Nr. 5

ANATOMIE

BIBLIOTECA STUDENTULUI MEDICINIST

Viorel Ranga

ANATOMIA OMULUI

CAPUL ŞI GÂTUL

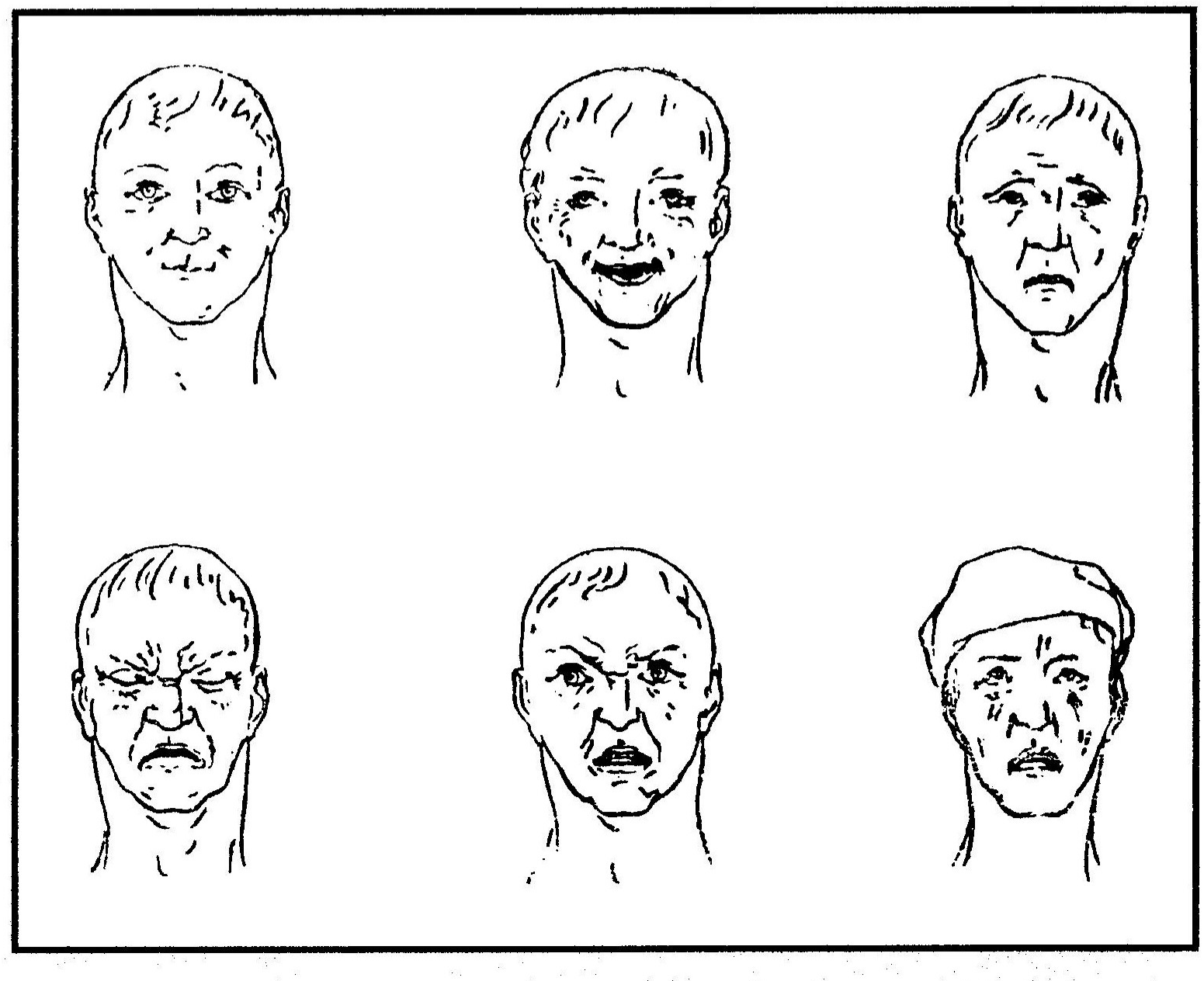

Editura CERMA
BUCUREŞTI * ROMÂNIA

Prof.Dr.V.RANGA
Dr.N.ABAGIU, Dr.V.PANAITESCU
Dr.P.PAPAHAGI, Dr.Al.ISPAS

ANATOMIA OMULUI

CAPUL SI GÂTUL

Editura CERMA

CUPRINS

ANATOMIE DESCRIPTIVĂ

Capul şi gâtul în filo-şi ortogeneză 3
Scheletul capului 14
Aspectul exterior al craniului 19
Vedere superioară 19
Vedere posterioră 20
Vedere anterioară 21
Vedere laterală 21
Vedere inferioară 25
Aspectul interior al craniului 28
Aspectul interior al calvariei 28
Aspectul interior al bazei craniului - endobaza - 29
Orbita 33
Cavitatea nazală 35
Arhitectura craniului 38
Articulaţiile craniului 42
Muşchii capului 45
Muşchii mimicii 45
Muşchii masticatori 50
Muşchii gâtului 55
Vascularizaţia capului şi gâtului 65
Arterele capului şi gâtului 65
Venele capului şi gâtului 88
Limfaticele capului şi gâtului 91
Nervii capului şi gâtului 95
Nervii cranieni 95
Plexul cervical 123
Plexul brahial 127
Partea cervicală a sistemului nervos autonom 128
Viscerele capului şi gâtului 134
Cavitatea nazală 137
Aparatul masticator 140
Mecanica articulaţiei temporomandibulare 140
Muşchii masticatori – stuctură şi funcţie– 143
Dinţii 150
Limba 159
Glandele cavităţii bucale 162
Pereţii cavităţii bucale 167
Faringele 174
Esofagul 184
Laringele şi aparatul vocal 187
Trahea 205
Glada tiroidă 207

Glandele paratiroidiene 210

ANATOMIE APLICATĂ

Anatomia topografică a capului și gâtului 212
Regiunile capului 214
Regiunile feței 221
Regiunile gâtului 245
Disecția capului și gâtului 278
Anatomia pe viu a capului și gâtului 281
Anatomia radiologică a capului și gâtului 292

ANATOMIE DESCRIPTIVĂ

CAPUL ŞI GÂTUL
(în filo- şi ontogeneză)

CAPUL (caput) şi GÂTUL (collum) reprezintă la vertebratele inferioare, *extremitatea anterioară* a corpului. Prin trecere la staţiunea bipedă sau ortostatism ele formează *extremitatea superioară* a corpului uman.



Fig.1 ETAPE ALE FILOGENEZEI (schemă)

O privire succintă în filogeneză ne permite să înţelegem, în comparaţie cu alte vertebrate, structura şi funcţia actuală a acestei extremităţi la om. Modificările sau transformările produse la nivelul extremităţii cefalice, într-o evoluţie îndelungată, sunt în strânsă corelaţie cu cele produse în întregul organism. Toate aceste transformări sunt, în ultimă instanţă, expresia adaptării continue, perpetuă, la condiţiile mediului intern şi extern. Prima treaptă la care ele s-au realizat este cea *biochimică* şi *metabolică*. Totodată, ele s-au imprimat *genetic* şi s-au transmis la urmaşi.

Analiza de ansamblu a organizării corpului animalelor inferioare omului, relevă că acestea - în funcţie de condiţiile *mediului* extern -, nu au avut de ales decât viaţa în *apă* sau *aer*. În aceste condiţii *locomoţia* sau deplasarea, nu se putea realiza decât prin înot, târâre, zbor, fugă sau mers. În consecinţă, în organizarea morfologică şi funcţională a corpului acestor animale, determinată de factorii enumeraţi, s-a urmat un număr mai redus din legile sau principiile fundamentale ale evoluţiei. Dintre acestea, esenţiale sunt: *legea polarizării*, a *simetriei bilaterale* şi a *metameriei*.

LEGEA POLARIZĂRII explică în organizarea morfofuncţională a corpului animalelor, apariţia extremităţii cefalice şi a celei opuse ei, extremitatea caudală.

Extremitatea cefalică a apărut, s-a dezvoltat şi perfecţionat treptat în scara animală, din necesitatea explorării mediului, căutarea hranei, fuga de pericol. Ea adăposteşte, după cum se ştie, *encefalul* şi *organele de simţ* cele mai specializate, care participă împreună la coordonarea tuturor *funcţiilor vieţii de relaţie*, adică funcţiilor de legătură dintre organism şi mediu. Funcţiile de relaţie au evoluat în filogeneză şi ele treptat, şi până la om au devenit tot mai complexe. Necesitatea unei mai mari mobilităţi a capului a

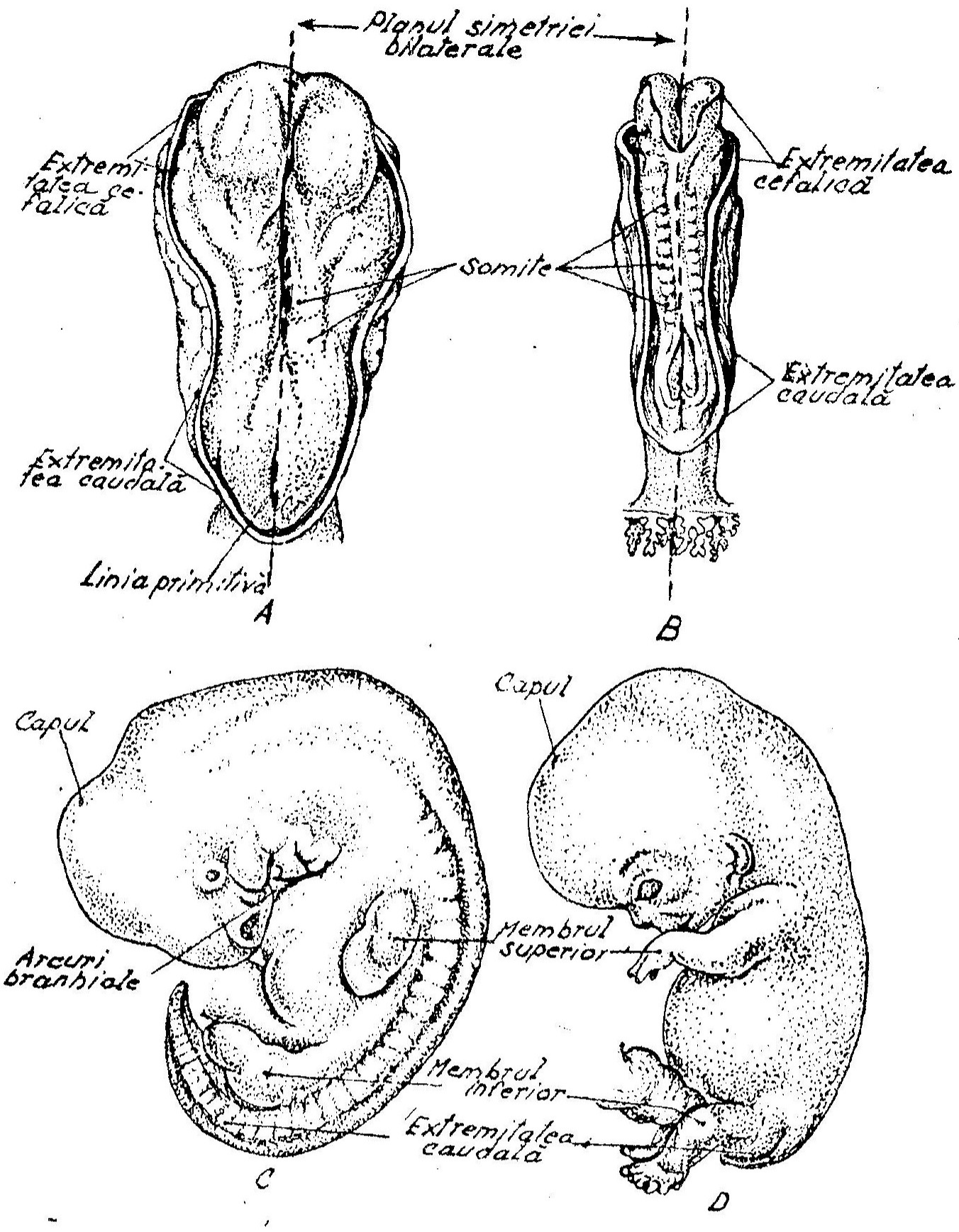

Fig.2 PRIVIRE DE ANSAMBLU ASUPRA DEZVOLTARII EXTREMITAŢII CEFALICE ŞI CAUDALE (schemă)
A-B: faţa dorsală
C-D: vedere laterală

determinat dezvoltarea *gâtului*, segmentul de legătură dintre cap şi trunchi.

Extremitatea caudală a devenit la peşti motorul propulsiei, al deplasării corpului. Prin trecerea la viaţa terestră şi apariţia *membrelor*, acestea preiau pe lângă funcţia de susţinere a corpului, *funcţia de propulsie*.

Trecerea la staţiunea bipedă a modificat *total* poziţia corpului la om. De aceea, considerăm justificată folosirea în Nomenclatura anatomică internaţională (N.I) a termenilor de *superior* şi *inferior*, atunci când ne referim la extremităţile corpului uman sau la formaţiunile anatomice raportate la axul vertical.

SIMETRIA BILATERALĂ. Factorii de mediu reprezentaţi de acţiunea uniformă şi simultană a presiunii apei şi ulterior a aerului asupra corpului animalelor în mişcare, au determinat construcţia şi organizarea sa pe principiul simetriei bilaterale. O secţiune a corpului în planul medio-sagital, îl împarte în două jumătăţi simetrice numite *antimere*. La OM simetria bilaterală, bine reflectată în perioada dezvoltării embrionare, se modifică treptat în cursul evoluţiei ulterioare. Corpul uman, inclusiv capul şi gâtul, sub influenţa factorilor funcţionali, a pierdut din simetria bilaterală iniţială, prezentând *asimetrie viscerală* şi chiar *asimetria părţilor* somatice.

Asimetria visceralã rezultã din creşterea inegalã a organelor. De exemplu: ficatul embrionar este simetric, dar devine ulterior asimetric; existã o asimetrie de formã şi numericã (privind lobii pulmonari) a plãmânului: emisfera cerebralã stângã este mai dezvoltatã decât cea dreaptã, unul din factori fiind apariţia limbajului articulat. Nici pãrţile somatice ale corpului nu sunt perfect simetrice, asimetria lor se observã însã mai greu. Ea este determinatã de asimetria visceralã, de împovãrarea diferitã a celor două jumãtãţi ale corpului în staţiunea bipedã de funcţionarea mai intensã a unui membru (dreptaci, stângaci) etc.

Tot factorii funcţionali, printre care *presiunea de masticaţie* inegal dezvoltatã la nivelul celor două jumãtãţi ale arcadelor dentare, determinã în mare parte *asimetria feţei*.

Ulterior, printr-o specializare funcţionalã progresivã, *metameria primitivã* şi *secundarã* se modificã tot mai mult, iar în unele pãrţi ale corpului chiar dispare (ex. musculatura scheletică). Dispariţia metameriei constituie un progres pe linia evoluţiei. La om, a dispãrut complet metameria capului şi membrelor. Ea se mai pãstreazã parţial la nivelul trunchiului.

Legea polarizãrii ca principiu de organizare morfofuncţionalã a corpului animalelor, explicã aşadar modul de formare şi factorii care au determinat dezvoltarea extremitãţii cefalice şi caudale.

Analizând evoluţia filo- şi ontogeneticã a EXTREMITĂŢII CEFALICE, se constatã cã nu toate animalele care au extremitate cefalicã prezintã şi *craniu*. Din acest punct de vedere, în *anatomia comparatã*, ele sunt clasificate în ACRANIOTE şi CRANIOTE. Lipsa craniului la animalele din prima

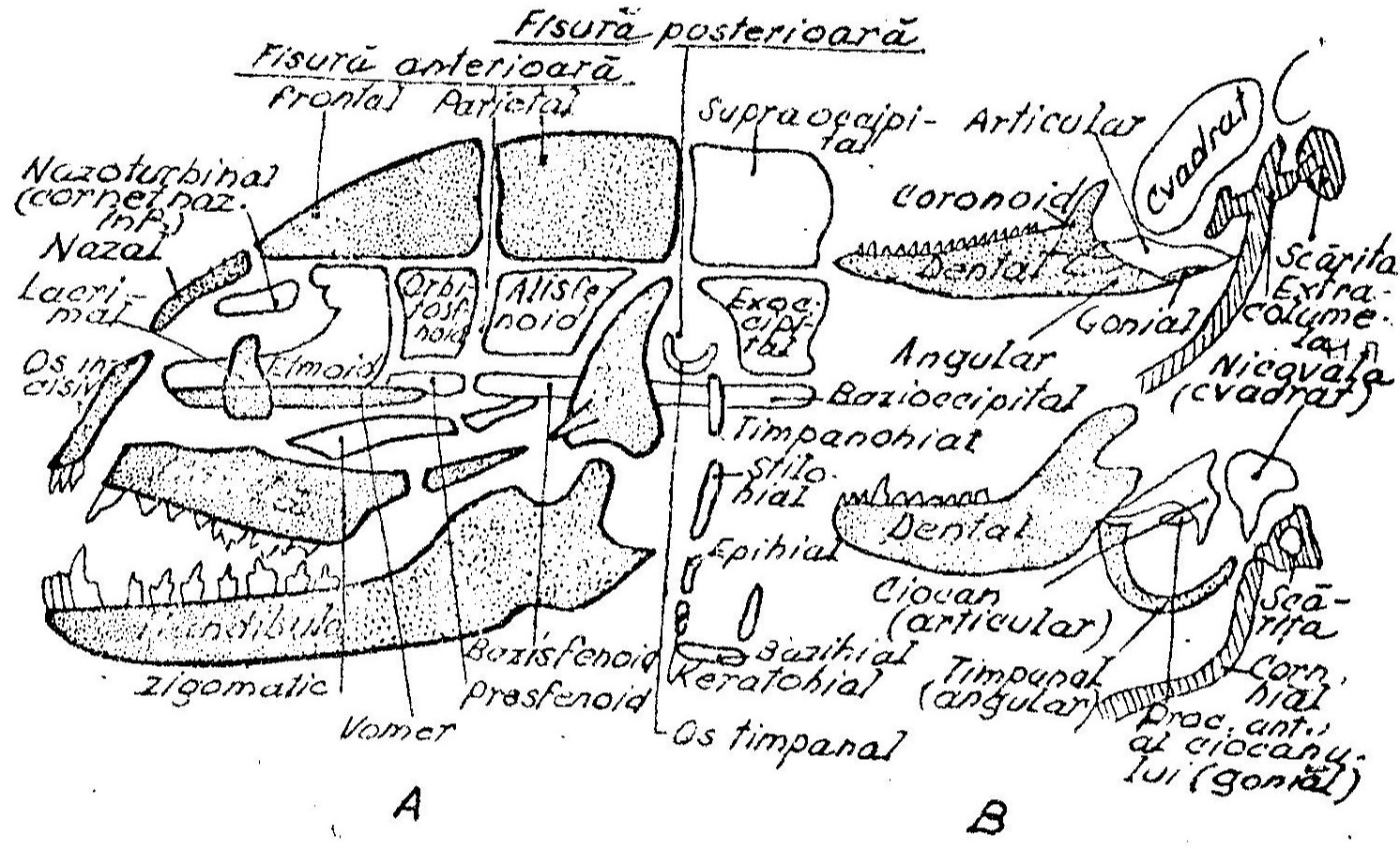

Fig.3
A: SCHELETUL CAPULUI DE MAMIFER
B: DERIVATELE PRIMELOR DOUĂ ARCURI BRANHIALE
(după teoria REICHERT modificat parţial de E.REPCIUC)

METAMERIA. Odatã cu polarizarea şi simetria bilateralã, presiunea exercitatã asupra corpului în mişcare, a determinat - în vederea unei mai bune funcţii de deplasare -, construcţia segmentarã sau metamericã a acestuia. Formaţiunile anatomice din constituţia sa se dispun ca nişte felii sau segmente care se urmeazã una pe alta, numite metamere, cum sunt: vertebrele, coastele, nervii spinali, arterele intercostale. În cursul embriogenezei, cu excepţia tubului digestiv, metameria primitivã a somitelor, miotoamelor, sclerotoamelor, neuromerelor, se observã evident.

categorie este determinatã de stadiul redus de dezvoltare a sistemului nervos.

CRANIUL (cranium) apare pe treptele superioare ale evoluţiei, componenta sa cerebralã sau *neurocraniul* fiind o achiziţie proprie vertebratelor. La acestea el capãtã caractere noi, condiţionate de dezvoltarea tot mai complexã a encefalului şi specializarea organelor de simţ de la acest nivel, de tipul de hranã, iar la om, pe lângã acestea de trecerea la ortostatism şi dezvoltarea limbajului articulat.

În dezvoltarea filo- şi ontogenetică, craniul străbate trei stadii, observate şi în dezvoltarea ontogenetică a craniului uman: STADIUL MEMBRANOS, CARTILAGINOS şi OSOS. Craniul cartilaginos apare la peşti, fiind numit CONDROCRANIUL PRIMORDIAL. El este format



Fig.4 FALCA INFERIOARA LA REPTILE

din *capsula cerebrală* care va îngloba ulterior *capsula otică* ce adăposteşte receptorii vestibular (echilibrul) şi cohlear (auzul), *capsula optică* în care se află receptorul vizual şi *capsula nazală* cu receptorul olfactiv.

Datorită creşterii vitezei de mişcare, în consecinţă, datorită creşterii presiunii apei în timpul locomoţiei, tot la peşti (peştii ososi), apare şi *craniul osos*. La aceste vertebrate lipseşte însă gâtul - segmentul de legătură cu trunchiul -, în schimb, este foarte dezvoltat *aparatul branhial*. Piesele scheletului branhial se articulează între ele şi totodată direct cu craniul prin

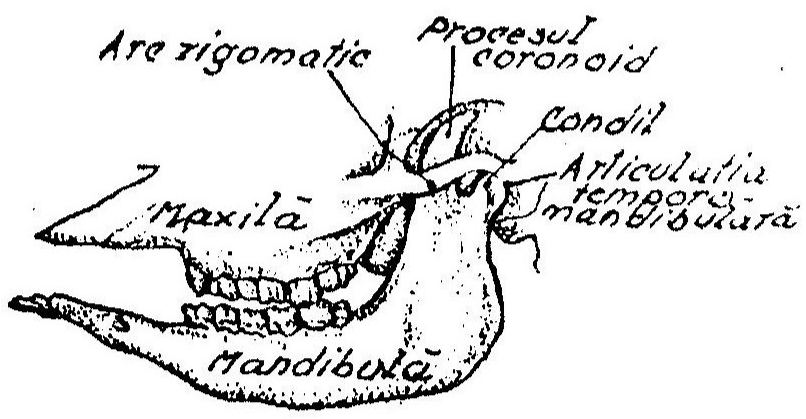

Fig.5 FALCA SUPERIOARA ŞI INFERIOARA LA BOVINE

articulaţii mobile. În ceea ce priveşte dezvoltarea craniului osos, bolta craniului sau calvaria sa va forma în cea mai mare parte prin *oase de investiţie* (osificare desmală), iar baza craniului prin *oase de substituţie* (osificare encondrală sau pe model cartilaginos).

Trecerea la viaţa terestră şi schimbarea tipului de hrană, care printre altele, separă aproape total aparatul respirator de cel digestiv - cu origine endodermală comună -, se însoţeşte de noi transformări la nivelul extremităţii cefalice. Totodată, dezvoltarea encefalului şi perfecţionarea organelor de simţ de la nivelul capului, la păsări, reptile şi mamifere, precum şi cerinţa unei mai mari mobilităţi a capului, în vederea explorării mediului şi integrării în mediu, determină apariţia şi dezvoltarea gâtului. El se formează atât pe seama somitelor cervicale, cât şi din materialul arcurilor branhiale.

În acest cadru, trecerea treptată la forma şi arhitectura craniului şi gâtului la om este un proces complex. Nefiind aici locul prezentării întregii filogeneze a acestor părţi ale corpului vertebratelor, ea fiind sarcina *anatomiei comparate*, ne vom limita la analiza transformărilor produse în trecerea de la reptile la mamifere şi de la mamifere la om, de la poziţia patrupedă la ortostatism. Aceasta şi toţi factorii subliniaţi mai sus, ne vor face să înţelegem *saltul calitativ* realizat în organizarea anatomică şi funcţională a capului şi gâtului la om. Primul salt calitativ în evoluţia craniului se realizează în trecerea de la reptile la mamifere, iar al doilea în trecerea la craniul uman. Aceste transformări se vor înţelege mai bine, dacă iniţial se descrie alcătuirea craniului la mamifere.

NEUROCRANIUL (neurocranium) mamiferelor este alcătuit din trei părţi: posterioară, mijlocie şi anterioară.

Partea posterioară este formată de *bazioccipital*, lateral de *exoccipital*, iar posterior spre bolta craniului de *supraoccipital*.

Partea mijlocie situată rostral de precedenta este alcătuită din *bazisfenoid* în partea bazală, *alisfenoid* - ce corespunde aripilor mari ale sfenoidului - lateral, şi de *parietale* la nivelul calvariei.

Partea anterioară este formată la rândul său de *presfenoid* pe linia mediană a bazei craniului, *orbitosfenoid* - corespunzând aripilor mici ale sfenoidului - situat lateral de presfenoid şi de *frontal* la nivelul calvariei. Prin sudarea bazisfenoidului şi presfenoidului se formează corpul osului sfenoid - şaua turcească şi fosa glandei hipofize.

Vasele şi nervii cerebrali trec spre cutia craniană şi invers, prin partea bazală a două fisuri situate între cele trei părţi mari ale neurocraniului, una posterioară şi alta anterioară.

În cursul dezvoltării, FISURA POSTERIOARĂ, dintre partea posterioară şi mijlocie a neurocraniului,

se subdivide datorită incorporării la nivelul său, în neurocraniu, a *capsulei otice* sau *labirintice*, în care se află părţile componente ale urechii interne şi medii. Capsula otică va da naştere la om *părţii pietroase* şi *mastoidiene* a osului temporal. Din subdiviziunea posterioară a acestei fisuri se formează *gaura jugulară* (foramen jugulare) prin care trec nervii: glosofaringian, vag, accesor şi vena jugulară internă. Pe trepte inferioare, ultima pereche de nervi cranieni era reprezentată de nervul vag. Ulterior, sunt incorporaţi, odată cu participarea sclerotoamelor occipitale la formarea craniului, nervii spinali, din care iau naştere n.accesor şi n.hipoglos. Din subdiviziunea fisurii posterioare situată între capsula otică şi alisfenoid ia naştere: *gaura ruptă* (foramen lacerum), care se include ulterior în alisfenoid; canalul carotidian şi desprins din gaura ruptă orificiul n.mandibular (foramen ovale); foramen spinosum pentru artera meningee medie. La reptile, capsula otică, are poziţie laterală şi se află superior de articulaţia fălcii inferioare cu craniul, iar timpanul are o poziţie aproape verticală. În schimb, la mamifere ea se deplasează, fiind inclusă în baza craniului şi după cum s-a amintit formează partea pietroasă a temporalului. Timpanul la rândul său nu mai are poziţie verticală ci oblică şi este situat inferior de planul fosei mandibulare a temporalului.

Prin FISURA ANTERIOARĂ cuprinsă între partea mijlocie şi anterioară, adică între alisfenoid (aripa mare) şi orbitosfenoid (aripa mică a sfenoidului), părăsesc craniul nervii motori ai globului ocular: oculomotor, trohlear, abducens şi nervul oftalmic al trigemenului. Ea devine ulterior *fisura orbitală superioară* (fissura orbitalis superior) şi din ea se va separa orificiul nervului maxilar (foramen rotundum). La reptile, toţi aceşti nervi împreună cu ganglionul trigemenului (ganglion trigeminale) şi artera carotidă internă se găsesc într-un spaţiu lateral extracranian, numit *cavitatea epipterică*. La mamifere, el se încorporează în craniu ceea ce explică apariţia fisurii, a orificiilor sau canalelor prin care aceste formaţiuni străbat baza craniului. Trecerea la craniul mamiferelor se observă tot atât de bine prin analiza orificiilor de ieşire ale nervilor oculomotori, trigemenului şi facialului, acesta din urmă, ca şi n.vestibulocohlearul fiind incluşi în peretele capsulei otice.

CRANIUL VISCERAL (viscerocranium) ia naştere din mezenchimul arcului branhial I (mandibular) şi II (hiodian). Falca inferioară la reptile este formată din oasele: dental, angular, coronoid, gonial. Ea se articulează cu craniul prin articulaţia mobilă dintre articular şi osul cvadrat. Prin trecerea la mamifere, osul cvadrat devine *nicovala* (incus), iar osul articular va forma *ciocanul* (malleus), deci două oscioare ale urechii medii. *Scăriţa* (stapes) se formează din extremitatea superioară a arcului II - inelul, iar talpa din peretele capsulei labirintice (otice). Osul dental se va articula cu partea scuamoasă a temporalului formând *articulaţia temporomandibulară* a mamiferelor. În acelaşi timp, articulaţia dintre oasele articulare şi cvadrat sau a fălcii inferioare a reptilelor, devine la mamifere *articulaţia dintre ciocan şi nicovală*, două oscioare ale urechii medii. (vezi figura 3).

CRANIUL UMAN se dezvoltă din oase de substituţie (de înlocuire) şi de investiţie (de acoperire). El se formează din mezenchimul axial cefalic, ce continuă pe cel al trunchiului şi se întinde superior alături de notocord până la partea posterioară a viitoarei şei turceşti.

Această parte a NEUROCRANIULUI (neurocranium) reprezintă SEGMENTUL CORDAL, mai vechi în filogeneză, de unde şi denumirea sa de *paleocranium*. Anterior de el se întinde SEGMENTUL PRECORDAL. În părţile laterale şi superioare, din mezenchimul subectodermal se dezvoltă bolta craniului sau *calvaria*. Inferior, mezenchimul cefalic se continuă cu cel al arcurilor branhiale. Segmentul cordal şi precordal al condrocraniului vor forma *baza craniului*.

Segmentul cordal are o parte segmentată situată posterior şi alta nesegmentată, anterior şi lateral. Din mezenchimul *părţii segmentate* situat în jurul notocordului se formează *cartilajele paracordale* (cartilago paracordalis) şi median, între ele, *placa bazală*, ce corespunde bazei occipitalului. Din cartilajele paracordale ce se prelungesc în direcţie dorso-laterală se formează *părţile laterale* (exooccipitale) ale osului occipital, pe partea lor inferioară, formându-se condilii occipitali. Ele sunt unite posterior de o lamă cartilaginoasă mediană din care se formează partea scuamei occipitalului situată sub linia nucală superioară. Între aceste trei părţi ale osului se găseşte *gaura mare* (foramen magnum) a occipitalului. *Partea nesegmentată* a segmentului cordal al condrocraniului este formată de *capsula otică*.

Ea se uneşte lateral şi dorsal cu *placa parietală*, iar medial, cu placa bazală. Din partea ei anterioară pleacă o creastă ce acoperă nicovala şi extremitatea cartilajului Meckel, care în final va forma *tegmen tympani*. Capsula otică va da naştere părţii pietroase (stânca) şi mastoidiene a osului temporal.

Ca topografie generală, partea segmentată a segmentului cordal al condrocraniului formează *regiunea occipitală*, iar cea nesegmentată *regiunea otică*.

Segmentul precordal şi cel mai întins al condrocraniului, mai recent în filogeneză, de unde şi denumirea de *neurocranium*, conţine două lame paralele, numite *cartilajele trabeculare* (cartilago trabecularis). Acestea se vor uni pe linia mediană, dar lasă între ele *fosa hipofizară* (fossa hypophysialis). De pe marginile trabeculelor pleacă lateral câte o prelungire numită *aripa temporală*, ce va forma aripa mare a sfenoidului (alisfenoid). Fiind situată pe un plan inferior bazei craniului, ea delimitează cu dura mater cavitatea epipterică în care se află ganglionul trigeminal şi prin care trec spre orbită nervii motori ai globului ocular. Anterior şi tot în direcţie laterală, de pe marginea trabeculelor pleacă o altă prelungire numită *aripa orbitală*, din care iau naştere într-o parte şi alta aripile mici ale sfenoidului. Sub ele se află fisura orbitală superioară.

Această parte a condrocraniului formează *regiunea orbitotemporală*.

Partea anterioară a segmentului precordal constituie *regiunea etmoidală* a condrocraniului. Ea cuprinde capsula nazală, cu schiţa cartilaginoasă a etmoidului, a cornetului nazal inferior, cartilajul septodorsal şi cartilajele alare mici.
Cele două din urmă (cartilajul septodorsal şi cartilajele alare mici) rămân cartilaginoase şi în stadiul adult.

Capsulele veziculelor optice nu iau parte la formarea craniului. Din ele se formează *sclerotica* şi

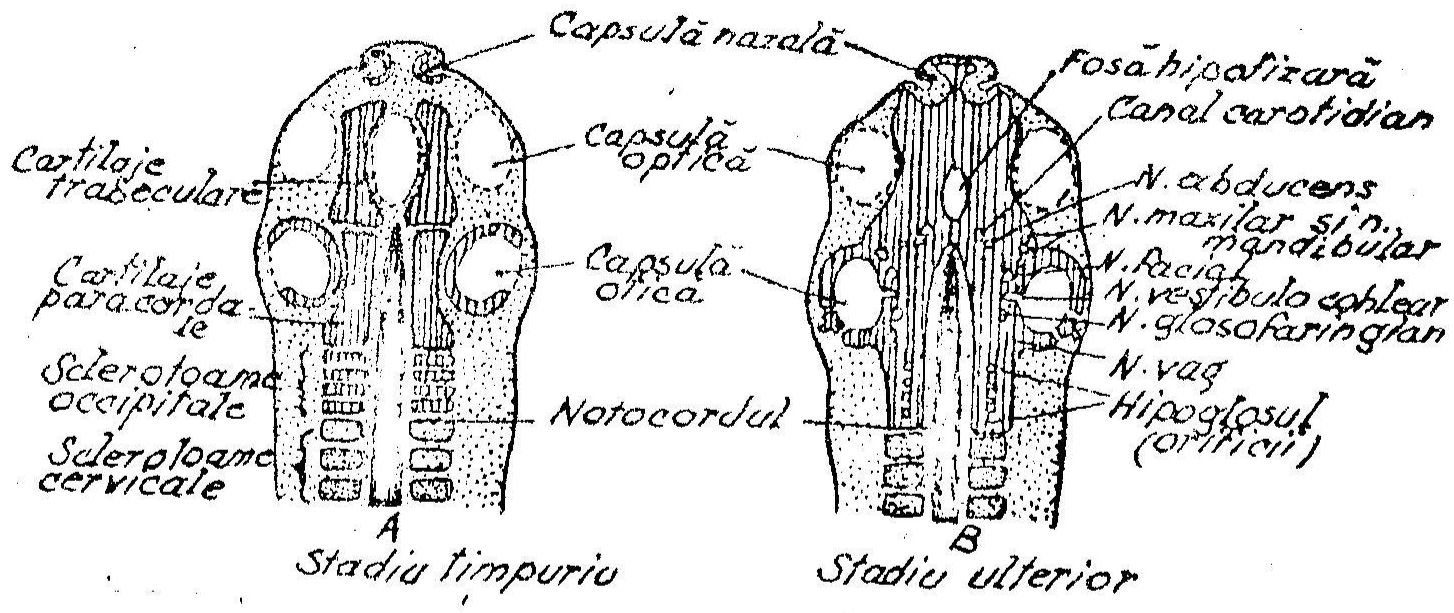

Fig.6 CRANIUL PRIMORDIAL - schemă (după M.CLARA)

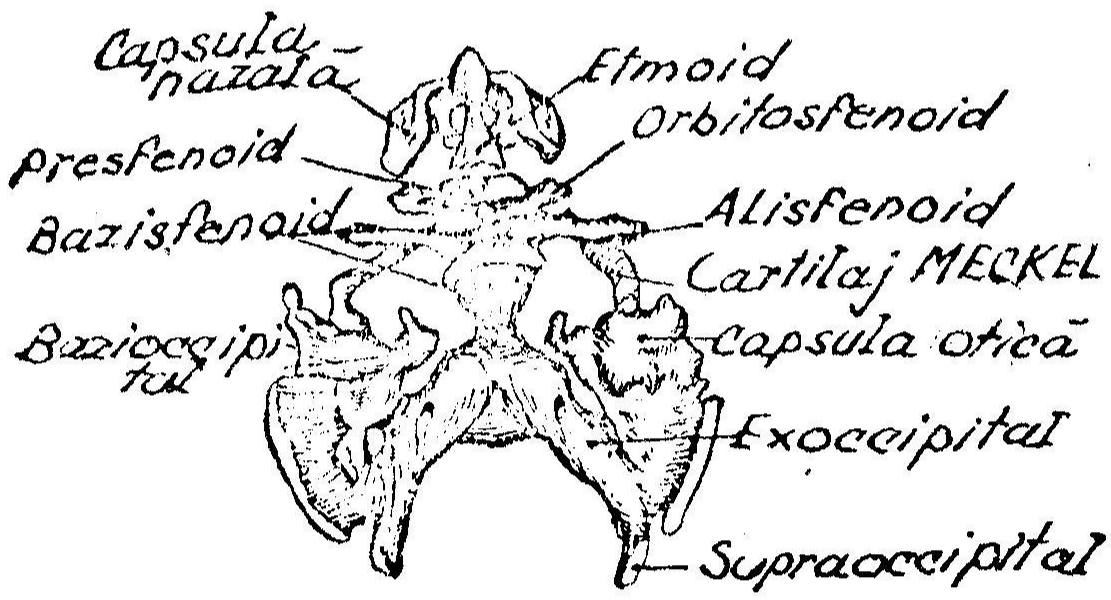

Fig.7 CRANIUL PRIMORDIAL (stadiu mai avansat)

învelişul nervului optic. Globul ocular se situează în cursul dezvoltării în cele două cavităţi osoase ale craniului numite *orbite*.

OASELE FEŢEI (ossa faciei) iau naştere din mezenchimul arcurilor branhiale I şi II. Din arcul I se formează: mandibula, osul maxilar, osul palatin şi osul zigomatic. Din arcul II se dezvoltă coarnele mici ale osului hioid. La formarea hioidului participă şi arcul III branhial.

precordal
raniului. Ea
ilaginoasă a

artilajul

rtilajele
dult.
arte la
otica şi

în
ale

lin
se
ul
le
ul

Osul hioid se studiază odată cu oasele feţei datorită dezvoltării şi legăturilor sale anatomo-funcţionale strânse pe de o parte cu *aparatul masticator* şi pe de alta cu *aparatul vocal*. El se solidarizează cu baza craniului prin formaţiuni ligamentare şi musculare şi constituie în acelaşi timp un *suport mobil* atât pentru musculatura limbii şi planşeului bucal, cât şi pentru aparatul vocal. Din punct de vedere funcţional, acest singur os mobil al regiunii anterioare a gâtului, stă în *slujba masticaţiei, deglutiţiei,* şi a *limbajului articulat*. În limbajul articulat, intervine nu numai laringele, care emite sunetul laringian - esenţial în fonaţie, ci şi părţi componente ale aparatului masticator, ca: articulaţia temporomandibulară, limba, vălul palatin, dinţii, buzele şi obrajii. La nivelul cavităţii bucale are loc articularea sunetelor produse de laringe - funcţie specifică omului. La acest nivel se formează consoanele: palatale, linguale, dentale şi labiale, fără de care nu este posibilă vorbirea normală.

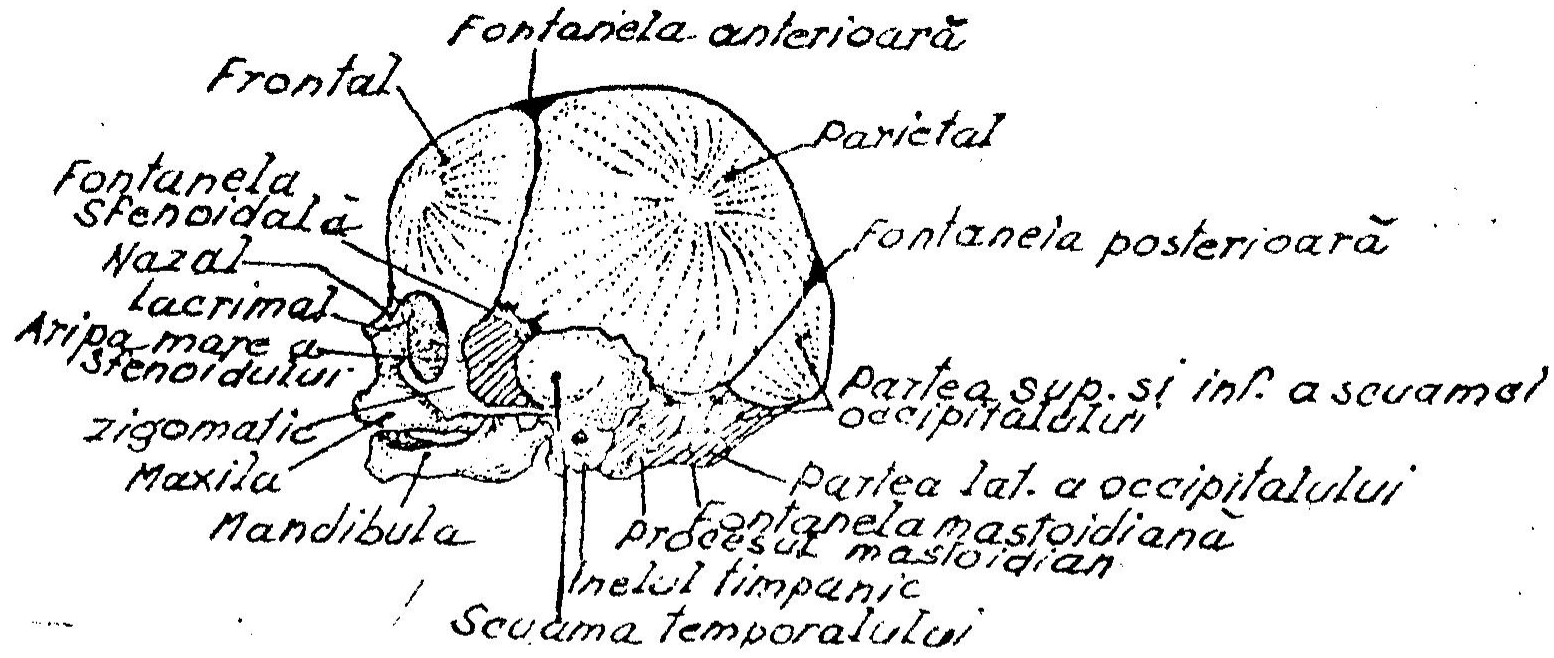

Fig.8 CRANIUL LA NOUL NASCUT
haşurat - oase de substituţie
culoare deschisă - oase de investiţie
- vedere laterală -

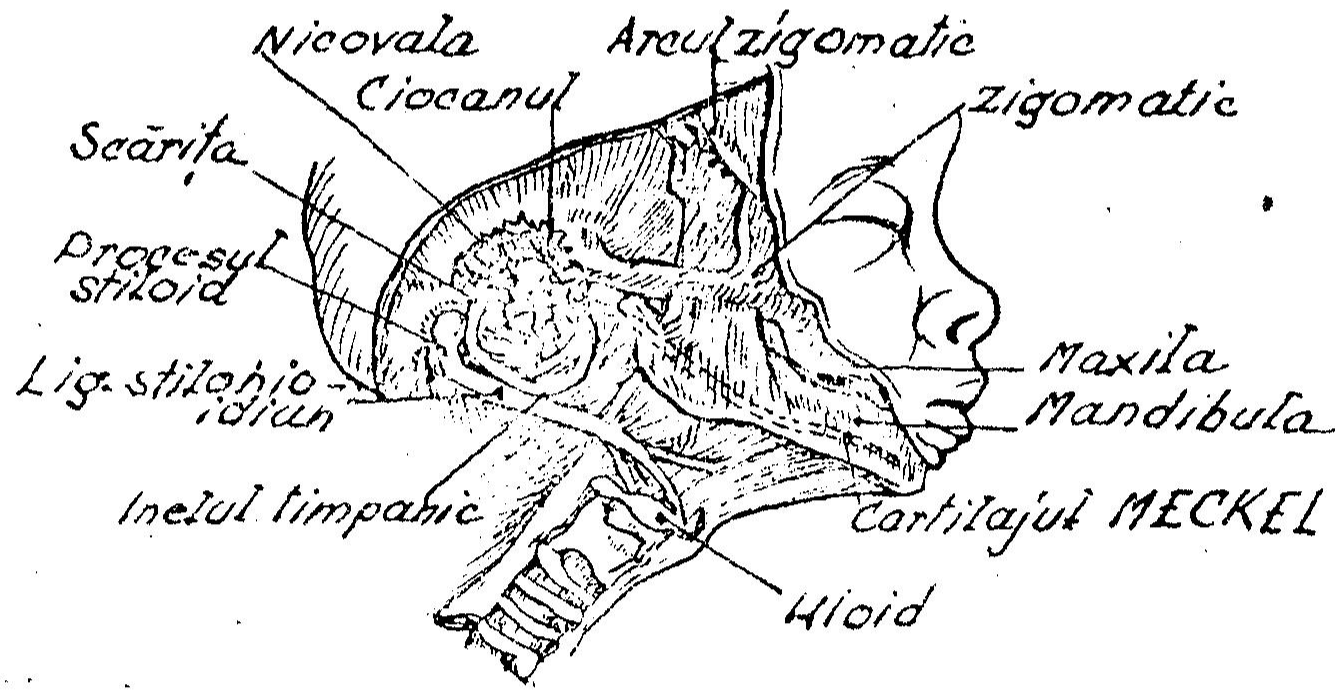

Fig.9 DERIVATELE OSOASE ALE PRIMELOR DOUA ARCURI BRANHIALE - vedere laterală (după AREY)

Primele două arcuri branhiale nu participă numai la formarea pieselor osoase ale feţei, ci şi a MUSCULATURII CAPULUI. Din mezodermul primului arc branhial ia naştere *musculatura masticatoare*, iar din al doilea *musculatura mimicii* care prin participarea la exprimarea stărilor psihice, capătă din punct de vedere funcţional valenţe specific umane.

CAPUL cu cele două regiuni distincte reprezentate de CALVARIA şi FAŢA, are la om o formă aproximativ sferică, iar funcţional - o componentă somatică şi alta viscerală. Aceasta din urmă, exceptând organele de simţ, cuprinde cavitatea nazală şi bucală, primele organe ale aparatului respirator şi digestiv.

Forma capului la om se conturează nu numai sub influenţa dezvoltării mari a encefalului, ci şi a acţiunii *muşchilor craniomotori* şi a *forţelor dezvoltate în procesul masticaţiei.*

Mobilitatea crescută necesară capului, a determinat apariţia gâtului şi a imprimat în cursul evoluţiei o anumită structură *articulaţiei craniovertebrale*. În această articulaţie capul stă pe coloana vertebrală într-un echilibru instabil, dar fără consum mare de energie musculară. Articulaţia craniovertebrală este o pârghie de gradul I, în care punctul de sprijin îl reprezintă masele laterale ale atlasului, rezistenţa - dată de greutatea capului este situată anterior şi forţa - reprezentată de muşchii cefei, posterior. Deşi braţul rezistenţei este ceva mai mare ca al forţei, capul este menţinut în poziţie fără efort mare din partea muşchilor cefei, datorită aparatului ligamentar al articulaţiei şi al ligamentului nucal. La patrupede, dată fiind poziţia diferită a capului, se realizează economie de energie musculară prin prezenţa unui ligament nucal mult mai gros, mai puternic. Articulaţia craniovertebrală, în etajul ei superior - atlantooccipital, este de *tip elipsoidal,* cu două grade de libertate a mişcărilor. În etajul inferior atlantoaxoidian este o articulaţie de *tip trohoid*, deci cu un singur grad de libertate a mişcărilor - în care se realizează rotaţia capului. Prin sumarea mişcărilor celor două articulaţii, articulaţia craniovertebrală devine din punct de vedere funcţional o articulaţie de tip sferoidal, cu trei grade de mobilitate. Sfera de mobilitate a capului se măreşte însă prin asocierea mişcărilor coloanei cervicale.

Acţiunea nervilor craniomotori asupra sferoidului cranian îi influenţează forma până în stadiul său definitiv, când sindesmozele şi sincondrozele devin sinostoze. În egală măsură la realizarea formei definitive, a arhitecturii şi structurii craniului definitiv, contribuie aparatul masticator (vezi ap.masticator).

GÂTUL se formează din punct de vedere al dezvoltării din materialul celor opt somite cervicale şi din cel al arcurilor branhiale. Formaţiunile derivate din somitele cervicale alcătuiesc *componenta somatică a gâtului,* iar cele cu origine în arcurile branhiale - *componenta viscerală.*

Părţile scheletice, respectiv vertebrele cervicale au fost descrise (vezi coloana vertebrală). Este tot atât de necesară o privire de ansamblu asupra *dezvoltării musculaturii gâtului,* componenta cea mai bine reprezentată a acestui segment al corpului.

Muşchii gâtului au două origini principale: din *miotoamele cervicale* şi din *mezodermul arcurilor branhiale*. Mezodermul somitelor occipitale dă naştere muşchilor limbii, inervaţi de n.hipoglos. M.sternocleidomastoidian şi m.trapez provin din materialul inervat de n.accesor şi din miotoamele cervicotoracice inervate de nn.cervicali. Din partea posterioară a miotoamelor cervicale iau naştere muşchii cefei, fapt dovedit de inervaţia lor. Muşchii prevertebrali ca: m.rectus capitis anterius, m.longus colli şi m.longus capitis provin din prelungirile anterioare ale miotoamelor cervicale, fiind inervaţi de ramuri ale plexului cervical. Tot din miotoamele cevicale se dezvoltă muşchii scaleni. La vertebratele inferioare musculatura anterioară a trunchiului se continuă neîntrerupt şi la nivelul gâtului, până la mandibulă. La gât ea formează aşa-zisul *sistem drept al gâtului.* La mamifere sistemul drept al gâtului se fragmentează formând: m.sternotiroidian, m.omohioidian şi m.geniohioidian. Toţi aceşti muşchi se întâlnesc şi la om şi provin din primele trei miotoame cervicale. Prin urmare ei sunt inervaţi de ramurile nervilor cervicali 1-3 prin intermediul rădăcinii superioare a ansei cervicale provenită din n.hipoglos, al cărui traiect îl împrumută, dar de care se despart spre a forma *ansa cervicală* (ansa cervicalis). Din arcurile branhiale se

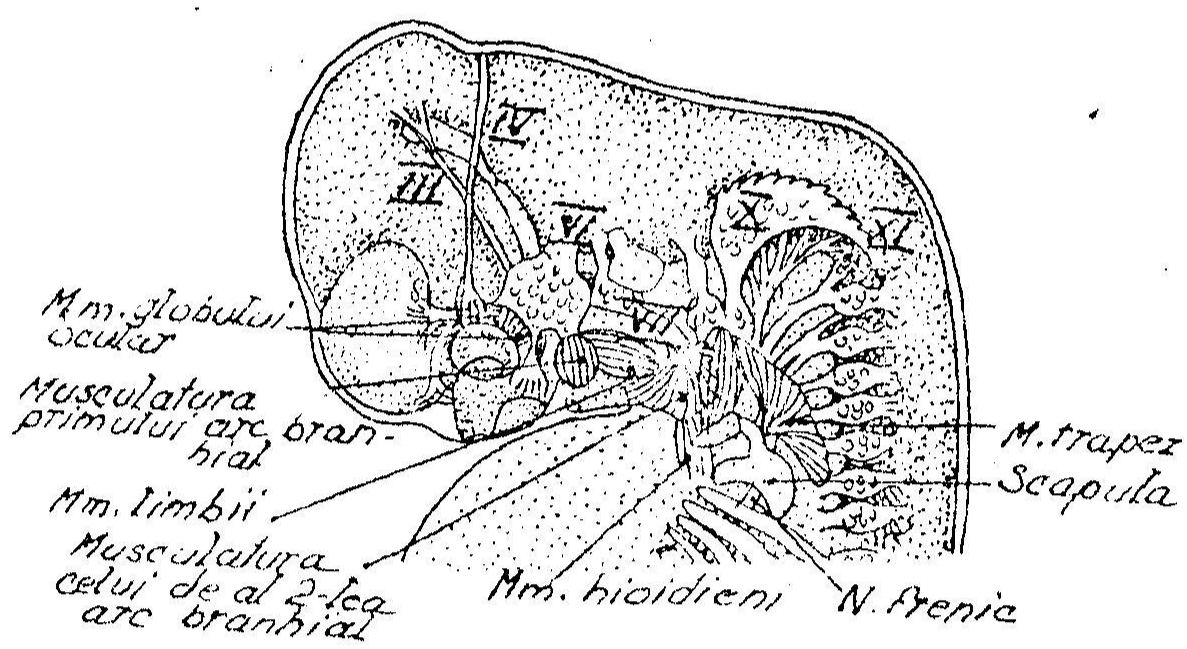

Fig.10 DEZVOLTAREA MUŞCHILOR CAPULUI ŞI GÂTULUI III-XII nervi cranieni (după M.CLARA)

formează următorii muşchi. Din arcul I se formează muşchii masticatori, m.milohioidian, pântecele anterior al m.digastric, m.tensor al vălului palatin şi m.tensor al timpanului. Toţi aceştia sunt inervaţi de n.trigemen. Din arcul II iau naştere muşchii mimicii de la nivelul capului, m.platysma, m.ridicator al vălului palatin , m.stilohioidian, pântecele posterior al m.digastric şi m.scăriţei. Din arcul III provin: muşchii constrictori superior şi mijlociu ai faringelui şi m.palatoglos, inervaţi de n.glosofaringian. Arcurile branhiale IV şi V dau naştere: m.constrictor inferior al faringelui şi muşchilor laringelui.

VISCERELE CERVICALE, inclusiv glandele endocrine de la acest nivel (tiroida, paratiroidele) şi rădăcina limbii, se formează din materialul arcurilor branhiale.

Este necesar să menţionăm însă că, o serie de *alte viscere*, care în stadiul definitiv se află în cavităţile trunchiului - torace şi abdomen -, în stadiile iniţiale ale dezvoltării şi-au început edificarea din materialul cervical. În primele faze, cordul şi pericardul şi-au început dezvoltarea în regiunea cervicală. Aşa se explică inervaţia cordului de către nervii cardiaci simpatici, cu origine în lanţul ganglionilor simpatici cervicali şi a fibrelor parasimpatice cu origine din partea cervicală a nervului vag. Din endodermul părţii anterioare a pungii a treia branhiale interne ia naştere mugurele timic. Material din miotoamele cervicale 3,4,5, participă la formarea diafragmei, care coborând la limita dintre torace şi abdomen trage după sine n.frenic, cu origine în ramurile anterioare ale nervilor spinali cervicali 3,4 şi parţial 5. Chiar prima schiţă a stomacului se formează în regiunea cervicală, unde realizează contactul timpuriu cu nervul vag, care îi asigură inervaţia secretorie şi motorie.

Toate aceste organe au părăsit în cursul evoluţiei lor regiunea cervicală, prin aşa-numitul proces de "DESCENSUS" visceral. Propriu-zis nu este vorba de o deplasare activă a acestor viscere spre torace şi abdomen, ci de ritmul mai rapid de dezvoltare al peretilor trunchiului (somei), în comparaţie cu cel al organelor. Creşterea în lungime a trunchiului într-un ritm mai rapid determină procesul complex de descensus visceral.

În stadiile timpurii ale dezvoltării, gâtul a avut şi el o *cavitate seroasă*, reprezentată de partea cefalică a *celomului intraembrionar*, care participă la formarea *cavităţii pericardice*. În stadiul definitiv, prin coborârea cordului şi pericardului, gâtul, ca de altfel şi capul, rămân părţi ale corpului lipsite de cavităţi seroase.

TRANSFORMĂRILE FILO- şi ONTOGENETICE la nivelul capului şi gâtului - trecute succint în revistă -, permit înţelegerea raţioanală a formaţiunilor anatomice, care sub caracterul lor FUNCŢIONAL şi APLICAT, vor fi prezentate în paginile care urmează.

SCHELETUL CAPULUI

Studiul amănunţit al scheletului capului se impune cu precădere faţă de studiul scheletului altor regiuni, prin accea că fără cunoaşterea suportului osos, nu poate fi înţeleasă forma şi dispoziţia părţilor moi, proporţional mai reduse, ale acestui segment al organismului.

În alcătuirea scheletului capului, nomenclatura internaţională anatomică (N.I.A.), descrie:

- *oasele craniului* (ossa cranii) reprezentate de occipital, sfenoid, temporal, parietal, frontal, etmoid, lacrimal, nazal, cornet nazal inferior şi vomer, alături de

- *oasele feţii* (ossa faciei) reprezentate de maxilar, palatin, zigomatic, mandibulă şi hioid.

Craniul (cranium) sau scheletul capului, alcătuieşte partea superioară a scheletului axial, de care însă, adaptarea lui la funcţii speciale îl fac să se deosebească profund. În acest fel, odată cu dezvoltarea encefalului, porţiunea superioară a tubului neural, la nivelul craniului s-a diferenţiat o cavitate osoasă care să îl conţină şi să-l protejeze numită neurocranium (cranium cerebrale)*. Cutia craniană alcătuită din opt oase dintre care patru sunt neperechi şi patru perechi, are forma unui ovoid sagital cu polul mai mare situat posterior, cu o capacitate în medie de cca.1500cm^3. I se descriu o parte superioară *calvaria* (calvaria) sau bolta craniului şi una inferioară sau *baza craniului* (basis cranii). La formarea bolţii craniului participă scuama frontalului, parietalele, scuamele temporalelor şi scuama occipitalului. Baza este alcătuită din părţile orbitale şi partea nazală a frontalului, etmoid, sfenoid şi restul componentelor oaselor temporale şi ale occipitalului.

În partea anterioară sub neurocraniu este strâns sudat un masiv osos format de oasele feţei. Acestea sunt reprezentate de un număr de 14 oase care participă în mai mare sau mai mică măsură la delimitarea unor cavităţi în care sunt adăpostite segmentele periferice ale unor organe de simţ (cavităţile orbitale şi nazale). Dintre cele 14 oase vomerul şi mandibula sunt impare. Singurul os mobil este mandibula, dar oaselor feţei trebuie să li se adauge hioidul care şi el este impar şi mobil.

Din punct de vedere embriologic oasele feţei se pot împărţi în două grupe. Prima grupă, pe care N.I.A. o ataşează oaselor craniului, se dezvoltă din craniul primordial. Ultima grupă, reprezentată de maxilare, zigomatice, palatine şi mandibulă provine din materialul arcurilor branhiale şi asigură la nivelul segmentului iniţial al tubului digestiv procesul de masticaţie (aparatul dentomaxilar) fiind de aceea denumită şi caraniu visceral (cranium viscerale)*. Trebuie să se remarce că la alcătuirea cavităţilor feţei participă aproape în egală măsură şi oase ale neurocraniului aşa că stricta lor separare apare oarecum justificată. Poziţia bipedă, modul de hrană, dezvoltarea limbajului articulat sunt elemente care au dus la dezvoltarea encefalului şi deci a cutiei craniene. Botul de la animale dispare, iar craniul visceral este aşezat sub cel neural, fără să-l mai depăşească în partea anterioară şi apare bărbia care este specifică omului. La om craniul este aşezat perpendicular pe coloana vertebrală.

În dezvoltarea sa, craniul trece printr-o scurtă perioadă primordială membranoasă în care apare ca o capsulă mezenhimatoasă în jurul encefalului, din faţa profundă a acestei capsule urmând să se cliveze meningele cerebrale. În săptămâna a VII-a în regiunea bazei craniului apare un proces de condrificare, care reprezintă un nou stadiu de dezvoltare - craniul primordial cartilaginos. Condrocraniul suportă creierul situat deasupra lui şi protejează urechea internă şi nasul. În alcătuirea lui intră o porţiune posterioară sau regiune cordală (paleocranium) şi una anterioară precordală (neocranium). Din partea segmentară posterioară a regiunii cordale se dezvoltă cea mai mare parte a osului occipital reprezentată de bazi, exo- şi supraoccipital, care circumscriu gaura occipitală. Din partea nesegmentară, anterioară a aceleiaşi regiuni cordale se dezvoltă capsula auditivă care va genera stânca temporalului. Din segmentul precordal se dezvoltă cea mai mare parte a craniului, care adăposteşte creierul anterior şi care are raporturi cu capsulele nazale şi ale veziculelor optice. Procesul de condrificare este aproape complet în luna a III-a când începe ultima etapă în dezvoltarea craniului reprezentată de stadiul osos definitiv.

Oasele craniului care se dezvoltă în cartilaj (prin osificare encondrală) numite şi oase de substituţie sunt reprezentate de occipital (bazi, exo şi supraoccipital) cu excepţia porţiunii din supraoccipital situată deasupra liniei nucale superioare; de osul pietros, bazi şi presfenoid, alisfenoid (partea medială a aripei mari

---

* termen neadmis de N.I.A.

și lama laterală a apofizei pterigoide), orbitosfenoid (aripile mici), etmoid și cornetul nazal inferior. Restul oaselor craniului sunt oase de membrană sau de investiție (osificare desmală).

Oasele bolții apar prin mai multe puncte de osificare reprezentate de un centru dublu pentru frontal fapt care explică existența unei suturi medio-frontale, un centru pentru fiecare parietal, unul pentru scuama temporalului, altul pentru scuama occipitalului de deasupra liniei nucale superioare (osul interparietal) și centrii separați pentru partea laterală a aripii mari a sfenoidului.

Oasele care alcătuiesc neurocraniul sunt în cea mai mare parte turtite și puternic curbate, fiind formate de două table de țesut osos compact: *tabla externă* (lamina externa) mai groasă și *tabla internă* (lamina interna) mai subțire dar mai rezistentă. Tabla internă prezintă *șanțurile arteriale* și *venoase* (sulci arteriosi et venosi), numeroase adâncituri (*impressiones digitatae*) și creste alungite (*juga cerebralia*), ultimele fiind determinate de suprafața emisferelor cerebrale. Între cele două table se găsește țesut osos spongios numit *diploe* (diploe). Creierul exercită în dezvoltarea sa o presiune de expansiune, o forță de suprafață, care are un mare rol, desigur înainte de osificarea craniului, atât în creșterea capacității acestuia cât și în modelarea tablei interne, așa după cum a fost ea descrisă.

Neurocraniul, ale cărui oase sunt solidarizate între ele prin suturi, permite prin creșterea capacității lui, creșterea encefalului. Baza craniului se alungește datorită prezenței celor patru cartilaje de creștere dintre bazioccipital, bazisfenoid, presfenoid și etmoid. La bolta craniului creșterea se realizează în primul rând la nivelul suturilor deci la marginea oaselor, fapt evidențiat de procesul de închidere al fontanelelor. Suturile coronară și lambdoidă asigură creșterea bolții în lungime, iar cea sagitală și scuamoasă pe cea în lățime. În al doilea rând, creșterea capacității se face și prin rezorbția osoasă la nivelul tablei interne, concomitentă cu depunerea de os la nivelul tablei externe. Cu mare probabilitate, după vârsta de 10 ani când marginile oaselor au ajuns în contact, acesta este procesul predominant prin care se realizează în continuare mărirea capacității cutiei craniene.

La naștere neurocraniul are 22% din capacitatea finală. Creșterea craniului este deosebit de rapidă în timpul primului an de viață. Această creștere a craniului ca un tot persistă dar puțin mai redusă, până la 7 ani când se ajunge la aproximativ 80% din capacitatea craniului de adult. După această vârstă până la pubertate, dimensiunile sunt puțin modificate. După pubertate ritmul creșterii se accelerează din nou. De date aceasta crește îndeosebi masivul facial, în legătură directă cu dezvoltarea concomitentă a sinusurilor paranazale. Dacă suturile se închid prea de timpuriu, craniul va rămâne de dimensiuni mici (microcefalie). În alte cazuri, presiunea intracraniană crescută la copii, determină rămânerea în urmă a procesului de osificare și suturile fiind deschise mult timp permit creșterea enormă a neurocraniului (hidrocefalie).

Craniul considerat ca întreg are o mult mai mare importanță decât aspectul particular al oaselor care îl alcătuiesc. Cu toate acestea, pentru o mai ușoară înțelegere a ansamblului, vor fi expuse sumar componentele principale ale fiecărui os în parte.

OCCIPITALUL (os occipitale) prezintă în centrul lui *gaura occipitală mare* (foramen occipitale magnum) care este limitată anterior de *partea bazilară* (pars basilaris), lateral de *părțile laterale* (pars lateralis), iar posterior de *scuama occipitalului* (squama occipitalis).

SFENOIDUL (os sphenoidale), situat în centrul bazei craniului are forma unui fluture cu aripile întinse. *Corpul* (corpus) prezintă în interior cavități pneumatice reprezentând *sinusurile sfenoidale* (sinus sphenoidalis). Dintre apofize sau procese, *aripile mici* (ala minor) și *aripile mari* (ala major) sunt îndreptate lateral, primele fiind situate anterior și superior față de ultimele. Sfenoidul are și două *procese pterigoide* (processus pterygoideus) îndreptate inferior, fiecare fiind compusă dintr-o *lamă laterală* și o *lamă medială* (lamina lateralis et medialis processus pterygoidei). care fiind depărtate în partea lor posterioară, delimitează între ele *fosa pterigoidă* (fossa pterygoidea) în care se inseră m.pterigoidian medial.

TEMPORALUL (os temporale) este un os pereche în alcătuirea căruia intră următoarele componente:

-partea scuamoasă (pars squamosa) sau solzul temporalului, semicircular, îndreptat vertical;

-partea pietroasă (pars petrosa) sau stânca temporalului de forma unei piramide triunghiulare pătrunde ca un cui spre centrul bazei craniului între sfenoid și occipital. Baza stâncii așezată lateral este reprezentată de *procesul mastoid* (processus mastoideus), iar vârful îndreptat înainte și medial ajunge lângă corpul sfenoidului;

-partea timpanică (pars tympanica) situată sub solzul osului temporal și anterior de stâncă formează peretele antero-inferior al *meatului acustic extern* (meatus acusticus externus) în care se pătrunde prin *orificiul acustic extern* (porus acusticus externus) situat lateral și limitat de un inel osos numit *inel timpanic* (anulus tympanicus).

PARIETALUL (os parietale) este un os pereche și participă exclusiv la alcătuirea bolții craniului. Are

o formă patrulateră fiind accentuat concav pe faţa endocraniană numită *faţă cerebrală* (facies cerebralis).

FRONTALUL (os frontale) situat în partea anterioară a cutiei craniene, are o porţiune verticală care ia parte la formarea calvariei numită *scuama frontalului* (squama frontalis) şi alta orizontală, care intră în alcătuirea bazei craniului. La aceasta se descriu lateral *părţile orbitale* (pars orbitalis) separate median de o scobitură deschisă posterior numită *incizura etmoidală* (incisura ethmoidalis) în care este cuprinsă lama ciuruită a etmoidului. Înaintea incizurii etmoidale se descrie *partea nazală* (pars nasalis) a frontalului, care participă cu oasele nazale şi procesele frontale ale maxilarului la formarea scheletului *rădăcinii nasului* (radix nasi).

ETMOIDUL (os ethmoidale) încastrat între părţile orbitale ale frontalului participă la formarea bazei craniului dar şi la formarea cavităţii nazale şi a orbitelor. El este alcătuit dintr-o lamă orizontală numită *lamă ciuruită* (lamina cribrosa), care ocupă incizura etmoidală. Această lamă este intersectată pe mijloc de o alta numită *lama perpendiculară* (lamina perpendicularis) aşezată în planul medio-sagital. Endocranian, lama perpendiculară se continuă cu *creasta de cocoş* (crista galli) dispusă şi ea tot în plan medio-sagital. Lateral de lama ciuruită se desprind două mase osoase pneumatice numite labirinte etmoidale (labyrinthus ethmoidalis), ce conţin *celule etmoidale* (cellulae ethmoidales); ele separă cavitatea nazală de orbite. Aceste mase prezintă medial trei lamele osoase numite respectiv *cornet nazal suprem, superior şi mediu* (concha nasalis suprema, superior et media).

CORNETUL NAZAL INFERIOR (concha nasalis inferior) este un os pereche situat în peretele lateral al cavităţii nazale dispus ca şi cornetele etmoidului în sens sagital.

LACRIMALUL (os lacrimale) os mic pereche, de formă patrulateră aşezat anterior de labirintul etmoidal. El contribuie împreună cu acesta la separarea cavităţii nazale de orbită.

NAZALUL (os nasale) este un os pereche ca o lamă dreptunghiulară. Cele două oase articulate prin marginea lor medială intră în scheletul rădăcinii nasului.

VOMERUL (vomer) este o lamă osoasă mediană care împreună cu lama perpendiculară a etmoidului sub care este aşezat, completează septul nazal.

MAXILARUL (maxilla) os pereche situat în centrul masivului facial, în dreptul părţilor moi ale obrajilor, alcătuit dintr-un corp şi patru apofize sau procese.

Corpul maxilarului (corpus maxillae) are forma unui tetraedru pneumatic conţinând *sinusul maxilar* (sinus maxillaris) şi prezintă patru feţe: *orbitală, anterioară, infratemporală* şi *nazală* (facies orbitalis, anterior, infratemporalis et nasalis) denumirea indicând cavitatea sau regiunea către care priveşte fiecare din ele.

Dintre procese, *proc.frontal* (processus frontalis) se îndreaptă în sus intrând între osul nazal şi lacrimal. *Procesul zigomatic* (processus zygomaticus) se articulează cu osul zigomatic. *Procesul palatin* (processus palatinus) desprins de pe marginea inferioară a feţei nazale, se îndreaptă orizontal spre linia mediană unde se sudează cu cel opus, formând două treimi anterioare ale palatului dur (palatum durum). *Procesul alveolar* (processus alveolaris) îndreptat inferior şi situat la marginea inferioară a corpului maxilarului este concav medial şi prin sudarea cu procesul alveolar simetric, realizează arcada dentară superioară. În marginea liberă a procesului alveolar numită arc alveolar (arcus alveolaris) sunt săpate *alveolele dentare* (alveoli dentales) separate prin *septurile interalveolare* (septa interalveolaria). În alveole sunt fixate rădăcinile dinţilor iar la dinţii cu rădăcini multiple acestea sunt separate prin *septuri interradiculare* (septa interradicularia). Proeminenţele alveolelor de pe suprafaţa externă a procesului alveolar se numesc *juga alveolaria*.

PALATINUL (os palatinum) os pereche care completează posterior atât peretele inferior al cavităţii nazale prin *lama orizontală* (lamina horisontalis) cât şi pe cel lateral prin *lama perpendiculară* (lamina perpendicularis). Lama perpendiculară cu direcţie sagitală, prezintă în partea sa superioară anterioară *procesul orbital* (processus orbitalis), care ajunge în podeaua orbitei. *Procesul sfenoidal* (processus sphenoidalis) situat posterior de precedentul, de care este separat prin *incizura sfenopalatină* (incisura sphenopalatina) se curbează medial până lângă vomer. *Procesul piramidal* (processus pyramidalis) desprins în partea posterioară din unghiul celor două lame componente ale palatinului, pătrunde între lama medială şi laterală ale apofizei pterigoide completând inferior fosa pterigoidă.

ZIGOMATICUL (os zygomaticum) este un os pereche situat în dreptul pometilor obrajilor, care participă la delimitarea laterală şi inferioară a orbitei. El prezintă *procesul frontal* (processus frontalis) şi *procesul temporal* (processus temporalis) care articulându-se cu procesul zigomatic al osului temporal formează *arcada zigomatică* (arcus zygomaticus).

MANDIBULA (mandibula) os median, este situată în partea anterioară şi inferioară a viscerocraniului. Împreună cu hioidul inclus şi el între oasele craniului visceral, mandibula este un os mobil prin intermediul articulaţiei cu temporalele. Ea se

dezvoltă din două piese simetrice care încep să se sudeze puternic pe linia mediană imediat după naştere, procesul de sinostozare fiind terminat în jurul vîrstei de doi ani. Fiecare jumătate de mandibulă provine din patru centre de osificare, iar în acest proces de osificare desmală cartilajul primului arc branhial (Meckel) are doar un rol director şi de suport. Condilul şi procesul coronoid al mandibulei se osifică însă encondral prin centri separaţi.

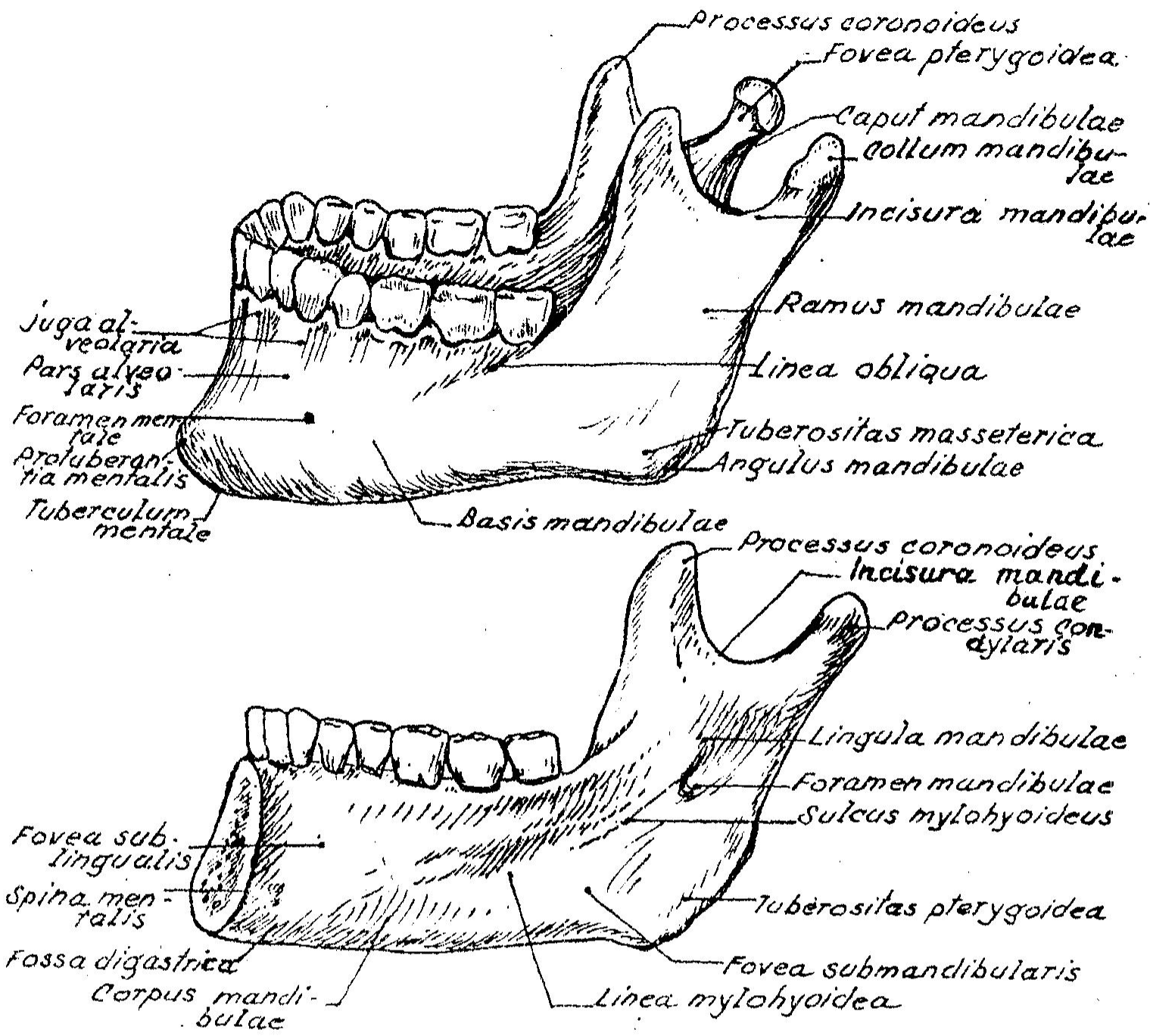

Fig.11 MANDIBULA

Mandibula are forma de potcoavă concavă posterior, cu capetele îndreptate în sus, fiind alcătuită deci dintr-un corp şi două ramuri. *Corpul mandibulei* (corpus mandibulae) este turtit şi prezintă o faţă internă iar alta externă. Partea inferioară a corpului numită *baza mandibulei* (basis mandibulae) este compactă şi rezistentă. Partea superioară sau *partea alveolară* (pars alveolaris) prezintă aceleaşi elemente ca şi procesul alveolar al maxilarului (alveoli dentales, septa interalveolaria, septa interradicularia, juga alveolaria).

Faţa externă a corpului prezintă anterior şi median o proeminenţă specifică omului numită *protuberanţa mentală* (protuberantia mentalis), limitată lateral de către un *tubercul mental* (tuberculum mentale). Lateral şi posterior de acesta se vede *gaura mentală* (foramen mentale) străbătută de nervul şi vasele omonime. Pe faţa laterală a corpului se găseşte o creastă numită *linia oblică* (linea obliqua) care separă de partea alveolară.

Faţa internă a corpului mandibulei prezintă median *spina mentală* (spina mentalis) pentru inserţia mm.genioglosi. Lateral se află o depresiune numită *fosă digastrică* (fossa digastrica) în care se inseră pântecele anterior al m.digastric. Lateral de acesta cu un traiect oblic ascendent se găseşte o creastă osoasă numită *linie milohiodiană* (linea mylohyoidea) pe care se inseră muşchiul omonim. Ea separă două depresiuni: una superioară şi anterioară numită *fosă sublinguală* (fovea sublingualis) şi alta posterioară şi inferioară numită *fosă submandibulară* (fovea submandibularis) pentru glandele salivare omonime.

Ramurile mandibulei (ramus mandibulae) de formă patrulateră cu direcţia ascendentă, formează cu corpul un unghi numit *unghiul mandibulei* (angulus

mandibulae) de cca. 120 °, unghi care variază între 100 ° - 140 ° în funcţie de tipul individual de masticaţie. Marginea superioară a ramurii mandibulei se prelungeşte posterior cu condilul mandibulei sau *procesul condilar* (processus condilaris) separat prin *incizura mandibulei* (incisura mandibulae) de *procesul coronoid* (processus coronoideus) situat anterior. Condilul mandibulei prezintă capul mandibulei (caput mandibulae) susţinut de un segment osos îngustat, *colul mandibulei* (collum mandibulae) pe care anterior se află *foseta pterigoidiană* (fovea pterygoidea) pentru inserţia m.pterigoidian lateral. Pe faţa laterală şi medială a unghiului se observă câte o proeminenţă ruguoasă numită *tuberozitate maseterină* (tuberositas masseterica) şi respectiv *tuberositate pterigoidiană* (tuberositas pterygoidea), determinate de inserţia muşchilor omonimi.

Faţa medială a ramurii mandibulei prezintă în partea ei mijlocie *gaura mandibulei* (foramen mandibulae) loc de deschidere al *canalului mandibulei* (canalis mandibulae) prin care vasele şi nervii se distribuie dinţilor mandibulari. O lamelă osoasă numită lingula mandibulei (lingula mandibulae) mărgineşte anterior acest orificiu şi este un reper (spina spix) pentru anestezia nervului alveolar inferior. Inferior de gaura mandibulei se găseşte *şanţul milohioidian* (sulcus mylohyoideus) prin care trece pachetul vasculonervos omonim.

HIOIDUL (os hyoideum) este un os mobil, median, situat inferior de mandibulă şi de rădăcina limbii şi menţinut în poziţie prin muşchii care se prind de el. Hioidul se dezvoltă din materialul arcurilor branhiale. El este alcătuit dintr-un *corp* (corpus), prelungit lateral cu două perechi de coarne. *Coarnele mari* (cornu majus) sunt îndreptate posterior, iar coarnele mici (cornu minus) au o direcţie ascendentă. Ultimile sunt legate prin ligamentul stilohioidian de procesul stiloid al temporalului de aceaşi parte, proces care şi el provine din materialul arcului II branhial.

Aşa cum s-a afirmat anterior, cunoaşterea craniului ca întreg în sensul cunoaşterii modului în care oasele prin îmbinarea lor realizează acest ansamblu şi cunoaşterea orificiilor principale prin care diferitele formaţiuni intră sau pleacă din cavitatea craniană este mult mai importantă decât sunt detaliile individuale ale fiecărui os al capului.

Craniul considerat ca întreg prezintă un aspect exterior care poate fi studiat atunci când craniul este privit de sus, din faţă, din spate, de jos şi dinspre lateral. Poziţia normală a craniului pentru aceste descrieri este cu podeaua orbitei la acelaşi nivel cu meatul acustic extern. Nomenclatura anatomică internaţională descrie la aspectul exterior al craniului următoarele mari subdiviziuni: *fruntea* (frons) situată anterior, *occiputul* (occiput) posterior şi *tâmplele* (tempora) în părţile laterale. Punctul cel mai înalt al calvariei este numit *creştet* (vertex). Privită dinspre inferior, faţa externă a bazei neurocraniului sau *exobaza* (basis cranii externa) nu este vizibilă pe toată întinderea, deoarece anterior ea este acoperită de o parte din oasele craniului visceral. La descrierea vederii dinspre inferior care cuprinde şi craniul visceral, se impune deci să se adauge aspectul inferior al oaselor cutiei craniene care din această cauză nu sunt vizibile. Completarea va fi făcută cu ocazia descrierii peretelui superior al cavităţii nazale şi al orbitelor, alcătuit tocmai de aceste oase ale neurocraniului.

Dacă se îndepărtează calvaria se observă aspectul interior al cutiei craniene. Pe faţa endocraniană nu se găseşte periost, de tabla internă fiind alipită strâns dura mater. Această aderenţă este mai mică în dreptul scuamei temporalului, zonă cu importanţă deosebită în traumatologia craniană, deoarece aici se pot face uşor hematoame extradurale posttraumatice. Faţa endocraniană a calvariei este uniform concavă. Faţa endocraniană a bazei craniului sau a *endobazei* (basis cranii interna) este subîmpărţită în trei regiuni: anterioară, mijlocie şi posterioară, prin reliefuri osoase evidente.

ASPECTUL EXTERIOR AL CRANIULUI

Vedere superioară

Mai rareori circular, conturul apare mai mult sau mai puțin ovoidal cu axul mare sagital iar cel transvers maxim mai adesea în dreptul unirii treimii mijlocii cu cea posterioară a axului longitudinal. Această față superioară a craniului prezintă numeroase elemente. În plan frontal, dar cu extremitățile laterale ușor îndreptate anterior se află *sutura coronală* (sutura coronalis) delimitată între *marginea parietală* (margo parietalis) sau superioară a scuamei frontale și *marginile frontale* (margo frontalis) sau anterioare ale parietalelor.

Median se găsește *sutura sagitală* (sutura sagittalis) situată între *marginile sagitale* (margo sagitalis) alăturate ale celor două parietale. Posterior, se formează *sutura lambdoidă* (sutura lamdoidea) la limita dintre *marginile occipitale* (margo occipitalis) sau posterioare ale parietalelor și marginea corespunzătoare a scuamei occipitalului numită *margine lamboidă* (margo lambdoideus). În unele cazuri se descrie median *sutura frontală sau metopică* (sutura frontalis sive metopica) între cele două puncte de osificare simetrice ale scuamei frontale.

La nou născut oasele bolții craniene sunt încă unilaminate și fără diploe iar osificarea nu este completă, distingându-se la nivelul suturilor spații membranoase largi numite *fontanele* (fonticulus). La joncțiunea suturilor coronală, sagitală și frontală de formă rombică, alungită sagital cu dimensiuni de 4/2, 5cm se află *fontanela anterioară* (fonticulus anterior). *Fontanela posterioară* (fonticulus posterior) de formă triunghiulară este situată între suturile sagitală și lambdoidă. Între luna a III-a și a VI-a se osifică și se închide fontanela posterioară, pe când cea anterioară dispare abia după prima jumătate a celui de al doilea an de viață. La 30% din cazuri se descrie și o fontanelă în partea posterioară a suturii sagitale, care după închidere lasă ca vestigiu de o parte și alta a liniei mediane câte un orificiu situat în treimea posterioară suturii sagitale, numită *gaură parietală* (foramen parietale) prin care trece o vene emisară și o ramură din a.occcipitală. La nivelul fontanelelor sau al suturilor pot apare puncte de osificare supranumerare, care să dea naștere unor oase intercalate supranumerare, *oase suturale* (ossa suturarum). La copil suturile sunt mai simple ca formă, dințăturile apărând după după 3 ani. La adult, ele sunt mai simple pe fața endocraniană pe care de altfel se obliterează mai repede. Pe fața exocraniană sunt mult mai dințate

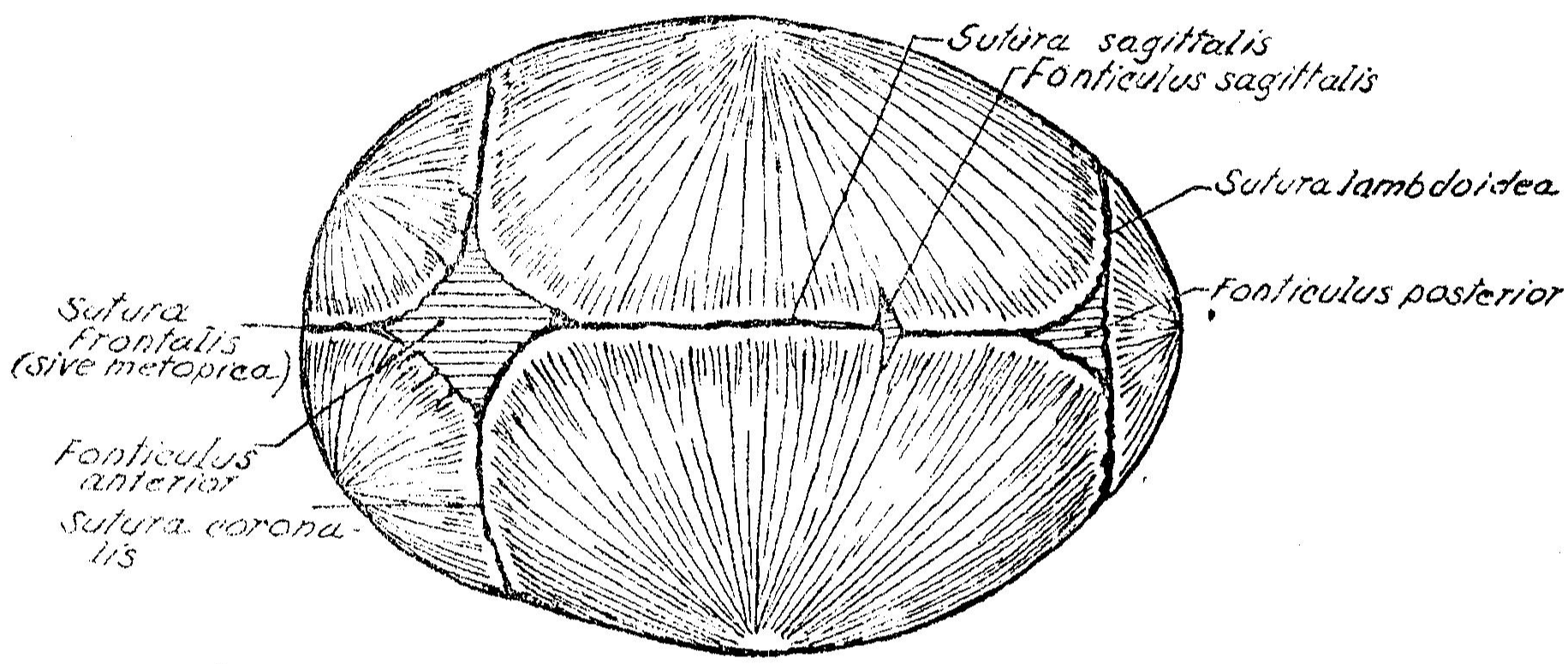

Fig.12 CRANIU DE FAT - vedere superioară

şi complicate şi se oblitereză foarte târziu, în unele cazuri chiar în a VII-a decadă de viaţă. Prezenţa unei dentiţii bune pare să fie condiţia persistenţei suturilor, deoarece la cei edentaţi închiderea lor este precoce.

Locul de proeminenţă maximă al oaselor parietale este numit *tuberozitate parietală* (tuber parietale), inferior şi lateral de care se observă două linii curbe paralele, concave inferior, numite linii temporale bine vizibile în vederea laterală.

Vedere posterioară

Conturul craniului privit dinspre posterior apare ca un semicerc cu baza inferioară, pricipalul os al acestui perete fiind occipitalul. De asemenea, se vede bine şi în întregime sutura lambdoidă, ale cărei dinţături sunt mai reduse în părţile laterale şi inferioare, unde se face joncţiunea cu *suturile occipitomastoidiană* (sutura occipitomastoidea) şi *parietomastoidiană* (sutura parietomastoidea).

La mijlocul scuamei occipitalului se găseşte o proeminenţă numită *protuberanţă occipitală externă* (protuberantia occipitalis externa), uşor palpabilă, care uneori capătă mari dimensiuni când tracţiunea m.trapez care se inseră pe ea este puternică. Punctul cel mai proeminent al acestei formaţii osoase se numeşte inion şi este utilizat în craniometrie. În partea inferioară, ea se continuă cu o creastă osoasă mediană numită *creasta occipitală externă* (crista occipitalis externa). De o parte şi de alta a protuberanţei, se întinde *linia nucală superioară* (linea nuchae superior), iar paralele cu ea atât superior cât şi inferior *liniile nucale supremă şi inferioară* (linea nuchae suprema et inferior) mai puţin evidente. Pe linia nucală supremă se inseră pântecele occipital al m.occipitofrontal. În vecinătatea protuberanţei, pe linia nucală superioară se inseră m.trapez, iar în partea ei laterală mm.sternocleidomastoidieni şi splenius al capului. Între liniile nucale superioară şi inferioară se prind mm.erectori spinali, iar pe linia nucală inferioară mm. suboccipitali.

În părţile laterale şi în cea inferioară ale craniului se văd procesele mastoide, care pe partea lor medială prezintă *incizura mastoidiană* (incisura mastoidea) loc de inserţie al pântecului posterior al diagastricului. Medial de procesul mastoid se află *procesul stiloid* (processus styloideus), care porneşte de pe faţa inferioară a stâncii temporalului. Medial de incizura mastoidiană şi posterior de procesul stiloid se găseşte *şanţul arterei occipitale* (sulcus arteriae occipitalis).

La naştere, la locul de întâlnire al suturilor lamdoide, parietomastoidiană şi occipitomastoidiană se află *fontanela mastoidiană* (fonticulus mastoideus) care se închide de regulă în a doua jumătate a primului an de viaţă. Aşa cum a fost arătat, cele două plăci osoase ale supraoccipitalului din care se dezvoltă porţiunea scuamei de sub linia nucală superioară, nu fuzionează înainte de luna a V-a, din care cauză fontanela posterioară se poate prelungi până aproape de gaura occipitală. Această zonă este de aceea sediul frecvent

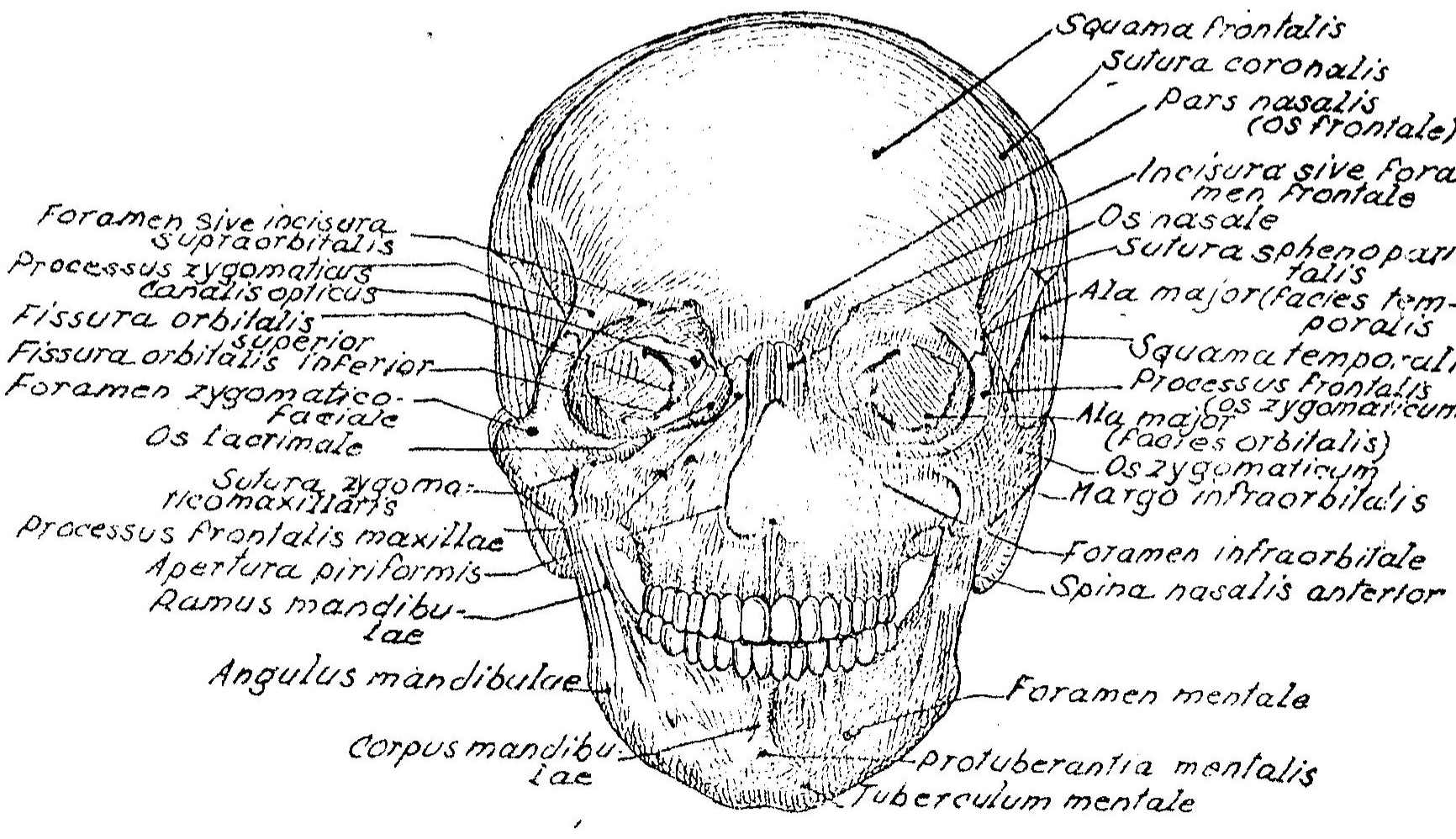

Fig.13 CRANIU -vedere anterioară

al unor anomalii congenitale care constau într-o hernie a meningelor (meningocel).

Vedere anterioară

Văzut din față, craniul prezintă un contur mai mult sau mai puțin oval, ceva mai larg în partea superioară. Această porțiune superioară, care aparține neurocraniului, are o formă convexă, cu suprafața netedă și este alcătuită de scuama frontalului. Partea inferioară mult mai accidentată ca relief este alcătuită din oase ale viscerocraniului. Ea prezintă median deschiderea cavității nazale numită apertură piriformă, iar lateral orificiul orbitei limitat superior și respectiv inferior de o margine supraorbitală și respectiv de una infraorbitală.

Porțiunile mai rotunjite și mai ieșite în relief ale scuamei frontalului, situate lateral, se numesc *tuberozități frontale* (tuber frontale). Deasupra marginilor supraorbitale ale orbitelor se ridică două proeminențe alungite, ușor arcuate și mai evidente la bărbat, numite *arcuri sprâncenoase* (arcus superciliaris). Între ele, median, se află o depresiune, sau alteori o mică ridicătură osoasă numită *glabela* (glabella), unde persistă mai des resturi ale suturii metopice. Partea mediană sau nazală a frontalului se articulează cu oasele nazale prin *sutura frontonazală* (sutura frontonasalis). Median, între cele două oase nazale se delimitează *sutura internazală* (sutura internasalis). În partea posterioară a suturii internazale se alătură *spina nazală* (spina nasalis) a frontalului. Lateral, partea nazală vine în contact cu procesele frontale ale maxilarelor cu care formează *sutura frontomaxilară* (sutura frontomaxillaris). Procesele frontale împreună cu oasele nazale participă la formarea scheletului rădăcinii nasului și la delimitarea aperturii piriforme.

Marginea supraorbitală (margo supraorbitalis) este rotunjită în treimea medială și proeminentă în cele două treimi laterale. La locul de unire al acestor două porțiuni se află *gaura sau incizura supraorbitală* (foramen sive incisura supraorbitalis) prin care trec vasele și nervul omonim. Medial de acesta se descrie *incizura* sau mai rar *gaura frontală* (incisura sive foramen frontale), prin care trece o ramură medială a nervului supraorbital. Marginea supraorbitală se termină lateral cu *procesul zigomatic* (processus zygomaticus), prin care frontalul se articulează cu procesul frontal al zigomaticului formând *sutura frontozigomatică* (sutura frontozygomatica). Aceste două procese limitează lateral orificiul orbitei. Partea medială a acestui orificiu este mai puțin bine delimitată, la formarea ei participând osul frontal și inferior de acesta *creasta lacrimală anterioară* (crista lacrimalis anterior) a procesului frontal al maxilarului.

Marginea infraorbitală (margo infraorbitalis) mai bine conturată este formată medial de maxilar prin *marginea* sa *infraorbitală* (margo infraorbitalis maxillae), iar lateral de osul zigomatic. Inferior de aceasta se află *gaura infraorbitală* (foramen infraorbitale), prin care se deschide anterior *canalul infraorbital* (canalis infraorbitalis). Prin acest canal trec nervul și vasele infraorbitale. La formarea părții inferioare a craniului văzut anterior, cel mai important rol îl au maxilarele, care au corpul așezat sub orbită și lateral de cavitatea nazală, contribuind la delimitarea atât a *orificiul orbitei* cât și la a *aperturii piriforme* (apertura piriformis). Fața lor anterioară corespunde părților moi ale obrajilor și prezintă sub gaura infraorbitală o depresiune numită *fosă canină* (fossa canina). La nivelul procesului alveolar se disting elementele descrise anterior la osul maxilar (alveoli dentales, juga alveolaria, etc.). Prin *incizura nazală* (incisura nasalis), maxilarul contribuie la delimitarea părții laterale și inferioare a aperturii piriforme. Median, în partea inferioară a acestui orificiu se află *osul incisiv* (os incisivum) și proemină *spina nazală anterioară* (spina nasalis anterior), de la care coboară *sutura intermaxilară* (sutura intermaxilaris).

Lateral și superior de maxilar proemină fețele laterale convexe ale oaselor zigomatice, care sunt bine vizibile în vederea laterală. Pe această față, zigomaticul prezintă un mic orificiu, *gaura zigomaticofacială* (foramen zygomaticofaciale), prin care trec vasele și nervul omonim. În partea inferioară a scheletului capului se observă mandibula ale cărei elemente au fost tratate cu ocazia descrierii acestui os. Inserțiile musculare de pe elementele osoase descrise în vederea anterioară a craniului sunt expuse în cadrul capitolului de miologie.

Vedere laterală

În vederea laterală a craniului, după îndepărtarea mandibulei, se observă majoritatea oaselor craniului, iar la periferie elementele care au fost descrise odată cu vederea anterioară, superioară și posterioară. În centru se distinge *fosa temporală* (fossa temporalis) limitată superior de două linii temporale care au concavitatea inferioară. *Linia temporală* (linea temporalis), începe anterior la nivelul procesului zigomatic ca linie temporală a frontalului, și delimitează anterior partea din frontal care intră în alcătuirea fosei temporale numită *față temporală* (facies temporalis). Linia temporală urcă spre posterior, încrucișează sutura coronară și trece pe *fața*

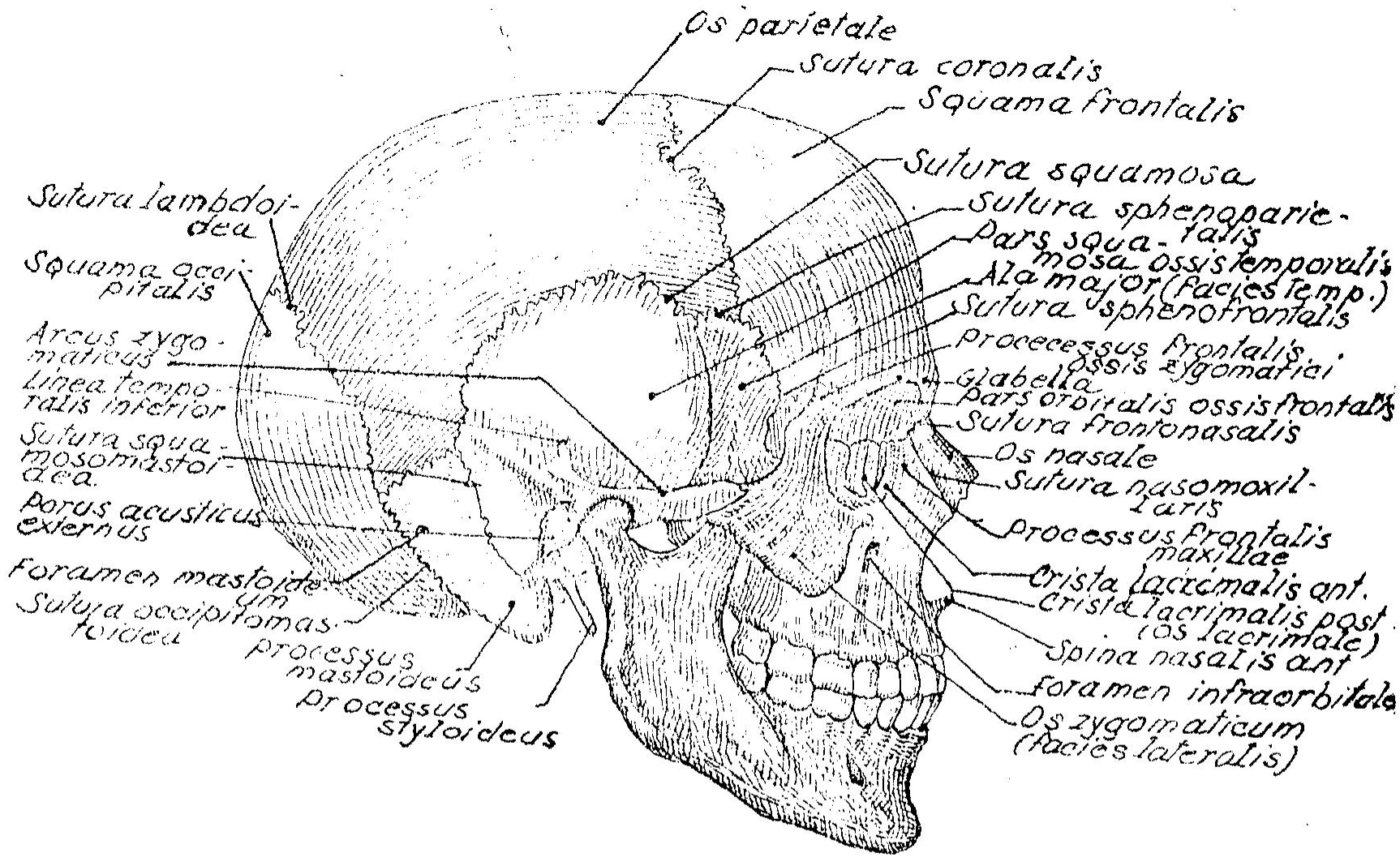

Fig.14 CRANIU - vedere laterală

externă (facies externa) a osului parietal. Unică în partea anterioară, la nivelul parietalului ea se dedublează într-o *linie temporală superioară şi inferioară* (linea temporalis superior et inferior), între care este cuprinsă o suprafaţă netedă a calvariei. Prima linie se şterge treptat în partea posterioară pe când cea inferioară devine mai netă şi coborând pe *faţa temporală* (facies temporalis) a şcuamei temporalului, se continuă cu prelungirea posterioară a procesului zigomatic al temporalului. Liniile temporale marchează limita superioară a inserţiei muşchiului temporal şi a fasciei sale. La formarea fosei temporale participă faţa temporală a scuamei frontalului, parietalul, scuama temporalului, *faţa temporală* (facies temporalis) a aripei mari a sfenoidului limitată inferior de *creasta infratemporală* (crista infratemporalis) şi *faţa temporală* (facies temporalis) a zigomaticului de forma unui jgheab vertical deschis posterior. La acest nivel se află *gaura zigomaticotemporală* (foramen zygomaticotemporale) ce corespunde canalului prin care trec nervul şi vasele omonime. Fosa temporală este limitată inferior de arcul zigomatic. Între acesta şi peretele neurocraniului se află o deschidere largă prin care fosa temporală comunică cu fosa infratemporală şi care în mare parte este ocupată de m.temporal. În partea anterioară a fosei temporale se distinge o sutură în forma literei "H", la care participă scuama temporalului, scuama frontalului, aripa mare a sfenoidului şi *unghiul sfenoidal* (angulus sphenoidalis) al parietalului, fiind loc de întâlnire al suturilor *coronală*, *sfenoparietală* (sutura sphenoparietalis), *sfenoscuamoasă* (sutura sphenosquamosa) şi *scuamoasă* (sutura squamosa) dintre solzul temporalului şi marginea corespunzătoare sau *marginea scuamoasă* (margo squamosa) situată în partea inferioară a parietalului.

La naştere, la acest nivel se găseşte *fontanela sfenoidală* (fonticulus sphenoidalis) de formă dreptunghiulară, care se închide în primele trei luni de viaţă.

Sutura scuamoasă se continuă posterior şi inferior cu sutura dintre solzul temporalului şi procesul mastoid numită sutură scuamozomastoidiană (sutura squamosomastoidea), care este vizibilă şi la adulţi pe faţa externă a mastoidei, întinsă între *incizura parietală* (incisura parietalis) şi vârful acesteia. În incizura parietală pătrunde unghiul posterior şi inferior al parietalului numit *unghi mastoidian* (angulus mastoideus). În vecinătatea incizurii parietale se află *gaura mastoidiană* (foramen mastoideum) prin care se deschide un canal străbătut de o venă emisară şi o ramură a a.occipitale. Tot pe faţa laterală, în partea superioară a mastoidei, acolo unde se întâlnesc suturile occipitomastoidiană, parietomastoidiană şi lambdoidă se găseşte la naştere fontanela mastoidiană.

Procesul zigomatic al temporalului se continuă în partea posterioară cu o creastă osoasă longitudinală, care devine linie temporală inferioară şi cu o

prelungire transversală mai scurtă şi mai groasă, convexă antero-posterior, articulară, numită *tubercul articular* (tuberculum articulare). Aceste două prelungiri limitează o depresiune numită *fosa mandibulară* (fossa mandibularis) bine vizibilă pe exobază.

Inferior de prelungirea posterioară a procesului zigomatic este *orificiul acustic extern* (porus acusticus externus), prin care se pătrunde în *meatul acustic extern* (meatus acusticus externus). În partea postero-superioară a porului acustic se află o mică proeminenţă spinosum este situat în *spina sfenoidului* (spina ossis sphenoidalis), o proeminenţă cu care se termină posterior faţa inferioară a aripii mari. În unele cazuri, medial de gaura ovală se află orificiul unui canal (vesale) prin care trece o venă emisară ce face legătura între circulaţia intra- şi extracraniană. Posterior de gaura ovală, printr-un orificiu inconstant, se deschide canalul (Arnold) străbătut de nervul pietros mic, ramura glosofaringianului. Peretele medial al fosei infratemporale este format de lama laterală a procesului pterigoid, iar cel lateral, de procesul

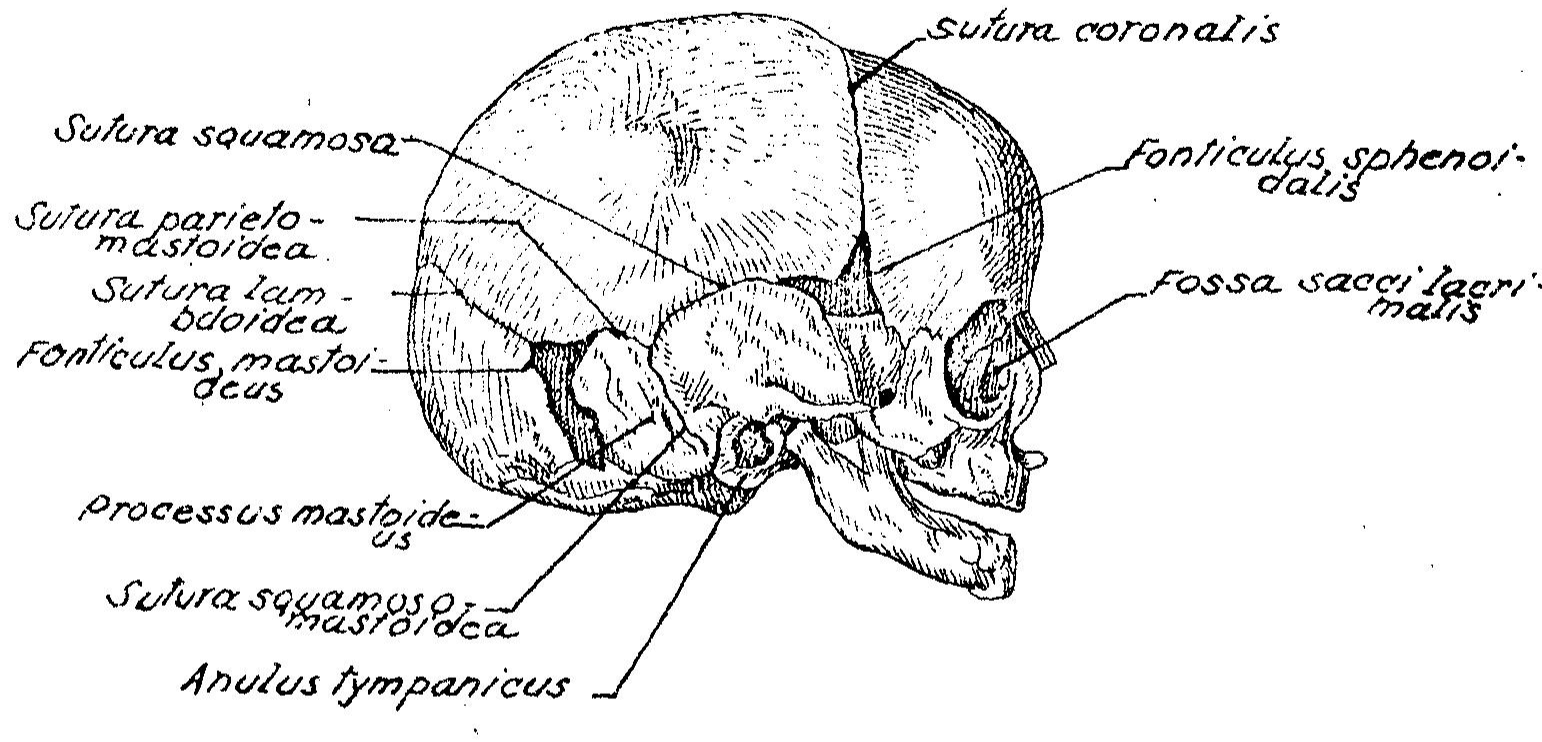

Fig.15 CRANIU DE FAT - vedere laterală

numită *spina suprameatum*. În vederea laterală se observă de asemenea coborând de pe faţa inferioară a stâncii temporalului procesul stiloid pe care se inseră muşchii: stilofaringian, stiloglos şi stilohioidian precum şi ligamentele: stilohioidian şi stilomandibular.

Inferior de arcul zigomatic se găseşte un spaţiu neregulat mai larg în partea superioară, situat posterior de maxilar. Acesta este numit *fosă infratemporală* (fossa infratemporalis) şi comunică larg cu fosa temporală situată superior. Peretele anterior al fosei infratemporale este reprezentat de *tuberozitatea maxilarului* (tuber maxillae), o proeminenţă a feţei infratemporale a corpului maxilarului. Pe ea se găsesc câteva orificii numite *foramina alveolaria*, prin care intră în *canalele alveolare* (canales alveolares) ramurile vasculare şi nervoase alveolare superioare posterioare. Tavanul fosei este format de partea din faţa temporală a aripii sfenoidului situată inferior de creasta infratemporală a acestei feţe şi de o mică parte a scuamei temporalului. La baza aripii mari se găsesc: *gaura ovală* (foramen ovale) străbătută de nervul maxilar şi *gaura spinoasă* (foramen spinosum) prin care trec artera şi vena menigee medie. Foramen coronoid al mandibulei. Inferior şi posterior, fosa infratemporală este larg deschisă. Pereţii anterior şi medial se întânlesc în partea inferioară la nivelul *suturii sfenomaxilare* (sutura sphenomaxillaris), dar sunt separaţi în partea superioară prin *fisura pterigomaxilară* (fissura pterygomaxillaris) prin care se pătrunde în fosa pterigopalatină. Fosa infratemporală cuprinde partea inferioară a m.temporal în drumul său spre procesul coronoid al mandibulei. Profund de acesta se află.maxilară cu ramurile ei şi plexul venos pterigoidian aplicate pe faţa laterală a m.pterigoidian lateral. Cel mai profund este situat m.pterigoidian medial în raport cu care trece n.mandibular. Nervul ieşit din gaura ovală se împarte în această regiune în ramurile sale terminale. Nervul coarda timpanului pătrunde în fosa infratemporală pe partea medială a spinei sfenoidale, îndreptâdu-se anterior şi inferior pentru a se anastomoza cu nervul lingual. Aşa cum a fost descris, prin fisura pterigomaxilară se pătrunde într-o regiune situată mai profund - medial - de fosa infratemporală şi denumită fosă pterigopalatină.

Fosa pterigopalatină (fossa pterygopalatina) este un spaţiu îngust de formă piramidală cu baza aşezată

superior. Peretele ei posterior este format de fața anterioară a procesului pterigoid. Peretele medial este alcătuit de lama perpendiculară a palatinului, iar cel anterior, de marginea posterioară a maxilarului și de procesul orbital al osului palatin. Superior și anterior comunică cu orbita prin *fisura orbitală inferioară* (fissura orbitalis inferior), iar prin canalul infraorbital trece o ramură a a.sfenopalatine. Inferior, fosa se continuă fără o delimitare precisă cu *canalul palatin mare* (canalis palatinus major). Acesta, în continuare se deschide inferior prin *gaura palatină mare* (foramen palatinum majus). În vecinătatea acestuia se descriu *canalele palatine mici* (canales palatinum minores), cărora le corespund *găurile palatine mici* (foramina

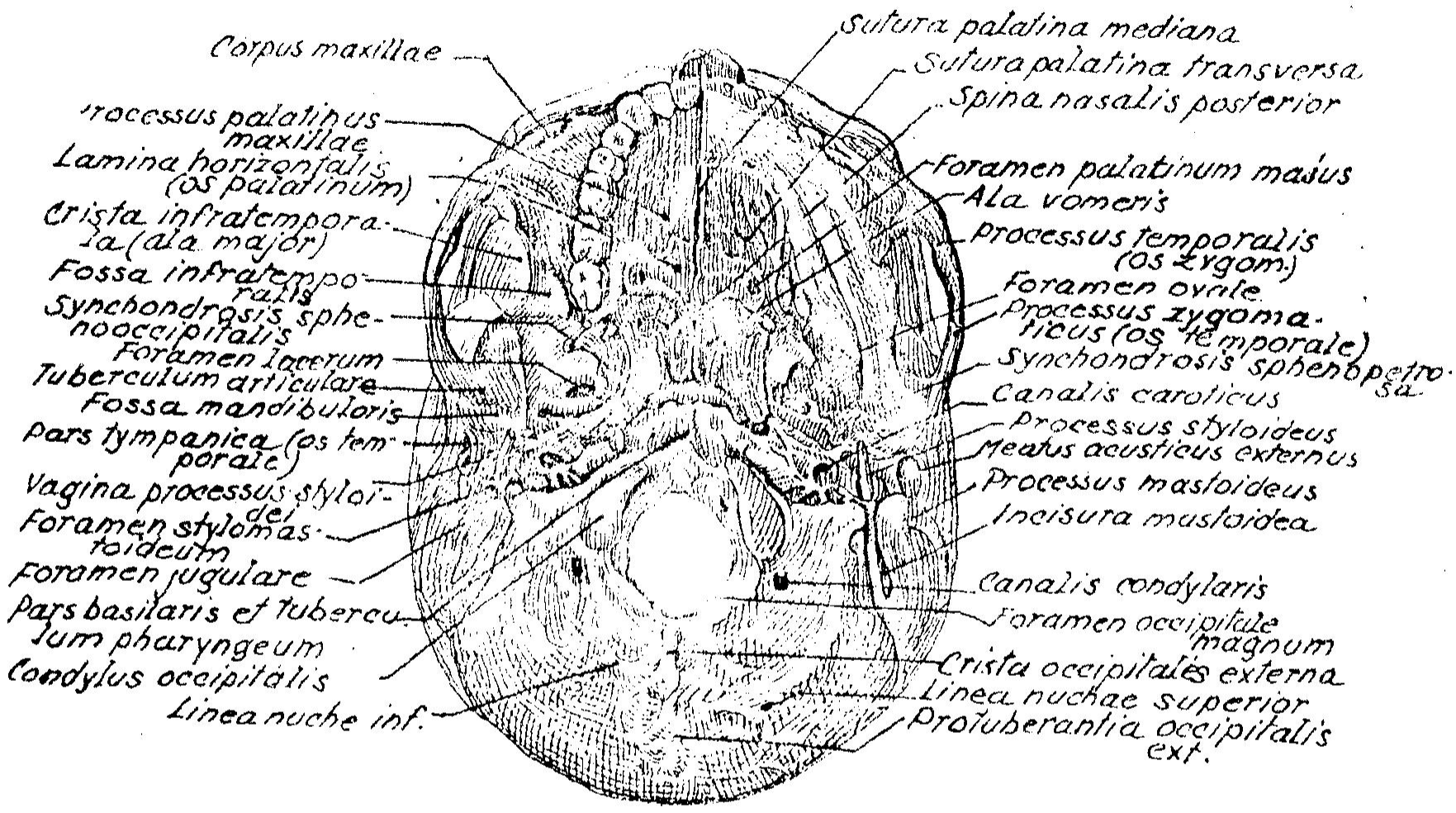

Fig.16 CRANIU - vedere inferioară

din vecinătatea acestuia, cu regiunea infraorbitală. Superior, în peretele medial se găsește *gaura sfenopalatină* (foramen sphenopalatinum) delimitată de incizura sfenopalatină a palatinului și de corpul sfenoidului. Prin acest orificiu fosa pterigopalatină comunică cu cavitatea nazală. Superior, în peretele posterior se găsește gaura rotundă prin care trece nervul maxilar și prin care se realizează legătura cu fosa mijlocie a endobazei. Pe același perete, inferior de gaura rotundă se găsește și deschiderea anterioară a *canalului pterigoidian* (canalis pterygoideus) străbătut de n.canalului pterigoidian. Prin acest canal a cărui deschidere posterioară se află sub lingula sfenoidală, se face comunicarea cu canalul carotic. Medial se găsește deschiderea anterioară a *canalului palatovaginal* (canalis palatovaginalis) prin care trece nervul faringian, ramură din ganglionul pterigopalatin. În apropierea liniei mediane se află *canalul vomerovaginal* (canalis vomerovaginalis) prin care palatina minora). Prin aceste orificii trec nervii și vasele palatine mari și mici.

În această fosă se găsesc n.maxilar, gg.pterigopalatin și partea terminală a a.maxilare. N.maxilar trece dinspre posterior, de la gaura rotundă spre anterior și lateral, sub tavanul fosei, pe care o părăsește prin fisura orbitală inferioară. Inferior de nerv intră prin canalul pterigoidian artera și nervul canalului pterigoidian, nerv format din unirea n.pietros mare cu n.pietros profund. Acesta se termină în gg.pterigopalatin, care este legat prin fibre nervoase de n.maxilar. Prin canalul palatovaginal pleacă din ganglion ramuri faringiene spre tavanul faringelui, ramuri orbitale, nazale și nervii palatini. A.maxilară după ce a dat numeroasele sale colaterale ia numele de a.sfenopalatină. Ea pătrunde dinspre lateral în fosa pterigopalatină trecând inferior de nervul maxilar și anterior de ganglion, pentru ca prin gaura sfenopalatină să ajungă în cavitatea nazală.

Vedere inferioară

Baza craniului pe această faţă,exceptând din descriere mandibula, are un aspect foarte accidentat. Limitele sale sunt prezentate în partea anterioară de dinţii frontali ai maxilarelor, pe laturi de dinţii laterali, arcul zigomatic cu prelungirea lui posterioară şi procesul mastoid, limita posterioară a acestei feţe fiind formată de linia nucală superioară. Pe această faţă se deosebesc două regiuni distincte: una anterioară, pe care se vede faţa inferioară a masivului osos facial, format de palatul dur şi arcada alveolodentară, iar alta posterioară alcătuită îndeosebi de oasele temporale şi de osul occipital. Această parte este situată la un nivel superior faţă de prima, diferenţa la limita dintre ele fiind egală cu înălţimea proceselor pterigoide, dar scade treptat spre posterior datorită înclinaţiei părţii bazilare a occipitalului.

În centrul regiunii posterioare este situată *gaura occipitală mare* (foramen occipitale magnum), prin care se realizează legătura între fosa posterioară a neurocraniului şi canalul vertebral. La acest nivel se găseşte bulbul învelit de meninge, iar pe laturile lui tonsilele emisferelor cerebeloase. Pe lângă bulb intră în craniu a.vertebrală, rădăcinile spinale ale n.accesor şi ies din craniu vv.vertebrale şi aa.spinale anterioare şi posterioare. În partea anterioară se găsesc ligamentul vârfului dintelui şi membrana tectoria, care se prind pe faţa endocraniană a părţii bazilare. Anterior şi lateral de gaura occipitală se văd *condilii occipitali* (condylus occipitalis), eminenţe elipsoide convexe, mai depărtate posterior şi mai apropiate în partea lor anterioară, servind pentru articulaţia cu atlasul. Posterior de fiecare condil se găseşte o mică depresiune numită *fosă condiliană* (fossa condylaris) prin care atunci când există, trece o venă emisară dinspre sinusul sigmoid spre plexul venos suboccipital. Superior, în partea anterioară a condilului se găseşte *canalul hipoglosului* (canalis hypoglossi), prin care din fosa posterioară a craniului iese nervul hipoglos însoţit de o venă emisară din plexul bazilar şi intră o ramură meningee din artera faringiană ascendentă. Părţile laterale ale occipitalului se continuă posterior fără limită distinctă cu scuama occipitalului, a cărei limită anterioară şi inferioară este însă considerată marginea posterioară a găurii occipitale.

Elementele vizibile în partea inferioară a scuamei, până în dreptul liniei nucale superioare au fost descrise la vederea posterioară a craniului. Anterior de gaura occipitală, ca o bârnă osoasă mediană de lăţimea policelui, se află partea bazilară a occipitalului, care se sudează de corpul sfenoidului formând *sincondroza sfenooccipitală* (synchondrosis sphenoocipitalis). În mijlocul ei se vede *tuberculul faringian* (tuberculum pharigeum) o mică ridicătură osoasă pe care se inseră m.constrictor superior al faringelui. Anterior de el mucoasa faringiană şi amigdala faringiană din grosimea acesteia vin în contact direct cu osul occipital. Lateral de părţile bazilară şi laterală ale occipitalului se găseşte partea pietroasă a temporalului a cărei bază este reprezentată de procesul mastoid. Pe linia de separaţie dintre aceste oase numită *sincondroză pietroocipitală* (synchondrosis petroocipitalis) se disting o serie de elemente. Anterior, între occipital, vârful stâncii şi sfenoid, la locul de unire al sincondrozelor sfenooccipitală, pietrooccipitală şi sfenopietrosă se găseşte un canal osos cu pereţii neregulaţi numit *gaură ruptă* (foramen lacerum) închisă pe craniul cu părţi moi de un cartilaj. În peretele posterior al găurii rupte, deasupra cartilajului, la vârful stâncii, se află deschiderea endocraniană a canalului carotic săpat în stânca temporalului şi străbătut de a.carotidă internă. Prin foramen lacerum, trece n.pietros mare, care la acest nivel se uneşte cu n.pietros profund pentru a forma n.canalului pterigoidian, care pătrunde în canalul omonim printr-un orificiu situat în partea anterioară a găurii rupte, sub lingula sfenoidală. Mai posterior este *gaura jugulară* (foramen jugulare) delimitată de incizura jugulară a occipitalului şi de aceea a temporalului; ultima se continuă pe exobază cu *fosa jugulară* (fossa jugularis) în care este situat bulbul superior al venei jugulare interne. Gaura jugulară este împărţită de *procesul intrajugular* (procesus intrajugularis) şi de un ligament scurt, într-o porţiune mailargă postero-laterală prin care trece vena internă şi alta medială mai mică străbătută de nervii IX, X, XI şi sinusul pietros inferior.

Tavanul fosei jugulare separă bulbul superior al venei jugulare interne de cavitatea timpanică. În peretele ei lateral se vede orificiul *canaliculului mastoidian* (canaliculus mastoideus) prin care trece ramura auriculară a n.vag. Aceasta pătrunde în stâncă şi încrucişează canalul facialului la cca.4mm deasupra orificiului său inferior, unde dă o ramură anastomotică pentru n.facial. În continuare, ramura auriculară a vagului trece prin *fisura timpanomastoidiană* (fissura tympanomastoidea) spre a se distribui la pielea meatului auditiv extern. Medial şi anterior de fosa jugulară, pe *faţa inferioară a stâncii* (facies inferior partis petrosae) se găseşte orificiul inferior al *canalului carotic* (canalis caroticus) prin care a.carotidă internă pătrunde în stâncă. Pe peretele lateral al canalului carotic, în interior, se văd orificii prin care trec o ramură a arterei carotide interne şi nervi simpatici care se desprind din plexul carotic intern. Orificiile corespund unor *canalicule caroticotimpanice*

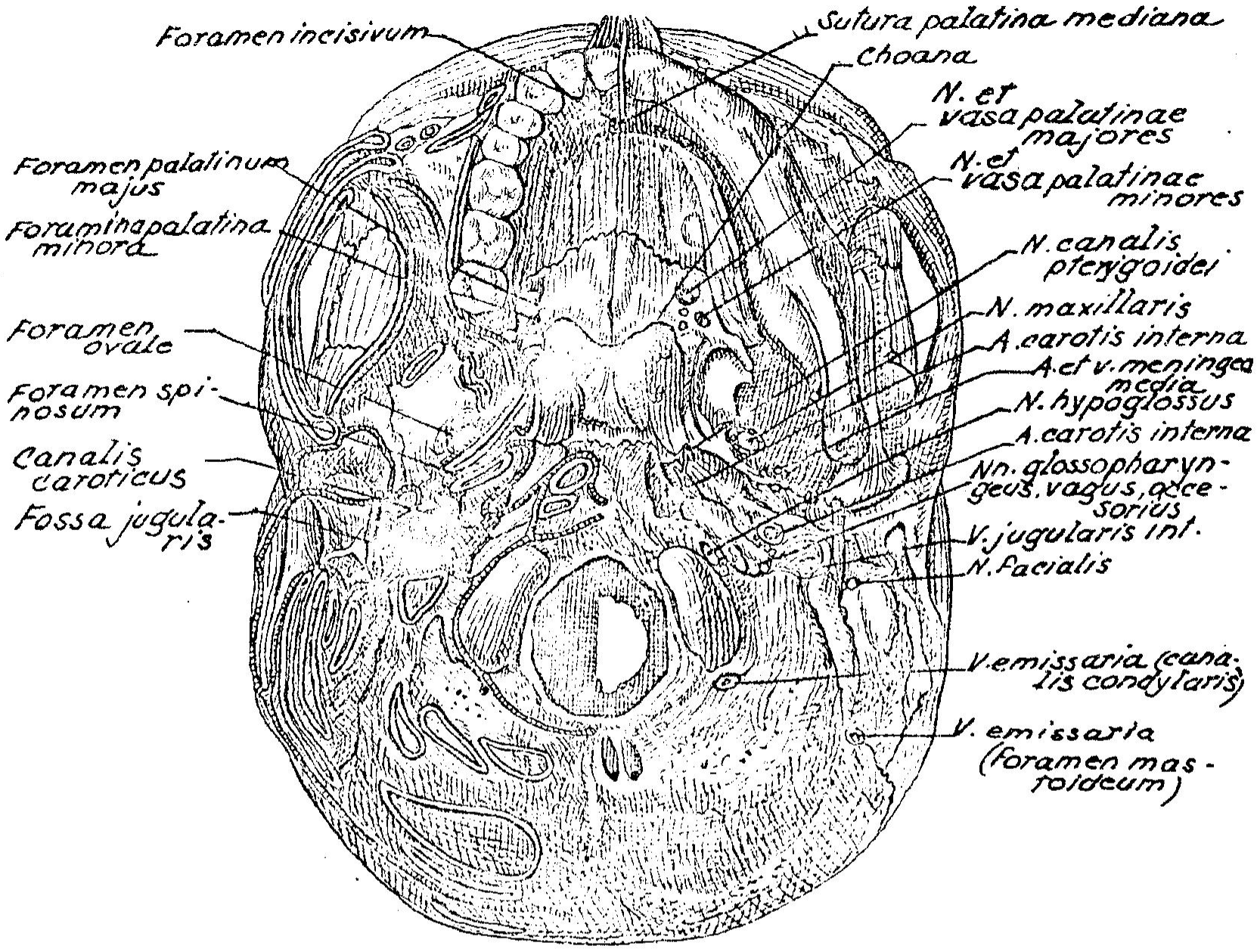

Fig.17 CRANIU - vedere inferioară

(canaliculi caroticotympanici). Pe creasta inferioară, care separă orificiul canalului carotic de fosa jugulară se vede orificiul *canaliculului timpanic* (canaliculus tympanicus) prin care nervul omonim, ramură a nervului glosofaringian ajunge la urechea medie.

Tot între orificiul canalului carotic şi gaura jugulară, dar mai bine vizibilă pe faţa endocraniană se află o mică gropiţă triunghiulară - *fossula petrosa* - în care se află ganglionul superior al n.glosofaringian. În fundul acestei fosete se deschide *orificiul extern al canaliculului cohleei* (apertura externă canaliculi cohleae), canalicul străbătut de un conduct perilimfatic, de o prelungire a durei mater şi de o venulă care din urechea internă se duce spre vena jugulară internă. Lateral şi posterior de fosa jugulară se observă procesul stiloid, anterior de care se află o lamelă osoasă - *vagina processus styloidei* - aparţinând părţii timpanice a osului temporal. Posterior şi lateral de procesul stiloid se găseşte procesul mastoid. Între rădăcina procesului stiloid şi partea anterioară a incizurii mastoidiene se află *gaura stilomastoidiană* (foramen stylomastoideum) prin care trec nervul facial şi artera stilomastoidiană. Pe peretele anterior al canalului facialului la cca.5mm de orificiul stilomastoidian se găseşte deschiderea canalului nervului coarda timpanului, prin care acesta ajunge în urechea medie. În dreptul sincondrozei sfenopietroase dintre partea anterioară a stâncii şi aripa mare a sfenoidului se află un şanţ format de cele două oase, în care este aşezată porţiunea cartilaginoasă, internă, a tubei auditive. În partea laterală a şanţului şi partea timpanică a osului temporal se găseşte orificiul *canalului musculotubar* (canalis muscotubarius). Acesta este subîmpărţit prin *septul canalului musculotubar* (septum canalis musculotubarii) în două semicanale: unul superior, *semicanalul m.tensor al timpanului* (semicanalis musculi tensoris tympani) şi altul inferior *semicanalul tubei auditive* (semicanalis tubae auditivae), pentru partea osoasă, laterală, a tubei auditive.

Anterior şi inferior de stâncă se găseşte partea timpanică a osului temporal, care formează peretele anterior, inferior şi o parte din cel posterior al meatului auditiv extern. Partea timpanică este separată de scuama temporalului prin *fisura timpanoscuamoasă*

(fissura typanosquamosa). O prelungire a stâncii temporalului, care pătrunde în partea ei medială, o împarte în *fisura pietroscuamoasă* (fissura petrosquamosa), situată anterior şi *fisura pietrotimpanică* (fissura petrotympanica) - Glasser - situată posterior. Prin ultima, în porţiunea ei medială iese din urechea medie n.coarda timpanului. Imediat înaintea fisurii timpanoscuamoase, pe faţa inferioară a scuamei temporalului, se vede o suprafaţă concavă pentru articulaţia cu condilul mandibulei numită *fosa mandibulară* (fossa mandibularis) mai largă în partea laterală decât în cea medială.

Înaintea părţii bazilare a occipitalului şi anterior de *vârful stâncii* (apex partis petrosae), cea mai mare parte a exobazei este formată de sfenoid. Corpul sfenoidului, situat median în continuarea părţii bazilare a occipitalului, este în mare măsură acoperit de *aripa vomerului* (ala vomeris) şi de procesele pterigoide. Vomerul formează septul nasului şi prin marginea lui posterioară separă între ele deschiderile posterioare ale cavităţii nazale numite *choane* (choanae). Acestea sunt limitate lateral de procesele pterigoide. Aşa cum a fost descris anterior, între lamele fiecărui proces pterigoid se delimitează fosa pterigoidă, care este completată în partea ei inferioară de procesul piramidal al palatinului. Lama medială a procesului pterigoid , îndreptată posterior, are o margine subţire, care la mijlocul ei prezintă o mică proeminenţă. Deasupra acesteia, marginea este concavă şi i se alătură capătul faringian al tubei auditive. Superior, marginea posterioară a lamei mediale se dedublează şi circumscrie o mică depresiune alungită numită *fosă scafoidă* (fosa scafoidea). Deasupra acesteia, lama medială se prelungeşte până în apropierea aripii vomerului cu o mică placă osoasă, *procesul vaginal* (processus
vaginalis), aşezat pe faţa inferioară a corpului sfenoidului, unde delimitează două canale: vomerovaginal şi palatovaginal. Lama medială se termină inferior cu *cârligul pterigoidian* (hamulus pterygoideus) limitat la baza lui de *şanţul cârligului pterigoidian* (sulcus hamuli pterygoidei), prin care alunecă tendonul muşchiului tensor al vălului palatin, care la acest nivel îşi schimbă direcţia şi cotind în unghi drept, din vertical se îndreaptă spre linia mediană. Lama laterală mai scurtă şi mai lată decât cea medială se îndreaptă lateral şi posterior. Pe marginea ei posterioară se vede *procesul pterigospinos* (processus pterygospinosus), care este legat de spina sfenoidului printr-un ligament care se poate osifica în unele cazuri. Lama laterală participă împreună cu partea medială a feţei temporale a aripii mari, la delimitarea fosei infratemporale.

În regiunea anterioară, facială, a exobazei este situat palatul osos limitat anterior şi lateral de arcada alveolodentară superioară ale cărei detalii au fost descrise la osul maxilar. Palatul osos este alcătuit din procesele palatine ale maxilarelor în cele două treimi anterioare ale lui şi de lamele orizontale ale palatinelor în treimea posterioară, separate de două suturi perpendiculare între ele numite *sutura palatină mediană şi transversă* (sutura palatina mediana et transversa). În partea anterioară, median, la formarea palatului osos participă şi osul incisiv, separat de procesele alveolare ale maxilarelor prin *sutura incisivă* (sutura incisiva). Uneori se descrie între cele două jumătăţi ale acestui os şi o sutură interincisivă. În dreptul acesteia se află orificiul inferior al *canalului incisiv* (canalis incisivus), bifurcat în partea lui superioară prin care se ajunge în podeaua cavităţii nazale. Pe aici intră în canal ramura terminală a arterei palatine mari şi nervul nazopalatin. În partea posterioară a palatului dur se vede o creastă transversă uşor curbată numită *creastă palatină* (crista palatina), iar median în multe cazuri se descrie o proeminenţă alungită - *torus palatinus*. Marginea posterioară a palatului osos se prelungeşte pe linia mediană cu *spina nazală posterioară* (spina nasalis posterior). În partea laterală a acestei margini, imediat posterior de sutura palatinomaxilară, se găsesc găurile palatină mare şi palatine mici descrise la fosa pterigopalatină. De la orificiul palatin mare, pleacă anterior câte două şanţuri pe partea laterală a palatului numite *şanţurile palatine* (sulci palatini) separate de mici reliefuri numite *spine palatine* (spinae palatinae).

ASPECTUL INTERIOR AL CRANIULUI

Aspectul interior al calvariei

Aspectul interior al calvariei, comparativ cu cel al endobazei, este mult mai sărac în detalii şi prezintă în consecinţă, o mai mică importanţă pentru studiu. Calvaria prezintă la acest nivel suturile descrise la aspectul exterior, care apar mai puţin dantelate şi se închid cu mult înaintea celor de la exterior. Impresiunile determinate de reliefurile emisferelor cerebrale sunt mai puţin distincte decât la nivelul endobazei. De asemenea se observă găurile parietale şi mastoidiene prin care trec venele emisare, care stabilesc legătura între circulaţia intra- şi extracraniană. De remarcat sunt şanţurile prin care trec venele şi arterele şi care la acest nivel sunt determinate de vasele respective.

Pe linia mediană în partea inferioară a *feţei interne* (facies interna) a scuamei frontalului, se găseşte *creasta frontalului* (crista frontalis) de care se fixează coasa creierului, formaţiune aparţinând durei mater cerebrale.

În partea ei superioară, creasta se şterge şi se continuă cu *şanţul sinusului sagital superior* (sulcus sinus sagittalis superioris). Acest şanţ ca şi cele care vor fi descrise în continuare este transformat de expansiuni fibroase ale durei mater într-un canal osteofibros, sinus venos, în care se varsă venele encefalice şi diploice. Şanţul sinusului sagital superior este îngust în dreptul scuamei frontalului. Dimensiunile lui cresc în direcţie posterioară concomitent cu ale sinusului, care primeşte numeroşi afluenţi de pe faţa superioară a emisferelor. El se termină posterior la nivelul *protuberanţei occipitale interne* (protuberantia occipitalis interna), unde se găseşte *confluentul siumusurilor venoase* (confluens sinuum) care va fi descris la fosa posterioară a endobazei. De fiecare parte a şanţului sinusului sagital superior, mai ales la nivelul parietalelor şi pe scuama frontalului, se observă depresiuni rotunde sau ovale - *foveolae granulares* -, determinate de granulaţiile arahnoidiene. Numărul acestora creşte cu vârsta când devin şi mai evidente. În partea inferioară a calvariei

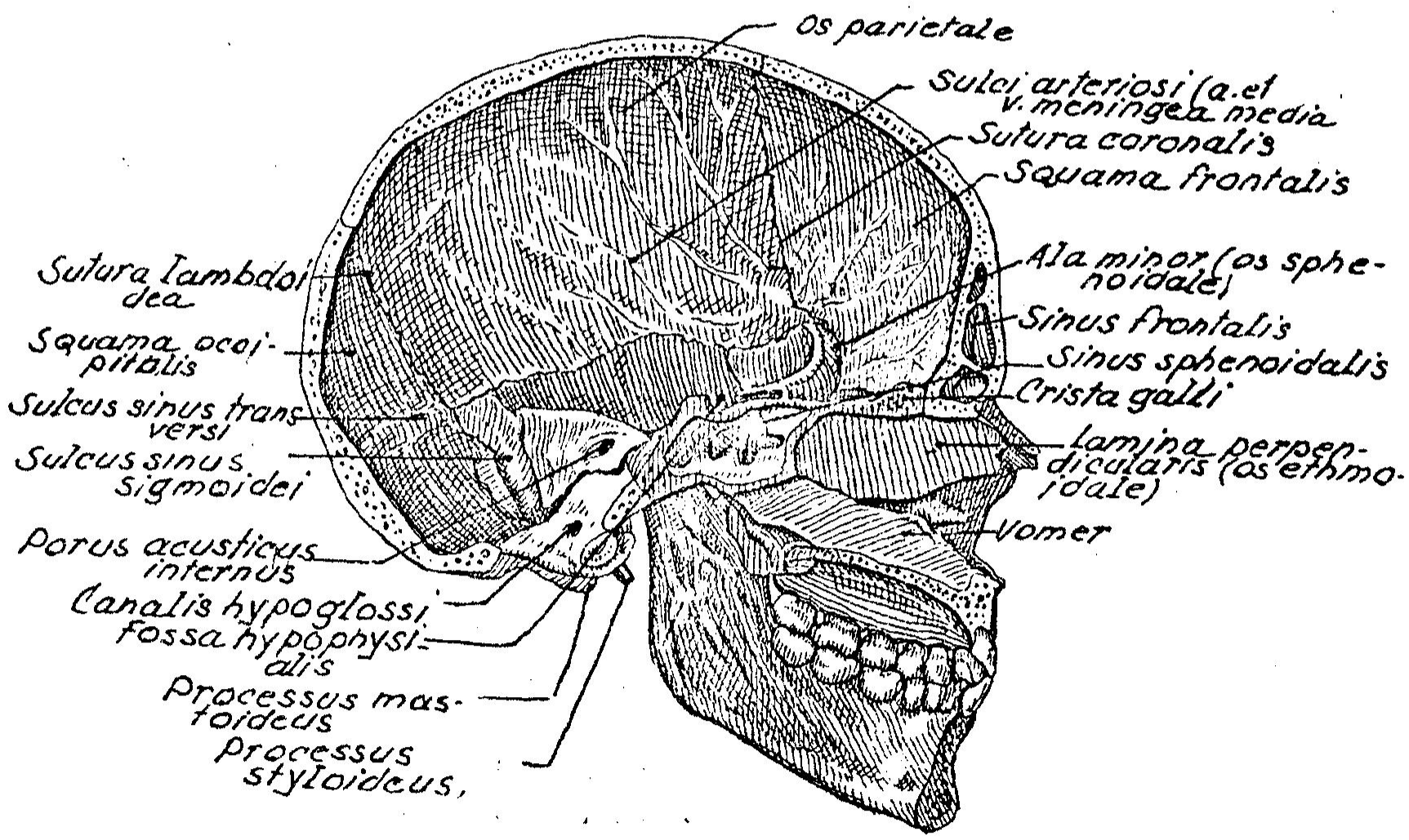

Fig. 18. - CRANIU IN SECŢIUNE MEDIO SAGITALA - vedere internă

şi lateral se găsesc un număr variabil de şanţuri cu limite bine conturate, determinate de vasele meningee. Cele mai evidente sunt şanţurile de pe faţa internă a parietalului, determinate de artera şi vena meningee medie îndeosebi de ramurile lor frontale. Ele determină un şanţ mai adânc la cca. 1 cm posterior de sutura coronală, ce corespunde cu aproximaţie, şanţului precentral de pe suprafaţa emisferelor. În general, pe întreaga suprafaţă internă a calvariei, se observă şanţuri mai mult sau mai puţin adânci, determinate de ramurile vaselor meningee.

Aspectul interior al bazei craniului
- Endobaza -

Endobaza prezintă trei subdiviziuni dispuse la niveluri diferite. Partea anterioară numită *fosa craniană anterioară* (fossa cranii anterior) formează tavanul orbitelor şi al cavităţii nazale. Partea mijlocie sau *fosa craniană medie* (fossa cranii media) este situată mai jos de cât cea anterioară. În părţile laterale ea este delimitată de fosa craniană anterioară prin marginile posterioare ale aripilor mici ale sfenoidului. În partea mediană limita dintre cele două fose este mai puţin evidentă. Porţiunea cea mai posterioară şi inferioară sau *fosa craniană posterioară* (fossa cranii posterior) este centrată de gaura occipitală. Ea este separată median de regiunea mijlocie prin dorsum sellae, iar lateral, de marginea superioară a stâncilor. Impresiunile determinate de reliefurile emisferelor cerebrale sunt deosebit de evidente la nivelul foselor anterioară şi medie şi nu se mai disting în fosa posterioară, unde este aşezat cerebelul.

Fosa anterioară a craniului
- fossa cranii anterior -

Această fosă este mărginită anterior şi pe părţile ei laterale, de osul frontal. Podeaua ei este alcătuită de părţile orbitale ale osului frontal, lama ciuruită a etmoidului, de aripile mici şi de partea anterioară a corpului sfenoidului. Lama ciuruită, aşezată median, între cele două părţi orbitale ale frontului cu care formează *sutura frontoetmoidală* (sutura frontoethmoidalis) este mai adâncă decât restul fosei. Ea separă fosa anterioară de cavitatea nazală. Prin orificiile cu care este prevăzută, trec fibrele nervilor olfactivi. În plan median, dinainte-înapoi se disting: porţiunea inferioară a crestei frontale pe care se inseră coasa creierului; *gaura oarbă* (foramen cecum) inconstantă, în care pătrunde o prelungire a durei mater, iar atunci când este permeabilă, şi o venă de la mucoasa nazală la sinusul sagital; *apofiza crista galli*, pe care se inseră partea cea mai anterioară şi inferioară a coasei creierului; *sutura sfenoetmoidală* (sutura sphenoethmoidalis); *jugum sphenoidale*, o suprafaţă plană sub care ajung sinusurile sfenoidale şi posterior de care este dispus transversal *şanţul chiasmatic* (sulcus chiasmatis). La extremităţile laterale, şanţul chiasmatic se continuă cu *canalele optice* (canalis opticus) prin care pătrund în orbită n.optic şi a.oftalmică.

De o parte şi de alta a apofizei crista galli se află două şanţuri înguste în care se găsesc bulbul cu tractul olfactiv şi girul drept al lobului orbital. De-a lungul suturii frontoetmoidale sunt situate *găurile etmoidale anterioară şi posterioară* (foramen ethmoidale anterius et posterius), care prin câte un canal se deschid în orbită. Gaura etmoidală anterioară se observă greu, fiind acoperită de o proeminenţă a părţii orbitale. Prin ea trec vasele şi nervul etmoidal anterior, care odată pătrunse în fosa anterioară, se îndreaptă anterior pe sub dura mater, şi după un scurt traiect pătrund în tavanul cavităţii nazale printr-unul din orificiile lamei ciuruite. Gaura etmoidală posterioară, prin care trec nervul şi vasele etmoidale posterioare se deschide în unghiul postero-lateral al lamei ciuruite, pe faţa ei interioară.

Partea laterală a fosei craniene anterioare este formată de părţile orbitale ale osului frontal, care alcătuiesc cea mai mare parte a tavanului orbitelor. În partea lor posterioară legate prin *sutura sfenofrontală* (sutura sphenofrontalis) se găsesc aripile mici ale sfenoidului, care participă şi ele la formarea tavanului orbitelor. Marginea posterioară a aripii mici pătrunde în partea incipientă a şanţului lateral al emisferelor şi uneori, poate prezenta o adâncitură sub forma unui şanţ, pentru *sinusurile sfenoparietale* (sinus sphenoparietalis) ale durei mater. Posterior de canalul optic, baza aripii mici formează o proeminenţă numită *proces clinoid anterior* (processus clinoideus anterior), care dă inserţie marginii libere a cortului cerebelului; prin şanţul de pe faţa sa medială trece a.carotidă internă după ieşirea ei din tavanul sinusului cavernos. Uneori, şanţul pentru artera carotidă internă este transformat în orificiu prin unirea procesului clinoid anterior cu cel mediu.

Fosa mijlocie a craniului
- fossa cranii media -

Această regiune a endobazei este mai îngustă pe linia mediană şi mult mai largă lateral. La alcătuirea ei participă corpul sfenoidului, aripa mare a sfenoidului şi scuama temporalului prin *faţa cerebrală* (facies cerebralis) şi *faţa anterioară* (facies anterior) a stâncii temporalului. Elementele componente sunt

legate prin suturile sfenoscuamoasă și sfenopietroasă.

Median, corpul sfenoidului are formă caracteristică prezentând *șaua turcească* (sella turcica). În centrul ei se află o depresiune care adăpostește

sfenoidului, trec nervii III, IV, VI, nervul oftalmic din V și vene oftalmice. Celelalte găuri sunt reprezentate de *gaura rotundă*, prin care trece nervul maxilar; o gaură inconstantă (Vesale) pentru o venă emisară

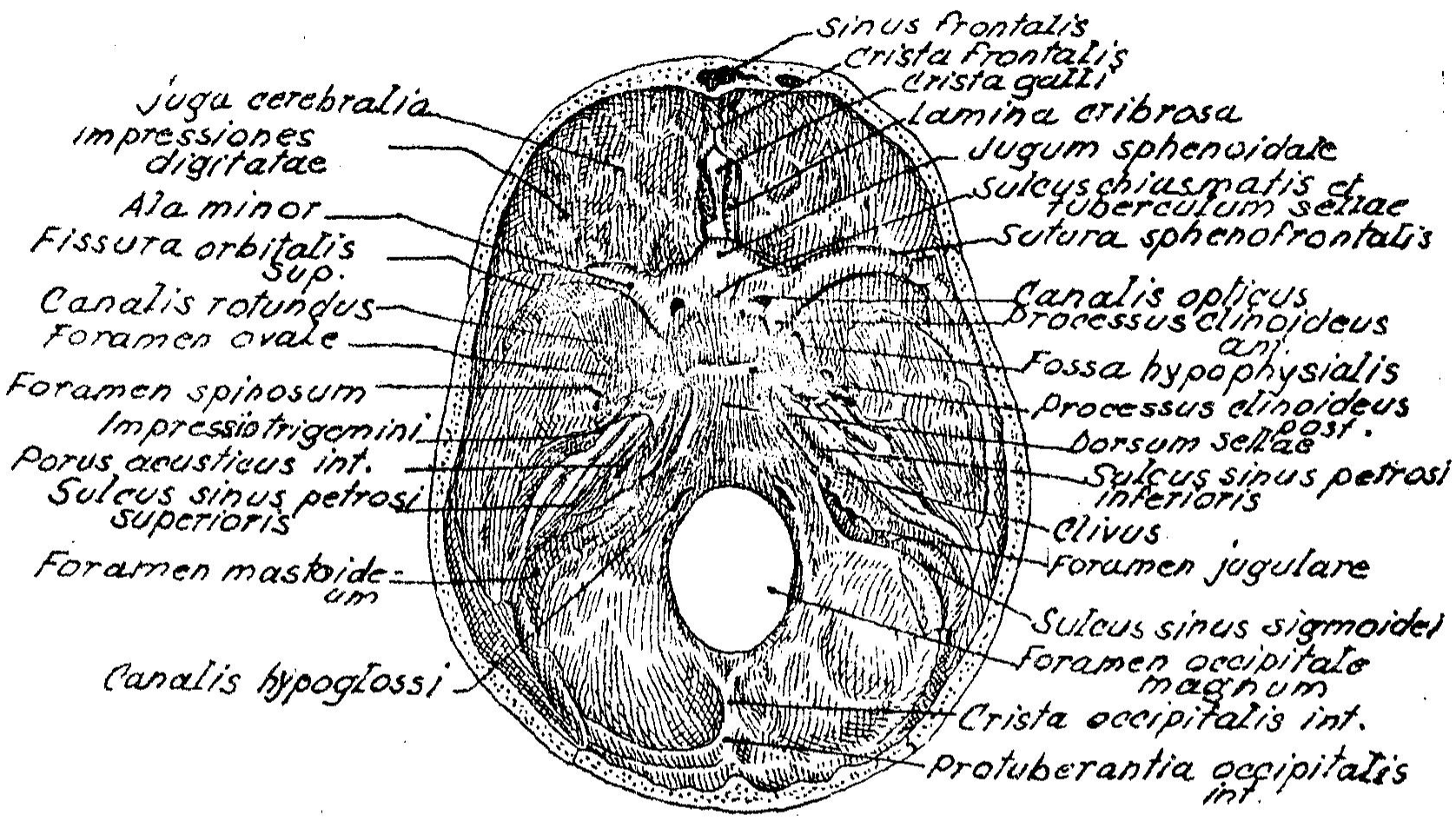

Fig.19 - BASIS CRANII INTERNA

hipofiza, numită *fosa hipofizei* (fossa hypophysialis) separată anterior de șanțul chiasmatic printr-o ridicătură transversală rotunjită numită *tuberculul șeii* (tuberculum sellae) iar posterior, de fosa posterioară a craniului printr-o lamă osoasă patrulateră - *dorsum sellae* - ale cărei unghiuri laterale se numesc *procese clinoide posterioare* (processus clinoideus posterior). Lateral, aparținând tot șeii turcești, se disting două mici ridicături, *procesele clinoide medii* (processus clinoideus medius). Corpul sfenoidului prezintă pe fața laterală *șanțul carotic* (sulcus caroticus), prin care trece artera carotidă internă cuprinsă în sinusul cavernos. În partea posterioară, marginea laterală a șanțului carotic se prelungește cu o fină lamă osoasă, *lingula sfenoidală* (lingula sphenoidalis). Părțile laterale ale fosei mijlocii a craniului sunt accentuat concave și pe ele este așezat lobul temporal al emisferelor cerebrale. Fosa craniană medie corespunde la exterior, lateral, fosei temporale. Între aripa mică și corpul sfenoidului pe de o parte și aripa mare pe de alta, dispuse în semicerc, se află numeroase orificii care permit comunicarea cu orbita, cu fosa infratemporală și cu fosa pterigopalatină. Prin *fisura orbitală superioară* (fissura orbitalis superior), situată cea mai anterior, între aripa mare și aripa mică a

sfenoidală; *gaura ovală* pentru nervul mandibular; artera meningee accesorie și uneori și nervul pietros mic.

În alte cazuri, acesta din urmă are un canalicul propriu (Arnold). Prin *gaura spinoasă* situată cel mai posterior trece artera meningee medie și ramura meningeală a nervului mandibular. De la ea, pleacă șanțurile determinate de ramurile frontală și parietală ale arterei, care se văd în continuare și pe fața internă a calvariei.

La vârful stâncii este situată *gaura ruptă*, descrisă la exobază. Pe fața anterioară a stâncii, la vârful acesteia, posterior de gaura ruptă se află o depresiune puțin adâncă numită *impresiune trigeminală* (impressio trigemini) ocupată de ganglionul trigemenului. Posterior și lateral, în apropiere de marginea superioară a stâncii, se găsește *eminența arcuată* (eminentia arcuata), care corespunde canalului semicircular superior. Antero-lateral de eminența arcuată se află *tavanul căsuței timpanului* (tegmen tympani). Lateral de amprenta trigeminală se observă *șanțul nervului pietros mare* (sulcus nervi petrosi majoris), care se termină în dreptul unui mic orificiu numit *hiatus-ul canalului nervului pietros mare* (hiatus canalis nervi petrosi majoris), prin care iese din stâncă

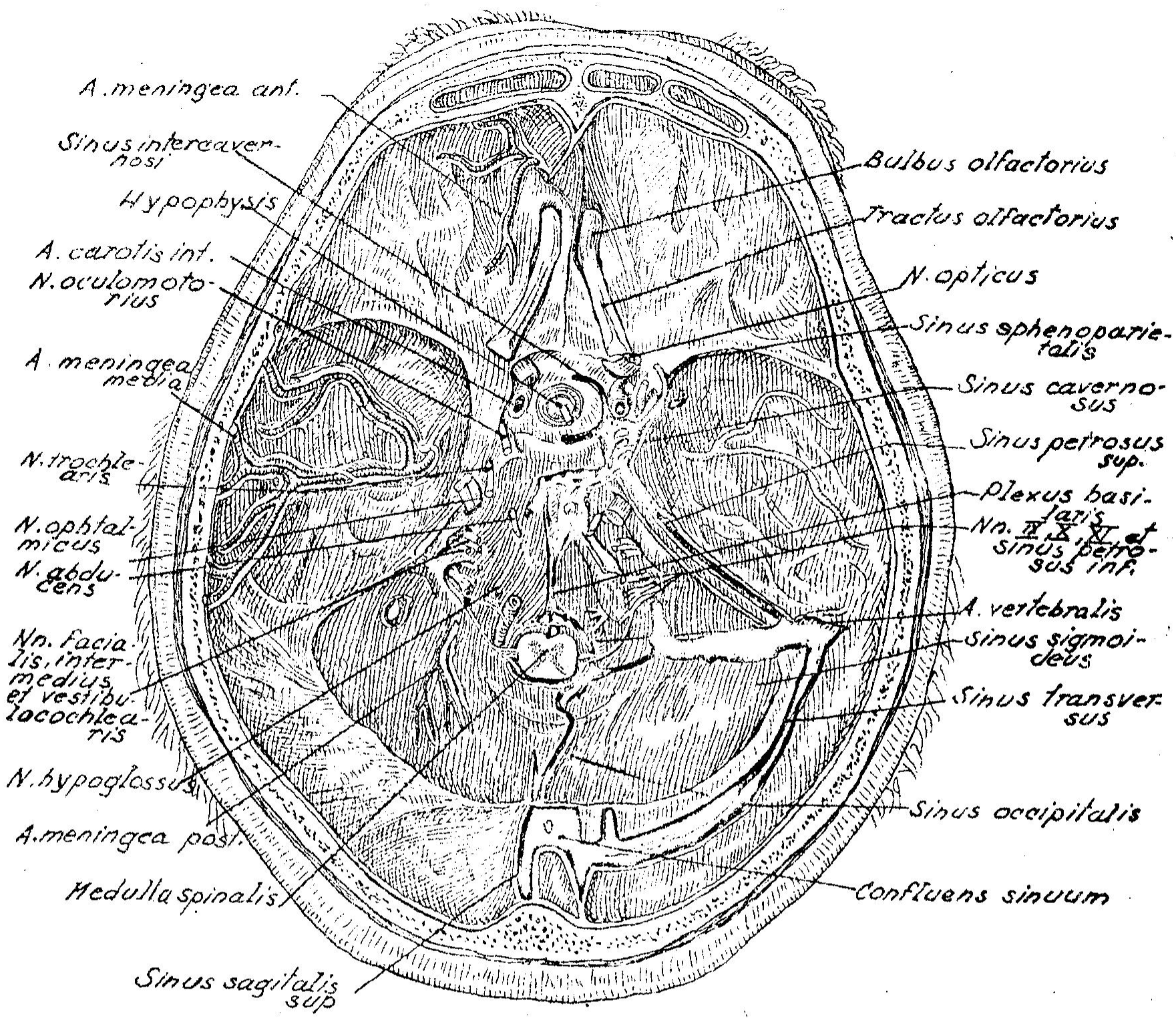

Fig. 20. - BASIS CRANII INTERNA - formaţiuni anatomice

ramura omonimă a n. facial. Anterior, se observă *şanţul n.pietros mic* (sulcus nervi petrosi minoris) cu *hiatus-ul canalului nervului pietros mic* (hiatus canalis nervi petrosi minoris) pentru nervul omonim din nervul glosofaringian.

Lateral, faţa anterioară a stâncii este separată prin *fisura pietroscuamoasă* (fissura petrosquamosa) de scuama temporalului. *Marginea superioară a stâncii temporalului* (margo superior partis petrosae) prezintă *şanţul sinusului pietros superior* (sulcus sinus petrosi superioris) prin care partea posterioară a sinusului cavernos se deschide în porţiunea incipientă a sinusului sigmoid.

Fosa posterioară a craniului
- fossa cranii posterior -

Fosa posterioară a craniului este cea mai largă şi este situată într-un plan inferior faţă de precedentele. Pe craniul la care se găsesc şi părţile moi, ea nu este vizibilă lateral, fiind acoperită de cortul cerebelului, dependinţă a durei mater.

Cortul cerebelului aderă anterior şi lateral de marginile superioare ale stâncilor, iar posterior, de osul occipital la nivelul şanţurilor sinusurilor transverse. Această fosă, al cărei conţinut îl formează trunchiul cerebral şi cerebelul, prezintă o singură comunicare cu restul cutiei craniene prin *incisura tentorii*, care corespunde mezencefalului.

La alcătuirea fosei posterioare, participă în cea mai mare parte occipitalul, prin componentele sale osificate encondral, faţa posterioară a stâncilor, partea corespunzătoare a mastoidei, şi o mică parte din unghiul mastoidian al parietalului.

După cum a fost enunţat, podeaua acestei fose este centrată de *gaura occipitală mare* (foramen

occipitale magnum), limitată de părțile componente ale occipitalului. Înaintea găurii occipitale, median, este situată bara osoasă formată de partea bazilară a occipitalului, care se sudează de corpul sfenoidului. Fața ei superioară numită *clivus*, pe care stă trunchiul cerebral, se continuă fără limite vizibile, cu fața posterioară a dorsum-ului sellae, care separă între ele în partea mediană fosa medie de cea posterioară.

De fiecare parte a clivusului, se observă *fisura pietrooccipitală* cu *șanțul sinusului pietros inferior* (sulcus sinus petrosi inferioris), care se termină posterior în partea medială a *găurii jugulare;* prin aceasta trec sinusul pietros inferior și nervii IX, X, XI. Marginea superioară, ascuțită și neregulată a acestei porțiuni a găurii jugulare, are o scobitură pentru nervul IX. Prin segmentul postero-lateral, mai larg al găurii jugulare, trece sinusul sigmoid. Pe marginea posterioară, în partea medială a găurii jugulare, se vede o proeminență rotunjită, *tuberculul jugular* (tuberculum jugulare), care aparține părții laterale o occipitalului. Acest tubercul este situat superior și anterior de orificiul intern al *canalului hipogosului*, canal săpat la limita dintre partea laterală și bazilară a occipitalului. Când *canalul condilar* este prezent, orificiul său intern se află posterior și lateral de orificiu l canalului hipoglosului.

Lateral de fisura pietrooccipitală, la formarea fosei posterioare participă *fața posterioară a stâncii* (facies posterior partis petroase). Pe această față, deasupra găurii jugulare se găsește *porul acustic intern* (porus acusticus internus), care se continuă cu canalul numit *meat acustic intern* (meatus acusticus internus). Prin placa osoasă perforată care formează *fundul meatului acustic intern* (fundus meatus acustici interni), trec nervii VII și VIII. Această placă osoasă, care separă meatul acustic intern de urechea internă, este împărțită inegal de o creastă transversă. Desupra și anterior este situat orificiul de intrare în *canalul facialului* (canalis facialis) numit *aria nervului facial* (area nervi facialis). Canalul facialului după un scurt traiect orizontal, perpendicular pe axul stâncii, cotește în unghi drept și merge tot orizontal, dar paralel cu axul mare al stâncii, pentru ca după mică distanță să facă un nou cot și să coboare vertical, spre a se termina la gaura stilomastoidiană. Posterior de orificiul canalului facial, se află *aria vestibulară superioară* (area vestibularis superior), prevăzută cu orificii prin care trec ramuri ale nervului vestibular. Sub creasta transversă se găsește în partea anterioară *aria cohleară* (area cochleae). Posterior, se găsește *aria vestibulară inferioară* (area vestibularis inferior). Mai jos și posterior de această arie se observă - *foramen singulare* -, prin care trec fibrele nervoase ce vin de la canalul semicircular posterior.

Pe fața posterioară a stâncii, lateral de orificiul acustic intern, se află o lamă subțire osoasă, care acoperă *deschiderea canalului apeductului vestibulului* (apertura externă aqueductus vestibuli), în care se găsesc alături de sacul și canalul endolimfatic al labirintului membranos, o arteriolă și o venulă. Între orificiul acustic intern și deschiderea apeductului vestibular, imediat sub marginea posterioară a stâncii, se găsește o mică depresiune numită *fosă subarcuată* (fossa subarcuata), mult mai accentuată la copil, prin care trece o prelungire a durei mater străbătută uneori de 1-2 venule. La limita feței posterioare a stâncii, pe fața endocraniană a procesului mastoid, se vede un șanț adânc asemănător literei "S" numit *șanțul sinusului sigmoid* (sulcus sinus sigmoidei) pentru sinusul cu același nume. În prima parte, șanțul coboară și se îndreaptă anterior, apoi continuând să coboare se îndreaptă medial, pentru ca să-și schimbe după aceea direcția spre anterior mergând să se termine la gaura jugulară. În prima lui porțiune se deschide orificiul mastoidian. Tot aici are raport în imediată vecinătate anterioară cu o cavitate pneumatică numită *antru mastoidian* (antrum mastoideum). În partea inferioară, șanțul sinusului sigmoid încrucișează sutura occipitomastoidiană.

Posterior și lateral de gaura occipitală mare și posterior și medial de șanțurile sinusurilor sigmoide, podeaua fosei posterioare este concavă și adaptată emisferelor cerebeloase. Cele două concavități simetrice sunt separate între ele de o creastă mediană numită *creastă occipitală internă* (crista occipitalis interna), care se termină superior la *protuberanța occipitală internă* (protuberantia occipitalis interna).

Aceasta este situată de obicei la un nivel inferior față de protuberanța occipitală externă. De fiecare parte acestui relief osos, îndreptate lateral, pleacă *șanțurile sinusurilor transverse* (sulcus sinus tranversi), elemente care marchează și limita fosei posterioare a craniului. În partea laterală, fiecare se continuă cu sinusul sigmoid respectiv.

Șanțurile sinusurilor transverse, împreună cu șanțul sinusului sagital care se termină și el la protuberanța occipitală internă și cu creasta occipitală internă, formează la întâlnirea lor *eminența cruciată* (eminenția cruciformis).

ORBITA
- orbita -

Orbitele sunt două cavităţi simetrice, care conţin segmentul periferic al analizatorului vizual, alcătuit din globul ocular cu anexele sale de mişcare şi de protecţie, precum şi vasele şI nervii acestora. În rest, spaţiul este ocupat de un ţesut adipos cu o densitate mai mică.

Orbita are forma unei piramide patrulatere, cu axul lung îndreptat înapoi şi medial. Dintre cei patru pereţi: superior, inferior, lateral şi medial, cel medial este aproape paralel cu planul sagital, pe când cel lateral priveşte mult anterior, fiind mai depărtat de linia mediană în partea anterioară decât în partea lui posterioară.

Baza piramidei este reprezentată de *orificiul orbitei* (aditus orbitae) a cărui descriere atât ca alcătuire osoasă, cât şi ca elemente caracteristice, a fost expusă odată cu vederea anterioară a craniului.

Vârful piramidei orbitale este incomplet, la nivelul lui fiind o largă deschidere, care reprezintă partea medială a fisurii orbitale superioare. Privind în orbită dinspre partea ei laterală, imediat deasupra şi medial de vârf, se vede un orificiu care corespunde canalului optic, prin care orbita comunică cu fosa medie a craniului. Canalul optic delimitat medial de corpul sfenoidului, iar lateral de baza aripii mici se deschide endocranian în părţile laterale ale şanţului chiasmatic. În apropierea vârfului se află *fisura orbitală* inferioară (fissura orbitalis inferior), care separă podeaua de peretele lateral al orbitei. Prin partea ei anterioară pătrunde în orbită nervul maxilar însoţit de o venă ce uneşte vena oftalmică inferioară cu venele plexului pterigoidian. Extremitatea posterioară a fisurii se deschide în fosa pterigoidă, cea anterioară se termină în fosa temporală, iar mijlocul corespunde părţii celei mai anterioare a fosei infratemporale. De la locul de unire a treimii posterioare cu cele două treimi anterioare ale fisurii orbitale inferioare începe şanţul infraorbital, care se continuă apoi pe podeaua orbitei. Prin aceste formaţiuni trece pachetul vasculonervos omonim. La extremitatea anterioară a şanţului începe canalul infraorbital, care se deschide prin orificiul infraorbital.

Tavanul orbitei sau *peretele superior* (paries superior) este neted şi are o concavitate mai accentuată în partea anterioară. Limitat anterior de marginea supraorbitală, acest perete este alcătuit aproape numai de partea orbitală a osului frontal. În rest, deasupra fisurii orbitale superioare, tavanul este format de aripa mică a sfenoidului, care este delimitată de partea orbitală a frontalului prin sutura sfenofrontală. Peretele superior separă orbita de fosa anterioară a craniului. El se prezintă ca o lamă osoasă foarte subţire, fără diploe,

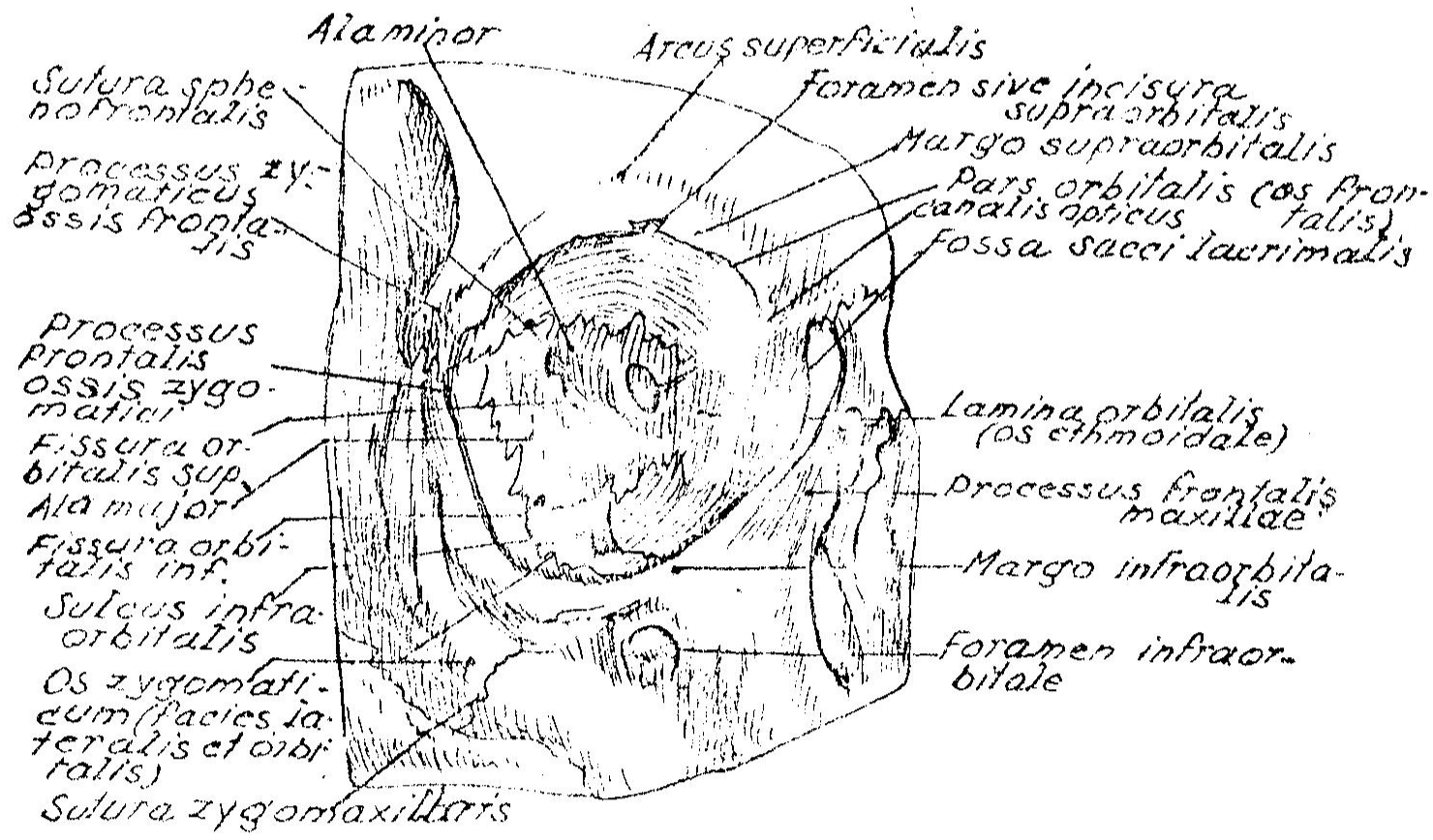

Fig. 21 - ORBITA

aproape translucid şi poate fi foarte uşor perforat. În partea antero- medială, peretele superior este dedublat şi conţine între cele două lame o parte din sinusul frontal, care se poate întinde uneori în aproape tot tavanul orbitei. Posterior de unghiul supero-medial al aditus-ului orbitei, la joncţiunea tavanului cu peretele medial, pe osul frontal, se află fie *foseta trohleară* (fovea trochlearis), fie *spina trohleară* (spina trochlearis), fie ambele; acestea reprezintă locul de inserţie al tendonului muşchiului oblic superior. La acest nivel tavanul muşchiului îşi schimbă direcţia spre lateral. Posterior de unghiul supero - lateral al aditus-ului orbitei, se află *fosa lacrimală* (fossa lacrimalis) unde este aşezată partea orbitală a glandei lacrimale.

Peretele medial al orbitei (paries medialis orbitae) este foarte subţire. În cea mai mare parte el este alcătuit din *lama orbitală* (lamina orbitalis) a etmoidului, care reprezintă faţa laterală a *labirintului etmoidal* (labyrinthus ethmoidalis). Acesta conţine celule etmoidale, ale căror septuri despărţitoare pot fi văzute prin transparenţa accentuată a peretului. Osul lacrimal, care este aşezat anterior de labirintul etmoidal conţine de asemenea cavităţi pneumatice. Anterior de osul lacrimal, peretele medial al orbitei este format de procesul frontal al maxilarului, care participă şi la delimitarea aditus- ului orbitei. Pe peretele medial, în partea anterioară, se găseşte *fosa sacului lacrimal* (fossa sacci lacrimalis) alungită vertical, la formarea căreia participă atât osul lacrimal cât şi procesul frontal al maxilarului. Fosa sacului lacrimal este limitată posterior de *creasta lacrimală posterioară* (crista lacrimalis posterior) aparţinând lacrimalului şi anterior de *creasta lacrimală anterioară* (crista lacrimalis anterior) de pe procesul frontal al maxilarului. Inferior, fosa se continuă cu *canalul nazolacrimal* (canalis nasolacrimalis), care coboară pentru a se deschide în meatul nazal inferior. Intrarea în canalul nazolacrimal este limitată lateral de *cârligul osului lacrimal* (hamulus lacrimalis).

Pe linia de sutură dintre tavan şi peretele medial numită *sutură frontoetmoidală* (sutura frontoethmoidalis), se găsesc orificiile etmoidale anterior şi posterior prin care se pătrunde în canalele descrise la fosa anterioară a craniului. Între oasele peretelui medial al orbitei se găsesc şi *suturile lacrimoetmoidală* (sutura lacrimoethmoidală)*, *frontolacrimală* (sutura frontolacrimalis), *lacrimomaxilară* (sutura lacrimomaxillaris) şi *etmoidomaxilară* (sutura ethmoideomaxillaris).

Podeaua sau *peretele inferior* (paries inferior) al orbitei, de formă triunghiulară, este o lamă osoasă relativ subţire, alcătuită în cea mai mare parte de faţa orbitala a maxilarului, care constituie pe cea mai mare întindere a ei, tavanul sinusului maxilar. În partea posterioară, la limita de separare a peretelui inferior de cel lateral se află fisura orbitală inferioară mai largă posterior decât anterior, fiind cuprinsă între marginea feţei orbitale a maxilarului şi faţa orbitală a aripii mari a sfenoidului. Podeaua orbitei se continuă anterior de fisura infraorbitală cu peretele lateral. La acest nivel, în alcătuirea podelei orbitei participă o parte din faţa orbitală a osului zigomatic, iar posterior şi medial pe o mică întindere, procesul orbital al palatinului, ale cărui limite se recunosc cu greu pe craniul de adult. Marginea inferioară a fisurii orbitale inferioare, prezintă aşa cum a mai fost descris, o incizură prin care începe şanţul infraorbital, care anterior se continuă cu canalul infraorbital, săpat şi el tot în podeaua orbitei şi deschis la exterior prin orificiul infraorbital. Din canalul infraorbital, aproape de originea lui, se desprinde canaliculul pentru nervul alveolar superior mijlociu, care coboară prin peretele lateral al sinusului maxilar. La mijlocul canalului se desprinde canaliculul pentru nervul alveolar superior anterior. Aceasta merge în podeaua orbitei paralel şi lateral de canalul infraorbital, apoi coboară prin peretele anterior al sinusului maxilar.

Peretele lateral al orbitei (paries lateralis orbitae) este format în partea anterioară, de faţa orbitală a zigomaticului, care participă şi la formarea peretelui inferior al orbitei, iar în partea posterioară, de faţa orbitală a aripii mari a sfenoidului. Aceste două elemente osoase sunt unite prin *sutura sfenozigomatică* (sutura sphenozygomatica). În unghiul supero-lateral al aditus-ului orbitei participă la formarea peretelui lateral şi faţa medială a procesului zigomatic al frontalului. Peretele superior se continuă în partea lui anterioară fără limite distincte cu pereţii laterali şi medial. Spre vârful orbitei el este separat de aceşti doi pereţi prin fisurile orbitală superioară şI respectiv inferioară. La nivelul feţei orbitale a osului zigomatic se vede *gaura zigomaticoorbitală* (foramen zygomaticoorbitale), prin care pachetul vasculonervos omonim intră într-un canal, care ulterior se bifurcă spre a se termina atât pe faţa laterală a zigomaticului prin gaura zigomaticofacială, cât şi în fosa temporală prin gaura zigomaticotemporală.

Orbita este căptuşită de periost - *periorbita* - care se continuă la marginea fisurii orbitale inferioare cu periostul exobazei, iar la acelea ale fisurii orbitale superioare şi ale canalului optic cu stratul extern al durei mater cerebrale.

---

* Termen neadmis de N.I.

CAVITATEA NAZALĂ
- cavum nasi -

Cavitatea nazală reprezintă primul segment al căilor respiratorii. Partea anterioară a cavităţii nazale numită vestibul, este situată la nivelul unei proeminenţe a feţei numită *nasul extern* (nasus externus). Restul cavităţii nazale este adăpostit în cavitatea nazală osoasă, un spaţiu median cu aspect neregulat, situat la nivelul viscerocraniului între orbite. Cavitatea nazală este mai îngustă în partea superioară şi mai largă în partea ei inferioară, la nivelul palatului, care o separă de cavitatea bucală. Această cavitate mediană este subîmpărţită prin *septul nazal* (septum nasi), în două jumătăţi simetrice. *Septul nazal osos* (septum nasi osseum) se continuă anterior cu cartilajul septului nazal. Anterior, cavitatea nazală se deschide printr-un orificiu situat median, numit apertură piriformă.

Oasele care participă la delimitarea aperturii piriforme şi detaliile morfologice ale acesteia au fost descrise la vederea anterioară a craniului. Posterior, septul nazal osos ajunge până la partea posterioară a cavităţii nazale osoase, încât deschiderea se realizează prin două orificii numite *choane* (choanae).

La delimitarea fiecărui orificiu participă în partea superioară corpul sfenoidului, medial marginea posterioară a vomerului, lateral lama medială a procesului pterigoid, iar inferior marginea posterioară a lamei orizontale a palatinului.

Septul nazal osos (vezi fig.18) este format în partea superioară de lama perpendiculară a etmoidului,

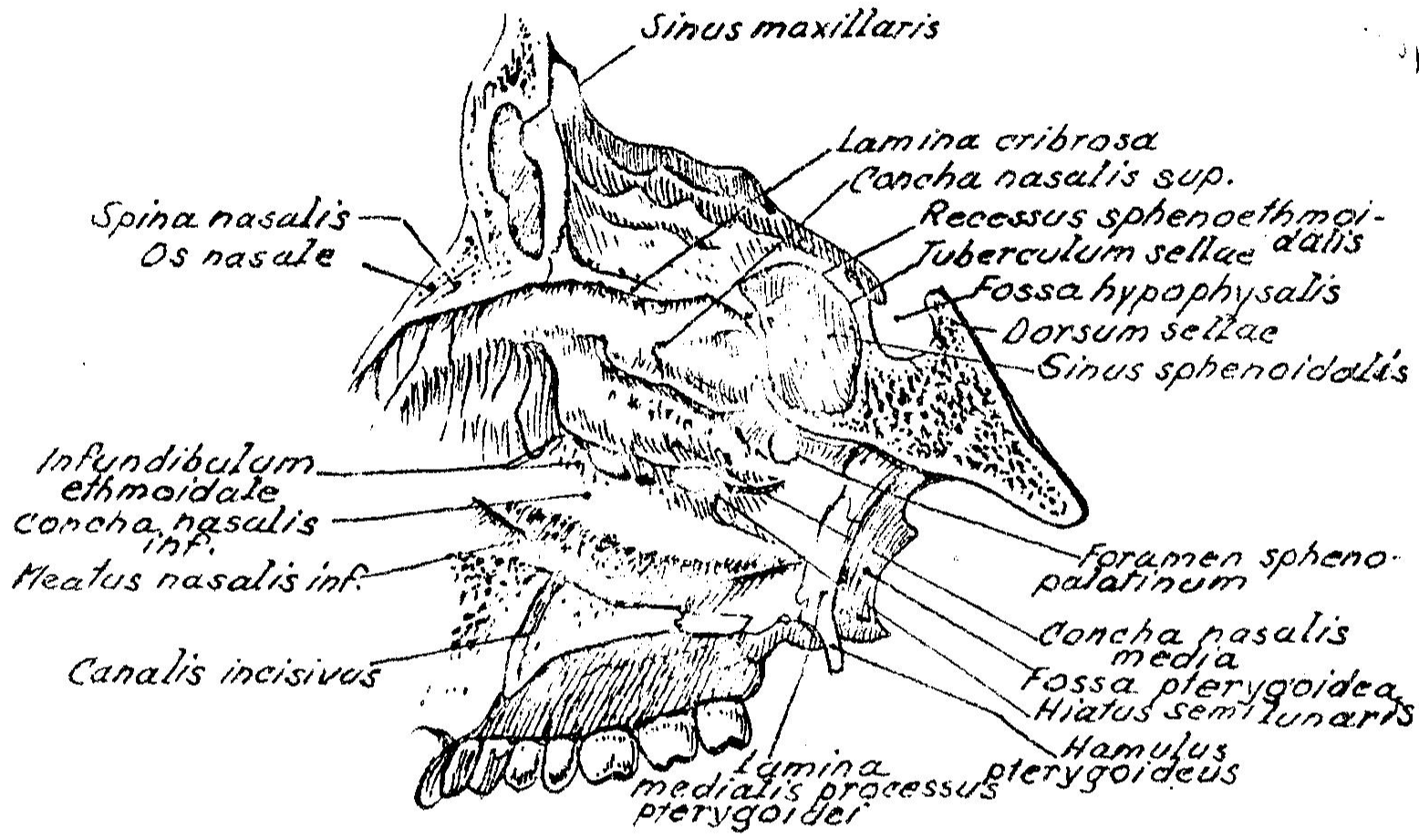

Fig.22. - CAVITATE NAZALA - PERETE LATERAL

care posterior se articulează cu *creasta sfenoidului* (crista sphenoidalis), iar inferior de vomer articulat atât cu lama perpendiculară şi cu creasta sfenoidală superior, cât şi cu palatul dur inferior. Superior, la locul unde se articulează cu sfenoidul, vomerul este mai îngroşat şi prezintă două lame osoase divergente care formează *aripa vomerului* (ala vomeris), în care pătrund rostrum- ul şi creasta sfenoidală de pe faţa inferioară a corpului sfenoidului. Rostrum-ul este un pinten osos situat pe creasta sfenoidală, acolo unde aceasta, de pe faţa anterioară trece pe faţa inferioară a corpului sfenoidului. Anterior, aripa vomerului se articulează de fiecare parte cu - *concha sphenoidalis* -, lama osoasă, care prezintă o parte anterioară verticală şi una inferioară orizontală, care vor forma pereţii anterior şi inferior ai sinusului sfenoidal. Lateral, partea anterioară participă la delimitarea celulelor etmoidale posterioare , iar medial, prezintă orificiul de

pătrundere în sinusul sfenoidal. Partea orizontală alcătuieşte tavanul cavităţii nazale din apropierea choanelor şi delimitează gaura sfenopalatină. Pe suprafaţa septului osos se observă numeroase şanţuri puţin adânci, pentru vase şi nervi. Unul mai constant, traversează oblic faţa vomerului, îndreptându-se anterior şi inferior spre orificiul canalului incisiv şi conţine nervul nazopalatin şi vasele însoţitoare. Inferior, vomerul se articulează cu *creasta nazală* (crista nasalis), o proeminenţă de pe faţa superioară a suturii palatine mediane.

Tavanul cavităţii nazale (vezi fig.18) este alcătuit dinainte-înapoi de oasele nazale, spina nazală a osului frontal, lama ciuruită a etmoidului şi feţele anterioară şi inferioară ale corpului osului sfenoid. Partea corespunzătoare oaselor nazale şi spinei nazale a frontalului are un traiect oblic ascendent. La nivelul lamei ciuruite tavanul este orizontal, vertical la nivelul feţei anterioare a sfenoidului şi redevine orizontal pe faţa inferioară a acestuia. Între lama ciuruită şi faţa anterioară a corpului sfenoidului se găseşte *recesul sfenoetmoidal* (recessus sphenoethmoidalis), loc de deschidere a sinusului sfenoidal. Pe faţa inferioară, concavă a osului nazal se află *şanţul etmoidal* (sulcus ethmoidalis) prin care trece nervul etmoidal anterior. Prin găurile lamei ciuruite trec fibrele nervilor olfactivi.

Podeaua cavităţii nazale este formată de palatul dur descris la vederea inferioară a craniului. În partea anterioară se observă de fiecare parte a septului, orificiul canalului incisiv, canal care ajunge pe faţa inferioară a palatului osos.

Peretele lateral al cavităţii nazale este cel mai neregulat ca formă şi mai bogat în detalii. Partea lui superioară este formată de procesul frontal al maxilarului, de osul lacrimal, şi de labirintul etmoidal, care corespund peretului medial al orbitei. Inferior, la alcătuirea peretului lateral al cavităţii nazale, participă faţa nazală a maxilarului, lama perpendiculară a palatinului şi lama medială a procesului pterigoid. Pe acest perete se observă trei sau patru lamele osoase numite cornete nazale, care coboară spre medial, delimitând între ele şi peretele lateral spaţii deschise inferior, numite meaturi nazale. Spre deosebire de cornetul nazal inferior, celelalte cornete aparţin etmoidului.

Cornetul nazal suprem (concha nasalis suprema), este inconstant şi scurt. În şanţul de dedesubtul lui se deschide o celulă etmoidală posterioară, iar posterior de el, în recesul sfenoetmoidal, sinusul sfenoidal.

Cornetul nazal superior (concha nasalis superior), o lamelă de cca 2 cm lungime, are ca şi celelalte cornete, faţa medială convexă. Ea formează tavanul *meatului nazal superior* (meatus nasi superior), cel mai scurt şi mai puţin adânc dintre cele trei meaturi. La nivelul lui se deschid câteva celule etmoidale posterioare. Posterior de acest meat se găseşte gaura sfenopalatină prin care se comunică cu fosa pterigopalatină.

Cornetul nazal mijlociu (concha nasalis media) este întins pe toată lungimea labirintului etmoidal, pe care-l depăşeşte posterior pentru a se articula cu *creasta etmoidală* (crista ethmoidalis) de pe lama perpendiculară a palatinului. Cornetul nazal mijlociu este mai larg în partea anterioară şi ascuţit posterior. Marginea lui liberă se răsuceşte spre lateral. Inferior de acest cornet se află *meatul nazal mijlociu* (meatus nasi medius) al cărui perete lateral se poate vedea bine numai după îndepărtarea cornetului. Pe acest perete, în partea superioară, se află o proeminenţă, numită *bulă etmoidală* (bulla ethmoidalis), determinată de o celulă etmoidală. Deasupra acesteia, între ea şi cornetul mijlociu se deschid 1-3 celule etmoidale anterioare. Inferior şi anterior de bula etmoidală se observă *procesul uncinat* (processus uncinatus) aparţinând etmoidului. Aceste două formaţiuni osoase delimitează o despicătură curbă numită *hiat semilunar* (hiatus semilunaris) loc de deschidere al sinusului maxilar, al unor celule etmoidale anterioare şi al sinusului frontal. La deschiderea sinusului frontal se ajunge printr-un şanţ adânc cu care se prelungeşte în partea anterioară hiatul semilunar. Acesta este numit *infundibul etmoidal* (infundibulum ethmoidale), şi pătrunde prin labirint până în sinus. În cazurile în care infundibulul este înfundat superior, sinusul frontal se deschide direct, în partea anterioară a meatului mijlociu.

Cornetul nazal inferior (concha nasalis inferior) este un os aparte, care se articulează cu faţa nazală a maxilarului la nivelul unei creste - *crista conchalis* - care se continuă cu aceeaşi denumire şi la nivelul lamei perpendiculare a palatinului, cu care cornetul nazal inferior se articulează în partea lui posterioară. Acest cornet micşorează *hiatul maxilar* (hiatus maxillaris) prin *procesul maxilar* (processus maxillaris) în partea inferioară a orificiului de deschidere a sinusului şi contribuie şi la formarea peretelui medial al acestui sinus. Prin *procesul lacrimal* (processus lacrimalis), el completează canalul nazolacrimal, iar prin *procesul etmoidal* (processus ethmoidalis) se articulează cu procesul uncinat al etmoidului, contribuind la delimitarea hiatus-ului semilunar. Marginea inferioară, liberă, a cornetului nazal inferior este îngroşată şi are o structură spongioasă, iar faţa laterală convexă a lui este traversată de şanţuri pentru vase şi nervi. *Meatul nazal inferior* (meatus nasi inferior) este cel mai larg şi cel mai lung dintre cele trei meaturi, întinzându-se pe

toată lungimea peretelui lateral al cavității nazale. Adâncimea lui maximă este la locul de unire a treimii anterioare cu treimea mijlocie, unde se găsește și deschiderea canalului nazolacrimal.

Cavitatea nazală comunică cu cavități pneumatice, săpate în oasele din jur, numite *sinusuri paranazale* (sinus paranasales): sinusul frontal, sfenoidal, maxilar și labirintul etmoidal.

Sinusul frontal (sinus frontalis) este situat în grosimea osului frontal, în unghiul pe care scuama frontalului îl face cu părțile orbitale și nazală ale acestuia. Cele două sinusuri frontale sunt uneori inegale deoarece sunt separate de un sept osos care poate să nu fie median. Sinusul frontal se poate prelungi uneori mult posterior, pe aproape toată întinderea tavanului orbitei. Peretele lui anterior corespunde rădăcinii nasului. Peretele posterior, foarte subțire, îl separă de polul frontal al emisferelor cerebrale. Sinusul frontal se deschide în meatul mijlociu prin intermediul unor celule etmoidale.

Sinusul maxilar (sinus maxillaris) din grosimea corpului maxilarului este cel mai mare dintre sinusuri. Peretele superior corespunde podelei orbitei, iar cel medial îl desparte de cavitatea nazală și este format de maxilar, palatin și cornetul nazal inferior. Pe peretele medial, se găsește deschiderea sinusului în meatul mijlociu. Peretele lateral corespunde fosei infratemporale, iar cel anterior regiunii infraorbitale. Inferior, sinusul se prezintă ca un șanț scobit în procesul alveolar al maxilarului, în care proemină relieful rădăcinilor dentare.

Sinusul sfenoidal (sinus sphenoidalis) este săpat în corpul sfenoidului. Un sept osos, mai mult sau mai puțin complet, îl separă în două cavități. Tavanul lor este format de tuberculul șeii turcești și fosa hipofizei, iar lateral vine în raport cu șanțul carotic. Peretele inferior le separă de cavitatea nazală. În peretele anterior se găsește deschiderea sinusului în dreptul recesului sfenoetmoidal. Sinusul prezintă uneori prelungiri în partea bazilară a occipitalului, în procesele pterigoide și în dorsum sellae.

Labirintul etmoidal (labyrinthus ethmoidales) format din totalitatea celulelor etmoidale este situat între cavitatea nazală și peretele medial al orbitei. Superior, celulele sunt completate de lamele orbitale ale frontalului, anterior de lacrimal, inferior de maxilar, iar posterior de sfenoid. Celulele etmoidale se deschid separat la nivelul meaturilor nazale.

Pe craniul cu părți moi, cavitățile pneumatice paranazale sunt căptușite de o mucoasă care se continuă cu aceea a cavităților nazale.

ARHITECTURA CRANIULUI

Partea neurală a craniului se dezvoltă după cum s-a amintit, paralel cu dezvoltarea encefalului, pe care-l conţine şi îl protejează. În afară de aceasta, oasele derivate din craniul primordial formează cavităţi în care sunt adăpostite segmentele periferice ale unor analizatori corticali sau organe de simţ, ca ochiul, receptorii vestibulari şi cohlear din urechea internă şi receptorul olfactiv. Partea viscerală adăposteşte organele cu care încep aparatele digestiv şi respirator, reprezentate de cavitatea bucală şi nazală.

Arhitectura, atât a neurocraniului cât şi a viscerocraniului este în strânsă dependenţă cu organele pe care le conţine fiecare.

Oasele neurocraniului sunt în cea mai mare parte turtite şi puternic curbate, fiind formate din două table de ţesut osos compact între care se găseşte un strat de ţesut spongios numit diploe. Creierul exercită în dezvoltarea lui o presiune de expansiune, o forţă de suprafaţă, care are un mare rol înainte de osificarea craniului, atât în creşterea capacităţii acestuia, cât şi în modelarea tablei interne care prezintă modificările deja descrise, consecinţe ale acestei acţiuni de mică intensitate dar persistentă.

Pe de altă parte, datorită staţiunii bipede, a schimbării modului de hrană şi tipului de masticaţie, şi a dezvoltării limbajului articulat, craniul în general şi viscerocraniul în special, s-au modelat treptat. S-a ajuns astfel la dispariţia botului, şi la apariţia bărbiei, care este un element specific craniului uman, la dezvoltarea şi verticalizarea frunţii prin procesul de frontalizare a emisferelor cerebrale, etc.

Grosimea pereţilor cutiei craniene este variabilă. La nivelul calvariei ea este oarecum uniformă, dimensiunile variind între 2-6 mm. Scuama temporalului este singurul os al bolţii craniului lipsit de diploe. Sinusurile venoase care se găsesc pe faţa internă a calvariei, reduc la nivelul lor grosimea acesteia.

De asemenea, acolo unde cutia craniană este acoperită de părţi moi aşa cum este cazul în fosa temporală sau în regiunea nucală, peretele ei este mai subţire. Rezistenţa calvariei depinde de gradul de elasticitate al oaselor care o alcătuiesc şi s-a dovedit experimental că oasele ei pot suporta o depresiune de 1 cm fără să apară fracturi, pentru ca după încetarea forţei, să-şi reia forma iniţială. La marea elasticitate a craniului participă şi prezenţa suturilor, deoarece acolo unde ele există, adică la copil şi adult, elasticitatea este prezentă, pe când la bătrâni unde structura osoasă nu diferă prea mult dar suturile sunt osificate, elasticitatea dispare.

Modul de distribuire al energiei şi cantitatea absorbită de structurile osoase depind şi de felul suturilor care le unesc. Ele, în cazul unui traumatism se opun înfundării sau depărtării oaselor. Suturile dinţate din partea superioară a calvariei determină o bună angrenare între oase şi, din această cauză un impact la acest nivel nu le poate înfunda. Sub influenţa unei presiuni care micşorează diametrul vertical al neurocraniului, diametrul transvers creşte, iar marginile inferioare ale parietalelor sunt depărtate lateral. Articulaţia lor cu aripile mari ale sfenoidului şi cu scuama temporalului este realizată însă printr-o sutură scuamoasă, în care marginea inferioară a parietalului nu poate fi depărtată lateral, fiind acoperită spre exterior de elementele osoase cu care se articulează. Clinica a arătat că în traumatismele craniului, disjuncţiile suturilor sunt extrem de rare în comparaţie cu fracturile şi că se produc numai la impacte de o intensitate considerabilă. Când elasticitatea a fost depăşită şi se produce fractura, prima care cedează este tabla internă fiind mai curbată.

Spre deosebire de boltă, baza craniului are accentuate neomogenităţi de structură, iar ţesutul diploic se găseşte numai în anumite regiuni. La neomogenitatea de structură a bazei craniului şi în special a craniului visceral participă cavităţile pneumatice reprezentate de sinusurile paranazale, care la rândul lor au o întindere variabilă de la individ la individ, iar la acelaşi individ sunt mai puţin dezvoltate în copilărie, continuând să se dezvolte până în jurul vârstei de 22 ani.

În ceea ce priveşte structura viscerocraniului, acţiunea modelatoare cea mai importantă a fost determinată de procesul de masticaţie şi ulterior de acela al vorbirii articulate. La modelare intervine şi dezvoltarea funcţiei respiratorii. În timpul masticaţiei, mandibula acţionează prin intermediul dinţilor asupra oaselor maxilare, realizând presiuni masticatorii importante, care au drept urmare organizarea arhitecturală deosebită a viscerocraniului, determinând complexul de lame osoase verticale şi orizontale între care sunt spaţiile libere. Desigur că, la acţiunea de modelare mai contribuie muşchii craniomotori şi influenţa gravitaţiei, care intervin însă în mod predominant la nivelul fosei posterioare a craniului.

Aspectul craniului cu crestele şi proeminenţele osoase, cu zonele slabe şi cu cele de structură masivă, realizează un sistem arhitectural determinat de factorii

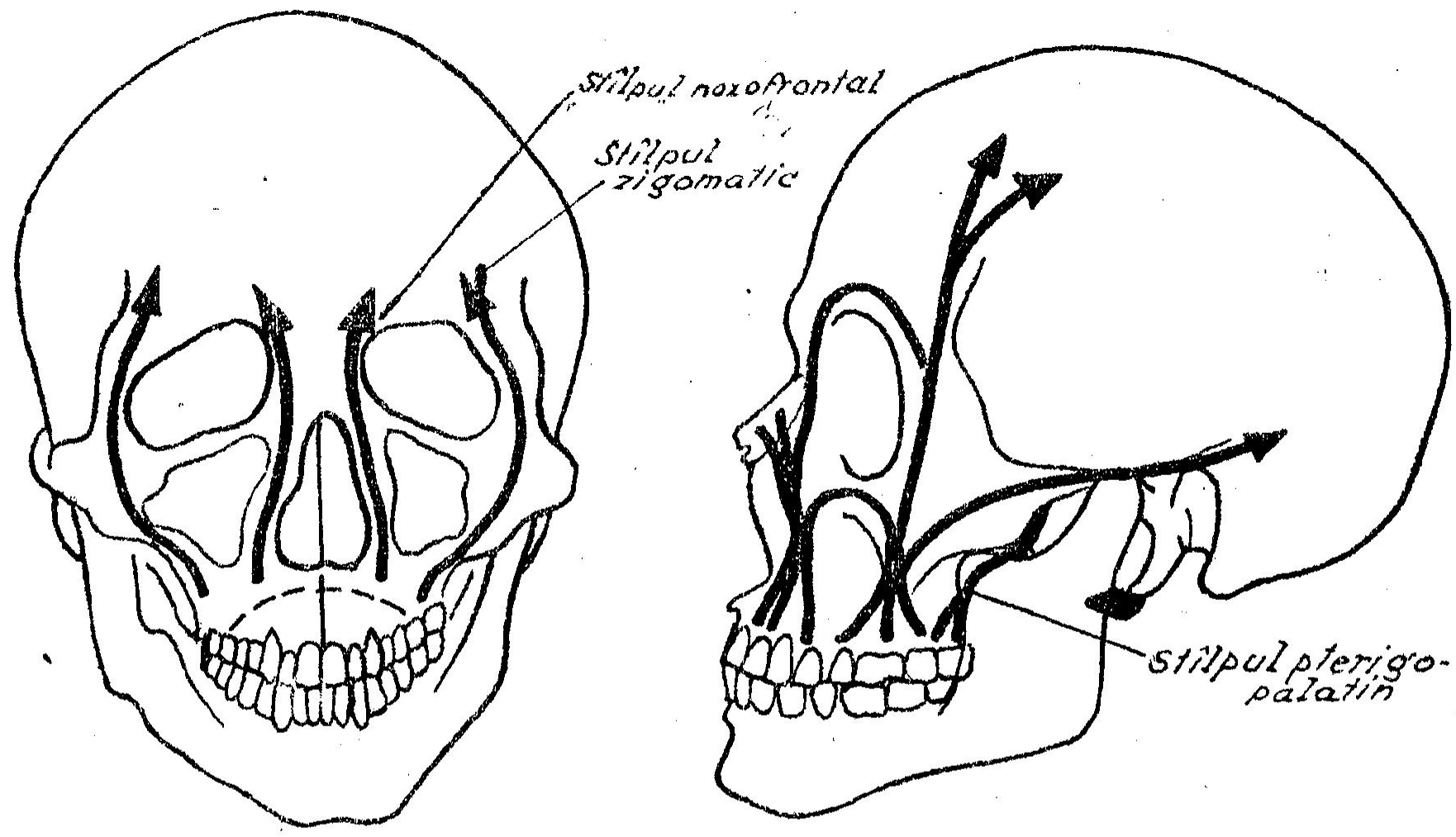

Fig.23 - STRUCTURA FUNCŢIONALĂ A CRANIULUI. STÂLPII TRAECTORIALI PRINCIPALI

modelatori (morfogenetici) menţionaţi, a căror cunoaştere este de primă importanţă în înţelegerea traumatismelor craniocerebrale şi în special la aceea a fracturilor iradiate de la boltă la baza craniului. Structura craniului se poate compara cu aceea a unei corăbii, la care între bârnele arcuite dispuse atât în sens antero-posterior cât şi transversal, care formează scheletul, sunt zonele slabe formate doar de peretele exterior al vasului.

La neurocraniu se disting mai multe arcuri sagitale. Unul, medio-sagital trece prin crista galli, creasta frontală, sutura sagitală, protuberanţa occipitală internă şi creasta occipitală. Lateral, tot cu direcţie sagitală se descrie câte un arc de rezistenţă în jurul fosei temporale, format de linia temporală a frontalului, de linia temporală inferioară a parietalului şi de baza procesului mastoid. De aici, arcul se închide anterior, trecând spre linia temporală a frontalului prin arcul zigomatic şi prin osul zigomatic. De la baza procesului mastoid arcul se poate prelungi la baza craniului în lungul fisurii pietroscuamoase.

Arcurile sagitale sunt reunite prin arcuri transversale reprezentate anterior de arcadele orbitale, iar posterior de liniile occipitale. Între acestea, la baza craniului se mai individualizează două arcuri transverse. Unul, format de jugum-ul sfenoidal şi de aripile mici ale sfenoidului, se prelungeşte la nivelul bolţii prin aripile mari ale acestui os. Celălalt, corespunde marginii superioare a stâncii temporalului, şi procesului mastoid şi se îndreaptă spre linia temporală inferioară. La nivelul bazei craniului, arcurile transverse sunt solidarizate pe linia mediană de o bară osoasă longitudinală, care în partea anterioară se dedublează, înconjurând şaua turcească şi continuându-se cu arcul transvers anterior, pe când posterior ocoleşte gaura occipitală înapoia căreia cele două ramuri se reunesc. Această bară se continuă cu creasta occipitală internă şi deci cu arcul sagital al calvariei. După unii autori, orificiile bazei craniului constituie obstacole în calea propagării fracturilor, limitându-le traiectul sau schimbându-le direcţia. Stâlpii descrişi anterior se încrucişează la nivelul părţii bazilare a occipitalului care devine centru de rezistenţă al bazei craniului. Între stâlpi, zonele mai subţiri sunt mai slabe.

Propagarea de la boltă la bază a unei fracturi ar trebui să se facă pe calea cea mai scurtă şi de-a lungul acestor zone mai slabe. În realitate, acest lucru este deseori infirmat, deoarece fracturile stâncii sunt foarte frecvente, ca de altfel şi acelea ale părţii bazilare a occipitalului. De altfel, convergenţa tuturor stâlpilor către această regiune de solicitare maximă

explică într-o oarecare măsură această particularitate.

Muşchii craniomotori intervin în mod predominant la modelarea fosei posterioare a craniului şi a arcurilor sagitale. La om, deşi de lungă durată (12 - 16 ore pe zi), acţiunea acestor muşchi este mai mică, deoarece forţa necesară pentru echilibrarea capului este mult diminuată datorită poziţiei verticale a capului şi a reducerii viscerocraniului.

Acţiunea muşchilor masticatori şi actul de masticaţie modelează craniul visceral. Forţa de contracţie a muşchilor masticatori face ca mandibula, componentă mobilă a viscerocraniului, să apese până la 200 kg pe arcada dentară superioară. Viscerocraniul trebuie să reziste la aceste presiuni şi tracţiuni foarte mari, lucru care se realizează aşa cum se cunoaşte din descrierile anterioare ale acestuia, nu prin structuri masive, ci prin lamele osoase fine, dar cu arhitectură deosebită. Presiunile dinţilor de pe arcada dentară sunt preluate de zona îngustă din ţesutul osos compact, care leagă procesul alveolar atât de corpul maxilarului, cât şi de cel al mandibulei. În timpul masticaţiei, se realizează curenţi de presiune, atât în maxilar, cât şi în mandibulă. Pentru dispersarea şi anihilarea forţelor, la locul unde se exercită presiuni mai mari, traveele osoase se condensează pe direcţia transmiterii presiunilor aşa încât maxilarul are structura asemănătoare unei clădiri cu stâlpi verticali şi planuri orizontale de rezistenţă. În masivul facial, începând de la nivelul maxilarului, există trei stâlpi principali de rezistenţă.

- Stâlpul nazofrontal, în dreptul caninului, dispersează forţele provenite de la nivelul incisivilor, caninului şi primului premolar. Curentul de presiune urcă prin procesul frontal al maxilarului şi se răsfrânge atât inferior de orbită cât şi superior de ea în marginea supraorbitală, unde prin întâlnirea cu forţele celui de-al doilea stâlp (stâlpul zigomatic) se neutralizează.

- Stâlpul zigomatic situat în dreptul primului molar, preia presiunile de la al doilea premolar şi de la primii doi molari. El este foarte puternic, iar curentul de presiune urcă prin regiunea zigomaticoalveolară, întărind peretele lateral al sinusului maxilar şi după ce intră în osul zigomatic se ramifică. Prima ramură, de-a lungul marginii laterale a orbitei, trece prin procesul zigomatic al frontalului şi prin marginea supraorbitală se anihilează cu forţele din stâlpul nazofrontal. A doua ramură, trece prin grosimea arcului zigomatic spre osul temporal şi se pierde în linia temporală superioară, trecând superior de articulaţia temporomandibulară. Cea de a treia, de mai mică rezistenţă, trece spre podeaua orbitei şi se întâlneşte cu aceea din stâlpul nazofrontal.

- Stâlpul pterigopalatin, în dreptul ultimului molar, preia presiunile de la nivelul ultimilor doi molari. Presiunea urcă prin procesul pterigoid şi prin osul palatin şi se transmite direct bazei craniului, la locul de întâlnire a stâlpului sagital medial al bazei craniului, cu arcul transvers anterior.

Viscerocraniul apare ca un trunchi de piramidă triunghiulară cu vârful la bărbie şi cu baza la neurocraniu. Forţele concentrate în partea inferioară, pe zona restrânsă a arcului, se dispersează în partea superioară şi scad în intensitate. În lungul stâlpilor de rezistenţă, care transmit acţiunea mecanică, este aşezat un sistem de platforme orizontale care fac să se disperseze forţele şi să se neutralizeze.

Prima platformă este formată de bolta palatină. Forţele care de la dinţii laterali se transmit transversal către linia de sutură palatină mediană, determină de la locul de întâlnire al presiunilor, formarea unei creste osoase - torus palatinus -. Superior de precedenta se află platforma formată de podeaua orbitei în care s-a arătat că se produce neutralizarea unor presiuni transverse prin stâlpul nazofrontal şi zigomatic.

Cea de a treia platformă este reprezentată de tavanul orbitei şi în special de marginea supraorbitală, loc de neutralizare al forţelor transmise de aceiaşi stâlpi, nazofrontalşi zigomatic.

Forţele dispersate pe suprafaţa convexă a calvariei se anihilează la linia mediană a craniului prin forţele similare simetrice. În acest fel organele de simţ şi creierul sunt protejate de presiunile mari care apar în timpul masticaţiei.

Platformele orizontale sunt consolidate prin sisteme lamelare verticale, realizate de vomer cu lama perpendiculară a osului etmoid, peretele lateral al cavităţii nazale, iar cel mai lateral, peretele lateral al craniului, elemente prin care se transmit curenţii presiunii masticatoare.

Asupra regiunilor anterioare şi mijlocie ale bazei craniului, pe lângă presiunea de masticaţie realizată de ridicarea mandibulei, acţionează şi forţa puternică de tracţiune a muşchilor masticatori inseraţi pe baza craniului.

Actul masticator determină presiuni şi la nivelul mandibulei, unde se descriu mai multe curente de presiune. Primul adună presiunile de la dinţi, la nivelul arcului alveolar şi le distribuie către liniile oblice interne şi externe, după care ia direcţia articulaţiei temporomandibulare, spre condilul mandibulei. De aici presiunea se transmite bolţii craniului în arcurile transverse prin intermediul meniscului, al bolţii fosei mandibulare şi al tuberculului articular. Al doilea curent este marginal, porneşte de la tuberculul mental, merge pe marginea inferioară a corpului mandibulei şi, trecând prin unghiul acesteia, urcă în parte tot la condilul mandibulei dar şi spre procesul coronoid. Un al treilea

curent este determinat de acţiunea muşchiului temporal şi concentrează liniile de presiune spre vârful procesului coronoid, de unde, prin intermediul *tendonului muşchiului temporal* în formă de evantai, se *răspândesc în osul parietal şi temporal. Aceste sisteme* apar pe mandibulă înaintea celor din masivul facial, deoarece suptul solicită dezvoltarea mandibulei înaintea apariţiei procesului de masticaţie. Sistemele de presiune la nivelul masivului facial încep să se schiţeze de abia la 8 luni şi se definitivează în jurul vârstei de 5-6 ani.

Cunoaşterea stâlpilor şi a planurilor de rezistenţă contribuie *la cunoaşterea dinţilor care fiind* solicitaţi mai intens au o *mai bună implantare. În protetica* dentară ei sunt aceia care oferă un sprijin puternic pentru diferitele tratamente, asigurând concomitent şi o masticaţie eficientă şi o durabilitate îndelungată a lucrărilor protetice.

ARTICULAŢIILE CRANIULUI

Articulaţiile care unesc între ele piesele osoase ale craniului sunt articulaţii imobile, cu excepţia articulaţiei temporomandibulare care aparţine grupului de articulaţii mobile sau sinoviale.

Majoritatea articulaţiilor aparţin grupului de articulaţii fibroase la care între marginile oaselor ce se articulează se găseşte un strat fin de ţesut conjunctiv. Prin intermediul lui, ţesutul pericranian se continuă cu stratul extern al durei mater la nivelul cutiei craniene, iar la nivelul celorlalte cavităţi, periostul acestora se continuă fie cu periostul extracavitar, fie cu acela al unei cavităţi vecine. Acest gen de *articulaţie fibroasă* (junctura fibrosa) este numit *sutură* (sutura). La nivelul oaselor craniului, după aspectul marginilor care se articulează, se descriu *suturi dinţate* (sutura serrata), *suturi scuamoase* (sutura squamosa) şi *suturi plane* (sutura plana), ultima fiind întâlnită doar la nivelul suturii internazale. Date referitoare la aspectul structurilor pe faţa endo- şi exocraniană, la timpul şi la modul de închiderea a lor, la factorii determinanţi, precum şi la rolul suturilor în creşterea craniului şi în mecanostructura acestuia s-au prezentat odată cu noţiunile de dezvoltarea craniului sau în capitolul de arhitectură a acestuia. Multitudinea suturilor craniului a fost descrisă la aspectul exterior şi interior al craniului şi poate fi revăzută la capitolul respectiv.

În afară de articulaţii fibroase sau suturi, între articulaţiile craniului sunt şi *articulaţii cartilaginoase* (junctura cartilaginea), de tipul *sincondrozelor* (synchondrosis), în care oasele din articulaţie sunt separate printr-un strat de cartilaj hialin. Sincondrozele situate la baza craniului, reprezentate de sincondroza sfenooccipitală, sfenoparietală, pietrooccipitală, intraoccipitale anterioară şi posterioară permit aşa cum a fost descris creşterea în lungime a bazei craniului.

Cu înaintarea în vârstă, unele mai precoce iar altele mai tardiv, atât sincondrozele cât şi suturile, prin transformarea lamei conjunctive sau cartilaginoase în ţesut osos, devin *sinostoze* (synostosis).

Articulaţia temporomandibulară

Pentru a înţelege morfologia şi totodată funcţiunea complexă a acestei articulaţii, este necesară o trecere în revistă a dezvoltării ei filogenetice.

La unicelulare pentru funcţia digestivă există un aparat digestiv temporar, reprezentat de vacuola digestivă, cu rolul de a îngloba hrana, de a o digera şi apoi de a evacua resturile. La celenterate, animale multicelulare, apare o cavitate digestivă permanentă, care comunică cu exteriorul printr-un orificiu buco-anal. Un nou aport alimentar nu era posibil decât după terminarea digestiei şi evacuarea resturilor nedigerate. Creşterea necesităţilor energetice, deci a aportului sporit de alimente, cerinţă a procesului de adaptare la factorii de mediu, impune apariţia unui orificiu separat de evacuare, marcând astfel apariţia tubului digestiv. În acest moment, orificiul bucal devine un *aparat de import şi de înghiţire*. Sub influenţa factorilor de mediu care se modifică şi ei, apare o cavitate permanentă - cavitatea bucală -, care are şi rolul de reţinere a hranei dezvoltându-se în acest sens dinţii. Aparatul devine un *aparat primitiv de import alimentar cu funcţie de reţinere primitivă şi înghiţire*, care se formează din primele două arcuri branhiale. În partea posterioară a arcurilor branhiale, între osul cvadrat la maxilar şi osul articular la mandibulă, apare articulaţia cvadratoarticulară - articulaţie primară - întâlnită la toate vertebratele inferioare. Ulterior, prin osificarea desmală, apar oase protectoare sau acoperitoare, care cresc forţa şi rezistenţa impuse de o reţinere perfecţionată a prăzii care prezintă o mobilitate şi o reacţie de apărare crescută. Este stadiul *aparatului secundar de import alimentar cu funcţie de reţinere perfecţionată şi de înghiţire*. După aceea, oasele acoperite se reduc la număr sau se sudează între ele. Aşa se ajunge la dezvoltarea osului dental în jurul şi apoi în locul cartilajului Meckel, şi a oaselor premaxilar şi maxilar în jurul şi în locul cartilajului palatocvadrat. Cu timpul la osul dental apare ramura ascendentă, iar osul scuamos dobândind o poziţie mai anterioară ajunge în contact cu osul dental, cu care alcătuieşte o articulaţie secundară dentoscuamoasă, caracteristică numai mamiferelor. Dinţii încep să se restrângă numai la nivelul oaselor premaxilare şi maxilare şi respectiv numai pe osul dental. De la homodonţie (dinţi asemănători) se trece la heterodonţie şi astfel apare pe lângă rolul de reţinere şi capacitatea de prelucrare a alimentelor, deci se ajunge la etapa de *aparat masticator*. Dobândind treptat noi capacităţi funcţionale (fonaţie, mimică) aparatul masticator devine *aparat dentomaxilar* la om.

La mamifere, necesitatea de adaptare la factorii de mediu impune mandibulei un anumit tip de mişcări. La carnivore, prelucrarea hranei solicită mişcări *verticale*. Cuspidele dinţilor, prin angrenarea lor nu permit mişcarea de lateralitate. Articulaţia se

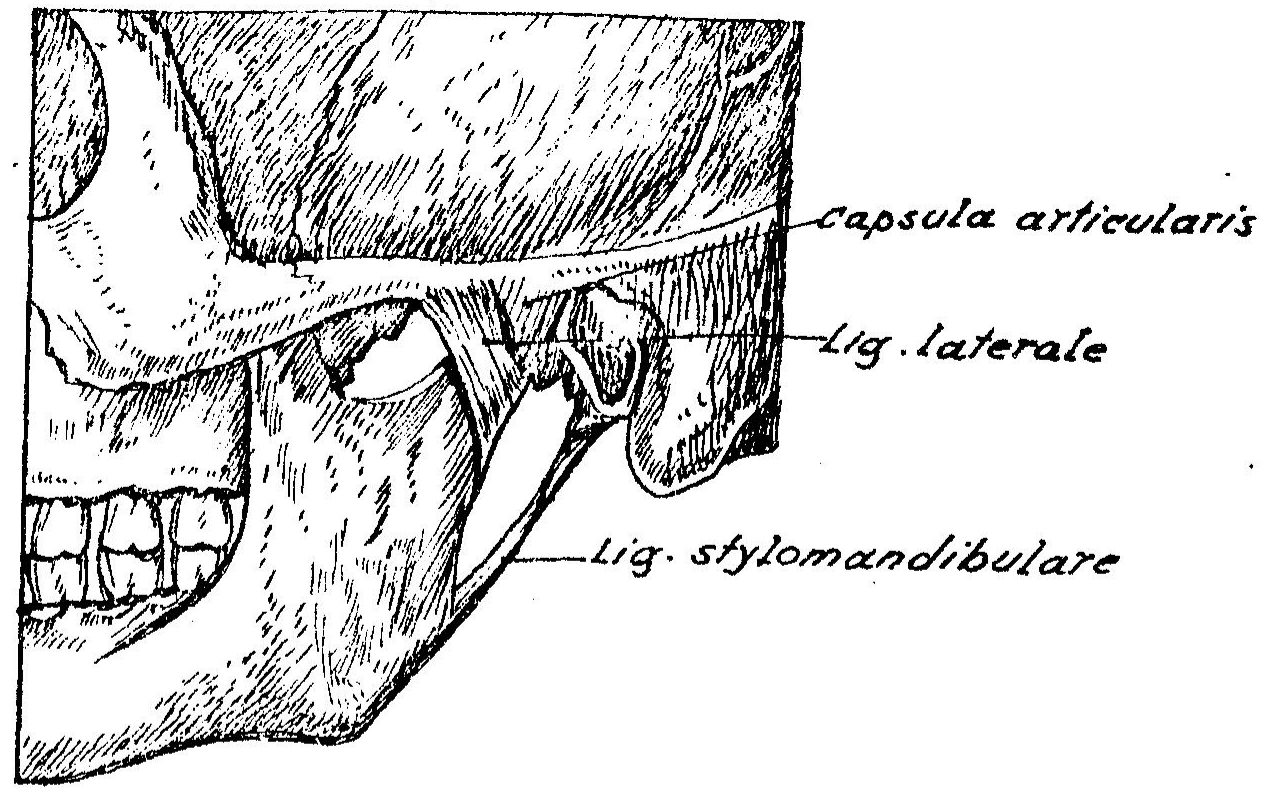

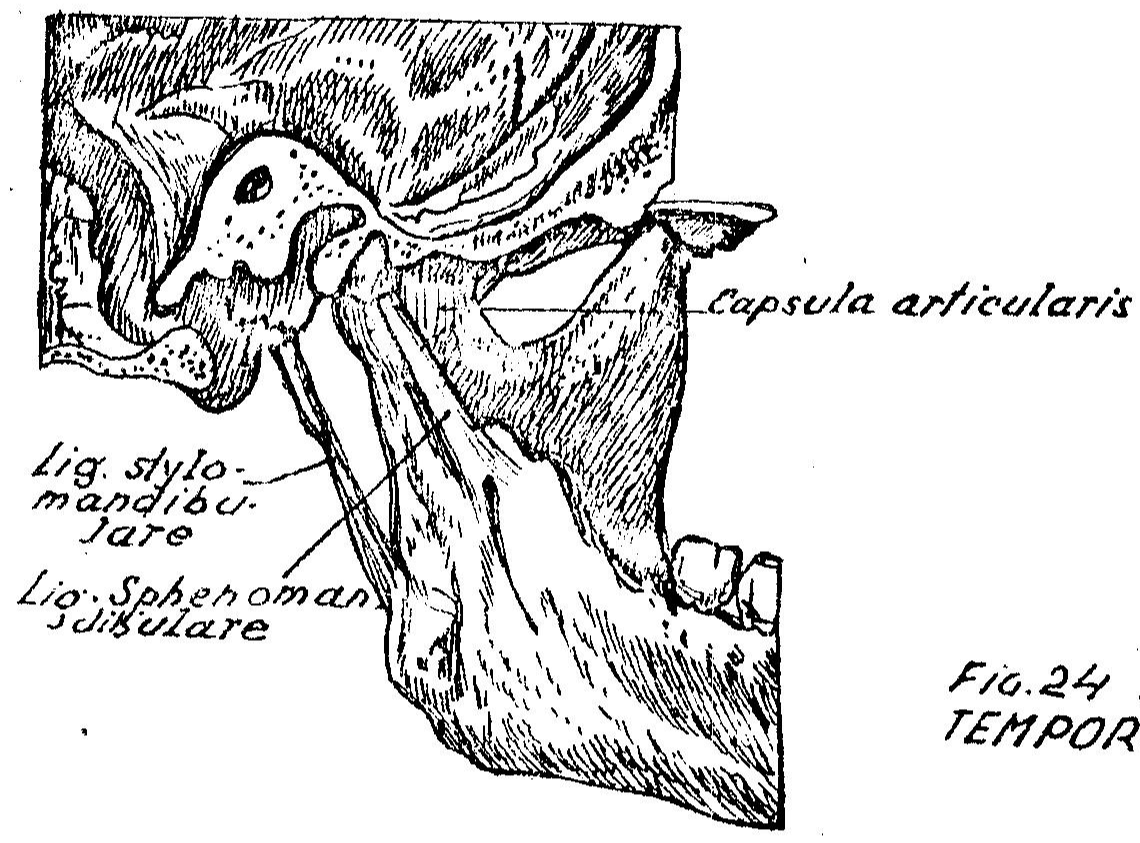

FIG. 24 ARTICULAȚIA TEMPORO MANDIBULARĂ

Fig.24 ARTICULAŢIA TEMPORO MANDIBULARA

modelează spre a favoriza doar mişcările de balama, de închidere şi deschidere, care fragmentează alimentele prin triturare. Axul de mişcare este un ax transversal ca şi axul condililor.

La ierbivore se impun mişcări de *lateralitate* pentru fragmentarea măruntă a alimentelor. Dinţii nu sunt cuspidaţi, iar la nivelul articulaţiei, faţa articulară a scuamei apare uşor convexă, iar cea a condilului, uşor escavată. Axele lungi ale condililor sunt convergente posterior.

La rozătoare condilii sunt tot cilindrici ca şi la celelalte cazuri, dar sunt orientaţi sagital, cavităţile de pe osul temporal au forma de jgheab, iar mişcările sunt de *alunecare* înainte şi înapoi.

La primate, la nivelul articulaţiei apare un menisc care o împarte în două camere, fiecare din ele fiind sediul unei mişcări diferite. La acestea, o apofiză articulară posterioară ca o creastă, apără casa timpanului de presiunile mari din timpul masticaţiei. La om, ea se găseşte doar în primii ani de la naştere, reducându-se pe măsura folosirii din ce în ce mai intense a mandibulei. În partea anterioară a fosei mandibulare apare însă şi se dezvoltă tuberculul articular, element specific omului. Dezvoltarea lui este strâns legată de ridicarea la poziţia bipedă. Gâtul trece în poziţie verticală, iar gaura occipitală din posterioară devine inferioară. Acest fapt ar fi putut împiedica deschiderea gurii din cauza unghiului mandibulei. care

s-ar fi lovit de formaţiile gâtului. Prin apariţia tuberculului articular, devine posibilă alunecarea anterioară a condililor şi astfel se permite deschiderea completă a gurii, fără ca unghiul mandibulei să comprime organele gâtului.

Articulaţia temporomandibulară este cea mai evoluată articulaţie a organismului omenesc şi concomitent şi cea mai frecvent solicitată.

FEŢE ARTICULARE. Acestea sunt reprezentate de partea anterioară numită *faţa articulară* (facies articularis) a fosei mandibulare care se prelungeşte şi pe versantul posterior al tuberculului articular precum şi de condilului mandibulei.

Fosa mandibulară are diametrul transvers mai mare ca cel sagital. Faţa articulară este numai porţiunea situată anterior de fisura pietrotimpanică (Glasser). Ca şi la nivelul condililor mandibulari, axele transverse sunt oblice şi converg spre marginea anterioară a găurii occipitale. Dacă acestea sunt mai apropiate de axul transvers, în articulaţia respectivă se execută predominant mişcări de ridicare şi coborâre prin care se triturează alimentele. Tabla osoasă care separă tavanul fosei mandibulare de conţinutul cutiei craniene, nu este supusă presiunii masticatorii, mai ales datorită articulaţiei arcadelor dentare. În cazuri patologice de abraziune (tocire) exagerată a dinţilor sau de edentaţie condilul alunecă posterior şi prin compresia pe care o exercită, determină tulburări caracteristice (cefalee, otalgii, etc.).

Tuberculul articular este în continuarea medială a procesului zigomatic al temporalului. Panta sa posterioară, cu o lungime sagitală de circa 9 mm este articulară. Oblicitatea acestei pante variază între 5° şi 55° faţă de planul orizontal. Înclinaţia este dependentă de tipul de masticaţie, fiind mai accentuată când predomină mişcările verticale şi mai line la cei cu mişcări masticatorii predominant de lateralitate.

Condilul mandibulei are o suprafaţă articulară cu contur elipsoidal, mult mai mică decât faţa articulară a temporalului. Numai faţa anterioară a condilului este articulară. Inferior de ea se găseşte o mică depresiune, loc de inserţie a m.pterigoidian lateral. Direcţia axului condililor ca şi aceea a axului fosei mandibulare este dependentă de tipul dominant de mişcări masticatorii.

Discul articular (discus articularis) format din ţesut fibroelastic separă complet cavitatea articulară în două etaje. Faţa superioară a discului, mai întinsă decât cea inferioară, este convex-concavă, iar cea inferioară, exclusiv concavă. Pe secţiunea sagitală, discul apare subţiat în partea mijlocie şi mai îngroşat anterior şi posterior. Partea posterioară are grosimea dependentă de adâncimea fosei mandibulare. Meniscul are multiple roluri printre care: face congruente feţele articulare, izolează codilul de fosa mandibulară determinând două cavităţi articulare fiecare cu tipul ei de mişcare, amortizează presiunile dintre suprafeţele articulare, etc.

MIJLOACE DE LEGĂTURĂ. Acestea sunt reprezentate de capsula articulară şi de ligamente.

Capsula articulară (capsula articularis) este o membrană conjunctivă care are rol de protecţie, dar şi de menţinerea în limite fiziologice a mişcărilor condilului şi ale discului articular. Superior, ea se inseră pe tuberculul articular înaintea versantului lui posterior, iar posterior se inseră pe fisura pietrotimpanică. Spaţiul dintre peretele posterior al capsului şi partea timpanică a temporalului este ocupat de ţesut conjunctiv lax. Pereţii medial şi lateral al capsului sunt constituiţi de două formaţiuni ligamentare inextensibile, cu caracter de ligamente intracapxulare. Cel lateral, este descris ca *ligament lateral* (ligamentum laterale). Ambele frânează deplasarea laterală a condilului.

Ligamentul stilo mandibular (ligamentum stylomandibulare) se prinde pe procesul stiloid şi pe unghiul mandibulei fiind ca şi celelalte ligamente care urmează un ligament extracapsular.

Ligamentul sfenomandibular (ligamentum sphenomendibulare) situat în partea medială se întinde între spina sfenoidală şI mijlocul feţei mediale a ramurii mandibulei în jurul orificiului mandibulei.

Rafeul pterigomandibular (raphe pterygomandibularis) sau rafeul bucofaringian, se întinde de la cârligul procesului pterigoid până la extremitatea posterioară a liniei milohioidiene. El reprezintă inserţia fibroasă dintre muşchiul buccinator şi constrictor superior al faringelui.

MIJLOACE DE ALUNECARE

Acestea favorizează mişcările cu o frecare aproape nulă şi sunt reprezentate de:

Membrana sinovială (membrana synovialis), o lamă conjunctivă care căptuşeşte faţa profundă a capsulei şi este divizată de discul articular în două părţi distincte, câte unul pentru fiecare etaj articular, supra- şi infradiscal. Membrana secretă sinovia.

Sinovia (synovia) este un lichid cu rol de lubrefiant dar şi cu rol de nutriţie pentru cartilajul articular.

VASCULARIZAŢIE ŞI INERVAŢIE

Arterele provin din a.temporală superficială, a.maxilară, a.meningee medie şi a.temporală profundă. Venele drenează spre vena temporală superficială şi spre vena facială. Limfaticele ajung la ganglionii cervicali profunzi după ce fac staţie în ganglionii limfatici parotidieni.

Nervii provin din nervul mandibular prin: n.maseterin, n.auriculotemporal şi nn.temporali profunzi.

MUŞCHII CAPULUI
(musculi capitis)

Muşchii capului se pot clasifica din punct de vedere funcţional şi topografic (clasificare neomologată în N.I.) în mm.ai mimicii, mm.masticatori şi mm.situaţi prevertebral (m.drept anterior al capului, m.drept lateral al capului şi m.lungul capului). Această împărţire este justificată de o serie de particularităţi, care sunt proprii fiecăreia dintre cele trei grupe. N.I. include în mm.capului şi mm.mare drept posterior al capului, micul drept posterior al capului, oblicul superior al capului şi oblicul inferior al capului, care au fost trataţi la muşchii jghiaburilor vertebrale (vezi volumul "Pereţii trunchiului").

Muşchii mimicii

Muşchii mimicii au următoarele caracteristici: sunt aşezaţi subcutanat, nefiind acoperiţi de fascie (cu excepţia m.buccinator), au un capăt fix care se inseră pe oasele feţii şi altul mobil care se inseră prin mici lame tendinoase în stratul profund al dermului, împreună cu care formează o unitate funcţională. Elasticitatea acestor tendoane la care se asociază elasticitatea pielii permite ca după încetarea contracţiei trăsăturile pielii să revină lent, prin această proprietate, tegumentele acţionând ca principali agenţi antagonişti ai contracţiei musculare. Aceşti muşchi au volum şi forţă mică, fiind turtiţi subţiri şi slabi delimitaţi. Ei se grupează în jurul orificiilor orbitare, nazale, bucal, auditiv, fiind constrictori sau dilatatori ai acestora. Inervaţia lor provine din n.facial, deoarece muşchii mimicii au origine embriologică în al doilea arc branhial, sub forma unei teci musculare conţinute în fascia superficială. Această teacă este formată din două straturi, unul superficial şi altul profund, care sunt prezente şi la unele primate. Stratul profund (sfincter colli) este alcătuit din fibre transversale, din care se vor forma mm.profunzi ai mimicii, precum şi m.stilohioidian şi pântecele posterior al digastricului. Din stratul superficial se vor forma muşchii superficiali ai mimicii. Inserându-se pe piele, prin contracţie produc proeminenţe liniare, perpendiculare pe direcţia de tracţiune, fie depresiuni ale tegumentelor feţii, putând exprima astfel în special stări psihice (bucurie, depresiune, durere, spaimă, oboseală, apatie, etc.), de unde şi numele de muşchi ai mimicii. În realizarea acestei funcţii ei acţionează în grup sau separat. Gradul lor de dezvoltare, alături de alţi factori (configuraţia masivului facial, repartiţia ţesutului adipos al feţii, aspectul tegumentelor), dau înfăţişarea statică a feţii, fizionomia.

Studierea fizionomiei unui bolnav are importanţă clinică, fiind de mai multe ori revelatoare pentru diagnosticarea diferitelor boli, ea putând da relaţii şi asupra gradului de dezvoltare mintală (cretinism, idioţie). Secundar, aceşti muşchi au un rol în prehenţiunea alimentelor, masticaţie, deglutiţie, fonaţie.

M.EPICRANIAN (m.epicranius) este format din m.occipifrontal şi m.tempoparietal. *M.occipitofrontal* (m.occipifrontalis) are două pântece legate între ele printr-un fel de tendon intermediar numit aponevroză epicraniană. *Pântecele occipital* (venter occipitalis) are *originea* pe cele două treimi laterale ale liniei occipitale superioare şi pe procesul mastoidian, iar *inserţia* pe marginea posterioară a aponevrozei epicraniene şi pe faţa posterioară a pavilionului urechii. *Pântecele frontal* (venter frontalis) are *originea* pe marginea anterioară a aponevrozei epicraniene, anterior de sutura coronală, iar *inserţia* pe pielea glabelei şi a frunţii. Marginile mediale ale celor două pântece frontale se unesc în apropierea inserţiei lor. Fibrele cele mai mediale se continuă cu cele ale m.procerus, cele mijlocii cu ale m.corugator supercilii, iar cele mai laterale cu ale m.orbicular al ochiului.

M.temporoparietal (m.temporoparietalis) are *originea* pe marginea laterală a aponevrozei epicraniene şi *inserţia* pe cartilajele pavilionului urechii, între mm.auriculari anteriori şi superiori.

Aponevroza epicraniană - galea aponeurotica - (aponeurosis epicranialis - galea aponeurotica), acoperă bolta craniului, pe marginile ei anterioară şi posterioară inserându-se pântecele frontal şi occipital ale m.occipitofrontal. Galea aponeurotica se *inseră* posterior între cele două pântece occipitale pe protuberanţa occipitală externă şi pe linia nucală superioară, iar anterior trimite o prelungire între cele două pântece frontale. Lateral, ea poate ajunge până la arcada zigomatică, dând inserţie mm.auriculari anterior şi superior; ea poate pătrunde sub aceştia ajungând până la meatul auditiv extern şi până în regiunea maseterină.

M.epicranian este acoperit de piele şi acoperă oasele corespunzătoare.

Pântecele occipital prin contracţie fixează aponevroza epicraniană şi pielea occipitală, permiţând acţiunea m.frontal. El trage medial şi posterior pavilionul urechii. Pântecele frontal luând punct fix cutanat trage anterior aponevroza epicraniană, sau dacă aceasta este fixată trage în sus pielea frunţii producând cute transversale ale ei care exprimă atenţia (muşchiul atenţiei, admiraţiei), frică, spaimă. Poate contribui la ridicarea pleoapei superioare, exprimând surpriză, rolul major în această acţiune avându-l însă m.ridicător al mușchi atrofiaţi la om, dar bine dezvoltaţi la animale cărora le serveşte la ciulitul urechilor. Ei sunt reprezentaţi de mm.auricular anterior, auricular superior şi auricular posterior.

M.AURICULAR ANTERIOR (m.auricularis anterior) are *originea* pe faţa laterală a aponevrozei epicraniene şi *inserţia* pe cartilajele pavilionului urechii. El acoperă glanda parotidă şi fascia temporală. Trage pavilionul urechii anterior.

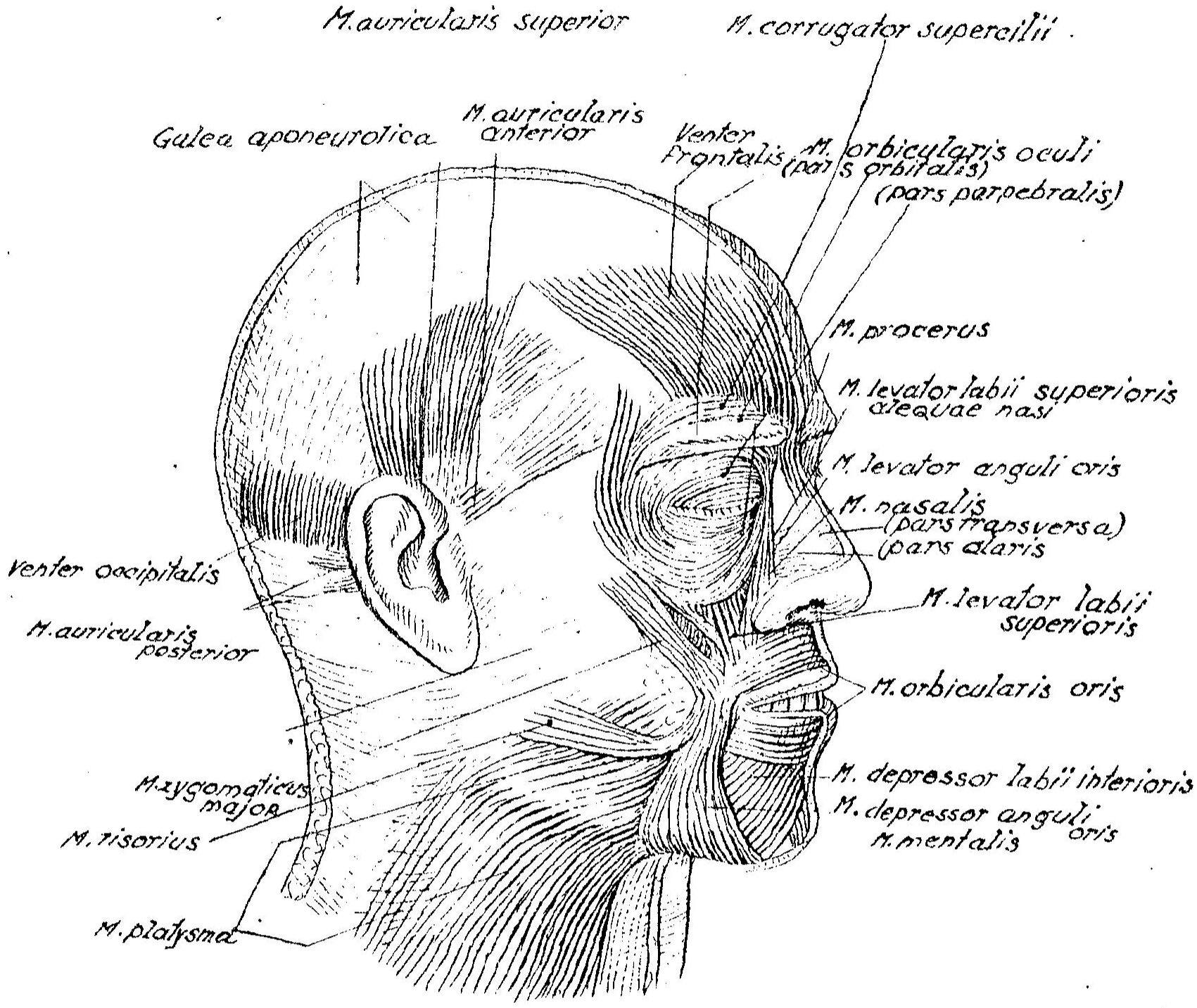

Fig. 25 - MUŞCHII MIMICII - aspect lateral

pleoapei superioare.

M.PROCERUS (m.procerus) are *originea* pe marginea inferioară a oaselor nazale şi pe cartilajele nazale, iar *inserţia* pe pielea glabelei. El este situat sub pântecele frontal, şi legat de acesta prin fibre tendinoase. Prin contracţie coboară pielea dintre sprâncene şi produce cutele ei transversale (ex. în ameninţări) comportându-se ca antagonist al pântecelui frontal.

În jurul pavilionului urechii se găsesc trei

M.AURICULAR SUPERIOR (m.auricularis superior) are *originea* pe galea aponeurotica, iar *inserţia* pe faţa medială a pavilionului urechii. Prin contracţie ridică pavilionul urechii.

M.AURICULAR POSTERIOR (m.auricularis posterior) are *originea* pe proc. mastoidian şi *inserţia* pe pavilionul urechii. El trage posterior pavilionul urechii.

M.ORBICULAR AL OCHIULUI (m.orbicularis oculi) este format din trei părţi:

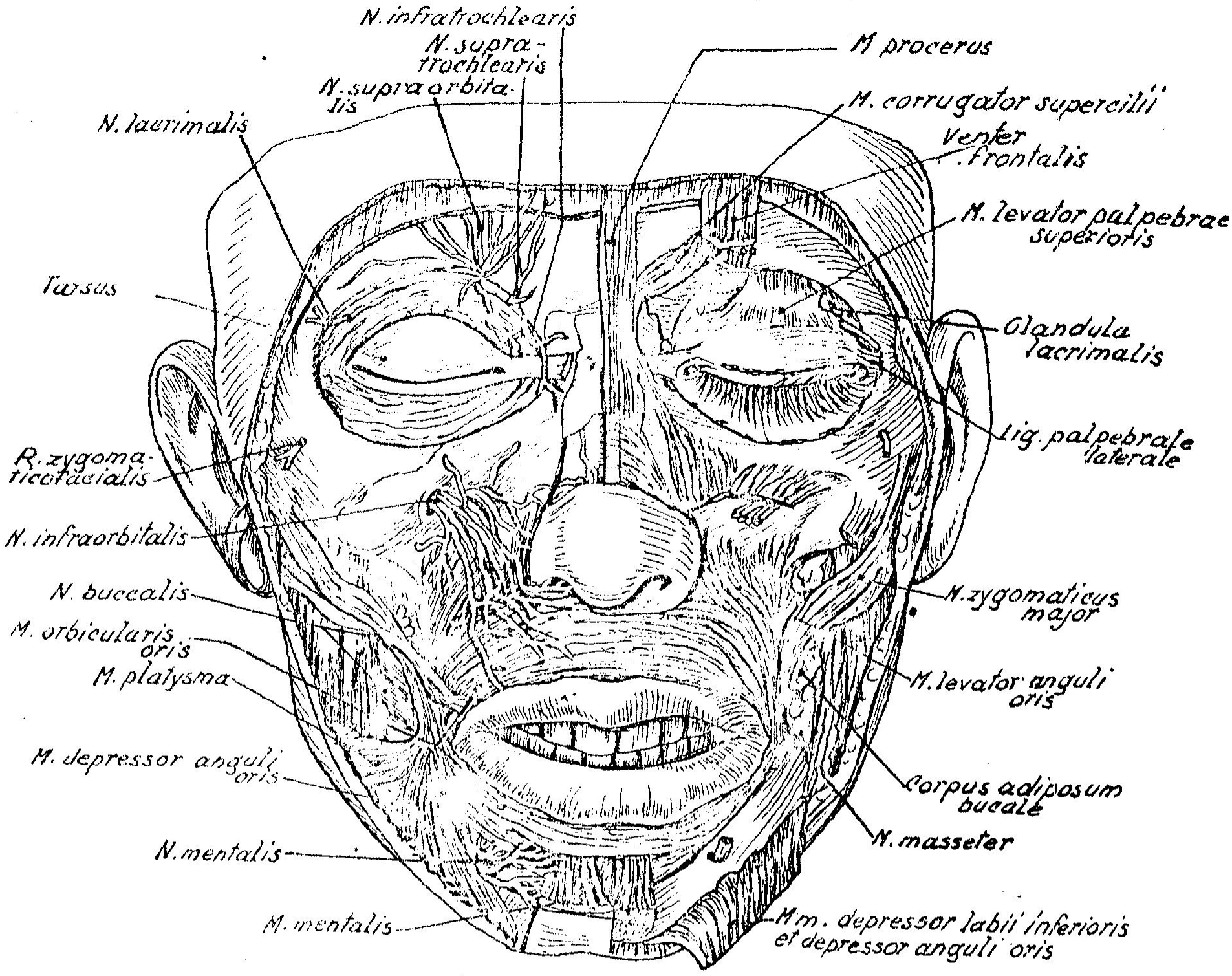

Fig. 26 - MUŞCHII PIELOŞI ŞI RAMURILE CUTANATE ALE N.TRIGEMEN

palpebrală, orbitală şi lacrimală. *Partea palpebrală* (pars palpebralis) se găseşte în grosimea ploapei, posterior de tegument şi anterior de cartilajul tarsal, având *originea* pe faţa anterioară şi pe marginile superioară şi inferioară ale lig.palpebral medial şi pe sacul lacrimal, iar *inserţia* pe tegumentul pleoapei şi pe faţa anterioară a lig.palpebral lateral, formând câte un semiinel pentru fiecare pleoapă. Un grup mai dens de fibre se dispune înapoia genelor, în jurul conductelor excretoare ale glandelor tarsale. *Partea orbitală* (pars orbitalis) este dispusă în jurul părţii palpebrale, pe aditus orbitae, *inserându-se* pe lig.palpebral medial, pe partea nazală a pântecului frontal, pe procesul frontal şi pe creasta lacrimală a maxilarului. Unele fascicule ale sale pot ajunge superior la pielea sprâncenelor, iar inferior până la pielea obrazului. *Partea lacrimală* (pars lacrimalis) este situată posterior de sacul lacrimal, şi are *originea* pe creasta osului lacrimal, iar *inserţia* prin două fascicule pe canalele lacrimale, înapoia punctelor lacrimale, unele fibre ajungând până la cartilajele tarsale şi la marginea liberă a pleoapei, putând fi evidenţiate microscopic în comisura laterală a pleoapelor.

M.orbicular al ochiului este acoperit de piele, ţesutul adipos subcutanat lipsind la nivelul părţii palpebrale. Profund, partea orbitală acoperă m.corugator supercilii şi mănunchiul vasculonervos supraorbital. Partea lacrimală se află între canalul lacrimonazal situat medial şi grăsimea orbitală situată lateral.

Părţile palpebrală şi orbitală apropie marginile libere ale pleoapelor, determinând ocluzia fantei palpebrale. Partea palpebrală acţionează involuntar pe când cea orbitală voluntar. Prin contracţia lor intervin în dirijarea lacrimilor dinspre unghiul lateral spre cel medial al orbitei, împingându-le totodată spre posterior. Prin contracţie forţată se produc cute ale pielii, care radiază de la comisura laterală a ploapelor. Permanetizarea acestor cute cu vârsta dă aspectul zis

de "labă de gâscă". Cele două părţi au ca antagonist m.ridicător al pleoapei superioare. Partea lacrimală dilată canalele lacrimale, permiţând astfel pătrunderea lacrimilor în ele.

M.SPRINCENOS (m.corrugator supercilii) are *originea* pe jumătate medială a arcadei sprâncenoase şi pe partea nazală a osului frontal, fibrele sale străbătând mm.frontal şi orbicular al ochiului, pentru a se insera pe partea mijlocie a pielii pielea şanţului dintre nasul extern şi obraz. *Partea alară* (pars alaris) are *originea* pe cartilajele nazale şi pe procesul frontal al maxilarului, iar *inserţia* inferior şi medial de partea transversă pe pielea aripii nasului. Partea alară este acoperită de mm.orbicular al gurii şi zigomatic mic. Partea transversă comprimă narina şi produce cute verticale ale aripii nasului, pe când cea alară o dilată.

M.COBORÎTOR AL SEPTULUI

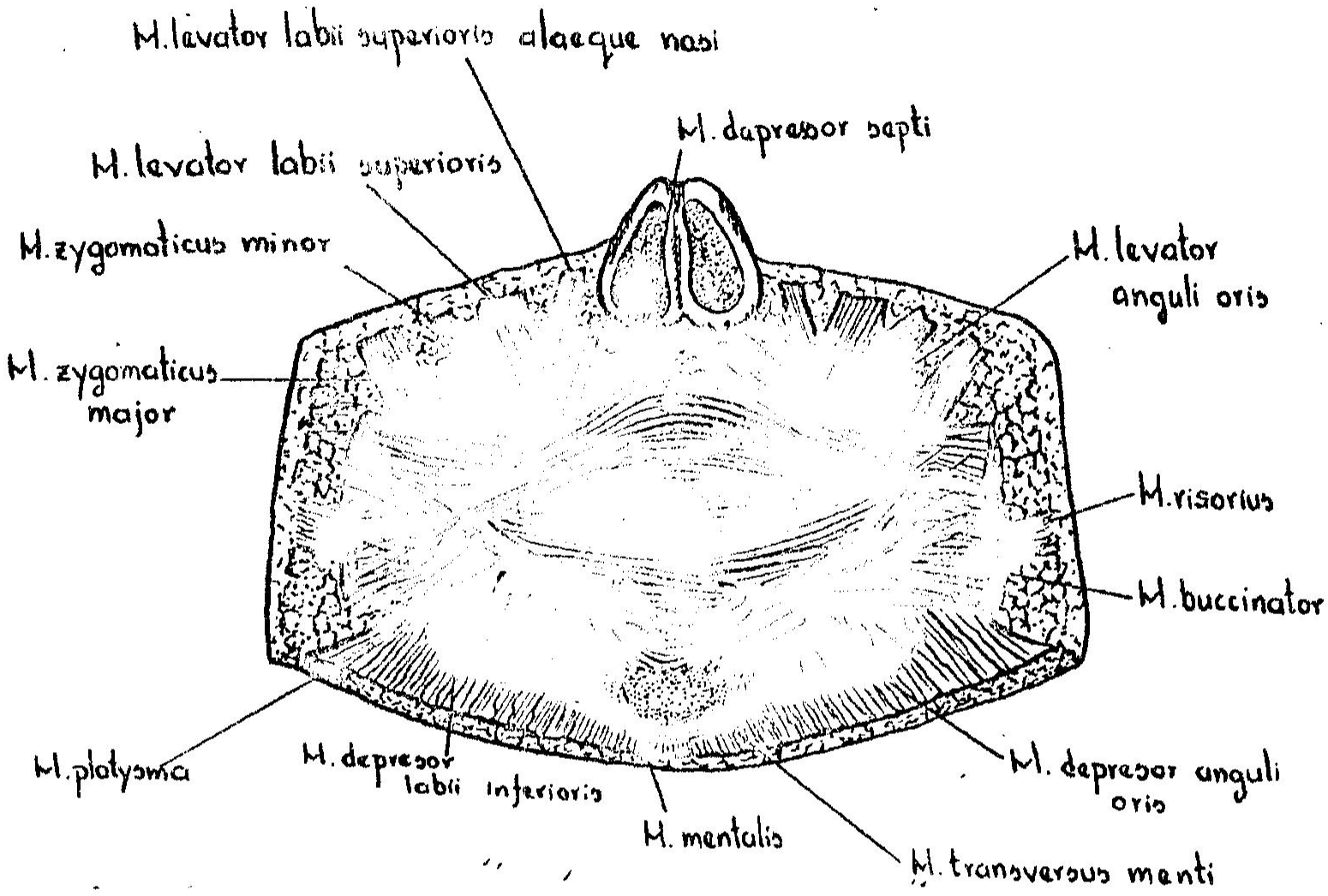

Fig.27 - MUŞCHII DIN JURUL GURII

sprâncenei. Acest muşchi este acoperit de partea orbitală a m.orbicular al ochiului, şi de mm.frontal şi coborâtor al sprâncenei, acoperind partea corespunzătoare a osului frontal şi mănunchiul vasculonervos supraorbital.

Prin contracţie trage inferior şi medial pielea sprâncenei, producând cute verticale intersprâncenoase, şi astfel intervine în exprimarea durerii, nerăbdării, supărării.

M.COBORÂTOR AL SPRÎNCENEI (m.depressor supercilii) este situat medial de precedentul, având *originea* pe cartilajele şi oasele nazale, iar *inserţia* pe pielea sprâncenei. El este acoperit de piele şi acoperă partea corespunzătoare a piramidei nazale. Prin contracţie imprimă cute transversale ale pielii dintre sprâncene.

M.NAZAL (m.nasalis) este format dintr-o parte transversală şi alta alară. *Partea transversală* (pars transversus) are *originea* pe cartilajele nazale, fiind unită de partea corespunzătoare a muşchiului opus printr-o lamă aponevrotică subţire, şi se *inseră* pe (m.depressor septi) are *originea* pe maxilar, superior de incisivul medial şi *inserţia* pe septul nazal. El este acoperit de orbicularul gurii şi acoperă mucoasa gingivală şi planul osos. Prin contracţie coboară septul nazal.

M.ORBICULARUL GURII (m.orbicularis oris) este format dintr-o parte marginală şi alta labială. *Partea marginală* (pars marginalis) este situată lateral, în structura ei intrând şi fibre ale muşchilor vecini. Astfel, în plan profund se găsesc fibre ale m.buccinator, dintre care cele mijlocii se încrucişează la nivelul comisurii buzelor, pe când cele superioare şi inferioare trec în buza corespunzătoare fără să se încrucişeze. Superficial primeşte fibre din mm.ridicător al unghiului gurii şi coborâtor al unghiului gurii, care se încrucişează la nivelul comisurii prelungindu-se şi în buza opusă. De asemenea mai primeşte fibre din mm.ridicător al buzei superioare, zigomatici şi coborâtor al buzei inferioare. Fibrele proprii acestei părţi se întind între mucoasa labială şi piele, cele mai mediale putând ajunge până la septul nazal.

Partea labială (pars labialis) se află în grosimea buzelor, având *originea* pe pielea şi mucoasa acestora, descrie anse concave superior pentru buza inferioară şi concave inferior pentru cea superioară, şi se *inseră* pe pielea şi mucoasa comisurii buzelor, unde fasciculele celor două buze se încrucişează între ele precum şi cu fibrele părţii marginale.

Fasciculul corespunzător buzei superioare este acoperit de piele, de mm.ridicător al buzei superioare şi mic zigomatic, iar cel corespunzător buzei inferioare de m.coborâtor al buzei inferioare. Muşchiul orbicular al gurii acoperă mucoasa labială de care este separat prin stratul glandular. Între cele două părţi ale muşchiului trece artera labială, care apoi se situează profund.

M.orbicular al gurii are valoare de sfincter. Contracţia părţii labiale produce închiderea normală a gurii şi răsfrângerea marginii libere a buzelor spre vestibul. Prin contracţia părţii marginale gura este închisă forţat, buzele proemină anterior; prin aceasta muşchiul participă la supt, suflat, fluierat, prehensiunea alimentelor şi masticaţie (împiedicând scurgerea salivei). Contracţia spastică a acestei părţi în tetania paratireoprivă dă aspectul de "bot de peşte", caracterizat prin strângerea şi proeminenţa buzelor. M.orbicular participă la formarea consoanelor labiale. El dă relieful caracteristic gurii. Prin fibrele sale profunde comprimă buzele de dinţi.

M.BUCCINATOR (m.buccinator) are *originea* pe marginea anterioară a rafeului pterigomandibular, întins de la cârligul proc.pterigodian şi proc.piramidal al palatinului până la extremitatea posterioară a liniei milohioidiene, pe proc.alveolar al maxilarului şi pe partea alveolară a mandibulei, în dreptul molarilor, iar *inserţia* la comisura bucală, fibrele sale împletindu-se cu cele ale m.orbicular al gurii.

Posterior, are raport cu m.constrictor superior al faringelui, anterior cu mm.orbicular al gurii, zigomatic mare, ridicător şi coborâtor al unghiului gurii, medial cu mucoasa bucală. Lateral, are raport cu ramura mandibulei, cu m.maseter de care este separat prin corpul adipos al obrazului; n.bucal îl perforează pe această faţă trecând spre medial. Este traversat dinspre lateral spre medial de canalul parotidian care se deschide în vestibulul bucal. În ţesutul subcutanat se găsesc vasele şi nervul facial, mm.zigomatic şi rizorius. M.buccinator este singurul muşchi pielos învelit de fascie - *fascia bucofaringiană* - (fascia buccopharyngea). Aceasta se continuă posterior cu fascia m.constrictor superior al faringelui, iar spre marginea anterioară a m.buccinator se subţiază. Fascia bucofaringiană se inseră pe proc.coronoid, iar superior şi inferior pe marginea alveolară a maxilarului şi a mandibulei. Dezvoltarea ei este condiţionată atât de contracţia muşchiului, cât şi de alunecarea corpului adipos al obrazului pe m.buccinator în mişcările de închidere şi deschidere ale gurii.

M.buccinator trage posterior comisura bucală, crescând astfel diametrul transvers al gurii. El împiedică prinderea mucoasei obrajilor între arcadele dentare şi intervine în expulzarea forţată a aerului (fluierat, suflat - "m.trompetiştilor, buccina = trompetă). De aceea în pareze unilaterale ale muşchiului, consecutive paraliziei facialului, curentul de aer este deviat către partea bolnavă. Muşchiul intervine şi în masticaţie, menţinând hrana în contact cu dinţii. Prin împingerea alimentelor spre interiorul cavităţii bucale participă la formarea bolului alimentar.

M.RIDICATOR AL BUZEI SUPERIOARE ŞI AL ARIPII NASULUI (m.levator labii superioris alequae nasi) are *originea* pe proc.frontal al maxilarului, pe oasele nazale, fibrele sale trecând apoi prin şanţul dintre nasul extern şi obraz, pentru a se *insera* pe pielea aripii nasului şi pe cartilajul alar mare. Fibrele sale cele mai laterale se întreţes cu cele ale m.orbicular al gurii. Muşchiul este acoperit de piele, iar fasciculele sale de origine de m.orbicular al ochiului; acoperă partea transversă a m.nazal, fasciculului pentru buza superioară al m.orbicular al gurii şi mm.ridicător al buzei superioare şi coborâtor al septului.

Fibrele sale laterale ridică buza superioară, iar cele mediale dilată narina.

M.RIDICATOR AL BUZEI SUPERIOARE (m.levator labii superioris) este situat lateral şi profund de precedentul. El are *originea* pe zigomatic şi pe faţa anterioară a corpului maxilarului, superior de gaura infraorbitală, iar *inserţia* pe faţa profundă a buzei superioare, între fasciculul lateral al m.ridicător al buzei superioare şi aripii nasului şi m.ridicător al unghiului gurii.

M.ridicător al buzei superioare este acoperit de mm.orbicular al ochiului, şi de ridicătorul buzei superioare şi aripii nasului şi acoperă mm.ridicător al unghiului gurii şi orbicular al gurii. Împreună cu micul zigomatic participă la delimitarea şanţului nazolabil; ridică buza superioară.

M.RIDICATOR AL UNGHIULUI GURII (m.levator anguli oris) are *originea* în fosa canină şi *inserţia* la comisura buzelor, unde fibrele sale se amestecă cu cele ale m.orbicular al gurii. Este acoperit de m.ridicător al buzei superioare, între cei doi muşchi găsindu-se mănunchiul vasculonervos suborbital. Ridică buza superioară şi trage lateral comisura buzelor.

M.ZIGOMATIC MIC (m.zygomaticus minor) are *originea* pe faţa laterală a osului zigomatic, de

unde se îndreaptă spre inferior şi medial pentru a se *insera* în buza superioară. Este acoperit de piele, iar în partea superioară de m.orbicular al ochiului. Prin contracţie trage superior şi lateral buza superioară, participând la formarea şanţului nazolabial.

M.ZIGOMATIC MARE (m.zygomaticus major) are *originea* pe faţa laterală a osului zigomatic, inferior şi lateral de precedentul şi se *insera* la comisura buzelor. Este subcutanat şi acoperă mm.maseter şi buccinator, v.facială şi corpul adipos al obrazului.

Acţiunea sa se evidenţiază în râs, deoarece

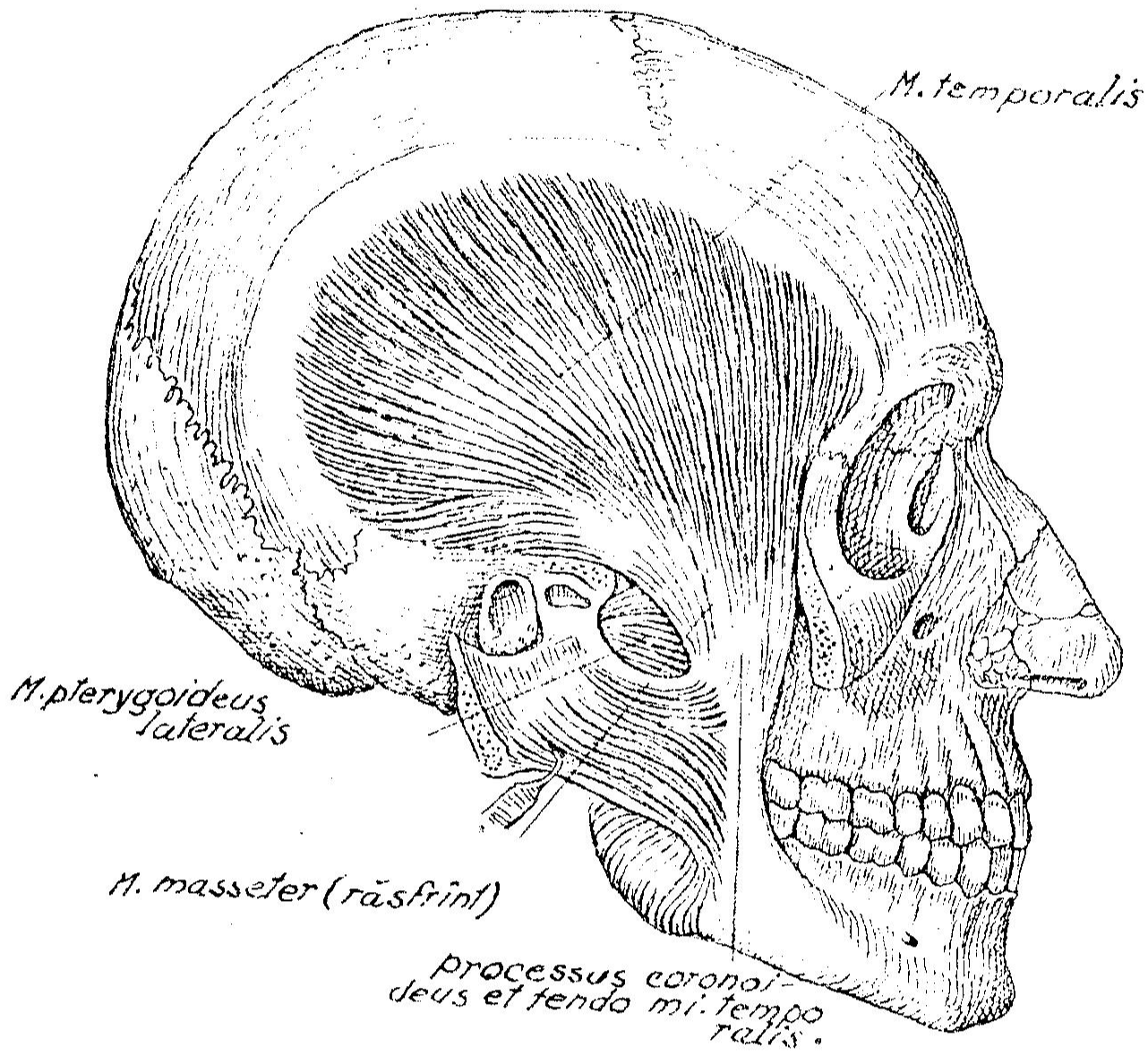

Fig.28 MUŞCHII MASTICATORI

trage superior şi lateral comisura buzelor.

M.RIZORIUS (m.risorius) are *originea* pe fasciile parotidiană şi maseterină şi *inserţia* la comisura buzelor. Acoperă glanda parotidă şi mm.maseter şi buccinator. Contrar numelui nu intervine în râs ci în surâs, fiind un muşchi tipic omului. Trage lateral comisura buzelor, contracţia sa exagerată realizând rânjetul.

Toţi aceşti muşchi din jurul gurii, ca şi cei din jurul orbitei sunt mai bine dezvoltaţi la primate şi în special la om. Muşchii din jurul gurii se dezvoltă datorită limbajului articulat, participând la formarea consoanelor labiale. În tetanos, sub acţiunea toxinei microbiene se realizează o contractură particulară a unora din muşchii descrişi, realizându- se aşa zisul râs sardonic (risus sardonicus). Astfel, contracţia pântecelui frontal al m.epicranian încreţeşte fruntea şi ridică sprâcenele, contracţia m.orbicubilar al ochiului diminuă fanta palpebrală, contracţia muşchilor care se inseră pe buza superioară realizează tragerea în sus şi lateral a comisurii bucale precum şi accentuarea şanţurilor nazolabile. Aceasta face ca în ansamblu faţa bolnavului să exprime un "râs dureros".

M.COBORÂTOR AL UNGHIULUI GURII (m.depressor anguli oris) are *originea* pe linia oblică a mandibulei, inferior şi lateral de m.coborâtor al buzei inferioare, iar *inserţia* la comisura buzelor, unde îşi întreţese fibrele cu ale m.orbicular al gurii; unele fibre pot ajunge până la cartilajele nazale. Muşchiul este subcutanat, acoperind mm.coborâtor al buzei inferioare, buccinator şi fibrele orbicularului gurii situate în buza inferioară. Contracţia sa trage comisura buzelor în jos şi lateral.

M.COBORÂTOR AL BUZEI INFERIOARE (m.depressor labii inferioris) are *originea* pe linia oblică a mandibulei, între protuberanţa mentală şi gaura mentală, şi *inserţia* în pielea buzei inferioare. Este acoperit de piele, fiind situat medial de m.coborâtor al unghiului gurii. Contracţia sa intervine în exprimarea ironiei, deoarece trage buza inferioară anterior şi inferior.

M.MENTAL (m.mentalis) are *originea* pe faţa laterală a mandibulei în dreptul incisivilor mediali şi *inserţia* pe pielea bărbiei. Este acoperit de piele şi de fibrele m.orbicular al gurii. Cei doi muşchi mentali delimitează o gropiţă a pielii bărbiei. Prin contracţie ridică şi încreţeşte pielea bărbiei, exprimând îndoială, dispreţ.

Muşchii masticatori

Din grupul mm.masticatori (grupare neomologată în N.I.) fac parte patru muşchi

caracterizaţi prin inserţia lor pe mandibulă, prin inervaţia provenind din nervul mandibular, prin originea embriologică din primul arc branhial şi prin acţiunea lor asupra articulaţiei temporomandibulare.

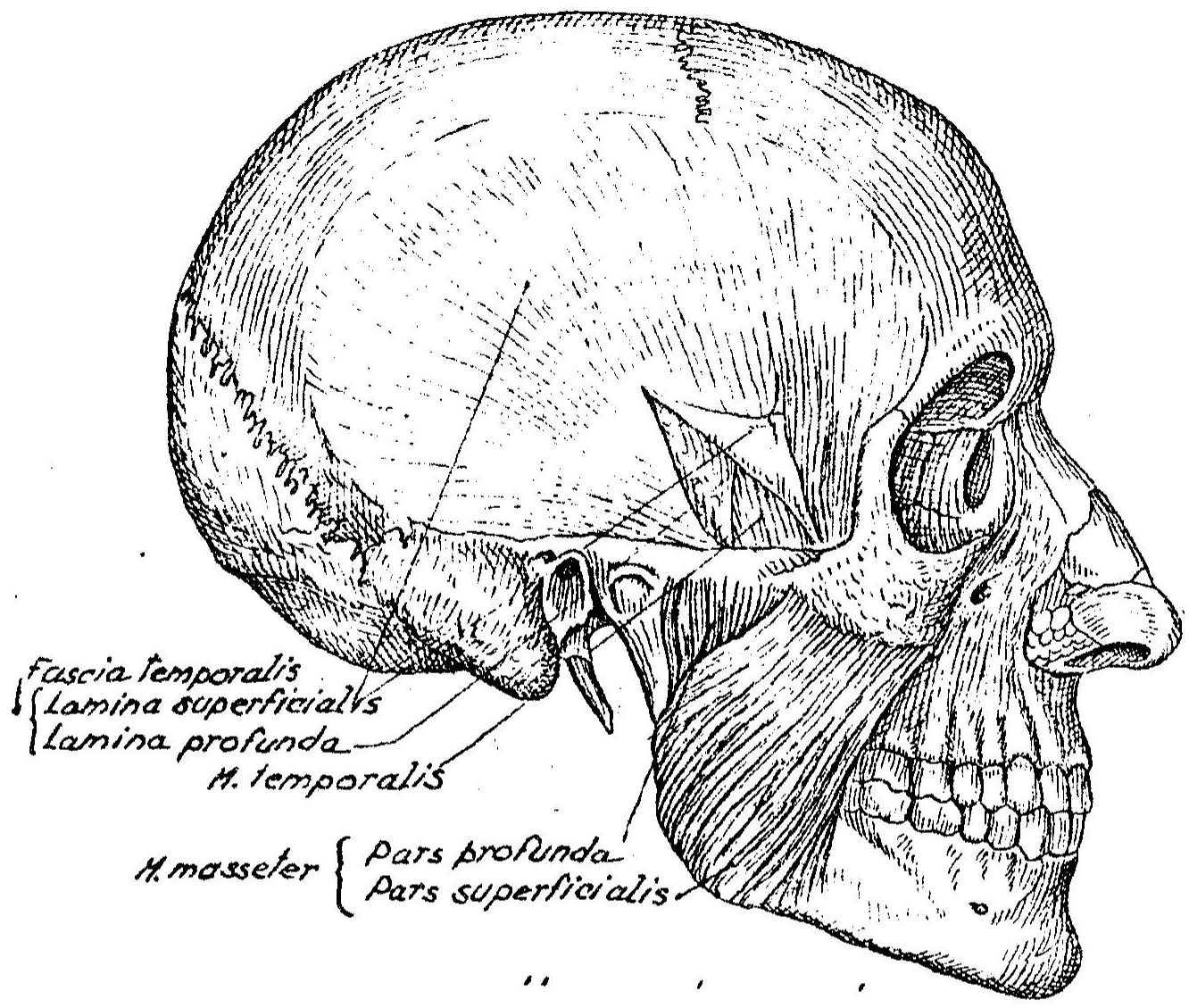

Fig.29 - MUŞCHII MASTICATORI - FASCIA TEMPORALA

Aceşti muşchi deşi au volum mic, dezvoltă totuşi o forţă mare de contracţie datorită structurii lor multipenate.

M.TEMPORAL (m.temporalis) are *originea* pe fosa temporală, pe linia şi pe fascia temporală şi pe faţa medială a arcadei zigomatice, iar *inserţia* pe proc.coronoid şi pe ramura mandibulei în apropierea ultimului molar. Superficial de el, sub tegument se găsesc n.auriculotemporal, ramuri din nervul facial şi din vasele temporale superficiale, mm.auriculari anterior şi superior şi aponevroza epicraniană. În partea sa inferioară, trece pe sub arcada zigomatică, fiind acoperit de m.maseter. El corespunde în partea superioară fosei temporale, profund de muşchi găsindu-se vasele şi nervii temporali profunzi, precum şi a.maxilară. Inferior, m.temporal acoperă mm.pterigoidieni, buccinator şi corpul adipos al obrazului.

Fascia temporală (fascia temporalis) acoperă muşchiul servindu-i drept origine în partea sa superioară; ea se prinde superior pe linia temporală superioară, pe proc.zigomatic al frontalului şi pe proc. frontal al osului zigomatic, iar inferior se împarte în două lame, una superficială şi alta profundă. *Lama superficială* (lamina superficialis) se prinde pe muchia superioară a arcadei zigomatice, lateral, iar *lama profundă* (lamina profunda) pe partea medială a arcadei zigomatice. Între cele două lame se află un spaţiu umplut cu ţesut adipos în care se găsesc vasele temporale profunde.

M.temporal este inervat de nn.temporali profunzi din n.mandibular. Structura şi dispoziţia fibrelor sale explică acţiunea muşchiului. Forţa sa de contracţie este sporită de structura bipenată pe care o are. Fibrele sale retro-orbitale sunt uşor oblice faţă de axul lung al muşchiului, cele mijlocii verticale şi aproape verticale, iar cele mai posterioare tot mai apropiate de orizontală. Datorită acestei dispoziţii, fibrele cele mai anterioare trag mandibula înainte cu o forţă de aproximativ 2 kg, pe când cele mai posterioare o trag înapoi cu o forţă de aproximativ 10 kg, ultimele fiind antagoniste cu m.pterigoidian lateral (aceste valori sunt redate după calculele lui Schumacher). Deoarece fibrele m.temporal sunt oblice faţă de axul vertical, ele realizează deplasarea medială a mandibulei cu o forţă de aproximativ 3 kg.

Contracţia muşchiului în totalitate, şi în special a fibrelor sale verticale şi aproape verticale, ridică mandibula şi o trag posterior cu o forţă aproximativ de 26 kg, muşchiul fiind suprasuficient, deoarece se mai poate contracta şi după contactul celor două arcade dentare. Forţa lui de contracţie creşte cu cât arcadele dentare sunt mai apropiate. Prin masa sa este cel mai puternic ridicător al mandibulei.

M.MASETER (m.masseter) este format dintr-o parte superficială şi alta profundă. *Partea superficială* (pars superficialis) are *originea* pe marginea inferioară a arcadei zigomatice în partea ei anterioară, iar *partea profundă* (pars profunda) pe marginea inferioară şi pe faţa medială a arcadei zigomatice în partea ei posterioară. Cele două părţi sunt separate posterior prin ţesut adipos, iar anterior se unesc şi se *inseră* pe faţa laterală a ramurei şi unghiului mandibulei determinând pe os tuberozitatea

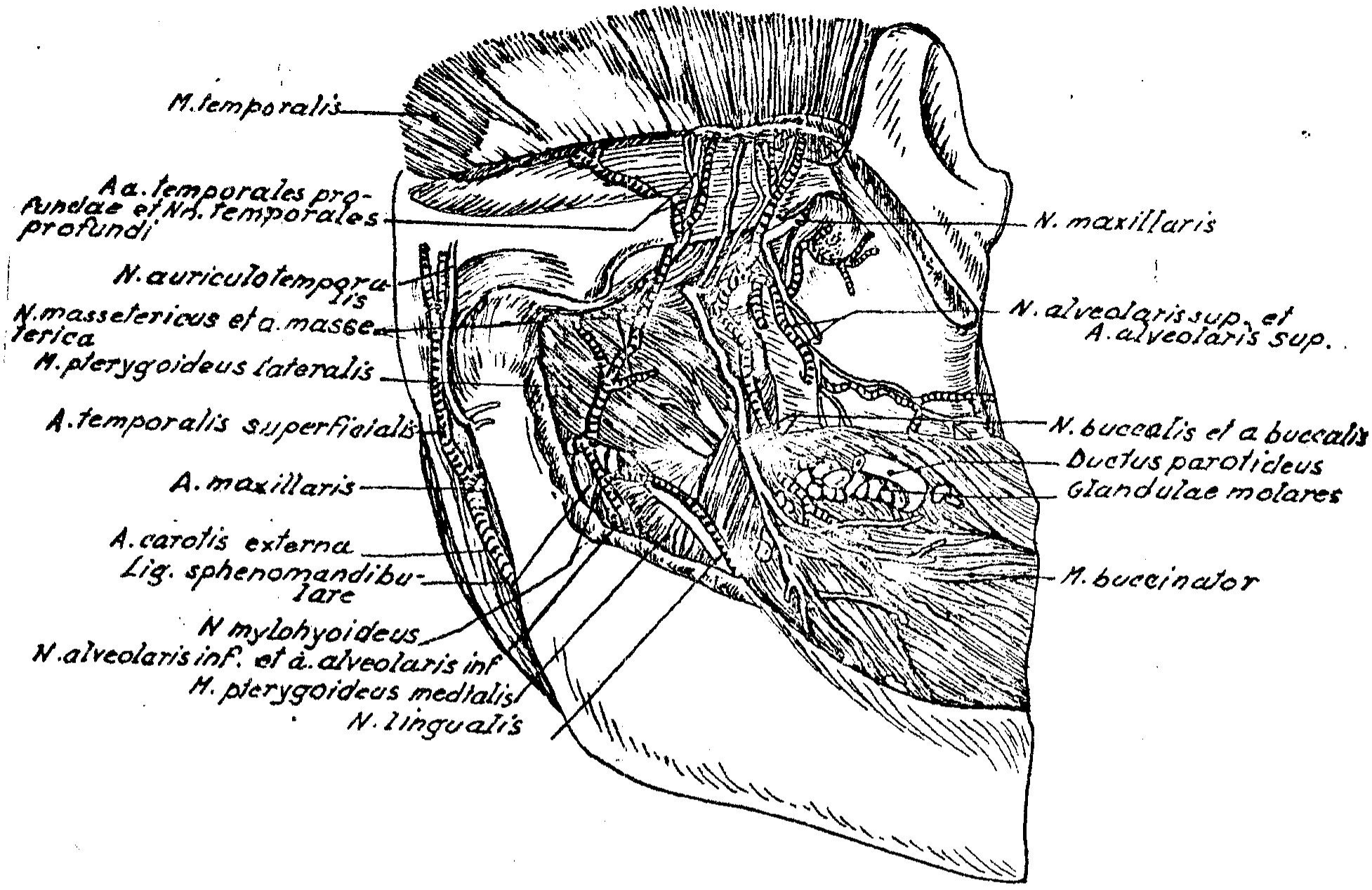

Fig.30 - RAPORTURILE MUŞCHILOR MASTICATORI ÎN FOSA INFRATEMPORALA

maseterină.

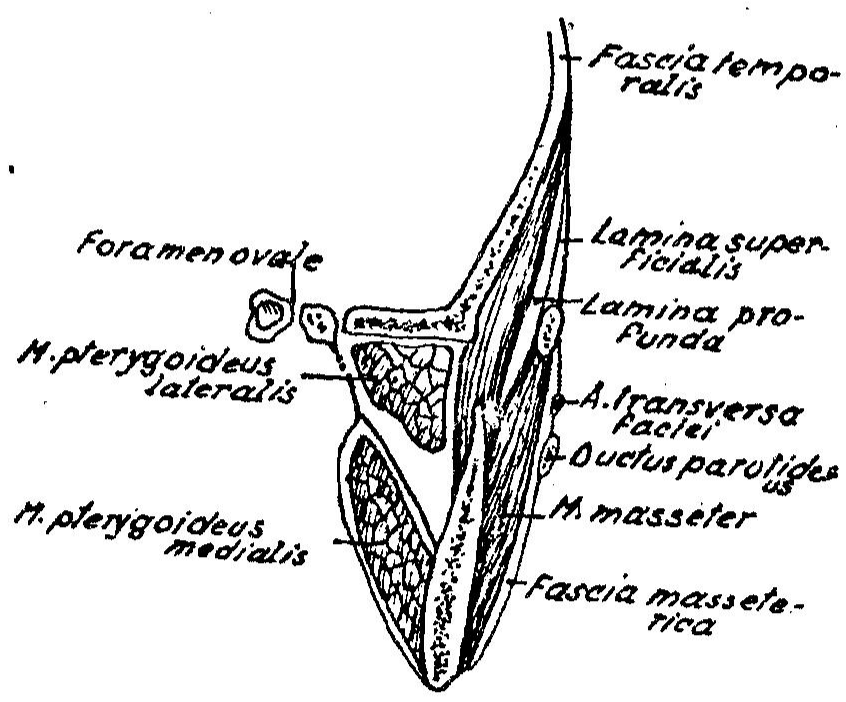

Fig. 31 - FASCIILE MUŞCHILOR MASTICATORI (după ROUVIÈRE)

Mușchiul este acoperit de piele sub care se află mm. zigomatic mare, rizorius, platysma, artera transversală a feței, ramurile terminale ale n.facial și prelungirea anterioară a glandei parotide cu canalul parotidian.

Între aceste formațiuni și mușchi se interpune *fascia maseterină* (fascia masseterica), care acoperă mușchiul și se prinde pe arcada zigomatică, pe marginea inferioară a mandibulei și pe marginea posterioară a ramurii mandibulei. Ea depășește marginea anterioară a mușchiului, inserându-se pe proc.coronoid și pe marginea anterioară a ramurei mandibulei. Profund de mușchi se află ramura mandibulei cu incizura mandibulei, prin care trece mănunchiul vasculonervos maseterin, m.temporal, corpul adipos al obrazului și m.buccinator. M.maseter este inervat de n.maseterin, ramură a n.mandibular.

Contracția ambilor mușchi este suprasuficientă și ridică mandibula cu o forță de aproximativ 27 kg pentru fiecare. Fibrele superficiale, oblice în plan sagital spre posterior trag mandibula anterior cu o forță de aproximativ 7 kg. Datorită oblicității lor, față de planul frontal în direcție inferioară și posterioară, prin contracție unilaterală trag mandibula lateral cu o forță de aproximativ 5 kg.

M. PTERIGOIDIAN MEDIAL (m.pterygoideus medialis) are *originea* pe fosa

pterigoidiană şi pe proc. piramidal al osului palatin, iar *inserţia* pe faţa medială a ramurii şi unghiului mandibulei.

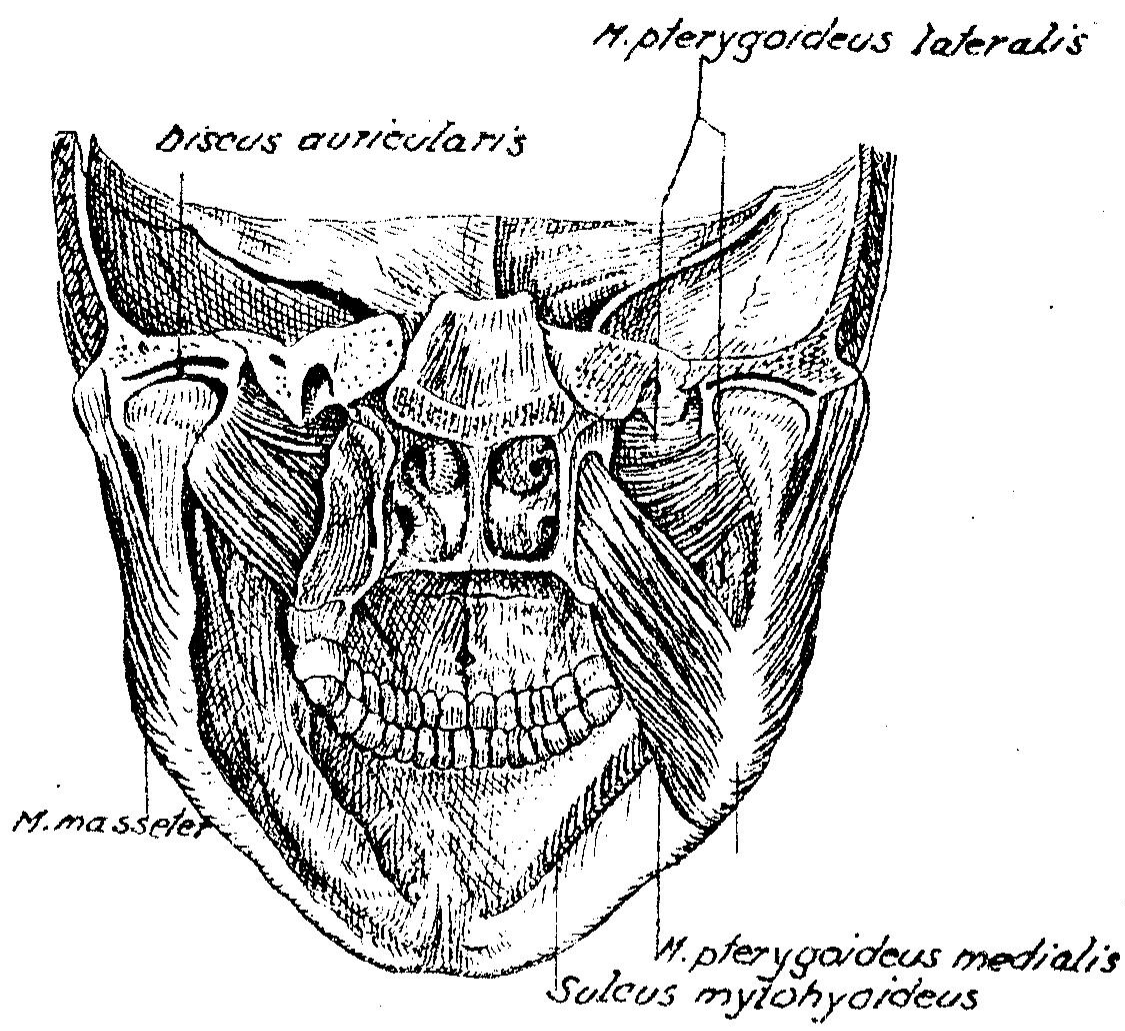

Fig.32 - MUŞCHII MASTICATORI - aspect posterior

Lateral, vine în raport prin intermediul unei formaţiuni fasciale cu m.pterigoidian lateral, care îl separă de ramura mandibulei. Între cei doi muşchi pterigoidieni se află lig.sfenomandibular, a.maxilară, vasele şi nn.lingual şi alveolar inferior. Medial, mm.stilofaringian şi stiloglos separă m.pterigoidian medial de m.constrictor superior al faringelui şi de m.tensor al vălului palatin. Între m.pterigoidian medial şi faringe se găsesc aa.carotidă internă şi externă, v.jugulară internă, ultimele patru perechi de nervi cranieni şi simpaticul cervical. Inervaţia este dată de n.pterigoidianului medial, ramură a n.mandibular.

Contracţia m.pterigoidian medial ridică mandibula cu o forţă de aproximativ 15 kg. Datorită unghiului de 10° pe care fibrele sale îl fac cu verticala, trage anterior mandibula, cu o forţă de cca. 3 kg, fiind sinergic în această mişcare cu m.pterigoidian lateral. În cazul contracţiei unilaterale, este antagonist cu m.maseter de aceeaşi parte, dar sinergic cu cel de partea opusă, realizând deplasarea medială a mandibulei cu o forţă de aproximativ 9 kg.

M.PTERIGOIDIAN LATERAL (m.pterygoideus lateralis) are *originea* pe lama laterală a proc.pterigoid, pe fosa şi pe creasta infratemporală a sfenoidului, iar *inserţia* pe capsula şi discul articulaţiei temporomandibulare şi pe faţa medială a condilului mandibulei.

M.pterigoidian lateral este acoperit de ramura mandibulei, de m.maseter şi de tendonul m.temporal şi acoperă m.pterigoidian medial, n.mandibular, artera menigee medie şi lig.sfenomandibular. A.maxilară trece fie pe faţa superficială, fie pe cea profundă a muşchiului. Între muşchi şi fosa infratemporală se găsesc nn.temporali profunzi şi maseterin, iar printre cele două origini ale sale trece n.bucal. Nn.lingual şi alveolar inferior trec printre cei doi mm.pterigoidieni. Se deosebeşte de ceilalţi muşchi masticatori prin faptul că nu are structură penată, fiind un muşchi cu fibre paralele. M.pterigoidian lateral este inervat de n.pterigoidian lateral, ramură a n.mandibular.

Prin contracţie bilaterală a muşchilor pterigoidieni laterali, sinergică cu a celor mediali se realizează propulsia şi tragerea în jos a mandibulei, datorită alunecării condililor mandibulei şi a discului articular. Această mişcare se realizează cu o forţă de cca. 16 kg. Prin contracţia mm.pterigoidieni medial şi lateral de aceeaşi parte se realizează mişcarea de lateralitate a mandibulei cu o forţă de aproximativ 10 kg. Contracţia unilaterală a muşchiului trage mandibula medial.

Profund, acoperiţi de lama prevertebrală a fasciei cervicale se mai găsesc următorii trei muşchi:

M.LUNGULUI CAPULUI (m.longus capitis) are *originea* pe faţa inferioară a părţii bazilare a occipitalului şi *inserţia* pe tuberculii anteriori ai vertebrelor C_3-C_6. Este cel mai superficial din muşchii acestei grupe, fiind acoperit de lama prevertebrală a fasciei cervicale, care îl separă de faringe şi de mănunchiul vasculonervos al gâtului. Inervaţia provine din ramurile ventrale ale nn.C_2 - C_4. Contracţia ambilor muşchi produce flexia capului, iar contracţia unilaterală, rotaţia capului de aceeaşi parte.

M.DREPT ANTERIOR AL CAPULUI (m.rectus capitis anterior) are *originea* pe faţa inferioară a părţii bazilare a occipitalului şi *inserţia* pe masele laterale şi pe procesul transvers al atlasului. El este acoperit de m.lung al capului, şi acoperă m.drept

lateral al capului şi articulaţia atlantooccipitală. Este inervat de ramura anterioară a primului nerv cervical. Prin contracţie unilaterală realizează flexia laterală a capului, iar prin contracţia ambilor muşchi flexia anterioară a capului.

M.DREPT LATERAL AL CAPULUI (m.rectus capitis lateralis) are *originea* pe proc.transvers al atlasului şi *inserţia* pe tuberculul jugular al occipitalului. El este acoperit de m.drept anterior al capului şi de jugulară internă, fiind aşezat superficial de mm.marele drept posterior al capului, micul oblic al capului şi de a.vertebrală. Este inervat e ramura ventrală a lui C_1. Prin contracţie produce flexia laterală a capului.

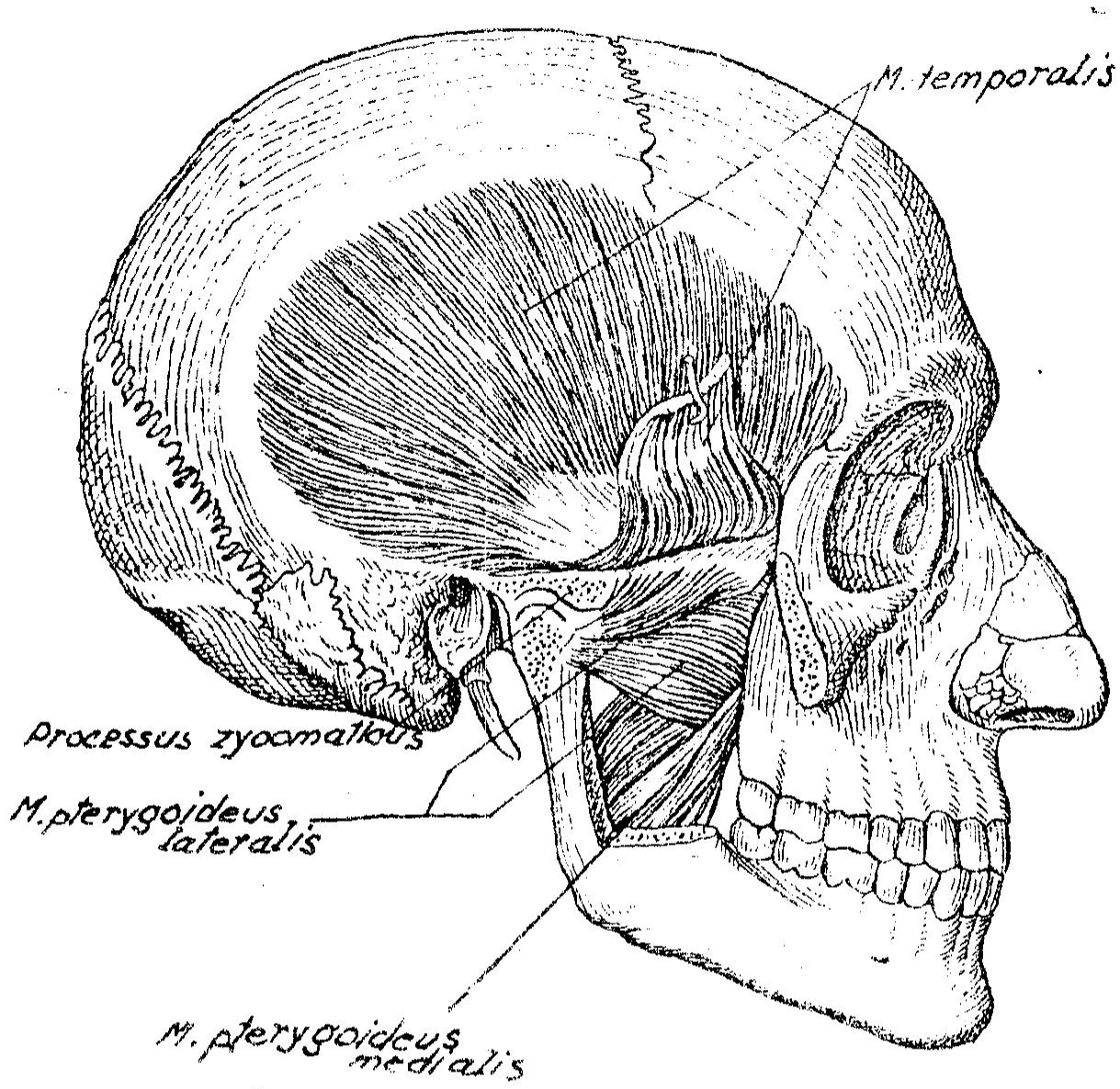

Fig.33 - MUŞCHII PTERIGOIDIENI

MUŞCHII GÂTULUI

La gât se descriu următorii muşchi, dispuşi simetric faţă de planul medio-sagital: m.platysma, m.sternocleidomastoidian, mm.scaleni, mm.infrahioidieni, mm.suprahioidieni, m.lungul gâtului şi m.splenius al gâtului.

M.PLATYSMA (m.platysma) aparţine funcţional mm.mimicii. El se prezintă ca o lamă musculară lată şi subţire, situată subcutanat şi întinsă din regiunile deltoidiană şi infraclaviculară până la partea inferioară a feţei. *Inserţiile* sale inferioare, cutanate şi fasciale, se fac pe faţa profundă a pielii regiunilor infraclaviculare şi deltoidiană şi pe fasciile mm.pectoral mare şi deltoid. De la aceste inserţii fibrele se îndreaptă oblic, superior şi medial şi după ce traversează regiunile laterală, sternocleidomastoidiană şi anterioară ale gâtului, se termină astfel: fibrele mediale se încrucişează cu cele opuse şi se inseră pe protuberanţa mentală şi pe pielea acestei regiuni; fibrele mijlocii se termină pe corpul mandibulei, sub linia oblică; fibrele laterale se inseră la nivelul unghiului gurii şi pe fascia maseterină.

Superficial, muşchiul corespunde pielii, de care aderă în apropierea inserţiilor inferioare şi în regiunea laterală a gâtului; în celelalte regiuni între muşchi şi piele se interpune un strat subţire de ţesut conjunctiv lax. Profund, are raporturi cu mm.pectoral mare şi deltoid, cu clavicula, iar în regiunea laterală cu lama superficială a fasciei cervicale, pe care se găsesc ramurile supraclaviculare ale plexului cervical şi vena jugulară externă. În regiunea sternocleidomastoidiană m.platysma corespunde m.sternocleidomastodian şi nn.transvers al gâtului şi auricular mare, iar în regiunea anterioară, ramurilor n.transvers, lamei superficiale şi, prin intermediul ei, mm.suprahioidieni şi glandei submandibulare. În partea inferioară a feţei acoperă vasele faciale, mm.master şi buccinator şi parţial glanda parotidă.

Dezvoltat din arcul II branhial, muşchiul este inervat de n.facial.

Contracţia, cu punct fix la nivelul inserţilor inferioare, determină prin fibrele posterioare, coborârea unghiului gurii, contribuid la exprimarea sentimentelor de dispreţ, tristeţe, suferinţă. Acţiunea este sinergică cu a mm.depresor al unghiului gurii şi depresor al buzei inferioare. Contracţia asociată a m.frontal accentuează aceste expresii. Excepţional, când este bine dezvoltat, m.platysma poate participa alături de mm.suprahioidieni la coborârea mandibulei, prin fibrele sale anterioare şi mijlocii. Când punctul fix este superior, muşchiul ridică şi încreţeşte pielea gâtului şi a părţii superiore a toracelui şi reduce scobitură dintre mandibulă şi gât.

M.STERNOCLEIDOMASTOIDIAN (m.sternocleidomastoideus) este un muşchi craniomotor şi inspirator accesor, specific omului. El este situat pe partea laterală a gâtului, unde formează un relief caracteristic. Topografic aparţine regiunii sternocleidomastoidiene şi prin marginile sale contribuie la delimitarea regiunilor anterioară şi laterale ale gâtului. Muşchiul are două *origini* distincte: partea cu origine sternală se fixează pe faţa anterioară a manubriului sternal, printr-un tendon puternic ale cărui fibre se încrucişează cu cele de partea opusă. Deasupra articulaţiei sternoclaviculare, tendonul se continuă cu un corp muscular, cu direcţie oblică, care se inseră pe faţa laterală a procesului mastoidian şi pe extremitatea laterală a liniei nucale superioare. Partea cu origine claviculară se prinde pe acest os, în vecinătatea extremităţii lui sternale. Dintre fibrele cu origine claviculară, unele se alătură celor sternale, având aceiaşi direcţie şi inserţie terminală. Restul fibrelor, cu direcţie aproape verticală trec pe faţa profundă a părţii sternale şi se *inseră* pe marginea anterioară, vârful şi pe faţa laterală a procesului mastoidian. Între claviculă şi cele două părţi ale muşchiului se delimitează fosa supraclaviculară mică (fossa supraclavicularis minor).

Muşchiul este învelit de o teacă fibroasă, rezultată din dedublarea lamei superficiale a fasciei cervicale. Superficial el este acoperit de ţesutul subcutanat şi piele, în partea lui superioară, iar în partea lui inferioară de m.platysma. Între cei doi muşchi se găsesc majoritatea ramurilor subcutanate ale plexului cervical şi vena jugulară externă. Raporturile feţei profunde a m.sternocleidomastoidian sunt diferite:

- la baza gâtului, în partea inferioară a regiunii sternocleidomastoidiene, muşchiul acoperă articulaţia sternoclaviculară şi originea mm.sternohioidian şi sternotiroidian. Mai profund se află confluentul venos jugulosubclavicular şi afluenţii săi. Urmează un plan nervos constituit de n.frenic, ansa subclaviculară şi n.vag, iar posterior de acesta, planul arterial ce cuprinde aa. subclavie şi carotidă comună. Între cele două părţi ale muşchiului, în fundul fosei supraclaviculare mici, apare n.frenic situat pe faţa anterioară a m.scalen anterior, iar posterior de acest

mușchi se găsesc a.subclaviculară și trunchiurile plexului brahial;

- deasupra unghiului mandibulei, pe fața profundă a m.sternocleidomastoidian, se găsesc

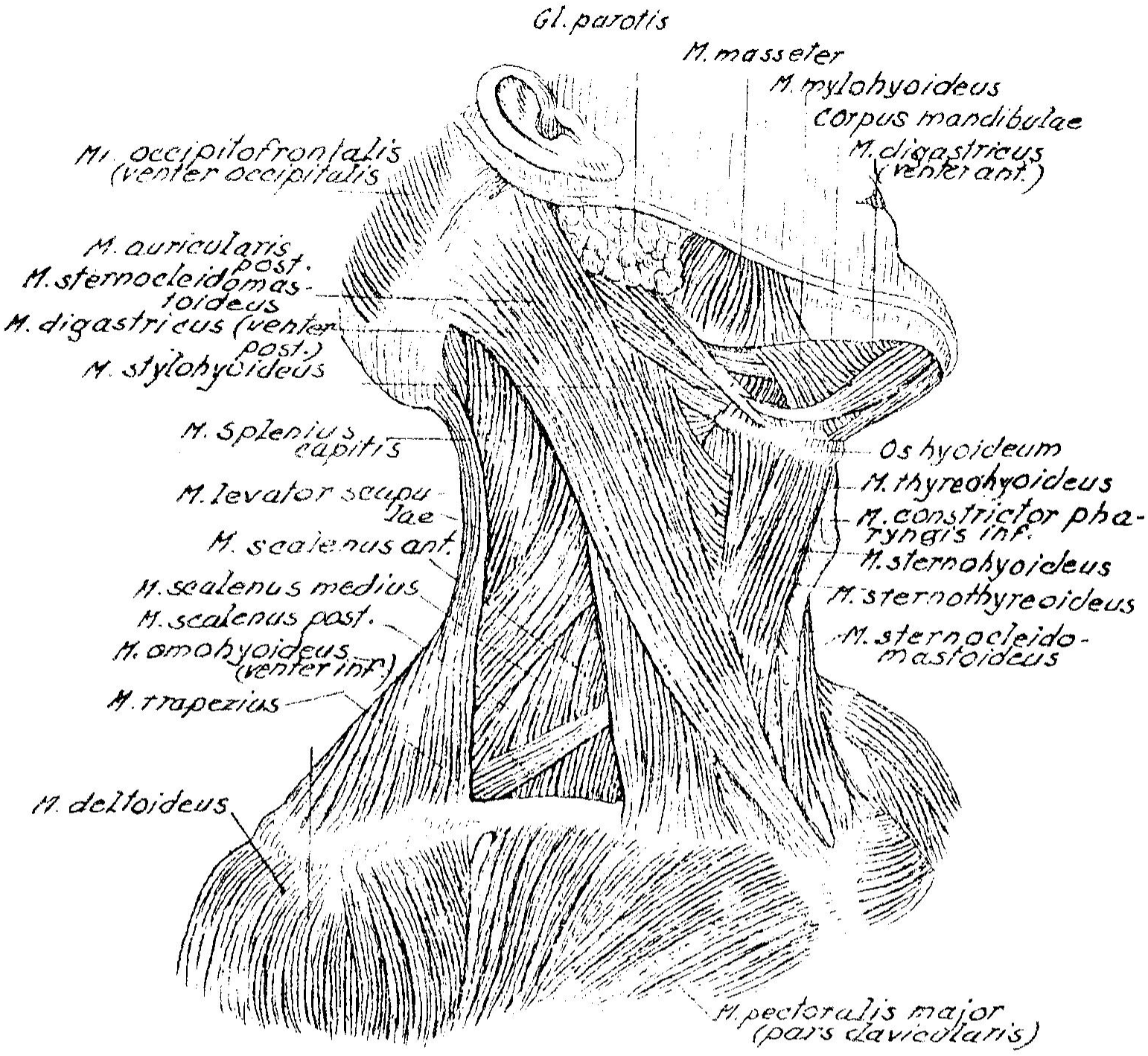

Fig.33 - MUȘCHII GÂTULUI - VEDERE DUPA ÎNDEPARTAREA MUȘCHIULUI PLATYSMA

- în partea mijlocie a regiunii sternocleidomastoidiene mușchiul are raporturi strânse cu mănunchiul vasculonervos al gâtului, cu rădăcinile ansei cervicale și ramurile ei, cu tendonul m.omohioidian și lama pretraheală a fasciei cervicale. În plan profund se găsește trunchiul simpatic, situat pe lama prevertebrală și procesele transverse ale vertebrelor cervicale, acoperite de mm.scaleni și prevertebrali;

- în trigonul carotic, raporturile mușchiului cu vasele mari ale gâtului se modifică; a.carotidă comună, continuându-și direcția verticală se îndepărtează de mușchi, acesta păstrând raporturi doar cu vena jugulară internă, cu afluenții ei și cu n.hipoglos. Raporturile cu a.carotidă comună conferă m.sternocleidomastoidian atributul de mușchi satelit și importanța practică în descoperirea acestei artere, ca și a ramurilor ei de bifurcație;

pântecele posterior al digastricului, apoi mm.stilieni și formațiunile vasculonervoase latero-faringiene; mușchiul are raporturi mai apropiate cu v.jugulară internă și cu n.accesor, care pătrunde în grosimea lui;

- în apropierea inserției sale superioare, m.sternocleidomastoidian acoperă mm.ridicător al scapulei și splenius al capului.

Marginea anterioară, întinsă oblic de la incisura sternală și până la vârful procesului mastoidian, participă la delimitarea regiunii parotideomaseterine, a trigonului carotic și a regiunii anterioare a gâtului, având raporturi în ordine cu glanda parotidă, cu formațiunile vasculare și nervoase din trigon, cu mm.subhioidieni și, prin intermediul lor, cu lobul glandei tiroide. Marginea posterioare a mușchiului sternocleidomastoidian delimitează cu m.trapez și clavicula, regiunea laterală a gâtului; ea încrucișează elementele profunde din această regiune;

pântecele inferior al mm.omohioidian, mm.scaleni, trunchiurile plexului brahial, mm.ridicător al scapulei şi splenius. Mijlocul acestei margini reprezintă locul de apariţie din profunzime a ramurilor subcutanate ale plexului cervical şi, constituie reperul obişnuit, pentru acestezia locoregională a acestor nervi în intervenţiile pe gât. Muşchiul este vascularizat de arterele: suprascapulară, tiroidiană superioară, occipitală; uneori există o arteră sternocleidomastoidiană desprinsă direct din a.carotidă externă. Ramuri inconstante pot proveni şi din aa.tiroidiană inferioară şi articulară posterioară. Inervaţia este asigurată de n.accesor prin 1 - 3 ramuri şi de plexul cervical. Contracţia unilaterală cu punct fix sternoclavicular flectează capul, îl înclină de aceeaşi parte şi îl roteză de partea opusă. Contracţia ambilor muşchi determină, în raport cu poziţia iniţială a capului: o mărire a amplitudinii flexiei, când aceasta a fost iniţiată de mm.drepţi anteriori şi lungi ai capului; o exagerare a extensiei capului dacă acesta se găsea într-o astfel de poziţie sub acţiunea celorlalţi mm.extensori; o fixare a lui în articulaţia atlantooccipitală când capul se găsea în poziţie de echilibru. În contracţia bilaterală cu punct fix occipitomastoidian, muşchii devin inspiratori auxiliari.

Mm.SCALENI (mm.scalenii), în număr de trei, anterior, mijlociu şi posterior, sunt situaţi în planul profund al regiunii laterale a gâtului, unde formează o masă musculară piramidală, întinsă între coloana cervicală şi primele două coaste. Traversată de a.subclavie şi de trunchiurile plexului brahial, masa scalenilor închide orificiul circumscrie de prima coastă, prin care pătrunde în fosa supraclaviculară mare cupula pleurală şi vârful plămânului. Inconstant poate exista şi al patrulea muşchi scalen, minim.

Inserţia superioarăa fiecărui muşchi se face prin tendoane multiple, continuate de fascicule musculare, care se unesc într- un corp unic, de formă triunghiulară.

M.scalen anterior (m.scalenus anterior) are *inserţia superioară* pe tuberculii anteriori ai proceselor transverse ale vertebrelor C_3-C_6; inserţia inferioară se face pe tuberculul m.scalen anterior, de pe faţa superioară a coastei I, printr-un tendon cilindric, puternic, reper util pentru descoperirea a.subclavie.

M.scalen mijlociu (m.scalenus medius) are 6 - 7 tendoane, care se fixează astfel: primul pe tuberculul anterior al procesului transvers C_2; următoarele patru pe tuberculii anteriori şi marginea laterală a proceselor transverse C_3-C_6; al şaselea pe marginea anterioară a procesului transvers C_7, iar cel de al şaptelea, când există, pe atlas. Corpul muscular se *inseră inferior* pe prima coastă înapoia şanţului a.subclavii.

M.scalen posterior (m.scalenus posterior) se *inseră superior* pe tuberculii posteriori ai proceselor transverse C_5-C_7, lateral de inserţia mm.intertransversari posteriori; *inserţia inferioară* se face pe coasta II-a, posterior de tuberozitatea m.serratus anterior.

M.scalen minim (m.scalenus minimus), când există, pleacă de pe tuberculii anteriori ai proceselor transverse C_6-C_7 şi se termină pe coasta I-a şi pe cupula pleurală. Aparţine aparatului suspensor al pleurei (neomologat în N.I.) şi este considerat ca o parte desprinsă din m.scalen anterior.

Tendoanele mm.scaleni sunt în raport anterior cu plexul cervical, cu mănunchiul vasculonervos al gâtului şi cu m.sternocleidomastoidian. În regiunea laterală a gâtului, muşchii sunt încrucişaţi de pântecele inferior al m.omohioidian şi acoperiţi de lamele pretraheală şi superficială ale fasciei cervicale, de m.platysma. Pe partea medială a mm.scaleni se găsesc mm.prevertebrali, iar la baza gâtului gg.stelat şi vasele vertebrale. Între mm.scalen anterior şi sternocleidomastoidian trec în ordine, de jos în sus şi având o direcţie aproape orizontală, a.subclavie, vasele suprascapulare şi transverse ale gâtului. N.frenic situat într-o dedublare a fasciei m.scalen anterior, coboară pe faţa anterioară a acestui muşchi, însoţit medial de a.cervicală ascedentă, iar lateral de n.subclavicular. Spaţiul dintre mm.scalen anterior şi mijlociu este traversat de a.subclaviculară , de plexul brahial şi de ramura ventrală C_4. Nervii toracic lung şi dorsal al scapulei trec între mm.scaleni mijlociu şi posterior. Masa mm.scaleni corespunde posterior mm.ridicător al scapulei şi splenius al gâtului. Vascularizaţia este asigurată de arterele cervicală ascedentă şi transversă a gâtului (ramura profundă), iar inervaţia de colaterale directe din ramurile anterioare ale nn.cervicali C_4 - C_8 şi a primului toracic.

Prin contracţia unilaterală, punctul fix fiind costal, mm.scaleni înclină coloana cervicală de aceeaşi parte. Contracţia bilaterală a mm.scaleni anteriori flectează coloana, iar cea a mm.scaleni posteriori şi mijlocii aplică strâns vertebrele, unele pe celelalte, mărindu-i rigiditatea. Când punctul fix este la nivelul inserţiilor cervicale mm.scaleni devin inspiratori auxiliari.

Mm.suprahioidieni (mm.suprahyoidei), situaţi în regiunea anterioară a gâtului, aparţin din punct de vedere funcţional aparatului hioidian şi masticator. Din acest grup fac parte: mm.stilohioidian, digastric, milohioidian, geniohiolidian.

M.digastric (m.digastricus), format din două pântece reunite printr-un tendon, se prezintă ca un arc cu concavitatea orientată superior, întins de la procesul mastoidian la corpul mandibulei. *Pântecele posterior* (venter posterior) cu originea pe incizura mastoidiană, coboară medial şi anterior până deasupra cornului

mare al osului hioid, unde se continuă cu tendonul intermediar. Acesta străbate tendonul m.stilohioidian şi, ajuns în dreptul corpului osului hioid de care aderă, îşi schimbă direcţia îndreptându-se anterior şi superior. *Pântecele anterior* (venter anterior) care-i urmează se inseră în fosa digastrică a mandibulei.

posterior al digastricului. Muşchiul are *originea* pe faţa laterală a procesului stiloid; inferior se *inseră* pe faţa laterală a cornului mare şi a corpului osului hiloid, printr-un tendon străbătut adesea de tendonul m.diagastric. Datorită originii sale muşchiul face parte din grupul musculoligamentar stilian.

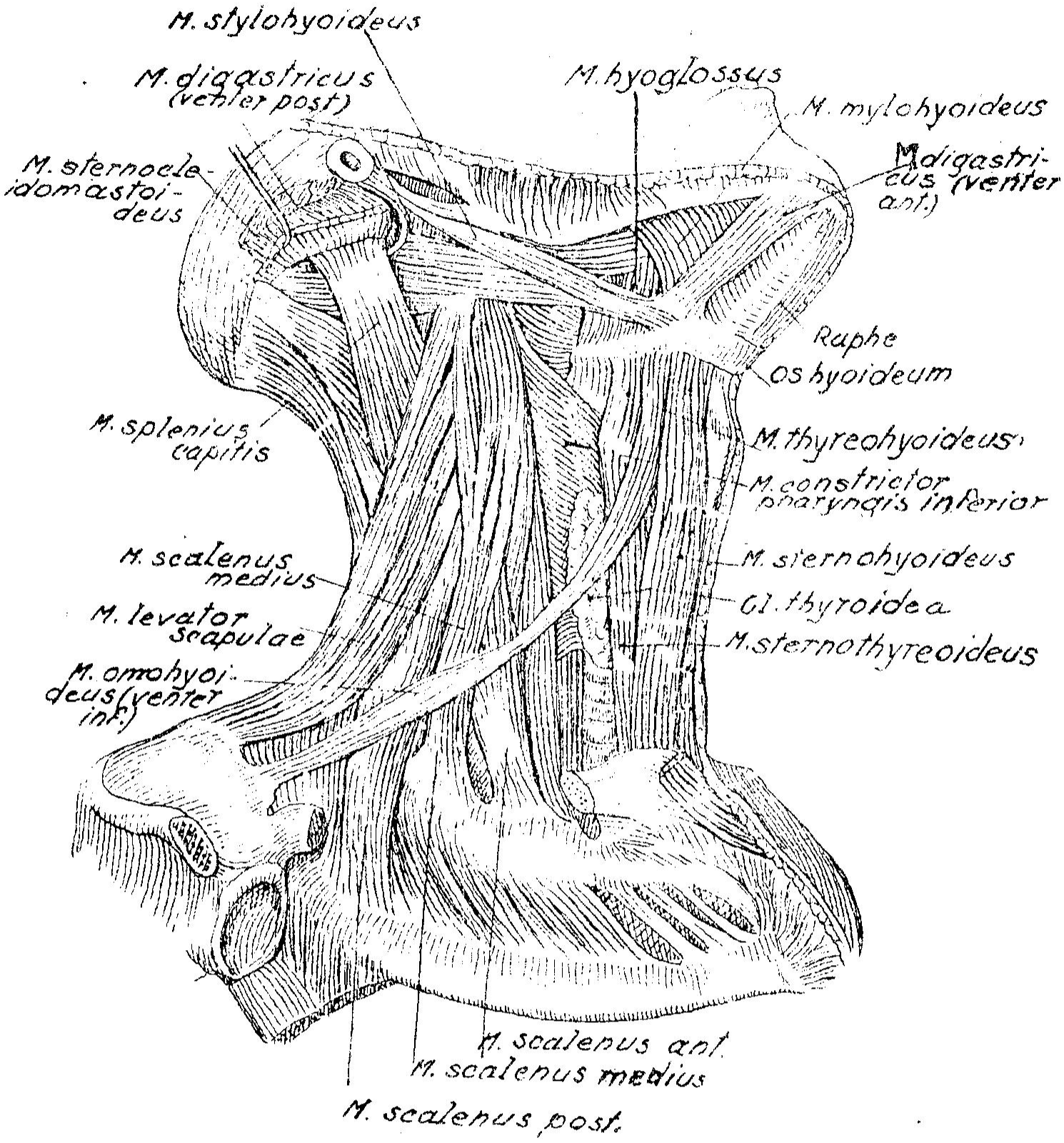

Fig.34 - MUŞCHII INFRA- ŞI SUPRAHIOIDIENI ŞI MUŞCHII SCALENI

Din tendonul muşchiului se desprind o serie de fibre; cele descendente, fixându-se pe cornul mare şi pe corpul osului tiroid, ancorează tendonul şi îi permit schimbarea de direcţie (reflectarea). Uneori aceste fibre au o dispoziţie inelară, formând cu osul o teacă, prin care trece tendonul învelit de o sinovială. Fibrele orizontale se încrucişează cu cele de pe partea opusă pe linia mediană şi aderă la lama superficială a fasciei cervicale, iar profund, de rafeul median.

M.stilohioidian (m.stylohyoideus), subţire, fuziform, se află situat anterior şi medial de pântecele

M.milohioidian (m.mylohyoideus) este un muşchi lat de formă patrulateră, situat între osul hioid şi corpul mandibulei; împreună cu cel de partea opusă participă la alcătuirea planşeului gurii. *Inserţia superioară* se face pe linia milohioidiană a mandibulei, de unde fibrele se îndreaptă oblic inferior, anterior şi medial şi se *termină* astfel: fibrele lungi (posterioare), pe faţa anterioară a corpului hioidului; fibrele mijlocii şi scurte (anterioare) pe un relief median, care se întinde între faţa internă a simfizei mentale şi osul hioid. Rafeul, rezultat din intersectarea majorităţii

fibrelor celor doi milohioidieni, poate lipsi uneori şi, în aceste cazuri fibrele trec de la un muşchi la celălalt, realizând o lamă musculară unică.

M.geniohioidian (m.geniohyoideus), scurt, îngust şi turtit se află situat superior de muşchiul precedent, imediat înafara liniei mediene.Muşchiul are *originea* pe spina mentală, de unde se îndreaptă inferior şi posterior spre corpul osului hioid, pe care se *inseră*. Apropiaţi pe linia mediană, mm.geniohioidieni pot fuziona între ei, sau cu mm.genioglosi situaţi superior.

Pântecele posterior al digastricului şi m.stilohioidian sunt separaţi la origine printr-un spaţiu triunghiular, cu baza spre gaura stilomastoidiană, străbătut de nervul facial. Mai jos cei doi muşchi sunt în contact strâns, m.stilohioidian plasându-se medial apoi anterior de pântecele posterior. Deasupra cornului mare al osului hioid, tendonul m.digastric perforează tendonul m.stilohioidian sau trece medial de el. De o parte şi de alta a liniei mediane, mm.suprahioidieni sunt dispuşi în trei planuri: planul mijlociu este format de mm.milohioidieni şi rafeul median, cel superior de mm.geniohioidieni, iar cel inferior de pântecele anterioare ale mm.digastrici şi de fibrele ce unesc tendoanele lor.

În ceea ce priveşte raporturile mm.suprahioidieni cu formaţiunile vecine, ele diferă de la regiune la regiune, între baza craniului şi planul transvers ce trece prin unghiul mandibulei, pântecele posterior al m.digastric şi m.stilohioidian au raporturi comune. Ei se găsesc lateral de faringe şi de ceilalţi mm.stilieni şi corespund formaţiunilor vasculonervoase de la acest nivel, având raporturi apropiate cu vena jugulară internă şi nn.hipoglos şi accesor. Anterior vin în raport cu glanda parotidă, iar lateral cu mm.longissimus şi splenius capitis şi cu m.sternocleidomastoidian.

În apropierea unghiului mandibulei cei doi muşchi au raporturi importante cu aa.carotidă externă şi auriculară posterioară. A.carotidă externă urcă din trigonul carotic în regiunea parotideomaseterină, trecând printr-o furcă musculară (clasic *furca stiliană*), al cărei braţ lateral este format de m.stilohioidian şi pântecele posterior, iar cel medial de m.stiloglos. Inferior de mandibulă, muşchii constituie latura comună a trigonului carotic şi submandibular şi au raporturi cu formaţiunile din aceste regiuni. Trigonul submandibular, cuprins între cele două pântece ale m.digastric şi corpul mandibulei, conţine în plan superficial glanda submandibulară, învelită cu lama superficială a fasciei cervicale, iar în plan profund n.hipoglos şi mm.milohioidian şi hiolos, sub care se află a.linguală. Deasupra osului hioid, în partea suprahioidiană a regiunii anterioare a gâtului, cele trei planuri musculare corespund spre suprafaţă lamei superficiale a fasciei cervicale şi m.platysma, iar profund elementelor din regiunea sublinguală. Inervaţia mm.suprahioidieni atestă originea lor diferită. Pântecele posterior al m.digastric şi m.stilohioidian derivaţi de mezodermul arcului II branhial primesc inervaţia de la n.facial. Pântecele anterior şi m.milohioidian, proveniţi din primul arc branhial, vor fi inervaţi de ramura mandibulară a n.trigemen prin n.milohioidian.M.geniohioidian derivat din somitele cervicale este inervat de plexul cervical (C_1-C_2) prin intermediul n.hipoglos. Vascularizarea pentru m.stilohiodian şi pântecele posterior este asigurată de aa.auriculară posterioară şi occipitală; ceilalţi muşchi sunt vascularizaţi de aa.sublinguală, milohioidiană şi facială.

Mm.INFRAHIOIDIENI (mm.infrahyoidei), în număr de patru de fiecare parte a liniei mediane, aparţin topografic părţii infrahioidiene a regiunii anterioare a gâtului (exceptând pântecele inferior al omohioidianului), iar funcţional aparatului hioidian. Înveliţi de lama pretraheală a fasciei cervicale, care le formează fascii, ei sunt dispuşi în două planuri, înaintea vicerelor gâtului.

M.sternohioidian (m.sternohyoideus), alungit şi subţire, se prezintă ca o lamă întinsă de la stern la osul hioid. *Originea* muşchiului se găseşte pe faţa posterioară a manubriului sternal şi a articulaţiei sternocostale şi pe extremitatea sternală a claviculei. De aici, fibrele se îndreaptă superior şi medial şi se *inseră* pe marginea inferioară a corpului hioidului.

M.omohioidian (m.omohyoideus) este un muşchi digastric, format din două pântece fusiforme, subţiri, reunite printr-un tendon. Muşchiul descrie un arc cu cavitatea îndreptată superior şi lateral, străbătând succesiv regiunile laterală, sternocleidomastoidiană şi partea infrahioidiană a regiunii anterioare a gâtului. *Pântecele inferior* (venter inferior) are *originea* pe marginea superioară a scapulei, medial de incizură şi, pe ligamentul transvers superior al scapulei, de unde se dirijează superior şi medial, ajungând posterior de m.sternocleimastoidian. De la acest nivel îi urmează tendonul, (continuat apoi de *pântecele superior* (venter superior). Acesta urcă aproape vertical spre osul hioid şi se inseră pe marginea lui inferioară, lateral de m.sternohioidian.

M.sternotiroidian (m.sternothyreoideus) are acelaşi aspect de lamă musculară ca şi m.sternohioidian care îl acoperă. La *origine*, muşchiul se prinde pe faţa posterioră a manubriului sternal şi a primului cartilaj costal; de aici fibrele se dirijează superior şi lateral, având o direcţie opusă m.sternohioidian şi, se *termină* pe linia oblică şi tuberculii de pe faţa laterală a lamei cartilajului tiroid.

M.tirohioidian (m.thyreohyoideus) continuă muşchiul precedent, fiind considerat ca segmentul lui superior. Scurt, subţire şi de formă patrulateră, m.tirohioidian are *originea* pe linia oblică şi tuberculii amintiţi, iar inserţia pe marginea inferioară a corpului şi cornul mare al osului hioid.

M.ridicător al glandei tiroide (m.levator glandulae thyroideae) se prinde pe osul hioid, iar inferior pe istmul glandei tiroide sau pe lobul piramidal. De cele mai multe ori el lipseşte, fiind înlocuit de o bandă fibroasă.

La origine pântecele inferior al omohioidianului este situat profund, ocoperit de claviculă şi de mm.subclavicular şi trapez. În regiunea laterală a gâtului, pe care o străbate oblic contribuind la delimitarea fosei supraclaviculare mari, (fossa supraclavicularis major), muşchiul este relativ superficial, în raport cu m.platysma şi lama superficială a fasciei cervicale, pe care se găsesc mm.supraclaviculari şi v.jugulară externă. Faţa profundă a pântecelui inferior încrucişează mm.scaleni, plexul branhial, aa.suprascalupară şi transversă a gâtului. Tendonul muşchiului traversează regiunea sternocleidomastoidiană în dreptul cartilajului cricoid, fiind situat posterior de m.sternocleidomastoidian şi anterior de mm.scalen mijlociu, de n.frenic şi de mănunchiul vasculonervos al gâtului. De formă şi dimensiuni variate, tendonul îşi schimbă direcţia în această regiune şi curbura pe care o descrie priveşte spre ansa cervicală, situată superior. În partea infrahioidiană a regiunii anterioare, muşchii înveliţi de lama pretraheală sunt dispuşi în două planuri. Planul superficial cuprinde inferior doar un singur muşchi - m.sternohioidian - situat posterior de articulaţia sternoclaviculară şi de m.sternocleidomastoidian. Mai sus muşchiului i se alătură pe partea laterală pântecele superior al m.omohioidian, ambii fiind acoperiţi de tegument, m.platysma şi de lamele superficială şi pretraheală ale fasciei cervicale. Între m.platysma şi lama superficială se găsesc v.jugulară anterioară şi ramurile inferiore ale n.transvers al gâtului. Planul profund, aproape complet mascat de cel superficial, este format de m.sternotiroidian continuat superior de m.tirohioidian. Muşchii vin în raport posterior cu lobul glandei tiroide, cartilajul tiroid şi membrana tirohioidiană. Marginile mediale ale mm.infrahioidieni, din cele două planuri, delimitează un spaţiu medial, în aria căruia se găsesc, proeminenţa laringiană, primele inele ale traheei şi istmul glandei tiroide, acoperită de lamele pretraheală şi superficială ale fasciei cervicale.

Vascularizaţia mm.infrahioidieni este dată de ramuri ale aa.tiroidiană inferioară şi superioră. Muşchii sunt inervaţi de plexul cervical prin intermediul ansei cervicale; m.tirohioidian primeşte în mod obişnuit inervaţia printr-o ramură aparte a n.hipoglos, dar ea conţine fibre cu origine tot în plexul cervical (C_1-C_2). În unele cazuri ansa cervicală poate trimite şi ea o ramură acestui muşchi.

Acţiunea mm.supra- şi infrahioidieni. Inseraţi printr-unul din capete pe osul hioid, aceşti muşchi aparţin funcţional aparatului hioidian pe care-l mobilizează în cursul unor acte fiziologice ca: deglutiţie, fonaţie şi respiraţie. Piesa centrală a aparatului hioidian este reprezentată de osul hioid, unit de procesul stiloidian prin ligamentul stilohioidian şi excepţional prin articulaţia dintre acest proces şi cornul mic. Unirea cu limba se realizează prin membrana hioglosiană, iar solidarizarea cu laringele prin membrană şi ligamentele tirohioidiene. În acest fel, mişcările osului hioid sub acţiunea muşchilor inseraţi pe el vor antrena şi deplasări ale laringelui în acelaşi sens. Muşchii suprahioidieni intervin şi în masticaţie; rolul principal revine mm.milohioidieni, geniohioidieni şi pântecelor anterioare ale digastricilor, care luând punct fix pe osul hioid, fixat prin contracţia mm.infrahioidieni, coboară mandibula. Pe de altă parte, osul hioid constituie punctul de sprijin pentru limbă, în mişcările pe care le execută în timpul masticaţiei. Contracţia simultană, dar izolată a mm.milohioidieni cu punct fix pe mandibulă, permite aplicarea vârfului limbii pe palatul dur, contribuind astfel la împingerea bolului alimentar spre istmul gâtului, în primul timp al deglutiţiei. În timpul faringian, contracţia tuturor mm.suprahioidieni, care îşi iau punct fix pe inserţia superioară, ridică osul hioid şi laringele, pe care-l plasează sub rădăcina limbii. În acest fel se realizează închiderea laringelui şi separarea căii digestive de cea aeriană. La sfârşitul acestui timp mm.suprahioidieni se relaxează, iar cei infrahioidieni se contractă trăgând în jos hioidul şi laringele.

În fonaţie, complexul hioid-laringe este ridicat sub acţiunea mm.suprahioidieni, în timpul emiterii sunetelor înalte şi a cântatului şi, coborât prin contracţia mm.infrahioidieni la emiterea sunetelor joase.

Inspiraţia se însoţeşte de coborâre, iar expiraţia de ridicarea hioidului şi laringelui.

M.tirohioidian acţionează sinergic atât cu mm.suprahioidieni cât şi cu cei infrahioidieni, iar m.stilohioidian şi pântecele posterior al digastricului, alături de acţiunea de ridicare a osului hioid, îl deplasează şi posterior. Muşchilor omohioidieni li se atribuie în plus şi rolul de tensori al lamei pretraheale în timpul inspiraţiei; prin intermediul acestei lame ei favorizează circulaţia prin venele de la baza gâtului şi din mediastinul superior.

M.LUNGUL GÂTULUI (m.longus coli) situat pe partea anterioară şi laterală a coloanei cervicale şi

a primelor trei vertebre toracice, face parte din grupul mm.prevertebrali, împreună cu mm.drept anterior şi lungul capului.

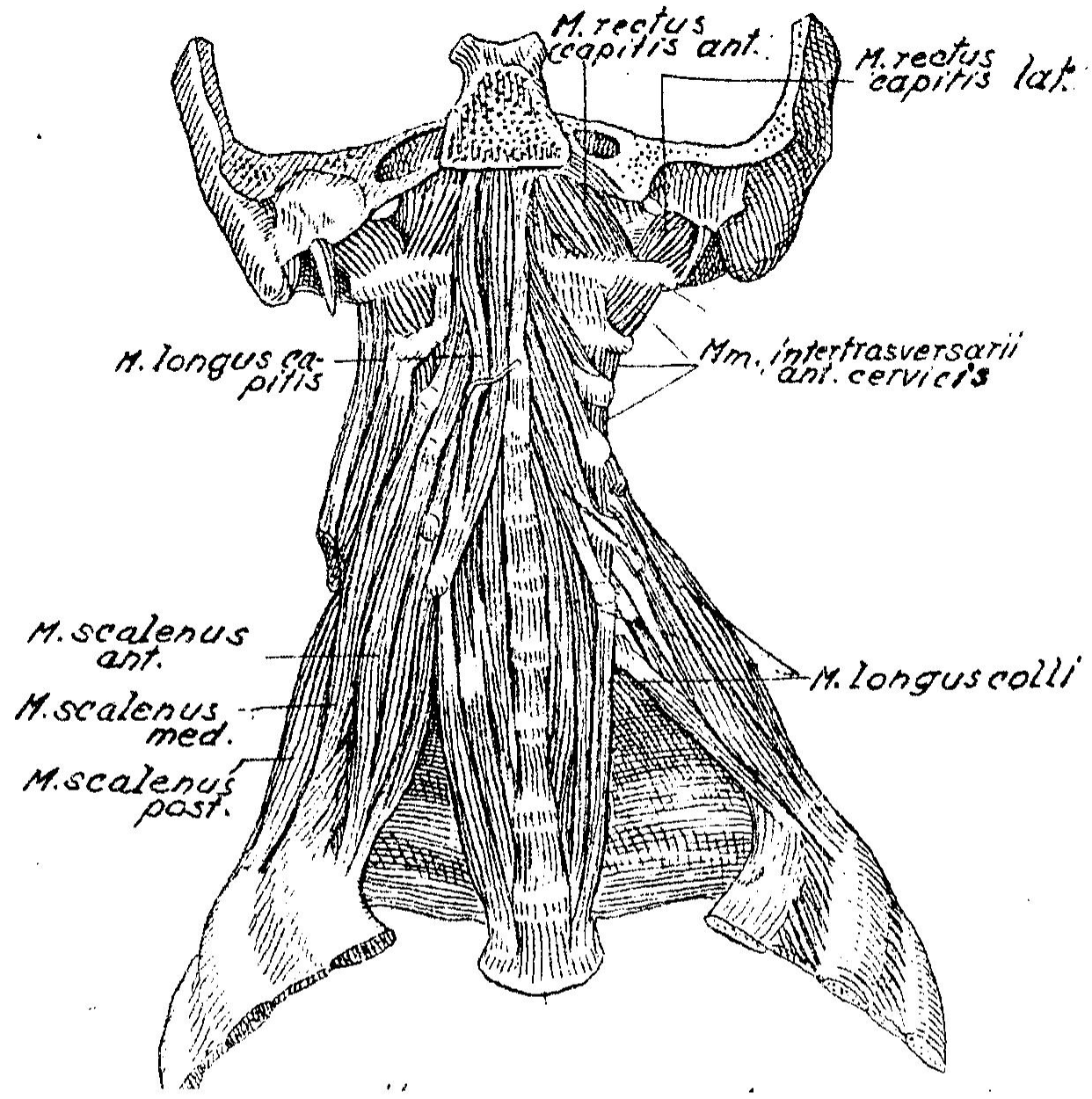

Fig. 35 - MUŞCHII PREVERTEBRALI ŞI SCALENI

Muşchiul este alcătuit din numeroase fascicule cu orientare diferită, a căror origine şi inserţie se fac prin tendoane multiple şi subţiri. Fasciculele cu direcţie longitudinală, situate medial, au *originea* pe corpurile vertebrelor C_5-T_3 şi pe tuberculii anteriori ai proceselor transverse C_4-C_6; *inserţia* se face superior, pe vertebrele C_2-C_4 şi uneori pe tuberculul anterior al atlasului. Fasciculele cu direcţie medială şi superioară, *pornesc* de pe tuberculii anteriori ai proceselor transverse C_3-C_5 şi se *inseră* pe tuberculul anterior al atlasului. Fasciculele orientate superior şi lateral au *originea* pe corpii vertebrali T_1-T_3 iar *inserţia* pe tuberculii anteriori C_5-C_7.

Muşchiul are raporturi, posterior, cu coloana vertebrală şi cu spaţiile intertransversare, în care se găsesc vasele vertebrale şi ramurile ventrale ale nervilor spinali. Împreună cu ceilalţi mm.prevertebrali, este acoperit de lama prevertebrală a fasciei cervicale, înaintea căreia se găsesc faringele şi esofagul. Raportul cu aceste organe este mediat de un spaţiu (retro-visceral), ce conţine ţesut conjunctiv lax, ganglioni limfatici şi un plex venos. Pe partea laterală a muşchiului se găsesc m.lungul capului şi inserţiile mm.scalen anterior şi mijlociu, iar la baza gâtului ganglionul stelat şi artera vertebrală.

Aa.tiroidiană inferioară, cervicală ascendentă şi vertebrală, asigură vascularizaţia muşchiului, iar trunchiurile de origine ale plexului cervical şi brahial inervaţia. Ca acţiune m.lungul gâtului înclină coloana cervicală de aceeaşi parte, iar contracţia ambilor muşchi contribuie la flectarea ei.

M.SPLENIUSUL GÂTULUI (m.spelnius colli) aparţine din punct de vedere topografic şi funcţional mm.cefii şi a fost descris în volumul "Pereţii trunchiului".

FASCIA CERVICALĂ (fascia cervicalis). Nomenclatura internaţională descrie o singură fascie cervicală, pe care o consideră ca o structură unitară, derivată din ţesutul conjunctiv al gâtului şi diferenţiată în trei lame (laminae), şi o teacă vasculară (vagina carotica). Se renunţă în acest fel la concepţiile vechi, care admiteau 2-3 sau chiar 5 fascii cervicale. Fiecare lamă este anexată unui plan muscular pe care-l acoperă, formând muşchilor respectivi fascii şi septuri intermusculare.

Lama superficială (lamina superficialis) este situată sub tegument şi m.platysma în planul mm.sternocleidomastoidieni şi trapezi. Lama poate fi considerată ca formată din două jumătăţi simetrice, ce se continuă pe linia mediană şi care, posterior, se fixează pe coloana cervicală, astfel încât ea apare ca un înveliş fibros, ce înconjură tot gâtul. *Inserţia superioară* se face de-a lungul unei linii ce uneşte protuberanţa occipitală externă cu cea mentală, fixându-se succesiv pe: linia nucală superioară, faţa laterală şi marginea anterioară ale procesului mastoidian, arcul zigomatic, fascia maseterină, unghiul şi marginea inferioară ale corpului mandibulei. *Inserţia inferioară* pleacă de pe faţa anterioară a manubriului sternal, urmăreşte clavicula, trece apoi pe acromion şi pe spina scapulei pe unde coboară pe mm.trapez şi latissimus dorsi, prelungindu-se cu fascia acestuia. În sens transversal cele două jumătăţi ale lamei superficiale se continuă între ele, determinând pe linia

mediană anterioară, o îngroşare mai evidentă sub osul hioid (denumită clasic linie albă); de la acest nivel fiecare porţiune se îndreaptă lateral spre marginea anterioară a m.sternocleidomastoidian, unde se dedublează, formând muşchiului o teacă.

acoperită pe o mare întindere de m.platysma; la acest nivel ea este mai subţire, în timp ce în zonele neacoperite este mai densă şi corespunde ţesutului subcutanat şi pielii. O serie de formaţiuni vasculare şi nervoase superficiale sunt în raport direct cu lama;

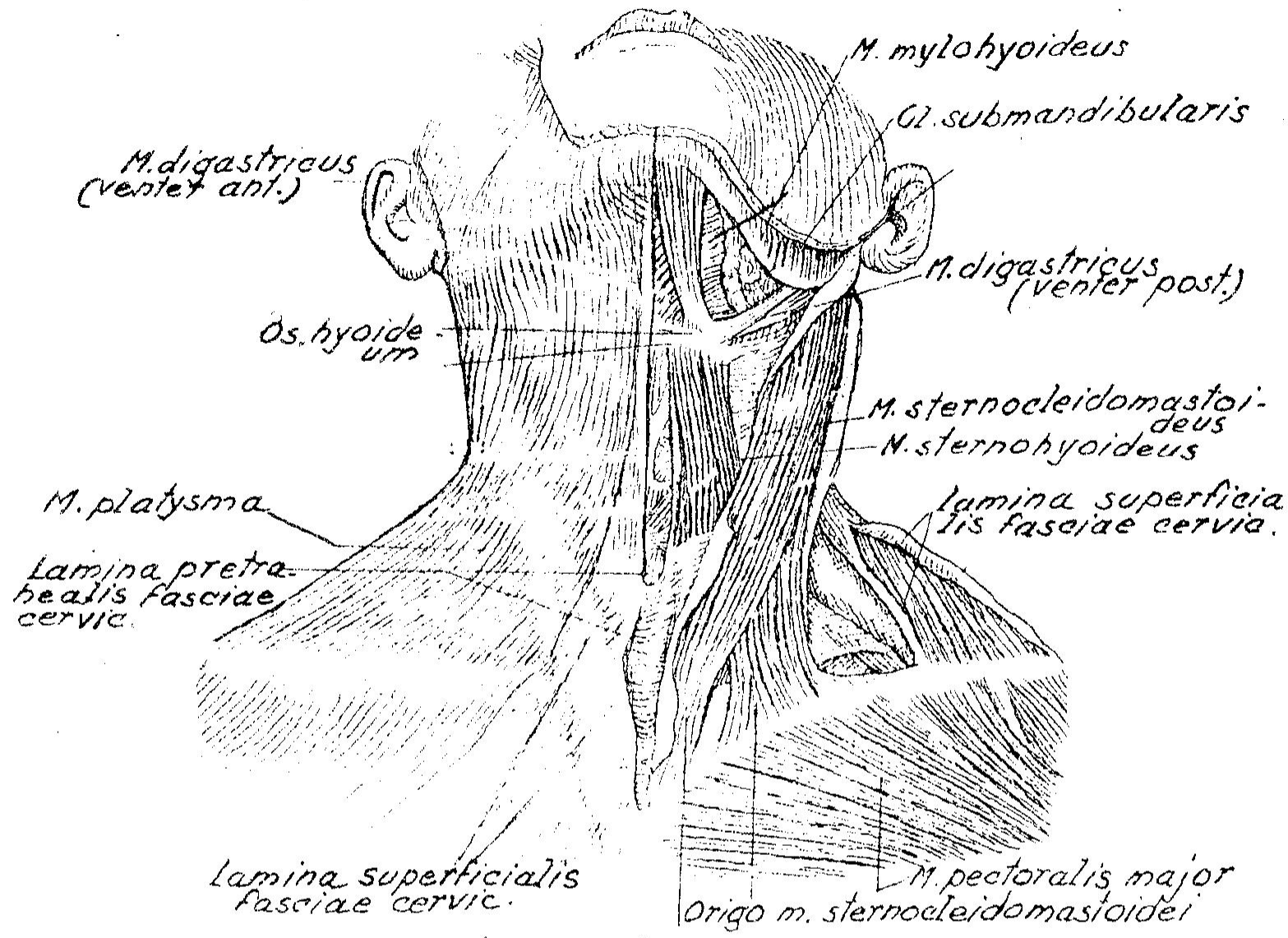

Fig.36 - FASCIA CERVICALA - DISPOZIŢIA LAMELOR SUPERFICIALA ŞI PRETRAHEALA

Foiţa superficială a tecii este mai groasă, mai rezistentă, în partea superioară, unde nu este acoperită de m.platisma şi aderă de tegument prin tracturi fibroase. La marginea posterioară a m.sternocleidomastoidian, cele două foiţe ale tecii se reunesc, refăcând lama, care traversează regiunea laterală a gâtului. Ajunsă în dreptul m.trapez se dedublează din nou, formând şi acestui muşchi o teacă,după care foiţele se inseră separat pe ligamentul nucal, ligamentele interspinoase şi pe procesele spinoase ale vertebrelor C_7, T_1 - T_2. De pe faţa profundă a lamei superficiale se desprind, de-a lungul marginilor anterioare ale mm.trapezi, fasciile mm.scaleni. Dispuse în plan aproape frontal şi inserate pe tuberculii anteriori ai proceselor transverse cele două fascii ale mm.scaleni contribuie alături de vertebrele cervicale, la separarea regiunii nucale, de regiunile anterioară şi laterale ale gâtului. Partea lamei superficiale corespunzătoare cefei este denumită fascie nucală (vezi volumul "Pereţii trunchiului").

În celelalte regiuni lama superficială este astfel, în regiunile laterală şi sternocleidomastoidiană se găsesc ramurile subcutanate ale plexului cervical şi v.jugulară externă, însoţită de ganglioni limfatici, iar în regiunea anterioară, venele jugulare anterioare, ramificaţiile n.transvers al gâtului şi ale ramurii cervicale a n.facial. Faţa profundă a lamei aderă de marginea inferioară a osului hioid şi de cornul mare. În partea infrahioidiană a regiunii anterioare, lama superficială corespunde lamei pretraheale şi muşchilor infrahioidieni şi, prin intermediul lor viscerelor gâtului. Pe linia mediană, în spaţiul dintre muşchi, cele două lame aderă şi acoperă împreună proeminenţa laringiană, traheea şi istmul glandei tiroide. Deasupra incizurii sternale lamele se îndepărtează mărginind un spaţiu - clasic denumit suprasternal -, în care se găsesc ganglioni limfatici şi o parte a vv.jugulare anterioare, anastomozate la acest nivel. Superior de osul hioid, faţa profundă a lamei superficiale învelește mm.suprahioidieni cărora le formează fascii, iar în aria trigonului submandibular, acoperă glanda submandibulară. Pe linia mediană, între pântecele

anterioare ale mm.digastrici lama este mai groasă, cu aspect aponevrotic, datorită fibrelor pe care le primeşte de la tendoanele acestor muşchi. În dreptul unghiului mandibulei lama trimite tracturi fibroase spre faţa medială a mandibulei şi ligamentul stilomandibular, separând glanda parotidă de cea submandibulară. Deasupra unghiului mandibulei, între marginea anterioară a m.sternocleidomastoidian şi inserţia ei facială, lama superficială are un aspect fibros şi învelește glanda parotidă, luând denumirea de fascie parotidiană.

tecii muşchiului. Pe linia mediană, lamele fuzionate, formează împreună îngroşarea denumită clasic linie albă. Posterior, lama pretraheală acoperă laringele, traheea, lobii glandei tiroide şi mănunchiul vasculonervos al gâtului, iar în trigonul omoclavicular (fosa superclaviculară mare) mm.scaleni, vasele subclaviculare şi trunchiurile plexului brahial. Tracturi fibroase desprinse din lamă, în vecinătatea inserţiilor sternale şi claviculare, pătrund în adventicea venelor mari, de la baza gâtului şi din mediastinul superior. Prin intermediul lor lama pretraheală, întinsă în timpul

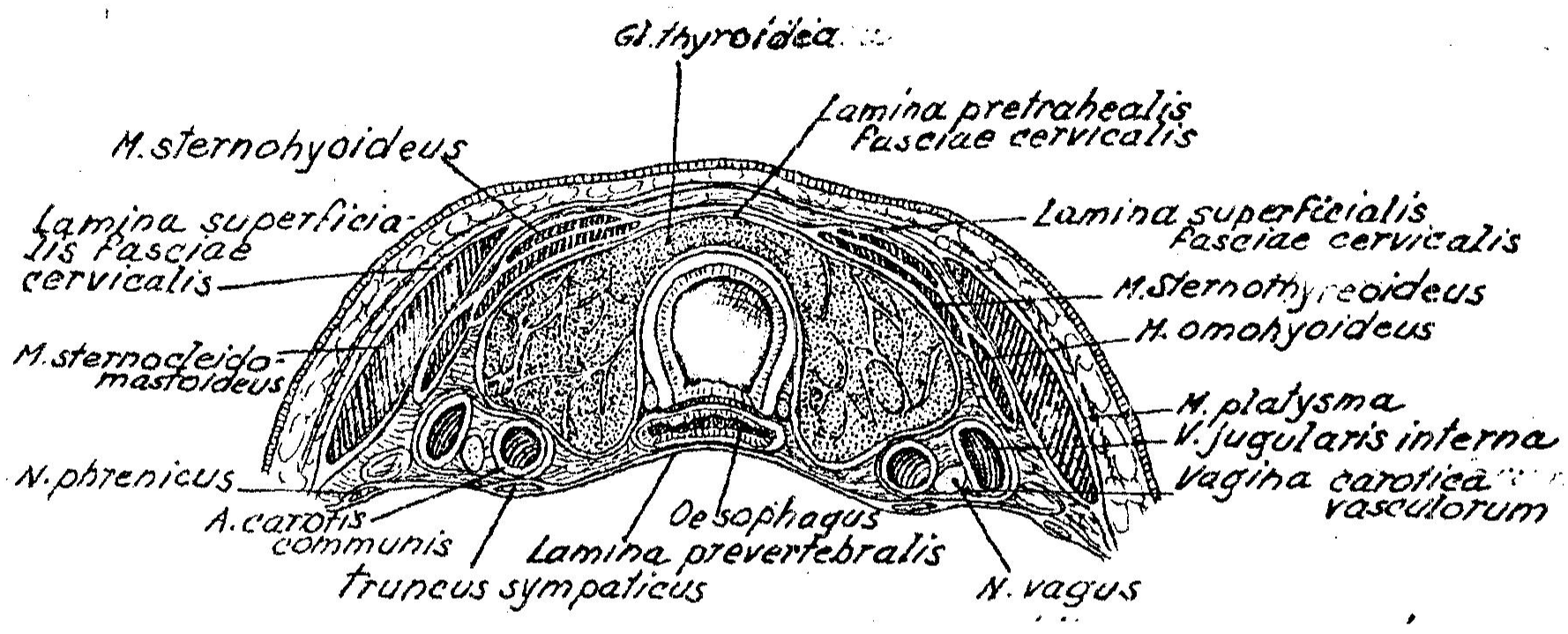

Fig. 37 - SECŢIUNE TRANSVERSALA IN 1/3 MIJLOCIE A GÂTULUI - DISPOZIŢIA LAMELOR FASCIEI CERVICALE -

În regiunea laterală a gâtului lama acoperă muşchii din această regiune, n.accesor, trunchiurile plexului brahial, vasele suprascapulare şi transverse ale gâtului.

Lama pretraheală (lamina pretrahealis) a fasciei cervicale, rezistentă şi cu aspect fibros, se întinde între osul hioid şi orificiul superior al toracelui, iar în sens transversal între mm.omohioidieni. Ea corespunde astfel părţii infrahioidiene a regiunii anterioare, trigonului omoclavicular şi parţial regiunii sternocleidomastoidiene. Situată în planul mm.infrahioidieni cărora le formează fascii, ea se *fixează superior* pe faţa posterioară şi marginea inferioară ale corpului osului hioid, iar *inferior,* pe marginile superioare ale oaselor scapulare, pe clavicule şi pe incizura sternală. Lateral, lama se opreşte la mm.omohioidieni pe care-i învelește. Părţile lamei cuprinse între mm.sternohioidieni şi mm.omohioidieni, au un aspect aponevrotic şi sunt interpretate ca rămăşiţe fibroase ale porţiunii mijlocii ale mm.sternoomohioidieni de la animale. Anterior, lama pretraheală vine în raport cu lama superficială, iar în regiunea sternocleidomastoidiană cu foiţa profundă a inspiraţiei de mm.omohioidieni, împiedică colabarea pereţilor vasculari, favorizând astfel circulaţia venoasă.

Lama prevertebrală (lamina prevertebralis) a fasciei cervicale este situată înaintea mm.prevertebrali, a coloanei cervicale şi a primelor trei vertebre toracice şi, posterior de viscerele gâtului. Ea se prezintă ca o formaţiune fibroasă, *prinsă superior* pe baza craniului şi care, inferior se continuă cu ţesutul conjunctiv al mediastinului superior. Lateral se fixează pe tuberculii anteriori al proceselor transverse cervicale, în vecinătatea inserţiei fasciilor mm.scaleni. Între lama prevertebrală şi viscerele gâtului (faringe, esofag) se găseşte un spaţiu (retro-visceral), închis pe laturi de tracturi fibroase sagitale, desprinse din adventicea celor două organe. Lateral de acest spaţiu înaintea lamei se găsesc formaţiunile vasculare şi nervoase latero-faringiene, iar în trigonul carotic şi în regiunea sternocleidomastoidiană, mănunchiul vasculonervos al gâtului şi celelalte elemente din aceste regiuni. Partea cervicală a trunchiului simpatic coboară posterior şi medial de teaca carotică, fiind cuprins în grosimea lamei pe o mare parte din traiectul său.

Teaca vasculară (vagina carotica) reprezintă

învelişul conjunctivofibros al mănunchiului vasculonervos al gâtului, dependent de fascia cervicală. Întinsă între baza craniului şi mediastin, unde se termină pe adventicea vaselor mari şi pe cârja aortei, teaca prezintă în interior septuri, ce separă elementele mănunchiului.

VASCULARIZAŢIA CAPULUI ŞI GÂTULUI

Arterele capului şi gâtului

Irigaţia arterială a capului şi gâtului este asigurată din două mari surse: *arterele carotide comune* cu ramurile lor, a.carotidă externă şi a.carotidă internă şi *arterele subclavii* prin ramurile lor cervicale. Ele participă la vascularizaţia arterială a părţilor somatice ale capului şi gâtului, cât şi la cea a viscerelor acestora şi a encefalului.

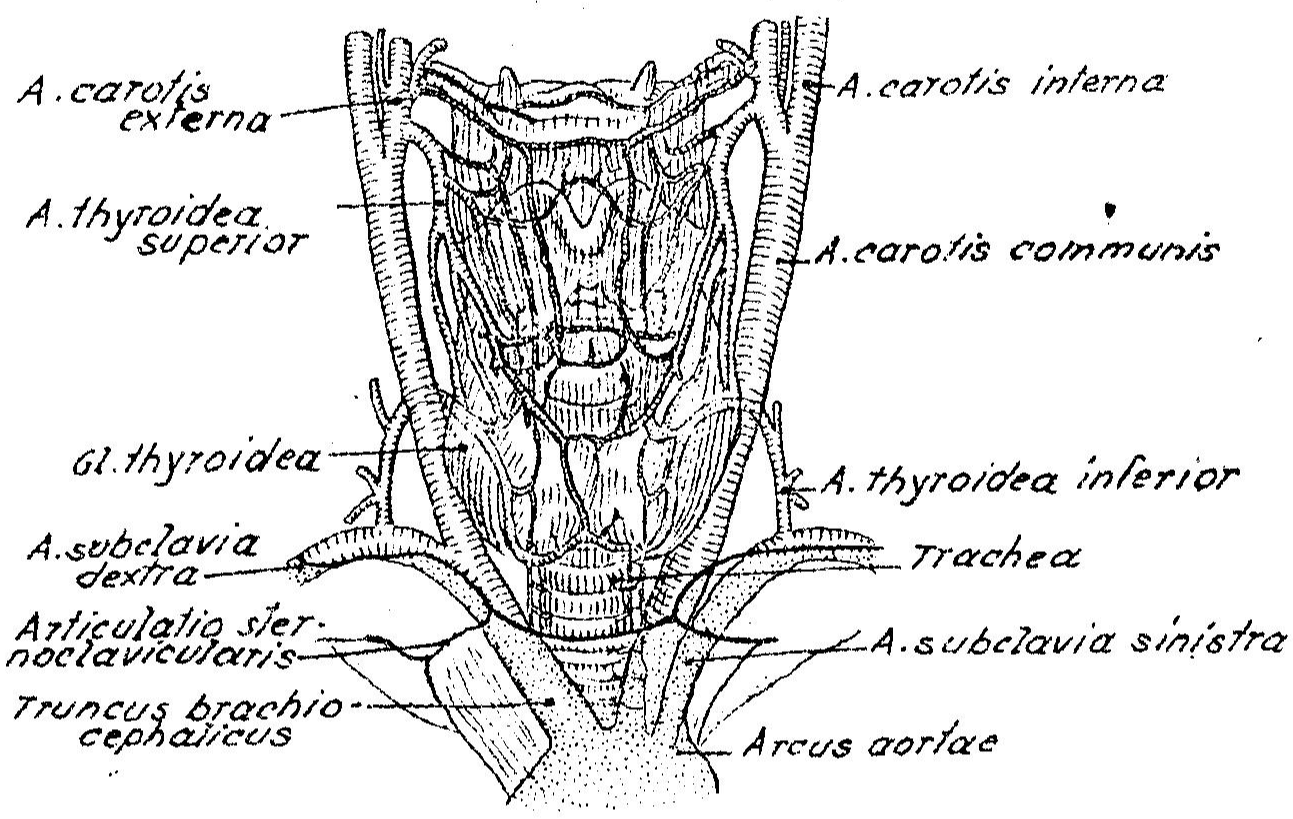

Fig. 38 - ORIGINEA ARTERELOR CAROTIDE COMUNE -

ARTERA CAROTIDĂ COMUNĂ
(arteria carotis communis)

Cele două artere carotide comune (stângă şi dreaptă) a căror limită superioară (locul de bifurcaţie) este un plan care trece prin marginea superioară a cartilajului tiroid, au origini diferite. Astfel, a.carotidă comună dreaptă are originea împreună cu a.subclavie dreaptă, în *trunchiul brahiocefalic* (truncus brachiocephalicus) prima şi cea mai voluminoasă ramură a *arcului aortic* (arcus aortae). Locul de bifurcaţie a trunchiului brahiocefalic este înapoia articulaţiei sternoclaviculare drepte, deci a.carotidă comună dreaptă se află pe toată lungimea sa, în regiunile gâtului.

A.carotidă comună strângă are originea separat din arcul aortei, din punctul cel mai înalt al acestuia, la stânga trunchiului brahiocefalic. Deci, în traiectul său, ea se găseşte în prima parte în torace şi apoi până la marginea superioară a cartilajului tiroid, la fel cu cea dreaptă, în regiunile gâtului. În torace, a.carotidă comună stângă se găseşte în mediastinul mediu împreună cu cordul şi originea vaselor mari de la baza acestuia. Are un traiect oblic, spre lateral până înapoia articulaţiei sternoclaviculare stângi.

Vena brahiocefalică stângă o încrucişează anterior, între ea şi arteră găsindu-se *ramurile cardiace cervicale superioare* (rami cardiaci cervicales superiores) din n.vag. Ea se proiectează pe marginea stângă a manubriului sternal, posterior de acesta găsindu-se timusul la copil, sau resturile sale fibro-grăsoase la adult.

La dreapta, are raporturi cu trunchiul brahiocefalic, iar posterior de el, cu trahea, esofagul şi vv.tiroidiene inferioare. În unghiul dintre trahee şi esofag se află n.laringeu recurent stâng, ramură din vag, în traiectul său ascendent spre viscerele gâtului.

La stânga, prin intermediul pleurei mediastinale, artera are raportul cu plămânul stâng. Sub pleura parietală pe această parte, are raporturi cu n.frenic stâng situat anterior şi cu n.vag stâng situat posterior. A.carotidă comună stângă este despărţită posterior, de planul prevertebral prin artera subclavie stângă. La acest nivel vine în raport şi cu canalul toracic, care depăşeşte la stânga linia mediană, ieşind de sub esofag şi situându-se între carotidă, anterior, şi subclavie, posterior.

În regiunile gâtului cele două artere carotide comune, au traiect paralel, aproape rectiliniu, între articulaţia sternoclaviculară şi marginea superioară a cartilajului tiroid. Ele au calibru uniform şi nu emit decât excepţional ramuri colaterale (a.tiroidiană superioră, a.vertebrală, a.laringiană).

Cele două aa.carotide comune au la gât raporturi asemănătoare; în traiectul lor ascendent, trec

succesiv prin regiunea sternocleidomastoidiană şi apoi în regiunea anterioară a gâtului, în trigonul carotic. Arterele carotide comune sunt învelite într-o teacă de ţesut conjunctiv dependentă de fascia gâtului, *teaca carotică*, (vagina carotica).

tiroidiană superioară, care se varsă lateral, în vena jugulară internă şi uneori şi de venele tiroidiene mijlocii. Tot anterior, trece şi ramura sternocleidomastoidiană din a.tiroidiană superioară.

Lateral de a.carotidă comună se găseşte

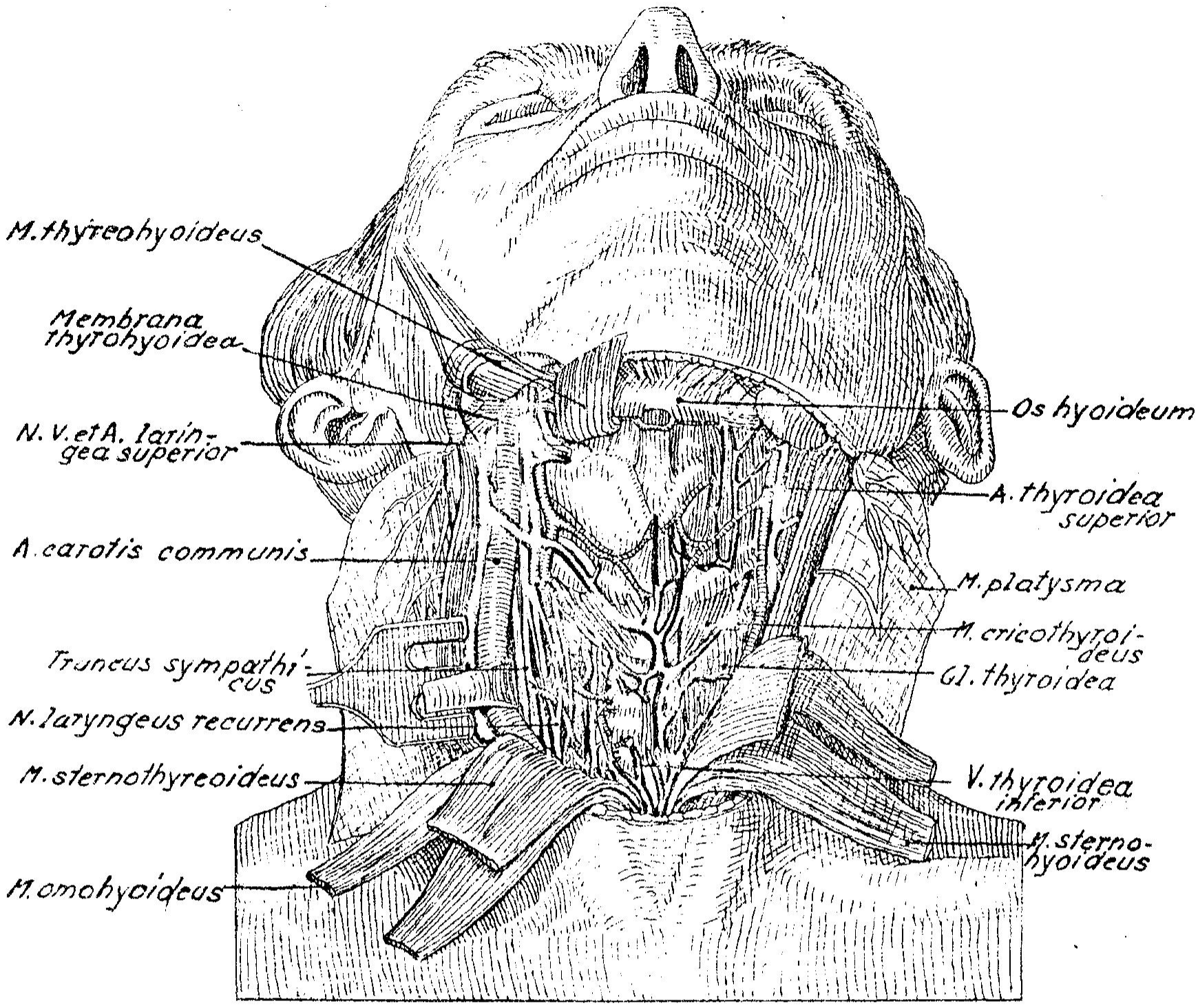

Fig. 39 - REGIUNEA ANTERIOARA A GÂTULUI (după LANZ)

Anterior, raporturile diferă după regiunile străbătute. La baza gâtului, artera carotidă comună trece prin partea inferioară a regiunii sternocleidomastoidiene, fiind situată profund de m.sternocleidomastoidian şi deci greu abordabilă chirurgical. Ea se proiectează în fosa supraclaviculară mică, între capetele de origine, sternal şi clavicular, ale m.sternocleidomastoidian, unde poate fi şi palpată.

În traiectul său ascendent, artera este încrucişată de m.omohioidian şi iese de sub marginea anterioară a m.sternocleidomastioidian pentru a intra în trigonul carotic. În această regiune, a.carotidă comună este superficială, uşor de abordat chirurgical şi este acoperită de piele, m.platisma şi lama superficială a fasciei cervicale. Ea este încrucişată anterior de vena v.jugulară internă, iar posterior în unghiul diedru dintre ele, n.vag. Anterior de cele două vase, superior de locul unde sunt încrucişate de tendonul intermediar al m.omohioidian, se află *ansa cervicală* (ansa cervicală). Ea se formează la acest nivel din cele două rădăcini ale sale, superioară şi inferioară, care coboară de-a lungul venei şi arterei (vezi plexul cervical). Anterior, artera are raporturi strânse cu lobii glandei tiroide. De aceea, se impune o grijă deosebită la decolarea glandei de arteră, în tiroidectomiile totale, mai ales pentru neoplasme iradiate, când dezvoltarea ţesutului fibros şi modificarea raporturilor, o fac deosebit de riscantă.

Medial, a.carotidă comună prezintă de asemenea, raporturi de o mare importanţă practică.

Astfel, pe un plan anterior se află succesiv, mai întâi trahea şi laringele, iar pe un plan posterior, esofagul şi faringele, artera găsindu-se în porţiunea sa terminală pe m.constrictor inferior al faringelui. De remarcat, că în stânga raportul cu esofagul este mai apropiat, deoarece, acesta începe de aici să depăşească la stânga trahea. De o parte şi de alta în unghiul diedru format de esofag şi trahee se află n.laringeu recurent. Medial de a.carotidă comună, mai trec nn.cardiaci cervicali superiori şi medii din gg.simpatici cervicali omonimi.

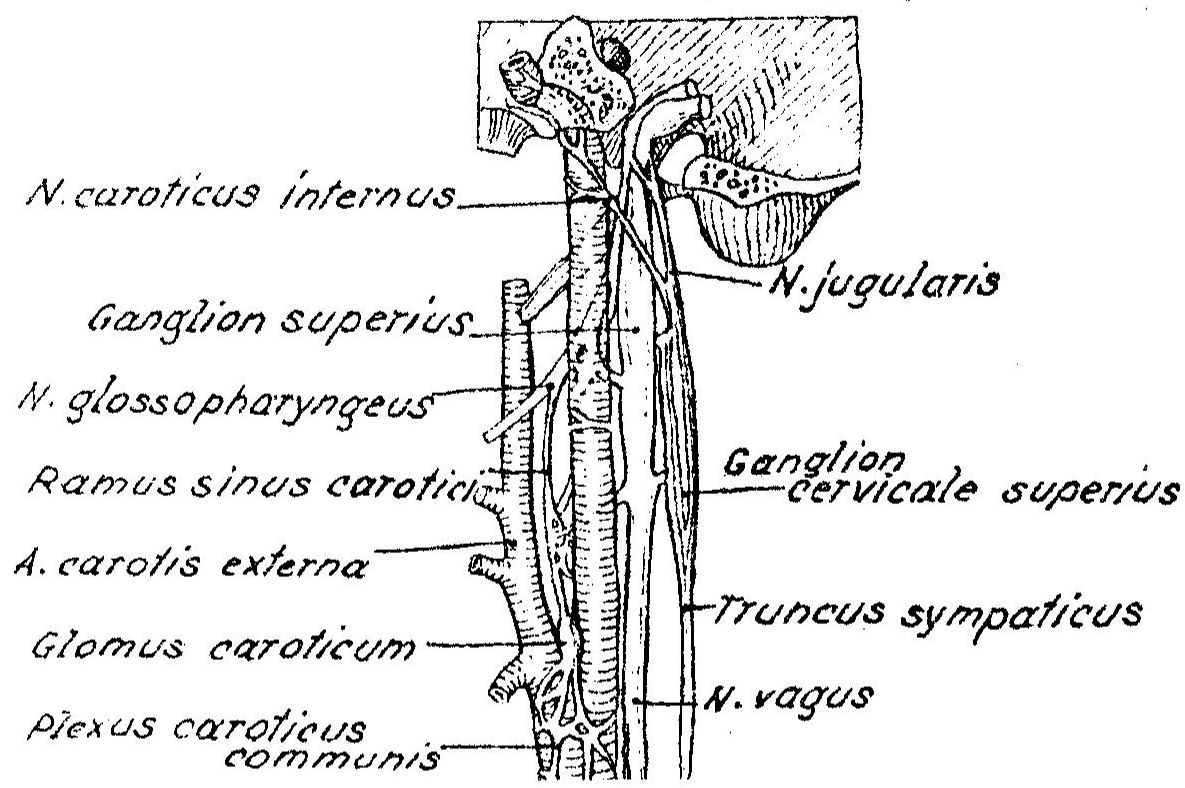

Fig.40 - GLOMUSUL CAROTIC (după LANZ)

Posterior, a.carotidă comună este în raport cu planul osos format de procesele transverse ale vertebrelor cervicale (C_4 - C_6), de care este despărţită prin mm.prevertebrali şi prin originea mm.scaleni. Între muşchi şi arteră se interpune lama prevertebrală a fasciei cervicale. În raport strâns cu această lamă, deci posterior de arteră, pe scalenul anterior, trec n.frenic şi a.cervicală ascendentă. Pe toată lungimea sa, a.carotidă comună este însoţită posterior de partea cervicală a sistemului autonom venind în raport cu ganglionul simpatic cervical mediu, când există. Acesta se găseşte de obicei la locul unde artera tiroidiană inferioară încrucişează şi ea posterior a.carotidă comună.

Un reper foarte important în clinică, pentru palparea, descoperirea şi comprimarea a.carotide comune, este tuberculul anterior al procesului transvers al vertebrei C_6 - numit şi *tuberculul carotic*. Trebuie amintit că, posterior, a.carotidă comună are raporturi mai îndepărtate cu mănunchiul vasculonervos vertebral, ce trece prin găurile transverse ale proceselor transversale ale vertebrelor cervicale. De remarcat, că sub tuberculul carotic sunt suprapuse în plan sagital, posterior de a.carotidă comună, a.tiroidiană inferioară şi a.vertebrală, înainte de a intra în canalul format de găurile transversare.

A.carotidă comună împreună cu n.vag şi v.jugulară internă formează mănunchiul vasculonervos al gâtului. La marginea superioară a cartilajului tiroid, ea se bifurcă în a.carotidă externă şi a.carotidă internă. La acest nivel a.carotidă comună prezintă o dilataţie denumită *SINUSUL CAROTIC* (sinus caroticus). Acesta se poate prelungi şi pe a.carotidă internă (situaţie normală la cal) şi numai excepţional pe cea externă. Uneori dilataţia poate fi localizată numai la originea carotidei interne.

Sinusul carotic este o formaţiune prezentă la om şi la multe specii animale. Lipseşte în primii ani de viaţă, dar devine evident după vârsta de 4 ani, este mai dezvoltat la vârstnici şi este prezent la aproximativ 90% din adulţi. El este o zonă reflexogenă de mare importanţă a organismului, barosensibilă, cu efecte regulatoarre asupra presiunii sanguine şi frecvenţei bătăilor cardiace. Prin presiune sau lovire pe sinus se declanşează *reflexul sinusal*, care are ca efect vasodilataţia periferică şi scăderea frecvenţei bătăilor cordului până la oprirea acestuia. Excitantul fiziologic este creşterea presiunii sanguine asupra pereţilor, cu mărirea diametrului interior al sinusului. Din această cauză, unele traumatisme chiar de mică intensitate, în regiunea anterioară a gâtului la nivelul sinusului carotic, pot provoca moartea instantanee prin oprirea cordului.

Structura peretelui a.carotide comune la nivelul sinusului este modificată. Astfel, în tunica medie predomină fibrele elastice. În general, peretele este mai subţire şi mai uşor depresibil. În tunica externă există terminaţii nervoase senzitive din n.glosofaringian prin *ramura sinusului carotic* (ramus sinus carotici) şi din n.vag. De asemenea sinusul carotic primeşte şi terminaţii nervoase autonome din g.simpatic cervical superior, prin *plexul carotic comun* (plexus caroticus communis). Terminaţiile fine nervoase din tunica externă, însoţesc vasa vasorum, aflate în grosimea peretelui sinusului şi se termină într-o reţea de fibre amielinice, în tunica medie.

De remarcat, că n.glosofaringian constituie calea aferentă a reflexului sinusal şi conduce influxurile culese în centrii bulbari, de unde prin n.vag, ce constituie calea eferentă a reflexului, se

determină efectele periferice amintite. Se presupune că sinusul carotic ar participa prin acţiunea sa la reglarea presiunii intracraniene.

Postero-medial de bifurcaţia a.carotide comune se găseşte *GLOMUSUL CAROTIC* (glomus caroticum). Acesta este un corpuscul de culoare brun-roşcată, fuziform, cu o lungime de 6-7 mm.

asimilat cu un paraganglion cromafin simpatic, aşa cum a fost considerat mult timp. Unii autori descriu prezenţa unui număr redus de celule cromafine, dar acestea diferă cantitativ la diverse specii. Celulele epitelioide, numite şi celule glomice de formă poliedrică au nucleu mare, colorat palid şi prezintă o citoplasmă fin granulară. Microscopul electronic relevă

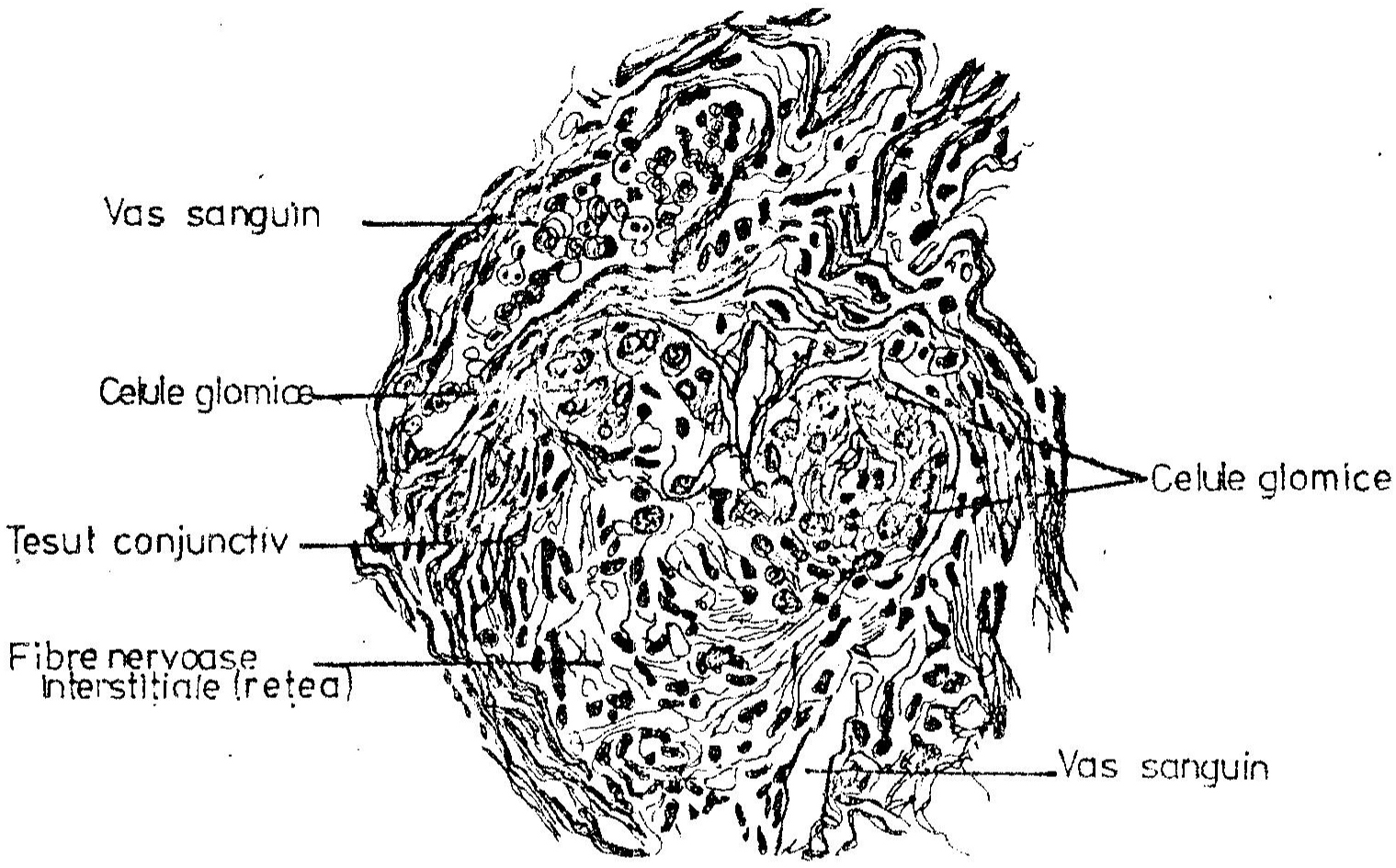

Fig. 41 - GLOMUS CAROTICUM (după Watzka)

El prezintă un pol inferior situat chiar în unghiul de bifurcaţie şi un pol superior. Glomusul este înconjurat de ţesut conjunctiv şi este cuprins în vagina carotică. El este irigat de 2-3 arteriole aferente din a.carotidă externă mai frecvent, sau din bifurcaţia carotidelor, şi mai rar din cea internă. *Arteriolele* abordează glomusul la polul inferior. De îndată pătrunse în glomus ele se ramifică rapid în capilare largi sinusoide, ce înconjoară grupuri de celule. *Venulele*, mai numeroase,ies prin polul superior şi separate sau unite în plexuri, se varsă în v.jugulară internă prin intermediul trunchiului venos tirolingofacial când există, sau printr-o ramură a sa. Tot prin polul superior, glomusul carotic este abordat de *terminaţii nervoase*. Ele provin din n.glosofaringian prin ramura pentru sinusul carotic, din n.vag prin ramurile faringiene şi din gg.simpatic superior cervical, printr-o ramură directă sau prin plexurile carotice.

Ca structură microscopică, glomusul prezintă la suprafaţă o capsulă, care la tineri trimite septuri în interiorul organului şi îl împarte în lobuli. Aceştia sunt formaţi din celule epitelioide ce nu prezintă reacţie cromafină. Deci glomusul carotic nu ar putea fi

granule osmiofile care după unii autori (LEVER, LEWIS ŞI BOID) au reacţie pozitivă pentru catecolamine. Celula prezintă de asemenea mitocondrii abundente şi microvezicule.

În structura glomusului, celulele sunt aşezate fie sub formă de cordoane sau insule, iar alte ori, ca celule izolate, înconjurate de capilare sinusoide şi terminaţii nervoase. Fibrele nervoase, din cele trei surse amintite, formează în jurul glomusului, o reţea. Din aceasta, pătrund fibre în interstiţiile conjunctive, formând o reţea interstiţială, cu fibre nielinice. De remarcat că în aceasta, predomină fibre din vag şi glosofaringian, fibrele simpatice epuizându-se la periferie, în reţeaua periglomică. Se observă ca fibrele parasimpatice ale vagului şi glosofaringianului, prezintă pe traiectul lor în glomus, celule ganglionare. Fibrele din reţeaua interstiţială, pierd teaca de mielină şi se ramifică abundent în jurul unor mici grupuri de celule epitelioide şi unele se termină chiar pe celule separate, ca formaţiuni butonate.

Ca origine, glomusul carotic se dezvoltă din mezenchimul celui de al III-lea arc branhial şi anume din mezenchimul din jurul celui de al III-lea arc

arterial. De altfel şi inervaţia sa predominentă, este din n.glosofaringian. Imediat după formare, în el intră fibre din n.vag şi n.glosofaringian, iar la câteva zile vine în contact şi cu g.simpatic cervical superior, din care primeşte de asemenea fibre.

cu efecte periferice depresive asupra sistemului circulator. Izolarea din glomus a unei substanţe vasodepresoare probabil de tip acetilcolinic, sprijină această ipoteză.

Unii autori consideră că glomusul carotic ar

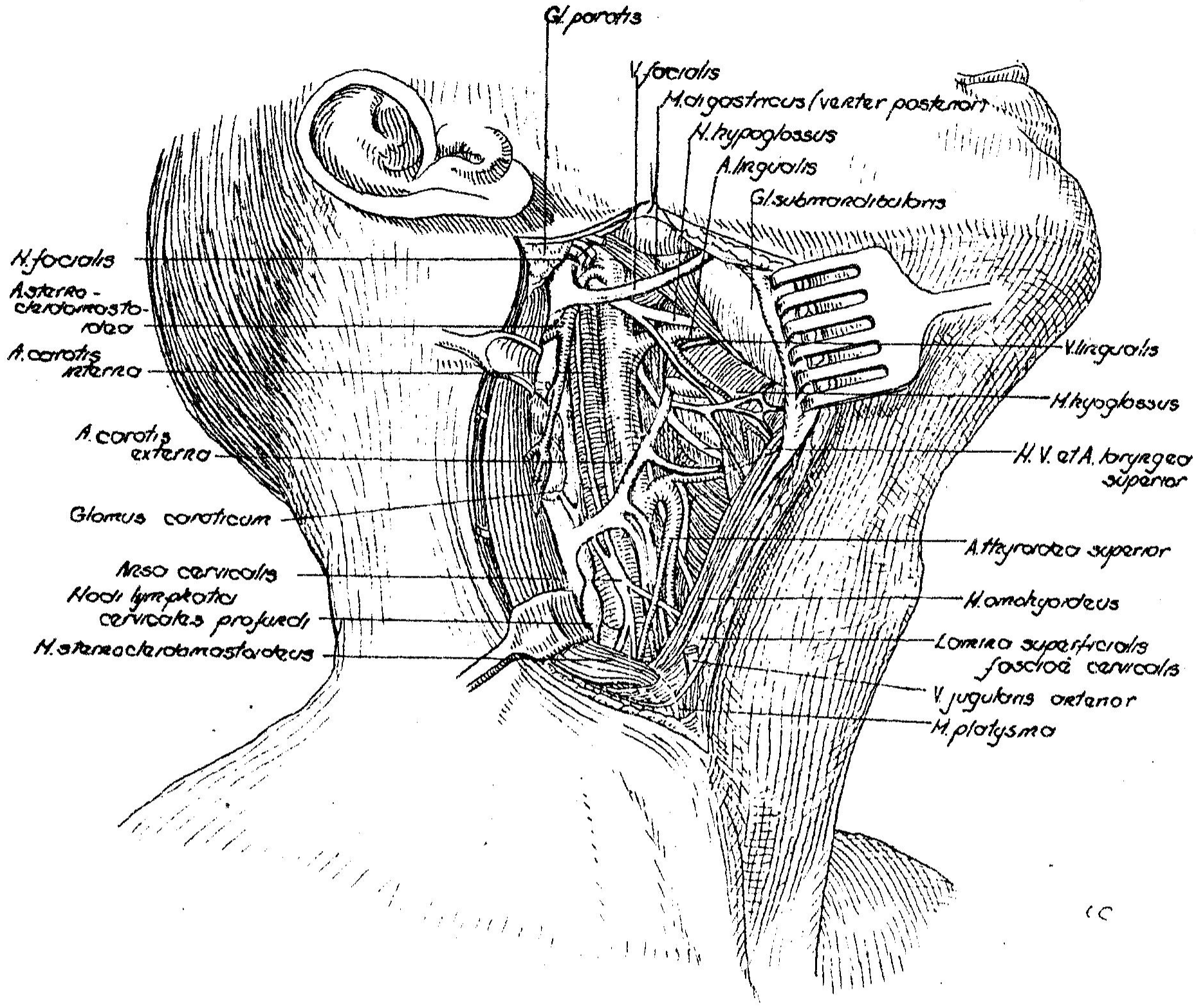

Fig.42 - TRIGONUL CAROTIC (după LANZ)

Asupra funcţiei pe care o îndeplineşte glomusul carotic, au existat şi există încă discuţii. Faptele experimentale cât şi dovezile de natura histologică şi histochimică aduc oarecare clarificări asupra acestor probleme.

Astfel, numărul redus de celule cromafine, împletirea strânsă între celulele epitelioide necromafine şi terminaţiile nervoase de tip parasimpatic ce au şi celule ganglionare, vecinătatea cu sinusul carotic şi inervaţia asemănătoare cu a acestuia, conduc la ideia că glomusul carotic ar avea o funcţie baroreceptoare, determina şi reflexe cu punct de plecare la nivelul unor chemoreceptori pe care îi conţin.

Astfel, Heyman şi colab. determină experimental, numai în condiţii de hipoxie asociată cu hipercapnee şi acidoză stimularea reflexelor respiratorii. Aceste condiţii sunt aplicate numai perfuziei selective a glomusului, creierul animalul fiind irigat cu sânge oxigenat. După denervare însă, în aceleaşi condiţii de hipoxie, ventilaţia scade.

Adams este de aceeaşi părere, că glomusul iniţiază reflexe cu punct de plecare la chemoreceptori,

pe calea nn.vag şi glosofaringian, cu stimularea respiraţiei.

ARTERA CAROTIDA EXTERNA
(arteria carotis externa)

Artera carotidă externă, una din cele două ramuri de bifurcaţie terminală a carotidei comune, începe la nivelul planului, care trece prin marginea superioară a cartilajului tiroid (C_3 - C_4) şi se termină la nivelul colului mandibulei. Aici ea se împarte în două ramuri terminale; a.temporală superficială, ce continuă traiectul carotidei şi a.maxilară, ce porneşte din ea în unghi drept. A.carotidă externă străbate mai multe regiuni topografice ale gâtului. Iniţial se află în trigonul carotic, ca apoi după ce încrucişează pe faţa medială, pântecele posterior al m.digastric, să intre în trigonul submandibular. În partea superioară a acestuia, artera intră în grosimea glandei parotide, pentru ca înapoia ramurei mandibulei să se împartă în cele două ramuri terminale, la nivelul colului. Are iniţial un traiect puţin oblic posterior, pentru ca apoi să devină verticală. Calibrul a.carotide externe descreşte progresiv, datorită celor şase ramuri colaterale pe care le emite.

În *trigonul carotic* a.carotidă externă, se află iniţial antero-medial de originea celei interne. Ea are raporturi *posterior* cu lanţul simpatic cervical, şi cu planul osteomuscular format de procesele transverse cervicale şi mm.prevertebrali. *Medial*, ea se află în raport cu m.constrictor mijlociu al faringelui, acoperit de m.constrictor inferior. Între arteră şi cei doi muşchi trece a.faringiană ascendentă şi n.laringeu superior. Trebuie remarcat pentru importanţa practică ca reper, raportul antero-medial cu cornul mare al osului hioid. *Lateral*, la locul de origine, a.carotidă externă este în raport cu a.carotidă internă, iar prin intermediul acestuia cu v.jugulară internă.

În trigonul carotic a.carotidă externă este situată superficial, aici fiind locul de electie pentru descoperire şi ligatură. Are raporturi anterior cu n.hipoglos şi cu v.linguală, cu vv.tiroidiene superioare şi v.facială, iar când există, cu trunchiul tirolingofacial, rezultat din confluenţa lor. Este acoperită numai de piele, m.platisma, lama superficială a fasciei cervicale şi de vagina carotică, şi deci este uşor abordabilă chirurgical.

În partea superioară a acestei regiuni, a.carotidă externă este încrucişată anterior de pântecele posterior al m.digastric, care constituie şi limita trigonului carotic. Deasupra m.digastric, a.carotidă externă devine profundă. Este dispusă acum lateral de a.carotidă internă şi v.jugulară internă. Ea trece între muşchii inseraţi pe procesul stiloid, şi este situată între m.stilohioidian (lateral) şi mm.stiloglos şi stilofaringian (medial). Aceştia din urmă împreună cu n.glosofaringian, aflat pe faţa lor medială, o despart de a.carotidă internă ce îşi continuă traiectul spre craniu pe peretele lateral al faringelui.

În această regiune a.carotidă externă se găseşte în mod normal la aproximativ 1,5 cm. lateral de polul inferior al tonsilei palatine. Uneori, în mod excepţional, ea poate descrie înainte de a intra în glanda parotidă, o curbură convexă antero- medial apropiindu-se astfel foarte mult de amigdala. De aci, pericolul din amigdalectomii: prin delabrări ale peretelui fosei tonsilare, se poate leza a.carotidă externă, cu hemoragii consecutive, de cele mai multe ori fatale.

Intrând în glanda parotidă, a.carotidă externă se găseşte înapoia ramurei mandibulei, constituind pedicului inferior al acestei glande. Aici ea emite una din ramurile sale colaterale, a.auriculară posterioară. În glandă, a.carotidă externă vine în raport cu lobulii săi şi constituie planul cel mai profund din elementele vasculonervoase care o străbat. Planul superficial *este nervos* şi este reprezentat de ramurile nn.facial şi auriculotemporal. Planul mijlociu este *venos* şi este format din v.jugulară externă şi ramurile sale de origine, iar cel mai profund se află *a.carotidă externă* cu ramurile sale.

A.carotidă externă emite pe traiectul său şase *ramuri colaterale* şi anume: a.tiroidiană superioară, a.faringiană ascedentă, a.linguală, a facială, a.occipitală, a.auriculară posterioară şi două *ramuri terminale*: a.temporală superficială şi a.maxilară.

A.TIROIDIANA SUPERIOARA (a.thyroidea superior) are originea pe faţa anterioară a a.carotide externe, superior de bifurcaţia carotidei comune. Ea descrie o curbă inferior de cornul mare al hioidului şi apoi coboară spre lobul de aceeaşi parte al glandei tiroide. Ea se află iniţial sub marginea anterioară a m.sternocleidomastoidian, apoi în trigonul carotic şi este acoperită de vena omonimă lama superficială a fasciei cervicale, m.platysma şi piele. Artera trece apoi posterior de m.omohioidian în partea infrahioidiană a regiunii anterioare a gâtului. Împreună cu ramura externă a n.laringeu superior, având medial mm.constrictori mijlociu şi inferior al faringelui, intră sub mm.infrahioidieni.A.tiroidiană superioară dă următoarele ramuri:

r.infrahioidiană (ramus infrahyoideus) este un vas de calibru mic ce porneşte din convexitatea a.tiroidiene superioare. Are un traiect paralel cu cornul mare şi apoi cu corpul hioidului. El străbare inferior originile mm.infrahioidieni şi se anastomozează cu r.infrahioidiană de partea opusă;

r.sternocleidomastoidiană (ramus

sternocleidomastoideus) mai voluminoasă ca precedenta, are o direcţie postero-inferioară, încrucişând anterior a.carotidă comună şi v.jugulară. Ea intră în m.sternocleidomastoidian pe faţa lui profundă şi se împarte în ramuri ascendente şi descendente.

descendente, mucoasei laringelui, epiglotei, recesurilor piriforme, muşchilor laringelui şi m.constrictor inferior al faringelui. Se anastomozează aici cu artera omonimă de partea opusă şi cu laringiană inferioară, ramură a arterei tiroidiene inferioare;

r.cricotiroidiană (ramus crycothyroideus) se

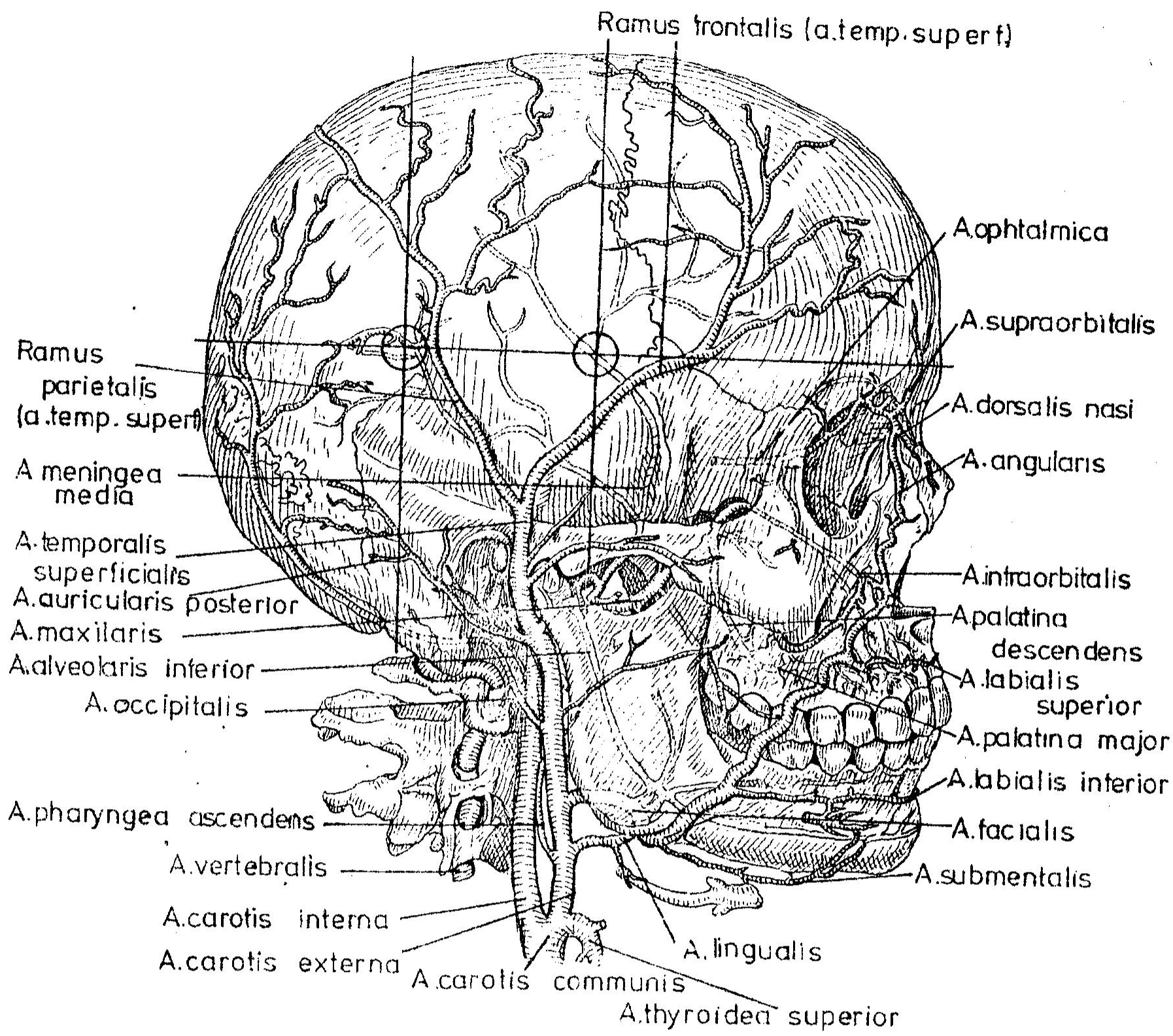

Fig.43 - ARTERELE CAPULUI (după Pernkopf)

Această ramură este însoţită de un voluminos trunchi venos ce se varsă în v.jugulară internă. Uneori r.sternocleidomastoidiană poate avea originea direct în a.carotidă externă;

a.laringiană superioară (a.laryngea superior) porneşte şi ea tot din convexitate a.tiroidiene superioare. Are un traiect orizontal, intră sub m.tirohioidian şi perforează membrana tirohioidiană împreună cu n.laringeu superior sau printr-un orificiu separat. Ajunsă în submucoasa laringelui, a laringiană superioară se distribuie prin ramuri ascendente şi

desprinde de sub precedenta, din a.tiroidiană superioară şi intră în m.tirohioidian şi lobul piramidal al glandei tiroide, pe lig.cricotiroidian unde se ramifică. O parte din ramuri se distribuie m.cricotiroidian, iar o parte perforează lig.omonim şi vascularizează plicile vocale şi pereţii cavităţii infraglotice ai laringelui. Se anastomozează de obicei cu ramura cricotiroidiană opusă.

Artera tiroidiană superioară se termină prin două ramuri terminale, destinate lobilor glandei tiroide:

r.anterioară (ramus anterior) care se

anastomozează cu cea de partea opusă deasupra istmului şi

r.posterioară (ramus posterior) ce se anastomozează cu ramura similară din a.tiroidiană inferioară, de-a lungul feţelor lobilor tiroidieni.

A.FARINGIANA ASCENDENTĂ (a.pharyngea ascendens) este cea mai subţire ramură a a.carotide externe şi ia naştere pe faţa sa medială, deasupra bifurcaţiei a.carotide comune. Are un traiect aproape vertical spre baza craniului, între a.carotidă internă (lateral) şi peretele faringelui (medial). A.faringiană ascendenta dă următoarele ramuri:

rr.faringiene (rami pharyngei) care se distribuie celor trei mm.constrictori ai faringelui, stilofaringianului şi ridicătorului vălului palatin. De asemenea ele vascularizează mucoasa faringelui, dau ramuri pentru tonsila palatină şi tuba auditivă. Rr.faringiene se pot anastomoza cu cele de partea opusă, retrofaringian;

a.timpanică inferioară (a.tympanica inferior) pătrunde în stânca temporalului prin canalul timpanic, împreună cu n.timpanic, ramură a glosofaringianului. Ea participă la vascularizaţia mucoasei peretelui medial al cavum-ului timpanic (promotoriu şi cele două ferestre, ovală şi rotundă);

a.meningee posterioară (a.meningea posterior) pătrunde în craniu, mai frecvent prin gaura jugulară, anterior de venă şi vascularizează dura mater ce acoperă fosele cerebeloase. Ea poate pătrude în craniu şi prin canalul condilian.

A.LINGUALA (a.lingualis) ia naştere de pe faţa anterioară a a.carotide externe. Uneori, originea poate fi comună cu a arterei faciale, ca *trunchi linguofacial* (truncus linguofacialis). La origine, ea se află superficial în trigonul carotic şi are raporturi mediale cu m.constrictor superior al faringelui şi n.laringeu superior. Curbura convexă superior, pe care o descrie deasupra cornului mare al hioidului, este încrucişată lateral de n.hipoglos şi v.linguală. Prin intermediul acestora, artera vine în raport cu m.stilohioidian şi pântecele posterior al m.digastric. În trigonul carotic, unde este relativ superficială a.lingual poate fi descoperită şi liga turată. Superior de cornul mare al hioidului, în traiectul său orizontal spre vârful limbii, a.linguală intră sub m.hioglos, care o desparte lateral de n.hipoglos şi de v.linguală. După ce a dat ramurile colaterale, artera se continuă în porţiunea sa linguală, cu ramura terminală *a.profundă a limbii* (profunda linguae). Aceasta are un traiect sinuos, condiţionat de mişcările multiple ale limbii. Ea este în raport medial cu m.genioglos, iar lateral cu m.milohioidian şi apoi cu m.longitudinal inferior al limbii. Până la vârful limbii unde se termină, artera dă ramuri pentru musculatură şi mucoasa linguală situată anterior de şantul terminal. Ea se poate anastomoza inconstant (25%) cu cea opusă (Mayer). A.linguală dă următoarele *ramuri colaterale*:

r.suprahioidiană (ramus suprahyoideus) este mică, trece anterior de m.hioglos şi are un traiect superior de corpul osului hioid şi paralel cu acesta. Ea participă la vascularizaţia mm.hioidieni şi se anastomozează cu cea opusă;

a.sublinguală (a.sublingualis) are de asemenea un traiect sinuos, medial de glanda sublinguală, sub mucoasa planşeului bucal. Ea se îndreaptă anterior, între mm.genioglos situat medial şi m.milohioidian, lateral.A.sublinguală irigă glanda sublinguală, mm.suprahioidieni, mucoasa planşeului bucal şi mucoasa gingivală. Ea se poate anastomoza retro-mental cu cea opusă, iar prin ramuri ce perforează m.milohioidian, cu a.facială;

rr.dorsale linguale (rami dorsales linguae). Aceste ramuri sunt totdeauna subţiri. Ele pornesc din a.linguală superior de cornul mare al hioidului şi au un traiect ascendent. Ramurile dorsale linguale vascularizează mucoasa rădăcinii limbii, tonsila palatină, epiglota şi arcul palatoglos.

A.FACIALA (a.facialis) ia naştere deasupra precedentei, tot în trigonul carotic, de pe faţa anterioară a a.carotide externe. A.facială are raporturi, medial, cu m.constrictor mijlociu al faringelui, iar lateral, cu n.hipoglos, m.stilohioidian şi cu pântecele posterior al m.digastric. După ce trece posterior de aceştia, artera intră în trigonul submandibular, ocolind glanda submandibulară pe care lasă şi un şanţ, descriind o curbă convexă superior, şi apoi iese pe faţa laterală a corpului mandibulei, la marginea anterioară a inserţiei m.maseter. În continuare ea se îndreaptă spre comisura buzelor fiind situată superficial; de la acest nivel, urcă spre comisura palbebrală medială unde se termină prin a.angulară.

De remarcat, că a facială are un traiect sinuos ca expresie a adaptării la mişcările de ridicare şi coborâre ale faringelui şi mandibulei, în deglutiţie şi masticaţie.

Sunt importante de asemenea şi raporturile arterei cu v.facială. La faţă, vena mai puţin sinuoasă, este situată totdeauna posterior. La marginea inferioară a corpului mandibulei însă, artera ocoleşte faţa medială a glandei submandibulare, pe când vena coboară pe faţa ei laterală şi se varsă în v.jugulară internă. A.facială emite următoarele ramuri colaterale în regiunile gâtului:

a.palatină ascendentă (a.palatina ascendens) prima ramură a a.facială are un traiect ascendent, pe peretele lateral al faringelui între mm.stiloglos şi stilofaringian. Ea are medial m.constrictor superior al faringelui şi n.glosofaringian. A.palatină ascendentă

prin ramurile sale participă la vascularizaţia vălului palatin, tonsilei palatine şi tubei auditive. La origine ea dă câteva ramuri pentru glanda submandibulară.

submandibulare.

În regiunile feţei a.facială dă următoarele ramuri colaterale:

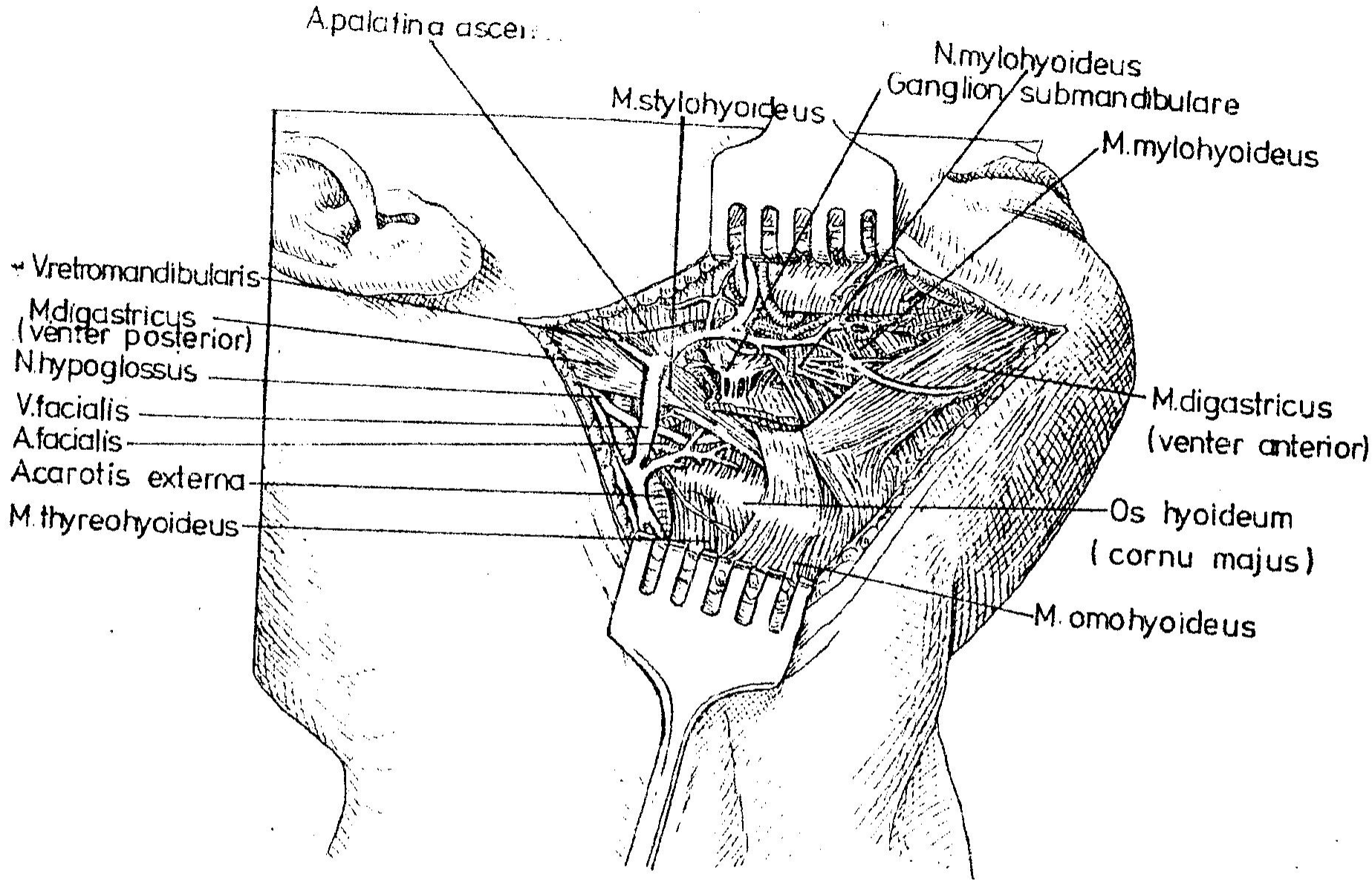

Fig. 44 - TRIGONUL SUBMANDBULAR (după Lanz)

Se poate anastomoza cu a.faringiană ascendentă şi cu a.palatină mare din a.maxilară;

r.tonsilară (ramus tonsillaris) se desprinde din a.palatină ascendentă pe peretele lateral al faringelui şi străbătând m.constrictor superior al faringelui se distribuie tonsilei palatine şi mucoasei limbii. Ea se anastomozează cu a.palatină descendentă;

a.submentală (a.submentalis) ia naştere din a.facială, după ce aceasta a ocolit glanda submandibulară. Ea are un traiect orizontal sub marginea inferioară a corpului mandibulei, între mm.milohioidian şi digastric, pântecele anterior. A.submentală dă 5-6 ramuri paralele, descendente pentru glanda submandibulară, de asemenea ramuri pentru mm.suprahioidieni şi pentru tegumentul mentonului. Ajunsă în regiunea mentonieră, ea se anastomozează cu ramuri descedente din a.mentonieră şi cu ramuri din a.sublinguală şi labială inferioară;

rr.glandulare (rami glandulares) se desprind din a.facială în traiectul său în jurul glandei

a.labială inferioară (a.labialis inferior) se desprinde din a.facială, trece pe sub m.depresor anguli oris şi intră în grosimea buzei inferioare între m.orbicular şi mucoasă şi se anastomozează cu cea opusă. Are un traiect sinuos adaptat mişcărilor buzei;

a.labială superioară (a.labialis superior) mai voluminoasă ca precedenta, intră şi ea în grosimea buzei superioare şi se anastomozează cu cea opusă. Ea dă ramuri pentru mucoasă, muşchii şi tegumentul buzei superioare, şi de asemenea pentru septul şi aripa nasului. Cele două artere labiale prin anastomozele lor cu cele opuse, formează în jurul gurii un adevărat cerc arterial;

a.angulară (a.angularis) este ramura *terminală* a a.faciale. Ea trece prin şanţul nazogenian şi ajunge la comisura palpebrală medială, unde se anastomozează cu a.dorsală a nasului, ramură a a.oftalmice. Se observă astfel că aici are loc una din **anastomozele** dintre a.carotidă externă şi internă. A.angulară dă ramuri palpebrale, pentru sacul lacrimal,

pentru tegumentul regiunii frontale şi nazale.

A.OCIPITALĂ (a.occipitalis), ramură posterioară a a.carotide externe, este şi ea la origine relativ superficială, în trigonul carotic.

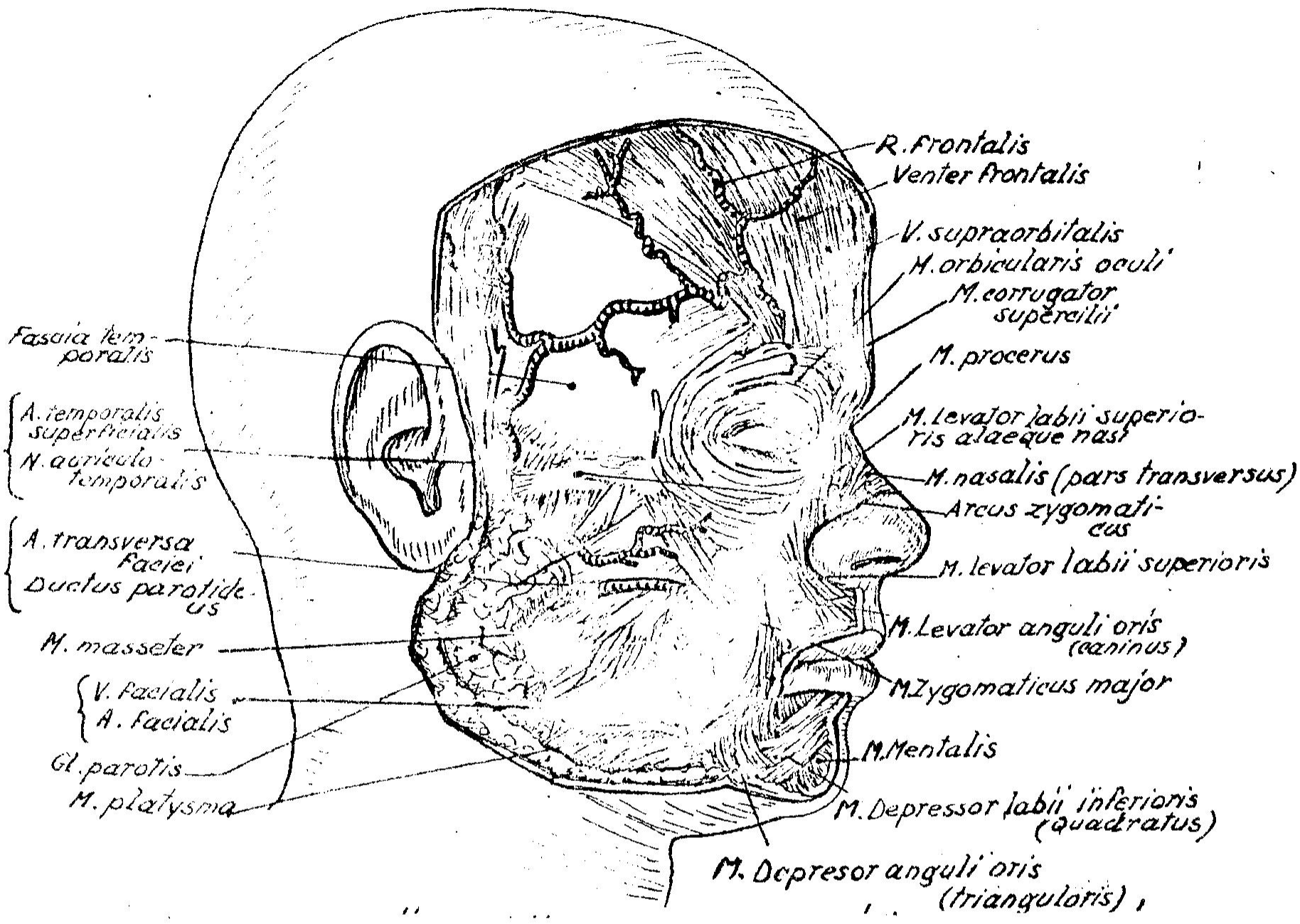

Fig.45. MUŞCHII MIMICII, VASELE SUPERFICIALE ALE FEŢEI

Alăturându-se pântecelui posterior al m.digastric, a.occipitală încrucişează anterior, n.hipoglos, v.jugulară internă, n.vag şi n.accesor. Profund, în spaţiul cuprins între procesul mastoid şi procesul transvers al atlasului, artera occipitală determină pe faţa inferioară a stâncii temporalului, şanţul arterei occipitale. Aici, ae are lateral m.sternocleidomastoidian şi pântecele posterior al digastricului. Apoi, a.occipitală îşi schimbă direcţia şi se îndreaptă oblic pe sub m.spelnius al capului, spre protuberanţa occipitală externă. După un traiect sinuos, condiţionat de mişcările capului, la marginea medială a spelniusului, îşi schimbă din nou direcţia şi devine ascendentă perforând m.trapez, la originea sa. Trecerea prin trapez se face la un loc sau lateral de n.occipital mare, care are aceeaşi direcţie. Ramurile a.occipitale sunt:

r.mastoidiană (ramus mastoideus) inconstantă, poate proveni şi din a.auriculară posterioară. Ea are un traiect ascendent pe faţa medială a digastricului, intră în gaura mastoidiană, pe lângă n.facial şi vascularizează celulele mastoidiene, dura mater din regiune, şi mucoasa cavum-ului timpanului;

r.auriculară (ramus auricularis) trece pe faţa medială a m.sternocleidomastoidian. Ea vascularizează tegumentul regiunii mastoidiene şi faţa medială a pavilionului urechii. Se poate anastomoza aici cu a.auriculară posterioară;

rr.sternocleidomastoidiene (rami sternocleidomastoidei) abordează muşchiul omonim pe faţa sa profundă;

r.meningeană (ramus meningeus) subţire, poate pătrunde în craniu prin canalul condilian sau prin gaura jugulară şi irigă dura mater din fosele cerebeloase;

rr.occipitale (rami occipitales) sunt ramuri terminale ale arterei. Ele au un traiect sinuos spre vertex şi sunt aşezate între pântecele occipital al m.occipitofrontal şi piele;

r.descendentă (ramus descendens) se desprinde din a.occipitală, pe m.oblic superior al capului şi participă la vascularizaţia mm.oblici şi drepţi posteriori ai capului.

A.AURICULARĂ POSTERIOARĂ

(a.auricularis posterior) se desprinde de pe faţa posterioară a a.carotide externe deasupra mm.stilohioidian şi digastric, trece pe faţa lor laterală şi apoi poate pătrunde în glanda parotidă. Ajunsă în şanţul dintre lobul urechii şi apofiza mastoidă, artera ia un traiect ascendent retro-auricular şi se împarte în cele două ramuri terminale, auriculară şi occipitală.

A.auriculară posterioară dă următoarele ramuri:

a.stilomastoidiană ((a.stylomastoidea), când există are acelaşi traiect cu r.mastoidiană din a.occipitală;

a.timpanică posterioară (a.tympanica posterior) poate fi ramură din a.stilomastoidiană şi formează cu a.timpanică anterioară, ramură din maxilară, un cerc arterialîn jurul timpanului. Ea dă *ramuri mastoidiene* (rami mastoidei) şi uneori o *ramură pentru m.scăriţei* (ramus stapedius);

r.auriculară (ramus auricularis) trece pe sub m.auricular posterior şI vascularizează prin mai multe arteriole, faţa medială a pavilionului urechii;

r.occipitală (ramus occipitalis) se distribuie tegumentului şi muşchilor superficiali din regiunea occipitală şi de deasupra procesului mastoid. Se poate anastomoza cu a.occipitală şi a.temporală superficială.

A.TEMPORALA SUPERFICIALĂ (a.tempolaris superficialis) este ramura terminală de bifurcaţie a carotidei externe şi continuă traiectul acesteia. Ea începe în grosimea glandei parotide, posterior şi medial de colul mandibulei. Aici, ea se află posterior de v.temporală superficială şi de articulaţia temporomandibulară şi medial de ramurile n.facial. Medial şI posterior de arteră se află n.auriculotemporal ramură a mandibularului. Artera, vena şi nervul constituie pedicului superior al glandei parotide.

În traiectul său ascendent artera devine într-adevăr superficială şi trece între procesul zigomatic al temporalului şi meatul auditiv extern, spre regiunea temporală. Aici, fiind acoperită numai de piele, ea se poate palpa pe peanul osos şi poate fi descoperită şi ligaturată. A.temporală superficială este înconjurată de un bogat plex vegetativ şi are de asemenea anterior, vena şi posterior, nervul. Ea are un traiect uşor sinuos, care cu vârsta, prin sclerozarea pereţilor, se accentuează, devenind şi foarte vizibilă.

A.temporală superficială dă mai multe ramuri colaterale şi terminale:

rr.parotidiene (rami parotidei)

a.transversă a feţei (a.transversa faciei) iese din a.temporală superficială înainte ca aceasta să părăsească glanda parotidă. Are un traiect paralel cu arcul zigomatic şi se distribuie glandei parotide, ductului parotidian, tegumentului feţei, mm.buccinator şi maseter şi muşchilor cutanaţi din jur. Se anastomozează cu ramuri din a.facială, a.infraorbitală şi a.maseterică. Artera şI vena transversă a feţei formează pedicului anterior al glandei parotide;

rr.auriculare anterioare (rami auticulares anteriores) sunt în general în număr de trei. Ele vascularizează faţa laterală a paviliomului urechii şi meatul acustic extern;

a.zigomaticoorbitală (a.zygomaticoorbitalis) are un traiect orizontal, superior de arcul zigomatic. Ea participă la vascularizaţia m.orbicular al ochiului şi se poate anastomoza cu aa.palpebrale, ramuri ale a.oftalmice;

a.temporală medie (a.temporalis media) denumită în nomenclaturile vechi a.temporală profundă posterioară, imediat la originea sa deasupra arcului zigomatic, perforează fascia şi m.temporal. Se aşează profund între muşchi şi os (scuama temporalului), pe care determină şi un şanţ - sulcus a.temporalis mediae -. În traiectul său ascendent participă la vascularizaţia m.temporal, articulaţiei temporomandibulare, conductului auditiv extern. Ea se poate anastomoza cu celelalte aa.temporale, ramuri ale maxilarei;

r.frontală (ramus frontalis) împreună cu *r.parietală* (ramus parietalis) sunt ramurile temporale ale a.temporală superficială. Ele vascularizează tegumentul şi muchii subiacenţi din regiunile respective. Se pot anastomoza cu arterele din jur. Ramurile frontale şi parietale au un traiect sinuos, ce se accentuează cu înaintarea în vârstă.

A.MAXILARĂ (a,maxillaris) este ca şi precedenta o ramură de bifurcaţie terminală a carotidei externe. Ia naştere în grosimea glandei parotide, posterior de colul mandibulei, fiind însă perpendiculară pe direcţia carotidei. A.maxilară este mult mai voluminoasă ca a.temporală superficială.

Pentru înţelegerea traiectului şi raporturilor a.maxilare, trebuiesc revăzute noţiunile despre raporturile şi inserţiile mm.pterigoidieni, despre elementele osoase ale fosei infratemporale şi pterigopalatine. De asemenea pentru înţelegerea distribuţiei şi traiectului ramurilor sale, trebuiesc revăzute orificiile bazei craniului şi în special cele din fosa craniană mijlocie.

În esenţă, a.maxilară se întinde din partea posterioară a colului mandibulei, până în fosa pterigopalatină, pe o lungime de aproximativ 4-5 cm. Ea are un traiect sinuos, ca toate vasele ce se distribuie şi vin în raport cu aparatul masticator, mobil. Artera are direcţie oblică anterior şi medial, aproape paralelă, cu m.pterigoidian lateral, ce poate fi considerat muşchiul său satelit.

În grosimea glandei parotide, la originea sa, a.maxilară are raporturi superior cu n.auriculotemporal. În continuare artera străbate un spaţiu cuprins între

colul mandibulei, lateral, şi lig.sfenomandibular, medial. Acest spaţiu a fost denumit *butoniera retrocondiliană a lui Juvara*, după profesorul român Ernest Juvara, care l-a descris în teza sa în 1895 la Paris. Aici artera are raporturi cu v.maxilară, ce poate avea un aspect plexiform şi superior, cu n.auriculotemporal.

De pe faţa medială a colului mandibulei şi până în fosa pterigopalatină, traiectul a.maxilare poate prezenta două variante: *superficial*, pe faţa antero-laterală a m.pterigoidian lateral, sau *profund*, pe faţa postero-medială.

În *traiectul superficial* (65% din cazuri după Tokarski) a.maxilară se află între mm.temporal (lateral) şi pterigoidian lateral (medial). Prin intermediul acestuia ea are raporturi posterior şi medial cu n.alveolar inferior şi n.lingual, ramuri ale mandibularului. De asemenea, are raporturi posterior cu n.bucal, ce se află între arteră şi muşchi.

În *traiectul profund* a.maxilară se află profund de m.pterigoidian lateral, între acesta şi cel medial. Ea are raporturi posterior, de astă dată directe, cu nn.alveolar inferior, lingual şi coarda timpanului.

În continuare, ocoleşte marginea inferioară a pterigoidianului lateral, sau trece printre cele două capete de origine ale acestuia şi ajunge şi în această variantă, tot pe faţa laterală a muşchiului. La extremitea medială a m.pterigoidian lateral (în ambele variante), a.maxilară trece prin fisura pterigomaxilară şi intră în fosa pterigopalatină,unde se termină prin ramura sa terminală, a.sfenopalatină.

În fosa pterigopalatină maxilara are raporturi anterior cu tuberozitatea maxilarului, posterior cu gg.pterigopalatin, prin intermediul acestuia cu procesul pterigoid, iar superior cu n.maxilar. Pe tot traiectul său a.maxilară este înconjurată de un bogat plex venos, plexul pterigoidian. Ea dă 14 ramuri colaterale şi o ramură terminală:

a.auriculară profundă (a.auricularis profunda), este prima ramură, a maxilarei şi pleacă din aceasta în grosimea glandei parotide, are un traiect ascendent, posterior de articulaţia temporomandibulară, căreia îi dă şi ramuri. Ea participă de asemenea la vascularizaţia conductului auditiv extern şi a feţei externe a timpanului;

a.timpanică anterioară (a.tympanica anterior) ia naştere de asemenea în grosimea glandei parotide, şi are un traiect ascendent, posterior de articulaţia temporomandibulară. Ea trece anterior de n.auriculotemporal şi intră în cavum-ul timpanic, pe traiectul n.coarda timpanului, prin fisura pietrotimpanică (Glasser).A.timpanică anterioară vascularizează împreună cu celelalte aa.timpanice, mucoasa cavum-ului timpanic cu care formează un cerc arterial în jurul feţei interne a timpanului;

a.alveolară inferioară (a.alveolaris inferior) se desprinde din a.maxilară, în spaţiul cuprins între colul mandibulei şi lig.sfenomandibular. De la origine ea se aşează posterior de n.alveolar inferior. A.alveolară inferioară şi n.omonim se află cuprinşi între planul osos al ramurei mandibulei şi m.ptergoidian medial. Ajunsă la gaura mandibulară, artera intră împreună cu nervul în canalul mandibular. În canal, pe tot traiectul său până la gaura mentonieră, ea dă mai multe *ramuri dentare* (rami dentales). La gaura mentonieră, a.alveolară inferioară părăseşte canalul mandibular după ce a dat ramuri pentru incisivi, sub numele de *a.mentală* (a.mentalis) care vascularizează buza inferioară, regiunea mentonieră şi se poate anastomoza cu aa.submentală şi labială inferioară, ramuri din a.facială.

Înainte de a intra în canalul mandibular, a.alveolară inferioară dă *ramura milohioidiană* (ramus mylohyoideus). Aceasta, trece inferior de mm.milohioidian împreună cu nervul omonim. Se poate anastomoza pe faţa inferioară a muşchiului cu a.submentală;

a.meningee medie (a.meningea media) este o ramură ascendentă a maxilarei. Ia naştere din a.maxilară, între m.pterigoidian medial (anterior) şi lig.sfenomandibular (posterior). În traiectul său ascendent, artera trece printre cele două rădăcini de origine ale n.auriculotemporal, sau printr-o butonieră de pe traiectul acesteia şi intră în craniu prin gaura spinoasă, În craniu, se îndreaptă lateral pe faţa internă a scuamei osului temporal, într-un şanţ sau un canal, ce îl formează pe aceasta. Apoi, a.meningee medie merge ascendent după o linie ce se proiectează pe faţa internă a suturii sfenoscuamoase. Locul unde se întâlnesc sutura sfenoscuamoasă cu cea sfenoparietală, şi cea scuamoasă, corespunde bifurcaţiei a.meningee medii în cele două ramuri terminale - *r.frontală* (ramus frontalis) şi *r.parietală* (ramus parietalis) -.

Acest punct poate fi determinat la omul viu, la locul unde se întretaie următoarele linii: una verticală ce trece la 4 cm posterior de procesul zigomatic al frontalului, şi alta orizontală ce trece la 4 cm paralel şi superior de arcul zigomatic. Aceste repere au importanţă în neurochirurgie, pentru ligatura arterei sau evacuarea unui hematom compresiv, produs prin lezarea a.meningee medii, după un traumatism al regiunii temporale.

A.meningee medie dă următoarele ramuri:

r.pietroasă (ramus petrosus) este o ramură din traiectul intracranian al a.meningee medii. Ea pătrunde în stâncă prin hiatusul nervului pietros mare (ramura din facial) şi irigă gg.geniculat, m.tensor al timpanului. Se poate anastomoza cu a.stilomastoidiană;

a.timpanică superioară (a.typanica superior) participă împreună cu celelalte aa.timpanice la vascularizaţia mucoasei cavum-ului timpanic;

r.anastomotică cu a.lacrimală (ramus anastomoticus cum a.lacrimalis) emisă tot în traiectul cranian al a.meningee medii, din ramura parietală. Ea pătrunde în orbită prin partea laterală a fisurii orbitale superioare şi se anastomozează cu a.lacrimală, ramură a oftalmicei.

a.maxilară, imediat după a.alveolară. Împreună cu *n.omonim ea trece prin incizura mandibulei* şi intră în m.maseter, pe faţa lui profundă. *A.maseterică* vascularizează în special partea profundă a muşchiului şi se poate anastomoza cu rr.musculare din a.facială şi a.transversă a feţei;

aa.temporale profunde (aa.temporale profunde) sunt ramuri emise pe faţa laterală a m.pterigoidian lateral, din a.maxilară. Ele intră între planul osos şi

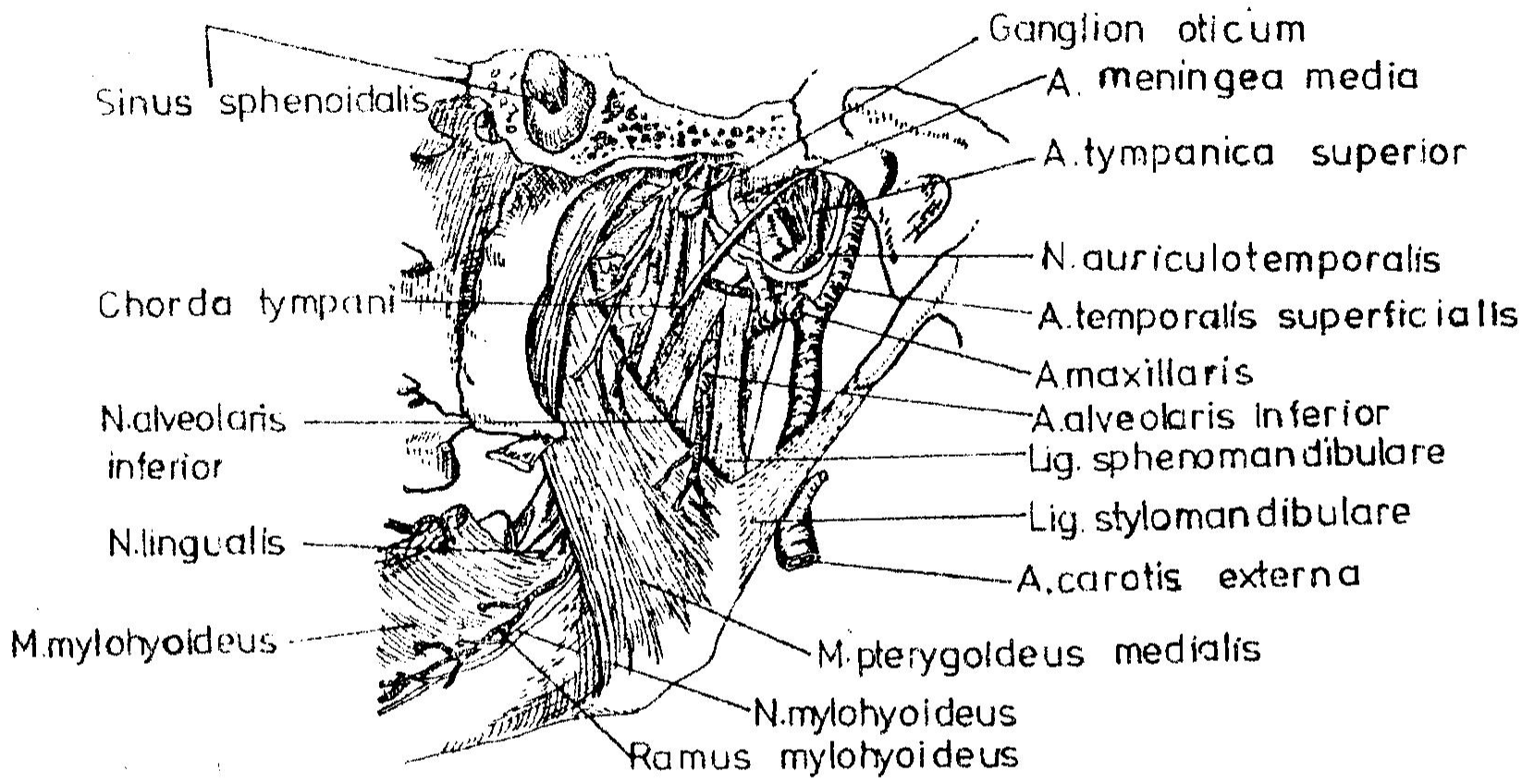

Fig.46 - ARTERA MAXILARA (aspect medial)

A.meningee medie, prin ramurile sale terminale vascularizează dura mater şi oasele calvariei. Ea determină pe faţa lor internă şanţuri, bine vizibile la deschiderea cutiei craniene. La bătrâni, aceste şanţuri pot fi transformate în canale osoase, artera fiind inclusă pe diferite porţiuni în grosimea oaselor calvariei (scuama temporalului, parietale). Această dipoziţie explică lezarea mai frecventă a arterei meningee medii, în traumatisme craniene şi în special în cele ale regiunii temporale, la bătrâni.

Există inconstant o *ramură meningee accesorie* (ramus meningeus accesorius) cu originea din a.maxilară sau din a.meningee medie. Ea poate da ramuri pentru mm.pterigoidieni şi apoi intră în craniu prin gaura ovală, anterior de n.mandibular. Prin câteva ramuri fine ea vascularizează gg.trigeminal şi dura mater care-l înconjoară.

Următoare ramuri colaterale ale a.maxilare, sunt:

a.maseterică (a.masseterica) ia naştere din m.temporal şi au un traiect ascendent în fosa temporală. După descrierea clasică există trei artere temporale profunde; cele date de maxilară sunt asimilate ca anterioară şi posterioară, iar cea medie este ramură a temporalei superficiale (N.I.).Aa.temporale profunde în traiectul lor ascarterendent se află totdeauna situate posterior de nn.temporali profunzi, ramuri ale n.mandibular. Se pot anastomoza între ele şi irigă m.temporal;

rr.pterigoidiene (rami pterygoidei) variabile ca număr (4 - 6), pot lua naştere de pe tot traiectul a.maxilare. Ele participă la vascularizaţia celor doi mm.pterogoidieni;

a.bucală (a.bucalis) are un traiect descendent pe faţa laterală a m.buccinator. Ea este însoţită de n.bucal, ramură a mandibularului, care se situează mai frecvent inferior de arteră. A.bucală vascularizează m.buccinator, glandele molare, ductul parotidian şi corpul adipos al obrazului. Ea se poate anastomoza cu rr.din a.facială şi infraorbitală;

a.alveolară superioară şi posterioară (a.alveolaris superior posterior) ia naştere din a.maxilară înainte ca aceasta să intre în fosa pterigopalatină. Ea este situată pe faţa posterioară a tuberozităţii maxilare şi dă mai multe ramuri: *rr.dentare* (rami dentales) ce pătrund prin orificiile alveolare de la acest nivel şi se distribuie molarilor şi premolarilor superiori. Această arteră mai dă ramuri pentru mucoasa sinusului maxilar, pentru periost şi unele ramuri ce nu pătrund în maxilar şi se distribuie mucoasei gingivale.

este o ramură posterioară a maxilarei, prima după intrarea în fosa pterigopalatină. Ea se află medial de gg.pterigopalatin şi apoi parcurge antero-posterior canalul pterigoidian, medial de n.omonim. Artera se termină în submucoasa părţii nazale a faringelui şi participă la vascularizaţia sa. De asemenea ea dă ramuri tubei auditive şi participă împreună cu celelalte aa.timpanice la vascularizaţia cavum-ului timpanic. În porţiunea iniţială artera dă câteva ramuri gg.pterigoidian.

a.palatină descendentă (a.palatina descendens)

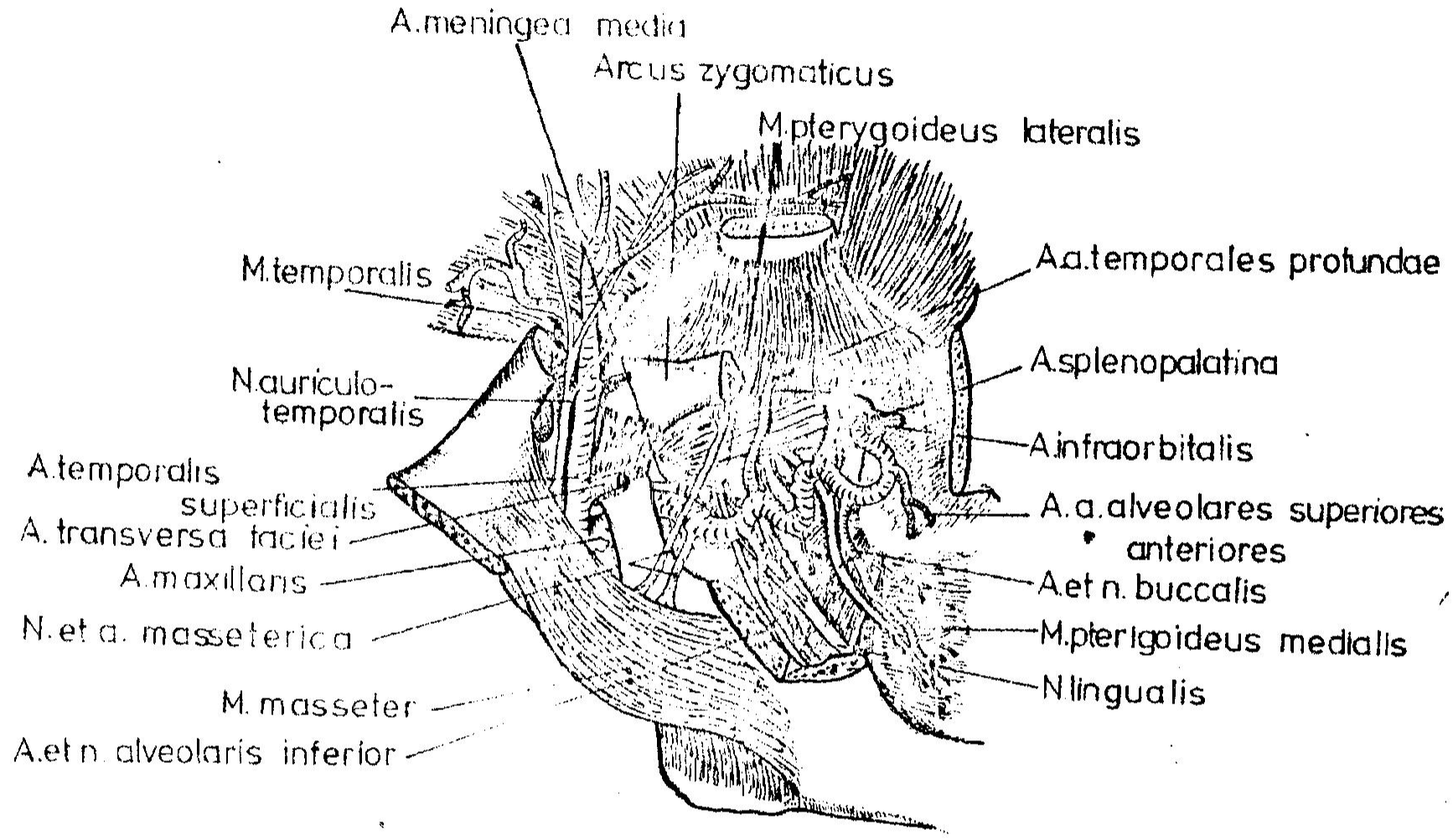

Fig.47 - ARTERA MAXILARA (varianta superficială - aspect lateral)

a.infraorbitală (a.infraorbitalis) porneşte anterior din a.maxilară şi intră în orbită prin fisura orbitală inferioară. Ea se află inferior şi lateral de n.infraorbital. Împreună cu acesta trece iniţial prin şanţul, apoi prin canalul infraorbital şi iese pe faţa anterioară a osului maxilar, prin gaura infraorbitală. În canal ea emite *aa.alveolare superioare şi anterioare* (aa.alveolares superiores anteriores) ce se distribuie mucoasei sinusului maxilar, incisivilor şi caninilor superiori prin *ramuri dentare* (rami dentales).

La faţă, după ieşirea prin gaura infraorbitală ea se ramifică în numeroase ramuri ce diverg spre pleoapa inferioară, spre comisura palpebrală medială, spre nas şi spre buza superioară şi comisura buzelor. Ea vascularizează aceste regiuni şi se poate anastomoza cu ramuri din aa.oftalmică, facială şi temporală superficială;

a.canalului pterigoidian (a.canalis pterygoidei) ia naştere ca şi precedenta în fosa pterigopalatină. Ea coboară într-un canal vertical, *canalul palatin mare* (canalis palatinus major) împreună cu n.palatin mare din gg.pterigopalatin. În canal a.palatină descendentă dă *aa.palatine mici* (aa.palatinae minores) care ies prin gaura palatină mică şi irigă vălul palatin. Aceste artere se anastomozează cu a.palatină ascendentă din facială şi a.faringiană ascendentă. A.palatină descendentă iese pe faţa inferioară a palatului dur prin gaura palatină mare. Ea se continuă sub mucoasa palatului dur cu *a.palatină mare* (a.palatină major). Aceasta se îndreaptă anterior spre canalul incisiv şi se anastomozează în acesta, cu ramuri din a.sfenopalatină. A.palatină mare vascularizează mucoasa care înveleşte palatul dur, glandele palatine şi mucoasa gingivală.

a.sfenopalatină (a.sphenopalatina). În fosa pterigopalatină, a.maxilară se continuă cu ramura sa terminală, a.sfenopalatină. Aceasta pătrunde în

cavitatea nazală prin gaura sfenopalatină, în partea posterioară a meatului superior, împreună cu nn.nazal posterior şi superior.

anastomoza superior pe sept, cu aa.etmoidale anterioare şi posterioare din oftalmică iar inferior în canalul incisiv cu ramuri din a.palatină mare.

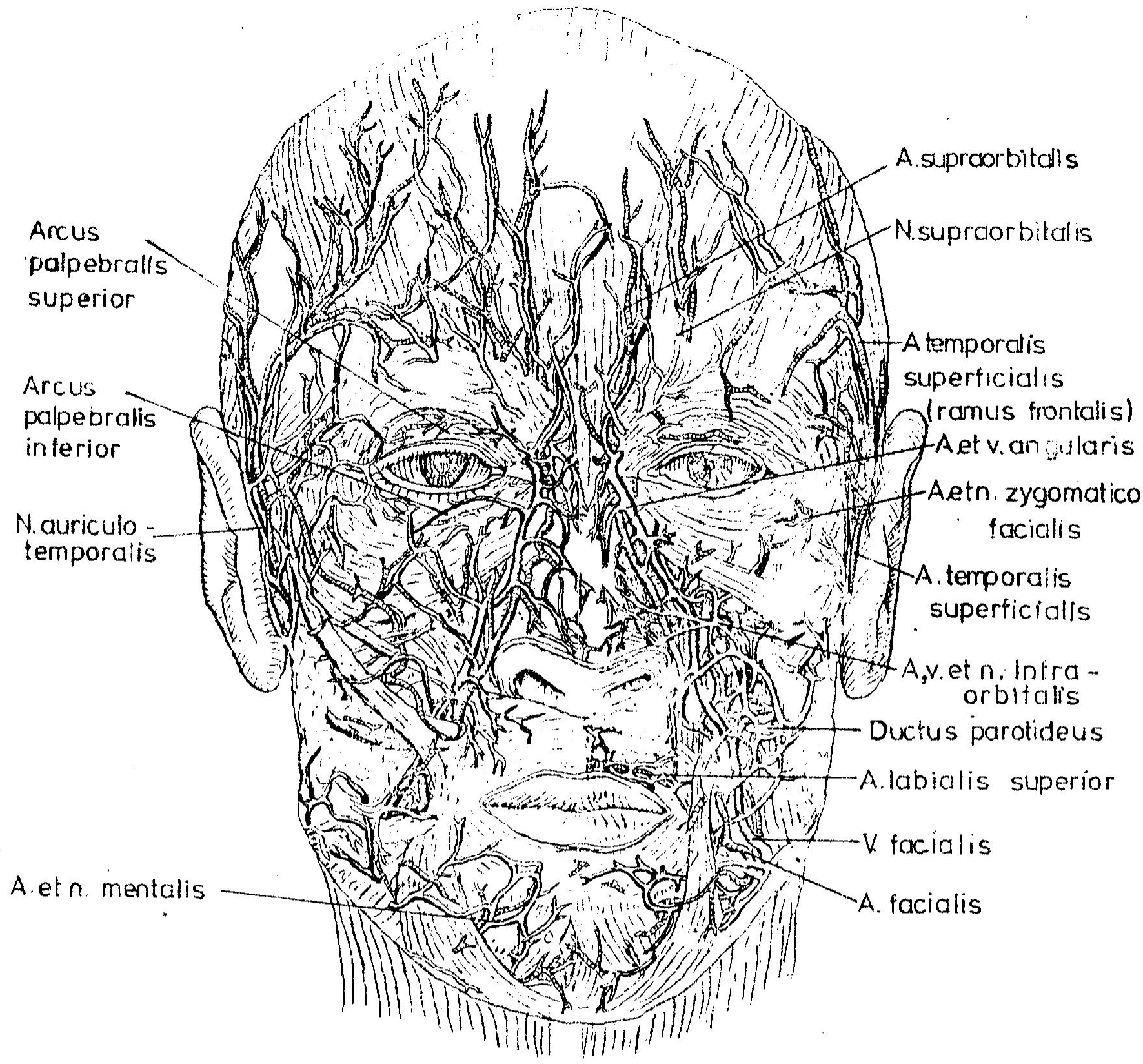

Fig.48 - VASELE ŞI NERVII FEŢEI (după Pernkopf)

În cavitatea nazală a.sfenopalatină se divide în *aa.nazale posterioare, laterale şi septale* (aa.nasales posteriores, laterales et septi).

Aa.nazale posterioare şi laterale irigă peretele lateral al cavităţii nazale prin ramuri destinate fiecărui cornet şi meat nazal. Ramura inferioară se termină la orificiul de deschidere a canalului lacrimonazal, pe care îl vascularizează. Aceste artere participă ş la irigaţia mucoasei sinusului maxilar, frontal şi a celulelor etmoidale.

Aa.nazale septale, de la gaura sfenopalatină trec pe peretele superior al foselor nazale şi se distribuie, printr-o multitudine de ramuri fine, mucoasei septului nazal. Unele din ramuri se pot

O problemă de mare importanţă practică o reprezintă cunoaşterea anastomozelor dintre cele două artere carotide externe, dreaptă şi stângă, cât şi dintre ramurile carotidei externe şi interne de aceeaşi parte. Ligatura unei a.carotidei externe nu reprezintă un act cu risc major, deoarece bogăţia anastomozelor, poate supleia rapid circulaţia în teritoriul pe care-l vascularizează. Din această cauză descrierile anatomice clasice de ligaturi arteriale (ramuri ale carotidei externe), cu o multitudine de noţiuni legate de trigoane, triunghiuri, spaţii etc., nu mai au o valoare practică reală. În chirurgia vasculară a capului şi gâtului se recurge astăzi deseori la ligatura directă a carotidei externe la origine (ex.parotidectomii totale,

laringectomii lărgite, rezecţii de mandibulă, neoplasme de limbă, etc.).

dintre ramurile aceleiaşi carotide şi dintre cea externă şi internă.

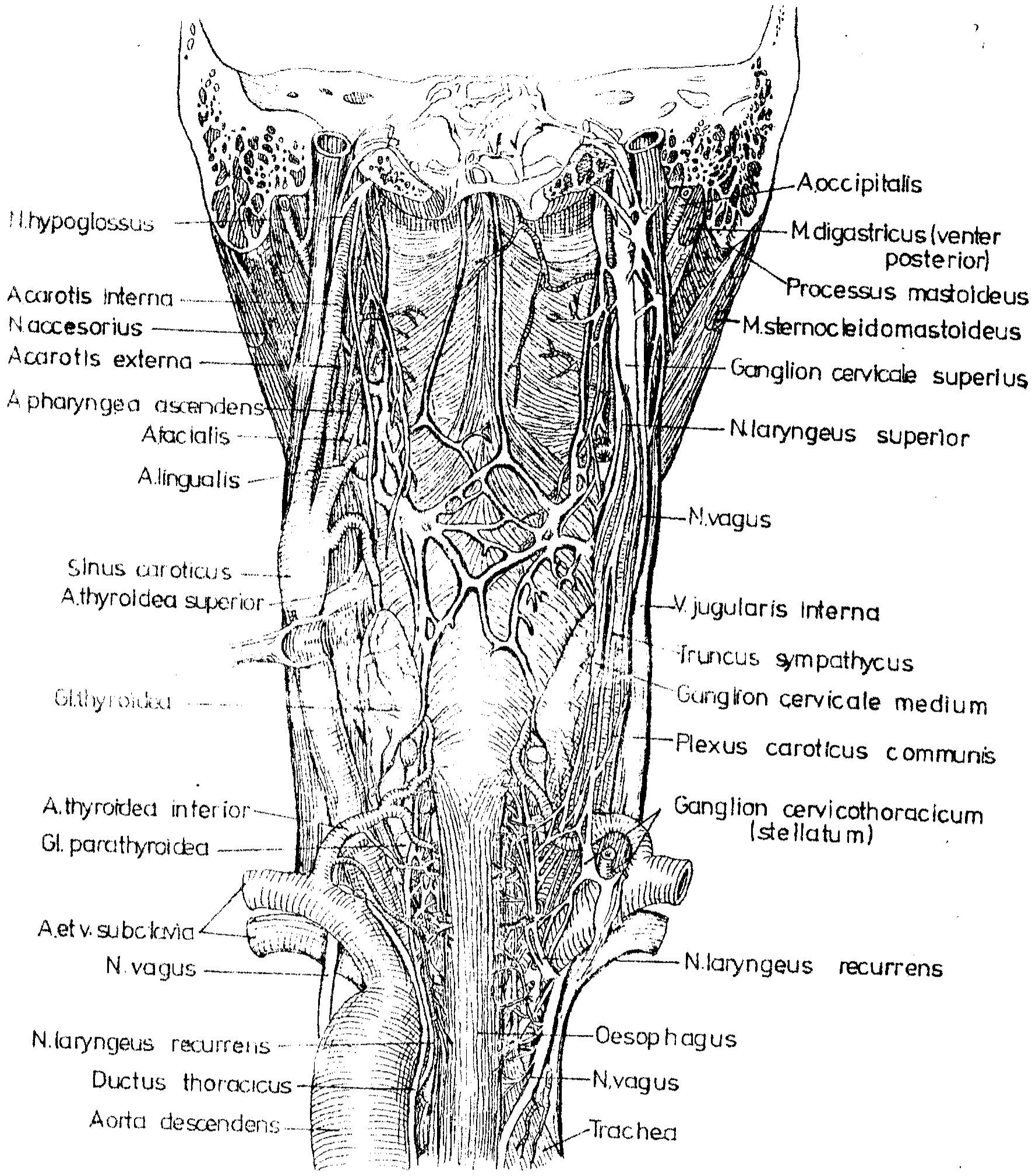

Fig.49 - RAPORTURILE MANUNCHIULUI VASCULONERVOS AL GÂTULUI - aspect posterior (după LANZ) -

Ligatura unei artere, cum ar fi faciala, linguala, tiroidiana, etc., este ineficace datorită anastomozelor bogate, cu arterele de partea opusă şi cu alte ramuri ale carotide externe de aceeaşi parte şi chiar cu ale carotidei interne. În cele ce urmează se vor enumera câteva din anastomozele mai importante dintre cele două carotide externe, prin ramurile lor,

A.tiroidiană superioară se anastomozează cu cea opusă prin rr.infrahioidiană, laringee superioară, cricotiroidiană şi ramurile sale terminale, supraistmic. De asemenea prin aceste rr.terminale ea se anastomozează de-a lungul lobilor tiroidieni şi cu a.tiroidiană inferioară, deci cu subclavia.

A.faringiană ascendentă prin rr.faringiene se

anastomozează cu cea opusă, retro-faringian.

A.linguală are anastomoze prin a.profundă a limbii, prin r.suprahioidiană şi prin a.sublinguală.

A.facială prezintă interes datorită numeroaselor sale anastomoze, atât cu faciala opusă, cât şi cu alte ramuri ale carotidei de aceeaşi parte, dar mai ales prin anastomoza cu a.carotidă internă, prin *a.angulară*. Prin ramura sa, a.palatină ascendentă, a.facială se anastomozează cu a.faringiană ascendentă şi palatină de aceeaşi parte, prin a.submentală cu linguala şi labiala inferioară, iar prin aa.labiale, cu faciala opusă.

A.auriculară posterioară se anastomozează prin ramura sa occipitală cu a.occipitală şi a.temporală superficială, iar aceasta în special prin a.transversă a feţei cu ramuri din facială, din infraorbitală şi maseterică.

A.maxilară prezintă multiple anastomoze ce celelalte ramuri ale carotidei externe de aceeaşi parte. Anastomozele sunt mai reduse ca număr, cu maxilara de partea opusă. Ea prezintă de asemenea anastomoze cu ramuri ale carotidei interne cum ar fi anastomoza intracraniană dintre a.meningee medie şi a.lacrimală, ramură a oftalmicei şi anastomoza din cavitatea nazală între a.sfenopalatină şi aa.etmoidale, ramuri din oftalmică.

ARTERA CAROTIDA INTERNA
(arteria carotis interna)

A.carotidă internă este a doua ramură terminală a carotidei comune. În traiectul său spre encefal ea străbate regiunile gâtului, baza craniului, sinusulavernos şi apoi la baza emisferelor cerebrale se împarte în ramurile sale terminale.

La gât, a.carotidă internă se întinde între marginea superioară a cartilajului tiroid (reperul de bifurcaţie al carotidei comune) şi faţa inferioară a părţii pietroase a osului temporal, unde intră în canalul carotic. Carotida internă, este în general mai voluminoasă ca cea externă, şi are un calibru uniform la nivelul gâtului, deoarece nu dă decât excepţional ramuri cervicale. Este acoperită şi ea de vagina carotică. În prima partea a sa, a.carotidă internă se află relativ superficial, în trigonul carotic. Ea este încrucişată anterior de m.digastric (pântecele posterior), ce constituie limita superioară a trigonului. Daspra bifurcaţiei carotidei comune, a.carotidă internă se află iniţial posterior şi lateral de cea externă, pe care apoi o încojoară posterior şI se aşează medial de ea.

În trigonul carotic are raporturi *posterior*, cu procesele transverse cervicale, acoperite de mm.prevertebrali şi cu simpaticul cervical. *Medial*, are raporturi cu faringele, fiind culcată pe mm.constrictori inferior şi mijlociu. Între muşchi şi a carotidă internă trece n.laringeu superior şi a.faringiană ascedentă. *Lateral*, are raporturi pe toată lungimea sa cu v.jugulară internă. Posterior în unghiul dintre ele se găseşte n.vag. *Anterior* şi lateral a.carotidă internă are raporturi în funcţie depoziţia capului cu mm.sternocleidomastoidian. De asemenea, artera este încrucişată anterior, de trunchiul venos tirolingofacial, de n.hipoglos, ce pătrunde între ea şi v.jugulară internă şi de a.sternocleidomastoidiană.În apropierea pântecelui posterior al digactricului a.carotidă internă mai este încrucişată anterior şi de aa.occipitală şi auriculară posterioară.

După ce părăseşte trigonul carotic, deci superior de pântecele posterior al digastricului, a.carotidă internă este profundă şi se găseşte în spaţiul dintre muşchii inseraţi pe procesul stiloid şi peretele lateral al faringelui. Carotida internă este despărţită lateral de cea externă prin mm.stiloglos, stilofaringian şi n.glosofaringian. Medial are raporturi ce peretele faringian.v.jugulară internă sub baza craniului se găseşte posterior de arteră, apoi o înconjoară şi se aşează lateral. În unghiul dintre ele se află n.vag, care prezintă posterior de a.carotidă comună, ganglionul superior. Ramurile faringiene ale vagului trec lateral şi apoi anterior de arteră, iar n.laringeu superior, medial.

N.hipoglos se află la ieşirea sa din canalul hipoglosului, posterior de arteră, pentru ca apoi să intre între acesta şi v.jugulară internă şi să încrucişeze lateral şi anterior artera. Între arteră şi venă se mai poate găsi ramura externă a n.accesor, în traiectul său spre m.sternocleidomastoidian.

N.glosofaringian trece între n.vag (lateral) şi a.carotidă internă (medial), pe care apoi o încrucişează şi se îndreaptă spre limbă. El se află pe faţa profundă a mm.stiloglos şi stilofaringian.

Un raport important îl are carotida internă, posterior şi cu ganglionul cervical superior simpatic. Ramurile ganglionului au şi ele raporturi cu artera, astfel medial se află n.cardiac cervical superior şi rr.laringofaringiene, iar posterior n.carotic intern şi n.jugular. De asemenea a.carotidă internă mai prezintă raporturi cu gg.limfatici cervicali profunzi, aflaţi pe traiectul v.jugulare interne. A.carotidă internă intră în craniu prin canalul carotic din stânca temporalului, apoi străbate sinusul cavernos. La nivelul proceselor clinoide anterioare, artera devine ascendentă, perforează dura meter, dă naştere a.oftalmice cea mai importană colaterală a sa şi apoi se împarte în cele patru ramuri terminale: a.cerebrală anterioră, a.cerebrală medie, a.coroidiană anterioară şi a.comunicantă posterioară.

A.oftalmică va fi studiată în prezentul volum la regiunea orbitală, iar ramurile terminale ale carotidei

interne se vor analiza amănunţit la studiul vascularizaţiei encefalului.

ARTERA SUBCLAVIE
(arteria subclavia)

A.subclavia deşi este considerată ca un vas al membrului superior, datorită continuării sale cu axilara şi apoi cu branhiala, ia aparţine prin teritoriile care le vascularizează prin ramurile sale şi capului şi gâtului.

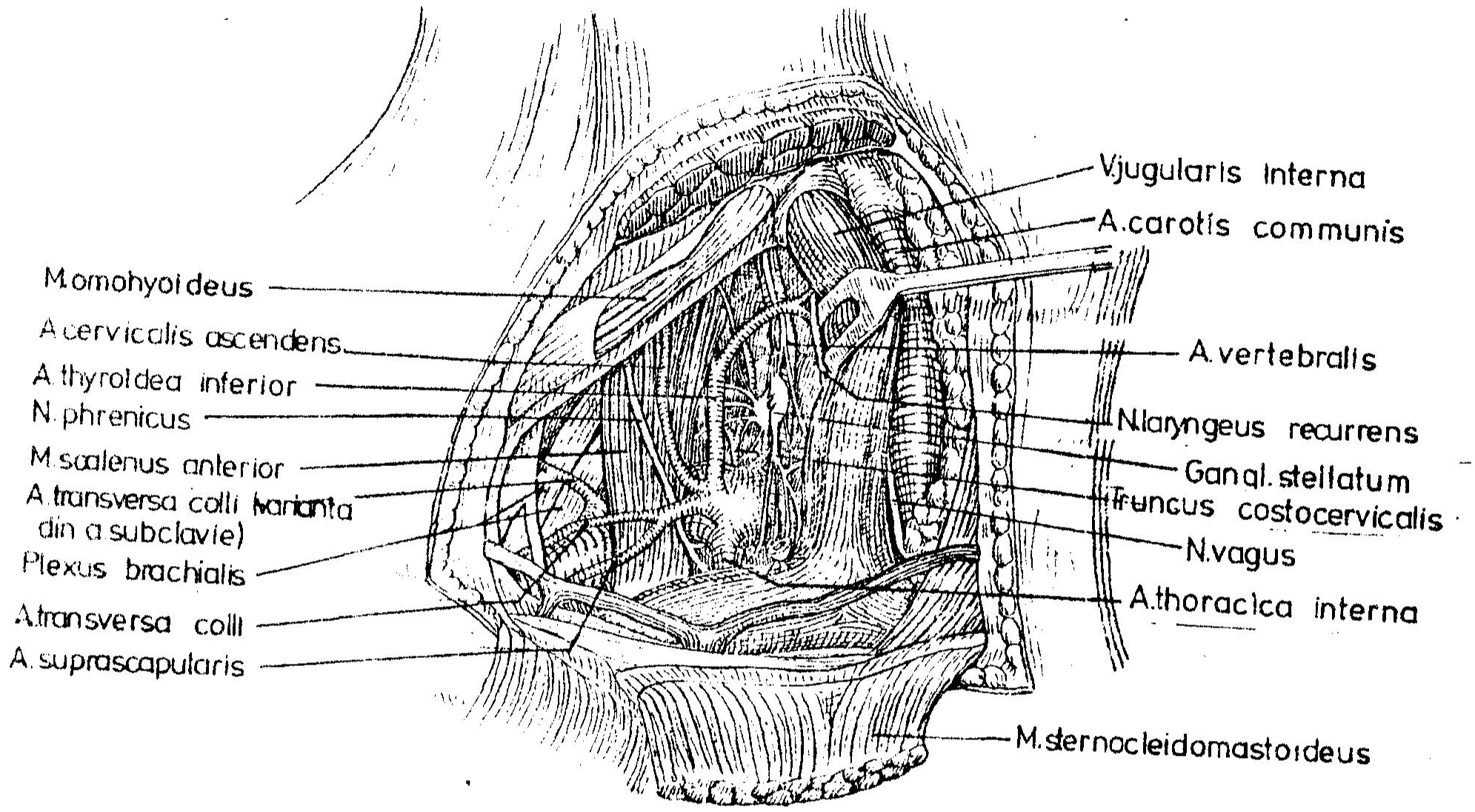

Fig.50 - A.SUBCLAVIE DREAPTA

Cele două artere subclavii, dreaptă şi stângă, au origini şi deci lingimi diferite. Astfel, a.subclavie dreaptă provine din bifurcarea trunchiului branhiocefalic drept, posterior de articulaţia sternoclaviculară dreaptă, iar a.subclavie stângă are originea în mediastin, din arcul aortei. Limita distală a arterelor subclavii, este identică şi se află aproximativ la locul unde clavimula cu m.subclavicular, încrucişează prima coastă, de unde se continuă ca a axilare.

Datorită originii sale din arcul aortic, a.subcalvie stângă are în prima parte un traiect oblic intratoracic, până înapoia articulaţiei sternoclaviculare stângi. Ia naştere din arcul aortei la aproximativ 2 cm posterior de originea carotide comune stângi. *Medial*, artera are raporturi cu trahea şi esofagul, în unghiul dintre ele găsindu-se n.laringeu recurent stâng. Canalul toracic, situat iniţial posterior de arteră, devine medial şi pătrunde între a.subclavie comună stângă. De asemenea, medial de subclavie se află şi nn.cardiaci, ramuri ale gg.simpatici cervicali. *Lateral*, ea este în raport prin intermediul, pleurei mediastinale, cu plămânul stâng şi leura sa viscerală. *Posterior*, a.subcalvie stângă are raportri cu primele trei vertebre toracale. Între arteră şi coloană se află canalul toracic, simpaticul toracal şi vv.intercostale stângi. *Anterior* ea are raport cu a.carotidă comună stângă, de care se îndepărtează progresiv, datorită traiectului său oblic spre lateral. Între cele două artere, deci anterior de subcavie, se află n.vag stâng. Acesta ajunge inferior, până la arcul aortic şi dă n.laringeu recurent stâng, situaţie diferită de dreapta, unde n.laringeu recurent drept înconjură subclavia. Pe un plan anterior, a.subclavie stângă mai are raporturi cu n.frenic stâng şi cu v.branhiocefalică stângă. Aceasta o desparte de peretele toracic, pe care coboară a toracică internă.

La gât cele două aa.subclavii înconjoară prima coastă şi trec printre mm. scaleni anterior şi mijlociu descriind o curbă concavă inferior, pe dmul pleural.

Clasic (neomologat în N.I.) arterei subclavii drepte şI subclaviei stângi la gât, i se descriu trei părţi, în funcţie de raporturile cu mm.scaleni şi anume: o parte prescalenică aflată medial de ei, o parte interscalenică aflată pe o scurtă distanţă între cei doi

mm.scaleni şi o parte postscalenică, lateral de aceştia.

În partea prescalenică cele două aa.subclavii dreaptă şi stângă au raporturi puţin diferite. Astfel a.subclavie dreaptă este acoperită anterior de trei planuri. Superficial se află planul osteomuscular alcătuit din articulaţia sternoclaviculară dreaptă, partea medială a claviculei, şi mm.sternocleidomastoidian şi sternotiroidian.

Sub aceasta, se află planul venos reprezentat de v.subclavie, care posterior de articulaţie se uneşte cu v.jugulară internă, pentru a forma v.brahiocelefalică dreaptă. În unghiul dintre v.subclavie şi v.jugulară internă se varsă anterior de arteră, vv.jugulară anterioară şi externă şI ductul limfatic drept.

În raport direct cu faţa anterioră a a.subclavii se află planul nervos. El desparte artera de venă şi este format de medial spre lateral de n.vag, ansa suclavia şi n.frenic. *N.vag* încrucişează anterior artera aproape de originea sa, medial de a.vertebrală. El dă pe sub arteraă n.laringeu recurent drept. *Ansa subclavia* este formată din fibre ale simpaticului cervical ce se desprind fie din ganglionul mijlociu, înconjoară anterior artera şi merg în gg.stelat, fie direct din g.stelat, unde se şi întorc (ansă stelo-stelară, neomologată în N.I.). *N.frenic* ce coboară spre torace pe faţa anterioară a m.scalen anterior, încrucişează artera aproape de marginea medială a acestuia.

Inferior, a.subclavie dreaptă se află pe versantul anterior al domului pleural. Între arteră şi pleură se află n.laringeu recurent, ansa subcalvia şi o anastomoză între n.frenic şi gg.stelat (anastomoza frenico-stelară, neomologată în N.I.).

Posterior artera are raporturi tot cu n.laringeu recurent şi cu gg.stelat.

Superior a.subclavie dreaptă formează un unghi ascuţit cu a.carotidă comună dreaptă. De pe această faţă ea dă a.vertebrală şi trunchiul tirocervical.

În stânga, această parte prescalenică a traiectului cervical al s.subclavii prezintă cu mici deosebiri aceleaşi raporturi ca în dreapta. Astfel, a.subclavie stângă se află mai în profunzime, iar a.carotidă comună stângă, pe un plan anterior. N.vag încrucişează artera în partea sa intratoracică, iar n.laringeu recurent stâng care îl dă, înconjoară arcul aortei şi nu subclavia. A.subclavie stângă este înconjurată de canalul toracic care se varsă anterior în unghiul dintre v.subclavie şi v.jugulară, internă. În rest celelalte raporturi sunt asemănătoare. în părţile interscalenică şi prescalenică raporturile celor două aa.subclavii sunt identice.

Partea interscalenică a a.subclavii este cuprinsă pe lungime de 1,5 cm în spaţiul dintre m.scalen anterior şi m.scalen mijlociu. Inferior, ea este culcată pe faţa superioare a premei coaste, în şanţul arterei subclavii. Acesta este mărginit anterior de tuberculul m.scalen anterior, unde se inseră m.omonim. Tuberculul prezintă mare importanţă ca reper pentru descoperirea a.subclavii. Superior şi posterior artera prezintă raporturi cu trunchiurile plexului branhial, care trec peste cei doi mm.scaleni. Anterior, prin intermediul m.scaleni anterior, artera are raporturi cu n.frenic şi cu v.subclavie, care determină şi ea pe prima coastă, şanţul v.subclavii, situat anterior de cel al arterei. Partea interscalenică reprezintă punctul cel amai înalt al curbei descrisă de a.subclavie, deasupra primei coaste.

Partea postscalenică seîntinde de la mm.scaleni până la marginea primei coaste, unde se continuă cu a.axilară. În această parte ea se află mai superficial în fosa supraclaviculară mare (trigonul omoclavicular), aceasta fiind locul de lecţie pentru abordarea chirurgicală. Anterior, artera este în raport cu v.subcalvie care este foarte voluminoasă; de asemenea anterior aetera este încrucişată de v.jugulară externă şi de nervul m.subclavicular. Superior, este superficială şi se poate palpa prin intermediul lamei superficiale a fasciei cervicale, m.platysma şi tegumentului. Posterior şi lateral de a.subclavie se găsesc trunchiurile plexului brahial ce formează un şanţ în jurul arterei. Inferior ea se află în raport cu prima coastă şi prima digitaţie a m.dinţat anterior. Pe aceasta coboară din plexul brahial n.toracic lung.

A.subclavie dreaptă şi a subclavie stângă (în traiectul cervical) dau o serie de ramuri colaterale foarte importante care participă la vascularizaţia encefalului, gâtului şi pereţilor toracelui. Aceste ramuri sunt următoarele:

a.vertebrală (a.vertebralis) este prima ramură ascendentă, din partea prescalemică a a.subclavii. Ea participă în special la vascularizaţia encefalului. De la origine, a.vertebrală se îndreaptă spre gaura transversară a vertebrei C_6. De aici şi până la gaura mare occipitală ea trece succesiv prin găurile transversare a tuturor vertebrelor cervicale. În partea inferioră a gâtului, de la origine până la C_6, *posterior* de arteră se găsesc procesul transvers al vertebrei C_7, m.lung al gâtului şi gg.stelat. Pe un plan mai profund se află ultimul nerv spinal cervical şi primul nerv intercostal. *Medial* are raporturi cu esofagul şi în n.laringeu recurent. *Lateral* de a.vertebrală se află prima parte, ascendentă a a.tiroidiene inferioare, m.scalen anterior şi n.frenic. A.tiroidiană inferioară, descrie apoi o curbă medială şi încrucişează *anterior* a.vertebrală, despărţind-o de a.catoridă comună. În acest punct sunt suprapuse trei planuri arteriale din anterior spre posterior: a.carotidă comună, a.tiroidiană inferioară şi a.vertebrală. De asemenea, anterior de a.vertebrală se află şi v.omonimă. În stângă trebuie

amintit raportul cu cârja canalului toracic care se află medial de a.vertebrală.

De la nivelul vertebrei C_6, a.vertebrală are un traiect aproape vertical spre baza craniului prin canalul format de găurile transversare ale vertebrelor cervicale. În canal ea se găseşte împreună cu v.vertebrală şi n.vertebral, ramură a gg.stelat. Între procesele transverse se află mm.intertransversari cervicali anteriori şi posteriori care sunt în raport cu artera. Între ea şi cei posteriori trec în direcţie laterală nn.spinali cervicali, care au părăsit canalul medular prin găurile intervertebrale.

se unesc şi formează *a.bazilară*, ce se află între clivus şi şanţul bazilar de pe faţa anterioară a punţii. A.bazilară după o lungime de aproximativ 3 cm se împarte în cele două ramuri terminale, *aa.cerebrale posterioare*. Acestea participă la formarea *cercului arterial al creierului* (circulus arteriosus cerebri) denumit clasic poligonul arterial de la baza creierului (Willis).

Ramurile arterei vertebrale vor fi sistematizate didactic după regiunile pe care le străbate. La gât ea dă mai multe ramuri destinate măduvii spinării, *rr.spinale* (rami spinales). Acestea pătrund în canalul

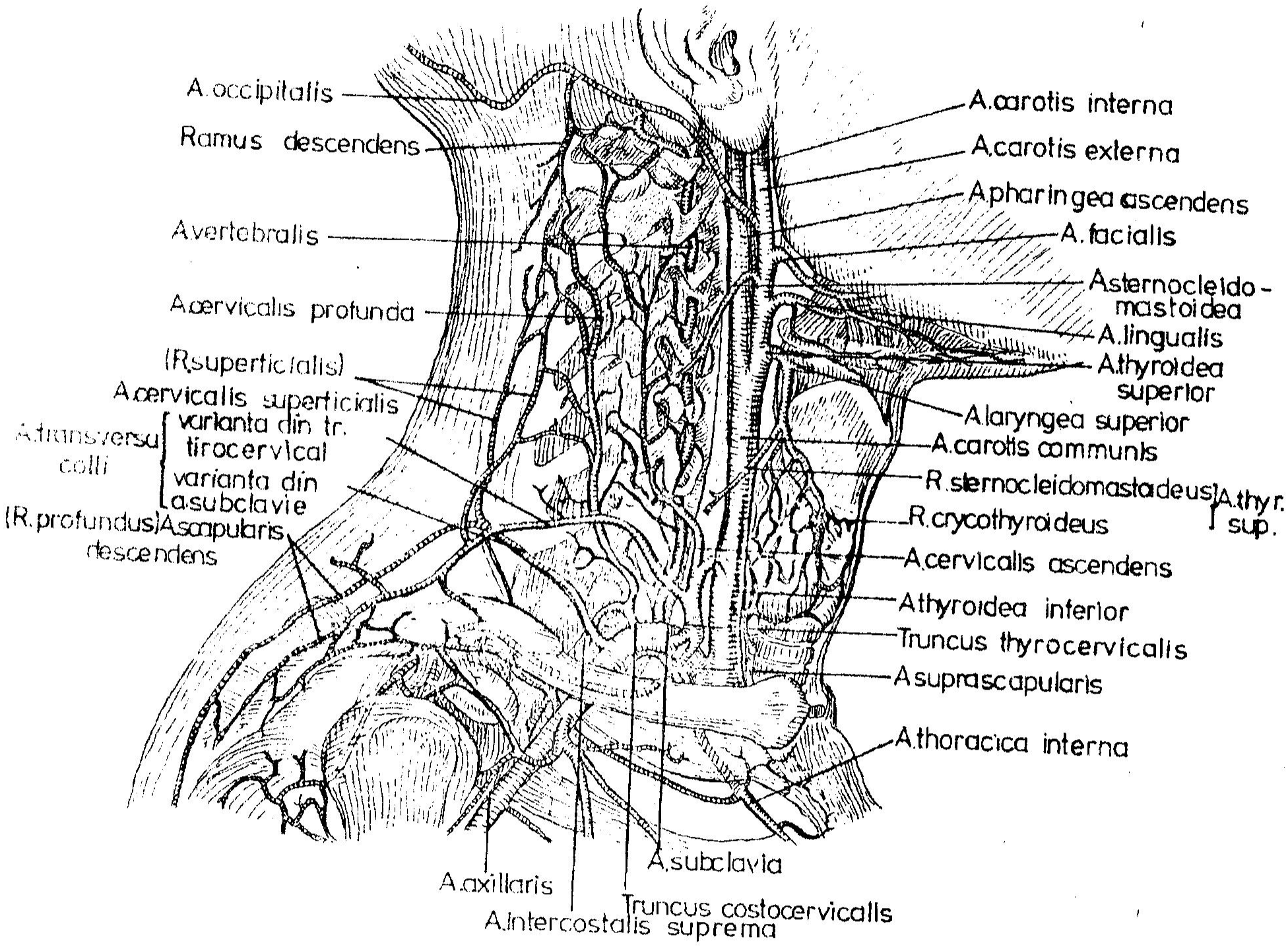

Fig. 51 - ARTERELE GÂTULUI (după Lanz)

De la gaura transversară a axisului, a.vertebrală se îndreaptă lateral spre gaura transversară a atlasului; ocoleşte masele laterale ale acestuia, perforează membrana atlantooccipitală posterioară, dura mater şi intră în craniul prin faromen magnum (gaura occipitală mare). Apoi, ea se îndreaptă medial înconjurând bulbul şi se aşează pe partea bazilară a osului occipital (clivus). Aici cele două aa.vertebrale

medular prin găurile intervetebrale şi formează o reţea care vascularizează vertebrele şi meningele regional.

După pătrunderea în craniu ea dă două ramuri spinale importante şi anume: *a.spinală posterioară* (a.spinalis poaterior) ce porneşte din vertebrală pe faţa laterală a bulbului, coboară în şanţul median posterior al măduvei pe care o vascularizează şi *a.spinală anterioară* (a.spinalis anterior), cu originea pe faţa

anterioară a bulbului coboară după ce s-a unit cu cea opusă în fisura mediană anterioară a măduvei şi participă de asemenea la vascularizaţia acesteia.

scurt trunchi arterial, *trunchiul tirocervical* (truncus thyrocervicalis) care se împarte în următoarele ramuri: a.tiroidiană inferioră, a.transversă a gâtului şi a

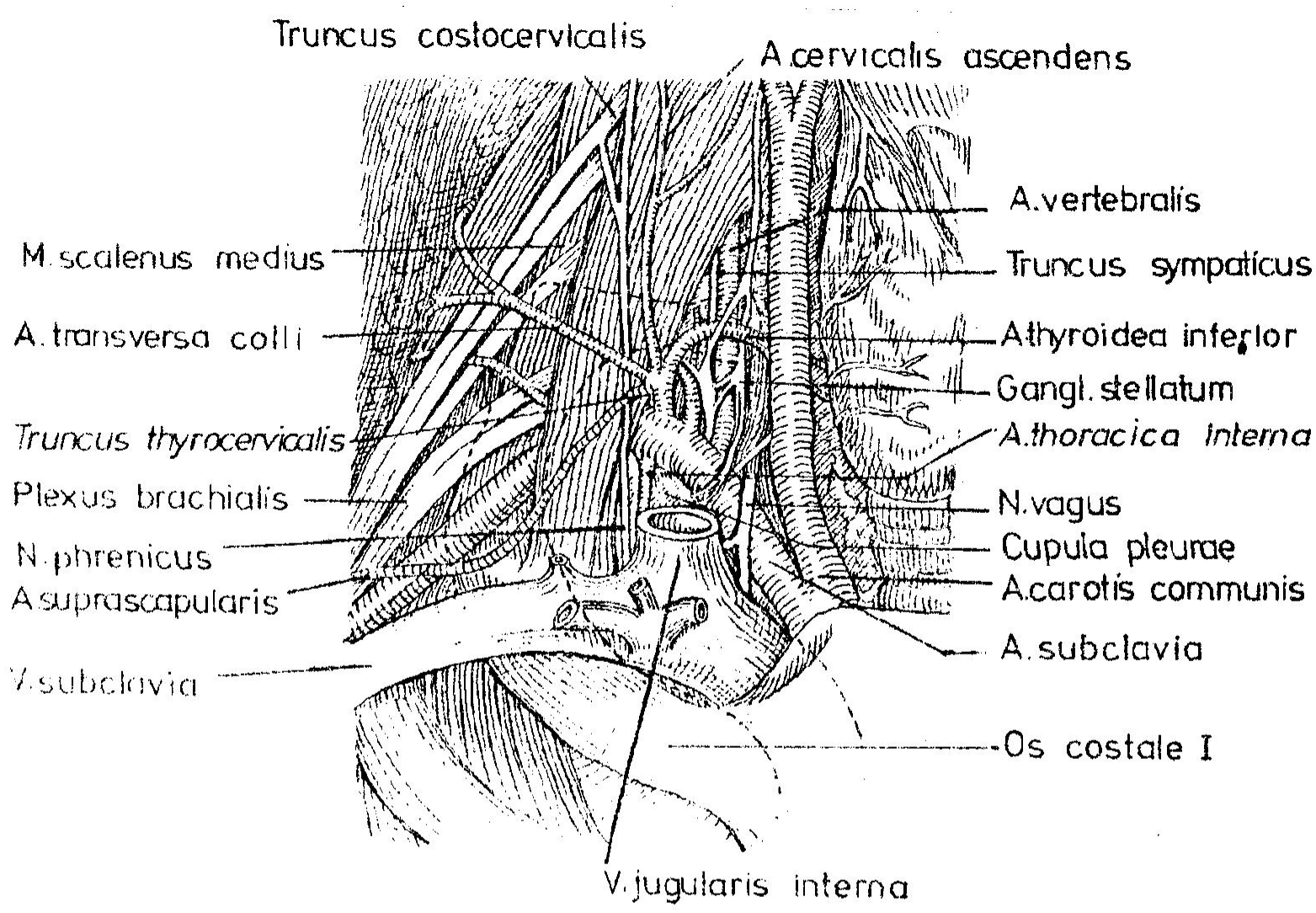

Fig.52 - ARTERA SUBCLAVIE DREAPTA

În craniu a.vertebrală mai dă *a.cerebeloasă inferioară şi posterioară* (a.cerebelii inferior posterior). Acestea împreună cu ramurile colaterale ale a.bazilare şi ramurile arterelor cerebrale posterioare, vor fi studiate la vascularizaţia encefalului.

A.toracică internă (a.thoracica interna) ia naştere de pe faţa inferioară a subclaviei, lateral de a.vertebrală şi de ansa subclavia. Ea trece pe faţa anterioară a domului pleural, posterior de v.subclavie. A.toracică internă este încrucişată anterior de n.frenic care trece prin lateral spre medial. În torace artera are un traiect descendent, paralel cu sternul la aproximativ 1,5 cm lateral de acesta, posterior de cartilajele costale. Pe faţa posterioară a celui de-al VI-les cartilaj costal ea se împarte în două ramuri terminale: *a.musculofrenică* (a.musculophrenica) şi *a.epigastrică superioară* (a.epigastrica superior). A.toracică internă dă mai multe ramuri colaterale: *rr.mediastinale* (rr.mediastinales), *rr.timice* (rr.thymici), *rr.bronhiale* (rr.bronchiales), *a.pericardofrenică* (a.pericardophrenica) ce vascularizează unele din viscerele mediastinale. Celelalte ramuri colaterale pentru peretele toracelui şi al abdomenului, precum şi rr.terminale au fost studiate în volumul I.nr.1 - Pereţii trunchiului - (pag.91 - 97).

De pe faţa superioară a a.subclavii porneşte un

suprascapulară.

A.tiroidiană inferioară (a.thyroidea inferior) este cea mai medială ramură a trunchiului. Ea are iniţial un traiect ascendent paralel cu mănunchiul vasculonervos al gâtului (medial) şi m.scalen anterior (lateral), până la procesul transvers al lui C_6. Aici ea se curbează medial, trecând posterior de carotida internă, v.jugulară internă, n.vag şi anterior de artera şi vena vertebrală. Poate trece printr-o butonieră a simpaticului cervical, situată uneori la nivelul g.simpatic mijlociu (ansa Drobnik - Ionescu). Apoi, artera descrie o curbură concavă suprior şi abordează polul inferior al lobilor tiroidieni, unde se ramifică. Ramurile tiroidiene se găsesc la acest nivel, în raport cu n.laringeu recurent, care poate trece posterior sau printre ele. Raportul este important de cunoscut pentru ca nervul să nu fie lezat în tiroidectomii, ce ar duce la tulburări grave de fonaţie, până la pierderea vocii în leziuni bilaterale.

A.tiroidiană inferioară dă următoarele ramuri:

a.laringee inferioară (a.laryngea inferior) are un traiect ascendent pe trahee, împreună cu n.laringeu recurent. Intră pe sub m.constrictor inferior al faringelui şi participă la vascularizaţia mucoasei laringelui;

rr.glandulare (rami glandulares) se distribuie

lobilor glandei tiroide. Ele se pot anstomoza de-a lungul lobilor cu ramuri din tiroidiana superioară de aceeaşi parte, iar pe sub istm cu tiroidiana inferioară opusă;

rr.faringiene (rami pharyngei) vascularizează partea inferioară a faringelui;

rr.esofagiene (rami oesophagei) se desprind prin tiroidiană în unghiul dintre esofag şi trahee şi vascularizează esofagul cervical;

rr.traheale (rami tracheales) se distribuie traheei cervicale;

a.cervicală ascendentă (a.cervicalis ascendens) ia naştere din convexitatea primei curbe a tiroidienei inferioare, sau din trunchiul tirocervical. Are un traiect vertical ascedent pe procesele transverse cervicale, între scalenul anterior şi lungul gâtului, medial de n.frenic. Ea se termină la nivelul vertebrei C_3 prin ramuri musculare. Pe toată lungimea sa dă mai multe *ramuri spinale* (rami spinales) care după ce au pătruns prin găurile intervertebrale participă la vscularizaţia meningelui şi a corpilor vertebrale.

A.transversă a gâtului (a.transversa colli) poate lua naştere din trunchiul tirocervical sau din a.subclavie, în porţiunea extrascalenică (30%). Era numită în nomenclaturile vechi a.scapulă posterioară. A.transversă a gâtului de le origine se îndreaptă lateral încrucişând n.frenic şi m.scalen anterior şi apoi posterior pe latura externă a mm.scaleni mijlociu şi posterior. Ea poate trece pe deasupra sau printre fasciculele plexului brahial. La unghiul superior al scapulei îşi schimbă direcţia şi coboară ca *a.scapulară descendentă* pe marginea medială a acestuia, între mm.dinţat postero-superior (situat anterior) şi romboid (situat posterior). La unghiul inferior al scapulei acesta se anastomozează cu ramuri din a.circumflexă a scapulei, ramură din a.subscapulară. Se observă astfel că a.transversă a gâtului participă la formarea reţelei anastomotice periscapulare şi astfel la derivarea circulaţiei prin circumflexa scapulei, subscapulară, în axilară, în caz de ligatură a arterei subclavii. A.transversă a gâtului dă mai multe ramuri:

r.superficială (ramus superficialis) sau *a.cervicală superficială* (a.cervicalis superficialis) se află pe faţa laterală a mm.scaleni, încrucişează plexul brahial, merge posterior şi intră în m.trapez pe faţa lui profundă (anterioară). A.cervicală superficială poate fi uneori ramură a trunchiului tirocervical şi atunci încrucişează anterior m.scalen şi n.frenic, având apoi un traiect identic ca mai sus până în m.trapez;

r.profundă (ramus profundus) sau *a.scapulară descendentă* (a.scapularis descens) este de fapt continuarea a.transversă a gâtului, de la unghiul superior al scapulei spre unghiul inferior al acestuia.

A.suprascapulară (a.suprascapularis) ramură a trunchiului tirocervical poate avea uneori originea în a.transversă a gâtului. Ea trece anterior de scalenul anterior şi n.frenic, acoperită de v.jugulară internă. În continuare trece posterior de claviculă, pe faţa anterioară a fasciculelor a plexului brahial. A.suprascapulară înconjoară apoi marginea superioară a scapulei, trecând împreună cu vena pe desupra ligamentului transvers a.scapulei, în timp ce nervul suprascapular trece inferior pe sub ligament. Ajunsă în fosa supraspinoasă, trece pe faţa posterioară a colului scapulei în fosa infraspinoasă, unde se anastomozează cu ramuri din circumflexa scapulei şi cu a.scapulară descendentă. Astfel, a.suprascapulară participă şi ea la reţeaua arterială periscapulară. Ea poate da o *ramură acromială* (ramus acromialis) ce poate lua naştere uneori şi din transversa gâtului. De la marginea superioară a scapulei, ea perforează inserţia m.trapez pe spină şi se distribuie tegumentului ce acoperă acromionul.

Trunchiul costocervical (truncus costocervicalis) ia naştere din prima sau a doua parte a arterei subclavii, de pa faţa ei postero-inferioară, la nivelul unde dă şi a.toracică internă. Trunchiul costocervical se îndreaptă posterior trecând lateral de gg.stelat, pe faţa superioară a domului pleural. La nivelul colului primei coaste, el se împarte în ramurile sale terminale: a.cervicală profundă şi a.intercostală supremă.

a.cervicală profundă (a.cervicalis profunda) are un traiect ascendent, posterior de procesele transverse cervicale. Ea vascularizează muşchii cefei şi ai regiunii nucale;

a.intercostală supremă (a.intercostalis suprema) trece anterior de colul primelor două coaste, având un traiect descendent, posterior de gg.stelat. Ea emite în primele două spaţii intercostale *aa.intercostale posterioare I şi II* (aa.intercostales posteriores I et II), care se îndreaptă anterior în spaţiul respectiv. Ele dau *ramuri dorsale* (rami dorsales) şi *ramuri spinale* (rami spinalis), ca şi celelalte aa.intercostale posterioare din aorta toracică.

Pentru importanţa lor practică trebuisc amintite în încheiere, câteva din anastomozele arterelor subclavii între ramurile lor şi anastomozele cu arterele vecine (aa.carotidă externă, internă, axilară). Astfel, cele două subclavii se anastomozează între ele prin intermediul vertebralelor, în craniu şi a tiroidienelor inferioare, sub istmul tiroidian. Prin aa.cerebrale posterioare, ramuri terminale ale a.bazilare, care participă la formarea cercului arterial al creierului, a.subclavie se anastomozează cu a.carotidă internă. A.subclavie prezintă anastomaze cu iliaca externă prin toracica internă, epigastrica superioară, epigastrica inferioară. De asemenea, se anastomozează cu carotida

externă prin arterele tiroidiene de-a lungul lobilor tiroidieni, cu axilara prin transversa gâtului, circumflexa scapulei, subscapulară formând reţeaua anastomotică periscapulară. Prin intermediul aa. intercostale anterioare din toracica internă se anastomozează cu aorta toracică (prin ramurile intercostale ale acestuia).

Venele capului şi gâtului

Venele capului şi gâtului se deosebesc de cele de subplanul inimii, prin faptul că nu prezintă valvule venoase. În timp ce în venele inferioare planului cordului, valvulele favorizează circulaţia ascedentă de întoarcere a sângelui venos, împotriva gravitaţiei, în venele capului şi gâtului, gravitaţia este unul din factorii principali ai întoarcerii sângelui venos în cord, pe lângă aspiraţia toracică.

Sângele venos de la cap şi gât ajunge în vena cavă superioară princele două *vv.branhiocefalice, dreaptă şi stângă* (vv.branchiocephalicae dextra et sinistra). Acestea se formează posterior de articulaţiile sternoclaviculare din vv.jugulare interne şi vv.subclavii. V.brahiocefalică stângă este mai lungă şi mai oblică, deoarece se uneşte cu cea dreaptă şi formează cava superioară la dreapta liniei medio-sternale. Cele două vene brahiocefalice se găsesc în stern (anterior) şi planul arterial, format de trunchiul brahiocefalic, a.carotidă comună stângă şi a.subclavie stângă posterior. Ele au raporturi posterior cu nn.vagi, iar lateral de o parte şi de alta, cu pleurele mediastinale şi plămâni.

Vv.brahiocefalice primesc sângele la cap şi gât, prin afluenţi colaterali şi prin v.jugulară internă.

AFLUENŢI COLATERALI:

V.tiroidiană inferioară (v.thyroidea inferior) porneşte de la partea inferioară a lobilor tiroidieni. Sunt în general două, dar pot forma un plex venos situat între trahee şi m.sternotiroidian. Foarte rar cele două vv.tiroidiene inferioare se pot uni pe linia mediană ca un *plex tiroidian impar* (plexus thyroideus impar) în care se varsă şi *v.laringee inferioară* (v.laryngea inferior). Vv.tiroidiene inferioare pot fi unite înainte de vărsare cu *vv.timice* (vv.thymicae), *vv.traheale* (vv.tracheale), *vv.esofagiene* (vv.esophageae), etc.

V.vertebrală (v.vertebralis) se formează sub baza craniului din venule provenite din muşchii regiunii occipitale, din canalul medular şi intră prin gaura transversă a atlasului, parcurgând în sens invers traiectul arterei. La vărsarea în v.brahiocefalică poate prezenta valvule. V.vertebrală poate avea ca afluenţi *v.vertabrală anterioară* (v.vertebralis anterior) ce adună sângele din teritoriul a.cervicale ascendente şi *v.vertebrală accesorie* (v.vertebralis accesoria) care continuă plexul venos din care formează v.vertebrală şi trece prin gaura transversară a lui C_7.

V.cervicală profundă (v.cervicalis profunda) adună sângele din teritoriile irigate de a.cervicală profundă, trecând pe sub m.semispinalis capitis.

Vv.toracice interne (vv.thoracice internae) colectează sângele din teritorului arterei omonime. Ele sunt în general duble, iar de la spaţiul III intercostal formează un trunchi unic, situat medial de arteră. Vv.toracice interne au ca afluenţi *vv.epigastrice superioare* (vv.epigastrice superioare), *vv.subcutatante abdominale* (vv.subcutaneae abdominis), *vv.musculofrenice* şi *vv.intercostale anterioare* (vv.intercostales anteriores). Venele subcutanate abdominale participă la formarea anastomozelor porto-cave parietale din regiunea ombilicală (prin dilatare produc "capul de meduză" din ciroza hepatică). Alţi afluenţi ai vv.brahicefalice sunt *v.interecostală suprema* (v.intercostalis suprema (care adună sângele din primul spaţiu intercostal şi *v.intercostală superioară stângă* (v.intercostalis superior sinistra) care adună sângele din spaţiile intercostale II şi III din stânga.

V.JUGULARĂ INTERNĂ (v.jugulară interna) colectează sângele venos de la nivelul encefalului, meningelor cerebrale şi de la regiuni ale feţei şi gâtului. Este un vas voluminos, ce se întinde de la baza craniului până înapoia articulaţiei sternoclaviculare, unde prin unirea cu v.subclavie formează v.brahiocefalică. Are în general un calibru invers proporţional cu v.jugulară externă, iar în staza venoasă retrogradă din insuficienţa cardiacă, se poate dilata enorm. Înaite de unirea cu subclavia prezintă uneori două valvule, concave inferior, ce se opun refluxului venos retrograd.

Superior, ea se formează sub gaura jugulară unde continuă sinusul sigmoidian. Prin acesta v.jugulară internă adună sângele venos din *sinusurile durei mater* (sinus durae matris). La origine pe faţa inferioară a stâncii temporalului, în fosa jugulară ea prezintă o dilataţie *bulbul superior al venei jugulare* (bulbus venae jugularis superior). În aceasta se varsă *v.canaliculului cohlear* (v.canaliculi cochleae). De asemenea, inferior, înainte de unirea cu v.subclavie prezintă o altă dilataţie *bulbul inferior al venei jugulare* (bulbus v.jugularis inferior).

În regiunile gâtului, v.jugulară internă cuprinsă iniţial împreună cu a.carotidă internă şi apoi cu a.carotidă comună în vagina carotidă. La origine, sub baza craniului ea se află posterior şi apoi lateral de a.carotidă internă, în spaţiul cuprins între mm.stilieni şi peretele lateral al faringelui. Posterior este în raport

cu procesele transverse ale vertebrelor cervicale şi cu lanţul simpatic. Medial de venă, deci între ea şi arteră dse află n.vag, n.glosofaringian, n.accesor şi n.hipoglos.

v.jugulară anterioară. Posterior are raporturi cu a.şi v.vertebrală, trunchiul tirocervical şi prima parte a subclaviei. Medial se menţine raportul cu a.carotivă internă şi n.vag.

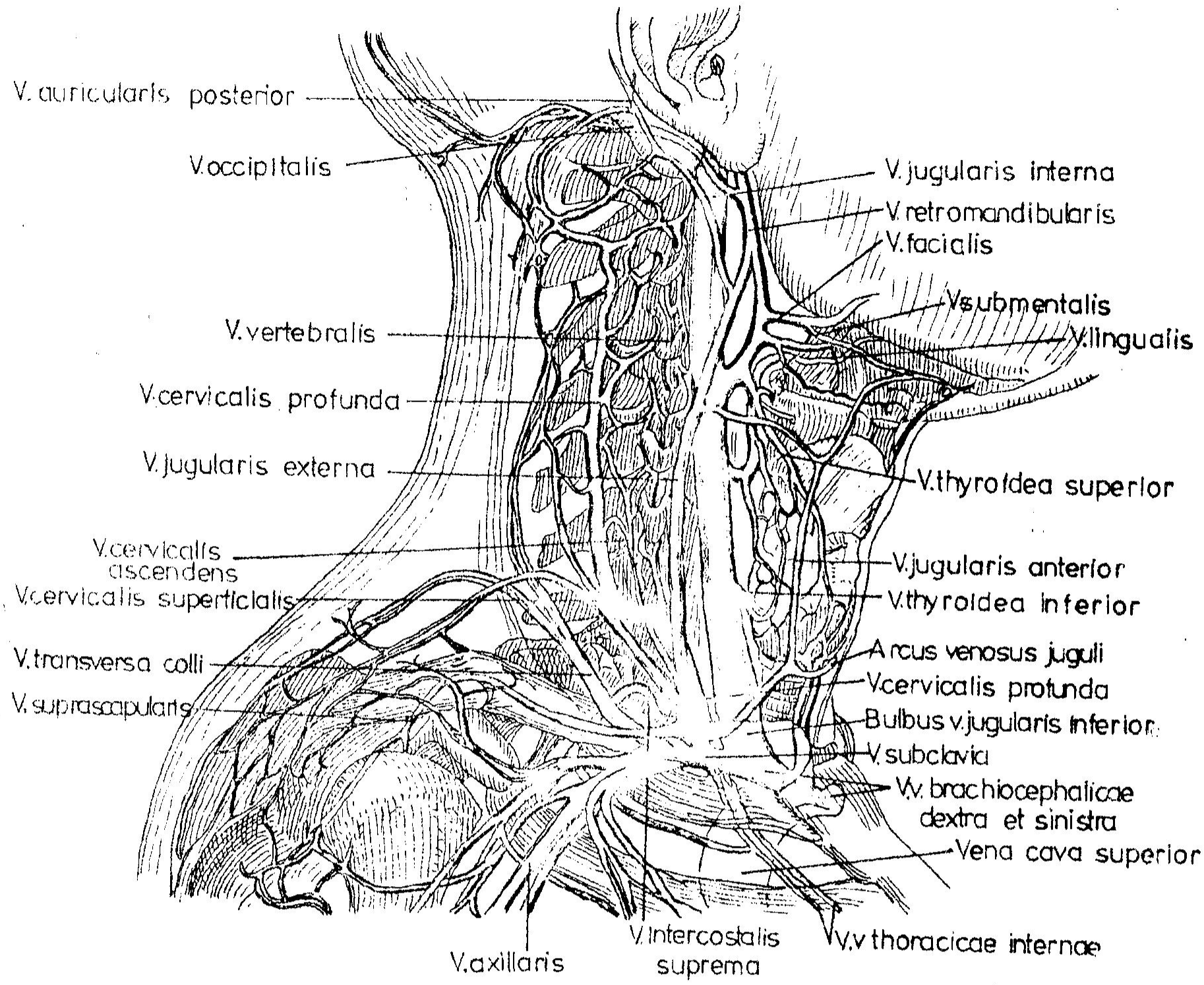

Fig.53 - VENELE GÂTULUI (după Lanz)

V.jugulară internă este încrucişată apoi anterior, de pântecele al digastricului, iar inferior la limita trigonului carotic, de m.omohioidian. Între cei doi muşchi v.jugulară internă are raporturi posterioare cu procesele transverse cervicale, cu mm.scaleni, cu plexul cervical şi n.frenic. Medial, se află carotida internă şi apoi cea comună. Între venă şi arteră se află n.vag. Anterior, are raporturi cu m.sternocleidomastoidian, cu aa.auriculară posterioară, occipitală, sternocleimastoidiană şi ansa cervicală.

Inferior de m.omohioidian, vena devine mai profundă, având anterior m.sternocleidomastoidian şi mm.infrahioidieni. Este încrusită de asemenea de

V.jugulară internă are ca afluenţi sinusurile durei mater (ce vor fi studiate la vascularizaţia encefalului) şi vene ce adună sângele din regiunile superficiale şi de la viscere ale capului şi gâtului.

Vv.faringiene (vv.pharyngeae) aduc sângele venos colectat din pereţii faringelui prin *plexul faringian* (plexus pharyugeus) şi de asemenea primeşte *vv.meningiene* (vv.meningeae), mici ramuri venoase care vin de la dura mater. Vv.faringiene se pot vărsa în vv.lingual, tiroidiană superioară sau facială.

V.linguală (v.lingualis) se formează prin unirea mai multor afluenţi: *vv.dorsale ale limbii* (vv.dorsales linguae), *v.comitantă* (însoţitoare) a n.hipoglos

(v.comitans n.hypoglossi), *v.sublinguală* (v.sublingualis) şi *v.profundă a limbii* (v.profunda linguae).

palpebrală medială din *v.angulară* (v.angularis), *vv.supratrohleare* (vv.supratrochlearis) şi *v.supraorbitală* (v.supraorbitalis). De la comisură

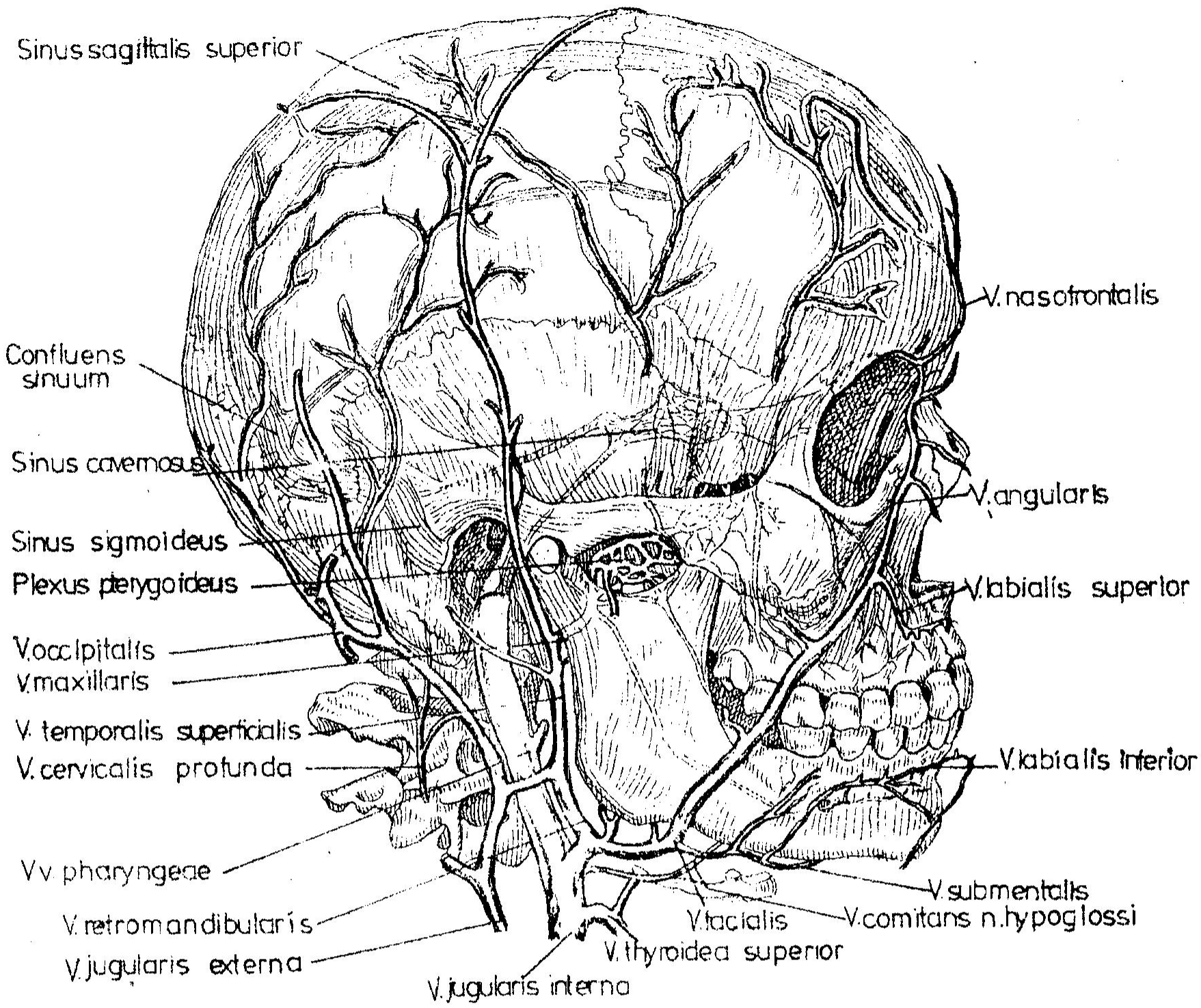

Fig.54 - VENELE CAPULUI (după Pernkopf)

V.tiroidiană superioară (v.thyroidea superior) începe la polul superior al glandei tiroide, încrucişează anterior carotida comună şi se varsă singura sau împreună cu faciala în v.jugulară internă, în aria trigonului carotic. Are ca afluent *v.laringiană superioare* (v.laryngea superior).

Vv.tiroidiene medii (vv.thyroideae mediae) aduc sângele din partea inferioară a lobilor tiroidieni. Ele se varsă direct în jugulară, la locul unde aceasta este încrucişată de m.m.omohioidian.

V. sternocleidomastoidiană (v.sternocleidomastoidea) aduce sângele din muşchiul omonim şi se deschide în jugulară sau în una din ramurile de mai sus.

V.facială (v.facialis) se formează la comisura coboară prin şanţul nazogenian, pe sub m.zigomatic, pe faţa anterioară a maseterului până la marginea inferioară a corpului mandibulei. Pe tot acest traiect v.facială, mai puţin sinuoasă, se află posterior de arteră. La marginea inferioare a mandibulei traiectul ei diferă de al arterei. Astfel, artera înconjoară şi trece medial de glanda submandibulară, iar vena lateral. După ce se uneşte înapoia unghiului mandibulei cu v.retro-mandibulară, se varsă în v.jugulară internă, singură sau împreună cu vv.tiroidiană superioară şi linguală. Pe tot acest traiect v.facială are numeroşi afluenţi: *vv.palpebrale superioare* (vv.palpebrale superiores), *vv.nazale externe* (vv.nasales externes), *vv.palpebrale inferioare* (vv.palpebrales inferioare), *v.labială superioară* (v.labialis superior), *vv.labiale*

inferioare (vv.labiales inferiores), *v.facială profundă* (v.faciei profunda), *ramuri parotidiene* (rami parotidei), *v.palatină externă* (v.palatina externa), şi *v.submentală* (v.submentalis).

La vena facială trebuie remarcată anastomoza sa prin v.angulară, cu oftalmică ce se varsă în sinusurile venoase ale encefalului (sinusul cavernos). Cunoaşterea acestei anastomoze între venele feţei şi venele endocraniene, are o mare importanţă practică. Astfel, la deschiderea colecţiilor purulente din regiunea feţei, se impune evitarea intervenţiilor sângerânde, preferându-se folosirea electrocauterului sau a bisturiului electric. Aceasta, pentru a preîntâmpina o embolie septică, pe venele feţei, care poate duce la trombozarea unor sinusuri venoase ale durei mater şi în special trommoza sinusului cavernos, cu urmări grave.

Cele trei vene importante descrise mai sus, şi anume: v.facială, v.lingual ă şi v.tiroidiană superioară se pot vărsa în v.jugulară internă separate, sau uneori unite într-un trunchi venos, *trunchiul tirolingofacial* (neomologat în N.I.).

Un alt afluent important al v.jugulare interne este şi:

v.retromandibulară (v.retromandibularis). Ea se formează înapoia colului mandibulei din *vv.temporale superficiale* (vv.temporale superficiales) şi *vv.maxilare* (vv.maxillares). V.retromandibularăse varsă în v.jugulară internă, singură sau după unirea cu v.facială şi prezintă o anastomoză cu v.jugulară externă. Ea se formează în grosimea glandei parotide, având profund a.carotidă externă, iar superficial planul nervos format de n.facial. V.retromandibulară prin afluenţii săi colectează sângele din următoarele vene: *v.temporală superficială* se află în regiunea temporală, înaintea pavilionului urechii şi este situată anterior faţă de n.auriculotemporal şi posterior de a.temporală superficială. Ea colectează sângele din regiunile superficiale ale craniului şi mai primeşte ca afluenţi *v.temporală medie* (v.temporalis media) şi *v.transversă a feţei* (v.transversă a faciei).

Vv.maxilare însoţesc pe un scurt traiect a.maxilară. Ele provin din *plexul pterigoidian* (plexus pterygoideus) ce însoţeşte în cea mai mare parte a.maxilară. În el se varsă *vv.meningiene medii* (vv.meningeae mediae), *vv.temporale profunde* (vv.temporales profundae), *v.canalului pterigoidian* (v.canlis pterygoidei), *vv.auriculare anterioare* (vv.auriculares anteriores), *vv.parotidiene* (vv.parotideae), *vv.articulare temporomandibulare* (vv.articulares temporomandibulares), *vv.timpanice* (v.tympanicae) şi *v.stilomastoidiană* (v.stylomastoidea).

Aceste vene adună sângele din teritoriul arterelor omonime. De remarcat că prin plexul pterigoidian există o altă anastomoză între vv.superficiale şi sinusurile durei mater. Astfel, el comunică cu v.facială prin v.facială profundă, iar cu sinusul cavernos prin afluenţii săi.

V.JUGULARA EXTERNĂ (v.jugularis externa) se formează în grosimea glandei parotide din *v.occipitală* (v.ociipitalis) şi *v.auriculară posterioară* (v.auricularis posterior). Se proiectează pe o linie ce se întinde între unghiul mandibulei şi jumătatea claviculei. Este iniţial profundă în glanda parotidă, apoi devine superficială pe m.sternocleidomastoidian pe care-l încrucişează, trecând în fosa supraclaviculară mare. Ea devine din nou profundă, perforând lama superficială a fasciei cervicale şi se varsă în v.subclavie sau în unghiul dintre acesta şi v.jugulară internă. V.jugulară externă este acoperită de m.platysma şi piele şi este încrucişată de ramurile cutanate ale plexului cervical. Ea are un calibru invers proporţional cu v.jugulară internă. Poate prezenta la vărsare două valvule şi aderă îN traiectul ei de fascia cervicală, când o traversează. Mai primeşte ca afluenţi înainte de vărsare *v.suprascapulară* (v.scapularis) şi *vv.transverse ale gâtului* (vv.transversae colii).

V.jugulară externă este folosită în clinică, în special la copii, pentru puncţii venoase. Puncţionarea ei impune anumite condiţii datorită unor posibile accidente. Se ştie că fiind deasupra cordului, v.jugulară externă are în interior o presiune sanguină redusă, aproape de O sau negativă, existând pericolul aspirării aerului în vas, ducând la embolii gazoase. Acelaşi pericol există şi in secţionările accidentare ale venei, la care se impune pansarea rapidă a capătuluoi inferior după secţionare, datorită aderenţei la fascia cervicală, lumenul ei rămâne deschis, aerul fiind aspirat datorită presiunii negative din venă.

V.jugulară anterioară (v.jugularis anterior) se formează în partea suprahioidiană a regiunii anterioare a gâtului. Coboară vertical de o parte şi de alta a liniei mediane până deasupra sternului şi se curbează lateral în unghi drept, vărsându-se de obicei în v.subclavie sau mai rar în jugulara externă, după ce a perforat lama superficială a fasciei cervicale. Între cele două vv.jugulară anterioară se află uneori la 1-2 cm superior de manubriul sternal, o anastomoză transversală, *arcul venos jugular* (arcus venosus juguli).

V.SUBCLAVIE (v.subclavia) este situat anterior de arteră, de care este despărţită prin m.scalen anterior şi prin planul nervos format din n.vag, ansa subclavia şi n.frenic. Inferior, pe prima coastă, determină şanţul venei subclavii, anterior de cel al arterei. Anterior are raporturi cu m.subclavicular, cu clavicula şi cu inserţia claviculară a m.sternocleidomastoidian.

V.subclavie poate fi punctionată şi descoperită supra- şi infraclavicular în scopul perfuziilor transfuziilor sau recoltărilor de sânge, când venele periferice sunt colabate.

V.subclavie are ca afluenţi vv.pectorale, v.scapulară dorsală şi uneori v.toracoacromială.

Limfaticele capului şi gâtului

şi profund, chiar sub m.slenius al capului. Sunt în număr variabili de 2-5 ganglioni. Cei superficiali sunt în raport cu ramurile arterei occipitale şi cu n.occipital mare, acesta explicând nevralgia pe traiectul nervului în adenite (inflamaţii) ale ganglionilor occipitali. Ei adună limfa din tegumentul regiunii occipitale, iar vasele eferente drenează în gg.limfatici cervicali profunzi.

gg.limfatici retroauriculari (nodi lymhatici retroauricularis) denumiţi în nomenclaturile vechi şi

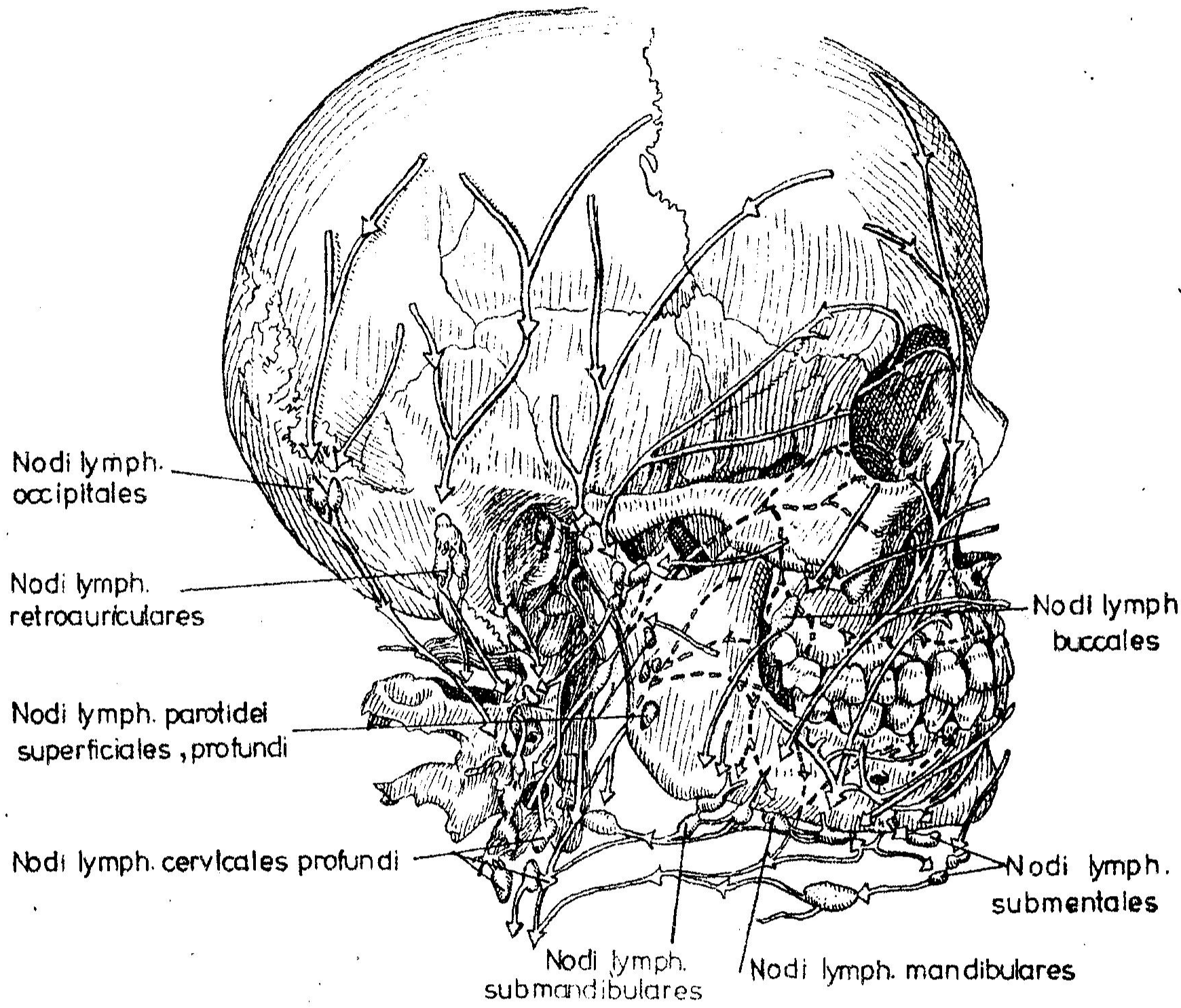

Fig.55 - LIMFATICILE CAPULUI (după Pernkopf)

GANGLIONII LIMFATICI

Gg.limfatici ai capului prindispoziţia lor generală formează un adevărat cerc limfatic în jurul limitei sale inferioare, începând din regiunea occipitală până în regiunea mentonieră.

Gg.limfatici ai capului

gg.limfatici occipitali (nodi lymphatici occipitalis) sunt aşezaţi sub linia nucală inferioară. În general se află superficial de m.trapez, dar se pot găsi gg.mastoidieni, sunt mai slab reprezentaţi numeric. Se găsesc superficiali pe inserţia m.sternocleidomastoidian şi pot lipsi în 50% din cazuri la adulţi. Colectează limfa din regiunea parietală a craniului şi de la tegumentul urechii. Vasele eferente se varsă în gg.parotidieni, sau în gg.cervicali profunzi, perorând sau ocolind inserţia m.sternocleidomastoidian.

gg.limfatici parotidieni superficiali şi profunzi (nodi lymphatici parotidei superficiales et profundi)

sunt în raport cu glanda parotidă. Cei superficiali se găsesc între gladă şi fascia parotidiană, înaintea tragusului, de-a lugul vaselor temporale superficiale. Ei adună limfa din regiunile: parietală, temporală, frontală, de la pleoapa superioară şi jumătatea laterală a ploapei inferioară, de pe faţa dorsală a nasului, de la buza superioară, pavilionul ureghii şi conductul auditiv extern.

gg.submandibulari sau în laţul ganglionilor cervicali profunzi.

În interiorul cercului limfatic, format din ganglionii descrişi se află următoarele grupe ganglionare:

gg.limfatici retrofaringieni (nodi lymphatici retropharyngei) se găsesc posterior de faringe, cuprinşi în spaţiul dintre aceştia şi lama provertebrală a fasciei

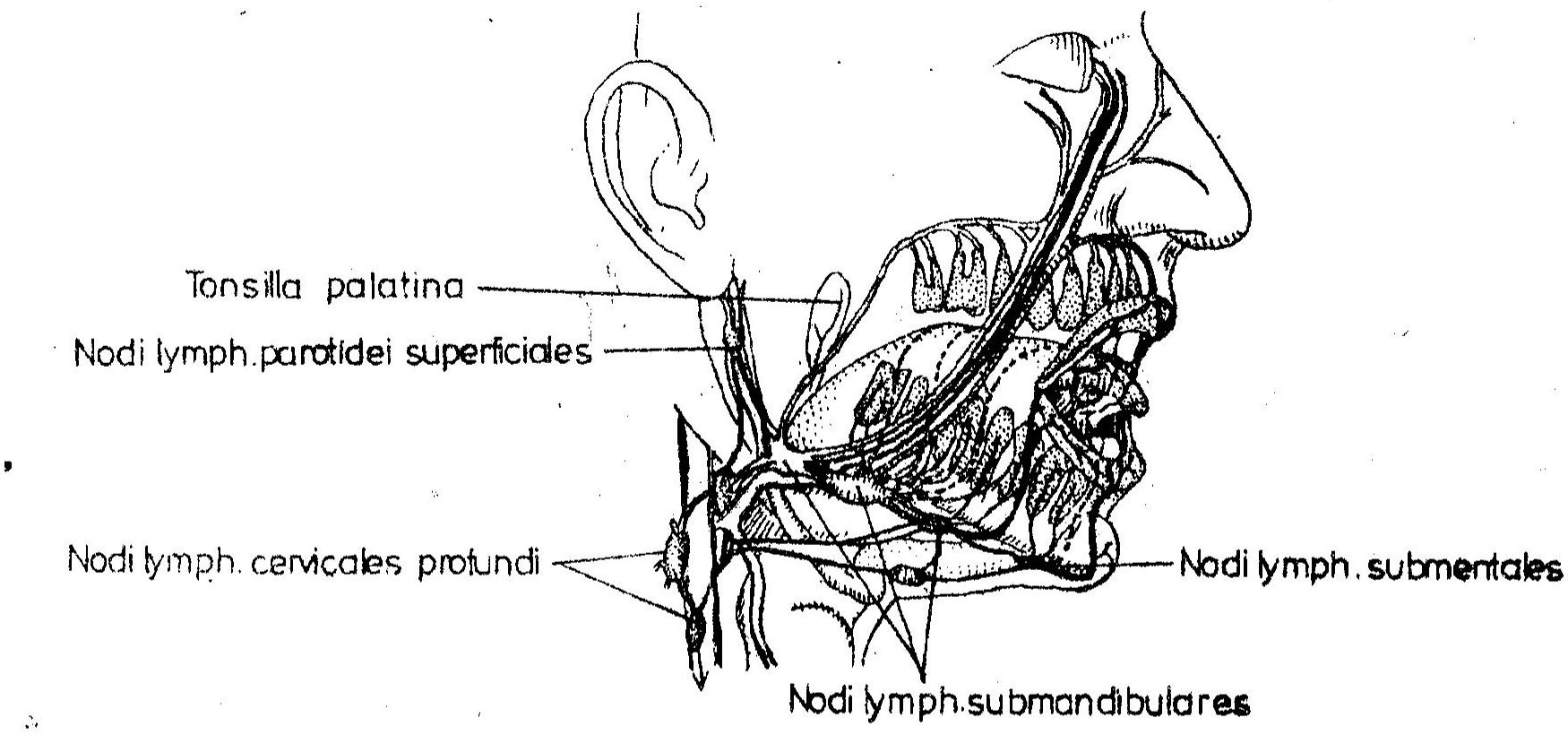

Fig.56 - AFERENŢELE ŞI EFERENŢELE GG.LIMFATICI SUBMANDIBULARI (după Lanz)

Gg.parotidieni profunzi se găsesc în grosimea glandei parotide, în special în vecinătatea v.jugulare externe şi n.facială. Ei primesc limfa de la glanda lacrimală, glanda parotidă, tuba auditivă, de la cavum-ul timpanic, de la fosele nazale şi de la vălul palatin. Vasele aferente drenează în gg.cervicali profunzi din partea profundă a glandei parotide, la gg.cervicali superficiali şi la gg.jugulodigastric;

gg.limfatici mandibulari şi submandibulari (nodi lymphatici mandibulares et submandibulares) se găsesc sub marginea nferioară a corpului mandibulei. Unii sunt superficiali în raport cu faţa externă a glandei submandibulare, iar alţii profunzi între glandă şi m.milohioidian. Gg.limfatici submandibulari adună limfa din glanda submandibulară şi sublinguală, din mucoasa gingivală şi dinţi, de la obraz şi de la partea dorsală a nasului. Vasele lor aferente drenează în gg.limfatici cervicali profunzi;

gg.limfatici submentali (nodi lymphatici submentales) se găsesc situaţi între pântecele anterior ale celor doi mm.digastrici pe faţa superficială a m.milohioidian, între menton şi osul hioid. Ei drenează limfa de la vârful limbii, de la incisivii inferiori şi gingia care acoperă, de la buza inferioară şi din regiunea mentonieră. Vasele eferente se varsă în cervicale. Ei au fost grupaţi clasic într-un grup median şi două grupuri laterale. Prin vasele aferente ei adună limfa de la cavitatea nazală şi de la sinusurile paranazale, de la palatul dur şi vălul palatin, de la mucoasa cavum-ului timpanic, şi de la partea nazală şi orală a faringelui. Vasele egerente drenează în partea superioară a lanţului gg.cervicali profunzi. Aceste vase trec posterior de gg.cervical superior al simpaticului şi mănunchiul vasculonervosal gâtului.

Cunoaşterea topografiei şi aferenţele gg.retrofaringieni au mare importanţă practică. Situaţia profundă, implică examinarea lor precoce în toate infecţiile teritoriilor aferente. Acesta se face prin inspecţia şi palparea peretelui posterior al faringelui, prin cavitatea bucală. Inflamaţia (adenita) urmată de supuraţia şi abcedarea lor, poate fi urmată de migrarea colecţiei purulente până în mediastin, prin ţesutul conjunctiv lax aflat înapoia faringelui şi a esofagului.

gg.limfatici bucali (nodi lymphatici buccales) se găsesc la nivelul feţei subcutanat, intercalaţ pe traiectul vaselor limfatice faciale, ce însoţesc artera şi vena. Puţini numeroşi şi inconstanţi aceşti gg.limfatici se pot găsii la locul unde ductul parotidian perforează buccinator sau infraorbitar, sau în şanţul nazogenian. etc. Ei adună limfa din teritoriile învecinate, iar vasele

lor eferente se varsă în gg. submandibulari;

gg.limfatici linguali (nodi lymphatici linguales) se află distribuiţi pe vasele limfatice ce însoţesc artera şi vena linguală. Ei drenează limfa de la limbă, sunt inconstanţi ca număr şi poziţie.

număr şi poziţie, nerecunoscute de N.I.

Astfel Rouvière descrie mai multe subgrupe cum ar fi: prelaringian, tiroidian, pretiroidian, pretraheal, recurenţial, suprasternal, etc. Aceste grupe ganglionare au fost descrise de Bartels ca gg.anterior

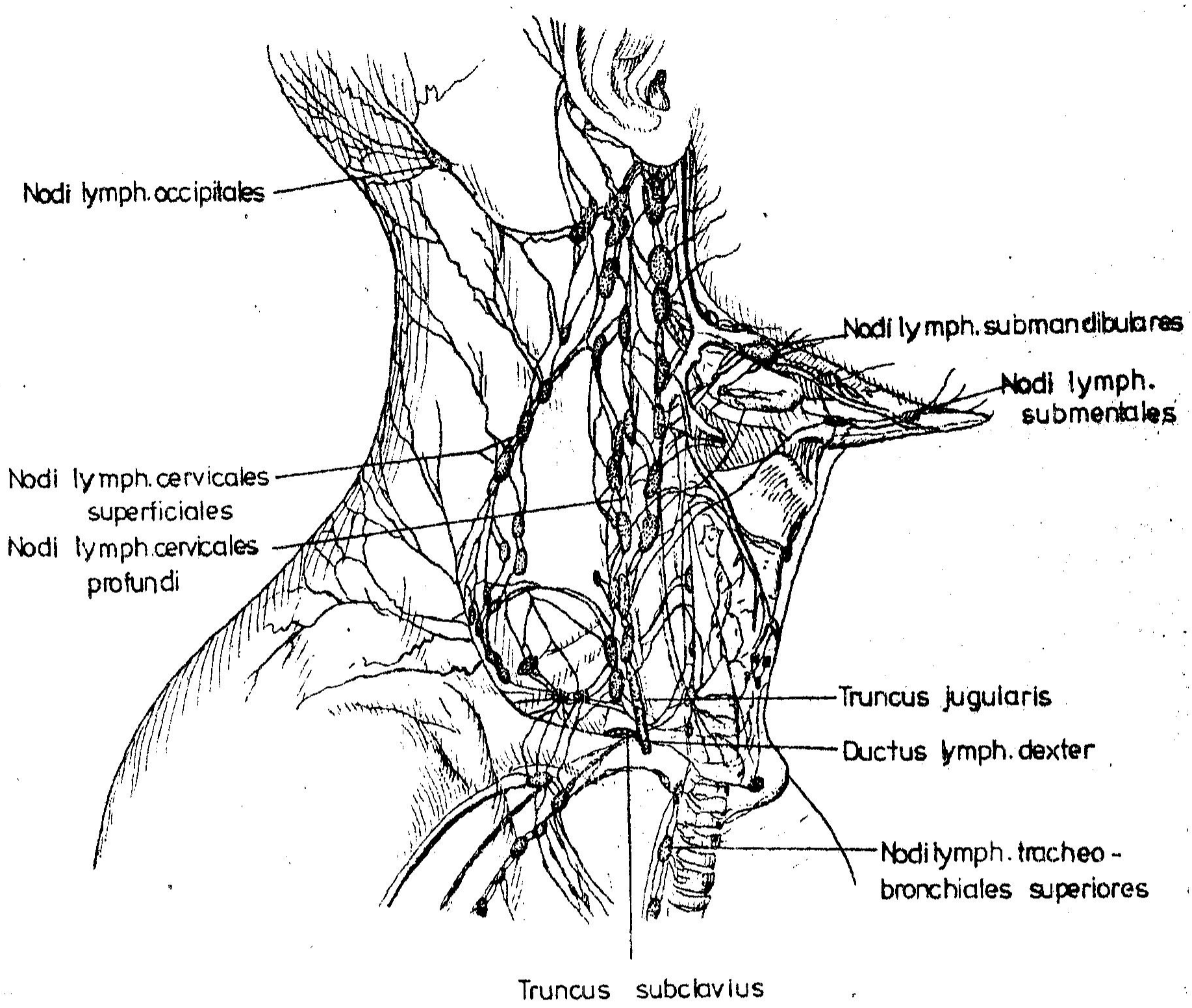

Fig.57 - LIMFATICELE GÂTULUI (după Lanz)

Gg.limfatici ai gâtului

Gg.limfatici ai gâtului sunt aşezaţi în două lanţuri verticale de-a lungul venelor jugulară internă şi externă (N.I.).

gg.limfatici cervicali superficiali (nodi lymphatici cervicales superficiales) se găsesc aşezaţi de-a lungul v.jugulare externe, pe faţa laterală a m.sternocleidomastoidian. Îşi au originea în gg.parotidieni şi se varsă în partea inferioară a gâtului în gg.cervicali profunzi.

În regiunea anterioară a gâtului au fost descrise clasic mai multe grupe ganglionare juxtaviscerale, inconstante ca număr şi poziţie ca profunzi.

gg.limfatici cervicali profunzi (nodi lymphatici cervicales profundi) formează un lanţ de-a lungul v.jugulare interne. Sunt în număr mare, 10-15 ganglioni, situaţi în general pe partea laterală şi apoi posterioară a venei. Drenează limfa din gg.limfatici ai capului, din gg.cervicali superficiali şi gg.viscerali ai gâtului. Lanţul ganglionar se întinde de obicei de la locul unde jugulara este încrucişată de pântecele posterior al digastricului, până la locul unde este încrucişată de m.omohioidian. Dintre gg.profunzi, doi sunt constanţi, mai mari şi prezintă importanţă practică:

gg.limfatic jugulodigastric (nodus lymphaticus jugulodigastricus) (Küttner) este de obicei cel mai între digastric şi v.jugulară internă. Prin vasele aferente el primeşte limfa de la partea posterioară a limbii. Poate fi evidenţiat prin disecţie;

gg.limfatic juguloomohioidian (nodus lymphaticus juguloomohyoideus) care după cum îi spune şi numele se află deasupra încrucişării dintre m.omohioidian şi v. jugulară internă. Primeşte limfa direct sau prin intermediul gg.submentali de la vârful şi marginile limbii.

Conoaşterea topografiei acestor ganglioni prezintă importanţă practică mai ales în forme de debut ale neoplasmelor de limbă.

În regiunile profunde ale gâtului au mai fost descrise clasic două lanţuri ganglionare (neomologate în N.I.) şi anume: unul pe traiectul ramurii externe a n.accesor, format din 5-10 ganglioni, situaţi profund de m.sternocleidomastoidian. Superior, ei formează o masă comună cu cei cervicali profunzi de care se depărtează progresiv, lateral. Al doilea lanţ limfatic este situat de-a lungul vaselor transverse ale gâtului, între gg.cervicali profunzi şi cei de pe traiectul accesorului, închizând astfel un triunghi. Cel mai medial ganglion al acestui lanţ a fost descris sub numele de ganglionul Wirchoff-Troisier şi prezintă importanţă prin faptul că este invadat în procesele neoplazice gastrice, fiind uneori unul din semnele revelatoare ale diagnosticului.

Vasele aferente ale gg.cervicali profunzi adună limfa din regiunile anterioare ale capului şi gâtului, iar prin ganglionii de pe traiectul n.accesor din regiunea occipitală şi mastoidiană şi regiunile profunde ale cefii. Vasele eferente se adună într-un trunchi limfatic mare, *trunchiul jugular* care se varsă în ductul limfatic drept sau în canalul toracic în stânga.

VASELE LIMFATICE

Vasele limfatice ale capului şi gâtului formează o reţea care adună limfa din teritoriile aferente, în grupele ganglionare descrise. Ele sunt sinuoase şi însoţesc în general trunchiurile venoase. Explorările recente limfografice au arătat că alături de căile limfatice descendente cervicale, există şi căi anastomotice transversale, ce leagă lanţurile ganglionare între ele.

Gg.limfatici cervicali profunzi reprezintă în general ultima staţie de releu. Vasele lor eferente se adună în regiunea inferioară a gâtului în *trunchiul jugular* (truncus jugularis) aflat pe partea laterală a porţiunii terminale a jugularei interne. În dreapta ele se uneşte cu *trunchiul subclavicular* şi *trunchiul bronhomediastinal* pentru a forma *ductul limfatic drept* (ductus lymphaticus dexter) care după o lungime de aproximativ 1 cm se varsă în unghiul format de v.jugulară internă şi v.subclavie. În stânga trunchiul jugular se varsă în crosa *canalului toracic* (ductus thoracicus). Uneori se poate vărsa separat în unghiul format de v.jugulară internă şi subclavie stângă.

Noţiunile amănunţite şi de mare importanţă practică despre drenajul limfatic al viscerelor capului şi gâtului, vor fi dezvoltate la fiecare organ în parte.

NERVII CAPULUI ŞI GÂTULUI

Nervii cranieni

Nervii cranieni sunt în număr de zece perechi la poikiloterme şi de douăsprezece perechi la hameoterme, numerotate cu cifre romane. Numerotarea lor s-a făcut în ordinea ieşirii prin găurile bazei craniului. Ei au fost denumiţi după funcţie (olfactiv, optic, oculomotor, vestibulocohler), după caracterele morfologice (trigemen), după raporturi (hipoglos), sau după teritoriu (facial, glosofaringian). Perechea I-a este formată de nn.olfactivi; perechea a II-a: nn.optici; perechea a III-a: nn.oculomotor, perechea a IV-a: nn.trohleari; perechea a V-a: nn.trigemeni; perechea a VI-a: nn.abducens; perechea a VII-a: nn.faciali; perechea a VIII-a: nn.vestibulocohleari; perechea a IX-a: nn.glosofaringieni; perechea a X-a: nn.vagi; pereche a XI- a: nn.accesori şi perechea a XII-a: nn.hipogloşi.

Cu excepţia primelor două perechi, care reprezintă prelungiri ale creierului, ceilalţi aparţin trunchiului cerebral, fiind căile de legătură între acesta şi periferie. Nervii cranieni sunt omologi nervilor spinali şi prezintă unele particularităţi. În primul rând perechile a III-a, a IV-a, VI-a, a XI-a şi a XIII-a - nervii ventrali - cu originea în nucleii corespunzători grupului antero-medial din coarnele anterioare ale măduvii spinării sunt nervi exclusiv motori. Ei se distribuie muşchilor derivaţi din mezodermul cefalic. Perechile a III-a, a IV-a şi a VI-a sunt nervi epibranhiali şi inervează musculatura epibranhială derivată din mezodermul migrat în jurul globului ocular. N.hipoglos este nerv hipobranhial, care inervează musculatura hipobranhială, din care se dezvoltă muşchii limbii. N.accesor este un nerv spinal înglobat la nervii cranieni.

Perechile I-a, a II-a, şi a VIII-a sunt nervi exclusiv senzoriali. Restul nervilor cranieni, adică perechile a V-a, a VII-a, a IX-a, şi a X-a - nervii dorsali - sunt nervi micşti asemănându-se mai mult cu nervii spinali. Ei inervează derivatele arcurilor branhiale, şi anume nervul trigemen, derivatele primului arc, nervul facial, ale celui de al II-lea, nervul glosofaringian, ale celui de al III-lea, iar nervul vag, ale arcurilor IV, V, VI. Ei sunt formaţi atât din fibre aferente, cât şi din fibre eferente. Fibrele aferente au originea în gg.senzitivi epibranhiali de pe traiectul nervilor, ganglioni situaţi fie în apropierea exobazei, fie chiar în interiorul craniului (ex. gg.trigeminal). Aceştia ganglioni conţin neuroni pseudounipolari, asemănători celor din ganglionii spinali, ale căror prelungiri periferice culeg stimuli de la receptori, pe când prelungirile centrale pătrund în trunchiul cerebral, unde fac sinapsa cu deutoneuronii din nucleii senzitivi.

Fibrele aferente culeg sensibilitatea din teritoriul somatic prin fibre somatoaferente (somatosenzitive) şi din teritoriul visceral prin fibre visceroaferente (viscerosenzitive). Fibrele somatoaferente culeg sensibilitatea somatică specială (stimuli legaţi de schimbarea poziţiei corpului sau stimuli sonori, ex.perechea a VIII-a) sau sensibilitatea somatică generală. Acesta din urmă, culege stimulii exteroceptivi şi proprioceptivi. Stimulii exetroceptivi de la nivelul capului şi gâtului sunt culeşi în special de n.trigemen, care în evoluţie îşi întinde teritoriul de distribuţie şi la nivelul cavităţii bucale, înglobând şi regiunile cutanate ale nn.facial şi glosofaringian. N.trigemen culege şi stimuli proprioceptivi de la nivelul extremităţii cefalice, preluând în cursul evoluţiei fibrele de acest tip de la ceilalţi nervi cranieni. Fibrele visceroaferente culeg interoceptivitatea (fibre visceroaferente generale) şi totodată sensibilitatea gustativă (fibre visceroaferente speciale). Ultima este culeasă de nervii facial, glosofaringian şi vag.

În ceea ce priveşte fibrele eferente, ele formează nervii motori şi componenta efectoare a nervilor micşti. Ele au originea în nucleii motorii din trunchiul cerebral şi se clasifică în somatoeferente şi visceroeferente. Fibrele somatoeferente inervează muşchii voluntari, striaţi, proveniţi din mezodermul cefalic şi aparţin nervilor oculomotori, trohlear, abducens, accesor şi hipoglos. Vibrele visceroeferente sunt de două tipuri: fibre visceroeferente preganglionare, pentru muşchii netezi şi viscerelor, ai vaselor sanguine şi pentru glande şi fibre visceroeferente brahiomotorii destinate musculaturii viscelare derivate din mezodermul arcurilor branhiale (muşchii masticatori, ai mimicii, ai deglutiţiei). Deşi muşchii din urmă sunt striaţi, ei sunt ataşaţi muşchilor viscerali. La origine, ei reprezintă părţile anterioare şi posterioare ale unei pături musculare, care a re originea în peretele tubului digestiv. Iniţial au rol în pomparea apei prin branhii. La peşti aceşti muşchi striaţi se întind până la cardia, pe când la vertebratele superioare se găsesc până la jumătatea esofagului. Parţial, ei servesc şi funcţiei de relaţie (mimică, fonaţie

etc.). Fibrele visceroeferente preganglionare fac sinapsa într-un ganglion parasimpatic extranevraxial de

Perechile I-a, a II-a şi a VIII-a, precum şi traiectul şi conexiunile intranevraxiale ale nervilor

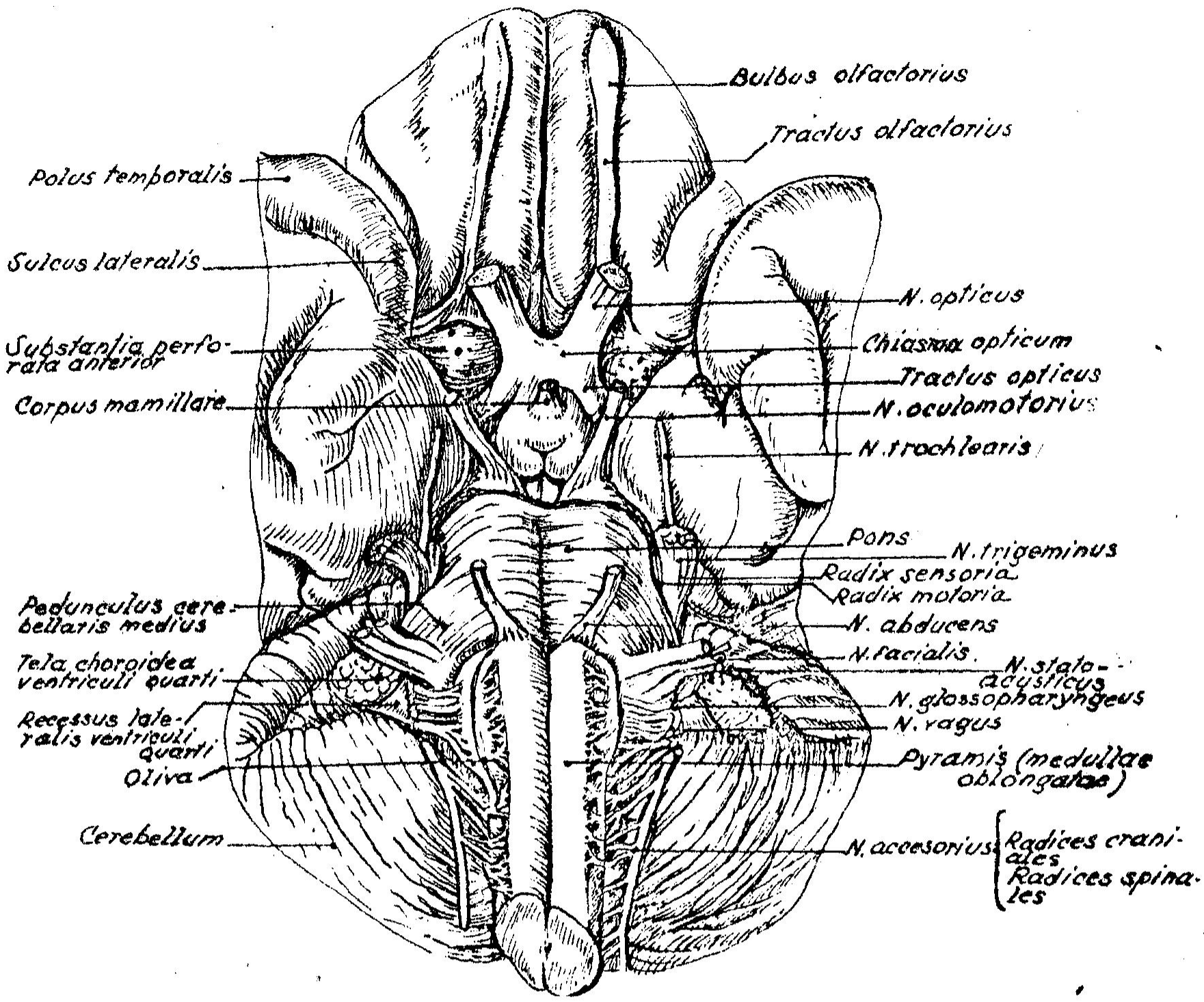

Fig.58 - ORIGINILE APARENTE ALE NERVILOR CRANIENI

pe traiectul nervului.

Nervii cranieni se mai deosebesc de nervii spinali prin faptul că fibrele aferente şi cele eferente nu sunt separate de regulă în două rădăcini şi prin aceea că o parte fibrele lor se încrucişează în trunchiul cerebral. În plus, nervii cranieni conţin în special fibre visceroeferente şi mai puţin fibre somatoeferente, excepţie de la aceasta făcând n.trigemen.

În ansamblu, fibrele somatomotorii prezintă o origine reală, care este sediul pericarionilor, situaţi în nucleul somatomotor din trunchiul cerebral. Originea aparentă a acestor fibre (nervi) este locul în care acestea ies din nervax. Nervii senzitivi prezintă o terminaţie aparentă la suprafaţa trunchiului cerebral şi o terminaţie reală în nucleii senzitivi ai acestuia. Originea lor se află în protoneuronii receptori din ganglionii senzitivi situaţi pe traiectul nervilor.

cranieni vor fi descrise în volumul "sistem nervos central şi organe de simţ".

NERVUL OCULOMOTOR
(nervus oculomotorius)

N.oculomotor are *originea reală* a fibrelor somatomotorii în mezencefal în necleul *n.oculomotor* (nucleus n.oculomotorii), iar a celor parasimpatice în *nucleul accesor - autonom* - (nucleus accesorius - autonomicus) situat anterior de primul. *Originea aparentă* se află în fosa interpedunculară.

După ieşirea din nevrax, nervul oculomotor se găseşte în spaţiul subarahnoidian, învelit într-o teacă pială propie, dura mater formând o teacă comună nn.oculomotor, trohlear şi abducens. La acest nivel, cei trei nervi se găsesc aşezaţi pe partea bazilară a

occipitalului, acoperiți de trunchiul cerebral. Medial de

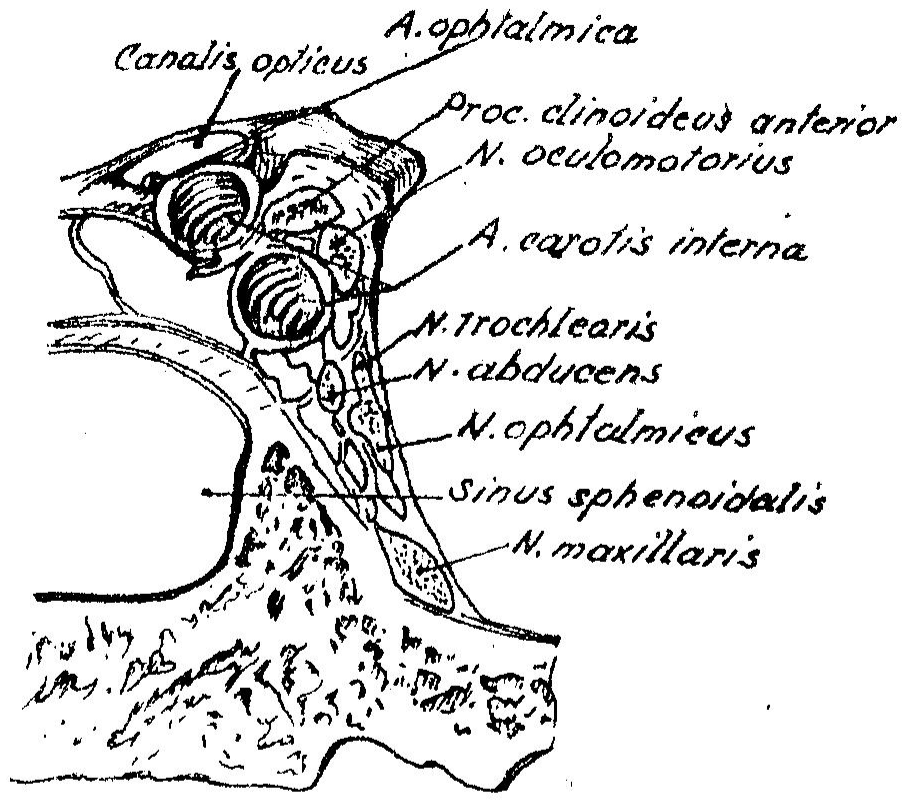

Fig.59 - SINUSUL CAVERNOS - schema (dupa GRANT)

n.oculomotor se află a.comunicantă posterioară, iar lateral n.trohlear și apoi n.trigemen. La emergența lor cei doi nervi oculomotori sunt separați de partea terminală a a.bazilare. În continuare, n.oculomotor

în periarterita luetică.

Împreună cu nn.trohlear și abducens se îndreaptă lateral, având traiect ascendent pe fața posterioară a stâncii, temporalului, trecând pe sub sinusul pietros superior. El străbate dura mater; la acest nivel din partea supero-medială spre cea infero-laterală se succed nn.oculomotor, trohlear, oftalmic și abducens.

În continuare el pătrunde în sinusul cavernos, la nivelul proceselor clinoide anterioare. În partea posterioară a sinusului nn.trohlear și oftalmic trec lateral și apoi superior de n.oculomotor. În apropierea ieșirii din sinus nn.oculomotor și oftalmic se împart în ramurile lor terminale, încât în partea cea mai anterioară a sinusului cavernos în sens supero-inferior se vor găsii nervii: oculomotor, frontal, lacrimal, ramura superioară a n.oculomotor, n.nazal și ramura inferioară a n.oculomotor.

Traiectul nn.ocolomotor, trohlear, abducens și oftalmic în sinusul cavernos explică paralizia lor globală sau parțială în anevrismele a.caritidei interne și în tronboflebitele de sinus. Pe de altă parte, paralizia lor totală sau parțială poate apare în leziuni ale bazei craniului (tumori, fracturi), putând rezulta oftalomoplegii totale.

Ramurile n.oculomotor. În apropierea fisurii orbitale superioare n.oculomotot se împarte în două

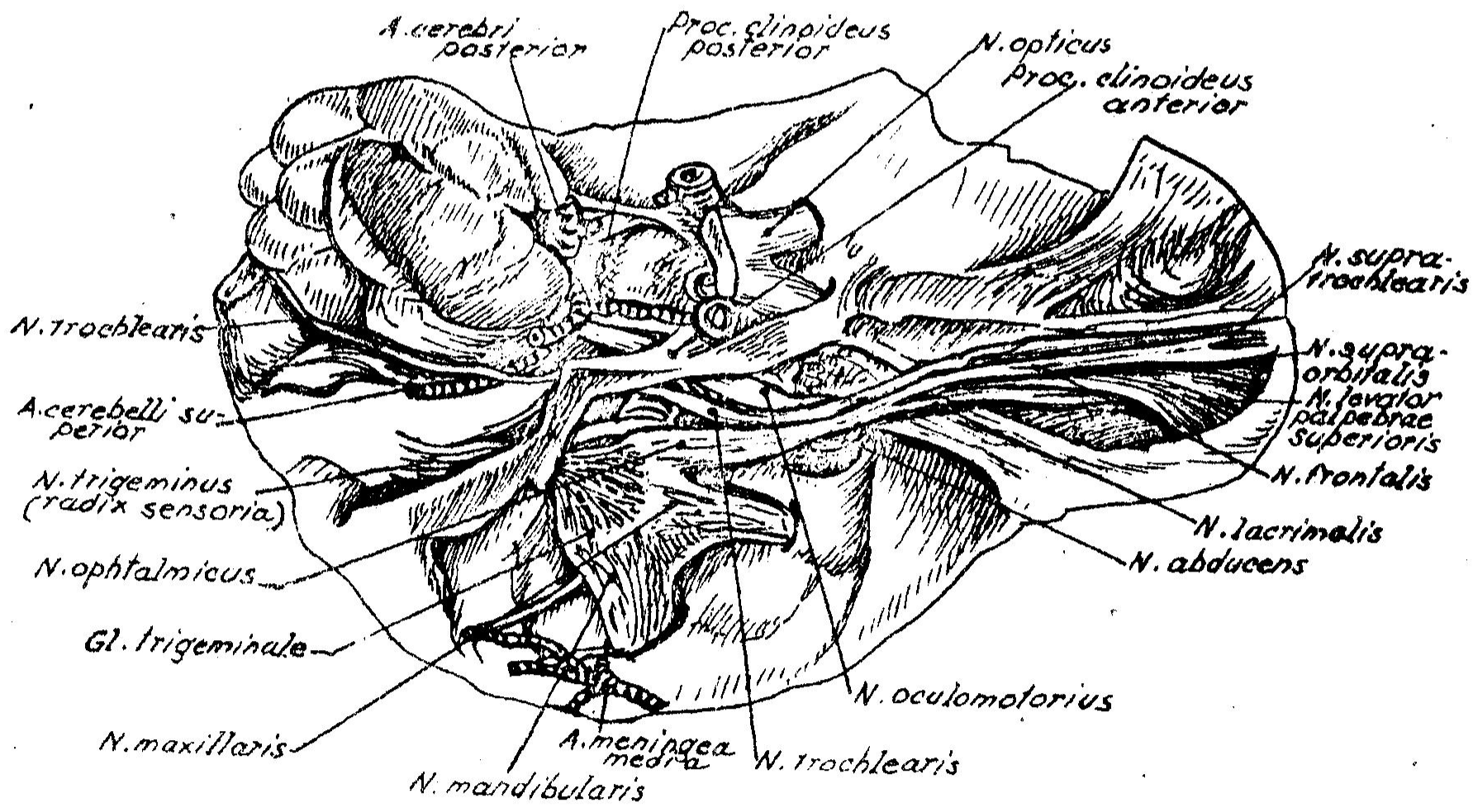

Fig.60 - NERVI CRANIENI (II-VI) ÎN FOSA CRANIANĂ MEDIE (dupa GRANT)

încrucișează aa.cerebeloase superioară și cerebrală posterioară. Acest raport cu vasele explică afectarea sa

ramuri, una superioară și alta inferioară. *Ramura superioară* (ramus superior) trece superior de inelul

tendinos comun, lateral şi apoi superior de a.oftalmică şi de n.optic, alipită de faţa inferioară a m.drept superior. Ea inervează mm.drept superior şi ridicător al ploapei superioare, neuronii săi de origine găsindu-se în partea superioară a nucleului

Fibrele preganglionare se desprind în orbită din ramura pentru m.oblic inferior, constituind *rădăcina oculomotorie* (radix oculomotoria) a ganglionului. Fibrele sale ajung pe calea *nn.ciliari scurţi* (nn.ciliares breves) la mm.ciliar şi sfincter al

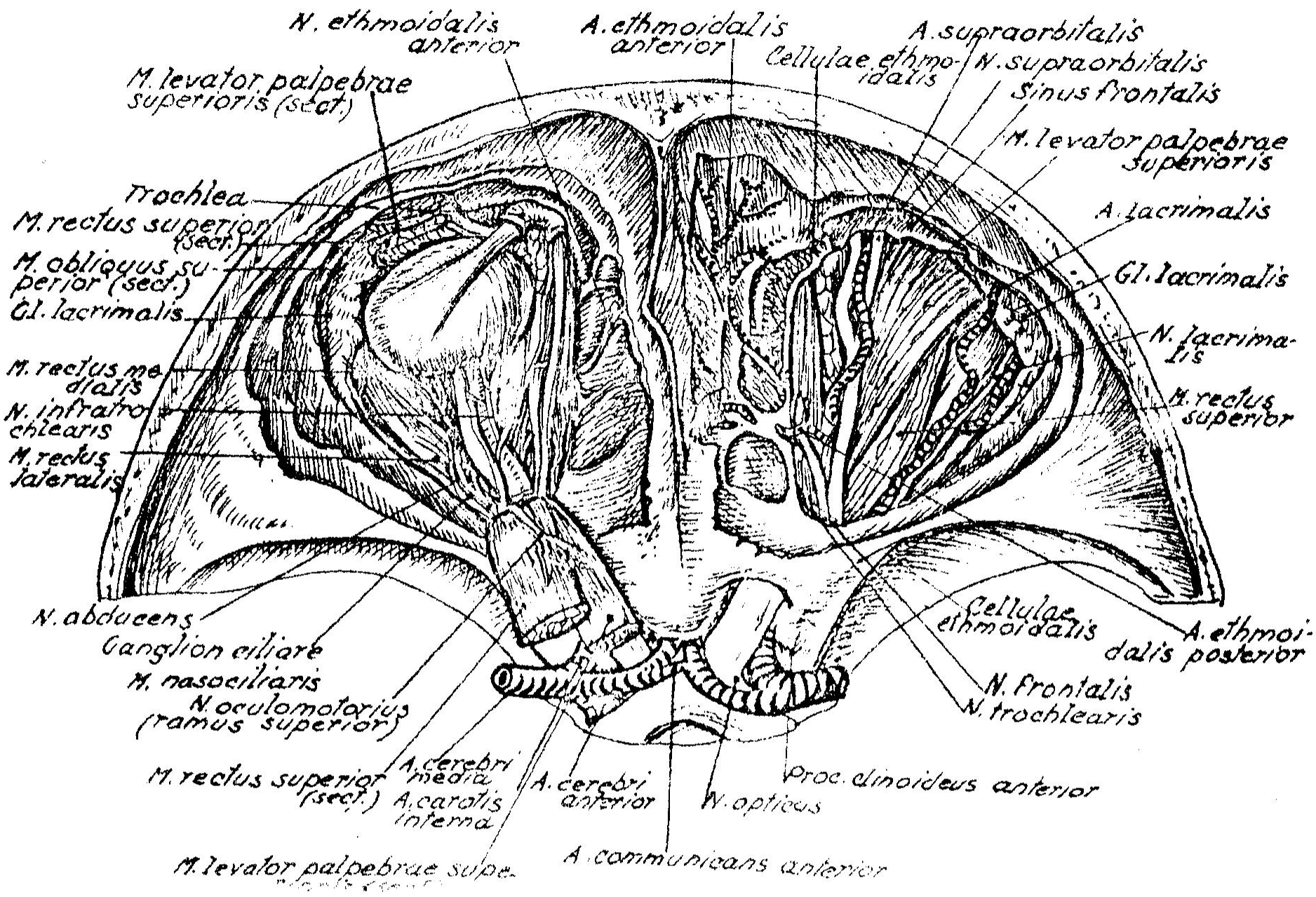

Fig. 61 - ORBITA - VEDERE SUPERIOARĂ (după GRANT)

n.oculomotor. *Ramura inferioară* (ramus inferior) trece prin partea inferioară a inelului tendinos comun, între n.nazociliar situat medial şi n.abducens situat lateral. Ea inervează mm.drept medial, oblic inferior şi drept inferior, neuronii de origine fiind dispuşi în nucleul n.oculomotor în sens rostro-caudal pentru fiecare din aceştia, caudal de cei ai ramurii superioare. Din ramura pentru m.oblic inferior se desprinde rădăcina oculomotorie a gg.ciliar.

Gg.ciliar (gg.ciliare) este un ganglion mic situat în orbită lateral de n.optic, de care este legat prin tracturi fibroase şi medial de m.drept lateral.

Deşi acest ganglion este ataşat din punct de vedere morfologic n.oftalmic, funcţional el aparţine căii parasimpatice a n.oculomotor. El constituie staţia în care fibrele preganglionare ale n.oculomotor cu originea în nucleul accesor al acestuia fac sinapsă cu neuronii postganglionari.

pupilei. Funcţional, această cale conţine fibre iridoconstrictuare, care produc mioză, fibre cu rol în acomodarea la apropiere, având ca efect contracţia m.ciliar cu relazarea fibrelor zonulare şi bombarea cristalinului şi fibre vasodilatatoare.

Gg.ciliar primeşte *ramura comunicantă cu nervul nazociliar* (ramus communicans cum n.nasociliari) din n.oftalmic, care conţine fibre ce ajung în ganglion prin nn.ciliari scurţi, reprezentând dendritele protoneuronilor din gg.trigeminal. Pe această cale este asigurată inervaţia sensitivă a corneei, coroidei şi scleroticei.

Ganglionul ciliar i se mai descrie şi o *ramură simpatică* (ramus sympathicus ad ganglion ciliare). Fibrele simpatice venite pe această cale au neuronii preganglionari în nucleii din coarnele laterale ale măduvei cervicale (C_7 - T_2). După ce părăsesc măduva spinării pe calea ramurilor comunicante, urcă prin

ganglionii simpatici cervicali inferior şi mijlociu şi fac sinapsă cu neuronii postganglionari în ganglionul cervical superior. Fibrele postganglionare plecate de la aceasta intră în alcătuirea plexului carotic intern. Din acest plex, la nivelul sinusului cavernos se desprind fibrele care alcătuiesc ramura simpatică pentru ganglionul ciliar. Aceasta pătrunde în orbită prin inelul

ale cărui fibre se încrucişează complet în trunchi. *Originea aparentă* se află pe faţa posterioară a trunchiului cerebral, inferior de coliculii cvadrigemeni inferiori. După ieşirea din nevrax înconjură lateral mezencefalul, trecând între puncte şi lobul temporal, inferior de corpul cerebelului. Astfel ajunge pe faţa anterioară a penduculilor cerebrali, inferior de

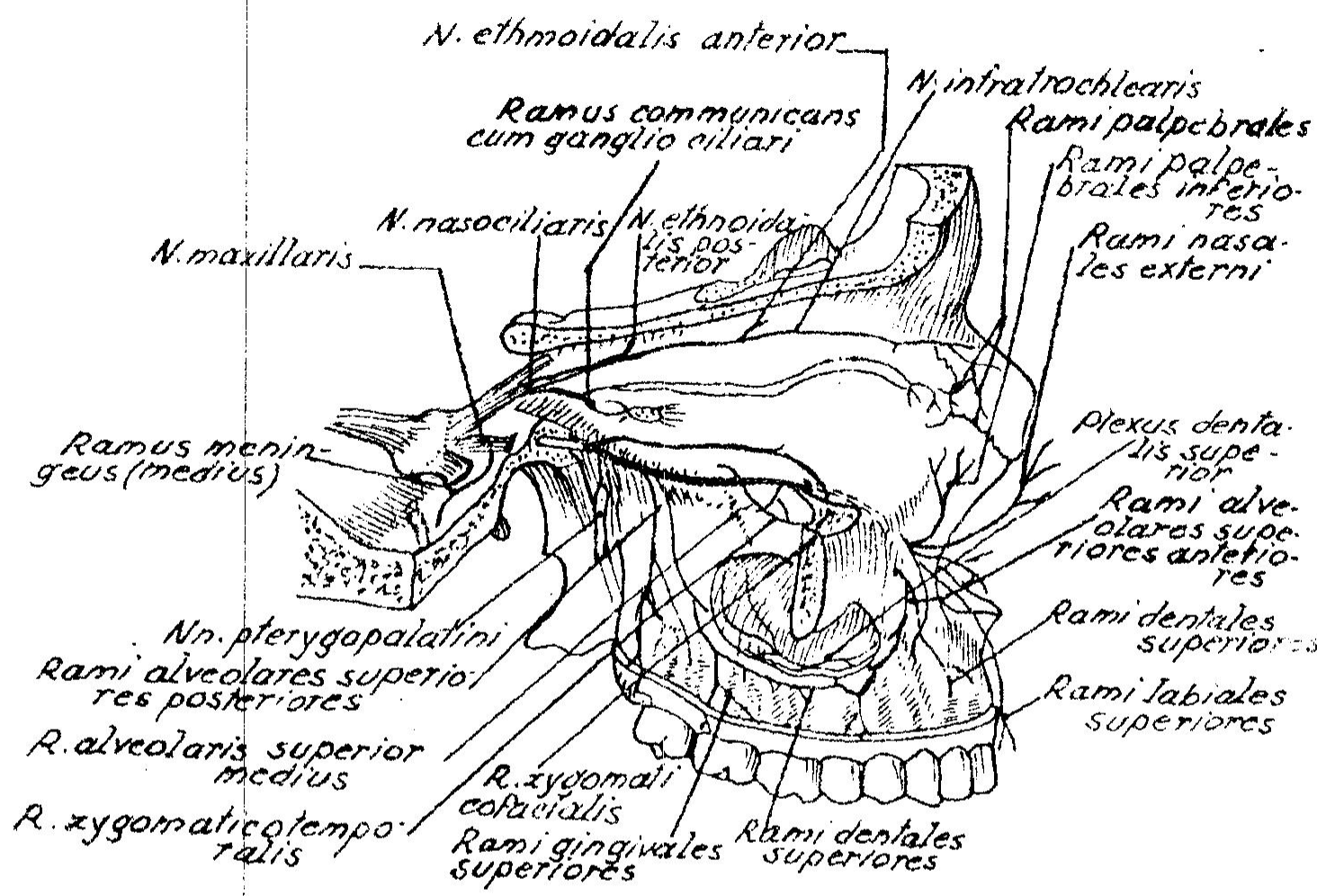

Fig.62 - GANGLIONUL CILIAR

tendinos comun şi ajunge la mm.ciliar şi dilator al pupilei, având efecte inverse fibrelor parasimpatice.

Leziunile n.oculomotor, datorate proceselor patologice care interesează diferitele sale porţiuni, se manifestă prin ptoză palpebrală (datorită paraliziei m.ridicător al ploapei superioare), strabism vertical cu limitarea ridicării globului ocular (datorită paralizei m.drept superior), strabism extern divergent, diplopie şi limitarea aducţiei (prin parlizia m.drept intern), devierea în sus a globului ocular cu limitarea coborârii lui (datorită paraliziei m.drept inferior). Paraliziile pot fi parţiale interesând numai unul din muşchi sau totale, în acest din urmă caz, globul ocular proeminând anterior. La acest simpton se asociază midriază şi dispariţia reflexelor pupilare de distanţă şi lumină.

NERVUL TROHLEAR
(nervus trochlearis)

N.trohlear are *originea reală* în mezencefal în *nucleul n.trohlear* (nucleus n.trochlearis) situat inferior de nucleul ocolomotor. El este singurul nerv cranian

tracturile optice şi superior de pedunculul cerebelos mijlociu.

Asemenea precedentului se găseşte în spaţiul subarahnoidian, învelit într-o teacă pială proprie, dublată la exterior de o teacă durală comună cu a nervilor oculomotori şi abducens. El pătrunde în cisterna interpedunculară, între aa.cerebeloase superioară şi inferioară. În continuare trece pe faţa posterioară a stâncii temporalului, pătrunzând în sinusul cavernos la nivelul proceselor clinoide posterioare şi pătrunde în orbită prn fisura orbitală superioară (pentru raporturile sale în aceste regiuni vezi n.oculomotor).

N.trohlear trece în apropierea marginii superioare a orbitei, superior de muşchii globului oculari lateral de inelul tendinos comun, fiind aşezat medial de v.oftalmică şi de nn.frontal şi lacrimal. Raportul său în aceată porţiune cu pereţii fisurii, explică atât lezarea sa cât şi a celorlalţi nervi cu care vine în raport în fracturile etajului anterior al bazei craniului sau în meningioamele aripii mici a sfenoidului (sindromul de fisură orbitală). În

continuare nervul trohlear trece superior de m.ridicător a ploapei superioare, încrucișează ramura superioară a n.oculomotor și pătrunde în m.oblic superior pe fața laterală a acestuia.

(impressio trigemini). La acest nivel dura mater cerebrală se dedublează formând *cavitatea trigeminală* (cavum trigeminale). Superior, ganglionul aderă la peetele cavității trigeminale. Structura lui intră neuroni

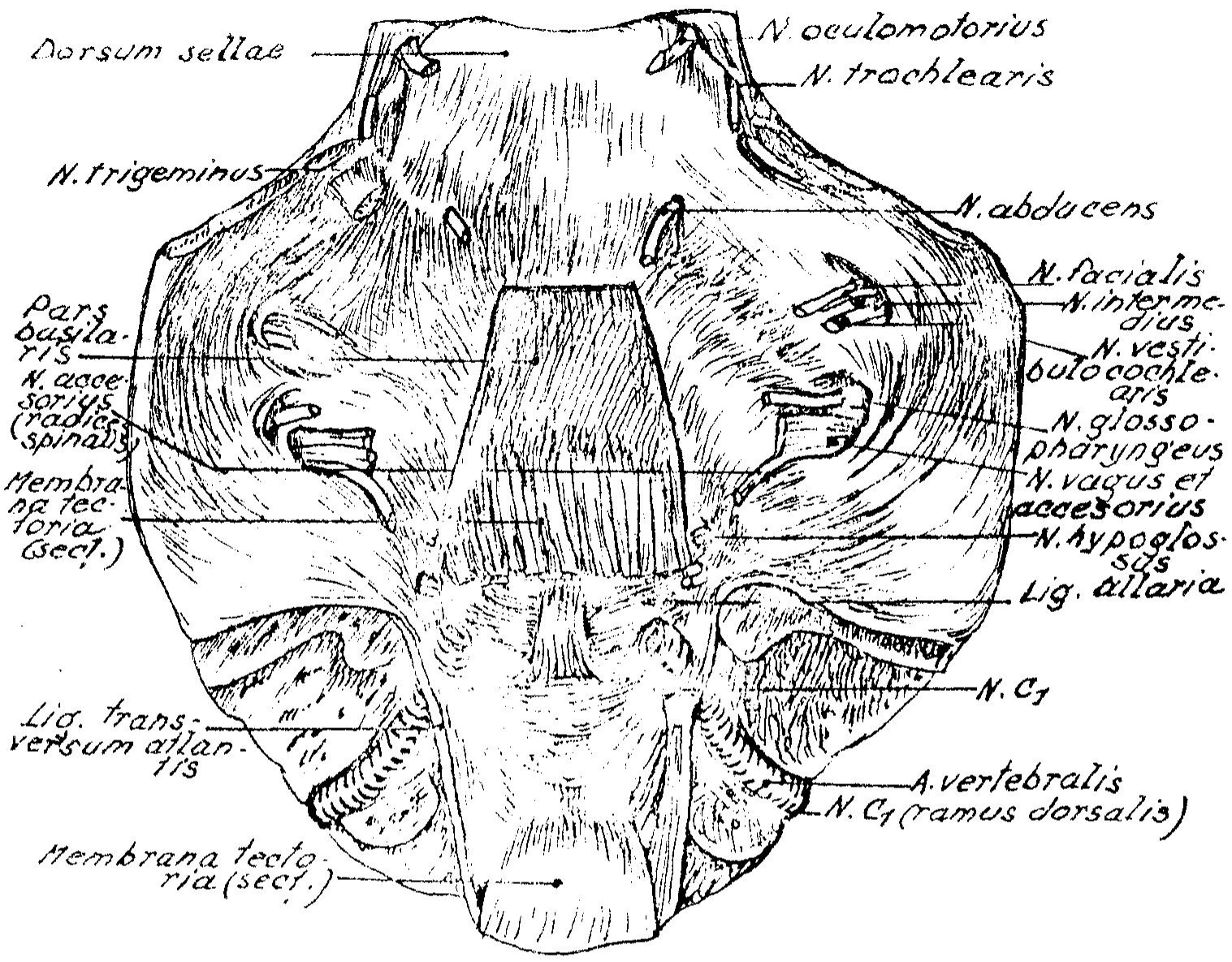

Fig.63 - NERVII CRANIENI LA BAZA CRANIULUI (dupa GRANT)

N.trohlear inervează m.oblic superior, lezarea sa ducând la deplasarea superioară și laterală a globului ocular, cu limitarea posibilității de coborârea a globului ocular, strabism și diplopie. Ultimele două simptome apar când bolnavul încearcă să privească sub orizontală, cauză pentru care ține capul înclinat pe partea sănătoasă.

NERVUL TRIGEMEN
(nervus trigeminus)

N.trigemen este un nerv mixt, care a pierdut în cursul evoluției atât fibrele visceroaferente cât și pe cele visceroeferente preganglionare.

Originea reală a fibrelor somatosenzitive se află în ganglionul trigeminal (Gasser). *Ganglionul trigeminal* (ganglion trigeminale) este ganglionul epibranhial, fiind cel mai voluminos ganglion cerebrospinal. El este așezat pe fața anterioară a stâncii temporalului, pe care lasă *impresiunea trigeminală* pseudounipolari, ale căror prelungiri periferice intră în structura celor trei ramuri ale n.trigemen și culeg stimuli extero- și proprioceptivi de la nivelul extremității cefalice, pătrunzând în ganglioni prin marginea lui anterioară.

Prelungirile centrale formează *rădăcina senzitivă* (radix sensoria), care părăsește ganglionul prin marginea lui posterioară, se alătură rădăcinii motorii, făcând sinapsă cu deutoneuronii din nucleii terminale ai trigemenului situați în trunchiul cerebral. În traiectul ei spre trunchiul cerebral rădăcina sensitivă trece peste marginea superioară a stâncii temporalului în fosa posterioară a bazei craniului.

Originea reală a fibrelor somatomotorii se află în *nucleul motor al n.trigemen* (nucleus motorius n.trigemini) din punte. *Originea aparentă* se află lateral de piramidele punții la unirea treimii superioare cu cele două treimi inferioare ale acesteia. Fibrele somatorii formează *rădăcina motorie* (radix motoria) care se află medial și apoi inferior de rădăcina

sensitivă. În cavitatea trigiminală rădăcina motorie se găseşte inferior de gg.trigeminal, cu care nu stabileşte decât raporturi de vecinătate.

Astfel, în traiectul lor între trunchiul cerebral şi ganglionul trigeminal cele două rădăcini au raporturi asemănătoare. Ele sunt învelite într-o teacă comună formată de arahnoidă, în interiorul căreia fiecare este cuprinsă într-o teacă pială proprie. În fosa posterioară

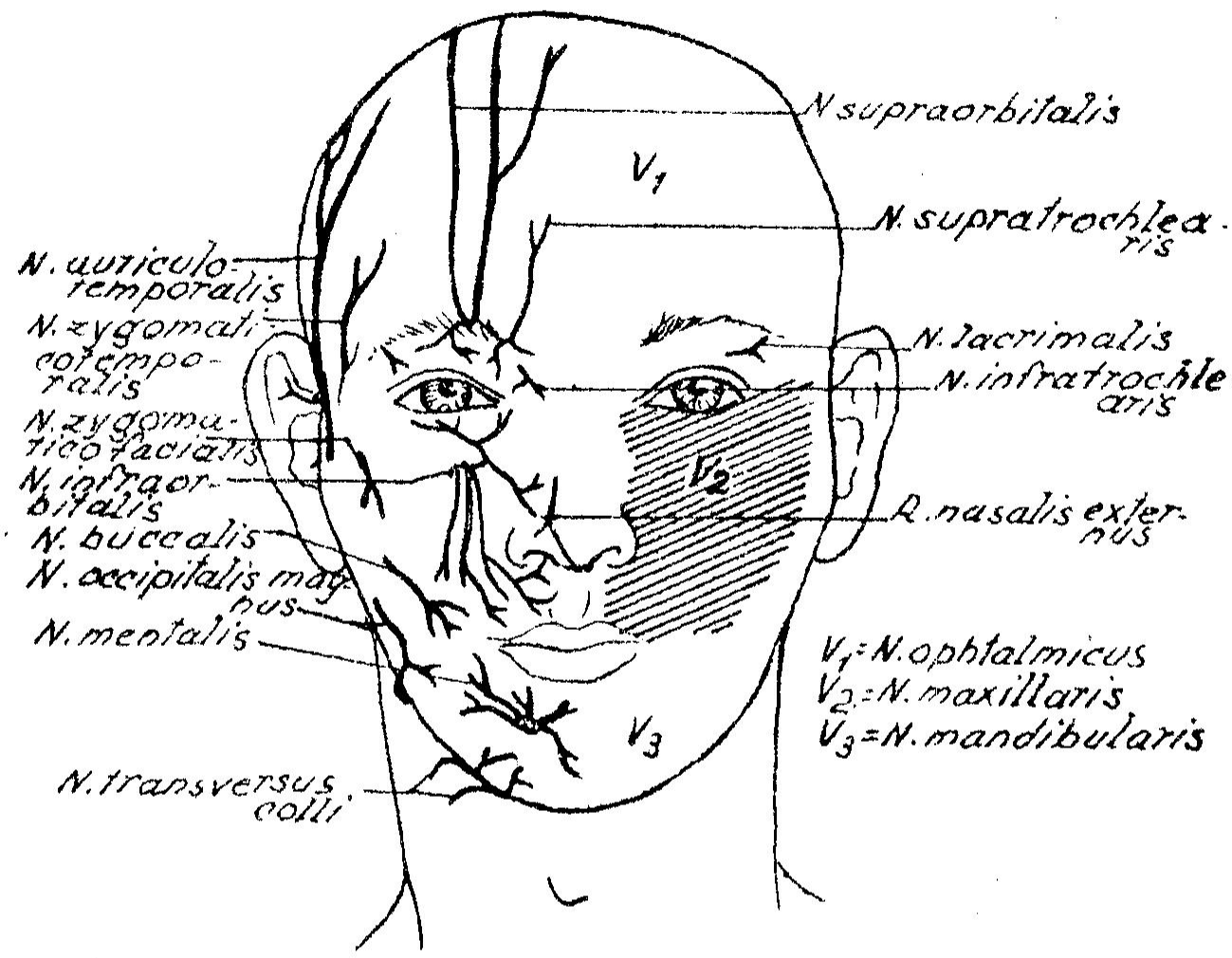

Fig.64 - INERVAŢIA SENZITIVĂ A FEŢII (schema - dupa GRANT)

a bazei craniului cele două rădăcini se găsesc medial de nn.facial şi vestibulocohlear şi lateral de sinusul pietros inferior, acoperite de puncte şi de aa.cerebeloase medie şi superioară. îe marginea superioară a stâncii nn.facial şi vestibulocohlear sunt situaţi lateral de n.abducens, fiind încrucişat superior de sinusul pietros superior. La acest nivel ele străbat dura mater şi pătrund în cavitatea trigeminală; la unele mamifere orificiul lăsat prin dura mater poate fi osificat, reprezentând vestigiul locului iniţial de ieşire al nervului din craniul primordial, fapt care vine în sprijinul ipotezei originii extracraniene a ganglionului trigeminal.

N.trigemen are trei ramuri: oftalmic, maxilar şi mandibular.

N.OFTALMIC (n.ophtalmicus) este un nerv senzitiv fiind cea mai subţire şi cea mai medială ramură a n.trigemen. La origine este cuprins într-o prelungire a durei mater, fiind situat lateral de nn.oculomotor, trohlear şi abduscens; se îndreaptă apoi anterior şi medial pătrunzând în peretele lateral al sinusului cavernos (pentru raporturile din interiorul acestuia vezi n.oculomotor).

N.oftalmic de următoarele ramuri:

ramura pentru cortul cerebelului (ramus tentorii) care se desprinde la pătrunderea nervului în sinusul cavernos, se îndreaptă posterior, inervând cortul cerebelului, partea posterioară a coasei creierului, dura mater din fosa anterioară a craniului, sinusurile pietros superior, transversal şi drept;

n.lacrimal (n.lacrimaris) se desprinde din n.oflatmic la nivelul sinusului cavernos. În peretele lateral al sinusului el se află între nn.frontal şi trohlear situaţi superior şi ramura superioară a n.oculomotor situată inferior. Apoi, trece prin fisura orbitală superioară, lateral de inelul tendinos comun şi superior de oftalmică, pătrunzând în orbită, unde se aşează pe peretele ei lateral. La acest nivel se găseşte superior drept extern, între acesta şi vasele lacrimale. N.lacrimal se distribuie glandei lacrimale şi conjunctivei ploapei superioare. El trimite *ramura comunicantă cu n.zigomatic* (ramus communicans cum n.zygomatico). Pe această cale fibrele parasimpatice preganglionare venite pe calea n.zigomatic de la gg.pterigopalatin inervează glanda lacrimală;

n.frontal (n.frontalis) este ramura mijlocie de trifurcaţie a n.oftalmic. La origine, se află în peretele lateral al sinusului cavernos fiind situat inferior de n.trohlear şi superior de n.lacrimal. N.frontal trece prin fisura orbitală superioară, lateral de inelul tendinos comun şi de n.trohlear, fiind aşezat medial de n.lacrimal. În continuare se îndreaptă spre aditus, orbitae, în raport cu peretele superior al orbitei, între acesta şi m.ridicător al ploapei superioare. N.frontal dă următoarele ramuri: *n.supraorbital* (n.supraorbitalis) care iese prin gaura surpaorbitală, înprăţindu-se într-o *ramură laterală* (ramus lateralis) pentru pleoapa superioară şi o *ramură medială* (ramus medialis) pentru pielea frunţii; *n.supratrohlear* (n.supratrochlearis) care iese prin orbită supero-medial de trohleea m.oblic superior, străbate m.orbicular al ochiului şi m.frontal, inervând partea medială a

pleoapei superioare şi pirlea de la rădăcina nasului.

n.nazociliar (n.nazociliaris) este ramura medială de trifurcaţie a.n.oftalmic. El trece prin inelul tendios comun, superior de rădăcina simpatică a gg.ciliar, se aşează lateral de oftalmică şi de n.optic, situându-se apoi între mm.drept superior şi oblic superior.

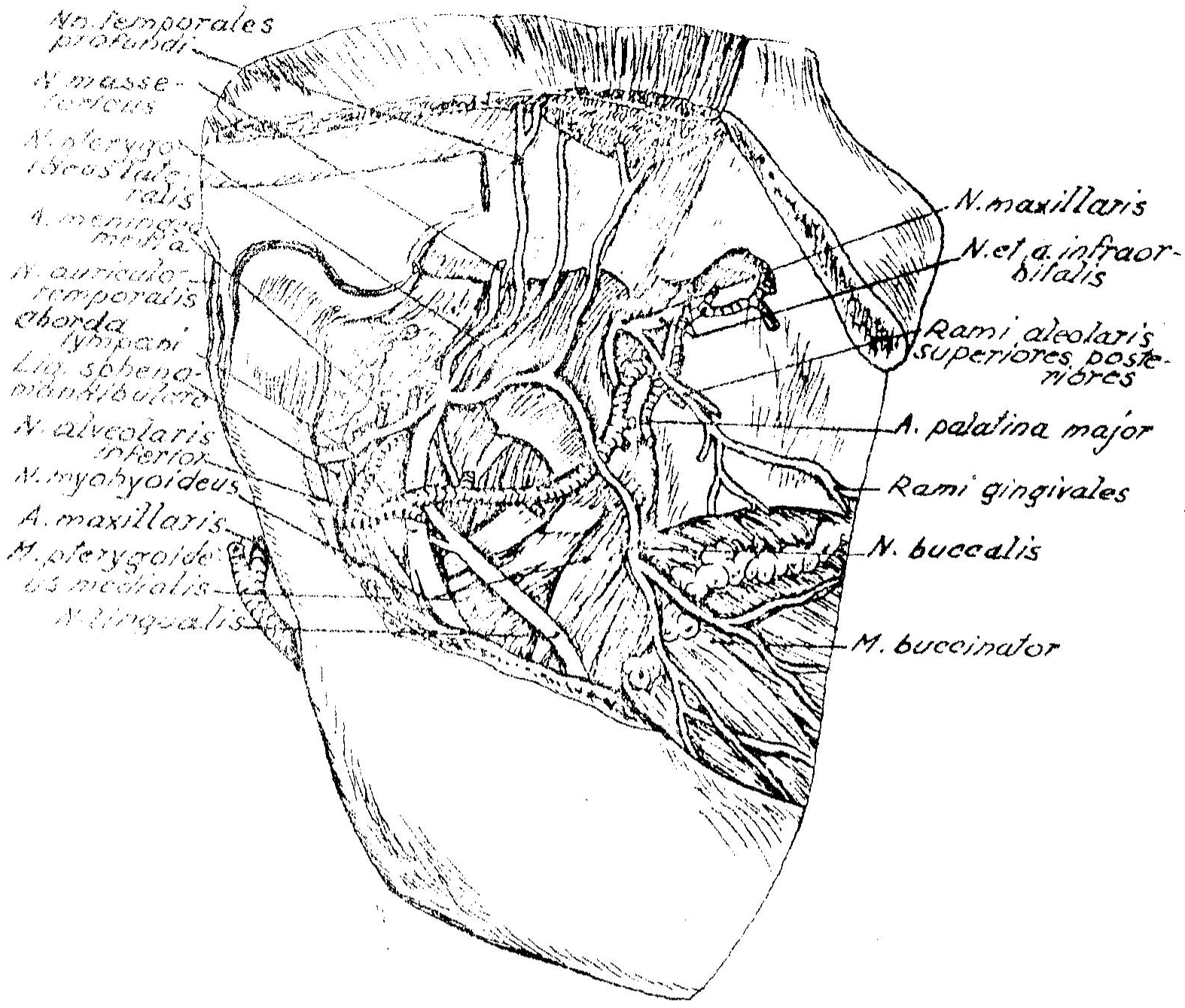

Fig. 65 - RAMURILE N.TRIGEMEN ÎN FOSA INFRATEMPORALĂ (dupa GRANT)

Ramurile sale sunt: *ramura comunicantă cu ganglionul ciliar* (ramus communicans cum ganglione ciliari) care se îndreaptă spre ganglionul ciliar (vezi n.oculomotor); *nn.ciliari lungi* (nn.ciliares longi) în număr de 2-3 inervează sensitivi sclerotica, coroida, irisul şi cornea; *n.etmoidal posterior* (n.ethmoidalis posterior) care pătrunde prin gaura etmoidală posterioară, inervând mucoasa sinusului sfenoidal şi a celulelor etmoidale, precum şi dura mater de la nivelul lamei ciuruite; *n.etmoidal anterior* (n.ethmoidalis anterior) părăseşte orbita trecând prin gaura etmoidală posterioară însoţit de artera omonimăşi aşează sun dura mater pe lama ciuruită. Apoi, părăseşte fosa anterioară a craniului şi printr-o gaură etmoidală pătrunde în cavitatea nazală unde se ramifică în următoarele *ramuri nazale* (rami nasales): *ramuri nazale interne* (rami nasales interni) pentru mucoasa situată anterior de regiunea olfactivă, *ramuri nazale laterale* (rami nasales laterales) pentru mucoasa peretelui lateral al cavităţii nazale, *ramuri nazale mediale* (rami nasales mediales), pentru mucoasa septală şi *ramura nazală externă* (ramus nasalis externus) pentru lobulul nasului; *n.infratroheal* (n.infratrochlearis) continuă traiectul n.nazociliar de trohleea m.oblic superior, terminându-se prin *ramuri palpebrale* (rami pelpebrales) pentru pleoapa superioară.

N.MAXILAR (n.maxillaris) inervează cutanat etajul mijlociu al feţei, cuprins între comisurile palpebrală şi bucală, mucoasa superioară a cavităţii bucale şi dinţii superiori. El este format din prelungirile periferice ale neuronilor pseudounipolari din gg.trigeminal. La originea sa din ganglioni se află între n.oftalmic situat medial şi n.mandibular situat lateral. Apoi, se îndreaptă anterior şi lateral spre gaura rotundă, trecând lateral de sinusul cavernos, cuprins în canalul fibros care prelungeşte cavitatea trigeminală. În această parte a sa este acoperit de lobul temporal.

Prin gaura rotundă, nervul maxilar pătrunde în fosa pterigopalatină aşezându-se pe peretele ei superior. Raporturile cu planul infratemporal al aripii

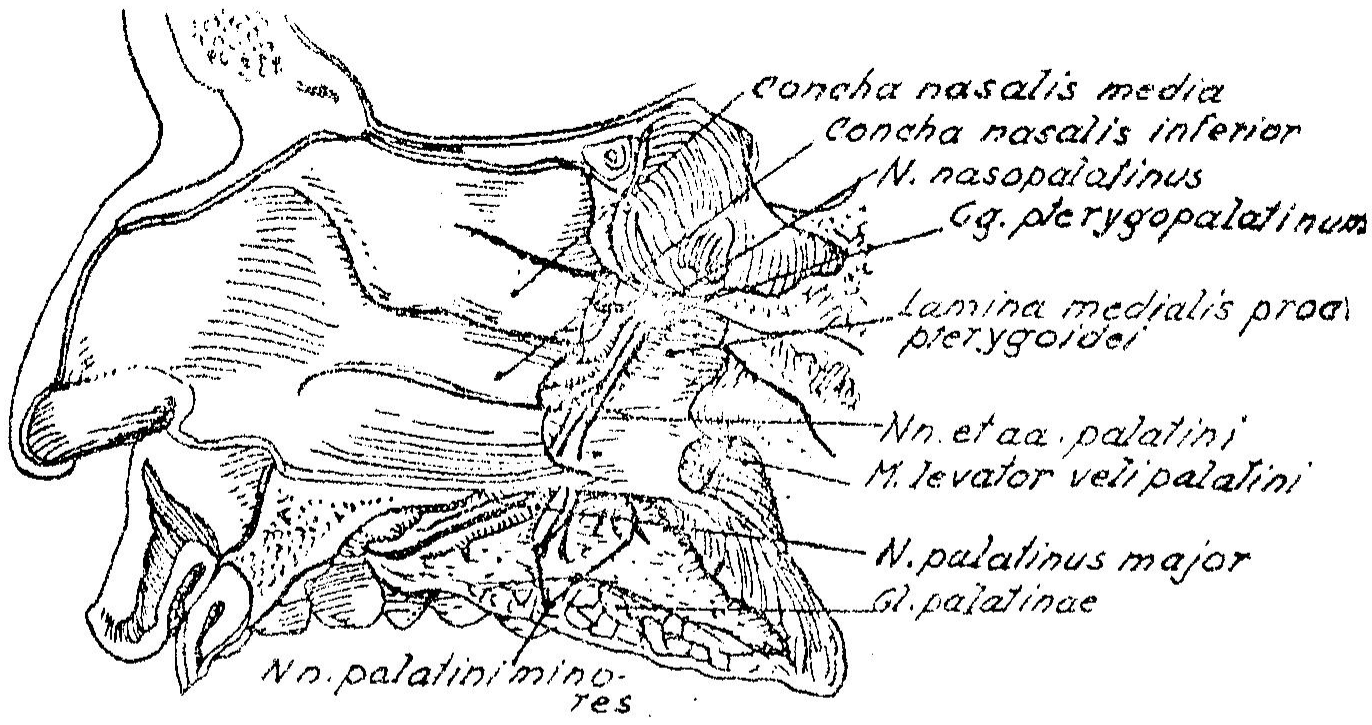

Fig. 66 - NERVII PALATINI

mari a sfenoidului uşurează descoperirea nervului. N.maxilar este înconjurat de ţesutul adipos, lateral de

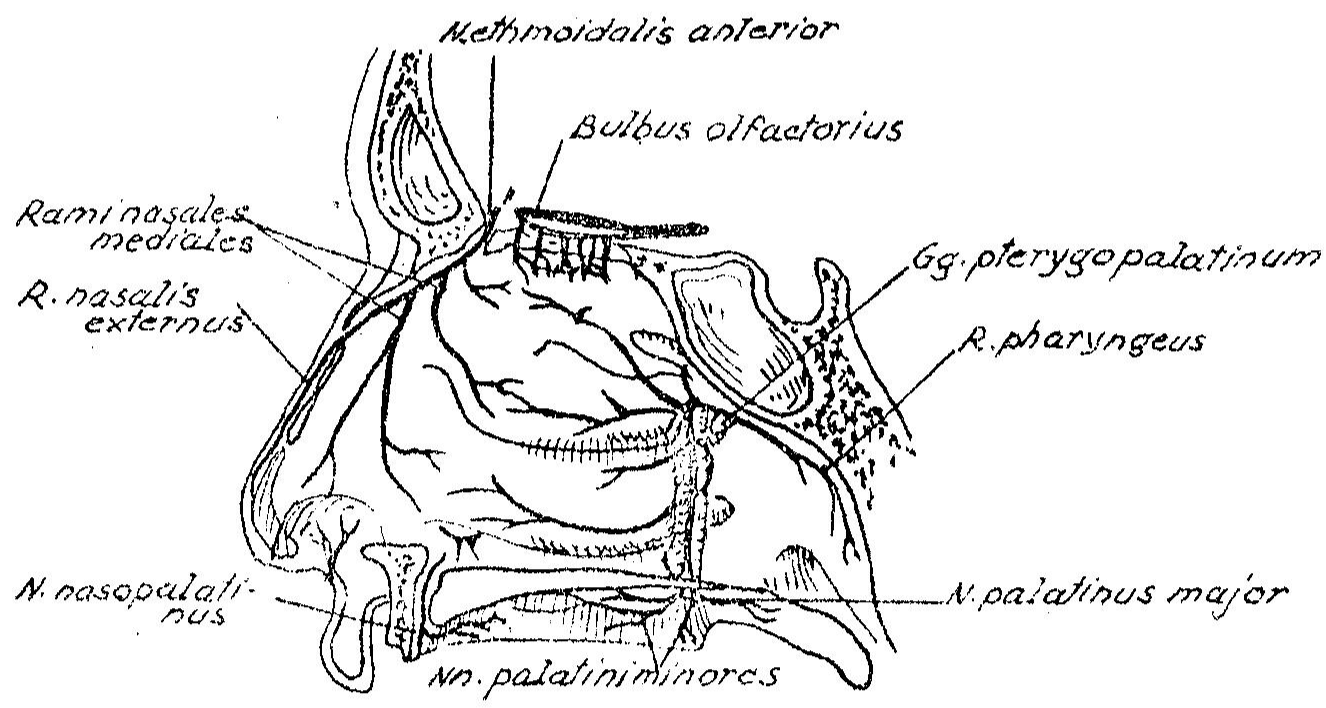

Fig. 67 - INERVAŢIA PERETELUI LATERAL AL CAVITĂŢII NAZALE

el găsindu-se a.maxilară, iar medial gg.pterigopalatină. În orbită se continuă cu ramura sa terminală - n.infraorbitală. Ramurile n.maxilar sunt:

ramura meningee - medie - (ramus meningeus - medius -) care se desprinde înainte de pătrunderea nervului în gaura rotundă, şi inervează dura materdin fosa craniană mijlocie, având raporturi cu a.meningee;

nn.pterigopalatini (nn.pterygopalatini) se formează la intrarea în fosa pterigopalatină, terminându-se în ganglionul omonim;

n. zigomatic (n.zygomaticus) se desprinde inferior de gaura rotundă şi pătrunde în orbită prin fisura orbitală inferioară, lateral de n.infraorbital. În continuare intră în gaura zigomaticoorbitatală dând ramurile: *ramura zigomaticotemporală* (ramus zygomaticotemporalis) care trece prin gaura zigomaticotemporală şi ajunge în fosa temporală; după ce străbate muşchiul şi fascia temporală inervează senzitiv partea anterioară a fosei temporale; *ramura zigomaticofaciale* (ramus zigomaticofacialis) care perforează m.orbicular al ochiului inervând pielea corespunzătoare osului zigomatic (pometii obrajilor).

n. infraorbital (n.infraorbitalis) continuă n.maxilar pătrunzând în orbită împreună cu a. infraorbitală (ramură a a.maxilare). Ambele formaţiuni trec prin şanţul şu canalul infraorbital, în raport strâns cu peretele superior al sinusului maxilar. N.infraorbital dă următoarele ramuri: *nn.alveolari superiori* (nn.alveolaris superiores) care se desprind în apropierea fisurii orbitale inferioare şi pătrund prin orificiile de pe tuberozitatea maxilarului în interiorul osului.

Ei inervează dinţii superiori prin: *ramuri alveolare supero-posterioare* (rami alveolares superiores posteriores) pentru molari, *ramura alveolară supero-mijlocie* (r.alveolaris superior medius) pentru premolari, şi *ramuri alveolare supero-anterioare* (rami alveolares superiores anteriores) pentru incisivi şi canini. Aceste ramuri formează la rădăcina dinţilor superiori *plexul dentar*

superior (plexus dentalis superior) din care se desprind *ramurile dentare superioare* (rami dentales superiores) pentru pulpa dentară şi *ramuri gingivale superioare* (rami gingivales superiores) pentru mucoasa gingivală corespunzătoare. Din n.infraorbital se mai desprind: *ramuri palpebrale inferioare* (rami palpebrales inferiores) pentru pleoapa inferioară, *ramuri nazale externe* (rami nasales externi) pentru aripa nasului, *ramuri nazale interne* (rami nasales interni) pentru vestibulul nazal şi *ramuri labiale superioare* (rami

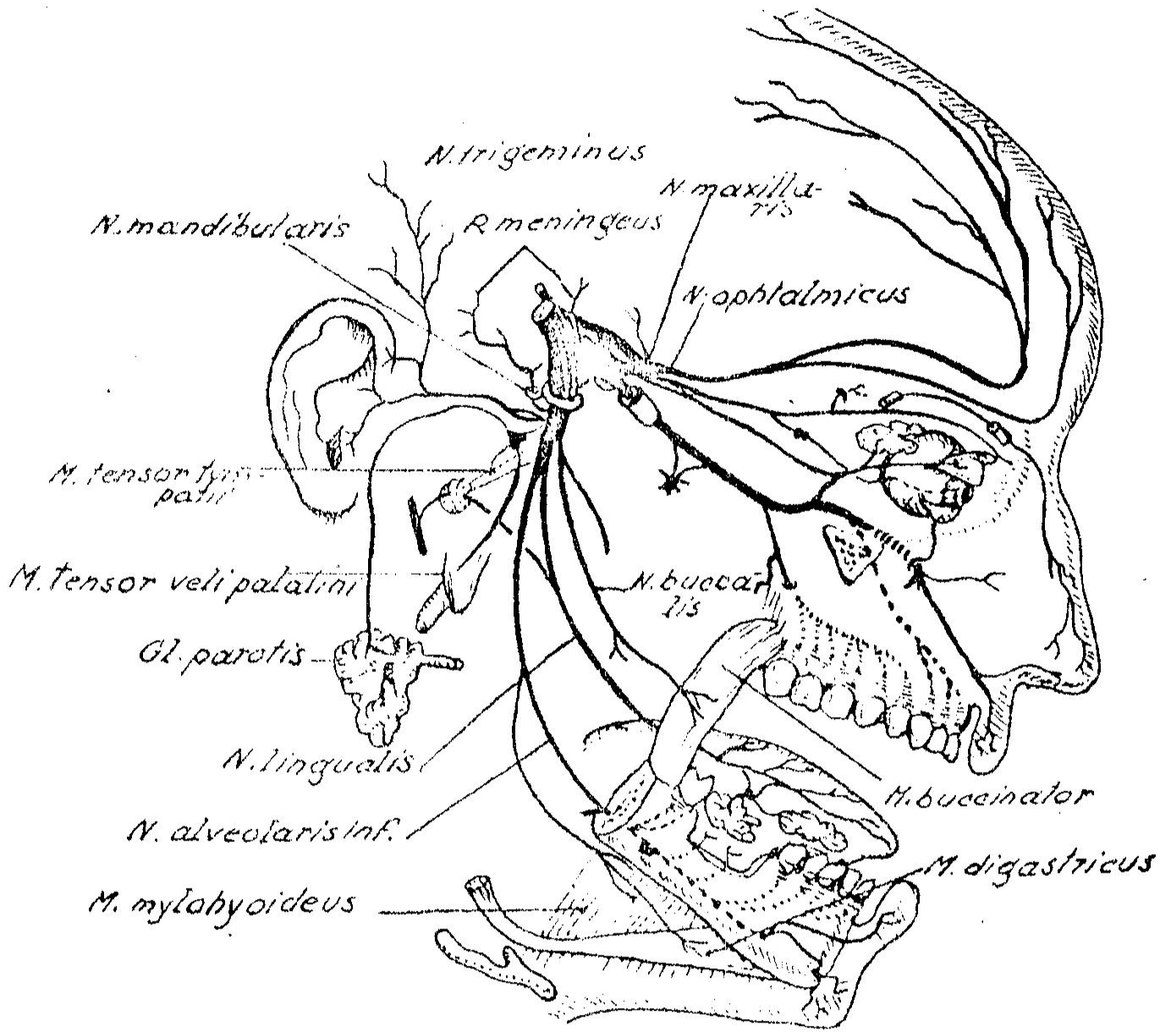

Fig.68 - TERITORIUL N.TRIGEMEN (dupa GRANT)

labiales superiores) pentru buza superioară.

GANGLIONUL PTERIGOPALATIN (ganglion pterygopaltinum) este un ganglion parasimpatic care se află pe faţa medială a n.maxilar, aparţinând funcţional n.facial.

El este situat în partea medială a fosei pterigopalatine, anterior de orificiul canalului pterigoidian, în care poate pătrunde prin extremitatea lui posterioară. Anterior vine în raport cu a.maxilară iar medial cu a.sfenopalatină. Acestui ganglion i se descriu următoarele ramuri:

ramuri orbitale (rami orbitalis) care pătrund în orbită prin fisura orbitală superioară, inervând mucoasa celulelor etmoidale;

n.canalului pterigoidian - rădăcina facialului - (n.canalis pteygoidei - radix facialis -) (vezi n.facial);

ramuri nazale postero-supero-laterale (rami nasales posteriores superiores laterales) care pătrund în cavitatea nazală prin gaura sfenopalatină împreună cu a.sfenopalatină. Ele inervează mucoasa celulelor etmoidale, a cornetelor nazale superior şi mijlociu, iar prin *n.nazopalatin* (n.nasopalatinus) mucoasa septului nazal. Acesta din urmă pătrunde în canalul incisiv şi se distribuie mucoasei din sfertul anterior al palatului şi gingiei corespunzătoare incisivilor superiori. pe calea acestor ramuri ajung atât fibre visceroeferente postganglionare la glandele mucoase, cât şi fibre simpatice la vasele sanguine;

ramuri nazale postero - laterale - (rami nasales posteriores inferiores - laterales -) care se distribuie mucoasei şi glandelor corespunzătoare meaturilor nazale mijlociu, inferior şi cornetului nazal inferior;

n.palatin mare (n.palatinus major) străbate canalul palatin trecând prin gaura palatină mare şi inervează mucoasa bolţii palatine. Din el se desprind *ramurile nazale postero-supero-mediale* (rami nasales posteriores superiores mediales) care inervează mucoasa septului nazal, superior de teritoriul n.nazopalatin;

nn.palatini mici (nn.palatini minores) pătrund în cavitatea bucală prin găurile palatine mici, inervând mucoasa vălului palatin iar prin fibre visceroeferente branhiomotorii mm.ovulei şi ridicător al vălului palatin;

ramura faringiană (ramus pharyngeus) pentru mucoasa tubei auditive şi a sinusului sfenoidal.

N.MANDIBULAR (n.mandibularis) este un nerv mixt, fiind ramura cea mai laterală a n.trigement. Fibrele sale senzitive sunt formate din prelugirile periferice ale neuronilor din gg.trigeminal, pe când cele motorii reprezintă axonii neuronilor din nucleul motor al n.trigement. N.mandibulară se găseşte în compatimentul lateral a cavităţii trigeminale, corespunzând inferior suturii sfenopietroase şi aripii

mari a sfenoidului.

La acest nivel între dura meter şi os trece n.pitros mare, n.mandibular fiind accesorie (ramură din a.maxilară) şi ajunge în fosa infratemporală, unde se găseşte între cei doi muşchi pterigoidieni. Imediat după

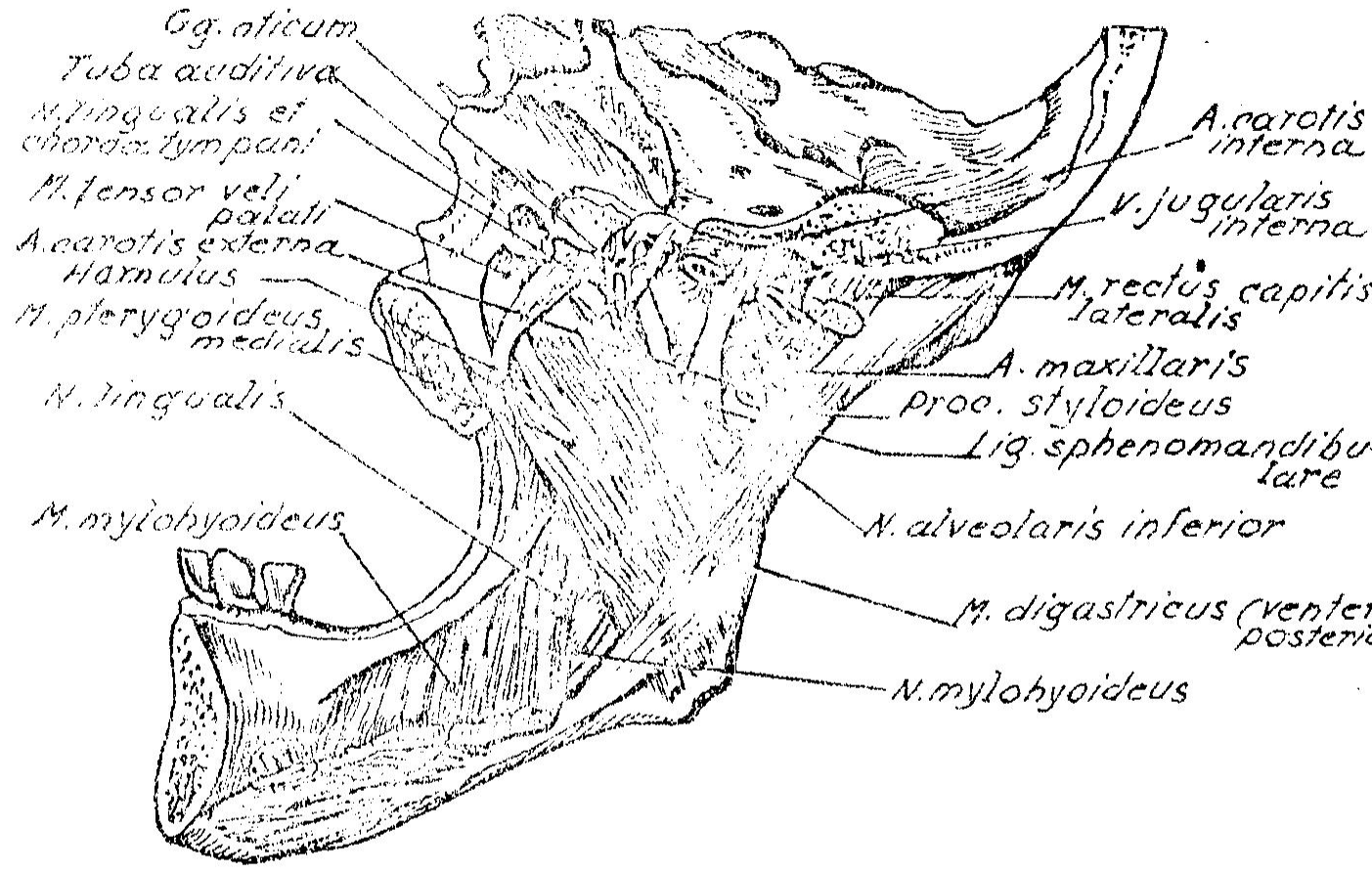

Fig. 69 - GANGLIONUL OTIC (dupa GRANT)

ieşirea din gaura ovală se împarte în următoarele ramuri:

ramura meningee a n.mandibular (ramus meningeus n.mandibularis) care pătrunde în craniu prin gaura spinoasă, inervând dura mater din fosa craniană medie;

n.maseterin (n.massetericus) este situat supero-lateral de m.pterigoidian lateral şi pătrunde prin incizura mandibulei împreună cu vasele maseterine. El se găseşte profund de m.masetar pe care îl inervează;

nn.temporali profunzi (nn.temporales profundi) în număr de trei (anterior, mijlociu şi posterior), se desprind din n.mandibular în imediata apropiere a nn.maseterin şi bucal. Ei trec printre mm.pterigoidieni şi faţa infratemporală a ripii mari a sfenoidului, inervând m.temporal;

n.pterigoidian lateral (n.pterygoideus lateralis) situat între cele două fascicule ale m.pterigoidian lateral, se distribuie acestuia;

n.pterigoidian medial (n.pterygoideus medialis) pentru muşchiul omonim;

n.bucal (n.buccalis) trece printre fascicolele m.pterigoidian lateral, având traiect descendent între proc.coronid şi tuberozitatea maxilară, pentru a ajunge lateral de m.buccinator. La acest nivel este însoţit de a.bucală. El inervează pielea, mucoasa obrajilor şi gingia corespunzătoare primului molar.

n.auriculotemporal (n.auriculotemporalis) se desprinde de pe faţa posterioară a mandibular, prin două rădăcini între care se află a.meningee medie. După unirea celor două rădăcini, nervul se îndreaptă posterior, înconjură colul mandibulei fiind aşezat superior de vasele maxilare. Apoi, trece prin colul mandibulei situat lateral şi lig.sfenomandibular situat medial, ajungând în regiunea parotedeomaseterină.

De la acest nivel urcă anterior de meatul acustic extern şi posterior de vasele temporale superficiale, trecând prin regiunea temporală până în apropierea arcadei zigomatice. N.auriculotemporal dă următoarele ramuri: *n.meatului acustic extern* (n.meatus acusticii externi) care inervează meatul acustic extern şi timpanul prin *ramura membranei timpanului* (r.membranae tympani); *ramuri parotidiane* (rami parotidei) pentru glanda parotidă; *ramuri comunicante cu n.facial* (rami communicantes cum n.faciali) situate în grosimea glandei parotide; *nn.auriculari anteriori* (nn.auriculares anteriores) pentru partea anterioară a pavilionului urechii; *ramuri temporale superficiale* (rami temporales superficiales) pentru tegumentele regiunii temporale; acestea din urmă se anastomozează cu ramurile curespunzătoare din nn.facial, frontal şi occipital mare;

n.lingual (n.lingualis) se îndreaptă iniţial inferior între cei doi muşchi pterigoidieni, antero-medial de n.alveolar inferior şi apoi între m.ptegoidian şi medial şi ramura mandibulei. În continuare are traiect orizontal între mm.lingual

inferior şi genioglos acoperit de mucoasa planşeului bucal şi de glanda submandibulară.

În această porţiune n.lingual se află superior de n.hipoglos. El este încrucişat de canalul glandei

găseşte mai întâi între cei doi muşchi terigoidieni, apoi între m.pterigoidian medial şI ramura mandibulei. La origine se află posterior şi lateral de n.lingual, fiind încrucişat de coarda timpanului şi de a.maxilară. La

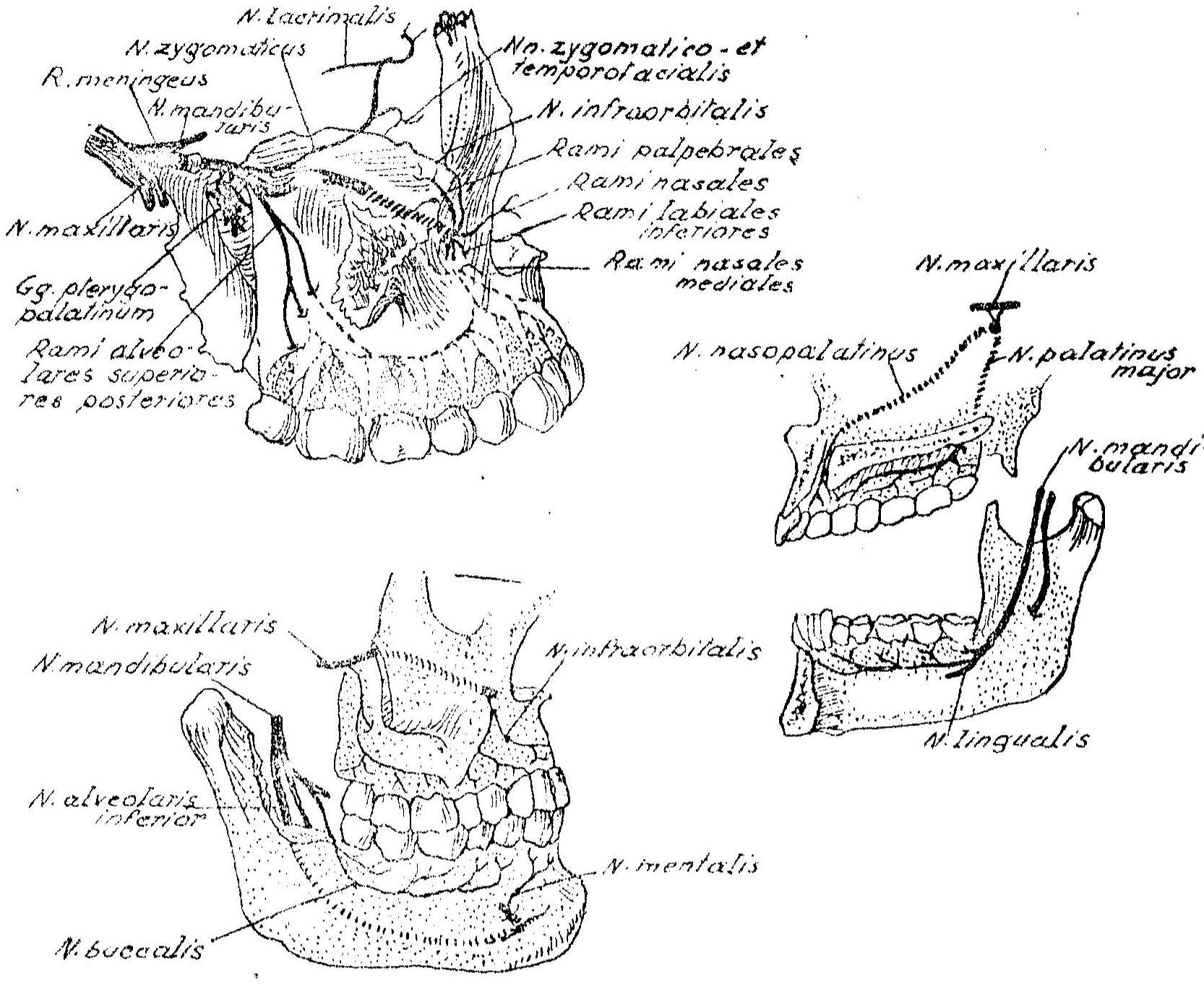

Fig. 70 - TERITORIUL NERVULUI TRIGEMEN (dupa GRANT)

submandibulare care se situează superior. În traiectul său dă următoarele ramuri: *ramuri pentru isthmus faucium* (rami isthmi faucium) care inervează mucoasa vălului palatin, amigdala palatină şi partea posterioară a planşeului bucal; *ramuri comunicante cu n.hipoglos* (rami communicantes cum n.hyoglosso) desprinse lateral de m.hioglos; *ramură comunicantă cu coarda timpanului* (ramus communicans cum chorda tympani); *n.sublingual* (n.sublingualis) care se desprind de la nivelul încrucişării n.lingual cu canalul glandei submandibulare, posterior de glanda sublinguală. El se distribuie glandei sublinguale, iar prin *ramuri linguale* (rami linguales) mucosei feţei inferioare şi a celor două treimi anterioare ale dorsului limbii.

n.alveolar inferior (n.alveolaris inferior) se

nivelul ramurii mandibulei intră în raport cu aa.meningee medie şi mică. Însoţit de artera omonimă pătrunde prin gaura mandibulei în canalul mandibular, unde se ramifică formând *plexul dentar inferior* (plexus dentalis inferior) din care se desprind *ramuri dentare inferioare* (rami dentales inferiores) pentru dinţii inferiori şi *ramuri gingivale inferioare* (rami gingivalis inferiores) pentru gingie. Din porţiunea n.alveolar inferior situată în canalul mandibular se mai desprinde *n.mental* (n.mentalis), care iese din gaura mentală împreună cu vasele mentale pentru a inerva prin *ramuri mentale* (rami mentales) pielea bărbiei şi prin *ramuri labiale inferioare* (rami labialis inferiores) mucoasa şi pielea buzei inferioare. Înaintea pătrunderii în canalul mandibular din n.alveolar inferior pleacă

n.milohioidian (n.mylohyoideus) pentru mușchiul omonim și pentru pântecele anterior al m.digastric.

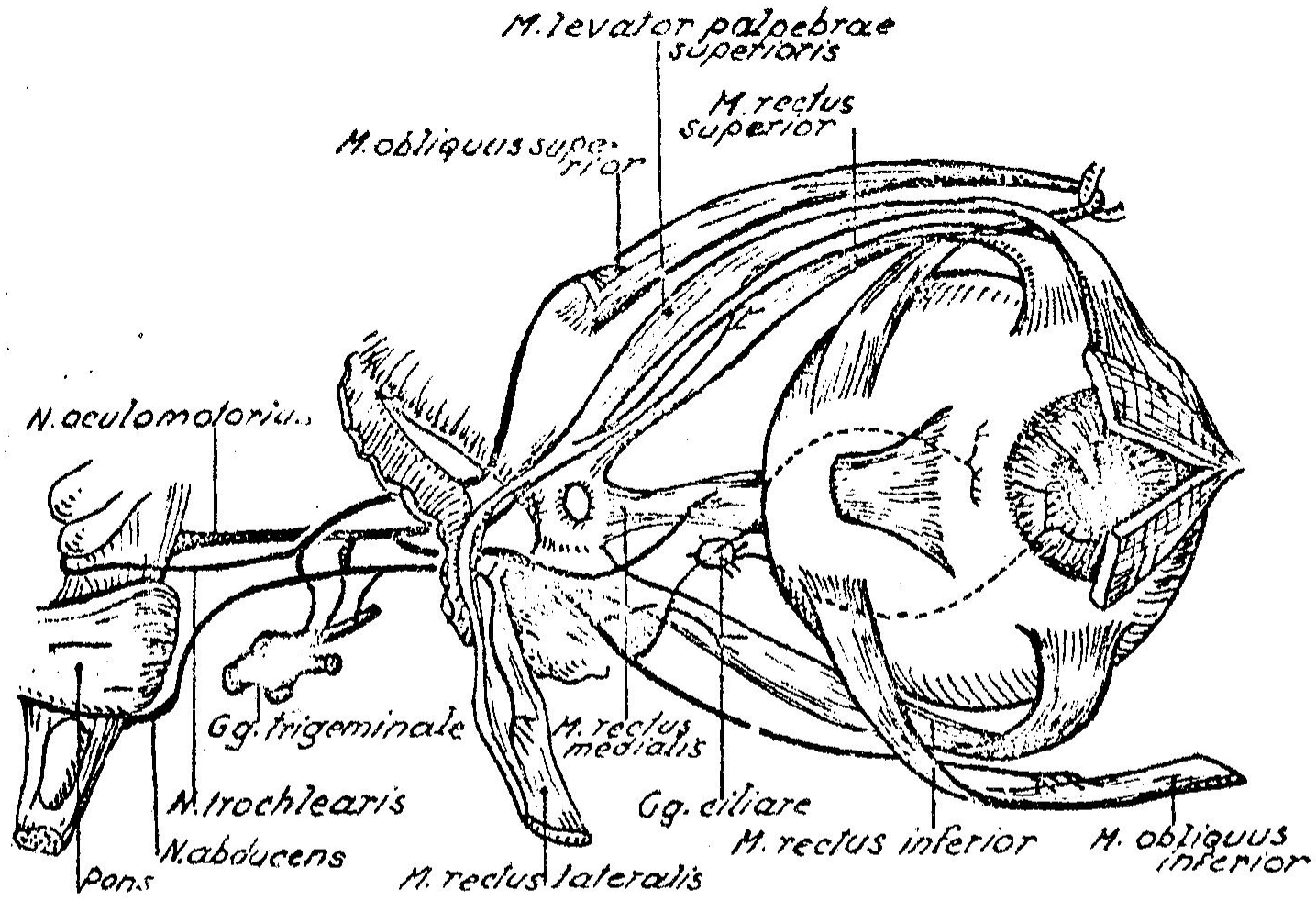

Fig.71 - TERITORIUL NERVILOR OCULOMOTOR, TROCHLEAR ŞI ABDUCENS (schema)

GANGLIONUL OPTIC (ganglion oticum) este un ganglion parasimpatic, atașat morfologic n.mandibular, pe al cărui traiect se găsește, dar aparține funcțional n.glosoaringian.

El este situat în fosa infratemporală, inferior de gaura ovală, venind în raport medial cu tuba auditivă și cu m.tensor al vălului palatin, lateral cu n.mandibular, posterior cu a.meningee medie, anterior cu m.pterigoidian medial iar inferior cu coarda timpanului.

Ganglionului otic i se descriu următoarele ramuri:

n.pietros.mic (n.petrosus minor) aparține componentei parasimpatice a n.glosofaringian. Neuronul său preganglionar se găsește în nucleul salivator inferior. Fibrele preganglionare merg pe calea n.timpanic și n.pitros mic, făcând sinapsa în gg.otic cu neuronii post ganglionari. Fibrele post ganglionare părăsesc ganglionul prin *ramura comunicantă cu n.auriculotemporal* (ramus communicans cum n.auriculotemporalis ajungând în n.auriculotemporal, iar cu acesta în glandele parotidă și labiale, a căror inervație secretorie o asigură;

n.pentru tensorul vălului palatin (n.tensoris veli palatini);

n.pentru tensorul timpanului (n.tensoris tympani);

ramura comunicantă cu ramura meningee - n.mandibular - (ramus cummunicans cum ramo meningeo - n.mandibularis);

ramura comunicantă cu coarda timpanului (ramus comunicans cum chorda tympani) prin care ajung fibre pentru m.ridicător al vălului palatin.

GANGLIONUL SUBMANDIBULAR (ganglion submandibulare) este un ganglion care din punct de vedere morfologic este atașat n.mandibular, dar din punct de vedere funcțional căii parasimpatice a n.facial. El se găsește superior și medial de glanda submandibulară, inferior de n.lingual. Uneori, poate fi fragmentat în grupe ganglionare diseminate pe traiectul n.lingual. Ramurile sale sunt:

ramura simpatică pentru ganglionul submandibular (ramus sympathicus ad ganglion submandibulare) cu originea în plexul simpatic din jurul a.faciale. De la gg.submandibular ea ajunge în glanda submandibulară;

ramuri comunicante cu n.lingual (rami communicantes cum n.lingualis) aparțin căii parasimpatice a n.facial. Fibrele preganglionare ale acestei căi au originea în nucleul salivator superior, și merg prin coarda timpanului iar apoi prin n.lingual. De la n.ligual pleacă ramurile comunicante cu ganglionul submandibular, care fac sinapsă în interiorul acestuia cu neuronii postganglionari. Fibrele postganglionare ajung la glandele submandibulară, sublinguală și linguale pe calea *ramurilor glandulare* (rami glandulares).

NERVUL ABDUCENS
(nervus abducens)

N.abducens are *originea reală* în *nucleul n.abducens* (nucleus n.abducentis) prin tegmentul pontin. *Originea aparentă* se află pe fața antero-lateral a trunchiului cerebral, la limita dintre bulb și punte în dreptul piramidelor bulbare.

După ieşirea din trunchiul cerebral pătrunde în spaţiul subarahnoidian (pentru raporturi vezi n.oculomotor). El se găseşte lateral de a.bazilară, încrucişează a.cerebeloasă inferioară, având lateral nn.facial şi vestibulocohlear. Împreună cu nn.oculomotor şi trohlear trece pe faţa posterioară a stâncii temporalului, fiind aşezată în contact cu aceasta la nivelul canalului carotic şi al celulelor mastoidiene de la nivelul vârfului stâncii. Aceasta explică pe de-o parte paralizia nervului în ostomastoidite în cadrul sindromului Gradenigo (otită medie purulentă, cefalee, strabism intern), iar pe de altă parte lezarea lui în fracturile vârfului stâncii. În continuare el pătrunde în sinusul cavernos la nivelul marginii superioare a dorsum-lui sellae.N.abducens se află în cavitatea sinusului, venind în raport cu a.carotidă internă împreună cu care este legat prin tracturi fibroase de peretele lateral al sinusului. Apoi, el trece prin fisura orbitală superioară medial de m.drept lateral, pe ca îl inervează. Paralizia n.abducens se manifestă prin diplopie laterală omonimă şi strabism intern.

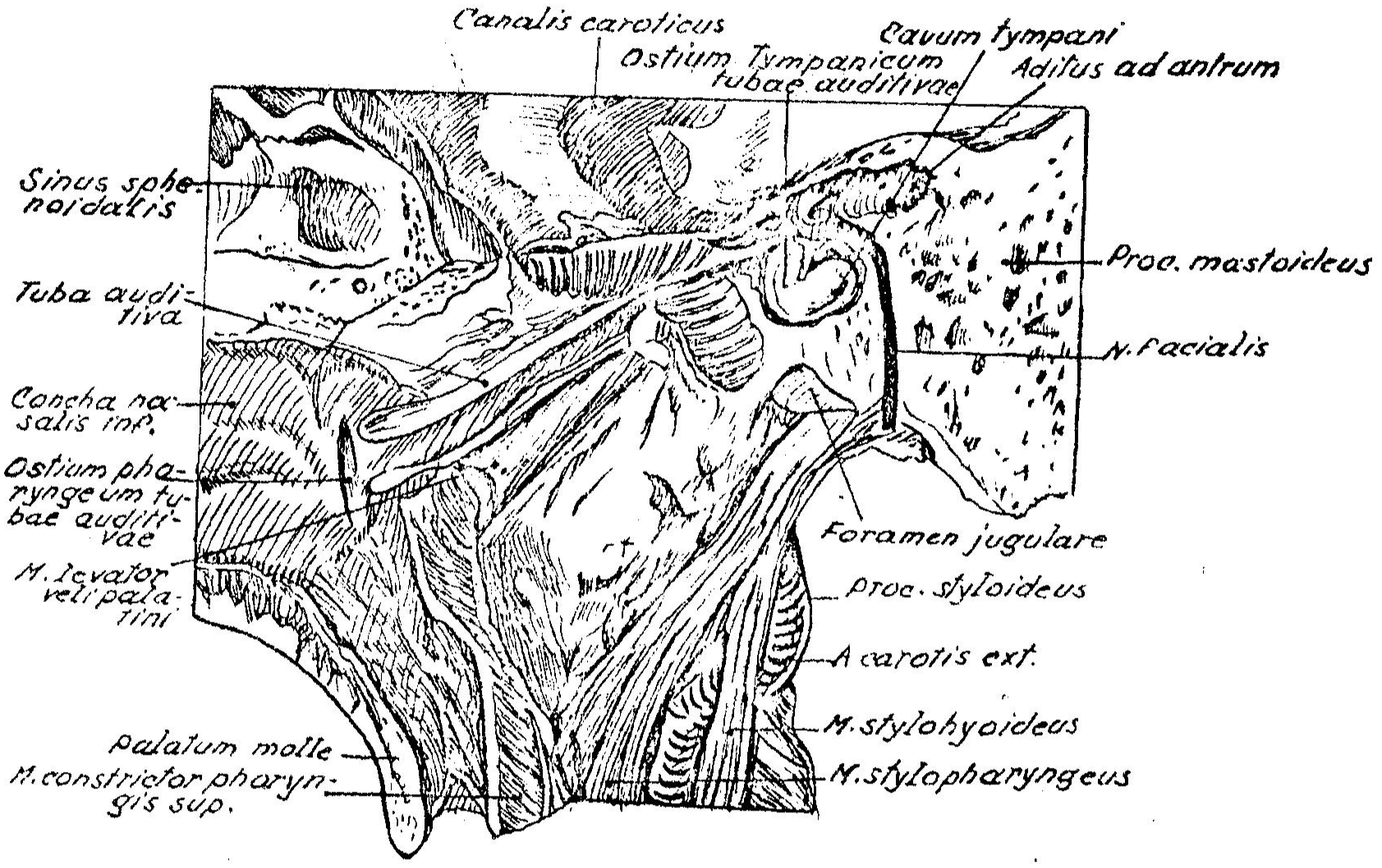

Fig. 72 - TRAIECTUL N.FACIAL ÎN STÂNGA TEMPORALULUI (dupa GRANT)

NERVUL FACIAL
(nervus facialis)

N.facial este un nerv mixt, având *originea reală* a fibrelor branhiomotorii în *nucleul nervului facial* (nucleus n.facialis) din punte, iar a fibrelor visceromotorii în *nucleul salivator superior* (nucleus salivatorius superior) şi în nucleul lacrimal (neomologat de N.I.) din punte. Originea aparentă se află în şanţul bulbopontin, medial de nn.intermediar şi vestibulocochlear.

În craniu, nn.facial, intermediar şi vestibulocohlear sunt înveliţi într-o teacă arahnoidiană comună, în interiorul căreia pia mater formează câte o teacă propie fiecăruia. Tecile piale sunt legate între ele prin ţesut conjunctiv lax. N.facial urcă pe occipital şi pe faţa posterioară a stâncii temporalului, acoperit de punte, cerebel şi pedunctul cerbelos mijlociu, între n.trigemen situat medial şi nn.glosofaringian, vag şi accesor situaţi lateral. Datorită raporturilor strânse dintre aceşti nervi, leziunile n.faciali se asociază deseori cua le acestora în meningitele bazilare, tumori şi fracturi ale buzei craniului. N.facial pătrunde prin porul acustic intern, în metul acustic intern împreună cu a.labirintică, ramură din a.vertebrală şi cu cele două vene satelite. La nivelul porului acustic intern n.facial este situat anterior de n.vestibulocohlear, între cei doi nervi găsindu-se n.intermediar. Teaca arahnoidiană separă pe cei trei nervi de pereţii meatului acustic intern, dura mater aderând la periost, ceea ce explică otoreea (scurgerea lichidului cerebrospinal prin ureche) în fracturile stâncii. Prin intermediul peretelui meatului acustic intern, n.facial vine în raport cu canalul carotic. *Fundul meatului acustic intern* (fundus meatus acustici intern) este împărţită în două creste, una transversală şi alta verticală în partru cadrane şi anume: *aria*

n.facial (area n.facialis) situată antero-superior pentru nn.facial şi intermediar, *aria vestibulară superioară* (area vestibularis superior), *aria vestibulară inferioară* (area vestibularis inferior) pentru ramurile n.vestibulocohlear şi *aria cohleară* (area cohleae) pentru *tractul spinal formainos* (tractus spinalis foraminosus).

În stânca temporalului n.facial ocupă *canalul facialului* (canalis facialis) având ca şi aceasta trei părţi. Prima parte a acestui canal continuă orificiul din cadranul antero superior al fundului meatului acustic intern, şi este orizontală perpendiculară pe axa stâncii, situată superior de labirint. Ea ţine până în dreptul hiatusului canalului facialului, unde face un prim cot numit *genunchiul canalului facialului* (geniculum canalis facialis).N.facial urmează acest cot al canalului formând aici *genunchiul n.facial* (geniculum n.facialis), pe a cărei faţă anterioară se află *ganglionul geniculat* (ganglion geniculi).

A doua parte a n.facial din interiorul stâncii însoţită de o ramură din a.meningee medie care pătrunde prin hiatusul facialului se află inferior de canalul semicircular lateral, corespund peretelui medial al urechii medii pe care determină *proeminenţa canalului facialului* (proeminentia canalis facialis). Raportul cu urechea medie explică afectarea nervului în otitele medii supurate. Această parte a n.facial este

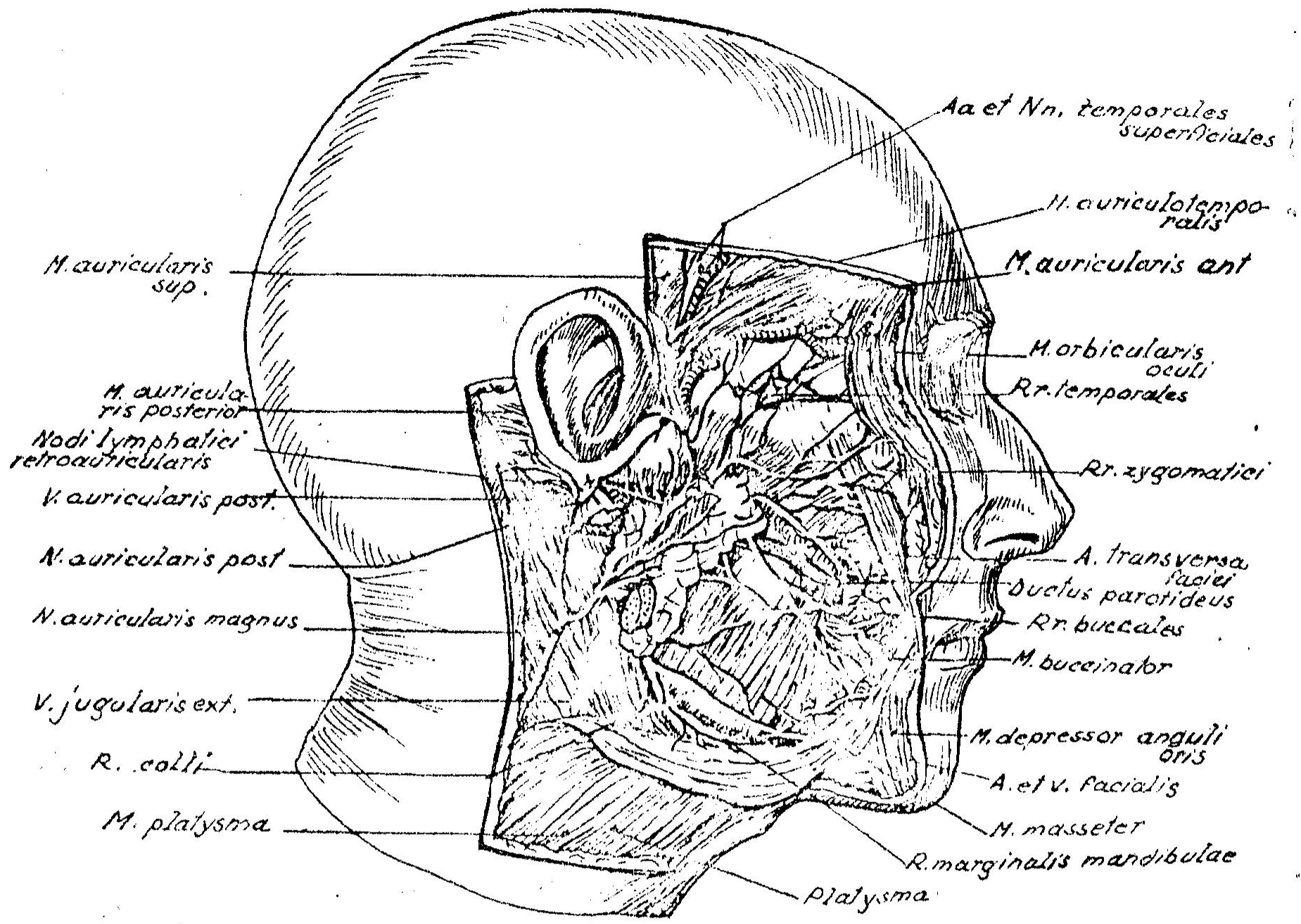

Fig.73 - RAPORTURILE ŞI RAMURILE NERVULUI FACIAL ÎN REG.PAROTIDEO-MASETERINA

cel mai frecvent lezată în fracturile perpendiculare pe axul stâncii. Al doilea cot al n.facial corespunde superior lui aditus ad antrum, de care este separat printr-o lamă de ţesut osos compact. Raportul este important de cunoscut din cauza pericolului lezării n.facial în trepanaţia antrului, mastoidian, în cazul în care unghiul dintre cele două părţi este mai proeminent în antru.

Ultima parte a canalului facialului este verticală şi ţine până la gaura stilomastoidiană prin care n.facial iese din stâncă. Prin această gaură pătrunde în canal a stilomastoidiană ramură din a.auriculară posterioară, care însoţeşte ultima partea a nervului. În acest segment n.facial este în raport cu proc.mastoid, fiind situat posterior de meatul acustic extern.

La ieşirea din craniu n.facial se găseşte în

spaţiu dintre exobază, pântecele posterior al m.digastric, glanda parotidă şi m.stilohioidian şi îndreptânduse lateral pătrunde în regiunea parotideomaseterină, unde se găseşte în grosimea glandei parotide. El încrucişează a auriculară posterioară, trecând în continuare lateral de a.carotidă externă şi v.facială, împărţindu-se în ramurile sale terminale. Această parte a n.facial este separată de peretele lateral al regiunii parotideomaseterine printr-un strat subţire de ţesut glandular. Din această cauză extirparea unei tumori parotidiene este dificilă, asociindu-se de regulă cu lezarea nervului.

Ramurile n.facial pot fi împărţite topografic în ramuri intrapietroase, care se desprind din nerv în interiorulstâncii temporalului şi cu ramuri extrapietroase care se desprind după ce acesta a ieşit din stâncă.

N.PIETROS MARE (n.petrosus major) se desprinde la nivelul gg.geniculat, se îndreaptă anterior, iese prin hiatusul facialului şi ajunge pe faţa anterioară a stâncii în şanţul cu acelaşi nume. La vertebratele inferioare hiatusul facialului reprezintă locul de ieşire din craniu al n.facial, la acestea gg.geniculat fiind astfel extracranian. Din n.pietros mare se desprind câteva ramuri pentru dura mater precum şi fibre care merg la gg.trigeminal.

În apropierea găurii rupte n.pietros mare se uneşte cu n.pietros profund, ramură a plexului carotic intern şi formează *n.canalului pterigoidian* (n.canalis pterygoidei), care ajunge la gg.pterigopalatin. Acest nerv conţine fibre parasimpatice visceroeferente preganglionare pentru glandele lacrimală, palatine, nazale şi faringiene, fibre motorii pentru mm.vălului palatin şi fibre visceroaferente generale de la partea posterioară a peretelui superior al cavităţii nazale şi al cavităţii bucale (vezi gg.pterigopalatin). Secreţia normală a glandelor lacrimală şi nazale este declanşată de stimulii plecaţi de la cornee, conjunctivă, mucoasa căilor respiratorii superioare. În cazuri patologice de lacrimaţie abundentă declanşată de stimularea nociceptivă a corneei sau conjunctivei (sindromul lacrimilor a crocodil) se procedează la rezecţia n.pietros mare.

N.SCARITEI (n.stapedius) conţine fibre eferente branhiomotorii pentru m.scăriţei.

N.AURICULAR POSTERIOR (n.auricularis posterior) se desprinde în apropierea găurii stilomastoidiene. El trece anterior de proc.mastoidian şi de pântecele posterior al m.digastric, şi apoi urcă între proc.mastoidian şi ureche. În acest traiect este însoţit de vasele auriculare posterioare şi este situat inferior de ramura auriculară a n.vag. El inervează mm.auriculari şi m.occipital prin *r.occipitală* (r.occipitalis), anastomozându-se cu nn.auricular mare, şi cu ramura auriculară din n.vag.

R.DIGASTRICA (r.digastricus) conţine fibre visceroeferente branhiomotorii pentru pântecele posterior al m.digastric şi pentru m.stilohioidian pe care îl inervează prin *r.stilohioidiană* (r.stylohyoideus).

R.COMUNICANTA CU N.GLOSOFARINGIAN (r.communicans cum n.glossopharyngeo) formează ansa descrisă de Haller laterral de v.jugulară internă, încrucişează anterior n.vag şi se termină în gg.inferior al n.glosofaringian. Ea este o ramură inconstantă şi variabilă, ansa sa putând trece uneori prin pântecele posterior al m.digastric.

R.LINGUALĂ (r.lingualis) de semenea inconstantă, se desprinde din r.stilohioidiană.

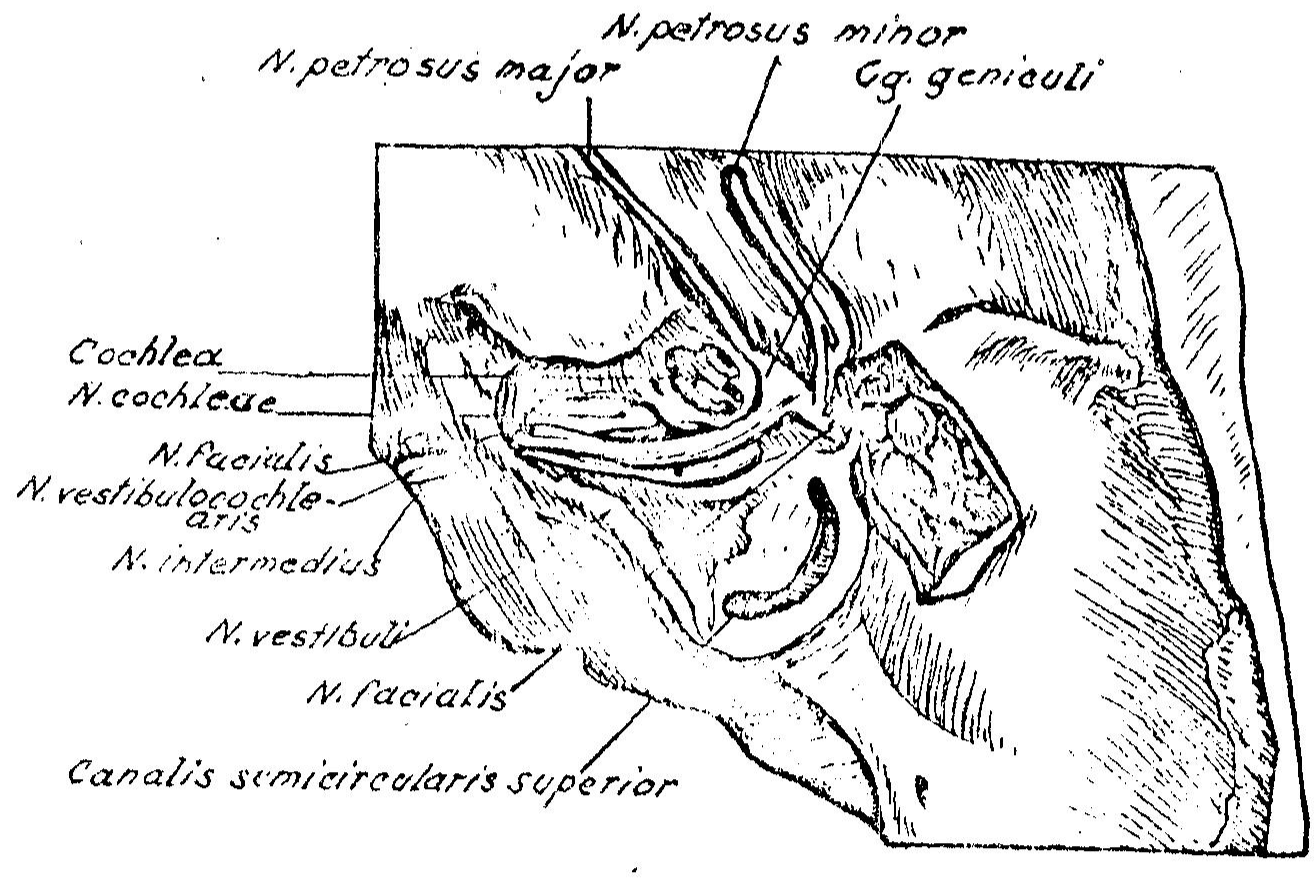

Fig.74 - GANGLIONUL GENICULAT (după GRANT)

N.facial se termină ramificându-se în moduri diferite, uneori bifuncându-se într-o ramură superioară şi alta inferioară, alteori prin trei ramuri (superioară, mijlocie şi inferioară) sau formând *plexul parotidian* (plexus parotideus) în jurul v.jugulare externe. Din acest plex pleacă următoarele ramuri:

RAMURI TEMPORALE (rami temporales) care se distribuie mm.pieloşi din etajul superior al feţei;

cu paralizia muşchilor mimicii (reliefurile feţei şi al frunţii se şterg de partea bolnavă, sprânceana de partea lezată este coborâtă), lagoftalmie sau "ochi de iepure"

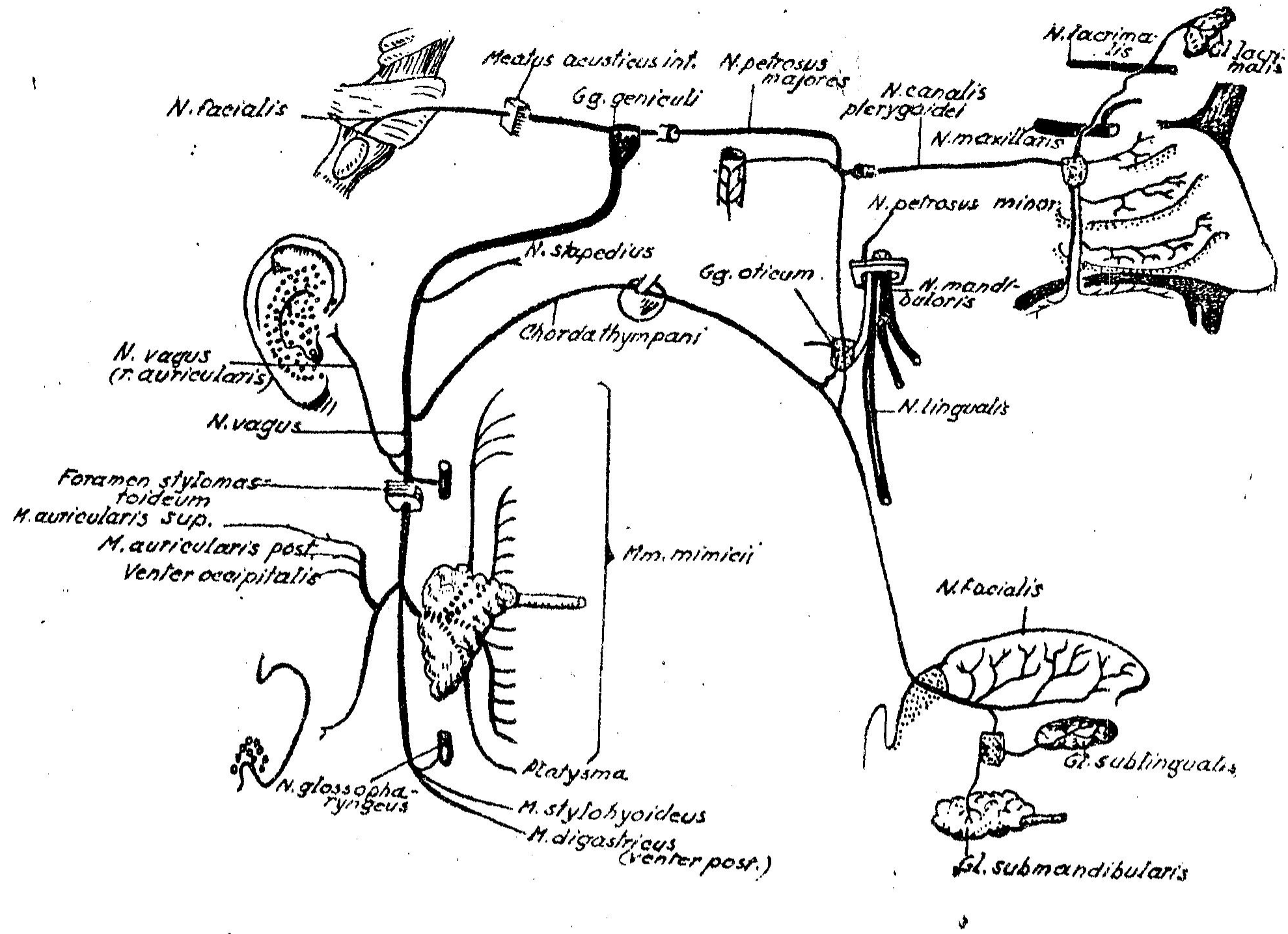

Fig. 75 - TERITORIUL NERVULUI FACIAL schema (dupa GRANT)

RAMURI ZIGOMATICE (rami zygomatici) cu traiect orizontal, în raport cu prelungirea anterioară a glandei parotide; ele încrucişează originea canalului parotidian, apoi trec superior de aceasta pe faţa laterală a m.maseter şi inervează mm.pieloşi din etajul mijlociu al feţei;

RAMURI BUCALE (rami buccales) pentru mm.orbicular al gurii, buccinator şi nazal;

R.MARGINALĂ A MANDIBULEI (r.marginalis mandibulae) pentru muşchii bărbiei şi ai buzei inferioare;

R.COLLI (r.colli) pentru m.platysma;

Toate ramurile destinate muşchilor mimicii conţin fibre visceroeferente branhiomotorii. Datorită acestui teritoriu de destribuţie, leziunile n.facial produse inferior de gaura stilomastoidiană (aplicaţii de forceps, inflamaţii sau tumori parotidiene) se asociază (fanta palpebrală este deschisă chiar şi în timpul somunului, deoarece m.orbicular al ochiului nu se mai contractă; aceasta duce cu timpul la conjunctivită şi la ulceraţii ale corneei), devierea comisurii bucale de partea sănătoasă. Prin paralizia m.buccinator alimentele se adună în vestibulul bucal de unde cad în afară, bolnavul nu poate fluiera ci suflă, pronunţă greu consoanele labiale. Secreţia lacrimală se adună în unghiul intern al ochiului scurgându-se de aici pe obraji (epiphora), deoarece punctele lacrimale sunt eversate în urma paraliziei m.orbicular al ochiului. Asimetria facială se accentuează în cursul mişcărilor feţei.

În nucleul facialului din puncte neuronii sunt repartizaţi în patru grupe: un grup extern pentru muşchii faciali şi platysma, două grupe mediale pentru mm.auricular şi al scăriţei şi un grup superior pentru

m.orbicular al ochiului.

NERVUL INTERMEDIAR
(nervus intermedius)

N.intermediar este alăturat n.facial de cele mai multe ori sub numele de perechea a VII-a bis datorită traiectului comun al celor doi nervi cuprinşi între ieşirea lor din nevrax şi ganglionul geniculat. El reprezintă componenta vegetativă preganglionară şi senzorial-gustativă a n.facial.

Ganglionul geniculat (ganglion geniculi) este situat la nivelul genunchiului facialului şi conţine protoneuroni de tipul neuronilor pseudonipolari. Prelungirile sale periferice culeg stimulii gustativi de la cele două treimi anterioare ale mucoasei linguale şi ajung din n.lingual în intermediar prin n.coarda timpanului. Prelungirile centrale formează componenta aferentă a n.intermediar, gg.geniculat reprezentând astfel originea reală a acestor fibre. Intermediar are traiect comun cu facial până la nivelul trunchiului cerebral. După unii autori, nervul şi timpanul ar vehicula şi fibre aferente de la tegumentele meatului acustic extern şi de la pavilionul urechii (concha, tragus, lobul, fosa naviculară şi rădăcina helixului). Astfel, acest nerv ar conţine şi fibre sotatoaferente generale, constatare bazată pe observaţia clinică după care în zona zoster erupţiile apar atât în cele două treimi anterioare ale limbii cât şi această zonă.

Gg.geniculat este traversat de fibrele parasimpatice venite de la nucleul lacrimomuconazal, care merg pe calea n.facial, intrând apoi în alcătuirea n.pietros mare, cât şi de fibrele plecate de la nucleul salivator superior care intră în structura corzii timpanului. De remarcat încă că aceste ultime categorii de fibre nu fac sinapsă în gg.geniculat.

În trunchiul cerebral fibrele n.intermediar se termină fie în partea superioară a nucleului tractului solitar (fibre gustative), fie în nucleii terminali ai n.trigemen (probabil fibrele somatoaferente generale).

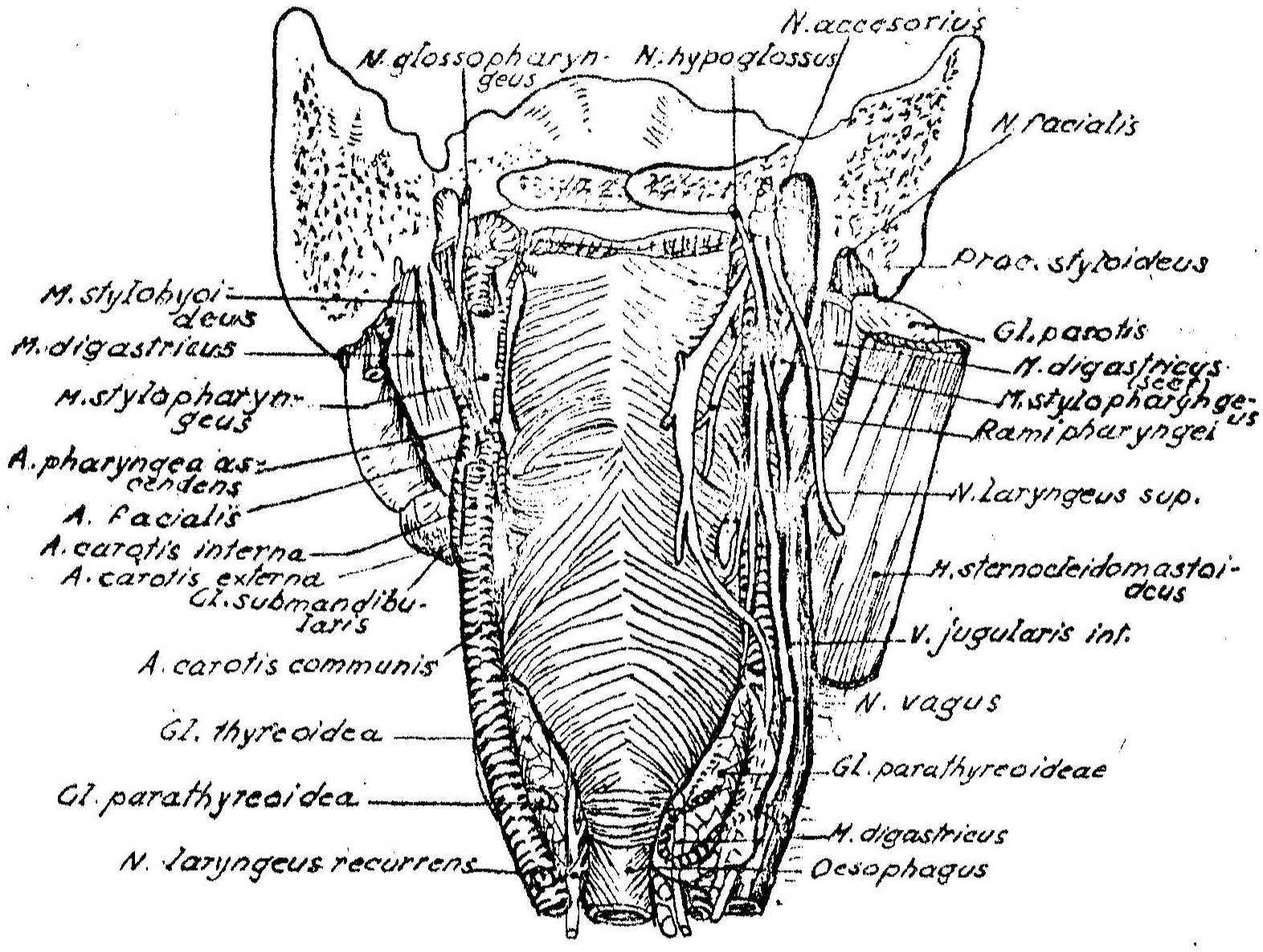

Fig.76 - RAPORTURILE N.VAG LA IEŞIREA DIN CRANIU (dupa GRANT)

Coarda timpanului (chorda tympani) se desprind la câţiva mm.inferiori de gaura stilomastoidiană şi pătrunde în *canalicul corzii timpanului* (canaliculus chordae tympani) ajunge cu aceasta pe peretele posterior al cavităţii timpanice. Apoi, se îndreaptă spre peretele anterior al cavităţii, descriind o concavitate inferioară, în această porţiune fiind aşezată pe timpan, între mânerul ciocanului situat lateral şi ramura verticală a nicovalei situată medial. Coarda timpanului iese din craniul prin fisura pietrotimpanică. Ea încrucişează aa.meningee medie şi alveolară inferioară precum şi n.auriculotemporală,

după care se îndreaptă antero-inferior, se alătură n.lingual împreună cu care ajunge la ganglionul sublingual şi submandibular. La acest nivel fibrele preganglionare cu originea în nucleul salivator superior fac sinapsă cu neoronii postganglionari, fibrele postganglionare ajungând la glandele corespunzătoare.

precedentul în bulb, iar a celor senzitive - somato - şi viceroaferente generale şi speciale - în gg.superior şi inferior de pe traiectul nervului. *Originea aparentă* se află în şanţul lateral posterior între nn.facial şi vestibulocohlear situat superior şi n.vag situat inferior. În traiectul intracranian se află în spaţiul

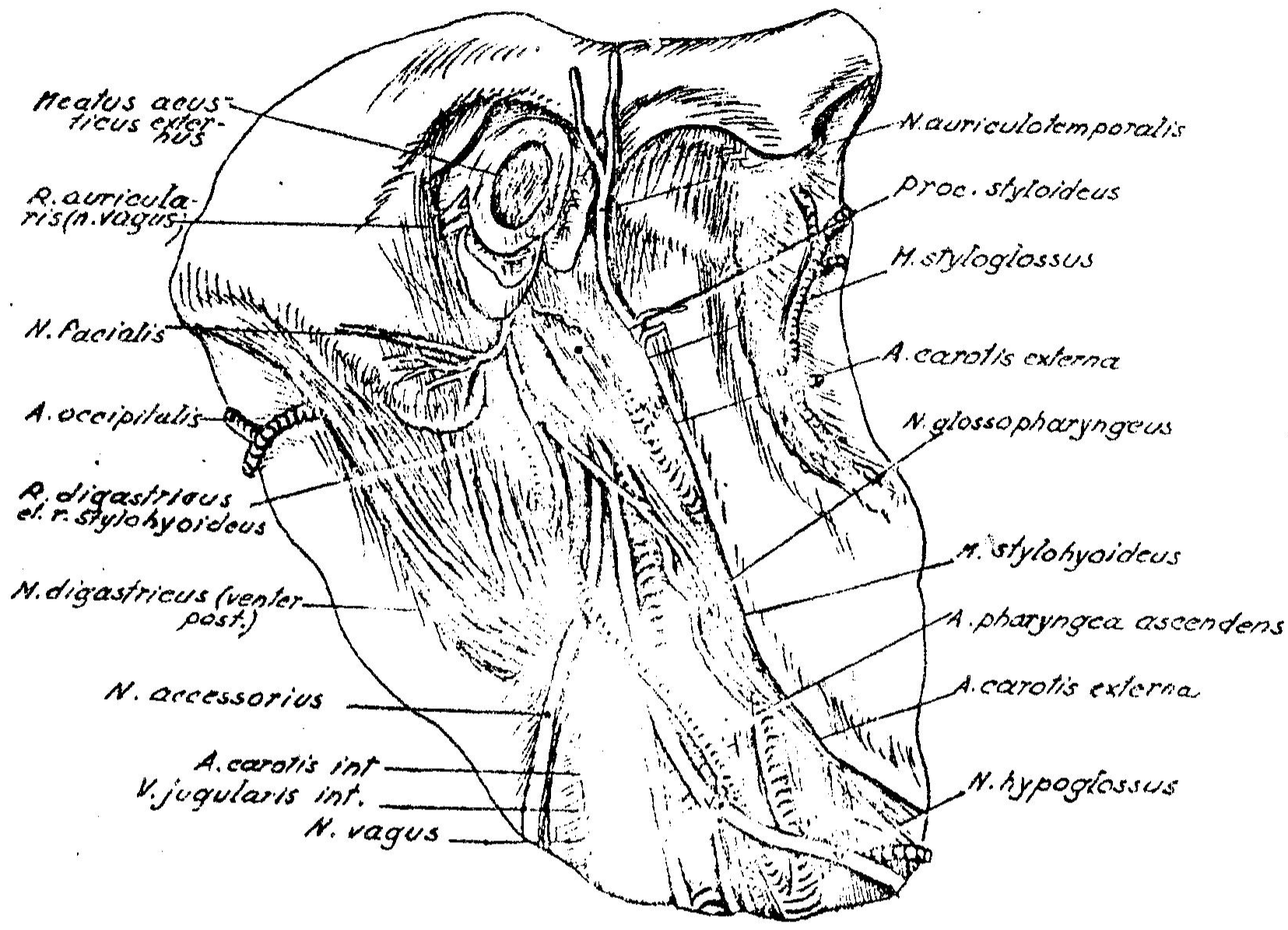

Fig.77 - RAPORTURILE N.GLOSOFARINGIAN (după GRANT)

Excitarea corzii timpanului determină secreţia acestor glande şi produce vasodilataţie în teritoriul lor.

Astfel, în structura sa de găsesc atât fibre parasimpatice visceroeferente preganglionare cât şi fibre visceroaferente speciale pentru cele două treimi anterioare al mucoasei dorsului limbii. Traiectul şi distribuţia sa explică apariţia otalgiilor în leziuni ale dorsului limbii (ulceraţii, cancer).

NERVUL GLOSOFARINGIAN
(nervus glossopharyngeus)

N.glosofaringian are *originea reală* a fibrelor branhiomotorii în treimea superioară a *nucleului ambiguu* (nucleus ambiguus), acelor parasimpatice - visceroeferente preganglionare - *în nucleul salivator inferior* (nucleus salivatorius inferior), situat ca şi subarahnoidian, învelit într-o teacă pială proprie, situată anterior nn.vag şi accesor; n.accesor trece ulterior lateral de ceilalţi doi. Cei trei nervi se găsesc pe tuberculul occipital înveliţi într-o teacă arahnoidiană, acoperiţi de flocculus. Traiectul intracranian a n.glosofaringian explică afectarea sa şi a nervilor care-l însoţesc în meningite, fracturi şi tumori ale bazei craniului. Ei ies din craniu prin gaura jugulară, n.glosofaringian fiind situat în partea ei antero-medială, lateral de sinusul pietros inferior şi medial de a.meningee din a.faringiană ascendentă.

La ieşirea din craniu n.glosofaringian se află în spaţiul delimitat anterior de muşchii care se inseră pe proc.stiloid, posterior de lama prevertebrală a fasciei cervicale, medial de faringe, iar lateral de m.sternocleidomastoidian.

Între n.glosofaringian şi lama prevertebrală se

află nn.vag şi accesor, care apoi se îndreaptă oblic spre lateral. Iniţial, n.glosofaringian se află poaterior de a.carotidă internă, apoi lateral de ea şi medial de n.vag. Gg.simpatic cervical superior se găseşte pe faţa posterioară a a.carotide interne, medial de nerv. Inferior, n.glosofaringian se găseşte între cele două artere carotide, venind în raport medial cu m.constrictor superior al faringelui, pe care se află a.palatină ascendentă. În continuare el încrucişează m.stilifaringian trece prin spaţiul dintre părţile milohioidiană şi glosofaringiană ale m.constrictor superior al faringelui, după care se îndreaptă anterior şi medial spre limbă. În această ultimă porţiune se găseşte profund de m.stiloglos, între aceasta şi inferioară a stâncii temporalului. Cei doi ganglioni conţin neuroni pseudounipolari ale căror prelungiri periferice culeg stimuli de la receptori, pe când cele centrale ajung la *nucleul tractului solitar* (nucl.tr.solitarii) din bulb unde fac sinapsa cu deuneuronii. La ganglionul superior sosesc fibrele somatoaferente generale, pe când la cel inferior fibrele visceroaferente generale şi speciale.

N.glosofaringian dă următoarele ramuri:

N.TIMPANIC (n.tympanicus) se desprinde din gg.inferior, îndreptându-se iniţial antero-lateral, apoi devine vertical pătrunzând împreună cu r.timpanică din a.faringiană ascendentă în canalul timpanic de pe faţa inferioară a stâncii. El ajunge în

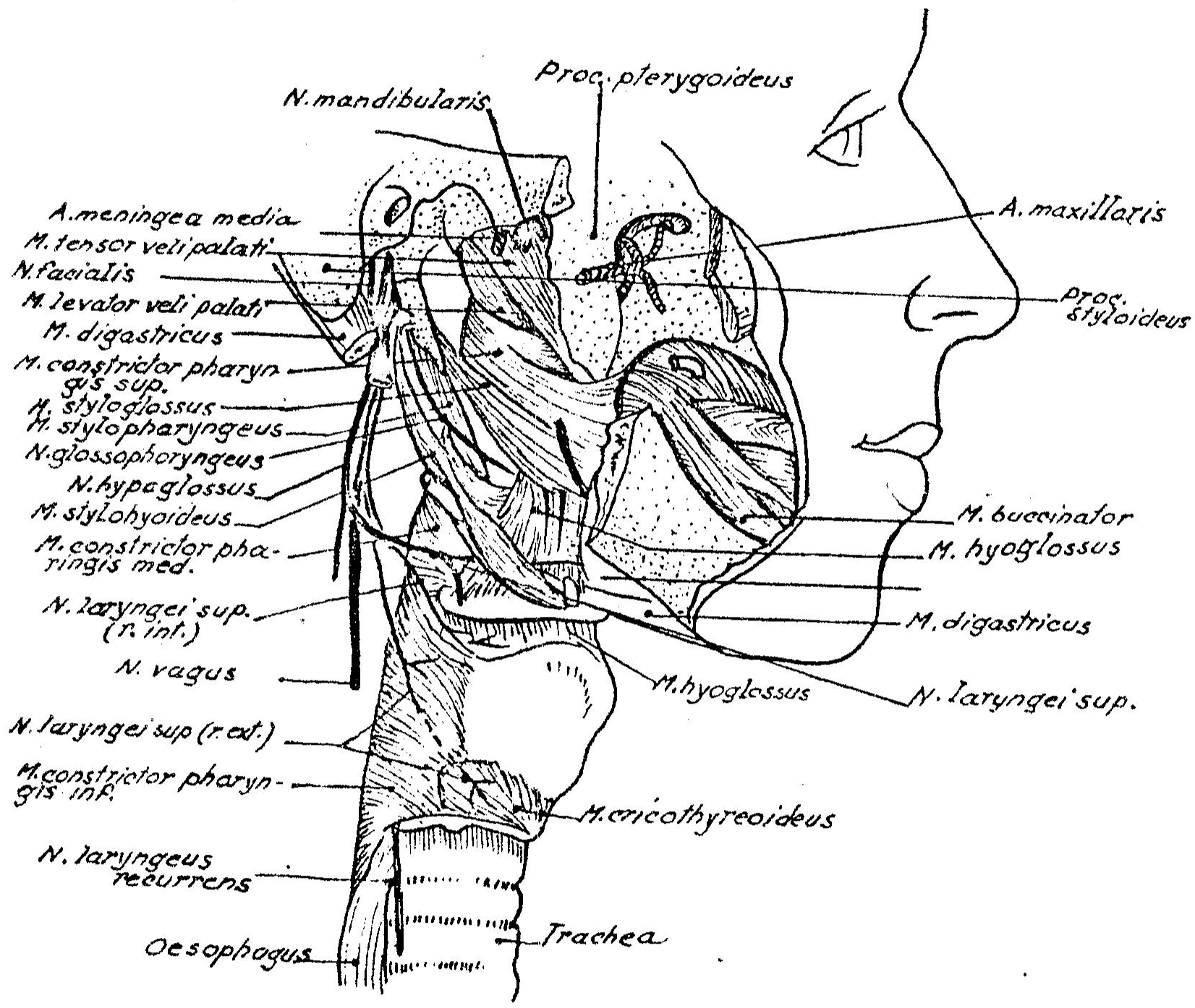

Fig.78 - RAPORTURILE NERVULUI GLOSOFARINGIAN - schema (dupa GRANT)

m.constrictor superior al faringelui, ajungând astfel la rădăcina limbii.

Ganglionul superior (ganglion superius) se află în partea intracraniană a nervului, la nivelul proc.intrajugular al temporalului.

Ganglionul inferior (ganglion inferius) se găseşte inferior de precedentul în fosa de pe faţa peretele medial al cavităţii timpanice, unde intră în alcătuirea *plexului timpanic* (plexus tympanicus). Din acest plex se desprind ramurile:

n.pitros mic (n.petrosus minor) iese din stânca temporalului prin hiatusul canalului n.pietros mic, merge prin şanţul n.pietros mic de pe faţa anterioară a stâncii şi iese împreună cu n.pietros mare prin gaura

ruptă ajungând la gg.otic (vezi n.trigemen);

nn.caroticotimpanici (nn.caroticotympanici) se distribuie mucoasei cavității timpanice și glomusului carotic;

ramura tubară (ramus tubarius) pentru mucoasa tubei auditive.

Ramura comunicantă cu ramura comunicantă a n.vag (ramus communicans cumramus auriculari n.vagi) care ajunge la gg.superior al n.vag.

RAMURA SINUSULUI CAROTIC (ramus sinus carotici) care inervează sinusul carotic,

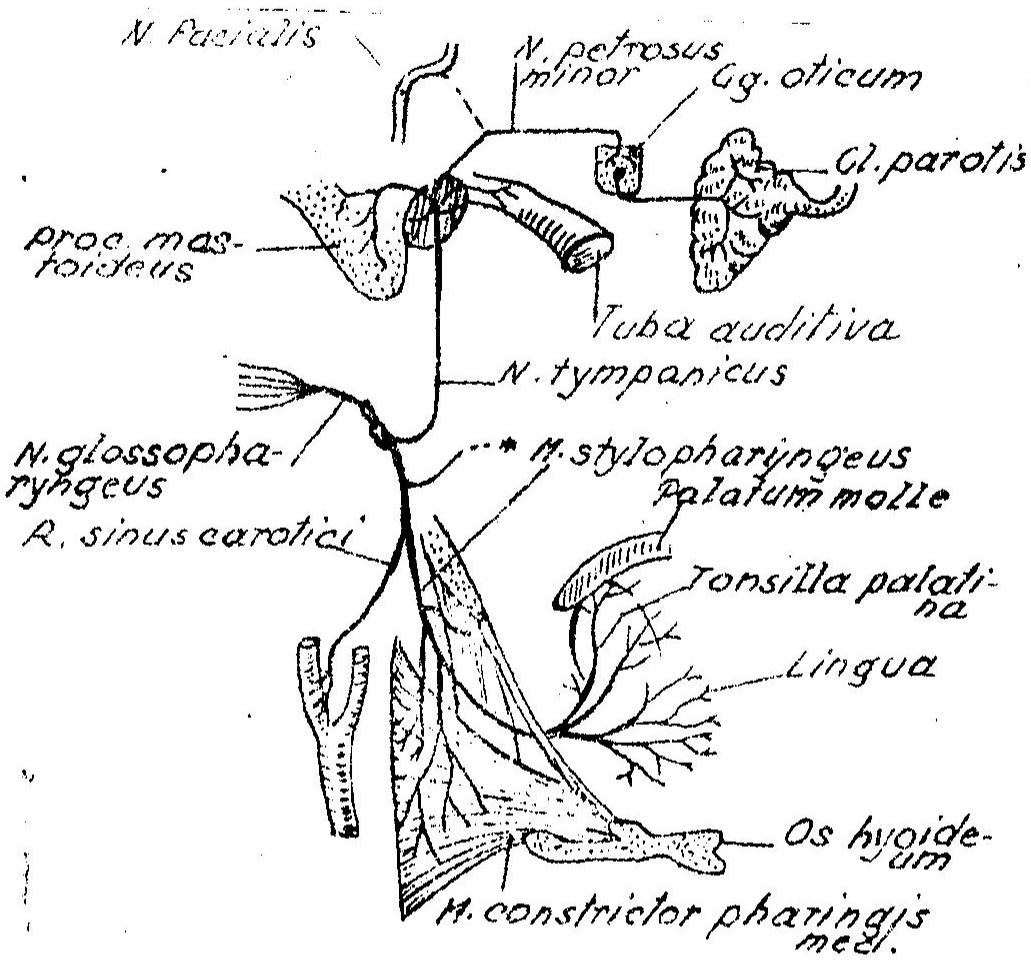

Fig.79 - TERITORIUL N.GLOSOFARINGIAN - schema (după GRANT)

reprezentând calea aferentă a reflexelor bare- și chemoreceptoare.

RAMURI FARINGIENE (rami pharyngei) formează împreună cu ramurile din vag și din simpaticul cervical plexul faringian situat pe laturile faringelui. Prin aceste ramuri n.vag inervează mm.palatofaringian, palatoglos, ridicător al vălului palatin, tensor al vălului palatin, constrictori superior și mijlociu ai faringelui prin fibre visceroeferente branhio-motorii, mucoasa părților nazală și orală ale faringelui prin fibre visceroaferente generale și glandele acestor părți prin fibre visceroeferente preganglionare. Teritoriul de distribuție al n.glosofaringian la nivelul faringelui explică disfagia, refularea lichidelor pe nas, vocea nazonală și spasmele faringiene (faringism), datorită paraliziei mușchilor pe care îi inervează, precum și dispariția sensibilității în partea superioară a faringelui cu abolirea reflexului faringian în paralizii ale sale.

RAMURA M.STILOFARINGIAN (ramus m.stylopharyngei);

RAMURI TONSILARE (rami tonsillares) care inervează mucoasa dintre cele două arcuri palatine.

RAMURI LINGUALE (rami linguales) care inervează sensitiv treimea posterioară a mucoasei liguale prin fibre visceroaferente generale, senzorial papilele valate și foliate prin fibre visceroaferente speciale și parasimpatic glandele linguale prin fibre viscereoerefente preganglionare. Datorită acestei distribuții a n.glosofaringian, paraliziile sale se însoțesc cu dispariția sensibilității generale și a celei gustative (aguezie) în special pentru substanțele amare, în treimea posterioare a limbii.

NERVUL VAG
(nervus vagus)

N.vag este un nerv mixt, având cel mai lung teritoriu de distribuție parasimpatică. *Originea reală* a fibrelor sale motorii se găsește în cele două treimi inferioare ale *nucleului ambiguu* (nucleus ambiguus), a celor parasimpatice în *nucleul dorsal al vagului* (nucleus dorsalis n.vagi), iar a celor sensitive în cei doi ganglioni de pe traiectul său. *Originea aparentă* se află în șanțul lateral posterior, inferior de n.glosofaringian și superior de n.accesor. În traiectul său, n.vag iese din craniu, traversează gâtul, toracele și ajunge în abdomen.

După emergența din trunchiul cerebral el are traiect comun cui nn.glosofaringian și accesor (vezi n.glosofaringian) și iese din craniu prin gaura jugulară. La trecerea prin aceasta el se află lateral de n.glosofaringian și medial de n.accesor, de a meningee posterioară și de v.jugulară internă.

La nivelul găurii jugulare se găsește *ganglionul superior* (ganglion superius) iar la 1 cm inferior de acesta *ganglionul inferior* (ganglion inferius). În gg.inferior pătrunde ramura internă a n.accesor. Acest ganglion se află situat împreună cu n.vag în teaca carotică, fapt care reprezintă un criteriu pentru protejarea lui în extirpările ganglionului cervical simpatic superior. Ambii ganglioni ai n.vag sunt ganglioni sensitivi, prelugirile periferice ale neuronilor lor pseudounipolari culegând stimulii de la receptori, pe când cele centrale ajung în trunchiul cerebral, unde fivrele visceroaferente generale fac sinapsă cu deutoneuronii din partea inferioară a nucleului tractului solitar, fibrele visceroaferente speciale cu deutoneuronii din partea superioară a acestuia, iar cele somatoaferente generale în nucleii terminali ai n.trigemen.

După ieșirea din craniu, n.vag se găsește în spațiul dintre faringe, m.sternocleidomastoidian și mm.stilieni (pentru raporturile la acest nivel vezi

nn.glosofaringian şi hipoglos). La nivelul gâtului, n.vag se găseşte în teaca carotidă, intrând în alcătuirea mănunchiului vasculonervos al gâtului (vezi arterele carotide externă şi internă, şi vena jugulară internă), fiind încrucişat posterior de a.tiroidiană inferioară, iar anterior de nn.cardiaci din simpaticul cervical. A.carotidă internă separă a. carotidă externă de n.vag.

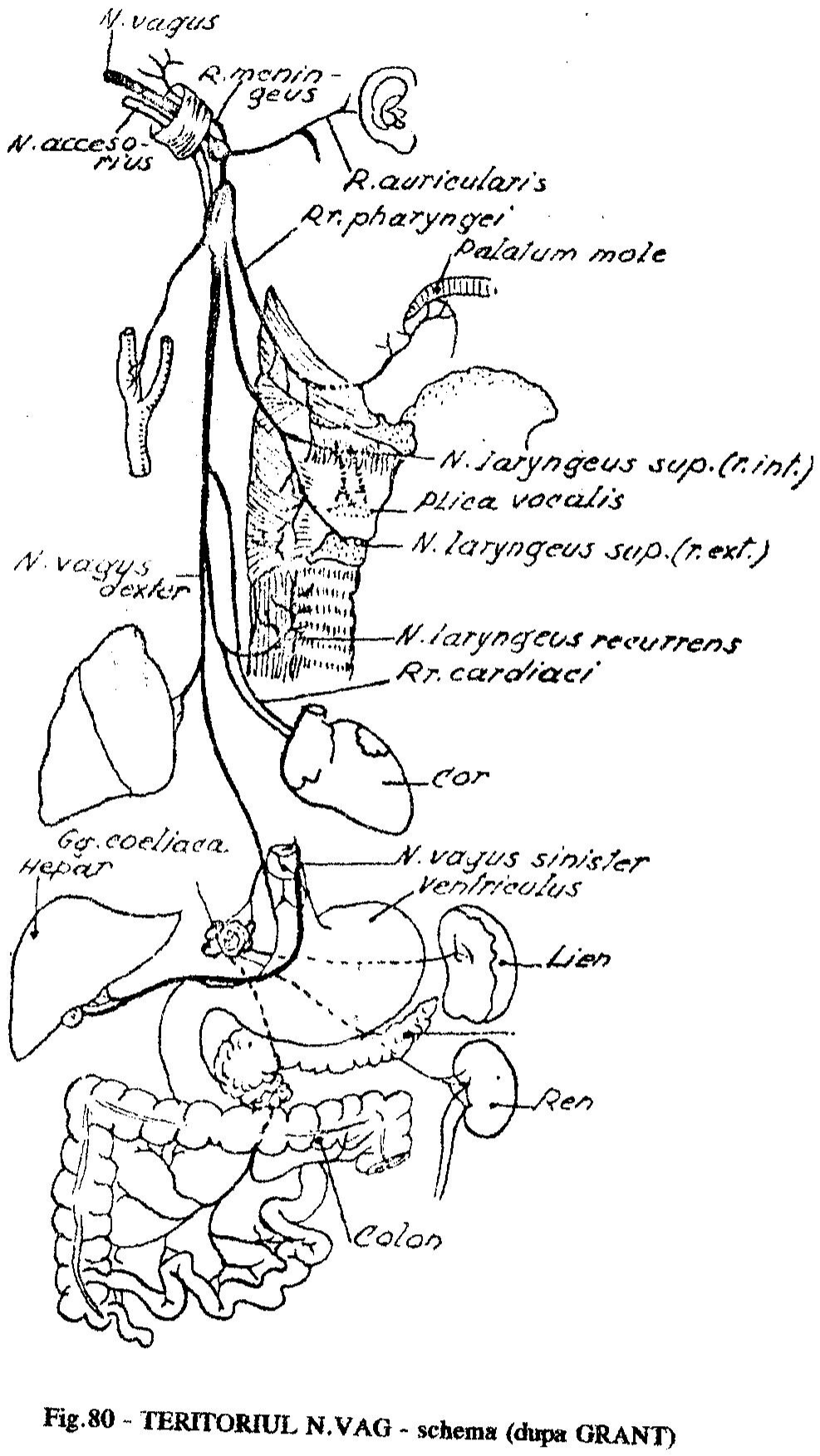

Fig.80 - TERITORIUL N.VAG - schema (dupa GRANT)

Acesta coboară în continuare anterior de m.scalen anterior şi medial de n.frenic.

La trecerea prin apertura toracică superioară, n.vag drept încrucişează lateral a.carotidă comună, trece între vasele subclaviculare, fiind încrucişat posterior de v.vertebrală. Anterior de a.subclavie din verv se desprinde n.recurent drept, care formează o ansă în jurul arterei, trecând posterior de ea; lateral de această ansă se găseşte ansa subclavie şi n.frenic.

În partea stângă, n.vag se găseşte situat la nivelul aperturii toracice mult mai medial, coborând lateral pe a.carotidă stângă până la arcul aortic, medial de ansa subclavie. N.frenic stâng se găseşte situat, la distanţă.

În partea superioară a toracelui cei doi nervi vagi se găsesc în mediastinul anterior, cel drept lateralde v.brahiocefalică dreaptă şi de trahee, iar apoi medial de arcul v.azygos, ajungând astfel posterior de bronhia dreaptă. În acest proiect el devine tot mai posterior, fiind încrucişată anterior şi medial de nn.cardiaci din simpaticul cervical.

N.vag stâng coboară iniţial lateral de a.carotidă comună, între v.brahiocefalică stângă şi a.subclavie stângă, apoi încrucişază lateral arcul aortei, trecând înapoia lig.arterial şi a a.pulmonare stângi. În continuare cei doi nervi vagi trec în mediastinul posterior, unde se află posterior de rădăcina pulmonului respectiv, inferior de aceasta aşezându-se lateral de esofag. În partea inferioară a toracelui n.vag drept ajunge posterior de esofag, pe când n.vag stâng anterior de acesta. În această ultimă porţiune a traiectului lor prin torace cei doi nervi vagi formează plexul esofagian din care se vor constitui *trunchiul vagal anterior* (truncus vagalis anterior) şi *trunchiul vagal posterior* (truncus vagalis posterior) situate anterior şi respectiv posterior de esofag. Fiecare trunchi conţine fibre din ambii nn.vagi. Cele două trunchiuri trec în cavitatea abdominală prin hiatusul esofagian şi al diafragmei, terminându-se în apropierea cardiei.

N.vag emite următoarele ramuri:

RAMURA MENINGEALA (ramus meningeus) se desprinde din gg.superior, pătrunde în craniu prin gaura jugulară şi inervează dura mater din fosa craniană posterioară şi sinusul lateral;

RAMURA AURICULARA (ramus auricularis) se desprinde din gg.superior pătrunde în canaliculul mastoidian ajungând prin acestala fisura timpanomastoidiană. Această ramură inervează pavilionul urechii, fiind singura ramură cutanată a n.vag. Unele din fibrele sale ajung în acest teritoriu pe calea n.intermediar (vezi n.intermediari), pe care îl însoţeşte începând din interiorul canaliculului mastoidian. Distribuţia cutanată a n.vag explică declanşarea unor reflexe vagale (tuse, strănut, bradicardie) prin excitarea pavilionului urechii. Din această ramură se desprinde *ramura comunicantă cu n.glosofaringian* (ramus communicans cu n.glossopharygeo);

RAMURI FARINGIENE (rami pharyngei) se desprind din gg.inferiori şi formează împreună cu ramurile din n.glosofaringian şi din gg.simpatic cervical superior *plexul faringian* (plexus pharyngeus) situat pe faţa laterlă şi posterioară a faringelui. Prin aceste ramuri ajung la faringe fibre visceroeferente branhialmotorii pentru m.constrictor inferior, fibre visceroaferente generale pentru mucoasa părţii laringiene a faringelui şi fibre visceroeferente preganglionare pentru glandele tiroidă, paratiroidă şi cele din mucoasa faringelui.

RAMURI CARDIACE CERVICALE SUPERIOARE (rami cardiaci cervicales superiores) se desprind din n.vag inferior de gg.inferior cele stângi coborând anterior de a.carotidă comună, iar cele drepte în lungul trunchiului brahiocefalic. Ele intră în alcătuirea plexului cardiac (pentru detalii vezi inervaţia cordului);

N.LARINGEU SUPERIOR (n.laryngeus superior) se desprinde la nivelul gg.inferior. La origine se află între a.carotidă internă şi gg.cervical superior, între ea şi n.hipoglos găsindu-se gg.inferior al n.vag. Apoi, coboară însoţit de vasele omonime între faringe şi mănunchiul vasculonervos al gâtului, încrucişând medial a.linguală. N.laringeu superior se termină prin două ramuri: *ramura externă* (ramus externus) se găseşte posterior de r.cricotiroidiană din a.laringiană superioară şi pătrunde în laringe prin membrana cricotiroidiană împreună cu a.laringiană inferioară; ea inervează prin fibre visceroeferente branhialmotorii mm.cricotiroidian şi constrictor inferior al faringelui, iar senzitiv mucoasa cavităţii infraglotice; *ramura internă* (ramus internus) se găseşte iniţial pe membrana tirohioidiană, superior de a.laringiană superioară; apoi perforează membrana tirohioidiană pentru a pătrunde în laringe. Ea determină inferior de recesul piriform singura plică din organism ridicată de un nerv. Această ramură inervează mucoasa părţii superioare a laringelui şi a părţii laringiene a faringelui şi gustativ, mucoasa linguală de la nivelul valeculelor. Din ea se desprinde *ramura comunicantă cu n.laringean inferior* (ramus comunicans cum n.laryngeu inferior), care coboară sub mucoasa părţii laringiene a faringelui pe m.cricoaritenoidian posterior anastomozându-se cu ramura corespunzătoare din n.laringeu recurent. Prin această ramură laringeu superior inervează mucoasa părţii superioare a traheei;

RAMURI CARDIACE CERVICALE INFERIOARE (rami cardiaci cerviclaes inferiores) care se pot desprinde şi din n.laringeu recurent, ajungând la plexul cardiac după ce au trecut printre arcul aortic şi a.pulmonară dreaptă;

N.LARINGEU RECURENT (n.larygeus recurrens) are origine şi raporturi diferite în dreapta şi în stânga. Astfel, n.recurent se desprinde din n.vag la locul în care acesta vine în raport cu a.subclavie, trece inferior şi apoi posterior de aceasta şi de a.carotidă comună, aşezându-se apoi posterior de trahee şi lateral de esofag la nivelul vertebrei C_7. Lateral de ansa pe care n.recurent o formează în jurul a.subclavii se află ansa subclavie şi n.frenic, iar medial nn.cardiaci inferiori din simpatic, la acest nivel venind în raport inferior cu cupula pleurală. Acest raport explică tulburările laringiene în pahipleurita aplicală dreaptă. Începând de la C_7 n.laringeu recurent are traiect ascendent trecând anterior de a.vertebrală şi de n.simpatic cervical, şi postero-medial de lobul lateral drept al glandei tiroide. La nivelul m.constrictor inferior perforează peretele faringelui pătrunzând în submucoasa acestuia.

N.recurent stâng se desprinde în torace la nivelul arcului aortic, trece inferior şi posterior de acesta şi se aşează între trahee şi esofag. Spre deosebire de precedentul, acesta se găseşte situat anterior de esofag şi lateral de trahee. În continuare are traiect ascendent la nivelul gâtului, asemenea n.recurent drept. Explicaţia originii deosebite ale celor doi nervi recurenţi se află în dezvoltarea embriologică diferită a ultimelor două arcuri branhiale. Astfel, al V-lea şi al VI-lea arc branhial drept dispar, încât n.recurent drept va trece pe sub a.subclavie dreaptă provenită din al IV-lea arc, pe când în stânga dispare numai al V-lea arc, din al VI-lea formându-se a.pulmonară stângă şi lig.arterial. Iniţial, originea ambilor nervi se află la aceeaşi înălţime, dar ulterior arcul aortic coboară mai mult decât a.subclavie dreaptă. Nn.laringei recurenţi dau următoarele ramuri: *ramuri traheale* (rami tracheales), *ramuri esofagiene* (rami esophagei) pentru organele respective şi n.laringeu inferior. *N.laringeu inferior* (n.laryngeus inferior) este ramura terminală a n.recurent şi inervează toţi muşchii laringeului cu excepţia m.cricotiroidian. Din el se desprinde *ramura comunicantă cu ramura laringiană internă* (ramus communicans cum ramo laryngeo interno) care are traiect ascendent;

RAMURI CARDIACE TORACICE (rami cardiaci thoracici) se desprind din n.vag inferior de nn.recurenţi;

RAMURI BRONSICE (rami bronchiales) se desprind din n.vag la locul în care acesta încrucişează bronhia principală. Ele formează un plex peribronşic, care se continuă în hil cu *plexul pulmonar* (plexus pulmonalis);

PLEXUL ESOFAGIAN (plexus esophageus) format de ambii nn.vagi în jurul esofagului;

RAMURI GASTRICE ANTERIOARE (rami gastrici anteriores) desprinse în special din n.vag stâng.

RAMURI GASTRICE POSTERIOARE (rami gastrici posteriores) desprinse în special din n.vag drept;

RAMURI HEPATICE (rami hepatici) cu originea în special în n.vag stâng;

RAMURI COELIACE (rami coeliaci) care intră în structura plexului coeliac;

RAMURI RENALE (rami renales) pentru cei doi rinichi.

Pentru detalii asupra ramurilor toracice şi abdominale vezi vol.II.

NERVUL ACCESOR
(nervus accesorius)

N.accesor are *originea reală* prin două rădăcini: *rădăcina spinală* (radices spinales) în partea postero-laterală a cornului anterior al măduvei cervicale şi *rădăcina craniană* (radices craniales) în *nucleul ambiguu* (nucleus ambiguus) din bulb.

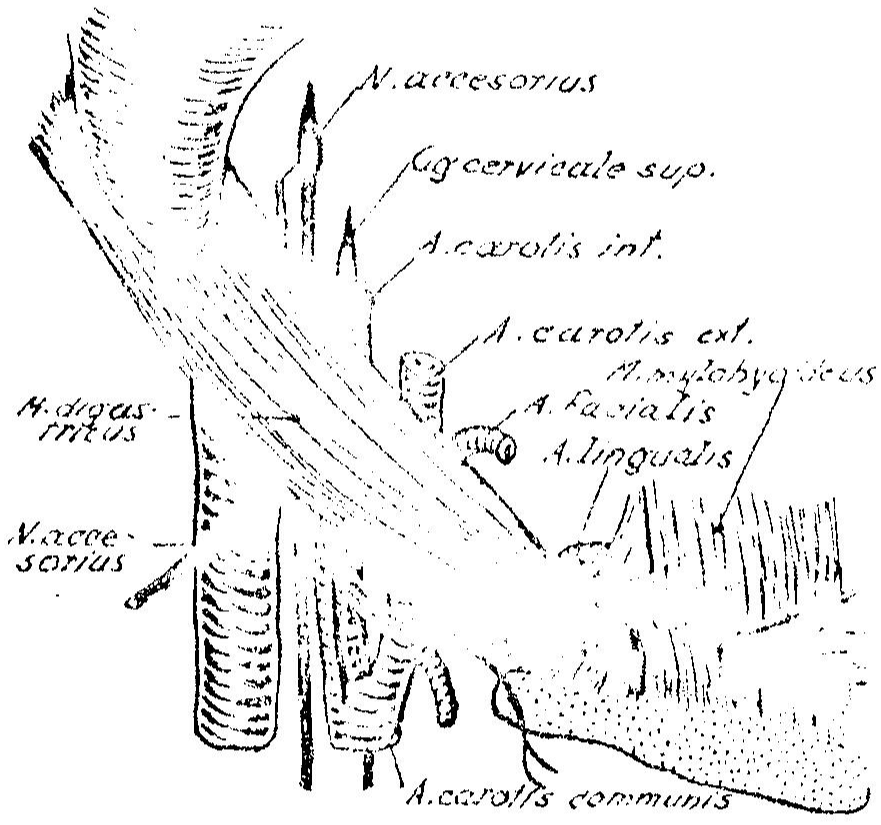

Fig. 81 - RAPORTURILE N.ACCESOR

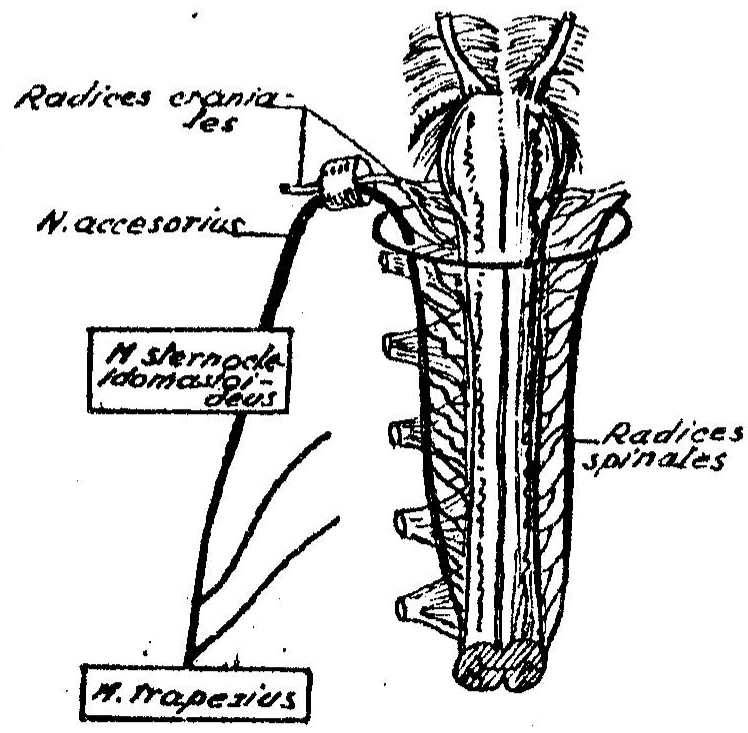

Fig. 82 - TERITORIUL N.ACCESOR (după GRANT)

Această dublă origine îl deosebeşte de ceilalţi nervi cranieni, el putând fi socotit ca un nerv spinal înglobat la nervii cranieni, rădăcina sa craniană separându-se în evoluţia filogenetică de n.vag şi căpătând fibre medulare. *Originea aparentă* a rădăcinii craniene se găseşte în şanţul lateral posterior, inferior de cea a n.vag. Rădăcina medulară părăseşte măduva spinării prin cornul lateral, anterior de rădăcina posterioară la nivelul nervului C_5, având apoi traiect ascendent.

În canalul vertebral rădăcina medulară se află în spaţiul subarahnoidian, posterior de lig.dinţat care o separă de rădăcinile anterioare ale primilor cinci nervi spinali şi anterior de rădăcinile posterioare ale acestora. Traiectul său oblic spre posterior, încât este mai depărtat de rădăcinile posterioare ale ultimilor nervi cervicali şi în raport mai strâns cu cele ale primilor, cu care de altminteri poate face un schimb reciproc de fibre, fără să se anastomozeze.

În gaura occipitală rădăcina spinală este situată iniţial medial de a.vertebrală pe care ulterior o încrucişează posterior trecând lateral de ea. La acest nivel din a.vertebrală se desprinde a.cerebrală postero-inferioară, care are raporturi variabile cu n.accesor, încrucişându-l anterior sau posterior. Superior de această încrucişare cele două rădăcini ale n.accesor se unesc formând nervul, care se îndreaptă anterior şi lateral spre gaura jugulară, fiind situat inferior de nn.glosofaringian şi vag. Cei trei nervi se găsesc în spaţiul subarahnoidian, înveliţi fiecare într-o teacă formată de pia mater, venind în raport cu tuberculul jugular al occipitalului prin intermediul durei mater. Superior se află nn.facial, intermediar şi vestibulocohlear.Nn.glosofaringian şi vag sunt situaţi iniţial superior şi apoi medial de n.accesor.

N.accesor trece prin gaura jugulară, lateral de n.vag. Ieşit din craniu, se află pe faţa posterioară a a.carotide interne, având lateral şi posterior vena jugulară internă. În acest traiect n.accesor lasă medial nn.glosofaringian, vag.hipoglos şi gg.simpatic cervical superior.

N.accesor este un nerv exlusiv motor, la scurtă distanţa după ieşirea din craniu împărţindu-se în următoarele două ramuri:

RAMURA INTERNĂ (ramus internus) care este reprezentată în special de rădăcina sa craniană, fiind considerată ca o ramură aberantă a n.vag. Ea se anastomozează cu n.vag, pătrunzând în gg.inferior al acestuia şi se distribuie muşchilor laringieni ai vălului palatin şi constrictorului superior al faringelui. Datorită raporturilor sale cu n.vag această ramură se mai

numeşte şi vagospinal sau n.accesor al vagului. În paraliziile unilaterale ale n.accesor apar: tulburări de fonaţie (voce bitonală, cu timbru ascuţit, eunucoidă), paralizia şi atrofia vălului palatin care este derivat spre

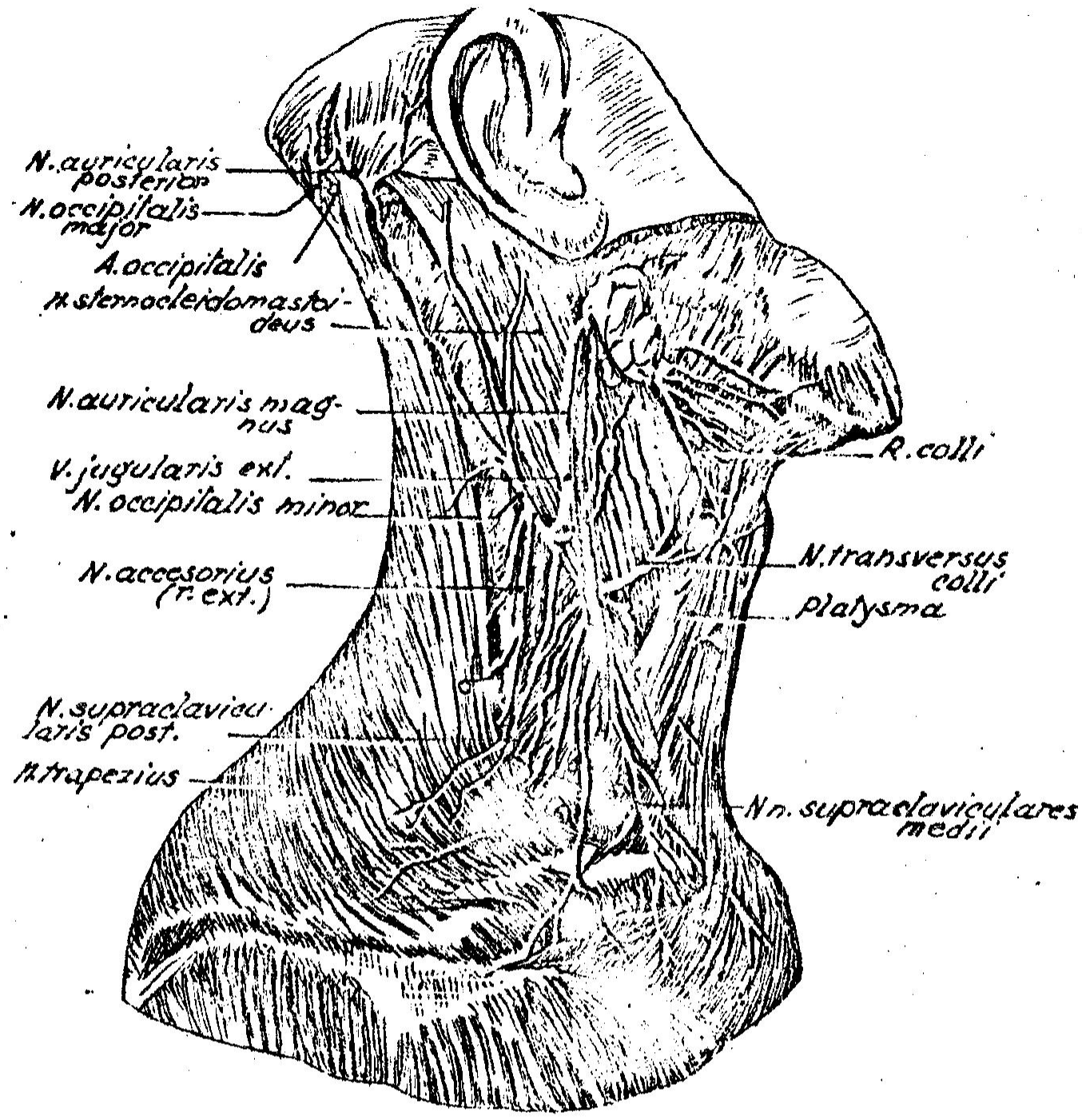

Fig.83 - RAMURA EXTERNA A N.ACCESOR

partea sănătoasă în special în timpul vorbirii. În paraliziile bilaterale vocea este nazonată, voalată lichidele refulând pe nas;

RAMURA EXTERNĂ (ramus externus) se îndreaptă oblic inferior şi lateral, posterior de m.stilohioidian şi de pântecele poaterior al m.digastric şi trece lateral de v.jugulară internă pe care o încrucişază anterior sau posterior; apoi, perforează m.digastric şi m.sternocleidomastoidian, ajungând în fosa subclaviculară superior de osul hioid, terminându-se în m.trapez.

În ultima sa porţiune această ramură este subcutanată aşezată pe m.ridicător al scapulei. La nivelul fosei supraclaviculare ea este însoţită de a.cervicală ascendentă. Ramura externă participă la inervaţia mm.trapez şi sternocleidimastoidian, anastomozându-se în grosimea acestora cu ramuri ale plexului cervical.

Prin această ramură n.accesor este un nerv motor apinal, care inervează muşchi derivaţi din somitele cefalice, având un traiect aberant prin craniu.

După unele cercetări fibrele pe care le primeşte din plexul cervical sunt fibre proprioceptive. În paralizii ale sale m.sternocleidomastoidianeste hipoton, capul flectat pe partea sănătoasă, reliful muscular lateral al gâtului şters, iar datorită afectării m.trapez umărul este coborât, atârnând anterior, fosa subclaviculară este adâncită, clavicula proemină anterior, iar marginea vertebrală a scapulei este deviată lateral. Bolnavul nu poate ridica umărul şi nu se poate ridica în coate din poziţia culcat. În astfel de cazuri sunt afectate în special cele două treimi inferioare ale m.trapez, treimea superioară fiind inervată de ramuri ale plexului cervical. În paraliziile bilaterale ale ramurei externe ale m.spinal capul se găseşte în hiperextensie, flectarea lui fiind dificilă.

NERVUL HIPOGLOS
(nervus hypoglossus)

N.hipoglos are *originea reală* în *nucleul n.hipoglos* (nucl.n.hypoglossi) din bulb. *Originea aparentă* se află în şanţul preolivar sub forma a 10 - 15 filete nervoase dispuse vertical, care vor forma un trunchi superior şi altul inferior.

n.hipoglos se află porţiunea iniţială a nn.facial şi intermediar, iar inferior rădăcina anterioară a primului nerv cervical. În continuare el străbate dura mater şi pătrunde în canalul hipoglosului, unde este însoţit de a.meningee superioară, *v.comitantă a n.hipoglos* (v.comitans n.hypoglossi) de *plexul venos al canalului hipoglosului* (plexus venosus canali hypoglossi) şi de aşa zisa ramură meningeală a n.hipoglos, care intră în craniu.

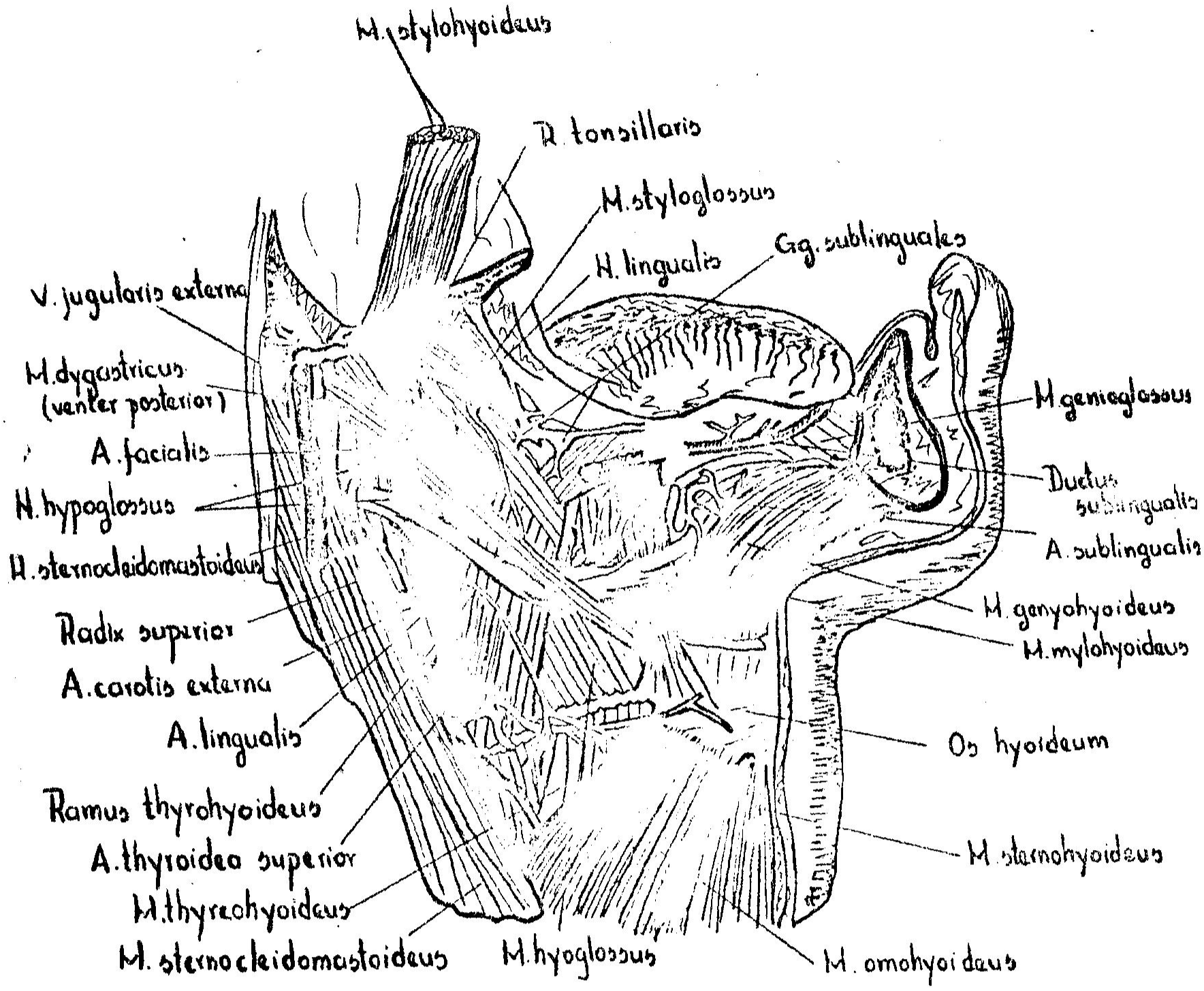

Fig.84 - TRAIECTUL NERVULUI HIPOGLOS (după GRANT)

În craniu, n.hipoglos se găseşte în spaţiul subarahnoidian într-o teacă a piei mater. În această porţiune se află între a.vertebrală situată anterior şi a.cerebeloasă postero-inferioară situată posterior. În cazul în care a.vertebrală are un traiect vertical, ea vine în raport cu fibrele de origine ale nervului. Când traiectul ei este mai oblic, ea vine în raport numai cu fibrele cele mai superioare ale acestuia, nervul venind în raport anterior numai cu aa.spinale anterioare.A.cerebeloasă postero- inferioară îl separă de rădăcina craniană a n.accesor. Superior de

După ce iese din craniu, ele se îndreaptă spre limbă având un traiect concav superior şi anterior. Imediat inferior de baza craniului n.hipoglos stabileşte raporturi cu v.jugulară internă, cu a.carotidă internă şi cu nn.glosofaringian, vag şi accesor.

N.hipoglos se află inițial pe fața posterioară a a.carotide interne, apoi parcurge această față oblic spre inferior, lateral și anterior, îndreptându-se spre traiect încrucișează fața posterioară a celor trei nervi, în așa fel încât nn.glosofaringian și vag rămân medial de el. În urma acestei încrucișări n.hipoglos vine în

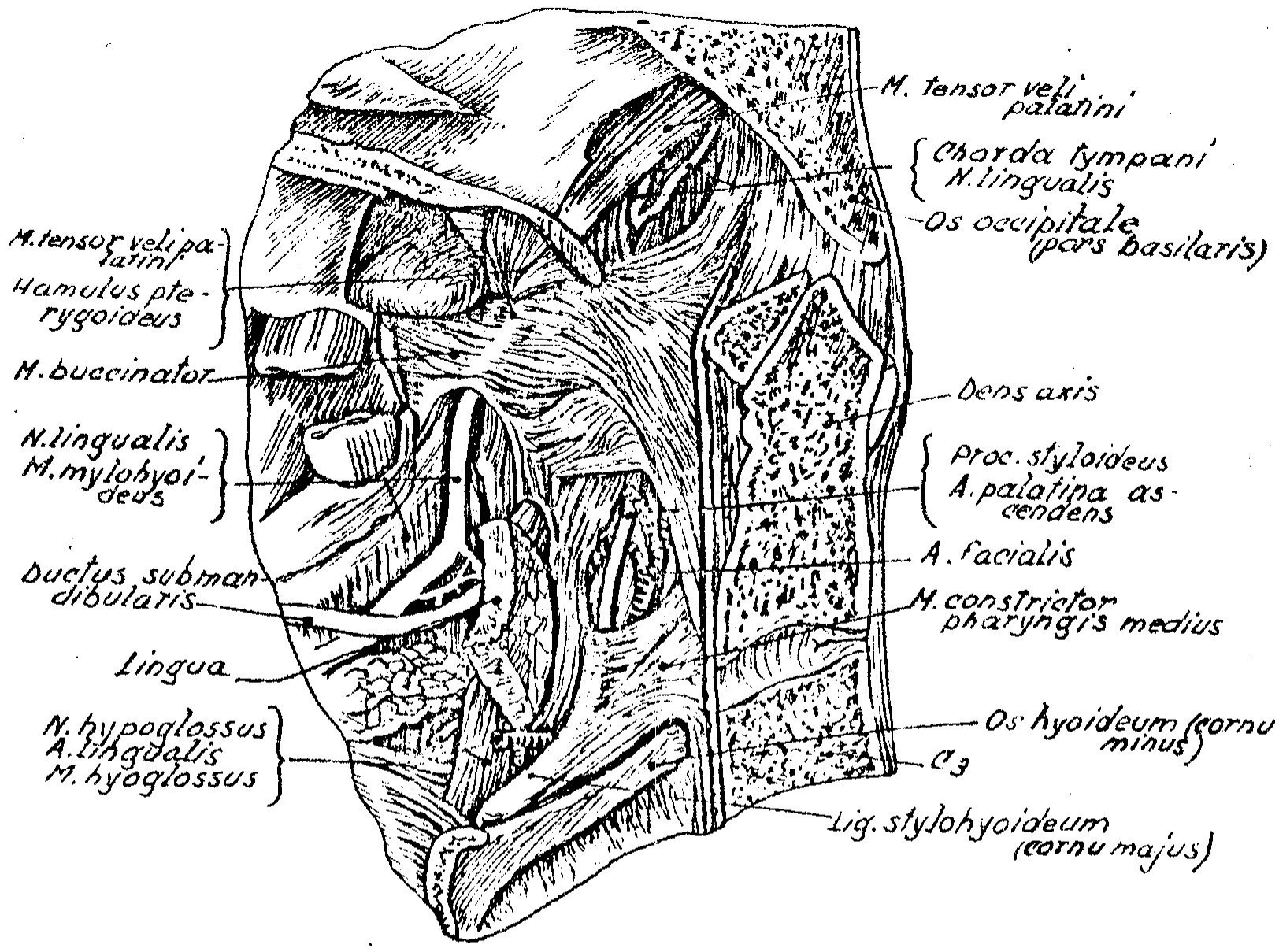

Fig.85 - RAPORTURILE NERVULUI HIPOGLOS LA NIVELUL LIMBEI (dupa GRANT)

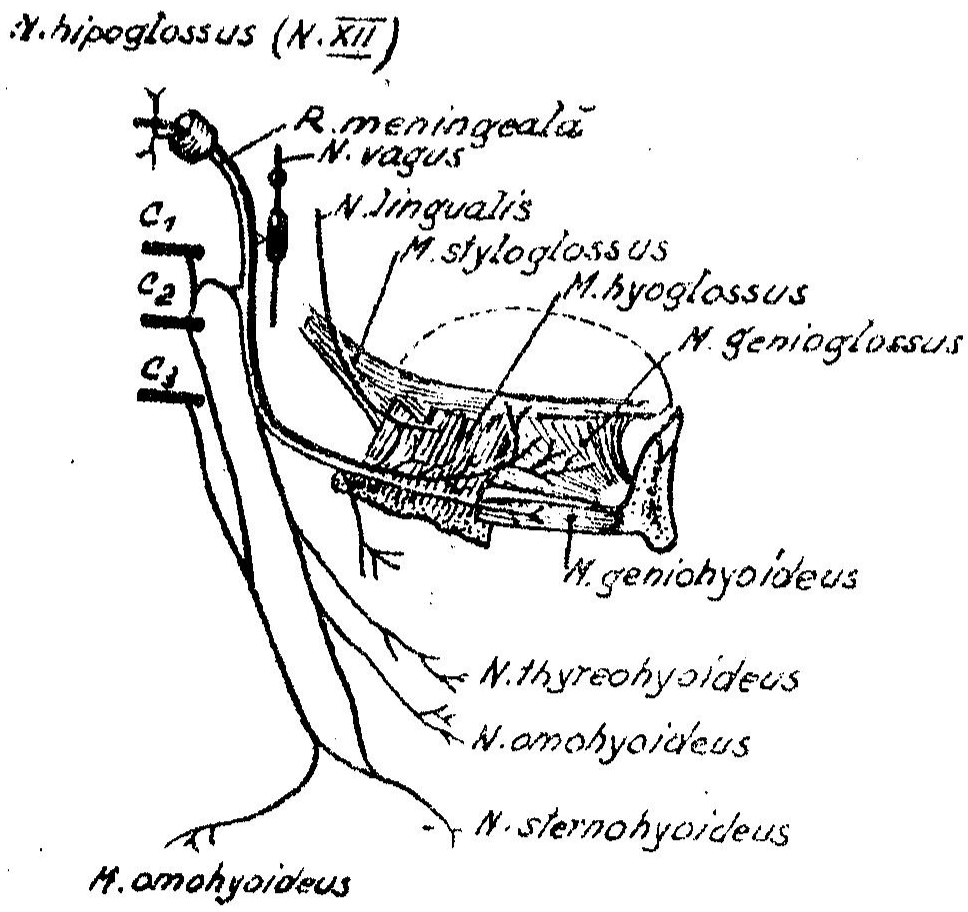

Fig.86 - NERVUL HIPOGLOS (schema)

v.jugulară internă, medial de care se așează. În acest contact cu polul inferior al ganglionului inferior al vagului, de care este unit prin țesut conjunctiv. N.accesor este încrucișat superior de bifurcația sa, n.hipoglos așezându-se apoi medial de ramura externă a acestuia.

În continuare n.hipoglos trece pe sub pântecele posterior al m.digastric, anterior de n.vag și se îndreaptă anterior spre trigonul carotic. În trigonul carotic el încrucișează aa.carotide internă și externă, trecând inferior de ramura inferioară a a.occipitale și de a.occipitală, apoi pentru ca să se îndrepte anterior și superior, profund de tendoanele mm.digastric și stilohioidian, pe fața laterală a m.hipoglos, spre marginea posterioară a m.milohioidian. La acest nivel v.jugulară internă situată posterior, trunchiul tirolinguofacial situat anterior și n.hipoglos situat posterior delimitează așa zisul triunghi al carotidelor descris de Farabeuf, în care se găsesc a.carotidă internă și a.carotidă externă cu primele sale ramuri colaterale. Acest triunghi este folosit ca reper pentru

ligaturarea aa.carotidă externă şi linguală. traiectul său prin acest spaţiu, n.hipoglos încrucişează faţa laterală a aa.tiroidiană superioară, facială şi linguală. Planul format de a.carotidă externă şi de ramurile ei separă acest nerv de m.constrictor mijlociu al faringelui.

La marginea posterioară a m.hioglos, n.hipoglos se desparte de a.linguală, nervul trecând superficial, iar artera profund de muşchi. Pe suprafaţa m.hioglos, inferior de nerv se află v.linguală, care se formează la acest nivel.

Superior de hioid, n.hipoglos este acoperit de glanda submandibulară. Apoi, trece prin hiatusul dintre mm.hioglos şi milohioidian, însoţit superior de canalul glandei submandibulare şi de prelungirea acesteia, iar inferior de vv.linguale. Prin acest hiatus ajunge inferior de glanda sublinguală. În continuare n.hipoglos se află pe faţa laterală a m.geniohioidian. La marginea anterioară a m.hioglos, spre vârful limbii el se împarte în ramuri linguale.

N.hipoglos inervează motor limba, dând ramuri tuturor muşchilor ei cu excepţia mm.palatoglos şi stiloglos. Filogenetic ei se distribuie muşchilor limbii din momentul în care la vertebratele superioare limba devine musculară, înlocuid limba membranoasă a vertebrelor inferioare. La peşti (în special la rechini) numărul vertebrelor care sunt incorporate regiunii occipitale a craniului este variabil. Aceasta explică şi numărul variabil al primilor nervi spinali precum şi faptul că nervii occipitali tind să-şi piardă rădăcina dorsală şi gg.senzitivi, rămânând numai nervi motorii.

Miotoamele 5-7 ale regiunii occipitale urmate de trunchiurile nervilor occipitali II-III, migrează la peşti inferior în jurul regiunii branhiale, unde vor forma mm.hipobranhiali inervaţi de n.hipoglos.

La amniote, n.hipoglos ajunge în regiunea faringiană, inervând muşchii limbi proveniţi din materialul hipobranhial.

Mezodermul din care se formează aceşti muşchi se grupează în două mase situate în podeaua cavităţii bucale. Ele continuă superior masele musculară laringiană, infrahioidiană şi diafragmatică. Unele cercetări arată că acest nerv ar conţine şi fibre proprioceptive venite de la limbă.

Din aceste motive N.I. îi recunoaşte numai *rr.linguale* (rr.linguales). În grosimea limbii ele se pot anastomoza în interstiţiuni dintre mm.genioglos şi geniohioidian. Cunoaşterea teritoriului său de distribuţie explică simptomele care apar în boli sau leziuni, care interesează partea sa periferică. Astfel în fracturi şi în tumori ale bazei craniului, dislocări ale primele vetrebe cervicale, anevrisme ale cercului arterial, apar paralizii ale limbii, care pot fi uni- sau bilaterale. În paralizia unilaterală, dacă limbă este scoasă afară din gură se îndreaptă spre partea lezată, datorită lipsei de contracţie a m.genioglos respectiv. Dacă se încearcă introducerea limbii în cavitatea bucală, jumătatea lezată urcă mai sus decât cea sănătoasă. Datorită atrofierii consecutive, mucoasa linguală este plicaturată. În paralizia bilaterală motilitatea limbii este complec abolită, sensibilitatea gustativă şi generală a ei fiind păstrată. Bolul alimentar trebuie împins cu degetul. Datorită rolului limbii în masticaţie şi deglutiţie, aceste funcţii sunt mult diminuate. La animalul cu ambii nervi secţionaţi, limba atârnă între arcadele dentare, o muşcă, simtă durerea, dar nu o poate retrage în cavitatea bucală.

Celelalte ramuri descrise în literatură nu aparţin propriu- zis n.hipoglos ele provenind din fibrele nervilor cu care acesta vine în raport, împrumutându-şi reciprod fibre. Astfel, pe faţa posterioară a a.carotide interne, în trunchiul său pătrund ramuri din gg.simpatic cervical superior. De asemenea la locul în care încrucişează gg.inferior al vagului i se vor alătura fibre ale acestui nerv. Fibrele simpatice care i se alătură, vor asigura inervaţia vaselor care irigă limba. Ramurile vasculare pentru v.jugulară internă şi pentru a.carotidă internă, precum şi r.meningeală pentru dura mater din etajul posterior al bazei craniului au aceaşi semnificaţie. În cadrul acestui împrumut de fibre, s-a arătat că unele fibre ale hipoglosului s-ar îndrepta spre n.frenic şi spre nn.cardiaci, urmând ulterior traiectul acestora. Participarea sa în mică măsură la formarea ansei cervicale reprezintă un argument în sprijinul ideii cu privire la structura sa iniţială de n.mixt, asemănător celor spinali.

Plexul cervical

Plexul cervical (plexus cervicalis) asigură, prin ramurile sale inervaţia cutanată a gâtului şi, în parte, pe cea capului, a umărului şi a peretelui toracic anterior; el inervează de asemenea, motor şi sensitiv, m.diafragma şi unii dintre muşchii Gâtului. Plexul este constituit din patru trunchiuri de origine, anastomozate între ele; trunchiurile, reprezentate de ramurile ventrale ale nn.spinali C_1-C_4, cuprind alături fibrele somatice şi fibre vegetative, ce provin de la gg.simpatic cervical superior, prin ramuri comunicante. În majoritatea cazurilor, ramurile ventrale C_2-C_4 se împart fiecare în două ramuri, ascendentă şi descendentă, care se unesc cu cele supra- şi subiacente şi formează trei anse suprapuse, situate în dreptul vertebrelor cervicale C_1-C_4. La constituirea primei anse participă ramura ventrală C_1 în întregime ramura ascendentă din C_2 ramura descendentă a celui de-al patrulea trunchi se uneşte cu ramura C_5, contribuind astfel la formarea plexului brahial. Dispoziţia de mai sus, considerată tipică poate fi modificată prin absenţa ansei inferioare, iar excepţional şi a celei mijlocii; cele mai numeroase variante se datoresc, însă, modului în care participă şi contribuţiei pe care o aduc ramurile ventrale, la alcătuirea fiecărei anse în parte. Cu excepţia cele superioare, constantă şi în totdeauna bine conturată, celelalte două anse sunt adesea abia schiţate, greu de individualizat, iar ramurile plexului par a continua direct trunchiurile de origine. Desprinse din nn.spinali respectivi, ramurile ventrale C_1-C_4 ajung în planul prevertebral, corespunzător regiunii trigonului carotic spaţiului situat lateral de faringe; la acest nivel ele se ramifică, se anastomozează şi formează plexul. Ramura ventrale C_1, cea mai subţire dintre toate patru, apare între occipitali şi atlas, în şanţul arterei vertebrale. Situată inferior şi medial de a vertebrală pe care îl însoţeşte, ea se îndreaptă lateral şi trece pe faţa superrioară a proc.transvers al atlasului. În dreptul găurii transverse se desparte de arteră, îşi schimbă direcţia şi coboară printre fibrele m.drept anterior al capului (sau trecând lateral de acesta), pe faţa anterioară a proc.transvers C_1, unde intră în alcătuirea primei anse.

Ramura ventrală C_2 subţire şi ea, are un traiect aproape orizontal, fiind situată la început între atlas şi axis, lateral de articulaţia atlantoaxială (laterală). Ea pătrunde apoi în primul spaţiu intertransversar, trecând posterior de vasele vertebrale iar la ieşirea din spaţiu se aşează între mm.lugul capului sau scalen anterior şi m.ridicător al scapulei. În dreptul vârfului proc.transvers al axisului ea se bifurcă şi ramurile care rezultă participă la formarea primelor două anse. Ramura ventrală C_3, cea mai voluminoasă, străbate al doilea spaţiu intertransversar, încrucişând posterior vasele vertebrale, după care pătrunde între mm.lungul capului şi scalen mijlociu şi se împarte în cele două ramuri ascendentă şi descendentă, care intră în constituţia anselor mijlocie şi inferioară ale plexului.

Ramura ventrală C_4, de asemenea voluminoasă, are acelaşi traiect şi raporturi ca şi precedenta, în spaţiul intertransversal corespunzător, apoi trece în mm.scaleni anterior şi mijlociu. Ramura ei ascendentă participă la formarea ansei inferioare a plexului cervical; cea descendentă reprezintă anastomoza dintre acest plex şi trunchiul superior al plexului brahial.

Ansele plexului sunt situate profund, între inserţiile mm.prevertebrali şi scalen mijlociu, mediali, şi cele ale mm.ridicător al scapulei şi splenius, lateral, în raport cu vârful proceselor transverse. Anterior ele sunt acoperite de lama prevertebrală a fasciei cervicale, prin intermediul căreia, primele două anse corespund formaţiunilor vasculo nervoase latero-faringiene: trunchiul simpatic cervical, nn.glosofaringian, accesor, hipoglos şi mănunchiului vasculonervos al gâtului. Trebuiesc subliniate raporturile strânse de le acest nivel cu n.accesor, când acesta are un traiect retrojugular şi cu gg.simpatic cervical superior. Ultima ansă a plexului se găseşte în trigonul carotic, acoperite de elementele vasculare şi nervoase din această regiune.

RAMURILE PLEXULUI CERVICAL provin din trunchiurile de origine şi din anse; ramurile care inervează tegumentele gâtului şi ale capului se desprind din ansa mijlocie, iar cele care se distribuie pielii umărului şi a peretelui toracic anterior, din ultima ansă. Fibrele din constituţia lor sunt somatosensitive şi simpatice postganglionare secretorii şi vasomotorii. După ce traversează trigonul carotic, aceste ramuri apar la mijlocul marginii posterioare a m.sternocleidomastoidian şi devin superficiale.

N.occipital (n.occipitalis minor) şi are originea în ansa mijlocie şi cuprinde fibre din rr.ventrale C_2-C_3 sau exclusiv din C_3, desprinzându-se în acest caz, direct din r.ventrală respectivă. De la marginea posterioară a m.sternocleidomastoidian, nervul pătrunde în regiunea laterală a gâtului şi, după ce înconjoară n.accesor, se îndreaptă spre proc.mastoidian, paralel cu marginea posterioară a muşchiului, acoperit de lama superficială a fasciei cervicale. În partea superioară a regiunii laterale, el perforează fascia şi se împarte în numeroase ramuri

terminale. Cele cu direcţie posterioară se distribuie pielii din partea laterală a regiunii occipitale, anastomozându-se cu ramuri ale n.occipital mare. Ramurile cu direcţia anterioară încrucişează faţa laterală a m.sternocleidomastoidian şi ajung la pielea care acoperă proc.mastoidian şi treimea superioară a feţei mediale al pavilionului urechii, unde se anastomozează cu ramuri ale nn.auricular mare şi auricular posterior.

N.auricular (n.auricularis major) formează străbat cartilajul pavilionului şi inervează pielea concăi auriculare şi a lobulului urechii. Ramura posterioară se anastomozează cu nn.occipital mic, auricular mare, auricular posterior şi cu r.auriculară a n.vag.

N.transvers al gâtului (n.transversus colii) este cea mai voluminoasă dintre ramurile cutanate ale plexului. El poate avea originea în ansa mijlocie cuprinzând fibre din ramurile ventrale C_2-C_3; în ale cazuri se desprinde direct din r.ventrală C_3 conţinând fibre provenite numai de la această ramură. După ce

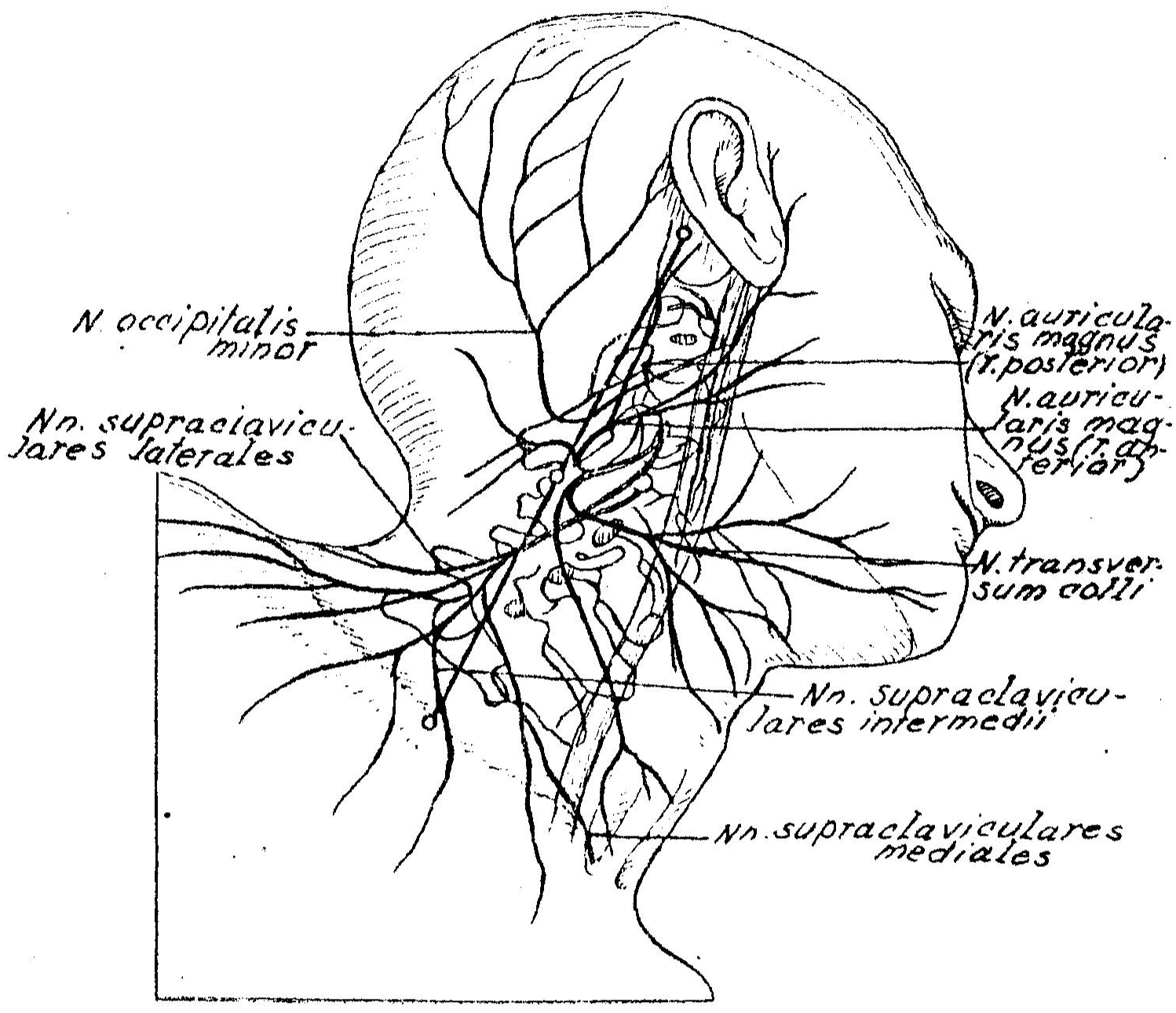

Fig.87. - RAMURILE SUBCUTANATE ALE PLEXULUI CERVICAL (dupa LANZ)

adesea un trunchi comun cu n.occipital mic sau cu n.transvers al gâtului. Nervul aparea la marginea posterioară a m.sternocleidomastoidian sub n.occipital mic şi urcă pe faţa laterală a muşchiului, posterior de v.jugulară externă. După ce perforează lama superficială a fasciei cervicale, în apropierea unghiului mandibulei, nervul se îndreaptă spre lobulul urechii şi se termină prin două ramuri. *Ramura anterioară* (ramus anterior) inervează tegumentul regiunii parotideomaseterine prin 4-5 ramuri subţiri, ce stabilesc anostomoze cu n.facial, în traiectul lor intraglandular. *Ramura posterioară* (ramus posterior) se distribuie pielii de pe faţa medială a pavilionului urechii, exceptând treimea ei superioară; ramuri fine ocoleşte marginea posterioară a m.sternocleidomastoidian, n.transvers al gâtului trece orizontal pe faţa laterală a muşchiului, încrucişând medial v.jugulară externă. În acest traiect el este intrafascial şi acoperit de m.platysma. În apropierea osului hioid nervul străbate fascia şi se împarte în *ramuri* (terminale) *superioare* şi *inferioare* (rami superiores, rami inferiores), care inervează pielea regiunii anterioare a gâtului. Dintre rr.superioare, unele se anastomozează cu r.colli al n.facial, sub m.platysma.

Nn.supraclaviculari (nn.supraclaviculares) se desprind dintr-un trunchi comun cu originea în ultima ansa a plexului(C_3-C_4). Trunchiul apare pe marginea

posterioară a m.sternocleidomastoidian la 1 cm sub n.transvers al gâtului şi coboară prin regiunea laterală, situat pe scalenul mijlociu şi acoperit de lama superficială a fasciei cervicale şi m.platysma. Deasupra claviculei se ramifică dând ramurile mediale, intermediare şi laterale, care perforează fascia aşezându-se între aceasta şi m.platysma.

(nn.supralaviculares laterales sive posteriores) traversează inferior regiunea laterală a gâtului şi se distribuie pielii din partea superioară şi posterioară a regiunii deltoidiene.

Ramurile pe care plexul le trimite muşchilor sunt situate profund şi provin atât din trunchiurile de origine cât şi din anse; ele sunt reprezentate de ansa

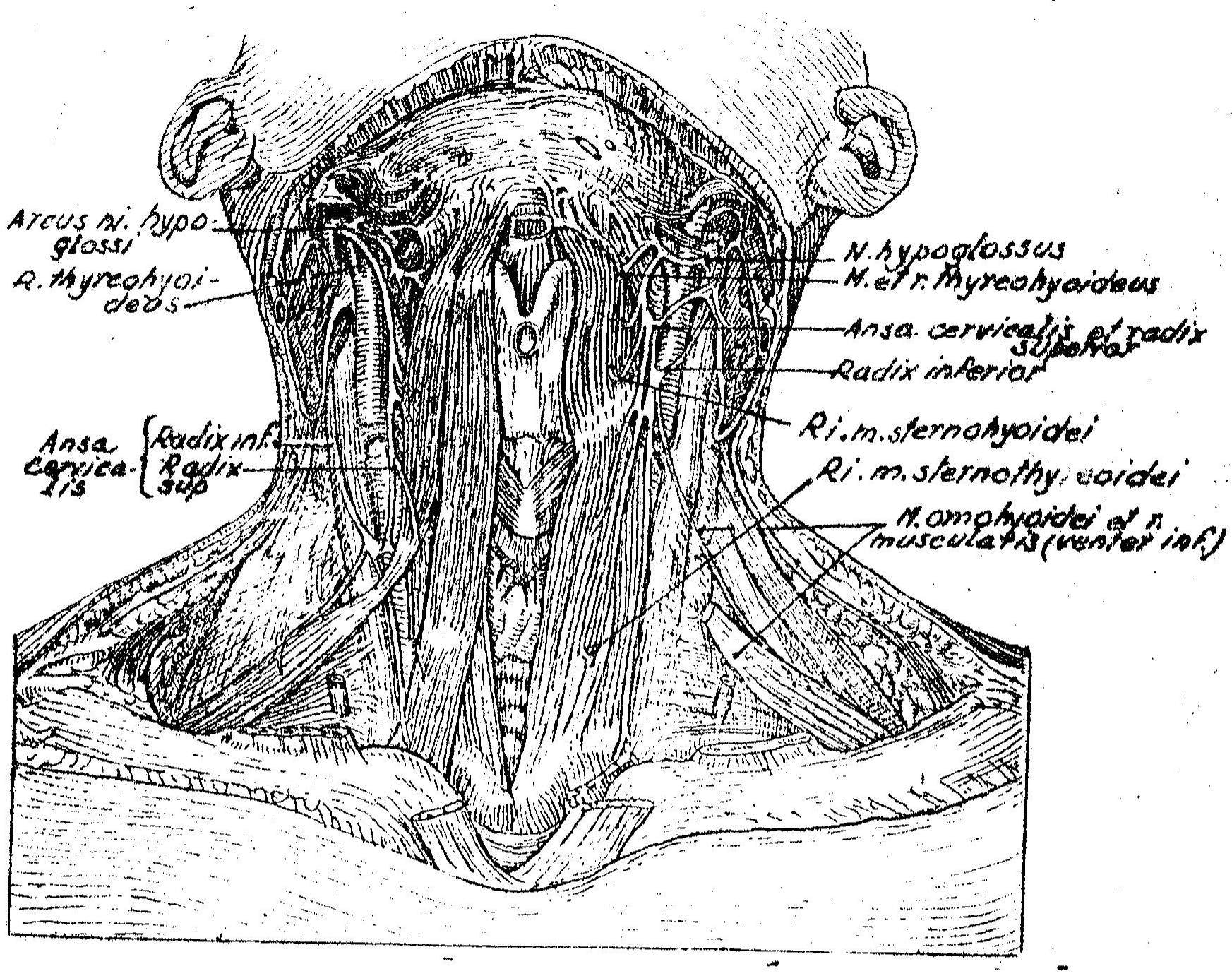

Fig.88 - ANSA CERVICALA ŞI RAMURILE EI - ÎN PARTEA STÂNGA DUPA ÎNDEPARTAREA MM.INFRAHIOIDIENI DIN PLANUL SUPERFICIAL SE VEDE O ANSA CERVICALA SCURTA - (dupa LANZ)

Nn. supraclaviculari mediali (nn.supraclaviculares mediales) se îndreaptă inferior şi medial încrucişând v.jugulară externă şi m.sternocleidomastoidian, terminându-se în tegumentul ce acoperă fosa supraclaviculară mică şi manubriul sternal;

Nn. supraclaviculari intermediari (nn.supraclavicularis intermedii) coboară anterior de clavicula şi inervează pielea regiunii infraclaviculare, până în dreptul coastei a III-a; teritoriul lor de inervaţie se suprapune parţial cu teritoriul nervului intercostal;

Nn.supraclaviculari laterali sau posteriori cervicală, de rădăcinile ei, de n.frenic şi de nn.frenici accesori.

Ansa cervicală (ansa cervicalis) se formează anterior de v.jugulară internă şi deasupra tendonului m.omohioidian prin unirea a două rădăcini. *Rădăcina inferioară* (radix inferior) rezultă din fuzionarea a două ramuri, imediat după ce ele se desprind din ramurile ventrale C_2 şi respectiv C_3. Rădăcina coboară lateral de v.jugulară internă, la început înafara apoi în interiorul tecii carotice; deasupra tendonului m.omohioidian îşi schimbă direcţia, trece anterior de vena şi se uneşte cu *rădăcina superioară* (radix superior). Aceasta cuprinde fibre din C_1-C_2, care se alătură n.hipoglos la baza

craniului.

Desprinsă din nerv, în partea superioară a trigonului carotic, la nivelul unde acesta încrucişează a.carotidă externă, rădăcina superioară coboară pe partea laterală a a.carotide comune şi se uneşte cu cea inferioară. În unele cazuri ansa cervicală este "scurtă" datorită unirii rădăcinilor la un nivel superior şi atunci, ea se găseşte între venă şi arteră, înaintea arterei, sau chiar posterior de vase. Excepţional, ansa poate lipsi. Ramurile ansei asigură inervaţia mm.infrahioidian; mm.omohioidian primeşte două ramuri, câte una pentru fiecare pântece, iar m.sternohioidian primeşte o ramură din ansă şi una din rădăcina superioară. În ce priveşte m.tirohioidian, el este inervat constant de o ramură desprinsă separat din n.hipoglos, care conţine de asemenea fibre cu origine în C_1-C_2. În unele cazuri însă, ansa cervicală poate trimite şi ea acestui muşchi o ramură subţire.

Nervul frenic (nervus phrenicus) este cea mai lungă şi în acelaşi timp cea mai importantă ramură a plexului cervical. Teritoriul lui de inervaţie, reprezentat în primul rând de diafragma şi pericard se explică prin faptul că dezvoltarea acestor formaţiuni începe la nivelul somitelor cervicale. Nervul este format din 1-3 rădăcini care cuprind fibre somatice şi vegetative; rădăcină principală şi constantă provine din ramura ventrală C_4. Celelalte două rădăcini îşi au originea în ramurile ventrale C_3, respectiv C_5 şi, mai rar, în ansa inferioară a plexului cervical sau anastomoza trimisă de acesta plexului brahial. Ele cuprind un contigent, variabil de fibre, care se alătură rădăcinii principale la nivele diferite, motiv pentru care sunt descrise adesea ca nervi frenici accesori. Unirea rădăcinilor se face însă obişnuit, între mm.scaleni mijlociu şi anterior; nervul astfel format coboară pe m.scalen anterior, până la baza gâtului, apoi pătrunde în torace pe care îl străbate aproape vertical şi se termină în grosimea diafragmei. În funcţie de acest traiect nervilor frenici, drept şi stâng, li se poate descrie o parte cervicală, în care ei au raporturi identice şi o parte toracică, în care raporturile sunt diferite. La gât, după constituirea lui, n.frenic apare lateral de m.scalen anterior, apoi coboară oblic anterior de muşchi şi ajunge pe partea medială a tendonului lui de inserţie. În acest traiect prescalenic, nervul, cuprins în grosimea fasciei muşchiului, este încrucişat de pântecele inferior al m.omohioidian. Superior de acest muşchi n.frenic este însoţit lateral de n.subclavicular, iar medial de a.cervicală ascendentă şi poate fi uşor abordat chirurgical.

Inferior de pântecele m.omohioidian, nervul este mai profund, fiind acoperit şi de lama prevertebrală a fasciei cervicale; pe de altă parte la acest nivel, el are raporturi cu vasele suprascapulare, transverse ale gâtului şi cu v.jugulară externă (porţiunea ei terminală). Din aceste motive descoperirea nervului în partea inferioară a fosei supraclaviculare mici este mai dificilă şi cu riscuri. Medial de nerv se găsesc trunchiul tirocervical, mănunchiul vasculonervos al gâtului şi ductul limfatic. La baza gâtului, nervul frenic drept se îndepărtează de tendonul m.scalen anterior şi trece între confluentul venos jugolosubclavicular şi artera subclavie, fiind situat lateral de ansa subclavie şi n.vag. Inferior de a.subclavie nervul coboară pe cupula pleurală, încrucişând anterior a.toracică internă, şi trece apoi medial de ea. N.frenic stâng are raporturi deosebite la intrarea în torace, datorită situaţiei mai laterale a a.subclavie; el se găseşte la distanţă de n.vag, trece posterior şi lateral de terminaţia ductului toracic şi încrucişează posterior a.toracică internă. La baza gâtului cei doi nn.frenici primesc constant o ramură anastomotică de la nn.subclaviculari şi uneori o ramură de la gg.stelat. În torace, nn.frenici însoţiţi de vasele pericardofrenice străbat mediastinul superior şi apoi pe cel mijlociu, acoperiţi de pleura mediastinală de care aderă. N.frenic drept se găseşte lateral de v.brahiocefalică dreaptă şi apoi de v.cavă superioară. În dreptul rădăcinii plămânului, faţă de care trece anterior, nervul se situează între pleură şi pericard şi, în această poziţie coboară până la diafragma, devenind din ce în ce mai profund. N.frenic stâng este mai lung şi situat mai superficial; în mediastinul superior el se găseşte între aa.carotidă comună şi subclavie, posterior de v.brahiocefalică stângă. El coboară anterior de arcul aortei şi rădăcina plămânului şi se aşează între pleură şi pericard, înconjurând faţa pulmonară a inimii. În torace nn.frenici dau *ramura pericardică* (ramus pericardiacus) şi contribuie la inervaţia pleurei mediastinale din vecinătatea lor. N.frenic drept se termină imediat deasupra diafragmei prin 3-5 *ramuri frenicoabdominale* (rami phrenicoabdominales) care pătrund în muşchi prin centrul tendinos, lateral de orificiul venei cave inferioare sau prin acest orificiu. Ramurile frenicoabdominale ale n.frenic stâng străbat diafragma mai anterior, trecând prin partea sternală corespunzătoare foliolei stângi. Ramurile terminale ale nn.frenici inervează motor şi senzitiv centrul tedinos şi părţile musculare ale diafragmei, iar prin fibre senzitive, pleura şi peritoneul care învelesc muşchiul. În grosimea diafragmei aceste ramuri au o direcţie radiară şi pentru respectarea lor, în cursul frenotomiilor se impune practicarea unor incizii paralele cu ele. Una din ramurile frenicoabdominale trimite fibre plexului celiac iar prin ramurile acestuia, ele se distribuie căilor biliare şi pancreasului. În acest fel se explică iradierea în umăr şi la baza gâtului a durerilor ce însoţesc afecţiunile hepato-biliare şi în

regiunea scapulară a durerilor din pancreatitele cronice. Fibrele trimise plexului celiac de n.frenic drept formează o ramură mai voluminoasă, care mai contribuie şi la inervaţia lig.falciform, lig.coronar şi v.cave inferioare; pe traiectul ei se găsesc adesea gg.nervoşi.

anastomozează cu n.accesor;

- nervul m.trapez (C_3-C_4) străbate regiunea laterală a gâtului, inferior de n.accesor şi acoperit de lama superficială a fasciei cervicale. Deasupra claviculei trimite o anastomoză n.accesor, după care pătrunde în m.trapez;

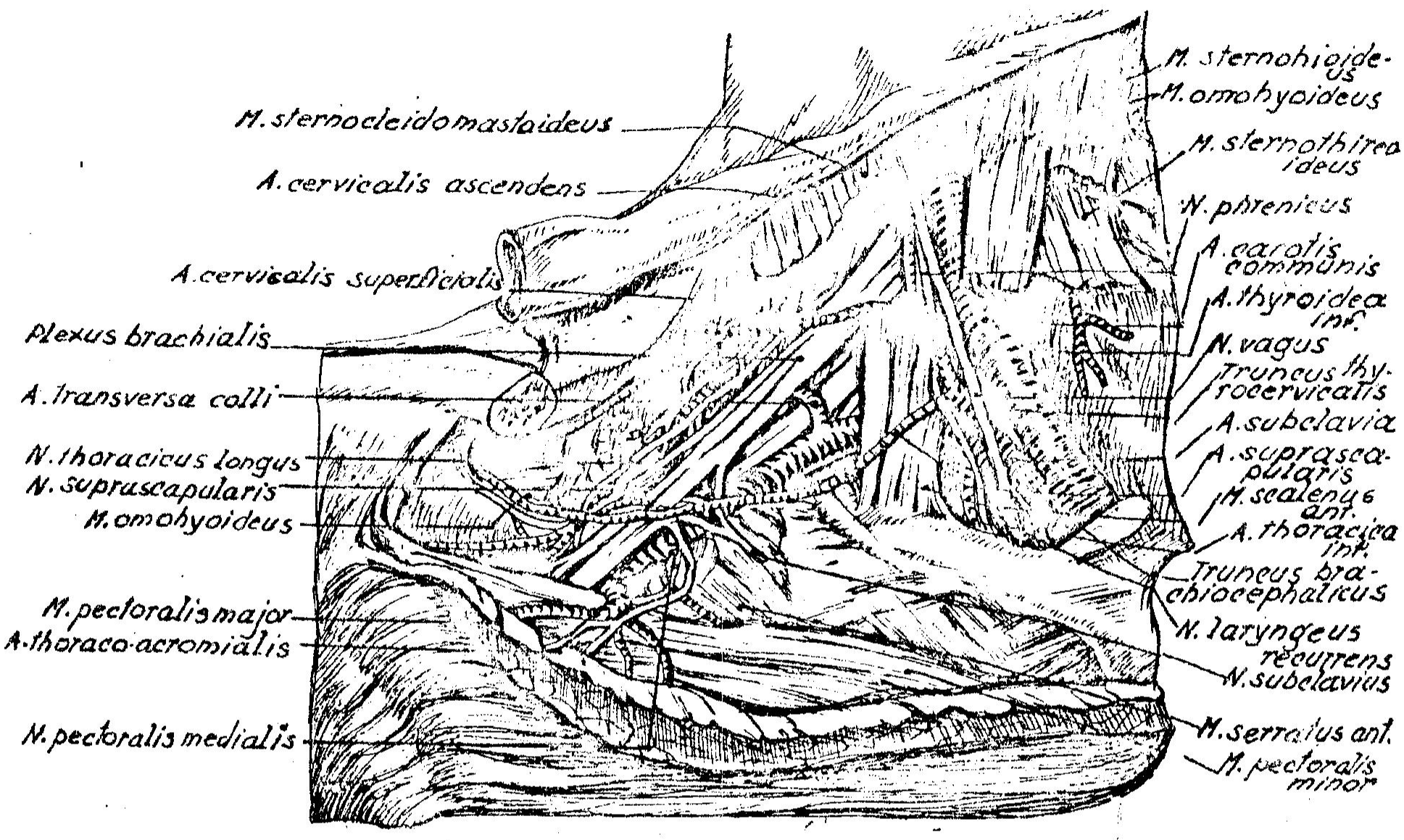

Fig.89 - PLEXUS BRACHIALIS (pars supraclavicularis)

Nn.frenici accesori (nn.phrenici accesorii) reprezintă mănunchiuri de fibre cu origine variată, care intră în alcătuirea n.frenic şi care, de multe ori, prin importanţa lor pot fi consideraţi ca rădăcini ale nervului. Astfel, fibrele cu origine în ramura ventrală C_5 pot constitui un trunchi aparte, care se uneşte cu n.frenic în partea inferioară a gâtului. În alte cazuri (20%), aceste fibre se alătură n.subclavicular, din care se desprind apoi ca ramură anastomotică, unindu-se cu n.frenic deasupra coastei I-a sau în torace. S-au mai descris nervi frenici accesori cu origine în ramurile ventrale C_3, C_4, C_6 sau în ansa cervicală.

Trunchiurile plexului şi plexul propriu-zis mai dau o serie de ramuri musculare care, deşi neomologate, de N.I., trebuiesc totuşi menţionate:

- nervul m.sternocleidomastoidian este format din reunirea a două ramuri cu origine în ansa mijlocie sau direct în ramurile ventrale C_2-C_3. În grosimea muşchiului una din ramurile terminale ale nervului se

- nervii m.lungul gâtului, în număr de 3-4 provin din ramurile ventrale C_2-C_4;

- nervul m.lungul capului conţine fibre din C_1-C_3;

- nervul m.drept anterior al capului pleacă din ramura ventrală C_1 sau din ansa superioară (C_1-C_2), adesea ca un trunchi comun cu nervul m.drept lateral al capului.

Uneori plexul cervical mai contribuie la inervaţia mm.scaleni, iar prin ramura anastomotică trimisă plexului brahial participă la inervaţia m.ridicător al scapulei.

Plexul brahial

Teritoriul de inervaţie al *plexului brahial* (plexus brachialis) este reprezentat de membrul superior şi de majoritatea muşchilor care intră în alcătuirea centurii scalupare; numai câteva teritorii

cutanate, cum ar fi pielea regiunii deltoidiene şi a feţei mediale a braţului sunt inervate de ramuri ale plexului cervical şi respectiv ale nn.intercostali II, III. Formarea plexului brahial la nivelul gâtului constituie o dovadă pentru originea cervicotoracică a membrului superior, al cărui mugure apare în dreptul somitelor C_5-T_2. Originea plexului este reprezentată de ramurile ventrale ale nn.spinali C_5-C_8 şi T_1, care se unesc şi formează *trunchiurile plexului* (trunci plexus). În constituţia acestor ramuri ventrale se găsesc, în afara fibrelor somatice şi fibre vegetative, pe care le primesc, prin ramuri comunicante de la gg.cervicali simpatici, mijlociu şi inferior (sau de la gg.stelat). Ramurile ventrale C_5-C_7 situate în şanţurile de pe procesele transverse ale vertebrelor cervicale, străbat spaţiile intertransversare, trecând posterior de vasele vertebrale şi pătrund apoi în mm.scaleni anterior şi lateral. Ramura C_5 primeşte o anastomoză de la plexul cervical (n.spinal C_4) şi se uneşte apoi cu ramura C_6, formând împreună *triunghiul superior* (truncus superior). Nivelul la care se constituie trunchiul superior corespunde unui punct, situat la 2 cm superior de claviculă, pe marginea posterioară a m.sternocleidomastoidian (punctului lui Erb).

Ramura ventrală C_7 neanastomozată, va forma singură *trunchiul mijlociu* (truncus medius). Ramura C_8 trece între proc.transvers al vertebrei C_7 şi gâtul primei coaste, posterior de artera cervicală profundă, care o separă de gg.stelat; ea se îndreaptă apoi lateral, pe versantul posterior al cupulei pleurale, pătrunde între mm.scalen anterior şi lateral şi se uneşte superior de coasta I-a cu ramura ventrală T1, alcătuind *trunchiul inferior* (truncus inferior). Ramura ventrală T1 apare inferior de capul coastei I-a, înconjură anterior gâtul ei şi după un scurt traiect ascendent şi lateral intră în alcătuirea trunchiului inferior. În drumul ei, această ramură are raporturi anterioare cu gg.stelat, vasele vertebrale şi artera cervicală profundă. De artera subclavie, care se află la distanţă, ea este despărţită prin formaţiuni fibroase ale membranei suprapleurale, înserate pe coloana vertebrală.

Modul de formare al trunchiurilor poate prezenta numeroase variaţii faţă de schema prezentată, uneori chiar la acelaşi individ. Cele mai frecvente diferenţe se datoresc faptului că la alcătuirea plexului participă şi ramurile ventrale C_4 şi T_2. Când anastomoza trimisă de plexul cervical (C_4) ramurii ventrale C_5 este voluminoasă, trunchiul inferior este redus, datorită numărului mic de fibre pe care le primeşte de la ramura ventrală T_1 şi a lipsei fibrelor din T_2. În alte cazuri, participarea ramurii ventrale C_4 este semnificativă, sau chiar absentă; compensator, ramura ventrală T_1 este voluminoasă şi conţine numeroase fibre cu origine în n.spinal T_2. Din punct de vedere topografic plexul brahial prezintă o *parte supraclaviculară* (pars supraclavicularis) situată în regiunea laterală a gâtului şi o *parte infraclaviculară* (pars infraclavicularis), care începe posterior de claviculă şi se continuă spre regiune axilară. Partea supraclaviculară are forma unui triunghi dispus frontal, cu baza spre coloana vertebrală şi cu vârful în axilă; ea este reprezentată de ramurile de origine ale plexului, de trunchiul şi de ramurile lor colaterale. Trunchiurile plexului, formate între m.scaleni anterior şi mijlociu, au raporturi la acest nivel cu partea interscalenică a a.subclavie situată în şanţul de pe coasta I-a; trunchiul inferior se găseşte imediat posterior de arteră, în timp ce trunchiurile celelalte sunt mai îndepărtate şi dispuse posterior şi superior de aceasta. Ieşind dintre mm.scaleni trunchiurile devin superficiale şi pot fi palpate cu uşurinţă, sub forma unor cordoane rezistente, dirijate oblic, inferior şi lateral. Ele sunt în raport, posterior, cu planul muscular al regiunii laterale a gâtului, iar anterior sunt încrucişate de marginea posterioară a m.sternocleidomastoidian, de pântecele inferior al m.hioidian şi de vasele suprascapulare şi transverse ale gătului. A.transversă a gâtului (ramura superficială, artera cervicală superficială) trece uneori printre trunchiurile inferior şi mijlociu. Deasupra pântecelui n.omohioidian, sub m.platysma şi lama superficială a fasciei cervicale se găseşte o parte din trunchiurile superior şi mijlociu; restul plexului se află în aria fosei supraclaviculare mari, unde este acoperit de m.platysma de lama superficială, pe care coboară nn.supraclaviculari şi v.jugulară externă şi de lama pretraheală a fasciei cervicale. În imediata apropiere a claviculei, fiecare trunchi se bifurcă şi din ramurile anterioare şi posterioare rezultate se formează fasciculele plexului. Ramurile colaterale ale părţii supraclaviculare a plexului brahial sunt reprezentate de nn.dorsal al scapulei, toracic lung, suprascapular, subclavicular; ei au fost descrişi împreună cu partea infraclaviculară a plexului în volumul "Membrele".

Partea cervicală a sistemului nervos autonom

Partea cervicală a sistemului nervos autonom (pars cervicalis systematis autonomici) este reprezentată de segmentul *trunchiului simpatic* (truncus sympathycus) întins de la orificiul superior al toracelui şi până la baza craniului. Ea este formată din trei *ganglioni nervoşi* (ganglia trunci sympathici) uniţi prin *ramuri interganglionare* (rami interganglionares). Numărul redus de ganglioni cervicali simpatici se explică prin sudarea ganglionilor primitivi, care iniţial aveau o dispoziţie metamerică corespunzătoare

nn.spinali cervicali. La gât, trunchiul simpatic se găseşte lateral de faringe, apoi în trigonul carotic şi în mai ales în partea superioară. În traiectul său descendent, trunchiul simpatic este situat de la început

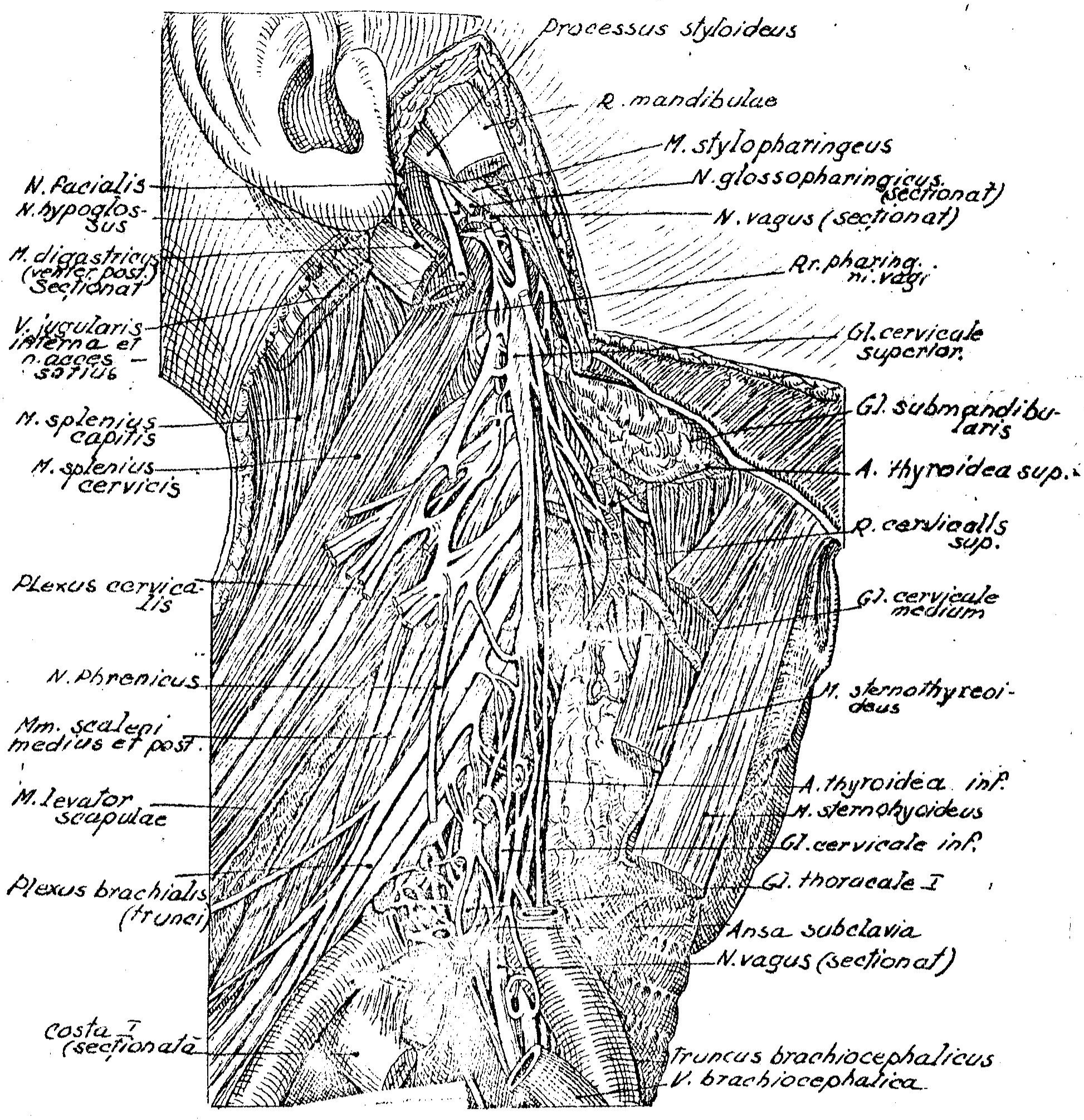

Fig.90 - SIMPATICUL CERVICAL (dupa LANZ)

regiunea sternocleidomastoidiană; el este situat profund, pe lama prevertebrală a fasciei cervicale, de care aderă prin tracturi fibroase. Posterior de lamă se găsesc mm.prevertebrali, care separă trunchiul de procesele transverse ale vertebrelor cervicale.

Mănunchiul vasculonervos al gâtului se găseşte anterior şi trunchiul simpatic aderă de teaca carotică posterior de a.carotidă internă şi medial de n.vag, pe care apoi îl încrucişează şi se aşează lateral de el şi posterior de v.jugulară internă. La baza gâtului mănunchiul vasculonervos se îndepărtează astfel că trunchiul simpatic se găseşte între cupula pleurală, anterior, şi gâtul coastei I-a, posterior.

Ganglionul cervical superior (ganglion

cervicale superius) este cel mai voluminos ganglion al întregului trunchi simpatic; lung de 3-5 cm şi lat de 5-12 mm el ar rezulta din contopirea a patru ganglioni primitivi. Ganglionul are obişnuit un aspect fuziform, dar în 30% de cazuri el poate fi sferic, ovoidal, triunghiular sau cu formă neregulată. Topografic, ganglionul superior se găseşte în spaţiul situat lateral de faringe, în dreptul proceselor transverse C_2-C_3, anterior de lama şi de mm.prevertebrali şi medial de mm.stilieni. Anterior, el este acoperit de mănunchiul vasculonervos al gâtului şi corespunde direct a.carotide interne. Extremitatea sa superioară se continuă cu n.carotic intern care pătrunde în craniu, unde contribuie la alcătuirea părţii cefalice a sistemului nervos autonom, prin contingentul inportant de fibre simpatice pe care le aduce. Extremitatea inferioară a ganglionului ajunge până în trigonul carotic şi se leagă prin ramuri interganglionare cu gg.cervical mijlociu sau cu gg.stelat. Întins de la baza craniului şi până în trigonul carotic, ganglionul superior are raporturi importante cu nervii X, XI şi XII; nervul hipoglos îl încrucişează posterior în apropierea extremităţii superioare şi trece apoi lateral; ganglionul inferior al n.vag, cu care poate fi confundat, se găseşte anterior şi lateral iar n.laringeu superior îl încrucişează trecând pe dinaintea sa şi se plasează apoi medial.

Ganglionul cervical mijlociu (ganglion cervicale medium) poate lipsi în 50% din cazuri, fiind înlocuit de mici mase de celule nervoase, corespunzătoare ganglionilor primitivi C_5-C_6, dispuse printre ramurile interganglionare, sau ataşate ganglionului superior. Când există, ganglionul mjlociu are dimensiuni reduse (0,5-1 cm lungime; 3-4 mm lăţime) şi se găseşte situat în regiunea sternocleidomastoidiană în vecinătatea a.tiroidiene inferioare şi a tuberculului carotic, acoperit de mănunchiul vasculonervos. Raporturile cu arcul a.tiroidiene inferioare sunt variabile şi depind de poziţia ganglionului. Când acesta are o poziţie înaltă el se găseşte superior de arteră şi de tuberculul carotic; dacă este situat mai jos, artera îl încrucişează posterior sau îl străbat. În cazurile în care ganglionul lipseşte, a.tiroidiană inferioară are raporturi cu ramurile interganglionare, trecând anterior sau printre ele. Extremitatea inferioară a ganglionului mijlociu este legată de gg.stelat prin ramuri interganglionare; unele ajung direct la acest ganglion iar altele, după ce înconjoară a.subclavie, alăturându-se ansei subclaviei. Adesea, trunchiul simpatic cervical mai conţine un ganglion mic situat în dreptul originii a.vertebrale, denumit *ganglion vertebral* (ganglion vertebrale). Considerat ca o parte desprinsă din gg.cervical mijlociu, este şi el unit de gg.stelat prin numeroase ramuri, unele directe, altele ataşate ansei subclaviei.

Ganglionul cervicotoracic (ganglion cervicothoracicum; stellatum) rezultă din unirea unor mase ganglionare, corespunzătoare ganglionilor primitivi C_7-C_8 cu primul ganglion toracic şi adesea, cu ganglionul T_2 sau chiar T_3. În funcţie de gradul de sudură a acestor mase, aspectul ganglionului este diferit. Uneori aceasta este totală şi ganglionul se prezintă ca o masă unitară neregulată, cu aspect stelat; în majoritatea cazurilor însă, unirea este parţială, ganglionul prezentând gătuiri, care marchează limita şi numărul elementelor care-l formează. Mai rar fuziunea nu interesează decât componentele cervicale, rezultând un ganglion cervical inferior, distinct de primul toracic.

Ganglionul stelat se găseşte situat profund la limita dintre gât şi torace, culcat într-o depresiune a cupulei pleurale; între el şi pleură se interpun membrana suprapleurală şi tracturile fibroase pe care aceasta le trimite spre coloana vertebrală (ligamente costo-, transverso-, vertebropleurale- neomologate în N.I.).A.vertebrală înconjurată de o reţea nervoasă provenită din ganglion, se găseşte anterior de el şi îl ascunde complet; ganglionul stelat stâng are raporturi anterioare şi laterale şi cu ductul toracic.

Pe partea laterală, în apropierea extremităţii inferioare, se află trunchiul costocervical, care se ramifică, iar a.intercostală supremă trece apoi posterior de ganglion. Gg.stelat este despărţit medial de corpul vertebrei C_1 prin fasciculele inferioare ale m.lungul gâtului, iar posterior de proc.transvers C_7 şi gâtul coastei I-a, prin ramurile ventrale ale nn.spinali C_8-T_1. Aceste raporturi sunt însă variabile în funcţie de poziţia mai înaltă sau mai joasă a ganglionului, care în multe cazuri este situat în întregime inferior de coasta I-a.

RAMURILESIMPATICULUICERVICAL. Ganglionul cervical superior dă următoarele ramuri:

N.jugular (n.jugularis) porneşte din extremitatea superioară a ganglionului şi urcă până la gaura jugulară, unde se termină prin două ramuri care pătrund în gg.inferior al n.glosofaringian şi respectiv, în cel superior al n.vag. Fubrele simpatice aduse de n.jugular se vor distribui prin ramurile nervilor IX şi X în teritoriile de inervaţie corespunzătoare.

N.carotic intern (N.caroticus internus) reprezintă una dintre cele mai importante ramuri ale gg.superior, datorită contribuţiei pe care o are la formarea părţii cefalice a S.N.A. Desprins din partea superioară a ganglionului, nervul trece posterior de n.glosofaringian şi se împarte în două ramuri, care pătrund în craniu împreună cu a.carotidă internă, prin canalul carotic. în jurul arterei se va forma *plexul carotic intern* (plexus caroticus internus), care conţine adesea ganglioni intermediari. Plexul însoţeşte

a.carotidă internă şi apoi se prelungeşte pe ramurile ei, unindu-se cu cel de partea opusă la nivelul a.comunicante anterioare. PLexul carotic intern trimite fibre care se alătură unor nervi cranieni, ramurile lor, sau ganglionilor de pe traiectul acestora. În canalul carotic ia naştere *n.caroticotimpanic* (n.caroticitympanicus) care participă la formarea plexului timpanic, situat sub mucoasa ce acoperă promontoriul; în dreptul orificiului intern al canalului se desprinde *n.pietros profund* (n.petrosus profundus) care intră în constituţia nervului canalului pterigoidian şi ajunge la gg.pterigopalatin. De la nivelul segmentului intracavernos al arterei, plexul trimite fibre nervilor III, IV, VI, şi ramurei oftalmice a n.trigemen; prin intermediul acesteia şi a n.nazociliar, ele ajung la gg.ciliar, de unde se distribuie prin nn.ciliari lungi, m.dilatator al pupilei. Alte fibre ale plexului carotic intern sunt destinate lobului anterior al hipofizei, meningelor din vecinătate, mucoasei sinusului sfenoidal şi gg.trigeminal.

Nn.carotici externi (nn.carotici externi) formează în jurul a.carotidei externe *plexul carotic extern* (plexus carotic externus) care se continuă cu *plexul carotic comun* (plexus caroticus communis) situat de-a lungul a.carotide comune şi cu plexuri secundare, în jurul ramurilor a.carotide externe. Prin intermediul acestora fibrele simpatice ajung la părţile moi şi la organele din teritoriul lor de distribuţie. O menţiune aparte trebuie făcută pentru plexurile ce însoţesc aa.meningee mijlocie, facială, linguală şi tiroidiană superioară, deoarece ele dau ramuri gg.otic, ganglionilor submandibulari şi linguali şi respectiv glandei tiroide.

Rr.laringofaringiene (rami laryngopharyngei) se alătură n.laringeu superior şi se distribuie laringelui, glandei tiroide şi faringelui.

N.cardiac cervical superior (n.cardiacus cervicalis superior) se desprinde sub forma a două-trei ramuri din partea inferioară a ganglionului şi din ramurile interganglionare. Ele se unesc pe faţa posterioară a a.carotide interne, iar nervul rezultat va însoţi această arteră şi apoi a.carotidă comună în torace. În traiectul cervical el este situat pe lama prevertebrală şi acoperit de mănunchiul vasculonervos al gătului şi de lobul glandei tiroide; arcul a.tiroidiene inferioare îl încrucişează anterior sau posterior, n.recurent îl însoţeşte medial iar trunchiul simpatic lateral. N.cardiac superior drept pătrunde în torace trecând anterior sau posterior (mai frecvent) de a.subclavie şi se aşează posterior de trunchiul brahiocefalic. El se termină în plexul cardiac situat pe faţa profundă a.arcului aortei. La intrarea în torace n.cardiac superior stâng se află posterior de a.carotidă comună, iar în mediastin se aşează între aceasta şi a subclavie; el se termină în plexul cardiac situat anterior de arcul aortei. N.cardiaci cervicali superiori trimit fibre viscerelor gâtului şi toracelui (tiroidă trahee, timus), nervilor recurenţi şi se anastomozează cu ceilalţi nn.cardiaci cervicali. Funcţional ei conţin doar fibre postganglionare (efectuarea).

Din ganglionul cervical mijlociu ia naştere *n.cardiac cervical mijlociu* (nervus cardiacus cervicalis medius) cel mai voluminos dintre nn.cardiaci cu origine în trunchiul simpatic cervical. El porneşte din extremitatea inferioară a ganglionului, sau în lipsa acestuia, din ramurile interganglionare, la nivelul arcului a.tiroidiană inferioară. N.cardiac cervical mijlociu drept coboară posterior de a.carotidă comună şi pătrunde în torace, încrucişând anterior şi posterior a.subclavie; în torace el se găseşte pe faţa anterioară a traheei şi se termină în plexul cardiac de pe faţa profundă a arcului aortei. N.cardiac cervical mijlociu stâng se găseşte situat, la baza gâtului şi în torace, între aa.carotidă comună şi subclavie şi se termină în acelaşi fel ca şi cel drept. Nn.cardiaci mijlocii dau ramuri directe glandei tiroide şi schimbă fibre cu nn.laringieni recurenţi şi cu nn.cardiaci cervicali superiori, cu care uneori sunt uniţi. Ramuri fine se alătură a.tiroidiană inferioară şi ajung la glanda tiroidă, glande paratiroide şi laringe.

Ramurile ganglionului cervicotoracic (stelat) sunt reprezentate de:

ansa subclavie (ansa subclavia) este constituită din fibre detaşate din partea superioară a ganglionului, care după ce înconjoară anterior şi inferior a.subclavie, se reîntorc în ganglion sub forma a 2-3 ramuri. Alături de aceste fibre cu origine în gg.stelat se găsesc şi ramuri interganglionare venite de la gg.cervical mijlociu şi gg.vertebral. Ansa poate fi copnsiderată ca o ramură interganglionară ce uneşte componenta cervicală a gg.stelat de cea toracică, aşa cum se întâmplă în cazurile în care componentele nu sunt sudate;

n.cardiac cervical inferior (n.cardiacus cervicalis inferior) se formează din unirea mai multor ramuri desprinse din gg.stelat şi din ansa subclavie. N.cardiac inferior drept pătrunde în torace trecând posterior de a.subclavie, pe partea medială a cupulei pleurale, iar cel stâng, posterior de a.carotidă comună. În torace ambii nervi se găsesc pe faţa anterioară a traheei şi se termină în plexul cervical situat pe partea profundă a arcului aortei;

plexul subclavicular (plexus subclavius) reprezentat din numeroase ramuri cu origine în ganglion şi ansa subclavie, se distribuie cu ramurile a.subcalvie, contingentul cel mai important de fibre alcătuind un plex în jurul aa.axilare. Celelalte artere ale membrului superior, începând cu a.brahială,

primesc fibre simpatice prin intermediul ramurilor comunicante care se alătură plexului traheal;

n.vertebral (n.vertebralis) este format şi el din mai multe ramuri de origine desprinse din partea superioară a ganglionului şi uneori din gg.vertebral, care se unesc în apropierea vertebrei C_6. Nervul pătrunde prin gaura transversă a acestei vertebre împreună cu aa.vertebrală, în jurul căreia formează un plex. El mai trimite ramuri nn.spinali C_5-C_7 care au semnificaţia unor ramuri comunicante;

plexul vertebral (plexus vertebralis) cuprinde fibre provenite de la n.vertebral, de la gg.cervical mijlociu şi vertebral şi din ramurile interganglionare ale trunchiului simpatic. Reţeaua nervoasă periarterială conţine numeroase celule care joacă rolul unor ganglioni intermediari. Plexul se continuă în craniu, de-a lungul ramurilor a.vertebrale şi contituie a treia sursă importantă de fibre simpatice pentru partea cefalică a S.N.A.

Ganglinul stelat poate trimite fibre n.frenic care formează o a doua ansă în jurul a.subclavii. Toţi ganglionii cervicali sunt uniţi cu nn.spinali cervicali prin ramuri comunicante; gg.superior cu nn.spinali C_1-C_4, cel mijlociu cu nn.spinali C_5-C_6 (uneori cu C_4 sau C_7), iar gg.stelat cu nn.spinali C_7-T_1.

Partea cervicală a simpaticului asigură inervaţia simpatică a unui teritoriu foarte întins, care cuprinde capul, gâtul şi membrul superior în întregime şi unele viscere toracice. Prin anastomozele cu nn.frenici ea inervează vegetativ diafragma şi contribuie la formarea plexului celiac.

Înţelegerea aspectului funcţional al inervaţiei simpatice, a diverselor formaţiuni din acest teritoriu, impune o prezentare succintă a modului general de organizare a S.N. simpatic şi a particularităţilor pe care le prezintă partea sa cervicală. Concepţia clasică potrivit căreia S.N. simpatic (ca şi cel parasimpatic) ar constitui un sistem exclusiv efector, motor şi secretor, constituit din centrii nervoşi simpatici şi din fibre eferente, pre- şi postganglionare, trebuie revizuită. Funcţionarea reflexă a S.N.A. presupune existenţa de arcuri reflexe şi implicit a căilor aferente. Existenţa acestora a fost comfirmată şi ele sunt reprezentate prin fibre senzitive simpatice, ai căror pericarioni se găsesc în ganglionii spinali. Centrii vegetativi simpatici care controlează inervaţia din teritoriile amintite, prin intermediul ramurilor ganglionilor cervicali, se găsesc situaţi în substanţa intermedio-laterală din primele 6-7 segmente toracice. Fibrele pregamnglionare care pornesc din aceşti centri medulari sunt mielinizate şi, pătrund prin ramurile comunicante (albe) ale nervilor T_1-T_7, în ganglionii respectivi, de pe traiectul trunchiurilor simpatice de la aceşti ganglioni, ele urcă sub forma de ramuri interganglionare spre ganglionii cervicali şi fac sinapsă în unul din aceşti ganglioni, în raport cu destinaţia finală. Astfel, fibrele preganglionare ale membrului superior au originea în segmentele medulare T_3-T_7 şi se opresc în g.stelat; cele pentru cap şi gât au originea în segmentele T_1-T_3 şi fac sinapsa în ganglionii cervicali mijlociu şi superiori. În legătură cu aceste fibre preganglionare trebuiesc subliniate unele caracteristici:

- în afară de g.stelat, ceilalţi doi ganglioni cervicali nu primesc direct astfel de fibre de la nn.spinali;
- fibrele preganglionare, în drumul lor spre ganglionul în care fac sinapsă, emit colaterale care se articulează cu neuroni din ganglionii pe care-i traversează;
- în fine, nu toate aceste fibre fac sinapsa într-un ganglion cervical, ci după ce-l părăsesc.

Prezenţa unor *ganglioni intermediari* (ganglia intermedia), pe traiectul ramurilor comunicante, cât şi existenţa în structura acestor ramuri atât a fibreloramielinice (cenuşii, postganglionare) precum şi a celor mielinizate (albe, preganglionare), atestă faptul că sinapsa se poate face şi în aceşti ganglioni. Aceeaşi semnificaţie se poate atribui şi maselor de celule de pe traiectul plexurilor arteriale (vertebral, carotice) sau din apropierea viscerelor (ganglioni viscerali).

Toate fibrele sensitive simpatice care vin de la cap, gât şi membrul superior se alătură nervilor spinali şi apoi rădăcinii lor dorsale; fibrele sensitive de la viscerele toracelui (exceptând nn.cardiaci cervicali care nu au fibre sensitive) se reîntorc în trunchiurile simpatice şi apoi, prin ramurile comunicante ale nn.spinali toracici, ajung la ganglionii spinali respectivi. În sensul celor arătate, majoritatea ramurilor ganglionilor simpatici cervicali sunt constituite deci, atât din fibre sensitive, cât şi din fibre eferente pre- şi postganglionare. Aceste ramuri ajung în teritoriile respective pe mai multe căi:

- cele destinate tegumentelor şi anexelor lor, (glande, mm.piloerectori), musculaturii scheletice, periostului şi ligamentelor articulare, de la nivelul membrului superior şi gât, prin intermediul rr.comunicante pe care ganglionii le trimit trunchiurilor de origine ale plexului cervical şi brahial; ultimul mai primeşte astfel de fibre şi de la n.vertebral;
- cele care inervează părţile moi ale capului ajung cu ramurile plexului cervical, ale n.trigemen şi prin intermediul plexurilor, de pe traiectul ramurilor a.carotide externe;
- cele destinate viscerelor gâtului şi toracelui pot constitui nervi şi ramuri directe ca de ex.nn.cardiaci cervicali, rr.tiroidiene, traheale, timice, etc.;

- altele se alătură unor nervi cranieni (IX şi X) sau ramurilor lor, de ex. nn.laringofaringieni, ramuri anexate nn.recurenţi etc. În fine, alte fibre ajung prin ramurile din jurul arterelor care vascularizează aceste organe;
- viscerele capului primesc inervaţia simpatică prin intermediul plexurilor carotic intern, vertebral şi carotic extern.

Reprezentând în primul rând o staţie intermediară pentru inervaţia simpatică eferentă ganglionii cervicali pot fi socotiţi ca centrii funcţionali cu distribuţie topografică precisă; astfel, gg.cervical superior inervează prin ramurile lui pielea, părţile moi şi viscerele capului, tot sistemul arterial carotic, în parte, gâtul şi viscerele lui, inima şi timusul. Gg.cervical mijlociu are un teritoriu somatic mai redus, reprezentat de zone de la baza gâtului şi de la membrul superior; în rest el participă la inervaţia glandei tiroide, a glandelor paratiroide, a cordului şi a arterelor membrului superior. Gg.stelat inervează membrul superior în cea mai mare parte, esofagul toracic superior, cupula pleurală şi, participă la inervaţia inimii, timusului şi laringelui. Prin plexul subclavicular asigură inervaţia a.subclavie şi a ramurilor ei, inclusiv a a.axilare, iar prin anastomozele cu nn.frenici, inervaţia vegetativă a diafragmei.

VISCERELE CAPULUI ŞI GÂTULUI

CAVITATEA NAZALĂ
- cavum nasi -

Cavitatea nazală reprezintă primul segment al aparatului respirator, aparat alcătuit din toate organele care contribuie la realizarea respiraţiei pulmonare. Legătura între alveolele pulmonare, unde au loc schimbările gazoase, şi exterior, se face prin căile respiratorii.

Partea inferioară a căilor respiratorii şi pulmonii se formează din mugurele traheal dezvoltat din partea anterioară a faringelui primitiv, organ al canalului alimentar şi de aceea, o lungă perioadă în cursul evoluţiei filogenetice, cavitatea bucală şi faringele servesc atât pentru calea digestivă, cât şi pentru cea respiratorie.

Partea superioară a căilor respiratorii se dezvoltă din organul mirosului, evoluţia fiind recapitulată în ontogenie. Organele olfactive ale stadiului embrionar, numite placode olfactive, sunt reprezentate de două fosete puţin adânci al căror fund prezintă un epiteliu diferenţiat din ectoderm. Această etapă corespunde *fazei piscine* a dezvoltării, în care placodele au un rol pur olfactiv. La animalele cu respiraţie aeriană, fosetele se adâncesc şi se deschid în tavanul gurii devenind canale care comunică cu cavitatea bucală. Ele reprezintă *faza amfibiană*, în care canalele nazale au şi rol respirator. Dimensiunile lor cresc mai puţin în segmentul lor senzorial şi mai accentuat în cel respirator. Ulterior, prin apariţia palatului, partea anterioară a cavităţii bucale care conţine limba se separă de deschiderea canalelor nazale. Prin dezvoltarea progresivă a palatului, separarea între cavitatea bucală şi canalele nazale se completează treptat, fiecare din ele ajungând să se deschidă separat în faringe. Aceasta corespunde *fazei mamifer* în care faringele, devine locul de încrucişare al celor două căi.

Pe de altă parte, în jurul deschiderilor externe, din materialul mugurilor nazali interni şi externi proveniţi din mugurele frontal, apare nasul, formaţiune specifică omului. Nasul primitiv este turtit, cu nări care privesc ventral şi obturate la începutul dezvoltării lor. De-abia după 8 săptămâni dorsul nasului se alungeşte şi se înalţă iar nările se orientează inferior. Concomitent dispar şanţurile dintre mugurii faciali, iar ochii se situează definitiv în poziţie net ventrală.

Prin creşterea mai accentuată a pereţilor cavităţii nazale faţă de spaţiul disponibil, aceştia se plicaturează complicat, fapt care duce la creşterea suprafeţei mucoasei. În mucoasă se dezvoltă o vascularizaţie abundentă, de un tip special (aspect cavernos) şi apar numeroase glande, ceea ce face ca aerul inspirat să se încălzească şi să se umezească.

În cursul evoluţiei filogenetice, epiteliul olfactiv se restrânge la partea superioară a cavităţii nazale datorită, aşa cum s-a amintit dezvoltării cu precădere a părţii respiratorii a cavităţii nazale, fapt care face ca numai o mică zonă din mucoasa nazală să rămână cu funcţie olfactivă. Ulterior, din cavitatea nazală se evaginează cavităţi în oasele vecine, care vor deveni sinusuri paranazale.

Partea anterioară a cavităţii nazale numită vestibulul nazal este situată la nivelul unei proeminenţe a feţei, numită nas. Restul cavităţii nazale este adăpostit în cavitatea nazală osoasă, un spaţiu cu aspect neregulat, situat la nivelul viscerocraniului, între orbite, inferior de fosa anterioară a endobazei şi superior de palatul dur. Această cavitate mediană, îngustă în partea ei superioară şi mai largă inferior, este subîmpărţită de o lamă mediană numită *sept nazal* (septum nasi), în două jumătăţi simetrice. Septul are o *parte osoasă* (pars ossea) situată posterior, formată din *septul nazal osos* (septum nasi osseum), care este completat anterior prin *cartilajul septului nazal* (cartilago septi nasi). Acesta trimite o prelungire numită *proces posterior* (processus posterior) care pătrunde pe o distanţă de 2-3 cm între lama perpendiculară şi etmoidului şi vomer, oase care participă la formarea septului nazal osos. În regiunea cea mai anterioară şi inferioară, septul prezintă o *porţiune membranoasă* (pars membranacea).

Această structură diferită a septului face ca pe craniu, cavitatea nazală să comunice posterior prin două orificii numite *choane*, iar anterior printr-un orificiu unic numit *apertură piriformă*. Pe craniul cu părţi moi, nasul astupă apertura piriformă iar septurile cartilaginos şi membranos de la nivelul lui, determină formarea a două orificii numite nări (nares) situate la baza nasului, prin care se comunică cu exteriorul.

NASUL
- nasus externus -

Nasul este o proeminenţă situată în mijlocul feţei; el protejează cavitatea nazală, are rol important în fizionomie, prezentând diferenţieri rasiale şi individuale.

Nasul are forma unei piramide triunghiulare cu baza inferior şi cu una din feţe aderentă la nivelul aperturii piriforme. Celelalte două feţe, aşezate de o parte şi de alta a liniei mediane, sunt subcutanate. Părţile lor inferioare, mobile, care limitează lateral vestibulul nazal se numesc *aripile nasului* (alae nasi). Marginea lor anterioară comună formează *dosul nasului* (dorsum nasi). Aceasta se întinde de la *rădăcina nasului* unde este separat de frunte printr-un şanţ, până la *vârful nasului* (apex nasi). Baza nasului prezintă cele două nări în formă ovală, cu axul mare mai mult sau mai puţin sagital în funcţie de o serie de factori genetici individuali, rasiali, etc. Median ele sunt separate de *partea mobilă a septului nazal* (pars mobilis septi nasi).

Scheletul nasului are o porţiune osoasă formată median de partea nazală a frontalului cu oasele nazale, iar lateral de procesele frontale ale maxilarelor. În rest, nasul are un schelet cartilaginos.

Cartilagiile nazale (cartilagines nasi) sunt reprezentate de cartilajul septal de a cărui margine situată la nivelul dosului nasului, aderă *cartilajul nazal lateral* (cartilago nasi lateralis). Prin unirea cartilajelor lalerale cu cel septal, deşi sunt denumite separat, se realizează o piesă unică în forma literei "T". Cartilajul nazal lateral se prinde posterior, pe marginea aperturii piriforme, iar anterior între cele două cartilaje nazale laterale, se află un spaţiu în care pătrunde cartilajul septal care coboară mai mult decât cele laterale spre vârful nasului. Inferior de cartilajul nazal lateral se află *cartilajul alar mare* (cartilago alaris major). Aceste cartilaje au o *prelungire laterală* (crus laterale) mai mare, care susţine aripa nasului şi o *prelungire medială* (crus mediale) mai mică, strâns alipită de cea din partea opusă, cu care participă la formarea părţii inferioare a septului. La acest nivel, septul nazal este dublu, iar şanţul medial dintre cele două lame cartilaginoase, se poate vedea sau şi palpa, atât pe septul mobil cât şi pe vârful nasului. Această parte a septului nazal, legată printr-un ţesut conjunctiv dens de cartilajul septal, este mobilă. Cartilajele alare intră şi în constituţia vârfului nasului.

Inferior de cartilajul septal, între el şi creasta nazală de pe faţa superioară a suturii palatine mediane, se află *cartilajul vomeronazal* (cartilago vomeronasalis). În spaţiul dintre cartilajele lateral, septal şi alar mare, se găsesc *cartilajele nazale accesorii* (cartilagines nasales accesoriae). Posterior şi inferior de cartilajele laterale şi posterior de cele alare mari, sunt aşezate *cartilajele alare mici* (cartilagines alares minores). Toate acestea sunt unite prin ţesut conjunctiv dens şi împreună cu grăsimea care aderă de el formează o parte din aripa nasului.

Planul profund, care formează scheletul nasului, este acoperit de părţile moi. Acestea sunt reprezentate în primul rând de periost şi respectiv de pericondru, care realizează împreună o membrană fibroasă continuă, prin care cartilajele sunt solidarizate atât de marginea aperturii piriforme cât şi între ele. Pătura musculară situată superficial de lama conjunctivă, este alcătuită din muşchii mimicii, care au fost descrişi la capitolul de miologie. Pielea care acoperă rădăcina nasului este mai subţire, iar prezenţa unei lame subţiri de ţesut conjunctiv lax, o face mobilă pe planurile subiacente. Pe vârful şi pe aripile nasului, ea este mai groasă şi mai aderentă. La acest nivel este prevăzută cu un mare număr de glande sebacee al căror orificiu de excreţie este bine vizibil.

Arterele planurilor superficiale provin din *a.facială* prin ramuri care se distribuie la partea inferioară a septului şi la aripa nasului. În partea laterală ajung ramuri din *a.infraorbitală*, desprinsă din a.maxilară, iar rădăcina şi dosul nasului sunt irigate de *a.dorsală a nasului* ramură din a.oftalmică.

Venele drenează sângele în *v.facială* şi în *v.oftalmică*. Limfaticele drenează la ganglionii limfatici *parotidieni* şi la cei *submandibulari*.

Inervaţia motorie pentru muşchii nasului este asigurată de *n.facial*, iar cea cutanată prin: *ramurile nazale externe şi interne* ale n.infraorbital, *ramura nazală externă* din n.etmoidal anterior şi *n.infratrohlear* desprins din n.nazociliar. Cavitatea nazală comunică la nivelul vestibulului nazal cu exteriorul prin nări.

Vestibulul nazal (vestibulum nasi), este o porţiune dilatată, care prezintă median partea mobilă a septului nazal, limitat lateral de aripile nasului. El este turtit transversal şi este limitat posterior şi lateral printr-o creastă arcuită numită - *limen nasi* -, care corespunde marginii inferioare a cartilajului nazal lateral. La nivelul septului, limita vestibulului nu este evidentă, dar poate fi considerată zona din dreptul lui limen nasi, care prin prezenţa lui îngustează vestibulul la acest nivel. Limen nasi are rol şi în acţiunea de adulmecare, când inspirând adânc şi scurt, el dirijează curentul de aer spre etajul olfactiv al cavităţii nazale. Aceasta explică de ce, în cazul distrugerii nasului, deci şi a acestui prag, curentul de aer nu mai poate fi dirijat spre mucoasa olfactivă iar funcţia olfactivă diminuă sau chiar dispare.

Vestibulul nazal este căptuşit de piele. În regiunea lui inferioară, pielea este prevăzută cu glande sebacee şi sudoripare, precum şi cu peri groşi şi curbi - *vibrissae* -, care au rol de a opri trecerea microparticulelor aduse de curentul de aer inspirat. La bărbat, perii se îngroaşă considerabil după vârsta de 30-40 ani. În partea superioară a vestibulului nazal, în apropierea de limen nasi, pielea se continuă cu o zonă de trecere spre mucoasă, la nivelul căreia glandele şi perii lipsesc.

CAVITATEA NAZALĂ

În continuarea vestibulului nazal, se găseşte cavitatea nazală adăpostită de viscerocraniu, deschisă posterior prin choane, în partea nazală a faringelui. Pentru alcătuirea osoasă cu detaliile morfologice corespunzătoare, vezi capitolul de osteologie.

Uneori, când una din jumătăţile cavităţii nazale osoase este mai dezvoltată, datorită creşterii unei emisfere cerebrale care funcţionează predominant, cartilajele nazale, deci şi nasul, sunt deviate de partea opusă a hemicraniului hipertrofiat. La copil de obicei, septul nazal este median şi neted, pe când la adult, el prezintă deviaţii sau creste, îndeosebi în partea lui anterioară. Această curbare a septului poate devia vârful nasului în direcţia opusă convexităţii (Markel).

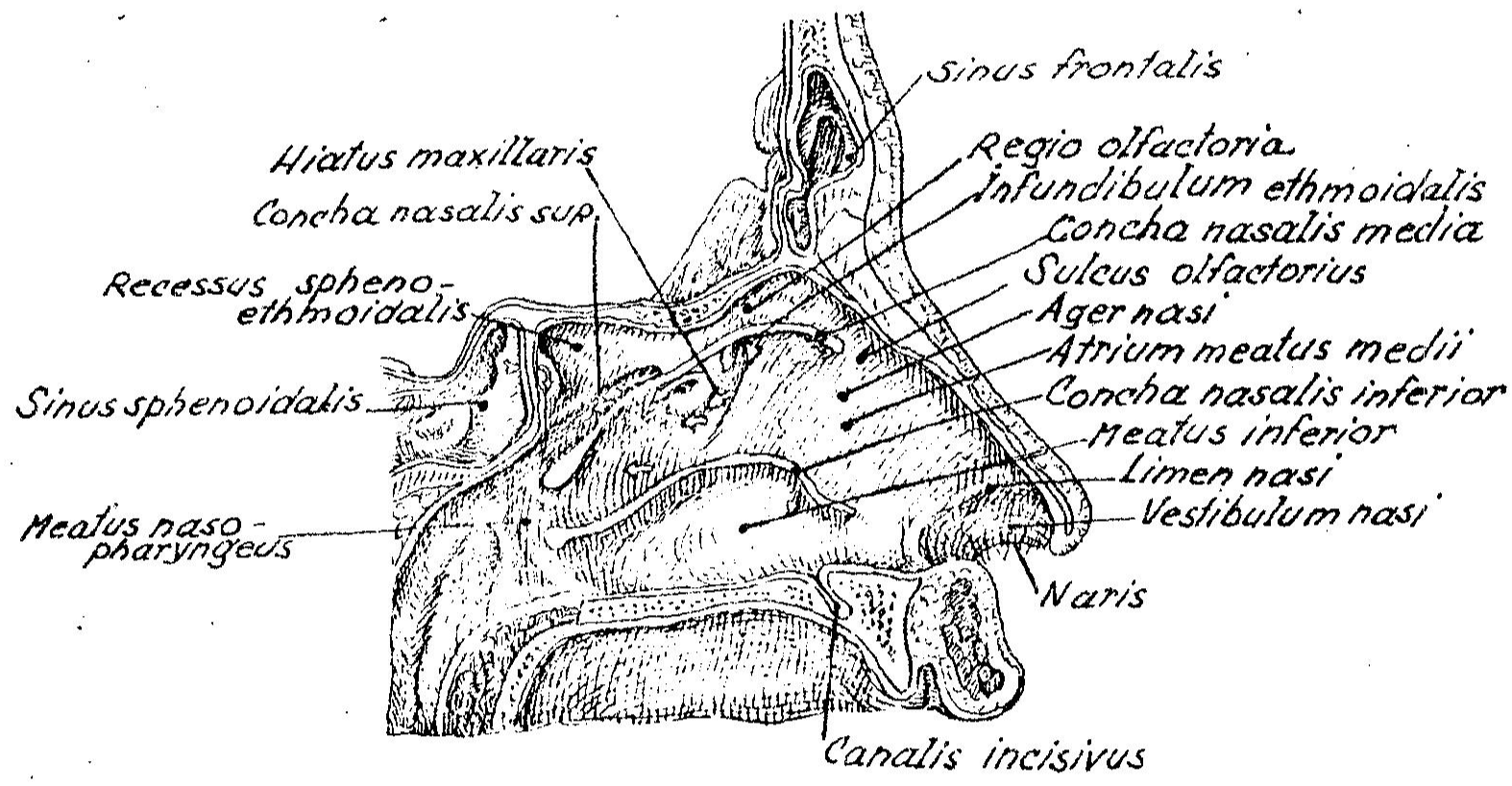

Fig.91 - CAVITATE NAZALĂ - PEREŢE LATERAL

Cavitatea nazală este căptuşită de *tunica mucoasă nazală* (tunica mucoasa nasi), care îi urmăreşte toate neregularităţile şi căreia i se disting două regiuni:

regiunea olfactivă (regio olfactoria) corespunde lamei ciuruite cât şi zonelor învecinate ale septului şi ale cornetului superior. Pe această arie, mucoasa care este un neuroepiteliu subţire prevăzut cu *glande olfactive* (glandulae olfactoriae), are culoarea gălbui-palid. Ea reprezintă porţiunea periferică a analizatorului olfactiv şi va fi studiată la organele de simţ;

regiunea respiratorie (regio respiratoria) în care mucoasa are o culoare roşiatică, este groasă, bogat vascularizată cu numeroase glande seroase şi mucoase numite *glande nazale* (glandulae nasales). Epiteliul ei este pseudostratificat cilindric, ciliat, -epiteliu de tip respirator-, şi se continuă la nivelul sinusurilor paranazale cu un epiteliu simplu cubic, ciliat. Cilii prin mişcarea lor creează un curent care împinge spre choane microparticulele de la suprafaţa mucoasei. Vasele şi în special venele, foarte dezvoltate şi anastomozate mai ales la nivelul mucoasei cornetelor, realizează prin abundenţa şi dispoziţia lor aspectul unui *plex cavernos al cornetelor* (plexus cavernosi concharum). Bogata vascularizaţie a mucoasei face ca ea să se edemaţieze foarte uşor. În acest fel, la locul unde spaţiul dintre cornete şi sept este deja îngustat, şi mai ales în cazul unei deviaţii de sept, edemul mucoasei produce foarte uşor obstrucţie nazală.

Aerul inspirat este purificat de unele particule pe care le poartă, datorită aderării acestora de mucusul care acoperă epiteliul. În plus, umiditatea şi evaporarea de la suprafaţa mucoasei, saturează cu vapori de apă aerul inspirat, iar bogata vascularizaţie a mucoasei îl

încălzeşte. Aerul încălzit din cavitatea nazală ajută la menţinerea temperaturii organelor capului şi în special *a ochilor.*

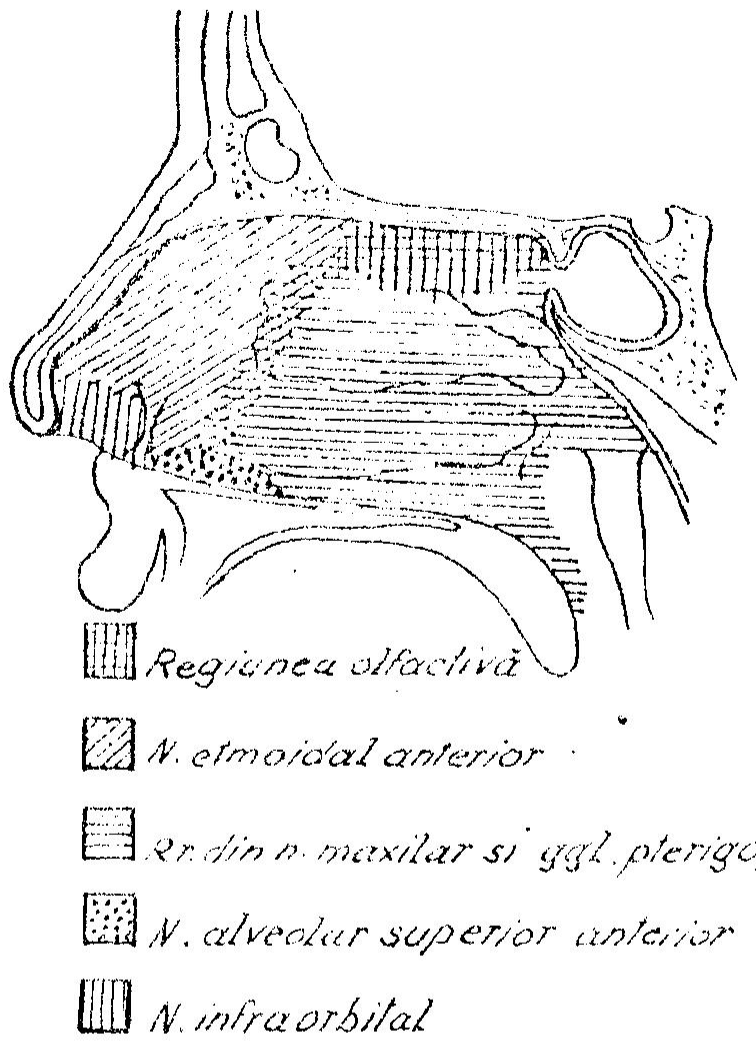

Fig.92 DISTRIBUŢIA NERVILOR PE PERETELE LATERAL AL CAVITĂŢII NAZALE

Mucoasa septului nazal este mai puţin aderentă de periostul septului osos, dar foarte aderentă de pericondrul septului cartilaginos.

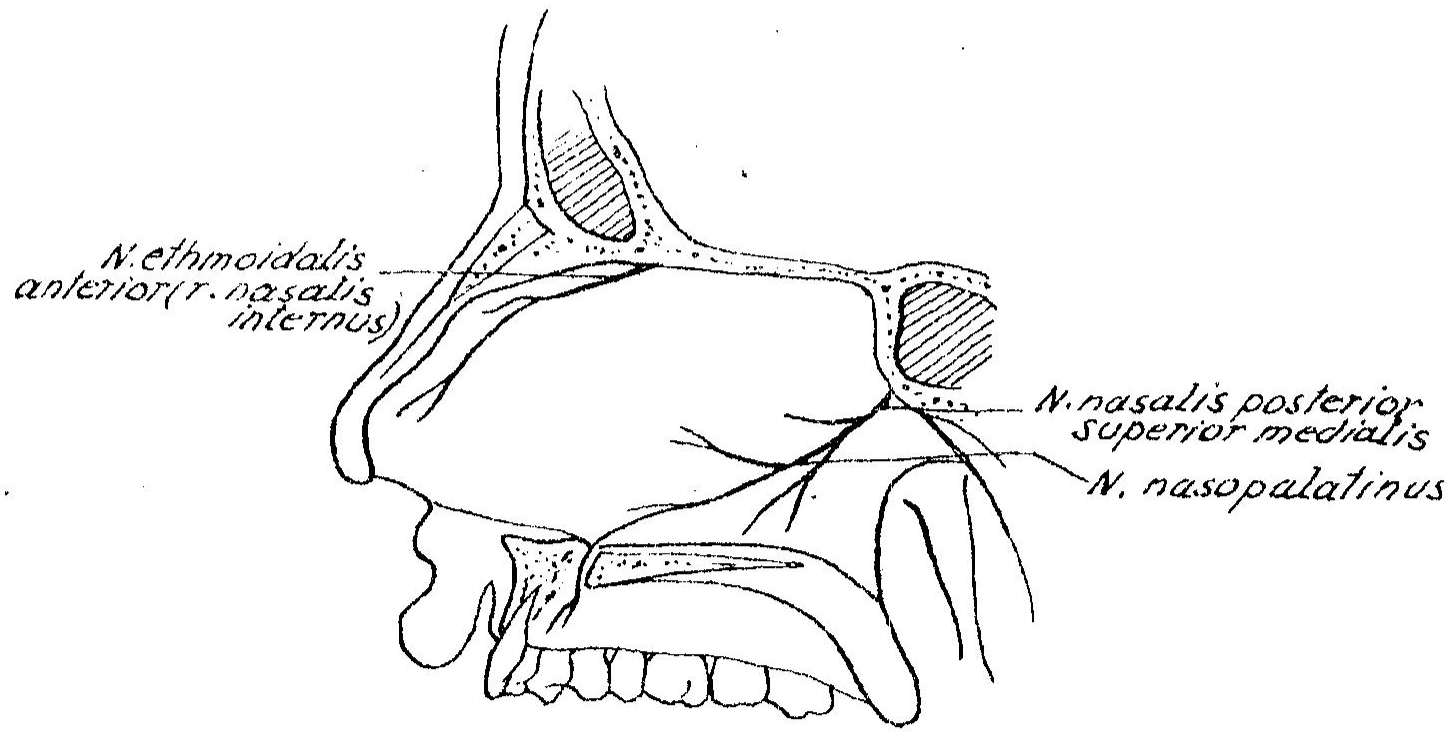

Fig.93 NERVII PARŢII RESPIRATORII A SEPTULUI NAZAL

Pe peretele lateral al cavităţii nazale, superior şi posterior de vestibul, se găseşte o depresiune denumită *atriul meatului mediu* (atrium meatus medii), care conduce în meatul mediu. Superior de atriu se află o creastă puţin proeminentă - *ager nasi* - ridicată de 1 - 2 celule etmoidale anterioare. Superior de ager nasi se situează un *şanţ olfactiv* (sulcus olfactorius), care în timpul adulmecării conduce curentul de aer încărcat cu particule odorante în regiunea superioară, olfactivă, a mucoasei nazale.

În respiraţia liniştită, curentul de aer care trece spre choane străbătând (mai ales) meatul nazal inferior şi spaţiul dintre cornetul inferior şi sept, ajunge în cantitate redusă în partea superioară olfactivă a cavităţii nazale.

În meatul inferior, orificiul canalului nazolacrimal este obstruat parţial de o cută de mucoasă numită plică lacrimală. Porţiunea din cavitatea nazală situată posterior de cornetele mediu şi inferior şi terminată la nivelul choanelor se numeşte *meat nazofaringian* (meatus nasopharyngeus). Superior de meatul nazofaringian cu care formează un unghi obtuz, se află *recesul sfenoetmoidal*, locul de deschidere al sinusurilor sfenoidale.

Vasele şi nervii cavităţii nazale sunt dificil de demonstrat, accesibilitatea lor anevoioasă datorându-se situaţiei lor profunde şi pereţilor osoşi care-i acoperă.

Nervii cei mai voluminoşi sunt reprezentaţi de *rr.nazale posterioare superioare laterale*, care intră prin gaura sfenopalatină. Ei conţin fibre sensitive din n.maxilar, fibre parasimpatice postganglionare din ganglionul pterigopalatin şi fibre simpatice postganglionare aduse de n.pietros profund.

Rr. nazale posterioare superioare mediale din n.maxilar, încrucişează corpul sfenoidului şi ajung la sept. Unul dintre aceste ramuri este *n.nasopalatin*, care coboară spre canalul incisiv pe care-l străbate, spre a se distribui la mucoasa palatului dur, posterior de incisivi.

Rr. nazale posterioare inferioare (laterale) sunt tot ramuri din n.maxilar şi din ganglionul pterigopalatin, dar

coboară la început ca parte componentă în nervul palatin mare şi intră în cavitatea nazală prin orificii mici din osul palatin (vezi nervii cavităţii nazale fig. 68).

Partea anterioară a cavităţii nazale este inervată tot de n.trigemen dar la acest nivel, teritoriul n.olfalmic este mult mai întins decât acela al n.maxilar.

Deasupra vestibulului se distribuie *n.etmoidal anterior*, ramură din n.nazociliar. El dă ramuri pentru mucoasa celulelor etmoidale anterioare şi a sinusului frontal.

Rr.nazale: intern, lateral şi medial se duc la partea anterioară a mucoasei cavităţii nazale. Din n.etmoidal anterior pleacă şi *ramura nazală externă*. Aceasta continuă traiectul în sens anterior şi inferior, iese din cavitatea nazală între osul nazal şi cartilajul nazal lateral şi se distribuie pe dosul nasului.

Arterele însoţesc nervii mai mari şi sunt reprezentate de:

a.sfenopalatină ramură a a.maxilare care intră cu rr.nervoase nazale posterioare superioare laterale şi dă *aa.nazale posterioară laterală şi medială* (septală);

a.oftalmică participă prin *rr.etmoidală anterioară şi posterioară*. Prima este mai voluminoasă şi dă la rândul ei o ramură medială şi alta laterală;

a.facială participă prin *a.labială superioară* careurcă în lungul septului;

a.palatină mare de asemenea ramură din a.maxilară, merge ascendent prin canalul incisiv distribuindu-se la partea inferioară şi anterioară a septului.

Accesibilitatea dificilă a acestor artere face necesară în unele situaţii imperioase, ligatura a.carotide externe în loc de ce a a.sfenopalatină sau ligatura a.etmoidale în orbită.

Venele formează un plex cavernos în mucoasă, în special în partea inferioară a cavităţii nazale, prezentând numeroase anastomoze cu arterele. Ele parcurg în sens invers traiectul arterelor şi drenează în *vv.oftalmice* prin *vv.etmoidale*, în *v.sfenopalatină* şi *v.facială*. La nivelul lamei ciuruite se pot realiza comunicări cu venele de pe faţa orbitală a lobului frontal, iar atunci când gaura oarbă este permebilă, prin ea trece o venă din cavitatea nazală în sinusul sagital superior.

Limfaticele părţii anterioare a cavităţii nazale se îndreaptă spre pielea nasului şi ajung în *gg.limfatici submandibulari*. Restul cavităţii nazale şi sinusurile paranazale drenează limfa din *gg.cervicali profunzi* superiori fie direct, fie cu staţie în gg.limfatici *retrofaringieni*.

APARATUL MASTICATOR

Aparatul masticator este format din *părţi pasive* reprezentate de: oase, articulaţia temporomandibulare şi dinţii, şi din *părţi active*, care sunt: muşchii masticatori şi ai mimicii, limba, glandele salivare şi alte părţi moi ale cavităţii bucale.

Rolul său mai vechi în filogeneză este în digestie, respectiv în măcinarea alimentelor, în formarea bolului alimentar şi în primul timp al deglutiţiei numit şi timp bucal.

La om aparatul masticator capătă însă noi valenţe funcţionale prin dezvoltarea *limbajului articulat*. O dată cu prezentarea în paginile următoare a anatomiei funcţionale a laringelui, se va trata modul de producere al vocalelor la nivelul acestui organ. Timbrul vocalelor este determinat însă, de forma şi mărimea *cavităţilor de rezonanţă* ale aparatului vocal, respectiv a cavităţilor faringiană, nazală şi bucală. În ceea ce priveşte articularea sunetelor, acesta este un *act bucal*, sediul mişcărilor fiind reprezentat tot de articulaţia temporomandibulară, iar elementele active de muşchii masticatori şi ai mimicii, de vălul palatin, limbă şi dinţi.

Anatomia sistematică a aparatului masticator a fost prezentată în capitolele precedente. De aceea în acest capitol se vor trata: *mecanica articulaţiei temporomandibulare, date recente de structură şi funcţia muşchilor masticatori, dinţii, limba, glandele salivare* şi în final, conţinătorul celor mai multe din aceste organe, *cavitatea bucală* cu pereţii săi. Datorită funcţiilor ei în importul de alimente în organism, marele anatomist român Fr.I.Rainer, a inclus cavitatea bucală împreună cu cea nazală, în *segmentul cefalic al aparatului de import al materiei*.

Mecanica articulaţiei temporomandibulare

În capitolul de introducere în care s-au prezentat succint, CAPUL şi GÂTUL în filo- şi ontogeneză, s-a arătat saltul calitativ realizat în trecerea de la articulaţia fălcii de jos a vertebretelor inferioare, la articulaţia temporomandibulară a mamiferelor şi factorii care au condiţionat acest salt.

La mamifere şi îndeosebi la om, articulaţia temporomandibulare prezintă mai multe particularităţi anatomo- funcţionale.

Una din aceste particularităţi contribuie la însăşi definirea ei din punct de vedere funcţional, anume, prin ea, *un os unic* (nepereche) reprezentat de mandibulă se articulează *mobil şi biarticular* cu baza craniului. Acest fapt justifică dealtfel definiţia dată de Strasser, de *articulaţie bicapsulară şi monochinetică, complexă*. Ca urmare, cea mai mică mişcare într-una din cele două articulaţii influenţează în mod direct pe cea din partea opusă.

Trecerea la staţiunea bipedă, tipul de hrană al omului şi limbajul articulat, au determinat şi alte particularităţi ale acestei articulaţii. Ea este singura articulaţie din corpul uman în care vin în contact două feţe articulare convexe: faţa articulară a capului mandibulei şi cea a tuberculului articular de la nivelul fosei mandibulare a temporalului. Incongruenţa dintre feţele articulare convexe este compensată prin prezenţa *discului articular*. Acesta subîmparte fiecare articulaţie în două etaje, unul *supraviscal* şi altul *infraviscal*. În fiecare etaj se efectuează mişcări specifice: de alunecare sau translaţie în cel supradiscal şi de rotaţie în cel infradiscal. Prezenţa discului articular fibrocartilaginos, care prin circumferinţa sa aderă la capsula articulară, transformă această articulaţie bilaterală, simetrică, în patru articulaţii cu membrane sinoviale distincte. Acest fapt determină din punct de vedere funcţional creşterea gradelor de mobilitate ale articulaţiei, ceea ce permite includerea ei în grupa articulaţiilor sferoidale, deşi forma feţei articulare a capului mandibulei este elipsoidală. Apariţia discului articular este determinată de mişcarea de alunecare anterioară. Pa faţa inferioară discul formează pentru capul mandibulei o cavitate glenoidă transportabilă şi deformabilă. Prin aceasta el răspunde diferenţelor de presiune care apar în diversele momente ale mişcărilor articulare.

Tipurile de mişcare din articulaţia temporomandibulară, ca de altfel şi forma dinţilor, sunt strâns corelate cu modul de hrană al animalelor. La carnivore mişcările principale sunt cele în plan sagital sau verticale, la rozătoare cele de alunecare înainte şi înapoi, iar la ierbivore mişcările de lateralitate.

Articulaţia temporomandibulară a omului prezintă mişcări mult mai complexe. Ea însumează toate tipurile de mai sus, prezentând în esenţă: mişcări de ridicare şi de coborâre, de alunecare înainte şi înapoi (anteducţie şi retroducţie) şi de lateralitate.

Mişcarea de coborâre a mandibulei, mai precis de *deschidere a gurii*, are două componente. Una de alunecare înainte, *specifică staţiunii bipede* se realizează în etajul supradial. Prin ea discul articular

împreună cu capul mandibulei trece de pe versantul posterior al tuberculului articular, pe faţa inferioară a

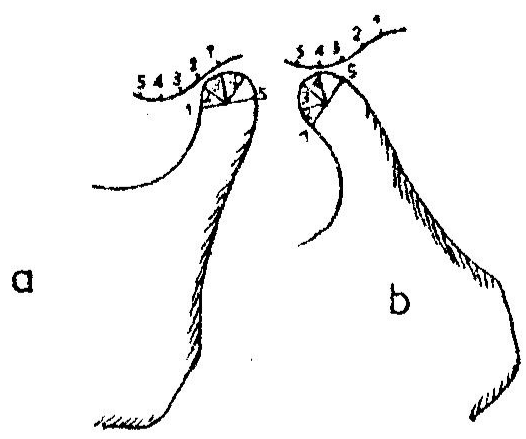

Fig.94 - Poziţia capului mandibulei faţa de tuberculul articular (schema dupa R.Fick)
a - gura închisa; b - gura deschisa

acestuia, prin contracţia mm.pterigoidieni laterali. Aceştia, prin fasciculul superior trag înainte discul articular şi prin cel inferior capul mandibulei. Există posibilitatea la om, ca şi la rozătoare, ca prin contracţia mm.pterigoidieni laterali să se realizeze deplasarea înainte sau mişcarea de anteducţie a mandibulei fără rotaţie în etajul infradiscal, deci fără deschiderea gurii. În luxaţii, capul mandibulei trece anterior de tuberculul articular, aceasta constituind de astă dată un obstacol pentru reducerea luxaţiei mandibulei.

Cea de a doua componentă, care însoţeşte alunecarea înainte a discului, o constituie mişcarea de rotaţie a capului mandibulei în etajul infradiscal. Axul mişcării este *transversal* şi trece puţin deasupra găurii mandibulei.

Braţul superior al pârghiei, cuprins între axul transversal şi capul mandibulei se deplasează anterior, în timp ce braţul inferior împreună cu unghiul mandibulei se deplasează posterior.

Prin această mişcare se exercită o presiune uşoară asupra glandei parotide, fapt care favorizează eliminarea secreţiei parotidiene în vestibulul bucal, prin ductul parotidian (Stenon), un canal de excreţie destul de lung şi cu traiect întortochiat (Braus).

Mişcarea de coborâre a mandibulei începută de mm.pterigoidieni laterali este continuată de mm.milohioidieni şi digastrici, *muşchi coborâtori* ai mandibulei, care pentru contracţie iau punct fix pe osul hioid. Concomitent, la fixarea hioidului, os mobil al scheletului visceral al gâtului, participă atât legăturile acestuia cu laringele, faringele şi baza craniului prin ligamentul stilohioidian, cât şi în mod activ, mm.infrahioidieni şi o parte din mm.suprahioidieni (m.stilohioidian, pântecele posterior al digastricului).

Muşchii coborâtori ai mandibulei nu pot acţiona fără contracţia muşchilor care fixează hioidul. În plus, la mişcarea de coborâre ei sunt ajutaţi de forţa de gravitaţie, egală cu greutatea mandibulei. Pentru

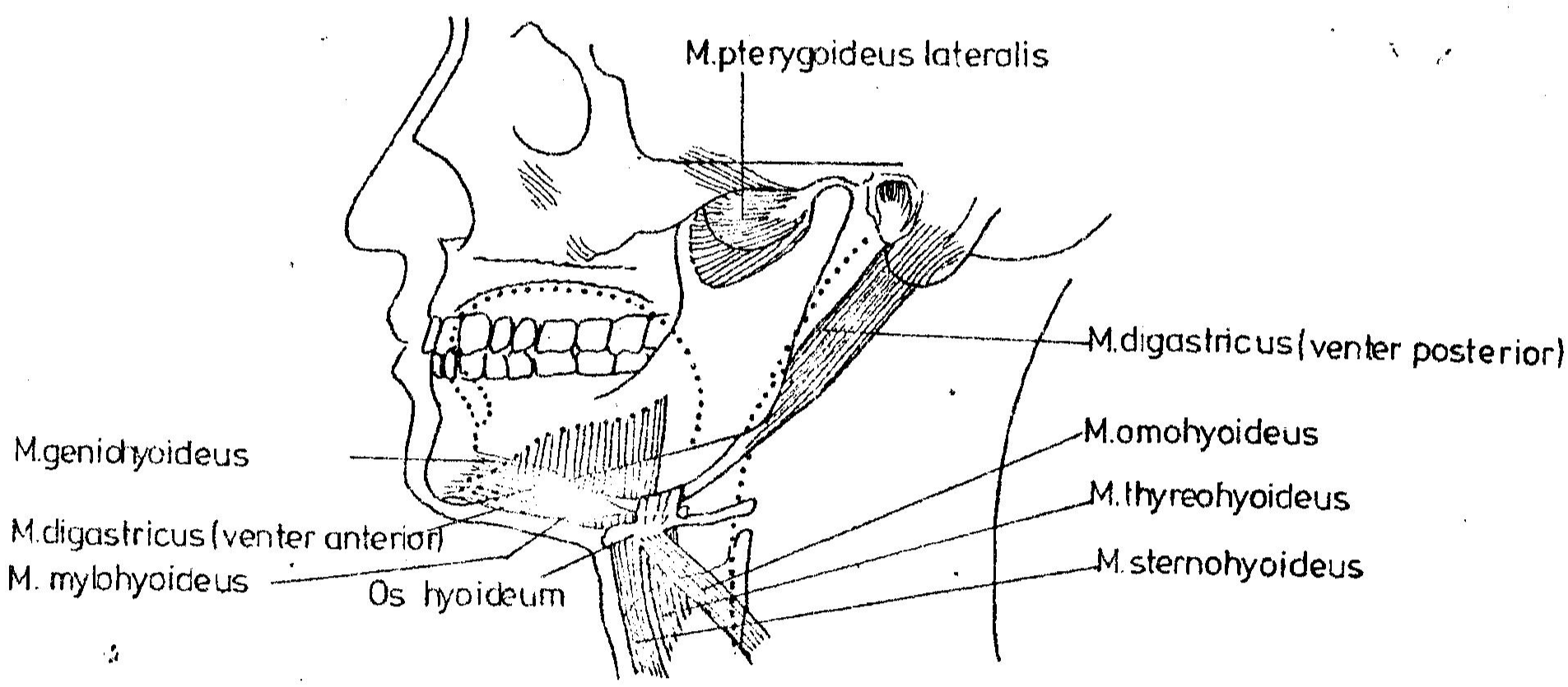

Fig.95 MUŞCHII COBORÂTORI AI MANDIBULEI ŞI CEI CARE FIXEAZA OSUL HIOID

aceasta este necesară realizarea pe cale nervoasă a relaxării mm.ridicători ai mandibulei. În aceste condiţii cheltuiala de energie a muşchilor coborâtori ai mandibulei este redusă. În *cântec* şi *vorbire* exerciţiul de a lăsa să cadă mandibula are o importanţă foarte mare (Braus). La coborârea mandibulei participă cu o componentă mică şi mm.geniohioidieni, dar numai

când osul hioid se găseşte sub planul bărbiei.

Când hioidul este la acelaşi nivel cu bărbia, aceşti muşchi trag mandibula posterior. Coborârea mandibulei, în deschiderea mare a gurii, se însoţeşte

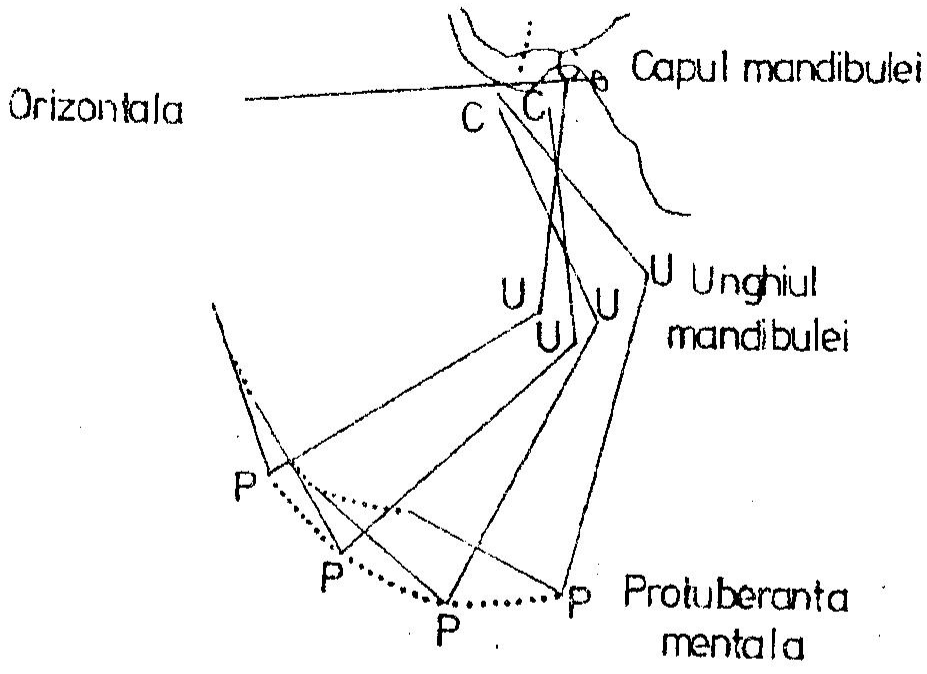

Fig.96 DESCHIDEREA GURII (dupa Chissin)

de o uşoară extensie a capului în articulaţia craniovertebrală prin contracţia muşchilor cefei. În mişcările rapide de deschidere a gurii rolul

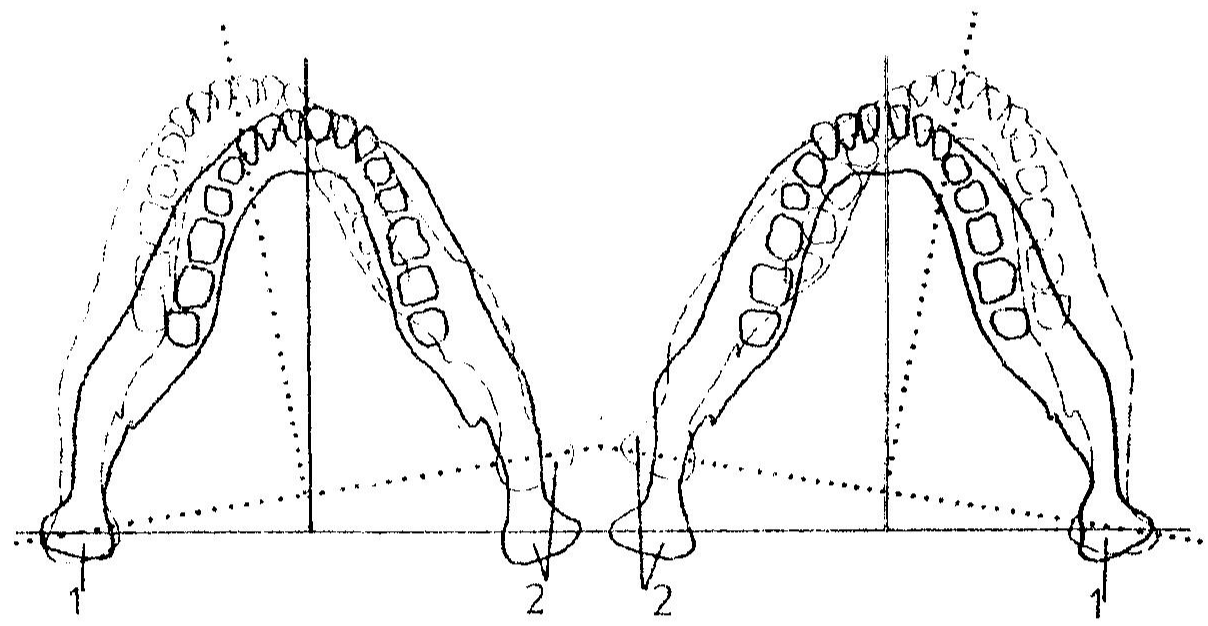

Fig.98 MIşCAREA DE LATERALITATE; conturul punctat reprezinta deplasarile mandibulei (dupa Tandler)
1 - condil de masticaţie; 2 - condil de balans

preponderent îl are factorul muscular, respectiv contracţia sub influenţa impulsului nervos a mm.pterigoidieni laterali, milohioidieni, a pântecelor anterioare ale mm.digastrici şi mm.geniohioidieni. Forţa de gravitaţie intervine în aceste mişcări secundar. Acţiunea muşchilor coborâtori ai mandibulei este demonstrată elocvent în fracturile accidentale ale corpului mandibular, în care segmentul anterior al osului este deplasat inferior. Deschiderea gurii se realizează deci prin mişcări complexe ale mandibulei. Pentru o mai bună înţelegere ele se pot urmări în figurile 96, 97. În fig. 96 se observă drumul străbătut de capul mandibulei (C), de unghiul mandibulei (U) şi de protuberanţa mentală (P). Capul mandibulei mai

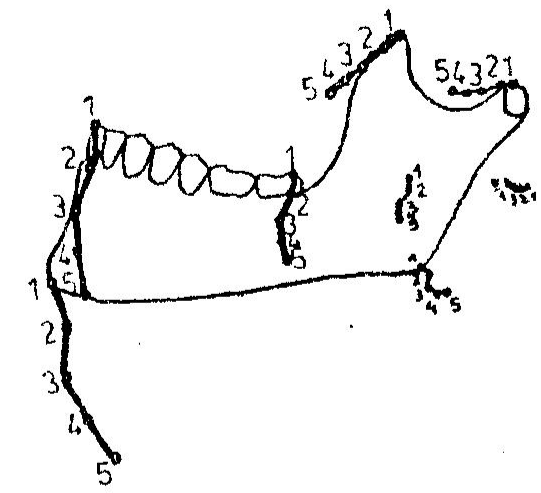

Fig.97 DRUMUL URMAT DE DIFERITELE ELEMENTE ALE MANDIBULEI ÎN DESCHIDEREA GURII (dupa Gysi din Strasser)

întâi coboară, după aceea alunecă orizontal şi la sfârşit se deplasează direct în jos. Unghiul mandibulei prezintă o mişcare de coborâre mult mai amplă, după care începe să se ridice. Protuberanţa mentală descrie un arc de cerc foarte regulat, cu o parte mai mare de coborâre şi apoi de urcare uşoară.

Mişcarea de ridicare a mandibulei sau de închidere a gurii se realizează în sens invers celei de coborâre, sub influenţa celor trei perechi de muşchi ridicători: mm.maseteri, pterigoidieni mediali şi temporali.

Prin ea capul mandibulei ajunge în poziţia sa normală, adică în partea anterioară a fosei mandibulare, posterior de tuberculul articular, iar arcadele dentare inferioară şi superioară, vin în contact direct.

În această poziţie faţa articulară convexă a versantului posterior al tuberculului articular şi suprafaţa ocluzală a arcadelor dentare se înscriu pe un arc de cerc al cărui centru este în orbită. Aceasta explică totodată modul în care intervin faţa convexă a tuberculului articular şi suprafaţa ocluzală a arcadelor dentare în *conducerea osoasă* a mişcărilor de anteducţie şi retroducţie ale mandibulei (Braus). În mişcarea de ridicare forţa muşchilor ridicători ai mandibulei acţionează asupra unei pârghii de gradul III, reprezentată de linia oblică ce uneşte punctul de sprijin situat în articulaţia temporomandibulară, cu rezistenţa dată de alimentele care sunt tăiate şi zdrobite între

arcadele dentare. Linia de înscriere a pârghiei între punctul de sprijin şi rezistenţă este cu atât mai oblică cu cât arcadele dentare sunt mai depărtate, deci cu cât bolul alimentar este mai mare şi gura mai deschisă.

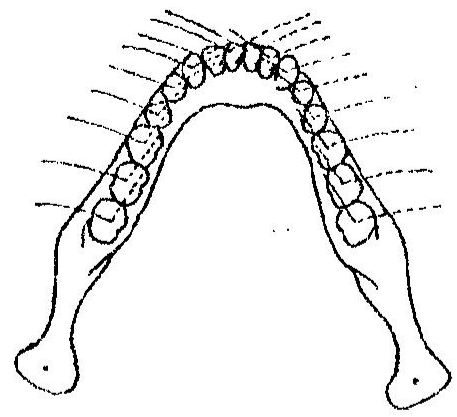

Fig.99 ARCURILE DESCRISE DE DINŢI, LA STÂNGA (linii pline) ŞI DREAPTA (linii punctate) ÎN MIŞCARILE DE MACINARE A ALIMENTELOR (dupa R.Fich)

Rezultanta acţiunii muşchilor ridicători ai mandibulei, situată între punctul de sprijin şi rezistenţă este paralelă cu marginea anterioară a procesului coronoid. Ea se descompune într-o forţă care acţionează asupra alimentelor între arcadele dentare, alta care determină apăsarea tuberculului articular de către capul mandibulei şi cea de a treia componentă care împinge capul mendibulei posterior, aceasta acţionând deci paralel cu pârghia.

Mişcările de lateralitate ale mandibulei, de mare importanţă în măcinarea alimentelor, nu sunt mişcări simple, paralele, ci mult mai complexe. Ele sunt mişcări alternative de rotaţie ale mandibulei în jurul unui ax vertical care trece prin colul mandibulei, gura fiind deschisă. În aceste mişcări unul din procesele condilare rămâne fix şi execută mişcări de rotaţie în etajul infradiscal, în jurul axului vertical. El joacă rol de pivot şi este numit *condil de masticaţie*. Cel de partea opusă numit *condil de balans* se deplasează anterior pe tuberculul articular, prin mişcări de alunecare în etajul supradiscal. Alunecarea înainte a capului condilului de balans se face pe un arc al cărui centru este condilul de masticaţie. Mandibula, în întregime, se abate astfel de la planul medio-sagital, lateral, spre partea condilului de masticaţie. În timpul următor condilul de balans devine condil de masticaţie iar acesta din urmă, condil de balans, mandibula abătându-se de la planul medio-sagital trecând de partea opusă. În aceste condiţii dinţii inferiori descriu şi ei, alternativ, arcuri de cerc cu centrul în condilul de masticaţie. Mărimea acestor deplasări pentru dinţii frontali, în masticaţia obişnuită, este de aproximativ lăţimea unui incisiv şi jumătate. Pentru molari deplasarea este ceva mai mică decât lăţimea unui molar (R.Fick).

Solicitarea incisivilor în astfel de mişcări este simetrică, iar a molarilor asimetrică. Rol important în această mişcare îl au mm.pterigoidieni laterali prin contracţia alternativă, ajutaţi şi de alţi muşchi masticatori (vezi structura şi acţiunea muşchilor masticatori).

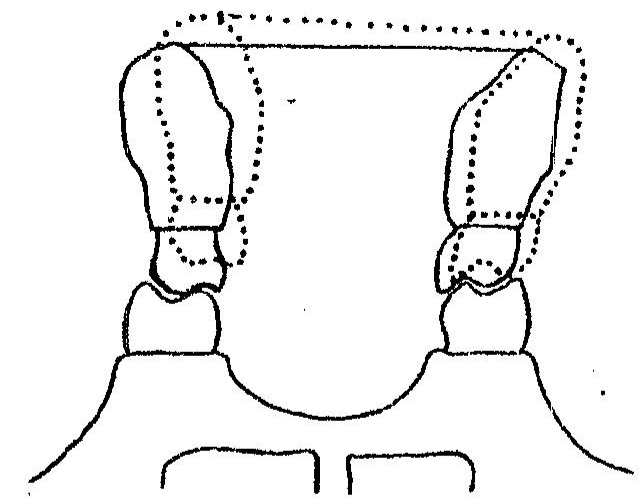

Fig.100 RELAŢIILE DINTRE MOLARI ÎN MIŞCARILE DE LATERALITATE

Mişcarea de anteducţie sau propulsie este efectuată de mm.pterigoidieni laterali, iar cea de *retroducţie sau retropulsie* de fibrele posterioare, aproape orizontale, ale mm.temporali.

Mişcările de lateralitatea ca şi cele de propulsie şi retropulsie din articulaţia temporomandibulară, sunt mişcări ce se efectuează în planul orizontal.

Muşchii masticatori
- structură şi funcţie -

Toate părţile componente ale aparatului masticator, cu excepţia muşchilor, au fost amplu studiate din punct de vedere anatomofuncţional în decursul anilor.

În literatura anatomică sunt clasice lucrările lui Weber şi Fick referitoare la mecanica musculară. Weber a reuşit să calculeze secţiunea fiziologică a mai multor muşchi din corpul uman, pornind de la metoda lui Buchner, emisă către sfârşitul secolului trecut.

Prin această metodă se arată că secţiunea fiziologică a unui muşchi este direct proporţională cu greutatea specifică a muşchiului şi invers proporţională cu lungimea fibrelor sale. În 1937 Pfuhl şi elevii săi reuşesc să simplifice formula de calcul a lucrului mecanic al unui muşchi exprimat în kilogrammetri, emiţând o formulă mai precisă, pe baza greutăţii muşchiului. În 1960, Schumacher folosind achiziţiile predecesorilor, introduce în calculul forţei absolute a

mușchiului, greutatea uscată a acestuia. El efectuează un studiu comparativ, amplu, al mușchilor masticatori la om, carnivore etc., care prin rezultatele sale completează un gol din capitolul de structură și mecanică musculară a mușchilor maseteri, temporali,

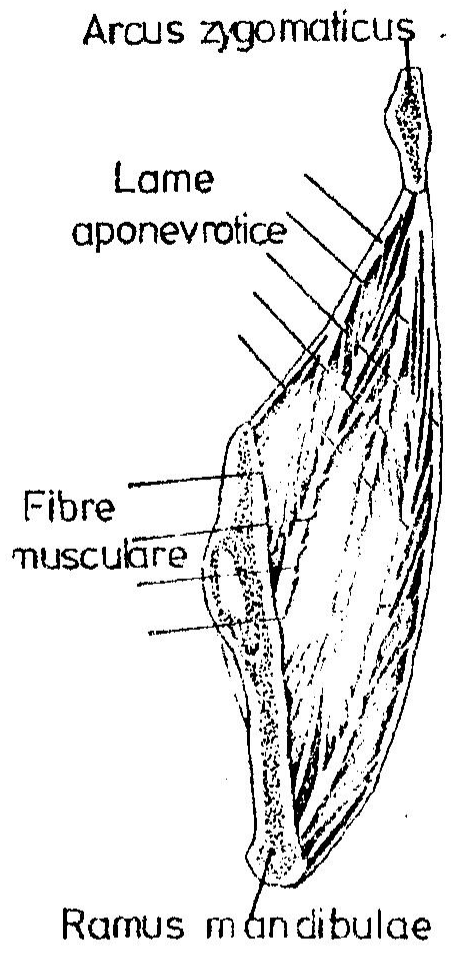

Fig.101 RECONSTRUCȚIA UNEI SECȚIUNI FRONTALE PRIN M.MASETER DREPT (dupa G.H.Schumacher)

pterigoidieni mediali și pterigoidieni laterali.

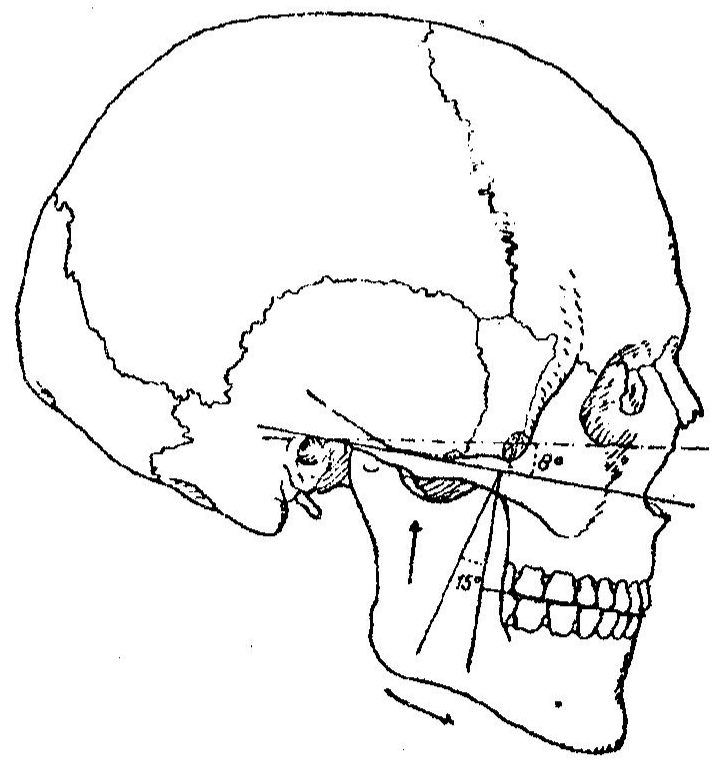

Fig.103 REZULTANTA M.MASSETER PROIECȚIE LATERALĂ (schema dupa G.H.Schumacher)

Se vor analiza succint aceste rezultate, deoarece fără cunoașterea lor, nu este posibilă

înțelegerea funcției complexe a mușchilor masticatori. În final, pentru a releva relația strânsă dintre mușchi și sistemul nervos, se vor prezenta date recente privind inervația proprioceptivă a mușchilor masticatori, în comparație cu alte categorii de mușchi din corpul

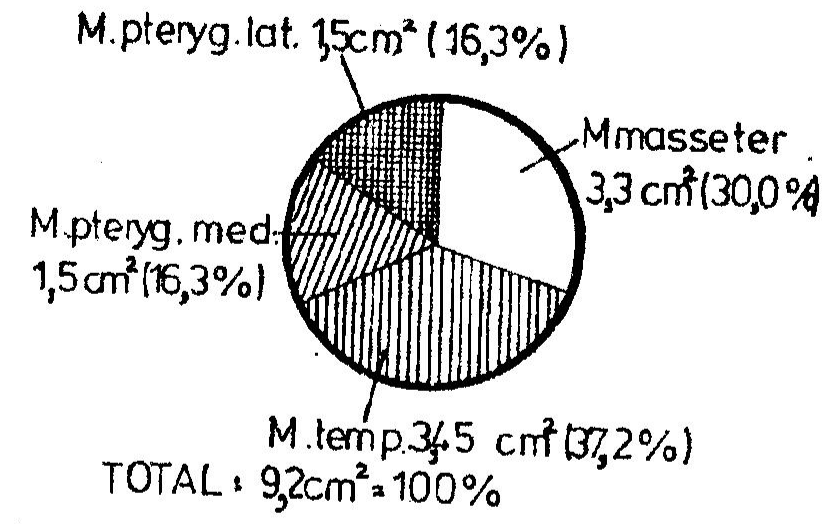

Fig.102 SECȚIUNEA FIZIOLOGICĂ A MUȘCHILOR MASTICATORI (diagrama dupa G.H.Schumacher)

uman.

Mușchii masticatori, cu excepția pterigoidienilor laterali, deși sunt reduși ca masă, pot dezvolta o forță musculară foarte mare. Există de exemplu gimnaști, lucrători la trapez sau alți atleți, care cu cele trei perechi de mușchi ridicători ai mandibulei: maseter, temporal și pterigoidian medial, reușesc să dezvolte o forță musculară egală cu câteva sute de kilograme. H.Black citează pe Leona Dara, care dezvolta o presiune de masticație de peste 500 kg, iar Hauptmeier pe "regele fierului", care dezvolta cu acești mușchi o forță de 720 kg.

La om forța de masticație se măsoară cu gnatodinamometru. În cercetarea actuală a mușchilor masticatori se folosește tot mai mult electromiografia, ca și pentru alți mușchi ai corpului uman (Zenker 1954).

Încă din 1929-1930, Wustrow face distincție între: *forța de masticație teoretic posibilă, forța de masticație practic posibilă și forța de masticație fiziologic necesară.*

Substractul anatomic al forței de masticație îl constituie, în primul rând, structura mușchilor masticatori. M.maseter și m.pterigoidian medial sunt mușchi cu structură multipenată, iar m.temporal mușchi bipenat. M.pterigoidian lateral diferă de precedenții, fiind un mușchi cu fibre paralele. Structura multi- și bipenată a acestor mușchi este o cerință a forței musculare necesară actului masticației. Se știe că mușchii penați sunt în general, mușchi de forță. Penația oricărui mușchi mărește suprafața de origine și inserție a fibrelor musculare. Prin aceasta crește nemijlocit suprafața de secțiune fiziologică a

muşchiului.

Suprafaţa de secţiune fiziologică este dată de secţiunea perpendiculară pe direcţia fibrelor musculare. Ea diferă de suprafaţa de secţiune anatomică a unui muşchi, care reprezintă secţiunea perpendiculară pe axul lung al muşchiului. La muşchii cu fibre paralele, secţiunea fiziologică se suprapune în mare parte secţiunii anatomice. Forţa musculară este direct

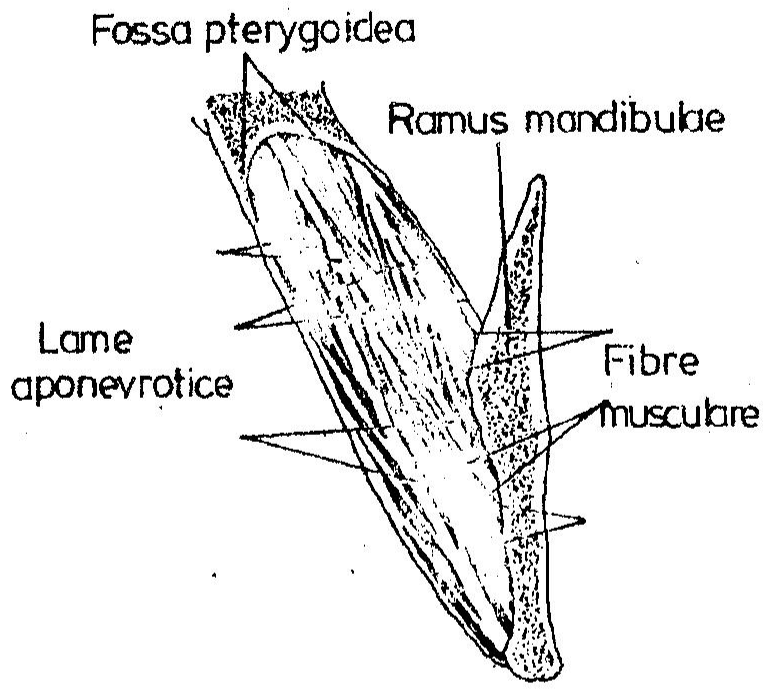

Fig.104 SECŢIUNE FRONTALA PRIN M.PTERIGOIDIAN MEDIAL
(dupa Schumacher)

proporţională cu secţiunea fiziologică a muşchiului şi nu cu cea anatomică. După cum se cunoaşte, forţa musculară se exprimă prin rezultanta musculară, dreapta care uneşte centrul suprafeţei de origine cu al suprafeţei de inserţie a muşchiului. Pentru muşchii penaţi este foarte importantă mărimea unghiului format de fibrele musculare cu tendonul, numit şi unghi de penaţie. Cu cât acest unghi este mai mic, cu atât mai mare parte din forţa muşchiului este folosită la tracţiunea în direcţia tendonului şi invers.

Abaterea fibrelor musculare de la direcţia tendonului a creat noţiunea de "factor de oblicitate", care nu este altceva decât cosinusul unghiului de inserţie (Pfuhl).

La om s-a stabilit prin calcul că, *1 cm^2 de secţiune fiziologică* a muşchiului declanşează o forţă musculară egală cu 10 kg. Weber şi Fick, calculând *secţiunea fiziologică* bilaterală a muşchiulor: maseter, temporal şi pterigoidian lateral, o estimează la cca. 40 cm^2 . Schumacher (1959 - 1960), cercetând-o prin metoda directă a lui Buchner şi indirect prin folosirea în calcul a greutăţii muşchiului uscat, o găseşte de cca.20 cm^2 , redusă deci la jumătate. El reuşeşte să corecteze astfel erorile lui Weber şi Fick larg citate în literatura de specialitate.

De menţionat că fibrele muşchilor masticatori se abat de la verticală în ceea ce priveşte direcţia, în două planuri. De aceea forţa lor de contracţie poate fi folosită, după cum se va constata mai jos, în trei direcţii: în mişcarea de ridicare (verticală), de lateralitate (medială, laterală) şi de propulsie sau retropulsie.

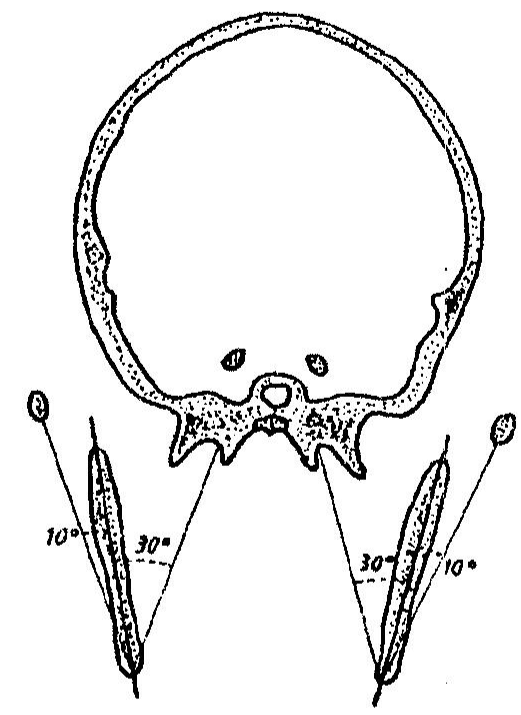

Fig.105 DIRECŢIA DE TRACŢIUNE A M.MASSETER ŞI M.PTERYGOIDIAN MEDIAL
- proiecţie frontala - (schema dupa G.H.Schumacher)

Structura multipenată a *m.maseter* se reflectă prin prezenţa la nivelul său a cinci lame aponevrotice sau tendinoase (vezi fig.101). Trei din aceste lame pornesc din arcul zigomatic. Alte două pleacă de pe mandibulă şi se întrepătrund cu primele.

Secţiunea fiziologică a m.maseter este după calculul lui Schumacher de 2,75 cm^2 şi reprezintă 29,9% din secţiunea totală a celor patru muşchi masticatori (maseter, temporal, pterigoidian medial şi pterigoidian lateral). Forţa musculară teoretic posibilă de a fi dezvoltată de el rezultă din produsul dintre secţiunea fiziologică şi unitatea de forţă musculară în kg (pe 1 cm^2) şi este egală cu 29 kg. Fibrele muşchiului nu sunt strict verticale. Ele se abat ca direcţie de la verticala perpendiculară pe planul alveolar superior, care este la rândul său paralel cu planul mijlociu care trece prin arcul zigomatic. Fibrele musculare descind oblic în jos şi posterior, formând cu verticala un unghi de 15 °.

Poziţia laterală a arcului zigomatic faţă de ramura mandibulei determină totodată direcţia oblică în jos şi medial a fibrelor maseterului. Ele formează cu verticala ramurei mandibulei un unghi de cca.10 °(vezi fig.105). Oblicitatea dublă a fibrelor maseterului permite extragerea din rezultanta musculară a forţelor

ei componente, explicând astfel acţiunea complexă a muşchiului. Ca urmare m.maseter drept, în mişcare de ridicare a mandibulei (vertical) intervine cu o forţă de 27,6 kg., în mişcarea de propulsie sau anteducţie cu 7,4 kg şi în tracţiunea laterală de aceeaşi parte a mandibulei cu o forţă de 4,9 kg.

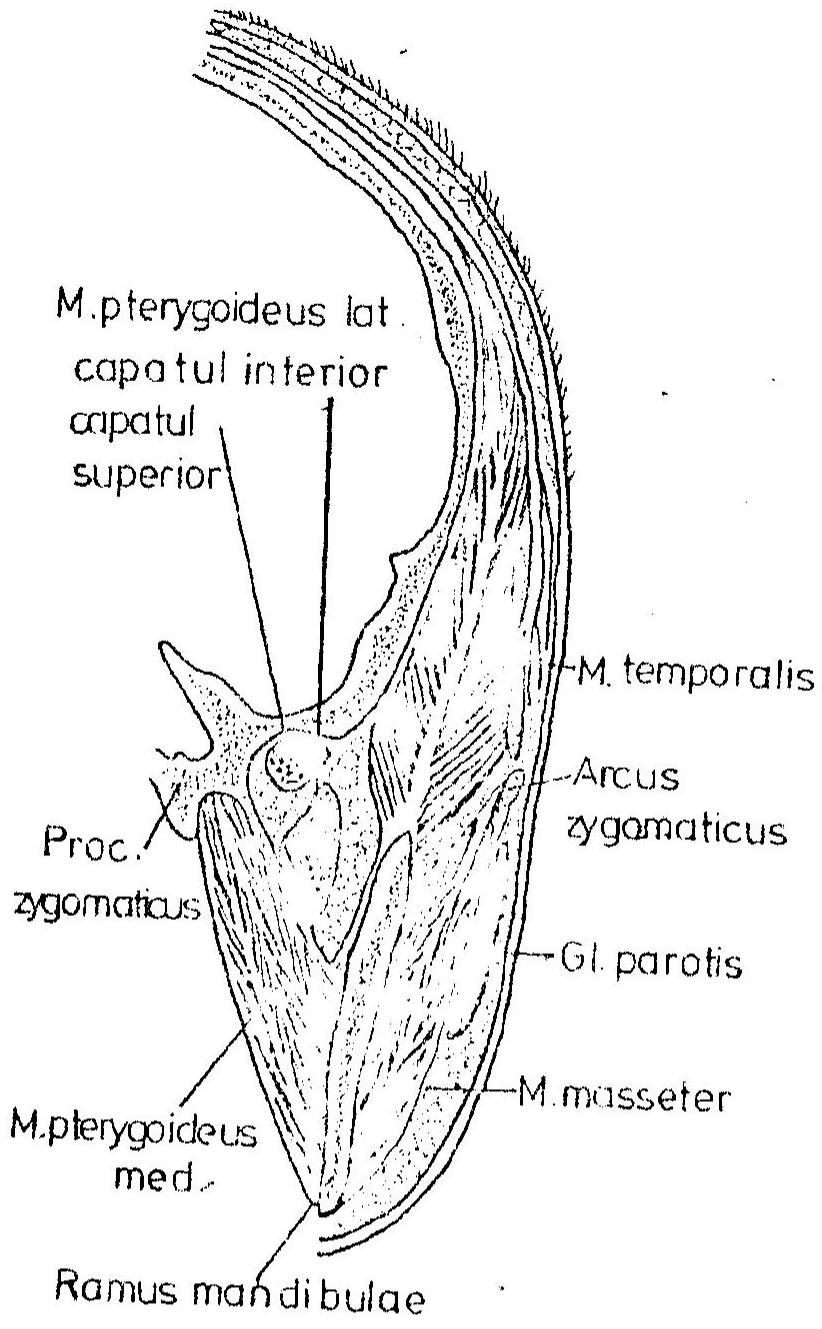

Fig. 106 SECŢIUNE FRONTALA PRIN JUMATATEA DREAPTA A CRANIULUI. Se observa muşchii masticatori.

M.pterigoidian medial posedă şase lame aponevrotice în structura sa. Dintre acestea, trei pornesc din fosa pterigoidiană şi trei de pe faţa medială a unghiului şi ramurii mandibulei. Prin originea lor diferită şi prin inserţia comună pe mandibulă, maseterul şi pterigoidianul medial formează un adevărat muşchi digastric. Capetele de inserţie ale celor doi muşchi sunt despărţite doar prin grosimea ramurii mandibulei. În acest cuplu maseterul formează pântecele lateral, iar pterigoidianul medial, pântecele medial. Unghiul de penaţie la amândoi muşchii nu depăşeşte 10 °, iar acţiunea lor este în cea mai mare măsură sinergică. Prezenţa lamelor aponevrotice în structura celor doi muşchi şi penaţia lor complexă este un exemplu elocvent de adaptare funcţională. Suprafeţele de origine şi inserţie propriu-zise sunt reduse ca întindere pentru ambii muşchi, dar ele cresc prin prelungirea în interiorul muşchilor a lamelor aponevrotice, care le explică şi penaţia. *Secţiunea fiziologică* a m.pterigoidian medial este de 1,5 cm şi reprezintă 16,3% din secţiunea fiziologică totală a celor patru muşchi. Forţa musculară teoretic

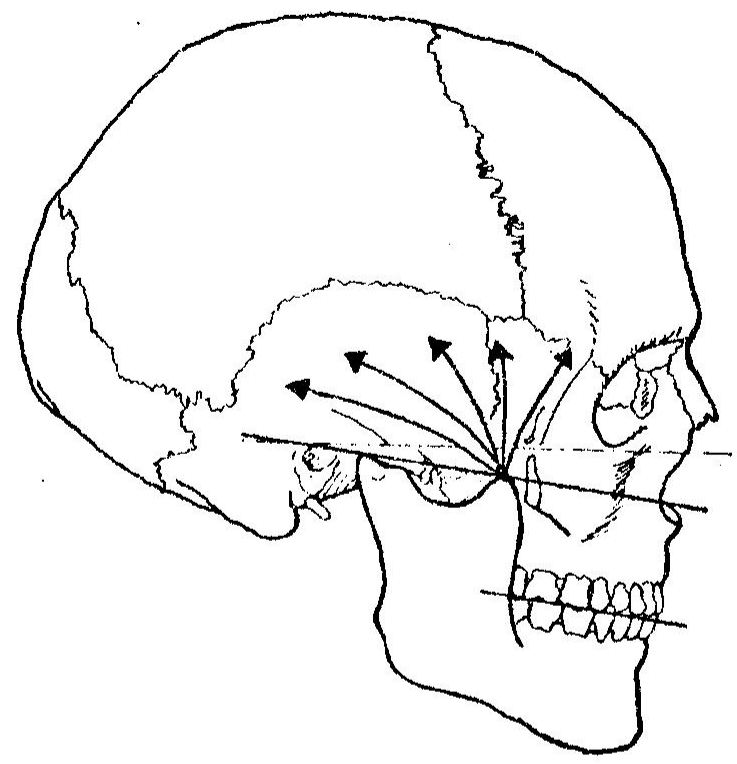

Fig. 107 - DIRECŢIA DE TRACŢIUNE A M.TEMPORAL (schema dupa Schumacher)

posibilă de a fi dezvoltată de acest muşchi este în medie de 18 kg. Fibrele sale ca şi ale maseterului sunt oblice în jos şi posterior, formând cu verticala un unghi de 10 °, cu deschiderea inferioară ca şi precedentul.

Ele sunt oblice şi faţă de verticala ramurii mandibulei, cu care formează un unghi cu deschiderea superioară, ca şi maseterul, dar mult mai mare decât acesta, adică de 30 °. Componentele rezultantei musculare sunt reprezentate de forţa de ridicare a mandibulei egală cu 15,4 kg, de forţa de 2,7 kg cu care pterigoidianul medial acţionează în mişcarea de propulsie a mandibulei şi de cea de 8,9 kg cu care intervine în mişcarea de lateralitate. În această ultimă mişcare pterigoidianul medial dintr-o parte este antagonist cu maseterul de aceeaşi parte şi acţionează sinergic cu maseterul de partea opusă.

M.temporal, are o suprafaţă de origine întinsă şi penaţie simplă (bipenat). Fibrele sale se prind, o parte, pe fosa temporală iar altele pe fascia temporală (vezi fig.106). Suprafaţa de origine largă a muşchiului şi cea de inserţie pe proc.coronoid redusă, îi dau aspectul de evantai cu fibrele anterioare (retroorbitale) oblice în jos şi posterior, cele mijlocii verticale, iar cele posterioare aproape orizontale, cu direcţia anterioară şi descendentă. Fibrele retroorbitale

formează cu verticala un unghi cu deschidere inferioară de 10 °. Totodată ele se abat de la verticală şi în plan frontal, formând cu aceasta un unghi de 10 ° cu deschidere superioară. Secţiunea fiziologică a temporalului este de 3,45 cm^2, iar forţa musculară pe care o poate dezvolta, este teoretic de 36 kg. Componentele rezultantei musculare sunt următoarele: tracţiunea verticală, deci ridicarea mandibulei, egală cu 26 kg; acţiunea de propulsie de 2 kg; tracţiunea medială în care este sinergic cu pterigoidianul medial de aceeaşi parte şi acţiunea de retropulsie (retroducţie) a mandibulei realizată de fibrele posterioare cu o forţă de 10 kg.

M. pterigoidian lateral este un muşchi cu fibre paralele. Direcţia fibrelor este antero-posterioară şi este format dintr-un capăt superior şi altul inferior (vezi fig.106). Fibrele capătului superior formează cu orizontala arcului zigomatic un unghi de 20 ° cu deschiderea anterioară; cele ale capătului inferior formează inferior cu aceeaşi orizontală un unghi lateral de 20 ° deschis şi el anterior. Fibrele sale se abat şi de la linia sagitală care trece prin capul mandibulei. Cele superioare formează cu sagitala un unghi de 37 ° iar cele ale capătului inferior un unghi de 33 °. Ambele unghiuri au deschiderea anterioară. Secţiunea fiziologică a muşchiului este de 1,5 cm^2 iar forţa pe care o dezvoltă este teoretic de 17 kg, din care 4 kg pentru capătul superior şi 13 kg pentru cel inferior. Capătul superior trage mandibula anterior (propulsie, anteducţie) cu 3,2 kg iar cel inferior cu 10 kg.

Componenta de coborâre a mandibulei este de 3,6 kg. În mişcarea de lateralitate, pterigoidianul lateral dintr-o parte trage mandibula medial cu o forşă de 2,1 kg pentru capătul superior şi de 7,5 kg pentru cel inferior, în total aproape 10 kg.

Lucrul mecanic sau munca unui muşchi, care este *produsul dintre forţa muşchiului* şi scurtarea lui şi care se măsoară în kgm, depinde nu numai de secţiunea lui fiziologică ci şi de lungimea fibrelor musculare. După legea lui Weber şi Fick, în contracţia maximală, lungimea fibrelor musculare este redusă la jumătate din lungimea lor din starea de destindere maximală a muşchiului. Scurtarea muşchiului este determinată de punctele de origine şi inserţie şi de mărimea jocului din articulaţia în care acţionează. Din aceasta reiese că lungimea obligatorie a fibrelor musculare, reprezintă dublul scurtării lor din contracţia maximă a muşchiului. După cum s-a amintit prin formula Phuhl s-a simplificat mult calculul lucrului mecanic al muşchiului.

Din studiul lungimii medii relative, a fibrelor muşchilor masticatori, au rezultat pentru aceştia următoarele valori la bărbat: m.maseter = 26,7 mm; m.pterigoidian medial 17,7 mm; m.temporal = 36,1 mm şi m.pterigoidian lateral = 22,8 mm. La femeie valorile sunt ceva mai mici.

De asemenea la acelaşi individ s-au constatat deosebiri între muşchii masticatori din dreapta şi cei din stânga.

Diferenţele sunt determinate de mai mulţi factori printre care obişnuinţa masticaţiei (în jumătatea dreaptă sau stângă mai mult) asimetria craniului, etc. De exemplu fibrele m.temporal din stânga sunt mai lungi cu 2 mm decât ale celui din dreapta; ale m.maseter stâng cu 1 mm mai lungi decât ale celui drept, ş.a.m.d.

Din analiza componentelor forţei musculare teoretic posibilă de a fi dezvoltată de muşchii masticatori, prezente mai sus, în acţiunea globală a acestor muşchi s-au obţinut următoarele valori (Schumacher). Forţa de ridicare a mandibulei este în general de 156 kg; forţa de propulsie de 55 kg; forţa de tracţiune laterală de 53 kg şi cea de retropulsie (retroducţie) de 22 kg. În medie această forţă este de 200 kg (bilateral) şi este cu aproximativ 50 kg mai mare la bărbat decât la femeie. Valorile de mai sus sunt total opuse celor obţinute de Weber, care le-a estimat la circa 400 kg.

Forţa de masticaţie practic posibilă este desigur mai mică decât cea teoretic posibilă. Aceasta din cauză că aici intervin o serie de alţi factori cum sunt: sensibilitatea rădăcinilor dentare şi învelişurilor lor, sensibilitatea gingiei etc.

Forţa de masticaţie fiziologic necesară, pentru măcinarea alimentelor între arcadele dentare, este la rândul său mai mică decât precedenta. Cheltuiala de forţă musculară în această situaţie depinde şi ea de o serie de alţi factori ca: timpul de ocluzie, feţele triturante ale dinţilor, de amestecul cu saliva, de starea articulaţiei temporo-mandibulare, inervaţia dinţilor, de obraji şi închiderea buzelor, precum şi de natura alimentelor măcinate. De exemplu pentru *pâinea albă* este necesară o forţă care să dezvolte o *presiune de măcinare* de 2 kg, pentru *carnea fiartă* de 7 kg, iar pentru cârnaţi şi şuncă de 12 kg, etc., (Blumtschli şi Winkler); carnea de porc friptă necesită, după Black 9-15 kg presiune de măcinare, cea de viţel 13-18 kg, cea de vită 13-15 kg, etc.

De menţionat că *forţa de masticaţie*, rezultată din acţiunea muşchilor masticatori şi *presiunea de masticaţie* sunt noţiuni diferite. Presiunea de masticaţie este o componentă a forşei de masticaţie şi se referă la presiunea dezvoltată pe 1 cm^2 de suprafaţă dentară. În mod necesar presiunea de masticaţie este mai mare la nivelul molarilor decât a dinţilor incisivi. Valorile date de diverşi autori pe categoriile de dinţi, sunt foarte variate.

În actul masticaţiei, ca de altfel şi în fonaţie, intervin *auxiliar* o serie de alţi muşchi cum sunt: *muşchii mimicii*, care participă la formarea pereţilor laterali şi anterior ai cavităţii bucale şi *muşchii limbii*. Toţi aceştia ajută la mişcarea şi formarea bolului alimentar şi împreună cu muşchii masticatori propriu-zişi, formează o unitate funcţională.

Funcţiile complexe ale musculaturii aparatului masticator ca: dezvoltarea de forţă musculară şi acţiunile lor variate, au la bază mecanisme nervoase complexe. Substratul anatomic al acestor mecanisme îl constituie pe de o parte tipul lor de inervaţie periferică şi pe de alta conexiunile nervoase

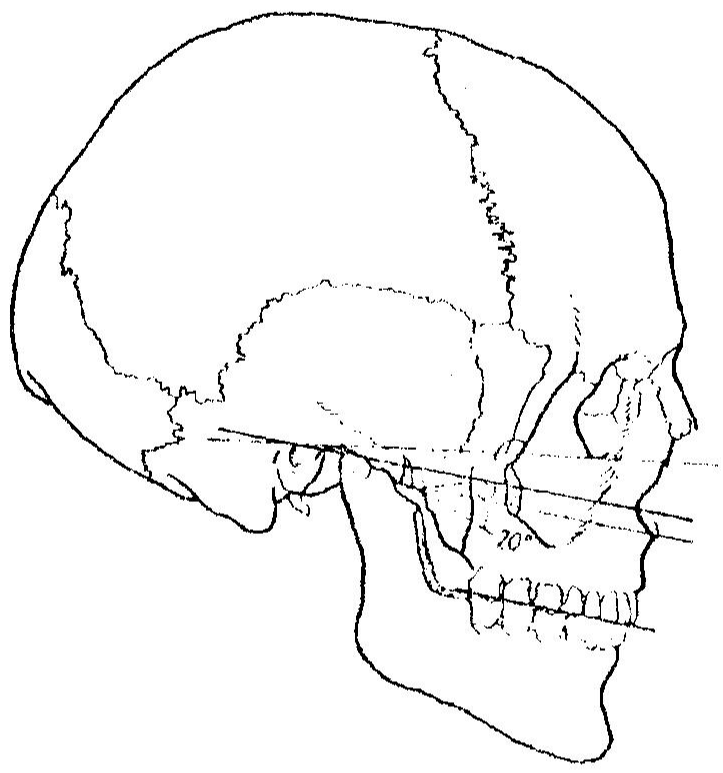

Fig.108 DIRECŢIA DE TRACŢIUNE A M.PTERIGOIDIAN LATERAL. proiecţie laterala (schema dupa G.H.Schumacher)

intranevraxiale dintre nucleii şi centrii nervoşi superiori, care coordonează masticaţia, fonaţia şi mimica.

Muşchii masticatori prezintă aşa-dar pe lângă particularităţile lor structurale, care sunt izvorul forţei musculare, particularităţi de inervaţie. Încă de la începutul secolului nostru, s-a dat o tot mai mare atenţie studiului *proprioceptorilor* musculaturii masticatoare, reprezentaţi de *fusurile neuromusculare şi receptorii tendinoşi Golgi* de la joncţiune fibrelor musculare cu tendonul. Kölliker în 1862, pune în evidenţă pentru prima dată în muşchii striaţi *structuri spiralate*, pe care un an mai târziu în 1863, Küne le numeşte fusuri neuromusculare. Dar, cu toate că fusurile neuromusculare au fost descoperite cu peste 100 de ani în urmă, multă vreme nu s-a putut stabili rolul lor. Iniţial au fost considerate chiar structuri patologice sau formaţiuni regresive ale muşchiului. Abia în 1950 s-a precizat rolul lor de receptori musculari sau proprioceptori, dispuşi în paralel cu fibrele musculare, care răspund la stimulii de întindere ai muşchiului.

Voss le-a studiat din 1937, iar în 1958 - 1962 aduce date valoroase privind forma şi îndeosebi structura fusurilor neuromusculare. Literatura de specialitate este ceva mai săracă în legătură cu numărul şi distribuţia lor spaţială în muşchii scheletului. Înfruntarea de opinii s-a dus mult timp între autorii care susţineau că numărul fusurilor neuromusculare creşte cu vârsta şi cei care nu admiteau această ipoteză. Astăzi se admite că numărul fusurilor nu creşte cu vârsta, dar că odată cu creşterea

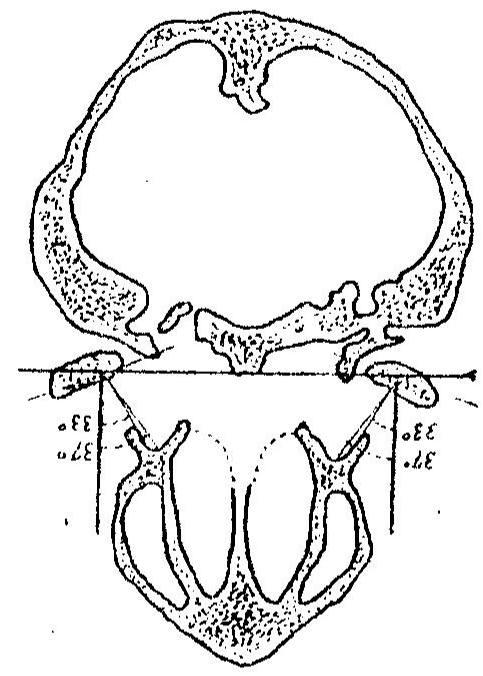

Fig.109 DIRECŢIA DE TRACŢIUNE A AMBELOR CAPETE ALE CELOR DOI MM.PTERIGOIDIENI LATERALI - proiecţie orizontala - (schema dupa G.H.Schumacher)

şi dezvoltarea organismului se complică structura lor. De asemenea s-a stabilit în ceea ce priveşte topografia lor că fusurile neuromusculare sunt localizate întotdeauna la periferia fasciculelor musculare, sub perimisium-ul intern şi niciodată în profunzimea acestora. În 1958, Schart, pornind de la simetria ganglionilor nervoşi, pune problema simetriei numerice a proprioceptorilor la dreptaci şi stângaci. Prin determinări cantitative în grupe musculare identice, Voss stabileşte că faţă de nou-născut numărul fusurilor nu creşte, dar ele se dezvoltă mai rapid şi capătă o structură mai complexă la dreptaci pe partea respectivă şi invers la stângaci. Din studii comparative la cimpanzeu şi om se ajunge la concluzia că muşchii care execută mişcări repezi şi fine, conţin un număr mai mare de fusuri neuromusculare. S-a constatat că în muşchii gâtului densitatea fusurilor este mai mare decât în muşchii trunchiului; ea este mai mare la muşchii umărului decât la cei ai şoldului. La nivelul gâtului numărul fusurilor este mai mare la muşchii subhioidieni decât în m.sternocleidomastoidian în raport cu mărimea lor. Deosebirile sunt explicate de

gradul mai mare de întindere al muşchilor infrahioidieni în timpul faringian al deglutiţiei, când are loc ascensiunea hioidului. Bogăţia în fusuri a muşchilor cefei comparativ cu ai trunchiului, este corelată cu rolul acestora în mişcările capului în articulaţia craniovertebrală prin trecerea la staţiunea bipedă. Mişcările capului în explorarea mediului, în ortostatsim, presupun o reglare nervoasă mult mai fină şi complexă.

În *muşchii masticatori* numărul fusurilor neuromusculare este deosebit de mare. În 1935, Voss descrie fusurile neuromusculare din *m.maseter*. Recent, în partea profundă a m.maseter se descriu 42 de fusuri neuromusculare gigante, iar în partea superficială 118 fusuri de talie mai mică (R.Freimann). Densitatea maximă a acestora este în partea postero-medială.

M.pterigoidian medial în raport cu mărimea sa este cel mai bogat în fusuri neuromusculare în comparaţie cu toţi muşchii masticatori. El conţine un număr absolut de 155 fusuri, cu dispoziţie ritmică.

M.temporal cel mai voluminoşi dintre muşchii masticatori conţine un număr absolut de 217 fusuri neuromusculare. Ele sunt reduse şi de talie mai mică în partea superioară a muşchiului şi mult mai dense în partea inferioară, către tendonul de inserţie.

M.pterigoidian lateral în comparaţie cu ceilalţi muşchi masticatori a căror acţiune principală este de ridicare a mandibulei, conţine cel mai mic număr de fusuri neuromusculare. Unii autori chiar neagă prezenţa fusurilor în acest muşchi (Voss, Freimann). Portela Gomes găseşte la om un fus neuromuscular de formă tipică, lung de 2,3 mm în capătul superior al muşchiului şi două fusuri în capătul inferior. Explicaţia numărului redus de fusuri neuromusculare în m.pterigoidian lateral rezidă în acţiunea lui. Nefiind un muşchi ridicător al mandibulei, la nivelul său lipsesc sau sunt foarte slabi stimulii de întindere (elongaţie) ai muşchiului, stimuli prezenţi în muşchii ridicători ai mandibulei.

DINŢII
(dentes)

Dinţii sunt organe pasive ale aparatului masticator, deoarece acţiunea lor este dependentă de forţa musculară, fiziologic necesară, dezvoltată de muşchii masticatori.

La om sub influenţa contracţiei muşchilor masticatori, dinţii acţionează nu numai în actul masticaţiei, respectivi în tăierea, sfâşierea şi măcinarea

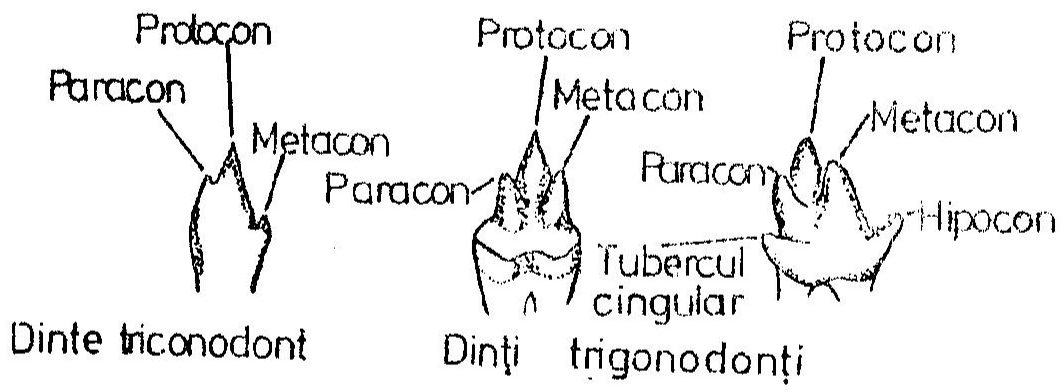

Fig.110 EVOLUŢIA DINŢILOR MULTITUBERCULARI (MAXILA) - schema

alimentelor, ci intervin totodată în articularea sunetelor. Ei devin astfel şi organe ale aparatului vocal, ale celui de al doilea sistem de semnalizare.

În *filogeneză* dinţii iniţiali sunt *dinţi de mucoasă*, neînfipţi în alveole, care se schimbă după tocire sau abraziune Ulterior, datorită funcţiei lor primitive de apucare şi înghiţire ei se înfig în alveole (sauriene) şi sunt prezenţi pe mai multe oase ale feţei (vomer, oasele palatine, oasele scheletului branhial etc.). La vertebratele superioare, paralel cu perfecţionarea aparatului masticator, a articulaţiei temporomandibulare şi a funcţiilor cavităţii bucale, în care alimentele apucate sunt reţinute şi prelucrate, dinţii se localizează pe maxilă şi mandibulă. La om ei câştigă după cum s-a amintit şi funcţii fonatorii. La sauriene (şopârlă, cameleon şi alte reptile) toţi dinţii au formă conică, sunt ascuţiţi şi diferă între ei prin mărime. Acest tip de dentiţie, cu dinţi de formă unică se numeşte *homodonţie*. La mamifere, datorită tipului diferit de hrană, dinţii se deosebesc între ei şi din punct de vedere al formei şi numărului. Ei au particularităţi de grup şi individuale, în funcţie de rolul în actul masticaţiei. Grupurile de dinţi la mamifere sunt: incisivii (I) sau dinţii tăietori, canini (C) sau dinţii care sfâşie alimentele, premolarii (P) şi molarii (M), dinţi multituberculari cu rol în zdrobirea şi măcinarea alimentelor. Dentiţia cu dinţi neuniformi se numeşte *heterodonţie*.

Tipul diferit de hrană explică totodată şi *variaţia numerică* a dinţilor. De exemplu, la *carnivore* (canis lupus) formula dentară exprimată pe o jumătate de maxilă (numărător) şi o jumătate de mandibulă (numitor) este: $I\frac{3}{3}\ C\frac{1}{1}\ P\frac{4}{4}\ M\frac{2}{3}$; la *rozătoare* formula dentară este: $I\frac{1}{1}\ C\frac{0}{0}\ P\frac{1}{1}\ M\frac{3}{3}$; la *primate*, diferit de om există trei premolari dintre care cei superiori au rădăcini lungi şi tuberculi foarte ascuţiţi, mai cu seamă la cei labiali.

Formula dentară pentru dinţii *deciduali* (temporari, de lapte) *la om* este: $I\frac{2}{2}\ C\frac{1}{1}\ M\frac{2}{2}$ în total 20 de dinţi, iar pentru *dinţii permanenţi*: $I\frac{2}{2}\ C\frac{1}{1}\ P\frac{2}{2}\ M\frac{3}{3}=32$ de dinţi.

Apariţia tuberculilor pe faţa *ocluzală sau masticatorie* a dinţilor multituberculari are o istorie proprie în filogeneză.

Tipul cel mai simplu de dinţi multituberculari aparţine *dentiţiei triconodonte*. La acest tip tuberculii de pe faţa masticatorie, în număr de trei au forma conică şi sunt dispuşi pe un singur rând în direcţie mezio-distală. La măselele de pe maxilă, tuberculul mijlociu se numeşte *protocon*, cel situat mezial faţă de el este denumit *paracon*, iar cel distal, *metacon*. Aceeaşi tuberculi, la măselele de pe mandibulă poartă numele de *protoconid*, cel mijlociu, *paraconid*, cel mezial şi *metaconid*, cel distal.

Tipul următor în evoluţia dinţilor multituberculari este cel *trigonodont*. La acest tip cei trei tuberculi de pe faţa masticatorie a molarilor sunt dispuşi fiecare la vârfurile unui *triunghi*, după cum urmează. La molarii de pe *maxilă*, *protoconul* ocupă unghiul lingual, *paraconul* corespunde unghiului meziovestibular, iar *metaconul* este situat la unghiul disto- vestibular. La molarii de pe *mandibulă*, dispoziţia celor trei tuberculi este inversă. *Protoconidul* ocupă unghiul labial, *paraconidul* corespunde unghiului mezio-lingual, iar *metaconidul*,

unghiului disto-lingual.

Tuberculilor descrişi mai sus li se adaugă şi alţi tuberculi derivaţi din *cingul*, un brâu ce

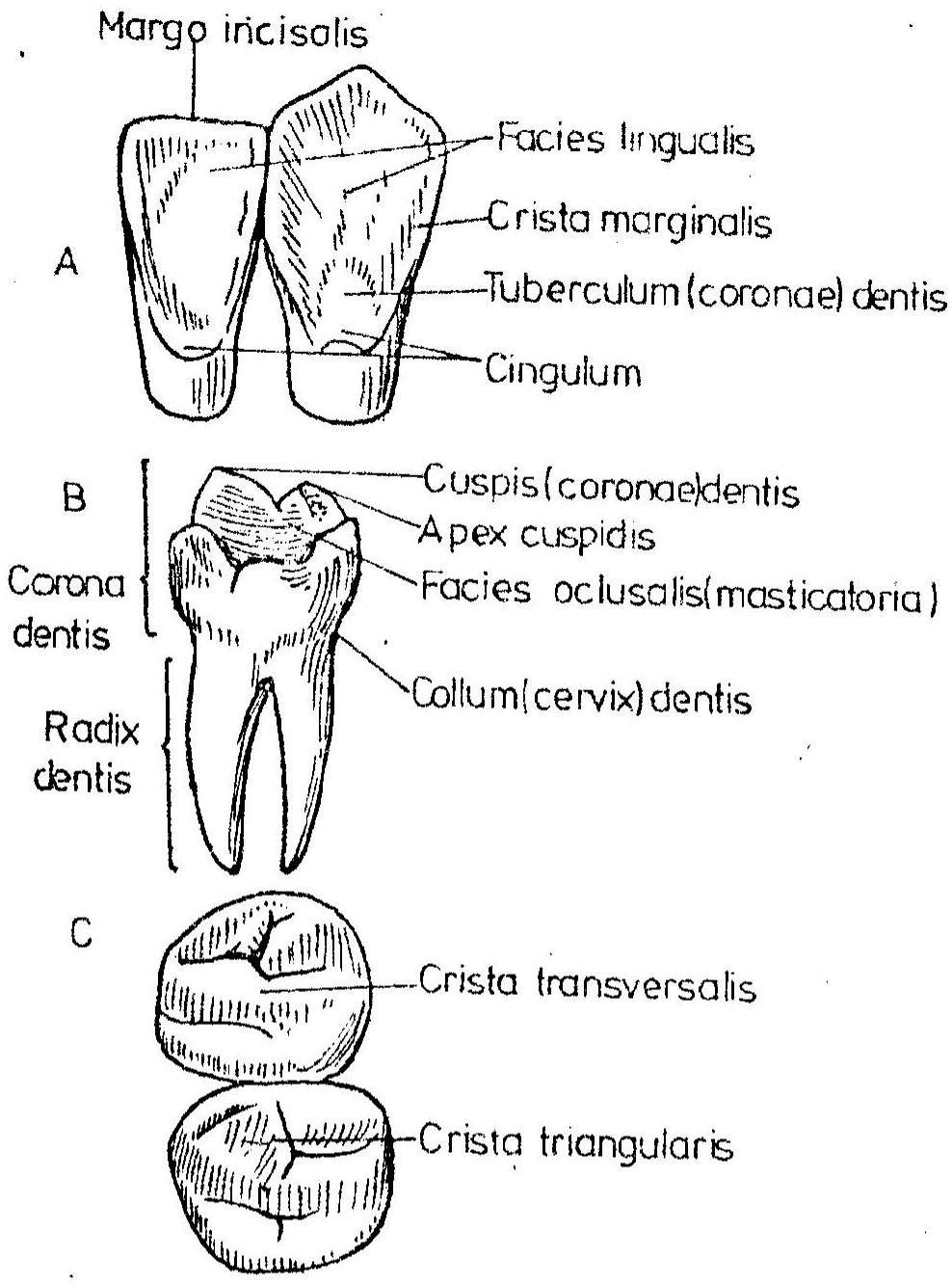

Fig.111 CONFORMAŢIA EXTERIOARA A DINTELUI
A - Incisivi şi canini (faţa linguala)
B - Primul molar inferior
C - faţa ocluzala a primului şi celui de al doilea molar

corespunde colului dintelui, de unde şi denumirea lor de *tuberculi cingulari*. Pentru măselele superioare un asemenea tubercul cingular apare distal de protocon şi poartă numele de *hipocon*. Tuberculii cingulari sunt însă mai numeroşi la măselele de pe mandibulă. Astfel, alături de protoconid, în poziţie disto-labială, apare tuberculul cingular numit *hipoconid*; disto-lingual şi alăturat metaconidului apare un alt tubercul cingular numit *entoconid*, iar între acesta şi hipoconid - în poziţie distală, se dezvoltă cel de al treilea tubercul cingular numit *mezoconid*. De remarcat că în stadiul iniţial, tuberculii cingulari sunt denivelaţi faţă de cei de pe faţa masticatorie propriu-zisă. În evoluţia către om, se produc o serie de remanieri, care au ca rezultat: nivelarea tuberculilor cingulari cu precedenţii, dispariţia unor tuberculi sau apariţia de tuberculi suplimentari, formaţi din substanţa adamantină sau *crestele de smalţ* dintre tuberculi (E.Repciuc).

CONFORMAŢIA EXTERIOARĂ A DINTELUI. Fiecare dinte este alcătuit din trei părţi: coroana dintelui, gâtul sau colul dintelui şi rădăcina dintelui.

Coroana dintelui (coroana dentis) este partea dintelui acoperită de smalţ. Pe faţa ocluzală sau masticatorie a dinţilor, cu excepţia incisivilor, se află *cuspizii sau tuberculii coroanei dintelui* (cuspis coronae dentis), tuberculum, în număr de 1-5. *Vârful cuspizilor* (apex cuspidis) este de regulă ascuţit. În mod deosebit coroanei incisivilor şi canilului, după cum se va constata la prezentarea caracterelor de grup ale dinţilor, i se descrie pe faţa linguală, *tuberculul coroanei dintelui* (tuberculul coronae dentis). De asemenea, pe faţa ocluzală a molarilor, cuspizii sau tuberculii învecinaţi sunt legaţi între ei prin creste transversale (crista transversalis) de smalţ. Tot la nivelul molarilor cuspizii se leagă prin *creste triunghiulare de smalţ* (crista triangularis). Dacă prin coroana dintelui se înţelege din punct de vedere anatomic partea acoperită de smalţ, în Nomina Anatomica Internaţionalis apare şi termenul de *coroana clinică* (corona clinica) a dintelui. Acesta reprezintă partea coroanei dintelui situată deasupra gingiei.

Gâtul sau colul dintelui (collum - cervix - dentis) este partea dintelui dintre smalţ şi cement.

Rădăcina dintelui (radix dentis) este partea dintelui învelită de cement şi înfiptă în alveolă. Partea ei terminală este ascuţită şi se numeşte *vârful rădăcinii dintelui* (apex radicis dentis). Partea rădăcinii situată inferior de gingie poartă numele de *rădăcina clinică* (radix clinica a dintelui).

Feţele dintelui. Dintele posedă mai multe feţe, dintre care cea triturantă, poartă numele de *faţă ocluzală sau masticatorie* (facies oclusalis - masticatoria -). Dinţii frontali, respectiv incisivii şi caninii nu prezintă faţă ocluzală ci o muchie ocluzală, numită *margine incizală* (margo incisalis). Faţa dintelui care priveşte spre vestibulul cavităţii bucale se numeşte *faţă vestibulară* - labială sau bucală -,(facies vestibularis - facialis - labialis, bucalis). Opusă acestei feţe se găseşte *faţa linguală* (facies lingualis) a dintelui, care priveşte spre cavitatea bucală propriu-zisă, mai precis spre limbă. Faţa prin care dinţii alăturaţi de pe aceeaşi arcadă vin în contact unul cu altul, se numeşte *faţă de contact* (facies contactus). Fiecare dinte are astfel câte două feţe de contact. Una din ele este *faţa mezială* (facies medialis), care pentru dinţii frontali (incisivi şi canini) este faţa care priveşte *medial*, iar pentru dinţii posteriori (premolari şi molari), cea care priveşte *anterior*. *Faţa distală* (facies

distalis) a dintelui este faţa opusă celei meziale. La dinţii frontali ea priveşte *lateral*, iar la premolari şi molari, *posterior*.

Pe marginile feţei linguale a dinţilor incisivi şi canini se găseşte câte o *creastă marginală* (crista marginalis) cu direcţie inferioară spre colul dintelui

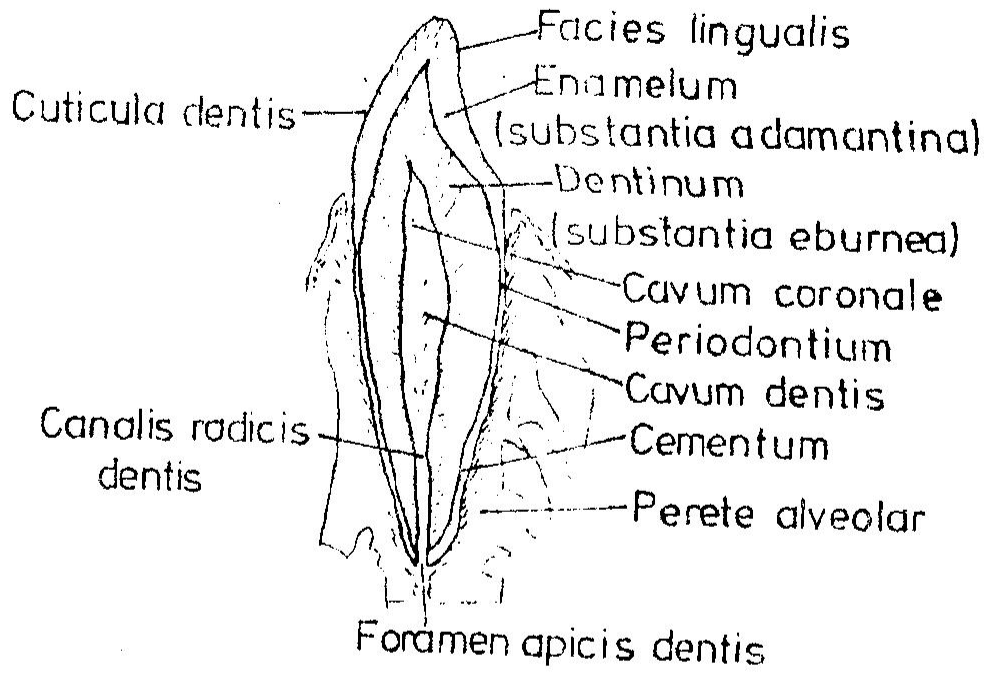

Fig.112 SECŢIUNE SAGITALĂ PRIN DINTE ŞI ALVEOLĂ

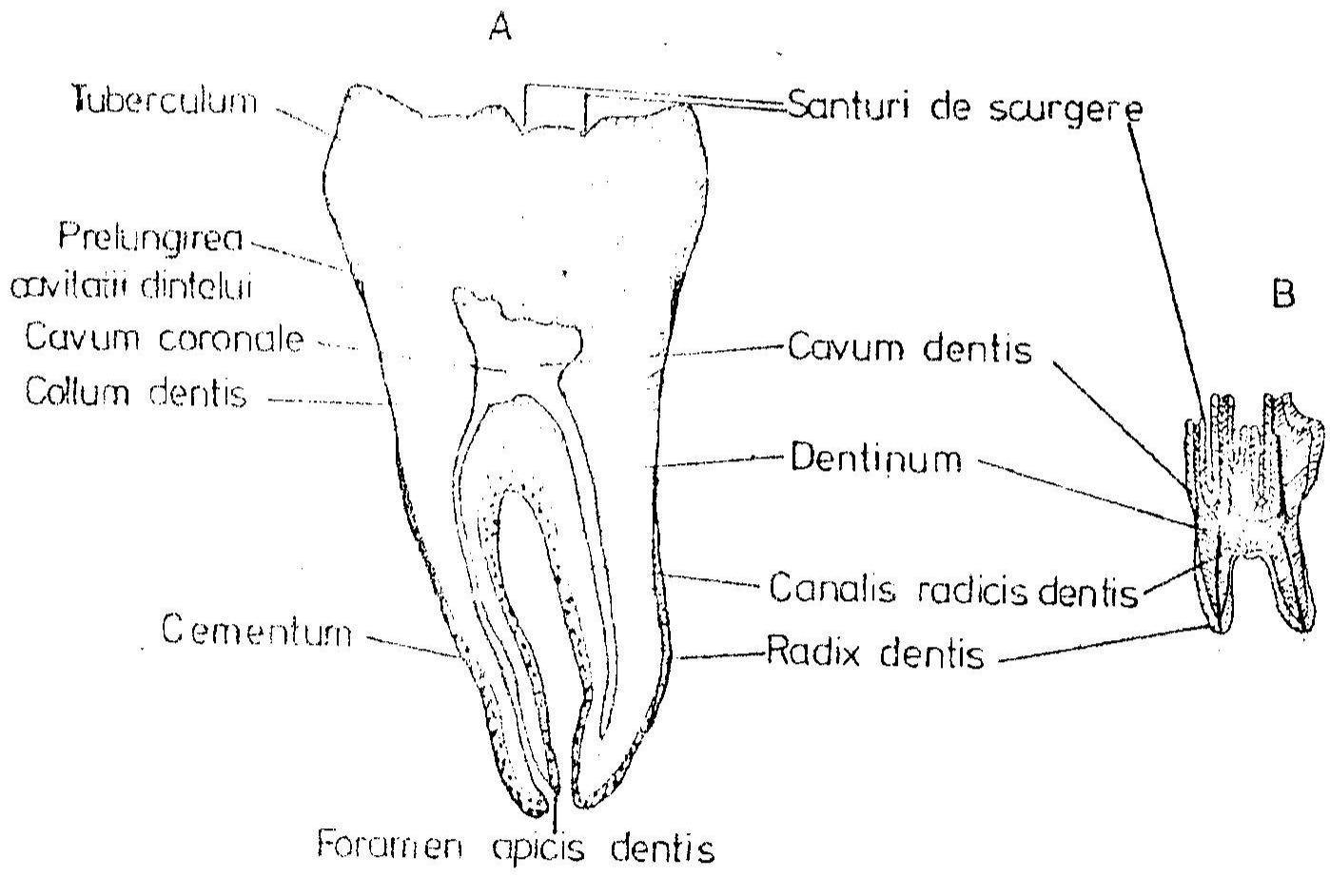

Fig.114
A - Secţiune mezio-distală printr-un molar inferior (la om)
B - Secţiune printr-un molar de ierbivor (după Braus)

terminându-se la cingulum. Prin *cingulum* (cingulum) se înţelege brâul care leagă între ele cele două creste marginale de pe faţa linguală a incisivilor şi caninilor.

STRUCTURA DINTELUI. O secţiune verticală printr-un dinte evidenţiază în structura acestuia două părţi componente mari; una centrală numită *cavitatea dintelui* (cavum dentis) şi alta periferică dură, dentina sau fildeşul. Partea cavităţii dintelui ce corespunde coroanei se numeşte *cavitatea coronală* (cavum coronale) şi ea se continuă cu

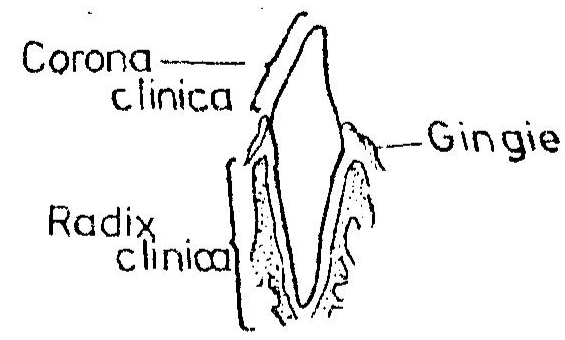

Fig.113 CONFORMAŢIA DINTELUI

canalul rădăcinii dintelui (canalis radicis dentis). La nivelul tuberculilor cavitatea coronală prezintă mici prelungiri. Conţinutul cavităţii dintelui este format din ţesut conjunctiv, vase sanghine, limfatice şi nervi, alcătuind *pulpa dintelui* (pulpa dentis) care asigură viaţa dintelui. Pulpa dintelui din cavitatea coronală se numeşte *pulpa coronală* (pulpa coronalis); ea se continuă în rădăcina dintelui cu *pulpa radiculară* (pulpa radicularis). La periferia dintelui se găseşte un strat de celule dispuse pe un singur rând numite *odontoblaste*. Prelungirile lor pătrund în canalele radiculare ale dentinei.

Dentina sau fildeşul (dentinum - substantia eburnea) este stratul cel mai gros din structura dintelui; ea este formată din substanţa anorganică şi organică, în aceasta din urmă predominând fibrele colagene.

Partea anorganică este alcătuită din săruri calcare şi reprezintă substanţa fundamentală a dentinei în care fibrele colagene sunt dispuse ca şi în ţesutul osos, paralel cu axul dintelui, cu anastomoze ascuţite între ele, sunt perpendiculare pe *canaliculele dentare* (canaliculi dentalis) şi străbat dentina radiar.

Sistemul de fibre colagene din dentină conferă acesteia o anumită elasticitate. În canaliculele dentare pătrund prelungirile odontoblastelor şi alături de ele fibre nervoase subţiri. Aceste prelungiri ajung până la smalţ. Dentina este produsă de odontoblaste şi iniţial nu este calcificată, de unde şi numele ei de *predentină*.

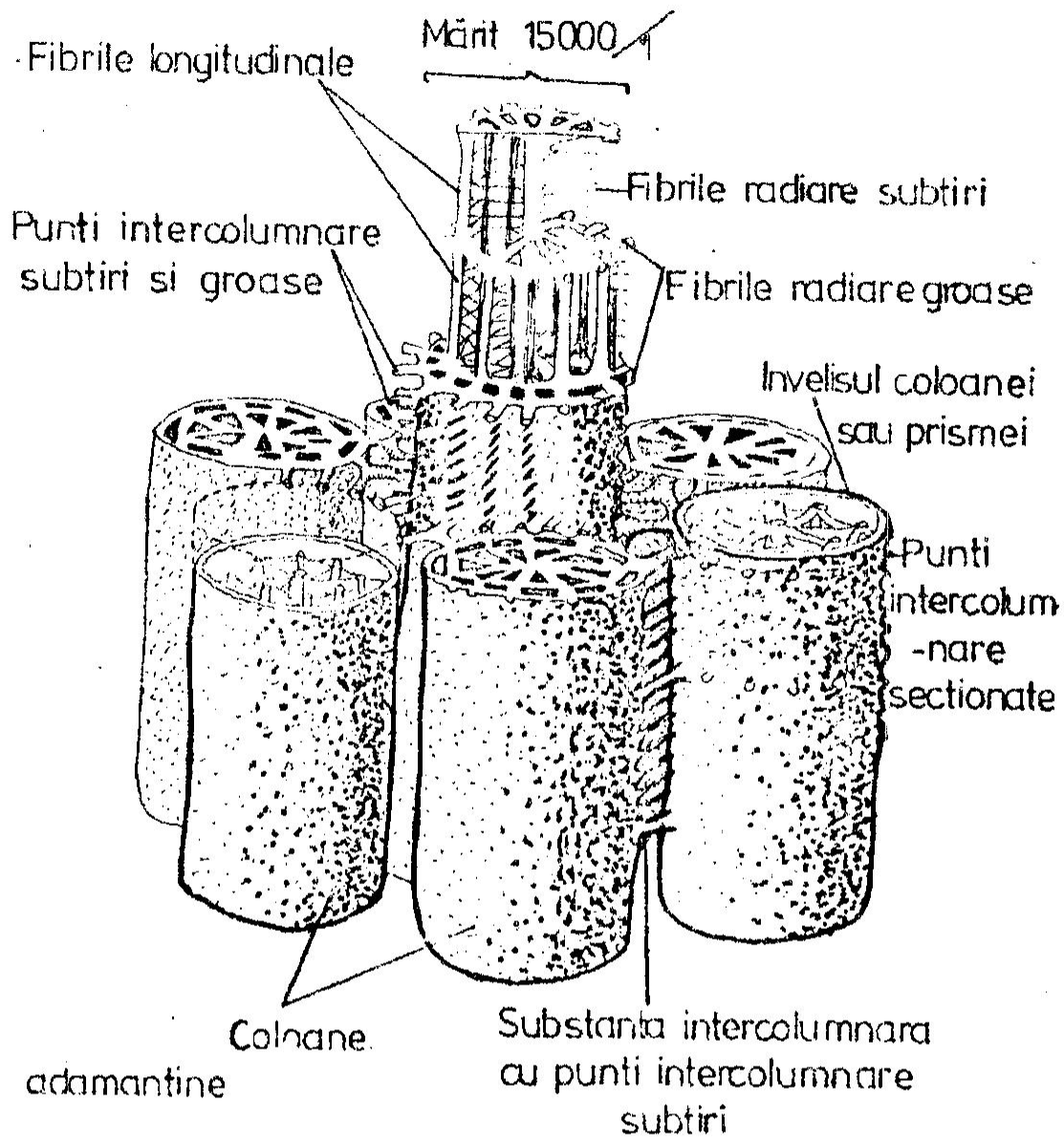

Fig.115 COMPONENŢA ORGANICă A PRISMEI SAU COLOANEI ADAMANTINE (dupa Wustrow).

Predentina se calcifică spre straturile periferice ale dentinei prin *globuli de calcificare,* care ulterior confluează între ei. *Spaţiile interglobulare* (spaţia interglobularia) sunt la început necalcificate. În cursul vieţii, paralel cu formarea de noi straturi de dentină cavitatea dintelui se micşorează. De remarcat că dentina nu este la fel de dură ca smalţul. La compresuni mari ea se poate rupe paralel cu canaliculele radiare sau în lungul lamelor de fibre colagene, chiar până la rădăcina dintelui.

Pe dintele întreg, nesecţionat, dentina nu se poate vedea deoarece la nivelul coroanei este învelită de *smalţ* (enamelum - substanţia adamantina), iar în partea rădăcinii dintelui de *cement* (cementum). Smalţul partea cea mai dură a dintelui şi cel mai dur ţesut din organism, este format din coloane sau *prisme adamantine* (prismata adamantina), mai groase către suprafaţa coroanei. Prismele adamantine sunt dispuse radial; ele formează lamele de smalţ cu direcţii diferite, de forma unor arcuri. Grosimea smalţului este variabilă la diversele categorii de dinţi şi diferă chiar la nivelul aceluiaşi dinte. La nivelul feţei ocluzale sau masticatorii a premolarilor şi molarilor smalţul are cea mai mare grosime. La toţi dinţii însă, grosimea lui scade către colul dintelui. În ceea ce priveşte compoziţia chimică, smalţul este format 95% din substanţe anorganice; fosfaţi de calciu şi de magneziu, la care se adaugă fluorurile de sodiu şi potasiu. Substanţele organice şi apa din compoziţia sa reprezintă doar 5%. Smalţul este transparent şi cu cât dentina subiacentă este mai calcificată, cu atât culoarea dintelui este mai albă. Din punct de vedere funcţional smalţul este ţesutul dur şi rezistent la coroziune, cu rol de protecţie a dentinei şi pulpei dentare. Ditrugerea sa dă naştere cariilor dentare.

La suprafaţa smalţului se află *cuticula dintelui* (cuticula dentis) groasă de 1-2 microni (numită clasic membrana Nasmyth). Ea derivă din pulpa smalţului sau substanţa reticulară a organului adamantin. După erupţia dinţilor cuticula iniţială fuzionează cu o a doua cuticulă formată din celule keratinizate şi grupări sulfhidrilice.

Cementul (cementum - substanţia osea) stratul de înveliş al dentinei rădăcinii dintelui este format din ţesutul osos. Din punct de vedere chimic el conţine 55% substanţe anorganice şi 45% substanţe organice. Grosimea sa creşte de la colul dintelui către vârful rădăcinii. Structural, cementul este format din lamele osoase aşezate paralel cu axul rădăcinii dintelui. Substanţa fundamentală a sa este calcificată şi conţine fibre colagene. Celulele cementului numite şi *cementoblaste* prezintă ramificaţii şi corespund osteoblastelor. În zona în care cementul este foarte gros el poate conţine chiar mici canale Havers, în rest este lipsit de asemenea formaţiuni. În cement pătrund radiar fibrele colagene groase, care vin din peretele alveolar, diferite de fibrele colagene din substanţa fundamentală a cementului. Cementul este hrănit de vasele de sânge din periodonţiu. Distrugerea pulpei dentare nu duce la pierderea dintelui atâte timp cât cementul este bine hrănit de vasele din periodonţiu. La ierbivore, însăşi neregularităţile smalţului sunt umplute

cu cement denumit *cementul coronar*.

Datorită tipului de hrană şi de masticaţie, el suferă procese de abraziune, încât faţa ocluzală a măselelor ia aspectul de pilă, ale cărei proeminenţe le formează crestele de smalţ (fig.114).

Periodonţiul (periodontium) este ţesutul conjunctiv şi vasculonervos din spaţiul cuprins între cement şi peretele alveolei (spaţiul alveolodentar). Partea periodonţiului situată spre colul dintelui este formată de *gingie*. Peretele alveolei este un ţesut osos cu structură deosebită. El este foarte bogat în fibre colagene, care străbătând spaţiul alveolodentar pătrund în cement (fibrele Sharpey) şi formează *ligamentul alveolodentar*. Acest fel de legătură dintre alveolă şi dinte, constituie o articulaţie de tipul *sindesmozelor fibroase* numită şi *gomfoză*, deoarece rădăcina dintelui pătrunde ca un pivot în cavitatea alveolei. Fibrele ligamentului alveolodentar au direcţie radiară: cele superioare dinspre gingie, sunt orizontale, în partea mijlocie, oblice şi aproape verticale spre vârful rădăcinei dintelui. Într-un fel ele suspendă dintele conferându-i elasticitate şi o oarecare mobilitate în alveolă. Printre fibrele colagene se află ţesut conjunctiv, vase sanghine şi fibre nervoase alveolare.

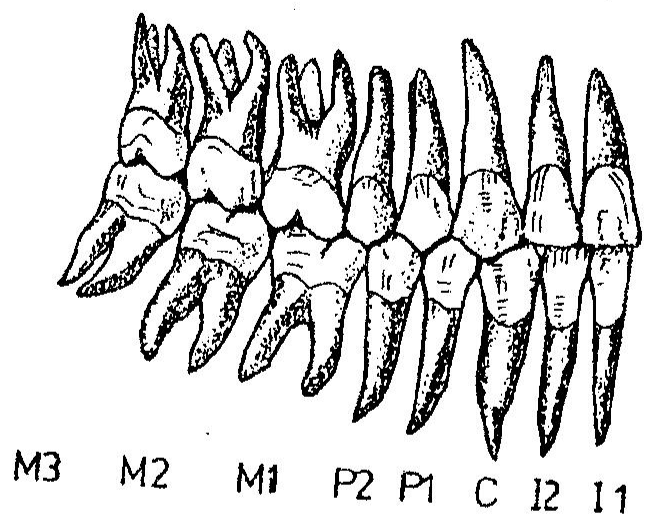

Fig.116 ARTICULAREA DINŢILOR 1/2 DREPTE A ARCURILOR DENTARE - vedere vestibulară (dupa Braus)

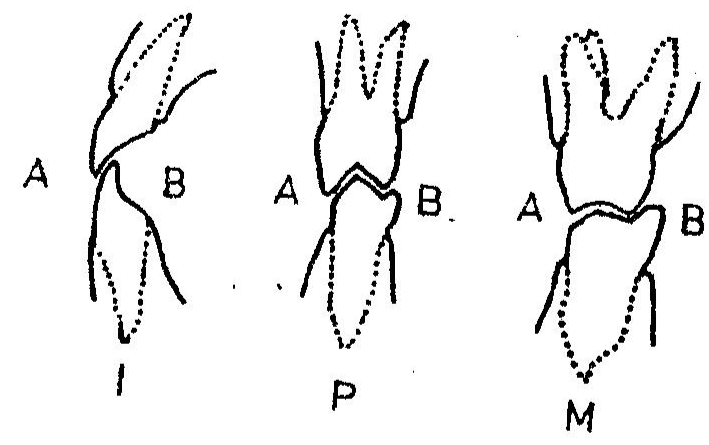

Fig.117 ARTICULAREA DINŢILOR (dupa P.Poirier-A.Charpy)
A - Faţa vestibulară; B - Faţa linguală;
I - Incisiv; P - Premolari; M - Molari

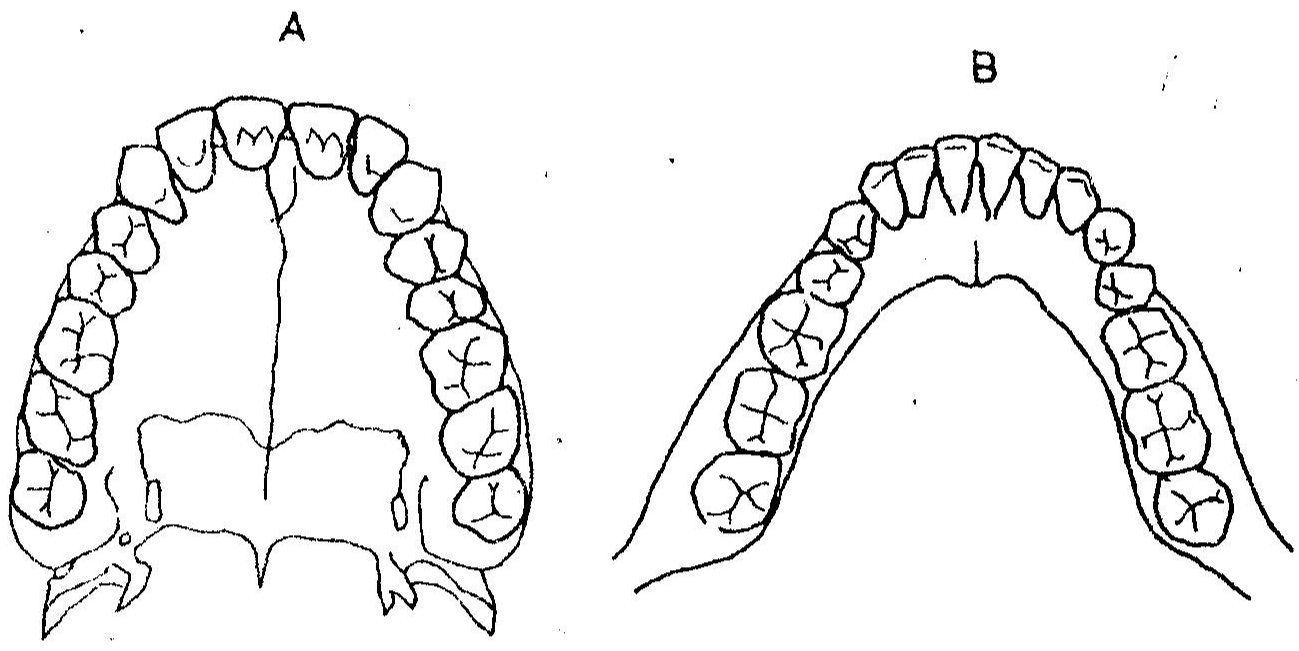

Fig.118
A = ARCUS DENTALIS SUPERIOR;
B = ARCUS DENTALIS INFERIOR

Fibrele nervoase înregistrează presiunea în compresiunile mari şi durerea în diversele afecţiuni ale dintelui şi periodonţiului. De altfel presiunea este unul din factorii indispensabili întregii biologii a dintelui. După cum se spune, dinţii trăiesc atâta timp cât vin în contact; fără antagonist ei îşi schimbă direcţia până la orizontală, spre a-şi găsi totuşi antagonistul.

Ţesutul osos al peretelui alveolar, sub influenţa osteoblastelor, este într-o permanentă remaniere. În funcţie de solicitarea dintelui el se rezoarbe într-o parte şi se depune în alta.

ARTICULAREA ŞI OCLUZIA DINTELUI. Dinţii înfipţi în alveole formează *arcul dentar superior* (arcus dentalis superior) şi *arcul dentar inferior* (arcus dentalis inferior) (vezi fig. 118). În procesul de masticaţie ei acţionează, cu două excepţii, articulându-se în grupuri de câte trei. Fiecare dinte, superior sau inferior, are câte doi antagonişti, dintre care unul este *antagonist principal* şi altul *antagonist secundar*.

Antagonistul principal al unui dinte este reprezentat întotdeauna de dintele cu nume

corespunzător, iar cel secundar, este format de dintele alăturat antagonistului principal. De exemplu incisivul central superior, are ca antagonist principal incisivul central inferior şi antagonist secundar, incisivul lateral

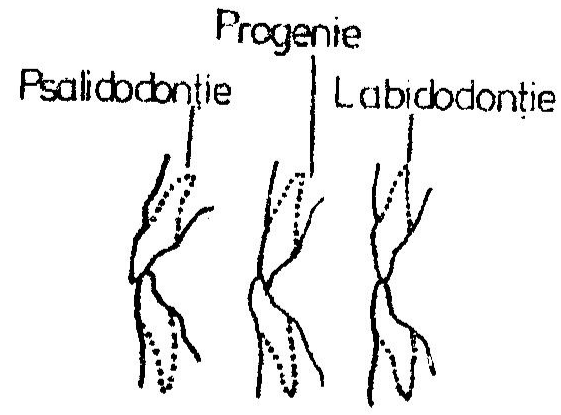

Fig.119 TIPURI DE OCLUZIE A DINŢILOR ÎN SENS VESTIBULO-LINGUAL (dupa P.Poirier-A.Charpy)

inferior. Din cauza coroanei mai late a incisivului central superior, doar incisivul central inferior şi ultimul molar superior fac excepţie de la această regulă, având câte un singur antagonist.

În ceea ce priveşte **OCLUZIA DINŢILOR** sau **CONTACTUL DE COROANĂ** al celor două arcuri dentare când gura este închisă, este necesară menţiunea că, dinţii arcului superior formează o jumătate de *elipsă*, iar cei ai arcului dentar inferior o jumătate de

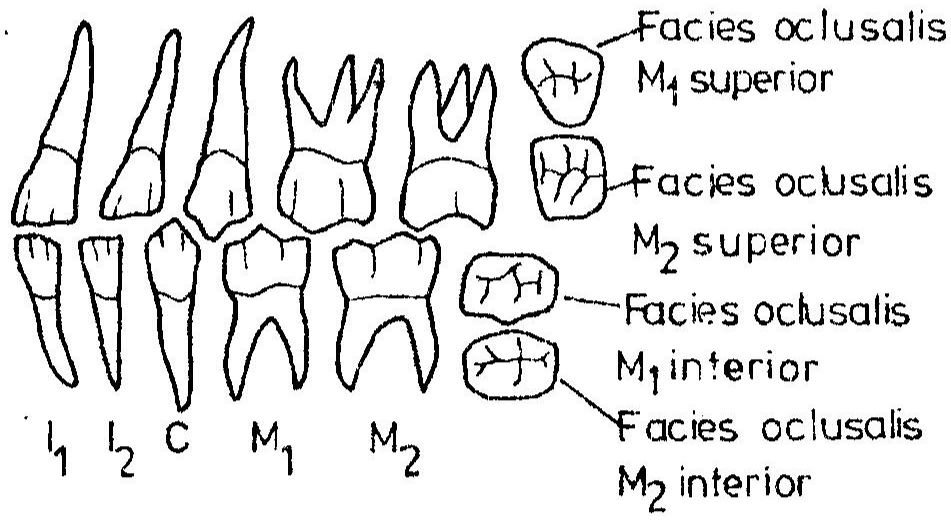

Fig.120 DENTES DECIDUI (dupa P.Poirier-A.Charpy)

parabolă.

Coroana dinţilor maxilari este puţin înclinată înafară sau vestibular, iar cea a dinţilor mandibulari înăuntru sau lingual. Din acestă cauză muchiile sau feţele ocluzale ale celor două arcuri dentare nu se potrivesc în ocluzie. În tipul obişnuit de ocluzie, respectiv în *psalidodonţie*, incisivii şi canini superiori trec cu muchia ocluzală înaintea celor inferiori, în timp ce tuberculii vestibulari superiori trec înafară sau vestibular faţă de tuberculii vestibulari ai premolarilor şi molarilor inferiori (fig.117). Acest tip de angrenare a celor două arcuri dentare, este o cerinţă a actului de masticaţie, respectiv a tăierii şi măcinării alimentelor. Există desigur şi alte tipuri de ocluzie, ca de exemplu cei în care dinţii frontali (incisivi, canini) inferiori depăşesc anterior (vestibular) dinţii corespunzători, tip denumit *progenie*. În ocluzia *labiodontă* marginile ocluzale ale dinţilor frontali superiori şi inferiori vin în contact muchie pe muchie, iar feţele masticatorii ale premolarilor, superiori şi inferiori, se suprapun exact. Acest tip este mai rar întâlnit decât precedentul şi mai puţin favorabil actului masticaţiei. În ocluzia *stegodontă* dinţii frontali superiori depăşesc mai mult anterior (vestibular) ca ostreaşină dinţii frontali inferiori. Acest tip este frecvent întâlnit la popoarele asiatice. În ocluzia *hiatodontă* dinţii celor două arcade nu ajung în contact.

DINŢII DECIDUALI (dentes decidui), temporari sau de lapte. La om în cursul vieţii există două generaţii de dinţi: deciduali sau temporari şi permanenţi. O astfel de dentiţie se numeşte *difiodontă*. La animalele cu mai multe generaţii de dinţi, dentiţia este *polifiodontă*.

Dinţii iau naştere dintr-o lamă de *ţesut epitelial*, care proliferează în mezenchimul crestei gingivale, numită *lama sau creasta dentară*, începând de la jumătatea celei de a doua luni de viaţă intrauterină. Din această lamă pe faţa ei vestibulară cresc 20 de muguri ai dinţilor deciduali. Iniţial mugurii au o formă ovală se numesc organe adamantine şi sunt legaţi de lama dentară prin câte un cordon dentar.

Ulterior în partea lor bazală apare o invaginare numită *papila dintelui* (papilla dentis) în care pătrunde ţesutul mezenchimal. Mugurele ia acum forma de clopot. Din ţesutul mezenchimal se formează dentina şi pulpa dintelui, iar din organul adamantin smalţul, de unde denumirea sa, şi de organ de smalţ. Organul adamantin sau de smalţ este format dintr-un *strat epitelialul extern* cu celulele aşezate pe un singur rând, care se continuă spre viitorul col al dintelui cu *stratul epitelial intern*.

Între aceste straturi se găsesc celule stelate şi substanţă fundamentală gelatinoasă, formând *pulpa smalţului* sau *substanţa reticulară*. Celulele stratului intern al organului de smalţ se numesc *adamantoblaste* sau *ameloblaste*. Substanţa reticulară, indispensabilă formării smalţului, se resoarbe ulterior şi participă la formarea *cuticulei dintelui*. Adamantoblastele au rol inductor în transformarea celulelor mezenchimale periferice ale pulpei dentare în *odontoblaste*, care vor forma dentina. În partea profundă a lamei dentare, pe

faţa linguală, iau naştere de timpuriu mugurii dinţilor definitivi, legaţi de lama dentară prin *gubernaculul*

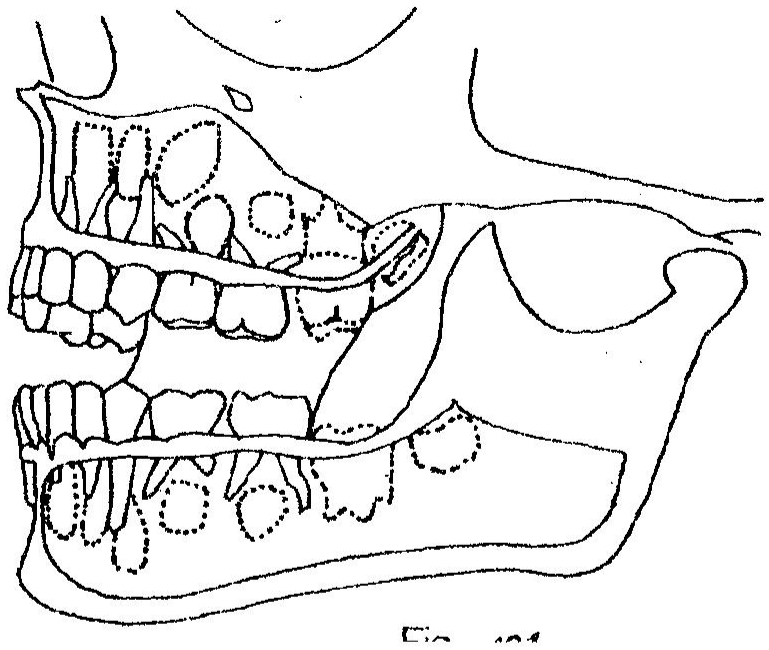

Fig.121 DENTES DECIDUI ET DENTES PERMANENTES
(linii punctate - dupa R.Kopsch), la un copil de 6 ani

dintelui, care ulterior dispare. Resturi din gubernacul pot da naştere la chiste paradentare. Mai întâi se formează coroana, căreia îi urmează rădăcina. Fibroblastele din jurul rădăcinii devin *cementoblaste*,

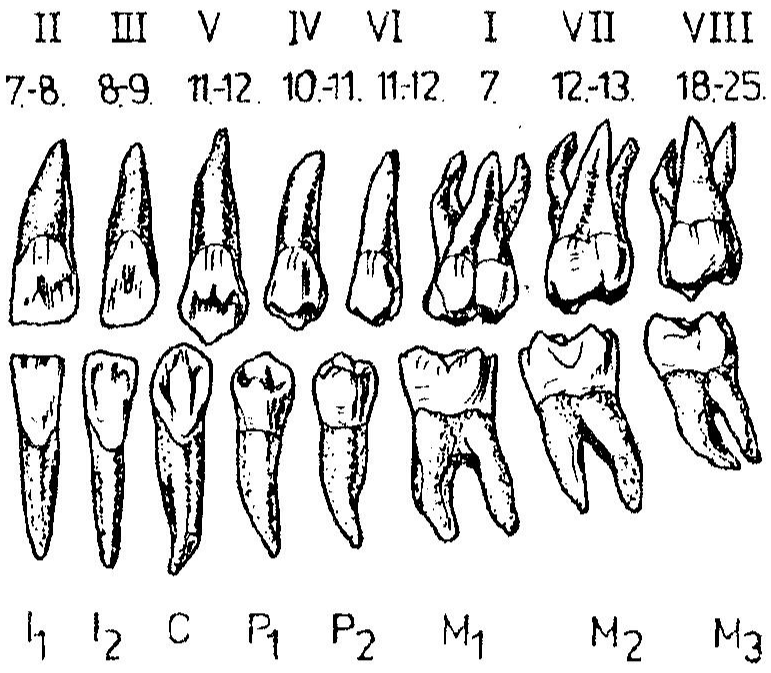

Fig.122 ORDINEA ŞI VÂRSTA APARIŢIEI
DINŢILOR PERMANENŢI
cifre romane = ordinea apariţiei
cifre arabe = vârsta apariţiei (dupa Braus)

iar din ţesutul mezenchinal învecinat ia naştere periodonţiul.

Mugurii dinţilor permanenţi sunt separaţi printr-un sept osos de rădăcina dinţilor deciduali. Când vor erupe dinţii permanenţi, odontoclastele (celule mari) distrug septul osos, iar ţesutul de granulaţie bogat în vase, înlocuieşte pulpa dintelui decidual şi va rezorbi dentina acestuia, încât când se schimbă, din dintele decidual rămâne doar smalţul.

În dentiţia deciduală, cu 20 de dinţi, locul premolarilor îl ocupă molarii. Din această cauză molarii defintivi apar o singură dată. Dinţii deciduali apar între 6 luni şi 2 ani şi jumătate. De regulă dinţii inferiori preced ca apariţie cu puţin dinţii superiori. Ordinea apariţiei lor este următoarea: la 6-8 luni apar incisivii centrali, la 8-11 luni incisivii laterali, la 12-16 luni primii molari, la 16-20 luni caninii, iar între lunile 20-30, cel de al doilea molar. Dinţii permanenţi se găsesc şi ei în grosimea maxilarului şi mandibulei. Erupţia dinţilor deciduali se însoţeşte frecvent la copii de tulburări dispeptice; de aceea pentru a se evita confuziile de diagnostic cu alte afecţiuni digestive, este necesar a se avea în vedere de către medic perioada şi vârsta apariţiei lor.

În ceea ce priveşte forma şi structura dinţilor, aceştia sunt mai reduşi decât cei permanenţi, iar smalţul de la nivelul coroanei nu se subţiază treptat spre col, ci brusc (fig.120). Din această cauză coroana lor apare mai voluminoasă. Primii molari deciduali se aseamănă mai mult cu primii premolari permanenţi, deoarece pe faţa masticatorie posedă numai doi tuberculi. Ceilalţi molari deciduali se aseamănă mai mult cu molarii permanenţi corespunzători. În rest nu există deosebiri mari între dinţii deciduali şi permanenţi (fig.120).

DINŢII PERMANENŢI (dentes permanentes) sau definitivi. Cea de a doua generaţie de dinţi a omului apare între 6-7 ani şi 18- 25; în total sunt 32 de dinţi permanenţi. Dintre toţi aceştia molarii definitivi nu au corespondenţi în dentiţia deciduală, din cauza dimensiunilor mici ale maxilarului şi mandibulei. Creşterea celor două oase permite ulterior apariţia molarilor, care genetic pot fi consideraţi dinţi deciduali deoarece apar o singură dată. Mugurii molarilor permanenţi apar din creasta dentară la vârstele următoare: primul molar (M1) în săptămânile 17-18 de viaţă intrauterină, molarul II (M2) la 9 luni, deci către naştere, iar molarul al III-lea (M3) la cca.5 ani. Prin rezorbţia de către osteoclaste a septurilor osoase dintre cele două generaţii, pentru restul dinţilor, dinţii permanenţi ocupă în alveolă locul celor deciduali. În apariţia sau schimbarea dinţilor, dinţii mandibulei preced pe omologii lor de pe maxilă.

Ordinea apariţiei sau schimbării dinţilor este următoarea: la 6-7 ani apar primii molari sau măseaua de 7 ani (M1); la 7-8 ani incisivii centrali (I1); la 8-9 ani, incisivii laterali (I2); la 9-11 ani primii premolari (P1); la 11-13 ani, caninii (C); la 12-13 ani cel de al doilea premolar (P2); la 12-14 ani cel de al doilea molar (M2).

Al treilea molar (M3) sau *măseaua de minte* (dens serotinus) apare mai târziu, între 18-25 ani sau chiar la vârste mai înaintate (vezi fig.122).

CRITERII DE ORIENTAREA DINŢILOR. Există câteva criterii care permit orientarea sau diferenţierea dinţilor din jumătatea dreaptă sau stângă a arcurilor dentare.

Criteriul de curbură derivă din forma arcurilor dentare; cel superior are forma unei jumătăţi de elipsă, iar cel inferior al unei jumătăţi de parabolă.

Aceasta determină asimetria coroanei dintelui, curbura feţii vestibulare fiind mai mare decât cea a feţei linguale, iar raza de curbură este mai mică spre partea medială decât distal.

După cum se observă în fig.123, dacă arcurile dentare ar avea forma unui arc sau a unei arcade strict circulare, diferenţierea dinţilor din jumătatea stângă faţă de cea dreaptă nu ar fi posibilă. Criteriul de curbură este valabil îndeosebi pentru incisivul central superior, canin şi pentru molari.

Criteriul de ax permite deosebirea dinţilor din jumătatea dreaptă de cea stângă, datorită *unghiului ascuţit* pe care îl face axul rădăcinii cu perpendiculara ce cade pe marginea sau faţa ocluzală a acestuia. Explicaţia rezidă în faptul bine cunoscut că, rădăcina dinţilor, simplă la incisivi şi canini sau multiplă la premolari şi molari, se abate de la verticală distal la dinţii frontali şi înapoi la cei posteriori.

Criteriul de unghi este valabil mai ales la dinţii cu margine ocluzală. La aceşti dinţi unghiul din partea medială este întotdeauna mai ascuţit decât cel opus lui, din partea distală (vezi fig.123).

CARATERELE DINŢILOR. Dinţii prezintă în funcţie de rolul pe care-l au în masticaţie caractere de grup şi caractere individuale.

Dinţii incisivi (dentes incisivi) au rol în tăierea alimentelor şi sunt aşezaţi pe arcul dentar în primul şi al doilea loc faţă de linia mediană (I1, I2). Coroana lor are forma de daltă, iar la cei superiori de lopată. Muchia tăietoare a coroanei este ascuţită, fiind numită împreună cu cea a caninilor, *margine incizală* (margo incisalis). La dinţii recent apăruţi această margine prezintă trei ridicături ce se continuă cu mici creste. Spre ridicături se schiţează prelungiri ale cavităţii dintelui. În cursul vieţii cele trei ridicături se tocesc foarte repede. Faţa vestibulară a coroanei incisivilor este convexă, iar cea linguală uşor concavă. Pe aceasta din urmă, lateral, se află crestele marginale, care se unesc prin cingulum.

Pe faţa linguală, spre cingulum se găseşte *tuberculul (coroanei) dintelui* (tuberculum coronae dentis) un derivat cingular. Acest tubercul este mai mare la incisivii superiori, la cel lateral între el şi coroană găsindu-se o depresiune numită gaura oarbă. La incisivii inferiori tuberculul dintelui este mai puţin proeminent şi se continuă în pantă ştearsă cu faţa linguală a coroanei. Dintre toţi incisivii cea mai lată coroană o are incisivul medial superior, de unde şi numele de lopătar. Această caracteristică împreună cu lăţimea redusă a incisivilor inferiori determină articularea, respectiv poziţia dinţilor antagonişti ai celor două arcuri dentare. Incisivul lateral superior este slab dezvoltat.

Rădăcina incisivilor superiori este conică, iar a celor inferiori este turtită mezio-distal. Pe faţa mezială şi distală a rădăcinii incisivilor inferiori se află câte un şanţ longitudinal, iar canalul rădăcinii dintelui este adesea bifurcat.

Dinţii canini (dentes canini) sunt cei mai mari şi mai rezistenţi dintre dinţii uniradiculari. Coroana lor are formă pentagonală, iar marginea incizală prezintă un cuspid conic, cu latura mezială mai scurtă decât cea distală. Cuspidul caninului inferior se toceşte mai repede decât al celui superior. Spre cuspide se prelungeşte un diverticul al cavităţii dintelui. Caninul superior este cel mai lung dintre toţi dinţii, dar cel inferior este mai slab dezvoltat, are coroana mai înaltă decât precedentul. Tuberculul dintelui este mai dezvoltat ca al incisivilor. Deseori de la el pleacă o creastă spre muchia ocluzală a dintelui. Rădăcina caninilor este lungă, ascuţită şi deviată distal.

Dinţii premolari (dentes praemolares) sunt dinţi bicuspizi sau bituberculari şi ocupă pe arcul dentar locurile 4-5. Unul din cuspizii feţei ocluzale este situat lingual şi altul vestibular. Cuspidele lingual corespunde tuberculului dentar al incisivilor şi caninilor şi la P1 este mai mic decât cuspidele vestibular. Acest caracter se întâlneşte şi la P1 inferior. La P2 superior şi inferior, cuspizii au aceeaşi înălţime. La premolarii superiori, cuspizii sunt despărţiţi de un şanţ mezio-distal care se bifurcă la capete. La premolarii inferiori între cuspizi se află o creastă care desparte şanţul mezio-distal în două fosete, mezială mai mică şi distală ceva mai mare. În ocluzie cuspizii linguali ai premolarilor superiori pătrund în şanţul dintre cei doi cuspizi ai premolarilor inferiori, fapt care protejează şi limba la închiderea gurii. Conturul feţei ocluzale a premolarilor superiori este oval, iar al celor inferiori, rotund. Cavitatea dintelui trimite câte un diverticul spre cei doi cuspizi.

Rădăcina premolarilor este turtită în sens mezio-distal. Feţele, mezială şi distală, prezintă câte un şanţ longitudinal, mai adânc pe faţa mezială. Rădăcina premolarilor superiori, mai frecvent la P1 este bifidă spre vârf. Din această cauză rădăcina premolarilor prezintă de cele mai multe ori câte două canale radiculare.

Dinţii molari (dentes molares) sunt în număr

de 12 câte trei pe fiecare jumătate de arcadă (M1, M2 şi M3). Ei sunt situaţi în partea posterioară şi laterală a fiecărui arc dentar şi au coroana cea mai puternică.

Aceasta ca şi toate particularităţile lor de grup sau individuale derivă din rolul lor în măcinarea alimentelor, între feţele ocluzale ale molarilor

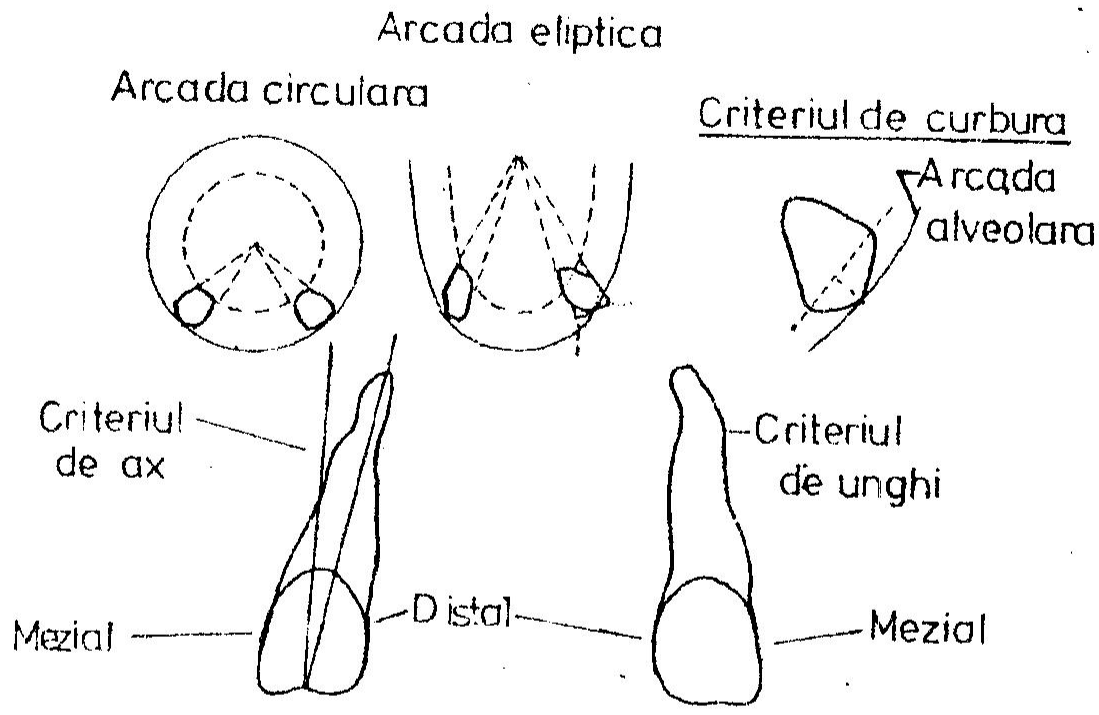

Fig.123 CRITERII DE ORIENTARE A DINŢILOR

dezvoltându-se şi presiunea de masticaţie cea mai mare. Ei sunt dinţi *multitubercular*i şi totodată *multiradiculari*. Au cel puţin trei tuberculi şi două rădăcini. Obişnuit, molarii superiori au câte patru tuberculi şi trei rădăcini, iar cei inferiori câte cinci tuberculi şi două rădăcini. Tuberculii molarilor superiori sunt dispuşi: unul care este şi cel mai mare şi corespunde paraconului, meziovestibular; altul meziolingual, protoconul, de aceeaşi mărime cu cel disto-vestibular, metaconul şi ultimul disto-lingual care este cel mai mic. Primul molar superior (M1) posedă un tubercul în plus, derivat cingular (tuberculum anormale sau tuberculul lui Carabelli, neomologat în N.I.) situat disto-lingual. El este denivelat în raport cu ceilalţi tuberculi, neajungând la planul feţei masticatorii. Tuberculii sunt despărţiţi între ei printr-un şanţ în formă de "H". Al doilea molar superior (M2), are conturul rombic, este mai mic decât precedentul şi numai cu trei tuberculi pe faţa masticatorie. Al treilea molar superior (M3) are coroana de formă variabilă, obişnuit posedă trei tuberculi, rareori patru sau cinci. Rădăcinile sunt fuzionate fapt pentru care este dificil de extras.

Primul molar inferior M1 are conturul feţei masticatorii dreptunghiular şi patru tuberculi. Al doilea molar inferior (M2) prezintă tot patru tuberculi, doi linguali şi doi vestibulari. Cel de al treilea molar inferior (M3) este ceva mai constant ca formă. Cavitatea dintelui trimite prelungiri spre toţi tuberculii, iar canalele radiculare corespund numărului rădăcinilor.

Molarii superiori posedă trei rădăcini (triradiculari), dintre care două sunt vestibulare şi una linguală. Rădăcinilor vestibulare mai apropiate una de alta şi turtite mezio-distal, le corespunde pe faţa masticatorie paraconul, situat medio- vestibular şi metaconul, aşezat disto-vestibular. Rădăcinii linguale îi corespunde protoconul.

Molarii inferiori au numai două rădăcini (biradiculari) una în axul principal situată mezial şi alta distal, aceasta din urmă fiind mai mult deviată distal sau posterior. Cunoaşterea formei şi direcţiei rădăcinilor este foarte importantă pentru manevrele care se execută în extracţia dentară.

Cel de al treilea molar (M3) superior şi inferior sau măselele de minte (dens serotinus)sunt dinţi pe cale de regresiune. Cele mai mari dificultăţi de erupţie le produc molarii inferiori, deoarece nu au loc suficient pe mandibulă.

În *actul de masticaţie* dinţii sunt solicitaţi diferit. Astăzi se măsoară îndeosebi forţele verticale care acţionează asupra dinţilor, exprimate prin presiunea de masticaţie. După măsurătorile lui Black, asupra incisivilor ar acţiona sub formă de presiune, o forţă de aproximativ 32 kg, asupra caninilor 35 kg, a premolarilor 44 kg, asupra primilor molari 47 kg şi asupra celui de al doilea molar 64 kg. Aceste forţe nu sunt nocive atâta timp cât ele acţionează în axul dintelui până la prag; ele devin nocive când acţiunea lor se exercită oblic faţă de axul dintelui, situaţie în care influenţează periodonţiul şi strică astfel echilibrul dintre dinte şi conţinătorul său, reprezentat de alveolă.

LIMBA
(lingua)

Limba este un organ nu numai al aparatului masticator şi al limbajului articulat sau vorbirii, şi prin mugurii gustativi din mucoasa linguală este organul de simţ al gustului.

La sugari, ea este cel mai important organ de simţ, care înregistrează calitatea hranei şi parţial cantitatea, participă la elaborarea unor reacţii reflexe şi chiar psihice, pe care ulterior le preiau alte organe de simţ. Pentru sugar limba este un organ al orientării, deoarece la această vârstă el nu se orientează după văz şi auz, ci se foloseşte cel mai mult de limbă. De aceea sugarul tot ce apucă bagă în gură.

Limba este un organ musculos, învelit de mucoasa linguală. Ea proemină pe planşeul cavităţii bucale propriu-zise, fiind legată prin scheletul său fibros şi muşchi de osul hioid şi mandibulă.

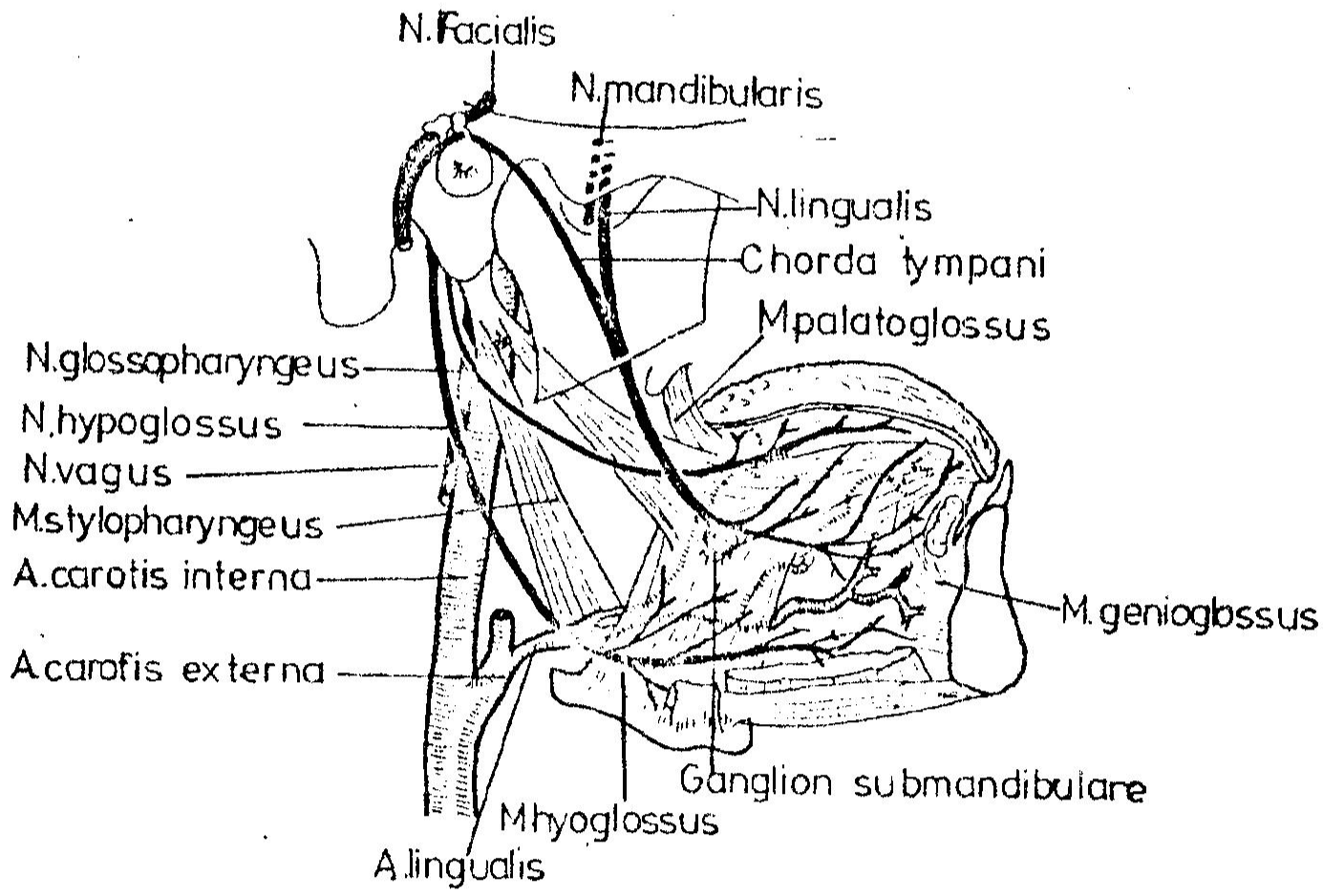

Fig.124 NERVII LIMBII (dupa Töndury)

CONFORMAŢIA EXTERIOARĂ. Limba este alcătuită din trei regiuni distincte:

Corpul limbii (corpus linguae), care se continuă anterior cu *vârful limbii* (apex linguae). El formează partea orizontală a organului, liberă în cavitatea bucală propriu-zisă şi foarte mobilă. Partea laterală a corpului şi vârfului, care vine în contact cu dinţii formează *marginile limbii* (margo linguae). Cea de a treia parte, verticală, situată deasupra hioidului şi laringelui este reprezentată de *rădăcina limbii* (radix linguae), care se continuă cu corpul organului.

Faţa superioară a limbii, se numeşte *dorsum linguae* şi opus ei se află *faţa inferioară a limbii* (facies inferior linguae). ăe această faţă, convergent spre vârf, de o parte şi de alta a *frâului limbii* (frenulum linguae) se întind două plici dinţate rudimentare, numite *plicile fimbriate* (plica fimbriata). Detaliile de suprafaţă se vor descrie odată cu mucoasa linguală.

STRUCTURA LIMBII

Limba este un organ cu structură şi totodată inervaţie complexă. Aceste particularităţi derivă din rolul său şi din dezvoltarea embriologică a organului.

Scheletul fibros al limbii pe care se inseră muşchii, este format de *septul limbii* (septum linguae) şi *aponevroza limbii* (aponeurosis linguae). Septul limbii este o formaţiune fibroasă cu margini neregulate ale cărui fibre au o anumită arhitectură. El este situat în planul medio-sagital al organului, pe care îl împarte în două jumătăţi. Fibrele marginii sale posterioare se prind pe faţa anterioară a corpului osului hioid. Septul este străbătut de mici orificii. Aponevroza limbii este o formaţiune fibroasă situată între musculatura organului şi epiteliul mucoasei linguale.

Muşchii limbii pot fi împărţiţi după originea lor embriologică în *muşchi intrinseci*, care se prind cu ambele capete în grosimea organului şi *muşchi extrinseci*, care vin de pe oasele şi organele învecinate. Muşchii intrinseci iau naştere din miotoamele occipitale, pe care la inervează n.hipolgos. Calea de migrare a acestor muşchi o arată traiectul n.hipoglos până la limbă. Originea muşchilor intrinseci ai limbii în miotomele occipitale explică totodată modul în care musculatura somatică se pune în slujba aparatului

digestiv. Muşchii extrinseci ai limbii iau naştere din mezenchimul local şi preced ca apariţie şi dezvoltare pe cei intrinseci.

Muşchii intrinseci au fibrele orientate longitudinal, transversal şi vertical, de unde şi denumirea lor.

M.longitudinal superior (m.longitudinalis superior), este situat superficial, sub mucoasa lui dorsum linguae. El merge de la mucoasa rădăcinii limbii la vârful limbii. Deşi fasciculele care-l alcătuiesc apar ca longitudinale, ele sunt totuşi fibre musculare scurte, care leagă părţi apropiate ale

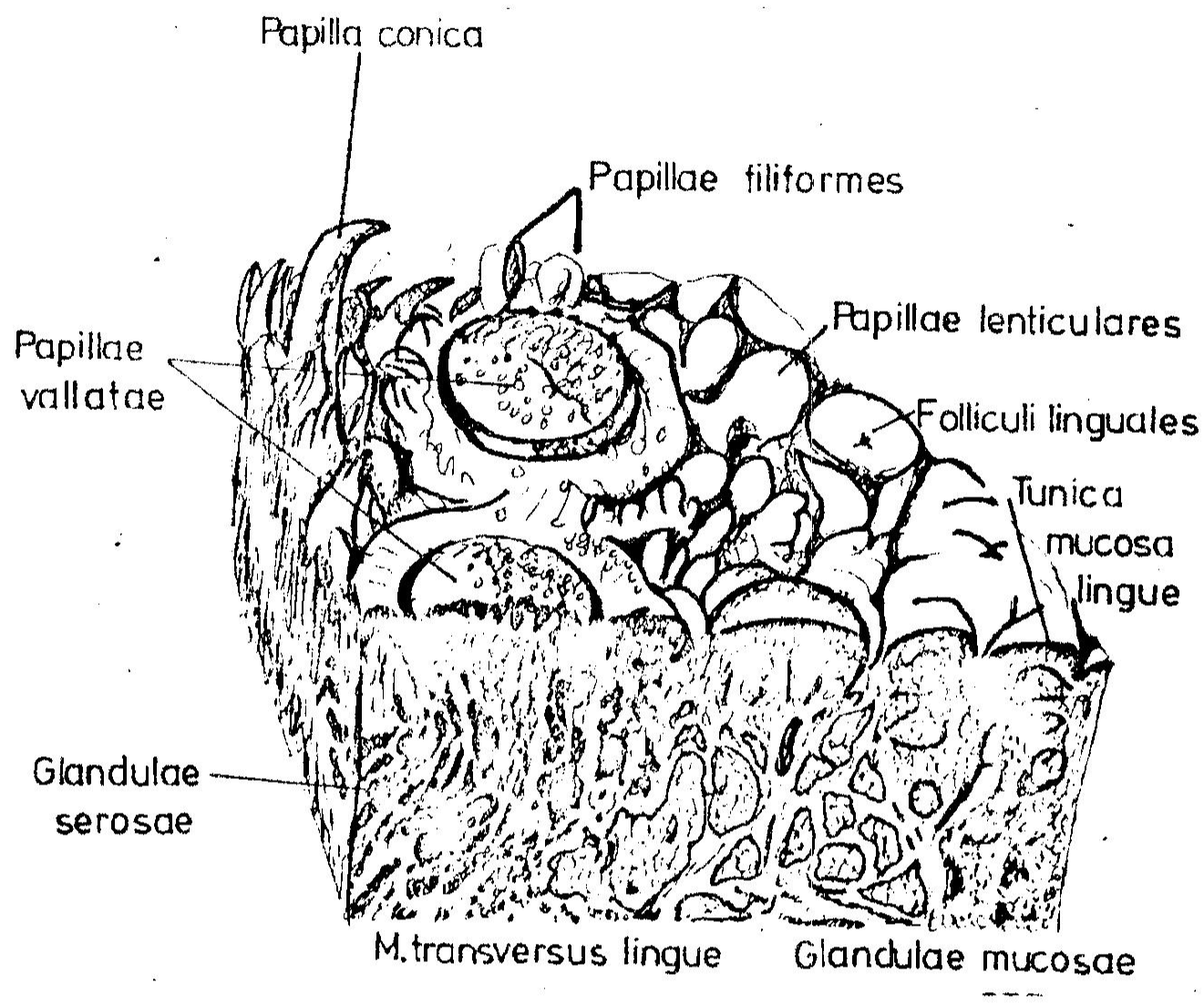

Fig.125 SUPRAFAŢA LIMBII LA LIMITA DINTRE CORP ŞI RADACINA (din Braus)

mucoasei linguale. Fibrele posterioare se amestecă cu cele ale m.condroglos şi sunt străbătute de fibrele ascendente ale mm.genioglos şi hipoglos. Prin contracţia sa globală scurtează limba.

M.logitudinal inferior (m.longitudinalis inferior), este singurul muşchi intrinsec al limbii dublu, situat sub mucoasa feţei inferioare a limbii. Anterior, se află între m.genioglos (medial) şi m.stiloglos (lateral), iar posterior între mm.genioglos şi hipoglos. El trimite fibre şi către mucoasa părţii anterioare, a marginilor laterale ale limbii şi de asemenea spre cea a feţei superioare. Prin contracţie, trage vârful limbii în jos şi posterior.

M.transvers al limbii (m.transversus linguae) este situat sub m.longitudinal superior şi este format din fibre care la nivelul marginilor laterale se prind pe aponevroza limbii, iar medial pe septul limbii. Parţial fibrele sale străbat septul, ajungând la marginea laterală de partea opusă. Prin contracţie el îngustează limba.

M.vertical al limbii (m.verticalis linguae) este format din fibre verticale independente sau provenite din m.genioglos, ce se întind între mucoasa feţei inferioare şi a celei superioare. Prin cntracţie el turteşte limba.

Toţi aceşti muşchi intrinseci sunt inervaţi de n.hipoglos.

Muşchii extrinseci sunt în număr de patru perechi şi anume:

M. genioglos (m.genioglossus) este un muşchi puternic situat de o parte şi de alta a septului limbii. Capătul său anterior se prinde în partea superioară a spinei mentale, de unde fibrele dispuse în evantai iradiază în limbă. Fibrele anterioare merg spre vârf. Altele merg posterior şi apoi îşi schimbă direcţia, inserându-se pe aponevroza limbii. Când se contractă fibrele verticale, limba este trasă în jos, iar fibrele orizontale proiectează limba afară din cavitatea bucală.

M. hioglos (m.hyoglossus) are originea pe corpul şi coarnele mari ale hioidului, de unde fibrele musculare merg spre părţile laterale ale limbii, ajungând până la mucoasă. Fibrele posterioare au direcţie superioară şi anterioară spre dorsul linguae, trecând printre fasciculele m.stiloglos. Prin contracţie trage limba în jos şi posterior.

M.condroglos (m.chondroglossus) are originea pe coarnele mici ale hioidului. El se îndreaptă apre mucoasa feţei superioare ca şi hioglosul, trecând pe sub stratul glandular, după care pătrunde în m.longitudinal superior.

M.stiloglos (m.styloglossus) are originea pe procesul stiloid şi ligamentul stilohioidian, de unde coboară spre limbă lăţindu-se progresiv. Fasciculele laterale merg spre marginile limbii până la vârf, unde pe linia mediană fuzionează cu cele de partea opusă. Fasciculele mediale trec pe sub originea m.palatoglos şi apoi unele merg în direcţie sagitală, iar altele transversal către linia mediană a părţii posterioare a organului.

Tunica mucoasă (tunica mucosae) învelește limba la suprafață și se continuă cu mucoasa bucală și faringiană. Ea este mai groasă și aderentă pe dorsum

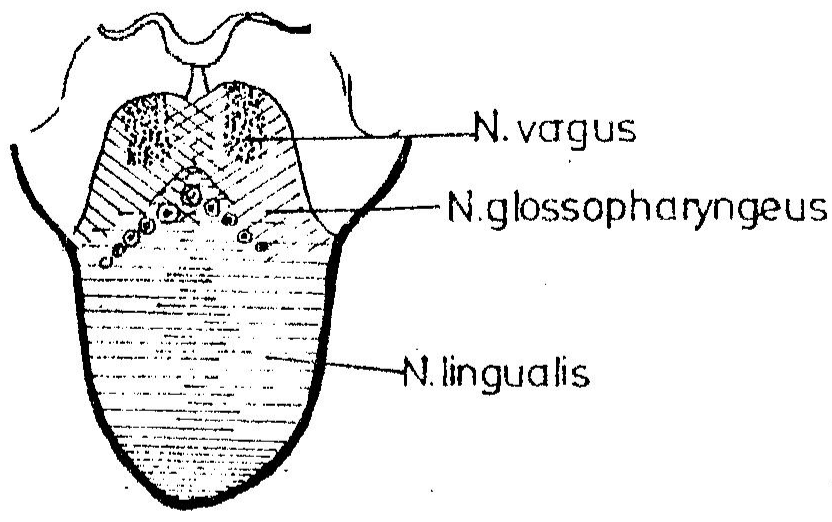

Fig.126 INERVAȚIA MUCOASEI LINGUALE

linguae și mai subțire pe fața inferioară a limbii.

Mucoasa corpului limbii se dezvoltă din trei muguri: unul median numit și tuberculul lingual, situat între extremitățile anterioare ale proceselor mandibulare și doi laterali, proveniți din ectodermul proceselor mandibulare ale primului arc branhial.

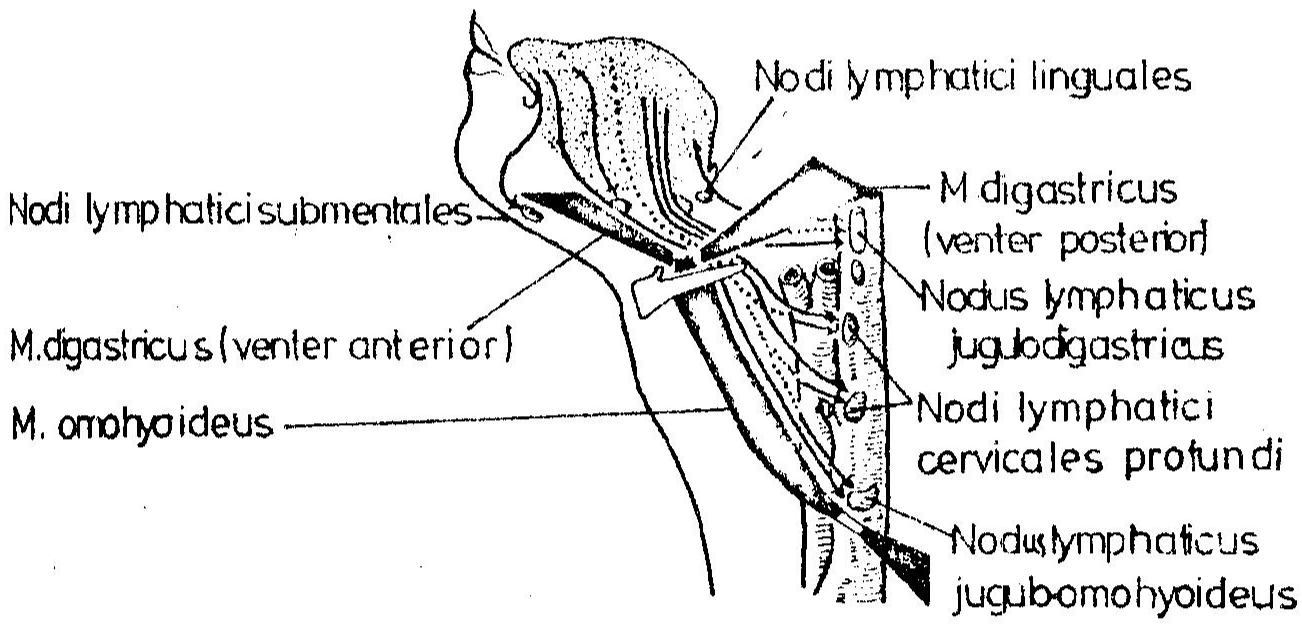

Fig.127 DRENAJUL LIMFATIC AL LIMBII (dupa Testut)

Mucoasa rădăcinii sau părții faringiene a limbii ia naștere din tuberculul hipobranhial de la nivelul copulei (copula). Faptul că materialul acestei regiuni provine din arcurile branhiale II, III și IV cât și cei trei muguri aparținând arcului branhial I, explică inervația complexă a mucoasei linguale, de către nervii cranieni ai acestor arcuri. Limita dintre corpul și rădăcina limbii, cu origini diferite, este marcată pe fața superioară de *șanțul terminal* (sulcus terminalis). Inițial, mucoasa linguală este formată din epiteliu unistratificat. Ulterior el devine bi-, tri- și pluristratificat și mai complex ca înfățișare prin apariția *papilelor linguale* (papillae linguales). Papilele linguale apar într-o anumită ordine. Mai întâi se dezvoltă cele fungiforme; acestora le urmează papilele valate, foliate și ultimele sunt cele filiforme. *Mugurii gustativi* (caliculus gustatorius) se dezvoltă sub influența terminațiilor nervoase provenite din n.coarda timpanului, n.glosofaringian și ale n.vag.

Aceste terminații nervoase pătrunse în mucoasa linguală exercită un *rol inductor* în formarea și dezvoltarea mugurilor gustativi. Pe linia mediană a dorsum-ului lingual, corespunzând septului limbii se observă *șanțul median al limbii* (sulcus medianus linguae). La vârful șanțului terminal se află o depresiune numită *gaura oarbă a limbii* (foramen caecum linguae) un rest al ductului tireoglos.

Ductul tireoglos (ductus thyreoglossus) reprezintă mugurele de origine al glandei tiroide care crește descendent, străbate zona dintre primul și al doilea arc branhial, devenind superficial și prin creștere ajunge definitiv în regiunea anterioară a gâtului.

Papilele valate (papillae vallatae) ale mucoasei linguale sunt 7-12 formațiuni rotunde, cilindrice, mari, dispuse anterior de șanțul terminal în formă de "V" cu deschiderea anterioară ca și șanțul terminal. În jurul lor se află un șanț circular în pereții căruia se găsesc muguri gustativi și glande seroase. De altfel papilele valate sunt principalul sediu al mușchilor gustativi, iar glandele seroase prin secreția lor participă la dizolvarea substanțelor care stimulează receptorii gustativi. Substanțele sapide rămân mai mult timp în șanțul circular al papilei, deci în contact cu mugurii, dar după recepționarea stimulilor gustativi șanțul este spălat de secreția seroasă a acelorași. Totodată la curățirea și spălarea șanțului participă prin contracții și fibrele musculare netede din pereții șanțului circular al papilei. Acest mecanism de recepționare al gustului dă naștere, în ultimă instanță, unor senzații gustative de lungă durată.

Papilele foliate (papillae foliatae) au formă de lamele verticale și sunt situate în partea posterioară a marginilor laterale ale limbii. În pereții șanțurilor care le despart se află muguri gustativi și glande seroase.

Papilele fungiforme (papillae fungiformes) au

capătul în formă de măciucă şi sunt dispuse mai cu seamă în regiune vârfului limbii. Mugurii gustativi de la nivelul lor sunt mult mai rari.

Papilele filiforme (papillae filiformes) se întâlnesc pe mucoasa dinaintea V-ului lingual şi nu conţin muguri gustativi. Uneori ele prezintă la vârf prelungiri cornoase, având aspect de pensulă.

Papilele conice (papillae conice) sunt un tip special de papile filiforme, mai lungi şi mai puternice decât precedentele, cu vârful conic îndreptat posterior.

Mucoasa feţei inferioare a limbii se aseamănă ca structură cu cea a cavităţii bucale. Pe linia mediană ea este ridicată într-o plică numită *frâul limbii* (frenulum linguae) care trece printre cele două *caruncule sublinguale* (caruncula sublingualis) două mici proeminenţe cu orificiul de vărsare al glandelor submandibulare.

Glandele limbii (glandulae linguales) sunt de tip seros, mucos şi mixte. Acinii lor sunt situaţi printre fasciculele musculare, iar canalele excretoare străbat corionul şi se deschid la suprafaţă. Cele seroase sunt localizate în regiune papilelor valate şi foliate, iar glandele mixte către vârful limbii. *Glanda lingual anterioară* (glandula lingualis anterior) se găseşte pe faţa inferioară, la vârful limbii, de unde şi denumirea de *glanda vârfului limbii* (glandulae apicis linguae). Ea este o glandă seromucoasă şi prezintă mai multe canale de excreţie.

Pe faţa posterioară a rădăcinii limbii se găsesc numeroşi *foliculi linguali* (folliculi linguales) dispuşi neregulat; totalitatea lor formează *amigdala lingual* (tonsilla lingualis). Aspectul microscopic al foliculilor se aseamănă cu al tuturor foliculilor limfatici din organism. Ei au diametrul de 1-5 mm şi proemină la suprafaţa limbii. Orificiile de la nivelul lor sunt cripte în care se deschid glande mucoase şi care pot să reţină microbi. Tonsila lingual împreună cu tonsilele palatine şi faringiană participă la formarea inelului limfatic perifaringian.

INERVAŢIA LIMBII. *Inervaţia motorie* a limbii este asigurată de n.hipoglos. *Sensibilitatea general*, respectiv tactilă, termică, dureroasă şi propioreceptivitatea limbii este dată de n.lingual în două treimi anterioare, de n.glosofaringian în regiunea V-ului lingual, a şanţului terminal şi o parte din mucoasa rădăcinii; restul mucoasei rădăcinii limbii este inervat de n.vag prin ramurile ascendente din n.laringeu superior (vezi fig.126). *Sensibilitatea gustativă* (senzorială) este dată de n.coarda timpanului, ramură din n.facial, ale cărei fibre ajung la mugurii gustativi din două treimi anterioare ale limbii prin n.lingual, cu care se anastomozează. Fibrele n.coarda timpanului sunt prelungiri periferice ale protoneuronului din gg.geniculat şi aparţin propriu-zis n.intermediar. În partea posterioară inervaţia gustativă este asigurată de n.glosofaringian şi pe o foarte mică întindere de n.vag.

Vascularizaţia este realizată de a.lingual, fiecare irigând câte o jumătate de limbă. La vârful limbii cele două artere se anastomozează între ele. Limba mai primeşte colaterale din aa.palatină, faringiană ascendentă şi din ramura hioidiană a a.tiroidiană superioară (vezi fig.43). V.lingual se formează din mai mulţi afluenţi şi se varsă în trunchiul tirolingofacial (vezi fig.53).

Drenajul limfatic al limbii este important de a fi cunoscut atât pentru afecţiunile inflamatorii ale limbii cât şi pentru cancerul acestui organ. Limfa de la limbă fiind drenată spre grupe ganglionare, la care vine limfă şi de la alte organe (dinţi, pereţii cavităţii bucale, glande salivare) ridică în practica medicală mari probleme de diagnostic diferenţial. O particularitate a reţelei limfatice a limbii este aceea că nu se respectă drenajul simetric al celor două jumătăţi ale organului. Aceasta se datoreşte anastomozelor multiple dintre limfaticele unei jumătăţi cu cele din partea opusă. Limfa este drenată de la limbă spre grupurile de ganglioni submentali, linguali, gg.jugulodigastrici, cervicali profunzi şi juguloomohioidieni (vezi fig.127).

GLANDELE CAVITĂŢII BUCALE (glandulae oris).

Saliva, produsul de secreţie al glandelor salivare, este indispensabilă nu numai funcţiilor de masticaţie şi deglutiţie ci, în mod egal, recepţionării stimulilor gustativi şi articulării sunetelor sau vorbirii, precum şi în protecţia limbii şi a părţilor moi ale cavităţii bucale de forţele de frecare în contactul cu dinţii. La acestea se adaugă acţiunea chimică a amilazei salivare asupra amidonului, rolul salivei în excreţia unor produşi ai catabolismului protidic (uree, acid uric, creatinină), substanţe toxice şi virusuri, cât şi în menţinerea echilibrului hidroelectrolitic al organismului. Cantitatea de salivă secretată în 24 ore, la om, este de 1 - 1,5 l în timp ce la ierbivore este de 40-50 l. Saliva seroasă intervine în diluţia alimentelor, iar cea mucoasă favorizează alunecarea bolului alimentar.

Glandele salivare pot fi clasificate după situaţia lor topografică, după formă şi structură sau după tipul secreţiei lor. După situaţia topografică pot fi împărţite în: *glande ale vestibulului bucal*, cum sunt: glandele labiale, bucale şi molare; *glande ale cavităţii bucale propriu-zise*: palatine, linguale şi sublinguale şi *glande migrate*: parotida şi submandibulara. După mărime

există glande salivare mici şi mari, iar după formă şi structură: *glande tubuloase* ca, gl.palatine şi gl.posterioare şi laterale ale limbii; *glande acinoase*, parotida şi unele gl.linguale şi *glande tubuloacinoase* ca gl.labiale, gl.molare, gl.linguală anterioară, gl.sublinguală şi gl.submandibulară.

Glandele palatine (glandulae palatinae) sunt două grupuri de glande mici situate de o parte şi de alta a liniei mediane, în submucoasa palatului dur şi a palatului moale. Ele sunt de tip tubulos şi secretă salivă mucoasă. Aceste glande lipsesc în partea palatului dur situată posterior de incisivi. Orificiile lor

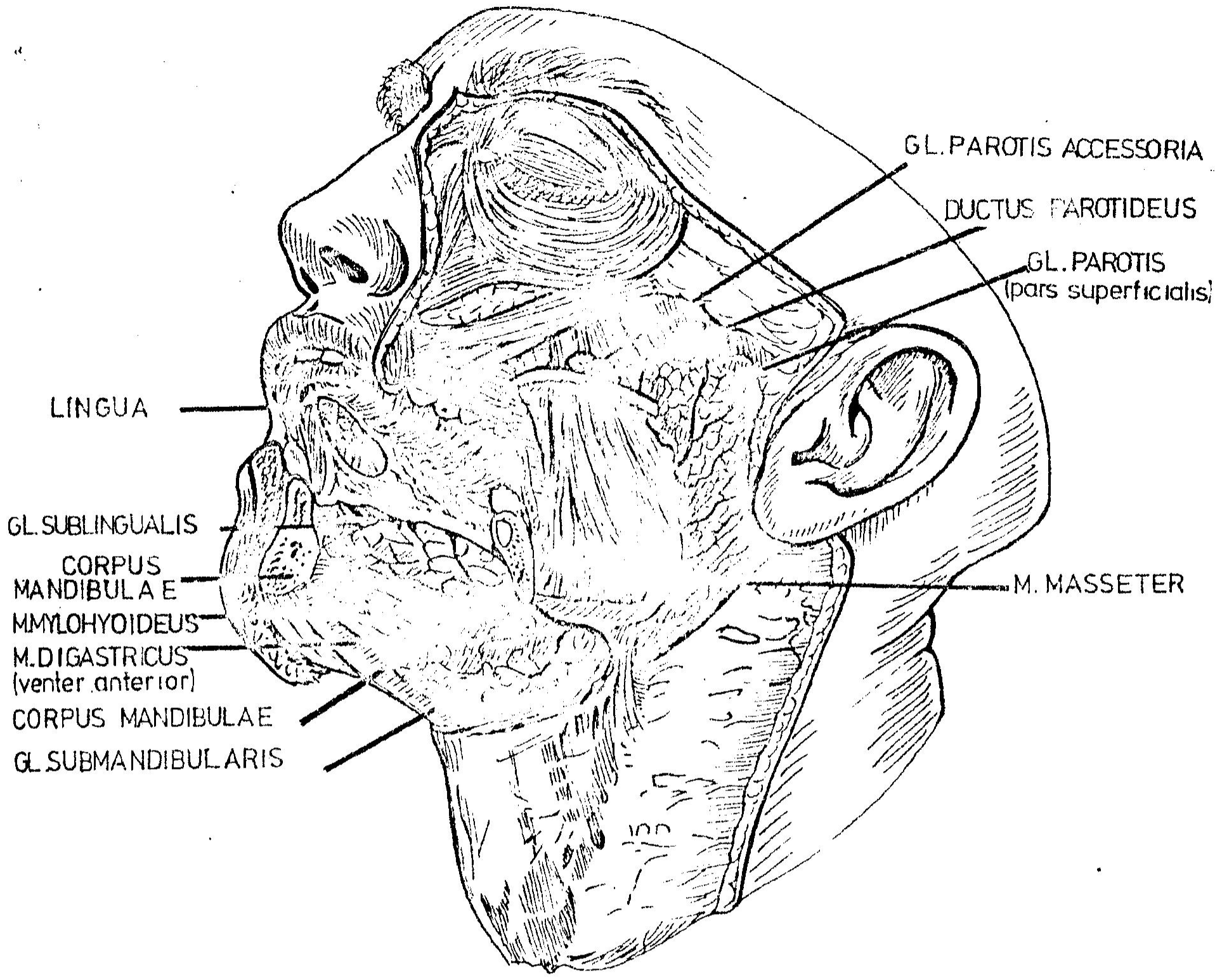

Fig.128 GLANDELE SALIVARE (schema dupa Pernkoph)

Glandele labiale (glandulae labiales) sunt glande mici ale mucoasei labiale. Partea lor secretorie pătrunde uneori până în stratul muscular al buzelor. Ele sunt de tip tubuloacinos şi produc salivă seromucoasă.

Glandele bucale (glandulae buccales aparţin mucoasei obrajilor; sunt glande mici de tip tubuloacinos şi produc secreţie mixtă. Pot fi şi ele superficiale sau pătrund până în stratul muscular.

Glandele molare (glandulae molares) sunt în număr de 4-5 şi de acelaş tip cu cele bucale. Aparţin şi ele mucoasei obrajilor, dar poartă acest nume deoarece se află în mucoasa din dreptul molarilor.

de vărsare sunt marcate de mici depresiuni ale mucoasei palatine.

Glandele linguale (glandulae linguales) mucoase, seroase şi mixte au fost descrise la mucoasa linguală.

GLANDA SUBLINGUALĂ (glandula sublingualis) este situată pe planşeul cavităţii bucale căruia îi aparţine. Ea face parte din grupa glandelor tubuloacinoase şi produce salivă mixtă. Sublinguala nu este o glandă unică ci este formată dintr-un pachet de glande. Dintre acestea una este mai mare, situată medial şi 9-10 de talie mai mică dispuse lateral. Glanda ridică o proeminenţă oblică a mucoasei

sublinguale, numită *plică sublinguală* (plica sublingualis), ce începe la caruncula sublinguală şi merge în direcţie posterioară şi laterală. Pe această plică se deschid 8-20 de canale excretoare prin orificii foarte mici. Canalul excretor al părţii mari, mediale a glandei este mai voluminos şi se poate deschide împreună cu ductul submandibular sau alături de el la nivelul carunculei sublinguale, o proeminenţă a mucoasei sublinguale situată de o parte şi de alta a frâului limbii. În privinţa raporturilor, glanda sublinguală, înconjurată de ţesut conjunctiv lax, fără o lojă proprie, este situată medial de corpul mandibulei, lateral de m.genioglos şi deasupra m.milohioidian. Între glandă şi m.genioglos deci medial de ea, se află ductul submandibular şI n.lingual. Posterior se găseşte gg.sublingual (parasimpatic) ataşat n.lingual. În acest ganglion se face sinapsa între fibra preganglionară şi neuronul excitosecretor parasimpatic postganglionar.

Glanda este vascularizată de ramuri ale a.sublinguală ramură din a.linguală; venele drenează către v.linguală, iar limfaticele în ganglionii submandibulari.

GLANDA POROTIDĂ (glandula parotis) este o glandă salivară mare, pereche situată în afara cavităţii bucale în partea laterală şi posterioară a feţei, corespunzătoare regiunii parotideomaseterice. Ea are o formă neregulată, culoare galben-cenuşiu şi cântăreşte 25-30 gr. de trei ori mai mult decât glanda submandibulară şi de 10 ori mai mult decât cea sublinguală. Glanda parotidă este formată din două părţi, superficială şi profundă, unite la marginea posterioară a ramurii mandibulei, pe care o înconjoară. *Partea superficială* (pars superficialis) este alungită, turtită şi datorită dimensiunilor mai reduse este considerată, în tratatele clasice, drept o prelungire anterioară a glandei. Faţa ei profundă, pe care se găsesc ductul parotidian (Stenon), vasele transverse ale feţei şi rr.zigomatice şi bucale ale n.facial, are raporturi cu fascia maseterică şi cu m.maseter care o separă de ramura mandibulei. La suprafaţă este acoperită de piele, de fibrele posterioare ale m.platysma, de m.rizorius şi fascia parotidiană. Partea superficială a glandei se întinde superior, până în apropierea arcului zigomatic, iar inferior se opreşte deasupra unghiului mandibulei; anterior ea poate depăşi m.maseter şi să ajungă pe corpul adipos al obrazului. *Partea profundă* (pars profunda) situată posterior de mandibulă, este mai voluminoasă şi are o formă prismatică; ea ocupă spaţiul denumit clasic fosa retromandibulară sau loja parotidiană, delimitat: posterior şi medial de procesul mastoidian cu m.sternocleidomastoidian şi pântecele posterior al m.digastric, apoi de proc.stiloid, mm.stilieni şi ligamentele stilohioidian şi stilomandibular; anterior, de marginea poaterioară a ramurei mandibulei cuprinsă între mm.maseter şi pterigoidian medial; lateral de piele, de ţesutul subcutanat, care conţine ramuri ale n.auricular mare şi de fascia parotidiană. Spaţiul este mărginit superior de articulaţia temporomandibulară şi de conductul auditiv extern; inferior, el este închis şi separat de glanda submandibulară prin tracturile lamei superficiale ale fasciei cervicale inserate pe unghiul mandibulei şi pe ligamentul stilomandibular, care întăresc, la acest nivel, partea inferioară a fasciei parotidiene (vezi topografia). Glanda parotidă este învelită de o capsulă fibroasă, de care aderă strâns şi care căptuşeşte pereţii spaţiului; ea s-a diferenţiat din ţesutul conjunctiv periglandular, datorită tracţiunilor şi tensiunilor determinate de mişcările mandibulei, de contracţia muşchilor din vecinătate şi de dezvoltarea excentrică a glandei. Capsula este mai groasă, rezistentă în partea inferioară unde suportă greutatea glandei şi lateral, unde aderă de fascia parotidiană. În schimb, posterior şi medial, în unele zone ea este mai subţire astfel că ţesutul glandular se poate prelungi între ligamentele stilomandibular şi sfenomandibular, apropiindu-se de peretele lateral al faringelui (prelungire faringiană neomologată), precum şi între mm.sternocleidomastoidian şi digastric. Capsula trimite fibre spre fasciile muşchiilor învecinaţi, dar cu toate acestea, ea poate fi extirpată aproape în întregime, odată cu glanda, în parotidectomiile extrascapulare. Prin intermediul învelişului său capsular, partea profundă a glandei vine în raport cu elementele care delimitează spaţiul în care se găseşte. Raporturile cele mai importante, din punct de vedere chirurgical sunt cele posterioare şi mediale, întrucât la acest nivel glanda este separată de v.jugulară internă, situată în imediata apropiere, cât şi de celelalte formaţiuni vasculare şi nervoase latero-faringiene, doar prin mm.stilieni şi fascia lor; pe de altă parte, prelungirea pe care glanda o trimite spre faringe, poate ajunge până în raport cu peretele organului şi în acest caz, ea este situată între formaţiunile vasculare şi nervoase ale regiunii infratemporale, anterior şi cele latero-faringiene, posterior. Alte elemente vasculare şi nervoase importante, străbat regiunea parotideomaseterică, astfel că o parte din traiectul lor este intraglandular. În grosimea glandei parotide se găsesc a.carotidă externă, ramura ei colaterală a.auriculară posterioară şi originea celor două ramuri terminale, aa.temporală superficială şi maxilară;lateral de acest plan arterial se află planul venos, constituit din vv.jugulară externă şi retromandibulară cu afluenţii lor de origine. Formaţiunile nervoase intraparotidiene, situate într-un plan mai superficial, sunt reprezentate de n.facial şi plexul parotidian, pe care îl formează la acest nivel, de ramuri ale n.auricular mare, iar în

partea superioară de n.auriculotemporal. Toate aceste elemente se înmânuncheză la periferia glandei în *pediculi, unii vasculari, alţii vasculari şi nervoşi*, a căror descoperire constituie timpi principali în chirurgia glandei parotide (vezi topografia). Canalul excretor al glandei, *ductul parotidian* (ductus parotideus), lung de 5-6 cm şi cu un diametru de 3-4 mm, se formează în treimea inferioară a glandei, uneori prin reunirea a două trunchiuri. Ductul străbate glanda urcând în direcţia tragusului şi la marginea posterioară a mandibulei se aşează pe faţa profundă a părţii superficiale a glandei.

Împreună cu acesta şi însoţit de vasele transverse ale feţei, situate superior, ductul ajunge pe faţa laterală a.maseter, pe care o străbate orizontal, paralel cu arcul zigomatic şi la 15-20 mm sub el. După ce părăseşte glanda în apropierea marginii anterioare a m.maseter, ductul, învelit de o prelungire a fasciei parotidiene, înconjură corpul adipos al obrazului, perforează apoi m.buccinator şi se deschide în vestibulul bucal în dreptul molarului II superior. Datorită stuaţiei sale superficiale, ductul poate fi simţit la marginea m.maseter contractat, ca un cordon rezistent care rulează sub deget.

Glanda parotidă accesorie (glandula parotis accessoria) se prezintă ca un nodul glandular aberant, cu dimensiunile variabile, situat în vecinătatea ductului parotidian în care îşi varsă produsul de secreţie, prin canalicule fine. Ea trebuie considerată ca un fragment desprins din ţesutul glandular parotidian, în cursul migrării acestuia, din cavitatea bucală spre regiunea parotideomaseterică unde se dezvoltă ulterior.

Glanda parotidă este vascularizată de ramurile parotidiene ale a.temporală superficială şi de ramuri ale aa.tranversă a feţei şi auriculară posterioară. Venele glandei se varsă în vv.retromandibulară, jugulară externă şi în afluenţii lor de origine. Limfaticele drenează spre ganglionii parotidieni profunzi, situaţi în interiorul glandei, în jurul venei jugulare externe şi spre ganglionii parotidieni superficiali, unii acoperiţi de fascia parotidiană, iar alţii în afara ei, răspândiţi în apropierea pavilionului urechii. Eferenţele ambelor grupe ajung în ganglionii cervicali profunzi, din grupul jugulo- digastric.

Inervaţia glandei este vegetativă, simpatică şi parasimpatică, ambele cu acţiune de stimulare a secreţiei, diferenţa privind aspectul ei cantitativ şi calitativ. Fibrele parasimpatice postganglionare provin din ganglionul otic şi sunt aduse de n.auriculotemporal; fibrele preganglionare îşi au originea în nucleul salivator inferior din bulb şi ajung la ganglionul otic prin n.glosofaringian, plexul timpanic şi n.pietros mic. Fibrele simpatice postganglionare îşi au originea în ganglionul cervical superior şi ajung la glandă pe cale plexului carotic extern.

GLANDA SUBMANDIBULARĂ (glandula submandibularis) organ pereche, de formă neregulată şi cu o greutate de 8-10 gr, este a doua glandă salivară ca mărime. Ea se află inferior de planşeul cavităţii bucale în regiunea trigonului submandibular, unde ocupă spaţiul delimitat: superior şi lateral de faţa internă a corpului mandibulei şi în continuare de m.pterigoidian medial; inferior şi lateral de partea lamei superficiale a fasciei cervicale, cuprinsă între hioid şi mandibulă, iar medial, de mm.milohioidian, hioglos, stilohioidian şi de m.constrictor superior al faringelui (vezi topografia).

Ţesutul conjunctiv periglandular formează glandei o capsulă, care este mai groasă spre suprafaţă unde corespunde lamei superficiale a fasciei cervicale. Aspectul fibros pe care îl are capsula la acest nivel, este rezultatul unei diferenţieri structurale a ţesutului conjuntiv, determinată de tensiunile exercitate de glandă, care este împinsă spre exterior de contracţiile m.milohioidian (Rainer). La adult, glanda este mai dezvoltată şi depăşeşte inferior cornul mare al osului hioid şi m.digastric, ajungând până în trigonul carotic. Faţa ei profundă se prelungeşte cu o lamă de ţesut glandular, care, însoţită de ductul submandibular, ocoleşte marginea posterioară a m.milohioidian, străbate planşeul gurii şi ajunge până în aproprierea glandei sublinguale.

Faţa superficială a glandei este în raport, în partea superioară, cu corpul nmandibulei, pe care se găseşte, la acest nivel, fosa glandei submandibulare şi cu m.pterigoidian medial. În rest ca este acoperită de piele, m.platysma şi lama sperficială a fasciei cervicale, pe care se află ramuri ale nn.transvers al feţei şi facial. Între glandă şi lamă, în lungul bazei mandibulei se găsesc vasele submentale şi ganglionii limfatici submandibulari (superficiali), a căror inflamaţie poate preta la confuzii cu tumori sau tumefacţii ale glandei, cauzate de o retenţie salivală. Vena facială cu traiect ascendent încrucişează de asemenea superficial glanda, pre extremitatea ei posterioară. Faţa profundă are raporturi cu n.hipoglos, vasele linguale, ganglionii limfatici submandibulari profunzi şi corespunde muşchilor din aria trigonului submandibular, care formează peretele medial al spaţiului glandular. În partea inferioară, glanda depăşeşte limitele regiunii şi se prelungeşte în trigonul carotic, acoperind o parte din formaţiunile vasculonervoase situate la acest nivel. Extremitatea posterioară pătrunde în regiunea parotideomaseterică, trecând între m.pterigoidian medial şi peretele faringelui şi ajunge în apropierea glandei parotide, de care rămâne separată prin porţiunea inferioară a fasciei

parotidiene, întărită de tracturi fibroase, întinse între teaca m.sternocleidomastoidian, mandibulă şi lig.stilomandibular. Artera fascială înconjură medial această prelungire, descriind o buclă din care se desprinde a.palatină ascendentă.

glandulare ale a.faciale; inervaţia simpatică provine din plexul carotic extern prin intermediul ramurilor arteriale pe care le primeşte, iar cea parasimpatică de la gg.submandibular (vegetativ). Originea fibrelor parasimpatice preganglionare o constituie nucleul

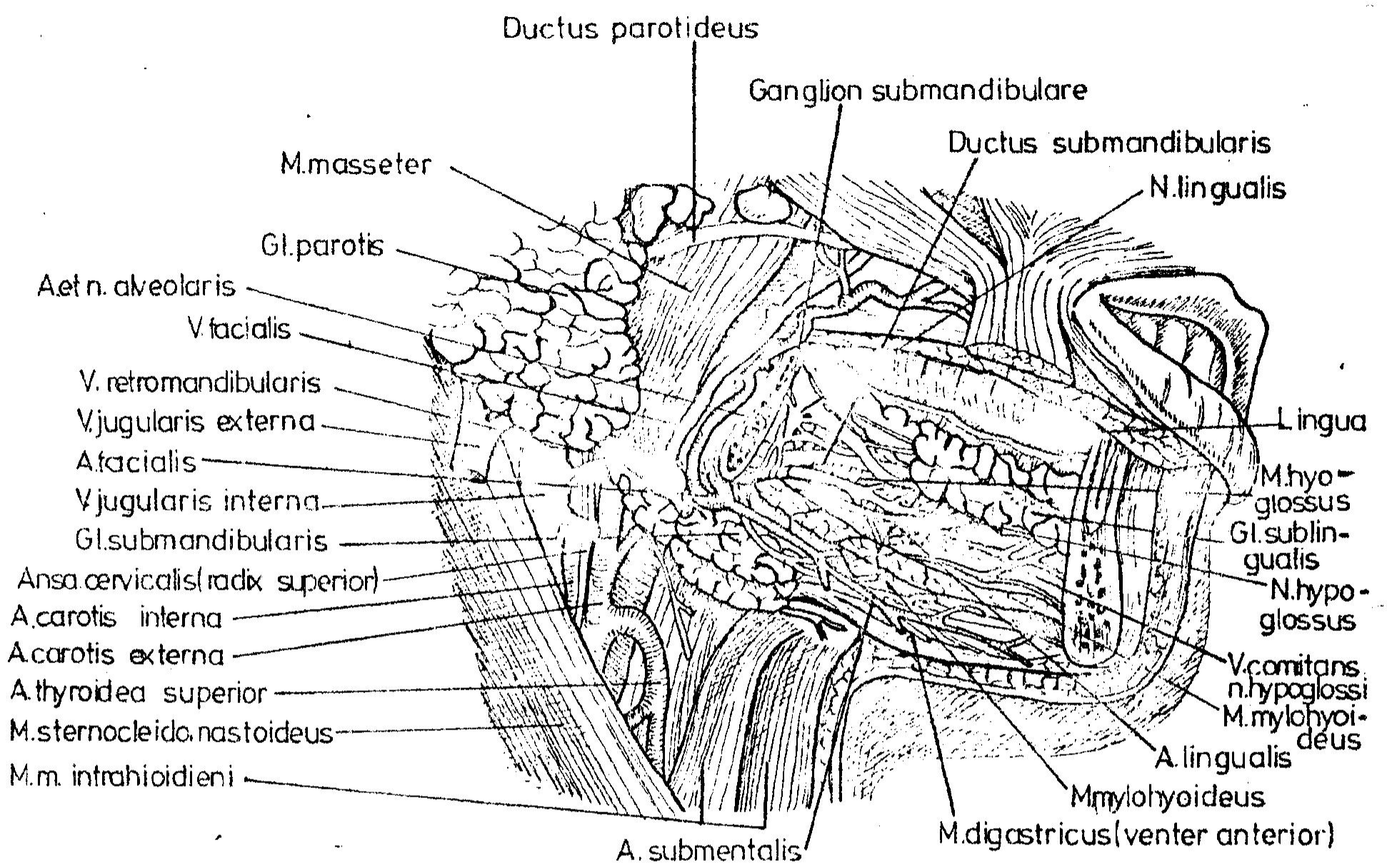

Fig.129 CAVITATEA BUCALa DUPĂ RIDICAREA CORPULUI MANDIBULEI

Canalul excretor al glandei, denumit *duct submandibular* (ductus submandibularis) este lung de 4-5 cm şi are un calibru de 2-3 mm. El părăseşte glanda pe faţa ei profundă şi împreună cu prelungirea glandulară care îl acoperă şi cu n.hipoglos situat inferior, străbate planşeul gurii trecând prin interstiţiul muscular dintre mm.milohioidian şi hioglos; el se aşează apoi între m.milohioidian şi mm.lingual superior şi genioglos. Din dreptul extremităţii posterioare a glandei sublinguale, ductul îşi continuă traiectul, anterior şi medial, mergând pe faţa profundă a glandei, acoperit de mucoasa bucală (sublinguală); n.hipoglos îşi păstrează poziţia inferioară faţă de duct, în timp ce n.lingual, situat la început superior, încrucişează ductul situându-se inferior şi medial de el. În apropierea frâului limbii ductul descrie o curbă cu direcţie anterioară şi se deschide la vârful caruncului sublingual.

Glanda este vascularizată de ramurile salivator superior din punte. Limfaticele drenează către ganglionii submandibulari situaţi în jurul glandei.

STRUCTURA GLANDELOR SALIVARE

Glandele salivare, anexate cavităţii bucale, sunt din punct de vedere structural glande de tip predominant tubuloacinoase, iar din punct de vedere al tipului secretor, glande merocrine. Unitatea lor morfofuncţională o constituie acinul glandular împreună cu stroma conjuntivă din vecinătate, în care se găseşte o reţea bogată capilară şi nervoasă. Acinul glandular este o formaţiune în general sferică, alteori alungită, situată la capătul unui canalicul foarte fin, denumit canalicul intercalar (Boll). În structura acinului se găseşte o membrană bazală periferică, ale cărei fibre de reticulină sunt dispuse în reţea; pe această membrană, în ochiurile reţelei şi legate de aceasta, se găsesc celule secretorii, unite între ele prin interdigitaţii. După aspectul şi produsul de secreţie al celulelor, acinii glandulari pot fi seroşi, mucoşi sau

micşti. Acinii mucoşi sunt mai voluminoşi, cu o cavitate mai largă şi cu celule sferice, clare, prezentând striaţii slab conturate (celule mucoase). Nucleul este situat la bază iar citoplasma conţine numeroase vacuole în care se găseşte o substanţă semitransparentă, mucigenul; reticulul endoplasmatic este dispus în grămezi iar mitocondriile sunt puţine, filamentoase. Pe alocuri între membrana bazală şi celule se găsesc elemente mioepiteliale ale căror ramificaţii înconjură celule vecine. Acinii seroşi sunt mai mici, cu lumen strâmt şi prelungit între celule, sub formă de diverticuli (canalicule radiate intercelulare). Celulele seroase sunt prismatice cu polul bazal cutat şi au un aspect întunecat, granular, datorită numeroaselor vacuole ce conţin o substanţă seroalbuminoasă; reticulul lor endoplasmatic rugos este foarte dezvoltat, iar mitocondriile se găsesc într-un număr mare. Acinii micşti cuprind celule mucoase şi seroase, ultimele fiind situate periferic şi adesea turtite, cu aspect de semilună (semilunele lui Gianuzzi).

Lumenul acinilor se continuă cu canaliculul intercalar, al cărui perete este format dintr-un epiteliu unistatificat, cu celule prismatice turtite, dispuse pe o bazală, în continuarea membranei acinului. Numărul acinilor care intră în componenţa glandelor salivare este variabil, astfel că şi dimensiunile acestora sunt diferite. Glandele salivare mici, cu dimensiuni microscopice, sunt răspândite în mucoasa bucală, canaliculul lor excretor deschizându-se la suprafaţa ei. Dintre aceste glande unele sunt mucoase cu secreţie continuă, ca de exemplu, *gl.linguale* (gl.linguales), situate posterior de şanţul terminal sau la nivelul vârfului limbii, *gl.palatine* (gl.palatines); altele sunt seroase, cu secreţie discontinuă, exemplu: gl.linguale situate între papilele gustative, iar altele mixte, ca de exemplu, *gl.labiale* (gl.labiales) şi *gl.bucale* (gl.bucales). Glandele salivare mari, parotidele, submandibularele şi sublingualele alcătuiesc organe glandulare, situate în afara mucoasei sau chiar în afara cavităţii bucale. În structura lor, acinii, împreună cu ţesutul conjunctiv din vecinătate, sunt grupaţi în lobuli, care la rândul lor sunt încojuraţi şi separaţi de stromă conjunctivă, desprinsă sub formă de septuri, din capsula periferică a glandei. Prin aceste septuri se distribuie ramificaţiile vasculare şi nervoase, către elemente secretorii şi în jurul canalelor intraglandulare.

Canaliculele intercalare continuă lumenul acinilor şi se reunesc într-un canal intralobular (Phlüger), al cărui perete este format din epiteliu monostratificat cu celule înalte; citoplasma lor conţine mitocondrii numeroase, alungite şi granulaţii calcare. Canalele intralobulare confluează în septurile interlobulare formând canale interlobulare, care se deschid în canalul colector principal.

Ţesutul conjunctiv din jurul tuturor canalelor (exceptând canaliculele Boll) este mai dens, conţine fibre musculare netede şi formează teci. Limfaticele glandelor iau naştere din reţele perilobulare iar colectoarele formate drenează spre ganglionii regionali, proprii fiecărei glande. Inervaţia este senzitivă şi vegetativă secretorie, simpatică şi parasimpatică. Fibrele secretorii formează plexuri în jurul lobulilor, din care se desprind apoi fibre din care vor lua naştere alte reţele periacinoase şi pericanaliculare. Glanda parotidă este o glandă seroasă; glanda submandibulară are o structură mixtă, predominând însă componenta seroasă. Ambele au un sistem de canale corespunzător celui descris, al cărui ultim element, ductul glandular, se deschide în cavitatea bucală.

Glandele sublinguale sunt de tip mixt cu predominenţa acinilor mucoşi; sistemul lor excretor este mai simplu organizat lipsind canaliculele Boll. O parte dintre canalele interlobulare confluează într-un duct sublingual mare, care se deschide în ductul submandibular, sau separat la vârful papilei sublinguale. Alte canale interlobulare se deschi direct de-a lungul plicii sublinguale şi formează ducturile sublinguale mici.

Pereţii cavităţii bucale

Cavitatea bucală (cavum oris) primul organ al aparatului digestiv este situată în etajul inferior al feţei, numit şi etaj digestiv. Superior de ea se găseşte cavitatea nazală, care reprezintă etajul respirator al feţei. Cele două cavităţi, bucală şi nazală, au fost denumite după rolul lor principal, de Fr.I.Rainer, întemeietorul şcolii româneşti de anatomie modernă, segmentul cefalic al aparatului de import al materiei.

Cavitatea bucală este împărţita de arcurile dentare şi gingie în *vestibulul gurii* (vertibulum oris) şi *cavitatea bucală propriu-zisă* (cavum oris proprium). Vestibulul gurii este delimitat anterior şi lateral de buze şi obraji. Cavitatea bucală propriu-zisă se întinde între arcurile dentare şi gingie, până la istmul bucofaringian (isthmus faucium).

Privite în *filogeneză*, se constată că cele două compartimente ale cavităţii bucale nu apar concomitent. Iniţial apare cavitatea bucală propriu-zisă. Vestibulul gurii este o achiziţie mai recentă. El apare la mamifere, apariţia sa fiind determinată de modul de hrană al acestora; el este indispensabil suptului. La vertebratele inferioare mamiferelor, pereţii anteriori şi laterali ai cavităţii bucale sunt formaţi de dinţi şi procesele alveolar.

În ontogeneză, epiteliul mucoasei bucale şi anexele ei se dezvoltă din ectoderm.

Invaginarea ectodermului feţei anterioare a extremităţii cefalice, începând din săptămâna a 3-a de viaţă intrauterină, în *stadiul tubului neural* (tempus tubi neuralis), datorită dezvoltării veziculei prozencefalice şi arcurilor branhiale, dă naştere

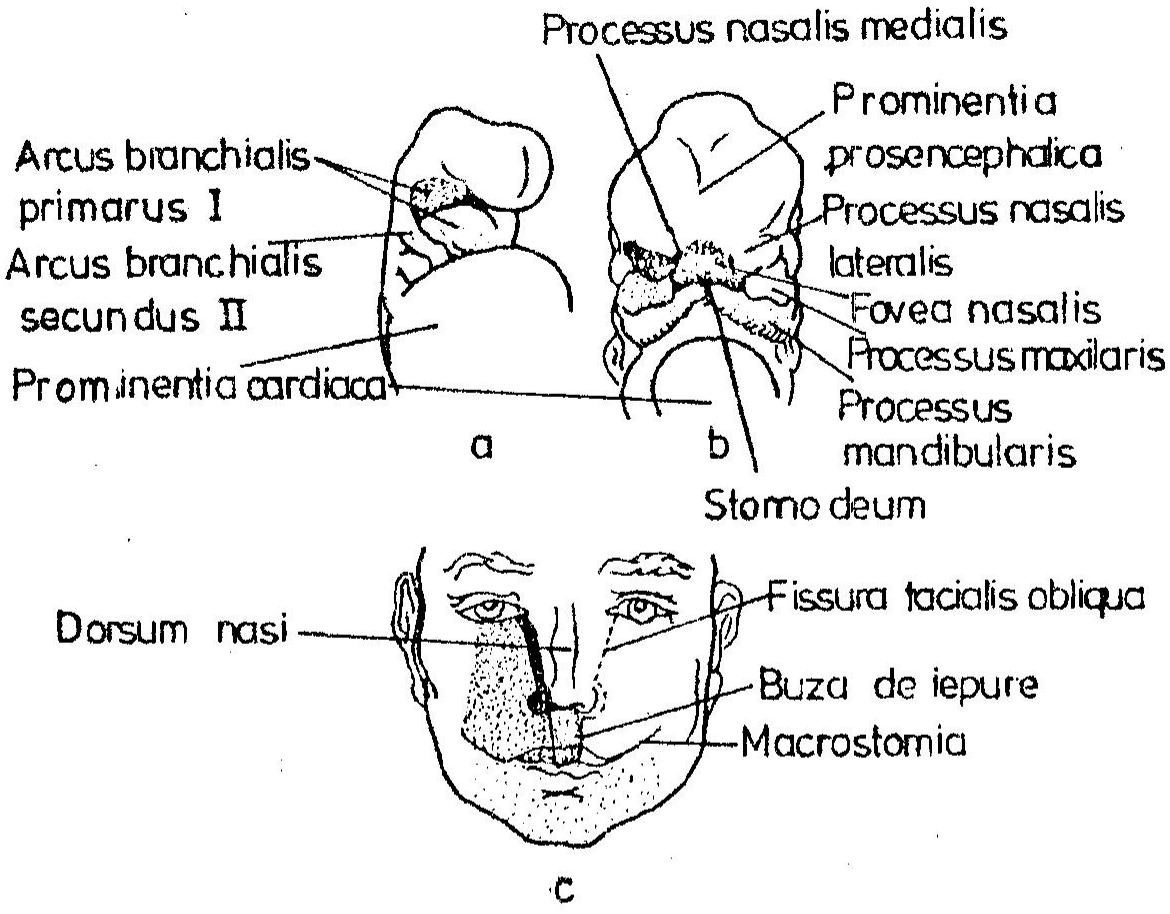

Fig.130 DEZVOLTAREA FEŢEI; EMBRION UMAN DE 25 mm (din Braus- parţial)

stomodeum-ului.

În stadiul următor (tempus prius arcuum

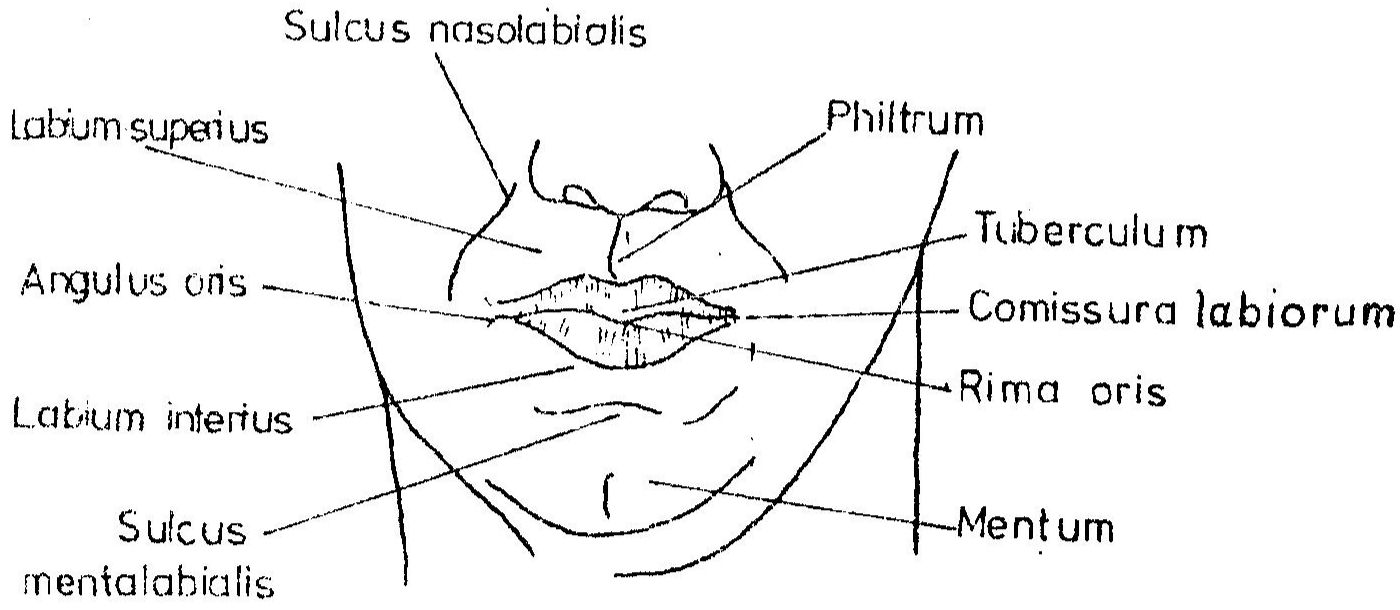

Fig.131 BUZELE (LABIA ORIS) - aspect exterior (schema din Spalteholz)

branchialium) sub proeminenţa prozencefalică apare mugurele sau *procesul frontonazal* (processus frontonasalis).

Din acesta se vor forma *mugurii nazali mediali* (processus nasalis medalis) şi *laterali* (processus nasalis lateralis). În acelaşi timp din primul arc branhial iau naştere mugurii sau *procesele mandibulare* (processus mandibularis) şi *maxilare* (processus maxillaris). Toţi aceştia sunt *muguri ai feţei* din care se dezvoltă scheletul şi părţile moi ale acestei regiuni a capului. Prin fuziunea mugurilor nazali mediali cu cei maxilari se formează buza superioară. Din mugurii mandibulari ia naştere buza inferioară. Prin dezvoltarea *proceselor palatine* (processus palatinus) ia naştere peretele superior al cavităţii bucale, palatul dur şi moale, care separă cavitatea bucală primitivă în cavitate nazală şi bucală definitivă. Concomitent evoluează placodele şi şanţurile olfactive, placodele otice, precum şi fovea optică, toate participând la formarea altor organe ale feţei.

Procesele privind dezvoltarea cavităţii bucale şi a feţei sunt mult mai complexe, dar din prezentarea lor pe scurt se pot înţelege *malformaţiile congenitale* cele mai frecvent întâlnite ale acestei regiuni. *Buza de iepure* uni- şi bilaterală, reflectă lipsa de sudură dintre mugurii nazali mediali şi maxilari. *Gura de lup* este malformaţia la care se asociază lipsa de fuziune a proceselor palatine, de aspect şi întindere variabilă, prin care cavitatea bucală şi cea nazală comunică între ele. *Buza de iepure mediană* este o malformaţie mult mai rar întâlnită. *Fisura oblică a feţei* reprezintă lipsa de fuziune dintre mugurele nazal lateral şi cel maxilar. Ea se traduce prin deschiderea la suprafaţă a canalului lacrimo-nazal. Prin fuziunea diferită între ei a mugurilor maxilari cu cei mandibulari, iau naştere *microstomia* (gură mică) şi *macrostomia* (gură mare) (vezi fig.130).

PEREELE ANTERIOR al cavităţii bucale este format de *buze* (labia oris). Buza superioară şi buza inferioară delimitează prin marginile lor libere *orificiul bucal* (rima oris).

Orificiul bucal poate avea lărgimi diferite;

când este mic se numeşte microstomie, iar când are o lărgime mai mare macrostomie. Lateral, locul unde se

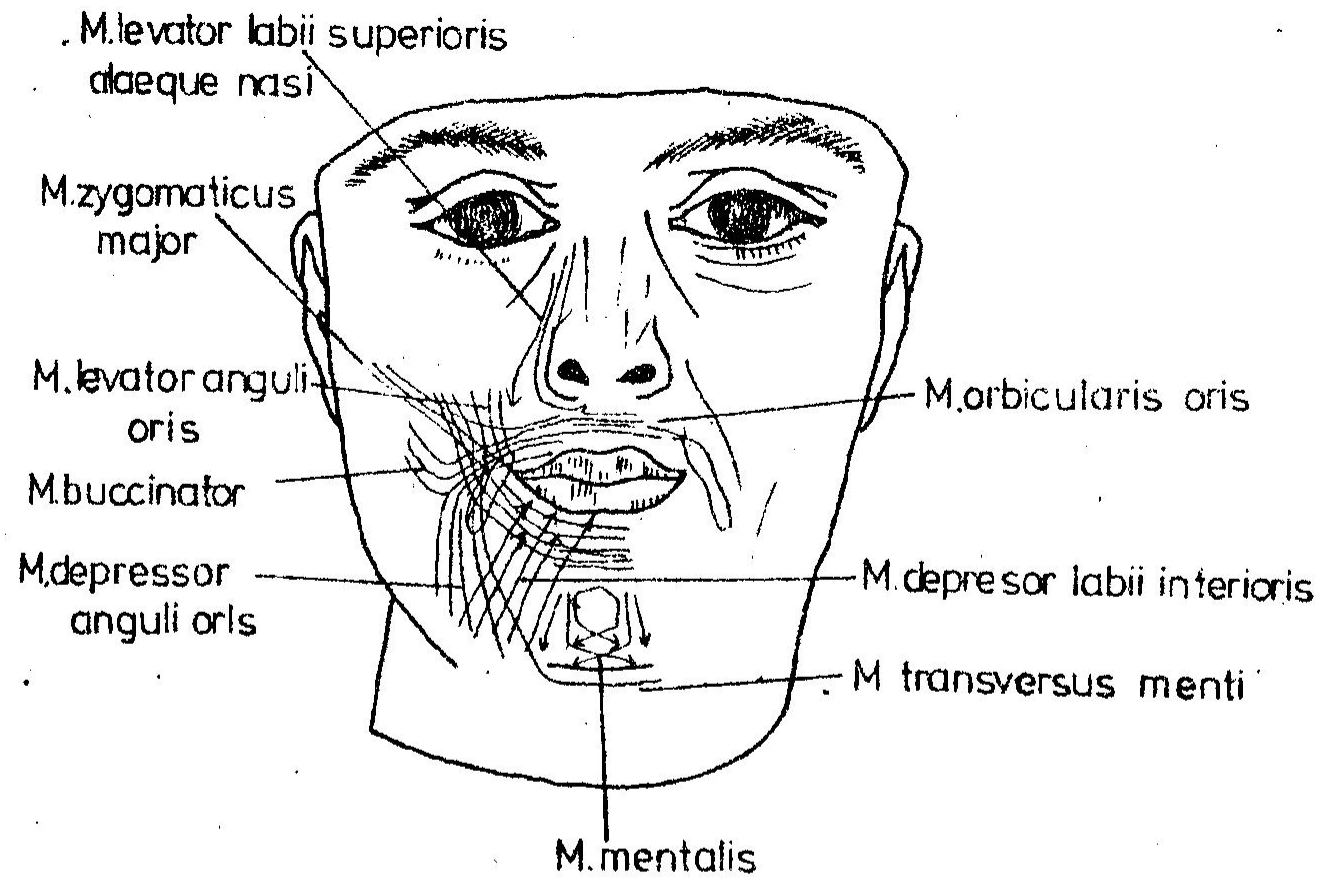

Fig.132 MUŞCHII GURII (schema dupa Braus)

unesc cele două buze poartă numele *comisura buzelor* (comissura labiorum). Dacă se palpează între două

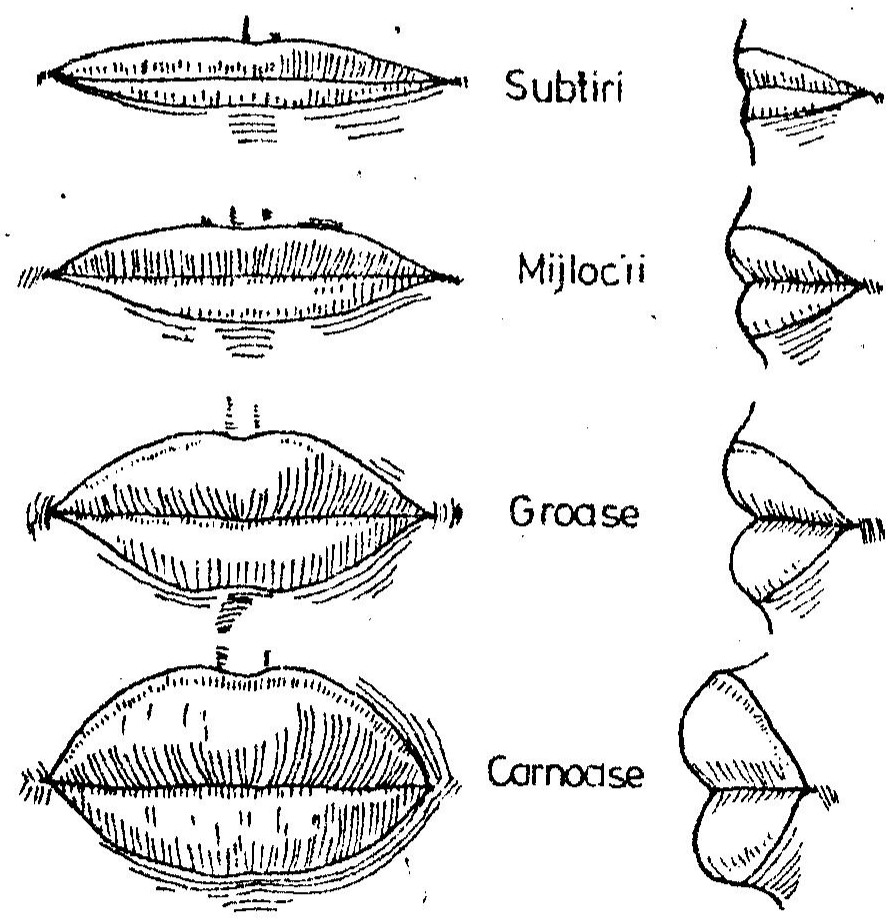

Fig.133 LABIA ORIS - ZONA DE TRANZIŢIE;
largimea gurii este aceeaşi (din Martin)

degete comisura buzelor, se simte o formaţiune îngroşată, constituită de încrucişarea fibrelor musculare care vin spre buze, numită *nodul comisural* (neomologat în N.I.) (vezi fig.132). Extremităţile laterale ale orificiului bucal sau rima oris, se numesc *unghiurile gurii* (angulus oris). Privite la suprafaţă buzele prezintă trei părţi: *cutanată* (pars cutanea), *intermediară* sau *roşul buzelor* (pars intermedia) şi *mucoasă* (pars mucosa). În funcţie de structura lor buzele pot fi subţiri, mijlocii, groase şi cărnoase.

De asemenea la o lărgime egală a gurii, roşul buzelor (partea intermediară sau zona de tranziţie a buzelor) specifică omului poate avea întinderi diferite (vezi fig.133).

Buza superioară (labium superius) se întinde în sus până la *şanţul nazolabial* (sulcus nasolabialis) care corespunde marginii inferioare a nărilor.

Pe linia mediană ea prezintă un şanţ vertical numit *filtrum* (philtrum), care se termină pe marginea liberă a buzei numită şi roşul buzelor, printr-un *tubercul* (tuberculum).

În unele cazuri de la acest tubercul până la septul nazal se găseşte o creastă fină sau rafeul *buzei superioare*, care marchează locul de fuziune al mugurilor nazali mediali.

Buza inferioară (labium inferius) este despărţită de bărbie sau regiunea mentală prin şanţul mentolabial (sulcus mentolabialis).

Partea cutanată a buzelor este formată din piele groasă şi aderentă la planul muscular subiacent. Ea este bogată în glande sudoripare şi foliculi piloşi. La nivelul buzei superioare foliculii piloşi sunt denşi la bărbat şi formează mustaţa.

Partea de tranziţie sau roşul buzelor are papilele foarte dezvoltate, iar culoarea ei roşie-vie este determinată de irigaţia sanghină foarte bogată la acest nivel şi de lipsa pigmentului din stratul bazal. În această zonă există glande sebacee.

Fibrele m.orbicular al gurii (partea lui labială) se prind cu un capăt de stratul profund al părţii intermediare. Când se contractă în timpul vorbirii prin tracţiune, produce mici gropiţe. Spre buze converg şi alţi muşchi ai mimicii ca: m.buccinator, m.rizorius, m.depresor al unghiului gurii, etc., mulţi dintre ei cu rol dilatator al gurii.

Partea mucoasă este slab keratinizată, are glande labiale şi se continuă superior şi inferior cu mucoasa gingiei. Pe linia mediană ambele buze prezintă câte o plică mucoasă sagitală, care leagă mucoasa labială de gingie, numite *frâul buzei superioare* (frenulum labii superioris) şi *frâul buzei inferioare* (frenulum labii inferioris) (vezi fig.135). Glandele sebacee există doar până la limita orizontală care uneşte comisurile buzelor. Sub această linie se af lă numai glandele labiale.

PEREŢII LATERALI sau *obrajii* (bucca) se întind anterior până la prelungirea inferioară a şanţului nazolabial şi şanţul mentolobial, posterior până la marginea anterioară a ramurii mandibulei şi mm.maseter, superior până la regiunile infraorbitale şi zigomatică, iar inferior până la marginea inferioară a mandibulei. Stratul extern este format din *piele*, mai groasă decât cea a regiunii zigomatice sau umărul obrazului. Ea prezintă la unii indivizi "gropiţa râsului".

Odată cu înaintarea în vârstă, paralel cu marginea anterioară a maseterului, pielea formează un şanţ. Pielea obrazului conţine numeroşi foliculi piloşi înfipţi oblic ce prelungesc perii bărbiei. Între m.maseter, m.pterigoidian medial şi m.buccinator situat profund, în grosimea obrazului se găseşte *corpul adipos al obrazului* (corpus adiposum buccae). Acesta este dezvoltat la copii şi indivizii graşi şi se reduce mult sau chiar dispare în stările de inaniţie şi în caşexie. Stratul următor îl formează *m.buccinator*, care se întinde de la rafeul pterigomandibular la comisura buzelor. Stratul profund al obrazului este reprezentat de tunica mucoasă, căreia îi sunt anexate glandele bucale şi molare.

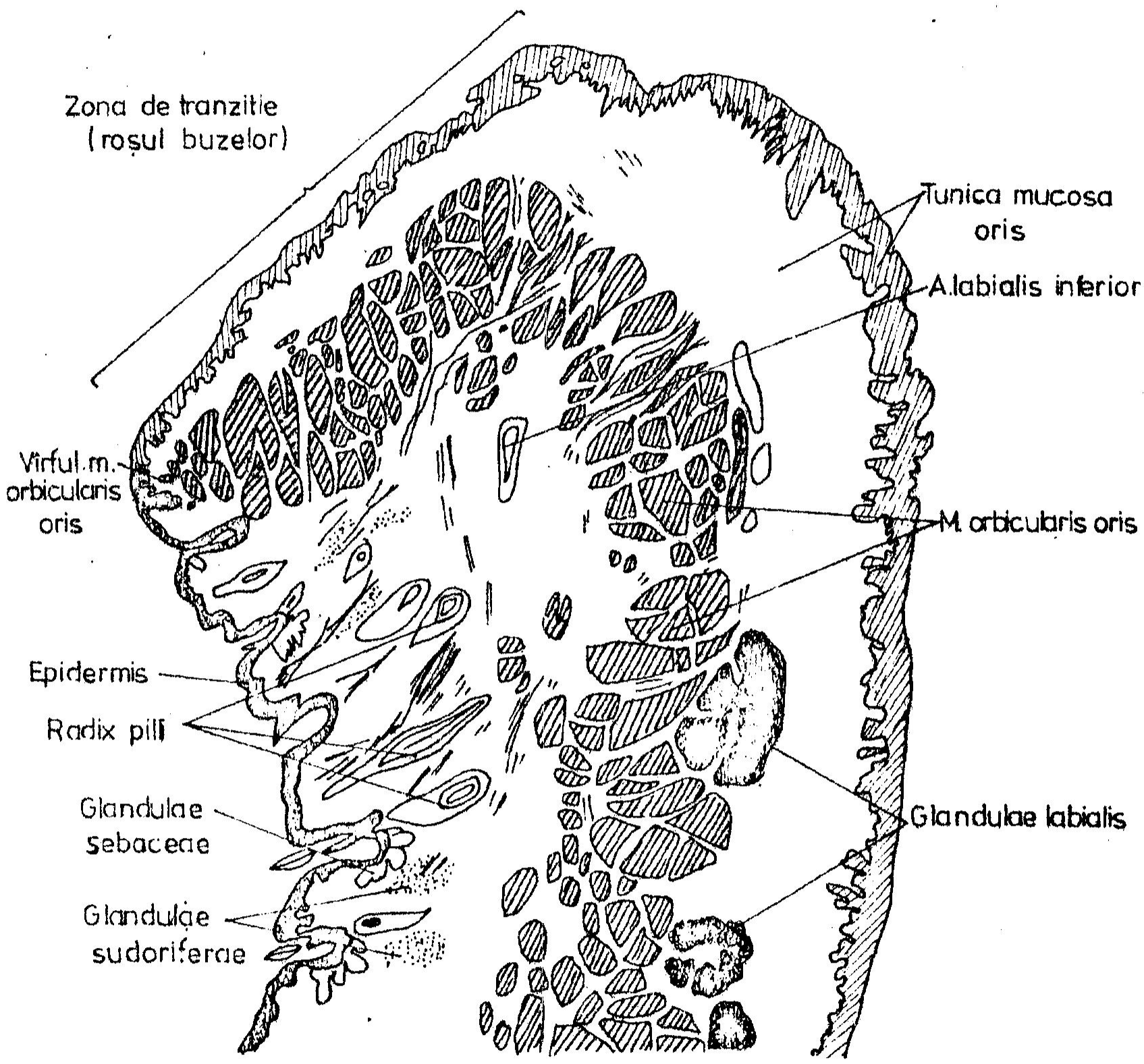

Fig.134 SECŢIUNE PRIN BUZA INFERIOARĂ (din Braus)

Corpul adipos al obrazului şi m.buccinator sunt străbătuţi de *ductul parotidian,* care se deschide în vestibulul gurii în dreptul celui de al doilea molar superior (vezi fig.136). Pe locul său de vărsare se află o mică proeminenţă a mucoasei numită *papila parotidiană* (papilla parotidea).

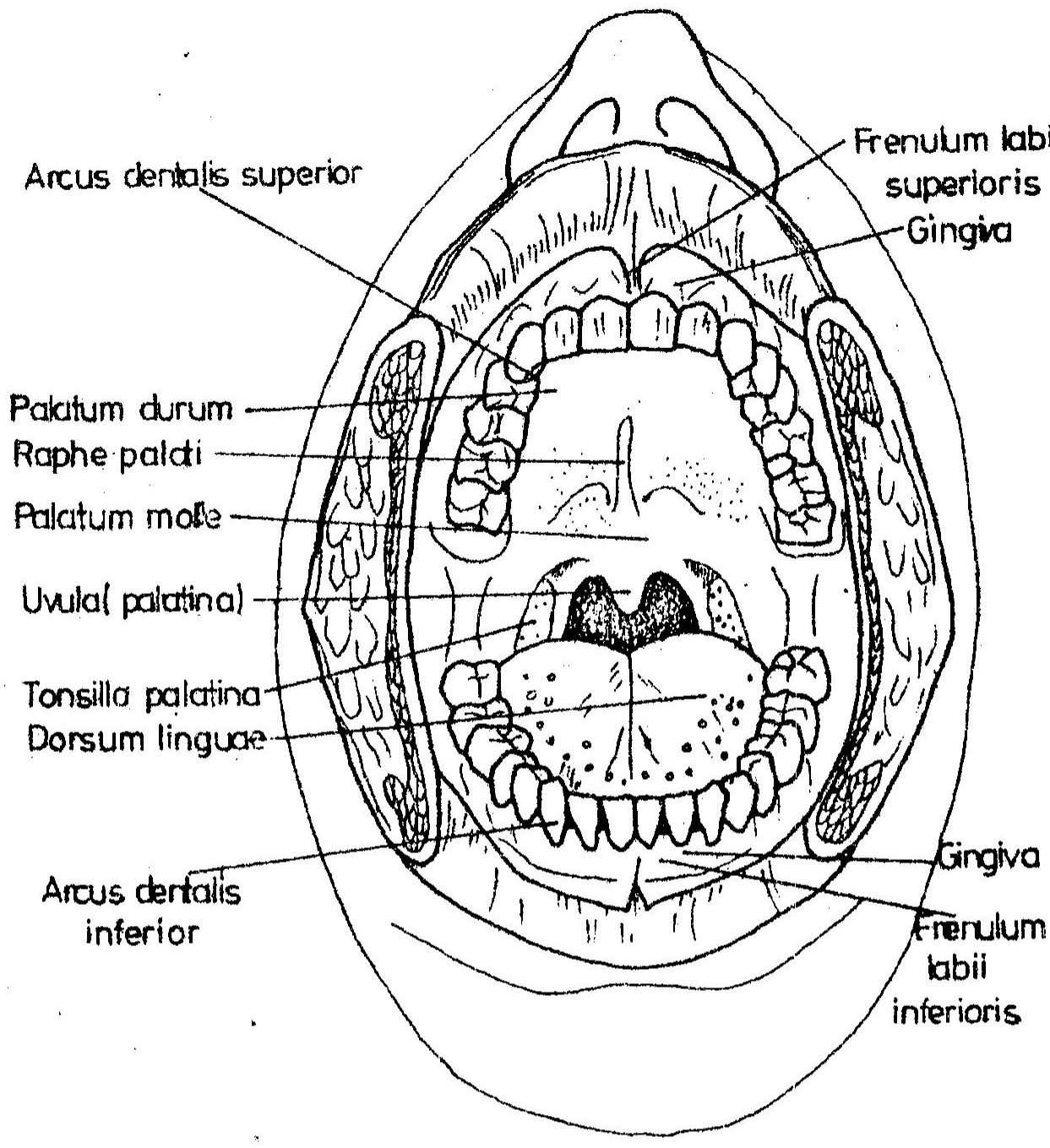

Fig.135 CAVITATEA BUCALĂ;
SECŢIUNE ORIZONTALĂ PRIN PEREŢII BUCALI ŞI GURA DESCHISĂ LA MAXIMUM
(din R.Kopsch)

Vestibulul gurii limitat anterior de buze şi lateral de obraji, are formă de potcoavă. El devine cavitate când se relaxează m.buccinator; când acesta se contractă pereţii săi vin în contact direct cu arcurile dentare şi gingia. Superior şi inferior prezintă câte un fund de sac unde mucoasa bucală se continuă cu gingia. Vestibulul gurii comunică cu cavitatea bucală propriu-zisă prin spaţiile interdentare şi retromolare.

Gingia (gengiva) este partea mucoasei bucale aderentă de procesele alveolare şi de colul dinţilor. Ea este mai înaltă în partea posterioară. În "strungăreaţă" când incisivii centrali superiori sunt depărtaţi între ei, gingia proemină, formând *papila incisivă* (papilla incisiva); în rest, partea liberă a gingiei este zimţată.

Culoarea gingiei este mai palidă în comparaţie cu cea a restului mucoasei bucale.

Pereţii superior şi inferior aparţin cavităţii bucale propriu-zise.

PERETELE SUPERIOR al cavităţii bucale sau bolta palatină (cerul gurii) este format de *palatul dur* (palatum durum) şi *palatul moale* (palatum molle) şi separă cavitatea bucală de cea nazală.

Palatul dur corespunde părţii osoase a bolţii palatine, iar cel moale formează vălul palatin, partea mobilă a acestui perete situat posterior şi în continuarea palatului dur. Mucoasa palatină este groasă şi aderă de planul osos şi de muşchii vălului palatin. Pe linia mediană a palatului dur ea formează o creastă numită *rafeul palatin* (raphae palatin), care ajunge anterior până la papila incisivă. În partea anterioară, perpendicular pe rafeul palatin, mucoasa formează *plicile palatine transverse* (plicae palatinae transversae), mai pronunţate la nou-născut deoarece au rol în supt.

Glandele palatine se deschid de o parte şi de alta a rafeului palatin, în mici depresiuni ale mucoasei. Contactul alimentelor în masticaţie şi comprimarea lor pe mucoasa palatină, cu vârful limbii, favorizează recepţionarea stimulilor gustativ al căror rezultat este formarea unor senzaţii gustative de mai mare finete; se înregistrează mai bina calitatea alimentelor. Mucoasa palatină conţine un număr mai mare de receptori nervoşi (termici, de presiune).

PERETELE INFERIOR al cavităţii bucale o desparte de regiunea anterioară a gâtului. Pe el este aşezat corpul limbii şi glanda sublinguală şi este format din muşchii ce se întind între osul hioid şi mandibulă. Sunt muşchii milohoidieni, dublaţi superior de mm.geniohioidieni şi inferior de pântecele anterior al digastrului.

Vasclarizaţia pereţilor cavităţii bucale. Buzele primesc sânge din arterele labiale superioare şi inferioare, ramuri din facială. În grosimea buzelor ele

se anastomozează prin inosculaţie.

Tot din a.facială ia naştere a.submentală, care

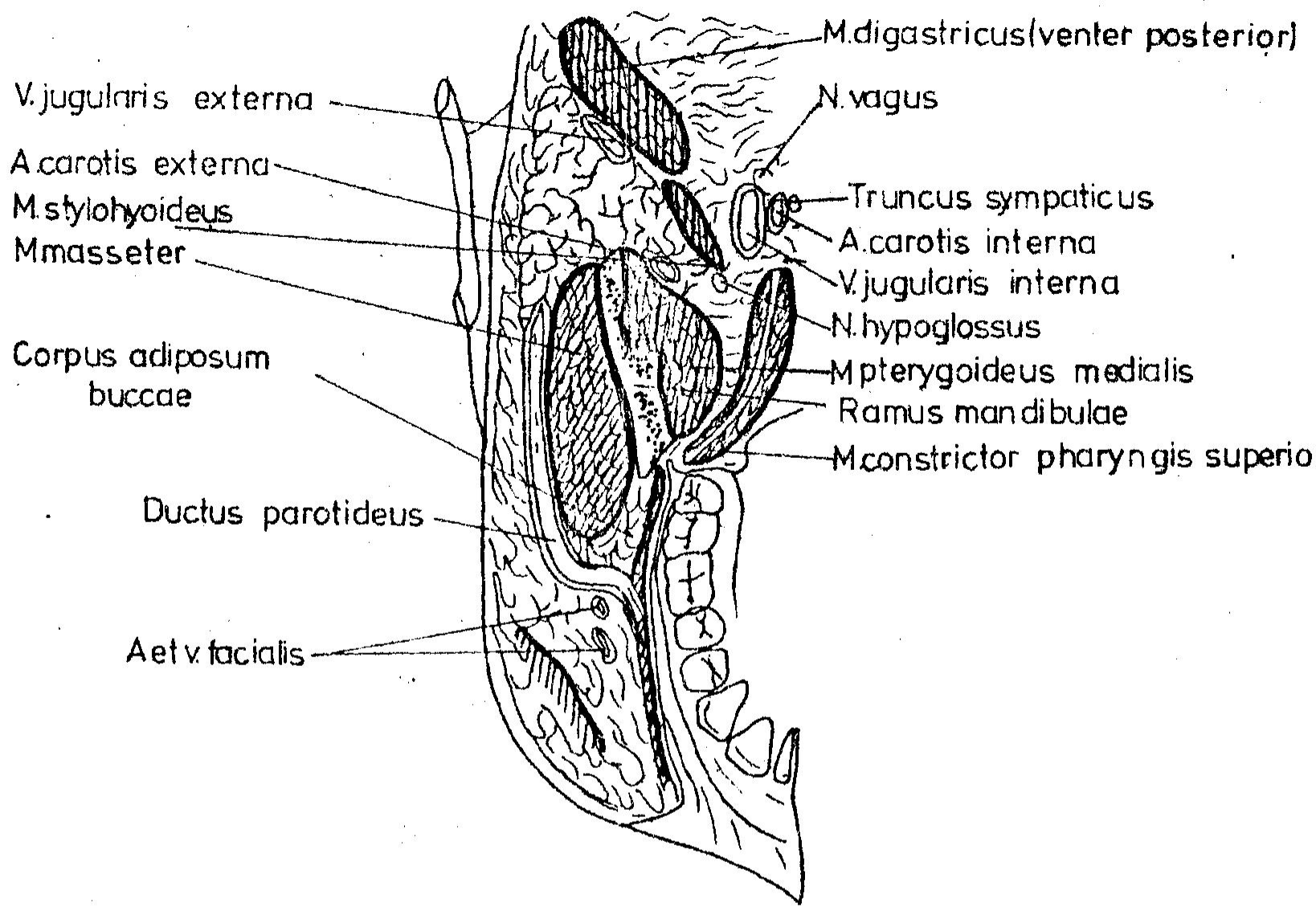

Fig.136 SECŢIUNE ORIZONTALA PRIN REGIUNEA BUCALA (OBRAZ) ŞI PAROTIDEO-MESETERICA

dă ramuri pentru glanda submandibulară, pentru muşchii planşeului cavităţii bucale şi pielea bărbiei, unde se anastomozează cu ramuri din a.mentală şi labială inferioară. Pe peretele inferior al cavităţii

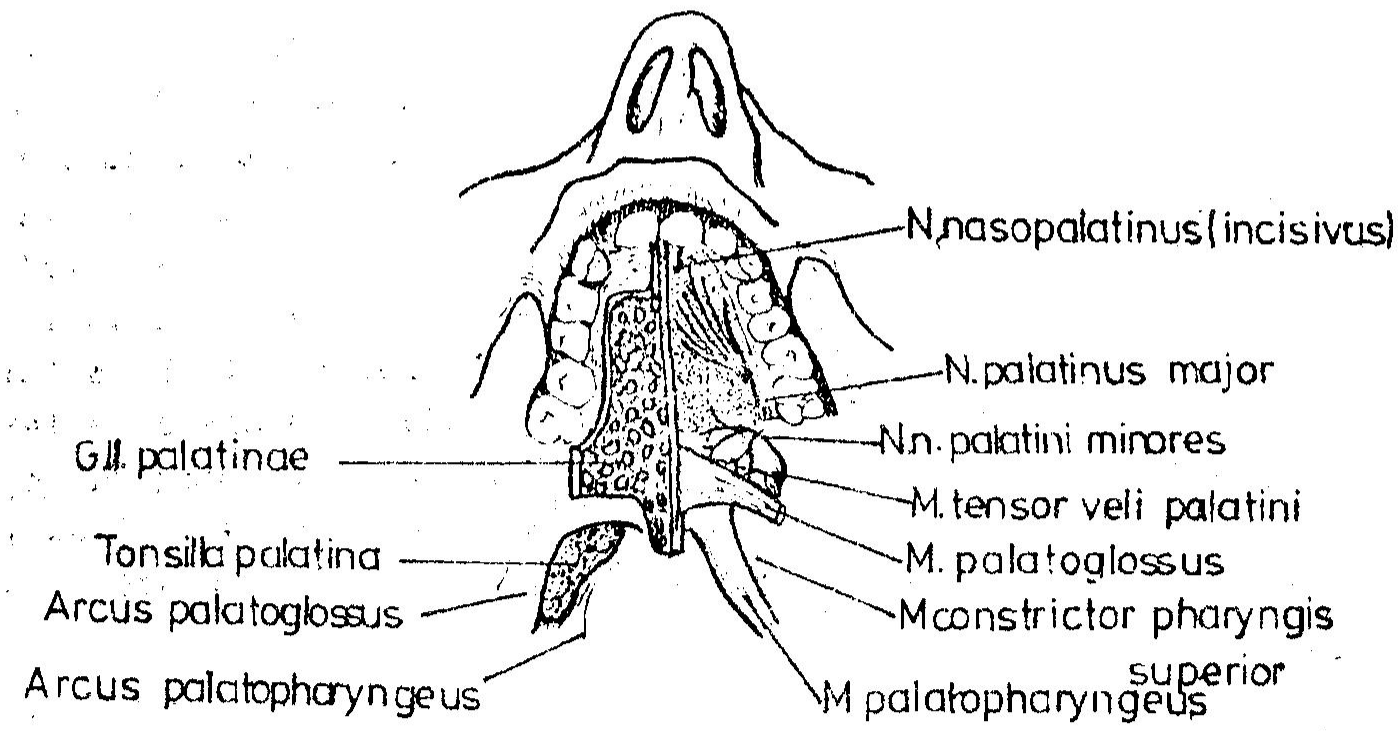

Fig.137 PERETELE SUPERIOR AL CAVITAŢII BUCALE (dupa Tandury)

bucale ea se anastomozează cu ramuri din a.sublinguală. În regiunea submandibulară vin ramuri

din partea iniţială a a.palatine ascendente şi ea ramură a facialei (pag.83). A.alveolară inferioară înainte de a pătrunde în gaura mandibulei dă ramura milohioidiană, care pe faţa inferioară a m.milohioidian şi anastomozează cu a.submentală. Pereţii laterali sunt irigaţi de a.temporală superficială prin a.transversală a feţei care se anastomozează la nivelul obrazului cu ramuri din facială. O altă sursă arterială importantă pentru obraz o constituie a.maxilară, care dă naştere arterei bucale ce irigă partea profundă a obrazului, anastomozându-se cu a.facială, a.infraorbitală şi a.maseterică, ultimele două fiind şi ele ramuri ale a.maxilare (vezi fig.48). Peretele superior al cavităţii bucale este vascularizat de

a.palatină descendentă prin ramurile ei aa.palatine mici şi a.palatină mare. Alte surse arteriale pentru acest perete sunt a.palatină ascendentă din facială şi a.faringiană ascendentă, ramură colaterală a carotidei externe. La nivelul bolţii palatine aceste artere se anastomozează între ele.

Venele pereţilor cavităţii bucale drenează sângele, în ultimă instanţă spre v.jugulară internă şi externă.

Vasele limfatice ale pereţilor cavităţii bucale, drenează limfa spre grupurile ganglionare situate circular la limita dintre cap şi gât.

Din aceste grupuri pleacă vase eferente verticale spre ganglionii cervicali. Principalele staţii de releu sunt reprezentate de ganglionii limfatici parotidieni (superficiali şi profunzi), ganglionii limfatici mandibulari şi submandbulari, ganglionii limfatici submentali, de un grup auxiliar format de ganglionii limfatici bucali de la nivelul obrazului, linguali de pe traiectul a. şi v.linguale, iar pentru vasele palatului dur şi moale, ganglionii retrofaringieni sau direct în ganglionii cervicali profunzi.

Vasele limfatice ale buzei inferioare şi bărbiei importante de cunoscut din punct de vedere practic, drenează limfa spre ganglionii submentali, dar pot merge direct în ganglionii submentali de partea opusă, în ganglionii submandibulari sau chiar în ganglionii cervicali profunzi. Limfaticele buzei superioare se varsă în ganglionii submandibulari. *Inervaţia* pereţilor cavităţii bucale şi organelor ei anexe, este asigurată de n.trigemen, facial, glosofaringian şi vag.

FARINGELE
(pharynx)

Faringele este organul la nivelul căruia calea digestivă (cavitatea bucală - esofag) se încrucişează cu calea respiratorie (cavitatea nazală - laringe). El se întinde de la baza craniului până la orificiul superior al esofagului, care corespunde vertebrei C_4 la copil şi vertebrelor C_5-C_6 la adult. Limita sa inferioară se găseşte la nivelul marginii inferioare a cartilajului cricoid. Faringele are forma unui jgheab mai larg superior, prin al cărui perete anterior, incomplet, se realizează comunicarea cu cavităţile nazală, bucală şi în partea superioară este mai largă; această parte mai largă se numeşte *fornixul faringelui* (fornix pharyngis). El corespunde superior părţii bazilare a occipitalului şi în funcţie de proeminenţa tuberculului faringian poate fi mai mult sau mai puţin boltit. După comunicările pe care faringele le are anterior, cavitatea faringiană se împarte în trei părţi: nazală, orală şi laringiană.

PARTEA NAZALĂ (pars nasalis) - denumită clasic: epi-, kino- sau nazofaringe-, reprezintă etajul superior al cavităţii faringiene, care comunică anterior

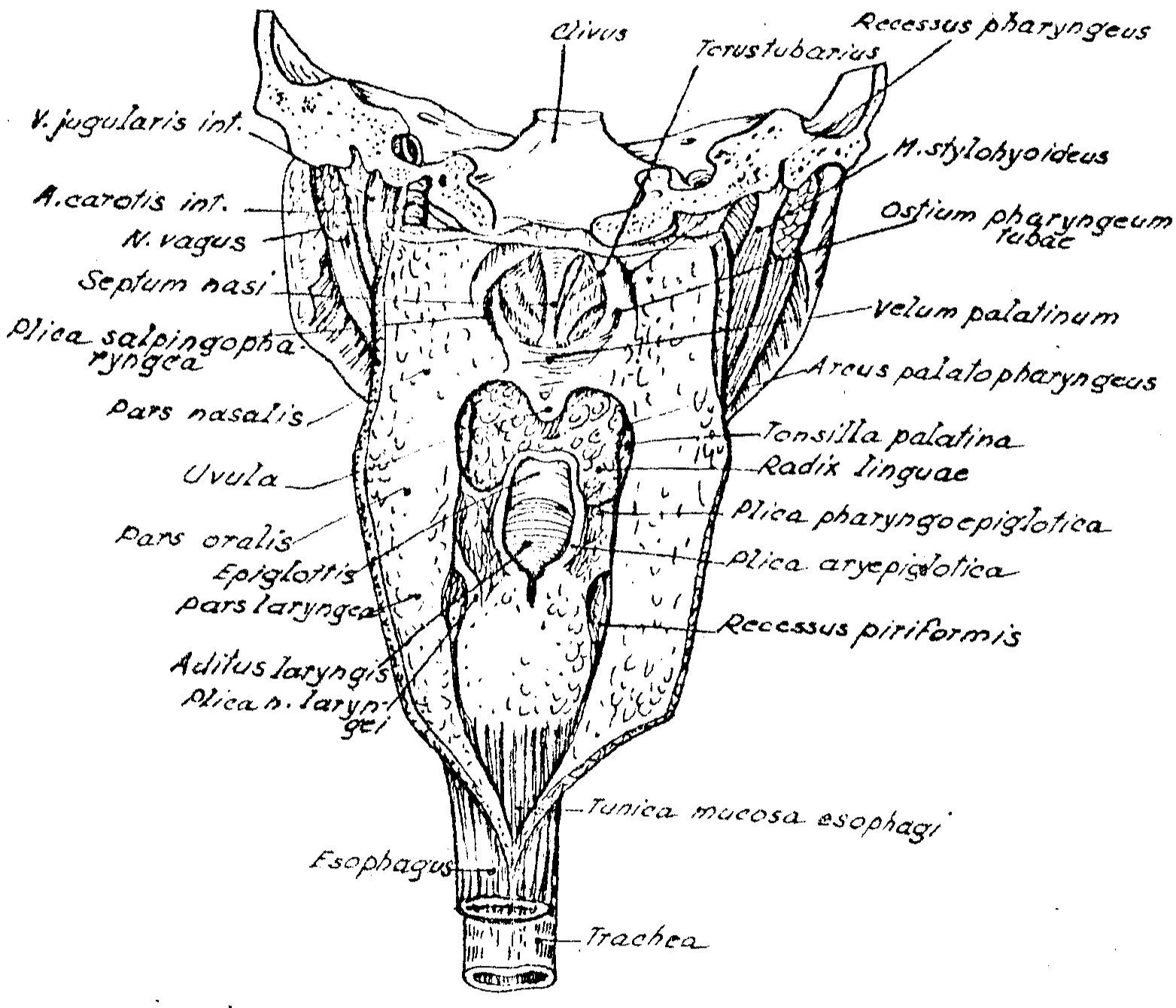

Fig.138 PERETELE ANTERIOR AL CAVITAŢII FARINGIENE

laringiană. Prin aşezarea sa la răspântia căilor aeriană şi digestivă faringele reprezintă o poartă de intrare pentru microbi.

Spaţiul delimitat de pereţii faringelui se numeşte *cavitatea faringelui* (cavum pharyngis), care cu cavitatea nazală prin cele două choane.

Această parte corespunde posterior părţii bazilare a osului occipital şi lig.atlantooccipital anterior. Ea se întinde inferior până la vălul palatin, limită care devine evidentă în deglutiţie. Lateral,

prezintă *orificiul faringian al tubei* (ostium pharyngeum tubae) prin care aceasta se deschide în faringe. Superior şi inferior de acest orificiu se găsesc două proeminenţe numite *torusul tubar* (torus tubarius) care corespund cartilajului tubei şi respectiv *torusul levatorului* (torus levatorius) care corespunde m.ridicător al vălului palatin. Mucoasa din jurul ostiului faringian al tubei este ridicată de nodulii limfoizi care formează *tonsila tubară* (tonsilla tubaria) descrisă de Gerlach. De la orificiul faringian al tubei pornesc două plici: anterior *plica salpingopalatină* (plica salpingopalatină), care ajunge la vălul palatin, iar posterior, *plica salpingofaringiană* (plica salpingopharyngea). Între plica salpingofaringiană şi peretele posterior al faringelui se află *recesul faringian* (recessus pharyngeus) denumit clasic foseta Rosenmüller.

De obicei tonsila tubară, ca şi celelalte organe limfoide involuează cu vârsta; uneori la copii ea se poate hipertrofia constituind vegetaţiile adenoide, care duc la obstrucţia choanelor, cu dificultăţi în respiraţie; dacă vegetaţiile adenoide nu sunt tratate, cu timpul apar tulburări consecutive hipoxiei (hipoplazia maxilarului, devierea septului nazal, tulburări de vorbire, auz, gust şi miros).

Deschiderea tubei auditive în faringe explică complicarea faringitelor acute cu otite medii, în special în primii ani de viaţă, când partea nazală a faringelui este mai îngustă, tuba auditivă mai scurtă, mai largă şi mai orizontală decât la adult, realizându-se astfel o comunicare mai largă cu urechea medie.

Pe bolta faringelui proemină ţesutul limfoid care formează *tonsila faringiană* (tonsilla pharyngea)

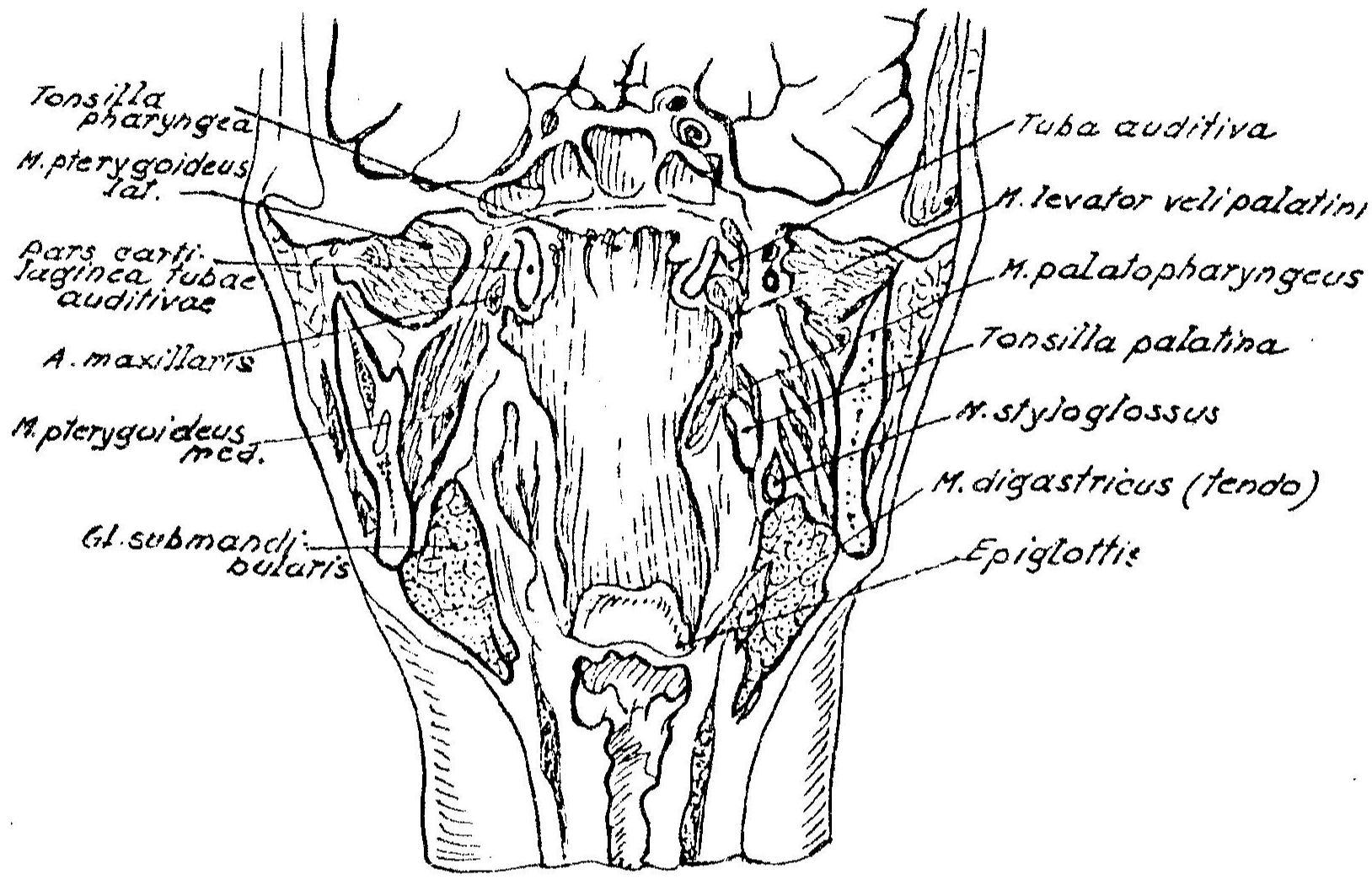

Fig.139 PERETELE POSTERIOR AL CAVITAŢII FARINGIENE

descrisă de Luschka, care se continuă şi pe peretele posterior al părţii nazale a faringelui. În centrul său se află o depresiune numită *bursă faringiană* (bursa pharyngea). Partea nazală a faringelui se explorează clinic prin rinoscopie posterioară.

PARTEA ORALĂ (pars oralis) - denumită clasic: buco-, oro- sau mezofaringe- este porţiunea cavităţii faringelui care se întinde între vălul palatin şi aditusul laringian, comunicând anterior cu cavitatea bucală propriu-zisă prin *gâtlej* (fauces). Ea corespunde posterior primelor trei vertebre cervicale, iar inferior planului ce trece prin partea inferioară a osului hioid. La acest nivel palatul dur se continuă posterior cu *vălul palatin* (velum palatinum). În respiraţia liniştită acesta se găseşte situat în plan frontal, pe când în deglutiţie se ridică devenind orizontal, încât separă partea orală de cea nazală a faringelui. Astfel dispus vălul palatin priveşte anterior şi inferior spre cavitatea bucală, iar posterior şi superior spre partea nazală a

faringelui. Inferior, el prezintă o proeminenţă mediană numită *uvula-palatină* (uvula-palatina) denumită clasic şi luetă.

De la baza uvulei pornesc *arcul palatoglos* (arcus palatoglossus) ridicat de muşchiul omonim, care

fosa supratonsilară (fossa supratosillaris).

Aceasta este limitată superior de *plica semilunară* (plica semilunaris) cuprinsă între arcurile palatoglos şi palatofaringian, iar anterior de *plica triunghiulară* (plica triangularis), care acoperă anterior

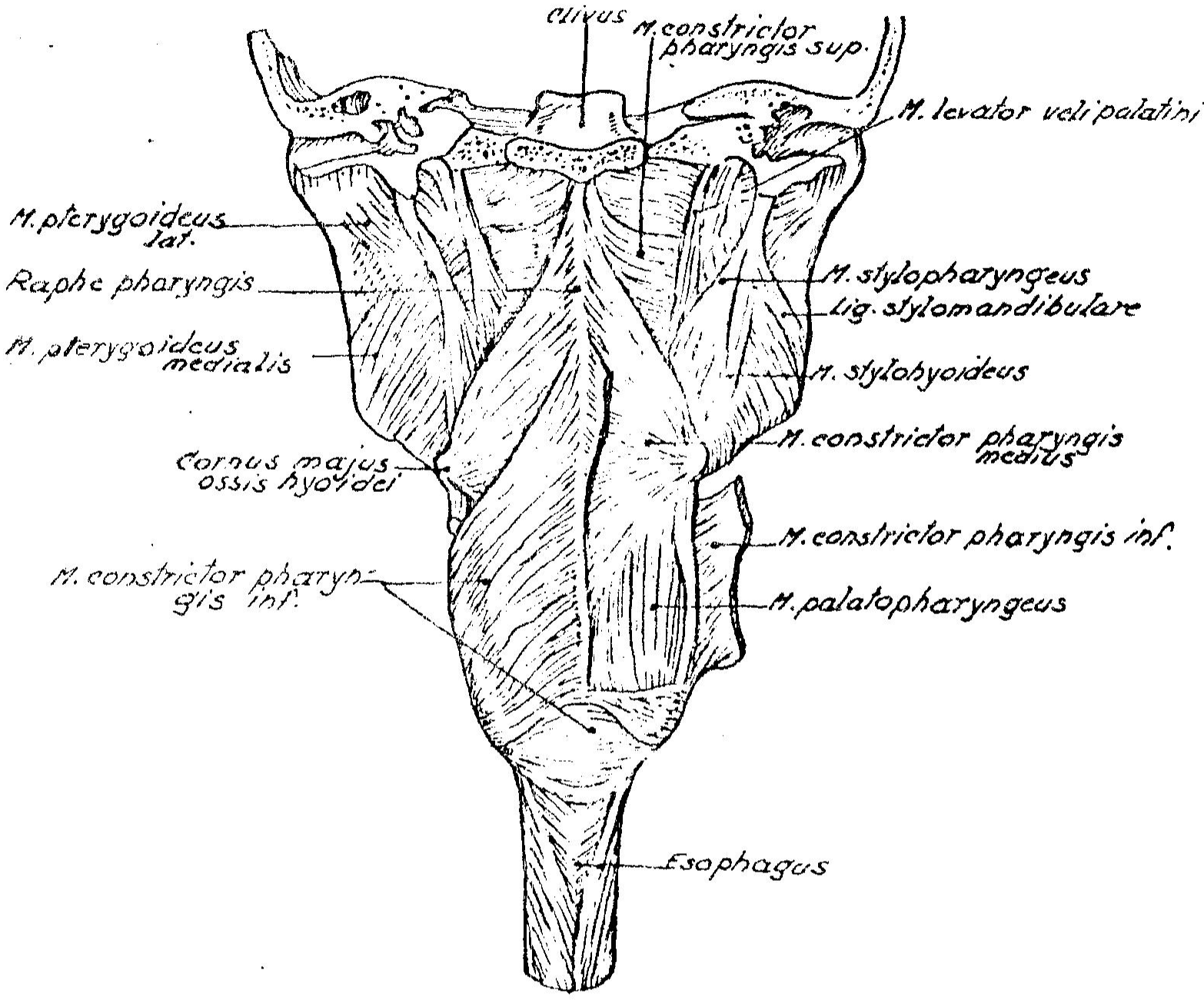

Fig.140 MUŞCHII FARINGELUI (vedere posterioara)

ajunge la extremitatea şanţului terminal al limbii şi *arcul palatofaringian* (arcus palatopharyngeus) situat posterior de primul, ridicat de m.palatofaringian, împreună cu care ajunge în peretele lateral al faringelui. Arcurile palatine împreună cu rădăcina limbii delimitează gâtlejul. Porţiunea stâmtată dintre arcurile palatine se numeşte *isthmus faucium* (isthmus faucium).

Între cele două arcuri palatine de aceeaşi parte, care se depărtează inferior se delimitează *fosa tonsilară* (fossa tonsillaris), în care se găseşte tonsila palatină. Inferior fosa tonsilară este delimitată de plica glosoepiglotică laterală.

Tonsila palatină (tonsilla palatina) sau amigdala palatină este un organ limfoid, ovoid, cu axul mare vertical. Partea superioară a fosei tonsilare nu este ocupată de obicei de tonsila palatină şi se numeşte amigdala palatină şi se întinde dinapoia arcului palatoglos până la rădăcina limbii.

Toate aceste formaţiuni conţin frecvent ţesut limfoid. După amigdalite repetate, tonsila palatină poate adera la arcurile palatoglos şi palatofaringian, ceea ce îngreunează extirparea sa.

Pe suprafaţa internă a tonsilei palatine se găsesc şanţuri numite *cripte tonsilare* (cryptae tonsillares) mărginite de mucoasa amigdaliană, care ajung până în apropierea feţei ei externe. Orificiile lor oarbe se numesc *fosule tonsilare* (fossulae tonsillares). În interiorul criptelor se găsesc în mod normal celule epiteliale descuamate, limfocite şi microbi saprofiţi. În angine, mucoasa tonsilară prezintă puncte alb-gălbui, reprezentând depozite purulente care obstrucţionează criptele. Aceste afecţiuni se asociază cu tulburări de deglutiţie (disfagie), datorită strâmtării diametrului

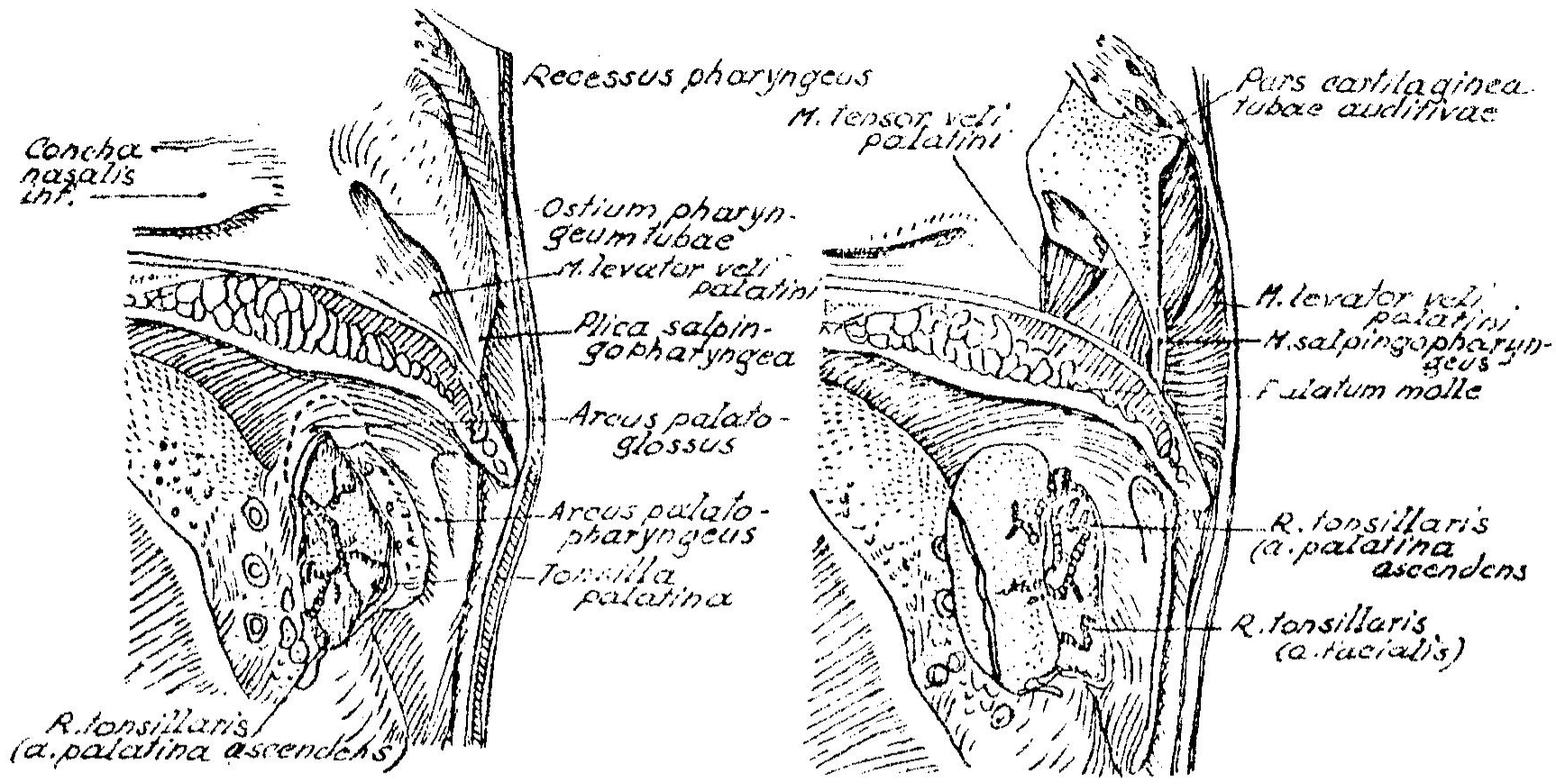

Fig.141 TIMPII AMIGDALECTOMIEI (dupa GRANT)

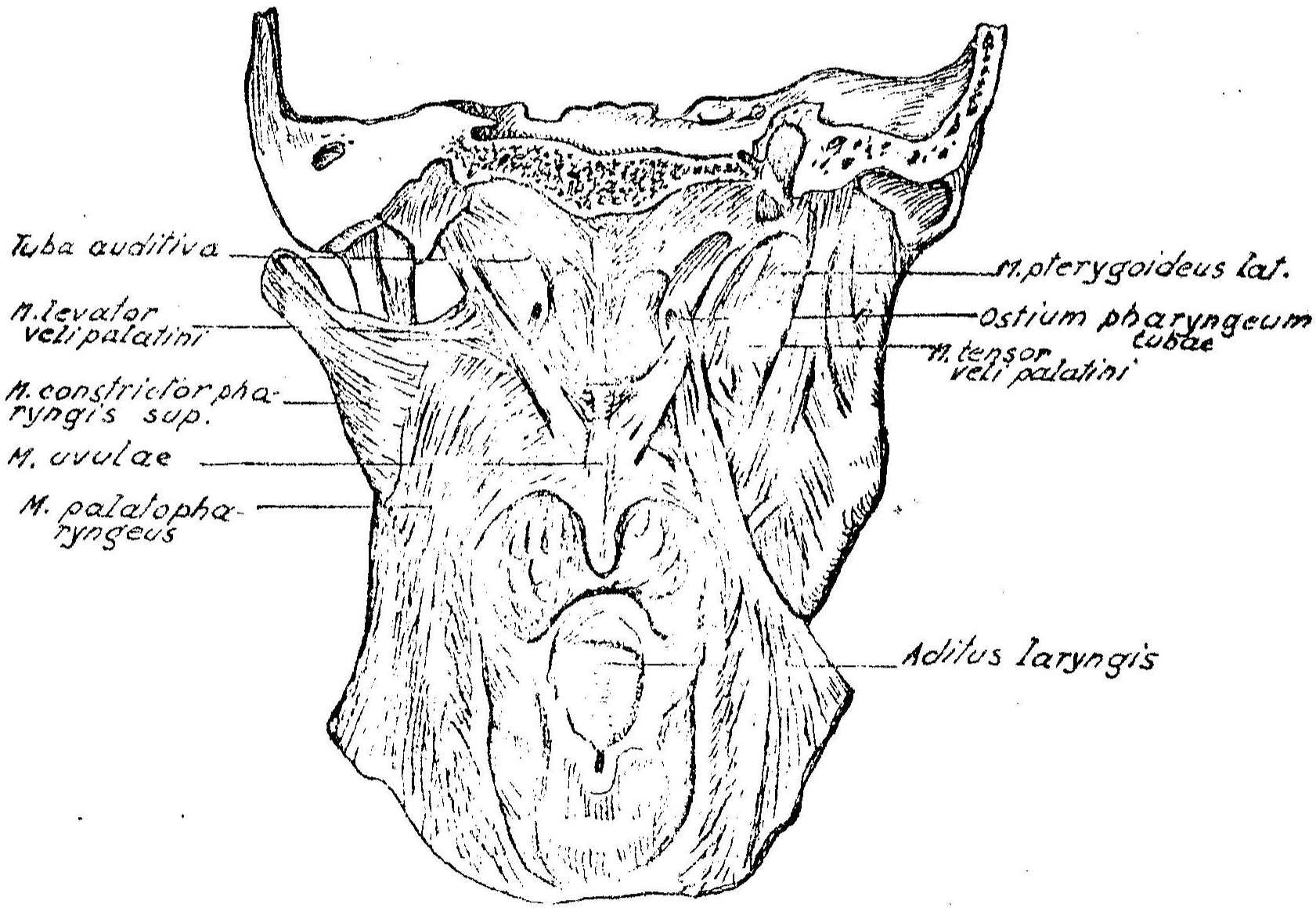

Fig.142 MUŞCHII VALULUI PALATIN (dupa ROUVIÈRE)

faringelui (angere = a strânta). În infecţiile cronice, diametrul organului este crescut datorită retracţiei scleroase.

Lateral, tonsila palatină corespunde părţii bucofaringiene a m.constrictor superior al faringelui, mm.stiloglos şi stilofaringian, prin intermediul cărora vine în raport cu aa.carotide externă şi internă, precum şi glanda parotidă. Ea este separată de peretele lateral

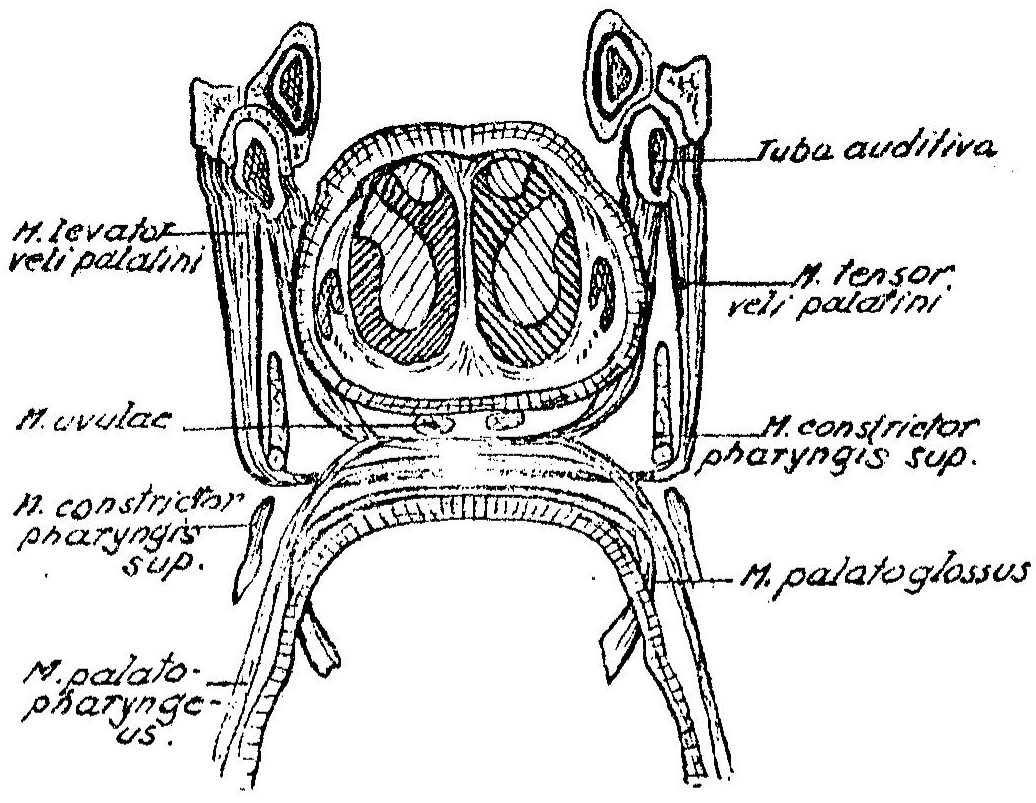

Fig.143 MUŞCHII VĂLULUI PALATIN - schema - (dupa ROUVIÈRE)

al faringelui prin ţesut conjunctiv lax, ceea ce permite enuclearea în amigdalectomii. Datorită raporturilor strânse pe care tonsila le are cu aa.carotidă externă,

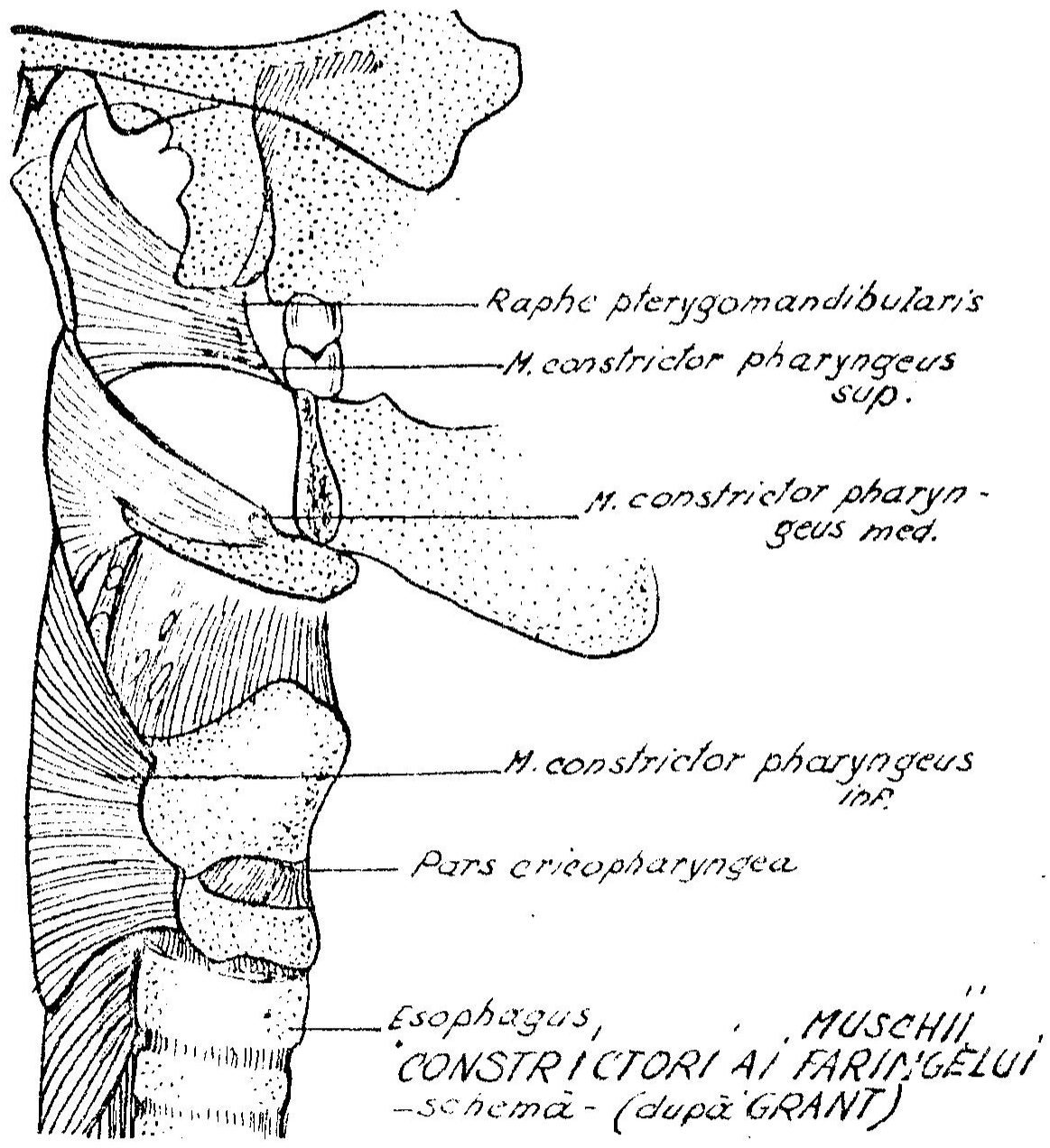

Fig.144 MUŞCHII CONSTRICTORI AI FARINGELUI - schema - (dupa GRANT)

imprimă luetei pulsaţii, care se decolorează ritmic, sincron cu bătăile cordului. Datorită comunicării dintre cavitatea bucală şi bucofaringe, această parte a faringelui poate fi explorată clinic prin cavitatea bucală.

MUŞCHII PALATULUI ŞI GÂTLEJULUI (musculi palati et faucium) sunt muşchi striaţi reprezentaţi de:

m.ridicător al vălului palatin (m.levator veli palatini) are originea pe faţa interioară a stâncii temporalului, anterior şi lateral de gaura carotică şi pe partea cartilaginoasă a tubei auditive.

El se inseră pe faţa superioară a aponevrozei m.tensor al vălului palatin, la acest nivel fibrele sale trecând în partea opusă.

Prin contracţie orizontalizează vălul palatin în deglutiţie, blocând comunicarea cu partea nazală a faringelui. Este inervat de ramuri provenite de n.facial;

m.tensor al vălului palatin (m.tensor veli palatini) are originea în fosa scafoidă a proc.pterigoidian, pe faţa inferioară a aripii mari a sfenoidului, medial de gaura ovală şi pe tuba auditivă; apoi, are traiect vertical spre cârligul pterigoidian, nivel de la care se continuă cu tendonul său,care trece transversal între cârlig şi m.constrictor superior al faringelui, ajungând în treimea superioară a vălului palatin.

În ultima sa porţiune se lăţeşte, devine apronevrotic, servind drept inserţie şi pentru m.ridicător al vălului palatin. Prin contracţie pune în tensiune vălul palatin şi dilată tuba, permiţând astfel pătrunderea aerului în cavitatea timpanică în timpul deglutiţiei. El este inervat de o ramură din n.mandibular;

m.uvulei (m.uvulae) se întinde imediat lateral de spina nazală posterioară, de la aceasta până la extremitatea inferioară a uvulei; prin contracţie ridică uvula;

m.palatoglos (m.palatoglossus) se găseşte în grosimea arcului omonim, şi are originea pe vălul palatin la nivelul bazei uvulei iar inserţia în grosimea limbii, unde se continuă cu m.transvers; prin contracţie strâmtează isthmus faucium;

m.palatofaringian (m.palatopharyngeus) se găseşte în grosimea arcului cu acelaş nume şi coboară de la baza uvulei unde are originea în vălul palatin până în stratul profund al

facială şi palatină ascendentă, există riscul lezării acestora în intervenţiile chirurgicale pe tonsilă.

În insuficienţa aortică arterele carotide

peretelui posterior al faringelui, fibrele sale ajungând până la cartilajul tiroid. Prin contracție strâmtează isthmus faucium și ridică faringele și laringele. El este inervat ca și precedentul de m.glosofaringian.

Mușchii vălului palatin sunt paralizați în angine, difterie, hemoragii bulbare, în astfel de cazuri vălul palatin fiind aton, vocea nazonată, iar lichidele refulează pe nas. Vălul palatin este acoperit de o mucoasă, care este de tip digestiv pe fața care privește spre cavitatea bucală și de tip respirator pe fața care privește spre cavitatea nazală a faringelui.

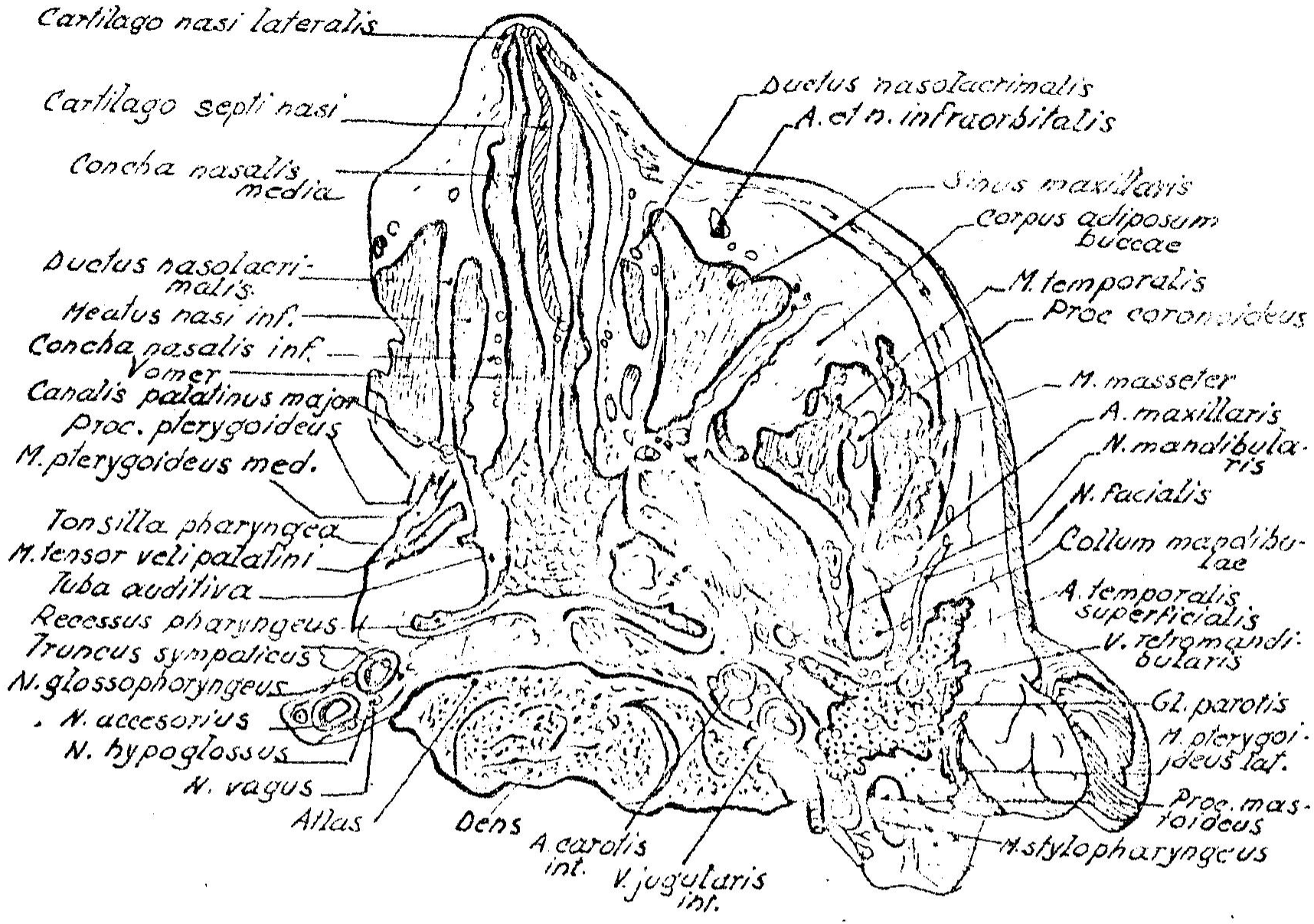

Fig.145 SECȚIUNE TRANSVERSALĂ LA NIVELUL CAVITAȚII NAZALE (dupa GRANT)

PARTEA LARINGIANĂ (pars laryngea) - denumită clasic laringo- sau hipofaringe - se întinde până la comunicarea cu esofagul, corespunzând posterior vertebrelor C_4-C_6. Ea este explorabilă clinic prin laringoscopie. Pe peretele său anterior se găsesc aditusul laringian și proeminențele date de epiglotă și lama cartilajului cricoid. Lateral, se află două șanțuri verticale prin care se scurg lichidele numite *recesuri piriforme* (recessus piriformis). În partea lor superioară mucoasa este ridicată de n.laringesu superior, formând *plica nervului laringeu* (plica nervi laryngei). Raportul acestei părți cu laringele explică asfixiile mecanice consecutive înghițirii de corpuri străine. Între rădăcina limbii și epiglotă se întind trei plici: *plica glosoepiglotică mediană* (plica glossoepiglottica mediana) iar de o parte și de alta a ei câte o *plică glosoepiglotică laterală* (plica glossoepiglottica lateralis). Între plica mediană și cele laterale se află câte un șanț numit *valecula epiglotică* (valecula epiglottica).

STRUCTURA FARINGELUI. Peretele faringelui este format de la interior spre exterior din mucoasa, submucoasa și musculară, fiind acoperit de o adventice care aparține fasciei cervicale.

TUNICA MUCOASĂ (tunica mucosa) căptușește faringele, continuându-se cu cea a cavităților nazală, bucală, a laringelui și a tubei auditive. De culoare roșie în mod normal, devine gălbuie în faringitele purulente.

În partea nazală este formată din epiteliul de tip respirator, iar în restul faringelui din epiteliu de tip digestiv. Trecerea între aceste zone ale mucoasei se face treptat. La adult epiteliu ciliat este înlocuit de obicei, cu epiteliul pluristratificat pavimentos. Mucoasa conține glande mixte în partea nazală a faringelui și glande mucoase în rest. *Glandele faringelui* (gl.pharyngeae) sunt așezate în ciorchine. Mucoasa

este bogată în ţesut limfoid, totalitatea acesteia formând împreună cu tonsilele un manşon limfoid cu rol în apărarea contra infecţiilor, care a fost denumit clasic inelul limfatic perifaringian Waldeyer. Acesta se întinde spre cornetele nazale inferioare, spre corzile vocale şi spre epiglotă. În mod normal foliculii

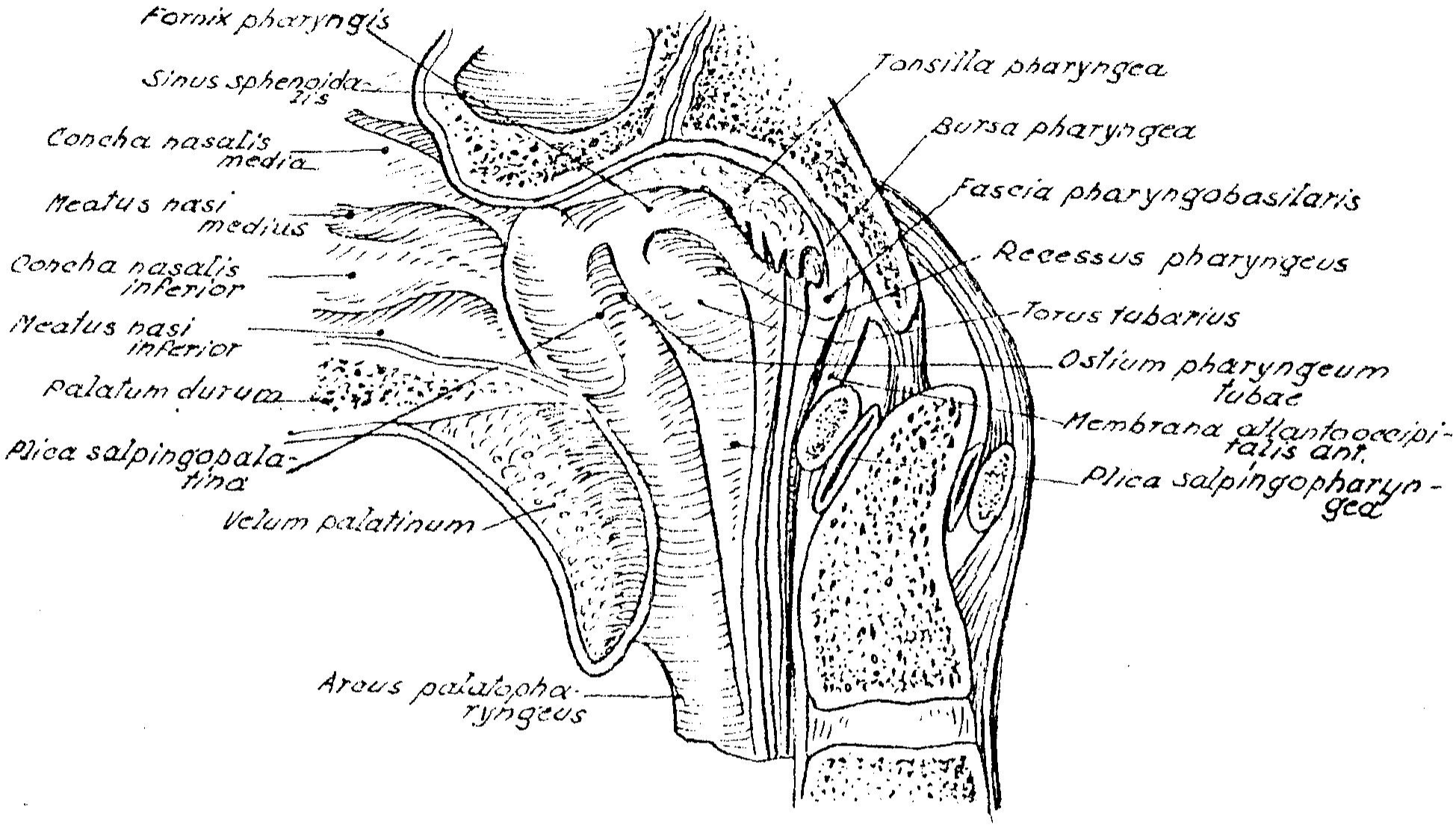

Fig.146 PERETELE LATERAL AL CAVITAŢII FARINGIENE

limfoizi sunt punctiformi, albicioşi putând ajunge până în submucoasă. În jurul lor se află un sinus limfatic, în care se deschid vasele limfatice aferente şi din care pleacă cele eferente.

TUNICA SUBMUCOASA (tela submucosa) este mai dezvoltată în partea nazală a faringelui, unde are structură fibroasă, formând singură peretele faringian. Această parte a tunicii submucoase se numeşte *fascia faringobazilară* (fascia pharyngobasilaris) care se inseră anterior pe procesele pterigoide, posterior între cele două spine ale sfenoidului, trecând anterior de tuberculul faringian, iar lateral între spină sfenoidului şi procesul pterigoidian de aceeaşi parte. Astfel, inserţia fasciei faringobazilare corespunde inserţiei superioare a faringelui. Ea este întărită de fibre care vin de la tuberculul faringian al occipitalului, de la tuba auditivă şi din jurul găurii carotice. Inferior, fascia se subţiază, terminându-se pe hioid şi pe cartilajul tiroidian. Tunica submucoasă serveşte inserţiei muşchilor faringieni, având astfel valoare aponevrotică de unde şi numele dat de Thoma Ionescu de aponevroză intrafaringiană. Ea este mai bine reprezentată în pereţii posterior şi lateral ai faringelui. Tunica submucoasă se inseră lateral pe lig.pterigomandibular, pe linia milohioidiană, pe cartilajele tiroid şi cricoid.

TUNICA MUSCULARĂ A FARINGELUI (tunica muscularis pharyngis) este formată din muşchi striaţi, dintre care unii au fibrele dispuse circulari numindu-se muşchi constrictori, care prin contracţie scad diametrul faringelui, iar alţii au fibrele orientate longitudinal, ridicând şi dilatând faringele prin contracţie.

Aceştia din urmă sunt reprezentaţi de mm.palatofaringian (vezi muşchii palatului) stilofaringian şi salpingofaringian. Posterior, pe linia mediană fibrele musculare din cele două jumătăţi ale faringelui se împletesc formând *rafeul faringian* (raphe pharyngis), care ajunge superior până la tuberculul faringian al occipitalului.

M.constrictor superior al faringelui (m.constrictor pharyngis superior) are patru părţi de origine: *partea pterigofaringiană* (pars pterygopharyngea) care se prinde pe lama medială a

proc.pterigoidian, *partea bucofaringiană* (pars buccopharyngea) care se prinde pe rafeul pterigomandibular (vezi mm.masticatori, *partea milofaringiană* (pars mylopharyngea), care se prinde pe extremitatea posterioară a liniei milohioidiene şi *partea glosofaringiană* (pars glossopharyngea) care pleacă din grosimea limbii.

Fibrele celor patru părţi ale muşchiului, se îndreaptă posterior, întâlnindu-se cu cele de partea opusă la nivelul rafeului faringian. Superior, *partea cricofaringiană* (pars cricopharyngea) cu originea pe cartilajul cricoid şi pe primul inel traheal.

De la aceste origini, cele două părţi ocolesc posterior cartilajul tiroid şi se prind pe rafeul faringian, unele ajungând până la esofag. Datorită dispoziţiei fibrelor sale, m.constrictor inferior al faringelui intervine în deplasarea laringelui spre anterior şi în sens vertical, precum şi în închiderea glotei în deglutiţie.

Cei trei muşchi constrictori se acoperă unul pe

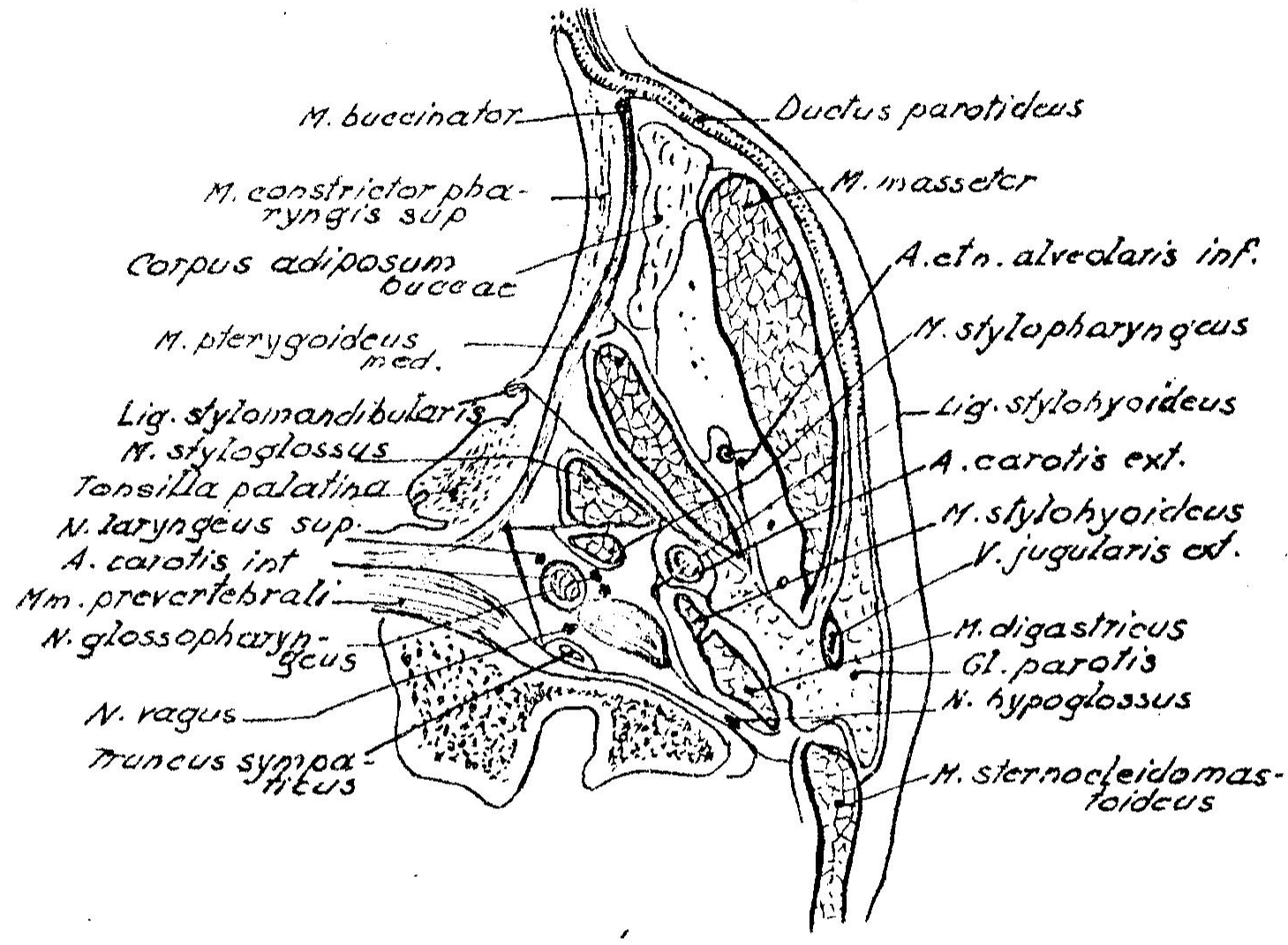

Fig.147 RAPORTURILE LATERALE ALE FARINGELUI (schema dupa ROUVIÈRE)

m.constrictor superior al faringelui se continuă până la baza craniului cu fascia faringobazilară, iar inferior este acoperit de m.constrictor mijlociu. El are rol în special în micşorarea comunicării faringelui cu cavitatea nazală în deglutiţie.

M.constrictor mijlociu al faringelui (m.constrictor pharyngis medius) este format din *partea condrofaringiană* (pars chondropharyngea) cu originea pe coarnele mici ale osului hioid şi din *partea ceratofaringiană* (pars ceratopharyngea) cu originea pe coarnele mari ale osului hioid. Cele două părţi se prind apoi pe rafeul faringin. Printre mm.constrictori mijlociu şi superior trece m.stilofaringian.

M.constrictor inferior al faringelui (m.constrictor pharyngis inferior) este format din *partea tirofaringiană* (pars thyreopharyngea) cu originea pe linia oblică a cartilajului tiroid şi din celălalt (ca "olanele pe acoperiş"), cel inferior acoperind pe cel mijlociu, iar acesta pe cel superior.

M.stilofaringian (m.stylopharyngeus) are originea pe proc.stiloid, trece printre mm.constrictori superior şi mijlociu şi se termină în peretele lateral al faringelui, fibrele sale ajungând pe cartilajele tiroid, cricoid şi epiglotă. În peretele lateral al faringelui vine în raport cu tonsila palatină. M.stilofaringian trage de peretele posterior al faringelui permiţând ca bolul alimentar să coboare la distanţă de aditusul laringian.

M.salpingofaringian (m.salpingopharyngeus) este situat posterior de m.stilofaringian, având originea pe partea cartilaginoasă a tubei auditive. El are rolul de a împiedica deplasarea înapoi a m.stilofaringian.

Muşchii faringelui pot fi contractaţi patologic în tetanos, turbare sau paralizaţi în afecţiuni comune cu cele ale vălului palatin.

RAPORTURILE FARINGELUI. Posterior, faringele este în raport cu vertebrele cervicale, acoperite la acest nivel de muşchii prevertebrali şi de lama prevertebrală a fasciei cervicale. Între lama prevertebrală şi faringe se află un spaţiu denumit spaţiul retrofaringian (neomologat în N.I.) care conţine

Pereţii laterali ai faringelui corespunzători părţilor nazală şi orală delimitează împreună cu ramura mandibulei căptuşită de m.pterigoidian medial un spaţiu numit clasic spaţiul maxilofaringian. Acest spaţiu este împărţit într-o porţiune prestiliană situată anterior şi o porţiune retrostiliană situată posterior de

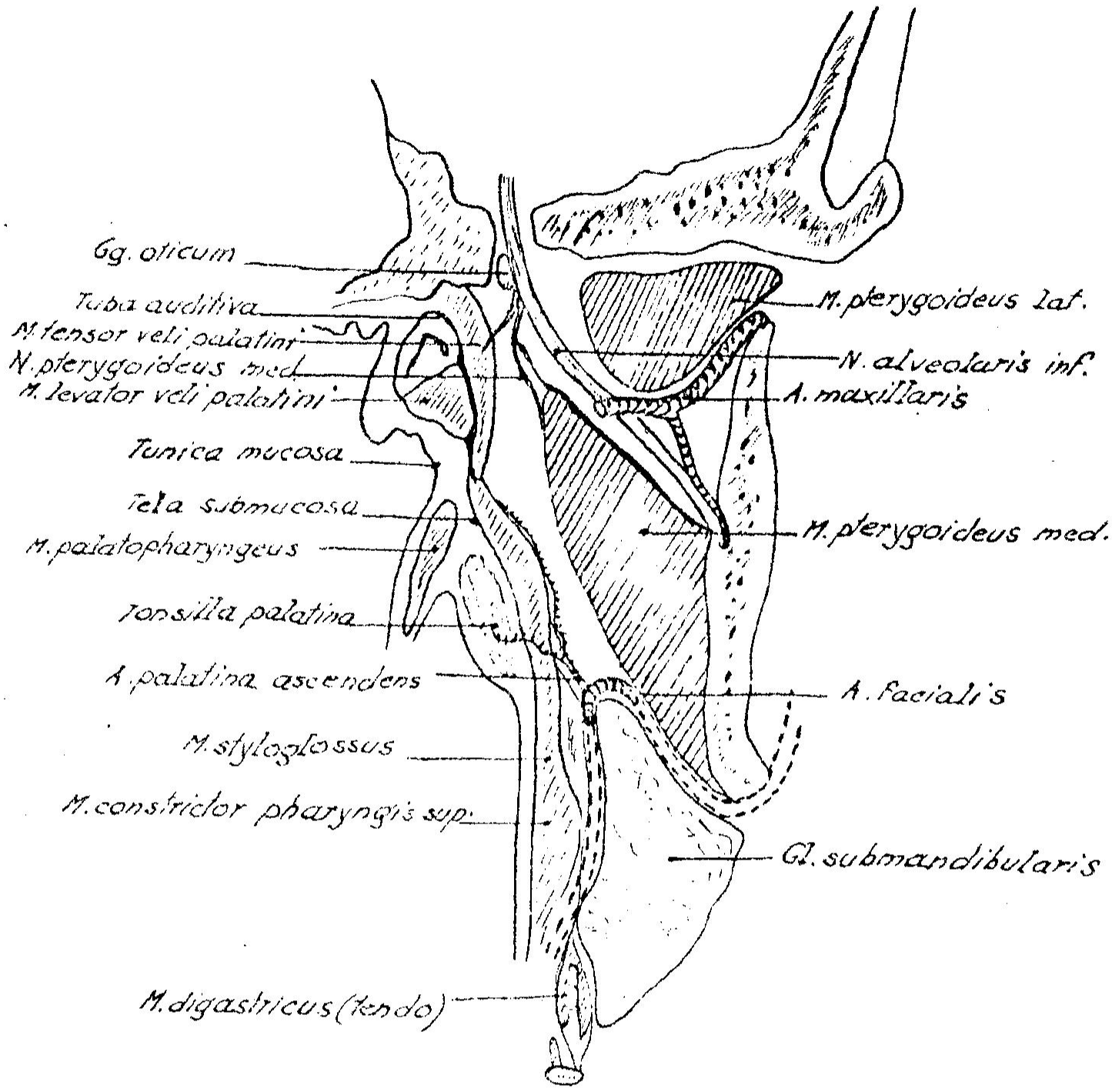

Fig.148 RAPORTURILE LATERALE ALE FARINGELUI - schema - (dupa ROUVIÈRE)

ţesut conjunctiv lax, gg.limfatici retrofaringieni şi ramuri din a.faringiană ascendentă. Prezenţa ţesutului conjunctiv lax la acest nivel conferă mobilitate faringelui.

Peretele posterior al faringelui poate proemina anterior fie datorită flegmoanelor retrofaringiene, fie datorită abceselor tuberculoase ale corpurilor vertebrale. În clinică este necesară diferenţierea între aceste afecţiuni, în scopul stabilirii conduitei terapeutice. Datorită existenţei acestui spaţiu, colecţiile purulente pot migra inferior ajungând până în mediastinul posterior. Raporturile faringelui cu coloana vertebrală permit explorarea corpurilor vertebrelor cervicale prin cavitatea bucală.

către un sept (clasic numit diafragma stiliană) format din muşchii şi ligamentele care se inseră pe proc.stiloid. Septul separă faringele de glanda parotidă şi este format dinspre lateral spre medial din: pântecele posterior al m.digastric, muşchiul şi ligamentul stiloidian, m.stiloglos, lig.stilomandibular şi m.stilofaringian. În spaţiul retrostilian (neomologat în N.I.) se găsesc aa.carotide internă şi externă, v.jugulară internă, ultimile patru perechi de nervi cranieni, gg.cervical superior şi gg.limfatici, faringele venind în raport cu toate aceste formaţiuni (pentru raporturile dintre ele, vezi formaţiunile respective).

Spaţiul prestilian (neomologat în N.I.) conţine aa.palatină ascendentă şi faringiană ascendentă,

n.glosofaringian din care se desprind ramurile tonsilare, n.pterigoidian intern, ganglionul otic şi coarda timpanului. Acest spaţiu este sediul flegmoanelor amigdaliene.

Partea laringiană a faringelui vine în raport cu lobii glandei tiroide, cu a.carotidă comună şi ramurile ei de bifurcaţie, precum şi cu nn.vag şi recurent.

Prin intermediul acestor formaţii faringele vine în raport lateral cu marginea posterioară a lamei mediale a proc.pterigoidian, cu lig.pterigomandibular, cu extremitatea posterioară a liniei milohioidiene, cu cornul mare al osului hioid şi cu lamele cartilajului cricoid.

Vascularizaţia şi inervaţia faringelui

Faringele este irigat de ramuri din: a.faringiană ascendentă, a.palatină ascendentă, a.tiroidiană superioară şi a.pterigopalatină. Tonsila palatină este irigată de a.tonsilară (ramură din a.palatină ascendentă) şi mai primeşte ramuri din aa.facială, palatină descendentă şi faringiană ascendentă.

Venele faringelui drenează sângele într-un plex submucos şi în altul perifaringian, care sunt tributare v.jugulare interne. Venele tonsilare sunt tributare plexului perifaringian.

Limfa este drenată în gg.retrofaringieni (pentru partea nazală), în gg.jugulari (pentru părţile orală şi laringiană).

Faringele este inervat motor de nn.glosofaringian, vag şi accesor, senzitiv de nn.trigemen, glosofaringian şi vag. Inervaţia vegetativă simpatică este furnizată de fibre provenind din gg.simpatic cervical superior, iar cea parasimpatică de n. vag.

ESOFAGUL
(esophagus)

Esofagul, organ tubular adaptat funcţiei de transport a alimentelor, reprezintă prima parte a *canalului alimentar* (canalis alimentaris). El are o direcţie aproape verticală între faringe şi stomac având o lungime ce variază între 25-30 cm, în funcţie de tipul constituţional (dimensiunile trunchiului).

Capătul superior al esofagului începe la un plan ce trece prin marginea inferioară a cartilajului cricoid şi proiectat pe schelet la nivelul vertebrei C_6. În raport cu regiunile pe care le străbate pentru a ajunge la stomac, esofagului i se descriu trei părţi şi anume: *partea cervicală* (pars cervicalis), *partea toracală* (pars toracalis) şi *partea abdominală* (pars abdominalis). În stare de vacuitate, esofagul cervical este turtit antero-posterior, lumenul său având pe secţiune forma unei deschizături transversale. Accasta, din cauza presiunii atmosferice care apasă asupra părţilor moi ale gâtului. Esofagul toracic, din contră, prezintă la omul viu lumenul întredeschis, din cauza aspiraţiei toracice, exercitată şi asupra altor organe, prin presiunea negativă din cavităţile pleurale. Din această cauză alimentele lichide şi sulfatul de bariu, în timpul examenului radiologic, cad în esofagul toracic ca într-o cascadă. El nu prezintă acelaşi calibru pe toată lungimea sa. Deşi neomologate în N.I., pentru importanţa lor practică, sunt descrise trei strâmtori esofagiene: una superioară sau ericoidiană, în dreptul cartilajului cricoid, a doua mijlocie sau bronhoaortică, la locul unde esofagul este încrucişat de bronhia stângă şi arcul aortei şi a treia strâmtoare, inferioară sau *diafragmatică*, la trecerea prin hiatusul esofagian al diafragmei. La nivelul acestor istmuri sau strâmtori, trec cu greutate boluri alimentare voluminoase sau se

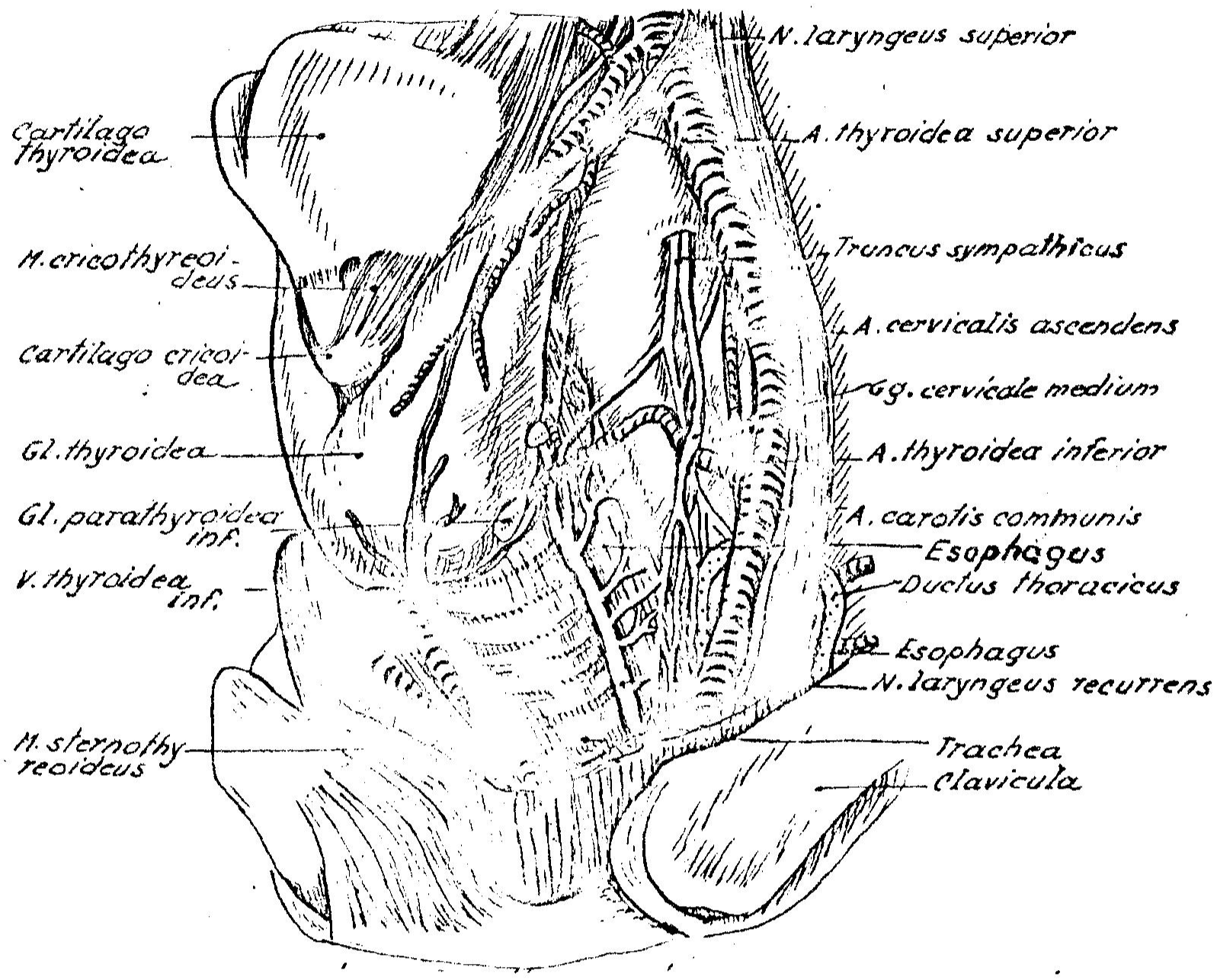

Fig. 149 RAPORTURILE PARŢII CERVICALE ALE ESOFAGULUI - vedere din stânga (dupa GRANT) -

pot opri corpuri străine înghiţite accidental. De asemenea, pentru importanţa practică trebuie reţinut faptul că de la arcadele dentare în ocluzie (de la incisiuni), până la limita superioară a esoagului (strâmtoarea cricoidană) sunt 15-16 cm, iar până la nivelul cardiei cca 40 cm. Aceste date importante de reţinut, ne ajută să urmărim şi să conducem corect, progresiunea sondei, într-un tubaj gastric sau duodenal. Partea cervicală a esofagului, ce va fi studiată în acest capitol, are o lungime de aproximativ 5 cm şi se întinde inferior, până la planul ce trece prin incisura jugulară a manubriului sternal (T_2-T_3). *Posterior*, prin intermediul mm.prevertebrali, acoperiţi de lama prevertebrală a fasciei cervicale, esofagul are raporturi cu corpurile vertebrelor cervicale. Retroesofagian se găseşte ţesut conjunctiv lax, care comunică superior cu cel aflat posterior de faringe, iar inferior cu cel mediastinal. Prin ţesutul conjunctiv lax se pot propaga în mediastinul posterior colecţii purulente produse într-un flegmon periesofagian (cel mai frecvent rezultat al lezării peretelui esofagian printr-un corp străin). *Anterior*, esofagul cervical are raporturi cu partea membranoasă a traheei. De la nivelul vertebrei C_7 esofagul începe să depăşească la stânga traheea. Astfel, în partea inferioară a gâtului va avea anterior raporturi şi cu lobul stâng al glandei tiroide, cu n.laringeu recurent şi cu a tiroidiană inferioară. Raporturile *laterale* ale esofagului cervical sunt puţin diferite. Astfel în dreapta n.laringeu recurent trece chiar pe latura respectivă a esofagului, iar în stânga pe faţa lui anterioară în unghiul dintre esofag şi trahee. Prezintă de asemenea raporturi laterale cu trunchiul simpatic cervical şi aa.tiroidiene inferioare. La oarecare distanţă (8-10 mm) lateral, se află mănunchiul vasculonervos al gâtului. Disecţia şi recunoaşterea în amănunt a raporturilor esofagului cervical cu nn.laringei recurenţi, cu aa.tiroidiene inferioare a lobului glandei tiroide au mare importanţă în chirurgia esofagului şi previn diverse accidente, dintre care cel mai grav este pierderea vocii prin lezarea n.recurent.

Peretele esofagului, ca şi toate celelalte părţi ale canalului alimentar este format din patru straturi:

- *tunica adventice* (tunica adventitia) este formată din ţesut conjunctiv. Ea este mai bine prezentată în regiunea cervicală şi se continuă superior cu ţesutul conjunctiv în jurul faringelui, iar inferior se confundă cu ţesutul conjunctiv al mediastinului. Partea abdominală a esofagului este învelită de peritoneu;
- *tunica musculară* (tunica muscularis) este reprezentată de două straturi, unul longitudinal, extern şi altul circular, intern. Cele două straturi musculare sunt formate în partea superioară a esofagului din ţesut muscular striat, iar în cea inferioară din ţesut muscular neted. Stratul muscular longitudinal se comportă diferit: inferior, se continuă cu cel al stomacului, iar superior se condensează în două benzi longitudinale ce se inseră pe cricoid prin *tendonul cricoesofagian* (tendo cricoesophageus). Prin spaţiul triunghiular format între cele două fascicule musculare pot apare pe peretele posterior al esofagului diverticuli de pulsiune (evaginări). Ei apar în acest punct slab al peretelui, sub forma unei hernii a mucoasei şi a submucoasei. Diverticulii cresc datorită presiunii din timpul deglutiţiei şi se dezvoltă mai frecvent spre stânga;
- *tunica submucoasă* (tela submucosa) format din ţesut conjunctiv dens este punctul de rezistenţă al suturilor chirurgicale pe esofag. În ea se găsesc vase de sânge, limfatice, plexuri nervoase vegetative şi *glandele esofagiene* (gl.esophageae). Acestea sunt glande acinoase de tip mucos, grupate în mici lobuli. Glandele esofagiene şi glandele Brüner din duoden, sunt singurele tipuri de glande din întreg tractul digestiv, care pătrund până în submucoasă;
- *tunica mucoasă* (tunica mucosa) căptuşeşte la interior esofagul şi prezintă pliuri longitudinale. Este formată dintr-un epiteliu şi din lamina propria (sau corion). În partea superioară a esofagului, epiteliul este multistratificat de tip pavimentos necheratinizat. În apropierea cardiei apar în acest epiteliu insule vizibile de epiteliu cilindric propriu etajelor subiacente. Acestea pot constitui sediul ulcerelor esofagiene.

Sub epiteliul mucoasei se află corionul, alcătuit din ţesut conjunctiv lax, ce poate prezenta mici aglomerări de noduli limfatici. Prin corion trec canalele excretoare ale glandelor esofagiene, pentru a se deschide la suprafaţa mucoasei.

Musculara mucoasei (lamina muscularis mucosae) desparte corionul de submucoasă. Este mai slab reprezentată în partea superioară a esofagului, dar inferior este mai evidentă şi este formată din două straturi de fibre musculare netede, unul circular, intern şi altul longitudinal, extern. Musculara mucoasei determină formarea plicilor mucoasei esofagiene.

Vascularizaţia esofagului cervical. *Arterele provin* din a.tiroidiană inferioară, ramură a subclaviei. Ea asigură vascularizaţia esofagului până deasupra bifurcaţiei traheei. *Venele* părţii cervicale a esofagului se formează din plexurile submucos şi periesofagian şi drenează sângele prin *vv.esofagiene* (vv.esophageae) din vv.tiroidiene inferioare sau în vv.brahiocefalice. În peretele esofagului există o bogată reţea de vase limfatice cu ochiuri elungite vertical. Aceasta explică migrarea procesului neoplazic, prin infiltrate microscopice intramurale, la mare distanţă de tumoarea propriu-zisă. Limfa din partea cervicală a esofagului drenează în gg.cervicali profunzi.

Inervaţia esofagului este dată de ramuri din

nn.vagi şi din trunchiul simpatic.

Explorarea esofagului în clinică se poate face prin metode radiologice (pasajul baritat) sau prin esofagoscopie.

Este important de reţinut pentru practică, situaţia topografică a esofagului cervical, care începând de la C_7 depăşeşte la stânga trahea. Aceasta face ca abordarea sa chirurgicală să se facă preferenţial pe partea stângă. Astfel, pentru descoperirea esofagului cervical, bolnavul va fi culcat în decubit dorsal cu capul în hiperextensie. Se face o incizie pe marginea anterioară a m.sternocleidomastoidian, se ligaturează v.jugulară anterioară şi apoi se pătrunde în profunzime, secţionând m.omohioidian şi îndepărtând lateral fără a deschide teaca, cu mănunchiul vasculonervos al gâtului. Se decolează apoi lobul stâng al glandei tiroide şi se abate spre linia mediană, punându-se în evidenţă latura stângă a esofagului cervical şi n.laringeu recurent stâng.

Această cale de abordare şi descoperire a esofagului cervical, este folosită pentru cura chirurgicală a diverticulilor şi de asemenea în esofagoplastie, pentru sutura noului esofag la bontul esofagian cervical sau la partea inferioară a faringelui.

LARINGELE ŞI APARATUL VOCAL
(larynx)

Laringele este un organ cavitar situat median la extremitatea superioară a căilor respiratorii inferioare.

El bombează la suprafaţă în regiunea anterioară a gâtului, sub osul hioid formând *proeminenţa laringiană* (proeminentia laryngea), mai pronunţată la bărbat (mărul Adam), decât la femeie. Posterior, organul proemină în partea laringiană sau etajul inferior al faringelui.

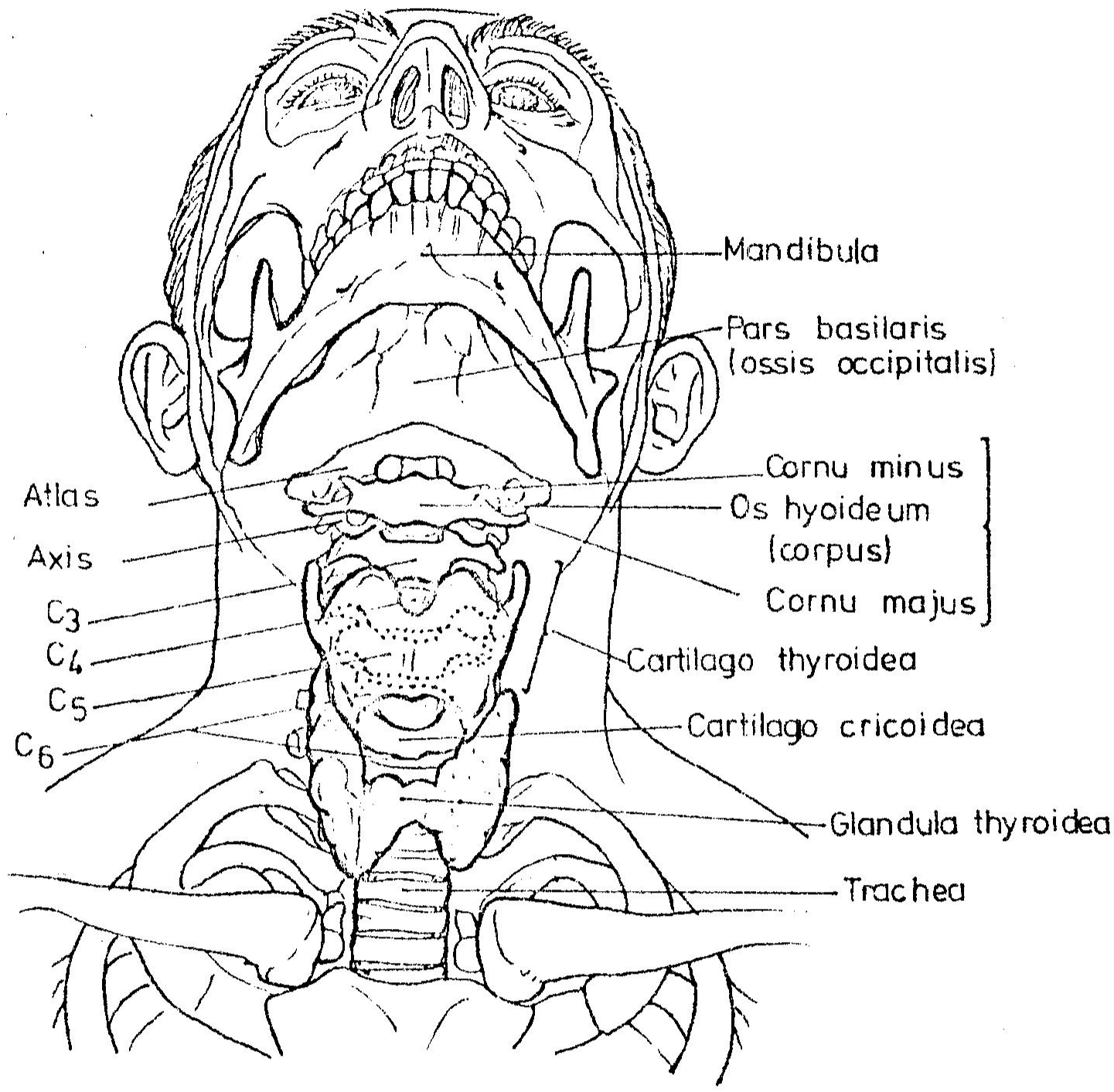

Fig.150 SITUAŢIA LARINGELUI (din Lanz) (scheletopie)

Proiectat pe schelet, când capul este în poziţie verticală normală, crificiul superior sau intrarea în laringe corespunde la adult vertebrelor C_3-C_4, iar marginea inferioară a cartilajului cricoid, unde se continuă cu traheea, corespunde marginei inferioare a vertebrei C_6. La copil, limita inferioară corespunde vertebrei C_5, pe când la bătrâni datorită laxităţii ţesuturilor ajunge până la vertebra C_7.

Laringele nu este un organ fix, ci *mobil*, ca şi traheea, care îl continuă inferior. Mobilitatea sa se explică prin legăturile directe cu osul hioid şi prin acesta cu faringele, cu mandibula şi direct cu baza craniului. Inferior, continuarea sa cu traheea, care prin membrana traheobronhopericardică (neomologată în N.I.) se leagă strâns de diafragmă prin intermediul lig.frenopericardice (de asemenea neomologate în N.I.) transformă traheea şi odată cu ea laringele într-un resort elastic dispus între acest muşchi şi baza craniului. Laringele se deplasează vertical în timpul deglutiţiei şi al fonaţiei, iar în explorarea clinică poate fi mobilizat lateral, la dreapta şi la stânga.

În ceea ce priveşte *dezvoltarea laringelui*, mucoasa organului este de *origină endodermală*, în timp ce scheletul fibrocartilaginos, muşchii, vasele şi nervii, iau naştere din *mezodermul* arcurilor branhiale III-VI. Mucoasa laringelui, a căilor respiratorii inferioare şi epiteliul pulmonar derivă din endodermul părţii superioare a proenteronului (intestinul anterior), în regiunea extremităţii superioare a viitorului esofag. În această regiune pe peretele *anterior al intestinului apare şanţul laringotraheal* (sulcus laryngotrachealis). Acest şanţ se transformă în *tub laringotraheal* (tubus laryngotrachealis) prin formarea *septului traheoesofagian* (septum tracheooesophageale) care-l separă de esofagul primitiv. La capătul inferior al acestui tub se formează

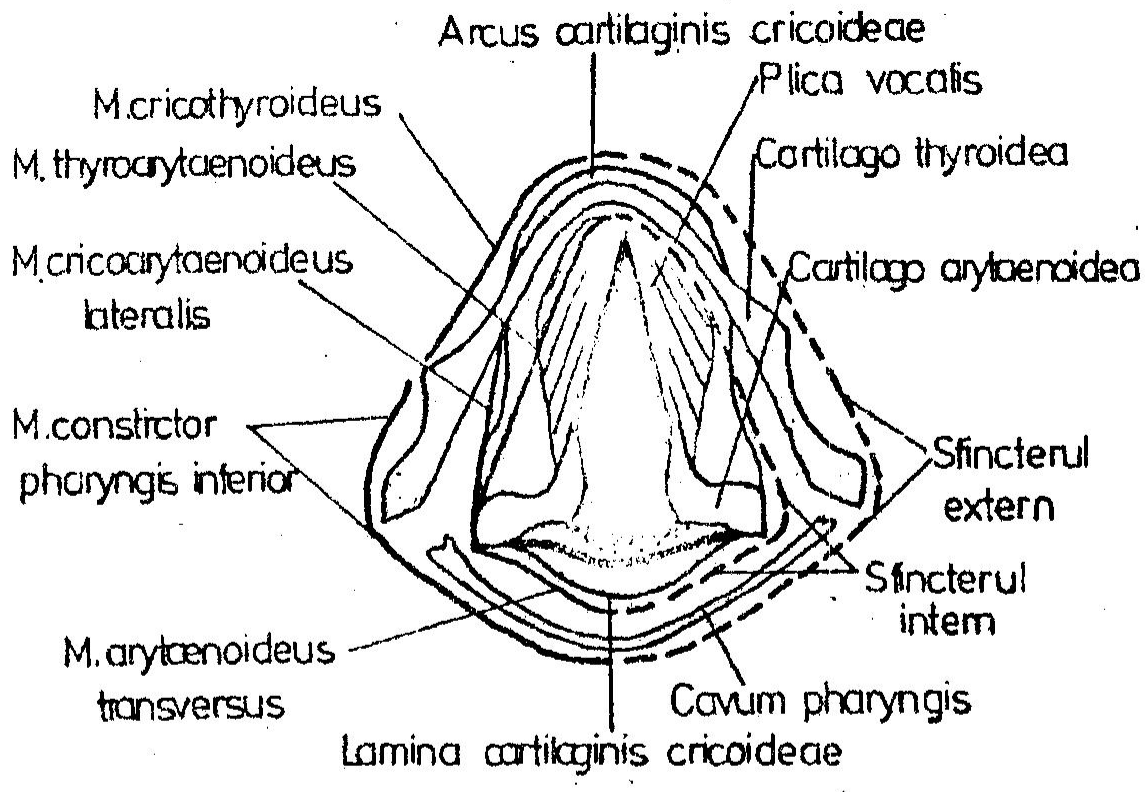

Fig.151 SFINCTERELE LARINGELUI ŞI DERIVATELE LOR

sacul pulmonar primitiv (saccus pulmonarius primitivus). Partea superioară a cartilajului tiroid se dezvoltă din arcul III branhial. Din arcurile IV-VI se formează celelalte cartilaje ale laringelui şi muşchii. La

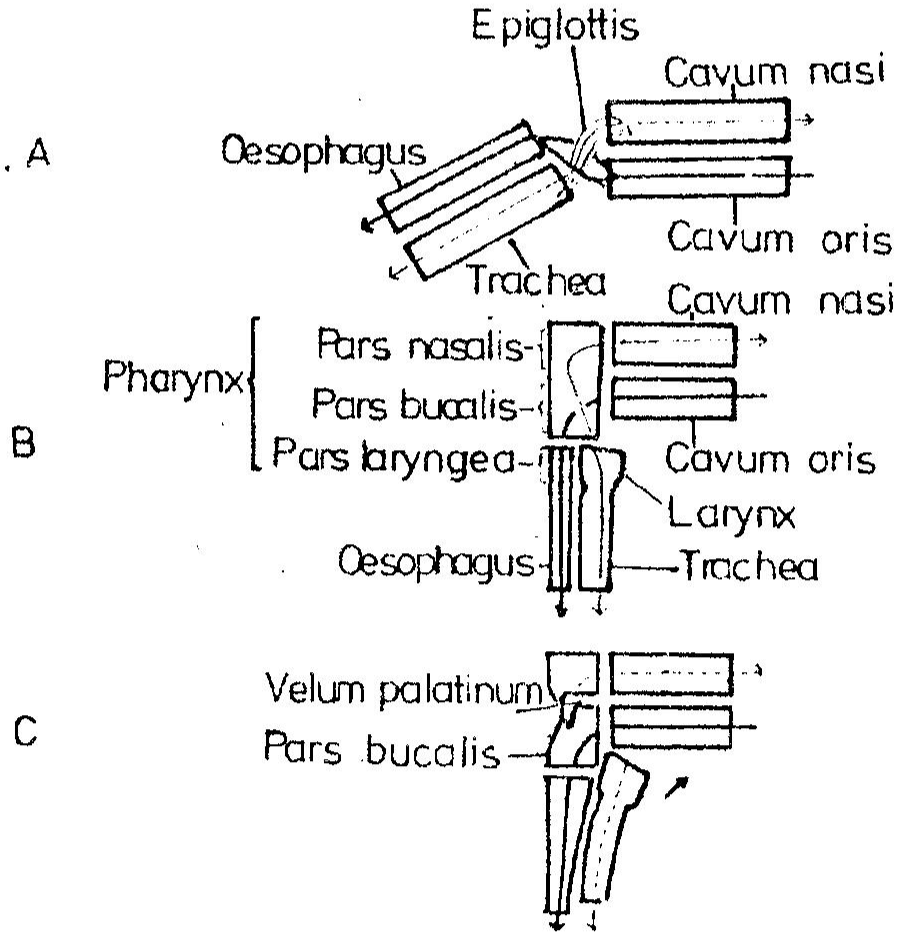

Fig.152 CALEA DIGESTIVĂ ŞI RESPIRATORIE (schema din Braus)
A = patrupede; B = om; C = om-timpul faringian al deglutiţiei

vertebratele inferioare musculatura laringelui şi constrictorul inferior al faringelui este dispusă sub forma a două sfincter.

Unul extern sau *sfincter faringolaringian*, cu inervaţie proprie dată de n.laringeu superior din n.vag şi altul intern. În evoluţia ulterioară, din sfincterul extern se individualizează m.constrictor inferior al faringelui şi m.cricotiroidian.

Cu cât ne apropiem de om se produce o tot mai complexă diferenţiere a musculaturii *sfinoterului intern*.

Prin apariţia la acest nivel a cartilajelor aritenoide din sfincterul intern se individualizează toţi *muşchii intrinseci* al laringelui, care acţionează asupra articulaţiei cricoaritenoidiene, şi sunt inervaţi de n.laringeu recurent, o altă ramură a n.vag. Prin acţiunea lor ei intervin în ultimă instanţă în adducţia, respectiv constricţia glotei şi abducţia sau dilataţia ei. De aceea, în ansamblu sunt numiţi şi muşchi ai glotei. Noţiunile de organogeneză expuse pe scurt, reflectă dezvoltarea laringelui ca organ al aparatului respirator şi îndeosebi ca organ al fonaţiei la om.

Comunicarea faringelui în partea superioară cu cavităţile nazală şi bucală şi în cea inferioară cu esofagul şi laringele, explică poziţia faringelui de *răspântie a căii digestive şi respiratorii*. Din aceasta rezultă importanţa funcţiei vălului palatin de închidere a comunicării nazofaringelui cu bucofaringele şi concomitent închiderea laringelui prin ridicarea sa în timpul faringian al deglutiţiei, precum şi restabilirea continuităţii între cavitatea nazală şi laringe în respiraţie şi fonaţie (vezi fig.152).

Structura laringelui

Laringele este alcătuit dintr-un *schelet* format din cartilaje, legate între ele prin articulaţii şi ligamente, din *muşchii laringelui*, din *tunica submucoasă* şi *mucoasa laringiană*, care învelește suprafaţa internă a cavităţii laringelui.

SCHELETUL CARTILAGINOS ŞI FIBROS AL LARINGELUI. Scheletul cartilaginos al laringelui (cartilagines laryngis) este format din trei cartilaje neperechi: *tiroid, cricoid, epiglotă* şi din trei cartilaje perechi: *aritenoide, corniculate şi cuneiforme*.

Cartilajul tiroid (cartilago thyroidea), cel mai mare dintre toate cartilajele laringelui, este situat anterior şi prin forma sa, asemănat cu o carte a cărei

deschidere priveşte posterior, acoperă celelalte formaţiuni ale organului. El formează *proeminenţa laringiană* (prominentia laryngea) de pe linia mediană a gâtului, mai pronunţată la bărbat şi poate fi palpat cu uşurinţă sub părţile moi ale regiunii. Este format din două *lame - dreaptă şi stângă* - (lamina - dextra et sinistra), care se unesc pe o muchie anterioară, mediană. În partea superioară şi median, între cele două lame se găseşte *incizura tiroidiană superioară* (incisura thyroidea superior) şi opus ei, *incizura tiroidiană inferioară* (incisura thyroidea inferior), mai puţin adâncă decât precedenta. Pa faţa externă a celor două lame se află *linia oblică* (linea obliqua) pe care se inseră trei muşchi: sternotiroidian, tirohioidian şi partea tiroidiană a m.constrictor inferior al faringelui.

Capătul superior al liniei oblice este marcat de *tuberculul tiroidian superior* (tuberculum thyroideum superius), iar capătul inferior de *tuberculul tiroidian inferior* (tuberculum thyroideum inferius). Sub acest tubercul şi lateral se poate întâlni uneori *gaura tiroidiană* (foramen thyroideum) prin care trec artera şi vena laringiană superioară.

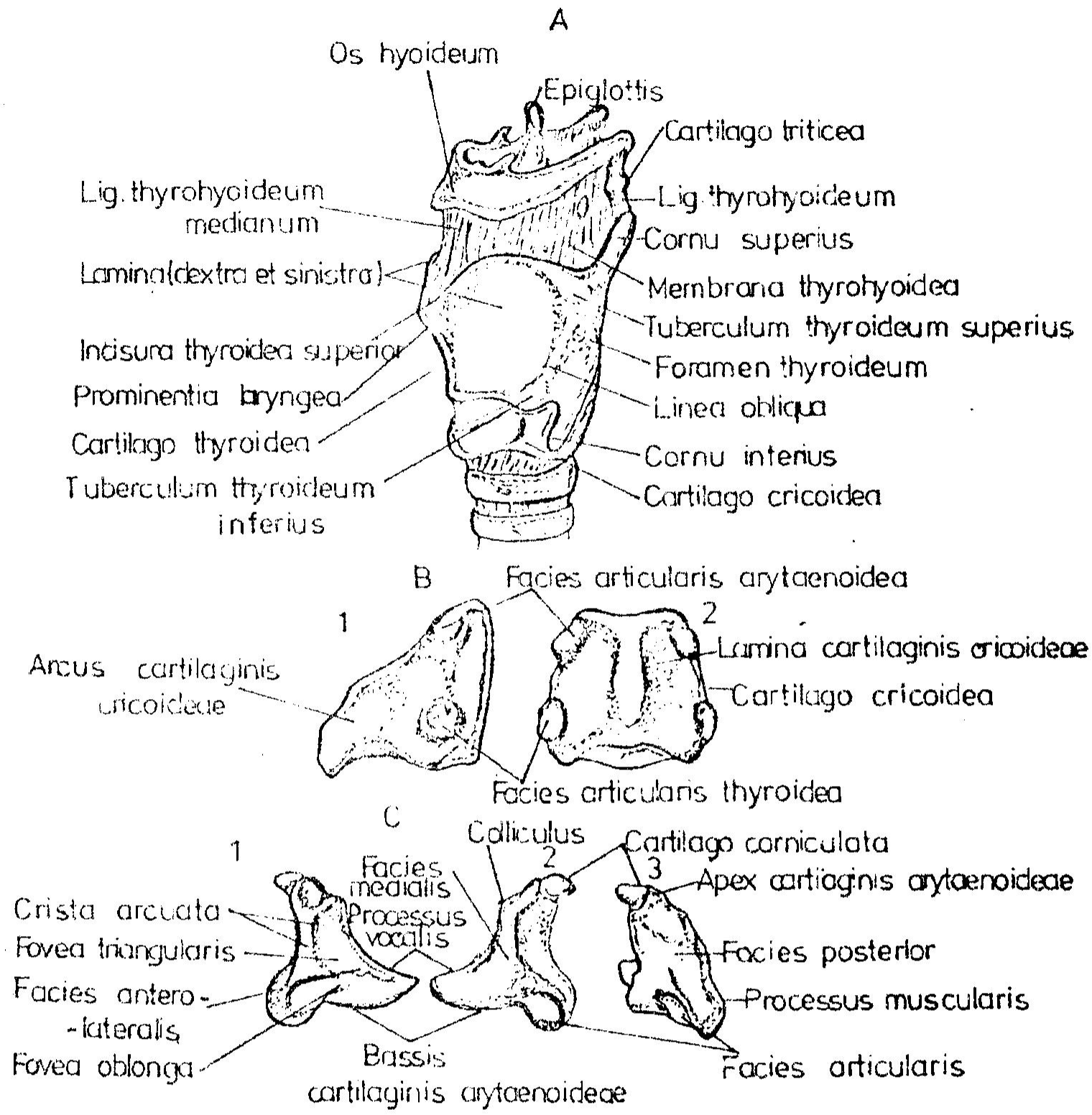

Fig.153 CARTILAJELE LARINGELUI
A - aspect de ansamblu
B - cartilajul cricoid (1-aspect lateral; 2-aspect posterior)
C - cartilajul aritenoid (1-aspect lateral; 2-aspect medial; 3-aspect posterior)

Extremităţile marginii superioare a cartilajului tiroid se prelungesc ascendent cu *coarnele superioare* (cornu superius) pe care se prinde *ligamentul tirohioidian* (ligamentum thyrohyoideum), care cu cealaltă extremitate se prinde pe capătul posterior al coarnelor mari ale osului hioid.

În acest ligament pot exista uneori mici cartilaje elastice supranumerare numite *cartilajele*

tritice (cartilago triticea).

Legătura dintre cartilajul tiroid şi osul hioid se realizează şi prin *membrana tirohioidiană* (membrana thyrohyoidea), întărită pe linia mediană de un mănunchi de fibre elastice, care formează *ligamentul tirohioidian median* (lig.thyrohyoideum medianum) opus coarnelor superioare, la extremităţile marginii inferioare a tiroidului se găsesc *coarnele inferioare* (cornu inferius), două prelungiri prin care cartilajul tiroid se articulează cu cartilajul cricoid.

(lig.hyoepiglotticum), cartilajul epiglotic este legat de faţa posterioară a corpului osului hioid.

Cartilajele aritenoide (cartilago arytaenoidea), sunt cele mai mari cartilaje perechi, de forma unor piramide triunghiulare situate superior de lama cartilajului cricoid. Partea lor inferioară formează *baza cartilajului aritenoid* (basis cartilaginis arytaenoideae) şi opus ei, curbat posterior, se află *vârful cartilajului aritenoid* (apex cartilaginis arytaenoideae). *Faţa antero-laterală* (facies antero-lateralis), după cum îi

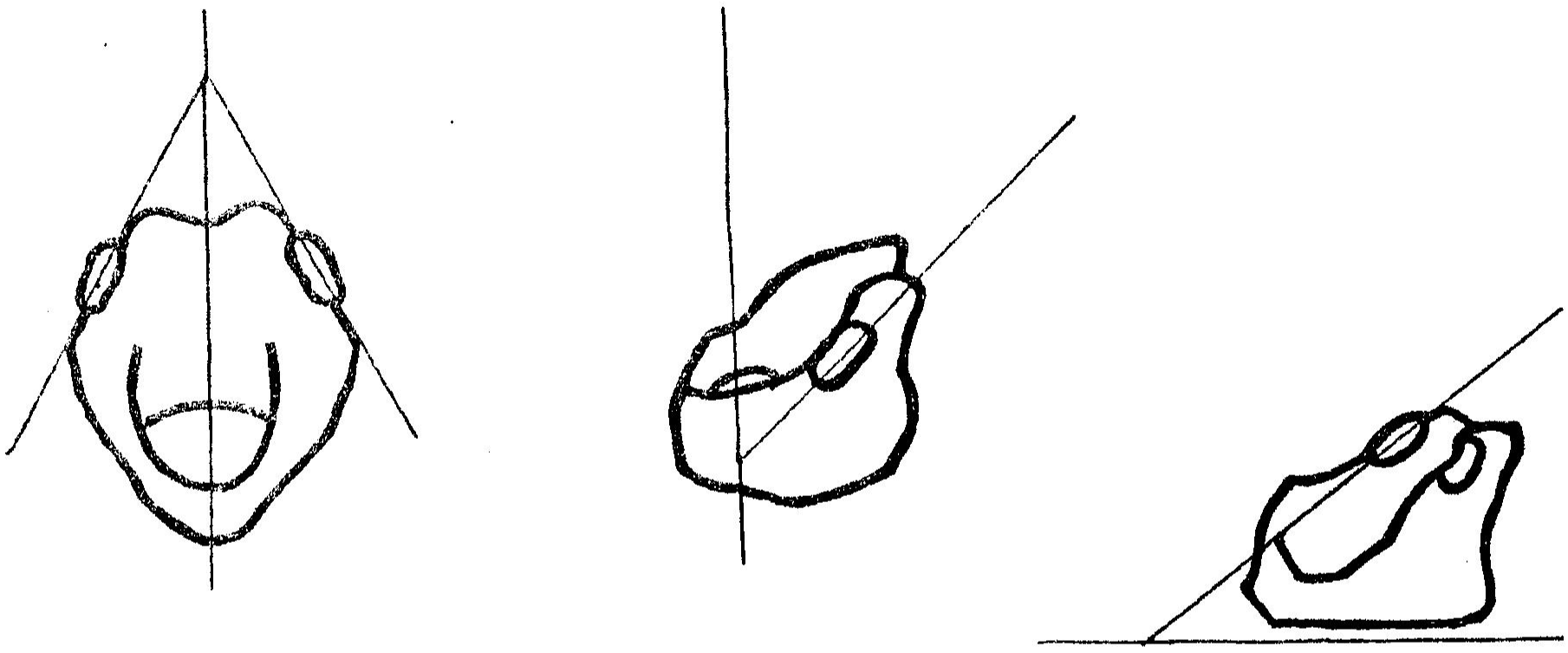

Fig.154 CARTILAJUL CRICOID (faţa articulara cu cartilajul aritenoid - axul longitudinal)

Cartilajul cricoid (cartilago cricoidea) este situat superior de trahee şi are formă circulară. Anterior el prezintă *arcul cartilajului cricoid* (arcus cartilaginis cricoideae), care se continuă posterior cu *lama cartilajului cricoid* (lamina cartilaginis cricoideae), ce proemină în faringe. În partea superioară şi laterală a acestei lame se află *feţele articulare aritenoidiene* (facies articularis arytaenoideae) două suprafeţe ovale prin care cricoidul se articulează cu baza cartilajelor aritenoide. În partea inferioară şi laterală a lamei cricoidiene se găsesc alte două feţe articulare, ceva mai proeminente; sunt *feţele articulare tiroidiene* (facies articularis thyroidea), prin care se realizează articulaţia dintre coarnele inferioare ale tiroidului, cu cartilajul cricoid.

Cartilajul epiglotic (cartilago epiglottica), cel de al treilea cartilaj al laringelui, de structură elastică, este situat antero-superior şi se aseamănă cu o frunză. *Peţiolul epiglotic* (petiolus epiglottidis) situat inferior este fixat strâns prin *lig.tireopiglotic* (lig.thyroepiglotticum) de unghiul posterior al cartilajului tiroid, în partea superioară a acestuia. Pe faţa posterioară a peţiolului se găseşte o ridicătură a mucoasei laringiene determinată de *tuberculul epiglotic* (tuberculum epiglotticum). Prin *lig.hioepiglotic*

spune şi numele priveşte anterior şi lateral. Pe ea se află *creasta arcuată* (crista arcuata) o muchie care se termină la capătul superior cu o proeminenţă numită *colicul* (colliculus). Creasta arcuată determină pe faţa antero-laterală două suprafeţe scobite. Una inferior de creastă, care priveşte anterior, unde se prinde capătul posterior al m.tiroaritenoidian, numită *fovea oblongă* (fovea oblonga). Cea de a doua depresiune, *fovea triunghiulară* (fovea triangularis) învelită de mucoasă, care conţine glande laringiene este situată superior de creastă spre vârf. *Faţa posterioară* (facies posterior) a cartilajului, priveşte către peretele posterior al laringofaringelui, iar *faţa medială* (facies medialis), spre cartilajul aritenoid de partea opusă. Între feţele mediale se delimitează *partea intercartilaginoasă* a orificiului glotic. La baza cartilajelor aritenoide se găsesc două proeminenţe (apofize). Una, orientată anterior, numită *procesul vocal* (processus vocalis) de care se prinde capătul posterior al plicii vocale. Alta, mai scurtă situată postero- lateral, numită *procesul muscular* (processus muscularis), pe care se inseră mm.cricoaritenoidian posterior şi cricoaritenoidian lateral. Sub procesul muscular se află *faţa articulară* (facies articularis) a cartilajului aritenoid, de formă concav-cilindrică pentru articularea cu lama cartilajului

cricoid.

Gegenbauer şi alţi autori, pun la îndoială originea branhială a cartilajelor aritenoide. Ele s-ar forma prin impregnarea ţesutului conjunctiv local cu săruri calcare. Prin tracţiuni puternice cartilajele se pot fractura.

Cartilajele corniculate (cartilago corniculata) - Santorini - sunt două cartilaje elastice, mici, situate la vârful cartilajelor aritenoide. Ele ridică o proeminenţă a mucoasei numită *tuberculul corniculat* (tuberculum corniculatum).

Cartilajele cuneiforme (cartilago cuneiformis) - Wriesberg - sunt alte două cartilaje mici care uneori

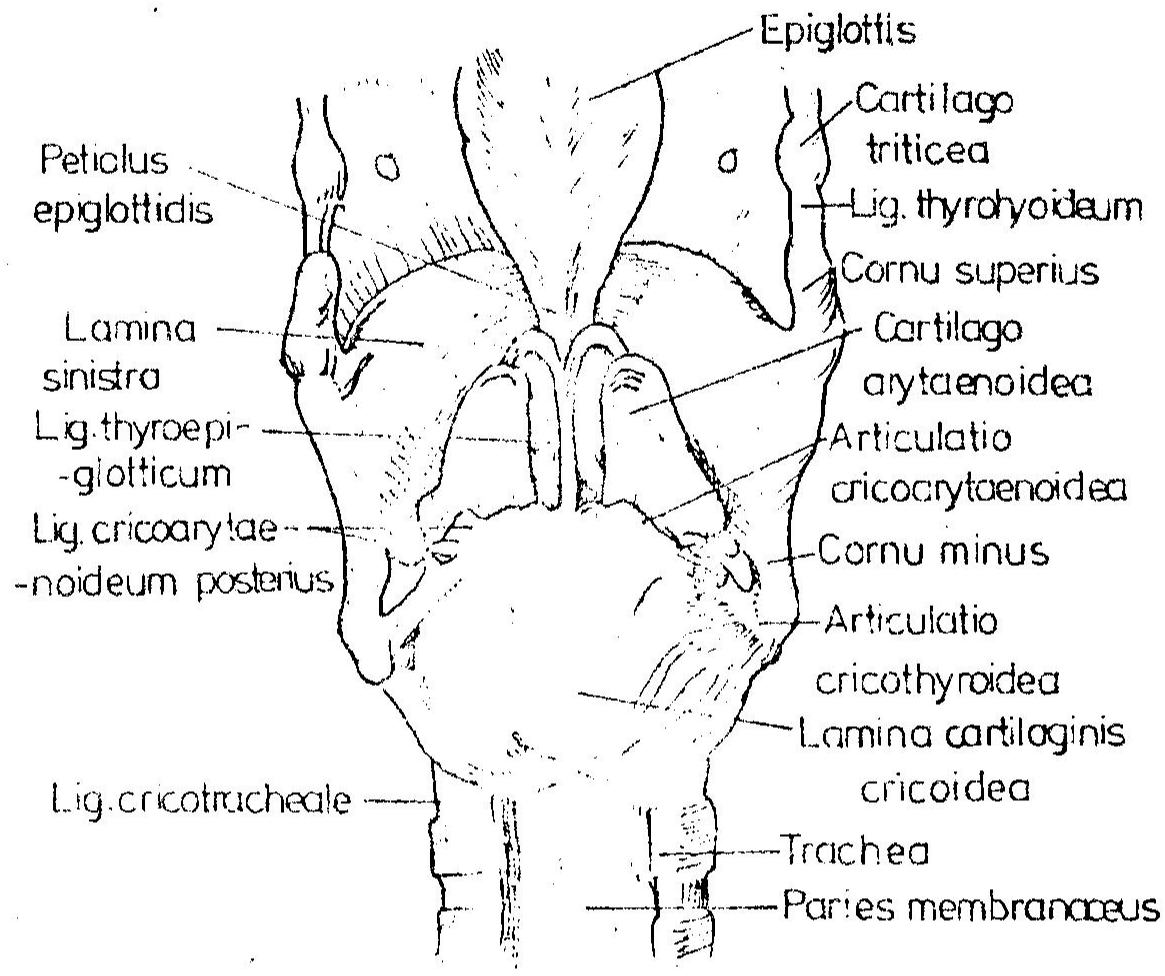

Fig. 155 LARINGELE - vedere posterioara-articulaţii-ligamente

pot să lipsească, dispuse sub un grup de glande, în plicile ariepiglotice. Ele determină o ridicătură a mucoasei acestor plici, numită *tuberculul cuneiform* (tuberculum cuneiforme).

La extremităţile plicilor vocale, în vecinătatea inserţiei tiroidiene şi a procesului vocal se pot întâlni *cartilajele sesamoide* (cartilago sesamoidea).

ARTICULAŢIILE ŞI LIGAMENTELE LARINGELUI. Cartilajele descrise mai sus nu sunt piese scheletice rigide ale laringelui. Ele sunt totodată piese articulare. Din punct de vedere funcţional, cartilajele cricoid şi tiroid au rol important de susţinere, dar cartilajul tiroid, cricoidul şi în special aritenoidele, prin articulaţiile dintre ele sunt piese articulare mobile. De aceea se spune că, aritenoidele prin articulaţia lor cu lama cricoidului, domină sub influenţa contracţiei musculare, întreaga motilitate a laringelui, mai precis a plicilor vocale. În afară de articulaţiile directe pe care le prezintă, cartilajele laringelui se articulează între ele şi la distanţă prin ligamente, care în totalitate formează componenta fibroelastică a scheletului laringian.

Articulaţia cricoaritenoidiană (articulatio cricoarytaenoidea) este o articulaţie mobilă care a dobândit o importanţă funcţională tot mai mare, paralel cu evoluţia fonaţiei. Din anatomia comparată se constată că această articulaţie se întâlneşte doar la reptilele mari, la păsări şi mamifere. Ea este bine dezvoltată la maimuţă şi este cea mai complexă, atât structural cât şi funcţional la om. La câine, la cal şi porc ea este o articulaţie de formă cilindrică. La om feţele articulare sunt secţiuni de cilindru gol pe aritenoide şi plin pe lama cricoidului; faţa aritenoidiană este mai mică decât cea cricoidiană. Conturul feţelor articulare este eliptic, iar axul lor longitudinal are o dublă oblicitate. Cele două axe se întâlnesc posterior, deci formează un unghi de 50-60 , cu deschidere anterioară. Axul longitudinal al feţelor articulare formează totodată un unghi de 45-50 cu planul orizontal.

Pe laringele mic, feminin, feţele articulare cricoidiene sunt mai verticale panta lor, cu direcţie posterioară şi laterală fiind mai pronunţată, faţă de planul orizontal. Dispoziţia feţelor articulare, ca de altfel întreaga articulaţie prezintă şi particularităţi individuale, aceasta împreună cu alţi factori constituind substratul anatomic al multiplelor variaţii fonice ale laringelui. Forma feţelor articulare condiţionează două tipuri de mişcări; *mişcări de rotaţie* în jurul axului longitudinal şi de asemenea *de alunecare sau translaţie* în lungul aceluiaşi ax; la acestea se adaugă *mişcarea de rotaţie în jurul axului vertical* al cartilajului aritenoid. Articulaţia cricoaritenoidiană este deci o artrodie cu trei grade de mobilitate. *Capsula articulaţiei cricoaritenoidiene* (capsula articularis cricoarytaenoidea) se prinde pe cele două cartilaje şi nu prezintă ca mijloace de întărire decât *lig.cricoaritenoidian posterior* (lig.cricoarytaenoideum posterius), care din cauza formei sale de evantai, a fost denumit clasic ligamentul triquetrum. Acesta are structură elastică şi se prinde cu un capăt pe faţa posterioară a lamei cricoidului şi cu altul pe marginea medială şi inferioară a cartilajului aritenoid. El are rol

important în conducerea mişcărilor din articulaţia cricoaritenoidiană. Principalele mişcări din această articulaţie au ca rezultat adducţia sau închiderea glotei şi abducţia sau dilatarea ei.

Articulaţia cricotiroidiană (articulatio cricothyroidea) dintre coarnele inferioare ale tiroidului şi cartilajul cricoid se caracterizează prin mişcări de alunecare orizontale şi verticale. Ele au ca rezultat fie deplasarea înainte a cartilajului tiroid, cartilajul cricoid fiind fix, fie deplasarea în direcţie posterioară a lamei cricoidiene şi cu ea a cartilajelor aritenoide, situaţie în care cartilajul tiroid rămâne fix. În acest fel plicile vocale sunt puse în tensiune sau sunt destinse. *Capsula articulaţiei cricotiroidiene* (capsula articularis cricothyroidea) este laxă, dar este întărită de *lig.cricotiroidian* (lig.cricothyroideum) cu fibre verticale, puternice.

Cartilajele laringelui se leagă între ele, de osul hioid şi trahee printr-un sistem de ligamente fibroelastice, foarte dezvoltat.

Membrana tirohioidiană (Membrana thyrohyoidea) ocupă întreg spaţiul anterior şi lateral dintre cartilajul tiroid şi osul hioid. Ea are în structură numeroase fibre elastice şi este întărită lateral de *lig.tirohioidian* (lig.thyrohyoideum). Acesta se întinde între cornul superior al tiroidului şi extremitatea posterioară a cornului mare al hioidului. În grosimea sa este inclus uneori cartilajul tritic. În partea superioară membrana tirohioidiană se dublează în două lame. Una anterioară mai subţire şi alta posterioară mai groasă; cea anterioară se prinde pe marginea inferioară a corpului osului hioid, iar cea posterioară pe marginea superioară. Spaţiul dintre lame este plin cu ţesut adipos (bursă hioidiană). O altă îngroşare a lamei posterioare a acestei membrane situată pe linia mediană, o constituie *lig.tirohioidian median* (ligamentum thyrohyoideum medianum). În partea laterală membrana tirohioidiană este străbătută de ramura internă a n.laringeu superior şi de a.laringiană superioară.

Ligamentul hioepiglotic (ligamentum hyoepiglotticum), de aspectul unei membrane, leagă faţa anterioară a epiglotei de corpul osului hioid. Peţiolul acestui cartilaj este fixat după cum s-a amintit

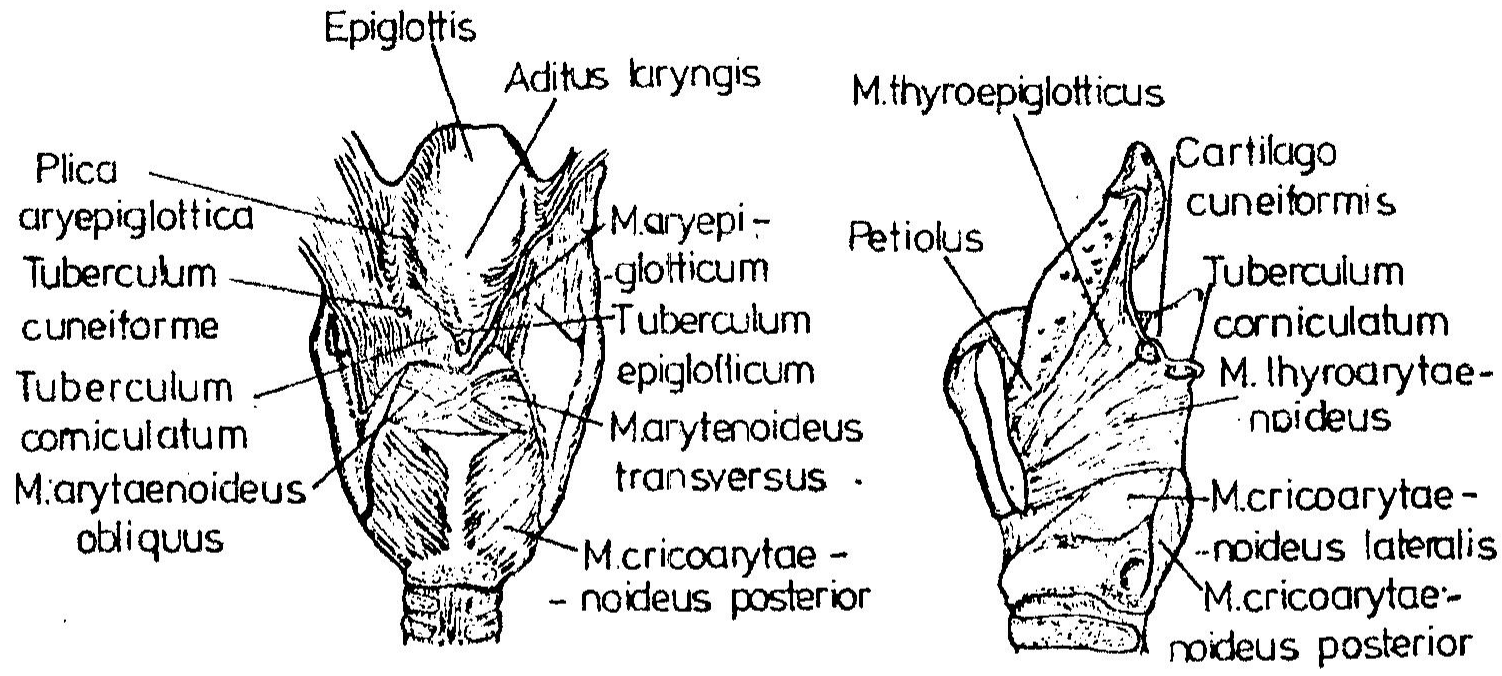

Fig.156 MUŞCHII LARINGELUI

de incizura tiroidiană şi de partea superioară a unghiului tiroidului, prin *ligamentul tiroepiglotic* (ligamentum thyreoepligotticum).

Ligamentul cricofaringian (ligamentum cricopharyngeum) este o formaţiune fibroasă care se prinde de cartilajul corniculat şi faţa posterioară a lamei cricoidiene şi ia parte la fixarea mucoasei faringiene care înveleşte lama cricoidului.

Ligamentul cricotiroidian (ligamentum cricothyroideum) este o formaţiune fibroasă puternică şi mediană, numit clasic ligamentul conic, ce fixează marginea inferioară a cartilajului tiroid de arcul cricoidului. El este străbătut de ramura cricotiroidiană a a.tiroidiene inferioare.

Ligamentul cricotraheal (ligamentum cricotracheale) este membrana elastică dintre cartilajul cricoid şi primul inel cartilaginos traheal.

Laringele, ca de altfel întregul aparat respirator este după cum s-a constatat, foarte bogat în ţesut fibroelastic, cerinţă a funcţiilor sale. În *tunica submucoasă* (tella submucosa), acest ţesut formează *membrana fibroelastică a laringelui* (membrana fibroelastica laryngis). Partea superioară a acesteia formează *membrana cvadrangulară* (membrana quandragularis), care se întinde în submucoasă, de la epiglotă şi plicile ariepiglotice, până în plicile vestibulare (ventriculare) unde prezintă câte o îngroşare numită *ligament vestibular* (ligamentum

vestibulare).

În submucoasa etajului infraglotic, membrana fibroelastică a laringelui, prezintă o altă formaţiune numită *conul elastic* (conus elasticus), Acesta se întinde de la cartilajul tiroid, până la nivelul plicilor vocale, unde prezintă o îngroşare ce formează *ligamentul vocal* (ligamentum vocale). Ligamentele vocale din cele două plici, formează deci partea superioară, mai strâmtă, a conului elastic. Ele se întind în lungul marginii libere a plicilor vocale fixându-se cu capătul posterior pe proc.vocal al cartilajului

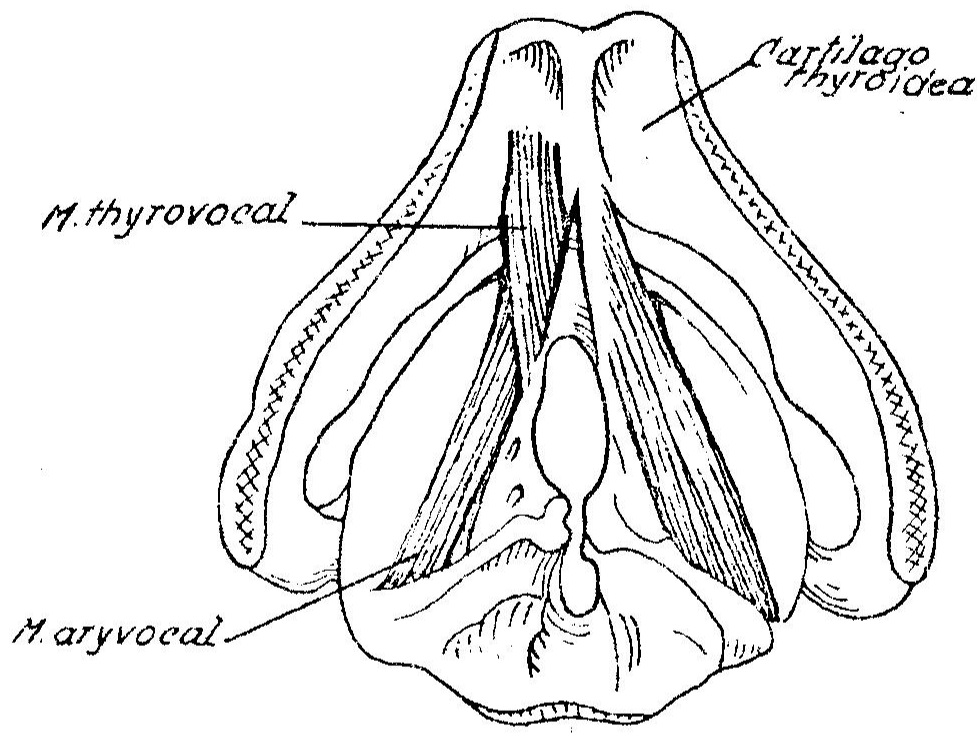



Torsiunea m. vocal în contracție.

Fig.157 M.VOCALIS (dupa GOERTTLER)

aritenoid şi cu cel anterior pe unghiul cu deschide posterioară al cartilajului tiroid. Recent se susţine că ligamentele vocale formează totodată tendonul m.vocal.

Articulaţiile şi sistemul ligamentar fibroelastic al laringelui sunt puse în mişcare de muşchii laringelui.

MUŞCHII LARINGELUI (musculi laryngis) pot fi împărţiţi în două grupe: extrinseci şi intrinseci.

Muşchii extrinseci. Din punct de vedere al dezvoltării, din această grupă fac parte m.cricotiroidian şi m.constrictor inferior al faringelui. Ambii provin din materialul muscular al sfincterului extern sau laringofaringian al vertebratelor inferioare şi sunt inervaţi de n.vag. Din punct de vedere funcţional pot fi incluşi în această grupă m.sternotiroidian şi m.tirohioidian, inervaţi de ramuri din ansa cervicală. M.sternotiroidian, când ia punct fix pe stern deplasează laringele inferior. M.tirohioidian, luând punct fix pe osul hioid, ridică laringele în timpul faringian al deglutiţiei, acţiune la care participă indirect şi alţi muşchi hioidieni.

M. cricotiroidian (m.cricothyroideus), are originea pe arcul cartilajului cricoid în partea anterioară şi laterală a acestuia. El se inseră pe marginea inferioară şi regiunea învecinată ei a feţei externe şi interne a lamei cartilajului tiroid, precum şi pe cornul inferior al acestui cartilaj. Fibrele anterioare ale muşchiului au direcţie apropiată de verticală şi formează *pars recta*, iar cele laterale sunt oblice de unde şi numele lor de *pars obliqua*. Alteori prezintă fibre care se prind pe glanda tiroidă devenind un ridicător al acesteia şi chiar pe trahee.

M.cricotiroidian este inervat de ramura externă (ramus externus) a n.laringeu superior.

Acţiunea muşchiului, mult discutată de laringologi, se exercită asupra articulaţiei cricotiroidiene. Când ia punct fix pe cartilajul tiroid el ridică arcul cricoidului, apropiindu-l de cartilajul tiroid. În această mişcare lama cartilajului cricoid şi indirect aritenoidele situate superior, basculează posterior şi inferior, având ca rezultat punerea în tensiune a plicilor vocale.

Când ia punct fix pe arcul cricoidian, muşchiul realizează bascularea înainte a cartilajului tiroid. Lermoyez l-a numit "muşchiul cântului", iar Grossman l-a comparat cu arcuşul şi mâna violonistului. Cercetări pe viu, prin laringoscopie, susţin rolul său în creşterea tensiunii plicilor vocale. R.Fink (1962), prin explorări radiografice stabileşte că lungimea muşchiului ar fi maximă în timpul emiterii vocalelor de tonalitate înaltă. Se afirmă de asemenea, că m.cricotiroidian acţionează sinergic cu m.vocal, ambii luând parte la realizarea *tensiunii fonatorii* a plicilor vocale. Fink este combătut însă de Müller şi Fisher, care susţin că cercetările radiografice sunt nesigure. Aţi autori

(Onodi) au încercat să descrie complex acţiunea fibrelor verticale şi a celor oblice. Toţi autorii sunt de acord însă, că m.cricotiroidian ca şi alţi muşchi ai laringelui, intervine în *mecanismul de tensiune* al laringelui. De aici şi atributul său funcţional de *muşchi tensor* al plicilor vocale.

Muşchii intrinseci. Acest grup de muşchi provin din sfincterul muscular intern al laringelui şi sunt inervaţi în totalitate de n.laringeu inferior, ramură terminală a n.laringeu recurent. Ei se prind cu ambele capete pe cartilajele laringelui.

Din punct de vedere funcţional ei sunt clasificaţi în *muşchi abductori sau dilatatori ai glotei, muşchi adductori sau constrictori ai glotei şi muşchi tensori ai plicilor vocale*.

M.cricoaritenoidian posterior (m.cricoarytaenoideus posterior) este singurul muşchi abductor sau dilatator al glotei, numit clasic *posticus*. El are originea largă pe faţa posterioară a lamei cartilajului cricoid şi inserţia prin convergenţa fibrelor, pe marginea posterioară şi laterală a procesului muscular al cartilajului aritenoid. Fibrele muşchiului sunt dispuse în două straturi: unul superficial şi mai subţire şi altul mai profund, mai gros, care constituie masa musculară principală a acestuia. Prin contracţie el trage posterior şi în jos procesul muscular al aritenoidului şi deci lateral şi în sus procesul muscular realizând deschiderea largă a glotei. Fibrele superioare

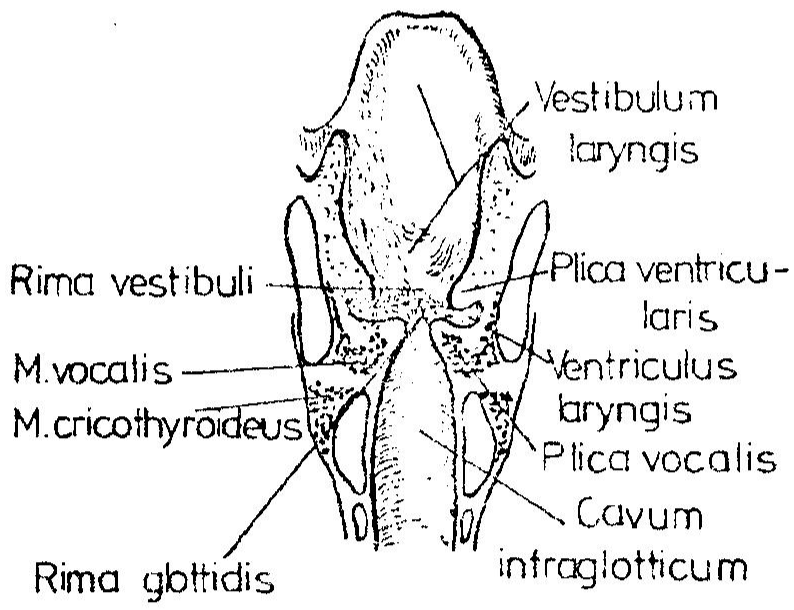

Fig.158 CAVITATEA LARINGELUI (secţiune frontala)

fiind aproape orizontale, când se contractă izolat pot trage procesul vocal strict lateral, fără să-l ridice. Deci, ele sunt fibre pur dilatatoare ale glotei. Din această cauză este numit şi *muşchiul funcţiei respiratorii* al laringelui. Mişcarea de mai sus se realizează în articulaţia cricoaritenoidiană prin rotaţie în jurul axului vertical, ce corespunde axului longitudinal al cartilajului aritenoid. Prin ea faţa medială a aritenoidului devine sagitală şi priveşte întru-câtva superior. Toate acestea sunt condiţionate de forma feţelor articulare ale articulaţiei cricoaritenoidiene. Ca acţiune secundară, prin contracţia m.cricoaritenoidian posterior se realizează evacuarea secreţiei glandelor din mucoasa ventriculilor laringelui, a cărei consecinţă este menţinerea în permanenţă a umidităţii mucoasei plicilor vocale. Antagoniştii săi sunt toţi muşchii constrictori ai glotei.

Paralizia unilaterală a acestui muşchi produce tulburări de fonaţie (voce bitonală) şi de respiraţie. De aceea în chirurgia laringelui se încearcă numeroase procedee de redresare funcţională al muşchiului.

Substratul anatomic al funcţiei complexe a acestui muşchi îl constituie inervaţia sa bogată. Fibrele motorii ajung la el prin prima ramură laterală a n.laringeu inferior.Din totalul de 1.300 fibre motorii ale n.laringeu inferior, se susţine că 25-30% sunt destinate unităţilor motorii ale m.cricoaritenoidian posterior.

M.ceratocricoidian (m.ceratocricoideus), constituie uneori o variantă (omologat în N.I.) care are originea pe cornul inferior al tiroidului (faţa lui posterioară) şi inserţia pe marginea inferioară a cartilajului cricoid.

M.cricoaritenoidian lateral (m.cricoarytaenoideus lateralis) este situat în partea opusă muşchiului cricoaritenoidian posterior. De altfel cei doi muşchi iau naştere filogenetic dintr-un singur muşchi cricoaritenoidian, prin apariţia şi dezvoltarea în masa sfincterului intern, a cartilajului aritenoid. Originea sa este în partea superioară a marginii laterale a arcului cartilajului cricoid (deasupra inserţiei m.cricotiroidian) şi inserţia în partea anterioară a procesului muscular al aritenoidului. El este antagonistul principal al m.cricoaritenoidian posterior, deoarece prin contracţie trage procesul muscular anterior şi în jos, încât apropie până la contact procesele vocale. Prin această apropiere a plicilor vocale, este un muşchi constrictor al glotei.

Împreună cu m.tirovocal, m.cricoaritenoidian lateral primeşte alte 25-30% din fibrele motorii ale n.laringeu inferior, care vin la el prin cea de a doua ramură laterală a acestui nerv.

M.aritenoidian oblic (m.arytaenoideus obliquus) are originea pe faţa posterioară a procesului muscular al aritenoidului şi inserţia pe vârful cartilajului aritenoid de partea opusă. De aceea prin contracţie, el apropie cele două cartilaje aritenoide, fiind un muşchi constrictor, în deosebi al părţii intercartilaginoase a glotei.

M.aritenoidian transvers (m.arytaenoideus transversus) are originea şi inserţia pe feţele posterioare ale cartilajelor aritenoide. Şi el este un

constrictor al părţii intercartilaginoase a glotei.

M.ariepiglotic (m.aryepiglotticus) situat în grosimea plicilor ariepiglotice se prinde pe vârful cartilajului aritenoid şi se inseră pe marginea laterală a cartilajului epiglotic.

M.tiroepiglotic (m.thyreoepiglotticus) se prinde cu capătul de origine pe faţa internă sau posterioară a unghiului şi lamei cartilajului tiroid şi se inseră pe epiglotă şi membrana cvadrangulară.

M.tiroaritenoidian (m.thyroarytaenoideus) clasic numit m.tiroaritenoidian extern, are originea pe faţa internă a unghiului şi lamei cartilajului tiroid, sub

În ontogeneză el apare în viaţa intrauterină. M.tirovocal este un muşchi scheletic, apare mai târziu în scara animală, iar în ontogeneză se dezvoltă după naştere, începând cu luna a V-a. S-a emis de asemenea părerea că ligamentul vocal nu este altceva decât tendonul comun de inserţie al fibrelor musculare.

M.tirovocal, format din fibre scurte şi lungi, are originea pe cartilajul tiroid. Inserţia fibrelor scurte este în partea anterioară a plicilor vocale, iar cea a fibrelor lungi ajunge până la procesul vocal al cartilajului aritenoid. Fibrele lungi ale m.arivocal se prind cu capătul de origine pe procesul muscular, iar

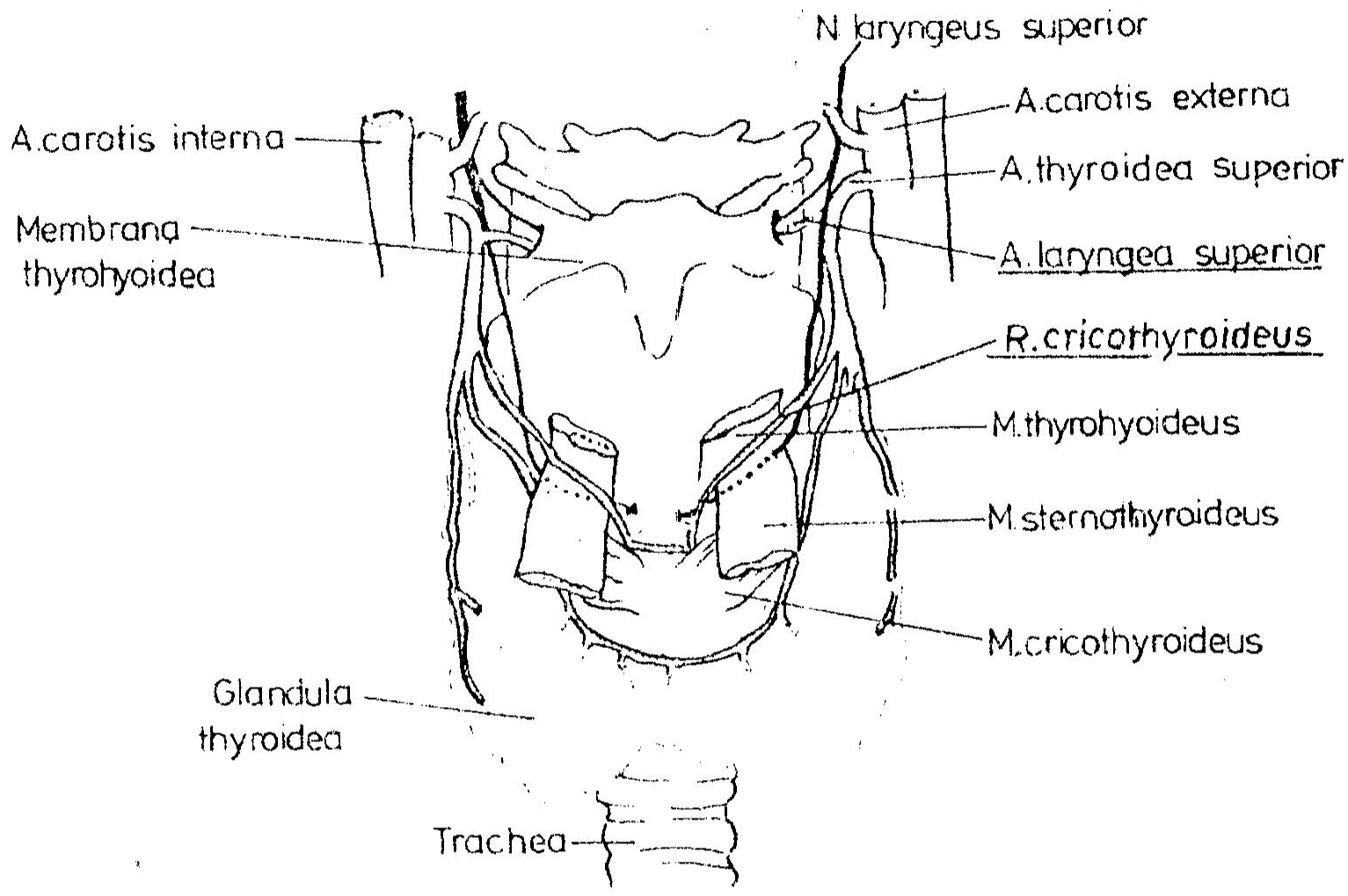

Fig.159 VASCULARIZAŢIA LARINGELUI (pediculii vasculonervoşi)

cea a m.tiroepiglotic şi inserţia, posterior, pe procesul muscular şi faţa laterală a cartilajului aritenoid. Este şi el un muşchi adductor sau constrictor al glotei.

M.vocal (m.vocalis) este numit clasic m.tiroaritenoidian intern. El are originea pe faţa internă a unghiului cartilajului tiroid în vecinătatea liniei mediane şi inserţia pe procesul vocal şi fovea oblonga a cartilajului aritenoid.

Cercetări recente iniţiate de Goerttler (1941) şi confirmate ulterior de alţi anatomişti, printre care Nakamura (1965) din Kyoto, precizează o serie de particularităţi morfologice ale m.vocal, care constituie substratul funcţiilor sale complexe. Muşchiului vocal i se descriu două părţi: *m.tirovocal şi m.arivocal*. În filogeneză m.arivocal este mai vechi. El este un muşchi de mucoasă şi derivă împreună cu m.tiroaritenoidian din sfincterul vocal al amfibienilor.

cele scurte pe procesul vocal al aritenoidului, au direcţie oblică şi se inseră în lungul plicii vocale. În traiectul lor spre linia de inserţie fibrele celor doi muşchi se întretaie în "dinţi de pieptene". Raportate la axul longitudinal al plicii vocale, mai ales în timpul contracţiei, fibrele lor se torsionează (vezi fig.157). Prin contracţie m.tirovocal trage plica vocală înainte şi lateral, iar m.arivocal o trage în jos şi posterior. Mişcările nu sunt strict orizontale ci în acelaşi timp eliptice. Diferit de ceea ce se ştia clasic, cunoaşterea actuală a direcţiei fibrelor explică rolul lor în depărtarea plicilor vocale de linia mediană în timpul contracţiei globale.

Microscopic, m.vocal prezintă o serie de alte particularităţi. În lumina polarizată s-a cercetat relaţia sa cu fibrele conului elastic şi s-a stabilit totodată dispoziţia lor reticulară. În plica vocală ele formează

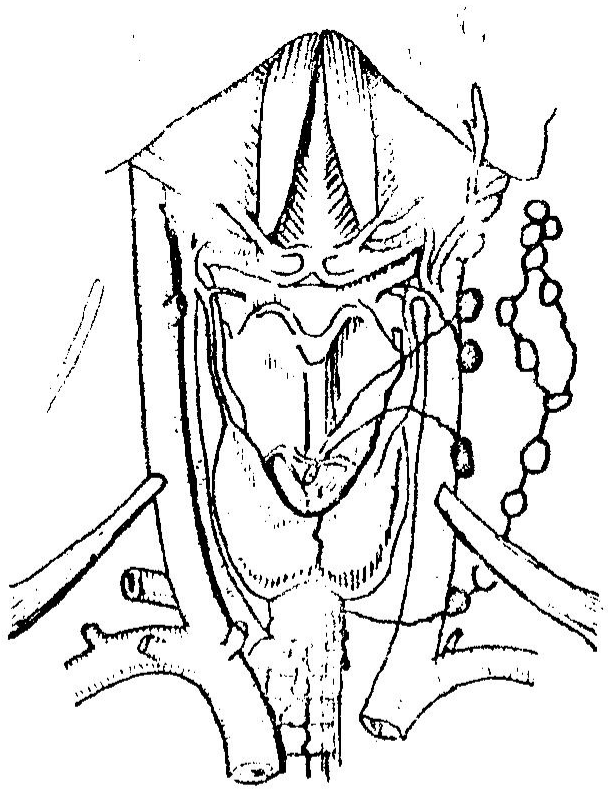

Fig.160 LIMFATICELE LARINGELUI

un ansamblu musculoelastic. În plus s-a constatat că fibrele m.vocal, diferă de fibrele musculare striate tipice.

Printre fibrele terminale s-au evidenţiat celule spiralate lungi, care se aseamănă cu fibrele musculare

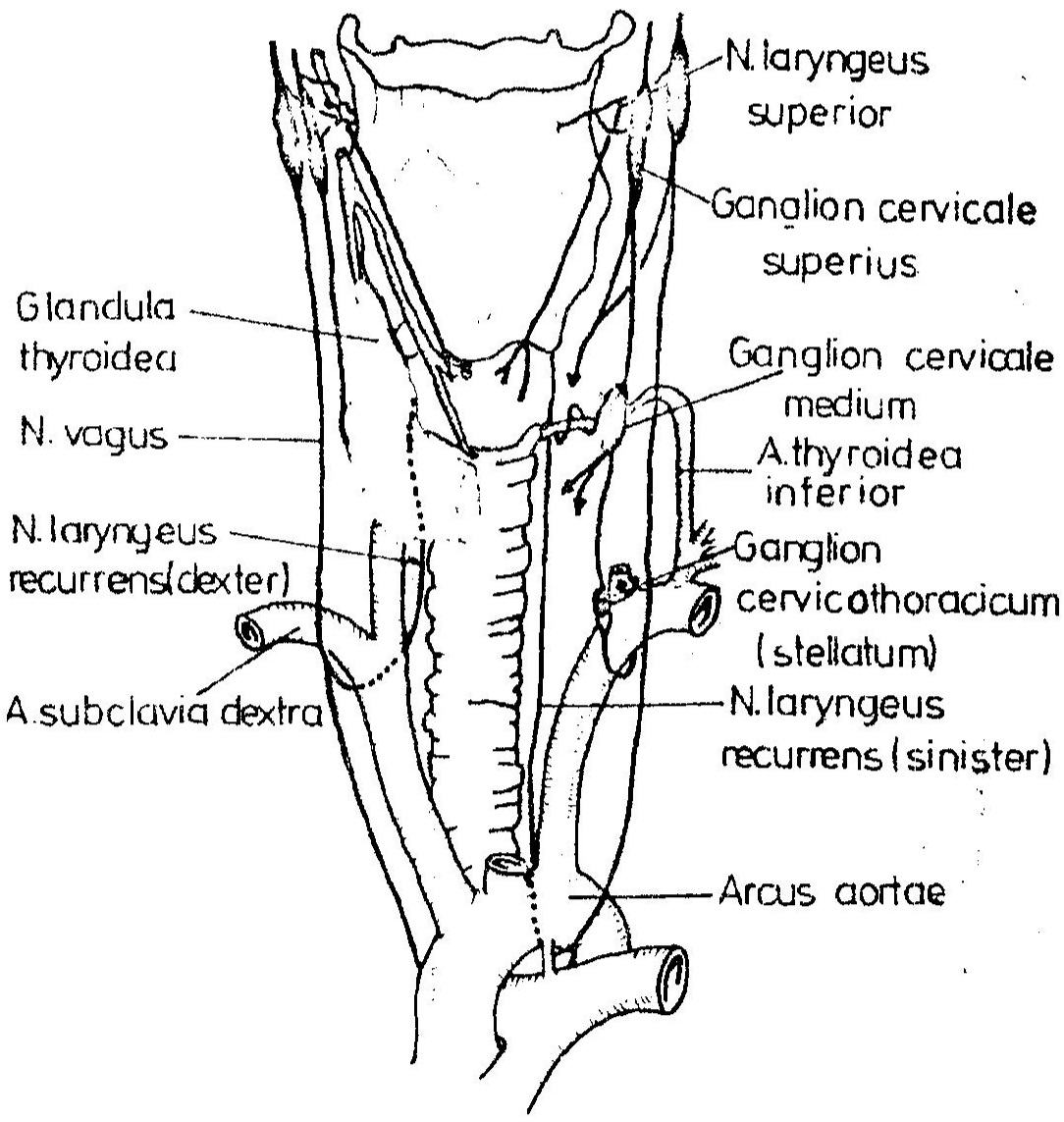

Fig.161 INERVAŢIA LARINGELUI

netede. Acestea ar fi după Goerttler elemente de tranziţie între fibrele striate şi netede. Fibrele m.vocal sunt bogate în sarcoplasmă şI conţin o cantitate mare de glicogen ca şi fibrele miocardice. Goerttler merge chiar mai departe şi susţine prezenţa în plus, a unor fibre tipice asemănătoare cu celulele Purkinje, deci ţesut nodal. Cercetările electromiografice susţin, în comparaţie cu alţi muşchi din organism, capacitatea vibratorie particulară a m.vocal. Vascularizaţia acestui muşchi este foarte bogată, iar la câine s-a constatat experimental că are o mare rezistenţă la anoxie, aceasta putând ajunge la 90 min. În ceea ce priveşte inervaţia muşchiului, aceasta este abundentă. Se afirmă că m.vocal, împreună cu m.aritenoidian primesc aproximativ 40-45% din totalitatea fibrelor motorii ale n.laringeu inferior.

CAVITATEA LARINGELUI (cavum laryngis). Laringele este un organ cavitar şi suprafaţa sa internă învelită de mucoasa laringiană prezintă un relief caracteristic. Pe o secţiune frontală cavitatea laringelui apare sub forma a două conuri, cu baza în partea opusă. Intrarea în laringe este orificiul superior de comunicare cu faringele, poartă numele de *aditus laryngis*. Acesta este mărginit anterior de epiglotă şi lateral de *plicile ariepiglotice* (plica aryepiglottica), care se întind posterior până la tuberculii corniculaţi. În grosimea plicilor se află m.ariepiglotic şi anterior la mică distanţă de tuberculul corniculat se găseşte tuberculul cuneiform, ridicătură determinată de cartilajul cu acelaşi nume.

Faţa anterioară a epiglotei este învelită de mucoasă, care se continuă cu mucoasa rădăcinii limbii. La acest nivel plicile mucoase glosoepiglotice, una mediană şi două laterale, mărginesc două depresiuni numite *valecule epiglotice*.

Pe pereţii laterali ai cavităţii laringelui, proemină două perechi de plici cu direcţie antero-posterioară, ce corespund vârfurilor secţionate ale celor două conuri laringiene. Ele subîmpart cavitatea laringelui în trei etaje. Cele superioare se numesc *plicile vestibulare sau ventriculare* (plica vestibularis - ventricularis), ridicată de ligamentele vestibulare. Deschizătura dintre ele poartă numele de *rima vestibuli*.

Partea cavităţii laringelui cuprinse între adytus laryngis şi plicile vestibulare se numeşte *vestibulul laringelui* (vestibulum laringis) sau etajul superior. Ţesutul elastic din submucoasa sa formează membrana cvadrangulară.

Proeminenţele inferioare sunt reprezentate de *plicile vocale* (plica vocalis), în grosimea cărora se află ligamentul vocal la care se termină extremitatea superioară a conului elastic şi mai profund, muşchiul vocal. Cele două plici vocale formează glota (glottis). Deschizătura dintre plicile

vocale şi dintre feţele mediale ale cartilajelor aritenoidiene, se numeşte *rima glottidis*. Aceasta are o *parte intermembranoasă* (pars intermembranacea) delimitată de marginile libere ale plicilor vocale şi o *parte intercartilaginoasă* (pars intercartilaginea) mărginită de feţele aritenoidelor. Edemul glotic din patologia laringelui nu este atât un edem al mucoasei plicilor vocale, ci mai mult un edem al mucoasei vestibulului laringelui. Etajul mijlociu al cavităţii laringelui, cuprinde între plicile vocale şi vestibulare se numeşte *ventriculul laringelui* (ventriculus laryngis). Acesta are pe secţiune aspectul unor depresiuni în peretele lateral al organului, care se continuă în sus cu o prelungire în fund de sac numită *sacculus laryngis sau apendicele ventriculului laringian* (appendix ventriculi laryngis).

Etajul cavităţii laringelui situat sub plicile vocale, poartă numele de *cavitatea infraglotică* (cavum infraglotticum), ce se continuă cu trahea. Textura elastică din submucoasa cavumului infraglotic formează conul elastic.

Mucoasa laringelui (tunica mucosa) conţine glandele laringiene, a căror parte secretorie pătrunde până în submucoasa. În submucoasă există şi ţesut limfoid, care la nivelul vetibulului formează o aşa zisă amigdală laringiană. Epiteliul mucoasei este de tip respirator, pseudostratificat, cu cili vibratili care bat spre faringe şi au deci rol în eliminarea secreţiilor căilor respiratorii. Pe faţa anterioară a epiglotei şi la nivelul plicilor vocale, epiteliul este de tip stratificat pavimentos. Între cele două tipuri de epitelii există zone de tranziţie.

VASCULARIZAŢIA LARINGELUI. Laringele primeşte sânge prin trei perechi de artere. *A.laringiană superioară* constituie trunchiul arterial principal; are calibrul cel mai mare şi provine din a.tiroidiană superioară.

Ea străbate împreună cu ramura internă a n.laringeu superior sau separat membrana tirohioidiană şi ajunge sub mucoasa recesurilor piriforme. Artera dă ramuri ascendente şi descendente pentru laringe şi faringe şi se anastomozează cu cea de partea opusă. Ramuri profunde din această arteră irigă plicile vocale. O ramură mai mică numită *ramura cricotiroidiana* ia naştere din ramura anterioară a tiroidienei superioare, se anastomozează cu cea de partea opusă, irigă m.tirocricoidian şi pătrunde printre cartilajul tiroid şi cricoid în laringe, participând la vascularizaţia cavum-ului infraglotic.

A.laringiană inferioară, de calibru mai mic decât cea superioară ia naştere dintr-o ramură glandulară posterioară a tiroidienei inferioare.

Ea merge ascendent între lobul glandei tiroide şi esofag, străbate m.constrictor inferior al faringelui şi în submucoasa anterioară a faringelui se anastomozează cu a.laringiană superioară. Reţeaua capilară a mucoasei laringiene este fină de aceea şi culoarea mucoasei nu apare prea roşie la examenul laringoscopic. Venele drenează sângele către trunchiurile venoase ale glandei tiroide.

Limfaticile provin dintr-o reţea fină mai redusă la nivelul plicilor vocale, care drenează spre trunchiuri situate în submucoasa faringelui şi laringelui. Superior şi inferior de plicile vocale vasele limfatice cresc în calibru şi însoţesc vasele sanguine. Teritoriul superior de plicile vocale drenează spre ganglionii cervicali profunzi din lungul v.jugulare, în dreptul cartilajului tiroid. Limfa din regiunea glotei şi cavumului infraglotic este drenată prin vase ce însoţesc a.şi v.cricotiroidiană şi vasele laringiene inferioare şi ajung la ganglionii cervicali profunzi inferiori (vezi fig.160).

INERVAŢIA LARINGELUI. Inervaţia laringelui este asigurată de n.vag prin cele două ramuri ale sale n.laringeu superior şi n.laringeu inferior. Fibrele motorii ale celor doi nervi provin din *ramura internă* a n.accesor, reprezentată de rădăcinile craniene (radices craniales) ale acestui nerv. Ramura internă a n.accesor este considerată *ramură aberantă a n.vag*. Ea pătrunde în ganglionul inferior al vagului şi mai departe prin nervii laringei (superior şi inferior) fibrele sale ajung la muşchii laringelui. La aceasta se adaugă inervaţia simpatică provenită din lanţul simpatic cervical.

N.laringeu superior (nervul arcului branhial IV) inervează prin ramura externă m.cricotiroidian, iar prin ramura internă inervează sensitiv mucoasa laringelui pâna la nivelul plicilor vocale.

N.laringeu inferior (nervul arcului branhial III) ramură terminală a n.laringeu recurent, inervează toţi muşchii intrinseci ai laringelui, cu excepţia m.cricotiroidian şi sensitiv mucoasa cavum-ului infraglotic până la nivelul celui de al IV-lea cartilaj traheal.

Separarea între teritoriile celor doi nervi este justificată mai mult pentru teritoriul motor. Pentru teritoriul senzitiv ea nu-şi găseşte justificarea strictă, datorită anastomozei dintre n.laringeu superior şi inferior prin ramurile lor comunicante (ansa lui Galien). Prin această anastomoză se realizează treceri de fibre senzitive din teritoriul unuia în al celuilalt. Există deci posibilitatea ca fibre din n.laringeu superior să ia parte la inervaţia senzitivă a cavum-ului infraglotic şi invers. Acest fapt este valabil şi pentru inervaţia proprioceptivă a muşchilor intrinseci al laringeului. Relaţia dintre cei doi nervi, descrisă mai sus, explică de altfel constatarea că secţiunea experimentală sau accidentală a n.laringeu superior este urmată de atrofia şi degenerarea mai multor

muşchi intrinseci ai laringelui, nu numai a m.cricotiroidian inervat de el. Legătura strânsă dintre inervaţia receptoare şi efectoare a acestor muşchi, indiferent de teritoriul periferic, se realizează în nevrax, respectiv între nucleul tractului solitar, nucleu senzitiv terminal pentru vag şi nucleul ambiguu, în care se găseşte originea reală a neuronilor motori, ai căror axoni inervează muşchii laringelui.

Nucleul ambiguu este deci nucleul de origine pentru toate fibrele motorii vagale destinate muşchilor laringelui. Cercetări efectuate de Szenthagotay au încercat să stabilească somatotopia sau proiecţia muşchilor laringelui în acest nucleu. El a constatat că muşchii laringelui se proiectează în *partea inferioară* a nucleului ambiguu, cu dipoziţie cranio-caudală.

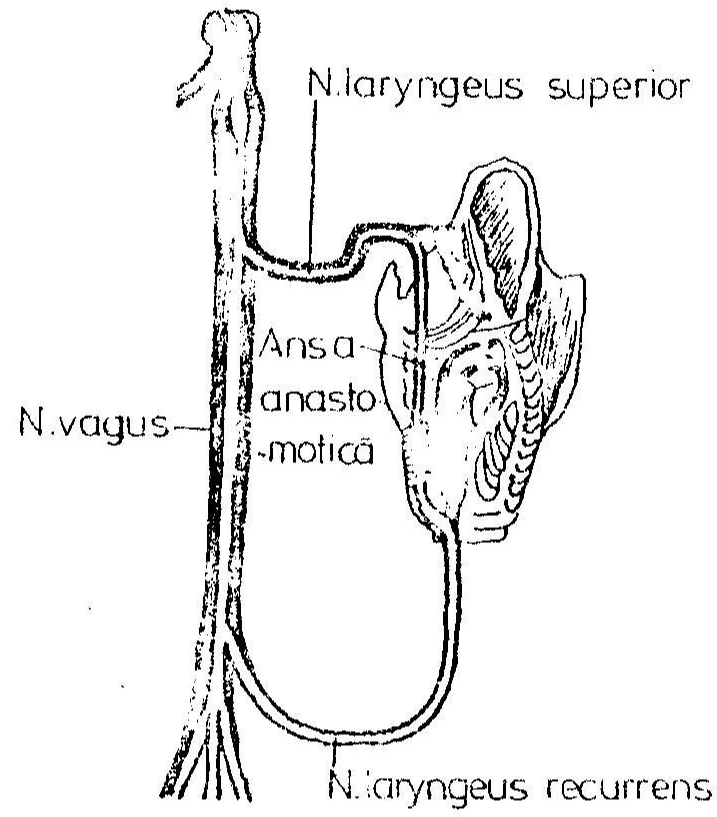

Fig.162 ANASTOMOZA NERVILOR LARINGEI

Astfel în partea superioară a zonei de proiecţie se află neuronii care inervează m.cricotiroidian, după care urmează descendent neuronii ai căror axoni merg la m.cricoaritenoidian posterior, tiroaritenoidian etc.

N.laringeu superior ia naştere sub ganglionul inferior al vagului, trece medial de ambele artere carotide vine în raport cu extremitatea posterioară a cornului mare al hioidului şi însoţeşte artera laringiană superioră. El se împarte în două ramuri, internă şi externă. N.laringeu superior se anastomozează cu ganglionul cervical superior şi cu nervul cardiac cervical superior. De asemenea *ramura sa externă* se anastomozează posterior de carotida externă cu ramurile cardiace cervicale superioare ale vagului, participând astfel la formarea nervului depresor. Ramura externă mai dă în traiectul său ramuri pentru glanda tiroidă, pentru plexul faringian, inervează m.cricotiroidian şi ajunge, prin ramuri terminale, până la mucoasa cavum-ului infraglotic.

Ramura internă străbate cu a.laringiană superioară sau singură membrana tirohioidiană şi ridică mucoasa recesurilor piriforme, formând plica nervului laringeu superior. El dă: ramuri ascendente ce merg în regiunea valeculelor şi a mucoasei rădăcinii limbii unde se anastomozează cu ramuri periferice ale n.glosofaringian; ramuri pentru mucoasa epiglotei, pentru regiunea cricoidiană şi întreg etajul supraglotic al cavităţii laringelui, cât şi ramuri pentru cavum-ul infraglotic. Secţionarea bilaterală a n.laringeu superior produce profunde tulburări de deglutiţie.

N.laringeu recurent ia naştere din n.vag, în stânga sub arcul aortic, iar în dreapta sub a.subclavie. În traiectul său ascendent dă ramuri traheale şi

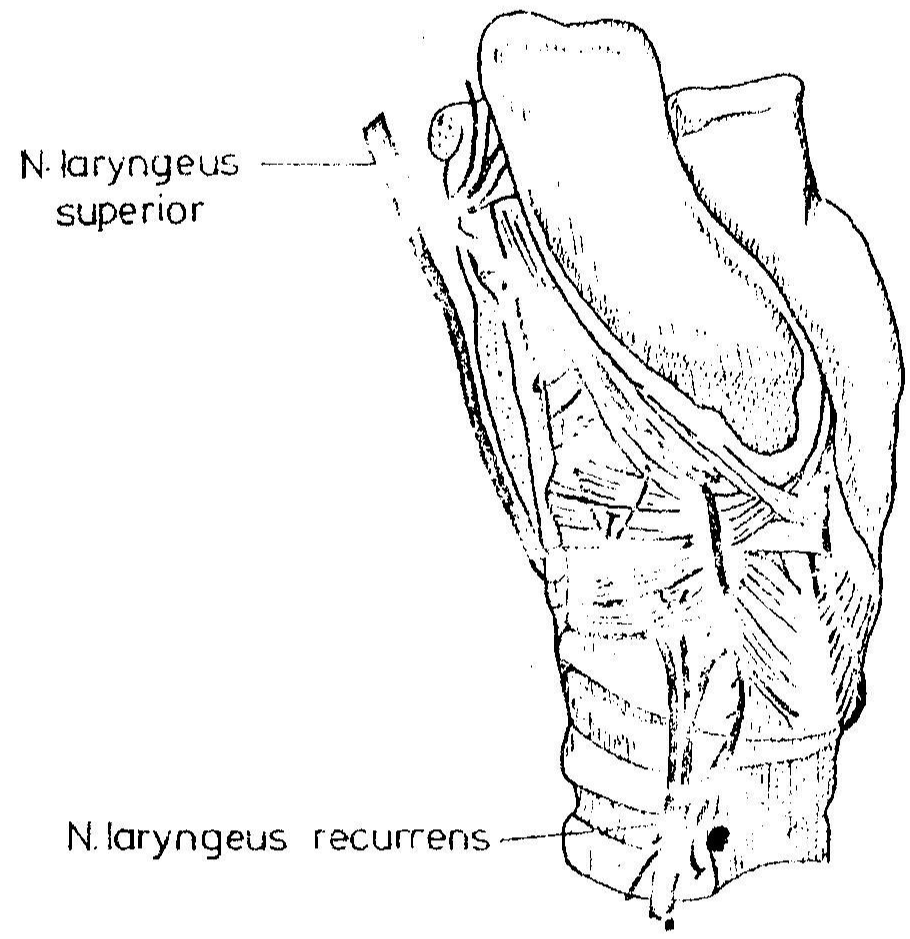

Fig.163 NERVII LARINGELUI

esofagiene, iar ramura terminală, *n.laringeu inferior* merge la laringe. N.laringeu inferior vine în raport cu a.tiroidiană inferioară, pe care o încrucişează posterior sau trece printre ramurile ei în vecinătatea polului inferior al lobului lateral al glandei tiroide. În continuare el are traiect ascendent, mergând împreună cu a.laringiană inferioară. Medial de cornul inferior al cartilajului tiroid nervul străbate m.constrictor inferior al faringelui şi ajunge în submucoasa peretelui anterior al părţii laringiene a faringelui. La acest nivel el dă: *ramuri laterale* sau anterioare şi o *ramură medială* sau posterioară. Ramurile laterale sunt situate între cartilajul cricoid şi lama tiroidului. Ele se distribuie mm.cricoaritenoidian lateral, tiroaritenoidian, vocal, ariepiglotic şi tiroepiglotic. Ramura medială urcă pe sub m.cricoaritenoidian posterior pe care-l inervează şi

dă ramuri pentru mm.aritenoidieni oblici şi transvers şi o ramură comunicantă prin care se anastomozează cu n.laringeu superior (ansa Galien).

Toţi muşchii intrinseci ai laringelui au inervaţie homolaterală, cu excepţia mm.aritenoidian oblic şi transvers care primesc inervaţie bilaterală. Fibrele senzitive ale n.laringeu inferior inervează mucoasa etajului inferior al faringelui, mucoasa peretelui posterior al cavum-ului infraglotic şi cea a părţii superioare a traheei.

N.laringeu recurent stâng, luând naştere din n.vag sub arcul aortic în torace, este cu câţiva centimetri mai lung decât cel drept. Diferenţa de lungime dintre cei doi nervi nu influenţează simultaneitatea contracţiei bilaterale a muşchilor laringelui, deoarece axonii n.laringeu recurent stâng au diametru mai mare şi deci viteza de conducere a influxului nervos mai rapidă. Această particularitate stă la baza contracţiei bilaterale simultane a acestor muşchi.

Inervaţia motorie şi senzitivă a laringelui mai prezintă câteva caracteristici. S-a constatat că în m.vocal, fibrele n.laringeu superior se distribuie şi ele în dinţi de pieptene. M.arivocal este inervat de fibre scurte, în raport cu m.tirovocal. Acest fapt arată că m.vocal dintr-o parte nu se contractă în bloc, ci cu un decalaj de 1-2 m sec. între partea posterioară şi anterioară a sa, după cum s-a observat pe glotogramă (Striglioni). În ceea ce priveşte gradul de inervaţie al muşchilor laringelui în comparaţie cu alţi muşchi din organism, acesta se situează între muşchii foarte bogat inervaţi - cum sunt muşchii extrinseci ai globului ocular şi muşchii scheletici cu inervaţie redusă. Dintre toţi muşchii intrinseci, m.vocal se caracterizează prin aceea că are inervaţie multiplă. O fibră musculară are câte 3-5 plăci motorii, tipul obişnuit fiind de o fibră/o placă motorie, întâlnit la mm.cricoaritenoidieni posterior şi lateral. La ceilalţi muşchi fibrele musculare au până la 2-3 plăci motorii. Sinapsele neuromusculare sau plăcile motorii ale m.vocal au formă alungită şi ocupă jumătate din lungimea fibrei musculare (Rudoph). Toate aceste caracteristici explică rapiditatea contracţiei m.vocal.

Muşchii laringelui au şi o inervaţie proprioceptivă corespunzătoare. Ei conţin fusuri neoromusculare dispuse în paralel cu fibrele musculare şi proprioceptori "în serie". La aceasta se adaugă abundenţa baroreceptorilor din mucoasa cavum- ului infraglotic şi a glotei. Restul mucoasei laringiene, prezintă de asemenea o inervaţie bogată. Hovelacque şi recent Pensnika au studiat inervaţia proprioceptivă a articulaţilor laringelui, constatând asemănarea cu cea a altor articulaţii din organism.

Tipul de inervaţie al laringelui, descris mai sus, stă la baza funcţiilor sale şi îndeosebi a funcţiei fonatorii şi respiratorii.

Inervaţia simpatică a laringelui reglează în special vasomotricitatea organului. Ea este asigurată de fibre anastomotice directe care vin la n.vag din gg.simpatic cervical superior precum şi de fibre din lanţul simpatic cervical care ajung la laringe prin plexurile perivasculare. Secreţia glandulară se găseşte sub control vagal.

RAPORTURILE LARINGELUI. În ceea ce priveşte conformaţia exterioară, laringele se aseamănă cu o piramidă triunghiulară. El este situat în regiunea anterioară sau viscerală a gâtului, sub osul hioid. Faţa sa posterioară proemină în etajul inferior al faringelui, determinând *recesurile piriforme*, prin care trec lichidele în timpul faringian al deglutiţiei. Acestea sunt delimitate medial de: epiglotă, plicile ariepiglotice, cartilajul cricoid şi aritenoide, iar lateral de: hioid, membrana tirohioidiană şi lamele cartilajului tiroid. În partea lor superioară aproape transversal se întinde plica n.laringeu superior. Feţele antero-laterale (dreaptă şi stângă) vin în raport cu lobii glandei tiroide, ceea ce explică vascularizaţia comună a celor două organe. Spre suprafaţă au raporturi cu muşchii infrahioidieni, lama pretraheală a fasciei cervicale cu m.platysma şi tegumentul.

Muchia anterioară, dintre lamele cartilajului tiroid, după cum s-a arătat proemină sub piele, unde poate fi uşor palpat. În intervenţiile pe laringe, zona medială constituie una din căile de acces cele mai indicate, datorită raporturilor de suprafaţă simple şi a câmpului larg oferit după secţionarea cartilajului tiroid. De asemenea laringotomia mediană cade în unghiul anterior dintre plicile vocale, deci fără a le secţiona, permiţând astfel abordarea tuturor etajelor cavităţii laringelui.

Părţile postero-laterale ale laringelui vin în raport cu mănunchiul vasculonervos al gâtului (vezi cap.de anatomia topografică a gâtului).

Superior, prin aditus laryngis, organul comunică cu faringele, iar inferior se continuă cu trahea.

FUNCŢIA FONATORIE A LARINGELUI

Din punct de vedere funcţional, laringele are două mari funcţii: una *respiratorie şi de protecţie* a căilor respiratorii inferioare şi alta *fonatorie*.

Funcţia respiratorie este mai veche în filogeneză şi de importanţă vitală. Ea este prezentă la toate animalele cu respiraţie aeriană. Faringele, după cum se ştie, este un organ de răspântie al căilor digestive şi respiratorii. El se continuă inferior, prin gura esofagului, cu canalul alimentar, iar prin aditus laryngis cu arborele respirator. De aceea în timpul faringian al deglutiţiei, un rol vital revine sistemului

de protecţie al căilor respiratorii. Căile respiratorii superioare, respectiv cavitatea nazală şi partea nazală a faringelui, sunt protejate prin ridicarea vălului palatin (vezi fig.152). Mecanismul de protejare al căilor respiratorii inferioare a fost mult controversat. Iniţial

anterior partea intermembranoasă a glotei. Al doilea sfincter este format de mm.cricoaritenoidieni laterali şi posteriori. Cele două sfinctere acţionează sinergic. Autori ca Pressmann şi J.Krmpotic atribuie o mare importanţă în acest tip de închidere, tuberculului

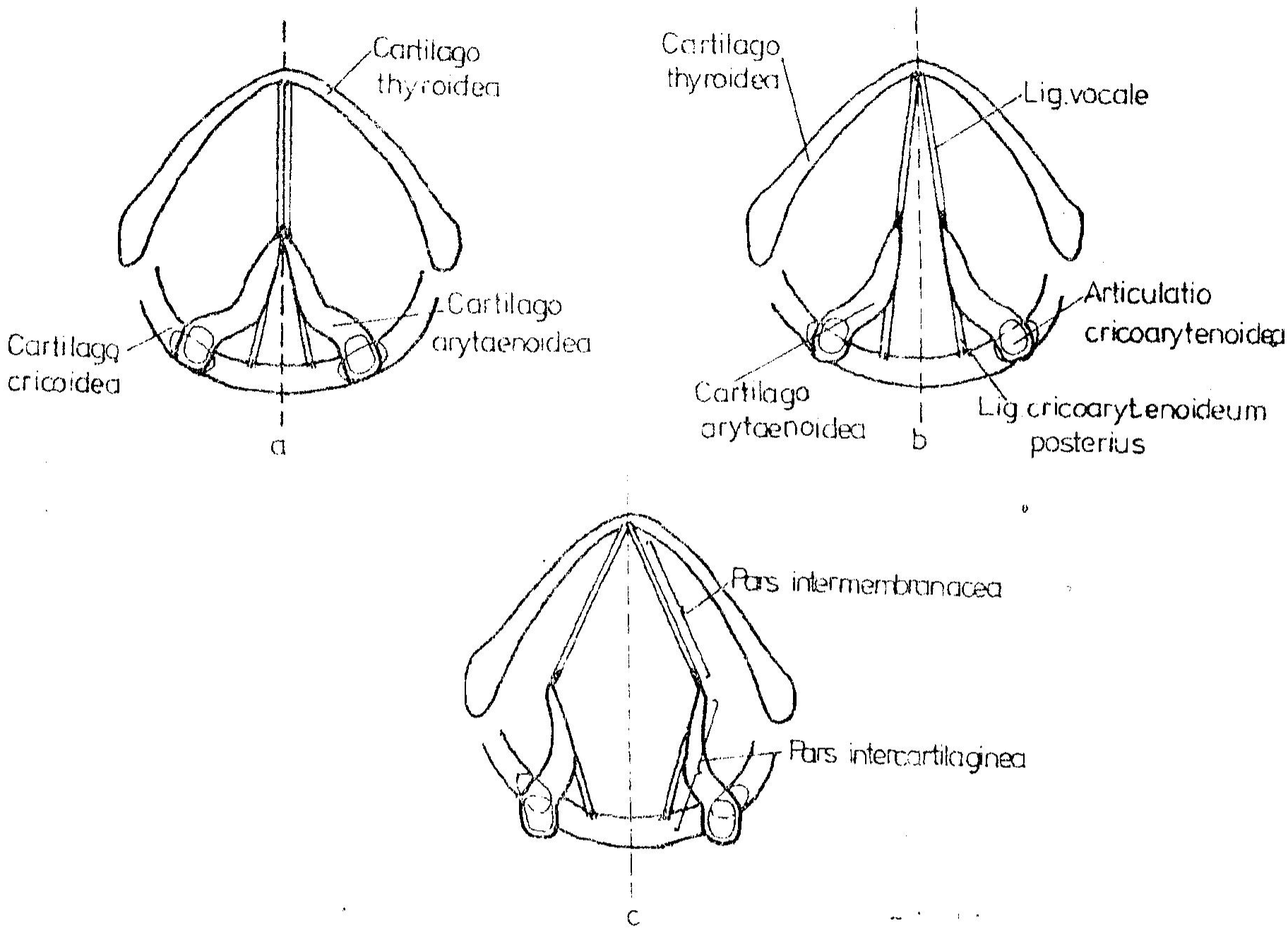

Fig.164 RIMA GLOTTIDIS
a = închisa; b = întredeschisa; c = larg deschisa
(schema din Braus)

s-a considerat că epiglota acţionează ca un căpăcel care acoperă aditus laryngis la trecerea bolului alimentar.

Ulterior, s-a acordat o tot mai mare importanţă sistemului sfincterian de închidere al laringelui, acesta pornind de la dispoziţia circulară şi de la prezenţa sfincterului muscular laringofaringian al vertebrelor inferioare. Lucrurile s-au complicat însă, paralel cu dezvoltarea funcţiei fonatorii a laringelui, când din sfincterul muscular se individualizează muşchii intrinseci ai laringelui. Ca urmare, se atribuie importanţă unui sistem alcătuit din două sfinctere. Unul, format în partea posterioară de m.aritenoidian transvers şi anterior, de m.tiroaritenoidian. Prin contracţia acestor muşchi sunt aduse în contact feţele mediale ale cartilajelor aritenoide şi este închisă epiglotic care completează deschiderea anterioară dintre plicile ariepiglotice şi cartilajelor corniculate.

În 1964, Ardran, şi Kemp, analizând radiografic mecanismul închiderii laringelui demonstrează importanţa ridicării osului hioid, flexia anterioară a epiglotei şi nu posterioară, precum şi mişcarea de închidere sfincteriană a cartilajelor aritenoide. Prin acest mecanism faţa anterioară a epiglotei se lipeşte de faţa posterioară a rădăcinii limbii, iar faţa ei posterioară formează un adevărat şanţ prin care trece bolul alimentar.

Prin acest mecanism cu un substrat nervos complex se realizează combinat o *închidere efectivă* a laringelui. Un alt argument în favoarea acestui mecanism îl constituie constatarea că după ablaţia epiglotei au loc tulburări pasagere de deglutiţie, care

sunt rapid compensate (Kindler, Janker). Între mușchii faringelui, mușchii hioidieni și ai laringelui există o sinergie funcțională perfectă.

Pe lângă funcțiile sale principale laringele îndeplinește și alte funcții. Astfel, prin deschiderea sau închiderea glotei, el *controlează presiunile* din cavitatea pleurală și plămâni. Prin această funcție el influențează favorabil circulația sângelui în plămân și circulația venoasă generală, de întoarcere a sângelui la inimă. De asemenea prin închiderea și deschiderea glotei, laringele intervine, în *tuse și expectorație*; prin închiderea glotei după o respirație profundă, el contribuie la realizarea *cutiei toracice închise*, asigurând un mai puternic punct de sprijin pentru mușchii membrelor superioare. Creșterea presiunii abdominale prin închiderea glotei favorizează micțiunea, defecația și expulzia fătului din uter la naștere.

FUNCȚIA FONATORIE a laringelui mai recent apărută pe scara animală, îndeplinește un rol deosebit la om. Ea s-a dezvoltat în strânsă legătură cu sistemul nervos. Odată cu ea apare și se perfecționează *cel de al doilea sistem de semnalizare*, adică *limbajul articulat*. La baza acestuia stă un mecanism nervos complex. Al doilea sistem de semnalizare s-a format în procesul muncii și grație lui, omul s-a desprins de lumea animală devenind o *ființă socială*. Cu studiul vorbirii și al cântului se ocupă o disciplină medicală specială: *foniatria*. Ea studiază nu numai anatomia laringelui și legat de ea fiziologia fonației, ci se ocupă mai ales cu diagnosticarea și tratamentul tulburărilor vocii vorbite și cântate. Bazele ei științifice au început să fie puse din 1930. Ce mai mare dezvoltare a fonopatologiei începe însă în jurul anului 1950, când R.Husson prin cercetări de electrofiziologie, reușește să fundamenteze *teoria neurocronaxică a fonației*. Paralel cu foniatria se dezvoltă partea ei pedagogică sau educațională, numită *logopedie*.

Prima lucrare, o încercare de anatomie funcțională a laringelui, aparține anatomistului italian Fabricius (1537-1628), care sub influența cercetărilor anatomice și de medicină experimentală ale lui Galenus, scrie cartea "De vocibus laryngis".

Pe la jumătatea secolului al XVIII-lea A.Ferrein, cercetează mai amplu laringele la cadravru și pune bazele *teoriei mecanice* a formării vocii (1741). Suflând în trahee, el constată vibrația formațiunile ce produc sunete, pe care le numește *corzi vocale* (cordes vocales). Argumentele experimentale în favoarea explicării formării vocii prin forțe fizice, cu precizarea raportului dintre tensiunea corzilor vocale și înălțimea sunetelor laringiene, au fost aduse în 1840 de către J.Müller.

Odată cu introducerea de către Manuel Garcia (1855) a *metodei autolaringoscopiei indirecte*, se realizează noi progrese, care permit lui J.R.Ewald (1913) să pună bazele *teoriei mioelastice* a fonației. Prin laringoscopie și stroboscopie, se constată pe viu, adducția și abducția plicilor vocale, laringele fiind asemănat cu instrumentele muzicale de suflat. Potrivit acestei teorii, plicile vocale *vibrează pasiv* datorită forței produse de presiunea cu care coloana de aer este expulzată din plămâni și forței mioelastice a plicilor vocale și laringelui în general, aceasta din urmă intervenind în apropierea plicilor vocale. În aceste condiții m.cricotiroidian și tiroaritenoidian asigură tensiunea plicilor vocale, de care depinde înălțimea sunetului laringian. Odată cu teoria mioelastică s-a emis *teoria registrelor vocii*, descriindu-se: *registrul plin* sau vocea de piept, *registrul de mijloc*, caracteristic femeii, *registrul vocii de cap*, *registrul de falset și registrul scurt*. Teoria mioelastică deși este susținută de mulți autori și astăzi, a fost supusă unor critici severe, deoarece ea nesocotește mecanismele nervoase, rolul centrilor corticali în funcția fonatorie a laringelui.

Paralel cu progresele din neurofiziologie și mai ales cu cele de electroneurofiziologie, se studiază mai amplu de către Goerttler structura m.vocal. S-a permis astfel lui R.Husson, fiziolog, cântăreț, matematician și fizician, să pună în 1950 bazele *teoriei neurocronaxice a fonației*. Ea constituie un mare *salt calitativ* în cunoașterea funcției fonatorii a laringelui.

Astăzi se admite că la baza acestei funcții stă un mecanism nervos complex. Plicile vocale nu vibrează pasiv sub influența coloanei de aer expulzată din plămân, ci, din contră intervin în fonație în mod activ. Ele se depărtează și se apropie periodic de linia mediană, deschizând și închizând orificiul glotic. Cu alte cuvinte, nu *coloana de aer pune în vibrație plicile vocale, ci contracția ritmică a m.vocal imprimă vibrații coloanei de aer, dând naștere astfel tonului vocal sau sunetului laringian*.

Motricitatea laringelui, după R.Husson, se manifestă prin patru tipuri de mișcări.

Mișcările vibratorii ale plicilor vocale sunt esențiale pentru fonație. Ele se realizează prin contracție ritmică a m.vocal sub influența influxului adus de fibrele n.laringeu inferior, unităților motorii ale acestui mușchi. Prin contracția mușchilor vocali marginile mediale ale plicilor vocale se depătează de linia mediană. *Coloana de aer care trece în acest moment prin orificiul glotic, mărește presiunea în cavitățile supraglotice ale aparatului vocal.* Prezența țesutului elastic în plicile vocale, realizează economie de energie musculară în etapa de adducție și controlează amplitudinea deschiderii orificiului glotic.

Mișcarea de abducție, realizată de

mm.cricoaritenoidieni posteriori, este însoţită de relaxarea antagoniştilor lor, prin mecanism nervos.

Mişcarea de adducţie, filogenetic veche, se produce prin: contracţia mm.aritenoidieni (transvers şi oblic) pentru partea posterioară a orificiului glotic; prin

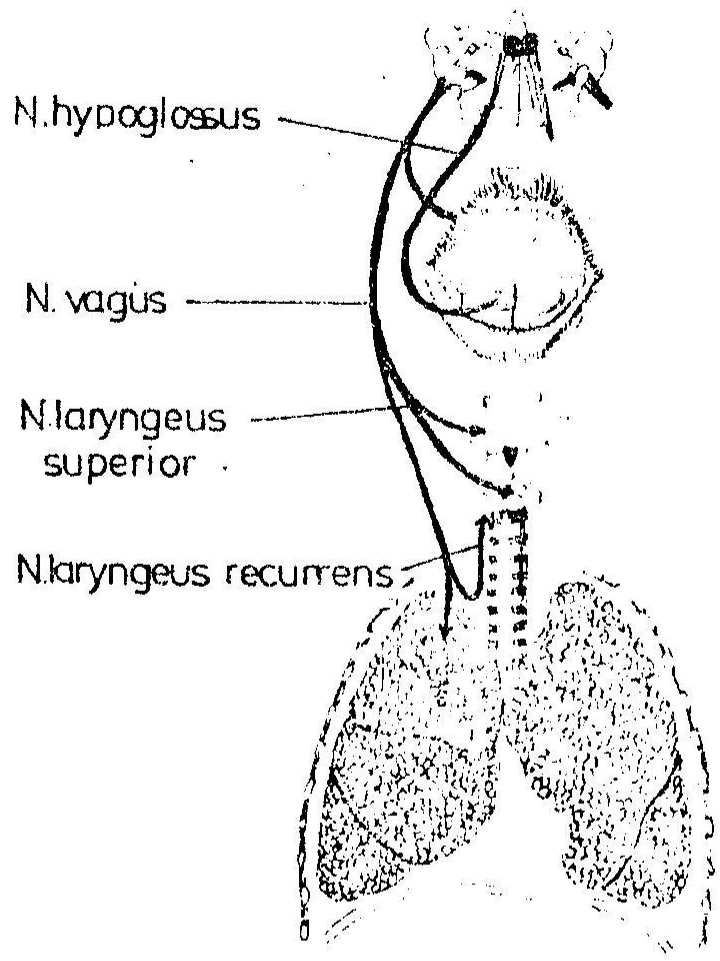

Fig.165 CALEA EFECTOARE PRINCIPALA A APARATULUI VOCAL (schema dupa Terracol şi Greiner)

contracţia mm.cricoaritenoidieni, laterali pentru partea anterioară a orificiului glotic. Pentru închiderea globală a acestui orificiu este necesară şi contracţia mm.tiroaritenoidieni, mm.cricoaritenoidieni posteriori fiind relaxaţi.

Cel de al patrulea tip de mişcare îl realizează contracţia mm.cricotiroidieni, care prin basculareа cartilajului tiroid sau a lamei cricoidului, întind plicile vocale.

Contracţia ritmică a m.vocal ca de alt fel şi a celorlalţi muşchi ai laringelui se realizează prin *mecanisme nervoase complexe* la care participă centrii corticali şi subcorticali ai fonaţiei.

Receptorii acestor reflexe nervoase sunt reprezentaţi de *baroreceptorii* din mucoasa laringiană, de *proprioceptorii* din muşchii laringelui (fusurile neuromusculare) şi din articulaţiile acestuia. Alţi receptori sunt situaţi în mucoasa faringiană, a palatului dur şi palatului moale, la nivelul incisivilor, în restul mucoasei bucale şi a masivului facial. O altă categorie o reprezintă proprioceptorii din musculatura abdominală şi m.diafragm; musculatura abdominală este numită de cântăreţi *sprijinul sunetului* vocal, deoarece prin contracţia ei se realizează controlul presiunii din cavum-ul infraglotic de care depinde intensitatea vocii. Alţi receptori culeg stimuli de la nivelul viscerelor (interoceptori).

Căile nervoase de conducere sunt reprezentate de *nervii periferici* care asigură sensibilitatea teritoriilor respective. De la laringe influxul nervos este condus prin nn.laringei şi vag, la *nucleul tractului solitar*. Din faringe ajung la acelaşi nucleu pe calea n.glosofaringian, iar din teritoriul bucal prin fibrele senzitive ale trigemenului care merg la *nucleii terminali* ai acestui nerv din trunchiul cerebral. Nervul frenic şi nervii intercostali conduc sensibilitatea proprioceptivă din m.diafragm şi mm.antero-laterali ai abdomenului, la *nucleii gracilis şi cuneatus* din bulb. În continuare urmează *partea intranevraxială* a căilor sensibilităţii proprioceptive, care după *releul talamic*, ajunge în *centrii corticali de integrare* din girul postcentral, ariile 3,1,2.

Centrii motori corticali sunt situaţi în lobul frontal, girul precentral, cu o arie spre piciorul acestui gir (aria a 4- a) şi alta în partea posterioară a girului frontal inferior. Centrul vorbirii articulate şi al cântecului se găsesc în aria 44 (Broca) şi 45, din emisfera dominantă (stângă). În centrii motori ai ariei 4, muşchii adductori au reprezentare mai întinsă decât abductorii (raportul 4/1). Între aceşti centri şi centrul de integrare a auzului (aria 41,42 din harta lui Brodmann) există o corelaţie strânsă. Vocea, vorbirea şi auzul sunt coordonate de scoarţa cerebrală în aşa fel încât omul poate să reproducă cu exactitate sunetele şi cuvintele memorizate cu ajutorul auzului şi pe care le emite sub controlul acestuia.

Centrii motilităţii automate a laringelui sunt reprezentaţi de *ariile corticale extrapiramidale şi centrii subcorticali*, reprezentaţi de corpul striat, nucleul roşu, substanţa neagră, etc.

Centrii corticali şi subcorticali ai laringelui se pun în legătură prin *tractul corticonuclear sau corticobulbar*, cu nucleii motori din trunchiul cerebral reprezentaţi de: *nucleul ambiguu, nucleul hipoglosului, nucleul motor al trigemenului şi nucleul facialului*. De la aceşti nuclei, prin *nervii cranieni* care la aparţin, influxul nervos ajunge la organele efectoare, respectiv la muşchii laringelui şi ceilalţi muşchi ai aparatului vocal. Din fibrele efectoare laringiene 75% au reprezentare corticală bilaterală şi 25% homolaterală.

Există şi *centri corticali autonomi* situaţi pe faţa orbitală a lobului frontal, care prin legătura cu hipotalamusul influenţează fonaţia (în stările emotive şi afective).

Pe lângă activitatea fazică muşchii laringelui au şi activitate tonică. Ea este întreţinută de *stimuli miotatici* prin intermediul formaţiunii reticulate (sistemul gamma), ca şi pentru alţi muşchi din organism. Husson a demonstrat prezenţa unor *reflexe*

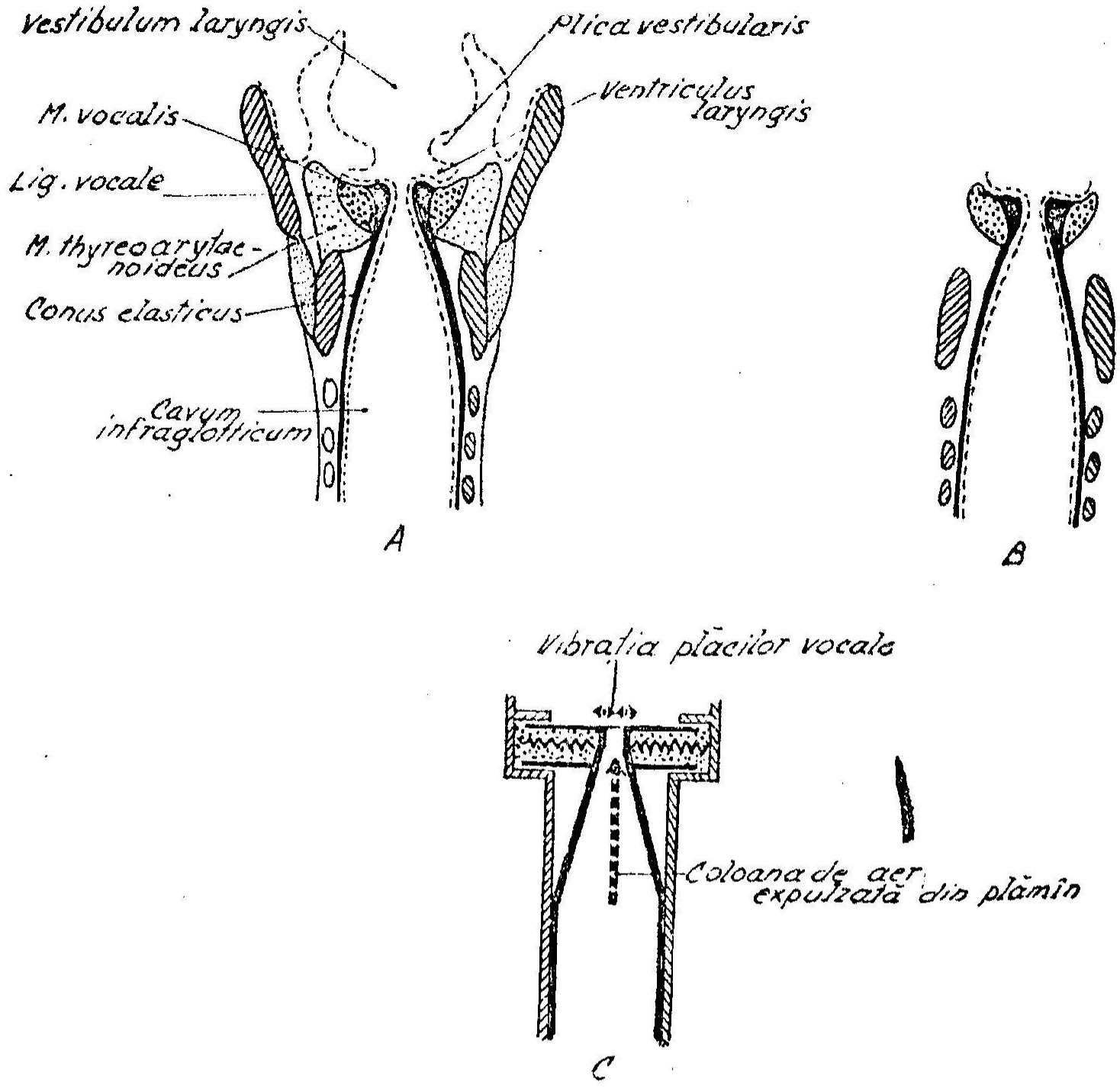

Fig.166 SECȚIUNE FRONTALĂ PRIN MIJLOCUL PARȚII INTERMEMBRANOASE A ORIFICIULUI GLOTIC (schema din LANZ)
A, B = ELEMENTELE PRINCIPALE DE STRUCTURĂ
C = SCHEMA MODELULUI FUNCȚIONAL ÎN PRODUCEREA SUNETULUI LARINGIAN

cohleorecurențiale cu rol tonic; prin acestea se explică de ce în surditatea completă, plicile vocale prezintă un aspect paretic.

Leziunile centrale sau periferice (compresiuni, secționări, etc.) ale centrilor și căilor nervoase descrise, se însoțesc de tulburări ale vocii vorbite sau cântate. Un tip de leziune centrală (corticală) îl reprezintă afazia motorie.

În mecanismul fonației, *presiunea coloanei de aer din spațiul infraglotic* are importanță mare. Valorile ei variază între 10 ml apă cât este în vocea de conversație înceată și 200 ml apă, valori atinse la cântăreții de operă. Presiunea coloanei de aer stimulează receptorii din m.vocal (propioreceptorii) și influențează durata contracției acestui mușchi și nu ritmul contracțiilor care este determinat de influxul nervos pornit din centrii corticali. Pentru realizarea unei presiuni de 100-200 ml apă, de care au nevoie cântăreții de operă, se contractă o mare parte din întreaga musculatură a trunchiului. Din această cauză, astăzi se fac o serie de exerciții de reeducare a unor deficite din schema corporală, care influențează vocea unui cântăreț.

FORMAREA VOCII. Formarea vocii la nivelul laringelui este analogă cu formarea sunetelor în instrumentele muzicale de suflat. Pentru aceasta este necesară:

- o forță de punere în mișcare a aparatului fonator;
- un aparat de producere a vibrațiilor sonore;
- un aparat de rezonanță.

Forța care pune în mișcare mecanismul de producere a vocii o constituie creșterea presiunii aerului intrapulmonar prin contracția mușchilor abdomenului și ai toracelui și expulzarea coloanei de

aer din plămâni.

Aparatul de producere a vibraţiilor sonore îl formează *glota*, care se închide şi se deschide periodic, prin contracţie ritmică a m.vocal. Acesta determină vibraţiile coloanei de aer expulzat din plămâni. Ca urmare ia naştere un *ton fundamental*, însoţit de *tonuri armonice*, denumit şi *ton vocal sau sunet laringian*. Acesta, la rândul său, variază în funcţie de presiunea coloanei de aer de forma glotei (lungimea plicilor vocale) şi de tensiunea plicilor vocale.

Aparatul de rezonanţă îl formează: *vestibulul laringelui, cavitatea bucală, cavitatea nazală şi chiar cavitatea toracică*. Aparatul de rezonanţă are rolul de a întări tonul vocal laringian, de a selecţiona unele sunete armonice, imprimând rezonanţa şi timbrul caracteristice fiecărui individ. Tot la nivelul cutiei de rezonanţă se formează vocalele şi consoanele. Fiecărei vocale îi corespunde un anumit spaţiu de rezonanţă. Consoanele iau naştere la trecerea coloanei de aer prin regiunile înguste ale aparatului de rezonanţă ca: *vălul palatin* (consoanele guturale), *spaţiul dintre dinţi* (consoanele dentale) şi prin *spaţiul dintre buze* (consoanele labiale).

În ceea ce priveşte mecanismul de formare al *consoanelor*, acestea se produc în cavitatea bucală, în doi timpi. Primul timp este cel de *punere sub presiune a cavităţii bucofaringiene*, iar al doilea este *timpul de deschidere a gurii*, el reprezentând pentru consoanele bucale articularea propriu-zisă. Integritatea pereţilor cavităţii bucale este indispensabilă pentru primul timp. El este perturbat de hipoplazii ale vălului palatin; în malformaţii ale palatului dur; în perforaţii şi sechele vestibulare, etc. Aceste tulburări nu produc modificări ale consoanelor nazale.

Sediul consoanelor bucale este următorul: consoanele *bilabiale* P, B şi M, se produc între marginile libere ale buzelor. Între marginea liberă a buzei inferioare şi marginea ocluzală a incisivilor superiori iau naştere consoanele *labiodentale* F, V.

Consoanele *linguodentale sau linguopalatine* anterioare T,D,N,S,Z,L se formează între vârful limbii şi colul incisivilor superiori sau partea învecinată (anterioară a palatului dur). Consoanele linguopalatine anterioare S, J se produc între vârful limbii şi partea anterioară a palatului dur, iar cele linguopalatine posterioare sau linguoalveolare K, R, G între partea anterioară a lui dorsum linguae şi partea posterioară a palatului. Formarea acestor consoane este tulburată în tumori, plăci de proteză groase şi anomalii ale vălului palatin. Afecţiunile limbii ca limfangioamele, anomalii de tipul diviziunii vârfului limbii cât şi buza de iepure mediană inferioară nu produc tulburări prin ele însile; de asemenea nici scurtimea frâului limbii, deseori condamnată pentru tulburările de fonaţie nu este atât de nocivă. Acestea, împreună cu tulburările de motilitate se însoţesc uneori de modificări în pronunţarea consoanelor dentale T şi D. Cele mai mari tulburări, din fericire rare, sunt produse însă de paralizia limbii. Celelalte anomalii ale buzelor dau tulburări în pronunţarea consoanelor labiale P, B, M, F şI V. Când se asociază cu anomaliile osteodentare, prognosticul nu este bun. Extracţiile dentare produc tulburări de scurtă durată. Căderea sau extracţia unui incisiv determină fuga de aer către zona de articulare a lui T, D, S şi Z (J.Psaume).

La rândul lor, tulburările fonetice pot determina tulburări de articulare ale dinţilor, deci suferinţe ale unor componente ale aparatului masticator, cât şi tulburări de deglutiţie.

Bolile care tulbură activitatea muşchilor de rezonanţă sau spaţiile acestuia produc modificări ale timbrului vocii.

CARACTERELE VOCII. Printre caracterele vocii se numără: *intensitatea, înălţimea sau tonul şi timbrul vocii*. *Intensitatea vocii* este proporţională cu *amplitudinea* vibraţiilor plicilor vocale şi se măsoară în *decibeli*. În vorbirea curentă, intensitatea vocii variază între 40 şi 50 decibeli.

Înălţimea sau tonul vocii este proporţională cu *frecvenţa* vibraţiilor vocale. Ea depinde de: lungimea, grosimea, tensiunea plicilor vocale, de presiunea coloanei de aer etc. De exemplu, la pubertate plicile vocale cresc în lungime cu aproape o treime, băieţii din "sopran" devin tenori şi din "contralto" devin başi. Înălţimea sau tonul vocii variază cu vârsta şi sexul.

Timbrul vocii este determinat de numărul şi calitatea tonurilor armonice supraadăugate tonului laringian fundamental, la nivelul aparatului de rezonanţă. El depinde mai ales de structura şi forma aparatului de rezonanţă şi este carateristic pentru fiecare persoană. Variază, de asemenea, cu vârsta şi sexul, cu poziţia ridicată sau coborâtă a laringelui. Fiecărui registru (inferior sau de torace, mijlociu şi superior sau de cap) îi corespunde o anumită poziţie a laringelui. Poziţia laringelui determină lungirea sau scurtarea aparatului de rezonanţă, situat superior de glotă. Pe lângă particularităţile anatomofuncţionale ale aparatului vocal, fonaţia este influenţată de factori hormonali şi umorali.

Prin combinarea sau articularea sunetelor (vocale şi consoane) produse de aparatul vocal iau naştere *cuvintele, limbajul articulat al omului*, denumit şi *cel de al doilea sistem de semnalizare*.

TRAHEEA
(trachea)

Traheea este un segment al căilor respiratorii, de formă tubulară situat median în partea inferioară a gâtului şi în mediastin. Ea este unită superior de laringe prin lig.cricotraheal (lig.cricotracheale), limita dintre cele două organe fiind dată de planul orizontal corespunzător vertebrei C_6 la adult, vertebrei C_4 (C_5) la copil şi femeie şi vertebrei C_7 la bătrâni. De la origine traheea coboară spre orificiul superior al toracelui, străbate apoi mediastinul superior şi se ramifică în dreptul vertebrei T_4 sau T_5 în cele două bronhii principale, dreaptă şi stângă (bronchus principalis dexter, sinister). În acest traiect oblic inferior şi posterior, traheea se îndepărtează progresiv de planurile superficiale astfel încât *bifurcaţia* ei (bifurcatio tracheae) este situată profund în mediastinul posterior.

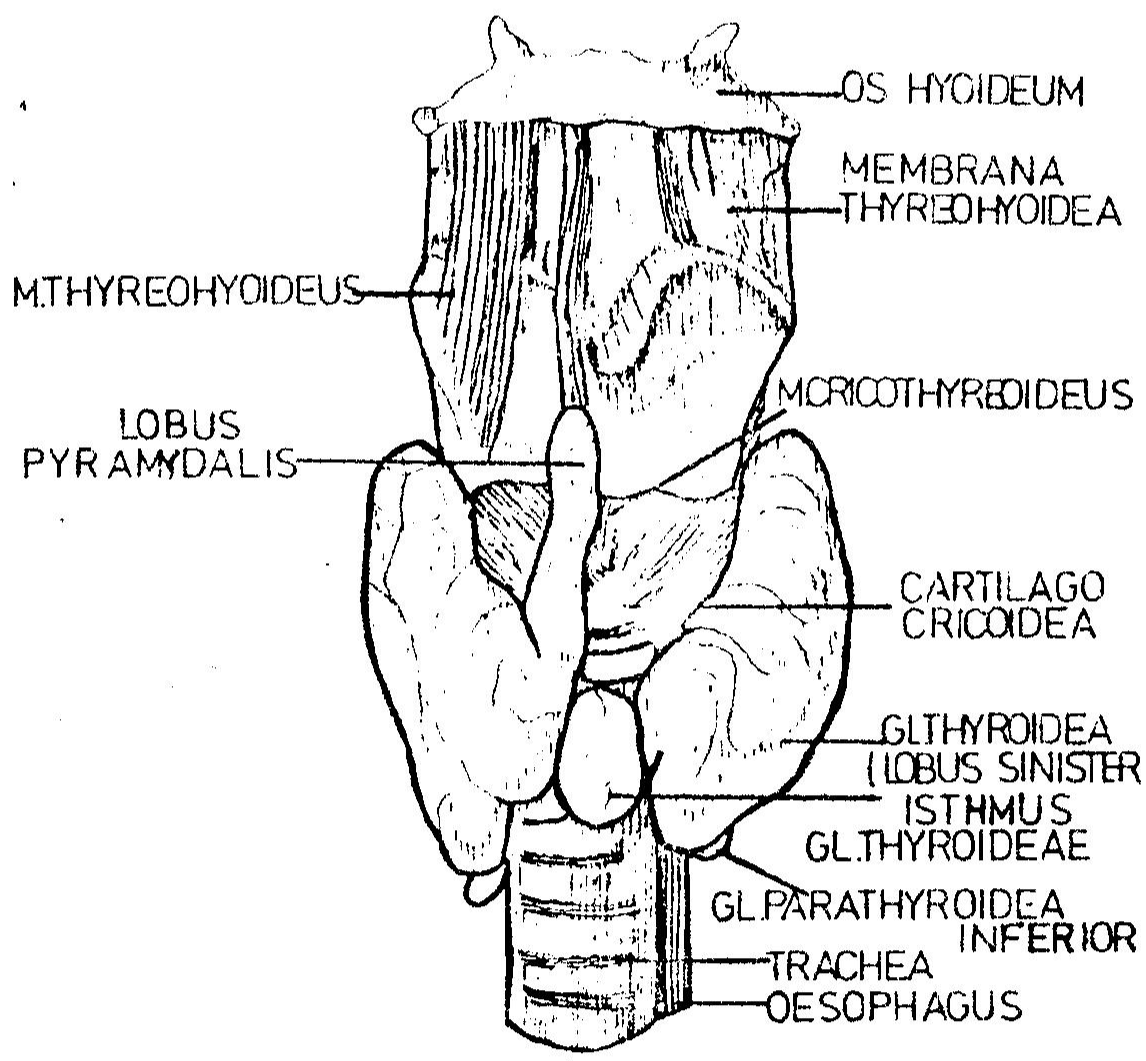

Fig.167 TIROIDA, LARINGELE ŞI TRAHEEA (aspect anterior) schema dupa Lanz

Datorită conexiunilor şi structurii sale elastice, traheea poate fi considerată ca un resort tubular, ale cărui dimensiuni sunt supuse unor variaţii în raport cu tensiunile care se dezvoltă la cele două capete. Solidarizată la origine cu complexul laringe-hioid, traheea este fixată indirect atât de baza craniului, cât şi de mandibulă prin mm.suprahioidieni, lig.stilohioidian şi mm.constrictori mijlociu şi inferior ai faringelui. Extensia capului şi a coloanei vertebrale, ridicarea laringelui şi scurtarea faringelui în deglutiţie prin acţiunea combinată a mm.ridicători al faringelui şi suprahioidieni, vor alungi traheea, limita ei superioară urcând pe distanţa a 1-1,1/2 vertebră. Ascensiuni asemănătoare, dar mai puţin evidente apar şi în fonaţie, la emiterea sunetelor înalte, în timpul cântatului, ca şi în inspiraţie. Dimpotrivă, expiraţia, emiterea sunetelor joase, flexia capului şi coborârea mandibulei scad tensiunea la capătul superior al traheei şi lungimea ei se va micşora. La capătul opus, bifurcaţia traheei este fixată de plămâni prin bronhii, iar de pericard şi diafragma prin tracturi fibroase (clasic membrana bronhopericardică) diferenţiate din ţesutul conjunctiv al mediastinului, ca urmare a solicitărilor mecanice ce însoţesc mişcările respiratorii. Unită în acest fel de diafragmă, traheea va prezenta variaţii de lungime, legate de mişcările respiratorii şi la acest capăt, diferenţele ajungând la 1,5-2 cm între o expiraţie şi inspiraţie forţată. Ţinând seama de cele arătate se înţelege că măsurătorile efectuate pe cadavru, privind lungimea organului, nu dau de cât valori aproximative; pe de altă parte ele prezintă diferenţe faţă de lungimea medie (12- 13 cm la adult), legate doar de vârstă şi sex, fără ca ele să fie raportate şi la talia corporală. La talie egală lungimea traheei este comparativ mai mare la femeie decât la bărbat, datorită poziţiei înalte şi a dimensiunilor mai reduse ale laringelui; situaţia este inversă la bătrâni, unde laringele este coborât până la nivelul vertebrei C_7. În privinţa calibrului, trebuie precizat că tubul traheal nu este perfect cilindric, în partea posterioară, pe aproximativ 1/4 din circumferinţă peretele lui fiind plat. Pe de altă parte organul este turtit lateral, şi partea superioară, mai ales la nivelul la care el are raporturi cu lobul stâng al glandei tiroide; în schimb, în partea inferioară diametrul mai mare este cel transversal, deoarece arcul

aortei turteşte traheea în sens sagital. Pe cadavru, la adult, diametrul mediu este de 16-18 mm, dar se constată diferenţe în raport cu nivelul la care este măsurat; el creşte progresiv de la primul inel şi ajunge maxim la nivelul celui de al optulea sau al zecelea, apoi scade astfel că diametrul minim se găseşte imediat deasupra bifurcaţiei. În afara diferenţelor legate de vârstă şi sex, calibrul traheei la omul viu este mult mai mic, datorită în primul rând tonusului m.traheeal şi prezintă variaţii legate, de asemenea, de mişcările respiratorii şi de deglutiţie. În cursul inspiraţiei diametrele se vor mări în partea toracică a traheei, sub acţiunea aspiraţiei intratoracice; în partea cervicală unde organul este superficial, ele vor rămâne practic nemodificate, datorită presiunii atmosferice care se exercită constant asupra traheei prin intermediul părţilor moi. Trecerea bolului alimentar prin esofag, în timpul esofagian al deglutiţiei, împinge anterior peretele membranos al traheei, micşorându-i astfel calibrul în puncte succesive corespunzătoare progresiunii bolului.

Deşi în N.I. nu este prevăzută împărţirea traheei, din punct de vedere topografic, într-o parte cervicală şi una toracică (aşa cum o face de exemplu pentru esofag), ea este totuşi justificată de raporturile deosebite şi de importanţa practică, pe care le are fiecare din aceste părţi. Partea cervicală, mai scurtă (lungime 5-6 cm), se întinde de la cartilajul cricoid până la orificiul superior al toracelui şi corespunde părţii infrahioidiene a regiunii anterioare a gâtului. Ea este înconjurată de ţesut conjunctiv lax dependent de sistemul conjunctiv al gâtului, care îi asigură un grad de mobilitate. Traheea este acoperită anterior de părţile moi ale regiunii, reprezentate în ordine de tegument, lama superficială a fasciei cervicale, de mm.sternohioidieni şi sternotiroidieni, înveliţi de lama pretraheală. Pe linia mediană ea vine în raport cu cele două lame ale fasciei cervicale, care, la acest nivel aderă şi formează linia albă (neomologată în N.I.), iar deasupra incizurii jugulare cu spaţiul suprasternal şi conţinutul său. Între lama pretraheală şi trahee se interpun o serie de formaţiuni de care trebuie să se ţină seama în cursul traheotomiilor.

Astfel inelele II şi III traheale sunt acoperite de istmul glandei tiroide (vezi fig.167), pe marginile căruia se află anastomoze ale arterelor tiroidiene. Inferior de istm se găsesc ramurile de origine ale v.tiroidiene inferioare, v.tiroidiană inferioară şi uneori a.troidiană ima, toate înconjurate de o lamă de ţesut conjunctiv. La copil timusul şi v.brahiocefalică stângă pot urca deasupra incizurii jugulare acoperind ultimele inele ale părţii cervicale a traheei. Deasupra istmului traheea nu are, obişnuit, raporturi vasculare, astfel că la acest nivel se pot practica punctiile cu scop terapeutic şi taheotomiile înalte. Traheea corespunde posterior esofagului şi n.laringeu recurent însoţit de a.laringiană inferioară; la stânga esofagul o depăşeşte aşa încât n.laringeu recurent şi a.laringiană inferioară se găsesc în şanţul format de cele două organe. Pe părţile laterale traheea are raporturi cu lobii glandei tiroide (vezi fig.167) a căror extremitate inferioară ajunge până în dreptul celui de al V-lea inel, cu aa.tiroidiene inferioare, vasele vertebrale şi cu mănunchiul vasculonervos al gâtului.

Structură: peretele tubului traheal, turtit posterior, este constituit dintr-o tunică externă cu structură fibromusculocartilaginoasă, căptuşită spre interior de o mucoasă. Tunica externă este formată din trei pătrimi anterioare ale tubului de un schelet fibrocatilaginos, ce cuprinde 16-20 inele cartilaginoase, cărora le lipseşte un segment posterior, solidarizate prin ligamentele inelare; în treimea posterioară tunica externă este completată de o membrană fibromusculară. Inelele cartilaginoase, în formă de potcoavă cu deschiderea posterioară, au dimensiuni şi forme diferite; primul inel, întotdeauna mai mare este legat de cartilajul cricoid prin lig. cricotraheal şi uneori prin punţi cartilaginoase. Ultimul inel cu aspectul literei V întoarsă, proemină în lumen formând pintenele sau *carina traheală* (carina tracheae). Celelalte inele, cu dimensiuni cuprinse între 2-4 mm (înălţime) sunt dispuse mai mult sau mai puţin orizontal, astfel încât spaţiile dintre ele sunt inegale şi adesea întrerupte prin suduri care interesează părţile centrale sau extremităţile, uneori bifurcate, ale inelelor învecinate. *Ligamentele inelare* (ligg.annularia) sunt formate din fibre conjunctive şi elastice puternice, longitudinale, care solidarizează inelele completând astfel scheletul traheei. Membrana fibroelastică situată în partea posterioară formează *peretele membranos al organului* (paries membranaceus) şi în grosimea ei se găseşte *m.traheal* (m.trachealis) constituit din fibre netede. Fibrele musculare verticale sunt dispuse într-un plan subţire discontinuu, situat spre exterior. Fibrele transversale, mai profunde, se găsesc între extremităţile inelelor (pe care se inseră) şi formează un strat continuu. Mucoasa traheei, subţire şi aderentă, cuprinde un epiteliu cilindric ciliat şi o lamina propria (corion), în care se găsesc numeroase glande mucoase, în special în partea posterioară.

Vascularizaţia părţii cervicale a traheei este asigurată de aa. şi vv.tiroidiene inferioare; limfaticele drenează spre ganglionii cervicali situaţi înaintea laringelui, în spaţiul suprasternal şi pe traiectul nervilor recurenţi. Inervaţia, vegetativă, este dată de n.vag şi de nn.recurenţi (parasimpatică), iar cea simpatică de trunchiul simpatic cervical.

GLANDA TIROIDĂ
(glandula thyroidea)

Glanda tiroidă este un organ unic, cu funcţie endocrină, situat în partea infrahioidiană a regiunii anterioare a gâtului, în dreptul vertebrelor C_7-T_1. Glanda este alcătuită din două mase laterale cu aspect conic, *lobul drept şi stâng* (lobus dexter et sinister) uniţi în partea inferioară printr-o lamă subţire de ţesut glandular, denumită *istm* (isthmus gl.thyroideae); pe marginea lui superioară se găseşte frecvent *lobul piramidal* (lobus pyramidalis) (vezi fig.167). Lobii au lungimea de 5-6 cm, lăţimea de 3 cm iar grosimea de 2 cm şi sunt mai voluminoşi spre extremitatea inferioară. Istmul este înalt de 10-15 mm şi gros de 3-4 mm, dar forma cât şi dimensiunile lui variază iar

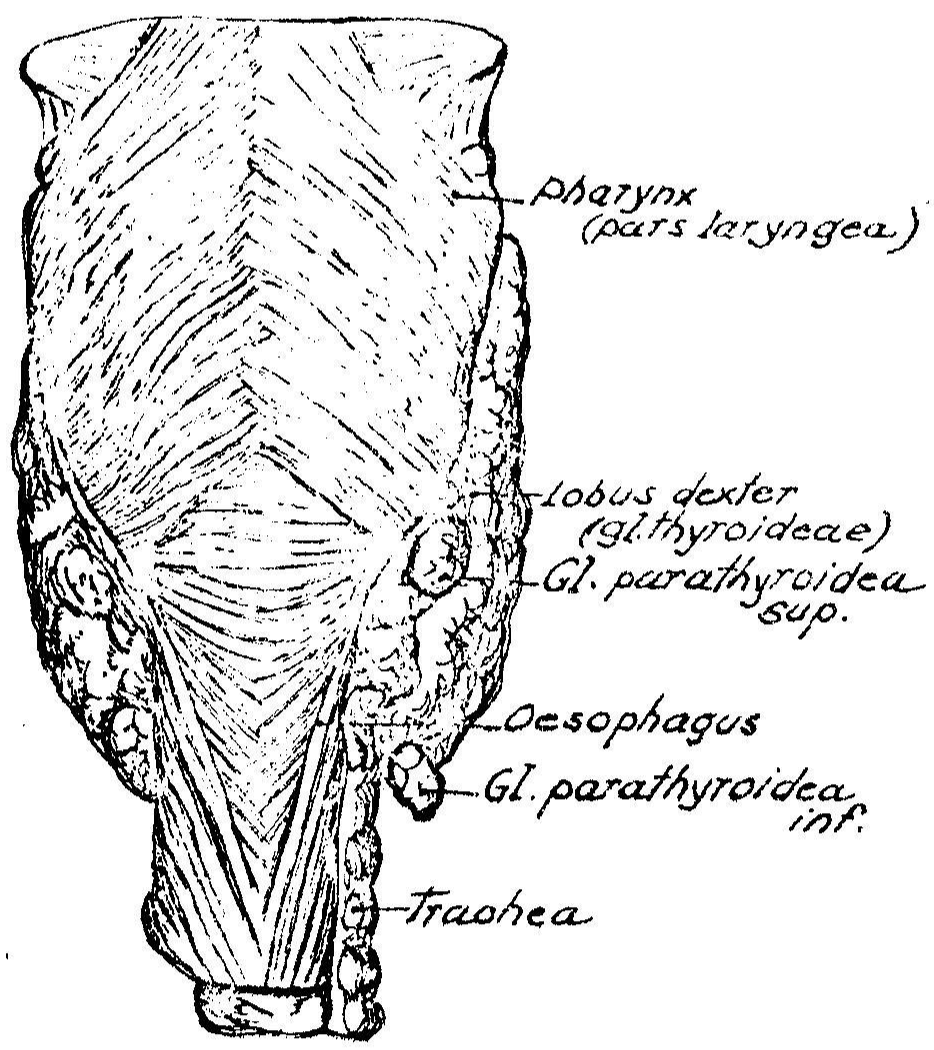

Fig.168 VEDERE POSTERIOARĂ A LOBILOR GLANDEI TIROIDE

în unele cazuri poate lipsi. Lobul piramidal se prezintă ca o prelungire superioară a istmului, sau a părţii învecinate a unui lob, obişnuit cel stâng.

De formă variată, în general conică, lobul piramidal ajunge adesea până la osul hioid, de unde se continuă cu ligamentul rezultat din obliterarea canalului tireoglos. Uneori el poate fi dublu, triplu, iar în alte cazuri este detaşat de glandă şi apare ca o tiroidă accesorie. La adult întreaga glandă cântăreşte 25-30 gr, dar există diferenţe individuale, legate de sex şi de activitatea ei. în general la femei este mai dezvoltată şi prezintă modificări de volum şi greutate în perioadele menstruale şi în timpul sarcinii. Vascularizaţia, foarte bogată, conferă glandei o coloraţie roşie-brună, variabilă cu starea funcţională. Consistenţa organului este moale, dar se poate modifica şi ea în funcţie de vascularizaţie, etapele funcţionale şi de raportul dintre stromă şi ţesutul epitelial.

Glanda tiroidă este situată în partea infrahioidiană a regiunii anterioare a gâtului, ocupând spaţiul delimitat, anterior şi lateral, de mm.infrahioidian şi lama pretraheală a fasciei cervicale, iar posterior de tecile carotice, între care se găsesc, pe linia mediană, laringele, traheea şi esofagul. În acest spaţiu glanda este înconjurată de o lamă de ţesut conjunctiv; ea este denumită de unii anatomişti şi de chirurgi teacă, fascie sau capsula peritiroidiană şi permite decolarea glandei în cursul tiroidectomilor. În partea posterioară şi medială a lobilor, ca şi în dreptul istmului, ţesutul conjunctiv peritiroidian este mai dens şi prezintă numeroase tracturi fibroase, care solidarizează lobii de inelele traheei şi tecile carotice, iar istmul de cartilajul cricoid. Aceste tracturi denumite în tratatele clasice ligamente tiroidiene laterale şi mediale nu au o individualitate netă pentru a justifica această denumire. Tracturile cât şi prezenţa la acest nivel, în ţesutul peritiroidian a glandelor paratiroide, a numeroase ramificaţii vasculare şi a nn.recurenţi fac ca decolarea glandei în această parte să fie mai dificilă şi periculoasă.

Lobii glandei tiroide au o direcţie oblică inferior şi medial; extremitatea lor superioară mai ascuţită ajunge până în dreptul mijlocului marginii posterioare a cartilajului tiroid şi are raporturi cu mm.constrictor inferior al faringelui şi cricotiroidian, cu vasele tiroidiene superioare şi cu ramura externă a n.laringeu superior. Fiecare lob este în raport anterior şi lateral cu cele două planuri ale mm.infrahioidieni înveliţi de lama pretraheală, iar spre suprafaţă cu marginea anterioară a m.sternocleidomastoidian şi cu lama superficială a fasciei cervicale. Ramura anterioară a a.tiroidiană superioară se găseşte în raport direct cu capsula glandei. Medial, lobul corespunde lamei laterale a

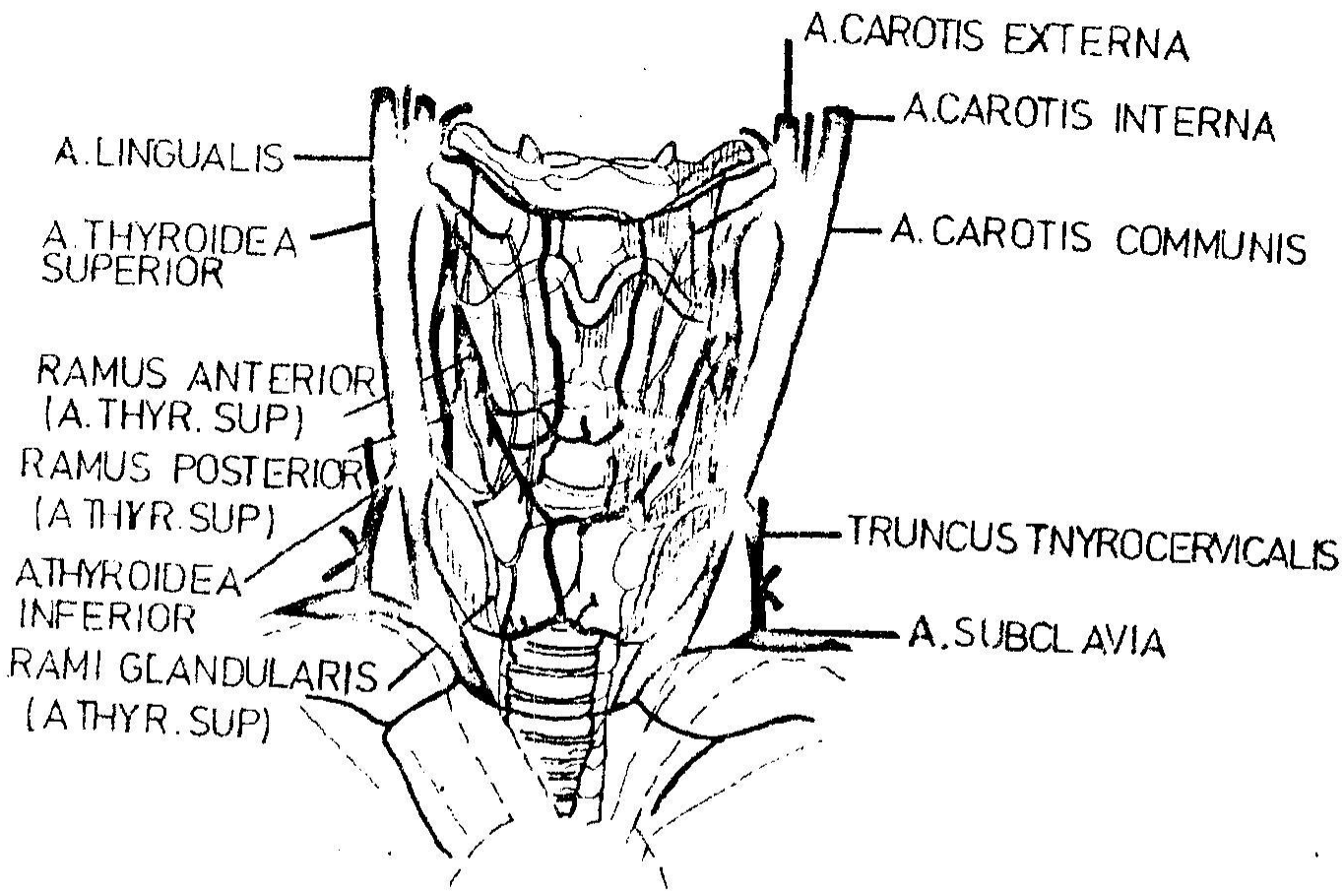

Fig.169 VASCULARIZAŢIA ARTERIALĂ A GANDEI TIROIDE (dupa Lanz)

cartilajului tiroid, cartilajului cricoid, şi primelor 4-5 inele ale traheei, iar posterior de aceste formaţiuni, esofagului şi faringelui.

În şanţul dintre trahee şi esofag, mai evident în partea stângă se găseşte n.laringeu recurent însoţit de câţiva ganglioni limfatici, de ramuri ale a.tiroidiene

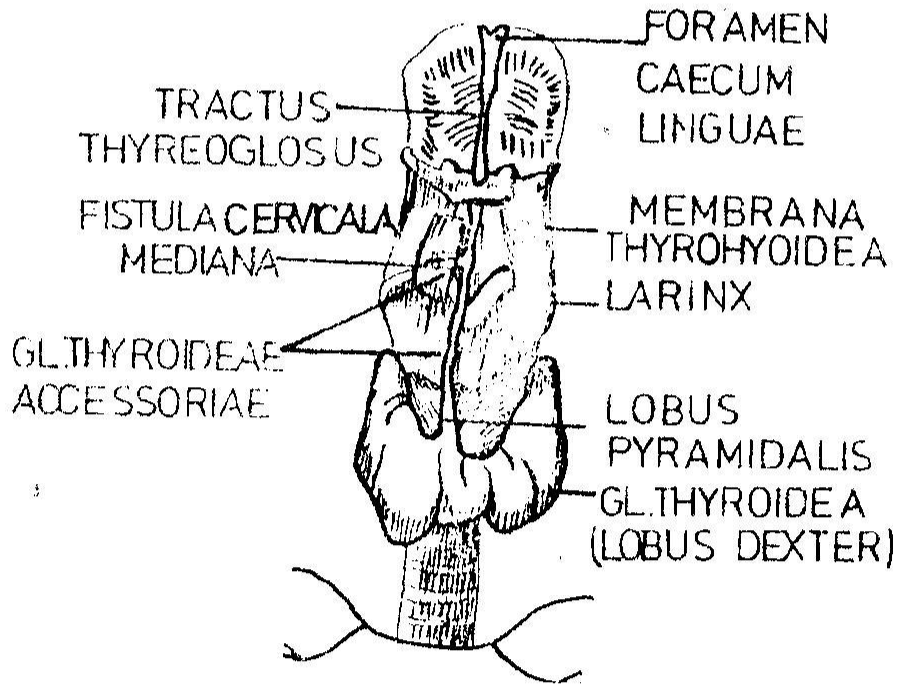

Fig.170 TRACTUL TIREOGLOS ŞI GLANDE TIROIDE ACCESORII (dupa Lanz)

inferioare. Raporturile apropiate cu aceste organe şi cu nn.laringieni recurenţi (continuaţi superior de nn.laringei inferiori) explică fenomenele de compresiune întâlnite în tumorile glandei tiroide ca şi prăbuşirea peretelui traheal, în cursul tiroidectomiilor datorită traheomalaciei, complicaţie frecventă a acestor tumori. Pe partea posterioară şi medială a lobilor se găsesc glandele paratiroide (vezi fig.168-169) şi în afara lor, mănunchiurile vasculonervoase ale gâtului, lobii fiind situaţi în dreptul aa.carotide comune. extremitatea inferioară a lobilor, mai voluminoasă, ajunge până la 1-2 cm deasupra articulaţiei sternoclaviculare şi în dreptul ei a.tiroidiană inferioară ia contact cu lobul respectiv ramificându-se. N.recurent încrucişează anterior sau posterior ramurile acestei artere, iar uneori trece printre ele (vezi topografia).

Istmul glandei tiroide acoperă primele două-trei inele traheale şi este în raport, anterior, cu planurile musculare şi cu lamele fasciei cervicale din regiunea infrahioidiană. Pe marginea superioară a istmului se găsesc anastomoze între aa.tiroidiene superioare, iar pe marginea inferioară, anastomoze între aa.tiroidiene inferioare, ramurile terminale ale a.tiroidiană ima ca şi ramurile de origine ale v.tiroidiană inferioară.

Structura: glanda tiroidă este învelită la periferie de o capsulă fibroasă, prelungită în interior prin tracturi care separă incomplet lobulii glandulari. Aceştia sunt constituiţi din foliculi, între care se găseşte stromă conjunctivă, ce conţine numeroase capilare sanghine şi limfatice, fibre conjunctive şi de reticulină, terminaţii nervoase şi celule clare (celule C, parafoliculare), considerate a secreta tirocalcitonină. Foliculii au dimensiuni variabile şi sunt grupaţi în "unităţi glandulare"; la periferie ei prezintă un rând de celule epiteliale, dispuse pe o membrană bazală care circumscriu o cavitate centrală în care se găseşte

coloidul tiroidian. Celulele epiteliale, care secretă iodotironinele, sunt prevăzute cu microvili şi conţin numeroase mitocondrii, vezicule, granule şi un reticul endoplasmatic rugos foarte bogat. Datorită aspectului lor (microscopic), mai întunecat ele sunt denumite şi celule întunecate sau "S" (sombres). În perioadele de activitate, celulele foliculare sunt înalte cu microvili mai numeroşi, mai groşi, iar în interior numărul de vezicule este mai mare; coloidul folicular este redus cantitativ. În inactivitate celulele sunt turtite, microvilii se reduc, iar cantitatea de coloid creşte mult.

Glanda tiroidă este vascularizată de aa.tiroidiene superioare şi inferioare şi uneori, de a.tiroidiană ima.

A.tiroidiană superioară se divide în dreptul extremităţii superioare a fiecărui lob în două ramuri, anterioară şi posterioară. Ramura anterioară vascularizează partea anterioară şi laterală a lobului şi se anastomozează, pe marginea superioară a istmului cu cea de partea opusă. Ramura posterioară se găseşte pe partea medială şi posterioară a lobului, unde se anastomozează cu o ramură a arterei tiroidiene inferioare.

A.tiroidiană inferioară se ramifică în dreptul extremităţii inferioare, dând ramuri glandulare (pentru tiroidă şi paratiroidele inferioare) şi ramuri pentru viscerele din vecinătate. Una din ramurile glandulare se anastomozează cu ramura omonimă pe marginea inferioară a istmului. În 15-20% din cazuri glanda tiroidă mai este vascularizată de *a.tiroidiană ima* (a.thyroidea ima) cu originea în trunchiul brachiocefalic sau în arcul aortic.

Venele formează un plex superficial, din care iau naştere v.tiroidiană superioară, vv.tiroidiene mijlocii şi v.tiroidiană inferioară. Ultima coboară pe faţa anterioară a traheei şi se varsă în v.brahiocefalică stângă; celelalte străbat ţesutul conjunctiv peritiroidian şi se varsă în v.jugulară internă.

Limfaticele îşi au originea în capilarele perifoliculare; vasele care iau naştere din aceste capilare formează un plex superficial, iar colectoarele rezultate drenează limfa spre ganglionii limfatici cervicali profunzi (juguloomohioidieni şi jugulodigastrici) şi spre ganglionii situaţi în spaţiul suprasternal şi înaintea laringelui (ganglioni prelaringieni neomologaţi în N.I.).

Inervaţia este vegetativă; ea provine de la cei trei ganglioni simpatici cervicali, în special de la cel mijlociu, fie ca ramuri directe, fie prin nn.laringei recurenţi, laringei superiori sau a plexurilor periarteriale.

Glandele tiroide accesorii (glandulae thyroideae accessorie) sunt mase de ţesut tiroidian întâlnite la nivelul gâtului sau în torace. În primul caz este vorba de tiroide accesorii aberante, iar în al doilea caz de glande tiroide accesorii ectopice. Glandele aberante sunt la rândul lor de două tipuri în raport cu situaţia lor; cele mediane, dezvoltate din insule de ţesut tiroidian rămase pe traiectul ductului tireoglos, se găsesc în grosimea limbii (gl.intralinguale), sub limbă (sublinguale) sau în vecinătatea hioidului (supra-, retro- sau infrahioidiene). Cele laterale, cu origine discutabilă probabil rezultate din mugurii laterali care nu au fuzionat cu mugurele tiroidian median, se găsesc în vecinătatea lobilor glandei tiroide sau la distanţe de ei. Glandele ectopice sunt situate în mediastinul superior, obişnuit înapoia traheei şi a arcului aortic; ele reprezintă mase de ţesut tiroidian antrenate în torace de timus sau de un arc aortic.

GLANDELE PARATIROIDE
(glandulae parathyroideae)

Glandele paratiroide sunt formaţiuni mici de culoare galben- brună, situate obişnuit în ţesutul conjunctiv peritiroidian, între partea postero-medială a lobilor glandei tiroide şi esofag, în lungul anastomozei dintre ramura posterioară a a.tiroidiană superioară cu o ramură omonimă a a.tiroidiană inferioară. După poziţia lor se deosebesc de fiecare parte o *glandă paratiroidiană superioară* (gl.parathyroidea superior) şi una *inferioară* (gl.parathyroidea inferior).

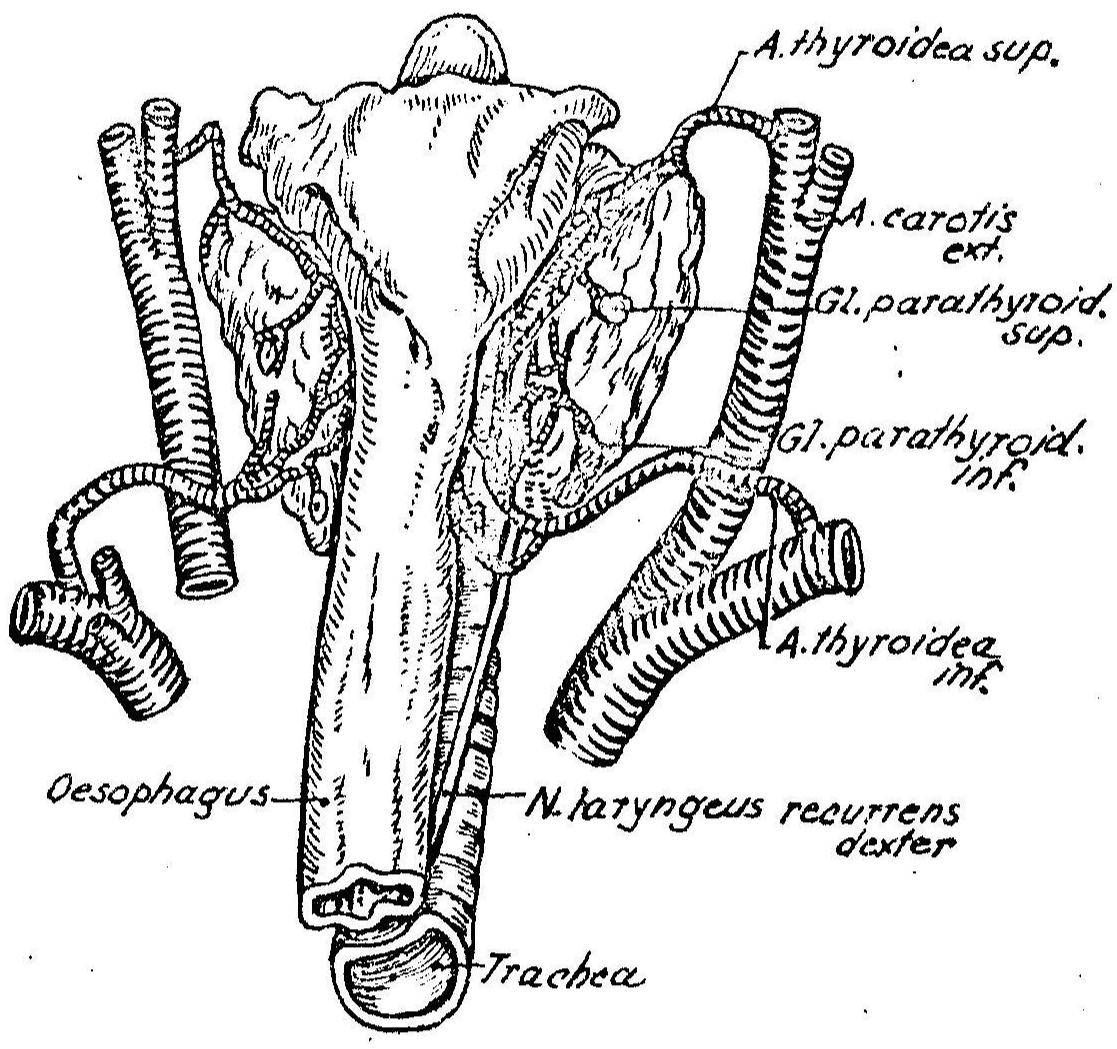

Fig.171 SITUAŢIA ŞI RAPORTURILE VASCULARE ŞI NERVOASE ALE GLANDELOR PARATIROIDE - (vedere posterioara)

Glandele paratiroide superioare sunt lentiforme, cu dimensiuni mai reduse (5-6 mm. lungime şi 2-3 mm. lăţime) şi ocupă o poziţie relativ constantă. Ele se găsesc spre extremitatea superioară a lobilor glandei tiroide şi, cu toate că reprezintă paratiroidele interne (intratiroidiene) de la animale, la om ele sunt situate, de obicei în afara capsulei fibroase a glandei, de care însă aderă frecvent.

Glandele paratiroide inferioare, ovoidale şi mai mari (7-9 mm. lungime; 3-4 mm. lăţime) se găsesc în poziţii variabile, astfel încât raporturile lor cu lobii glandei tiroide şi cu formaţiunile vasculonervoase din vecinătate diferă de la individ la individ sau chiar la acelaşi individ. În cele mai multe cazuri, ele sunt situate la nivelul treimei inferioare a lobilor tiroidieni, în ţesutul conjunctiv peritiroidian, sau aderente de capsula fibroasă a glandei tiroide şi au raporturi cu a.tiroidiană inferioară şi cu ramurile ei glandulare. Faţă de nn.laringei recurenţi ele se găsesc lateral, la o distanţă de 1-2 cm, dar când glandele au o poziţie mai joasă, corespunzătoare extremităţii inferioare a lobilor tiroidieni, n.laringeu recurent este în imediata lor vecinătate, în special în partea stângă.

Mult mai rar paratiroidele inferioare sunt intratiroidiene, situaţie în care vor fi extirpate obligatoriu cu glanda tiroidă în cursul tiroidectomiilor totale;excepţional se mai pot găsi în apropierea bifurcaţiei a.carotidă comună sau în mediastinul superior. Variaţiile de poziţie ale gl.paratiroide, mai ales a celor inferioare, cât şi cele privind numărul lor se explică filo- şi ontogenetic. Paratiroidele inferioare se dezvoltă din epiteliul extremităţii posterioare a pungii a III-a branhiale, iar cele superioare din punga a IV-a; la ierbivore glandele paratiroide sunt net separate de tiroidă, pe când la mamifere, cele superioare sunt intratiroidiene (paratiroide interne) iar cele inferioare sunt extratiroidiene (paratiroide externe), dar aderente la capsula fibroasă a glandei tiroide. La om ele sunt situate de obicei în afara tiroidei, aderând sau nu la capsula fibroasă a ei. Paratiroidele inferioare însoţesc timusul în migraţia lui spre mediastin, astfel că, deşi iniţial ocupau o poziţie superioară, în final ele vor fi situate inferior de paratiroidele dezvoltate din punga a IV-a branhială. În funcţie însă de gradul în care s-au deplasat ele pot fi întâlnite în poziţii variate, în lungul unui traiect care începe în vecinătatea bifurcaţiei a.carotide comune şi care se termină în mediastinul superior. În ceea ce priveşte numărul, s-au semnalat atât glande paratiroide supranumerare (6-8) cât şi lipsa a 1-2 glande. Dacă existenţa glandelor supranumerare este explicată prin fragmentări ale ţesutului paratiroidian primitiv, lipsa unor glande nu este întotdeauna reală avându-se în vedere faptul că paratiroidele inferioare pot ocupa

poziţii ectopice (în trigonul carotic, mediastinul superior). Glandele supranumerare sunt denumite paratiroide accesorii şi ele se pot găsi în contact cu lobii glandei tiroide, înaintea traheei sau în mediastinul superior; sunt considerate ca insule de ţesut glandular mobilizate de timus în coborârea lui.

Structură: fiecare glandă este învelită de o capsulă conjunctivă subţire, din care se desprind tracturi ce conţin ramuri vasculare şi nervoase. Ţesutul glandular este alcătuit din celule principale, iar după vârsta de 7-8 ani şi din celule oxifile, a căror funcţie nu se cunoaşte precis. Celulele principale, care secretă parathormonul sunt de trei tipuri, întunecate, luminoase şi clare, în funcţie de intensitatea cu care se colorează citoplasma lor. Ele se grupează în cordoane sau insule, între care se găseşte ţesut conjunctiv şi o reţea bogată de capilare de tip sinusoidal. Mult mai rar se poate întâlni o dispoziţie foliculară a celulelor, asemănătoare foliculilor tiroidieni.

Vascularizaţia paratiroidelor este asigurată de ramuri ale aa.tiroidiene superioare şi inferioare; venele se varsă în plexul peritiroidian, iar limfaticele în gg.cervicali profunzi, jugulomohioidieni şi jugulodigastrici. Inervaţia este vegetativă, simpatică, fibrele ajungând prin intermediul nn.laringei recurenţi şi a plexurilor periarteriale.

ANATOMIA APLICATĂ

ANATOMIA TOPOGRAFICĂ A CAPULUI ŞI GÂTULUI

Anatomia topografică a capului şi gâtului este prezentată conform nomenclatorului internaţional în vigoare, care recunoaşte regiuni diferite ca nume, delimitare şi număr, faţă de cele descrise atât în tratatele clasice cât şi în cele recente.

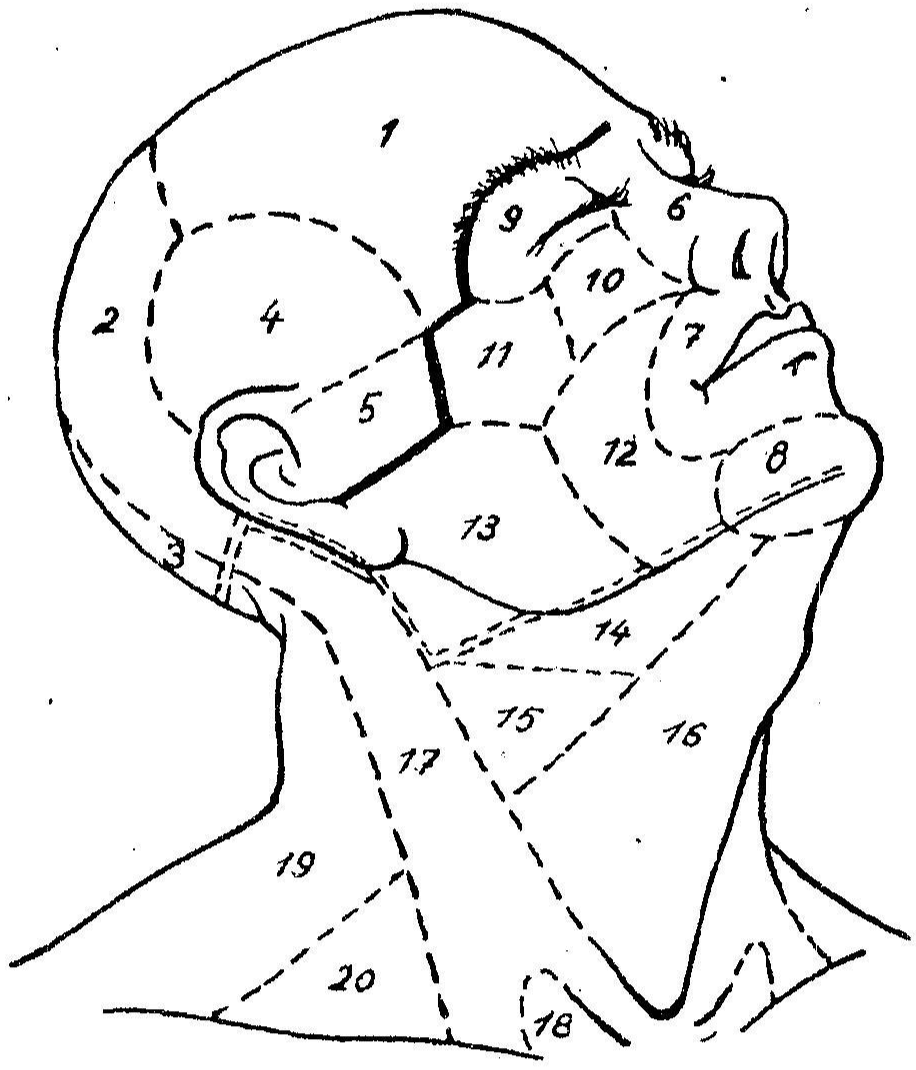

Fig.172 REGIUNILE TOPOGRAFICE ALE CAPULUI, FEŢEI ŞI GÂTULUI dupa N.I.A.
(explicaţia în text)
LINIA CONTINUĂ reprezinta limita dintre cap şi faţa
LINIA PUNCTATĂ DUBLĂ reprezinta limita dintre cap şi gât

Capul este separat de gât prin două linii, fiecare pornind de la protuberanţa occipitală externă cu un prim segment orizontal, care corespunde liniei nucale superioare şi bazei proc.mastoidian; de aici ea coboară pe marginea anterioară a acestui proces şi a m.sternocleidomastoidian, pe care îl părăseşte în dreptul unghiului mandibulei şi devenind din nou orizontală, trece pe marginea inferioară a corpului mandibulei, urmând-o până la protuberanţa mentală (vezi fig.172).

În acest fel, la gât sunt incluse, în cadrul regiunilor sternocleidomastoidiene, procesele mastoidiene şi părţile moi care le acoperă, descrise obişnuit ca regiuni ale capului, cât şi partea suprahioidiană a regiunii anterioare, pe care autori ca Malgaine, Blandin, Rouvi#re o consideră ca făcând parte din regiunea planşeului bucal, deci, aparţinând feţei. În schimb regiunea parotideomaseterică, pentru mulţi regiune cervicală, este anexată capului şi descrisă ca o regiune a feţei.

La cap regiunile topografice corespund celor două componente ale lui, direct accesibile explorărilor clinice şi chirurgicale (sau instrumentale), calvaria şi faţa; ele sunt despărţite printr-o linie sinuoasă (vezi fig.172) care pleacă de la rădăcina nasului şi urmează marginea superioară a orbitei, apoi sutura frontozigomatică, după care coboară pe marginea posterioară a procesului frontal al osului zigomatic până la marginea inferioră a arcului zigomatic; de aici ea se prelungeşte superior trece prin baza proc.condilian şi inferior de conductul auditiv extern, întâlnind marginea anterioară a m.sternocleidomastoidian, în dreptul proc.mastoidian. Baza craniului, ascunsă în întregime, aparţine prin partea ei posterioară unor regiuni ale gâtului, în timp ce partea anterioară intră în constituţia regiunilor profunde ale feţei. Sub denumirea de regiuni ale capului (propriu-zise) N.I. descrie pe cele aparţinând calvariei, frontală, parietală, temporală şi occipitală inclusiv regiunea infratemporală, situată la graniţa dintre baza craniului, calvarie şi faţă, motiv pentru care ea este

considerată adesea, sub diferite denumiri sau în parte ca o regiune facială. Regiunile calvariei sunt asemănătoare din punct de vedere al stratigrafiei; ele cuprind un plan superficial format din părţi moi de înveliş, un plan mijlociu osos, iar în profunzime meningele şi o parte din suprafaţa emisferelor cerebrale. Regiunile feţei şi infratemporală au o alcătuire mai complexă, diferită de la regiune la regiune, datorită atât elementelor care intră în componenţa părţilor moi, cât mai ales numeroaselor formaţiuni vasculonervoase şi a organelor situate în cavităţile osoase, care se proiectează între limitele superficiale ale acestor regiuni. Partea osoasă a regiunilor capului şi feţei, împreună cu structura ei, a fost descrisă în cap. "scheletul capului"; de asemenea au fost descrise şi viscerele ce aparţin aparatului de import al materiei. În ceea ce priveşte meningele, emisferele cerebrale şi organele de simţ (ochi, ureche) ele vor fi studiate în alt volum, revenindu-se cu această ocazie asupra datelor importante de topografie cranio-cerebrală şi de anatomie aplicată, amintite în acest capitol.

REGIUNILE CAPULUI
(regiones capitis)

Regiunile capului sunt următoarele: regiunea frontală (nr.1 din fig.172) regiunea parietală (2), regiunea occipitală (3), regiunea temporală (4) şi infratemporală (5).

REGIUNE FRONTALĂ (regio frontalis) este o regiune nepereche a calvariei, situată anterior de regiunile parietale, superior de cele nazală, orbitale şi zigomatice şi mărginită lateral de regiunile laterale. Limita inferioară a regiunii este dată de o linie care uneşte de fiecare parte a planului mediosagital, linia temporală a scuamei osului frontal cu rădăcina nasului, trecând prin sutura zigomaticofrontală şi marginea supraorbitală. Limita superioară corespunde suturii coronale, iar cele laterale, liniilor temporale. Convexitatea scuamei osului frontal, care aparţine aproape în întregime regiunii, proeminenţele pe care le prezintă ea (tuberozităţi, arcuri sprâncenoase), grosimea părţilor moi, dar mai ales dispoziţia foliculilor piloşi şi forma sprâncenelor dau regiunii un aspect caracteristic şi contribuie esenţial la realizarea fizionomiei particulare a indivizilor, Din punct de vedere stratigrafic, regiunea cuprinde un plan osos, acoperit spre suprafaţă de părţi moi şi căptuşit de meninge, prin intermediul cărora corespunde feţelor laterale şi polilor lobilor frontali.

Pielea, groasă, netedă la tineri şi cu riduri la bătrâni, este lipsită de foliculi piloşi, pe cea mai mare parte din suprafaţa ei, corespunzătoare frunţii. Ei se găsesc la nivelul arcurilor sprâncenoase, unde sunt scurţi, aspri şi formează sprâncenele, ca şi spre limita posterioară a regiunii unde devin lungi şi aparţin părului, care acoperă celelalte regiuni ale calvariei. Ţesutul subcutanat, cu un panicul adipos redus, are o structură deosebită, caracterizată prin bogăţia de tracturi conjunctive groase, rezistente, întinse între derm şi planul musculoaponevrotic subiacent, pe care le solidarizează puternic. În partea profundă a acestui strat se găsesc vasele şi nervii regiunii, care alcătuiesc trei mănunchiuri, supraorbitali, supratrohlear şi temporal. Artera şi nervul supraorbital părăsesc orbita prin incizura (gaura) supraorbitală; la acest nivel nervul poate fi simţit rulând sub deget, manevră care accentuează durerile din nevralgia supraorbitală şi permite diagnosticul diferenţial cu durerile ce însoţesc sinuzitele frontale, exarcebate de presiunea exercitată pe os. Artera şi nervul supratrohear pătrund în regiune prin gaura (incizura) supratrohleară, la 2-3 cm medial de mănunchiul precedent. Venele acestor mănunchiuri se îndreaptă spre comisura palebrală medială şi se varsă în v.angulară. Superior de orbită, în dreptul arcurilor sprâncenoase, toate aceste elemente vasculare şi nervoase sunt acoperite de muşchii de la acest nivel, în timp ce în restul regiunii ele se găsesc superficial. Mănunchiul temporal este constituit din ramura frontală a a.temporale superficiale, de vene care drenează spre vv.temporale superficiale şi de ramuri ale n.facial (temporale). Colectoarele limfatice ale regiunii se îndreaptă spre ganglionii parotidieni superficiali şi submandibulari. Planul următor cuprinde în partea inferioară, la nivelul arcurilor sprâncenoase, partea orbitală a m.orbicular al ochiului, care acoperă mm.sprâncenos şi coborâtor al sprâncenei, iar în dreptul glabelei, m.procerus. În rest planul muscular este constituit din pântecele frontale ale mm.occipitofrontali acoperite de o lamă subţire, desprinsă din aponevroza epicraniană şi din prelungirea anterioară a acestei aponevroze. Între planul muscular şi periostul care acoperă scuama frontalului, se interpune un strat subţire de ţesut conjunctiv lax., ce permite alunecarea în bloc a părţilor moi, solidarizate prin tracturile conjunctive amintite, iar în cazul accidentelor, decolarea lor de pe os şi constituirea scalpului. Tot în acest plan conjunctiv apar bosele sanghine frontale ca şi flegmoanele difuze ale pielii capului.

Scheletul regiunii frontale este reprezentat de solzul osului învelit de periost, care aderând slab de os se lasă uşor decolat, favorizând constituirea hematoamelor subperiostale traumatice şi obstetricale (cefalhematoame după aplicări de forceps). În grosimea osului între lamele internă şi externă, la nivelul glabelei şi a extremităţilor mediale ale arcurilor sprâncenoase se găsesc sinusurile frontale, cavităţi pneumatice separate printr-un sept osos median, fiecare comunicând cu cavitatea nazală. Ele pot fi considerate drept celule etmoidofrontale, care se dezvoltă de la vârsta de 14-16 ani, ajungând la dimensiuni variabile de la individ la individ. În unele cazuri sinusurile au dimensiuni reduse, astfel că nu pătrund în scuama osului frontal şi rămân localizată doar în vecinătatea glabelei; alteori sunt voluminoase putând ajunge până în apropierea tuberozităţilor frontale. Dimensiunile lor medii sunt de 20 mm în înălţime, 20-25 mm în lăţime şi de 10-15 mm în adâncime. Sinusurile frontale au

forma unor prisme triunghiulare cu vârful îndreptat superior şi lateral şi cu baza inferior, corespuzând peretelui superior al orbitei, iar posterior de acesta celulelor etmoidale şi tavanului cavităţii nazale. Fiecare sinus comunică cu cavitatea nazală printr-un orificiu (sau canal), care se deschide în infundibulul etmoidal al meatului nazal mijlociu. Peretele anterior al sinusului acoperit de părţi moi, este reprezentat de lama externă osoasă din dreptul glabelei şi arcului sprâncenos; înalţimea peretelui este în funcţie de dimensiunile generale ale cavităţii pneumatice, iar grosimea variază de la 2-3 mm până la 10-12 mm. Peretele posterior, în raport cu meningele, polul lobului frontal şi cu sinusul longitudinal superior al durei mater, este foarte subţire, ceea ce explică posibilitatea extinderii procesului inflamator, în cursul sinuzitelor supurate, spre aceste formaţiuni, urmată de complicaţii deosebit de grave. Peretele medial este format de septul osos intersinuzal, dispus sagital; adesea el este incomplet şi cele două sinusuri comunică între ele, astfel că procesul inflamator se poate propaga de la o cavitate la cealaltă. Alteori, septul este deviat, unul din sinusuri depăşind linia mediană; În astfel de situaţii există riscul ca el să fie deschis odată cu sinusul bolnav în cursul trepanaţiei pe calea anterioară (frontală). În interior cavităţile sinusale sunt căptuşite cu o mucoasă asemănătoare din punct de vedere structural cu mucoasa nazală pe care o continuă. Sinusul frontal poate fi abordat chirurgical pe cale frontală, trepanând peretele anterior sau pe cale orbitală, perforând baza. Calea nazală trebuie utilizată numai pentru cateterismul orificiului, cu intenţia de a-l calibra, a-l lărgi, în vederea realizării unui drenaj eficient al colecţiilor spre cavitatea nazală. Deschiderea chirurgicală a sinusului este indicată în tratamentul sinuzitelor cronice recidivante, în sinuzitele supurate, al căror drenaj pe calea amintită nu este suficient (sinusuri multidiverticulare) şi în fracturile însoţite de pneumatocel cranian. În toate aceste cazuri se utilizează incizii orizontale ascunse de sprâncene.

Scuama osului frontal este căptuşită spre interior de dura mater, aderentă mai ales la nivelul crestei frontale. Prin intermediul durei mater, al arahnoidei şi al spaţiului subarahnoidian, osul are raporturi cu polii şi feţele laterale ale lobilor frontali. Între emisferele cerebrale, pe linia mediană se găseşte falx cerebri ce conţine sinusul longitudinal superior, interesat adesea în traumatismele directe ale acestei regiuni, mai ales la copii, la care fontanela anterioară constituie o zonă de minimă rezistenţă.

REGIUNEA PARIETALĂ (regio parietalis) este o regiune pereche situată pe părţile laterale şi superioare ale calvariei, între liniile corespunzătoare suturii coronale anterior şi, suturii lambdoide, posterior. Cele două regiuni sunt separate pe linia mediană prin sutura sagitală, iar lateral ele ajung până la liniile temporale superioare. Planurile moi care acoperă o mare suprafaţă din osul parietal, prezintă, cu mici diferenţe, o structură şi o organizare asemănătoare cu cele ale regiunilor vecine, frontală şi occipitală, formând un ansamblu anatomic, cu o patologie de cele mai multe ori comună. Astfel, scalpurile, bosele sanghine sau flegmoanele difuze ale pielii capului sunt rareori localizate, ele interesând de obicei părţile moi ale mai multor regiuni sau chiar ale calvariei în întregime. Diferenţele care trebuie menţionate privesc pielea, stratul musculoaponevrotic şi elementele vasculonervoase.

Tegumentul exceptând persoanele cu calviţie este acoperit în întregime de păr şi conţine numeroase glande sebacee, din care se dezvoltă frecvent chiste. Muşchiul epicranian este reprezentat în exclusivitate de aponevroza epicraniană, legată strâns de tegument; doar la limita cu regiunea frontală apar fibre ale pântecelui frontal al m.occipitofrontal. Vasele situate în ţesutul subcutanat sunt sinuoase, au o direcţie radiară şi formează o reţea anastomotică bogată spre partea centrală a regiunii. Arterele provin din aa.temporală superficială, supraorbitală şi supratrohleară; venele sunt tributare vv.facială, jugulară externă şi retromandibulară. Între această reţea venoasă exocraniană şi sistemul venos intracranian se stabilesc anstomoze prin intermediul vv.emisare parietale, care se varsă în sinusul sagital superior. Limfaticele drenează spre ganglionii parotidieni superficiali şi retroauriculari, iar nervii sunt reprezentaţi de ramuri ale nn.supraorbitali, supratrohleari şi auriculotemporali.

Scheletul regiunilor este format din câte un segment al osului parietal, cuprins între cele trei suturi şi linia temporală superioară, învelit de periost şi căptuşit de dura mater, aderentă puternic la nivelul suturii sagitale. Scheletul corespunde în profunzime feţei laterale a lobilor parietali, iar pe linia mediană sinusului sagital superior, interesat adesea în fracturile osoase directe cu înfundare. La sugar pericolul lezării sinusului este mai mare datorită fontanelelor anterioară şi posterioară care se găsesc spre limitele respective ale celor două regiuni parietale.

REGIUNEA OCCIPITALĂ (regio occipitalis), nepereche, ocupă partea posterioară a calvariei; limita ei superioară este dată de linia corespunzătoare suturii lambdoide, iar cea inferioară de protuberanţa occipitală externă şi liniile nucale superioare. În părţile laterale regiunea ajunge până la inserţiile mm.sternocleidomastoidieni pe procesele mastoidiene. În privinţa dispoziţiei planurilor moi, sunt valabile aceleaşi observaţii făcute cu ocazia prezentării

regiunii parietale. Planul musculoaponevrotic cuprinde o parte din aponevroza epicraniană, prelungită între pântecele occipitale ale mm.occipitofrontali. Arterele sunt prezentate de ramurile occipitale ale aa.auriculare posterioare şi de ramificaţii ale aa.occipitale, anastomozate bogat între ele. Venele formează o reţea, care drenează prin vv.occipitale şi auriculare posterioare spre vv.jugulare externe şi care stabileşte anastomoze cu sistemul venos intracranian prin vv.emisare occipitale. Colectoarele limfatice ajung la gg.occipitali situaţi în partea inferioară şi laterală a regiunii, în apropierea inserţiilor mm.trapezi şi spleniuşi. Ramificaţiile nn.occipital mic, occipital mare şi câteva ramuri fine din n.spinal C_3 contribuie la inervaţia părţilor moi ale regiunii şi a periostului. Spondilozele coloanei cervicale se însoţesc adesea de nevralgii rebele în teritoriul n.occipital mare (nevralgii Arnold) care cedează la infiltraţiile cu soluţii anestezice ale acestui nerv. Infiltraţiile trebuiesc practice de o parte şi de alta a protuberanţei occipitale externe, nivel la care ramurile nervului perforează m.trapez şi devin superficiale. Pântecele occipitale ale mm.occipitofrontali sunt inervate de ramura occipitală a n.auricular posterior.

Scheletul regiunii este contituit de porţiunea scuamei osului occipital, situată deasupra liniei nucale superioare. Pe faţa endocraniană a osului, căptuşită de dura mater, se găseşte şanţul sinusului sagital superior, la nivelul căruia dura mater prezintă sinusul respectiv; şanţurile sinusurilor transverse dispuse orizontal, separă în cadrul fosei posterioare a craniului, partea superioară ocupată de lobii occipitali, care aparţin regiunii, de partea inferioară în care se găseşte cerebelul.

REGIUNEA TEMPORALĂ (regio temporalis) se află pe faţa laterală a craniului. Ea este delimitată inferior de un plan orizontal ce trece prin arcul zigomatic şi pe deasupra porului auditiv extern, iar superior de linia temporală superioară. Aceasta circumscrie ca un arc de cerc regiunea (4) (fig.172). Anterior, ea este limitată de un perete osos format din unirea proc.zigomatic al frontalului cu proc.frontal al osului zigomatic. În regiunea temporală se găsesc toate elementele musculofasciale şi vasculonervoase ce acoperă fosa temporală, studiată la scheletul craniului. Inferior, ea comunică larg pe sub arcul zigomatic cu fosa infratemporală. În profunzime, regiunea temporală cuprinde planul osos al fosei şi corespunde formaţiunilor subiacente; meninge şi faţa laterală a emisferelor cerebrale. Studiul regiunii temporale prezintă mare importanţă practică datorită gravităţii traumatismelor ce pot avea loc aici, datorită posibilităţii recunoaşterii precoce ale acestora şi prevenirii consecinţelor lor.

În mod normal suprafaţa regiunii temporale este uşor convexă şi netedă. Ea poate fi deformată patologic de procese tumorale, hematoame superficiale, sau deprimată, concavă în stări avansate de caşexie. Numele acestei regiuni provine de la cuvântul latinesc "tempora" (timp) arătând faptul că aici vârsta începe să-şi pună amprenta asupra individului, prin apariţia primilor peri albi.

Stratigrafie

- *pielea* regiunii temporale prezintă două părţi distincte: o parte antero-inferioară, în care este suplă, mobilă pe planurile subiacente şi neacoperită de păr şi o parte postero-superioară, în care pielea este mai groasă, mai puţin mobilă şi este acoperită de păr.

- *ţesutul subcutanat* puţin dezvoltat în regiunea temporală, conţine elementele vasculonervoase superficiale. *A.temporală superficială* ramură terminală a carotidei externe, devine superficială în regiunea temporală, fiind aşezată anterior de tragus. Superior de arcul zigomatic ea dă a.zigomaticoorbitală, ce se îndreaptă anterior spre orbită şi a.temporală medie. Apoi, a.temporală superficială se bifurcă în cele două ramuri terminale, r.parietală şi r.frontală (vezi arterele). A.temporală superficială şi ramurile sale devin mai vizibile cu vârsta şi proemină sub piele. Venele regiunii se adună în *vv.temporale superficiale* care iniţial sunt posterioare şi apoi anterioare de arteră. Ele coboară în grosimea glandei parotide şi după unirea cu vv.maxilare participă la formarea v.retromandibulară. În regiunea tomporală vena este în raporturi foarte apropiate cu artera, iar în cazul unor traumatisme pot apare anevrisme arteriovenoase. Nervii superficiali provin din *n.auriculotemporal*, ramura mandibulară. El se află posterior de vasele temporale superficiale. Alte ramuri nervoase provin din *facial* prin ramurile sale temporale. *Vasele limfatice* ale regiunii se varsă în gg.limfatici parotidieni superficiali;

- *aponevroza epicraniană* (galea aponeurotica) trimite lateral două lame fine de ţesut conjunctiv, care acoperă regiunea temporală. Ea se continuă, inferior, peste arcul zigomatic în regiunea parotideomaseterică ca fascie superficială. Pe ea se prind cei doi mm.auriculari, superior şi anterior. Aponevroza epicraniană este despărţită de planul subiacent al fasciei temporale, prin ţesut grăsos şi poate fi uşor decolată prin disecţie;

- *fascia temporală* are aceeaşi formă ca m.temporal. Ea se prinde superior pe linia temporală superioară iar anterior pe proc.zigomatic al frontalului şi pe proc.frontal al zigomaticului. Fascia temporală este o membrană tendinoasă, rezistentă, alb-sidefie, strălucitoare. De la linia temporală superioară se continuă cu periostul. La acest nivel se consideră că periostul se bifurcă în două lame, una superficială ce

acoperă m.temporal (fascia temporală) şi alta profundă (periostul propriu- zis) ce acoperă planul osos al fasciei temporale. Inferior fascia temporală se împarte în două lame, lama superficială şi lama profundă, care se prind pe marginea superioară a arcului zigomatic. Între ele se află ţesut grăsos şi fine ramuri vasculare.

(descrise la craniu). Suturile reprezintă repere pentru cunoaşterea traiectului şi descoperirea a.meningee medii. Acest plan osos este subţire şi în pericol de a fi fracturat, la traumatisme reduse ca intensitate ale regiunii;

- *meningele* alcătuieşte planul imediat următor.

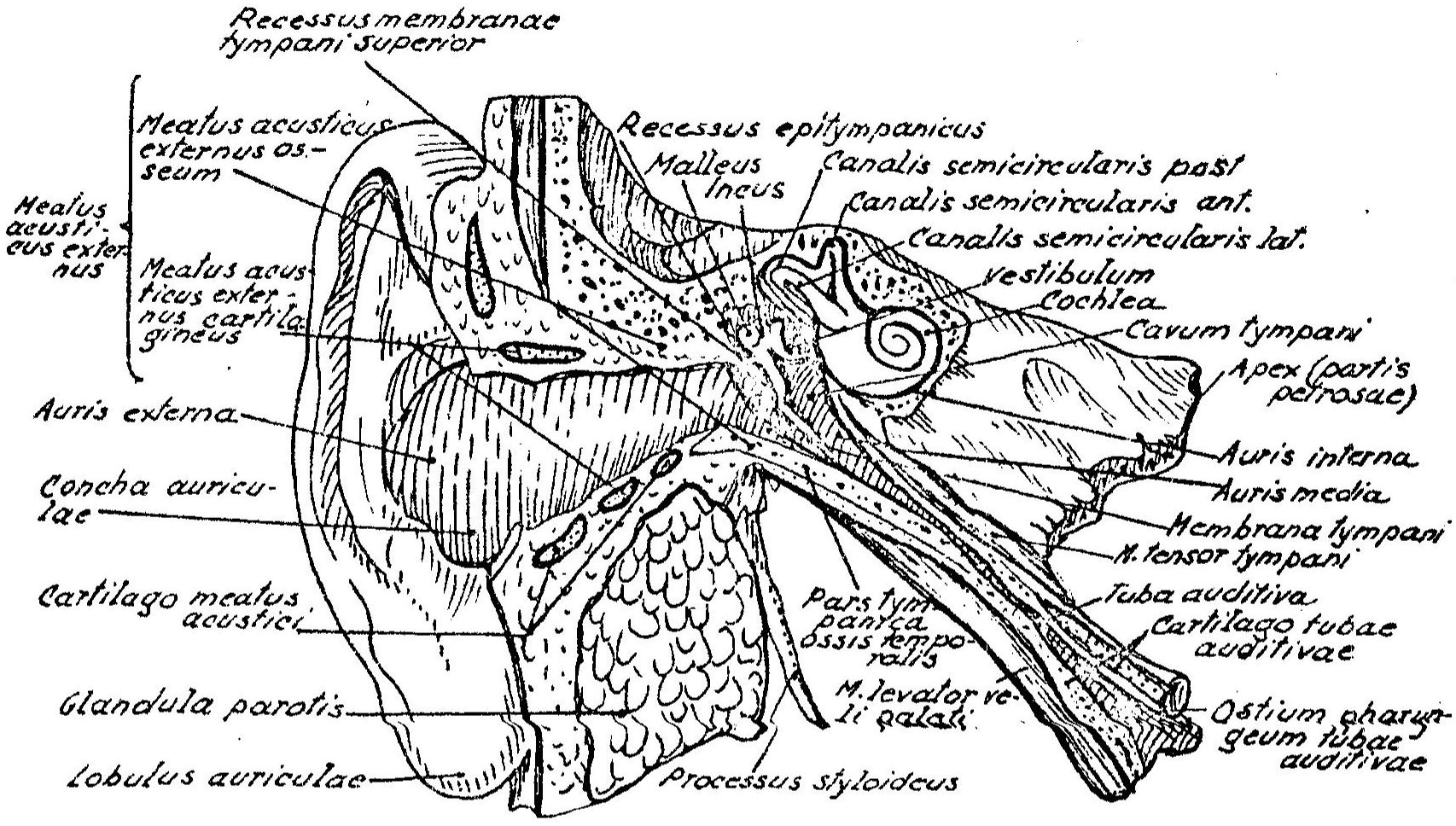

Fig.173 URECHEA EXTERNA

Pe faţa profundă a fasciei temporale îşi au originea fibre din m.temporal;

- *m.temporal*, în formă de evantai umple în întregime fosa temporală şi îi dă forma caracteristică. El este acoperit până la zigomatic de fascia temporală, iar inferior de m.maseter. Între fascie şi muşchi se află ţesut grăsos care se continuă pe sub osul zigomatic şi corpul grăsos al obrazului;

- *planul vasculonervos* este situat imediat sub m.temporal, pe periost şi este format din arterele, venele şi nervii temporali profunzi (vezi capitolele respective) cu dipoziţie în evantai, cu vârful inferior, condiţionând direcţia inciziilor şi forma lambourilor în abordarea regiunii temporale sau în trepanaţii;

- *planul osos* este format de scheletul fosei temporale, la care participă osul zigomatic şi osul frontal, prin feţele lor temporale, osul sfenoid prin faţa sa temporală şi faţa laterală a scuamei osului temporal şi de parietal. Aceste oase sunt unite prin suturi

Foiţa sa externă *dura mater* este în raport cu faţa profundă a planului osos, între ele găsindu-se vasele meningee medii. Dispoziţia durei mater în această regiune prezintă unele particularităţi, caracterizându-se prin aderenţa ei slabă la os, fiind uşor decolabilă de o colecţie sanghină. Această zonă a fost numită "zona decolabilă Marchand-Ferré" care este mai întinsă decât zona temporală. Datorită acestei particularităţi a durei mater, traumatismele regiunii temporale cu lezarea a.meningee medii duc rapid la formarea unui hematom între planul osos şi meninge, cu fenomene de compresiune asupra creierului. Tratamentul, este neuro-chirurgical şi constă în trepanarea craniului cu evacuarea hematomului şi ligatura arterei.

Celelalte foiţe ale meningelui, *arahnoida şi pia mater*, se găsesc mai profund, în raport cu o parte a feţei supero-laterale a emisferelor cerebrale. În dreptul regiunii temporale, pe această faţă a emisferelor se întâlnesc cele două şanţuri, central şi lateral (Sylvius şi Rolando). Prezenţa unor arii de mare importanţă

(motorii, senzitive şi senzoriale) pe această parte a emisferelor corespunzătoare regiunii temporale, pot localiza cu certitudine leziunea, permiţând neurochirurgului un diagnostic precoce şi o atitudine terapeutică adecvată.

Descoperirea a.temporale superficiale. Se practică o incizie verticală de aproximativ 3 cm, între tragus şi condilul mandibulei, perpendiculară pe arcul zigomatic. Se disecă atent ţesutul subcutanat şi în contact cu periostul se identifică artera ce are anterior şi superficial vena şi posterior n.auriculotemporal.

Secţionarea arcului zigomatic şi a părţii corespunzătoare din osul zigomatic, cu îndepărtarea tendonului m.temporal, reprezintă una din căile de acces asupra acestei regiuni. Regiunea infratemporală corespunde inferior planului care trece prin baza colului mandibulei, la acest nivel stabilindu-se comunicarea cu spaţiile regiunii parotideomaseterine. Peretele său lateral este format de planul care trece

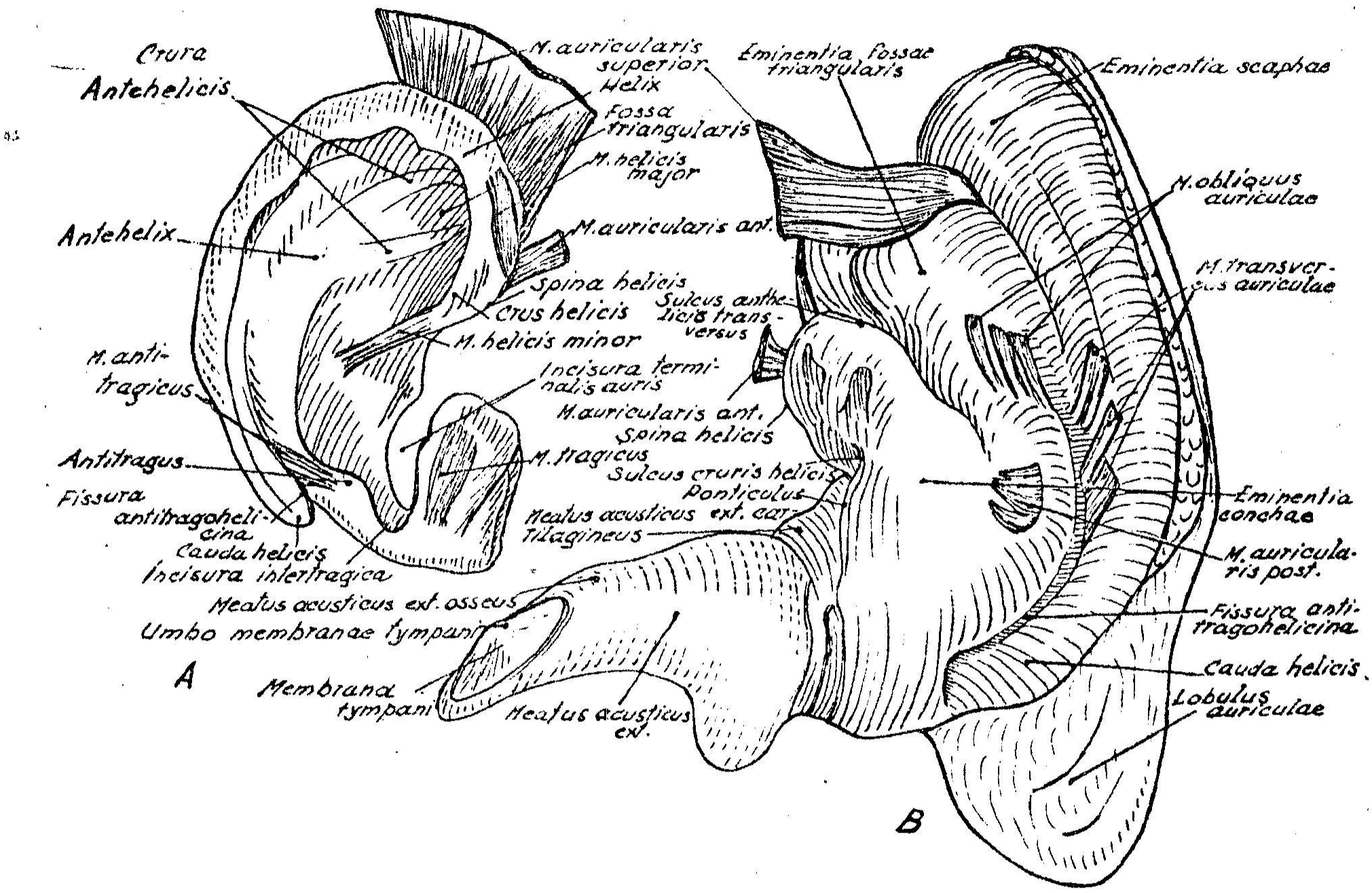

Fig.174 URECHEA EXTERNA
A = lateral
B = medial

REGIUNEA INFRATEMPORALĂ (regio infratemporalis)

Regiunea infratemporală este situată inferior de precedenta, cu care comunică prin orificiul delimitat lateral de arcul zigomatic iar medial de faţa infratemporală a aripii mari a osului sfenoid. prin incizura mandibulei, ajungând superior la articulaţia temporo-mandibulară iar anterior până la faţa medială a osului zigomatic. La acest nivel se stabileşte comunicarea cu regiunea parotideomaseterină prin incizura mandibulei, iar prin gaura mandibulei cu canalul mandibulei. Peretele medial este format de lama laterală a proc.pterigoid şi se întinde anterior până la tuberozitatea maxilarului. Regiunea infratemporală se continuă medial cu porţiunea sa care corespunde fosei pterigopalatine (pentru limitele

acesteia vezi craniul). Peretele anterior este format de tuberozitatea maxilară, de faţa infratemporală a osului maxilar şi de faţa temporală a osului zigomatic, corespunzând inserţiei mm.buccinator şi constrictor superior al faringelui. Prin acest perete se stabileşte comunicarea cu cavitatea orbitei prin fisura orbitală inferioară şi corpul adipos al obrazului. Posterior regiunea infratemporală se întinde până la nivelul regiunii parotideomaseterine. Tavanul este format de faţa infratemporală a aripii mari a osului sfenoid şi de partea precondiliană a scuamei temporalului. Prin găurile ovală şi spinoasă se realizează comunicarea cu fosa mijlocie a craniului.

Regiunea infratemporală conţine m.pterigoidian lateral cu cele două capete ale sale, lig.sfenomandibular, vasele maxilare, nn.mandibular şi maxilar.

A.maxilară trece prin spaţiul dintre colul mandibulei şi lig.sfenomandibular numit de E.Juvara şi butoniera retrocondiliană, intrând în raport cu m.pterigoidian. Raportul ei cu colul mandibulei este important de cunoscut pentru a evita lezarea arterei în rezecţia condilului mandibulei. În continuare artera se află pe tavanul fosei pterigopalatine continuându-se apoi cu a.sfenopalatină (vezi a.maxilară). Din a.maxilară în regiunea infratemporală iau naştere arterele: auriculară profundă, timpanică anterioară, meningee medie, temporale profunde anterioară şi posterioară, alveolară inferioară, maseterină, bucală, alveolară superioară şi posterioară, infraorbitală, palatină descendentă, ramuri pterigoidiene şi a.canalului pterigoidian. Venele satelite acestora stabilesc legături prin venele meningee cu sinusurile venoase ale durei mater.

N.mandibular se împarte la ieşirea din gaura ovală în ramurile sale (vezi n.mandibular). Leziunile lui pot fi cauza unor nevralgii rebele ceea ce impune uneori rezecţia nervului şi chiar a ramurilor sale. N.maxilar străbate fosa pterigoidiană şi pătrunde prin fisura orbitală inferioară în orbită. Medial de el se află gg.pterigopalatin.

La acest nivel din nerv se desprind n.zigomatic care pătrunde în orbită prin fisura orbitală inferioară şi nn.pterigopalatini. Ţesutul conjunctiv în care se găsesc vasele şi nervii din regiunile infratemporale comunică cu cel din regiunea temporală, cu carpul adipos al obrazului şi al orbitei, reprezentând astfel căi prin care infecţiile se propagă de la o regiune la alta. Conţinutul regiunii infratemporale poste fi lezat în fracturi ale arcului zigomatic însoţite de înfundarea capului la acest nivel.

La limita dintre regiunile sternocleidomastoidiană, parotideomaseterină şi temporală se află *urechea externă* (auris externa). Ea este formată din *pavilionul urechii* (auricula) şi *meatul acustic extern* (meatus acusticus externus). Pe faţa laterlă pavilionul urechii prezintă în centru o depresiune numită *concha auriculară* (concha auriculae). De la nivelul acesteia pleacă o proeminenţă numită *helix* (helix) care reprezintă marginea liberă a pavilionului urechii. El poate fi mare, mijlociu sau mic, şi începe din *rădăcina helixului* (crus helicis) la nivelul conchăi. Helixul se termină în dreptul *lobulului urechii* (lobulus auriculae) prin *coada helixului* (cauda helicis).

Lobulul urechii poate fi rotund, unghiular, mai mult sau mai puţin aderent de părţile moi ale capului. Pe helix se găseşte o proeminenţă numită *spina helixului* (spina helicis). Prin rădăcina sa el împarte concha în *cavitatea conchăi* (cavum conchae) situată inferior şi *cymba conchăi* (cymba conchae) situată superior. Anterior de helix se află o proeminenţă paralelă cu aceasta numită *antehelix* (antehelix), care începe superior prin *rădăcinile antehelixului* (crura antehelicis, între care se află *fosa triunghiulară* (fossa triangularis). Inferior, antehelixul se termină printr-o proeminenţă numită *antitragus* (antitragus), de care este separat prin *şanţul auricular posterior* (sulcus auriculae posterior). Între helix şi antehelix se formează o depresiune numită scapha (scapha). Superior de tragus se găseşte o proeminenţă numită *tubercul supratragian* (tuberculum supertragicus). Tragusul este separat de rădăcina helixului prin *incizura anterioară a urechii* (incisura anterior auris) iar de antitragus prin *incizura intertragiană* (incisura intertragica).

Medial, pavilonul urechii prezintă reliefuri inverse celor de pe faţa laterală; astfel se găsesc: *eminenţa fosei triunghiulare* (eminentia fossae triangularis), *eminenţa conchăi* (eminentia conchae), *eminenţa scafei* (eminentia scaphae) şi *fosa antihelixului* (fossa antihelicis).

Pavilionul urechii este legat de părţile corespunzătoare craniului prin trei *ligg.auriculare* (ligg.auricularia): *lig.auricular anterior* (lig.auriculare anterius) de arcul zigomatic, *lig.auricular superior* (lig.auriculare superius) de fascia temporală şi *lig.auricular posterior* (lig.auriculare posterius) de proc.mastoidian. În structura sa intră un cartilaj fribroelastic numit *cartilajul urechii* (cartilago auriculae) care ia parte şi la formarea *meatului acustic extern cartilaginos* (meatus acustic extrenus cartilagineus). Neregularităţile cartilajului sunt legate între ele prin muşchi atrofiaţi la om ca: *m.mare al helixului* (m.helicis major), *m.mic al helixului* (m.helicis minor), *m.tragusului* (m.tragicus), *m.piramidal al urechii* (m.pyramidalis auriculae), *m.antitragusului* (m.antitragicus), *m.transvers al*

urechii (m.tranversus auriculae), *m.oblic al urechii* (m.obliquus auriculae), *m.incizurii helixului* (m.incisurae helicis).

Meatul acustic extern cartilaginos începe de la concha auriculară, se continuă medial cu porul acustic extern şi are un traiect sinuos. Partea sa laterală are direcţie orizontală, cea medială fiind concavă inferior. Dinspre lateral spre medial are trei segmente: primul orientat anterior şi medial, următorul posterior şi medial, iar ultimul paralel cu primul. El vine în raport anterior cu articulaţia temporomandibulară, posterior cu proc.mastoid, superior cu baza craniului corespunzând fosei craniene medii, iar inferior cu glanda parotidă. Prin meatul acustic extern poate fi palpat capul mandibulei. Raportul cu proc.mastoidian şi cu fosa craniană medie explică propagarea infecţiilor de la o regiune la alta. Jumătatea inferioară a meatului acustic extern este formată din *cartilajul meatului acustic* (cartilago meatus acustici), care continuă pe cel al pavilionului urechii, iar cea superioară de ţesut conjunctiv fibros. Între cartilajul meatului acustic şi cartilajul auricular se află o zonă de trecere strâmtată numită *istmul cartilajului auricular* (isthmus cartilaginis auris). Antero-lateral cartilajul meatului acustic formează *lama tragusului* (lamina tragi), care corespunde tragusului. Medial, la locul de inserţie pe porul acustic extern se găsesc câteva fisuri numite *incizurile cartilajului meatului acustic* (incisurae cartilaginis meatus acustici).

Porul acustic extern este un jgheab osos format din partea timpanală şi parţial de cea scuamoasă a osului temporal (vezi craniul). Raporturile sale cu condilul mandibulei explică posibilitatea fracturării sale în traumatisme ale mandibulei. Diametrul porului acustic este diminuat în inflamaţii ale urechii externe numite otită externă.

Pavilionul urechii este acoperit de piele, care se prelungeşte şi la nivelul meatului acustic, unde se subţiază treptat. Ea prezintă peri şi glande tubuloase care secretă cerumenul, numite *gl.ceruminoase* (gl.ceruminosae). Hipersecreţia acestora poate forma dopuri de cerumen, pentru a căror extracţie sunt necesare spălături auriculare. Tegumentele pavilionului urechii pot fi sediul diferitelor boli dermatologice (eczeme), a degerăturilor, al traumatismelor. Echimozele se localizează în special în treimea superioară a pavilionului, complicându-se cu necroza cartilajului urmată de deformări cicatriciale. Plăgile urechii externe pot fi urmate de stenoze ale meatului acustic cu scăderea acuităţii auditive.

Ureche externă este irigată de aa.temporală superficială, auriculară posterioară şi auriculară, ultime ramură din a.axilară. Sângele venos este drenat în v.jugulară externă şi în plexul pterigoidian. Limfaticele sunt tributare gg.parotidieni retroauriculari şi cervicali profunzi. Inervaţia este sensitivă provenind din n.auriculotemporal (ramură a n.mandibular), n.auricular mare din plexul cervical şi r.auricular a n.vag.

REGIUNILE FEŢEI
(regiones faciei)

REGIUNEA NAZALĂ (regio nasalis)

Regiunea nazală (6) corespunde în profunzime cavităţii nazale, primul segment al căilor respiratorii, situat la nivelul viscerocraniului, median între orbite sub fosa anterioară a endobazei şi deasupra cavităţii bucale de care s-a separat treptat în cursul evoluţiei filogenetice.

La suprafaţă, ea corespunde nasului şi se învecinează cu regiunile orbitale şi infraorbitale lateral, cu regiunea frontală superior şi cu cea orală inferior, limitele fiind reprezentate de marginile corespunzătoare ale piramidei nazale (fig.172).

Superior, o cută transversală a pielii situată în dreptul suturii frontonazale, separă rădăcina nasului de regiunea frontală. Lateral, piramida nazală este limitată de regiunile învecinate prin nişte şanţuri cutanate mai mult sau mai puţin evidente, denumite de unii autori şanţ nazopalbebral şi respectiv nazogenian (neomologate în N.I.).

În ceea ce priveşte elementele componente ale nasului descrierea lor detaliată este cuprinsă în capitolul referitor la cavitatea nazală.

Părţile moi care acoperă scheletul osteocartilaginos al nasului sunt reprezentate din profunzime spre suprafaţă de următoarele straturi:

- pielea care este subţire, este mobilă deasupra periostului datorită unei lame subţiri de ţesut conjunctiv lax. În rest, pe vârful şi pe aripile nasului, este groasă şi aderentă fiind prevăzută cu un mare număr de glande sebacee ai căror pori de deschidere sunt bine vizibili;

- pătura musculară, care nu acoperă toată piramida nazală, este reprezentată de muşchi ai mimicii (mm.procerus, nasalis, depressor septi, levator labii sperioris alaeque nasi), care au acţiunea de a dilata sau a comprima nările, de a ridica aripa nasului sau de a coborâ septul nasal. Toţi aceşti muşchi sunt inervaţi de n.facial. În inspiraţie ei dilată vestibulul nazal permiţând pătrunderea mai uşoară a unei cantităţi sporite de aer. Hipotonia lor duce la aspiraţia aripilor nasului în inspiraţie, fapt care determină marcate tulburări respiratorii. În alte cazuri, constricţia vestibulului împiedică pătrunderea rapidă a aerului şi prelungind durata lui de trecere prin cavitatea nazală, poate realiza încălzirea, umectarea şi purificarea lui;

- periostul şi respectiv pericondrul care alcătuiesc împreună o membrană fibroasă continuă, solidarizează cartilajele nazale atât între ele cât şi de marginea aperturii piriforme.

Nasul care are rolul de a proteja cavitatea nazală, conţine partea anterioară a acesteia, numită vestibul nazal. Părţile moi situate endonazal, sub scheletul osteocartilaginos, sunt reprezentate la nivelul vestibulului tot de tegument. Tegumentul din această regiune este prevăzut cu numeroase glande sebacee şi sudoripare precum şi cu peri groşi şi curbi - vibrissae. Dincolo de vestibul, prin intermediul unei zone lipsite de glandă şi peri, tegumentul se continuă cu mucoasa respiratorie a cavităţii nazale. În ceea ce priveşte vascularizaţia, ca şi pentru celelalte elemente de structură descrise până acum, detaliile au fost expuse la cavitatea nazală. Important din punct de vedere practic este faptul că venele de la nivelul acestei regiuni pot drena atât prin v.facială în v.jugulară internă, cât şi prin v.oftalmică în sinusul cavernos al durei mater. Această ultimă modalitate poate fi o cale de propagare intracraniană a unui proces inflamator extracranian, fapt cu consecinţe prognostice grave. Se impune de aceea o atenţie deosebită în tratarea leziunilor inflamatorii situate la nivelul nasului şi se interzice comportarea brutală, comprimarea lor, etc. Ca urmarea a acestor manevre se pot mobiliza germeni sau alte produse patogene care, pe calea venelor, pot determina o tromboflebită a sinusului cavernos. Prin faptul că nasul proemină în centrul feţei, traumatismele lui se produc cu o mare frecvenţă. Cauzele acestora sunt foarte variate putând fi produse prin lovire, cădere, acţiunea unor corpuri contondente sau tăietoare, ce pot avea drept urmare chiar secţionări complete ale nasului şi în special ale vârfului său. Rănirile pot interesa numai părţile moi sau se extind şi la scheletul osteocartilaginos. Fracturile, pe lângă durere, epistaxis, tumefiere şi echimoze, pot duce la deformări sau la deplasarea piramidei nazale, iar concomitent se pot percepe crepitaţii osoase. Forma şi dimensiunile piramidei nazale au rol important în determinarea fizionomiei persoanelor. Faţa, prezintă din acest punct de vedere o zonă frontală, cuprinsă între inserţia părului şi rădăcina nasului, o zonă nazală de la rădăcina nasului la baza lui şi o zonă bucală care se întinde inferior până la vârful bărbiei. Normal cele trei zone au întindere egală, dar sunt numeroase cazuri când una sau două dintre ele sunt mai dezvoltate în detrimentul celorlalte. Rădăcina nasului este o scobitură mai mult sau mai puţin adâncă. În aşa-numitul profil grec, ea lipseşte, iar dosul nasului

prelungeşte linia frunţii. Dosul nasului este şi el sediul unor multiple variaţii descriindu-se forme concave, rectilinii, convexe sau încovoiate. Aceste variaţii pot fi congenitale sau dobândite, cele din ultima categorie rezultând dintr-un accident sau ca urmare a unei afecţiuni, de exemplu nasul în şa din sifilis sau lupus. Nasul deviat din planul median apare astfel datorită unori deformări ale septului nazal, sau cum a fost arătat la cavitatea nazală şi datorită unei dezvoltări mai mari a unui semicraniu, prin hipertrofia emisferei cerebrale utilizată dominant. Foarte rar se poate întâlni chiar absenţa congenitală a nasului în întregime sau numai de o singură parte a liniei mediane.

REGIUNEA ORALĂ (regio oralis) (7)

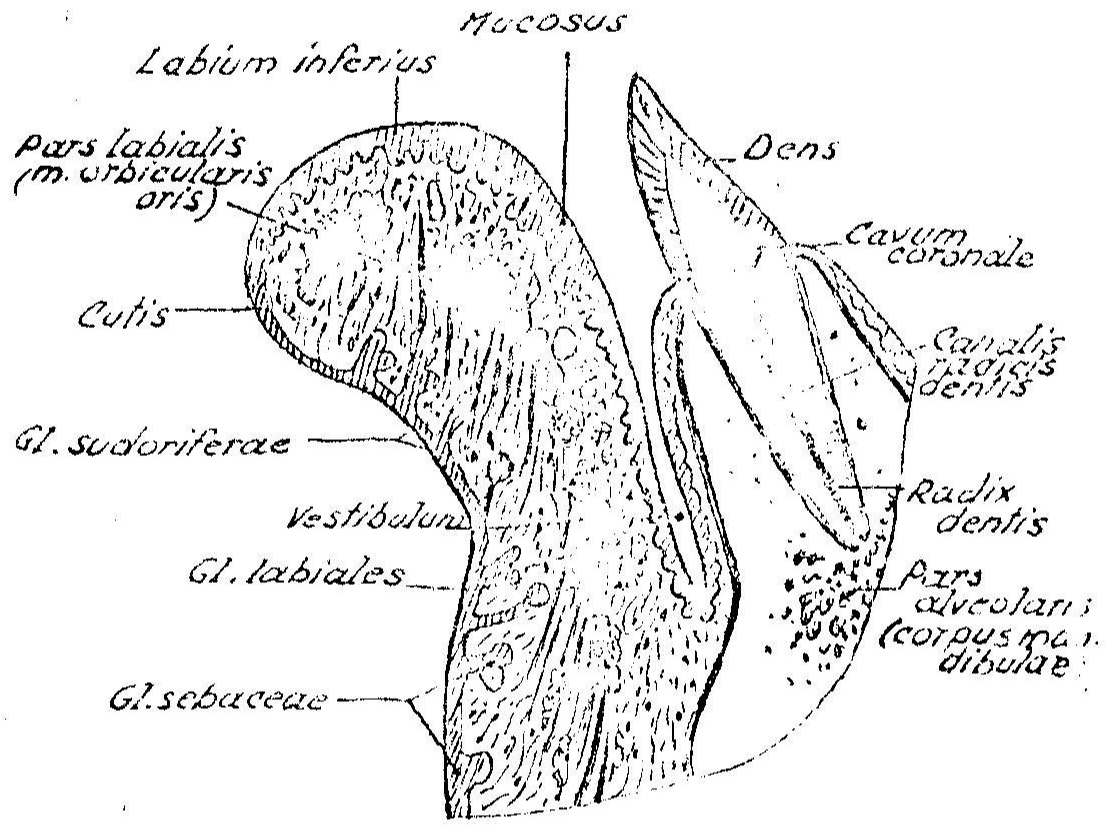

Fig.175 REGIUNEA ORALA - SECŢIUNE SAGITALA PRIN BUZA INFERIOARA (dupa TESTUT)

cuprinde totalitatea ţesuturilor care intră în alcătuirea buzelor. Ea este o regiune nepereche separată, superior, de regiunea nazală, printr-un plan tangent la partea mobilă a septului nazal; inferior se învecinează cu regiunea mentală, limita dintre ele fiind dată de şanţul mentolabial situat între buza inferioară şi relieful protuberanţei mentale. Pe părţile laterale, regiunea orală este despărţită de regiunile bucale prin câte o linie curbă, care uneşte extremitatea posterioară a nării cu şanţul menţionat, trecând la 1 cm în afara unghiului gurii. *Buzele* (labia oris), una *superioară* (labium superius) şi alta *inferioară* (labium inferius) sunt formaţiuni cărnoase, moi, mobile, reunite la extremităţi unde formează *unghiurile gurii* (angulus oris); ţesuturile moi, care participă la delimitarea fiecărui unghi, cuprind în grosimea lor *comisura buzei* (commissura labiorum), rezultată din intersectarea şi încrucişarea unor fascicule ale muşchilor din vecinătate.

Când gura este închisă, buzele, aplicate una pe cealaltă formează peretele anterior al vestibulului gurii; când ea este deschisă, buzele delimitează *orificiul gurii* (rima oris), al cărui diametru depinde de poziţia mandibulei cât şi de rezultanta contracţiei muşchilor care acţionează supra buzelor, unii determinând constricţia, alţii dilataţia orificiului. Fiecare buză prezintă o faţă superficială cutanată, cu numeroşi foliculi piloşi, o faţă profundă, acoperită de mucoasă şi de două margini, una aderentă şi alta liberă. Tegumentul buzei superioare are un şanţ longitudinal median, *philtrum*, întins de la partea mobilă a septului nazal, până la marginea liberă a buzei, unde se termină printr-un *tubercul* (tuberculum). La buza inferioară tegumentul prezintă o depresiune mediană uneori abia schiţată. Marginea aderentă se continuă cu ţesuturile moi ale regiunilor vecine şi fixează buza respectivă. Marginea liberă este reprezentată de zona de tranziţie dintre tegument şi mucoasă; epiteliul de la nivelul ei, cu stratul cornos subţire şi cu celulele stratului bazal lipsite de pigment, permite ca prin transparenţa lui să se vadă culoarea roşie a muşchilor din stratul următor cât şi reţeaua bogată de capilare. Datorită culorii caracteristice această margine, denumită roşul buzelor, este specifică omului şi unor maimuţe superioare; forma ei, variabilă (fig.133) de la individ la individ, constituie în acelaşi timp şi un carater rasial. La rasa neagră marginea liberă este întotdeauna mai groasă şi ocupă o suprafaţă mai largă decât la celelalte rase. Zona de tranziţie constituie sediul obişnuit al cancerelor de buză care apar frecvent la fumătorii de pipă; ca evoluţie ele sunt la fel de grave ca şi epitelioamele mucoaselor. Mucoasa buzelor, situată profund, are un aspect neregulat datorită numeroaselor *glande salivare labiale* (gl.labialis) care alcătuiesc unadevărat strat glandular interpus între planul muscular şi cel mucos. La nivelul lor se pot dezvolta chiste sau tumori salivare mixte, de cele mai multe ori cu un potenţial evolutiv malign. La marginile aderente ale buzelor mucoasa se răsfrânge pe procesul alveolar al maxilei, respectiv pe partea alveolară a mandibulei, continuându-se cu gingia. Fiecare buză este unită de gingie pe linia mediană prin *frâul buzei superioare* (frenulum labii superioris) şi prin *frâul buzei inferioare* (frenulum labii inferioris). Prin intermediul mucoasei, buzele sunt în raport cu planul dur al scheletului, reprezentat de mandibulă, maxilă şi dinţi (incisivi şi canini), căruia îi asigură o protecţie slabă, ceea ce explică frecventa asociere a plăgilor

buzelor cu leziuni osoase şi ale dinţilor, în traumatismele directe ale regiunii.

Între tegument şi mucoasă se găseşte planul muscular, care formează totodată, prin grosimea lui şi stratul principal al buzelor; el este constituit de m.orbicular al buzelor, a cărei parte labială, cu fibre circulare, are rol în închiderea orificiului gurii, subţiind marginea liberă a buzelor şi apropiindu-le în acelaşi timp de arcurile alveolare. Partea marginală a muşchiului cuprinde fibre cu direcţie radiară aparţinând muşchilor învecinaţi, buccinator, ridicătorul unghiului gurii, depresorul unghiului gurii, zigomatici, rizorius; majoritatea acestor fibre se intersectează şi se încrucişează împreună cu fibre ale părţii labiale a orbicularului la nivelul comisurilor buzelor. Planul muscular al buzei superioare mai cuprinde fibre ale m.ridicător comun al aripii nasului şi buzei superioare, iar cel al buzei inferioare muşchiul ei depresor. Toţi aceşti muşchi sunt dilatatori ai orificiului bucal şi răsfrâng marginea liberă a buzelor înafară; ei participă de asemenea la acte fiziologice ca prehensiunea alimentelor şi supt, iar în mimică contribuie în mod esenţial la exprimarea diferitelor stări şi sentimente. Buzele sunt vascularizate de ramurile labiale ale a faciale, care se desprind în apropierea comisurilor şi se anastomozează în grosimea buzei respective, între planul muscular şi mucoasă, cu cele de partea opusă. Arcurile arteriale astfel formate sunt anastomozate şi cu ramuri provenite din aa.infraorbitală, bucală şi transversă a feţei; această vascularizaţie bogată explică hemoragiile importante ce însoţesc plăgile buzelor cât şi hemostaza lor dificilă, care nu poate fi realizată decât prin sutura în bloc a tuturor straturilor buzei lezate.

Venele, situate superficial, se varsă în vv.faciale direct sau prin intermediul vv.submentale. Colectoarele limfatice ale buzei superioare, plecate din cele două reţele - subcutanată şi submucoasă - drenează spre gg.submandibulari, în timp ce colectoarele buzei inferioare ajung atât la gg.submandibulari cât şi la cei submentali, parte din ele încrucişându-se pe linia mediană. Inervaţia sensitivă, cutanată şi mucoasă, a buzei superioare este dată de ramurile labiale ale n.infraorbital, iar cea a buzei inferioare de n.mental; inervaţia motorie este asigurată de ramurile n.facial.

În afara chistelor şi tumorilor dezvoltate la nivelul glandelor salivare şi al epitelioamelor, ce apar pe marginea liberă a buzei inferioare mai ales, buzele sunt sediul unor malformaţii, caracterizate prin prezenţa unei despicături care întrerupe continuitatea lor. La nivelul buzei superioare se întâlneşte aşa-numita "buză de iepure"; după definiţia dată de Veau buza de iepure este o malformaţie a septului nazobucal care îmbracă forme diferite, de la simpla crestătură până la forma gravă, în care există o comunicare largă a cavităţii nazale cu cea bucală. În buza de iepure simplă există trei forme clinice: în prima, despicătură interesează doar marginea liberă; în a doua, ea cuprinde întreaga buză, dar persistă un prag ce o separă de nară, iar în a treia formă, despicătura ajunge până la nară. În buza de iepure totală lipsa de substanţă interesează şi proc.alveolar, iar formele complexe în care se găsesc şi fisuri ala palatului dur, constituie, de fapt, o asociere a buzei de iepure cu gura de lup. Buza de iepure este unilaterală sau bilaterală şi excepţional mediană; ea se explică prin lipsa de sudură a mugurilor din care se dezvoltă maxila şi părţile moi care o acoperă. Lipsa de sudură dintre mugurele maxilar şi cel nazal extern va genera malformaţia unilaterală iar când sudura lipseşte de ambele părţi leziunea va fi bilaterală; lipsa de sudură a mugurilor nazali interni dă buza de iepure mediană excepţional întâlnită, la fel ca şi lipsa de sudură dintre mugurele maxilar şi mandibular care dau o crăpătură la nivelul obrazului. La buza inferioară malformaţia este extrem de rară - câteva cazuri semnalate în literatură şi situată întotdeauna median, deoarece defectul de sudură nu interesează decât cei doi muguri mandibulari.

REGIUNEA MENTALĂ (regio mentalis) (8) situată median cuprinde părţile moi care acoperă partea proeminentă a corpului mandibulei, formând împreună cu aceasta relieful "bărbiei". Regiunea este mărginită superior de şanţul mentolabial paralel cu buza inferioară, care o separă de regiunea orală; inferior ea ajunge până la marginea corespunzătoare a mandibulei, învecinându-se cu partea suprahioidiană a regiunii anterioare a buzelor. Limitele laterale sunt reprezentate de două linii verticale, care trec la 1 cm înafara unghiurilor gurii, prelungite până la marginea inferioară a mandibulei. În patrulaterul astfel delimitat, proeminenţa corpului mandibulei care prezintă central protuberanţa mentală, caracteristică omului, iar lateral acesteia tuberculii mentali, dă regiunii aspectul convex tipic. Variaţiile individuale şi rasiale ale formei regiunii, care contribuie mult la determinarea conformaţiei feţei în întregime, se datoresc mai ales gradului de dezvoltare a proeminenţei mandibulei, al protuberanţei şi tuberculilor mentali, cât şi gradului de prognatism al osului, părţile moi intervenind într-o măsură mai mică.

Planurile superficiale ale regiunii sunt reprezentate de:

- tegument, care este gros, cu foliculi piloşi la bărbat şi aderent de straturile subiacente. La unele persoane el prezintă o depresiune triunghiulară, situată între protuberanţa mentală şi tuberculii mentali,

datorită tracturilor ce-l fixează la acest nivel de periost, trecând prin spaţiul care separă cei doi muşchi mentali. Prezenţa acestei gropiţe a bărbiei ca şi dimensiunile ei, contribuie la modificarea aspectului regiunii, constituind o trăsătură individuală diferenţială;

- ţesutul subcutanat, puţin dezvoltat, formând rareori un strat individualizat, conţine fibrele anterioare ale m.platysma înserate pe faţa profundă a pielii şi pe protberanţa mentală, precum şi m.transvers mental;

- în stratul următor, solidarizat de tegument, se găsesc de fiecare parte a liniei mediane trei muşchi care se acoperă parţial, deosebindu-se după orientarea fibrelor; medial se găseşte m.mental, cu fibre verticale, acoperit în parte de fibrele m.depresor al buzei inferioare, orientate oblic superior şi medial. M.depresor al unghiului gurii, cel mai lateral, acoperă în partea inferioară a regiunii muşchiul precedent şi se îndreaptă oblic superior şi lateral spre unghiul gurii.

- planul scheletic învelit de periost, gros şi aderent, prezintă pe linia mediană protuberanţa mentală, încadrată lateral şi inferior de tuberculii mentali, iar spre limitele laterale ale regiunii de găurile mentale, prin care ies din canalul mandibulei mănunchiurile vasculonervoase mentale.

Arterele regiunii sunt reprezentate de ramuri ale aa.mentale, submentale şi labiale inferioare; venele sunt tributare vv.faciale, iar limfaticele drenează spre gg.submentali şi submandibulari. Inervaţia sensitivă este dată de ramuri ale n.mental, iar cea motorie de ramura marginii mandibulei (facial).

REGIUNEA ORBITALĂ (regio orbitalis)

Regiunea orbitală corespunde în profunzime orbitei, cavitate a neurocraniului, care conţine ochiul (oculus) segmentul periferic al analizatorului vizual cu anexele sale de mişcare şi de protecţie precum şi vasele şi nervii acestora, iar la suprafaţă, ea cuprinde părţile moi care se găsesc situate anterior de aditusul orbitei.

Superficial, regiunea orbitală se învecinează cu: regiunea frontală în partea superioară şi laterală, cu regiunea zigomatică în partea inferioară şi laterală, cu regiunea infraorbitală inferior şi cu regiunea nazală medial, limitele corespunzând marginilor care formează aditusul orbitei.

ORBITA OSOASĂ

Alcătuirea osoasă a aditusului şi a pereţilor orbitei a fost descrisă la capitolul de osteologie. Trebuie reamintit îndeosebi faptul că această cavitate, care lateral are raporturi cu fosa temporală şi cu fosa craniană mijlocie, este înconjurată în rest adică superior, medial şi inferior, de sinusurile paranazale frontal, etmoidal şi maxilar. Vecinătatea cu sinusurile paranazale explică în multe cazuri în procesele patologice sinuzale, afectarea concomitentă a orbitei şi a conţinutului ei. Întinderea acestor sinusuri are marcate variaţii individuale între cazurile extreme cu sinusuri hipoplazice şi acelea la care sinusurile frontale pot ocupa tot tavanul orbitei, sau la care sinusul sfenoidal este extins de jur împrejurul canalului optic, până în aripa mică a sfenoidului, care completează posterior tavanul orbitei.

PERIORBITA (periorbita)

Orbita este căptuşită în interior de periorbită, lama conjunctivă densă, uşor decolabilă. Aceasta acoperă tot conţinutul orbitei cu excepţia n.zigomatic şi aceia a vaselor şi nervului infraorbital, care rămân între periorbită şi peretele osos.

La nivelul aditusului orbitei, periorbita este aderentă de os şi se continuă pe de o parte cu periostul oaselor vecine, iar pe de alta, cu septul orbitei. La nivelul fisurii orbitale inferioare, ea se continuă cu periostul exobazei, iar la nivelul fisurii orbitale superioare şi a canalului optic, unde de asemenea este foarte aderentă ea se continuă cu stratul extern al durei mater. În dreptul crestei lacrimale posterioare, periorbita se desface în două lame care cuprind între ele sacul lacrimal şi care inferior se vor continua cu periostul din canalul nazolacrimal. Tot periorbita asigură şi menţinerea în poziţie a trohleei m.oblic superior.

GLOBUL OCULAR (bulbus oculi)

Globul ocular ocupă doar o mică parte din orbită şi este aşezată în regiunea anterioară a acesteia. El are o formă aproximativ sferică,cu un diametru vertical de 23,4 mm, iar cele orizontale - anteroposterior şi transvers -, de 24 mm. Diametrele globului ocular sunt ceva mai mici la femeie.

Partea anterioară - corneea - este mai curbată decât restul globului ocular, deoarece raza ei este doar de 8 mm. În centrul ei este situat *polul anterior* (polus anterior), iar în centrul convexităţii posterioare a globului ocolar este *polul posterior* (polus posterior). La jumătatea distanţei între cei doi poli, se găseşte *ecuatorul* (equator) globului ocular, iar perpendicular pe el, sunt *meridianele* (meridiani). Axa antero-posterioară ce uneşte cei doi poli este *axa optică* (axis opticus). Axele optice ale celor doi globi oculari sunt aproape paralele şi deci axa optică nu corespunde cu axa orbitei care este îndreptată anterior şi lateral. Între ele se formează un unghi de cca.18 °.

Structura globului ocular, alcătuit din trei tunici în interiorul cărora sunt conţinute medii transparente şi refrigente, va fi descrisă la capitolul organelor de simţ.

Polul anterior al globului ocular este situat în planul care leagă marginile supra- şi infra orbitală, dar depăşeşte anterior linia dintre ligamentul palpebral medial şi marginea laterală a aditusului orbital.

Această poziție a globului ocular depinde însă și de dezvoltarea țesutului adipos situat posterior de el. În general, globul ocular este mai aproape de peretele lateral decât de cel medial și mai alăturat de tavanul orbitei decât de podeaua ei.

ANEXELE OCHIULUI (organa oculi accessoria)

Mușchii globului ocular (musculi bulbi)

Mușchii orbitei au rolul de a mișca globul ocular și pleoapele. Ei sunt mușchi striați cu excepția mm.tarsali și a m.orbital, care sunt formați din fibre musculare netede. Acestor mușchi le este anexat un aparat fascial foarte complex ca structură și funcție.

la vârful orbitei, imediat superior și anterior de canalul optic. Corpul muscular se lărgește treptat și în partea anterioară se continuă cu o aponevroză lată care are baza întinsă pe toată lărgimea pleoapei superioare. Aceasta aponevroză se clivează anterior într-o *lamă superficială* (lamina superficialis) și o *lamă profundă* (lamina profunda). Fibrele anterioare ale lamei superficiale străbat septul orbital și, trecând printre fibrele m.orbicular al ochiului, se termină în pielea pleoapei superioare pe când cele mai posterioare, se duc să se insere în partea inferioară a feței anterioare a tarsului superior. La marginea superioară a acestuia vin să se prindă fibrele lamei profunde a.aponevrozei.

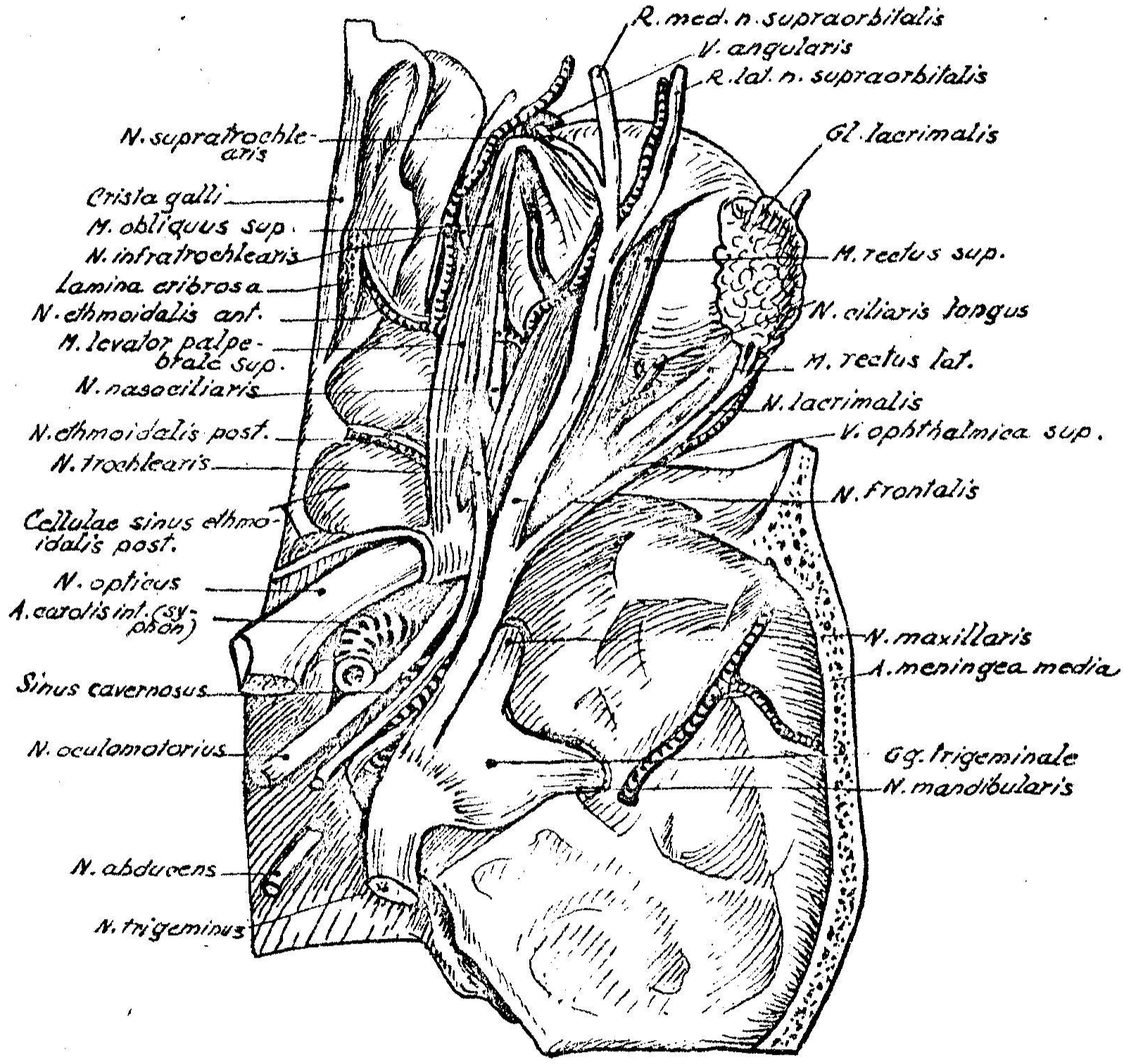

Fig.176 ORBITA - STRATUL SUPERFICIAL (vedere superioară)

M.ridicător al pleoapei superioare (m.levator palpebrae superioris) este alungit, plat, triunghiular cu baza anterioară. El este situat imediat sub tavanul orbitei și acoperă la rândul său m.drept superior.

Originea lui este îngustă, tendinoasă și începe

Lateral, aponevroza trece prin gl.lacrimală pe care o împarte într-o parte palpebrală și alta orbitală și merge să se termine la nivelul marginii laterale a aditusului orbitei, pe un tubercul de pe osul zigomatic. Medial, ea trece pe deasupra tendonului reflectat al

m.oblic superior, spre ligamentul palpebral medial şi spre creasta lacrimală posterioară.

Inferior, fascia m.ridicător al pleoapei superioare fuzionează cu acela a m.drept subiacent, realizând o lamă conjunctivă. Aceasta se continuă anterior de zona unde cei doi muşchi se separă pentru a ajunge la locul lor de inserţie şi se termină prin fibre care se prind pe sacul conjunctival superior.

M.tarsal superior (m.tarsalis superior) are un grad variabil de dezvoltare, fiind de regulă mai evident decât cel inferior. Lărgimea lui antero-posterioară este de aproximativ 1 cm, şi se întinde între faţa inferioară a aponevrozei m.ridicător al pleoapei superioare şi marginea superioară a tarsului superior. În general, este atât de strâns alipit de faţa posterioară a aponevrozei ridicătorului, încât cu greu poate fi

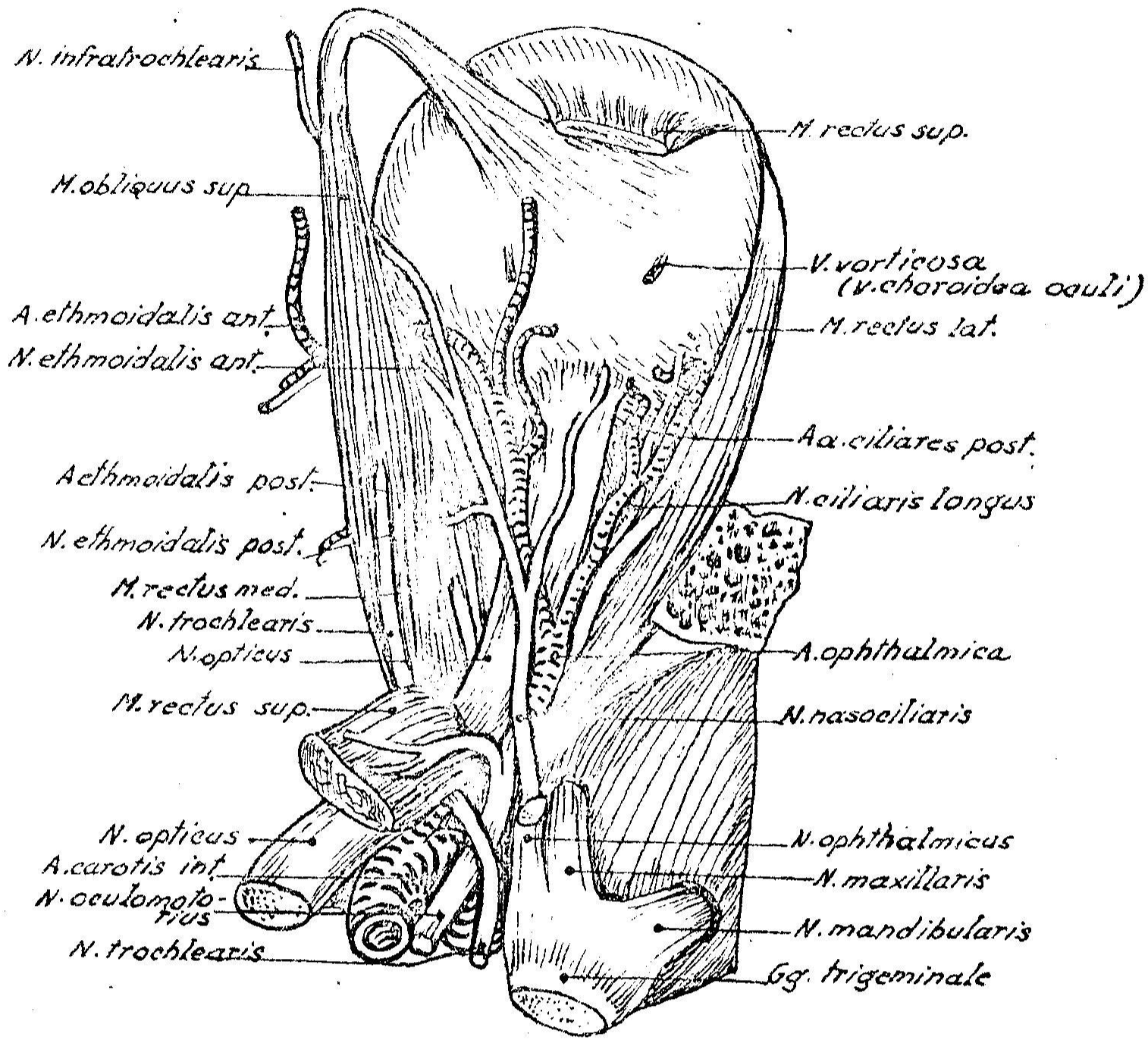

Fig.177 ORBITA - STRATUL MIJLOCIU (vedere superioara)

Prin contrcaţie, muşchiul ridică partea tarsală a pleoapei superioare, care alunecă superior şi posterior. Fibrele laterale şi mediale, inserate pe orbită, limitează această acţiune a muşchiului care este un antagonist al m.orbicular al ochiului. Ridicarea pleoapei este frânată şi de septul orbitei. Când muşchiul se contractă, datorită fibrelor fasciei care se inseră pe sacul conjunctival, îl ridică şi pe acesta concomitent cu pleoapa. Paralizia muşchiului ridicător al pleoapei superioare, a cărui inervaţie este asigurată de ramura superioară a n.oculomotor, duce la căderea pleoapei superioare, fapt care cu timpul poate avea repercursiuni şi asupra vederii.

recunoscut ca o structură distinctă. Pe faţa lui posterioară este conjunctiva palpebrală.

M.tarsal inferior (m.tarsalis inferior) situat în pleoapa inferioară este greu de pus în evidenţă prin disecţie, însă fibrele lui se disting bine la examenul microscopic. Fibrele lui, care radiază în marginea orbitală a tarsului inferior, se desprind de pe expansiunea aponevrotică a m.drept inferior, sau de pe aceea pe care m.drept inferior o trimite către m.oblic inferior.

Ambii muşchi tarsali se găsesc în grosimea pleoapelor şi sunt formaţi din fibre musculare netede. La mamiferele acvatice, fiecare din cei patru muşchi

drepţi are ataşată o lamă musculară netedă. La om, această dipoziţie este rudimentară pentru mm.drepţi laterali şi medial fiind reprezentată de cele câteva fibre musculare netede ce se găsesc în expansiunile fasciilor acestor muşchi. Muşchii involuntari ai pleoapelor sunt inervaţi de sistemul nervos simpatic prin fibre care se desprind din plexul cavernos şi merg probabil cu ramurile nervului oculomotor. Prin acţiunea lor, mm.tarsali contribuie la lărgirea deschiderii palpebrale.

M.orbital (m.orbitalis) este un strat fin de fibre musculare netede care trec ca o punte pe deasupra fisurii orbitale inferioare. La acest nivel, el dublează periorbita şi mai corect ar trebui să fie numit m.periorbital. Este îngust şi are o grosime de 2-3 mm în porţiunea centrală, scăzând treptat spre margini, unde se continuă cu o lamă fină deasupra podelei orbitei. Posterior poate fi urmărit până la extremitatea inferioară a fisurii orbitale inferioare şi chiar până la peretele sinusului cavernos. Inferior, el vine în contact cu ţesutul adipos al fosei pterigopalatine, M.orbital este străbătut de câteva fibre nervoase şi de venele care trec din sistemul oftalmic spre plexul pterigoid. La om el reprezintă vestigii ale întinsei pături musculare care la animalele inferioare completează peretele lateral ale orbitei unde lipsesc structuri osoase. Excitarea sistemului simpatic la aceste animale, prin tensiunea acestui strat muscular, realizează protuzia globului ocular. Din acest punct de vedere el apare antagonist al unui m.retractor bulbar care la om nu se mai dezvoltă. M.orbital ar putea juca un rol în ceea ce priveşte explicarea exoftalmiei din boala lui Basedow. Autorii consideră că hipertonia simpatică din acesată maladie determină contracţia muşchiului şi astfel, prin colabarea venulelor care îl străbat, se ajunge în final la o creştere a volumului venelor orbitale.

MUŞCHII DREPŢI

Muşchii drepţi au o direcţie antero-posterioară; sunt în număr de patru şi sunt denumiţi, după poziţia lor, drept superior, inferior, medial şi lateral.

Muşchii drepţi au forma alungită, uşor triunghiulară şi se întind pe o lungime de cca. 4 cm de la vârful orbitei până la emisfera anterioară a globului ocular.

Capetele lor mai înguste, situate posterior, au o origine comună pe o formaţiune conjuctivă inelară numită *inel tendinos comun* (anulus tendineus communis). Acesta înconjoară canalul optic şi partea învecinată, mai largă a fisurii orbitale superioare. Inelul este foarte aderent la teaca durală a n.optic, la periorbitei şi la septul care acoperă fisura orbitală superioară, sept rezultat din alipirea la acest nivel a unor lame conjunctive, derivate ale periorbite şi ale durei mater. Acest tendon inelar are un aspect infundibular, care, la locul de inserţie prezintă un orificiu corespunzând canalului optic prin care trec n.optic şi a.oftalmică, iar altul care cuprinde porţiunea inferioară şi medială a fisurii orbitale superioare, prin care pătrund în orbită cele două ramuri ale n.oculomotor, n.nazociliar şi n.abducens. Venele oftalmice superioară şi inferioară pot trece fie prin inel, fie superior sau inferior de acesta.

Prin fisura orbitală superioară, superior de inel, mai trec nn.lacrimal, frontal şi trohlear.

La nivelul inelului se pot individualiza două regiuni distincte:

- una inferioară de la care pleacă m.drept inferior şi fibrele inferioare ale mm.drepţi medial şi lateral;

- una sperioară, care reprezintă originea m.drept superior şi a fibrelor superoare ale mm.drepţi medial şi lateral. M.drept lateral mai are originea şi pe un mic tendon situat lateral de inelul tendinos comun, pe aripa mare a sfenoidului denumit *lacertus musculi recti lateralis*.

Această pâlnie tendinoasă se continuă anterior cu corpurile divergente ale celor patru muşchi drepţi, care descriu astfel, un con muscular gol. Axul acestui con este reprezentat de n.optic care se îndreaptă anterior şi lateral şi formează cu axul optic al globului ocular un unghi de cca.25 °. În acest fel se explică acţiunea mm.drepţi superiori şi inferiori care, pe lângă ridicarea sau respectiv coborârea globului, fac adducţia cu rotaţie internă pentru dreptul superior şi cu rotaţie externă pentru cel inferior. În interior, conul muscular realizat de cei patru drepţi, conţine o masă adipoasă străbătută de vase şi nervi.

De la locul de origine, fiecare muşchi se îndreaptă anterior de-a lungul peretelui orbitei indicat de numele lui, până în apropierea ecuatorului globului ocular. Aici se curbează după sfericitatea globului, străbate capsula lui conjunctivă (Tenon) şi printr-o lamă tendinoasă lată de cca 10 mm se întreţese cu fibrele sclerei. Inserţia scleralâ, de aspectul unei linii convexe spre cornee, diferă pentru fiecare din cei patru muşchi prin distanţa care o separă de şanţul scleral şi anume: 5 mm pentru dreptul medial, 6 mm pentru dreptul inferior, 7 mm pentru cel lateral şi 8 mm pentru cel superior. Pe sub tendonul m.drept superior, alunecă tendonul m.oblic superior, iar între tendonul m.drept inferior şi globul ocular trece m.oblic inferior. Dintre muşchii drepţi, cel medial este cel mai puternic iar cel lateral cel mai slab. Tendoanele anterioare ale muşchilor drepţi merg însoţite de aa.ciliare anterioare şi sunt acoperite de capsula globului ocular (Tenon).

M.drept medial (m.rectus medialis), la originea lui, este aplicat pe partea medială a n.optic. El se îndreaptă anterior, alipit de peretele medial al orbitei, muşchiul fiind separat la acest nivel de celulele

etmoidale, printr-o lamă foarte fină, osoasă. În treimea anterioară a peretelui, mușchiul se depărtează de acesta, spre a merge să se insere pe globul ocular.

Deasupra lui se află m.oblic superior, de care se depărtează progresiv spre aditusul orbitei. Între cei doi mușchi se formează astfel un spațiu, pe care îl străbat n.nazociliar, nervii și vasele etmoidale și partea terminală a a.oftalmice.

M.drept inferior (rectus inferior) alunecă de-a lungul podelei orbitei. La vârful ei este în imediata vecinătate a celulelor etmoidale, iar anterior de aceasta, este separat printr-un strat adipos de tavanul sinusului maxilar. De marginea lui laterală, în partea posterioară, este alăturat n.infraorbital. Anterior, între el și globul ocular, trece m.oblic inferior. Ramura inferioară a n.oculomotor merge pe fața superioară a mușchiului, unde din ea se desprinde nervul pentru oblicul inferior, nerv care se alătură marginii laterale a m.drept inferior.

M.drept lateral (m.rectus lateralis) are la origine, între el și m.optic, celelalte elemente care străbat inelul tendinos comun. Pe fața medială a mușchiului, la cca 5 mm anterior de originea lui, este situat gg.ciliar. În partea anterioară este în contact cu glanda lacrimală, având de-a lungul marginii lui superioare, vasele și nervii acesteia, iar inferior, între el și m.drept inferior, ramura pentru m.oblic inferior. Nervul abducens intră în mușchi pe fața lui medială, cam la 15 mm, anterior de originea mușchiului. Vasele lui provin din a.lacrimală.

M.drept superior (m.rectus superior) este acoperit de m.ridicător al pleoapei superioare, care-l separă de m.frontal și de tavanul orbitei. Artera oftalmică și n.nazociliar, în partea posterioară, sunt sub el și superior de n.optic. În partea anterioară tendonul dreptului superior trece deasupra tendonului m.oblic superior.

Mușchii drepți sunt inervați de n.oculomotor cu excepția dreptului lateral, inervat de n.abducens.

MUȘCHII OBLICI

M.oblic superior (m.obliquus superior) este situat în unghiul dintre tavanul și peretele medial al orbitei. Își are originea printr-un tendon scurt, prins în vârful orbitei, anterior și medial de canalul optic, superior și medial de originea m.drept superior.

Corpul muscular, spre deosebire de acela al mușchilor drepți, este fuziform. La câțiva mm în spatele marginii orbitei el devine tendinos, trece printr-un inel cartilaginos care formează *trohlea* (trochlea) acestui tendon și își schimbă brusc direcția spre posterior și lateral, descriind un unghi de cca.55 ° cu corpul muscular. Trohlea reprezintă de fapt originea funcțională a mușchiului, deoaece numai această ultimă parte reflectată a lui, prin direcția ei, îi determină acțiunea pe globul ocular. Tendonul acesta reflectat are un traiect ușor descendent și, trecând pe sub m.drept superior, se duce să se insere pe fața laterală a globului în spatele ecuatorului, între mm.drepți superior și lateral. O *teacă sinovială a m.oblic superior* (vagina sinovialis m.obliqui superioris), asigură alunecarea tendonului la nivelul trohleei.

M.oblic inferior (m.obliquus inferior) este singurul dintre mușchii globului ocular, care nu are originea în vârful orbitei ci într-o mică depresiune a podelei acesteia, de lângă deschiderea canalului nazolacrimal, unele din fibrele de origine fiind strâns legate de partea inferioară a sacului lacrimal. Mușchiul se îndreaptă lateral și posterior, trecând ca o bandă lată între globul ocular și m.drept inferior, iar fasciile acestor doi mușchi capătă strânse raporturi între ele.

Ca și m.oblic superior, se inseră pe hemisfera posterioară a globului ocular, dar în cadranul infero-lateral și ceva mai în apropierea polului posterior. Axul lui face un unghi de 75 ° cu axul orbitei. Ramura inferioară a n.oculomotor trimite un nerv care intră în mușchi, cam la nivelul mijlocului marginii sale posterioare. Mușchiul este irigat din a.infraorbitală și din ramura inferioară musculară a a.oftalmice.

Globul ocular este suspendat în așa fel încât, fără să-și schimbe poziția în orbită și raporturile generale față de pereții ei, își poate îndrepta axa optică în orice direcție. Corpul adipos al orbitei susține globul ocular ca o pernă elastică, fiind antagonist conului de mușchi drepți, care trag globul înapoi. Acestora li se opun și mm.oblici care trag globul ocular anterior și medial. Globul nu este deplasat medial datorită unei expansiuni tendinoase a dreptului lateral către periorbită și datorită fibrelor din capsula fibroasă care-l înconjură.

Acțiunea mușchilor mobilizează globul ocular în jurul a trei axa primare convenționale (Fuchs 1917):

- axa verticală în jurul căreia se fac mișcările de lateralitate, prin care polul anterior este dus medial (addcție) sau lateral (abducție);
- axa transversă, în jurul căreia se fac mișcări prin care polul anterior este dus în sus sau în jos;
- axa sagitală în jurul căreia se petrec mișcări giratorii în care polul anterior rămâne fix, iar partea superioară este adusă medial (rotație internă) sau lateral (rotație externă).

Mușchii globului ocular realizează perechi sau cupluri cu acțiune antagonistă și anume:

- drepții medial și lateral sunt aproape perfect antagoniști. Ei mișcă polul anterior în plan orizontal și sunt unicii care au o singură acțiune asupra globului ocular;

- drepţii inferior şi superior sunt antagonişti în mişcarea de ridicare şi de coborâre a ochilor, ca şi în aceea de torsiune, care produc împreună adducţia;

- oblicii rotează globul în direcţie opusă, dar produc împreună abducţia.

În mişcări, acţiunea de contracţie a unui muşchi este moderată de m.antagonist, care este întins în mod corespunzător. Mişcările celor doi globi oculari nu se efectuează izolat şi în cazul vederii binoculare ele sunt strâns interdependente, reglajul fiind asigurat pe cale nervoasă.

În mişcarea de convergenţă se crede că se realizează o mică creştere a presiunii intraoculare. Această creştere este mai mare în mişcarea de lateralitate marcată, când este produsă probabil prin comprimarea globului pe grăsimea orbitală. Această presiune ar putea acţiona defavorabil mai ales acolo unde tunica fibroasă este mai puţin rezistentă şi unde ea poate determina o alungire a globului ocular care să fie responsabilă pentru miopia întâlnită în asemenea cazuri.

Fasciile orbitelor (fasciae orbitaes)

Fasciile orbitei realizează un aparat conjunctiv complex ca structură şi funcţie, anexat muşchilor globului ocular. În cadrul acestuia sunt cuprinse: capsula globului ocular, fasciile musculare şi ţesutul conjunctiv care cuprinde corpul adipos al orbitei.

Capsula globului ocular (vagina bulbi) cunoscută şi sub numele de capsula lui Tenon după numele celui care a descris-o corect pentru prima oară în 1806. În privinţa structurii acesteia părerile au fost până de curând mult controversate. S-a presupus că este un rest din m.retractor al globului ocular care a degenerat; alţii au considerat-o ca o seroasă cu două foiţe (vagine bulbi) între care este un spaţiu (spatium intervaginale) dar nu se poate evidenţia prezenţa unui strat endotelial la acest nivel etc.

Formarea capsulei se explică prin compresia pe care o face în cursul dezvoltării lui un corp dens, aşa cum este globul ocular, pe ţesutul adipos care-l înconjură. Reticulul conjunctiv care conţine adipocitele, prin presiune se condensează şi capătă aspectul unei membrane. Aşa se explică de ce faţa anterioară a acestui înveliş, care merită mai curând termenul de capsulă, are aspect membranos neted după enucleare pe când cea posterioară se pierde treptat fără o limită precisă în corpul adipos al orbitei.

Capsula lui Tenon apare ca un înveliş conjunctiv elastic ce înconjură complet globul începând de la 2-3 mm de şanţul scleral, până la originea n.optic situat posterior. Ea este strâns alipită de globul ocular, dar între aceste două formaţiuni rămâne un spaţiu de clivaj numit *spaţiu episcleral* (spatium episclerale) care nu este nici seros nici limfatic ci cuprinde o lamă de ţesut conjunctiv extrem de fin, care poate fi comparat cu arahnoida.

Globul ocular se poate mişca în interiorul capsulei, deoarece ţesutul episcleral fiind destul de lax, permite mici excursii, dar în mişcările mai ample atât globul cât şi capsula se mobilizează ca un tot faţă de patul adipos care este slab conectat pe faţa posterioară a capsulei. Este clar că globul nu se poate mişca liber într-un înveliş care este fixat pe el atât la nivelul corneei cât şi de muşchi la locul unde aceştia străbat capsula. Capsula se întinde de la cornee până la n.optic, aşa că ea va fi străbătută de toate structurile care ajung sau pleacă de la globul ocular cum sunt muşchii, venele vorticoase, arterele ciliare şi nervii.

Muşchii drepţi intră în capsulă anterior de ecuatorul globului şi permit să se descrie capsulei o porţiune mai îngustă anterioară şi una poaterioară mai largă. Partea anterioară mai subţire în raport cu conjunctiva bulbară pe faţa externă, este mai strâns aplicată pe glob, deoarece la acest nivel spaţiul episcleral este extrem de îngust, iar cu vârsta prin fibrozare nu mai permite decolarea sau clivarea capsulei de globul ocular. Partea posterioară, mai groasă, se fixează posterior la tunicile n.optic, nivel la care ea este străbătută de aa. şi nn.ciliari posteriori. Ea nu se continuă în jurul n.optic deci nu se poate descrie un spaţiu supravaginal (vezi n.optic) în continuarea spaţiului episcleral. Nervul optic antrenat în mişcările ocazionate de excursiile globului ocular este separat de corpul adipos din jurul lui printr-un ţesut lax care îi permite un grad mai mare de mobilitate.

Importanţa practică a capsulei stă în faptul că ea joacă rolul unei bariere între glob şi restul conţinutului orbitei şi în acela că ea, după enucleare, formează un suport ca o cupă în care să poată fi fixat un ochi artificial.

Fasciile musculare (fasciae muscularis) sunt foarte subţiri şi transparente în treimea posterioară, iar pentru m.oblic extern, pe toată întinderea corpului muscular. Anterior ele se îngroaşă treptat şi se continuă direct cu capsula Tenon la nivelul unde aceasta este străbătută de muşchi. Cu câţiva mm anterior de capsulă, marginile alăturate ale fasciilor devin continue una cu alta realizând aspectul unor membrane intermusculare. Mai evidentă este aceea dintre drepţii laterali şi superior, deasupra căreia este glanda lacrimală.

Muşchii aderă net de fascia lor la locul unde ei străbat capsula, dar o aderenţă mai redusă există pe toată lungimea corpului muscular, fapt care previne o retracţie excesivă a lor după enuclearea globului.

Anterior, fasciile muculare trimit de pa faţa lor externă, fibre către peretele osos al orbitei, cu rolul de a frâna acţiunea muşchilor. Mai bine dezvoltate sunt

cele ale mm.drepţi lateral şi medial care au mişcări mai ample şi sunt mai frecvent utilizaţi. Lama conjuntivă dependentă de fascia m.drept lateral trimite fibre atât spre periostul de deasupra tuberculului orbital al osului zigomatic şi spre ligamentul palpebral lateral cât şi la fundul de sac conjunctiv lateral. În partea medială, acest element conjunctiv cu rol de frânare se prinde pe osul lacrimal în spatele crestei lacrimale posterioare, pe septul orbital, dar şi pe caruncula lacrimală şi fundul de sac conjunctival medial. Unii autori descriu în aceste dependenţe ale fasciilor, fibre musculare striate sau netede. Prin locul

Fascia dreptului superior, aşa cum a fost deja descrisă la m.ridicător al pleoapei superioare, se sudează la fascia acestuia şi trimite fibre la fornixul conjunctival superior. Cei doi muşchi acţionează sincron, iar acţiunea dreptului superior este frânată de aceleaşi mecanisme fasciale descrise la m.ridicător al pleoapei.

Fascia tendonului reflectat al m.oblic superior se întinde pe toată lungimea lui începând de la trohlee până la locul unde străbate capsula Tenon.

Fascia oblicului inferior se continuă distal de marginea anterioară a acestuia, pe de o parte cu partea

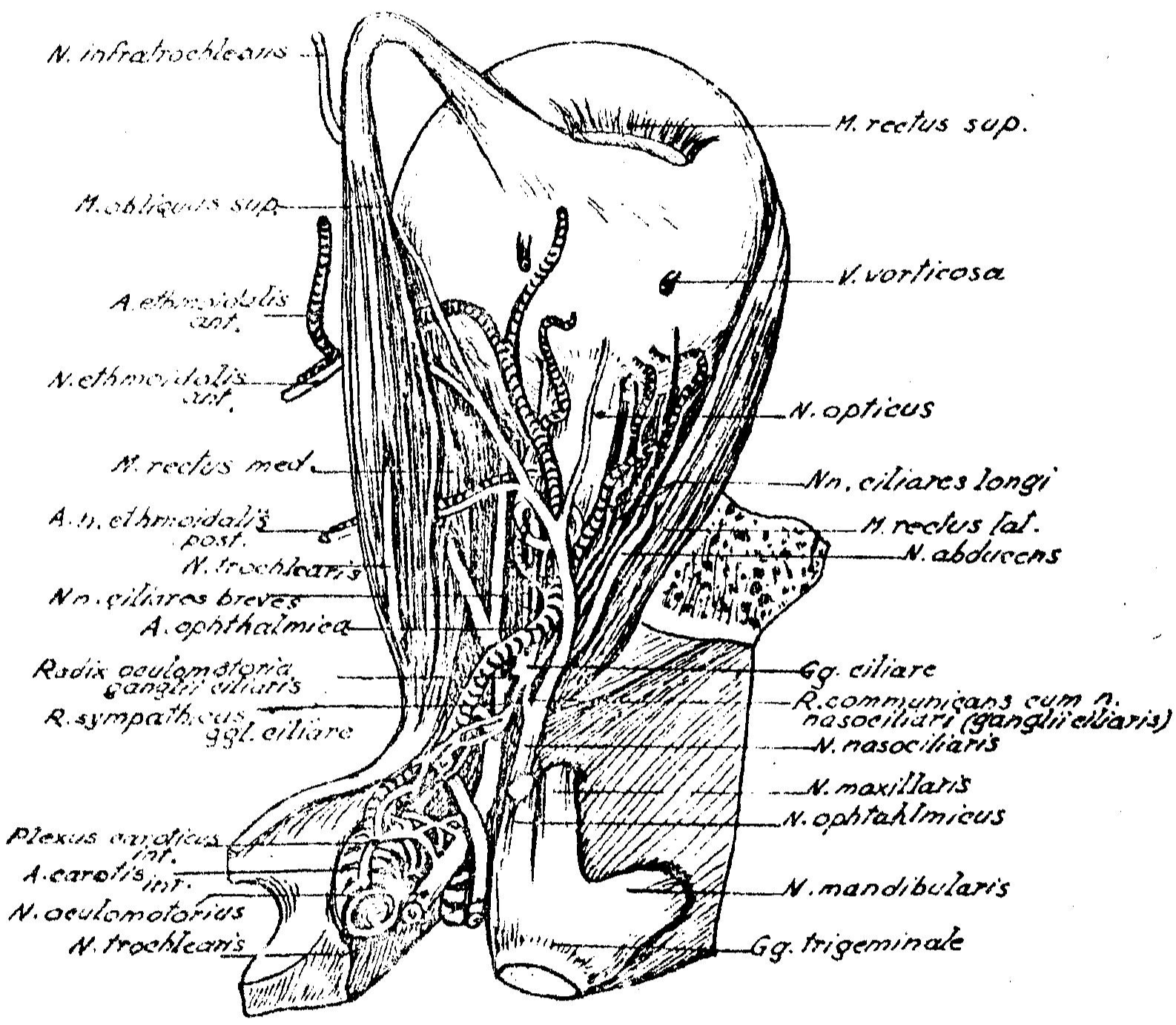

Fig.178 ORBITA - STRATUL PROFUND (vedere superioara)

lor de inserţie pe periorbită, se vede rolul lor de ligamente de frânare a unor contracţii musculare exagerate, fapt evidenţiat şi de excursiile mult mai ample ale globului, care apar în cazul secţionării lor. Prin inserţiile lor pe conjunctivă, trag posterior fundurile de sac ale acesteia concomitent cu îndreptarea globului ocular într-o direcţie sau alta, facilitând astfel mişcarea acestuia.

superioară vecină a capsulei Tenon iar pe de alta, cu o lamă fină conjunctivă ce pătrunde în pleoapa inferioară.

Expansiunea fasciilor către fornixul conjunctival pe care îl trag înapoi, au aceeaşi acţiune ca şi fibrele care trag de sinoviala capsulelor articulare spre a o scoate dintre segmentele osoase care se extind. În plus fasciile prin fibrele lor fixate la orbită

au rolul de a ancora la aceasta globul ocular.

Fasciile oblicului şi dreptului inferior solidarizate între ele, iar prin membranele intermusculare şi la fasciile drepţilor lateral şi medial care la rândul lor se fixează de peretele osos al orbitei, realizează un hamac fibros pe care unii autori l-au numit ligament suspensor al ochiului. Rolul acestuia devine evident după operaţiile în care maxila fiind rezecată, nu se observă o coborâre a globului ocular.

Corpul adipos al orbitei (corpus adiposum orbitae) este de o consistenţă semifluidă în timpul vieţii şi umple tot spaţiul neocupat de alte structuri. Are o structură mai laxă în jurul n.optic şi a vaselor, facilitând mişcările acestora în timpul excursiilor globului ocular. Această structură laxă este evidentă de altfel este evidentă în tot interiorul conului muscular, pe când înafara lui, devine mai densă în special sub globul ocular şi posterior de glanda lacrimală.

La suprafaţa muşchilor, ţesutul adipos este uşor aderent de învelişul fascial al acestora, dispoziţie prezentă şi la nivelul feţei posterioare a capsulei Tenon. Capsula şi fasciile musculare formează o barieră discontinuă în grăsimea orbitei, între globul ocular şi pereţii orbitei. Anterior, septul orbitei inclus în grosimea pleoapelor separă însă complet conţinutul orbitei de părţile moi situate superficial de sept.

Vasele orbitei

Arterele care irigă conţiunutul orbitei sunt reprezentate în primul rând de a.oftalmică la care se adaugă o mică contribuţie din a.maxilară prin ramurile ei infraorbitală şi meningee medie.

A.oftalmică (a.ophtalmica) este ultima colaterală a carotidei interne înainte ca aceasta să se împartă în ramurile ei terminale, desprinzându-se de pe faţa medială a ultimei porţiuni ascendente a acesteia, imediat după ieşirea ei din sinusul cavernos. Artera străbate dura mater între corpul sfenoidului şi procesul clinoid anterior şi părăseşte cutia craniană prin canalul optic, inferior şi lateral de n.optic, învelită în teaca durală a acestuia. Intrată în orbită, străbate teaca nervului încrucişând faţa lui inferioară şi, la vârful conului muscular, se aşează între n.optic situat medial şi nn.oculomotor, trohlear şi abducens, gg.ciliar şi m.drept lateral situaţi lateral de arteră. Devine ascendentă şi trece pe faţa superioară a n.optic dirijându-se oblic de pe peretele lateral pe cel medial al orbitei. Ea are un traiect asemănător cu n.nazociliar dar mai sinuos şi ca şi acesta, se termină în unghiul medial al ochiului prin aa.supratrohleare şi în cavitatea nazală prin arterele etmoidale. Prin ramura sa dorsală a nasului, se anastomozează cu a.angulară din a.facială.

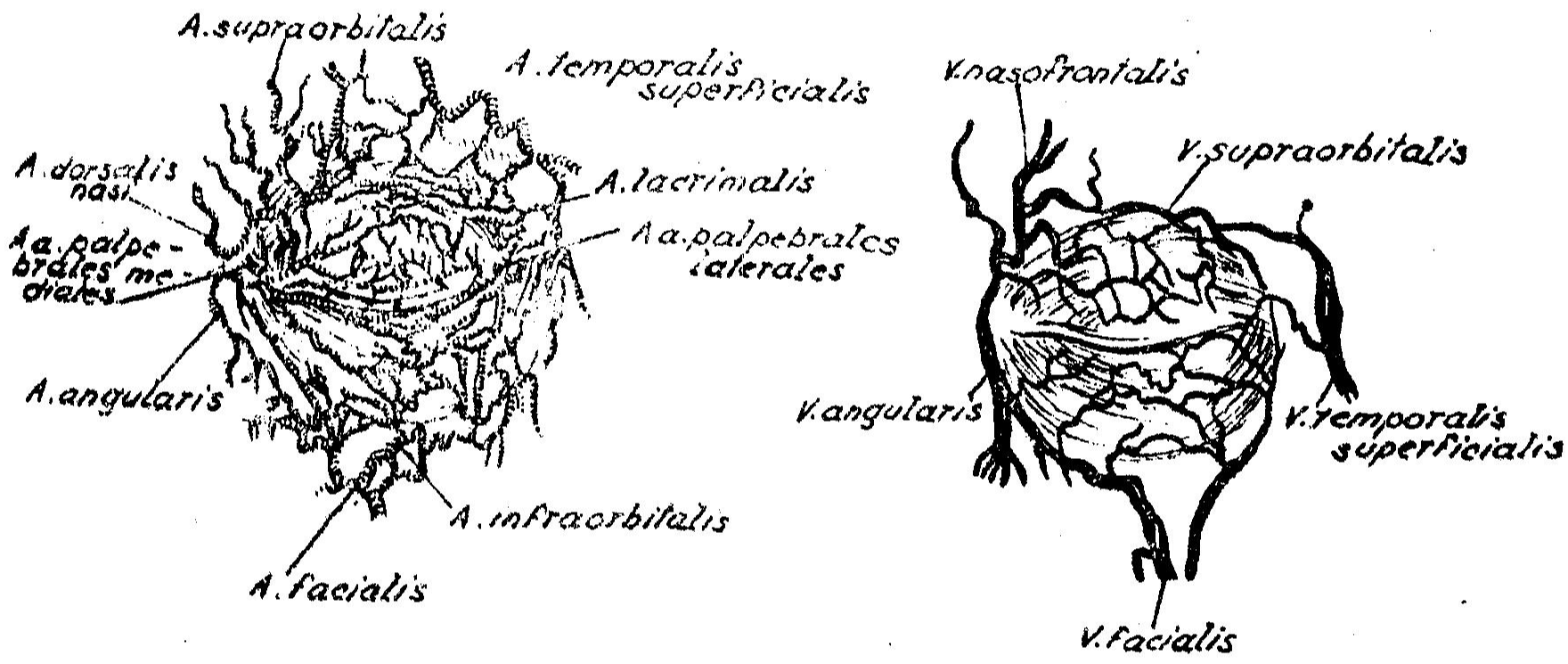

Fig.179 ARTERELE ŞI VENELE PLEOAPEI

Imediat după ieşirea a.oftalmice, a.carotidă îşi reduce calibrul mult mai mult decât ar fi justificat prin reducerea debitului ce trece prin această colaterală. Această îngustare a carotidei interne ca şi traiectul ei sinuos par legate de micşorarea şocului pulsaţiilor asupra creierului.

Ramurile a.oftalmice, mici şi numeroase sunt ca şi trunchiul de origine cu traiect sinuos ca să nu fie puse în tensiune la mişcările globului ocular. Ele se anastomozează cu arterele extraorbitale vecine prin ramuri de calibru mult mai mic decât acela al anastomozelor venoase intra- extraorbitale.

Ramurile a.oftalmice se pot clasifica după locul lor de distribuţie (oculare, orbitale, extraorbitale), după poziţia originii lor faţă de nervul optic (laterale, superioare, mediale) sau după succesiunea originii lor din a.oftalmică.

După primul criteriu se descriu în primul grup a.centrală a retinei, două aa.ciliare posterioare lungi şi şapte aa.ciliare anterioare scurte. În al doilea grup sunt situate ramurile musculare şi a.lacrimală, iar în al treilea sunt aa.etmoidale poaterioară şi anterioară, a.supraorbitală şi ramurile terminale frontală, nazală şi palpebrală.

După al doilea criteriu a centrală a retinei şi aa.lacrimală sunt lateral de n.optic,aa.supraorbitală, ciliare posterioare şi musculare sunt superioare, iar aa.etmoidale şi palpebrală, medial de nerv.

În ordine, se desprind a.centrală a retinei, a.ciliară posterioară medială, a.ciliară posterioară laterală, a.lacrimală, ramurile musculare superioară şi laterală, a.supraorbitală şi a.etmoidală posterioară, ramurile musculare inferioare şi medială, a.etmoidală anterioară şi ramurile terminale.

În general arterele ajung în apropierea pereţilor osoşi şi sunt însoţite cel puţin pe un scurt traiect de un nerv.

a.centrală a retinei (a.centralis retinae) are originea sub n.optic, se îndreaptă anterior şi pătrunde în nerv pe faţa lui infero-medială la o distanţă de cca.10 mm de polul posterior globului ocular.

Artera este însoţită de vena centrală, de un plex simpatic, şi când intră în nerv capătă un înveliş pial. Ea se distribuie în straturile interne ale retinei. Odată pătrunsă în nerv dă o ramură recurentă ce străbate nervul până la canalul optic. Uneori a.centrală a retinei poate fi înlocuită de o a.ciliară posterioară.

aa.ciliare posterioare lungi şi scurte (aa.ciliares posteriores longae et breves) se deprind din a.oftalmică atunci când acesta încrucişează n.optic. Ele sunt în număr variabil de 5-7 vase din care lângă globul ocular se formează 15-20 ramuri dispuse în jurul globului ocular, care străbat sclera şi se distribuie coroidei. Două dintre ele numite aa.ciliare posterioare lungi, de calibru mai mare şi aşezate medial şi lateral de nerv, se duc la corpul ciliar şi la iris, unde se anastomozează cu aa.ciliare anterioare.

aa.ciliare anterioare (aa.ciliares anteriores) sunt de obicei desprinse din ramurile musculare ale a.oftalmice. Ele străbat corpul muscular, însoţesc tendoanele mm.drepţi şi perforează sclera imediat anterior de inserţia tendoanelor pe scleră.

a.lacrimală (a.lacrimalis) merge spre glandă însoţită de n.lacrimal în lungul marginii superioare a m.drept lateral. În apropierea originii dă o ramură recurentă meningee care se anastomozează cu a.meningee medie în fosa medie a endobazei. Din ea se duc ramuri la mm.drepţi superior şi medial şi se desprinde uneori o arteră ciliară anterioară. Ramura care merge cu nervul zigomatic în canalele din osul zigomatic ajunge să se anastomozeze cu a.transversă a feţei şi cu a.temporală profundă. După ce străbate glanda pe care o irigă, se termină prin 1-2 ramuri palpebrale laterale.

aa.palpebrale laterale (aa.palpebrales laterales), ramuri ale a.lacrimale, merg la conjunctiva şi tegumentele învecinate.

rr.musculare (rr.musculares) sunt cu dispoziţie variabilă pornind de regulă din două trunchiuri dintre care unul inferior se duce la drepţii inferior şi medial şi la oblicul inferior iar celălalt, superior, la drepţii superior şi lateral, la m.ridicător al pleoapei superioare şi la oblicul superior. Din rr.musculare se desprind aa.ciliare anterioare.

a.supraorbitală (a.supraorbitalis) se desprinde din a.oftalmică deasupra n.optic mergând la început medial apoi superior de m.ridicător, între acesta şi tavanul orbitei însoţită de nervul omonim. Iese din orbită prin incizura sau gaura supraorbitală şi urcă în părţile moi ale regiunii frontale până lângă vertex. Irigă m.ridicător, periorbita tavanului orbitei, diploe, periostul scuamei frontale şi pleoapa superioară. Ea se anastomozează cu a.temporală superficială.

a.etmoidală posterioară (a.ethmoidalis posterior), mai mică şi inconstantă, merge mai adesea pe deasupra n.oblic superior şi intră în gaura etmoidală posterioară.

a.etmoidală anterioară (a.ethmoidalesanterior) este constantă, de calibru mai mare şi părăseşte orbita prin gaura etmoidală anterioră.

Modul de distribuţie al aa.etmoidale a fost descris la irigaţia cavităţii nazale.

aa.palpebrale mediale (aa.palbebrales mediales) iau naştere din a.oftalmică sub trohlea oblicului superior. Una intră în pleoapă şi participă la formarea *arcului palpebral superior şi inferior* (arcus palpebralis superior et inferior) împreună cu aa.palbebrale laterale, supra- şi infraorbitală.

a.supratrohleară (a.supratrohleris) ramură terminală superioară a a.oftalmice, însoţită de n.omonim, străbate septul orbital, irigă o mică porţiune a pleoapei superioare dar se distribuie în principal la regiunea frontală, unde se anastomozează cu a.supraorbitală şi cu a.supratrohleară opusă.

a.dorsală a nasului (a.dorsalis nasi) ramură terminală inferioară aa.oftalmice străbate septul orbital între trohlee şi lig.palpebral medial şi se continuă direct cu a.angulară a a.faciale. Ea irigă sacul lacrimal şi pielea rădăcinii nasului.

a.infraorbitală (a.infraorbitalis) ramură

terminală a a.maxilare este situată în podeaua orbitei. Raporturile şi modul ei de distribuţie sunt tratate în capitolul de vascularizaţie. Trebuie adăugat că, în orbită ea irigă mm.drept inferior şi oblic inferior, corpul adipos al orbitei, precum şi sacul lacrimal.

VENELE

Sângele venos este drenat din orbită în cea mai mare parte din vv.oftalmice spre sinusul cavernos. Prin anastomoza acestora cu v.angulară ajunge în v.faciale, iar foarte puţin, în plexul pterigoid prin fisura orbitală inferioară. Deşi vv.faciale şi vv.oftalmice au valvule, sângele poate curge în ambele sensuri.

V.oftalmică superioară (v.opthalmica superior) este principala venă a orbitei. Ea începe în unghiul medial al ochiului prin unirea *v.angulare* (v.angularis) cu *v.nazofrontală* (v.nasofrontalis). La locul de formare sau imediat după aceea vin să se verse *vv.supratrohleare* (vv.supratrochlares) şi *v.supraorbitale* (v.supraorbitalis). Aceste vene străbat septul orbitei superior de trohlee cu excepţia v.angulare care trece inferior. Odată formată, v.oftalmică se îndreaptă posterior şi lateral mergând între m.drept superior şi n.optic pe care îl încrucişează. V.oftalmică primeşte ca afluenţi *vv.etmoidale* (vv.ethmoidales) şi *vv.vorticoase* (vv.vorticosae) de la emisfera superioară a globului ocular.

Vv.ciliare (vv.ciliares) însoţesc aa.ciliare anterioare şi se duc să se verse în vv.musculare, care la rândul lor drenează atât în v.oftalmică superioră cât şi în cea inferioară. V.oftalmică superioară părăseşte orbita prin fisura orbitală superioară, deasupra inelului tendinos comun. Înainte de a ieşi din orbită face de regulă un trunchi comun cu v.oftalmică inferioară. Traiectul ei terminal prezintă adesea varicozităţi care în anumite cazuri când sunt foarte dezvoltate pot produce exoftalmie pulsatilă.

v.centrală a retinei (v.centralis retinae) iese din nerv mai aproape de globul ocular decât a.omonimă. Ea se îndreaptă posterior şi se termină fie în v.oftalmică superioară, fie cel mai adesea direct în sinusul cavernos. Ca şi artera centrală îndată ce a ieşit din nerv, parcurge o oarecare distanţă între n.optic şi învelişurile acestuia.

v.oftalmică inferioară (v.ophtalmica inferior) este vena podelei orbitei. Ea îşi are originea într-un plex din grosimea corpului adipos de sub globul ocular şi păstrează acest caracter plexiform pe toată lungimea ei. Primeşte vene musculare de la mm.drepţi inferior şi lateral, şi cele vv.vorticoase inferioare. Tot în ea vin şi venele de la pleoapa inferioară şi de la sacul lacrimal. În partea terminală, este în raport cu m.orbital, prin care trec vene care stabilesc anastomoze între v.oftalmică inferioară şi plexul venos pterigoid. Anterior, ea are anastomoze cu v.infraorbitală şi cu v.facială.

V.lacrimală (v.lacrimalis) este un vas de calibru important încât poate fi considerată un al treilea colector al orbitei. Originea venei este în gl.lacrimală dar culege sânge şi din conjunctiva învecinată. Ea se anastomozează cu vv.temporale prin venele care merg în jurul marginii orbitei. Se îndreaptă posterior fiind alăturată a.lacrimale şi se deschide în partea cea mai posterioară a v.oftalmice superioare sau direct în sinusul cavernos.

LIMFATICELE

Limfaticele orbitei sunt destul de puţin cunoscute. În orbită nu se găsesc ganglioni limfatici. Vase limfatice propriu-zise se descriu în pleoape, conjunctivă şi în gl.lacrimală. În pleoape sunt dipuse atât superficial şi drenează pielea şi m.orbicular cât şi profund, pentru tars şi conjunctiva subiacentă.

Reţeaua superficială după locul de vărsare al colectoarelor limfatice are două grupuri:

- un grup medial care drenează limfaticele superficiale ale jumătăţii mediale a pleoapei inferioare, ale unghiului medial al ochiului şi ale pleoapei superioare, iar prin colectoare profunde conjuctiva şi cele două treimi mediale ale pleoapei inferioare. Colectoarele merg alături de v.facială şI ajung în ggl.*limfatici submandibulari*;
- un grup lateral în care vin limfaticele superficiale ale pleoapei superioare şi ale jumătăţii laterale a pleoapei inferioare şi limfaticele profunde de la conjunctiva din aceeaşi regiune. Colectoarele acestei zone ajung în ggl.limfatici parotidieni.

Reţeaua profundă formează plexuri subconjunctivale şi peritarsale. Acestea, ca şi limfaticele conjunctivei, merg spre comisurile palpebrale unde se unesc cu limfaticele superficiale ale pleoapei.

În ceea ce priveşte orbita însăşi, unii autori consideră spaţiile dintre lobulii adipoşi drept canale limfatice. Limfa globului ocular s-ar scurge în jurul aa.ciliare anterioare, a vv.vorticoase şi al venei centrale a retinei. Unele dintre limfaticele orbitei pot ajunge prin fisura orbitală inferioară la ganglionii din jurul a.maxilare şi de aici mai departe în *ggl.limfatici cervicali profunzi*. Prin canalul infraorbital şi apoi prin canalele alveolare superioare, vase limfatice pot ajunge să facă legătura cu limfaticele dinţilor superiori şi, împreună cu acestea, să se ducă în final tot în *ggl.submandibulari*.

Nervii orbitei

În orbită se găsesc: n.optic care este nervul special al vederii; nn.oculomotor, trohlear şi abducens care sunt motori pentru muşchii globului ocular şi pentru ridicătorul pleoapei superioare; n.oftalmic din trigemen care culege sensibilitatea generală de la acest nivel; n.maxilar şi îndeosebi ramura lui terminală care

străbate podeaua pentru a se duce să se distribuie la regiuni extraorbitale; nervi şi plexuri vegetative.

N.optic (n.opticus) este aşezat aproximativ în axul canalului muscular. În drumul lui prin orbită el descrie un arc convex spre lateral. Iese din globul ocular la aproximativ 3 mm medial de polul posterior al acestuia. Pe tot parcursul lui el este învelit în dura mater care formează *teaca externă a n.optic* (vagina externă n.optici) sub care se găsesc *arahnoida* (arachnoidea) şi *pia mater* (pia mater). Ultima aderă de suprafaţa nervului constituind *teaca internă a nervului optic* (vagina internă n.optici). Tecile care delimitează *spaţiile intervaginale* (spatia intervaginalia) încep la nivelul canalului optic unde dura mater este foarte aderentă contopindu-se şi continuându-se cu dura mater encefalică. Anterior, se leagă de scleră realizând astfel pentru n.optic o teacă densă rezistentă, în interiorul căreia nervul prezintă o mobilitate moderată. Spaţiul subdural ca şi cavitatea subarahnoidiană numite aici spaţii intervaginale, se termină orbital la nivelul globului ocular.

prin inelul tendinos comun împreună cu nn.oculomotor, nazociliar şi a.oftalmică, pe când nn.trohlear, frontal, lacrimal şi v.oftalmică sunt situaţi în fisura orbitală superioară în afara inelului tendinos comun. În partea cuprinsă în canalul optic, unde teaca lui externă este strâns intricată cu peretele osos, n.optic trece medial şi superior de a.oftalmică pentru ca apoi la ieşirea din canal la nivelul cavităţii subarahnoidiene encefalice şi să se unească cu cel opus şi să formeze chiasma optică.

Ceilalţi nervi cuprinşi în orbită au fost prezentaţi în capitolul nervilor cranieni.

Pleoapele (palpebrae)

Pleoapele care au rol de protecţie a globului ocular sunt reprezentate pentru fiecare ochi de două cute cutaneomusculomucoase aşezate în plan frontal care închid aditusul orbitei. Se descriu o *pleoapă superioară* (palpebra superior) şi o *pleoapă inferioară* (palpebra inferior). Ele se continuă fără vreo linie de demarcaţie cu regiunile vecine dar în condiţii patologice, ca de exemplu de edem al regiunii,

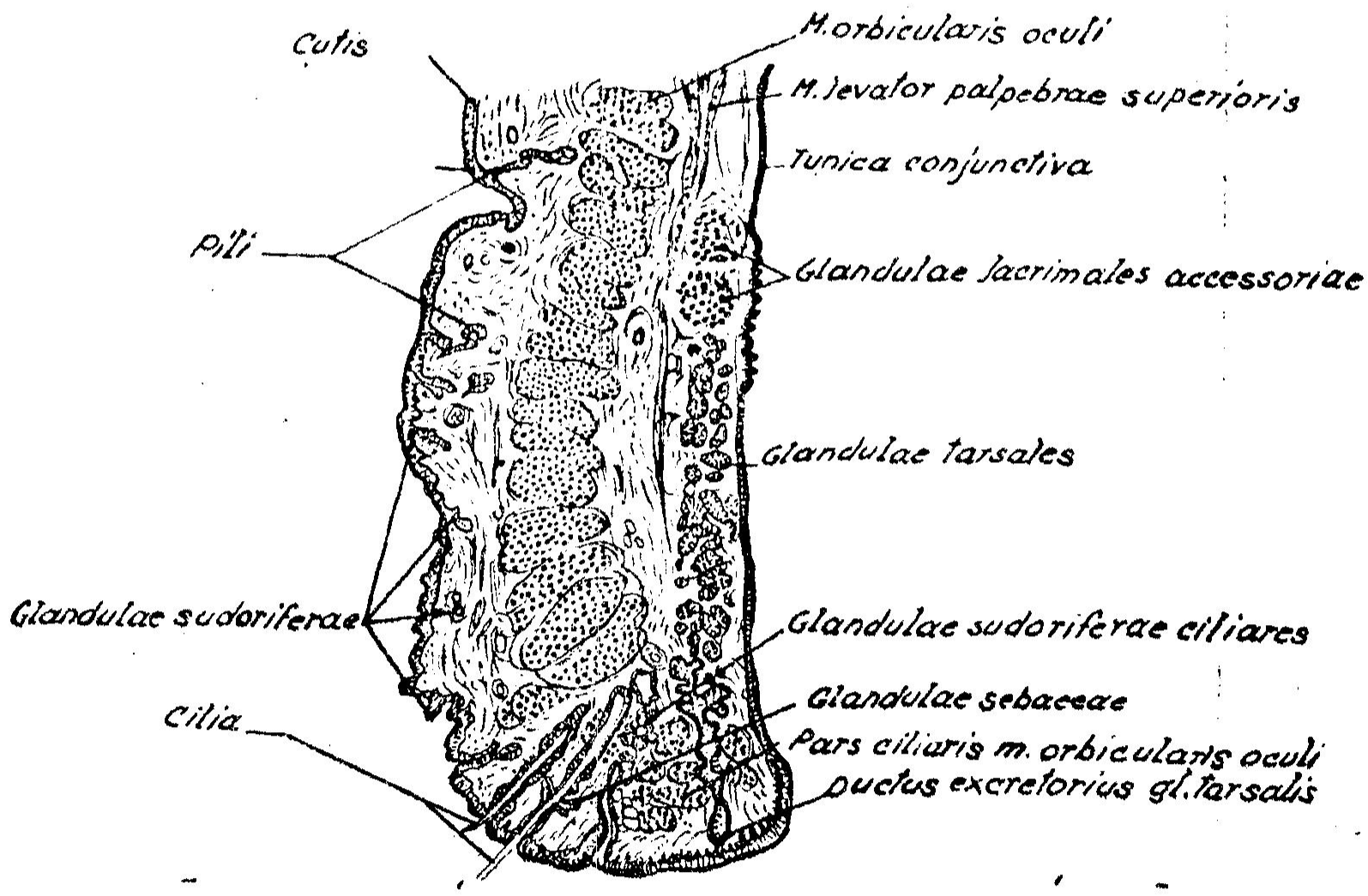

Fig.180 SECŢIUNEA PRIN PLEOAPA SUPERIOARĂ

N.optic în traiectul lui are o parte orbitală şi alta intracanaliculară. În prima parte care ţine de la ieşirea din globul ocular până la canalul optic, nervul aşezat în axul piramidei muşchilor globului face cotituri fie în planul orizontal fie în plan vertical. În jurul lui se grupează a.oftalmică, gg.ciliar, nn.ciliari, şi vasele ciliare. Ajuns la vârful orbitei n.optic trece

limitelor apar nete, deoarece în jurul lor ţesutul subcutunat nu mai este lax ci dens şi aderent la periostul subiacent. Diferenţele dintre cele două pleoape se pot rezuma prin faptul că pleoapa superioară are o suprafaţă mai întinsă, este mai subţire, mai mobilă având un muşchi ridicător special, iar musculatura netedă de la nivelul ei este mai bine

dezvoltată. M.orbicular are grosimea mai mică la nivelul ei, iar tarsul superior care îi formează scheletul este mai mare. Cilii pleoapei superioare sunt mai numeroşi şi mai lungi decât la pleoapa inferioară.

Faţa anterioară a pleoapelor (facies anterior palperbrarum) se împarte într-o regiune convexă rigidă care corespunde tarsului pleoapelor şi alta periferică, moale, de aspectul unui şanţ, care corespunde septului orbitei. Limita între cele două regiuni este marcată de câte un şanţ curb concav spre marginea liberă a pleoapei. Şanţul pleoapei superioare este mai adânc şi se află la 2-3 mm superior de inserţia cutanată a m.ridicător al pleoapei superioare iar contracţia muşchiului deci ridicarea pleoapei îl adânceşte. Cu vârsta, pielea regiunii orbitale de deasupra şanţului îşi pierde elasticitatea şi face o cută care acoperă partea tarsului până chiar în apropierea genelor. Când pleoapa superioară coboară, şanţul ei se şterge. Şanţul pleoapei inferioare este mai puţin evident. Uneori, o cută formată de piele se poate găsi în partea medială a pleoapei superioare, coborând spre originea şanţului dintre rădăcina nasului şi obraz. Ea este numită *epicanthus* deoarece acoperă unghiul intern al ochiului şi este caracteristică rasei galbene.

Faţa posterioară a pleoapelor (facies posterior palpebrarum) este numită şi faţa conjunctivală şi se mulează pe globul ocular. Este limitată de fundurile de sac conjunctivale superior şi inferior.

Comisura laterală a pleoapelor (commissura palpebrarum lateralis) este de forma unui şanţ transversal. Ea reprezintă locul de unire al pleoapelor în partea lor laterală. Aici pielea formează cu vârsta şanţuri radiale convergente la comisură (ridurile "labei de gâscă").

Comisura medială a pleoapelor (commissura palpebralum medialis este proeminentă fiind ridicată de lig.palpebral medial.

Deschizătura pleoapelor (rima palpebrarum) este delimitată de marginea liberă a pleoapelor. Această margine are o lăţime de 2 mm şi o lungime de cca.3 cm. Aproape de capătul ei medial (6-7 mm) se observă o mică proeminenţă numită *papilă lacrimală* (papilla lacrimalis), care o împarte într-o parte medială, rotunjită, lipsită de cili, în care este conţinut canalul *lacrimal şi o parte laterală prevăzută cu cili sau gene*. Această porţiune a marginii libere este tăiată perpendicular pe suprafaţa pleoapei şi prezintă două buze şi un interstiţiu.

Buza anterioară (limbus palpebralis anterior) numită şi ciliară, deoarece la nivelul ei se prind cilii (cilia), care sunt peri rigizi convecşi către deschizătura palpebrală. În foliculul lor pilos se deschid *glande sebacee* (glandulae sebaceae) (Zeiss) şi *glande ciliare* (glandulae ciliares) (Moll), care sunt glande sudoripare modificate.

Buza posterioară este uşor teşită aşa încât atunci când pleoapele sunt apropiate ele delimitează la acest nivel cu faţa anterioară a globului ocular un canal capilar triunghiular pe secţiune numit *râu lacrimal* (rivus lacrimalis) prin care lichidul lacrimal se scurge în lacul lacrimal. Anterior de această buză posterioară este şirul de orificii punctiforme ale glandelor tarsale (25-30). Între orificiile glandelor tarsale şi şirul de gene este zona unde tegumentul se continuă cu conjunctiva.

Deschizătura pleoapelor când ochiul este "deschis" (marginile libere ale pleoapelor îndepărtate), apare ca un orificiu oval cu dimensiuni de 30 mm lăţime pe 15 mm înălţime. Când pleoapele sunt alăturate, orificiul devine o fisură palpebrală orizontală, de forma unui "S" foarte alungit. Când se priveşte înainte, în mod normal marginea liberă a pleoapei superioare acoperă parţial corneea (3-4 mm) pe când aceea a pleoapei inferioare este tangentă la şanţul sclerei.

Unghiul medial al ochiului (angulus oculi medialis) este format prin unirea marginilor libere ale pleoapelor în partea lor medială. Unghiul medial se extinde către nas şi este la 5-7 mm depărtare de glob, de care este separat prin caruncula lacrimală şi prin plica semilunară. El mărgineşte lacul lacrimal în care se disting aceste două formaţiuni ale conjunctivei.

Unghiul lateral al ochiului (angulus oculi lateralis) este mai ascuţit şi în strânsă apropiere de globul ocular.

Marginile aderente ale pleoapelor se găsesc în dreptul marginilor care delimitează aditusul orbitei.

În privinţa structurii pleoapelor, începând dinspre suprafaţă, se descriu următoarele planuri:

- *pielea* este extrem de subţire şi mobilă. Firele de păr de la nivelul ei sunt foarte subţiri, ca un puf, iar uneori atât de scurte, încât nu depăşesc foliculul pilos. Ea este bogată în fibre elastice şi are numeroase celule pigmentare care o fac să fie mai pigmentată decât cea din regiunile vecine;

- *lama subcutanată* (tela subcutanea) este foarte subţire şi formată din ţesut conjunctiv foarte lax cu puţină grăsime. Datorită lui, pielea are o mare *mobilitate şi o slabă aderenţă la planul profund*, permiţând îmbibarea uşoară cu serozitate (edem) sau infiltrarea cu aer (emfizem);

- *m.orbicular al ochiului* (m.orbicularis oculi) formează stratul muscular. Cele trei porţiuni ale lui: palpebrală, orbitală şi lacrimală cu originea, inserţia şi acţiunea lor au fost descrise la muşchii mimicii.

- ţesutul lax submuscular poate fi împărţit într-un spaţiu pretarsal situat înaintea tarsului pleoapei şI altul preseptal aflat înaintea septului orbitei. La

acest nivel se găsesc principalele ramuri ale vaselor palpebrale;

- stratul fibros care alcătuieşte scheletul pleoapei este alcătuit dintr-o parte centrală reprezentată de tarsurile pleoapelor şi una periferică, septul orbitar.

Tarsul superior (tarsus superior) are o formă semilunară cu convexitatea superior şi cu o lăţime maximă de cca 10 mm.

Tarsul inferior (tarsum inferior) este dreptunghiular şi lat de numai 4-5 mm.

Tarsurile sunt plăci formate din ţesut conjunctiv dens în grosimea cărora se găsesc *glandele tarsale* (glandulae tarsales) (Meibomius) care se deschid pe marginea lor liberă care corespunde marginii ciliare a pleoapelor. Marginea lor orbitală se continuă cu septul orbitar. Extremităţile celor două tarsuri sunt legate prin *ligamentele palpebrale lateral şi medial* (ligg.palpebrales mediale et laterale) de marginile aditusului orbitei. Lig.lateral este situat la mică distanţă posterior de *rafeul palpebral lateral* (raphe palpebralis lateralis). Lig.palpebral medial reprezintă şi tendonul direct al m.orbicular. El se fixează pe creasta lacrimală anterioară. Partea lacrimală a m.orbicular se inseră pe creasta lacrimală posterioară aşa că sacul lacrimal este cuprins între ea şi lig.palpebral medial. Deci sacul lacrimal şi canaliculele lacrimale sunt situate în pleoape nu în orbită, anterior de septul orbitei.

Septul orbitei (septum orbitae) este o lamă conjunctivă întinsă în interiorul pleoapelor de la aditusul orbitei unde se continuă cu periorbita şi cu periostul oaselor vecine până la marginea liberă a pleoapelor unde aderă de marginile orbiculare ale tarsurilor. Nu trebuie considerat ca o diafragmă fixă dispusă vertical, ci ca o membrană suplă flotantă cu contururi care se modifică odată cu mişcarea pleoapelor.

Stratul muscular neted este reprezentat de mm.tarsali superior şi inferior descrişi anterior.

Stratul mucos este reprezentat de conjunctiva palpebrală.

Vascularizaţia şi inervaţia pleoapelor au fost descrise odată cu vasele şi nervii orbitei.

Conjunctiva (tunica conjunctiva)

Conjunctiva este o lamă mucoasă subţire şi transparentă care este în continuarea tegumentului la nivelul marginilor libere ale pleoapelor, căptuşeşte faţa posterioară a acestora şi apoi se răsfrânge trecând pe faţa anterioară a globului ocular. În consecinţă se va descrie o conjunctivă palpebrală, una bulbară iar între ele un fund de sac circular sau fornixul conjunctivei.

Conjunctiva palpebrală (tunica conjunctiva palpebrarum) sau tarsală deoarece acoperă faţa posterioară a tarsurilor şi a mm.tarsali este subţire, fină, transparentă şi permite vizualizarea gl.tarsale.

Fornixul conjunctivei se numeşte după pleoapa la care se găseşte, *fornixul superior al conjunctivei* (fornix conjunctivae superior) şi *fornixul inferior al conjunctivei* (fornix conjunctivae inferior). La suprafaţă, el corespunde şanţurilor ce separă părţile orbitală şi tarsală ale pleoapei. Reflexia conjunctivei se face la 11 mm superior, 14 mm lateral 8 mm inferior şi 7 mm medial de şanţul scleral.

La aparatul muscular şi fascial al orbitei s-au semnalat inserţiile şi acţiunile unor fibre conjunctive şi musculare la nivelul lui. El este cutat transversal fapt care constituie o rezervă ce permite o mişcare uşoară şi amplă a globului ocular.

Conjunctiva bulbară (tunica conjunctiva bulbi). La periferie ea acoperă sclera de care este separată prin partea anterioară a capsulei Tenon, care se inseră pe scleră la cca 3 mm de marginea corneei. Între această limită şi cornee ea acoperă direct sclera. În porţiunea periferică există o lamă de clivaj sub cornee, dar central ea aderă de scleră. Redusă la o simplă lamă epitelială conjunctivă bulbară se continuă apoi direct cu epiteliul de pe faţa anterioară a corneei.

Caruncula lacrimală (caruncula lacrimalis) este o mică proeminenţă cu aspect edematos aşezată între părţile lacrimale ale marginilor pleoapelor în lacul lacrimal din unghiul intern al ochiului, uşor alungită vertical, cu dimensiunile de cca 5/3 mm. Caruncula devine mai evidentă în mişcarea de abducţie a globului pe când în cea de aducţie ea este retrasă mai profund. Proeminenţa ei serveşte la bararea scurgerii lichidului lacrimal care se adună în şanţul dintre ea şi plica semilunară aşezată mai lateral, şanţ către care sunt îndreptate papilele lacrimale. La nivelul ei se văd câţiva foliculi piloşi, fire de păr fine, glande sebacee, totul acoperit de o mucoasă cu un epiteliu stratificat pavimentos (necheratinizat).

Plica semilunară a conjunctivei (plica semilunaris conjunctivae) dispusă vertical, cu concavitatea lateral constituie o rezervă a mucoasei, care permite abducţie globului ocular. Organ rudimentar, ea reprezintă a treia pleoapă a unor mamifere şi a păsărilor.

Glandele conjunctivei (gl.conjunctivales). În afara gandelor unicelulare mucoase, se mai descriu şi *glande lacrimale accesorii* (gl.lacrimales accesoriae) reprezentate de: glande acinotubuloase (Krause, Wolfring-Ciaccio), tubuloase (Henle) sau utriculare (Mauz), care prin secreţia lor asigură o umiditate suficientă la suprafaţa conjunctivei şi a corneei.

Cu excepţia regiunii pericorneene irigată de aa.ciliare anterioare prin intermediul *aa.episclerale* (aa.episclerales), restul conjunctivei este irigat de aa.palpebrale. Venele urmează un traiect invers

arterelor. Cele din teritoriul pericornean se duc în vv.ciliare şi de aici în vv.musculare. Cele din restul conjunctivei merg în vv.palpebrale.

Limfaticele conjunctivei din unghiul lateral al ochiului se duc în gg.preauriculari parotidieni, iar cele din unghiul medial al ochiului în gg.submandibulari.

Inervaţia conjunctivei este asigurată de ramurile n.trigemen.

Aparatul lacrimal (apparatus lacrimalis)

Aparatul lacrimal este anexat ochiului şi are rolul de a produce lichidul lacrimal şi de a-l conduce. Lichidul lacrimal permite alunecarea cu frecare aproape nulă a globului ocular şi a pleoapelor pe glob, umectează şi spală corneea menţinându-i transparenţa, spală corneea şi conjunctiva de corpii străini mici sau de acţiunea unor substanţe nocive, iar prin lizozimul pe care-l conţine are un uşor rol bactericid.

El este alcătuit din glanda lacrimală cu canalele ei excretoare şi de căile lacrimale care drenează mai departe lichidul lacrimal în cavitatea nazală.

Glanda lacrimală (glandula lacrimalis) este o glandă exocrină, secretoare, de tip tubuloacinos, compus, cu secreţie merocrină, de tip seros. Secreţia ei se adaugă la aceea a *glandelor lacrimale accesorii* (glandulea lacrimales accessoriae) descrise la conjunctiva palpebrală.

Glanda lacrimală este aşezată profund în partea laterală a pleoapei superioare acoperită anterior de septul orbitar. Aponevroza m.ridicător al pleoapei superioare şi îndeosebi exapansiunea sa laterală împart glanda în două porţiuni, orbitală şi palpebrală continue între ele, în jurul marginii posterioare concave a acestei aponevroze.

Porţiunea orbitală (pars orbitalis) este aproximativ de forma şi mărimea unui sâmbure de prună, aşezată cu faţa ei supero-laterală în fosa lacrimală de pe faţa medială a apofizei zigomatice a frontalului. Faţa ei infero-medială, concavă, este culcată pe aponevroza m.ridicător iar mai profund şi pe m.drept lateral. Prin marginea posterioară intră în glandă vasele şi nervii.Unii autori au descris acestei porţiuni a gl.lacrimale o capsulă proprie dar aceasta nu se poate individualiza, glanda putând fi uşor de enucleat din lojă datorită slabei aderenţe la pereţii acesteia. Din marginea anterioară vecină cu septul orbitei se desprind 3-5 canale de excreţie.

Porţiunea palpebrală (pars palpebralis) este mai mică, situată sub aponevroza m.ridicător al pleoapei superioare. Prin faţa ei inferioară, ea vine în contact cu conjunctiva palpebrală. Extremitatea laterală poate ajunge în unele cazuri să depăşească comisura laterală şi să pătrundă în pleoapa inferioară. Marginea ei anterioară este aceea de la care pleacă canalele excretorii ale acestei porţiuni.

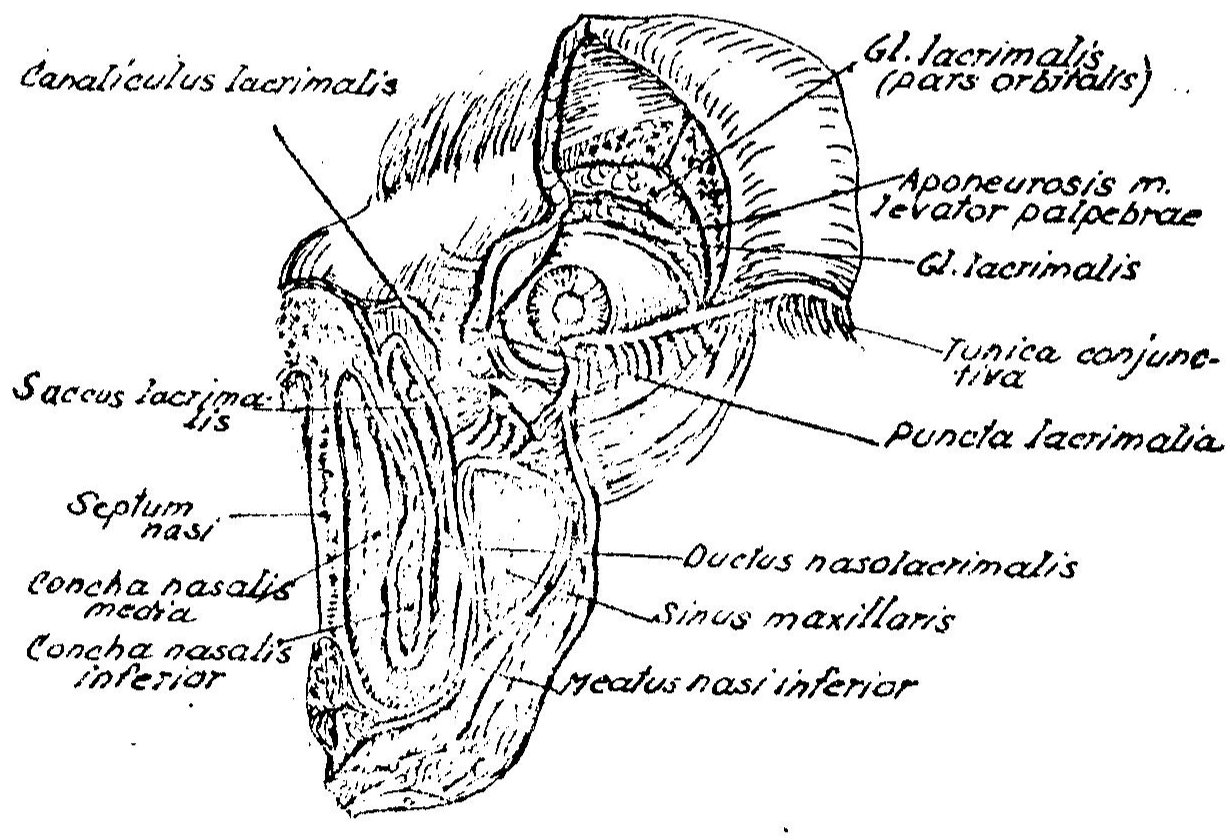

Fig.181 APARATUL LACRIMAL

Canalele excretorii (ductuli excretorii gl.lacrimalis) sunt în număr variabil între 8-12 şi se deschid în jumătatea laterală a fornixului conjunctival superior. Canalele porţiunii orbitale în număr de 3-5 sunt mai largi şi se deschid în fornix pe când unele din canalele porţiunii palpebrale pot să nu ajungă la fornixul conjunctivei ci să se deschidă într-un canal principal.

Vascularizaţia gandei este asigurată de a.lacrimală şi aa.palpebrale, venele fiind tributare v.oftalmice Limfaticele se duc la ggl.parotidieni.

Inervaţia parasimpatică pleacă din polul anterior al nucleului salivar superior din punte cu sinapsă în ggl.pterigopalatin iar cea simpatică îşi are originea în nucleul cornului lateral al măduvii toracice superioare.

Prin mişcările pleoapelor lichidul lacrimal se împrăştie de la nivelul fornixului conjunctival superior unde este secretat, pe toată întinderea conjunctivei. Prin capilaritate râul lacrimal le conduce în unghiul intern al ochiului unde se adună în lacul lacrimal.

La acest nivel încep căile lacrimale care vor conduce în cavitatea nazală lichidul lacrimal pe măsură ce este secretat. Acestea sunt reprezentate de punctele lacrimale, canaliculele lacrimale, sacul lacrimal şi canalul nazolacrimal.

Lacul lacrimal (lacus lacrimalis) delimitat de partea lacrimală a marginii libere a pleoapelor (lipsită de cili) este întins lateral până în dreptul *papilelor lacrimale superioară şi inferioară* (papilae lacrimales superior et inferior). Acestea sunt dirijate profund cu vârful în şanţul dintre caruncula lacrimală şi plica semilunară a conjunctivei şi au în vârf câte un mic orificiu numit punct lacrimal, de la care începe canaliculul lacrimal.

Punctele lacrimale (punctum lacrimale) sunt orificii mici menţinute în permanenţă deschise printr-un ţesut conjunctiv dens. Fiecare punct are un diametru de 1/3-1/4 mm şi este la cca. 6 mm depărtare de comisura medială a pleoapelor, cel inferior puţin mai lateral decât cel superior, aşa că în ocluzia pleoapelor, punctele se alătură nu se suprapun. Când o cicatrice a pleoapei schimbă direcţia punctului, rolul lui de captare încetează, iar lacrimile se scurg pe obraz.

Canaliculele lacrimale (canaliculus lacrimalis) încep la nivelul punctelor lacrimale şi sunt conţinute în grosimea marginii lacrimale a pleoapelor. La început au o porţiune verticală ascendentă şi respectiv descendentă, lungă de cca. 2,5 mm care începe printr-o îngustare (0,1 mm) şi apoi se lărgeşte treptat prezentând la locul de trecere spre porţiunea orizontală care îi urmează, o mică dilataţie numită *ampula canaliculului lacrimal* (ampullă canaliculi lacrimalis). Porţiunea orizontală lungă de 6- 7 mm are un diametru de 0,5 mm. Cel mai adesea cele două canalicule se unesc în partea lor terminală şi, trecând posterior de lig.palpebral medial, se deschid printr-un orificiu comun pe peretele lateral al sacului lacrimal. Alteori se deschid separat într-un mic diverticul pe care-l prezintă la acest nivel sacul lacrimal. Pe faţa lor posterioară canaliculele au fibre din partea lacrimală a m.orbicular.

Sacul lacrimal (saccus lacrimalis) este o formaţiune membranoasă cilindrică aşezată în fosa sacului lacrimal de pe peretele medial al orbitei. Prin inserţia septului orbitei pe creasta lacrimală posterioară el rămâne în afara orbitei, în grosimea pleoapei. La nivelul lui o dedublare a periorbitei îl acoperă trecând de la o creastă lacrimală la alta. Superior, este terminat în fund de sac numit *fornixul sacului lacrimal* (fornix sacci lacrimalis) iar inferior se continuă fără o limită de demarcaţie, cu canalul nazolacrimal. Superior de fornix trec a.dorsală a nasului, v.angulară şi n.infratrohlear. Sub lig.palpebral medial, faţa anterioară a sacului nu are în jurul ei formaţiuni conjunctive dense şi este locul de elecţie pentru puncţii ale sacului lacrimal.

Canalul nazolacrimal (ductus nasolacrimalis), continuă traiectul descendent al sacului lacrimal, coborând în interiorul canalului osos nazolacrimal şi îndreptându-se uşor posterior şi lateral se deschide în meatul inferior al nasului. Peretele lui aderă strâns la periostul canalului, osos, printr-un ţesut conjunctiv dens. Ultima porţiune a canalului membranos după ce iese din canalului osos, merge o distanţă variabilă pe sub mucoasa meatului inferior. Orificiul inferior al canalului este limitat lateral de o plică a mucoasei nazale numită *plica lacrimală* (plica lacrimalis).

Arterele căilor lacrimale vin din a.palpebrală inferioară şi a.dorsală a nasului. Venele comunică atât cu reţeaua palpebrală superior cât şi cu cea respiratorie, nazală, inferior. Limfaticele se duc în ggl.submandibulari pentru sacul lacrimal şi în cei retrofaringieni pentru canalul nazolacrimal. Inervaţia căilor lacrimală este asigurată de n.trigemen.

Spâncenele (supercilia) sunt descrise la regiunea frontală în care sunt situate.

REGIUNEA INFRAORBITALĂ (regio infraorbitalis) (10) este situată, de fiecare parte a liniei mediane între regiunile: nazală, bucală, zigomatică şi orbitală. Limita ei superioară este reprezentată de marginea infraorbitală a maxilei, iar cea medială de şanţul care se găseşte în lungul piramidei nazale. Limitele inferioară şi laterală sunt convenţionale: prima este dată de o linie orizontală, care continuă marginea inferioară a arcului zigomatic până la extremitatea posterioară a nării, iar a doua, aproape verticală, corespunde suturii dintre maxilă şi osul zigomatic, unind marginea infraorbitală cu linia precedentă. În constituţia părţilor moi intră: pielea, subţire, mobilă şi lipsită de foliculi piloşi: ţesutul subcutanat şi planul muscular format de m.ridicător al buzei superioare, acoperit superior de fibre ale m.orbicular al ochiului, iar medial de m.ridicător al buzei superioare şi al aripii nasului. Profund, în dreptul fosei canine, se găseşte m.ridicător al unghiului gurii. Arterele şi nervii regiunii aparţin a. şi n.infraorbital şi ramurilor bucale ale n.facial; venele drenează spre vv.angulară, facială şi transversă a feţei, iar limfaticele spre gg.sbmandibulari, parotidieni superficiali şi bucali. Planul osos este format de faţa anterioară a corpului maxilei pe care se găsesc fosa canină şisuperior de ea gaura infraorbitală prin care pătrund în regiune a.şi n.inaorbital. Gaura poate fi palpată la 5 mm de marginea infraorbitală, pe o linie verticală ce trece prin spaţiul dintre premolarii superiori; durerile provocate prin presiuni exercitate la acest nivel, permit diagnosticul diferenţial între

nevralgia infraorbitală şi durerile ce însoţesc sinuzitele maxilare, exarcebate prin apăsarea osului în dreptul fosei canine. Între os şi părţile moi, spre limita inferioară a regiunii se interpune fornixul (neomologat) pe care-l formează mucoasa vestibulului gurii, reflectată de pe obraz pe procesul alveolar al maxilei. Incizia mucoasei de-a lungul liniei de reflexie, urmată de trepanarea osului la nivelul fosei canine, care corespunde peretelui anterior al sinusului maxilar, permite deschiderea largă a acestuia şi chiuretarea mucoasei, timp principal în tratamentul chirurgical al sinuzitelor maxilare.

REGIUNEA ZIGOMATICĂ (regio zygomatica) (11) corespunde osului zigomatic, care proemină şi formează împreună cu părţile moi pomeţii obrajilor. Limitele regiunii, mai mult convenţionale, fără repere evidente la suprafaţă şi, din acest motiv mai puţin precise, sunt reprezentate: superior, de marginea inferioară a orbitei şi de sutura dintre fronatal şi zigomatic; inferior, de marginea corespunzătoare a osului zigomatic; anterior, de sutura dintre acesta şi maxilă, iar posterior, de prelungirea liniei temporale a osului frontal, coborâtă de-a lungul procesului frontal al zigomaticului, până la arcul zigomatic. Deşi puţin întinsă în suprafaţă, regiunea şi-a căpătat individualitatea datorită formei caracteristice, imprimată de osul zigomatic, care constituie o trăsătură rasială diferenţială; din punct de vedere patologic, la nivelul ei se produc disjuncţii ale oaselor feţei, prin traumatisme directe, explicate de numeroasele suturi, ce unesc osul zigomatic de oasele vecine (frontal, temporal, maxilă) Părţile moi sunt constituite de piele, ţesut subcutanat, mm.zigomatici şi de fibre ale m.orbicular al ochiului; în grosimea lor se găsesc ramuri ale a. şi v.transversă a feţei, ramurile zigomatice ale n.facial şi ramura zigomaticofacială a n.zigomatic, care pătrunde în regiune prin gaura zigomaticofacială de pe faţa laterală a osului.

REGIUNEA BUCALĂ (regio buccalis) (12). Este o regiune pereche care ocupă partea centrală a obrajilor participând la formarea pereţilor laterali ai vestibulului gurii. ea este despărţită anterior de regiunile orală şi mentală printr-o linie care coboară de la extremitatea posterioară a nării spre unghiul gurii, faţă de care trece la 1 cm lateral, prelungindu-se apoi până la marginea inferioară a corpului mandibulei. Limita posterioară, evidentă la persoanele slabe, este marcată de marginea anterioară a m.maseter. În partea superioară regiunea este mărginită de linia orizontală dusă în prelungirea arcului zigomatic până la extremitatea posterioară a nării, iar inferior de marginea corespunzătoare a corpului mandibulei. Regiunea are un aspect diferit în funcţie de vârstă, stare de nutriţie şi de unele acte fiziologice, la care participă cavitatea bucală. La copii şi persoanele grase, datorită dezvoltării mai mari a corpului adipos al obrazului, ea are o formă mai mult sau mai puţin rotunjită în timp ce la persoanele slabe şi mai ales la bătrâni este escavată, apărând ca o depresiune încadrată de m.maseter, osul zigomatic şi de corpul mandibulei. În cursul masticaţiei şi în timpul suflatului, depozitarea alimentelor şi respectiv acumularea aerului destind regiunea, care capătă chiar şi la persoanele slabe un aspect sferic.

Pielea care acoperă celelalte planuri este mobilă, relativ subţire la copii şi femei şi mai groasă la bărbaţi, la care prezintă foliculi piloşi. Datorită vascularizaţiei foarte bogate ea are la multe persoane o coloraţie roz-trandafirie, care se exagerează în stări emoţionale sau febrile; alteori, este roşie- violacee ca urmare a ectaziilor venoase, evidente de astfel şi cu ochiul liber traducând de cele mai multe ori o stare patologică: afecţiuni cardiovasculare, emfizem pulmonar, etc.

Ţesutul subcutanat este constituit dintr-o reţea de lame conjunctive care cuprinde o cantitate variabilă de grăsime. Urmează un prim plan muscular, în care muşchii, cu o direcţie radiară converg spre comisura buzelor; ei sunt reprezentaţi în ordine de mm.ridicător al buzei superioare şi al aripii nasului, ridicător al buzei superioare, zigomatici, rizorius, de fibrele posterioare ale m.platysma şi de m.depresor al unghiului gurii. Al doilea plan muscular, mai profund, cuprinde m.buccinator şi m.ridicător al unghiului gurii. M.buccinator, care reprezintă cea mai importantă formaţiune musculară din regiune, contribuie prin tonusul lui la menţinerea formei obrazului, împiedicându-i distensia prea mare în cursul masticaţiei sau a suflatului. El se deosebeşte de ceilalţi muşchi pieloşi printr-o situaţie mai profundă, prin faptul că este acoperit de fascie, prin rolul minor pe care-l joacă în mimică, având în schimb, aşa cum s-a arătat o acţiune importantă în masticaţie, suflat, fluierat, etc. Fascia care-l acoperă denumită fascie bucofaringiană, este mai rezistentă în partea posterioară, unde se continuă cu fascia m.constrictor superior al faringelui, apoi ea se subţiază treptat şi dispare în apropierea unghiului gurii. Între cele două planuri musculare se găsesc vase şi nervi, iar în partea centrală a regiunii corpul adipos al obrazului şi ductul glandei parotide. Corpul adipos este o masă de grăsime cuprinsă într-un înveliş fascial dependent de fasciile maseterică şi bucofaringiană; el se prelungeşte posterior, între mm.buccinator şi maseter, superior, spre regiunea zigomatică şi infratemporală şi se insinuează printre muşchii planului superficial spre tegument. Considerat ca o grăsime de constituţie în structura normală a obrazului, corpul adipos se

menţine şi în stările de inaniţie prelungită, el fiind ultimul panicul adipos care dispare. Ductul parotidian îşi continuă traiectul orizontal, înconjurând corpul adipos, apoi perforează m.buccinator şi se aşează între faţa lui profundă şi mucoasa bucală care căptuşeşte muşchiul. Vasele şi nervii regiunii sunt reprezentaţi de mănunchiul facial şi bucal, de ramuri ale vaselor transverse ale feţei şi de ramurile bucale şi zigomatice ale n.facial. A.facială pătrunde în regiune încrucişând superficial corpul mandibulei, în dreptul marginii anterioare a m.maseter, reper utilizat la descoperirea şi ligatura ei. Artera urcă oblic spre unghiul gurii, anterior de corpul adipos, acoperită de m.platysma, rizorius şi zigomaticul mare, în raport cu m.buccinator

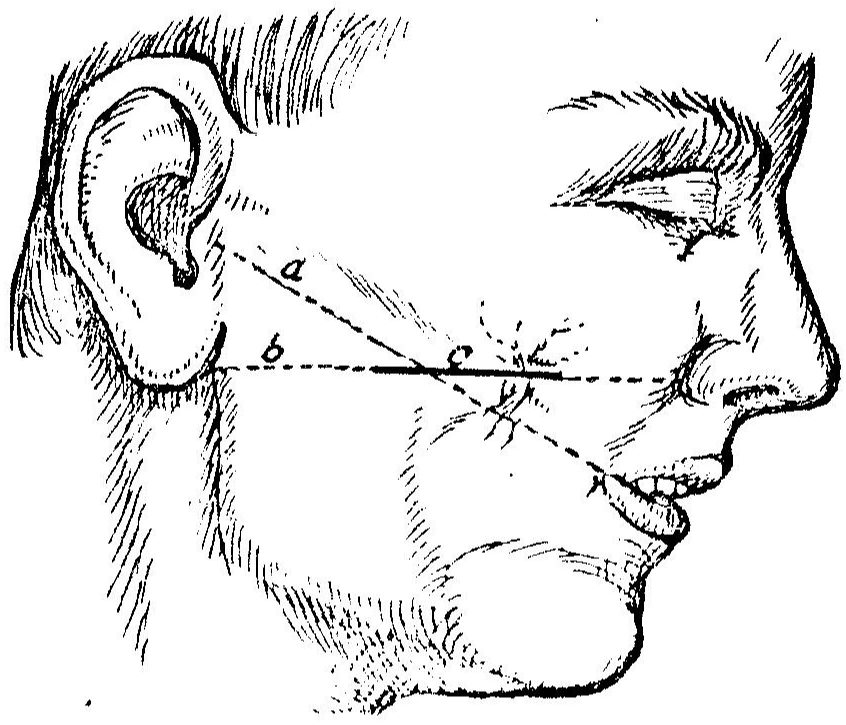

Fig.182 INCIZIE PENTRU DESCOPERIREA DUCTULUI PAROTIDIAN
a - linia de proiecţie a ductului
b - linia ajutatoare
c - incizia

şi apoi cu m.ridicător al buzei superioare. De la unghiul gurii artera ajunge lateral de aripa nasului şi se continuă cu a.angulară. V.facială se găseşte posterior şi lateral de arteră formând, după comparaţia clasică, "coarda arcului descris de arteră". Pe traiectul ei se găsesc uneori ganglioni limfatici bucali. Ramurile zigomatice ale n.facial sunt superficiale şi se distribuie muşchilor din acest plan ; cele bucale înconjură împreună cu ductul gl.parotide corpul adipos şi pătrund în m.buccinator pe care îl inervează motor. Ramuri ale a.transversă a feţei se dispun, unele între tegument şi corpul adipos, altele pe m.buccinator unde se anastomozează cu ramurile a.bucale. N.bucal se ramifică şi el pe faţa superficială a buccinatorului şi contribuie la formarea unui plex nervos alături de ramuri ale n.infraorbital şi de ramurile bucale ale n.facial. N.bucal asigură inervaţia senzitivă a pielii şi a mucoasei regiunii bucale.

Colectoarele limfatice ale părţilor moi, exceptând tegumentul, drenează spre gg.submandibulari şi bucali; cele provenite de la piele se îndreaptă, de-a lungul venei transverse a feţei spre gg.parotidieni superficiali.

Mucoasa bucală care căptuşeşte m.buccinator, aderând strâns de el, prezintă în dreptul M_2 superior orificiul de deschidere al ductului parotidian situat uneori în centrul unei mici proeminenţe (papila parotidiană). Orificiul este uşor de reperat şi de cateterizat pentru realizarea sialografiilor parotidiene. Ultimul plan al regiunii este cel osos, constituit când gura este închisă, de procesul alveolar al maxilei şi de partea alveolară a mandibulei, acoperite de mucoasă. Între părţile moi şi planul osos se interpune vestibulul gurii (vezi fig.136).

Descoperirea ductului parotidian

Este indicată fie pentru dezobstrucţia lui în caz de litiază cu calcul inclavat sau consecutivă unei cicatrici posttraumatice, fie pentru tratamentul unei fistule salivare. Când calculul este inclavat în segmentul terminal al ductului în apropierea orificiului, el va fi descoperit prin vestibulul bucal. În celelalte cazuri ductul este pus în evidenţă la marginea anterioară a m.maseter, unde el are poziţia cea mai superficială. Incizia, orizontală, lungă de 4-6 cm este centrată de punctul în care se intersectează linia de direcţie a ductului ce uneşte lobulul urechii cu aripa nasului, cu linia ajutătoare coborâtă de la tragus spre unghiul gurii. După incizia tegumentului şi a ţesutului subcutanat, ductul învelit de o prelungire a fasciei parotidiene este pus în evidenţă pe o lungime de 2-3 cm şi, în funcţie de leziune, incizat pentru a extrage calculul sau, rezecat pe o mică porţiune dacă este stenozat; în acest ultim caz cele două capete se vor afronta şi sutura cu câteva fire izolate, pe un mandren tutore introdus prin orificiul bucal al canalului.

Descoperirea a.faciale, în unghiul inferior şi posterior al regiunii bucale, la graniţa dintre această regiune şi trigonul submandibular, trebuie considerată mai mult ca un exerciţiu de anatomie operatorie, deoarece ligatura izolată a arterei nu este indicată, decât în cazul unei plăgi cu secţiunea ei.

Linia de incizie, de 3-4 cm lungime, este paralelă cu marginea inferioară a corpului mandibulei şi la 0,5 cm sub ea; mijlocul inciziei corespunde marginii anterioare a m.maseter. După secţionarea pielii, a fibrelor m.platysma, şi a lamei superficiale a fasciei cervicale apare mănunchiul facial, vena fiind situată la acest nivel, anterior de arteră. După ligatura arterei se suturează doar tegumentul cu 3-4 fire de aţă.

REGIUNEA PAROTIDEOMASETERICĂ (regio parotideomasseterica) (13) este o regiune pereche aşezată în partea laterală şi posterioară a feţei. Superficial ea are o formă patrulateră şi este delimitată, anterior şi posterior, de marginile anterioare ale mm.maseter şi respectiv sternocleidomastoidian. Limitele superioară şi inferioară sunt reprezentate de două linii aproape paralele, care unesc cei doi muşchi, prima trecând pe marginea inferioară a arcului zigomatic şi apoi prin incizura mandibulei, a doua urmând marginea inferioară a corpului mandibulei. Situată la graniţa dintre cap, gât şi restul feţei şi întinsă în profunzime până la faringe, regiunea parotideomaseterică este încadrată de regiunile: infratemporală, zigomatică, bucală, sternocleidomastoidiană şi de trigonul submandibular. Între toate aceste regiuni există comunicări ce constituie tot atâtea căi de propagare a colecţiilor patologice.

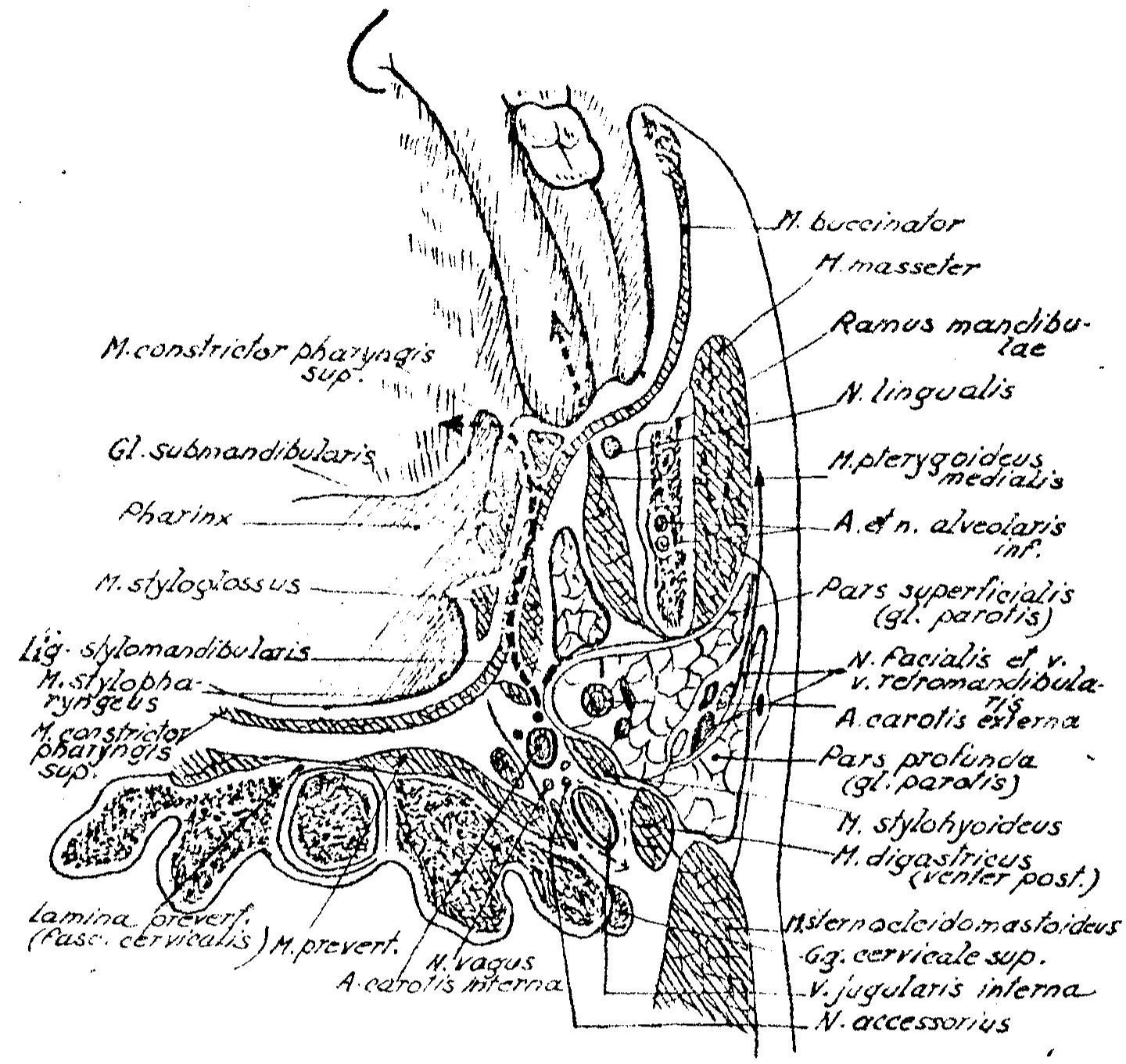

Fig.183 SECTIUNE ORIZONTALĂ PRIN PARTEA INFERIOARa A REGIUNII PAROTIDEOMASETERICA (dupa ROUVIÉRE)

Un plan frontal, tangent la marginea poaterioară a ramurii mandibulei, separă spaţiul care conţine partea profundă a gl.parotide, învelită de capsula ei şi formaţiunile vasculonervoase intraglandulare, de restul regiunii, situată anterior, în care elementele au o dispoziţie stratigrafiată diferită şi în care se găseşte partea superficială a glandei.

Spaţiul glandular al regiunii parotideomaseterice (clasic loja parotidiană, fosa retromandibulară), cu o formă prismatic triunghiulară, este mărginit, posterior şi medial, de un perete musculofascial şi ligamentar întins de la marginea anterioară a m.sternoleidomastoidian şi proc.mastoidian până la fascia m.pterigoidian medial, lig.sfenomandibular şi ramura mandibulei. În constituţia acestui perete intră pântecele posterior al m.digastric, mm.stilieni şi fascia lor, lig.stilohioidian şi stilomandibular, iar de la acest ligament şi până la fascia m.pterigoidian medial şi lig.sfenomandibular, de o prelungire a fasciei mm.stilieni. Peretele anterior al spaţiului este reprezentat de marginea posterioară a ramurii mandibulei, acoperită superficial de m.maseter iar profund de lig.sfenomandibular şi m.pterigoidian medial. Peretele lateral, întins între ramura mandibulei şi m.sternocleidomastoidian, este deprimat, în formă de şanţ; el este format de fascia parotidiană, de ţesutul subcutanat, în care se găsesc ramuri ale n.auricular mare şi ggl.limfatici (parotidieni superficial) şi de tegument. Inciziile practicate la acest nivel permit accesul direct pe glandă şi au un dublu avantaj, sunt estetice şi nu lezează formaţiuni importante. Spaţiul glandular urcă până la incizura mandibulei şi conductul auditiv extern şi comunică superior cu regiunea infratemporală; în partea inferioară el este separat de spaţiul ocupat de gl.submandibulară, printr-o chingă fibroasă întinsă între m.sternocleidomastoidian şi unghiul mandibulei, alcătuită din partea inferioară a fasciei parotidiene, întărită la acest nivel de tracturi desprinse din teaca muşchiului şi de lig.stilomandibular.

Capsula care învelește partea profundă a

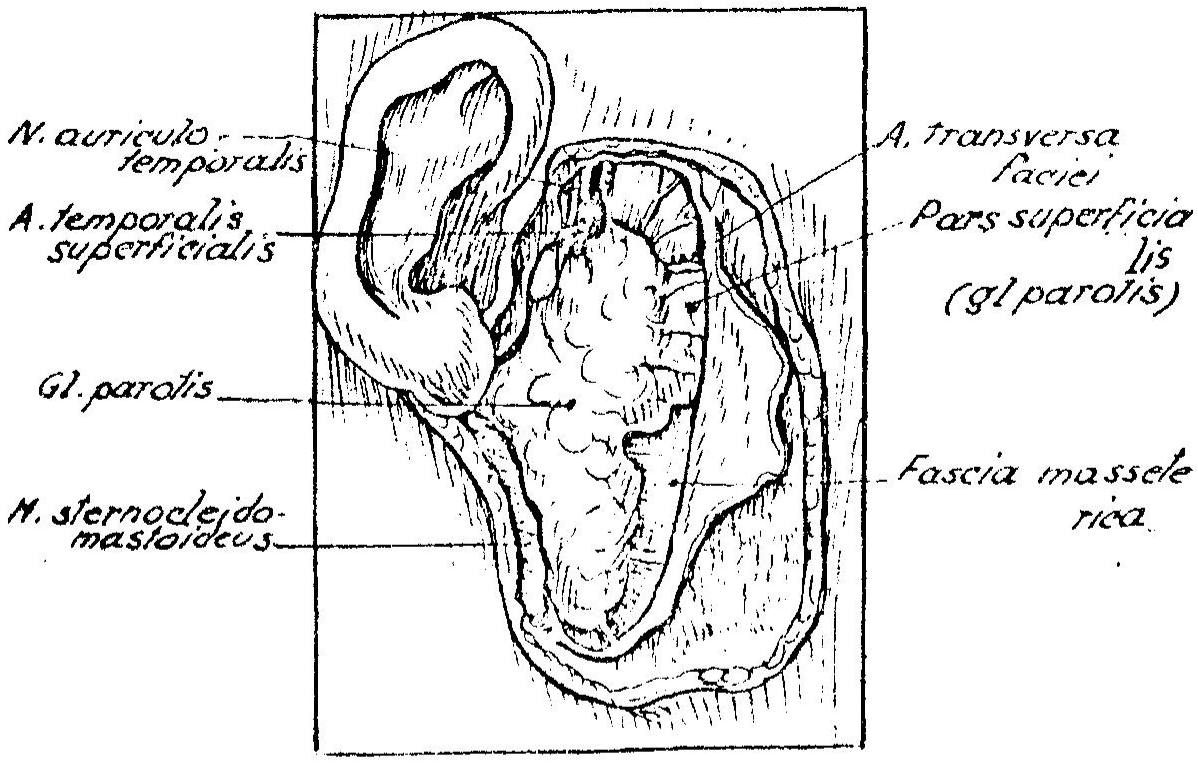

Fig.184 REGIUNEA PAROTIDEOMASETERICA (planul glandular)

gl.parotide şi care căptuşeşte pereţii spaţiului glandular este subţire şi puţin diferenţiată în partea medială, de fascia mm.stilieni, astfel încât prin interstiţiul dintre lig.stilomandibular şi sfenomandibular, glanda trimite o prelungire, care ajunge adesea în contact cu faringele.

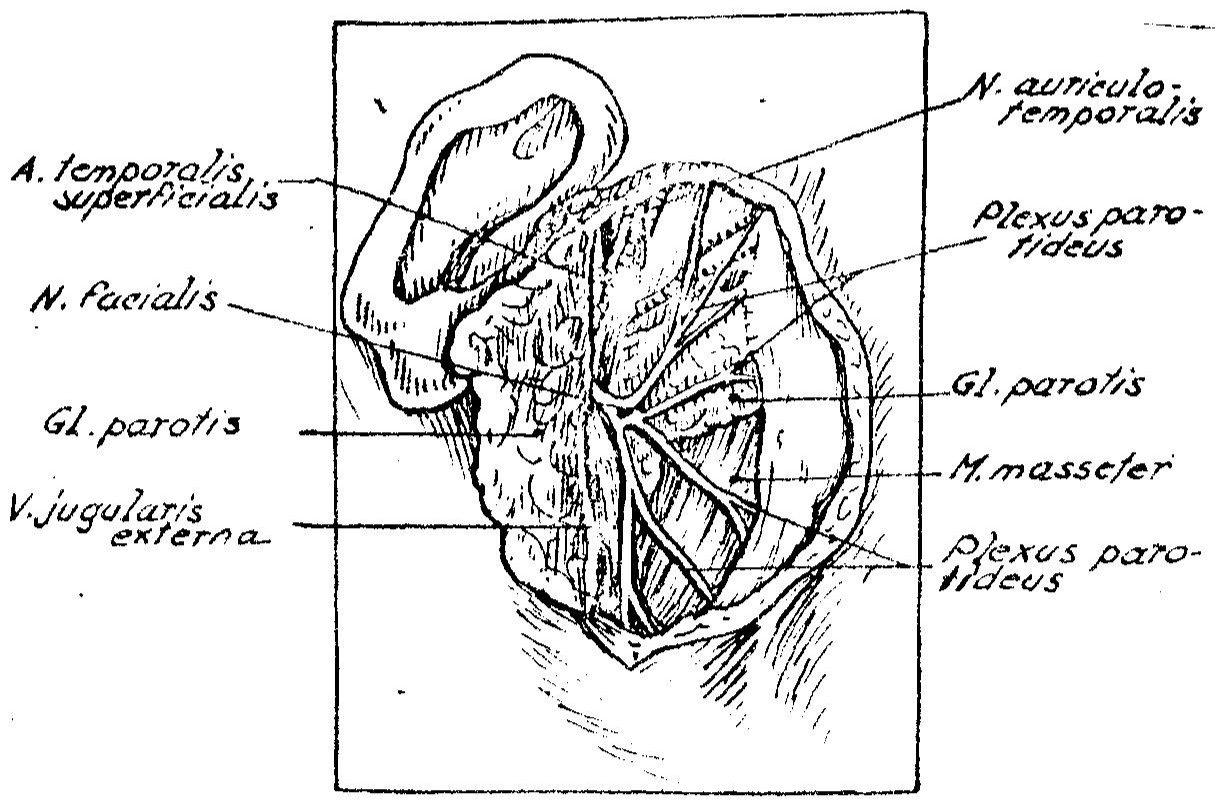

Fig.185 REGIUNEA PAROTIDEOMESETERICA (formaţiunile intraglandulare)

O altă zonă slabă a capsulei, prin care ţesutul glandular se poate prelungi de asemenea, se găseşte posterior, între m.sternocleidomastoidian şi pântecele posterior al digastricului, sau între acesta şi m.stilohioidian. De altfel în aceste zone, gl.parotidă are şi raporturile cele mai importante, ea fiind despărţită de formaţiunile vasculare şi nervoase latero-faringiene ca şi de peretele faringelui, numai prin planul subţire al capsulei şi al mm.stilieni. Se explică astfel, invadarea frecventă a acestor formaţiuni, mai ales a celor nervoase (nn.glosofaringian, vag, accesor şi hipoglos, gg.cervical superior), în cancerele parotidei, care clinic se manifestă prin sindromul lui Villaret: anestezie velopalatină şi a mucoasei laringiene, hemipareză şi hemiatrofie a limbii, hemiplegie velopalatină şi faringolaringiană, torticolis, exoftalmie şi midriază. Tot din acest motiv în chirurgia de exereză a parotidei pentru afecţiuni neoplazice, extirparea în totalitate a glandei este deosebit de periculoasă grevată de riscul lezării mai ales a v.jugulare interne, a nn.accesor şi hipoglos sau a peretelui lateral al faringelui; de aceea în mod obişnuit se lasă pe loc o lamă posterioară de ţesut glandular cât şi prelungirea faringiană, ori de câte ori există semnele unei astfel de extensii a procesului neoplazic.

Spaţiul glandular al regiunii parotidiene cuprind elemente vasculare şi nervoase intrinseci, situate, în cea mai mare parte a traiectului lor din regiune, în interiorul părţii profunde a glandei, unde se dispun în trei planuri. Planul medial, arterial, este reprezentat de a.carotidă externă, planul mijlociu, venos, cuprinde vv.jugulară externă şi retromandibulară împreună cu afluenţii lor de origine, iar planul lateral, nervos, este alcătuit de n.facial cu plexul parotidian pe care îl formează la acest nivel (vezi fig.73 şi fig.185), şi de n.auriculotemporal. Intrând sau părăsind spaţiul şi deci glanda, aceste formaţiuni contituiesc pediculii vasculari şi nervoşi ai gl.parotide descrişi de J.L.Faure. În majoritatea lor, aceşti pediculi trebuiesc evidenţiaţi şi ligaturaţi în cursul parotidectomiilor totale; se va respecta pe cât posibil n.facial şi mai ales ramurile sale temporale (superioare), pentru a se evita lagoftalmia permanentă ce antrenează leziuni corneene grave, ca urmare a imposiblităţii m.orbicular al ochiului de a se contracta şi deci de a închide pleoapele.

N.facial formează împreună cu a.stilomastidiană pediculul posterior (stilomastoidian). Ieşind din craniu prin gaura stilomastoidiană, nervul coboară prin interstiţiul dintre pântecele posterior al digastricului şi m.stilohioidian, care-l separă de baza proc.stiloid şi după un traiect extraglandular de 10-12 mm, pătrunde în glandă prin partea ei posterioară. Nervul străbate glanda în plan sagital, îndreptându-se anterior şi inferior, iar în apropierea ramurii mandibulei se ramifică; împreună cu plexul parotidian rezultat, n.facial se găseşte situat în planul cel mai superficial al formaţiunilor intraglandulare, ca un "semn de carte" dispus între cele două părţi ale glandei.

În rezecţiile parţiale ale glandei (enucleorezecţie) pentru tumori benigne, multe dintre aceste ramuri pot fi respectate, recurgându-se la incizii orizontale uşor arcuite anterior, paralele cu direcţia lor (vezi fig.185).

Superior se găseşte pediculul vasculonervos temporal format din a.temporală superficială, trunchiul vv.temporale superficiale şi n.auriculotemporal. Nervul părăseşte regiunea infratemporală, trecând între lig.sfenomandibular şi gâtul mandibulei (butoniera retrocondiliană Juvara) însoţit de a.şi v.maxilară, stuate inferior şi străbate extremitatea superioară a glandei dinspre medial spre lateral. În grosimea glandei el se alătură a şi v.temporale superficiale, formând împreună pediculultemporal, care după ce trece inferior de arcul zigomatic, îl înconjură şi urcă apoi spre regiunea temporală. Prin butonierea retrocondiliană spaţiul glandular comunică cu regiunea infratemporală. În partea inferioară a spaţiului parotidian se găsesc doi pediculi venoşi cervicali reprezentaţi de v.retromandibulară şi respectiv de v.jugulară externă. Ambele vene se formează în grosimea glandei, afluenţii lor de origine confluând în vecinătatea gâtului mandibulei; le străbat longitudinal glanda, medial de n.facial şi constituie planul venos intraglandular, în care v.retromandibulară este situată anterior. Părăsind regiunea aceasta se varsă în v.jugulară internă, în timp ce v.jugulară externă străbate chinga fibroasă dintre parotidă şi gl.submandibulară şi ajunge pe m.sternocleidomastoidian. Prin orificiul determinat de trecerea venei în chinga menţionată se realizează comunicarea dintre spaţiile ocupate de cele două glande. Pedicului medial, carotidian, este reprezentat de a.carotidă externă; artera urcă din trigonul carotic, trecând printre mm.stilieni (furca stiliană), se alătură gl.parotide şi apoi pătrunde în grosimea ei. Intraglandular artera, situată în planul venos, are un traiect ascendent până la gâtul mandibulei unde se bifurcă în aa.temporală superficială şi maxilară (vezi fig.43, 46, 47). A.auriculară posterioară se desprinde din carotida externă, fie înainte, fie după ce aceasta a pătruns în glandă constituind în ultimul caz, împreună cu vv.auriculare posterioare un alt pedicul posterior.

Ultimul pedicul care ancorează partea profundă a glandei şi care trebuie legat este cel subcondilian, format din a. şi v.maxilară internă.

Partea anterioară a regiunii parotideomaseterice este mai întinsă în suprafaţă şi corespunde m.maseter, ale cărei limite şi formă apar clar la persoanele slabe. Pe marginea anterioară a muşchiului contractat, la nivelul unde este intersectată de linia de proiecţie a ductului glandular, acesta poate fi simţit rulând sub deget.

Tegumentul este subţire, mobil şi acoperit de foliculi piloşi la bărbat; ţesutul subcutanat cu grosimea variabilă prezintă în partea inferioară fibrele posterioare ale m.platysma şi m.rizorius, iar superior mm.zigomatici.

Partea superficială a.gl.parotide, învelită de fascia parotidiană, completează posterior acest plan superficial şi acoperă pe o întindere variabilă fascia şi m.maseter. Între glandă şi fascie se găsesc vasele transverse ale feţei, ductul parotidian şi ramurile bucale şi zigomatice ale n.facial, toate constituind pediculul anterior sau superficial al glandei. Aceste formaţiuni, cu direcţia aproape orizontală, perforează fascia parotidiană şi apar în ţesutul subcutanat, care acoperă în continuarea glandei fascia maseterică. Canalul parotidian îşi continuă traiectul de-a lungul liniei ce uneşte lobul urechii cu aripa nasului, la 2 cm sub arcul zigomatic şi după ce încrucişează marginea anterioară a m.maseter pătrunde în regiunea bucală (vezi fig.136). Fascia maseteric groasă, înveleşte m.maseter din planul următor. Pe faţa profundă a muşchiului se găseşte mănunchiul vasculonervos maseterică, care din regiunea infratemporală trece prin incizura manbibulei şi se aşază între muşchi şi ramura mandibulei. Planul scheletic este constituit de ramura mandibulei, întinsă de la unghi şi până la incizură; pe faţa profundă a osului se găseşte lig.sfenomandibular şi m.pterigoidian medial învelit de fascia sa. Între os şi fascia m.pterigoidian medial se află m.lingual, a. şi n.milohioidian care coboară prin şanţul omonim, vasele şi n.alveolar inferior care pătrund în grosimea osului (canalul mandibulei) prin gaura mandibulei. Lingula mandibulei (spina lui Spix) pe care se inseră lig.sfenomandibular limitează anterior gaura şi constituie reperul folosit în stomatologie pentru anestezia n.alveolar inferior. M.pterigoidian medial corespunde profund faringelui al cărui perete, constituit la acest nivel de mm.constrictor superior, stilofaringian şi de fibre ale m.stiloglos, acoperă tonsila palatină. Spaţiul dintre faringe şi m.pterigoidian este străbătut de vasele palatine ascendente, faringiene

ascendente şi de n.glosofaringian, situat medial de m.stiloglos. Din nerv se desprind ramurile tonsilare, care formează adesea un plex în jurul tonsilei. Superior şi anterior acest spaţiu (clasic paraamigdalian) comunică cu regiunea infratemporală, iar inferior cu spaţiul glandular din trigonul submandibular (vezi fig.183). Extremitatea posterioară a glandei submandibulare depăşeşte unghiul mandibulei şi se insinuează între mm.pterigoidian medial şi faringe; artera facială care o însoţeşte se apropie de peretele faringian, descriind curba în urma căreia apare pe corpul mandibulei la marginea anterioară a m.maseter şi devine superficială.

REGIUNILE GÂTULUI
(regiones colli)

Gâtul, segment de legătură dintre trunchi şi cap, căruia îi asigură punct de sprijin prin scheletul său şi mobilitatea prin musculatura sa, poate fi considerat în concordanţă cu datele embriologice şi ca o regiune mare de trecere pentru formaţiuni vasculare şi nervoase, de la torace spre cap şi membrul superior, sau invers, cât şi pentru unele viscere aparţinând aparatului de import al materiei; în acelaşi timp el este sediul unor organe care s-au dezvoltat şi au rămas pe loc. Limitele gâtului ca şi ale regiunilor sale topografice sunt prezentate diferit de autori, pe baza unor considerente adesea criticabile. Diferenţele privesc mai ales limita superioară şi regiunile limitrofe cu capul şi faţa; astfel, regiunile parotideomasseterice, partea suprahioidiană a regiunii anterioare a gâtului şi procesele mastoidiene sunt descrise fie ca regiuni ale capului fie ale gâtului. Aşa cum s-a arătat mai sus, N.I. consideră regiunea parotiodeomeseterică ca regiune facială, iar partea suprahioidiană şi procesele mastoidiene, împreună cu părţile moi care le acoperă, sunt integrate gâtului. În acest fel limita superioară a gâtului este cea descrisă la începutul capitolului şi apare pe fig.172 marcată cu linii duble punctate. Limita lui inferioară este aproape circulară şi corespunde incizurii jugulare, articulaţiilor externe claviculare, claviculelor şi articulaţiilor acromioclaviculare de la care se continuă prin două linii convenţionale ce ajung la proc.spinos al vertebrei C_7.

Forma gâtului aproape cilindrică, cu circumferinţa mai mare la extremităţi prezintă variaţii legate de vârstă, sex de gradul de dezvoltare a panicululuiadipos şi mai ales a musculaturii şi laringelui. Lungimea gâtului este aproximativ egală la indivizii de aceeaşi talie,; diferenţele sunt aparente şi se datoresc de asemenea grosimii panicululuiadipos cât şi dezvoltării muşchilor trapezi şi sternocleidomastoidieni. Particularităţile de formă şi modificările posibile vor fi detaliate cu ocazia prezentării regiunilor topografice.

Gâtul cuprinde următoarele regiuni: regiunea posterioară, regiunea anterioară, regiunea laterală, regiunea sternocleidomastoidiană.

Regiunea posterioară este separată de celelalte printr-un plan frontal care se întinde de la liniile nucale superioare şi marginile posterioare ale proceselor mastoidiene până la articulaţiile acromioclaviculare, de-a lungul marginilor laterale ale mm.trapez. În profunzime el trece posterior de mm.scaleni şi fascia lor şi este continuat de faţa anterioară a proceselor transverse şi a corpilor vertebrali, elemente care conferă planului separator un caracter real, anatomic şi care constituie o barieră ce se opune propagării colecţiilor într-un sens sau altul. Regiunea posterioară este aproape în exclusivitate o regiune musculară şi fascială, cu o importanţă mai redusă din punct de vedere chirurgical; ea a fost prezentată în volumul "Pereţii trunchiului".

Regiunile situate anterior de planul menţionat cuprind, în afară de muşchi şi fascie, toate viscerele gâtului şi formaţiunile vasculonervoase destinate capului şi membrului superior; ele constituie astfel regiuni cu mare interes practic deaoarece pot fi sediul majorităţii afecţiunilor chirurgicale ale gâtului. Pe de altă parte, spaţiile conjunctive perivisceral şi perivasculare de la nivelul lor, comunică larg cu mediastinul, cu regiunile feţei şi cu regiunile axilare, ceea ce explică simptomatologia şi evoluţie pluripotenţială a unor afecţiuni apărute iniţial la nivelul gâtului dar care se pot complica prin extinderea lor în direcţiile arătate.

REGIUNEA ANTERIOAĂ A GÂTULUI (regio colli anterior) (16) este o regiune mediană, situată între marginile anterioare ale mm.sternocleidomastoidieni; limita ei superioră este dată de baza mandibulei, prelungită de fiecare parte până la marginile anterioare ale mm.sternocleidomastoidieni. Inferior, regiunea este mărginită de incizura jugulară şi se învecinează cu regiunile infraclaviculare. Aspectul regiunii este determinat de dispoziţia oblică a mm.sternocleidomastoidieni; în consecinţă ea se întinde mult în suprafaţă în partea superioară, în timp ce inferior este redusă la intervalul ce separă părţile sternale ale celor doi muşchi. În ce priveşte conţinutul său, regiunea este străbătută de formaţiuni vasculare şi nervoase importante şi cuprinde toate viscerele gâtului. Situaţia diferită a acestor elemente a impus împărţirea regiunii anterioare în regiuni mai restrânse, fiecare cu importanţa ei anatomică şi chirugicală. Astfel, N.I. descrie în partea superioară şi laterală două regiuni simetrice cu aspect triunghiular: trigonul carotic (15) şi trigonul submandibular (14). Considerente practice determină însă recunoaşterea în plus a părţii infra- şi suprahioidiană (neomologate) complet deosebite ca alcătuire anatomică şi conţinut.

PARTEA INFRAHIOIDIANĂ A REGIUNII ANTERIOARE este delimitată superior de marginea corespunzătoare a osului hioid; superior şi lateral, de pântecele superioare ale mm.omohioidieni, inferior şi lateral de marginile anterioare ale mm.sternocleidomastoidieni, iar inferior de incizura jugulară. Ea se învecinează lateral cu trigoanele carotice şi regiunile sternocleidomastoidiene, superior cu partea suprahioidiană a regiunii anterioare şi inferior cu regiunile infraclaviculere.

Partea infrahioidiană a regiunii anterioare are la suprafaţă o formă rombică, cu axul mare longitudinal; pe linia mediană apare relieful caracteristic al proeminenţei laringiene mai ales la bărbaţi, iar deasupra incizurii jugulare se găseşte o depresiune care se accentuează în inspiraţie şi care se şterge prin extensia capului şi a coloanei cervicale. Forma se modifică mult în cazuri patologice, cum ar fi spre exemplu afecţiunile tumorale ale gl.tiroide, a căror dezvoltare se face de predilecţie spre suprafaţă, în zona de minimă rezistenţă.

În profunzime,regiunea se întinde până la coloana vertebrală, cuprinzând între aceasta şi planul superficial musculofacial o serie de organe. Integrarea osului hioid în partea infrahioidiană a regiunii anterioare este justificată, anatomic şi funcţional, prin legăturile strânse pe care le are osul cu laringele.

Stratigrafie. Pielea este subţire, mobilă pe planurile subiacente şi prezintă pliuri transversale, mai accentuate la persoanele grase şi la bătrâni; la bărbaţi

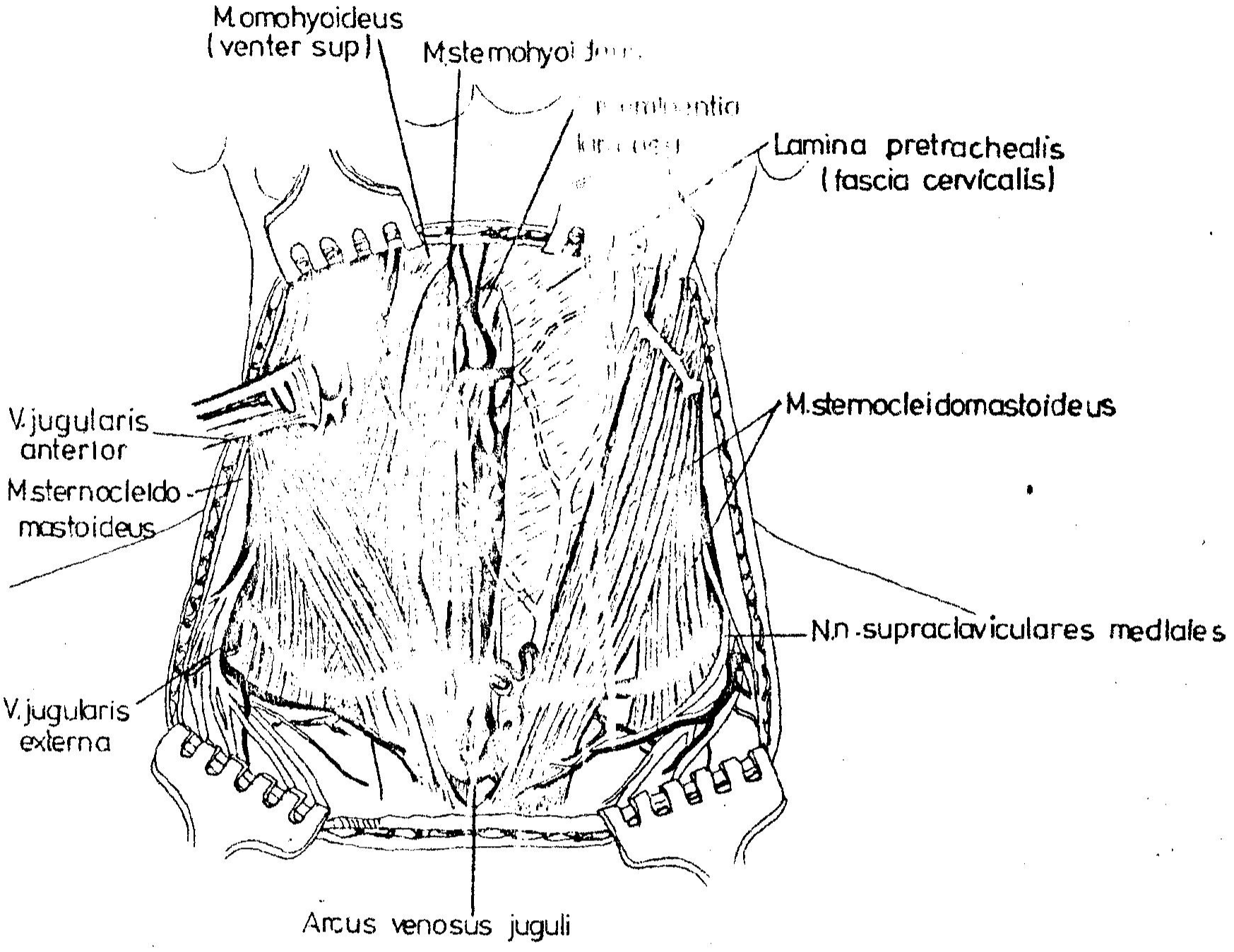

Fig.186 REGIUNEA ANTERIOARA A GÂTULUI (partea infrahioidiana)
- planul mm.infrahioidieni (dupa Lanz)

ea conţine foliculi piloşi pe o întinde variabilă. Muşchiul platysma dublează tegumentul regiunii doar în părţile superioară şi laterală. Paniculul adipos, cu dezvoltare variabilă de le individ la individ, conţine ramurile inferioare ale n.transvers al gâtului, artere cu importanţă redusă, provenite din ramura infrahioidiană a a.tiroidiană superioară, cele două vv.jugulare anterioare, aderente de lama superficială a fasciei cervicale; împreună cu vase limfatice venele străbat lama şi pătrund în spaţiul situat deasupra incizurii jugulare. *Lama superficială* a fasciei cervicale, este mai rezistentă şi mai groasă în această regiune; superior, ea aderă de osul hioid, inferior, se inseră pe incizura jugulară, iar lateral se continuă cu tecile

mm.sternocleidomastoidieni. Lama superficială acoperă mm.infrahioidieni dispuși în două planuri și înveliți de lama pretraheală. Mm.sternohioidieni, cărora li se

colecții generate de osteite ale manubriului sternal sau de supurații ale ganglionilor limfatici. În planul muscular și fascial superficial se află: artere musculare

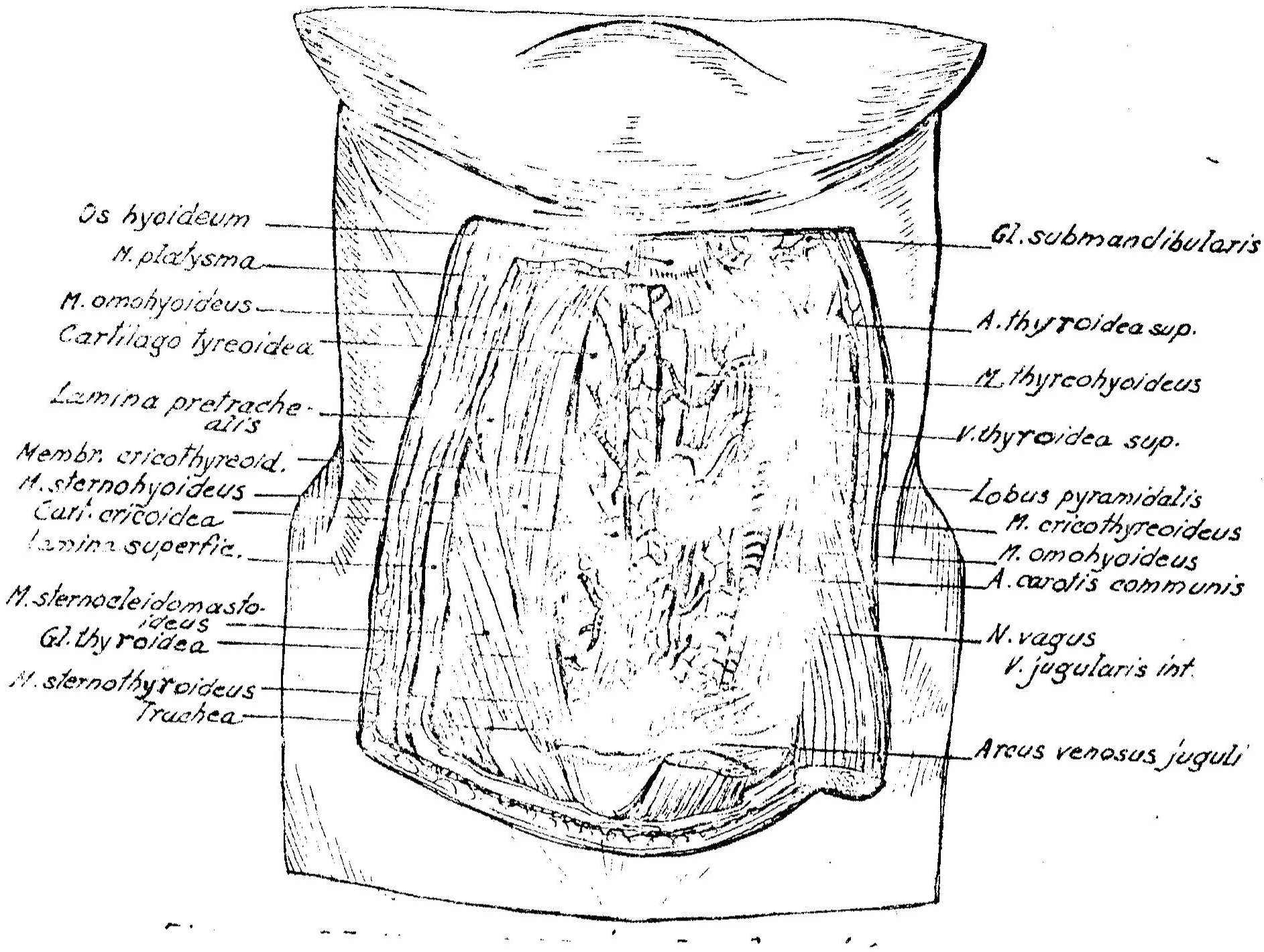

Fig.187 REGIUNEA ANTERIOARA A GÂTULUI (partea infrahioidiana)

alătură pântecele superioare ale mm.omohioidieni formează primul plan, iar mm.sternotiroidieni continuați superior de mm.tirohioidieni, planul următor.

Lama pretraheală întinsă între mm.omohioidieni și inserată superior pe osul hioid, iar inferior pe incizura jugulară, clavicule și pe marginile superioare ale oaselor scapulare, depășește lateral limitele regiunii. Pe linia mediană, în spațiul dintre mm.infrahioidieni, ea aderă de lama superficială și formează împreună cu aceasta îngroșarea denumită clasic "linie albă cervicală". Deasupra incizurii jugulare lamele se îndepărtează și delimitează un spațiu (suprasternal) care conține țesut conjunctiv, ganglioni limfatici și arcul venos jugular; spațiul se prelungește lateral în regiunile sternocleidomastoidiene, între părțile sternale ale mm.sternocleidomastoidieni și inserțiile mm.sternohioidieni. El poate fi sediul unor

provenite din ramura infrahioidiană a a.tiroidiană superioară; vene care se varsă în vv.jugulare anterioare sau tiroidiene limfatice care drenează spre ganglionii jugulodigastrici, juguloomohioidieni și ganglionii spațiului suprasternal. Nervii sunt reprezentați de ramuri ale ansei cervicale.

Planul visceral, situat între lamele pretraheală și prevertebrală ale fasciei cervicale, cuprinde pe linia mediană și anterior complexul hioid-laringe și trahea, iar posterior partea laringiană a faringelui și partea cervicală a esofagului.

Lobii glandei tiroide, uniți prin istm și prezentând pe partea lor posterioară și medială gl.paratiroide (vezi fig.171) sunt situați laterali. În jurul tuturor acestor organe se găsește țesut conjunctiv, care le asigură mobilitatea în deglutiție, fonație și respirație; din punct de vedere patologic spațiile perivisceral din această regiune constituie căi de

propagare a colecţiilor, mai ales spre mediastin, ca urmare a dispoziţiei lor anatomice ca şi aspiraţiei toracice.

Osul hioid în formă de arc cu concavitatea posterior, se găseşte la limita superioară a regiunii; el serveşte ca punct de inserţie mm.suprahioidieni, unor muşchii ai limbii şi membranei hioglosiene, seroasă (hioidiană), iar uneori un segment permeabil al canalului tiroglos, extremitatea superioară a lobului piramidal al glandei tiroide sau tiroide accesorii, formaţiuni din care se pot dezvolta tumori sau chiste mediane. Ramura externă a n.laringeu superior, însoţită de a.laringiană superioară, pătrunde în acest spaţiu încrucişând lig.tiroidian (lateral) respectiv, în

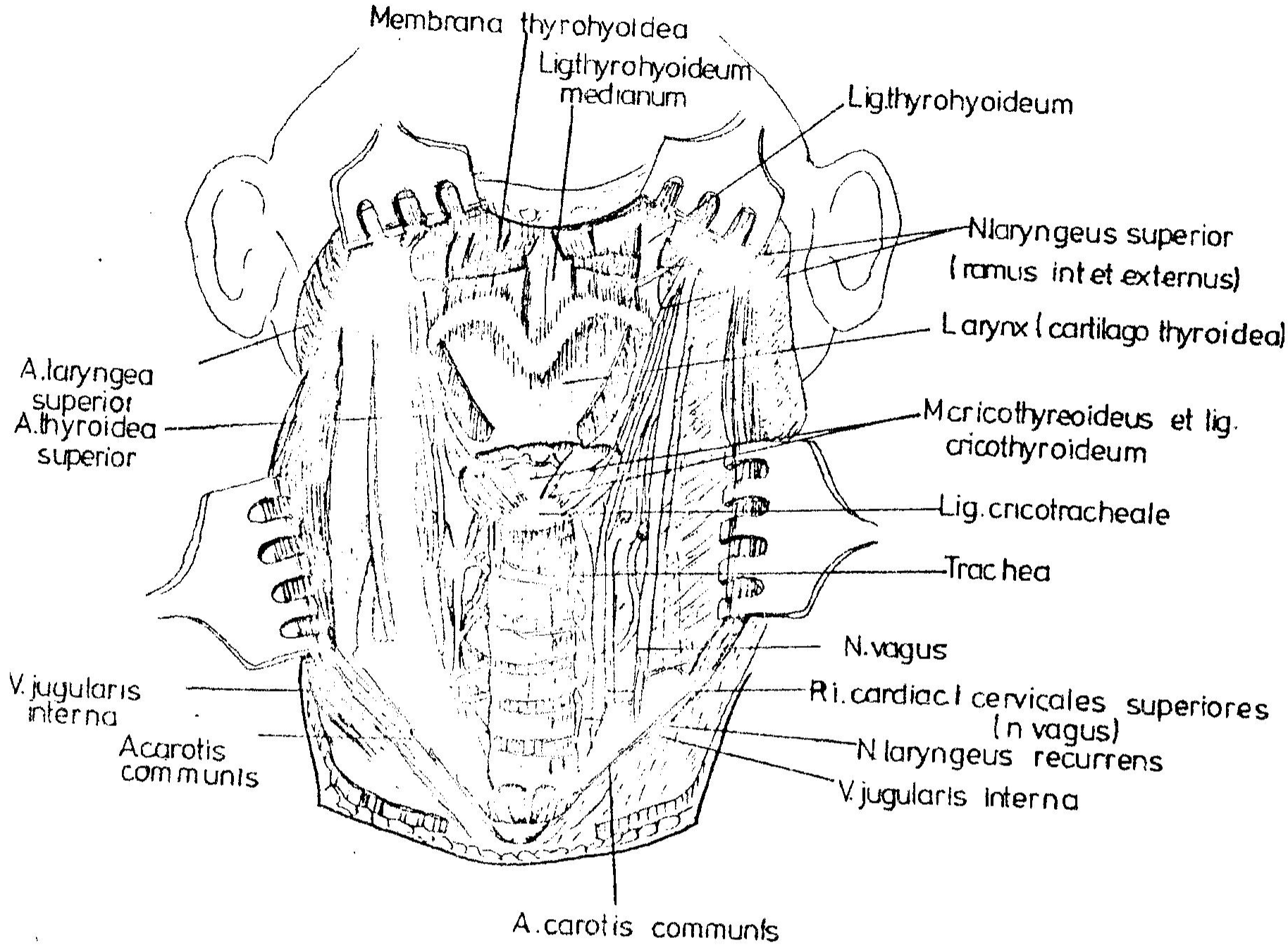

Fig.188 REGIUNEA ANTERIOARĂ A GÂTULUI (partea infrahioidiana, planul visceral median-dupa îndepartarea gl.tiroide) (dupa Lanz)

m.constrictor mijlociu al faringelui şi mm.sternohioidian, omohioidian şi tirohioidian. Osul este legat de proc.stiloid prin m. şi lig.stilohioidian, iar uneori printr-o articulaţie între acest proces şi cornul mic. Inferior, hioidul este solidarizat de laringe prin membrana şi ligg.tirohioidiene. În concavitatea sa, care priveşte spre aditus laryngis se găseşte epiglota.

Membrana tirohioidiană se fixează pe faţa posterioară a osului hioid şi pe marginea superioară a cartilajului tiroid. Pe linia mediană ea este întărită de lig.tirohioidian median, iar lateral de ligg.tirohioidiene, inserate pe coarnele superioare ale tiroidului şi respectiv pe coarnele mari ale osului hioid; ele conţin adesea cartilagii tritice. Între membrană (sau într-o dedublare a ei) şi lama pretraheală se găseşte o bursă apropierea cartilajului tiroid, şi după un traiect scurt perforează membrana pătrunzând în interiorul laringelui. Posterior, membrana tirohoidiană corespunde epiglotei, cu care delimitează un alt spaţiu ce cuprinde corpul adipos al laringelui. Spaţiul, închis superior de lig.hioepiglotic, comunică inferior şi lateral cu tunica submucoasă a faringelui şi a.laringelui, ceea ce explică posibilitatea difuzării colecţiilor spre cele două organe, determinând o simptomatologie zgomotoasă, caracterizată prin dispnee, disfonie, disfagie. Inferior de hioid şi membrana tirohioidiană se află *laringele*; pe linia mediană unde este învelit doar de piele şi de lamele superficială şi pretraheală ale fasciei cervicale se pot observa şi palpa cu uşurinţă incizura tiroidiană superioară şI proeminenţa

laringiană, mai evidente la bărbat, la care laringele este mai dezvoltat şi aşezat într-o poziţie oblică.

Între marginile mm.cricotiroidieni, pe linia mediană, apare lig.cricotiroidian, corespunzând conului elastic; secţiunea lui denumită coniotomie, constituie o intervenţie indicată în cazuri de extremă urgenţă pentru edem glotic sau corp străin, când lipsesc alte posibilităţi chirurgicale. Lateral, lig.cricotiroidian este acoperit de mm.cricotiroidieni şi de mm.infrahioidieni, unii inseraţi pe liniile oblice ale cartilajului tiroid. Sub aceste linii, între laringe şi mm.infrahioidieni se insinuează extremităţile superioare ale lobilor gl.tiroide, însoţite de ramurile a. şi v.tiroidiană superioră. Faţa posterioară a laringelui corespunde părţii laringiene a faringelui, căreia îi formează peretele anterior. Median, mucoasa faringiană este ridicată de lama cricoidului, articulată superior cu cartilajele aritenoide; cartilajele sunt acoperite de mm.cricotiroidieni posterior şi aritenoidieni transvers şi oblic. De o parte şi de alta a proeminenţei se găsesc recesurile piriforme; în partea lor superioară mucoasa prezintă plica n.laringeu, dată de ramura internă a n.laringeu superior, singura plică mucoasă din organism ridicată de un nerv. Inferior, între laringe şi mucoasa laringiană se găsesc ramurile terminale ale a.laringiană inferioară şi ale n.laringeu inferior şi r.comunicantă pe care aceasta o primeşte de la n.laringeu superior. În partea superioară se află aditus laryngis, orificiu ovalar, orientat oblic; el este delimitat anterior de epiglotă, lateral de plicile ariepiglotice, ce conţin în grosimea lor cartilajele cuneiforme, iar posterior, de incizura interaritenoidiană, situată între vârfurile cartilajelor aritenoide unite cu cele corniculate (vezi fig.156).

Merginile posterioare ale laringelui, întinse între coarnele superioare şi inferioare ale cartilajului tiroid, sunt înconjurate de m.constrictor inferior al faringelui şi prin intermediul acestuia, vin în raport cu mănunchiurile vasculonervoase ale gâtului.

De-a lungul acestor margini coboară ramurile externe ale nn.laringei superiori. Laringele este continuat de partea cervicală a traheei, a cărui lungime de 5-6 cm, corespunde unui număr de 7-9 inele şi ligamntelor care le solidarizează. Primul inel, este cel mai înalt, este unit de cartilajul cricoid prin lig.cricotraheal şi uneori prin punţi cartilaginoase; el este situat deasupra istmului gl.tiroide şi vine în raport cu lobul piramidal. Inelele II şi III sunt acoperite de istm, iar următoarele au raporturi cu v.tiroidiană inferioară, cu ramurile ei de origine şi uneori cu a.tiroidiană ima; toate aceste formaţiuni sunt înconjurate de ţesut conjunctiv, mai abundent şi mai dens (descris clasic ca "membrană tiropericardică)", care le însoţeşte până în mediastin.

Anterior trahea este acoperită de planurile mm.infrahioidieni şi de lamele pretraheală şi superficială a fasciei cervicale, iar în spaţiul intermuscular, corespunde direct îngroşării mediane rezultată din aderenţa lamelor (linia albă). Deasupra incizurii jugulare trahea este mai profund situată faţă de tegument, între ele interpunându-se şi spaţiul suprasternal cu conţinutul lui, iar la copil, adesea, timusul şi v.brahiocefalică stângă. Peretele membranos al traheei vine în raport cu partea cervicală a esofagului care îl depăşeşte spre stânga şi, în unghiul astfel format, se găsesc a.laringiană inferioară şi n.laringeu recurent continuat de m.laringeu inferior; în partea dreaptă aceste elemente sunt situate pe marginea posterioară a traheei. Lateral, trahea are raporturi cu lobii gl.tiroide până în dreptul inelului V, iar sub acesta, cu vasele vertebrale şI mănunchiurile vasculonervoase ale gâtului.

Partea cervicală a esofagului continuă faringele, din dreptul marginii inferioare a cartilajului cricoid şi al vertebrei C_6, până la orificiul superior al toracelui. La gât, esofagul se găseşte anterior de coloana vertebrală şi deplasat puţin spre stânga. Calibrul lui este mai strâmt la origine datorită fibrelor părţii cricofaringiene a m.constrictor inferior al faringelui, care-l înconjură şi îi formează un sfincter incomplet. Contracţia ritmică a acestor fibre determină mişcări alternative de închidere şi deschidere ale esofagului, motiv pentru care acest segment de origine este denumit uneori "gura esofagului". La acest nivel pe peretele posterior mucoasa prolabează, datorită plexului venos submucos bogat, formând o plică denumită "buza esofagului". Gura esofagului reprezintă sediul cel mai frecvent pentru apariţia stenozelor cicatriciale postcaustice sau pentru oprirea corpilor străini; ea constituie în acelaşi timp o zonă critică ce trebuie străbătută cu prudenţă în cursul explorărilor instrumentale (esofagoscopii, gastroscopii). Dispoziţia particulară a fibrelor longitudinale din peretele esofagian, care sunt condensate în două sau trei benzi, una anterioară şi două laterale, lasă zone mai slabe pe unde se produc diverticulii esfagieni cervicali de "propulsie".

Între faţa posterioară a esofagului şi lama prevertebrală a fasciei cervicale se găseşte spaţiul retroesofagian, în care ţesutul conjunctiv este mai abundent şi conţine un plex venos şi ganglioni limfatici. Spaţiul este închis pe laturi de tracturi conjunctive sagitale, dar el se continuă superior cu spaţiul retrofaringian, iar inferior cu toracele, constituind astfel o cale anatomică pentru extinderea colecţiilor patologice spre mediastinul superior. În afara spaţiului, esofagul are raporturi cu trunchiurile simpatice şi cu mănunchiurile vasculonervoase, acestea

fiind situate obișnuit la o distanță de 1 cm (vezi fig.149).

Lobii glandei tiroide se găsesc pe părțile laterale ale laringelui și traheei, respectiv ale faringelui și esofagului, înaintea mănunchiurilor vasculonervoase ale gâtului, acoperiți anterior și lateral de mm.infrahioidieni și de lamele superficială și pretraheală ale fasciei cervicale.

Între toate aceste formațiuni vecine și lobi, țesutul conjunctiv denumit fascie sau capsulă peritiroideană este traversat de ramurile aa.tiroidiene și de vv.tiroidiene; el constituie planul în care se poate realiza decolarea chirurgicală a glandei. În vecinătatea traheei și esofagului țesutul conjunctiv peritiroidian este mai dens și prezintă numeroase tracturi fibroase (clasic ligamente) care solidarizează lobii pe trahee. Prezența la acest nivel a gl.paratiroide și a n.laringeu recurent, continuat de ramura sa n.laringeu inferior, impune ca măsură de prudență lăsarea pe loc a unei lame de țesut glandular și a unei părți din capsula fibroasă a gl.tiroide, în cursul tiroidectomiilor pentru afecțiuni benigne. În tiroidectomiile totale (zise

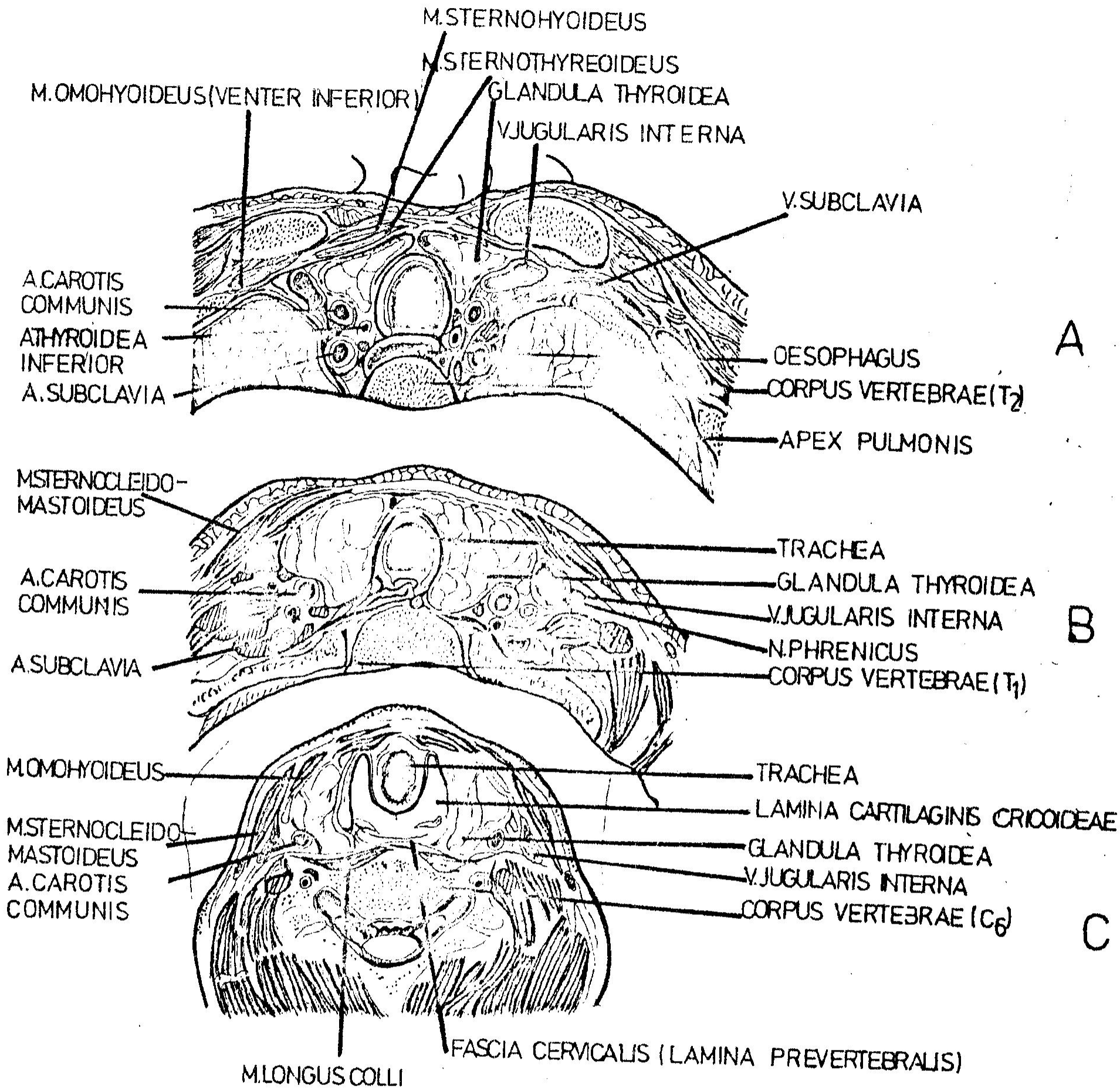

Fig.149 SECȚIUNI TRANSVERSALE PRIN GÂT
(SCHEMA DUPĂ LANZ)
A - Nivel T_2; B - Nivel T_1; C - Nivel C_6

extracapsulare) pentru cancer, este necesară o disecţie atentă a nervilor şi recunoaşterea paratiroidelor, care trebuiesc respectate. Aderenţa lobilor cu traheea şi a istmului cu primele inele traheale şi de cartilajul cricoid explică deplasarea gl.tiroide în cursul mişcărilor de deglutiţie. Toate tumorile dezvoltate la nivelul glandei se vor caracteriza deci, prin ascensiunea lor odată cu laringele şi traheea, semn patognomonic şi diferenţial faţă de alte tumori cervicale. O altă consecinţă a raporturilor strânse dintre tiroidă şi organele vecine este frecventa lor compresiune în afecţiunile glandei; compresiunile traheale însoţite de dispnee, esofagiene cu disfagii şi recurenţiale cu disfonii se întâlnesc mai ales în cazul guşilor "retrotraheale" şi "retroesofagiene". Unele guşi pot antrena şi o ramoliţie a traheei denumită traheomalacie.

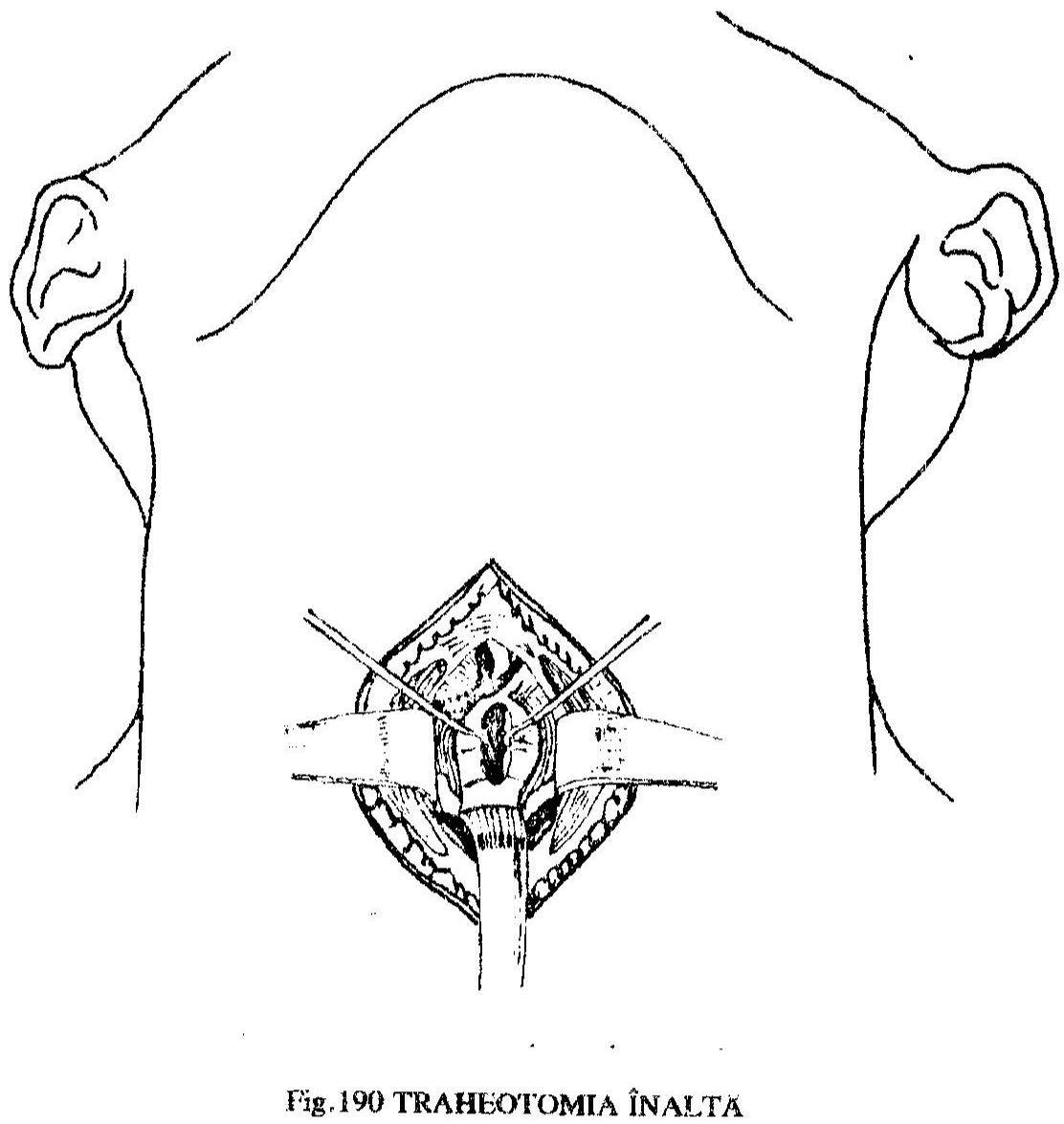

Fig.190 TRAHEOTOMIA ÎNALTĂ

Vasele şi nervii planului visceral. Viscerele din partea infrahioidiană a regiunii anterioare sunt vascularizatre de ramurile arterelor tiroidiene.

A.tiroidiană superioară pătrunde în regiune mergând paralel cu marginea inferioară a cornului mare al osului hioid, apoi coboară pe faţa laterală a laringelui, acoperită de mm.infrahioidieni, până în dreptul extremităţii superioare a lobului tiroidian corespunzător, unde dă cele două ramuri terminale, anterioară şi posterioară. În traiectul ei artera trimite colaterale: a.laringiană superioară, r.cricotiroidiană, ambele destinate laringelui, r.infrahioidiană, pentru muşchii din planul superficial şi r.sternocleidomastoidian.

A.tiroidiană inferioară se desprinde din trunchiul tirocervical pe marginea medială a m.scalen anterior şI pătrunde în regiune trecând între mănunchiul vasculonervos al gâtului anterior, trunchiul simpatic şi vasele vertebrale posterior, culcată pe lama prevertebrală. Raporturile cu trunchiul simpatic sau cu ganglionul cervical mijlociu sunt diferite, artera putând trece uneori posterior de el sau perforându-l. În apropierea extremităţii inferioare a lobului tiroidian, pe partea lui posterioară şi medială, artera se termină prin câteva ramuri glandulare destinate tiroidei şi glandelor paratiroide inferioare, care se anastomozează cu ramurile a.tiroidiană superioară în grosimea capsulei fibroase sau imediat sub ea. Anastomoza dintre r.posterioară a a.tiroidiană cu o ramură glandulară a a.tiroidiană inferioară, este reperul clasic pentru descoperirea gl.paratiroide.

Ramurile terminale ale a.tiroidiană inferioară au raporturi importante şi variabile cu n.laringeu recurent, astfel încât ligatura lor la baza lobului se însoţeşte frecvent de leziuni ale acestui nerv. De aceea se recomandă păstrarea unei lame de ţesut glandular în tiroidectomiile subtotale sau, ligatura la distanţă a trunchiului arterial în tiroidectomiile totale pentru cancer. În traiectul ei a.tiroidiană inferioară dă ramuri esofagiene, traheale, farngiene şi a laringiană inferioară, care însoţeşte n.omonim până la faţa posterioară a laringelui. Între ramurile terminale ale aa.tiroidiene superioare ca şi între ramurile glandulare ale aa.tiroidiene inferioare se realizează anastomoze pe marginile respective ale istmului tiroidian, denumite clasic arcade supra- şi subistmică. Ultima arcadă poată fi întărită şi de ramurile a.tiroidiană ima.

Venele formează o reţea bogată, la suprafaţa capsule fibroase a gl.tiroide, din care rezultă v.tiroidiană superioară, vv.tiroidiene mijlocii şi v.tiroidiană inferioară; ele străbat ţesutul conjunctiv peritiroidian şi după ce adună afluenţii de la organele regiunii se varsă în v.jugulară internă şi v.brahiocefalică stângă.

Limfaticele planului visceral drenează spre ganglioni diferiţi; cunoaşterea lor are o importanţă deosebită în chirurgia radicală pentru cancer, care impune şi evidări ganglionare. Spre gg.jugulodigastrici

se îndreaptă colectoarele limfatice de la vestibulul laringelui, glotă, de la partea laringiană a faringelui şi de la glanda tiroidă; către gg.jugulomohioidieni se îndreaptă colectoarele de la gl.tiroidă, esofag; ganglionii situaţi înaintea laringelui şi traheei ca şi cei din spaţiul suprasternal adună limfa de la cavitatea infraglotică şi trahee, iar ganglionii de pe traiectul nn.laringei recurenţi limfa de la trahee, esofag şi cavitatea infraglotică a laringelui.

Nervii sunt reprezentaţi de n.laringeu superior şi n.laringeu recurent. N.laringeu superior se ramifică în dreptul cornului mare al osului hioid; ramura sa internă se angajează între m.tirohioidian şi membrana tirohioidiană, pe care apoi o perforează şi ajunge pe faţa posterioară a laringelui, între acesta şi mucoasa faringiană. La acest nivel trimite o ramură comunicantă n.laringeu inferior. Ramura externă coboară pe marginea posterioară a laringelui, în raport cu m.constrictor inferior, trece apoi, însoţit de ramura cricotiroidiană a a.tiroidiană superioară, între faţa profundă a m.cricotiroidian şi membrana cricotiroidiană pe care o perforează. N.laringeu recurent urcă spre faţa posterioară a laringelui trecând între trahee şi esofag; n.laringeu recurent drept se găseşte pe marginea posterioară a traheei şi lateral de esofag. N.laringeu recurent stâng, mai anterior, se află în unghiul dintre cele două organe, pe faţa anterioară a esofagului şi lateral de trahee. În apropierea extremităţilor inferioare ale lobilor glandei tiroide ei au raporturi cu ramurile aa.tiroidiene inferioare, faţă de care trec anterior, posterior sau printre ele. În continuarea traiectului lor nn.laringei recurenţi iau denumirea de nn.laringei inferiori şi, însoţiţi de arterele omonime, se găsesc în ţesutul conjunctiv peritiroidian, în raport cu partea medială şi posterioară a lobului corespunzător cu traheea şi esofagul. Glandele paratiroide se găsesc obişnuit la distanţă, pe un plan mai anterior şi lateral. Nervii trec aproape sub marginea inferioară a m.constrictor inferior al faringelui sau îl străbat şi ajung pe faţa posterioară a laringelui, între acesta şi mucoasa faringiană.

Planul profund al regiunii, situat posterior viscerelor, este constituit din: lama prevertebrală a fasciei cervicale, mm.prevertebrali, şi de faţa anterioară a coloanei vertebrale; planul mai cuprinde un segment al vaselor vertebrale şi al unor trunchiuri de origine ale plexurilor cervical şi brahial. Lama prevertebrală, rezistentă şi pe alocuri cu aspect aponevrotic, se inseră lateral pe tuberculii anteriori ai proceselor transverse ale vertebrelor cervicale; inferior, ea se prelungeşte în mediastinul superior şi se continuă cu ţesutul conjunctiv de la acest nivel. Scheletul regiunii este reprezentat pe linia mediană de faţa anterioară a corpilor vertebrali şi a discurilor intervertebrale, începând cu marginea inferioară a vertebrei C_3 şi de lig.longitudinal anterior care le acoperă, iar lateral de proc.transverse corespunzătoare. Între lama prevertebrală şi schelet se delimitează un spaţiu care conţine muşchii prevertebrali (m.lungul capului şi m.lungul gâtului); spaţiul, închis lateral şi anterior de lama prevertebrală, permite fuzarea abceselor reci sau a altor colecţii numai în direcţie inferioară, spre mediastin. Segmentul de origine al a.vertebrale şi respectiv cel terminal al v.vertebrale se găsesc în partea profundă a regiunii sternocleidomestoidiene. Vasele cărora li se alătură şi n.vertebral aparţin părţii infrahioidiene doar prin segmentul lor situat în spaţiile intertransversare, pe care le străbat vertical, fiind acoperite de mm.intertransversari anteriori şi încrucişate posterior de ramurile anterioare ale nn.spinali cervicali (C_4-C_7). Acestea parcurg spaţiile intertransversare orizontal şi părăsesc regiunea, intrând în alcătuirea plexului cervical şi brahial.

TRAHEOTOMIA şi TRAHEOSTOMIA

Traheotomia constă în deschiderea operatorie a traheei şi introducerea prin breşa creată a unei canule; în traheostomie marginile breşei traheale sunt fixate la piele. Indicaţiile acestor două intervenţii s-au lărgit în ultima vreme şi practicarea lor în multe afecţiuni a schimbat caracterul dramatic şi extremă urgenţă pe care-l aveau în trecut. Pe de altă parte, azi se foloseşte din ce în ce mai mult traheostomia deoarece îngrijirea bolnavului traheostomizat este mai comodă, canularea şi decanularea mai uşor de executat, aspiraţia secreţiilor bronşice mai eficientă, iar pericolul emfizemului subcutanat sau mediastinal şi al supuraţiilor cervicale şi mediastinale mai redus. Indicaţiile generale ale traheotomiei şi traheostomiei pot fi clasificate în: *indicaţii de extremă urgenţă*, pentru edeme supraglotice, corpi străini laringieni, crup difteric (excepţional azi), laringite gripale acute. În lipsa altor mijloace (intubaţie orotraheală, laringoscopii) intervenţia indicată este traheotomia. *Indicaţii de urgenţă*: traumatisme toracice, craniene, come de cauze diferite însoţite de insuficienţe respiratorii şi obstrucţii bronşice prin hipersecreţie, miastenii grave, diferite simdroame neurologice, etc. În aceste cazuri există în general timpul cât şi instrumentarul necesar pentru realizarea în bune condiţii a unei traheostomii. *Indicaţii la "rece"*, când traheotomia sau traheostomia sunt premergătoare unei alte intervenţii (laringectomii, cancer al limbii, al faringelui); ele pot fi temporare sau definitive, în ultimul caz preferându-se de asemenea traheostomia.

Pentru executarea traheotomiilor bolnavul este aşezat în decubit dorsal, cu capul în extensie. Anestezia folosită depinde de posibilităţi, de caracterul

de urgență al intervenției, în situații disperate *putându-se chiar renunța la ea. Incizia folosită va fi de* preferință longitudinală, de 4-6 cm, dusă pe linia mediană; incizia transversală estetică, se face la nivelul unui pliu al pielii dar ea nu dă o lumină suficientă, mai ales la persoanele grase. O astfel de incizie este total contraindicată în cazurile de extremă urgență. După incizia pielii, a țesutului subcutanat și a liniei albe, se îndepărtează mm.infrahioidieni și se ajunge pe trahee; deschiderea ei se poate face:

• Incizând lig.cricotraheal și dacă deschiderea este insuficientă, ea se va lărgi lateral, evitând pe cât este posibil lezarea cartilajului cricoid; intervenția poartă numele de *laringotomie intercricotraheală* și indicația ei este limitată la situații grave și în lipsa unor condiții chirurgicale minime;

• Incizând inelele II și III traheale, după prealabila secțiune sub ligaturi a istmului gl.tiroide; intervenția este denumită traheotomie înaltă (vezi fig.190);

• Incizarea inelelor traheale sub istmul gl.tiroide reprezintă traheotomia joasă și în aceste cazuri este obligatorie transformarea ei în traheostomie. Numai în acest fel se poate evita infiltrarea aerului și a secrețiilor printre țesuturi, urmată de emfizem subcutanat, mediastinal și de supurații grave. Fixarea breșei traheale la piele poate fi precedată de excizia unei mici rondele din peretele organului, în scopul folosirii unor canule mai groase, așa cum este necesar, atunci când bolnavul este adaptat la un respirator mecanic. Traheostomia va fi realizată în condiții optime, fără grabă, deoarece trebuiesc ligaturate cu atenție vasele care se găsesc pe fața anterioară a traheei. La copii se va avea o grije deosebită de timus și de v.brahiocefalică, care pot acoperi în unele cazuri ultimele inele ale traheei cervicale, în dreptul incizurii jugulare.

PARTEA SUPRAHIOIDIANA A REGIUNII ANTERIOARE este descrisă uneori ca regiune submentală; ea se găsește între pântecele anerioare ale mm.digastrici, marginea superioară a osului hioid și cea inferioară a corpului mandibulei. Regiunea se învecinează, lateral, cu trigonul submandibular, inferior cu partea infrahioidiană a regiunii anterioare, superior cu regiunea mentală iar în profunzime corespunde cavității bucale.

Stratigrafie. Pielea mai groasă, mobilă pe planurile subiacente, prezintă la bărbat foliculi piloși; țesutul subcutanat este dispus în două straturi între care se găsesc fibrele anterioare ale mm.platysma; acestea converg și se încrucișează în parte, înainte de a se insera pe protuberanța mentală și pe tegumentul regiunii mentale. Acumularea de grăsime sub piele duce la apariția "bărbiilor duble" care deformează regiunea. Lama superficială a fasciei cervicale care *formează planul* următor, este îngroșată pe linia mediană, unde aderă de rafeul median și, deasupra osului hioid, unde este întărită de fibre provenite din tendoanele mm.digastrici. Între lamă și mm.platysma se găsesc ramuri ale nn.facial și transvers al gâtului, artere și vene aparținând vaselor submentale și originea vv.jugulare anterioare. În ultimul plan, între marginile mediale ale pântecelor anterioare ale mm.digastrici, apare rafeul median pe care se inseră majoritatea fibrelor mm.milohioidieni, ce aparțin planșeului gurii. În acest spațiu interdigastric și în imediata vecinătate a mandibulei se găsesc câțiva ganglioni limfatici submentali.

Regiunea are o importanță chirurgicală redusă deoarece ea nu conține formațiuni vasculare și nervoase sau viscere; în trecut ea constituia zona prin care se incizau și se drenau flegmoanele planșeului bucal, întâlnite astăzi în mod cu totul excepțional.

TRIGONUL SUBMANDIBULAR (trigonum submandibulare) (14) situat simetric în partea superioară și laterală a regiunii anterioare a gâtului, este mărginită anterior și posterior de pântecele respective ale m.digastric, reunite deasupra osului hioid prin tendonul intermediar, iar superior, de baza mandibulei. În vecinătatea lui se găsesc regiunile parotideomaseterică, bucală, trigonul carotic și partea suprahioidiană a regiunii anterioare a gâtului. Trigonul submandibular reprezintă, în fond proiecția la suprafață a spațiului ocupat de gl.submandibulară, despărțit profund de cavitatea bucală prin planșeul gurii. Spațiul,cu o formă prismatică este delimitat de trei pereți: peretele medial este format de mm.suprahioidieni și de mm.hioglos dispuși în două planuri. Superficial se găsește m.digastric însoțit de m.stilohioidian, iar planul profund, înscris în arcul m.digastric, cuprinde m.hioglos, acoperit parțial de fibrele posterioare ale m.milohioidian; între acești mușchi rămâne un interstițiu, străbătut de prelungirea gl.submandibulare, ductul submandibular , de n.hipoglos și v.linguală, prin care se realizează o comunicare între spațiul gl.submandibulare și cavitatea bucală (vezi fig.191). Peretele superior și lateral, osos, corespunde fosei gl.submandibulare de pe corpul mandibulei, situată inferior de linia milohioidiană și unghiului mandibulei, pe care se inseră m.pterigoidian medial. Peretele inferior și lateral, superficial, este alcătuit de părțile moi din aria trigonului: pielea, m.platysma și lama superficială a fasciei cervicale între care se găsesc ramuri ale m.facial și transvers al gâtului și vase superficiale fără importanță.

Din descrierea făcută reiese că spațiul glandular depășește limitele superficiale ale regiunii: el se prelungește posterior între m.pterigoidian medial și

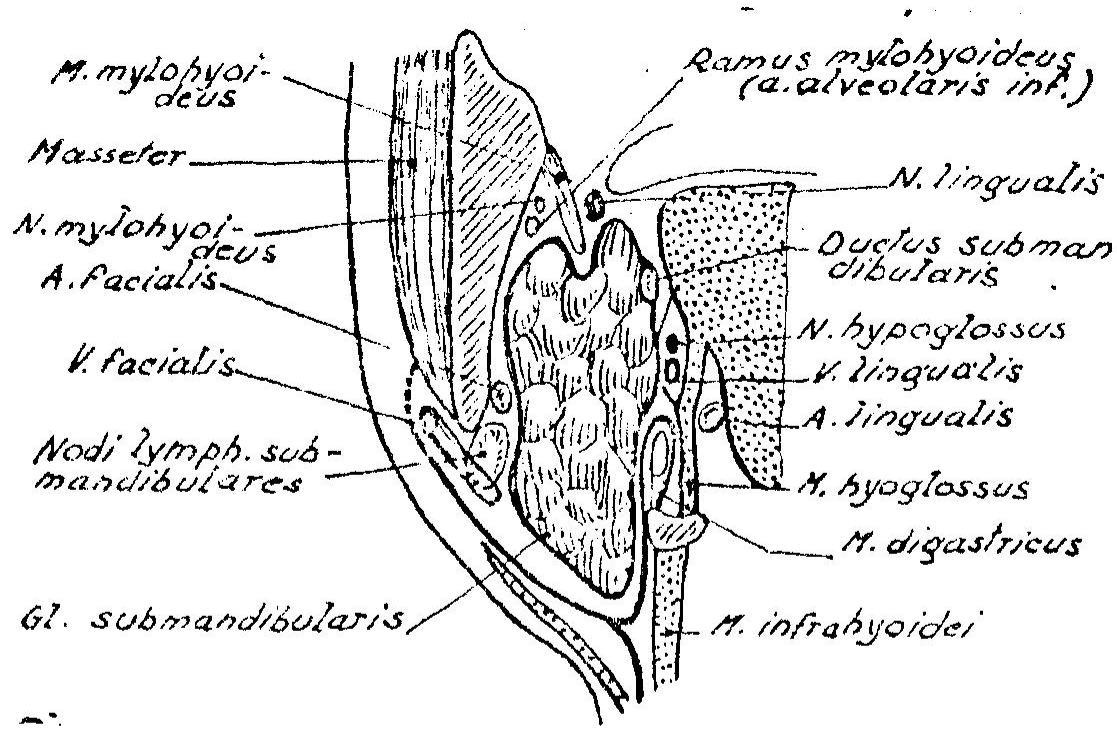

Fig.191 SECȚIUNE FRONTALĂ PRIN TRIGONUL SUBMANDIBULAR
(după ROUVIÈRE)

peretele lateral al faringelui și pătrunde în partea anterioară a regiunii parotideomaseterice, ajungând până în vecinătatea gl.parotide (vezi fig.183).

Cele două spații glandulare rămân însă despărțite printr-o chingă fibroasă fixată de unghiul mandibulei, la constituirea căreia participă fascia parotidiană, tracturi desprinse din teaca m.sternocleidomastoidian, lig.stilomandibular și o prelungire a fasciei mm.stilieni. În partea superioară, spațiul ajunge până la linia de inserție a m.milohioidian pe mandibulă, iar inferior se întinde în aria trigonului carotic acoperind-o pe o suprafață variabilă în funcție de dimensiunile gl.submandibulare.

Gl.submandibulară învelită de capsulă ocupă întregul spațiu descris, având raporturi cu pereții lui și prin intermediul lor cu formațiuni vecine. Reamintim raporturile cu cavitatea bucală, mediate de peretele medial și comunicarea cu această cavitate prin interstițiul muscular dintre mm.milohioidian și hioglos; extremitatea posterioară a glandei se prelungește, ca și spațiul glandular, în regiunea parotideomaseterică și are raporturi cu faringele, medial, iar cu gl.parotidă, posterior. În partea inferioară glanda acoperă parțial formațiunile vasculare și nervoase din trigonul carotic (vezi fig.44 și 192). Capsula glandulară, diferențiată datorită tensiunilor create prin contracția m.milohioidian care împinge glanda spre exterior, este groasă, cu aspect fibros la acest nivel și corespunde lamei superficiale a fasciei cervicale; în partea profundă capsula este subțire, formată dintr-o lamă de țesut conjunctiv care învelește mm.milohioidian și hioglos. Între capsulă și glandă nu sunt aderențe, astfel

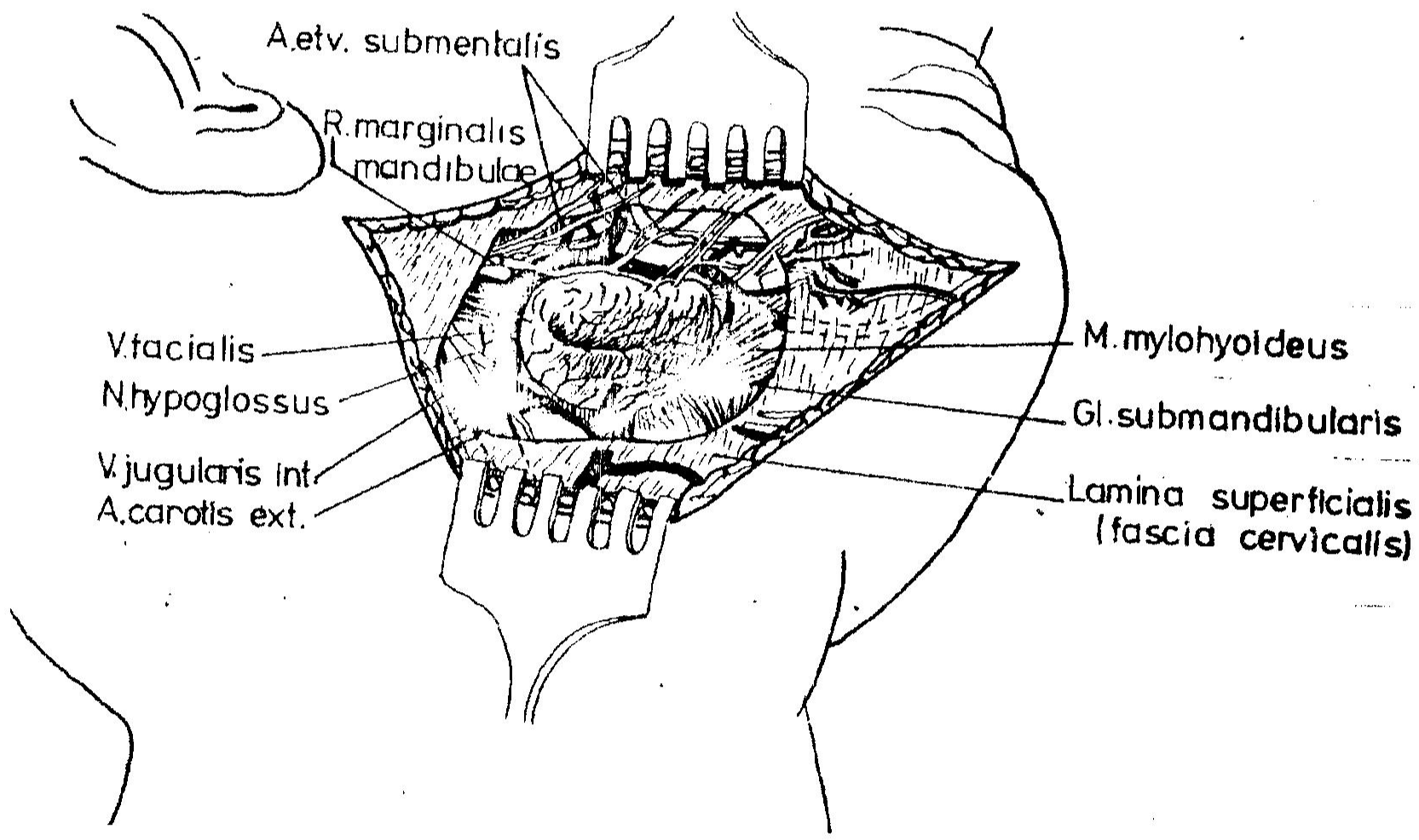

Fig.192 TRIGONUL SUBMANDIBULAR
(după îndepartarea planurilor superficiale)

că enuclearea acesteia se face cu ușurință și în întregime intracapsular. Regiunea trigonului submandibular cuprinde vase și nervi, în raport cu glanda, față de care se găsesc superficial sau profund.

În lungul marginii inferioare a corpului

madibulei, între capsulă şi glandă se află vasele submentale şi ganglionii submandibulari superficiali; spre extremitatea posterioară v.facială coboară de cele mai multe ori în raport direct cu glanda, mai rar în afara fasciei sau în grosimea ei şi se varsă în v.jugulară internă sau se uneşte cu vv.linguală şi tiroidiană superioară în trigonul carotic, formând trunchiul tirolingofacial (vezi fig.53).

În şanţul determinat de inserţia m.milohiodian pe mandibulă cu corpul osului, glanda are raporturi cu vasele milohioidiene şi cu n.milohioidian; n.lingual este situat la început superior faţă de glandă, pe m.hioglos, apoi se alătură în apropierea gl.sublinguale ductului submandibular. Din gg.submandibular (vegetativ) situat pe traiectul nervului se desprind fibrele parasimpatice postganglionare ale glandei. În planul profund se găsesc gg.submandibulari profunzi, n.hipoglos şi vasele linguale; nervul părăseşte trigonul carotic şi pătrunde în regiune, încrucişând profund pântecele posterior al m.digastric şi m.stilohioidian. El este însoţit de v.linguală, situată inferior şi acoperit de fascia m.hioglos. După un traiect scurt, orizontal, nervul şi vena se alătură prelungirii glandulare şi ductului submandibular şi împreună cu acestea trec, prin interstiţiul muscular al planşeului gurii, în cavitatea bucală. A.linguală este acoperită pe tot traiectul ei din regiune de m.hioglos, care o desparte de venă şi de n.hipoglos. A.facială urcă din trigonul carotic pe faţa profundă a extremităţii posterioare a

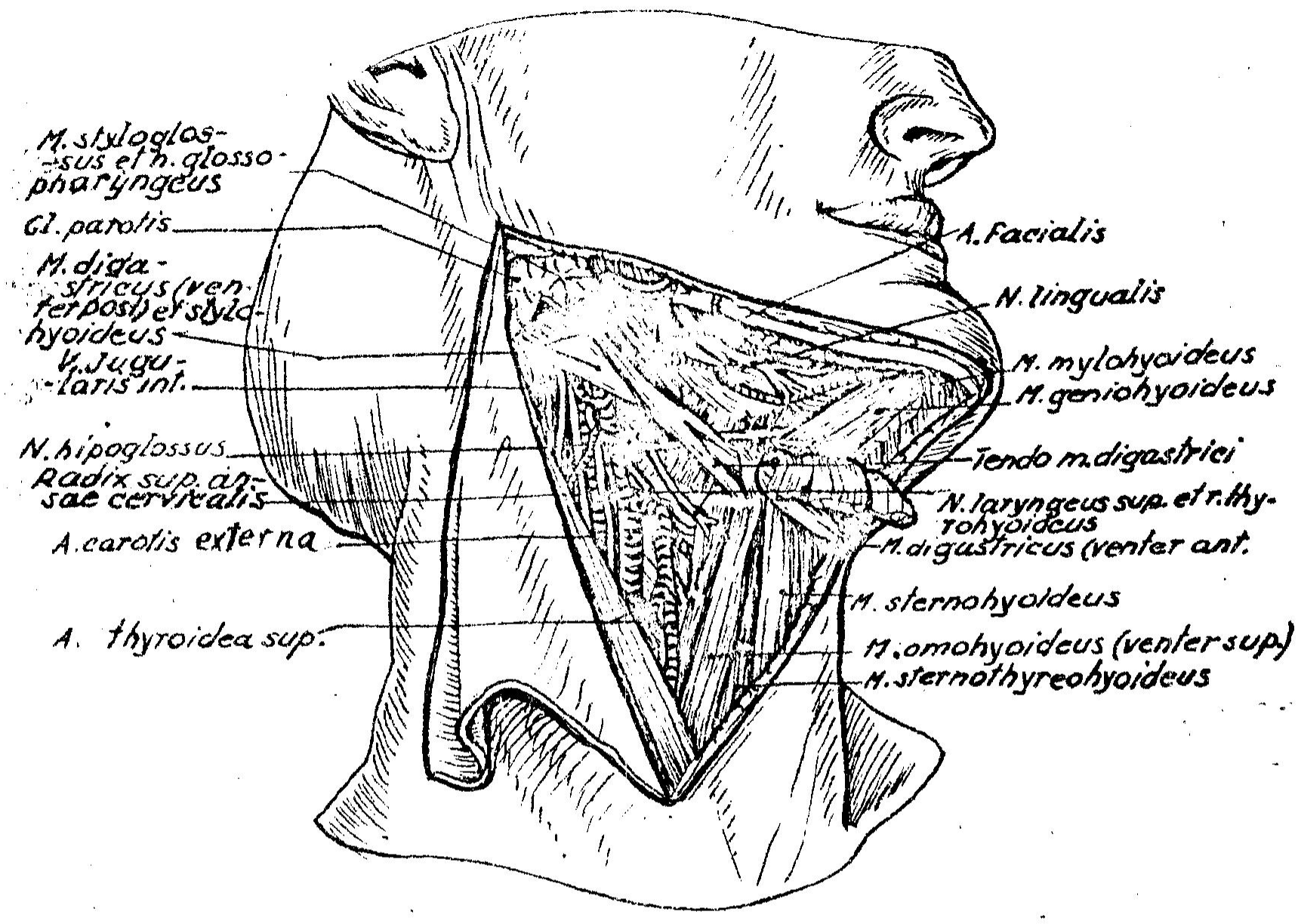

Fig.193 TRIGONUL CAROTIC ŞI TRIGONUL SUBMANDIBULAR

glandei, pe care o înconjură, lăsând adesea un şanţ şi devine superficială la marginea inferioară a corpului mandibulei.Bucla pe care o face artera se apropie de peretele faringelui şi de la nivelul ei se desprind aa.palatină ascendentă, submentală şi ramurile glandulare (pentru gl.submandibulară). De remarcat că în regiunea trigonului submandibular, artera este situată profund şi separată de venă prin lama de ţesut glandular corespunzătoare extremităţii posterioare a glandei. Din acest motiv accesul pe arteră nu este posibil decât după ridicarea glandei (vezi fig.193); în cazul în care este necesară ligatura ei pentru plăgi ale feţei artera se va descoperi în unghiul inferior şi posterior al regiunii bucale.

Importanţa chirurgicală a regiunii trigonului submandibular este legată de afecţiunile glandei: tumori, litiază salivară, chiste şi de adenite T.B.C. sau adenoflegmoane care se pot dezvolta la nivelul gg.mandibulari.

TRIGONUL CAROTIC (trigonum caroticum) (15) este o parte a regiunii anterioare a gâtului, care

și-a câștigat individualitatea topografică și implicit importanța practică, prin conținutul său reprezentat în exclusivitate de vase și nervi, ușor accesibili chirurgical, datorită poziției lor superficiale de la acest nivel. Trigonul carotic poate fi considerat ca o răspântie de la care pornesc sau în care se adună

aspect prismatic și la nivelul trigonului ei este delimitat, posterior, de mm.prevertebrali și scaleni, acoperiți de lama prevertebrală a fasciei cervicale și respectiv de fascia mm.scaleni; medial, spațiul este mărginit de faringe, hioid și laringe, iar anterior și lateral, de planurile musculare și fasciale situate între

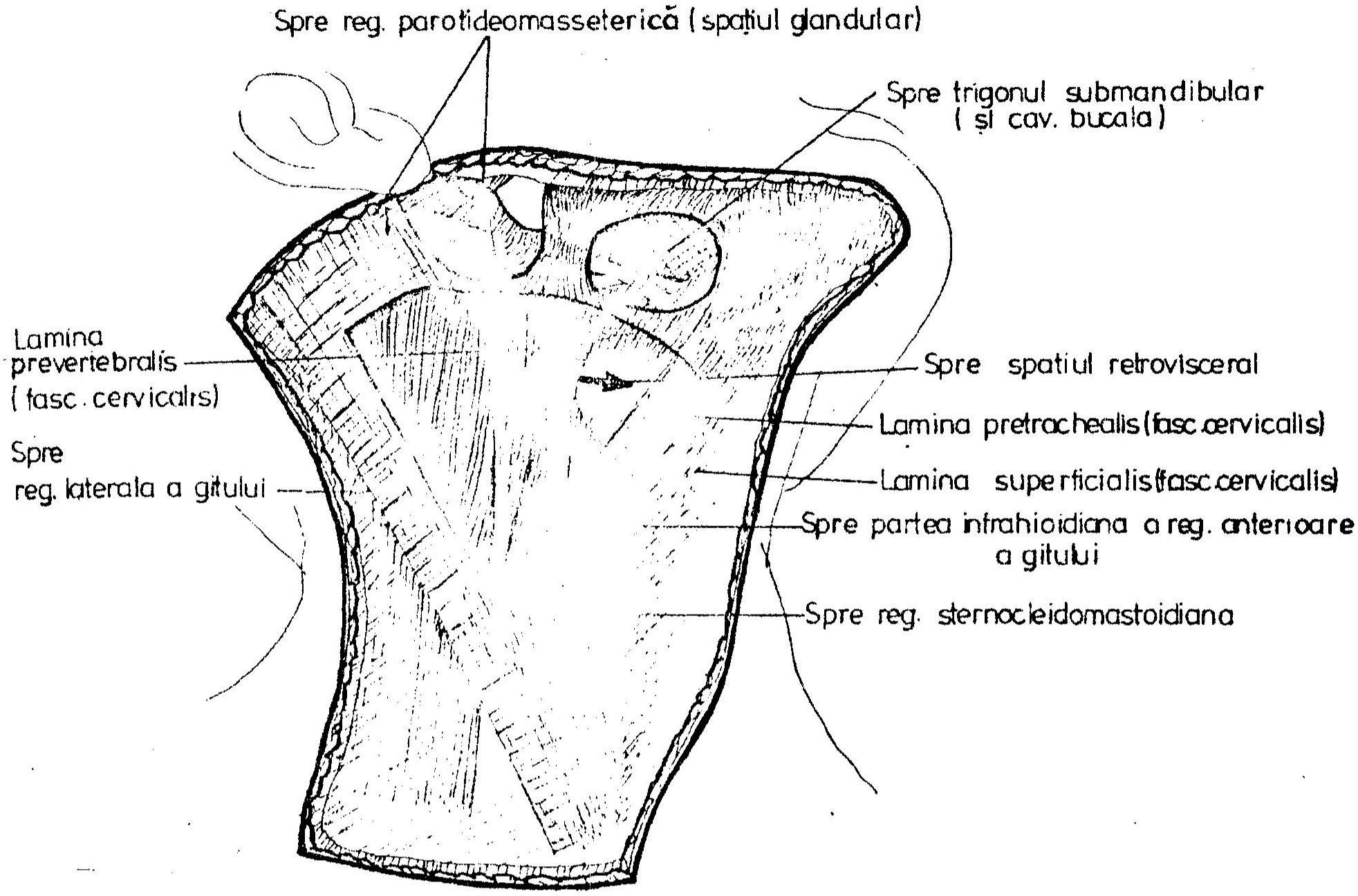

Fig.194 CAILE DE PROPAGARE ALE COLECȚIILOR PATOLOGICE DIN TRIGONUL CAROTIC (dupa Lanz)

formațiunile vasculare și nervoase ale gâtului, feței și capului. Prezența glomusului și a sinusului carotic fac din această regiune o zonă reflexogenă importantă, cu răsunet funcțional asupra întregului organism, în condiții fiziologice și patologice.

Regiunea, de formă triunghiulară la suprafață are baza îndreptată posterior și corespunde marginii anterioare a m.sternocleidomastoidian; latura superioară și anterioară este formată de pântecele posterior al m.digastric și de m.stilohioidian, latura inferioară și anterioară de pântecele superior al m.omohioidian, iar vârful ajunge la cornul mare al osului hioid.

În profunzime, în trigonul carotic, se continuă spațiul vascular al regiunii sternocleidomastoidiene, (vezi această regiune), care se prelungește apoi lateral de faringe, până la baza craniului. Spațiul are un

limitele superficiale ale regiunii. Trigonul carotic se învecinează și comunică larg cu regiunile sternocleidomastoidiană, parotideomaseterică, trigonul submandibular, regiunea laterală a gâtului și cu partea infrahioidiană a regiunii anterioare. Comunicările cu aceste regiuni se datoresc fasciilor, existenței spațiului vascular ca și a orificiilor create de formațiunile care vin sau pleacă din trigon; se explică în acest fel căile variate de difuzare a colecțiilor patologice așa cum rezultă din fig.194.

În ceea ce privește forma regiunii cât și raporturile dintre formațiunile pe care le conțin, ele sunt influențate de poziția capului și a gâtului; regiunea are cu adevărat aspectul de trigon în poziția intermediară a gâtului și a capului mai ales când acesta este în extensie și rotat de partea opusă. Această poziție este folosită în primul timp al intervențiilor

chirurgicale practicate la nivelul trigonului, deoarece ea evidenţiază mai net marginea anterioară a m.sternocleidomastoidian, folosită ca reper pentru orientarea inciziei.

opusă, muşchiul acoperă însă şi celelalte elemente, ceea ce impune modificare poziţiei în descoperirea vaselor, după ce s-a incizat teaca muşchiului sternocleidomastoidian.

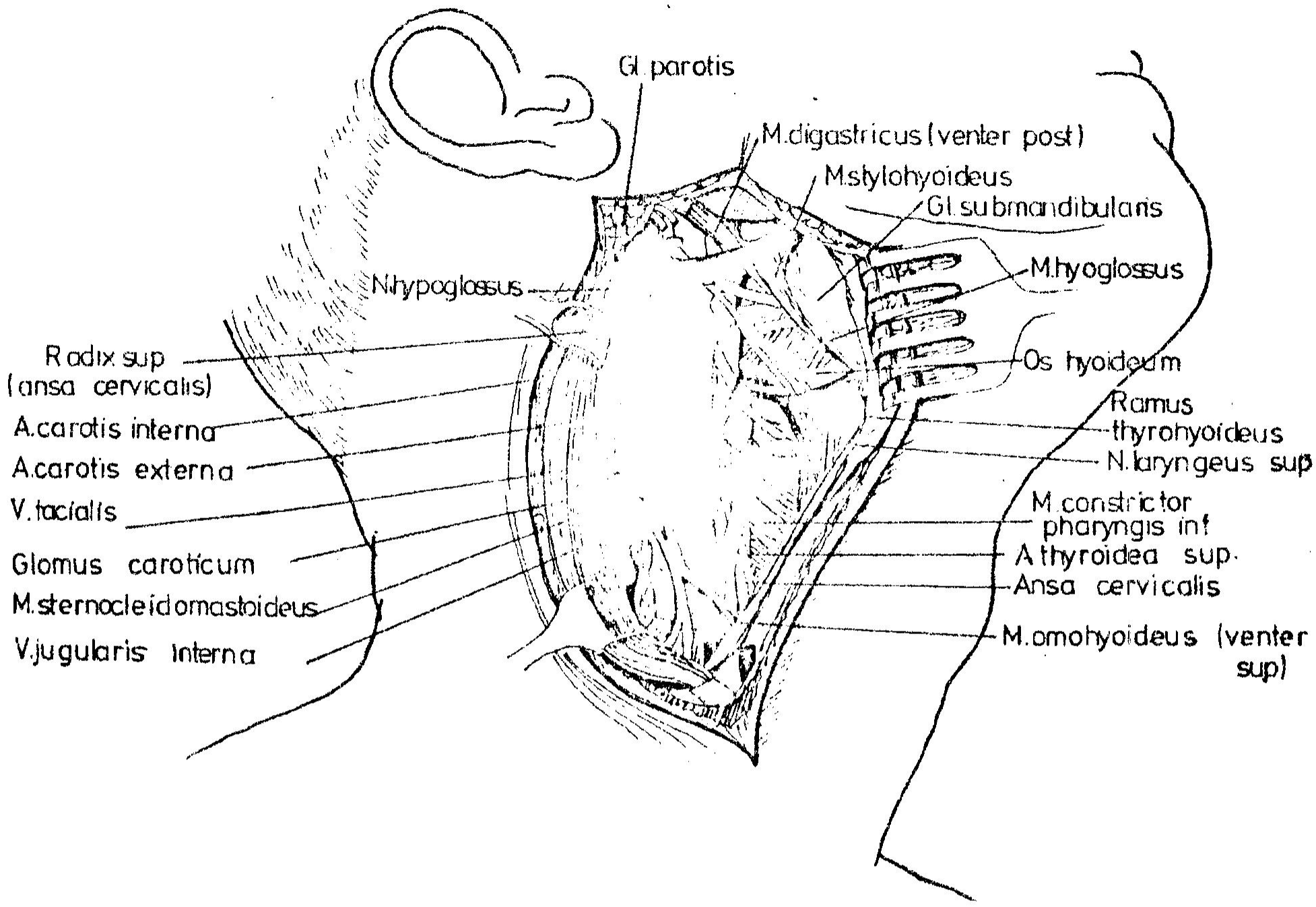

Fig.195 TRIGONUL CAROTIC (formaţiunile vasculare şi nervoase) (dupa Lanz)

Stratigrafia regiunii cuprinde un plan superficial tegumentar şi musculofascial şi altul profund prevertebral, între care se găseşte spaţiul vascular şi nervos cu conţinutul său. În constituţia planului superficial intră: pielea, fină mobilă şi cu foliculi piloşi la bărbat; paniculul adipos întotdeauna redus chiar şi la persoanele grase; m.platysma sub care se găsesc ramuri ale nn.transvers al gâtului şi facial şi vase fără importanţă. Muşchiul acoperă lama superficială a fasciei cervicale care la nivelul trigonului este subţire. Spre limita superioară, în aria regiunii, pătrund frecvent extremităţile inferioare ale gl.submandibulară şi parotidă, care trebuiesc luxate pentru a obţine un acces chirurgical larg asupra formaţiunilor subiacente.

Posterior, planul superficial este completat de faţa profundă a m.sternocleidomastoidian, (vezi regiunea) care păstrează în continuare raporturi cu v.jugulară internă; când capul este rotat în partea

Conţinutul trigonului carotic este constituit de mănunchiul vasculonervos al gâtului cu teaca sa, de colaterale ale a.carotide externe, de afluenţi ai v.jugulare interne, de nn.accesor şi hipoglos, de simpaticul cervical şi de ramuri ale plexului cervical. Toate aceste formaţiuni sunt înconjurate de ţesut conjunctiv lax în care se găsesc numeroşi gg.limfatici din grupul cervical profund. Cu excepţia corpusculului carotic formaţiunile enumerate sunt reprezentate în regiune doar printr-un segment al traiectului lor.

Mănunchiul vasculonervos al gâtului este învelit de teaca carotică în interiorul căreia fiecare element este separat de celelalte prin tracturi fibroase, care compartimentează teaca. În partea inferioară a regiunii mănunchiul este constituit de a.carotidă comună situată medial, de v.jugulară internă, lateral, şi de n.vag situat posterior, în unghiul format de cele două vase. În dreptul marginii superioare a cartilajului tiroid a.carotidă comună se bifurcă dând aa.carotidă

externă şi internă aceasta reprezentând în continuare elementul arterial al mănunchiului până la baza craniului. Înaintea bifurcaţiei artera prezintă o porţiune mai dilatată, sinusul carotic, care începe să se contureze după vârsta de 4 ani şi devine din ce în ce mai evident odată cu vârsta. Dimensiunile la care poate ajunge calibrul arterei, la acest nivel, diferă de

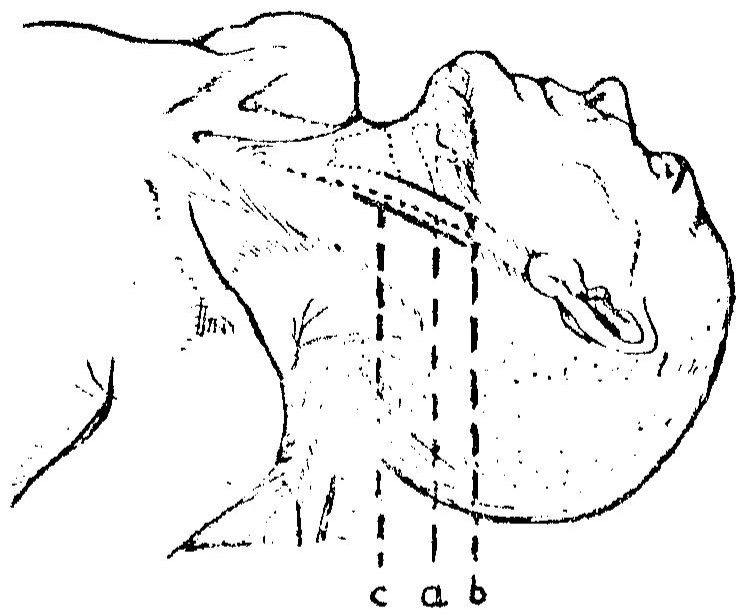

Fig.196 POZIŢIA ŞI LINIILE DE INCIZIE FOLOSITE LA DESCOPERIREA ARTEREI CAROTIDE EXTERNE LA ORIGINE
a = incizie FARABEUF
b = incizie DESCOMPS
c = incizie HARTGLASS

la individ la individ şi comparativ, ele sunt mai mari la carotida stângă; în lungime sinusul poate interesa şi ramurile de bifurcaţie, în special carotida internă, pe un segment variabil ca întindere. La origine a.carotidă externă se găseşte situată anterior şi medial faţă de cea internă, pe care o încrucişează apoi părăseşte trigonul trecând pe faţa profundă a pântecelui posterior al m.digastric, spre regiunea parotideomaseterică. Între originile celor două artere se găseşte glomusul carotic, formaţiune ovalară cu o lungime de 5-7 mm, a cărei extremitate inferioară este situată posterior de a.carotidă comună şi legată de aceasta prin ramuri fine arteriale. Extremitatea superioară a glomusului, care primeşte numeroase ramuri de la nn.glosofaringian şi vag şi de la simpaticul cervical, apare în unghiul bifurcaţiei arteriale sau este acoperită de originea a.carotide interne. Prin structura sa glomusul este considerat ca o formaţiune glandulară şi nervoasă cu rol în reglarea presiunii arteriale şi a respiraţiei, alături de sinusul carotic cu care este legat anatomic şi funcţional. La nivelul său se pot dezvolta tumori în general benigne, atât din punct de vedere histopatologic cât şi ca evoluţie. În teaca carotică se mai găsesc: ramura sinusului carotic a n.glosofaringian, ramura comunicantă a n.vag pentru n.glosofaringian, care ajung la glomus şi în sinusul carotic; de asemene, se mai află ramurile cardiace cervicale superioare ale n.vag, nn.carotici externi cu origine în gg.cervical simpatic superior, care formează în jurul arterelor plexurile carotice extern şi comun.

Rădăcina superioară a ansei cervicale desprinsă din n.hipoglos coboară pe a.carotidă externă apoi, în unghiul anterior dintre a.carotidă comună şi v.jugulară internă şi în partea inferioară a regiunii, deasupra tendonului m.omohioidian se uneşte cu rădăcina inferioară formând ansa cervicală (vezi fig.42 şi 88). Rădăcina inferioară este situată la început înafara tecii carotice, lateral de v.jugulară internă, apoi pătrunde în teacă şi se uneşte cu rădăcina superioară înaintea venei. Ansa cervicală poate să se formeze mai sus ("ansă scurtă") şi în acest caz ea se găseşte uneori posterior de venă, rădăcina ei superioară putând fi confundată cu o ramură a n.vag.

Regiunea trigonului carotic cuprinde şi alte elemente situate înafara tecii carotice, care vor avea raporturi cu mănunchiul vasculonervos al gâtului prin intermediul acesteia. În partea superioară a trigonului, n.hipoglos, care pătrunde în regiune trecând posterior de pântecele digastricului şi m.stilohioidian, între a.carotidă internă (medial) şi v.jugulară internă (lateral) descrie o curbă cu direcţie anterioară şi medială; el încrucişează anterior a.carotidă internă, apoi a.carotidă externă şi după ce dă rădăcina superioară a ansei cervicale şi ramura pentru m.tirohioidian, intră în trigonul submandibular. N.accesor (ramura externă) traversează şi el regiunea în partea superioară, unde se găseşte lateral de v.jugulară internă, în raport cu gg.limfatici desprinşi din grupul cervical profund. Inflamaţia acestor ganglioni se poate însoţi de torticolis, mai frecvent la copii, datorită prinderii în procesul inflamator a n.accesor. În dreptul bifurcaţiei carotidei, mănunchiul vasculonervos este în raport anterior cu vv.facială, linguală şi tiroidiană superioară, care se varsă separat în v.jugulară internă sau sub forma unui trunchi comun tirolingofacial. Teaca carotică corespunde lateral n.sternocleidomastoidian, care acoperă v.jugulară internă şi în raport cu poziţia capului restul mănunchiului.

Medial de a.carotidă externă se găseşte n.laringeu superior care părăseşte regiunea trecând între n.hipoglos, superior, v.tiroidiană superioară (sau trunchiul tirolingofacial), inferior şi a.carotidă externă, lateral, îndreptându-se spre laringe. Pe faţa posterioară a tecii carotide, în dreptul v.jugulare interne se află trunchiul simpatic cervical, reprezentat la acest nivel de extremitatea inferioară a gg.cervical superior, din care se desprinde n.cardiac cervical superior şi, în

continuare de ramurile interganglionare care-l leagă de gg.cervical mijlociu sau stelat. Trunchiul împreună cu n.cardiac situat pe partea lui medială, aderă obişnuit de lama prevertebrală a fasciei cervicale, dar uneori ei se pot găsi în grosimea acesteia.

Planul profund, prevertbral, al regiunii trigonului carotic este reprezentat de m.lungul capului, fasciculele superioare ale m.lungul gâtului şi de o parte din tendoanele de inserţie ale mm.scaleni anterior şi

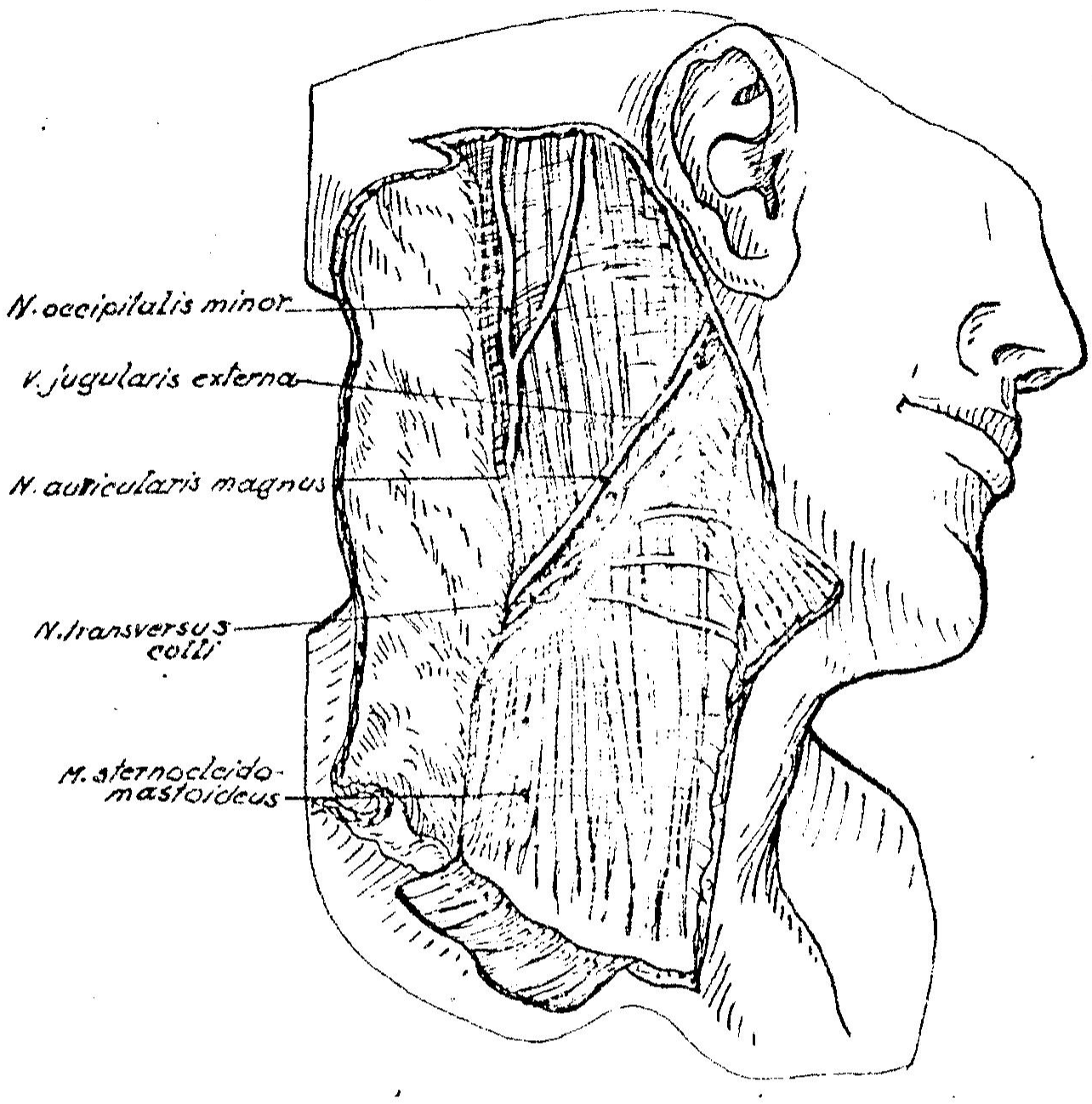

Fig.197 REGIUNEA STERNOCLEIDOMASTOIDIANA (planul muscular superficial)

mijlociu, acoperiţi de lama prevertebrală a fasciei cervicale. Ultima ansă a plexului cervical este şi ea acoperită de lama prevertebrală; ramurile plexului ies de sub fascie şi cu excepţia rădăcinii inferioare a ansei cervicale, pătrund în regiunea sternocleidomastoidiană, de unde ramurile cutanate trec apoi în regiunea laterală a gâtului.

În trigonul carotic se practică ligatura la origine a a.carotidă externă, indicată fie deliberat ca timp preliminar în cursul unor intervenţii largi pe organe ale feţei şi gâtului, ca de exemplu în chirurgia gl.parotide, a limbii, faringelui, laringelui etc., fie cu caracter de urgenţă, în plăgi ale arterei sau în cursul unor accidente intraoperatorii. În primul caz incizia folosită este aceea prin care se intervine şi asupra organului interesat. Ligatura în scop hemostatic se va executa printr-o incizie limitată doar la nivelul trigonului, folosindu- se de preferinţă tehnica clasică descrisă de Farabeuf. Bolnavul este aşezat în decubit dorsal, cu capul în hiperextensie şi rotat de partea opusă. Incizia, de 5-6 cm lungime, se face pe marginea anterioară a m.sternocleidomastoidian, mijlocul ei corespunzând osului hioid. Se incizează tegumentul, m.platysma, evitându-se v.jugulară externă şi, apoi, foiţa anterioară a tecii m.sternocleidomastoidian, la 1 cm lateral de marginea muşchiului; după corectarea poziţiei capului muşchiul relaxat este tras înafară şi se secţionează foiţa posterioară a tecii. În plagă apar ganglioni limfatici care trebuiesc îndepărtaţi pentru a evidenţia teaca carotică. Aceasta este deschisă în partea cuprinsă între trunchiul tirolingofacial, inferior şi, n.hipoglos, superior. La nevoie când elementele venoase sunt dispersate şi se varsă izolat în v.jugulară internă, ele se secţionează între două ligaturi.

Se îndepărtează cu atenţie v.jugulară internă şi se repereză a.carotidă comună şi ramurile ei de bifurcaţie; a.carotidă externă se recunoaşte după situaţia ei anterioară şi medială faţă de a.carotidă internă precum şi prin faptul că are ramuri colaterale. Cu un disector curb artera este încărcată dinspre lateral spre medial şi se leagă. Refacerea planurilor impune doar sutura foiţei anterioare a tecii m.sternocleidomastoidian şi a pielii.

Prin aceeaşi incizie se poate ligatura şi majoritatea ramurilor colaterale ale a.carotide externe, dar fără să se realizeze hemostaza în teritoriul lor de irigaţie datorită numeroaselor anastomoze. În cazuri cu indicaţii bine stabilite a.carotidă internă poate fi de asemenea ligaturată, la origine, folosindu-se aceeaşi tehnică Farabeuf. Pentru evitarea accidentelor cerebrale, care pot surveni, este bine ca ligatura acestei artere să se facă în doi timpi. În primul timp, după descoperirea arterei se va pune o pensă vasculară

reglabilă (exemplu pensa tip Ghițescu) cu ajutorul căreia în decurs de 5-7 zile se va comprima treptat artera, cu intenția de a permite dezvoltarea unei circulații intracraniene colaterale, prin intermediul ramurilor a.carotidă internă de partea opusă, a aa.vertebrale și carotide externe. În timpul doi se reintervine și se practică ligatura propriu-zisă. Dacă este vorba de o plagă arterială se va încerca întotdeauna sutura arterei și în cazul în care nu este posibilă se recurge la grefe sau patch-uri; ligatura trebuie evitată pe cât este posibil.

În multe cazuri tumorile glomusului carotic, în general cu volum redus și cu caracter benign, pot fi extirpate folosindu-se aceeași incizie, în schimb pe cale retrovenoasă, v.jugulară internă fiind disecată pe marginea posterioară, unde nu primește afluenți și apoi trasă cu un depărtător, medial și anterior; primul element care apare este a.carotidă internă ce trebuie îndepărtată și ea pentru a se evidenția a.carotidă externă. Tehnica lui Hartglass este recomandată în cazurile în care regiunea este sediul unei adenopatii voluminoase, ce maschează anterior v.jugulară internă, pe de altă parte ea se execută rapid, nu necesită ligaturi ale afluenților venoși și dă o vedere directă pe bifurcația arterială și pe a.carotidă internă.

REGIUNEA STERNOCLEIDOMASTOIDIANA (regio sternocleidomastoidea) (17), pereche, situată pe partea laterală a gâtului, corespunde

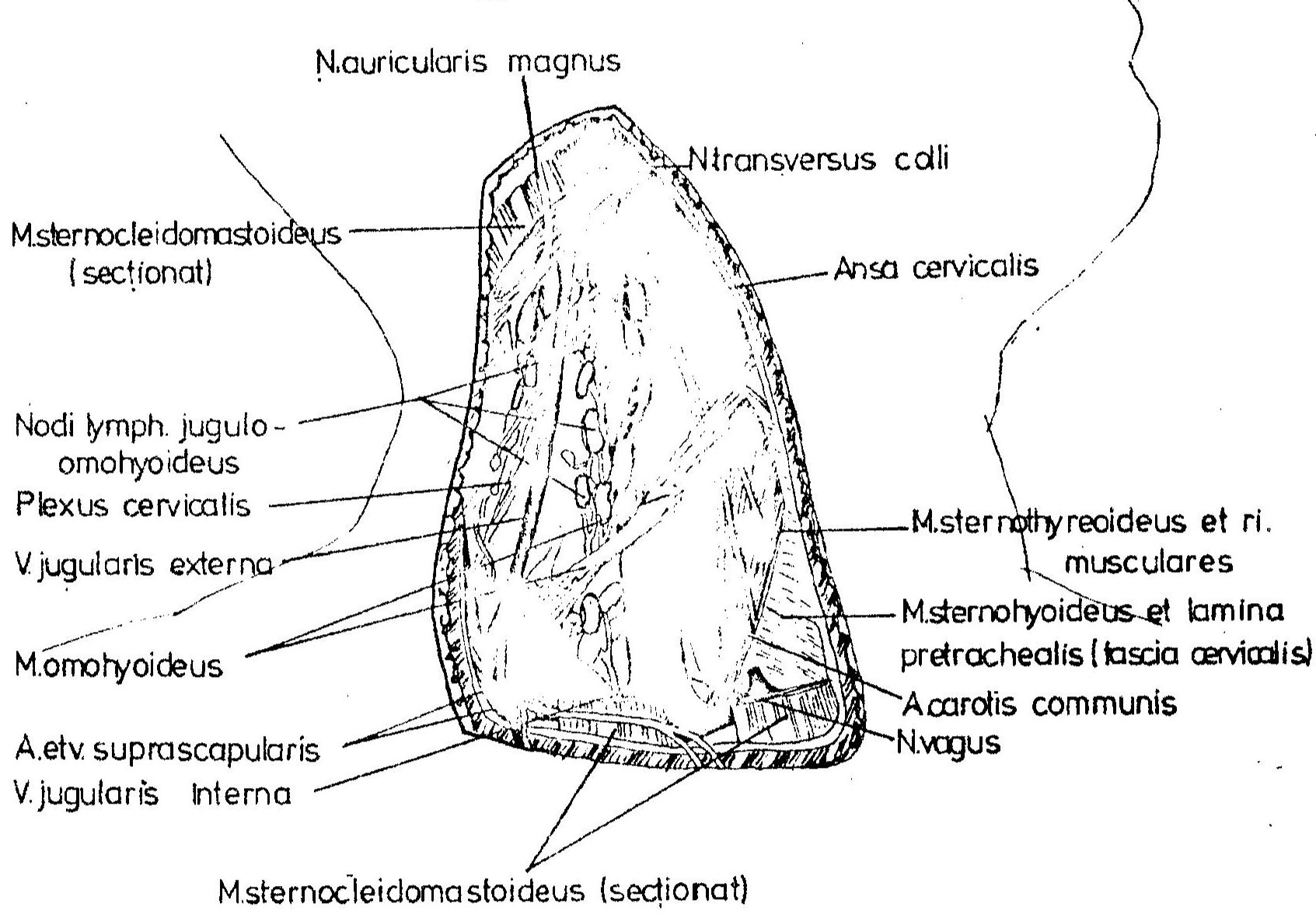

Fig.198 REGIUNEA STERNOCLEIDOMASTOIDIANA ȘI TRIGONUL CAROTIC (planul vascular, dupa îndepartarea mușchiului)

descoperirea simpaticului cervical, datorită așezării profunde cât și situației la diferite nivele a ganglionilor săi, impune un acces mai larg, incizia depășind cu mult limitele regiunii. Tehnica va fi prezentată odată cu regiunea sternocleidomastoidiană.

Accesul pe formațiunile din trigonul carotic se poate face întrebuințând și alte incizii, a lui Hartglass sau Descomps (vezi fig.196). Folosind incizia și tehnica lui Hartglass, abordul arterelor carotide se face m.sternocleidomastoidian, al cărui relief permite delimitarea ei la suprafață, conferindu-i în același timp și forma caracteristică. Ca și mușchiul, regiunea este alungită, dreptunghiulară, întinsă oblic de la incizura jugulară și treimea medială a claviculei până la baza proc.mastoidian; în sens transversal limitele ei sunt reprezentate de marginile mușchiului, care o separă anterior, de regiunea parotideomasseterică și de regiunea anterioară a gâtului, iar posterior, de regiunea

cervicală laterală. În partea sa inferioară, desupra claviculei, regiunea prezintă o depresiune triunghiulară corespunzătoare fosei supraclaviculare mici (18), în aria căreia se simt pulsaţiile a.carotidă şi în care se proiectează durerile din nevralgiile frenice (punctul scalenic).

M a r g i n e a a n t e r i o a r ă a m.sternocleidomastoidian, bine conturată, formează cu relieful viscerelor mediane ale gâtului un şanţ, în profunzimea căruia se găseşte mănunchiul vasculonervos al gâtului; în poziţia de flexie, înclinare şi rotaţie de aceeaşi parte a capului, relaxarea muşchiului permite îndepărtarea lui şi palparea directă a a.carotidă comună, iar la nevoie comprimarea ei pe tuberculul carotic, în scopul obţinerii unei hemostaze provizorii. În partea superioară a regiunii, proc.mastoidian este direct accesibil exploărării clinice şi abordului chirurgical. În profunzime regiunea sternocleidomastoidiană ajunge până la coloana vertebrală, fără a putea fi precis separată de celelalte regiuni cervicale, cu care dealtfel comunică larg la acest nivel. Din punct de vedere al stratigrafiei, ea cuprinde toate părţile moi şi formaţiunile vasculonervoase care acoperă sau sunt acoperite de m.sternocleidomastoidian, când capul se află în poziţie intermediară, inclusiv proc.mastoidian.

Superficial faţă de m.sternocleidomastoidian se găsesc în ordine, tegumentul, ţesutul subcutanat şi m.platysma. Pielea este subţire, lipsită de foliculi piloşi şi mobilă în cele două treimi inferioare ale regiunii, ea fiind căptuşită de o lamă subţire de ţesut conjunctiv lax şi de m.platysma. În treimea superioară, unde acest muşchi lipseşte, pielea este mai groasă şi aderă de teaca m.sternocleidomastoidian prin tracturi conjunctive aparţinând ţesutului subcutanat, care la acest nivel este dens cu aspect areolar şi conţine ramuri ale nn.auricular mare şi occipital mic, ale vaselor auriculare posterioare. Planul următor este constituit de m.sternocleidomasdoidian cuprins într-o teacă dependentă de lama superficială a fasciei cervicale, care se dedublează formându-i cele două foiţe. Foiţa superficială, cu aspect fibros, este mai rezistentă în partea neacoperită de m.platysma şi aderă aşa cum s-a arătat de derm; în rest este separată de m.platysma printr-o lamă subţire de ţesut conjunctiv lax şi în grosimea ei se găseşte segmentul intrafascial al v.jugulare externe şi al ramurilor cutanate ale plexului cervical. Dintre aceste ramuri, toate apărute la m i j l o c u l m a r g i n i i p o s t e r i o a r e a m.sternocleidomastoidian (punctul nervos, loc de electie al anesteziei locale în intervenţiile pe gât), nn.auricular mare, transvers al gâtului şi supraclaviculari mediali păstrează în continuare raportul cu teaca muşchiului, aparţinând astfel regiunii sternocleidomastoidiene.

Faţa profundă a tecii, deşi mai subţire, constituie totuşi o barieră suficientă pentru a împiedica difuzarea colecţiilor patologice dezvoltate în interiorul ei, (de exemplu hematoamele consecutive rupturilor musculare), sau propagate de la o mastoidită supurată (mastoidite Betzold, azi excepţional întâlnite).

M.sternocleidomastoidian, ale cărui capete clavicular şi sternal sunt separate pe o distanţă de câţiva cm delimitând cu clavicula *fosa supraclaviculară mică* (fossa supraclavicularis minor) (18), formează apoi o masă musculară unică, puternică, caracteristică omului. În mai multe cazuri fibrele aparţinând celor două capete, distincte prin direcţia lor, pot fi urmărite, disecate până la inserţie şi secţionate pentru tratamentul unor forme de torticolis,în care leziunile musculare interesează una din cele două părţi ale muşchiului. Torticolisul, atitudine vicioasă a capului, caracterizată prin înclinarea de aceeaşi parte şi rotaţia lui de partea opusă, constituie semnul patognomonic pentru leziuni interesând muşchiul sternocleidomastoidian sau inervaţia sa.Miozitele specifice (T.B.C.) azi excepţionale, sau nespecifice (reumatismale) se însoţesc de un torticolis temporar, care cedează de cele ami multe ori la tratament medical. Torticolisul spasmodic, cu etiologie nervoasă funcţională sau organică, consecutivă de exemplu înglobării n.accesor într-un proces inflamator de vecinătate, necesită adesea o rezolvare chirurgicală, constând fie în secţiunea ramurii externe a n.accesor, fie a muşchiului la nivelul inserţiilor sale mastoidiană şi occipitală. Forma de torticolis mai frecvent întâlnită este cea permanentă, datorită unei miozite retractile care apare după traumatisme obstetricale. Tratamentul ei de asemenea chirurgical constă în secţionarea unui capăt sau a ambelor capete de origine ale muşchiului, iar uneori în extirparea lui totală.

P l a n u r i l e r e g i u n i i , s u b i a c e n t e m.sternocleidomastoidian şi tecii sale, au o dispoziţie diferită în partea situată inferior de tendonul m.omohioidian, în partea situată superior de acest tendon şi la nivelul procesului mastoidian.

P a r t e a i n f e r i o a r ă a r e g i u n i i sternocleidomastoidiene se prezintă sub forma unui spaţiu prismatic triunghiular, delimitat de trei pereţi, străbătut de formaţiuni vasculare şi nervoase importante. Peretele anterior şi lateral este alcătuit de p l a n u r i l e s u p e r f i c i a l e amintite, i n c l u s i v m.sternocleidomastoidian şi teaca sa, apoi de planul lamei pretraheale a fasciei cervicale, întinsă între mm.omohioidian şi sternohioidian, completat inferior şi medial de originea acestui muşchi. Între faţa profundă a tecii m.sternocleidomastoidian şi lama

pretraheală se interpune un strat subţire de ţesut conjunctiv lax, iar între capătul sternal al m.sternocleidomastoidian şi m.sternohioidian prelungirea spaţiului suprasternal, ce conţine segmentul orizontal, terminal, al v.jugulare anterioare.

Peretele medial este reprezentat de viscerele situate în partea infrahioidiană a regiunii anterioare a gâtului, cu care spaţiul şi deci regiunea sternocleidomastoidiană se continuă fără limite de separaţie. Peretele posterior, care constituie în acelaşi timp şi planul profund din această parte a regiunii, este format de procesele transverse ale ultimelor trei vertebre cervicale şi de inserţiile de la acest nivel ale mm.lungul gâtului, lungul capului, scalen anterior şi mijlociu, acoperite de lama prevertebrală a fasciei cervicale, continuată lateral de fascia mm.scaleni. Datorită direcţiei lor divergente, între mm.scaleni şi m.lungul gâtului se delimitează un spaţiu triunghiular cu vârful superior şi cu baza la capsula pleurală, în aria căreia se găsesc tracturi fibroase ale membranei suprapleurale: inserate pe scheletul din apropiere ele sunt denumite clasic ligamente vertebro-, costo- şi transversopleurale şi li se atribuia rolul de a suspenda cupula pleurală (aparat suspensor al domului pleural). Depăşind planul orizontal al claviculei şi articulaţiei sternoclaviculare, cupula pleurală mărgineşte inferior spaţiul vascular al regiunii sternocleidomastoidiene şi restrânge comunicarea dintre aceasta şi mediastin; superior de tendonul m.omohioidian spaţiul comunică însă larg cu regiunea trigonului carotic (vezi această regiune şi fig.198). La limita inferioară a spaţiului, posterior de extremitatea sternală a claviculei şi de articulaţia sternoclaviculară, formaţiunile vasculare şi nervoase sunt dispuse în mai multe planuri. Primul plan, acoperit de originea m.sternhioidian este constituit de confluentul venos jugulosubclavicular în care se termină ducturile limfatice, de segmentul terminal al vv.jugulară anterioară şi vertebrală, care se pot vărsa şi ele, uneori, în confluent. Posterior de planul venos se găseşte planul arterial reprezentat de partea prescalenică a a.subclaviculare şi de a.carotidă comună (vezi fig. 50, 51, 52). În partea dreaptă originea celor două artere se găseşte la o distanţă de 3 cm faţă de articulaţia sternoclaviculară, carotida fiind situată lateral faţă de a.subclavie. Aceasta se dirijează apoi superior şi lateral îmbrăţişând prin concavitatea sa membrana suprapleurală, cupula pleurală şi prin intermediul ei vârful plămânului şi se aşează între mm.scaleni anterior şi mijlociu (partea interscalenică a arterei). Între arteră şi planul venos, format de v.jugulară internă, v.subclavie şi de confluentul venos, se găsesc n.frenic şi anastomoza pe care o primeşte de la n.subclaviar, ramura descendentă a ansei subclavie, iar medial n.vag. Faţa inferioară a arterei este înconjurată de trei anse nervoase reprezentate în ordine, dinspre lateral spre medial de anastomoza frenicului cu gg.stelat, ansa subclavie şi ansa n.laringeu recurent. Posterior de arteră urcă n.laringeu recurent, iar cupula pleurală, care o depăşeşte cu cca 6-8 mm, o desparte împreună cu tracturile fibroase ale membranei suprapleurale de gg.stelat şi de planul prevertebral. Nn.cardiaci cervicali superior şi mijlociu (simpatici) ca şi ramurile cardiace cervicale superioare ale n.vag se găsesc şi ele în raport cu a.subclavie, situându-se de cele mai multe ori anterior de ea. Partea prescalenică a a.subclavie stângă este situată la o distanţă de 4-5 cm faţă de articulaţia sternoclaviculară şi ocupă o poziţie mai laterală, ceea ce modifică raporturile ei cu formaţiunile vecine. A.carotidă comună se găseşte anterior şi medial faţă de a.subclavie, iar între ele se interpune n.vag; n.laringeu recurent, situat profund, are raporturi îndepărtate cu a.subclavie. Anterior, artera este încrucişată de n.frenic, de ramura descendentă a ansei subclavie, de ductul toracic şi acoperită de confluentul venos. Pe faţa inferioară artera este înconjurată doar de două anse nervoase (subclavie şi anastomoza frenicostelată), iar concavitatea ei îmbrăţişează partea cea mai înaltă a cupulei pleurale. Din partea prescalenică iau naştere toate ramurile a.subclavie, exceptând uneori a.transversă a gâtului, care se poate desprinde din partea postscalenică; dintre ele doar a.vertebrală şi ramuri ale trunchiurilor tirocervical şi costocervical au un segment din traiectul lor în regiunea sternocleidomastoidiană (vezi pag.314, 315). În partea interscalenică, care aparţine de asemena regiunii, a.subclavie este aşezată pe coasta I-a în şanţul a.subclavie şi despărţită de v.subclavie prin m.scalen anterior; ea are raporturi posterior cu trunchiurile plexului brahial formate la acest nivel. V.subclavie situată retroclavicular şi paralel cu osul (fig.53), poate fi puncţionată fie pentru recoltarea de sânge, fie pentru perfuzarea de lichide în stări de şoc, când celelalte vene periferice sunt colabate. Raporturile apropiate dintre venă şi clavicula explică posibilitatea lezării ei în cursul fracturilor de clavicula sau în timpul manevrelor incorecte pentru reducerea acestor fracturi.

A.carotidă comună împreună cu v.jugulară internă şi n.vag alcătuiesc mănunchiul vasculonervos al gâtului învelit de teaca carotică, fiecare element fiind separat de celălalt prin tracturi conjunctive care compartimentează teaca; artera este situată medial, vena anterior şi lateral faţă de arteră, acoperind-o în parte, iar n.vag împreună cu ramurile sale cardiace cervicale superioare în unghiul posterior format de cele două vase. Raporturile cu v.jugulară internă impun ca tactică operatorie în intervenţiile pe arteră, disecarea şi eliberarea ei dinspre lateral spre medial, începând

întotdeauna cu îndepărtarea venei. În partea inferioară a spațiului raporturile dintre elementele mănunchiului vasculonervos se modifică datorită îndepărtării celor două vase, iar n.vag împreună cu ramurile sale cardiace apar în spațiul astfel creat; în partea dreaptă ei încrucișează apoi anterior a.subclavie, iar în stânga trece medial de aceasta rămânând în raport cu a.carotidă comună. Ramurile cardiace ale n.vag se așează anterior față de a.carotidă comună, intrând în torace, în partea stângă, cu această arteră, iar cele din dreapta cu trunchiul brahiocefalic.

În jurul tecii carotice, între ea și pereții spațiului vascular, se găsește țesut conjunctiv mai dens, rezistent, pe partea anterioară și laterală, unde constituie o lamă cu aspect fibros aderentă atât la teaca vasculară cât și de lama pretraheală. În grosimea ei se află numeroși ganglioni limfatici din grupul cervical profund care acoperă v.jugulară internă și adesea a.carotidă comună îngreunând accesul chirurgical pe vase. Inflamația lor cât și metastazele neoplazice frecvente la nivelul lor se explică prin faptul că ei reprezintă o stație importantă către care converg limfatice ale gâtului și capului; în aceste condiții patologice ei aderă puternic la teaca vaselor iar în unele cazuri antrenează compresiuni și chiar erodarea venei. Mult mai rar ei sunt sediul unor supurații care se pot propaga spre regiunile învecinate, cu care regiunea sternocleidomastoidiană comunică larg și spre care se prelungește țesutul conjunctiv perivascular.

Raporturile elementelor mănunchiului vasculonervos al gâtului cu formațiunile din apropiere sunt mediate de teaca carotică și de lama conjunctivă și ganglionară descrisă. Ele sunt acoperite anterior de părțile moi care alcătuiesc peretele anterior și lateral al spațiului vascular și încrucișate la limita superioară de tendonul m.omohioidian, reper important pentru descoperirea arterei (vezi fig.198). În dreptul fosei supraclaviculare mici, vasele sunt despărțite de tegument și m.platysma doar prin lamele superficială și pretraheală ale fasciei cervicale, fapt care l-a determinat în trecut pe Sebileau să recomande această cale (părăsită azi) pentru descoperirea a.carotide comune. De la nivelul fosei supraclaviculare mici până la trigonul carotic a.carotidă comună, al cărei traiect devine vertical se așează posterior de capătul sternal al m.sternocleidomastoidian și se apropie treptat de marginea lui medială, iar la intrarea în trigon îl părăsește, mușchiul continuând să aibă raporturi numai cu v.jugulară internă. Poziția capului nu modifică aceste raporturi dintre arteră și mușchiul ei satelit în regiunea sternocleidomastoidiană, spre deosebire de ceea ce se întâmplă în *trigonul carotic unde raporturile* variază cu poziția capului (vezi trigonul carotic). Medial, unde regiunea sternocleidomastoidiană comunică larg cu partea infrahioidiană a regiunii anterioare, mănunchiul vasculonervos are raporturi cu viscerele mediane ale gâtului, în special a.carotidă comună care trece înapoia lobului glandei tiroide și ajunge până în imediata vecinătate a traheei, laringelui și esofagului. Posterior cu teaca carotică se află planul prevertebral, care desparte elementele de procesele transverse ale vertebrelor C_5-C_7, a.carotidă fiind situată medial de tuberculii lor anteriori, iar v.jugulară internă în dreptul lor. Tuberculul anterior de pe procesul transvers al vertebrei C_6, denumită tubercul carotic, constituie așa cum s-a arătat, un reper important în cursul intervențiilor chirurgicale care interesează regiunea și planul dur pe care poate fi comprimată a.carotidă în scop hemostatic. Între teaca vasculară și lama prevertebrală a fasciei cervicale se găsesc o serie de formațiuni cu care mănunchiul vasculonervos are raporturi strânse: vasele vertebrale, partea cervicală a trunchiului simpatic, trunchiul tirocervical și n.frenic; la limita inferioară a regiunii prezența cupulei pleurale îndepărtează mănunchiul de planul prevertebral.

A.vertebrală cu origine în partea prescalenică a a.subclavie, urcă aproape vertical trecând anterior de gg.stelat și de depresiunea pleurei care-l adăpostește, încojurată la acest nivel de o rețea nervoasă provenită din ganglion; ca se așază apoi pe lama prevertebrală, posterior de a.carotidă comună pe care o urmează până la gaura transversă a vertebrei C_6, în care pătrunde. Artera este însoțită pe partea ei anterioară de vena omonimă, care înainte de a se vărsa în confluentul venos sau în v.brahiocefalică primește vv.cervicală ascendentă și profundă; n.vertebral se alătură arterei în apropierea găurii transverse C_6 așezându-se posterior și lateral.

Trunchiul simpatic, aderent de lama prevertebrală sau cuprins în grosimea ei, este acoperit de v.jugulară internă; el prezintă în această parte a regiunii sternocleidomastoidiene gg.cervical mijlociu, gg.stelat și gg.vertebral toți uniți prin ramuri interganglionare, precum și ramurile care formează ansa subclavie. Trunchiul este însoțit medial de nn.cardiaci cervicali superior și mijlociu. Ganglionul mijlociu când există, corespunde procesului transvers C_6 (mai rar celui C_5) și prezintă raporturi importante cu cârja a.tiroidiene inferioare, față de care poate fi situat superior, inferior sau străbătut de arteră. Anterior el este acoperit de n.vag și v.jugulară internă; în lipsa ganglionului a.tiroidiană inferioară încrucișează ramurile interganglionare sau le străbate (ansa Drobnik-Ionescu). Ganglionul stelat se găsește la limita inferioară a regiunii, într-o depresiune a cupulei *pleurale, despărțit de aceasta prin membrana* suprapleurală; depresiunea, denumită clasic foseta supraretropleurală (Sebileau) se înscrie în "puțul

scalenopleurovertebral" descris de Th.Ionescu, delimitat: medial, de m.lungul gâtului şi de tracturi fibroase ale membranei suprapleurale (lig.vertebropleural); posterior de gâtul primei coaste; lateral, de mm.scaleni anterior şi mijlociu, iar anterior şi inferior de cupula pleurală şi tracturile fibroase ale membranei suprapleurale. Ganglionul este înconjurat de formaţiuni vasculare şi nervoase importante, care fac din ganglioctomia stelată o intervenţie grevată de riscuri mari. Anterior, se găsesc vasele vertebrale, lateral trunchiul costocervical, care se bifurcă în apropierea extremităţii inferioare a ganglionului, ramurile sale a.cervicală profundă şi a.intercostală supremă trecând apoi posterior; tot posterior faţă de ganglion se găsesc şi ramurile ventrale ale nn. spinali C_8 şi T_1. Ganglionul vertebral, situat medial de originea a.vertebrale este unit cu ceilalţi doi ganglioni prin ramuri comunicante, unele ataşate ansei subclavie.

Trunchiul tirocervical naşte din a.subclavie, lateral de a.vertebrală şi urcă pe marginea medială a m.scalen anterior, acoperit de v.jugulară internă; el se împarte mai frecvent în trei ramuri: aa.suprascapulară, transversă a gâtului şi a.tiroidiană inferioară. A.suprascapulară şi a.cervicală superficială (ramură a a.transversă a gâtului) încrucişează anterior m.scalen şi n.frenic pătrunzând apoi în regiunea laterală a gâtului. Ramura profundă a a.transversă a gâtului (a.scapulară descendentă) trece posterior de a.scalen, dar ea poate apare şi ca ramură izolată desprinsă din partea postscalenică a a.subclavie (vezi reg.laterală). Din trunchiul a.tiroidiene inferioare ia naştere a.cervicală ascendentă, care urcă pe faţa anterioară a m.scalen anterior, medial de n.frenic, învelită ca şi acesta de fascia muşchiului şi se distribuie mm.prevertebrali. A.tiroidiană inferioară, situată între artera precedentă şi a.vertebrală, are un traiect ascendent, aproape vertical, până în apropierea tuberculului carotic, nivel la care ea descrie un arc şi se dirijează medial, încrucişând sau străbătând trunchiul simpatic; ea trece apoi între a.carotidă comună (anterior) şi a.vertebrală (posterior) spre partea infrahioidiană a regiunii anterioare a gâtului.

N.frenic aparţine şi el regiunii sternocleidomastoidiene, deşi în unele tratate de anatomie topografică, el este decris împreună cu mm.scaleni în cadrul regiunii laterale a gâtului. Nervul se formează la limita dintre trigonul carotic şi regiunea sternocleidomastoidiană, între mm.scaleni anterior şi mijlociu, prin reunirea de obicei a trei rădăcini, desprinse din ramurile ventrale ale nn.spinali C_3-C_5. După ce înconjură marginea laterală a m.scalen anterior, el trece pe faţa anterioară a muşchiului şi coboară oblic spre marginea medială, acoperit de fascia scalenică şi încadrat de n.subclavicular (lateral) şi de a.cervicală ascendentă (medial). Împreună cu m.scalen anterior n.frenic este încrucişat de m.omohioidian, vasele suprascapulare, cervicale superficiale şi acoperit de v.jugulară internă şi m.sternocleidomastoidian. În partea inferioară a regiunii nervul se depărtează de tendonul m.scalen anterior, trece prin aria fosei supraclaviculare mici şi coboară anterior de a.subclavie, primind la acest nivel o anastomoză de la n.subclavicular. Durerile provocate prin presiuni exercitate în fosa supraclaviculară mică (în punctul scalenic) sunt caracterisice nevralgiile frenice ce însoţesc pleureziile diafragmatice sau supuraţiile (abcesele) subfrenice. Tot la acest nivel se practică şi infiltraţiile nervului cu soluţii anestezice pentru tratamentul formelor rebele de sughiţ, complicaţie care survine, uneori, după intervenţiile chirurgicale pe abdomenul superior. Anastomozele dintre n.frenic şi plexul brahial explică durerile iradiate la baza gâtului şi în umăr într-o serie de sindroame abdominale acute cum ar fi: pneumoperitoneul consecutiv perforaţiilor organelor cavitare sau hemoperitoneul din sarcina extrauterină ruptă (semnul lui Laffont); de asemenea anastomozele nervului cu plexul coeliac şi brahial reprezintă calea anatomică pentru iradierea în umăr şi regiunea scapulară, a durerilor din afecţiunile hepatobiliare şi pancreatice, semn important pentru diagnosticul diferenţial al colicilor abdominale.

Părţii inferioare a regiunii sternocleidomastoidiene îi mai aparţin ducturilor limfatice cât şi un segment din ramurile de origine ale plexului brahial. Ductul limfatic drept rezultă din reunirea trunchiurilor jugular, subclavicular şi bronhomediastinal în vecinătatea confluentului venos, în care se varsă, dar el lipseşte de cele mai multe ori; în aceste cazuri trunchiurile lui de origine se termină izolat în confluent. Ductul toracic este reprezentat prin cârja cu direcţie anterioară şi laterală pe care o descrie superior de partea prescalenică a a.subclavie, terminându-se în v.subclavie sau confluentul venos. Recunoaşterea ductului în cursul intervenţiilor practicate în această regiune (de exemplu ganglioctomii stelate, descoperiri ale a.subclavie etc.), nu este uşoară şi există riscul lezării lui sau a ramurilor care-l înlocuiesc, în special când depăşeşte nivelul confluentului venos şi urcă până în apropierea tuberculului carotic. Accidentul este deosebit de grav şi soldat uneori cu decesul bolnavului.

Ramurile de origine ale plexului brahial, reprezentate de ramurile ventrale ale nn.spinali C_5-T_1 trec prin planul profund al regiunii şi se unesc între mm.scaleni anterior şi mijlociu pentru a forma trunchiurile plexului, care aparţin din punct de vedere topografic regiunii laterale a gâtului (vezi regiunea

laterală și fig.89).

În partea superioară a regiunii sternocleidomastoidiene, întinsă de la tendonul m.omohioidian până la vârful procesului mastoidian, planurile subiacente mușchiului au o dispoziție mai simplă, iar conținutul este alcătuit din formațiuni vasculare și nervoase puțin importante în comparație cu cele descrise în partea inferioară. Prin intermediul lamei conjunctive, ce cuprinde ganglioni limfatici numeroși din grupul cervical profund și, care continuă lama similară întâlnită în restul regiunii, fața profundă a m.sternocleidomastoidian păstrează raporturi, în dreptul trigonului carotic, cu v.jugulară internă, când capul se află în poziție intermediară; ea poate însă acoperi și restul elementelor din regiune când capul este rotat în partea opusă. Planul profund este constituit din mm.prevertebrali (scaleni, ridicător al scapulei, splenius) înveliți de lama prevertebrală de sub care ies ramurile plexului cervical. Cele cutanate se dirijează lateral și apar la jumătatea marginii posterioare a m.sternocleidomastoidian (punctul nervos), de unde unele ajung pe fața superficială a mușchiului, iar altele trec în regiunea laterală a gâtului. Ramurile profunde - n.frenic și rădăcina inferioară a ansei cervicale - coboară, primul în partea inferioară a regiunii (unde a fost descris), iar a doua în trigonul carotic unde se unește cu rădăcina superioară. În vecinătatea unghiului mandibulei, la aproximativ 4 cm de vârful procesului mastoidian, m.sternocleidomastoidian este străbătut de ramura externă a n.accesor, în drumul ei de la extremitatea superioară a trigonului carotic spre regiunea laterală a gâtului și m.trapez în care se termină. De la nivelul trigonului carotic spre mastoidă m.sternocleidomastoidian acoperă pântecele posterior al m.digastric și prin intermediul lui corespunde mm.stilieni care-l despart de formațiunile vasculonervoase latero-faringiene (vezi faringele și fig.147); medial și posterior de mușchi se găsesc mm.ridicător al scapulei și splenius.

La limita superioară a regiunii, procesul mastoidian reprezintă un element de o deosebită importanță chirurgicală, motiv pentru care, împreună cu părțile moi care îl acoperă este descris adesea ca o regiune aparte. Procesul mastoidian aparținând celor două părți, scuamoasă și pietroasă, ale osului temporal, are o formă aproximativ triunghiulară cu baza situată superior; el se găsește situat posterior de pavilionul urechii, care-l ascunde complet. Procesul este cuprins între două planuri de părți moi, unele superficiale care acoperă fața laterală, iar altele profunde, situate pe fața lui medială. Superficial se găsesc:tegumentul subțire și lipsit de foliculi piloși; țesutul subcutanat cu panicul adipos redus ce conține tracturi conjunctive cu dispoziție areolară, solidarizând pielea de planul subiacent musculoaponevrotic. Acest plan cuprinde, superior, o prelungire a aponevrozei epicraniene pe care se prind posterior fibre ale pântecului occipital al m.occipitofrontal, iar anterior ligamentul și m.auricular posterior. Între acești mușchi se găsesc inserțiile mastoidiene ale mm.sternocleidomastoidian, splenius și longissimus capitis. În țesutul subcutanat se întâlnesc ramuri ale nn auricular mare, occipital mic și auricular posterior, ramuri ale aa.auriculară posterioară și occipitală și vena emisară mastoidiană, care străbate procesul mastoidian stabilind o legătură între sinusul

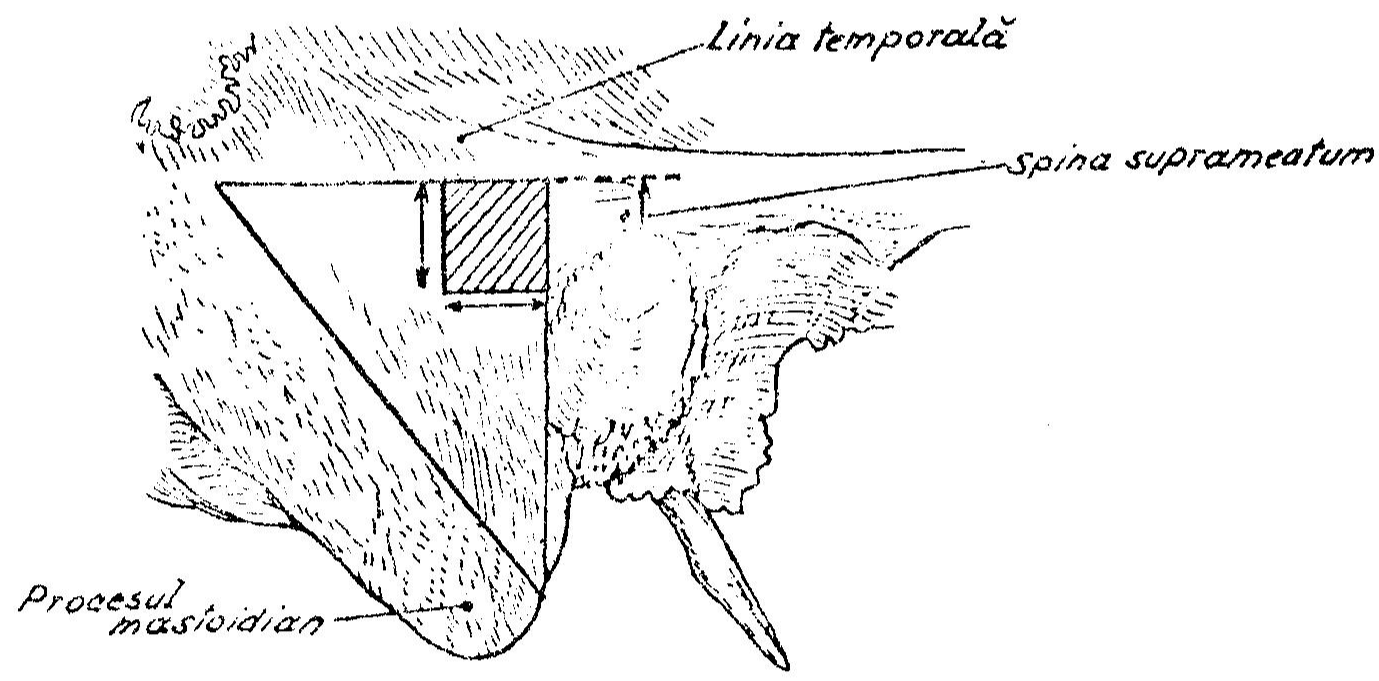

Fig.199 PROIECȚIA ANTRULUI MASTOIDIAN (suprafața haşurată) ÎN TRUNCHIUL DEATACAL MASTOIDEI (dupa MAISSONET - COUDANE)

sigmoidian al durei mater cu circulaţia exocraniană. Se explică astfel tromboflebitele acestui sinus, consecutive supuraţiilor de la nivelul părţilor moi sau din cursul mastoiditelor, vena având raporturi intramastoidiene cu grupul posterior al cavităţiilor pneumatice (celule) din grosimea osului. În vecinătatea inserţiei m.sternocleidomastoidian se găsesc gg.limfatici retroauriculari cu aferenţe de la tegumentul urechii şi din regiunea parietală şi eferente spre gg.parotidieni şi cervicali profunzi. Pe faţa medială a procesului mastoidian, în incizura mastoidiană se inseră pântecele posterior al m.digastric, iar medial de acesta, în şanţul omonim se află a.occipitală. Procesul mastoidian este direct accesibil explorării clinice, putându-se palpa faţa laterală şi vârful său; durerile provocate de presiunile exercitate pe os traduc extinderea unei otite medii supurate şi la cavităţile pneumatice ale mastoidei, realizând aşa-numita oto- mastoidită, complicaţie extrem de frecventă la copii. La naştere procesul mastoidian conţine o singură cavitate bine conturată - antrul mastoidian -, care comunică cu cavitatea timpanică prin aditus ad antrum. După naştere până în jurul vârstei de 6-8 ani procesul de pneumatizare se continuă şi din celulele minuscule, greu vizibile la copil se dezvoltă numeroase cavităţi - celule mastoidiene - dispuse în mai multe grupe, toate comunicând cu antrul. În raport cu dezvoltarea cavităţilor, mastoidele pot îmbrăca mai multe aspecte: pneumatice, cu dezvoltare maximă a celulelor, forma cea mai frecvent întâlnită la adult; diploice, cu pneumatizare redusă, incomplet dezvoltată ca la copil; scleroase, în general patologice, caracterizate prin dispariţia celulelor ca urmare a proceselor de remaniere osoasă ce însoţesc supuraţiile mastoidiene trenante.

Antrul mastoidian este cavitatea cea mai voluminoasă şi constantă ca prezenţă şi situaţie. La adult ea se găseşte posterior de conductul auditiv extern osos şi inferior de linia temporală, la o adâncime de 15-25 mm, proiectându-se pe peretele lateral al procesului mastoidian, în partea lui anterioară (zona chirurgicală) pe o suprafaţă de cca 1 cm ; la acest nivel procesul mastoidian prezintă numeroase orificii vasculare, prin care adesea, supuraţia antrului se poate exterioriza dând colecţii subperiostale. Anterior de această zonă se găseşte spina suprameatum, reper important în trepanarea cavităţii, deoarece orizontala care trece prin ea corespunde mijlocului antrului (fig.199).

Raporturile acestei cavităţi mastoidiene explică şi gravitatea supuraţiilor otomastoidiene netratate la timp, care se pot extinde nu numai la celulele mastoidiene cu care comunică ci şi spre formaţiuni vecine. Astfel, peretele superior al antrului, situat în prelungirea lui tegmen tympani are raporturi cu fosa craniană mijlocie unde se pot dezvolta abcese extradurale sau temporale (cerebrale), consecutive supuraţiilor mastoidiene; peretele posterior corespunde sinusului sigmoidian al durei mater, sediul unor tromboflebite otogene, iar cel medial are raporturi cu fosa posterioară a craniului el fiind reprezentat de partea cea mai laterală a feţei posterioare a stâncii temporalului. Din partea superioară a peretelui anterior porneşte aditus ad antrum spre cavitatea timpanică; inferior peretele este despărţit de această cavitate şi de conductul auditiv extern printr-o lamă subţire osoasă în care se găseşte porţiunea a III-a a canalului n.facial. Celulele mastoidiene, a căror dezvoltare maximă se întâlneşte la adult prezentând însă variaţii individuale în raport cu tipul de pneumatizare al osului, aşa cum s-a arătat mai sus, pot fi grupate după situaţia lor faţă de antru în mai multe grupuri dintre care cele mai frecvente sunt: grupul subantral, situat în vecinătatea canalului n.facial, spre care poate fuza colecţia patologică, antrenând pareze faciale; grupul preantral, aşezat în apropierea meatului acustic extern; grupul supraantral, separat printr-o lamă subţire osoasă de cavitatea craniană şi lobul temporal; grupul lateral ce cuprinde adesea o celulă mare denumită antrul extern; grupul retrolantral, în raport cu sinusul sigmoidian; grupul inferior situat la vârful mastoidei. Supuraţia acestor celule ale vârfului poate duce la erodarea peretelui osos, colecţia deschizându-se în teaca m.sternocleidomastodian (mastoidita supurată descrisă de Betzold) sau de-a lungul m.digastric spre regiunile profunde ale gâtului. Mai rar se întâlnesc celule dezvoltate în interiorul stâncii temporalului (partea pietroasă după N.I.), unele în apropierea marginii ei superioare altele în vecinătatea marginii inferioare; supuraţia de la nivelul primelor se poate extinde spre sinusul cavernos al durei mater şi n.abducens, cu apariţia sindromului Gradenico (cefalee, strabism, exoftalmie), iar de la celelalte spre v.jugulară internă cu tromboflebită consecutivă.

Abordul chirugical al antrului mastoidian se face printr-o incizie dusă la 1 cm posterior de şanţul dintre pavilionul urechii şi procesul mastoidian, urmată de decolarea părţilor moi şi a periostului, iar ulterior de trepanarea peretelui său lateral. Acesta se proiectează la suprafaţa procesului mastoidian, anterior de sutura pietroscuamoasă, în aşa-numitul "triunghi de atac" al mastoidei (Chipault, vezi fig.199). Latura superioară (cateta orizontală) a triunghiului este situată la 2 mm. inferior de linia temporală şi paralelă cu aceasta; latura anterioară (cateta verticală) trece la 3 mm de spina suprameatum şi peretele posterior al meatului acustic extern, prelungindu-se până la vârful mastoidei iar latura posterioară (ipotenuza) oblică,

corespunde aproximativ suturii pietroscuamoase și unește vârful mastoidei cu cateta superioară. Reperele osoase care trebuiesc puse în evidență, după decolarea părților moi și a periostului sunt, așa-dar: vârful mastoidei, spina suprameatum, linia temporală și sutura pietroscuamoasă. La adult trepanația se face la nivelul unghiului drept al triunghiului, pe o suprafață de 1 cm , mijlocul ei corespunzând orizontalei ce trece prin spina suprameatum.

La copil, antrul fiind situat mai sus (și mai superficial) trepanarea lui se face până la linia temporală, fără însă a o depăși pentru a nu pătrunde în craniu. După deschiderea antrului se va proceda, când este cazul și la deschiderea celorlalte celule mastoidiene, realizându-se o evidare largă a mastoidei.

Importanța chirurgicală a regiunii sternocleidomastoidiene se datorește faptului că ea reprezintă principala cale de acces pe marile formațiuni vasculonervoase ale gâtului și pe unele viscere; în cele ce urmează ne vom limita la descrierea numai a unora dintre intervențiile practicate prin această regiune, a căror executare în sălile de disecție nu necesită din partea studenților noțiuni în plus, față de cele de anatomie descriptivă și topografică, prezentate în capitolele acestui volum.

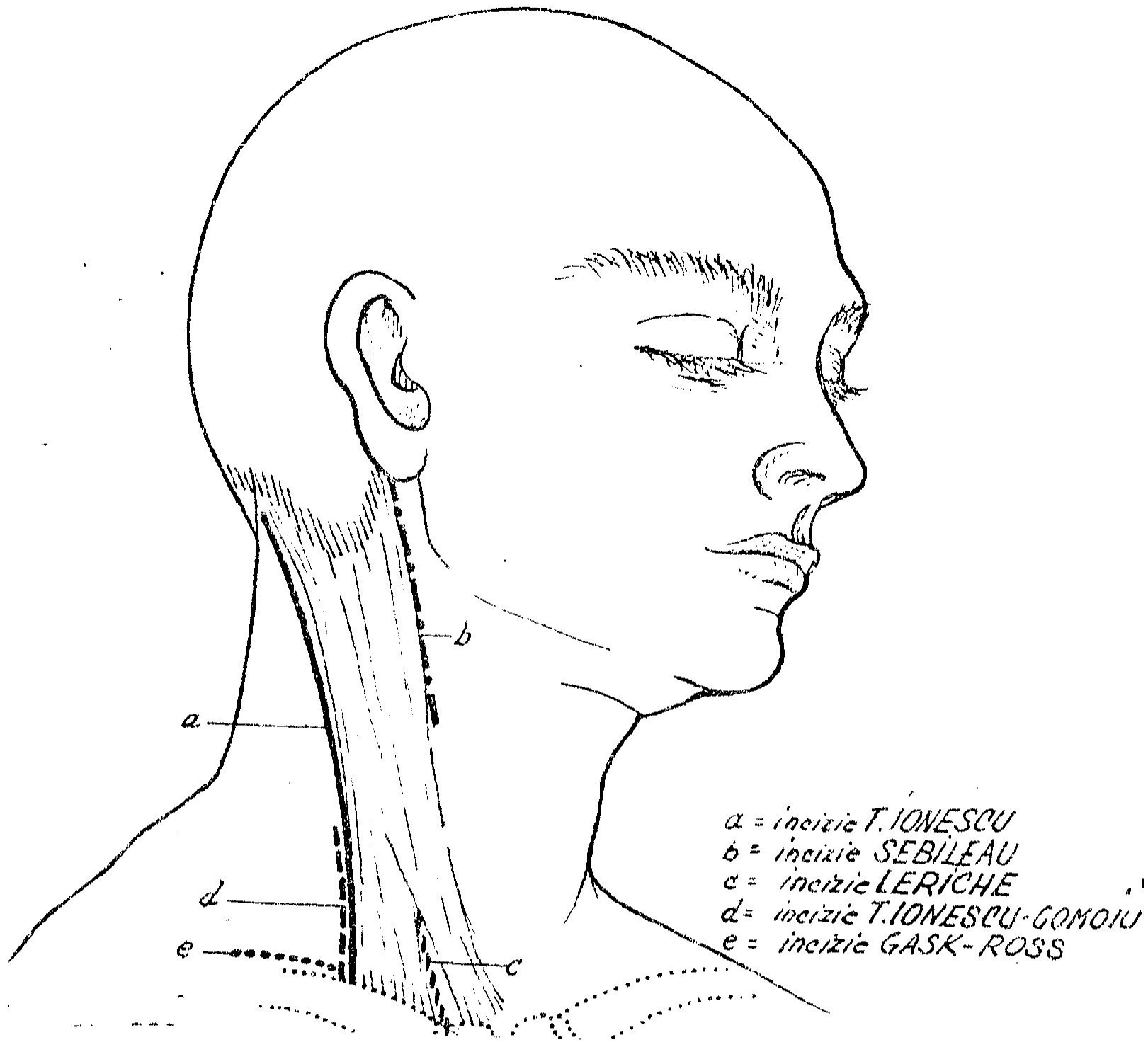

Fig.200 INCIZII FOLOSITE PENTRU DESCOPERIREA SIMPATICULUI CERVICAL
a = incizie T.IONESCU
b = incizie SEBILEAU
c = incizie LERICHE
d = incizie T.IONESCU-GOMOIU
e = incizie GASK-ROSS

DESCOPERIREA A.CAROTIDE COMUNE are ca indicații: plăgi, anevrisme arteriale și arteriovenoase, tromboze, sau pentru injectarea de substanță de contrast în vederea obținerii angiografiilor necesare unor diagnostice neurologice. Trebuie remarcat faptul că în toate afecțiunile interesând a.carotidă comună se va evita, pe cât posibil, ligatura arterei (urmată sau nu drezecția unui segment) și se va încerca întotdeauna realizarea unor intervenții restauratoare: dezobstrucții, grefe, suturi arteriale. Pericolul leziunilor ischemice cerebrale, urmate într-un procentaj de 20-50% de exitus după

simple ligaturi, nu poate fi prevăzut cu pecizie prin nici o metodă utilizată în prezent. Dacă condițiile tehnice sau dacă starea bolnavului nu permit intervențiile conservatoare, ligatura se va practica după o prealabilă simpatectomie periarterială, urmată de clamparea progresivă timp de 20 minute, iar dacă leziunea se pretează, ligatura se va realiza de preferință în doi timpi. În primul timp se va aplica o pensă hemostatică reglabilă, iar în timpul doi ligatura propriu-zisă (vezi ligatura a.carotide interne). În cazurile în care se pot realiza intervenții restauratoare este bine să se recurgă la hipotermie sau circulație extracorporeală, pentru a se evita ischemia cerebrală consecutivă clampajului arterial.

Pentru descoperirea arterei bolnavul este așezat în decubit dorsal cu capul în extensie și rotat de partea opusă, evidențiindu-se în acest fel marginea anterioară a m.sternocleidomastoidian. Incizia clasică de 8-10 cm trasată pe linia de proiecție a arterei, care unește vârful procesului mastoid cu articulația sternoclaviculară pleacă inferior de corpul mare al osului hioid, pe marginea anterioară a mușchiului sternocleidomastoidian. După secționarea tegumentului, a m.platysma și a țesutului subcutanat se deschide teaca mușchiului și după ce capul este adus în rectitudine, m.sternocleidomastoidian relaxat este tras în afară. Se incizează apoi foița profundă a tecii musculare, prin transparența căreia se vede pântecele inferior și tendonul m.omohioidian, considerat în trecut ca reper ce separă partea "chirurgicală" a arterei, situată superior de tendon, de cea "periculoasă" situată inferior. Accesul larg impus de tratarea unor leziuni arteriale necesită secționarea acestui tendon și lamei pretraheală a fasciei cervicale. Sub acest plan teaca carotică ce învelește mănunchiul vasculonervos este acoperită de țesut conjunctiv cu aspect fibros și de numeroși ganglioni care tebuiesc îndepărtați; izolarea arterei, pe care o recunoaștem fie după pulsații, fie după raportul pe care-l are cu teberculii anteriori ai proceselor transverse (în special cu tuberculul carotic) se face întotdeauna dinspre lateral spre medial, îndepărtând cu grijă v.jugulară internă. Se evită în acest fel leziunea accidentală a acesteia, ce poate duce la embolii gazoase. După terminarea intervenției plaga se închide în două planuri suturându-se foița superficială a tecii m.sternocleidomastoidian și tegumentul.

Prin această incizie se descoperă de asemenea:

. v.jugulară internă, a cărei ligatură unilaterală nu dă de obicei nici o complicație; rareori s-au semnalat edeme și cianoze pasagere ale hemifeței și excepțional accidente mortale consecutive dilatației sinusurilor venoase ale durei mater, cu edem cerebral și focare hemoragice în emisfera cerebrală. Se consideră că apariția unor astfel de accidente este datorită anomaliilor venoase sau compresiunilor ce interesează și jugulara internă controlaterală;

. a.tiroidiană inferioară. Primii timpi la evidențierea tecii carotice sunt asemănători, apoi întregul mănunchi vascular este îndepărtat lateral, iar lobul tiroidian medial. Pe peretele posterior al spațiului vascular se reperează tuberculul carotic, în apropierea căruia apare a.tiroidiană inferioară, caracterizată prin direcția orizontală a arcului pe care-l descrie la acest nivel. Ligatura se va practica lateral de trunchiul simpatic pe care îl încrucișează sau îl străbate (ansa Drobnik - Ionescu). Ligatura a.tiroidiene inferioare, la distanță de lobul tiroidian, este indicată ca prim timp al tiroidectomiilor totale, pentru a se evita lezarea nn.laringei recurenți, în raport cu ramurile ei terminale;

. a.vertebrală înaintea pătrunderii în gaura transversă C_6; reperul pentru descoperirea ei este de asemenea tuberculul carotic, trunchiul simpatic și arcul a.tiroidiene inferioare care încrucișează anterior vasele vertebrale.

Incizia clasică prelungită superior este folosită pentru descoperirea formațiunilor din trigonul carotic și a bifurcației a.carotide comune, când leziunile acesteia o impun. Prelungită inferior până la articulația sternoclaviculară, incizia permite descoperirea aa.carotidă comună și subclavie la baza gâtului ca și originea aa.vertebrală, tiroidiană inferioară, toracică nternă. Raporturile dintre aceste artere ca și cele cu venele și nervii din regiune și cu cupula pleurală impun întotdeauna lărgirea căii de acces fie prin secționarea originii m.sternocleidomastoidian, incizia fiind recurbată lateral, superior și paralel cu clavicula (procedeul Mott-Graefe), fie prin dezarticulare sternoclaviculară cu îndepărtarea claviculei. Prezentarea diferitelor căi de acces în care se recurge la îmbinări de incizii cervicale cu toracotomii sau sternotomii depășește cadrul exercițiilor de anatomie aplicată și ca atare invităm cititorul să consulte tratate de tehnică chirugicală.

DESCOPERIREA SIMPATICULUI CERVICAL. Intervențiile pe simpaticul cervical, constând în rezecția totală a trunchiului, în ganglіectomii sau numai în secțiunea ramurilor acestora (ramisecțiuni) sunt legate strâns de numele unor reprezentanți ai școlii medicale românești: Thoma

Ionescu, Gomoiu, Danielopolu. Ele constituiau în urmă cu 3-4 decenii metode indicate în tratamentul unor afecţiuni cum ar fi: angina de piept, astmul bronşic, sindroame vasomotorii ale membrului superior şi capului (boala Reynaud, sudaţia hemifeţei, migrene), în unele forme de epilepsie, etc. În prezent indicaţiile s-au restrâns mult ca urmare a progresului realizat de terapia medicală a S.N.A., care în cele mai multe cazuri înlocuieşte cu succes aceste intervenţii.

teaca carotică şi mănunchiul vasculonervos. Fără a deschide teaca, întegul mănunchi este îndepărtat anterior şi medial; în fundul plăgii, la nivelul trigonului carotic, pe planul prevertebral se va căuta gg.cervical superior, aderent adesea de teaca vasculară, el servind drept ghid în recunoaşterea trunchiului simpatic, evitându-se astfel confuzia cu n.vag sau cu rădăcina superioară a ansei cervicale. Al doilea reper este arcul a.tiroidiene inferioare, care în apropierea tuberculului

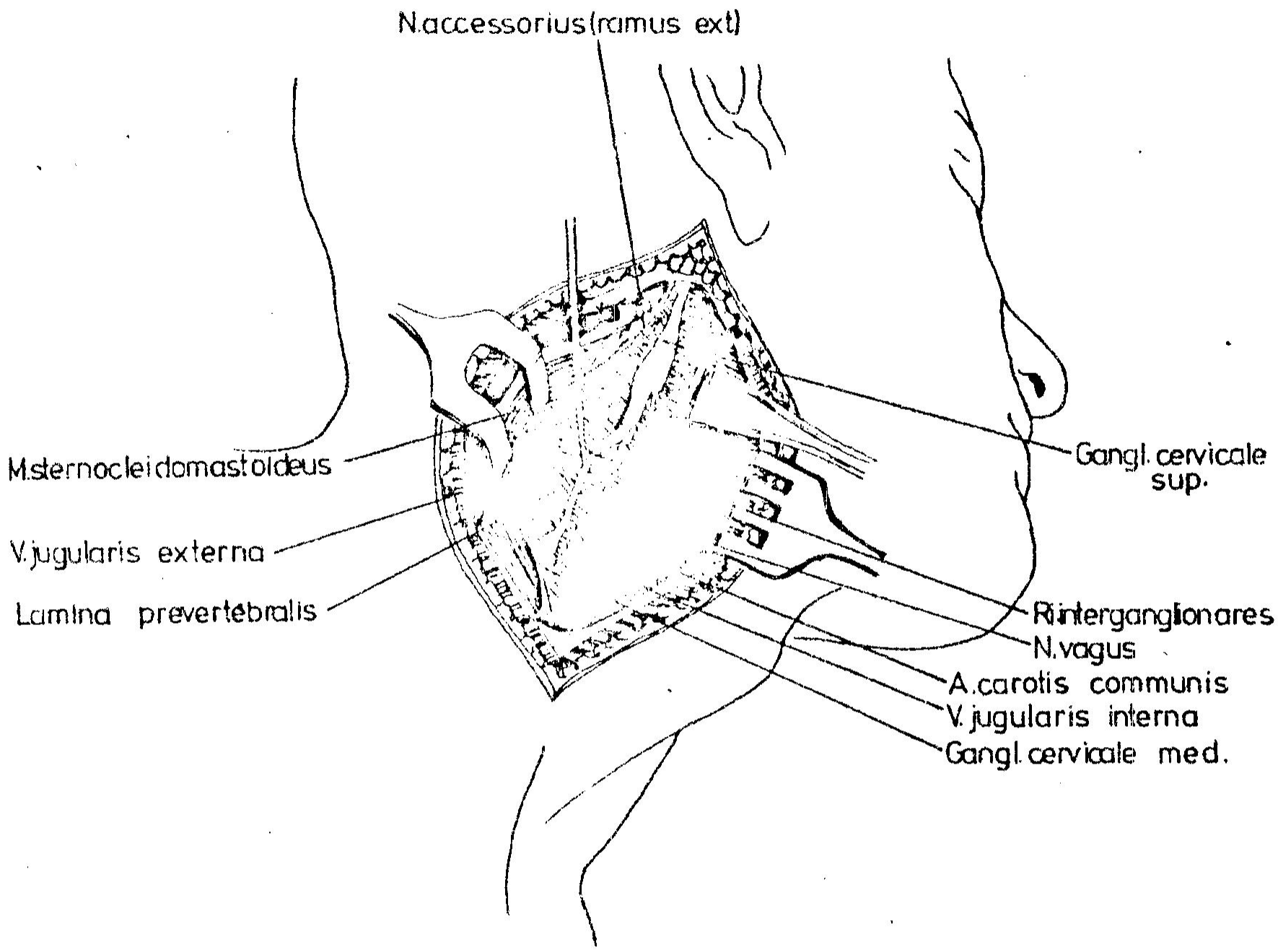

Fig.201 DESCOPERIREA TRUNCHIULUI SIMPATIC ÎN TRIGONUL CAROTIC

Prin tehnica descrisă de Th.Ionescu se poate descoperi şi rezeca întreg trunchiul simpatic cervical. Calea folosită este cea antero-laterală, retrosternocleidomastoidiană. Bolnavul este aşezat în *decubit dorsal, cu capul în hiperextensie şi rotat în* partea sănătoasă.

Incizia este dusă pe marginea posterioară a m.sternocleidomastoidian de la vârful procesului mastoidian până la claviculă. Pe teaca muşchiului se va ligatura şi secţiona v.jugulară externă, după care se incizează foiţa superficială a tecii la 0,5 cm medial de marginea posterioară a muşchiului sternocleidomastoidian. Muşchiul este tras anterior şi după secţionarea foiţei profunde a tecii se evidenţiază carotic încrucişează sau trece printre ramurile interganglionare (sau în raport cu gg.cervical mijlociu) ale trunchiului; artera trebuie disecată şi îndepărtată, iar la nevoie secţionată între ligaturi. Rezecţia *trunchiului simpatic începe în partea superioară cu* extirparea gg.cervical superior, care este eliberat progresiv în sus cu ajutorul unui tampon montat sau al foarfecelor curbe, boante, secţionându-se progresiv ramurile sale şi apoi smuls. După acest timp se disecă în partea inferioară a plăgii restul trunchiului, care este cuprins în grosimea fasciei prevertebrale. Extirparea gg.stelat impune, după îndepărtarea mm.scaleni în afară şi a m.sternocleidomastoidian împreună cu mănunchiul vasculonervos anterior şi medial,

eliberarea ganglionului din loja sa, secţionându-se toate ramurile care-l ancorează, după care este smuls pentru a întrerupe legătura cu trunchiul simpatic toracic. În cursul acestor manevre se vor diseca cu grijă vasele vertebrale care maschează ganglionul şi se va proteja cupula pleurală.

Pentru descoperirea şi rezecţia doar a gg.cervical superior se poate folosi aceeaşi tehnică, incizia coborând numai până în dreptul cartilajului cricoid, sau tehnica lui Sebileau, care foloseşte incizia presternocleidomastoidiană (de-a lungul marginii anterioare a muşchiului; vezi fig.200). După incizia foiţei profunde a tecii m.sternocleidomastoidian, acesta este tras în afară, evitându-se lezarea n.accesor, iar mănunchiul vasculonervos, anterior şi medial. Se pune în evidenţă pe planul prevertebral al trigonului carotic gg.cervical superior care este uşor de recunoscut, datorită formei sale după care extirparea se face ca în primul timp descris la tehnica precedentă. Pentru rezecţia izolată a gg.stelat se folosesc de preferinţă alte căi de acces, mai directe decât cea retrosternocleidomastoidiană utilizată la simpatectomia cervicală totală. Dintre acestea menţionăm (vezi fig.200):

• calea anterioară (Leriche) în care incizia, verticală, este dusă prin fosa supraclaviculară mică, între cele două capete ale m.sternocleidomastoidian. După incizia planurilor superficiale şi a tecii muşchiului, capetele lui sunt îndepărtate şi la nevoie disociate pe încă 2-3 cm; se secţionează apoi foiţa profundă a tecii şi tendonul m.omohioidian.

În profunzimea plăgii apare un spaţiu delimitat lateral de m.scalen anterior, medial de mănunchiul vasculonervos al gâtului iar inferior de a.subclavie. Ţesutul conjunctiv care umple spaţiul este disecat şi îndepărtat cu m.scalen şi mănunchiul vasculonervos. Se caută a.tiroidiană inferioară la marginea medială a scalenului şi se disecă până spre tuberculul carotic, unde ea încrucişează trunchiul simpatic, pe care-l încărcăm pe un fir tractor. Se caută apoi a.vertebrală situată mai profund şi medial şi după îndepărtarea ei apare gg.stelat ale cărui ramuri sunt secţionate pe rând. Intervenţia se termină prin extirparea ganglionului, după secţionarea trunchiului simpatic superior şi inferior de el;

• calea antero-laterală (Th.Ionescu - Gomoiu). Incizia se face în treimea inferioară a gâtului pe marginea posterioară a m.sternocleidomastoidian, urmată sau nu de secţiunea capătului clavicular al muşchiului. După evidenţierea m.scalen anterior, tehnica se aseamănă cu precedenta.

• calea laterală (Gask, Ross) prin fosa supraclaviculară mare (deci prin regiunea laterală a gâtului), foloseşte o incizie paralelă cu clavicula şi la 1 cm superior de ea, întinsă între capătul clavicular al m.sternocleidomastoidian şi m.trapez. După incizarea planurilor superficiale şi a m.omohioidian se evidenţiază m.scalen anterior al cărui tendon este secţionat protejând cupula pleurală, a.subclavie este trasă inferior şi se caută a.vertebrală, care serveşte drept reper, ea acoperind gg.stelat;

• căile posterioare (White, Yong) folosesc incizii interscapulovertebrale şi costotransversectomia vertebrei C_7 şi coastei I-a; aceste căi sunt mai laborioase şi, cu toate că evită obstacolele vasculare ale celorlalte căi, izolarea ganglionului este mai dificilă deoarece lipsesc reperele (aa.vertebrală şi tiroidiană inferioară), iar câmpul operator mai profund.

DESCOPERIREA NERVULUI FRENIC. Frenicectomia (operaţia lui Stuertz) sau frenoalcoolizarea folosite în urmă cu 30-40 de ani ca metode de colapsoterapie în unele forme de T.B.C. pulmonar sau în bronşiectazii ale bazei plămânului, sunt astăzi părăsite, ca urmare a ineficacităţii lor în cele mai multe cazuri şi a tulburărilor respiratorii importante pe care le cauzează.

Calea clasică pentru descoperirea n.frenic este cea supraclaviculară, folosindu-se o incizie de 5 cm paralelă cu clavicula şi dusă la 1 cm superior de os (asemănătoare inciziei Gask, Ross - vezi fig.200); poziţia bolnavului este în decubit dorsal cu capul în extensie şi rotat de partea opusă. După incizia tegumentului, m.platysma şi a lamei superficiale, se îndepărtează v.jugulară externă şi ganglionii care o înconjură; în lungul marginii posterioare a m.sternocleidomastoidian se secţionează lama pretraheală, iar după îndepărtarea mănunchiului vasculonervos se pune în evidenţă m.scalen anterior, pe care se găseşte n.frenic încadrat de n.subclavicular şi de a.cervicală ascendentă şi încrucişat de aa.suprascapulară şi transversă a gâtului. Nervul este secţionat iar capătul inferior "smuls", distrugându-se în acest fel eventualele anastomoze pe care le primeşte (în special de la n.suclavicular) şi care formează nn.frenici accesori. Simpla secţiune fără smulgerea capătului inferior riscă de a lăsa pe loc aceste anastomoze, intervenţia fiind ineficace. Când se urmăreşte o colapsoterapie temporară se recurge la frenoalcoolizare.

Descoperirea n.frenic poate fi făcută şi prin fosa supraclaviculară mică,folosind de exemplu incizia Leriche (vezi fig.200); incizia este însă verticală, mai lungă, inestetică şi deci mai greu acceptată de bolnav.

REGIUNEA LATERALĂ A GÂTULUI (regio colli lateralis) (19,20) se prezintă la exterior ca o regiune mare, triunghiulară, cu laturile formate de marginea posterioară a m.sternocleidomastoidian şi respectiv, de cea anterioară a m.trapez şi cu baza

reprezentată de segmentul calviculei, cuprins între inserţiile claviculare ale celor doi muşchi. Ea se găseşte situată între regiunea sternocleidomastoidiană şi nucală, superior de regiunea infraclaviculară, întinzându-se în profunzime până la procesele

umărului, ca urmare a îndepărtării claviculei de coasta I-a, sau în stări de insuficienţă respiratorie, însoţită de dispnee cu tiraj. Tot la persoanele slabe se recunoşte relieful dat de trunchiurile plexului brahial, care traversează oblic, inferior şi lateral, aria fosei, cât şi

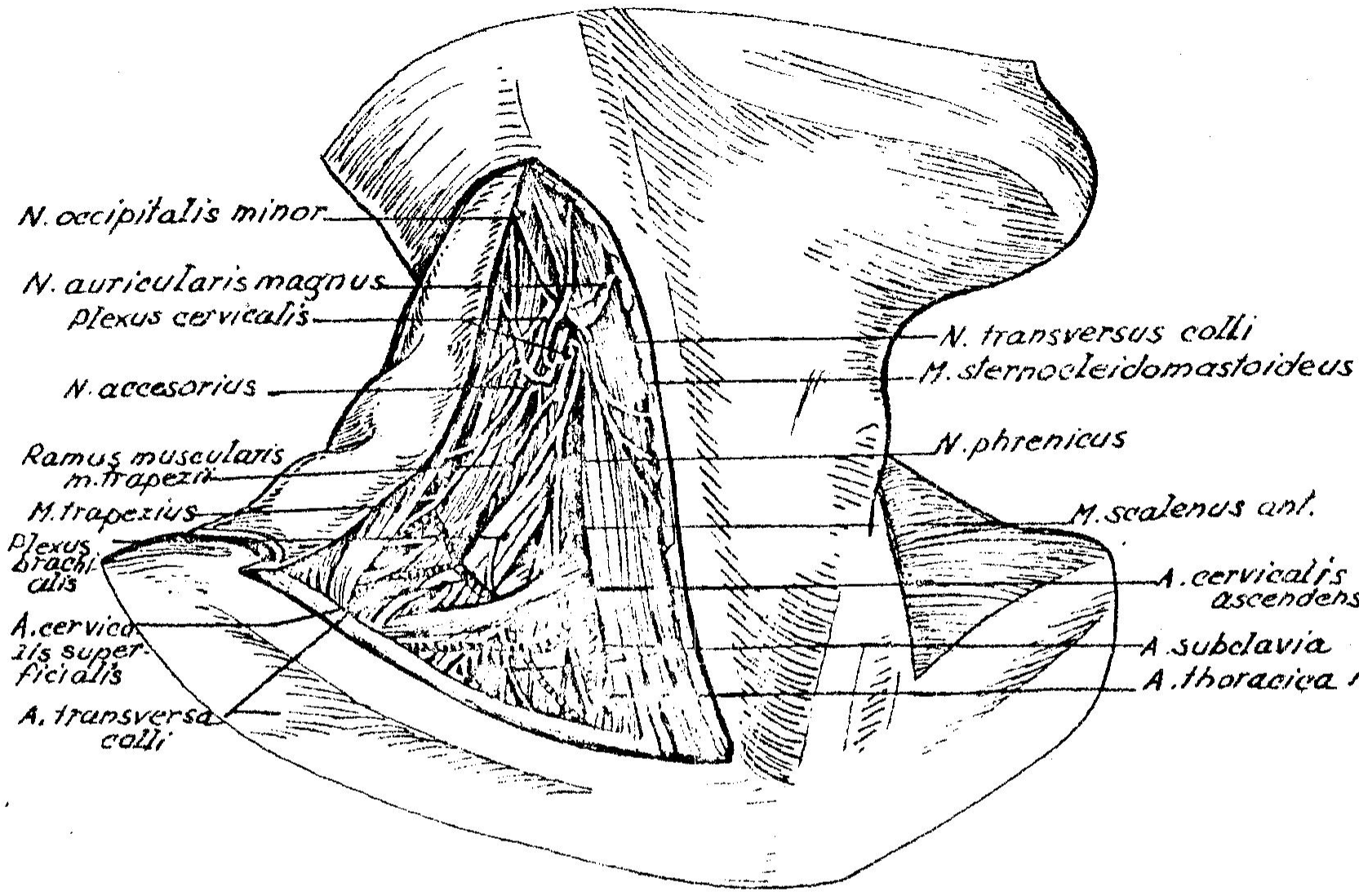

Fig.202 REGIUNEA LATERALA A GÂTULUI ŞI TRIGONUL OMOCLAVICULAR

transverse ale vertebrelor cervicale, iar la partea inferioară până la cupula pleurală de formaţiunile vasculare şi nervoase ale membrului superior, de-a lungul cărora se stabilesc comunicări largi cu regiunile sternocleidomastoidiană, axilară şi cu mediastinul superior. Forma şi întinderea în suprafaţă a regiunii laterale se modifică în raport cu dezvoltarea musculaturii gâtului şi a paniculului adipos, cu poziţia capului, gâtului şi a umărului sau în diverse afecţiuni.

La majoritatea persoanelor, în poziţie de rectitudine a capului şi coloanei cervicale, deasupra claviculei există o depresiune - scobitura supraclaviculară - corespunzătoare în profunzime fosei supraclaviculare mari (20, fig.172), limitată superior de pântecele inferior al m.omohioidian; în rest regiunea, a cărei arie se îngustează treptat, are o formă rotunjită asemănătoare cu aceea a regiunilor vecine. Scobitura supraclaviculară este mai evidentă, iar suprafaţa ei mai largă la persoanele slabe şi cu m.sternocleiodomastoidian şi trapez puţin dezvoltaţi; ea se adânceşte prin înclinarea capului şi a coloanei de aceeaşi parte, prin ridicarea şi proiecţia înainte a

v.jugulară externă, mai ales când aceasta este turgescentă. Poziţia superficială a venei şi posibilitatea reperării ei chiar în stări de colaps vascular, când lumenul i se menţine deschis datorită situaţiei sale intrafasciale, fac din v.jugulară externă una dintre căile utilizate în clinică pentru administrarea terapiei intravenoase în astfel de cazuri. La noi- născuţi şi la copii mici această cale este folosită în mod curent. Scobitura este redusă, până la dispariţie, la persoanele grase sau la cele cu musculatura dezvoltată; de asemenea ea se şterge când capul este rotat de partea opusă iar umărul coborât şi proiectat înapoi, datorită apropierii claviculei de coasta I-a şi ca urmare superficializării tuturor formaţiunilor din regiune. Aceasta este de altfel poziţia folosită în intervenţiile chirurgicale practicate în fosa supraclaviculară mare, pentru anestezia plexului brahial (Kulenkampf) pentru puncţia v.subclaviculare (tehnica Aubaignac). Prezenţa unor tumori, cum ar fi adenopatiile, lipoamele, limfangioamele chistice sau anevrismele a.subclavie reprezintă tot atâtea situaţii în care forma regiunii se modifică, prin dispariţia depresiunii. Depăşind superior

clavicula, vârful plămânului învelit de cupula pleurală şi de membrana suprapleurală se proiectează în aria fosei supraclaviculare, zonă prin care el poate fi explorat clinic, percutoriu şi auscultatoriu (zona lui Krönig). Aceste raporturi explică şi răsunetul unor afecţiuni pulmonare asupra regiunii, cum ar fi emfizemul pulmonar, astmul bronşic sau cancerul pulmonar cu localizare apicală, primele două ducând la ştergerea scobiturii (semn patognomonic pentru aceste afecţiuni), iar ultima la invadarea neoplazică a plexului brahial (sindrom Pancoast-Tobias).

Stratigrafie. Tegumentul este subţire, mobil pe planurile subiacente şi lipsit de foliculi piloşi; el este dublat în jumătatea inferioară a regiunii de m.platysma, iar în rest de ţesut subcutanat, de grosime variabilă. Planul următor este constituit de lama superficială a fasciei cervicale, mai groasă în parte superioară unde nu este acoperită de m.platysma; în ţesutul subcutanat care o separă de tegument, respectiv de m.platysma se găsesc ramuri ale aa.suprascapulară şi cervicală superficială, nervi superficiali şi vene care drenează spre v.jugulară externă. Segmentul inferior al acestei vene coboară prin fosa supraclaviculară mare, paralel cu marginea posterioară a m.sternocleidomastoidian, între m.platysma şi lama superficială, pe care o perforează apoi 3-4 cm superior de calviculă, pătrunzând din nou în profunzime. Sub lama superficială a fasciei cervicale pântecele inferior al m.omohioidian străbate regiunea oblic, superior şi medial, şi o divide în două părţi diferite ca întindere, stratigrafie şi conţinut.

Partea superioară situată între mm.sternocleidomastoidian, trapez şi pântecele inferior al omohioidianului, denumită clasic trigon omotrapezian (neomologat, 19 fig.172), include mai mult de trei sferturi din întinderea întregii regiuni şi în constituţia ei se mai găsesc un strat de ţesut conjunctiv lax urmat de planul muscular profund. În stratul de ţesut conjunctiv se află ramura externă a n.accesor, ramuri ale plexului cervical, ale a.cervicale superficiale şi o parte din trunchiurile superior şi mijlociu ale plexului brahial (vezi fig.51, 52, 89 şi 202). Ramura externă a n.accesor după ce străbate m.sternocleidomastoidian, pătrunde în regiune superior de punctul nervos; însoţită de nervul m.trapez (din plexul cervical) şi de ganglioni limfatici, ea trece oblic inferior şi lateral prin regiune şi dispare în m.trapez (vezi fig.83).

Dintre ramurile cutanate ale plexuluii cervical apărute la merginea posterioară a m.sternocleidomastoidian (în punctul nervos), doar n.occipital mic şi trunchiul nn.supraclaviculari îşi continuă traiectul prin trigonul omotrapezian (vezi fig.87 şi 202). Primul urcă spre baza craniului şi după ce perforează lama superficială a fasciei cervicale, în apropierea procesului mastoidian, se distribuie prin ramurile sale terminale pielii ce acoperă acest proces, faţa medială a pavilionului urechii şi regiunea occipitală. Trunchiul nn.supraclaviculari coboară, la fel ca şi trunchiurile plexului brahial, în partea inferioară a regiunii unde le vom regăsi.

Planul muscular este reprezentat de mm.scaleni, ridicător al scapulei şi splenius; dintre aceştia numai mm.scaleni aparţin de fapt regiunii laterale a gâtului, deoarece, împreună cu fascia care-i acoperă intră în constituţia planului ce separă regiunea nucală, din care fac parte şi mm.ridicător al scapulei şi splenius, de celelalte regiuni ale gâtului (vezi pag.71). Mm.scaleni în număr de trei, anterior, mijlociu şi posterior (uneori şi scalenul minim) formează o masă musculară piramidală, întinsă oblic între coloana cervicală şi primele două coaste; originile şi chiar o parte din corpul lor se găsesc însă în planul profund al spaţiului latero-faringian, trigonului carotic şi regiunii sternocleidomastoidiene. În mod special m.scalen anterior, pe care se află n.frenic este acoperit pe cea mai mare parte din lungimea sa de m.sternocleidomastoidian, de sub care se degajează abia în partea inferioară a regiunii. Din interstiţiul situat între mm.scalen anterior şi mijlociu, apar trunchiurile superior şi mijlociu ale plexului brahial, care în fosa supraclaviculară mare se alătură trunchiul inferior,alcătuind împreună cu ramurile lor colaterale partea subclaviculară a plexului brahial (vezi fig.89 şi 202). N.dorsal al scapulei, prima dintre aceste colaterale, se desprinde din ramura ventrală C_5 după ce a primit anastomoza de la C_4; nervul se îndreaptă posterior şi inferior trecând între mm.scaleni posterior şi mijlociu (sau străbătând acest muşchi) şi se aşează pe faţa profundă a m.ridicător al scapulei.

Partea inferioară a regiunii laterale, cuprinsă între m.sternocleidomastoidian, clavicula şi pântecele inferior al omohioidianului este denumită *trigonul omoclavicular* (trigonum omoclaviculare) sau *fosă supraclaviculară mare* (fossa supraclavicularis major); (20 fig.172) şi corespunde superficial scobiturii supraclaviculare descrisă. Ca stratigrafie ea are o alcătuire mai complexă, iar conţinutul ei reprezentat de vasele subclaviculare şi plexul brahial îi măresc importanţa practică, ea devenind calea preferată pentru explorarea clinică şi pentru accesul chirurgical pe aceste formaţiuni. Faţa profundă a lamei cervicale superficiale este dublată şi la acest nivel de un strat conjunctiv lax, subţire care o separă de planul următor constituit de m.omohioidian şi lama pretraheală. Stratul conjunctiv conţine nn.supraclaviculari intermediari şi laterali care coboară spre clavicula şi umăr, în apropierea cărora perforează fascia şi

m.platysma, distribuindu-se tegumentului regiunii infraclaviculare, respectiv deltoidiene. În unghiul medial şi inferior trece segmentul terminal al v.jugulare externe care se varsă în v.subclavie sau în confluentul venos, după ce străbate lama pretraheală printr-un orificiu mărginit lateral de fibre cu dispoziţie arcuată. În jurul venei se găsesc ganglioni limfatici din grupul cervical superficial. Lama pretraheală cuprinsă în cadrul format de pântecele inferior al omohioidianului, clavicula şi marginea superioară a scapulei, acoperă vasele subclaviculare, trunchiurile plexului brahial şi unele dintre colateralele lor. Toate aceste formaţiuni sunt cuprinse într-o masă conjunctivo-adipoasă ce conţine numeroşi ganglioni limfatici. Ea se continuă superior de pântecele m.omohioidian cu ţesutul conjunctiv din trigonul omotrapezian, inferior cu grăsimea axilară, iar medial cu lama conjunctivă prevasculară din regiunea sternocleidomastoidiană ceea ce explică posibilităţile de difuzare ale colecţiilor patologice supraclaviculare spre aceste regiuni, sau caracterul difuz pe care-l pot lua unele lipoame dezvoltate din ţesutul gras supraclavicular. Ganglionii limfatici profunzi din trigonul omoclavicular, denumiţi clasic supraclaviculari, se găsesc în lungul vaselor transverse, în contact cu mm.scaleni. Deşi neomologaţi în N.I., existenţa lor este incontestabilă iar afectarea lor în diferite boli are o mare valoare diagnostică şi prognostică. În afara adenopatiilor ce apar în cursul unor leziuni inflamatorii sau tumorale localizate la faţă şi gât, gg.supraclaviculari pot fi sediul metastazelor neoplazice, plecate de la cancere mamare, pulmonare sau de la alte organe mediastinale. În aceste cazuri adenopatia supraclaviculară, a cărei natură tumorală trebuie verificată printr-o *biopsie prescalenică* (Daniels), constituie o contraindicaţie absolută pentru tratamentul chirurgical radical şi un element de prognostic grav pentru aceşti bolnavi. Adenopatia supraclaviculară stângă poate fi un semn revelator pentru neoplasmul localizat la nivelul fundului stomacului (semnul Wirchow-Troisier) ce evoluează multă vreme asimptomatic; ca şi în celelalte neoplasme, adenopatia, confirmată biopsic, constituie o contraindicaţie pentru intervenţia chirugicală.

Planul muscular profund, constituit de mm.scaleni, închide lateral orificiul circumscris de prima coastă, protejând astfel cupula pleurală şi vârful plămânului care pătrund prin acest orificiu spre baza gâtului. Trecând prin interstiţiul mm.scalen anterior şi mijlociu, a.subclavie şi trunchiurile plexului brahial ajung în fosa supraclaviculară mare, pe care o parcurg oblic, inferior şi lateral în direcţia vârfului axilei. În fosa spraclaviculară mare a.subclavie este reprezentată prin partea ei postscalenică, întinsă de la şanţul a.subclavie al coastei I-a până la orificiul delimitat: de clavicula şi m.subclavicular, anterior; de marginea superioară a scapulei, posterior, şi de coasta I-a cu prima dinţătură a m.dinţat anterior, medial, nivel la care ea devine a.axilară. Partea postscalenică a a.suclavie este situată mai superficial, are o direcţie oblică inferior şi lateral şi se apropie de v.subclavie, care o separă de m.suvclavicular şi clavicula. Raporturile directe cu vena la acest nivel cât şi cele apropiate cu clavicula explică posibilitatea lezării concomitente a celor două vase în fracturile de clavicula. În partea posterioară şi superioară, artera este înconjurată de trunchiurile plexului brahial, iar *inferior păstrează în continuare contactul cu coasta I-a* a cărei deperiostare şi rezecţie în cursul toracoplastiilor reprezintă timpul cel mai dificil al acestor intervenţii. Pentru a se evita lezarea vasului, coasta este secţionată (sau dezarticulată) posterior şi trasă în jos, după care se continuă deperiostarea ei având grije ca răzuşa să nu părăsească nici un moment contactul cu osul. V.subclavie, în raport direct cu artera în această regiune, este situată posterior de clavicula şi m.subclavicular care o acoperă în întregime; ea este astfel mai puţin expusă decât artera sau plexul brahial în traumatismele directe deschise (plăgi înţepate, de exemplu), în schimb este mai des interesată de fracturile de clavicula. În plăgile v.subclavie există întotdeauna pericolul emboliilor gazoase prin faptul că lumenul ei se menţine deschis, datorită solidarităţii dintre adventicea vasului cu lama pretraheală şi cu fascia m.subclavicular.

Trunchiurile plexului brahial se formează între *mm.scaleni anterior şi mijlociu, la limita cu regiunea* sternocleidomastoidiană; la acest nivel trunchiul inferior se găseşte posterior de a.subclavie, în contact cu coasta I-a iar trunchiurile mijlociu şi superior sunt mai îndepărtate de arteră, dispuse posterior şi superior faţă de ea. Părăsind interstiţiul muscular trunchiurile superior şi mijlociu pătrund în regiunea laterală, superior de pântecele m.omohioidian, pe care-l încrucişează apoi, angajându-se sub planul lamei pretraheale. În fosa supraclaviculară mare ele se alătură trunchiului inferior şi vaselor subclaviculare, cu care se îndreaptă oblic spre vârful axilei. Înainte de a părăsi fosa prin orificiul delimitat de clavicula, coasta I-a şi marginea superioară a scapulei pentru a trece în axilă, ramurile terminale ale trunchiurilor dau naştere fasciculelor plexului brahial. La vârful axilei toate aceste formaţiuni destinate membrului superior se "concentrează" formând un mănunchi vascular şi nervos, în care fasciculele plexului sunt situate lateral şi posterior de arteră, iar vena medial faţă de aceasta; în acest fel, traumatismele şi procesele patologice care apar la acest nivel pot interesa toate elementele

mănunchiului (vezi pag.328).

Fosa supraclaviculară mare este străbătută de asemenea de celelalte trei ramuri colaterale ale părţii supraclaviculare a plexului brahial şi de ramuri ale a.subclavie. N.toracic lung este constituit din fibre cu

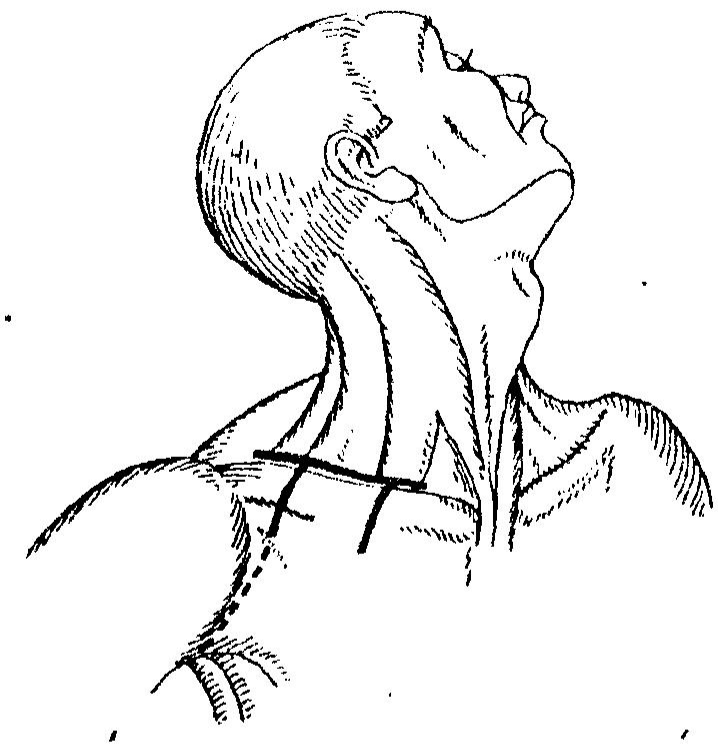

Fig.203 INCIZIE PENTRU DESCOPERIREA A.SUBCLAVIE (REICH) (dupa DORIN DUMITRESCU)

origine în ramurile ventrale C_5-C_6 care se unesc în grosimea m.scalen mijlociu; nervul trece apoi între mm.scalen posterior şi mijlociu şi coboară prin fosa supraclaviculară spre vârful axilei, acoperit de trunchiurile plexului. În regiunea axilară el primeşte frecvent fibre provenite din ramura ventrală a n.spinal C_7, descrise ca a treia ramură de origine a nervului.

N.subclavicular naşte din trunchiul superor şi coboară în lungul marginii anterioare a m.scalen anterior, trecând pe dinaintea celorlalte trunchiuri ale plexului, apoi a v.subclavie şi se termină în m.subclavicular.

N.suprascapular este de asemenea o ramură a trunchiului superior; el coboară lateral şi posterior de acest trunchi şi în fosa supraclaviculară se aşează pe faţa profundă a pântecelui inferior al omohioidianului, pe care-l urmează până la incizura scapulei, de unde pătrunde în fosa supraspinoasă.

Aa.suprascapulară şi cervicală superficială, desprinse din trunchiul tirocervical în regiunea sternocleidomastoidiană ajung în fosa supraclaviculară trecând înaintea m.scalen anterior. A.suprascapulară traversează baza regiunii mergând posterior şi la câţiva mm superior de claviculă, acoperită de lama pretraheală; ea coteşte apoi şi după ce încrucişează trunchiurile plexului brahial se îndreaptă spre fosa supraspinoasă, trecând superior de lig.transvers superior al scapulei. A.cervicală superficială, paralelă cu precedenta şi situată deasupra ei, se îndreaptă posterior şi superior acoperită de lama prevertebrală; după ce încrucişează trunchiurile plexului brahial ea pătrunde în trigonul omotrapezian străbătând lama pretraheală şi se termină în m.trapez. A.scapulară descendentă (ramura profundă a a.transverse a gâtului) cu traiect sinuos, trece posterior de m.scalen anterior apoi printre trunchiurile superior şi mijlociu ale plexului sau pe dinaintea lor şi se îndreaptă spre regiune scapulară.

Venele omonime acestor artere, se adună în unghiul medial şi inferior al fosei supraclaviculare mari şi se varsă în v.jugulară externă, în segmentul ei terminal.

Topografia regiunii laterale a gâtului, mai ales a fosei supraclaviculare, ca şi raporturile dintre formaţiunile vasculare şi nervoase care o străbat, cu elementele musculare şi osoase din vecinătate pot fi schimbate de tumori, anevrisme şi în mod particular de anomalii sau de modificări produse la nivelul centurii scapulare, generând tulburări neurovasculare în membrul superior. Anomalia cea mai frecventă şi caracteristică regiunii este reprezentată de existenţa unei coaste supranumerare (coastă cervicală), însoţită sau nu de hipertrofia m.scalen anterior. Coasta cervicală constituie o anomalie ce interesează vertebra C_7, ea dezvoltându-se din segmentul anterior al procesului transvers al acstei vertebre. După clasificarea lui Ombrödanne se deosebesc coaste cervicale incomplete, cele mai frecvente, care nu ajung la stern şi coaste cervicale complete, articulate anterior cu primul cartilaj costal sau chiar cu sternul. Coastele incomplete pot avea lungimi variabile; în unele cazuri ele nu depăşesc procesul transvers al vertebrei T_1 şi ca urmare nu determină leziuni de tip compresiv ale plexului brahial. Alte ori ele depăşesc lateral m.scalen posterior şi se termină printr-o extremitate liberă, lărgită, situată sub trunchiul inferior al plexului; coastele cervicale incomplete lungi ajung până la m.scalen anterior şi se termină liber sau se unesc cu prima coastă toracică prin fuziune osoasă sau prin ţesut fibros.

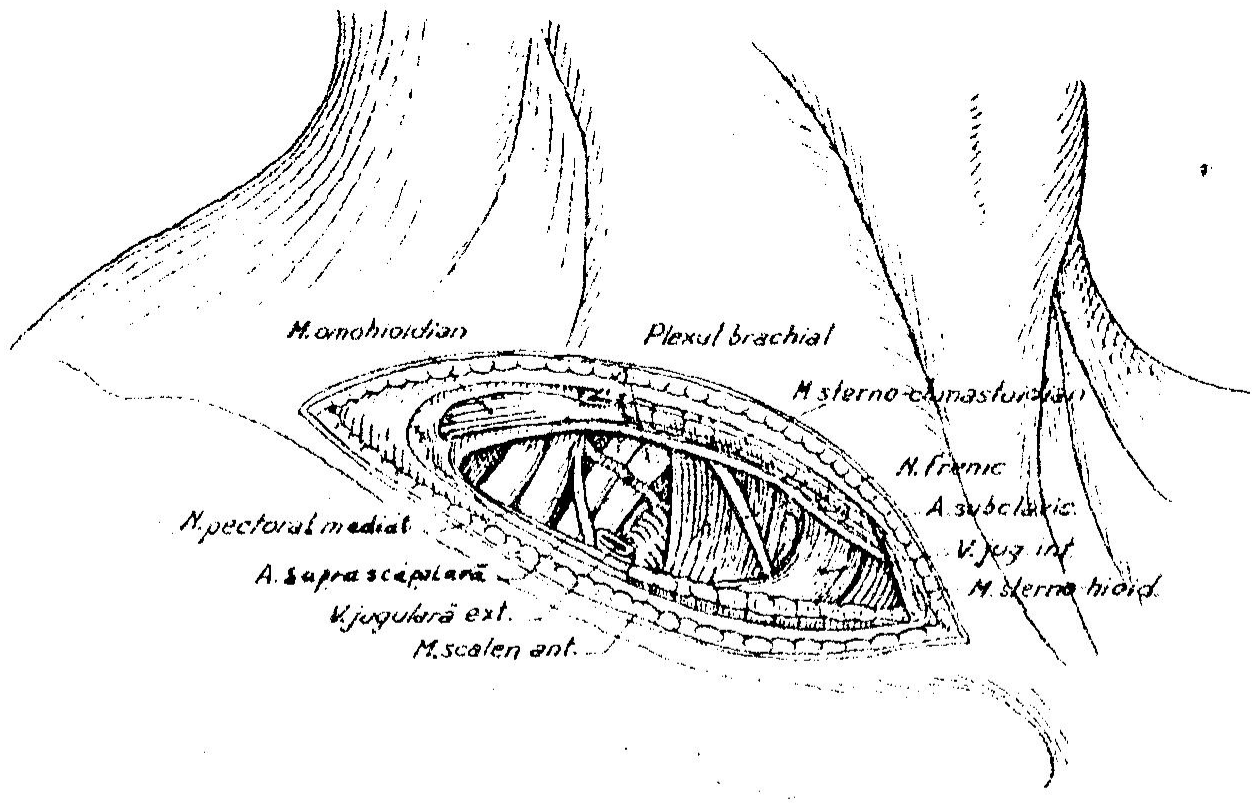

Fig.204 DESCOPERIREA A.SUBCLAVIE ÎN PORŢIUNEA EXTRASCALENICĂ (după DORIN DUMITRESCU)

Ele ridică ca pe un căluş trunchiurile plexului brahial şi a.subclavie, împingându-le medial spre tendonul m.scalen anterior, care devine în acest fel

enoftalmie, micşorarea fantei palpebrale), generat probabil de distrugerea ramurei comunicante a primului nerv toracic pentru gg.stelat, cât şi deformarea fosei supraclaviculare. Triada Ehrich (tumefacţie supraclaviculară, tulburări nervoase şi vasculare în membrul superior) este considerată ca tipică pentru coasta cervicală. Când aceasta este bilaterală tulburările pot apare în egală măsură în ambele membre, alteori cu intensităţi diferite sau să lipsească de o parte, iar deformarea celor două fose supraclaviculare realizează aspectul "de gât lărgit". Comprimarea trunchiurilor plexului brahial dă nevralgii localizate la baza gâtului cu iradieri în tot membrul superior,

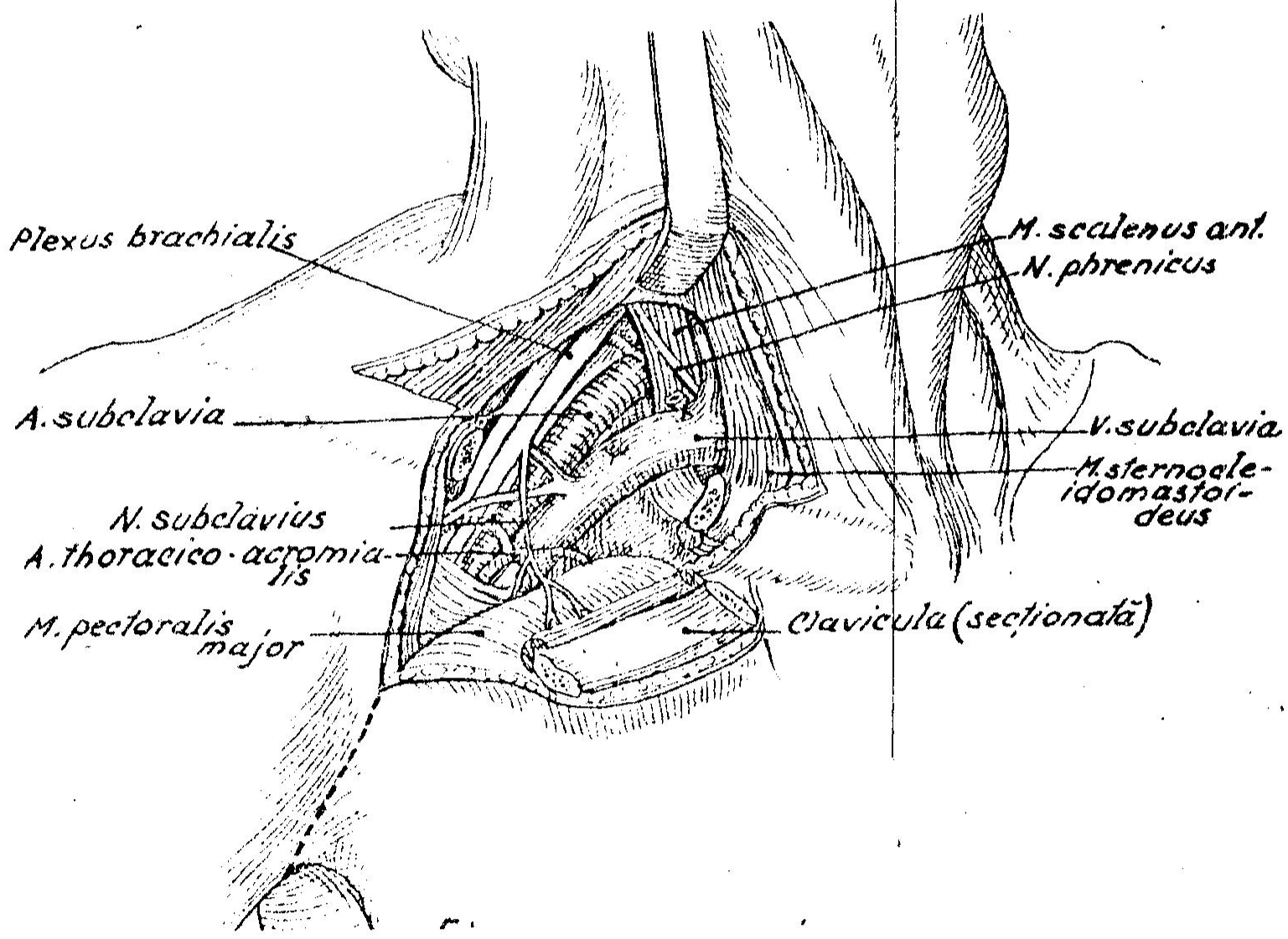

Fig.205 DESCOPERIREA A.SUBCLAVIE (REICH) (după DORIN DUMITRESCU)

element de compresiune. Totalitatea tulburărilor rezultate din compresiunea plexului brahial şi a subclavie constituie "sindromul de coastă cervicală" şi în raport cu lungimea coastei ele vor fi numai nervoase sau neurovasculare. În multe cazuri se asociază un sindrom Claude Bernard-Horner (mioză, agravate de frig, umezeală, de extensia şi rotaţia de partea opusă a capului sau prin tracţiunea braţului; parezele şi paraliziile apar tardiv şi pot îmbrăca unul din cele trei tipuri: radicular superior (Duchenne-Erb), radicular inferior (Déjérine-Klumpke) sau total. Tulburările vasculare se caracterizează prin scăderea

tensiunii arteriale, a pulsului şi a indicelui oscilometric, până la dispariţie de partea bolnavă, iar

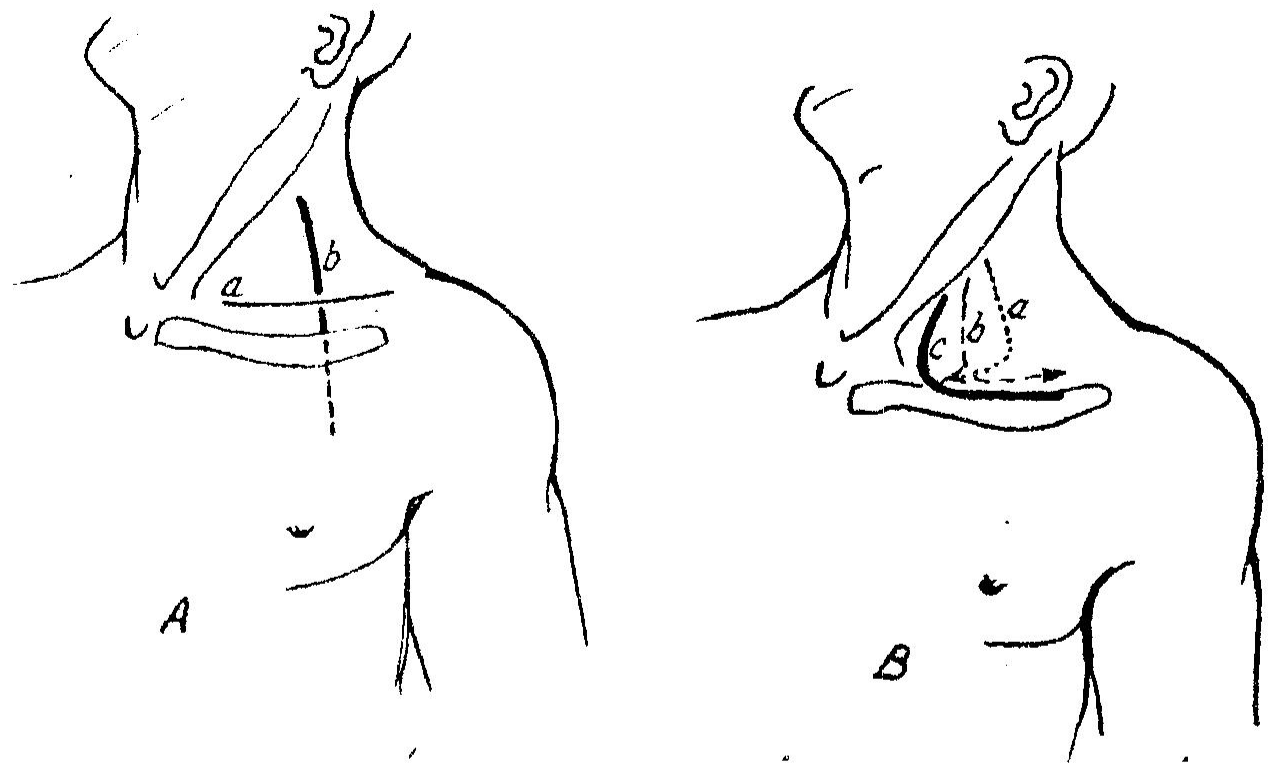

Fig.206 DESCOPERIREA A.SUBCLAVIE PE CALE CERVICALĂ

A - a = incizie clasica
b = incizie mediosupraclaviculara utilizata de TUFFIER pentru pentru descoperirea plexului brachial
B - Incizii cu lambou
a = lambou cu balama laterala
b şi c = lambou cu balama mediala

uneori prin crize vasomotorii de tip Reynaud sau prin tromboze vesculare. Cu toate că anomalia este congenitală şi destul de frecventă (2%) sindromul de coastă cervicală se manifestă doar la 10-15% dintre purtătorii de coaste cervicale şi în general după vârsta de 20-30 de ani. Apariţia tardivă a simptoamelor s-ar datora asocierii anomaliei cu un factor adjuvant: traumatisme, eforturi, atitudini vicioase în timpul somnului, leziuni inflamatorii de vecinătate, modificări ale poziţiei umărului (coborârea lui), care micşorează "defileul" costoclavicular şi accentuează curbarea vaselor şi a trunchiurilor nervoase. Un rol important ar reveni modificărilor antrenate de prezenţa coastei cervicale în fosa supraclaviculară; întinderea şi hipertrofia m.scalen anterior; apariţia unor formaţiuni fibroase printre elementele vasculare şi nervoase, diminuarea unghiului costoscalenic. În acest sens hipertrofia scalenului, asociată frecvent cu coasta cervicală, constituie după părerea multor autori cauza cea mai frecventă ce declanşează simptomatologia, întrucât hipertrofia muşchiului se realizează progresiv.

Sindromul scalenic determinat de hipertrofia izolată a muşchiului, cu patogenie insuficient clarificată, poate îmbrăca două aspecte din punct de vedere al simptomatologiei: sindromul scalenic superior, în care este comprimat trunchiul superior al plexului brahial şi sindromul scalenic inferior caracterizat prin tulburări nervoase, interesând trunchiul inferior şi tulburări arteriale consecutive compresiunii a.subclavie. Rezolvarea acestor tulburări impune rezecţia coastei suplimentare, scalenotomia şi simpatectomia periarterială, intervenţii ce se realizează prin fosa supraclaviculară mare.

În afara acestor cauze, compresiuni ale plexului brahial şi ale vaselor subclaviculare se pot produce între claviculă şi coasta I-a (sindromul costoclavicular) frecvent întâlnite le emfizematoşi ca urmare a apropierii celor două oase, sau prin hiperabducţia braţului (sindromul de hiperabducţie).

DESCOPERIREA A.SUBCALVIE. Calea pur cervicală permite accesul pe a.subclavie dreaptă în întregime şi pe segmentul cervical al celei stângi.

Poziţia bolnavului este în decubit dorsal cu capul întors de partea opusă şi cu umărul coborât. Incizia clasică prin care se descoperă partea postscalenică a arterei trece prin fosa subclaviculară mare, paralel cu clavicula şi la 1 cm superior de os; incizia are o lungime de 8 cm, mijlocul ei corespunzând cu aproximaţie mijlocului claviculei. După secţionarea pielii, m.platysma şi a lamei superficiale a fasciei cervicale, se îndepărtează (sau se secţionează între ligaturi) v.jugulară externă situată în unghiul medial al plăgii. Se incizează lama pretraheală a fasciei cervicale, iar la nevoie şi pântecele inferior al m.omohioidian.

În continuare se disecă şi se evidenţiază în ţesutul conjunctiv şi ganglionar al fosei supraclaviculare a.suprascapulară, care va fi trasă în sus împreună cu lama conjunctivă; cu un alt depărtător plasat în partea inferioară a inciziei se va proteja v.subclavie; după recunoaşterea trunchiurilor plexului brahial, care vor fi îndepărtate lateral se evidenţiază tendonul m.scalen anterior,

inserat pe tuberculul coastei I-a (reperul cel mai important), iar posterior şi lateral de aceasta, în contact cu coasta apare artera.

Ea este încărcată pe un disector, dinspre medial spre lateral şi ligaturată (vezi fig.203, 204 şi 205). Ligatura a.subclavie în partea postscalenică nu ridică probleme privind vascularizaţia membrului superior, deoarece ea se restabileşte prin anastomozele dintre ramuri ale a.subclavie, toate cu origine în părţile situate în amonte de ligatură cu ramuri ale a.axilare. Principalele anastomoze se stabilesc între a.suprascapulară şi a.cervicală transversă (ramura profundă - a.scapulară descendentă - cu a.suprascapulară; între aa.toracică internă, intercostală superioară cu aa.toracică laterală şi subscapulară.

Partea postscalenică a a.subclavie mai poate fi descoperită şi cu ajutorul unei incizii verticale, medio-supraclaviculară (vezi fig.206), folosită însă de predilecţie pentru evidenţierea plexului brahial.

Descoperirea celorlalte părţi ale a.subclavie (inter- şi prescalenică) necesită secţionarea capătului clavicular al m.sternocleidomastoidian (sau a ambelor capete) şi a tendonului m.scalen anterior, folosindu-se incizii în echer, rezultate prin racordarea unei incizii orizontale cu alta verticală; se ceează astfel un lambou cutanat cu balama medială sau laterală (vezi fig.206).

În primul caz incizia orizontală descrisă mai sus, (clasică) se uneşte cu una verticală dusă prin fosa supraclaviculară mică sau pe marginea posterioară a m.sternocleidomastoidian. Lamboul cu balama laterală rezultă din unirea unei incizii verticale, care porneşte de la mijlocul marginii posterioare a m.sternocleidomastoidian şi coboară perpendicular pe mijlocul claviculei sau la 1 cm înafară, cu o incizie orizontală, supraclaviculară dusă în lungul inserţiilor m.sternocleidomastoidian.

Prin ambele incizii se pun în evidenţă: a.subclavie în întregime, toate ramurile ei colaterale şi o parte din a.carotidă comună; la nevoie accesul poate fi lărgit fie spre a.axilară prin secţiunea claviculei (tehnica Reich - vezi pag.203, 204, şi 205), fie spre torace prin dezarticulaţie sternoclaviculară sau rezecând segmentul medial al osului. Calea cervicală poate fi combinată cu sternotomii sau toracotomii ori de câte ori leziunea arterială impune o expunere largă a vasului, a trunchiului brahiocefalic sau a segmentului toracic al subclaviei stângi. Lagatura arterei în partea posterioară poate antrena leziuni ischemice în membrul superior, mai ales când ea este plasată în amonte de originea a.toracice interne şi a trunchiului tirocervical, iar leziunea arterială întrerupe circulaţia brusc, nepermiţând dezvoltarea unei reţele colaterale. Dacă ligatura este pusă după originea celor două ramuri ale a.subclavie, irigaţia membrului se restabileşte prin aceleaşi căi ca şi în cazul ligaturii părţilor interscalenică sau postscalenică ale arterei.

DESCOPERIREA PLEXULUI BRAHIAL se poate face prin incizia orizontală clasică descrisă la descoperirea a.subclavie în fosa supraclaviculară mare; se preferă însă incizia lui Tuffier, medio - supraclaviculară, care uneşte mijlocul marginii posterioare a m.sternocleidomastoidian cu mijlocul claviculei. Timpii intervenţiei se desfăşoară identic cu cei descrişi la descoperirea părţii postscalenice a a.subclavie.

DISECŢIA CAPULUI ŞI GÂTULUI

Pentru disecţia capului şi gâtului se aşează cadavrul cu faţa în sus având sub umeri un bloc de lemn ceea ce permite expunerea mai bună a regiunii. Se practică o incizie mediană care începe de la protuberanţa occipitală externă, trece prin vertex, glabelă continuându-se pe dorsul şi lobul nasului, apoi la nivelul fitrumului, iar pe buza inferioară până la protuberanţa mentală. De la aceasta se vor duce două incizii transversale , una de la glabelă la marginea superioară a pavilionului urechii, iar a doua pe marginea inferioară a corpului mandibulei prelungită până la m.sternocleidomastoidian.

La nivelul gâtului linia de incizie mediană o continuă pe cea de la nivelul capului până la incizura jugulară. Ea este completată de o incizie transversală de-a lungul claviculei până la m.trapez. Disecţia pielii se face dinspre medial spre lateral.

Ea începe de la nivelul glabelei, cu prudenţă, pentru a păstra formaţiunile superficiale;în acest scop pielea este trasă cu pensa în timp ce cu cealaltă mână se secţionează tracturile fibroase subiacente.

În continuare se procedează la disecţia vaselor şi nervilor superficiali. Astfel, anterior de urechea externă se evidenţiază vasele temporale superficiale şi n.auriculotemporal, iar posterior de aceasta ramurile a.auriculare posterioare. Pe pântecele frontal al m.epicranian se găsesc vasele şi nervii frontali, împreună cu arterele şi nervii supraorbitali şi supratrohleari.

Apoi, se trece la punerea în evidenţă a a muşchilor mimicii, care se curăţă cu grijă de ţesutul adipos subcutanat. Astfel se vor evidenţia mai întâi m.epicranian cu galea aponevrotica şi muşchii auriculari. Pântecele frontal al m.epicranian se incizează vertical pentru a găsi vasele supraorbitale şi supratrohleare acoperite de m.corugator supercilii şi de partea orbitală a m.orbicular al ochiului. Pentru disecţia m.orbicular al ochiului se duce câte o incizie orizontală pe marginile libere ale pleoapelor. Pielea se disecă până la comisura palpebrală laterală, evidenţiind astfel părţile palpebrală şi orbitală ale m.orbicular al ochiului. Profund de partea palpebrală a m.orbicular al ochiului se află septul orbital şi m.ridicător al pleoapei superioare. Pe suprafaţa m.ridicător al pleoapei superioare se află partea palpebrală a glandei lacrmale iar profund partea ei orbitală. Se trage medial de pleoapă şi după secţionarea conjunctivei pe peretele medial al orbitei se pune în evidenţă partea lacrimală a m.orbicular al ochiului.

În continuare se studiază dispoziţia şi raporturile mm.ridicător al buzei superioare şi al aripii nasului, zigomatic mic, zigomatic mare, risorius şi nazal. Profund de m.ridicător al buzei sperioare şi aripii nasului se găseşte m.ridicător al buzei superioare, iar sub acesta m.ridicător al unghiului gurii. Superior de inserţia pe maxilar a m.ridicător al buzei se văd vasele şi nervii infraorbitali. În jurul gurii se evidenţiază mm.orbicular al gurii, coborâtor al unghiului gurii, coborâtor al buzei inferioare şi mental. De la marginea inferioară a mandibulei se disecă a. şi v.facială urmărindu-se raporturile dintre ele la acest nivel. Traiectul lor este urmărit apoi spre comisura buzelor, profund de mm.zigomatic şi în continuare prin şanţul nazogenian spre unghiul medial al ochiului. La nivelul comisurii se evidenţiază aa.labiale care pătrund sub m.orbicular al gurii.

În regiunea parotideomaseterică se disecă m.platysma care se urmăreşte până la inserţia sa pe claviculă. În continuare se examinează dispoziţia fasciilor parotidiană şi maseterică, după care acestea se incizează în dreptul arcului zigomatic, de unde se disecă până la marginea inferioară a mandibulei, iar anterior până la marginea anterioară a m.maseter. Profund de fascia parotidiană se găseşte partea superficială a glandei parotide, având în grosimea sa plexul parotidian. Anterior de aceasta se găseşte m.maseter. Se disecă corpul adipos al obrazului şi pe faţa superficială a m.buccinator se evidenţiază vasele şi n.bucal. Canalul parotidian este acoperit de partea superficială a glandei parotide. El este disecat până la deschiderea sa în vestibulul bucal. Paralel şi superior de aceasta se găseşte a.transversă a feţei. Posterior de glandă se continuă disecţia vaselor temporale superficiale şi a n.auriculotemporal. Glanda parotidă se scoate fragment cu fragment, fiind aderentă de pereţii spaţiului în care se găseşte. După scoaterea ei se examinează raporturile ei mediale şi bifurcaţia a.carotidă externă.

În regiunea temporală se îndepărtează mai întâi aponevroza epicraniană şi apoi se examinează fascia temporală. Se urmăreşte dispoziţia ei şi se disecă începând de la nivelul osului zigomatic. Ea este incizată la acest nivel, disecţia ei fiind continuată spre posterior, secţionându-se în acelaşi timp inserţia ei pe arcul zigomatic. Arcul zigomatic se secţionează cu ajutorul ferăstrăului la nivelul tuberculului şi

extremitatea ei anterioară. Ţesutul adipos din regiunea temporală este îndepărtat. Dezinserţia m.temporal de pe mandibulă se face cu precauţie pentru a nu leza mănunchiul vasculonervos maseterin care trece prin incizura mandibulei. Apoi, m.temporal se ridică spre inserţia pe osul temporal. Între el şi planul osos al fosei temporale se găsesc vasele şi nn.temporali profunzi. Profund, în fosa infratemporală se găseşte a.maxilară cu ramurile ei. Studiul complet al acestei regiuni se poate face numai după îndepărtarea mandibulei.

La nivelul gâtului după ce m.platysma a fost pus în evidenţă este secţionat transversal, cu grijă pentru a păstra lama superficială a fasciei cervicale. Pe suprafaţa ei în apropierea procesului mastoid, în dreptul osului hioid şi supraclavicular devin subcutanate ramurile superficiale ale plexului cervical. Profund de m.platysma se găseşte v.jugulară externă. Acum se poate examina dispoziţia lamei superficiale a fasciei cervicale. Pentru evidenţierea ramurilor superficiale ale plexului cervical se ia ca reper marginea posterioară a m.sternocleidomastoidian. Aceste ramuri sunt disecate şi urmărite cât mai mult posibil.

Foiţa superficială a tecii m.sternocleidomastoidian este secţionată paralel cu direcţia fibrelor musculare. După aceasta se urmăreşte alcătuirea tecii muşchiului precum şi părţile lui componente. M.sternocleidomastoidian este secţionat transversal la jumătate, căutându-se pe faţa sa profundă ramurile nervoase. N.accesor este urmărit până în apropierea m.trapez. Lama superficială a fasciei cervicale se disecă începând de la marginea posterioară a m.sternocleidomastoidian, după ce s-a reperat m.omohioidian şi mănunchiul vasculonervos al gâtului. În continuare se ridică m.omohioidian şi profund de el după incizarea tecii mănunchiului vasculonervos al gâtului se găseşte ansa cervicală în raport cu v.jugulară internă. Ea poate fi situată la înălţimi diferite. Se studiază comportarea ramurilor nervoase care o alcătuiesc precum şi a celor care pleacă din ea pentru mm.subhioidieni, exceptând de obicei m.tirohioidian.

Între cei doi muşchi omohioidieni se întinde lama pretraheală a fasciei cervicale. Se urmăreşte traiectul v.jugulare anteriore, şi după îndepărtarea lamei pretraheale se procedează la identificare mm.subhioidieni ai căror nervi sunt păstraţi. M.sternohioidian este secţionat la jumătate, transversal şi astfel putem examina m.sternotiroidian şi m.tirohioidian precum şi glandele tiroidă şi paratiroide cu raporturile şi vasele lor.

Lateral, se termină disecţia mănunchiului vasculonervos al gâtului identificând părţile sale componente şi vv.tiroidiene superioare şi mijlocii. Din n.vag se caută ramurile cardiace, faringiene, nn.laringeu superior şi laringeu recurent. N.laringeu superior merge alături de a.tiroidiană superioară. Aceste ramuri sunt urmărite până la intrarea lor în organele respective. Disecţia nn.cardiaci va fi continuată la studiul toracelui. Se urmăresc traiectul şi raporturile a.carotide comune, modul de terminare şi cele două ramuri ale sale. Acum se poate termina disecţia aa.tiroidiane superioare şi faciale cu ramurile lor. Se va insista asupra raporturilor a.carotide externe cu m.digastric şi cu "pensa stiliană". În jurul v.jugulare interne se identifică gg.cervicali profunzi. Se ridică mănunchiul vasculonervos al gâtului, se abate în partea opusă laringele şi trahea, şi astfel pe lama prevertebrală a fasciei cervicale se găseşte simpaticul cervical, disecându-se ganglionii şi ramurile sale.

Suprahioidian se studiază trigonul submandibular. Incizia lamei superficiale a fasciei cervicale se face pe linia mediană, fiind completată de două incizii transversale, cea superioară la nivelul corpului mandibulei, iar cea inferioară la nivelul osului hioid. Ea este disecată spre lateral. Sub ea se găseşte glanda submandibulară, iar profund şi posterior chinga fibroasă care se întinde spre unghiul mandibulei şi teaca m.sternocleidomastoidian. Pe glandă se găsesc gg.limfatici submandibulari, care acoperă vasele submentale şi n.milohioidian. Glanda submandibulară poate fi scoasă, lăsând pe loc prelungirea ei împreună cu canalul submandibular care trece prin interstiţiul dintre mm.milohioidian şi hipoglos, împreună cu n.hipoglos şi v.linguală. În continuare sunt identificaţi şi disecaţi mm.suprahioidieni urmărindu-se raporturile lor. După incizia m.hipoglos se continuă disecţia a.linguale în traiectul ei spre limbă.

În regiunea laterală a gâtului sunt puşi în evidenţă cei trei muşchi scaleni, pe faţa anterioară a m.scalen anterior găsindu-se nn.frenic şi supraclavicular împreună cu aa.cervicală ascendentă, transversă a gâtului şi suprascapulară. În raport cu mm.scaleni se găsesc ramurile profunde ale plexului cervical.

Apoi, se procedează la dezinserarea muşchiului de pe claviculă, după care aceasta este dezarticulată. Acum se pot examina şi diseca vasele subclaviculare şi ramurile lor la acest nivel, precum şi partea supraclaviculară a plexului brahial. Între trahee şi esofag se caută cei doi nervi recurenţi, notându-se originea şi situaţia lor comparativ în dreapta cu stânga. Studierea configuraţiei interioare şi a structurii laringelui se face după scoaterea organului. Se practică o incizie mediană, care permite examinarea reliefurilor mucoasei. Pentru studierea faringelui, a mm.prevertebrali şi a vălului palatin se examinează secţiunile sagitale ale capului sau la sfârşitul disecţiei

gâtului după ce au fost scoase organele superficiale.

Prin dezarticularea mandibulei se poate studia complet conţinutul regiunilor infratemporală şi parotideomeseterică, precum şi cavitatea bucală, limba şi glanda sublinguală cu raporturile lor. Se identifică formaţiunile care se inseră pe procesul stiloid procedându-se la studierea raporturilor lor. În raport cu faţa posterioară a m.stilofaringian se află n.glosofaringian a cărui disecţie este continuată până la nivelul limbii.

ANATOMIA PE VIU A CAPULUI ŞI GÂTULUI

ANATOMIA PE VIU A CAPULUI. FORMA şi MĂRIMEA capului şi gâtului la om sunt determinate, după cum s-a arătat, de trecerea la staţiunea verticală, Aparatul masticator are un rol însemnat în organizarea şi arhitectura părţilor componente ale capului şi gâtului.

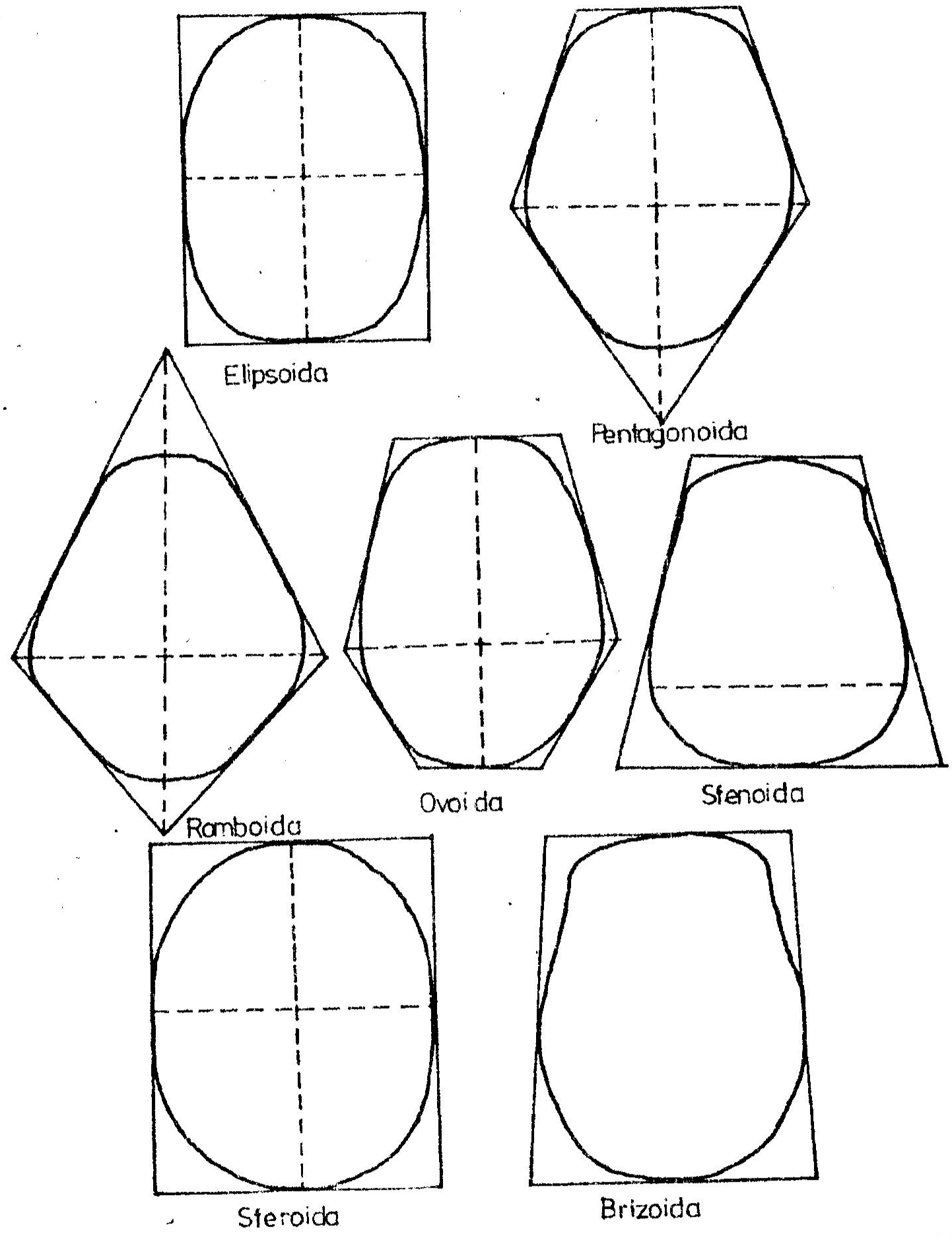

Fig.207 FORME DE CRANIU ÎN NORMA VERTICALIS (dupa G.Sergi)

de dezvoltarea mare a encefalului şi specializarea organelor de simţ de la acest nivel, cât şi sub influenţa părţii cefalice a aparatului de import al materiei.

La sfârşitul săptămânii a 8-a de viaţă intrauterină, când embrionul devine făt, mărimea capului este egală cu jumătate din lungimea corpului,

care între vertex și coccis este de 28-30 cm. Planul orizontal dintre jumătatea superioară și jumătatea inferioară a corpului trece pe sub bărbie. În luna a 3-a fătul trece printr-o fază de creștere rapidă. Ochii ajung în poziție frontală iar pleoapele rămân lipite până în luna a 7-a. Urechea externă se deplasează cranial, până

niene.

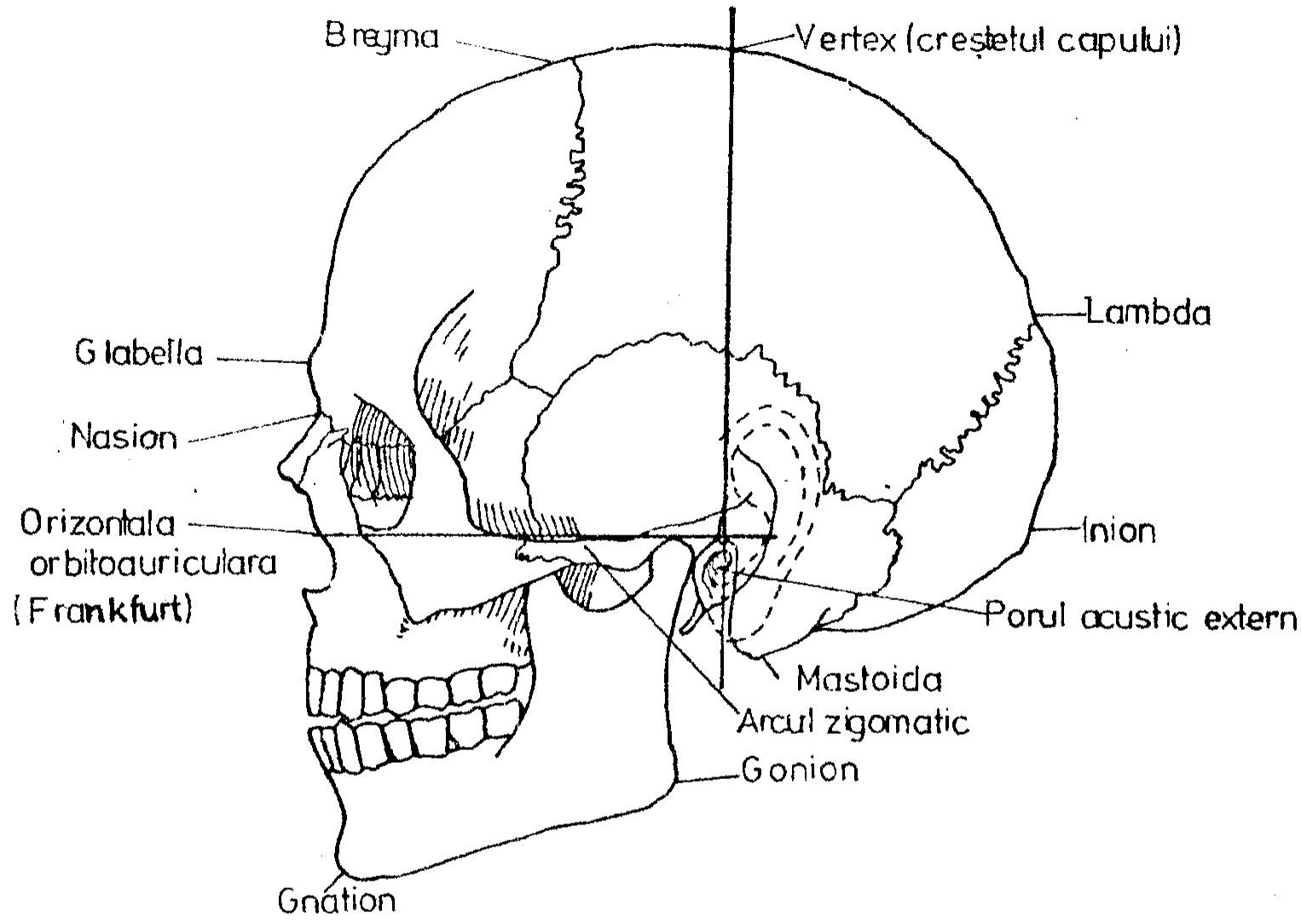

Fig.208 CRANIU ÎN NORMA LATELARIS; orizontala orbitoauriculara; înălțimea craniului; puncte craniometrice mai importante

în dreptul orizontalei care trece prin comisura buzelor. Gura, nasul și pavilionul urechii au în luna a 3-a înfățișare umană. În luna a 5-a planul dintre jumătatea superioară și jumătatea inferioară a corpului trece prin baza toracelui, iar în luna a 10-a, puțin deasupra ombilicului.

La *naștere* înălțimea capului reprezintă 1/4 din lungimea totală a corpului, care la această vârstă este de 40-50 cm, în timp ce la *adult* înălțimea capului este de 1/8 din lungimea corpului.

Prin forma și mărimea sa, *capul* depășește gâtul în toate direcțiile. În vedere laterală (norma lateralis) el se aseamănă cu un ovoid cu extremitatea mare orientată posterior. Privit de sus (norma verticalis), după G.Sergi capul poate avea următoarele forme: elipsoidă, pentagonoidă, romboidă, ovoidă, sferoidă și brizoidă (vezi fig.207).

Cunoașterea DIAMETRELOR CRANIULUI este de mare importanță practică, atât în antropologie, cât și în practica medicală curentă. Măsurătorile care se efectuează (craniometria și cefalometria) au valoare în medicina legală, dar sunt tot atât de importante pentru medicul obstetrician, pediatru, neuropsihiatru, neurochirurg sau alte specialități, în vederea interpretării deformațiilor artificiale și îndeosebi patologice ale capului.

Diametrul antero-posterior maxim sau lungimea maximă a capului se măsoară cu compasul între glabelă și proeminența cea mai depărtată a osului occipital.

Diametrul transvers maxim sau lățimea maximă a capului, reprezintă distanța dintre punctele cele mai depărtate ale tuberozităților parietale.

Înălțimea auriculară a capului se obține măsurând distanța dintre partea superioară a tragusului și vertex (creștetul capului), pe linia care cade perpendicular pe orizontala orbitoauriculară (vezi fig.208).

Orizontala orbitoauriculară sau orizontala de la Frankfurt, este linia de referință care trece prin extremitatea superioară a tragusului și punctul cel mai inferior al marginii infraorbitale (vezi fig.208).

Cu ajutorul indicelui cranian și indicelui cefalic se apreciază *variațiile de lungime* ale capului. *Indicele cranian* se obține prin măsurători pe craniul izolat. *Indicele cefalic* se calculează prin măsurători la omul viu sau cadavru, deci incluzând și părțile moi ale capului. El este cu cca 2 cm mai mare decât indicele cranian.

Indicele cefalic exprimă *raportul* dintre

valoarea diametrului transvers maxim, înmulţit cu 100, şi valoarea diametrului antero-posterior maxim. Extremele acestui indice de lungime, sunt reprezentate de capul lung sau *brahicefal*, cu o valoare de aproximativ 85 cm şi capul scurt sau *dolicocefal* de cca 75 cm. Între aceste valori există numeroase variaţii de lungime a capului, proprii fiecărui individ.

Variaţiile în înălţime ale capului se apreciază cu ajutorul *indicelui vertical*. În funcţie de înălţime, capul poate fi *ortocefal*, cu indice vertical între 70-75 cm, *platicefal* (cap plat sau turtit) sub aceste valori, sau *cap înalt*, cu valori peste 75 cm.

Lăsând la o parte abaterile artificiale de la forma normală a capului, menţionăm *abaterile patologice*, cele mai frecvent întâlnite. *Microcefalia* sau capul foarte mic şi *macrocefalia*, sunt strâns corelate, privind factorii determinanţi, cu dezvoltarea encefalului. *Hidrocefalia* este produsă de creşterea peste limita normală a cantităţii de lichid cefalorahidian în ventriculii cerebrali. O serie de alte modificări patologice sunt determinate de factori care influenţează dezvoltarea oaselor în general, deci şi a craniului, ca: rahitismul, osteomalacia, cretinismul, sifilisul. Un alt tip de modificări se produce prin *sinostozarea* înainte de termen a suturilor craniene.

Forma şi mărimea capului prezintă de asemenea *caractere sexuale*, determinate de factorii hormonali. La femeie craniul este mai mic, cu oase mai subţiri şi reliefuri mai puţin pronunţate decât la bărbat. Craniul masculin aşezat pe o suprafaţă orizontală se sprijină fix pe apofizele mastoide, mai dezvoltate în timp ce la femeie se sprijină şi stă în echilibu instabil pe condilii occipitali (Testut). Caracterele sexuale ale capului sunt reflectate în mod deosebit de părţile moi, prin forma şi structura lor distinctă pentru fiecare regiune topografică, de prezenţa pilozităţii şi repartiţia ei la nivelul capului, în ultimă instanţă de trăsăturile fizionomice specifice fiecărui sex.

Expresia feţei sau fizionomia individului şi *mimica* sunt atribute ale capului, ale formaţiunilor anatomice de la acest nivel. Un exemplu de adaptare la aceste funcţii îl constituie aspectul şi structura pielii, vascularizaţia şi inervaţia bogată a regiunii capului. Pielea subţire şi elastică participă în mai mare măsură la realizarea expresiei fizionomice şi mimice.

Fizionomia este expresia permanentă şi caracteristică a feţei unui individ.

Mimica reprezintă mişcările care schimbă în orice moment fizionomia, prin contracţia muşchilor pieloşi ai capului şi gâtului (vezi pag.51).

Faţa omului (facies), traduce sentimentele pe care acesta le trăieşte. Ea poate exprima fără cuvinte, bucuriile şi mulţumirea, tristeţea şi suferinţa. Mimica reprezintă deci o parte din substratul anatomic al fondului psihologic al individului. Prima expresie mimică la om, începe cu râsul senin al sugarului la vârsta de 6 săptămâni. Dar, fizionomia şi mimica devin apoi elemente caracteristice fiecărui individ, traducându-i etapele anatomice de viaţă, vârsta, stările psihologice normale sau stările patologice.

În practica medicală, examinarea feţei prin inspecţie sau observaţia directă, permite nu numai recunoaşterea gradului de intensitate cu care bolnavul trăieşte starea potologică, ci este un element de bază în stabilirea diagnosticului bolii. Punerea diagnosticului "la prima vedere" de către marii clinicieni se bazează mai întâi pe *observaţia directă a feţei*, a acestei "părţi descoperite" a corpului uman. Citirea pe faţă a semnelor clinice ale unei boli, ţine de *simţul clinic* al medicului, despre care P.Brânzeu afirmă că este o aptitudine tot atât de necesară medicului, precum talentul, artistului. El defineşte simţul clinic ca aptitudinea clinicianului de a evalua cât mai repede şi cât mai complet o situaţie patologică. Simţul clinic ca una din laturile cele mai importante ale personalităţii medicului se bazează mai întâi pe observaţia clinică a bolnavului, se însoţeşte de raţionamentul logic în care se interpretează ştiinţific valoarea semnelor culese, având la bază o bună documentare teoretică.

Arta de stabilire a diagnosticului pe baza observaţiei directe, a fost fundamentată încă de Hipocrat. În perioada Renaşterii, observaţia directă a fost dezvoltată şi pusă pe *baze anatomoclinice* precise. Ochiul medicului în stabilirea diagnosticului trebuie să vadă nu numai la suprafaţă, ci în profunzime, iar în timp, pentru a stabili prognosticul, el trebuie să vadă departe. I.Haţieganu (citat de P.Brânzeu), afirmă că, observaţia bolnavului de către medic, nu este numai muncă perceptivă, ci şi interpretativă. Faptele trebuiesc analizate cu ajutorul gândirii logice a medicului. *Un medic este cu atât mai bun cu cât ştie să extragă esenţialul din prima impresie clinică*. Observaţia ştiinţifică, poate începe chiar înainte de a lua contactul cu bolnavul, prin datele expuse de cei din jur, care i-au observat faciesul, alte semne clinice, intensitatea suferinţei în pat, etc.

Simţul clinic se poate dezvolta numai printr-un îndelungat contact şi dialogul la patul bolnavului.

Analiza "fasciesului" la un bolnav prezintă deci o mare importanţă în precizarea diagnosticului unei afecţiuni, actul major al clinicianului. Dacă în condiţii normale, de exemplu, se poate citi prin facies, concentrarea, încordarea atenţiei şi judecăţii jucătorului de şah, în clinică însă faciesul hipocratic este un semn major al peritonitei; faciesul pneumonic al pneumoniei; forma şi aspectul feţei în mixedem; reacţiile vasomotorii la nivelul feţei explicând tipul

neurovegetativ; edemele palpebrale în afecţiunile renale şi numeroase altele.

Prin cele expuse mai sus, s-a încercat să se

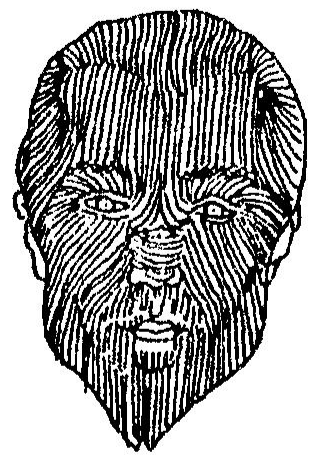

Fig.209 LINII DE IMPLANTARE A PĂRULUI (dupa P.Richter)

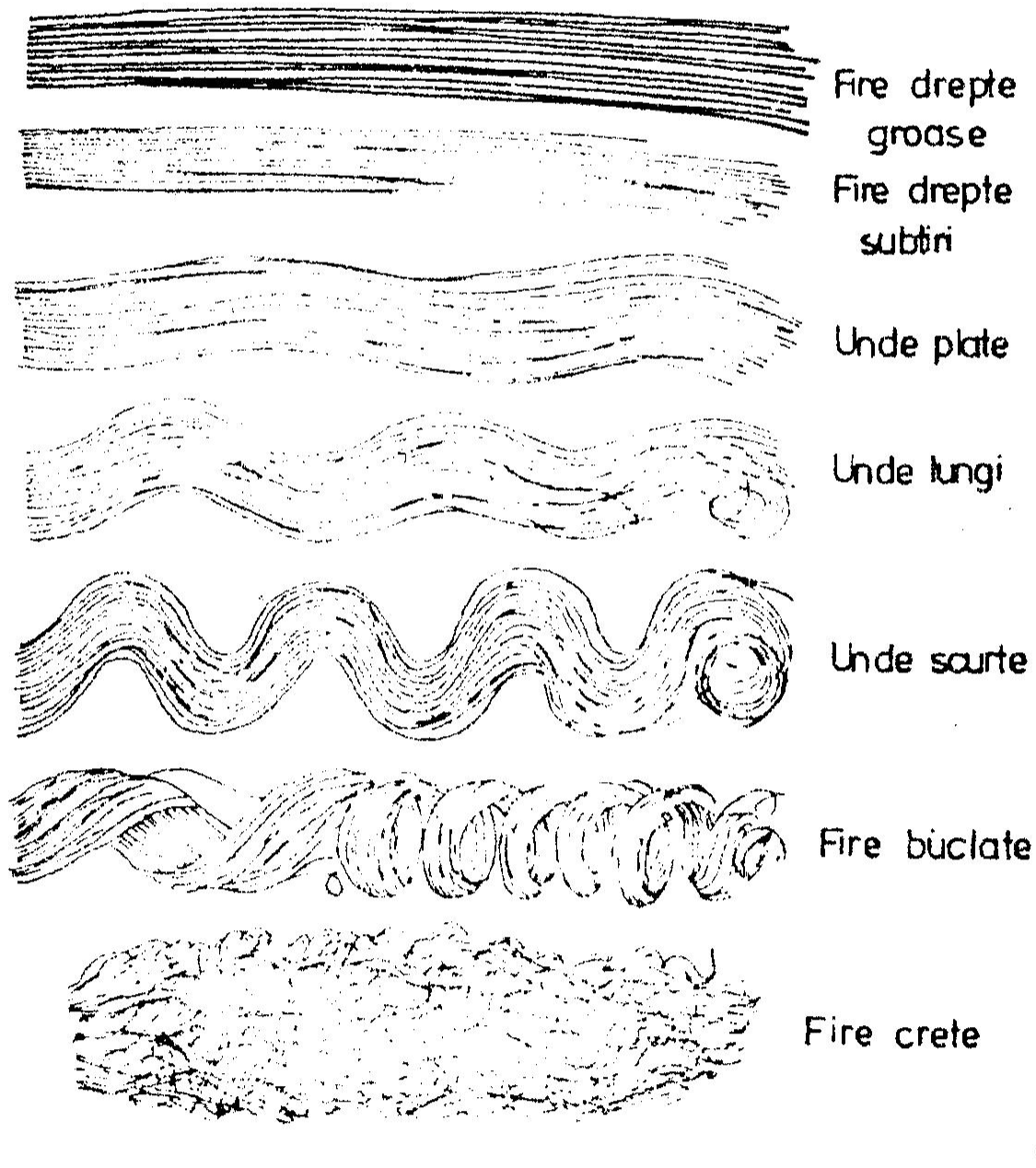

Fig.210 FORME DIFERITE ALE FIRELOR DE PĂR (schema dupa Martin)

arate valoarea şi substratul ştiinţific al exerciţiilor de anatomie pe viu a capului, care dezvoltă observaţia şi simţul clinic de mâine şi totodată importanţa lor pentru practica medicală clinică.

Prin **PALPARE** se stabilesc reperele osoase de la nivelul capului, se ia pulsul arterelor şi se examinează formaţiunile anatomice normale (muşchii, articulaţia temporomandibulară, grupele de ganglioni limfatici ai capului, etc.), în fiecare din regiunile topografice ale capului şi gâtului prezentate în capitolul precedent. Prin *endoscopie* se explorează organele cavitare.

REPERELE OSOASE care marchează *limita dintre calvarie şi faţă* sunt următoarele: pe linia mediană anterioară, superior de rădăcina nasului, se palpează *glabela*. În funcţie de gradul de dezvoltare al sinusurilor frontale în tabla osului, ea poate fi mai mult sau mai puţin proeminentă. Lateral de glabelă, la partea inferioară a regiunii frontale, proemină în direcţie transversală, *arcurile spârcenoase* (vezi fig.13, pag.22). Acestea conţin medial o prelungire a sinusului frontal şi se termină inferior cu marginea supraorbitală, mai rotunjită medial. Medial de locul unde *marginea supraorbitală* devine mai ascuţită, se palpează *incizura sau gaura supraorbitală* prin care trec vascle şi nervul cu acelaşi nume, care rulează sub deget sau se poate simţi pulsul arterei. Compresiunea pe nerv ajută la diagnosticul diferenţial între nevralgia supraorbitală şi sinuzita frontală. În sinuzită punctul este dureros, dar în nevralgie durerile cresc la compresiunea nervului. Lateral, marginea supraorbitală coboară pe *procesul zigomatic* al frontalului şi sutura frontozigomatică, care se palpează cu uşurinţă sub piele.

Marginea posterioară a acestui proces constituie originea anterioară a *liniei temporale*.

În continuare se palpează faţa laterală şi marginea superioară a arcului zigomatic şi sutura zigomaticotemporală. Prin peretele anterior al meatului acustic extern, se palpează cu pulpa indexului, în timp ce se execută mişcări de ridicare şi coborâre, *capul mandibulei*, din articulaţia temporomandibulară. Urmează *mastoida*, ce se palpează uşor sub piele şi a cărei margine posterioară se continuă cu *linia nucală superioară* a occipitalului, cu concavitatea inferior. Această linie se întinde până la *protuberanţa occipitală externă* (inion) situată pe linia mediană posterioară a capului.

Reperele osoase ale *calvariei* se palpează fără mare dificulate, deoarece părţile moi formează un strat de acoperire relativ subţire. În regiunea frontală, simetric, se palpează *tuberozităţile frontale*, mai

proeminente la fete, la care şi fruntea este mai verticală. Sub tuberozităţi proemină arcurile sprâncenoase, iar pe linia mediană între ele, se palpează uneori o mică ridcătură verticală, ce

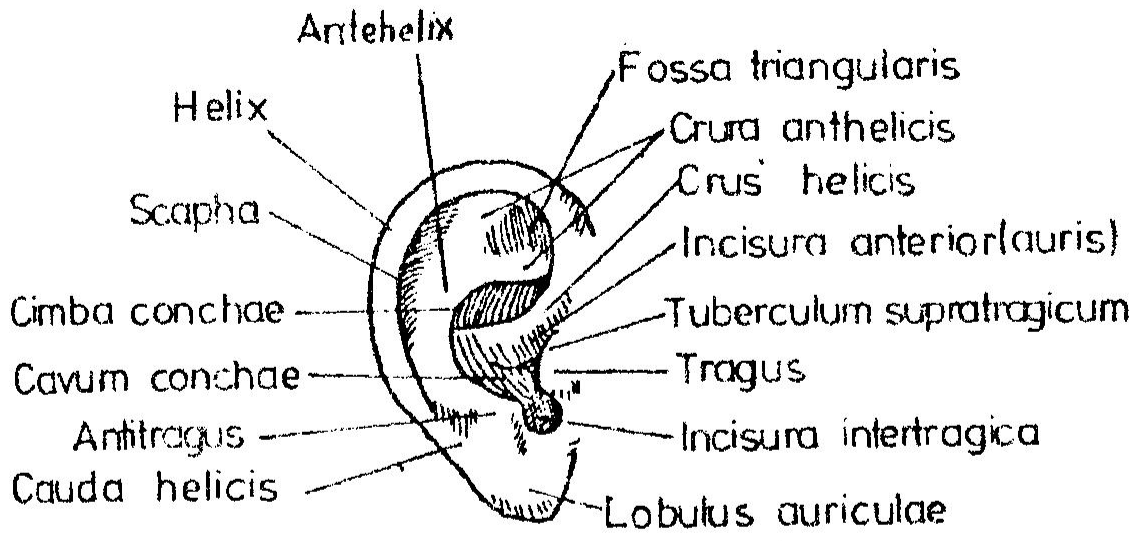

Fig.211 PAVILIONUL URECHII (auricula)

corespunde suturii metopice (vezi fig.13). Inferior de glabelă se poate simţi *sutura frontonazală*, iar superior la limita dintre frontal şi parietale *sutura coronală*. Pe linia mediană, superior, între cele două parietale se simte prin deplasarea pielii sub pulpa degetelor o depresiune longitudinală reprezentată de *sutura sagitală*. Punctul cel mai ridicat de pe această linie se

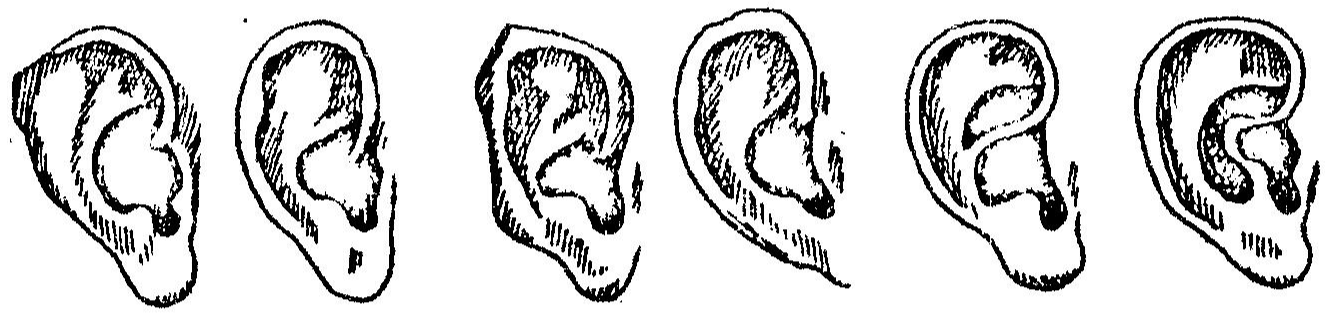

Fig.212 FORME DIFERITE ALE PAVILIONULUI URECHII (dupa Lannois)

numeşte *vertex* sau creştetul capului. Posterior, între parietale şi scuama occipitalului se palpează *sutura lambdoidă*. La locul de unire al suturii sagitale şi cea lambdoidă, se află o mică depresiune ce corespunde punctului craniometric *lambda*. La copilul mic la extremităţile suturii sagitale se află *fontanelele, anterioară şi posterioară*. Cea anterioară este loc de electie pentru prelevări de sânge din sinusul sagital superior al durei mater (vezi fig.12). În părţile laterale ale calvariei, părţile cele mai proeminente sunt reprezentate de *tuberozităţile parietale*. Sub ele se palpează o creastă arcuată cu concavitatea inferior, formată de *linia temporală superioară*, sub care urmează un plan osos neted, ce se termină inferior la *linia temporală inferioară*. Aceasta din urmă marchează inserţia superioară a m.temporal. În partea posterioară, superior de linia nucală superioară şi paralel cu ea, se poate palpa de o parte şi de alta *linia nucală supremă*. Pe linia mediană, inferior de inion se palpează *creasta occipitală externă*. La suprafaţă, corespunzând acestei creste şi la aproximativ două laturi de deget sub protuberanţa occipitală externă se găseşte foseta nucală (neomologată N.I.) ce corespunde spaţiului dintre occipital şi atlas.

PĂRŢILE MOI ALE CALVARIEI sunt reprezentate de *piele*, care este puternic solidarizată de *m.epicranian şi aponevroză epicraniană* sau *galea aponeurotica*. Cele două straturi unitare formează *scalpul*. Între planul musculoaponevrotic şi periost se află ţesut conjunctiv lax, care permite mobilitatea părţilor moi ale calvariei pe planul osos. Aderenţa pielii de planul musculoaponevrotic şi mobilitatea acestuia din urmă pe os, determină în traumatismele craniene dezlipirea scalpului, formarea de hematoame în traumatisme de mai mică intensitate sau de colecţii seroase.

În inflamaţii se formează flegmoanele difuze ale capului.

Pielea capului este groasă. Ce excepţia regiunii frontale şi a treimii anterioare a regiunii temporale, ea este acoperită de *părul capului*. Acesta poate lipsi pe întinderi variate în calviţie (chelie). Pielea capului este bogată în glande sebacee şi sudoripare.

Părul regiunilor calvariei şi feţei prezintă linii de implantare diverse care se pot observa în fig.209. Părul capului sau al scalpului diferă de la un individ la altul, ca formă, lungime, grosime şi culoare. Liniile sale de implantare iradiază în linii spirale din regiunea centrată de punctul lambda sau unghiul superior al scuamei occipitalului (Poirier). În conparaţie cu alte regiuni este cel mai lung, putând ajunge până la 1 m. Lungimea lui variază cu vârsta, sexul şi rasa. De

asemenea, firele de păr ale capului pot fi după cum se observă din fig.210, drepte și groase, drepte și subțiri,

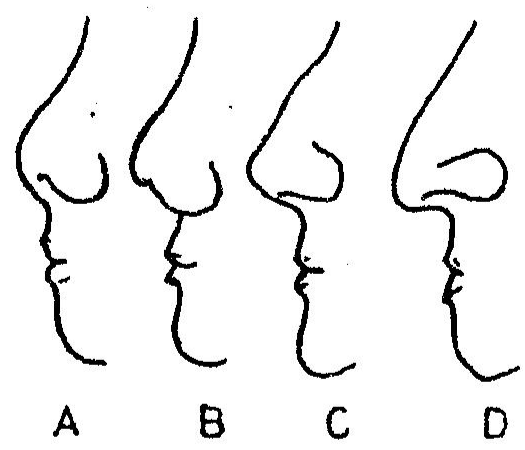

Fig.213 FORME ALE NASULUI vedere din profil
A - vârful turtit; B - vârful rotunjit;
C - vârful ascuțit; D - vârful rotunjit în jos; (dupa Martin)

pot descrie unde plate, lungi sau scurte, sau pot fi fire buclate ori creţe.

Pielea regiunii frontale este mai subţire şi elastică. Sub influența contracției m.frontal și procerus ea formează cute transversale, iar prin cea a m.sprâncenos, cute verticale, ce exprimă supărarea, durerea, încordarea, etc. La vârste înaintate ea își pierde elasticitatea și formează cute caracteristice acestei etape de viață. În partea inferioară a regiunii frontale se găsesc *sprâncenele*.

Pielea este mai groasă la acest nivel și aderentă de mușchii subiacenți, dar mobilă pe os. Sprânceana are și ea o formă curbă cu concavitatea în jos. Ea nu se suprapune arcului sprâncenos osos și prezintă un cap, corp și lateral, coada sprâncenei. Există sprâncene cu poziție înaltă, joasă sau intermediară. Normal capetele sprâncenelor sunt despărțite între ele, dar pot fi și unite.

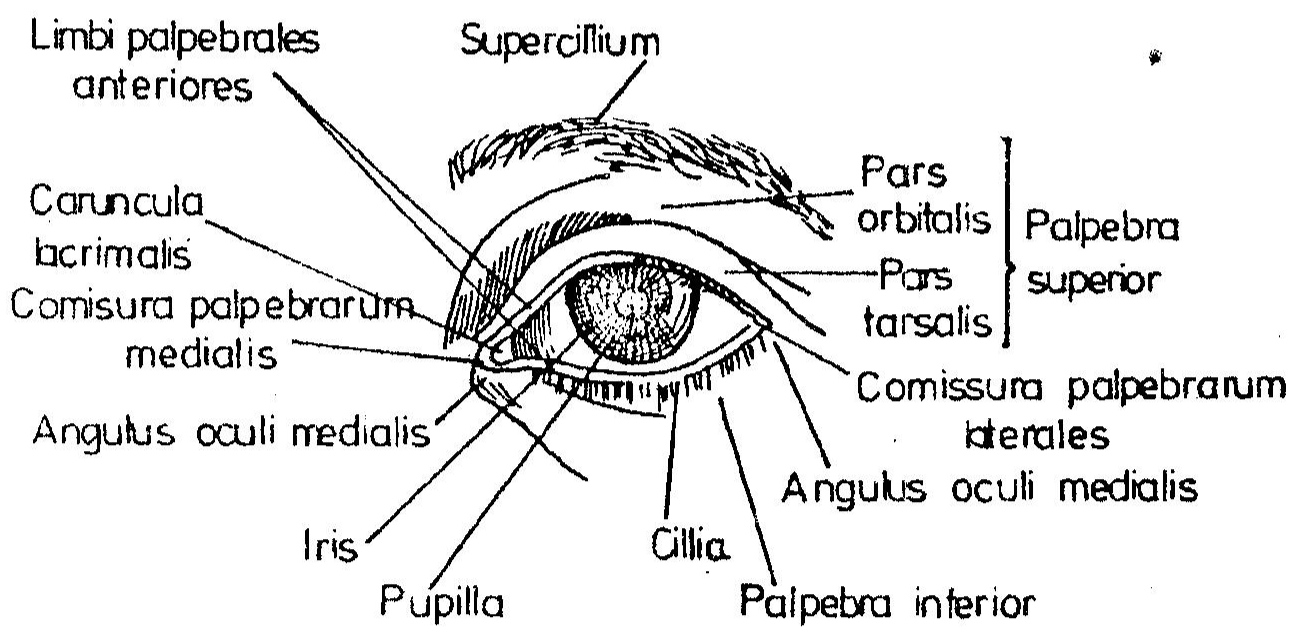

Fig.215 OCHIUL - vedere anterioara -

Pielea din treimea anterioară a regiunii temporale este lipsită de păr. Este netedă la tineri

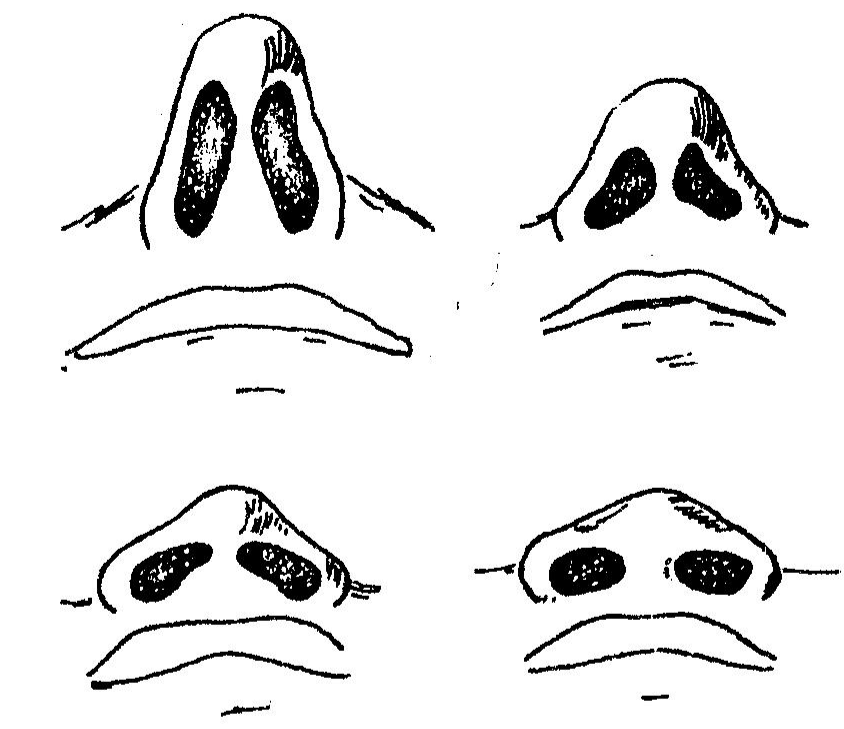

Fig.214 FORMA NĂRILOR (din Martin)

și prezintă o serie de cute radiare ce pornesc din unghiul lateral al ochiului la vârstnici. Părul regiunii temporale este primul care începe să albească, odată cu înaintarea în vârstă.

În regiunile calvariei se pot palpa următoarele artere: *a.temporală superficială*, se simte pulsând dacă se comprimă pe arcul zigomatic anterior de tragus. Sub piele, împreună cu ramura ei frontală, au traiect sinuos, ușor vizibil la vârstnici. În aceeași regiune, a.temporală superficială și *n.auricutemporal* se pot descoperi. În regiunea occipitală, sub linia nucală superioară, la cca 5 cm de linia mediană, în spațiul dintre m.trapez și m.sternocleidomastoidian se palpează *a.occipitală*. Medial de arteră se găsește *n.occipital mare* (Arnold) ramura dorsală a celui de al doilea nerv cervical. Tot în această regiune se pot palpa *gg.limfatici occipitali*.

Pavilionul urechii este situat sub regiunea temporală, anterior de mastoidă și posterior de

regiunea parotideomaseterică. Aspectul său pe viu se observă în fig.211.



Fig.216 IMAGINE RINOSCOPICA ANTERIOARA NORMALA

FAŢA cu etajul său maxilar şi mandibular prezintă o serie de *repere osoase* care pot fi palpate prin intermediul pielii sau al mucoaselor cavităţilor de la acest nivel.

Pe linia mediană se palpează *piramida nazală cu apertura piriformă*, unde începe partea mobilă, cartilaginoasă a nasului. Lateral, se palpează *marginea infraorbitală*. Sub aceasta, pe verticala ce trece prin

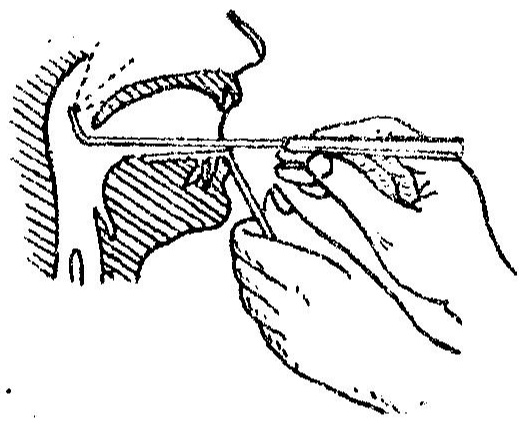

Fig.217 TEHNICA RINOSCOPIEI POSTERIOARE

incizura supraorbitală, se găseşte *gaura infraorbitală prin care ies nervul şi vasele infraorbitale*. Compresiunea acestui punct este dureroasă în sinuzita maxilară. În partea medială se palpează *creasta lacrimală anterioară* a maxilarului (vezi pag.23).

Lateral se palpează puntea osoasă formată de *arcul zigomatic*. Sub pielea obrazului şi inferior de marginea infraorbitală se palpează faţa *osului zigomatic*, cu un mic orificiu la nivelul ei, gaura zigomaticofacială pentru vasele şi nervul cu acelaşi nume. Prin vestibulul gurii se palpează *fosa canină*, gingia cu *procesul alveolar*. Posterior de ultimul molar se află spaţiul retromolar, loc de comunicare între vestibul şi cavitatea bucală propriu-zisă. Prin cavitatea bucală se explorează şi *palatul dur*.

În etajul mandibular se palpează corpul mandibulei, marginea posterioară a ramurii mandibulei, interlinia articulară temporomandibulară sub tuberculul articular, procesul coronoid prin vestibulul bucal, marginea inferioară a corpului mandibulei, protuberanţa mărginită lateral de tuberculul mental şi înafara sa, gaura mentală.

Nasul învelit de părţile moi, cu pielea subţire privit din profil poate avea forme diferite (vezi fig.213). Dacă se priveşte de jos, baza piramidei nazale, se observă forma nărilor (vezi fig.214).

Aspectul de suprafaţa al ochiului este prezentat în fig.215, iar aspectul exterior al buzelor şi regiunea mentală sunt redate în figurile 131, 132, 133.

În regiunea parotideomaseterică prin punerea în contracţie a m.maseter se palpează muşchiul, iar pe marginea sa antrioară rulează sub deget pe orizontala care trece prin inserţia lobului urechii, *ductul parotidian* (Stenon). Orificiul său de vărsare se palpează în partea superioară a *vestibulului gurii în* dreptul celui de al doilea molar superior. La partea inferioară a marginii anterioare a maseterului, pe marginea inferioară a corpului mandibulei se palpează *a.facială*. În unghiul infero- medial al orbitei se palpează *a.angulară* ramură terminală a facialei.

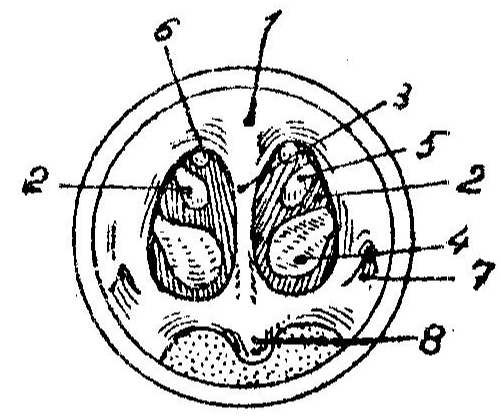

Fig.218 IMAGINEA RINOSCOPICA POSTERIOARA

Posterior de ramura mandibulei se găseşte groapa retromandibulară.

Cavitatea bucală şi organele ei anexe sunt accesibile oroscopiei directe şi palpării (vezi capitolul "aparatul masticator").

Partea posterioară a cavităţii nazale se explorează prin *rinoscopie posterioară* (examen de specialitate în O.R.L.), iar faringele prin *faringoscopie*.

Rinoscopia anterioară constituie metoda de exminare a cavităţii nazale prin orificile sale anterioare (nări), cu ajutorul speculului nazal. Bolnavul şi medicul sunt aşezaţi faţă în faţă, pe scaune; speculul nazal este introdus închis prin nară, nu prea profund şi apoi se deschide dilatându-se astfel aripa nasului, în timp ce oglinda frontală proiectează fasciculul luminos.

Capul bolnavului este la început în uşoară flexie, poziţie ce permite observarea cornetului şi meatului inferior, peretele inferior al cavităţii şi partea

inferioară a septului nazal.

Înclinarea şi rotaţia de o parte şi de alta a capului bolnavului asigură o mai bună inspecţie a pereţilor lateral şi medial al cavităţii nazale, iar prin extensia moderată se văd cornetul şi meatul mijlociu, partea superioară a septului şi şanţul olfactiv (fanta olfactivă) (vezi fig.216).

Rinoscopia posterioară serveşte la examinarea indirectă a părţilor posterioare ale cavităţii nazale, a choanelor şi a părţii nazale a faringelui. Examinarea se face prin cavitatea bucală, folosindu-se o oglindă mică, ce face cu mânerul un unghi de 120°. După comprimarea limbii cu un apăsător de limbă, oglinda este introdusă înapoia vălului palatin şi cu ajutorul ei fasciculul luminos proiectat de oglinda frontală a medicului este reflectat în rinofaringe (vezi fig.217). Pentru a nu se aburi, oglinda este în prealabil încălzită, iar dacă bolnavul prezintă o reflectivitate faringiană exagerată se va pulveriza cu o soluţie anestezică istmul gâtului şi partea orală a faringelui. Imaginea care apare pe oglindă prezintă superior fornixul faringelui (1 din fig.218), apoi choanele (2) separate prin sept (3), extremităţile posterioare ale cornetelor inferioare (4), mijlocii (5) şi uneori superioare (6); lateral se vede orificiul faringian al tubei (7) iar inferior faţa posterioară a vălului palatin şi a luetei (8).

ANATOMIA PE VIU A GÂTULUI. Limitele gâtului, regiunile sale topografice precum şi o serie de date privind forma sau unele repere din aceste regiuni au fost descrise şi în capitolul de anatomie topografică; în ceea ce priveşte anatomia pe viu a cefei, ea a fost prezentată în fascicula "pereţii trunchiului".

Explorarea prin inspecţie şi palpare a celorlalte regiuni din partea anterioară şi laterală a gâtului se face de preferinţă în poziţie ortostatică sau şezândă a bolnavului, coloana cervicală şi capul fiind la început în rectitudine. În raport cu necesitatea de a evidenţia şi palpa mai precis unele formaţiuni, capului şi coloanei cervicale i se vor imprima mişcări active sau pasive de flexie, de extensie, înclinare laterală şi rotaţie, iar umărului, de ridicare şi proiecţie înainte sau de coborâre cu proiecţie înapoi. Explorarea primelor trei vertebre cervicale sau executarea endoscopiilor (laringoscopie indirectă, directă şi esofagoscopie) se face prin cavitatea bucală. Cel care examinează se aşează obişnuit în faţa bolnavului (sau am modelului), dar pentru palparea formaţiunilor din fosa subclaviculară mare se recomandă ca el să stea înapoia bolnavului, sprijinându-şi palmele pe regiunile scapulare ale acestuia, iar degetele uşor flectate sunt introduse în scobiturile subclaviculare.

Inspecţia. Aspectul tegumentului se caracterizează, la bărbaţi, prin prezenţa foliculilor piloşi care acoperă o suprafaţa corespunzătoare regiunii anterioare aproape în întregime şi a pliurilor transversale, mai numeroase spre baza gâtului, la persoanele în vârstă sau cu panicul adipos dezvoltat. Particularităţile privind grosimea pielii, structura şi gradul ei de aderenţă la planurile subiacente, în diferite regiuni, au fost menţionate în capitolul de topografie.

Anterior, pe linia mediană, se observă osul hioid şi proeminenţa laringiană, mai ales la bărbaţi şi persoanele slabe; de o parte şi de alta se remarcă m.sternocleidomastoidian al cărui relief caracteristic apare mai net, când capul este rotat în partea opusă şi înclinat de aceeaşi parte. Flexia capului, examinatorul opunându-se acestei mişcări, evidenţiază concomitent cei doi mm.sternocleidomastoidieni. Între marginile lor anterioare şi relieful viscerelor mediane ale gâtului se observă şanţurile care adăpostesc în profunzime mănunchiurile vasculonervoase ale gâtului. La baza gâtului există în mod normal o serie de depresiuni; pe linia mediană între tendoanele părţilor sternale ale mm.sternocleidomastoidieni şi, mărginită inferior de incizura jugulară, se află scobitura suprasternală (groapă, neomologată în N.I.), iar lateral, de fiecare parte, scobiturile (fosele) supraclaviculare mică şi mare, delimitate inferior de clavicula. Flexia coloanei cervicale şi a capului le accentuează, în timp ce poziţia inversă le şterge. Prin tegument se vede, când panicul adipos este redus, reţeaua venoasă superficială formată din vv.jugulare anterioare, în regiunea anterioară a gâtului şi, de vv.jugulară externe cu afluenţii lor, în regiunile laterale; manevra Valsalva, poziţia declivă a capului şi hipertensiunea în sistemul cav superior determină turgescenţa lor (fiind lipsite de valvule) şi în consecinţă, desenul vascular apare mai evident. În aceste condiţii, v.jugulară externă se proiectează pe o linie ce uneşte unghiul mandibulei cu jumătatea claviculei. De asemenea sub tegumentul scobiturii supraclaviculare se desenează trunchiurile plexului brahial sub forma unui mănunchi de cordoane, cu direcţie inferioară şi laterală. Ultimul reper ce poate fi observat condiţii normale este marginea m.trapez, care separă la suprafaţă regiunea cefei de regiunea laterală.

Palparea gâtului furnizează date cu mult mai numeroase şi mai importante decât se pot obţine prin inspecţie. Prin cavitatea bucală şi faringe, după anestezia locală prin cocainizare a vălului palatin şi a arcurilor palatine, se palpează arcul anterior al atlasului cu tuberculul anterior, corpul axisului şi al vertebrei C_3; dacă bolnavul execută mişcări de răsucire a gâtului se pot simţi masele laterale ale, atlasului şi procesele transverse ale axisului. În regiunea anterioară a gâtului palparea osului hioid se face cuprinzând între police şi index coarnele sale mari şi deplasând-ul uşor în sens lateral; pe linia mediană corespunzând corpului

hioidului se observă un şanţ transversal, care în poziţia de rectitudine a capului, se proiectează în dreptul vertebrei: C_2 la copilul până la 4-5 ani; C_3 până la 6-7 ani; C_4 la adulţi La aceştia din urmă hioidul se găseşte

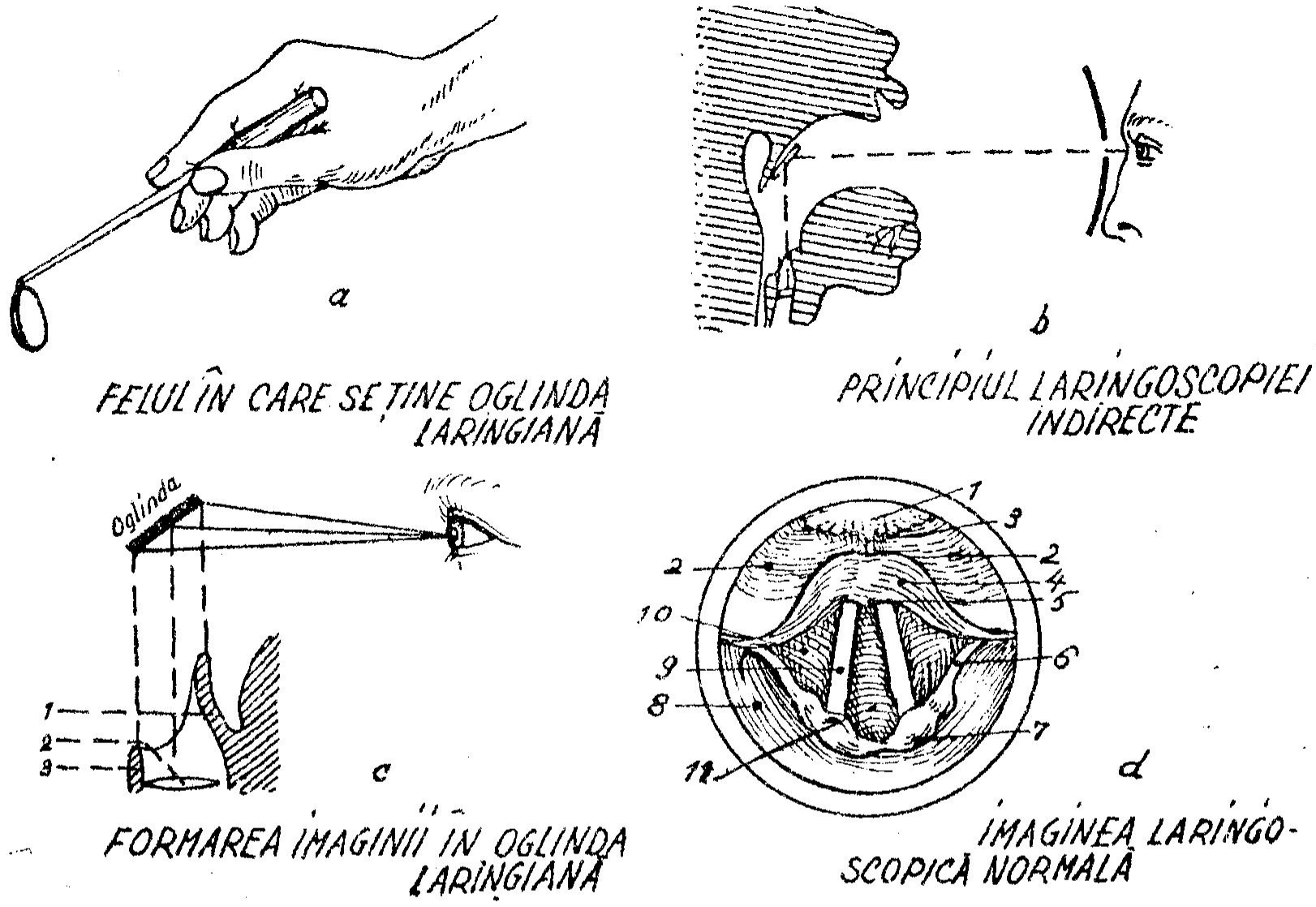

Fig.219
a - FELUL ÎN CARE SE ŢINE OGLINDA LARINGIANA
b - PRINCIPIUL LARINGOSCOPIEI INDIRECTE
c - FORMAREA IMAGINII ÎN OGLINDA LARINGIANA
d - IMAGINEA LARINGOSCOPICA NORMALA
1 = epiglota; 2 = plica vocala; 3 = aritenoizii

la o distanţă de 1,8 - 3,5 cm superior de proeminenţă laringiană, în unghiul pe care-l face pielea părţii suprahioidiene a regiunii anterioare a gâtului cu cea a părţii infrahioidiene.

Inferior de osul hioid se simte o depresiune întinsă până la marginea superioară a cartilajului tiroid şi a incizurii tiroidiene superioare, corespunzătoare membranei tirohioidiene. Din laringe se pot palpa pe linia mediană, incizura superioară, proeminenţa laringiană, spaţiul dintre tiroid şi cricoid ocupat de lig.circotiroidian (locul prin care se execută coniotomia) şi arcul cricoidului, acesta proiectându-se în funcţie de mărimea laringelui în dreptul vertebrei C_5 la femeie, C_6 la bărbat sau discului dintre C_6-C_7 la bătrâni. Lateral se simt, deşi sunt acoperite de muşchi, lamele tiroidului şi uneori liniile oblice. Complexul hioid-laringe poate fi mobilizat pasiv, imprimându-i-se mişcări de lateralitate, sau activ, prin mişcări de deglutiţie. Traheea cervicală poate fi explorată prin palpare pe toată lungimea ei, în special în partea superioară, unde grosimea părţilor moi care o acoperă, inclusiv a istmului gl.tiroide nu depăşeşte 1,5 cm; deasupra incizurii jugulare traheea este mai profundă (3-4 cm de tegument), iar la copii separată adesea de planurile superficiale prin timus şi v.brahiocefalică. Extensia capului "superficializea" şi mai mult inelele traheale, care se simt în rombul "traheotomiei" (spaţiul cuprins între mm.infrahioidieni din cele două părţi). Din acest motiv poziţia de extensie a capului este folosită în realizarea traheotomiilor. Împreună cu complexul laringe-hioid şi cu celelalte viscere mediane ale gâtului, traheea este deplasabilă lateral; degetele examinatorului pot pătrunde în acest fel în şanţul mărginit de m.sternocleidomastoidian şi viscere şi să exploreze în profunzime faţa anterioară a corpurilor vertebrale, procesele transverse şi tuberculii lor anteriori. Dintre aceştia, tuberculul carotic, situat la aproximativ 6 cm superior de articulaţia sternoclaviculară şi corespunzând cartilajului cricoid, este cel mai uşor de reperat, deoarece este mai voluminos decât ceilalţi. Pe planul osos se face hemostaza provizorie prin compresiune a a.carotide comune, iar în timpul anesteziilor generale sau în stări de insuficienţă circulatorie, când pulsul la alte artere este imperceptibil, se pot simţi şi număra pulsaţiile ei. Relaxarea m.sternocleidomastoidian prin flexia şi

înclinarea ușoară de aceeași parte a capului, (poziția de explorare) ușurează palparea formațiunilor din fundul șanțului.

Palparea lobilor glandei tiroide se face în poziție de flexie a capului, apoi în extensie moderată, asociindu-se mișcări repetate de deglutiție. Când glanda este normală ca volum și consistență ea poate fi palpată și diferențiată cu dificultate de părțile moi care o acoperă. În trigonul submandibular, glanda submandibulară este palpată concomitent prin cavitatea bucală și pe dinafară, degetele insinuându-se mult în sus, medial de corpul mandibulei. Partea inferioară a trigonului carotic constituie o altă zonă folosită pentru perceperea pulsului a.carotidei comune, în timpul anesteziilor, fără a fi nevoie de a modifica poziția capului și gâtului, deoarece m.sternocleidomastoidian nu acoperă la acest nivel artera.

Palparea m.sternocleidomastoidian și a capetelor sale de origine, sternal și clavicular, se face mai ușor când mușchiul este contractat; în schimb, palparea a.carotide comune prin scobitura (fosa) subclaviculară mică impune relaxarea mușchiului, manevră folosită și pentru căutarea punctului dureros scalenic în nevralgiile frenice. La extremitatea superioară a regiunii sternocleidomastoidiene se pot explora prin palpare fața laterală, vârful și o parte din marginea anterioară a procesului mastoidian iar în șanțul retromandibular situat în regiunea parotideomaseterică și delimitat de ramura mandibulei cu marginile anterioare ale m.sternocleidomastoidian și procesului mastoidian, partea profundă a gl.parotide.

Din planul muscular a regiunii laterale a gâtului, mm.splenius și ridicător al scapulei se pun în evidență, în trigonul omotrapezian, printr-o inspirație adâncă simultană cu ridicarea brațelor înainte. În scobitura (fosa) supraclaviculară mare se palpează când capul este în extensie și e rotat pe partea opusă, iar umărul coborât, cordoanele nervoase ale plexului brahial, care urmează linia oblică ce unește mijlocul marginii posterioare a m.sternocleidomastoidieni cu mijlocul claviculei. Adâncirea scobiturii, consecutivă mișcării de ridicare și proiecție anterioară a umărului combinată cu înclinarea capului și coloanei cervicale de aceeași parte, (poziția de explorare) permite palparea: tendonului m.scalen anterior, tuberculului scalenic al coastei I-a, un segment variabil ca întindere din această coastă și eventual o coastă cervicală.

Pulsațiile a.subclavie se simt comprimând ușor artera pe planul dur al coastei I-a; examinatorul se așează înaintea bolnavului, iar indexul de la mâna opusă fosei supraclaviculare a bolnavului, se insinuează între claviculă și marginea posterioară a m.sternocleidomastoidian, în direcție medială și inferioară. Aceeași manevră se utilizează și atunci când se urmărește hemostaza provizorie a arterei, presiunea exercitată în acest caz fiind însă mai puternică, până la oprirea hemoragiei. Palparea eventualelor adenopatii supraclaviculare se face după regulile clasice: bolnavul în poziție sezândă iar examinatorul înapoia acestuia, explorând concomitent cele două fose supraclaviculare, poziția mâinilor sale fiind aceea arătată în pagina precedentă.

Explorarea cavității laringelui se face prin *laringoscopia indirectă și directă*.

Laringoscopia indirectă constituie metoda curentă pentru explorarea cavității laringiene cu ajutorul unei oglinzi laringiene (vezi fig.219 a), așezată pe luetă și care reflectă fasciculul luminos proiectat de oglinda frontală a medicului (fig.219.b).

Poziția bolnavului și a medicului este aceeași ca la rinoscopia posterioară ca și timpii preliminari; încălzirea oglinzii, anestezia locală a istmului faringian la pesoanele cu hiperreflectivitate. După ce bolnavul deschide gura și scoate limba, mâna stângă a medicului o va prinde între index și police cu ajutorul unei comprese, exercitând o tracțiune și o ușoară răsucire a ei. Se introduce oglinda a cărui mâner ținut ca un creion de mâna dreaptă a medicului, privește spre unghiul stâng al gurii bolnavului (fig.219 b). Într-un prim timp (reprezentând faringoscopia indirectă inferioară) oglinda așezată pe luetă este înclinată mult, permițând examinarea elementelor anatomice de la rădăcina limbii: fața ei dorsală, fața anterioară a epiglotei, plicile glosoepiglotice și valeculele dintre ele, iar pe marginile rădăcinii limbii extremitatea inferioară a amigdalelor palatine. Partea inferioară - retrolaringiană - a faringelui se prezintă ca un con cu vârful inferior spre gura esofagului dar ea este greu vizibilă prin faringoscopia indirectă deoarece pereții anteriori și posteriori ai părții laringiene a faringelui sunt în contact. În timpul următor (laringoscopia indirectă propriu- zisă), oglinda este orientată formând un unghi de 45 , iar bolnavul este invitat să pronunțe prelungit vocala "e", ceea ce face ca laringele să se apropie mai mult de oglindă. Imaginea care apare nu este răsturnată, ceea ce este anterior se proiectează în partea superioară și invers, iar raportul stânga dreapta se menține. Examinarea se face în timpul celor două faze ale respirației și în fonație. În respirație imaginea este cea din fig.219 d: de sus în jos se observă rădăcina limbii, (1), valeculele epiglotice (2) separate prin plica glosoepiglotică mediană (3), epiglota (4), tuberculul ei (5), plicile ariepiglotice (6) și aritenoizii (7), iar lateral de plicile ariepiglotice recesurile piriforme (8). În centrul imaginii apar plicile vocale (9), două benzi de culoare albicioasă, iar deasupra și lateral de ele plicile ventriculare (10). La inspirație plicile vocale se îndepărtează și delimitează un spațiu

triunghiular - glota - cu baza spre aritenoizi, prin care se vede cavitatea infraglotică şi uneori cartilagiile traheei de coloraţie gălbuie. În fonaţie plicile vocale se apropie, spaţiul dintre ele diminuând până la dispariţie. Examinarea unghiurilor anterior şi posterior, a deschizăturii sacului laringian şi a cavităţii infraglotice impune modificări ale poziţiei capului bolnavului şi ale oglinzii laringiene.

Laringoscopia directă. Cu ajutorul ei explorarea cavităţii laringiene se face direct folosind un tub spatulă - laringoscopul - de diferite modele, având sistemul de iluminat fie la capătul lui distal, fie la cel proximal. Pentru ca raza vizuală a celui care examinează să cadă direct în cavitatea laringiană, aceasta este adusă în acelaşi plan cu cavitatea bucală prin introducerea laringoscopului. În acest scop se preferă poziţia în decubit dorsal a bolnavului, cu capul în hiperextensie, astfel încât umerii să nu atingă masa pe care este culcat. Este bine ca examinarea să se facă întotdeauna după anestezierea prin pulverizare a mucoasei faringiene şi laringiene; se exceptează copii mici la care manevrele pentru anestezie sunt la fel de greu suportate ca şi laringoscopia propriu-zisă. După ce bolnavul scoate limba, laringoscopul sterilizat şi încălzit, este introdus pe linia mediană protejând incisivii superior cu un tifon şi evitând apăsarea lor puternică cu aparatul; epiglota este încărcată pe tub şi ridicată împreună cu rădăcina limbii, până când elementele din cavitatea laringiană apar în câmpul vizual al medicului.

Laringoscopia directă se foloseşte la adult pentru a completa datele laringoscopiei indirecte, mai ales în ceea ce priveşte cavitatea infraglotică şi, pentru realizarea unor intervenţii chirurgicale; la copii ea este metoda de electie, întrucât la aceştia conformaţia epiglotei şi dificultatea de a face să colaboreze nu-i permit exminarea prin laringoscopia indirectă. Laringoscopia directă constituie de asemenea primul timp al traheobronhoscopiei cât şi al intubaţiei orotraheale, folosită în anestezia generală. În ambele cazuri se folosesc aparate deosebite: bronhoscopul şi respectiv laringoscopul cu lamă dreaptă sau recurbată. Traheobronhoscopia, esofagoscopia şi gastroscopia vor fi descrise în alt volum.

ANATOMIA RADIOLOGICĂ A CAPULUI ŞI GÂTULUI

În privinţa examenului radiografic al capului trebuie să se distingă pe de o parte procedeele utilizate pentru cercetarea conţinâtorului, adică a craniului propriu-zis, iar pe de alta, acelea rezervate explorării radiologice a conţinutului cutiei craniene, adică a encefalului cu anexele lui, care vor fi expuse odată cu acestea.

Anatomia radiologică a coloanei cervicale a fost studiată odată cu întreaga coloană vertebrală.

Imaginea radiografică a craniului prin bogăţia de detalii de la acest nivel, prin variantele anatomice individuale şi prin sumaţia elementelor pe placa radiografică, este foarte dificil de interpretat. Din această cauză este strict obligatoriu să se execute imagini în poziţii şi incidenţe standard. La acestea, reperele osoase au fost deja identificate pe filmul radiografic prin diferite metode dintre care şi aceea de marcare a lor cu fire metalice, pe craniul de radiografiat. Incidenţe şi poziţii întâmplătoare fac de nedescifrat aspectele radiografice, cel puţin în elementele lor de detaliu. Numai leziunile calvariei, la care ne aşteptăm să întâlnim o înfundare sau o lipsă de substanţă osoasă se vor radiografia cu o incidenţă tangenţială leziuni, şi nu cu una tip.

Ceea ce însă reprezintă un avantaj pentru radiografierea acestui segment osos, este faptul că el poate fi examinat în proiecţiile celor trei planuri ale spaţiului.

Prin faptul că pereţii craniului, paraleli cu caseta în care se află filmul radiografic, sunt subţiri şi sunt străbătuţi de raze prin suprafaţa lor, ei absorb puţine radiaţii şi nu dau imagine radiografică. Acolo însă unde pe acești pereți există proeminenţe osoase, creste, suturi, juga cerebralia deci un plus de substanţă osoasă, sau din contră şanţuri ale arterelor meningee şi ale sinusurilor venoase, vene diploice, foveole granulare şi impresiuni digitale deci o lipsă de substanţă osoasă, se vor forma imagini radiografice corespunzătoare, adică zone mai opace şi respectiv zone de transparenţă crescută.

Se realizează din aceste motive, în oricare din proiecţiile craniului pe filmul radiografic, aspectul acestuia ca şi cum ar fi văzut în secţiune perpendiculară pe direcţia razelor şi anume a unei secţiuni medio-sagitale în cazul proiecţiei laterale, al unei secţiuni frontale în proiecţia sagitală şi al uneia orizontale în cazul proiecţiei verticale. Trebuie însă menţionat că la planul de secţiune se sumează toate elementele care sunt străbătute dintr-o parte în cealaltă a craniului de către razele R#entgen.

În condiţiile de radiografiere standard grosimea calvariei pe craniul de adult este de cca 5 mm şi permite vizualizarea netă a celor două table şi a stratului de diploic dintre ele. La nou- născut, calvaria are o grosime de numai 1 mm. Ţesutul diploe începe să se formeze între 3 şi 5 ani. La craniul din etapa finală de dezvoltare apar modificări senile de osteoporoză iar ţesul diploic şi tablele se atrofiază.

La nivelul calvariei se vor observa o serie de elemente al căror aspect se modifică atât datorită variaţilor individuale cât şi a celor determinate de vârstă, sex etc.

La craniul de nou-născut şi în prima lui perioadă de dezvoltare numită fontanelară, suturile calvariei apar ca linii transparente. Treptat, în aşa numita etapă osteosuturală ele devin din ce în ce mai dinţate pe măsură ce se înaintează în vârstă. Se văd bine suturile sagitale, lambdoidă şi coronală care în ordinea enumerării încep să se osifice de regulă după 50 de ani. Procesul de închidere al suturilor se termină pe la 70 de ani, ultima fiind sutura scuamoasă. Fontanele se închid în primii doi ani de viaţă, ultima fiind fontanela anterioară.

Impresiunile digitale şi juga cerebralia de la nivelul tablei interne nu apar decât după 2-3 ani şi continuă să se accentueze până la vârsta de aproximativ 20 ani, după care se şterg. Cele mai nete sunt acelea de la nivelul scuamei temporale şi a lamelor orbitale ale frontalui. Şanţurile vaselor meningee, bine vizibile, apar cu conturul net şi cu lărgimea determinându-se pe măsură ce divizându-se dichotomic, se depărtează de baza craniului. Şanţurile sinusurilor venoase apar ca zone de transparenţă crescută, late de 0,5 - 1 cm, cu limite paralele şi destul de nete.

Venele diploice sunt reprezentate de benzi transparente cu conturul mai şters, mai neregulat, deoarece canalele în care sunt conţinute nu au pereţi proprii. Uneori imaginea venelor diploice apare stelată. Imaginile venelor diploice nu se văd decât după 4- 5 ani, devin foarte evidente la adult şi dispar apoi datorită osteoporozei senile.

Foveolele granulare dau imaginea unor zone transparente neregulat rotunde în proiecţia laterală şi ca înfundări în diploe ale tablei interne în proiecţia de

etc. La naştere toate sinusurile sunt prezente dar de foarte mici dimensiuni. Aceste evaginări de mucoasă etmiodală, sub influenţa funcţionării normale a

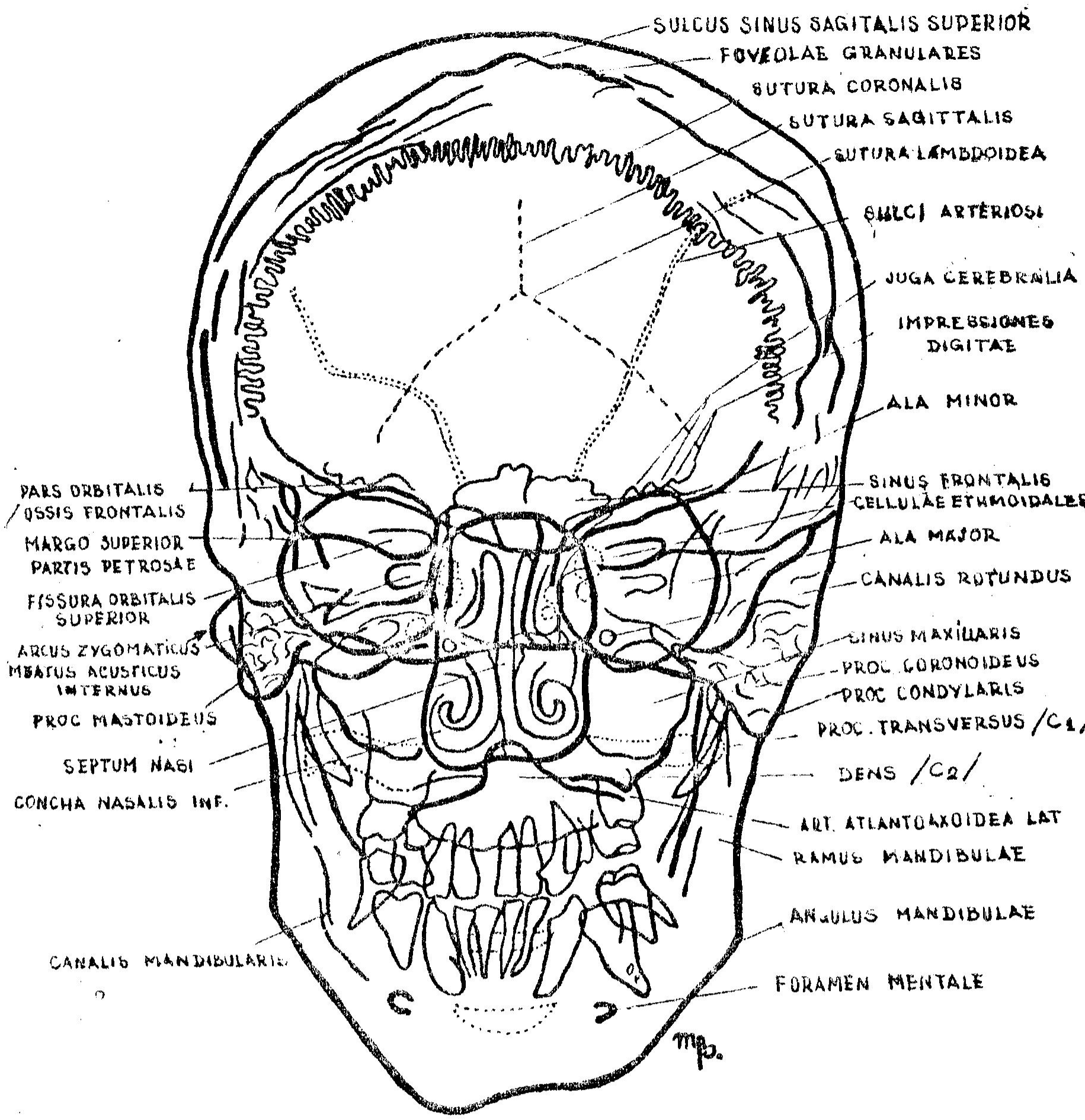

Fig.220 SCHIŢA LA RADIOGRAFIA DE CRANIU ÎN POZIŢIA DE FAŢĂ

faţă. Ele apar după 8-10 ani şi se accentuează cu înaintarea în vârstă.

La nivelul bazei craniului persistă până la aproximativ 14 ani sincondroza sfenooccopitală. Procesul de pneumatizare al oaselor vecine cavităţii nazale îşi are punct de plecare celulele etmoidale de unde pleacă prelungiri în osul frontal, maxilar, sfenoid

cavităţii nazale ca organ al respiraţiei, se dezvoltă treptat până la vârsta pubertăţii, când capătă aspect apropiat de acela al adultului. În cazul unei respiraţii nazale dificile sau imposibile ca la adenoidieni, ele rămân adesea hipoplazice.

Sinusurile continuă însă să se dezvolte lent şi după pubertate până la 22-25 de ani. Acest lucru face ca la nou-născut cutia craniană să fie mult mai mare decât masivul facial, încă nedezvoltat. De asemenea dezvoltarea procesului de masticaţie duce la creşterea dimensiunilor viscerocraniului. La nou-născut se văd mugurii dentari pe cale de erupţie, apoi în etapa şcolară apar alături de dentiţia temporară şi coroanele dinţilor definitivi, pentru ca la bătrâni, să se vadă o edentare mai mult sau mai puţin completă, cu rezorbţia secundară a proceselor alveolare.

Pneumatizarea mastoidelor este aproape încheiată la 4-5 ani, dar poate continua lent şi după aceea încă mult timp.

Diferitele aspecte descrise, se pot urmări pe imaginile radiografice făcute în poziţiile standard (de faţă,de profil şi verticală), la care am adăugat o incidenţă specială foarte utilizată în clinică pentru evidenţierea sinusurilor paranazale.

Poziţia de faţă (frontală)

În această poziţie se văd bine oasele bolţii craniului. Se distinge scuama frontalului, posterior de

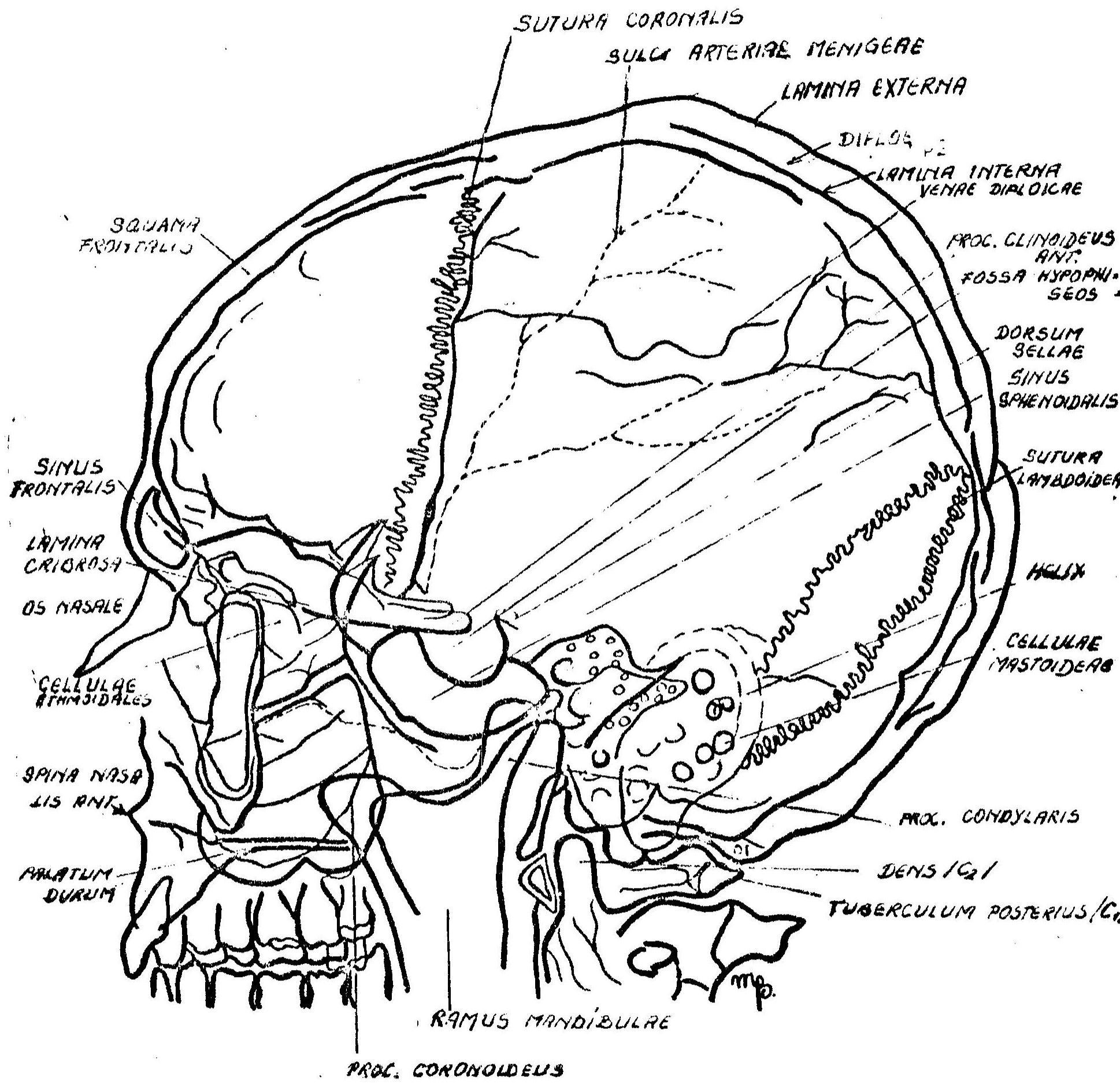

Fig.221 SCHIŢA LA RADIOGRAFIA DE CRANIU ÎN POZIŢIA DE PROFIL

care sunt oasele parietale parţial străbătute şi parţial prinse tangenţial de fasciculul radiant. Şi oasele temporale se prezintă în mod asemănător deoarece scuama temporalului este prinsă tangenţial iar partea

pietroasă este străbătută de raze.

Din occipital se vede scuama limitată de sutura lambdoidă şi planul dintre liniile nucale. Se disting alături de sutura lambdoidă şi cele două suturi nete ale calvariei reprezentate de sutura coronală şi sagitală. Bine delimitate apar oasele fosei anterioare a endobazei reprezentate de părţile orbitale ale frontalului şi pe aripile mici ale sfenoidului, unite între sunt bine vizibili numai parţial. Sinusurile frontale se disting bine şi se vede îndeosebi întinderea lor în scuama frontalului. Ele sunt separate de o linie opacă formată prin sumaţia septului sinusului frontal, a crestei frontale şi a apofizei crista galli. Celulele etmoidale anterioare şi posterioare se proiectează sumate şi parţial suprapuse pe sinusul sfenoidal. Sinusurile maxilare sunt vizibile în întinderea lor

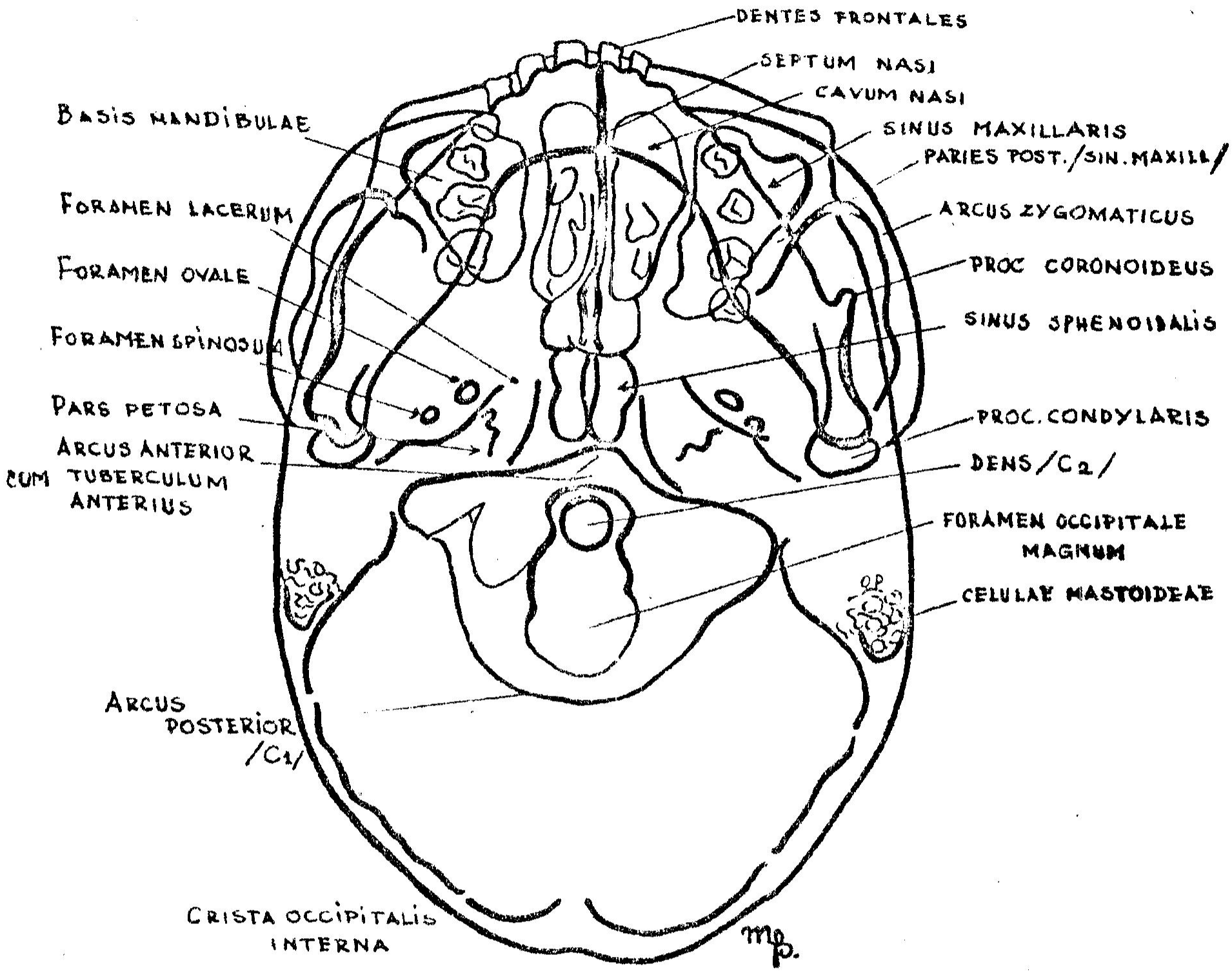

Fig.222 SCHIŢA LA RADIOGRAFIA DE CRANIU ÎN INCIDENŢA AXIALĂ

ele printr-o linia dreaptă ce reprezintă jugul sfenoidal. Orbita are marginile superioară şi laterală net delimitate. La nivelul marginii infraorbitale se proiectează partea pietroasă a stâncii. Peretele medial al orbitei apare ca o linie subţire clară. La nivelul podele orbitei se distinge uneori canalul rotund şi şanţul infraorbital. Peretele lateral al orbitei se vede fără alte formaţiuni suprapuse. În partea medială se află fisura orbitală superioară.

Apertura sa piriformă şi pereţii cavităţii nazale verticală şi mai puţin în cea transversală, dar în cea mai mare parte sunt acoperite de partea pietroasă a temporalului şi de oasele occipital şi zigomatic. Se disting dinţii frontali de pe maxilar. Corpul şi ramurile mandibulei se văd în partea inferioară a imaginii radiografice. La nivelul corpului se evidenţiază canalul mandibulei şi dinţii frontali ai acesteia. În partea inferioară şi laterală apare procesul mastoid.

Poziţia de profil (laterală)

Pe această radiografie se poate aprecia atât forma cutiei craniene cât şi aceea a oaselor feţei.

Străbătute tangenţial şi deci bine vizibile, apar: palatul dur cu spina nazală anterioară, procesele alveolare ale dinţilor frontali, oasele nazale şi rădăcina nasului. Suprapuse prin însumare sau foarte apropiate între ele apar imaginile date de tavanele şi marginile laterale ale orbitelor, lamina cribrosa şi jugum-ul sfenoidal, oasele zigomatice şi ramurile mandibulei cu procesul condilar.

Sinusurile se văd atât în întinderea lor verticală cât şi în cea sagitală. Sinusul sfenoidal se apreciază în sensul întinderii sale antero-posterioare. Celulele etmoidale ca şi sinusurile maxilare simetrice se proiectează împreună. În această poziţie se disting bine elementele şeii turceşti: tuberculul şeii, fosa hipofizară cu procesele clinoide anteriore, medii şi posterioare şi dorsumul şeii. Procesele clinoide posterioare se osifică de-abia după 4-5 ani iar cele medii sunt inconstante.

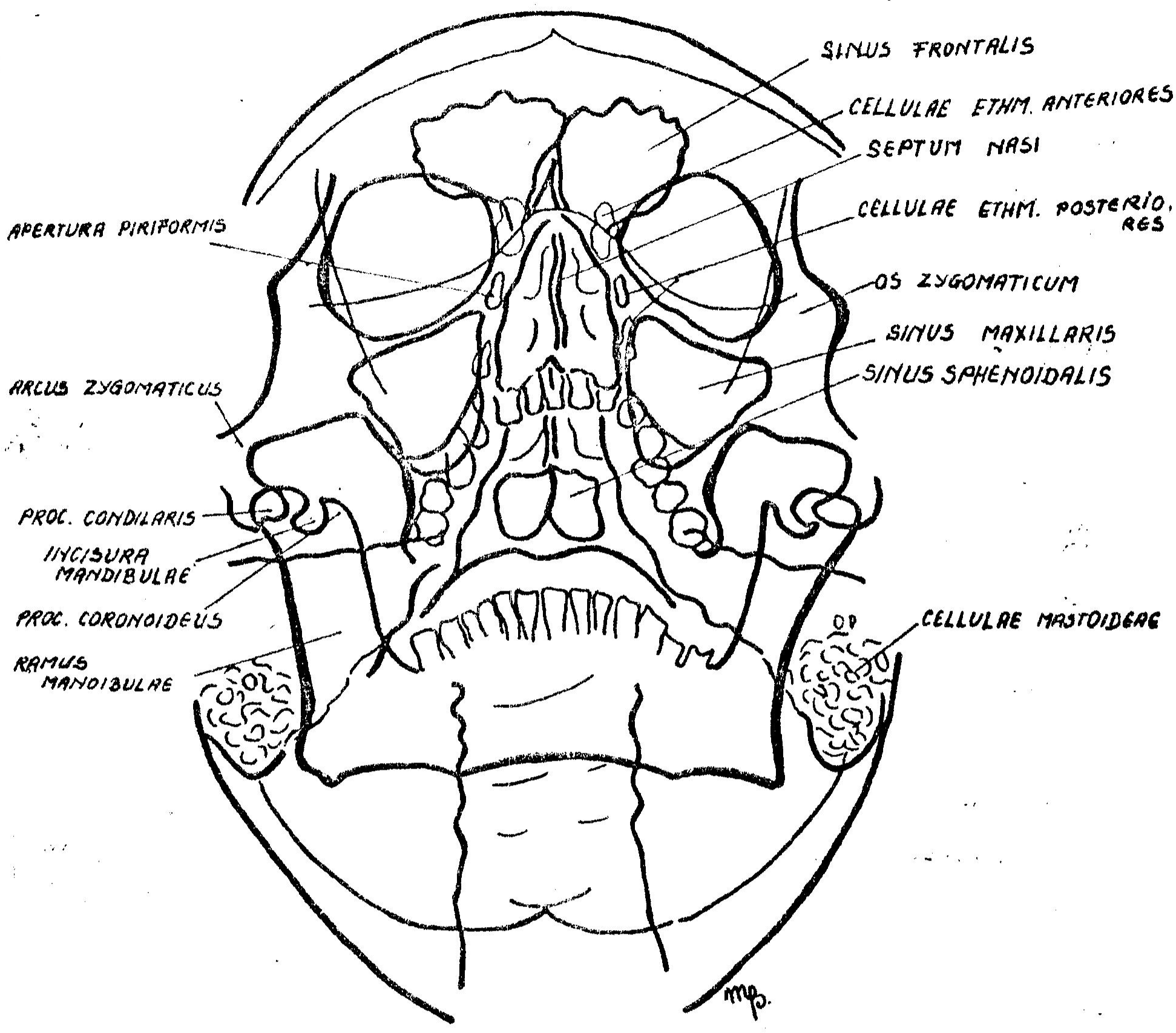

Fig.223 SCHIŢA LA RADIOGRAFIA DE CRANIU ÎN INCIDENŢA SUPRAOCCIPITOALVEOLARĂ

Partea pietroasă a temporalului apare triunghiulară cu vârful postero-superior. La nivelul ei se văd celulele pneumatice ce se continuă cu cele din procesul mastoid şi se proiectează conductul auditiv extern. Posterior de partea pietroasă este net vizibil şanţul

sinusului sigmoid aflat în continuarea șanțului sinusului transvers de pe scuama occipitalului care, în cea mai mare parte este străbătută tangențial de fasciculul radiant.

Poziția verticală (incidența axială)

Această incidență este utilizată pentrui vederea de ansamblu a întregei baze a craniului. Radiografia este utilă pentru observarea traiectului de fractură a bazei craniului sau a unei tumori la acest nivel.

Se văd foarte bine delimitate următoarele elemente:

• baza mandibulei pe toată întinderea ei. Ramurile acesteia apar foarte scurte datorită direcției lor aproape perpendiculară față de placa radiografică. Nici dinții nu sunt bine vizibili;

• sinusurile maxilare la care poate fi văzut îndeosebi peretele posterior; cavitatea nazală și celulele etmoidale care apar proiectate suprapuse unele peste altele. Se poate aprecia îndeosebi întinderea lor în sens transversal; septul nazal apare ca o linie subțire mediană, la limita ei posterioară distingându- se cu traiect perpendicular marginea posterioară a palatului dur; sinusul sfenoidal este vizibil fără suprapunerea altor elemente. Se poate aprecia net întinderea lui în sens transversal.

• partea posterioară a temporalului în care se disting: meatul acustic intern, elementele urechii medii și ale nucleului labirintic. La baza ei, în procesul mastoid se văd celulele pneumatice ale acestuia; gaura ruptă, gaura ovală, gaura spinoasă, sunt nete și clar vizibile iar uneori și gaura jugulară; gaura occipitală este bine delimitată iar în partea ei anterioară se proiectează dintele axisului. Se mai disting aripile mici ale sfenoidului, crestele occipitale externe și interne și uneori sutura lambdoidă.

Incidența supraoccipitoalveolară. Radiografia în această incidență permite obținerea unei vederi de ansamblu a sinusurilor anterioare ale feței.

Se disting sinusurile frontale despărțite printr-unul sau mai multe septuri.

Orbitele sunt evidente inferior și lateral de sinusurile frontale și apar ușor deformate.

Celulele etmoidale anterioare apar proiectate între orbite, iar cele posterioare inferior de precedentele până în vecinătatea sinusului maxilar.

Sinusurile maxilare simetrice pot fi, în unele cazuri septate, incomplet de lame osoase. În tavanul lor se vede gaura infraorbitală.

În plus se distinge prin transparența bucală și o parte din sinusul sfenoidal.