NOȚIUNI GENERALE DESPRE SISTEMUL NERVOS CENTRAL

Sistemul Nervos Central uman reprezintă cea mai înaltă treaptă de organizare şi perfecționare a țesutului nervos din toată sfera animală, fiind format din totalitatea țesuturilor diferențiate în vederea recepționării, transmiterii şi integrării informațiilor sau mesajelor primite din exteriorul sau interiorul corpului şi elaborarea răspunsurilor adecvate acestor informații, mesaje.

Sistemul nervos este format din punct de vedere didactic din două părți:

- sistemul nervos somatic sau al vieții de relație care asigură legătura organismului cu mediul înconjurator;
- sistemul nervos vegetativ - care asigură conducerea şi coordonarea funcțiilor organelor interne.

Funcțiile principale ale **S.N.C**, în ordinea apariției sunt:

1. adaptarea organismului la condițiile de mediu extern în continuă schimbare;
2. menținerea constantă a homeostaziei;
3. memoria şi inteligența, în sensul adaptării răspunsului la situația nouă prin raportarea ei la experiența trecutului stocată în structurile sale.

1.1. FORMAREA SISTEMULUI NERVOS CENTRAL

Sistemul nervos central este format din măduva spinării şi encefal, care la rândul său este format din mai multe părți: trunchi cerebral, diencefal, emisfera cerebrală. Întregul sistem nervos central se formează din tubul neural.

Encefalul se formează din vezicula cerebrală primitivă care, în dezvoltarea sa se împarte în trei vezicule: anterioară sau prozencefalul, mijlocie sau mezencefalul şi posterioară sau rombencefalul.

Prozencefalul se divide şi el în :

Telencefalul (sau creierul anterior) dă naştere emisferelor cerebrale. Porțiunea anterioară formează nucleii bazali, iar porțiunea posterioară scoarța cerebrală. La nivelul telencefalului canalul tubului neural dă naştere ventriculelor laterale (I, II).

Diencefalul (sau creierul intermediar) formează în partea dorsală regiunea telomencefalică, iar în partea ventrală, regiunea hipotalamică (subtalamică). La nivelul acestei variabile, canalul tubului neural se lărgeşte şi formează ventriculul III.

Mezencefalul (creierul mijlociu) dă naştere pedunculilor cerebrali şi lamei cvadrigemene. În dreptul mezencefalului, canalul tubului neural, se subțiază şi formează apeductul lui Sylvius.

Rombencefalul se divide în:

Metencefalul - din care se formează puntea lui Varolio şi cerebelul, contribuind alături de mielencefal la formarea ventriculul IV.

Mielencefalul - care dă naştere bulbului rahidian şi contribuie la formarea ventriculul al IV-lea.

Măduva spinării se formează din restul tubului neural, al cărui perete se îngroaşă treptat prin proliferarea celulelor. În părțile anterioară şi posterioară, peretele rămâne mai subțire, aceste porțiuni numindu-se lama bazală şi respectiv lama dorsală. Pereții laterali se îngroaşă mai mult şi se numesc plăci: partea anterioră a peretelui lateral se numeşte placa fundamntală iar partea posterioară se numeşte placa alară. Limita dintre placa fundamentală şi placa alară de pe aceeaşi parte este determinată de şanțul lateral intern.

În timpul transformării tubului neural, în jurul canalului neural se formează o zonă de proliferare cu celule nediferențiate, numită *zona germinativă*. În jurul zonei germinative se găseşte o zonă în care celulele încep să se diferențieze în neuroni şi celule gliale, zonă care se numeşte *zona paleală*.

La periferia acesteia, se formează vălul marginal sau *zona marginală*, în care se găsesc puține celule şi în care pătrund prelungirile celulelor pe masură ce ele se diferențiază.

Treptat zona germinativă se restrânge prin încetarea proliferării şi prin diferențierea celulelor ei şi astfel se măresc celelalte zone. Din zona germinativă va rămâne numai epiteliul canalului ependimar. Din zona paleală se va forma substanța cenuşie, iar din vălul marginal substanța albă.

Proliferarea celulară este mai intensă în plăcile fundamentale (zona anterioară) şi mai slabă în plăcile alară (zona posterioară), ceea ce explică de ce coarnele anterioare sunt mai bine dezvoltate decât cele posterioare.

Din plăcile fundamentale se formează elemente motorii, iar din cele alare elementele sensitive.

Sistemul nervos periferic este format din ganglioni şi din nervi. Se dezvoltă din crestele ganglionare, care imediat ce s-au desprins din ectoblast şi s-au dispus pe lateralele tubului neural, se fragmentează şi formează mase ganglionare dispuse metameric în diferite regiuni ale corpului, formând diferite tipuri de ganglioni (intramurali, paravertebrali, prevertebrali, somatici).

Din masele ganglionare aşezate la nivelul veziculelor cerebrale primitive se vor forma ganglioni cranieni aferenţi nervilor cranieni V, VII, VIII, IX şi X. Din masele ganglionare aşezate de-a lungul tubului neural se formează ganglionii spinali, care se găsesc pe rădăcinile posterioare ale nervilor spinali.

Din neuronii care se găsesc în sistemul nervos central ca şi din neuronii ganglionari pornesc fibre ce formează nervii, care în unele locuri formează plexuri nervoase.

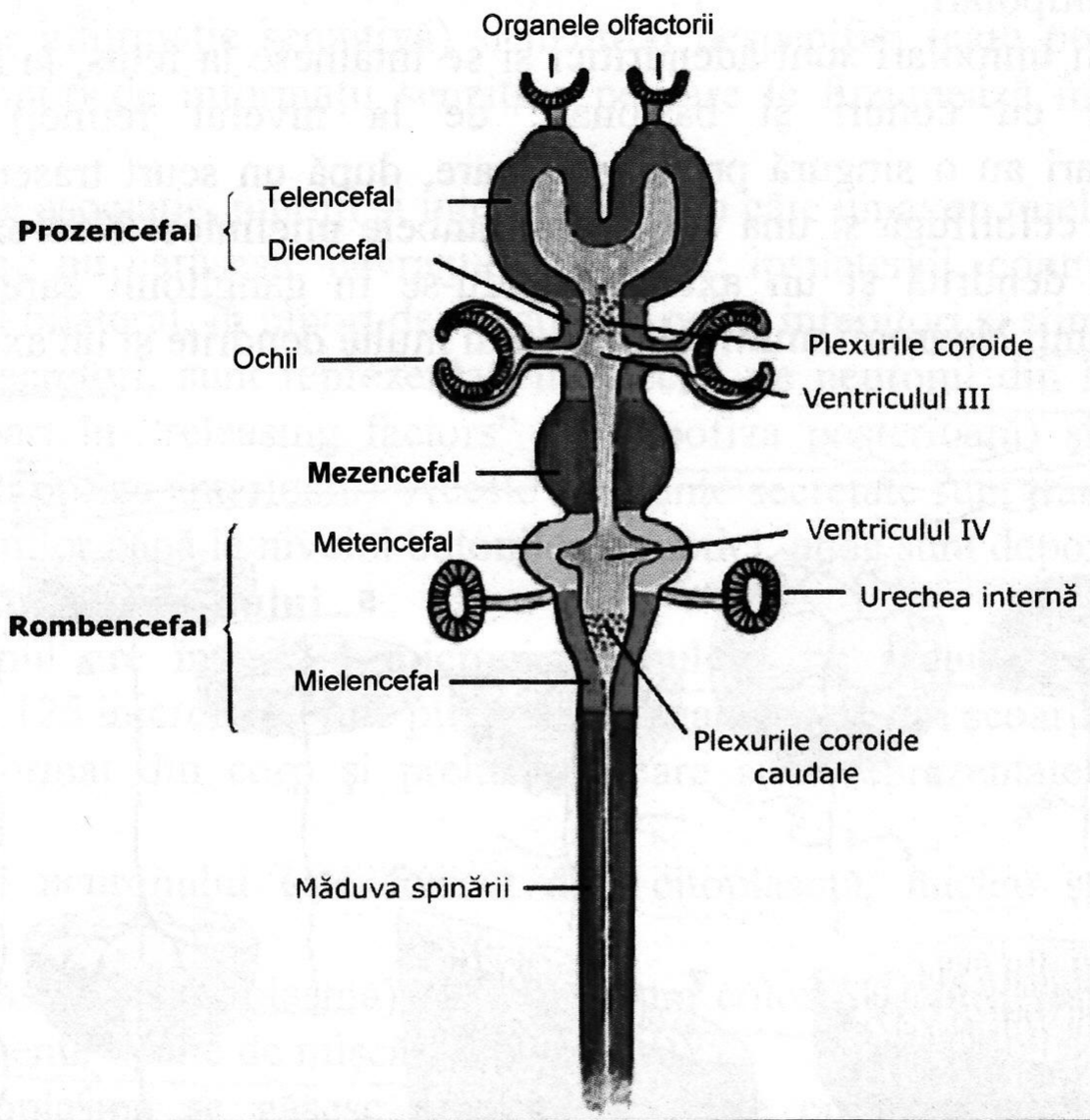

Fig. nr. 1. Formarea sistemului nervos central

1.2. STRUCTURA SISTEMULUI NERVOS CENTRAL

Sistemul nervos este format din ţesut nervos, care are la bază *neuronul* şi *nevroglia*.

1.2.1. Neuronul – celula nervoasă cu prelungirile ei poartă denumirea de neuron, care reprezintă unitatea morfofuncţională a SNC. Este singura celulă care prezintă proprietatea de a conduce influxul nervos. Legăturile dintre neuroni se realizează prin simplu contact, prin raport de contiguitate, acest fel de conexiuni stând la baza formării lanţurilor neuronale simple sau complexe, care alcătuiesc arcurile reflexe şi căile de conducere.

Fiind o celulă cu un înalt grad de diferențiere şi specializare încă din perioada prenatală, neuronul pierde capacitatea de proliferare. Excepție fac neuronii mici, granulari, din cortexul cerebelos, hipocampic şi din ganglionii vegetativi, care îşi păstrează această proprietate în scurt timp după naştere.

Clasificarea neuronilor.

Se face după mai multe criterii:

1. *după formă* - pot fi: rotunzi, stelați, piramidali, fusiformi;
2. *după numărul prelungirilor* - pot fi unipolari, pseudounipolari, bipolari şi multipolari.

Neuronii unipolari sunt adendritici şi se întâlnesc la fetus, la adulți fiind rari (celulele cu conuri şi bastonaşe de la nivelul retinei). Neuronii pseudounipolari au o singură prelungire, care, după un scurt traseu se divide într-o ramură celulifugă şi una celulipetă, ambele mielinice. Neuronii bipolari au o singură dendrită şi un axon, găsindu-se în ganglionii care deservesc organele de simț. Neuronii multipolari au mai multe dendrite şi un axon.

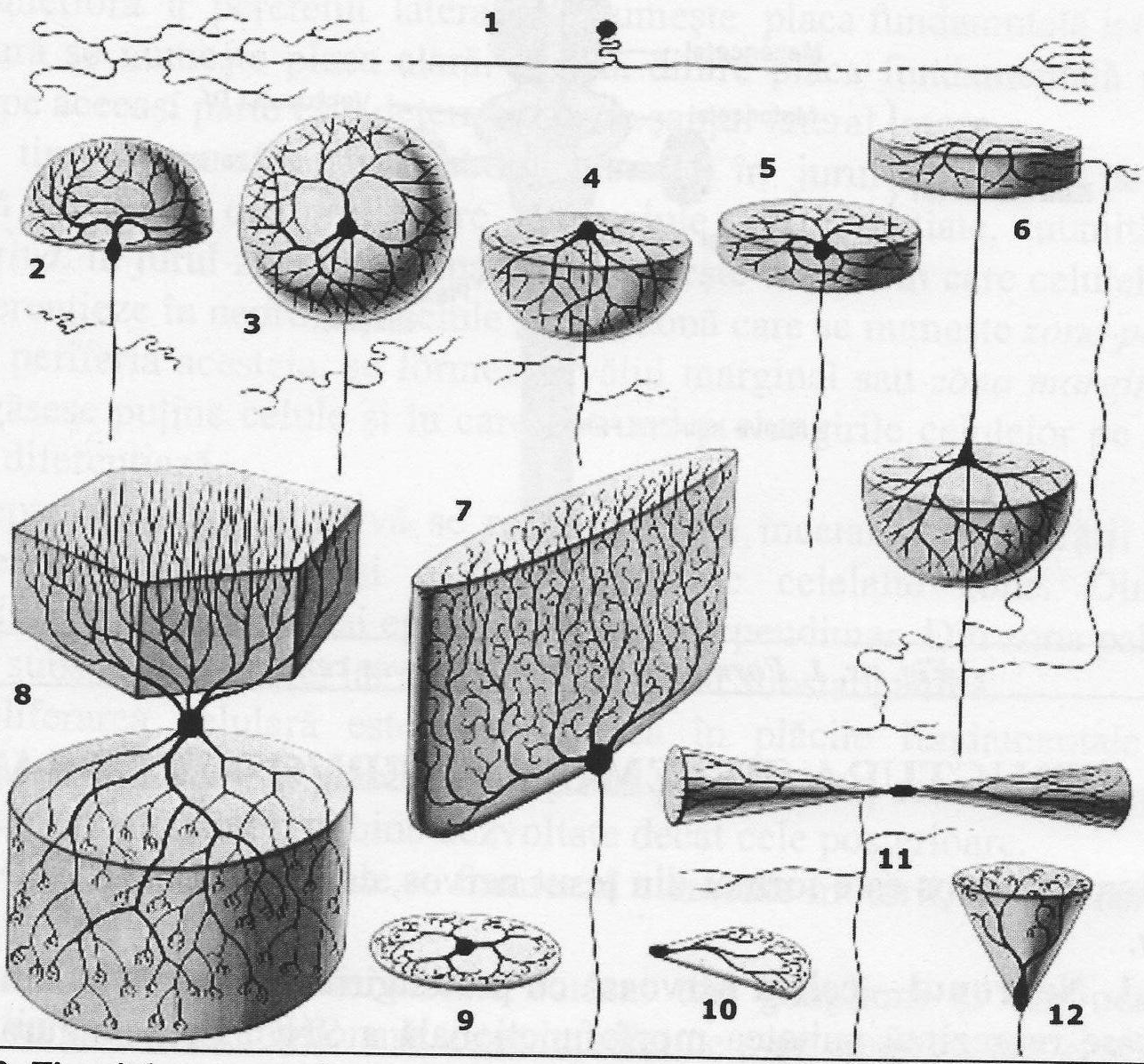

***Fig. nr. 2. Tipuri de neuron**: 1- neuron unipolar; 2-neuron bipolar; 3-neuron stelat cu diferite tipuri de modificări (4,5,11); 6-neuron piramidal cu dendrite bazale şi colaterale axonale recurente pentru cortex; 7-neuron Purkinje; 8-neuron Golgi; 9 şi 10- celule amacrine fără axon; 12-neuron glomerular pentru bulbul olfactiv (după Gray)*

3. *după dimensiunile axonului* pot fi:
   - de tip Golgi I – cu axonul lung,
   - de tip Golgi II – cu axonul scurt,
   - celule amacrine – fără axon, localizate în retină, bulb olfactiv şi corpul geniculat lateral.

4. *după funcție*, neuronii pot fi:
   - motori, care pot fi clasificați în neuroni de comandă şi neuroni efectori
   - senzitivi, subîmpărțiți în neuroni specifici (care recepționează un singur tip de informație senzitivă) şi neuroni nespecifici (care pot recepționa mai multe tipuri de informații senzitive pe care le fuzionează într-un singur răspuns)
   - de asociație, numiți şi interneuroni, au câte un axon mielinic şi bogat ramificat care nu părăseşte nevraxul, putând fi: ipsilaterali, contralaterali sau comisurali şi bilateral. În raport de funcția lor pot fi inhibitori şi stimulatori;
   - secretori, sunt reprezentați în special de neuronii din hipotalamus, care se împart în "releasing factors" (în hipofiza posterioară) şi "inhibiting factors" (în hipofiza anterioară). Aceste substanțe secretate sunt transportate de-a lungul axonilor până la nivelul butonilor sinaptici, unde sunt depozitate.

Structura neuronului

Neuronul are între 2-4 microni (granulele din scoarța cerebeloasă şi cerebrală) şi 125 microni (celule piramidale gigante Betz din scoarța cerebrală).

Este format din corp şi prelungiri, care sunt reprezentate de axon şi dendrite.

Corpul neuronului este format din: citoplasmă, nucleu şi membrana celulară.

Citoplasma (neuroplasma) - are structura coloidală, care conține granule mici şi refrigente lipsite de mişcări browniene.

În citoplasmă se găsesc organite generale citoplasmatice şi organite specifice neuronale.

Organitele generale sunt reprezentate de:

- *mitocondrii* - care sunt râspandite în toată citoplasma, mai ales în jurul nucleului şi sunt mai evidente în celulele Purkinje şi în motoneuronii medulari;
- *aparatul Golgi - reticul endoplasmatic* neted, se găseşte sub forma unei rețele de tubi neregulați dispuşi perinuclear. Este bogat în mucopolizahariде şi enzime, fiind răspunzător de elaborarea conținutului veziculelor sinaptice;
- *lizozimii* au formă de corpi multiveziculari, dispuşi în special în dendrite. Conțin enzime hidrolitice, precum ribonucleaza şi fosfatazele acide;
- *centriolii* – legați de procesul de diviziune- lipsesc;

Membrana este dublă, având o foiță internă netedă şi o față externă cutată, care este originea reticulului endoplasmatic.

Membrana celulară

Prezintă o grosime de 70-80 Å, este trilaminată, fiind alcătuită din 2 straturi bogate în lipoproteine ce conțin nucleozide, fosfataze şi o colinesterază nespecifică cu rol în transporul celular. Aceste două straturi sunt separate printr-o zona clară, cu o grosime de 20-30 Å. Membrana este străbătută de canalicule care se deschid prin intermediul unori pori la exterior.

Prelungirile neuronului – sunt reprezentate de:

Axonul este o prelungire unică şi constantă, subțire, neted, cu diametrul uniform şi uneori foarte lung. La locul de origine prezintă o bază largă de implantare, numită conul de emergență. În traiectul său dă puține colaterale, care se desprind în unghi drept, în dreptul nodurilor Ranvier. În general dă o ramură recureantă colaterală care revine spre neuronul de origine sau se îndreaptă spre neuronii vecini, fie direct fie prin intermediul unuia sau mai multor interneuroni, cu rol în mecanismele de inhibiție prin anticipație (feed-forward) sau inhibiție retroactivă (feed-back), de inhibiție laterală sau de vecinătate şi de dezinhibiție. Aceste colaterale permit asocierea impusurilor aferente şi coordonarea celor eferente. Axonul se termină printr-un buchet de ramuri numit telodendron. Prin intermediul axonului influxul nervos este condus spre unul sau mai mulți neuroni (mediind procese de convergență şi divergență a informațiilor, mecanisme de inhibiție şi facilitare presinaptică), sau spre un organ efector. Conducerea în axon este celulifugă.

Axonul este format din axoplasmă, în care se găsesc neurofibrile, neurotubi, mitocondrii cu rol în elaborarea mediatorului, reticul endoplasmatic neted, ARN sub formă de ribozomi liberi sau în formă solubilă, proteine, endo- şi exopeptidaze. În lungul axonului are loc un transport continuu, dinspre corpul neuronului spre capătul terminal. Acest transport este de două tipuri: lent, sub forma unei unde peristaltice cu o viteză de 1-3 mm/zi (în acest fel fiind transporatate mitocondriile, lizozomii, veziculele sinaptice şi două proteine solubile) şi rapid, de-a lungul neurofilamentelor şi neurotubilor, pentru transportul proteinelor solubile, polipetidelor şi aminoacizilor liberi (100 mm/zi). În neuronii secretori ai tractului hipotalamohipofizar viteza este maximă, fiind de 2800 mm/zi. Există dovezi că anumite substanțe pot parcurge axonul în sens invers, spre corpul celular, astfel că în axon există un transport bidirecțional. Axoplasma este delimitată periferic de axolemă, în jurul căreia sunt teci de înveliş concentrice, al căror nume depinde de situația lor topografică şi de natura fibrei nervoase, centrală sau periferică, somatică sau vegetativă.

Dendritele sunt expansiuni ale protoplasmei celulare, care ocupă 80% din suprafața corpului celular, având rolul de a mări suprafața de contact a neuronului. Sunt scurte, bogat ramificate şi cu contur neregulat. Conducerea influxului nervos este celulipetă, sinapsele dendritice fiind cu atât mai eficace cu cât sunt mai aproape de corpul neuronului.

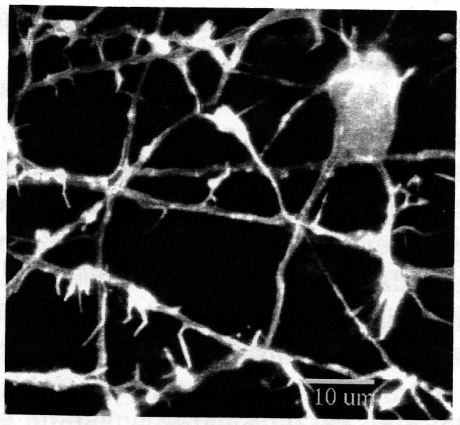

Fig. Nr. 3. Imaginea microscopică a neuronilor (după Gray)

Gruparea neuronilor în sistemul nervos

Corpii neuronilor se grupează şi formează centri sau nuclei nervoşi, alcătuind în interiorul nevraxului, substanța cenuşie iar în sistemul nervos periferic formează ganglionii nervoşi, care sunt dispuşi pe traiectul nervilor (de exemplu ganglionii spinali de pe rădăcina posterioară a nervilor spinali sau ganglionii nervilor cranieni – Gasser, Corti, Scarpa).

Prelungirile neuronilor se găsesc atât în sistemul nervos central cât şi în sistemul nervos periferic. În sistemul nervos central fibrele nervoase formează mănunchiuri care se numesc căi nervoase. Cum fibrele din aceste căi sunt mielinice, ele alcătuiesc substanța albă a sistemului nervos central, cu rol de conducere a influxului nervos.

În sistemul nervos periferic, fibrele nervoase formează nervi care au, de asemenea, rol de conducere a influxului nervos însă în afara nevraxului.

În foarte multe părți ale sistemului nervos periferic, ramificațiile nervilor se leagă între ele, formând rețele care cuprind şi celule nervoase şi se numesc plexuri. Plexurile joacă un rol foarte important în inervația diferitelor organe.

Dintre aceste formațiuni va fi studiat în special nervii.

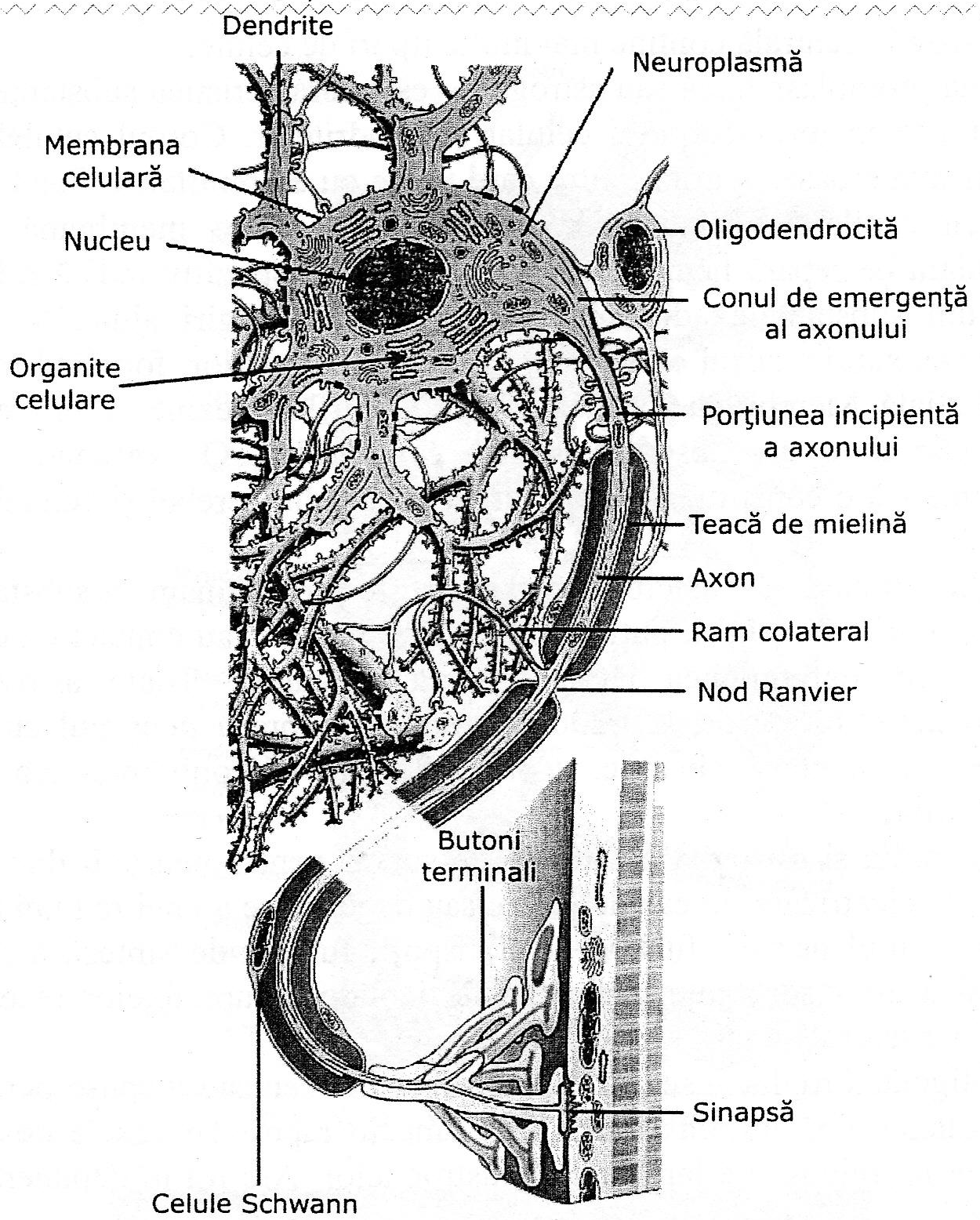

Fig. Nr. 4. Structura neuronului (după Gray)

1.2.2. Nevroglia

Reprezintă suportul țesutului nervos, având rol de protecție. Constitue un sistem funcțional dinamic care intervine în schimburile nutritive şi respiratorii dintre neuroni şi mediul intern.

Celulele componente elaborează tecile de mielină, fagocitează în condiții normale şi în cazuri patologice, când pot deveni mobile, primesc colaterale ale terminațiilor nervoase, au un metabolism scăzut în raport cu cel al neuronilor. Nevrogliile au un singur tip de prelungiri, nu fac sinapsă şi păstrează proprietatea de diviziune. Din punct de vedere structural, nevroglia este formată din macroglie (astroglie şi oligodendroglie), de natură ectodermică şi microglie, de origine mezodermică.

Nevroglia centrală conține mai multe tipuri de celule:

- glia protoplasmatică sau astroglia – este caracteristică substanței cenușii și este situată în jurul corpului celular și dendritelor. Corpul celulelor emite prelungiri numeroase, scurte, dintre care unele cu extremitatea liberă lățită iau contact cu capilarele sanguine cărora le formează o membrană limitantă perivasculară ce separă neuronul de vase. Acest dispozitiv indică rolul lor de sinteză, din substanțele aduse în sânge. Alte prelungiri ajung la suprafața creerului sau sub învelișul ependimar la nivelul cavităților, formând membrana limitantă glială. Membrana plasmatică a prelungirilor prezintă o serie de plici la nivelul cărora s-au observat unde contractile. O varietate de glie protoplasmatică o constitue celulele lui Bermann din cerebel și celulele Müller din retină.

- glia fibroasă sau macroglia – se găsește predominant în substanța albă, unde prelungirile ei subțiri, puțin ramificate și netede, iau contact cu capilarele sanguine prin extremitatea lățită, trompa vasculară. Toate astrocitele au prelungiri lameliforme de 150-200 microni ce îmbracă neuronul cu excepția regiunilor de contact sinaptic. Contactele cu neuronii pot lua aspectul desmozomilor.

Macroglia și astroglia au funcții de suport pentru neuronii din substanța cenușie, de cicatrizare, în caz de lezare sau degenerare a unei regiuni din SNC, înlocuind țesutul nervos, funcția de transport, funcția de sinteză a ARN-ului precum și a altor substanțe și funcția de izolare a suprafețelor receptoare la nivelul sinapselor.

- Oligodendroglia – se găsește în substanța cenușie dispuse perineuronal și în substanța albă intrafascicular. Nu vine în raport cu vasele de care este separată prin prelungirile lamelare ale astrocitelor. Are rol în depunerea tecilor de mielină.

- Microglia sau mezoglia – este de natură mezodermică și se găsește atât în substanța cenușie cât și în cea albă, având rol în fagocitoză și ultrafagocitoză după care se transformă în corpii granulogrăsoși (ai lui Glügge).

- Nevroglia ependimo-vasculară – este formată din celule cuboidale care căptușesc cavitățile creierului, măduvei și plexurilor vasculare. Polul apical prezintă cili iar polul bazal microvilozități și desmozomi. Are rol în elaborarea și circulația lichidului cefalorahidian.

- Glia periferică – este reprezentată de celulele satelite ale neuronilor din ganglionii spinali, ganglionii vegetativi și celulele Schwann.

Din punct de vedere funcțional, nevroglia participă la formarea barierelor fiziologice ale SNC, la controlul metabolic al excitabilității neuronului printr-un proces de inducție, și la activitatea sinaptică, prin conținutul bogat în colinesterază nespecifică, care influențează spațiul extracelular din vecinătatea sinapselor și transmiterea influxului nervos.

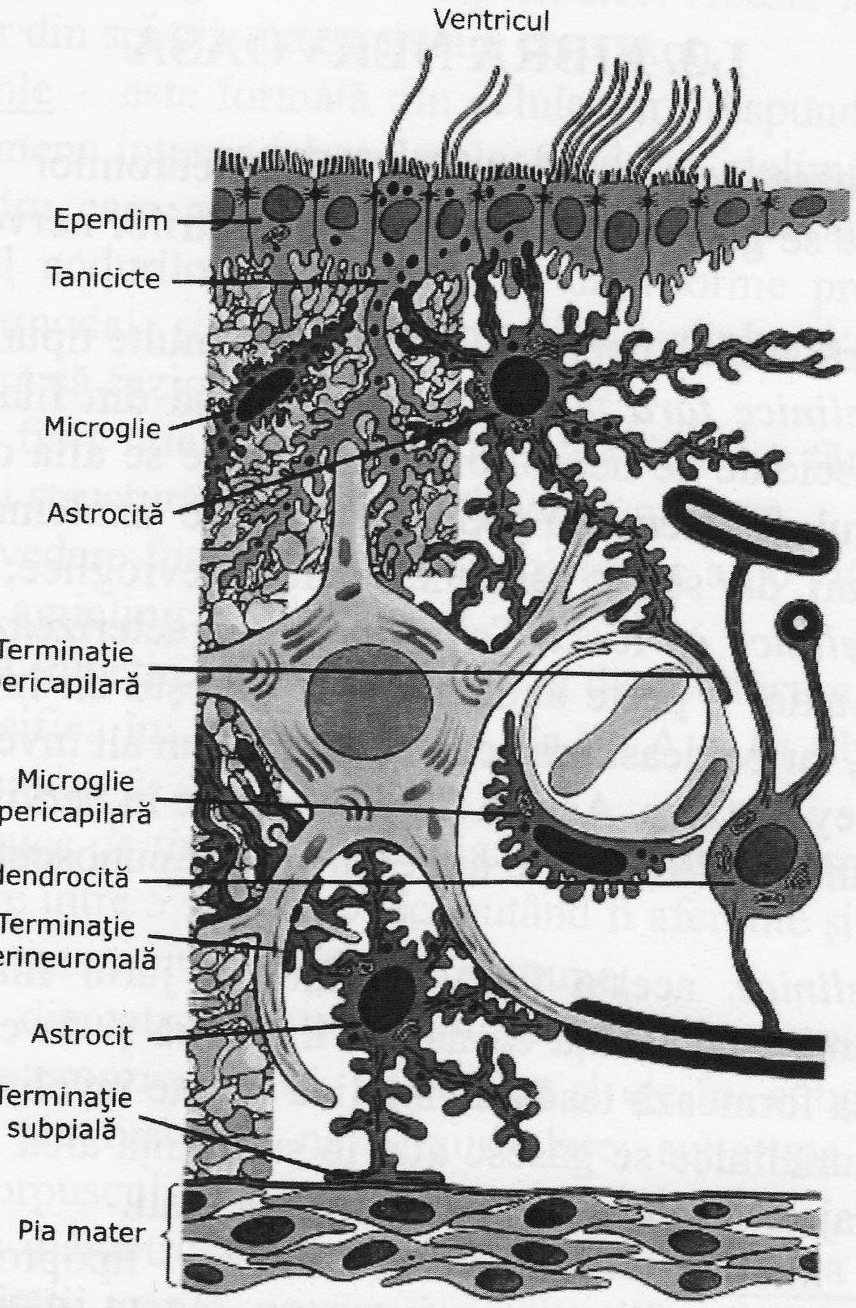

Fig. Nr. 5. Nevroglia (după Gray)

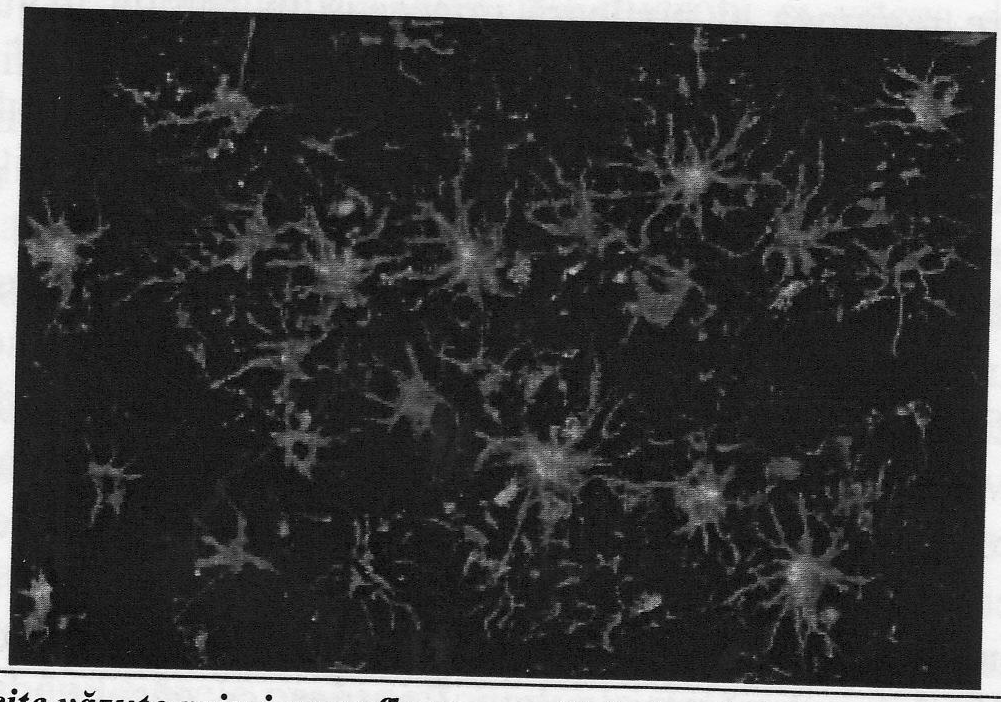

Fig. Nr. 6. Astrocite văzute prin imunofluorescență (astrocitele conțin GFAP-glial fibrillary acidic protein)

1.3. FIBRA NERVOASĂ

Fibrele nervoase reprezintă prelungirile neuronilor prin care circulă influxul nervos. Ele se găsesc atât în interiorul centrilor nervoşi, cât şi în restul organismului.

După structură, fibrele nervoase sunt de mai multe tipuri:

- *fibre amielinice fără teacă*, formate numai din filamentul axial, care este alcătuit din fascicule de neurofibrile, între care se află o cantitate mică de axoplasmă. În jurul filamentului axial se găseşte axolema. La aceste fibre lipsesc alte învelişuri, dar se pot găsi unele celule nevroglice;
- *fibre amielinice cu teacă Schwann*, se caracterizează prin aceea că în jurul filamentului axial – peste axolemă – se găseşte un înveliş celular numit teaca lui Schwann, iar pe deasupra acesteia se află un alt înveliş continuu, numit teaca Henle sau Key-Retzius. Aceste fibre se găsesc în nervii simpatici şi se pot anastomoza formând reţele. Fibrele amielinice sunt cunoscute şi sub denumirea de fibre Remak;
- *fibre mielinice,* aceste fibre prezintă în jurul filamentului axial un manşon format dintr-o substanţă de natură lipoidică şi de culoare albă sidefie, numită mielină. Ea formează teaca de mielină şi este învelită de teaca Schwann şi Henle. Fibrele mielinice se găsesc atât în substanţa albă a sistemului nervos central cât şi în majoritatea nervilor cranieni şi spinali.

Teaca de mielină – este un înveliş lipoproteic, elaborat de oligodendroglie, pentru fibrele centrale, şi celule Schwann pentru cele periferice. Celula Schwann dă o prelungire citoplasmatică care înfăşoară axonul, după care regiunea ei nucleară migrează în spirală în jurul axonului. Lamele interne groase ale spirelor fuzionează între ele formând linii întunecate groase, iar lamele externe mai subţiri, şi ele fuzionate, formează lamele intraperiodice. Acest proces este net pentru fibrele periferice, dar mai puţin clar pentru fibrele centrale, unde o dendroglie poate forma teaca mai multor axoni. Teaca de mielină nu acoperă segmentul iniţial al neuronului şi lipseşte la nivelul ştrangulaţiilor Ranvier.

În lungul fibrei nervoase se observă din loc în loc, la intervale egale, nişte gâtuituri numite ştrangulaţiile lui Ranvier, încât fibra nervoasă pare segmentată în inele. În dreptul ştrangulaţiilor, filamentul axial este învelit numai de axolemă şi teaca Henle, celelalte învelişuri fiind întrerupte. O astfel de fibră mielinică se numeşte fibra mielinică cu teaca Schwann. În segmentul tecii mielinice, cuprins între două ştrangulaţii Ranvier, se găsesc nişte despicături oblice numite incizurile Schmidt-Lantermann, datorate lipsei de fuzionare a

lamelor de mielină de-a lungul liniei intraperiodice. Aceste incizuri ar permite accesul substanțelor din spațiile intercelulare spre axon.

Teaca lui Henle - este formată din celule care răspund de depunerea de mielină pe un segment internodal, celulele fiind net delimitate, alcătuind în ansamblu un cilindru care acoperă teaca de mielină, trecând peste nodurile Ranvier. La nivelul nodurilor dau prelungiri digitiforme protoplasmatice, ce umplu spațiul internodal şi vin în contact cu axolema cu care se pot întrepătrunde dar fără să fuzioneze cu ea.

O varietate de fibre mielinice sunt şi fibrele mielinice fără teacă Schwann, în rest având aceeaşi structură ca şi fibrele descrise mai sus.

Din punct de vedere funcțional fibrele mielinice au o viteză de conducere mai mare decât cele amielinice.

După structură, funcție, diametru şi viteză de conducere, fibrele nervoase periferice se pot clasifica în: fibre mielinice, de tip A şi B; fibre amielinice, de tip C.

❖ *fibre mielinice de tip A* – au un diametru cuprins între 1-20 microni şi o viteză de conducere între 5 şi 160 m/sec, putând fi aferente şi eferente:

- Fibrele aferente sunt divizate în trei grupe:

- grupa I, cu diametrul peste 20 microni şi viteza peste 100 m/sec, şi conduc sensibilitatea proprioceptivă. Se împart şi ele în: subgrupa Ia, formată din fibrele primare ale fusurilor neuromusculare; subgrupa Ib, formată din fibrele primare ale corpusculilor neurotendinoşi Golgi;

- grupa II, cu diametrul între 5 şi 15 microni şi viteza de 20-90 m/sec, fiind fibrele sensibilității tactile, presiunii şi vibrațiilor şi fibrele secundare ale fusurilor neuromusculare;

- grupa III, cu diametrul între 1-7 microni şi viteza de 12-13 m/sec, formată din terminațiile nervoase din pereții unor vase, care conduc sensibilitatea dureroasă rapidă, temperatura.

- Fibrele eferente, sunt şi ele subîmpărțite în trei grupe:

- fibrele alfa, cu diametrul în jur de 17 microni şi viteza de 50-100 m/sec, care sunt fibrele efectoare somatice. Cele destinate muşchilor rapizi sunt mai groase decât cele destinate muşchilor tonici;
- fibrele beta, sunt colaterale fibrelor destinate muşchilor lenți;
- fibrele gamma, au un diametru de 2-10 microni şi o viteză de 10-45 m/sec, sunt fibrele efectoare ale fusurilor neuromusculare şi se subîmpart în: $gamma_1$ – rapide, $gamma_2$ – lente.

❖ *fibre mielinice de tip B*, au un diametru în jur de 3 microni şi viteză de 3-15 m/sec, formând fibrele preganglionare ale sistemului nervos autonom.

❖ *Fibre amielinice de tip C,* cu un diametru sub 2 microni şi o viteză de 0,4-2 m/sec, fiind fibre eferente postganglionare şi aferențele sensibilității viscerale dureroase lente şi ale temperaturii.

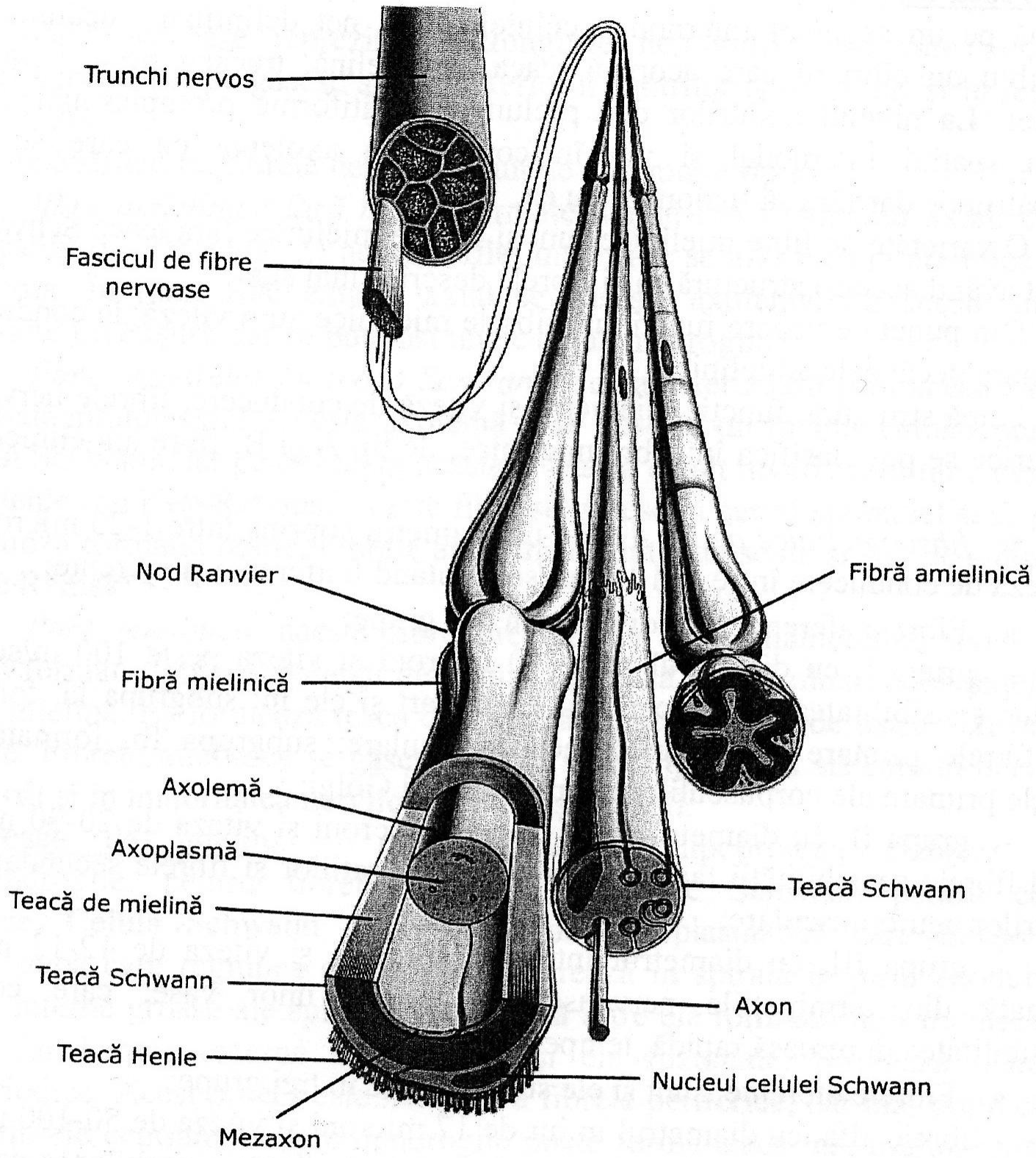

Fig. nr. 7. Tipuri de fibre nervoase (după Gray)

După funcția lor fibrele nervoase se pot grupa în două categorii:

- fibre senzitive, sunt fibrele al căror filament axial este o dendrită şi prin care influxul nervos circulă de la periferie la centrii nervoşi. Aceste fibre intră în componența nervilor senzitivi, adică a nervilor cranieni senzitivi şi a rădăcinii posterioare ale nervilor spinali;
- fibre motorii, sunt acele fibre ale căror filament axial este format dintr-un axon, şi conduc influxul nervos de la centrii nervoşi la organele efectoare.

Aceste fibre intră în componența nervilor motori, adică a nervilor cranieni motori şi a rădăcinilor anterioare ale nervilor spinali.

După natura mediatorului elaborat fibrele nervoase se clasifică în:

- fibre colinergice – care au ca mediator chimic acetilcolina şi care sunt:
  a) fibre parasimpatice
  b) fibre simpatice preganglionare
  c) fibre somatice
- fibre adrenergice sau catecolaminergice – care au ca mediator noradrenalina sau produşi intermediari ai adrenalinei, precum dopamina sau serotonina. Sunt reprezentate de:
  a) fibre simpatice sau postganglionare
  b) unele fibre centrale

Noradrenalina este stocată în cele circa 25000 de varicozități ale telodendronului, în vezicule ce conțin fiecare circa 1500 de granule. 90% din această cantitate este legată de ATP în proporție de 4 molecule de noradrenalnă la o moleculă de ATP. Restul rămâne sub formă liberă în axoplasmă sau membrana plasmatică, fiind degradată de două enzime: monoaminoxidaza (MAO) şi catecol-O-metiltransferaza (COMT) care continuă acțiunea MAO la nivelul sinapsei. Scăderea concentrației de catecolamine în SNC produce o stare depresivă în timp de creşterea concentrației produce o stare de euforie.

Fibrele nervoase sunt dependente de corpul neuronului din care provin şi care le asigură nutriția, în cazul în care este întreruptă continuitatea (secționare transversală a fibrei nervoase) segmentul periferic se distruge (degenerescență walleriană).

1.4. NERVUL

1.4.1. Particularități morfologice

Nervul este format din fascicule de fibre nervoase axonice sau dendritice şi constitue calea de conducere a influxului nervos. Fiecare fascicul este învelit de *perineurium*, iar în interiorul fasciculului fiecare fibră nervoasă este învelită de *teaca lui Henle*. Toate fasciculele care constitue nervul sunt acoperite la rândul lor de un înveliş conjunctiv numit *epineurium*.

Rezumând cele de mai sus, rezultă că învelişurile unui nerv, dinspre exterior către interior sunt: epineurium (înveleşte nervul), perineurium (înveleşte fasciculele de fibre nervoase) şi teaca lui Henle (pentru fiecare fibră). De asemeni în țesutul conjunctiv al nervului se găsesc vase sanguine cu rolul de a iriga nervii, precum şi firişoare nervoase (*nervi nervorum*).

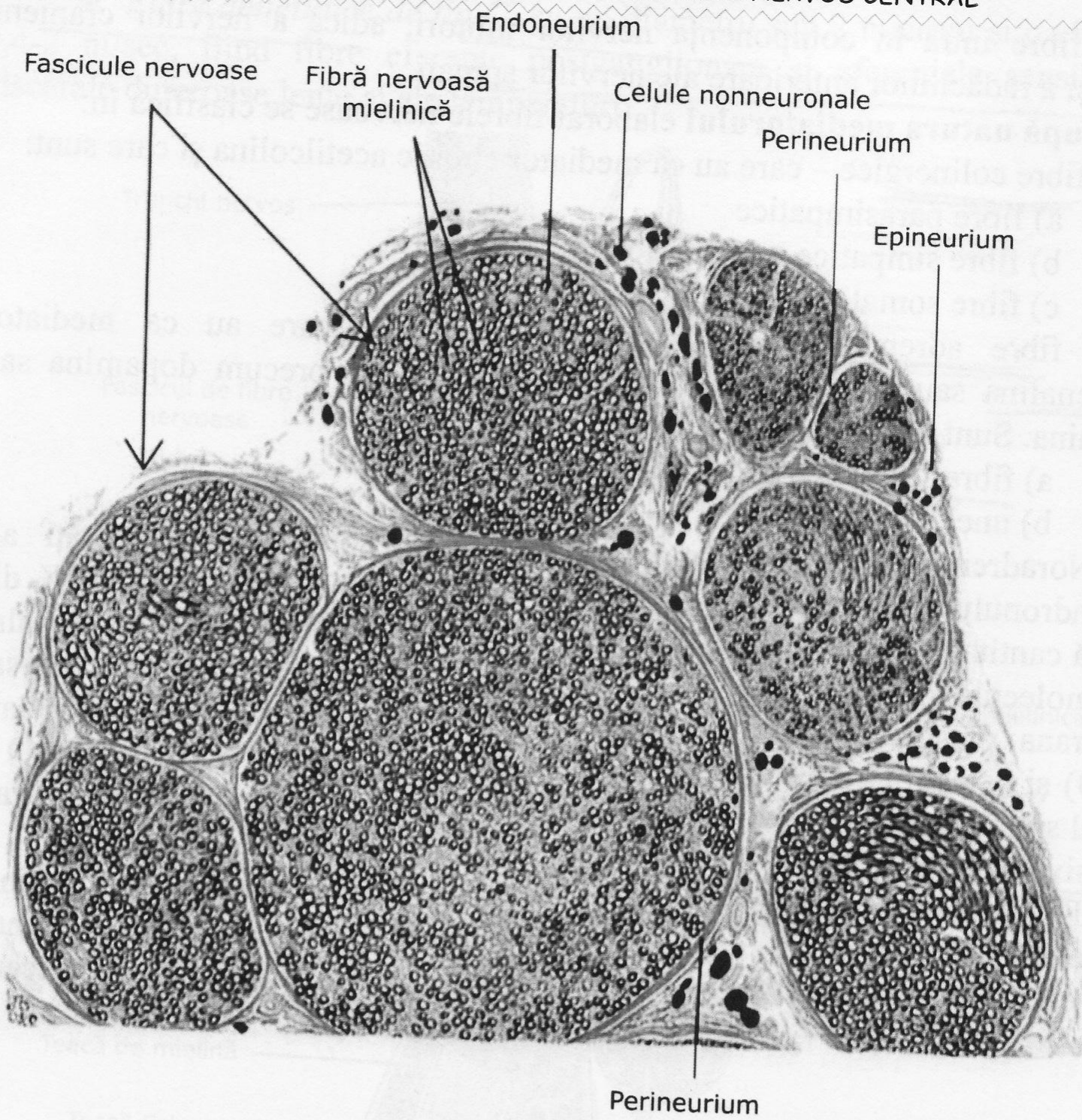

Fig. nr. 8. Secțiune transversală prin nerv (după Gray)

Fibrele nervoase care formează un nerv sunt reprezentate de fibre aferente şi fibre eferente. Fibrele aferente conduc influxul nervos de la periferie spre centrii de integrare nervoasă, putând fi, fibre somatice sau fibre senzitive, ele numindu-se fibre somatosenzitive sau fibre viscerosenzitive. Fibrele eferente conduc influxul nervos de la centrii nervoşi la periferie şi pot fi la rândul lor fibre somatice sau fibre viscerale, numindu-se fibre somatomotorii sau fibre visceromotorii. Fibrele somatice sunt mielinice şi predomină în sistemul nervos de relație, iar cele vegetative sunt amielinice şi predomină în sistemul nervos vegetativ.

Trebuie menționat faptul că nu există nervi numai motori sau numai senzitivi, un nerv motor conținând şi fibre senzitive care transmit la centrul

starea muşchiului, iar un nerv senzitiv cutanat conține şi fibre eferente (motorii sau secretorii) destinate vaselor şi glandelor din piele.

Originea nervilor

Fibrele nervoase care intră în constituția nervilor pot avea două origini: originea în centrii nervoşi motori sau originea în centrii nervoşi senzitivi.

Centrii nervoşi motori ai fibrelor somatice se găsesc în coarnele anterioare ale măduvei şi în nucleii echivalenți din trunchiul cerebral.

Centrii motori ai fibrelor vegetative se găsesc în coarnele laterale din măduva toraco-lombară şi din cea sacrată precum şi în nucleii echivalenți din trunchiul cerebral.

Centrii senzitivi se găsesc în ganglionii spinali şi în ganglionii nervilor cranieni.

Unui nerv i se deosebesc două origini: o origine reală, care se află în centrii sau nucleii nervoşi din substanța cenuşie, şi o origine aparentă care reprezintă locul de ieşire a nervului din nevrax. Mănunchiul de fibre nervoase care ies din nevrax, începând de la originea aparentă, formează rădăcina nervului. Există nervi cu o singură rădăcină nervoasă şi nervi cu mai multe rădăcini nervoase.

Terminațiile periferice ale nervilor – formează receptorii.

În raport cu poziția lor receptorii se împart în: exteroceptori, proprioceptori şi interoceptori.

1. *Exteroceptorii* – se găsesc în organele de simț şi răspund la excitații provenite din mediul extern. În funcție de tipul de excitație la care răspund, ei se împart în:

- telereceptori sau receptori pentru distanță, care se găsesc în organele pentru văz, auz şi miros;
- chemoreceptori sau receptori pentru contacte chimice, care se găsesc în special în organele de simț pentru gust;
- receptori pentru contacte fizice cutanate, precum receptorii pentru simțul tactil, termic şi dureros.

➢ Receptorii tactili – sunt reprezentați de:

• Corpusculii Meissner – sunt formați dintr-o terminație nervoasă ramificată ale cărui ramuri sunt lățite la vârf iar printre aceste ramuri se găsesc celule conjunctive de susținere în jurul cărora se află o rețea fină de terminații nervoase.

• Corpusculii Merckel (discurile) – au structură reticulară şi aspect de discuri în formă de cupă, fiecare disc fiind situat pe o celulă epitelială cu structură modificată. Se găsesc în special în pielea de la vârful degetelor, pe buze, în mucoasa bucală şi pe glandul penian.

• Coşuleţele nervoase sau terminaţiile difuze – sunt dispuse la baza foliculilor piloşi pe care îi înconjoară. Sunt fibre scurte şi verticale cu rol în recepţionarea excitaţiilor tactile de atingere a firelor de păr (de exemplu firele de păr mişcate de vânt).

• Corpusculii Vater-Pacini – sunt de dimensiuni mai mari, au formă ovală şi pot fi văzuţi cu ochiul liber. Un astfel de corpuscul este format dintr-un filament axial, înconjurat de un ţesut conjunctiv ce aspect granular şi de o reţea nervoasă simpatică (amielinică), numită aparatul neurofibrilar. În jurul acestora sunt dispuse, concentric, nişte lamele foarte subţiri care alcătuiesc capsula corpusculului. Filamentul axial se termină printr-o dilataţie sau formează ramuri colaterale care alcătuiesc o reţea. Aceşti corpusculi au rolul de a recepţiona excitaţiile tactile de presiune, fiind stimulaţi mecanic (de exemplu elongaţia unui muşchi). Ei se găsesc în special în hipoderm, derm, tendoane, aponevroze, adventicea vaselor, articulaţii şi periost, precum şi în mezenter.

➢ Receptorii termici – sunt reprezentaţi de:

• Corpusculii Krause – au formă aproape sferică şi sunt formaţi din câteva lamele conjunctive care înconjoară o substanţă granulară, în care se răspândesc ramificaţiile terminale ale fibrei nervoase.

• Corpusculii Ruffini – sunt fusiformi, fiind alcătuiţi dintr-o capsulă lamelară subţire, dispusă la exterior şi dintr-o parte fibroelastică, dispusă în centru în care pătrund ramificaţiile nervoase.

➢ Receptorii pentru durere – sunt reprezentaţi de:

• Terminaţiile nervoase libere – sunt fibre nervoase neacoperite (amielinice) terminate în buton. Se găsesc dispuse în stratul papilar al dermului, dar pot fi întâlnite şi în pătura mucoasă a epidermului, constituind terminaţiile intraepidermice, precum şi în organele interne (muşchi, tendoane, ligamente, periost). Au rolul de a recepţiona excitaţiile dureroase cutanate şi profunde.

2. *Proprioceptorii (mecanoreceptorii)* – culeg informaţiile provenite de la aparatul locomotor şi de la aparatul vestibular, informaţii care se integrează la nivelul centrilor corticali, oferindu-ne senzaţia poziţiei şi a mişcării corpului precum şi a segmentelor sale. Prin reflexe cu închidere subcorticală se realizează reglarea activităţii reflexelor tonice, de postură şi de mişcare ale muşchilor scheletici.

Pentru <u>aparatul locomotor</u> – receptorii se găsesc dispuşi în muşchi (fusurile neuromusculare), tendoane (corpusculii Golgi şi corpusculii Vater-Pacini), aponevroze, articulaţii şi periost (corpusculii Vater-Pacini). În muşchi, tendoane şi articulaţii se mai găsesc şi terminaţii nervoase libere responsabile de transmiterea durerii profunde.

- Fusul neuromuscular – este o structură receptoare constituită din câteva fibre musculare, în jurul cărora se află o capsulă conjunctivă, între capsulă şi

fibrele musculare găsindu-se lichid interstițial. În fusul neuromuscular pătrund două tipuri de fibre nervoase mielinice: axonii neuronilor motori din coarnele anterioare ale măduvei spinării şi care se termină prin plăci motorii situate la cele două extremități ale fusului, şi dendritele neuronilor senzitivi din ganglionii spinali, care se termină spiralat în fus, numindu-se şi fibre anulospirale. Rolul fibrelor anulospirale este de a recepționa atât starea de tensiune a fibrelor musculare, în timpul contracțiilor musculare, cât şi starea de tensiune pasivă a muşchiului şi de a le transmite la centrii nervoşi medulari, cerebeloşi şi corticali, realizându-se reflexe tonice, de postură.

- Corpusculii Golgi – sunt formați dintr-un fascicul de fibre tendinoase, înconjurate de un spațiu limfatic, cuprinse într-o capsulă fibroasă. Fibrele nervoase pătrund prin centrul acestei formațiuni şi se ramifică pe fibrele tendinoase. Excitantul acestor corpusculi este tensiunea muşchiului. Astfel de corpusculi se găsesc în tendoane, raspunzând la excitațiile mecanice de întindere şi presiune. Ei informează sistemul nervos central despre mişcările şi pozițiile membrelor şi ale celorlalte părți ale corpului, determinând reacțiile de mişcare ale organismului sau reacțiile de păstrare a poziției normale a acestuia. În acest mod se formează simțul atitudinilor şi al mişcărilor sau sensibilitatea mioartrokinetică.

Pentru aparatul vestibular, receptorii vor fi descrişi la studiul acestui aparat.

3. Interoceptorii – recepționează modificările care au loc la nivelul organelor interne, vaselor şi țesuturilor, sub acțiunea excitanților chimici (chemoreceptori), a excitațiilor mecanice (baroreceptori) şi a presiunii osmotice din sânge şi țesuturi (osmoreceptori).

Interoceptorii sunt distribuiți în organele digestive, în aparatul respirator, în vasele sanguine, la nivelul aparatului renal etc. Excitația acestor receptori provoacă senzații corespunzătoare stării organelor interne, precum durere, plenititudine, temperatură, etc. Excitațiile sunt transmise prin intermediul nervilor vegetativi la centrii nervoşi şi ulterior la scoarța cerebrală. Nu se cunosc localizările cerebrale ale centrilor în care excitațiile primite de la receptorii viscerali se transformă în senzații. Senzațiile de durere provenite de la interoceptorii viscerelor sunt totdeauna difuze, neputând să indicăm cu precizie locul de origine al durerii.

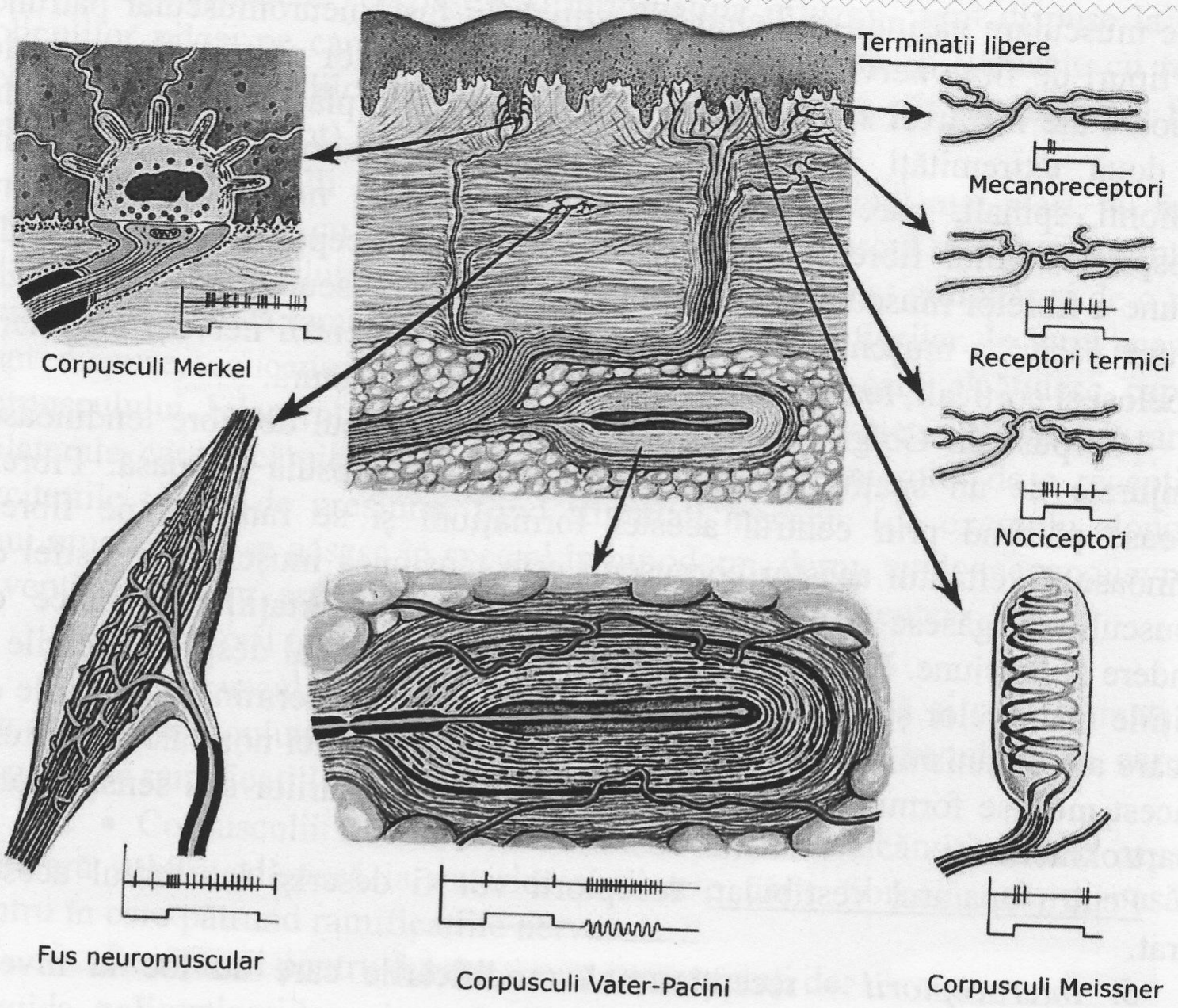

Fig. Nr. 9. Principalele tipuri de terminații nervoase (receptori) (după Gray)

Clasificarea morfofuncțională a terminațiilor nervoase:

- terminații nervoase libere, din care fac parte terminațiile nervoase libere, coșulețele nervoase (terminațiile difuze) și corpusculii Merckel;
- terminații nervoase încapsulate, din care fac parte corpusculii Meissner, corpusculii Vater-Pacini, corpusculii Krause, corpusculii Ruffini și corpusculii Golgi.

Clasificarea nervilor

a.) După originea lor nervii pot fi: spinali sau rahidieni și cranieni sau cerebrali. Nervii spinali pornesc din coarnele anterioare și posterioare ale măduvei spinării, iar nervii cranieni iau naștere din trunchiul cerebral.

b.) După funcția pe care o îndeplinesc, nervii pot fi:

- nervi senzitivi – conduc influxul nervos de la periferie spre sistemul nervos central (nervi centripeți) unde excitațiile recepționate sunt transformate în senzații (nervul olfactiv, nervul optic și nervul acusticovestibular);
- nervi motori (nervi centrifugi) – conduc influxul nervos de la neuronii motori, la organele efectoare (mușchi, vase, glande), adică de la centru spre

periferie (nervul oculomotor comun, nervul trohlear, nervul oculomotor extern, nervul accesor, nervul hipoglos);

- nervi micşti – conțin atât fibre senzitive cât şi fibre motorii (nervii spinali, nervii sistemului nervos vegetativ, nervul trigemen, nervul facial, nervul glosofaringian, nervul vag).

1.4.2. Particularități funcționale

✓ Fiziologia neuronilor intercalari

Imensa majoritate a neuronilor sunt intercalari, neuronii intercalari având următoarele funcții:

1. servesc ca amplificatori ai intensității semnalului de intrare
2. reprezintă bariere care lasă să treacă sau opresc transmiterea semnalelor
3. îndeplinesc rol de macaz în direcționarea transmiterii semnalelor
4. sunt convertori ai excitației în inhibiție sau invers
5. prelungesc efectul semnalului de intrare, concurând la realizarea memoriei de scurtă durată
6. conferă o mare fiabilitate sistemului nervos.

Fiecare neuron intercalar prezintă, pe somă şi densrite, în general, sute până la mii de sinapse, iar prin arborizația axonală se conectează, în general, cu o multitudine de neuroni din rețea. În acest fel relațiile interneuronale sunt de tip probabilistic, ce se concretizează prin următoarele proprietăți:

- stimularea rețelelor neuronale se realizează prin excitația asigurată de stimulii-prag, concretizată prin geneza şi propagarea influxului nervos, respectiv al potențialului de acțiune;

- facilitarea rețelelor neuronale se realizează sub acțiunea unor stimuli subliminari (sub-prag), care nu generează influx nervos, dar induc o stare de hiperexcitabilitate centrală, înlesnind acțiunea impulsurilor ulterioare. Pe plan bioelectric, aceşti stimuli generează potențiale locale miniaturale – prepotențiale, care nu se propagă, dar persistând 15 ms, permit sumarea spațială şi temporală a stimulilor;

- sumația temporo-spațială a stimulilor subliminari se bazează pe starea de hiperexcitabilitate centrală şi se realizează prin sumația a doi sau mai mulți stimuli subliminali ce survin la interval de câteva ms din aceeaşi aferență sau/şi prin recepționarea lor simultană din aferențe deosebite. Existența unor fibre inhibitorii-hiperpolarizante, conferă prin sumare diminuarea stării de excitație centrală, până la suprimarea ei;

- convergența şi divergența stimulilor. Convergența asigură sumarea acțiunii fibrelor din mai multe surse aferente, răspunsul rezultat fiind suma algebrică a efectelor diferitelor tipuri de semnale. Divergența asigură distribuirea concomitentă a acțiunii transmisă de un axon, la mai mulți neuroni

din rețea. Prin combinarea convergenței şi divergenței stimulilor se realizează, pe de o parte, fracționarea răspunsului la mai multe subunități ale rețelei neuronale, şi pe de altă parte, ocluzia, adică amplificarea efectelor în zona rețelei în care se interpătrund neuroni aparținând la două sau mai multe subunități;

- postdescărcarea, prelungirea semnalului prin rețeaua neuronală, după ce semnalul aferent s-a terminat. Se poate produce prin 3 mecanisme: a.) postdescărcarea sinaptică – persistența potențialului postsinaptic timp de 15 ms, sau mai mult; b.) circuite paralele, semnalul se răspândeşte într-o serie de neuroni ai rețelei, abordând un număr variat de sinapse, ca apoi să conveargă spre un acelaşi neuron care, în final, va fi supus unei serii de stimuli succesivi, ce vor realiza prelungirea semnalului de ieşire cu 20-50 ms; c.) circuitul reverberant (oxcilator) prin lanțuri de neuroni ce se conectează între ei în aşa fel încât realizează recircularea (reverberația) impuslurilor ce converg spre acelaşi neuron. Durata reverberației poate fi de 10 ms până la minute şi ore.

În cadrul unor rețele neuronale există subunități surse de impulsuri continue, care emit semnale de ieşire continuu, centrii de pace maker cu descărcări neuronale spontane sau/şi de circuit reverberant.

✓ Fiziologia fibrelor nervoase

Fibra nervoasă este caracterizată din punct de vedere fiziologic, prin două proprietăți: excitabilitatea şi conductibilitatea.

Excitabilitatea – reprezintă proprietatea fibrei nervoase de a răspunde la acțiunea unui excitant, adică a unui agent din mediul extern sau intern. Alături de metabolism şi reproducere, excitabilitatea este o proprietate fundamentală a organismelor vii.

Excitabilitatea se cercetează experimental, cel mai frecvent, cu ajutorul curentului electric. Timpul util pentru ca o intensitate de o anumită valoare să provoace excitația se numeşte *cronaxie*. Excitabilitatea nu este aceeaşi pentru toți nervii, ea putând fi modificată sub influența unor substanțe chimice şi de starea funcțională a nervului.

Prin excitant înțelegem orice variație în intensitate a unor forme de energie capabilă să acționeze ca stimul asupra unei structuri excitabile. Sistemele excitabile nu sunt excitate de formele de energie ce acționează tot timpul asupra lor, datorită faptului că energie de excitare este foarte mică, subliminară, sau pentru că intervine acomodarea. Excitantul trebuie să constitue o variație în plus sau în minus a intensității unui stimul.

Variația energetică, pentru a deveni excitantă, trebuie să aibă anumite calități, şi anume: să fie suficient de intensă (pentru a atinge pragul sensibilității), să fie suficient de bruscă (viteza de variație să depăşească viteza de acomodare), să persiste un anumit timp (timp util) şi să se excite specific.

La acțiunea unui excitant adecvat, neuronul şi fibra nervoasă reacționează printr-un potențial de acțiune. Pentru neuron excitantul natural este influxul nervos.

Manifestările primare ale acțiunii oricărui agent excitant sunt localizate la nivelul membranei celulare, unde apar modificări de permeabilitate, urmate de schimburi ionice, cu consecințe asupra repartiției sarcinilor electrice intra- şi extraplasmalemale. În acest mod, echilibrul caracteristic repausului, în urma modificării potențialului electrochimic, generează starea de activitate. Există deci strânsă legătură între excitabilitate şi potențialele biolectrice celulare, dependente la rândul lor de metabolism.

Prin influx nervos se înțelege propagarea undei de excitație într-o fibră nervoasă.

Potențialele biolectrice sunt potențialul de repaus şi cel de acțiune.

Potențialul de repaus reprezintă starea de echilibru ionic, în condițiile în care fluxul ionic ce traversează membrana în ambele sensuri este egal, astfel încât gradientul electric dintre mediul intra- şi extracelular este generat de diferențele de concentrație ionică dintre cele două medii. Diferența de potențial este de aproximativ -90 mV (cu interiorul negativ), foarte apropiat de potențialul de echilibru al potasiului. La polarizarea membranei contribuie factori fizico-chimici şi biologici ce realizează între exteriorul celulei şi interior o repartiție inegală a sarcinilor electrice. În celulă se găseşte predominant potasiu, iar în exterior predomină ionii de sodiu şi clor.

Deci potențialul de membrană se datorează faptului că în celulă se găseşte K+, că membrana celulară este mai puțin permeabilă pentru sodiu şi mai permeabilă pentru potasiu, precum şi transportul activ de ioni. Între aceşti factori rolul principal îi revine pompei de sodiu prin care se realizează expulzarea sodiului din celulă cu menținerea unei concentrații de 10 mM/l extracelular, unde concentrația acestuia este de 142 mM/l şi de unde difuzează spre interior în virtutea gradientului. Simultan cu pomparea sodiului din exterior, potasiul este pompat în interiorul celulei. Permeabilitatea membranei celulare fiind de 50-100 de ori mai mare pentru potasiu decât pentru sodiu, acesta în virtutea gradientului, va tinde să străbată membrana celulară spre exterior. Anionii sunt respinşi de sarcinile negative intracelulare şi atraşi de cele pozitive extracelulare. Magneziul se comportă ca şi potasiul iar calciul similar cu sodiul.

Diferența de potențial dintre exteriorul şi interiorul membranei, în condiții de repaus conferă starea polarizată. Variația acestei polarizări produce, în general, şi modificări ale excitabilității. Creşterea electronegativității induce hiperpolarizarea, cu scăderea excitabilității iar micşorarea electronegativității creşte excitabilitatea.

Aplicarea unui stimul ce atinge pragul de excitație declanşează fenomene membranare, cu modificări de permeabilitate şi de transport ionic, în cursul cărora apare depolarizarea – potențialul de acțiune.

Potențialul de acțiune evoluează în următoarele secvențe:

a.) perioada de latență, cu o durată de 0,1 ms cu creşterea de sute de ori a conductanței pentru sodiu; debutul fluxului sodic atinge pragul detonant ce induce depolarizarea;

b.) potențialul de vârf (spike), cu următoarele faze:

- depolarizarea – cu o durată de 1 ms – influxul masiv de sodiu, care depolarizează complet membrana, atingând 0 mV şi continuând până la + 30 mV (overshoot) – deci o amplitudine de 120 mV;
- repolarizarea rapidă are loc prin reducerea bruscă a conductanței pentru sodiu, în timp ce conductanța pentru potasiu atinge valoarea maximă; deci fluxul în sens invers al potasiului creşte, încât din celulă iese o cantitate de potasiu aproximativ egală cu cea intrată de sodiu;
- postpotențialul negativ reprezintă partea finală a repolarizării şi se datorează excesului de sodiu intracelular şi deficitului de potasiu, ce se rectifică prin intervenția pompei ionice. Are o durată de câteva milisecunde şi o amplitudine de 1,5-6 mV.

c.) postpotențialul pozitiv survine când potențialul de repaus a fost atins, dar prin efluxul activ de sodiu apare un plus de sarcini pozitive ce determină hiperpolarizarea membranei. Are o durată de 800-100 ms şi o amplitudine de 0,1-1,2 mV.

Raportând excitabilitatea fibrei nervoase la fazele potențialului de acțiune, deosebim următoarele perioade:

- perioada refractară absolută (PRA) care corespunde depolarizării din faza ascendentă a "spike"-ului;
- perioada refractară relativă (PRR), în faza descendentă a "spike"-ului;
- perioada de hiperexcitabilitate, care este simultană postpotențialului negativ;
- perioada de hipoexcitabilitate, simultană postpotențialului pozitiv.

Membrana excitabilă a neuronului este un ansamblu complex a cărui excitabilitate globală depinde în fiecare moment de reactivitatea diferitelor părți ale suprafeței sale şi de interacțiunile lor electrotonice. Astfel, membrana apare divizată funcțional într-un număr de zone active, fiecare cu excitabilitatea sa proprie. În acelaşi timp, ele sunt capabile să dea naştere individual la un potențial local nepropagat – pseudovârf – de ordinul a câtorva mV, ce se pot suma temporospațial evoluând spre conul axonal.

Conductibilitatea – este proprietatea fibrei nervoase de a conduce influxul nervos, apărut ca urmare a excitantului. Pentru a avea această proprietate este necesar ca fibra nervoasă să aibă integritate anatomică şi să se găsească în stare

fiziologică normală, această proprietate fiind diminuată sau abolită în unuele tulburări fiziologice precum intoxicații, degerături, etc. Conductibilitatea variază, fiind mai mică şi decrementială, în corpul celular şi dendritele pericarionale, şi mai mare, nedecrementială, în axon. Sensul conducerii este celulipet în dendrite, în corpul neuronal evoluează către conul axonal şi este celulifug în axon.

✓ Legile conducerii nervoase

Pentru ca influxul nervos să poată fi condus de la periferie la centru sau invers, fibra nervoasă trebuie să îndeplinească unele condiții, cunoscute sub numele de legile conducerii nervoase.

1. Legea integrității nervului – o fibră nervoasă secționată sau parțial lezată, comprimată sau tracționată, nu mai conduce influxul nervos. Refrigerarea sau novocainizarea induc acelaşi efect.

2. Legea conducerii izolate. Fibrele nervoase conduc independent impusurile proprii. Excitația nu difuzează în fibrele învecinate intacte.

3. Legea conducerii bilaterale. O fibră nervoasă excitată pe traiectul ei, conduce influxul nervos în ambele sensuri – atât ortdromic cât şi antidromic. În cazul unei fibre motorii, conducerea antidromică spre neuronul de origine, cuprinde neuronul şi dendritele sale, fără să se propage antidromic prin sinapse, deoarece sinapsele conduc numai ortodromic. Polarizarea dinamică a neuronului este determinată de sinapse.

4. Legea conducerii nedecrementiale. Impulsul nervos este condus prin axon fără pierdere.

Viteza de conducere a influxului nervos variază în funcție de tipul fibrei, de grosimea acesteia şi de cea a tecii de mielină (vezi clasificarea fibrelor).

Infatigabilitatea nervoasă. Reprezintă proprietatea nervilor de a nu obosi. În perioada activității, se produc totuşi unele modificări fiziologice, precum: mărirea distanței dintre impusurile care alcătuiesc influxul nervos, micşorarea vitezei de conducere etc.

1.5. SINAPSA

1.5.1. Particularități morfologice

Reprezintă joncțiunea anatomo-funcțională dintre neuroni. Reprezintă o adaptare specială a membranei neuronale la nivelul de contact funcțional cu membrana altui neuron sau organ efector.

Sinapsele pot fi: axodendritice, axosomatice, axoaxonale şi mai rar dendrosomatice, dendroaxonice şi dendrodendritice.

Indiferent de tipul de sinapsă, acestea respectă acelaşi tip de organizare, şi anume: o componentă presinaptică (membrana presinaptică), spațiul sinaptic şi componenta postsinaptică (membrana postsinaptică).

Toate sinapsele prezintă trei caractere comune:

- discontinuitatea dintre cele două componente;
- contactul direct dintre cele două membrane care sunt separate prin intermediul spațiului sinaptic, la acest nivel lipsind teaca lui Schwann;
- prezența neurofibrilelor, mitocondriilor şi veziculelor sinaptice, aflate în butonul terminal.

1. Componenta presinaptică – reprezintă o îngroşare a membranei butonului presinaptic cu care se termină ramificațiile axonului în dreptul membranei postsinaptice. Butonul presinaptic poate lua contact cu corpul sau dendrita unui neuron de care este ataşat printr-o membrană glială groasă de cca 50Å, sau axonul poate merge alături de dendrită pe o mare distanță, făcând contacte multiple cu ea prin intermediul spinişorilor (fibrele agățătoare din cerebel). Ramificația axonică pierde teaca de mielină la o distanță de 50-100 microni de butonul terminal. După mărimea, forma şi conținutul veziculelor sinaptice s-ar putea şti rolul lor funcțional. Astfel, veziculele sferice există în sinapsele facilitatorii, veziculele turtite în cele inhibitorii, veziculele cu conținut clar ar fi colinergice, cele cu conținut dens situat central – catecolaminergice, iar veziculele foarte mari, cu contur neregulat şi centru dens de neurosecreție. La neuronii în repaus, veziculele au tendința să se acumuleze lângă membrana presinaptică, dar fără a veni în contact cu ea. După descărcare, ele se apropie de sinaptozoni pentru reâncărcare cu precursor. Neurofilamentele formează o rețea laxă, sau se aşează în formă de inele (sinaptozoni) în raport intim cu mitocondriile şi cu veziculele sinaptice ce conțin precursorul mediatorului. Membrana presinaptică prezintă, pe fața ei internă, o condensare a citplasmei cu aspect granular.

2. Spațiul sinaptic – separă componenta presinaptică de cea postsinaptică şi are o lărgime de 150-200Å. În preajma membranei postsinaptice conține o bandă îngustă de material formată din fibrile şi mucopolizaharide. Fibrele sunt paralele între ele şi perpendiculare pe cele două componente. Axolema poate trimite în spațiul sinaptic prelungiri subțiri care conțin vezicule sinaptice.

3. Componenta postsinaptică – conține receptori pentru mediatorul chimic al sinapsei, fiind alcătuită dintr-o rețea filamentară, subsinaptică, cu aspect granular, mai densă decât în componenta presinaptică. În sinapsele axosomatice lipsesc granulele subsinaptice.

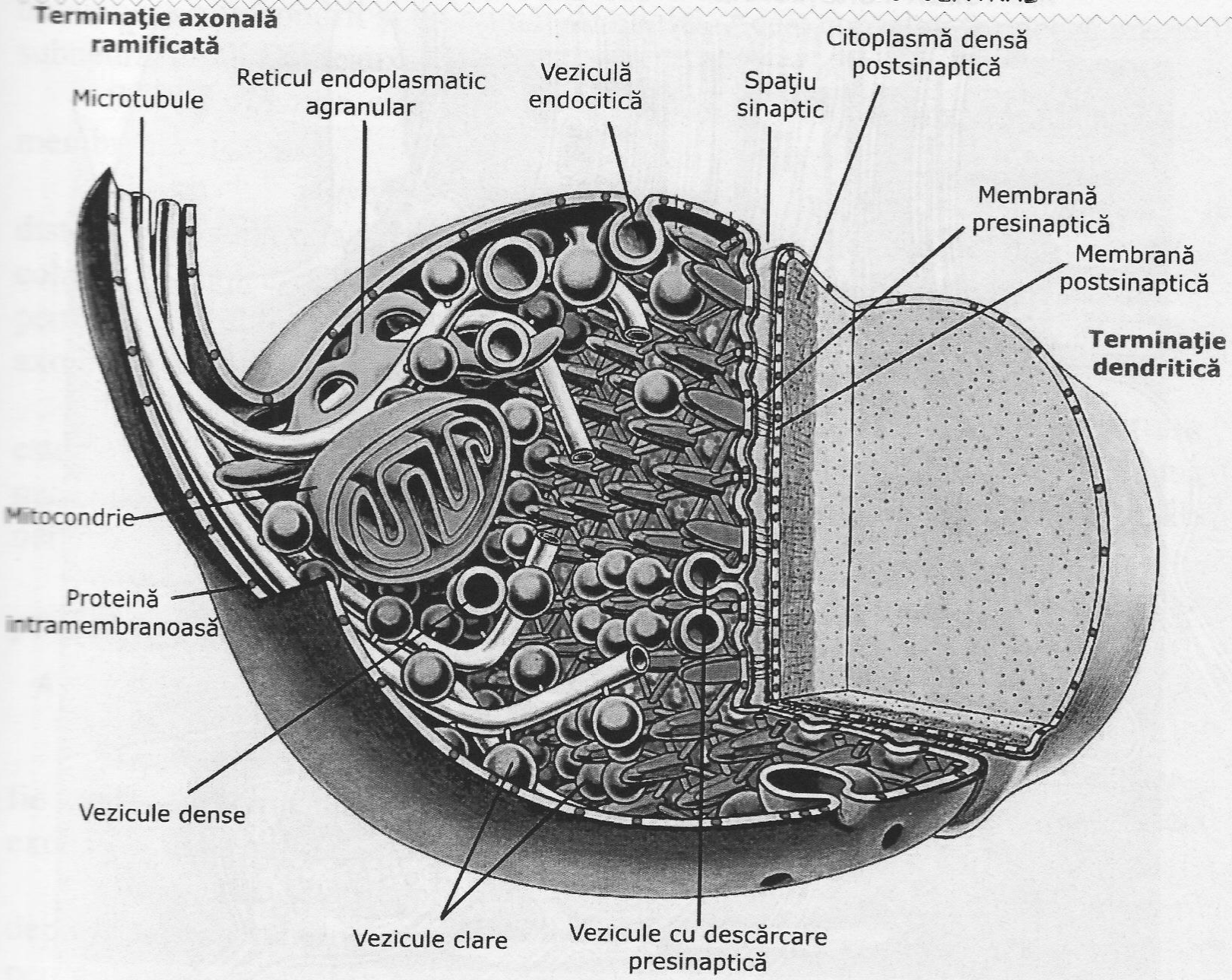

Fig. Nr. 10. Sinapsa (după Gray)

Clasificarea sinapselor

După caracterisitcile componentelor sinaptice, acestea pot fi:

- sinapse de tip I, la care îngroşarea postsinaptică este mai mare decât a membranei presinaptice, iar spațiul sinaptic este mai larg decât în sinapsa de tip II. Sunt sinapse facilitatorii;
- sinapse de tip II, la care îngroşările pre- şi postsinaptice sunt subțiri, simetrice, iar spaţiul sinaptic este mai îngust. Sunt sinapse inhibitorii;
- în SNC mai există joncțiuni închise numite discuri sinaptice, alcătuite din trei benzi întunecate, separate prin două benzi clare. Spațiul sinaptic este practic invizibil. La nivelul lor are loc o transmitere electrică.

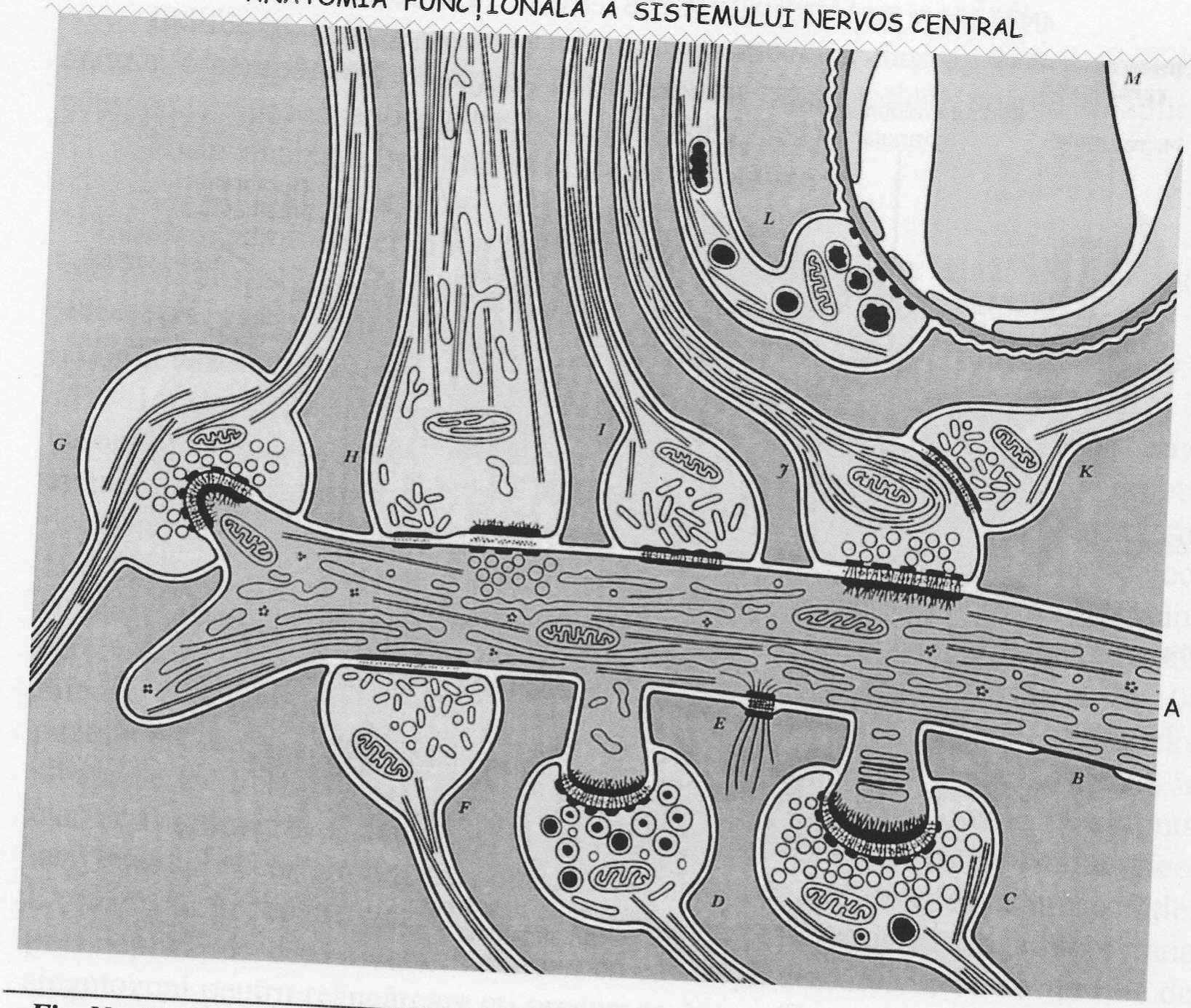

***Fig. Nr. 11. Tipuri de sinapse**: A-gap jonction; B-sinapsă cu desmozomi; C şi G- sinapse cu vezicule clare, excitatorii; D-buton cu veziculecu nucleu dens (vezicule dense), catecholaminergice; F şi I-sinapse cu vezicule turtite, inhibitorii; H-sinapsă complexă cu rol excitator şi inhibitor; J şi K-sinapse seriate, J este excitatorie iar K este inhibitorie; L-terminații neurosecretorii vasculare; M-endoteliu fenestrat (după Gray)*

Sinapsa neuromusculară

Componenta presinaptică pentru muşchiul scheletic este de două tipuri:

- în placă (placa motorie), pentru fibra musculară rapidă, capătul terminal al fibrei nervoase lățindu-se "în placă" contactând fibra musculară în porțiunea ei mijlocie;

- în buchet de ramuri, pentru fibra musculară lentă, tonică.

Ambele forme conțin elementele descrise în butonul presinaptic, cu mențiunea că la nivelul plăcii motorii veziculele presinaptice sunt mai numeroase decât la nivelul terminațiilor în buchet.

Componenta postsinaptică – este o regiune specializată a sarcolemei, care prezintă numeroase plici paralele sub care se găseşte sarcolema granulară cu

numeroase mitocondrii şi un număr de nuclei. Acest complex formează aparatul subneural al lui Couteaux.

Spațiul sinaptic este larg de 400-800Å, în el pătrunzând adânc plicile membranei sinaptice.

La nivelul *muşchilor netezi,* terminațiile nervilor vegetativi sunt la distanță de suprafața fibrei musculare. Axonul amielinic se ramifică şi dă colaterale conice, varicoase, la nivelul cărora teaca lui Schwann se retrage pentru a permite contactul dintre nerv şi fibra musculară. La acest nivel axoplasma conține vezicule sinaptice ultramiscroscopice.

O fibră nervoasă inervează până la 150 fibre musculare, iar acolo unde este necesară o mare precizie de execuție, numărul fibrelor musculare este mult mai mic (de exemplu pentru muşchii extrinseci ai globului ocular o fibră nervoasă inervează doar 3-5 fibre musculare).

Formațiunea anatomică formată din neuronul motor şi fibrele musculare pe care le inervează formează o unitate motorie.

1.5.2. Particularități funcționale

Prin intermediul sinapsei, excitația presinaptică induce fie o depolarizare, fie o hiperpolarizare în membrana postsinaptică, după cum sinapsa este excitatoare sau inhibitoare.

Potențialul postsinaptic de excitație (EPSP) este generat în urma depolarizării membranei postsinaptice de către mediator, care o face permeabilă pentru sodiu timp de 1 ms. EPSP durează 15 ms şi are o amplitudine proporțională cu mediatorul eliberat, permițând sumarea spațială şi temporală a stimulilor. Dacă EPSP este suficient de intens, depăşind 10-50 mV, atunci se generează potențialul de acțiune propagat al neuronului.

Potențialul postsinaptic de inhibiție (IPSP) reprezintă inhibiția postsinaptică – hiperpolarizarea membranei postsinaptice, la valori de până la -5 mV, inducând o reducere a excitabilității. Este generat sub acțiunea mediatorilor cu efecte inhibitorii, ce induc o creştere a permeabilității membranei pentru potasiu şi clor, fără să influențeze permeabilitatea pentru sodiu.

Există şi potențial de inhibiție presinaptic ce diminuează amplitudinea EPSP-ului. Efectul este datorat acțiunii pe membrana butonului sinaptic.

Etapele transmiterii sinaptice, în succesiune cronologică sunt următoarele:

- potențialul de acțiune în neuronul presinaptic
- depolarizarea butonului terminal al axonului
- deschiderea canalelor de calciu voltaj-dependente de calciu
- activarea enzimelor calciu-dependente implicate în eliberarea mediatorului
- eliberarea mediatorului în fanta sinaptică

- difuziunea mediatorului
- recunoaşterea şi fixarea pe receptori specifici a mediatorilor în teritoriu postsinaptic
- modificarea conductanței ionice în membrana postsinaptică
- apariția potențialului postsinaptic
- generarea răspunsului celular.

În cadrul etapelor presinaptice interesează în mod special sinteza, stocarea şi eliberarea mediatorului. Biosinteza pericarională şi în butonul terminal axonal este urmată de stocarea mediatorului. Aceasta se realizează în citoplasmă şi în veziculele butonului sinaptic. Componenta citioplasmatică este reprezentată de moleculele recent sintetizate şi recaptate. Veziculele sunt elemente stabile în care se concentrează mediatorul chimic printr-un mecanism activ de transport, cu schimb ionic. Eliberarea mediatorului în fanta sinaptică are loc prin două modalitați: eliberarea cuantală şi exocitoza.

Cuantele sunt unități formate din pachete echimoleculare de mediator. În repaus cuantele se eliberează izolat şi produc la nivel postsinaptic depolarizări de mică amplitudine, reprezentând potențiale miniaturale. În condițiile stării de excitație transmisă de axon, depolarizările cuantale se sumează declanțând un potențial de acțiune postsinaptic.

Exocitoza sinaptică este declanşată de un influx de calciu urmat de fuziunea veziculelor sinaptice cu membrana presinaptică şi descărcarea conținutului veziculelor în spațiul sinaptic. Are loc apoi reciclarea, prin endocitoză, a membranelor veziculare.

În fanta sinaptică, mediatorul chimic difuzează spre teritoriul postsinaptic. Nu toată cantitatea de mediator ajunge la aceasta. O parte este inactivată enzimatic şi o altă parte este recaptată. Inactivarea este mai bine reprezentată în cazul mediatorului acetilcolinic, sub acțiunea colinesterazei, pe când recaptarea predomină în mediația monoamonergică şi aminoacidergică. În meditația peptidergică, recaptarea este neglijabilă.

Fenomenele postsinaptice încep cu interacțiunea mediator-receptor. Receptorul este membranar şi are un pol de recunoaştere ce asigură recunoaşterea mediatorului şi unul efector, care este suportul activității receptorului. Transmiterea efectului se face prin mecanism inotrop sau metabolotrop. Mecanismul inotrop acționează asupra canalului ionic, având efect rapid şi direct. Celălalt mecanism este indirect, efectuându-se prin intervenția unui transductor, de obicei proteina G, canalul ionic fiind activat printr-un mesager intracelular.

Ca urmare a activării canalelor ionice, apar modificări electrochimice de tip EPSP şi IPSP. Concomitent are loc şi o inactivare a mediatorului şi în acest fel membrana postsinaptică poate deveni aptă din nou pentru a recepționa un nou mesaj.

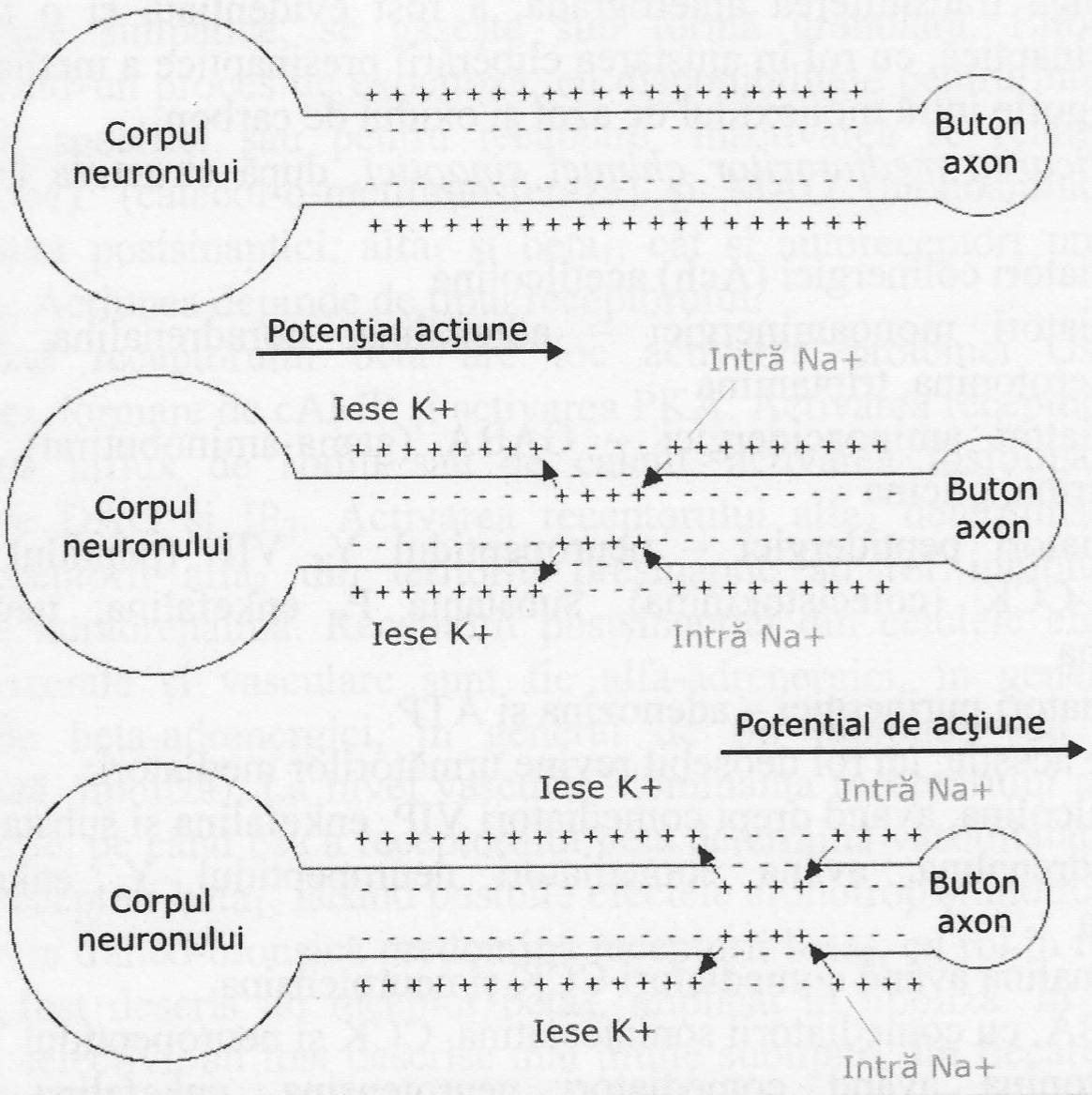

Fig. Nr. 12. Transmiterea potențialului de acțiune

✓ <u>Caracteristicile funcționale ale sinapselor</u> sunt:

- unidirecționalitatea, asigurând sensul de circulație din teritoriu presinaptic către cel postsinaptic
- întârzierea sinaptică, între momentul depolarizării butonului terminal şi momentul apariției răspunsului postsinaptic, de 0,5-1 ms
- potențarea eliberării de mediator prin succedarea stimulilor
- fatigabilitatea survenită prin epuizarea mediatorului din butonul terminal, când stimulii se succed timp îndelungat sau cu frecvență mare, blocând transmiterea sinaptică.

✓ <u>Mediatorii chimici sinaptici</u>

Neuronii produc şi eliberează o gamă largă de substanțe chimice cu rol semnalizator şi reglator. Astfel, în afara mediatorului chimic propriu-zis, implicat direct în transmiterea sinaptică, la acelaşi nivel se eliberează şi cotransmițători ce participă la optimizarea răspunsului postsinaptic. Alături de aceştia, mai există neuromodulatori, produşi de acelaşi neuron cât şi de cei învecinați, care sunt incapabili de a determina raspunsuri sinaptice, dar influențează capacitatea de răspuns pre- şi postsinaptic.

Pe lângă transmiterea anterogradă, a fost evidențiată şi o transmitere retrogradă sinaptică, cu rol în ajustarea eliberării presinaptice a mediatorului. În această categorie intră monoxidul de azot şi oxidul de carbon.

Clasificarea mediatorilor chimici sinaptici, după structura lor chimică cuprinde:

- mediatori colinergici (Ach) acetilcolina
- mediatori monoaminergici – adrenalina, noradrenalina, dopamina, histamina, serotonina, triptamina
- mediatori aminoacidergici – GABA (gama-aminobutirat), glutamat, aspartat, taurina, glicina
- mediatori peptidergici – neuropeptidul Y, VIP (peptidul intestinal vasoactiv), CCK (colecistokinina), substanța P, enkefalina, neurotensina, somatostatina
- mediatori purinergici – adenozina şi ATP.

Dintre aceştia, un rol deosebit revine următorilor mediatori:

- acetilcolina, având drept comediatori VIP, enkefalina şi substanța P
- noradrenalina, avâna comediatori neuropeptidul Y, enkefalina şi neurotensina
- adrenalina având comediatori CCK şi neurotensina
- GABA, cu comediatorii somatostatina, CCK şi neuropeptidul Y
- serotonina având comediatori neurotensina, enkefalina, CCK şi neuropeptidul Y.

În sistemul nervos periferic şi la nivelul sinapselor efectorii neuromusculare şi neuroglandulare se întâlnesc ca mediatori chimici acetilcolina şi noradrenalina.

Acetilcolina este cel mai reprezentativ mediator chimic interneuronal în sistemul nervos central, periferic şi la efectorii musculari şi glandulari. Inactivarea ei are loc sub acțiunea acetilcolinesterazei. După receptorul de care se fixează, deosebim efecte nicotinice şi efecte muscarinice. Receptorii nicotinici se găsesc în neuronii postsinaptici din ganglionii parasimpatici şi simpatici (N_1), blocați de hexametoniu. De asemenea se mai găsesc în placa motorie a musculaturii scheletale striate (N_2), blocați de curarizante nedepolarizante (d-tubocurarină, galanină). Receptorii muscarinici se găsesc în terminațiile nervoase parasimpatice şi sunt blocați de atropină.

Noradrenalina este mediatorul chimic al terminațiilor nervoase simpatice precum şi în numeroase formațiuni ale sistemului nervos central (sistem limbic, hipotalamus, trunchi cerebral).

Alături de celelalte catecolamine (adrenalina şi dopamina), are ca precursor tirozina, respectiv DOPA (dihidroxifenilalanina), care, prin decarboxilare trece în dopamină, ca în final sub acțiunea beta-hidroxilazei, să se formeze noradrenalina. Aceasta este stocată intraneuronal în formațiuni

veziculare de 20-40 nm, având centrul dens granular, iar în fibrele postganglionare simpatice, se găseşte sub formă granulară. Eliberarea se realizează printr-un proces de exocitoză, cu disponibilitate pentru interacțiunea cu receptorii specifici sau pentru recaptare. Inactivarea se realizează sub acțiunea COMT (catecol-o-metiltransferaza) şi MAO (monoaminooxidaza). Receptorii sunt postsinaptici, alfa$_1$ şi beta$_1$, cât şi autoreceptori presinaptici, alfa$_2$ şi beta$_2$. Acțiunea depinde de tipul receptorului.

În cazul receptorului beta are loc activarea proteinei Gs, apoi a adenilciclazei, formare de cAMP şi activarea PKA. Activarea receptorului alfa$_1$, va determina influx de sodiu sau de calciu, activarea fosfolipazei C cu producere de DAG şi IP$_3$. Activarea receptorului alfa$_2$ determină eflux de potasiu. Receptorii alfa$_2$ din teritoriu presinaptic au rol inhibitor asupra eliberării de noradrenalină. Receptorii postsinaptici din celulele efectorii din organele viscerale şi vasculare sunt fie alfa-adrenergici, în general de tip excitator, fie beta-adrenergici, în general de tip inhibitor sau metabolic (glicogenoliză, lipoliză). La nivel vascular, dominanța receptorului alfa induce vasoconstricție, pe când cea a receptorului beta determină vasodilatație. În cord predomină receptori beta$_1$, făcând posibile efectele cronotrop şi inotrop, pe când în musculatura traheo-bronşică predomină receptorii beta$_2$, cu rol în relaxare. În adipocite a fost descris un receptor beta$_3$, implicat în lipoliză. În funcție de antagoniştii selectivi, au fost descrise mai multe subtipuri din fiecare categorie de receptori.

Funcționalitatea neuronală este dependentă de suma aferențelor sinaptice, dar este influențată şi de contactul extrasinaptic al membranei neuronale cu diverse substanțe biologic active ale mediului extraneuronal., ce acționează ca neuromodulatori.

✓ <u>Funcțiile sinapsei</u>

1. Determină sensul influxului nervos
2. Acționează selectiv asupra semnalelor, blocând pe cele slabe, nesemnificative şi permițând numai trecerea semnalelor supraliminale
3. Datorită proceselor de sumație are rol în discriminarea, decodificarea şi recodificarea semnalelor
4. Are rol în procesul de stocare a informației, a memoriei. O parte dintr-un mesaj senzorial important determină un răspuns motor imediat. O altă parte din mesajul respectiv este stocată în cortexul cerebral, nucleii bazali sau măduva spinării, pentru a fi folosită la controlul activităților motorii viitoare şi în procesul gândirii.

1.6. MODALITĂȚI SENZITIVE

În funcție de cele trei tipuri de receptori, se descriu şi trei tipuri de sensibilitate, şi anume:

1. Sensibilitatea exteroceptivă sau superficială, care prezintă două subtipuri:

- Sensibilitatea exteroceptivă protopatică, nociceptivă, vitală, talamică sau afectivă, care poate informa numai dacă un excitant este plăcut sau neplăcut (durerea – fără a putea preciza localizarea şi evaluarea ei, temperatura şi unele senzații tactile, precum şi senzațiile viscerale la care elementul discriminativ este practic absent).
- Sensibilitatea exteroceptivă epicritică, discriminativă, corticală sau gnostică – care stă la baza reacțiilor precise, permițând aprecierea variațiilor de intensitate ale excitantului, localizarea şi relativa lui poziție în spațiu şi timp. Prin intermediul acestei sensibilități stimulii sunt integrați în percepții de formă, mărime, structură, mişcarea este apreciată ca amplitudine, direcție şi secvență.

2. Sensibilitatea proprioceptivă sau profundă, cu două subtipuri:

- Sensibilitatea proprioceptivă kinestezică (simțul poziției şi al mişcării), a cărei zonă de percepție şi integrare se găseşte la nivelul scoarței cerebrale.
- Sensibilitatea proprioceptivă de control a mişcării (simțul tonusului muscular) ale cărei căi, din punct de vedere anatomic, se opresc în scoarța cerebeloasă.

3. Sensibilitatea interoceptivă sau viscerală, este şi ea de două tipuri:

- Sensibilitatea protopatică, care se manifestă la stimulii nociceptivi şi care are un răsunet afectiv important, dar cu valoare discriminativă redusă (de exemplu durerea).
- Sensibilitatea epicritică, care este provocată de alți stimuli exceptând pe cei nociceptivi, cu răsunet afectiv minim sau nul dar care asigură discriminarea precisă în spațiu şi a intensității.

În realitate nu există o separație netă a sensibilităților, sensibilitatea exteroceptivă posedă ambele tipuri de sensibilități, protopatică şi epicritică, la fel şi în cazul sensibilității interoceptive.

1.7. DEGENERAREA ŞI REGENERAREA NERVOASĂ

Troficitatea sau homeostazia structurală, funcție prin care se mențin şi se dezvoltă structurile, cuprinde în cazul neuronului: refacerea componentelor celulare degradate, refacerea prelungirilor secționate cât şi calitatea de a conserva urmele activității dezvoltate de ea anterior (memorie). Funcția trofică a neuronului este realizată numai de pericarion.

Un neuron distrus nu mai poate fi regenerat. În schimb când se secționează o fibră nervoasă, partea periferică față de punctul secționat, fiind separată de corpul celular, suferă modificări degenerative, după care se resoarbe, rămânând doar tubul tecii Schwann (degenerescență walleriană). În porțiunea centrală, până la prima strangulație Ranvier, fibra nervoasă prezintă aceleeaşi modificări. În unele cazuri se constată şi degenerescența retrogradă, cromatoliza şi atrofia pericarionului.

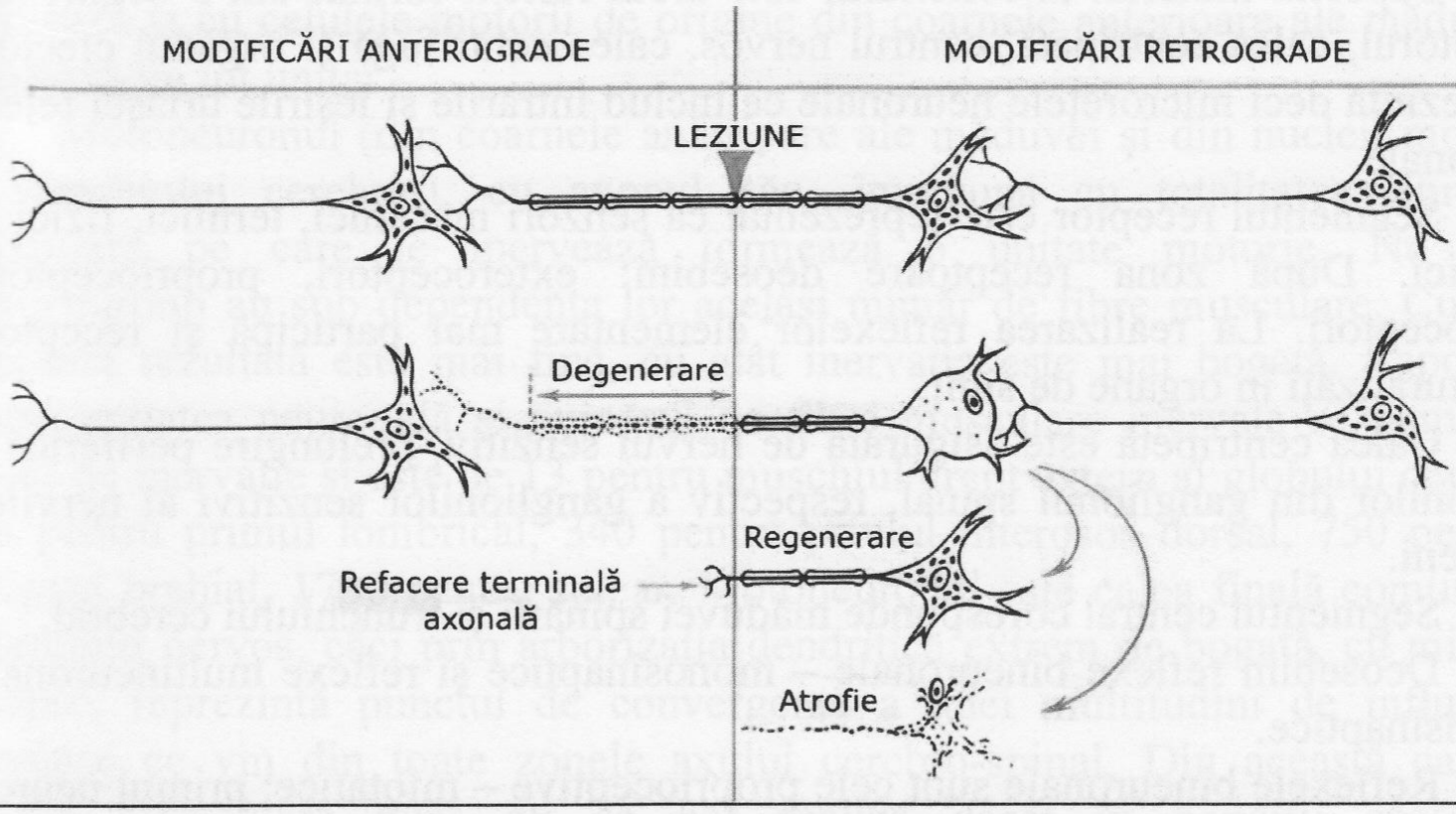

Fig. Nr. 13. Degenerescența walleriană (după Gray)

Regenerarea se face prin creşterea neurofibrilelor din segmentul proximal al fibrei secționate. Acestea pătrund în teaca Schwann a segmentului distal şi cresc cu o viteză de 1-5 mm pe zi. Dacă există o mică distanță care separă capetele secționate, segmentul distal al tecii Schwann creşte proximal, unindu-se cu cel central. Dacă intervalul care separă cele două segmente este mare şi este ocupat de țesut cicatriceal, se crează un obstacol pentru fibrele care se regenerează; acestea totuşi continuă să crească, se încolătăcesc, formând un nevrom.

Fibrele de regenerare ale unui nerv pot creşte în teaca segmentului inferior al altui nerv şi chiar fibrele unui nerv senzitiv pot creşte în segmentul distal al unui nerv motor sau invers. Ținând cont de posibilitățile regenerative, se practică suturarea nervilor secționați (neurorafia).

1.8. REFLEXUL ELEMENTAR

Reflexul elementar este un act nervos simplu, automat, cu un traiect anatomic preformat (arc reflex), reprezentat printr-o reacție de răspuns motorie sau secretorie la o excitație cu originea în receptor.

Caracteristici funcționale:

- sunt involuntare, nedepinzând de conştiență;
- sunt necondiționate – răspuns automat, întotdeauna previzibil, prin faptul că au căi preformate.

Suportul material al reflexului este arcul reflex, format din 5 segmente: receptorul, calea centripetă, centrul nervos, calea centrifugă şi organul efector. Reprezintă deci microrețele neuronale ce includ intrările şi ieşirile uriaşei rețele neuronale.

Segmentul receptor este reprezentat ca senzori mecanici, termici, fizici şi chimici. După zona receptoare deosebim: exteroceptori, proprioceptori, interoceptori. La realizarea reflexelor elementare mai participă şi receptori structuralizați în organe de simț.

Calea centripetă este asigurată de nervul senzitiv, prelungire periferică a neuronilor din ganglionul spinal, respectiv a ganglionilor senzitivi ai nervilor cranieni.

Segmentul central corespunde măduvei spinării şi trunchiului cerebral.

Deosebim reflexe bineuronale – monosinaptice şi reflexe multineuronale – polisinaptice.

Reflexele bineuronale sunt cele proprioceptive – miotatice: primul neuron (senzitiv) este ganglionar iar cel de al doilea este motoneuronul. Fiind un reflex monosinaptic, fără neuroni intercalari, este reflexul cel mai rapid (latența 6-9 ms) şi cel mai simplu, lipsit de postdescărcare, ocluzie, sumație şi iradiere; este deci limitat de teritoriu, astfel încât amploarea reflexului nu variază proporțional cu intensitatea stimulului.

Reflexele multineuronale prezintă pe lângă neuronul senzitiv şi cel motor, unul sau mai mulți neuroni intercalari. În acest fel va prezenta postdescărcare, ocluzie, sumație, iradiere; răspunsul reflex este gradat, creşte direct proporțional cu intensitatea excitației. În categoria reflexelor multineuronale intră toate reflexele somatice (exceptând pe cele miotatice), cum ar fi cele nociceptive sau cele vegetative.

Calea centrifugă este asigurată de nervul motor, somatic sau vegetativ.

Nervul motor somatic este format din axonii motoneuronilor ce asigură inervația mușchiului scheletic prin sinapsa neuro-musculară (placa motorie).

Calea centrifugă vegetativă, spre deosebire de cea somatică are doi neuroni. Primul neuron, vegetativ nevraxial, al cărui axon formează fibra preganglionară – ramura comunicantă albă (mielinică), care face sinapsa cu neuronul ganglionar și al doilea neuron – ganglionar, al cărui axon formează fibra postganglionară – ramura comunicantă cenușie (amielinică), ce realizează sinapsa neuro-efectoare.

În general, nervii vegetativi sunt fibre preganglionare pentru parasimpatic (ganglionul fiind în imediata apropiere sau chiar în interiorul organului inervat – ganglion intramural, sau altfel spus "aproape de organ și departe de nevrax") și fibre postganglionare pentru simpatic.

Segmentul efector, pentru reflexele somatice este mușchiul striat, pe când în cazul reflexelor vegetative – mușchiul neted, mușchiul cardiac și glandele. Din punct de vedere funcțional, mușchiul împreună cu nervul motor care-l inervează și cu celulele motorii de origine din coarnele anterioare ale măduvei formează un tot unitar.

Motoneuronul (din coarnele anterioare ale măduvei și din nucleii motori ai trunchiului cerebral), cu axonul său, împreună cu totalitatea fibrelor musculare pe care le inervează formează o unitate motorie. Nu toți motoneuronii au sub dependența lor același număr de fibre musculare. Cu cât mișcarea rezultată este mai fină, cu atât inervația este mai bogată. Raportul dintre unitatea neuronală și numărul de fibre musculare inervate se numește raport de inervație și este de 13 pentru mușchiul drept extern al globului ocular, 108 pentru primul lombrical, 340 pentru primul interosos dorsal, 750 pentru bicepsul brahial, 1730 pentru solear. Motoneuronul este calea finală comună a sistemului nervos, căci prin arborizația dendritică extrem de bogată, cu mii de dinapse, reprezintă punctul de convergență a unei multitudini de influxuri nervoase ce vin din toate zonele axului cerebro-spinal. Din această cauză, reflexe elementare pure nu se pot realiza decât în condiții speciale, experimental.

CAPITOLUL 2

MĂDUVA SPINĂRII

MĂDUVA SPINĂRII
(*Medulla spinalis*)

Măduva spinării reprezintă porțiunea din sistemul nervos central care se află cuprinsă în interiorul canalului vertebral. Ea este organizată metameric, fiind alcătuită din mai multe segmente suprapuse, fiecare dintre ele inervând schematic un teritoriu cutanat (dermatomer), muscular (miomer) şi visceral. Metameria este evidențiată macroscopic prin locul de origine în succesiune regulată, a perechilor de nervi spinali.

Limita superioară se situează convențional la nivelul decusației piramidale (*decusatio piramidalis*) a trunchiului cerebral (bulbului) iar pe schelet se proiectează printr-un plan orizontal, care trece prin mijlocul arcului ventral al atlasului. Acest plan întâlneşte dorsal marginea superioară a arcului posterior al atlasului.

Limita inferioară este determinată de un plan orizontal ce trece prin L_2 (*conum terminale*), de unde începe filum terminale.

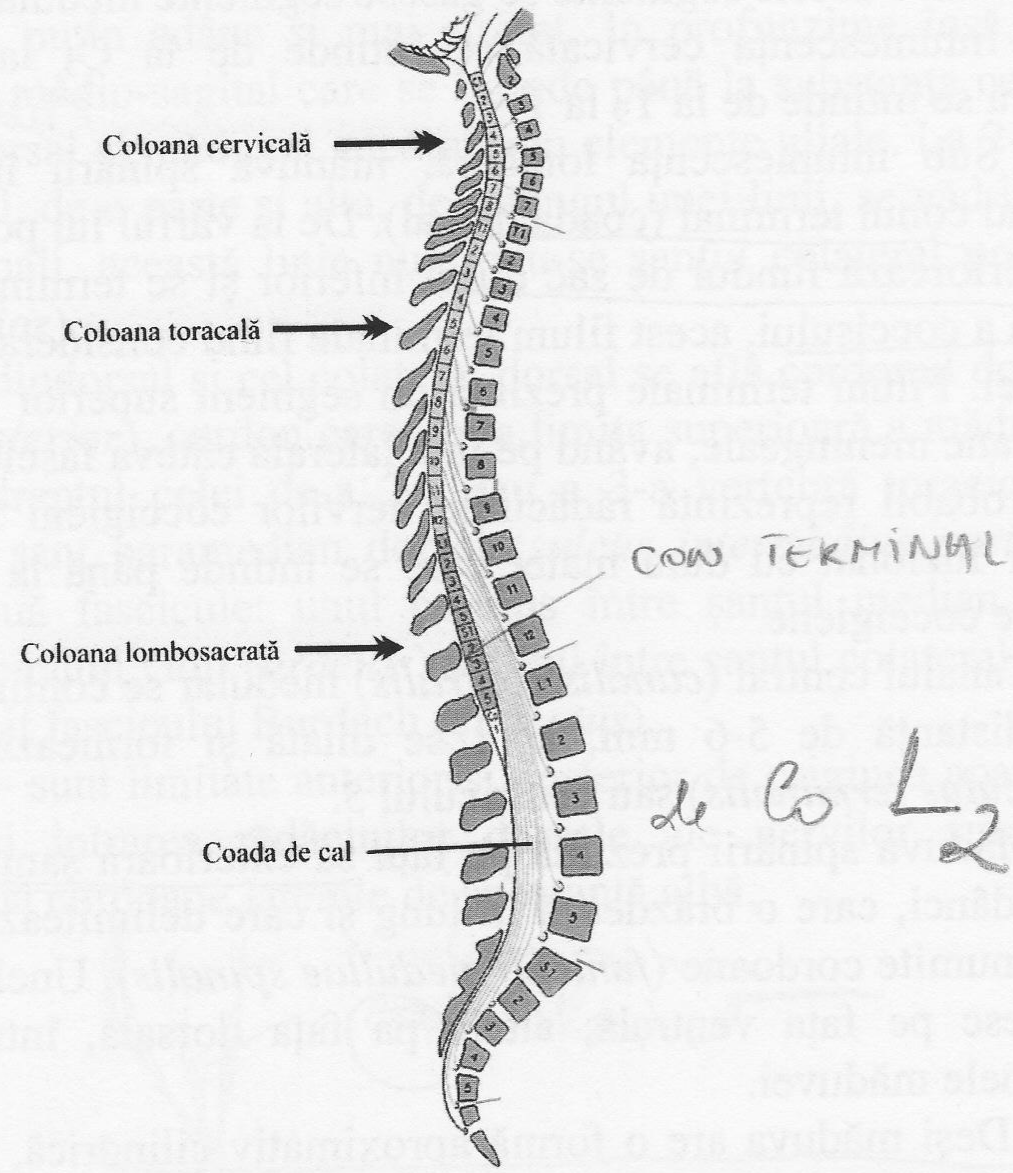

Fig. Nr. 14. Regiunile coloanei vertebrale (după Sobotta)

Ținând cont de regiunile coloanei vertebrale, măduva spinării se împarte în următoarele regiuni:

- regiunea cervicală, care se întinde de la vertebrele C_1 până la C_6
- regiunea toracală, cuprinsă între vertebrele C_7 şi T_9
- regiunea lombară se întinde până la nivelul vertebrei T_{12}
- regiunea sacrată până la nivelul lui L_2.

2.1. CONFIGURAȚIA EXTERNĂ

Măduva spinării are forma unui cordon de culoare albă, mat, lung în medie de 41-45 cm la bărbat şi 41-43 cm la femeie, uşor turtit antero-posterior, dar care nu este uniform calibrat. Astfel, în partea cranială se găseşte intumescența cervicală (*intumescentia cervicalis*), unde se găsesc neuronii motori ai nervilor spinali care intră în formarea plexului brahial, iar în partea lombară se găseşte intumescența lombară (*intumescentia lumbalis*), unde se găsesc neuronii motori ai nervilor rahidieni ce intră în formarea plexului lombar. Între aceste segmente se găsesc segmente medulare mai înguste.

Intumescența cervicală se întinde de la C_5 la T_2 iar intumescența lombară se întinde de la T_9 la T_{12}.

Sub intumescența lombară, măduva spinării începe să se subțieze formând conul terminal (coada de cal). De la vârful lui porneşte filum terminale care perforează fundul de sac dural inferior şi se termină inserându-se pe fața dorsală a coccisului, acest filum terminale fiind considerat o rămăşiță atrofiată a măduvei. Filum terminale prezintă un segment superior înconjurat de cele trei membrane meningeale, având pe fața laterală câteva fascicule de fibre nervoase, care probabil reprezintă rădăcinile nervilor coccigieni 2 şi 3 şi un segment inferior fuzionat cu dura mater care se întinde până la fața dorsală a primei vertebre coccigiene.

Canalul central (*canalis centralis*) medular se continuă cu filum terminale pe o distanță de 5-6 mm, apoi se dilată şi formează ventriculul terminal (*ventriculus terminalis*) sau ventriculul 5.

Măduva spinării prezintă pe fața sa exterioară şanțuri, mai mult sau mai puțin adânci, care o brăzdează în lung şi care delimitează între ele porțiuni ce sunt denumite cordoane (*funiculi medullae spinalis*). Unele dintre aceste şanțuri se găsesc pe fața ventrală, altele pa fața dorsală, între ele delimitându-se cordoanele măduvei.

Deşi măduva are o formă aproximativ cilindrică, pentru orientarea mai precisă a elementelor vizibile pe fața exterioară, i se descriu: o fața ventrală, o fața dorsală şi două fețe laterale.

Fața ventrală (anterioară) – este brăzdată pe linia mediană de *șanțul median ventral* (fisura mediană anterioară), care se întinde de la o extremitate la alta, adânc de 2-3 mm, în fundul căruia se găseşte o bandă de substanță albă transversală, care se numeşte comisura albă a măduvei (*commisura alba*). În această fisură, într-o pânză de țesut conjunctiv pial (*linea splendens*), se găsesc arterele perforante, ramuri din artera spinală anterioară.

Lateral de acest şanț, la o distanță de 2-3 mm se găsesc de fiecare parte a liniei mediene, ieşind din măduvă, rădăcinile ventrale ale nervilor spinali; emergența acestor rădăcini din măduvă nu se face pe o linie, ci pe o bandă de pe fața ventrală a măduvei, bandă lată în medie de 2-3 mm, numită şanțul colateral ventral.

Între şanțul median ventral şi şanțul colateral ventral este cuprins cordonul anterior (*funiculus anterior*) al măduvei.

În porțiunea cervicală a măduvei între şanțul median ventral şi şanțul colateral ventral se mai găseşte un şanț numit şanțul paramedian anterior, care divide cordonul anterior în două cordoane secundare.

Fața posterioară – este de asemeni brăzdată de un şanț longitudinal pe linia mediană (*sulcus medianus sive posterior*), dar spre deosebire de cel anterior este mult mai puțin adânc şi mai strâmt. În profunzime însă, el se continuă cu cu un sept medio-sagital care se întinde până la substanța cenuşie, numit septul median dorsal al măduvei, alcătuit din elemente gliale. La 2-3 mm de şanțul median dorsal, de o parte şi alta, de-a lungul unei linii, se văd intrând rădăcinile nervilor spinali, această linie numindu-se şanțul colateral posterior (*sulcus lateralis posterior*).

Între şanțul mediodorsal şi cel colateral dorsal se află cordonul dorsal al măduvei (*funiculus posterior*), cordon care de la limita superioară a măduvei şi până aproximativ în dreptul celei de-a 2-a sau a 3-a vertebră toracică este dubdivizat de un nou şanț paramedian dorsal (*sulcus intermedius posterior*), care îl împarte în două fascicule: unul cuprins între şanțul median şi cel paramedian, numit fasciculul Goll (*gracilis*) şi altul între şanțul colateral dorsal şi cel paramedian, numit fasciculul Burdach (*cuneatus*).

Fețele laterale – sunt limitate anterior şi posterior de originea aparentă a rădăcinilor ventrale şi intrarea rădăcinilor dorsale ale nervilor spinali în măduvă, şi cuprind două cordoane laterale de substanță albă.



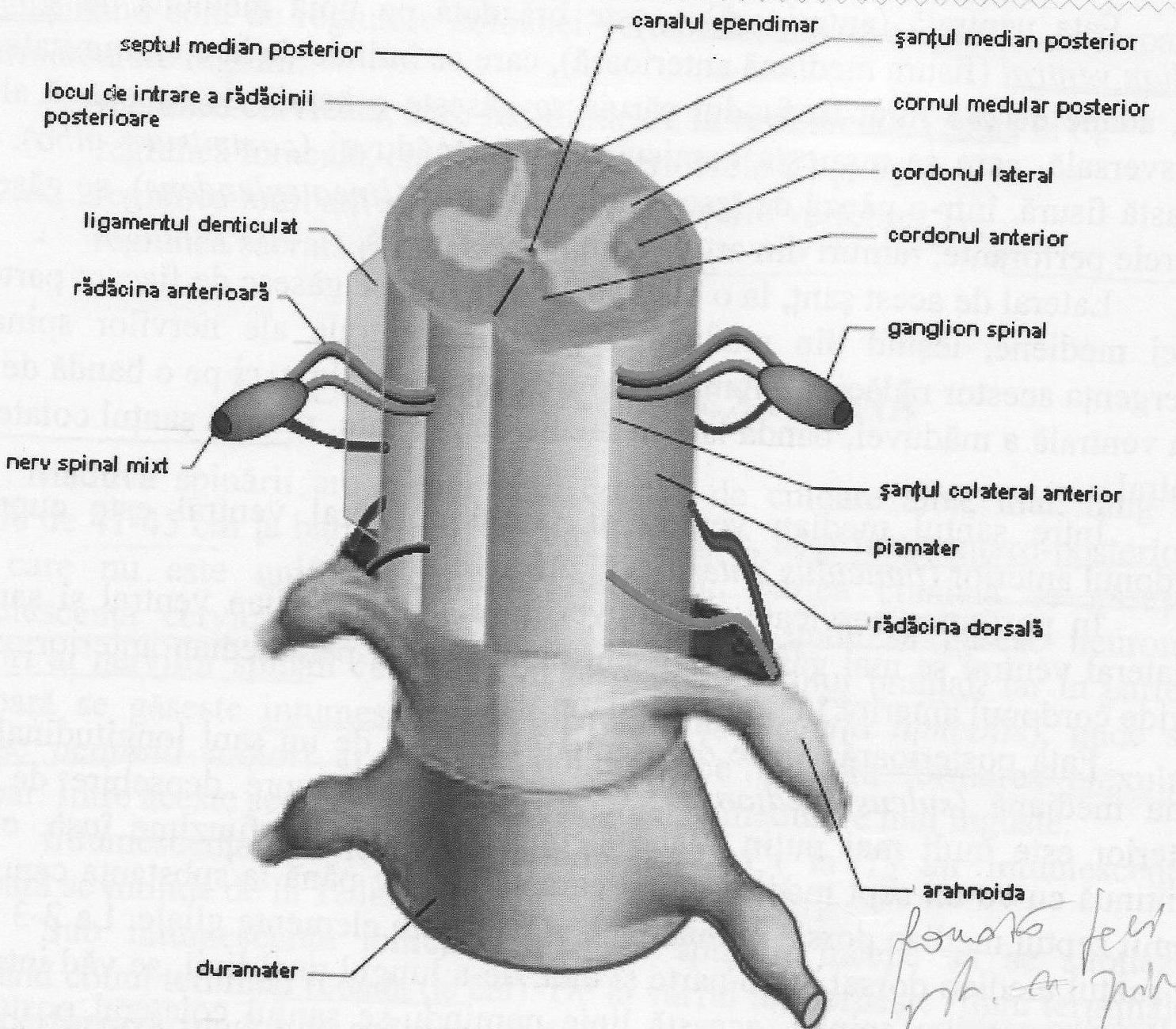

Fig. Nr. 15. Configurația externă a măduvei (după Ben Greenstein)

2.2. CONFIGURAȚIA INTERNĂ

Pe o secțiune orizontală, se observă următoarele elemente:

- Meningele rahidian sau spinal
- Canalul ependimar, dispus aproximativ în centrul măduvei.
- Substanța cenușie, dispusă în forma literei H în jurul canalului ependimar.
- Substanța albă, situată între substanța cenușie și periferia măduvei spinării.

2.2.1. Meningele rahidian

Nevraxul este învelit în trei membrane de origine mezodermică care formează meningele. Porțiunea care se găsește la nivelul măduvei spinării se numește meningele rahidian iar cea care învelește encefalul se numește meningele cranian.

Aceste membrane sunt dispuse dinspre exterior spre interior, în următoarea ordine:

- dura mater (*dura mater spinalis*) sau pachymeninge – corespunde stratului intern al meningelui cerebral, datorită faptului că vertebrele au propriul lor periost. Este separată de pereții oșoși ai canalului vertebral prin spațiul epidural (*cavum epidurale*) în care se găsește țesut conjunctiv și gras și canale venoase cu numeroase anastomoze. Superior, dura mater spinală se continuă cu dura mater cerebrală, dând inserții pe marginile găurii occipitale și pe fața posterioară a corpului vertebrelor cervicale C_2 și C_3 și pe ligamentul longitudinal posterior. Inferior se termină în fund de sac unde se adăpostește filum terminale și coada de cal. Caudal de S_2, filum terminale împreună cu învelișul dural cu care vine în contact formează ligamentul coccigian care fuzionează cu ligamentul longitudinal posterior și se termină în periostul coccigian. Pe toată lungimea ei dura mater dă prelungiri tubulare ce învelesc rădăcinile și trunchiurile nervilor spinali când acestea trec prin orificiile intervertebrale;

- arahnoida (*arachnoidea spinalis*) – este o membrană subțire, conjunctivă, separată de dura mater printr-un spațiu potențial subdural care nu comunică cu spațiile subarahnoidiene, dar care se continuă pe o mică distanță pe nervii spinali și comunică cu spațiile limfatice ale nervilor. Arahnoida este separată de pia mater printr-un spațiu subarahnoidian (*cavum subarachnoideale*) în care se găsește lichidul cerebrospinal (*liquor cerebrospinalis*);

- pia mater (*pia mater spinalis*) – este mai groasă și mai puțin vascularizată decât pia mater cerebrală și este formată din două straturi. Ea învelește măduva spinării de care aderă intim pătrunzând în șanțuri și fisuri, formând teci pentru nervii spinali. Se prelungește ca filum terminale până la fundul de sac al durei mater. Între cele două straturi, în dreptul fisurii mediane se găsește banda de țesut conjunctiv *linea splendens* care conține artera spinală anterioară și ramurile ei. Pe fețele laterale dă expansiuni în plan frontal, între rădăcinile nervilor spinali, ce formează ligamentul denticulat (*ligamentul denticulatum*). Marginile laterale ale acestui ligament sunt festonate formând 21 de arcade, ultima între T_{12} și L_1, pe unde trec nervii spinali în drumul lor spre orificiile intervertebrale. Posterior, întins între pia și arahnoidă se găsește un sept incomplet în regiunea cervicală, mai compet în regiunea toracică, septul subarahnoidian.

Arahnoida și pia mater formează împreună leptomeningele.

Raporturile măduvei spinării sunt:

➢ fața anterioară corespunde feței dorsale a corpurilor vertebrale peste care trece ligamentul vertebral comun dorsal;

➢ fața dorsală vine în raport cu peretele dorsal al canalului vertebral, format din lamele vertebrale unite prin ligamentele galbene;

➢ fețele laterale au raporturi cu pediculii vertebrelor care delimitează găurile de conjugare prin care ies nervii spinali.

2.2.2. Canalul ependimar

Se află situat aproximativ în centrul măduvei, se întinde pe toată lungimea ei, găsindu-se imediat dorsal față de fisura mediană anterioară. Calibrul său este sub 1 mm şi are formă variabilă după porțiunea măduvei. În sus el comunică cu ventriculul IV, iar în jos cu ventriculul V al lui Krause. Peretele acestui canal este format dintr-un strat de celule cilindrice ciliate, în interiorul lui găsindu-se lichid cefalorahidian.

2.2.3. Substanța cenuşie (*Substantia grisea*)

Este situată central şi se întinde pe toată lungimea măduvei şi se datorează aglomerării de neuroni şi de fibre nervoase amielinice.

Substanța cenuşie este sediul centrilor nervoşi medulari şi se află dispusă sub forma literei H, ale cărui brațe ventro-dorsale au forma unei semilune unite între ele printr-o fâşie transversală, numită comisura cenuşie şi în centrul căreia se află canalul ependimar (*canalis centralis*). Este mai abundentă la nivelul iminenței cervicale şi lombare. Segmentul din bara laterală situat dorsal de baza transversală este cornul posterior (*cornu posterius*) care de-a lungul măduvei formează columna posterioară (*columna posterior*). Segmentul anterior sau cornul anterior (*cornu anterius*) formează şi el columna anterioară (*columna anterior*). În regiunile cervicală inferioară şi toracică, pe fața externă a barei sagitale se găseşte o proeminență mică situată între coarnele anterioare şi posterioare, numită cornul lateral (*cornu laterale*) care formează columna laterală (*columna laterale*).

Între cornul lateral şi baza cornului posterior, substanța cenuşie trimite o serie de prelungiri în substanța albă a cordonului lateral, unde formează o rețea, formația reticulată (*formatio reticularis*) mai bine reprezentată în regiunea cervicală.

Substanța cenuşie este formată din fibre nervoase mielinice şi amielinice, dendrite şi axoni în majoritate situați în plan transversal, formând o rețea numită neuropilul, în ochii căreia se găsesc neuroni dispersați sau grupați în nuclei. Acești neuroni sunt aşezați în straturi, numite lamele lui Rexed, numerotate de la I la X în sens postero-anterior, aceste zone având importanță funcțională, astfel:

- straturile I-IV corespund capului cornului posterior, formând aria receptoare pentru mesajele exteroceptive pe care le transmit fie pe căi lungi directe şi încrucişate fie pe căi reflexe polisinaptice intrasegmentare şi

intersegmentare. Lama I corespunde nucleului pericornual posterior, lama II formează substanța gelatinoasă iar lama III şi IV corespunde nucleului propriu al cornului posterior;

- straturile V-VI reprezintă baza şi gâtul cornului posterior şi primeşte informații extero- şi proprioceptive cu rol în integrarea reflexelor ce dă precizia gesturilor. Lama VI nu există între T_4 şi L_2;

- lama VII corespunde substanței cenuşii intermediare (comisurii cenuşii) şi are conexiuni cu cerebelul şi mezencefalul. Are rol în formarea reflexelor vegetative. Corespunde nucleilor toracic, intermediomedial şi intermediolateral;

- lama VIII corespunde bazei cornului anterior şi este sub controlul structurilor bulbare şi propriospinale. Are rol în modularea activității motorii, în special a neuronilor gamma;

- lama IX – reprezintă capul cornului anterior, fiind trunchiată de emergența rădăcinilor anterioare ale nervilor spinali, constituind aria motorie;

- lama X – corespunde substanței cenuşii centrale care înconjoară canalul ependimar, în componența ei intrând cele două comisuri cenuşii şi substanța gelatinoasă pericentrală.

Neuronii substanței cenuşii se clasifică în: neuroni radiculari (situați în coarnele anterioare şi laterale), neuroni cordonali (diseminați sau grupați în nuclei, se găsesc preponderent în coarnele posterioare participând la formarea tracturilor ascendente ale măduvei) şi de asociație (axonii acestora nu părăsesc măduva spinării).

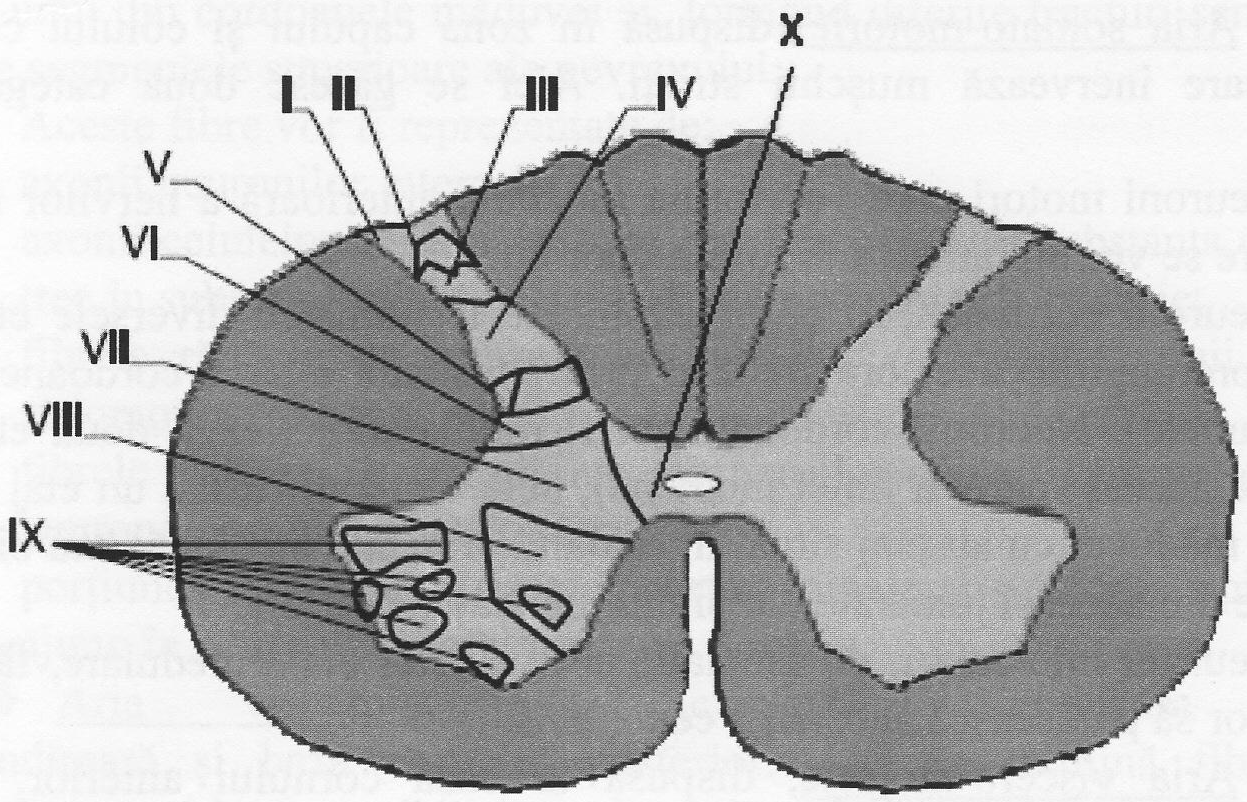

Fig. Nr. 16. Dispoziția anatomică a lamelor Rexed (după Ben Greenstein)

Comisura cenuşie - în bara transversală, substanța cenuşie din jurul canalului ependimar formează substanța intermediară centrală (*substantia intermedia centralis*), sau comisura cenuşie, care conține puține celule nervoase şi numeroase celule gliale. Ea este divizată de un plan orizontal care trece prin centrul canalului ependimar în două porțiuni:

- una anterioară, situată preependimar, subțire şi care este străbătută de 2 vene longitudinale situate lateral de canalul ependimar, numite venele comisurii cenuşii; şi
- una posterioară, situată retroependimar, care este în raport cu septul median posterior şi substanța albă a cordoanelor dorsale. Ea este mai groasă decât cea anterioară şi mai groasă în porțiunea lombară decât în cea cervicală sau toracică.

Restul barei transversale constitue substanța intermediară laterală (*substantia intermedia lateralis*). Substanța intermediară conține celule cu funcții asociative ce mediază conexiunile dintre celulele senzitive şi motorii şi interneuronii dispuşi între căile descendente şi motoneuronii medulari.

Între cele două comisuri şi în jurul canalului ependimar se află o zonă de substanță nervoasă semitransparentă, numită substanța gelatinoasă centrală.

Cornul anterior – se întinde de la linia orizontală ce trece prin centrul canalului ependimar până la marginea capului cornului şi se împarte anatomic în bază, col şi cap. Are aspect festonat şi reprezintă aria motorie, centrul principal de eferențe al măduvei.

Aria motorie a cornului anterior se împarte în:

❖ Aria somato-motorie, dispusă în zona capului şi colului cornului anterior, care inervează muşchii striați. Aici se găsesc două categorii de neuroni:

- neuroni motori care vor forma rădăcina anterioară a nervilor spinali, neuroni care se vor aglomera sub forma unor nuclei;
- neuroni cordonali, ai căror axoni fac legătura cu diversele etaje ale măduvei, prelungirile acestora trecând prin substanța albă a cordoanelor (de unde şi numele). Neuronii cordonali pot fi omolaterali (leagă două etaje ale măduvei de aceeaşi parte a liniei mediene), heterolaterali (leagă un etaj dintr-o jumătate a măduvei cu alt etaj situat în cealaltă jumătate mediană) sau bilaterali (leagă etaje din aceeaşi jumătate dar şi din jumătatea opusă);
- neuroni intercalari, de asociație a diverselor etaje medulare, fără însă ca fibrele lor să părăsească substanța cenuşie.

❖ Aria viscero-motorie, dispusă la baza cornului anterior, cornul lateral şi comisura cenuşie preependimară, unde se găsesc centrii de origine motori ai simpaticului.

Cornul posterior – este mai lung şi mai subțire decât cel anterior ajungând foarte aproape de periferia măduvei. Are un contur regulat, fără

prelungiri, este puțin strangulat şi prezintă la fel ca şi cornul anterior 3 zone: cap, col şi bază. Între capul cornului dorsal şi periferia măduvei se interpune o lamă subțire de substanță albă, numită zona marginală a lui Lissauer. Între cap şi zona marginală a lui Lissauer se află încă două zone, îmbrăcând capul cornului, şi anume: imediat ventral de zona lui Lissauer se află o bandă subțire de substanță cenuşie numită zona lui Waldayer, iar anterior de acest strat se află substanța gelatinoasă a lui Rolando, dispusă sub forma literei V, ce primeşte în concavitatea sa capul cornului dorsal. La joncțiunea cornului dorsal cu comisura cenuşie se află un grup de celule nervoase care formează coloana veziculară a lui Clarke sau nucleul dorsal al lui Stilling. Ea se află în lungul măduvei ca o coloană care se întinde de la C_8 la L_2.

Cornul posterior reprezintă aria sensitivă, centrul de aferențe al măduvei, şi se împarte în două zone (în scop didactic, în această zonă găsindu-se zone motorii şi zone sensitive):

❖ <u>Aria somato-sensitivă</u>, care cuprinde cea mai mare parte din cornul dorsal, în care se vor termina fibrele ce transportă spre măduvă sensibilitatea proprioceptivă şi sensibilitatea cutanată: tactilă, termică şi dureroasă.

Este reprezentată de:

- neuroni intercalari, o parte din ei articulându-se cu neuronii striomotori din cornul anterior, formând arcul reflex,
- neuroni cordonali repartizați sub formă de nuclei unde se termină cea mai mare parte din fibrele sensitive ale rădăcinii posterioare a nervului spinal care aduc diverse forme de sensibilitate. De la nivelul lor pornesc alte fibre care trec într-unul din cordoanele măduvei şi, formând diferite tracturi sensitive. El urcă spre segmentele superioare ale nevraxului.

Aceste fibre vor fi reprezentate de:

- axonii neuronilor intercalari;
- axonii celulelor cordonale, care după ce părăsesc substanța cenuşie şi trec în substanța albă reintră la alt etaj în substanța cenuşie;
- fibrele rădăcinilor ventrale ale nervilor rahidieni (axonii celulelor striomotorii şi lisomotorii);
- fibrele rădăcinilor posterioare ale nervilor spinali care se termină în neuronii cornului dorsal;
- porțiunea terminală a fibrelor corticospinale şi subcorticospinale care ajung în neuronii striomotori.

❖ <u>Aria viscero-sensitivă</u>, cuprinzând comisura cenuşie retroependimară şi baza cornului posterior. Aici se termină fibrele care transportă spre măduvă sensibilitatea viscerală.

În aria viscero-sensitivă se găsesc neuroni vegetativi care reprezintă originea fibrelor motorii ale nervilor simpatici (neuroni lisomotori). Aceşti neuroni trimit prelungiri axonice care de-a lungul rădăcinilor anterioare ale

CUL!

nervilor spinali şi apoi al ramurilor comunicante albe ajung la lanțul simpatic laterovertebral. Ei alcătuiesc în lungul ariilor vegetative ale substanței cenuşii două coloane longitudinale şi paralele.

Cornul lateral – este o mică proeminența a substanței cenuşii la partea dorsolaterală a cornului anterior. Între cornul lateral şi baza cornului posterior se pot vedea, mai ales la măduva cervicală, o serie de fibre care pătrund în cordonul lateral şi par a-l diviza în cordoane verticale. Aceste prelungiri formează o rețea cu ochiuri neregulate în care se află o parte din substanța albă a cordonului lateral. Această zonă se numeşte procesul reticular al lui Deiters.

Nucleii substanței cenuşii medulare

Neuronii substanței cenuşii se condensează sub forma unor nuclei, care după structura lor morfo-funcțională, aşa cum amintean anterior, se împart în:

- neuroni cordonali – care sunt senzitivi iar prelungirile lor intră în componența fasciculelor de substanță albă
- neuroni radiculari – care sunt motori iar axonii lor formează rădăcina anterioară a nervilor spinali
- neuroni de asociație sau interneuronii.

Neuronii cordonali

Se găsesc situați în marea lor majoritate în coarnele posterioare şi participă la formarea tracturilor ascendente. Aceştia sunt:

1. Nucleul pericornual posterior (stratul zonal Waldeyer) – corespunde lamei I Rexed, are aspect spongios iar axonii lor pătrund în substanța gelatinoasă a lui Rolando.

2. Substanța gelatinoasă Rolando (*substantia gelatinosa*) – corespunde lamei II Rexed, este mai bine dezvoltată în regiunile cervicală şi lombară şi se continuă în bulb cu nucleul tractului spinal al nervului trigemen. Rețeaua fibrilară este formată din: dendritele interneuronilor proprii ce nu părăsesc nucleul, dendritele neuronilor mari multipolari din nucleul propriu al cornului posterior, dendritele apicale şi axonul recurent al celulelor piramidale din nucleul propriu al cornului posterior, axonii interneuronilor din substanța gelatinoasă, care după un scurt traiect se ramifică, terminații primare aferente cutanate aduse de rădăcinile posterioare ale nervilor spinali.

3. Nucleul propriu al capului cornului posterior – corespunde lamei III şi IV Rexed având legături cu substanța gelatinoasă. Conține neuroni piramidali situați la limita dintre lamele III şi IV, ai căror dendrite apicale şi axon recurent intră în substanța gelatinoasă. Dendritele bazale orientate transversal fac sinapse cu colateralele căilor descendente supraspinale. În lama IV sunt neuronii mari multipolari ai căror dendrite pătrund în substanța gelatinoasă iar axonii iau parte la formarea tracturilor spinotalamice. Nucleul mai conține interneuroni cu

prelungirile lor şi terminaţii primare ale colateralelor venite pe calea rădăcinilor posterioare ale nervilor spinali.

4. Nucleul toracic a lui Clarke (*nucleus thoracicus*) – aparţine lamei VII Rexed, fiind situat pe faţa medială a bazei cornului posterior, posterior în substanţa intermediară. Se întinde între segmentele medulare C_8-L_2. Primeşte informaţii proprioceptive inconştiente de la membrele inferioare şi de la jumătatea inferioară a trunchiului.

5. Nucleul visceral – aparţine lamei VII Rexed şi este situat lateral de nucleul toracic şi dorsal de nucleul intermediolateral. Este dispus între segmentele medulare C_8-T_2.

6. Nucleul cervical lateral – este situat în apropierea columnei posterioare la nivelul lui C_1-C_2.

7. Nucleii comisurali anterior şi posterior – sunt situaţi în lama X Rexed, nucleul anterior găsindu-se dispus de-a lungul marginii mediale a cornului anterior şi a marginii anterioare a substanţei cenuşii intermediare iar nucleul posterior de-a lungul marginii posterioare a substanţei cenuşii intermediare.

b) Neuronii radiculari (eferenţi, motori)

Sunt situaţi în coarnele laterale şi anterioare. Corpurile lor neuronale formează nucleii visceromotori şi somatomotori. Ei se împart în:

Neuroni radiculari vegetativi, care sunt neuroni preganglionari simpatici situaţi în cornul lateral (neuronii postganglionari se găsesc în ganglionii vegetativi simpatici latero- şi prevertebrali sau în ganglionii parasimpatici din apropierea sau în interiorul viscerelor). Sunt localizaţi în substanţa cenuşie intermedio-laterală (lama VII Rexed) şi formează două coloane de nuclei:

1. Coloana intermedio-medială (*nucleus intermediomedialis*) – este dispusă între segmentele C_1-L_2, trimite prelungiri spre coloana intermedio-laterală, fiind considerat nucleu efector pentru neuronii din cea de a doua coloană.

2. Coloana intermedio-laterală (*nucleus intermediolateralis*) – se întinde pe toată lungimea măduvei cu excepţia segmentelor C_4-C_7 şi L_3-S_2. Este fragmentată de-a lungul măduvei în mai mulţi nuclei:

- nucleul ciliospinal (iridodilatator) – C_8-T_2
- nucleul cardioaccelerator (T_3-T_5)
- nucleul bronho-dilatator (T_3-T_5)
- centrii abdomino-pelvini (T_6-L_2)
- centrii pilomotori, sudoripari, vasomotori sunt dispuşi metameric la toate nivelurile medulare.

În dreptul segmentului S_2-S_4 în poziţie intermediară între cele două coloane se găseşte nucleul parasimpatic pelvin, care este centrul de coordonare al musculaturii netede pelviene.

Neuroni radiculari somatici, sunt situați în cornul anterior şi aparțin lamelor VIII şi IX Rexed. Ei sunt de trei tipuri:

1. *neuroni α* – care inervează musculatura scheletică. Din acest grup fac parte:

- neuronii α tonici (pentru fibra musculară lentă);
- neuronii α fazici (pentru fibra musculară rapidă);

Aceşti neuroni pot fi stimulați monosinaptic de către fibrele anulospirale ale fusurilor neuromusculare, mai puțin de fibrele tractului corticospinal şi în mai mică proporție de fibrele vestibulospinale laterale. Restul aferențelor acționează numai prin intermediul interneuronilor.

2. *neuroni β* – care inervează fibra musculară lentă şi fibra intrafusală cu sac nuclear;

3. *neuronii γ* – care inervează fibra musculară fusală, aceştia fiind:

- neuroni γ1 (dinamici) – pentru fibra musculară intrafusală cu sac nuclear cu rol în controlul gradului de concentrație al muşchilor şi menținerii unei atitudini;
- neuroni γ2 (statici) – pentru fibra musculară intrafusală cu lanț nuclear, cu rol în adaptarea lungimii muşchiului, etapă premergătoare acțiunii.

Neuronii gama nu sunt excitați monosinaptic şi influențează sensibilitatea fusurilor neuromusculare prin contracția fibrelor intrafusale.

Nucleii cornului anterior sunt dispuşi în trei coloane:

Coloana medială

Primeşte aferențe de la tractul corticospinal anterior şi asigură inervația musculaturii lungi axiali a trunchiului, muşchilor jgeaburilor vertebrale şi ai pereților trunchiului. Este împărțită în două subcoloane:

- ventro-medială care este prezentă pe toată lungimea măduvei cu excepția lui C_1 şi L_5-S_1. Trimite prelungiri în ramurile dorsale ale nervilor spinali prin intermediul cărora inervează muşchii axiali;
- dorso-medială, care se găseşte doar în segmentele C_1 şi T_1-L_2. trimite prelungiri în ramul anterior al nervilor spinali şi prin intermediul nervilor intercostali inervează musculatura pereților trunchiului.

Coloana centrală

Este fragmentată iar nucleii săi apar în dreptul intumescențelor, formând următorii nuclei:

- nucleul nervului accesor (C_1-C_5);
- nucleul nervului frenic (C_3-C_5) – inervează muşchiul diafragm;
- centrul lombosacrat (S_2-S_4) – inervează diafragma pelvină şi muşchii perineului.

Coloana laterală

Se găseşte doar la nivelul intumescenţelor medulare şi primeşte aferenţe de la tractul corticospinal lateral. Asigură inervaţia centurilor şi a membrelor superior şi inferior, fiind formată din mai mulţi nuclei:

- nucleul ventral – pentru muşchii ce acţionează asupra centurilor scapulară şi pelvină
- nucleul ventrolateral – pentru muşchii ce acţionează asupra articulaţiilor scapulohumerale şi coxofemurale
- nucleul dorsolateral – pentru muşchii ce acţionează asupra articulaţiilor cotului şi genunchiului
- nucleul retrodorsolateral – pentru muşchii ce acţionează asupra articulaţiilor mâinii şi piciorului.

Fiecare din aceşti nuclei prezintă o porţiune anterioară destinată muşchilor extensori şi o porţiune posterioară destinată muşchilor flexori, şi toţi aceşti nuclei se găsesc la nivelul lamelor VIII şi IX Rexed. Neuronii lor primesc aferenţe de la terminaţiile monosinaptice ale colateralelor fibrelor proprioceptive din acelaşi segment medular sau de la segmentele vecine, terminaţii ale interneuronilor din cornul posterior şi de la neuronii substanţei reticulate. Aceste aferenţe au un caracter discriminativ când provin din acelaşi segment medular şi difuz nespecific când provin de la segmentele vecine. Alte aferenţe directe, monosinaptice, reduse ca număr provin de la tracturile vestibulospinal şi corticospinal. Toate aceste impusuri sunt integrate într-un singur răspuns, care are efecte diferite: facilitator pentru muşchii flexori şi inhibitor pentru muşchii extensori (tracturile corticorubrospinal şi reticulospinal bulbar) sau facilitator pentru muşchii extensori şi inhibitor pentru muşchii flexori (tracturile vestibulospinal şi reticulospinal pontin). Motoneuronul medular constitue calea motorie finală.

c) Neuronii de asociaţie – se caracterizează prin faptul că axonii lor nu părăsec măduva. Ei pot fi intrasegmentari sau intersegmentari. Când axonii lor încrucişează linia mediană se numesc neuroni comisurali. Pot forma fascicule de asociaţie, ipsilaterale, contralaterale sau bilaterale.

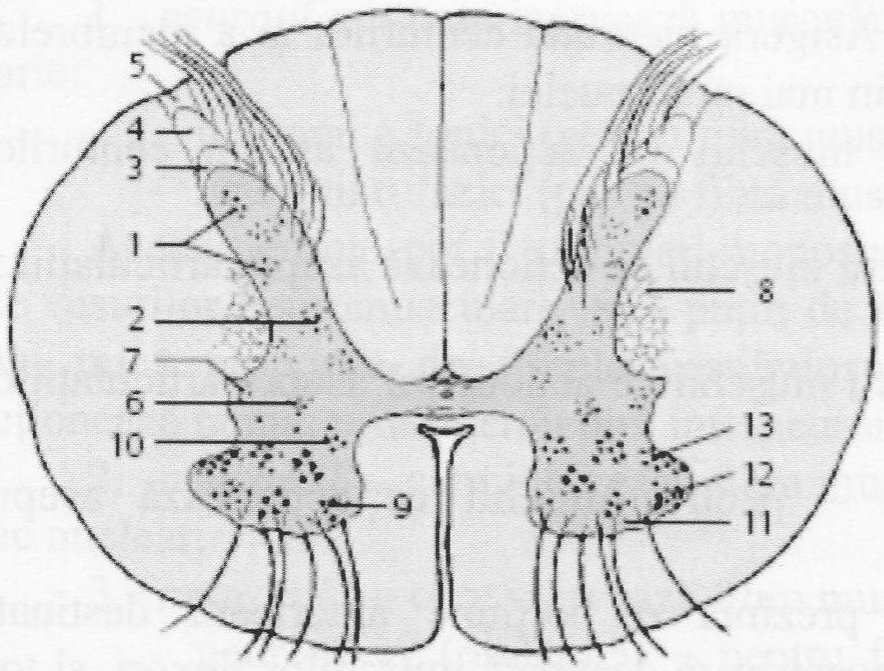

1- nucleul propriu;
2- nucleul lui Clarke;
3- substanța gelatinoasă Rolando
4- nucleul posteroi marginal Waldayer;
5- tractul posterolateral Lissauer
6-nuclei intermediari;
7- nucleii coarnelor laterale;
8- substanța reticulară
9- nucleul anteromedial;
0 - nucleul posteromedial;
11 - nucleul anterolateral
12 - nucleul posterolateral
13 - nucleul retroposterolateral

Fig. Nr. 17. Reprezentarea anatomică a substanței cenuşii (după W. Kahle, W. Platzer)

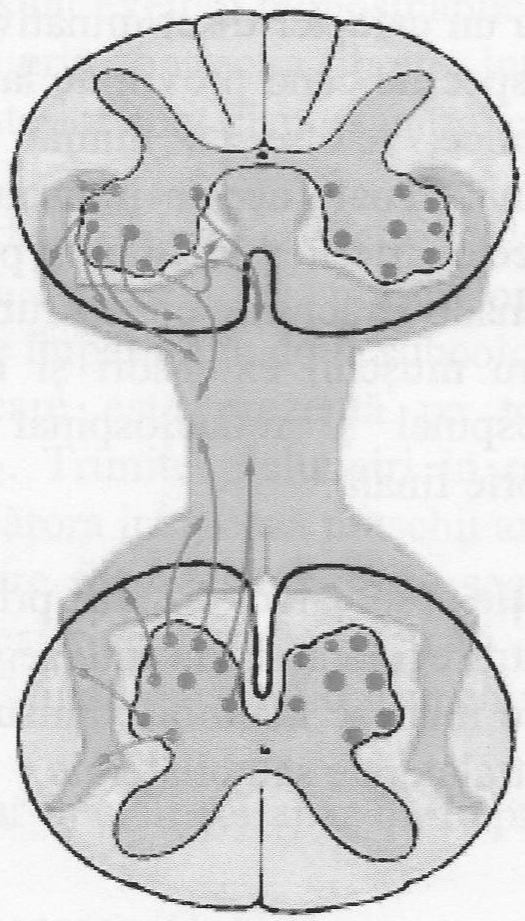

Fig. Nr. 18. Reprezenatrea somatotopică a substanței cenuşii (după W. Kahle, W. Platzer)

2.2.4. Substanța albă

Este dispusă între substanța cenuşie şi periferia măduvei, fiind formată din fibre nervoase, care sunt ascendente, descendente şi de asociație. Periferic este delimitată de membrana limitantă superficială de natură glială, care este şi originea septului median posterior.

Prezența septului median posterior şi a fisurii mediane împarte substanța albă în două jumătăți unite între ele prin comisura albă formată din fibre încrucișate ce conduc sensibilitatea termică şi dureroasă, din fibrele motorii din cordonul anterior destinate nucleilor din cornul anterior contralateral al substanței cenuşii.

Substanța albă din cele două jumătăți este împărțită în trei cordoane:

A. Cordonul anterior – este cuprins între cornul anterior şi şanțul medioventral, cele două cordoane anteriore fiind unite între ele printr-o lamă foarte subțire de substanță albă numită comisura albă, situată între comisura cenuşie preependimară şi fundul şanțului medioventral.

Este formată din tracturi nervoase, împărțite în:

Tracturi descendente:

1. *Tractul piramidal anterior direct al lui Tűrck* (corticospinal anterior) – este un tract motor, format din axonii celulelor nervoase din zona piramidală motorie (N_1) a emisferei cerebrale de aceeaşi parte. Se situează în măduvă în cordonul anterior, imediat lateral de şanțul medioventral. Din celula radiculară (N_2) influxul motor trece prin rădăcina anterioară a nervului spinal şi ajunge le organul efector, adică la muşchi.

2. *Tractul vestibulospinal anterior* – este o cale eferentă a verificării echilibrului şi are originea în celulele din nucleul vestibular din bulb (nucleul Deiters), ai cărui axoni ajung în cordonul anterior de aceeaşi parte a măduvei şi sfârşesc în neuronii striomotori ai măduvei cervicale. Cuprinde în special fibre încrucişate.

3. *Tractul tectospinal medial* – este componentul eferent al reflexelor vizuale şi ia naştere din tuberculii cvadrigemeni anteriori, ajung în măduvă, se situează lateral față de tactul piramidal anterior şi se termină în celulele striomotorii ale cornului anterior.

4. *Tractul reticulospinal medial (marginal anterior)* – controlează tonusul muscular, se formează în substanța reticulată a bulbului, punții şi din nucleul lui Darkschewitch, coboară prin cordonul anterior, fiind situat chiar la marginea acestuia.

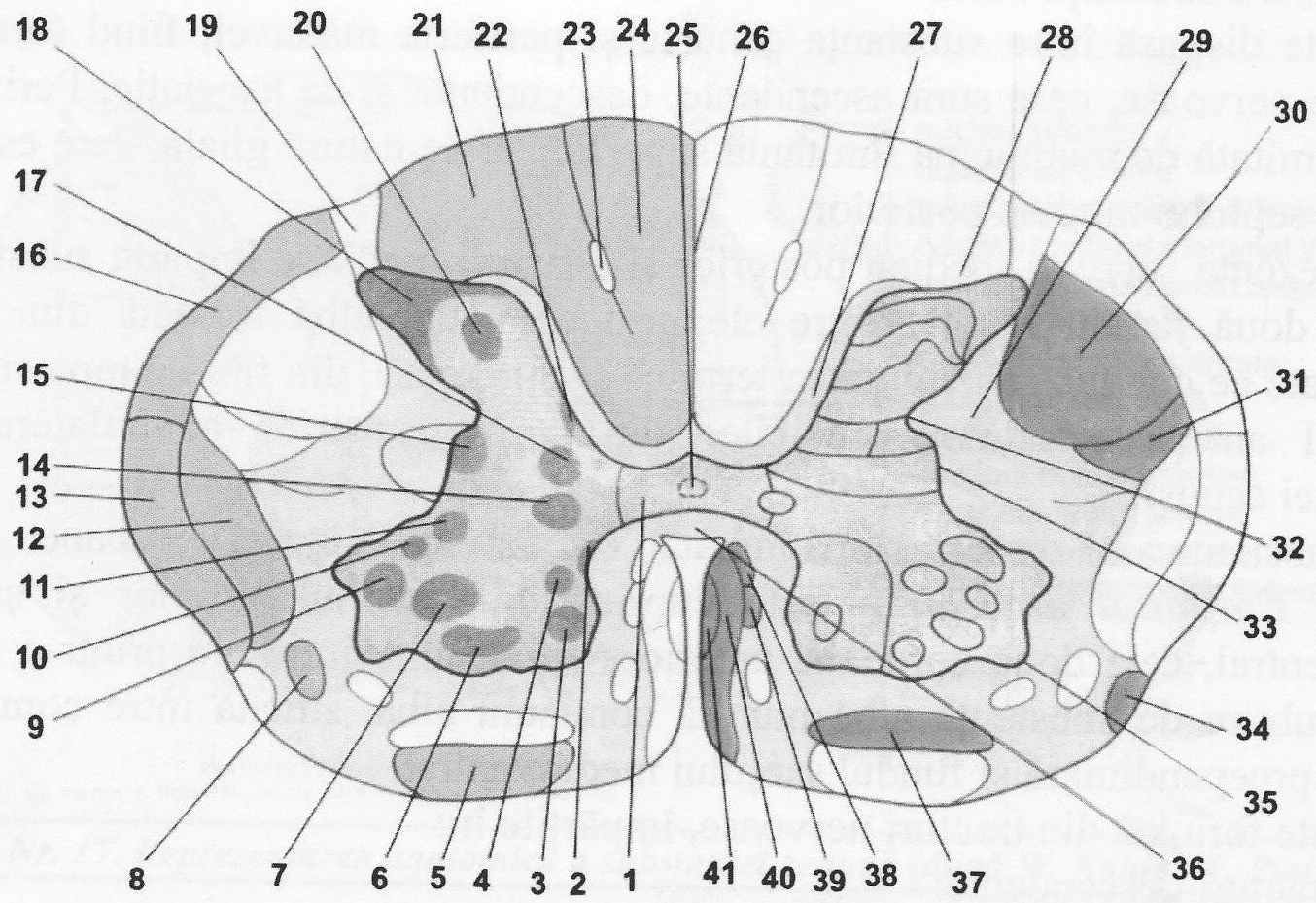

Fig. Nr. 19. Tracturile nervoase ale măduvei spinării (nivel cervical) (după Ifrim M.)
1-comisura cenuşie, 2-nucleul cornului anterior, 3-n. ventromedial, nc. dorsomedial, tr. spinotalamic anterior, 6-nc ventrolateral, 7-nc central, 8-tr spinotectal, 9-nc dorsolateral, 10-nc retrodorsolateral, 11.nc nervului spinal, 12-tr spinotalamic lateral, 13-tr spinocerebelos anterior, 14-nc intermediomedial, 15-nc intermediolateral, 16-tr. spinocerebelos dorsal, 17-nc toracic, 18-subst Rolando, 19-tr Lissauer, 20-nc propriu, 21-tr cuneatus, 22-nc comisural dorsal, 23-tr semilunar, 24-tr gracilis, 25-canal ependimar, 26-sept median dorsal, 27-fascicule dorsale proprii, 28-cornul dorsal, 29-fascicule proprii dorsale, 30-tr piramidal lateral, 31-tr rubrospinal, 32-colul cornului dorsal, 33-cornul lateral, 34-tr spinoolivar şi olivospinal, 35-cornul anterior, 36-comisura albă, 37-tr vestibulospinal lateral, 38-fascicul longitudinal medial, 39-tr tectospinal, 40-tr piramidal anterior, 41-fascicul sulcomarginal.

Tracturi ascendente:

1. *Tractul spinotalamic anterior* – este format din fibre care vin din rădăcina dorsală a nervului spinal, trec prin cordonul posterior unde fac sinapsă în neuronii capului cornului dorsal, se încrucişează în comisura cenuşie preependimară şi ajung în cordonul ventral de partea opusă, situându-se îndărătul tractului vestibulospinal. Acest tract după multiple sinapse ajunge talamus, în nucleul anterior posterolateral.
2. *Tractul spinoreticular anterior*;
3. *Tractul spinovestibular anterior;*
4. *Tractul spinoolivar;*

Tracturi de asociație – este mai bine reprezentat între tractul piramidal direct anterior și rădăcinile anterioare ale nervilor spinali fiind format din fibre arciforme și din fibre longitudinale.

B. ***Cordonul posterior*** – este cuprins între cornul dorsal și septul mediodorsal. În partea sa centrală este subdivizat în tractul lui Goll și Burdach prin intermediul șanțului intermediar dorsal.

Tracturi ascendente:

1. *Tractul lui Goll (gracilis)* – format din fibre provenite din rădăcina dorsală a nervului spinal, fibre care intră prin șanțul colateral dorsal și apoi vin să se așeze de o parte și de alta a septului median posterior, formând un tract care pe secțiune transversală medulară este delimitat anterior de substanța cenușie, dorsal de periferia măduvei, iar lateral de septul intermediar dorsal – de tractul lui Burdach, începând de la T_5. Ia naștere din partea cea mai inferioară a măduvei apoi adăugându-se alte fibre. Nu se încrucișează la nivelul măduvei, trec în bulb de aceeași parte și ajung în nucleul lui Goll unde fac sinapsă. Axonii celulelor din acest nucleu se încrucișează în bulb formând încrucișarea senzitivă sau piniformă a lui Spitzka și apoi banda lui Reil medială. Transportă sensibilitatea profundă.

2. *Tractul lui Burdach (cuneatus)* – se găsește situat între tractul lui Goll și cornul posterior. Este format din fibrelele provenite din rădăcina dorsală a nervilor spinali. Începe de la nivelul nervilor toracici superiori (T_5) la care se adaugă fibrele venite de la cei cervicali. Fibrele urcă prin măduva de aceeași parte și ajung în bulb la nivelul unui nucleu, numit nucleul lui Burdach (din tuberculul cuneat) unde fac sinapsă cu neuronii de aici. Axonii acestora se încrucișează, participând la încrucișarea piniformă, și apoi cu cei proveniți din nucleul Goll formează lemniscul medial.

Tracturi descendente:

Fibrele descendente din cornul posterior, formează mai multe tracturi: tractul lui Schultze, bandeleta periferică a lui Hoche, centrul oval al lui Flechsig și tractul triunghiular a lui Gombault și Philippe. Aceste fibre au un caracter segmentar. În cordonul dorsal în afară de fibrele provenite din rădăcina dorsală a nervului spinal și care se numesc fibre exogene, găsim și un grup de fibre care iau naștere din celulele cordonale sau de asociație – fibre endogene.

În măduva cervicală și cea superioară toracică, tractul format din fibrele endogene descendente se situează în grosimea tractului lui Burdach și se numește tractul în virgulă a lui Schultze.

În regiunea lombară acest tract se deplasează în profunzime și către linia mediană, alcătuind în grosimea tractului lui Goll, împreună cu cel de partea opusă aspectul unui oval, numit centrul oval al lui Flechsig.

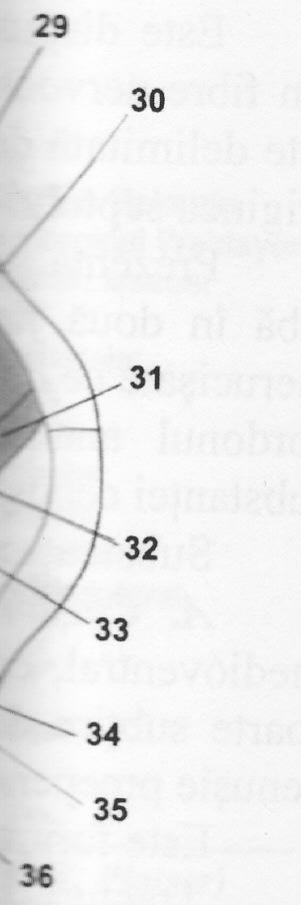

pă Ifrim M.)
dorsomedial, tr.
dorsolateral, 10-
r spinocerebelos
los dorsal, 17-nc
22-nc comisural
rsal, 27-fascicule
dal lateral, 31-tr
olivospinal, 35-
cul longitudinal

care vin din
le fac sinapsă
isura cenușie
situându-se
napse ajunge

În măduva sacrată şi conul terminal rămâne de o parte şi alta a septului median dorsal, dar se deplasează spre periferie şi ia forma unui triunghi, numit tractul triunghiular al lui Gombault şi Philippe.

C. Cordonul lateral – este aşezat între substanța cenuşie şi periferia măduvei, este cel mai voluminos şi nu este complet separat de cel anterior.

Tracturi descendente:

1. *Tractul piramidal încrucişat (cerebrospinal lateral)* – se formează din axonii celulelor piramidale din girusul precentral de pe scoarță, se încrucişează în decusația piramidală (circa 80%), trec în cordonul lateral al măduvei de partea opusă hemisferei din care iau naştere şi ajung la neuronii striomotori. Este situat în jumătatea posterioară a cordonului lateral, având medial tractul lateral profund iar lateral tractul spinocerebelos dorsal. Are rol motor.
2. *Tractul rubrospinal al lui von Monakow* – îşi are originea în nucleul roşu situat la nivelul pedunculului cerebral, fibrele se încrucişează în decusația Forel şi se situează în cordonul lateral imediat înaintea tractului cerebrospinal lateral. Se termină în neuronii striomotori din cornul anterior şi face parte din căile extrapiramidale care au rol în controlul mişcărilor automate şi al tonusului muscular.
3. *Tractul olivospinal (tractul triunghiular al lui Helweg)* – are originea în oliva bulbară şi apoi coboară în măduvă unde există doar în măduva cervicală fiind situat lateral de rădăcinile ventrale ale nervilor spinali, imediat înaintea tractului spinocerebelos anterior. Se termină în celulele striomotorii şi face parte din căile extrapiramidale.
4. *Tractul vestibulospinal lateral (Held)* – porneşte din nucleii vestibulari ai punții şi îndeosebi din nucleul Deiters. El este alcătuit din fibre care în majoritatea lor nu se încrucişează şi coboară în partea anterioară a cordonului lateral unde se sfârşesc în neuronii striomotorii, făcând parte din sistemul extrapiramidal.
5. *Tractul reticulospinal lateral* – porneşte din substanța reticulată a trunchiului cerebral, fibrele sale se încrucişează în cea mai mare parte, coboară în cordonul lateral al măduvei, unde se plasează între tractul cerebrospinal lateral şi tractul rubrospinal, terminându-se în neuronii striomotori. Este responsabil de tonusul muscular şi de o serie de reflexe precum reflexul de vărsare, reflexul de strănut etc.
6. *Tractul tectospinal.*

Tracturi ascendente:

1. *Tractul spinocerebelos dorsal (cerebelos direct al lui Flechsig)* – ia naştere din celulele coloanei veziculare a lui Clarke, ale căror axoni se îndreaptă anterior prin substanța cenuşie şi când au ajuns în dreptul canalului ependimar îşi schimbă direcția, merg tot orizontal în afară până la partea posterolaterală a

cordonului lateral. Aici devin verticale şi urcă spre bulb, formând tractul spinocerebelos dorsal. Acest tract începe la nivelul celui de-al doilea sau al treilea nerv lombar şi pe măsură ce urcă el se îngroaşă din cauza afluenței de fibre, îndeosebi în regiunea toracică. În regiunea cervicală datorită faptului că nu mai primeşte fibre el nu se mai îngroaşă. Ajuns în bulb, trece în pedunculul cerebelos inferior şi ajunge în scoarță paleocerebelului. Acest tract transportă mesaje proprioceptive culese de la nivelul tendoanelor, muşchilor, articulațiilor.

2. *Tractul spinocerebelos anterior (cerebelos încrucişat al lui Gowers)* – este format din axonii neuronilor situați la baza cornului posterior, la care sfârşesc fibrele provenite din rădăcina sensitivă a nervului spinal. Axonii, trec de partea opusă prin substanța cenuşie preependimară şi se duc până la partea anterolaterală şi superficială a cordonului lateral. Aici ele îşi schimbă direcția şi din orizontale devin ascendente, grupându-se în tractul spinocerebelos anterior. Primele fibre se formează la nivel lombar şi apoi primeşte fibre de la nivel toracic şi cervical, îngroşându-se. Trec prin pedunculul cerbelos superior şi se termină în scoarța paleocortexului. Transportă sensibilitatea proprioceptivă, ca şi precedentul.

3. *Tractul spinotalamic lateral* – se găseşte situat imediat medial, profund de tractul spinocerebelos anterior. El se formează astfel: fibrele din rădăcina posterioară a nervului spinal intră în capul cornului dorsal şi aici fac sinapsă cu celulele din substanța gelatinoasă a lui Rolando. Axonii acestor celule traversează retroependimar comisura cenuşie şi trec astfel în cordonul lateral de partea opusă, unde iau un traiect ascendent şi formează, pe fața profundă a tractului spinocerebelos anterior, tractul spinotalamic lateral. Acest tract urcă apoi în bulb, unde vine foarte aproape de tractul spinotalamic anterior, şi ambele merg mai sus sub denumirea de lemniscus spinalis, spre talamus, unde fac sinapsă în nucleul ventral posterolateral al talamusului. De aici pleacă fibre care îl unesc cu scoarța cerebrală a girusului postcentral. Tractul spinotalamic lateral împreună cu cel anterior transportă sensibilitatea exteroceptivă, protopatică, tactilă, termică şi dureroasă.

4. *Tractul spinotectal* – se găseşte aşezat înaintea tractului spinocerebelos ventral şi a tractului spinotalamic lateral. Fibrele sale provin din cornul dorsal de partea opusă, străbat măduva, merg apoi ascendent până la tuberculii cvadrigemeni.

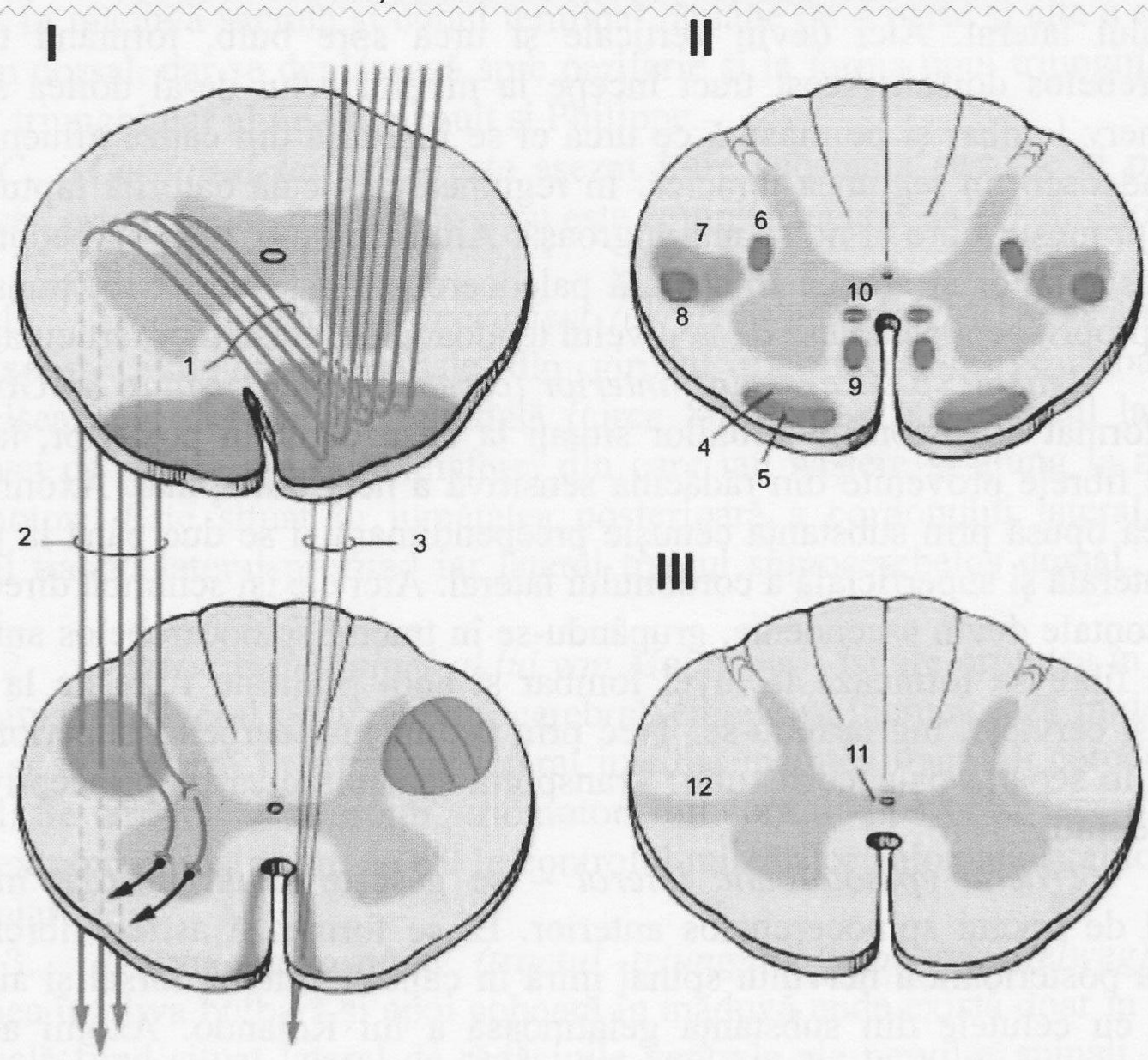

Fig. Nr. 20. Căile descendente principale ale măduvei spinării: I-Căile piramidale, II-Căile extrapiramidale; III-Căile autonome (după W. Kahle, W. Platzer)

1-decusaţia piramidală, 2-tr. Piramidal lateral (încrucişat), 3-tr. Piramidal anterior (direct), 4-tr. Vestibulospinal, 5-tr.reticulospinal lateral, 6-tr. Reticulospinal anterior, 7-tr. Tegmentospinal, 8-tr.rubrospinal, 9-tr.tectospinal, 10.fasciculul longitudinal medial, 11-tr. Paraependimar, 12-fibre vegetative

Tracturi de asociație:

1. *Tractul intersegmentar lateral profound* – este echivalent cu tractul restant al cordonului lateral, format din axonii neuronilor din substanța cenușie, axoni care intră în substanța albă a cordonului lateral de aceeaşi parte sau de partea opusă. Se termină la alte nivele ale măduvei.

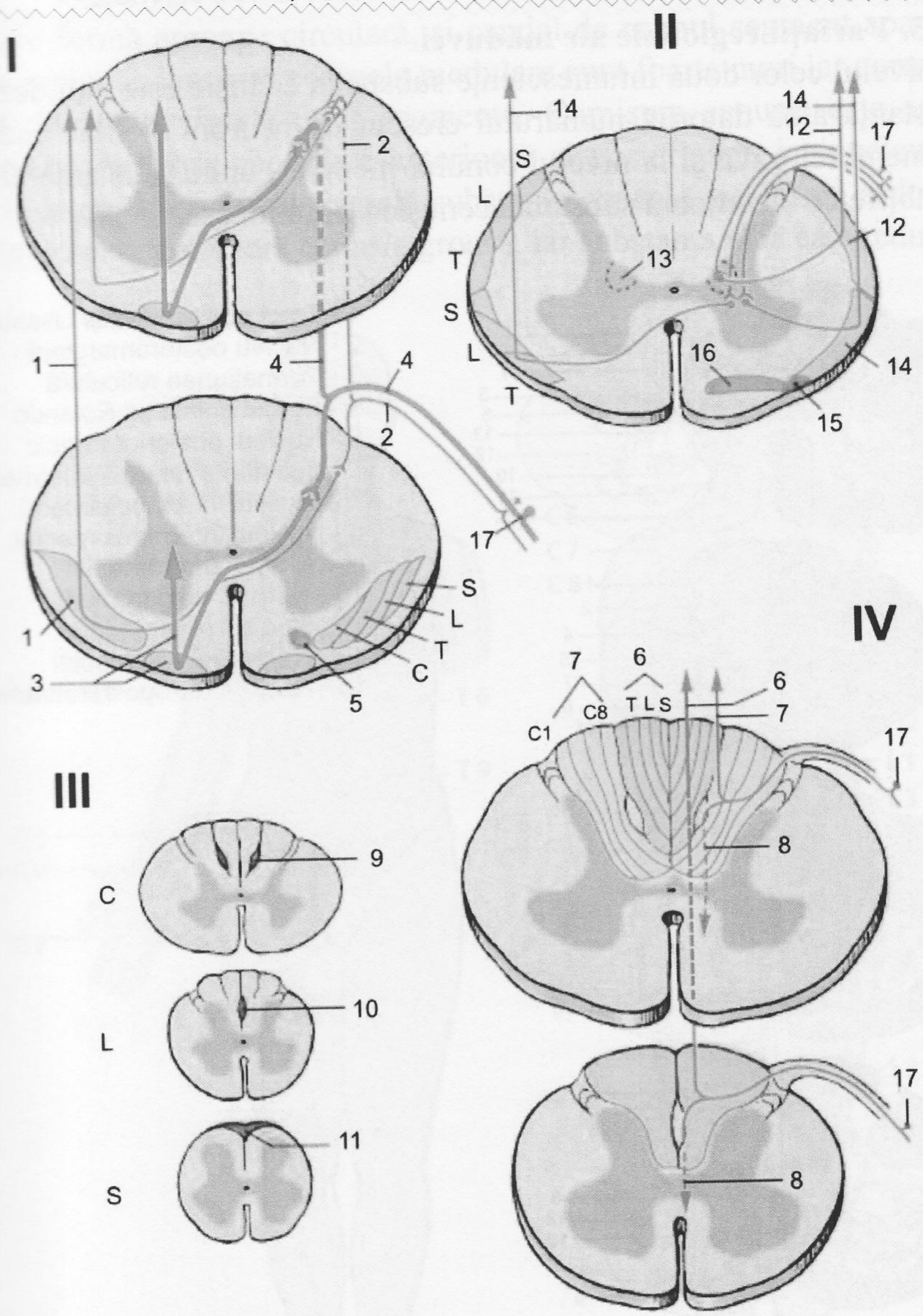

Fig. Nr. 21. Reprezentarea anatomică a tracturilor medulare ascendente principale: I Tracturile spinotalamice; II-Tracturile spinocerebeloase; III- Tracturile ascendente din cordonul posterior; IV- Tracturile Goll şi Burdach: (după W. Kahle, W. Platzer)

1-tr. spinotalamic lateral, 2-fibre ascendente care trec în fasciculul Lissauer şi se termină în substanța Rolando, 3-tr. spinotalamic anterior, 4-fibre ascendente bifurcate în ascendente şi descendente, 5-tr. spinotectal, 6-tr. Goll, 7-tr. Burdach, 8-ramuri ascendente colaterale, 9-tr. Scultze, 10-tr. ovalar Flechsig, 11-tr. Phillippe-Gombault, 12-tr. spinocerebelos anterior, 13-nucleul dorsal Clarke, 14- tr. spinocerebelos posterior, 15-tr. spinoolivar, 16-tr.vestibulospinal, T-neuroni din gg. spinal; S-sacrat, L-lombar, T-toracic, C-cervical.

2.2.5. Variații regionale ale măduvei

La nivelul celor două intumescienţe substanţa cenuşie este mai dezvoltată decât substanţa albă datorită numărului crescut de neuroni şi fibre radiculare destinate membrelor, ca şi la nivelul conului medular, unde substanţa albă este o bandă subțire ce înconjoară substanţa cenuşie voluminoasă.

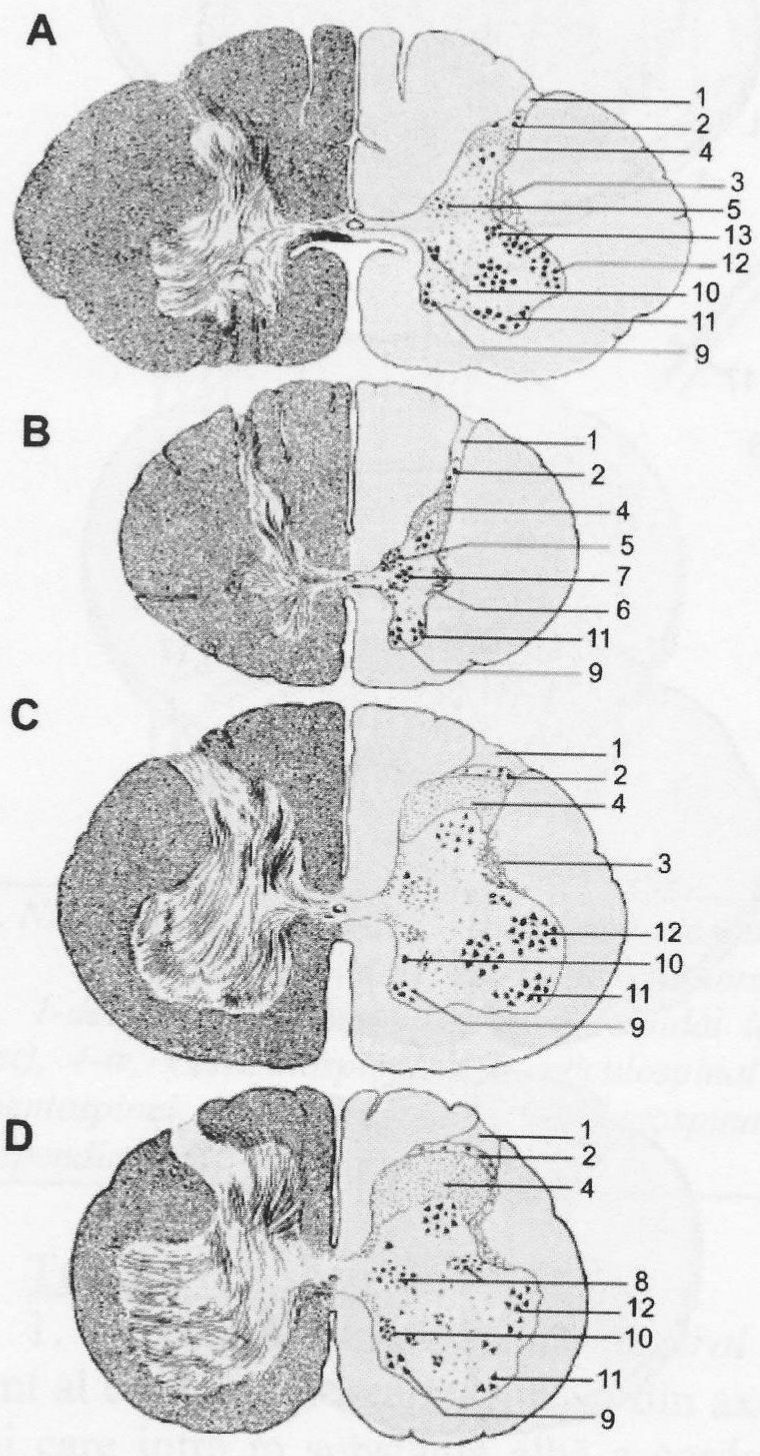

1 - Tract posterolateral Lissauer
2 - Nucleu posteromarginal
3 - Formațiunea reticulară
4 - Stratul gelatinos Rolando
5 - Nucleul posterior toracic
6 - Substanța laterală intermediară
7 - Nucleul intermediolateral
8 - Nucleul intermediomedial
9 - Nucleul anteromedial
10 - Nucleul posteromedial
11 - Nucleul anterolateral
12 - Nucleul anteromedial
13 - Nucleul retroposterolateral

Fig. Nr. 22. Variații regionale ale măduvei (după W. Kahle, W. Platzer)

Substanţa albă va creşte volumetric în sens cranial, cu excepția regiunii cuprinsă între L_3-T_{12}, ajungând la maximum de volum la nivelul segmentelor cervicale. La nivelul emergenței rădăcinii L_4 ambele substanțe sunt sensibil egale. La nivelul intumescienţelor comisura albă este bine dezvoltată. Comisura cenuşie care este puternică la nivelul conului terminal, scade în regiunile lombară şi toracică şi creşte puternic în regiunea cervicală. În această regiune măduva are formă ovală, cu substanța albă preponderentă. În regiunea toracică

măduva are formă aproape circulară, şi caudal de primul segment apare cornul lateral. În regiunea lombară coarnele medulare sunt foarte mari iar cornul lateral nu există decât în primele două segmente. Comisura cenuşie este aşezată la egală distanță de fețele medulare anterioară şi posterioară, iar nucleul toracic este foarte mare. În regiunea sacrală substanța cenuşie are forma a două ovale mari unite printr-o comisură cenuşie groasă, iar substanța albă este redusă.

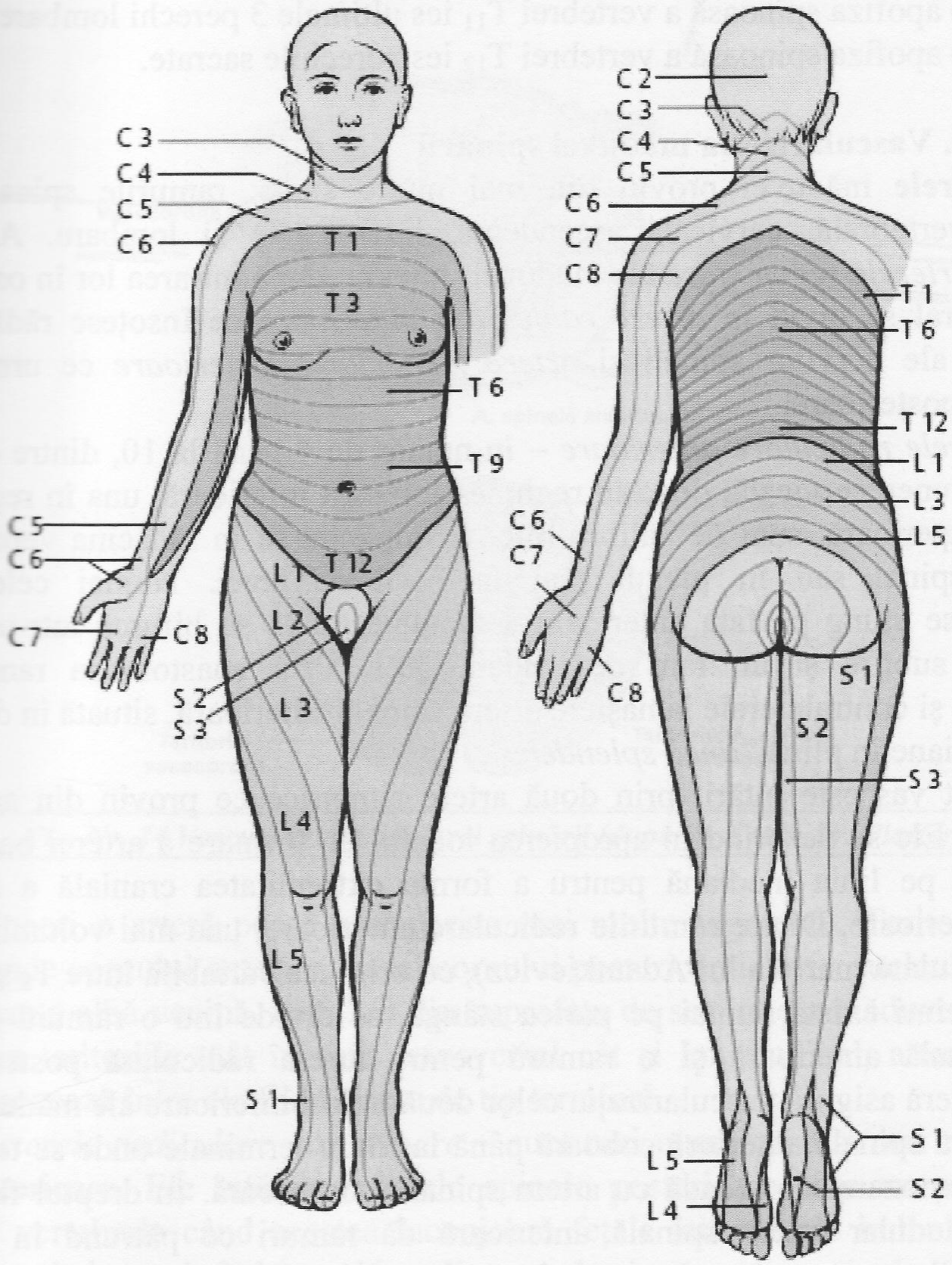

Fig. Nr. 23. Dermatomerele nervilor spinali (după W. Kahle, W. Platzer)

2.2.6. Noțiuni de topografie radiculovertebrală:

- în regiunea cervicală, rădăcina nervoasă poartă numele apofizei spinoase respective la care se adaugă cifra 1;
- în regiunea toracică superioară (T_1-T_6), rădăcina nervoasă poartă numele apofizei spinoase respective la care se adaugă cifra 2;
- în regiunea toracică inferioară (T_6-T_{10}), rădăcina nervoasă poartă numele apofizei spinoase respective la care se adaugă cifra 3;
- sub apofiza spinoasă a vertebrei T_{11} ies ultimele 3 perechi lombare;
- sub apofiza spinoasă a vertebrei T_{12} ies perechile sacrate.

2.2.7. Vascularizația măduvei spinării

Arterele măduvei provin din mai multe surse: ramurile spinale ale arterelor vertebrală, cervicală ascendentă, intercostale şi lombare. Acestea constitue *arterele segmentare* ale măduvei. Imediat după intrarea lor în orificiul intervertebral se divid în *artere radiculare anterioare* ce însoțesc rădăcinile anterioare ale nervilor spinali şi *artere radiculare posterioare* ce urmăresc rădăcinile posterioare.

Arterele radiculare anterioare – în număr de 4 până la 10, dintre care 1 una în regiunea cervicală, două în regiunea toracică inferioară, una în regiunea toracică superioară, sunt de calibru mic, terminându-se în rădăcina ventrală a nervului spinal sau în plexul pial în jurul măduvei. Numai cele mai voluminoase ajung pe fața anterioară a măduvei unde se bifurcă într-un ram ascendent subțire şi un ram descendent gros. Prin anastomoza ramurilor ipsilaterale şi contralaterale ia naştere artera spinală anterioară, situată în dreptul fisurii mediane în plină "*linea splendens*".

Acest vas este întărit prin două artere simetrice ce provin din arterele vertebrale. Ele se desprind în apropierea locului de formare a arterei bazilare, fuzionează pe linia mediană pentru a forma extremitatea cranială a arterei spinale anterioare. Dintre ramurile radiculare anterioare, una mai voluminoasă, artera radiculară mare (a lui Adamkievicz), cu originea variabilă între T_8 şi L_3 şi în două treimi există numai pe partea stângă, se divide într-o ramură pentru artera spinală anterioară şi o ramură pentru artera radiculară posterioară. Această arteră asigură vascularizația celor două treimi inferioare ale măduvei.

Artera spinală anterioră coboară până la filum terminale unde se termină prin anastomozarea în arcadă cu artera spinală posterioară. În dreptul fiecărui segment medular artera spinală anterioară dă ramuri ce pătrund în fisura mediană. Ele sunt mai numeroase în regiunea lombară a măduvei unde îi vascularizează ambele jumătăți. În regiunea toracică sunt mai puține la număr şi atunci când există două pentru un segment, fiecare dintre ele irigă câte o jumătate a segmentului respectiv.

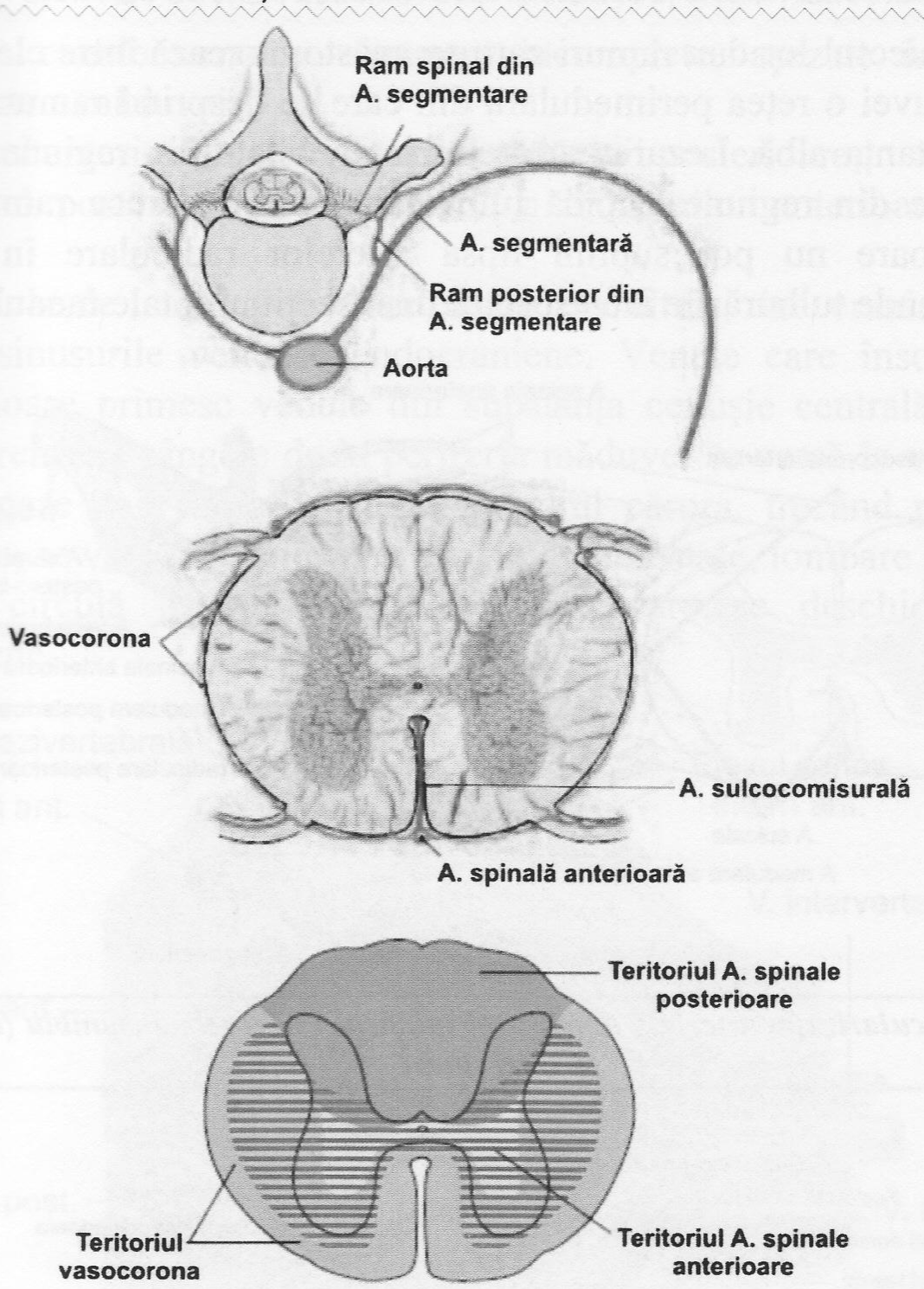

Fig. Nr. 24 Vascularizația măduvei spinării (după W. Kahle, W. Platzer)

Uneori o arteră poate vascularizа mai multe segmente. Teritoriul irigat corespunde cornului anterior, bazei cornului posterior inclusiv nucleului toracic și substanța albă vecină, deci 2/3 din suprafața de secțiune a măduvei. Deşi îşi suprapun teritoriile atât în sens transversal cât şi longitudinal, arterele nu se anastomozează între ele fiind artere de tip terminal.

Arterele radiculare posterioare – sunt mai numeroase şi mai mari decât cele anterioare. Ele întăresc arterele spinale posterioare care au originea în arterele vertebrale când acestea înconjoară fețele laterale ale bulbului, sau în artere cerebeloase inferioare. Una dintre cele două artere spinale posterioare este situată dorsal iar cealaltă ventral de rădăcina posterioară a nervului spinal. Artera ventrală primeşte anastomoze din artera radiculară mare. Ele vascularizează capul cornului posterior şi substanța albă vecină.

Pe tot traiectul lor dau ramuri care se anastomozează între ele formând la suprafața măduvei o rețea perimedulară din care se desprind ramuri ce pătrund radiar, în substanța albă. Lezarea arterelor intercostale din regiunea T_1-T_4 şi a arterei lombare din regiunea L_1 dă tulburări grave deoarece ramurile arterei spinale anterioare nu pot suplini lipsa arterelor radiculare în special în segmentul L_1 unde tulburările iau aspectul unei secțiuni totale medulare.

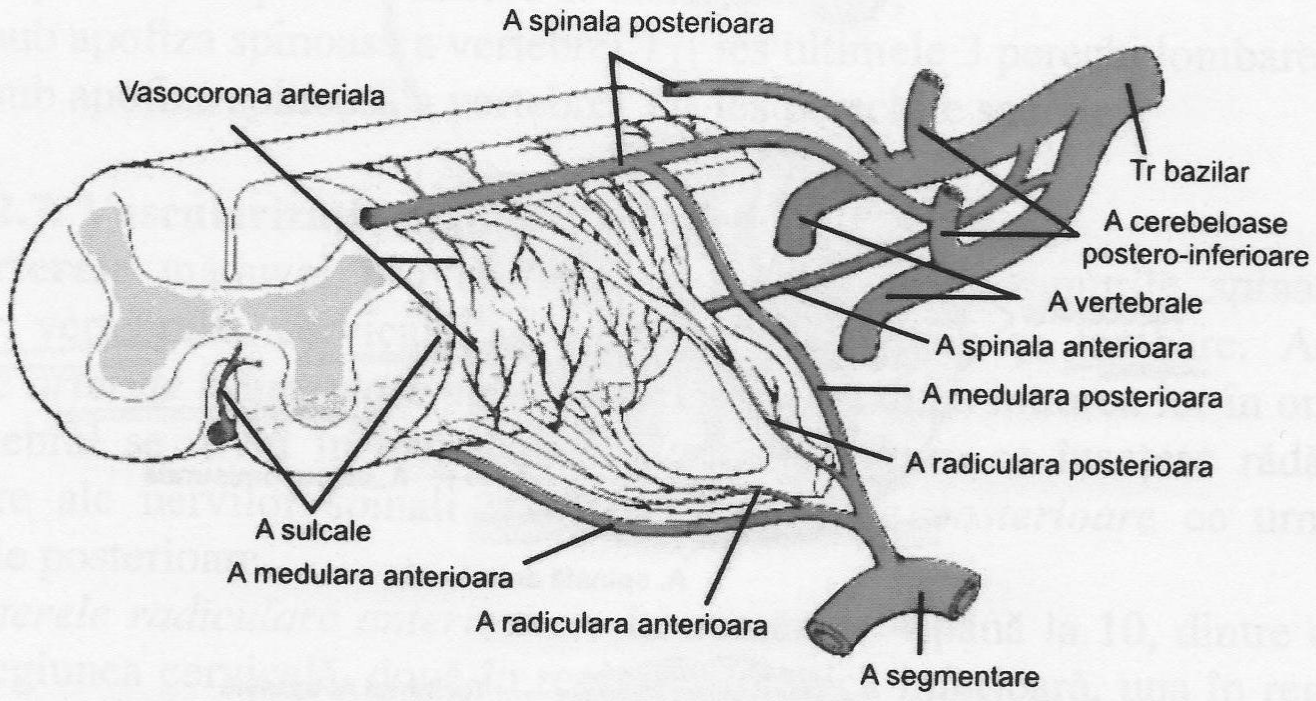

Fig. Nr. 25. Vascularizația arterială a măduvei spinării. Vedere de ansamblu (după Duanne E. Haines)

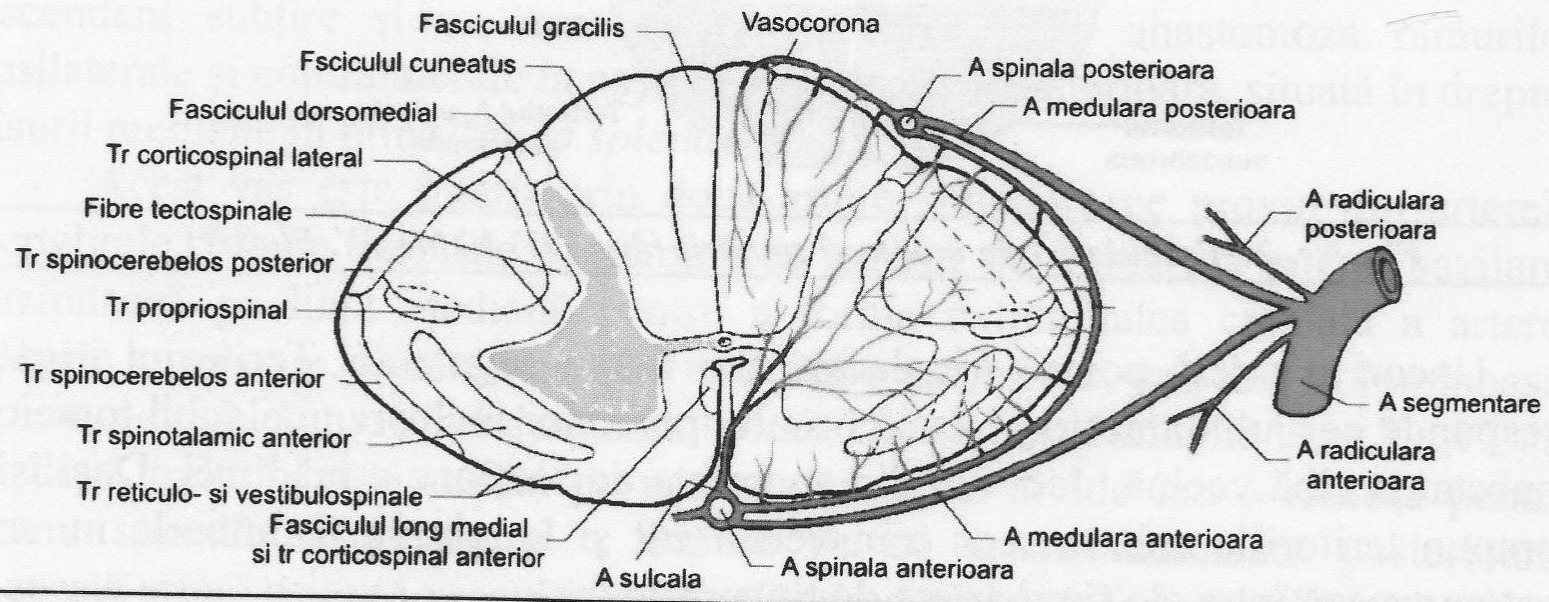

Fig. Nr. 26. Vascularizația arterială a măduvei spinării. Vedere transversă (după Duanne E. Haines)

Venele măduvei formează la suprafața ei un plex venos pimerian din care în final se individualizează 6 canale venoase:

- un canal venos în dreptul fisurii mediene
- un canal în dreptul şanțului median posterior

• patru canale venoase, frecvent incomplete, aşezate în perechi de fiecare jumătate a măduvei:

- unul anterior liniei de intrare a rădăcinii posterioare,
- altul posterior liniei de ieşire a rădăcinilor anterioare a nervului spinal.

Aceste canale comunică liber unele cu altele, iar cranial cu venele cerebrale şi sinusurile venoase endocraniene. Venele care însoţesc arterele spinale anterioare primesc venule din substanţa cenuşie centrală, în timp ce venele care drenează sângele de la periferia măduvei se varsă în venele pliale. Canalele venoase dau ramuri prin intermediul cărora, trecând prin orificiile intervertebrale, se varsă în venele vertebrale, intercostale, lombare şi sacrale.

Limfa circulă în tecile perivasculare care se deschid în spaţiile subarahnoidiene.

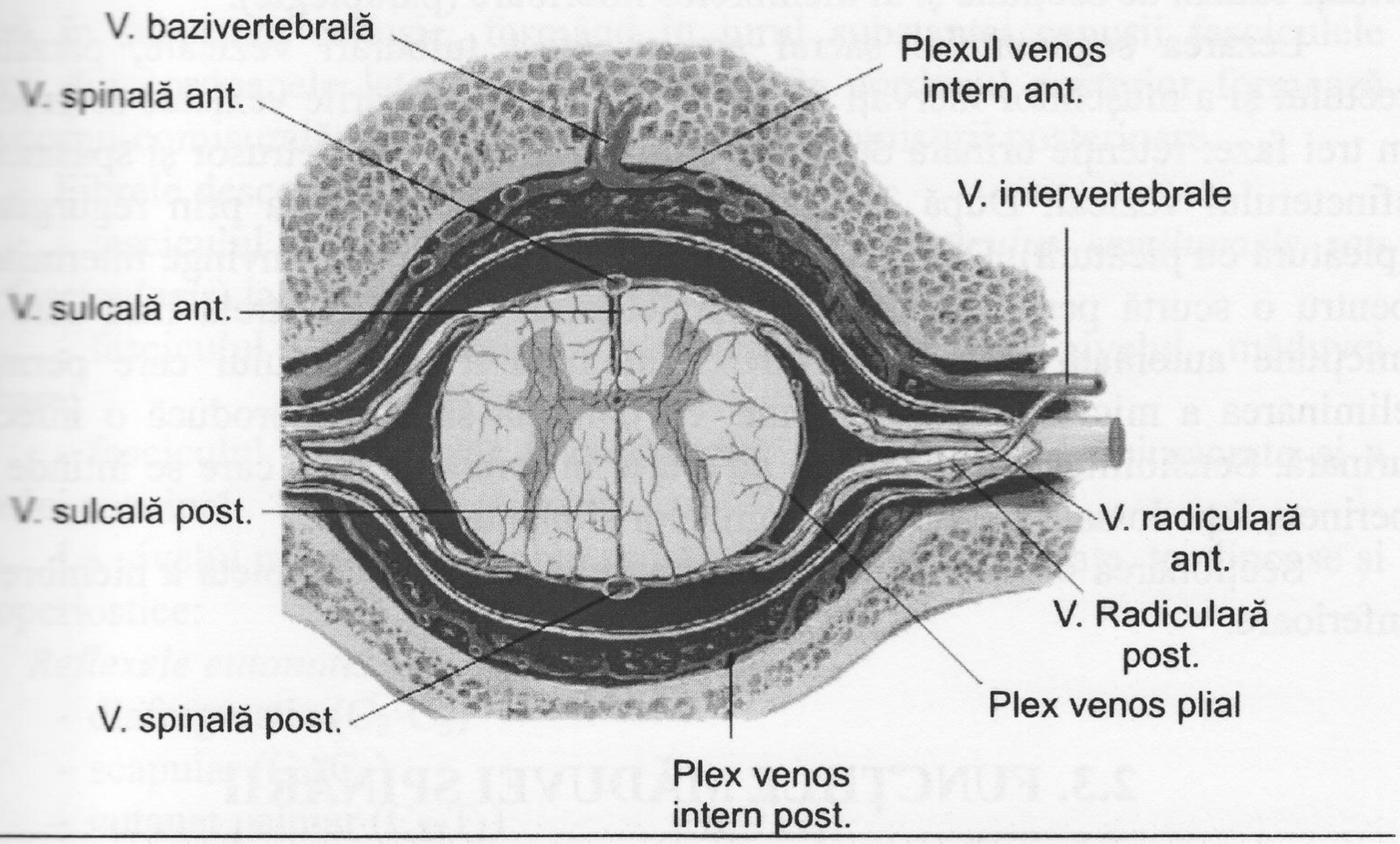

Fig. Nr. 27. Vascularizaţia venoasă a măduvei spinării (după Netter F.)

2.2.8. Anatomie aplicată

Hemisecţionarea măduvei spinării (sindromul Brown-Sequard) produce:

- ipsilateral: paralizie motorie, tulburări ale sensibilităţii proprioceptive, paralizie vasomotorie
- contralateral: tulburări de sensibilitate exteroceptivă (în special termoalgezică).

Secţionarea completă a măduvei cranial de C_5 provoacă moartea prin insuficienţă respiratorie rezultată prin paralizia nervului frenic şi a nervilor intercostali subiacenţi.

Secționarea medulară între C_5 şi T_1 dă naştere tetraplegiei. Gradul de paralizie pentru membrele superioare este variabil după sediul secțiunii: la nivel de C_6 membrele iau poziția de abducție şi rotație externă cu cotul flectat, cu antebrațul şi mâna în supinație. Poziția este datorată acțiunii muşchilor deltoid, romboizi, biceps brahial şi brahial inervați segmentar de C_5. La nivel de T_1, are loc paralizia muşchilor mici ai mâinii la care se adaugă simptome de interferențe vegetative: mioză, enoftalmie, micşorarea fantei palpebrale şi abolirea fenomenului de transpirație a feței (sindrom Horner). Sensibilitatea este păstrată pe suprafețele cutanate a căror inervație provine din segmentele medulare situate cranial de sediul secțiunii; în special este păstrată sensibilitatea cutanată a cefei şi a regiunii peretelui anterior toracic situată caudal de al doilea spațiu intercostal.

Secționarea măduvei în regiunea toracică duce la paralizia muşchilor situați caudal de secțiune şi ai membrelor inferioare (paraplegie).

Lezarea segmentului sacral are ca efect tulburări vezicale, paralizia rectului şi a muşchilor inervați de nervii sacrați. Tulburările vezicale se produc în trei faze: retenție urinară datorită paraliziei muşchiului detrusor şi spasmului sfincterului vezical. După 2-3 săptămâni apare incontinența prin regurgitare (picătură cu picătură). Datorită hipertrofiei, detrusorul poate învinge intermitent pentru o scurtă perioadă rezistența sfincterului vezical. A treia fază este de micțiune automată prin hipertrofierea maximă a detrusorului care permite eliminarea a mici cantități de urină, cu condiția să nu se producă o infecție urinară. Sensibilitatea este abolită pe o arie în formă de "şa" care se întinde pe perineu, fața dorsală a coapselor, gambelor şi plantelor.

Secționarea cozii de cal are ca urmare o paralizie completă a membrelor inferioare.

2.3. FUNCȚIILE MĂDUVEI SPINĂRII

Măduva spinării îndeplineşte două roluri:

- ✓ de centru reflex
- ✓ loc de trecere pentru toate căile ascendente şi descendente.

2.3.1. Măduva spinării – centru reflex

Măduva spinării îndeplineşte funcția de centru reflex atât la nivel segmentar cât şi la nivel intersegmentar.

La nivel segmentar, fiecare segment medular împreună cu perechea sa de nervi spinali, formează un arc reflex, care reprezintă centrul reflex la nivel segmentar. Astfel orice stimul periferic, pentru a ajunge la centrul medular,

urmează calea prelungirii celulipete a neuronului senzitiv din ganglionul spinal, neuron situat în afara nevraxului, şi apoi a prelungirii celulifuge, medulopete a aceluiaşi neuron (rădăcina posterioară a nervului spinal). De aici face sinapsă cu neuronul efector medulofug din cornul anterior al măduvei. Un asemenea arc reflex monosinaptic, bineuronal se manifestă prin răspunsuri bruşte, rigide şi fără suplețe (reflexul miotatic – care controlează gradul de contracție al muşchilor în timpul execuției unei mişcări şi menținerii posturii, fiind un mecanism de control automat). În general, într-un arc reflex intervine cel puțin un neuron intercalar, acesta având rolul de a modifica intensitatea impusurilor primite şi întârzie transmisia lor.

La nivel intersegmentar se formează *fasciculele de asociație*. Căile asociative pot fi homo-, hetero- şi bilaterale. Prelungirile neuronilor odată ajunse în substanța albă se divid într-o ramură ascendentă lungă şi o ramură descendentă scurtă. Aceste ramuri, după un traiect mai lung sau mai scurt reintră în substanța cenuşie, formând în jurul substanței cenuşii fasciculele proprii din cordoanele lateral şi anterior, iar în cordonul posterior formează zona cornu-comisurală, aplicată pe fața dorsală a comisurii posterioare.

Fibrele descendente formează:

- fasciculul semilunar sau interfascicular (*fasciculus semilunaris sau interfascicularis*) la nivelul măduvei toracice superioare;
- fasciculul septomarginal (*septomarginalis*) la nivelul măduvei lombare;
- fasciculul triunghiular (*triangularis*) la nivelul măduvei sacrate şi a cornului terminal.

La nivelul măduvei se închid următoarele reflexe cutanate, tendinoase şi osteoperiostice:

Reflexele cutanate:

- diafragmatic (C_3-C_5)
- scapular (C_4-C_6)
- cutanat palmar (C_8-T_1)
- epigastric superior (T_6-T_8)
- cutanat abdominal (T_{10}-T_{12})
- cremasterian (L_1-L_2)
- fesier (L_4-S_1)
- cutanat plantar (L_4-S_2)
- anal (S_4-C_1)

Reflexele tendinoase şi osteoperiostice:

- cap (C_1-C_4)
- sternocleidomastoidian (C_3-C_4)
- bicipital (C_4-C_6)
- supinator (C_5-C_6)

- tricipital (C_6-C_8)
- pectoral mare (C_5-T_1)
- flexori degete mână (C_8-T_1)
- cubital pronator (C_6-T_1)
- scapulohumeral (C_7-T_1)
- pubian (T_8-T_{12})
- patelar (L_2-L_4)
- tibial anterior (L_4-L_5)
- peronier (L_5)
- tibial posterior (L_5-S_1)
- achilian (L_5-S_2)

Reflexele viscerale:

- micția, defecația, ejaculația (toate pe L_5-S_1) şi erecția (S_2-S_4).

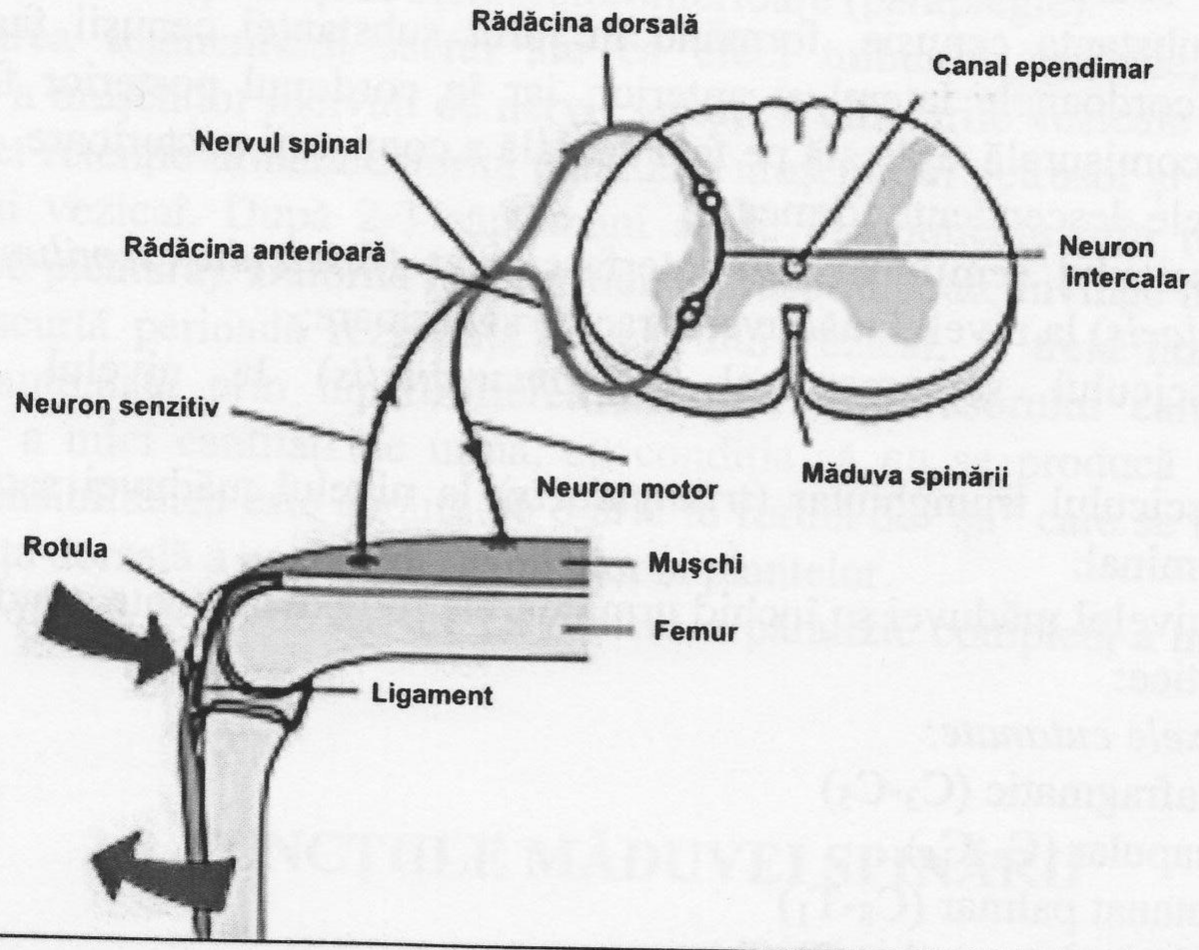

Fig. Nr. 28. Arcul reflex al măduvei spinării

2.3.2. Măduva ca loc de trecere

2.3.2.1. Căile ascendente

Conduc toate tipurile de sensibilitate şi contribuie la elaborarea actelor reflexe, determinând gradul de vigilență al structurilor superioare.

Ele sunt formate din tracturi şi fascicule grupate în două sisteme: lemniscal şi extralemniscal.

Sistemul lemniscal – este format din: fasciculul Goll, fasciculul Burdach, tractul spinotalamic lateral (parțial), lemniscul lateral, lemniscul median.

Sistemul extralemniscal este format din: tractul spinotalamic anterior, reticulospinoase posterior şi anterior şi o serie de fibre spinoolivare, vestibulospinale, spinopontine, spinotectale, spinoreticulare şi spinocorticale.

În ce privește sistemul spinotalamic această clasificare nu corespunde datelor din realitate, deoarece fibre ale tractului spinotalamic lateral intră în componența sistemului extralemniscal iar fibre ale tractului spinotalamic anterior intră în componența sistemului lemniscal.

Unii autori împart căile ascendente în trei sisteme: *anterolateral* (tractele spinotalamice, spinoreticulotalamic şi spinotectal); *al cordonului posterior* - lemnisc medial (tracturile Goll, Burdach şi spinocervicotalamic); *spinocerebeloase* (tracturile spinocerebeloase anterior şi posterior, spinocerebelos şi spinocerebelos rostral).

Sistemul lemniscal – transmite informațiile tactile epicritice, stereognezice şi kinestezice bine localizate, adică informațiile de mare viteză. Este o cale paucisimpatică cu proiecția în aria somestezică primară, câmpurile 3, 1, 2 din girul postcentral al lobului parietal. În acest mod sunt conduse informațiile despre poziția corpului şi a segmentelor sale, despre deplasarea lor în timp și spațiu, permițând individului să își cunoască imaginea propriului său corp. Neuronii de origine ai căilor lemniscale au un mare grad de specificitate, fiecare neuron reacționând numai la o singură submodalitate senzorială, câmpul receptor al unui neuron variind de la 40 cm^2 în regiunea fesieră la 0,5 cm^2 pa suprafața palmară a degetelor. La aceasta se adaugă precizia topografică a metamerelor (dermatomere) cât şi creşterii capacității discriminative a neuronilor cu câmp receptor mic.

În cazul nucleilor Goll şi Burdach intervine şi mecanismul inhibiției de contrast (inhibiție laterală ascendentă), adică fibrele aferente somestezice dau colaterale interneuronilor inhibitori, ai căror axoni fac sinapsă cu neuronii specifici vecini pe care îi inhibă. Acelaşi mecanism intervine şi la nivelul scoarței cerebrale pentru a împiedica difuzarea excitației prin contiguitate.

Sistemul extralemniscal – este o cale de conducere lentă, difuză, complexă şi polisinaptică. Este format din fibre medulare neomogene şi dispersate, care, odată ajunse în trunchiul cerebral se împrăştie spre neuronii formațiunii reticulate. Un număr restrâns de fibre ajung direct la talamus, fără a face releu în substanța reticulată.

Influxul nervos ajuns în substanța reticulată ăşi pierde specificitatea şi precizia topografică, datorită contopirii cu alte influxuri senzitive care converg spre aceeaşi zonă neuronală.

Rezultatul acestui proces de integrare este transmis difuz spre anumite arii corticale, fie pe căi reticulo-corticale, fie prin intermediul sistemului reticular difuz talamic sau al nucleilor de asociație talamici.

Astfel, căile extralemniscale sunt reprezentate de două sisteme senzoriale: un sistem de proiecție difuză şi un sistem de căi senzitive de asociație.

Există trei căi de transmitere a informațiilor senzitive: exteroceptive, proprioceptive şi interoceptive. Apartenența unui tract sau fibră la o cale de transmitere a unei modalități senzitive se bazează pe faptul că transmite o modalitate senzorială predominantă şi nu de faptul că tractul sau fasciculul respectiv ar conduce exclusiv o singură modalitate a sensibilității.

SENSIBILITATEA EXTEROCEPTIVĂ

Prezintă două componente:

- sensibilitatea exteroceptivă nociceptivă, protopatică – ale cărui fibre şi fascicule formează tractul spinotalamic şi care conduc informații tactile (atingere uşoară şi presiune) şi termoalgezice
- sensibilitatea exteroceptivă epicritică – cu rol de discriminare spațială şi localizare tactilă exactă, precum şi a perceperii vibrațiilor (reprezintă stimuli tactici aplicați într-o succesiune rapidă).

Sensibilitatea exteroceptivă nociceptivă

În funcție de tipul de sensibilitate pe care o conduce, prezintă două căi:

- **Calea sensibilității tactile protopatice** – are rolul de a completa informațiile aduse de sensibilitatea profundă de presiune şi tactilă discriminativă, în vederea aprecierii excitației produse de către un stimul, ca fiind plăcută sau neplăcută. Receptorii pentru sensibilitatea tactilă protopatică sunt:
  - terminațiile nervoase libere sau anexate foliculilor piloşi,
  - corpusculii Merkel,
  - corpusculii Meissner.

Protoneuronul (N_1) se găseşte în ganglionul spinal (neuron pseudounipolar), conduce informația pe calea rădăcinii posterioare a nervilor spinali, intră în măduvă şi se bifurcă în ramuri ascendente şi descendente.

Deutoneuronul (N_2) este situat în cornul medular posterior (lamele VI şi VII). Transmisia la acest nivel este controlată prin fibre descendente senzoriomotoare, de către cortex, care are rol inhibitor. Înainte de a ajunge la deutoneuron unele fibre fac sinapsă cu interneuronii din substanța gelatinoasă şi nucleul propriu al cornului posterior. Axonii deutoneuronilor urcă în plină substanță cenuşie mai multe segmente medulare, după care se încrucişează la

nivelul comisurilor cenuşii anterioară şi albă, şi trec în cordonul anterior medular contralateral, formând tractul spinotalamic anterior. Acesta este situat medial de rădăcinile ventrale ale nervilor spinali, dorsal de tractul vestibulospinal lateral cu ale cărui fibre se amestecă parțial. O mică parte a fibrelor secundare rămân de aceeaşi parte şi formează tractul spinotalamic lateral. Fibrele care conduc simțul presiunii sunt mediale iar cele care conduc simțul tactil, laterale. Pe măsură ce urcă, tractul spinotalamic anterior suferă o mişcare de rotație laterală, astfel încât fibrele mediale devin ventrale iar cele laterale devin dorsale şi se amestecă în cea mai mare parte cu fibrele reticulospinale şi spinoreticulare. La nivelul bulbului, tractul este situat dorsal de oliva bulbară, medial de tracturile spinocerebelos anterior şi spinotectal având raporturi cu nucleul ambiguu. Marea majoritate a fibrelor ajung la formațiunea reticulată a trunchiului (paleospinotalamică), unde fac una sau mai multe sinapse şi de aici ajung la talamus prin fibrele reticulo-talamice. Restul fibrelor care formează tractul spinotalamic (neospinotalamică) ajung în punte, se alătură lemniscului medial prin intermediului căruia ajung în talamus. În traiectul lor dau colaterale pentru cerebel, colicului superior şi corpul geniculat medial. Colateralele pentru cerebel fac în prealabil sinapsă cu nucelul reticular lateral, după care iau calea pedunculul cerebelos inferior.

Al treilea neuron (N_3) este situat în nucleul ventral posterolateral (VPL) al talamusului, pentru fasciculul neospinotalamic, şi în sistemul talamic difuz (nucleii intralaminari) pentru fasciculul paleospinotalamic. Fiecare neuron din nucleul VPL, fiind neuroni specifici, primeşte un singur tip de informație (tactilă sau kinestezică), de la un anume câmp receptor mic, specific şi contralateral. Doar o parte din neuronii nucleilor ventral posterolaterali primesc informații de la stimuli nociceptivi.

Zona de proiecție corticală – este specifică pentru axonii neuronilor din nucleul VPL talamic, fiind situată în girul postcentral al lobului parietal, în ariile corticale 1,2,3, care formează **aria somatosenzitivă primară**. În această arie, corpul se proiectează răsturnat cu membrele inferioare dispuse superior şi cu capul dispus inferior (*homunculus senzitiv*).unele fibre se proiectează pe buza superioară a şanțului lateral în aria somatosenzitivă secundară. Fibrele provenite de la sistemul talamic difuz se proiectează pe girul cingular din sistemul limbic.

➢ **Calea sensibilității termoalgezice**

Receptorii pentru această sensibilitate sunt reprezentați de terminațiile nervoase libere.

Protoneuronul (N_1) – se găseşte în ganglionul spinal. Axonii lui intră în componența rădăcinii dorsale a nervilor spinali, pătrund în substanța cenuşie medulară şi se termină în interneuronii din lamele II, III, IV Rexed, ale căror axoni se îndreaptă spre deutoneuron.

Deutoneuronul (N_2) – se găseşte în substanța cenuşie medulară corespunzătoare lamelor VI, VII şi posibil VIII Rexed. Fibrele care conduc sensibilitatea dureroasă lentă fac sinapsă în substanța gelatinoasă înainte de a ajunge la deutoneuron, iar cele care conduc sensibilitatea termică şi dureroasă rapidă, în neuronii nucleului propriu. Axonii deutoneuronilor sun fibre secundare, care după ce urcă un segment, se încrucişează în comisurile albă şi cenuşie anterioară, trecând în cordonul medular lateral din partea opusă, unde devin ascendente formând tractul spinotalamic lateral care va fi situat medial de tractul spinocerebelos anterior şi ventral de tractul corticospinal lateral. Porțiunea anterioară a tractului conduce sensibilitatea dureroasă iar porțiunea posterioară sensibilitatea termică. Începând de la nivelul bulbului, tractul spinotalamic lateral este cunoscut sub denumirea de lemnisc spinal. La nivelul bulbului, lemniscul spinal se găseşte situat medial de tracturile rubrospinal şi spinocerebelos anterior împreună cu care formează fasciculul heterogen al lui Déjérine, lateral de tractul spinotectal şi dorsal de oliva bulbară. În porțiunea superioară a bulbului are raporturi cu nucleul ambiguu. În punte se găseşte situat medial de lemniscul lateral şi şi lateral de lemniscul lateral. În mezencefal, unde dă ramuri pentru coliculul superior, este aşezat dorsal de porțiunea laterală a substanței negre. În traiectul lor prin trunchiul cerebral fibrele paleospinotalamice care conduc informațiile despre durerea somatică sau viscerală se opresc în formațiunea reticulată şi în substanța cenuşie periventriculară, luând parte la formarea tractului spinoreticulotalamic. Aceste fibre aparțin sistemului de alarmă. Restul fibrelor aparțin fasciculului neospinotalamic cu rol în localizarea şi clasificarea tipului de durere. Controlul transmisiei la nivelul deutoneuronului este exercitat de către fibrele corticospinale.

Al treilea neuron (N_3) – pentru fracțiunea neospinotalamică se găseşte în porțiunea caudală a nucleului ventral postero-lateral unde se termină o mică parte din fibrele lemniscului spinal sub forma unei rețele difuze situate anterior de fibrele lemniscului medial şi ale tractului spinotalamic anterior. Majoritatea fibrelor se termină în zona talamică posterioară. Pentru fasciculele paleospinotalamice care se proiectează bilateral, al treilea neuron se găseşte în nucleii intralaminari: paracentral şi central lateral. Activitatea neuronilor talamici este controlată de fibre corticotalamice, de fibre ale altor nuclei talamici şi extratalamici, prin efecte facilitatorii şi inhibitorii. Practic, la nivelul talamusului proiecțiile somestezice se realizează în raport cu regiunea corpului de unde provin şi nu cu modalitatea senzorială. Stimularea nucleului ventral postero-lateral provoacă senzații de furnicături şi amorțeli de partea opusă.

Zona de proiecție corticală – este aria somestezică primară pentru fibrele ce au originea în nucleul talamic ventral postero-lateral şi aria somestezică secundară pentru fibrele cu origine în zona talamică posterioară.

Pe această cale sunt conduse şi informaţiile care dau senzaţia de plenitudine a vezicii urinare, necesitatea micţionării, sensibilitatea dureroasă a uretrului inferior, a vezicii urinare şi a uretrei.

O cale accesorie a sensibilităţii exteroceptive protopatice este considerat tractul spinotectal: receptorii sunt aceeaşi cu ai sistemului spinotalamic, protoneuronul se găseşte tot în ganglionul spinal, deutoneuronul se găseşte probabil la nivelul substanţei cenuşii medulare iar cel de al treilea neuron se găseşte în coliculul superior, în lamele cenuşii şi în regiunea laterală a substanţei cenuşii centrale. La nivelul măduvei, tractul spinotectal se găseşte situat medial de tractul spinocerebelos anterior, ventral de tractul spinotalamic lateral şi este evident la nivelul măduvei cervicale.

Un sistem echivalent sistemului spinotalamic, dar care recepţionează şi conduce sensibilitatea de la nivelul capului este **tractul nucleotalamic** reprezentat în principal de lemniscul trigeminal. Receptorii pentru acest tract sunt aceeaşi.

Protoneuronul este situat în ganglionii nervilor cranieni:
- ganglionul trigeminal (ganglion trigeminale),
- ganglionul geniculat (ganglion geniculi),
- ganglionul superior al nervului glosofaringian (ganglion superius) şi
- ganglionul superior al nerului vag (ganglion superius).

Deutoneuronul se găseşte în:
- nucelul senzitiv superior (nucleus sensorius superior nervi trigemini),
- nucleul tractului spinal (nucleus tractus spinalis nervi trigemini).

Nucleul are trei porţiuni: rostrală – care primeşte aferenţe de la structurile interne ale capului, gurii, nasului şi ochilor, interpolară – care primeşte aferenţe de la regiunile cutanate ale feţei şi caudală – care primeşte aferenţe de presiune de la nivelul frunţii, obrajilor şi unghiului mandibulei, în special aferenţe dureroase. Cele trei teritorii ale nervului trigemen nu se suprapun precum cele spinale. Prin ramura mandibulară ajung şi fibrele nervilor facial, glosofaringian, vag şi alte primelor trei perechie de nervi cervicali. Fibrele aferente viscerale generale ale acestor nervi, situate dorsomedial în tractul spinal se termină în porţiunea ventrolaterală a nucleului solitar şi în porţiunea dorsală a substanţei reticulate. Fibrele somatice generale se termină în porţiunea caudală a nucleului tractului spinal. Transmisia la acest nivel este sub control cortical, fie direct prin intermediul tractului corticobulbar (cu originea în scoarţa frontoparietală) fie indirect prin intermediul substanţei reticulate.

O mică parte a fibrelor primare şi secundare ipsilaterale la care se adaugă şi câteva fibre contralaterale formează fasciculul trigeminocerebelos, care pe calea pedicului cerebelos inferior ajunge la scoarţa cerebeloasă vermiană în culmen şi declive.

Majoritatea fibrelor secundare formează lemniscul trigeminal, care are două componente:

- tractul trigeminotalamic ventral, care conduce sensibilitatea termoalgezică şi tactilă
- tractul trigeminotalamic dorsal, care conduce sensibilitatea de tact şi presiune.

Al treilea neuron se găseşte în nucleul ventral postero-medial al talamusului, cu excepția unor fibre ale tractului trigeminotalamic ventral care se termină în nucleul reticular talamic şi în corpul geniculat medial. Fibrele care conduc impulsurile tactile ale feței şi structurilor din cavitatea bucală au proiecție bilaterală.

Zona de proiecție corticală este regiunea capului din aria somestezică primară.

➢ **Calea sensibilității exteroceptive epicritice**

Este responsabilă de sensibilitatea discriminativă dintre două puncte aplicate simultan. Utilizează calea cordoanelor posterioare împreună cu simțul vibrațiilor şi calea proprioceptivă kinestezică.

In afară de această cale principală, s-au mai descris pentru informația tactilă discriminativă dureroasă, termică, de presiune şi posibil a sensibilității articulare, două căi situate în cordonul lateral:

Calea directă

Receptorii sunt cei ai sensibilității exteroceptive.

Protoneuronul – se găseşte în ganglionul spinal. Axonii săi ajung în nucleul propriu al cornului posterior (lamele III şi IV Rexed) la interneuroni. Axonii interneuronilor formează fibrele secundare şi pătrund în cordonul lateral de aceeaşi parte, formând tractul spinocervical lateral.

Deutoneuronul - se găseşte în nucleul cervical lateral situat în primele două segmente cervicale, anterolateral de cornul posterior. De aici axonii trec de partea opusă şi se alătură lemniscului medial. In traiectul său primeşte fibre trigeminale cutanate şi dă eferențe spre complexul olivar bulbar şi substanța reticulată.

Al treilea neuron – se găseşte în nucleul ventral poster-lateral al talamusului.

Zona de proiecție corticală este reprezentată de aria somestezică principală şi cea secundară.

In complexul spinocervicotalamic conducerea este foarte rapidă, fiind transmise sensibilitățile dureroasă, termică, de presiune şi deplasarea firelor de păr. Viteza mare de conducere demonstrează că este un sistem de alarmă care precede senzația dureroasă condusă de căile specifice.

Calea încrucișată

Este formată din fibre care se găsesc în regiunea anterioară a cordonului lateral. Nu se cunoaşte calea de conducere până la nivel cortical. Existența acestei căi explică în schimb persistența sensibilității discriminative condusă pe cordoanele posterioare, după lezarea acestora.

SENSIBILITATEA PROPRIOCEPTIVĂ

Calea sensibilității kinestezice (simțul poziției şi al mişcării corpului în spațiu). Utilizează calea cordoanelor posterioare, împreună cu sensibilitatea tactilă epicritică şi simțul vibrațiilor.

Receptorii – pentru sensibilitatea tactilă epicritică sunt de acelaşi tip ca şi pentru sensibilitatea protopatică. Pentru simțul vibrațiilor sunt utilizați corpusculii Pacini. Pentru sensibilitatea kinestezică, receptorii sunt situați la nivelul tendoanelor, capsulelor articulare şi ligamentelor: corpusculii neurotendinoşi ai lui Golgi, corpusculii de tip Ruffini, terminații nervoase libere.

Protoneuronul – se găseşte în ganglionul spinal. Axonii formează rădăcina posterioară a nervilor spinali. Toate fibrele după intrarea lor în măduvă se divid într-o ramură ascendentă lungă şi descendentă scurtă, se aşază pe fața medială a cornului posterior formând zona cornuradiculară. Fibrele lungi ascendente urcă până în bulb dând în traiectul lor colaterale pentru substanța cenuşie medulară. Unele colaterale se duc direct sau prin intermediul interneuronilor în nucleul toracic şi substanța intermediară centrală, în timp ce altele se duc direct spre motoneuronii alfa din cornul anterior formând fasciculul reflex al lui Kollicher. În cordonul posterior al măduvei, fibrele lungi ascendente se organizează în două fascicule începând din regiunea toracică superioară, astfel:

- fasciculul gracil (Goll), care conține fibre provenite din segmentele coccigiene, sacrate, lombare, toracice inferioare;
- fasciculul cuneat (Burdach) conține fibre din segmentele toracice superioare şi cervicale.

Deutoneuronul - se găseşte la nivelul bulbului, în cei doi nuclei, cuneat (*nucleus cuneatus*) şi gracil (*nucleus gracilis*). Controlul transmisiei este asigurat de fibrele corticobulbare şi ale substanței reticulate cu efecte facilitatoare şi de inhibiție (care pot merge până la abolirea transmisiei). Axonii deutoneuronilor reprezintă fibrele secundare şi părăsesc cei doi nuclei pe fața lor ventrală sub forma fibrelor arcuate interne (*fibrae arcuatae internae*) care se încrucişează pe linia mediană cu cele de partea opusă, formând decusația senzitivă (*decussatio lemniscorum*). Aceasta este situată dorsal de piramidele

bulbare şi ventral de substanța cenuşie centrală. Urmează apoi un traiect ascendent de o parte şi alta a rafeului bulbar alcătuind de fiecare parte câte un lemnisc medial (*lemniscus medialis*). Pe măsură ce urcă, lemniscul medial se apropie de fața dorsală a bulbului interpunându-se între canalul central şi lemniscul trigeminal. În regiunea bulbară i se alătură fibrele tractului spinotalamic anterior. La nivelul punții lemniscul medial este situat în partea dorsală, medial de lemniscul trigeminal de partea opusă, lemniscul spinal şi lemniscul lateral. În mezencefal lemniscul medial se găseşte lateral de nucleul roşu şi posterior de substanța neagră. După ce străbat trunchiul cerebral, intră în regiunea subtalamică şi ajunge la talamus. În traiectul său dă colaterale pentru coliculul superior dar nu dă colaterale substanței reticulate.

Al treilea neuron – se găseşte situat în nucleul ventral postero-lateral al talamusului. Membrele inferioare se proiectează lateral iar membrele superioare medial, aria cea mai întinsă fiind cea mai înaltă. Toate proiecțiile sunt contralaterale cu excepția regiunii bucale. Controlul transmisiei este asigurat de fibrele corticotalamice. Axonii neuronilor talamici trec prin brațul posterior al capsulei interne, de unde se îndreaptă spre scoarța cerebrală.

Zona de proiecție corticală – este aria somestezică primară, unele fibre trecând şi în regiunea precentrală.

Lezarea cordoanelor posterioare întrerupe sau diminuează sensibilitățile conduse, diminuează capacitatea de localizare a stimulului, provoacă o nesiguranță a mişcărilor active care devin necoordonate (ataxia cerebeloasă posterioară). În tabes (degenerescența şi scleroza cordoanelor posterioare), bolnavul în decubit dorsal şi ținând ochii închişi nu este capabil să-şi dea seama de poziția membrelor inferioare, de direcția mişcărilor pasive şi localizează incorect zona stimulată. Aceste simptome sunt nete pe degete şi mai puțin nete pe trunchi şi pe extremități.

Calea sensibilității proprioceptive de control a mişcării (simțul tonusului muscular) – este formată din două tracturi şi un fascicul:

- tractul spinocerebelos posterior, direct (Flechsig)
- tractul spinocerebelos anterior, încrucişat (Gowers)
- fasciculul cuneocerebelos

Receptorii – sunt reprezentați de fusurile neuromusculare, corpusculii Pacini mici şi corpusculii de tract şi presiune.

Protoneuronul – se găseşte în ganglionul spinal, iar axonii intră în constituția cordoanelor posterioare, urcă cel puțin 6 segmente şi pătrund în substanța cenuşie a măduvei.

Deutoneuronul – se găseşte situat în mai mulți nuclei:

- Tractul spinocerebelos posterior – cu originea în nucleul toracic. Conține neuroni cu mare specificitate care recepționează o singură modalitate senzorială, ceea ce explică marea viteză de transmisie şi frecvența înaltă. În

acest nucleu se termină fibrele mijlocii şi colateralele fibrelor lungi bulbopete. Ele provin din toate segmentele medulare cu excepția primelor patru cervicale. Fibrele provenite din segmentele lombare inferioare şi sacrale urcă împreună cu fasciculul gracil până în dreptul segmentului L_2 unde apare nucleul toracic. Fibrele secundare trec în cordonul lateral de aceeaşi parte, devin ascendente şi formează tractul spinocerebelos posterior. Se găseşte anterior de fasciculul dorsolateral şi posterior de tractul spinocerebelos, lateral de tracturile corticospinal lateral şi spinotalamic lateral. Sunt aferențe reflexe de flexiune ale unui muşchi sau unui grup de muşchi sinergici şi aferențe articulare ale membrelor inferioare ipsilaterale şi trunchi. Prin intermediul pedicului cerebelos inferior de aceeaşi parte ajunge la *palcocerebel* sub formă de fibre muşchioase şi se termină în aria membrului inferior din lobului central, culmen, o parte din declive, piramidă şi uvulă (vermis anterior) şi *regiunea paravermiană* a emisferei cerebeloase. Rolul său constă în realizarea unei coordonări precise a muşchilor posturii şi în contracțiile individuale ale muşchilor membrelor. Transmisia la nivelul său este puțin influențată de mecanismele supraspinale;

- *Tractul spinocerebelos anterior* are originea în neuronii de la baza coarnelor anterioare şi posterioare (lamele V, VI şi VII *Rexed)* ale segmentelor lombare şi sacrale. Fibrele secundare ale deutoneuronului se încrucişează în proporție de 90% trecând în cordonul lateral opus pentru a forma tractul spinocerebelos anterior în componența căruia vor intra şi 10% fibre ipsilaterale. Se găseşte situat anterior de tractul spinocerebelos posterior, lateral de tractul spino-talamic lateral, şi posterior de tractul olivo-spinal. Prezintă aceeaşi somatotopie, traiect şi proiecție ca şi tractul precedent. Fibrele puține rămase urcă prin bulb, dorsal de oliva bulbară şi medial de fibrele arcuate externe ventrale (fibrae arcuatae externae ventrales). În punte trece între nucleul senzitiv superior al nervului trigemen şi PCM. În mezencefal înconjoară fețele laterală şi dorsală a PCS pentru a intra în *cerebel* pe calea vălului medular superior. După intrarea în cerebel, la om, numai o mică parte din fibrele sale decusează; majoritatea fibrelor se termină în aria membrului inferior de aceeaşi parte cu originea stimulului. Conduce cu o viteză de 70—120 m/sec informații exteroceptive de tact şi presiune şi proprioceptive ale regiunii lombosacrale, esențiale adaptării muşchilor şi controlului sinergiei în timpul execuției mişcărilor voluntare. Impulsurile proprioceptive sunt aferențe reflexe ale muşchilor flexori ipsi- şi contralaterali, informații asupra posturii şi activității întregii musculaturi a unui membru. Transmisia este controlată de mecanisme supraspinale piramidale şi extrapiramidale;

- *Fasciculul cuneocerebelos* este o continuare a tractului spinocerebelos posterior cranial de segmentul C_8, are originea în *nucleul cuneat accesor,* situat în bulb, lateral de nucleul cuneat. Pe calea fasciculului cuneat primeşte

somatotopic fibrele proprioceptive de la fusurile neuromusculare ale segmentelor C_1-C_8 şi fibre ale sensibilității exteroceptive de tact şi presiune provenite din segmentele C_1—T_7. Fibrele secundare ale deutoneuronului formează *fasciculul cuneocerebelos,* parte integrantă a *fibrelor arcuate externe dorsale* (fibrae arcuatae externae dorsales) care pe calea pedunculului cerebelos inferior ipsilateral întră în cerebel pentru a se termina în aria membrului superior (regiunile anterioară şi posterioară ale vermisului ipsilateral). Acest fascicul asigură corelația membrelor superioare cu cele inferioare în timpul execuției unor mişcări şi este activată numai de aferentele reflexe de flexiune.

Calea proprioceptivă pentru cap şi față îşi are receptorii în muşchii masticatori, pieloşi, dinți, gingii, muşchii extrinseci ai ochiului. *Protoneuronul* se află în *nucleul mezencefalic* al n. trigemen ale cărui prelungiri se duc spre nucleul motor al n. trigemen şi în FR mezencefalică.

Alte fibre ascendente:

- *Fasciculul spinoolivar* conduce informații exteroceptive şi proprioceptive fiind alcătuit din două componente :

a) ventrală - cu originea în substanța cenuşie intermediară. Această componentă este încrucişată şi dispersată printre fibrele *fasciculului olivospinal* din cordonul anterior. În bulb se termină în regiunile specifice spinale ale *nucleilor olivari accesori dorsal şi medial,* de unde pe calea *tractului olivocerebelos* (tractus olivocerebellaris), ca fibre agățătoare, ajung în *paleocerebelul* contralateral prin intermediul PCI;

b) *dorsală* (sistemul spinoolivar dorsal) urmează calea cordoanelor posterioare, face sinapsa în *nucleii gracil şi cuneat* şi se termină în *nucleii olivari accesori.* Contribuie la formarea *tractului olivocerebelos.* Această componentă nu este activată de aferențele musculare şi probabil conduce informații în legătură cu activitatea nucleilor gracil şi cuneat;

- *Fibrele spinovestibulare* cu originea în toate segmentele medulare cu excepția celor sacrale. Ele conduc informații extero- şi proprioceptive cu rol în mecanismele de feed-back care controlează tonusul extensorilor. Nu constituie un fascicul propriu fiind amestecate printre fibrele fracturilor vecine.

-Fibrele spinoreticulare, în majoritate directe, aparținând sistemului reticular ascendent, au originea în neuronii cornului posterior. Sunt situate în cordoanele anterior şi lateral, fiind amestecate cu fibrele sistemului spinotalamic şi se termină la toate nivelele trunchiului cerebral, bilateral, în special în bulb şi punte.;

- *Fibrele spinopontine* amestecate cu fibrele spinocorticale. Ele aduc mesaje exteroceptive spre cerebel via PCM contralateral, după releu în nucleii pontini

- *Fibrele spinocorticale* - cu origine în toate regiunile, dar în special în măduva cervicală. Ele decusează parțial în măduvă şi în totalitate la nivelul

decusației motorii. Urcă contracurent dispersate printre fibrele corticospinale până la cortexul cerebral, conducând informații exteroceptive și proprioceptive.

CĂILE SENSIBILITĂȚII INTEROCEPTIVE

În condiții normale viscerele nu reacționează la stimulii mecanici, termici și chimici, iar influxurile nervoase interoceptive nu devin conștiente. Ele au rolul de a regla atât activitatea fiecărui organ în parte cât și în ansamblul lor. Numai în condiții anormale viscerele pot fi punctul de plecare al senzației dureroase care, practic reprezintă totalitatea sensibilității viscerale. Aceasta poate fi produsă de:

- un spasm al musculaturii netede viscerale (colica renală sau biliară),
- o distensie bruscă a unui organ cavitar (colon) sau necavitar (distensia capsulei Glison a ficatului)
- tracțiuni pe formațiuni pleurale, peritoneale sau pericardiace
- torsiuni sau volvulări de organe
- ischemii (infarctul enteromezenteric)
- inflamații sau iritații enzimatico-chimice (peritonite, pancreatite etc).

Modul de distribuție al aferențelor interoceptive este încă incomplet elucidat. Sensibilitatea viscerală este transmisă pe fibre simpatice, parasimpatice și chiar somatice, prin intermediul nervilor spinali și cranieni. Astfel, aferențe de la colonul sigmoid, rect, gâtul vezicii urinare, prostată și colul uterin ajung în măduvă pe calea rădăcinilor dorsale ale nervilor spinali S_2-S_4 (nervii splanchnici pelvini). Nervul vag este o cale importantă aferentă viscerală ca și nervii facial și glosofaringian pentru senzațiile gustative, de la mucoasa bucală și faringiană. Senzațiile transmise ajung să fie conștiente, dar calea pe care o urmează este încă nesigură, iar informațiile generale transmise sunt difuze și se raportează la senzațiile de foame, sete, plenitudinea vezicii urinare, a intestinelor etc, Proiecția vagală se face pe aria somatomotorie a creierului.

Viscerele au o inervație senzitivă purisegmentară. Astfel, plămânii sunt inervați din segmentele T_1-T_7, cordul C_3-C_5 și C_8-T_8, esofagul T_5-T_8, stomacul T_6-T_9, intestinul T_7-T_{10}, rectul S_2-S4, ficatul și vezicula biliară T_1-T_{10}, rinichii și ureterul T_{10}-T_{12}, organele genitale T_{10}-T_{12}, prostata T_{11}-T_{12} și S_1-S_5.

Receptorii se găsesc în pereții vaselor, țesutul conjunctiv perivascular și pereții organelor, sub formă de *terminații libere* sau *corpusculi lamelați.*

Protoneuronul se găsește în *ganglionul spinal* și cei ai *nervilor cranieni.* Fibrele primare amielinice și mielinice subțiri intră în alcătuirea rădăcinii posterioare a nervilor spinali. Ele pătrund în substanța albă medulară, unde se

amestecă cu fibrele fasciculului dorsolateral cu care urcă câteva segmente și apoi pătrund în cornul posterior.

Deutoneuronul se găsește în nucleul de origine al sistemului spinotalamic și în porțiunea vegetativă a substanței intermediare. Fibrele secundare intră în alcătuirea fracțiunii spinoreticulolalamice și, din aproape în aproape, ajung la talamus, dând în traiectul lor colaterale spre hipotalamus și formațiunilor din sistemul limbic.

Al treilea neuron este în talamus, în nucleii VPL și talamici difuzi.

Zona de *proiecție corticală* este difuză, cuprinde ariile somestezică, somatomotorie, alte arii și girul cingular.

O particularitate a durerii viscerale este iradierea ei spre ariile cutanate, la distanță de organul respectiv, durere *raportată.* Ariile de proiecție cutanată poartă denumirea de zonele *lui Head.* Astfel, în „angor pectoris" durerea cuprinde regiunea precordială și iradiază pe fața medială a brațului, antebrațul stâng și ultimele două degete; în bolile ficatului și veziculei biliare în umărul drept; în colica renală în regiunea inghinală și scrot; în bolile de stomac în epigastru; în apendicită în regiunea inferioară dreaptă abdominală, în bolile diafragmei la baza gâtului etc.

Sensibilitatea dureroasă are semnificație biologică. Ea informează organismul asupra limitelor sale de adaptabilitate, de apariția în mediul intern sau extern a unor agenți nocivi ce periclitează integritatea organismului și capacitatea lui funcțională și provoacă o serie de reflexe somatice și vegetative de apărare. Căile descendente pot influența neuronul din cornul posterior ce transmite durerea și să modifice temporar senzația dureroasă și comportamentul afectiv determinat de ea. O durere provocată în timpul unei activități intense care preocupă în cel mai înalt grad individul, aparent nu produce aceeași senzație și inițial comportamentul nu este același ca în cazul unei dureri provocate în condiții obișnuite.

În ansamblul ei somestezia are două căi de transmisie: *calea lemniscală* discriminativă specifică, cale rapidă, paucisinaptică *și calea extralemniscală* protopatică nespecifică, cale lentă, polisinaptică.

2.3.2.2. Căile descendente

Căile descendente (motorii) pot fi somatice şi viscerale.

Placa motorie sau placa terminală reprezintă o regiune specializată a fibrei musculare, denumită sol, situată imediat sub sarcolemă. Aceasta prezintă o serie de plici de joncțiune în care se găsesc mitocondrii, granule şi reticul endoplasmic. Terminația axonică situată în jgheabul format de sarcolemă conține mitocondrii şi vezicule de 300—400 microni, endonervul terminației nervoase continuându-se cu teaca fibrei musculare. Spațiul cuprins între terminația nervoasă şi sol se numeşte spațiu sinaptic. El conține o substanță de legătură, raportul dintre nervi şi muşchi fiind de contact, nu de continuitate. La nivelul plăcii motorii se găseşte colinesterază în cantitate apreciabilă.

Efectorii viscerali formează plexuri intramusculare, din care pornesc ramurile finale terminate fie prin butoni sinaptici fie prin anse neurofibrilare, pe suprafața fibrei musculare, sau a celulei glandulare.

Etapa efectorie a activității nervoase începe la nivelul cortexului motor care din acest punct de vedere are trei funcții:

1. funcția anatomică, cu rol de a menține aparatul motor în stare de disponibilitate. Ea este materializată prin celulele piramidale mici;

2. funcția dinamică, care permite combinațiile multiple ale acțiunilor motorii. Ea este concretizată prin celulele piramidale mari;

3. funcția statică care măreşte activitatea reflexă şi tonusul muscular, reprezentată de către neuronii cortexului parietal.

Activitatea motorie are trei manifestări:

- tonusul muscular cu caracter dinamogen;
- activitatea posturală cu caracter predispozițional;
- mişcarea cu caracter direcțional. Aceste trei manifestări inseparabile ale funcției motorii se traduc prin activitatea contractilă a musculaturii striate.

Geneza actului motor implică acțiunea coordonată a trei sisteme :

- sistemul motor primar care comandă contracția musculară, este format din căile motorii centrale şi căile motorii periferice;
- sistemul de reglaj sau de control a mişcării, care asigură execuția precisă a mişcării comandate;
- sistemul nervos autonom, care nu ia parte directă la actul motor, dar care intervenind asupra altor factori decât muşchii scheletici, adaptează funcțiile vegetative la necesitățile somatice.

SISTEMUL MOTOR PRIMAR

A. Căile motorii centrale

Căile motorii centrale sunt căi descendente cu originea în toate etajele encefalului, clasificate în:

1. *Căi piramidale,* cu originea în cortexul cerebral, care execută acțiunile voluntare şi de coordonare a musculaturii distale a membrelor, care pentru a ajunge la măduva spinării trec prin piramidele bulbare.

2. *Căi extrapiramidale* cu origine subcorticală, care ocolesc piramidele bulbare şi controlează mişcările automate şi semiautomate, intervenind în mecanismele de reglaj ale actului voluntar în sensul adaptării cât mai eficiente a posturii şi tonusului muscular.

Neuronii căilor piramidale trimit colaterale spre centrii căilor extrapiramidale, iar căi importante extrapiramidale au originea în cortexul cerebral. Ele constituie calea cortico-striată-mezencefalică, cu rol în activitatea posturală şi echilibru, şi calea cortico-pontocerebeloasă cu rol în mişcările de precizie. Centrii subcorticali, (corpii striați şi formația reticulară), au un grad de autonomie deajuns de înalt.

Funcțional, ambele sisteme intervin în aceleaşi funcții, însă cu anumite predominențe: modifică transmisia senzorială, inervează structurile viscerale şi autonome, intervin în menținerea posturii şi echilibrului, controlează activitatea reflexă, mişcările asociate şi tonusul muscular. Astfel, sistemul extrapiramidal este o unitate funcțională dependentă de sistemul piramidal având trei nivele de integrare: cortical, corpul striat şi tegmentul mezencefalic. Leziunile sale abolesc sau fac dificile mişcările voluntare pe care le pot înlocui cu mişcări involuntare. După aşezarea topografică a tracturilor la nivel medular se poate face o clasificare în:

a) *sistem lateral,* situat profund în cordonul lateral medular, format din tracturile piramidal lateral şi rubrospinal. Ele se termină fie direct, fie prin medierea interneuronilor pe motoneuronii muşchilor flexori, cei mai solicitați în mişcările voluntare de finețe şi precizie ale extremităților;

b) sistem anteromedial situat în cordonul anterior, cuprinzând celelalte fracturi descendente. Acestea se termină în majoritate prin mediere de interneuroni pe neuronii muşchilor extensori ai trunchiului, centurilor şi rădăcinii membrelor, muşchi mai puțin solicitați în activitățile de precizie. Ei realizează postura automată de extensie şi mişcările globale.

Fibrele corticospinale (*fibrae corticospinales*) au *origini corticale* multiple: una *motorie* (câmpul 4), aria *premotorie* (câmpul 6), aria motorie *suplimentară* de pe fața medială a emisferelor, aria *somatosenzitivă primară* (câmpurile 3, 1, 2), aria *somatosenzitivă secundară* în regiunea care se suprapune câmpurilor 40, 43. 60% din fibrele corticospinale provin din ariile

premotorie şi motorie suplimentară, fiind destinate musculaturii , iar 40% din ariile somatosenzitive, cu rol în controlul transmisiei informațiilor. Fibrele corticospinale străbat centrul alb al emisferei, *coroana radiată* (corona radiata), pătrund în capsula internă şi se grupează somatotopic; fibrele corticonucleare în genunchiul capsulei, fibrele corticospinale în brațul ei posterior, unde cele destinate membrului superior se aşază anterior, cele pentru trunchi în poziție intermediară iar cele pentru membrul inferior se aşaza posterior. La intrarea în mezencefal, fibrele se regrupează într-un singur mănunchi care străbate piciorul pedunculului cerebral, fiind situat în mijlocul acestuia. Aici fibrele destinate membrului superior se aşază medial, cele pentru membrul inferior lateral, şi între ele, cele pentru trunchi. În partea ventrală a punții (pars ventralis pontis) fibrele corticospinale sunt din nou dispersate în fascicule mici de către fibrele pontine transverse şi nucleii pontini. La intrarea în bulb se readună într-un mănunchi unic care determină apariția piramidei bulbare. În traiectul prin trunchiul cerebral fibrele corticonucleare se epuizează, astfel încât la nivelul polului inferior al piramidei bulbare ele nu mai există, iar fibrele corticospinale rămase, înainte de a pătrunde în măduvă, în proporție de 70—90% trec de parte opusă, formând *decusația motorie* (decussatio motoria sive pyramidum). Fibrele decusate intră în cordonul lateral medular şi formează tractul corticospinal lateral (tr. corticospinalis sive pyramidalis lateralis). El ocupă o arie ovalară situată anterior de cornul posterior şi medial de tractul spinocerebelos posterior.

Fibrele sale, în cea mai mare parte, inervează musculatura extremităților, şi au o aşezare somatotopică. Pe măsură ce coboară tractul se subțiază. Fibrele corticospinale se termină în regiunea substanței cenuşii intermediare a fiecărui segment, unde se grupează în două componente: fibrele provenite din aria somatosenzitivă formează componenta dorsomedială care se termină pe interneuronii din lamele IV, V şi partea laterală a lamei VI Rexed. Ele vor controla transmisia somestezică la nivelul nucleilor gracil, cuneat, al tractului spinal al nervului trigemen contralateral, al FR ipsi- şi contralaterale şi nucleului propriu al cornului posterior medular, fie prin mecanisme de inhibiție presinaptică asupra terminației aferente primare, fie prin inhibiție postsinaptică sau facilitare a deutoneuronului căii senzitive. Fibrele provenite din ariile motorii formează componenta ventromedială care se termină pe interneuronii din lamele VI şi VII Rexed. Excepție par să facă fibrele cu originea în câmpul 4, care ar lua contact direct cu dendritele motoneuronilor care inervează mușchii flexori şi cei distali ai membrelor.

Tractul corticospinal lateral conține şi fibre ascendente ale sensibilităților extero- şi proprioceptivă ce urcă contra curent. Lezarea tractului are ca urmare tulburări ale mişcărilor voluntare de precizie ale extremităților distale ale

membrelor, în timp ce mişcările globale din articulaţiile proximale sunt puţin afectate.

Fibrele corticospinale rămase neîncrucişate la nivelul decusaţiei motorii se împart în două grupe:

a) grupul cel mai numeros intră în cordonul anterior medular ipsilateral formând *tractul corticospinal anterior* (tr. corticospinalis anterior sive pyramidalis anterior), situat lângă fisura mediană, în dreptul fiecărui segment o parte din fibre părăsesc tractul, se încrucişează şi trec în partea ventromedială a substanţei cenuşii intermediare de parte opusă. Fibrele încrucişate ale acestui tract se termină în nucleii din cornul anterior care inervează muşchii parietali şi pe cei ai jgheaburilor vertebrale;

b) grupul mic de fibre neîncrucişate rămas trece în cordonul lateral ipsilateral formând *fibrele corticospinale laterale directe,* dispersate printre fibrele tractului corticospinal lateral sau ale fasciculului olivospinal. Ele se termină la baza cornului posterior, zona intermediară şi partea centrală a cornului anterior.

Fibrele corticonucleare (fibre corticonucleares) se diferenţiază de fibrele corticospinale prin următoarele caractere:

- au originea corticală mai restrânsă (aria motorie primară şi girul postcentral),
- străbat capsula internă prin genunchiul ei;
- se termină în trunchiul cerebral, bilateral, cu predominenţa contralaterală pe *nucleii de releu senzitiv* (gracil, cuneat, trigeminali, solitar), pe unii *nuclei motori* ai nervilor cranieni în special contralaterali, şi pe nuclei ai FR. Fibrele cu originea în aria somatosenzitivă şi destinate nucleilor gracil şi cuneat contralaterali se termină fie pe neuronii cu câmp receptor mic, ce recepţionează sensibilitatea deplasării firelor de păr şi de atingere uşoară cu efecte de inhibiţie laterală, fie pe neuronii cu câmp mare receptor de tact şi presiune cu efecte excitatorii. Au rolul de a întări semnalele, de a reduce zgomotul ce le însoţeşte mărind acuitatea percepţiei şi transmisiei. Fibrele pentru nucleul solitar se termină în aceleaşi regiuni unde vin aferenţele trigeminale şi faciale. Fibrele provenite din ariile motorii se termină pe interneuronii nucleilor motori ai nervilor cranieni, fie direct fie după releu în FR.

Există fibre care se termină bilateral, fără medierea interneuronilor, pe nucleii motori ai trigemenului şi hipoglosului şi cu predominenţa contralaterală pe porţiunea, ventrală a nucleului motor al nervului facial ce inervează musculatura inferioară a feţei. Fibrele bilaterale sunt destinate acelor nuclei motori care nu pot comanda o activitate musculară unilaterală (muşchii laringelui, faringelui, vălului palatului, faciali superiori, masticatori şi extrinseci ai ochiului). Fibrele corticoreticulare cu originea în aria premotorie şi

motorie se termină bilateral în nucleii FR (pontin oral şi gigantocelular). proiectează în continuare pe cerebel, pe nucleii motorii ai nervilor cranieni, prin fibrele lungi formează căile ascendente şi descendente reticulare.

Celelalte tracturi descendente medulare au originea subcorticală; tractul interstițiospinal, tectospinal, rubrospinal, reticulospinal, vestibulospinal.

Tractul interstițiospinal are originea în neuronii *nucleului interstițial* (nucleus interstitialis) din peretele lateral al ventriculului III, superior de originea apeductului cerebral. Situat ventral de nucleul nervului oculomotor, intră în componența FLM ipsilateral cu care coboară până în regiunea cervicală a măduvei, prin cordonul anterior, în traiectul său dă fibre nucleului nervului oculomotor, trohlear, nucleului nervului accesor şi nucleului vestibular medial. Fibrele sale se termină pe interneuronii corespunzători lamelor VII şi VIII Rexed care mediază legătură cu motoneuronii alfa şi gamma ipsi- şi contralaterali asupra cărora are efecte excitatorii.

Tractul tectospinal are originea în neuronii substanței cenuşii profunde a colicului superior. Imediat după origine se curbează ventral de substanța cenuşie centrală şi trece de partea opusă formând una dintre *decusațiile tegmentului* (decussationes tegmenti) şi, anume *decusația dorsală,* situată ventral de nucleul nervului oculomotor, de FLD şi de fasciculul longitudinal medial (FLM), din care face parte. Raportul cu FLM se păstrează în punte şi bulbul superior, după care tractul se separă de FLM, se îndreaptă ventrolateral şi intră în cordonul anterior al măduvei cervicale, unde se termină pe interneuronii din zona corespunzătoare lamelor VI—VIII *Rexed.* În cordonul anterior al măduvei este situat pe fața medială şi o parte a celei anterioare a cornului anterior. Are rol în reglarea tonusului muscular şi a mişcărilor reflexe ale capului şi gâtului, cu punct de plecare în analizatorul optic şi probabil şi în cel auditiv. Tractul tectospinal conține fibre *tectopontine şi tectobulbare* care se termină în nucleii punții şi cei motorii ai nervilor cranieni, în special ai celor ce inervează musculatura extrinsecă a ochiului (III, IV şi VI) servind ca o cale reflexă pentru mişcările ochilor ca răspuns la stimulii vizuali. Există *fibre tectospinale directe* care se alătură *tractului tegmentospinal.* Fibrele acestui tract au originea în neuronii formației reticulare, situați caudal şi lateral de nucleul roşu. Ele însoțesc tractul rubrospinal, aşezându-se pe marginea sa ventrală, până în cordonul lateral al măduvei cervicale. Neuronii tractului tegmentospinal primesc aferențe de la coliculii superiori de ambele părți. Acest complex de fibre tegmentospinale şi tectospinale directe formează în măduva cervicală *tractul tectotegmentobulbospinal.*

Tractul rubrospinal are originea în porțiunea caudală, magnocelulară a nucleului roşu din aceeaşi neuroni pe care se termină monosinaptic fibrele corticorubrice provenite din girul precentral şi cele cerebelo-rubrice, de la nucleul emboliform de parte opusă. Nucleul roşu şi tractul rubrospinal au

fibrele aşezate somatotopic: cele scurte destinate muşchilor cefei şi membrelor superioare, şi care se opresc la nivel cervical sunt situate dorsal, fibrele mijlocii sunt în poziție intermediară şi se opresc la nivel toracic, iar fibrele lungi destinate membrelor inferioare şi care se termină la nivel lombar sunt în poziție ventrală, în mezencefal fibrele tractului rubrospinal se încrucişează cu fibrele tractului de parte opusă formând *decusația ventrală a tegmentului,* având dorsal decusația dorsală a tegmentului şi cea a pedunculilor cerebeloşi superiori. În regiunea superioară a punții unele fibre încrucişate se separă de trunchiul principal, străbat nucleul senzitiv superior al nervului trigemen şi formează fibrele *rubrocerebeloase* ce intră în cerebel pe calea PCS. Restul fibrelor trec prin FR pontină, pătrund în bulb, unde se aşază între tractul spinocerebelos anterior şi spinotalamic lateral cu care formează fasciculul heterogen. În tot acest traiect dă colaterale bilaterale FR a trunchiului cerebral în special nucleului reticular lateral, nucleilor nervilor cranieni III, IV, VI, VII şi colaterale ipsilaterale lamei dorsale a olivei bulbare (tract rubrobulbar cu originea în porțiunea parvocelu-lară a nucleului roşu), în măduvă, tractul rubrospinal este situat în cordonul lateral unde o parte din fibrele sale sunt dispersate printre cele corticospinale. Conduce impulsuri de origine striată şi cerebeloasă cu viteza de 40—120 m/sec., terminându-se pe interneuronii din lamele V—VII Rexed. Stimularea în repaus a nucleului roşu are ca efect contracția muşchilor flexori contralaterali şi inhibiția postsinaptică a motoneuronilor alfa şi gamma ai muşchilor extensori. Excitarea în timpul mersului întăreşte acțiunea muşchilor flexori în timpul fazei de pendulare a piciorului de balans. Datorită faptului că unii interneuroni pe care se termină fibrele sale sunt incluşi în circuitele reflexe spinale, se întăresc reflexele segmentare. Ca şi sistemul corticospinal, fibrele rubro-spinale influențează transmisia mesajelor periferice în căile ascendente. Facilitarea neuronilor de origine ai tr. spinocerebelos anterior indusă de sistemul corticospinal necesită intervenția nucleului roşu care în mod normal inhibă tonusul muşchilor extensori. La om, tr. rubrospinal este redus la câteva fibre care se epuizează în regiunea toracică iar dublarea căii piramidale ar fi făcută de către fibrele corticotegmentotectospinale şi corticoreticulospinale. Se pare că absența fibrelor rubrospinale în măduva umană se datoreşte dimensiunilor foarte mici şi deci dificultății de a fi puse în evidentă.

Tractul reticulospinal are două componente:

1. *fasciculul reticulospinal lateral* cu originea în neuronii FR bulbare în regiunea unde se termină fibrele corticoreticulare ce provin din câmpurile 4, 6, 3, 1, 2, în special nucleul gigantocelular centru inhibitor. Puține fibre decusează în trunchiul cerebral sau în măduvă. Fasciculul este situat în partea anterioară a cordonului lateral, pe care îl parcurge în toată lungimea sa, ventral față de tr. piramidal lateral şi medial de tr. rubrospinal cu ale cărui fibre se amestecă. Se

termină pe interneuronii din porțiunea medială a substanței cenușii a cornului anterior corespunzătoare lamelor VII, mai puțin în lamele VI și IX Rexed, zone care corespund celor de terminare ale fibrelor rubro- și corticospinale.

2. *fasciculul reticulospinal medial,* în cea mai mare parte ipsilateral, are originea în nucleii pontini oval și caudal în regiunea unde se termină fibrele pontoreticulare și corticoreticulare. La nivelul trunchiului cerebral formează componenta cea mai importantă a FLM. În măduvă, fibrele sale se dispersează în cordonul anterior în zona situată ventral de fasciculul vestibulospinal medial, și lateral de tractul piramidal anterior. Străbate măduva amestecându-și fibrele cu cele ale FLD și fibrele solitariospinale terminându-se în lamele VII, VIII și IX Rexed după ce o parte din fibre s-au încrucișat și au trecut de parte opusă prin comisura albă. În aceeași zonă se termină fibrele interstițio-, tecto- și vestibulospinale. Are funcție facilitatorie.

Ambele fascicule reticulo-spinale au rol în: controlul tonusului muscular prin acțiunea mediată de interneuronii din lamele VII și VIII *Rexed* asupra motoneuronilor gamma, influențarea fazelor de inspirație și expirație ale actului respirator ,- efectele presoare și depresoare asupra aparatului circulator; facilitarea sau inhibarea actelor voluntare induse de cortexul motor și activitatea reflexă prin acțiunea asupra motoneuronului alfa ,- exercitarea efectelor inhibitorii sau facilitatorii asupra transmisiei sensibilității spre centrii superiori.

Fasciculul reticulospinal medial facilitează reflexele miotatice ale mușchilor extensori și inhibă pe cele ale floxorilor (inervație reciprocă); fasciculul reticulospinal lateral inhibă reflexul miotatic al extensorilor și facilitează pe cel al flexorilor.

Tractul vestibulospinal are două componente: — *fasciculul vestibulospinal lateral* sau direct, cu originea în neuronii mari ai nucleului vestibular lateral ipsilateral. Acesta primește aferențe fastigiale și de la cortexul cerebelos (lobul floculonodular și uvula). În bulb are un traiect independent, neintrând în componența FLM, în măduvă este situat dorsal de tr, spinotalamic anterior, cu ale cărui fibre se amestecă parțial. Lateral are tr. spinoolivar. Se termină în lamele VII și VIII pe interneuroni cu excepția regiunii toracice unde se termină monosinaptic pe motoneuronul alfa. Prezintă o somatotopie în sensul că fibrele pentru măduva cervicală sunt situate rostroventral, cele pentru măduva toracică, puține la număr, intermediar, iar cele lungi pentru măduva sacrolombară, dorsolateral. Are efecte facilitatorii asupra mușchilor extensori, antigravitari. Excitarea n. vestibular lateral în timpul mersului întărește activitatea mușchilor extensori în faza de sprijin.

2.- *fasciculul vestibulospinal medial,* ce conține fibre directe și încrucișate, are originea în nucleii vestibulari mediali de ambele părți. El intră în componența FLM cu care ajunge în cordonul medular anterior, în poziție

dorsomedială în raport cu tractul tectospinal. în dreptul fisurii mediane ocupă zona denumită *fascicul sulcomarginal.* Destinat inervației musculaturii gâtului și membrului superior, nu coboară mai caudal de măduva toracică. Are ca funcție controlul labirintic asupra poziției capului și coordonarea mișcărilor ochilor cu cele ale capului și corpului. Ambele fascicule aducând impulsuri de la nucleii vestibulari și de la cerebel se termină în porțiunea medială a cornului anterior și a substanței cenușii în zona corespunzătoare lamelor VII și VIII Rexed. Unele fibre se articulează direct, monosinaptic cu motoneuronii alfa și gamma ai mușchilor extensori asupra cărora au un efect inhibitor. Este singurul caz în care fibre descendente supraspinale au efect *inhibitor direct* asupra motoneuronului alfa. Alte fibre au conexiuni indirecte (prin intermediul interneuronilor inhibitori) cu motoneuronii mușchilor flexori, dar acțiunea lor este neglijabilă. Excitarea acestor căi are ca efect creșterea tonusului extensorilor și a activității reflexe medulare, iar întreruperea lor reduce rigiditatea de decerebrare.

Alte căi descendente:

- *Fibrele olivospinale,* puțin numeroase, au originea în neuronii olivei bulbare. În măduvă se găsesc situate la limita dintre cordoanele anterior și lateral, unde sunt traversate de fibrele rădăcinilor anterioare ale nervilor spinali. Majoritatea fibrelor sunt spinoolivare care se îndreaptă spre nucleii olivari accesorii. Fibrele olivospinale nu coboară mai caudal de măduva cervicală.

Fibrele lui Marchi cu originea în cerebel, sunt dispersate printre fibrele cordonului anterior medular.

Fasciculul longitudinal medial. Este bine individualizat în segmentele cervicale. Fibrele sale ajung până în regiunea sacrală.

Căile autonome descendente.

Nucleii vegetativi modulari sunt conectați cu hipotalarnusul fie direct prin fibre situate în funiculii anterior și lateral în vecinătatea substanței cenușii medulare, fie indirect, via FR.

B. Căile motorii periferice

SNC poate fi considerat ca un ansamblu complex de circuite neuronale, una din funcțiile sale fiind aceea de a pune în stare de activitate musculatura și secrețiile glandulare. Dintre acestea, menținerea posturii constituie o funcție de bază care se face printr-o serie de reflexe elaborate la nivelul mai multor segmente prin circuite feed-back permanente ce constituie un aparat de control. În măduvă sunt localizate circuitele de bază pentru activitatea musculară; în trunchiul cerebral sunt localizate nivelele vestibular, cu rol în reacțiile statice, și cohlear cu rol în reacțiile de accelerație; la nivel pontocerebelos structurile cu rol în reglarea activității sinergice a mușchilor; în mezencefal sunt nivelele de proiecție ale căilor optice și auditive; corpul striat controlează mișcările

mate iar cortexul cerebral mişcările voluntare. Orice mesaj periferic este integrat la toate nivelele înainte ca rezultatul definitiv al modificărilor să fie transmis neuronilor care inervează direct muşchii, neuroni care primesc şi direct informații periferice, în special de la fusurile neuromusculare. Căile descendente care se articulează cu motoneuronii periferici prin intermediul interneuronilor au efecte facilitatorii dar şi inhibitorii. Centrii facilitatori facilitează reflexele extensorilor şi inhibă pe cele ale flexorilor, centrii inhibitori acționează invers. Această activitate reciprocă a muşchilor antagonişti este esențială pentru acțiunea integrată. Un centru inhibitor poate fi originea unei facilitări deoarece poate inhiba un centru inhibitor (dezinhibiție) şi să faciliteze un răspuns, şi viceversa. Centrii cerebrali pot modifica activitatea neuronilor periferici: cortexul porțiunii anterioare a lobului limbic, nucleii septali, caudat, globus pallidus, inhibă reflexele extensoare; epitalamusul le facilitează; alți centrii, ca unele arii corticale motorii, hipotalamusul, tegmentul mezencefalic şi cerebelul, pot exercita atât influențe facilitatorii cât şi inhibitorii. Interacțiunea dintre căile descendente şi cele ascendente este importantă pentru activitatea normală a muşchilor. Secționarea rădăcinilor posterioare ale nervilor spinali dă paralizie flască deşi stimularea corticală poate induce contracția acestor muşchi. Neuronul motor periferic este excitator; nu există fibre somatomotorii inhibitorii spre muşchi. Numai în SNA există neuroni periferici inhibitori {cord, muşchi netezi) dar această inhibiție, la origine este de natură centrală.

Căile motorii periferice îşi au originea în motoneuronii cornului anterior medular, neuroni care alcătuiesc *calea motorie finală comună.* Prelungirile acestor neuroni formează căile motorii periferice materializate în rădăcinile anterioare ale nervilor spinali. Există două căi prin care un muşchi poate fi adus în stare de contracție sau de relaxare:

- *calea directă,* imediată, datorită activității motoneuronului alfa,-
- *calea indirectă,* prin activarea motoneuronului alfa de către motoneuronul gamma. Această cale indirectă este conformă principiului de organizare a organismului, principiul autoechilibrării în sensul că regiunile inferioare exercită un control asupra celor superioare.

Dintre cele două categorii de motoneuroni medulari, numai motoneuronul alfa are acțiune directă asupra contracției musculare, în timp ce motoneuronul gama acționează numai asupra receptorilor de control al tensiunii muşchiului, şi intervine indirect în sistemul de reglaj al mişcării prin intermediul buclei gamma (servomecanism). Bucla ganima este o cale monosinaptică, tonigenă, de origine fuzorială, care începe de la receptorii anulospirali şi exercită un control direct asupra motoneuronilor alfa tonici, lăsând aproape indiferenți motoneuronii alfa fazici. Intrarea în acțiune a buclei gamma este condiționată de căile polisinaptice descendente, deoarece intensitatea aferențelor tonigene fuzoriale depinde de gradul de întindere al muşchiului. Asupra motoneuronilor

medulari, acționează două categorii de aferente: *monosinaptice,* primare proprioceptive şi *polisinaptice* care acționează prin intermediul unei rețele de interneuroni. Această rețea este un focar de convergență a mesajelor cu origini multiple, asupra căii finale comune. La acest nivel influxurile sosite de la etajele superioare sunt contopite pentru a realiza starea de excitabilitate de origine centrală a motoneuronului şi pentru a pregăti modalitatea răspunsului periferic: răspuns specific când intervine numai rețeaua interneuronală a segmentului respectiv şi răspuns difuz când intervine şi rețeaua neuronală a segmentelor vecine. Astfel, rețeaua interneuronală prin proprietățile sale integrative şi distributive are rol în organizarea spațio-temporală a modalității de activitate specifică a musculaturii.

Căile descendente au în general acțiune facilitatorie asupra motoneuronilor alfa şi gamma, putînd fi clasificate în :

a) *calea reticulospinală,* rapidă, ce acționează prin intermediul căilor de filtraj specific ale rețelei de interneuroni intersegmentari. Ea este reprezentată de fibrele reticulospinale mediale şi laterale, având rolul de a controla motoneuronii care au ca sarcină o activitate organizată. Ea respectă în general principiul inervației reciproce;

b) calea *difuză polisinaptică,* lentă, cu acțiune tonică permanentă. Chiar atunci când motoneuronii alfa sunt tăcuți, neuronii gamma descarcă spontan salve de imipulsuri, inferioare însă pragului critic de activare al neuronilor alfa. Neuronii gamma nu sunt direct supuşi influențelor tonigene de origine fuzorială şi nici retroacțiunii inhibitorii a circuitelor *Renshaw.* Atât neuronii alfa cât şi gama sunt însă supuşi inhibiției autogene de origine extero- şi proprioceptivă ce acționează prin intermediul rețelei de interneuroni. Această rețea exercită un control reflex, mediat de căile polisinaptice. Motoneuronii alfa mai posedă în plus un sistem propriu inhibitor, *circuitul Renshaw.* La mică distanță de originea lor, axonii motoneuronilor alfa emit o colaterală recurentă care se articulează cu interneuronul inhibitor al cărui axon face sinapsă atât cu motoneuronul alfa respectiv cât şi cu motoneuronii alfa vecini, în special cu cei tonici pe care îi reduce la tăcere, în acest mod activitatea motoneuronului alfa este reglată şi frânată de propria sa activitate (autoreglaj), şi în acelaşi timp este limitat numărul de neuroni activi ce inervează un muşchi sau un anumit grup de muşchi, în special sunt inhibați neuronii situați la periferia grupului neuronal activ pentru a împiedica difuzarea anormală a impulsurilor emise de neuronii activi. Crearea acestei zone mute periferice atrage precizia în execuția actului voluntar.

2.4. NERVII SPINALI

Nervii spinali (rahidieni) sunt nervi pereche care se nasc din fețele laterale ale măduvei spinării. Sunt nervi micşti conținând fibre somatomotorii, somatosensitive şi vegetative.

Număr şi diviziune: în total sunt 31 de perechi de nervi spinali, împărțiți astfel:

- 8 perechi de nervi cervicali, primul trece prin atlas iar al optulea între C_7 şi T_1;
- 12 perechi de nervi toracici, primul trece între T_1 şi T_2 iar ultimul între T_{12} şi L_1;
- 5 perechi de nervi lombari, primul trece între L_1 şi L_2 iar ultimul între L_5 şi sacru;
- 5 perechi de nervi sacrați, primii patru străbat *foramina sacralia* iar ultimul trece între sacru şi coccis;
- nervul coccigian iese prin hiatul sacrat, delimitat de coarnele sacrului şi ale coccisului.

Formare şi dispoziție: fiecare nerv spinal ia naştere din unirea a două rădăcini: rădăcina anterioară (motorie), care iese din măduvă lateral de fisura mediană anterioară şi rădăcina posterioară (senzitivă), care pătrunde în măduvă prin șanțul lateral posterior.

Pe traiectul rădăcinii posterioare se găseşte o umflătură: ganglionul spinal. Cele două rădăcini converg şi se unesc într-un trunchi oblic, la nivelul foramenului intervertebral, alcătuind nervul spinal.

Nervul spinal dă 2 ramuri colaterale (ramura comunicantă şi ramura meningee) şi 2 ramuri terminale (ramura anterioară şi ramura dorsală).

Rădăcinile nervului spinal

Rădăcina anterioară ia naştere din 4-7 firişoare nervoase subțiri suprapuse neregulat în partea ventrolaterală a măduvei spinării, în afara fisurii mediane anterioare. Rădăcina anterioară este mai subțire decât cea posterioară. Rădăcina anterioară este formată din fibre mielinice, de calibru diferit, care reprezintă prelungirile axonice ale celulelor radiculare anterioare, grupate sub formă de nuclei. Sunt fibre somatomotorii, visceromotorii, fibre alfa şi fibre gama.

Rădăcina dorsală se termină prin 3-10 firişoare nervoase mai groase decât cele anterioare, care se suprapun regulat şi liniar în sulcus lateralis posterior al măduvei. Pe traiectul rădăcinii dorsale se găseşte ganglionul spinal, care se dezvoltă în porțiunea laterală a rădăcinii dorsale, puțin înainte de unirea ei cu rădăcina anterioară. În afara ganglionului, rădăcina dorsală se uneşte cu

rădăcina anterioară pentru formarea nervului spinal. Ganglionul spinal este situat de regulă în gaura intervertebrală, excepție făcând ganglionul primuluinerv cervical care este aşezat la intraraea rădăcinii dorsale în orificiul ei dural şi ganglionii sacrați care sunt situați în interiorul canalului sacrat. Sunt alcătuite din fibre mielinice de calibru diferit şi fibre amielinice, care reprezintă prelungirile axonice ale celulelor din ganglionul spinal (protoneuronul sensitiv).

Lungimea şi direcția rădăcinilor nervului spinal variază în funcție de lungimea coloanei vertebrale şi a canalului osos. În traiectul lor intrarahidian, rădăcinile anterioare nu fac schimb de fibre cu rădăcinile dorsale. Dar între fibrele radiculare ale rădăcinilor de acelaşi fel există legături fine: în cadrul unei rădăcini sau între două rădăcini diferite.

Totalitatea rădăcinilor spinale care emerg din intumescența lumbalis şi connus medularis şi care ajung sub conul medular alcătuiesc coada de cal sau filum terminale. Lungimea rădăcinilor creşte în mod considerabil de sus în jos, de la câțiva mm la 26 cm pentru ultimele.

Traiectul rădăcinilor nervului spinal prezintă: un prim segment în interiorul sacului dural (segmentul intradural), apoi cele două rădăcini perforează în mod izolat dura mater (segmentul de traversare durală); ajunse în afara sacului dural (segmentul extradural) se îndreaptă către gaura intervertebrală, unde ele se unesc pentru a constitui nervul spinal.

- segmentul intradural – rădăcinile se îndreaptă în afară, înconjurând la distanță măduva în concavitatea lor. Pia mater care a învelit măduva se întinde pe fiecare rădăcină şi apoi pe nervul spinal formând epineurul. În sacul dural, rădăcinile spinale sunt însoțite de arterele radiculare, care merg una înaintea rădăcinii anterioare şi una înapoia rădăcinii dorsale;
- segmentul de traversare durală – artera radiculară deja divizată utilizează aceleaşi orificii sau pătrunde printr-un orificiu separat. În acest traiect rădăcinile sunt conținute într-o teacă arahnoidiană foarte scurtă;
- segmentul extradural (nervul radicular al lui Nageotte) – este foarte scurt măsurând circa 5-10 mm. Se numeşte nerv radicular (nerv de conjugare) porțiunea rădăcinilor cuprinsă între punctul unde ele pătrund în dura mater şi acela unde rădăcina dorsală întâlneşte ganglionul spinal. Nervul radicular este situat în mijlocul unui plex venos. Artera radiculară unică este situată deasupra nervului radicular înaintea lui, în mijlocul venelor.

Raporturile rădăcinilor spinale cu vertebrele: după ce străbat spațiul larg al canalului vertebral, înainte de a ajunge la gaura intervertebrală, rădăcinile străbat o strâmtoare îngustă interdiscoarticulară, delimitată înainte de

intervertebral, iar înapoi de articulațiile vertebrale. În acest defileu se pot produce compresiile de proveniență discovertebrală.

Raporturile rădăcinilor spinale cu apofizele spinoase: apofizele spinoase fiind pe viu singurele repere utilizabile, sunt importante de cunoscut raporturile care există între punctul de emergență în măduvă a rădăcinii şi apofizele spinoase. Aceste raporturi ne dau posibilitatea de a determina topografia vertebroradiculară.

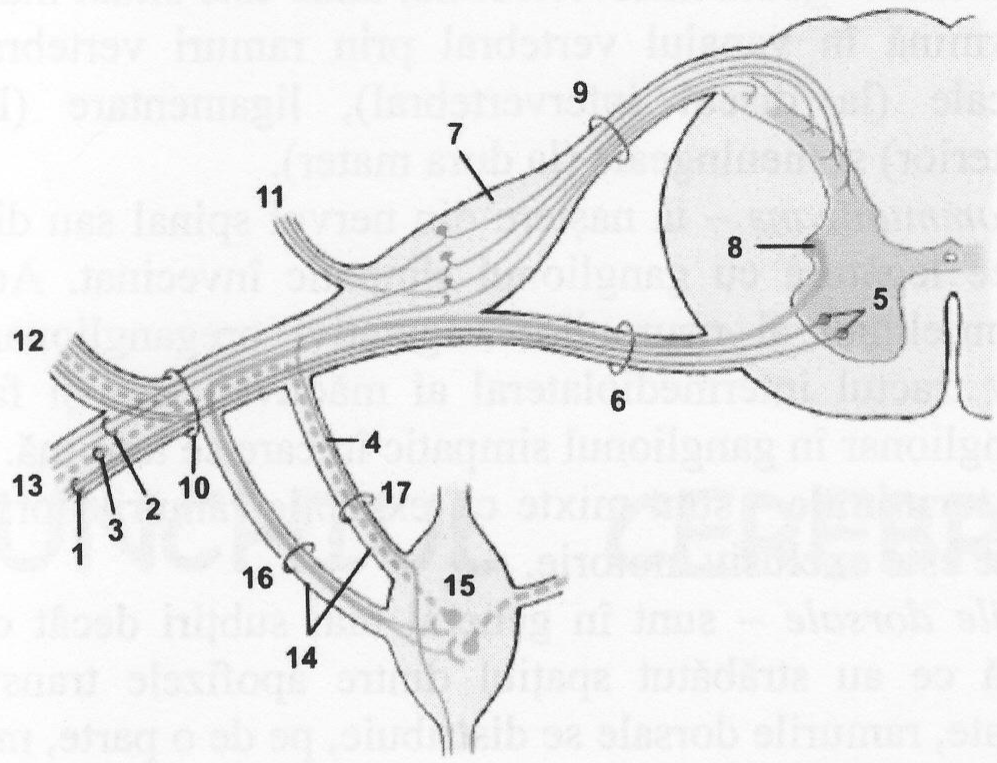

Fig. Nr. 29. Nerv spinal (după W. Kahle, Werner Platzer)

1-fibre somatomotorii; 2-fibre somatosenzitive;3-fibre visceromotorii; 4-fibre viscerosenzitive; 5-cornul medular antrior; 6-rădăcina anterioară; 7-gg spinal; 8-fibre viscerosenzitive; 9-rădăcina posterioară; 10-nervul spinal; 11-ram comunicant meningeal; 12-ram terminal posterior; 13-ram terminal anterior; 14- ramuri comunicante; 15-gg simpatic; 16-ram comunicant alb; 17-ram comunicant cenuşiu.

Nervul spinal

Este format din unirea celor două rădăcini în afara ganglionului spinal. La origine are formă cilindrică iar apoi turtită. Lungimea medie este de 10 mm. Nu continuă direcția rădăcinilor, ci formează cu ele un unghi obtuz, deschis în sus, care tinde să se apropie de un unghi drept pentru nervii lombari. Se termină prin împărțirea în două ramuri terminale. Artera spinală traversează operculul fibros al găurii intervertebrale printr-un orificiu comun cu nervul, situându-se apoi în aceeaşi teacă durală. Între această teacă şi periost se dispune circular o lamă fibroasă, numită lama epidurală, care separă spațiul limfatic epidural între teaca durală şi lama epidurală şi spațiul grăsos, situat între lama epidurală şi periost, unde se găsesc plexurile venoase şi înainte ramus meningeus.

Ramuri colaterale:

- *Ramus meningeus (nervul sinu-vertebral al lui Luschka)* – se formează din două rădăcini: una spinală şi alta simpatică. Rădăcina spinală provine fie din nervul spinal însăşi, imediat după ieşirea din gaura intervertebrală, fie din ramura terminală anterioară a nervului spinal. Rădăcina simpatică se naşte din ramus communicans subiacent. O dată constituit ramus meningeus urmează un traiect recurent, străbate gaura intervertebrală, unde este situat înaintea nervului spinal, şi se termină în vanalul vertebral prin ramuri vertebrale (la corpii vertebrali), discale (la discul intervertebral), ligamentare (la ligamentul longitudinal posterior) şi meningeale (la dura mater).

- *Ramus communicans* – ia naştere din nervul spinal sau din rădăcina sa anterioară şi face legătura cu ganglionul simpatic învecinat. Această ramură conține axonii mielinici ai neuronilor vegetativi preganglionari din cornul lateral, respectiv tractul intermediolateral al măduvei, care-şi fac sinapsa cu neuronul postganglionar în ganglionul simpatic în care se termină.

Ramuri terminale - sunt mixte cu excepție ramurii dorsale aprimului nerv cervical care este exclusiv motorie.

1. *Ramurile dorsale* – sunt în general mai subțiri decât cele terminale anterioare. După ce au străbătut spațiul dintre apofizele transverse a două vertebre învecinate, ramurile dorsale se distribuie, pe de o parte, muşchilor cefei şi muşchilor longitudinali ai spinării, pe de altă parte, unei mari suprafețe cutanate dorsale, întinsă de la vertex până la coccis.

2. *Ramurile anterioare* – sunt mai voluminoase, sunt mixte, asigurând inervația motorie şi sensitivă a membrelor, regiunii anterioare a gâtului şi regiunii ventrolaterale a trunchiului. Spre deosebire de ramurile dorsale care îşi păstrează o anumită independență morfologică, ramurile anterioare ale nervilor spinali, cu excepția celor toracici, schimbă fibre între ele, formând plexuri: plexul cervical – format din ramurile anterioare ale primilor 4 nervi cervicali; plexul brahial - format din ramurile anterioare ale ultimilor 4 nervi cervicali şi ramura anterioară a primului nerv toracic; plexul lombar - format din ramurile anterioare ale primilor 4 nervi lombari; plexul sacrat, plexul ruşinos şi plexul sacrococcigian.

Capitolul 3

TRUNCHIUL CEREBRAL

TRUNCHIUL CEREBRAL

Este parte componentă a encefalului, alături de cerebel şi creierul mare, reprezentând una dintre cele mai importante părţi ale sistemului nervos central.

Trunchiul cerebral se găseşte situat în fosa cerebrală posterioară şi are forma unui trunchi de con cu baza în sus spre diencefal şi baza mică dispusă inferior, continuându-se cu coloana vertebrală.

Are o lungime de 9-10 cm şi este orientat de jos în sus şi dinapoi înainte.

Este format din bulb, punte şi mezencefal. La nivelul bulbului se găsesc majoritatea centrilor nervoşi vitali (cardiac, respirator), este străbătut de majoritatea tracturilor nervoase ascendente şi descendente precum şi de cele vegetative provenite din centrii suprabulbari.

Limitele şi raporturile trunchiului cerebral sunt:

Inferior – un plan orizontal care trece prin arcul anterior al atlasului

Superior – pedunculii cerebrali ajung până la diencefal, trec din fosa cerebeloasă prin orificiul lui Pachioni în fosa cerebrală.

Anterior – vine în raport de jos în sus cu: arcul anterior al atlasului, membrana occipitoatlantoidiană anterioară, gaura occipitală cu şanţul bazilar al occipitalului şi cu lama patrulateră a sfenoidului.

Posterior – este despărţit de cerebel prin ventriculul IV cerebral.

Lateral – bulbul vine în raport cu lobulii amigdalieni ai cerebelului.

3.1. CONFORMAȚIA EXTERNĂ

3.1.1. Bulbul

Se află situat imediat deasupra şi în continuarea măduvei spinării şi se întinde până la nivelul punţii lui Varolio, având ca limită între ele, pe faţa anterioară un şanţ cu direcţie transversală, numit şanţul bulbopontin sau pontin inferior. În porţiunea inferioară a feţei anterioare şi pe linia mediană a bulbului se găseşte o încrucişare de fibre numită decusaţia piramidală. Un plan care trece prin partea inferioară a acestei decusaţii constitue limita separatoare între bulb şi măduvă, plasându-se imediat deasupra originii primei perechi de nervi cervicali.

Topografic, limita inferioară a bulbului corespunde marginii superioare a arcului dorsal al atlasului, plan care trece anterior prin mijlocul apofizei odontoide, iar limita superioară corespunde treimii superioare a şanţului bazilar.

Bulbul are forma unui trunchi de con, turtit antero-posterior, cu următoarele dimensiuni: longitudinal 3 cm, lățimea la bază 2 cm şi antero-posterior 1,25 cm. Baza mare este situată spre punte, iar baza mică în continuarea măduvei. Este turtit dinainte înapoi şi uşor curbat, cu concavitatea anterocaudală.

Bulbul prezintă 4 fețe:

Fața anterioară. Pe linia mediană se găseşte fisura mediană (*fissura mediana sive fissura anterior*) care continuă şanțul medioventral medular, cu excepția unei mici porțiuni caudale, înaltă de aproximativ 0,8 cm. Inferior, acest şanț este întrerupt de o serie de fibre care se încrucişează între ele şi care formează decusația piramidală (*decusaatio pyramidum dive d. motoria*). Sub decusație, fisura mediană a bulbului se continuă cu şanțul medioventral al măduvei. Deasupra decusației şanțul bulbar se continuă până la cel bulbopontin, unde se termină într-o depresiune de formă triunghiulară, numită gropița oarbă a lui Vicq d`Azyr (*foramen caecum*). În acest şanț, piamater trimite o prelungire, iar în fundul lui se află, ca şi la măduvă, o bandă de substanță albă, care aici ia numele de rafeu şi nu de comisură albă.

Cranial de decusație se găsesc fibrele arcuate externe ventrale (*fibrae arcuatae externae ventrales*) care ies din fisura mediană, înconjoară piramida şi oliva bulbară intrând apoi în pedicului cerebelos inferior.

De o parte şi de alta a fisurii mediane şi paralel cu el se observă două reliefuri, ca două cordoane, ce par a continuă cordoanele anterioare ale măduvei, numite piramidele bulbare (*pyramis medullae oblongatae*), formațiuni care în partea cranială se îngustează şi dispar sub fibrele transversale ale punții. Imediat deasupra lor în şanțul bulbopontin îşi are originea aparentă nervul abducens (VI). Piramidele conțin fibre motorii corticospinale, dintre care circa 80% se încrucişează în decusația piramidală, şi vor forma tractul corticospinal lateral. Circa 20% dintre ele nu se încrucişează şi trec direct în cordonul medular anterior formând tractul corticospinal anterior direct al lui Turck. Piramidele bulbare sunt delimitate lateral de către un şanț lateral, care se află în continuarea şanțului colateral anterior al măduvei şi se numeşte şanțul colateral anterior al bulbului (*sulcus lateralis anterior*) sau şanțul preolivar, unde îşi are originea aparentă nervul hipoglos (şanțul hipoglosului).

Fața posterioară. Are structura cea mai complicată. Ea este cuprinsă între cele două şanțuri colaterale posterioare (retroolivare), drept şi stâng. Se deosebesc acestei fețe două porțiuni:

➢ Porțiunea inferioară – care cuprinde aproximativ jumătate din înălțimea feței şi a cărei conformație este asemănătoare cu a feței dorsale a măduvei. Vom deosebi deci, un şanț medial dorsal (*sulcus medianus sive posterior*) şi un şanț colateral posterior (*sulcus lateralis posterior*), cuprinzând între ele un cordon de substanță albă, numit funicului lateral (*funiculus*

[illegible]). Acest cordon este divizat printr-un șanț vertical paramedian în două [illegible] Goll (medial, unde se găsește și nucleul lui Goll) și Burdach (lateral de [illegible]ul unde se găsește și nucleul lui Burdach).

➢ Porțiunea superioară – care datorită schimbării direcției celor două [illegible] dorsale, în sus și lateral, are o conformație total schimbată. În acest [illegible] cele două cordoane cuprind între ele și delimitează o suprafață triunghiulară [illegible] în jos, suprafață care aparține fetei dorsale a bulbului și care ia parte la [illegible] planșeului ventriculului IV cerebral. Acest ventricul reprezintă o [illegible] a canalului ependimar, lărgire formată de depărtarea celor două cordoane [illegible] între ele.

Astfel, pe linia mediană se găsește un șanț median al planșeului [illegible]ului IV, numit tija calamus scriptorius, șanț care în sus se continuă în [illegible]ul superior al ventriculului IV, iar în jos se continuă cu canalul [illegible]ar. Porțiunea inferioară a calamusului a fost numită ciocul calamusului, [illegible]s scriptorius fiind format din cele două triunghiuri alăturate ale nervului [illegible]os, despărțite prin șanțul median și având aspectul unei pene folosite [illegible] scris; acele penei fiind alcătuite de striile acustice.

Inferior și posterior de vârful lui calamus scriptorius se găsește o bandă [illegible] de substanță cenușie, întinsă transversal între cele două fascicule ale lui Goll, în [illegible]entul în care aceasta se desparte, numită obex.

Lateral de șanțul median al ventriculului IV se găsesc două reliefuri [illegible] între ele de o depresiune. Atât reliefurile cât și depresiunea ce le [illegible] sunt de formă triunghiulară și au fost numite aripi. Astfel imediat în [illegible] șanțului median întâlnim aripa albă internă (trigonul hipoglosului), de [illegible] triunghiulară, cu baza în sus și cu vârful la nivelul ciocului calamusului. [illegible] este divizată de un șanț longitudinal în două părți. În profunzimea ei se [illegible] un grup de neuroni care constitue originea reală a nervului hipoglos. [illegible] acestor neuroni ies apoi din bulb prin șanțul preolivar și formează nervul [illegible]oglos.

Lateral de această aripă se află o depresiune, numită fovea inferior, de [illegible] cenușie și de formă triunghiulară, cu vârful înspre protuberanță, numită [illegible] cenușie sau trigonul nervului vag. În neuronii de la acest nivel vin fibrele [illegible] ale nervilor vag și glosofarigian, fibre care pătrund prin șanțul [illegible] dorsal al bulbului, precum și fibrele nervului intermediar al lui [illegible]berg, care au pătruns în bulb prin gropița supraolivară.

Lateral de aripa cenușie se află area postrema și aripa albă externă (aria [illegible]bulară), tot în formă de triunghi, cu baza spre protuberanță. La nivelul [illegible] aripi se găsesc două grupe de neuroni: una situată mai medial, mai [illegible]oape de aripa cenușie, care conține nucleul principal al nervului vestibular și [illegible] se numește aria vestibulară și a doua grupă, așezată mai deasupra și mai în

afară de prima, se întinde şi pe faţa dorsală a punţii, este tuberculul acustic sau aria cochleară.

Aripile descrise sunt limitate în afară de două cordoane care merg oblic în sus şi în afară şi nu sunt altceva decât cordoanele posterioare; acestea trecând în jumătatea superioară a feţei dorsale bulbare, pe lângă schimbarea de direcţie, îşi schimbă şi forma şi denumirea. Astfel, aceste două cordoane simetrice, nu sunt decât fasciculele Goll şi Burdach; de îndată ce au prins a se îndepărta de linia mediană, fasciculele lui Goll iau denumirea de piramidale dorsale. Această piramidă dorsală are o porţiune incipientă sub formă de umflătură sau măciucă, de unde şi denumirea de clava sau umflătura mamelonată a bulbului (*tuberculum nuclei gracilis*). Cel de-al doilea tract, al lui Burdach, ia denumirea de corp restiform (*pedunculus cerebelaris inferior*) şi este situat între piramida dorsală înăuntru şi şanţul colateral dorsal în afară. Acest corp restiform în dreptul unghiului lateral al ventriculului IV se îndoaie în afară şi devine peduncul cerebelos inferior, care în apropiere de locul de intrare în cerebel este încrucişat de striile medulare ale ventriculului IV (*striae medullares ventriculi quarti*). Acestea se îndreaptă spre şanţul median al fosei romboide unde decusează parţial. Ele reprezintă fibrele aberante ale căii corticopontocerebeloase, fibrele nucleilor arcuaţi (fibre arcuatopcerebeloase) care se duc spre lobul floculonodular şi fibre ale corpului pontobulbar.

Imediat ventral faţă de acest corp restiform, între el şi şanţul colateral dorsal, se află în partea caudală un nod de formă ovalară, numit tuberculul cenuşiu al lui Rolando (*tuberculum cinereum*) sau nucleul gelatinos.

Şanţul colateral dorsal al bulbului este şanţul în care îşi au originea aparentă nervii glosofaringian, vag şi accesor.

Pe plan dorsal limita dintre trunchi şi punte nu este foarte clară, separarea dintre cele două părţi făcându-se printr-un plan orizontal convenţional, ce trece prin gropiţele laterale ale bulbului şi unghiurile laterale ale ventriculului al IV-lea.

Faţa laterală. Este cuprinsă între două şanţuri verticale, unul fiind şanţul colateral anterior preolivar, iar al doilea situat mai dorsal, şanţul colateral posterior al bulbului (retroolivar), din care ies rădăcinile nervilor glosofaringian (IX), vag (X) şi accesor (XI).

Pe această faţă, în partea superioară, aproape de şanţul colateral anterior, se găseşte o formaţiune ovalară, în relief şi de culoare albă, numită oliva bulbară sau oliva inferioară. La nivelul ei se află nucleul olivar (substanţa cenuşie). Oliva are o înălţime de 1,2-1,5 cm şi este lată de 4,5 mm, având o extremitate superioară care ajunge până aproape de şanţul bulbopontin, lăsând deasupra ei o mică depresiune din care ies rădăcinile nervului facial (VII) şi intermediarul lui Wrisberg. Această depresiune se mai numeşte gropiţa supraolivară a bulbului. Între marginea dorsală a olivei şi şanţul colateral dorsal

o fâşie verticală de substanţă albă, care nu este altceva decât cordonul lateral al bulbului; la extremitatea sa superioară, în şanţul bulbopontin se află gropiţa laterală a bulbului în care intră nervul acustico-vestibular (VIII).

Peste aceste formaţiuni se află un strat de fibre curbe, cu concavitatea îndreptată medial, care, plecând din şanţul medioventral, îmbracă faţa anterioară, înconjoară extremitatea inferioară a olivei, apoi faţa laterală a bulbului şi se duc posterior pentru a sfârşi în pedunculul cerebelos inferior. Sunt fibre arcuate externe.

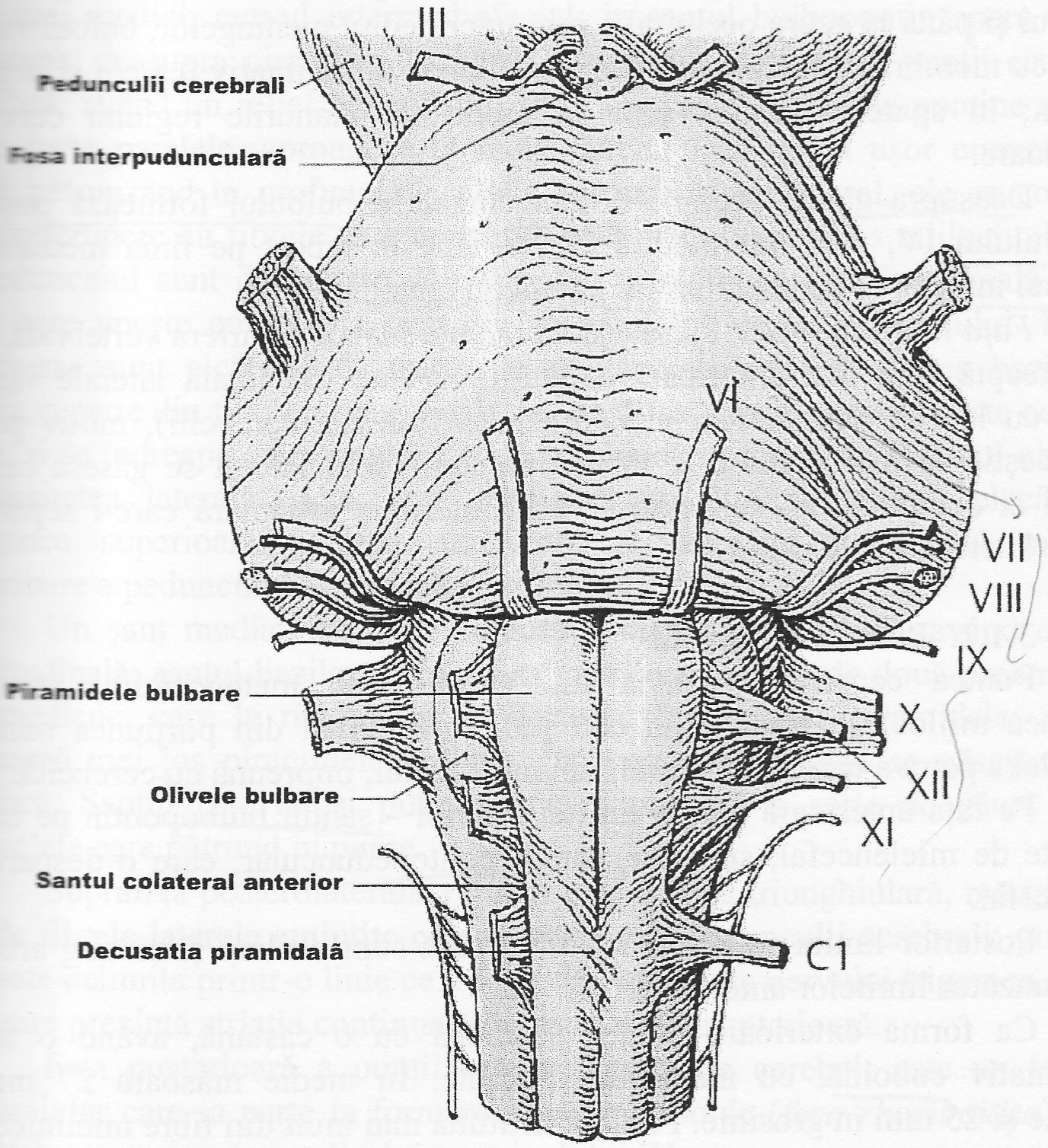

Fig. Nr. 30. Faţa anterioară a trunchiului cerebral (după W. Kahle, Werner Platzer)

Raporturile bulbului

Fața anterioară – la nivelul orificiului atlasului, bulbul, îmbrăcat în meninge, vine în raport cu apofiza odontoidă, de care este separat prin ligamentul transvers al atlasului, ligament care trece înapoia acestei apofize. Urmărind-o în sus, această față vine în raport cu gaura occipitală și apoi cu artera bazilară a occipitalului pe care cele două artere vertebrale se unesc formând trunchiul bazilar.

Fața posterioară – de la marginea superioară a arcului dorsal al atlasului și până la gaura occipitală, prin intermediul meningelor, bulbul vine în raport cu membrana occipitoatloidiană, înaltă de aproximativ 0,8 cm și largă de 2,5 cm; în spatele acesteia vine în raport cu planurile regiunii cervicale posterioare.

Deasupra găurii occipitale, fața dorsală a bulbului formează podeaua ventriculului IV, prin intermediul căruia vine în raport pe linia mediană cu vermisul inferior al cerebelului, iar lateral cu tonsilla.

Fața laterală – este încrucișată dinainte înapoi de artera vertebrală, care se îndreaptă spre fața anterioară a punții. Fiecare din fațala laterale vine în raport cu lobulii amigdalieni ai cerebelului (tonsilla cerebelli), motiv pentru care aceștia se mai numesc și lobuli rahidieni. Mai lateral se găsesc cei doi condili ai occipitalului, sub care se află interlinia articulară care-i separă de masele laterale ale atlasului.

3.1.2. Puntea cerebrală

Puntea cerebrală (puntea lui Varolio sau metencefalul) constituie porțiunea mijlocie a trunchiului cerebral, care derivă din porțiunea bazală a veziculei a patra a canalului neural, din metencefal, împreună cu cerebelul.

Pe fața anterioară are ca limite, inferior - șanțul bulbopontin pe care o desparte de mielencefal, superior, șanțul pontopeduncular, care o desparte de mezencefal.

Posterior limita superioară și inferioară sunt neclare și se trag arbitrar corespunzător limitelor anterioare.

Ca formă exterioară puntea seamănă cu o castană, având o formă aproximativ cuboidă, cu marginile rotunjite. În medie măsoară 27 mm în înălțime și 25 mm în grosime. Fiind constituită mai mult din fibre mielinice, are culoare albă. Prezintă o parte liberă, puntea propriu-zisă sau protuberanța, parte care proemină mult înainte, fiind bine delimitată atât în sus cât și în jos prin câte un șanț, precum și de faptul că are fibre cu direcție transversală, bine distincte de striația mai mult longitudianlă a bulbului și a pedunculilor cerebrali. Are o parte ascunsă, posterioară, care constitue podișul ventriculului IV în jumătatea superioară, în continuarea bulbului de care-l apropie structura. Aceste două

părți se pot distinge și pe secțiunile transverse ale punții, partea anterioară a punții purtând numele de piciorul punții, iar partea posterioară, calota.

Privită dinainte, puntea este convexă atât în sensul longitudinal cât și transversal. Jos, șanțul bulbopontin o desparte de mielencefal, sus șanțul pontopeduncular, de mezencefal. În jurul ei se văd o serie de emergențe ale nervilor cranieni: la marginea superioară a punții, în șanțul interpeduncular apare nervul oculomotor; în unghiul pontomezencefalic apare nervul trohlear; emergența nervului trigemen constitue limita dintre punte și pedunculul cerebelos mijlociu; în unghiul pontocerebelos iese nervul acustico-vestibular; ceva mai medial, nervul intermediofacial; în șanțul bulbopontin apare nervul abducens, deasupra piramidei bulbare. Suprafața anterioară a punții este ușor brăzdată, având un relief alcătuit din fibre tranversale. Fibrele pontine sunt în mare parte paralele, aproape orizontale; lateral însă devin ușor convergente, unele pătrunzând în profunzime, altele apropiindu-se; lateral, ele se continuă fără întrerupere cu fibrele care constitue pedunculul cerebelos mijlociu. Puntea și pedunculul sunt delimitate convențional prin linia trigemino-facială, adică linia care unește emergența nervului trigemen cu aceea a facialului. Fibrele transverse sunt alcătuite de tracturile pontocerebeloase în partea bazilară a punții; o parte din fibrele transversale iau un drum arcuit, trecând peste celelalte fibre, și se îndreaptă spre unghiul pontocerebelos în formă de fascicul oblic, cu convexitatea laterală. Alte fibre formează un fascicul lateral, plecând pe marginea superioară a feței anterioare și șerpuind împrejurul marginii superioare a pedunculului cerebelos mijlociu.

Un șanț median trece pe suprafața anterioară a punții, având direcția longitudinală; șanțul bazilar (*sulcus basilaris*) este cauzat de două proeminențe paramediane, care la rândul lor se datoresc fasciculelor piramidale; acestea formează mai jos piramidele bulbare. În acest șanț median se găsește artera bazilară. Șanțul este lat și puțin adânc și prezintă o serie de găuri pentru arteriolele care pătrund în punte.

Suprafața posterolaterală a punții este o zonă triunghiulară, mărginită în sus de fibrele laterale amintite care o despart de pedunculii cerebrali; posterior se poate delimita printr-o linie ce trece prin emergența nervului trigemen. Este o față care prezintă striația continuată de pe suprafața anterioară.

Fața posterioară a punții este acoperită de cerebel; este un teritoriu triunghiular care ia parte la formarea fosei romboide (*fosa rhomboidea*), dând jumătatea superioară a podișului ventriculului IV.

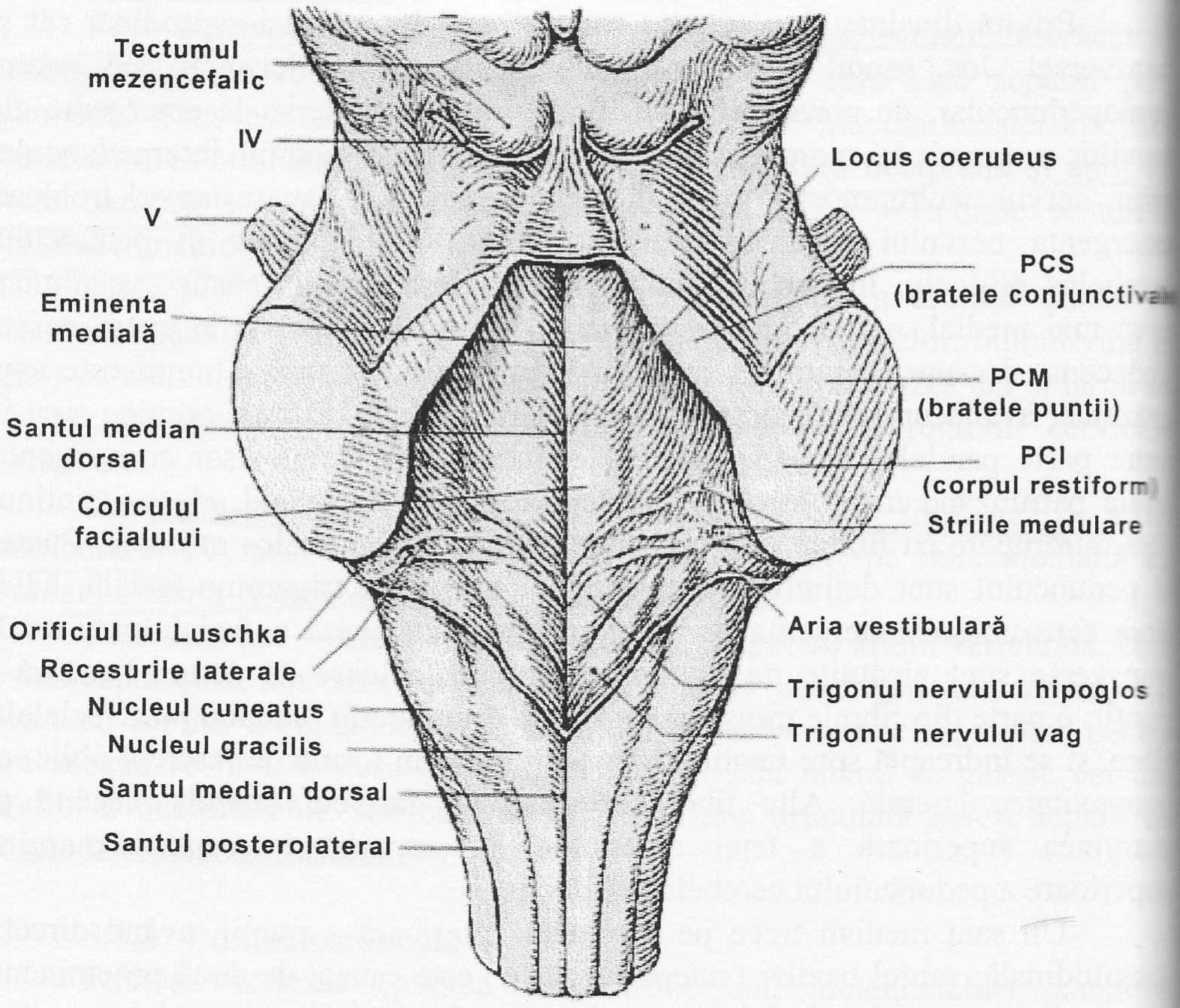

Fig. Nr. 31. Fața posterioară a trunchiului (după W. Kahle, Werner Platzer)

3.1.3. Mezencefalul

Mezencefalul reprezintă segmentul encefalului situat sub tentorium cerebelli, este despărțit de punte prin șanțul pontopeduncular, care trece de la încrucișarea fibrelor trochlearului – în partea posterioară – la marginea superioară a punții, iar de diencefal prin planul care unește comisura posterioară a creierului cu marginea posterioară a corpilor mamilari.

Practic, mezencefalul se continuă cranial fără limite precise cu diencefalul.

Datorită dezvoltării mari a creierului terminal la om în sensul axului anteroposterior – axul lui Forel -, acesta acoperă în totalitate creierul mijlociu și posterior. De aceea fața posterioară a mezencefalului este invizibilă la adult.

care rămâne vizibilă fiind fața anterioară, sau bazală. Axul mezencefalului are orientare longitudinală aproape verticală şi continuă în sus pe al etajelor inferioare ale trunchiului cerebral şi al măduvei spinării.

Este alcătuit din cei doi pedunculi cerebrali (*pedunculus cerebri*) la care se poate descrie o porțiune ventrală (*crus cerebri*) dublă şi o porțiune dorsală unică. Porțiunea din tegment situată dorsal de apeductul cerebral formează tectul mezencefalic (*tectum mesencephali*). Mezencefalul este străbătut de apeductul cerebral (*aqueductus cerebri*) care face legătura între ventriculul III şi ventriculul IV.

Fața anterioară.

Pe linia mediosagitală se găseşte depresiunea longitudinală, de forma unei gropi triunghiulare adânci şi largi, cu baza în sus spre corpii mamilari, numită fosa intercrurală a lui Tarini (*fossa interpeduncularis*). Vârful său se infundă median sub marginea superioară a punții, în depresiunea numită recesus cecalis. În fundul fosei interpedunculare se găseşte substanța perforată posterioară (*substantia perforata posterior*) care este străbătută de ramurile arterei cerebrale posterioare.

Fosa intercrurală este marginită lateral de picioarele pedunculilor cerebrali, două coloane longitudinale groase, cu fibre răsucite în sens mediolateral, care apar ca emergând divergent şi lateral de sub punte. Pe fața medială a pedunculilor se găseşte şanțul medial al mezencefalului (*sulcus medialis cruris cerebri*), cu originea aparentă a nervului oculomotor (III), de unde şi denumirea de şanțul oculomotorului. La limita superioară, unde fața anterioară se pierde în diencefal, pedunculii cerebrali sunt întretăiați aproape transversal de tracturile optice. Puțin mai jos şi paralel de tracturile optice se găseşte tractul peduncular transvers, un fascicul subțire, care ar conține fibre de legătură între nucleul bazal al tractului optic şi corpul galben geniculat medial, pe de o parte, şi nucleii substanței interpedunculare pe de altă parte. La suprafață, el apare între corpul geniculat medial şi colicului cvadrigemen inferior, traversează fața anterioară a pedunculilor şi se pierde în şanțul oculomotorului. Funcțional, el ar aparține căilor reflexelor vizuale, deoarece fibrele sale degenerează după enuclerea globului ocular.

În partea inferolaterală, fața piciorului peduncular este încrucişată de fibrele altor două mici fascicule – fila lateralia pontis şi tenia pontis, care merg foarte apropiat şi paralel cu marginea superioară a punții, pierzându-se medial în şanțul oculomotorului. Fila lateralia pontis pătrund lateral în pedunculul cerebelos superior şi conțin fibre care ar lega nucleul dințat al cerebelului de substanța interpedunculară. Tenia pontis merge lateral până în şanțul dintre pedunculul cerebelos mijlociu şi cel superior.

Fața posterioară.

Este accesibilă vederii numai după ridicarea lobilor occipitali ai hemisferelor cerebrale şi după secționarea cortului cerebelului.

Pe această față se găseşte lama cvadrigemină a tectului mezencefalic, cele patru proeminențe rotunde, coliculii cvadrigemeni.

Superior se întinde până la talamus şi epitalamus, iar inferior până la vălul medular al cerebelului şi pedunculii cerebeloşi superiori. Cei doi coliculi superiori (*colliculus superior*), numiți şi anteriori, rostrali sau optici, sunt mai mari şi de culoare gri-roşiatică; cei inferiori (*colliculus inferior*), numiți posteriori sau auditivi, sunt de culoare mai albă. Pe linia mediană, corpii cvadrigemeni sunt separați prin şanțul longitudinal median, a cărui extremitate superioară se termină în depresiunea situată sub epifiză şi comisura posterioară a creierului, numită trigonul pineal, care în centru prezintă tuberculul pineal. Extremitatea inferioară a şanțului ajunge până la vălul medular al cerebelului cu formațiunea sa care pătrunde în şanț, numită frâul vălului medular superior. Un şanț transversal separă corpii cvadrigemeni în superiori şi inferiori, formând împreună cu cel medial, şanțul cruciform.

În părțile laterale, de la fiecare corp cvadrigemen pleacă spre corpii geniculați ai diencefalului, formațiuni care proemină la suprafață, alcătuite din mănunchiuri de fibre nervoase, numite brațele coliculilor cvadrigemeni. Astfel de la coliculul cvadrigemen superior la corpii geniculați laterali merg brațele coliculilor superiori (*brachium colliculi superioris*), iar de la cei inferiori la corpii geniculați mediali meg brațele coliculilor inferiori (*brachium colliculi inferioris*). Aceste brațe sunt separate între ele prin şanțul interbrahial.

De o parte şi de alta a frâului vălului medular superior, sub coliculii inferiori, iese din mezencefal nervul trochlear, singurul nerv cu origine aparentă pe fața posterioară a trunchiului cerebral. Fibrele sale s-au încrucişat în substanța albă de sub vălul medular superior. În continuare, nervul trece de-a curmezişul feței laterale a mezencefalului şi se îndreaptă spre baza creierului.

Lateral de vălul medular superior se observă proeminențele brațelor conjunctive ale cerebelului sau pedunculii cerebeloşi superiori, care pătrund în mezencefal sub coliculii inferiori.

Inferior şi lateral de coliculii inferiori se găsesc, de o parte şi de alta, proeminențele numite corpii parabigeminali, cu nuclei de substanță cenuşie în interior, separând brațul coliculului inferior de fibrele lemniscului medial. Ei se leagă de punte prin tractul parabigeminopontin.

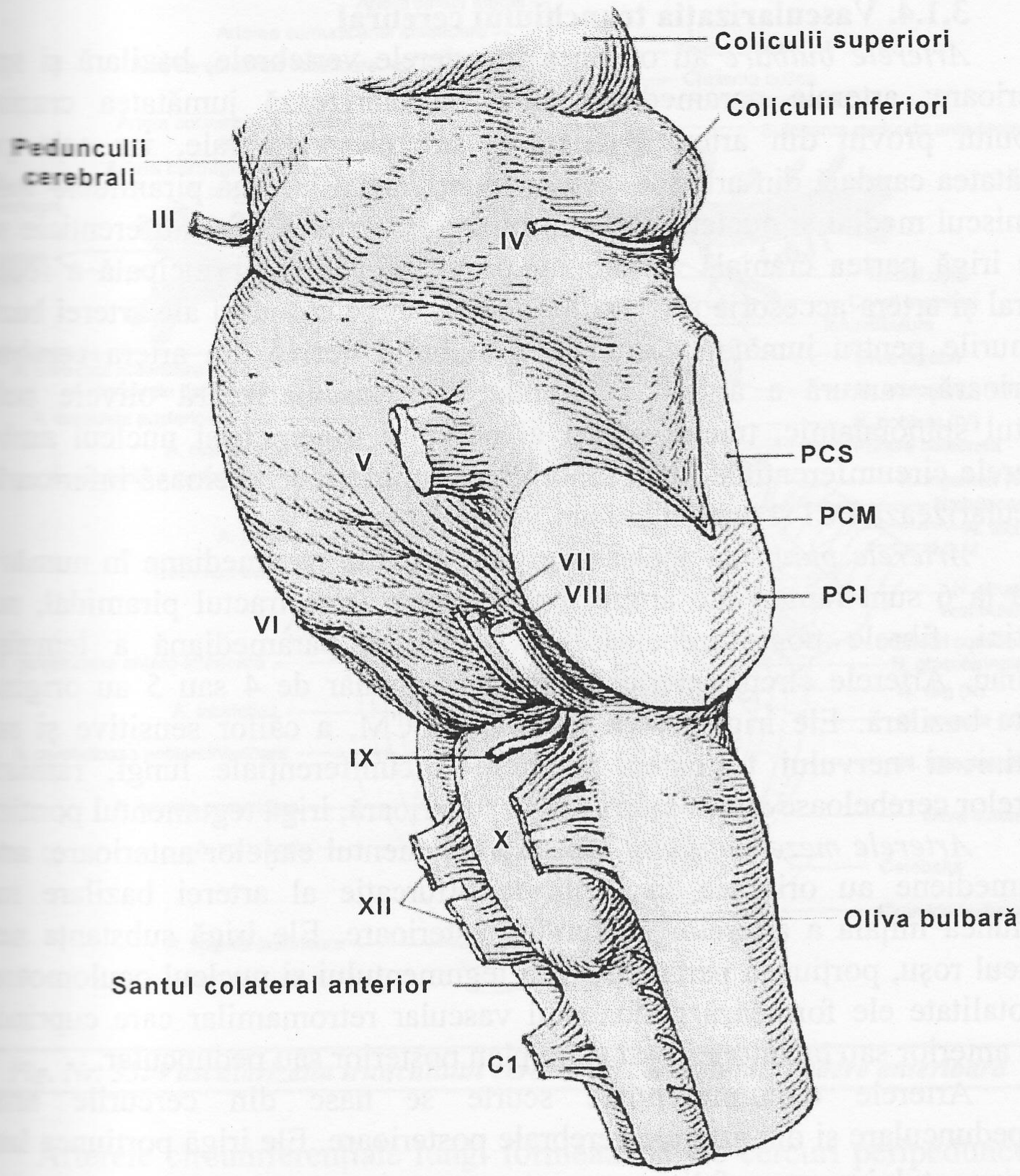

Fig. Nr. 32. Fața laterală a trunchiulu i(după W. Kahle, Werner Platzer)

Fețele laterale

Corespund segmentului mezencefalic şi piciorului peduncular. În sens longitudinal, între picior şi tegment se întinde şanțul lateral al mezencefalului. Santul lateral, împreună cu colicului inferior şi brațul său şi cu pedunculul cerebelos superior, delimitează la suprafața tegmentului trigonum lemnisci, de formă triunghiulară, cu baza anterior la şanțul lateral. În profunzime, acestui triunghi îi corespund fibrele lemniscului lateral, care parțial merg la colicului inferior, iar cea mai mare parte se îndreaptă spre corpul geniculat medial, unele mergând prin brațul colicului inferior.

Fețele laterale ale mezencefalului vin în contact cu girul hipocampului.

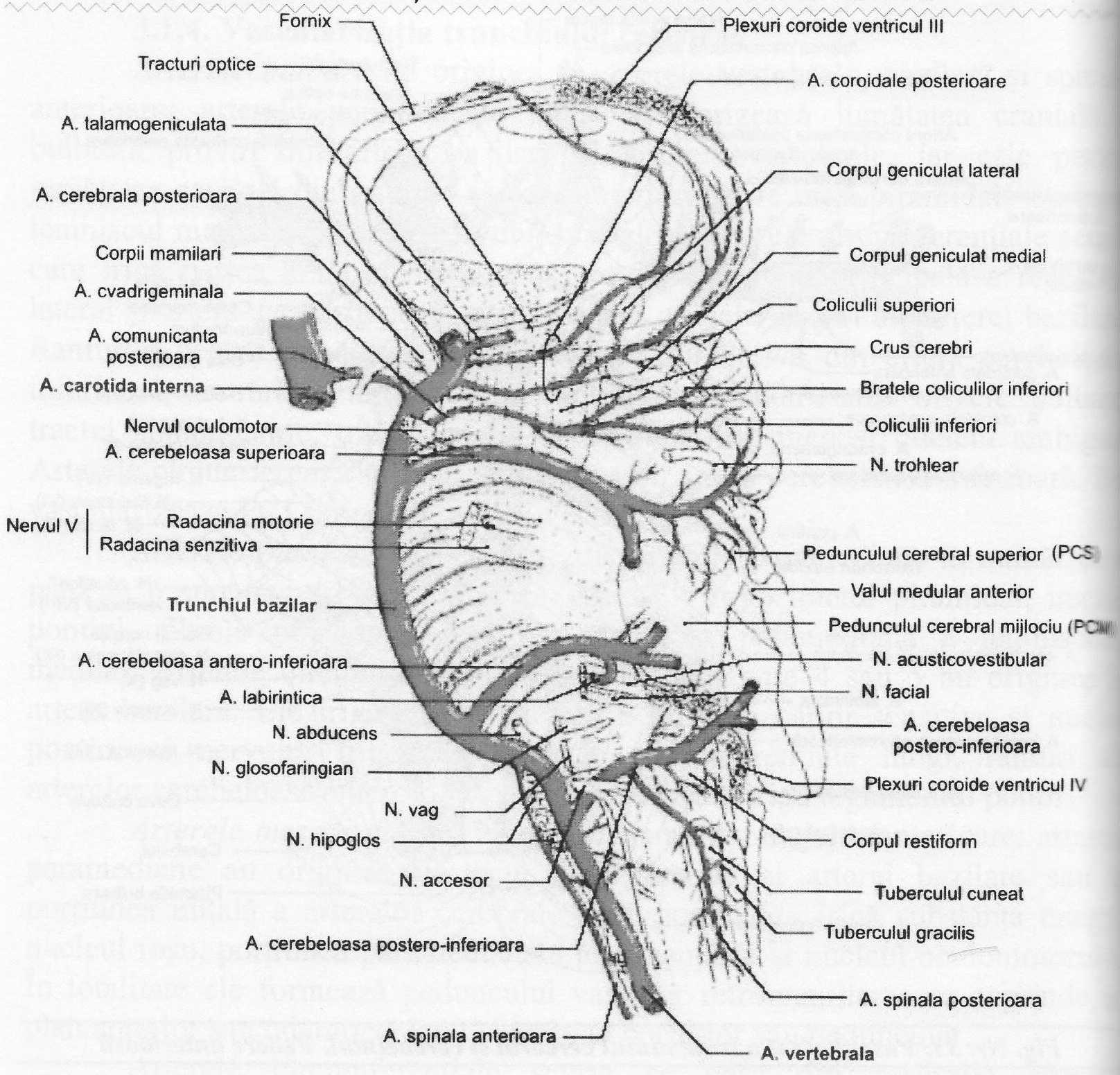

Fig. Nr. 34. Vascularizația trunchiului cerebral şi cerebelului. Vedere laterală.

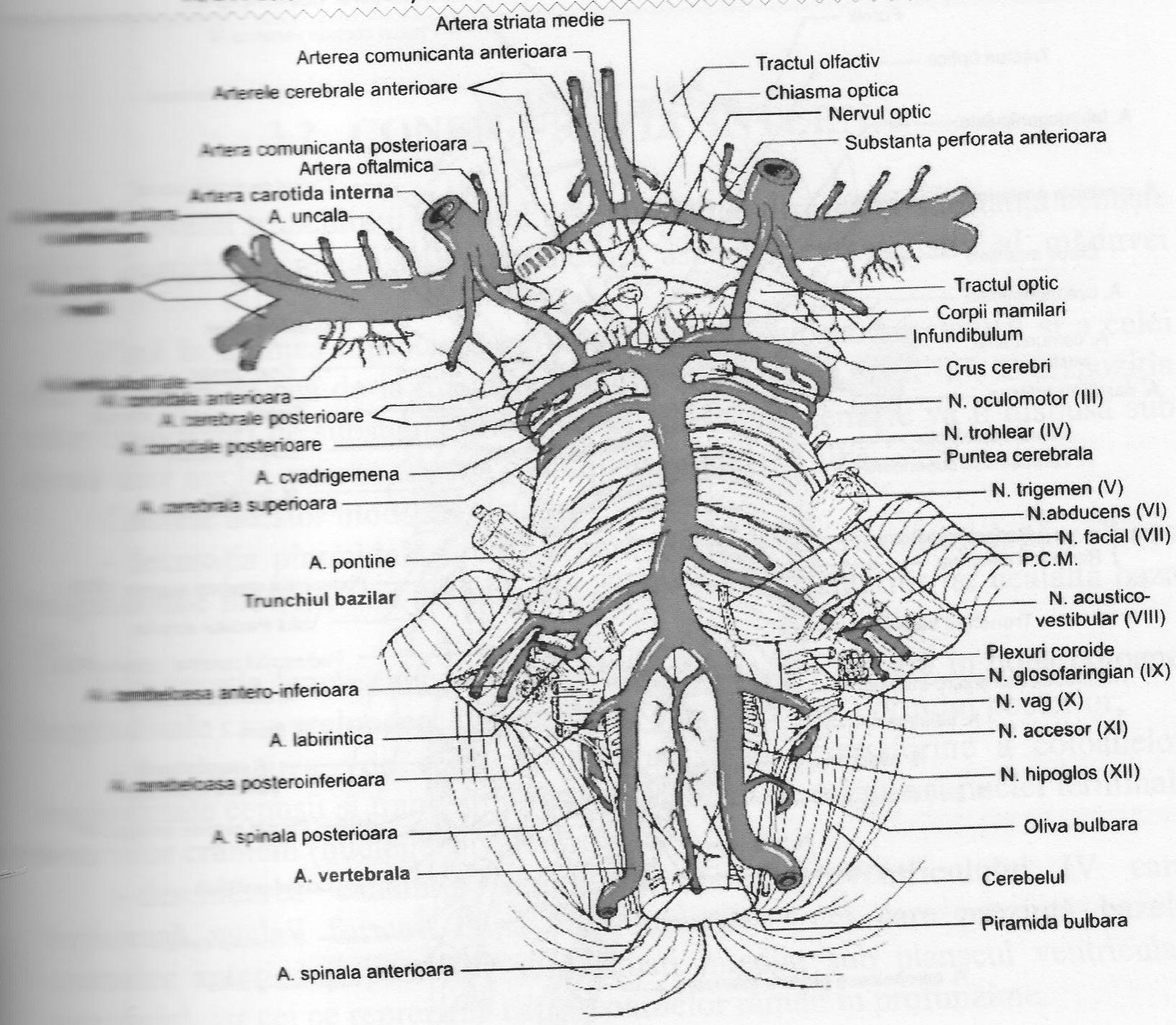

Fig. Nr. 33. Vascularizatia trunchiului cerebral si cerebelului. Vedere anterioară

Arterele circumferențiale lungi formează şi ele cercuri peripedunculare din artera cerebeloasă superioară.

Artera coroidiană posterioară este ramură a arterei cerebrale posterioare coliculii cerebrali şi crus cerebri.

Artera coliculilor este ramura din artera cerebrală posterioară şi irigă

3.1.4. Vascularizația trunchiului cerebral

Arterele bulbare au originea în arterele vertebrale, bazilară şi spinale anterioare: arterele paramediane care vascularizează jumătatea cranială a bulbului provin din artera bazilară şi arterele vertebrale, iar cele pentru jumătatea caudală din arterele spinale anterioare. Ele irigă piramidele bulbare, lemniscul medial şi nucleul nervului hipoglos. Arterele circumferențiale scurte care irigă partea cranială a bulbului provin din artera principală a recesului lateral şi artera accesorie a recesului lateral, ambele ramuri ale arterei bazilare. Ramurile pentru jumătatea caudală a bulbului derivă din artera cerebeloasă inferioară, ramură a arterei vertebrale. Ele vascularizează olivele bulbare, tractul spinotalamic, tractul spinal al nervului trigemen şi nucleul ambiguu. Arterele circumferențiale lungi au originea în artera cerebeloasă inferioară. Ele vascularizează PCI şi nucleii bulbari vecini.

Arterele punții au aceleaşi origini: arterele paramediane în număr de 4 până la 6 sunt ramuri ale arterei bazilare. Ele irigă tractul piramidal, nucleii pontini, fibrele pontocerebeloase şi porțiunea paramediană a lemniscului median. Arterele circumferențiale scurte în număr de 4 sau 5 au originea în artera bazilară. Ele irigă partea laterală a PCM, a căilor sensitive şi nucleii pontini ai nervului trigemen. Arterele circumferențiale lungi, ramuri ale arterelor cerebeloase anteroinferioară şi superioară, irigă tegumentul pontin.

Arterele mezencefalului repetă aranjamentul etajelor anterioare: arterele paramediene au originea în locul de bifurcație al arterei bazilare sau în porțiunea inițală a arterelor cerebrale posterioare. Ele irigă substanța neagră, nucleul roşu, porțiunea paramediană a tegumentului şi nucleul oculomotorului. În totalitate ele formează pedunculul vascular retromamilar care cuprinde un plan anterior sau talamoperforat şi un plan posterior sau peduncular.

Arterele circumferențiale scurte se nasc din cercurile arteriale peripedunculare şi din arterele cerebrale posterioare. Ele irigă porțiunea laterală a tegumentului mezencefalic.

3.2. CONFIGURAȚIA INTERNĂ

La nivelul trunchiului cerebral atât substanța albă cât şi substanța cenuşie suferă importante rearanjări, pierzându-şi aspectul caracteristic al măduvei spinării.

Până în treimea mijlocie a bulbului aşezarea substanței cenuşii şi a celei albe nu diferă de cea de la măduva spinării. De la acest nivel în sus dispoziția celor două tipuri de substanță diferă astfel: substanța cenuşie va fi dispusă sub forma unor nuclei, printre aceştia găsindu-se substanța albă.

Cauzele acestor modificări sunt:

- decusația piramidală – care separă coloana anterioară în două coloane longitudinale motorii, una prelungeşte capul cornului anterior iar cealaltă baza lui;
- decusația lemniscală – care separă coloana posterioară în două coloane longitudinale care prelungesc una capul iar cealaltă baza cornului posterior;
- fragmentarea de către fibrele transverse şi arciforme a coloanelor longitudinale cenuşii şi transformarea lor în nuclei de origine şi nuclei terminali ai nervilor cranieni (nuclei echivalenți);
- deschiderea canalului central şi formarea ventriculului IV care deplasează nucleii formați după cum urmează: cei care prezintă bazele coarnelor anterior şi posterior sunt situați imediat sub planşeul ventricular, superficial, iar cei ce reprezintă capul coarnelor rămân în profunzime.

În trunchiul cerebral distingem două zone:

- o zonă ventrală numită picior sau baza, alcătuit aproape în totalitate de substanță albă (fibrele piramidale şi corticopontine), şi câțiva nuclei pontini care sunt releu pe traiectul căii corticopontocerebeloase,
- o zonă dorsală numită calotă sau tegmentum, la nivelul căreia se găseşte restul de substanță albă, aproape toți nucleii trunchiului, şi substanța reticulată,
- tectum – dispus dorsal față de sistemul ventricular, reprezentat de: vălul medular inferior (la nivelul bulbului), vălul medular superior (la nivelul punții) şi lama cvadrigeminală (la nivelul mezencefalului).

Limita dintre picior şi calotă este dată la nivelul bulbului şi a punții de lemniscul medial iar la pedunculi de către substanța neagră.

3.2.1. Substanța cenușie

Este reprezentată de totalitatea nucleilor din trunchi, aceştia fiind reprezentaţi de:

A. Nucleii segmentari/echivalenți/ai nervilor cranieni
B. Nucleii intersegmentari/proprii
C. Nucleii suprasegmentari/de integrare superioară reprezentați de coliculii cvadrigemeni şi substanța reticulată.

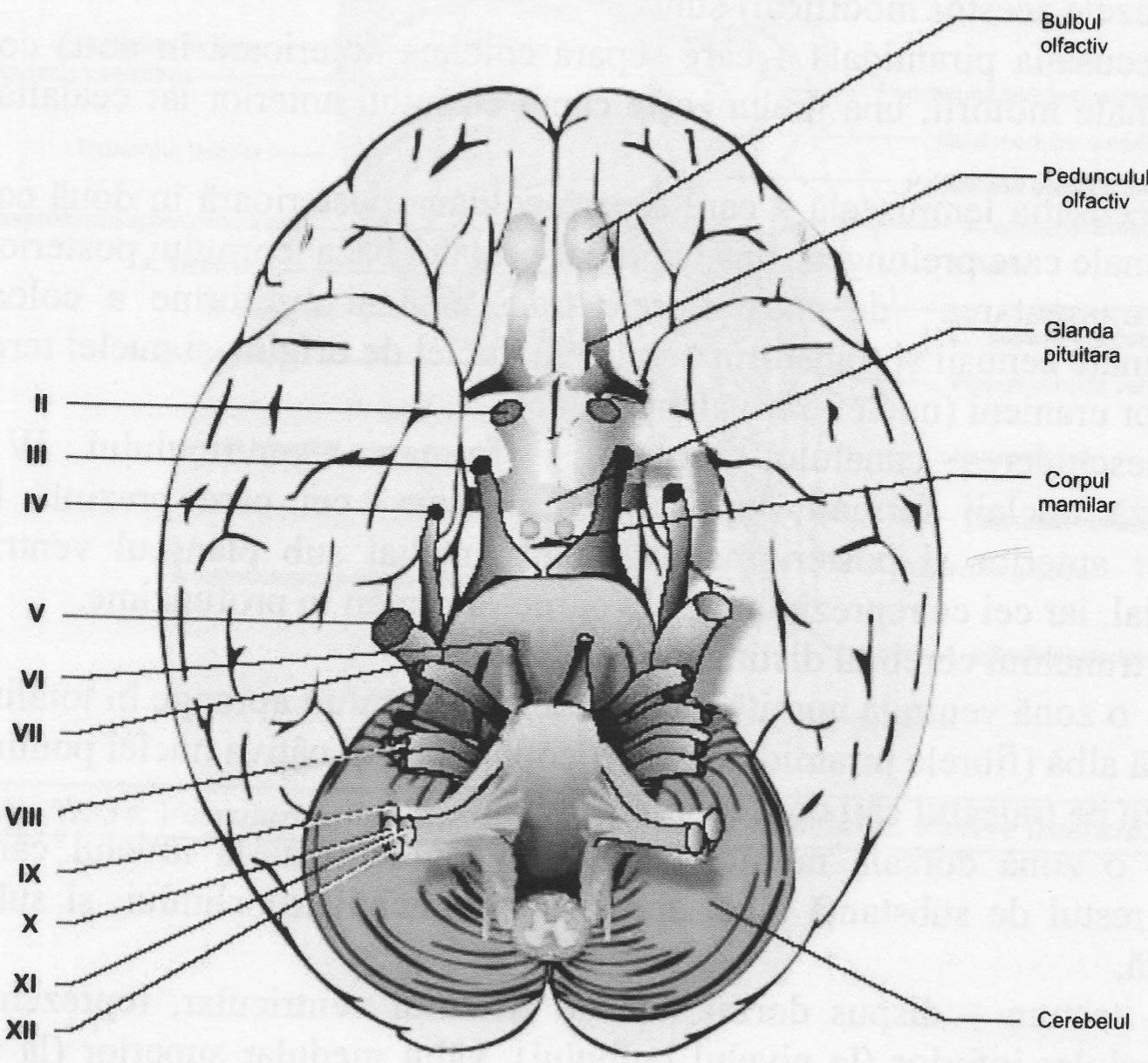

Fig. nr. 35. Originea aparentă a nervilor cranieni (după Ben Greenstein)

trunchi, aceştia fiind

ieni

ioară reprezentaţi de



Greenstein)

A. Nucleii echivalenți ai trunchiului cerebral

Nuclei echivalenți se clasifică în nuclei motori, senzitivi şi vegetativi. La nivelul lor se închid reflexele segmentare cu sediul în trunchiul cerebral, reflexe care se desfăşoară pe traiectul ultimelor 10 perechi de nervi cranieni.

Nucleii motori segmentari sunt nuclei de origine ai fibrelor motorii ce pornesc spre periferie iar nucleii senzitivi reprezintă locul deutoneuronului fibrelor aferente ce vin de la periferie aducând informaţii senzitive din teritoriul nervilor cranieni. Nucleii vegetativi sunt nuclei parasimpatici, fibrele acestora urmând traiectul nervilor cranieni.

Aceşti nuclei sunt dispuşi în coloane, care după funcţie sunt:

➢ **Coloanele sensitive**: formate din nuclei senzitivi ce conţin deutoneuronul căilor sensitive pentru cap şi gât:

Coloana somatoaferentă generală - corespunde capului cornului posterior, formată din:

- nucleul tractului spinal al nervului V (*nucleus tractus spinalis n. trigemini*) – în bulb
  - situat medial de tractul spinal al trigemenului, în partea postero-laterală a calotei bulbare
  - se întinde între al doilea segment cervical şi originea aparentă a nervului trigemen
- nucleul senzitiv superior al nervului V (nucleus sensorius superior n. trigemeni) – în punte
  - este situat în partea postero-laterală a calotei pontine
- nucleul tractului mezencefalic al nervului trigemen (*nucleus tractus mesencephalici n. trigemini*) – în mezencefal
  - coloana nucleară aşezată lateral de substanţa cenuşie periapeductală

Toţi aceşti nuclei prezintă o somatotopie topografică caracteristică, în sensul că nervul oftalmic ajunge în partea lor ventrală, nervul maxilar la mijloc, iar nervul mandibular în partea lor dorsală. De asemenea ei prezintă şi o somatotopie funcţională, şi anume:

- în nucleul tractului spinal din bulb ajunge sensibilitatea tactilă protopatică şi termoalgezică
- în nucleul senzitiv superior din punte ajunge sensibilitatea tactilă epicritică
- în nucleul tractului mezencefalic ajunge sensibilitatea proprioceptivă conştientă (kinestezică).

b) Coloana somatoaferentă specială - corespunde cornului posterior, formată din:

❖ nuclei vestibulari (*nuclei vestibulares*) – în bulb şi punte

• situați la joncțiunea bulbo-pontină, sub aria vestibulară a fosei romboide

• sunt dispuşi în două coloane longitudinale:
  - laterală, care conține nucleii superior, lateral şi inferior
  - medială, care conține nucleul medial, mai voluminos

• primesc fibrele primare ale nervului vestibular şi fibre cerebelovestibulare directe şi indirecte (fasciculul uncinat Russel).

❖ nuclei cohleari ventrali şi dorsali (*nuclei cohleares ventralis et dorsalis*) – în punte

• nucleul cohlear ventral:
  - alcătuit dintr-o porțiune anterioară şi una posterioară
  - primeşte majoritatea aferențelor acustice

• nucleul cohlear dorsal:
  - formează tuberculul acustic al fosei romboide
  - alcătuit din trei straturi neuronale: molecular, fuziform, polimorf
  - primeşte puține aferențe cohleare, majoritatea având originea în nucleul cohlear ventral

c) Coloana visceroaferentă generală - corespunde zonei vegetative receptoare, formată din:

• nucleul dorsal senzitiv al nervului glosofaringian, la care ajung informații interoceptive de la vasele de sânge şi sinusul carotic

• nucleul dorsal senzitiv al nervului vag – în bulb, la care ajung informații interoceptive din teritoriile lui de inervație

d) Coloana visceroaferentă specială - corespunde bazei cornului posterior, formată din:

• nucleul tractului solitar (partea superioară a nucleului este mai dezvoltată şi se numeşte nucleul gustativ Nageotte), la care ajung fibre gustative aduse de nervii facial (VII), glosofaringian (IX), şi vag (X).
  - se întinde între două planuri convenționale trasate prin decusația piramidală (inferior) şi nucleul motor al nervului trigemen (superior)
  - primeşte informații visceroaferente speciale, gustative aduse de nervii VII, IX şi X

➢ **Coloanele motorii**:

a) Coloana visceromotorie generală - corespunde zonei vegetative efectorii medulare, formată din:

- nucleul dorsal al nervului vag (*nucleus dorsalis n. vagi*) – în bulb
  - situat sub planşeul ventriculuilui IV
  - are raporturi cu: - postero-lateral: nucleul solitar
    - antero-medial: nucleul nervului XII
- nucleul salivator inferior al nervului glosofaringian (*nucleus salivatorius inferior*) – în bulb
  - se localizează lângă extremitatea superioară a nucleului ambiguu
- nucleul salivator superior al nervului facial (*nucleus salivatorius superior*) – în punte
  - situat medial față de nucleul motor al nervului facial
- nucleul lacrimo-muco-nazal – în punte
  - situat medial față de nucleul motor al nervului facial
- nucleul accesor al nervului oculomotor Edinger-Westphal (*nucleus accesorius, autonomicus*) – în mezencefal
  - situat posterior față de jumătatea superioară a nervului oculomotor

b) Coloana visceromotorie specială - corespunde capului cornului anterior, inervează musculatura cu origine în arcurile brahiale şi este formată din:

❖ nucleul ambiguu – reprezintă originea fibrelor motorii ale nervilor glosofaringian, vag şi accesor bulbar

- se găseşte în profunzimea substanței reticulate a bulbului, la jumătatea distanței dintre complexul olivar (situat antero-medial) şi nucleul tractului spinal al trigemenului (situat postero-lateral)
- polul lui inferior corespunde decusației lemniscale, iar cel superior treimii superioare a complexului olivar
- are trei segmente:
  - cranial: neuronii săi inervează m. stilofaringian (pe calea nervului glosofaringian)
  - mijlociu: inervează restul muşchilor faringelui, m.cricotiroidian şi musculatura striată a esofagului (pe cale nervului vag)
  - inferior: - în care are originea rădăcina bulbară a nervului accesor (spinal XI), care va forma ramura lui internă ce se alătură nervului vag (X).
  - inervează muşchii laringelui şi o parte din muşchii vălului palatin.

❖ nucleul nervului facial – în punte

- se găseşte în partea antero-laterală a tegmentului pontin, antero-medial față de coloana senzitivă trigeminală

• este alcătuită din patru grupe nucleare:
  - dorsomedial: inervează mușchii auriculari și occipital
  - ventromedial: inervează mușchii platisma și stapedius
  - intermediar: inervează mușchii orbicular al ochiului, frontal, corrugator supercilii și zigomatic
  - lateral: inervează mușchii buccinator și orolabial.

Nucleii dorsomedial și intermediar primesc comenzi de la ambele emisfere cerebrale, în timp ce nucleii lateral și ventromedial primesc doar de la emisfera cerebrală de aceeași parte; din acest motiv în paralizia centrală de nerv VII (accident vascular cerebral) sunt afectați doar mușchii din etajele mijlociu și inferior al feței, în timp ce în paralizia periferică de nerv VII sunt afectați mușchii din cele trei etaje ale feței, de partea corespunzătoare.

❖ nucleul masticator al trigemenului – în punte

• situate în tegmentul pontin, medial față de nucleul senzitiv principal al nervului V

• inervează mușchii maseter, temporal, pterigoidieni, tensor al timpanului, tensor al vălului palatin, milohioidian și pântecele anterior al digastricului

c) Coloana somatomotorie - corespunde bazei cornului anterior, inervează musculatura provenită din somitele cefalice și este formată din:

❖ nucleul nervului hipoglos (*nucleus n. hypoglossi*) – în bulb

• coloana neuronală alungită, situată sub trigonul hipoglosului al fosei romboide

• inervează mm.limbii cu excepția mm.palatoglos și stiloglos

• în jurul lui se găsesc nucleii perihipoglosali:
  - nucleul intercalat: între nucleul hipoglosului și nucleul dorsal al vagului
  - nucleul prepositus: se întinde de la polul superior al nucleului hipoglos până în vecinătatea nucleului abducens
  - nucleul Roller: anterior de nucleul hipoglosului

❖ nucleul nervului abducens (*nucleus n. abducentis*) – în punte

• situat în punte, în profunzimea coliculului facialului

inervează m.drept lateral al globului ocular

❖ nucleul nervului trohlear (*nucleus n. trochlearis*) – în mezencefal

• cel mai mic dintre nucleii nervilor cranieni

• situat în mezencefal, pe fața anterioară a substanței cenușii periapeductale, corespunzător marginii superioare a coliculului inferior

inervează m.oblic superior al globului ocular

- nucleul nervului oculomotor (*nucleus n. oculomotorii*) – în mezencefal
  - aşezat în mezencefal, anterior de apeductul cerebral Silvius, superior de nucleul nervului trohlear
  - alcătuit din urmatorii nuclei:
    - nucleul dorsal: inervează m.drept inferior de aceeaşi parte
    - nucleul intermediar: inervează m.drept inferior de aceeaşi parte
    - nucleul medial: inervează m.drept superior de partea opusă
    - nucleul ventral: inervează m.drept medial de aceeaşi parte
    - nucleul centrocaudal: inervează m.ridicător al pleoapei superioare

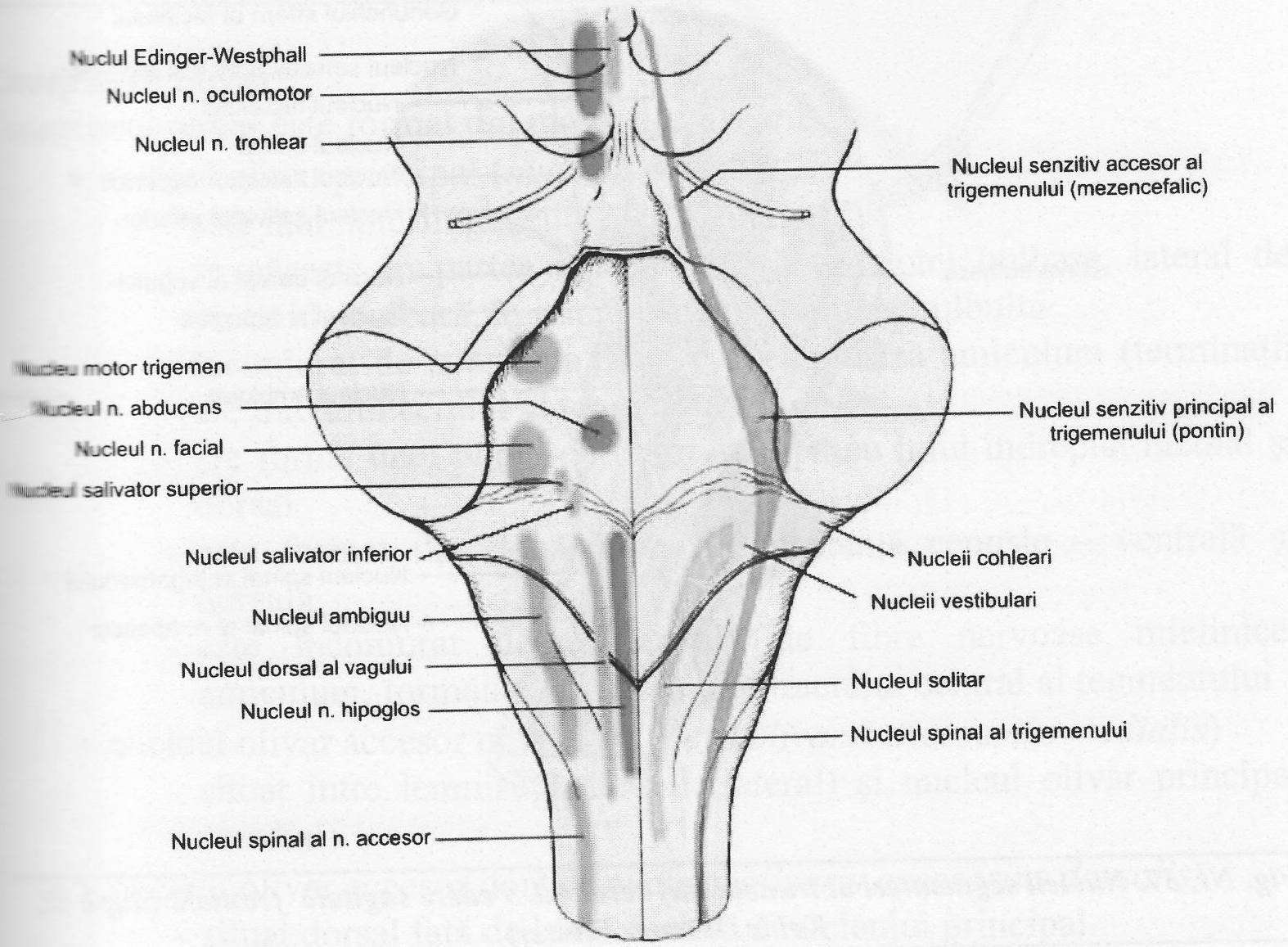

Fig. Nr. 36. Nucleii segmentari ai trunchiului cerebral. Vedere frontală (după W. Kahle, Werner Platzer)

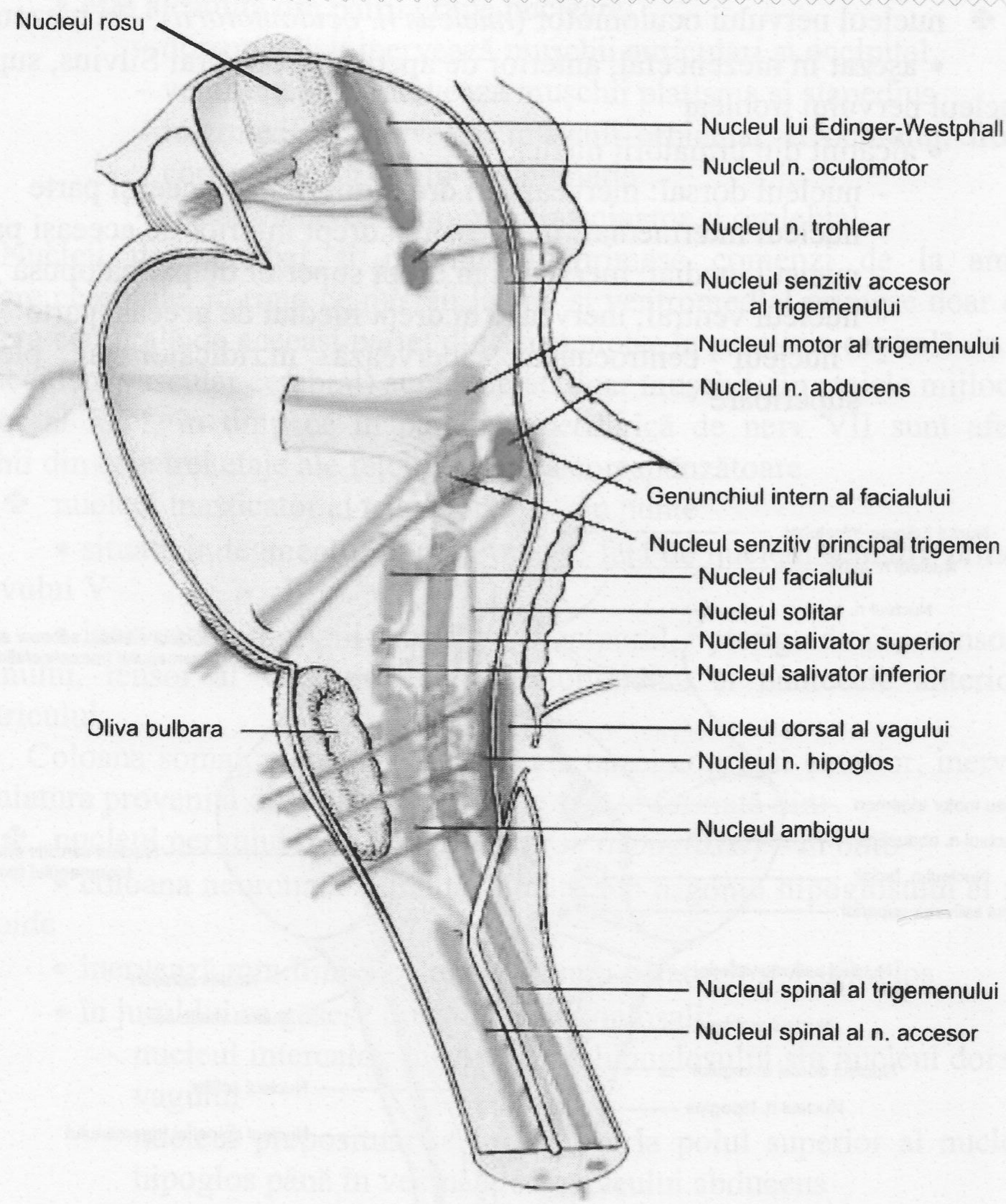

Fig. Nr. 37. Nucleii segmentari ai trunchiului cerebral. Vedere sagitală frontală (după W. Kahle, Werner Platzer)

B. Nucleii intersegmentari ai trunchiului cerebral (proprii)

Sunt nuclei care nu au echivalenți la nivel medular. Unii dintre aceşti nuclei sunt conectați cu nucleii nervilor cranieni şi coordonează şi modulează activitatea reflexă a trunchiului cerebral. Alții sunt situați pe traiectul căilor ascendente şi descendente. Aceştia sunt:

În **bulb**: - complexul olivar

- nucleii arcuați
- aria postrema
- nucleii gracillis, cuneatus şi cuneat accesor

În **punte**: - nucleii pontini

În **mezencefal**: - substanța neagră
- nucleul roşu
- nucleul interpeduncular
- nucleul interstițial
- nucleul comisural

Nucleii proprii ai bulbului rahidian

Complexul olivar

Complexul olivar este format din mai mulți nuclei:

- nucleul olivar principal (*nucleus olivaris*)
  - este mai nou filogenetic decât ceilalți doi
  - se găseşte în partea antero-laterală a calotei bulbare, lateral de piramida bulbară, în jumătatea superioară a bulbului
  - înconjurat de substanța albă, care formează amiculum (terminații ale tractului central al tegmentului)
  - are forma unei pungi de tutun de pipă cu hilul îndreptat medial şi dorsal
  - este format din două lame de substanță cenuşie – ventrală şi dorsală
  - este înconjurat de o capsulă de fibre nervoase mielinice, amiculum, formată de terminațiile tractului central al tegmentului
- nucleul olivar accesor medial (*nucleus olivaris accesorius medialis*)
  - situat între lemniscul medial (lateral) şi nucleul olivar principal (medial)
- nucleul olivar accesor dorsal (*nucleus olivaris accesorius dorsalis*)
  - situat dorsal față de lama dorsală a nucleului principal

Conexiunile complexului olivar

Aferențe

ascendente

- fibre spino-olivare: cele mai importante aferențe
  - unele au originea în conul dorsal medular → se încrucişează la nivel medular → cordon ventral → nucleii olivari accesori
  - alte fibre au originea în ggl.nervului spinal → cordon dorsal → sinapsă în nucleii gracillis şi cuneat → nucleii olivari accesori controlaterali

b) descendente

• fibre cortico-olivare: cu originea în toate ariile corticale
  - se alătură căilor piramidale şi se termină pe lama ventrală a nucleu olivar principal

• tractul central al tegmentului: este ipsilateral, conține fibre ce se termi pe lama dorsală a nucleului olivar principal şi în nucleul olivar accesor me Acestea sunt:
  - talamo-olivare
  - strio-olivare (de la globus pallidus)
  - rubro-olivare (de la nucleul roşu)

• fibre cerebelo-olivare: pe calea pedunculilor cerebeloşi inferiori, c originea în paleocerebel.

Eferențe

• fibre olivo-spinale

• tractul olivo-cerebelos
  - fibrele sale alcătuiesc o parte din fibrele arcuate interne
  - decusează pe linia mediană şi trec de partea opusă, unde: unele străb nucleul olivar (fibre interolivare); altele, la care se adaugă câteva fib de aceeaşi parte, au traiect dorsal şi traversează tracturile spimotalam rubrospinal şi spinal al trigemenului, faşă de care pot fi pre-, intra- sa post- trigeminale. Pătrund prin pedunculii cerebeloşi inferiori d cerebel şi se termină ca fibre agățătoare (mai multe) sau ca fib muşchioase (mai puține) în scoarța cerebeloasă
  - fibrele cu originea în nucleii olivari accesori (considerate o continuita a fibrelor spino-olivare) se proiectează pe scoarța paleocerebelului
  - fibrele cu originea în nucleul olivar principal (considerate o continuare a fibrelor cortico-olivare şi a tractului central al tegmentului) ajung la scoarța neocerebelului.

Complexul olivar este un releu între etajele superioare, măduva spinării şi cerebel.

Nucleii arcuați (*nuclei arcuati*)

Sunt nuclei migrați care formează o bandă îngustă de substanță cenuşie situată pe fețele anterioară şi medială a piramidelor bulbare, de o parte şi de alta a rafeului.

Conexiunile nucleilor arcuați

Aferențe

• fibre cortico-pontine
  - au originea în toate ariile cortexului cerebral

- depășesc puntea, intră în piramidele bulbare şi apoi vor ajunge în nucleii arcuați

Eferențe

- către cerebel, pe două căi:
  - fibre arcuate externe ventrale (*fibrae arcuatae externae ventrales*): cu origine bilaterală; ocolesc nucleul olivar pe fața lui externă, se alătură fasciculului spinocerebelos posterior şi pe calea pedunculilor cerebeloşi inferiori ajung ca fibre muşchioase şi câteva agățătoare pe scoarța neocerebelului
  - fibre arcuate interne: origine ipsilaterală; traiect posterior, paramedian, prin calota bulbară spre podeaua ventriculului IV, unde decusează pe linia mediană (formând striile medulare) şi apoi pe calea pedunculilor cerebeloşi inferiori ajung la arhicerebel (floculus).

Aria postrema

- este localizată în partea laterală a trigonului nervului vag, pe podeaua ventriculului IV cerebral.

Conexiunile ariei postrema

Aferențe

- fibre viscerosenzitive medulare
- fibre de la nivelul tractului solitar

Eferențe

- către nucleul tractului solitar

Aria postrema este un centru chemoreceptor sensibil la apomorfină şi glicoziții digitalici.

Nucleii proprii ai punții *(nucleii pontis)*

- sunt nuclei numeroşi dispersați printre fibrele longitudinale ale tracturilor corticospinale şi cele transversale, ponto-cerebeloase.

Aferențe

- fibre spino-pontine
- fibre tecto-pontine
- fibre cortico-pontine (*tractus corticopontinus*): au originea în toate ariile cortexului
  - sunt împărțite în : - fibre fronto-pontine, mai numeroase
    - fibre temporo-parieto-occipito-pontine
- colaterale ale fibrelor cortico-spinale.

Eferențe

• fibre ponto-cerebeloase: formează fibrele transversale ale punții (*fibrae pontis transversae*). Acestea formează trei fascicule:

- superior, format din fibre transversale superioare care se duc spre lobulii de pe fața inferioară a emisferelor cerebeloase
- inferior, format din fibre transversale inferioare care merg la fața inferioară a vermisului, şi
- profund, care după ce primeşte un fascicul de la grupul superior se îndreaptă spre fața anterioară a cerebelului.

Toate aceste fibre se proiectează pe suprafața cerebelului ca fibre muşchioase (mai numeroase) şi agățătoare (mai puține) pe scoarța neocerebelului.

Pe calea pedunculului cerebelos mijlociu ajung la cerebel unde se termină pe suprafața scoarța cerebeloasă cu excepția lobulului floculonodular şi a lingulei. Nucleii pontini laterali şi mediali se proiectează pe vermis şi regiunea paravermiană, cei intermediară în emisferele cerebeloase. Câmpurile 4,3,2,1 se proiectează pe scoarța cerebeloasă a lobului anterior şi lobului simplex. Proiecțiile corticale se întrepătrund cu cele optice şi auditive în porțiunea mijlocie a lobului simplex şi pe tuber.

Nucleii proprii ai mezencefalului

Substanța neagră *(substantia nigra)*

• este cel mai voluminos nucleu mezencefalic, a cărui extremitate superioară ajunge până în regiunea subtalamică (în apropierea nucleului globus pallidus), iar transversal se întinde între cele două fețe ale pedunculului cerebral, la limita dintre bazis (picior) şi calota mezencefalului

• are formă semilunară cu concavitatea posterior

• partea sa medială este traversată de fibre ale nervului oculomotor (III)

• histologic şi funcțional, substanța neagră prezintă două părți distincte:

- pars compacta:- partea posterioară, partea posterioară, adică tegmentul
  - conține neuroni dopaminergici, de talie mijlocie, bogați în pigment melanic (pigmentarea începe la 4 ani şi este completă la 16-19 ani)
  - este principala sursă de proiecții dopaminergice pentru corpul striat
  - reprezintă porțiunea preponderent eferentă a substanței negre

- pars reticulata - în raport cu pedunculul cerebral
  - are neuroni de dimensiuni mari, fără pigment melanic, dispuşi în rețea
  - aferențele provin de la pars compacta şi de la alte structuri nevraxiale
  - conține numeroşi mediatori chimici: GABA, substanța P, enkefaline
  - reprezintă porțiunea preponderent aferentă a substanței negre

Conexiunile substanței negre

Aferențe

- fibrele strionigrice: - cu originea în neostriat (nucleu caudat şi putamen)
  - se desprind din ansa lenticulară
  - transportă GABA cu acțiune inhibitorie
  - fac sinapsă în pars reticulata
  - axonii lor se organizează topografic:
    - fibrele ce provin din capul nucleului caudat se proiectează în treimea superioară a substanței negre
    - fibrele care provin din corpul nucleului caudat se proiectează în zona antero-laterală
    - fibrele cu originea în putamen se proiectează în celelalte zone ale substanței negre (partea dorsală a putamenului se proiectează lateral, iar partea ventrală a sa se proiectează medial)
- fibre corticonigrice: puține, contestate de unii autori, au originea în câmpurile 4 şi 6 şi în ariile postcentrale
- fibre palidonigrice: au originea în nucleul globus pallidus şi fac sinapsă atăt cu neuronii din pars compacta, cât şi cu cei din pars reticulata
- fibre subtalamonigrice:
  - sunt axonii din nucleul subtalamic
  - fac sinapsă în pars reticulata
- colaterale din lemniscul medial.

Eferențe

Eferențe descendente (anterioare):

- fibre nigrobulbare
- fibre nigrospinale

Eferențe ascendente (posterioare) – sunt formate din fibre care intră în lemniscul medial ca fascicul individualizat şi care ar contrbui la formarea

comisurii posterioare, după în încrucişare termuinându-se în nucleii interstiţial (Cajal) şi comisural (Darkschewitsch). Aceste fibre sunt:

- fibre nigrostriate: - cele mai importante şi mai numeroase
  - organizate somatotopic ca şi fibrele strionigrice
  - ele traversează regiunea subtalamică, braţul posterior al capsulei interne (fibre în pieptene), globus pallidus şi ajung la nucleul caudat şi putamen
  - realizează sinapse dopaminergice în corpul striat
  - se formează astfel o buclă de feed-back închisă, strio-nigro-striată, cu rol în reglajul sintezei de dopamină
- fibre nigrotalamice: - provin din pars reticulata şi fac sinapsă în nucleii talamici ventral anterior, ventral lateral şi dorsomedial
- fibre nigrocorticale
- fibre către nucleul interstiţial (Cajal)
- fibre către nucleul comisural (Darkschewitsch)
- fibre nigrorubrice
- fibre nigrotegmentale.

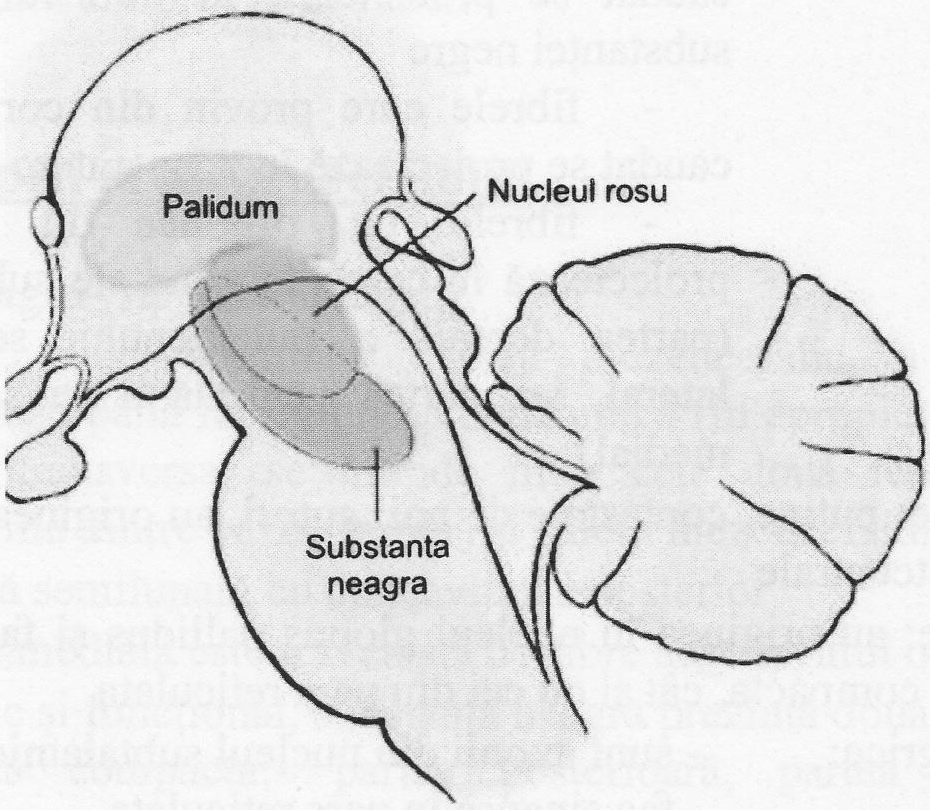

Fig. Nr. 38. Poziţionarea nucleului roşu şi a substanţei negre în trunchiul cerebral (după frontală (după W. Kahle, Werner Platzer)

Substanţa neagră intervine în coordonarea mişcărilor asociate (balansul membrelor superioare în timpul mersului sau expresia feţei legată de limbaj). În partea compactă dorsală a substanţei negre se sintetizează dopamina dintr-un precursor, L-Dopa. Dopamina este depozitată prin intermediul eferenţelor

substanței negre în mai multe regiuni ale encefalului, în special la nivelul neostriatului. Lezarea neostriatului determină acumularea dopaminei în neuronii substanței negre, aceasta având ca efect apariția tulburărilor motorii caracteristice maladiei Parkinson şi coreei Huntington.

Nucleul roşu *(nucleus ruber)*

- are formă ovoidală şi ocupă partea centrală a calotei mezencefalice în jumătatea ei superioară
- culoarea roşie se datorează vascularizației mai abundente dar şi bogăției în pigmenți de fier
- la limita cu hipotalamusul prezintă o strangulare determinată de fasciculul retroflex (habenulo-interpeduncular)
- este traversat în partea medială de fibrele nervului oculomotor
- citologic, nucleul are două porțiuni:
  - porțiunea magnocelulară (inferior): redusă ca dimensiuni la om
    - este mai veche filogenetic (paleorubrum)
    - conține neuroni voluminoşi ale căror prelungiri formează tractul rubrospinal
  - porțiunea parvocelulară (superior): mai nouă filogenetic (neorubrum)
    - primeşte aferențe de la nucleul dințat al cerebelului
    - conține neuroni mici, stelați, bogați în pigment galbe-roşcat.

Conexiunile nucleului roşu

Aferențe

- fibre corticorubrice – au originea în aria motorie principală de aceeşi parte şi în aria premotorie bilateral (ariile 4 şi 6 din lobul frontal), precum şi în ariile 3 şi 5 din lobul parietal
  - sunt organizate somatotopic şi se vor continua cu fibrele rubrospinale, astfel:
  - fibrele pentru membrul superior ajung la partea dorsală a nucleului roşu şi apoi la măduva spinării cervico-toracică
  - fibrele pentru membrul inferior ajung în partea anterioară a nucleului roşu apoi la măduva spinării lombo-sacrală
- fibre striorubrice – au originea în globus pallidus; se desprind din ansa lenticulară

- fibre cerebelorubrice – au originea în nucleul dințat (se vor termina în neorubrum) şi în nucleii globos şi emboliform (se vor termina în paleorubrum); ele iau calea pedunculilor cerebeloşi superiori şi se încrucişează în tegmentul mezencefalic, formând decusația pedunculilor cerebeloşi superiori (Wernekink)
- fibre tectorubrice – provenite de la coliculul cvadrigemen superior
- fibre vestibulorubrice – cu originea în nucleii vestibulari.

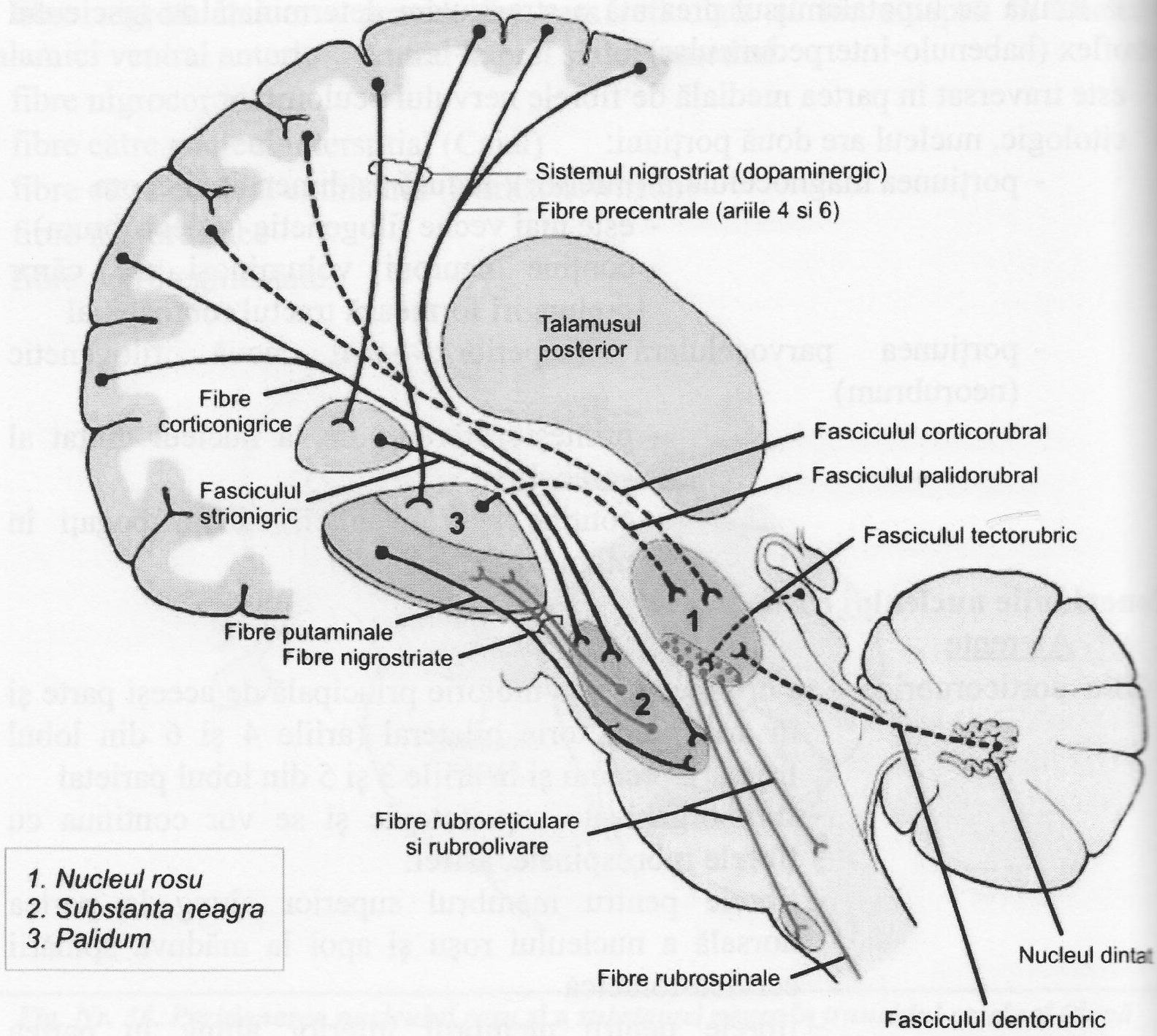

Fig. Nr. 39. Conexiunile substanței negre şi a nucleului roşu frontală (după W. Kahle, Werner Platzer)

Eferente

- fibre rubroreticulare
- fibre rubroolivare
- fibre rubrospinale – decusează imediat după emergența din nuclei (decusația a tegmentului – Forel)
  - formează fasciculul rubrospinal care facilitează motoneuronii flexori medulari
  - unele fibre se duc în nucleul motor al facialului și în nucleul reticular lateral
- fibre rubrocerebeloase – directe și încrucișate
  - se proiectează pe calea pedunculilor cerebeloși superiori pe scoarța cerebeloasă, dând colaterale nucleilor globos, emboliform și dințat

Nucleul central al tegmentului – TCT – conține și fibre rubroolivare

- fibre rubrotalamice – la nucleul ventral lateral și de aici mai departe, spre cortical 4 și 6.

Nucleul roșu este considerat un centru de releu pentru impulsurile striate cerebeloase spre măduvă și pentru impulsurile corticale spre cerebel și care are rol în distribuția normală a tonusului muscular. El intervine împreună în coordonarea mișcărilor automate și semiautomate și în coordonarea mișcărilor corpului.

Leziunea unilaterală a nucleului roșu determină sindromul Benedikt, caracterizat prin tulburări motorii involuntare de partea opusă (tremor, ataxie, mișcări coreiforme) și tulburări oculomotorii de aceeași parte.

Nucleii interpeduncular, interstițial și comisural

Nucleul interpeduncular *(nucleus interpeduncularis)*

Este situat pe linia mediană în calota mezencefalică, corespunzător fosei interpedunculare

Este o structură interpusă pe căile olfactive reflexe, cu rol în comportamentul legat de aceste căi, fiind mai dezvoltat la vertebratele inferioare.

Conexiunile nucleului interpeduncular

Aferente

- fasciculul retroflex – cu nucleul habenular

Eferente

- fasciculul mamilotegmentar – cu fibre în ambele sensuri; cuprinde fibre între corpii mamilari și tegmentul mezencefalic

r termina în
nboliform (se
e iau calea
încrucișează
nd decusația
nekink)
or

rticorubral
idorubral
ul tectorubric

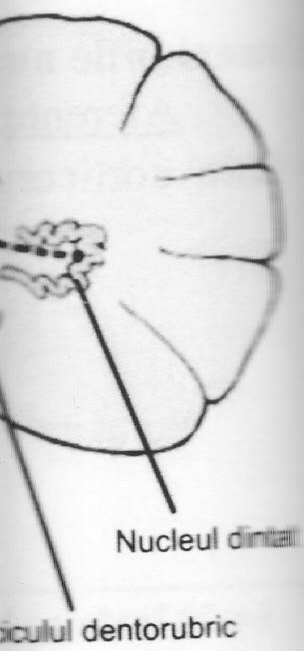

sicului dentorubric

după W. Kahle,

Nucleul interstițial al lui Cajal *(nucleus interstitialis)*

• situat lateral de deschiderea apeductului cerebral în ventriculului III, ve
de substanța cenușie periapeductală şi dorsal de complexul oculomotor

Conexiunile nucleului interstițial

Aferențe

• de la globus pallidus – pe calea ansei lenticulare
• de la colicului superior
• de la nucleii vestibulari – prin intermediul fasciculului longitudinal medial
• de la substanța neagră
• de la cerebel – prin colaterale ale fibrelor directe ascendente din pedun
cerebeloşi superiori

Eferențe

• fibre directe – pentru nucleul vestibular medial (pe calea fascicu
longitudinal medial)
• fibre bilaterale – pentru nucleul nervului trohlear
• fibre pentru centrul iridodilatator din măduvă
• fibre decusate şi care se termină în nucleul nervului oculomotor controlate
cu excepția nucleului ventral (muşchiul drept intern)

Nucleul interstițial este considerat un centru subcortical pentru re
implicate în mişcările rotatorilor şi verticale ale globului ocular. Rolul ac
nucleu şi patologia lui sunt explicate prin conexiunile pe care le are cu nuc
oculomotor. Lezarea lui produce nistagmus vertical.

Nucleul comisural Darkschewitsch

• este situat dorsolateral de nucleul oculomotorului, la extremitatea superio
substanței cenuşii centrale

Conexiunile nucleului comisural

Afrențe

• de la corpul striat (globus pallidus) pe cale ansei lenticulare
• de la cerebel prin colateralele din fibrele directe ascendente ale pedun
cerebeloşi superiori, de la nucleii fastigiali şi dințat

Eferențe

• pe calea comisurii posterioare

C. Nucleii suprasegmentari ai trunchiului cerebral

1. Formațiunea reticulată *(formatio reticularis)*

Formațiunea reticulară face parte din structurile de integrare, alături de cerebel, hipotalamus, sistemul talamic difuz, corpul striat, structurile sistemului limbic şi ariile asociative din cortexul cerebral.

Substanța reticulară se întinde de la bulb până la hipotalamusul posterior umplând spațiile lăsate libere de către formațiunile specifice, constituind astfel o matrice în care sunt dispuşi nucleii şi tracturile specifice. În structura ei intră o rețea densă de fibre ascendente şi descendente, ipsi-, contra- şi bilaterale, longitudinale, transversale etc, somatice şi vegetative. Această rețea conține în ochiurile sale o masă densă de neuroni colinergici şi adrenergici cu rol în mediera funcțiilor somatice şi vegetative. Majoritatea neuronilor au o bogată arborizație dendritică, foarte întinsă în sens transversal, suprafața de arborizație a unui neuron suprapunându-se peste cea a neuronilor vecini. Prin ochiurile rețelei astfel formate trec numeroase fibre nervoase cu care realizează numeroase sinapse. Numărul mare de sinapse explică caracterul difuz al activității dar şi importanța funcțională a acesteia. Un neuron poate primi până la 4000 de sinapse şi poate face la rândul său peste 25000 de sinapse. Unii dintre neuroni trimit axonii spre diencefal, cortexul limbic sau neocortex sau spre etajele inferioare, formându-se astfele căi de conducere intrareticulare.

Formațiunea reticulară un transmite mesaje specifice senzitive, motorii sau vegetative dar le primeşte pe toate şi le fuzionează într-o informație generală difuză care asigură tonusul de fond dinamogen al sistemului nervos central. Acestui tonus i se datorează faptul că activitățile cele mai complexe şi precise se execută lin, continuu, fără să dea naştere la pauze şi tulburări. Influxurile eferente se reîntorc spre locurile de origine, fie direct, fie indirect, ieşind prin cele două extremități ai formației reticulare, dând naştere la fibre ascendente şi descendente. Fibrele ascendente au rol esențial în menținerea stării de vigilență corticală, a nivelului de activitate al structurilor integratoare şi menținerea homeostaziei. Fibrele descendente au rol facilitator pentru regiunile spinale în care ajung. Acest aparat al sistemului nervos îşi are sursa de energie în substanțele chimice ce acționează pe cale umorală, în special noradrenalina şi bioxidul de carbon, pe de o parte, iar pe de altă parte în factorii psihici determinați de către descărcările senzitivo-senzoriale, motorii şi vegetative. În acest mod, influxurile nervoase provenite de la surse multiple se contopesc la nivelul neuronilor integratori, îşi pierd caracterul specific şi devin factori energetici mai mult sau mai puțin activi după natura şi intensitatea lor. Formația reticulară realizează echilibrul între factorii vieții de relație şi cei ai vieții vegetative, primind inpulsuri de la tracturile spinorticular, spinotectal,

spinotalamic, de la nervii cranieni, de la viscere (prin nucleul solitar), de la sistemele vestibular şi cohlear, dela sistemul vizual şi cel olfactiv, de la cortexul cerebral (prin tracturile corticobulbar, corticoreticular şi corticospinal) de la corpul striat, sistemul limbic, hipotalamus şi cerebel.

Formațiunea reticulară funcționează ca un tot unitar înglobând sistemul nervos şi pe cel endocrin, acestea fiind în interdependență.

Majoritatea căilor utilizate sunt polisinaptice, lente iar absența neuronilor Golgi II arată că transmiterea sinaptică are loc prin dipsersie laterală. Influxurile rapide urmează calea axonilor lungi de proiecție. Structura formațiunii reticulare arată posibilitatea transmisiei ascendente şi descendente lente şi rapide, şi influența ei locală şi la distanță.

În structura substanței reticulare se pot identifica mai multe grupuri de nuclei:

1.) Nucleii reticulari centrali, reprezentați de:

- Nucleul ventral, situat în bulbul inferior
- Nucleul gigantocelular situat în bulbul superior, în nucleii bulbari se termină majoritatea fibrelor spinoreticulare
- Nucleul pontin caudal, situat inferior de nucleul motor al nervului trigemen, care se continuă cu,
- Nucelul pontin oral
- Nucleul reticular al tegmentului pontin, dispus dorsal de lemniscul medial
- Nucleul reticular mezencefalic, primeşte aferențe cerebeloase prin pedunculul cerebelos superior.

Masa nucleilor centrali este traversată de tractul central al tegmentului care o împarte în două regiuni diferite din punct de vedere funcțional:

- regiunea laterală sau senzorială, care are conexiuni cu tracturile spinotalamic, solitar, cu nucleii nervilor trigemen şi vestibulocohlear;
- regiunea medială sau efectorie, care este conectată la regiunea laterală, fiind locul de origine pentru fibrele ascendente şi descendente.

❖ *Fasciculele ascendente.*

Prin intermediul sistemului talamic difuz şi a centrului median ajung la hipotalamus pentru controlul homeostaziei şi la scoarța cerebrală pentru menținerea stării de vigilență. Urmează două căi: calea longitudinală polisinaptică lentă a conexiunilor interreticulare şi calea longitudinală paucisinaptică, rapidă prin tractul central al tegmentului. Aceste căi au originea în special în nucleul gigantocelular şi reticular ventral din bulb, şi în nucleul reticular pontin caudal.

Unele fibre ale acestor căi fac un releu talamic în nucleii intralaminari (calea talamică) şi apoi se duc spre neostriat dând colaterale către scoarță.

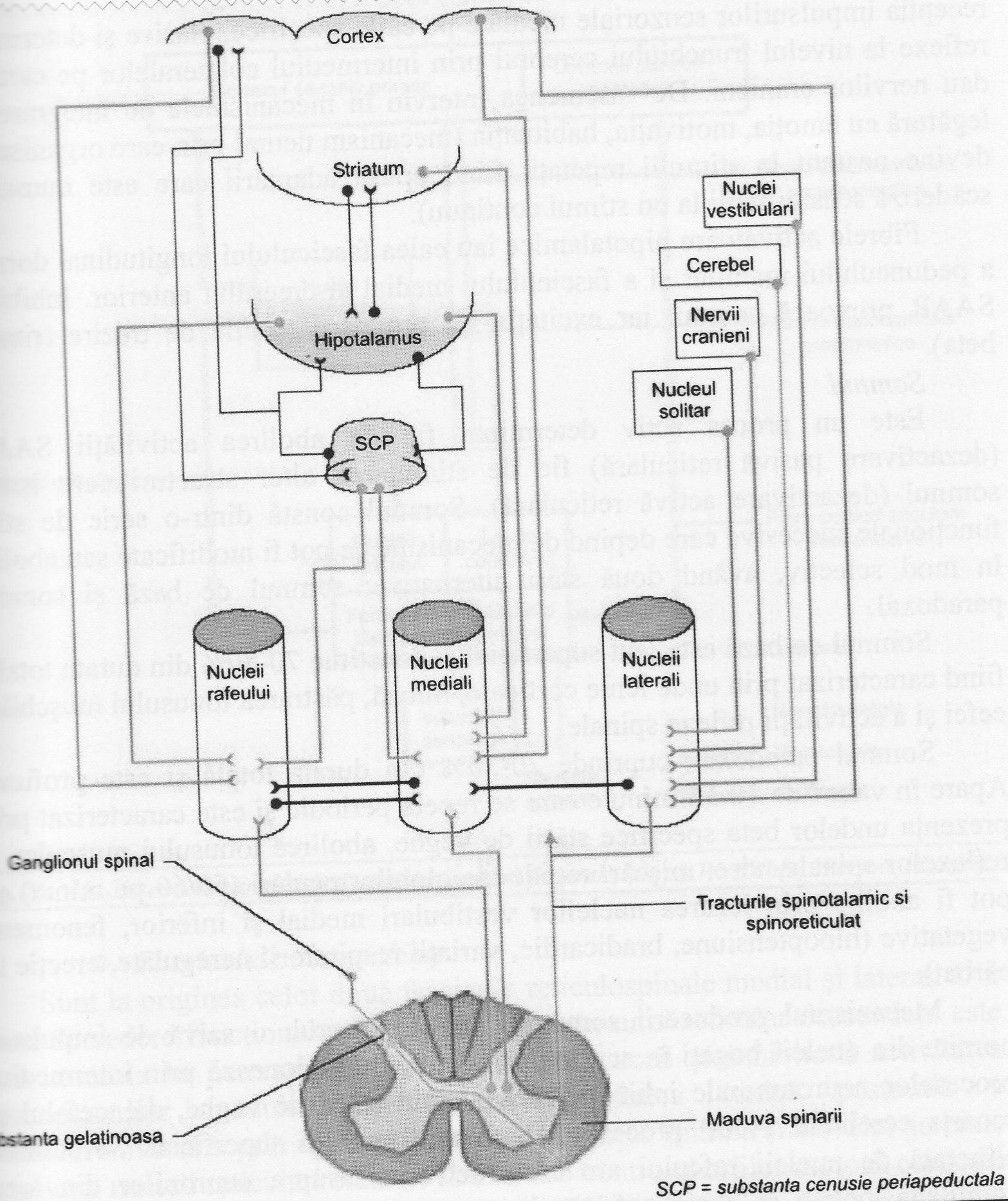

Fig. Nr. 40. Aferențele formațiunii reticulate frontală (după W. Kahle, Werner Platzer)

Alte fibre ocolesc talamusul (calea extratalamică) străbat regiunea subtalmică, capsula internă şi ajung la neopalliumul cortexului limbic. Ambele căi au o proiecție difuză pe întraga suprafață a scoarței cerebrale alcătuind sistemul fibrelor ascendente activatoare corticale (SAAR) care pune în stare de alarmă, vigilență sau veghe centrii superiori creând condiții optime pentru

recepția impulsurilor senzoriale mediate pe căile specifice, clasice şi determină reflexe la nivelul trunchiului cerebral prin intermediul colateralelor pe care le dau nervilor cranieni. De asemenea intervin în mecanismele de integrare în legătură cu emoția, motivația, habituația (mecanism neural prin care organismul devine neatent la stimulii repetați, fiind opusă adaptării care este numai o scădere a sensibilității la un stimul continuu).

Fibrele activatoare hipotalamice iau calea fasciculului longitudinal dorsal, a pedunculului mamilar şi a fasciculului medial al creerului anterior. Inhibiția SAAR provoacă somnul iar excitația lui provoacă reacția de trezire (ritmul beta).

Somnul

Este un proces activ determinat fie de abolirea activității SAAR (dezactivare pasivă reticulară) fie de stimularea altor structuri care induc somnul (dezactivare activă reticulară). Somnul constă dintr-o serie de stări funcționale succesive care depind de mecanisme ce pot fi modificate sau abolite în mod selectiv, având două stări alternative: somnul de bază şi somnul paradoxal.

Somnul de bază este lent superficial şi constitue 70-80% din durata totală, fiind caracterizat prin unde lente corticale, mioză, păstrarea tonusului mușchilor cefei şi a activității reflexe spinale.

Somnul paradoxal, cuprinde 20-30% din durata totală şi este profund. Apare în valuri de 10-15 minute care se repetă periodic şi este caracterizat prin prezența undelor beta specifice stării de veghe, abolirea tonusului muscular, a reflexelor spinale, vise, mişcări rapide ale globilor oculari (50/60 pe minut) ce pot fi abolite prin lezarea nucleilor vestibulari medial şi inferior, fenomene vegetative (hipoptensiune, bradicardie, variații respiratorii neregulate, erecție la bărbat).

Mecanismul producerii somnului este următorul: o salvă de impulsuri pornite din nucleii bogați în serotonină ai rafeului acționează prin intermediul proceselor neuroumorale inhibând mecanismul stării de veghe, diencefalul şi scoarța cerebrală. Acest proces stă la baza somnului superficial. Serotonina eliberată de nucleii rafeului are efect activator asupra neuronilor din locus coeruleus, bogați în norepinefrină şi monoaminooxidază, care declanşează a doua salvă de impulsuri, producând somnul profund. Când aceste impulsuri şi-au epuizat efectul, stimulii senzoriali ajunşi pe căile senzoriale specifice la formațiunea reticulară şi SAAR vor provoca un efect activator care prin intermediul nucleilor reticulari talamici ajung la scoarță şi o redau vieții conştiente, lezarea porțiunii caudale a nucleilor rafeului aboleşte ambele stări de somn (insomnie totală) iar lezarea bilaterală a nucleului coeruleus aboleşte selectiv numai somnul paradoxal. Inhibarea sintezei de serotonină provoacă insomnie totală reversibilă.

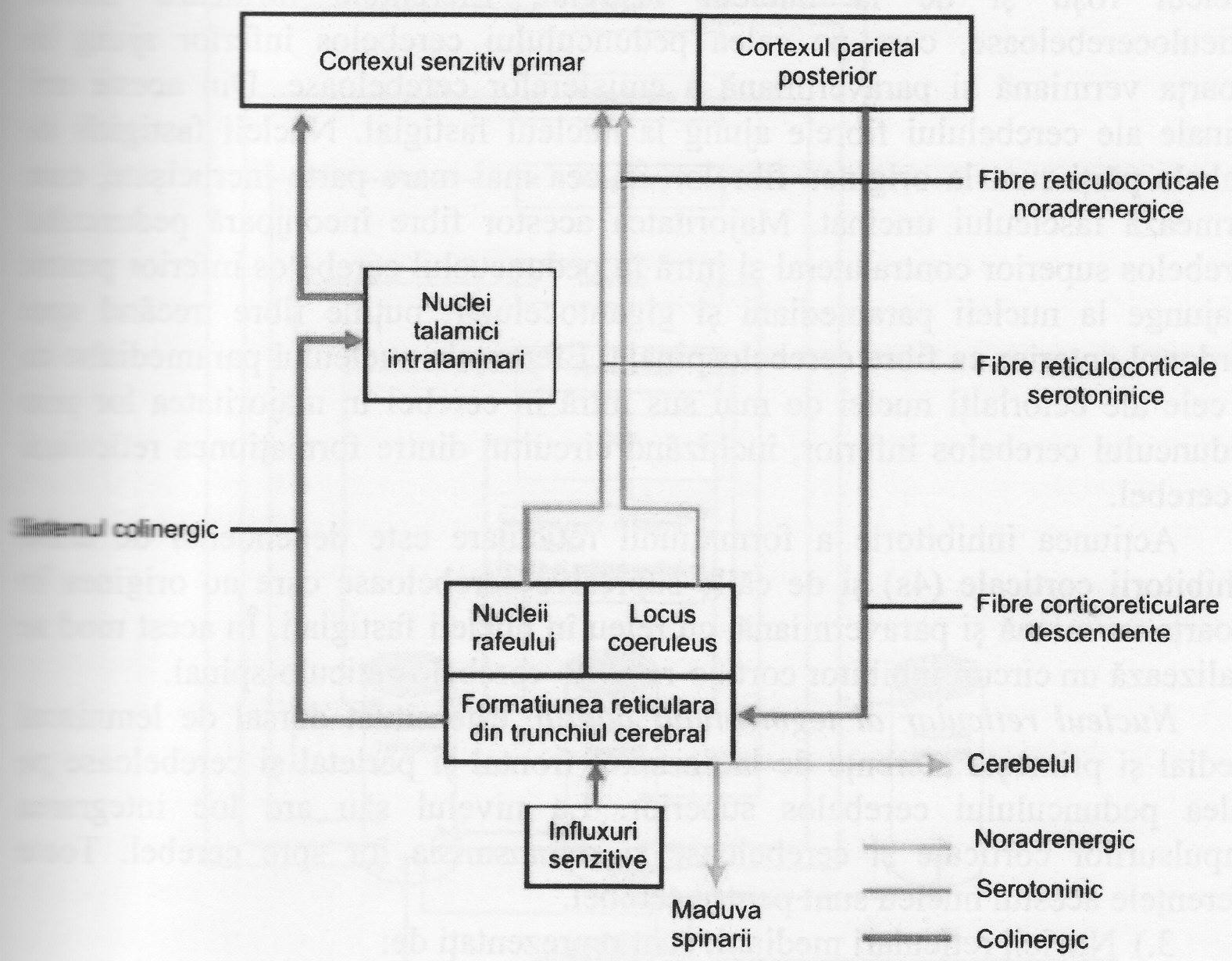

Fig. Nr. 41. Sistemul reticulat activator ascendent frontală (după W. Kahle, Werner Platzer)

❖ *Fasciculele descendente*

Sunt la originea celor două fascicule reticulospinale medial şi lateral. Din punct de vedere funcțional rolul esențial al sistemului reticular descendent este de a controla în permanență prin efecte facilitatorii şi inhibitorii activitatea motoneuronilor medulari, în special activitatea tonică posturală a motoneuronilor alfa prin intermediul motoneuronilor gamma şi a buclei gamma. În general nucleii reticulari efectori se află sub controlul ariilor motorii corticale şi cingulare dar influența este reciprocă. Astfel punerea în stare de vigilență a cortexului de către SAAR este urmată de activarea centrilor reticulari pe calea fibrelor corticoreticulare. Prin intermediul fibrelor strioreticulare corpul striat îşi exercită influența asupra nucleilor substanței reticulare.

2.) Nucleii reticulari lateral şi paramedian, formează împreună cu cerebelul un circuit reticulo-cerebelo-reticular.

Nucleul reticular lateral, bulbar, situat dorsolateral de nucleul olivar primeşte aferențe extero şi proprioceptive prin colateralele tractului spinotalamic şi spinoreticular, de la cortex prin fibrele corticoreticulare, de la

nucleul roşu şi de la nucleul fastigial. Eferenţele formează fibrele reticulocerebeloase, care pe calea pedunculului cerebelos inferior ajung în scoarţa vermiană şi paravermiană a emisferelor cerebeloase. Din aceste arii spinale ale cerebelului fibrele ajung la nucleul fastigial. Nucleii fastigiali de ambele părţi sunt la originea fibrelor, în cea mai mare parte încrucişate, care formează fasciculul uncinat. Majoritatea acestor fibre înconjoară pedunculul cerebelos superior contralateral şi intră în peduncuclul cerebelos inferior pentru a ajunge la nucleii paramediani şi gigantocelular, puţine fibre trecând spre cordonul anterior ca fibre cerebelospinale. Eferenţele nucleului paramediabn ca şi cele ale celorlalţi nuclei de mai sus intră în cerebel în majoritatea lor prin pedunculul cerebelos inferior, închizând circuitul dintre formaţiunea reticulară şi cerebel.

Acţiunea inhibitorie a formaţiunii reticulare este dependentă de ariile inhibitorii corticale (4s) şi de căile supresive cerebeloase care au originea în scoarţa vermiană şi paravermiană, cu releu în nucleii fastigiali. În acest mod se realizează un circuit inhibitor cortico-reticulo-cerebelo-reticulo-spinal.

Nucleul reticular al tegmentului pontin, este situat dorsal de lemniscul medial şi primeşte aferenţe de la cortexul frontal şi parietal şi cerebeloase pe calea pedunculului cerebelos superior. La nivelul său are loc integrarea impulsurilor corticale şi cerebeloase şi retransmisia lor spre cerebel. Toate eferenţele acestui nucleu sunt pentru cerebel.

3.) Nucleii reticulari mediani, sunt reprezentaţi de:

- Nucleii rafeului bulbar şi pontin, bogaţi în serotonină, au rol împreună cu nucleul coeruleus (bogat în noradrenalină) în stările de somn;
- Nucleii perihipoglosali – reprezentaţi de nucleul intercalat al lui Staderini (*nucleus intercalatus*), nucleul sublingual al lui Roller (*prepositus hiopoglosi*) şi nucleul paramedian dorsal;
- Substanţa cenuşie periapeductală (*substantia grisea centralis*) care primeşte aferenţe directe cerebeloase prin fibrele ascendente ale pedunculului cerebelos superior;
- Nucleul dorsal al tegmentului mezencefalic (nucleul lui Gudden).

Aferenţele acestor nuclei vin de la hipotalamus şi sistemul limbic pa calea fasciculului medial al creierului anterior, fasciculelor retroflex, mamilotegmental şi fasciculul longitudinal dorsal. Eferenţele se duc spre nucleii vegetativi din trunchiul cerebral pe calea fasciculului longitudinal dorsal şi substanţei cenuşii centrale, spre aria septală şi sistemul limbic prin fasciculul medial al creerului anterior.

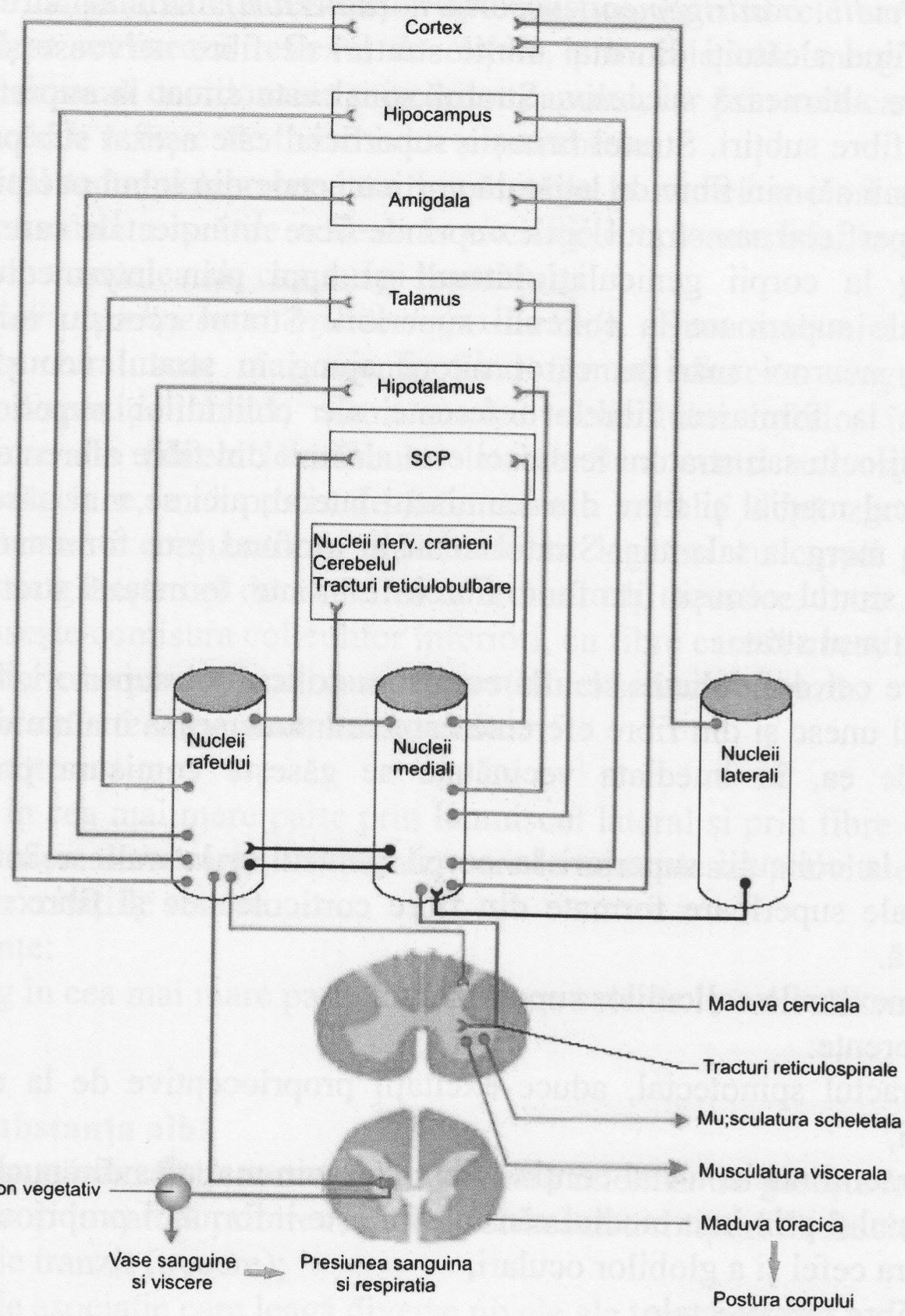

Fig. Nr. 42. Eferentele formațiunii reticulare frontală (după W. Kahle, Werner Platzer)

2. Tectumul mezencefalic

Tectul sau acoperişul creierului mijlociu ocupă treimea dorsală a mezencefalului, situată posterior de apeductul cerebral şi tegment. Este formată din lama cvadrigeminală (lamina tecti) şi patru coliculi: doi superiori (superiori coliculli superiores) şi doi inferiori (inferiori coliculli inferiores). Lamina tecti se întinde superior până în regiunea pretectală (la limita cu diencefalul)unde cuprinde o parte din grupul nucleilor pretectali.

Coliculii cvadrigemeni superiori (anteriori). Au o structură mai complexă fiind alcătuiți din mai multe straturi de fibre nervoase şi substanță cenuşie care alternează succesiv. Stratul zonal este situat la suprafață şi este format din fibre subțiri. Stratul cenuşiu superficial este aşezat sub precedentul, iar la neuronii săi vin fibre de legătură corticotectale din lobul occipital. Stratul medular superficial sau stratul optic cuprinde fibre retinotectale care din tractul optic merg la corpii geniculați laterali şi apoi prin intermediul brațelor conjunctivale superioare la coliculii superiori. Stratul cenuşiu mijlociu este format din neuroni mari ai căror axoni ajung în stratul cenuşiu profund participând la formarea fibrelor eferente ale coliculilor superiori. Stratul medular mijlociu sau stratum lemnisci este alcătuit din fibre aferente, provenite din lemniscul medial şi fibre din lemniscul lateral, aici se mai găsesc şi fibre eferente ce merg la talamus. Stratul cenuşiu profund este format din neuroni mari. Sub stratul cenuşiu profund fibrele eferente formează stratul medular profund, ultimul strat.

Între cei doi coliculi se află comisura coliculilor superiori, formată din fibre care îi unesc şi din fibre eferente care se încrucişează înainte de ai părăsi. Superior de ea, în imediata vecinătate se găseşte comisura posterioară a creierului.

De la coliculii superiori la corpii geniculați laterali se întind brațele conjunctivale superioare formate din fibre corticotectale şi fibre derivate din calea optică.

Conexiunile coliculilor superiori sunt:

Aferențe:

- tractul spinotectal, aduce excitații proprioceptive de la musculatura trunchiului,
- tractul nucleotectal conține fibre care vin mai ales din nucleul senzitiv al trigemenului prin intermediul cărora primeşte informații proprioceptive de la musculatura cefei şi a globilor oculari,
- fibre retinotectale
- fibre vestibulotectale, reticulotectale, nigrotectale, cerebelotectale,
- fibre geniculotectale – vin de la corpul geniculat lateral şi trec la nucleii pretectali unde fac sinapsă, iar apoi prin comisura posterioară la nucleul interstițial şi la urmă la nucleul oculomotor.

Eferențe:

- tractul tectobulbar şi tectospinal trec în tegment printre nucleul roşu şi fasciculul longitudinal medial iar dorsal de decusația lui Forel se încrucişează formând decusația posterioară a tegmentului (Meynert). Mai departe merg anterior de fasciculul longitudinal, spre bulb şi măduvă. Fibrele acestor tracturi conduc impuslurile la nucleii motori al globului ocular şi la alți nuclei motori ai nervilor cranieni, precum şi la motoneuronii din coarnele anterioare medulare.

Reprezintă principala cale a reflexelor optoacustice. Prin fibrele care merg la nervul facial se realizează reflexul de clipire, prin cele care merg la nervul accesor se realizează coordonarea mişcărilor capului, iar prin cele care merg la măduvă, mişcările reflexe ale trunchiului şi membrelor.

- tractul tectonuclear conduce impulsurile la nucleii motori ai globilor oculari, coordonând mişcările reflexe la excitaţiile optoacustice, izolat sau în acelaşi timp cu cu acelea ale capului şi trunchiului.

Coliculii cvadigemeni inferiori (posteriori). Sunt mai mici decât cei superiori. Structural sunt mai simpli, fiind formaţi dintr-un singur nucleu compact cu dispoziţie oblică, numit nucleul coliculului inferior în care se termină o parte din fibrele lemniscului lateral. Sunt centri reflecsi pe calea sensibilităţii acustice, mai precis de întoarcere a capului după zgomot. Prin intermediul braţelor conjunctivale inferioare au legături cu corpii geniculaţi interni, unde se găseşte cel de al treilea neuron al căii acustice. Între aceşti doi coliculi se găseşte comisura coliculilor inferiori, cu fibre care îi unesc şi cu fibre care provin din lemniscul lateral, care la acest nivel se încrucişează.

Conexiunile tectului sunt următoarele:

Aferenţe:

- vin în cea mai mare parte prin lemniscul lateral şi prin fibre ce provin din ariile acustice ale scoarţei temporale, care le controlează activitatea reflexă în funcţie de excitaţiile sonore.

Eferenţe:

- merg în cea mai mare parte împreună cu cele de la coliculii supeirori.

3.2.2 Substanţa albă

Este formată din fibre nervoase cu sau fără mielină. Se găseşte în piciorul trunchiului dar şi în calotă printre nuclei şi formează trei tipuri de fascicule:

1. Fascicule de tranzit (trecere);
2. Fascicule de asociaţie care leagă diverse nivele ale trunchiului;
3. Fascicule cerebeloase care prin cele 3 perechi de pedunculi cerebrali leagă trunchiul cerebral de cerebel în ambele sensuri.

I. FASCICULE DE TRANZIT:

- **Descendente:**
  - **Piramidale:**
    1. Fascicule corticospinale
    2. Fascicule corticonucleare sau corticobulbare sau fasciculul geniculat
    3. Fascicule oculocefalogire
  - **Extrapiramidale:**
    - a) Care pornesc de la scoarta cerebrală către trunchiul cerebral:
      1. Fasciculele fronto-pontine
      2. Fasciculele temporo-pontine

      → Fasciculul cortico-ponto-cerebelos
    - b) Care pornesc din trunchiul cerebral către măduva spinării:
      1. Fasciculele tectospinale
      2. Fasciculele rubrospinale
      3. Fasciculele nigrospinale
      4. Fasciculele reticulospinale
      5. Fasciculele vestibulospinale
      6. Fasciculele olivospinale
- **Ascendente:**
  - a) Căi ce se formează în măduvă:
    1. Fasciculele spinotalamice: - anterior
       - lateral
    2. Fasciculele spinotectale
    3. Fasciculele spinocerebeloase (Gowers si Flechsig)
    4. Fasciculele Goll si Burdach - formează
  - b) Căi ce se formează în trunchi:
    - fibre senzitive ale nervului trigemen
    - fibre senzitive ale nervului intermediar a lui Wriesberg
    - fibre senzitive acustice - formează - Lemniscul lateral
    - fibre senzitive vestibulare
    - fibre senzitive din glosofaringian
    - fibre senzitive din nervul vag
  - c) Căi vegetative ascendente:
    - prin fasciculul spinotalamic lateral
    - prin formatiunea reticulară ascedentă

II. FASCICULE DE ASOCIATIE:

1. Fasciculul longitudinal medial
2. Bandeleta longitudinală dorsală: - tractul lui Scultze
   - tractul lui Gudden
3. Tractul central al tegmentului (al calotei)

III. FASCICULE CEREBELOASE: - sistemul fibrelor arciforme bulbo-pontine

3.2.2.1 Fasciculele de tranzit

A. Fasciculele descendente - căile descendente cuprind fascicule de fibre cu originea în scoarța cerebrală şi în alți centri motori subcorticali

A.1. Fasciculele piramidale- sunt alcătuite din fibre cu originea în celulele piramidale din scoarța cerebrală şi se termină în nucleii nervilor cranieni sau în neuronii motori din coarnele medulare ventrale, având în consecință două tracturi: cortico-bulbar şi cortico-spinal.

Tractul corticospinal. Se mai numeşte şi fasciculul piramidal. Are originea în scoarța cerebrală, urmează un traiect descendent, străbătând trunchiul cerebral până la măduvă. După ce străbate capsula internă prin brațul ei posterior, ajunge în pedunculul cerebral, unde ocupă porțiunea mijlocie a piciorului său (3/5 medii). În punte el trece printre fibrele pontine transversale, care îl disociază în fascicule numeroase. La nivelul etajului bulbar, tractul cortico-spinal devine superficial producând proeminențele piramidelor bulbare ventrale (piciorul bulbului). În porțiunea inferioară a bulbului, el se desface în două fascicule: unul se încrucişează pe linia mediană formând decusația piramidelor şi devine tractul cortico-spinal lateral (fasciculul piramidal încrucişat) iar altul, mai redus, coboară direct în măduvă şi devine tractul cortico-spinal anterior (fasciculul piramidal direct). Şi fibrele fasciculului piramidal direct se încrucişează dar la diferite nivele medulare.

Tractul cortico-bulbar. Se mai numeşte şi fasciculul geniculat, deoarece trece prin genunchiul capsulei interne. Are originea în scoarța cerebrală şi în drumul lui descendent ocupă în pedunculul cerebral cincimea internă a piciorului peduncular, iar în traiectul său prin trunchiul cerebral trimite fascicule spre nucleii de origine ai nervilor cranieni. Unele fibre emise la nivelul pedunculului, formează un fascicul distinct, numit lemniscul profund, care se alătură lemniscului medial şi trimite fibre în nucleii oculogiri III, IV, şi VI precum şi în nucleul cefalogir al nervului XI. El se mai numeşte şi **fasciculul cortico-oculo-cefalogir.** Celelalte fibre pontine şi bulbare merg la nucleii nervilor V, VII, X, XII.

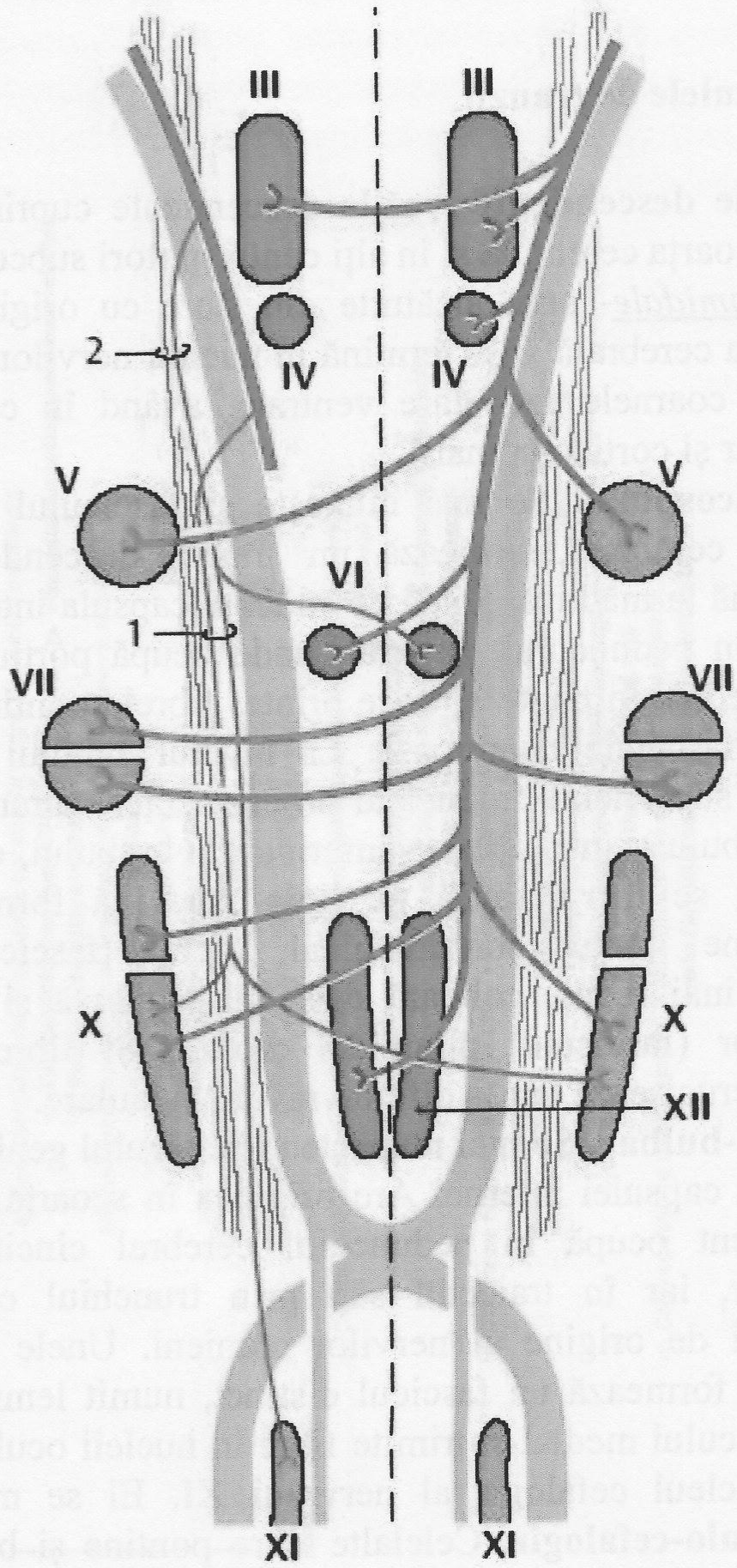

Fig. Nr. 43. Fasciculele piramidale corticospinale şi corticonucleare. 1- fibre Dejerine; 2- lemniscul medial frontală (după W. Kahle, Werner Platzer)

A.2. Fasciculele extrapiramidale. Sunt căi descendente cu puncte de plecare diferite, care străbat trunchiul cerebral pe toată lungimea lui. Aceste fibre conduc motilitatea automată, semivoluntară şi tonusul muscular, acționând concomitent şi în strânsă legătură cu sistemul piramidal care coordonează mişcările voluntare.

Sistemul extrapiramidal porneşte de pe arii extinse ale scoarței cerebrale (lobii frontal şi temporal). Face o primă sinapsă cu nucleii striați ai emisferelor şi în talamus iar apoi fac sinapsă mai jos în nucleii extrapiramidali ai trunchiului cerebral, iar de aici prin fascicule extrapiramidale care poartă numele nucleilor de origine, coboară în măduvă şi se termină în coarnele anterioare ale măduvei.

În scop didactic fasciculele extrapiramidale au fost împărțite în funcție de locul lor de plecare.

a) Fascicule care pornesc din scoarța cerebrală.

Sunt reprezentate de **fasciculul fronto-pontin** şi **fasciculul temporopontin al lui Turmayat,** care împreună formează **fasciculul cortico-ponto-cerebelos.** Aceste fibre extrapiramidale le găsim în pedunculi în picior şi anume cel frontopontin în cincimea internă iar cel temporopontin în cincimea externă. În punte ajung la nivelul piciorului şi fac sinapsă în nucleii pontini. Fibrele nucleilor pontini (axonii) se îmcrucişează în nucleii punții şi pătrund în pedunculul cerebelos mijlociu de partea opusă de unde ajung la cerebel la nivelul scoarței neocerebelului, realizând în acest fel legătura dintre neocerebel şi neocortex.

b) Fascicule care pornesc din nucleii extrapiramidali ai trunchiului.

Fasciculul rubro-spinal. Îşi are originea în nucleul roşu. Fibrele sale se încrucişează pe linia mediană cu fasciculul rubro-spinal contralateral, formând decusația Forel (decusația ventrală a tegmentului). În punte, acest fascicul se aşează în substanța reticulată, medial de tractul spino-cerebelos ventral şi înapoia tractului spino-talamic. În bulb are aceleaşi raporturi cu fasciculul Gowers, însă este lateral de tractul spino-talamic.

Fasciculul tecto-spinal. Are originea în colicului cvadrigemeni superiori, pe care îi leagă cu puntea, bulbul şi măduva. Se încrucişează cu fasciculul tecto-spinal de partea opusă, formând decusația Meynert, şi se aşează în peduncul înaintea fasciculului longitudinal medial. La nivelul punții şi în etajul bulbar are aceeaşi situație: înaintea fasciculului longitudinal medial şi înapoia tractului spino-talamic.

Fasciculul vestibulo-spinal. Are originea în nucleul Deiters al nervului vestibular, străbate puntea şi bulbul şi coboară în măduvă, unde se găseşte situat în porțiunea cea mai ventrală a cordonului anterior.

Fasciculul olivo-spinal. Se mai numeşte şi fasciculul triangular Helweg. Are originea în oliva bulbară, fiind mai evident în măduva cervicală superioară, unde se găseşte dispus în cordonul anterior, lateral de fasciculul vestibulo-spinal.

Fasciculul nigro-spinal. Porneşte din substanța neagră, coboară prin piciorul trunchiului şi ajunge în măduva spinării în cordoanele ventrale.

Fasciculele reticulo-spinale. Aparţin formaţiunii reticulare descendente şi sunt două: unul ventral şi unul lateral.

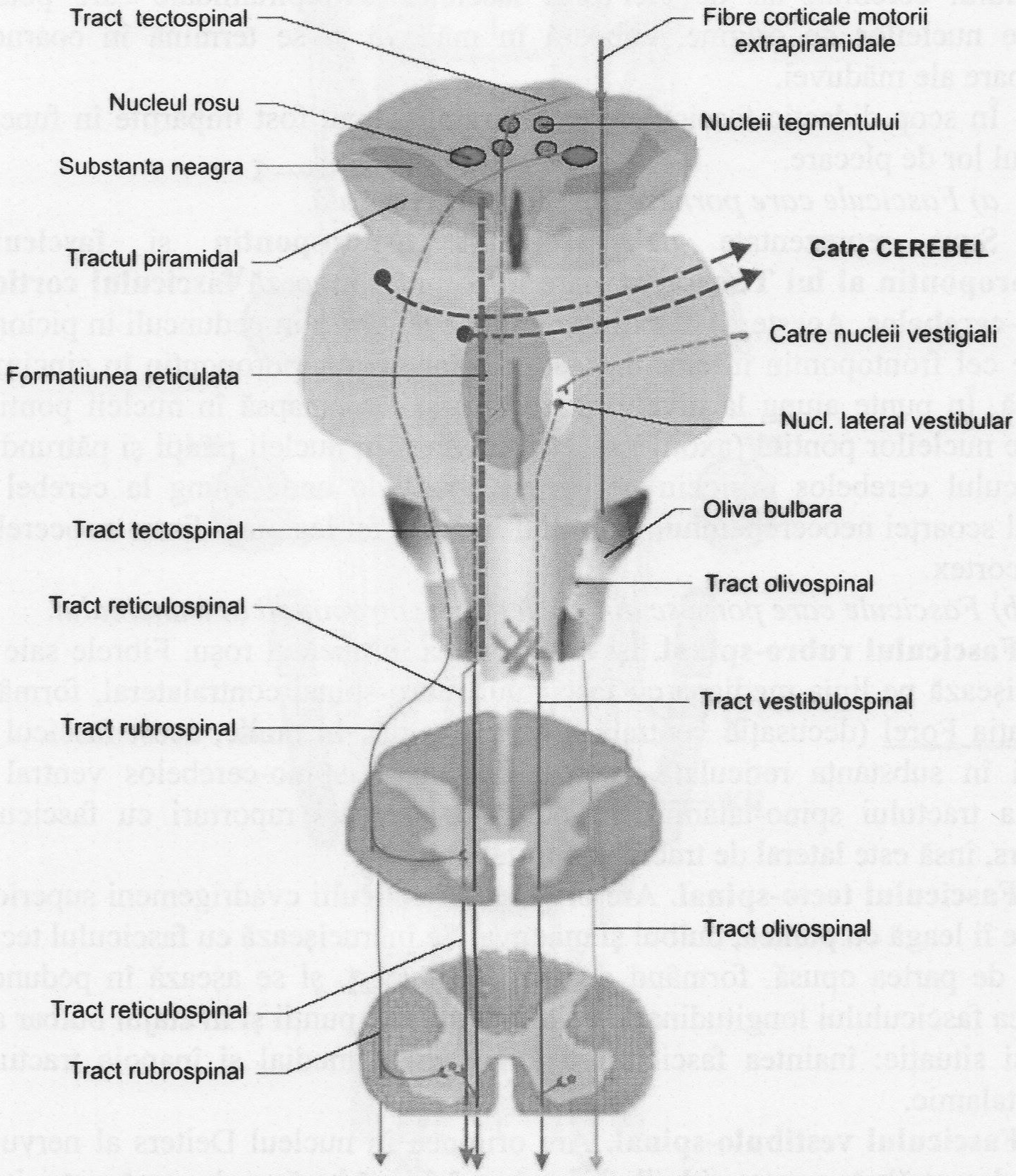

Fig. Nr. 44. Tracturile extrapiramidale ale trunchiului cerebral (după Ben Greenstein)

B. Fasciculele ascendente - sunt căi ale sensibilităţii care cuprind fascicule de fibre care conduc excitaţiile către diferite nivele receptoare.

Unele din aceste fibre urcă de la nivelul măduvei (ce se formează din axonii deutoneuronilor din coarnele dorsale ale măduvei) iar altele pornesc din trunchiul cerebral (axonii deutoneuronilor de pe traiectul nervilor cranieni).

Indiferent de unde provin toate fibrele ascendente vor face sinapsă cu al treilea neuron în talamus, după care se vor proiecta pe scoarța cerebrală.

B.1. Fascicule care provin din măduva spinării

Calea spino-talamică. Este calea sensibilității termice şi dureroase (exteroceptive şi nociceptive), reprezentată de tracturile spinotalamice (anterior şi lateral). În etajul bulbar este aşezat lateral, despărțit de fasciculul lui Gowers prin tractul rubro-spinal. În punte se află între lemniscul lateral şi lemniscul medial, aceeaşi situație păstrând-o şi în etajul peduncular. Ajunse în pedunculii cerebrali cele două fascicule ventral şi lateral se unesc formând împreună cu fasciculele spinotectale - **lemniscul spinal** O mare parte din fibre se opresc în substanța reticulată a bulbului şi a punții iar restul vor forma împreună cu lemniscul trigeminal lemniscul medial.

Căile spino-cerebeloase. Străbat complet trunchiul cerebral, sub forma celor două tracturi din măduvă: tractul spino-cerebelos încrucişat (anterior) a lui Gowers şi tractul spino-cerebelos direct (dorsal) Flechsig. Aşezate în măduvă la suprafața cordonului lateral, lateral de fasciculul piramidal încrucişat şi dorsal de tractul spino-talamic, ele se depărtează din ce în ce mai mult în profunzimea trunchiului cerebral. Tractul spino-cerebelos dorsal (Flechsig) intră în corpul restiform şi împreună cu fibrele acestuia merge direct în scoarța vermisului. Tractul spinocerebelos ventral (Gowers), format din fibre încrucişate, se plasează ventral de corpul restiform, despărțit de acesta prin tracturile rubro- şi tectospinale. Se aşează apoi ventral de rădăcina descendentă a trigemenului şi apoi se îndreaptă prin vălul medular anterior către cerebel.

Calea sensibilității epicritice şi proprioceptive conştiente. este reprezentată de fasciculele Goll şi Burdach care urcă prin cordoanele posterioare ale măduvei până la nivelul bulbului, mai exact până la nivelul nucleilor cuneatus, gracilis şi von Monakov, unde vor face sinapsă. Axonii acestor celule au mai întâi o direcție ventrală, formând fibrele arcuate interne, care se decusează în unghi ascuțit pe linia mediană, formând decusația piniformă (lemniscală) decusația lui Spitzka, înapoia piramidelor anterioare (a tractului piramidal). După încrucişare ele capătă o direcție ascendentă, alcătuind **lemniscul medial *(bandeleta lui Reil)***. Acesta străbate trunchiul cerebral fără întrerupere şi se termină în talamus. La nivelul etajului bulbar el este situat dorsal față de căile piramidale, de o parte şi de alta a rafeului median, între olivele bulbare. La nivelul punții, el se lărgeşte, ajungând să ocupe în partea superioară a punții, aproape toată lărgimea tegmentului. La nivelul pedunculului cerebral, lemniscul medial se aşează lateral față de nucleul roşu şi apoi se îndreaptă către partea bazală a nucleului talamic lateral. Lemniscul medial reprezintă calea ascendentă principală a trunchiului cerebral.

B.2. Fascicule care provin din trunchiul cerebral – sunt formate din axonii deutoneuronilor unor nervi cranieni care au nuclei senzitivi în trunchi.

Primul neuron se află pe traiectul acestor nervi în ganglionii anexați, iar cel de al doilea neuron se află în trunchiul cerebral, axonul deutoneuronului mergând în talamus.

B.2.1. Fibre senzitive ale nervului trigemen – pornesc din nucleul senzitiv al treigemenului aflat în ganglionul lui Gasser. Deutoneuronul se găseşte în coloanele senzitive din trunchi. Fibrele ce pornesc din porțiunea pontopedunculară formează fasciculul quinto-talamic numit şi **lemniscul trigeminal**, care se alătură la nivelul punții lemniscului medial împreună cu care urcă în talamus.

B.2.2. Fibre senzitive ale nervului intermediar a lui Wriesberg – sunt fibre gustative. Protoneuronul se găseşte în ganglionul geniculat iar deutoneuronul în partea superioară a nucleului solitar.

B.2.3. Fibre senzitive ale nervului glosofaringian – protoneuronul se găseşte în ganglionul lui Andersch iar deutoneuronul în nucleul solitar mai jos de nucleul intermediarului lui Wriesberg, în aripa cenuşie a bulbului.fibrele se alătură lemniscului medial şi urcă împreună în talamus la cel de al treilea neuron.

B.2.4. Fibre senzitive ale nervului vag – protoneuronul se găseşte în ganglionul jugal (pe traiectul nervului vag în spațiul retrojugular în spatele găurii rupte posterioare). Deutoneuronul se găseşte în nucleul solitar.

B.2.5. Fibre senzitive acustico-vestibulare – diferă în funcție de cele două sensibilități.

Pentru calea acustică protoneuronul se găseşte în ganglionul lui Corti iar deutoneuronul în nucleii acustici ventrali şi dorsali din punte, după care în calota pontină axonii deutoneuronilor se încrucişează formând corpul trapezoid, după care devin ascendente formând lemniscul lateral care se termină în corpii geniculați interni unde se găseşte al treilea neuron (atât lemniscul lateral cât şi corpul trapezoid se află în partea laterală a calotei). Fibrele celui de al treilea neuron se termină pe scoarță.

Pentru calea vestibulară protoneuronul se găseşte în ganglionul lui Scarpa iar deutoneuronul este situat în aria vestibulară a fosei romboide unde se găsesc cei patru nuclei vestibulari.

Datorită inportanței şi pentru o mai bună înțelegere, caile acustică şi vestibulară vor fi descrise amănunțit.

Calea vestibulară. Calea vestibulară poate fi divizată în calea vestibulară a trunchiului cerebral cu rolul de a stabili poziția capului în spațiu şi de a controla mişcările sale (reflexe cefalogire) şi calea vestibulară cerebeloasă cu rol esențial în reglarea tonusului muscular, în special a celui antigravitațional.

Receptorii căii vestibulare sunt situați în crestele ampulare ale canalelor semicirculare şi în maculele utriculară şi saculară.

Receptorii crestelor ampulare sunt celule specializate prevăzute cu cili, adăpostite în canaliculele speciale săpate într-o masă gelatinoasă care acoperă aceste creste. Cilii sunt de două tipuri: stereocili (microvilozități modificate) şi kinocili (cili modificați). Stereocilii unei celule sunt în raport de 70:1 cu kinocilii. Stereocilii sunt aşezați în şiruri paralele şi descresc ca lungime cu cât sunt mai îndepărtați de kinocili. Când în timpul mişcărilor se deplasează spre kinocili ei se depolarizează iar când se îndreaptă în partea opusă kinocililor, se hiperpolarizează. Receptorii sunt sensibili la mişcările rotatorii ale capului. Cilii lor sunt îndreptați spre cavitatea utriculară în canalul semicircular lateral, fugind de ea la nivelul canalelor semicirculare anterior şi posterior. Epiteliul crestelor ampulare este alcătuit din două categorii de celule: senzoriale şi de susținere.

Receptorii maculelor, utriculară şi saculară, sunt asemănători cu cei din crestele ampulare cu diferența că cilii sunt acoperiți de o masă gelatinoasă în care se disting grăunțe mici numite otolite. Macula utriculară cu funcție în echilibrul static dă informații asupra pozițiilor capului în raport cu forțele de gravitație şi acceleraţia liniară în plan orizontal, iar macula saculară este asociată funcțional cohleei, reacționând la stimulii vibratori care au o intensitate mai mare de 500 cili/sec. Se pare că ar avea rol şi în răspunsurile la acceleraţie în plan dorsoventral.

Fibrele nervoase care conduc informația recepționată de creasta ampulară a canalului semicircular posterior, care ține sub dependența sa activitatea muşchilor oblic superior ipsilateral şi drept inferior contralateral, trec prin foramen singulare formând ramura posterioară a ganglionului vestibular (al lui Scarpa). Fibrele provenite de la macula saculară formează ramura inferioară. Fibrele din macula utriculară şi canalul semicircular anterior care controlează muşchii drept superior ipsilateral şi oblic contralateral, precum şi cele ale canalului lateral care controlează muşchii drept medial ipsilateral şi drept lateral contralateral formează ramura superioară a ganglionului vestibular. Nervul vestibulocohlear totalizează circa 19000 de fibre.

Protoneuronul bipolar se găseşte în ganglionul vestibular, care este divizat într-o porțiune superioară şi una inferioară, unite printr-un istm îngust. Porțiunea superioară primeşte fibrele de la crestele canalelor semicirculare anterior, lateral şi de la macula utriculară. Porțiunea inferioară primeşte fibre de la crestele canalului posterior şi macula saculară. Prelungirile protoneuronului formează nervul vestibular, responsabil de orientare şi direcție. Acesta pătrunde în trunchiul cerebral la nivelul unghiului bulbopontin trecând între pedunculul cerebelos inferior şi tractul spinal al nervului trigemen. La acest nivel printre fibrele sale se găsesc dispersați neuronii interstițiali ai nervului vestibular. Imediat după intrarea în trunchiul cerebral fibrele nervului vestibular se divid într-o ramură ascendentă scurtă şi alta descendentă lungă. Puține fibre primare străbat fără sinapsă nucleii lateral şi superior vestibulari îndreptându-se direct

prin corpul juxtarestiform spre lobul floculonodular, uvulă, nucleul dințat și fastigial ipsilateral din cerebel. Dintre aceste fibre cele provenite din porțiunea superioară a ganglionului vestibular se duc la floculus ca fibre muşchioase în stratul granular al cortexului cerebelos şi ca fibre agățătoare în stratul molecular.

Deutoneuronul este situat în aria vestibulară a fosei romboide unde se găsesc patru nuclei vestibulari care au rolul unui centru de distribuție al fibrelor secundare şi singurele lor aferențe în afara fibrelor vestibulare şi cerebeloase (nucleul fastigial şi cortex cerebelos) sunt cele de la nucleul interstițial al nervului vestibular: 1.) nucleul vestibular medial (*nucleus vestibularis medialis*) apare în dreptul polului superior al complexului olivar bulbar ca o continuare a nucleului intercalat. Se găseşte situat dorsolateral de nucleul dorsal al vagului şi încrucişat de striile medulare care-l separă de planşeul ventriculului IV. Este cel mai mare dintre nucleii vestibulari întinzându-se până în punte. Conține grupuri de celule mici şi mijlocii şi puține celule gigante, situate în regiunea sa dorsolaterală; 2.) nucleul vestibular inferior (*nucleus vestibularis inferior*) este situat lateral de nucleul medial. Cranial se continuă cu nucleul lateral iar caudal se întinde până la polul superior al nucleului gracilis. Este fragmentat de către fibrele descendente ale nervului vestibular şi ale tractului vestibulospinal. Conține celule de toate mărimile, neuronii mari fiind grupați în porțiunea sa ventrocaudală. Neuronii mari nu primesc sferențe primare vestibulare iar axonii lor formează fibrele vestibulocerebeloase; 3.) nucleul vestibular lateral (*nucleus vestibularis lateralis*) se întinde cranial până la nivelul nucleului nervului abducens, la limita bulbopontină, unde se continuă cu nucleul vestibular superior iar caudal se prelungeşte cu nucleul vestibular inferior. Este caracterizat prin prezența de neuroni multipolari giganți localizați în special în regiunea sa caudală; 4.) nucleul vestibular superior (*nucleus vestibularis superior*) este cel mai mic, ocupă regiunea pontină a ariei vestibulare cranial de nucelii medial şi lateral. Periferic este constituiut din neuroni mijlocii şi mici care înconjoară grupurile centrale de neuroni stelați.

Aferențele nucleilor vestibulari sunt:

a.) fibre primare ale nervului vestibular
- fibrele ascendente provenite de la crestele ampulare ale canalelor semicirculare se termină în regiunea centrală a nucleului superior şi în partea rostrală a nucleului medial, dând colaterale regiunii ventrale a nucleului lateral;
- fibrele descendente care provin de la macule dau colaterale nucleului medial şi se termină în nucleul inferior cu excepția regiunii sale ventrolaterale;

b.) fibrele cerebelovestibulare directe şi încrucişate. Cele provenite de la cortexul vermian se termină în nucleii lateral şi inferior, iar cele cu originea în nucleul fastgial în nucleul lateral;

c.) fibrele intestiţiovestibulare - spre nucleul medial.

Eferenţele nucleilor vestibulari sunt ascendente, descendente, directe şi încrucişate:

a.) descendente – formează cele două tracturi vestibulospinale:

- lateral, cu originea în nucleul lateral şi care este direct. Este situat dorsomedial de nucleul nervului facial şi ambiguu, trece retroolivar pentru a intra în măduvă. Conduce impulsuri vestibulare şi cerebeloase cu efect facilitator asupra tonusului extensorilor şi activităţii reflexe medulare;
- medial, cu originea în nucleii mediali de ambele părţi, este parţial încrucişat. Intră în componenţa fasciculului longitudinal medial, dă colaterale formaţiunii reticulare inferioare şi intră în zona sucomarginală a cordonului anterior medular prin care coboară mai caudal de regiunea toracică. Unele fibre fac sinapse inhibitorii directe, cu motoneuronii alfa fără medierea interneuronilor.

b.) Ascendente, provin de la toţi nucleii vestibulari şi se termină prin intermediul fasciculului longitudinal medial în nucleii intestiţiali, comisural şi în nucleii oculomotori. Prin intermediul fasciculului longitudinal medial fiecare nucleu vestibular se proiectează pe anumite grupuri neurale ale nervilor oculomotori. Nucleul vestibular superior dă numai fibre ascendente ipsilaterale pentru nucleul nervului trohlear şi grupul neuronal al nucleului nervului oculomotor ce inervează muşchiul drept inferior. Nucleul vestibular medial dă fibre pentru nucleul nervului trohlear contralateral, pentru muşchiul oblic inferior contralateral şi pentru muşchiul drept medial ipsilateral. Nucleul vestibular lateral trimite fibre nucleilor nervilor IV, VI, contralaterali şi III ipsilateral. Nucleul vestibular inferior dă puţine fibre ascendente ămprăştiate printre fibrele fasciculului longitudinal medial. Unele fibre secundare ascendente cu originea în nucleul medial şi inferior se alătură fibrelor primare ale neuronilor din ganglionul vestibular împreună cu care se duc spre cerebel pentru a se termina bilateral în lobul floculonodular, mai puţin în uvulă, lingulă sau nucleii fastigiali. Alte fibre secundare ascendente reintră în nervul vastibular pentru a ajunge la receptorii periferici pe care-i controlează. Fibrele care ajung la cerebel iau parte la alcătuirea căii cerebeloase a echilibrării reflexe. Din scoarţa cerebeloasă floculonodulară pornesc fibrele floculofastigiale spre nucleii fastigiali care primesc aferenţe şi de la vermis. În nucleii fastigiali au originea fibrele fastigiovestibulare

care pe calea pedunculului cerebelos inferior ajung la toți nucleii vestibulari ipsilaterali cu excepția fibrelor care iau calea fasciculului uncinat (Russell) pentru a ajunge după încrucişare tot pe calea pedunculului cerebelos inferior la nucleii vestibulari contralaterali. Există fibre somatotopic oraganizate care pornind din scoarța vermisului anterior şi posterior se îndreaptă spre nucleul lateral vestibular, unde fac releu şi de unde, pe calea tractului vestibulospinal lateral, mesajul este transmis spre motoneuronii medulari.

Sistemul vestibular, ține sub control mişcările reflexe ale globilor oculari, capului, trunchiului şi membrelor în scopul menținerii echilibrului şi a unor reflexe cu origine labirintică: voma şi poziția corpului în timpul vomei. Leziuni ale aparatului vestibular sau ale conexiunilor sale explică nistagmusul.

Nistagmusul este caracterizat printr-o oscilație ritmică involuntară a ochilor: o oscilație lentă urmată de una rapidă în sens opus. Deşi faza primară este oscilația lentă nistagmusul este denumit după direcția fazei rapide. Aceste mişcări rezultă din stimularea inegală a crestelor din canalele semicirculare care sunt în acelaşi plan de rotație. Rotația accelerată induce în labirint o mişcare care nu este paralelă cu mişcarea limfei. În timpul rotației limfa tinde să se mişte în sens invers receptorului de partea opusă (efect negativ) şi de aceeaşi parte cu receptorul echivalent (efect pozitiv). Această nepotrivire a stimulilor duce la răspunsuri care provoacă mişcări alternative ale ochilor.

Calea cohleară. Realizarea mesajului auditiv cuprinde mai multe faze dintre care prima constă în captarea undelor sonore de către urechea externă şi conducerea lor spre membrana timpanică. Aceasta, intrată în vibrație antrenează şi mişcările osişoarelor din urechea medie. Faza lichidă este produsă prin vibrarea bazei scăriței în frecvența undei sonore la nivelul ferestrei vestibulare, vibrare care provoacă mişcarea perilimfei din scala vestibulară şi a membranei bazilare. Forța care acționează asupra unității de suprafață oscilantă a membranei bazilare creşte de la nivelul timpanului până la baza scăriței de aproape 20 de ori. Această forță este necesară pentru a învinge inerția perilimfei şi a iniția apariția undelor de presiune care se vor propaga instantaneu pe toată suprafața membranei bazilare. Faza membranară este realizată prin punerea în stare de vibrație generală a membranei bazilare când este produsă de sunete de joasă frecvență, şi vibrație focală pentru frecvențele înalte. În acest mod membrana bazilară realizează o analiză spațială a frecvenței sunetelor, deoarece membrana poate fi descompusă într-o serie de benzi transversale, fiecare bandă vibrând cu amplitudine maximă pentru o anumită frecvență. Cu cât sunetul este mai acut cu atât vibrația este mai apropiată de baza membranei bazilare, şi cu cât este mai grav cu atât zona de vibrare se apropie de vârful ei. La nivelul celulelor senzoriale vibrațiile dau naştere la două tipuri de potențiale, microfonice şi de sumație.

Faza nervoasă constă în recepționarea, transmisia şi impactul informației auditive, fiind singura cale formată din 4 neuroni.

Receptorii. Sunt situați în canalul lui Corti, cei pentru sunetele înalte găsindu-se în partea bazală a cohleei, iar cei pentru sunetele joase în porțiunea ei apicală. Organul lui Corti este format din celule diferențiate aşezate într-un şir lateral şi unul medial care se sprijină unul pe celălalt ca grinzile unui acoperiş, formând o serie de arcade ce se succed pe toată lungimea canalului. De o parte şi de alta a arcadelor se află celulele senzoriale ciliate şi celulele de susținere.

Celulele senzoriale, receptoare, au cilii încrustați în membrana tectoria şi sunt de două tipuri: a) celule piriforme, scurte în număr de 3500-4000, aşezate pe un singur şir, fiecare având 50-60 de cili, alcătuind şirul medial. b) celule înalte având fiecare până la 100 cili, foarte specializate, în număr de circa 12-13000 aşezate pe trei şiruri nete la baza cohleei şi 4-5 şiruri mai puțin nete spre vârful cohleei. Ele formează şirul lateral. Pe celulele senzoriale există două categorii de butoni sinaptici: unii conțin vezicule sinaptice clare de mărimi variate şi aparțin fibrelor aferente ce conduc influxul nervos spre neuronii bipolari din ganglionul spinal (Corti), alți butoni conțin vezicule sinaptice mici cu conținut variabil, clar, terminmndu-se pe butonii fibrelor aferente. Ei aparțin fibrelor directe şi încrucişate ale neuronilor din complexul olivar superior pontin, având rol de control al transmisiei. Fibrele directe au originea în nucleul în S al complexului olivar superior ipsilateral, cele încrucişate în nucleul retroolivar al complexului olivar de partea opusă. Cele mai multe terminații se fac pe celulele senzoriale ale şirului medial.

Unda sonoră transmisă la nivelul ferestrei vestibulare pune în mişcare perilimfa scalei vestibulare până la helicotremă, de unde se propagă în scala timpanică până la fereastra cohleei. Vibrațiile perilimfei se transmit membranei bazilare formată din circa 25000 fibre de diferite lungimi aşezate radiar. Celulele senzoriale specializate sunt ridicate odată cu membrana bazilară în timpul oscilării acesteia şi cilii lor sunt presați de membrana tectoria şi endolimfa din canalul lui Corti. Presiunea exercitată de membrana tectoria asupra cililor acționează asupra centriolilor, vibrațiile fiind astfel transformate în influx nervos, care va fi transmis terminațiilor nervoase.

Terminațiile nervoase nu pot transmite influxurile a căror frecvență este superioară a 1000 cili/sec. Urechea umană primeşte frecvențe de la 16 vibrații duble până la 20000 cicli/sec.

Protoneuronul. Este reprezentat de neuronul bipolar din ganglionul spiral situat în canalul spiral al modiolului. Prelungirile sale formează nervul cohlear ale cărui fibre se bifurcă înainte de a pătrunde în nucleii cohleari pe care se proiectează tonotopic (acut-grav) în ordine dorsoventrală.

Deutoneuronul. Se găseşte în cei doi nuclei cohleari: nucleul cohlear ventral (*nucleus cochlearis ventralis*) situat pe fața ventrolaterală a pedunculului cerebelos inferior şi nucleul cohlear dorsal (nucleus cochlearis dorsalis) situat pe fața dorsală a pedunculului cerebelos inferior, în porțiunea laterală a ariei vestibulare, unde formează tuberculul acustic. Nucleul cochlear ventral este situat între ramura vestibulară şi cea cochleară a nervului vestibulocochlear şi primeşte aferențe din regiunea apicală a cochleei (sunete grave). Porțiunea ventrocaudală a acestui nucleu conține circa 25000 de neuroni, număr egal fibrelor din nervul cohlear. Nucleul cochlear dorsal este considerat nucleu de releu, cu rol principal în răspunsurile reflexe de origine auditivă.

De la nivelul deutoneuronului pornesc atât căile auditive propriu-zise cât şi căile auditive reflexe. Prelungirile deutoneuronului pot lua trei căi:

a) fibrele groase ale regiunii ventrale a nucleului ventral formează stria acustică ventrală, ale cărei fibre la nivelul joncțiunii pontobulbare se încrucişează, pe linia mediană, cu cele din partea opusă formând corpul trapezoid (*corpus trapezoideum*), situat ventral de lemniscul medial. Lateral de oliva superioară fibrele devin ascendente alcătuind **lemniscul lateral** (*lemniscus lateralis*). Unele fibre se termină în formațiunea reticulară şi nucleii corpului trapezoid ipsi- şi contralaterali, în nucleii complexului olivar superior de aceeaşi parte sau de partea opusă, altele intră direct în lemniscul lateral contralateral, pentru a se termina în nucleii lemniscului lateral şi colicului inferior. Nucleii cohleari nu dau fibre directe lemniscului lateral ipsilateral.

b) Fibrele din regiunea dorsală a nucleului cohlear ventral trec dorsal de fibrele tractului spinal al nervului trigemen, de cele ale pedunculului cerebelos inferior, decusează ventral de fasciculul longitudinal medial, formează stria acustică intermediară ce intră în lemniscul lateral contralateral, distribuindu-se nucleilor formațiunii reticulare contralaterali, nucleilor lemniscului lateral şi celor ai colicului inferior. Ele constituie calea cohleoreticulară.

c) Fibrele regiunii dorsale a nucleului cohlear dorsal înconjoară fața dorsală a pedunculului cerebelos inferior, încrucişează pe linia mediană alcătuind stria acustică dorsală care intră în lemniscul lateral contralateral şi se termină în nucleii lemniscului lateral şi cei ai colicului inferior, înainte de a intra în lemniscul lateral fibrele striilor acustice pot face releu în nucleii corpului trapezoid, complexul olivar superior. Unele fibre, după acest releu pot intra în lemniscul lateral ipsilateral ajungând direct în corpul geniculat medial. Deci nucleii cohleari dau numai fibre încrucişate. Pe calea căilor auditive nucleii cohleari primesc aferențe descendente de la colicului inferior, nucleii lemniscului lateral, oliva pontină cu rol inhibitor asupra anumitor frecvențe din spectrul auditiv, mărind acuitatea auditivă pentru eferențele neinhibate.

Complexul olivar superior, este situat lateral de nucleii corpului trapezoid, între nucleii motori ai nervilor facial şi trigemen, fiind compus din mai multe grupe celulare: a) grupul lateral, în formă de „S", este nucleul de origine al fibrelor directe eferente de control a transmisiei la nivel de receptor; b) grupul medial, bine dezvoltat, cu rol în transmiterea sunetelor, care trimite eferențe spre nucleul nervului abducens (pedunculul olivei superioare); c) grupul retroolivar, este originea fibrelor încrucişate eferente ce controlează transmisia receptorilor. Aferențele complexului olivar provin de la nucleii cohleari, iar eferențele, în afara celor descrise mai sus intră în majoritate în alcătuirea lemniscului lateral ipsilateral şi mai puțin contralateral. Ele se termină în nucleii lemniscului lateral şi colicululuí inferior.

Nucleii corpului trapezoid – sunt în număr de doi: nucleul ventral şi nucleul dorsal al corpului trapezoid şi sunt situați medial de complexul olivar superior. Ei primesc aferențe de la nucleii cohleari şi trimit eferențe prin lemniscul lateral şi câteva fibre ce intră în fasciculul longitudinal medial pentru a se termina în nucleii nervilor oculomotori III, IV, VI, ai nervilor trigemen şi facial.

Corpul trapezoid – se continuă cu lemniscul lateral situat în punte şi mezencefal, lateral de lemniscul medial şi lemniscul trigeminal şi medial de lemniscul spinal. În regiunea superioară a punții, pe fața sa medială se găseşte nucleul lemniscului lateral în care se termină unele fibre lemniscale şi colateralele lor. Eferențele nucleului rămân în majoritate în lemniscul lateral. o parte din fibre se alătură lemniscului medial iar un alt contingent trece de partea opusă pentru a se termina în nucleul lemniscului lateral şi colicului inferior contralaterali. În acest mod fiecare centru cortical auditiv este conexionat cu ambele cohlei prin fibre directe şi încrucişate. La nivelul colicului inferior fibrele lemniscale îi formează o capsulă.

Al treilea neuron, este situat în colicului inferior, căruia fibrele lemniscale îi dau colaterale sau se termină. Restul fibrelor lemniscale străbat sau înconjoară colicului inferior şi se duc spre colicului inferior contralateral prin comisura intercolicular şi numai un mic număr, pe calea brațului inferior ajung la corpul geniculat medial. Eferențele colicului inferior în cea mai mare parte se alătură fibrelor lemniscale directe şi ajung în corpul geniculat medial, altele trec direct în radiațiile auditive sau se duc spre colicului superior.

Al patrulea neuron, este constituit de neuronii corpului geniculat medial (*corpus geniculatum mediale*) situat pe fața inferioară a pulvinarului, lateral de colicului superior. Sunetele acute se proiectează medial, cele grave lateral şi numai în porțiunea principală. Aferențele corpului geniculat medial provin de la lemniscul lateral, colicului inferior şi cortexul temporal (aria 41). Eferențele formează radiația acustică (*radiațio acustica*) sau geniculotemporală. Unele fibre eferente intră în nucleii talamici ventral şi lateral, în pulvinar, în

coliculul inferior şi în alți nuclei de releu acustic situați la nivele inferioare. Porțiunea magnocelulară a corpului geniculat medial are conexiuni cu zona posterioară talamică.

Zona de proiecție corticală – este situată pe girul temporal superior, fața sa cranială în girii temporali transverşi (*gyri temporales transversi*) câmpul 41 auditiv şi câmpurile 42, 22 de asociație. Eferențe ale cortexului auditiv ajung la cohlee, în contracurent pe calea auditivă. Câmpul 41 (aria auditivă) este un koniocortex tipic cu striațiuni verticale puțin evidente, asemănătoare picăturilor de ploaie. Câmpul 42 (aria audiopsihică) are striațiunile verticale pronunțate separate prin spații largi asemănătoare unor tuburi de orgă. Impulsurile ajunse în câmpul 41 sunt percepute ca zgomote iar recunoaşterea unui sunet particular este funcția cortexului asociativ. Paralel cu fibrele ascendente, căile acustice conțin şi fibre descendente: corticogeniculate, corticocoliculaere, geniculocoliculare, coliculocohleare.

Căile acustice prezintă unele *caracteristici funcționale* specifice, şi anume:

- creşterea numărului de fibre transmițătoare după fiecare releu (pentru un neuron al nervului cohlear corespund 3 neuroni în nucleul cohlear, 13 neuroni în coliculul inferior, 14 în corpul geniculat medial şi 100 în aria 41);
- bilateralitatea proiecțiilor cohleei pe cortex;
- pluralitatea ariilor auditive;
- căi ascendente în paralel cu căi descendente.

Transmisia influxurilor şi percepția lor de către structurile corticale (decodificarea) trebuie să îndeplinească o serie de condiții necesare şi obligatorii:

1) să permită discriminarea frecvenței sunetelor. Aceasta se realizează datorită diviziunii funcționale la nivelul membranei bazilare care este reprodusă la nivel cortical de către circuitele neuronale independente unele de altele şi specializate pentru o anumită frecvență.
2) se dea noțiunea de intensitate sunetului. Se realizează datorită numărului de fibre care intră în acțiune pentru o frecvență dată. Variația de intensitate a sunetului determină creşterea sau scăderea numărului de fibre care intră în acțiune.
3) să asigure o informație direcțională. Aceasta rezultă din decalajul în timp şi variația de intensitate cu care ajung la ureche valurile de unde acustice. Structurile corticale por compara datele primite deoarece reprezentarea cohleei este bilaterală.

Căile acustice reflexe

Căile acustice reflexe sunt constituite din:

1. Eferențele nucleului cohlear dorsal spre:

- formațiunea reticulară, locul de origine al tractului reticulospinal;
- coliculii superiori, mediate de către coliculii inferiori (coliculul superior este nucleul de origine al tractului tectospinal).

Aceste două categorii de eferențe sunt la originea reflexelor tonice ale musculaturii.

2. Eferențele nucleilor corpului trapezoid, care pe calea fasciculului longitudinal medial ajung la nucleii nervilor oculomotori III, IV, VI, trigemen şi facial, explicând mişcările reflexe ale ochilor şi acomodarea auditivă prin nervul muşchiului tensor al timpanului şi muşchiul scăriței.

3. Eferențele complexului olivar superior – care formează fasciculul olivocohlear. Au originea în nucleul accesor medial şi sunt încrucişate. Intră în nervul vestibular iar pe calea anastomozei vestibulocohleare pătrund în nervul cohlear şi ajung la organul spiral (Corti). Ele au rolul de a inhiba transmisia la nivel de receptor printr-un mecanism de feed-back.

4. Pedunculul olivar, format din fibre directe cu originea în nucleul principal olivar. Fibrele sale intră în nervul vestibulocohlear ipsilateral având funcție ca precedentul.

5. Eferențe de la coliculul inferior şi fibre ale lemniscului lateral care reintră în nervul cohlear pentru a ajunge la receptorii periferici cu efecte inhibitorii pentru anumite frecvențe ale spectrului auditiv.

B.3. Fibre ascendente vegetative – urcă spre etajele superioare urmând calea fasciculului spinotalamic lateral (cele pentru durere) sau calea fasciculelor reticulare ascendente pentru celelalte forme de sensibilitate viscerală.

Formarea lemniscurilor trunchiului cerebral

Lemniscul medial

Fibrele acestui lemnisc includ cele mai importante tracturi ale sensibilității exteroceptive de la nivelul măduvei spinării şi trunchiului cerebral. El este subdivizat în lemniscul spinal şi lemniscul trigeminal.

Lemniscul spinal este format din tracturile nervoase care culeg informațiile exteroceptive de le nivelul trunchiului şi membrelor, respectiv fasciculele: bulbotalamice (Goll şi Burdach), fasciculele spinotalamice (anterior şi lateral) şi fasciculele spinotectale.

Lemniscul trigeminal este format din fibrele senzitive provenite de la nivelul nucleului senzitiv principal al nervului trigemen, şi culege informaţiile exteroceptive de la nivelul capului.

Modul de formare a lemniscului medial

La nivelul bulbului, extensia funiculilor posteriori ai măduvei spinării (fasciculele Goll şi Burdach) care conduc sensibilitatea epicritică, se încrucişează sub forma fibrelor arciforme bulbare interne (decusaţia lemniscală) după care se grupează şi vor forma o parte din elementele lemniscul medial.

Fasciculele spinotalamice anterior şi lateral care conduc sensibilitatea protopatică, la nivelul bulbului se vor uni (cel anterior cu cel lateral de partea opusă - încrucişat) şi vor forma lemniscul spinal care se va aşeza în porţiunea dorsală a lemniscului medial. La fasciculul spinotalamic lateral se alipeşte şi fasciculul spinotectal.

La nivelul punţii lemniscul spinal se alătură lemniscului trigeminal şi fibrelor bulbotalamice formând lemniscul medial (bandeleta lui Reil).

Lemniscul lateral

Se formează din axonii deutoneuronilor căii acustice. Astfel:

Fibrele groase ale regiunii ventrale a nucleului ventral formează stria acustică ventrală, ale cărei fibre la nivelul joncţiunii pontobulbare se încrucişează, pe linia mediană, cu cele din partea opusă formând corpul trapezoid (*corpus trapezoideum*), situat ventral de lemniscul medial. Lateral de oliva superioară fibrele devin ascendente alcătuind lemniscul lateral (*lemniscus lateralis*). Unele fibre se termină în formaţiunea reticulară şi nucleii corpului trapezoid ipsi- şi contralaterali, în nucleii complexului olivar superior de aceeaşi parte sau de partea opusă, altele intră direct în lemniscul lateral contralateral, pentru a se termina în nucleii lemniscului lateral şi colicului inferior. Nucleii cohleari nu dau fibre directe lemniscului lateral ipsilateral.

Fibrele din regiunea dorsală a nucleului cohlear ventral trec dorsal de fibrele tractului spinal al nervului trigemen, de cele ale pedunculului cerebelos inferior, decusează ventral de fasciculul longitudinal medial, formează stria acustică intermediară ce intră în lemniscul lateral contralateral, distribuindu-se nucleilor formaţiunii reticulare contralaterali, nucleilor lemniscului lateral şi celor ai colicului inferior. Ele constituie calea cohleoreticulară.

Fibrele regiunii dorsale a nucleului cohlear dorsal înconjoară faţa dorsală a pedunculului cerebelos inferior, încrucişează pe linia mediană alcătuind stria acustică dorsală care intră în lemniscul lateral contralateral şi se termină în nucleii lemniscului lateral şi cei ai colicului inferior. Înainte de a intra în lemniscul lateral fibrele striilor acustice pot face releu în nucleii corpului trapezoid, complexul olivar superior. Unele fibre, după acest releu pot intra în lemniscul lateral ipsilateral ajungând direct în corpul geniculat medial. deci nucleii cohleari dau numai fibre încrucişate.

3.2.2.2. Fasciculele de asociație

Căile de asociație sunt formate din fascicule proprii, longitudinale care depășesc cu puțin limitele superioară şi inferioară ale trunchiului cerebral, având rolul de a realiza legătura dintre nucleii motori ai nervilor cranieni, care vor acționa în sinergism sau care realizează răspunsurile reflexe la impulsurile senzitive recepționate.

Căile de asociație sunt reprezentate de:

1. Fasciculul longitudinal medial (*fasciculus longitudinalis medialis*): are originea în regiunea mezencefalodiencefalică în dreptul nucleului intestițial şi se termină în măduvă, situându-se la nivelul trunchiului anterior de substanța cenușie centrală, de o parte şi de alta a rafeului. În mezencefal este situat anterolateral de nucleul nervului oculomotor, dorsal de decusația pedunculului cerebelos superior, iar în punte se găseşte ventral de planşeul ventriculului IV medial de nucleul nervului abducens şi genunchiul intern al facialului. În bulb este situat ventral de nucleul nervului hipoglos iar în măduvă ocupă regiunea dorsală a zonei sulcomarginale.

Este format din fibre ascendente şi descendente, bifurcate, ipsi-, şi contralaterale a căror mielinizare este timpurie, concomitentă cu a tracturilor tectobulbar şi tectospinal. El conduce influxuri provenite din surse diferite şi în special vestibulare spre nucleii oculomotori şi cei ai muşchilor cefei.

Fibrele descendente sunt reprezentate de: a) *fasciculul vestibulospinal medial*, cu originea în nucleii vestibulari mediali de ambele părți; b) *tractul intestițiospinal şi fibre de la nucleul comisural* care conduc spre nucleii oculomotori impulsuri striate, de la articulații şi cerebeloase pe cale pedunculului cerebelos superior provenite de la nucleii dințat, globos şi emboliform; c) *fasciculul reticulospinal medial*; d) *fibre tectobulbare şi tectospinale*; e) *fibre internucleare*, care conduc bidirecțional, făcând legătura între nucleii nervilor III, IV şi VI şi nucleul nervului accesor.

Fibrele ascendente au originea în nucleii vestibulari şi nucleul interstițial al nervului vestibular, fiind destinate în cea mai mare parte nucleilor oculomotori.

Alte fibre care intră în alcătuirea acestui fascicul sunt: - fasciculul intercalar (fibre ce unesc nucleul proabducens cu nucleul nervului oculomotor de partea opusă), fiind responsabile de mişcarea conjugată orizontală a globilor oculari; - fibre de la nucleul dorsal al corpului trapezoid şi din lemniscul lateral care merg la nucleii nervilor V şi VII, explicând astfel reflexul muşchilor stapedius şi tensor al timpanului ca răspuns la stimulii auditivi; - fibre cu originea în nucleul dințat cerebelos care merg direct la nucleul oculomotorului

(muşchiul drept superior), fiind singurul caz în care cerebelul este conexionat direct cu un neuron inferior.

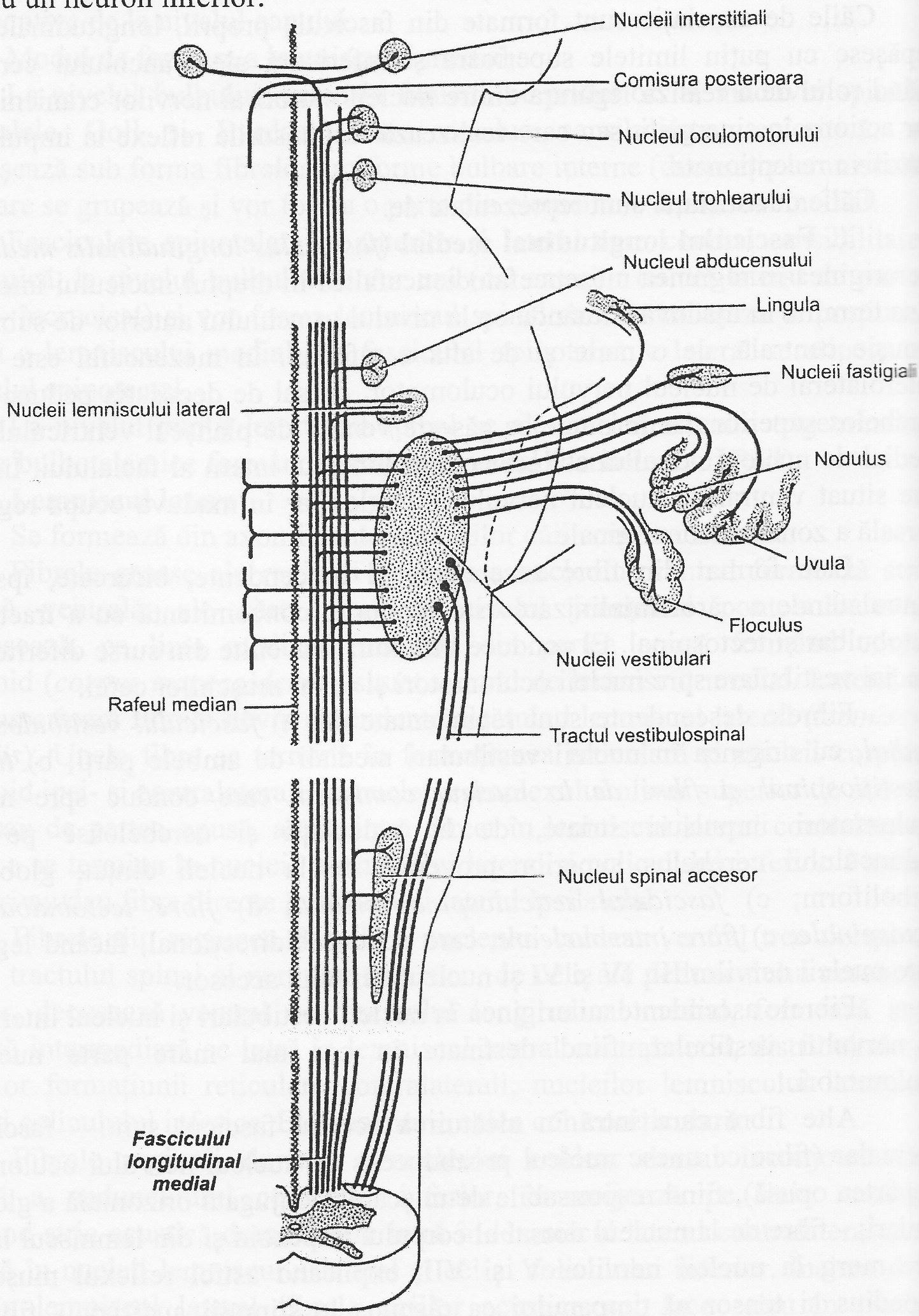

Fig. Nr. 45. Fasciculul longitudinal medial frontală (după W. Kahle, Werner Platzer)

Din punct de vedere funcțional, fasciculul longitudinal medial, mediază mişcările conjugate ale globilor oculari (oculogire), ale capului (cefalogire) şi combinația dintre ele ca răspuns la stimulii vestibulari. I se atribuie rolul de coordonare a mişcărilor buzelor şi limbii în timpul vorbirii datorită conexiunilor pe care le stabileşte cu nervii VII şi XII. Intervine în menținerea echilibrului. Stimularea crestelor ampulare prin mişcările capului conduce la adaptarea reflexă compensatorie a ochilor şi membrelor. Mediază reflexele vegetative cu punct de plecare vestibular, precum: voma, reacții vasomotorii, palpitații, transpirații etc.

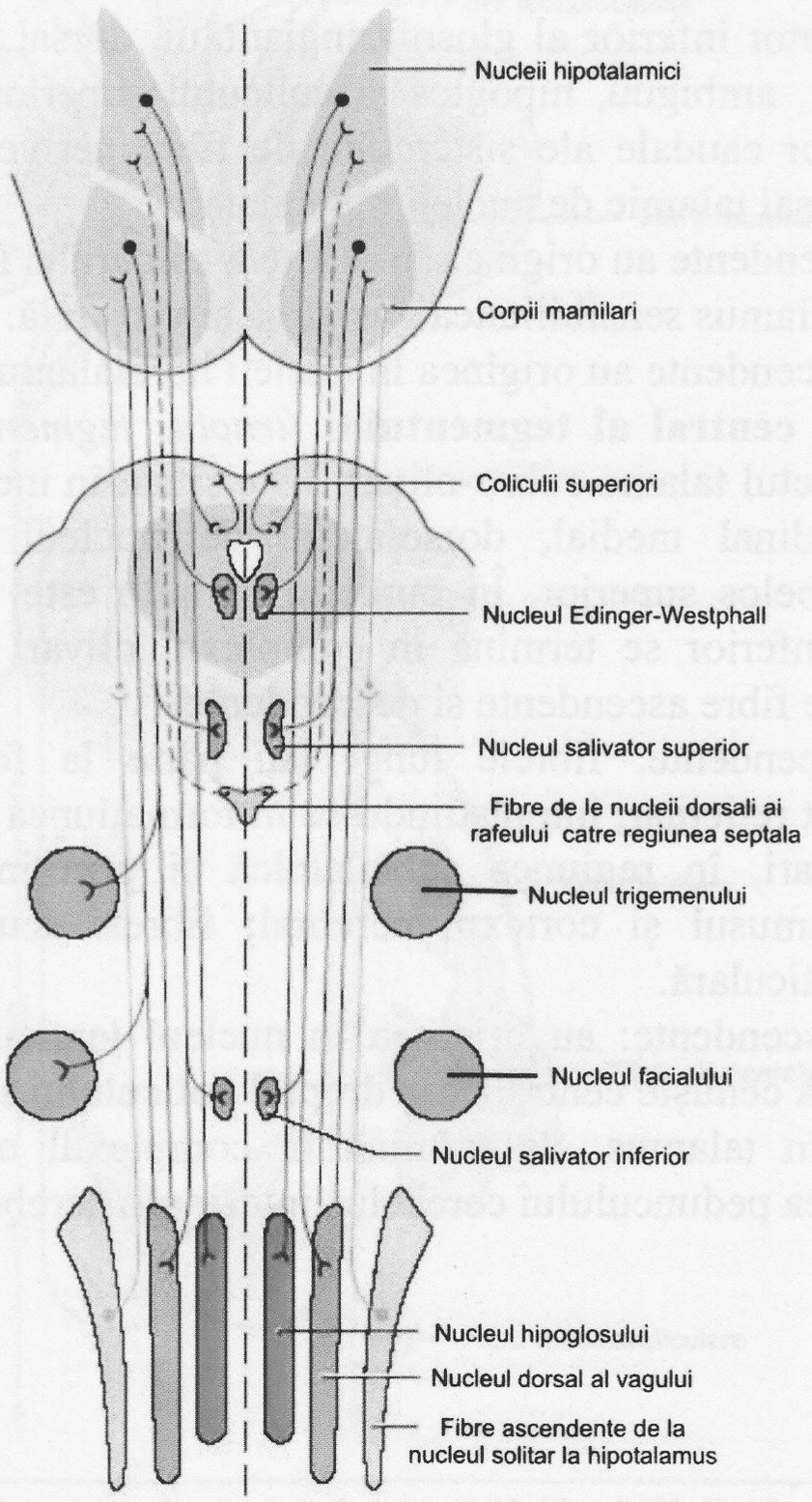

Fig. nr. 46. Bandeleta longitudinală posterioară frontală (după W. Kahle, Werner Platzer)

2. Bandeleta longitudinală dorsală *(fasciculus longitudinalis dorsalis)*. Este un fascicul de asociație care străbate calota trunchiului cerebral fiind cel mai median şi cel mai posterior. Conține fibre ascendente şi descendente grupate sub forma a două fascicule:

- *Fasciculul mamilotegmental (fasciculus mamillotegmentalis)* sau fasciculul lui Gudden. Are originea în nucleii corpului mamilar şi terminația în nucleii tegmentului mezencefalic, mediind reflexe olfactive;

- *Fasciculul lui Scültze* – este un fascicul parasimpatic ce uneşte nucleii simpatici din hipotalamus (preoptic, tuberoinfundibulari) cu nucleii parasimpatici ai nervilor cranieni (accesor al oculomotorului, salivator superior al facialului, salivator inferior al glosofaringianului, dorsal al vagului) precum şi nucleilor solitar, ambiguu, hipoglos şi colicului superior. Sunt considerate continuarea fibrelor caudale ale sistemului de fibre periventriculare ce leagă nucleul medial dorsal talamic de nucleii hipotalamici.

Fibrele ascendente au originea în măduva spinării şi trunchiul cerebral şi conduc spre hipotalamus sensibilitatea gustativă şi viscerală.

Fibrele descendente au originea în nucleii hipotalamusului posterior.

3. Tractul central al tegmentului *(tractus tegmentalis centralis)*. Se mai numeşte şi tractul talamo-rubro-olivar. Este situat în mezencefal, lateral de fasciculul longitudinal medial, dorsolateral de nucleul roşu şi decusația pedunculului cerebelos superior. În punte şi în bulb este uşor lateralizat. La nivelul bulbului inferior se termină în complexul olivar ipsilateral formând amiculum. Conține fibre ascendente şi descendente.

Fibrele ascendente: fibrele lungi iau parte la formarea sistemului activator ascendent reticular, împrăştiindu-se în formațiunea reticulară talamică, nucleii intralaminari, în regiunea subtalamică şi prin intermediul acestora activează hipotalamusul şi cortexul cerebral; fibrele scurte servesc pentru conducerea intrareticulară.

Fibrele descendente: au originea în nucleul lenticular şi caudat şi în special în substanța cenuşie centrală din dreptul colicului superior şi nucleului roşu, mai puțin în talamus. Se termină în complexul olivar care apoi se proiectează pe calea pedunculului cerebelos inferior în cerebelul contralateral.

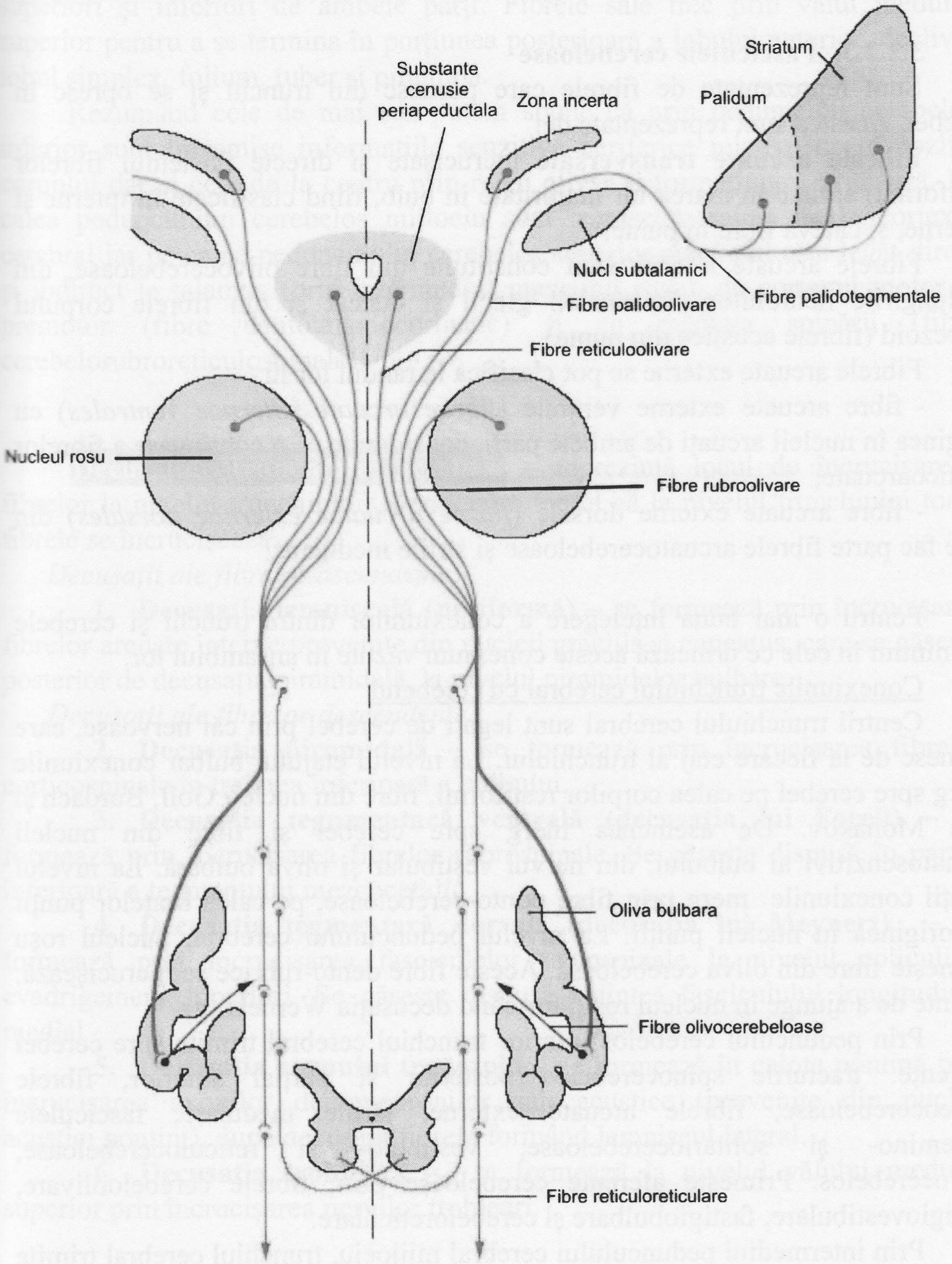

Fig. Nr. 47. Tractul central al tegmentului frontală (după W. Kahle, Werner Platzer)

3.2.2.3. Fasciculele cerebeloase

Sunt reprezentate de fibrele care pornesc din trunchi şi se opresc în cerebel. Acestea sunt reprezentate de:

Fibrele arcuate transversale încrucişate şi directe (sistemul fibrelor arciforme) situate în marea lor majoritate în bulb, fiind clasificate în interne şi externe, şi câteva fibre în punte.

Fibrele arcuate interne sunt constituite din fibre olivocerebeloase, din prelungirile neuronilor din nucleii gracil şi cuneat şi din fibrele corpului trapezoid (fibrele acustice din punte).

Fibrele arcuate externe se pot clasifica la rândul lor în:

- fibre arcuate externe ventrale (*fibrae arcuate externae ventrales*) cu originea în nucleii arcuați de ambele părți, considerate ca o continuare a fibrelor corticoarcuate;
- fibre arcuate externe dorsale (*fibrae arcuatae externae dorsales*) din care fac parte fibrele arcuatocerebeloase şi striile medulare.

Pentru o mai bună înțelegere a conexiunilor dintre trunchi şi cerebele reamintim în cele ce urmează aceste conexiuni văzute în ansamblul lor.

Conexiunile trunchiului cerebral cu cerebelul

Centrii trunchiului cerebral sunt legați de cerebel prin căi nervoase, care pornesc de la fiecare etaj al trunchiului. La nivelul etajului bulbar conexiunile merg spre cerebel pe calea corpilor restiformi, fibre din nucleii Goll, Burdach şi von Monakov. De asemenea merg spre cerebel şi fibre din nucleii somatosenzitivi ai bulbului, din nervul vestibular şi oliva bulbară. La nivelul punții conexiunile merg prin fibre ponto-cerebeloase, pe calea brațelor punții cu originea în nucleii punții. La nivelul pedunculului cerebral, nucleul roşu primeşte fibre din oliva cerebeloasă. Aceste fibre dento-rubrice se încrucişează, înainte de a ajunge în nucleul roşu, formând decusația Werneking.

Prin pedunculul cerebelos inferior trunchiul cerebral trimite spre cerebel eferențe: tracturile spinocerebelos posterior şi parțial anterior, fibrele cuneocerebeloase, fibrele arcuate externe, striile medulare, fasciculele trigemino- şi solitariocerebeloase, vestibulo- şi reticulocerebeloase, olivocerebelos. Primeşte aferențe cerebeloase prin: fibrele cerebeloolivare, fastigiovestibulare, fastigiobulbare şi cerebeloreticulare.

Prin intermediul pedunculului cerebral mijlociu, trunchiul cerebral trimite următoarele eferențe: fibrele pontocerebeloase, care includ fibre cortico-, tecto-, şi spinopontine. Nu primeşte aferențe cerebeloase.

Pe calea pedunculului cerebelos superior trimite eferențe câteva fibre ale tractului spinocerebelos anterior, fibre trigeminocerebeloase de la nucleul mezencefalic al trigemenului, tractul tectocerebelos cu originea în colicului

superiori şi inferiori de ambele părți. Fibrele sale trec prin vălul medular superior pentru a se termina în porțiunea posterioară a lobului anterior, declive, lobul simplex, folium, tuber şi piramidă.

Rezumând cele de mai sus putem spune că prin pedunculul cerebelos inferior sunt transmise informațiile senzitive periferice relative de la poziția corpului dar şi cele de la centru prin releu olivar şi formațiunea reticulară. Pe calea pedunculului cerebelos mijlociu sunt trimise mesajele de la cortexul cerebral iar pe calea pedunculului cerebelos superior cerebelul este legat direct şi indirect la talamus (prin intermediul nucleului roşu), de cortexul motor şi premotor (fibre dentotalamocorticale) şi cu măduva spinării (fibre cerebelorubroreticulospinale).

Decusațiile trunchiului cerebral – reprezintă locul de încrucişare a fibrelor la nivelul trunchiului. Menționăm faptul că la nivelul trunchiului toate fibrele se încrucişează.

Decusații ale fibrelor ascendente:

1. **Decusația lemniscală (piniformă)** – se formează prin încrucişarea fibrelor arcuate interne provenite din nucleii gracilis şi cuneatus, care se găseşte posterior de decusația piramidală, la nivelul piramidelor bulbare.

Decusații ale fibrelor descendente:

2. **Decusația piramidală** – se formează prin încrucişarea fibrelor corticospinale în treimea inferioară a bulbului.
3. **Decusația tegumentară ventrală (decusația lui Forell)** – se formează prin încrucişarea fibrelor rubrospinale. Se găseşte dispusă în partea inferioară a tegmentului mezencefalic.
4. **Decusația tegmentară dorsală (decusația lui Meynert)** – se formează prin încrucişarea fasciculelor tectospinale la nivelul coliculilor cvadrigemeni superiori. Se găseşte dispusă înaintea fasciculului longitudinal medial
5. **Decusația corpului trapezoid** – se formează în calota pontină prin încrucişarea axonilor deutoneuronilor căii acustice (provenite din nucleii acustici pontini), după decusare fibrele formând lemniscul lateral.
6. **Decusația trohleară** – se formează la nivelul vălului medular superior prin încrucişarea nervilor trohleari.

3.2.3 Secțiuni transversale și sagitale prin trunchi

Secțiunile transversale sunt de obicei singurele pe care le folosim pentru consolidarea cunoștințelor.

a. Secțiuni bulbare

Secțiune trecând prin porțiunea mijlocie a decusației piramidelor.

Pe această secțiune se observă cum fiecare tract corticospinal lateral, situat în piramida anterioară a bulbului în drum către cordonul lateral al măduvei, încrucișează linia mediană, alcătuind încrucișarea piramidelor, și apoi decapitează cornul anterior al măduvei, pentru ca, ajuns în cordonul lateral, să-și continue drumul descendent spre măduvă. În acest fel, cornul anterior al măduvei a fost decapitat în două mase: una rezultată din capul cornului anterior, alta provenită din baza cornului anterior. Aceste două coloane, așa cum am amintit în cursul studiului conformației interioare a bulbului, rămân de acum independente; ele vor forma în toată lungimea trunchiului cerebral două coloane deosebite, din care vor deriva anumiți nuclei de origine a nervilor cranieni motori. Pe aceeași suprafață de secțiune observăm cum cele două coarne posterioare s-au depărtat unele de altele, în așa fel încât tind să capete o înclinație aproape de orizontală.

Acest fapt se datorează sporirii considerabile a numărului de fibre din cordonul posterior al măduvei și al bulbului. În același timp, pe fața dorsală a comisurii cenușii se adaugă două mase nucleare, alungite dinainte înapoi și care pătrund fiecare în fasciculul lui Goll corespunzător. Acești nuclei sunt nucleii lui Goll sau nucleii gracili, unde vor face sinapse fibrele fasciculelor lui Goll.

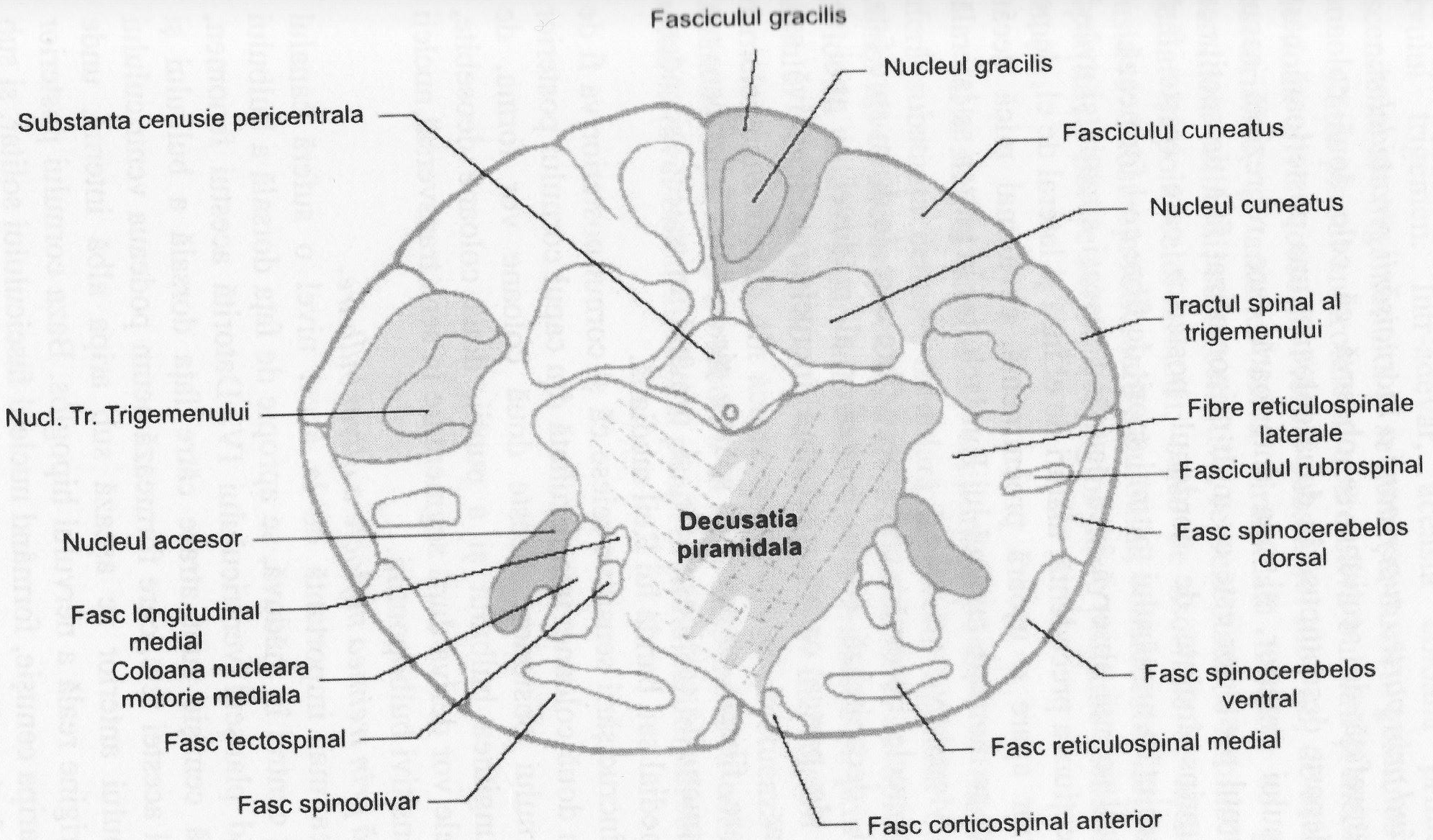

Fig. Nr. 48. Secțiune trecând prin partea superioară a încrucișării piramidelor (după Duanne E. Haines)

Secțiune trecând prin partea superioară a încrucișării piramidelor.

Pe această suprafață de secțiune se observă că cele două coloane anterioare sunt mai departe descompuse în două coloane: una posterioară, care reprezintă baza cornului anterior, şi una anterioară care reprezintă capul cornului anterior. Cornul posterior este cu mult orizontalizat față de secțiunea precedentă, fiind cuprins înainte de cordonul posterior care creşte fără întrerupere, ca o consecință a numărului tot mai sporit de fibre ce-l formează.

Nucleul lui Goll se mai observă încă ocupând aceeaşi situație şi având aceeaşi formă ca pe secțiunea precedentă; alături de el însă şi lateral de el, de pe baza cornului posterior apare o uşoară proeminență, ceva mai mică decât nucleul lui Goll şi care se numeşte nucleul lui Burdach, iar la partea sa laterală se văd nucleul lui von Monakov.

De la aceşti doi nuclei observăm că pornesc fibre care, în drum spre fața anterioară a bulbului, decapitează cornul posterior al măduvei şi apoi se încrucişează cu cele de partea opusă, realizând încrucişarea sensitivă sau piniformă a lui Spitzka.

După încrucişare, fibrele, se aşază în spatele piramidelor anterioare ale bulbului, care conțin tracturile corticospinale, şi, urmând un traiect ascendent, vor forma lemniscul medial sau banda lui Reil mediană.

Ca rezultat al încrucişării sensitive reiese că şi cornul posterior va fi de aici în sus decapitat în două coloane, una rezultată din capul cornului posterior şi alta din baza cornului posterior. Aceste două coloane vor forma, de asemenea, în toată lungimea bulbului şi a punții, două coloane deosebite, ambele sensitive; din ele vor deriva după segmentare în sens transversal nucleii terminali ai nervilor sensitivi bulbopontini.

Secțiune trecută prin treimea mijlocie a olivei bulbare.

Modificarea cea mai importantă de la acest nivel o suferă canalul ependimar, care, situat central în măduvă, se apropie de fața dorsală a bulbului şi se lărgeşte, formând planşeul ventriculului IV. Datorită acestui fenomen, coloanele de substanță cenuşie sunt atrase către fața dorsală a bulbului şi desfăşurate de-a lungul acestei fețe, care formează acum podeaua ventriculului IV. Astfel, baza cornului anterior se aşează sub aripa albă internă, unde formează nucleul de origine reală a nervului hipoglos. Baza cornului posterior se situează anterior de aripa cenuşie, formând nucleul fasciculului solitar, şi sub aripa albă externă, formând nucleii acustico-vestibulari.

Capul cornului anterior se vede ceva mai îndărătul olivelor şi formează nucleul accesor al hipoglosului şi nucleul ambiguu, nucleul de origine reală a fibrelor motorii ale nervilor glosofaringieni, vag şi accesor. Capul cornului posterior se deplasează dorsal şi lateral şi-l vedem îmbrăcat de o formațiune semilunară, care reprezintă suprafața de secțiune a rădăcinii descendente a

nervului trigemen. Într-adevăr, această coloană primeşte toate fibrele descendente ale trigemenului şi se numeşte nucleul gelatinos al lui Rolando.

Către planul anterolateral apare oliva bulbară şi medial şi anterior de ea, cele două olive accesorii. Fibrele substanței albe au, de asemenea, o dispoziție caracteristică, şi anume: calea piramidală motorie se găseşte anterior în piramidele bulbului; calea sensitivă, reprezentată de lemniscul medial, se aşează imediat înapoia celei motorii; calea de asociație se aşează în spatele celei sensitive. Substanța reticulară a bulbului, considerabil lărgită la acest nivel, este împărțită de fibrele nervului hipoglos într-o porțiune medială albă şi una laterală cenuşie.

Din studiul acestor trei secțiuni se observă că transformările pe care le suferă substanța cenuşie medulară la nivelul bulbului nu se petrec toate la acelaşi nivel. Încrucişarea motorie şi, prin urmare, decapitarea cornului anterior are loc în treimea inferioară. Încrucişarea sensitivă şi, prin urmare, decapitarea cornului posterior are loc ceva mai deasupra încrucişării motorii. Deplasarea coarnelor care rezultă din aceste decapitări se efectuează începând numai din jumătatea superioară a bulbului. În fine, fragmentarea coloanelor se petrece nu numai la nivel bulbului, ci şi al punții şi pedunculilor cerebrali.

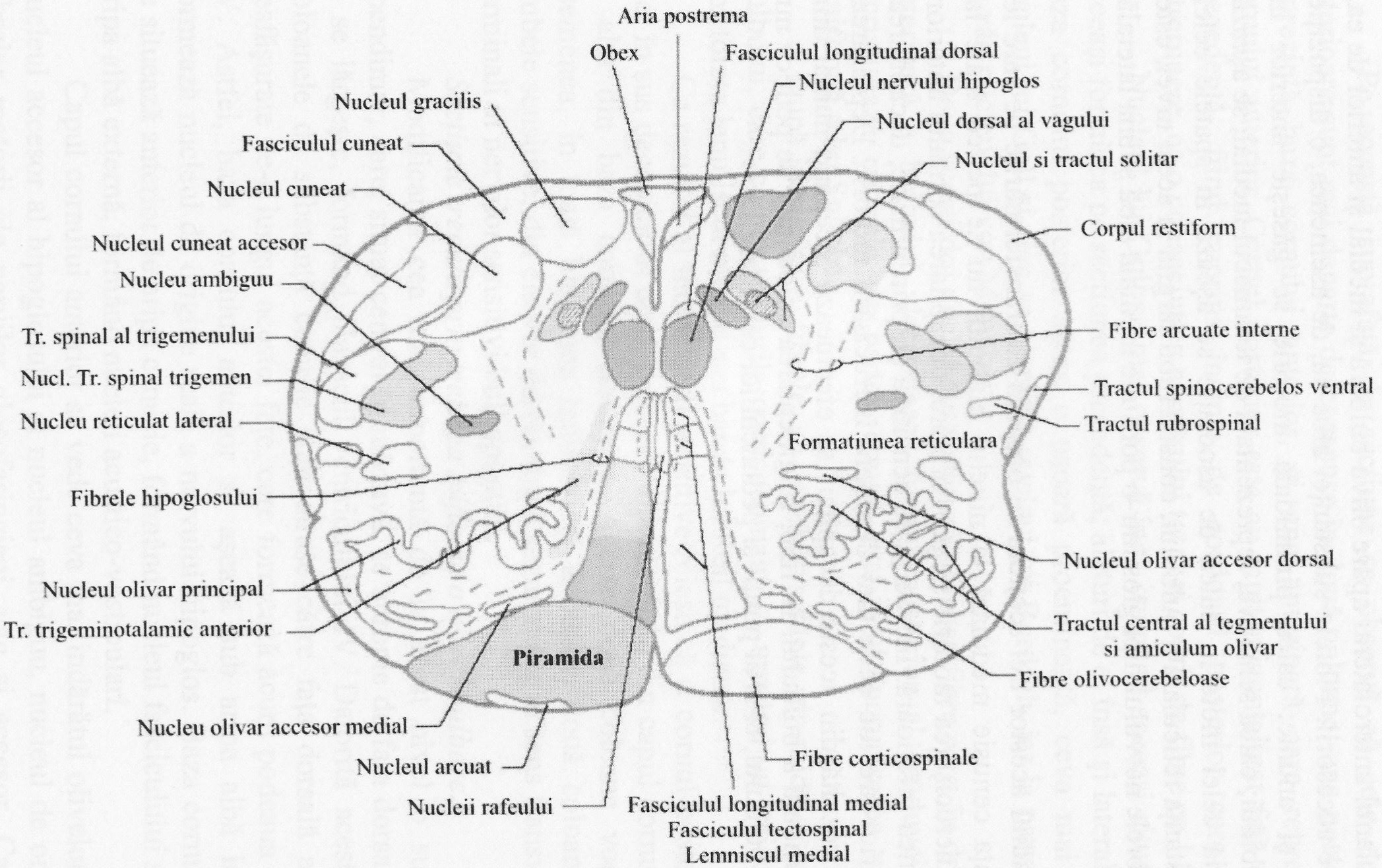

Fig. Nr. 49. Sectiune transversala la nivelul treimii superioare a decusatiei senzitive (după Duanne E. Haines)

b. Secțiunile punții

Secțiunile punții se modifică treptat, în direcția superioară, de la structura tipică a măduvei prelungite până la imaginea caracteristică a pedunculilor cerebrali. În partea bazală se poate observa de sus în jos o scădere în număr a fibrelor longitudinale de origine corticală, datorită terminației treptate a fibrelor destinate nucleilor pontini şi nucleilor motori ai perechilor IV, V, VI, VII. În partea dorsală este lemniscul medial şi fasciculul longitudinal medial, substanța reticulată cu nucleii reticulari, precum şi nucleii cerebrali IV-VIII.

Pe secțiune transversală se vede că puntea este formată dintr-o regiune dorsală ce continuă bulbul numită tegmentul pontin (*pars dorsalis pontis*).

O secțiune care trece prin partea inferioară a punții, evidențiază: polul superior al nucleului olivar, piramida; lateral, corpul restiform; nucleii nervului cohlear şi fibrele care se termină şi care pleacă din acest nucleu.

Pe o secțiune în treimea inferioară a punții, corpul trapezoid este caracteristic, făcând limita între partea bazală şi cea dorsală. Este o formațiune alcătuită de fibre nervoase cu direcție transversală, plecând din nucleul cohlear anterior şi încrucişând linia mediană, pentru a se continua pe partea opusă, formând lemniscul lateral. Dedesubtul coliculilor faciali vedem nucleul nervului abducens şi mult mai profund nucleul nervului facial; fibrele ivite din facial înconjură nucleul abducens, alcătuind genunchiul. Lateral se vede pedunculul cerebelos mijlociu.

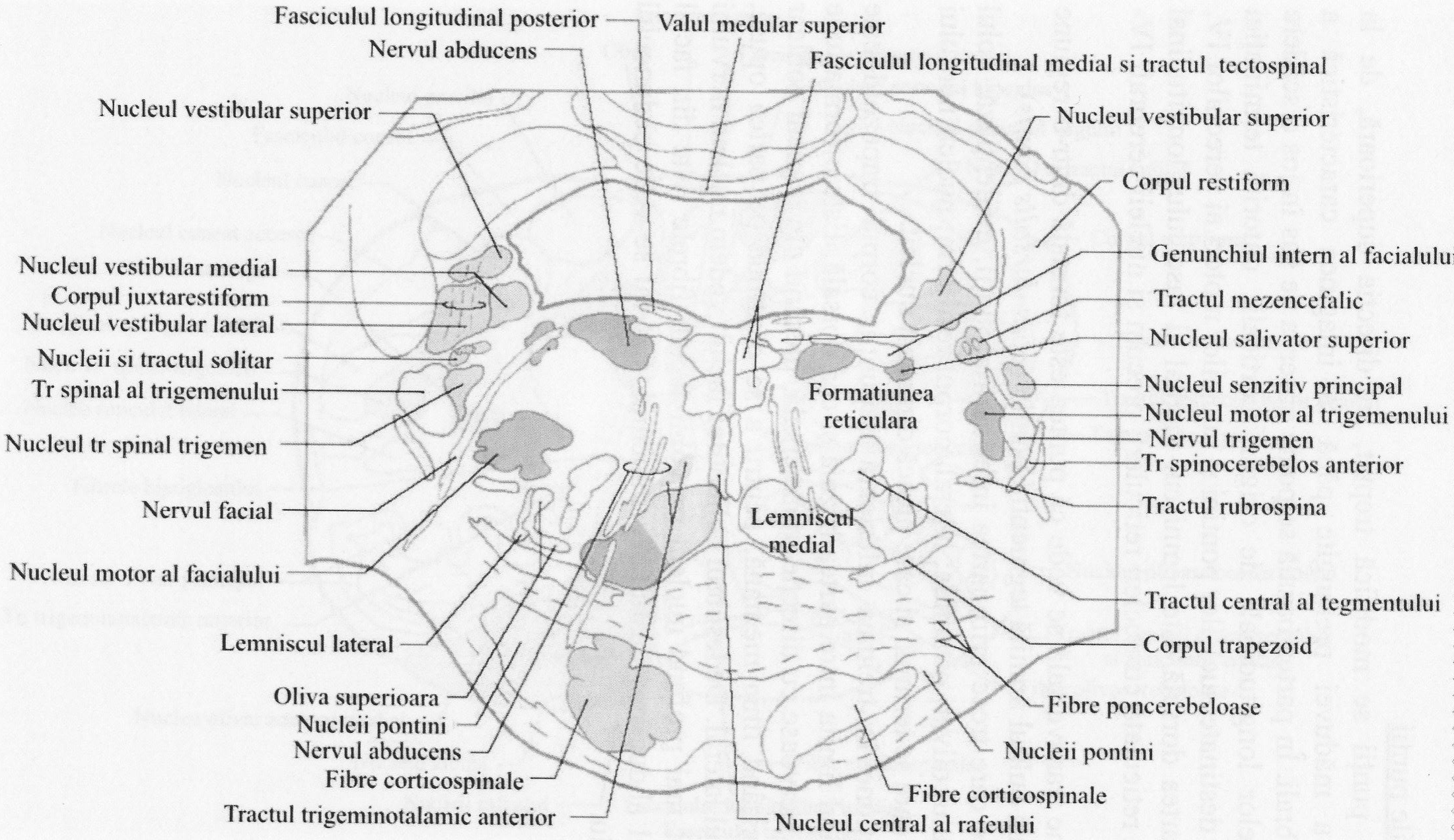

Fig. Nr.50. Secțiune transversală prin jumătatea inferioară a punții (după Duanne E. Haines)

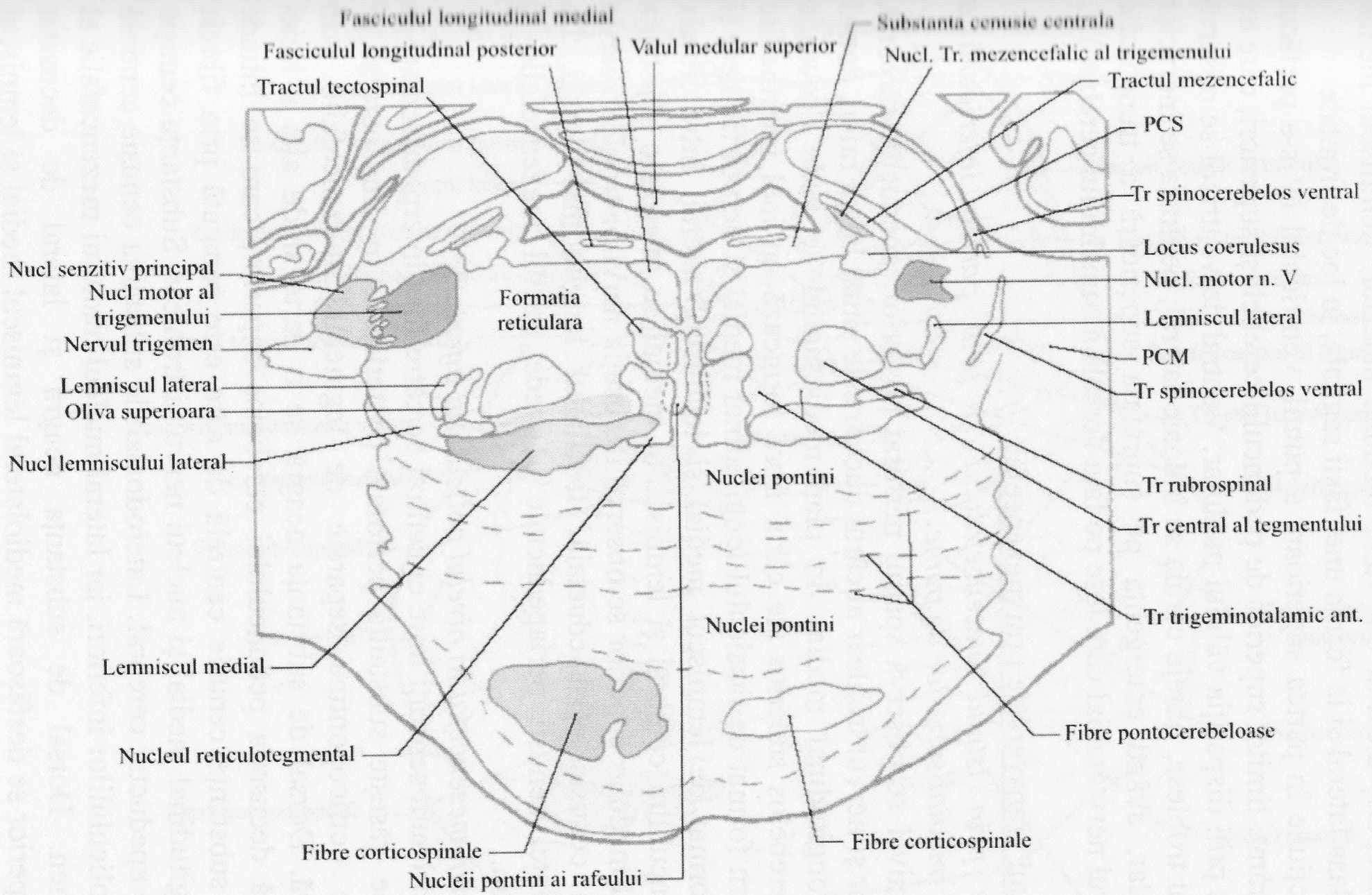

Fig. Nr. 51. Sectiune transversă prin porțiunea superioară a punții (după Duanne E. Haines)

Pe o secțiune în mijlocul punții se vede cum ventrivulul IV începe să se strâmteze, lateral fiind limitat de pedunculii cerebeloşi superiori, care se apropie. Lateral se vede nucleul principal sensitiv al trigemenului şi imediat medial de acesta, nucleul motor, pentru musculatura masticatoare. Ventricolul are aici şi un acoperiş alcătuit din vălul medular anterior. Lemniscul medial începe a se deplasa lateral şi ia forma unei fâşii sagitale, în loc de frontale.

Pe o secțiune în partea superioară a punții, ventricolul IV s-a prefăcut într-un canal strâmt, limitat superior de pedunculii cerebeloşi superiori, care au venit în contact prin dispariția vălului medular. Ventral de ventricol se observă nucleul nervului trohlear, fibrele căruia se îndoaie lateral, pentru a se încrucișa în vălul medular, având emergența pe suprafața superioară a trunchiului cerebral (singurul nerv cranial care iese pe fața dorsală a trunchiului cerebral).

c. Secțiuni transversale prin mezencefal

Secțiune prin istmul mezencefalului şi prin partea inferioară a mezencefalului, imediat superior de punte.

La acest nivel se observă spațiul perforat posterior, apeductul cerebral, coliculul inferior şi nervul trohlear al cărui nucleu este situat lângă rafeu, dorsal de fasciculul longitudinal medial. În plan mediosagital se vede decusația pedunculului cerebelos superior ale cărui fibre formează un inel intermediar între inelul intern format de fasciculul longitudinal medial şi nervul trohlear şi inelul extern format de lemniscul medial şi lemniscul lateral. între fibrele piciorului pedunculului cerebral şi lemniscului medial se interpune substanța neagră. Pe vălul medular superior se observă decusația nervilor trohleari iar în plină substanță cenuşie periapeductală, fasciculul longitudinal dorsal. La periferia substanței cenuşii periapeductale se vede tractul mezencefalic al nervului trigemen.

Secțiune prin mezencefal la nivelul coliculului inferior.

Crus cerebri sunt separați între ei ventral de către fosa interpedunculară în fundul căreia se găseşte substanța perforată posterioară. În crus cerebri se observă fibrele corticopontine separate de tegmentul mezencefalic prin substanța neagră. Dorsal de substanța neagră de o parte şi de alta a liniei mediene se află decusația pedunculului cerebelos superior, care se întinde dorsal până la substanța cenuşie centrală de care este separată prin fibrele fasciculului longitudinal medial şi nucleul nervului trohlear. Substanța cenuşie centrală conține apeductul cerebral. Laterodorsal de substanța cenuşie centrală se văd nucleii coliculului inferiori, iar lateral nucleul tractului mezencefalic al nervului trigemen. Dorsal de substanța neagră şi lateral de decusația pedunculului superior se desfăşoară mediolateral lemniscul medial şi lemniscul lateral care intră în coliculul inferior.

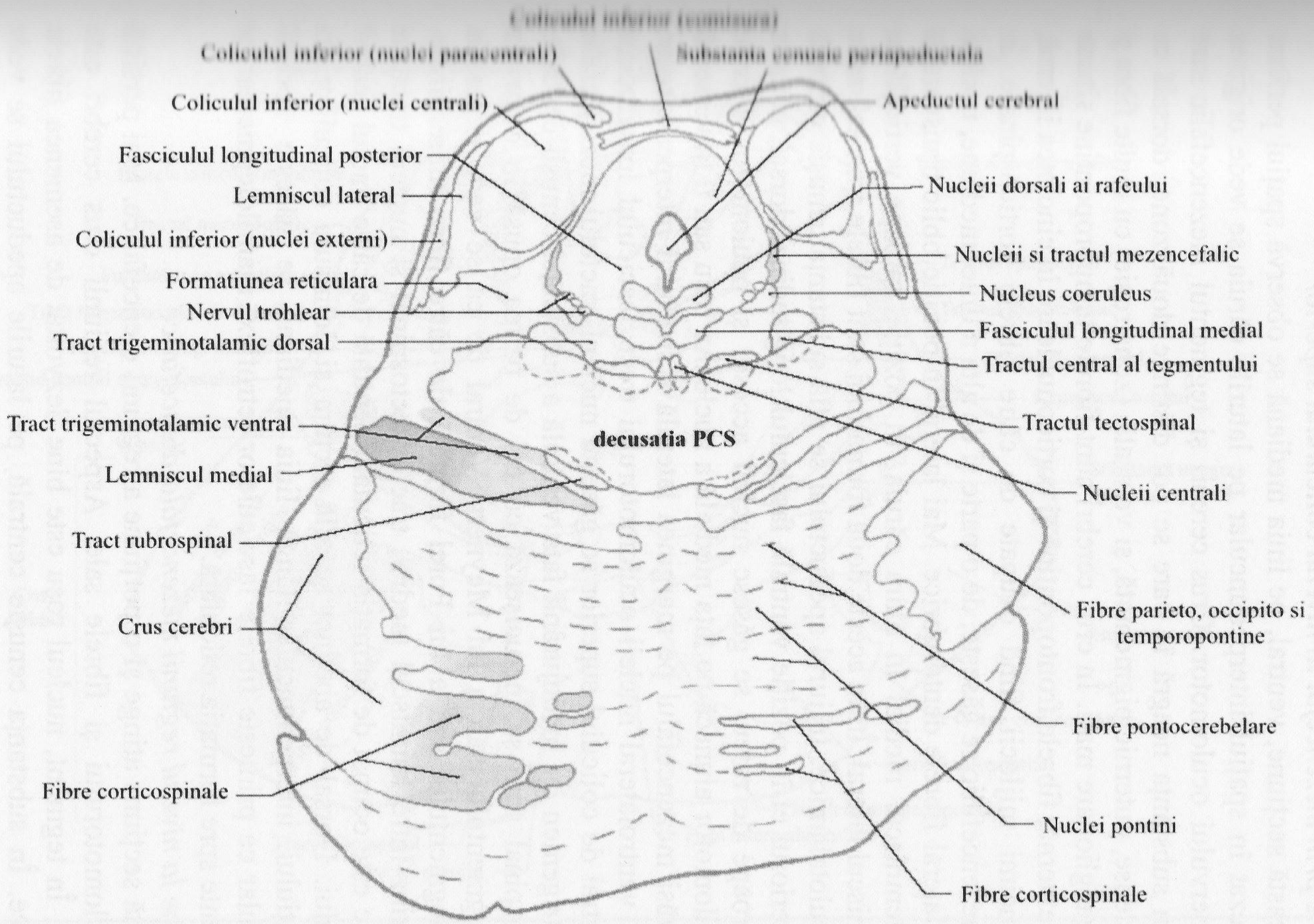

Fig. Nr. 52. Secțiune transversă prin mezencefal la nivelul coliculilor inferiori (după Duanne E. Hains)

Secțiune prin mezencefal la nivelul colicului superior

Pe această secțiune, ventral, pe linia mediană se observă spațiul perforat posterior aşezat în spațiul interpeduncular pe laturile căruia se vede originea aparentă a nervului oculomotor. Crus cerebri şi tegmentul mezencefalic sunt separate prin substanța neagră în care se pot distinge două zone: dorsală cu celule mici dense, puternic pigmentată, şi ventrală, (zona roşie) cu multe fibre şi rare celule ganglionare mari. În crus cerebri sunt fibrele temporopontine situate în cincimea externă, fibrele frontopontine şi corticonucleare în cincimea internă, cele trei cincimi mijlocii fiind ocupate de către fibrele corticospinale. În tegmentul mezencefalic se găseşte, de o parte şi de alta a liniei mediane, nucleul roşu şi mai lateral fibrele dentorubrice. Mai lateral în poziție oblic transversală se găseşte lemniscul medial în afara căruia, în poziție aproape verticală se găseşte lemniscul lateral. Între aceste două formațiuni sunt fibrele spinotalamice şi spinoreticulotalamice. În jurul apeductului se află substanța cenuşie centrală având în interiorul ei în poziție ventrală fasciculul longitudinal dorsal, anterior de care, aproape de rafeu, se găsesc nucleii accesor şi oculomotor. Fibrele nervului oculomotor alunecă pe fața medială a nucleului roşu sau îl traversează pentru a părăsi mezencefalul pe marginea laterală a spațiului interpeduncular. Înconjurând ventrolateral nucleii oculomotorului trece fasciculul longitudinal medial. Ventral de colicului superior se găseşte nucleul tractului mezencefalic al nervului trigemen iar înconjurând fața ventrală a substanței cenuşii centrale, tractul tectospinal care se încrucişează cu cel de partea opusă în decusația dorsală a tegmentului sau a lui Meynert. Ventral de ea se vede decusația ventrală a tegmentului sau a lui Forel formată de către fibre rubrospinale. Spațiul cuprins între lemniscul medial, tractul tectospinal şi nucleul tractului mezencefalic este ocupat de formația reticulară centrată de către tractul central al tegmentului. Dorsal de apeduct se află tectum şi comisura coliculilor. În dreptul spațiului interpeduncular lângă linia mediană se găseşte nucleul interpeduncular ce primeşte fibrele fasciculelor retroflex, mamilotegmentar, şi trimite eferente spre formația reticulară.

Secțiune la nivelul regiunii mezencefalo-diencefalice

Această secțiune atinge şi o porțiune a regiunii diencefalice. Mai persistă nucleul oculomotorului şi fibrele sale. Aspectul regiunii crus cerebri este nemodificat. În tegment, nucleul roşu este bine dezvoltat de asemenea fibrele rubrotalamice. În substanța cenuşie centrală, pe laturile apeductului se vede nucleul comisural al lui Darkschewitch iar ventrolateral nucleul interstițial al lui Cajal.

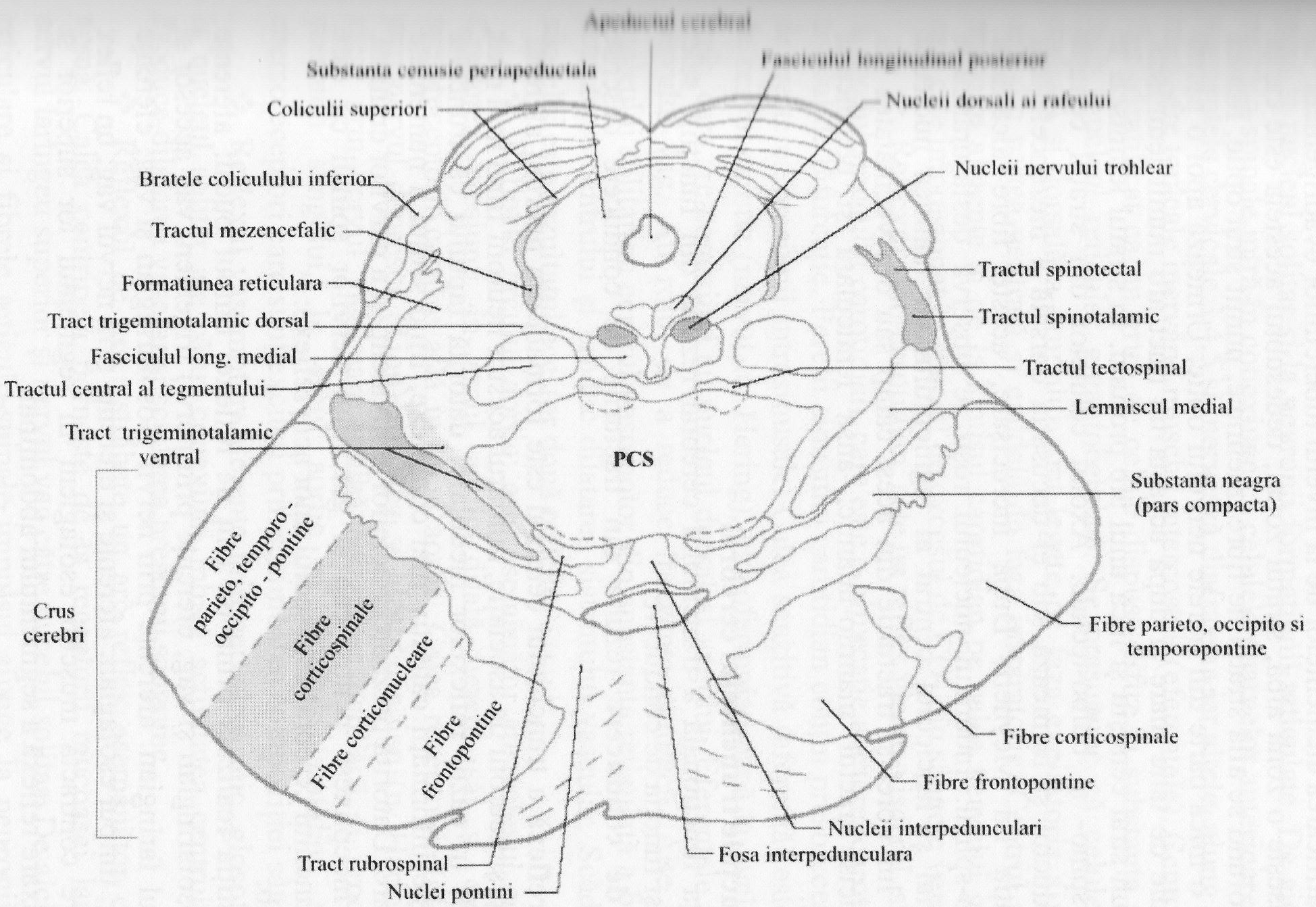

Fig. Nr. 53. Secțiune transversă prin mezencefal la nivelul decusației pedunculilor cerebeloşi superiori (după Duanne E. Haines)

d. Secțiune sagitală paramediană prin trunchiul cerebral

Secțiunea trece prin lama cvadrigemenă, prin tectul mezencefalic. Se observă aici stratificarea elementelor de la nivelul tuberculilor cvadrigemeni. La suprafața se găseşte o zonă albă, stratul zonal; dedesubtul acesteia este cappa cinerea; mai profund se află stratul de fibre mielinice, numit strat optic, fiindcă aici se termină o mică parte din fibrele nervului optic. Urmează apoi o pătură cenuşie cu celule de talie mare şi după aceasta un tract alb numit lemniscal. Urmează apoi un strat cenuşiu şi încă unul alb profund. În stratul lemniscal se termină fibre spino- şi bulbo-tectale. Axonii celulelor din stratul cenuşiu înconjoară apeductul şi formează sub el decusația dorsală a mezencefalului, numită decusația lui Meynert. După încrucişare, aceste fibre alcătuiesc fasciculul tecto-spinal. Îndărătul nucleului roşu se observă desfăşurându-se lemniscul medial şi fasciculul central al tegmentului iar înaintea nucleului vedem câmpul lui Forel şi tracturile din acest câmp sau din vecinătatea lui. Columna fornicis, tractul mamilo-talamic, ansa lenticulară şi pedunculul talamic inferior.

3.2.4. Funcțiile trunchiului cerebral

Importanța funcțională a trunchiului cerebral rezultă din funcțiile sale: funcția reflexă şi funcția de conducere.

Funcția de conducere rezultă din tracturile de conducere descrise anterior.

Funcția reflexă a trunchiului cerebral este formată din neuroni aferenți, neuronă eferenți şi neuroni de asociație, numărul acestor neuroni fiind însă mult mai mare decât în cazul reflexelor medulare, datorită faptului că trunchiul cerebral primeşte informații calitativ mai complexe, fiind sediul a numeroase aparate reglatoare. Datorită prezenței nucleilor echivalenți şi a nervilor cranieni, care în parte îndeplinesc pentru cap şi gât rolul nervilor spinali cu care colaborează, trunchiul cerebral este sediul unor acte reflexe:

a.) În bulb:

❖ Deglutiția realizată printr-un lanț de reflexe: timpul bucal: aferențe prin nervul glosofaringian şi vag, eferențe prin nervii trigemen, vag accesor şi hipoglos; timpul faringian: aferențe prin nervii glosofaringian şi vag; eferențe prin nervul vag; timpul esofagian: aferențe şi eferențe prin nervul vag; un reflex vago-vagal care contractă muşchii esofagieni în segmentul lor superior şi provoacă o relaxare reflexă a segmentului abdominal.

❖ Reflexul de sugere al nou-născutului: aferențe prin nervii trigemen şi glosofaringian. Eferențe prin nervii facial, glosofaringian şi hipoglos.

❖ Reflexul de vomă: substanțele iritante excită interoceptorii din mucoasă gastrică, duodenală şi a căilor biliare. Aferențele se realizează în

special prin nervul vag până la nucelul solitar, iar eferențele prin nervii vag, frenic şi intercostali.

❖ Reflexul respirator: foloseşte un arc viscero-somatic. Calea senzitivă (aferentă) este reprezentată de nervul vag, de la receptorii bronho-pulmonari până la nucleul solitar şi la neuronii formațiunii reticulate. De aici, unele fibre reticulo-spinale intră în conexiune cu celulele coarnelor anterioare medulare din segmentele cervicale 3,4,5 şi inervează diafragma iar altele, ajung în segmentele medulare toracale inervând muşchii intercostali (eferențele). Centrul respirator a fost identificat ca un grup de celule dispuse difuz în substanța reticulată dun bulb (nucleul reticular gigantocelular). Se presupune că celulele din partea cranială şi dorsală a grupului sunt legate de faza expiratorie a respirației, iar cele din partea ventrală şi caudală de faza inspiratorie. Centrul respirator mai primeşte aferențe şi de la sinusul carotidian pe calea nervului glosofaringian, care este impresionat în special de excesul de CO_2 din sângele venos.

❖ Reflexul sino-carotidian: este un reflex vicero-visceral, situat anatomic la nivelul sinusului carotidian, care este o bifurcație a arterei carotide comune la nivelul de bifurcație. Pereții sinusului carotidian conțin presoreceptori stimulați de creşterea presiunii intrasinusale. Calea senzitivă (aferentă) este reprezentată de nervul carotic (nervul lui Hering), glosofaringian până la nucleul solitar din bulb, care are conexiuni cu nucleul dorsal al vagului. Eferențele merg pe calea nervului vag. Au rolul de a reduce frecvența cardiacă. Alte conexiuni ale nucleului solitar cu centrul vasomotor din substanța reticulată a bulbului inhibă activitatea centrului şi produc dilatarea sistemului vascular. Scăderea presiunii sângelui este rezultatul acestor două reflexe.

❖ Reflexul arcului aortic: este asemănător cu reflexul sino-carotidian. Creşterea presiunii în arcul aortic dilată pereții săi şi excită mecanic presoreceptorii care se află în arcul aortic. Calea receptoare (aferentă) merge prin nervul depresor (Tion) din vag şi glosofaringian (n. Hering). Eferențele merg prin nervul vag, care inhibă activitatea cardiacă şi produce scăderea presiunii sângelui. În arcul aortic şi sinusul catotidian se găsesc şi chemoreceptori care sunt excitați prin schimbarea compoziției sângelui.

❖ Reflexul vasomotor: aferențe prin nervul carotic, glosofaringian până la nucleul solitar ale cărui conexiuni inhibă activitatea centrului vasomotor. Produce dilatarea vaselor şi scăderea presiunii sanguine.

❖ Reflexul de tuse: străbate un arc reflex asemănător cu reflexul de vomă. Calea centripetă porneşte de la receptorii mucoasei laringeene, prin nervul laringeu superior şi nervul vag către nucelul solitar. De aici, prin celulele reticulare şi fibrele reticulo-spinale impulsul ajunge la neuronii din coarnele anterioare ale măduvei cervicale şi dorsale. Prin nervul frenic şi nervii intercostali se închide arcul reflex. Închiderea glotei şi inhibiția respirației, care

preced faza explozivă a reflexului sunt realizate prin conexiuni indirecte ale nucleului solitar cu nucleul ambiguu şi cu centrul respirator.

❖ Reflexul glandei parotide: asigură secreția glandei parotide. Aferențe prin nervii intermediar (VII bis), glosofaringian şi vag până la formația reticulată şi apoi spre nucleul salivator inferior. Eferențe pe calea nervului glosofaringian, nervul timpanic, nervul pietros mic până la ganglionul otic (fibra preganglionară). Fibra postganglionară urmează calea auriculotemporală până la glanda parotidă.

b.) În punte

❖ Reflexul glandelor submaxilare şi sublinguale: aferențe prin nervii intermediar, glosofaringian şi vag până la nucleul salivator superior. Eferențe pe calea nervului intermediar, nervul coarda timpanului, nervului lingual până la ganglionul submandibular şi sublingual (fibra preganglionară). Fibra postganglionară merge la glande.

❖ Reflexul de secreție al glandei lacrimale: aferențe prin ramura oftalmică a nervului trigemen până la nucleu său terminal care este conectat cu nucleul lacrimal. Eferențe pe calea nervului facial, pietros mare, nervului canalului pterigoidian care ajunge la ganglionul pterigopalatin (fibra preganglionară); fibra postganglionarăurmează calea nervului zigomatic, nervului lacrimal pentru a ajunge la glanda lacrimală.

❖ Reflexul palpebral: reprezintă închiderea involuntară a pleoapelor la atingerea corneei. Aferențele merg pe ramura oftalmică a nervului trigemen până la nucleul său terminal care este conectat cu nucleul motor al nervului facial. Eferențe pe calea nervului facial.

c.) În mezencefal

❖ Reflexul pupilar: aferențe prin nervul optic, corpul geniculat lateral şi regiunea pretectală care are conexiuni cu nucleul accesor, autonom al nervului oculomotor. Eferențele iau calea nervului oculomotor, până la ganglionul ciliar (fibra preganglionară). Fibra postganglionară, prin intermediul nervilor ciliari scurți ajunge la muşchii constrictori pupilari.

Vecinătatea centrilor bulbari şi delimitarea imprecisă explică posibilitatea numeroaselor interacțiuni dintre ei: astfel interacțiunea dintre centrul respirator şi cel cardiomotor produce tahicardie inspiratorie şi bradicardie expiratorie, iar interacțiunea centrului respirator şi centrului deglutiției determină oprirea inspirației în timpul deglutiției.

3.2.5. Ventriculul IV

Reprezintă o cavitate aşezată între fața posterioară a trunchiului cerebral şi cerebel apărută prin lărgirea canalului ependimar.

Prezintă:

- 2 pereți – podeaua sau peretele antero-inferior (fosa romboidă)
  - tavanul
- 4 laturi
- 4 unghiuri – 2 laterale numite recese laterale
  - unghiul inferior se continuă cu canalul ependimar
  - unghiul superior se continuă cu apeducul lui Sylvius prin intermediul căruia comunică cu ventriculul III.

Podeaua ventriculului IV sau fosa romboidă: are formă romboidă cu axul mare dispus vertical, fiind formată din două triunghiuri, unul inferior, bulbar şi unul superior, pontin, despărțite prin striile medulare ale ventriculului IV (fibre cohleoreticulare cu originea în nucleul cohlear dorsal, situat pe fața dorsală a bulbului).

Pe linia mediană prezintă un şanț care o împarte în două jumătăți simetrice.

De o parte şi de alta a şanțului median se găseşte câte o proeminența alungită numită eminența medială, delimitată lateral de şanțul limitant.

Şanțul limitant este cuprins între două fosete, una superioară şi una inferioară.

Trigonul bulbar al fosei romboide este alcătuit din trei arii triunghiulare:

➢ trigonul nervului XII (aripa albă internă) – regiune triunghiulară cu vârful inferior care este împărțită de un funicul vertical în două regiuni;

- medială – care are în profunzime nucleul nervului XII
- laterală – reprezentată de aria plumiformis care conține în profunzime nucleull intercalat al lui Staderini

➢ trigonul nervului X (aripa cenuşie) – este o regiune triunghiulară cu vârful superior, împărțită de o creastă oblică (funiculum seprans) în două regiuni:

- supero-medială care conține în profunzime nucleul dorsal al nervului vag
- inferioară – reprezentată de aria postrema, corespunzând polului superior al nucleului cuneat

➢ aria vestibulară (aripa albă externă) – situată în unghiul lateral al trigonului bulbar, are în profunzime nucleii vestibulari. Această arie prezintă superior, în regiunea pontină, tuberculul acustic – o proeminență determinată de nucleul cohlear dorsal.

Trigonul pontin al fosei romboide – prezintă dinspre medial către lateral următoarele elemente anatomice:

- colicului facialului, care este o porţiune mai voluminoasă a eminenței mediale ce corespunde nucleului nervului abducens şi genunchiului intern al facialului;
- fovea superior – reprezintă extremitatea superioară a şanţului limitant și corespunde nucleului motor al nervului trigemen;
- locus coeruleus, este o zonă mai pigmentată situată lateral de fovea superior care corespunde nucleului coeruleus.

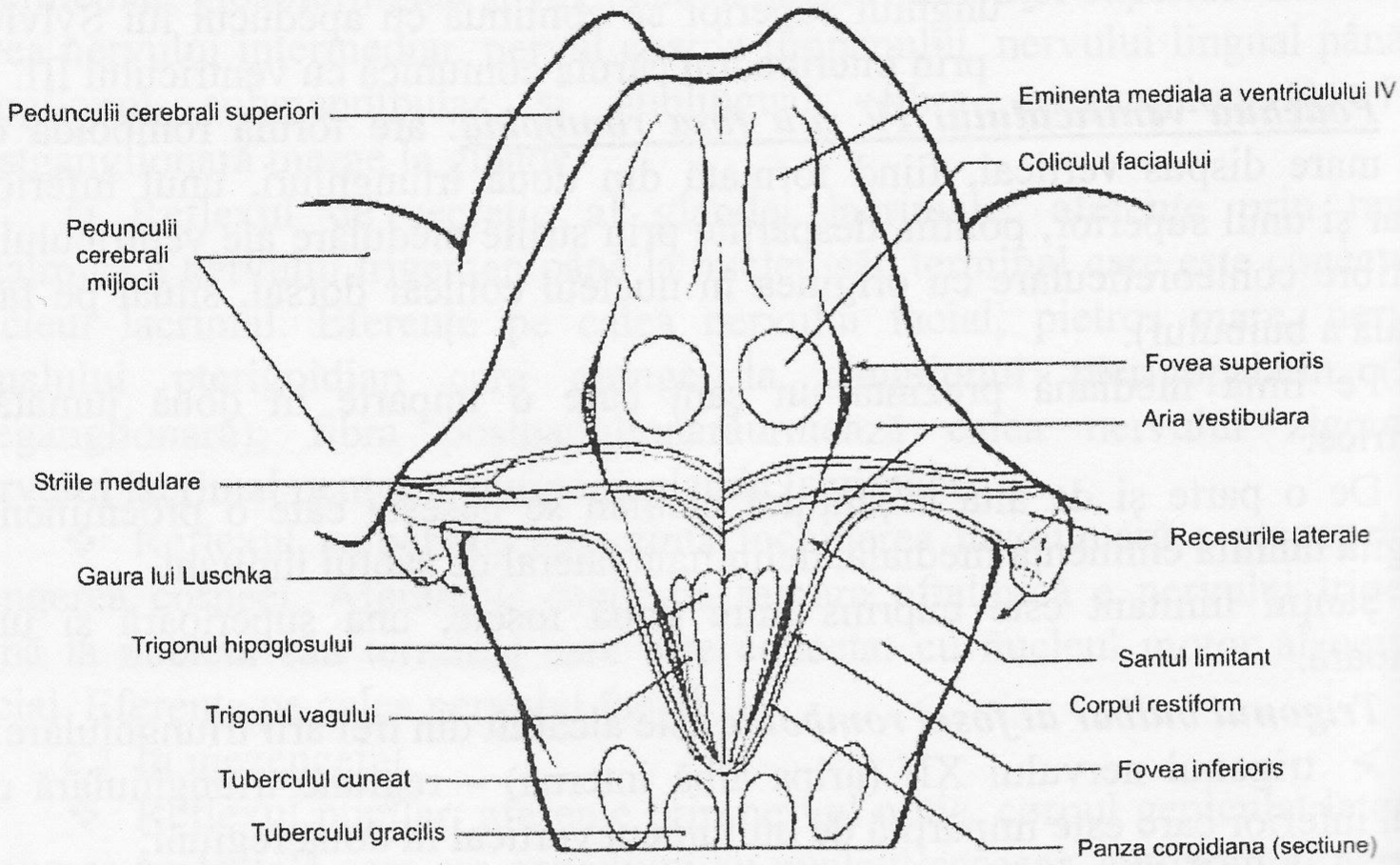

Fig. Nr. 54. Fosa romboidă (după Ben Greenstein)

Tavanul ventriculului IV – este alcătuit din trei părți, situate de sus în jos astfel:

1. vălul medular superior: se întinde între cei doi pedunculi cerebeloşi superiori şi se continuă cu substanța albă a cerebelului. Fața sa posterioară este acoperită de lingula vermiană.
2. fața inferioară a cerebelului: aparține vermisului cerebelos. Vermisul prezintă o depresiune numită recesul median dorsal al ventriculului IV.
3. vălul medular inferior: este format din epiteliul ependimar şi pânza coroidiană a ventriculului IV.

Pânza coroidiană a ventriculului IV este formată dintr-o foiță dublă a pia mater şi se insinuează între spațiul dintre cerebel şi tavanul ventriculului IV.

triunghiulară inserându-se lateral pe marginile mediale ale cerebeloşi inferiori la nivelul unor creste albe numite teniile IV, iar inferior se continuă cu o lamă de substanță cenuşie numită unghiul inferior al ventriculului. Între cele două foițe se găsesc vasculare coroidiene ce iau aspectul literei „T". Prezintă trei orificii de între cavitatea ventriculului IV şi spațiul subarahnoidian, numite: mediană (orificiul lui Megendie) şi aperturile laterale (orificiul lui care pătrund patial prelungirile plexurilor coroidiene, care ajung în subarahnoidian.

3.2.6. Aplicații clinice

Lezarea parțială a nucleilor nervului oculomotor dtermină apariția disociate, parțiale ale muşchilor globului ocular. Lezarea totală a nuclei determină: ptoza palpebrală, strabismul lateral, midiriază, abolirea la lumină şi distanță, fixitate pupilară, uşoară exoftalmie, diplopie.

Lezarea nucleului nervului trohlear determină apariția unei rotații mediale ocular şi diplopie verticală numai când se priveşte în jos.

Lezarea nucleului motor al nervului trigemen, când este unilaterală nu dă mari. Se observă numai când gura este deschisă, mandibula fiind de partea leziunii. Când leziunea este bilaterală este posibilă numai lichidă. Lezarea nucleilor senzitivi produce anestezia jumătății a scalpului, a feței cu excepția unghiului mandibulei, anestezia a mucoaselor nazală, bucală şi a celor două treimi anterioare ale limbii.

Lezarea nucleului nervului abducens produce un strabism divergent şi Este singurul nerv la care leziunile radiculare nu au aceleaşi consecințe ca în cazul leziunii nucleului. Leziunea nervului determină un convergent.

Lezarea nucleului nervului facial generează două tipuri de tulburări ale abolirea mişcărilor voluntare prin leziuni corticale sau ale tractului nuclear, cu persistența mimicii automate reflexe (emoționale); persistența mimicii voluntare şi abolirea celei automate reflexe prin lezarea sistemului extrapiramidal (Parkinson). Simptomatologia în cazul lezării nervului facial depinde de locul unde s-a produs leziunea: 1) la nivelul orificiului stilomastoidian – produce paralizia musculaturii ipsilaterale a feței, manifestată prin imposibilitatea de a se încreți pielea frunții, de a închide pleoapele, de a arăta dinții, de a strânge buzele sau de a fluiera. De partea leziunii fanta palpebrală este larg deschisă şi colțul gurii căzut, sensibilitatea corneeană este prezentă dar reflexul corneean abolit. 2) distal de ganglionul geniculat – caz în care, la simptomatologia precedentă se adaugă tulburări ale secreției salivare, sensibilității gustative şi hiperacuzie (paralizia muşchiului scării). 3) cranial de ganglionul geniculat – se adaugă în plus pierderea totală

a sensibilității gustative, lăcrimare asimetrică, lăcrimare ca răspuns la stimulii gustativi (lacrimi de crocodil). 4) lezarea centrală a fibrelor corticonucleare și corticoreticulare nu afectează regiunea superioară a feței ci numai pe cea inferioară.

Lezarea nucleilor nervului vestibular dă o deviație a mersului și nistagmus de partea leziunii și ataxia mușchilor extrinseci ai globilor oculari.

Lezarea nervului glosofaringian duce la devierea uvulei, pierderea sensibilității gustative în treimea posterioară a limbii, abolirea reflexelor faringian și carotidian. Nevralgiile se manifestă sub formă de dureri paroxistice în regiunile de distribuție ale nervului cu iradieri spre tuba auditivă, urechea medie sau în spatele pavilionului urechii, provocate de deglutiție sau sughiț.

Lezarea nervului vag provoacă paralizia mușchilor faringelui, o deviere a peretelui faringelui de partea opusă leziunii (semnul Vernet) și tulburări de deglutiție. Leziunea nucleului ambiguu are ca și consecințe, disfagia, disfonia și dispneea.

Lezarea componentei bulbare a nervului accesor dă paralizia jumătății de văl palatin și a plicii vocale ipsilaterale. Lezarea componentei medulare atrage paralizia mușchiului sternocleidomastoidian, care este dificil de observat: când gâtul este în flexie bărbia tinde să se rotească ușor de partea leziunii. Paralizia porțiunii superioare a mușchiului trapez este evidentă prin poziția de rotație în afară și în jos a regiunii scapulare și printr-o ușoară depresiune a umărului de partea leziunii. Se poate testa prin mișcarea de ridicare a umărului împotriva unei rezistența.

Lezarea nervului hipoglos determină paralizia jumătății de limbă, care este deviată de partea leziunii, abolirea tonusului și degenerarea atrofică a mușchilor afectați.

CAPITOLUL 4

NERVII CRANIENI

NERVII CRANIENI

Nervii cranieni sunt în număr de 12 perechi, aceştia fiind:
Perechea I = Nervul olfactiv
Perechea II = Nervul optic
Perechea III = Nervul oculomotor
Perechea IV = Nervul trochlear
Perechea V = Nervul trigemen
Perechea VI = Nervul abducens
Perechea VII = Nervul facial
Perechea VIII = Nervul acustico-vestibular
Perechea IX = Nervul glosofaringian
Perechea X = Nervul vag
Perechea XI = Nervul accesor
Perechea XII = Nervul hipoglos

Celor 12 perechi de nervi cranieni ar trebui să li se adauge nervul terminal, care este considerat ca prima pereche de nervi cranieni înaintea olfactivului. Nervul terminal este foarte vechi filogenetic şi nu are funcție olfactivă. El joacă un rol senzitiv şi prezintă anastomoze cu trigemenul la nivelul mucoasei foselor nazale. La om acest nerv este în involuție datorită unei bune dezvoltări a trigemenului, care îi preia rolul funcțional.

Nervii cranieni conțin fibre nervoase motorii, senzitive, senzoriale şi vegetative, fiind împărțiți din punct de vedere funcțional, în nervi motori (oculomotor, trohlear, abducens, accesor, hipoglos), senzitivi (olfactiv, optic, vestibulo-cohlear) şi micşti (trigemen, facial, glosofaringian şi vag).

I. NERVUL OLFACTIV (*nervus olfactorii*)

Este un nerv senzorial care serveşte la transmiterea senzațiilor olfactive, fiind reprezentat de totalitatea filetelor nervoase care îşi au originea în mucoasa olfactivă, terminându-se în bulbul olfactiv.

Originea: nervul olfactiv are originea în celulele nervoase olfactive din mucoasa olfactivă. Mucoasa olfactivă, are o culoare gălbuie şi căptuşeşte porțiunea superioară a foselor nazale, respectiv, lama ciuruită a etmoidului şi porțiunile pereților lateral şi medial situate deasupra unui plan orizontal ce trece prin marginea inferioară a cornetului superior. Celulele nervoase olfactive sunt bipolare, cu o prelungire periferică şi un cilindrax. Prelungirea periferică se află

la nivelul suprafeței mucoasei olfactive sub forma unor cili mici şi subțiri, iar axonul reprezintă fibră nervoasă a nervului olfactiv.

Traiect şi raporturi: fibrele nervoase ale nervului olfactiv se găsesc sub mucoasa olfactivă, aplicate pe pereții lateral şi medial ai foselor nazale, fiind grupate în ramuri laterale şi mediale.

Ramurile laterale au un aspect plexiform, acestea pe măsură ce se apropie de lama ciuruită a etmoidului, se unesc între ele şi dau naştere la ramuri din ce în ce mai mari.

Ramurile mediale sunt mai puține la număr şi au şi ele un aspect plexiform. În traiectul lor spre lama ciuruită a etmoidului, trec pe sub mucoasa olfactivă ce căptuşeşte septul nazal şi îşi lasă amprenta pe peretele septal sub forma unor şanțuri verticale.

Ramurile laterale şi mediale, odată ajunse la lama ciuruită, străbat orificiile acesteia şi ajung la fața inferioară a bulbului olfactiv, care stă culcat în şanțul olfactiv de pe fața superioară a lamei ciuruite. Meningele cerebral trimite prelungiri ale piamaterului şi dura materului, care formează un înveliş dublu pentru ramurile nervoase, iar arahnoida rămâne la nivelul orificiilor lamei ciuruite a etmoidului.

II. NERVUL OPTIC (*nervus opticus*)

La fel ca nervul olfactiv, nervul optic este un nerv senzorial care transmite informațiile vizuale, în realitate acesta aparținând encefalului, mai precis creierului intermediar, din care derivă. Este un nerv voluminos, rotund cu originea în retină şi care se termină la unghiul antero-lateral al chiasmei optice.

Origine: are originea în celulele ganglionare ale retinei. Fibrele nervoase provenite de la aceste celule converg către papila optică, străbat choroida şi sclerotica şi părăsesc globul ocular, la 3 mm medial şi 1 mm inferior față de polul său posterior, constituind nervul optic.

Traiect şi raporturi: după ce părăseşte globul ocular, nervul optic se dirijează posterior şi medial către unghiul anterolateral al chiasmei optice. Traiectul nervului optic cuprinde patru porțiuni: bulbară, orbitală, canaliculară şi craniană.

Porțiunea bulbară: nervul optic străbate choroida şi sclerotica, având forma unui trunchi de con a cărui diametru creşte în sens antero-posterior, datorită faptului că fibrele nervului optic pe măsură ce părăsesc globul ocular se mielinizează şi se îmbracă în țesut nevroglic.

Porțiunea orbitală: este cea mai lungă porțiune a nervului optic. Ocupă axul piramidei musculare formată de mușchii drepți ai globului ocular. Baza piramidei musculare este reprezentată de globul ocular, iar vârful, orientat posterior, se află la inelul fibros al lui Zinn. Această porțiune are forma unui S alungit, prezentând o curbură anterioară cu concavitatea orientată lateral și o curbură posterioară a cărei convexitate privește medial. Datorită acestor curburi, nervul optic oferă libertate de mișcare globului ocular și totodată aceste mișcări nu exercită tracțiuni asupra nervului. În cavitatea orbitală nervul optic vine în raport cu țesutul adipos, cu artera oftalmică, care încrucișează fața superioară a nervului, oblic, dinspre posterior și lateral către anterior și medial; cu venele oftalmice, care trec una superior și una inferior de nerv; cu vasele și nervii ciliari, care se găsesc în jurul nervului și cu ganglionul ce stă aplicat pe fața laterală a nervului.

Porțiunea canaliculară: este porțiunea care străbate canalul optic, aderând de pereții osoși ai canalului optic. Infero-lateral vine în raport cu artera oftalmică.

Porțiunea craniană: se turtește de sus în jos pe măsură ce nervul se apropie de chiasma optică. În această porțiune nervul optic vine în raport superior cu spațiul perforat anterior și rădăcina olfactivă medială; inferior cu cortul hipofizei; medial cu porțiunea laterală a șanțului optic; lateral cu carotida internă și porțiunea inițială a arterei oftalmice, care este situată infero-lateral față de nerv. Meningele cerebral formează în jurul nervului optic trei tunici concentrice corespunzătoare celor trei foițe meningeale.

III. NERVUL OCULOMOTOR (*nervus oculomotorius*)

Este un nerv motor care inervează toți mușchii globului ocular cu excepția mușchiului drept lateral și oblic superior. Prin fibrele sale vegetative, oculomotorul este nervul constrictor al irisului și nervul acomodării.

Originea reală: se află în mezencefal, anterior și lateral față de apeductul lui Sylvius. Ea cuprinde două coloane, somatomotorie și visceromotorie. Coloana somatomotorie este destinată mușchilor oculomotori și prezintă un nucleu în care se găsesc de sus în jos trei porțiuni: una superioară, de unde pornesc fibre pentru mușchii ridicător al pleoapei superioare și drept superior; una mijlocie, din care pleacă fibre pentru mușchiul drept medial și alta inferioară, în care își au originea fibrele destinate mușchilor drept inferior și oblic inferior. Coloana visceromotorie, aparține parasimpaticului cranian și este

reprezentată de nucleul lui Edinger-Westphall, din care pornesc fibre pentru musculatura netedă a globului ocular (muşchii ciliari).

Originea aparentă: se află pe marginea medială a pedunculului cerebral unde fibrele nervului oculomotor, după ce au traversat calota pedunculară, îşi au emergența prin două feluri de rădăcini: unele interpedunculare, pe marginea medială a pedunculului şi altele intrapedunculare, situate în grosimea acestuia.

Traiect şi raporturi: nervul oculomotor are un traiect oblic anterior, lateral şi puțin în sus. El trece lateral de procesul clinoidian posterior, se aplică pe fața superioară a sinusului cavernos, apoi străbate peretele lateral al acestuia şi pătrunde în cavitatea orbitară, intrând prin fisura orbitară superioară. Traiectul oculomotorului prezintă trei porțiuni: retrosinusală, sinusală şi antesinusală.

Porțiunea retrosinusală: se află cuprinsă între originea pedunculară a nervului şi sinusul cavernos. Această porțiune învelită de o prelungire a durei mater, vine în raport: superior – cu artera cerebrală posterioară şi inferior cu artera cerebeloasă superioară. Un raport mai îndepărtat îl are cu nervul trochlear care este situat lateroinferior.

Porțiunea sinusală: trece lateral de procesul clinoidian posterior, se aplică pe fața superioară a sinusului cavernos şi pătrunde apoi în peretele lateral al acestuia. Traversează apoi sinusul cavernos în sens posteroinferior, venind în raport inferior cu nervul trochlear şi nervul oftalmic (ramură a trigemenului). În regiunea anterioară a sinusului se încrucişează cu nervul trochlear care se situează deasupra lui. Medial, oculomotorul vine în raport cu artera carotidă internă şi nervul abducens, care străbat sinusul cavernos. Lateral oculomotorul vine în raport cu fața medială a lobului temporal care este aşezată pe sinusul cavernos.

Porțiunea antesinusală: este porțiunea oculomotorului care străbate fisura orbitală superioară şi pătrunde în cavitatea orbitală. După ce traversează extremitatea medială a fisurii orbitale superioare, se ramifică în două ramuri terminale: superioară şi inferioară care străbat inelul fibros al lui Zinn. Prin acest inel mai trec nervul trochlear situat medial şi nervul abducens, situat lateral. Celelalte elemente care străbat fisura orbitală superioară pătrund în cavitatea orbitală lateral de inelul fibros al lui Zinn.

Ramurile terminale: sunt în număr de două:

- ramura superioară – orientată în sus, încrucişează fața laterală a nervului optic, şi se împarte la rândul ei în două ramuri: una care pătrunde în porțiunea posterioară a muşchiului drept superior şi alta destinată muşchiului ridicător al pleoapei superioare, care pentru a ajunge la acest muşchi încrucişează marginea medială a dreptului superior;

- ramura inferioară – mai scurtă şi mai voluminoasă, dă naştere la ramuri care merg la următorii muşchi motori ai globului ocular: dreptul inferior,

dreptul medial şi oblicul inferior. Din ramura muşchiului oblic inferior emite o ramurică scurtă şi subțire la ganglionul ciliar. Ea este destinată muşchilor netezi ai globului ocular, respectiv porțiunii circulare a muşchiului ciliar al sfincterului irian, ce sunt inervați prin nervii ciliari scurți care pleacă de la ganglionul ciliar.

Nervul oculomotor se anastomozează cu nervul oftalmic şi cu plexul simpatic carotidian.

IV. NERVUL TROCHLEAR (*nervus trochlearis*)

Este un nerv motor care inervează doar muşchiul oblic superior al globului ocular.

Originea reală: se află la nivelul mezencefalului într-un nucleu situat anterior față de apeductul lui Sylvius, sub lama cvadrigeminală. Nucleul trochlearului face parte din coloana somatomotorie dorsală a trunchiului cerebral, unde este aşezat sub nucleul nervului oculomotor.

Originea aparentă: se găseşte pe fața posterioară a mezencefalului, sub lama cvadrigeminală, lângă frâul valvulei lui Vieussens. Este singurul nerv cranian care are o emergență posterioară.

Traiect şi raporturi: are un traiect lateral şi apoi anterior către fisura orbitală superioară prin care pătrunde în cavitatea orbitală. În traiectul său, trochlearul înconjoară pedunculul cerebral, pătrunde în sinusul cavernos pe care-l străbate dinapoi înainte, traversează fisura orbitală superioară lateral de inelul lui Zinn, intră în cavitatea orbitală până la muşchiul oblic superior. Prezintă trei porțiuni: retrosinusală, sinusală şi antesinusală.

- Porțiunea retrosinusală: vine în raport cu fața posterioară a mezencefalului şi este acoperită de lama cvadrigeminală, iar apoi înconjoară lateral pedunculul cerebral şi vine în raport cu fața medială a lobului temporal.
- Porțiunea sinusală: pătrunde în peretele lateral al sinusului cavernos, unde se găseşte situat în grosimea lamei fibroase care separă porțiunile superficială şi profundă ale sinusului. Această porțiune a nervului trochlear traversează sinusul în sens postero-anterior şi vine în raport superficial cu nervul oculomotor şi inferior cu nervul oftalmic. Înainte de a părăsi sinusul cavernos, trochlearul încrucişează oculomotorul şi se situează deasupra şi lateral de el.
- Porțiunea antesinusală: străbate fisura orbitală superioară şi pătrunde în cavitatea orbitală, trecând prin extremitatea medială a fisurii orbitale superioare, între inelul fibros al lui Zinn situat medial şi nervul frontal (ram din oftalmic) situat lateral. În orbită se îndreaptă anterior şi medial către extremitatea

posterioară a mușchiului oblic superior, în care pătrunde prin marginea lui superioară.

Nervul trochlear se anastomozează cu nervul oftalmic şi cu plexul simpatic pericarotidian.

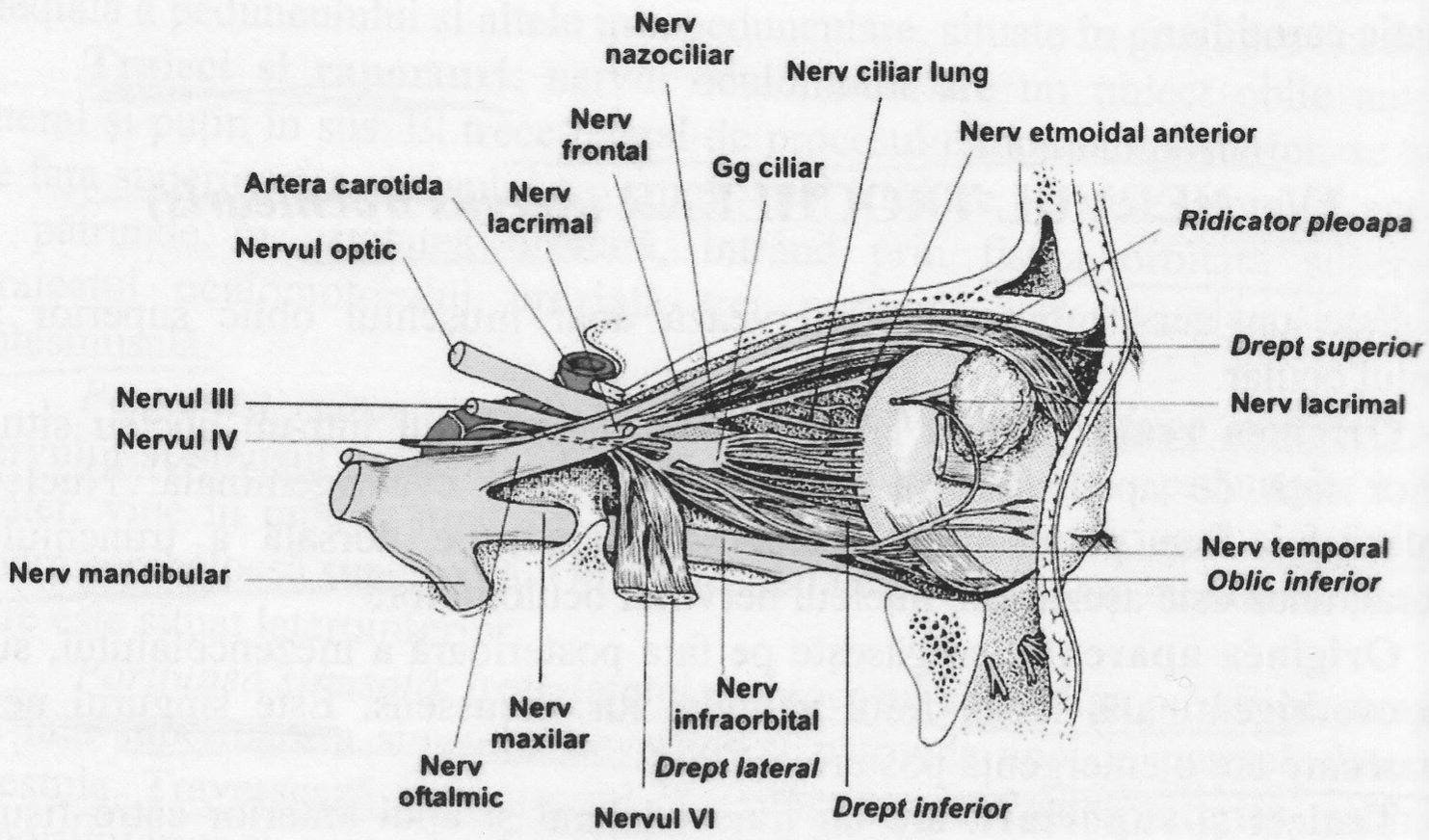

Fig. Nr. 55. Nervii oculomotor, trohlear şi abducens (după Gray)

V. NERVUL TRIGEMEN (*nervus trigeminus*)

Este cel mai voluminos nerv cranian, fiind un nerv mixt. Se numeşte trigemen datorită celor trei ramuri terminale ale sale: oftalmic, maxilar şi mandibular. Trigemenul conține fibre motorii destinate mușchilor masticatori, fibre senzitive care asigură sensibilitatea tactilă, termică şi dureroasă a tegumentelor feței, a mucoaselor ce tapetează cavitatea bucală, fosele nazale şi sinusurile paranazale şi a dinților, şi fibre vegetative, secretorii.

Originea reală: este motorie, senzitivă şi vegetativă.

Originea motorie se găseşte în coloana motorie ventrală a trunchiului cerebral, fiind reprezentată de doi nuclei masticatori: unul pontin principal şi altul mezencefalic accesor.

Originea senzitivă este situată într-o coloană senzitivă bulbopontină, formată dintr-un nucleu central voluminos şi două rădăcini, una ascendentă şi alta descendentă.

Originea vegetativă este reprezentată de nucleul lacrimo-muco-nazal, care este conținut în coloana visceromotorie a trunchiului cerebral.

Originea aparentă: se găseşte pe faţa anterioară a punţii, la limita dintre piramida pontină şi pedunculul cerebelos mijlociu, acolo unde treimea superioară întâlneşte cele două treimi inferioare. Emergenţa trigemenului prezintă două rădăcini: una senzitivă, voluminoasă situată lateral şi alta motorie, subţire, aşezată lateral.

Traiect şi raporturi: de la origine, cele două rădăcini ale trigemenului se îndreaptă oblic în sus, anterior şi lateral, către ganglionul semilunar al lui Gasser. În traiectul lor, ele trec între pedunculul cerebelos mijlociu şi faţa postero-superioară a stâncii temporalului şi apoi încrucişează marginea superioară a stâncii, trecând deasupra scobiturii trigeminale pe care această margine o prezintă şi sub sinusul pietros superior.

Rădăcina senzitivă, la început rotundă, se aplatizează de sus în jos pe măsură ce se apropie de ganglionul semilunar. Ea se continuă cu marginea posterioară a acestui ganglion printr-o formaţiune plexiformă numită plexul triunghiular trigeminal (Valentin).

Rădăcina motorie, se găseşte la origine dispusă medial faţă de rădăcina senzitivă, trece apoi pe sub aceasta şi se îndreaptă lateral şi anterior. Ea încrucişează faţa inferioară a ganglionului semilunar şi merge la ramura mandibulară a trigemenului, cu care se uneşte la nivelul găurii ovale de la baza lui.

Rădăcinile nervului trigemen sunt învelite la origine de pia mater iar apoi străbat spaţiul subarahnoidian, arahnoida şi spaţiul subdural până la cavumul lui Meckel.

Cavumul lui Meckel este o dedublare a durei mater, ce formează o lojă în care se găseşte ganglionul semilunar al lui Gasser. Acest cavum, situat în impresiunea trigeminală de pe faţa antero-superioară a stâncii temporalului, prezintă: posterior, un orificiu prin care trec cele două rădăcini trigemenului, iar anterior trei prelungiri, numite tunele, care sunt străbatute de cele trei ramuri ale trigemenului. Prin tunelul medial trece nervul oftalmic, prin tunelul mijlociu trece nervul maxilar iar prin cel lateral nervul mandibular.

Ganglionul semilunar al lui Gasser, este ganglionul anexat rădăcinii senzitive a nervului trigemen, fiind aşezat în impresiunea trigeminală de pe faţa antero-superioară a stâncii temporalului, în cavumul lui Meckel. Are formă semilunară, prezentând două margini, două extremităţi şi două feţe. Marginea posterioară, este concavă şi are continuitate cu rădăcina senzitivă a trigemenului prin plexul triunghiular, iar marginea anterioară este convexă şi dă naştere celor trei ramuri ale trigemenului: oftalmicul medial, maxilarul la mijloc şi lateral mandibularul. Extremitatea laterală se confundă cu originea nervului mandibular, iar extremitatea medială vine în raport cu sinusul cavernos, şi prin intermediul a câteva mici filete se anastomozează cu plexul pericarotidian. Faţa superioară, uşor concavă, aderă puternic de dura mater, iar faţa inferioară,

convexă, este încrucişată de rădăcina motorie a trigemenului. Ganglionul semilunar este echivalentul unui ganglion spinal, fiind format din neuroni pseudounipolari, a căror prelungire periferică intră în constituția ramurilor senzitive ale trigemenului şi a căror prelungire centrală contribuie la formarea rădăcinii lui senzitive.

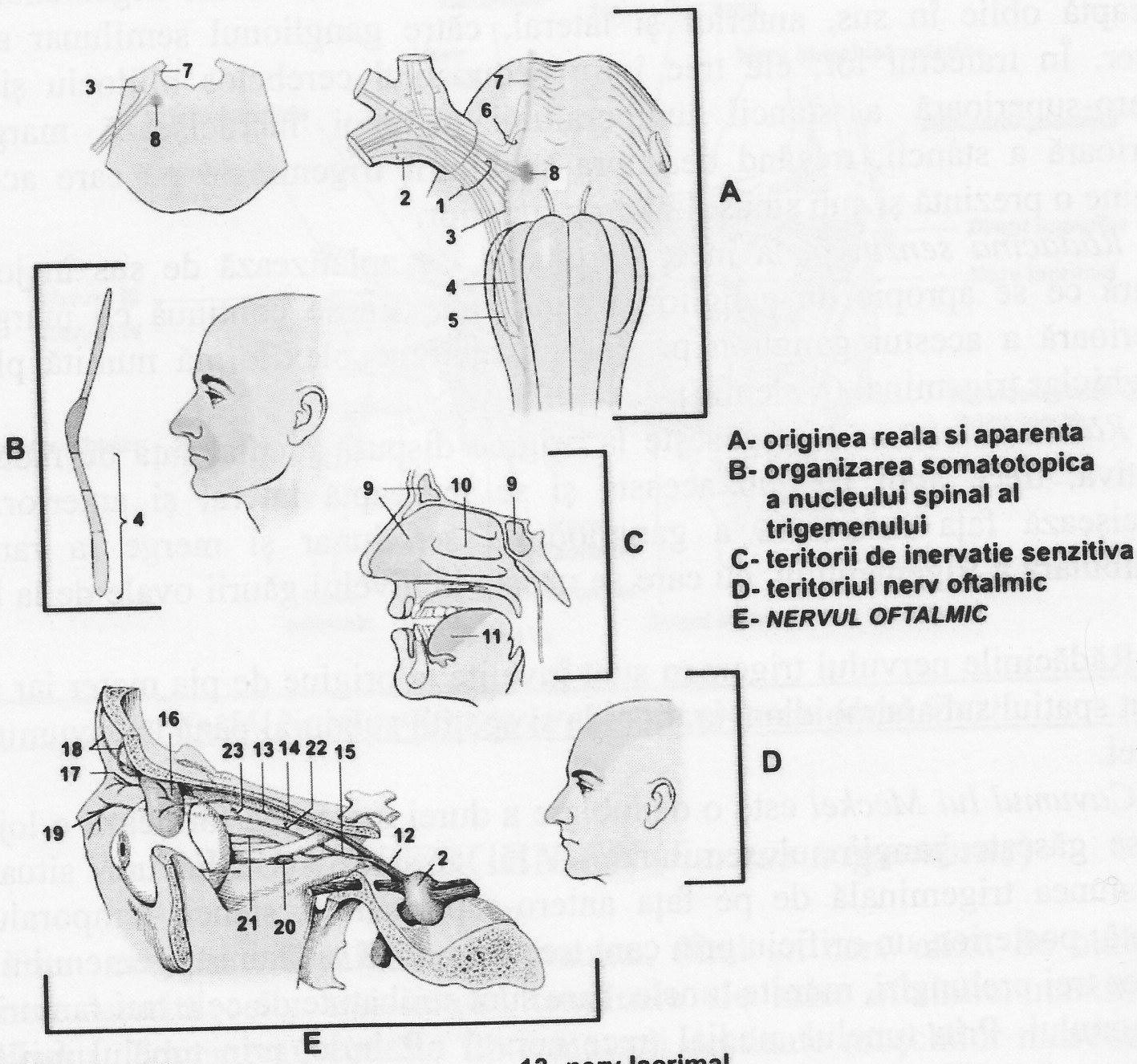

Fig. Nr.56. Nervul trigemen (după W. Kahle, Werner Platzer)

Ramurile nervului trigemen

I. NERVUL OFTALMIC AL LUI WILLIS (*nervus ophtalmicus*)

Este un nerv senzitiv care asigură: sensibilitatea pleoapei superioare şi sensibilitatea tegumentelor din regiunile frontală şi dorsală a nasului; sensibilitatea mucoasei din porțiunea superioară a foselor nazale şi sensibilitatea mucoaselor ce căptuşesc sinusul frontal, sinusul sfenoidal şi celulele etmoidale; sensibilitatea durei mater din regiunea frontală şi occipitală; sensibilitatea globului ocular (reflexul cornean) şi sensibilitatea căilor lacrimale.

Origine, traiect şi raporturi: are originea în porțiunea medială a ganglionului semilunar. El părăseşte cavumului lui Meckel prin tunelul medial şi se îndreaptă anterior şi puțin în sus. Traiectul său străbate peretele lateral al sinusului cavernos, mai precis lama fibroasă care separă porțiunile superfcială şi profundă ale acestui sinus. Inițial, trigemenul este dispus inferior față de oculomotor şi trochlear, iar apoi urcă şi se aşează lateral de trochlear pentru ca împreună cu acesta să încrucişeze lateral oculomotorul şi să treacă deasupra lui. După ce părăseşte sinusul cavernos, la nivelul fisurii orbitale superioare, nervul oftalmic dă naştere la trei ramuri terminale: nasală, frontală şi lacrimală.

Ramurile colaterale ale nervului ofatalmic: sunt reprezentate de ramurile colaterale meningee şi ramurile anastomotice pentru plexul simpatic pericarotidian, nervul trochlear şi nervul oculomotor.

Ramurile terminale ale nervului oftalmic sunt:

1. Nervul nasal sau nasociliar (*n. naso-cilliaris*): pătrunde în orbită prin porțiunea medială a fisurii orbitale superioare, străbate inelul lui Zinn, trece deasupra nervului optic pe care-l încrucişează şi însoțeşte artera oftalmică până la canalele etmoidofrontale.

Ramurile colaterale ale nervului nasal: sunt reprezentate de ramura pentru ganglionul ciliar (care reprezintă rădăcina senzitivă a acestui ganglion), nervii ciliari lungi (*nn. ciliares longi*) care merg la globul ocular (în număr de doi); nervul etmoido-sfenoidal al lui Luschka – care pătrunde în canalul etmoido-frontal posterior şi se distribuie la celulele etmoidale posterioare şi la sinusul sfenoidal.

Ramurile terminale ale nervului nasal: sunt în număr de două – nervul nasal intern şi nevul nasal extern.

Nervul nasal intern sau etmoidal anterior (*n. ethmoidalis anterius*) străbate canalul etmoido-frontal, şanțul etmoidal şi gaura etmoidală şi pătrunde în fosele nazale, unde se împarte în două filete: -filetul medial care se ramifică la septul nasal şi sinsul frontal; -filetul lateral (nervul naso-lobar) care merge

prin şanţul de pe faţa posterioară a oaselor nasale şi inervează mucoasa preturbinală şi tegumentele lobului nasului.

Nervul nasal extern sau infratrochlear (*n. infratrochlearis*) – continuă traiectul nervului nasal şi ajunge la trochleea muşchiului oblic superior unde se ramifică în trei filete: filetul lacrimal (care inervează canalele lacrimale), filetul palpebral şi filetul nasal sau nervul dorsal al nasului (pentru tegumentele regiunii dorsale ale nasului).

2. Nervul frontal (*n. frontalis*). Este cea mai voluminoasă ramură terminală a oftalmicului. El pătrunde în orbită prin porţiunea medială a fisurii orbitale superioară, trece lateral de inelul lui Zinn şi medial de nervul trochlear şi se îndreaptă anterior, fiind dispus între bolta cavităţii orbitale şi muşchiul ridicător al pleoapei superioare. Odată ajuns în apropierea marginii supero-mediale a orbitei, nervul frontal se bifurcă în două ramuri terminale: frontalul extern şi frontalul intern.

Ramurile colaterale ale nervului frontal: sunt reprezentate de filete periostice superioare (pentru periostul ce căptuşeşte pereţii oşosi ai orbitei) şi nervul supratrochlear care trece deasupra trochleei şi muşchiului oblic superior şi se anastomozează cu nervul nasal extern.

Ramurile terminale ale nervului frontal: sunt reprezentate de nervii frontal intern şi extern.

Nervul frontal extern sau supraorbital (*n. supra orbitalis – ramus lateralis*) părăseşte orbita prin scobitura supraorbitală şi se ramifică în filete frontale (care merg ascendent spre vertex), filete conjunctivo-palpebrale (pentru pleoapa superioară) şi filete osteo-periostice pentru osul frontal şi mucoasa sinsului frontal.

Nervul frontal intern (*n. supra orbitalis – ramus medialis*) părăseşte orbita medial de nervul frontal extern şi dă naştere la ramuri pentru tegumentele frunţii, pleoapei superioare şi rădăcina nasului.

3. Nervul lacrimal (*n. lacrimalis*). Este cea mai mică ramură terminală a oftalmicului. El intră în orbită prin fisura orbitală superioară, străbătând-o lateral de inelul lui Zinn şi nervul frontal şi deasupra venei oftalmice. În orbită, merge anterolateral, pe peretele lateral al orbitei de-a lungul marginii superioare a muşchiului drept lateral şi se termină în apropierea glandei lacrimale printr-un buchet de ramificaţii.

Ramurile nervului lacrimal: ramuri lacrimale (destinate glandei lacrimale), ramuri conjunctivo-palpebrale (pentru treimea laterală a pleoapei superioare) şi o ramură anastomotică pentru nervul maxilar, împreună cu care formează arcada orbitolacrimală.

II. NERVUL MAXILAR (*n. maxillaris*)

Este un nerv senzitiv, cu următorul teritoriul funcțional: sensibilitatea durei mater din regiunile temporală și parietală și inervarea arterei meningee mijlocii, sensibilitatea tegumentelor din porțiunea anterioară a regiunii temporale și din regiunea zigomatică, sensibilitatea pleoapei inferioare și a conjunctivei, sensibilitatea pielii nasului și obrazului, a buzei superioare și a pielii nasului, sensibilitatea mucoasei respiratorii a foselor nazale (la nivelul septului, corntelor și meaturilor), inervația celulelor etmoidale și a mucoasei sinusurilor sfenoidal și maxilar, sensibilitatea mucoasei bolții palatine, a vălului palatin și a orificiului faringian al trompei lui Eustache, sensibilitatea osului maxilar, a dinților superiori și a mucoasei gingivale corespunzătoare lor.

Origine traiect și raporturi: pleacă din porțiunea mijlocie a ganglionului semilunar, lateral de nervul oftalmic și medial de nervul mandibular. Părăsește cavumul lui Meckel prin tunelul mijlociu, îndreptându-se anterior și lateral. Străbate baza craniului prin gaura rotundă și pătrunde în fosa infratemporală, unde nervul își schimbă direcția și se dirijează anterior, inferior și lateral către fisura orbitală inferioară, la nivelul căreia se reorientează către anterior și lateral spre șanțul suborbital. Parcurge șanțul suborbital și pătrunde în canalul suborbital pe care-l străbate și apoi părăsește prin gaura suborbitală. La ieșirea din gaura suborbitală nervul maxilar se termină prin numeroase ramificații ce constitue buchetul suborbital.

Pentru studiul didactic, raporturile nervului maxilar se pot împărți în 6 porțiuni:

- porțiunea de la origine – situată în cavumul lui Meckel, vine în raport superior și medial cu originea nervului oftalmic, iar inferior și lateral cu originea nervului mandibular;
- porțiunea intracraniană – situată în etajul mijlociu al endobazei, fiind cuprinsă în tunelul mijlociu al cavumului Meckel și vine în raport: medial cu sinusul cavernos și nervul oftalmic, lateral, cu gaura ovală și nervul mandibular, superior, cu lobul temporal iar inferior are raporturi cu fața antero-superioară a stâncii temporalului și fața endocraniană a aripii mari a sfenoidului;
- porțiunea ce străbate gaura rotundă – care este acompaniată de venulele emisare ale lui Nűhn, care fac legătura între sinusul cavernos și plexul pterigoidian;
- porțiunea infratemporală – care străbate zona cea mai superioară a fosei infratemporale, trecând deasupra ganglionului sfenopalatin (Meckel) sau pterigopalatin, deasupra arterei maxilare interne și a plexului venos pterigoidian. Această porțiune reprezintă "tronsonul chirurgical";
- porțiunea suborbitală – trece prin șanțul și canalul suborbital, acompaniind artera suborbitală. Această porțiune are raporturi: anterior, cu o lamelă osoasă ce separă nervul de cavitatea orbital, inferior, cu un perete osos

subțire, care se află interpus între nerv şi sinusul maxilar, explicând posibilitatea apariției nevralgiilor trigeminale în cursul sinuzitelor maxilare;

- porțiunea terminală – după ce nervul părăseşte canalul suborbital prin gaura suborbitală, formând buchetul suborbital, care este acoperit de muşchiul ridicător al buzei superioare şi al aripii nasului.

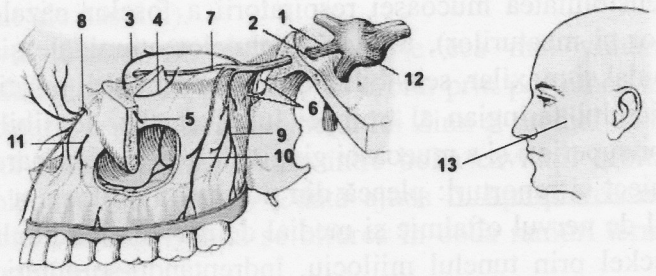

1- nervul maxilar
2- gaura rotunda
3- nervul zigomatic
4- ram zigomaticotemporal
5- ram zigomaticofacial
6- ramuri ganglionare
7- nerv infraorbital
8- canal infraorbital
9- nerv alveolar superior posterior
10- nerv alveolar superior mijlociu
11- nerv alveolar superior anterior
12- ganglionul trigeminal
13- teritoriul de inervatie a nervului maxilar

Fig. Nr. 57. Nervul maxilar (W. Kahle, Werner Platzer)

Ramurile colaterale: sunt în număr de 6:

1. Ramura meningee mijlocie (*ramus meningeus medius*): este singura ramură intracraniană, fiind destinată durei mater care căptuşeşte etajul mijlociu al endobazei. Acompaniază artera meningee mijlocie.

2. Ramura orbitală (*n. zigomaticus*): se desprinde din nervul maxilar la nivelul găurii rotunde şi pătrunde în orbită prin fisura orbitală inferioară, unde se anastomozează cu nervul lacrimal. Din ansa orbitolacrimală, situată pe peretele lateral al orbitei provin două ramuri: una conjunctivopalpebrală (trece pe sub glanda lacrimală şi se distribuie la porțiunea laterală a pleoapei inferioare) şi alta temporozigomatică (pătrunde în canalul zigomatic unde se bifurcă în două ramuri: temporală – pentru pielea regiunii temporale şi zigomatică – pentru pielea obrajilor).

3. Nervul sfeno-palatin sau pterigo-palatin (*n. pterygo-palatini*): are originea în porțiunea infratemporală a nervului maxilar, de unde se îndreaptă inferomedial, trecând anterior sau lateral de ganglionul sfenopalatin (Meckel) sau pterigopalatin, care îi este anexat prin una sau două ramuri anastomotice. Sub acest ganglion, nervul sfenopalatin dă naştere la numeroase ramuri terminale:

- ramuri orbitale (*rami orbitali*) în număr de 2-3, care pătrund prin fisura orbitală inferioară şi străbat suturile peretelui medial al orbitei pentru a ajunge la mucoasa celulelor etmoidale posterioare şi a sinusului sfenoidal;

- ramuri nasale superioare (*rami nasalae posteriores superiores*) în număr de 3-4, acestea străbat gaura sfenopalatină, pătrund în fosele nasale şi se distribuie la mucoasa cornetelor şi meatelor nazale superior şi mijlociu şi la mucoasa celulelor etmoidale. Una din ramuri, numită nervul faringian al lui Bock se ramifică la mucoasa ce înconjoară orificiul faringian al trompei lui Eustache;

- nervul naso-palatin (*n. naso-palatini*) trece prin gaura sfenopalatină, pătrunde în fosele nazale şi ajunge la septul nazal, de unde se îndreaptă într-un şanţ de pe vomer, de-a lungul căruia merge oblic în jos şi anterior către canalul incisiv pe care-l traversează, terminându-se în porţiunea anterioară a palatului osos. Dă ramuri pentru mucoasa septului şi porţiunii anterioare a mucoasei ce căptuşeşte palatul osos;

- nervul palatin anterior (*n. palatinus anterior*) coboară prin canalul palatin mare şi se ditribuie la mucoasa palatului osos şi la mucoasa cornetului şi meatului nazal inferior;

- nervul palatin mijlociu (*n. palatinus medius*) merge prin canalul palatin mare şi apoi printr-un canal palatin accesor, fiind destinat mucoasei porţiunii posterioare a palatului osos şi mucoasei porţiunii anterioare a vălului palatin;

- nervul palatin posterior (*n. palatinus posterior*) merge tot prin canalul palatin mare şi apoi prin canalul palatin accesor, distribuindu-se mucoasei vălului palatin.

4. Nervii dentari sau alveolari superiori-posteriori (*rami alveolares superiores posteriores*) – sunt în număr de doi sau trei şi provin din porţiunea infratemporală a nervului maxilar, imediat înaintea angajării nervului în şanţul şi canalul suborbital. De la origine, aceşti nervi merg pe faţa posterioară a tuberozităţii maxilare, pătrund în canalele alveolare şi deasupra molarilor şi a celui de al doilea premolar formează un plex dentar din care pornesc ramuri pentru rădăcinile tuturor molarilor superiori şi premolarul al doilea precum şi ramuri pentru osul maxilar şi mucoasa sinsului maxilar.

5. Nervul dentar sau alveolar superior-mijlociu (*ramus alveolaris medius superior*). Este un nerv subţire şi inconstant, care provine din porţiunea suborbitală a nervului maxilar, descinde printr-un canal situat în grosimea peretelui lateral al sinusului maxilar şi ajunge la porţiunea mijlocie a plexului dentar, mergând la primul premolar.

6. Nervul dentar sau alveolar superior-anterior (*rami alveolares superiores-anteriores*) ia naştere din porţiunea suborbitală a nervului maxilar, la circa 5 mm posterior de gaura suborbitală. Din canalul suborbital, pătrunde într-

un canal prin care descinde în grosimea peretelui anterior al sinusului maxilar. El ajunge deasupra incisivului superior unde se ramifică şi intră în constituţia plexului dentar. Ramurile sale se distribuie la rădăcinile incisivilor superior şi caninului superior precum şi la osul maxilar şi porţiunea anterioară a mucoasei meatului inferior.

Ramurile terminale: după ce părăseşte canalul suborbital nervul maxilar dă naştere la unele ramuri terminale care formează buchetul suborbitar:

- ramuri superioare sau conjunctivo-palpebrale, cu un traiect ascendent, destinate pleoapei inferioare şi conjunctivei;
- ramuri inferioare sau genio-labiale, cu traiect descendent pentru tegumentele şi mucoasa regiunii geniene precum şi la buza superioară;
- ramuri mediale sau nazale, cu traiect medial, pentru tegumentele aripii nasului.

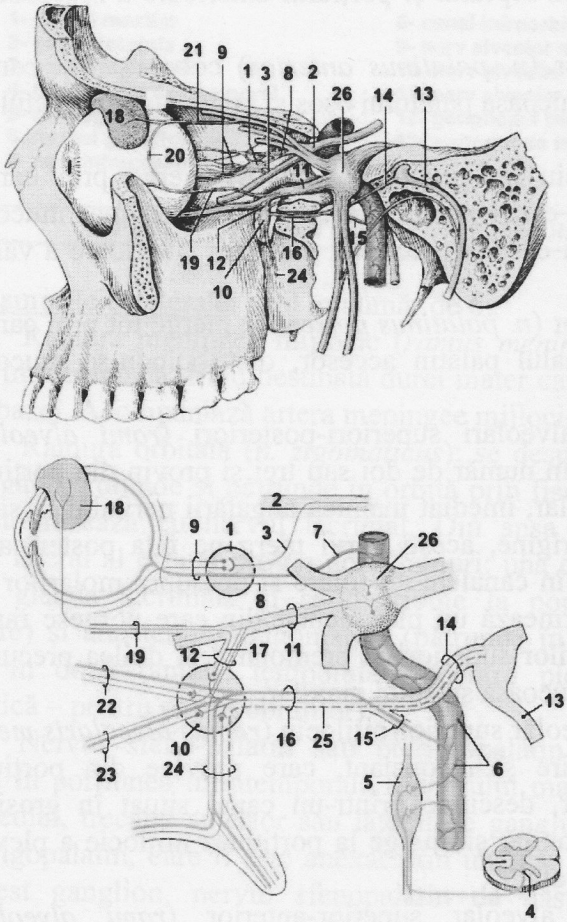

1- gg ciliar Edinger-Wesphall
2- nerv oculomotor
3- ram parasimpatic
4- centrul ciliospinal
5- gg cervical superior
6- plexul carotidian
7- ram simpatic postganglionar
8- nerv nazociliar
9- nervii ciliari scurti
10- gg pterigopalatin
11- nerv maxilar
12- fibre postganglionare
13- nerv Wriesberg
14- nerv mare petros
15- nerv profund petros
16- nerv canal pterigoid
17- fibre parasimpatice
18- glanda lacrimala
19- nerv zigomatic
20- anastomoze zigomatico-lacrimale
21- nerv lacrimal
22- ramuri orbitale
23- ramuri nazale posterioare laterale
24- nerv palatin
25- fibre gustative
26- gg trigemen

Fig. Nr. 58. Ganglionul parasimpatic ciliar (W. Kahle, Werner Platzer)

III. NERVUL MANDIBULAR (*n. mandibularis*)

Este un nerv mixt, care asigură: sensibilitatea durei mater din porțiunea corespunzătoare arterei meningee mijlocii; sensibilitatea mucoasei celulelor mastoidiene şi a articulației temporo-mandibulare; sensibilitatea tegumentelor regiunii laterale a capului, a pavilionului urechii externe, a conductului auditiv extern şi a membranei timpanice; inervația vaselor meningee mijlocii şi temporale superficiale; sensibilitatea pielii şi mucoasei obrazului, a pielii şi mucoasei buzei inferioare şi a pielii regiunii mentale; sensibilitatea mucoasei linguale din porțiunea anterioară "V"-ului lingual, a mucoasei stâlpului anterior al vălului palatin şi a amigdalei palatine; sensibilitatea mandibulei, a dinților inferiori şi a gingiei corespunzătoare lor; inervația motorie a muşchiului temporal, maseter, pterigoidian lateral, pterigoidian medial, tensor al vălului palatin, ciocanului, milo-hioidian şi pântecele anterior al digastricului; inervația vegatativă a glandei parotide prin fibre primite de la nervul glosofaringian, precum şi a glandelor submandibulară şi sublinguală prin fibre primite de la nervul facial; inervația gustativă la vârful şi marginile limbii prin intermediul nervului intermediar al lui Wriesberg (VII bis).

Origine, traiect şi raporturi: originea nervului mandibular rezultă din unirea a două rădăcini: una senzitivă şi alta motorie. Rădăcina senzitivă provine din porțiunea laterală a ganglionului semilunar, lateral de nervul maxilar, iar rădăcina motorie se găseşte sub rădăcina senzitivă. Anterior de ganglionul semilunar fibrele celor două rădăcini se întrepătrund şi constitue un plex nervos (Santorini şi Girardi). Unirea celor două rădăcini se realizează cu puțin înaintea trecerii nervului mandibular prin gaura ovală.

De la origine, are un traiect lateral şi anterior, străbate baza craniului prin gaura ovală, descinde vertical şi se termină de obicei prin două trunchiuri nervoase din care se vor desprinde ramurile terminale. Traiectul nervului mandibular este foarte scurt, circa 2 cm, formează la traversarea găurii ovale un unghi drept, cu deschiderea orientată posterior.

Din punct de vedere al raporturilor nervului mandibular, acestuia i se deosebesc trei porțiuni:

- porțiunea intracraniană, situată în etajul mijlociu al endobazei, este cuprinsă în tunelul mijlociu al cavumului lui Meckel şi vine în raport: superior cu lobul temporal, inferior – cu aripa mare a sfenoidului şi nervii marele şi micul pietros superificial, medial – cu nervul maxilar, lateral – cu artera meningee mijlocie;
- porțiunea ce străbate gaura ovală este acompaniată de artera meningee mică şi de o mică venă emisară, a lui Trolard;
- porțiunea extracraniană – se găseşte în porțiunea superioară a spațiului mandibulo-faringian, fiind înconjurată de venele tributare plexurilor

pterigoidiene. Medial şi posterior are raporturi cu aponevroza interpterigoidiană, muşchiul pterigoidian medial, muşchiul tensor al vălului palatin şi faringele; lateral şi anterior are raporturi cu muşchiul pterigoidian lateral, lateral de porţiunea extracraniană a nervului mandibular fiind anexat ganglionul otic.

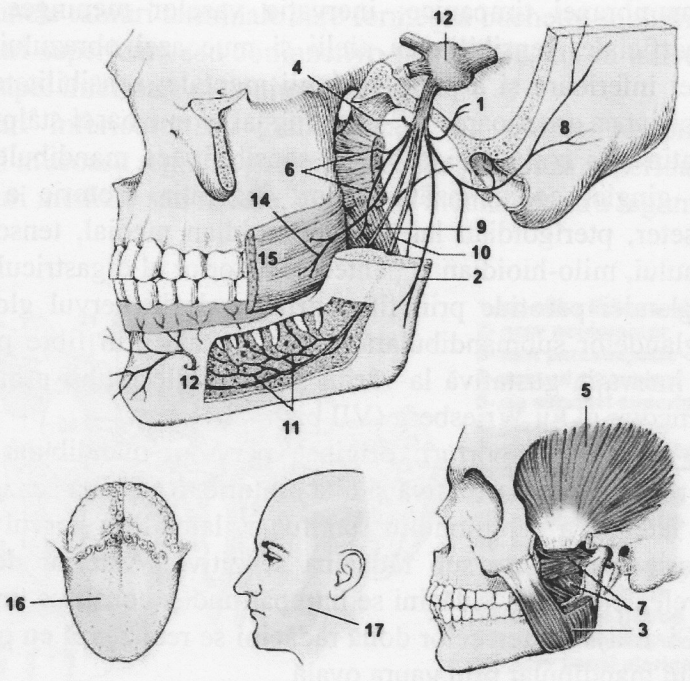

1- ram meningeu
2- nerv maseterin
3- muschi maseter
4- nerv temporal profund
5- muschi temporal
6- nerv pterigoid
7- muschi pterigoid
8- nerv auriculotemporal
9- nerv lingual
10- nerv alveolar inferior
11- ramuri dentale inferioare
12- ganglion trigeminal
13- nerv mental
14- nerv bucal
15- muschi buccinator

Fig. Nr. 59. Nervul mandibular (W. Kahle, Werner Platzer)

Ramurile colaterale: nervul mandibular dă o singură ramură colaterală, numită ramură recurentă meningee sau *nervus spinosus* al lui Luschka. Porneşte din porţiunea extracraniană şi pătrunde în cutia craniană prin gaura spinoasă, acompaniată de artera meningee mijlocie, şi dă naştere la două filete: unul anterior pentru artera meningee mijlocie şi unul posterior pentru celulele mastoidiene.

Ramurile terminale: sunt în număr de 7, grupate în două trunchiuri nervoase: anterior şi posterior.

Trunchiul anterior dă naştere la trei ramuri: nervul temporal profund mijlociu, nervul temporo-maseterin (maseterin) şi nervul temporo-bucal (bucal).

Trunchiul posterior dă naştere la patru ramuri: trunchiul comun al nervilor pentru muşchii pterigoidian medial, tensor al vălului palatin şi muşchiul ciocanului (tensor al timpanului), nervul auriculotemporal, nervul dentar (alveolar inferior) şi nervul lingual.

1. Nervul temporal profund mijlociu (*nervus temporalis profundi-ramus medius*) – porneşte din trunchiul anterior şi se îndreaptă lateral, trecând între muşchiul pterigoidian lateral şi aripa mare a sfenoidului. Ajuns la marginea sfenotemporală a aripii mari a sfenoidului, nervul se inflectează şi merge ascendent în fosa temporală, între planul osos şi faţa profundă a muşchiului temporal, distribuindu-se porţiunii mijlocie a muşchiului temporal.

2. Nervul temporo-masterin (*nervus massetericus*) – pleacă tot din trunchiul anterior şi se îndreaptă lateral, trecând printre muşchiul pterigoidian lateral şi aripa mare a sfenoidului, posterior de nervul temporal profund mijlociu. La nivelul marginii sfeno-temporale a aripii mari a sfenoidului, se împarte în două ramuri: maseterină (străbate scobitura mandibulei şi merge la muşchiul maseter, fiind acompaniat de vasele maseterine împreună formând pedicului maseterin) şi temporală sau nervul temporal profund posterior (urcă vertical în fosa infratemporală, între planul osos şi faţa profundă a muşchiului temporal şi se distribuie muşchiului temporal în porţiunea sa posterioară).

3. Nervul temporo-bucal (*nervus buccalis*) – pleacă tot din trunchiul anterior de unde se îndreaptă lateral, inferior şi puţin anterior, trecând între cele două fascicule ale muşchiului pterigoidian lateral cărora le dă câte un filet. Ajuns pe faţa laterală a pterigoidianului lateral se împarte în două ramuri: bucală (ascendentă, senzitivă, merge de-a lungul feţei profunde a tendonului muşchiului temporal, ajunge la nivelul feţei laterale a m. buccinator unde se distribuie pielii şi mucoasei obrazului) şi temporală sau nervul temporal profund anterior (descendentă, motor, urcă în fosa infratemporală între planul osos şi faţa profundă a m. temporal, distribuindu-se porţiunii anterioare a acestuia).

4. Nervul comun al nervilor pentru muşchii pterigoidian medial, tensor al vălului palatin şi muşchiul ciocanului. Porneşte din trunchiul posterior şi se îndreaptă medial, încrucişând ganglionul otic, după care se împarte în trei ramuri: nervul muşchiului pterigoidian medial (cu traiect descendent pentru muşchiul omonim), nervul muşchiului ciocanului sau tensor al timpanului (traversează zona criblată a aponevrozei interpterigoidiene şi pătrunde în muşchiul ciocanului) şi nervul muşchiului tensor al vălului palatin (traversează

zona criblată a aponevrozei interpterigoidiene şi pătrunde în muşchiul tensor al vălului palatin).

5. Nervul auriculo-temporal (*nervus auriculo-temporalis*) – pleacă din trunchiul posterior al nervului mandibular, îndreptându-se posterior, şi dă două ramuri care ulterior şi formează astfel o butonieră prin care trece artera meningee mijlocie. În continuare nervul traversează butoniera retro-condiliană a lui Juvara, trecând deasupra venei şi arterei maxilare. Pătrunde apoi în regiunea parotidiană de unde se inflectează în sus şi lateral, străbate extremitatea superioară a glandei parotide şi urcă anterior de conductul auditiv extern spre regiunea temporală. În această ultimă porțiune, traiectul nervului trece posterior de vasele temporale superficiale. Se termină prin numeroase ramuri distribuite tegumentelor porțiunii laterale a capului. În traiectul său dă câteva filete pentru vasele meningee mijlocii şi temporale superficiale, articulația temporo-mandibulară, glanda parotidă, pavilionul urechii, conductul auditiv extern şi membrana timpanică. Nervul auriculo-temporal transmite glandei parotide inervația secretorie. Această inervație este dată de nervul gloso-faringian care prin micul nerv pietros profund o transmite la ganglionul otic şi de aici printr-un filet la nervul auriculo-temporal.

6. Nervul dentar sau alveolar inferior (*nervus alveolaris inferior*) – provine tot din trunchiul posterior, fiind cel mai voluminos ram terminal. Se îndreaptă în jos şi trece anterior de artera alveolară inferioară, mergând printre aponevroza interpterigoidiană şi muşchiul pterigoidian medial şi muşchiul *pterigoidian lateral şi ramura mandibulei. Nervul* este acompaniat de artera alveolară inferioară, pătrunde în canalul mandibulei, înapoia spinei lui Spix. Înainte de a pătrunde în canalul mandibulei dă naştere nervului milo-hioidian (pentru muşchiul omonim şi pântecele anterior al digastricului).

De obicei, străbate canalul mandibulei până în dreptul celui de al doilea premolar inferior, unde se împarte în două ramuri: nervul mentonier şi ramura ce continuă traiectul nervului alveolar, care merge până la incisivii inferiori şi gingie. Nervul mentonier străbate canalul mentonier pe care-l părăseşte prin gaura mentonieră, şi se ramifică formând buchetul mentonier, pentru regiunea mentonieră şi pielea şi mucoasa buzei inferioare.

În traiectul său prin canalul mandibulei, înainte de a da naştere nervului mentonier, dă ramuri alveolare pentru molari, premolarii inferiori şi gingia corespunzătoare lor.

Într-o treime din cazuri, nervul alveolar inferior se bifurcă imediat după ce a pătruns în canalul mandibulei şi dă naştere nervilor mentali şi alveolari inferiori care sunt frecvent anastomozați.

7. Nervul lingual (*nervus lingualis*) – reprezintă ultima ramură provenită din trunchiul posterior al nervului mandibular. De la origine el se îndreaptă în jos şi anterior, trece înaintea nervului alveolar inferior şi formează o curbă cu

concavitatea orientată anterior şi medial. Nervul lingual trece între aponevroza interpterigoidiană şi muşchiul pterigoidian medial şi muşchiul pterigoidian lateral şi ramura mandibulei. Apoi, părăseşte marginea anterioară a muşchiului pterigoidian medial, se inflectează anterior şi merge sub mucoasa şanțului gingivo-lingual, deasupra prelungirii anterioare a glandei submandibulare. Trece pe sub canalul lui Wharton, dinspre lateral spre medial şi se plasează medial de glanda sublinguală. La acest nivel, nervul lingual dă naştere la numeroase ramuri terminale care inervează porțiunea anterioară "V"-ului lingual. Una din aceste ramuri descinde pe muşchiul hioglos şi se anastomozează cu nervul hipoglos. În traiectul dă filete pentru stâlpul anterior al vălului palatin şi tonsila palatină, pentru glandele sublinguală şi submandibulară.

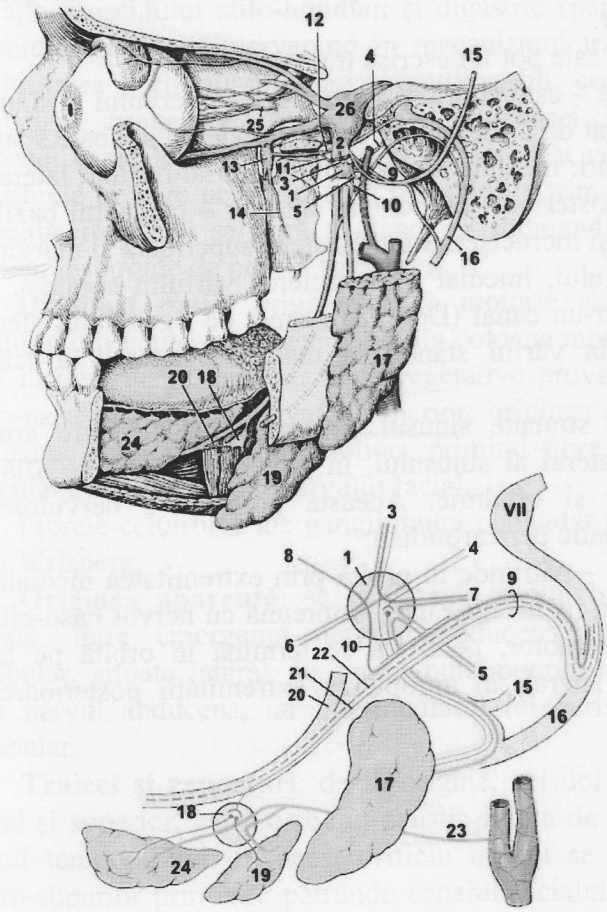

1- gg otic
2- nerv mandibular
3- fibre senzitivomotorii
4- nerv mic petros
5- ram simpatic
6- nerv tensor val palatin
7- nerv tensor timpan
8- fibre motorii *ridicatorul valului palatin
9- nerv coarda timpanului
10,11- ramuri anastomotice
12- nerv marele petros
13- gg pterigopalatin
14- nerv palatin
15- nerv auriculotemporal
16- nerv facial
17- glanda parotida
18- gg submandibular
19- glanda submandibulara
20- nerv lingual
21- fibre preganglionare parasimpatice
22- fibre gustative
23- ramuri simpatice postganglionare
24- glanda sublinguala
25- gg ciliar
26- gg trigemen

Fig. Nr. 60. Ganglionul otic (W. Kahle, Werner Platzer)

VI. NERVUL ABDUCENS (*nervus abducens*)

Este un nerv motor care inervează doar mușchiul drept lateral al globului ocular.

Originea reală: se găsește într-un nucleu de la nivelul eminenței terres, pe triunghiul pontin al planșeului ventriculului IV, nucleu care face parte din coloana somatomotorie dorsală a trunchiului cerebral.

Originea aparentă: se află în șanțul bulbo-pontin, lateral de foramen caecum al lui Vicq d`Azir, deasupra eminențelor bulbare.

Traiect și raporturi: are un traiect în sus și lateral, străbate sinusul cavernos, trece în orbită prin fisura orbitară superioară și merge la mușchiul drept lateral al globului ocular.

În funcție de raporturile sale pot fi descrise trei porțiuni:

- porțiunea retrosinusală – este cuprinsă între originea nervului și sinusul cavernos. Inițial este înconjurat de o prelungire a durei mater și străbate spațiul subarahnoidian, având raporturi: medial – cu trunchiul arterial bazilar, lateral – cu nervii faciali și auditivi, posterior – cu puntea, anterior – cu șanțul bazilar. Perforează apoi dura materul și încrucișează fața postero-superioară și marginea superioară a stâncii temporalului, imediat în apropierea vârfului acesteia. La acest nivel, nervul trece printr-un canal (Dorello) format de ligamentul sfeno-pietros care se întinde ce la vârful stâncii la marginea laterală a lamei patrulatere a sfenoidului;
- porțiunea sinusală – străbate sinusul cavernos trecând între artera carotidă internă și peretele lateral al sinusului, în grosimea căruia se află și nervii oculomotor, trochlear și oftalmic. Această porțiune a nervului se anastomozează cu plexul simpatic pericarotidian;
- porțiunea antesinusală – pătrunde în orbită prin extremitatea medială a fisurii orbitale superioare (prin inelul lui Zinn), împreună cu nervul naso-ciliar (ram a oftalmicului) și oculo-motor, pentru a se termină în orbită pe fața medială a mușchiului drept lateral, în apropierea extremității posterioare a acestuia.

VII. NERVUL FACIAL (*nervus facilis*) şi NERVUL INTERMEDIAR AL LUI WRISBERG (VII bis)

Nervul facial şi intermediar este un nerv mixt, motor şi senzitivo-senzorial, prezentând două rădăcini: una motorie (facialul propriu-zis, care cuprinde şi fibre vegetative pentru secreţia lacrimală) şi una senzitivo-senzorială (intermediarul lui Wrisberg, care cuprinde şi fibre vegetative pentru glandele submandibulară şi sublinguală).

Teritoriul funcţional cuprinde: inervaţia motorie a muşchilor mimicii; inervaţia muşchiului stilo-hioidian şi digastric (pântecele posterior); inervaţia muşchiului scăriţei (intervenind în mecanismul transmiterii undelor sonore); sensibilitatea porţiunii mijlocie a pavilionului, conductului auditiv extern şi membranei timpanice; sensibilitatea mucoasei buco-naso-faringiene şi a mucoasei bazei limbii; sensibilitatea gustativă a vârfului şi marginilor limbii, prin fibrele pe care nervul coarda tipanului le trimite nervului lingual; secreţia lacrimală, nasală şi salivară a glandelor submandibulară şi sublinguală (prin fibrele transportate de nervul trigemen).

Originea reală: originea reală motorie este reprezentată de nucleul facialului din punte, care face parte din coloana motorize ventrală a trunchiului, acest nucleu având anexate fibre vegetative provenite de la nucleul lacrimo-muco-nasal şi nucleul salivator superior; originea reală senzitivă se găseşte la vârful nucleului fasciculului solitar, primind fibre centripete de la ganglionul geniculat care este anexat nervului facial.

Fibrele celulifuge ale ganglionului geniculat formează nervul intermediar al lui Wrisberg.

Originea aparentă: se găseşte în şanţul bulbopontin, deasupra olivei bulbare, între emergenţa nervilor abducens, situată medial şi acustico-vestibular, situate lateral. În şanţul bulbopontin facialul propriu-zis priveşte către nervul abducens, iar intermediarul lui Wrisberg spre nervul acustico-vestibular.

Traiect şi raporturi: de la origine, cei doi nervi se îndreaptă anterior, lateral şi superior, către orificiul acustic intern de pe faţa postero-superioară a stâncii temporalului. În acest orificiu nervul se situează în compartimentul antero-superior prin care pătrunde canalul facialului. Străbat cele trei porţiuni ale canalului facialului şi părăsesc acest canal prin gaura stilo-mastoidiană. În primul segment al canalului, nervul intermediar pătrunde în ganglionul geniculat şi fuzionează apoi cu facialul formând un singur nerv. După ce

părăseşte canalul săpat în stânca temporalului, facialul pătrunde în glanda parotidă, dând naştere ramurilor sale.

De la origine până la orificiul acustic intern, cei doi nervi străbat canalul subarahnoidian, trece peste porțiunea laterală a șanțului bazilar al occipitalului şi fața postero-superioară a stâncii temporalului, pe sub punte şi pedunculul cerebelos mijlociu. Medial şi superior vin în raport cu nervii trigemen şi abducens iar lateral şi inferior cu nervii acustico-vestibular, glosofaringian, vag şi accesor.

În orificiul acustic intern, facialul şi intermediarul lui Wrisberg se găsesc situați antero-superior față de nervul acustico-vestibular. La acest nivel acustico-vestibularul formează un șanț concav în sus şi anterior în care repauzează facialul şi intermediarul lui Wrisberg, ultimul fiind aşezat între facial şi acustico-vestibular (de unde şi numele de intermediar).

În primul segment al canalului facialului (canalul lui Fallope) cei doi nervi se îndreaptă anterior şi lateral, perpendicular pe axul stâncii. Ei pornesc de la orificiul acustic intern şi merg până la hiatul canalului facialului, unde se află prima cotitură a canalului. În acest segment cei doi nervi trec între melc şi vestibulul urechii interne. În dreptul primei cotituri a canalului, facialul ăşi schimbă şi el direcția formând şi el o cotitură (genunchiul facialului). La nivelul genunchiului facialului se găseşte ganglionul geniculat în care pătrunde intermediarul lui Wrisberg. Ganglionul geniculat are o formă conică, cu baza dispusă la cordonul nervos al facialului (rezultat prin unirea celor doi nervi) şi cu vârful orientat anterior.

În cel de al treilea segment al canalului facialului, nervii se orientează lateral şi posterior, aproape paralel cu axul stâncii. Ei pornesc de la hiatul canalului facialului şi ajung la a doua cotitură a canalului. În acest segment cei doi nervi se găsesc uniți sub forma unui singur cordon nervos care merge de-a lungul peretelui medial al casei timpanului, separat de casa timpanului doar de mucoasă şi o lamă subțire osoasă. Această porțiune a facialului are raport superior şi posterior cu canalul semicircular lateral iar anterior şi inferior cu fereastra ovală.

În cel de al treilea segment al canalului facialului nervul merge aproape vertical prin porțiunea anterioară a mastoidei, în grosimea peretelui osos ce separă cavitatea timpanică de antrul mastoidian şi celulele mastoidiene.

Facialul părăseşte canalul său prin gaura stilo-mastoidiană.

De la gaura stilo-mastoidiană până la glanda parotidă are un traiect anterior, inferior şi lateral, venind în raport medial cu procesul stiloidian şi muşchiul stilohioidian şi lateral cu pântecele posterior al digastricului. La trecerea prin gaura stilo-mastoidiană este acompaniat de artera stilo-mastoidiană, ramură a arterei auriculare posterioare.

În glanda parotidă are un traiect anterior, inferior şi lateral, trecând lateral de vena jugulară externă şi artera carotidă externă, foarte aproape de peretele lateral al lojei parotidiene de care este separat doar printr-un strat subțire glandular.

Ramuri colaterale: se împart în ramuri intrapietrose şi ramuri extrapietroase.

Ramurile colaterale intrapietroase:

1. Nervul pietros mare (*nervus petrosus major*) provine din vârful ganglionul geniculat, se îndreaptă anterior şi părăseşte stânca temporalului prin hiatul canalului facialului. Are traiect apoi pe fața antero-superioară a stâncii, trecând pe sub ganglionul semilunar. În traiectul său, acest nerv se uneşte cu nervul pietros mare profound din glosofaringian şi cu un filet simpatic pericarotidian. Din unirea lor rezultă nervul vidian (*n. canalis pterygoidei*) care traversează țesutul fibros ce acoperă gaura ruptă, străbate canalul vidian (*canalis pterygoideus*) şi pătrunde în ganglionul pterygopalatin, prin intermediul căruia inervează mucoasa buco-naso-faringiană şi glanda lacrimală.

2. Nervul pietros mic (*n. petrosus minor*) superficial – are originea pe marginea laterală a ganglionului geniculat, de unde se îndreaptă anterior şi părăseşte stânca prin hiatul accesor. Merge apoi pe fața antero-superioară a stâncii, lateral de nervul pietros mare superficial. În traiectul său micul nerv pietros superficial se uneşte cu micul nerv pietros profound şi cu un filet simpatic din plexul ce înconjoară artera meningee mijlocie, rezultând un trunchi nervos care traversează canalul nenumit (canaliculus innominatus) (Arnold) sau gaura ruptă posterioară şi pătrunde în ganglionul otic.

3. Nervul muşchiului scăriței (*n. stapedius*) – porneşte din segmentul vertical al facialului şi străbate peretele osos al canalului facialului până la muşchiul scăriței.

4. Nervul coarda timpanului (*chorda tympani*) – porneşte din facial imediat deasupra găurii stilomastoidiene, şi se îndreaptă superior, lateral şi anterior, pătrunzând în canalul posterior al corzii, canal care se deschide pe peretele posterior al casei timpanului printr-un orificiu situat între piramida muşchiului scăriței care se află medial şi şanțul timpanic care se află lateral. În casa timpanului se dirijează anterior, trece peste fața medială a colului ciocanului şi prin şanțul timpanic al osului timpanal şi părăseşte casa timpanului prin canalul anterior al corzii, care traversează fisura lui Gasser. După ce părăseşte baza craniului se îndreaptă antero-inferior, trece între aponevroza interpterigoidiană, situată medial, şi nervul alveolar inferior, situate lateral, după care se uneşte cu nervul lingual, prin intermediul căruia fibre din nervul coarda timpanului ajung la ganglionii nervoşi submandibulari şi sublinguali, de unde pleacă ramuri la glandele omonime.

5. Ramura senzitivă a conductului auditiv extern – pleacă din facial la nivelul găurii stilomastoidiene. Înconjoară marginea anterioară a procesului mastoidian sub conductul auditiv extern şi pătrunde în peretele posterior al acestuia, inervând conductul şi o porţiune din membrane timpanică.

6. Ramura anastomotică a fosei jugulare – trece printr-un canal intrapietros în fosa jugulară şi apoi se uneşte cu ganglionul jugular (*ganglion superius*) al nervului vag.

Ramurile colaterale extrapietroase – se desprind din porţiunea facialului situată sub gaura stilomastoidiană, şi sunt în număr de patru:

1. Ramura auriculară posterioară, care pleacă din facial şi se îndreaptă lateral înconjurând pântecele posterior al digastricului şi marginea anterioară a mastoidei. Ajunge pe faţa laterală a mastoidei unde se anastomozează cu ramura auriculară a plexului cervical şi se împarte în două ramuri secundare: una anterioară destinată muşchilor auriculari posterior şi superior şi alta posterioară pentru muşchiul occipital.

2. Ramura muşchiului stilohioidian provine din facial fie izolat fie dintr-un trunchi comun cu nervul pântecele posterior al digastricului şi inervează muşchiul stilohoidian.

3. Ramura pântecelui posterior al muşchiului digastric – destinată pântecelui posterior al muşchiului digastric.

4. Ramura lingual – este inconstantă. Atunci când există pare să ţină locul ramurii destinate anastomozei dintre facial şi glosofaringian. Din această anastomoză pornesc filete pentru mucoasa bazei limbii şi pentru muşchii palatogloss şi stilogloss.

Uneori din colateralel extrapietroase se desprinde o ramură anastomotică pentru nervul glosofaringian (ansa lui Haller) care merge la ganglionul lui Andersch (*ganglion inferius nervi glosofaryngei*).

Ramuri terminale sunt în număr de trei:

1. Ramura temporo-facială. Este cea mai voluminoasă, formând frecvent un plex intraparotidian care se anastomozează cu nervul auriculo-temporal. Din plexul ramurii temporo-faciale pornesc filete nervoase temporale (muşchiul auricular anterior şi micii muşchi intrinseci ai pavilionului urechii), frontale (muşchiul frontal şi sprâncenos) şi palpebrale (muşchiul orbicular al ochiului, corugator şi depressor al sprâncenei, piramidal al nasului şi muşchiul lui Horner).

2. Ramura transverso-facială – merge pe faţa laterală a maseterului, deasupra canalului lui Stenon şi dă naştere la filete nervoase, ce pot fi împărţite în: filete suborbitale (pentru muşchii zigomatic mare, zigomatic mic, ridicător comun al aripii nasului şi al buzei superioare, ridicător propriu al buzei superioare, canin, transvers al nasului, dilatator al narinelor şi mirtiform) şi

fibre bucale superioare (muşchii buccinator, orbicular al gurii şi incisiv superior).

3. Ramura cervico-facială. Are un traiect antero-lateral, la nivelul unghiului mandibulei dând naştere la filete nervoase, grupate astfel: filete bucale inferioare (muşchii buccinator, orbicular al gurii şi rizorius), filete mentoniere (muşchii triunghiular al buzelor, coborâtor al buzei inferioare, incisiv inferior şi mental) şi filete cervical (muşchiul pielos al gâtului).

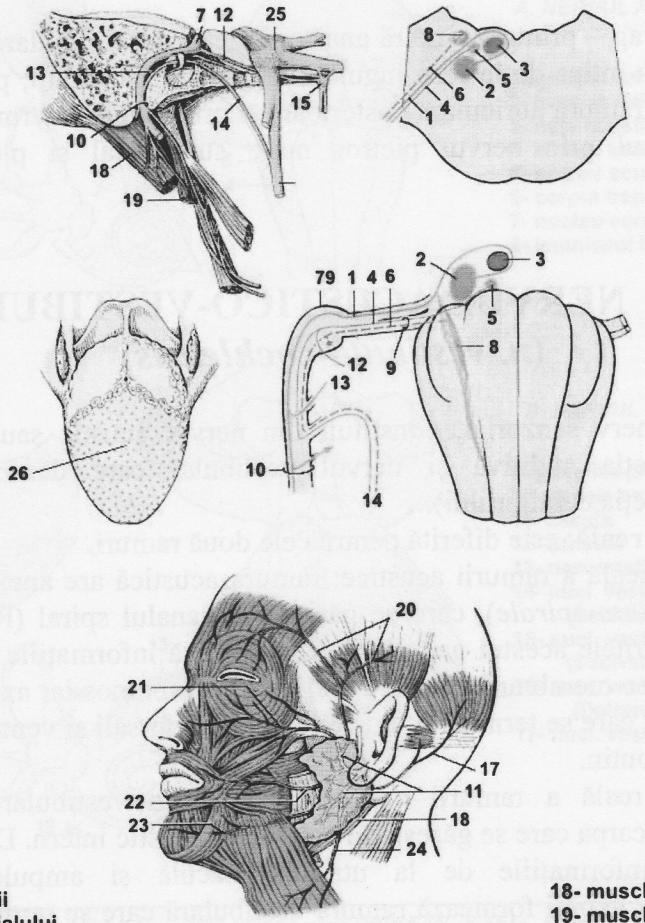

1- fibre motorii
2- nucleul facialului
3- nucleul n abducens
4- fibre preganglionare secretorii
5- nucl salivator superior
6- fibre gustative
7- gg geniculat
8 nucleul solitar
9- nerv intermediar
11- plexul parotidian
12- nerv mare petros
13- nerv stapedius
14- nerv coarda timpanului
15- gg pterigopalatin
16- nerv lingual
17- nerv auricular posterior
18- muschi digastric
19- muschi stilohioid
20- ramuri temporale
21- ramuri zigomatice
22- ramuri bucale
23- ramuri mandibulare
24- ramuri cervicale
25- gg nerv trigemen

Fig. Nr. 61. Nervul facial (după W. Kahle, Werner Platzer)

Ramuri anastomotice: facialul realizează anastomoze cu:

- nervul vestibulo-cohlear, prin două filete, unul anterior de la genunchiul facialului şi unul posterior de la intermediarul lui Wrisberg;
- nervul glosofaringian prin nervii pietroşi superficiali, ramura lingual a facialului şi ansa lui Haller;
- nervul trigemen prin nervii pietroşi care se termină în ganglionii pterigopalatin şi otic, prin coarda timpanului şi prin ramurile terminale ale facialului;
- nervul vag – printr-o ramură anastomotică a fosei jugulare care străbate canalicului osos întins de la fosa jugulară la canalul facialului; plexul cervical superficial prin ramura auriculară posterioară şi prin ramurile terminale;
- simpaticul prin nervul pietros mare superficial şi plexul simpatic pericarotidian.

VIII. NERVUL ACUSTICO-VESTIBULAR (*n. vestibulo-cochlearis*)

Este un nerv senzorial, constituit din nervul acustic sau cohlear care deserveşte funcţia auditivă şi nervul vestibular care deserveşte funcţia vestibulară (funcţia echilibrului).

Originea reală: este diferită pentru cele două ramuri.

Originea reală a ramurii acustice: ramura acustică are anexat ganglionul lui Corti (*ganglion spirale*), care se găseşte în canalul spiral (Rosenthal) din columelă. Dendritele acestui ganglion recepţionează informaţiile de la organul lui Corti situat pe membrana bazală a melcului membranos iar axonii formează ramura cohleară care se termină în nucleii cohleari, dorsali şi ventrali, la nivelul şanţului bulbopontin.

Originea reală a ramurii vestibulare: ramura vestibulară are anexat ganglionul lui Scarpa care se găseşte în conductul acustic intern. Dendritele sale recepţionează informaţiile de la utriculă, saculă şi ampulele canalelor semicirculare iar axonii formează ramura vestibulară care se termină în nucleii vestibulari ai lui Deiters, Schwalbe şi Betcherew, la nivelul zonei vestibulare a planşeului ventriculului IV.

Originea aparentă: se găseşte la nivelul şanţului bulbopontin, deasupra şanţului retroolivar. Emergenţa sa se află deasupra nervului glosofaringian şi lateral de nervii facial şi intermediar.

Traiect şi raporturi: de la origine se îndreaptă anterior, superior şi lateral către orificiul intern al conductului auditiv, în care pătrunde. Până la conductul

auditiv intern trece peste porțiunea laterală a șanțului bazilar și fața postero-superioară a stâncii, deasupra sa, în șanțul concav pe care-l formează găsindu-se facialul și intermediarul lui Wrisberg. Vine în raport medial, anterior și superior cu nervul trigemen iar lateral, posterior și inferior cu nervul glosofaringian, vag și accesor. Apoi pătrunde în orificiul intern al conductului auditiv.

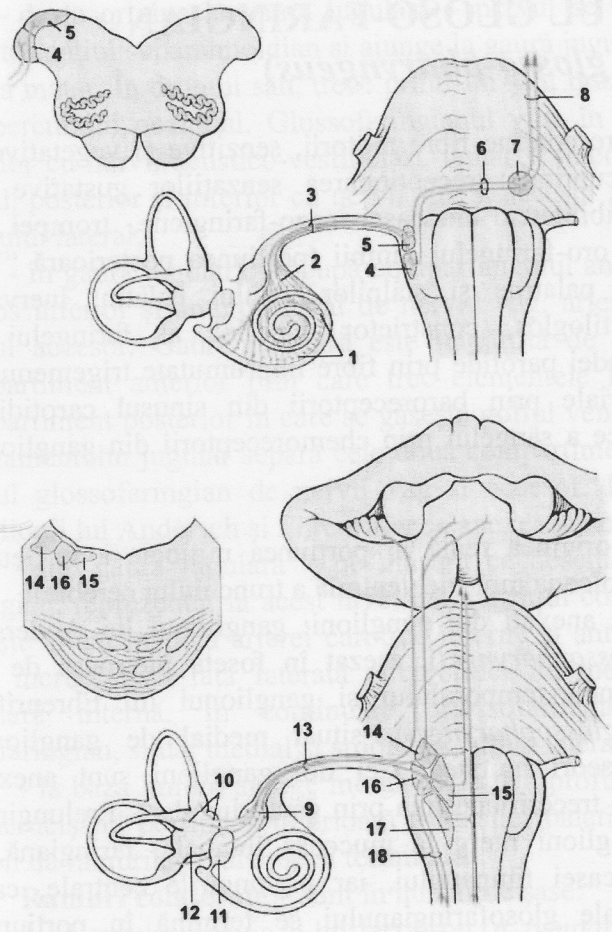

A. NERVUL ACUSTIC

1- ganglionul lui Corti
2- tract acustic
3- nerv acustic
4- nucleu acustic anterior
5- nucleu acustic posterior
6- corpul trapezoid
7- nucleu corp trapezoid
8- lemniscul lateral

B. NERVUL VESTIBULAR

9- ganglion Scarpa
10- canale semicirculare
11- sacula
12- utricula
13- nerv vestibular
14- nucl. vest. superior (Bechterew)
15- nucl. vest. medial (Scawalbe)
16- nucl. vest. lateral (Deiters)
17- nucl. vest. inferior

Fig. Nr. 62. Nervul acusticovestibular (după W. Kahle, Werner Platzer)

În conductul auditiv intern merge împreună cu nervul facial, intermediarul lui Wrisberg și vasele auditive interne. Prin compartimentul antero-superior (orificiul canalului facialului) trec nervii facial și intermediar, prin compartimentul antero-inferior (foseta cohleară) trece nervul acustic, iar prin compartimentele postero-superior (foseta vestibulară superioară) și postero-

inferioară (foseta vestibulară inferioară) trece ramura vestibulară. În conductul auditiv intern ramura vestibulară are anexat ganglionul lui Scarpa din care pornesc nervii utricular, sacular, ampular superior, ampular lateral şi ampular posterior.

IX. NERVUL GLOSO-FARINGIAN (*n. glosso-pharyngeus*)

Este un nerv mixt, care conţine fibre motorii, senzitive şi vegetative, a căror teritoriu funcțional cuprinde: recepționarea senzațiilor gustative (în special gustul amar): sensibilitatea mucoasei nazo-faringiene, trompei lui Eustache, casei timpanului, oro-faringelui, limbii (porțiunea posterioară "V"-ului lingual), a amigdalei palatine şi stâlpilor vălului palatin; inervația muşchilor stilofaringian, stiloglos, constrictor superior al faringelui şi palatofaringian; secreția glandei parotide prin fibre împrumutate trigemenului; regularizarea presiunii arteriale prin baroreceptorii din sinusul carotidian; stabilirea compoziției chimice a sângelui prin chemoreceptorii din ganglionul carotidian.

Originea reală:

- fibrele motorii au originea reală în porțiunea mijlocie a nucleului ambiguu, care se găseşte în coloana motorie ventrală a trunchiului cerebral;
- fibrele senzitive au anexați doi ganglioni: ganglionul lui Andersch (*ganglion inferius nervi glossopharyngei*), aşezat în foseta pietroasă de pe marginea posterioară a stâncii temporalului şi ganglionul lui Ehrenritter (*ganglion superius nervi glossopharyngei*), situat medial de ganglionul precedent, de care este deseori unitatea. Cei doi ganglioni sunt anexați glossofaringianului la nivelul trecerii acestuia prin gaura jugulară. Prelungirile periferice ale celor doi ganglioni merg la mucoasa linguală, faringiană, a trompei lui Eustache şi a casei timpanului, iar prelungirile centrale, care constitue fibrele senzitive ale glosofaringianului se termină în porțiunea mijlocie a nucleului fasciculului solitar din trunchiul cerebral;
- fibrele vegetative au originea în trunchiul cerebral, cele motorii în nucleul salivar inferior iar cele senzitive se termină la nivelul aripii cenuşii a planşeului ventriculului IV.

Originea aparentă: se găseşte în porțiunea superioară a şanțului retroolivar, înapoia olivei bulbare şi deasupra emergenței nervilor vag şi accesor. Emergența glosofaringianului cuprinde cinci sau şase filete ce se unesc într-un singur cordon nervos.

Traiect şi raporturi: de la origine se îndreaptă orizontal către anterior şi lateral până la gaura jugulară (acompaniat de nervii vag şi accesor), părăseşte apoi cutia craniană şi face un unghi drept orientându-se vertical. În continuare, trece între muşchii stilofaringian şi stilogloss, ajunge la baza limbii şi se distribuie la mucoasa lingual printr-un buchet de ramuri terminale.

Raporturile glosofaringianului prezintă mai multe porțiuni:

- de la origine la gaura jugulară – nervul se află învelit de pia mater, străbate spațiul subarahnoidian şi ajunge la gaura jugulară, străbatând arahnoida şi dura mater. În drumul său, trece printr-un şanț brăzdat de versantul posterior al tuberculului occipital. Glossofaringianul vine în raport medial, anterior şi superior cu nervii acustico-vestibulari, facial şi intermediarul lui Wrisberg, iar lateral, posterior şi inferior cu nervii vag şi accesor şi cu porțiunea terminală a sinusului lateral;
- în gaura jugulară – ocupă compartimentul anterior, unde se află sinusul petros inferior şi antero-lateral de nervul vag, artera meningee posterioară şi nervul accesor. Gaura jugulară este împărțită de ligamentul jugular într-un compartiment anterior prin care trec elementele mai sus menționate şi un compartiment posterior în care se găseşte golful venei jugulare interne. Un braț al ligamentului jugular separă cele două compartimente, iar celălalt braț separă nervul glossofaringian de nervii vag şi accesor. La nivelul găurii jugulare, ganglionii lui Andersch şi Ehrenritter se anexează nervului glossofaringian;
- sub gaura jugulară – pe măsură ce descinde, se apropie de peretele faringian, reprezentat la acest nivel de muşchiul constrictor superior. Inițial se găseşte situat înapoia arterei carotide interne şi anterior de vag şi accesor, iar apoi încrucişează fața laterală a carotidei interne, trecând medial de vena jugulară internă. În continuare, glossofaringianul trece între muşchii stilofaringian, situat medial şi stilogloss, situat lateral;
- la baza limbii, ajunge mergând pe fața profundă a muşchiului stilogloss şi încrucişând porțiunea inferioară a tonsilei palatine, iar odată ajuns la baza limbii dă ramurile colaterale şi terminale.

Ramuri colaterale – sunt în număr de şase:

1. Nervul timpanic al lui Jacobson (*n. tympanicus*) – pleacă din porțiunea antero-laterală a ganglionului lui Andersch, îndreptându-se antero-lateral în şanțul crestei osoase ce separă fosa jugulară de orificiul inferior al canalului parotidian. La extremitatea laterală a acestui şanț pătrunde în canaliculul timpanic care este săpat în stânca temporalului. Străbate canaliculum timpanic acompaniat de o ramură arterială din faringiana ascendentă şi pătrunde în casa timpanului printr-un orificiu situate sub promontoriu. În casa timpanului, nervul timpanic al lui Jacobson urcă spre promontoriu şi se ramifică în şase filete terminale: *două posterioare* pentru mucoasa ferestrei ovale şi rotunde, *două anterioare*, reprezentate de nervul tubar (pentru trompa lui Eustache) şi nervul

carotico-timpanic (care după ce pătrunde în canalul carotidian se anastomozează cu plexul simpatic pericarotidian) şi *două superioare* reprezentate de cei doi nervi pietroşi profunzi, mare şi mic, care pătrund în peretele superior al casei timpanului.

Nervul pietros mare profund se uneşte cu nervul pietros mare superficial (din facial) şi cu un filet simpatic din plexul pericarotidian, formând nervul vidian care se termină în ganglionul pterigopalatin. Nervul pietros mic profund se anastomozează cu nervul pietros mic superficial (din facial) şi cu un filet simpatic din plexul arterei meningee mijlocii şi formează un trunchi nervos care merge la ganglionul otic.

2. Nervul stilofaringianului (*ramus m. stylopharyngei*) se desprinde din glossofaringian în punctul unde acesta întâlneşte marginea posterioară a muşchiului stilofaringian. Se anastomozează cu o ramură din nervul facial şi merge să inerveze muşchiul omonim.

3. Nervul stiloglossului (*ramus m. styloglossi*) pleacă imediat sub nervul precedent, urmează traiectul nervului glosofaringian şi inervează muşchiul omonim.

4. Ramurile terminale (*rami pharyngei*) în număr de două sau trei se îndreaptă medial către peretele lateral al faringelui, unde se anastomozează cu ramurile faringiene ale vagului şi simpaticului, formând plexul faringian, din care pornesc filete pentru mucoasa şi vasele faringelui precum şi filete motorii pentru muşchii constrictor superior al faringelui şi dilatator faringian.

5. Ramurile tonsilare (*rami tonsillares*) provin din glosso-faringian la câțiva milimetri posterior de baza limbii şi se anastomozează pe fața laterală a tonsilei palatine formând plexul tonsilar din care pornesc filete către mucoasa tonsilară şi mucoasa celor doi stâlpi ai vălului palatin.

6. Ramura carotidiană (*ramus sinus carotici*) – merge de-a lungul arterei carotide interne până la bifurcația carotidei comune, unde împreună cu vagul şi simpaticul formează plexul intercarotidian din care pornesc filete pentru glomusul carotidian şi sinusul carotidian.

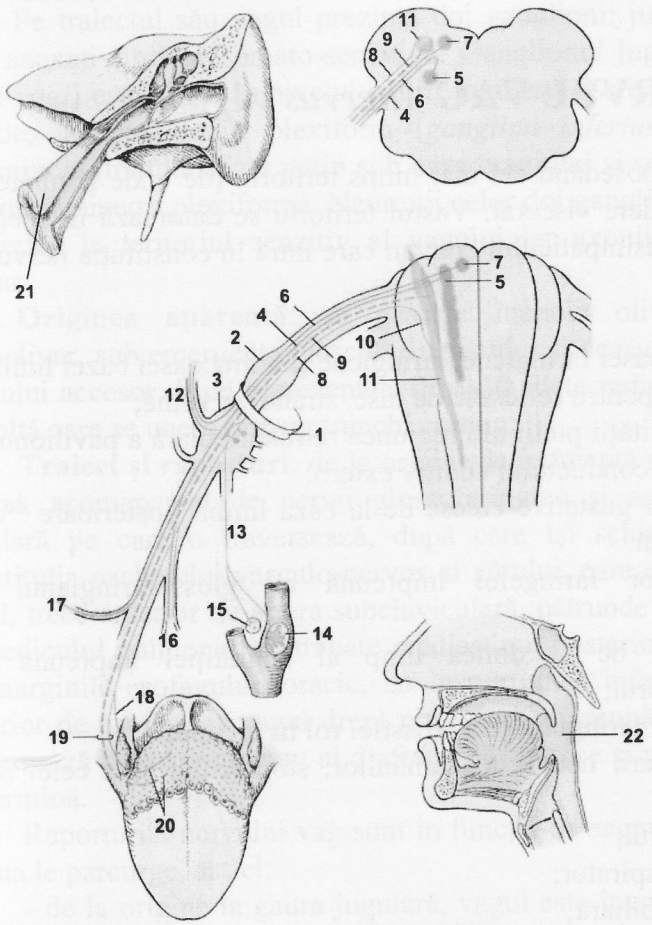

1- gaura jugulara
2- ganglionul superior
3- ganglionul inferior
4- fibre motorii
5- nucleul ambiguu
6- fibre visceroeferente secretorii
7- nucleul salivator inferior
8- fibre viscerosenzitive
9- fibre gustative
10- tractul solitar
11- nucleul solitar
12- nervul timpanic
13- ramuri pt sinusul carotidian
14- sinus carotidian
15- glomusul carotidian
16- ramuri faringiene
17- ramura stilofaringiana
18- ramuri amigdaliene
19- ramuri linguale
20 - teritoriul lingual
21 - teritoriul auricular (trompa Eustache)
22 - terioriul faringian

Fig. Nr. 63. Nervul glosofaringian (după W. Kahle, Werner Platzer)

Ramuri terminale: la baza limbii dă naştere unui buchet de ramuri terminale care se anastomozează cu cele de partea opusă formând plexul lingual din care pornesc filete pentru mucoasa limbii situată posterior de "V"-ul lingual, precum şi pentru mucoasa limbii din jurul papilelor "V"-ului limgual.

Ramuri anastomotice – se realizează cu: nervul facial (prin ansa lui Haller, nervii pietroşi superficiali şi ramura lingual a facialului), nervul trigemen (sub mucoasa limbii la nivelul "V"-ului lingual), nervul vag şi simpaticul (prin plexul faringian şi intercarotidian).

X. NERVUL VAG (*nervus vagus*)

Este un nerv mixt, posedând cel mai întins teritoriu (de unde şi numele) mai ales din punct de vedere visceral. Vastul teritoriu se datorează în special numeroaselor fibrelor parasimpaticului cranian care intră în constituţia nervului vag.

Nervul vag asigură:

- sensibilitatea mucoasei faringiene, laringiene şi a mucoasei bazei limbii;
- punctul de plecare pentru reflexele de tuse, strănut şi vomă;
- transportul sensibilităţii pielii din regiunea retroauriculară a pavilionului urechii şi a unei porţiuni a conductului auditiv extern;
- primirea senzaţiilor gustative culese de la baza limbii posterioare "V"-ului lingual şi de la epiglotă:
- inervaţia muşchilor faringelui împreună cu glossofaringianul şi accesorul;
- desfăşurarea celui de al doilea timp al deglutiţiei împreună cu glossofaringianul şi accesorul;
- inervaţia muşchilor laringelui jucând astfel rol în fonaţie;
- inervaţia musculaturii netede a plămânilor, stomacului şi a celei mai mari părţi a intestinului;
- inervaţia miocardului;
- ritmul cardiac şi respirator;
- secreţia gastrică şi biliară;
- sensibilitatea plămânilor, a viscerelor din etajul supramezocolic al cavităţii abdominale, a intestinului subţire şi parţial a intestinului gros;
- inervaţia sinusului carotidian (controlează presiunea arterială).

Originea reală: diferă în funcţie de tipul fibrelor constituente:

- originea reală a fibrelor somatomotorii se găseşte în porţiunea inferioară a nucleului ambiguu, sub originea motorie a nervului glossofaringian;
- originea reală a fibrelor visceromotorii se găseşte în nucleul cardio-pneumo-gastro-enteric, situat la nivelul aripii cenuşii a triunghiului bulbar de pe planşeul ventriculului IV;
- originea reală a fibrelor viscerosenzitive se termină în nucleul dorsal al vagului, în dreptul aripii cenuşii;
- originea reală a fibrelor somatosenzitive se termină în porţiunea inferioară a nucleului fasciculului solitar, sub originea senzitivă a glossofaringianului.

Pe traiectul său vagul prezintă doi ganglioni: jugular şi plexiform, care sunt anexaţi fibrelor somato-senzitive. Ganglionul jugular (*ganglion superius nervi vagi*) este situat la nivelul găurii jugulare şi are aspectul unei mici mase ovoide, iar ganglionul plexiform (*ganglion inferius nervi vagi*) este mai voluminos, fiind localizat puţin sub baza craniului şi se prezintă ca o umflătură fusiformă, uneori plexiformă. Neuronii celor doi ganglioni îşi trimit prelungirile periferice la teritoriul senzitiv al vagului iar axonii la nucleul fasciculului solitar.

Originea aparentă: se găseşte înapoia olivei bulbare, în şanţul retroolivar, sub emergenţa glossofaringianului şi deasupra emergenţei bulbare a nervului accesor, fiind reprezentată de 8-10 filete radiculare, dispuse una peste cealaltă care se unesc într-un trunchi comun.

Traiect şi raporturi: de la origine se îndreaptă oblic anterior, superior şi lateral, acompaniat de nervii glossofaringian şi accesor. Ajunge la gaura jugulară pe care o traversează, după care îşi schimbă direcţia şi intră în constituţia pachetului vasculo-nervos al gâtului, care coboară vertical. Străbate gâtul, trece anterior de artera subclaviculară, pătrunde în torace, trece posterior de pedicului pulmonar şi străbate mediastinul posterior. Nervii vagi se apropie de marginile esofagului toracic, iar în porţiunea inferioară, vagul stâng trece anterior de esofag iar vagul drept posterior. Împreună cu esofagul, nervii vagi traversează hiatul esofagian al diafragmei toracice şi pătrund în abdomen unde se termină.

Raporturile nervului vag sunt în funcţie de segmentele anatomice pe care acesta le parcurge, astfel:

- de la origine la gaura jugulară, vagul este învelit în pia mater, parcurge spaţiul subarahnoidian, ajunge la gaura jugulară unde străbate arahnoida şi dura mater. În drumul său trece printr-un şanţ brăzdat pe versantul posterior al tuberculului occipital şi vine în raport medial, anterior şi superior cu nervii glossofaringieni, vestibulo-cohleari, facial şi intermediar iar lateral, posterior şi inferior cu nervul accesor şi porţiunea terminală a sinusului lateral;
- în gaura jugulară, ocupă compartimentul anterior, unde este situat între cele două fascicule ale ligamentului jugular, împreună cu nervul accesor şi artera meningee posterioară. Antero-medial de vag se găseşte glossofaringianul iar postero-lateral golful venei jugulare interne. La nivelul găurii jugulare, primeşte ganglionul jugular;
- sub gaura jugulară, coboară posterior de carotida internă şi vena jugulară internă, în unghiul format de aceste vase, prezentând raporturi cu glossofaringianul, accesorul, hipoglosul şi simpaticul cervical, la acest nivel anexându-se şi ganglionul plexiform;
- la nivelul gâtului intră în constituţia pachetului vasculo-nervos, coborând vertical între vena jugulară internă şi artera carotidă internă, care

inferior este înlocuită de carotida comună. Componentele pachetului vasculonervos al gâtului sunt conținute într-o teacă vasculară a gâtului;

- în torace, nervii vagi (drept și stâng) se comportă diferit:

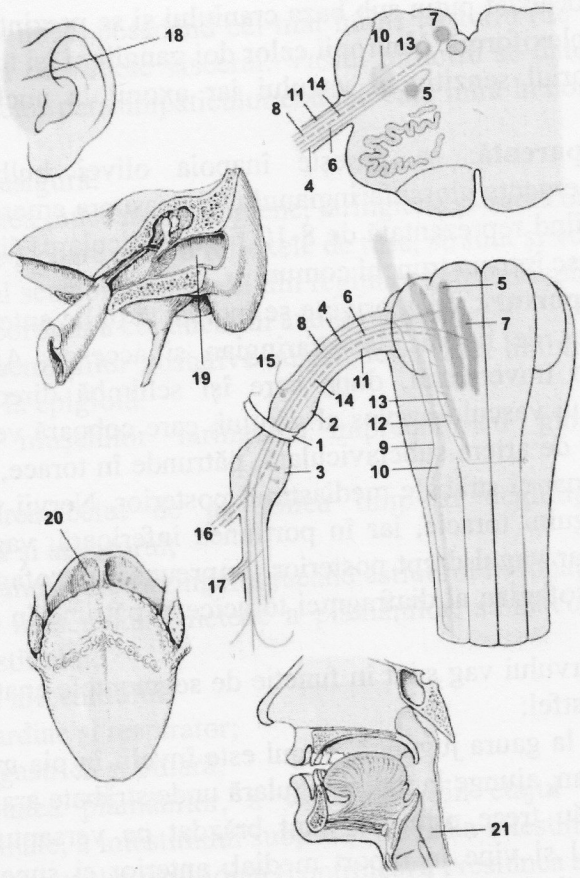

1- gaura jugulara
2- gg jugular
3- gg plexiform
4- fibre motorii
5- nucleul ambiguu
6- fibre visceromotorii
7- nucleul posterior al vagului
8- fibre exteroceptive senzitive
9- nerv trigemen
10- nucleul spinal al trigemenului
11- fibre viscerosenzitive
12- tractul solitar
13- nucleul solitar
14- fibre gustative
15- ramuri auriculare
16- ramuri faringiene
17- nerv laringeu superior
18/19- teritoriu senzitiv auricular vag
20- teritoriu senyitiv lingual vag
21- teritoriu senzitiv faringian vag

Fig. nr. 64. Nervul vag. Formare și teritoriu senzitiv (după W. Kahle, Werner Platzer)

Vagul drept încrucișează fața laterală a carotidei commune și trece între artera subclaviculară și confluentul venos al lui Pirogoff. Apoi încrucișează oblic, în jos și posterior, fața laterală a trunchiului arterial brahio-cefalic și pătrunde în mediastin de-al lungul feței laterale a traheei, insinuându-se ulterior

medial de arcul venei azygos şi trecând posterior de pedicului pulomonar drept. Posterior de bronhia dreaptă dă naştere unor ramuri ce se anastomozează cu ramurile similare ale vagului stâng şi formează plexul pulmonar. Sub pedicului pulmonar, vagul drept are iniţial un traiect pe marginea dreaptă a esofagului iar apoi pe faţa posterioară a esofagului. La nivelul porţiunii inferioare a esofagului toracic, vagul drept dă naştere unor ramuri ce se anastomozează cu ramurile similare din vagul stâng şi formează plexul esofagian.

Vagul stâng porneşte iniţial pe marginea stângă şi apoi pe faţa anterioară a esofagului, şi formează împreună cu vagul drept plexul esofagian.

- în abdomen, vagul drept provenit din ramurile posterioare ale plexului esofagian formează vagul posterior şi merge la ganglionii semilunari ai plexului solar iar vagul stâng, provenit din ramurile anterioare ale plexului cervical formează vagul anterior şi dă ramuri hepatice şi gastrice.

Ramuri colaterale: - sunt considerate colaterale toate ramurile cervicale şi toracale.

Ramurile colaterale cervicale – sunt în număr de cinci:

1. Ramura meningee (*ramus meningeus n. vagi*) – este singura ramură intracraniană a nervului vag, care pleacă din ganglionul jugular la nivelul găurii jugulare şi se distribuie dura materului din etajul posterior al bazei craniului.

2. Ramurile faringiene (*rami pharyngei n. vagi*) – pornesc din ganglionul plexiform, trec anterior de carotida comună şi merg la peretele lateral al faringelui, unde contribuie la formarea plexului faringian. La formarea acestui plex mai participă ramuri din nervul glossofaringian şi ramuri din simpatic, prin aceste ramuri vagul contribuind la inervaţia muşchilor şi mucoasei faringelui.

3. Ramurile carotidiene (*rami sinus carotici*) – în număr de două-trei, pornesc din ganglionul plexiform sau din ramurile faringiene, merg de-a lungul carotidei interne până la bifurcaţia carotidei commune, unde împreună cu glossofaringianul şi cu simpaticul formează plexul intercarotidian, care furnizează ramuri pentru sinusul carotidian şi glomusul carotidian.

4. Nervii cardiaci superiori (*n. cardiaci superiori vagi*) – pornesc din vag imediat sub ganglionul plexiform, merg de-a lungul carotidei interne şi comune şi se distribuie la plexul cardiac anterior.

5. Nervul laringeu superior (*n. laryngeus superior*) – porneşte din extremitatea inferioară a ganglionului plexiform, şi se îndreaptă în jos, medial şi anterior, trecând iniţial posterior şi apoi medial de carotida internă. Apoi trece sub artera linguală, între peretele lateral al faringelui (medial) şi carotida externă (lateral). La nivelul emergenţei arterei linguale din carotida externă şi a cornului mare a osului hioid, se bifurcă şi dă naştere la două ramuri:

- ramura internă (*ramus internus n. laryngei superioris*) – trece pe sub cornul mare al hioidului, insinuându-se între membrana tirohioidiană şi muşchiul tirohioidian. La mijlocul distanţei dintre hioid şi cartilajul tiroid

străbate membrana tirohioidiană însoțit de artera laringiană superioară. Ajunge apoi la mucoasa laringelui unde dă numeroase ramuri terminale, care se împart în: anterioare (mucoasa epiglotei), mijlocii (porțiunea supraglotică a laringelui) și posterioare (mucoasa faringelui). Una din ramurile posterioare se anastomozează cu o ramură din nervul laringeu inferior formând ansa lui Galien.

- ramura externă (*ramus externus n. laryngei superioris*) – merge înaintea inserției anterioare a mușchiului constrictor inferior al faringelui și inervează mușchiul cricotiroidian, după care străbate membrana cricotiroidiană se distribuie porțiunii subglotice a laringelui.

Ramurile colaterale toracale – sunt în număr de patru:

1. Nervul laringeu inferior sau recurent (*n. laryngeus recurrens*) – este cea mai voluminoasă ramură a nervului vag.

Nervul recurent drept provine din vagul drept la nivelul trecerii acestuia anterior de artera subclaviculară dreaptă, după care se îndreaptă inițial inferior și apoi posterior de ea, după care se dirijează oblic în sus și medial și se așează în unghiul diedru format de trahee și esofag. Urcă apoi până la laringe.

Nervul recurent stâng provine din vagul stâng la nivelul fetei inferioare a arcului aortic, de unde se îndreaptă posterior, înconjurând porțiunea orizontală a arcului aortic. Urcă apoi spre laringe de-a lungul fetei anterioare sau antero-laterale a esofagului, care în partea stângă depășește traheea.

La nivelul extremității inferioare a lobilor laterali ai glandei tiroide, cei doi nervi recurenți prezintă raporturi importante cu vasele tiroidiene inferioare și ramurile lor.

În traiectul lor, nervii recurenți sunt acompaniați de noduli limfatici ai căii recurențiale și au raporturi: antero-medial cu traheea, postero-medial cu esofagul și lateral cu lobii laterali ai tiroidei, paratiroidele și pachetul vasculo-nervos al gâtului.

Nervii recurenți dau naștere la ramuri colaterale și terminale: ramurile colaterale sunt reprezentate de nervii cardiaci mijlocii (merg la plexul cardiac posterior), ramuri traheale, ramuri esofagiene, ramuri faringiene (constrictorul inferior al faringelui); ramurile terminale se distribuie la toți mușchii laringelui cu excepția mușchiului cricotiroidian.

2. Nervii cardiaci inferiori (*n. cardiaci inferiori vagi*) – pornesc din vag de sub emergența recurentului și merg la plexul cardiac posterior.

3. Nervii pulmonari sau bronșici (*rami bronchiales*) sunt anteriori și posteriori.

- nervii pulmonari anteriori pleacă direct din vag sau din nervii cardiaci mijlocii sau inferiori. Se ramifică anterior de trahee și de pedicului pulmonar, se anastomozează între ei și formează plexul pulmonar anterior, din care pornesc ramuri ce intră în plămâni împreună cu bronhiile și vasele pulmonare;

- nervii pulmonari posteriori se desprind din vag la nivelul feței posterioare a pedicului pulmonar. Dau naștere la numeroase ramuri care se anastomozează între ele și formează plexul pulmonar posterior. În constituția acestui plex mai intră fibre nervoase provenite de la plexul cardiac și primii cinci ganglioni ai simpaticului toracic. Din plexul pulmonar posterior pornesc ramuri pentru trahee, bronhii, plămâni, esofag și pericard.

4. Ramurile esofagiene (*rami oesophagei vagi*) – pornesc în porțiunea superioară din trunchiul nervului vag, în porțiunea mijlocie din plexul pulmonar posterior iar în porțiunea inferioară din plexul esofagian.

Ramuri terminale: - sunt considerate ramuri terminale – ramurile abdominale.

La intrarea în abdomen prin hiatul esofagian ramurile vagului stâng sunt anastomozate cu ramurile nervului vag drept, formând plexul esofagian. Ramurile posterioare formează vagul posterior iar ramurile anterioare formează vagul anterior. Vagul posterior reprezintă trunchiul vagal comun iar ramurile care formează vagul anterior constitue doar colaterale provenite din plexul esofagian.

Vagul posterior se trifurcă și dă naștere la:

- o ramură posterioară care merge la plexurile din jurul trunchiului celiac și a arterelor mezenterice superioară și inferioară;
- două ramuri laterale care merg la extremitățile laterale ale ganglionilor celiaci sau semilunari.

În ambele părți, ramura laterală împreună cu ganglionul celiac și cu nervul splahnic formează ansa memorabilă a lui Wrisberg. Din vagul drept se mai desprind și 2-3 ramuri gastrice pentru fața posterioară a stomacului.

Vagul stâng dă naștere la:

- ramuri gastrice – pentru fața anterioară și mica curbură a stomacului;
- ramuri hepatice care se termină în plexul nervos hepatic.

Ramuri anastomotice:

- cu nervul vag de partea opusă prin intermediul plexurilor cardiac, esofagian și pulmonar;
- cu nervul accesor prin ramura internă a acestuia care merge la ganglionul plexiform;
- cu nervul glossofaringian printr-o ramură care merge la ganglionul lui Andersch și prin plexurile faringian și carotidian;
- cu nervul facial prin ramura anastomotică a fosei jugulare;
- cu nervul hipoglos prin două ramuri care merg la ganglionul plexiform;
- cu simpaticul prin ramuri ce pleacă de la ganglionul plexiform la ganglionul superior și prin intermediul plexurilor faringian, carotidian, pulmonar, cardiac și solar.

Sistemul vago-simpatic: vagul şi simpaticul, asigură împreună (prin intermediul plexurilor) inervaţia viscerelor, formând un sistem inseparabil cu funcţii antagoniste. Acest sistem are sub dependenţa sa activitatea inimii, circulaţia, respiraţia, sensibilitatea şi motricitatea esofago-gastro-intestinală, secreţia glandulară şi mucoasă a tubului digestiv şi a arborelui traheo-bronşic.

Vagul are rol cardio-accelerator, vasodilatator, accelerator al peristaltismului gastro-intestinal şi moderator al metabolismului şi al secreţiei.

Simpaticul este cardio-accelerator, vaso-constrictor, moderator al peristaltismului şi accelerator al secreţiei şi metabolismului.

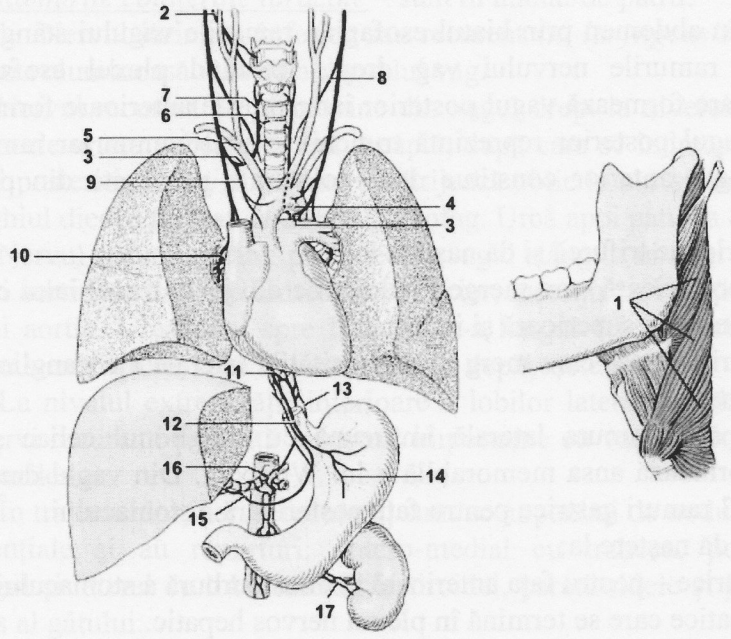

1- ramuri faringiene
2- nervul laringeu superior
3- nervul laringeu recurent
4- arcul aortic
5- artera subclavie
6- ramuri traheale si esofagiene
7- nervul laringeu inferior
8- plexul cardiac superior
9- plexul cardiac inferior
10- plexul pulmonar
11- plexul esofagian
12- trunchiul vagal anterior
13- trunchiul vagal posterior
14- ramuri gastrice anterioare si posterioare
15- ramuri hepatice
16- ramuri celiace
17- ramuri renale

Fig. Nr. 65. Nervul vag. Ramuri colaterale şi terminale (după W. Kahle, Werner Platzer)

XI. NERVUL ACCESOR (*nervus accesorius*)

Este un nerv motor care se distribuie pe de o parte ganglionului plexiform al vagului, împreună cu care asigură inervația vălului palatin, faringelui și laringelui, și pe de altă parte la mușchii sternocleidomastoidian și trapez, intervenind astfel în mișcările de rotație (cefalogire) și extensie ale capului, în inspirația forțată și în mișcarea prin care umărul este tras în sus și înapoi.

Originea reală - prezintă două rădăcini, medulară și bulbară:

- rădăcina medulară – își are originea în măduva cervicală la nivelul porțiunii posterioare și laterale a cornului anterior din primele cinci mielomere, fibrele acestei rădăcini fiind destinate intervației motorii a mușchilor sternocleidomastoidian și trapez;

- rădăcina bulbară – provine din nucleul ambiguu din coloana somatomotorie ventrală a trunchiului cerebral. Originea sa se află antero-lateral de nucleul hipoglosului. Rădăcina bulbară este destinată nervului vag, fiind considerată o rădăcină aberantă a vagului.

Originea aparentă: rădăcina medulară părăsește cordonul lateral al măduvei cervicale, anterior de rădăcinile posterioare ale primilor cinci nervi spinali cervicali. Rădăcina bulbară are originea aparentă pe fața antero-laterală a bulbului, în șanțul retroolivar, sub emergența vagului.

Traiect și raporturi: rădăcina medulară merge ascendent prin canalul vertebral, pătrunde în cutia craniană prin gaura occipitală și se unește cu rădăcina bulbară formând nervul accesor. Se orientează lateral, anterior și superior și ajunge la gaura jugulară pe care o străbate și apoi se bifurcă dând naștere la două ramuri terminale.

Raporturile anatomice sunt în funcție de segmentele sale, astfel:

- în canalul vertebral, rădăcina medulară urcă vertical de-a lungul primelor cinci mielomere cervicale, anterior de rădăcinile posterioare ale primilor cinci nervi cervicali și posterior de ligamentul dințat;

- la trecerea prin gaura occipitală – rădăcina medulară încrucișează posterior marginea superioară a ligamentului dințat și fața posterioară a arterei vertebrale;

- în etajul posterior al bazei craniului, cele două rădăcini fuzionează. La început nervul accesor se află sub vag și glossofaringian, pentru ca pe măsură ce se apropie de gaura jugulară să treacă lateral de ei. În drumul său spre spațiul subarahnoidian trece prin șanțul brăzdat pe versantul posterior al tuberculului occipital;

- la nivelul găurii jugulare, trece prin compartimentul anterior între cele două fascicule ale ligamentului jugular împreună cu vagul și artera meningee

posterioară. Accesorul se află medial de golful venei jugulare interne şi lateral de artera meningee posterioară, vag şi glossofaringian.

Ramurile terminale – după ce părăseşte gaura jugulară se împarte în două ramuri terminale:

1. Ramura internă – se anastomozează cu vagul, terminând în ganglionul plexiform. Contribuie la inervaţia motorie a vălului palatin, laringelui şi faringelui, împreună cu nervul vag, formând aşa-zisul nerv vago-spinal.

2. Ramura externă – este destinată inervaţiei motorii a muşchilor sternocleidomastoidian şi trapez. Are traiect oblic inferior, posterior şi lateral şi încrucişează vena jugulară internă, fie anterior, fie posterior, trece posterior de m. stilohioidian şi pântecele posterior al digastricului şi ajunge la sternicleidomastoidian (la circa 4 cm de mastoidă). De la sternocleidomastoidian, ramura externă a accesorului pătrunde în triunghiul supraclavicular mare pe care-l străbate oblic în jos, înapoi şi atinge faţa profundă a muşchiului trapez la circa 2-3 cm deasupra claviculei.

În grosimea acestor muşchi sau sub aceştia, nervul accesor se anastomozează cu ramuri din cea de-a doua ansă cervicală sau din al treilea nerv spinal cervical, cei doi muşchi fiind inervaţi senzitiv de ramurile provenite din cel de al treilea nerv cervical spinal.

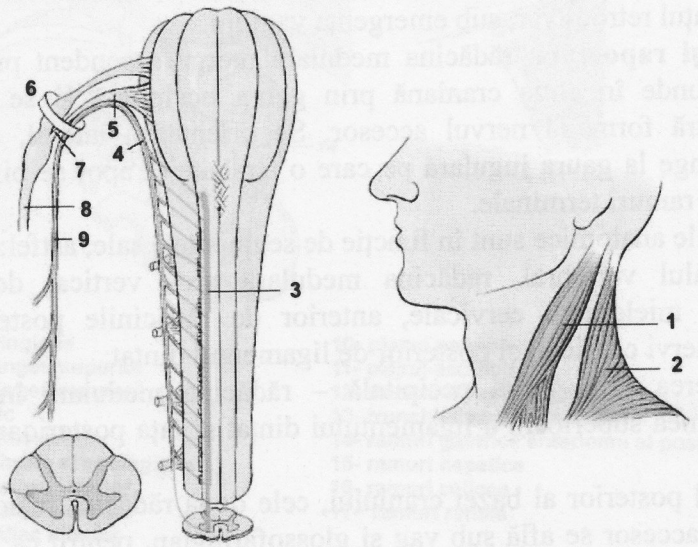

1- muschiul sternocleidomastoidian
2- muschiul trapez
3- nucleul spinal al nervului accesor
4- ramura spinala a accesorului
5- ramura craniala a accesorului
6- gaura jugulara
7- ramurile interne
8- nervul vag
9- ramurile externe

Fig. Nr. 66. Nervul accesor – teritoriu de inervaţie (după W. Kahle, Werner Platzer)

Ramurile anastomotice:

- cu rădăcinile posterioare ale nervilor spinali cervicali în canalul vertebral;
- cu ramurile plexului cervical;
- cu nervul vag prin ramura internă ce pătrunde în ganglionul plexiform şi prin câteva filete ce merg la ganglionul jugular.

XII. NERVUL HIPOGLOS (*nervus hypoglossus*)

Este un nerv motor care se distribuie la toți muşchii limbii, muşchiul geniohioidian şi muşchii subhioidieni, intervenind astfel în procesul masticației (prin împingerea alimentelor între arcadele dentare), deglutiției (prin formarea bolului alimentar şi împingerea lui spre faringe), a fonației (realizarea limbajului articulat).

Originea reală: se află în coloana somatomotorie dorsală a trunchiului cerebral, sub aripa albă internă a triunghiului bulbar de pe planşeul ventricolului IV.

Originea aparentă: se găseşte pe fața antero-laterală a bulbului, în şanțul preolivar.

Traiect şi raporturi: de la origine se îndreaptă lateral, traversează baza craniului prin canalul hipoglosului şi descinde către marginea laterală a limbii.

Raporturile hipoglosului:

- în etajul posterior al bazei craniului, străbate spațiul subarahnoidian şi în apropierea orificiului hipoglosului traversează arahnoida, spațiul subdural şi duramater. În traiectul său endocranian trece deasupra arterei vertebrale şi anterior de rădăcina medulară a nervului accesor;
- la nivelul canalului hipoglosului – trece acompaniat de venele condiliene anterioare şi de o ramură meningee din artera faringiană ascendentă;
- la gât, se orientează oblic inferior, lateral şi anterior, pătrunde în spațiul mandibulo-faringian, unde se situează postero-medial de carotida internă şi posterior de extremitatea superioară a ganglionului simpatic cervical superior. Apoi, trece posterior de ganglionul plexiform al vagului şi se inflectează în jos şi anterior, trecând medial de vena jugulară internă, artera carotidă internă şi nervul vag. În continuare, încrucişează lateral artera carotidă externă imediat sub originea arterei occipitale şi se îndreaptă anterior către regiunea suprahioidiană;
- în regiunea suprahioidiană nervul hipoglos este acompaniat de vena linguală principală, trece peste muşchiul hioglos (care-l separă de artera linguală) şi este acoperit de glanda submandibulară, muşchii stilohioidian şi

pântecele posterior al digastricului. În această regiune participă la formarea celor două triunghiuri de descoperire ale arterei linguale (Pirogoff şi Béclard).

Hipoglosul împreună cu canalul lui Wharton situat deasupra lui, pătrunde apoi în regiunea sublinguală prin locul ce separă glanda sublinguală de muşchii hioglos şi genioglos. Înainte de a ajunge la marginea anterioară a muşchiului hioglos dă naştere ramurilor sale terminale.

Ramuri colaterale:

1. Ramura recurentă meningee – porneşte imediat după ce hipoglosul a părăsit canalul hipoglosului, după care revine în cutia craniană urcând pe partea laterală a nervului şi ajunge la dura mater.
2. Ramurile vasculare – pleacă din hipoglos la diferite nivele şi merg la pereţii arterei carotide interne şi venei jugulare interne.
3. Ramura descendentă (inferioară) – este cea mai importantă, pleacă la nivelul unde porţiunea verticală a hipoglosului se continuă cu porţiunea orizontală, puţin înainte de încrucişarea hipoglosului cu artera carotidă externă. Are traiect vertical, găsindu-se anterior de unghiul format de carotida comuna şi jugulara internă. La nivelul tendonului intermediar al muşchiului omohioidian, ramura descendentă a hipoglosului se anastomozează cu ramura descendentă a plexului cervical profund şi formează ansa hipoglosului sau ansa cervicală, care se găseşte anterior de vena jugulară internă şi care dă naştere la ramuri motorii pentru muşchii omohioidian, sternocleidohioidian şi sternotiroidian.
4. Nervul tirohioidianului pleacă puţin înaintea ramurii descendente.
5. Nervii hioglosului – sunt foarte scurţi, merg la muşchiul omonim.
6. Nervii stiloglossului – destinate muşchiului omonim.
7. Nervii geniohioidianului – pleacă din hipoglos la nivelul marginii anterioare a m hioglos şi merge la muşchiul geniohioidian.

Ramuri terminale: pleacă din hipoglos la nivelul unde acesta trece peste faţa laterală a muşchiului genioglos şi sunt destinate muşchilor limbii.

Ramuri anastomotice:

- cu hipoglosul de partea opusă printr-o ansă subţire de la nivelul limbii;
- cu ganglionul cervical superior – printr-o ramură foarte fină;
- cu ganglionul plexiform al vagului;
- cu nervul trigemen prin nervul lingual, ram a nervului mandibular;
- cu plexul cervical profund printr-o anastomoză superioară ce leagă hipoglosul de ansa care uneşte ramurile anterioare ale primilor doi nervi spinali cervicali şi prin ansa hipoglosului.

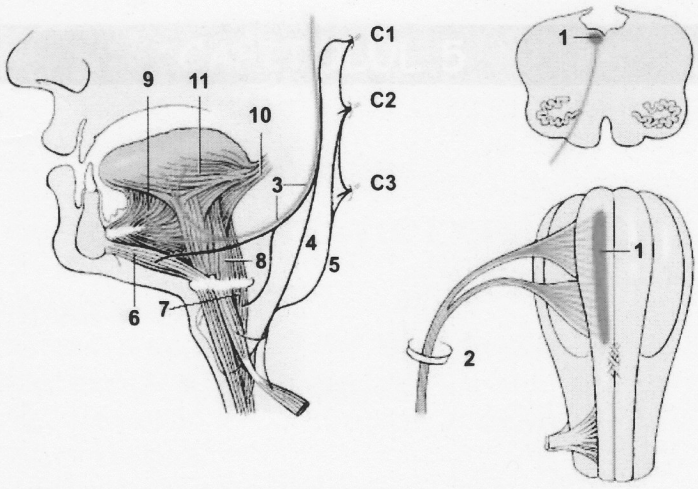

1- nucleul hipoglosului
2- nervul hipoglos
3- arcul hipoglosului
4- rădăcina superioară
5- radacina inferioara
6- muschiul geniohioid
7- muschiul tirohioid
8- ramuri linguale
9- muschiul genioglos
10- muschiul stiloglos
11- limba

Fig. Nr. 67. Nervul hipoglos – teritoriu de inervare (după W. Kahle, Werner Platzer)

CAPITOLUL 5

CEREBELUL

CEREBELUL (*Cerebellum*)

5.1. CONFIGURAȚIE EXTERNĂ

5.1.1. Aşezare şi raporturi

Cerebelul sau creierul mic, este situat în fosa postero-inferioară a cavității craniene, numită şi loja cerebeloasă (nivelul subtentorial), înapoia bulbului şi punții, dedesubtul lobilor occipitali ai creierului, fiind despărțit de aceştia prin cortul cerebelului.

Loja cerebeloasă este delimitată astfel:

- inferior – fața endocraniană a occipitalului (fosele cerebeloase)
- antero-lateral – fața posterioară a stâncii temporalului
- superior – cortul cerebelului (tentorium cerebelli)

Este un important centru integrativ al impulsurilor statomotrice, pentru coordonarea şi dozarea diferitelor mişcări voluntare şi reflexe. Primeşte afluențe din aproape întreaga sferă receptoare, în special din organele de simț care înregistrează cele două însuşiri fundamentale ale materiei: gravitatea şi inerția. Este un centru integrativ de reflexe de ordin superior.

Asemănarea cu creierul mare este valabilă şi pentru structura internă, fiind format din substanță cenuşie dispusă periferic sub forma scoarței cerebeloase şi sub formă de nuclei situați în plină substanță albă, care este dispusă intern.

Spre deosebire de creierul mare, cerebelul are circumvoluții mult mai înguste şi mult mai ordonat dispuse, aproape paralele. Scoarța lui este de o structură uniformă, fără posibilitatea ca pe baza diferențelor de formă şi mărime ale celulelor şi ale fibrelor să se poată evidenția teritorii corticale. Pe când în scoarța cerebrală elementul cel mai caracteristic este celula piramidală, în scoarța cerebeloasă elementul cel mai caracteristic este celula lui Purkinje.

5.1.2. Formă şi dimensiuni

Cerebelul are o formă ovoidă, turtit cranio-caudal, du diametrul mare transversal, de dimensiuni relativ mari, având o lățime în medie de 10 cm. Diametrul sagital măsoară aproximativ 6 cm, iar diametrul cel mai scurt, vertical, aproximativ 4 cm. Este situat înapoia trunchiului cerebral, cu o suprafață divizată de şanțuri în circumvoluții.

Greutatea cerebelului este de aproximativ 120-150 g, prezentând a opta parte din greutatea totală a creierului. Suprafața cerebelului măsoară circa 1000

cm^2, din care abia 1/6 este vizibilă la suprafață, restul fiind ascunsă în adâncimea șanțurilor. Cerebelul este de culoare albă-cenușie. Suprafața este acoperită de piamater și vase sanguine care pătrund și în șanțurile cerebeloase.

Configurația exterioară este determinată de șanțurile care îl împart și care diferă de șanțurile cerebrale prin aceea că ele au pereții apropiați, fără ca să se lărgească spre suprafață; de aceea se numesc fisuri cerebeloase. Au o adâncime variabilă. Între două circumvoluții vecine găsim fisuri de 3-4 mm, între doi lobuli de 5-6 mm, iar fisurile principale dintre lobi au o adâncime până la 25 mm. Cele două fisuri care despart lobii morfofuncționali sunt: fisura primară și fisura posterolaterală.

Fisura primară se găsește între lobul anterior și cel mijlociu. Pe vermis pleacă aproximativ de la treimea posterioară și ajunge la marginea laterală a hemisferei, în treimea anterioară a acesteia; astfel pe vermis porțiunea cea mai mare este înaintea fisurii, în timp ce pe hemisfere, înapoia ei. Fisura primară intră adânc în substanța albă, divizând-o aproape până la ventriculul IV. Privită de sus, are forma unui „V" tare deschis, cu unghiul obtuz înapoi.

Fisura posterolaterală se găsește pe suprafața inferioară și are de asemenea forma unui "V" deschis. Desparte porțiunea nodulofloculară de restul cerebelului.

Fisura orizontală a cerebelului este un șanț ușor de reperat, urmărind aproape fidel marginea cerebelului, adică limita dintre cele două fețe. Pe laturi atinge pedunculii pontini. Din punct de vedere funcțional nu are importanță.

Cerebelul are două fețe: una superioară și alta inferioară.

Fața superioară este ușor convexă în toate direcțiile, este mai simplă și mai uniformă.

La întâlnirea celor două fețe se găsește o margine de o circumferință pentagonală:

- înainte o linie convexă, mediană, înconjurând trunchiul cerebral și care corespunde marginii libere a cortului cerebral, aici găsindu-se incizura cerebeloasă anterioară;
- puțin mai lateral, o linie aproape dreaptă, de-a lungul crestei superioare a stâncii temporalului;
- apoi se află un pol lateral obtuz, și de acolo,
- o linie convexă posterolaterală, de-a lungul șanțului pentru sinusul transvers;
- median se află incizura cerebeloasă posterioară, în care intră coasa cerebelului.

Cerebelul se poate împărți în trei părți în formă de fâșii longitudinale juxtapuse: median avem o parte nepereche numită vermis, lateral se continuă cu două părți numite hemisfere, care sunt legate de bulb, punte și mezencefal prin intermediul celor trei perechi de pedunculi și cele două văluri medulare.

Vermisul şi hemisferele sunt constituite la periferia lor din substanță cenuşie, iar masa lor internă precum şi masa totală a brațelor şi văluriloe este formată din substanță albă.

Vermisul, este o porțiune mediană, mai mică, nepereche, având un diametru de circa 4 cm şi o lățime de 1 cm. Prezintă circumvoluții transverse inelare, care îi dau un aspect de vierme de mătase îndoit în semicerc. Limita vermisului spre hemisferă pe suprafața exterioară este marcată printr-un şanț paramedian foarte superficial; pe fața inferioară, din contră, limita este netă, vermisul fiind adăpostit în adâncul unei gropi sagitale late mediane, care se numeşte vale sau valeculă, care desparte cele două emisfere cerebeloase. În fundul valeculei, vermisul inferior este mărginit de fiecare parte printr-un şanț, numit şanțul valeculei.

Hemisfera este o porțiune pereche, laterală de vermis, mjult mai voluminoasă. Prezintă o formă conică sau de segment de sferă. Şanțurile şi circumvoluțiile mergând pe ea în linii arcuite, concentrice, cu centrul comun în unghiul anterior. Pe fața superioară, şanțurile sunt mult mai regulate decât pe fața inferioară.

Vălul medular anterior (*velum medullare superius*) este o dependență a vermisului cerebelos şi este format din două lame suprapuse: o lamă albă, în continuarea centrului medular al cerebelului şi alta cenuşie suprapusă lamei albe. Lama cenuşie, plicaturată transversal, formează lingula, lobul anterior al vermisului. Se prezintă ca o lamă mediană, triunghiulară, între brațele cerebeloase superioare. Are o poziție cvasi frontală. Sus se îngustează şi pătrunde cu vârful între coliculii cvadrigemeni inferiori, de care este legat printr-o bandă strâmtă mediană, în formă de frâu. Acest văl medular formează tavanul ventriculului, în jumătatea superioară, pe linia mediană. Pe cele două părți ale frâului găsim emergența nervilor trohleari (IV). Privit dinafară, vălul este concav de sus în jos şi primeşte în concavitatea lui primele diviziuni ale vermisului superior.

Vălul medular posterior (*velum medullare inferius*) se compune din substanță albă şi are forma unei lame subțiri, însă se situează paramedian, constituind o parte din tavanul ventriculului IV în jumătatea inferioară, între vermis şi pedunculus floculi, de o parte şi de alta a nodulului. Posterior este foarte concav, prezentând pentru tonsila o scobitură numită cuib de pasăre (nidus avis).

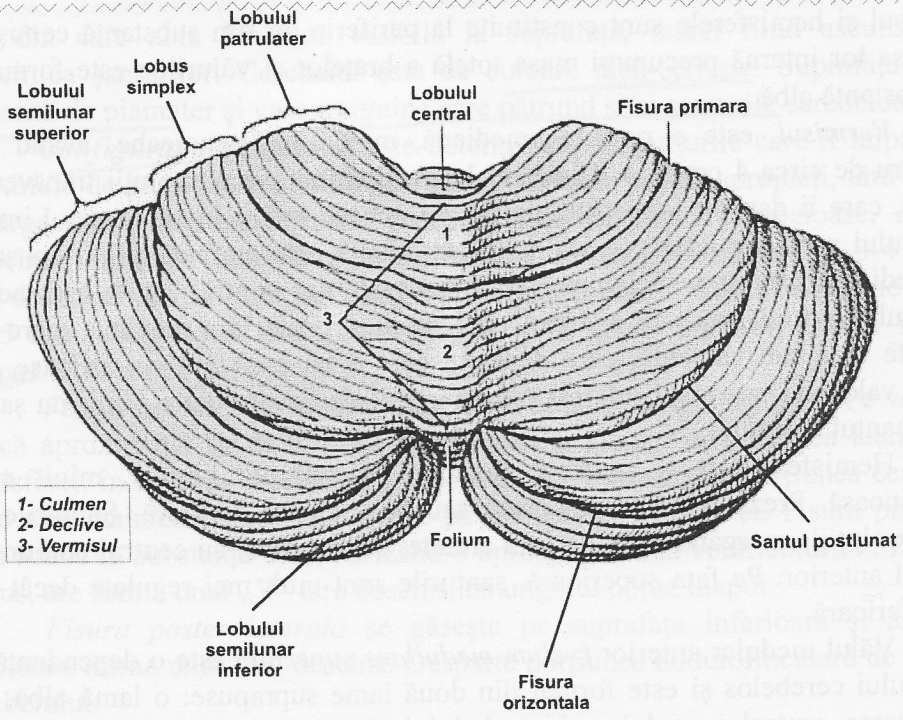

Fig. Nr. 68. Fata superioară a cerebelului (după W. Kahle, Werner Platzer)

Lobulația cerebelului se datorează unor șanțuri aproape concentrice, în jurul trunchiului cerebral, care despart lobulii, care au formă aproape semilunară şi care se continuă de pe vermis pe hemisfere, cu care constitue o unitate morfofuncțională. Șanțurile dintre lobuli poartă denumiri care derivă din numele lobulului sau lobulilor vecini (fisura post piramidală).

Porțiunea cea mai anterioară pe vermisul superior este limbuşorul, *lingula cerebelli*, şi este acoperit în poziția normală de cele următoare. Se compune dintr-o singură lamă de substanță albă, lipită pe vălul medular superior, şi prezintă numai pe fața posterioară 4-5 striuri transversale de substanță cenuşie. Lateral trimite două prelungiri mici triunghiulare numite *frâurile lingulei* (vincula lingulae). Lingula este separată de lobul central prin șanțul postlingual sau precentral.

A doua diviziune pe vermis poartă numele de *lobulul central*, care este puțin mai voluminos decât precedentul pe care îl acoperă de sus. Priveşte înainte, la corpii cvadrigemeni, cu care este la acelaşi nivel. Lateral, pe hemisfere, trimite prelungiri triunghiulare în forme de *aripi, aripa lobulului central*, (*alae lobuli centralis*). Atât lobulul central cât şi aripile sunt acoperite de structurile următoare. Aceşti lobuli sunt separați de precedenții prin șanțul postcentral.

Diviziunea a treia pe vermis este denumită *muntele,* porţiune care formează aproape toată faţa superioară a vermisului, fiindcă înainte acoperă lobulii precedenţi, iar înapoi ajunge până la incizura posterioară. Este subdivizat de fisura prima în două porţiuni aproape egale: culmea şi povârnişul muntelui, *culmen* şi *declive*. Pe hemisfere îi corespunde un lobul de forma pătrată, *lobulus quadrangularis*, divizat şi el în două părţi, pars anterior şi pars posterior – lobuli quadrangularis. Lobulul pătrat nu ocupă întreaga suprafaţă superioară a hemisferei, ci aproximativ numai 2/3 din ea. Partea posterioară se numeşte *lobulus simplex* şi corespunde practice la declive. Separarea între culmen şi declive este realizată de fisura primară.

Al patrulea lobul pe vermis este foiţa, *folium*, care constă într-adevăr dintr-o singură lamă subţire, ascunsă în fundul incizurii posterioare, fiind acoperit de declive. Lateral se continuă cu *lobulul semilunar superior*, care ocupă treimea posterioară a hemisferei şi care are forma după care a fost denumit. Cei doi lobuli sunt separaţi de precedenţii prin şanţul postlunat.

Cu acesta se termină vermisul superior şi faţa superioară a hemisferelor şi, trecând dedesubtul fisurii orizontale, se ajunge la diviziunile de pe faţa inferioară a cerebelului.

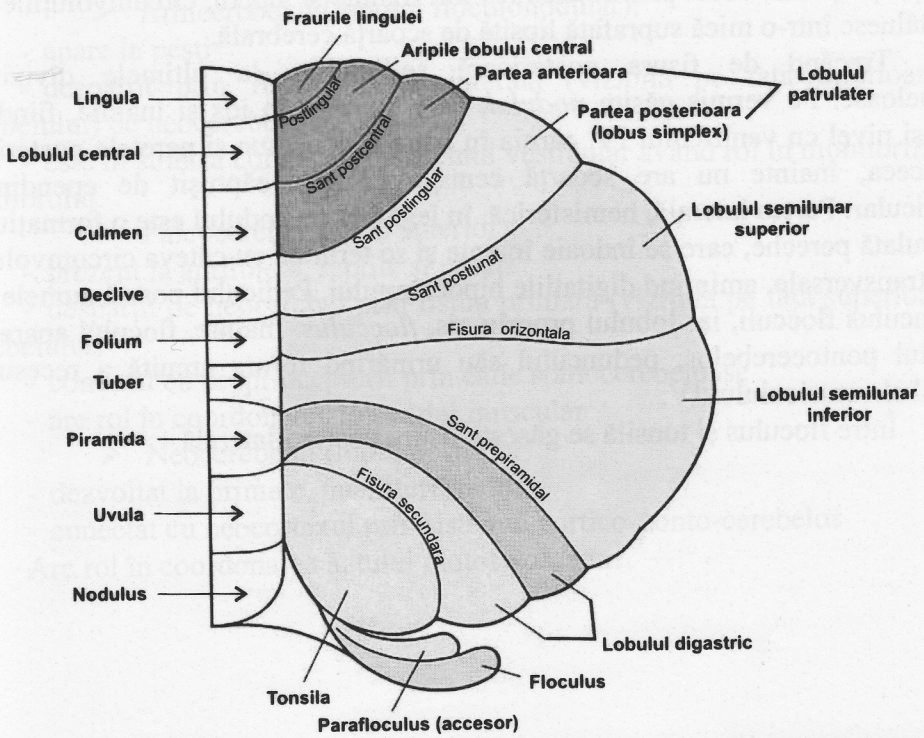

Fig. Nr. 69. Lobulaţia cerebelului. Corespondenţa între lobulii vermisului şi lobulii hemisferelor (după Gray)

Fața inferioară este mai pronunțat convexă și mult mai complexă.

Urmează pe vermis lobulul cel mai voluminos de pe vermisul inferior, având forma unei tuberozități, *tuber vermis*, care privește înapoi. Lateral, se continuă pe hemisfere cu *lobulul semilunar inferior*, având forma celui de pe fața superioară.

Cei doi lobuli semilunari superior și inferior sunt separați prin fisura orizontală.

Mai jos de tuber, un lobul mai mare este *piramida*, care privește oblic în jos și înapoi și care este foarte convex înapoi. Lateral stă în legătură cu *lobulul digastric* (*lobulul biventer*) al hemisferei, care are o formă semilunară și se subdivide în două jumătăți concentrice aproape egale. Lobulii digastrici sunt separați de precedenții prin șanțul prepiramidal.

Penultimul lobul pe vermis este *lueta*, sau uvula, care privește drept în jos și este turtit lateral, ascuns în adâncul valeculei. Pe hemisfere îi corespunde *amigdalele, (tonsillae cerebelli)*, lobuli ovoizi situați paramedian, având fisuri și circumvoluții sagitale. Amigdalele sunt delimitate de piramidă și lobulul digastric prin fisura secundară. Se delimitează de părțile apropiate mai mult prin direcția șanțurilor decât prin adâncimea lor. Înainte și înapoi, circumvoluțiile lui se întâlnesc într-o mică suprafață lipsită de scoarță cerebrală.

Trecând de fisura posterioară se ajunge la ultimele diviziuni cerebeloase. Pe vermis găsim *nodulul*, care privește în jos și înainte, fiind la același nivel cu ventriculul IV, căruia în parte îi constitue și peretele posterior; de aceea, înainte nu are scoarță cenușie ci este căptușit de ependimul ventricular. Partea laterală, hemisferică, în legătură cu nodulul este o formațiune pediculată pereche, care se îndoaie înainte și se termină cu câteva circumvoluții mici transversale, amintind digitațiile hipocampului. Pedicului poartă numele de pedunculus flocculi, iar lobulul propriu-zis, *flocculus*. Înainte, floculul apare în unghiul pontocerebelos, pedunculul său urmărind forma arcuită a recesului lateral al ventriculului IV.

Între floculus și tonsilă se găsește fisura postero-laterală.

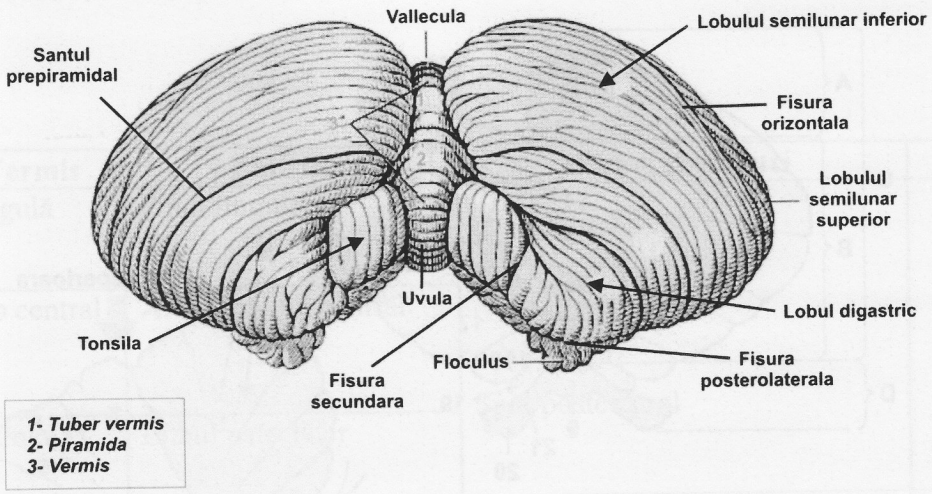

Fig. Nr. 70. Fața inferioară a cerebelului (după W. Kahle, Werner Platzer)

Din punct de vedere filogenetic, ontogenetic şi funcțional, cerebelul este împărțit în trei porțiuni:

➢ Arhicerebelul (lobulul floculonodular):

- apare la peşti
- despărțit prin fisura postero-laterală (vizibilă pe fața inferioară a cerebelului) de neocerebel
- este în strânsă corelație cu sistemul vestibular având rol în monitorizarea echilibrului.

➢ Paleocerebelul (lob anterior):

- prezent la amfibieni, reptile şi păsări
- despărțit de neocerebel prin fisura primară (vizibilă pe fața superioară a cerebelului)
- conectat cu proprioceptorii prin căile spinocerebeloase
- are rol în coordonarea tonusului muscular

➢ Neocerebelul (lobul posterior):

- dezvoltat la primate, mamifere şi om
- conectat cu neocortexul prin sistemul cortico-ponto-cerebelos

Are rol în coordonarea actului motor voluntar.

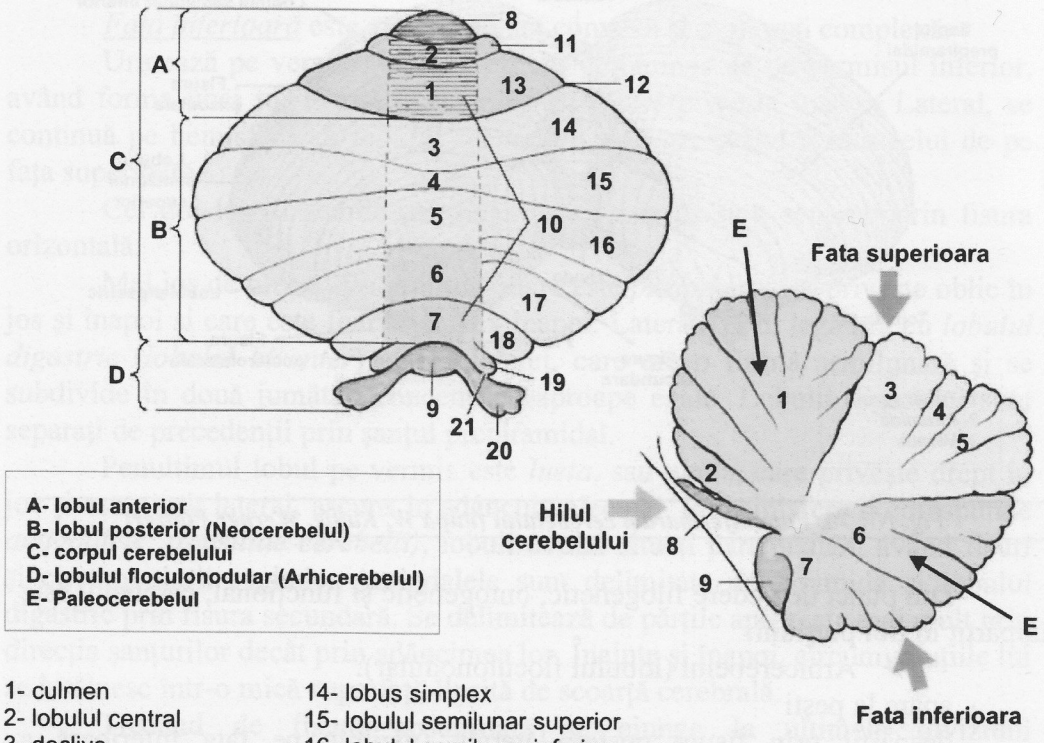

1- culmen
2- lobulul central
3- declive
4- folium
5- tuber
6- piramida
7- uvula
8- lingula
9- nodulus
10- vermisul
11- lobulul central
12- fisura primara
13- lobulul patrulater
14- lobus simplex
15- lobulul semilunar superior
16- lobulul semilunar inferior
17- lobulul digastric
18- tonsila
19- parafloculus
20- floculus
21- fisura posterolaterala

Fig. Nr. 71. Lobulatia cerebelului. Vedere superioara detailiata şi vedere sagitală (după W. Kahle, Werner Platzer)

Vermis	Emisfere	Fisuri şi şanţuri	
Lingulă	Frâul lingulei	Şanţ postlingular Şanţ postcentral Fisură primară Şanţ postlunat Fisură orizontală Şanţ prepiramidal Fisură secundară Fisură posterolaterală	Faţa superioară
Lob central	Aripa lobului central		
Culmen	Lobul patrulater		
Declive	Lobul simplex		
Folium	Lobul semilunar superior		
Tuber	Lobul semilunar inferior		Faţa inferioară
Piramidă	Lobul biventer		
Uvulă	Tonsila		
Nodul	Flocculus		

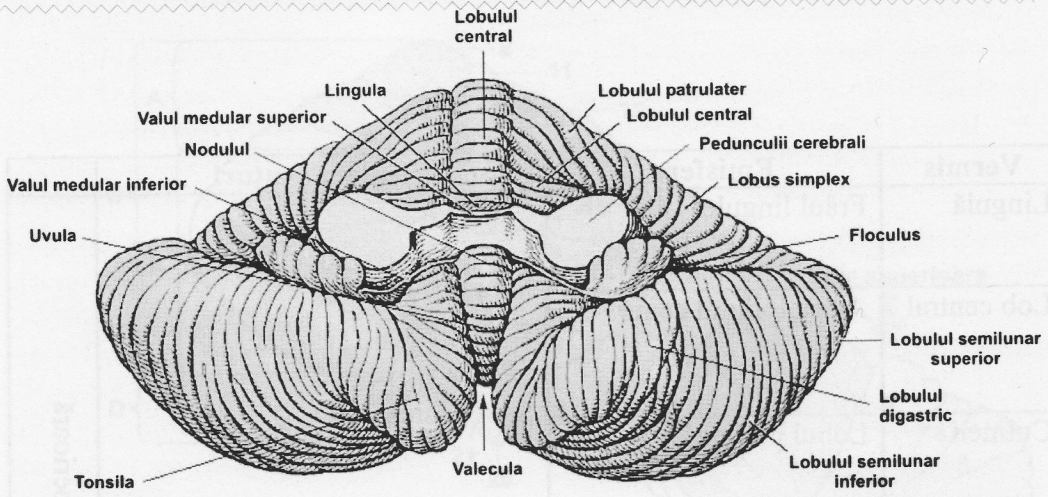

Fig. Nr. 72. Cerebelul – Vedere anterioară (după W. Kahle, Werner Platzer)

5.1.3. Legăturile cerebelului

Cerebelul este legat de trunchiul cerebral prin pedunculii cerebeloşi, care conţin atât fibre aferente cât şi fibre eferente. Pedunculii sunt solidari, constituind formaţiuni lamelare pericerebeloase, care se continuă şi cu vălurile medulare. Ansamblul acestor formaţiuni alcătuiesc o bună parte a acoperişului ventriculului IV. Toate cele trei perechi de pedunculi cerebeloşi ies din cerebel pe faţa lui anterioară, prin incizura cerebeloasă.

Pedunculii cerebeloşi superiori sau brachium conjunctivum (*pedunculus cerebellaris superior*) (PCS) – este continuarea vălului medular anterior la marginea laterală a acestuia, legâng cerebelul de mezencefal. În sus atinge pe cel de partea opusă. În jos, divergând, se îndepărtează de pedunculul opus. Lateral are o limită care se distinge bine spre pedunculii mijlocii, fiind între ei un şanţ. Marginile mediale ale braţelor conjunctive (pedunculii cerebeloşi superiori) sunt unite prin vălul medular anterior (valvula Vieussens). Pedunculul superior este cel mai puţin voluminos.

Pedunculii cerebeloşi mijlocii, sau brachium pontis (*pedunculus cerebellaris medius*) (PCM) – sunt cei mai voluminoşi. Are secţiune aproape circulară şi bazal se continuă cu puntea. Lateral ajunge în apropierea unghiului lateral al cerebelului, unde începe fisura orizontală.

Pedunculii cerebeloşi inferiori, numiţi şi corpii restiformi (*pedunculus cerebellaris inferior*) (PCI) – sunt două cordoane care leagă cerebelul cu bulbul, şi, în parte cu măduva spinării. Pare a fi continuarea fasciculului posterior al măduvei, care la unghiul inferior al fosei romboide se desparte şi, divergând în

sus, trece pe lângă unghiul lateral al ventriculului IV şi apoi se continuă, arcuindu-se înapoi şi lateral, în masa cerebelului, atingând pedunculii mijlocii. Astfel limitează triunghuiul inferior al ventrivulului IV. Pedunculul inferior are o secțiune triunghiulară rotunjită.

Cerebelul, împreună cu legăturile sale, ia parte la alcătuirea tavanului celui de al IV-lea ventricul. Acest tavan – fastigium – este boltit; porțiunea sa anterioară e formată din cei doi pedunculi cerebeloşi superiori uniți prin vălul medular anterior. Porțiunea posterioară este formată dintr-o lamă transparentă – vălul medular posterior - , care se întinde de la cerebel la corpii restiformi. Aceste văluri sunt aşezate pe membrana tectoria, porțiune din pereții tubului neural rămasă epitelială şi care închide tavanul ventriculului al Iv-lea la nivelul bulbului.

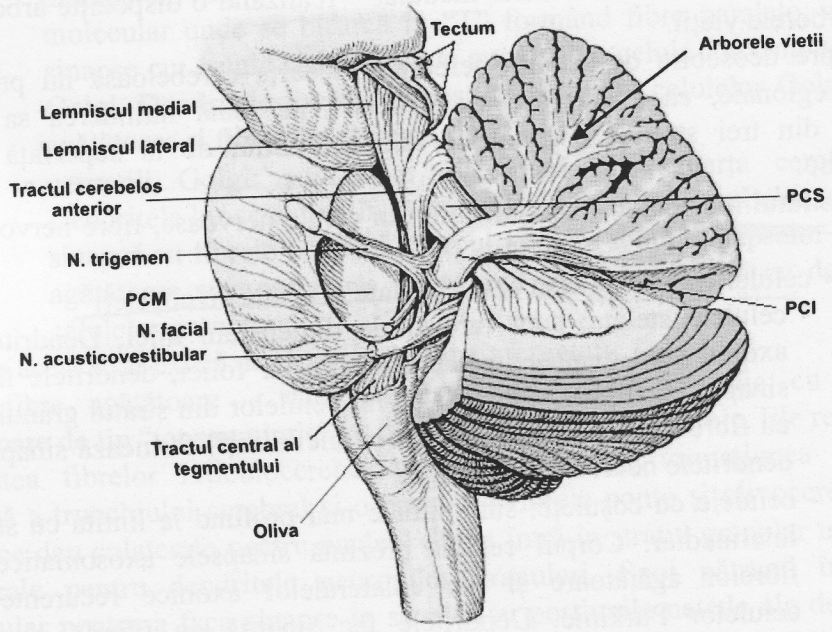

Fig. Nr. 73. Cerebelul – Vedere laterală (după W. Kahle, Werner Platzer)

5.2. CONFIGURAȚIA INTERNĂ

Cerebelul este constituit din substanță cenușie (cortex cerebelli) și substanță albă.

Substanța cenușie este dispusă periferic alcătuind scoarța cerebelului și intern formând nucleii cerebelului.

Scoarța cerebeloasă – are o suprafață foarte mare, apreciată la circa trei sferturi din suprafața cortexului cerebral și o grosime de circa 1 mm. Învelește întreg cerebelul, mai puțin o parte din tonsila și nodulus; ea lipsește pe vălul medular superior și inferior, precum și pe brațele cerebeloase. Pătrunde în toate șanțurile cerebeloase, modelând lobii, lobulii și lamele cerebeloase.

Substanța albă, situată în mijlocul fiecărei lamele, confluează spre centrul cerebelului formând centrul medular – realizând o dispoziție arboriferă numită arborele vieții.

Spre deosebire de scoarța cerebrală, scoarța cerebeloasă nu prezintă variații regionale, ea având aceeași structură pe toată întinderea sa fiind compusă din trei straturi concentrice, dispuse astfel de la suprafață către profunzime:

- stratul molecular – este alcătuit din celule nervoase, fibre nervoase și nevroglii:
  - celulele nervoase sunt celule stelate și celule cu coșuleț:
    - celulele stelate: sunt rare și de dimensiuni mici. Dendritele și axonul sunt dispuși în planul sagital al foliei, dendritele făcând sinapsă cu fibrele paralele (axonii celulelor din stratul granular) și cu fibre agățătoare, iar axonii (nemielinizați) formează sinapse cu dendritele neuronilor Purkinje;
    - celulele cu coșulețe: sunt situate mai profund la limita cu stratul intermediar. Corpul celular prezintă sinapsele axosomatice ale fibrelor agățătoare și ale colateralelor axonice recurente ale celulelor Purkinje. Dendritele fac sinapsă cu fibrele paralele. Axonul mielinic se ramifică pe corpul celulelor Purkinje, axonul unei singure celule conectând 10-12 neuroni Purkinje în axul longitudinal al foliei, și cu colateralele sale conectează în plan transversal circa 150-200 de celule Purkinje în jurul cărora vor forma o rețea în coșuleț.
  - fibre nervoase – reprezentate de fibrele paralele și de fibre agățătoare (olivocerebeloase);
  - nevroglii – reprezentate de microglii, nevroglia penată (celulele Fananas) și prelungirile celulelor gliale Bergman.

➢ stratul intermediar (gangliosum): este reprezentat de un singur rând de neuroni Purkinje mari, piriformi (cu baza spre stratul granular), în număr de aproximativ 15 milioane. Dendritele lor pleacă ca dendrite primare care se ramifică succesiv în 10-12 generații dendritice în stratul molecular, rezultând un arbore dendritic dispus perpendicular pe lungimea foliei. Primele 2-3 generații sunt netede, restul prezentând spini dendritici. Pe porțiunea netedă a dendritelor fac sinapsă axonii celulelor stelate şi o fibră agățătoare. Pe ultimele ramificații cu spini fac sinapsă fibrele paralele. Pe corpul celular şi conul axonal fac sinapsă axonii neuronilor cu coşuleț. Axonul celulelor Purkinje traversează stratul granular şi se termină în nucleii cerebeloşi reprezentând unica eferență a scoarței cerebeloase.

➢ stratul granular – este format din neuroni granulari şi neuroni Golgi:

- neuronii granulari: sunt cele mai mici celule nervoase având dimensiuni de 5-8 microni. Axonii lor au traiect către stratul molecular unde se bifurcă în "T" formând fibre paralele, care fac sinapse cu: celule stelate, celule cu coşuleț, celule Purkinje şi celule Golgi. Dendritele lor fac sinapsă cu axoni ai celulelor Golgi, fibre agățătoare şi fibre muşchioase.
- neuronii Golgi: sunt cele mai mari din scoarța cerebeloasă. Dendritele lor se extind în toate straturile scoarței cerebeloase făcând sinapsă cu fibrele paralele. Corpul lor este sediul sinapselor cu fibre agățătoare şi muşchioase iar axonul lor face sinapsă cu dendritele celulelor granulare.

În acest strat există două tipuri de fibre aferente:

- fibre agățătoare – care formează un sistem specific cu acțiune excitatoare de tip "tot sau nimic" cu dendritele celulelor Purkinje. Ele reprezintă totalitatea fibrelor reticulocerebeloase provenite din formațiunea reticulră medială a trunchiului cerebral şi o parte din fibrele ponto şi olivocerebeloase. După ce dau colaterale pentru nucleul dințat intră în stratul granular unde emit colaterale pentru dendritele neuronilor granulari. Spoi pătrund în dtratul molecular pentru a face sinapse în special cu porțiunile netede ale dendritelor Purkinje şi prin colaterale cu celulele Purkinje vecine, celulele striate, celulele cu coşulețe şi trunchiul dendritic al celulelor granulare. Ele pot declanşa efecte în avalanță prin procese de recrutare cerebeloasă care fac ca efectul stimulului să persiste un timp (până la câteva minute) după încetarea lui. Unele fibre reintră în stratul granular pentru a face sinapsă cu corpul celulelor Golgi. Unele fibre agățătoare formează un plex sub stratul de celule Purkinje, altele trec orizontal pe lângă corpurile a 5-6 celule Purkinje, înainte de aintra în stratul molecular;

- fibre muşchioase – includ toate celelalte aferenţe. Străbat centrul alb al emisferelor cerebeloase, intră în stratul granular unde se ramifică multiplu pe o zonă întinsă, chiar în foliile vecine. Pe traiectul lor prezintă circa 40 îngroşări sub formă de rozetă ce reprezintă porţiuni convolute ale fibrei care la acest nivel pierde teaca de mielină şi conţine vezicule sinaptice, mitocondrii, neurotubi şi neurofilamente. Fiecare rozetă formează centrul unui glomerul şi face sinapse cu cârligele a circa 20 de celule granulare, astfel că o fibră muşchioasă difuzează influxul nervos în 800 granule, fiecare granulă putând avea contacte sinaptice cu 4-5 fibre muşchioase diferite. Cu celula Golgi terminaţiile fibrelor muşchioase fac sinapse de tip axosomatic. Fibrele muşchioase au acţiune excitatorie asupra celulelor Purkinje;

- există şi o a treia categorie de fibre, foarte puţine, care conţin noradrenalină şi care după ce pătrund în scoarţa cerebeloasă se împart în toate straturile cu o uşoară predominanţă în stratul celulelor Purkinje cu care fac sinapsă. Ele par a proveni din locu coeruleus.

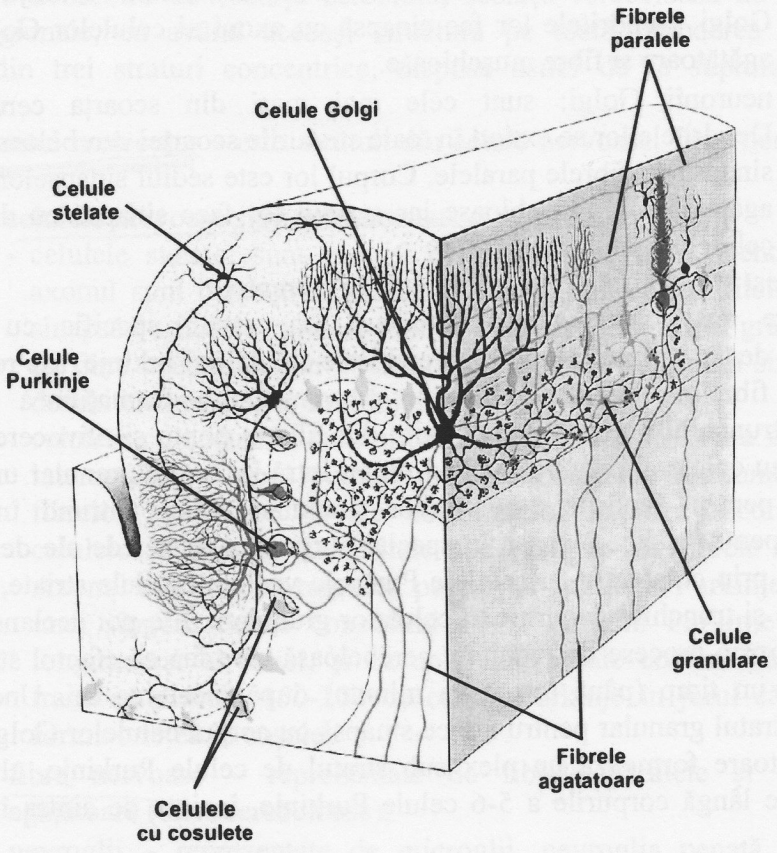

Fig. Nr. 73. Structura scoartei cerebeloase (după Gray)

Nucleii cerebeloşi – sunt concentrări locale de celule nervoase, dispuse în profunzimea centrului medular, de-o parte şi de alta a liniei mediane. Sunt în număr de 4 perechi, dispuse simetric într-un rând mediolateral, cea medială fiind foarte aproape de linia mediană.

Dinspre medial spre lateral aceştia sunt:

- nucleul fastigial, aparţine arhicerebelului şi este situat în regiunea anterioară a vermisului de o parte şi de alta a culmii acoperişului ventriculului IV. Se mai numesc şi nucleii vermisului;
- mai lateral găsim nucleii globos şi emboliform. Aceştia aprţin paleocerebelului şi au formă sferică. Nucleul emboliform este situat în hilul nucleului dinţat, medial de nucleii globoşi cu care formează nucleul interpositus (la păsări);
- cel mai lateral se află nucleul dinţat, care aparţine neocerebelului şi este cel mai mare. Se găseşte aproximativ în centrul hemisferei şi are conexiuni cu talamusul, nucleul roşu şi globus palidus. Este format dintr-o lamă de substanţă cenuşie plicaturată, având în centrul ei substanţă albă. Medial, lama de substanţă cenuşie este întreruptă, formând hilul nucleului.

Substanţa albă a cerebelului – se împarte în două părţi: pe de o parte formaţiunile care constitue conexiunile cu trunchiul cerebral; pe de altă parte, substanţa albă din vermis şi hemisfere. Substanţa albă este superioară celei cenuşii atât ca volum cât şi ca greutate. Porţiunea centrală, mai masivă, a substanţei albe se numeşte corpus medullare şi conţine nuclei şi din el pleacă spre exterior prelungiri lamelare de substanţă albă, pentru a constitui axa diviziunilor mai mari şi mai mici, adică a lobulilor şi a circumvoluţiilor. Aceste lame albe se numesc laminae albae şi au direcţie paralelă cu şanţurile cerebeloase. Lamele albe sunt diviziuni primare, secundare şi terţiare ale corpului medular şi sunt acoperite de scoarţa cenuşie, luând aspectul unui arbore, unde substanţa albă reprezintă nervurile şi substanţa cenuşie, frunzele (arborele de thuja). În general, şanţurile şi foiţele de pe vermis se continuă pe hemisfere.

Glomerulul cerebelos – este o structură polisinaptică formată din terminaţiile sinaptice axonice sub formă de rozetă ale fibrei muşchioase, dendrite ale mai multor neuroni granulari, ramificaţiile axonice şi partea proximală a dendritelor neuronilor Golgi, toate aceste elemente fiind învelite într-o capsulă glială unică.

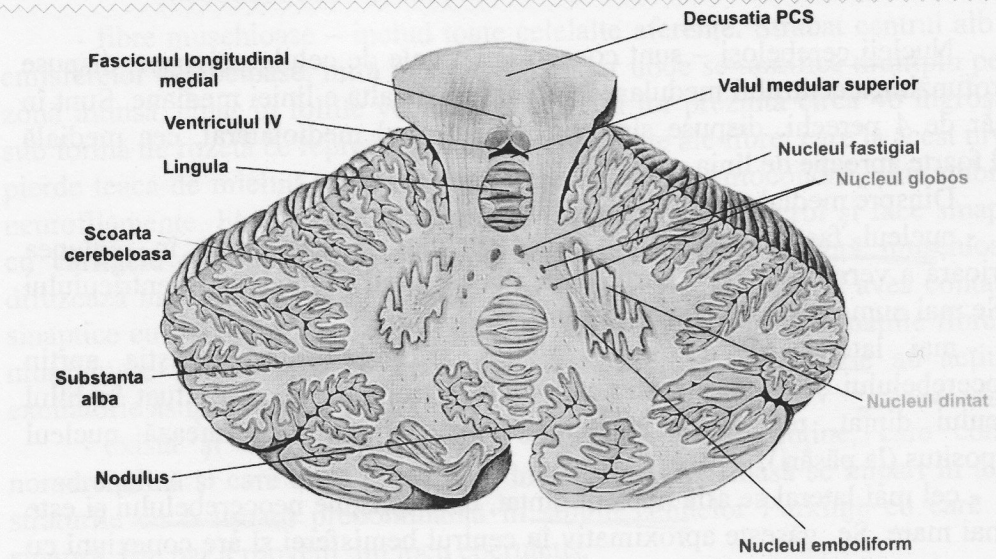

Fig. Nr. 74. Nucleii cerebelului (după Sobotta)

5.3. TOPOGRAFIA CEREBELULUI

Cerebelul este acoperit de lobii occipitali ai hemisferelor cerebrale. Polul occipital ajunge puţin mai înapoi decât marginea posterioară a cerebelului. Între lobul occipital şi cerebel este întins cortul cerebelos. Marginea cerebeloasă cu fisura orizontală este încadrată de sinusurile venoase petros superior, sigmoid şi transvers. Vermisul superior este în apropierea sinusului drept, iar vermisul inferior este despărţit de dura mater prin cisterna mare infracerebeloasă.

Suprafaţa inferioară a cerebelului corespunde gropilor inferioare de pe scuama occipitalului şi feţei posterioare a stâncii temporalului. Apofiza jugulară a occipitalului pătrunde în unghiul ponto-cerebelos.

Înaintea cerebelului este situat aproape vertical trunchiul cerebral, pe care cerebelul şi partea ventrală a punţii îl înconjură. Hemisferele depăşesc lateral şi caudal vermisul, polul lor inferior apropiindu-se de gaura mare a occipitalului.

Unind marginea superioară a arcului zigomatic cu protuberanţa occipitală externă, rezultă proiecţia la suprafaţa pielii capului, a feţei superioare a cerebelului.

5.4. SECȚIUNILE CEREBELULUI

Pe o secțiune mediosagitală se poate vedea „arborele vieții", având ca schelet substanța albă și ca înveliș un strat cortical de substanță cenușie, de o grosime de 1-2 mm. Miezul este alcătuit de corpus medullare, din care se ramifică lame albe, din ce în ce mai subțiri. Lamele sunt învelite de cortex cerebelli.

O imagine asemănătoare avem în cazul secțiunilor sagitale prin hemisfere, cu deosebirea că aici în locul lobulilor de pe vermis găsim pe cei hemisferici. Circumvoluțiile, numite foi, folia cerebelli, sunt și aici tangente și parcă presate unele în altele, fără să rămână între ele spații, încât iau un aspect colțuros pe secțiune, în loc să aibă suprafața netedă arcuită. Unele secțiuni vor conține și nucleul dințat, care în această proiecție apare ca o linie în zigzag continuă, hilul fiind vizibil numai pe secțiuni frontale sau orizontale.

Pe o secțiune paralelă cu pedunculii cerebeloși mijlocii, dusă imediat deasupra vârfului ventriculului IV, se pot vedea toți nucleii cerebeloși, în plin centrul medular.

În regiunea vermisului se vede nucleul fastigial, în zona de trecere, nucleii globoși, iar în sectorul hemisferic, nucleul emboliform și cel dințat.

5.5. CĂILE DE CONDUCERE ALE CEREBELULUI

Calea influxurilor nervoase pare a fi următoarea: fibrele aferente se termină sau direct (fibre agățătoare) sau prin intermediul celulelor granulare (fibre musciforme) pe celulele Purkinje. Celula Purkinje transmite impusul la nucleii cerebeloși; de aici, fibre aferente îl conduc mai departe. Impulsurile se distribuie în sens transversal prin celulele paralele granulare și în sens sagital prin celulele în coșuleț.

Căile de conducere ale cerebelului se pot împărți în aferente, intracerebeloase și eferente. Cele aferente și eferente trec prin unul din pedunculii cerebeloși, venind dinspre unele, respectiv mergând spre alte formațiuni cerebrale sau medulare.

Cele mai multe fibre aferente se termină în scoarța cerebeloasă, iar o parte mică și pe celulele din nuclei. Cele mei multe fibre eferente pleacă din nucleii cerebeloși și numai un număr neînsemnat pleacă direct din scoarță.

Căile aferente vin din trei etaje bine distincte ale sistemului nervos central. Din punct de vedere filogenetic, cele mai vechi sunt de origine vestibulară, purtând afluențe care conțin informații asupra orientării capului în spațiu, asupra mișcării cu accelerație verticală sau orizontală a corpului și

asupra mişcărilor de rotaţie a capului. Aceste căi pot fi socotite priscocerebelare. Fibre mai recente vin de la columnele posterioare ale măduvei spinării, de la nucleii bulbari şi de la nucleii sensitivi ai nervilor craniali; aceste fibreconduc influxuri proprioceptive informatoare despre starea de flexiune a articulaţiilor, despre afluenţele primite prin exteroreceptori şi în parte şi prin interoreceptori. Aceste căi sunt paleocerebeloase. Cele mai recente fibre aferente din punct de vedere filogenetic sunt fibrele neocerebeloase, care vin dinspre etajele superioare şi în primul rând de la scoarţa cerebrelă. Aceste căi sunt paralele cu fibrele corticospinale şi conduc impulsuri în legătură cu mişcările voluntare.

Cele mai multe căi aferente prisco- şi paleocerebeloase vin prin pedunculii cerebeloşi inferiori; cele neocerebeloase, prin pedunculii mijlocii; cele mai multe căi eferente trec prin pedunculii superiori.

Căile aferente sunt:

Căi aferente directe (ascendente) – pornesc din măduva spinării şi trunchiul cerebral, şi sunt reprezentate de:

1. Tractul spinocerebelos posterior (Flechsig) – pleacă din nucleul toracic al măduvei spinării, se ridică în cordonul lateral, lateral de tractul piramidal şi intră în compoziţia pedunculului inferior al cerebelului, ocupând regiunea centrală a acestuia. Ajunge în lobul anterior şi posterior al ecrebelului, mai puţin şi în lobul simplex.

2. Tractul spinocerebelos anterior (Gowers) – îşi are celulele în coarnele posterioare ale măduvei, urcă în cordonul lateral de pe partea opusă, înaintea tractului spinocerebelos posterior. În bulb şi punte, fibrele sunt dispuse lateral, trecând pe lângă nucleul olivar, apoi înconjură tractul spinal al trigemenului şi nucleul său şi ajung, prin pedunculii cerebeloşi superiori şi, în parte, prin vălul medular anterior, în lobul anterior şi în lobulus simplex, unde se termină.

3. Tractul vestibulocerebelos – o mică parte a fibrelor din nervul vestibular trec fără întrerupere în porţiunea nodulofloculară; majoritatea însă se termină într-unul din nucleii vestibulari, de acolo pleacă tractul indirect, în bună parte din nucleul lateral, şi se termină în paleocerebel, trecând prin pedunculii inferiori.

4. Tractul olivocerebelos – pleacă din nucleul olivar, ieşind prin hilul acestui nucleu, încrucişează planul median şi urcă prin pedunculii inferiori în cerebel, pentru a se termina, sub formă de fibre musciforme, în hemisfera opusă. Între zonele terminale şi de origine este o corespondenţă bine determinată, nucleul olivar fiin ddezvoltat şi din punct de vedere filogenetic paralel cu gradul de dezvoltare al scoarţei cerebrale şi al neocerebelului.

5. Tractul bulbocerebelos – este corespunzătorul tractului spinocerebelos, pentru regiunea gâtului şi a membrului superior. Prin pedunculii inferiori trece şi el în cerebel şi se termină în lobul anterior.

6. Tractul reticulocerebelos – provin din substanța reticulară a trunchiului cerebral.

7. Tractul cuneocerebelos – format din fibre exteroceptive care se proiectează în lobul anterior, simplex şi paramedian ipsilateral.

8. Fibrele trigeminocerebeloase - secundare ale nucleului mezencefalic trec prin pedunculul cerebelos superior spre nucleii dințat şi emboliform conducând impulsuri proprioceptive de la muşchii masticatori şi ai mimicii. Fibrele nucleului senzitiv superior şi tractului spinal ajung pe calea pediculului cerebelos inferior în culmen şi declive.

9. Fibre tectopontocerebeloase. Fibrele tectoc erebeloase ajung direct la cerebel prin vălul medular superior şi peducnulul cerebelos superior, aducând impulsuri vizuale şi auditive în declive, folium şi regiunile vecine ale emisferelor.

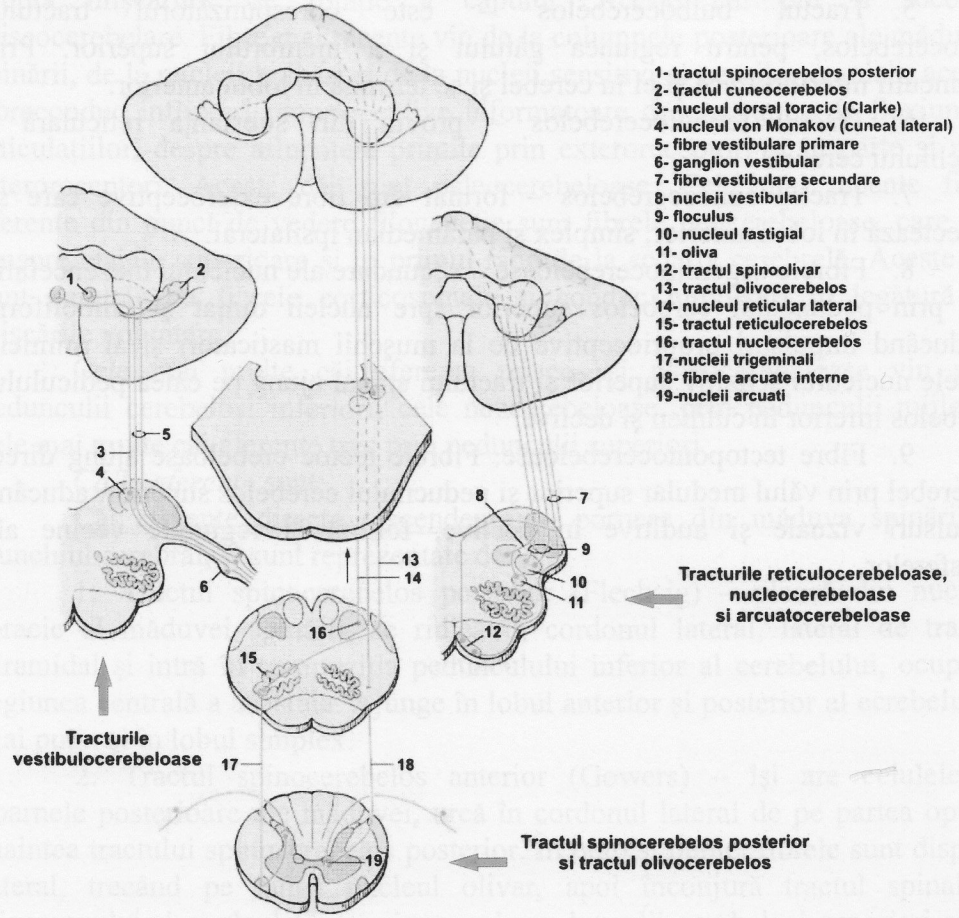

Fig. Nr. 75. Căile de conducere în PCI (după W. Kahle, Werner Platzer)

Căile aferente indirecte (descendente):

1. Tracturile corticopontocerebeloase – sunt alcătuite din tracturile fronto-, parieto-, temporo-, şi occipito-pontinus, care se termină în nucleii pontini şi din tractul pontocerebelos, care formează pedunculii cerebeloşi mijlocii, şi se termină în hemisferele opuse şi în vermis, exceptând lingula şi nodulus. Cele mai numeroase fibre dintre toate căile aferente la om le conține acest tract important. Fibrele lui se termină sub formă de fibre musciforme.

Câmpurile senzomotorii 4,3,1 şi 2 se proiectează mai precis: membrul inferior în lobul central, membrul superior în culmen şi capul în simplex. În aceste arii vin şi informații tactile ale regiunilor respective.

2. Tractul corticoolivocerebelos – fibrele din jumătatea medială a olivei şi a nucleilor accesori olivari se proiectează pe vermis, iar cele din jumătatea

laterală se proiectează pe emisfere. Porţiunea dorsală a olivei pe faţa superioară cerebeloasă, porţiunea ventrală pe faţa inferioară fibrele se termină în majoritatea lor ca fibre agăţătoare cu rol excitator. La nivelul olivei există un înalt grad de convergenţă, deoarece aici vin fibrele tractului central altegmentului care aduc impulsuri rubrice, de la substanţa cenuşie centrală, de la tegmentul mezencefalic şi de la pallidus. Cortexul senzoriomotor se proiectează pe lama anterioară a olivei; fibrele spinoolivare ce aduc impulsuri extero- şi proprioceptive, aferenţe articulare cu prag înalt şi câmp receptor mare, precum şi aferenţe de flexiune, se proiectează pe nucleii olivari accesori. Neuronii olivari transmit informaţii specifice legate de activitatea interneuronilor medulari şi ai trunchilui cerebral. Activitatea acestui nucleu poate fi declanşată fie de către fibrele corticale, fie de către aferenţele reflexe de flexiune prin interneuronii comuni care influenţează motoneuronii şi astfel poate participa la arcurile reflexe segmentare. Deci sistemul spinoolovocerebelos supraveghează activitatea interneuronilor medulari şi transmite aceste informaţii spre cerebel. Între olivă şi scoarţa cerebeloasă şi între aceasta şi nucleii intracerebeloşi există un raport atât în sens dorsoventral cât şi mediolateral. Proiecţiile aferente se distribuie cerebelului în şiruru transversale antero-posterioare, iar eferenţele în şiruri longitudinale mediolaterale. Astfel, cerebelul poste fi divizat:

- o zonă mediană împară ce se proiectează pe nucleii fastigiali (vermiană) şi prin medierea nucleului vestibular lateral influenţează tonusul muşchilor extensori;
- o zonă mijlocie paravermiană ce se proiectează pe nucleii globos şi emboliform şi prin medierea nucleului roşu contralateral facilitează tonusul muşchilor flexori;
- o zonă laterală care se proiectează pe nucleul dinţat şi prin intermediul nucleului VIL talamic contralateral ajunge la cortexul motor, influenţând neuronii ce proiectează spre măduva spinării sau spre nucleii pontini.

3. Fibrele corticoreticulocerebeloase – fac releu în formaţiunea reticulară. Nucleul reticular lateral primeşte, în afara aferenelor corticale şi fibre spinoreticulare, spinotalamice, de la nucleul roşu şi nucleul fastigial. Conducând impulsurile tactile spre lobul anterior şi paramedian pe calea pedunculului cerebelos inferior ipsilateral, face parte dintr-un circuit de feed-back cerebeloreticular. Nucleul paramedian trimite eferenţe în cea mai mare parte directe spre vermisul anterior, piramidă, uvulă şi nucleul fastigial. Nucleul reticulotegmentar care primeşte aferenţe bilaterale de la cortexul frontal şi parietal şi de la cerebel trimite pe calea pedunculului cerebelos mijlociu eferenţe sub formă de fibre agăţătoare în toată scoarţa cerebeloasă cu excepţia lobulilor semilunar, biventer, paramedian şi floculonodular.

Căile eferente – organizate în sistemul pedunculilor cerebeloşi superiori şi inferiori, sunt constituite din trei fascicule:

1. pedunculul cerebelos superior – conține fibre eferente încrucişate ale nucleilor cerebeloşi cu excepția celor provenite de la nucleul fastigial. Fibrele eferente ale nucleului dințat ajung la nucleul roşu contralateral, unde o parte se opresc în treimea rostral (fibre cerebelorubrale) iar restul ajung la talamus (ractul cerebelotalamic) în nucleii VAL şi VIL şi puține în nucleii intralaminari, după ce au dat colateral substanței reticulare. Prin fibrele talamocorticale impulsul este condus spre aria senzitivomotorie unde activează celulele piramidale rapide (originea fibrelor corticospinale) asigurând coordonarea mişcărilor semiautomate cu eliminarea celor ce ar perturba execuția precisă a actului comandat şi controlează tzransmisia aferențelor senzoriale. Pentru reglarea mişcărilor automate, unele fibre părăsesc circuitul spre cortex şi se îndreaptă spre corpul striat formând circuitul palidoolivocerebelos (pe calea fibrelor tractului central al tegmentului), iar pe de altă parte prin fibrele striorubrice şi rubrospinale calea este continuată spre măduvă. Câteva fibre de la nucleul dințat se termină pe neuronii din nucleul oculomotorului care inervează muşchiul drept superior al ochiului, fiind singurul caz în care cerebelul se proiectează direct pe un motoneuron inferior. Alte fibre se opresc în nucleii reticulari tegmentar pontin şi paramedian care retrimit influxul spre cerebel. Unele fibre proiectează direct pe oliva bulbară. Fibrele cu originea în nucleii emboliform şi globos se îndreaptă spre porțiunea magnocelulară a nucleului roşu unde se termină somatotopic: porțiunea rostrală a nucleilor ce reprezintă proiecția membrului inferior se termină în partea ventrală a nucleului roşu, iar partea caudală a nucleilor cerebeloşi care reprezintă membrul superior în partea dorsală a nucleului roşu. În continuare nucleul roşu trimite fibrele rubrospinale încrucişate spre măduvă. Unele fibre provenite de la nucleul emboliform proiectează direct pe nucleul olivar dorsal, în timp ce fibrele directe de la nucleul globos proiectează pe nucleul olivar accesor medial.

Cerebelul este în legătură cu măduva ipsilaterală datorită dublei încrucişări a pedunculului cerebelos superior şi tractului rubrospinal. Acesta conduce impulsuri facilitattorii pentru muşchii flexori ipsilaterali.

2. fasciculul uncinat – conține fibre directe provenite din porțiunea rostrală a nucleului fastigial şi fibre încrucişate din porțiunea caudală a acestuia. El înconjoară pedunculul cerebelos superior şi apoi fibrele sale se separă în două curente: fibrele încrucişate se duc spre toți nucleii vestibulari, regiunea dorsală a formațiunii reticulare pontine şi bulbare; fibrele directe se termină în marea lor majoritate în nucleul vestibular lateral unde teritoriile fibrelor se suprapun şi unde ele prezintă o aşezare somatotopică. Somatotopia se păstrează şi în fasciculul vestibulospinal lateral care se termină în măduvă şi are rol facilitator asupra muşchilor extensori ipsilaterali. Unele fibre trec nucleii

vestibulari (fibre fastigioreticulare) şi se termină în nucleii substanței reticulare: reticulotegmentar, paramedian şi complexul olivar inferior. Aceste fibre fac parte dintr-un sistem feed-back cerebelo-reticulo-cerebelos. Fibrele nucleului reticulo-tegmentar, via pedunculul superior, ajung la vermis cu excepția nodulului; cele ale nucleului paramedian via pedunculul inferior se termină la vermis, iar fibrele olivocerebeloase, via pedunculul inferior se răspândesc în neocerebel. Puținele fibre ascendente ale fasciculului uncinat decusează în cerebel şi prin pedunculul superior ajung la nucleii talamici VIL şi CM.

3. fibrele cerebelovestibulare directe – folosesc calea corpului juxtarestifom au originea fie în uvulă şise duc spre nucleii vastibulari superiori, lateral şi inferior inpsilateral, fie în lobul floculonodular şi se duc spre toți nucleii vestibulari, fie în vermisul anterior pentru a se termina în nucleii vestibulari, fie în vermisul anterior pentru a se termina în nucleii vestibulari lateral şi inferior, acestea ultime două având rol inhibitor.

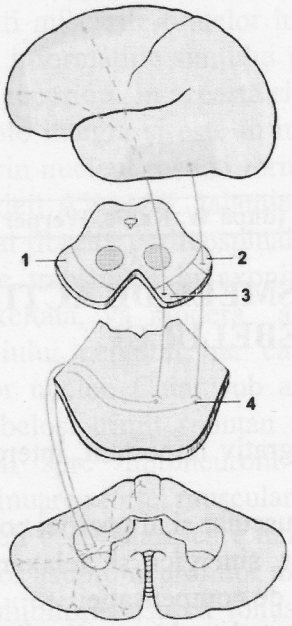

1- pedunculii cerebrali
2- fasciculul temporopontin (Turck)
3- fasciculul frontopontin (Arnold)
4- nucleii pontini

Fig. Nr. 76. Căile de conducere în PCM (după W. Kahle, Werner Platzer)

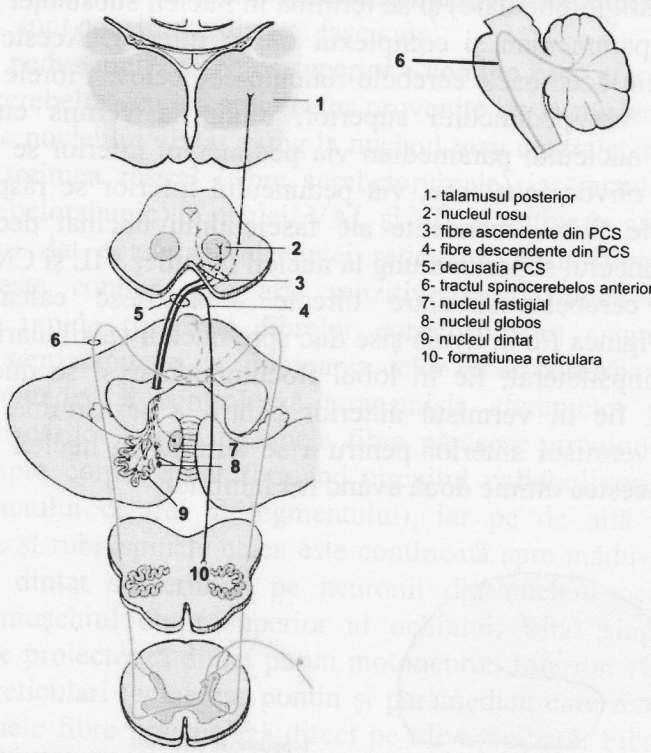

Fig. Nr. 77. Căile de conducere în PCS (după W. Kahle, Werner Platzer)

5.6. FUNCȚIILE ŞI MECANISMELE DE ACȚIUNE ALE CEREBELULUI

Cerebelul constitue un centru integrativ important, intercalat între zona receptoare şi cea motorie;

- are rol în menținerea tonusului muscular şi al poziției corpului;
- asigură interacțiunea muşchilor sinergici şi relaxarea necesară a muşchilor antagonişti, precum şi mişcările de compensație;
- dozează mişcările din punct de vedere al amplitudinii, al forței, al duratei şi al direcției;
- funcția lui normală asigură eumetria, sinergia, atât în miostatică cât şi în miodinamică.

Cele mai frecvente simptome care se ivesc în cazul diferitelor afecțiuni ale cerebelului sunt: ataxia, asimetria, dismetria, hipotonia, adinamia şi astenia. Leziunile vermisului anterior implică o cădere înainte a bolnavului, iar leziunile

vermisului inferior, o cădere înapoi. Leziunile hemisferelor au ca urmare o cădere spre partea vătămată.

Fără cerebel funcția motorie s-ar transforma într-o stare de incoordonare (tremor), în lipsa unui control adecvat al activității musculare mișcarea continuă de răspuns ar deveni nesigură, întreruptă, sacadată. Aparent se observă un tremur în timpul executării unei mișcări intenționate (ataxie). Funcția cerebelului este legată în principal de informațiile periferice (tracturile spinocerebeloase) ale poziției diferitelor segmente ale corpului în spațiu sau de la mușchii feței în ce privește gradul lor de tensiune (tractul mezencefalic) și de două nivele superioare. Primul este cortexul cerebral conexionat cu nucleii punții și prin intermediul lor cu cortexul cerebelos contralateral. Această cale supune actul motor intenționat controlului reglator al cerebelului pentru execuția precisă a mișcărilor fine ale extremităților. Al doilea impuls vine de la centrul subcortical (substanța cenușie centrală) și alți centri prin intermediul tractului central al tegmentului ce ajunge la oliva bulbară și la cerebelul contralateral pentru reglarea cerebeloasă a secvențelor automate ale funcției motorii, cum ar fi mișcările brațelor în înot. Astfel măduva spinării și fibrele trigeminale aduc informațiile simțului poziției iar releele pontine și olivare, de la centrii motori superiori. În această situație cerebelul care primește informații senzoriale le poate integra și este în măsură să influențeze funcția motorie în mod retrograd prin nucleul roșu și formațiunea reticulară. Aceste structuri sunt conectate cu nucleii AV și VL talamici ce trimit eferențe spre cortexul motor, locul de origine al fibrelor corticospinale.

Viteza de transmisie în axonii Purkije este de 30 m/s. Când celula Purkinje este excitată, va modera activitatea nucleilor intracerebeloși și a nucleilor trunchiului cerebral, iar când este inhibată va permite creșterea activității acestor nuclei. Chiar sub acțiunea inhibitorie a celulelor Purkinje nucleii intracerebeloși trimit spontan și continuu influxuri mai mult sau mai puțin facilitatorii spre motoneuroni. Suprimarea acestei acțiuni provoacă hipotonia și diminuarea forței musculare în sindroamele cerebeloase. O excepție o constitue nucleii vestibulari, care independent de conexiunile lor cerebeloase au efect facilitator asupra neuronilor mușchilor extensori. Cerebelul își exercită deci acțiunea inhibitorie asupra tonusului extensorilor prin intermediul altor structuri.

Cerebelul primește și integrează mesajele de origine senzitivă, senzorială, de origine periferică, centrală și subcorticală repartizate somatotopic pe scoarța sa și trimite un răspuns adecvat efector pe căi mai mult sau mai puțin complicate spre motoneuroni. Existența somatotopiei nu exclude caracterul integrator al cerebelului deoarece informațiile aferente, de oriunde ar veni și indiferent de calitatea lor, converg spre aceleași plaje neuronale:

a) arhicerebelul nu primeşte proiecţii corticale. El prelucrează informaţia venită de la vestibul, asigură repartiţia tonuslui muscular pentru a menţine echilibrul, a menţine poziţia capului faţă de trunchi precum şi cea a globilor oculari. Nucleul vestibular lateral în care se termină direct axonii celulelor Purkinje poate fi asimilat unui nucleu cerebelos;

b) paleocerebelul primeşte aferenţe somestezice distribuite somatotopic în dublă reprezentare în lobii anterior şi posterior, aferenţe auditive şi vizuale prin intermediul coliculilor superior şi inferior. Aceste arii de recepţie senzorială sunt în acelaţi timp locul unde se termină proiecţiile cortexului cerebral venite de la ariile receptoare primare respective, somatice, auditive, vizuale. Toate aceste informaţii sunt integrate şi determină în final procese de excitaţie sau inhibiţie a nucleilor motori din trunchiul cerebral. Paleocerebelul reglează astfel tonusul muşchilor posturali axiali şi extensori ai membrelor care se opun acţiunii gravitaţiei;

c) neocerebelul prin excelenţă "cortical" primeşte mesaje provenite din cortexul motor pe calea încrucişată corticopontocerebeloasă şi proiectează informaţia tratată pe calea cerebelotalamică încrucişată, spre aceleaşi arii motorii unde îşi au originea căile corticospinale. Astfel acţiunea reglatoare a cerebelului se exercită în domeniul motricităţii "voluntare" al cărei control era atribuit cortexului cerebral. Cerebelul intervine în iniţierea, execuţia şi încetarea mişcărilor care au un anumit scop. Folosind informaţiile proprioceptive asupra situaţiei muşchilor într-unanumit moment, poate determina exact mometul de intrare sau de ieşire din contracţie. Din controlul asupra timpului şi intensităţii rezultă controlul elementelor secundare ale mişcării: forţa, viteza de execuţie, amplitudinea, direcţia, continuitatea, pornirea şi oprirea la timp. Intervine în coordonarea acţiunilor de învăţare, prin intermediul scoarţei cerebrale. Suprimarea cerebelului lasă o pertubare motrice definitivă care se manifestă în staţionare, mers, fugă, în mişcările de învăţare, voluntare, intenţionate cât şi cele automate. Leziunile vermisului sunt urmate de tulburări de echilibru. Lezarea emisferelor produce hipotonie, asinergie (dezordine în mişcări), dismetrie (aprecierea greşită a distanţei şi direcţiei). Perturbarea motorie nu este o paralizie musculară, motilitatea îşi conservă toate posibilităţile iar muşchii toată forţa. Este cazul ataxiei şi perturbărilor ce se observă în timpul mişcărilor. Ataxia cerebeloasă se traduce prin lipsă de suplețe şi sincronizare, rigiditate la execuţie, bruschețe explozivă, lipsa de delimitare şi hipermetrie (excesul amplitudinii), care dealtfel ăşi păstrează orientarea şi direcţia generală spre deosebire de ataxia locomotrice senzitivă. La aceste tulburări se adaugă tremurăturile şi mişcările forţate care aduc o instabilitate ce stânjeneşte îndeplinirea funcţiilor de adaptare statică şi echilibru. De exemplu într-o mişcare de flexie a antebraţului pe braţ muşchiul triceps nu mai acţionează

pentru a limita amplitudinea şi forţa mişcării iar individul se poate lovi pe faţă sau bărbie.

Bolnavul nu poate face mişcări alternative rapide (supinaţie-pronaţie, rotaţie laterală-rotaţie medială, abducţie-adducţie) ceea ce caracterizează adiadocokinezia. Mişcările sunt descompuse, articulaţiile neputând fi acţionate simultan. Pentru a atinge nasul, bolnavul coboară braţul şi apoi îl flectează. Ataxia cerebeloasă, care nu este amplificată de lipsa informaţiilor vizuale (diagnostic diferenţial cu ataxia senzitivă sau labirintică), diminuează cu timpul dar nu dispare.

Vascularizaţia cerebelului

➢ *Vascularizaţia arterială*

Fiecare jumătate a cerebelului este irigată de trei artere cerebeloase;

1. Artera cerebeloasă infero-posterioară

Are originea în artera vertebrală la 1,5 cm de trunchiul bazilar. Traiectul ei este descendent spre posterior, înconjură bulbul către posterior, trecând printre originile aparente ale nervilor IX, X, şi XI. După ce a înconjurat bulbul, devine ascendentăspre polul superior al amigdalei cerebeloase. Înainte de a da ramurile terminale dă o colaterală pentru plexurile choroide ale ventriculului IV. Se termină prin bifurcaţie în cele două ramuri terminale: ramul vermian şi ramul tonsilo-emisferic. Ramul verminan – se găseşte în fundul valeculei şi irigă partea inferioară a vermisului. Ramul tonsilo-emisferic – irigă lobul tonsilar şi faţa inferioară a emisferei cerebeloase. Din artera cerebeloasă postero-inferioară se desprind ramuri pentru porţiunea dorsală a bulbului.

2. Artera cerebeloasă infero-anterioară

Porneşte din trunchiul bazilar şi are un traiect lateral, trecând inferior sau superior de originea aparentă a nervului VI, apoi la nivelul pedunculului cerebelos mijlociu îşi schimbă direcţia către medial, venind în raport cu riginea nervilor VII şi VIII. Dă ramuri colaterale pentru punte şi pentru plexurile choroide ale ventriculului IV. Vascularizează partea anterioară a feţei inferioare a cerebelului (floculus, piramidă şi porţiunea antero-inferioară a emisferei cerebeloase).

3. Artera cerebeloasă superioară

Pleacă din porţiunea superioară a trunchiului bazilar, înconjură lateral şanţul ponto-peduncular şi ajunge pe faţa superioară a emisferei cerebeloase unde se împarte în mai multe ramuri. Irigă toată faţa superioară a emisferei cerebeloase şi a vermisului, vălul medular superior, pedunculii cerebeloşi mijlociu şi superior.

Pe suprafaţa externă a cerebelului ramificaţiile arterelor cerebeloase se anastomozează între ele formând o bogată reţea din care se desprind ramuri fine, terminale care pătrund în substanţa albă şi nucleii cerebeloşi.

➢ *Vascularizația venoasă* - este bogată, formând la suprafața cerebelului o rețea care va fi drenată de următoarele vene:

- două vene ventrale care pornesc din porțiunea anterioară a emisferelor cerebeloase corespunzătoare şi se varsă în sinusurile pietroase;
- două vene dorsale care se formează în porțiunea posterioară a emisferelor şi se deschid în sinusurile transverse;
- vena vermiană superioară care se deschide în marea venă a lui Galen;
- vena vermiană inferioară care se deschide la nivelul confluenței sinusurilor drept, sagital superior şi transvers.

CAPITOLUL 6

DIENCEFALUL

DIENCEFALUL

Creierul (cerebrum) este situat în etajul superior al cutiei craniene, deasupra cortului cerebelului şi este format dintr-o porțiune mediană impară, în continuarea trunchiului cerebral, numită creierul mijlociu (diencefalul) şi două emisfere cerebrale

Diencefalul se mai numeşte şi creierul intermediar. Este acoperit aproape în întregime de telencefal şi nu apare la suprafață decât prin fața sa inferioară, la nivelul bazei craniului.

Diencefalul se împarte în mai multe porțiuni: talamusul, hipotalamusul, metatalamusul, epitalamusul şi subtalamusul..

6.1. CONFIGURAȚIA EXTERNĂ

Este situat deasupra mezencefalului, în continuarea acestuia pe care îl depăşeşte în grosime. Este acoperit de ambele părți, de către emisferele cerebrale, având liberă doar fața bazală.

Fața bazală – este delimitată anterior de chiasma optică, lateral de tracturile optice şi posterior de marginile anterioare ale pedunculilor cerebrali. Chiasma optică este o lamă de substanță albă patrulateră, la ale cărei unghiuri anterioare vin nervii optici iar în unghiurile posterioare se continuă cu tracturile optice. Tracturile optice au un traiect înapoi şi lateral, înconjură pedunculii cerebrali şi se ramifică fiecare într-o ramură laterală care merge la corpul geniculat lateral şi o ramură medială care merge la corpul geniculat medial. Între chiasma optică, tracturile optice şi pedunculii cerebrali, fața bazală formează spațiul opto-peduncular. Porțiunea anterioară a acestui spațiu este ocupată de tuber cinereum, care formează podeau ventriculului al III-lea. Tuber cinereum are o prelungire în formă de pâlnie, numită infundibul, la capătul căreia se continuă cu hipofiza. Posterior de tuber cinereum se găsesc două proeminențe sferice, de o parte şi alta a liniei mediene, numite corpii mamilari. Aceştia delimitează ventral fosa interpedunculară, unde se găseşte substanța perforată posterioară.

Fața dorsală – devine vizibilă doar după ridicarea fornixului. Pe linia mediană prezintă despicătura ventriculului III acoperită de membrana tectoria a ventriculului III. La marginile despicăturii ventriculare şi de-a lungul lor se află o dungă albicioasă numită stria medulară sau stria habenulei. Ambele strii medulare sunt conexate anterior trigonului cerebral, iar posterior se lățesc şi se

unesc la extremitatea posterioară a despicăturii ventriculare, pe linia mediană, formând comisura habenulei. De mijlocul comisurii habenulare, printr-o tulpină scurtă se fixează glanda pineală sau epifiza. Glanda pineală vine în raport cu şanțul dintre cei doi coliculi cvadrigemeni superiori. Ea mai este fixată printr-o tulpină profundă de comisura albă posterioară, care se găseşte sub comisura habenulară. De o parte şi de alta a despicăturii ventriculului al III-lea se află fața dorsală a talamusului, lățită înapoi şi lateral, ea este convexă şi acoperită de un strat subțire de substanță albă, numit stratul zonal, care diferențiază talamusul de nucleul caudat. Între talamus şi nucleul caudat se află un şanț numit şanțul opto-striat, care delimitează lateral diencefalul. Acest şanț are un traiect oblic postero-lateral şi reprezintă locul de inserție a lamei choroide a ventriculului III. Dacă se smulge această lamă, rămâne alta subțire numită tenia choroidă care desparte fața dorsală a talamusului în două suprafețe: una medială, mai întinsă, acoperită de stratul zonal şi de pânza coroidiană a celui de-al treilea ventricul şi alta laterală acoperită de lamina affixa, care ia parte la formarea podişului ventriculului lateral. Lamina affixa este o parte a învelişului ependimar al ventriculului lateral, situată la nivelul talamusului. Înapoi, tenia coroidă se întinde până la coada nucleului caudat, iar anterior până la gaura Monro, unde se continuă cu tenia talamusului de lângă stria medulară a talamusului. Rezultă că lama choroidă epitelială a ventriculului al III-lea se întinde de la o tenie talamică la alta, începând de la orificiul apeductului Sylvius până la gaura interventriculară Monro, pe când lama choroidă epitelială a ventriculului lateral, care este aşezată deasupra lamei choroide a ventriculului III, se întinde de la tenia coroidă la tenia fornicală, inserată pe lama subțire laterală cu care se continuă fornixul. Astfel, fața dorsală a talamusului are raport cu fornixul şi cu lama coroidă epitelială a ventriculului lateral împreună cu plexurile ei coroide. La polul anterior al talamusului se găseşte tuberculul anterior (rostral), iar extremitatea posterioară se lărgeşte înapoi şi lateral, purtând numele de pulvinar. În regiunea dorso-mediană, de fiecare parte a despicăturii ventriculului III se află trigonul habenulei, care este delimitat de stria habenulară, marginea medială a feței talamice şi de coliculii cvadrigemeni superiori. Pe suprafața trigonului se află tuberculul habenulei.

Fețele laterale – sunt ascunse prin conexiunile lor cu emisferele cerebrale, fiind delimitabile de un plan care trece stria terminalis (şanțul optostriat) şi corespunde capsulei interne.

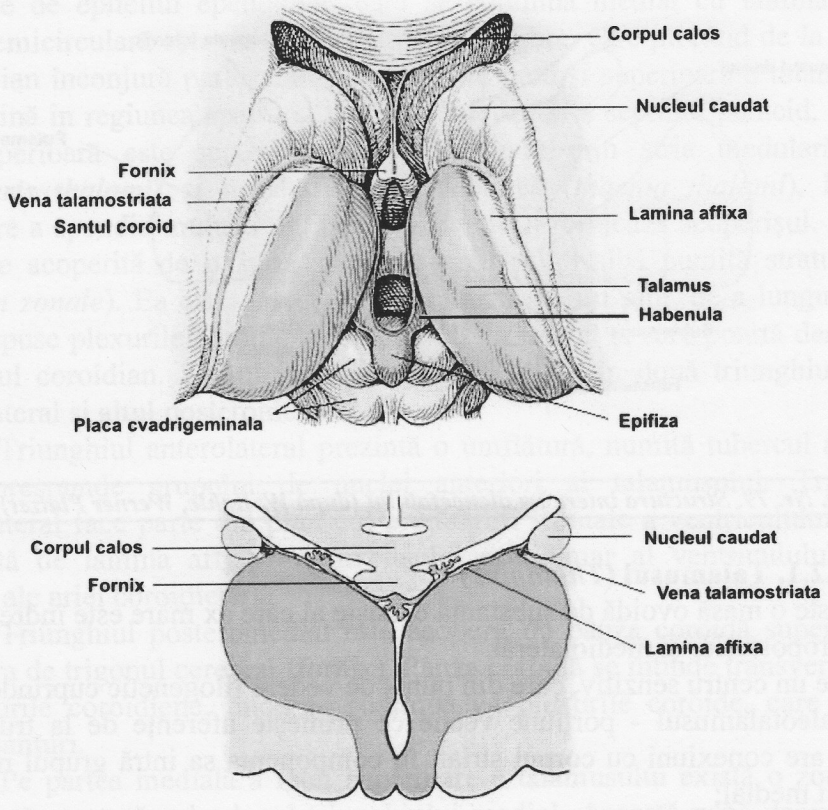

Fig. Nr. 78. Configuratia externă a diencefalului. Vedere superioară (sus). Secțiune frontală (jos). (după W. Kahle, Werner Platzer)

6.2. CONFIGURAȚIA INTERNĂ

Este formată predominant din substanță cenușie, dispuse sub forma unor mase nucleare, a căror topografie este legată de elementele componente ale diencefalului: talamus, subtalamus, epitalamus, hipotalamus şi metatalamus.

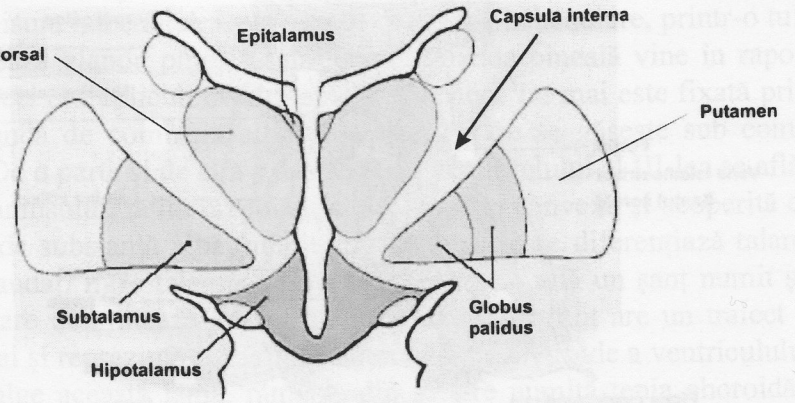

Fig. Nr. 79. Structura internă a diencefalului (după W. Kahle, Werner Platzer)

6.2.1. Talamusul (*Thalamus*)

Este o masă ovoidă de substanță cenușie al căre ax mare este îndreptat în sens anteroposterior şi mediolateral.

Este un centru senzitiv, care din punct de vedere filogenetic cuprinde:

- paleotalamusul - porțiune veche ce primește aferențe de la trunchiul cerebral, are conexiuni cu corpul striat; în componența sa intră grupul nuclear anterior şi medial;
- arhitalamusul – format din nucleii de asociație;
- neotalamusul – format din grupul nuclear lateral, conexionat la scoarța cerebrală.

Raporturi. Configurație exterioară.

Talamusul prezintă patru fețe: superioară (dorsală), inferioară (anterioară), laterală, medială şi două extremități: anterioară şi posterioară. Fețele superioară şi medială sunt ventriculare. Celelate două fețe sunt ascunse. Extremitatea anterioară este ascunsă iar cea posterioară proemină în răspântia ventriculului lateral.

Talamusul este în întregime acoperit de telencefal şi de terminațiunea trunchiului cerebral. Fața laterală a talamusului aderă la corpul striat al telencefalului. La nivelul feței superioare a talamusului aderența se face cu peretele subțire medial al veziculei telencefalice, reprezentat prin aria coroidiană. Aceasta delimitează ventriculul lateral. A doua față ventriculară este cea medială, care participă la formarea ventriculului median.

Fața superioară – este limitată lateral de şanțul optostriat cu stria terminalis, care o separă de nucleul caudat. Şanțul optostriat este parcurs de vena corpului striat (*vena thalamostriata*) şi de tenia semicirculară, ambele

acoperite de epiteliul ependimar, care se continuă medial cu lamina affixa. Tenia semicirculară este un fascicul subțire de fibre, care plecând de la nucleul amigdalian înconjură partea inferioară, posterioară şi superioară a talamusului. Se termină în regiunea spațiului perforat anterior şi a septului pelucid. Medial, fața superioară este separată de fața medială prin stria medulară (*stria medullaris thalami*) şi respectiv tenia talamică (*thaenia thalami*), linia de reflectare a ependidimului ventriculului III care îi formează acoperişul. Această față este acoperită de o lamă subțire de substanță albă numită stratul zonal (*stratum zonale*). Ea este parcursă în diagonală de un şanț, de-a lungul căruia sunt dispuse plexurile coroide ale ventriculului lateral şi care poartă denumirea de şanțul coroidian. Şanțul împarte fața superioară în două triunghiuri, unul anterolateral şi altul posteromedial.

Triunghiul anterolateral prezintă o umflătură, numită tubercul anterior, care corespunde grupului de nuclei anteriori ai talamusului. Triunghiul anterolateral face parte din planşeul prelungirii frontale a ventriculului lateral, acoperită de lamina affixa a învelişului ependimar al ventriculului lateral (resturi ale ariei coroidiene).

Triunghiul posteromedial este acoperit de pânza coroidă superioară şi deasupra de trigonul cerebral (fornix). Pânza coroidă se întinde transversal până la şanțurile coroidiene, unde se continuă cu plexurile coroide, care parcurg aceste şanțuri.

Pe partea medială a feței superioare a talamusului există o zonă puțin denivelată, aşezată sub planul triunghiului medial. Această zonă denivelată se numeşte triunghiul habenulei şi formează un mic triunghi cu baza posterioară. Pe muchia dorsomedială a straturilor optice, la limita dintre fața medială şi cea dorsală trece un mănunchi de fibre, care poartă denumirea de stri medularis talami. Ea începe în apropierea găurii interventriculare a lui Monro şi mergând în direcția posterioară se lățeşte, alcătuind tocmai trigonul habenulei. Partea posterioară a striei medulare poartă denumirea de habenula. În aria lui se află o mică proeminență, tuberculul habenulei, care este determinată de prezența nucleului cenuşiu al habenulei. Cele două strii medulare dreaptă şi stângă, se unesc prin extremitățile lor posterioare, într-o bandă transversală, numită comisura habelunară. De comisura habenulei este legată epifiza prin două lamele, care se numesc frâurile epifizei.

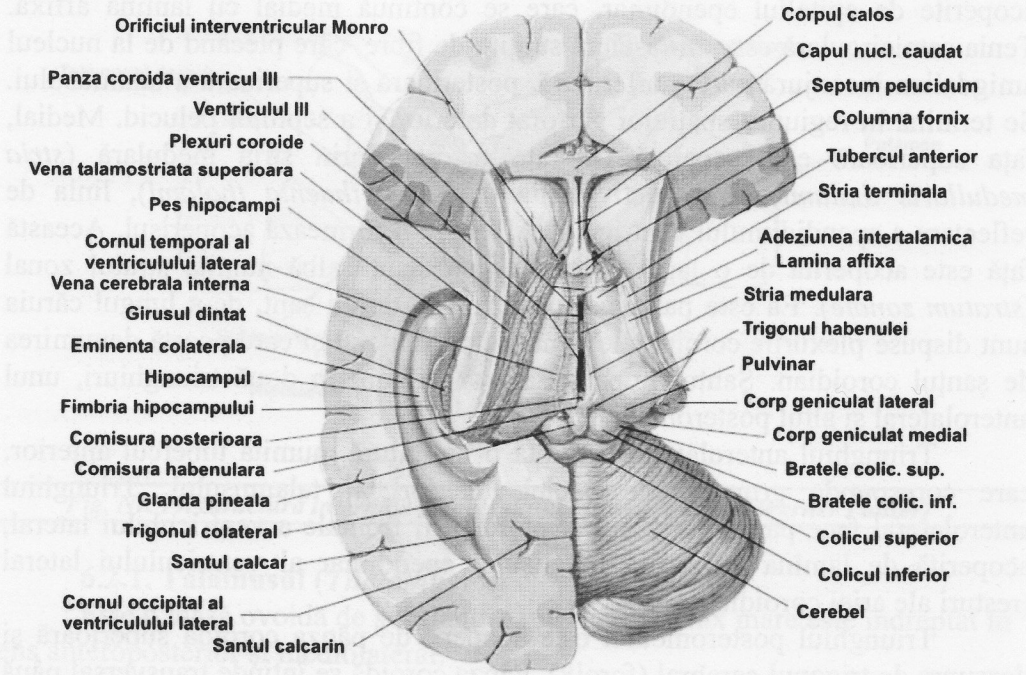

Fig. Nr. 80. Fața superioară a talamusului (după Netter F.)

Fața medială – este verticală, așezată în plan sagital și formează peretele lateral al ventriculului III, până la șanțul hipotalamic (două treimi superioare). Cele două straturi optice sunt legate între ele prin adeziunea intertalamică (comisura cenușie). Este delimitată în sus de stria medulară, iar în jos de șanțul hipotalamic.

Fața laterală – este ascunsă și convexă în toate sensurile. Este acoperită ca și fața inferioară de o lamă subțire de substanță cenușie numită stratul reticular. Fața laterală este în raport, în sus, cu trunchiul nucleului caudat, care i se alătură, iar mai jos cu capsula internă, mai ales cu brațul ei posterior. Prin intermediul acesteia, fața laterală a talamusului vine în raport cu fața dorsomedială a nucleului lentiform. Între nucleul reticular talamic, capsula internă și fața laterală a talamusului se găsește lama medulară externă care în regiunea sa posterioară și inferioară prezintă o îngroșare, numită câmpul lui Wernicke.

Fața inferioară – este separată de terminația pedunculilor cerebrali prin regiunea suboptică sau subtalamică. Această regiune alcătuiește pragul diencefalomezenteric. În partea anterioară, sub straturile optice se insinuează puțin din formațiunile hipotalamice. Se continuă anterior cu hipotalamusul iar

posterior cu regiunea subtalamică, prelungire cranială a tegmentului mezencefalic.

Extremitatea anterioară a talamusului (*tuberculum anterius thalami*) este mai mică decât cea posterioară şi este foarte apropiată de cea din partea opusă. Ea este înconjurată partea laterală de capul nucleului caudat şi în parte de stâlpii anterori ai trigonului cerebral. Cu aceştia din urmă delimitează gaura interventriculară prin care trec plexurile coroide ale ventriculilor laterali, continuându-se cu plexurile ventriculului mijlociu. Ceva mai jos, extremitatea anterioară este încrucişată transversal de comisura albă anterioară, care se îndreaptă către capul nucleului caudat şi regiunea sublenticulară.

Extremitatea posterioară a talamusului este liberă în parte şi proemină în răspântia ventriculilor laterali. Ea este voluminoasă, rotunjită şi poartă denumirea de pulvinar. Din cauza direcţiei oblice a axului mare a talamusului, cele două extremităţi posterioare sunt mult mai îndepărtate ca cele anterioare. Extremitatea posterioară a talamusului este înconjurată de stâlpii posteriori ai trigonuluui cerebral şi de plexurile coroide. Pe faţa inferioară a pulvinarului apar în relief cei doi corpi geniculaţi ai metatalamusului.

Nucleii talamusului

Talamusul este o masă cenuşie voluminoasă subdivizată într-o serie de grupuri de nuclei, separaţi de lame de substanţă albă, şi care conţin la rândul lor alţi nuclei secundari de dimensiuni variabile. Criteriile de individualizare a nucleilor sunt: cito-, mieloathitectura şi conexiunile lor.

Pe faţa sa dorsală talamusul este acoperit de stratul zonal. Pe faţa lui laterală se găseşte un strat de fibre mielinice care formează lama medulară laterală care îl desparte de capsula internă. Între lama medulară laterală şi braţul posterior al capsulei interne se mai află o zonă de substanţă cenuşie, îngustă, numită stratul reticular, care se întinde caudal de talamus, în zona incerta. Lama medulară laterală se continuă bazal între talamus şi zona incerta într-o zonă de substanţă albă numită fasciculul talamic (H1 Forel). O lamelă de substanţă albă, numită lama medulară internă, subîmparte talamusul în trei mase nucleare principale: **nucleul anterior** (*nucleus anterior thalami*) care cuprinde şi tuberculul rostral, **nucleul lateral** (*nucleus lateralis thalami*), cuprins între lama medulară internă şi lama medulară externă şi **nucleul medial** (*nucleus medialis thalamic*), între ventriculul III şi lama medulară internă. Aceşti trei nuclei se numesc *nuclei specifici*, restul nucleilor talamici numindu-se *nuclei nespecifici*.

Nucleul anterior şi cel medial formează paleotalamusul iar nucleul lateral, care este şi cel mai mare, formează neotalamusul.

Astfel, lama medulară internă separă nucleul medial al talamusului de nucleul lateral. Fiecare dintre aceşti nuclei are o porţiune superioară şi una inferioară, respectiv dorsală şi anterioară.

În interiorul lamei medulare se găsesc nucleii intralaminari (*nuclei intralaminares*).

Lama medulară internă se bifurcă în partea antero-superioară, brațele rezultate înconjurând nucleul anterior. Dedesubtul nucleului anterior şi celui lateral se găseşte nucleul ventral.

Extremitatea posterioară a straturilor optice este ocupată de nucleii posteriori, situați la nivelul pulvinarului. La nivelul feței mediale a talamusului se grupează câțiva nuclei, alcătuind teritoriul sau nucleii ventriculari. Nucleul reticular este situat la nivelul zonei reticulare, care înconjoară fața laterală şi în parte fața inferioară a stratului optic.

Grupurile celulare din zona reticulară reprezintă nişte nuclei accesorii pentru diferitele subgrupe ale nucleului lateral; fiecare pentru subgrupa în dreptul căreia se găseşte. Zona reticulară este separată de nucleul lateral prin lama medulară externă (*nucleus reticularis thalami*).

Cu toate că se face o distincție între talamus şi metatalamus, totuşi în descrierea nucleilor talamici trebuie înglobați şi nucleii reprezentați de corpii geniculați: nucleul corpului geniculat medial şi nucleul corpului geniculat lateral.

În privința raporturilor reciproce dintre diverşi nuclei ai talamusului ei se îmbracă concentric, ca foile unei cepe. Ca dimensiuni cel mai mic este nucleul ventricular. El este învelit de nucleul medial, acesta de nucleul lateral, fiecare mai voluminos ca precedentul. Nucleul reticular formează o coajă subțire periferică. Nucleul anterior se află într-o scobitură formată de nucleul medial şi lateral, iar pulvinarul, cu forma sa rotunjită, acoperă extremitatea posterioară a celor doi nuclei precedenți. Corpii geniculați se află sub pulvinar.

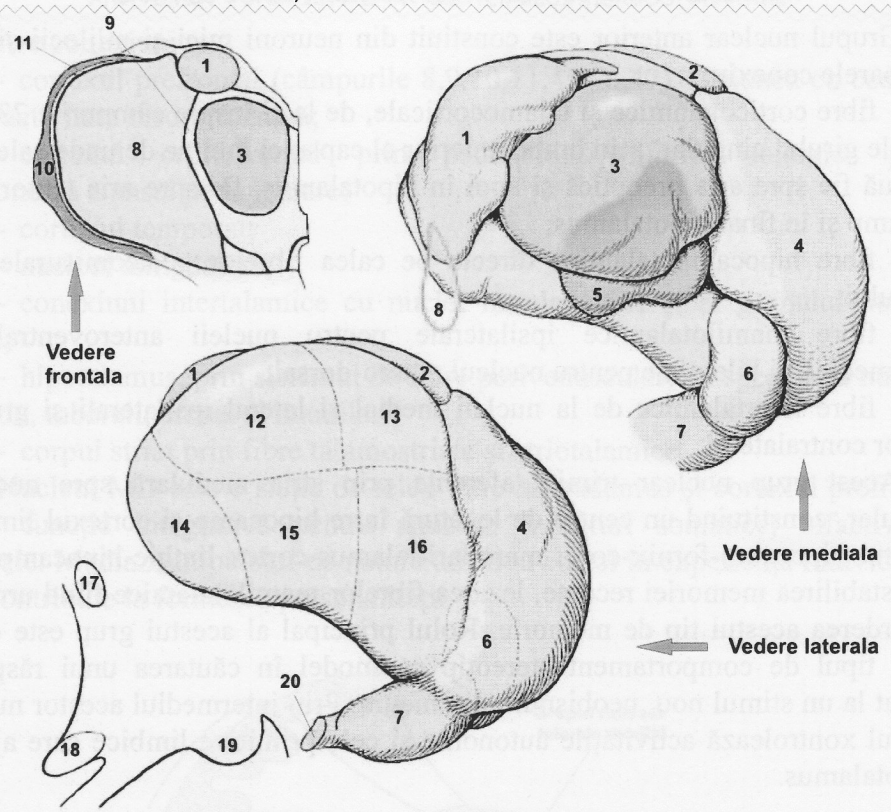

1- grupul anterior
2- nucleii superficiali dorsali
3- grupul medial
4- pulvinar
5- nucleul centromedian
6- nucleul geniculat medial
7- nucleul geniculat lateral
8- nucleul ventrolateral
9- lama medulara interna
10- nucleu reticular
11- lama medulara externa
12- nucleul lateral dorsal
13- nucleul lateral posterior
14- nucleul ventral anterior
15- nucleul ventral lateral
16- nucleul ventral posterior
17- comisura anterioara
18- chiasma optica
19- corpul mamilar
20- tracturile optice

Fig. Nr. 81. Nucleii talamici (după W. Kahle, Werner Platzer)

I. NUCLEII SPECIFICI

Grupul nuclear anterior (A)

Este constituit din următorii nuclei:

- nucleul anteroventral (nucleus anteroventralis)
- nucleul anterodorsal (nucleus anterodorsalis)
- nucleul anteromedial (nucleus anteromedialis), intercalat între corpii mamilari şi ariile corticale.

Grupul nuclear anterior este constiuit din neuroni mici şi mijlocii şi are următoarele conexiuni:

- fibre corticotalamice şi talamocorticale, de la şi înspre câmpurile 23, 24 şi 32 ale girului cingular, prin brațul anterior al capsulei interne de unde calea se continuă fie spre aria preoptică şi apoi în hipotalamus, fie spre aria tentorială, hipocamp şi în final hipotalamus;
- fibre hipocampotalamice directe pe calea fibrelor postcomisurale ale fornixului;
- fibre mamilotalamice ipsilaterale pentru nucleii anteroventral şi anteromedial, şi bilaterale pentru nucleul antero-dorsal;
- fibre intertalamice de la nucleii medial şi lateral ipsilaterali şi grupul anterior contralateral.

Acest grup nuclear trimite aferențe prin stria medulară spre nucleul habenular, constituind un centru de legătură între hipocamp şi cortexul limbic. Circuitul hipocamp-fornix-corpi mamilari-talamus-cortex limbic-hipocamp are rol în stabilirea memoriei recente, lezarea fibrelor mamilotalamice fiind urmată de pierderea acestui tip de memorie. Rolul principal al acestui grup este de a utiliza tipul de comportament stereotip ca model în căutarea unui răspuns adecvat la un stimul nou, neobişnuit, din mediu. Prin intermediul acestor nuclei cortexul xontrolează activitățile autonome şi cele primitive limbice care ajung la hipotalamus.

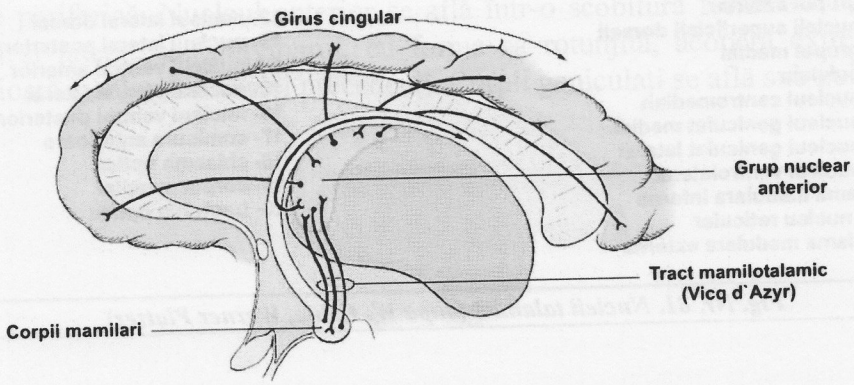

Fig. Nr. 82. Conexiunile nucleilor grupului talamic anterior (după W. Kahle, Werner Platzer)

Grupul nuclear medial

Este alcătuit din porțiunea rostrală magnocelulară şi porțiunea caudală parvocelulară a nucleului medial dorsal (MD), situat între lama medulară internă şi substanța cenuşie periventriculară.

Are conexiuni cu:

- cortexul prefrontal (câmpurile 8,9,10,11,45,46,47), regiunea cu cea mai înaltă activitate discriminativă;
- cortexul orbitofrontal prin pedunculul inferior talamic, parte componentă a ansei pedunculare;
- cortexul temporal;
- nucleul amigdalian;
- conexiuni intertalamice cu nuclei intralaminari şi ai grupului nuclear lateral;
- hipotalamus, prin sistemul de fibre periventriculare în special cu nucleul preoptic, tuberali, arcuat şi mamilari;
- corpul striat prin fibre talamostriate şi striotalamice.

Nucleul MD este o staţie de releu între hipotalamus şi cortexul prefrontal având funcţie integrativă pentru anumite influxuri somatice, olfactive şi viscerale. Mediază impulsuri de natură afectivă cu rol în experienţa individuală, care contribuie la formarea personalităţii.

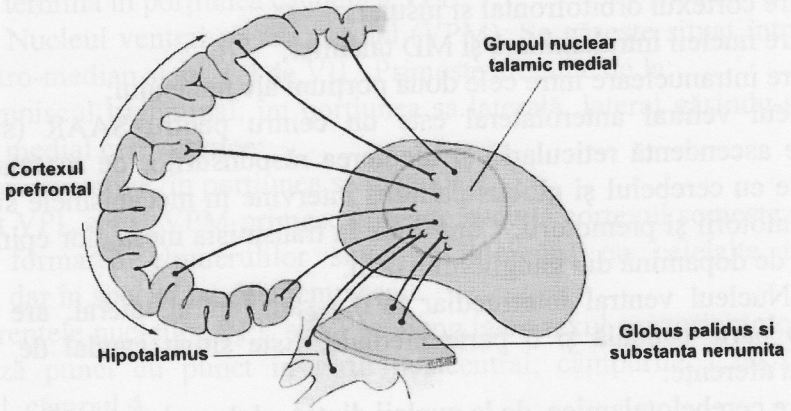

Fig. Nr. 83. Conexiunile nucleilor grupului talamic medial (după W. Kahle, Werner Platzer)

Grupul nuclear lateral

Este cel mai complex şi este divizat într-un subgrup ventral şi un subgrup nuclear dorsal.

Subgrupul nuclear ventral, cuprinde trei nuclei:

- nucleul ventral anterolateral (VAL) (*nucleus ventralis anterolateralis*)
- nucleul ventral intermediar (VIL) (*nucleus ventralis intermedius*)
- nucleul ventral posterior subdivizat în doi subnuclei: nucleul ventral posterolateral (VPL) (*nucleus ventralis posterolateralis*) şi nucleul ventral

posteromedial (VPM) (*nucleus ventralis posteromedialis*). Ventral şi între el se găseşte nucleul ventral posteroinferior (VPI).

1. Nucleul ventral anterolateral (VAL) – este situat lateral de grupul nuclear anterior şi are caracter mixt de nucleu specific şi nespecific. Este cel mai mic şi cel mai rostral fiind în raport ventral, lateral şi anterior cu nucleul reticulat talamic (RT). Este străbatut de tractul mamilotalamic, având o porțiune parvocelulară şi una magnocelulară.

Aferențele acestui nucleu sunt:

- fibre pallidotalamice, prin fibre ale ansei lenticulare,
- fibre nigrotalamice care vin în paralel cu fibrele mamilotalamice,
- fibre către formațiunea reticulară mezencefalică prin intermediul tractului central al tegmentului,
- fibre dentotalamice de la cerebel pe calea pedunculului cerebelos superior contralateral,
- fibre de la nucleii intralaminari ai liniei mediane,
- colaterale ale fibrelor corticofugale din aria premotorie (aria 6).

Eferențele nucleul ventral anterolateral sunt:

- către cortexul orbitofrontal şi insular;
- către nucleii intralaminară şi MD talamici;
- fibre intranucleare între cele două porțiuni ale nucleului;

Nucleul ventral anterolateral este un centru pentru SAAR (substanța activatoare ascendentă reticulară) şi medierea răspunsurilor de recrutare. Prin conexiunile cu cerebelul şi globus pallidus intervine în mecanismele supresive ale ariilor motorii şi premotorii. Contribuie la transmisia mesajelor epinefrinice declanşate de dopamină din ganglionii bazali.

2. Nucleul ventral intermediar (VIL) sau ventral lateral, are o parte cranială, o parte caudală şi o parte medială. Este situat caudal de VAL şi primeşte ca aferențe:

- fibre cerebelotalamice, de la nucleii dințat, globos şi emboliform, care se termină în aceleaşi regiuni în care sosesc;
- fibre palidotalamice pe calea fasciculului talamic;
- fibre intertalamice de la nucleii vecini;
- fibre rubrotalamice de la nucleul roşu ipsilateral;
- fibre nigrotalamice;

De asemeni primeşte aferențe şi trimite eferențe către cortexul precentral, fiind intercalat în două circuite de feed-back: 1. cortex-cerebel-VIL-cortex (aria 4), şi, 2. cortex-striat-VIL-cortex. Aferențele trec prin brațul posterior al capsulei interne şi străbat nucleul reticular talamic înainte de a ajunge în VIL. Eferențele se duc spre câmpurile 4 motor şi 6 premotor, proiectându-se în partea medială a nucleului VIL în aria corticală a feței, partea mijlocie în aria membrului superior şi a trunchiului, iar partea laterală în aria membrului

inferior. Deoarece cerebelul şi globus pallidus proiectează în aceleaşi zone ale nucleului VIL, aceste structuri influenţează prin fibrele talamocorticale activitatea motorie corticală în sensul iniţierii mişcării. Proiecţiile nucleului VIL se fac pe neuronii piramidali fazici care intră în acţiune în perioada de iniţiere a mişcării. Prin intermediul fibrelor corticospinale el acţionează asupra mişcării contralaterală, având rol în organizarea mişcării.

3. Nucleul ventral posterior

3.1. Nucleul ventral posterolateral (VPL) - conţine neuroni receptori kinestezici şi tactili. Aferenţele acestui nucleu sunt:

- lemniscul medial, care se termină sub forma unei arborizaţii în toate regiunile nucleului; fibrele sensibilităţii kinestezice provenite din regiunile inferioare (fasciculul gracil) se aşează lateral, iar cele din regiunea superioară (fasciculul cuneat), medial. Fibrele sensibilităţii tactile cu originea în segmentele cervicale sunt situate medial, din segmentele toracice şi lombare dorsal, din segmentele sacrate lateral iar cele provenite din extremităţile distale ale membrelor, ventral;

- fibrele directe ale tracturilor spinotalamice ce conduc sensibilitatea tactilă, se termină în porţiunea caudală a VPL.

3.2. Nucleul ventral posteromedial (VPM). Se găseşte situat între nucleii VPL centro-median şi caudal de VIL. Primeşte aferenţe de la:

- lemniscul trigeminal, îm porţiunea sa laterală, lateral găsindu-se fibrele tactilă iar medial cele termice;

- fibre gustative, în porţiunea sa medială.

Atât VPL cât şi VPM primesc aferenţe şi de la cortexul somestezic, luând parte la formarea glomerulilor sinaptici împreună cu celelalte terminaţii nervoase, dar în special cu cele lemniscale.

Eferenţele nucleilor VPL şi VPM ajung la cortexul senzoriomotor unde se proiectează punct cu punct în girul postcentral, câmpurile 1,2,5,7 şi girul precentral, câmpul 4.

3.3. Nucleul ventral posteroinferior (VPI) – este situat ventral de VPL şi VPM la joncţiunea lor, dorsal de fasciculul talamic. Primeşte ca aferenţe fibre ce aduc informaţii vestibulare, iar eferenţele sunt trimise spre porţiunea inferioară a girului postcentral, la joncţiunea dintre câmpurile 2 şi 5. caudal de nucleul VP, ventral de VPL şi medial de CGM (corpul geniculat medial) se găseşte zona posterioară talamică, regiune de trecere mezencefalodiencafalică. Primeşte ca aferenţe fibre spinotalamice de ambele părţi (sensibilitatea termică şi dureroasă) şi fibre ce conduc impulsuri vizuale, auditive şi vestibulare. Eferenţele se îndreaptă spre aria somestezică secundară, arie neesenţială pentru discrimiarea somestezică.

Subgrupul nuclear dorsal, se continuă dorsal cu pulvinarul şi este constituit din trei nuclei:

- nucleul lateral dorsal (LD) (*nucleus lateralis dorsalis*);
- nucleul lateral posterior (LP) (*nucleus lateralis posterior*);
- nucleul posterior sau pulvinarul (P) (*nucleus posterior*).

1. Nucleul lateral dorsal (LD) este situat în continuarea grupului nuclear anterior, fiind unit în ambele sensuri cu ceilalți nuclei talamici, cu cortexul parietal (câmpul 5), cingular posterior în special şi cu cel prefrontal şi precuneat.

2. Nucleul lateral posterior (LP) este situat dorsal de VP şi caudal de LD. Primeşte şi trimite aferențe şi eferențe spre ceilalți nuclei talamici şi lobul parietal (câmpurile 5 şi 7).

3. Nucleul posterior sau pulvinarul (P) este constituit la rândul său din subnuclei: n. pulvinar anterior, n. pulvinar medial, n. pulvinar lateral, n. pulvinar inferior. Primeşte aferențe de la ceilalți nuclei talamici în special CGL, CGM, CS şi VP. Are conexiuni în dublu sens cu răspântia parietotemporooccipitală, aria schemei coporale: nucleul său medial cu lobul parietal; cel inferior cu cortexul occipital iar nucleul lateral cu cortexul temporal (câmpurile 5,7,10, girul supramarginal, câmp 39, gir cingular, câmpurile 18 şi 19, ultimele două fiind arii vizuale, via tectotalmică).

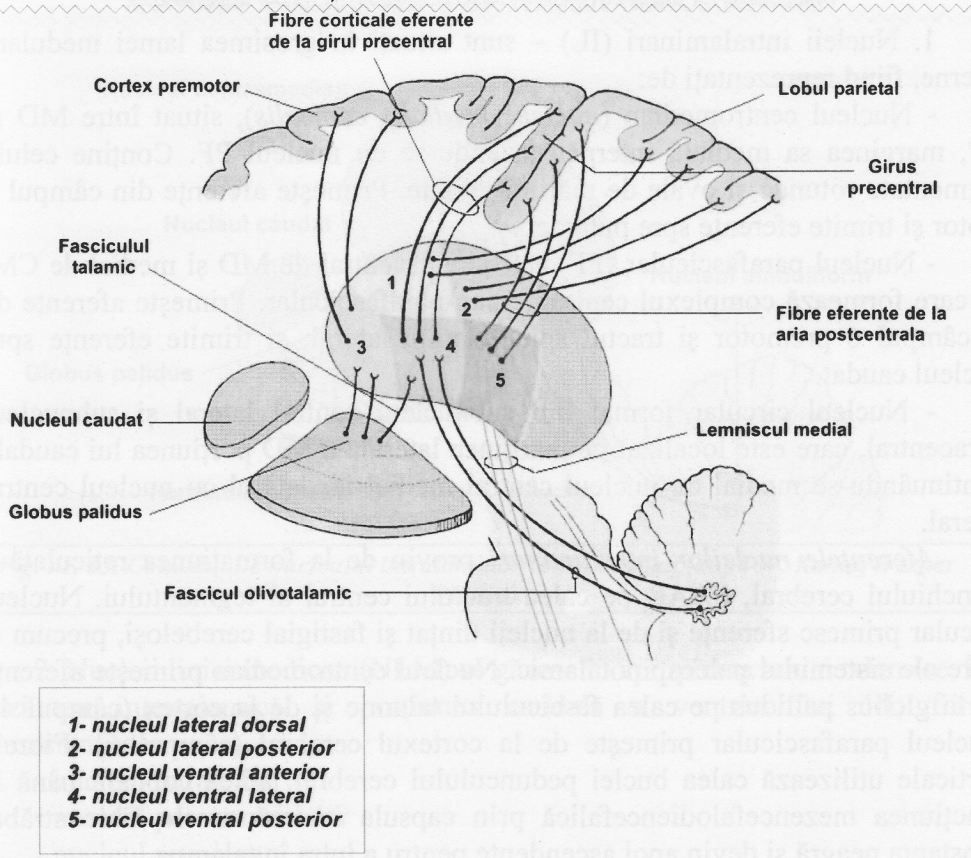

Fig. Nr. 84. Conexiunile nucleilor grupului talamic lateral (după W. Kahle, Werner Platzer)

II. NUCLEII NESPECIFICI

Aceşti nuclei au proiecţie corticală difuză, având rolul de a pregăti tonusul cortical în vederea unei recepţii cât mai eficace a impusurilor aduse pe căile rapide specifice cu localizare somatotopică precisă pe nucleii talamici specifici. Sunt capabili să impună ritmul lor cortexului, fără însă a influenţa transmisia mesajelor în căile şi sistemele specifice. Acest sistem talamic difuz (STD) este subordonat formaţiunii reticulate a trunchiului cerebral. În timpul stării de vigilenţă SAAR inhibă activitatea STD iar în somn formaţiunea reticulară îşi micşorează activitatea lăsând cortexul sub influenţa STD. Astfel starea de vigilenţă depinde de echilibrul dintr activitatea SAAR şi STD.

Nucleii STD pot fi clasificaţi în trei grupe:

- Nucleii intralaminari (IL)
- Nucleii liniei mediene (NLM)
- Nucleul talamic reticular (R)

1. Nucleii intralaminari (IL) – sunt situați în grosimea lamei medulare interne, fiind reprezentați de:

- Nucleul centromedian (*nucleus medialis centralis*), situat între MD şi VP, marginea sa medială interpătrunzându-se cu nucleul PF. Conține celule pigmentate rotunde şi ovale de mărimi variate. Primeşte aferențe din câmpul 4 motor şi trimite eferențe spre putamen.
- Nucleul parafascicular (PF) este situat ventral de MD şi medial de CM, cu care formează complexul centromedian-parafascicular. Primeşte aferențe de la câmpul 6 premotor şi tractul spinotalamic lateral, şi trimite eferențe spre nucleul caudat.
- Nucleul circular format din subnucleul central lateral şi subnucleul paracentral, care este localizat pe marginea laterală a MD porțiunea lui caudală continuându-se medial cu nucleul central medial iar lateral cu nucleul central lateral.

Aferențele nucleilor intralaminari provin de la formațiunea reticulată a trunchiului cerebral, SAAR pe calea tractului central al tegmentului. Nucleul circular primesc sferențe şi de la nucleii dințat şi fastigial cerebeloşi, precum şi fibre ale sistemului paleospinotalamic. Nucleul centromedian primeşte aferențe de la globus pallidus pe calea fasciculului talamic şi de la cortex (câmpul 4). Nucleul parafascicular primeşte de la cortexul cerebral (câmpul 6). Fibrele corticale utilizează calea buclei pedunculului cerebral, adică coboară până la joncțiunea mezencefalodiencefalică prin capsula internă, unele fibre străbat substanța neagră şi devin apoi ascendente pentru a intra în talamus.

Eferențele nucleilor intralaminari merg către toate structurile corpului striat, prin fibrele talamostriate care dau colaterale pentru acele arii corticale care se proiectează cel puțin un nucleu talamic de releu. Nucleii intralaminari (mai ales CM) au rol în mecanismele de integrare şi activare difuză intratalamică, având legături cu ceilalți nuclei talamici. Asigură transmisia senzorială asociativă prin aferențele paleospinotalamice şi eferențele spre cortexul limbic şi alte zone corticale (frontoorbitale).

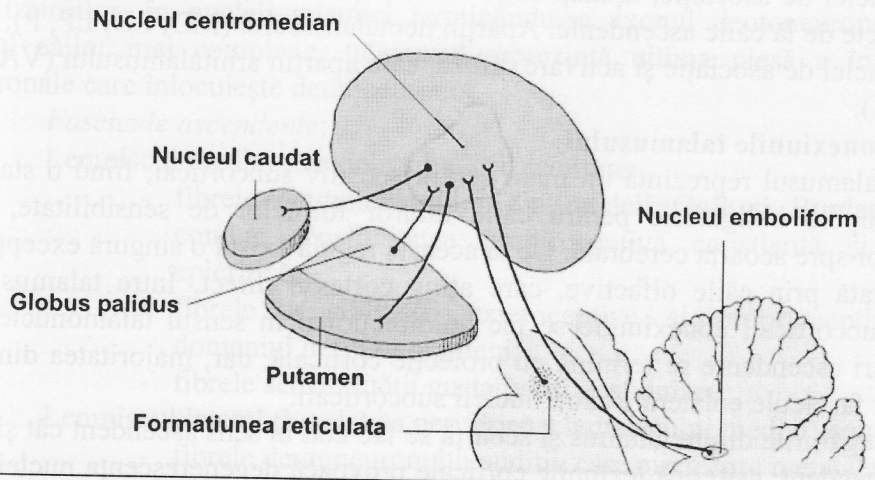

Fig. nr. 85. Conexiunile nucleului intralaminar centromedian (după W. Kahle, Werner Platzer)

2. Nucleii liniei mediene (NLM) se găsesc în apropierea teniei talamice, în adeziunea intertalamică şi porţiunea caudală a ventriculului III, fiind reprezentaţi de:

- nucleul paratenial
- nucleul paraventricular
- nucleul reuniens
- nucleul romboidal

Aceşti nuclei primesc aferenţe de la nucleii intralaminari, MD, corpul striat, hipotalamus pe calea fibrelor periventriculare, fibre paleospinotalamice. Trimit eferenţe spre cortexul prepiriform, entorinal şi frontoparietooccipital. Au rol în activităţile viscerale.

3. Nucleul talamic reticular (R), este situat între lama medulară externă şi capsula internă, fiind străbatut de fibrele talamocorticale şi corticotalamice. Aferenţele provin de la cortex şi formaţiunea reticulată a trunchiului. Eferenţele merg spre formaţiunea reticulată a tegmentului mezencefalic şi spre alţi nuclei talamici, având rol în integrarea activităţii talamice.

Există o serie de nuclei încă neclasificaţi: submedial, supragenicular şi limitans, toţi având legături cu nuclei specifici talamici. Primesc aferenţe de formaţiunea reticulată a trunchiului şi cortex şi trimit eferenţe spre cortexul orbitofrontal.

După legăturile lor cu căile ascendente şi cortexul cerebral, nucleii talamici pot fi clasificaţi în:

- nuclei de releu, cu legături bidirecţionale cu cortexul. Ei se găsesc pe căile ascendente şi aparţin paleotalamusului (A, VIL, VPL, VPM);

- nuclei de asociație, aşezați între nucleii specifici şi cortex. Nu primesc fibre directe de lă căile ascendente. Aparțin neotalamusului (MD, LD, LP, P);
- nuclei de asociație şi activare difuză, care aparțin arhitalamusului (VAL, IL, LM,R).

Conexiunile talamusului

Talamusul reprezintă un mare centru sensitiv subcortical, fiind o stație de întrerupere obligatorie pentru căile tuturor formelor de sensibilitate, în drumul lor spre scoarța cerebrală. De la această regulă există o singură excepție, reprezentată prin căile olfactive, care ating cortexul direct. Între talamus şi nucleii subcorticali conexiunile se fac unidirecțional în sensul talamonuclear. Căile mari ascendente se termină cu proiecție corticală, dar, majoritatea dintre ele trimit fascicule colaterale către nucleii subcorticali.

Legăturile dintre talamus şi scoarță se fac atât în sens ascendent cât şi în sens descendent, astfel că leziunile corticale provoacă degenerescența nucleilor corespunzători, fiind organizate în patru pediculi talamici:

a.) pedicului anterior, unește grupurile nucleare anterior şi medial talamice de cortexul frontal, traversând brațul anterior al capsulei interne;

b.) pedicului superior ce străbate brațul posterior al capsulei interne face legătura între grupele de nuclei ventrali şi laterali cu lobii parietal şi frontal în zonele vecine şanțului central;

c.) pedicului posterior care traversează segmentul retrolenticular al capsulei interne şi leagă porțiunea posterioară a talamusului lateral, pulvinar şi CGL cu zona posterioară a lobului parietal şi cu cortexul occipital

d.) pedicului inferior trece prin segmentul sublenticular al capsulei interne stabilind legătura între talamusul posterior şi CGM cu anumite regiuni ale lobului temporal. Conține radiațiile acustice şi fibrele temporopontine.

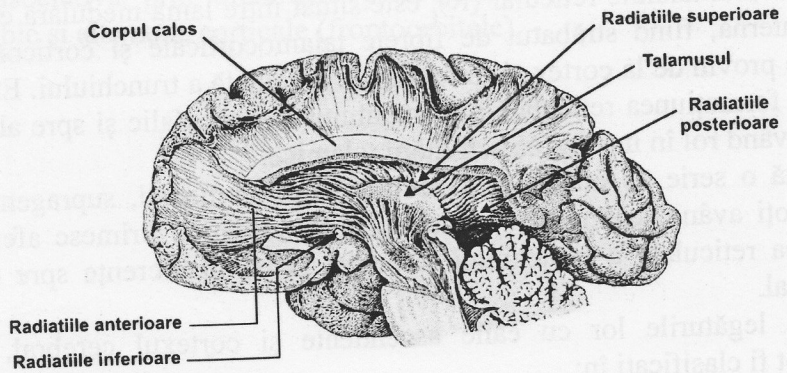

Fig. Nr. 86. Radiațiile talamice (după W. Kahle, Werner Platzer)

Talamusul este sediul ultimului neuron al lanțului ascendent al analizatorilor, în nucleii talamici terminându-se axonul deutoneuronului. În cazul căilor mai complexe, talamusul reprezintă ultima piesă a înlănțuirii neuronale care înlocuieşte deutoneuronul.

Fascicule ascendente:

Lemniscul medial (bandeleta lui Reil) conține:

- fibrele deutoneuronului din nucleii *Goll* şi *Burdach* care conduc sensibilitatea propriceptivă conştientă şi tactilă epicritică;
- fibrele sensibilității exteroceptive şi proprioceptive din domeniul nervilor cranieni;
- fibrele sensibilității gustative şi vestibulare.

Lemniscul lateral (bandeleta periferică a lemniscului medial) conduce:

- fibrele deutoneuronului auditiv care merg spre metatalamus;
- fibrele deutoneuronului vizual care merg de asemenea spre metatalamus.

Lemniscul spinal conduce:

- fibrele deutoneuronului fasciculului spinotalamic, care conduce sensiblitatea exteroceptivă din segmentul medular.

Panglica trigeminală – cuprinde fibrele din nucleul sensitiv al nervului trigemen.

Pedunculul cerebelos superior – realizează conexiunile cerebelo-talamice.

De la talamus pleacă spre scoarța cerebrală un număr mare de fibre, care împreună cu fibrele care leagă scoarța de talamus alcătuiesc radiațiile talamice (corona radiata). Elementele sale componente sunt aşezate la început în apropierea suprafeței straturilor optice, deci în partea medială a capsulei interne. De acolo pătrund în centrul oval şi se îndreaptă spre fața profundă a scoarței cerebrale.

În cadrul radiațiilor talamice se disting, după direcția fibrelor, diferiți pedunculi. Se descriu un peduncul anterior, unul superior, unul inferior şi unul posterior. Pedunculul anterior trece prin brațul anterior al capsulei interne spre lobul frontal. Pedunculul superior se îndreaptă spre circumvoluțiile pre şi postcentrală (girus pre- şi postcentral) şi regiunile învecinate, trecând prin brațul posterior al capsulei interne, înapoia fasciculului piramidal. Această regiune unde se despart căile urmate de sensibilitatea tactilă, auditivă şi vizuală se numeşte sensitivă. Pedunculul posterior realizează legătura dintre talamus şi lobul occipital, precum şi zonele învecinate ale lobului parietal şi temporal. Pedunculul inferior străbate porțiunea sublenticulară a capsulei interne şi se pierde în lobul temporal şi lobul insulei.

Radiațiile optice – leagă corpul geniculat lateral de scoarța vizuală de pe buzele scizurii calcarine. În drumul lor aceste radiații se află la început în zona retrolenticulară a capsulei interne, de unde iau o direcție anterolaterală, pe urmă în interiorul lobului temporal cotesc, formând cotul temporal al radiațiilor şi se îndreaptă posterior, lateral de prelungirea sfenoidală şi occipitală a ventriculilor laterali. Înapoia prelungirii occipitale radiațiile optice descriu un al doilea cot – cotul occipital – şi se pierd în buzele scizurii calcarine.

Radiațiile acustice – leagă corpul geniculat medial de aria auditivă a primei circumvoluții temporale (girul temporal superior). Şi ele trec la început prin porțiunea retrolenticulară a capsulei interne, deasupra căilor vizuale. Pe urmă descriu un cot cu direcția superioară şi, în sfârşit, se termină în fața profundă a scoarței.

Talamusul mai are legături şi cu corpul striat. Există fibre talamoreticulare, talamocaudate şi fibre cu direcție inversă, striotalamice, care provin mai ales de la nucleul lentiform. Prin intermediul acestor conexiuni, talamusul acționează asupra căilor descendente ale sistemului extrapiramidal, care pornesc sau sunt în legătură cu nucleii mai sus amintiți ai corpului striat. Pe de altă parte, talamusul reprezintă un nucleu important pe traiectul unor circuite corticostriotalamocorticale, corticostriorubrotalmocorticale şi corticopontocerebelotalamocorticale, prin intermediul cărora se exercită un control cortical al activității motoare.

Legăturile descendente se fac cu nucleul roşu, substanța reticulată a trunchiului cerebral şi cu puținele fibre ale talamice ale fasciculului rubroolivar sau fasciculul central al calotei.

Conexiunile nucleilor cu proiecție corticală. Nucleii cu proiecție corticală se împart în două grupuri: nuclei de releu *şi* nuclei de asociație.

Nucleii de releu - Componentele panglicii lui Reil (lemniscus medialis), abordează grupul posterior al nucleilor ventrali.

Fasciculele spinotalamice se termină în nucleul ventral posteroinferior. În nucleul ventral posteromedial (nucleul arcuat) se termină fibrele panglicii lui Reil, care vehiculează sensibilitatea exteroceptivă din teritoriul nervilor cranieni: fibrele nucleotalamice, cunoscute şi sub numele de panglica trigeminală. Porțiunea principală a panglicii lui Reil (lemniscus medialii), şi anume fibrele bulbotalamice se pun în contact cu nucleul ventral postero-lateral.

Formațiunile panglicii lui Reil îşi păstrează dispoziția mănunchiurilor lor de fibre şi la terminațiune, aşa încât există o somatotopie şi la nivelul nucleilor talamici. Deci, grupul posterior al nucleului ventral primeşte impresiuni exteroceptive şi proprioceptive conştiente prin panglica lui Reil. Pe lângă lemnisc, grupul posterior mai primeşte incitații proprioceptive prin colaterale din fasciculul longitudinal posterior, pedunculii cerebeloşi superiori etc.

Proiecția corticală a grupului posterior se face pe circumvoluția retrorolandică (gyrus postcentralis), în felul următor: nucleul ventral posteroinferior pe cîmpul 3b, nucleul ventral posterolateral pe câmpul l şi 2 şi nucleul ventral posteromedial pe câmpul 2.

Nucleul ventral intermediar este locul de terminațiune a fibrelor vestibulotalamice şi a unor colaterale din pedunculii cerebeloşi superiori. Nucleul se proiectează pe câmpul 3a.

Subdiviziunile grupului anterior al nucleului ventral sunt în legătură cu căile cerebeloase, care trec prin pedunculul cerebelos superior şi cu eferențele globului palid. În nucleul ventral anterolateral (porțiunea posterioară), se termină fibrele de proveniență cerebeloasă, cuprinse în pedunculii cerebeloşi superiori. Somatotopiei nucleilor cerebeloşi îi corespunde o somatotopie analogă a acestui teritoriu a talamusului. Segmentul posterior al nucleului ventral anterolateral se proiectează pe câmpul motor 4. Porțiunea anterioară a nucleului primeşte fibre palidotalamice, pe care le proiectează pe zona premotoare — cîmpul 4a şi 4b. Alte aferențe palidotalamice ajung la nucleul lateropolar şi de acolo sunt transmise de asemenea zonei premotoare — câmpul 6 şi 4S.

La nucleul ventral anteromedial ajung aferențe de la nucleul interstițial (nucleul fasciculului longitudinal medial), precum şi de la cerebel. Impulsurile sosite de la ele se pare că se proiectează în cîmpul 8 — aria oculară — şi sunt în legătură cu motilitatea globului ocular.

Conexiunile nucleului reticulat nu sunt prea bine cunoscute. Căile care abordează nucleii ventrali se pare că trimit colaterale şi la fragmentul zonei reticulate, situat în dreptul acestora.

Nucleii anteriori sunt în legătură cu hipotalamusul şi cu aparatul olfactiv. Ei primesc aferențe de la tuberculii mamilari — fasciculul mamilotalamic — , de la centrii olfactivi bazali şi de la nucleii nipotalamici. Eferențele nucleilor anteriori se termină în circumvoluția corpului calos (gyrus cinguli), în câmpurile 32 şi 24.

Nucleul medial al talamusului primeşte aferențe din zona spațiului perforat posterior (fossa interpeduncularis), de la globul palid, nucleul amigdalian, precum şi de la ceilalți nuclei diencefalici: nuclei ventrali, nuclei ventriculari şi de la hipotalamus. Eferențele sale se proiectează pe porțiunea anteroinferioară a lobului frontal — câmpurile 8, 9, 10, 11, 13, 14, 44, 45, 46, 47.

Corpul geniculat lateral reprezintă o stație de întrerupere pe căile vizuale. La el se termină fibrele aduse de tracturile optice. Eferențele constituind radiațiile optice, se îndreaptă spre zona vizuală a lobului occipital: câmpul 17, 18 şi 19. Pe lângă radiațiile optice de la corpul geniculat lateral mai pleacă fibre — cu rol reflex — spre tuberculii cvadrigemeni anteriori (colliculus

superior), pe care-l abordează prin brațul colicululuí anterior, dar mai ales spre nucleii pretectali.

În corpul geniculat medial se termină cea mai mare parte a fibrelor acustice, vehiculate de porțiunea laterală a panglicii lui Reil. De la nivelul lui pornesc radiațiile acustice, până la prima circumvoluție temporală (gyrus temporalis superior), câmpurile 41 și 42. Pe lângă lemniscul lateral, corpul geniculat medial mai primește fibre și de la tuberculii cvadrigemeni posteriori (colliculus inferior). De asemenea, se mai termină la nivelul lui fibrele comisurii lui Gudden, care, trecând prin tracturile și chiasma optică, unește corpii geniculați mediali și tuberculii cvadrigemeni posteriori de o parte cu cei de partea opusă.

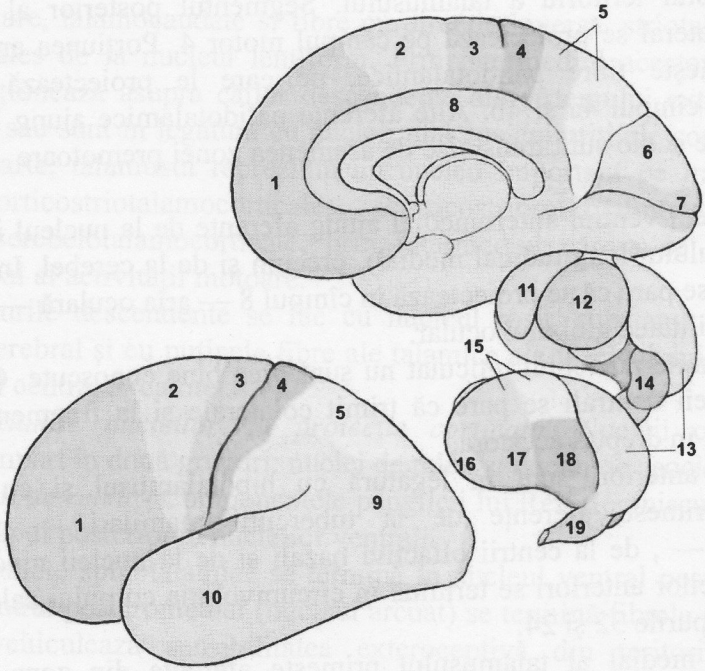

1- lob frontal
2- cortex premotor
3- aria motorie precentrala
4- aria senzitivo/motorie
5- lob parietal
6- cuneus
7- aria striata (vizuala)
8- girus cinguli
9- lobii parietal si temporal
10- cortexul auditiv (lob temporal)
11- nucleu anterior
12- nucleu medial
13- pulvinar
14- nucleu geniculat medial
15- nucleu lateral
16- nucleu ventral anterior
17- nucleu ventral lateral
18- nucleu ventral posterior
19- nucleu geniculat lateral

Fig. Nr. 87. Ariile de proiecție corticală ale nucleilor talamici (după W. Kahle, Werner Platzer)

Nucleii de asociație. Nucleii de asociație nu primesc aferențe dinafară diencefalului; fibrele care se termină aici provin de la ceilați nuclei talamici.

Nucleii laterali, nucleul laterodorsal şi lateroposterior primesc aferențe de la nucleii ventrali şi de la nucleul medial. Fibrele lor eferente se proiectează pe scoarța lobului parietal (câmpurile 5 şi 7). În nucleii pulvinarului se termină fibre provenind de la corpii geniculați , dar ei sunt în legătură şi cu alți nuclei talamici. Ei trimit fibre înspre scoarța cerebrală, la nivelul parietal — câmpul 7, 39, lobul temporal — câmpul 37 şi lobul occipital — câmpul 17, 19.

Nucleii cu proiecțiune subcorticală. Nucleii intralaminari primesc fibre aferente de la cerebel (nucleul dințat — nucleus dentatus şi nucleu dințați accesorii —nucleus emboliformis) şi colaterale din calea bulbotalamică (lemniscus medialis) şi din fasciculul longitudinal posterior. Fibrele lor eferente se îndreaptă înspre corpul striat, capul nucleului caudat, putamen, globul palid, nucleul parafascicular şi spre nucleul medial al talamusului.

Conexiunile nucleilor ventriculari sunt încă destul de puțin precizate. Ei trimit eferențe la hipotalamus şi la mezencefal. Se pare că au legături şi cu fasciculul longitudinal posterior al lui Schutz.

Talamencefalul provine din lama alară a veziculei diencefalice. Lama fundamentală a diencefalului dă naştere la o zonă întinsă transversal, la nivelul bazei encefalului. Porțiunea mediană a acestei zone formează peretele inferior al ventriculului mijlociu şi se numeşte hipotalamus. Porțiunea laterală se găseşte sub straturile optice şi poartă denumirea de regiunea suboptică sau subtalamică. Cu toate că cele două formații se află în continuitate, şi chiar se interpătrund atât din punct de vedere morfologic cât şi funcțional, trebuie să se facă o deosebire între regiunea suboptică, ataşată sistemului extrapiramidal, şi hipotalamusul care reprezintă un centru vegetativ superior.

Funcțiile talamusului

Talamusul are rol în transmiterea fidelă a informațiilor senzoriale, în selecționarea inputului, echilibrarea outputului, sincronizarea şi desincronizarea activității corticale, prelucrarea în paralel a informațiilor, integrarea şi depozitarea lor.

Participă la sistemul motor prin integrarea lui în două circuite:

1. cortex-talamus-cortex
2. cortex-corp striat-talamus-cortex.

Talamusul funcționează pe baza a două căi aferente, periferică şi centrală.

Calea periferică este constituită dintr-o componentă specifică care aduce informații senzoriale relativ elementare de la periferie, informând talamusul despre modificările din mediul intern şi extern, şi o cale nespecifică, reticulară, care modulează activitatea talamusului prin mecanisme inhibitorii.

Calea centrală datorită conexiunilor corticale leagă talamusul de mecanismele memoriei asociative şi-l supune controlului inhibitor cortical, care-i modulează selectiv tonusul de fond. Talamusul intervine în elaborarea activității motorii, în inițierea şi organizarea ei de către cortex, dar acționează şi asupra centrilor inferior prin legăturile sale cu corpul striat şi hipotalamusul. Reacțiile mediate de către talamus sunt difuze, excesive dacă nu intervine acțiunea, moderatoare a cortexului ale cărui reacții sunt discriminative, precise, moderate şi ades lente. În leziunile lobului frontal au loc perturbări ale mecanismelor asociative şi de comportament caracterizate prin imposibilitatea de inhibare a răspunsurilor emoționale excesive.

Vascularizația talamusului

Irigația talamusului este asigurată de către:

1. Artera comunicantă posterioară, originea pediculului mamilar;
2. Artera cerebrală posterioară, originea a doi pediculi vasculari:
   - pediculul postmamilar care are ramuri arteriale talamoperforante;
   - pediculul talamogeniculat
3. Artera coroidiană care dă artera pulvinarului;
4. Artera cerebrală mijlocie care dă artera lenticulooptică.

Talamusul lateral este irigat de arterele talamogeniculate, lenticulooptice şi talamoperforante. Talamusul medial este irigat de arterele coroidiene şi o ramură a arterei postmamilare. Pulvinarul este irigat de artera pulvinarului şi ramuri din arterele talamogeniculate.

6.2.2. Metatalamusul (*Metathalamus*)

Este alcătuit din cei doi corpi geniculați: corpul geniculat lateral şi corpul geniculat medial.

Corpii geniculați laterali se prezintă ca nişte proeminențe din masa talamusului, situate îndărătul şi dedesubtul pulvinarului. Este legat prin brațul cvadrigemen superior de colicului cvadrigemen superior. La ei se termină rădăcinile tracturilor optice.

Este format din doi nuclei:

- nucleul ventral – format din nucleul pregeniculat şi din celule dispersate situate medial de nucleul dorsal principal;
- nucleul dorsal principal, care are o structură lamelară fiind împărțit din punct de vedere funcțional în şase lame, corespunzătoare topografiei retiniene: lamele 1,3,6 primesc fibrele nervoase din partea nazală a retinei, şi lamele 2,4,5 care primesc fibrele nervoase din partea temporală a retinei.

Corpul geniculat medial este mai mic ca precedentul şi de culoare mai închisă, găsindu-se dipus îndărătul brațului cvadrigemen superior, culcat pe pedunculul cerebral, dorsal de şanțul lateral al mezencefalului. Anterior se

termină în el lemniscul lateral (calea acustică), iar posterior se continuă cu brațul posterior care îl leagă de tuberculul cvadrigemen inferior. Aici se găseşte al IV-lea neuron al căii auditive. Din punct de vedere structural este împărțit în trei părți: medială, ventrală şi dorsală. Sunetele acute se proiectează medial iar cele grave lateral.

Corpul geniculat lateral şi corpul geniculat medial au o structură diferită: la corpul geniculat medial se găseşte un nucleu propriu, celulele fiind aproape uniform diseminate pe toată întinderea sa, iar în interiorul corpului geniculat lateral se ogăsesc mai multe aglomerări de celule nervoase, separate între ele prin lame medulare subțiri. Corpul geniculat lateral are forma unui ovoid cu axul lung în direcția fibrelor tractului optic. Bazal, ovoidul este scobit pentru a primi fibrele tractului optic. Nucleii din care este alcătuit se îmbracă unii pe alții ca foile de ceapă, putându-se distinge patru pături concentrice, din care prima are pe fața laterală continuitate cu a treia, în timp ce a doua şi a patra sunt izolate. Bazal, există două pături bogate în celule mari, paralele între ele, mai subțiri decât celelalte pături. Aceste pături bazale se îndoaie îndărăt, acoperind pe acelea care se îmbracă în forma foilor de ceapă.

6.2.3. Epitalamusul (*Epithalamus*)

Epitalamusul este alcătuit din două porțiuni, fără legături funcționale aparente între ele: epifiza şi aparatul habelunar.

1.) Aparutul habelunar este format din stria medulară, pedunculii epifizei (habenula şi comissura habelunară) şi nucleii habenulari.

Stria medulară este o formațiune aflată la suprafața nucleului talamic, la limita dintre fețele superioară şi medială. Posterior se etalează, formând trigonul habenulei, care conține în profunzime nucleii habenulari, lateral şi medial.

Comisura posterioară (habenulară) este situată în lama inferioară a pediculului epifizei. La nivelul său se încrucişează fibre aduse prin stria medulară, de la nivelul hipocampului şi nucleului amgidalian. Tot aici se încrucişează fibre din nucleul comisural, intestițial şi nucleii pretectali. Inferior de comisură se află organul subcomisural (component al organelor circumventriculare).

Organul subcomisural este un complex de celule cilindrice, cu rol de creştere a secreției de aldosteron, şi în adaptarea la frig.

În afara aferențelor primite de nucleii habenulari, de la hipocamp şi nucleul amgdalian, aici mai sosesc aferențe din aria septală, ariile olfactive, substanța perforată anterioară, ceea ce conferă epitalamusului rol în reflexe cu punt de plecare olfactiv. Aceste impulsuri aduc informații viscerale la nucleii din regiunea superioară a mezencefalului.

Eferențele nucleilor habenulari au ca principală cale fasciculul retroflex sau habenulo-interpeduncular, spre nucleul interpeduncular de la nivelul mezencefalului. Acesta, la rândul său trimite eferențe spre formația reticulată și nucleii visceromotori de la nivelul trunchiului cerebral, cu rol în controlul activităților viscerale.

2.) Epifiza: este dezvoltată printr-o evaginație a tavanului diencefalic, de unde și-a și luat numele — excrescență superioară. —, în opoziție cu hipofiza — excrescența inferioară a diencefalului. Epifiza se prezintă ca un corpuscul de forma unui con turtit de sus în jos, cu baza îndreptată anterior. Ea a fost comparată cu un con de brad, care i-a adus numele de glanda pineală sau de conanum. Epifiza este așezată între spleniul corpului calos, care se află deasupra și tuberculii cvadrigemeni anteriori, care se găsesc dedesubt. Spațiul dintre tuberculii cvadrigemeni anteriori se mai numește și patul glandei pineale.

Epifiza este legată de comisura habenulară, prin frâurile ei — habenulele. Ea este înconjurată din toate părțile — exceptând baza — de pia mater. Baza privește înainte, spre cavitatea ventriculului mijlociu. Acesta trimite o prelungire în mijlocul ei, care împarte glanda — incomplet — într-o lamă superioară și într-una inferioară. Prelungirea se numește recesul pineal. Sub recesul pineal se află comisura posterioară, iar inferior de aceasta, orificiul apeductului lui Sylvius. Deasupra bazei superioare a epifizei se găsește o altă evaginație a ventriculului, care poartă denumirea de recesul suprapineal.

În ceea ce privește structura, epifiza este alcătuită din celule pineale, grupate în mici lobuli, separați între ei de tracturi conjunctivovasculare. Între celulele pineale se găsesc celule nevroglice. Fibrele gliale pătrund în septele conjunctivovasculare, așa încît la nivelul epifizei separația dintre formațiile tisulare de proveniență ecto- și mezodermală nu este aparentă, în structura glandei survin modificări involutive, după vârsta de 7 ani. După 14 ani apar în interiorul epifizei concrețiuni calcare, care se înmulțesc cu vârsta (acervulus).

Epifiza are conexiuni nervoase. Din aparatul habenular (stria medulară, nucleul habenulei) provin fibre care alcătuiesc o rețea între celulele pineale. Pe de altă parte pătrund în organ fibre vegetative, de-a lungul vaselor provenite din pia mater.

Din punct de vedere funcțional, rolul epifizei a fost multă vreme necunoscut. Structura senzorială de la vertebratele inferioare a dispărut complet. Cercetările din ultimul timp, mai ales ale școlii românești, ale Acad. C. I. Parhon, St. Milcu și colaboratorii, au stabilit că epifiza este o glandă endocrină, cu un rol important în dezvoltare. Epifiza este un frenator al sferei sexuale și joacă un rol în creșterea și în metabolismul protidic, glucidic și mineral.

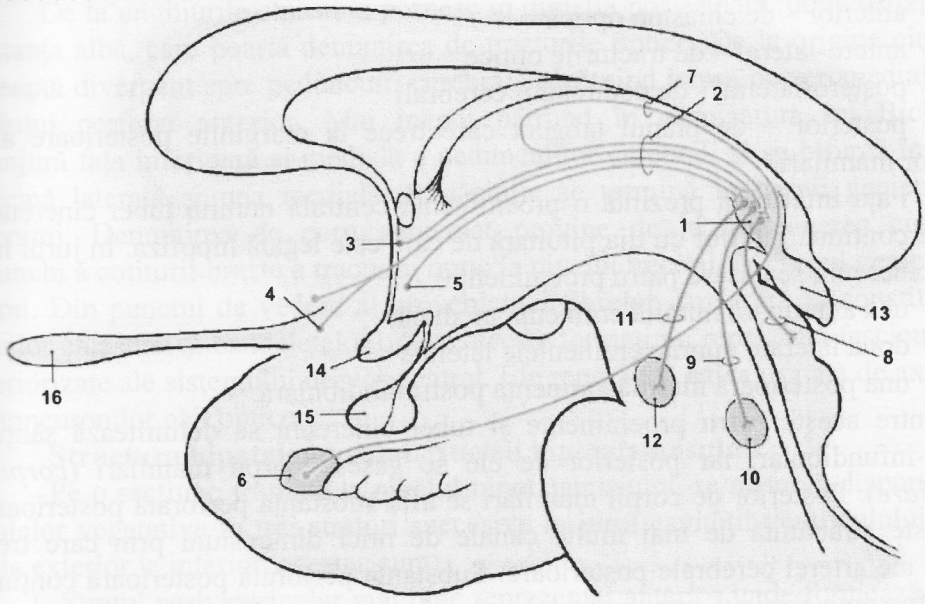

1- habenula
2- stria medulara talamica
3- nucleii septali
4- substanta perforata anterioara (aria olfactiva)
5- regiunea preoptica
6- amigdala
7- stria terminala
8- tractul habenulotectal
9- tractul hebenulotegmentar
10- nucleul tegmental dorsal
11- tractul habenulo-interpeduncular
12- nucleul interpeduncular
13- epifiza
14- chiasma optica
15- hipofiza
16- bulbul olfactiv

Fig. Nr. 88. Conexiunile habenulei (după W. Kahle, Werner Platzer)

6.2.4. Hipotalamusul (*Hypothalamus*)

Hipotalamusul reprezintă partea ventrală a diencefalului, care formează totodată podeaua ventriculului mijlociu. El este singura porțiune a diencefalului, care apare la suprafață la adult, în zona mijlocie a bazei encefalului. Dinspre cavitatea ventriculară el este delimitat față de talamus prin șanțurile hipotalamice. La suprafață, limitele lui sunt reprezentate de chiasma și tracturile optice, și de spațiul perforat posterior.

Hipotalamusul reprezintă un important centru de coordonare a funcțiilor endocrine, a sistemului nervos vegetativ și a comportamentului emoțional.

Hipotalamusul are formă de pâlnie turtită lateral și prezintă două fețe:

- Fața superioară – corespunde cavității ventriculului III și se întinde până la nivelul șanțului hipotalamic;
- Fața inferioară – se află la baza creierului în spațiul optopeduncular delimitat astfel:

- anterior – de chiasma optică
- antero-lateral – de tracturile optice
- postero-lateral - de pedunculii cerebrali
- posterior – de planul tangent care trece la marginile posterioare ale corpilor mamilari.

Fața inferioară prezintă o proeminență centrală numită tuber cinereum care se continuă inferior cu tija pituitară de care este legată hipofiza. În jurul lui tuber cinereum se găsesc patru proeminențe:

- una anterioară numită eminența mediană
- două laterale numite eminențele laterale
- una posterioară numită eminența postinfundibulară.

Între aceste patru proeminențe şi tuber cinereum se delimitează şanțul tubero-infundibular, iar posterior de ele se găsesc corpii mamilari (*corpus mamillare*). Posterior de corpii mamilari se află substanța perforată posterioară care este străbătută de mai multe canale de mici dimensiuni prin care trec ramuri ale arterei cerebrale posterioare. Substanța perforată posterioară conține în profunzime nucleul interpeduncular (*nucleus interpeduncularis*) în care se termină fasciculul retroflex şi are conexiuni cu corpii mamilari şi formațiunea reticulată.

Tuber cinereum se continuă macroscopic dincolo de limitele diencefalului, cu formațiunile din jur. Astfel, pe deasupra chiasmei optice el este în continuitate cu lama terminală, iar peste tracturile optice cu substanța nervoasă a spațiului perforat anterior. Pe deasupra tuberculilor mamilari se află în legătură cu spațiul perforat posterior. De partea cea mai declivă a lui tuber cinereum se prinde tulpina pituitarei, de care este legată hipofiza. Partea inițială a tulpinei este excavată. Ea are forma unei pâlnii care se numeşte infundibul, şi care continuă în jos excavația tuberului. Pe urmă, tulpina pituitară se transformă într-un cordon plin, de direcție uşor oblică, în jos şi înainte, de care se găseşte atârnată hipofiza.

*Hipofiza, s*au glanda pituitară este o glandă cu secreție internă, care este strâns legată de hipotalamus, nu numai din punct de vedere topografic, ci şi funcțional.

Chiasma nervilor optici este o lamă de substanță albă, dispusă transversal. De la colțurile sale laterale pleacă în direcție anterioară nervii optici, iar în direcție posterioară tracturilc optice. Examinată pe secțiunea sagitală, chiasma are o direcție puțin oblică în jos şi înainte. Pe ea se termină înainte lama terminală, iar înapoi tuber cinereum. Prin fața sa superioară, chiasma ia parte la formarea planşeului ventriculului III. Deasupra ei se găseşte recesul optic, iar înapoia ei infundibulul. Fața inferioară a chiasmei se găseşte pe cortul hipofizei (*diaphragma sellae*) imediat înapoia şanțului optic al sfenoidului. Chiasma alcătuieşte porțiunea optică a hipotalamusului.

De la unghiurile chiasmei pornesc în direcția posterioară. două benzi de substanța albă, care poartă denumirea de tracturile optice. De la origine ele se îndreaptă divergent spre pedunculii cerebrali, alcătuind latura posteromedială a spațiului perforat anterior. Mai înapoi pătrund în despicătura lui Bichat, înconjură fața inferioară şi medială a pedunculilor cerebrali şi se bifurcă într-o rădăcină laterală şi una medială. Rădăcinile se termină în corpii geniculați omonimi. Denumirea de corp geniculat provine de la asemănarea cu un genunchi a cotiturii bruşte a tractului optic la nivelul trecerii în corpul geniculat lateral. Din punctul de vedere al provenienței fibrelor care intră în constituția nervilor chiasmei şi bandeletelor optice, aceste formațiuni reprezintă fasciculele exteriorizate ale sistemului nervos central. Ele reprezintă calea urmată de axonii deutoneuronilor căii optice.

Structura hipotalamusului. Nucleii hipotalamusului.

Pe o secțiune frontală la nivelul hipotalamusului, se observă dispunerea celulelor vegetative în trei straturi succesive în jurul cavității ventriculului III. De la exterior la interior, acestea sunt:

1. Stratul periventricular mai bine reprezentat anterior unde formează aria preoptică, considerată zonă independentă a hipotalamusului dar care are legături cu acesta;
2. Stratul lateral mai bine reprezentat posterior şi care formează aria hipotalamică laterală;
3. Stratul medial mai bine reprezentat anterior care formează aria hipotalamică medială, cu structură şi funcții complexe.

Între ariile hipotalamice laterală şi medială se găsesc: columna fornixului, pedicului mamilar şi fasciculul retroflex, care separă practic cele două arii hipotalamice: laterală de medială.

Aria preoptică este o zonă mică situată în partea anterioară a hipotalamusului posterior de lama terminală, între comisura albă anterioară şi chiasma optică, şi conține trei nuclei:

- Preoptic periventricular
- Preoptic medial
- Preoptic lateral

Aria hipotalamică laterală este limitată lateral de capsula internă şi regiunea subtalamică şi se continuă anterior cu nucleul preoptic lateral. Inferior de această arie se găseşte regiunea ventrală a tegmentului mezencefalic. Aria hipotalamică laterală conține următorii nuclei:

- Nucleii tuberali
- Nucleul tubero-mamilar
- Nucleul lateral

Aria hipotalamică medială este împărțită dinstre anterior spre posterior în trei regiuni:

1. *Regiunea supraoptică*, care conține următorii nuclei:

- Nucleul supraoptic (*nucleus supraopticus*) situat călare pe chiasma optică, fiind unul dintre cei mai vascularizați nuclei;
- Nucleul paraventricular (*nucleus paraventricularis*) așezat juxtafornical sau la nivelul la care columna fornixului se înfundă în peretele ventriculului III, fiind situat între stâlpul anterior al trigonului și peretele ventricular
- Nucleul suprachiasmatic situat posterior de chiasmă
- Nucleul anterior care se continuă fără o limită exactă cu aria preoptică.

Nucleii supraoptic și paraventricular alcătuiesc glanda diencefalică cu rol în secreția de hormoni: Vasopresina (ADH) – produsă de nucleul supraoptic și Oxitocina – produsă de nucleul paraventricular.

2. *Regiunea tuberală* – cu patru nuclei:

- Nucleul infundibular (arcuat) situat înspre tija pituitară, se dispune circular în zona de legătură dintre infundibul și tuber cinereum. La nivelul lui lipsește stratul glial subependimar, fapt care ușurează schimburile cu lichidul cerebrospinal
- Nucleul ventromedial (*nucleus ventromedialis*) situat superior de precedentul, fiind cel mai voluminos al tuberului
- Nucleul dorsomedial (*nucleus dorsomedialis*) situat superior de șanțul hipotalamic
- Nucleul posterior așezat posterior de precedenții doi

3. *Regiunea mamilară* care este formată din doi nuclei:

- Nucleul mamilar medial
- Nucleul mamilar lateral

Aria hipotalamică medială este împărțită din punct de vedere funcțional în două zone:

A. Anterioară numită și hipotalamusul anterior cu funcție hipotropă (parasimpaticomimetică) – rărește ritmul respirator, cardia, scade tensiunea arterială;

B. Posterioară numită și hipotalamusul posterior cu funcție ergotropă (simpaticomimetică), cu efecte antagoniste primului.

Hipotalamusul prezintă o dublă legătură cu hipofiza, nervoasă – prin cele două tracturi supraoptico-hipofizar și tubero-hipofizar, și vasculară prin sistemul port hipotalamo-hipofizar.

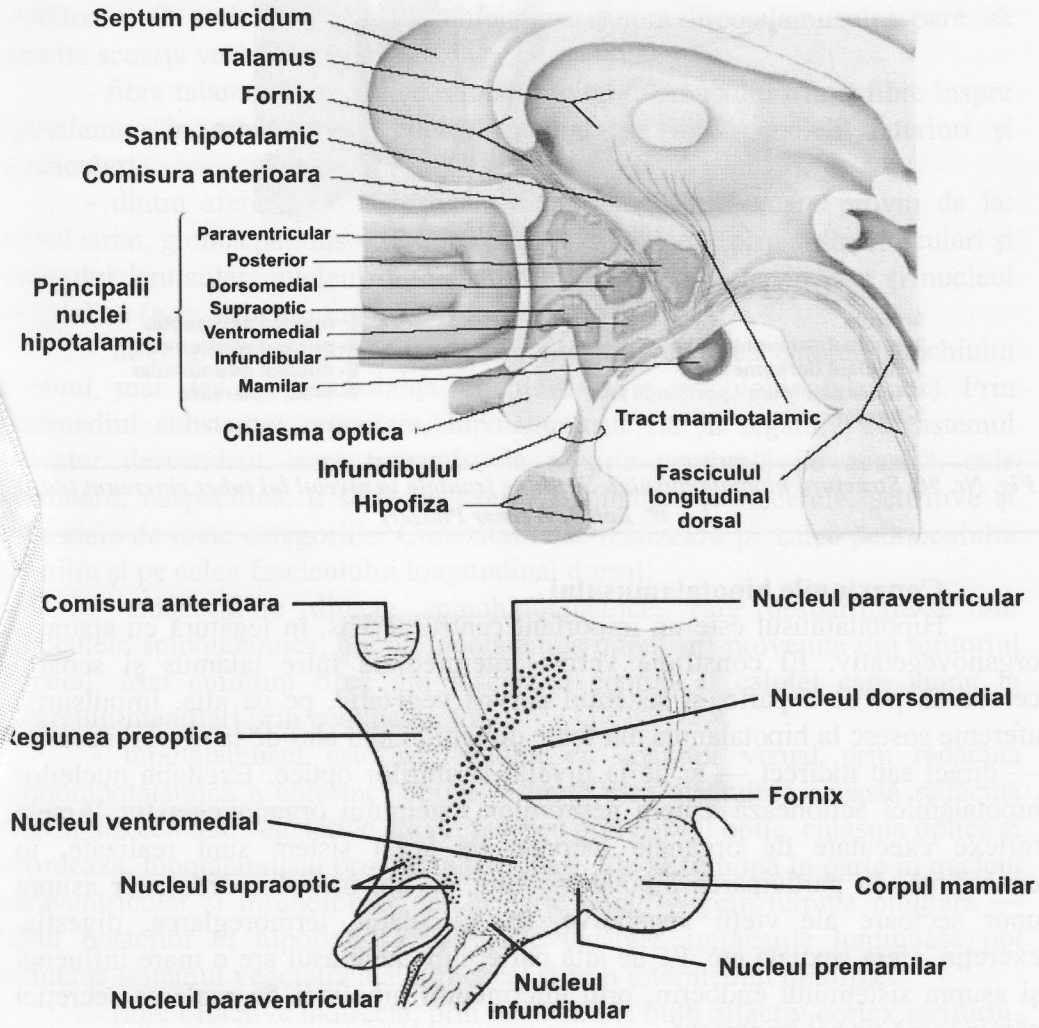

Fig. Nr.89. Structura hipotalamusului. Nucleii hipotalamusului. Vedere frontală. (după Netter F.)

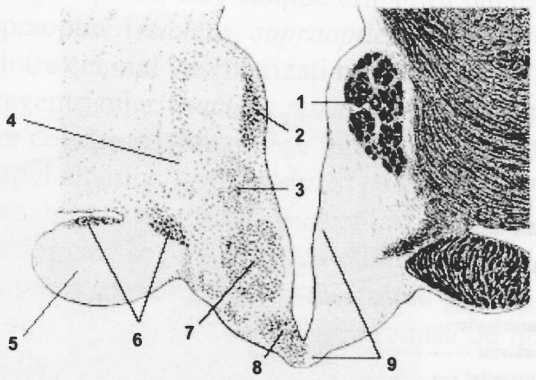

1- fornix
2- nucleul paraventricular
3- nucleul dorsomedial
4- tuber cinereum - portiunea laterala
5- tractul optic
6- nucleul supraoptic
7- nucleul ventromedial
8- nucleul infundibular
9- tuber cinereum

Fig. Nr. 90. Structura hipotalamusului. Secțiune frontală la nivelul lui tuber cinereum (după W. Kahle, Werner Platzer)

Conexiunile hipotalamusului

Hipotalamusul este un important centru nervos, în legătură cu aparatul organovegetativ. El constituie veriga intermediară între talamus şi scoarța cerebrală, pe de o parte, şi sistemul nervos vegetativ, pe de alta. Impulsurile aferente sosesc la hipotalamus din toate direcțiile, mai ales de la nivelul scoarței — direct sau indirect — şi de la nivelul straturilor optice. Excitația nucleilor hipotalamici acționează asupra neuronilor sistemului organovegetativ. Actele reflexe executate de organele inervate de acest sistem sunt realizate, în consecință, cu participarea hipotalamusului. El are un rol coordonator asupra unor sectoare ale vieții vegetative, ca: circulația, termoreglarea, digestia, excreția, sfera sexuală etc. Pe de altă parte, hipotalamusul are o mare influență şi asupra sistemului endocrin, prin intermediul hipofizei, în reglarea secreției căreia joacă un rol important.

Căile aferente sunt numeroase. Hipotalamusul are legătură cu scoarța cerebrală prin:

- fibrele corticohipotalamice. Acestea provin din lobul fontal şi temporal şi mai ales din diencefal. Mai precis, fibrele corticohipotalamice iau naştere din zona premotoare — câmpurile 6, 9 11 şi din aşa-numita scoarță viscerală, cuprinzând: porțiunea anterioară a circumvoluției corpului calos (*gyrus cinguli*), porțiunea posterioară a lobului orbitar, polul lobului temporal, segmentul anterior al circumvoluției hipocampului (*gyrus parahippocampalis*), prin trigonul cerebral (fornix) şi lobul insulei. O parte din fibre ating direct

hipotalamusul (fibre directe), iar altele suferă o întrerupere în nucleii talamusului, a septului pelucid şi în zona incerta (fibre indirecte). Scoarța cerebrală poate exercita asupra hipotalamusului o acțiune excitatoare sau inhibitoare. O acțiune mai ales inhibitoare asupra hipotalamusului pare să exercite scoarța veche, rinencefalul.

- fibre talamohipotalamice, dintre nucleii talamusului trimit fibre înspre hipotalamus în primul rând nucleul medial, pe urmă nucleii anteriori şi ventriculari.

- dintre aferențele subcorticale menționăm fibrele care provin de la: corpul striat, globus palidus – fibre palidohipotalamice - (prin ansa lenticulari şi fasciculul lenticular, nucleul hipotalamic al lui Luys, zona incerta şi nucleul amigdalian (prin stria terminală).

- în hipotalamus mai sosesc aferențe din regiunea calotei trunchiului cerebral, mai ales de la substanța reticulară (fibre reticulohipotalamice). Prin intermediul substanței reticulare, hipotalamusul stă în legătură cu sistemul activator descendent, care transmite la scoarța cerebrală pe această, cale secundară, nespecifică, o serie de excitații somatice şi viscerele, sensitive şi senzoriale de toate categoriile. Conexiunile se realizează pe calea pedunculului mamilra şi pe calea fasciculului longitudinal dorsal.

- există fibre directe spinohipotalamice, care despărțindu-se din fasciculele spinotalamice, duc la hipotalamus impulsuri provenite din teritoriul visceral. Mai amintim fibre din fasciculul central al calotei care ajung la tuberculii mamilari prin pedunculii lor.

- hipotalamusul este în legătura cu aparatul vizual prin rădăcina retinohipotalamică a chiasmei optice. Fibrele care alcătuiesc această rădăcină provin din celulele vegetative ale retinei trec prin nervul optic, chiasma optică şi abordează, hipotalamusul prin lama terminali. Ele se termină în parte în nucleul paraventricular şi infundibular, iar în parte ating — prin tulpina pituitară — lobul posterior al hipofizei. Prin aceste legături, impresiile luminoase pot influența sistemul vegetativ atât direct cât şi prin intermediul hipofizei.

- fibre olfactive indirecte, prin două căi: 1. bulb olfactiv-cortex piriform-complex amigdalian-nuclei septali-hipotalamus; 2. bulb olfactiv-cortex piriform-arie entorinală-hipocamp-nuclei septali-hipotalamus. Această cale dă posibilitatea integrării informațiilor provenite de la arii diferite într-o formă adecvată controlului hipotalamusului.

Caile eferente sunt multiple şi se întind atât în direcție ascendentă cât şi descendentă. Eferențele pot fi de proiecție sau efectoare endocrine.

Eferențele de proiecție: sunt îndreptate spre structurile de unde sosesc aferențele utilizând aceleaşi căi, unele cu rol în mecanismele de feed-back. Prin intermediul fasciculului medial al creierului anterior (fibrele ascendente) şi fornixul, aria hipotalamică laterală este conectată cu aria septală şi respectiv cu

hipocampul. Este o cale de autoreglaj a inputului hipocampic spre hipotalamus şi de control cortical asupra hipocampului. Fibrele descendente ale fasciculului medial al creierului anterior constitue o cale polisinaptică cu acțiune asupra centrilor motori autonomi din trunchiul cerebral şi ai substanței cenuşii centrale. Prin stria terminală şi calea amigdaliană ventrală eferențele hipotalamice mediale şi respectiv laterale ajung la nucleul amigdalian. Pe calea fasciculului longitudinal dorsal aria hipotalamică medială şi periventriculară trimite eferențe spre substanța cenuşie centrală a mezencefalului, tectum şi nucleii tegmentului. Prin diviziune mamilotalamică a fasciculului mamilar principal corpii mamilari trimit eferențe ipsilaterale şi bilaterale spre nucleul anterior al talamusului şi în continuare pe girul cingular, iar prin diviziunea mamilotegmentară spre tegmentul metencefalic. Eferențele spre retină se fac pe calea fibrelor tengentoretiniene care închid circuitul retino-hipotalamo-retinian. Ele au rol trofic, lezarea lor provocând apariția retinitei pigmentare.

Fasciculul longitudinal dorsal al lui Schultz reprezintă o importantă, cale eferentă a hipotalamusului. El porneşte din jumătatea posterioară a hipotalamusului şi fibrele sale posedă o teacă subțire de mielină. Trece sub apeductul lui Sylvius, de o parte şi de alta a liniei mediane, şi coboară în trunchiul cerebral. Fasciculul trimite fibre la tuberculii cvadrigemeni, la toți nucleii vegetativi ai trunchiului cerebral, la nucleu motor ai rombencefalului şi la substanța cenuşie din sânul apeductului lui Sylvius. Pe lângă acestea, fasciculul lui Schultz ar mai cuprinde, după unii, în porțiunea sa anterioară şi fibre de legătură dintre talamus şi hipotalamus, precum şi fibre ascendente din nucleul solitar, în continuarea fasciculului longitudinal dorsal s-a mai descris un mănunchi de fibre amielinice, care coboară în substanța cenuşie prependimară a măduvei spinării. Acest fascicul paraependimal ar avea un rol în inervarea organelor genitale.

Hipotalamusul este legat de talamus printr-o serie de fibre hipotalamotalamice, care în mare parte sunt continuate prin fibre talamocorticale. Acest sistem are o foarte mare importanță, realizând legătura ascendentă dintre hipotamus şi scoarța cerebrală. Amintim în categoria legăturilor hipotalamotalamice fasciculul mamilotalamic al lui Vicq d'Azyr. Acesta provine din nucleul medial al tuberculilor mamilari, în care se termină pe de altă parte stâlpul anterior al trigonului (*columna fornicis*). Fasciculul lui Vicq d'Azyr, după un scurt traiect ascendent, se bifurcă într-o ramură anterioară şi una posterioară. Ramura anterioară (*mamillothalamicus*) se termină în nucleii anteriori ai talamusului care se proiectează la rândul lor pe circumvoluția corpului calos (*gyrus cinguli*). Ramura posterioară alcătuieşte fasciculul mamilotegmental (*Fasciculus mamillotegmentalis*), care inflectându-se posterior se îndreaptă către substanța cenuşie din jurul apeductului lui Sylvius şi nucleul interpeducular. Mai jos, ramura posterioară se mai pune în legătură cu

formațiuni ale calotei mezencefalice şi pontice. Această ramură mamilotegmentară se pare că realizează o legătură cu sistemul motor estrapiramidal.

Hipotalamusul are conexiuni cu corpul striat în ambele sensuri; pe lângă fibre striatohipotalamice există şi fibre hipotalamostriate,

Sub denumirea de fibre periventricuare se descriu fibre care îşi au originea în hipotalamus, descind prin calota pedunculară şi formația reticulară a protuberanței până la nivelul bulbului.

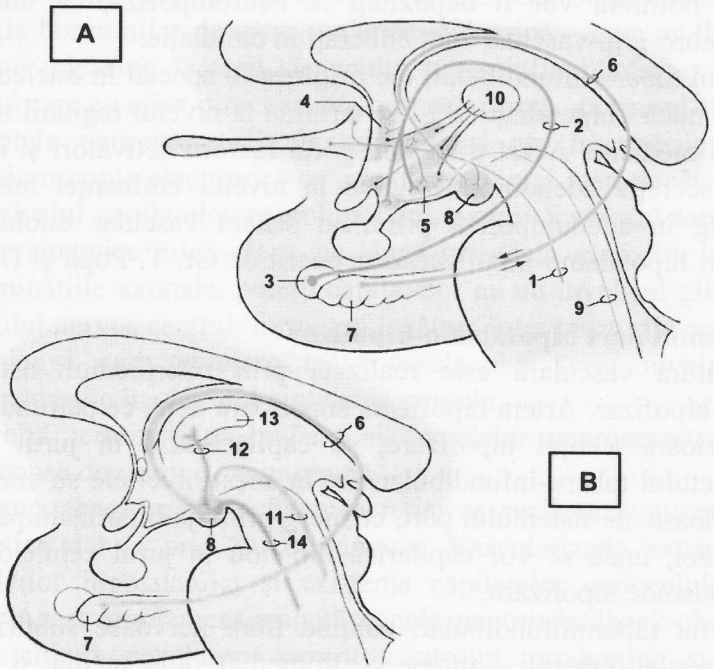

1- fire olfactivohipotalamotegmentale
2- stria terminala
3- amigdala
4- regiunea preoptica
5- nucleul ventromedial
6- fornix
7- hipocampul
8- corpii mamilari
9- fasciculul longitudinal dorsal
10- nucleul talamic medial
11- pedunculii corpilor mamilari
12- fasciculul mamilotalamic
13- nucleul talamic anterior
14- fasciculul mamilotegmental

Fig. Nr. 91. Conexiunile hipotalamusului. A- fibre sărace în mielilnă; B- fibre bogate în mielină (după W. Kahle, Werner Platzer)

Eferențele efectoare endocrine: - se realizează prin două modalități: nervoasă pe calea tracturilor supraopticohipofizar şi tuberoinfundibular, şi umorală.

Hipotalamusul este legat de epitalamus prin fibre hipotalamohabenulare şi de **hipofiză** prin fascicul supraopticohipofizar şi fasciculul tuberoinfundibular:

- tractul supraotico-hipofizar, are originea în nucleii supraoptic şi paraventricular şi este format din fibre amielinicie care prezintă din loc în loc nişte dilatații numite dilatațiile Hering. De-a lungul acestor fibre sunt transportate atât impulsuri nervoase cât şi vasopresina ţi oxitocina în forme inactive. Aceşti hormoni sunt legați de proteine transportoare: neurofizina I şi II. Cei doi hormoni vor fi depozitați în neurohipofiză, de unde printr-un mecanism neuro-glio-vascular sunt eliberați în circulație.

- tractul tubero-infundibular, are originea în special în nucleul arcuat, dar şi în ceilalți nuclei hipotalamici. El se termină la nivelul regiunii infundibulare şi eminenței mediane. Acest tract transportă factorii activatori şi inhibitori, ce modulează secreția adenohipofizei. De la nivelul eminenței mediane aceşti factori ajung în adenohipofiză printr-un sistem vascular dublu capilarizat: sistemul port hipotalamo-hipofizar, descoperit de Gr. T. Popa şi U. Fielding în anul 1930.

Sistemul port hipotalamo-hipofizar

Legătura vasculară este realizată prin intermediul sistemului port hipotalamo-hipofizar. Artera hipofizară superioară după ce pătrunde prin partea antero-superioară a tijei hipofizare, se capilarizează în jurul terminațiilor axonilor tractului tubero-infundibular. De la acest nivel ele se vor continua cu canalele venoase ale sistemului port, ce merg prin tija hipofizară până la nivelul adenohipofizei, unde se vor capilariza din nou în jurul celulelor glandulare formând sinusoide hipofizare.

Tractul tuberoinfundibular, conține fibre nervoase subțiri care îşi au originea în nucleii tuberali – anume ventromedial, dorsomedial şi infundibular, şi se extind în tija hipofizară. Substanțele produse în perikaria intră prin terminațiile axonale în capilarele portale şi trec prin venele portale în patul capilar al aenohipofizei. Acestea sunt substanțe stimulatoare – releasing factors care produc eliberarea hormonilor gonadotropi de către adenohipofiză. Producția de releasing factors specifici nu poate fi atribuită unor anumiți nuclei hipotalamici. Regiunea din care poate fi indusă o secreție crescută prin stimulare electrică, nu corespunde nucleilor tuberali. Stimularea regiunii preoptice, duce la o secreție crescută de hormon luteotrop. Stimularea caudală a chiasmei optice, duce la eliberarea de hormon tireotrop, iar stimularea hipotalamusului ventral (tuber cinereum până la procesul mamilar), duce la eliberarea de hormon gonadotrop. Pe lângă releasing factors, au mai fost identificati şi factori inhibitori ce blochează eliberarea de hormoni în adenohipofiză.

Tractul hipotalamohipofizar, constă în tractul supraopticohipofizar şi tractul paraventriculohipofizar, care îşi au originea în nucleul supraoptic şi nucleul paraventricular. Fibrele trec prin tija hipofizară în lobul hipofizar posterior unde se termină la nivelul capilarelor. Hormonii produşi de neuronii ambilor nuclei hipotalamici migrează pe această cale la terminaţiile axonale şi intră de acolo în fluxul sanguin. Stimularea electrică a nucleului supraoptic,duce la o creştere a secreţiei de vasopresină, în timp ce stimularea nucleului paraventricular duce la o creştere a secreţiei de oxitocină.

În acest sistem neuronii nu eliberează substanţe stimulatoare care să afecteze secreţia hormonilor de către o glandă endocrină – cum ar fi hormonii gonadotropi sau releasing factorii sistemului tuberoinfundibular), ci ei înşişi produc hormoni care au efect direct asupra organelor ţintă –hormoni efectori.

Substanţele neurosecretirii ale axonilor şi ale îngroşărilor apar în imaginea de microscopie electronică ca granule mult mai mari decât veziculele sinaptice. La nivelul capilarelor neurohipofizei, axonii formează terminaţii ce conţin vezicule sinaptice mici, clare, pe lângă granulele mari. La locurile de contact cu terminaţiile axonale, pereţii capilarelor nu au învelişul glial care, la nivelul sistemului nervos central, formează legătura între ţesuturile ectodermale şi mezodermale şi care învelesc toate vasele. La acest nivel produsul neurosecreţiei pătrunde în curentul circulator sanguin.

La nivelul terminaţiilor bulbare ale celulelor neurosecretorii, există deasemenea sinapse de origine necunoscută.

Se presupune că reglarea neurosecreţiei se realizează nu numai prin contacte sinaptice dar şi prin fluxul sanguin. Vascularizaţia excepţional de bogată a nucleilor hipotalamici şi existenţa capilarelor endocelulare susţin această teorie. Acest aranjament asigură o cale pentru feedback-ul umoral şi formează un circuit regulator, pentru controlul producţiei şi secreţiei hormonilor, ce constă într-un ram umoral şi unul neural.

Infundibulul

Tuber cinereum se îngustează la bază şi formează infundibulul şi recesul infundibular. Porţiunea descendentă a infundibulului, unde sistemul nervos şi cel endocrin vin în contact, se numeşte eminenţa mediană a tuber cinereum. O lamă fină de ţesut al adenohipofizei, ajunge la tuber cinereum, şi acoperă partea anterioară a infundibulului – partea infundibulară a adenohipofizei –. Câteva insule mici de ţesut acoperă şi spatele lui. În felul acesta, se disting, o parte proximală, a hipofizei, ce mărgineşte tuber cinereum (infundibulul şi partea infundibulară a adenohipofizei) şi o parte distală situată în şeaua turcească (adenohipofiza cu partea ei intermediară – şi neurohipofiza).

Suprafaţa proximală de contact are o importanţă specială pentru conexiunea dintre sistemul nervos şi cel endocrin.

Lama de celule gliale, care învelește restul suprafeței creierului, lipsește aici, și capilarele portale intră din adenohipofiză în infundibul. Acestea sunt răsucuri –inele vasculare cu câte un ram aferent și unul eferent, care au un traiect convolut și uneori spiralat.

Vascularizația hipofizei

O importantă sursă vasculară asigură complianța sistemului nervos cu cel endocrin. Vasele aferente – artera hipofizară superioară – și artera hipofizară inferioară – , se desprind din artera carotidă internă. Arterele hipofizare superioare formează un inel arterial în jurul părții proximale a infundibulului, de unde mici artere se extind, prin învelișul adenohipofizei, în infundibul și se dispersează formând capilarele portale. Ramurile recurente ale acestora sunt colectate de venele portale, care transportă sângele patului capilar al adenohipofizei.

Arterele trabeculare, se extind la adenohipofiză, au un traiect ascendent în regiunea caudală și deservesc segmentul distal al infundibulului. Sângele ajunge în felul acesta din patul capilar al adenohipofizei în vene.

Cele două artere hipofizare inferioare deservesc neurohipofiza, dând câteva ramuri și în regiunea intermediară . Formează de asemenea niște vase speciale secundare. De aici, sângele ajunge prin vase portale scurte tot in patul capilar al adenohipofizei.

În felul acesta adenohipofiza nu primeste sânge arterial direct. Cele de mai sus ajung în infundibul și în neurohipofiză, de unde sângele ajunge în adenohipofiză prin vasele portale și abia după aceea sunt drenate în circulația venoasă.

Funcțiile hipotalamusului

Hipotalamusul primește informații somatice și vegetative periferice, de la neocortex și sistemul limbic. El funcționează sub control cortical și la rândul său controlează toate manifestările de comportament somatic, vegetativ, nervos, endocrin, influențând și activitatea corticală. Hormonii tropi au acțiune directă asupra creierului activând sau inhibând activitatea lui electrică, aduc modificări biologice și biochimice indiferent de acțiunea pe care o exercită asupra glandelor țintă. Controlul asupra hipotalamusului poate fi direct pe calea tracturilor corticohipotalamice sau indirect prin intermediul nucleilor talamici anterior și mediodorsal. Din punct de vedere anatomic hipotalamusul este situat în zona de tranziție dintre formațiunile nervoase și endocrine.

Funcțiile hipotalamusului sunt:

1. Neurosecreția. Constă în elaborarea, transportul și eliberarea de hormoni de către celulele nervoase care posedă constituenții asemănători celulelor secretorii. Secreția hipotalamică este dirijată spre două regiuni:

- neurohipofiza, care este rezervorul secreției nucleilor supraoptic (mai ales vasopresina) și paraventricular (oxitocina). Acestea sunt transportate de

către axonii tractului supraopticohipofizar sub formă inactivă şi vor fi activaţi în neurohipofiză, trecerea lor în sângele circulant fiind reglată de un dispozitiv neurogliovascular;

- eminenţa mediană – care este locul de depozit al neurohormonilor capabili să activeze sau să inhibe secreţia hormonilor adenohipofizari respectiv factori eliberatori (releasing factors) şi factori inhibitori (release inhibiting factors). Eminenţa mediană este şi sediul receptorilor care prin mecanisme de feed-back controlează secreţia hipotalamică. Ea reprezintă locul de convergenţă al căilor sistemului nervos central ce converg spre sistemul endocrin periferic.

Factorii eliberatori şi inhibitori reprezintă mijloace de control endocrin ale hipotalamusului, fiind constituiţi din molecule proteice distincte. Fiecărui hormon hipofizar îi corespunde cel puţin un factor inhibitor şi unul eliberator. Astfel nucleul supraoptic elaborează factori eliberator corticotropi, luteinizanţi şi factori inhibitor melanocitar; nucleul paraventricular eliberează factor eliberator tireotropi, luteinizant şi melanocitar; nucleul infundibular secretă factor eliberator stimulat folicular şi de creştere; nucleii corpilor mamilar conţin factor eliberator luteiizant; nucleul lateral – factor eliberator şi inhibitor de creştere. În eminenţa mediană sunt depozitaţi toţi aceşti factori, fiind singura structură care are posibilitatea de a-i elibera în sistemul port-hipofizar pentru a ajunge la adenohipofiză. În afară de factorii exogeni care controlează secreţia de neurohormoni controlul este asigurat de către circuitele de feed-back.

Pe lângă neurohormoni eminenţa mediană conţine catecolamine, în special dopamina, care ar fi mediatorii celor mai numeroşi dintre factorii eliberatori, exceptând cei corticotropi care ar avea ca mediator preferenţial acetilcolina.

Factorii de eliberare şi inhibare acţionează specific asupra adenohipifizei, fiecare dintre ei avnd o structură stereochimică diferită. Fiecare se va fixa pe un anumit tip de celule hipofizare, acelea care conţin în membranele lor receptorul specific. Blocarea receptorului prin fixarea factorului eliberator activează o prostoglandină din membrana celulară care constitue mesagerul secundar. Activarea constă în prelucrarea unui rest fosforic de la adenyl-ciclaza fosforilată din citosol. Adenyl-ciclaza defosforilată devine activă şi acţionează asupra ATP celular eliberând un rest fosforic şi transformând ATP în CAMP care este mesagerul terţiar. Acesta acţionează asupra unei proteinkinaze căreia îi blochează fracţiunea inhibitorie şi lasă liberă fracţiunea catalizatoare care se manifestă în două modalităţi: 1.) depolarizează membrana celulară care permite exodul ionilor de potasiu în afara celulei şi pătrunderea ionilor de sodiu; 2.) pune în libertate ionii de calciu cu acţiune inotropă pozitivă din mitocondriile citosolului. Consecinţa este punerea în activitate a unor proteine contractile situate în axul lung al canalelor ergastoplamei care prin contracţia lor mobilizează granulele de secreţie din celule, în lumenul sinusoidelor.

2. Controlul activităților generale autonome ale organismului (respirator, cradiovascular, digestiv, renal, genital etc).

3. Termoreglarea este asigurată de către hipotalamusul anterior, care este un centru vasodilatator, al transpirației şi de către hipotalamusul posterior, care este un centru al vasoconstricției, tremorului şi altor factori capabili de a ridica temperatura corpului.

4. Reglarea importului de alimente şi apă. Pornind de la informațiile periferice şi ale factorilor centrali, în special cei metabolici a căror intervenție declanşează senzațiile de foame şi sete, asigură controlul metabolic de bază legat de ponderea corporală. Centrul foamei este hipotalamusul lateral iar cel al setei hipotalamusul medial. La această reglare homeostatică fundamentală se adaugă, prin convergența pe hipotalamus a influxurilor venite de la centrii superiori, factorii de motivație pozitivă sau negativă.

5. Comportamentul sexual şi reproducerea prin controlul gemetogenezei, modificărilor ciclice, apetitului sexual. Toate acestea în colaborare cu formațiunile sistemului limbic.

6. Controlul periodicității ritmurilor de funcționare diurnă (fluctuațiile de temperatură corporală, ale numărului şi concentrației constituenților plasmatici, etc, variații fiziologice care se desfăşoară după un orar stabilit).

7. Comporatmentul emoțional în care intervin două elemente: tonusul afectiv care este de natură subiectivă; expresia emoției care este de natură obiectivă. De exemplu accesul de furie nu poate fi declanşat în lipsa hipotalamusului caudal. El se manifestă printr-o anumită mimică şi gesturi de natură somatică (țipete, agitație, încercări de a zgâria sau muşca etc) dar şi prin manifestări vegetative (exoftalmie, midriază, congestie etc). Fuzionarea acestor două tipuri de componente dau comportamentul funcțional de ansamblu.

6.2.5. Subtalamusul

Regiunea suboptică sau subtalamică se găseşte la nivelul feței inferioare a straturilor optice, fiind dispusă cranial față de tegmentul mezencefalic, ventral de talamus, lateral de hipotalamus şi medial de capsula internă şi nucleul lentiform. La nivelul său se continuă cu formațiuni ale tegmentului, cum ar fi lemniscul medial, fasciculele dentotalamic, dentorubric precum şi extremitățile craniale ale nucleului roşi şi substanței negre.

Ea reprezintă de fapt zona de trecere dintre mezencefal şi prozencefal, este frontiera sau pragul diencefalomezencefalic. Din punct de vedere structural conține atât fascicule care traversează regiunea în toate sensurile, cât şi formațiuni cenuşii, care din punct de vedere embriologic provin din lama fundamentală a veziculei diencefalice.

Subtalamusul este alcătuit din formațiuni cenușii proprii (nucleul subtalamic, zona incerta) și fascicule de fibre proprii sau în tranzit spre alte etaje ale sistemului nervos.

Topografia regiunii se prezintă, în mod schematic, în felul următor. În continuarea stratului reticular al talamusului, ca o îngrosare a extremității lui infero-interne, se află o lamă de substanță cenușie, care poartă denumirea de zona incerta. Dedesubtul ei se găsește un nucleu de forma unei lentile biconvexe — nucleul subtalamic al lui Luys — (*nucleus subthalamicus*). În partea laterală se prelungește sub straturile optice porțiunea medială a nucleului lentiform — globul palid (*globus pallidus*), care din punct de vedere embriologic provine din diencefal, iar din punct de vedere funcțional aparține ansamblului de nuclei extrapiramidali ai pragului diencefalomezencefalic.

În partea posterioară a regiunii suboptice se observă extremitatea anterioară a nucleului roșu și a lui locus niger.

În ceea ce privește substanța albă, piciorul peduncular continuă la acest nivel capsula internă. Pe traiectul fasciculelor lungi de proiecție se observă scriații transversale, formate de mănunchiurile de fibre ale sistemului extrapiramidal și din nucleii corticobulbari, care traversează partea inferioară a capsulei interne.

Între nucleul subtalamic și peretele ventriculului mijlociu se găsește o zonă, care poartă denumirea de câmpul H, al lui Forel. Acest câmp este traversat de lemniscul mediat și de fasciculele spinotalamice. Lateral, câmpul lui Forel este divizat prin prezența zonei incerte în două subdiviziunii câmpul H_1 și H_2. Câmpul H_1 se află între talamus și zona incertă și este traversat de fasciculul talamic. Câmpul H_2 este delimitat de zona incerta și nucleul subtalamic, și conține fasciculul lenticular.

Formațiunile cenușii ale regiunii suboptice aparțin sistemului motor extrapiramidal.

1. Nucleul subtalamic al lui Luys are forma unei lentile biconvexe. În sus vine în raport cu zona incerta, prin câmpul H_2, fiind așezat medial de globus pallidus, de care este separat prin fasciculul lentiform. Extremitatea sa anterioară se întinde până la un plan frontal, trecând prin tuberculii mamilari, iar extremitatea sa posterioară se apropie de locus niger. El este compus dintr-o porțiune medială cu celule mici și dintr-una laterală, formată din celule mari. Prima ar aparține sistemului vegetativ, și numai cea de-a doua aparatului extrapiramidal. Porțiunea extrapiramidală are conexiuni cu globus pallidus prin fasciculul subtalamic, și are acțiune inhibitorie asupra lui globus pallidus. Lezarea sa poate duce la mișcări coreiforme și la hemibalism (mișcări ample, violente, necontrolate, executate de mușchii proximali ai extremităților).

Se pare că există legături în ambele direcții cu putamenul, talamusul, nucleul roșu, locus, niger și hipotalamus. Se pare că există, de asemenea,

legături directe cu scoarța cerebrală fie prin fibre speciale, fie prin colateralele altor căi. Nucleul sub talamic este legat și de cel de partea opusă.

2. Zona incerta, este o lamă subțire de substanță cenușie, situată ventral de talamus, care se continuă pe fața laterală a acestuia cu nucleul lenticular talamic. Este separată de talamus prin fasciculul talamic (câmpul Forel-H1) iar de nucleul subtalamic prin fasciculul lenticular (câmpul Forel-H2). Ea este alungită sub talamus în direcție antero-posterioară și este legată lateral de lama reticulară a talamusului. Dedesubtul ei se găsește nucleul subtalamic.

Zona incerta primește aferențe din ariile senzitivo-motorii (4,6,3,1,2), de la nucleii cerebeloși și nucleii trigeminali. Eferențele zonei incerta se pare că se îndreaptă spre tectul mezencefalic, calota pedunculară, oliva bulbară și nucleii nervilor trunchiului cerebral, spre nucleul subtalamic, nucleul roșu și măduva spinării. Funcțiile zonei incerte sunt puțin cunoscute.

3. Globul palid (*globus pallidus*) reprezintă macroscopic partea internă a nucleului lenticular. Este separat de putamen prin lama medulară externă. Masa globului palid este subdivizată prin lama medulară internă în două fragmente, medial și lateral.

Înglobarea putamenului și a globului palid într-o singură formațiune nu este corespunzătoare, întrucât, cele două componente ale nucleului lenticular au origine și rol funcțional diferit.

Globul palid primește fibre aferente de la scoarța cerebrală — câmpul 4 si 6, nucleii intralaminari ai talamusului, tectul mezencefalic corpul striat, nucleul subtalamic, substanța neagră, formația reticulară a trunchiului cerebral, hipotalamus, oliva bulbară și nucleii nervului vestibular,

Fibrele sale eferente abordează: talamusul (nucleul ventral), nucleul subtalamic, nucleul roșu, oliva bulbară, formațiunea reticulară și nucleul interstițial. Conexiunile se fac prin intermediul ansei lenticulare, a fasciculului lenticular, fasciculului talamic și a fasciculului central al calotei.

Globul palid este un centru motor al sistemului extrapiramidal, care este supus acțiunii frenatoare a corpului striat.

4. Nucleii câmpului prerubric (nucleii câmpului medial) – sau câmpul Forel-H sunt așezați medial de nucleul lentiform și zona incerta. Se presupune că sunt stații pe calea fibrelor tractului central al tegmentului, care provin din globus palidus.

Fibrele proprii sunt pallidofugale:

- fasciculul lenticular – este format din fibrele care părăsesc segmentul medial al globus pallidus pe fața sa dorsală, caudal de ansa lenticulară. Ele străbat capsula internă prin brațul posterior, pătrund între zona incerta și nucleul subtalamic unde ocupă câmpul H_2 al lui Forel. Apoi se alătură fibrelor ansei lenticulare, dentotalamice și rubrotalamice. Locul de convergență al acestor

fibre unde se găsesc şi nucleii câmpului prerubric se numeşte câmpul prerubric H al lui Forel;

- fasciculul talamic – este cel mai voluminos. Fasciculul este alcătuit din fibre dentro-rubrice, dento-talamice (spre nucleii intralaminari rostrali şi VIL), fibre ale ansei lenticulare şi fasciculului lenticular, trece între zona incerta, medial de care formează o buclă în C şi nucleii talamici ventrali, ocupând câmpul H_1 al lui Forel. Destinaţia fibrelor sale sunt nucleii laterali (VAL şi VIL) şi centro-median ai talamusului. Conţine şi fibre cu direcţie inversă talamostriate;

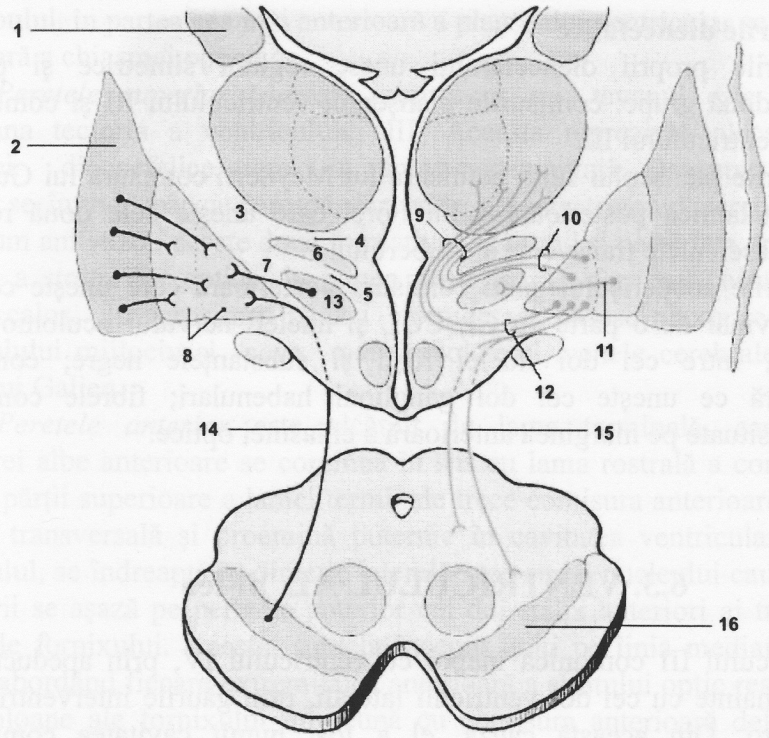

1- nucleul caudat
2- putamen
3- capsula interna
4- campul H1 Forell
5- Campul H2 Forell
6- zona incerta
7- fibre talamopalidale
8- palidum
9- fasciculul talamic
10- fasciculul lenticular
11- fibre palidosubtalamice
12- ansa lenticulara
13- nucleul subtalamic Luys
14- nsa lenticulara
15- fasciculul talamic
16 substanta neagra

Fig. nr. 92. Subtalamusul (după W. Kahle, Werner Platzer)

- ansa lenticulară – are originea în putamen şi fața medială a segmentului medial al globului palid, apoi înconjură brațul posterior al capsulei interne şi intră în componența fasciculului talamic. Printre fibrele sale se găsesc răspândiți neuronii nucleului ansei lenticulare;

- fasciculul subtalamic – care face legătura în sens dublu întru nucleul subtalamic şi globus pallidus, trece caudal de ansa lenticulară şi fasciculul lenticular. Fibrele palidosubtalamice au originea în segmentul lateral al globus pallidus iar cele subtalamopalidale se termină în segmentul medial;

- fibrele lemniscului medial şi gustative trec lateral de nucleul roşu apoi dorsal de acesta pentru a ajunge pe fața inferioară a nucleilor VPL şi VPM.

Comisurile diencefalice

Comisurile proprii diencefalului unesc regiuni simetrice şi pot fi clasificate în două grupe: comisurile planşeului ventriculului III şi comisurile acoperişului ventriculului III.

Comisurile planşeului sunt: comisura lui Meynert; comisura lui Gudden; comisura subtalamică posterioară a lui Forel care uneşte cele două regiuni subtalamice; fasciculele transverse ale tuberului.

Comisurile acoperişului sunt: comisura posterioară care uneşte cei doi pulvinari, pulvinar de o parte cu CI, CGL şi nucleii nervului oculomotor de partea opusă, între cei doi nuclei roşii şi substanțele negre; comisura interhabenulară ce uneşte cei doi ganglioni habenulari; fibrele comisurii interretiniene situate pe marginea anterioară a chiasmei optice.

6.3. VENTRICULUL AL III-lea

Ventriculul III comunică înapoi cu ventriculul IV, prin apeductul lui Sylvius iar înainte cu cei doi ventriculi laterali, prin găurile interventriculare ale lui Monro. Din această cauză, el a fost numit cavitatea comună a ventriculilor.

Ventriculul mijlociu este un spațiu îngust median, vertical, situat între cele două straturi optice. I se pot descrie 6 pereți: superior (dorsal), inferior (ventral), anterior, posterior şi 2 pereți laterali.

Pereții laterali prezintă un şanț cu direcție anteroposterioară şi curb cu concavitatea superioară. Acest şanț se numeşte şanțul hipotalamic al lui Monro (sulcus hypothalamicus), se întinde din dreptul orificiului apeductului lui Sylvius până la gaura interventriculară, şi separă fața medială a talamului, situată deasupra, de hipotalamus, care se găseşte dedesubtul lui. Fețele mediale

ale talamusurilor sunt unite între ele prin comisura moale sau cenuşie, adeziunea intertalamică. Hipotalamusul formează în mare o pâlnie, care după ce a participat la formarea peretelui lateral, se continuă în peretele inferior.

Peretele inferior (ventral) sau planşeul ventriculului este excavat. Punctul lui cel mai deeliv este reprezentat de infundibulul care se continuă în jos cu tulpina glandei pituitare. Pâlnia peretelui inferior are un perete posterior mai oblic şi unul anterior mai vertical. Planşeul este alcătuit în porțiunea posterioară de pedunculii cerebrali şi de substanța perforată posterioară a fosei interpedunculare.

Înaintea lor se observă slaba proeminență intraventriculară a corpilor mamilari, iar şi mai înainte tuber cinereum, în centrul tuberului se află infundibulul. în partea cea mai anterioară a planşeului ventricular se găseşte fața superioară a chiasmei optice.

Peretele superior (dorsal) propriu-zis sau tavanul este format din membrana tectoria a ventriculului III. Aceasta reprezintă placa dorsală a veziculei diencefalice, care a rămas nedezvoltată. Deasupra membranei tectoria se întinde pânza coroidă, iar peste aceasta trigonul cerebral (fornix). După cum am văzut, aceste două formațiuni se întind şi peste fața dorsală a unei porțiuni a straturilor optice, în partea posterioară, fornixul este sudat de corpul calos. În grosimea pânzei coroide se găsesc plexurile coroide ale ventriculului mijlociu şi ceva mai dorsolateral, venele cerebrale interne — venele lui Galien.

Peretele anterior este alcătuit de lama terminală, care deasupra comisurei albe anterioare se continuă în sus cu lama rostrală a corpului calos, înapoia părții superioare a lamei terminale trece comisura anterioară, care are o direcție transversală şi proemină puternic în cavitatea ventriculară. Părăsind ventriculul, se îndreaptă în direcție laterală spre capul nucleului caudat. înapoia comisurii se aşază pe peretele anterior cei doi stâlpi anteriori ai trigonului — coloanele fornixului. Aceştia sunt la început uniți pe linia mediană. Pe urmă diverg, abordând fiecare extremitatea anterioară a stratului optic respectiv. Cele două coloane ale fornixului împreună cu comisura anterioară delimitează un spațiu triunghiular, în realitate în fund de sac, care a fost numit vulvă. În partea inferioară a peretelui anterior, deasupra chiasmei optice se găseşte un alt fund de sac al ventriculului, recesul optic.

Peretele posterior prezintă orificiul superior al apeductului lui Sylvius, ca o mică pâlnie, cu deschizătura anterodorsală. Deasupra orificiului se întinde transversal comisura posterioară, în dreptul ei, epiteliul ependimar prezintă organul subcomisural. Peste comisura posterioară se află epifiza.

Cavitățile ventriculare sunt căptuşite cu un epiteliu ependimar, unistratificat, cubic sau prismatic. Celulele prezintă cili vibratili, iar prin polul lor bazal emit o prelungire care intră în constituția membranei bazale. La

nivelul infundibulului, epiteliul ependimar nu este continuu, ceea ce pare să reprezinte un indiciu morfologic pentru schimburili de substanțe dintre nucleii infundibulului şi lichidului cerebrospinal.

În alte locuri se observă îngroşări şi chiar plisări ale ependimului, cu o mai bogată vascularizație a țesutului subependimar. Probabil că şi la aceste niveluri au loc schimburi de substanțe dintre elementele nervoase şi lichidul cerebrospinal. Asemenea zone se găsesc în ventriculul III, pe peretele lateral, înapoia adeziunii intertalamice.

O altă formațiune a ependimului ventriculului mijlociu este organul subcomisural. El este format de o zonă aşezată în dreptul comisurii posterioare, unde celulele epiteliului ependimar sunt foarte înalte. Spre deosebire de celulele din alte regiuni, în loc de cili vibratili mici şi numeroşi, fiecare din celulele organului subcomisural posedă doar un singur cil mai voluminos.

Fisura transversă a creierului

Se numeşte despicătura lui Bichat un şanț profund impar şi simetric care este situat la baza creierului şi de-a lungul căruia pia mater se insinuiază între hemisferă şi diencefal. Acest şanț are forma unei lungi curbe cu concavitatea îndreptată înainte. Partea sa mijlocie se află situată sub spleniul corpului calos, iar cele două extremități corespund spațiului perforat anterior şi aici par a continua şanțul lateral. Cu toate că despicătura cerebrală a lui Bichat este continuă, îi distingem o porțiune mediană şi două porțiuni laterale.

Porțiunea mediană are o direcție transversală şi este delimitată în sus de spleniul corpului calos, iar în jos de corpii quadrigemeni. Ea este ocupată de pânza coroidiană a ventriculului diencefalic şi pe aici ies venele lui Galien.

Porțiunile laterale sunt delimitate în sus de pedunculii cerebrali şi de corpii geniculați medial şi lateral. În jos ea este delimitată de circumvoluția hipocampului. De-a lungul acestor părți laterale a despicăturii cerebrale a lui Bichat se insinuează pia mater pentru a da naştere mai departe la două cordoane vasculare, plexurile coroide, care pătrund în ventriculul lateral. S-a crezut mult timp că despicătura cerebrală a lui Bichat le conduce în ventriculii creierului: partea mijlocie, în ventriculul mijlociu, părțile laterale în ventriculii laterali. O asemenea afirmație este inexactă. Ventriculul mijlociu este închis la nivelul bazei de către ependim şi, de asemenea, la nivelul porțiunii laterale a despicăturii cerebrale găsim ependimul care închide prelungirea sfenoidala a ventriculului lateral.

Prin urmare, la nivelul despicăturii cerebrale nu are loc o comunicare între sistemul ventricular şi exterior.

CAPITOLUL 7

EMISFERELE CEREBRALE

EMISFERELE CEREBRALE (HEMISPHERIUM)

Creierul mare este format în cea mai mare parte din cele două emisfere cerebrale. La adult are forma unui ovoid cu extremitatea posterioară mai mare ca cea anterioară. Greutatea creierului variază în funcție de vârstă și sex. La un copil cu vârsta de 1 an creierul este de 2,5 ori mai mare decât a nou-născutului, pentru ca la un copil de 6 ani, creierul să atingă proporția de 85% din greutatea creierului matur. La adult cântărește circa 1380 g la bărbat și 1250 g la femeie. Cu cât înaintăm în vârstă greutatea creierului scade. După Broca hemisfera dreaptă ar fi mai grea decât cea stângă.

Emisferele cerebrale sunt despărțite prin șanțul interhemisferic (fisura longitudinală cerebrală), în care pătrunde un sept format de dura mater, numit coasa creierului (falx cerebri). Acest șanț în porțiunea sa mijlocie se oprește în profunzime la nivelul unei lame de substanță albă care leagă hemisferele și care se numește corpul calos. Anterior și posterior șanțul interhemisferic separă complet hemisferele de la convexitate până la bază.

Emisferelor cerebrale li se descriu trei margini (superioară, laterală și medială), trei fețe (inferioară, medială și superolaterală) și două extremități (anterioară și posterioară).

7.1. CONFIGURAȚIA EXTERNĂ

7.1.1. Marginile hemisferelor

Marginea superioară – se întinde de la polul frontal la cel occipital, este curbă cu concavitatea în jos și separă fața laterală de cea medială. Vine în raport cu marginea convexă a coasei creierului și cu sinusul longitudinal superior.

Marginea laterală (inferioară) – se întinde de la polul frontal la cel occipital separând fața laterală de cea inferioară. Ea este neregulată, și are o porțiune anterioară corespunzătoare lobului frontal, o porțiune mijlocie corespuzătoare lobului temporal, separate între ele prin șanțul lateral al lui Sylvius, care trece de pe fața inferioară pe fața laterală a hemisferei. Ultima porțiune corespunde lobului occipiotal și se așează pe cortul cerebelului.

Marginea medială – separă fața inferioară de cea medială și în porțiunea sa mijlocie este curbă, cu concavitatea înăuntru, porțiune corespunzătoare formațiunilor interhemisferice ale bazei creierului.

7.1.2. Fețele emisferelor

Suprafața externă – este brăzdată de o serie de șanțuri care separă porțiuni în relief numite girusuri (circumvoluții). Acest tip de scoarță cerebrală se numește girencefală (animalele cu scoarța netedă au scoarță lisencefală). Șanțurile care apar primele sunt cele mai importante și mai adânci, se numesc scizuri (scizura lui Rolando, a lui Sylvius) și delimitează între ele zone funcționale. Sunt șanțuri de ordin primar.

Scizurile delimitează lobi. În fiecare lob găsim alte șanțuri, numite șanțuri intergirale sau șanțuri de ordin II, care delimitează circumvoluțiile. Unele circumvoluții prezintă și ele șanțuri numite șanțuri intragirale și care delimitează pliurile secundare. Circumvoluțiile pot fi unite între ele prin pliuri de substanță cenușie, numite pliuri de trecere. Nu toate circumvoluțiile sunt vizibile la suprafață, multe dintre ele găsindu-se în profunzimea șanțurilor sau fețelor. În cuprinsul unei circumvoluții pătrunde o masă de substanță albă sub mantaua corticală. Relieful format numai din substanța corticală nu reprezintă o circumvoluție adevărată. Mantaua corticală a emisferelor, caracterizată prin șanțuri și circumvoluții se numește *pallium.*

Emisferele cerebrale mai posedă o porțiune netedă, deosebită de restul peretelui emisferic, situată la limita dintre emisfere și diencefal și care formează rinencefalul, regiune apărută mai timpuriu pe scara filogenetică; ea constitue arhipallium, spre deosebire de prima parte, de apariție mai recentă, numită neopallium.

Fața inferioară a emisferelor cerebrale

Se sprijină pe etajul orbitar și temporal al endobazei, iar posterior pe cortul cerebelului. Este neregulată și divizată de șanțul lui Sylvius (sulcus lateralis) în două părți de întindere inegală, una mai mică anterioră, presilviană (1/4 din suprafață) și una mai mare posterioară, retrosiviană, (3/4 din suprafață). Această față pleacă din unghiul lateral al spațiului perforat anterior și se îndreaptă către marginea laterală a hemisferei, descriind o curbă cu concavitatea posterioară.

Porțiunea anterioară este lobul orbitar și este așezat pe tavanul orbitei și lama ciuruită a etmoidului, corespunzându-i fața inferioară a lobului frontal. Prezintă următoarele șanțuri:

- șanțul orbital medial sau drept (sau șanțul olfactiv) (*sulcus olfactorius*), are o direcție anteroposterioară, relativ paralelă cu scizura interhemisferică și se întinde de la unghiul anterior al spațiului perforat anterior până la aproximativ 1,5 cm distanță de polul frontal al lobului; în extremitatea sa anterioară se află bulbul olfactor și, în continuare,

tractul olfactor, motiv pentru care este cunoscut şi sub numele de şanțul olfactor.

- şanțul orbital lateral (*girii orbitali*) este inconstant şi îl întâlnim către marginea laterală a lobului; este mai mic decât cel medial.
- şanțul cruciform rar realizează forma de H şi mai des apare ca o depresiune între şanțul orbital lateral şi medial şi de la el pleacă relativ radiar trei, patru scobituri.

Circumvoluția orbitală medială este cuprinsă între fisura interhemisferică şi şanțul olfactor. Este aporape rectilinie şi mai poartă numele de gyrus rectus.

Circumvoluția orbitală laterală este situată în afara şanțului orbital lateral şi se continuă pe fața laterală a lobului frontal cu circumvoluția a III-a frontală.

Circumvoluțiile orbitale mijlocii (*gyri orbitales*), sunt reprezentate de circumvoluțiile care se găsesc în jurul şanțului cruciform şi între cele două şanțuri orbitale.

Porțiunea retrosilviană (lobul temporooccipital) este situat în groapa temporală a bazei craniului şi pe cortul creieraşului. El se întinde de la şanțul lateral (Sylvius) până la extremitatea posterioară a hemisferei şi este străbătut de două şanțuri cu direcția anteroposterioară. Sunt şanțurile occipitotemporale lateral (*sulcus occipitotemporalis*) şi medial sau colateral (*sulcus colateralis*).

Aceste şanțuri împart porțiunea retrosilviană în două fâşii de substanță cerebrală: circumvoluțiile occipitotemporale, dintre care una situată între cele două şanțuri, este circumvoluția occipitotemporală laterală şi cea cuprinsă între şanțul colateral (occipitotemporal medial) şi marginea medială a hemisferei este circumvoluția ocoipitotemporală medială. În afara şanțului occipitotemporal lateral rămâne o altă fâşie de substanță cerebrală, care este însă continuarea pe fața inferioară a circumvoluției a III-a temporale de pe fața laterală a lobului temporal.

Circumvoluția occipitotemporală laterală (*girus occipitotemporalis lateralis*) este o circumvoluție flexuoasă, mai largă la mijloc decât la extremități şi, prin asemănare cu un fus, este cunoscută şi sub numele de lobul fusiform.

Circumvoluția occipitotemporală medială (*girus occipitotemporalis medialis*) prezintă o porțiune anterioară şi una posterioară de mărime inegală. Este cu mult mai mare porțiunea sa anterioară care se delimitează de cealaltă printr-un plan frontal care trece prin spleniul corpului calos.

Porțiunea anterioară sau circumvoluția hipocampului (*gyrus parahippocampalis*) este cuprinsă între şanțul occipitotemporal medial şi despicătura lui Bichat. La partea posterioară circumvoluția hipocampului se continuă cu segmentul posterior al circumvoluției occipitotemporale mediale (*gyrus lingualis*) pe de o parte, iar pe de altă parte, ea trimite un pliu către

circumvoluția corpului calos şi, în acest fel, leagă circumvoluția corpului calos de circumvoluția hipocampului realizând marea circumvoluție limbică a lui Broca

La partea anterioară prezintă un relief, sub forma de con, numit cârligul sau uncusul hipocampului. La baza lui se află un şanț anteroposterior, care îi permite izolarea şi care se numeşte şanțul uncusului,

La partea anterioară a circumvoluției hipocampului şi în grosimea uncusului *se* găseşte un nucleu de substanță cenuşie care este o dependență din scoarța cerebrală: este nucleul amigdalian, înfundat în profunzime şi, ca dovadă, avem continuitatea între ei şi scoarța cerebrală a lobului occipitotemporal

În ceea ce priveşte porțiunea posterioara a circumvoluției occipitotemporale mediale, ea se întinde de la extremitatea posterioară a circumvoluției hipocampului şi până la scizura calcară de pe fața medială a lobului occipital. Se mai numeşte şi lobul lingual (*gyrus lingualis*). Acesta este separat în două pliuri, lingual superior şi inferior, de către un şanț anteroposterior.

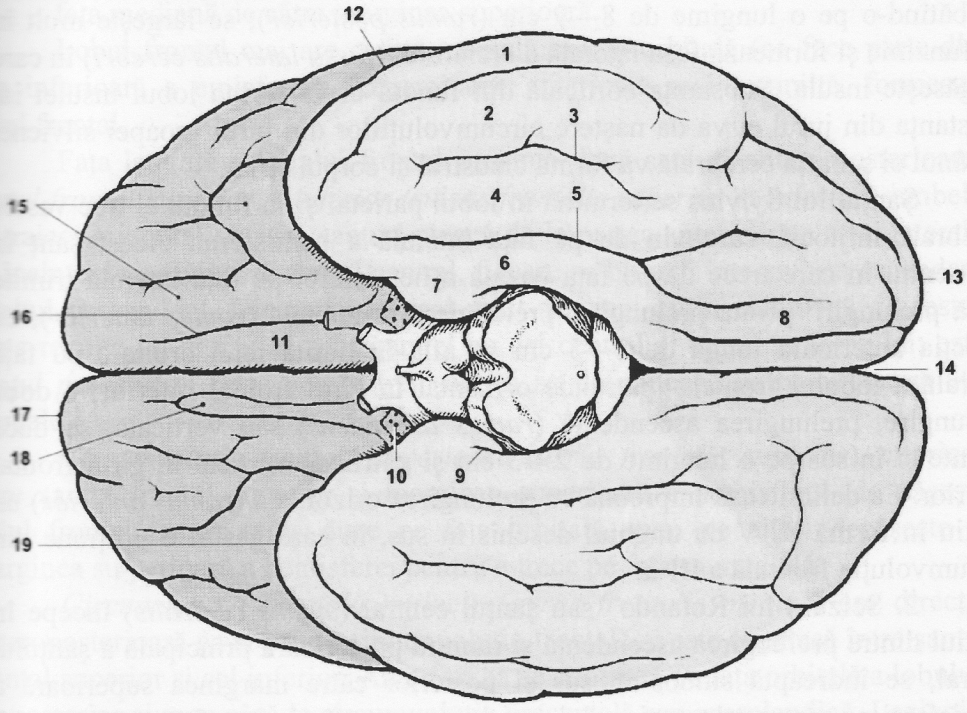

1- girus temporal inferior
2- girus occipitotemporal inferior
3- sant occipitotemporal
4- girus occipitotemporal mijlociu
5- sant colateral
6- girus parahipocampic
7- uncus
8- girus lingual
9- santul hipocampic
10- substanta perforata anterioara
11- girus rectus
12- santul lui Sylvius
13- polul occipital
14- fisura cerebrala longitudinala
15- girusul orbital
16- sant olfactiv
17- lobul frontal
17- bulb olfactiv
19- polul temporal

Fig. Nr. 93. Fața inferioară a emisferelor cerebrale W. Kahle, Werner Platzer

Fața supero-laterală

Este cea mai importantă față a hemisferei prin centrii corticali pe care îi conține. Este cuprinsă între marginea superioară şi marginea laterală a hemisferei şi se întinde de la polul frontal la cel occipital.

Această față cuprinde trei şanțuri care o divid în patru lobi:

Șanțurile feței supero-laterale sunt:

1. Scizura lui Sylvius sau şanțul lateral (*sulcus lateralis*) este cea mai mare scizură, ea fiind printre cele dintâi care apar la embrion. La adulți şanțul lateral prezintă două porțiuni: una situată pe fața inferioară a hemisferei, care pleacă din unghiul extern al substanței perforate anterioare, limitând lobul orbital de cel temporooccipital; a doua se află pe fața laterală a hemisferei în continuarea celeilalte, şi pe fața aceasta se îndreaptă uşor oblic ascendent,

străbătînd-o pe o lungime de 8—9 cm (*ramus posterior*); se lărgeşte mult în profunzime şi formează fosa laterală a creierului (*fossa lateralis cerebri*) în care se găseşte insula. Substanţa corticală din fundul ei va forma lobul insulei iar substanţa din jurul ei va da naştere circumvoluţiilor din jurul groapei silviene. În sânul ei scoarţa cerebrală va forma claustrul şi corpul striat.

Şanţul lui Sylvius se termină în lobul parietal şi în fundul ei trec vasele cerebrale mijlocii, care vin de pe faţa laterală a hemisferei. Acest şanţ în momentul în care trece de pe faţa bazală a hemisferei pe faţa laterală trimite două prelungiri: prima prelungire, prelungirea orizontală (*ramus anterior*), cu direcţia anterioară lungă de 2—3 cm se află la limita feţei orbitare cu faţa laterală a lobului frontal - pătrunde orizontal în girul frontal inferior; a doua prelungire, prelungirea ascendentă (*ramus ascendens*) sau verticală, se duce înainte şi în sus pe o lungime de 2—3 cm şi pătrunde vertical în girul frontal inferior. Ea delimitează împreună cu prelungirea orizontală (*ramus anterior*) un spaţiu în formă de V cu unghiul deschis în sus, în care găsim o porţiune din circumvoluţia frontală a III-a.

2. Scizura lui Rolando sau şanţul central (*sulcus centralis*) începe în spaţiul dintre prelungirea ascendentă şi ramura posterioară principală a şanţului lateral, se îndreaptă sinuos în sus şi posterior către marginea superioară a hemisferei pe care o atinge şi mai des o depăşeşte, sfârşind pe faţa medială a ei. Ea trece pe faţa medială a hemisferei puţin îndărătul mijlotului marginii superioare. Atât la extremitatea sa superioară cât şi la cea inferioară este înconjurată de o cută de anostomoză care leagă circumvoluţia dinaintea şanţului central cu cea dindărătul lui. Pliul superior poartă denumirea de lobulul paracentral, iar cel inferior de opercul rolandic (operculum fronto-parietale).

3. *Scizura perpendiculară externă (şanţul parieto-occipital)* este cel mai simplu şanţ din şanţurile primare ale feţei laterale şi apare tot la cinci luni. La om are forma unei mici depresiuni, către partea posterioară a feţei laterale şi pe marginea superioară a hemisferei. Ea separă lobul parietal de cel occipital dar numai în porţiunea superioară, deoarece mai jos sunt câteva cute de trecere. Existenţa acestor trei şanţuri împarte faţa laterală a hemisferei în patru lobi: frontal, temporal, parietal şi occipital.

Lobii feţei supero-laterale sunt:

1. Lobul frontal (*lobus frontalis*)

Ocupă partea anterioară a emisferelor cerebrale, fiind situat înaintea şanţului central. Este delimitat în jos de marginea laterală a hemisferei şi în sus de marginea superioară a hemisferei, margini la nivelul cărora circumvoluţiile de pe faţa laterală a lobului se continuă cu circumvoluţiile feţei mediale şi ale feţei orbitale a lobului. Faţa supero-laterală a acestui lob este separată de:

- lobul temporal de către şanţul lateral;
- lobul parietal de către şanţul central;

- faţa mediană de către marginea superioară.

Lobul frontal mai are o faţă medială şi una orbitală (ce face parte din faţa inferioară a emisferei). Extremitatea anterioară mai rotunjită, formează polul frontal.

Faţa laterală a lobului frontal prezintă două şanţuri antero-posterioare, *şanţul frontal superior şi inferior (sulcus frontalis superius et inferius)*, ambele cu traiect orizontal. Aceste şanţuri pleacă de la partea anterioară a feţei laterale şi, înainte de a ajunge la şanţul central, fiecare se bifurcă într-un braţ ascendent şi altul descendent. Din reunirea mai mult sau mai puţin complexă a acestor braţe rezultă un al treilea şanţ paralel cu cel central şi situat înaintea lui: este *şanţul precentral*. Între aceste trei şanţuri se delimitează patru circumvoluţii frontale.

Circumvoluţia frontală superioară (*gyrus frontalis superior*), cuprinsă între şanţul frontal superior şi marginea superioară a hemisferei, de păşeşte polul frontal pentru a se duce pe faţa orbitală, cum de altfel depăşeşte şi marginea su perioară a hemisferei pentru a trece pe faţa sa medială.

Circumvoluţia frontală mijlocie (*gyrus frontalis medius*) are direcţia anteroposterioară ca şi prima circumvoluţie frontală şi este cuprinsă între şanţul frontal superior şi cel inferior. Anterior, ea se continuă pe faţa orbitală a lobului, iar posterior ajunge pînă la circumvoluţia precentală sau prerolandică. Leziunile acestei circumvoluţii provoacă tulburări în mişcările conjugate ale globilor oculari.

Circumvoluţia frontală inferioară sau circumvoluţia lui Broca (gyrus frontalis inferior) se găseşte sub şanţul frontal inferior; în ea pătrund cele două prelungiri ale şanţului lateral. Această circumvoluţie are trei porţiuni: anterioară, mijlocie şi posterioară care pot fi delimitate astfel: porţiu nea anterioară (pars orbitalis) este aşezată în faţa prelungirii anterioare a şanţului lateral, pe când cea mijlocie (pars triangularis) se află între cele două prelungiri ale şanţului lateral. Toată porţiunea din circumvoluţie care rămâne posterior porţiunii mijlocii, poartă numele de piciorul circumvoluţiei frontale a treia şi este importantă pentru că aici în hemisfera stângă în dreptul ei se găseşte centrul motor al vorbirii articulate. Este zona lui Broca (pars opercularis). Această porţiune posterioară a circumvoluţiei frontale a treia prezintă variaţii multiple şi, între altele, uneori este străbătută de un şanţ oblic în sus şi posterior. Este şanţul diagonal al lui Eberstaller existenţa lui măreşte suprafaţa centrului vorbirii.

Circumvoluţia frontală a patra sau frontală -ascendentă, prerolandică sau precentrală (*gyrus precentralis*) este cuprinsă între şanţul precentral şi şanţul central, şi este foarte importantă, deoarece la acest nivel, în celulele gigante ale lui Betz, îşi au originea fibrele groase ale tractului motor (tractul piramidal sau cerebrospinal). Dacă limita sa posterioară este bine determinată, nu acelaşi

lucru se poate spune despre limita sa anterioară, care este mai puțin bine determinată din cauza cutelor care o leagă de extremitatea posterioară a frontalei I, II şi III. Extremitatea sa inferioară este legată de extremitatea inferioară a circumvoluției postcentrale, printr-un pliu de trecere între lobul frontal şi cel parietal. Acest pliu înconjură extremitatea inferioară a şanțului central şi se numeşte opercul rolandic sau pliul frontoparietal inferior (operculum frontoparietale). Acelaşi aspect prezintă şi extremitatea superioară, care, prin pliul frontoparietal superior (lobului paracentral, lobulus paracentralis) leagă extremitatea superioară a aceleiaşi circumvoluții de cir cumvoluția postcentrală.

2. Lobul temporal (*lobus temporalis*)

Situat la partea mijlocie şi inferioară a feței laterale a hemisferei este delimitat în sus de către şanțul lateral, iar în jos de marginea laterală a hemisferei. Este separat de lobul occipital printr-o linie arbitrară, ce porneşte de la incizura preoccipitală către şanțul parietooccipital. Extremitatea sa anterioară rotunjită, formează polul temporal. Fața externă a lui este împărțită de două şanțuri anteroposterioare în trei circumvoluții.

Şanțurile sunt: temporal superior şi temporal inferior.

Şanțul temporal superior (*sulcus temporalis superior*) este constant, pleacă dinapoia polului temporal şi se îndreaptă apoi în.sus şi îndărăt, sfârşind în lobul parietal, la nivelul pliului curb (*gyrus angularis*). În acest drum, şanțul temporal superior este paralel cu şanțul lateral. Împreună cu şanțul lateral delimitează girul temporal superior

Şanțul temporal inferior (*sulcus temporalis inferior*)este aşezat sub primul şanț, merge paralel cu el şi este întrerupt din loc în loc, prin diverse cute anastomotice.

Între aceste şanțuri şi limitele lobului temporal sunt cuprinse trei circumvoluții: temporala I, II şi III.

Circumvoluția temporală superioară (temporala I) (*gyrus temporalis superior*) este aşezată imediat sub şanțul lateral, între acesta şi şanțul temporal superior, iar la extremitatea sa posterioară se continuă cu lobul parietal. La partea sa superioară, această circumvoluție este înzestrată cu o serie de 3-4 pliuri. Aceste pliuri se numesc circumvoluțiile temporale transverse sau circumvoluțiile lui Heschl (*gyri temporales transversi*), la nivelul cărora se găseşte localizat centrul auzului.

Circumvoluția temporală mijlocie (temporala II) (*gyrus temporalis medius*) este cuprinsă între cele două şanțuri temporale, superior şi inferior. La partea posterioară se continuă cu pliul curb.

Circumvoluția temporală inferioară (temporala III) *(gyrus temporalis inferior)* este situată sub al doilea şanț temporal şi trece şi pe lobul temporo-occipital, întinzându-se până la şanțul occipito-temporal. La extremitatea sa

posterioară se continuă cu circumvoluția a treia occipitală și uneori poate exista între ele o scobitură numită scobitura preoccipitală.

Porțiunea din lobul temporal care acoperă fosa laterală a creierului, formează *operculul temporal*.

3. Lobul parietal (*lobus parietalis*)

Este situat posterior de lobul frontal (de care este separat prin șanțul central Rolando) și de superior de lobul temporal (de care este despărțit prin șanțul lateral Sylvius) și de lobul occipital (de care este separat prinntr-o linie imaginară care pleacă de la extremitatea posterioară a șanțului lateral și se unește cu șanțul parietooccipital.

Pe acest lob găsim un șanț important numit intraparietal (*sulcus intraparietalis*). Acest șanț începe în unghiul dintre șanțul central și șanțul lateral și se îndreaptă către marginea superioară a hemisferei mergând parelel cu șanțul central, înainte de a ajunge la această margine, el își schimbă direcția, îndreptându-se posterior și mergând de această dată aproape paralel cu marginea superioară a hemisferei. În dreptul punctului unde el își schimbă direcția, emite o prelungire ascendentă care se îndreaptă către marginea superioară a hemisferei, este prelungirea ascendentă a șanțului intraparietal. Deosebim astfel la șanțul intraparietal două porțiuni: una paralelă cu șanțul central (șanțul retrorolandic sau postcentral, sulcus postcentralis) și alta paralelă cu marginea superioară a hemisferei. Această ultimă porțiune emite de asemenea o prelungire ascendentă (șanțul parietal transvers al lui Brissaud) înaintea scizurii perpendiculare externe; mai importantă decât această prelungire ascendentă este cea descendentă (șanțul intermediar al lui Jensen), care se duce în circumvoluția parietală inferioară.

Circumvoluțiile parietale sunt în număr de trei: parietala ascendentă, parietala superioară și parietala inferioară.

Circumvoluția parietală ascendentă (postrolandică sau postcentrală, gyrus postcentralis) este cuprinsă între șanțul central (anterior) și porțiunea verticală a șanțului intraparietal, șanțul postcentral (posterior). În acest gyrus se găsește localizat centrul sensibilității generale. Extremitatea superioară a acestei circumvoluții este unită cu extremitatea superioară a circumvoluției frontale ascendente printr-un pliu de trecere frontoparietal superior sau lobului paracentral; la extremitatea ei inferioară se unește cu extremitatea inferioară a circumvoluției frontale ascendente prin pliul de trecere frontoparietal inferior sau operculul rolandic.

Circumvoluția parietală superioară, este o circumvoluție cu direcția anteroposterioară cuprinsă între marginea superioară a hemisferei cerebrale și porțiunea anteroposterioară a șanțului intraparietal. La partea sa anterioară se leagă de circumvoluția postcentrală, iar la partea posterioară, printr-o cută

anastomotică, pe sub scizura perpendiculară externă se leagă de circumvoluția occipitală superioară.

Circumvoluția parietală inferioară se găseşte înapoia şi dedesubtul şanțului intraparietal. Se leagă anterior de piciorul circumvoluției frontale ascendente, iar posterior, înconjurând extre mitatea posterioară a şanțului lateral, se leagă de prima circumvoluție temporală. Este pliul parietotemporal al lui Broca (*gyrus supramarginalis*). În această circumvoluție, şanțul intraparietal tri mite şanțul intermediar al lui Jensen, care împarte circumvoluția parietală inferioară în două părți: una anterioară de acest şanț, lobului marginal su perior al lui Gratiolet sau gyrus supramarginalis, alta posterioară şanțului lui Jensen: pliul curb (*gyrus angularis*).

Pliul curb este deci pliul de legătură dintre circumvoluția parietală inferioară şi temporală a doua şi care înconjură extremitatea posterioară a şanțului temporal superior. Circumvoluțiile din jurul lui formează lobului pliului curb şi în acesta înglobăm lobului marginal superior (gyrus supramarginalis), pliul curb (gyrus angularis) şi extremitatea posterioară a circumvoluției a doua temporale.

4. Lobul insulei (insula)

Este un lob care se află situat în fundul şanțului lateral, în fosa laterală a creierului. El este acoperit de buzele acestui şanț care, dacă le îndepărtăm, ne lasă să vedem o ridicătură de formă triunghiulară: acesta este lobul insulei lui Reil (insula). Lobul insulei este acoperit de marginea inferioară a lobului frontal şi parietal, precum şi de prima circumvoluție temporală, numite operculii frontal, frontoparietal şi temporal. Acest lob este delimitat prin trei şanțuri: unul anterior, aproape vertical, care îl separă de lobul frontal; al doilea superior care separă baza insulei de operculul frontoparietal şi, în sfârşit, şanțul posteroinferior, care îl separă de prima circumvoluție temporală. Şanțul anterior nu se continuă cu cel posterior din cauza unui pliu de trecere frontoinsular şi temporoinsular, numit *limen insular* (o prelungire pe care insula o trimite către substanța perforată anterioară). Pe fața sa laterală, insula este străbătută de un şanț oblic în jos şi înainte. Este marele şanț al insulei sau şanțul longitudinal care divide lobul, în două părți.

Porțiunea situata anterior de acest şanț prezintă trei circumvoluții: anterioară, mijlocie şi posterioară, iar porțiunea posterioară a acestui şanț se numeşte lobul poste rior şi are numai două circumvoluții, din care cea mai caudală se numeşte gyrus longus insulae.

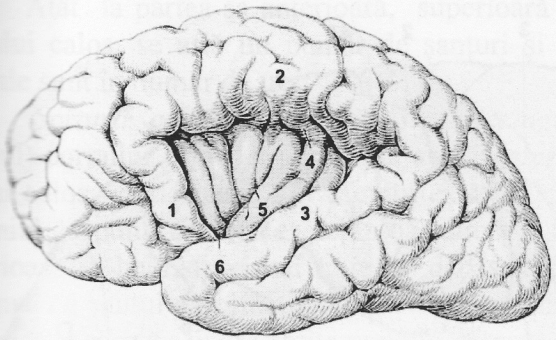

1- operculum frontal
2- operculum parietal
3- operculum temporal
4- santul circular al insulei
5- santul central al insulei
6- limenul insular

Fig. Nr. 94. Lobul insulei (după W. Kahle, Werner Platzer)

5. Lobul occipital

Porţiunea de pe faţa laterală a hemisferei care rămâne îndărătul unei linii ce uneşte scizura perpendiculară externă cu marginea inferioară a lui, aparţine lobului occipital. Acest lob este delimitat superior şi inferior de marginile respective ale hemisferei şi suprafaţa sa este brăzdată de două şanţuri anteroposterioare: şanţul occipital superior (interoccipital) şi şanţul occipital inferior. Între aceste şanţuri şi marginile hemisferei sunt cuprinse trei circumvoluţii longitudinal aşezate în ordinea următoare: circumvoluţia occipitală întâia, paralelă cu marginea superioară a hemisferei; circumvoluţia occipitală a doua, cuprinsă între cele două şanţuri occipitale şi circumvoluţia occipitală a treia, cuprinsă între şanţul occipital inferior şi marginea externă a hemisferei.

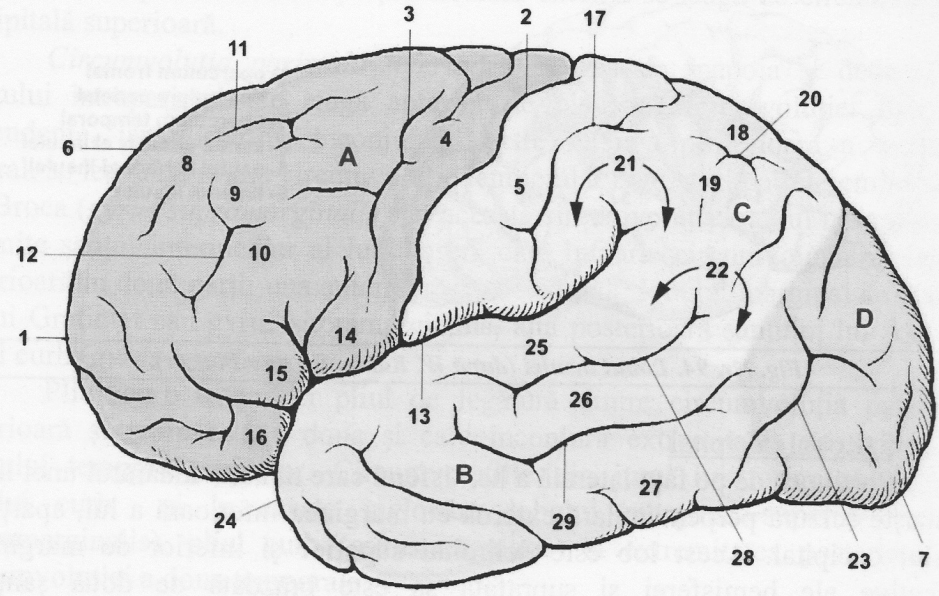

1- polul frontal
2- sant central Rolando
3- sant precentral
4- girus precentral
5- girus postcentral
6- marginea superioara
7- polul occipital
8- girus frontal superior
9- girus frontal mijlociu
10- girus frontal inferior
11- sant rontal superior
12- sant frontal inferior
13- santul lateral Sylvius
14- partea operculara
15- partea triangulara
16- partea orbitala
17- sant postcentral
18- girus parietal superior
19- girus parietal inferior
20- sant intraparietal
21- girus supramarginal
22- girus angular
23- sant occipital transvers
24- polul temporal
25- girus temporal superior
26- girus temporal mijlociu
27- girus temporal inferior
28- sant temporal superior
29- sant temporal inferior

A - Lobul frontal
B - Lobul Temporal
C - Lobul Parietal
D - Lobul Occipital

Fig. Nr. 95. Fața supero-laterală a emisferei cerebrale (după W. Kahle, Werner Platzer)

Fața medială a emisferelor cerebrale (*facies medialis cerebri*)

Este separată de fața similară a celeilalte emisfere prin coasa creierului mare. După îndepărtarea ei, lărgind scizură interhemisferică, se observă o lamă de substanță albă care trece transversal de la o hemisferă la cealaltă: corpul calos. Acesta este înconjurat pe toată circumferința lui de șanțul corpului calos, care se continuă sub rostrul corpului calos cu șanțul parolfactiv posterior, iar înapoi cu fisura hipocampului. Șanțul corpului calos îl desparte pe acesta de restul feței mediale.

Atât la partea sa anterioară, superioară cât şi la partea posterioară a corpului calos, se află un număr de şanţuri şi circumvoluţii. Şanturile feţei mediale sunt în număr de trei:

Scizura calosomarginală (*sulcus cinguli*), pornită de sub genunchiul (rostrul) corpului calos, se îndreaptă apoi posterior, mergând relativ paralel cu corpul calos; cînd ajunge în dreptul extremităţii posterioare a corpului calos (spleniul corpului calos), ea schimbă direcţia şi se îndreaptă către marginea superioara a hemisferei pe care o depăşeşte. Anterior această scizură se continuă cu şanţul parolfactiv anterior (inconstant), paralel cu şanţul parolfactiv posterior. Această scizură emite prelungiri secundare:

- şanţul paracentral, care ia naştere din scizură calosomarginală înainte ca aceasta să sfârşească. El se duce către marginea superioară a hemisferei;
- şanţul supraorbitar al lui Broca, şanţ care se desprinde în dreptul genunchiului corpului calos şi se duce oblic în sus şi înainte;
- prelungirea posterioară, care ia naştere în momentul în care scizură calosomarginală se îndreaptă către marginea superioară a hemisferei. Ea continuă direcţia acesteia şi se opreşte la pliul parietolimbic posterior al lui Broca, care se află imediat în faţa şanţului parietooccipital.

Scizura calcarină este o scizură importantă. Ea pleacă de la polul occipital, merge uşor ascendent până la scizura perpendiculară internă (parietooccipitală), după care se îndreaptă în jos către spleniul corpului calos, sfârşind la nivelul pliului temporolimbic al lui Broca.

Scizura perpendiculară internă sau parietooccipitală este continuarea pe faţa medială a scizurii perpendiculare externe. Ea se termină în scizură calcarină, sub spleniul corpului calos.

Lobii şi circumvoluţiile feţei mediale. Scizurile descrise mai sus împart faţa medială a hemisferei în doi lobi şi două circumvoluţii.

O primă circumvoluţie este circumvoluţia corpului calos (*gyrus cinguli*), lobul corpului calos al lui Broca, cuprins între şanţul corpului calos de deasupra feţei superioare a corpului calos şi sulcus cinguli; ea pleacă de sub rostrul corpului calos şi, înconjurând corpul calos, se leagă prin pliul temporolimbic cu hipocampul; este legată şi cu circumvoluţia frontală superioară prin pliul frontolimbic.

A doua circumvoluţie a feţei mediale este circumvoluţia frontală internă, sau superioară (*gyrus frontalis superior*), situată deasupra scizurii calosomarginale, care nu este altceva decât porţiunea din circumvoluţia frontală superioară care încalecă faţa medială. Porţiunea din circumvoluţia frontală internă cuprinsă între şanţul paracentral şi porţiunea terminală a scizurii calosomarginale (*sulcus cinguli*) a fost numită *lobulul paracentral*, care face

legătura superioară între circumvoluțiile frontală ascendentă şi parietală ascendentă (gyrus pre- şi postcentralis).

Lobii feței mediale a emisferei sunt: cuneusul şi precuneusul.

Lobul cuneus este de forma triunghiulară şi este cuprins între şanțul parietooccipital şi şanțul calcarin, iar baza sa este formată de marginea superioară a hemisferei. Din vârful lui pleacă uneori un pliu de trecere care îl leagă de partea posterioară a circumvoluției corpului calos (gyrus cin guli); este pliul de trecere cuneolimbic al lui Broca.

Lobul precuneus sau patrulater după forma sa este delimitat superior de marginea superioară a hemisferei, anterior de porțiunea terminală a scizurii calosomarginale (sulcus cinguli), posterior de şanțul parietooccipital, iar în jos de prelungirea posterioară a scizurii calosomarginale (sulcus cinguli).

Înconjurând corpul calos pe dinainte, pe deasupra şi posterior, se găseşte gyrul fornicat (circumvoluția limbică), care este alcătuit din segmente succesive, cu denumiri diferite, între care nu există însă limite precise la exterior. În apropierea punctului unde scizura calcarină se apropie mult de şanțul corpului calos, gyrul fornicat prezintă porțiunea lui cea mai strâmtă, care se numeşte istmul gyrului fornicat. În continuare, făcând parte din lobul temporal, se găseşte gyrul hipocampului, care, în apropierea polului temporal se înconvoaie şi alcătuieşte un cârlig numit uncusul hipocampului.

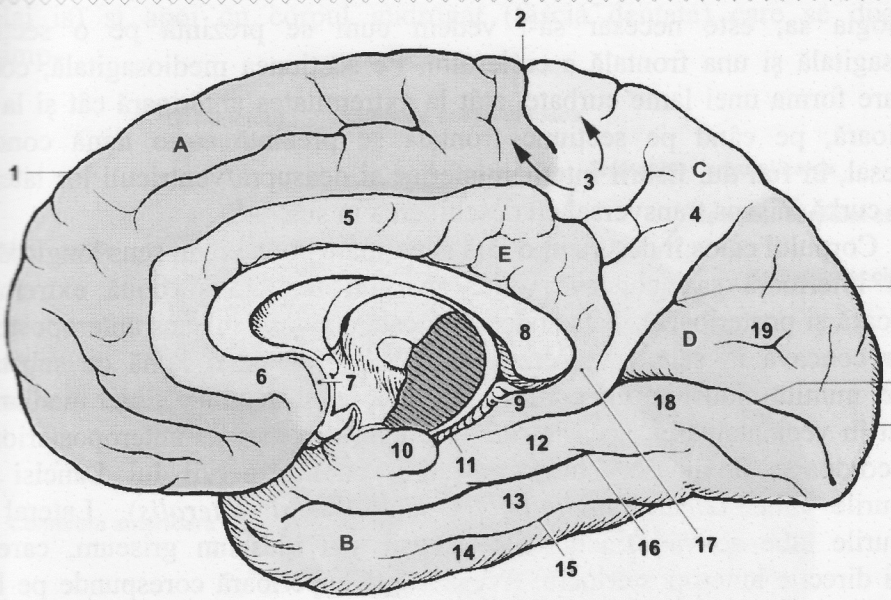

1- marginea superioara
2- sant central Rolando
3- girus paracentral
4- precuneus
5- girus cingular (limbic)
6- aria paraolfactorie
7- girus paraterminal
8- corpul calos
9- girus dintat
10- uncus
11- sant hipocampic
12- girus parahipocampic
13- girus occipitotemporal medial
14- girus occipitotemporal lateral
15- sant occipitotemporal
16- sant colateral
17- istmul girusului cingular
18- girusul lingual
19- cuneus
20- sant parietooccipital
21- sant calcarin
22- polul occipital

A - Lobul Frontal
B - Lobul Temporal
C - Lobul Parietal
D - Lobul Occipital
E - Sistemul Limbic

Fig. Nr. 96. Fața medială a emisferelor cerebrale (după W. Kahle, Werner Platzer)

7.2. FORMAȚIUNILE INTERHEMISFERICE

Între cele două hemisfere cerebrale se găseşte un număr de formaţiuni care le leagă între ele şi care au fost numite comisuri interhemisferice. Aceste formaţiuni interhemisferice sunt:

7.2.1. Corpul calos (*corpus callosum*)

Este o largă comisură între cele două hemisfere. Se prezintă ca o lamă de substanţă albă patrulateră transversală, lungă de 8—10 cm, şi lată la partea anterioară de 1 cm, iar la partea poste rioară de 2 cm, cu o grosime în medie de 1 cm, cu excepţia extremităţii sale posterioare, unde atinge 1,5 şi 1,8 cm. El este aşezat în fundul fisurii inter hemisferice şi se întinde între cele două hemisfere, numai în porţiunea lor mijlocie. Pentru a ne da seama de aspectul, întinderea şi

morfologia sa, este necesar să-l vedem cum se prezintă pe o secțiune mediosagitală şi una frontală a creierului. Pe secțiunea mediosagitală, corpul calos are forma unei lame curbate, atât la extremitatea anterioară cât şi la cea posterioară, pe când pe secțiune frontală se prezintă ca o lamă concavă transvesal, în fun dul fisurii interhemisferice şi deasupra ventriculi lor laterali; ea este curbă în sens transversal cu deschiderea în sus.

Corpului calos îi descriem o față superioară convexă în sens longitudinal şi una inferioară sau concavă; două margini laterale şi două extremități (anterioară şi posterioară). Fața superioară este convexă în sens anteroposterior şi uşor concavă în sens transversal. Este acoperită de o lamă de substanță cenuşie, numită indusium griseum, iar de o parte, şi de alta a liniei mediane *şi* imediat în vecinătatea ei, această față este parcursă în sens anteroposterior de două cordoane flexuoase, subțiri şi albe, numite nervii lui Lancisi sau tractusurile albe (*stria longitudinalis medialis şi lateralis*). Lateral de tractusurile albe se văd tractusurile cenuşii sau iduseum griseum, care au aceeaşi direcție anteroposterioară. Această față superioară corespunde pe linia mediană fundului fisurii interhemisferice şi este în raport cu marginea inferioară a coasei creierului, vasele cerebrale anterioare şi cu circumvoluția corpului calos ; între această circumvoluție şi corpul calos există un spațiu care poartă numele de sinusul corpului calos.

Fața inferioară este concavă în sens anteroposterior şi convexă în sens transversal. Pe linia mediană, ea dă inserția formațiunii lamelare, numită septum pellucidum, care se aşează sagital între corpul calos şi fornix. Lateral de inserția lui septum pellucidum, fața inferioară a corpului calos formează tavanul ventriculului lateral; către partea sa posterioară, această față fuzionează cu fornixul.

Extremitatea anterioară sau genunchiul corpului calos (genu corporis callosi) se opreşte la o distanță de 3 cm de polul frontal; ea este curbă şi se termină pe peretele anterior al ventriculului III cerebral printr-o porțiune mai subțiată, numită ciocul corpului calos (rostrum corporis callosi). Pe partea anterioară a acestui genunchi se văd două cordoane în continuarea nervilor lui Lancisi şi care, ajungând la ciocul corpului calos, iau denumirea de pedunculii corpului calos (gyrus paraterminalis); de aici, ei se îndreaptă oblic în afară şi iau denumirea de bandeletă diagonală care sfârşeşte în hipocamp.

Extremitatea posterioară a corpului calos sau bureletul lui Reil sau splenium corporis callosi apare ca un cordon transversal gros de 1,5 cm, situat cam la 6—7 cm de polul occipital şi îndoit în jos. El se aşază deasupra corpilor cuadrigemeni şi a glandei epifize, formând buza superioară a despicăturii cerebrale a lui Bichat. Pe acest splenium se continuă nervii lui Lancisi şi indusium griseum, printr-o bandă subțire numită fasciola cinerea (gyrus

fasciolaj is) şi apoi cu corpul gudronat (fascia dentata) care se duce în hipocamp.

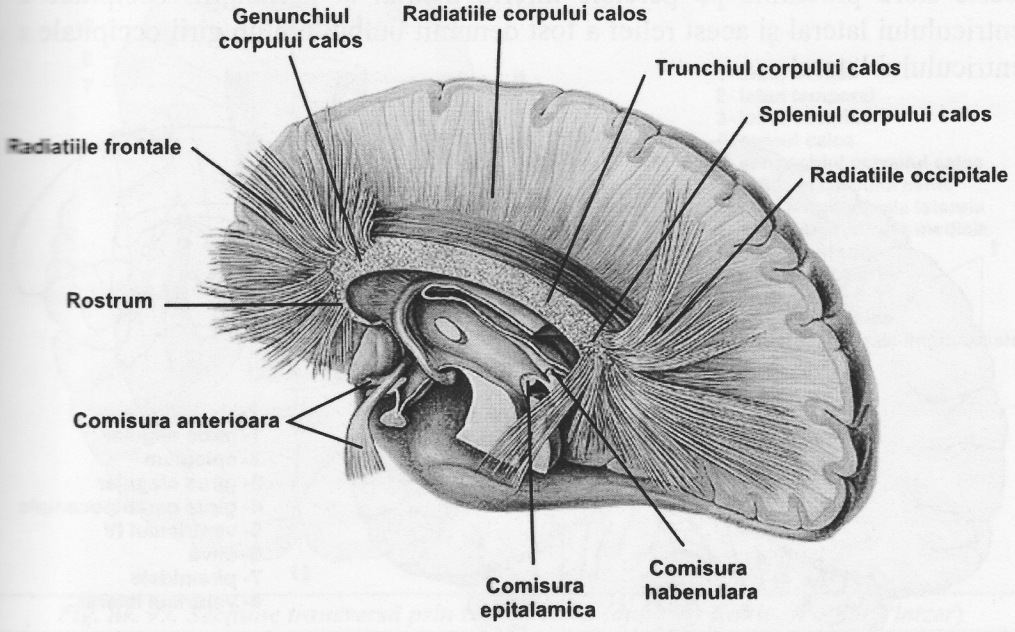

Fig. Nr. 97. Corpul calos (după W. Kahle, Werner Platzer)

Nervii lui Lancisi, prin genunchiul corpului calos şi bandeleta diagonală, ajung la hipocamp, precum de altfel ajunge şi fasciola cinerea şi fascia dentata. Rezultă că, fiind în continuare, realizează o bandă care ia forma de semiinel, care în conjură corpul calos pe faţa sa superioară. Această formaţiune este restul unei circumvoluţii atrofiate, numită circumvoluţia intralimbică.

Corpul calos este format din fibre care leagă cele două hemisfere; sunt fibre transversale care pleacă de la scoarţa unei hemisfere la scoarţa celeilalte hemisfere. Fibrele transversale care trec prin ciocul corpului calos se duc lateral în pre ungirile frontale ale ventriculilor laterali şi leagă feţele orbitare ale lobilor frontali, după cum fibrele care trec prin genunchi leagă feţele medială şi laterală ale unui lob frontal cu cele de partea opusă. Acest grup de fibre formează forcepsul anterior. Fibrele care trec prin porţiunea mijlocie a corpului calos leagă cea mai întinsă parte a unei hemisfere cu cealaltă şi, pe de altă parte, împreună cu fibrele din splenium, contribuie la formarea tavanului ventriculilor laterali (cornul sfenoidal şi occipital). Fibrele care iau parte la formarea acestui acoperiş alcătuiesc tapetum.

Prin splenium trec încă fibre care leagă cei doi poli occipitali, fibre care au forma unei anse deschise posterior şi care alcătuiesc forcepsul pos terior. Aceste fibre proemină pe peretele inferio medial al prelungirii occipitale a ventriculului lateral şi acest relief a fost denumit bulbul prelun girii occipitale a ventriculului lateral.

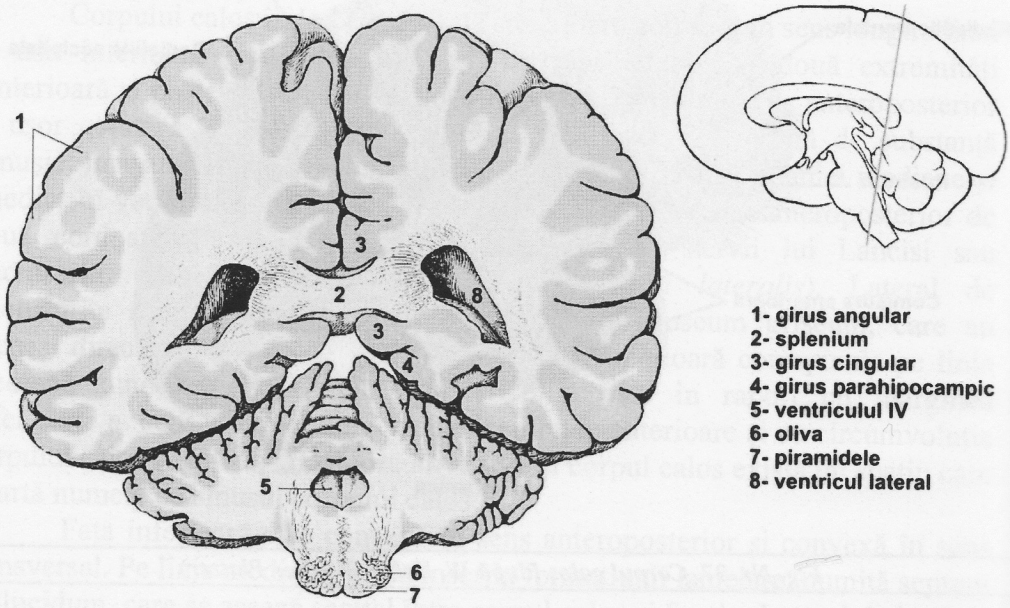

Fig. Nr. 98. Secțiune frontală prin spleniul corpului calos (după W. Kahle, Werner Platzer)

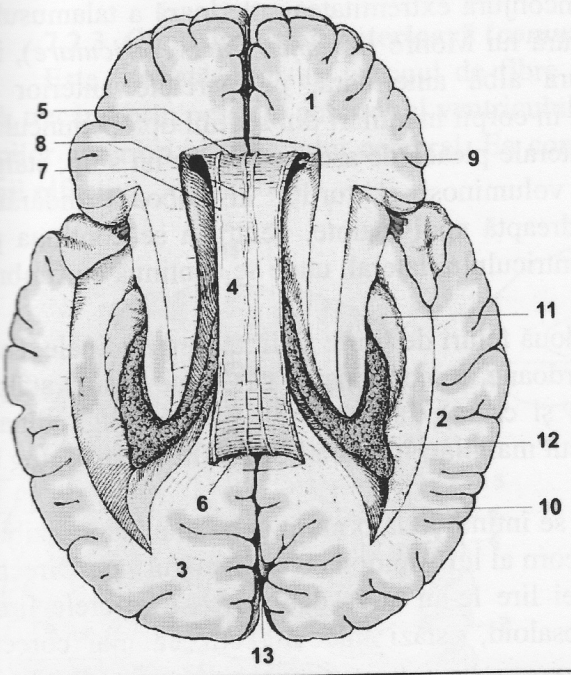

1- lobul frontal
2- lobul temporal
3- lobul occipital
4- corpul calos
5- genunchiul corpului calos
6- spleniul corpului calos
7- stria longitudinala laterala
8- stria longitudinala mediala
9- cornul anterior
10- cornul posterior
11- hipocampul
12- plexuri coroide
13- fisura cerebrala lingitudinala

Fig. nr. 99. Secțiune transversă prin corpul calos (după W. Kahle, Werner Platzer)

7.2.2. Fornixul

Denumit şi bolta cu patru stâlpi a lui Winslow sau trigonul cerebral este o lamă de substanță albă, de forma triunghiulară pe secțiune, aşezată sub corpul calos şi deasupra talamusului şi ven triculului mijlociu. El este boltit, cu concavitatea în jos şi la extremitatea sa posterioară fuzionează prin fața superioară cu corpul calos; pe măsură ce ne apropiem de unghiul său anterior, el se depărtează de corpul calos şi în acest spațiu rezultat prin depărtarea lor, vine să se plaseze, în plan sagital, septum pellucidum, o lamă subțire, care separă între ei ventriculii laterali.

Din punct de vedere morfologic deosebim fornixului două fețe, două margini şi trei unghiuri.

Fața superioară vine în raport cu corpul calos, iar pe linia mediană se insera pe ea septum pellu cidum; de o parte şi de alta a lui ea este liberă şi formează o pane din planşeul ventriculilor laterali.

Fața inferioară vine în raport cu vălul choroidian al celui de-al 3-lea ventricul şi, prin intermediul lui, cu nucleii talamici şi ventriculul III ce rebral.

Marginile sunt dreaptă şi stângă şi dau inserția plexurilor choroide ale ventriculilor laterali, de unde şi numele de tenia fornicis. Unghiurile sunt în număr de trei: unul anterior şi două posterioare. Din unghiul anterior pleacă două cordoane, stâlpii anteriori (columna fornicis), care se duc înainte şi în jos,

depărtându-se unul de altul; ei înconjură extremitatea anterioară a talamusului respectiv şi delimitează cu el gaura lui Monro (*foramen interventriculare*), iar apoi trec posterior de comisura albă anterioară, pe peretele anterior al ventriculului III cerebral şi ajung în corpii mamilari din spațiul optopeduncular. Din cele două unghiuri posterolaterale pleacă de asemenea câte un stîlp, stâlpii posteriori (*crus fornicis*) mai voluminoşi şi turtiți; ei coboară îndărătul talamusului, se îndoaie şi se îndreaptă apoi înainte, pentru a se continua pe planşeul porțiunii sfenoidaie a ventriculului lateral, unde se continuă cu fimbria hippocampi.

Fornixul este format din două feluri de fibre: a) fibre longitudinale, care se condensează pe margini în cordoane, în continuarea cărora se găsesc stâlpii anteriori şi posteriori (columnae şi crura); în acest fel, fibrele longitudinale leagă cornul lui Ammon de nucleul mamilar, în afară de alte fibre care ajung în bulbul olfactiv;

b) fibre transversale, care se întind de la o margine la alta, sunt vizibile pe fața interioară, şi ele leagă un corn al lui Ammon cu congenerul său. Direcția lor şi asemănarea cu corzile unei lire le-au atras denumirea de fibrele lirei, psalterium Davidi, sau corpul psaloid, astăzi înlocuită cu cea mai corectă denumire de commissura fornicis.

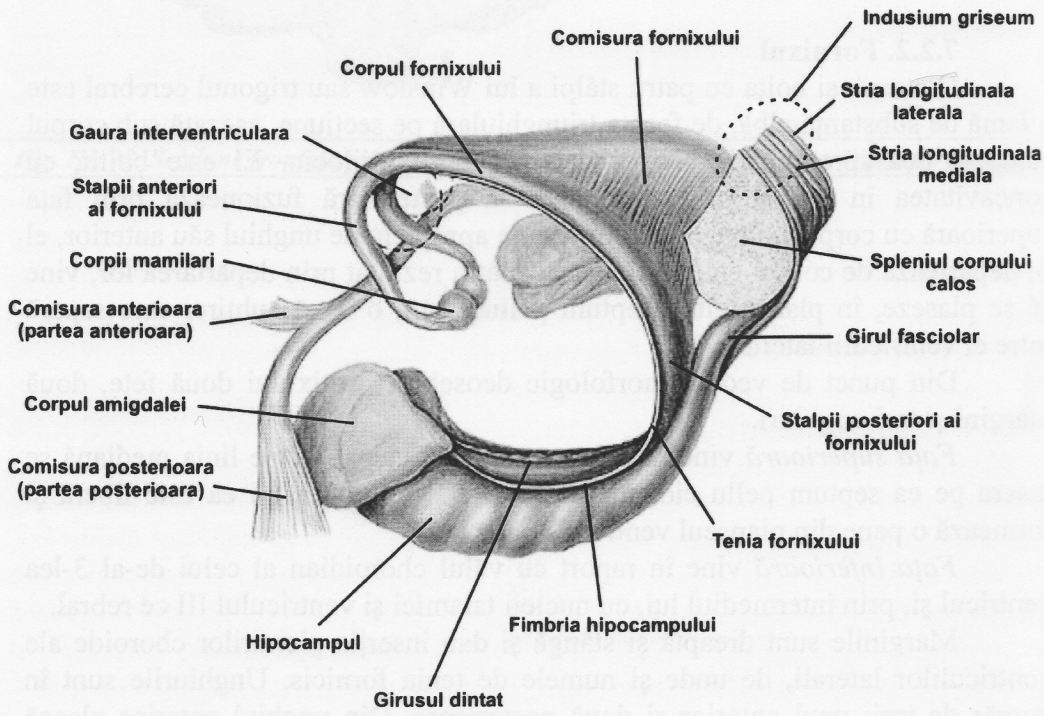

Fig. Nr. 100. Fornixul. Vedere laterală (după W. Kahle, Werner Platzer)

7.2.3. Comisura albă anterioară (*commissura anterior*)

Este formată dintr-un fascicul de fibre care leagă un lob temporal de altul, trecând prin peretele anterior al ventriculului III cerebral, imediat înaintea stâlpilor anteriori ai trigonului cerebral. Ea conține și fibre care leagă între ei bulbii olfactivi.

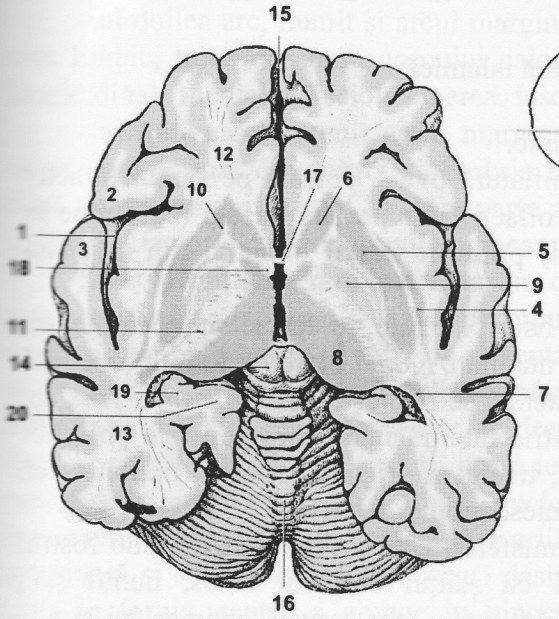

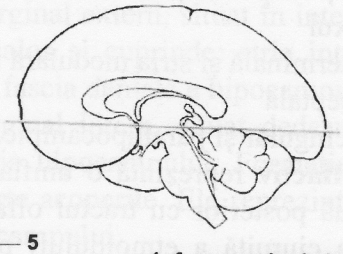

1- fosa cerebrala laterala
2- operculum frontal
3- operculum temporal
4- claustrum
5- putamen
6- capul nucleului caudat
7- coada nucleului caudat
8- talamus
9- globus palidus
10- capsula interna (partea anterioara)
11- capsula interna (partea posterioara)
12- lobul frontal
13- lobul temporal
14- tectum mezencefalic
15- fisura cerebrala longitudinala
16- cerebelul
17- comisura anterioara
18- stalpii fornixului
19- cornul lui Amon
20- girus parahipocampic

Fig. Nr. 101. Secțiune orizontală la nivelul comisurii albe anterioare (după W. Kahle, Werner Platzer)

7.3. SISTEMUL LIMBIC (RINENCEFALUL)

Este un segment al encefalului care deserveşte simțul olfactiv, filogenetic fiind cea mai veche porțiune a creierului. Structurile care alcătuiesc sistemul limbic sunt interpuse între diencefal şi neocortex, şi aparțin paleopalliumului, arhipalliumului şi neopalliumului (girul cingular şi parahipocampic). Are conexiuni cu sistemul olfactiv, hipotalamusul, talamusul, epitalamusul şi mai puțin cu cortexul.

Componentele sistemului limbic sunt următoarele:

1. Calea olfactivă – reprezentată nervii olfactivi, bulbul olfactiv, tractul olfactiv, nucleul olfactiv anterior, trigonul olfactiv, striile olfactive, lobul piriform alcătuit din aria prepiriformă, aria periamigdaliană, aria entorinală etc.
2. Substanța perforată anterioară, tuberculul olfactiv şi banda diagonală a lui Broca.
3. Corpul amigdalian
4. Formația hipocampică
5. Fornixul
6. Stria terminală şi stria medulară talamică
7. Aria septală
8. Girii cingular şi parahipocampic.

Bulbul olfactiv reprezintă o umflătură ovală, culcată pe şanțul olfactiv care se continuă posterior cu tractul olfactiv, iar pe fața bazală (care vine în raport cu lama ciuruită a etmoidului) primeşte nervii olfactivi din mucoasa olfactivă nazală.

Tractul olfactiv, în vecinătatea fisurii laterale, se desface în două ramuri, care circumscriu o arie triunghiulară, numită *trigonul olfactiv*. Ramura medială se numeşte *stria medială*, iar lama laterală se numeşte *stria laterală*. Trigonul olfactiv este străbătut inconstant de stria intermediară, care porneşte posterior din dreptul tractului olfactiv. Bulbul, tractul şi trigonul olfactiv împreună cu stria medială şi cea intermediară alcătuiesc lobul olfactiv.

Un şanț de pe fața medială a emisferei, care începe vertical, sub rostrul corpului calos şi se continuă apoi cu şanțul corpului calos, numit şanț parolfactiv posterior, separă rinencefalul într-o arie aşezată înaintea lui şi alta posterioară mai redusă. În partea anterioară este cuprins lobul olfactiv şi o bandă de substanță cenuşie, aşezată imediat înaintea şanțului parolfactiv posterior, numită aria parolfactivă a lui Broca. Anterior de această arie se delimitează şanțul parolfactiv anterior, paralel cu cel posterior. Partea medială a trigonului olfactiv şi stria olfactivă medială se continuă pe fața medială a emisferei cu aria parolfactivă.

În partea posterioară a rinencefalului se găseşte substanța perforată anterioară, care se găseşte între trigonul olfactiv şi striile olfactive situate anterior, chiasma optică şi tractul optic situate medial şi uncusul hipocampului situat caudal. La acest nivel pătrund în creier un mare număr de vase. Când se desprinde pia materul, aceste vase se rup şi locul lor de intrare rămâne ca o lamă de substanță cenuşie ciuruită de găuri. Substanța perforată anterioară se continuă lateral cu cortexul prepiriform, limen insulae şi corpul amigdalian; medial cu tuber cinerum, superior cu substanța nenumită şi prin intermediul acesteia cu corpul striat şi claustrul. Uneori în regiunea sa anterioară se găseşte o proeminență numită tuberculul olfactiv. Posteromedial în vecinătatea tractului optic, se vede banda diagonală care pornind de la aria periamigdaliană se

îndreaptă spre girul paraterminal. Substanța perforată anterioară primește aferențe de la bulbul olfactiv, nucleul olfactiv anterior și corpul amigdalian și trimite eferențe prin stria medulară.

Porțiunile corticale ale rinencefalului formează trei arcuri concentrice, la limita dintre diencefal și emisfere:

- primul arc este gyrul fornicat (circumvoluția limbică), constituit din: aria parolfactivă, gyrul cingulului, gyrul hipocampului și uncus;
- al doilea arc, numit și arcul marginal extern, situat în interiorul marelui cerc limbic, trece deasupra corpului calos și cuprinde: stria intermedie, stria longitudinală medială, fasciola cinerea, fascia dentata a hipocampului;
- al treilea arc, numit arcul marginal intern, situat dedesubtul corpului calos, este format din fornix și fimbria hipocampului. Formațiunile din cele două arcuri marginale sunt în mare parte acoperite. Ele reprezintă două căi de legătură olfactorie cu formațiunile hipocampului.

Stria terminală are originea în cea mai mare parte în complexul corticomedial amigdalian. Părăsește corpul amigdalian pe fața lui inferioară, urmează plafonul cornului inferior al ventriculului lateral, fața medială a cozii nucleului caudat, intră în șanțul dintre talamus și corpul nucleului caudat, trece inferior de orificiul interventricular. În dreptul comisurii anterioare majoritatea fibrelor sale se termină în nucleii striei terminale, după care restul fibrelor și prelungirile neuronilor din aceștia nuclei se divid în două contingente: supracomisural care se îndreaptă spre ariile septală, preoptică și hipotalamică anterioară și subcomisural cu aceeași destinație ca și precedentul. Unele fibre intră în fornix pentru a ajunge în hipocamp, altele intră în stria medulară talamică pentru a ajunge la nucleul habenulei, iar restul, prin intermediul comisurii anterioare, se alătură striei terminale contralaterale și ajung la coprul amigdalian opus.

Comisura anterioară este situată în grosimea lamei terminale, trece anterior de columnele fornicale unde are aspectul unui fascicul compact și se divide lateral în două ramuri:

- fasciculul anterior sau olfactiv, cu originea în nucleul olfactiv anterior și substanța perforată anterioară contralaterală; are rol în controlul reflex al bulbului olfactiv;
- fasciculul posterior, cu direcție dorsolaterală, este situat într-un șanț de pe fața anteroinferioară a nucleului lenticular. El se răsfiră în evantai în regiunea anterioară a lobului temporal inclusiv girului hipocampului.

Comisura anterioară conține fibre care unesc între ele formațiuni situate în ambele emisfere: lobii frontali, regiunea anterioară a girilor temporali mijlociu și inferior, parahipocampic, ariile entorinale, cortexului prepiriform, corpii amigdalieni, nucleii striei terminale, substanțele perforate anterioare, tuberculii olfactivi, benzile diagonale, bulbii olfactivi și nucleii olfactivi anteriori.

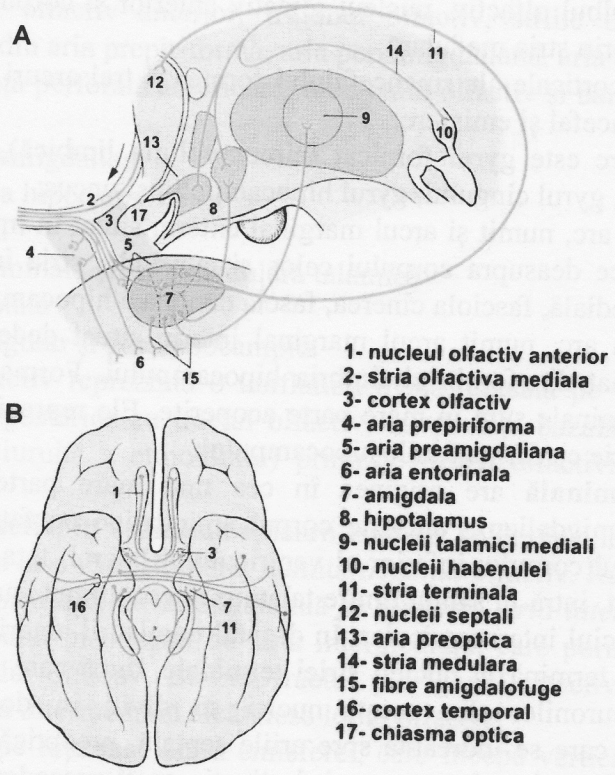

Fig. Nr. 102. Stria olfactivă laterală (A) şi comisura albă anterioară (B) (după W. Kahle, Werner Platzer)

Aria septală este o regiune nodală în sistemul de proiecție limbic fiind un centru de asociație a acestuia cu hipotalamusul, epitalamusul şi ariile corticale; deci un centru de asociație între arhi-, paleo- şi neocortex. Aria septală care conține nucleii ariei şi septului pellucid este alcătuit din două lame de substanță albă, ce conțin grupe de neuroni. Între lame este delimitat un spațiu virtual, cavul septului pellucid. Septul se inseră pe fața inferioară a corpului calos şi fața superioară a fornixului în regiunea situată anterior de separarea acestuia de corpul calos.

Nucleii ariei septale corespund girului paraterminal a cărui extremitate anterioară numită rudiment prehipocampic trece în şanțul parolfactiv posterior iar cea caudală se continuă cu banda diagonală şi stria olfactivă medială. Există un grup nuclear lateral format din neuroni mici care se continuă cu neuronii dispersați din septul pellucid, şi un grup medial nuclear format din neuroni mari. La baza septului se găseşte nucleul accumbens septi care se continuă cu

nucleii benzii diagonale stabilind astfel legătura cu nucleul amigdalian. Acest nucleu primeşte fibre prin fasciculul medial al creierului anterior de la formaţiunea reticulară mezencefalică, via pedunculul mamilar.

Aferenţele ariei septale provin de la corpul amigdalian (prin stria terminală şi banda diagonală), substanţa perforată anterioară şi bulbul olfactiv (prin stria medială olfactivă), hipocamp (prin fornix) şi hipotalamus şi formaţiunea reticulară mezencafalică (prin fasciculul medial al creierului anterior).

Eferenţele ariei septale merg către corpul amigdalian (prin stria terminalis), hipotalamus şi formaţiunea reticulară mezencefalică (prin fasciculul medial al creierului anterior), hipocamp (prin fornix), nucleul habenular (prin stria medulară talamică şi în continuare prin fasciculul retroflex spre tegmentul mezencefalic).

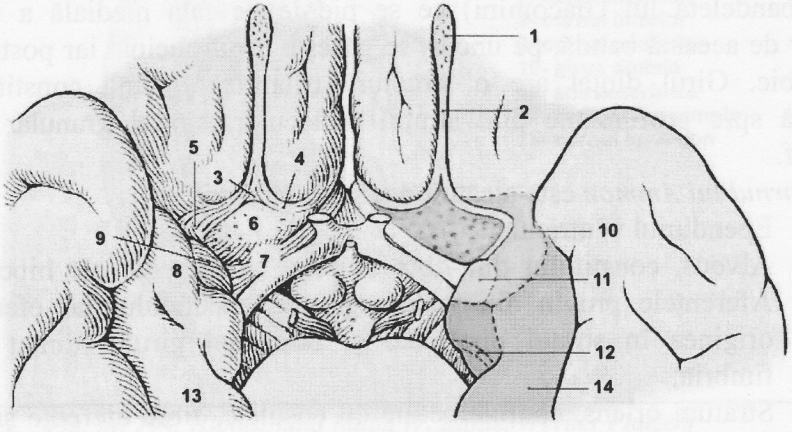

1- bulbul olfactiv
2- tractul olfactiv
3- trigonul olfactiv
4- stria olfactiva mediala
5- stria olfactiva laterala
6- substanta perforata anterioara
7- bandeleta diagonala Broca
8- girus ambient
9- girus semilunar
10- cortex prepiriform
11- cortex preamigdalian
12- uncus
13- girus parahipocampic
14- cortex entorinal

Fig. Nr. 103. Rinencefalul (după W. Kahle, Werner Platzer)

FORMAŢIUNEA HIPOCAMPICĂ

Hipocampul (cornul lui Ammon) este o proeminenţă alungită din podeaua cornului inferior al ventriculului lateral, fiind delimitată de girul parahipocampic prin şanţul hipocampului. Pe marginile extremităţii anterioare a hipocampului se găsesc 2-3 şanţuri care cu micile proeminenţe pe care le separă formează pes hippocampi. Medial de şanţul hipocampului în ordine se observă: girul dinţat, şanţul fimbriodentat, alveus hippocampi-strat alb ce acoperă faţa

ventriculară a hipocampului continuat medial cu fimbria hipocampului şi cornul lui Ammon. Cornul lui Ammon ca şi girul dințat este un arhicortex trilaminar, trecerea de la cortexul ammonian spre cel parahipocampic cu 6 straturi se face gradat prin intermediul a patru zone de tranziție, respectiv, prosubicul, subicul (porțiunea superioară a girului parahipocampic) presubicul şi parasubicul.

Indusium griseum este o pătură de substanță cenuşie care înveleşte fața superioară a corpului calos, continuându-se pe laturi cu substanța cenuşie a girului cingular. Anterior se continuă cu girul paraterminal iar posterior cu girul fasciolar. În grosimea sa se găsesc striile longitudinale, laterală şi medială, unele fibre ale striei laterale străbătând corpul calos şi intrând în componența fornixului.

Girul dințat este o fâşie de cortex crenelată situată între hipocamp şi girul parahipocampic. Posterior se continuă cu girul fasciolar iar anterior intră sub cârligul format de uncus. Pe fața inferioară a uncusului formează coada girului dințat (bandeleta lui Giacomini) ce se pierde pe fața medială a uncusului. Anterior de această bandă, pe uncus, se găseşte girul uncinat iar posterior girul intralimbic. Girul dințat are o structură trilaminară fiind constituit de la suprafață spre profunzime din: stratul molecular, stratul granular şi stratul polimorf.

Cornul lui Ammon este alcătuit din şapte straturi:

1. Ependimul ventricular;
2. Alveus, constituiut din fibre aferente şi eferente ale hipocampului. Aferențele provin din toate regiunile encefalului iar eferențele au originea în stratul piramidal şi oriens al girului dințat formează fimbria;
3. Stratum oriens, conține celule cu coşulețe, fibre aferente şi eferente; are rol inhibitor;
4. Stratul piramidal, format din neuroni piramidali cu rol excitator; axonii lor formează eferențele hipocampului iar dendritele pătrund în strum oriens;
5. Stratul radial este alcătuit din puține celule piramidale, dendritele apicale ale neuronilor piramidali;
6. Stratul molecular;
7. Stratul lacunar.

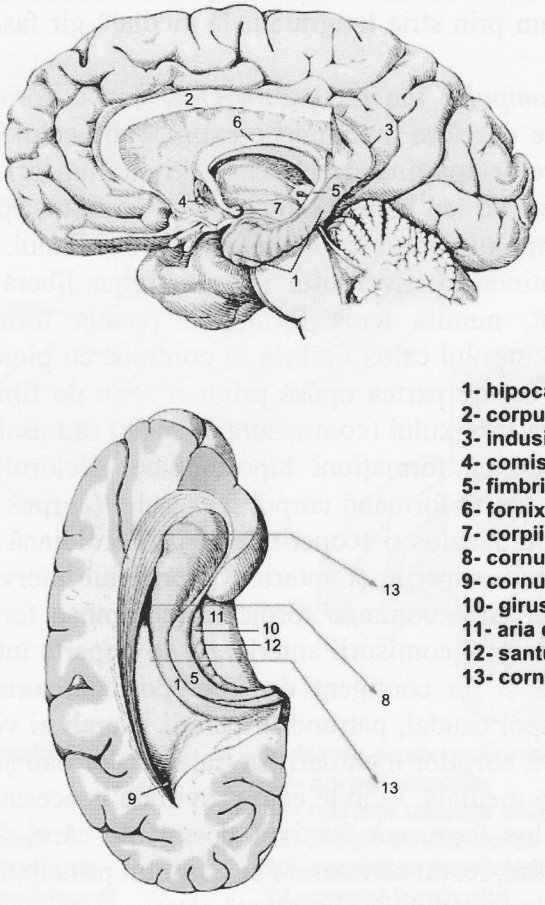

Fig. nr. 104. Hipocampul (după W. Kahle, Werner Platzer)

Conexiunile hipocampului

Aferențele hipocampului provin de la:

- aria entorinală şi subciul, pe calea alvelară formată din aferențele cu originea în porțiunea medială a ariei entorinale şi parasubicul, trec prin prosubic pătrund în alveus şi apoi în stratum oriens din cornul lui Ammon; şi calea perforantă (constituită din aferențele cu originea în porțiunea laterală a ariei entorinale, străbat spațiul perforat anterior, trec prin subicul unde încrucişează fibrele precendete şi pătrund în straturile molecular şi lacunar ale cornului lui Ammon şi în stratul granular al girului dințat);
- segmentul posterior al girului cingular;
- nucleii septali mediali, prin intermediul fornixului;
- hipocampul contralateral pe calea comisurii fornixului;

- indusium griseum prin stria longitudinală medială-gir fasciolar.fimbria-hipocamp.

Eferențele hipocampului iau o singură cale, cea a fornixului şi sunt constituite în majoritate de către prelungirile axonice ale celulelor piramidale ammoniene, restul fibrelor aparținând celulelor din stratum orien şi din girul dințat. Aceste fibre eferente iau parte la formarea alveusului, apoi converg pe fața medială a hipocampului pentru a alcătui fimbria fornixului. Aceasta are o margine liberă în continuarea alveusului şi o margine liberă ascuțită care depăşeşete girul dințat, numită tenia fornixului (taenia fornicis). Pe fața inferioară a spleniului corpului calos fimbria se continuă cu piciorul fornixului (crus fornicis) unit cu cel de partea opusă printr-o serie de fibre transversale care alcătuiesc comisura fornixului (commisura fornicis) sau psalterium, mijloc de legătură între cele două formațiuni hipocampice. Piciorul fornixului se uneşte cu cel de partea opusă formând corpul fornixului (corpus fornicis) prins de fața inferioară a corpului calos şi acoperit de pânza coroidiană a ventriculului III. Corpul fornixului trece superior şi anterior de orificiul interventricular şi la acest nivel se divide în două columne fornicale (columnae fornicis). Fiecare columnă fornicală, în dreptul comisurii anterioare, se împarte într-un contigent de fibre precomisurale şi un contigent de fibre postcomisurale. Columnele fornicale se curbează apoi caudal, pătrund în pereții laterali ai ventriculului III terminându-se în nucleii corpilor mamilari. În traiectul lor dau şi primesc fibre de la stria longitudianlă medială. Fibrele care provin de la această strie după ce au străbătut corpul calos formează fornixul dorsal ale cărui fibre parțial se termină în nucleii septului, restul alăturându-se corpului principal al fornixului.

Deci eferențele hipocampului se îndreaptă către:

- nucleii septului şi girului cingular, pe calea girului fasciolar-indusium griseum-fornixul dorsal; excitarea regiunii sale anterioare (câmp 24) dă modificări de puls, respirație şi TA. Cingulectomia uşurează stările obsesionale şi de agresivitate sau dureroase. În general are rol în activități somatice, motorii şi senzitive, viscerale şi emoționale datorită poziției sale intermediare între sistemul limbic şi neocortex;
- nucleii mediali septali ipsilaterali, nucleii laterali bilaterali, nucleii benzii diagonale, aria preoptică laterală prin fornixul comisural;
- hipotalamus prin fornixul pre- şi postcomisural;
- nucleii anterior şi intralaminari talamici, corpii mamilari, pe calea fornixului postcomisural;
- nucleul habenulei, prin fibrele fornicale ce iau calea striei medulare talamice;
- formațiunea reticulară mezencefalică fie pe calea directă hipocampomezencefalică fie pe calea fornixului postcomisural sau a striei medulare talamice.

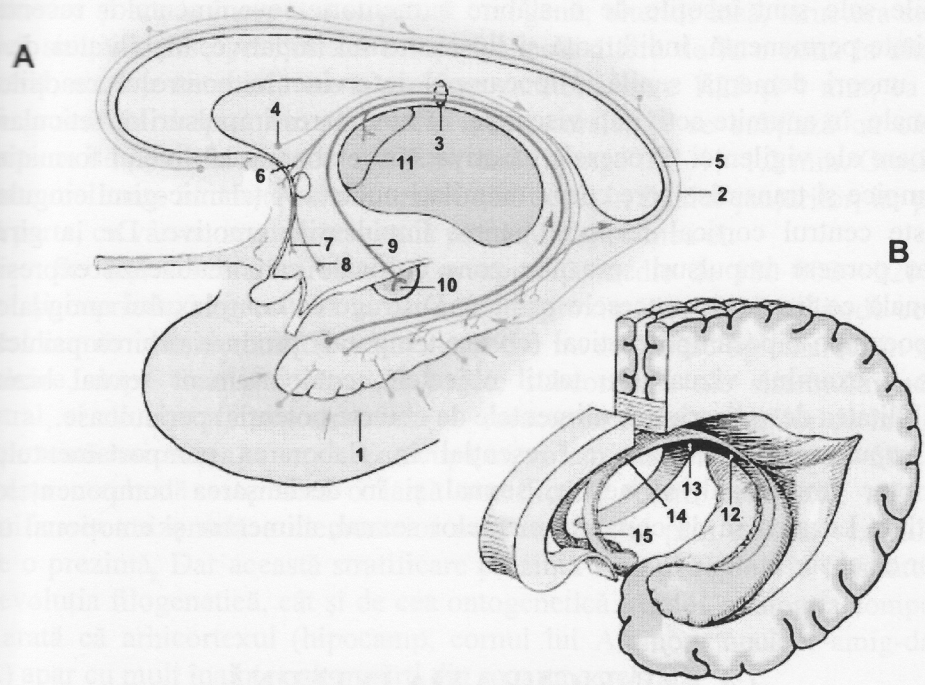

1- aria entorinala
2- cingulum
3- fornix
4- nucleii septali
5- stria longitudinala
6- fornix precomisural
7- aria preoptica
8- hipotalamus
9- fornix postcomisural
10- corpul mamilar
11- nucleul talamic anterior
12- stalpii posteriori ai fornixului
13- comisura fornixului
14- corpul fornixului
stalpii anteriori ai fornixului

Fig. Nr. 105. Cornul lui Amon şi conexiunile hipocampului (după W. Kahle, Werner Platzer)

Funcțiile sistemului limbic

Sistemul limbic intervine în reglarea comportamentului instinctivo-emoțional, exteriorizat prin fenomene de comportament emotiv, agresiv sau de supunere, vizibile în special în cadrul vieții generice, al activității de conservare a individului (apărare, căutarea hranei adecvate) dar şi a speciei (reproducere, grija față de descendenți).

În cadrul vieții individuale are rol în procesul de învățare, de memorare, de orientare şi motivație a comportamentului, în anumite acțiuni viscerale, reglare a activității SAAR asupra cortexului.

Hipocampul intervine în operațiile mnezice, nu prin stocare de informații ci prin acționarea unei funcții cerebrale nemnezice care la rândul ei intervine în

aceste operații, intervenind indirect în procesul de stocare a informațiilor. Leziunile sale sunt însoțite de o slăbire a memoriei evenimentelor recente, inactivitate permanentă, indiferență şi lipsa oricărei inițiative, inabilitatea de a învăța, uneori demență senilă. Hipocampul intervine în controlul reacțiilor emoționale, în anumite activități viscerale, în modularea impulsurilor reticulare activatoare ale vigilenței. Procesele emotive sunt elaborate la nivelul formației hipocampice şi transmise spre corpii mamilari-nucleul A talamic-girul cingular care este centrul cortical receptiv pentru impulsurile emotive. De la girul cingular pornesc impulsuri spre alte zone corticale care realizează expresia emoțională ce însoțeşte procesele psihice. Distrugerea complexului amigdalo-parahipocampo-hipocampo-cortical (cortex temporal) produce orbirea psihică: sila de a examina vizual sau tactil obiectele, comportament sexual bizar, imposibilitatea de a discrimina alimentele de obiecte potențial periculoase.

Corpul amigdalian are rol esențial în elaborarea comportamentului psihomotor emoționanal, alimentar, sexual şi în declanşarea componentelor vegetative. Lezarea sa dă comportamentelor sexual, alimentar şi emoțional un caracter de absurditate

7.4. CONFIGURAȚIA INTERNĂ

Fiecare emisferă cerebrală este formată din substanță cenuşie şi substanța albă. În plus, în grosimea ei se găseşte o cavitate plină cu lichid cerebrospinal, diverticul al cavității ependimare primitive, numit ventricul lateral.

7.4.1. Substanța cenuşie

Secțiunile sagitale şi frontale făcute prin emisferă cerebrală ne arată că substanța cenuşie se dispune astfel: un strat de substanță cenuşie periferică: este scoarța cerebrală; un strat de substanță cenuşie situată în porțiunea mijlocie şi bazală a hemisferei, la locul de unire a hemisferei cu diencefalul: este corpul striat.

7.4.1.1. Scoarța cerebrală sau pallium (cortex cerebri) constituie factorul principal care — prin complexitatea lui — asigură superioritatea omului. Complexitatea aceasta structurală este rezultatul unei perfecționări filogenetice, determinate de influența condițiilor de viață, iar complexitatea ei funcțională, îndeosebi la om, este consecutivă funcției de aparat receptor, capabil să *analizeze* şi să sinte tizeze în mod variat diferitele excitații. care vin la ea, precum şi reacțiile care pleacă de la ea prin aparatul efector, către un viscer sau un organ somatic.

Scoarța cerebrală derivă din bolta veziculelor cerebrale secundare anterioare şi are la început o structură omogenă; ulterior însă, structura se modifică simțitor şi se perfectează în aşa fel încât diferă de la o zonă la alta. În general, scoarța cerebrală are o grosime variabilă între 1,25 şi 4 mm; ea este mai groasă în dreptul circumvoluției postcentrale, şi se subțiază cu cât ne apropiem de polul frontal sau occipital, unde ajunge la 1,4—1,2 mm. Grosimea ei este mai mare în creşte tul circumvoluției decât în fundul şanțurilor, iar pe de altă parte, cu vârsta, scoarța cerebrală pierde din grosimea ei.

Scoarța cerebrală are la om o suprafață medie de 180 000—220 000 mm^2 şi cuprinde în grosimea ei un număr aproximativ de 14 miliarde celule. Acest număr considerabil de celule nervoase nu se găsesc aglomerate în mase nucleare, după cum am văzut în etajele subcorticale ale sistemului nervos central, ci ele sunt aşezate stratificat — caracte ristică a regiunilor de integrare — pe toată întinderea scoarței. Ea ocupă un volum variabil între 450—500 cm^3. Scoarța cerebrală este deci o lamă stratificată, foarte complexă, atât prin stratificarea orizontală a elementelor nervoase cât şi prin striația verticală pe care o prezintă. Dar această stratificare prezintă variații regionale ilustrate atât de evoluția filogenetică, cât şi de cea ontogenetică. Astfel, anatomia comparată ne arată că arhicortexul (hipocamp, cornul lui Ammon, nucleul amig-dalian etc.) apar cu mult înaintea altor părți din scoarța cerebrală.

Această primă porțiune, fiind cea mai veche, a fost denumită de Brodman *archipallium,* adică scoarța veche, spre deosebire de restul scoarței cerebrale, care, fiind de dată mai recentă, a fost numit *neopallium.* Archipallium prezintă însă şi o dispoziție structurală mai simplă, scoarța fiind formată din trei pături şi a fost numită de către Vogt şi Economo allocortex; neopallium are o structură fundamentală cu şase straturi, căreia cei doi autori de mai sus i-au spus isocortex.

În dezvoltarea ontogenetică observăm că la fătul uman de 6 luni scoarța cerebrală conține trei pături: pătura moleculară superficială, formată din fibre tangențiale; pătura granulară sau intermediară formată din celule nervoase mici şi pătura infragranulară sau profundă formată din celule nervoase mari. Această structură pe trei straturi persistă în hipocamp la adult, pe când restul scoarței cerebrale, isocortexul, în utimele luni ale vieții intrauterine se îngroaşă, deoarece, în pătura gra nulară şi infragranulară se diferențiază alte pături, care vin să completeze structura scoarței, în acest fel, izocortexul la om este format din şase straturi sau pături, variabile de la o regiune la alta, prin grosimea lor, abundența sau morfologia celulelor care le compun. Aceste pături sunt:

1) *Pătura moleculara* (*lamina zonalis*), sau plexiform, cea mai superficială formată dintr-un strat de fibre cu teaca de mielină (plexul lui Exner) care merg paralel cu suprafața. Pe lângă aceste fibre ea conține şi

celule nervoase piriforme (celulele lui Cajal-neuroni cu axon orizontal), orientate paralel cu suprafața și neuroni Martinotti (cu axon lung ascendent).

2) *Pătura granulară externă* (*lamina corpuscu laris*) formată din: celule stelate mici, celule piramidale mici ale căror dendrite se termină în stratul I iar axonii lor coboară în straturile V și VI, din axonii și dendritele neuronilor din straturile profunde care trec spre stratul I și din fibre ale corpului calos.

3) *Pătura piramidală* (*lamina pyramidalis*). Această, pătură prezintă o oarecare deosebire în ceea ce privește partea sa superficială, unde aflăm celulele piramidale tipice, față de lama sa profundă sau internă care prezintă celule piramidale mari, deosebite de la o regiune la alta; în partea sa profundă este străbătută de o bandă formată de fibre și denumită stria externă a lui Baillarger.

4) *Pătura granulară internă* (*lamina granularis*) subțire și formată din celule stelate mici, a căror axoni scurți de altfel se termină fie în grosimea ei, fie în pătura piramidală. Celulele acestei pături sunt variabile de la o zonă la alta a izocortexului.

5) *Pătura ganglionară* (*lamina ganglionans*) conține celulele piramidale, care în zona motorie sunt „gigante". Ele au fost descrise de către Betz și îi poartă numele. În alte zone ale izocortexului, aceste celule piramidale sunt înlocuite cu celule mari stelate (de exemplu, zona vizuală). În această pătură, în anumite locuri, ca și în pătura piramidală, se află o bandă formată din fibre paralele cu suprafața. Este stria internă a lui Baillarger.

Variația de densitate a celulelor acestei zone permite să se distingă, după unii autori, o lamă superficială și o alta profundă.

6) *Pătura polimorfă* (*lamina multiformis*) este formată din celule fusiforme a căror ax este perpendicular pe suprafața scoarței. Prin această pătură trec fibre care vin sau pleacă de la păturile mai superficiale și aceste fibre împart celulele păturii polimorfe în coloane. La rândul lor, dendritele celulelor acestei pături se duc spre suprafață, pe când axonii lor pătrund în substanța albă a hemisferei.

În grosimea scoarței, în afară de tipurile de celule din structura celor șase pături (citoarhitec-tonia scoarței), găsim și fibre formate, pe de o parte de către cele ce vin sau pleacă de la scoarță, iar pe de altă parte de fibrele celulelor din scoarță, care fac legătura între diversele etaje. Studiul acestor fibre (mieloarhitectonia scoarței) ne arată că se așază și ele pe straturi, formând anumite plexuri, striuri sau lame, care corespund stratigrafie cu păturile scoarței. Aceste fibre sunt de două categorii: fibre verticale și fibre orizontale.

Fibrele verticale sunt fibrele care leagă celulele din scoarța circumvoluțiilor cu nucleii așezați de-a lungul sistemului nervos central și unele din ele au rol corticofug, iar altele corticopet. *Fibrele orizon tale* se grupează

într-un număr de lame şi cores pund precis anumitor straturi citologice ale scoarței. Astfel avem:

1) *Lama- tangențială* sau plexul tangențial al lui Exner care ocupă pătura moleculară.

2) Lamina disfibrosa; strat sărac în fibre şi care corespunde stratului extern al păturii granulare.

3 *Stria lui Kaes-Bechterew*, care este situată în regiunea cu totul superficială a păturii piramidale, pe când restul grosimii păturii piramidale este foarte sărac în fibre orizontale.

4) *Stria externă a lui Baillarger* este groasă, densă şi se situează în pătura granulară internă.

5) *Lama interstriată* redusă în fibre se află în stratul superficial al păturii ganglionare, pe când la partea profundă a acestei păturii se găseşte *stria internă a lui Baillarger*. Această strie, spre deosebire de cea externă a lui Baillarger, este mai redusă şi poate lipsi în unele locuri.

6) *Lama intrastriata* se situează în pătura polimorfă şi fibrele ei sunt din ce în ce mai reduse în măsura în care ne apropiem de substanța albă a hemisferelor.

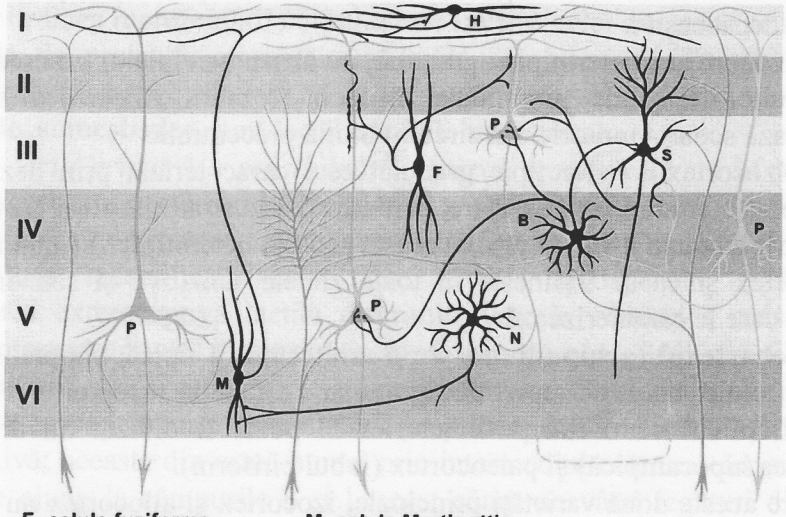

Fig. Nr. 106. Structura scoarței cerebrale (după Gray)

Variațiile de structură ale scoarței

În funcție de cito- şi mieloarhitectonica scoarței cerebrale sau descris trei tipuri structurale: izocortex, allocortex şi mezocortex.

Izocortexul (neopallium) nu este omogen. După cum stratificația în şase pături este conservată sau nu, Brodmann împarte izocortexul în două tipuri: homotipic şi heterotipic.

1) Izocortexul homotipic cuprinde cea mai mare parte din scoarță şi se caracterizează prin stratificarea clasică. Din izocortexul homotipic fac parte:

a) Tipul frontal sau piramidal granular, caracterizat prin celule piramidale voluminoase, dense, care alcătuiesc un strat III şi V clar, evident. Straturile granulare sunt şi ele vizibile, dar puțin dezvoltate.

b) Tipul parietal, înzestrat cu celule granulare mai dense şi mai voluminoase, pe când celulele piramidale din straturile III şi V sunt mai puțin tipice.

c) Tipul polar se întâlneşte în cei doi poli frontal şi occipital şi se caracterizează prin straturi granulare subțiri şi micşorarea globală a celulelor tuturor straturilor.

2) Izocortexul heterotipic. Se caracterizează prin absența unora din straturi. Se deosebeşte:

a) Izocortexul heterotipic agranular, cu absența celulelor granulare, care sunt înlocuite de celule piramidale mijlocii şi mari. Asemenea structură caracterizează scoarța motorie din circumvoluția precentrală.

b) Izocortexul heterotipic granulat este carac terizat prin dezvoltarea preponderentă a straturi lor granulare, care invadează straturile III şi V. Celulele granulare par a ocupa toată scoarța. Această scoarță heterotipică se mai numeşte şi koniocortex şi ea se întîlneşte în toate zonele senzitive şi senzoriale ale scoarței pe care le caracterizează.

Allocortexul (arhipallium) are o arhitectonică tipică, simplă, cu două straturi de celule: un strat superficial granular cu funcție receptorie şi un strat profund piramidal cu o funcție efectorie. El poate fi divizat în: arhicortex (formațiunea hipocampică) şi paleocortex (lobul piriform).

Între aceste două varietăți principale, izocortex şi allocortex nu există o graniță fixă.

Mezocortexul – este un cortex mixt în care insulele de allocortex sunt înconjurate de izocortex. Este localizat în special în girul cingular, aparținând sistemului limbic-neocortex.

Ariile corticale

Ariile corticale, după funcția lor, pot fi clasificate în: — *arii de proiecție aferente,* receptoare sau senzoriale,— *arii de proiecție eferente,* efectoare sau motorii; — *arii de asociație.* În realitate toate ariile de proiecție senzoriale sau motorii primesc aferențe și trimit eferențe, de aceea denumirea corectă ar fi de *arii senzorimotorii,* în particular pentru ariile pre- și postcentrală.

Ariile de proiecție aferente

Activitatea senzorială a scoarței cerebrale constă din trei funcții discriminative:

— recunoașterea relațiilor spațiale;

— medierea de răspunsuri gradate la stimuli de intensitate diferită;

— aprecierea asemănărilor și deosebirilor dintre obiectele venite în contact cu suprafața corpului.

În general există două categorii de arii: *primare* și *secundare*; uneori însă se poate adăuga și o a treia arie *suplimentară.* Ariile senzitive primare au rol în integrarea experienței senzoriale și discriminării calitative a senzațiilor. Ariile secundare sunt vecine celor primare, sunt mai puțin întinse decât cele primare fiscale, iar ordinea reprezentării corpului este inversă celei din ariile primare.

Ariile de proiecție aferente sunt ariile somestezice, vizuală, auditivă, gustativă, olfactivă și vestibulară.

Ariile somestezice sunt localizate în lobul parietal:

1 — Aria primară a sensibilității generale este localizată în jumătatea anterioară a girului postcentral și în porțiunea posterioare a lobului paracentral, câmpurile 3, 1, 2. Aceste câmpuri sunt relativ specifice: în cîmpul 3 de tip granular este recepționată prin fibre groase aproape în exclusivitate sensibilitatea exteroceptivă tactilă discriminativă; în câmpul 1 sensibilitatea extero și proprioceptivă kinestezică în mod aproape egal, 30% din fibre fiind directe talamice, restul colateralele subțiri aparținând fibrelor din câmpul 3, iar în câmpul 2 aproape numai sensibilitatea proprioceptivă kinestezică și mai puțin exteroceptivă; aceasta din urmă numai prin intermediul colateralelor subțiri ale fibrelor ce ajung la câmpurile 3 și 1, acest câmp neavând legături directe cu nucleii talamici. Aria primară are conexiuni în dublu sens ipsilaterale cu nucleii VPL și VPM, talamici, cu aria secundară somestezică și cu câmpul 4. Trimite eferențe spre aria suplimentară și câmpul 5. Prin intermediul corpului calos trimite eferențe spre ariile primare și secundare contralaterale și primește aferențe de la aria secundară contralaterală pentru regiunea periorală. Proiecțiile periferiei se fac punct cu punct, astfel încât aria primară poate fi divizată în subcentrii care împreună dau reprezentarea pe cortex a diferitelor părți contralaterale ale corpului cu excepția feței care este ipsilaterală (homunculus

senzorial). Homunculus-ul este deformat şi situat cu capul inferior iar membrul inferior superior, în lobului paracentral. Localizarea sensibilității vezicale, rectale şi genitale este în porțiunea inferioară şi medială a girului postcentral. Pe această arie primară întinsă se pot deosebi: *a) aria segmentară* sau de specialitate a cărei caracteristică este constituită de marea suprafață ocupată de reprezentarea mâinii şi în special a degetelor, care acoperă o zonă aproape egală cu cea a trunchiului şi membrelor la un loc. Aceasta se explică prin importanța funcțională a mâinii şi densitatea receptorilor periferici cutanați existenți în segmentul respectiv ; *b) aria de expresie senzitivă* în raport cu limbajul articulat şi expresivitatea feței. Ea cuprinde teritoriul capului şi gâtului. La om este destul de redusă deoarece odată cu instalarea stațiunii verticale capul şi-a pierdut unele funcții, cum ar fi cele de atac, apărare şi căutare a hranei.

Specificitatea acestor arii şi capacitatea de discriminare este mare, astfel încât unitățile verticale sunt specializate în sensul că unele răspund la deplasarea în articulații numai într-o anumită direcție şi continuă să descarce tot timpul menținerii unei anumite poziții, iar altele răspund fie numai la deplasarea firelor de păr, fie numai la deformări ale pielii pe o mare suprafață dar totdeauna aceeaşi, ceea ce demonstrează gradul mare de convergență, fie asupra întinderii muşchiului striat informând creierul asupra stării de tensiune musculară pe o cale care ocoleşte cerebelul. Aceste arii nu răspund la stimulii termoalgezici deoarece primesc puține informații de acest gen, dar pentru ceilalți stimuli răspund diferențiat după intensitatea lor. Sensibilitățile dureroase, termice şi contactul protopatic sunt recunoscute la nivel talamic; ablația scoarței nu produce tulburări în perceperea lor. Aria primară este funcțional legată de relațiile spațiale periferice dar senzațiile ajunse la ea sunt elementare, nu dau nici o informație asupra calității, intensității şi originii stimulului. Aceste informații trebuie completate, analizate şi aceste procese se realizează prin mecanismele de interpretare discriminativă şi sinteză poliestezică. Odată cu percepția are loc un fenomen psihic complex care cu ajutorul comparării senzațiilor produse de un obiect față de cele produse de un altul şi a experienței trecute, permite interpretarea obiectului producător al senzației actuale. Acesta este rolul jumătății posterioare a girului postcentral, câmpurile 5a, 5b şi 7 care constituie aria *somatopsihică a* cărei funcție este tocmai de recunoaştere a asemănărilor şi deosebirilor. Etapa următoare percepției şi senzației este de recunoaştere a obiectului, şi acesta este rolul câmpurilor 39 şi 40 localizate în lobulii parietali superior şi inferior. Ele formează *aria tactognostică.* Dacă de exemplu se ia un pahar în mână, cu ajutorul tactului se obține senzația de rece, dur, neted; integrarea acestor senzații primare duce la percepția unui obiect rotund, cu o anumită structură şi rezistență, ai cărui pereți delimitează o cavitate; recunoaşterea face ca percepția să fie identificată cu ajutorul experienței trecute, iar obiectul să fie recunoscut ca un pahar, adică să se sesizeze

semnificația simbolică a obiectului, să se ajungă la gnozie. Excitarea ariei somestezice dă senzații de amorțeli, furnicături sau de mișcare într-o regiune a corpului contralaterală, cu excepția feței unde sunt bilaterale. Aceleași senzații se pot obține și prin excitarea regiunii precentrale și acestea diferă după regiuni. De exemplu se pot obține senzații la nivelul ochilor prin excitarea aproape exclusivă a regiunii precentrale, la nivelul buzelor prin excitarea regiunii postcentrale. Se pot obține răspunsuri senzoriale și după ablația girului postcentral prin excitarea girului precentral, ceea ce arată că răspunsurile nu sunt dependente numai de acest gir, după cum și ablația girului precentral nu produce deficite ale sensibilității. Proiecția pe cortexul motor a sensibilității provenite de la articulații și mușchi are rolul de a informa rapid centrii motori, indiferent de alte percepții, de gradul de tensiune al mușchilor. Această informare revine proiecțiilor fuzocorticale prin care se realizează controlul mișcării volumetrice. Lezarea ariei somestezice primare are ca rezultat astereognozia (imposibilitatea de identificare a unui obiect prin tact, obiectul devenind străin, nefamiliar; pierderea simțului de apreciere a mișcărilor pasive, discriminare a două puncte, aprecierea intensității stimulului, a greutății etc.). Lezarea unor zone, mai ales a lobulilor parietali superior și inferior în emisfera nedominantă, este contradictorie ca efecte: uneori rezultatele sunt, asemănătoare leziunii girului postcentral, alteori nu produc nici o tulburare de sensibilitate deși bolnavul își ignoră membrul superior contralateral iar mișcările simple sunt executate cu dificultate.

2 - Aria *secundară somestezică* este situată de-a lungul buzei superioare a șanțului lateral și coincide cu aria motorie secundară. Este mai redusă decât cea primară iar reprezentarea corpului este inversă celei din aria primară a membrul superior anterior iar cel inferior, posterior. În această arie poziția regiunilor feței, gurii, limbii și gâtului sunt nesigure ca evidență iar dacă există probabil se suprapun celor din aria primară. Aria secundară are conexiuni cu aria primară, câmpul 4 ipsilateral, și cu aria primară contralaterală numai pentru regiunea periorală. Legăturile cu talamusul sunt încă neidentificate dar aria secundară primește aferențe de la nucleii intralaminari și zona posterioară talamică. Neuronii cu câmp receptor mare ai acestei arii pot primi atât sensibilitatea extero- cât și proprioceptivă de ambele părți. Răspunde mai puțin, la sensibilitatea tactilă și vibratorie și răspunde cu predominență la cea dureroasă și termică.

3 - Aria somestezică suplimentară se suprapune total ariei motorii suplimentare de pe fața medială a emisferei, din lobul paracentral. Ea este situată anterior de aria motorie primară a perineului și piciorului. Are conexiuni cu talamusul iar stimularea ei dă senzații generale la nivelui capului și abdomenului.

Proiecții somestezice există şi în cortexul orbital, stimulii adecvați fiind cei nociceptivi, dezagreabili, cum ar fi înțepături, pensări brutale ale pielii, presiuni mari. Ele intervin în elaborarea senzațiilor dureroase. În aceste regiuni ajung şi proiecții vagale care contribuie la formarea, senzațiilor nedureroase: de foame, sete, greață etc.

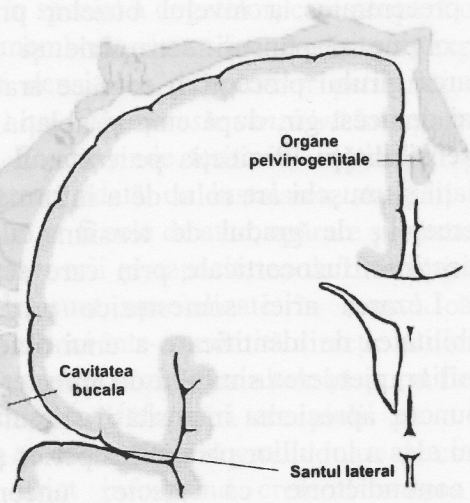

Fig. Nr. 107. Organizarea somatotopică a ariei postcentrale (după W. Kahle, Werner Platzer)

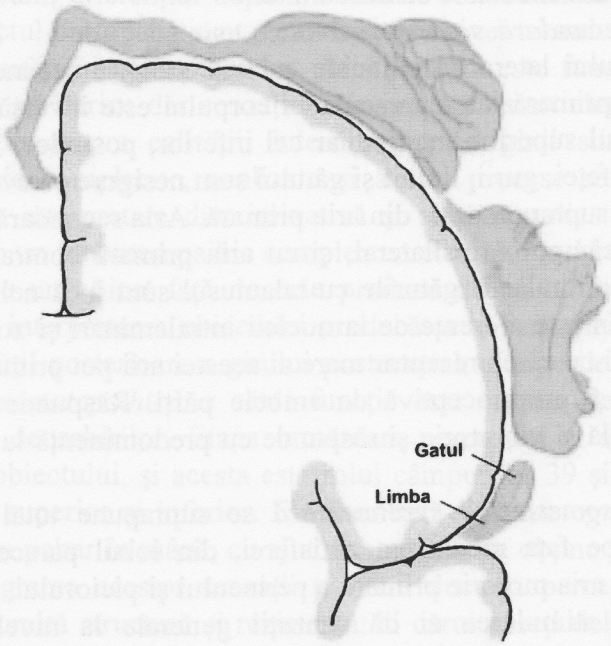

Fig. Nr. 108. Organizarea somatotopică a ariei precentrale (după W. Kahle, Werner Platzer)

Ariile vizuale sunt localizate în lobul occipital pe buzele şi în profunzimea şanțului calcarin, părțile vecine din cuneus şi girul lingual.

1 - Aria vizuală primară este reprezentată de câmpul cortical 17 sau aria *striată* pe care retina şi CGL se proiectează punct cu punct: cadranele superioare pe buza superioară a şanțului, cadranele inferioare pe buza inferioară iar macula pe o arie întinsă, care cuprinde extremitatea posterioară a şanțului calcarin şi polul occipital. Viziunea colorată se proiectează în profunzime. Aria striată a fiecărei emisfere primeşte informații de la câmpul vizual temporal ipsilateral şi de la câmpul vizual nazal al retinei contralaterale. Aria striată are legături în ambele sensuri cu CGL, CS şi pulvinarul ipsilateral prin *fibrele aferente geniculocalcarine* ce formează *stratul sagital extern,* şi *cortico-geniculate* ce formează *stratul sagital intern.* Morfologic structura câmpului 17 este caracterizată printr-o scoarță subțire, lipsa celulelor piramidale mari din straturile II şi III c, care sunt înlocuite prin celule stelate mari în stratul III c, şi numeroase celule mici în stratul II. Stratul IV este divizat în două substraturi, IV a şi IV b prin *stria lui Gennari* vizibilă cu ochiul liber. Ea este constituită din fibrele mielinice ale radiațiilor optice în substratul IV b şi fibrele de asociație intracorticală în stratul IV a. Dendritele celulelor din substratul IV b sunt scurte iar axonii lor se termină fie în jurul celulelor stelate din substratul IV a fie în straturile profunde, având rolul de a mări intensitatea impulsurilor vizuale înainte ca acestea să ajungă la celulele piramidale din substraturile III a şi III b. Celulele piramidale nu au dendrită apicală iar axonii lor ajung în straturile V şi VI. Dendritele celulelor piramidale din stratul V sunt lungi, groase şi perfect orizontale iar axonii lor se duc în stratul IV b. Acest câmp trimite proiecții bilaterale câmpurilor 18 şi 19 *şi* primeşte de la cîmpul 18.

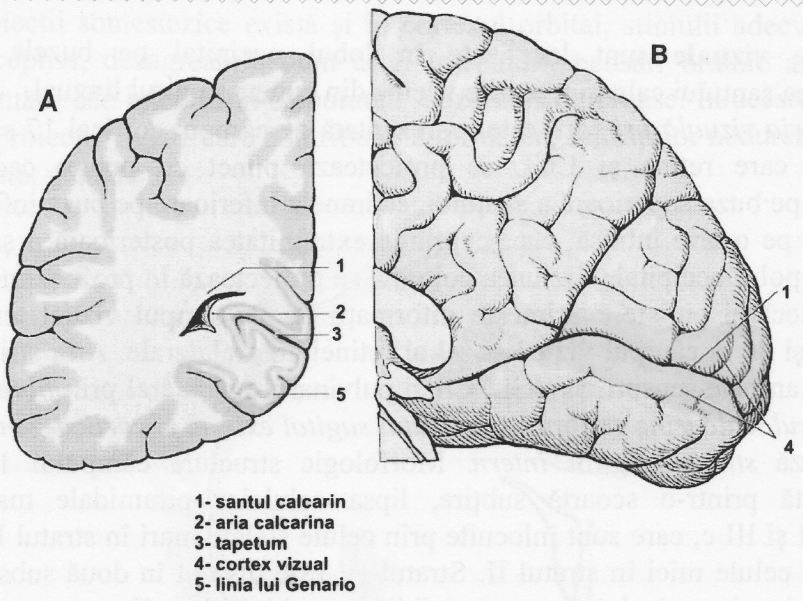

Fig. Nr. 109. Aria optică. A-secțiune sagitală prin lobul occipital; B-vedere mediană a hemisferei (aria 17) (după W. Kahle, Werner Platzer)

2 - *Aria vizuală secundară,* câmpul 18, sau *aria peristriată* este imaginea în oglindă a câmpului 17. Este principala arie de asociație. Cuprinzând o arie mai întinsă pe fața laterală a lobului occipital conține în stratul V celulele lui Meynert. Primește aferențe numai de la câmpurile 17 și 19 bilaterale și trimite eferențe spre câmpurile frontale pe calea *fasciculelor longitudinale superior și inferior,* ceea ce explică mișcările voluntare ale globilor oculari, ale capului, mușchilor mimicii și chiar ale membrelor superioare la un excitant cu punct de plecare vizual, împreună cu câmpul 19 contribuie la formarea *fasciculelor corticotectale* și *corticomezencefalice* prin fibre care ajung la nucleii motori ai nervilor oculomotori. Aceste conexiuni explică mișcările reflexe ale ochilor și capului la stimuli vizuali precum și reflexul de acomodare la distanță prin fibre distincte de cele ale fasciculelor geniculocalcarine. Câmpurile 17 și 18 sunt esențiale pentru mișcările ochilor induse de stimuli luminoși, pentru urmărirea unui obiect și fixarea privirii.

3 - *A treia arie vizuală* este reprezentată de câmpul 19, sau *aria parastriată,* caracterizat prin puținele aferențe ce ajung la straturile IV, V și VI, nu are stria *Gennari,* iar în stratul V conține celule *Meynert* așezate într-un singur șir. Axonii lor iau parte la formarea *fasciculelor corticotectal* și corticomezencefalic care pe cale polisinaptică (via nucleii interstițial și comisural) ajung la trunchiul cerebral. La nivelul câmpurilor 18 și 19 se realizează noțiunea de spațiu cu diferitele funcțiuni de orientare, localizare în

profunzime şi întindere, de percepţie a formelor, reprezentarea imaginii corpului.

Unităţile funcţionale ale scoarţei vizuale sunt coloanele subţiri, radiale ale căror celule au aceeaşi axă de orientare a câmpului vizual. Fiecare coloană este alcătuită din două subcoloane alăturate, una excitatorie cealaltă inhibitorie, separate printr-un spaţiu foarte îngust. Activitatea acestor celule este declanşată de stimuli care în deplasarea lor trec prin regiunea receptivă excitatorie. Ele sunt sensibile la excitarea câmpului vizual al unui ochi şi mai puţin sensibile la excitarea câmpului vizual al celuilalt ochi. Neuronii receptori corticali vizuali, din punct de vedere funcţional se clasifică în: *a) neuronii simpli,* cei mai numeroşi, primesc impulsuri fiecare de la mai mulţi neuroni din CGL. Ei au ca stimul adecvat linia care separă o plajă luminoasă de una întunecată, sau un dreptunghi foarte îngust, negru pe fond luminos. Câmpul receptor vizual are aceeaşi formă iar orientarea axei câmpului este specifică pentru fiecare neuron. Ei nu răspund la câmpurile vizuale cu altă axă de orientare şi sunt înconjuraţi de zone lineare de inhibiţie. Aceasta spre deosebire de neuronii din CGL sau retina care au zona de inhibiţie circulară. Amplitudinea răspunsului acestor celule depinde de întinderea zonei stimulate: o dungă luminoasă subţire ce cade pe zona receptoare şi are orientarea specifică a axei câmpului receptor dă un răspuns puternic; dacă are altă orientare ce excită şi periferia inhibitoare, răspunsul va fi cu atât mai slab cu cât *axa* câmpului şi cea a stimulului se apropie de perpendicularitate. Dacă axul stimulului şi cel al câmpului receptor devin perpendiculare nu se mai obţine nici un răspuns. La aceste celule ajung şi fuzionează pentru prima dată influxurile provenite de la ambii ochi; b) neuroni *complecşi* care primesc aferenţe de la mai mulţi neuroni simpli cu aceeaşi axă de orientare a câmpului receptor şi care pot urmări deplasarea stimulului pe direcţia de orientare a axului. Unii răspund numai la deplasarea în sens cranial sau caudal a unei bare negre orizontale şi rămân indiferenţi la deplasarea ei laterală alţii răspund la deplasările laterale ale unei bare verticale, alţii la deplasări pe direcţii intermediare. Aceşti neuroni semnalează direcţia mişcării şi sensul ei ; c) *neuroni* hipercomplecşi, cei mai puţin numeroşi, proprietăţile lor ţinând de convergenţa influxurilor transmise de neuronii complecşi. Ei răspund la mişcări în orice direcţie din câmpul vizual, la imagini complexe, funcţia lor fiind de integrare a influxurilor primite de la ceilalţi neuroni. Neuronii hipercomplecşi sunt de două tipuri: — cu hipercomplexitate mică. Ei primesc impulsuri numai de la două seturi de neuroni, unul excitator, celălalt inhibitor ; - cu hipercomplexitate mare, ce primesc aferenţe de la neuronii cu hipercomplexitate mică. Toate tipurile de neuroni sunt grupate în coloane verticale iar aferenţele sunt integrate şi răspunsul excitator sau inhibitor este trimis spre celulele piramidale, şi prin intermediul acestora în neuronii subcorticali sau din alte regiuni corticale. Unităţile funcţionale sunt unite între

ele prin axoni recurenți, fibre tangențiale sau chiar suprapunere spațială. Câmpul 17 conține în proporție de 77% neuroni simpli dispersați printre cei 23% neuroni complecşi; câmpul 18 este alcătuit aproape în întregime din neuroni hipercomplecşi dintre care 5-10% cu hipercomplexitate mică, iar câmpul 19 dintr-un număr sensibil egal de neuroni complecşi şi hipercomplecşi. Cei mai mulți dintre neuronii simpli, complecşi şi hipercomplecşi răspund la stimularea bilaterală a retinei, în special cei din câmpurile 18 şi 19. O minoritate răspund numai la stimularea retinei ipsilaterale. Unii răspund la o anumită orientare a axei câmpului vizual, alții la o orientare de 90° față de prima iar alții la amândouă. De asemenea unitățile verticale ale căror celule au aceeaşi axă de orientare a câmpului vizual pot răspunde la stimulări bilaterale, altele sunt dominant ispi- sau contralaterale, unele răspund la o anumită orientare, altele la altă orientare şi există unități ce răspund la ambele.

Fenomenele de convergență stau la baza interacțiunii binoculare de la nivelul scoarței. Analiza informației începe în retină, releul talamic (CGL) realizează o preintegrare şi transmite rezultatul spre cortexul vizual, unde în final intervin mecanisme corticale care continuii şi desăvârşesc analiza mesajului. Prin fibrele de proiecție pe CGL, câmpurile 18 şi 19 pot controla direct transmisia, iar prin proiecțiile pe FF mezencefalică care retrimite spre CGL se asigură şi controlul indirect.

Ariiile auditive

1 — *Aria auditivă primară* este localizată pe fața superioară a girului temporal superior în girii transverşi a lui Heschl, câmpurile 41 şi parțial 42, care primesc fibrele geniculotemporale de la CGM; câmpul 4: primeşte din porțiunea anterioară a CGM iar câmpul 42 prin partea principală. Proiecția se face tonotopic, sunetele grave anterolateral, cele acute posteromedial, totuşi neuronii corticali în cea mai mare parte nu sunt direct interesați în stabilirea unei frecvențe specifice unui sunet. Deşi răspund la sunete complexe, ei pot sau nu răspunde la un anumi sunet, deci este imposibil a se atribui unui neuron o anumită frecvențe specifică.

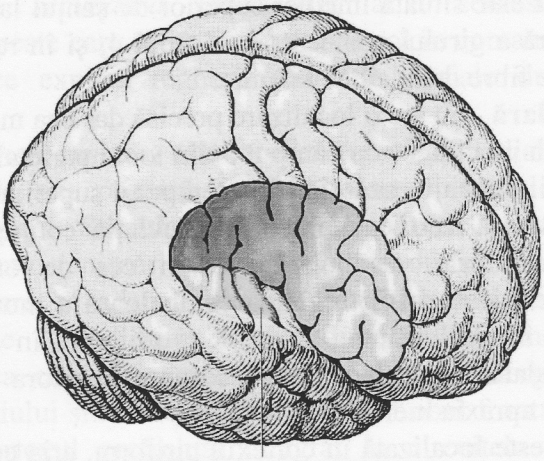

Fig. Nr. 110. Aria auditivă principală (după W. Kahle, Werner Platzer)

2 — *Aria auditivă secundară* este constituită din câmpurile 42 (parțial) și 22.

Câmpul 41 nu are limite precise între straturi, dintre care I, II și II sunt mai groase și mai bogate în coloane verticale decât scoarța vizuală Coloanele verticale subțiri ale acestui câmp sunt asemănate cu firele de ploaie, în straturile profunde conține numeroase celule cu dublu buchet și un tip special de neuroni cu ramificații dendritice subțiri și foarte lungi. Axonul lor pătrunde în substanța albă. Câmpul 42 conține un mare număr de celule piramidale în stratul III iar coloanele verticale sunt voluminoase, cu aspect în tuburi de orgă.

Câmpul 22 primește aferențe de la câmpurile 41 și 42 și are conexiuni cu ariile lobilor frontal occipital (6, 8, 44) și insula. Excitarea câmpurilor 42 și 22 produce senzația de fluierat, de dangăt de clopot sau țârâit de greier. Lezarea câmpului 22 provoacă afazia senzorială (bolnavul aude dar nu poate interpreta sunetul, în special cuvintele). Lezarea câmpurilor 41 și 42 atrage imprecizia în aprecierea distanței de emisie, a sursei sunetului care este perceput distorsionat.

Caracteristica sistemului acustic constă în: *a)* sporirea numărului de neuroni la fiecare releu. Pentru un neuron din ganglionul cohlear corespunde 18 neuroni în CI, 14 în CGM, și 34 în aria auditivă corticală; *b)* fiecare cohlee este reprezentată bilateral, astfel încât leziunea cortexului auditiv, unilaterală, nu duce la surzenie completă. Această bilateralitate se stabilește la nivelul corpului trapezoid, a nucleilor LL și prin fibre corticale ce trec in emisfera opusă via corpul calos.

Aria gustativă este situată imediat superior de șanțul lateral al creierului în regiunea inferioară a girului postcentral, câmpul 4; și în regiunea limenului insular care primește fibre de la VPM talamic.

Aria vestibulară nu are o localizare precisă dar cea mă recentă este cea situată în câmpul 2 la joncțiunea cu câmpul 5 din lobul parietal, unde prezintă și o somatotopie. Alții o localizează în girul temporal superior deoarece lezarea acestei regiuni provoacă vertije spontane și deviația conjugată a ochilor și capului, în acest caz aria vestibulară este și cea de origine a fibrelor temporopontine care au au rol în reglarea cerebeloasă a motricității. S-a mai descris o localizare în girii frontali superior și mijlociu în aria de origine a fibrelor extrapiramidale corticale, fiindcă lezarea acestora atrage pierderea noțiunii de poziție și apraxia mersului.

Aria olfactivă este localizată în cortexul piriform, aria entorinală, câmpul 28 și regiunea periamigdaliană.

Integrarea informațiilor senzoriale.

Modul de organizare a SNC permite ca mesajele somestezice ajunse la câmpurile 3, l, 2, vizuale la câmpul 17, auditiv la câmpul 41, să fie transmise câmpurilor psihice respectiv 5 și 7, 18, 42 unde are loc integrarea și transformarea lor în percepții unisenzoriale complexe care vor fi stocate (memorizate). În regiunea unde aceste arii psihice se suprapun are loc combinarea acestor percepții complexe de formă, mărime și structură, cu cele vizuale și auditive pentru a ajunge la recunoașterea obiectului (gnosie).

Astfel cu ajutorul asamblării acestor factori ai memoriei din diferitele zone, rezultați din experiența trecutului, are loc procesul de recunoaștere și de reacție. Astfel câmpurile psihice se proiectează pe nucleul DL talamic și pulvinar de unde influxul este retransmis lobului parietal inferior din emisfera stângă legat de limbaj, ariei premotorii din lobul frontal și câmpului 22. Câmpul 22 are conexiuni cu nucleul MD talamic legat în dublu sens cu cortexul polar frontal și cel orbital, (câmpurile 9, 10) cu rol în stabilirea și condiționarea reacțiilor emoționale. De la cortexul orbito-frontal pornesc fibre spre corpul striat și aria preoptică intim legată de funcțiile hipotalamusului și spre cortexul asociativ parietal și temporooccipital pe calea cingulumului și fasciculului uncinat. Astfel toate influxurile senzoriale sunt îndreptate spre ariile corticale asociate limbajului și activității motorii, hipotalamusului și SNA.

Ariile de proiecție eferente

Ariile de proiecție eferente sunt originea căilor corticofugale. Au rol în inițierea mișcărilor voluntare, în integrarea funcțiilor motorii, modificarea activității reflexe și tonusului muscular, modularea inputului senzorial și reglajul stării de vigilență, Câmpurile efectorii constituie ariile somatomotorii.

Aria somatotnotoiie primară corespunde câmpului 4 din girul precentral, și câmpurilor 6, 8 arie premotorie.

Aria motorie secundară corespunde ariei somestezice secundare (câmpurile 40, 43) peste care se suprapune. Are rol în comanda motorie a feței ipsilaterale, ceea ce explică regresia paraliziei faciale după o hemoragie contralaterală.

Aria motorie suplimentară este localizată pe fața medială a girului frontal superior, anterior de aria primară. Ea dă proiecții bilaterale spre talamus și nucleu gracil și cuneat. Stimularea ei are ca rezultat trei tipuri de mișcări: adaptare de postura, mișcări complexe stereotipice și mișcări rapide necoordonate, la care se adaugă dilatația pupilară, tahicardie, vocalizare și fenomene senzoriale. La om stimularea produce ridicarea membrului superior contralateral, rotirea capului *și* ochilor și contracții sinergice bilaterale ale musculaturii trunchiului și membrelor inferioare. Lobul frontal, rostral de ariile 6, 8 constituie cortexul prefrontal integrat în circuitele principale pentru expresia emoției. Pe fața inferioară a lobului frontal *se* găsește cortexul orbitofrontal (ariile 11, 12), regiune de legătură între căile ascendente reticulare și neocortex.

Fibrele corticofugale pot fi grupate în trei mari sisteme descendente: sistemul fibrelor corticospinale, sistemul extrapiramidal cortical și căile oculocefalogire.

Fibrele sistemului corticospinal au originea multiplă dar în principal câmpul 4 (31%) câmpul 6 (29%) câmpurile 3, l, 2, 5, 7, (40%). Câmpul 4, arie motorie primară, este un cortex agranular gros de 3,5—4,5 mm. Conține celule piramidale mari *(Betz)* în număr de 25-30 000 ce reprezintă primul neuron al căii corticospinale, neuronul de comandă. Aria depășește marginea superioară a emisferei ocupând partea anterioară a lobului paracentral în care celulele *Betz* sunt cele mai mari. Ea poate fi divizată în centri care corespund segmentelor corpului, în ansamblu dând imaginea caracteristică a homunculului motor cu capul inferior. Proiecția piciorului și perineului inclusiv mușchii sfincteri anali și vezicali este situată pe fața medială a emisferei și în continuare pe fața laterală emisferică în ordine supero-inferioară restul membrului inferior, trunchiul, membrul superior, capul și gâtui. Aspectul homunculului este caracteristic: capul mare, trunchiul delicat înzestrat cu picioare mari, o mână uriașă cu police și mai mare. Organele situate pe linia mediană a corpului: buzele, căile aeriene superioare se proiectează unilateral în emisfera dominantă.

Celulele Betz nu sunt repartizate în raport cu această reprezentare: 75% sunt localizate în aria membrului inferior, 18% în cea a membruiui superior *și* 7% (cele mai mici dimensional) în cea a capului, în această arie sunt reprezentați mușchii și nu mișcările, iar mărimea fiecărei zone depinde nu de masa musculară ci de finețea mișcărilor care se execută de către mușchii segmentului respectiv. La nivelul membrelor mișcările de finețe se execută în

extremitatea liberă iar cele mai grosolane spre rădăcina lor. Restul fibrelor până la 1 000 000 provin din alte câmpuri corticale.

Citologic straturile II şi IV ale câmpului 4 nu conţin celule granulare iar stratul V posedă un număr mic de celule piramidale dar ele sunt gigante. În general aspectul câmpului 4 este de scoarţă nestratificată, în aria motorie primară se poate observa c :

- întinderea zonei care comandă mişcările mâinii şi degetelor este aproape egală cu cea care corespunde membrelor inferioare şi trunchiului la un loc;
- raza cubitală precede raza radială a membrelor ;
- centrii membrului inferior sunt situaţi în ordine de la degete spre rădăcina membrului iar la membrul superior de la rădăcină spre degete.

Aria primară conţine centrii aparatului de execuţie şi distrugerea ei antrenează fenomene de stângăcie dar numai pentru mişcările de finețe voluntare ale mâinii şi degetelor; nu perturbă direcţia mişcării şi nici adaptarea mişcării la o anumită situaţie, în general se execută mişcările care nu cer precizie şi dibăcie şi aceasta datorită participării mişcărilor semivoluntare comandate de girii vecini celui precentral, deci ariilor extrapiramidale. Dacă şi aceste arii sunt lezate apar mişcările anarhice, dezordonate, inadaptate gestului comandat (apraxie motorie). Deci praxiile care sunt operaţii cerebrale ce asigură succesiunea unor mişcări cu finalitate sunt localizate în afara ariilor primare. De obicei sunt localizate unilateral, în emisfera dominantă (stângă la dreptaci şi dreapta la stângaci). Excitarea lor provoacă răspunsuri în jumătatea contralalerală a corpului sub formă de mişcări localizate şi simple de flexie, extensie, aducţie, abducţie pronaţie sau supinaţie.

Calea piramidală controlează în principal folosirea muşchilor flexori şi în special ai extremităţilor, activând neuronii alfa şi gamma destinaţi lor şi inhibând neuronii extensorilor. Aceste acţiuni se manifestă în facilitarea şi modularea reflexelor segmentare în faza de iniţiere *a* mişcărilor. Sistemul de fibre corticospinale dă colaterale FR facilitatoare care se proiectează pe neuronii alfa şi gamma exagerând reflexele. Activitatea FR constituie fondul pe baza căruia impulsurile corticospinale determină mişcările diferenţiate adaptate unui scop. Aria de origine a căilor corticospinale este organizată ca să primească pe lângă informaţiile senzoriale somestezice şi informaţii acustice, vizuale, cerebeloase, hipotalamice, prin intermediul nucleilor talamici nespecifici cu proiecţie difuză, de la FR şi din alte regiuni corticale. Acest flux de informaţii senzoriale este supus în prealabil unei transformări complexe de către cerebel, nucleii liniei mediane, nucleul caudat şi conexiunile corticocorticale. Datorită acestor conexiuni excitarea cortexului motor are şi efecte vegetative manifestate prin modificarea ritmului respirator, a frecvenţei cardiace, a presiunii arteriale, efecte care creează condiţiila nivelul muşchiului pentru exercitarea funcţiunii sale. În rezumat sistemul fibrelor corticospinale se

prezintă ca un sistem de integrare senzoriomotrice şi nu ca un simplu instrument de inițiere, ghidaj sau de execuție a mişcărilor voluntare. Funcția sa integrativă este posibilă datorită convergenței pe neuronii de origine a multiplelor influxuri senzoriale, diferit elaborate, care îi aduc informații mereu altele în timpul procesului de învățare a mişcării, de condiționare a mişcării sau de obişnuire cu mişcarea (crearea stereotipului dinamic). O caracteristică a neuronului piramidal este plasticitatea sa, capacitatea de a-şi modifica activitatea în funcție de influxurile aferente sau, în termeni de informatică, de a elabora „outputul". În funcție de „input". Excitarea sistemului corticospinal activează muşchii fazici şi inhibă pe cei tonici. Fibrele sistemului corticospinal participă şi la aşa-numitul „gate control" fiind componentul eferent al unui „feed-back" negativ, blocând total pătrunderea influxurilor aferente în lemniscul medial. În acest mod elimină influxurile nesemnificative sau mai puțin semnificative, micşorează „zgomotul de fond" şi creşte valoarea raportului semnal-zgomot de fond, facilitează transmisia contribuind prin întărirea „inputului" periferic la creşterea contrastelor şi la triajul informațiilor. Aceste procese sunt necesare având în vedere marea capacitate a neuronului piramidal de a integra „inputurile".

Ariile extrapiramidale ocupă aproape în întregime regiunea cortexului dar în special aria premotorie 6, aria motorie suplimentară (fața medială a girului frontal superior) şi aria motorie secundară. Contrar căii corticospinale care nu are decât doi neuroni, căile extrapiramidale alcătuiesc un sistem polisinaptic. Scoarța exercită un control asupra acestora, dar la rândul ei prin intermediul unor circuite complexe suferă influența centrilor subcorticali. Suprafața ocupată de ariile extrapiramidale reprezintă 85% din totalitatea cortexului motor. Aceste arii cuprind: *a) ariile supresive,* originea fibrelor parapiramidale, *b) ariile extrapiramidale* propriu-zise.

a) Ariile supresive şi *fibrele parapiramidale,* a căror stimulare inhibă funcționarea ariei motorii primare însoțită de relaxarea tonusului şi abolire a mişcărilor spontane sau provocate, sunt considerate ca nespecifice deoarece supresia ar proveni prin difuzarea din aproape în aproape în jurul epicentrului activ a unei stări de depresie, provocată de către o undă de vasoconstricție şi de deshidratare a cortexului, descrisă de *A.A.P. Leao* sub denumirea de „spreading cortical depres-sion". Aceste arii situate de o parte şi de alta a ariei precentrale sunt următoarele: 4s, 8s, 6s precentrale ce comandă acte complexe motorii necesare, într-o ordine anumită, în timpul desfăşurării mişcării inițiate de către aria primară, în colaborare cu centrii subcorticali; 2s postcentrală 19s occipitală şi 24 cingulară. Influxul supresor al acestor arii ajung la nucleul caudat care îl transmite spre pallidus. Acesta retransmite spre scoarța precentrală a câmpurilor 4 şi 6, via fasciculul lenticular — nucleul VAL talamic-Cortex. în acest circuit cortico-strio-pallido-talamo-cortical, talamusul are un rol centralizator care

controlează amplitudinea şi modul în care a fost executată mişcarea. Există fibre care se duc spre FR mezencefalică cu rol în activitatea posturală şi atitudine. Ariile 4 şi 6 astfel modulate acționează asupra motoneuronului medular pe calea fibrelor parapiramidale sau adversive descrise de Bucy;

b) Ariile extrapiramidale propriu-zise sunt repartizate cortexului frontoparietotemporal şi mai puțin celui occipital. Caracterul principal ale acestor arii este excitabilitatea redusă față de cea a câmpului 4 excitabilitatea se manifestă contralateral în două modalități: sub formă de răspunsuri simple amintind de cele ale câmpului 4 cu deosebirea că sunt mai susținute şi necesită integritatea câmpului 4 şi a căilor de legătură ale acestui câmp cu ariile extrapiramidale, şi sub formă de răspunsuri complexe preorganizate cu caracter postural sau ritmic. Ele nu necesită integritatea câmpului 4.

Ariile extrapiramidale corticoneocerebeloase dau naştere la două fascicule : *1 — fasciculul frontopontin (Arnold)* voluminos are originea în aria premotorie (cortexul frontal cu excepția polului frontal şi a regiunii orbitale) câmpurile 10, 9, 8, 45, 46 mai puțin 4 şi 6. Fibrele acestui fascicul care intervin în mişcările fine străbat cincimea medială a piciorului pedunculului cerebral pentru a se termina în nucleii pontini mediali unde fac sinapsa cu neuronul pontocerebelos. La nou-născut, până la mielinizarea fibrelor piramidale, rolul său este ținut de tractul striospinal care comandă mişcările elementare, ordonate, intervine în menținerea tonusului muscular şi postural. Aria de origine a fasciculului frontopontin este zona de previziune a mişcării, a proiecției ei în spațiu. Excitarea acestei zone dă naştere la două tipuri de răspunsuri: — simple dar susținute ale muşchilor membrelor şi mimicii. Răspunsul depinde de aria 4 deoarece nu are loc când acest câmp este lezat,- — complexe, tardive, durabile, diferite de cele ale câmpului 4 pentru membre; sinergie contralaterală în diverse combinații de flexie-extensie ale membrelor şi răspunsuri oculocefalogire care amintesc mişcările adversive. Distrugerea ariei premotorii (câmp 6) este urmată de manifestări caracteristice: deficit motor imediat apoi revenire a mişcărilor, lipsa atrofiei musculare. Din punct de vedere al capacității de adaptare este abolit beneficiul stereotipului dinamic, gestul devine nesigur, stângaci. Neândemânarea rămâne singurul simptom definitiv ; 2 — *fasciculul parietotemporopontin (Turck-Meynert)* are originea în scoarța girilor postcentral (câmpurile 3, 1, 2), temporal superior (câmp 22) şi lobulului parietal superior (câmp 5, 7). Fibrele parietale trec prin segmentul sublenticular al capsulei interne după care se unesc cu fibrele temporale, pătrund prin cincimea laterală a piciorului pedunculului cerebral pentru a se termina în nucleii pontini laterali şi dorsolaterali. Prelungirile neuronului pontocerebelos ajung la scoarța cerebeloasă, apoi la nucleul dințat - talamus - scoarța cerebrală, încheind circuitul cortico-cortical. Rolul circuitului este de a aduce influxul nervos de reglaj cerebelos în execuția mişcărilor voluntare. Aria de origine a fasciculului

parietotemporopontin este regiunea către care converg influxurile senzitivosenzoriale, auditive, vizuale care permi reprezentarea corpului în spaţiu. Această imagine a propriului corp este necesară pentru orientarea mişcărilor. Ariile parietotemporale sunt esenţial receptoare, au acţiune facilitatoare asupra câmpului 4. Câmpurile 3,1,2 ar avea rol în execuţia mişcărilor contralaterale de finețe şi precizie. Câmpul 5 poate iniţia răspunsuri ordonate, discrete independent de câmpul 4; câmpul 22 are acelaşi rol ca şi câmpurile 3, 1 şi 2. În afara acestor două fascicule mari scoarţa este şi originea altor fascicule extrapiramidale: *a) fibre corticotalatnice* cu origini diverse — câmpurile frontale 4s, 6, 8, 9, 10 şi 11 trimit spre nucleul MD talamici:, intralaminari (centromedian şi parafascicular) şi reticular; câmpul 4 în nucleul VIL talamic, cu efecte inhibitorii , — câmpul 6 în nucleii VA şi reticular talamic ; — câmpurile somestezice 3, 1, 2 în nucleii VPL si VPM iar câmpul 5 în LP talamic; ariile auditive trimit spre CGM, zona talamică posterioară, CI (bilateral) şi nucleii pontini; ariile vizuale spre CGL, LP talamic şi pulvinar; câmpurile 23 şi 24 în nucleul A şi prin cingulum spre cortexul entorinal; *b) fibre corticostriate* din câmpurile 4, 8, ce ajung la capul nucleului caudat şi putamen; câmpul 6 este originea fibrelor corticostriomezencefalice cu rol în activitatea posturală şi în atitudini. Fibrele corticostriopallidale au acţiune activatoare iar fibrele corticopallidale sunt inhibitorii; *c) fibre corticohipotalamice* cu origini multiple: câmpul 6 trimite spre corpii mamilari şi nucleii hipotalamusului lateral şi posterior; câmpurile 8, 10 spre nucleul supraoptic, - câmpurile 10, 47 şi porţiunea posteromedială a regiunii orbitale spre nucleul paraventricular; câmpurile 45 şi 47 spre nucleii posteriori hipotalamici; *d) fibre corticomezencefalice* sub forma unui fascicul masiv situat medial de nucleul subtalamic din care se desprind: fibre cortico-tegmentale şi corticoreticulare provenite din câmpurile 4, 6, 8, 39, 40; fibre corticorubrice din câmpurile 4, 6; fibre corticonigrice din câmpurile 4, 6, 22 şi 56; *e) sistemul de fibre occipitale* care se duc spre CGM şi CI; *f) fibre ale fasciculului corticospinal* care se termină în nucleii secundari de releu senzorial (gracil, cuneat, trigeminali şi ai tractului solitar). Au rolul de a asigura inhibiţia fiziologică asupra transmisiei spre centrii superiori.

Ariile corticooculocefalogire. La nivelul zonei somatomotorii centrii existenţi au ca rol controlul nucleilor de comandă ai nervilor periferici. Mişcările ochilor sunt comandate de către trei perechi de nervi cranieni: oculomotor, trohlear şi abducens, iar ale capului de către porţiunea medulară a nervului accesor care inervează muşchii trapez şi sternocleidomastoidian. Deşi fiecare muşchi al globului ocular sau rotator al capului este comandat de către neuroni periferici diferiţi, ei nu se contractă independent unii de alţii. Dacă se contractă muşchiul drept lateral al ochiului, concomitent se contractă şi muşchiul drept medial contralateral şi vice-versa. Astfel se menţine

paralelismul ochilor care permite viziunea binoculară în orice plan al spațiului. Unei asemenea sinergii funcționale a unor mușchi inervați de nervi diferiți îi corespunde necesitatea unei comenzi unice corticale asupra nucleilor de origine ai acestor nervi. Centrul funcțional al mișcărilor voluntare ale globilor oculari ce nu țin de stimuli luminoși, ca și centrul mișcărilor conjugate cu acestea, este situat în ambele emisfere în piciorul *girului frontal mijlociu,* câmpul 8. Acest câmp frontal este împărțit într-o regiune superioară și o regiune inferioară, imaginea în oglindă a celei superioare. Excitarea acestui câmp se traduce prin deplasări conjugate ale ochilor uneori asociate cu închiderea pleoapelor. Mișcările care se produc sunt în ordine: deviația inferioară și de parte opusă, divergența, deviație conjugată de parte opusă, deviație superioară și de parte opusă. Din câmpul 8 al fiecărei emisfere pornește câte un fascicul oculogir alcătuit din *fibre corticotegmentare, cortico-bulbare și corticospinale: fasciculul dextrogir* care are centrul în emisfera stângă și comandă rotirea ochilor și capului spre dreapta; *fasciculul levogir* cu originea în emisfera dreaptă cu rol în mișcările de lateralitate ale ochilor și capului spre stânga. Până în genunchiul capsulei interne fiecare fascicul face parte din tractul geniculat corticonuclear respectiv după care se separă de acesta. La nivelul CS, din fasciculul principal se desprind fibre aberante care după ce încrucișează linia mediană ajung la nucleul nervului oculomotor contralateral. La nivelul pedunculului cerebral fasciculul principal se amestecă cu fibrele LM pe care îl parcurg contracurent. La nivelul punții fibrele destinate nucleului nervului abducens decusează pentru a ajunge la nucleul de parte opusă. Fibrele rămase au funcție unică cefalogiră, se alătură fasciculului piramidal la nivelul decusației motorii, după care fibrele sale se termină în nucleul medular al nervului accesor contralateral. În afara acestui centru frontal se mai admite existența unui centru occipital secundar, posterior situat la nivelul câmpului 19, ale cărui fibre eferente inițial amestecate printre fibrele radiației optice ajung în pedunculul cerebral apoi în tegmentul pontin, CS-FR, unde se alătură fibrelor provenite de la centrul frontal. Centrul frontal este al mobilității voluntare iar centrul occipital este un centru reflex în legătură cu impresiile luminoase captate de retină. Centrul occipital este unit cu cel contralateral prin fibre ce trec prin spleniul corpului calos. Are un prag de excitație mai înalt, o mai mare latență a răspunsurilor iar mișcările sunt mai line. Excitarea centrului posterior provoacă pe lângă răspunsurile asemănătoare excitării centrului frontal și halucinații vizuale. Acești doi centri funcționează independent unul față de celălalt, ceea ce explică posibilitatea suplinirii unuia prin celălalt. S-au mai descris centri temporali legați de reflexele cu punct de plecare senzorial și auditiv. Nucleii talamostriați pot interveni în realizarea mișcărilor conjugate ale ochilor în special în timpul activităților posturale și în automatismele oculomotorii. Fiecare emisferă trimite și fibre laterogire, cele mai multe încrucișate.

Ele comandă sinergie şi mişcările verticale ale globilor oculari, fibrele verticogire încrucişând în comisura posterioară.

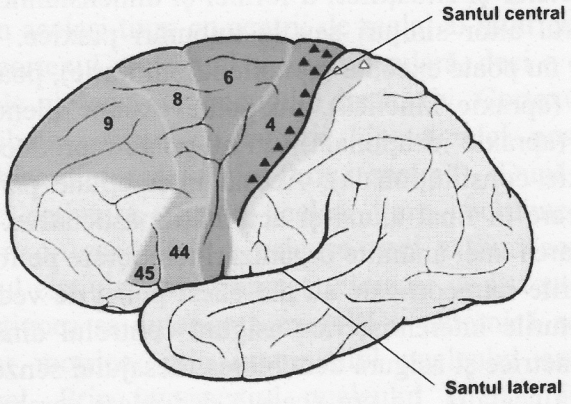

Fig. Nr.111. Aria motorie principală (după W. Kahle, Werner Platzer)

Ariile asociative

Ariile specifice senzitivosenzoriale şi motrice sunt înconjurate de arii relativ bine delimitate, aşa-zisele arii tăcute (mute) a căror distrugere face imposibilă folosirea informaţiilor în elaborarea unui răspuns adecvat, în a recunoaşte prin tact, auz, văz originea stimulului, sau de a le utiliza în vederea realizării unui anumit scop. Schematic aceste arii nu sunt nici motorii nici senzitive, dar împreună cu aria specifică funcţionează ca un tot. Ele au o poziţie strategică în raport cu sensibilitatea generală şi specială, cu ariile motorii, având o activitate complexă integrativă. În jurul ariilor receptoare sunt zonele cu funcţie gnostică iar în jurul ariilor motorii cele cu funcţie praxică. Prin gnosie se înţeleg operaţiunile prin care plecând de la senzaţie se ajunge la identificare, iar prin praxie tehnica gestului, execuţia unei mişcări conformă unui anumit scop. Termenul de arie asociativă evocă în primul rând existenţa conexiunilor intracorticale scurte şi lungi, intra- şi interareale, interemisferice comisurale. Căile senzoriale specifice conduc mesajele spre ariile receptoare primare situate la distanţă unele de altele, astfel încât percepţia senzorială nu s-ar putea realiza iar reacţiile la stimuli, indiferent de natura lor, ar fi necoordonate. Ariile de asociaţie conţin mecanismele de coordonare şi de integrare a mesajelor sosite de la talamus. În timp ce căile specifice transmit informaţia rapid şi realizează difuzarea ei pe populaţii neuronale precise asigurând valoarea discriminativă spaţială şi temporară, căile asociative conduc lent spre zone multiple corticale de asociaţie, caracterizate prin convergenţa heterotopică şi heterosenzorială a informaţiilor. Interacţiunea dintre ariile de asociaţie şi ariile primare este necesară şi obligatorie pentru mecanismele care asigură baza percepţiei

senzoriale. Lezarea ariilor asociative duce la tulburări în ce priveşte relaţiile spaţiale cu meniul înconjurător, la forme de agnosie, imposibilitatea recunoaşterii obiectelor şi situaţiilor, a formei şi dimensiunilor prin examinare tactilă, fără ajutorul altor simţuri sau la tulburări praxice. Bolnavul ştie ce trebuie să facă dar nu poate executa (apraxie idiomotorie), poate executa numai mişcări automate (apraxie kinetică), nu poate expune plenul execuţiei unei mişcări complexe (apraxie ideaţională) sau nu poate reproduce o figură simplă geometrică (apraxie constituţională). Acestă interacţiune pare să aibă loc în ariile primare la care în final ajung şi activităţile asociative. Rolul influxului primar ar fi asigurarea unei anumite organizări temporare pe fondul activităţilor asociative. Legăturile intracorticale au din acest punct de vedere o importanţă foarte mare. Legăturile interemisferice asigură controlul dinamic, reciproc al ariilor corticale simetrice şi asigură dedublarea mesajului senzorial prin transfer de la o emisferă la cealaltă. La om această dedublare cerebrală creează două emisfere de conştiinţă, fiecare emisferă funcţionând ca un creier întreg, având fiecare dintre ele totuşi anumite dominante. Astfel în domeniul limbajului, la dreptaci, emisfera stângă este dominantă şi invers la stângaci.

Teritorii corticale legate de personalitate

Ariile schemei corporale. Imaginea propriului corp rezultă din asamblarea informaţiilor provenite din surse multiple: tactile pentru formă şi consistenţă, proprioceptive pentru atitudine, poziţie în spaţiu, văzul şi auzul pentru completarea imaginii. Ariile acestor tipuri de sensibilitate sunt legate între ele prin intermediul unei zone corticale, aria schemei corporale localizate în girul care înconjoară extremitatea posterioară a şanţului, lateral cerebral (câmp 40) gir supramarginal. Pe această arie se proiectează nucleii talamici, CGM şi CGL. Un individ cu leziuni ale girului supramarginal nu poate recunoaşte un obiect ţinut în mâna contralaterală. Leziuni ale cortexului parietal superior sunt urmate de nerecunoaşterea propriului corp: bolnavul nu-şi recunoaşte membrul superior de partea opusă ca fiind al său, nu-şi recunoaşte jumătatea feţei opusă leziunii, pe care nu şi-o mai îngrijeşte.

Ariile de previziune şi planificare au rolul de coordonare a mişcării. Ele sunt localizate în regiunea polului frontal (câmpurile 8, 9, 10, 11, 46, 47). Ele primesc aferenţe de la MD talamic şi sunt unite cu cortexul motor prefrontal, cu cortexul senzitiv postcentral, occipital şi temporal prin intermediul fasciculului uncinat. Planificarea mişcării aparţine ambelor emisfere dar se realizează în emisfera opusă segmentului în activitate. Organizarea mişcărilor are un caracter de dominantă în emisfera stângă la dreptaci şi invers la stângaci. Dacă emisfera stângă este scoasă din funcţie, emisfera dreaptă poate prelua integral funcţiile emisferei stângi, în special limbajul, cu condiţia ca accidentul să se producă anterior vârstei de 12 ani. După această dată înlocuirea nu mai este posibilă. În cazul lipsei de dominantă a unei emisfere apare bâlbâiala.

Ariile emotivității. Emoțiile şi afectivitatea sunt provocate în special prin intermediul organelor de simț, auz, văz, miros. Acestea declanşează manifestări mai mult sau mai puțin vii cu dublu aspect, motor şi vegetativ: frica, bucuria etc. Ariile legate în acelaşi timp cu centrii de reglaj ai motricitatii şi cu nucleii hipotalamici sunt cortexul prefrontal şi aria cingulară, deci o asociere a ariilor de conştiință şi cele ale comportamentului instinctiv. Cortexul prefrontal este conexionat în ambele sensuri cu nucleii hipotalamici posteriori ergotropi (hipertensiune, tahicardie, reacții de furie, spaimă). După *Bonin* cortexul prefrontal prevede acțiunile, dar în acelaşi timp coordonează funcționarea sistemului vegetativ în scopul de a asigura unei acțiuni condițiile cele mai favorabile. Cortexul cingular care primeşte aferențe de la toate ariile supresive corticale, prin porțiunea sa anterioară exercită o puternică acțiune inhibitorie asupra activităților motrice, prin intermediul nucleului caudat şi a FR a trunchiului cerebral. Prin intermediul nucleului A talamic girul cingular primeşte aferențe de la hipotalamus, astfel că el poate declanşa şi efecte vegetative prin fibrele pe care le proiectează pe nucleii hipotalamici anteriori trofotropi concomitent cu, o acțiune puternică asupra centrilor motori subcorticali. După *Papez* aria cingulară care este activată de către neo- şi arhicortex şi care controlează centrii inhibitori subiacenți este sediul principal al ansamblului de mecanisme a căror manifestare constituie emoția. *Emoția* este un act consecutiv motivației. Prin motivație se înțelege modificarea intensității şi direcției răspunsului comportamental al organismului în raport cu variația unor factori de mediu. Emoția reprezintă o modalitate afectivă şi de acțiune, este tendința organismului spre un obiect sau îndepărtarea de acesta, asociată cu modificări funcționale. Este o stare limită între funcțional şi psihic: ea are patru aspecte dintre care numai cele de expresie şi excitație pot fi analizate funcțional. Aspectul cognitiv şi experiența aparțin psihologiei.

Ariile vegetative. Fenomenele vegetative reprezintă manifestarea vizibilă a stărilor interne. Aceste fenomene au loc în arii care depăşesc *aria cingulară,* şi anume: *gitii orbitali ai* lobului frontal, *uncusul* hipocampului, *insula.* Acest ansamblu formează *creierul visceral.* El este conexionat în ambele sensuri cu nucleii talamici, hipotalamici şi porțiunea olfactivă a sistemului limbic cu care stabileşte legături prin intermediul ariei septale şi corpului amigdalian.

Centrii limbajului. Se ştie că emisfera stângă la dreptaci şi cea dreaptă la stângaci intervin în limbaj. Existența unei emisfere dominante este necesară deoarece lipsa predominenței induce bâlbâiala. Limbajul poate fi perturbat în expresia lui motorie, în identificarea cuvintelor, în aspectul perceptiv, sau printr-un deficit intelectual: *a) afazia de expresie,* de tip motor constă în pierderea exclusivă a unei tehnici, cea de articulare a cuvintelor sau de scriere a lor. Individul care prezintă o asemenea tulburare poate fi comparat cu un muncitor care recunoaşte o unealtă, ştie la ce serveşte dar nu este capabil să o

folosească: — anartria sau *afazia motrice pură* constă în imposibilitatea bolnavului de a-şi exprima oral ideile, subiectul înțelege întrebările puse, ştie ce trebuie să răspundă dar nu poate articula cuvintele. Centrul anartriei este localizat în piciorul girului frontal inferior câmpurile 44, 45 situate anterior de centrul motor pneumo-laringo-fairingo-lingual; — *agrafia* constă în neputința de a scrie cu toat muşchii mâinii pot mobiliza degetele cu dibăcie în alte scopuri. Centrul grafiei este situat în piciorul girului frontal mijlociu, anterior de centrii motori ai degetelor (timp 39).

b) Afazia de *identificare* de tip senzorial poate fi: — *alexia sau cecitate verbală.* Bolnavul nu poate citi,- uneori poate diferenția literele şi chiar să le reproducă dar nu le sesizează semnificația convențională. Centrul cecității verbale se află în girul angular, anterior peristriate;— *surditatea verbală* constă în incapacitatea de identificare a cuvintelor auzite. Centrul surdității verbale este localizat în porțiuiea mijlocie a girului temporal superior, anterior de aria de proiecție a fibrelor cohleare.

Un rol important în expresia verbală îl are corpul striat prin aexiunile sale cu scoarța cerebrală deoarece el intervine în realizarea sintoniei organelor pneumo-laringo-faringo-linguale.

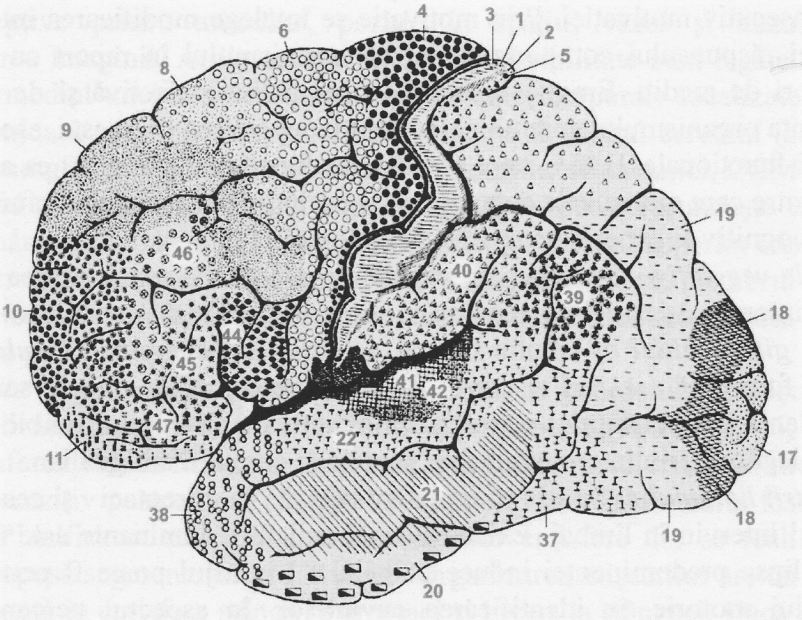

Fig. Nr. 112. Ariile corticale. Vedere laterală (după W. Kahle, Werner Platzer)

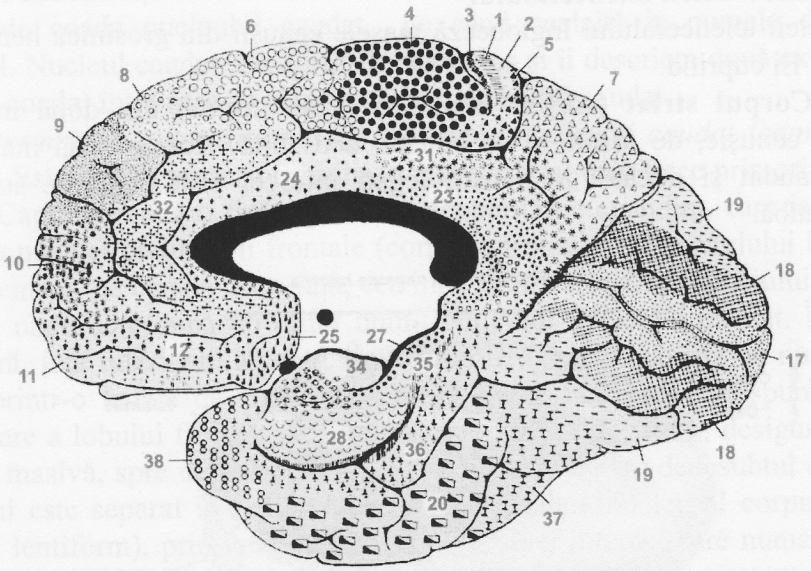

Fig, nr. 113. Ariile corticale. Vedere medială. (după W. Kahle, Werner Platzer)

7.4.1.2. Nucleii telencefalului

Nucleii telencefalului înglobează masele cenuşii din grosimea hemisferei cerebrale. Ei cuprind:

➢ **Corpul striat** (*corpus striatum*) - este format din două mase de substanță cenuşie, de formă şi cu situație deosebită. Aceste două mase sunt nucleul caudat şi nucleul lenticular, legați între ei prin punți de substanță nervoasă albă.

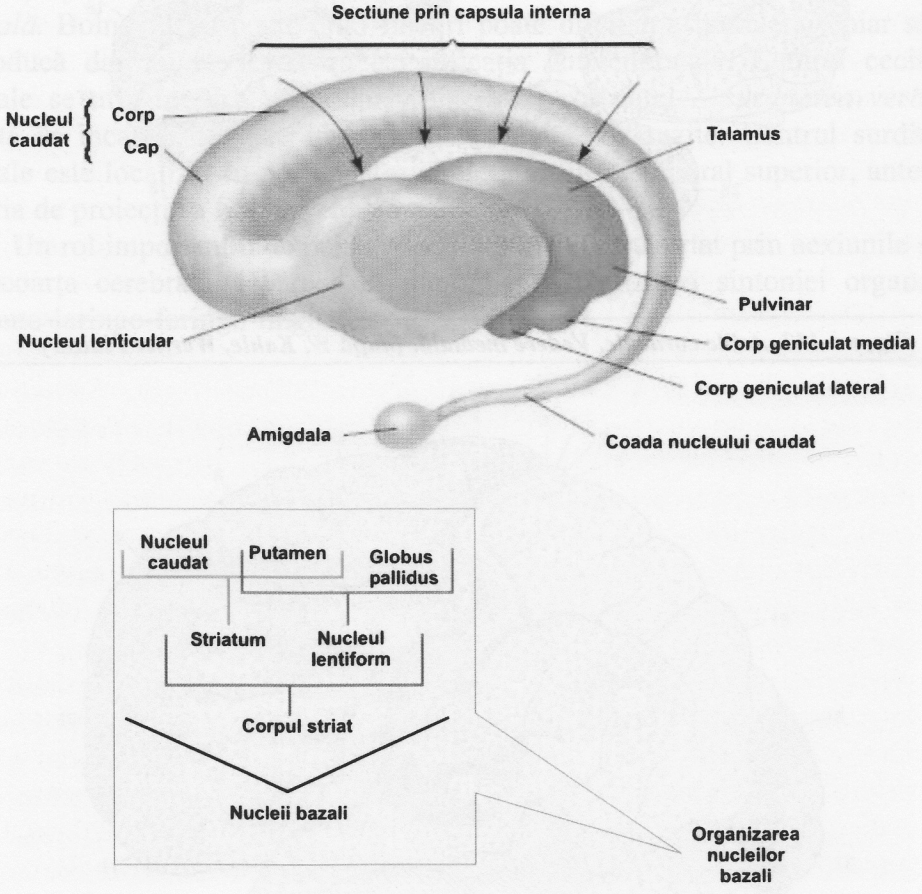

Fig. Nr. 114. Organizarea nucleilor bazali (după Netter F.)

a) Nucleul caudat (*nucleus caudatus*) are forma de potcoavă sau virgulă aşezată aproximativ în plan sagital, cu concavitatea anterior şi cu extremitățile inegale ca volum, cea anterioară şi superioară fiind mai mare decât cea inferioară. El este situat pe partea superolaterală a talamusului pe care îl primeşte în concavitatea sa. Acest nucleu are o lungime de 7 cm şi o lățime de

aproximativ 2 cm, la nivelul extremității anterioare, care se reduce la 3-4 mm, la nivelul extremității sale inferioare. Astfel, aceasta pare mai subțiată şi poartă numele de coada nucleului caudat pe când cealaltă ia numele de capul nucleului. Nucleul caudat este turtit de sus în jos şi îi descriem două extremități (capul şi coada) între care se găseşte corpul nucleului caudat.

Extremitatea anterosuperioară sau capul nucleului caudat (caput nuclei caudati). Este limitat posterior printr-un plan vertical care trece prin orificiul lui Monro. Capul prezintă o față superioară acoperită de ependim, care ia parte la formarea podelei prelungirii frontale (cornului frontal) a ventriculului lateral în care proemină, pe când a doua față, cea inferioară corespunde spațiului perforat anterior, unde determină un relief numit colicului nucleului caudat. În partea anterioară, față inferioară a capului nucleului caudat este legată de nucleul lenticulo-form printr-o bandă de substanță cenuşie, legă tură care corespunde părții posterioare a lobului frontal. Aceasta nu este singura legătură; desigur, ea este cea mai masivă, spre deosebire de altele mai mici, situate dedesubtul ei. Capul nucleului este separat în partea laterală de al doilea nucleu al corpului striat (nucleul lentiform), prin brațul anterior al capsulei interne, care numai înapoia punților cenuşii caudolenticulare face o separație mai netă.

Trunchiul sau corpul nucleului caudat (corpus nuclei caudati) se întinde de la planul care trece prin orificiul lui Monro şi până la extremitatea posterioară a talamusului. El este turtit de sus în jos şi îndoit la extremitatea posterioară a talamusului, unde se continuă cu coada sa.

Îi descriem o față superioară sau ventriculară, care ia parte la formarea planşeului ventriculului lateral până la nivelul răspântiei ventriculare. Ea este situată imediat în afara şanțului optostriat şi proemină pe acest planşeu. Fața inferioară, con cavă sau capsulară, corespunde capsulei interne, şi îndeosebi brațului posterior al capsulei, care o separă de nucleul lentiform.

Aceste fețe sunt limitate atât înăuntru cât şi în afară de către o margine; înăuntru, marginea me dială, este separată de talamus prin şanțul opto striat, în care se află stria terminalis şi vena opto striată, acoperite de lama cornee (lamina affixa). Această margine este legată de nucleul lenticular prin fâşii neregulate de substanță cenuşie. A doua margine, cea externă, este neregulată şi corespunde locului unde se uneşte tavanul cu podeaua prelungirii frontale a ventriculului lateral, în afara acestei uniri, ea vine în raport cu substanța albă a hemisferei cerebrale (centrul oval).

Extremitatea inferioară sau coada nucleului caudat (cauda nuclei caudati). Continuă corpul nucleului şi, înconjurând lateral extremitatea posterioară a talamusului, se subțiază şi se duce la tavanul prelungirii sfenoidale a ventriculului lateral, între ea şi nucleul lentiform, deci deasupra ei, se află o bandă albă: este segmentul sublenticular al capsulei interne.

Extremitatea anterioară a cozii nucleului caudat se termină îndărătul nucleului amigdalian şi aici este un loc unde se văd legăturile între nucleii telencefalici. Acest loc a fost numit confluentul cenuşiu al bazei.

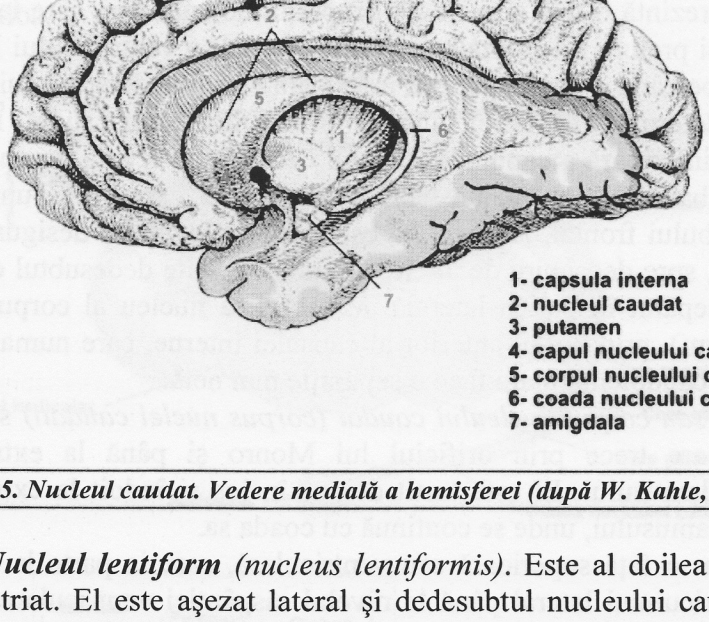

Fig. Nr. 115. Nucleul caudat. Vedere medială a hemisferei (după W. Kahle, Werner Platzer)

b) Nucleul lentiform *(nucleus lentiformis)*. Este al doilea component al corpului striat. El este aşezat lateral şi dedesubtul nucleului caudat, deasupra prelungirii sfenoidale a ventriculului lateral, în plină substanţă albă a hemisferei. El corespunde spre suprafaţă groapei silviene şi insulei care îl acoperă şi are forma unei lentile biconvexe.

Spre deosebire de nucleul caudat, nucleul lentiform este la o oarecare distanţă de ventriculul lateral şi nu este omogen. Se deosebeşte o porţiune mai mare şi laterală, intens colorată cenuşiu, care se numeşte *putamen;* a doua porţiune este situată medial de putamen şi este ceva mai palidă, motiv pentru care a fost numită *globus pallidus*. Cele două părţi sunt separate de lama medulară externă. La rândul său globus palidus este separat în două părţi de către lama medulară internă. Medial de nucleul lenticular se află o bandă de substanţă albă, capsula internă, care îl separă de talamus; în afara lui există de asemenea o lamă mai subţire de substanţă albă, capsula externă, care-1 separă de claustrum.

La partea anterioară, superioară şi posterioară el vine în raport cu substanţa albă a hemisferei, pe când la partea sa inferioară, către anterior, are un şanţ prin care trece comisura albă anterioară , care se duce în lobul temporal, pe sub capul nucleului caudat, legând cei doi nuclei amigdalieni între ei.

Amănuntele de formă şi mai ales de raporturi ale nucleului lenti form, nu pot fi studiate decât după exemplul clasicilor, prin secţiuni orizontale, sagitale sau frontale. Astfel, o secţiune orizontală ni-l arată de formă triunghiulară, cu baza laterală şi cu vârful medial. În afara lui se succed, mergând lateral, capsula externă, claustrum şi apoi altă bandă de substanţă albă subcorticală, numită capsula extrema, în afara căreia se află substanţa cenuşie a insule. O secţiune frontală ni-l arată, de asemenea, de formă triunghiulară, cu baza laterală, dar în plus ni se clarifică raporturile părţii sale inferioare. Această faţă corespunde unei regiuni numită regiunea sublenticulară.

Regiunea sublenticulară este o zonă de substanţă albă care se aşează între nucleul lenti form, pe de o parte, şi tavanul prelungirii sfenoidale a ventriculului lateral, pe de altă parte; mai anterior ventriculului, regiunea sublenticulară se pară nucleul lentiform de scoarţa circumvoluţiilor orbitale.

Această regiune este delimitată anterior şi posterior de limitele respective ale nucleului lentiform; înăuntru se continuă cu regiunea hipotalarhică, iar în afară cu substanţa albă a lobului temporal. Ea cuprinde două părţi: una anteioară şi alta poste rioară, separate între ele printr-un plan vertical care ar trece imediat posterior de chiasma nervilor optici şi care în profunzime ar întâlni nucleul cau dat la unirea treimei anterioare cu cele două treimi posterioare.

Regiunea sublenticulară anterioară aşezată între nucleul lentiform şi lobul orbital este formată din trei etaje aşezate astfel:

1) Etajul superior format din substanţa albă, este reprezentat de fibrele sub enticulare care for mează două fascicule: ansa lenticulară (ansa lenti cularis), formată din fibre care leagă nucleul lenti form cu regiunea hipotalamică talamusul, nucleul subtalamic al lui Luys, nucleul roşu şi *comisura lui Meynert*, formată din fibre interlenticulare,

2) Etajul mijlociu este format din mici grămezi de celule nervoase aglomerate într-o masă cenuşie subţire, ca o placă largă şi lungă de 2 cm. Este, *substanţa nenumită a lui Reichert.* Către marginea sa medială ea se continuă cu nucleii din regiunea tuberală a hipotalamusului, pe când de pe faţa sa superioară, grupele de celule se insinuează între putamen şi pallidum.

3) Etajul inferior este format din substanţa albă alcătuită din fibrele pedunculului inferomedial al talamusului.

Regiunea sublenticulara posterioară corespunde segmentului sublenticular al capsulei interne. Ea este de culoare albă şi este formată din fibre transverse care aparţin:

a) fasciculului temporopontin al lui Turck (tractus temporopontinus) a cărui origine este în circumvoluţia a 2-a şi a 3-a temporală şi se în dreaptă către pedunculul cerebral, unde ocupă o cincime laterală a porţiunii bazilare a pedunculului cerebral.

b) fasciculul temporotalamic al lui Arnold, a cărui origine este în partea anterioară a circum voluțiilor occipitotemporale, de unde trece dinainte îndărăt, deasupra fasciculului temporopontin al lui Turck, ia parte la formarea câmpului lui Wernicke şi se îndreaptă posterior şin medial, sfârşind ,mai cu seamă în purvinar şi mai puțin în corpul geniculat lateral.

Structura cortului striat.

Studiile histologice făcute pe corpul striat arată o diferență între constituția nucleului pallidus, pe de o parte, şi a nucleului caudat şi putamen, pe de altă parte. Această diferență constă în faptul că majoritatea celulelor nervoase din nucleul caudat şi putamen sunt mici şi cu puține fibre nervoase. Globus pallidus conține celule nervoase voluminoase, asemănătoare neuronilor striomotori din măduvă care au numeroase fibre cu mielină, fibre care formează lama medulară externă.

Din punct de vedere filogenetic şi funcțional corpul striat este împărțit în:

- neostriatul format de nucleul caudat şi putamen;
- paleostriatum format de globus pallidus.

Conexiunile corpului striat sunt conexiuni intrinseci şi extrinseci.

Conexiunile intrinseci, în aceste conexiuni trebuie să vedem fibrele care leagă între ei componenții corpului striat: nucleul caudat, putamenul şi globus pallidus. De remarcat că, ordinea în care au fost înşirați constituenții striatulului corespunde şi sensului în care circulă influxul nervos. De aici rezultă că globus pallidus primeşte influxul de la putamen şi nucleul caudat şi, prin urmare, se află sub controlul acestora.

Conexiunile extrinseci la rândul lor se pot deosebi în:

Conexiunile neostriatului:

1) Aferențele neostriatului sunt:

a) corticostriate, care pornesc din scoarța creierului (ariile 4, 8, 2, 24, 29) şi ar avea un rol frenator asupra striatului. Astfel, unii autori au descris recent şi existența unui circuit inhibitor al mişcărilor „anormale". Acest circuit începe de la nivelul scoarței lobului frontal (ariile 4 s şi 8 s) şi se îndreaptă, către nucleul caudat. Prin intermediul pallidului pornesc fibre către talamus şi nucleul lui Luys, de la care alte fibre se reântorc la scoarța motorie din ariile 6 şi 4.

Acest circuit inhibitor este capabil să frâneze deslănțuirea mişcărilor inutile, anormale, cu punct de plecare în zona motorie a scoarței reprezentate de ariile 4 şi 6. Ruperea circuitului produce o liberare a zonei motorie, şi deci apariția mişcărilor involuntare anormale, de exemplu tremurături sau mişcări mai ample şi dezordonate (coreoatetozice).

b) fibre talamostriate (cu originea în nucleii centromedian şi parafascicular), pentru putamen şi din ceilalți nuclei talamici pentru caudat;

c) fibre nigrostriate, sunt fibre dopaminergice cu efect inhibitor, intră în câmpul H1 Forel, înconjură nucleul subtalamic, intră în capsula internă, traversează globus pallidus şi se termină în putamen şi caudat,

d) fibre subtalamostriate,

e) fibre reticulostriate, din porțiunea ventrală a formațiunii reticulare mezencefalice.

2) Eferențele neostriatului sunt:

a) striotalamice spre VAL şi VIL continuate spre cortexul motor şi premotor, câmpurile 4, 6;

b) striocorticale

c) striosubtalamice şi strioolivare

d) strionigrice, din porțiunea reticulară a substanței negre.

Conexiunile paleostriatului:

1) Aferențele paleostriatului sunt:

a) talamopalidale cu originea în nucleii CM şi MD

b) subtalamopalidale ce vin pe calea fasciculului subtalamic

c) nigropalidale alcătuiue din fibre dopaminergice.

2) Eferențele paleostriatului formează sistemul pallidofugal, format din:

a) Ansa lenticulară (ansa lenticularis) care con stituie fasciculul cel mai de seamă. El este format din fibre caudate, putaminale şi pallidale, care se condensează în lamele medulare intralenticulare, apoi la partea sublenticulară a nucleului lentiform, Acolo se situează în regiunea sublenticulară ante rioară, de unde se îndreaptă spre înăuntru, trecând în fața brațului posterior al capsulei interne, de aici fibrele sale se desfac în trei direcții: anterioare pentru regiunea hipotalamică; mijlocii pentru nucleii talamici; posterioare pentru regiunea subtalamica (nucleul lui Luys, nucleul roşu şi for mațiunea reticulară a mezencefalului).

b) Fasciculul lenticular a lui Forel este format din fibre de proveniență pallidală; el se îndreaptă medial, trece prin zona incerta, intră în brațul posterior al capsulei interne pentru a ajunge în nucleul lui Luys de aceeaşi parte, iar alte fibre în hemisfera de partea opusă.

Fibrele ansei lenticulare şi cele ale fasciculului lenticular se alătură, formează un trunchi care înconjoară capsula internă, ajung în regiunea subtalamică unde se divid în mai multe fascicule:

- fasciculul talamic, care se termină în VAL, VIL şi CM;
- fibre pallidohipotalamice
- fibre pallidotegmentale
- fasciculul sublenticular
- fibre pallidonigrice, care au originea în vârful lui globus pallidus, de aceea se mai numesc şi fasciculul pallidal al vârfului. El se îndreaptă în jos şi înăuntru şi sfârşeşte în locus niger

- fibrele strioluisiene, care leagă globus pallidus cu corpul lui Luys.
- fibrele strioolivare pornesc din pallidus şi se duc prin fasciculul central al tegmentului în oliva bulbară.

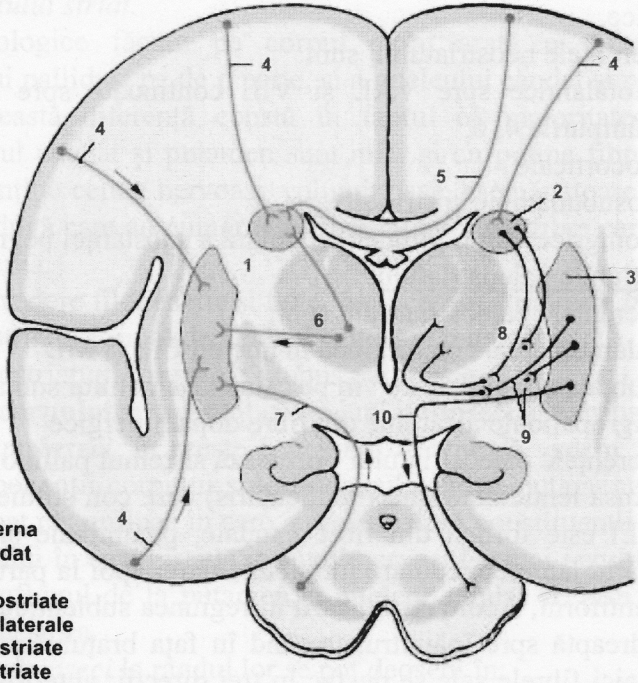

1- capsula interna
2- nucleul caudat
3- putamen
4- fibre corticostriate
5- fibre contralaterale
6- fibre centrostriate
7- fibre nigrostriate
8- pallidum
9- nucleul ventral talamic
10- fibre strionigrice

Fig. Nr. 116. Conexiunile corpului striat (după W. Kahle, Werner Platzer)

Date fiziologice asupra corpului striat. Din punct de vedere funcțional, corpul striat este considerat ca un centru subcortical de reglare a mişcărilor.

Acțiunea motorie a sistemului striopalidal este descrisă de autori sub forma unei triple acțiuni:

a) acțiune motorie;
b) rol în tonusul muscular;
c) rol frenator al mişcările involuntare.

Acțiunea motorie se manifeită mai ales asupra mişcărilor automate sau asupra mişcărilor voluntare automatizate prin obişnuință. Astfel ar fi mersul, vorbirea, scrisul sau alte acte, ca masticația etc.

Aceste mişcări însă, chiar automate, sunt în permanență sub controlul scoarței cerebrale, care reglează prin impulsuri excitatorii şi mai ales inhibitorii.

actele amintite. *Rolul în tonusul muscular* constă într-o acțiune frenatorie asupra excitațiilor tonice care determină tonusul de atitudine. În acest fel, distrucții care se produc la nivelul lui globus pallidus şi locus niger, prilejuind lipsa acțiunii frenatorii asupra excitațiilor tonice, determină o stare de contractură musculară, care a fost numită contractură sau rigiditate extrapiramidală.

Rolul frenator se exercită asupra mişcărilor in voluntare şi se manifestă prin împiedicarea mişcărilor inutile sau lipsite de obiectiv. Corpul striat îşi îndeplineşte această funcție, deoarece se găseşte pe circuitul inhibitor cortical mai sus amintit. Ori de câte ori este abolită această acțiunea frenatoare, apar mişcări sub forma de tremurături sau mişcări mai ample şi dezordonate.

Lezarea corpului striat are ca urmări: - diminuarea tonusului muscular (hipotonie) dar mai frecvent o creştere a tonusului până la rigiditate (hipertonie), - abolirea automatismelor motorii, akinezie sau bradikinezie (corp țeapăn fară expresie); apariția de mişcări anormale (tremorul static), apariția coreei (mişcări involuntare succesive, viguroase, pline de grație, de mare complexitate, care reproduc faze ale mişcării voluntare, prinde în special muşchii extremităților distale, mimicii, limbii şi deglutiției), atetozei (mişcări involuntare, vermiculare care imită scrisul, prind muşchii extremităților distale, feței şi gâtului dând impresia unui spasm continuu), balismului (mişcări repezinte, violente, puternice care prind muşchii proximali ai extremităților şi centurilor, bolnavul îşi aruncă picioarele înainte în mers) sau paraliziei agitans (rigiditate musculară datorată creşterii tonusului muşchilor flexori şi extensori).

➢ ***Nucleul amigdalian*** (arhistriat) este al doilea component al nucleilor telencefalici. El este situat în plină substanță albă a lobului temporal, în apropierea polului său, lângă pereții medial şi superior ai cornului inferior al ventriculului lateral, şi este unit înăuntru cu scoarța circumvoluției hipocampului. El este de origine telencefalică, dar cu valoare funcțională rinencefalică (olfactivă). Are forma unei migdale şi este separat în sus de nucleul lentiform. prin regiunea sublenticulară posterioară, iar mai posterior, în strâns raport de vecinătate cu coada nucleului caudat; este aşezat deasupra tavanului prelungirii temporale a ventriculului lateral. Corpul amigdalian este format din două părți: - complexul amigdalian corticomedial (cu nucleii medial, cortical, nucleul striei terminale şi aria amigdaliană anterioară – nuclei bogați în dopamină); şi – complexul bazolateral care conține nucleii: lateral, bazal şi accesor bazal.Acest nucleu are o serie de conexiuni formate din fibre aferente şi eferente.

a) *Fibrele aferente* provin de la: bulbul olfactiv (pe calea striei laterale olfactive pentru complexul corticomedial); - aria entorinală, girul temporal inferior pentru complexul bazolateral; - nucleii septului, talamus, hipotalamus, formațiunea reticulară mezencefalică şi cortex prepiriform pe calea striei terminale;- corpulamigdalian contralateral pe calea comisurii anterioare; - toate

modalitățile senzoriale periferice.stria olfactorie laterală şi medială a tractului olfactor; stria terminales; indusium, care se continuă prin gyrus fasciolaris, fascia dentata şi bandeleta lui Giacomini până în nucleul amigdalian.

b) *Fibrele eferente* par a merge la talamus şi marea circumvoluție limbică, luând următorul drum:

- pe calea amigdalofugă ventrală, cu originea în complexul amigdalian bazolateral şi cortexul piriform, trec pe sub nucleul lenticular, străbat substanța nenumită şi ajung în aria preoptică laterală, aria septală, la hipotalamus şi nucleii benzii diagonale; fibrele provenite de la hipotalamus la care se adaugă şi fibre de la lobul temporal intră în pedunculul inferior talamic pentru a se termina în nucleul MD talamic.

- pe calea striei terminale.

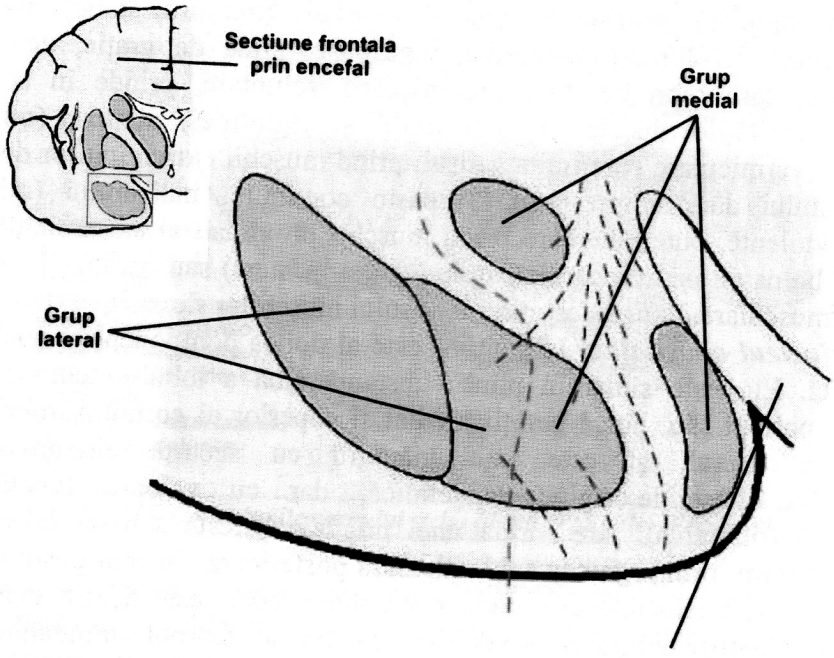

Fig. Nr. 117. Nucleul amigdalian (după W. Kahle, Werner Platzer)

➢ ***Claustrum*** **(antezidul)** este al treilea nucleu al telencefalului. El are forma unei lame de substanță cenuşie, aşezată între putamen şi scoarța insulei, el fiind separat de putamen printr-o bandă de substanță albă, numită capsula externă, iar de scoarța insulară printr-o altă bandă de substanță albă, numită capsula extremă. Claustrum este mai gros la partea sa inferioară şi anterioară. Nu se cunosc conexiunile sale.

7.4.2. Substanța albă a hemisferelor

Substanța albă a hemisferelor se mai numeşte şi centrul oval (*centrum semiovale*). Pe secțiuni orizontale, frontale şi sagitale, ea umple tot spațiul dintre scoarță, corpul striat şi diencefal. Această substanță albă este formată din fibre cu mielină. Aceste fibre au o anumită dispoziție şi mai ales un rol funcțional anumit. Deosebim astfel: 1) Fibrele de asociație care sunt de două feluri: Fibre de asociație: scurte şi lungi.

Fibrele de asociație scurte numite şi fibrele arcuate ale lui *Arnold* sau fibrele în U ale lui *Meynert,* sau fibrele proprii ale circumvoluțiilor, pot fi in tracorticale sau imediat subcorticale. Ele unesc circumvoluțiile vecine şi trec de la o circumvoluție la alta pe sub şanțul care le separă; se găsesc pe toată scoarța cerebrală.

Fibrele de asociație lungi sunt fibre care, legând zone mai îndepărtate una de alta, dar pe aceeaşi hemisferă, se condensează în fascicule mai mult sau mai puțin distincte. Deosebim cinci fascicule:

a. *cingulum* sau fasciculul longitudinal al cir cumvoluției limbice se găseşte profund aşezat în marea circumvoluție limbică; el conține fibre care leagă lobul frontal cu partea anterioară a lobului. temporooccipital sau, mai precis, leagă spațiul perforat anterior cu cornul lui *Ammon.* Este le gat de controlul cortical al reflexelor vegetative;

b. fasciculul unciform (fasciculus uncinatus) face asociația între circumvoluțiile de pe fața orbi tară a lobului frontal cu partea anterioară a lobu lui temporal şi are un tract curb cu concavitatea anteroinferioară;

c. fasciculul longitudinal superior sau arciform este un fasci cul voluminos care uneşte lobul frontal de lobul temporoparietal;

d. fasciculul longitudinal inferior face conexiunea lobului occipital, de unde pleacă, cu vârful lobului tempo ral unde ajunge, în acest drum, el este separat de cavitatea ventriculară prin radiațiile optice şi tapetum.

e. fasciculul frontooccipital al lui *Forel* sta bileşte legătura între lobul frontal, temporal şi occipital. Pentru a ajunge din lobul frontal în cel occipital, el trece pe sub fasciculul longitudinal superior, pe marginea laterală a nucleului caudat, deci lateral de ventriculul hemisferic; când ajunge în dreptul răspântiei ventriculare, o parte din fibrele lui se duc pe peretele superolateral al prelungirii sfenoidale a ventriculului lateral, formând tapetum;

2) fibrele comisurale sunt fibrele conținute în formațiunile interhemisferice;

3) fibrele de proiecție ale scoarței pornesc din toată scoarța cerebrală şi pătrund în centrul oval convergând în jos şi înăuntru către capsula internă. În acest drum, fibrele de proiecție se întretaie cu fibrele comisurale şi se

concentrează în partea medială a centrului oval într-un fascicul voluminos şi compact, numit *coroana radiată.* Această forma țiune se situează între fibrele corpului calos şi fasiculul frontooccipital al lui *Forel* înăuntru, şi fasciculul longitudinal superior în afară. La partea sa inferioară, fibrele sunt mai bine condensate într-un mănunchi care intră între nucleul talamo caudat şi lentiform, prin urmare în capsula internă.

Fibrele de proiecție.

Capsula internă. Capsula internă este o lamă de substanță albă groasă de 5—10 mm, situată între nucleul lentiform în afară şi nucleul talamocaudat înăuntru. Anterior şi inferior, ea este limi tată de o punte de substanță cenuşie care leagă extremitatea anterioară a nucleului caudat cu aceea a nucleului lentiform; în jos ea se continuă cu pedunculul cerebral, iar în sus şi îndărăt cu centrul oval al hemisferei. Ea este formată îndeosebi din fibre care vin prin pedunculul cerebral către scoarță, sau care pleacă de la aceasta către etajele subcorticale.

Dispoziția şi raporturile sale pot fi urmărite pe secțiuni frontale sau orizontale. Astfel, pe o secțiune frontală prin hemisferă care să treacă îndărătul corpilor mamilari (secțiunea *Charcot),* capsula internă apare sub forma unei lame albe, groasă în medie de 18 mm, îndreptată în sus şi în afară. Ea se află aşezată între nucleul caudat, talamus şi regiunea subtalamică înăuntru şi nucleul lentiform în afară. În partea sa inferioară se con tinuă cu porțiunea bazilară a pedunculului cerebral, pe când la partea sa superioară fibrele sale se răsfiră într-un evantai numit coroana radiată a lui *Reil.*

O secțiune orizontală care trece prin nucleul talamic ne arată capsula internă situată de ase menea între nucleii menționați mai sus, dar acum nu se mai prezintă ca o lamă oblică în sus şi în afară, ci ca o lamă îndoită în unghi cu deschide rea laterală, şi în această deschidere este cuprins nucleul lentiform.

Astfel, ea ne prezintă două segmente corespunzătoare celor două margini ale unghiului, dintre care unul va fi brațul sau segmentul anterior, iar al doilea brațul sau segmentul posterior; locul unde se unesc poartă numele de porțiune intermediară sau genunchiul capsulei.

Brațul anterior este oblic înainte şi lateral şi este cuprins între fața anterosuperomedială a nucleului lentiform şi capul nucleului caudat. Este porțiunea lenticulo caudată, lungă în medie de 2 cm, străbătută în partea sa anteroinferioară de punțile de substanță cenuşie lenticulocaudată. El se continuă în sus cu substanța albă a lobului frontal.

Brațul posterior este oblic în afară şi îndărăt. El este aşezat între talamus înăuntru şi fața postero medială a nucleului lentiform în afară. Este porțiunea lenticulooptică. Fiind mai lungă decât brațul anterior, ea depăşeşte posterior limita nucleului lentiform pe o lungime de 12—15 mm. Această porțiune a fost numită porțiunea retrolenticulară a capsulei interne şi ea este

cuprinsă între pulvinar şi coada nucleului caudat înăuntru, iar în afară se pierde în substanța albă din hemisferă.

Genunchiul capsulei sau regiunea intermediară se găseşte între brațul anterior şi brațul posterior şi este delimitat de capul nucleului caudat şi talamus înăuntru, iar în afară vine în raport cu vârful nucleului lentiform.

Dacă vom urmări aspectul capsulei interne pe o secțiune orizontală, care să treacă prin regiunea subtalamică, constatăm că brațul anterior nu mai există la acest nivel, iar brațul posterior ne apare curb înăuntru şi corespunde îndeosebi nucleului lui *Luys,* iar mai jos lui locus niger. În afară, acest braț corespunde nucleului lentiform şi fibre lor ansei lenticulare care îl înconjură pentru a ajunge în regiunea subtalamică. Porțiunea din brațul posterior situată sub nivelul nucleului lentiform se numeşte porțiunea *sublenticulară* a capsulei interne.

Capsula internă este formată din fibre cu mielină care pot fi schematic sintetizate astfel:

A. *fibre care unesc scoarța cerebrală cu pedunculul cerebral.* Sunt fibrele cerebro- sau cortico-pedunculare (fibre motorii) şi se deosebesc în două grupe:

fibrele căii motorii principale sunt formate de axonii celulelor motorii din scoarță şi se aşază în două tracturi: unul care leagă scoarța motorie cu nucleii de origine a nervilor motori ai feței şi gâtului şi care formează tractul geniculat sau cor ticonuclear, al doilea tract este format din fibrele ce leagă scoarța motorie cerebrală cu neuronii striomotori din cornul ventral al măduvei; este tractul cortico- sau cerebro-spinal.

Tractul genictilat ia naştere în operculul rolandic la nivelul treimii inferioare a circumvoluțiunii frontale ascendentă (precentrală) şi se îndreaptă către capsula internă unde ocupă partea posterioară a brațului anterior, apoi genunchiul şi după aceea partea cea mai anterioară a brațului posterior. El are o direcție oblică de sus în jos şi dinafară înăuntru, intrând de desubtul capsulei interne, în porțiunea bazilară a pedunculului cerebral.

Tractul corticospinal are originea în circum voluția frontală ascendentă (precentrală) deasupra originii tractului geniculat şi din alte arii corticale, de unde, prin substanța albă a hemisferei intră capsula internă, ocupând 4/5 posterioare din brațul posterior, apoi se răsuceşte pe a xă, dinafară înăuntru şi intră în cele 3/5 mijloci ale porțiunii bazi lare din pedunculul cerebral.

Fibrele căii motorii secundare sunt fibrele care alcătuiesc calea motorie corticopontocerebeloasă (tractus corticopontini); ele iau naştere în scoarța feței laterale a lobului temporal şi formează un tract numit *tractul temporopontin al lui Turck* sau corticoprotuberanțial posterior al lui *Meynert.* Acest tract se îndreaptă înăuntru către nucleii lentiformi, trece pe sub el în regiunea sublenticulară posterioară şi, când ajunge în dreptul vârfului acestui nucleu, se

îndoaie în jos, îndărătul braţului posterior al capsulei interne; de acolo intră şi ocupă cincimea laterală a porţiunii bazilare a pedunculului cerebral.

B. *Fibre care unesc scoarţa cerebrală cu nucleii bazali.* În acest grup intră atât fibrele care pleacă de la, cât şi cele care vin către scoarţa cerebrală. Aceste fibre sunt: *Fibrele cerebrotalamice şi talamacorticale*. Ele intră în formarea celor patru pedunculi ai talamusului şi *pedunculul anterior*ale cărui fibre unesc scoarţa cerebrală frontală cu nucleul dorso-median al talamusului, merge orizontal prin braţul anterior al capsulei interne. *Pedunculul posterior* este format din radiaţiile optice ale lui *Gratiolet* care pornesc din corpul geniculat: lateral şi pulvinar şi trec orizontal prin segmentul retrolenticular al capsulei interne, pentru a sfârşi pe buzele scizurii calcarine. *Pedunculul superior* uneşte nucleii ventrali ai talamusului cu scoarţa lobului parietal şi a regiunii circumvoluţiunii centrale, şi trece răsfirându-se deasupra segmentului posterior al capsulei interne. *Pedunculul inferior* decompozabil în alţi doi pedunculi, şi aceştia sunt: pedunculul inferome dial care uneşte partea anterioară a lobului temporal cu talamusul şi pedunculul postero-inferior sau temporotalamic al lui *Arnold* care leagă zona temporooccipitală cu faţa inferioară a pulvinaru lui. Ambii aceşti pedunculi trec prin segmentul sublenticular a capsulei interne.

Fibrele cerebronigrice iau naştere în scoarţa rolandică şi amestecîndu-se cu fibrele tractului geniculat, trec prin genunchiul capsulei interne, sfârşind în locus niger.

Fibrele cerebrorubrice provin din scoarţa lobului frontal, parietal şi temporal pe care le leagă cu nucleul roşu. Situaţia lor în capsula internă nu este pe deplin lămurită.

C. *Fibrele care unesc nucleii bazali între ei.* După nucleii pe care îi unesc, iau numele de: fibre talamolenticulare care, unind talamusul cu nucleul lentiform, trec prin braţul posterior al capsulei interne; fibre caudatotalamice care, unind nucleul caudat cu talamusul, trec prin braţul anterior; fibre caudatolenticulare care, unind nucleul caudat cu globus pallidus, trec atât prin cele două braţe cât şi prin porţiunea sub şi retrolenticulară a capsulei interne.

D. *Fibrele care leagă nucleii bazali de forma ţiunile subiacente.* înglobează fasciculele care leagă corpul striat de nucleul subtalamic, nucleul roşu, locus niger etc.

E. *Fibrele care provin din formaţiile subcorti cale fi pleacă la scoarţă.* Fibrele terminale sau cen tripete ajung la scoarţă. Ele sunt de două categorii: senzitive şi senzoriale.

Fibrele terminale ale senzibilităţii cutanate pro vin din tracturile ascendente şi ajungând la nucleul talamic ventrolateral fac sinapsa cu celulele de aici de la care pleacă un alt grup de fibre talamo corticale. Aceste fibre merg

prin brațul posterior al capsulei interne și în coroana radiată; fibrele sale se amestecă cu fibrele motorii.

Fibrele terminale senzoriale cuprind: a. fibrele căii vizuale care trec prin porțiunea retrolenticulară a capsulei interne și apoi prin partea posterioară a coroanei radiate, până la scoarța calcarină (area striata); b. fibrele auditive care ajung pe calea lemniscusului lateral până la corpul geniculat medial respectiv. De aici, axonii celulelor din corpii geniculați mediali ajung la scoarța lobului temporal.

Alături de fibrele de proiecție și cele terminale, trebuie să menționăm faptul că rinencefalul are și el un grup de fibre de proiecție care însă nu intră în coroana radiată. Astfel fibrele de proiecție ale rinencefalului sunt: a. fibrele de proiecție ale lobului olfactor și septum pellucidum (formând fasci culul septotalamic și istria tenminalis); b. fibrele de proiecție ale hipocampului, cornul lui *Ammon* și fascia dentata, fibre care compun sistemul fibre lor longitudinale din fornix; c. fibrele circumvoluției limbice care trimit o parte din fibre în fornix și altă parte în capsula internă.

Sintetizând și localizând topografic fibrele din diferitele porțiuni ale capsulei interne, putem spune: — brațul anterior cuprinde pedunculul anterior al talamusului, încrucișat de fibrele caudato lenticulare, talamocaudate și striotalamice, iar către partea superioară a lui conține o parte din fibrele fasciculului geniculat; genunchiul capsulei interne cuprinde: fasciculul geniculat, fibrele pal lidotalamice și corticonigrice; - brațul posterior: fibrele căii motorii principale, fibrele talamo-striate, pallidotalamice și pedunculul suparolateral al talamusului, iar în partea sa inferioră conține fibrele fasciculului temporopontin; — porțiunea retrolenticulară conține; radiațiile optice ale lui *Gratiolet,* care se întâlnesc cu cele motorii (câmpul lui *Wernicke);* — porțiunea sublenticulară: fasciculul temporopontin al lui *Turck,* iar îndărătul acestuia fasciculul temporotalamic al lui *Arnold.*

7.5. VENTRICULII CEREBRALI LATERALI

În fiecare hemisferă cerebrală se găsește o cavitate neregulată care poartă numele de ventricul lateral. Fiecare ventricul lateral este o continuare a ventriculului diencefalic prin orificiul diencefalic al lui Monro (foramen interventriculare) și mai departe prin apeductul lui Sylvius cu ventriculul IV cerebral.

Ventriculii laterali sunt pereche, simetrici în raport cu planul median și situați în partea inferioară și medială a hemisferei. între ei sunt despărțiți pe

linia mediană de septum pellucidum, iar în interior sunt căptușiți de ependim; în lumenul lor se află lichid cerebrospinal.

Fiecare ventricul lateral începe în lobul frontal, la aproximativ 3 cm de polul frontal și deasupra extremității anterioare a nucleului caudat. De aici el se îndreaptă îndărăt și când ajunge în dreptul părții posterioare a talamusului, îl înconjură și își face drum în sânul lobului temporal, în grosimea căruia sfârșește la aproximativ 2 cm de polul temporal.

În dreptul curburii pe care o face la nivelul extremității posterioare a păturilor optice, el trimite în lobul occipital o prelungire care se termină la aproximativ 2,5 cm de polul occipital.

În acest fel, ventriculului lateral i se poate descrie o *porțiune anterioară* sau cornul frontal care se întinde de la extremitatea anterioară a ventriculului până la partea posterioară a talamusului; o porțiune occipitală sau cornul occipital situată în lobul occipital și în sfârșit una situată în lobul temporal, porțiunea temporală (sfenoidală) sau cornul temporal.

Toate aceste porțiuni, cu situație deosebită topografic, au un punct comun, punctul de unde ele diverg în spre lobii respectivi, și acest punct situat în dreptul extremității posterioare a talamusului a fost denumit răspândia ventriculară (pars centralis).

Porțiunea frontala sau cornul frontal este o cavitate alungită (7 cm) și turtită de sus în jos. Ea are doi pereți, două margini și două extremități. Unul din pereți, tavanul cornului frontal este format de fața inferioară a corpului calos; al doilea perete, podeaua cornului, este format de fața superioară a nucleului caudat (cap și corp) și de șanțul optostriat. Mai înăuntru acest perete este format de fața superioară a trigonului cerebral (fornix). De-a lungul marginii laterale a trigonului cerebral (tenia fornicis) se inseră plexurile coroide laterale.

Marginile cornului anterior sunt: una externă formată din întâlnirea marginii laterale a corpului calos cu nucleul caudat, iar cea medială este margine numai către partea sa posterioară și corespunde unirii dintre corpul calos și fornix, pe când mai anterior unde fornixul se depărtează de corpul calos și se interpune septum pellucidum, acesta formează mai mult un perete medial decât o margine în această parte a cornului frontal. Extremitatea anterioară a cornului frontal corespunde feței posterioare și genunchiului corpului calos, care o și limitează. Ea se curbează pe capul nucleului caudat.

Între extremitatea anterioară a tuberculului talamusului și stâlpul anterior al fornixului se delimitează orificiul lui Monro, prin care ventriculul lateral comunică cu ventriculul diencefalic. Extremitatea posterioară a cornului frontal ajunge la nivelul răspântiei ventriculare (pars centralis).

Porțiunea posterioară sau cornul occipital începe la nivelul răspântiei ventriculare (pars centralis), de unde pătrunde în lobul occipital, descriind o

curbă cu concavitatea medială. El sfârşeşte la aproximativ 2,5 cm de polul occipital şi pe măsură ce se depărtează de răspântia ventriculară se şi îngustează. O secțiune frontală prin lobul occipital ne arată acest corn sub forma unei despicături oblice de-sus-în jos şi dinăuntru în afară; având doi pereți, două margini şi două extremități. Pereții sunt orientați unul superolateral şi este format de fibre provenite din corpul calos (forcepsul posterior şi tapetum), iar mai în afară de radiațiile optice. Al doilea perete este peretele inferomedial, care spre deosebire de celălalt este convex şi prezintă două ieşituri separate printr-un şanț. Prima ieşitură, aşezată în partea superioară a acestui perete, este determinată de fibrele corpului calos, care alcătuiesc forcepsul posterior, a doua, aşezată sub cealaltă, este determinată de fundul scizurii calcarine şi a fost denumită calcar avis (pintenul de cocoş).

Cele două margini ale cornului occipital rezultă din reunirea pereților, iar extremitatea anterioară începe la nivelul răspântiei ventriculare, pe când cea posterioară sfârşeşte subțiindu-se la 2,5 cm de polul occipital. *Porțiunea inferioară* sau cornul temporal (sfe-noidal) este ultima porțiune a ventriculului lateral şi de la nivelul răspântiei se duce în grosimea lobului temporal, înconjurând extremitatea posterioară a talamusului. El este delimitat de doi pereți. Peretele superior este format din următoarele elemente, urmărite dinăuntru în afară: partea inferioară a nucleului talamic, a striei terminale, coada nucleului caudat şi tapetum.

Peretele inferior sau podişul cornului prezintă trei reliefuri cu o formă de arc de cerc, unul situat în concavitatea celuilalt. Astfel, pornind dinafară înăuntru primul pe care-l întîlnim este cornul lui Ammon, înăuntru şi în concavitatea lui se aşază *fimbria* şi ultimul este fascia dentata. Cornul lui Ammon *(hippocampus)* are forma unui cordon cu o extremitate anterioară mai voluminoasă care se continuă cu substanța albă a lobului temporal şi, la extremitatea sa posterioară el se uneşte cu corpul calos, stâlpul posterior al trigonului cerebral şi baza lui calcar avis. *Fimbria hippocampi* sau corpul bordant este o lamă de substanță albă îngustă aşezată înăuntrul cornului lui Ammon cu care se continuă de altfel în afară. Extremitatea sa anterioară se continuă cu uncusul hipocampului, pe când cea posterioară cu stâlpul posterior al fornixului (crus fornicis). *Fascia dentata* sau corpul dințat (corpul gudronat) este ultimul element din planşeul cornului temporal ventricular. El este de culoare cenuşie şi se aşază în unghiul dintre fimbria, care este deasupra şi circumvoluția hipocampului care este dedesubt.

La extremitatea sa anterioară gyrus dentatus se continuă printr-o bandeletă subțire care se termină în jurul uncusului hipocampului; este bandeletă lui Giacomini. La extremitatea sa posterioară el se continuă cu fasciola cinerea care vine de pe spleniul corpului calos, pe a cărui față superioară se leagă cu indusium.

În cavitatea ventriculului lateral se află lichidul cerebrospinal. Din descrierea făcută rezultă că lichidul cerebrospinal ventricular ar veni direct în contact cu diversele formațiuni pe care le-am înșirat ca formând pereții ventriculari. În realitate însă peste aceste formațiuni se așterne o lamă epitelială, ependimul, și care de fapt formează peretele ventricular. Ependimul se continuă în dreptul fisurii coroidiene și este împins de pia mater cu vasele care constituie plexurile choroide înspre lumenul ventricular.

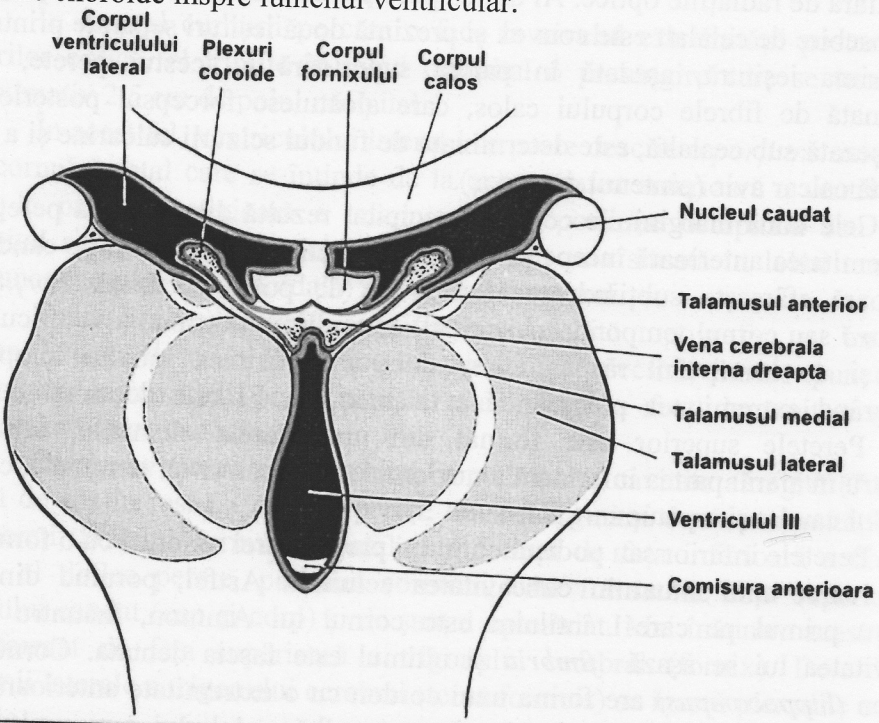

Fig. Nr. 118. Ventriculii laterali și ventriculul III. Sectiune frontală (după Gray).

Ependimul și lichidul ventricular. Toate cavitățile sistemului nervos central, de la canalul ependimar până la ventriculii laterali, sunt căptușite în interiorul lor de o membrană epiteliată numită ependim. Ea căptușește cavitățile ventriculilor laterali, apoi prin gaura lui Monro intră și căptușește ventriculul III cerebral, de aici trece mai departe prin apeductul lui Sylvius în ventriculul IV cerebral și apoi în canalul ependimar.

Ependimul este format dintr-un strat de celule epiteliale așezate pe o lamă de țesut nevroglial; prin intermediul acesteia ependimul aderă de formațiunile nervoase care se găsesc în jurul cavităților respective, înspre lumenul cavităților, ependimul are o suprafață liberă, regulată și este în contact cu lichidul ventricular.

Formațiunile coroidiene. Prin formațiuni coroidiene înțelegem plexurile coroide și vălurile coroidiene.

7.6. LICHIDUL CEFALORAHIDIAN (L.C.R.)

LCR este conținut în spațiile anatomice, rezultate din evoluția ontogenetică a tubului neural primitiv (sistemul ventricular şi canalul ependimar), şi în spațiul subarohnoidian. Toate aceste spații comunica la nivelul ventricului IV prin granulațiile lui Pacchioni cu sistemul nervos central.

Cantitatea totală a lichidului cefalorahidian este de circa 100-150 ml şi este secretat şi resorbit de 3-4 ori pe zi. Este incolor, ca apa de stâncă. Împiedică pătrunderea substanțelor macromoleculare în spațiile lichidiene şi permite libera difuziune a apei.

Este despărțit de lichidul circulant (plasma sangvina) printr-un sistem morfo-funcțional constituit de epiteliul coroidian, stratul meningoblastic extern al arahnoidei, epiteliul vilozităților arahnoide şi endoteliul vaselor ce străbat spațiul subarahnoidian.

Bariera hematoencefalică (endoteliul vascular, sistemul reticuloendotelial, nevroglie) îl desparte de spațiul circulant intravascular şi asigură o permeabilitate selectivă pentru diferitele componente ale sângelui.

Protejează creierul şi măduva, participă la menținerea constantă a presiunii intracraniene şi la elaborarea unui mediu constant biochimic, realizează transferul unor substanțe nutritive spre creier şi eliminarea unor metaboliți.

Are următorul circuit: ventriculii laterali, gaura lui Monro, ventriculul III, apeductul lui Sylvius, ventriculul IV, canalul ependimar.

Are o mişcare longitudinală, de la plexuri la vilozități şi o mişcare transversală, transependimară şi transpinală.

Poate fi examinat prin puncție lombară, occipitală sau ventriculară şi poate fi roşu, galben, opalescent sau tulbure, în diferite afecțiuni.

Spațiile anatomice derivate din tubul neural primitiv sunt: ventriculii laterali, ventriculul III, ventriculul IV şi canalul ependimar.

Spațiul subarahnoidian, delimitat de *pia* mater şi *arahnoidă* (cele 2 foițe ale leptomeningelor) prezintă un sistem de lacune (cisterne, lacuri, confluențe) realizat de arahnoidă, prin care circulă LCR, ce comunică cu spațiul subarahnoidian spinal: cisterna mare, cisterna pontomedulară (cu un confluent bazilar şi unul transvers), cisterna bazală (cu cisterna interpedunculară şi cea optochiasmatică), cisterna interemisferică (cu lacul calos şi cisterna pericaloasă, lacul Sylvian, lacul medular inferior.

Prelungirile spațiului subarahnoidian se fac intracranian, de-a lungul trunchiurilor nervoase, cât şi în intimitatea țesutului nervos, însoțind unii nervi şi extracranian (nervul optic, acusticovestibularul, facialul intermediarul lui Wrisberg, în jurul rădăcinilor nervilor spinali).

CAPITOLUL 8

MENINGELE

MENINGELE (*Meninges*)

Creierul şi măduva sunt acoperite de nişte învelişuri numite meninge. Clasic se disting la exterior pahimeningele (meningele tare) format din dura mater şi din leptomeninge (meningele moale) format din arahnoidă şi pia mater. Ele se interpun între os şi sistemul nervos central ferind osul de eroziuni şi sistemul nervos central de traumatisme. Între pia mater şi arahnoidă circulă LCR. În grosimea pia mater se găsesc vasele care irigă S.N.C. Din grosimea pia mater vasele pătrund perpendicular în grosimea substanței nervoase solidarizând-o cu aceasta. Arahnoida, la rândul ei, trimite şi ea spre pia mater trabecule subțiri conjunctive, care compartimentează spațiul subarahnoidian, creând un adevărat labirint prin care circulă LCR. Prin intermediul acestor trabecule pia mater şi arahnoida sunt solidare. Spre dură, arahnoida prezintă o suprafață netedă; între arahnoidă şi dura ia naştere astfel un spațiu necompartimentat numit spațiul subdural. Numai la nivelul vilozităților şi granulațiilor arahnoidiene (ale lui Pachioni), arahnoida este solidară cu dura mater, dar zonele acestea se întind numai în lungul sinusului durei mater. La rândul ei dura mater aderă în alocuri de os.

8.1. DURA MATER

8.1.1. Dura mater spinală

Este situată în prelungirea caudală a durei mater encefalice şi se întinde caudal până la nivelul vertebrei a doua sacrale, de unde se continuă cu un fir de grosime mică până pe inserția coccigiană (*filum durae matris spinali*). Firul acesta formează teaca lui filum terminale al măduvii spinării. Este formată din fibre colagene orientate circular şi longitudinal.

Dura mater spinală trebuie să suporte atât presiunea din interior cât şi tracțiunile longitudinale atât în flexiunile cât şi în extensiile coloanei vertebrale, întrucât este fixat între foramen occipitale magnum şi coccix. Aceasta explică predominența fibrelor longitudinale. Sacul dural mai este solicitat şi la nivelul găurilor prin care nervii spinali părăsesc dura mater.

Dura mater spinală este irigată segmentar de ramuri arteriale din diferite origini; spre deosebire de dura mater cerebrală, aceste ramuri nu se distribuie numai osului şi învelişurilor, ci şi măduvei spinării însăşi, în regiunea cervicală ele provin din artera vertebrală, artera cervicală ascendentă şi artera intercostală supremă prin ramurile lor spinale; în regiunea toracică, ele sunt ramuri spinale ale arterelor intercostale posterioare; în regiunea lombară sunt ramurile spinale

ale arterelor lombare şi arterei iliolombare; în regiunea sacrală sunt ramurile spinale ale arterelor sacrale laterale.

Toate ramurile acestea pătrund prin găurile intervertebrale respectiv găurile sacrale pelviene, în lungul nervilor spinali şi se distribuie durei după un tip de ramificare asemănător cu cel găsit în dura mater cerebrală. Venele numeroase ale durei spinale se varsă la diferite niveluri în plexul venos vertebral intern (anterior şi posterior), în venele intervertebrale şi spinale, care țin toate de teritoriul venei azigos şi în cele din urmă de al venei cave superioare.

Nervii, ca şi vasele, sunt segmentari; este vorba de ramurile meningee (recurente) ale nervilor spinali. Ele sunt constituite din axoni cu şi fără mielină. Cei fără mielină trec în majoritate asupra vaselor, sunt, aşadar, nervi vasomotori. Cei cu mielină se distribuie durei spinale prin terminații libere şi încapsulate, care sunt organe receptoare. În dura spinală se pot găsi şi celule nervoase, mai ales în tecile pe care le furnizează nervilor spinali. Aceste celule sunt socotite drept celule ganglionare (senzitive) dislocate.

Limfatice adevărate ale durei nu există. Există însă spații strânse printre fibrele durei, pe care unii autori le numesc lacune limfatice; prin aceste lacune, spațiul epidural comunică eficace cu spațiul subdural. La rândul lor, lacunele se continuă cu vase adevărate limfatice, care se găsesc mai cu seamă în preajma nervilor spinali şi se termină în ganglionii limfatici cervicali profunzi, mediastinali posteriori, lombari, sacrați.

Dura spinală se găseşte la distanță de os, de coloana vertebrală, cu care are doar raporturi mediate. Totuşi, între sacul dural şi coloana vertebrală se întind legături fibroase discontinue, care se numesc neoficial ligamente anterioare şi dorsolaterale ale durei spinale. Mai dezvoltate sunt cele anterioare în regiunea cervicală şi sacrată, iar în rest — cele dorsolaterale, care constituie un ligament dințat extern sau un „sistem crampon" la nivelul durei toracolombare. Aceste legături dintre sacul dural şi coloana vertebrală nu se găsesc decât la om; de aici concluzia că se datoresc staționii verticale. Între rădăcinile nervilor spinali, pia mater trimite prelungiri discontinue spre dura mater, care alcătuiesc ligamentul dințat (intern).

8.1.2. Dura mater cerebrală

La nivelul encefalului dura mater prezintă o față exterioară, care schimbă fibre cu osul, iar la desprinderea de os prezintă din această cauză o suprafață mată şi scămoşată şi o față interioară netedă şi lucioasă, pentru că este acoperită de un mezoteliu continuu. Dura spinală este în continuitate cu dura encefalică. Fibrele sale longitudinale trec la nivelul lui foramen occipitale magnum în compunerea foiței interne a durei mater encefalice. Parte din aceste

fibre ale durei spinale se prind însă solid de circumferința găurii mari occipitale și de arcurile atlasului, fixând astfel dura spinală la extermitatea ei cranială.

Dura mater encefalică — ca și cea spinală — este alcătuită din fibre colagene orientate. Deosebirea între acestea două constă în faptul că dura encefalică sau craniană este legată mai intim, structural și funcțional, de os, cu alte cuvinte de craniu, funcționând ca un periost intern al craniului. Dura mater encefalică trimite prelungiri care pătrund între diverse segmente ale encefalului, realizând septuri atât în plan sagital cât și în plan transversal. În planul median sagital se găsește coasa creierului și coasa cerebelului (*falx cerebri și falx cerebelli*). În plan transversal se găsește cortul cerebelului (*tentorium cere*belli) și diafragma șeii turcești (*diaphragma sellae*). Aceste septuri se prind pe os acolo unde și dura parietală aderă cel mai puternic de os: falx cerebri pe crista galii și în lungul sinusului sagital superior; falx cerebelli pe creasta occipitală internă și pe circumferința lui foramen magnum occipitale; tentorium cerebelli pe marginea superioară a stâncii temporalului și pe apofizele clinoide posterioare; diaphragma sellae pe apofizele clinoide și pe corpul sfenoidului. În toate aceste locuri septurile se continuă cu dura parietală. Pe lângă aceasta fibrele din falx cerebri și falx cerebelli se continuă fără întrerupere cu fibrele din tentorium cerebelli.

Falx cerebri - pătrunde adânc în fisura irterhemisferică și separă fețele mediale ale hemisferelor cerebrale. La marginea sa aderentă, fibrele coasei creierului diverg și cuprind între ele sinusul sagital. La marginea liberă, coasa creierului se găsește pe toată întinderea de deasupra corpului calos. În această margine liberă este adăpostit sinusul sagital inferior. La locul de întâlnire a coasei creierului cu cortul cerebelului se găsește sinusul drept; la capătul anterior al acestui sinus se termină sinusul sagital inferior, iar la capătul posterior, sinusul drept se termină în confluentul sinusurilor, teascul lui Herophyl, unde se termină și sinusul sagital superior și cel occipital de la inserția coasei cerebelului. Confluentul sinusurilor drenează către sinusul transvers de la nivelul inserției cortului cerebelului pe solzul occipital.

Falx cerebelli este un sept median sagital de dimensiuni modeste, care desparte incomplet în două fosa cerebeloasă. El se găsește între hemisferele cerebeloase, la mică distanță de fața inferioară a vermisului. La marginea lui aderentă, fibrele, diverg pentru a cuprinde sinusul occipital.

Tentorium cerebelli pătrunde adânc în fisura dintre hemisferele cerebrale și cele cerebeloase. Marginea sa aderentă se găsește la nivelul sinusului transvers și al sinusului pietros superior, atât în dreapta cât și în stânga. Marginea liberă înconjoară pedunculii cerebrali la nivelul fracturilor optice și al corpilor cvadrigemeni superiori. Marginea liberă se află însă la distanță apreciabilă de aceste formațiuni nervoase, în această margine liberă nu se găsesc sinusuri ale durei mater. În spațiul dintre marginea liberă a cortului

cerebelos şi fața dorsală a pedunculului cerebral şi al pulvinarului, vena mare a lui Galien (*vena cerebri magna*) se îndreaptă către sinus rectus, în care se varsă alături de sinusul sagital inferior. Fața superioară a cortului este în raport cu lobii occipitali ai hemisferelor cerebrale, iar fața inferioară cu fața superioară a hemisferelor .

Diaphragma sellae închide superior cavitatea în care este aşezată hipofiza: şeaua turcească. Marginea sa aderentă continuă dura care intră în constituția sinusurilor cavernoase şi intercavernoase. Marginea liberă înconjură de jur împrejur tija hipjfizei, prin care această glandă este legată de infundibul. În centrul diafragmei selare se găseşte un orificiu (delimitat de marginea liberă-hiatul diafragmatic) prin care trece tija, hipofizei. Prin acest orificiu coboară în fosa hipofizei doar pia purtătoare de vase, nu şi arahnoida. Fața superioară a diafragmei selare este în raport cu chiasma optică înainte, cu tuberul îndărăt, iar fața inferioară este în raport cu hipofiza.

Dura mater aderă pe alocuri de os, cum ar fi creasta stâncii temporale, apofizele clinoide, aripile mici ale sfenoidului şi crista galli. Aderența este de asemeni puternică la nivelul circumferinței găurii occipitale. În rest, şi mai ales în regiunea temporoparietală, dura este lax fixată de os şi toată zona aceasta se numeşte zone decolabilă a lui Gerard-Marchant. De aici interpretarea populară a leziunilor traumatice la tâmplă.

O mențiune specială trebuie acordată durei care mărgineşte sinusurile. Fibrele durei sunt astfel dispuse în pereții sinusurilor, încât rezistă presiunilor dinafară şi împiedică turtirea sinusului, garantând astfel continuitatea fluxului de sânge venos prin aceste vase. Sinusurile, în special cele sagitale, mai prezintă şi alte dispozitive remarcabile sub raportul funcției lor mecanice. Pe de o parte, lumenul sinusurilor — în particular cel al sinusului sagital superior — este compartimentat de septuri incomplete, care proemină în interiorul lor, dirijând fluxul sanguin spre capătul occipital al sinusului, în constituția acestor septuri intră fibrele durei descrise anterior. De asemenea dispozitive este nevoie, pentru că venele cerebrale superioare au un traiect şi o vărsare cu atât mai recurentă cu cât sunt mai occipitale. Pe de altă parte, sinusurile — în special sinusul sagital superior — se lărgesc cu atât mai mult cu cât se apropie de vărsare; în felul acesta se creează un sorb care ajută la golirea tributarelor recurente.

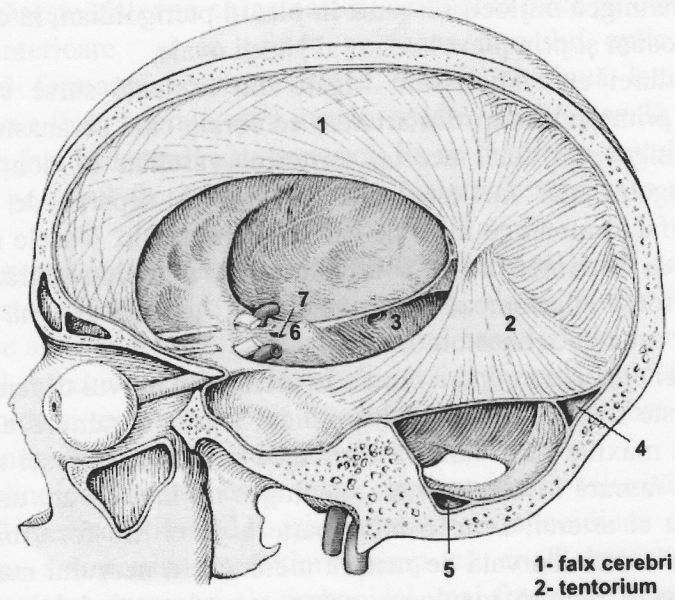

Fig. Nr.119. Dura mater cerebrală (după W. Kahle, Werner Platzer)

Vasele durei mater encephalice prezintă o dispoziție deosebită. Arterele provin din mai multe surse: cel mai întins teritoriu îl are artera meningee mijlocie, care pătrunde în craniu prin foramen spinosum, trimite o ramură frontală pentru dura fosei anterioare şi o ramură parietală pentru dura fosei mijlocii a craniului. Din artera maxilară se desprinde, alături de meningeea mijlocie, o ramură meningee accesorie, care pătrunde în craniu prin orificiul oval şi se distribuie unei porțiuni mici de dură din fosa mijlocie a craniului, anastomozându-se cu ramura parietală a arterei meningee mijlocii. Prin orificiile lamei ciuruite a etmoidului, artera etmoidală anterioară, ramură a arterei oftalmice, trimite artera meningee anterioară, care irigă o mică porțiune din dura fosei anterioare, anastomozându-se cu ramura frontală a meningeei mijlocii. Din artera faringiană ascendentă, ramură a carotidei externe (mai rar a celei interne sau a sinusului carotic), pleacă artera meningee posterioare, care pătrunde de cele mai multe ori prin foramen jugulare şi se distribuie durei din fosa posterioară a craniului; ea trimite peste stânca temporalului o ramură anastomotică pentru ramura parietală a arterei meningee mijlocii. Venele însoțesc de obicei câte două arterele meningee. Ele prezintă neregularități de

calibru. Venele meningee mijlocii se varsă în plexul pterigoidian, la care ajung prin foramen spinosum şi prin plexul venos ai găurii ovale.

Septurile durei encefalice sunt irigate din aceleaşi surse ca ramura parietală; în plus primesc ramuri din arterele cerebrale care se anastomozează cu ramurile meningee; în felul acesta, teritoriul vascular al conținătorului (craniu şi meningele tari) nu este atât de absolut separat de teritoriul conținutului (encefal si meninge moi) pe cât se spune clasic. Vasele meningee irigă şi craniul, ceea ce demonstrează solidaritatea între craniu şi dură. La acest nivel există numeroase anastomoze arteriovenoase şi rețeaua externă are peste tot caracterul unor asemenea anastomoze.

Nervii durei mater encefalice provin în esență din nervul trigemen. Dura fosei anterioare este inervată de nervul etmoidal anterior, ramură a nervului nazociliar. Nervul maxilar dă o ramură meningee pentru dura fosei mijlocii a craniului. Această ramură însoțeşte artera meningee mijlocie şi are un teritoriu aproape identic cu al arterei. Doar o mică parte a durei din fosa mijlocie de lângă foramen ovale este inervată de ramura meningee a nervului mandibular. Nervul oftalmic dă o ramură meningee pentru cortul cerebelului, sinusurile transverse, sinusul drept şi vena lui Galien (*vena cerebri magna*). Dura fosei posterioare, cerebeloase, este inervată de o ramură meningee a nervului vag, care se desprinde la nivelul găurii jugulare. Şi alți nervi cranieni dau ramuri meningee la trecerea prin găurile bazei craniului pentru regiunile învecinate acestor găuri (n. trohlear, n. gloloso-faringian, accesor şi chiar hipoglos).

8.2. ARAHNOIDA

Arahnoida are, întocmai ca şi dura, două porțiuni: spinală şi encefalică. Arahnoida encefalică, spre deosebire de pia mater, nu urmăreşte toate depresiunile de la suprafața creierului, ci se întinde pe deasupra lor, formând punți. Uneori, suprafețele astfel subîntinse sunt mari, ca de exemplu suprafața între pedunculii cerebrali, în asemenea locuri lichidul cerebrospinal, aflat între arahnoidă şi pie, se acumulează, formînd aşa-numitele cisterne confluente sau lacuri subarahnoidiene.

Trecând la distanță peste al IV-lea ventricul de la cerebel spre bulb, arahnoidă dă loc la formarea cisternei cerebelomedulare. În cisterna cerebelomedulară putem pătrunde prin puncție suboccipitală şi putem astfel recolta lichidul cerebrospinal. De asemenea, se poate realiza aici un drenaj al L.C.R, **cisterna interpedunculară**, care se găseşte între picioarele divergente ale pedunculilor cerebrali, pe fața bazală a creierului, la nivelul substanței perforate posterioare. Anterior de cisterna interpedunculară şi în continuare cu

aceasta se găseşte **cisterna chiasmatică**; arahnoidă trece pe deasupra substanţei perforate anterioare şi se prinde pe teaca nervului optic şi a chiasmei, determinând formarea acestei cisterne. Ea se continuă lateral cu **cisterna sylviană** sau a fosei laterale, care începe, aşadar, pe faţa bazală a creierului şi se continuă pe faţa sa laterală sau convexă. Ea se datoreşte faptului că arahnoida, trecând de pe lobul frontal asupra celui temporal, sare ca o punte peste fosa laterală.

Structura arahnoidei şi a trabeculelor care o leagă de pia mater este simplă: peste o ţesătură subţire conjunctivă, alcătuită din fibrocite şi fibre colagene, se aşterne mezoteliul, care dă luciul caracteristic nu numai arahnoidei însăşi, ci şi trabeculele care o leagă de pie. Arahnoida nu este vascularizată; prin arahnoida şi trabeculele care o leagă de pia mater străbat vasele cerebrale. Problema inervaţiei nu este deocamdată rezolvată.

Arahnoida prezintă două feluri de formaţiuni: vilozităţile arahnoidiene care ao rol în resorbţia L.C.R. şi granulaţiile arahnoidiene ale lui Pacchioni despre care s-a pretins în ultimul timp că ar fi baroceptori.Granulaţiile arahnoidiene sunt evaginări ale arahnoidei, mai frecvente la nivelul sinusurilor (sagital superior, transvers, cavernos, pietros superior), la nivelul arterei meningee mijlocii şi al ramurilor sale, la trecerile nervilor prin baza craniului. Ele proemină în interiorul sinusurilor, fiind despărţite de torentul sanguin doar prin endoteliul sinusal. Numărul lor este în continuă creştere de la vârsta fetală, când lipsesc cu totul, la vârsta adultă, când există două până la trei sute. La vârste înaintate numărul lor este şi mai mare.

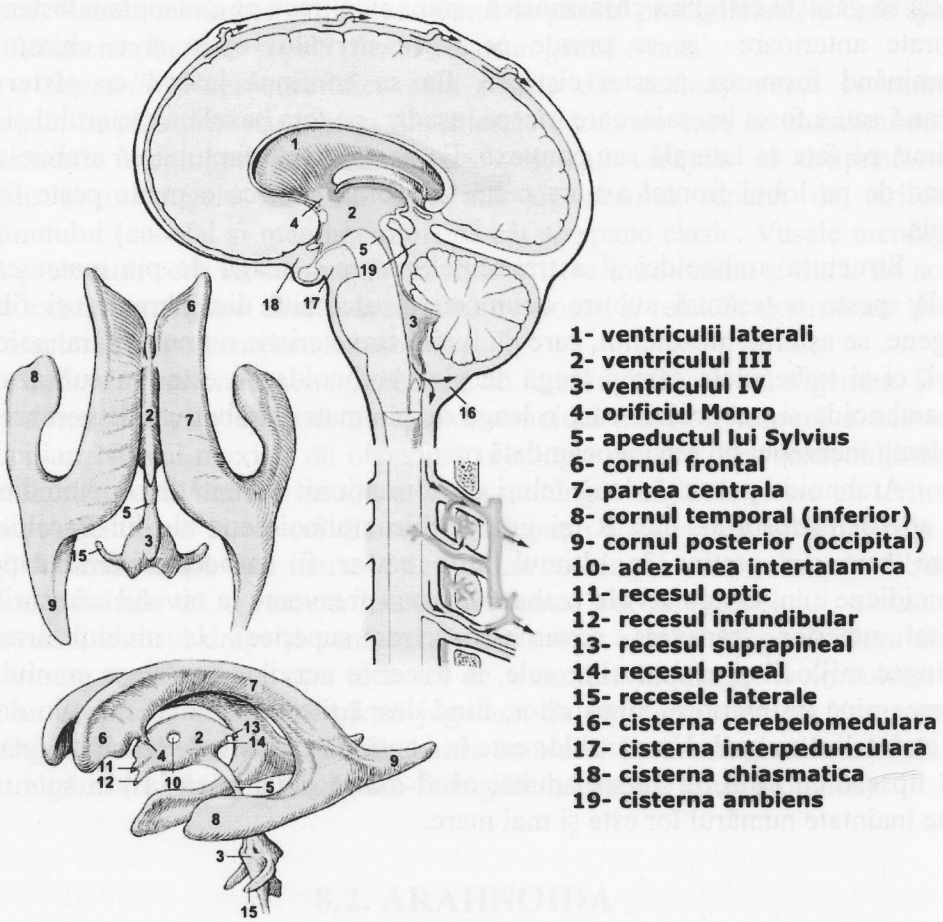

Fig. Nr. 120. Sistemul ventricular cerebral (după W. Kahle, Werner Platzer)

8.3. PIA MATER

Pia mater este învelişul cel mai adânc al măduvei spinării şi creierului. Prin fibrele sale cele mai profunde ea aderă de pătura zonală a creierului. Ele alcătuiesc aşa-numita „intima pia". Prin fibrele sale superficiale ea se continuă cu trabeculele care străbat spaţiul subarahnoidian şi stabilesc legătura cu arahnoida. Pia mater este membrana purtătoare de vase a creierului şi măduvei spinării. Ca şi celelalte învelişuri ale sistemului nervos central, ea se împarte în pia mater spinalis şi pia mater encephali.

Un interes deosebit îl prezintă comportarea piei encefalice la nivelul membranelor epiteliale ale ventriculelor. Aici pia purtătoare de vase se alătură membranei epiteliale şi, împreună cu aceasta, alcătuieşte pânza coroidiană a

ventriculului. Dacă smulgem pânza coroidiană, locul ei de inserție pe substanța nervoasă poartă numele de tenia telae. Vasele piale formează în grosimea pânzei coroidiene plexuri bogat anastomozate, care poartă numele de plexuri coroidiene. Dintr-o rețea larg anastomozată de vase de calibru mai mare pornește o rețea de vase cu ochiuri mult mai mici decât ale primei. Se pare că primele sunt excretoare, în timp ce celelalte ar resorbi. Rețeaua vasculară este îngropată într-un țesut în care predomină elemente ale țesutului reticulohistiocitar. Epiteliul care acoperă plexurile și le mărginește către cavitatea ventriculară este ciliat în primele perioade ale dezvoltării, dar pierde ulterior cilii; către cavitatea ventriculară celulele epiteliale prezintă o bordură, iar în interior incluziuni care demonstrează rolul lor secretor. Înălțimea celulelor variază după starea funcțională: în faze active de secreție înălțimea crește, iar în fazele de secreție redusă înălțimea scade. În interiorul plexurilor coroide se găsesc sferele calcare, numite psamoame. Ele se înmulțesc cu vârsta.

Pia mater encefalică dă plexurile coroidiene ale ventriculelor cerebrale. Pânza coroidiană a ventriculului al patrulea și plexul coroidian al ventriculului al patrulea se inserează pe tenia ventriculi quarti, care se află pe marginea medială a pedunculilor cerebeloși inferiori divergenți cranial și pe fundul fisurii transverse a cerebelului. Pânza și plexul coroid ale celui de al patrulea ventricul formează vălul medular posterior, parte din tegmen ventriculi quarti. O spărtură mediană și două laterale în vălul medular posterior (*apertura mediana ventriculi quarti și apertura lateralis ventriculi quarti, găurile lui Mangendie și Luschka*) realizează o comunicare între ventriculi și spațiul subarahnoidian, singura de altfel în tot sistemul nervos central.

Al treilea ventricul este închis dorsal (superior) de pânza coroidiană a celui de-al treilea ventricul, în care pătrunde plexul coroid al ventriculului al treilea; acesta bolteşte pânza spre interiorul ventriculului, de-a lungul a două linii paramediane. Smulgând pânza și plexul coroidian, rămâne pe talamus la dreapta și la stînga câte o dungă de inserție a pânzei, (*teniae thalami*), așezate medial de stria terminalis, de lamina affixa și de tenia choroidea din șanțul optostriat. Între tenia thalami și tenia choroidea fața dorsală a talamusului este acoperită de pia și arahnoidă, care înaintează între fornix și talamus până la foramen interventriculare, unde pânza și plexul coroidian ale celui de-al treilea ventricul se continuă cu pânza și plexurile coroidiene ale ventriculilor laterali.

Acesta din urmă (*plexus choroideus ventriculi lateralis*) este inserat pe de o parte (medial) pe tenia choroidea din șanțul optostriat, iar pe de altă parte (medial), pe tenia fornicis, continuată și pe fimbria hippocampi. Plexurile coroidiene ale ventriculului lateral înaintează în cornurile acestuia, fiind foarte abundente în particular la nivelul cornului inferior (sfenoidal, temporal), unde are loc și cea mai abundentă producție de lichid cerebrospinal.

Pia mater spinală are aceleaşi caractere generale pe care le-am descris la pia mater encephali. Dependințe ale piei mater spinale înaintează spre sacul dura şi se inserează pe acesta sub numele de ligament dințat. Ligamentul dințat este festonat, aşa cum îl arată numele; dințaturile au formă triunghiulară, cu baza spre pia, pe care au linie continuă de inserție şi de care depind, iar vârful spre dură, discontinuu, între locurile de ieşire a doi nervi spinali consecutivi. Structura lor este fibrilară, iar fibrilele orientate după laturile triunghiului se ancorează pe dura mater, împletindu-se cu fibrele acesteia din urmă. Cu ajutorul ligamentului dințat şi al ligamentelor cervico- şi sacrodurale, măduva spinării este suspendată în interiorul sacului dural şi reținută pe lângă coloana corpurilor vertebrale, la distanță de arcurile vertebrale, care ar putea avea o acțiune dăunătoare asupra măduvei dislocate în regiunea lor. În regiunea cervicală există, alături de ligamentul dințat puternic dezvoltat, o a doua legătură a piei cu dura mater, aşezată îndărătul planului rădăcinilor posterioare, numită de aceea septum cervicale intermedium.

Vasele proprii ale piei nu se limitează numai la vasele plexurilor coroide. Pia mater encefalică, ca si cea spinală, are vase proprii pe toată întinderea ei, ramuri ale vaselor cerebrale sau spinale, pe care le găzduieşte. Pia mater nu este, prin urmare, numai o membrană de trecere pentru vasele cerebrale sau spinale; ea are vase proprii, care formează în interiorul membranei o bogată rețea de capilare sanguine.

Pia mater este, de asemenea, bogat inervată. Mai toți nervii cranieni, cu excepția primilor doi şi ai trigemenului, îi dau ramuri, în regiunea piei mater spinale, ramurile provin din rădăcinile posterioare ale nervilor spinali. S-au descris, de asemenea, ramuri provenind de-a dreptul din substanța nervoasă, la nivelul măduvei spinării, a nucleului dorsal al vagului din planşeul ventriculului al patrulea, al punții şi al pedunculilor cerebrali. Pe lângă acestea există fibre vegetative care formează plexuri în jurul vaselor din pia mater. Multe din ramurile nervilor cranieni şi spinali mai sus citate intră şi ele în alcătuirea acestor plexuri, în adventicea vaselor din grosimea piei există celule nervoase, formând microganglioni, mai frecvenți la nivelul vaselor din plexurile coroide.

Fibrele proprii ale piei sunt mai numeroase la baza creierului decât pe fața lui convexă, lucru explicabil, având în vedere originea lor din nervii cranieni. În pia mater spinală există aparate receptoare complexe, corpusculi încapsulați şi neîncapsulați.

Vasele destinate substanței nervoase, în trecere prin pia mater, au şi ele plexuri nervoase adventiciale sau chiar intraparietale. De îndată ce pătrund în substanța nervoasă, ele pierd aceste plexuri şi sunt, prin urmare, lipsite de nervi, încercările de a demonstra nervi pe vasele intracerebrale nu sunt convingătoare. În traiectul lor intracerebral, vasele sunt în schimb înconjurate de o prelungire a cavității subarahnoidiene, numită spațiu Virchow-Robin, căptuşită, atât spre vas

cât şi spre substanța nervoasă, de celule „mezoteliale", care provin din pia mater. De altfel, această căptuşeală există numai la începutul traiectului intracerebral şi se pierde apoi.

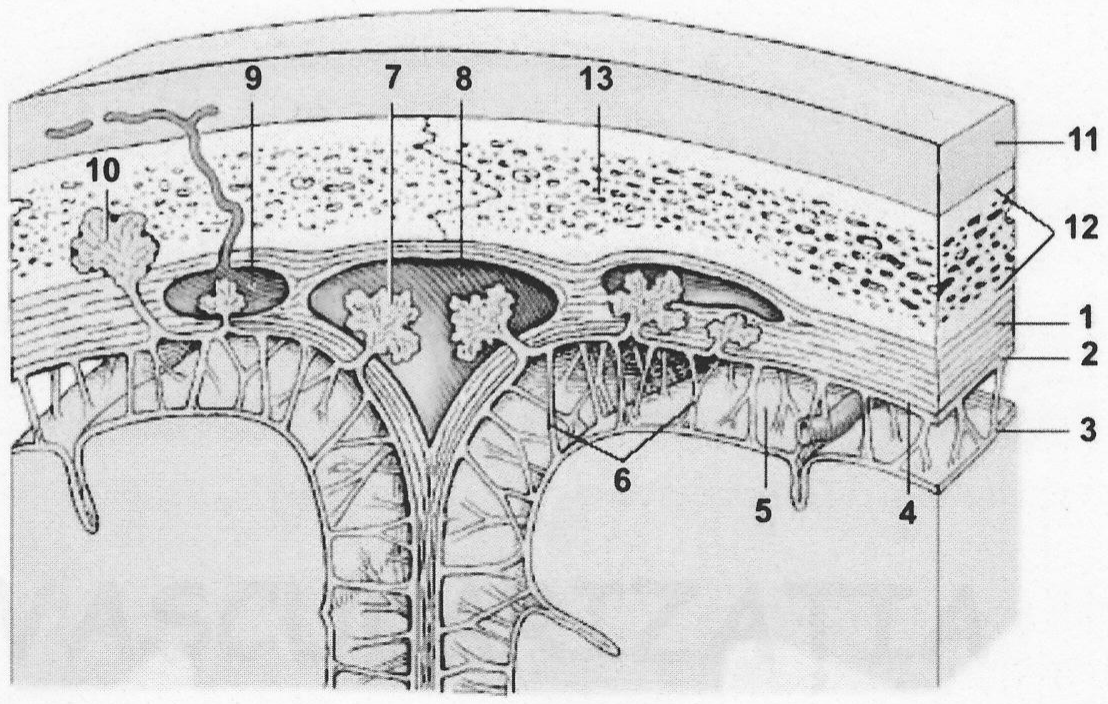

1- dura mater
2- arahnoida
3- pia mater
4- spatiul subdural
5- spatiul subarahnoidian
6- trabecule de solidarizare
7- gaurile lui Pachioni
8- sinusul sagital superior
9- sinusul lateral
10- formatiunea granulara foveolara
11- scalpul
12- craniu
13- diploea

Fig. Nr. 121. Structura meningelui cerebral (după W. Kahle, Werner Platzer)

CAPITOLUL 9

VASCULARIZAȚIA CREIERULUI

VASCULARIZAȚIA CREIERULUI

9.1. ARTERELE CREIERULUI

În medie în fiecare minut trec prin creier circa 800 ml de sânge (1/5 din cantitatea totală de sânge), din care 75 ml este prezent în permanență. Pentru a străbate rețeua vasculară a creierului unei picături de sânge îi trebuie 7 secunde. La copii circa 50% din totalul de oxigen inspirat ajunge la creier iar la adult circa 20%.

Creierul are o dublă vascularizație: pe de o parte arterele vertebrale care se unesc şi formează artera bazilară şi pe de altă parte artera carotidă internă.

La baza creierului ramurile arterei carotide interne şi ramurile arterei bazilare formează poligonul arterial al lui Willis.

9.1.1. Artera carotidă internă (*A. carotis interna*) – se întinde de la bifurcația carotidei comune până în interiorul cutiei craniene, unde se termină în dreptul nervului optic. De la origine ea traversează de jos în sus spațiul maxilo-faringian, canalul caratidian din stânca temporalului şi sinisul cavernos şi nu dă nici o ramură la nivelul gâtului. La nivelul gâtului se prezintă lateral şi posterior față de carotida comună. Prezintă 4 ramuri terminale.

Notă! Artera carotidă comună dreaptă ia naştere din trunchiul arterial brahiocefalic la baza regiunii anterioare a gâtului, în timp ce artera carotidă comună stângă ia naştere în torace direct din arcul aortei.

Artera cerebrală anterioară (*a. cerebri anterior*) – este cea mai mică, ia naştere în dreptul chiasmei optice în extremitatea medială a şanțului lateral. Trece superior de nervul optic îndreptându-se spre fisura longitudinală, unde se apropie de cea din partea opusă unde face o anastomoză prin intermediul *arterei comunicante anterioare*. Înconjoară genunchiul pentru a ajunge pe fața superioară a corpului calos, paralelă cu cea de partea opusă, după care pătrunde în segmentul ascendent al şanțului cingular. Artera comunicantă anterioară împarte artera cerebrală anterioară în două segmente: un segment proximal, din dreptul marginii anterioare a chiasmei optice (din care pleacă ramuri ce irigă hipotalamusul anterior), un segment distal, care continuă traseul segmentului proximal până în dreptul genunchiului corpului calos.

Pe fața medială a emisferei cerebrale artera cerebrală anterioară dă *ramuri corticale* şi *ramuri centrale* (de tip terminal) terminându-se prin anastomozarea cu artera cerebrală posterioară.

Ramurile corticale sunt:

- ramuri orbitale – în număr de 2-3 irigă fața orbitală a lobului frontal şi lobul olfactiv;
- ramuri frontale – irigă corpul calos, girus cinguli, girusul frontal superior, mijlociu şi medial, marginea superioară a emisferei, lobul paracentral şi partea superioară a girului precentral;
- ramuri parietale – pentru precuneus şi regiunile vecine.

Artera pericalosală este ram terminal din a cerebrală anterioară care are un traiect uşor ascendent şi apoi posterior din dreptul genunchiului corpului calos şi spleniusului acestuia.

Artera calosomarginală, cea de-a doua ramură terminală a arterei cerebrale anterioare, are traiect paralel cu precedenta, în şanțul cinguli, până în aria lobului paracentral.

Ramurile centrale – iau naştere chiar la originea arterei, străbat substanța perforată anterior, lama terminală şi irigă rostrul corpului calos, septul pelucid, partea anterioară din putamen şi capul nucleului caudat. Una dintre aceste ramuri este mai mare şi se numeşte artera striată medială (artera recurentă Heubner), are un traiect lateral, uşor descendent spre partea medială a spațiului perforat anterior, pătrunde în acesta şi vacularizează partea anterioară a nucleului lenticular (putamen şi globus pallidus), partea antero-medială a capului nucleului caudat, parțial nucleii septali şi o mare parte din brațul anterior al capsulei interne, până la partea superioară a nucleului globus pallidus.

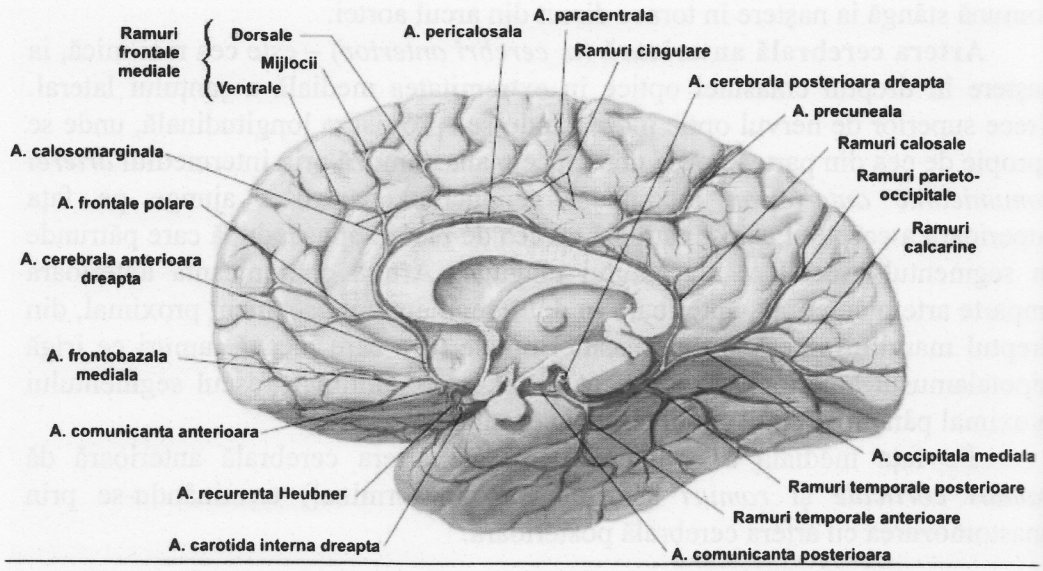

Fig. Nr. 122. Vascularizația emisferelor cerebrale. Vedere mediala (după Netter)

Artera comunicantă anterioară, ram al arterei cerebrale anterioare, dă câteva ramuri centrale anteromediale.

Artera cerebrală mijlocie (*a. cerebri media*) – este cea mai voluminoasă şi continuă traiectul arterei carotide interne. La origine se găseşte în partea postero-laterală a spaţiului perforat anterior, de unde are un traiect scurt, anterior, spre partea cea mai inferioară a lobului insulei. Acest segment este cunoscut sub numele de segmentul proximal (M1). Din el se desprind 10-15 ramuri perforante, numite arterele striate laterale (distale) şi câteva ramuri corticale, destinate lobilor frontal şi temporal. Următorul segment, numit segmentul distal (M2) se găseşte în profunzimea şanţului lateral Sylvius, aplicat peste lobul insulei. Acest segment se bifurcă în două trunchiuri, superior şi inferior, din care se desprind apoi ramuri corticale corespunzătoare, cu traiect ascendent, respectiv descendent pe suprafaţa lobilor cerebrali adiacenţi sau se poate ramifica direct, în evantai, în ramuri superficiale. La nivelul şanţului lateral al creierului, pe suprafaţa insulei, se desprind 5-8 ramuri, cu traiect ascendent şi descendent, care dau aspectul unui teritoriu triunghiular, bine vascularizat, numit trigonul lui Sylvius. Vârful trigonului, numit şi punctul Sylvius corespunde locului prin care artera cerebrală medie iese din şanţul lateral, pe faţa supero-laterală a creierului.

Ramuri corticale:

- artera orbitofrontală, care irigă girii orbitali laterali şi părţile anterioare ale girilor frontal inferior şi mijlociu;
- artera temporală anterioară, este destinată părţii anterioare a lobului temporal;
- ramuri corticale ascendente, reprezentate de:

- artera şanţului precentral sau prerolandică, aşezată în şanţul omonim, irigă girul precentral şi părţile posterioare ale girilor frontal mijlociu şi inferir;
- artera şanţului central sau rolandică, urcă în şanţul central până în apropierea marginii superioare a emisferei cerebrale şi dă ramuri pentru girii precentral şi postcentral;
- artera şanţului postcentral sau postrolandică, irigă girul postcentral şi părţile anterioare ale lobulilor parietal, superior şi inferior;
- arterele parietale anterioară şi posterioară, sunt destinate celei mai mari părţi a lobulilor parietali, cu excepţia unei arii posterioare, cun întindere variabilă, care constitue de asemenea un teritoriu de graniţă, între arterele cerebrale medie şi posterioară;
- ramura girului angular este ramura terminală a arterei cerebrale sau trunchiului ei superior, care ajunge şi vascularizează girul care înconjoară extremitatea posterioară a şanţului lateral, respectiv girul angular.

- ramuri corticale descendente:

- ramura temporală posterioară, vascularizează cea mai mare parte din girii temporali, mai puţin părţile anterioară şi posterioară;
- ramura temporo-occipitală posterioară, irigă părţile posterioare ale girilor temporali şi partea anterioară a feţei supero-laterale a lobului occipital.

Ramuri centrale – în număr de 10-15, se desprind din segmentul proximal şi pătrund în substanţa perforată anterioară ca artere striate. Irigă nucleii de la baza creierului. Una dintre aceste artere a fost numită artera lui Charcot (a hemoragiilor cerebrale).

Artera comunicantă posterioară (*a. communicans posterior*) – ia parte prin anastomozarea arterei acrotide interne cu artera cerebrală posterioară. Dă ramuri care străbat substanţa perforată posterioară pentru faţa medială a talamusului şi peretele ventriculului III.

Artera coroidiană anterioară (*a. choroidea anterior*) – are originea aproape de cea a arterei comunicante posterioare. Se îndreaptă posterior către uncus, încrucişează faţa inferioară a tractului optic ajungând până la piciorul pedunculului cerebral unde face o curbă, reîncrucişează tractul optic, trece în vecinătatea corpului geniculta lateral, intră în cornul inferior al ventriculului lateral unde se termină luând parte la formarea plexurilor coroide. Irigă braţul posterior al capsulei interne şi parţial segmentul ei retrolenticular. Dă ramuri pentru uncus, corpul amigdalian, pulvinar, globus palidus, nucleul caudat, stria terminală, nucleul subtalamic, hipocamp etc.

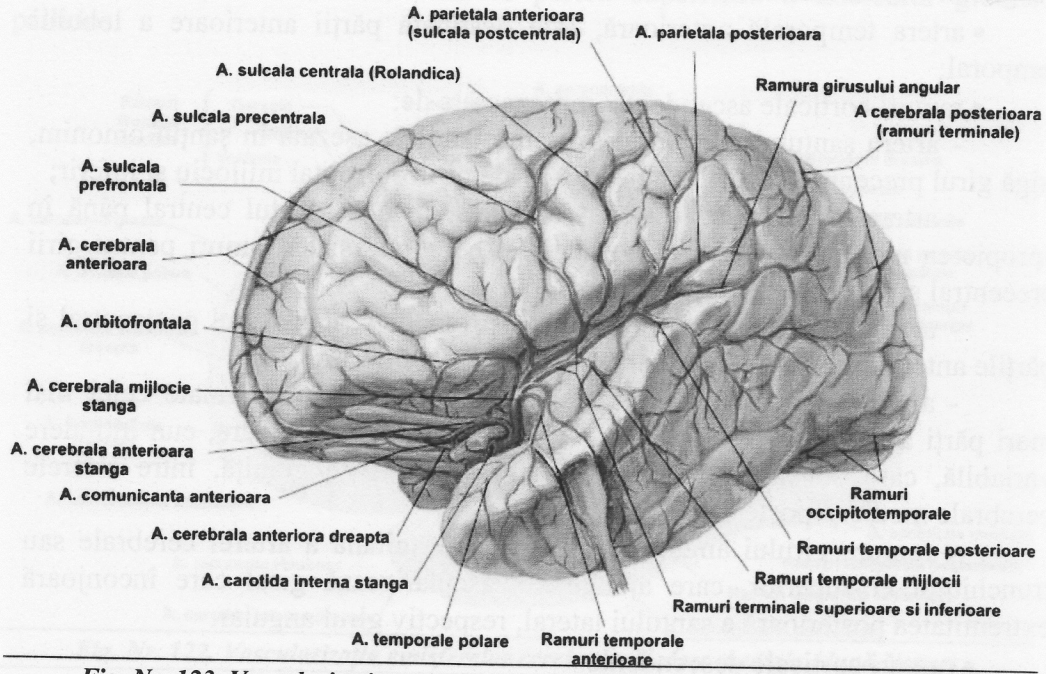

Fig. Nr. 123. Vascularizaţia emisferelor cerebrale. Vedere laterală (după Netter)

9.1.2. Artera bazilară – dă o singură arteră pentru creier:

Arterele cerebrale posterioare. Sunt ramurile de bifurcație ale trunchiului bazilar, cu originea în dreptul șanțului ponto-peduncular, de unde se îndreaptă lateral, încrucișând pedunculii cerebrali. Frecvent este dublă și mai voluminoasă decât artera cerebeloasă superioară de care este despărțită prin fibrele nervului oculomotor. Între ea și trunchiul cerebral trece nervul trohlear. De la origine se îndreaptă paralel cu artera cerebeloasă superioară și după ce primește artera comunicantă posterioară, înconjură pedunculul cerebral. Ajunsă pe fața inferioară a creierului se ramifică în ramurile terminale, cea mai importantă fiind artera calcarină. Ea dă în traiectul său ramuri colaterale corticale, centrale și coroidiene.

Ramurile corticale sau superficiale, au traiect pe suprafața creierului, învelite în teci pliale, și formează plexuri, din care pleacă vase terminale către profunzimea creieului:

1. Artera temporală posterioară, care se împarte în:
   - a. cornului lui Ammon
   - ramuri temporooccipitale anterioare, pentru părțile anterioare ale girilor temporoociipitali, cu excepția polului temporal, irigat de artera cerebrală medie și pentru partea anterioară a girului parahipocampic, cu excepția uncusului, vascularizat de artera coroidiană anterioară;
   - ramuri temporooccipitale posterioare, pentru partea posterioară a girilor temporooccipitali și parțial lingula.
2. Artera occipitală medială, care continuă traiectul posterior al arterei cerebrale posterioare până la locul de unire al șanțurilor parietooccipital și calcarin unde se bifurcă în arterele parietoccipitală și calcarină:
   - ramura parietoccipitală, pătrunde în șanțul omonim și irigă precuneusul și partea anterioară a cuneusului;
   - ramura calcarină, considerată ramura terminală a arterei cerebrale posterioare, traversează șanțul calcarin spre polul occipital, ramuri subțiri superficiale, trece apoi pe fața externă a lobului occipital și irigă toate fețele lobului occipital, importanță ei fiind legată de prezența la acest nivel a cortexului vizual.

Ramuri centrale:

- posteromediale (artere perforante sau penetrante) – străbat substanța perforată anterioară și posterioară și se distribuie la hipofiză, regiunea tuberală și infundibulul hipotalamic, talamusul anterior și medial, nucleii mamilari, regiunea subtalamică și o zonă medială din calota mezencefalică și pedunculii cerebrali;

- posterolaterale, se desprin din artera cerebrală posterioară distal de anastomoza acesteia cu artera comunicantă posterioară şi se continuă cu arterele talamogeniculate; irigă pulvinarul, nucleii laterali şi parțial ventrali ai talamusului şi corpii geniculați.

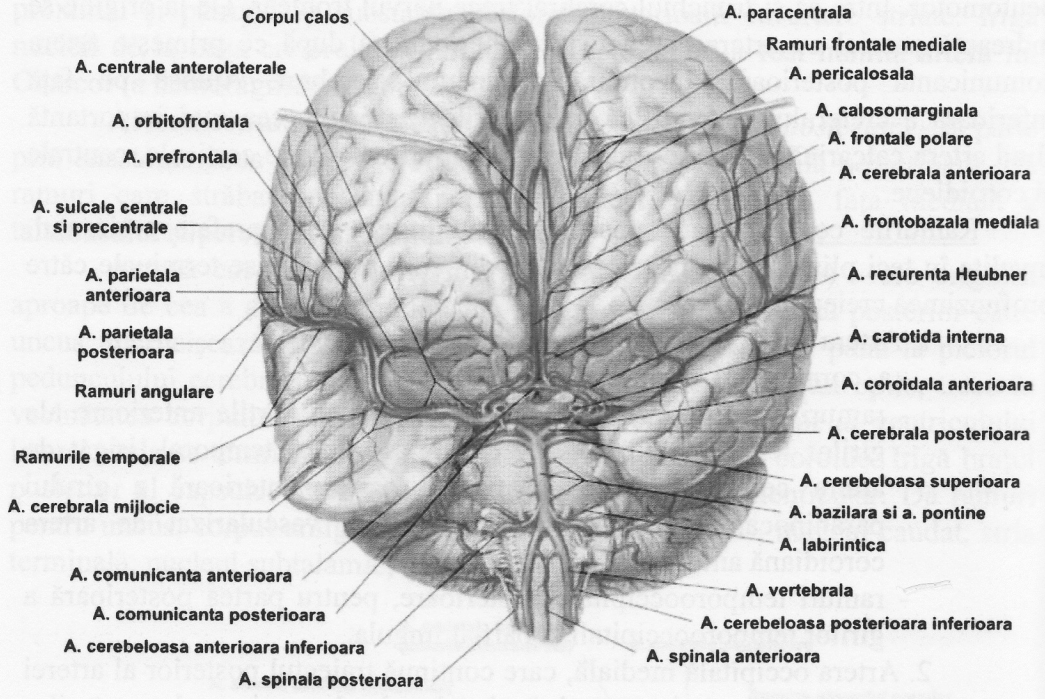

Fig. Nr. 124. Vascularizația encefalului. Vedere posterioară (după Netter)

Artera coroidiană posterioară – are cel mai frecvent originea în artera cerebrală posterioară, şi poate fi una singură sau trei artere coroidiene posterioare, în acest caz fiind una medială şi două laterale. Ramura coroidiană posterioară medială înconjoară posterior mezencefalul, dând ramuri pentru lama cvadrigeminală (tectul mezencefalic) şi ajunge la nivelul epifizei unde dă ramuri pentru fețele medială şi superioară ale talamusului. Ramurile coroidiene posterioare laterale, au traiect spre fisura coroidă de pe fața superomedială a girului parahipocampic, prin care pătrunde spre cornul temporal al ventriculului lateral, alimentând plexurile coroide de la acest nivel.

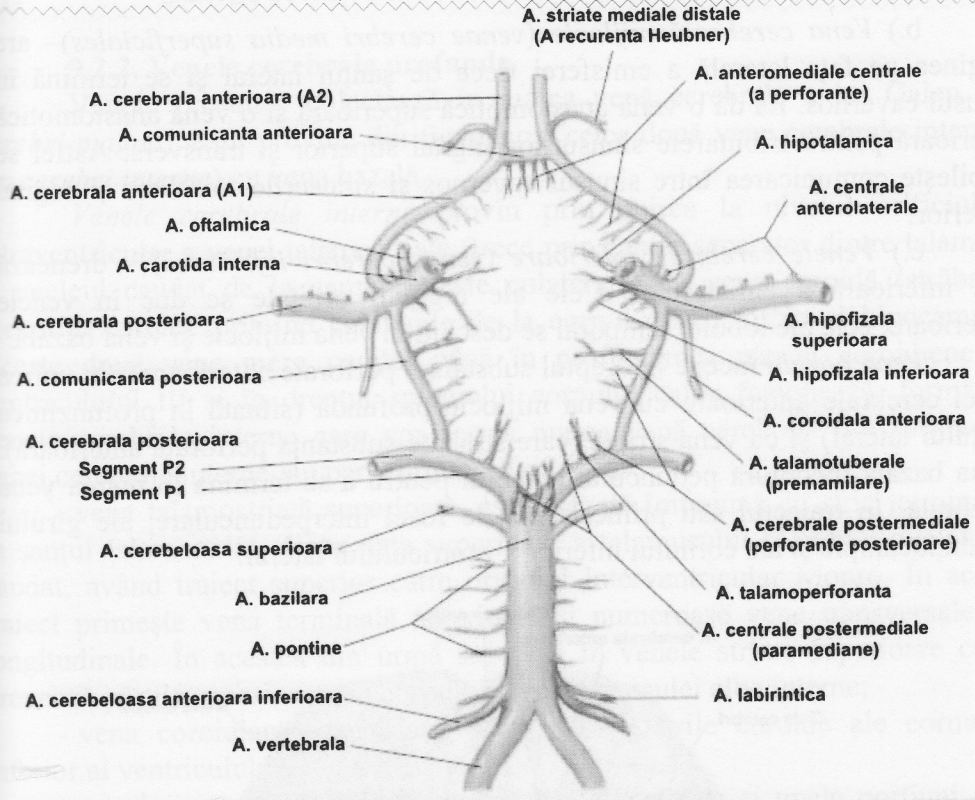

Fig. Nr. 125. Poligonul lui Willis (după Netter)

9.2. VENELE CREIERULUI

Venele cerebrale (*venae cerebri*) nu au acelaşi traiect cu arterele. Originea lor este în plexul pial venos. După formare traversează spațiile subarahnoidiene pentru a se vărsa într-un sistem de canale, sinusurile durei mater (*sinus durae matris*). Venele cerbrale nu posedă valve. Ele pot fi clasificate în vene superficiale şi profunde.

9.2.1. Venele cerebrale superficiale

Venele superficiale cuprind trei grupe:

a.) *Venele cerebrale superioare* (*venae cerebri superiores*), în număr de 5-10 pentru fiecare emisferă, situate în şanțurile dintre girii fețelor superolaterală şi medială ale emisferelor. În majoritate se varsă în sinusul sagital superior. Traiectul lor este caracteristic: venele anterioare după un traiect intradural paralele cu sinusul se deschid în acesta în direcția curentului sanguin, cele mijlocii sunt perpendiculare pe sinus iar cele posterioare, cele mai mari se deschid contra curentului sanguin în sinus.

b.) *Vena cerebrală mijlocie* (*venae cerebri media superficiales*)– are originea pe fața laterală a emisferei trece de șanțul lateral şi se termină în sinusul cavernos. Ea dă o venă anastomotică superioară şi o venă anastomotică inferioară pentru tributarele sinusurilor sagital superior şi transvers. Astfel se stabileşte comunicarea între sinusul cavernos şi sinusurile transvers şi sagital superior.

c.) *Venele cerebrale inferioare* (*venae cerebri inferiores*) – drenează fața inferioară a emisferelor. Cele ale regiunii orbitale se duc în venele superioare, cele ale lobului temporal se deschid în vena mijlocie şi vena bazală.

Vena bazală începe în dreptul substanței perforate anterioare prin unirea venei cerebrale anterioare cu vena mijlocie profundă (situată în profunzimea şanțului lateral) şi cu vena striată (care străbate substanța perforată anterioară). Vena bazală înconjură pedunculul cerebral pentru a se termina în marea venă cerebrală. În traiectul său primeşte cenele fosei interpedunculare, ale girului parahipocampic şi ale cornului inferior a ventriculului lateral.

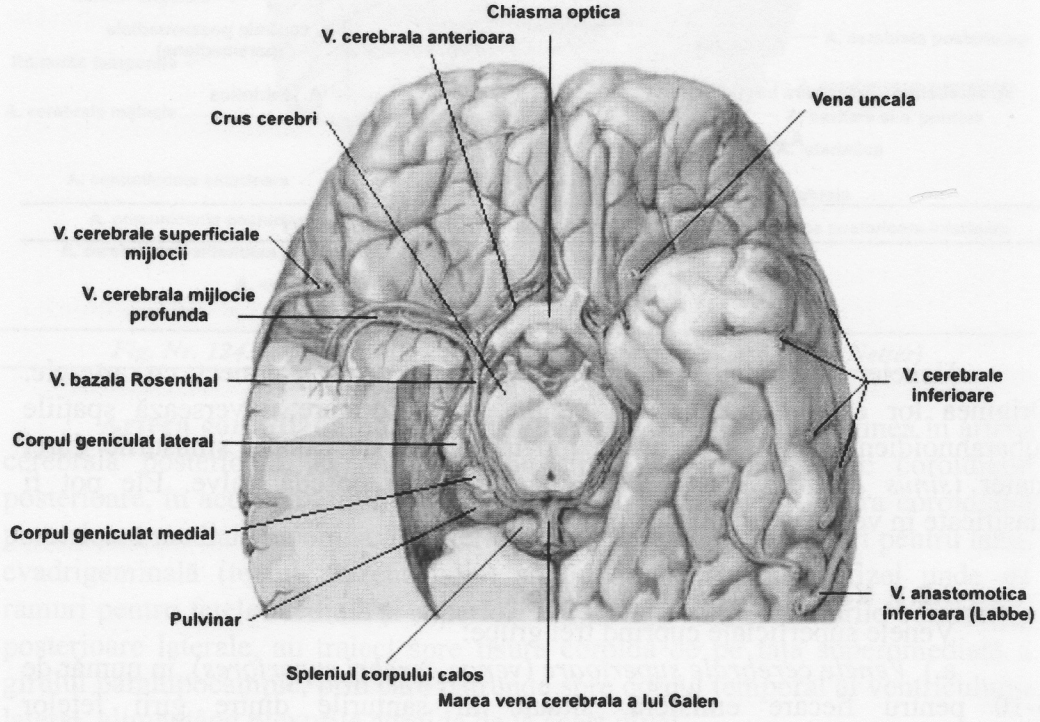

Fig. Nr. 126. Venele cerebrale superficiale (după Netter F.)

9.2.2. Venele cerebrale profunde

Venele profunde colectează în marea venă cerebrală a lui Galen (*v cerebri magna*), care provine din fuzionarea celor două vene cerebrale interne (*vv cerebri interne*) cu vena bazală.

Venele cerebrale interne provin prin unirea la nivelul orificiului intraventricular a venei talamostriate (trece prin şanţul separator dintre talamus şi nucleul caudat de la care primeşte colaterale) cu vena coroidă (străbate plexurile coroide primind colaterale de la corpul calos, fornix şi hipocamp). Aceste două vene merg paralel până în profunzimea pânzei coroidiene a ventriculului III şi în dreptul spleniului corpului calos fuzionează, formând venele cerebrale interne care vor forma marea venă cerebrală. La formarea venei cerebrale interne iau parte următorii afluenţi:

- vena talamostriată superioară, este aşezată împreună cu stria terminală în şanţul talamostriat, dintre faţa superioară a talamusului şi corpul nucleului caudat, având traiect superior către orificiul interventricular Monro. În acest traiect primeşte vena terminală anterioară şi numeroase vene transversale şi longitudinale. În acestea din urmă se varsă în venele striate superioare care drenează părţile superioare ale corpului striat şi capsulei albe interne;
- vena coroidiană superioară, drenează plexurile coroide ale cornului inferior al ventriculului lateral;
- venele septului pelucid, drenează septul pellucis şi unele porţiuni din corpul calos;
- vena epitalamică
- venele ventriculului lateral, drenează plexurile coroide ale ventriculului lateral şi substanţa albă a girului parahipocampic.

Vena bazală Rosenthal, se formează în dreptul substanţei perforate anterioare prin unirea următoarelor vene:

- vena cerebrală anterioară, drenează faţa orbitală a lobului frontal şi părţile anterioare ale corpului calos şi girului cinguli;
- vena cerebrală mijlocie profundă, drenează cortexul insular şi opercular;
- venele talamostriate inferioare care ies prin spaţiul perforat anterior şi drenează partea anterioară a corpului striat.

Marea venă cerebrală (Galen) se formează sub spleniul corpului calos prin unirea a două perechi de vene, respectiv venele bazale şi venele cerebrale interne. După formare, mai primeşte câte o pereche de vene occipitale şi una de vene calosale posterioare. Are un traiect scurt spre posterior, vărsându-se în sinusul venos drept.

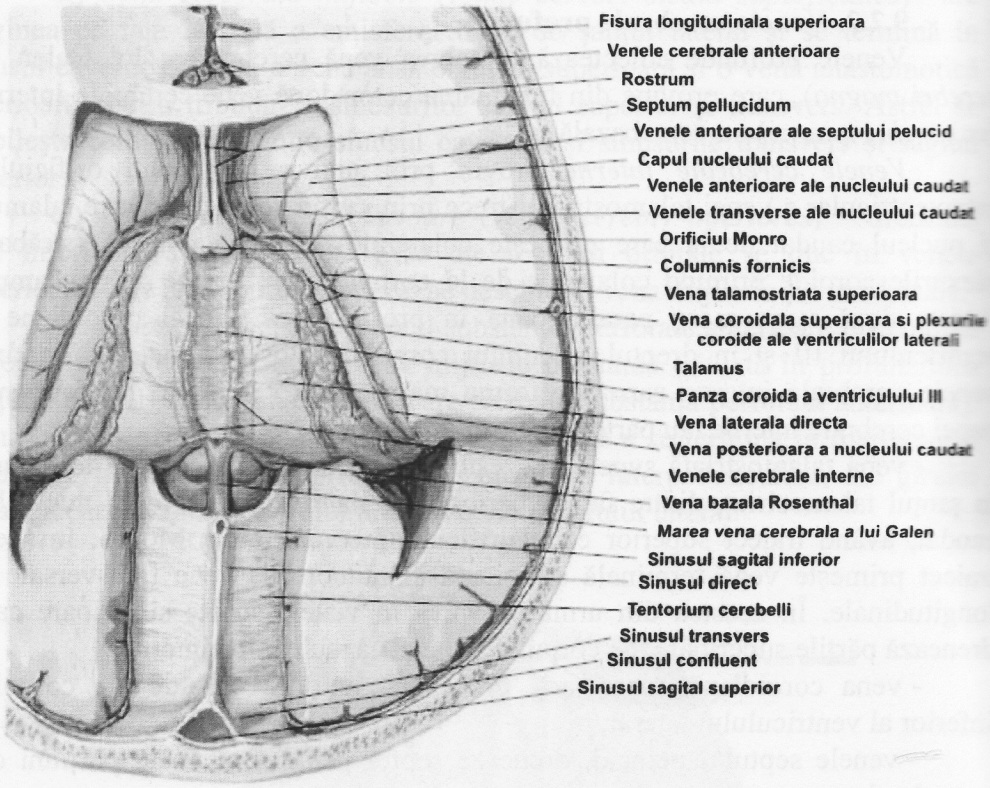

Fig. Nr. 127. Venele cerebrale profunde (după Netter F.)

9.3. SINUSURILE ENOASE ALE DUREI MATER

Aceste sinusuri au pereți duri, ceea ce explică de ce în caz de secționare nu colabează. Ele comunică cu venele superficiale ale capului prin venele emisare.

Sinusul transvers drept – are originea în dreptul protuberanței occipitale interne la nivelul confluentului sinusal, ca o continuare a sinusului sagital superior. *Sinusul transvers stâng* are originea ca o continuare a sinusului drept. Are formă triunghiulară şi este conținut în marginea posterioară a cortului cerebelos. Se continuă cu sinusul sigmoid la nivelul căruia primeşte sinsusul pietros superior. În el se deschid venele cerebrală inferioară, cerebeloasă inferioară, venele diploice şi sinusul petroscuamos, atunci când există.

Sinusul petroscuamos – este situat la joncțiunea solzului cu stânca temporală. Extremitatea lui anterioară se continuă prin intermediul venei emisare cu vena retromandibulară.

Sinusul sigmoid (*sinus sigmoideus*) – este continuarea directă a sinusului transvers de la locul unde acesta părăsește cortul cerebelului până la orificiul jugular. Are un traiect inițial inferomedial, anterior de antru și celulele mastoidiene de care este separat printr-o lamă subțire osoasă. Apoi se îndreaptă anterior și devine bulbul superior al venei jugulare interne în segmentul posterior al orificului jugular. Comunică cu venele superficiale ale capului prin venele emisare mastoidiene și ale foselor condiliene precul și cele care trec prin canalul nervuluo hipoglos spre venele vertebrale cervicală profundă.

Sinusul confluent (*confluens sinuum*) reprezintă locul de întâlnire în dreptul protuberanței occipitale interne, al sinusurilor sagital superior, transvers, drept și occipital. Trimite o venă emisară spre vena occipitală care este conectată cu sinusul transvers prin vena emisară mastoidiană.

Sinusul occipital (*sinus occipitales*) este un sinus mic în grosimea marginii posterioare a coasei cerebelului. Uneori dublu, începe prin câteva canale venoase în dreptul orificiului mare occipital, devine ascendent și se varsă în sinusul confluent. Comunică cu plexurile venoase vertebrale și cu sinusul sigmoid.

Plexul bazilar (plexus basilares) este o rețea de canale întinsă de-a lungul porțiunii bazilare a osului occipital între sinusurile petros superior și petros inferior. Are legături cu sinusul cavernos și plexul venos al canalului vertebral.

Sinusul sagital superior (*sinus sagitalis superior*) situat în marginea convexă a coasei creierului se întinde de la foramen caecum până la protuberanța occipitală internă unde ușor deviat spre dreapta se termină în sinusul transvers drept. El crește în diametru cu cât devine mai posterior. Primește venele cerebrale superficiale superioare, comunică cu venele superficiale ale capului în special vena temporală superficială printr-o venă emisară parietală și cu *lacunele venoase laterale* situate în grosimea durei mater. Sunt trei lacune, în ordinea mărimii: parietală, occipitală și frontală, în lumenul lor se văd granulațiile arahnoidiene. În lacune se varsă vene diploice, meningeale și niciodată vene cerebrale. Sinusul are legături cu venele frontală și nazală prin intermediul venelor diploice frontale sau venelor ce străbat foramen caecum.

Sinusul sagital inferior (*sinus sagitalis inferior*) situat în cele două treimi dorsale ale marginii libere a coasei creierului crește ca dimensiuni în sens posterior. Se termină în sinusul drept.

Sinusul drept (sinus rectus) situat la linia de joncțiune a coasei creierului cu cortul cerebelului este în continuare a sinusului sagital inferior. Se termină în

sinusul transvers opus celui în care se termină sinusul sagital superior comunicând şi cu sinusul confluent. Primeşte câteva vene cerebrale superficiale, cerebrale superioare şi marea venă cerebrală.

Sinusul petros inferior (sinus petrosus inferior) situat pe marginea posterioara a stâncii temporalului face legătura între sinusul cavernos şi bulbul superior al venei jugulare interne. Primeşte câteva vene *labirintice*.

Sinusul petros superior (sinus petrosus superior) situat în şanţul de pe marginea superioară a stâncii temporalului, în grosimea marginii de inserţie a cortului cerebelului face legătura între sinusul cavernos şi sinusul transvers. Primeşte ca tributare vene timpanice, câteva vene cerebrale şi cereboloase.

Sinusul cavernos (sinus cavernosus) este situat pe faţa laterală a corpului osului sfenoid şi conţine în lumenul său o serie de trabecule care îi dau aspectul cavernos. Se întinde de la fisura orbitală superioară până la vârful stâncii osului temporal, învelite în endoteliu, în plin sinus se găsesc artera carotidă internă cu plexul simpatic pericarotidian şi nervul abducens în peretele lateral conţine nervii oculomotori, trohlear, oftalmic şi maxilar.

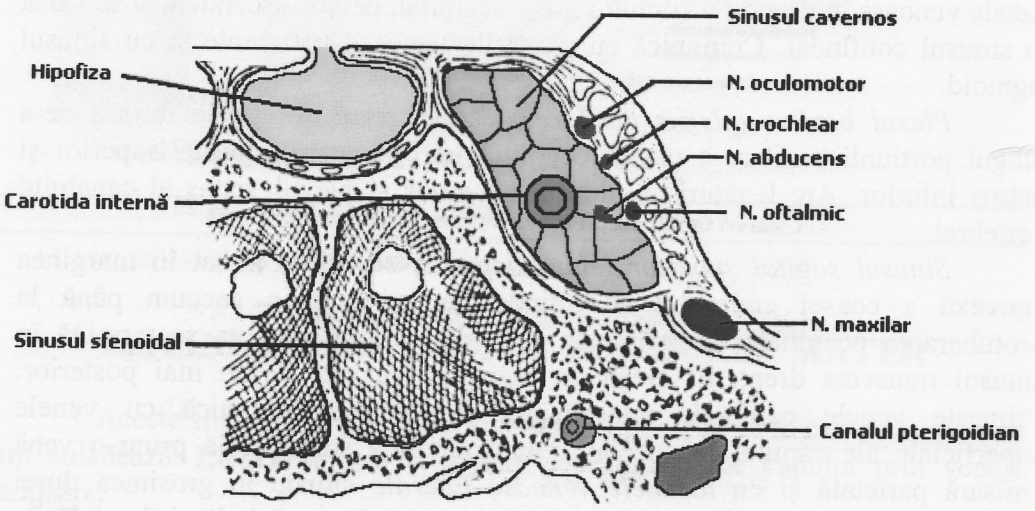

Fig. Nr. 128. Sinusul cavernos.

Tributarele sinusului cavernos sunt vena oftalmică, vena cerebrală mijlocie superficială, vena cerebrală inferioară şi sinusul sfenoparietal, uneori se mai deschid în el vena centrală a retinei şi ramura frontală a venei meningeale mijlocii. Are conexiuni cu sinusul transvers, vena jugulară internă, plexul pterigoidian şi faringian prin vene subţiri care trec prin orificiile oval, spinos, rotund, carotidian şi jugular, eu vena facială prin intermediul venei oftalmice. Sinusul cavernos drept comunică cu cel stâng prin *sinusul*

intercavernos anterior şi posterior. Curentul sanguin poate circula în orice direcţie iar ieşirea sângelui din sinus este datorită în parte pulsaţiilor arterelor carotide. Se pot produce comunicări arteriovenoase între sinusul cavernos şi artera carotidă internă care dau naştere la o tumefiere pulsatilă în orbită, în acest caz se face ligatura arterei carotide interne. Uneori supuraţii ale cavităţii nazale şi ale sinusurilor paranazale pot duce la tromboze ale sinusului cavernos şi consecutiv meningita.

Sinusul sfenoparietal (*sinus sphenoparietalis*) este localizat inferior de aripile mici ale osului sfenoid lângă marginea lor posterioară. Primeşte vene mici de la dura mater vecină şi uneori, trunchiul frontal al venei meningee mijlocii. Se termină în sinusul cavernos.

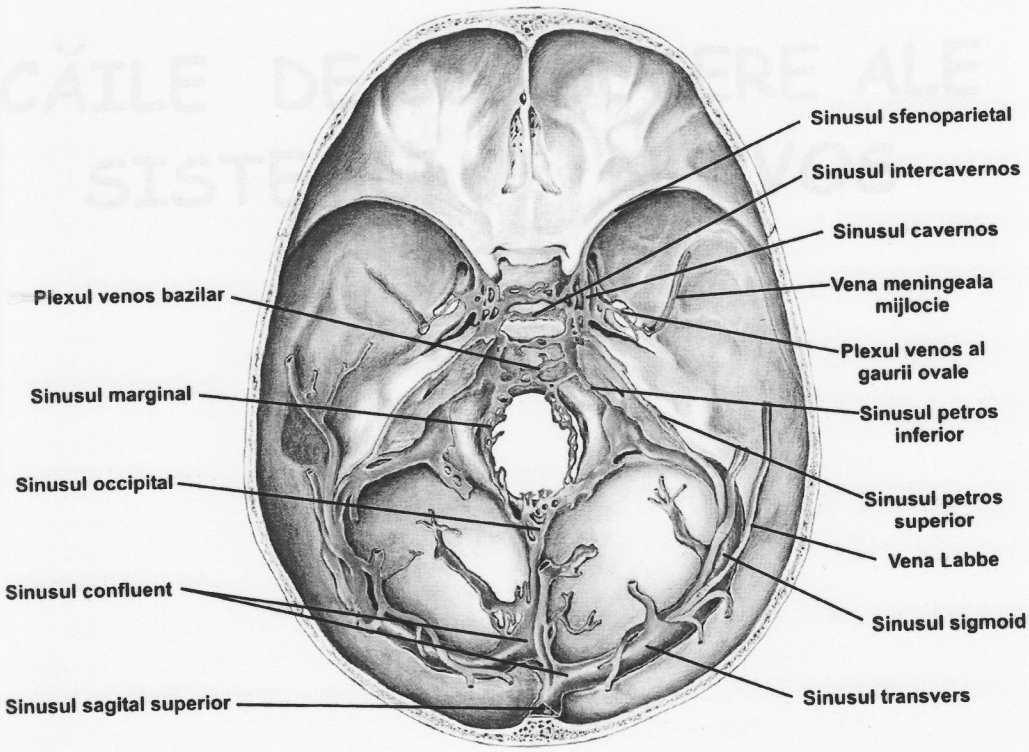

Fig. Nr. 129. Sinusurile venoase ale durei mater (dupa Netter F.)

CAPITOLUL 10

CĂILE DE CONDUCERE ALE SISTEMULUI NERVOS CENTRAL

CĂILE DE CONDUCERE ALE SISTEMULUI NERVOS CENTRAL

(Tractus systematis nervosi centralis)

În cursul capitolelor anterioare, sistemul nervos central a fost studiat fragmentat pe diferitele sale segmentele. Acest lucru a fost impus de necesități didactice. Sistemul nervos reprezintă însă o unitate, el putând fi prezentat ca un întreg.

Căile de conducere parcurg mai multe porțiuni ale sistemului nervos, şi pentru a fi înțelese în totalitatea lor, atât din punct de vedere morfologic cât şi funcțional, ele trebuie descrise în mod unitar şi pe toată întinderea lor.

Căile de conducere ale sistemului nervos au fost divizate în mod artificial în căile care aparțin aparatului elementar şi în căile care deservesc aparatul de integrare. Pe treapta de organizare a omului, această distincție este artificială fiindcă cele două varietăți sunt atât de strâns îmbinate, încât o separare a lor, atât morfologică cât şi funcțională, este în realitate imposibilă.

După direcția influxului nervos care circulă prin elementele componente ale diferitelor fascicule, deosebim căi ascendente şi căi descendente. Căile ascendente se mai numesc şi centripete, senzitive sau senzoriale şi conduc incitațiile nervoase culese la nivelul diferitelor organe de simț şi terminațiuni nervoase până la nivelul centrilor nervoşi superiori. Căile descendente se mai numesc şi centrifuge, motorii sau efectoarc. Ele conduc impulsuri de natură variată de la centrii nervoşi superiori la organele efectoare ale corpului, în unele cazuri, aceste impulsuri sunt efectoare propriu-zise, iar în altele ele sunt mai mult coordonatoare, de control, de moderare sau de activare a excitabilității periferice.

Căile de conducere ale aparatului integrativ se mai numesc căi de proiecție, subliniindu-se importanța lor funcțională. Căile ascendente proiectează pe scoarța cerebrală excitațiile culese din mediul exterior, iar căile descendente proiectează la periferie răspunsul centrilor nervoşi superiori.

Pe lângă căi ascendente şi descendente mai există şi căi de asociație care leagă între ele diferiți centri nervoşi. Ele conțin atât fibre ascendente cât şi fibre descendente. Căile de asociație reprezintă substratul morfologic al desfăşurării unor activități funcționale complexe.

Căile de conducere ascendente fac parte integrantă din diferiții analizatori, datorită activității cărora diverse excitații din mediul extern şi intern provoacă diferite răspunsuri reflexe.

Un analizator este alcătuit din trei părți componente: un aparat receptor periferic, un segment de transmisie și o porțiune centrală, corticală. Cele trei părți constituie un sistem funcțional unitar. În cursul activității unui analizator, la început reacționează numai neuronii aflați pe o zonă mai restrânsă a scoarței cerebrale, în regiunea care corespunde localizării funcționale a analizatorului respectiv, însă această excitație poate fi transmisă de-a lungul căilor de legătură corticale la oricare neuron al scoarței cerebrale, în porțiunea corticală a analizatorilor are loc analiza și sinteza superioară a excitației nervoase, care se transformă în senzație. Tot în porțiunea corticală a analizatorilor se încadrează și neuronii care asigura reacția prin care scoarța răspunde la excitațiile primite. Emisferele sunt ocupate în întregime de centri de percepție, adică de terminațiunile cerebrale ale analizatorilor. Deosebim un analizator cutanat, intern (interoceptiv), motor, vizual, auditiv, gustativ și olfactiv.

10.1. CĂILE ASCENDENTE

Căile ascendente conduc diferitele forme ale sensibilității și sunt alcătuite în mod schematic din trei neuroni: protoneuronul, deutoneuronul și neuronul talamocortical.

Primul neuron se mai numește *protoneuron* sau neuron ganglionar și se găsește într-un ganglion anexat la un nerv cranian sau în ganglionii spinali ai nervilor spinali. Dendritele protoneuronului vin în contact pe calea diferiților nervi, cu celulele senzoriale ale organelor de simț. Axonul intră în nevrax și se termină făcând sinapsă cu celule dintr-un nucleu al substanței cenușii.

În acest nucleu, considerat nucleul de terminare a nervului respectiv, se găsește al doilea neuron - *deutoneuronul.* Prelungirile sale dendritice se articulează cu protoneuronul. Prelungirea axonică se îndreaptă către straturile optice - talamusul. Din alăturarea mai multora iau naștere fascicule ale sistemului nervos central. Ele se termină în contact cu grupurile celulare ale talamusului ventral, posterolateral și posteromedial.

În talamus se află al treilea neuron, *neuronul talamocortical.* Axonul acestuia se îndreaptă către scoarța cerebrală, unde se termină căile ascendente, la nivelul celulelor corticale.

Există căi ascendente care posedă într-adevăr numai trei neuroni. În alte cazuri însă, în loc de un singur neuron, între primul și al treilea, deutoneuronul este înlocuit de o înlănțuire de mai multe celule nervoase. La anumite fascicule, calea nu conduce direct la straturile optice, ci este deviată, trecând prin cerebel. Excepție face căile olfactoare, care posedă numai doi neuroni și care nu trec prin talamus.

Porțiunea periferică a analizatorilor, receptorii, se clasifică în *exteroceptori,* care primesc excitațiile mediului extern, şi *interoceptori,* care percep modificările mediului intern.

Exteroceptorii cuprind: receptorii cutanați — tactili, termici, dureroşi, auditivi, vizuali, olfactivi şi gustativi. Cu toate că aceştia doi din urmă se găsesc în interiorul porțiunii inițiale ale aparatelor respirator şi digestiv, şi deci, luați în sensul strict al cuvântului ar fi interoceptori, ei sunt impresionați totuşi de substanțe introduse din mediul exterior, situat în imediata lor apropiere şi de aceea sunt considerați exteroceptori. Interoceptorii cuprind receptorii interni propriu-zişi, ai viscerelor şi țesuturilor în general, receptorii aparatului locomotor — proprioreceptorii — şi receptorii de poziție — aparatul vestibular.

Atât la sensibilitatea exteroceptivă cât şi la cea proprioceptivă se disting două varietăți de senzații: protopatice şi epicritice. Sensibilitatea protopatică este difuză, neprecisă. Este o formă mai primitivă a sensibilității față de cea epicritică, care este fină, discriminativă. Cu ajutorul acestor senzații epicritice ne putem da seama de localizarea precisă şi felul excitațiilor recepționate, ne dăm seama de dimensiunile corpurilor în raport cu spațiul, ne putem doza mişcările cele mai fine etc.

Căile ascendente vor fi expuse după teritoriul lor de proveniență şi după diferitele sensibilități pe care le conduc. După teritoriul din care sunt culese impresiile distingem căi ascendente de origine medulară, căi provenind din teritoriul nervilor cerebrali şi căi ascendente din teritoriul vegetativ. La aceste trei varietăți de căi diferă nu numai teritoriul, ci şi sediul protoneuronului şi drumul urmat de prelungirea lui periferică.

10.1.1. Căile ascendente de origine medulară

Protoneuronii tuturor căilor ascendente ale măduvei îşi au sediul în ganglionii spinali. Aceşti neuroni sunt pseudounipolari. Prelungirea lor unică după un scurt traiect se bifurcă într-o ramură periferică mai groasă şi una centrală mai subțire. Ramura groasă merge la periferie, de-a lungul nervilor spinali, până la nivelul unui receptor, de la care preia excitația. Ramura subțire trece în rădăcina posterioară şi pe calea ei ajunge în măduvă. Toate variantele de sensibilitate îşi au protoneuronul în ganglionul spinal şi toate genurile de sensibilitate ajung la măduva spinării pe calea rădăcinii posterioare.

Fibrele de diferite grosimi, conducând sensibilități diferite sunt amestecate între ele în nervii periferici. Puțin înainte de a se apropia de măduvă, în rădăcina posterioară, ele îşi schimbă însă topografia şi cele asemănătoare se grupează, abordând astfel împreună nevraxul. La pătrunderea în zona marginală a lui Lissauer în contingentul de fibre al unei rădăcini posterioare se pot distinge două grupe diferite. Grupul lateral este format din *fibre subțiri,* cu teaca de

mielină redusă sau chiar amielinice, iar grupul medial este alcătuit în schimb din *fibre groase*. Elementele grupului lateral rămân în zona marginală şi după un traiect scurt pătrund în substanța cenuşie. Fibrele din grupul medial părăsesc în curând zona lui Lissauer şi pătrund în cordonul posterior, aşezându-se la început lângă fața medială a cornului posterior.

Atât fibrele groase cât şi cele subțiri se comportă la fel. Ele se bifurcă într-o ramură ascendentă şi una descendentă. Ramura descendentă este scurtă la ambele categorii. După un scurt traiect, cuprinzînd un neuromer ea intră în substanța cenuşie a coarnelor posterioare, punându-se în contact cu grupurile celulare de la acest nivel. Există însă printre fibrele descendente şi unele mai lungi, care, alăturându-se celor de proveniență endogenă, intră în compoziția fasciculului triunghiular (*fasciculis triangularis*), al bandeletei periferice dorsale (*fasciculus septomarginalis*) şi al virgulei lui Schultze (*fasciculus semilunaris [f. interfascicularis]*).

Ramurile ascendente ale fibrelor din grupul lateral rămân în zona lui Lissauer şi după un traiect corespunzând la l-2 neuromere pătrund în substanța cenuşie a cornului posterior. Ramurile ascendente care provin din grupul medial de fibre alcătuiesc aşa numitul fascicul radicular (câte unul de rădăcină). Fasciculul radicular este situat la început de partea medială a cornului posterior şi lipit de acesta. Pe măsură ce se urcă, el se deplasează din ce în ce mai mult înspre linia mediană, aflându-se succesiv în fasciculul gracilis, iar pe urmă în fasciculul cuneatus.

Elementele componente ale fasciculului radicular se termină diferit, după lungimea lor. Deosebim trei categorii de fibre: scurte, mijlocii şi lungi. *Fibrele ascendente scurte* se desprind din fasciculul radicular când acesta se află încă lângă cornul lateral şi se termină după un traiect de 1-2 cm în substanța cenuşie a cornului posterior. După cum vedem comportamentul lor este asemănător cu cel al fibrelor ascendente ale grupului lateral. *Fibrele ascendente mijlocii* părăsesc fasciculul radicular în regiunea fasciculului cuneatus. Ele se îndreaptă lateral şi se termină după un drum de 5-7 cm în contact cu celulele coloanei lui Clarke - *nucleus thoracicus* - sau în zona corespunzătoare acesteia. *Fibrele ascendente lungi* nu se opresc în măduva spinării, ci depăşesc limitele acestui segment. Ele se termină în doi nuclei situați în bulb: nucleus gracilis şi cuneatus.

Fibrele ascendente de diferite categorii au o caracteristică foarte importantă. Ele emit pe tot traiectul lor o serie de colaterale. Aceste colaterale pătrund şi ele în substanța cenuşie a măduvei şi se pun în contact cu celule motoare, efectoare, homo- şi heterolaterale, de la niveluri diferite, fie direct, fie mai ales prin intermediul unor celule de asociație. Numărul acestor colaterale este foarte mare, şi cu ajutorul lor se realizează o rețea extrem de vastă de

legături dintre căile aferente şi cele eferente ale măduvei spinării. Aceste legături reprezintă căi de difuziune a influxului nervos, căile activității reflexe.

Legea lui Bell-Magendie stabileşte că totalitatea fibrelor aferente ale măduvei spinării trec prin rădăcinile posterioare. Contrar acestei afirmații s-a observat că şi prin rădăcinile anterioare trec câteva fibre centripete. Acestea vehiculează forme difuze de sensibilitate profundă de apăsare şi de durere.

Calea sensibilității tactile

Receptorii periferici sunt reprezentați de corpusculii lui Meissner, (*corpuscula tactus*), discurile lui Merkel (*menisci tactus*), terminațiile nervoase din jurul foliculilor piloşi, corpusculii lui Vater-Pacini (corpuscula lamellos) şi corpusculul lui Herbst.

Protoneuronul se găseşte în ganglionul spinal. Prelungirea sa centrală pătrunde în măduvă unde se comportă după două modalități. Sensibilitatea tactilă poate urma o cale directă, homolaterală, prin cordonul posterior, sau o cale încrucişată, prin cordonul anterior. Calea homolaterală este utilizată de sensibilitatea tactilă fină, discriminativă, epicritică, prin cordonul posterior, pe când forma mai simplă, vagă, neprecisă, protopatică, trece după încrucişare prin cordonul anterior. Aici vom descrie mai întâi această cale.

Prelungirea centrală a protoneuronului se termină în contact cu grupurile celulare situate la periferia coarnelor posterioare. Aceste celule reprezintă al doilea neuron senzitiv, deutoneuronul. Neuritul deutoneuronului urcă 4-5 segmente (în fasciculul longitudinal al cornului posterior) şi pe urmă se încrucişează în comisura albă, trecând în cordonul anterior de partea opusă. (Unii susțin că încrucişarea ar avea loc în comisura cenuşia). Aici devine ascendent şi intră în constituția fasciculului spinotalamic anterior. Fasciculul spinotalamic anterior se găseşte în porțiunea mijlocie a cordonului anterior, la distanță atât de suprafață cât şi de cornul anterior. Lateral, peste fibrele radiculare anterioare, se continuă cu fasciculul spinotalamic lateral. Fasciculul spinotalamic anterior urcă prin măduvă şi trunchiul cerebral, unde intră în constituția panglicii lui Reil (*lemnicus medialis*), şi se termină în talamus, unde se găseşte al treilea neuron. Acesta conduce excitația până la scoarța cerebrală a lobului parietal (*gyrus postcentralis*), unde ea este percepută şi se transformă în senzație tactilă.

Lanțul neuronal nu este aşa simplu după cum a fost descris mai înainte. De multe ori deutoneuronul nu se întinde până la talamus, ci se termină în contact cu celulele substanței reticulare. De aici impulsul nervos trece mai departe, prin intermediul uneia sau mai multor celule reticulare, tot la corpii optici (talamus). Fasciculul sau mai bine-zis fibrele poartă denumirea de spinoreticulotalamice. Ultimul neuron al acestei căi este, de asemena, un neuron talamocortical.

Sensibilitatea tactilă epicritică fină, discriminitivă trece prin fasciculele cordonului posterior fasciculul gracilis şi cuneatus. Această cale este deci homolaterală în măduvă şi se încrucişează doar la nivelul bulbului.

Calea sensibilității termice şi dureroase

Excitațiile de frig sunt recepționate de corpusculii lui Krause, iar cele de căldură de corpusculii lui Ruffini. Sensibilitatea dureroasă nu are corpusculi receptori specializați. Aceste excitații sunt culese direct de terminațiuni nervoase libere. Se presupune încă că impresiile tactile şi termice prea intense pot declanşa, de asemenea, o sensibilitate dureroasă, percepută de corpusculii specifici acestor forme ale senzațiilor exteroceptive.

Protoneuronul căii termoalgezice este un neuron unipolar din ganglionii spinali. Prelungirea sa periferică se întinde, pe calea nervilor periferici, înspre suprafețele receptoare. Prelungirea centrală intră în măduva spinării, prin şanțul colateral posterior. Trece prin zona marginală a lui Lissauer şi se termină în contact cu celulele din substanța cenuşie a capului cornului posterior.

Deutoneuronul care se găseşte aici trimite un axon care se încrucişează în comisura albă (după alții în cea cenuşie) şi se îndreaptă înspre cordonul lateral de partea opusa. Prelungirile deutoneuronilor căii termoalgezice alcătuiesc fasciculul spinotalamic lateral. Acesta se găseşte în jumătatea anterioară a cordonului lateral, fiind despărțit de suprafața nevraxului prin fasciculul lui Gowers (*tractus spinocerebellaris anterius*), înainte se continuă cu fasciculul spinotalamic anterior. Neuritul deutoneuronului se termină la nivelul talamusului. Multe fibre nu ajung însă până la nivelul talamusului, ci se pun în contact cu celulele substanței reticulare, ca şi în cazul căii precedente. Una sau mai multe celule restabilesc legătura cu talamusul. Deci şi fasciculul spinotalamic lateral are elemente spinoreticulotalamice. Ultimul neuron este cel talamocortical, care se termină în contact cu nucleul analizator termoalgezic al scoarței lobului parietal.

Calea sensibilității proprioceptive

Sensibilitatea proprioceptivă informează în fiecare clipă sistemul nervos central despre starea de repaus sau de activitate a aparatului locomotor. Receptorii sunt reprezentați prin: corpusculi tendinoşi, fusurile musculare, terminațiunile nervoase libere în mușchi şi corpusculii lui Vater-Pacini. Proprioceptivitatea urmează două căi. Una, conştientă, trece direct prin măduvă şi trunchiul cerebral până la talamus şi de acolo la scoarța cerebrală. Varianta inconştientă urmează în schimb un drum deviat şi ajunge la talamus trecând prin cerebel. Unele fibre, în loc să fie îndrumate înspre cerebel, abordează oliva bulbară pe calea fasciculului spinoolivar. Protoneuronul este o celulă unipolară din ganglionul spinal. Prelungirea periferică este în legătura cu zonele de recepție. Prelungirea centrală intră în măduvă prin şanțul colateral posterior, în măduvă fibrele care vehiculează această sensibilitate fac parte din cele groase

care se aşază în fasciculul cuneat, medial de cornul posterior, iar pe urmă în fasciculul gracilis. Ele sunt reprezentate prin fibrele ascendente lungi, care pe calea fasciculelor senzitive ale cordonului posterior traversează toată lungimea măduvei spinării şi se termină în nucleii gracilis şi cuneatus din bulb.

Deutoneuronul se afla tocmai în aceşti nuclei. Prelungirea centrală a deutoneuronului traversează linia mediană şi încrucişându-se cu cele contralaterale devine ascendentă în antimerul opus al trunchiului cerebral, alcătuind o mare parte din lemniscul medial. Pe calea acestuia ajunge la talamus, unde se pune în legătură cu al treilea neuron.

Al treilea neuron este cel talamocortical. Plecând din nucleii straturilor optice neuritul acestui neuron se termină în regiunea pre- şi postcentrală a scoarței cerebrale.

La nivelul măduvei spinării, mănunchiul de fibre ascendente lungi, care a pătruns printr-o rădăcină posterioară, se aşează pe fața medială a cornului posterior. Mănunchiul următor de fibre care soseşte prin rădăcina posterioară supraiacentă, comportându-se în acelaşi fel, împinge pe cel precedent în direcție medială, spre septul median posterior. Fenomenul repetându-se continuu, de jos în sus determină o anumită topografie a fibrelor din cordoanele posterioare. Pe o secțiune transversală oarecare, fibrele provenite de la rădăcinile inferioare vor fi aşezate mai medial, iar cele provenite de la rădăcinile superioare mai lateral (legea lui Kahler). În regiunea cervicală superioară, de exemplu, lângă septul median posterior sunt aşezate fibrele din regiunea sacrată, mai lateral cele din regiunea lombară şi toracică, iar cele din regiunea cervicală se găsesc lângă cornul posterior. Fibrele radiculare sacrate, lombare, toracice inferioare şi mijlocii ocupă fasciculul gracilis, iar cele toracice superioare şi cervicale fasciculul cuneatus.

Atât fibrele ascendente cât şi cele descendente emit, pe tot traiectul lor o serie de ramuri colaterale. Acestea au o direcție postero-anterioară şi pătrund în substanța cenuşie a măduvei. Aici se pun în contact cu celulele motoare din coarnele anterioare, fie direct, fie prin intermediul unor celule de asociație. Colateralele descrise mai sus servesc drept substrat morfologic pentru o serie de reflexe. Numărul lor mare explică posibilitatea difuzării excitației nervoase la mai multe neuromere. Această difuzare mai este potențată şi de dispoziția celor mai multe celule de asociație care difuzează şi ele la rândul lor excitația primită de la un singur neuron la mai mulți alți neuroni. Astfel rezultă un număr foarte mare de legături morfologice - căi posibile de transmisie a excitației nervoase. În împrejurări normale, diferite acte reflexe nu utilizează toate arcurile reflexe morfologic existente, ci numai unele din ele, în raport cu necesitățile funcționale momentane.

Nucleii gracilis şi cuneatus din bulb sunt formațiuni analoge cu zona proprioceptivă din coarnele posterioare ale măduvei. Lemniscul medial, care ia

naştere de la nivelul lor, este format iniţial din fibre provenite din aceşti nuclei. Fibrele au la început un traiect orizontal şi se încrucişează cu cele de partea opusă. Pe urmă devin ascendente şi se aşează înapoia tractului piramidal, în punte lemniscul medial se lăţeşte transversal şi se găseşte la limita dintre calotă şi bază. La nivelul pedunculilor cerebrali el se află înapoia lui locus niger, deci în tegment. Fibrele lemniscului se termină facând sinapsă cu nucleii talamusului ventrali, posteriomediali şi posterolaterali.

În compoziţia lemniscului medial intră, pe lângă fibrele date de nucleii gracilis şi cuneatus şi elementele fasciculelor spinotalamice (anterior şi lateral), fibrele provenite de la nucleii nervilor senzitivi cranieni (trigemen, intermediar, glosofaringian, vag) precum şi fibrele căii acustice, care pornesc din corpul trapezoid şi alcătuiesc porţiunea laterala a lemniscului. Aceasta apare din regiunea superioară a punţii, devine evidentă în pedunculi şi se termină în metatalamus (corpii geniculaţi mediali). Pe lângă neuriţii care intră în constituţia lemniscului medial, din nucleii gracilis şi cuneatus pornesc o serie de axoni care ajung la cerebel prin pedunculii cerebeloşi inferiori. Ei întră în categoria fibrelor arciforme, ca şi cei emişi în aceeaşi direcţie de nucleul lui von Monakow (*nucleus cuneatus accessorius*). Acest nucleu este echivalent coloanei lui Clarke.

Neuronul talamocortical trimite o prelungire care străbate braţul posterior al capsulei interne printre fibrele fasciculului piramidal, trece în coroana radiată prin centrul oval, şi ajunge la scoarţa cerebrală.

Caile proprioceptivităţii inconştiente

O parte din mesajele proprioceptive rămân inconştiente şi înainte de a atinge centrii encefalici superiori sunt deviate prin cerebel. Ele furnizează cerebelului impresiunile în legătură cu activitatea aparatului locomotor. Aceste ştiri îi sunt necesare pentru a putea coordona diversele acţiuni musculare, în ceea ce priveşte dispozitivul morfologic deosebim o cale cerebeloasă directă şi una încrucişată la nivelul măduvei. Prima este reprezentată de fasciculul spinocerebelos posterior, iar a doua de fasciculul spnocerebelos anterior.

Fasciculul spinocerebelos posterior se mai numeşte fasciculul cerebelos direct sau fasciculul lui Flechsig. Protoneuronul acestei căi se găseşte în ganglionul spinal. Prelungirea lui centrală intră în măduvă şi devine ascendentă intrând în grupa fibrelor ascendente de o lungime mijlocie. După un traiect de 6-7 cm se termină în contact cu celulele coloanei lui Clarke.

Al doilea neuron se află la acest nivel. Axonul lui descrie o curbă în plan orizontal înspre partea posterioară şi superficială a cordonului lateral de aceeaşi parte. Aici îşi schimbă din nou direcţia şi devine ascendent, formând fasciculul cerebelos direct. La limita superioara a măduvei, fasciculul trece în pedunculii cerebeloşi inferiori şi pe calea lor ajunge la cerebel. Neuritul celui de-al doilea neuron se termină în scoarţa cerebelului. Fasciculul spinocerebelos posterior

apare de-abia în măduva lombară superioară. El este bine individualizat în regiunea toracică, în regiunea cervicală primeşte foarte puține fibre. Vehiculează mesajele proprioceptive de la membrele inferioare şi de la trunchi.

După neuronul spinocerebelos urmează un neuron cerebelodențat care leagă scoarța cerebeloasă ai nucleilor dințați ai cerebelului. Neuronul următor — dentotalamic — trece prin peduneulii cerebeloşi superiori înspre diencefal. Axonul lui se termină în talamus, dar sunt numeroşi neuroni care se pun în legătură cu diverşi nuclei ai pragului diencefalomezencefalic (nucleul roşu mai ales). Ultimul neuron — talamocortical — realizează legătura căii cu scoarța cerebrală.

Cea de-a doua cale spinocerebeloasă este reprezentată prin *fasciculul spinocerebelos anterior* sau încrucişat. Protoneuronul se află în ganglionul spinal. Prelungirea sa centrală intră în măduvă prin rădăcinile posterioare. Face parte din grupul fibrelor ascendente groase scurte care după un traiect redus intră în substanța cenuşie. Protoneuronul se termină în contact cu neuronul spinocerebelos. Pericarionul acestuia se află în partea laterală al bazei cornului posterior. Neuritul celulei spinocerebeloase se încrucişează cu cel anterolateral în comisura cenuşie anterioară şi se îndreaptă către partea superficială şi ventrală a cordonului lateral de partea opusă. Aici el devine ascendent şi intră în constituția fasciculului lui Gowers, străbătând măduva, bulbul, puntea, şi ajunge la cerebel pe calea pedunculilor cerebeloşi superiori. Fasciculul spinocerebelos anterior apare la nivelul primului neuromer lombar şi creşte din ce în ce mai mult în volum, pe măsură ce urcă. Transmite impresiuni proprioceptive de la nivelul trunchiului, a gâtului şi a membrului superior.

Neuronul spinocerebelos se pune în contact cu următorul neuron, cu sediul în scoarța cerebeloasă (celula Purkinje). Acestuia îi urmează un neuron dentat cu neurit dentotalamic, care se încrucişează, trecând din nou de partea opusă. Un ultim neuron, cel talamocortical, leagă şi această cale de scoarța cerebrală.

Sensibilitatea proprioceptivă mai este condusă şi de un mic fascicul, *spinoolivar,* care urcă la oliva bulbară. Fibrele sale sunt amestecate cu cele ale fasciculului descendent olivospinal.

Calea sensibilității interoceptive

Receptorii viscerelor nu sunt încă prea bine cunoscuți din punct de vedere morfologic. Ca morfologie, interoceptorii se prezintă mai ales sub forma unor terminațiuni nervoase libere, dispuse în diversele straturi ale organelor interne.

Căile ascendente urmate de sensibilitatea viscerală nu sut nici ele precizate încă. Protoneuronul se găseşte şi la această categorie a sensibilității în ganglionul spinal. Prelungirea centrală a protoneronului pătrunde prin mănunchiul de fibre a rădăcinilor posterioare în măduva spinării. Aici el se

termină în contact cu deutoneuronul, care se află la nivelul bazei cornului posterior.

Sensibilitatea viscerală dureroasă urmează, după majoritatea părerilor, calea fasciculelor spinotalamice. Fibrele viscerale sunt dispersate în ambele fasciule, trecând atât prin cordonul anterior cât şi prin cel lateral. O altă deosebire faţă de fibrele sensibilităţii exteroceptive o constituie faptul că pe lângă fibre încrucişate găsim şi fibre homolaterale. Foarte multe fibre nu ajung direct la talamus şi se întrerup în substanţă reticulară a trunchiului cerebral. Calea devine astfel spinoreticulotalamică. La nivelul substanţei reticulare, pe lângă înlănţuiri de mai mulţi neuroni, care înlocuiesc o cale simplă spinotalamică, găsim şi numeroase conexiuni ale căii durerii viscerale cu diverşi nuclei din substanţa reticulară şi de la nivelul pragului diencefalomezencefalic, cu rol de arcuri reflexe. Pe de altă parte, multe din fibrele ascendente nu se îndreaptă către talamus, ci către hipotalamus.

Protoneuronul interoceptiv se poate pune în legătura în unele cazuri cu deutoneuronul căii dureroase exteroceptive. Acest lucru poate explica fenomenele de suprapunere a durerii provenite de la un organ intern cu o sensibilitate dureroasă superficială. Sensibilitatea viscerală de destindere şi dureroasă pare să aibă şi o altă cale, prin cordoanele senzitive posterioare ale măduvei spinării. Acesta este cazul pentru unele viscere pelviene, cum ar fi rectul şi vezica urinară.

Pe lângă căile descrise anterior, care trec prin substanţa albă, s-a descris o cale a sensibilităţii interoceptive prin substanţa cenuşie periependimară. La acest nivel ar exista o înlănţuire de neuroni, a căror prelungiri nu părăsesc substanţa cenuşie, ci urcă în grosimea ei, în direcţia talamusului şi hipotalamusului. Conducerea sensibilităţii viscerale s-ar face din aproape în aproape, de la o celulă la alta, prin substanţa cenuşie vegetativă din jurul canalului ependimar.

Uneori sensibilitatea interoceptivă este condusă în drumul ei ascendent pe o distanţă oarecare prin lanţul simpatic paravertebral. Numai după acest parcurs calea intră prin ramurile comunicante în nervul spinal şi ajunge la măduva spinării prin intermediul rădăcinilor posterioare, în măduvă incitaţiile senzitive urmează una din căile descrise anterior.

Toţi interoceptorii sunt în legătură cu scoarţa cerebrală. Nu se cunosc încă cu precizie zonele care corespund porţiunii corticale a analizatorului intern. Au fost evidenţiate ca având legătura cu căile interoceptive: zona premotoare din lobul frontal (ariile 6 şi 8), partea posterioară a lobului orbitar şi circumvoluţia corpului calos.

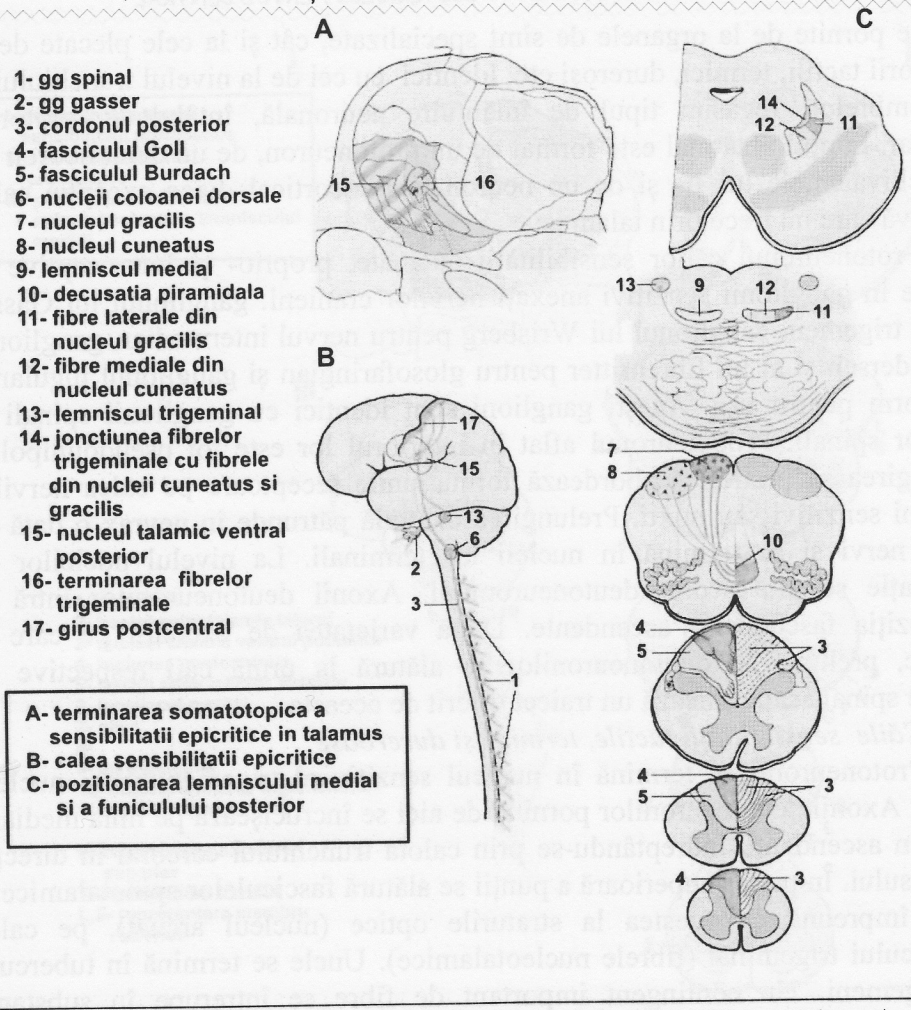

Fig. Nr. 130. Calea sensibilității epicritice (după W. Kahle, Werner Platzer)

10.1.2. Căile ascendente provenite din teritoriul nervilor cranieni

Informațiile provin de la receptori care culeg excitațiile tactile, termice, dureroase, proprioceptive şi interoceptive de la nivelul extremității cefalice. Pe lângă aceştia găsim însă la nivelul extremității cefalice şi receptori specializați pentru a capta de la distanță excitațiile vizuale, auditive, olfactive, mai puțin cele gustative (care sunt tot de contact) şi pe cele în legătură cu orientarea capului în spațiu.

Ca şi în cazul analizatorilor studiați până acum, organele de simț specializate ale extremității cefalice fac parte integrantă din câte un analizator reprezentând segmentul lui periferic, în schimb receptorii tactili, termici, dureroşi, proprioceptivi şi interoceptivi ai capului se integrează în analizatorul cutanat, motor etc. reprezentând porțiunea cefalică a teritoriului acestora. Atât

la căile pornite de la organele de simț specializate, cât și la cele plecate de la *receptorii tactili, termici, dureroși etc. Identici cu cei de la nivelul trunchiului și* ai membrelor, regăsim tipul de înlănțuire neuronală, întâlnit în teritoriul medular. Lanțul neuronal este format de un protoneuron, de un deutoneuron — sau echivalentele lui — și de un neuron talamocortical. Face excepție calea olfactivă care nu trece prin talamus.

Protoneuronul căilor sensibilității cutanate, proprio- și interoceptive se găsește în ganglionii senzitivi anexați nervilor cranieni: ganglionul lui Gasser pentru trigemen, ganglionul lui Wrisberg pentru nervul intermediar, ganglionul lui Andersch și al lui Ehrenritter pentru glosofaringian și ganglionul jugular și plexiform pentru vag. Aceşti ganglioni sunt identici cu ganglionii spinali ai nervilor spinali. Protoneuronul aflat în interiorul lor este tot pseudounipolar. Prelungirea sa periferică abordează formațiunile receptoare pe calea nervilor cranieni senzitivi sau mixti. Prelungirea centrală pătrunde în nevrax o dată cu aceşti nervi și se termină în nucleii lor terminali. La nivelul nucleilor de terminație se află sediul deutoneuronului. Axonii deutoneuronilor intră în compoziția fasciculelor ascendente. După varietatea de excitații pe care le conduc, prelungirile deutoneuronilor se alătură la urmă căii respective de origine spinală sau urmează un traiect diferit de aceasta.

Căile sensibilității tactile, termice și dureroase

Protoneuronii se termină în nucleul senzitiv al trigemenului și nucleul solitar. Axonii deutoneuronilor pornind de aici se încrucișează pe linia mediană și devin ascendenți, îndreptându-se prin calota trunchiului cerebral în direcția talamusului. În partea superioară a punții se alătură fasciculelor spinotalamice și ajung împreună cu acestea la straturile optice (nucleul arcuat), pe calea lemniscului trigeminal (fibrele nucleotalamice). Unele se termină în tuberculii cvadrigemeni. Un contingent important de fibre se întrerupe în substanța reticulară și astfel o parte din această cale devine nucleoreticulotalamică. Din talamus pornește ultimul neuron, cel talamocortical.

Căile sensibilității proprioceptive

Protoneuronii se găsesc în nucleul mezencefalic al trigemenului. Deutoneuronii se află mai ales în nucleul senzitiv al trigemenului. Axonii lor se încrucișează în parte pe linia mediană, dar există și multe fibre directe, împreună alcătuind la început un fascicul distinct. Acesta se numește panglica trigeminală — lemniscus trigeminalis și se află dorso-lateral de lemniscul medial. Mai sus se apropie de acesta, cu care se și contopește la nivelul tuberculilor cvadrigemeni. Împreună cu impresiile proprioceptive conștiente sunt vehiculate, ca și la măduva spinării, impresiile tactile epicritice. Pe calea sensibilității proprioceptive se pot considera ca formațiuni analoge fasciculelor spinocerebeloase fibrele care pleacă din nucleii terminali ai nervilor cerebrali la cerebel (fibre arciforme, fibre nucleocerebelare).

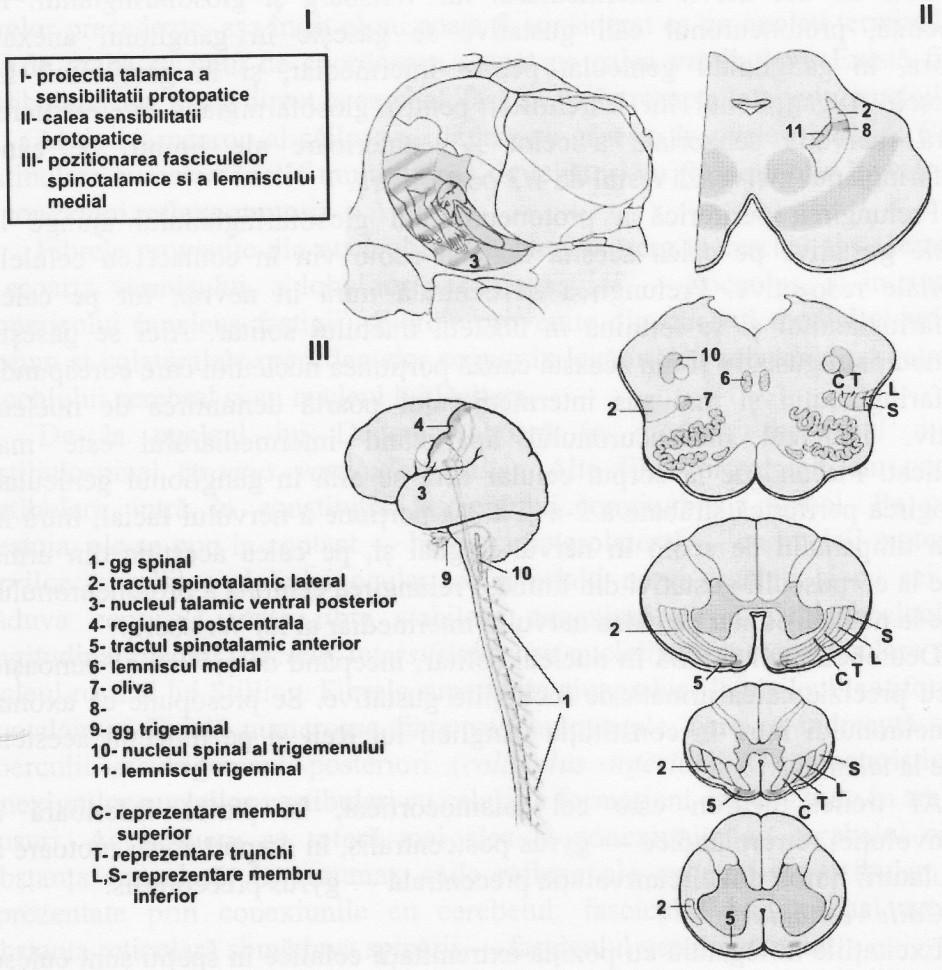

Fig. Nr. 131. Calea sensibilității protopatice (după W. Kahle, Werner Platzer)

Căile gustative

Receptorii gustativi sunt situați în mucoasa linguală. Ei sunt reprezentați de corpusculii gustativi, care se găsesc în papilele caliciforme, fungiforme şi foliate. Mugurii sunt alcătuiți din celule senzoriale speciale, înconjurate de celule de susținere, în jurul celulelor senzoriale se dispun numeroase terminații nervoase.

Pentru ca excitația gustativă să fie percepută, este nevoie ca substanțele sapide să fie dizolvate şi să vină în contact cu mugurii gustativi în această stare. Excitațiile sunt recepționate de către celulele senzoriale, care le transmit la rândul lor terminațiunilor nervoase din jurul lor. Sensibilitatea gustativă este

vehiculată de doi nervi: intermediarul lui Wrisberg şi glosofaringianul. În consecință, protoneuronul căii gustative se găseşte în ganglionii anexați acestora, în ganglionul geniculat pentru intermediar, şi în ganglionul lui Andersch şi ganglionul lui Ehrenritter pentru glosofarmgian. Intermediarul asigură inervația senzorială a celor 2/3 anterioare ale limbii, pe când glosofaringianul inervează restul de 1/3 posterioară.

Prelungirea periferică a protoneuronului glosofaringianului ajunge la papilele gustative pe calea acestui nerv şi acolo vin în contact cu celulele senzoriale respective. Prelungirea sa centrală intră în nevrax tot pe calea glosofaringianului şi se termină în nucleul tractului solitar. Aici se găseşte deutoneuronul gustativ şi din această cauză porțiunea nucleului care corespunde glosofaringianului şi mai sus intermediarului poartă denumirea de nucleul gustativ. Traiectul protoneuronului aparținând intermediarului este mai complicat. Plecând de la corpul celular care se află în ganglionul geniculat, prelungirea periferică străbate a 2-a şi a 3-a porțiune a nervului facial, intră în coarda timpanului de acolo în nervul lingual şi, pe calea acestuia din urmă ajunge la corpusculii gustativi din limbă. Prelungirea centrală a protoneuronului ajunge la nucleul solitar pe calea nervului intermediar al lui Wrisberg.

Deutoneuronul se află în nucleul solitar, începând de aici nu se cunoaşte încă cu precizie calea urmată de incitațiile gustative. Se presupune că axonul deutoneuronului intră în constituția panglicii lui Reil şi pe traiectul acesteia ajunge la talamus.

Al treilea neuron este cel talamocortical, în partea inferioară a circumvoluției retrorolandice — gyrus postcentralis, în dreptul zonei motoare a musculaturii limbii din circumvoluția precentrală — gyrus precentralis.

Căile vestibulare

Excitațiile în legătură cu poziția extremității cefalice în spațiu sunt culese la nivelul aparatului vestibular din urechea internă — utriculă, saculă şi canalele semicirculare. Macula şi crestele ampulare, sunt alcătuite din celule senzoriale şi celule de susținere. Celulele senzoriale sunt acelea care recepționează excitațiile labirintice.

Protoneuronul căii vestibulare se află în ganglionul lui Scarpa, anexat ramurii vestibulare a nervului acusticovestibular. Protoneuronul este o celulă bipolară. Prelungirea sa dendritică se ramifică în jurul celulelor senzoriale, de la care preia excitația captată. Axonul lui ajunge la trunchiul cerebral pe calea ramurii vestibulare a nervului VIII şi se termină făcând sinapsă cu celule din nucleii vestibulari din podeaua ventriculului al IV-lea. Fibrele nervului vestibular pătrund în nevrax şi se împart în ramuri ascendente şi descendente. Ramurile ascendente merg direct şi încrucişat, mai ales la nucleul dorsal al lui Bechterew. Ramurile descendente, de asemenea, directe şi încrucişate se termină în nucleul medial al lui Schwalbe şi în nucleul spinal al lui Roller, în

nucleul lateral al lui Deiters se termină aproape exclusiv numai colateralele fibrelor precedente, aşa încât el nu poate fi considerat ca un nucleu terminal, ci mai de grabă ca unul de coordonare aşezat pe calea vestibulară. Există fibre vestibulare care merg direct la cerebel, fără să fie întrerupte la nivelul nucleilor.

Al doilea neuron al căilor vestibulare se găseşte în nucleii bulbari. Căile vestibulare au caracteristic multitudinea de legături cu formațiunile învecinate, de conexiuni reflexe-motorii.

Fibrele provenite din nucleul lui Bechterew merg la cerebel şi se termină în scoarța vermisului, a lobulilor pneumogastrici — flocculus, şi în nucleu acoperişului (nucleus fastigii). Fibrele provenite din nucleul medial şi spinal, precum şi colateralele precedentelor se pun în legătură cu substanța reticulară a trunchiului cerebral şi cu nucleul lui Deiters.

De la nucleul lui Deiters coboară în măduvă fasciculul motor vestibulospinal (*tractus vestibulospinalis*). Alte fibre provenind din nucleii vestibulari, intră în constituția fasciculului longitudinal medial. Pe calea acestuia, ele se pun în contact — homo şi heterolateral — cu nucleii motori ai nervilor muşchilor globului ocular, ai celorlalți nervi craniali şi cu cei din măduva cervicală. Alte fibre stabilesc conexiuni cu nucleul fasciculului longitudinal medial (*nucleus interstitialis*), cu nucleii substanței reticulare şi cu nucleul roşu al lui Stilling. Fibrele superioare ajung chiar la nucleul lentiform şi hipotalamus. Există numeroase fibre vestibulotectale, care se îndreaptă către tuberculii cvadrigemeni posteriori (*colliculus inferior*). O caracteristică a conexiunilor nucleilor vestibulari cu celelalte formațiuni este legătura în ambele sensuri. Acest lucru se referă mai ales la conexiunile cu cerebelul şi cu substanța reticulară. În rezumat, căile reflexe ale aparatului vestibular sunt reprezentate prin conexiunile cu cerebelul, fasciculul longitudinal medial, substanța reticulară şi măduva spinării — fasciculul vestibulospinal.

Fasciculul longitudinal medial (*fasciculus longitudinalis medialis*)

Este un fascicul important, de asociație a trunchiului cerebral. El reprezintă un sistem vechi din punct de vedere filogenctic, care se numără printre primele ce se mielinizează la om. Fasciculul longitudinal medial se găseşte aşezat în trunchiul cerebral în tegment, în apropierea liniei mediane şi ventral de nucleii motori ai regiunii. Se întinde în sus până în apropierea diencefalului, iar în jos până în măduva cervicală, unde se află în partea profundă a cordonului anterior.

Fibrele fasciculului longitudinal medial asociază o serie de nuclei din trunchiul cerebral şi din măduva cervicală. O parte din ele provin din complexul vestibular. Aceste fibre devin ascendente şi descendente, cele mai multe rămânând homolateral, dar altele trecând de partea opusă. Fibrele ascendente se termină în contact, fie direct, fie prin intermediul substanței reticulare, cu nucleii motori ai musculaturii globului ocular. Altele se pun în contact cu

nucleul fasciculului longitudinal medial şi cu nucleul comisurii posterioare. Fibre ascendente importante ating nucleul roşu, unele chiar globul palid. Fibrele descendente ale fasciculului longitudinal medial se termină în legătură cu nucleul medular al nervului accesor, şi cu grupurile celulare motorii din coarnele anterioare ale măduvei cervicale, care inervează muşchii motori ai capului.

Se mai descriu în grosimea fasciculului longitudinal medial fibre care leagă substanţa reticulară, nucleul interstiţial şi nucleul lui Darkschewitsch, cu coarnele anterioare ale măduvei cervicale; fibre care leagă nucleii lui Goll şi Burdach, şi cei ai nervilor cerebrali senzitivi cu nucleii substanţei reticulare; fibre acustice, fibre vestibulotectale, tectolongitudinale şi fibre talamolongitudinale.

Fasciculul longitudinal medial asociază excitaţiile vestibulare cu mişcările globilor oculari şi ale extremităţii cefalice. Cu ajutorul acestor conexiuni se realizează o serie de reflexe labirintice. Pe de altă parte, fasciculul intervine şi în explorarea activă a spaţiului de către aparatul vizual. Prin conexiunile cu nucleul roşu şi globul palid se realizează legături ale complexului vestibular cu sistemul extrapiramidal.

Calea centrală a analizatorului vestibular de la nucleii bulbari înspre scoarţă, precum şi porţiunea lui corticală sunt mai puţin cunoscute. Dar datele clinice şi experimentale, mai ales elaborarea unor reflexe condiţionate vestibulare au dovedit legătura dintre aparatul vestibular şi scoarţa cerebrală. Au fost descrise două căi: o cale directă vestibulotalamocorticală şi o cale deviată prin cerebel.

Neuronii vestibulotalamici sunt reprezentaţi probabil de fibre dispersate, care nu formează un fascicul unitar şi sunt puţine la număr. Este probabil că multe din ele să ajungă prin fibrele vestibulotectale la tuberculii cvadrigeni inferiori şi la metatalamus (corpii geniculaţi mediali). De aici ar pleca axonul neuronului talamocortical la scoarţa lobului temporal. Cealaltă cale ar fi realizată prin neuronii: vestibulocerebeloşi, cerebelotalamici şi talamocorticali. Capătul cortical al analizatorului vestibular se găseşte probabil în mai multe zone: în lobul temporal (primele circumvoluţii), în partea inferioară a lobului parietal şi în zona precentrală a lobului frontal.

Căile cochelare

Senzaţiile auditive sunt recepţionase de celule senzoriale speciale din melcul membranos (*ductus cochlearis*), de celulele auditive ale organului lui Corti (*organum spirale*).

Protoneuronul căii auditive sau cochleare este o celulă bipolară, care îşi are sediul în ganglionul spiral al lui Corti. Prelungirea dentritică a protoneuronului se pune în contact cu celula senzorială. Prelungirea centrală intră în constituţia ramurii cohleare a nervului auditiv. Aceste prelungiri

părăsesc melcul la nivelul bazei columelei, traversează conductul auditiv intern, şi pe cal ea nervului auditiv, intră în trunchiul cerebral la nivelul fosetei laterale a bulbului. Aici fibrele nervului cohlear se pun în legătură cu doi nuclei: nucleul cohlear dorsal (tuberculul acustic) şi nucleul cohlear ventral. În cei doi nuclei se află deutoneuronii căii cohleare.

Axonul deutoneuronilor poate să urmeze o cale dorsală sau una ventrală. Calea ventrală (propriu-zis acustică) este urmată mai ales de neuriții celulelor din nucleul ventral. Aceştia se încrucişează cu cei de partea opusă, formând un fascicul întins transversal, la nivelul lemniscului medial. Acest fascicul transversal se numeşte trapezoid (*corpus trapezoideum*). El este în legătură cu doi nuclei importanți: cu oliva superioară sau pontică. Multe din fibre se termină în aceşti nuclei. Altele trec lângă ei, se îndoaie în sus şi intră în componența porțiunii laterale a panglicii lui Reil — *lemniscus lateralis* — sau panglica auditivă. Oliva pontină este un centru reflex important pe calea auditivă. Ea are conexiuni prin intermediul fasciculului longitudinal medial şi a substanței reticulare cu o serie de nuclei motori ca: nucleul nervului abducens, al trigemenului, al facialului şi cu coarnele anterioare ale măduvei cervicale.

Fibrele provenite din nucleul acustic dorsal înconjură corpii restiformi — *penduculus cerebellaris inferior* — şi se îndreaptă transversal către linia mediană. O parte din ele sunt mai superficiale, alcătuind în ansamblu fibrele Held-Monakow. Axonii celulelor nucleului acustic dorsal pătrund până la urmă la diverse niveluri în profunzime, şi se încrucişează pe linia mediană, trecând în partea opusă. Aici devin ascendente şi unindu-se cu fibrele asemănătoare provenite din nucleul ventral formează împreună porțiunea laterală a panglicii lui Reil. Lemniscul lateral mai este întărit şi cu fibre care provin din nucleii corpului trapezoid.

Porțiunea laterala a panglicii lui Reil sau panglica auditivă urcă prin trunchiul cerebral în direcția tuberculilor cvadrigemeni inferiori. Ea este aşezată lateral de panglica medială şi proemină chiar în suprafață la nivelul feței laterale a pedunculilor cerebrali. O dată ajunsă la nivelul tuberculilor cvadrigemeni inferiori, panglica auditivă deviază lateral şi prin brațul conjunctival posterior ajunge la corpul geniculat medial, unde se termină. Panglica auditivă trimite câteva fibre directe şi o seric de colaterale care se termină în tuberculii cvadrigemeni inferiori, în corpii geniculați mediali se află ultimul neuron al căii auditive. Axonul lui străbate regiunea sublenticulară a capsulei interne şi se termină la nivelul lobului temporal. În rezumat, calea auditivă este formată din înlănțuirea a trei neuroni proto-, deutoneuronul şi neuronul talamocortical. Unele fibre făcând succesiv sinapsă la nivelul olivei superioare, a nucleului propriu al lemniscului lateral, a tuberculilor cvadrigemeni inferiori, numărul neuronilor de pe calea acustică poate creste până la 5-6.

Capătul cortical al analizatorului cohlear este reprezentat prin regiunea circumvoluțiilor transversale ale lui Heschl (*gyri temporales transversi*), de la nivelul primei circumvoluții temporale (*gyrus temporalis superior*).

Căile optice

Senzațiile optice sunt obținute prin activitatea unui aparat complex, care reprezintă în esență o anexă a elementelor care recepționează în ultimă analiză excitațiile vizuale. Aceste elemente sunt celulele vizuale, conurile şi bastonaşele din retină (*stratum neuroepitheliale*). După unii, ele sunt celule nervoase profund transformate.

Calea de transmisie a excitațiilor vizuale este alcătuită, după modelul general al căilor ascendente din înlănțuirea a trei neuroni. Protoneuronul este reprezentat de celulele bipolare din retină (*stratum ganglionare retinae*). Prelungirea lor dentritică se pune în contact cu celulele vizuale de la care preiau excitația. Prelungirea axonică, îndreptată în sens opus se articulează cu dendritele celui de-al doilea neuron. Deutoneuronul este format de celulele ganglionare sau multipolare ale retinei (*stratum ganglionare nervi optici*). Ele au numeroase ramificații dendritice în legătură cu protoneuronul şi un lung axon. Aceşti axoni se alătură în stratul fibrelor nervoase, părăsesc globul ocular prin papilă şi intră în constituția nervului sau fasciculului optic, a chiasmei şi a tracturilor optice, pe calea cărora ajunge până la al treilea neuron, talamocortical situat în corpii geniculați laterali.

Nervul optic propriu-zis este reprezentat de axonii celulelor bipolare, care au valoarea unor rădăcini posterioare sau a fragmentului retroganglionar al unui nerv. Începând de la acest nivel, căile optice se pot considera ca formațiuni desprinse din sistemul nervos central. Stratul celulelor ganglionare echivalează cu un nucleu senzitiv din nevrax, iar nervul, chiasma şi tractul optic ca un fascicul ascendent exteriorizat.

O celulă bipolară se pune în contact cu mai multe celule vizuale (exceptând regiunea petei galbene — macula). Mai multe celule bipolare sunt în legătură cu o singura celulă ganglionară. Astfel are loc o concentrare a excitațiilor recepționate. Pe de altă parte, prin intermediul celulelor orizontale şi amacrine se produce o asociere în suprafață a diferitelor circuite nervoase învecinate.

Axonii celulelor ganglionare, care se mai pot numi şi neuroni retinocliencefalici, traversând nervul, chiasma şi tractul optic au un comportament special şi foarte important din punct de vedere funcțional. La om, care are vederea binoculară cea mai perfectă, aproximativ doar jumătate din fibre se încrucişează, celelalte trec direct în tractul de aceeaşi parte.

Din cauza dispozitivului dioptric, jumătatea inferioară a retinei recepționează impresiile venite de la jumătatea superioară a câmpului vizual, iar jumătatea superioară pe cele sosite de la zonele inferioare ale acestuia. Tot

astfel, jumătatea temporală a retinei privește segmentul nazal al câmpului vizual, iar jumătatea sa nazală partea temporală a câmpului. Axonii deutoneuronilor din segmentul temporal al retinei trec prin nervul optic și chiasma optică direct în tractul optic de aceeași parte și se termină în corpii geniculați homolaterali, deci nu se încrucișează. În schimb, axonii proveniți din porțiunea nazală a retinei se încrucișează complet la nivelul chiasmei și trec în tractul optic de partea opusă, care-i conduce până la corpul geniculat respectiv. Deci fiecare nerv optic conține totalitatea fibrelor plecate de la un glob ocular, iar fiecare tract optic, fibrele provenite de la jumătatea temporală a ochiului de aceeași parte și de la jumătatea nazală a ochiului de partea opusă. Fibrele provenite de la nivelul maculei — zona vederii clare — au aceeași soartă: o parte din ele sunt directe, iar o parte încrucișate.

Axonii deutoneuronilor se termină în corpii geniculați laterali. Acest centru nervos este alcătuit din straturi concentrice, ondulate de substanță cenușie, separate între ele de lame de substanță albă. Corpii geniculați laterali reprezintă sediul ultimului neuron, al neuronului talamocortical. Dendritele acestuia se articulează cu axonul deutoneuronului. Prelungirea sa centrală intră în constituția căii optice centrale sau a radiațiilor optice. Radiațiile înconjură prelungirea occipitala a ventriculilor laterali — cornul posterior și ajunge la fața medială a lobului occipital. Axonul neuronului talamocortical se termină în această regiune, în contact cu celulele ariei striate (câmpul 17) de la nivelul buzelor scizurii calcarine. Această zonă reprezintă capătul cortical al analizatorului optic.

O particularitate a căilor și centrilor optici o constituie o topografie precisă și constantă a fibrelor de origine retiniană, topografie care se păstrează până la scoarță, chiar prin cuplajul efectuat la nivelul metatalamusului. Prin acest mecanism, diferitele zone ale retinei se proiectează fidel asupra straturilor corpilor geniculați și asupra zonei vizuale a scoarței cerebrale, în mod arbitrar, suprafața receptoare a retinei se divizează în patru sectoare printr-o linie verticală și una orizontală care se întretaie la nivelul maculei. Aceste sectoare sunt: superotemporal, inferotemporal, superonazal și inferonazal. Această diviziune se referă atât la zona viziunii clare a maculei cât și la restul suprafeței retiniene. La nivelul nervului optic, fibrele provenite din cele 4 zone ale retinei ocupă în cele din urmă o poziție spațială identică. La început, după ieșirea din globul ocular, fibrele jumătății superioare a segmentului temporal al retinei ocupă porțiunea supero-laterală a nervului optic, iar cele ale jumătății inferioare a segmentului temporal porțiunea inferomedială a nervului. Cele două grupe de fibre temporale sunt separate de o zonă oblică, în diagonală, ocupată de fibrele de proveniență nazală. Și aici jumătatea superomedială a zonei este formată de fibrele porțiunii superioare a segmentului nazal al retinei, iar jumătatea inferolaterală de fibrele porțiunii inferonazale. La extremitatea inferioară a

zonei fibrelor nazale se grupează fibrele de proveniență maculară. Ele alcătuiesc un (x) cu baza la periferie şi cu vârful la centru. Centrul icsului este format de fibrele maculare nazale, superioare şi inferioare, iar periferia sus de fibrele maculotemporale superioare şi în jos de cele maculotemporale inferioare.

Pe măsură ce ne apropiem de chiazmă, situația diferitelor fascicule de fibre se schimbă. Fibrele maculare pătrund din ce în ce mai mult în profunzimea nervului şi se plasează până la urmă în centrul lui. Bandeleta diagonală a fibrelor nazale se etalează şi ocupă jumătatea medială a nervului optic, iar fibrele cu origine temporală superioare şi inferioare — până acum despărțite — se unesc într-un câmp lateral. În urma acestor schimbări, nervul optic în apropierea chiasmei este format de un ax central de fibre maculare înconjurat de o manta periferică groasă de fibre provenite din restul retinei. Un plan vertical şi unul orizontal, care s-ar încrucişa în centrul nervului, îl împart în patru zone care cuprind fibre provenind din zonele omonime ale retinei şi ale maculei.

În chiasma nervului optic se produc încrucişarea fibrelor nazale ale retinei. În consecință, părțile laterale ale chiasmei sunt ocupate de cele două fascicule de fibre temporale, directe, iar spațiul median dintre ele de fibrele nazale încrucişate. Partea mijlocie a chiasme este ocupată de pătura transversală a fibrelor maculare încrucişate. Acestea ating lateral fasciculele fibrelor neîncrucişate, iar pe de altă parte separă masa fibrelor nazale încrucişate în două pături. Peste fibrele maculare se află fibrele nazale provenite din jumătățile superioare ale ambelor retine, iar dedesubtul lor fibrele din jumătățile inferonazale.

La nivelul tracturilor optice topografia fibrelor este următoarea: la centru merg fibrele maculare, iar periferic restul de fibre retiniene. Toate acestea în jumătatea laterală a tractului provin din partea temporală a retinei de aceeaşi parte şi în jumătatea medială a tractului, din partea nazală a retinei de partea opusă, în rest, topografia fibrelor se menține şi în sens superoinferior. Ceea ce provine din jumătățile superioare ale retinelor se află deasupra unui plan transversal, iar ceea ce provine din cele inferioare se află dedesubt.

Topografia aceasta a fibrelor este importantă de cunoscut, pentru a putea interpreta anumite simptome clinice ale proceselor patelogice care afectează căile optice. Distrugerea unu nerv optic dă cecitate unilaterală. În procesele lente progresive, câmpul vizual se restrânge gradat pe măsura interesării diferitelor mănunchiuri de fibre provenite din anumite zone ale retinei. O afecțiune care distruge părțile laterale ale chiasmei va cauza distrugerea fibrelor temporale şi deci dispariția bilaterală a zonelor nazale ale câmpului vizual — hemianopsie binazală. Interesarea de către un proces patologic a părții mediane a chiasmei va da naştere la întreruperea fibrelor nazale încrucişate şi deci a dispariției jumătăților temporale ale câmpului vizual — hemianopsie temporală, asociată cu tulburări maculare. Lezarea unui tract optic dă naştere la o he-

mianopsie homonimă, constând în dispariția jumătății drepte sau stângi a câmpului vizual, după cum a fost întrerupt tractul stâng sau drept.

Somatotopia fibrelor retiniene din tract se menține și în proiecția lor pe corpii geniculați laterali. Pe acești nuclei există o proiecție punct cu punct a retinei, unde raporturile reciproce ale diferitelor zone retiniene (în sens superoinferior și lateromedial) sunt aproximativ păstrate.

Zona de proiecție corticală a regiunii maculare crește și mai mult, reprezentând mai mult decât jumătate din aria vizuală a scoarței. Somatotopia de până acuma a căilor optice este proiectată de către radiațiile optice de pe corpii geniculați pe scoarța cerebrală. Dacă ducem o orizontală prin mactulă, excitațiile luminoase recepționate de jumătatea superioară a retinei, se proiectează pe buza superioară a scizurii calcarine, iar cele recepționate de jumătatea ei inferioară, pe buza inferioară a scizurii. Pe de altă parte, regiunea proiecției maculare ocupă o zona largă în partea posterioară a regiunii scizurii calcarine, pe când tot restul retinei se proiectează pe o zonă anterioară mai mică. Se pare că în zona de contact cele două câmpuri se suprapun.

Calea olfactivă

Spre deosebire de ceilalți analizatori, căile de conducere ale analizatorului olfactor nu trec prin talamus, ci ajung direct la scoarța cerebrală.

Nu există celule epiteliale speciale modificate, nu există celule senzoriale pentru recepția olfactivă. Excitațiile olfactive sunt recepționate direct de prelungirea periferică a protoneuronului. Protoneuronii se prezintă sub forma unor celule bipolare, răspândite între celule epiteliale ale mucoasei pituitare din zona petei galbene, zonă care echivalează cu un ganglion senzitiv desfășurat în suprafață. Celulele bipolare au o prelungire dendritică scurtă și o prelungire axonică mai lungă. Prelungirea dendritică proemină la suprafața mucoasei și este elementul care recepționează excitațiile olfactive. Totodată ea corespunde nervului olfactor propriu-zis.

Căile olfactive rezultă din înlănțuirea numai a doi neuroni, a protoneuronului cu deutoneuronul. Acesta ajunge prin axonul său direct la scoarța cerebrală. Restul de neuroni care participă încă la conducerea excitațiilor din aparatul olfactiv sunt în realitate neuroni de asociație a centrilor olfactivi primari cu cei secundari sau au valoarea unor căi reflexe.

Prelungirea dendritică a protoneuronului culege impresiile olfactive. Axonul lui intră în constituția așa-zișilor nervi olfactori, care în realitate echivalează cu rădăcina posterioară a nervilor spinali. Pe calea nervilor olfactori axonii protoneuronilor pătrund în bulbul olfactor, unde se termină în contact cu deutoneuronul.

Deutoneuronul este reprezentat de celulele mitrale din bulbul olfactor. Sinapsa dintre proto- și deutoneuron poartă denumirea de glomerul olfactor. Axonul celulelor mitrale trece în constituția tractului olfactor, și pe calea lui

ajunge în centrii corticali olfactori primari. Totalitatea celulelor mitrale echivalează cu un nucleu senzitiv terminal din sistemul nervos central, iar tractul olfactor este un fascicul exteriorizat.

Formațiunile cerebrale care au conexiuni cu fibrele căilor olfactive au fost grupate împreună într-o unitate denumită rinencefal. Acest fel de a prezenta lucrurile are o bază morfologică şi filogenetică, nu însă şi funcțională. Se cunosc destul de puține date în legătură cu mecanismele corticale ale senzațiilor olfactive, dar se pare că o mare parte a formațiunilor care în cursul evoluției filogenetice au stat în slujba aparatului olfactor la om nu mai au nici o legătură cu aceasta. Vechiul rinencefal a fost invadat în multe locuri de structuri neoencefalice şi pare să aibă în aceste zone funcțiuni de altă natură decât cele olfactive.

Centrii olfactori corticali sunt reprezentați de: trigonul olfactor, spațiul perforat anterior, şi ganglionul septului pelucid. Toate acestea alcătuiesc împreună lobul olfactor sau centrii olfactori primari. Unii autori leagă de aceşti centri şi extremitatea anterioară a circumvoluției corpului calos (*gyrus cinguli*), răspântia olfactivă şi mai ales extremitatea anterioară a circumvoluției hipocampului (*gyrus parahippocampalis*). Aceste zone ar reprezenta capătul cortical al analizatorului olfactor.

De la centrii olfactori primari pleacă o serie de neuroni care îi leagă de alte zone corticale, denumite centri olfactori secundari. Astfel centrii primari sunt uniți cu circumvoluția hipocampului printr-un neuron al cărui axon urmează rădăcina medială a tractului olfactor, nervii lui Lancisi (*stria longitudinalis medialis*), fascicola cinerea (*gyrus fasciolaris*), fascia dentata (*gyrus dentatus*) şi bandeleta lui Giacomini. Acelaşi lucru se realizează pe calea trigonului cerebral (fornix) şi fasciei dentata. De-a lungul teniei semicirculare axonul neuronilor din spațiul perforat anterior ajunge la nucleul amigdalian. Comisura albă anterioarii, şi trigonul cerebral realizesză pe de altă parte căi comisurale transversale caile asociază în această direcție centrii olfactori.

Tot de formațiunile olfactive sunt legate o altă serie de căi, care au valoarea unor reflexe. Din centrii primari pleacă prelungiri axonice, care traversând planşeul ventriculului al IV-lea se îndreaptă către nucleii trunchiului cerrbral şi al măduvei cervicale. Aceşti axoni se pot întrerupe în tuberculii mamilari. Din nucleul septului pelucid pleacă o cale care ajunge, de asemenea, la formațiunile din trunchiul cerebral, de-a lungul pedunculului anterior al epifizei (*stria medullaris thalami*) şi a fasciculului reflex al lui Meynert (*fasciculus retroflexus*). Există legătură şi între circumvoluția hipocampului şi tuberculii mamilari pe calea fasciei aentata (*gyrus dentatus*) şi a stâlpilor trigonului (*crus fornicis*).

10.1.3. Căile ascendente ale sistemului reticular

Pe lângă diferitele căi ascendente, descrise anterior, care se mai numesc şi principale sau specifice (panglica lui Reil mediană, fasciulele spinotalamice, bulbotalamice, radiațiile optice, panglica acustică, căile olfactive, interoceptive), excitațiile senzitive şi senzoriale pot ajunge la scoarța cerebrală şi pe o cale secundară, prin substanța reticulară a trunchiului cerebral.

Substanța reticulară are din punct de vedere topografic un segment bulbar, unul pontin şi unul peduncular. Pe lângă acestea, mai nou se înglobează în formația reticulară şi o porțiune mai rostrală care cuprinde regiunea suboptică, partea posterioară a hipotalamusului şi nucleii nespecifici ai talamusului. Diferitele căi ascendente trecând înspre talamus emit o serie de colaterale, care se pun în legătură cu substanța reticulară, în interiorul substanței reticulare există o cale ascendentă formată dintr-o înlănțuire de numeroşi neuroni, care se numeşte sistemul reticular activator ascendent. Această cale, spre deosebire de precedentele, este comună tuturor variantelor de sensibilitate. Cu alte cuvinte, aceleaşi formațiuni morfologice pot conduce diferitele forme de sensibilitate: exteroceptivă şi interoceptivă. De la formația reticulară, căile sistemului activator ascendent ajung la scoarța cerebrală fie prin talamus — unde prezintă o întrerupere — fie prin hipotalamus şi regiunea suboptică.

Viteza de transmisie a impulsului nervos prin substanța reticulară este foarte mică față de viteza mai mare a căilor ascendente specifice. În opoziție cu căile specifice, care au un capăt cortical mai mult sau mai puțin circumscris, excitațiile transmise prin sistemul activator ascendent al substanței reticulare au o vastă distribuție şi se proiectează aproape la toate ariile scoarței cerebrale.

10.2. CĂILE DESCENDENTE

Căile descendente pornesc de la nivelul scoarței cerebrale. Unele străbat în traiectul lor descendent diferitele segmente ale sistemului nervos central şi ating - fără să sufere o întrerupere - neuronii motori din nucleii nervilor cranieni, sau din coarnele anterioare ale măduvei. Aceste fascicole poartă denumirea de fascicul geniculat sau corticonuclear sau bulbar şi de fascicul piramidal sau corticospinal. Ele se mai desemnează, prin termenul generic de căi piramidale şi reprezintă căile motricității voluntare. Alte căi în schimb nu se întind direct de la scoarță până la nucleii de origine a nervilor motori, ci suferă o serie de întreruperi la nivelul unor centri subcorticali. Totalitatea acestor căi poartă denumirea de căi extrapiramidale.

Din punct de vedere funcțional, cele două categorii mari de căi - piramidale şi extrapiramidale - sunt în fond intim legate între ele, ambele

acționând în mod coordonat asupra căii finale comune, neuronii motori din nucleii nervilor cerebrali sau neuronii motori din coarnele anterioare ale măduvei. Din combinarea impulsurilor nervoase care circulă prin cele două sisteme rezultă impulsul efector armonios şi coordonat care pleacă de la aceşti neuroni la periferie.

10.2.1. Căile piramidale

Căile piramidale iau naştere din zona motorie a lobului frontal, conținând peste un milion de fibre. Mai mult de jumătate din ele sunt mielinizate. Dintre cele mielinizate, marea lor majoritate sunt fibre subțiri şi numai o foarte mică parte a fibrelor provin de la celulele gigantopiramidale ale lui Betz din circumvoluția precentrală. Numărul celulelor lui Betz întrece cu puțin cifra de 30 000 şi deci fibrele pe care le furnizează (probabil cele mielinice groase) nu reprezintă decât 3-4% din totalul fibrelor căii piramidale. O parte din restul fibrelor provin din celulele piramidale mijlocii şi mici din câmpurile 4 ale lobului frontal. Proveniența a aproximativ 40% din fibre nu este încă cu precizie cunoscută.

Componentele căilor piramidale reprezintă deci axonii unor celule din scoarța cerebrală. Aceşti axoni pornesc de la o suprafață relativ întinsă şi se îndreaptă înspre centrul heinisferelor cerebrale. Aici fibrele nervoase se adună într-un mănunchi din ce în ce mai strâns, care trece prin strâmtoarea numită capsula internă printre nucleii centrali şi pătrunde astfel în trunchiul cerebral, unde se plasează în regiunea piciorului.

În pedunculii cerebrali calea piramidala ocupă cele 2/3 mijlocii ale piciorului. Mai jos, fibrele transversale ale punții disociază fasciculul, până aici unitare, într-o serie de fascicule secundare. Cele mai multe rămân în picior, însă un mănunchi de fibre trece în calotă, unde merge „contra curentului" în grosimea panglicii lui Reil, formând fibrele aberante ale căii piramidale. În bulbse reface unitatea căii piramidale care redevine un fascicul compact, situat la nivelul piramidei anterioare, de unde fasciculul şi-a luat denumirea.

La nivelul capsulei interne, fasciculul geniculat se află la nivelul genunchiului, iar fasciculul piramidal în brațul ei posterior. Somatotopia fibrelor este următoarea: la nivelul genunchiului trec fibrele pentru extremitate cefalică, după care urmează, în direcție posterioară, fibrele pentru membrul superior, trunchi şi membrul inferior. În pedunculii cerebrali calea piramidală ocupă partea mijlocie a piciorului. Fibrele pentru membrul inferior se află lateral, cele pentru trunchi la mijloc, iar cele pentru membrul superior medial. Această somatotopie a fibrelor dispare la nivelul punții o dată cu disocierea fasciculului, dar reapare mai jos şi se poate recunoaşte clar în măduva cervicală superioară. Dacă luăm în considerare că la nivelul scoarței frontalei ascendente musculatura membrului inferior este reprezentată în regiunea ei superioară (şi

pe lobului paracentral) iar de aici în direcția descendentă urmează zonele de proiecție ale trunchiului, membrului superior şi a extremității cefalice, ne putem da scama că în ansamblu calea piramidală suferă o torsiune în drumul ei descendent. Datorită acestui proces de torsiune, o fibră pentru membrul inferior care a luat naştere în regiunea superioară a circumvoluției prerolandice trece prin brațul posterior al capsulei interne, pentru ca sa ajungă în cele din urma într-o poziție laterală la nivelul trunchiului cerebral şi a măduvei spinării.

La nivelul porțiunii inferioare a bulbului are loc încrucişarea fasciculului piramidal, 80-90% din fibre se încrucişează şi trec în cordonul lateral de partea opusă a măduvei, unde coboară până în partea inferioară a acesteia, sub denumirea de fasciculul piramidal încrucişat. Restul de fibre alcătuiesc fasciculul piramidal direct, care coboară în cordonul anterior de aceeaşi parte a planului mediosagital în care se aflau şi în trunchiul cerebral. Această modalitate de grupare a fibrelor nu este însă absolută. Se pare că fasciculul piramidal încrucişat poate conține un număr destul de important de fibre homolaterale. La nivelul decusației, primele fibre care se încrucişează sunt cele aflate într-o poziție laterală în bulb (fibrele pentru membrul inferior). Pe urmă se încrucişează succesiv celelalte fibre, situate din ce în ce mai medial. Trebuie să semnalăm că pot exista numeroase variante individuale în ceea ce priveşte încrucişarea piramidelor. Proporția fibrelor încrucişate poate fi mai mare sau mai mică şi poate fi inegală în cele două jumătăți simetrice ale măduvei.

În cordonul lateral al măduvei există o topografie precisă a fibrelor în sensul că în grosimea fasciculului piramidal fibrele diferitelor grupuri musculare sunt grupate, alcătuind lamele subțiri. Aceste lamele sunt juxtapuse în cadrul fasciculului piramidal încrucişat, ca foile unei cepe, în aşa fel că fibrele pentru membrul inferior sunt mai laterale, după ele urmează fibrele pentru trunchi, iar fibrele pentru membrul superior sunt: cele mai mediale, în apropierea substanței cenuşii. Fibrele fasciculului piramidal încrucişat se termină în contact cu celulele motorii ale coarnelor anterioare de aceeaşi parte cu fasciculul considerat. Fasciculul piramidal direct ocupă o zonă variabilă din cordonul anterior în raport cu numărul mai mare sau mai mic de fibre cuprinse în el. Tot în raport cu acest număr se pare că este şi lungimea fasciculului. De obicei un fascicul gros este mai lung, pe când unul subțire este mai scurt. Fibrele fasciculului piramidal direct sunt homolaterale, coboară în cordonul lateral de aceeaşi parte cu hemisfera cerebrală din care au provenit, înainte de terminare însă fibrele traversează linia mediană prin comisura albă şi se termină în contact cu celulele motorii din coarnele anterioare de partea opusă hemisferei din care provin. Deci în realitate nici fasciculul piramidal din cordonul anterior nu este direct, ci componentele lui se încrucişează. Această încrucişare nu este însă concentrată într-o zonă redusă ca la cel precedent, ci dispersată şi are loc etaj cu etaj, la nivelul terminațiunii fibrelor.

Fibrele ambelor fascicule piramidale se pun în legătură cu celulele motoare din coarnele anterioare ale măduvei. Contactul, în covârşitoarea majoritate a cazurilor, nu este direct, ci se realizează prin intermediul unor celule de asociație ale aparatului elementar.

Fasciculul geniculat (*tractus corticonuclearis*) reprezintă partea din căile piramidale care se pune în legătură cu nucleii motori ai nervilor cerebrali. La nivelul circumvoluției frontale ascendente reprezentarea corticală a musculaturii extremității cefalice are loc, nu în ordinea inversă succesiunii lor în poziție verticală, ci în succesiunea lor reală, în sens superoinferior. Cercetări mai noi au evidențiat atât în zona motoare cât şi în cea senzitivă din jurul scizurii lui Rolando — un al doilea câmp de reprezentări corticale, pe operculul frontoparietal inferior, ascuns în profunzimea scizurii lui Sylvius. Pe câmpul 2 senzitiv sau 4 motor, proiecțiile periferiei sunt reprezentate — în dimensiuni mult mai reduse — în ordinea succesiunii lor naturale în staţiunea verticală.

Fasciculul geniculat intră în regiunea capsulei interne pe care o străbate la nivelul genunchiului. Trece pe urmă în piciorul trunchiului cerebral pe care-l străbate până la anumite nivele, unde din el se desprind mănunchiuri de fibre, care se pun în contact cu nucleii motori ai nervilor cranieni. Fibrele care merg la nucleul facialului se desprind din fasciculul geniculat şi se îndreaptă la nivelul punții în contra curentului în grosimea panglicii lui Reil, sub denumirea de pes lemniscus. Fibrele fasciculului geniculat se încrucişează în parte, ca fasciculul piramidal, iar în parte rămân homolaterale şi se epuizează în contact cu nucleii motori ai nervilor cranieni, deci cu nucleii nervilor: oculomotor, trochlear, masticator, abducens, facial, glosofaringian, vag, accesor şi hipoglos. Cele în legătură cu musculatura inervată de ramura inferioară a nervului facial şi de nervul hipoglos sunt aproape în totalitate încrucişate. Pentru ceilalți nuclei există pe lângă fibre încrucişate şi multe fibre care provin din hemisferele de aceeaşi parte.

Fibrele fasciculului geniculat pentru nucleii nervilor motori ai globului ocular pornesc din porțiunea posterioară a circumvoluției a 2-a frontale (*gyrus frontalis medius*) aria 8 — şi formează o entitate denumită de unii fasciculul oculocefalogir. Acest fascicul este separat la origine şi se confundă cu fasciculul geniculat la nivelul genunchiului capsulei interne. Mai jos, în punte, componentele fasciculului se separă din nou de calea principală şi trec în panglica lui Reil, intrând în constituția piciorului lemniscului. Fibrele fasciculului oculocefalogir se pun în contact, după încrucişare, cu nucleii perechilor III, IV şi VI, iar cele mai joase cu nucleul spinal al perechii XI. Fasciculul oculocefalogir, în colaborare cu fasciculul longitudinal medial vehiculează impulsuri nervoase în legătură cu mişcările conjugate ale globilor oculari şi cu mişcările asociate ale capului (per. XI). Trebuie să specificăm că

legătura dintre fibrele fasciculului oculocefalogir şi nucbii motori oculari nu se face direct, ci prin intermediul substanței reticulare.

Calea piramidală, considerată în ansamblu, reprezintă de fapt un amestec de căi motorii. După cum am văzut, fibrele ei provin din mai multe sectoare ale scoarței cerebrale. Pe de altă parte se pare că, mai ales la nivelul măduvei, între fibrele piramidale se amestecă şi fibre ale căilor extrapiramidale.

După concepția şcolii pavloviene, neuronii căii piramidale au mai mult valoarea unor neuroni de asociație, deci nu efectori, în sensul strict al cuvântului. Elementul efector propriu-zis este celula motoare din cornele anterioare ale măduvei sau din nucleii motori ai nervilor cerebrali. Aşa-zisele mişcări voluntare nu sunt înnăscute, ci reprezintă o achiziție a experienței individuale. Pe măsură ce la omul tânar se instalează şi se dezvoltă funcțiile scoarței cerebrale, aceasta primeşte în mod constant impulsuri proprioceptive de la aparatul locomotor. Contracția unui grup muscular anumit, este în mod constant înregistrată de anumite grupuri celulare ale analizatorului motor. Cu timpul se stabileşte o legătură temporară între excitația diferitelor celule corticale şi impulsul motor al celulelor nervoase efectoare propriu-zise. Prin închiderea corticală a acestui circuit ia naştere un reflex condiționat, în cele din urmă aceste legături reflex condiționate se fixează grație unor legături morfologice, care leagă zona corticală a analizatorului motor de celulele motoare propriu-zise. Aceste legături sunt reprezentate de fibrele căii piramidale. Cu ocazia mişcărilor şi deprinderilor invățate în cursul vieții individului, legăturile dintre scoarță şi celulele motoare se lărgesc şi se perfecționează din ce în ce mai mult. Evoluția filogenetică are o mare importanță în formarea fasciculelor sistemului nervos central. Căile unor reflexe condiționate, constant bătătorite de-a lungul generațiilor, se fixează în cele din urmă sub forma unor căi morfologice bine definite.

Leziunile sistemului piramidal au repercusiuni care variază după locul unde are loc procesul morbid. Leziuni ale scoarței dau tulburări motorii mai limitate, dat fiind întinderea mare a proiecției corticale a motricitatii. În schimb, procesele patologice la nivelul capsulei interne sunt deosebit de grave, întrucât, din cauza condensării căilor descendente într-un loc îngust, leziuni mici pot distruge un număr mare de fibre. De obicei, în urma leziunilor de la acest nivel survin hemiplegii sau paralizii întinse. Distrugeri mai limitate ale fascicolelor piramidale la nivelul etajelor inferioare pot provoca paralizii care interesează un număr mai redus de mușchi, din cauza dispoziției somatotopice speciale din interiorul acestor căi.

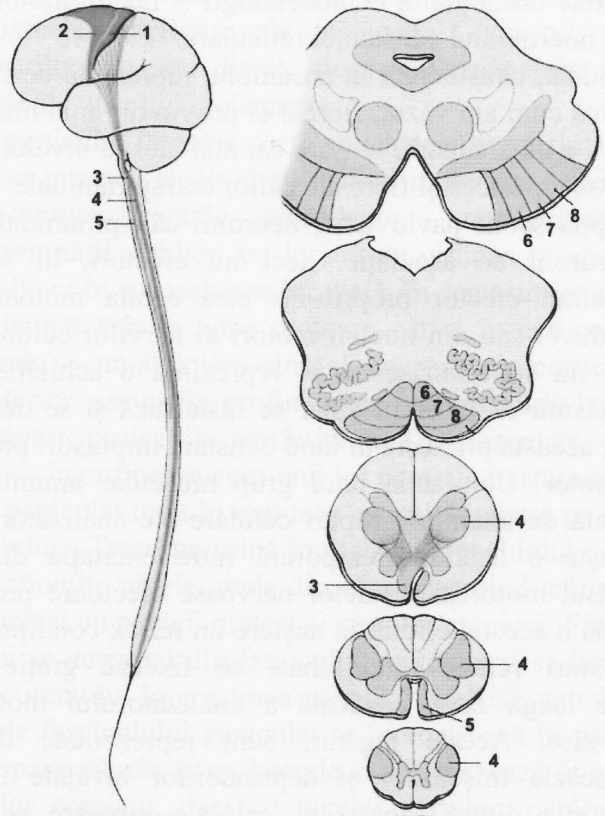

1- aria precentrala 4
2- aria precentrala 6
3- decusatia piramidala
4- tractul corticospinal lateral
5- tractul corticospinal anterior
6- fibre pentru membrul superior
7- fibre pentru trunchi
8- fibre pentru membrul inferior

Fig. Nr. 132. Dispoziția căilor piramidale (după W. Kahle, Werner Platzer)

10.2.2. Căile extrapiramidale

Sub denumirea de căi extrapiramidale sunt cuprinse toate căile motorii, descendente, care nu fac parte din fasciculul piramidal sau geniculat, în cadrul lor putem distinge, din punct de vedere morfologic, două categorii de fascicule. Unele pleacă de la scoarța cerebrală, iar altele din nucleii subcorticali. Această diferențiere nu înseamnă însă că ultimele nu ar fi tot sub dependenții cortexului Scoarța controlează şi coordonează activitatea formațiunilor subcorticale şi deci ține sub dependența sa şi căile care pleacă de la nivelul lor.

Din punct de vedere funcțional putem distinge, de asemenea, două categorii de căi subcorticale. Unele pleacă de la scoarță şi după un traiect mai

mult sau mai puțin complex, trecând prin nucleu cenușii subcorticali se întorc tot la scoarța cerebrală. Altele în schimb, având același punct de plecare ca și primele și trecând, de asemenea, prin nucleii subcorticaili se îndreaptă către etajele inferioare ale sistemului nervos central, punându-se în legătură cu neuronii efectori propriu-ziși. Căile extrapiramidale sunt alcătuite din înlănțuirea unor fascicule scurte, fragmentare în opoziție cu fibrele lungi ale fasciculului piramidal. Sistemul extrapiramidal nu este în legătură directă cu excitațiile sosite din mediul exterior sau interior. Acestea îi parvin doar prin intermediul altor formațiuni, ca scoarța, diencefalul etc.

Sistemul piramidal este sistemul activității motorii voluntare. Sistemul extrapiramidal este un aparat motor involuntar. El intervine în controlul și corectarea mișcărilor voluntare și a tonusului muscular, atât în statică cât și în dinamică. Acțiunea sistemului extrapiramidal se exercită atât asupra zonelor motorii din scoarța cerebrală, cât și asupra centrilor efectori din etajele inferioare.

Controlul cortical asupra activității motoare a diferitelor câmpuri corticale se face prin intermediul a trei circuite, care trec prin nucleii subcorticali ai sistemului extrapiramidal. Din câmpurile 4 și 6 pleacă un circuit care trece prin putamen, globul palid, talamus și se întoarce la câmpurile 4, 48, 45 și 6. Acțiunea lui este de frânare a activității motorii. Lezarea acestei căi dă naștere a hiperkmezii și tremurături, cu punctul de plecare din câmpul 6.

Al doilea circuit pornește din câmpurile 4, 6 și 8. Drumul lui trece prin nucleul palid, nucleul subtalamic al lui Luys, locus niger, nucleul roșu și talamus. De aici pleacă fibre care se termină în subdiviziunile câmpului 4. Și această cale are o acțiune inhibitoare asupra motricitatii. Când are loc o întrerupere a circuitului, regiunea prerolandică trimite prin intermediul fasciculului piramidal și a substanței reticulare, impulsuri către nervii motorii care provoacă tremurături în starea de repaus.

O ultimă cale pleacă, de asemenea, din câmpurile 6 și 8, trece prin nucleii punții, scoarța cerebeloasă, nucleii dințați, talamus și se termină în câmpul 4. O variantă a circuitului urmează calea nucleilor dințați accesorii (*nucleus globosus și emboliformis*), a talamusului și se termină în corpul striat. Această cale potențează impulsurile motorii corticale voluntare, întreruperea ei cauzează tulburări în executarea mișcărilor fine, de precizie, care devin necoordonate, tremurătoare.

10.2.2.1. Căile corticale extrapiramidale

Calea motoare cerebeloasă este compusă din înlănțuirea următorilor neuroni: neuron corticopontin, pontocerebelos, cerebelodentat șl dentorubric. Zonele corticale care trimit fibre corticopontine nu sunt cu precizie cunoscute; se pare însă că toți lobii encefalului dau naștere la asemenea formațiuni. Se cunosc fibrele care pleacă din gyrusul precentral și care merg până la punte

împreună cu fibrele piramidale. Fasciculul frontopontin al lui Arnold pleacă din zona premotorie şi coboară în piciorul pedunculului cerebral, medial de fasciculul piramidal. Fasciculul temporopontin al lui Turck provine din lotul temporal, trece sub nucleul lentiform şi lateral de fasciculul piramidal în piciorul peduncular. Se presupune că există şi fibre care pleacă din lobul parietal şi occipital, care coboară împreună cu cele temporopontine.

Toate fibrele corticopontine se termină în legătură cu nucleii punții. De la aceştia pleacă, prin pedunculii cerebeloşi şi mijlocii o cale pontocerebeloasă la scoarța neocerebelului. Neuronul cerebelodentat uneşte scoarța cu nucleii dințați. De la aceştia din urmă, calea se continuă cu fibre dentorubrice care pe calea pedunculilor cerebeloşi superiori ajunge în nucleul roşu şi regiunea suboptică. De la aceste niveluri, impulsul nervos foloseşte căile descendente motorii ale sistemului extrapiramidal: rubrospinal, rubroreticular, fasciculului central al calotei etc.

Pe lângă calea corticopontocerebeloasă, scoarța cerebrală mai este legată prin căi descendente şi de alte formațiuni. Au fost astfel descrise fibre:

— corticostriate, din câmpurile 4s, 8 s şi 2s pentru nucleul caudat şi din 4 şi 6 pentru putamen;

— corticopalidale, din câmpurile 4 şi 6;

— corticorubrice, din câmpurile, *4s, 6,* 3 şi 5;

— corticonigrice, din câmpurile 4, 6 şi 8;

— corticoreticulare, din câmpuri e 4, 6 şi 8;

— corticotectale, din câmpul 19;

— corticocerebeloase, care pleacă din gyrusul precentral, coboară împreună cu fibrele piramidale şi, încrucişând oliva bulbară, ajung la scoarța cerebeloasă, prin intermediul pedunculului cerebelos inferior.

10.2.2.2. Căile subcorticale extrapiramidale

Căile subcorticale extrapiramidale provin din nucleii subcorticali ai sistemului extrapiramidal şi coboară către nucleii motorii propriu-zişi. Există un singur fascicul mai lung — fasciculul rubro-spinal. Acesta şi-a pierdut la om importanța pe care a avut-o la mamiferele inferioare. Fibrele sale provin din porțiunea magno-celulară a nucleului roşu. Fasciculul se încrucişează după ce a luat naştere şi coboară prin trunchiul cerebral într-o poziție laterală. Ajungând la nivelul măduvei spinării, se găseşte în cordonul lateral, înaintea fasciculului piramidal încrucişat. Fasciculul rubrospinal dă o serie de fibre pentru nucleii motori ai nervului facial şi trigemen şi se termină în contact cu celulele efectoare din coarnele anterioare ale măduvei spinării. Nu coboară de obicei mai jos de măduva toracică.

Partea parvocelulară a nucleului roşu dă naştere unor fibre care coboară la oliva bulbari, împreună cu fibrele talamocorticale alcătuind partea cea mai

importantă a fasciculului central al calotei. Această cale este continuată mai jos, înspre măduva spinării de fasciculul olivospinal.

Fasciculul central al calotei (tractus tegmentalis centralis), este un fascicul complex, bine conturat în calota trunchiului, cerebral (tegmentum), mai ales în etajele superioare. Fibrele care intră în compoziția sa provin din globul palid, nucleul roşu, substanța reticulară şi din oliva cerebeloasă. Ele se termină mai ales în oliva bulbară şi unele componente şi în substanța reticulară. Se pare că în grosimea fasciculului central al calotei ar trece şi fibre ascendente.

Fibrele rubroolivare pot fi întrerupte prin substanța reticulară, existând în acest caz în cadrul fasciculului central al calotei neuroni rubroreticulari. Tot în grosimea acestui fascicul trec fibre palido — şi rubroreticulare, care se continuă însă în jos cu un alt fascicul descendent — fasciculul reticulospinal. Elementele fasciculului reticulospinal se găsesc dispersate în cordonul anterolateral al măduvei spinării. De la aceştia din urmă coboară în măduvă fasciculul vestibulospinal.

Căile subcorticale extrapiramidale sunt străbătute de impulsuri care provin din scoarță sau din nucleii subcorticali. Aceşti nuclei subcorticali sunt în număr de şase: corpul striat, globul palid, nucleul subtalamic al lui Luys, locus niger, nucleul roşu al lui Stilling, şi nucleii centrali ai cerebelului. La aceşti nuclei se adaugă şi substanța reticulară a trunchiului cerebral.

Corpul striat poate fi socotit ca un mare centru de asociație a telencefaiului. El este în legătură cu scoarța cerebrală şi cu talamusul. Eferențele sale merg la nucleul palid. Nucleul palid este un mare nucleu motor. Aferențele sale provin mediat din scoarța cerebrală, prin corpul striat şi talamus. Palidul prin fibrele sale eferente este în legătură cu ceilalți nuclei ai trunchiului cerebral: nucleul subtalamic, locus niger, nucleul roşu, substanța reticulară, precum şi cu hipotalamusul.

Corpul striat coordonează excitațiile venite de la scoarță, talamus şi hipotalamus şi le transmite globului palid. Acesta, la rândul său, le transmite nucleilor cu care este în conexiune, de unde impulsul nervos ia calea formațiunilor efectoare propriu-zise.

Nucleul roşu pe lângă legăturile sale superioare cu nucleul subtalamic şi cu globul palid reprezintă o stație importantă de întrerupere pe calea eferențelor cerebeloase, care de aici, pot deveni atât ascendente, spre talamus şi cortex, cât şi descendente.

De la nucleii situați în zona graniței diencefalo-mezencefalice, excitația extrapiramidală poate urma calea substanței reticulare, formată din înlănțuiri multiple de neuroni. Menționăm că pe de altă parte excitația poate trece şi prin fasciculele mai lungi, cum sunt fasciculii rubroolivo- şi reticulospinal.

Toate aceste căi extrapiramidale ajung în ultima analiză la celulele motoare, efectoare propriu-zise.

Atât calea piramidală cât şi sistemul extrapiramidal se pun în legătură cu aceste celule prin intermediul unor neuroni intercalari. Aceleaşi celule mai primesc incitații şi de la o serie întreagă de căi reflexe ale aparatului elementar, în urma acestui fapt, celula efectoare din nucleii motori ai cornului anterior este supusă unor impulsuri multiple, din combinarea şi predominanța care ar, rezulta impulsul care este transmis de calea motoare finală. Căile piramidale transmit mai ales impulsurile în legătură cu motricitatea voluntară. Prin căile extrapiramidale circulă impulsuri care asigură coordonarea şi armonizarea acestor mişcări, precum şi impulsuri în legătură cu tonusul muscular, atât în stare de repaus cât şi în stare de activitate.

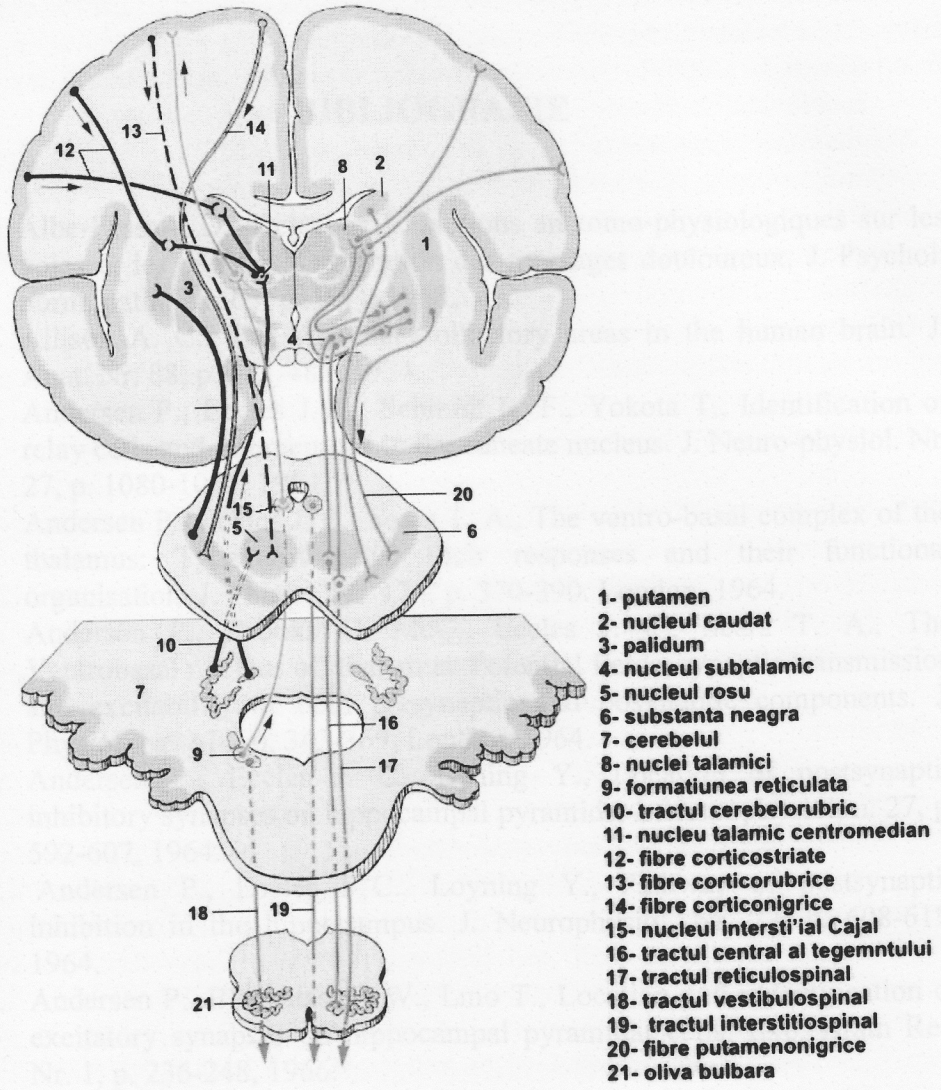

Fig. Nr. 133. Căile extrapiramidale (după W. Kahle, Werner Platzer)

CUPRINS

CAPITOLUL 1 Noțiuni generale despre sistemul nervos central 7
1.1. Formarea sistemului nervos central 9
1.2. Structura sistemului nervos central 11
1.2.1. Neuronul 11
1.2.2. Nevroglia 17
1.3. Fibra nervoasă 20
1.4. Nervul 23
1.4.1. Particularități morfologice 23
1.4.2. Particularități funcționale 29
1.5. Sinapsa 33
1.5.1. Particularități morfologice 33
1.5.2. Particularități funcționale 37
1.6. Modalități senzitive 42
1.7. Degenerarea şi regenerarea nervoasă 43
1.8. Reflexul elementar 44

CAPITOLUL 2 Măduva spinării 47
2.1. Configurația externă 50
2.2. Configurația internă 52
2.2.1. Meningele 52
2.2.2. Canalul ependimar 54
2.2.3. Substanța cenuşie 54
2.2.4. Substanța albă 63
2.2.5. Variații regionale ale măduvei 70
2.2.6. Noțiuni de topografie radiculovertebrală 72
2.2.7. Vascularizația măduvei spinării 72

2.2.8. Anatomie aplicată 75
2.3. Funcțiile măduvei 76
2.3.1. Măduva spinării-centru reflex 76
2.3.2. Măduva spinării – ca loc de trecere 78
2.3.2.1.Căile ascendente 78
2.3.2.2. Căile descendente 91
2.4. Nervii spinali 101

CAPITOLUL 3 Trunchiul cerebral 105
3.1. Configurația externă 107
3.1.1. Bulbul 107
3.1.2. Puntea cerebrală 112
3.1.3. Mezencefalul 114
3.1.4. Vascularizația trunchiului cerebral 118
3.2.Configurația internă 121
3.2.1. Substanța cenușie 122
3.2.2. Substanța albă 147
3.2.2.1. Fasciculele de tranzit 149
3.2.2.2. Fasciculele de asociație 165
3.2.2.3. Fasciculele cerebeloase 170
3.2.3. Secțiuni transversale și sagitale prin trunchi 172
3.2.4. Funcțiile trunchiului cerebral 184
3.2.5. Ventriculul IV 187
3.2.6. Aplicații clinice 189

CAPITOLUL 4. Nervii cranieni 191

CAPITOLUL 5. Cerebelul 237
5.1. Configurația externă 239
5.1.1. Așezare și raporturi 239
5.1.2. Formă și dimensiuni 239
5.1.3. Legăturile cerebelului 248

5.2. Configurația internă 250
5.3. Topografia cerebelului 254
5.4. Secțiunile cerebelului 255
5.5. Căile de conducere ale cerebelului 255
5.6. Funcțiile și mecanismele de acțiune ale cerebelului 262

CAPITOLUL 6. Diencefalul 267
6.1. Configurație externă 269
6.2. Configurație internă 271
6.2.1. Talamusul 272
6.2.2. Metatalamusul 292
6.2.3. Epitalamusul 293
6.2.4. Hipotalamusul 295
6.2.5. Subtalamusul 308
6.3. Ventriculul al III-lea cerebral 312

CAPITOLUL 7. Emisferele cerebrale 315
7.1. Configurația externă 317
7.1.1. Marginile hemisferelor 317
7.1.2. Fețele hemisferelor 318
7.2. Formațiunile interhemisferice 331
7.2.1. Corpul calos 331
7.2.2. Fornixul 335
7.2.3. Comisura albă anterioară 337
7.3. Sistemul limbic 337
7.4. Configurația internă 346
7.4.1. Substanța cenușie 346
7.4.1.1. Scoarța cerebrală 346
7.4.1.2. Nucleii elencefalului 372
7.4.2. Substanța albă 381
7.5. Ventriculii laterali cerebrali 385

7.6. Lichidul cefalorahidian 389

CAPITOLUL 8. Meningele 391

8.1. Dura mater 393

8.1.1. Dura mater spinală 393

8.1.2. Dura mater cerebrală 394

8.2. Arahnoida 398

8.3. Pia mater 400

CAPITOLUL 9. Vascularizația creierului 405

9.1. Arterele creierului 407

9.1.1. Artera carotidă internă 407

9.1.2. Artera bazilară 411

9.2. Venele creierului 413

9.2.1. Venele cerebrale superficiale 413

9.2.2. Venele cerebrale profunde 415

9.3. Sinusurile venoase ale durei mater 416

CAPITOLUL 10. Căile de conducere ale sistemului nervos central 421

10.1. Căile ascendente 424

10.1.1. Căile ascendente de origine medulară 425

10.1.2. Căile ascndente de origine craniană 433

10.1.3. Căile ascendente ale sistemului reticular 445

10.2. Căile descendente 445

10.2.1. Căile piramidale 446

10.2.2. Căile extrapiramidale 450

10.2.2.1. Căile corticale extrapiramidale 451

10.2.2.2. Căile subcorticale extrapiramidale 542

BIBLIOGRAFIE SELECTIVĂ 457