ANATOMIA TOPOGRAFICĂ
Ion Albu, Radu Georgia

Copyright © 1998 - B.I.C. ALL s.r.l.

ISBN 973-571-250-4

Toate drepturile sunt rezervate Editurii **ALL**

Nici o parte din acest volum nu poate fi copiată fără permisiunea scrisă a Editurii **ALL**
Drepturile de distribuție în străinătate aparțin în exclusivitate editurii.

Copyright © 1998 by B.I.C. **ALL** s.r.l.
All rights reserved.

The distribution of this book outside Romania. without the written permission of B.I.C. **ALL** s.r.l. is strictly prohibited.

Editura B.I.C. **ALL** s.r.l. face parte din "**Grupul Editorial ALL**".

Editura B.I.C. **ALL** s.r.l. București, Bd. Timișoara nr. 58,
sector 6, cod 76548
☎ 413 11 58, 413 43 21
413 18 50, 413 07 20
Fax: 413 05 40

Departamentul difuzare ☎ 413 44 43, 413 16 12, 413 07 15
Fax: 413 03 29

Redactor: Emilia Stere
Coperta: Daniel Munteanu

PRINTED IN ROMÂNIA

ARTA GRAFICA
Calea Șerban Vodă 133, Sector 4, BUCUREȘTI
Tel/Fax: 336 29 10; 337 07 35

Prof. dr. **Ion Albu**
Membru emerit al Academiei de Științe Medicale
Prof. dr. **Radu Georgia**

ANATOMIE TOPOGRAFICĂ

Ediția a II-a integral revizuită și adăugită

ALL
Editura ALL

Din colecţia de medicină umană a Editurii ALL, mai sunt disponibile următoarele titluri:

1. **600 de teste pentru concursul de rezidenţiat** – Dinu Nodiţ, Laurenţia Mirică *(reeditare)*
2. **777 întrebări de acupunctură** –- Teodor Caba, Teodora Caba
3. **Acupunctura în obstetrică şi ginecologie** – Valentin Tureanu, Luminiţa Tureanu
4. **Anestezia subarahnoidiană şi peridurală** – Ion Cristea
5. **Atlas de anatomie clinică** – Nicolae Constantinescu
6. **Atlas de anatomie Winterthur** – K.J. Moll, M. Moll (traducere din lb. germană)
7. **Chimia farmaceutică, vol. I** – Gheorghe Dănilă
8. **Compendiu de electrocardiografie clinică** – Eugen. D. Popescu
9. **Curs de morfopatologie** – Constantin Taşcă
10. **Depresii: noi perspective** – sub redacţia: Radu Vraşti, Martin Eisemann
11. **Despre alimentaţia copilului infectat cu HIV** – Sorin Petrea
12. **Explorarea ultrasonică a sistemului vascular cervico-cerebral** – Andrei Nistorescu
13. **Farmacologie** – Valentin Stroescu şi colab. *(reeditare)*
14. **Fiziologie şi fiziopatologie energetică chineză** – Marius Theodor Caba
15. **Fundamentele biofizicii medicale** – Aurel Popescu
16. **Ginecologie** – Petrache Vârtej
17. **Imunologia în teoria şi practica medicinei** – sub redacţia: Dan Pereţianu, Marcel Saragea
18. **Îngrijirea sugarului şi copilului** –- Benjamin Spock, Michael B. Rothenberg (traducere din lb. engleză)
19. **Istoria medicinei** – Radu Iftimovici
20. **Medicamente moderne de sinteză** – Gheorghe Dănilă
21. **Mic dicţionar de medicamente** – Valentin Stroescu
22. **Mică enciclopedie de balneoclimatologie a României** – Elena Berlescu
23. **Microsisteme, timpi optimi şi puncte extrameridian în acupunctură** – Valentin Tureanu, Luminiţa Tureanu
24. **Obstetrică fiziologică şi patologică** – sub redacţia: Petrache Vârtej *(reeditare)*
25. **Parazitologie medicală** – Simona Rădulescu, Ernest Meyer
26. **Sănătate publică şi management sanitar** – Dan Enăchescu, Mihai Gr. Marcu *(reeditare)*
27. **SIDA. Trecerea oprită** – Sorin Petrea

I.M.

01 FEB. 2005

931796Z

În curând:

1. **Afecţiunile buco-dentare şi sarcina** – Petrache Virtej, Memet Gafar, Henriette Panaite
2. **Alergologie** – sub redacţia: Ion Grigore Popescu
3. **Anatomia omului (vol. I, II)** – Victor Papilian. Ediţie îngrijită de Ion Albu
4. **Elemente de psihoterapie** – Irina Holdevici *(ediţie revăzută şi adăugită)*
5. **Farmacologie. Teste de autoevaluare** – Valentin Stroescu *(reeditare)*
6. **Investigaţii funcţionale paraclinice în practica medicinei de familie** – Alexandru Gheorghiu, Marinela Olăroiu

I.A.

PREFAŢĂ LA EDIŢIA I

Ansamblul cunoştinţelor cerute astăzi studentului în medicină pentru obţinerea titlului de doctor, este considerabilă. Acest ansamblu creşte în fiecare zi datorită progreselor pe care ştiinţele medicale le înregistrează în permanenţă. Timpul pe care studentul îl are la dispoziţie pentru însuşirea acestor cunoştinţe este relativ scurt şi de aceea este nevoie de o muncă eficientă şi bine organizată. Cartea de faţă îşi propune să le fie utilă în acest efort.

Ideea elaborării acestui manual a apărut din nevoia de a completa **Anatomia lui Papilian**, *care este o lucrare preponderent sistematică. După cum este îndeobşte cunoscut, în* **Anatomia sistematică** *diferitele organe ale corpului omenesc sunt prezentate pe aparate şi pe sisteme (osos, muscular, circulator, digestiv, ş.a.).* **Anatomia topografică** *este o sinteză şi o completare a* **Anatomiei sistematice,** *fără a fi însă o simplărepetare sub o altă formă a datelor anatomice. În cadrul* **Anatomiei topografice** *sunt prezentate diferitele regiuni ale corpului uman, cu delimitarea, structura şi stratigrafia proprie fiecăreia, cu particularităţile funcţionale şi - pe cât posibil - cu patologia ei caracteristică. Datorită strânsei sale legături cu disciplinele clinice, mai este denumită şi* **Anatomie practică, aplicativă sau clinică.**

Cartea noastră nu are pretenţia să stea alături de marile tratate sau atlase anatomo-topografice. Ea este o lucrare didactică, un "Precis", care cuprinde într-o formă succintă, într-un stil concis, descrierea diferitelor regiuni ale corpului omenesc, având prezentată - pentru fiecare dintre acestea - aplicaţiile medico-chirurgicale respective, urmate de descrierea căilor de acces. Am dat atenţia cuvenită anatomiei pe viu şi metodelor de explorare.

O mare dificultate a constat în selecţionarea materialului care trebuia prezentat. Din marea bogăţie a materialului anatomic, ne-am străduit să alegem noţiunile care ni s-au părut esenţiale. Criteriul principal în această selecţie l-a constituit legătura cu practica medicală, cu aplicaţiunile clinice.

Astfel concepută, cartea noastră se adresează atât studentului care va putea să revadă în câteva zile materia pentru un examen, cât şi medicului practician

PREFAȚĂ LA EDIȚIA a II-a

Prima ediție a Anatomiei Topografice s-a epuizat în mai puțin de un an de la data apariției sale.

Actuala ediție reprezintă o prelucrare integrală și profundă a celei precedente. Concepția pe care se bazează cartea a rămas neschimbată. Textul însă a fost revizuit cu grijă, atât din punct de vedere stilistic, cât și din punct de vedere al conținutului. Răspunzând sugestiilor unor cititori, am completat textul cu o serie de date privind structura unor organe, și mai ales, adăugând noțiuni de anatomie aplicată, atât de utile studenților și medicilor.

Ținem și de astă dată să aducem deosebite mulțumiri Editurii ALL pentru înțelegerea și bunăvoința cu care a primit propunerile noastre, precum și pentru eforturile pe care le-a depus pentru realizarea acestei lucrări.

Sperăm ca cititorii noștri - studenți și medici - să primească cu același interes cartea noastră și așteptăm și de această dată cu mult interes opiniile D-lor.

Cluj, Ianuarie 1998

Autorii

CUPRINS

1. CAPUL 1

1.1. Etajul neural al capului 3

1.1.1. Regiunile parietale 3

1.1.1.1. Regiunea fronto-parieto-occipitală 3

1.1.1.2. Regiunea temporală 5

1.1.1.3. Regiunea bazei craniului 6

1.1.2. Conținutul cavității neurocraniului 8

1.1.2.1. Meningele cerebrale 8

1.1.2.2. Encefalul 10

1.1.2.3. Hipofiza 13

1.1.2.4. Topografia cranio-encefalică 14

1.1.3. Organul vestibulocohlear 15

1.2. Etajul facial al capului 23

1.2.1. Regiunile superficiale ale feței 24

1.2.1.1. Regiunea nazală 24

1.2.1.2. Regiunea labială 25

1.2.1.3. Regiunea mentonieră 26

1.2.1.4. Regiunea palpebrală 27

1.2.1.5. Regiunea genianã 30

1.2.1.6. Regiunea maseterină 31

1.2.1.7. Regiunea parotidiană 32

1.2.2. Regiunile profunde ale feței 34

1.2.2.1. Regiunile profunde somatice 34

1.2.2.1.1. Regiunea infratemporală 34

1.2.2.1.2. Regiunea orbitară 35

1.2.2.2. Regiunile viscerale 40

1.2.2.2.1. Regiunea cavității nazale 40

1.2.2.2.2. Regiunea cavității bucale 44

1.2.2.2.3. Regiunea vestibulului faringian 49

1.2.2.2.4. Regiunea faringiană 50

2. GÂTUL 55

2.1. Regiunile somatice ale gâtului 57

2.1.1. Regiunea anterioară a gâtului 58

2.1.1.1. Regiunea infrahioidiană 58

2.1.1.2. Regiunea suprahioidiană 59

2.1.2. Regiunea sternocleidomastoidiană 61

2.1.3. Regiunea laterală a gâtului 64

2.1.4. Regiunea prevertebrală 67

2.2. Regiunile viscerale ale gâtului 68

2.2.1. Regiunea laringiană 68

2.2.2. Regiunea tiroidiană 73

2.2.3. Traheea cervicală 75

2.2.4. Esofagul cervical 76

3. TRUNCHIUL 78

3.1. Regiunea rahidiană 79

3.1.1. Coloana vertebrală 79

3.1.1.1. Vertebrele 79

3.1.1.2. Articulațiile coloanei vertebrale 81

3.1.1.3. Coloana vertebrală în totalitate 82

3.1.2. Conținutul canalului vertebral 83

3.1.2.1. Meningele spinale 83

3.1.2.2. Măduva spinării 85

3.1.2.3. Rădăcinile nervilor spinali 86

3.1.3. Regiunile retrorahidiene 87

3.1.3.1. Regiunea cervicală posterioară (cefei) 88

3.1.3.2. Regiunea retrorahidiană toracică 89

3.1.3.3. Regiunea retrorahidiană lombară 91

3.2. Toracele 92

3.2.1. Toracele osos 94

3.2.2. Regiunile parietale ale toracelui 95

3.2.2.1. Regiunea sternală 96

3.2.2.2. Regiunea costală 99

3.2.2.3. Regiunea mamară 102

3.2.2.4. Regiunea diafragmatică 105

3.2.3. Regiunile viscerale ale toracelui 107

3.2.3.1. Regiunile pleuro-pulmonare 107

3.2.3.1.1. Pleurele și topografia toraco-pleurală 108

3.2.3.1.2. Plămânii și topografia toraco-pulmonară 112

3.2.3.1.3. Rădăcina plămânului (pedicului pulmonar) 116

3.2.3.2. Mediastinul 117

3.2.3.2.1. Mediastinul superior 117

3.2.3.2.2. Mediastinul inferior 120

3.2.3.2.2.1. Mediastinul anterior 120

3.2.3.2.2.2. Mediastinul mijlociu 120

3.2.3.2.2.3. Mediastinul posterior 126

3.3. Abdomenul 129

3.3.1. Regiunile parietale ale abdomenului 130

3.3.1.1. Regiunea sterno-costo-pubiană 132

3.3.1.2. Regiunea ombilicală 134

3.3.1.3. Regiunea costo-iliacă 135

3.3.1.3.1. Regiunea antero-laterală a peretelui abdominal 136

3.3.1.3.2. Regiunea postero-laterală a peretelui abdominal 137

3.3.1.4. Regiunea inghinală 139

3.3.1.5. Regiunea lombo-iliacă 142

3.3.2. Cavitatea abdominală și conținutul său. Peritoneul 144

3.3.2.1. Viscerele intraperitoneale 149

3.3.2.1.1. Etajul supramezocolic 149

3.3.2.1.1.1. Ficatul 149

3.3.2.1.1.2. Căile biliare extrahepatice 153

3.3.2.1.1.3. Stomacul și esofagul abdominal 156

3.3.2.1.1.4. Splina 159

3.3.2.1.1.5. Duodenul 160

3.3.2.1.1.6. Pancreasul 162

3.3.2.1.2. Etajul submezocolic 163

3.3.2.1.2.1. Jejunileonul 163

3.3.2.1.2.2. Cecul și apendicele vermiform 165

3.3.2.1.2.3. Colonul 166

3.3.2.2. Spațiul retroperitoneal și conținutul său 169

3.3.2.2.1. Glandele suprarenale 169

3.3.2.2.2. Rinichii 170

3.3.2.2.3. Ureterele 173

3.3.2.2.4. Vase mari și nervii retroperitoneului 174

3.4. Pelvisul 178

3.4.1. Pelvisul osos 179

3.4.2. Articulațiile pelvisului 181

3.4.3. Regiunile parietale ale pelvisului 182

3.4.3.1. Regiunea pubiană 182

3.4.3.2. Regiunea sacrococcigiană 183

3.4.4. Cavitatea pelviană și conținutul său 185

3.4.4.1. Regiunile viscerale pelviene la bărbat 186

3.4.4.1.1. Rectul 186

3.4.4.1.2. Vezica urinară 190
3.4.4.1.3. Uretra 191
3.4.4.1.4. Ductele deferente 193
3.4.4.1.5. Veziculele seminale 193
3.4.4.1.6. Prostata 194
3.4.4.2. Regiunile viscerale pelviene la femeie 195
3.4.4.2.1. Rectul 195
3.4.4.2.2. Vezica urinară 196
3.4.4.2.3. Uretra 197
3.4.4.2.4. Ovarele 197
3.4.4.2.5. Tubele uterine 198
3.4.4.2.6. Uterul 200
3.4.4.2.7. Vagina 203
3.4.4.3. Spațiul pelvisubperitoneal 205
3.4.5. Regiunea perineală și anexele sale 208
3.4.5.1. Perineul la bărbat 210
3.4.5.1.1. Perineul propriu-zis 210
3.4.5.1.1.1. Regiunea anală 210
3.4.5.1.1.2. Regiunea urogenitală 212
3.4.5.1.2. Anexele perineului 215
3.4.5.1.2.1. Regiunea scrotală 215
3.4.5.1.2.1.1. Scrotul 215
3.4.5.1.2.1.2. Testiculul, epididimul și ductul deferent 216
3.4.5.1.2.1.3. Funiculul spermatic 217
3.4.5.1.2.2. Regiunea peniană 218
3.4.5.2. Perineul la femeie 220
3.4.5.2.1. Regiunea anală 220
3.4.5.2.2. Regiunea urogenitală 221
3.4.5.2.3. Uretra feminină 224
3.4.5.2.4. Porțiunea perineală a vaginei 224

4. MEMBRUL SUPERIOR 225
4.1. Umărul 225
4.1.1. Regiunea deltoidiană 225
4.1.2. Regiunea scapulară 227
4.1.3. Regiunea axilară 229
4.1.4. Scheletul și articulațiile umărului 235
4.2. Brațul 236
4.2.1. Regiunea brahială anterioară 236
4.2.2. Regiunea brahială posterioară 238
4.2.3. Scheletul brațului 238
4.3. Cotul 239
4.3.1. Regiunea cubitală anterioară 239

4.3.2. Regiunea cubitală posterioară 241
4.3.3. Oasele și articulațiile cotului 242
4.4. Antebrațul 243
4.4.1. Regiunea antebrahială anterioară 244
4.4.2. Regiunea antebrahială posterioară 246
4.4.3. Scheletul antebrațului 247
4.5. Gâtul mâinii 247
4.5.1. Regiunea anterioară a gâtului mâinii 248
4.5.2. Regiunea posterioară a gâtului mâinii 249
4.5.3. Scheletul și articulațiile gâtului mâinii 249
4.6. Mâna 250
4.6.1. Regiunea palmară a mâinii 251
4.6.2. Regiunea dorsală a mâinii 254
4.6.3. Degetele mâinii 255
4.6.3.1. Regiunea palmară a degetelor 255
4.6.3.2. Regiunea dorsală a degetelor 256
4.6.4. Oasele și articulațiile mâinii 257

5. MEMBRUL INFERIOR 258
5.1. Regiunea gluteală 258
5.2. Coapsa 263
5.2.1. Regiunea anterioară a coapsei 264
5.2.2. Regiunea posterioară a coapsei 270
5.2.3. Scheletul coapsei 271
5.3. Genunchiul 271
5.3.1. Regiunea anterioară a genunchiului 271
5.3.2. Regiunea posterioară a genunchiului 272
5.3.3. Scheletul și articulațiile genunchiului 275
5.4. Gamba 277
5.4.1. Regiunea anterioară a gambei 277
5.4.2. Regiunea posterioară a gambei 279
5.4.3. Scheletul gambei 281
5.5. Gâtul piciorului 282
5.5.1. Regiunea anterioară a gâtului piciorului 282
5.5.2. Regiunea posterioară a gâtului piciorului 283
5.5.3. Scheletul și articulațiile gâtului piciorului 284
5.6. Piciorul 286
5.6.1. Regiunea dorsală a piciorului 286
5.6.2. Regiunea plantară 289
5.6.3. Degetele piciorului 292
5.6.3.1. Regiunea dorsală a degetelor 292
5.6.3.2. Regiunea plantară a degetelor 293
5.6.4. Scheletul și articulațiile piciorului 294

931796

1. CAPUL

(Caput - Regiones capitis)

Capul este segmentul cel mai înalt al corpului uman. El se sprijină prin intermediul gâtului pe trunchi.

Are o importanța cu totul deosebită, datorită formațiunilor și organelor pe care le conține. Acestea sunt dispuse în 4 etaje: cel inferior este etajul digestiv-gustativ; urmează cel respirator-olfactiv (ambele aceste etaje sunt strâns legate și de vorbire); etajul organelor de simț (stato-acustic și vizual); etajul superior, neural, care conține encefalul.

Limita dintre cap și gât urmează marginea inferioară a corpului mandibulei și se continuă prin orizontala convențională dusă până la marginea anterioară a mușchiului sternocleidomastoidian; urcă apoi de-a lungul acestei margini, trece prin baza procesului mastoidian și urmează linia nuchală superioară, terminându-se la protuberanța occipitală externă.

Forma capului omului este mult diferită de cea a celorlalte mamifere, ca rezultat al procesului de umanizare. Esența acestui proces a constat în dezvoltarea amplă și rotunjirea neurocraniului, precum și așezarea sa deasupra viscerocraniului. Umanizarea capului a fost condiționată de: dezvoltarea puternică a encefalului; involuția aparatului dento-maxilar cu înlocuirea botului de la animale de către "fața" omului; concentrarea principalelor organe de simț la limita dintre etajul neural și cel visceral; factori mecanici ca: gravitația, acțiunea mușchilor cefei și a celor masticatori, acțiunea durei mater; factori biologici de adaptare la mediu ca: ortostatismul, locomoția mai lentă, ș.a.

Raportul dintre înălțimea capului față de cea a întregului corp se modifică în cursul dezvoltării ontogenetice: în luna a 3-a a vieții intrauterine raportul este de 1/2, în luna a 5-a de viață intrauterină este de 1/3, la noul născut de 1/4, în timp ce la adult ajunge doar la 1/8.

Scheletul capului (craniul) este complex. El este alcătuit din neurocraniu - ce adăpostește encefalul - și viscerocraniu - ce adăpostește organele de simț și segmentele inițiale ale aparatului gastro-pulmonar.

Oasele care îl alcătuiesc se articulează între ele prin *suturi*, cu o singură excepție, articulația temporomandibulară, care este de tip sinovial. *Neurocraniul* are forma unui ovoid cu axul mare antero-posterior și cu extremitatea mai voluminoasă orientată posterior. La rândul

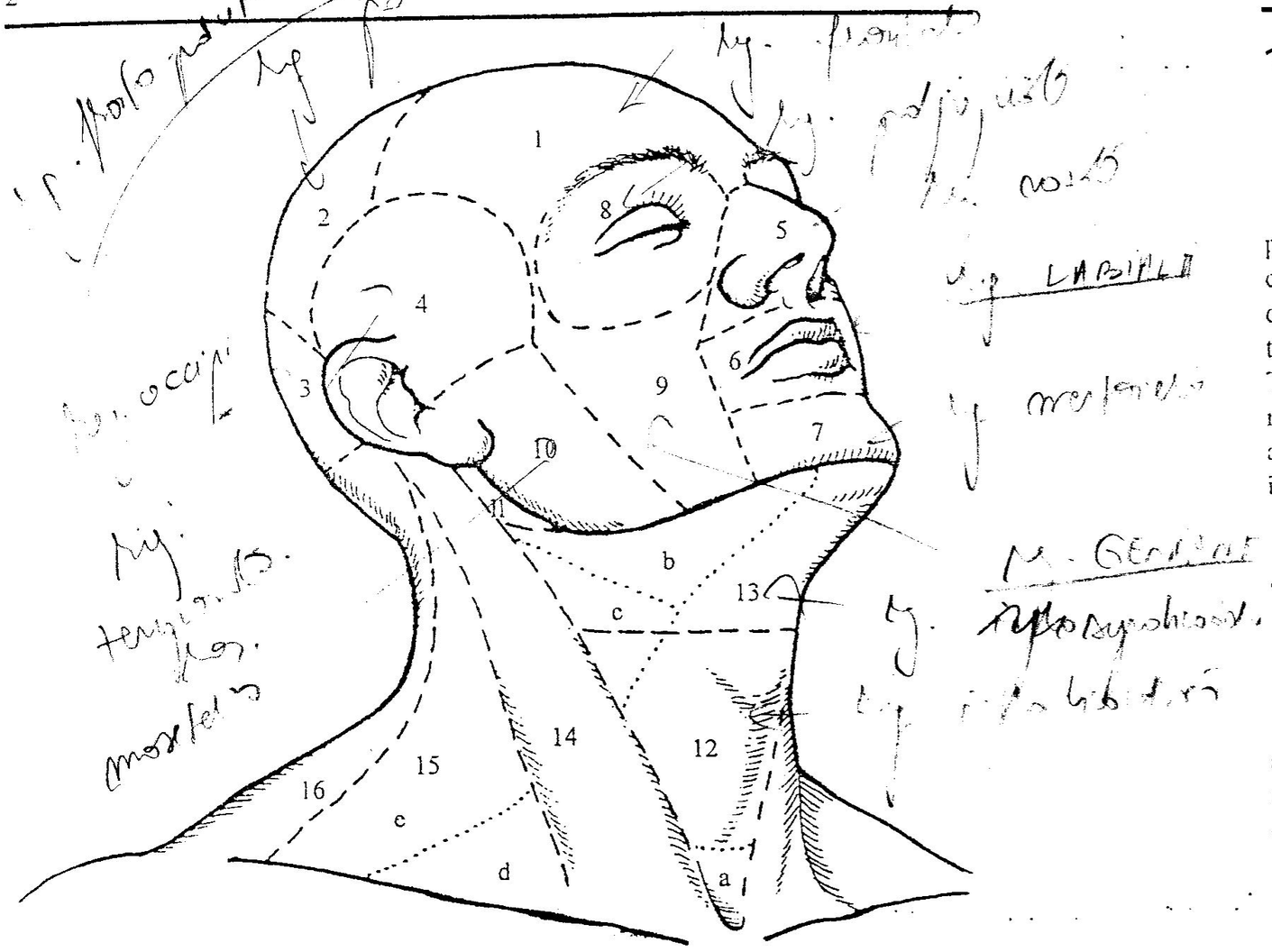

Fig. 1. *Regiunile topografice ale capului şi gâtului (văzute antero-lateral).*
1. Reg. frontală. - 2. Reg. parietală. - 3. Reg. occipitală - (1, 2, 3). Reg. fronto-parieto-occipitală). - 4. Reg. temporală. - 5. Reg. nazală. - 6. Reg. labială. - 7. Reg. mentonieră. - 8. Reg. palpebrală. - 9. Reg. geniană. - 10. Reg. maseterină. - 11. Reg. parotidiană. - 12. Reg. infrahioidiană. - 13. Reg. suprahioidiană. - 14. Reg. sternocleidomastoidiană. - 15. Reg. laterală a gâtului. - 16. Reg. cefei. - *a*. Fosa suprasternală. - *b*. Triunghiul submandibular. - *c*. Triunghiul carotidian. - *d*. Triunghiul omoclavicular. - *e*. Triunghiul omotrapezian.

său, el este format din două regiuni, calvaria sau bolta craniului şi baza craniului. Ambele prezintă o faţă exocraniană şi una endocraniană. *Viscerocraniul* are forma unei prisme cu 5 feţe, prin cea superioară fixându-se pe exobaza craniului.

Din punct de vedere **topografic** capul se subdivide în **etajul neural** şi **etajul facial. Delimitarea** lor o face linia, care, pornind de la glabelă, urmează marginea supraorbitară a frontalului, arcada zigomatică, trece pe sub porul acustic extern şi ajunge la marginea anterioară a muş chiului sternocleidomastoidian.

1.1. ETAJUL NEURAL AL CAPULUI

Este situat în partea superioară şi posterioară a capului, fiind constituit din cutia osoasă a neurocraniului acoperită de o serie de planuri moi. Ea adăposteşte encefalul învelit în meninge. Topografic deci, oferă de studiat câteva regiuni parietale, un conţinut, precum şi aparatul statoacustic, dispus aproape în întregime în grosimea bazei craniului.

1.1.1. REGIUNILE PARIETALE

Regiunile parietale ale etajului neural sunt: regiunea fronto-parieto-occipitală, regiunea temporală şi regiunea bazei craniului (fig. 1 şi 2).

1.1.1.1. Regiunea fronto-parieto-occipitală
(Regio frontalis, Regio parietalis, Regio occipitalis)

Este o regiune mediană ce corespunde celei mai mari părţi a calvariei. În unele manuale, ea este subdivizată în alte trei regiuni: frontală, parietală şi occipitală, fiecare dintre ele corespun-zând porţiunii solzoase a osului res-pectiv. Acestea au însă o stratigrafie identică, motiv pentru care le studiem împreună. În sfârşit, unii autori descriu separat regiunile sprâncenoase, pe care noi le înglobăm în partea anterioară a regiunii noastre. Ele ar corespunde sprâncenelor. Raţiunea pentru care ele sunt descrise separat, este dată de pre-zenţa în grosimea planului osos a sinusurilor frontale. Topografic, acestea ar face parte din regiune, dar din motive clinice ele vor fi tratate odată cu celelalte sinusuri paranazale.

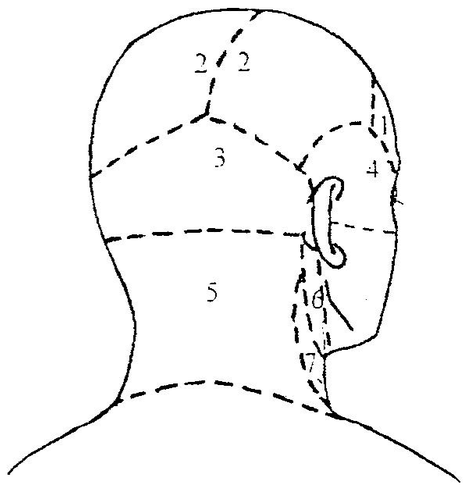

Fig. 2. *Regiunile topografice ale capului şi gâtului (văzute postero-lateral).*
1. Reg. frontală. - 2. Regiunile parietale. - 3. Reg. occipitală - (1, 2, 3 - Reg. fronto-parieto-occipitală). - 4. Reg. temporală. - 5. Reg. cefei. - 6. Reg. sternocleidomastoidiană. - 7. Reg. laterală a gâtului.

Limite: *anterior* - glabela şi marginile supraorbitare ale frontalului, care o separă de etajul facial al capului; *posterior* - protuberanţa occipitală externă şi liniile nuchale superioare, care o separă de regiunea nuchală; *lateral* (la dreapta şi la stânga) - liniile temporale superioare, care o delimitează de regiunile temporale, apoi baza procesului mastoidian care o separă de regiunea sternocleidomastoidiană.

Regiunea fronto-parieto-occipitală este boltită, formă dată de convexitatea calvariei.

STRATIGRAFIE:

a) **Pielea** este relativ groasă, glabră (lipsită de păr) la nivelul frunții și păroasă în rest. Calvița, mai frecventă la bărbați, face ca pielea glabră să se extindă pe o suprafață mai mare, sau să cuprindă chiar pielea întregii regiuni. Părul poate avea culori diferite și consistență variabilă, imprimate de factori individuali, de sex, vârstă sau rasă.

Pielea frunții prezintă șanțuri verticale, mai ales în porțiunea glabelară, sau transversale, cu importanță pentru mimică; ele devin mai profunde și permanente la bătrâni. Regiunea este sediul unor afecțiuni specifice pielii păroase a capului (eczeme, pediculoză, micozele pielii păroase a capului).

b) **Planul subcutanat** conține foarte puțină grăsime, are în schimb multe fibre conjunctive ce unesc strâns pielea cu aponevroza epicraniană.

c) **Planul musculo-aponevrotic** - este format de *aponevroza epicraniană* (galea aponeurotica) cu mușchii ce se inseră pe ea, *occipitofrontali* și *temporoparietali*. Aceste elemente alcătuiesc un fel de "coif" ce acoperă calvaria.

Cele trei planuri enumerate constituie **scalpul.** El conține numeroase elemente vasculo-nervoase superficiale, situate în special în planul subcutanat. Din această cauză plăgile regiunii sunt foarte hemoragice.

Arterele sunt: *supratrohleara* și *supraorbitara*, ramuri din artera oftalmică, destinate porțiunii frontale a regiunii; *ramurile frontală* și *temporală* ale arterei temporale superficiale, pentru porțiunea parietală; *ramurile occipitală* și *auriculară posterioară* (din carotida externă), pentru porțiunea occipitală a regiunii. Toate aceste artere se anastomozează atât între ele, precum și cu cele din partea opusă.

Venele însoțesc arterele; ele formează o rețea bogată, drenată fie de către venele diploice și emisare în direcția sinusurilor durei mater, fie spre venele extracraniene.

Limfaticele anterioare coboară spre nodurile submandibulare; cele posterioare spre nodurile occipitale; cele mijlocii se îndreaptă spre nodurile mastoidiene și parțial, spre cele parotidiene.

Nervii senzitivi sunt: *supratrohlearul* și *supraorbitarul* (din oftalmic) pentru porțiunea frontală; *auriculotemporalul*, ramuri din plexul cervical și ramuri posterioare din *nervii spinali cervicali ai doilea (C_2) și al treilea (C_3)* pentru porțiunea parietală și occipitală ale regiunii. Mușchii sunt inervați din *facial*.

Scalpul poate fi smuls accidental, dezlipindu-se de pe planul subaponevrotic ce rămâne nedetașat; prin "scalpare" se definește acest accident, mai frecvent în condiții industriale, la persoanele cu părul lung, neprotejat.

d) **Planul subaponevrotic** - este constituit dintr-un țesut celular lax, care asigură o mare mobilitate a planurilor supraiacente pe planul osteo-periostal. La noul născut pot apărea la acest nivel bosele sero-sangvinolente, determinate de compresiunile exercitate în timpul trecerii capului fetal prin filiera pelvi-genitală; uneori pot fi foarte întinse nerespectând limitele oaselor calvariei.

e) **Planul periostal** (pericraniul) - este slab aderent la oasele calvariei; în schimb aderă puternic de țesutul fibros al suturilor dintre acestea, ca și la membranele fontanelare ale copilului. Din acest motiv cefalhematomul (colecția sangvină subperiostală) este limitat de conturul suturilor, localizându-se la nivelul câte unui singur os al calvariei.

f) **Planul osos** - este reprezentat de calvarie cu suturile sale. Între cele două oase parietale întâlnim *sutura sagitală*: ea se termină anterior, perpendicular pe *sutura coronară*, iar posterior pe cea lambdoidă; uneori, cele două jumătăți ale solzului frontal sunt separate prin *sutura frontală* (metopică), prezentă constant la făt și la nou-născut. La noul născut, la întretăierea suturilor se întâlnesc fontanelele. *Fontanela anterioară* (mare) este situată între cele două piese frontale și oasele parietale; se osifică la sfârșitul anului al doilea al vieții. Ea răspunde în profunzime sinusului sagital superior al durei mater, în care, la sugar, se pot face puncții venoase. *Fontanela posterioară* (mică) dispusă între cele două parietale și occipital, se osifică la sfârșitul primului an de viață. La nivelul ei se face controlul palpator pentru diagnosticul precoce al rahitismului.

Suprafața exocraniană prezintă în partea anterioară *arcadele supraciliare*, iar în partea posterioară *liniile nuchale supreme*. Pe suprafața endocraniană întâlnim pe linia mediană: *gaura oarbă*, *creasta frontalului* și *șanțul sinusului sagital superior*; pe părțile laterale: *fosetel granulare*, *șanțuri arteriale*, *impresiuni digitiforme*, *eminențe mamilare* și cele două *fose cerebrale* ale solzului occipital. Cele două tăblii compacte și diploia oaselor sunt străbătute de *venele diploice* și cele *emisare*, care leagă sinusurile durei mater cu venele extracraniene. Prezența acestora favorizează propagarea infecțiilor exocraniene spre endocraniu, cu apariția meningoencefalitelor, a tromboflebitelor sinusurilor durei mater etc. Calvaria poate fi lezată în cazul traumatis-melor craniene, la nivelul ei putând apărea fracturi; tabla internă fracturată poate da eschile ascuțite, care lezează deseori dura mater și substanța nervoasă. Sunt cunoscute cazuri de contuzii însoțite doar de fisura tablei interne (fisură în "lemn verde").

g) Ultimul plan al regiunii este reprezentat de **dura mater craniană.** Aceasta aderă puternic la nivelul suturilor; în rest este destul de ușor decolabilă, ceea ce favorizează formarea hematoa-melor extradurale în caz de leziuni traumatice ale unor ramuri ale arterelor meningeale, în special ale arterei meningee mijlocii (ram al arterei ma-xilare). Aceste ramuri sunt conținute într-o dedublare a durei mater. Pe linia mediană, dura mater este parcursă de *sinusul longitudinal superior*, care la nivelul protuberanței occipitale interne se deschide în *confluentul sinusurilor*.

Pe lângă cele arătate mai sus, regiunea fronto-parieto-occipitală este - destul de frecvent - sediul unor plăgi foarte hemoragice ale părților moi. Trepanațiile în această regiune servesc drept cale de acces asupra cavității craniene.

1.1.1.2. *Regiunea temporală* (Regio temporalis)

Este o regiune bilaterală, simetrică, situată pe părțile laterale ale bolții craniene.

Aici se poate lua pulsul arterei temporale superficiale; la arteriosclerotici, artera poate fi proeminentă, sinuoasă și rigidă (semnul arteriosclerosticilor).

Limite. Inferior - arcada zigomatică; în rest regiunea este delimitată de linia

temporală superioară, orientată cu concavitatea în jos.

STRATIGRAFIC regiunea prezintă:

a) Planul cutanat - pielea este subțire și mobilă, parțial glabră, parțial păroasă.

b) Planul subcutanat - este alcătuit din țesut conjunctiv lax, în care sunt cuprinși: unii mușchi pielogi (*temporoparietali, auriculari anterior* și *superior*); *artera temporală superficială* cu ramurile sale terminale (*frontală* și *parietală*); *venele* lor comitante, tributare *venei retromandibulare*; ramuri ale *nervului auriculotemporal*; *vase limfatice* care se îndreaptă spre nodurile parotidiene și mastoidiene.

c) Planul aponevrotic - este reprezentat de porțiunea laterală a aponevrozei epicraniene.

d) Planul fascial - este alcătuit din *fascia temporală*. Aceasta se inseră la limitele regiunii; în partea inferioară se dedublează în două lame, una superficială și alta profundă, între care se interpune o masă adipoasă. La indivizii denutriți, această grăsime se resoarbe și regiunea se deprimă, dând aspectul "scheletic" al capului.

e) Planul muscular - alcătuit din *mușchiul temporal*, inserat în fosa temporală, este conținut într-o lojă osteofibroasă (temporală), delimitată între planul osos și fascia temporală. Loja comunică în jos cu regiunea infratempo rală. Ea conține pe lângă mușchiul omonim și cele *trei mănunchiuri vasculo-nervoase temporale profunde*: arterele temporală profundă anterioară și temporală profundă posterioară sunt ramuri ale maxilarei, iar temporală medie a temporalei superficiale; *venele comitante*, tributare plexului pterigoidian și venei retromandibulare; *limfaticele* profunde însoțesc venele și sunt drenate de nodurile parotidiene superficiale; *nervii* sunt ramuri ale mandibularului.

f) Planul periostal - are aceleași caracteristici ca în regiunea precedentă.

g) Planul osos - este reprezentat de porțiunea laterală a calvariei, care alcătuiește *fosa temporală*. Aici întâlnim porțiunea laterală a suturii coronare, precum și suturile *sfeno-frontală, scuamoasă* și *sfeno-scuamoasă*. Suprafața endocraniană prezintă detalii asemănătoare cu cele ale regiunii precedente: șanțuri vasculare, eminențe mamilare și impresiuni digitiforme. La nou născut în regiune întâlnim cele două fontanele perechi: *fontanela sfenoidală (pterică)* la întâlnirea sfenoidului, frontalului, temporalului și parietalului; *fontanela mastoidiană (asterică)* la unirea occipitalului, parietalului și mastoidei. Ambele se osifică la scurt timp după naștere.

h) Dura mater craniană - ultimul plan al regiunii, este foarte ușor decolabilă în această regiune (zona decolabilă a lui Gérard Marchant), favorizând apariția marilor hematoame extradurale temporale. În grosimea durei mater urcă *artera meningee mijlocie* (care intră prin gaura spinoasă) cu cele trei ramuri ale sale - anterioară, mijlocie și posterioară.

Și prin regiunea temporală se practică trepanații pentru abordarea conținutului neurocraniului.

1.1.1.2. Regiunea bazei craniului

Este o regiune profundă și mediană, ce alcătuiește peretele inferior al neurocraniului.

Fiind o regiune profundă, separația ei față de celelalte regiuni parietale al eta-

jului neural, este făcută printr-un plan convențional, oblic dinainte înapoi și de sus în jos; el trece exocranian - prin glabelă și prin protuberanța occipitală externă, iar endocranian - prin linia de unire a solzului cu porțiunea orbitară ale frontalului și prin protuberanța occipitală internă.

STRATIGRAFIC, de jos în sus deosebim:

a) Exobaza craniului - este foarte complexă, acoperită de periost și divi-zată în trei zone, anterioară, mijlocie și posterioară, cu ajutorul a două linii convenționale: prima unește tuberculii articulari ai temporalelor, iar a doua, vârful celor două procese mastoidiene.

Zona anterioară este mascată de viscerocraniu cu care se sudează. Ea vine în raport pe părțile laterale cu regiunile orbitare, și pe linia mediană cu regiunea foselor nazale.

Zona mijlocie este alcătuită astfel: pe linia mediană *procesul bazilar al occipitalului;* pe părțile laterale fețele infratemporale ale *aripilor mari ale sfenoidului; fosa mandibulară, porțiunea timpanică* și *fața inferioară a porțiunii pietroase,* toate aparținând temporalului; *condilul occipital.* Zona vine în raport pe linia mediană cu faringele, cu spațiul retrofaringian și cu regiunea prevertebrală; de o parte și de cealaltă, cu regiunea infratemporală și cu spațiile laterofaringiene.

La alcătuirea *zonei posterioare* participă *solzul occipitalului* și *mastoida.* Ea vine în raport cu coloana vertebrală și cu regiunea nuchală.

b) Endobaza craniului - este împărțită tot în trei etaje.

Etajul anterior, mărginit înapoi de *șanțul chiasmatic* și de marginile posterioare ale *aripilor sfenoidale mici,* este alcătuit din *porțiunile orbitare ale frontalului, lama ciuruită a etmoidului, corpul* și *aripile mici ale sfenoidului.*

Etajul mijlociu, delimitat înapoi de *lama patrulateră a sfenoidului* și de marginile superioare ale stâncilor temporalelor, este format din: *șaua turcească, aripile mari ale sfenoidului, solzul* și *fața anterioară a stâncii temporalului.*

Etajul posterior este constituit de porțiunea bazilară, porțiunile laterale și solzul subprotuberanțial ale *occipitalului,* precum și de fețele posterioare ale porțiu nilor pietroase ale *temporalelor.*

Baza craniului *este traversată* de numeroase elemente vasculo-nervoase:

- în etajul anterior de *filetele nervilor olfactivi,* care trec prin găurile lamei ciuruite; *de nervul optic* și *artera oftalmică,* ce trec prin canalul optic;
- în etajul mijlociu, de *nervii oculomotor, trohlear, abducens, oftalmic* și de *vena oftalmică,* ce trec prin fisura orbitară superioară; *nervul maxilar* trece prin gaura rotundă; *nervul mandibular* și *artera meningee mică* prin gaura ovală; *artera meningee mijlocie* prin gaura spinoasă; *artera carotidă internă* prin canalul carotidian;
- în etajul posterior, *nervii facial* și *vestibulocohlear* pătrund în porul acustic intern; *nervii glosofaringian, vag* și *accesor* trec împreună cu *sinusul sigmoi-dian* prin gaura jugulară; *nervul hipoglos* se angajează în canalul omonim; *bulbul rahidian,* învelit în meninge, trece însoțit de *vasele vertebrale* prin gaura occipitală mare.

Baza craniului mai este traversată și de numeroase vene emisare, care fac legătura între sinusurile durei mater de la baza craniului și sistemul venelor extracraniene.

c) Dura mater craniană - căptuşeşte endocraniul, fiind în cea mai mare parte aderentă de planul osos al endobazei. La acest nivel, dura mater prezintă majoritatea sinusurilor sale, care drenează sângele venos al peretelui osos, al meningelor, al encefalului, orbitei şi urechii interne, spre bulbul superior al venei jugulare interne. Sinusurile durei mater de la baza craniului sunt următoarele: în etajul mijlociu - *sinusurile sfenoparietale* (la limita cu etajul anterior), *sinusurile cavernoase* şi *intercavernoase*, *sinusurile pietroase superioare* (la limita cu etajul posterior); în etajul posterior - *sinusul pietros inferior, confluentul sinusurilor, sinusul occipital, sinusurile transverse* şi *sinusurile sigmoide*, precum şi *plexul venos bazilar*. Dura mater trimite o serie de prelungiri în interiorul cutiei craniene, pe care o compartimentează în loji. Aceste prelungiri vor fi studiate odată cu conţinutul neurocraniului.

Vascularizaţia şi inervaţia meningelui dur sunt realizate în felul următor: în etajul anterior irigaţia e dată de către *arterele etmoidale anterioară* şi *posterioară*, ramuri ale oftalmicei, şi încrvăţia de *ramura tentorială* din nervul oftalmic (n. recurent Arnold); etajul mijlociu este irigat de *arterele meningee mijlocie* şi *mică* din maxilară, şi încrvat de *ramura meningee medie* din maxilar şi de *ramura meningee* a nervului mandibular; meningele etajului posterior este vascularizat de *artera meningee posterioară*, ramură a vertebralei şi inervat de *ramurile meningeale* ale vagului şi hipoglosului. Fibrele simpatice sunt aduse prin *plexurile periarteriale*.

Baza neurocraniului este amortizorul forţelor care acţionează asupra capului. Acest rol este accentuat de prezenţa suturilor, a durei mater, de stâlpii de rezistenţă, între care se dispun zonele mai fragile. Acestea din urmă reprezintă regiunile în care apar fracturile de bază. De obicei sunt provocate prin traumatisme ale calvariei. Liniile de fractură pot duce la leziuni, respectiv compresiuni ale nervilor ce străbat orificiile bazei, cauzând nevralgii sau paralizii; ruptura concomitentă a meningelor determină hemoragii şi o scurgere de lichid cerebrospinal prin fosele nazale, urechi sau în orbite. În mod excepţional se pot produce şi fracturi izolate ale bazei craniului, prin şoc direct: înfundarea condililor mandibulei în urma unei lovituri puternice în bărbie; înfundarea periferiei găurii occipitale mari, în urma unei căzături de la mare înălţime pe regiunile plantare sau pe regiunile gluteale.

1.1.2. CONŢINUTUL CAVITĂŢII NEUROCRANIULUI

Este reprezentat de encefal învelit în meninge, precum şi de glanda hipofiză.

1.1.2.1. Meningele cerebrale

Meningele cerebrale, care se continuă la nivelul găurii occipitale mari cu meningele spinale, sunt alcătuite din trei membrane care căptuşesc suprafaţa interioară a neurocraniului şi învelesc encefalul; se numesc dura mater, arahnoida şi pia mater.

Dura mater craniană este membrana exterioară, fibroconjunctivă, rezistentă, numită şi pahimeninge. Este

dispusă în contact direct cu endocraniul. Ea reprezintă de fapt, planul cel mai profund al regiunilor parietale studiate anterior. Dura mater trimite o serie de prelungiri spre interiorul cavităţii craniene, compartimentând-o în trei loji; în acelaşi timp ea limitează deplasările encefalului în timpul schimbărilor de poziţie. Aceste prelungiri sau septuri, sunt în număr de patru. *Coasa creierului* are formă semilunară cu concavitatea în jos; este dispusă în poziţie sagitală şi separă cele două emisfere cerebrale; se întinde de la procesul crista galli până la protuberanţa occipitală internă; conţine în marginea inferioară liberă, *sinusul sagital inferior* al durei mater. *Cortul cerebelului* este situat în plan transversal, separând lobii occipitali ai telencefalului de cerebel; are tot o formă semilunară, cu o margine aderentă, care se prinde pe marginile superioare ale stâncilor temporalelor şi pe şanţurile sinusurilor transverse, până la protuberanţa occipitală internă; marginea sa liberă (incizura cortului) se inseră prin extremităţile ei pe procesele clinoide anterioare şi delimitează împreună cu marginea superioară a lamei patrulatere a sfenoidului orificiul oval Pacchioni, prin care trece trunchiul cerebral. Pe faţa superioară a cortului se prinde baza coasei creierului, la acest nivel găsindu-se *sinusul drept* al durei mater. *Coasa cerebelului*, care separă incomplet cele două emisfere cerebeloase, este dispusă în plan mediosagital; se inseră prin marginea aderentă, posterioară, pe creasta occipitală internă, iar prin bază pe faţa inferioară a cortului cerebelului. *Diafragma şeii* (cortul hipofizei) acoperă fosa hipofizară şi prezintă un orificiu pentru trecerea tulpinei hipofizare. Septurile durei mater compartimentează cavitatea neurocraniului în *trei loji:* cerebrală, cerebeloasă şi hipofizară, care conţin emisferele cerebrale, cerebelul şi respectiv glanda hipofiză.

Între faţa profundă a durei mater şi arahnoidă se găseşte *spaţiul subdural*. Este un spaţiu virtual, dar care poate deveni real printr-un revărsat sangvin, seros etc.

Arahnoida, membrana mijlocie, trece peste diferitele şanţuri ale encefalului şi formează împreună cu pia mater, leptomeningele. Între aceste două foiţe meningeale se găseşte *spaţiul subarahnoidian*, compartimentat prin numeroase trabecule fine, printre care circulă *lichidul cerebrospinal*. În anumite locuri, arahnoida se îndepărtează de pia mater, iar spaţiul subarahnoidian prezintă *cisternele subarahnoidiene*. Principalele cisterne mediane sunt: *cisterna chiasmatică*, în jurul chiasmei optice; *cisterna pericaloasă*, dispusă în plan sagital, de-a lungul feţei dorsale a corpului calos; *cisterna interpedunculară*, pe faţa bazală a encefalului; *cisterna ambiens*, situată între cerebel şi lobii occipitali ai creierului, înconjuară ca un semicerc pedunculii cerebrali; *cisterna cerebelomedulară*, situată între faţa dorsală a bulbului şi faţa inferioară a cerebelului (aici se fac punctiile suboccipitale). Cisternele pereche sunt: cisterna *fosei laterale a creierului*, situată în fisura laterală (Sylvius) şi conţinând artera cerebrală mijlocie, şi *cisterna pontocerebeloasă*, în dreptul unghiului pontocerebelos.

Pia mater, foiţa meningeală profundă, este subţire şi aderentă de suprafaţa encefalului, căruia îi urmăreşte toate re-

liefurile şi şanţurile; este purtătoarea vaselor sangvine.

1.1.2.2. Encefalul

Este alcătuit din emisferele cerebrale cu diencefalul, cerebelul şi trunchiul cerebral.

a) Emisferele cerebrale reunite între ele prin formaţiuni comisurale, constituie o masă ovoidală voluminoasă, care ocupă loja cerebrală. Aceasta este delimitată între calvarie, baza craniului (etajele anterior şi mijlociu) şi cortul cerebelului. Ea comunică larg cu loja cerebeloasă prin orificiul oval, precum şi cu orbitele şi cu regiunile infratemporale prin orificiile bazei craniului.

Emisferele cerebrale sunt separate incomplet prin fisura longitudinală (interemisferică). Ele includ formaţiunile derivate din vezicula telencefalică. În cursul dezvoltării lor emisferele au înglobat şi au fuzionat cu derivatele veziculei diencefalice; ambele vezicule s-au dezvoltat din prosencefal.

Suprafaţa exterioară a fiecărui emisfer prezintă o faţă medială interemisferică, plană, în raport cu coasa creierului; o faţă convexă, laterală; o faţă bazală sau inferioară; o margine superioară, una inferioară şi una medială; o extremitate anterioară ce formează polul frontal şi una posterioară, ce formează polul occipital. Cele trei feţe sunt brăzdate de şanţuri. Unele dintre acestea sunt adânci: *şanţul central* (Rolando) ce separă - pe faţa convexă - *lobii frontal şi parietal; şanţul lateral* (Sylvius) de pe feţele bazală şi laterală, separă lobii frontal şi parietal pe de o parte, de *lobul temporal* pe de alta; *şanţul parieto-occipital* de pe faţa medială şi parţial de pe cea convexă, desparte lobul parietal de cel *occipital; şanţul cingular* de pe faţa medială, separă girusul cingular de lobii frontal şi parietal; *fisura transversală* sau *telencefalodiencefalică* (fanta Bichat), ce marchează, pe faţa bazală a encefalului, separaţia dintre formaţiunile provenite din veziculele telencefalică şi respectiv diencefalică. În afară de lobii enumeraţi, în profunzimea şanţului lateral se găseşte *lobul insulei*. Suprafaţa lobilor este brăzdată de şanţuri mai superficiale, care delimitează *girusurile* sau *circumvoluţiile*.

Structural, emisferele cerebrale sunt formate din substanţă cenuşie, situată pe de o parte la suprafaţă - constituind *scoarţa cerebrală* - şi pe de alta, în profunzime, sub forma unor nuclei mari, înconjuraţi de substanţa albă. Nucleii telencefalici, denumiţi *nuclei bazali*, sunt reprezentaţi de *nucleul caudat, nucleul lentiform, claustrul* şi *corpul amigdaloid* (nucleul amigdalian). Nucleii diencefalici sunt reprezentaţi de voluminoasele mase ale *talamusului* şi numeroşii nuclei ai *hipotalamusului*. *Substanţa albă* se interpune: între scoarţă şi nucleii bazali formând aşa numitul centru oval (Vieussens); între nucleii bazali, formând *capsulele internă, externă* şi *extremă*. Substanţa albă se mai dispune şi sub forma comisurilor, dintre care principalele sunt *corpul calos* şi *fornixul*.

În profunzimea masei nervoase a prosencefalului se găsesc trei cavităţi ventriculare: cei doi ventriculi laterali sunt cavităţile emisferelor cerebrale şi comunică fiecare, prin *gaura interventriculară* (Monro), cu ventriculul III al diencefalului.

Ventriculul lateral este format dintr-o porţiune centrală (*răspântia ventriculară*), de la care pleacă trei prelungiri ce pătrund fiecare în câte un lob: una anterioară, mai lungă, se numeşte *cornul frontal;* una posterioară, scurtă, formează *cornul occipital;* una inferioară, intermediară ca dimensiuni, denumită *cornul temporal*. Astfel alcătuit, fiecare ventricul lateral poate fi asemănat cu o potcoavă orientată cu concavitatea anterior şi situată într-un plan oblic de sus în jos şi medio-lateral; din convexitatea ei pleacă prelungirea posterioară sau cornul occipital. Cavitatea ventriculară este parcursă de *plexul coroid al ventriculului lateral;* acesta se întinde de la extremitatea anterioară a cornului temporal, trece prin răspântia ventri-culară şi apoi prin cornul frontal până la gaura interventriculară, prin care pătrunde în ventriculul III, continuându-se cu plexurile coroide ale acestuia. Plexurile coroide secretă *lichidul cerebrospinal*, care umple întregul sistem ventricular.

Ventriculul III, având forma unei cavităţi înguste situată în plan mediosagital, comunică posterior cu *apeductul mezencefalic* (Sylvius). Este acoperit de *pânza coroidiană*, pe faţa ventriculară a căreia se află *plexurile coroide ale ventriculului III*. Deasupra orificiului ventricular al apeductului mezencefalic se găseşte baza *corpului pineal* (glanda epifiză); acesta este situat în şanţul dintre coliculii cvadrigemeni superiori.

b) Cerebelul, organ nervos voluminos, este aşezat împreună cu alte două organe rombencefalice (bulbul şi puntea) în loja cerebeloasă a cavităţii neurocraniului. Aceasta este delimitată în sus de cortul cerebelului şi în jos de etajul posterior al endobazei craniene. Loja comunică larg în sus cu loja cerebrală prin orificiul oval - şi în jos cu canalul vertebral prin gaura occipitală mare. Prin orificii mai mici comunică de asemenea cu spaţiile perifaringiene şi cu unele canale ale porţiunii pietroase a temporalului.

Cerebelul are o situaţie dorso-cranială faţă de trunchiul cerebral, de care este legat prin trei perechi de *pedunculi cerebelosi*.

Organul are forma unui elipsoid turtit de sus în jos, ce prezintă o porţiune mediană îngustă, alungită în plan sagital, numită *vermis;* aceasta se continuă de o parte şi de cealaltă cu *emisferele cerebeloase*. Delimitarea între aceste trei porţiuni ale cerebelului este evidentă doar pe faţa inferioară a organului. Întreaga suprafaţă a cerebelului este străbătută de şanţuri paralele, unele mai adânci - delimitând *lobulii cerebelului* - altele mai superficiale separând foliile sau lamelele cerebelului. Şanţurile şi foliile au pe faţa superioară a cerebelului o direcţie transversală, trecând de pe vermis pe emisfere; pe faţa inferioară, vermisul are şanţurile tot transversale, în timp ce pe emisfere ele au o direcţie mai mult sau mai puţin oblică.

Structural, cerebelul este alcătuit din substanţă cenuşie dispusă superficial pentru a forma *scoarţa cerebeloasă*, precum şi în profunzime, sub forma unor mici *nuclei*; aceştia sunt înconjuraţi de *substanţa albă* care pătrunde şi în fiecare folie.

c) Trunchiul cerebral este aşezat în prelungirea măduvei spinării şi ventrocaudal faţă de cerebel; în sus se pierde în diencefal. Este alcătuit din trei etaje suprapuse de sus în jos: mezencefalul, puntea şi bulbul rahidian.

Mezencefalul prezintă ventral - *pedunculii cerebrali* și dorsal - *tectumul mezencefalic* (lama tectală), alcătuit din cei patru *coliculi cvadrigemeni*. El este situat la nivelul orificiului oval Pacchioni, astfel încât porțiunea sa superioară se găsește în loja cerebrală, iar cea inferioară în loja cerebeloasă. În cazul unor edeme cerebrale, o parte a lobului temporal se poate angaja prin orificiu și poate produce compresiuni asupra mezencefalului, cu tulburări de motilitate oculară.

Puntea (lui Varolio) sau *protuberanța* are o formă aproximativ cuboidală, cu marginile rotunjite, dispusă transversal; este net delimitată pe fața sa ventrală prin șanțul ponto-mezencefalic față de pedunculii cerebrali - și prin șantul bulbopontin față de bulb. Ea este așezată pe clivus.

Bulbul rahidian sau *măduva prelungită* are forma unui trunchi de con cu baza mare în sus. Prin situația sa caudală în cadrul trunchiului cerebral, are raporturi deosebit de importante. Limita sa inferioară este reprezentată de planul transversal care trece prin articulația atlanto-occipitală; înseamnă că extremitatea inferioară a bulbului este situată în canalul vertebral. Acest raport explică compresiunea bulbară în luxațiile anterioare ale atlasului, în fracturile dintelui axisului (la spânzurați) sau în morbul lui Pott suboccipital. Spațiul dintre baza craniului și arcul posterior al atlasului, acoperit de membrana atlanto-occipitală posterioară, are în ortostatism o înălțime de 1 cm, dar el poate crește în flexiunea capului până la 3 cm. Acest lucru explică posibilitatea lezării bulbului printr-un instrument tăietor-înțepător pătruns în acest spațiu. Prin acest spațiu se fac punctiile suboccipitale. Deasupra acestei porțiuni, bulbul vine în raport cu periferia găurii occipitale mari. Posterior, între bulb și circumferința găurii, se insinuează lobulii tonsilari ai cerebelului: acest fapt explică compresiunea bulbului prin angajarea acestora în gaura occipitală, în eventualitatea scăderii bruște a presiunii lichidului cerebrospinal medular, sau în edemul cerebral. În sfârșit, porțiunea superioară a bulbului se află în loja cerebrală posterioară, în continuare cu puntea.

Structural, trunchiul cerebral este constituit din nuclei de substanță cenușie înconjurați de substanță albă. Nucleii sunt clasificați în *nuclei echivalenți* și *nuclei proprii*. Cei echivalenți la rândul lor sunt de patru categorii: nucleii somatomotori și visceromotori, de origine pentru fibrele somatomotorii și respectiv visceromotorii ale nervilor cranieni: nucleii viscerosenzitivi și somatosenzitivi, în care se termină fibrele viscerosenzitive și respectiv somatosenzitive ale nervilor cranieni. Principalii nuclei proprii sunt *olivele bulbare*, precum și *substanța neagră*, *nucleul roșu* și *nucleii coliculilor cvadrigemeni* din mezencefal. În tot trunchiul cerebral se întinde *formațiunea reticulară*.

Pe suprafața trunchiului cerebral se găsește *originea aparentă a ultimelor 10 perechi de nervi cranieni*: în șanțul preolivar bulbar - originea nervului hipoglos (XII); în șanțul dorsolateral bulbar, de jos în sus - originea aparentă a rădăcinii bulbare a nervului accesor (XI), a vagului (X) și a glosofaringianului (IX); în șanțul bulbopontin - în succesiune medio-laterală - originea aparentă a abducensului (VI), facialului (VII), intermediarului (VII bis) și vestibulocohlearului (VIII); pe fața ventrală a punții, la limita cu pedunculul cerebelos mijlociu - originea aparentă a trigemenului (V); pe fața dorsală a mezencefalului, sub coliculul cvadrigemen inferior - originea aparentă a nervului trohlear (IV); pe fața medială a pedunculului cerebral, imediat deasupra șanțului pontopeduncular - originea aparentă a oculomotorului (III).

Între fața posterioară a segmentului bulbo-pontin a trunchiului cerebral și cerebel se găsește *ventriculul IV*. El comunică în sus prin apeductul mezencefalic cu ventriculul III, iar în jos se continuă cu canalul central (ependimar) al măduvei. Prezintă un planșeu denumit *fosa romboidă*, alcătuit din triunghiurile bulbar și pontin, precum și un *acoperiș* în formă de cort; versantul superior al acestuia este format de vălul medular superior (Vieussens), iar versantul inferior de *pânza coroidiană a ventriculului IV*. Pe fața ventriculară a acesteia se găsesc *plexurile coroide ale ventriculului IV*. Cavitatea ventriculară comunică cu cisterna cerebelomedulară a spațiului subarahnoidian prin *apertura mediană* (Magendie) și prin cele două *aperturi laterale* (Luschka).

1.1.2.3. Hipofiza

Hipofiza sau glanda pituitară este așezată în cea mai mică lojă endocraniană, *loja hipofizară*. Aceasta este formată printr-o dedublare a durei mater: foița superficială este reprezentată de *diafragma șeii*, care trece ca o punte peste șaua turcească; fața profundă căptușește fosa hipofizară și formează și pereții laterali ai lojii hipofizare. În grosimea acestor pereți laterali se găsesc: sinusul cavernos al durei mater, artera carotidă internă, nervii oculomotor, trohlear, abducens și oftalmic, precum și plexul simpatic pericarotidian. Printr-un orificiu al diafragmei șeii, trece *tulpina pituitară*, care suspendă hipofiza de hipotalamus. Principalele *raporturi* ale glandei sunt: *în sus*, prin diafragma șeii cu hipotalamusul (chiasma optică, regiunea tuberului cinereum, corpii mamilari) și cu cercul arterial al bazei encefalului (Willis); *lateral*, cu sinusul cavernos și elementele conținute în el; *înapoi*, prin lama patrulateră a corpului sfenoidului, cu puntea; *înainte și în jos*, prin pereții osoși ai fosei hipofizare, cu sinusurile sfenoidale și cu fosele nazale. Tumorile hipofizare produc compresiuni, în special, asupra chiasmei optice cu apariția hemianopsiei, frecvent bilaterală.

Irigația conținutului neurocraniului este realizată prin două perechi de artere: carotidele interne și vertebrale. *Artera carotidă internă*, după ce străbate stânca temporalului și sinusul cavernos, emite ca ramură colaterală, *artera oftalmică*, destinată regiunii orbitare; apoi se împarte în ramurile terminale: *comunicanta posterioară*, *cerebrala mijlocie* și *cerebrala anterioară*. *Artera vertebrală*, ramură a subclaviculare, pătrunde prin gaura occipitală mare, se unește prin convergență cu congenera ei, constituind *artera bazilară*; aceasta emite ramuri pentru trunchiul cerebral și pentru cerebel și apoi se termină prin bifurcare, în *arterele cerebrale posterioare*. Prin anastomozarea între ele a arterelor cerebrale, ia naștere *cercul arterial al bazei encefalului* (poligonul arterial Willis). Artera cerebrală anterioară parcurge fisura

931796

interemisferică; cea mijlocie trece prin şanţul lateral Sylvius; cerebrala posterioară înconjură pedunculul cerebral şi apoi trece pe feţele inferioară şi medială ale lobilor temporal şi occipital. Toate arterele cerebrale se rezolvă prin ramuri corticale şi ramuri centrale.

Venele cerebrale nu sunt comitante arterelor; majoritatea conduc sângele în *vena cerebrală mare* (a lui Galen), venă scurtă dar voluminoasă, care se varsă în sinusul drept al durei mater. Şi celelalte vene ale encefalului sunt tributare sinusurilor durei mater.

1.1.2.4. *Topografia cranio-encefalică*

Proiecţia anumitor elemente ale encefalului pe suprafaţa capului are importanţă practică în neurologie şi neurochirurgie, permiţând localizarea unor leziuni cerebrale în raport cu reperele osoase exterioare ale neurocraniului.

a) *Marginea superioară a emisferelor cerebrale* şi *sinusul longitudinal superior* se proiectează pe linia mediosagitală ce uneşte rădăcina nasului cu protuberanţa occipitală externă.

b) *Sinusul transvers* se proiectează pe linia ce uneşte porul acustic extern cu protuberanţa occipitală externă.

c) *Principalele şanţuri ale emisferelor cerebrale* se proiectează utilizând procedeul Krönlein: se trasează orizontala auriculo-suborbitară (prin marginea superioară a porului acustic extern şi prin marginea inferioară a orbitei); paralelă cu ea se duce orizontala supra-orbitară (prin marginea superioară a orbitei); perpendicular pe acestea se trasează două verticale: linia medio-zigomatică (prin mijlocul arcadei zigomatice) şi linia retro-mastoidiană (tangentă la marginea posterioară a procesului mastoidian).

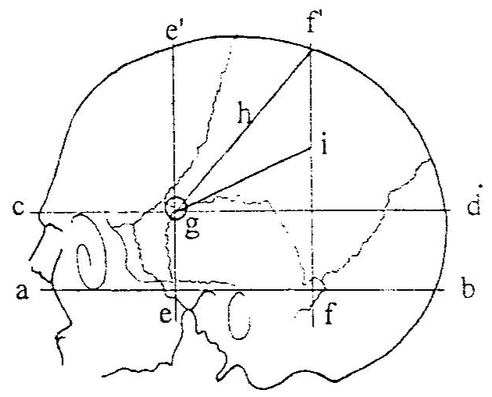

Fig. 3. *Topografia cranio-encefalică*
a-b. Orizontala auriculo-suborbitară. - **c-d.** Orizontala supra-orbitară. - **e-e'.** Linia medio-zigomatică. - **f-f'.** Linia retro-mastoidiană. - **c-d.** Proiecţia sinusului longitudinal superior şi a marginii superioare a emisferelor cerebrale. - **f-b.** Proiecţia sinusului transvers. - **h-f'.** Proiecţia şanţului central. - **g-i.** Proiecţia şanţului lateral. - **g.** Reper pentru descoperirea şi ligatura ramurii anterioare a arterei meningee mijlocii.

- Pentru *proiecţia şanţului central* se repercază punctul de intersecţie al orizontalei supra-orbitare cu verticala medio-zigomatică, şi punctul de intersecţie al liniei medio-sagitale cu verticala retro-mastoidiană; cele 2/3 superioare ale dreptei care uneşte aceste două puncte, reprezintă proiecţia şanţului.

- *Proiecţia şanţului lateral* se face pe bisectoarea unghiului dintre orizontala supra-orbitară şi linia de proiecţie a şanţului central.

- *Ramura anterioară a meningeei mijlocii* se proiectează la întretăierea liniei auriculo-suborbitare cu linia medio-zigomatică.

d) *Ventriculii laterali* se proiectează în patrulaterul delimitat de două orizontale ce trec la 2 şi respectiv 5 cm deasupra şi paralel cu arada zigomatică, şi două verticale, coborâte, cea anterioară la locul de unire a treimii anterioare cu treimea mijlocie a arcadei zigomatice, iar cea posterioară la 5 cm înapoia procesului mastoidian.

Explorare şi căi de acces. Explorarea conţinutului neurocraniului se face prin metode radiologice: radiografii simple pentru punerea în evidenţă a unor leziuni osoase ale neurocraniului, mai ales a fracturilor sau a modificărilor formei şi dimensiunilor şeii turceşti în cadrul unor suspiciuni de tumori hipofizare; radiografii cu ajutorul unor substanţe de contrast, ca: ventriculografii - introducerea de aer sau de substanţe radioopace în sistemul ventricular; encefalografii - introducerea de aer sau de substanţe radioopace în spaţiul subarahnoidian, prin puncţie lombară sau suboccipitală; arteriografii - injectare de substanţe radioopace în sistemul carotidei interne; tomografii computerizate, rezonanţă magnetică nucleară. Calea de acces chirurgical se realizează prin traversarea unei regiuni parietale a calvariei (pentru lojile cerebrală şi cerebeloasă) şi se numeşte trepanaţie. Accesul chirurgical în loja hipofizară este mult mai dificil; se face prin craniotomie transfrontală, transtemporală sau transetmoidală.

1.1.3. ORGANUL VESTIBULOCOHLEAR

Organul vestibulocohlear sau statoacustic este un aparat complex, la nivelul căruia sunt localizate atât organele receptoare ale undelor sonore, cât şi acelea care dau posibilitatea aprecierii efectelor gravitaţiei şi ale mişcărilor capului sau ale corpului, necesare pentru menţinerea echilibrului.

Organul vestibulocohlear este situat în cea mai mare parte în grosimea porţiunilor pietroasă şi mastoidiană ale osului temporal, dar are şi un segment superficial, situat pe partea laterală a capului.

Acest aparat este alcătuit din trei componente principale, fiecare având caractere distincte structurale şi funcţionale: urechea externă, urechea medie şi urechea internă. Primele două stau exclusiv în serviciul organului auditiv; urechea internă conţine însă formaţiuni separate pentru cele două organe de simţ, formaţiuni la nivelul cărora sunt localizate cele două categorii de receptori (fig. 4).

a) URECHEA EXTERNĂ este alcătuită din pavilionul urechii şi meatul acustic extern. Ea serveşte pentru captarea şi dirijarea undelor sonore spre urechea mijlocie.

Pavilionul urechii este o expansiune lameloasă pereche, cu suprafaţa neregulată, aşezată pe partea laterală a capului, înaintea procesului mastoidian, înapoia articulaţiei temporomandibulare şi a regiunii maseterine, dedesubtul regiunii temporale şi deasupra regiunii parotidiene.

Pavilionul urechii prezintă două feţe. *Faţa laterală,* concavă, este caracterizată prin câteva proeminenţe şi şanţuri situate în jurul unei depresiuni centrale numită *concă,* din care porneşte meatul acustic extern. Astfel, în jurul concii se dispune proeminenţa *antehelixului* circumscrisă la rândul ei de reliefu *helixului,* care formează conturul porţiunii superioare a pavilionului; conca est

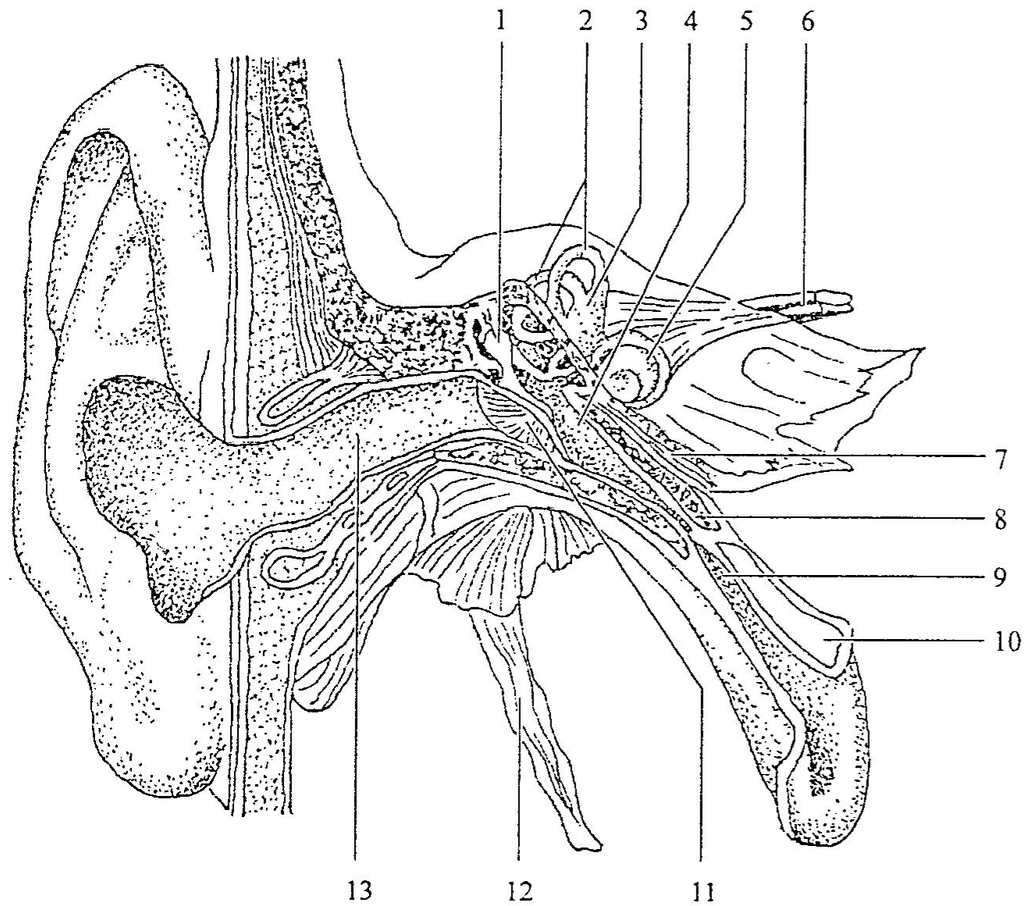

Fig. 4. *Secțiune frontală prin ureche.*
1. Oscioarele urechii (ciocanul). - **2.** Canalele semicirculare. - **3.** Vestibulul osos. - **4.** Cavitatea timpanică. - **5.** Cohleea. - **6.** N. vestibulocohlear. - **7.** M. tensor al timpanului. - **8.** Porțiunea osoasă a tubei auditive. - **9.** Istmul tubei auditive. - **10.** Cartilajul tubei auditive. - **11.** Membrana timpanică. - **12.** Procesul stiloidian. - **13.** Meatul acustic extern.

delimitată anterior de un tubercul numit *tragus*. Partea inferioară a pavilionului este moale și formează *lobulul urechii*. Fața medială, convexă, invers conformată decât precedenta, determină împreună cu peretele cranian un unghi de 20-30° deschis înapoi, formând *șanțul retro-auricular*.

Pavilionul este acoperit de *tegument fin*, aderent de cartilajul subiacent; tegumentul este prevăzut cu peri rudimentari, glande sebacee și sudoripare foarte rare. Pe tragus firele de păr sunt mai numeroase și mai groase, în special la bărbații mai în vârstă. Pielea se continuă cu cea a regiunilor învecinate. Componenta structurală principală este reprezentată de *cartilajul pavilionului;* acesta lipsește la nivelul lobulului urechii, unde este înlocuit cu un pachet adipos conținut într-o cută a pielii. Cartilajul este fixat de oasele învecinate prin trei ligamente auriculare (anterior, posterior și superior) și prin mușchii extrinseci ai pavilionului, studiați cu regiunea topografică temporală. Există și mușchi intrinseci, dar ei sunt nefuncționali la om.

Datorită situației sale expuse, pavilionul poate fi sediul degerăturilor, arsurilor, al revărsatelor sangvine (othematom) sau al pericondritelor traumatice care duc la deformarea lui.

Meatul sau **conductul acustic extern** este un canal întins de la concă până la membrana timpanică. In general *direcția* lui este oblică medial, înainte și puțin în jos, descriind în totalitate o curbă foarte neregulată. Examinând meatul pe o secțiune frontală, se observă că în cele două treimi laterale este orizontal, pentru ca în segmentul medial să se încurbeze în jos. Pe o secțiune orizontală, i se pot descrie două curburi: una laterală cu convexitatea anterioară și alta medială cu concavitatea anterioară. Datorită acestei dispoziții, pentru explorarea în întregime a meatului și a membranei timpanice, examinatorul trebuie să tragă pavilionul în sus și posterior.

Peretele anterior al meatului vine în raport cu articulația temporomandibulară; cel posterior cu mastoida; cel inferior cu glanda parotidă, iar cel superior cu etajul mijlociu al bazei craniului.

Structural, meatul are: *o componentă osoasă* - cea medială - reprezentată de porțiunile timpanică și solzoasă ale temporalului; o porțiune laterală *fibrocartilaginoasă;* aceasta este alcătuită din meatul cartilaginos, care constituie pereții anterior și inferior ai conductului, și se continuă printr-un istm cu cartilajul pavilionului; partea fibroasă completează pereții superior și posterior ai porțiunii laterale a meatului acustic. Meatul este căptușit de *piele,* prevăzută în porțiunea cartilaginoasă cu peri fini, glande sebacee și glande sudoripare modificate, numite *glande ceruminoase*. Uneori, produsul lor de secreție, cerumenul, nu se elimină, se acumulează în meat formând dopuri de cerumen, care trebuie îndepărtate cu un jet de apă caldă. De asemenea pielea meatului este destul de frecvent sediul foliculitelor și furunculilor, afecțiuni extrem de dureroase.

Irigația arterială a urechii externe este realizată de sistemul carotidei externe: prin *ramurile auriculare anterioare,* din temporala superficială, prin *artereoauriculara profundă*, ramură a maxilarei și prin *artera auriculară posterioară,* ramură directă din carotidă. *Venele* sunt tributare jugularei externe și plexului pterigoidian. *Limfaticele* se îndreaptă către nodurile mastoidiene, parotidiene și cervicale laterale profunde.

Inervația senzitivă este asigurată de *auriculotemporal*, ramuri auriculare din plexul cervical și din vag.

Urechea externă (împreună cu membrana timpanică ce aparține urechii mijlocii) este singurul segment care poate fi explorat direct prin inspecție simplă și prin otoscopie.

b) URECHEA MIJLOCIE este reprezentată de o cavitate principală - cavitatea timpanică (casa timpanului) - cu conținutul ei, apoi de tuba auditivă și cavitățile mastoidiene. Servește pentru transmiterea mecanică a undelor sonore la urechea internă și la adaptarea reflexă a receptorilor acustici la intensitatea sunetelor.

Cavitatea timpanică, turtită în sens transversal, este așezată înclinat, într-un plan oblic de sus în jos și latero-medial. Ea conține un lanț de oscioare articulate între ele și doi mușchi anexați acestora.

I se descriu *șase pereți. Peretele membranos* sau peretele lateral, are o porțiune membranoasă și una osoasă; este membrana timpanului, înconjurată de un cerc osos. Răspunde meatului acustic extern. Înălțimea cavității timpanice o

depăşeşte pe cea a meatului, astfel încât peretele este membranos doar în zona corespunzătoare meatului.

Membrana timpanică, de formă aproape rotundă, este subţire dar rezistentă. Ea este înclinată, formând cu orizontala un unghi de 40-50° la adult; înclinaţia este mai accentuată la copii, dar ea se reduce odată cu creşterea. Datorită acestei înclinaţii, faţa laterală a membranei priveşte în direcţie laterală, în jos şi înainte. Cea mai mare parte a membranei timpanice - care se inseră în şanţul timpanic - este întinsă (*Pars tensa*); porţiunea anter-superioară - inserată pe porţiunea so[1] ă a temporalului - este flască (*Pa* *accida*).

Structural, este alcătuită din patru straturi, care sunt din afară înăuntru: stratul cutanat, foarte fin, lipsit de foliculi piloşi; stratul fibros radiat; stratul fibros circular, şi stratul mucos - care se continuă cu mucoasa cavităţii timpanice.

Irigaţia arterială a membranei timpanice este alcătuită din două reţele anastomozate între ele: reţeaua superficială provine din *artera auriculară profundă;* reţeaua profundă este formată din ramuri ale *timpanicei anterioare* (din artera maxilară) şi din *stilomastoidiană* (ramură din auriculara posterioară). *Venele* superficiale conduc sângele spre vencle meatului extern, iar cele profunde, la venele cavităţii timpanice. *Limfaticele* se comportă ca şi colectoarele venoase. *Nervii* straturilor superficiale ale membranei provin din *auriculotemporal* şi din *vag*; inervaţia straturilor profunde se datorează *plexului timpanic.*

Porţiunea osoasă a peretelui lateral al casei timpanului este un cerc osos, a cărui parte superioară (*zidul oscioarelor*) este situată deasupra meatului acustic extern, din cauza oblicităţii acestui perete.

Peretele labirintic sau peretele medial răspunde vestibulului urechii interne. În mijlocul său se găseşte proeminenţa *promontoriului* (datorată primei ture de spiră a cohleei). Postero-superior, într-o depresiune, se află *fereastra vestibulului* (fereastra ovală), care corespunde vestibulului urechii interne; postero-inferior, într-o altă depresiune, este *fereastra cohleei* (fereastra rotundă), ce corespunde scalei timpanice a cohleei. Aceasta din urmă este astupată de *membrana timpanică secundară.* Deasupra acestor elemente, aproximativ orizontal, trece *proeminenţa canalului nervului facial;* canalul este separat de cavitatea timpanică printr-un perete osos foarte subţire, datorită căruia supuraţiile urechii medii se complică uneori prin coafectarea nervului (paralizii faciale). Deasupra şi paralel cu canalul facialului se găseşte o altă proeminenţă alungită - cea a *canalului semicircular lateral.* Un al treilea conduct, situat antero-superior pe peretele labirintic, este *semicanalul muşchiului tensor al membranei timpanului.* De la unirea peretelui medial cu cel posterior ai cavităţii timpanice se desprinde *eminenţa piramidală,* în canalul căreia este adăpostit muşchiul scăriţei.

Peretele carotidian sau peretele anterior vine în raport cu canalul carotidian. În partea sa superioară se deschide tuba auditivă. Lateral de aceasta peretele prezintă un orificiu în formă de "Y" prin care ies ligamentul anterior al ciocanului şi nervul coarda timpanului.

Peretele mastoidian sau peretele posterior prezintă în partea superioară

orificiul de intrare în aditus ad antrum; sub el se află orificiul prin care pătrunde în cavitatea timpanică nervul coarda timpanului. Peretele vine în raport cu celulele mastoidiene şi cu porţiunea descendentă a canalului facialului.

Peretele tegmental sau peretele superior, alcătuit dintr-o lamelă osoasă subţire numită tegmen tympani, răspunde etajului mijlociu al bazei craniului. Când acest perete este dehiscent sau sutura pietroscuamoasă este insuficient osificată, infecţiile cavităţii timpanice se pot propaga la meninge, complicându-se cu meningite sau chiar cu formarea unor abcese temporale de origine otică.

Peretele jugular (inferior) este îngust şi vine în raport cu bulbul superior al venei jugulare interne.

Oscioarele urechii sunt: *ciocanul* - al cărui manubriu este înglobat în grosimea membranei timpanice, *nicovala* şi *scăriţa* cu talpa fixată în fereastra vestibulului. Oscioarele se articulează între ele, formând un lanţ interpus între membrana timpanică şi fereastra vestibulului. Ele au rolul de a transmite vibraţiile membranei timpanice, la urechea internă. Ciocanul şi nicovala sunt fixate de pereţii cavităţii prin ligamente; pe colul ciocanului se inseră tendonul *muşchiului tensor al membranei timpanice;* pe ramura posterioară a scăriţei se inseră *tendonul muşchiului scăriţei.*

Cavitatea timpanică este străbătută de *nervul coarda timpanului.*

Casa timpanului este căptuşită cu o *mucoasă.* La locul unde oscioarele sau ligamentele lor iau contact cu pereţii, mucoasa se reflectă şi le formează un înveliş. Trecând de pe pereţi pe conţinutul cavităţii, mucoasa determină formarea unor plice de-a lungul ligamentelor, tendoanelor muşchilor şi a nervului coarda timpanului. Acestea contribuie la subdivizarea casei timpanului în spaţii secundare.

Topografic, cavitatea este împărţită în trei etaje:

- *Etajul inferior* (hipotimpanic) reprezintă partea cea mai declivă a casei timpanului; este situată sub nivelul planşeului meatului acustic extern.

- *Etajul mijlociu* (timpanic) corespunde membranei timpanice. Conţine manubriul ciocanului, ramura lungă a nicovalei şi scăriţa. La nivelul său, prezenţa plicelor mucoasei determină formarea a trei funduri de sac: două situate dedesubtul plicelor anterioară şi posterioară ale ciocanului, de o parte şi de alta a manubriului: sunt *recesul anterior* şi respectiv *posterior* ale membranei timpanice (pungile Tröltsch); deasupra plicelor menţionate, corespunzător porţiunii flasce a membranei timpanice, se formează *recesul superior* (punga Prussak).

- *Etajul superior* (recesul epitimpanic) cunoscut în clinică sub numele de *atica* sau loja oscioarelor, conţine capul ciocanului, corpul şi ramura scurtă a nicovalei; este limitat în jos de planul trecut prin peretele superior ale meatului acustic extern. Partea superioară a acestui reces se numeşte *porţiunea cupulară,* şi e cuprinsă între zidul oscioarelor - lateral - capul ciocanului, corpul nicovalei şi ligamentele lor superioare - medial. La nivelul tuturor acestor spaţii secundare se pot închista procesele supurative ale casei timpanului.

Irigaţia arterială a cavităţii timpanice este asigurată de o reţea, la forma-

rea căreia participă: *arterele timpanică anterioară* (ramură a maxilarei), *superioară* (din meningeea mijlocie), *posterioară* (din auriculara posterioară), *inferioară* (din faringiana ascendentă), precum și *arterele caroticotimpanice* (din carotida internă). *Venele* urmează traiectul invers al arterelor. *Limfaticele* sunt tributare nodurilor parotidiene și retrofaringiene. *Inervația mucoasei* este dată de *plexul timpanic*, format din ramuri ale nervului timpanic (din glosofaringian) și ramuri simpatice din nervul carotic intern. *Inervația mușchiului tensor* este dată de mandibular, iar cea a *mușchiului scării* de către facial.

Tuba auditivă (trompa Eustachio) este un conduct osteo-condro-membranos. Ea leagă cavitatea timpanică cu nazofaringele, fiind parțial conținută în grosimea temporalului, iar în parte, alipită de suprafața externă a bazei craniului. Are rolul de a menține egală presiunea de o parte și de cealaltă a membranei timpanice. *Direcția tubei* este oblică în sens latero-medial, dinapoi-înainte și de sus în jos. *Calibrul* nu este uniform; poate fi considerată ca având forma a două conuri, unite prin vârful lor la nivelul *istmului*. Conul postero-lateral, cel dinspre cavitatea timpanului, reprezintă porțiunea osoasă a tubei (semicanalul inferior al canalului musculo-tubar); el formează o treime din lungimea tubei. Cele două treimi antero-mediale reprezintă porțiunea fibro-cartilaginoasă. În repaus tuba nu are lumen, fiind turtită dinafară înăuntru și dinapoi înainte. Astfel, ea are două fețe, două margini și două orificii.

Fața antero-laterală vine în raport cu mușchiul tensor al vălului palatin, care o separă de ganglionul otic, de nervul mandibular, de coarda timpanului și de artera meningee mijlocie. *Fața postero-medială* are raporturi cu mușchiul ridicător al vălului palatin. De-a lungul *marginii superioare* trece semicanalul mușchiului tensor al membranei timpanice. *Marginea inferioară* ocupă spațiul unghiular delimitat de mușchii ridicător și tensor ai vălului palatin. *Extremitatea laterală* este reprezentată de orificiul timpanic al tubei, situat pe peretele anterior al cavității timpanice. *Extremitatea medială* este reprezentată de orificiul faringian al ei. Suprafața interioară a tubei este căptușită de *mucoasă* care se continuă pe de o parte cu cea a casei timpanului, iar pe de alta cu mucoasa nazofaringiană.

Vascularizația arterială a tubei provine din carotida externă prin *faringiana ascendentă*, prin *meningeea mijlocie* și prin *artera canalului pterigoidian*. *Venele* se varsă în plexul pterigoidian. *Limfaticele* sunt tributare nodurilor retrofaringiene. *Inervația* este furnizată de *nervul timpanic* și din *ramurile faringiene* ale ganglionului pterigopalatin.

Cavitățile mastoidiene. Cavitatea timpanică comunică în partea posterioară cu o serie de cavități pneumatice săpate în procesul mastoidian. Ele sunt căptușite de o mucoasă subțire, în continuitate cu tunica mucoasă a casei timpanice. Se pot diviza în două grupe mari: antrul mastoidian cu canalul său de comunicare cu cavitatea timpanică - și celulele mastoidiene.

Antrul mastoidian este cavitatea cea mai constantă, cu o poziție centrală între celelalte cavități. Are următoarele raporturi:

- *Peretele lateral* este cel chirurgical. Proiecția la suprafața craniului se face astfel: se trasează o verticală la 5 mm înapoia peretelui posterior al meatului acustic extern și o orizontală la 5 mm deasupra spinei suprameatum; se duc două drepte paralele la acestea, înapoia și respectiv dedesubtul lor, la o distanță de 1 cm de ele. Se delimitează un pătrat de 1 cm² prin care se efectuează evidarea pietro-mastoidiană.

- *Peretele medial* corespunde fosei cerebeloase și sinusului sigmoidian.

- *Peretele superior* este format de segmen timpani.

- *Peretele inferior* este în raport cu celulele mastoidiene subantrale profunde.

- *Peretele posterior* vine în raport cu celulele mastoidiene posterioare și uneori cu sinusul sigmoidian.

- *Peretele anterior* prezintă în partea sa superioară, orificiul aditusului, iar sub acesta este în raport cu a treia porțiune a canalului nervului facial.

Aditus ad antrum este un canal scurt și îngust; este limitat: în jos, de masivul osos din jurul canalului facialului; medial, de proeminența canalului semicircular lateral; superior, de tegmen tympani; lateral, de peretele posterior al meatului acustic extern.

Celulele mastoidiene au o dispoziție foarte variată. Sistematizarea lor topografică le-a împărțit în blocuri mari, alcătuite din grupe de celule. În raport cu antrul, ele sunt denumite grupul anterior și grupul posterior.

Grupul anterior este subîmpărțit în felul următor:

- celulele antrale superficiale, situate în peretele lateral al antrului;

- celulele subantrale superficiale, așezate dedesubtul precedentelor;

- celulele subantrale profunde (intersinusofaciale), situate dedesubtul antrului mastoidian;

- celulele vârfului, care ocupă procesul mastoidian propriu-zis.

Grupul celulelor posterioare este subdivizat în:

-celulele sinusale superioare, așezate în dreptul extremității laterale a sinusului transvers;

- celulele sinusale mijlocii, ce corespund porțiunii descendente a sinusului sigmoidian;

- celulele sinusale inferioare, localizate spre porțiunea terminală a sinusului sigmoidian.

Procesul de pneumatizare poate invada și o parte a solzului temporalului, mai ales procesul zigomatic și rădăcinile sale, precum și stânca temporalului, uneori până spre vârful ei.

c) URECHEA INTERNĂ este alcătuită dintr-un sistem de cavități și canale osoase săpate în grosimea porțiunii pietroase a temporalului, care constituie labirintul osos; acesta conține în interior o serie de vezicule și tuburi epitelio-membranoase, ce poartă numele de labirint membranos.

Labirintul osos este format din vestibul, canalele semicirculare și cohlee.

Porțiunea centrală - *vestibulul osos* - este situat: medial de cavitatea timpanică, cu care comunică prin fereastra vestibulului; posterior de cohlee, cu al cărui canal spiral se continuă; antero-inferior de cele trei canale semicirculare cu care comunică. Peretele medial al vestibulului vine în raport cu fundul meatului auditiv intern.

Canalele semicirculare osoase (anterior, posterior și lateral) sunt așezate

în trei planuri diferite, perpendiculare între ele; întregul complex al canalelor este rotat cu 45° față de planurile fundamentale de orientare. Fiecare canal are două extremități, dintre care una este mai dilatată, numită *ampulă*. Extremitățile neampulare ale canalelor anterior și posterior, se unesc într-un braț comun. De aceea se află doar cinci orificii de deschidere ale canalelor în vestibul: trei orificii ampulare și două neampulare. Dintre raporturile pe care le prezintă canalele semicirculare, amintim următoarele: canalul lateral determină o proeminență pe peretele medial al cavității timpanice și al aditusului ad antrum; canalul anterior determină eminența arcuată de pe fața antero-superioară a stâncii temporalului.

Cohleea (melcul osos) este alcătuită din următoarele componente: un ax conic numit *modiol* (columelă), a cărui bază corespunde meatului auditiv intern; în jurul modiolului se încolăcește de două ori și jumătate, *canalul spiral* al cohleei; baza canalului se deschide în vestibul, iar vârful - *cupula cohleei* - se termină în fund de sac; interiorul canalului spiral este subdivizat incomplet în cele *două rampe (vestibulară și timpanică)*, de către *lama spirală osoasă*.

Labirintul membranos este constituit din aceleași trei componente ca și labirintul osos. *Vestibulul membranos* constă din două vezicule: una superioară, *utricului*, alta inferioară, *saculul*. În utricul se deschid canalele semicirculare membranoase. Saculul comunică cu utricului prin *ductul utriculosacular*; și cu ductul cohlear printr-un canalicul îngust (*ductus reuniens*). *Canalele semicirculare* au aceeași dispoziție cu cele osoase. *Ductul cohlear* (melcul membranos) parcurge canalul spiral al cohleei, contribuind la separarea celor două rampe.

La nivelul labirintului membranos sunt dispuși *receptorii acustici* și cei *vestibulari*. Dimensiunile labirintului membranos sunt mult mai reduse decât cele ale labirintului osos. Datorită acestui fapt, între pereții labirintului osos și ai celui membranos se află *spațiul perilimfatic*, care conține *perilimfa*. Lumenul labirintului membranos este plin cu un alt lichid, *endolimfa*.

Irigația arterială a urechii interne este datorată în special *arterei labirintice*, ramură din bazilară. *Venele* sunt tributare sinusurilor transvers și pietros inferior, precum și direct venei jugulare interne.

Pe fața posterioară a stâncii osului temporal se găsește *orificiul* sau *porul acustic intern*; el conduce în **conductul** sau **meatul acustic intern.** Acesta din urmă adăpostește *nervii vestibulocohlear (VIII)* și *intermediofacial (VII)*, precum și *ganglionul vestibular (Scarpa)*. Fundul conductului este împărțit printr-o creastă transversală, într-un etaj superior și altul inferior. În etajul superior se găsesc două orificii: unul anterosuperior ce reprezintă orificiul de intrare în canalul nervului facial (Falopio) din stâncă; orificiul postero-superior, de fapt o arie ciuruită - *aria vestibulară superioară* - prin care trec filetele *nervului utriculo-ampular*. Etajul inferior cuprinde în partea sa anterioară, *aria cohleei*, cu numeroasele orificii destinate *nervului cohlear*; postero-inferior se găsește *aria vestibulară inferioară*, prin orificiile căreia trec filetele *nervului sacular*.

Aplicații medico-chirurgicale. Inflamațiile mucoasei cavității timpanice - otitele medii - mai frecvente la copii, se propagă de obicei din fosele nazale prin tuba auditivă. Netratate la timp, la rândul lor se pot complica cu inflamații ale mucoasei cavităților mastoidiene - mastoidite, sau se pot propaga spre urechea internă, producând labirintite.

Explorarea membranei timpanice se face prin otoscopie, cu ajutorul unui specul auricular, care are rol de a anula curburile meatului auditiv extern - și cu un fascicul de raze luminoase proiectate cu ajutorul unei oglinzi frontale. Tot pe această cale se practică și incizia membranei timpanice (paracenteză) în anumite otite, pentru evacuarea secrețiilor din casa timpanului. **Explorarea cavităților mastoidiene** se face cu ajutorul radiografiilor, iar evacuarea supurațiilor prin evidare pietro-mastoidiană.

1.2. ETAJUL FACIAL AL CAPULUI

(Facies-Regiones faciales)

Porțiunea facială sau viscerală a capului, sau simplu fața, cel de al doilea segment al capului, este situată în partea anterioară și inferioară a acestuia. La nivelul său sunt localizate: organul de simț cel mai perfecționat al omului - cel al vederii, precum și porțiunile incipiente ale aparatelor digestiv și respirator, care includ și alte două dintre organele de simț - cel al gustului și respectiv al mirosului.

Scheletul feței este reprezentat de viscerocraniu sau masivul osos facial, care este sudat la zona anterioară a exobazei neurocraniului.

Viscerocraniul are forma unei prisme cu 5 fețe.

Fața anterioară formează "fața". Pe linia mediană se găsesc de sus în jos: *sutura frontonazală, sutura internazală, apertura piriformă, spina nazală anterioară, sutura intermaxilară* și *protuberanța mentonieră*. De o parte și de cealaltă se găsesc: *aditusul orbitar*; corpul maxilei cu *gaura suborbitară, procesul frontal al maxilei, fosa canină* și fața anterioară a *corpului mandibulei*.

Fața postero-inferioară prezintă: *choanele; palatul osos* cu *gaura incisivă, orificiile palatine mari*, orificiile palatine *mici* și *spina nazală posterioară;* procesul alveolar al *maxilei;* fața posterioară a *corpului mandibulei*.

Fața superioară este aderentă de exocraniu.

Fețele laterale sunt formate de *oasele zigomatice, arcadele zigomatice* și fețele laterale ale *ramurilor mandibulei*.

Limitele etajului visceral al capului sunt: față de neurocraniu - linia care merge, într-o parte și în cealaltă, de la glabelă, urmează marginea supra-orbitară a frontalului, arcada zigomatică, trece pe sub porul acustic extern și ajunge la marginea anterioară a mușchiului sternocleidomastoidian; față de gât - limita de separație merge de pe linia mediană, într-o parte și în cealaltă, urmează marginea inferioară a corpului mandibulei, se continuă prin orizontala convențională dusă până la marginea anterioară a mușchiului sternocleidomastoidian și urcă de-a lungul acesteia până la procesul mastoidian.

Fața cuprinde atât regiuni superficiale, pe care le putem considera regiuni somatice, cât și regiuni profunde, care la

rândul lor se subdivid în regiuni somatice și regiuni viscerale.

1.2.1. REGIUNILE SUPERFICIALE ALE FEȚEI

Sunt reprezentate de regiunile mediane: nazală, labială, mentonieră - și de cele perechi: palpebrală, geniană, maseterină și parotidiană (vezi fig. 1).

1.2.1.1. *Regiunea nazală* *(Regio nasalis)*

Este denumită și *nasul extern* și este reprezentată de proeminența piramidală situată în mijlocul feței, între regiunile palpebrale și cele genienc, și deasupra regiunii labiale.

Ea adăpostește o parte din cavitatea nazală, pe care o protejează spre suprafață. Datorită proeminenței sale poate fi frecvent sediul unor traumatisme. Prin formele foarte diferite pe care le poate avea, nasul este formațiunea care imprimă în cea mai mare măsură fizionomia caracteristică fiecărui individ.

Limitele regiunii sunt: *superior* - depresiunea subglabelară ce corespunde suturii frontonazale; *inferior* - linia care merge prin marginea posterioară a părții mobile a septului nasului și a orificiilor narinare; *lateral* - de o parte și de cealaltă - șanțurile nazo-orbitare și nazogeniene (vezi fig. 1).

Piramida nazală prezintă: *rădăcina nasului* situată în depresiunea subglabelară și corespunzând vârfului piramidei; *baza*, care privește în jos și pe care se găsesc cele două *nări* separate prin septul nazal; două fețe laterale, oblice, care se unesc pe linia mediană formând *dosul nasului;* acesta se termină inferior cu *vârful nasului* (*lobulul*); fețele laterale prezintă în partea lor inferioară *aripile nasului.*

STRATIGRAFIA regiunii nazale constă din următoarele planuri:

a) Pielea - este groasă și mobilă la nivelul rădăcinii și dosului nasului; ea devine subțire și aderentă la nivelul aripilor. Conține fire de păr foarte fine și scurte, numeroase glande sebacee și sudoripare.

b) Planul subcutanat - este alcătuit de o pătură de țesut conjunctiv lax, slab reprezentat mai ales în partea inferioară.

c) Planul muscular - conține o serie de mușchi pieloși: *mușchiul procerus* situat la rădăcina nasului; *mușchiul nazal* cu cele două porțiuni - cea transversală în porțiunea mijlocie a piramidei și cea alară la nivelul aripilor nasului; *ridicătorul buzei superioare și al aripii nasului,* situat la nivelul șanțului nazo-genian.

Ultimele două planuri conțin vasele și nervii regiunii. *Irigația arterială* este asigurată de ramuri din *arterele facială* și *dorsală a nasului*, ultima fiind ramură din oftalmică; *venele* sunt afluenți ai venei faciale; *limfaticele* sunt tributare nodurilor parotidiene superficiale și submandibulare. *Nervii* sunt subțiri: ramuri motoare din *facial* și senzitive din *buchetul suborbitar* (din maxilar).

d) Planul osteo-fibro-cartilaginos - formează scheletul piramidei nazale.

Oasele sunt reprezentate de: cele două oase nazale, cele două procese frontale ale maxilelor și spina nazală anterioară a frontalului.

Cartilajele sunt: marginea antero-superioară a cartilajului septului împreună cu cele două procese laterale ale sale; cartilajele alare mari, alare mici și accesorii.

Spațiile dintre formațiunile osoase și cele cartilaginoase sunt completate de o lamă fibroasă, ce se continuă cu pericondrul și cu periostul.

e) Planul mucos - este reprezentat de mucoasa nazală, care va fi descrisă odată cu regiunea cavității nazale.

Traumatismele nasului extern sunt relativ frecvente. Acestea pot interesa părțile moi, dar deseori se produc și fracturi ale oaselor sau ale cartilajelor, cu sau fără deplasare. Reducerea deplasărilor se face manual și relativ ușor, iar prezența periostului și a unui pericondru gros, permite consolidarea rapidă a fracturilor.

1.2.1.2. *Regiunea labială* *(Regio oralis)*

Denumită și regiunea orală sau regiunea buzelor, este situată pe linia mediană, dedesubtul regiunii nazale și deasupra celei mentoniere, încadrată de cele două regiuni genienc. Este reprezentată de cele două buze, care delimitează orificiul bucal și alcătuiesc peretele anterior al cavității bucale.

Buzele sunt importante pentru supt, pentru prehensiunea alimentelor, în masticație și în limbajul articulat. Ele au rol important în estetică, în definirea fizionomiei și participă la mimică.

Limitele regiunii labiale sunt următoarele: *superior* - linia curbă cu concavitatea inferioară ce trece prin marginea posterioară a porțiunii mobile a septului nazal, marginea posterioară a nărilor și apoi șanțul nazo-labial (de o parte și de cealaltă); *lateral* - liniile convenționale verticale coborâte la 1 cm lateral de comisurile bucale; *inferior* - șanțul mento-labial prelungit în ambele părți până la liniile convenționale menționate (vezi fig. 1.).

După situația lor, distingem o buză superioară și una inferioară. Fiecare buză are: *o față anterioară* (cutanată), care la cea superioară prezintă șanțul vertical numit *filtrum*, ce se termină în jos cu *tuberculul buzei superioare*; *o față posterioară* (mucoasă), ce privește în vestibulul bucal; *o margine aderentă:* pe fața cutanată, ea răspunde - la buza superioară - nărilor și șantului nazo-labial, iar la buza inferioară, șanțului mento-labial; pe fața posterioară, această margine răspunde celor două șanțuri vestibulare, superior și inferior; *o margine liberă* formată de *roșul buzelor.* Cele două margini libere delimitează *orificiul bucal.* Extremitățile celor două buze se unesc și formează *comisurile labiale,* care delimitează *unghiurile bucale.*

STRATIGRAFIC, buzele prezintă:

a) Planul cutanat - gros și aderent de fasciculele musculare subiacente, este înzestrat la bărbați cu peri care formează mustața și barba, cu glande sebacee și sudoripare. Pielea este sediul foliculitelor, eczemei sau altor boli cutanate, datorate adesea iritației provocate de secrețiile nazale, sau la bărbați de bărbierit.

b) Planul muscular - este constituit în principal din *orbicularul gurii* cu cele două porțiuni ale sale, cea marginală și cea labială. Mai participă mușchii: *buccinator, ridicătorul buzei superioare și al aripii nasului, ridicătorul buzei superioare, zigomaticul mare și zigomaticul mic, ridicătorul unghiului*

gurii, rizorius, coborâtorul unghiului gurii, coborâtorul buzei inferioare. Toți acești mușchi contribuie - prin unele dintre fibrele lor - la formarea porțiunii marginale a orbicularului.

c) Planul glandular - este alcătuit din numeroase glande labiale, ușor proeminente pe fața posterioară a buzelor.

d) Planul mucos - face parte din mucoasa cavității bucale.

Irigația *arterială* a regiunii este realizată de cele patru *artere labiale*, ramuri din faciale, care se anastomozează în plin canal, formând două cercuri arteriale situate înspre marginea liberă a buzelor, între planul muscular și cel gla . Ele sunt deci apropiate de fața profundă a buzelor; faptul este important în cazul lezării arterelor prin plăgi externe, în care sutura trebuie să prindă toate planurile pentru a stăpâni hemoragia. *Venele* se varsă în vena facială. Anastomozele acesteia cu vena oftalmică și cu plexurile pterigoidiene, explică posibilitatea propagării unei tromboflebite la sinusul cavernos al durei mater. *Limfaticele* buzei superioare sunt drenate spre nodurile submandibulare; cele ale buzei inferioare se ează parțial cu cele de partea opusă, ajungând la nodurile submentoniere și submandibulare de ambele părți. Relevăm importanța chirurgicală deosebită a acestei dispoziții: în cancerul buzelor - localizat de obicei la buza inferioară - din cauza încrucișării vaselor limfatice, este obligatorie evidarea totală bilaterală a nodurilor, chiar dacă tumora este unilaterală.

Nervii motori provin din *facial*. Inervația senzitivă este sub dependența trigemenului, prin *ramurile labiale superioare* ale nervului suborbitar, pentru buza superioară - și *ramurile labiale inferioare* ale nervului mentonier, pentru cea inferioară.

Buzele sunt interesate deseori de procese patologice: traumatisme, boli de piele, neoplasme sau malformații congenitale (cheiloschizis sau cheilognatoschizis).

1.2.1.3. *Regiunea mentonieră* *(Regio mentalis)*

Denumită și regiunea bărbiei, este situată dedesubtul regiunii labiale și deasupra regiunii suprahioidiene, care aparține gâtului.

Regiunea are importanță pentru fizionomie, precum și pentru patologia tegumentului ei, în special la bărbați.

Scheletul regiunii este format de porțiunea mijlocie a corpului mandibulei.

Limitele: *în jos* - marginea inferioară a corpului mandibulei; *în sus* - șanțul mento-labial, prelungit de o parte și de cealaltă până la liniile verticale coborâte la 1 cm lateral de comisurile bucale; acestea din urmă reprezintă limitele *laterale* ale regiunii (vezi fig. 1).

Regiunea este convexă, mai mult sau mai puțin proeminentă, mai rotunjită sau mai ascuțită, prezentând uneori o gropiță mediană (*foseta mentonieră*). În acest fel, bărbia influențează, prin forma ei, fizionomia și înălțimea feței.

STRATIGRAFIC, regiunea mentonieră are următoarea succesiune de planuri:

a) Pielea - este groasă; la bărbat conține foarte mulți foliculi piloși și fire de păr care formează "barba"; apoi glande sebacee și sudoripare.

b) Planul subcutanat - sărac în grăsime, conține în schimb numeroase tracturi conjunctive și fibrele superioare ale mușchiului platisma.

c) Planul muscular - este format din trei mușchi piloși care se suprapun parțial, în sens latero-medial: *coborâtorul unghiului gurii, coborâtorul buzei inferioare* și mușchiul *mentonier* (mental).

Ultimele două planuri conțin elemente vasculo-nervoase de calibru redus: sunt ramificațiile buchetului mentonier, precum și ramuri ale nervului facial.

1.2.1.4. *Regiunea palpebrală*

Regiune pereche, este situată de o parte și de cealaltă a nasului, dedesubtul regiunii frontale și deasupra celei geniene. Ea se continuă în profunzime cu regiunea orbitară, cu care, de altfel, poate fi descrisă împreună. Este alcătuită din cele două *pleoape*, anexe ale ochiului, care delimitează *fanta palpebrală*. În grosimea pleoapelor este conținută o parte a *căilor lacrimale*.

Regiunea are o deosebită importanță practică: aici se poate examina bulbul ocular și tot pe aici se produc cele mai frecvente leziuni traumatice ale ochiului. Pleoapele au o patologie bogată, legată de structura lor și de prezența căilor lacrimale.

Limitele sunt reprezentate de marginile aditusului orbitar (vezi fig. 1). În profunzime, regiunea ajunge până la conjunctiva palpebrală (inclusiv).

Fiecărei pleoape i se descriu: *o față anterioară*, subdivizată în două porțiuni - una centrală convexă, mai rigidă, și alta periferică, moale; aceasta se deprimă în cazul pleoapei superioare într-un șanț curb cu concavitatea inferioară, ce se adâncește pe măsură ce pleoapa se ridică; *o față posterioară* concavă, care se mulează pe bulbul ocular; *o margine aderentă* prin care pleoapa răspunde aditusului orbitar; *o margine liberă* cu două porțiuni, separate între ele prin papila lacrimală: o porțiune medială sau lacrimală, foarte scurtă, lipsită de cili - și o porțiune laterală sau ciliară, lungă (6/7 din lungime), caracterizată prin prezența *cililor (genele)*. Cele două margini libere circumscriu fanta palpebrală. Extremitățile omonime ale pleoapelor se unesc și formează *comisurile palpebrale*, care delimitează *unghiurile ochiului* sau *canturile* (medial, respectiv lateral). Unghiul medial mărginește *lacul lacrimal* (între porțiunile lacrimale ale marginilor libere ale pleoapelor). Aria lacului lacrimal este ocupată de două formațiuni care aparțin conjunctivei bulbare: *caruncula lacrimală* (alcătuită din câțiva foliculi piloși, fibre de păr rudimentare, glande sebacee) acoperită de mucoasă, și *plica semilunară*, situată lateral de caruncă.

STRATIGRAFIC, pleoapele sunt alcătuite astfel:

a) Pielea - extrem de fină și mobilă, se continuă la nivelul marginilor libere cu conjunctiva.

b) Planul subcutanat - foarte subțire, este alcătuit din țesut conjunctiv lax. El se infiltrează cu ușurință cu serozitate, putând da naștere la edeme mari (edeme palpebrale).

c) Planul muscular striat - este reprezentat de *mușchiul orbicular al ochiului* cu cele trei porțiuni ale sale: porțiunea palpebrală dispusă ca două semiinele în jurul marginilor libere ale pleoapelor; porțiunea orbitară este periferică; porțiunea lacrimală (mușchiul lui Horner) este situată înapoia sacului lacrimal.

d) Planul conjunctiv submuscular - este analog celui subcutanat. În cazul

pleoapelor superioare, acest țesut se continuă cu planul subaponevrotic al regiunii frontale, astfel încât, anumite colecții - seroase, sangvinolente sau purulente - în acest strat al scalpului, pot descinde în pleoapa superioară. În această pătură sunt conținute ramurile arterelor palpebrale, precum și principalii nervi, motiv pentru care anestezicele trebuie injectate profund față de mușchiul orbicular.

e) Planul fibros - este alcătuit din două părți: una centrală, *tarsurile palpebrale* - și alta periferică, *septul orbitar*. Extremitățile tarsurilor se prind pe cele două *ligamente palpebrale*, medial și lateral, inserate la rândul lor pe marginile aditusului orbitar. Septul orbitar se inseră, pe de o parte, pe marginile celor două tarsuri, iar pe de alta, se continuă cu periorbita la nivelul circumferinței aditusului orbitar; în partea medială se îndepărtează de ligamentul palpebral medial, se unește cu porțiunea reflectată a acestuia, pentru a se prinde pe creasta lacrimală posterioară. Datorită acestei dispoziții, canaliculele lacrimale, sacul lacrimal și porțiunea lacrimală a mușchiului orbicular al ochiului nu se găsesc în orbită, ci în grosimea pleoapelor. Acestui plan îi aparține și *tendonul terminal al mușchiului ridicător al pleoapei superioare*. Tendonul se clivează în doua lame: lama superficială ale cărei fibre străbat septul orbitar și fibrele orbicularului, pentru a se termina în dermul pleoapei superioare; lama profundă se inseră pe marginea superioară a tarsului superior. Din lama superficială pornește o prelungire lamelară laterală, care se insinuează între cele două porțiuni ale glandei lacrimale.

f) Planul muscular neted - este reprezentat de *mușchii tarsali*, superior și inferior, cu fibre dispuse vertical. Plecați de pe marginile aderente ale tarsurilor, ei se prind pe tendonul ridicătorului pleoapei superioare, respectiv pe expansiunea tecii mușchiului drept inferior.

g) Planul mucos - este reprezentat de *conjunctiva palpebrală*.

Irigația *arterială* a pleoapelor provine preponderent din oftalmică, prin: arterele palpebrale laterale (din lacrimală) artera supra-orbitară, arterele palpebrale mediale; se mai adaugă ramuri din artera unghiulară (ramură a facialei) și din artera infra-orbitară (ramură a maxilarei). *Venele* sunt numeroase și larg anastomozate pe ambele fețe ale tarsurilor.

a venoasă retrotarsală este în legătură cu venele orbitei și, prin ele, cu circulația endocraniană. Venele pretarsale drenează sângele spre venele facială și temporală superficială. *Limfaticele* se îndreaptă spre nodurile preauriculare, parotidiene superficiale, faciale și submandibulare. *Nervii* motori provin din facial; sensibilitatea este tributară trigemenului prin *nervii infratrohlear* (ramură a nazociliarului), *supraorbitar* și *supratrohlear* (ramuri ale frontalului), prin *nervii lacrimal*, *zigomatic* și *buchetul suborbitar* (din maxilar).

Aparatul lacrimal. Lacrimile, cu rol în umectarea continuă a corneei și îndepărtarea micilor corpi străini ajunși pe partea anterioară a bulbului ocular, sunt secretate de glanda lacrimală și conduse prin mici conducte în fornixul conjunctival superior. De aici, prin clipit și prin mișcările ochiului, ele sunt răspândite pe întreaga suprafață a globului ocular acoperită de conjunctivă. În cele din urmă, lacrimile se adună în lacul lacrimal și apoi, prin căile lacrimale (puncte lacrimale, canalicule lacrimale, sac lacrimal, duct nazo-lacrimal) ajung în meatul inferior al foselor nazale. Totalitatea acestor formațiuni alcătuiesc aparatul lacrimal. Cea mai mare parte a acestuia se găsește în structura pleoapelor (cu excepția porțiunii orbitare a glandei lacrimale și a ductului nazo-lacrimal).

Glanda lacrimală este situată în partea superioară, anterioară și laterală a tavanului orbitei. Ea este divizată de lama superficială a tendonului mușchiului ridicător al pleoapei superioare și de prelungirea sa laterală, în două porțiuni: una orbitară și una palpebrală. Prima, mai mare, găsindu-se înapoia septului orbitar este situată în regiunea orbitară; în schimb porțiunea palpebrală se găsește în grosimea părții laterale a pleoapei superioare. Această porțiune este atașată de fornixul superior al conjunctivei, prin care ea poate fi observată când pleoapa este răsturnată în sus. *Ductele excretoare*, în număr de 8-12, se deschid în acest fund de sac. Cele 4-5 ducte pornite din porțiunea orbitară a glandei, străbat porțiunea ei palpebrală și primesc o parte din ductele acesteia, în timp ce alte 6-8 ducte ale porțiunii palpebrale se deschid separat.

Punctele lacrimale sunt două mici orificii situate, fiecare, pe vârful unei proeminențe de pe marginea liberă a pleoapelor, numită *papila lacrimală*. Ele conduc în cele două *canalicule lacrimale* din grosimea porțiunii lacrimale a marginii libere a pleoapelor. Fiecare canalicul începe printr-o porțiune verticală, după care se dilată brusc formând *ampula canaliculului*; apoi își schimbă direcția devenind orizontal și se îndreaptă spre comisura palpebrală medială. Ajunse aici, de obicei cele două canalicule se unesc, perforează periorbita, iar canaliculul comun rezultat se deschide pe peretele lateral al sacului lacrimal. Canaliculele lacrimale pot fi explorate prin cateterism, manoperă în cursul căreia trebuie să se țină seamă de traiectul lor.

Sacul lacrimal este așezat în fosa sacului lacrimal de pe peretele medial al orbitei. Este acoperit în partea laterală de periorbită, întinsă între cele două creste lacrimale. Sacul este cuprins între cele două fascicule (anterior și posterior) ale ligamentului palpebral medial: înapoia fasciculului posterior al acestui ligament se găsește fasciculul lacrimal al mușchiului orbicular al ochiului și apoi septul orbitar. Porțiunea inferioară a feței anterioare a sacului este subcutanată, putând proemina în cazul unor colecții purulente. Fața medială repauzează pe os, răspunzând, în partea superioară, celulelor etmoidale anterioare, iar în partea inferioară, meatului mijlociu. Extremitatea superioară - *fornixul* - este închisă în fund de sac: în partea inferioară, la nivelul orificiului superior al canalului osos nazo-lacrimal, sacul lacrimal se continuă cu *ductul nazo-lacrimal*.

Irigația arterială a glandei lacrimale este asigurată de *artera lacrimală*, ramură din oftalmică; *venele* sunt tributare venei oftalmice. *Limfaticele* se varsă în nodurile parotidiene. *Inervația* simpatică provine din ganglionul cervical superior, prin *plexul perioftalmic*; fibrele parasimpatice postganglionare provin din ganglionul pterigopalatin, prin *nervul zigomatic*; acesta cedează fibrele secretorii, printr-o anastomoză, *nervului lacrimal* (din oftalmic).

Irigația căilor lacrimale este realizată prin *arterele palpebrale mediale*

şi *dorsale ale nasului* (toate din oftalmică). *Venele* comunică cu reţeaua palpebrală. *Limfaticele* sunt tributare nodurilor submandibulare şi retrofaringiene. *Nervii* căilor lacrimale provin în majoritate din ramurile *nervului infratrohlear*.

1.2.1.5. Regiunea geniană

Regiunea geniană, bilaterală, pereche, este situată lateral de cele trei regiuni mediane, dedesubtul regiunii palpebrale şi medial de cea maseterină. Cunoscută şi sub denumirea de obraz, ea alcătuieşte peretele lateral al cavităţii bucale.

În Nomina Anatomica apare *o regiune infra-orbitară (Regio infra-orbitalis)*, situată sub orbită, şi *o regiune zigomatică (Regio zygomatica)*, corespunzătoare osului zigomatic; pe acestea noi le-am înglobat în regiunea geniană. De asemenea, în N. A., regiunea geniană este descrisă împreună cu regiunea maseterină, sub denumirea de regiune bucală *(Regio buccalis)*.

Prin formaţiunile care o compun, regiunea are importanţă în masticaţie, în vorbire, în expulzarea aerului din cavitatea bucală.

Suportul scheletic al regiunii este realizat de: osul zigomatic, corpul maxilei şi corpul mandibulei.

Limitele: *înainte* - şanţul nazogenian continuat cu şanţul nazo-labial şi apoi cu linia convenţională verticală coborâtă la 1cm lateral de comisura bucală; *înapoi* - marginea anterioară a muşchiului maseter; *în sus* - marginea inferioară a bazei orbitei; *în jos* - marginea inferioară a corpului mandibulei (vezi fig. 1).

Regiunea are formă patrulateră, alungită longitudinal. Aspectul ei este variat; bombat la copii şi la subiecţii obezi; deprimată la oamenii mai în vârstă, slăbiţi sau caşectici. Capilarele pielii reacţionează cu uşurinţă la emoţii (roşeaţă, paloare), sau în unele stări patologice.

STRATIGRAFIE:

a) Pielea - este netedă, presărată cu peri, mai ales la bărbaţi (barba), cu glande sebacee şi sudoripare; ea este mobilă pe straturile subiacente. La bătrâneţe, ...du-şi elasticitatea, face riduri.

b) Planul subcutanat - este alcătuit în această regiune de *corpul grăsos al obrazului* (bula grăsoasă Bichat). Aceasta este înconjurat dinapoi-înainte de *ductul parotidian*. În stările consumptive, când organismul îşi consumă rezervele sale adipoase, corpul grăsos se reduce mult şi obrajii "se scofâlcesc".

c) Planul muscular - conţine două straturi de muşchi ai mimicii:

- într-un strat superficial întâlnim *muşchii: zigomatic mare şi zigomatic mic, rizorius, ridicător comun al aripii nasului şi al buzei superioare, ridicător al buzei superioare, platisma* şi porţiunea orbitară a *orbicularului ochiului;*
- într-un strat profund se găseşte principalul muşchi al obrazului, *buccinatorul*. Plecate de pe linia de inserţie posterioară osteofibroasă (procesul alveolar al maxilei, rafeul pterigomandibular, procesul alveolar al mandibulei), fibrele musculare se îndreaptă înainte spre comisura bucală, unde se termină pe piele şi pe mucoasă. Faţa sa superficială, în special în partea posterioară, este acoperită de o fascie. Muşchiul este perforat de ductul parotidian (STENON!)

d) Planul mucos - este reprezentat de mucoasa vestibulului bucal. Spre deosebire de regiunea labială, aici mucoasa este aderentă de muşchiul buccinator. Aşa se explică faptul că în timpul masticaţiei nu se formează plice mari ale mucoasei, care să fie prinse între arcadele dentare. Între buccinator şi mucoasă se găsesc *glande salivare mici*, mucoase şi seroase. În dreptul colului molarului al doilea superior se află *papila parotidiană*, la nivelul căreia se deschide ductul parotidian (Stenon). Atât în partea superioară cât şi în cea inferioară, mucoasa se reflectă pe maxilă, respectiv pe mandibulă, unde se continuă cu mucoasa gingivală; astfel se formează *şanţurile vestibulare* (gingivo-labiale sau fornixuri). În acest fel, deasupra şi dedesubtul muşchiului buccinator lipseşte planul mucos; el este înlocuit cu planul osos al maxilarului superior şi respectiv inferior, acoperit de periost.

Vasele faciale străbat în diagonală regiunea geniană, de la şanţul marginii inferioare a mandibulei, trecând pe sub muşchiul zigomatic mare, spre unghiul medial al ochiului; aici, artera sub numele de *unghiulară*, se anastomozează cu *artera dorsală a nasului* (din oftalmică). Regiunea mai primeşte şi alte ramuri arteriale, mai importante fiind *artera bucală* (ramură a maxilarei) şi *transversa feţei* (din temporala superficială). *Venele* se colectează în facială şi în vena transversă a feţei. *Limfaticele* se îndreaptă spre nodurile parotidiene şi submandibulare.

Inervaţia motorie provine din *facial*. În paralizia acestuia, faţa este deviată spre partea indemnă; obrazul şi buzele de partea lezată devin flasce şi se ridică la fiecare expiraţie ("bolnavul îşi fumează pipa"). De asemenea, alimentele sunt reţinute între obraz şi gingie, umplând vestibulul bucal. Sensibilitatea regiunii este sub dependenţa nervului *bucal* (din mandibular) şi a *infraorbitarului* (din maxilar).

1.2.1.6. Regiunea maseterină

Situată în partea posterioară a feţei, postero-lateral de regiunea geniană, este o regiune pereche care cuprinde toate planurile moi ce acoperă ramura mandibulei, inclusiv prelungirea anterioară a glandei parotide.

Limite: *înainte* - marginea anterioară a muşchiului maseter; *înapoi* - marginea posterioară a ramurii mandibulei; *superior* - arcada zigomatică; *inferior* - marginea inferioară a mandibulei (vezi fig. 1).

Regiunea maseterină are o formă patrulateră, alungită vertical şi uşor bombată, mai ales în timpul contracţiei maseterului.

STRATIGRAFIE:

a) Pielea - netedă, acoperită cu păr la bărbaţi (barba), glabră la copil şi la femeie, este mobilă pe planurile subiacente.

b) Planul subcutanat - mai mult sau mai puţin bogat în grăsime, conţine: fibre ale *muşchilor zigomatic mare* şi *rizorius*, *artera transversă a feţei* la circa 1 cm sub arcada zigomatică; mai jos *prelungirea anterioară a glandei parotide*, continuată înainte cu *ductul parotidian;* ramuri divergente ale *nervului facial* ieşind de sub glandă; în porţiunea postero-superioară, *vasele temporale superficiale* şi *nervul auriculo-temporal* ce urcă pe dinaintea tragusului; *limfaticele* coboară spre nodurile submandibulare.

c) Fascia maseterină - se inseră pe elementele osoase de la limitele regiunii; împreună cu ramura mandibulei, fascia formează *loja maseterină* care conține mușchiul maseter. Loja comunică în profunzime cu regiunea infratemporală prin incizura mandibulei, prin care trece mănunchiul vasculo-nervos maseterin.

d) Planul muscular - este reprezentat de *maseter*, situat în întregime în regiunea noastră; se inseră pe arcada zigomatică, respectiv pe fața laterală a ramurii mandibulei.

e) Planul osteo-articular - este alcătuit de *arcada zigomatică*, de *ramura mandibulei* și de articulația temporomandibulară. Ramura mandibulei adăpostește porțiunea inițială a *canalului mandibular*, prin care trece mănunchiul vasculo-nervos alveolar inferior.

Articulația temporo-mandibulară, de tip condilian, leagă mandibula de baza craniului. Suprafețele articulare sunt reprezentate de *fosa mandibulară a temporalului* și respectiv de *capul mandibulei*; între ele se interpune *discul articular*. Mijloacele de unire sunt reprezentate de: *capsula fibroasă*, manșon ce se inseră pe marginile suprafețelor articulare și pe discul articular, ceea ce face ca această cavitate articulară să fie subdivizată în două etaje, supra- și inframeniscal, fiecare cu sinoviala sa; *ligamentul lateral*, scurt și gros, se întinde de la rădăcina longitudinală a procesului zigomatic până la partea postero-laterală a colului mandibulei; *ligamentul medial*, subțire și inconstant, se inseră lângă spina sfenoidului și pe partea postero-medială a colului mandibulei.

Regiunea maseterină este importantă din mai multe motive. Astfel, în parotidita epidemică, prelungirea glandei se hipertrofiază și deformează regiunea. Menționăm, de asemenea, trismusul (contractura prelungită a maseterului) care apare în tetanos, făcând imposibilă mobilizarea mandibulei. În sfârșit, afecțiunile articulației (fracturi ale capului mandibulei, artrite) pot fi urmate de redori articulare, sau chiar de anchiloză, afecțiune gravă datorită dificultății considerabile pe care o determină în alimentarea bolnavului.

1.2.1.7. Regiunea parotidiană

Cunoscută și sub numele de regiune retromandibulară, ea este o regiune pereche, ascunsă înapoia ramurii mandibulei, și conținând ca formațiune principală, glanda parotidă. Situația sa în raport cu regiunile învecinate, a făcut ca ea să fie considerată de către unii autori ca aparținând gâtului. Conexiunile apropiate ale glandei parotide cu cavitatea bucală, justifică însă integrarea regiunii în etajul visceral al capului.

Limitele superficiale dau regiunii forma unui patrulater alungit vertical: *anterior* - marginea posterioară a ramurii mandibulei; *posterior* - procesul mastoidian și marginea anterioară a sternocleidomastoidianului; *superior* - porul acustic extern; *inferior* - orizontala care continuă înapoi marginea inferioară a corpului mandibulei. În profunzime, regiunea se întinde până la procesul stiloid și la fața laterală a faringelui (vezi fig. 1).

La exterior, regiunea apare ca un șanț vertical, mai mult sau mai puțin adânc.

STRATIGRAFIA regiunii parotidiene este următoarea:

a) Pielea - subțire, destul de mobilă, la bărbat este acoperită parțial cu păr.

b) Planul subcutanat - slab reprezentat și ușor aderent la piele, conține fibre ale *platismei* și filete nervoase provenite din plexul cervical *(nervul auricular mare)*.

c) Planul fascial - este reprezentat de lama superficială a *fasciei cervicale*, care aici primește numele de *fascie parotidiană*.

d) Planul profund - este alcătuit din numeroase formațiuni, dintre care principala este *glanda parotidă*, toate conținute în așa numita *lojă parotidiană*. Aceasta este delimitată, în cea mai mare parte de prelungirea parotidiană a lamei superficiale a fasciei cervicale. Prelungirea fasciei se desprinde la marginea anterioară a sternocleidomastoidianului; merge în profunzime tapetând pântecele posterior al digastricului și apoi - mai în profunzime - buchetul stilian Riolan (mușchii stilofaringian, stilohioidian și stiloglos, ligamentele stilohioidian și stilomandibular); ajunsă în apropierea faringelui, se inflectează în afară tapetând mușchiul pterigoidian medial, marginea posterioară a ramurii mandibulei și a maseterului, terminându-se din nou pe fascia parotidiană. Astfel se formează pereții lateral, posterior, medial și anterior ai lojii parotidiene. Peretele superior al lojii este reprezentat de meatul acustic extern și de articulația temporomandibulară; cel inferior, de despărțitoarea submandibulo-parotidiană, care separă loja parotidiană de loja glandei submandibulare.

Ca **raporturi extrinseci** ale glandei, în afara elementelor menționate mai sus, trebuie precizate raporturile postero-mediale. *Spațiul mandibulo-vertebro-faringian* este împărțit de lama profundă a fasciei parotidiene într-un *spațiu glandular* ocupat de parotidă și un *spațiu subglandular (laterofaringian)*. Acesta din urmă este divizat prin *diafragma stiliană* (buchetul stilian și aponevroza stilofaringiană sau aripioara faringelui a lui Toma Ionescu) în două loji. *Loja retrostiliană* conține mănunchiul vasculo-nervos al gâtului, nervii gloso faringian, accesor și hipoglos, ganglionul superior al simpaticului și noduri limfatice cervicale laterale profunde. În special raportul cu vena jugulară internă este important pentru chirurgul care practică extirparea glandei pentru neoplasm. *Loja prestiliană* conține cei doi mușchi pterigoidieni, nervul mandibular cu ramurile lui și artera maxilară, formațiuni înglobate într-o atmosferă grăsoasă. De asemenea, raporturile superioare își au importanța lor practică. Inflamațiile, ca și cancerul glandei, pot interesa articulația temporomandibulară, sau pot comprima meatul acustic extern.

Prin glanda parotidă trec: *artera carotida externă* cu ramurile ei terminale, *maxilara* și *temporala superficială*; *vena retromandibulară*, care primește ca afluenți câteva venule parotidiene și maseterine, și vena *auriculară posterioară*; *vase limfatice* destinate *nodurilor parotidiene superficiale* și *profunde*, alipite de carotidă și de vena retromandibulară; *nervul auriculotemporal* care-i aduce fibrele secretorii din ganglionul otic; *nervul facial* care străbate glanda și se răspândește într-un evantai de ramuri; acestea din urmă *împart parotida într-o porțiune superficială și una profundă*. Raporturile cu nervii auriculotemporal și facial explică durerile foarte mari și paralizia facială care pot însoți tumorile parotidiene.

Irigația *arterială* a regiunii parotidiene este realizată de ramuri ale caro-

tidei externe (transversa feței, auriculara posterioară și anterioară). *Venele* se varsă în retromandibulară. *Limfaticele* sunt tributare limfonodurilor parotidiene superficiale și profunde, care trimit apoi limfa la nodurile cervicale laterale profunde. **Inervația** se datorește nervului *auriculotemporal* (fibre senzitive și fibre parasimpatice din ganglionul otic) precum și *plexului simpatic pericarotidian extern*.

1.2.2. REGIUNILE PROFUNDE ALE FEȚEI

1.2.2.1. Regiunile profunde somatice

Sunt reprezentate de regiunile infratemporală și orbitară.

1.2.2.1.1. Regiunea infratemporală

Denumită și regiune facială profundă, este pereche și răspunde perimetrului osos al fosei infratemporale.

Importanța regiunii constă, în primul rând, în prezența nervului mandibular cu ramurile lui terminale, care trebuie uneori abordat în vederea anesteziilor sau a rezecțiilor.

Limitele sunt reprezentate de pereții osoși ai fosei infratemporale, completați de unele formațiuni moi. Regiunea, având forma unei piramide patrulatere, va avea: un *perete medial* - lama laterală a procesului pterigoid și tuberozitatea maxilei, care mărginesc o fantă prin care se pătrunde în fosa pterigopalatină, dependință a regiunii noastre; mai posterior, se află peretele lateral al faringelui, iar mai jos spațiul prestilian, care se insinuează aici; un *perete lateral* - fața medială a ramurii mandibulei, pe care se găsește orificiul superior *al canalului mandibulei* și *lingula mandibulei;* aceasta din urmă este un reper important pentru anestezierea nervului alveolar inferior; un *perete anterior* - tuberozitatea maxilei, și mai jos, rafeul pterigomandibular și cei doi mușchi ce se inseră aici, buccinatorul și constrictorul superior al faringelui, formațiuni care separă regiunea infratemporală de partea posterioară a vestibulului gurii; un *perete posterior* - foița profundă a fasciei parotidiene, procesul stiloid cu buchetul stilian, și articulația temporomandibulară. În rest, un plan convențional care trece tangent la marginea posterioară a ramurii mandibulei, face delimitarea regiunii noastre de loja prestiliană; de fapt acestea comunică larg una cu cealaltă. *Baza* piramidei privește în sus, fiind alcătuită în partea medială de fața infratemporală a aripii mari a sfenoidului; în rest este un orificiu larg, delimitat între arcada zigomatică, osul zigomatic, creasta infratemporală a aripii mari a sfenoidului și tuberculul articular al temporalului. Prin acest orificiu fosa infratemporală comunică cu regiunea temporală. Tot prin acest orificiu coboară tendonul mușchiului temporal și urcă mănunchiurile vasculo-nervoase temporale profunde, cuprinse în țesut celulo-grăsos. *Vârful piramidei* îndreptat în jos, răspunde unghiului mandibulei, mai precis inserției la acest nivel a pterigoidianului medial.

Conținutul regiuni. Cei *doi mușchi pterigoidieni:* cel medial trece oblic din fosa pterigoidă la fața medială a unghiului mandibulei; cel lateral, întins orizontal de la fața infratemporală a aripii mari a sfenoidului și de la lama laterală a procesului pterigoid, la colul mandibulei și la articulația temporomandibulară; între cei doi mușchi se află *fascia interpterigoidiană. Artera maxilară,* care poate trece fie superficial, fie profund față de pterigoidianul lateral; din ea pornesc la acest nivel, ramurile: maseterină, temporalele profunde anterioară și posterioară, pterigoidiene și bucală. *Plexul venos pterigoidian. Nervul mandibular* cu ramurile sale colaterale și terminale, precum și *ganglionul otic.* O parte din corpul adipos al obrazului, care se prelungește apoi în fosa temporală. În această grăsime sunt conținute vasele limfatice ale regiunii, drenate de limfonodurile cervicale laterale profunde.

În partea medială, regiunea are un diverticul osos, **fosa pterigopalatină.** Aceasta are forma unei piramide patrulatere. *Baza piramidei* este îndreptată în sus și este formată de fața maxilară a aripii mari a sfenoidului și de fața inferioară a corpului sfenoidului. Pe bază se găsește *gaura rotundă,* prin care pătrunde în fosă *nervul maxilar* - și porțiunea medială a *fisurii orbitare inferioare,* prin care nervul menționat și *artera suborbitară* ies spre orbită. *Vârful* îndreptat în jos este alcătuit prin alăturarea procesului pterigoidian cu tuberozitatea maxilei și cu lama perpendiculară a palatinului. Vârful se continuă cu *canalul palatin mare,* prin care trec *vasele palatine descendente* și *nervul palatin mare,* precum și cu *canalele palatine mici,* destinate vaselor și nervilor omonimi. *Peretele anterior* este format de tuberozitatea maxilei, care prezintă orificii ce conduc în canalele alveolare, prin care trec *arterele* și *nervii alveolari postero-superiori. Peretele posterior* este format de fața anterioară a procesului pterigoidian; în partea sa superioară se deschide *canalul pterigoidian* prin care trec *vasele* și *nervul canalului pterigoidian* (vidian). *Peretele medial* este format de lama perpendiculară a palatinului cu *gaura sfenopalatină* pentru trecerea *vaselor omonime* și a *ramurilor nervoase nazale postero-superioare. Peretele lateral* lipsește, fosa comunicând pe aici cu fosa infratemporală. Într-un țesut grăsos, fosa pterigopalatină conține: porțiunea terminală a *arterei maxilare* și ramurile ei care trec prin orificiile menționate; *nervul maxilar* în traiectul său de la gaura rotundă până la fisura orbitară inferioară, împreună cu ramurile sale și cu *ganglionul pterigopalatin.*

Regiunea infratemporală are importanță practică pentru anestezia nervului alveolar inferior, anestezia nervului maxilar și infiltrația ganglionului pterigopalatin (în extracții dentare sau nevralgii); apoi în ligaturarea arterei maxilare sau a ramurilor ei (în intervențiile pentru ablația unor tumori).

1.2.2.1.2. Regiunea orbitară

Este o regiune pereche, cuprinsă în orbita osoasă. Este situată de o parte și de cealaltă a porțiunii superioare a cavității nazale; este acoperită anterior de elementele regiunii palpebrale. Ea conține și protejează bulbul ocular și anexele sale. Unii autori consideră regiunea palpebrală ca aparținînd integral regiunii orbitare.

Limitele regiunii sunt reprezentate de pereții osoși ai orbitei, căptușiți de periorbită.

ORBITA OSOASĂ are forma unei piramide patrulatere, cu baza înainte și cu vârful înapoi și puțin medial: astfel, axul ei este îndreptat oblic înapoi și medial. *Baza orbitei (aditusul orbitar)* este patrulateră, cu unghiurile rotunjite, ușor de explorat sub piele (mai puțin marginea medială). *Vârful* este situat la extremitatea medială a fisurii orbitare superioare. *Peretele superior*, concav, este format de porțiunea orbitară a frontalului și - în partea posterioară - de aripa mică a sfenoidului; pe el se găsește *fosa glandei lacrimale*. Acest perete răspunde etajului anterior al bazei craniului. *Peretele inferior* este alcătuit din fața orbitară a maxilei, procesul orbitar al zigomaticului și procesul orbitar al palatinului; este parcurs de *șanțul* și apoi de *canalul suborbitar*, prin care trec elementele *mănunchiului vasculo-nervos suborbitar*. Este un perete subțire care vine în raport cu sinusul maxilar. Acest raport explică durerile orbitare care pot apărea în sinuzitele maxilare, precum și posibilitatea propagării unei colecții purulente sinusale printr-un perete osos dehiscent, la grăsimea retrobulbară. *Peretele lateral* este constituit de procesul orbitar al zigomaticului, de fața orbitară a aripii mari a sfenoidului și porțiunea orbitară a frontalului; prin el, orbita este în raport cu fosa temporală. La alcătuirea *peretelui medial* iau parte - dinainte-înapoi - procesul frontal al maxilei, lacrimalul, lama orbitară a labirintului etmoidal, corpul sfenoidului. În partea anterioară a acestui perete se găsește *fosa sacului lacrimal*, delimitată de cele două creste lacrimale (una anterioară, alta posterioară) și terminată inferior cu orificiul canalului nazo-lacrimal. Peretele răspunde cavității nazale. Marginea supero-laterală prezintă sutura sfenofrontală și *fisura orbitară superioară*. Marginea supero-medială prezintă suturile frontalului cu maxila, lacrimalul și cu etmoidul, apoi cele două orificii etmoidale (anterior și posterior) și *canalul optic*. Marginea infero-laterală prezintă *fisura orbitară inferioară*. Marginea infero-medială este rotunjită și prezintă suturile lacrimo-maxilară și etmoidomaxilară.

CONȚINUTUL ORBITEI. Cavitatea osoasă este căptușită de *periorbită* (periost), subțire dar rezistentă și ușor decolabilă. Conținutul propriu-zis este împărțit de teaca bulbului (capsula Tenon) în două spații, unul anterior sau precapsular și unul posterior sau retrocapsular (vezi fig. 5).

Teaca bulbului este o formațiune fibroelastică ce îmbracă întreaga porțiune sclerală a globului ocular. Are forma unui segment de sferă goală, cu deschiderea înainte. În partea anterioară ea fuzionează cu sclera, în apropierea limbului corneei. Suprafața exterioară a tecii vine în contact, în porțiunea sa preecuatorială, cu conjunctiva bulbară, cu care fuzionează la 3-4 mm înapoia limbului cornean; linia circulară de fuziune este *inelul conjunctival*. Între capsula Tenon și scleră, este delimitat *spațiul episcleral*, compartimentat de numeroase travee conjunctive, care-l transformă într-un sistem lacunar ce conține limfă. De pe teaca bulbului pornesc, de asemenea, numeroase travee care compartimentează grăsimea retrobulbară dându-i un aspect areolar. Teaca este perforată de tendoanele mușchilor extrinseci ai bulbului, de vase și nervi. În jurul tendoanelor și a mușchilor, ea trimite prelungiri care formează *fasciile musculare*. Din punct de vedere chirurgical teaca bulbului este importantă, pentru că permite enucleerea globului ocular, fără deschiderea restului orbitei - și aplicarea unei proteze oculare.

Spațiul precapsular al orbitei conține globul ocular acoperit în partea sa anterioară de conjunctiva bulbară. Aceasta continuă conjunctiva palpebrală la nivelul fornixurilor conjunctivale superior și inferior. La nivelul marginii corneei, conjunctiva bulbară se continuă cu epiteliul anterior cornean. La nivelul lacului lacrimal, conjunctiva bulbară prezintă caruncula lacrimală și plica semilunară.

Bulbul ocular este constituit dintr-un sistem de trei învelișuri; tunica fibroasă, tunica vasculară și tunica internă; precum și din mediile transparente și refrin-

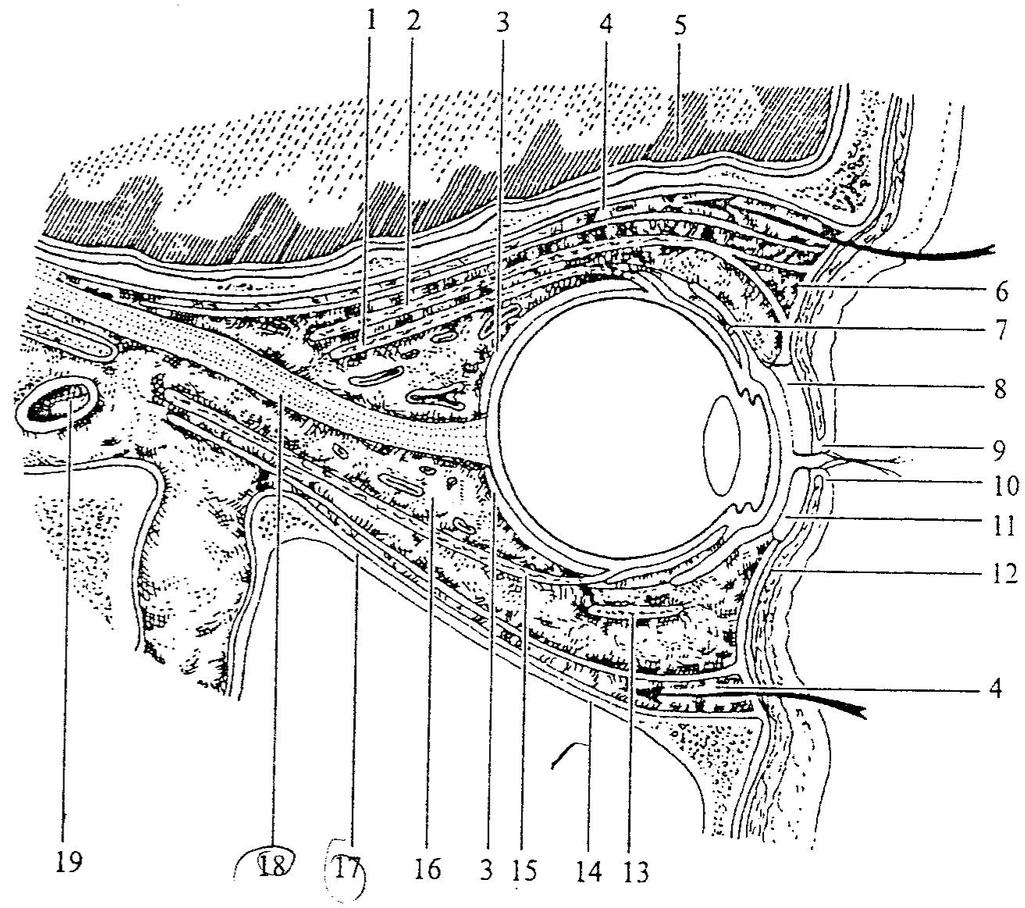

Fig. 5. *Secțiune sagitală prin orbită, trecând prin nervul optic.*
1. M. drept superior. - **2.** M. ridicător al pleoapei superioare. - **3.** Teaca bulbului (capsula Tenon). - **4.** Spațiul perivisceral. Săgețile pătrund în acest spațiu. - **5.** Scoarța cerebrală. - **6.** Septul orbitar. - **7.** Fundul de sac conjunctival superior. - **8.** Tarsul superior. - **9.** Marginea liberă a pleoapei superioare. - **10.** Marginea liberă a pleoapei inferioare. - **11.** Tarsul inferior. - **12.** M. orbicular al pleoapelor. - **13.** M. oblic inferior. - **14.** Planșeul orbitei. - **15.** M. drept inferior. - **16.** Corpul grăsos al orbitei în spațiul inferior. - **17.** Periorbita. - **18.** N. optic. - **19.** A. carotidă internă.

gente: cristalinul, umoarea apoasă şi corpul vitros.

Tunica fibroasă are două porţiuni distincte: cele cinci şesimi posterioare constituie *sclera;* porţiunea anterioară este *corneea,* care, fiind transparentă, este totodată şi un mediu refringent.

Tunica vasculară, denumită astfel datorită bogăţiei sale în vase, are trei porţiuni. *Coroida* este porţiunea posterioară şi se întinde de la discul nervului optic până la *ora serrata* (aceasta este o linie festonată a retinei). Are o culoare brun-roşcată, conţine celule pigmentare şi este foarte bogată în vase sangvine. Porţiunea mijlocie se îngroaşă progresiv dinapoi-înainte şi se întinde de la *ora serrata* până la iris. Poartă numele de *corp ciliar* şi este alcătuită din *70-90 procese ciliare* care secretă umoarea apoasă, şi din *muşchiul ciliar* cu rol în acomodarea la distanţă a ochiului. Porţiunea anterioară a tunicii vasulare este *irisul.* Acesta prezintă în centrul său *orificiul pupilar* şi are în constituţia sa *muşchiul sfincter al pupilei* şi *muşchiul dilatator al pupilei,* ambii cu rol în acomodarea la lumină a ochiului.

Tunica internă sau *retina* conţine elementele receptoare ale aparatului vizual, precum şi primii doi neuroni ai căii optice. Retinei i se disting trei porţiuni. *Porţiunea optică* tapetează suprafaţa interioară a coroidei. *Porţiunea ciliară* aderă la suprafaţa interioară a corpului ciliar, *porţiunea iridiană* este aplicată pe faţa posterioară a irisului. Porţiunea optică este sensibilă la lumină, pe când cele două porţiuni situate înaintea ei sunt insensibile şi de aceea poartă numele de *partea oarbă* a retinei. Limita netă, de forma unei linii festonate, care separă retina optică de retina oarbă se numeşte *ora serrata.* Suprafaţa interioară a retinei este perfect netedă, cu excepţia a două regiuni mici. *Discul nervului optic* (papila optică) situat la 4 mm medial şi la 1 mm deasupra polului posterior, prezintă în mijloc *excavaţia discului*; aici converg fibrele nervului optic pentru a părăsi globul ocular. *Macula lutea (pata galbenă)* este situată exact la polul posterior al ochiului; este de asemenea deprimată în centru, unde se găseşte *fo[illegible]ta centrală,* locul vederii clare.

Cristalinul, lentilă biconvexă, este menţinut în poziţie frontală datorită *zonulei ciliare* (ligamentul suspensor al cristalinului); aceasta se inseră, pe de o parte pe ecuatorul cristalinului, şi pe de altă parte pe *ora serrata.* Cristalinul împreună cu zonula ciliară, împart spaţiul circumscris în interiorul bulbului ocular de către cele trei tunici, în două spaţii secundare. Spaţiul cuprins între cristalin şi cornec este subdivizat prin prezenţa irisului, în *camera anterioară* şi respectiv *camera posterioară;* acestea comunică între ele prin pupilă şi conţin *umoarea apoasă.* Spaţiul dinapoia cristalinului este *camera vitroasă,* care conţine *corpul vitros.*

Irigaţia arterială a bulbului ocular provine din artera oftalmică prin următoarele ramuri: *artera centrală a retinei* pentru tunica internă; *arterele ciliare scurte posterioare* destinate sclerei şi lamei vasculare a coroidei; *arterele ciliare lungi posterioare* pentru iris, corpul ciliar şi parţial pentru coroidă; *arterele ciliare anterioare* care participă la vascularizaţia sclerei (arterele episclerale), a irisului şi a corpului ciliar.

Venele bulbului ocular însoţesc arterele omonime (*vena centrală a retinei, venele episclerale, venele ciliare*). Foarte caracteristice sunt însă cele *patru vene vorticoase,* care primesc cea mai mare parte a sângelui coroidei şi parţial al irisului; toate sunt afluente ale venelor oftalmice superioară şi inferioară, care la rândul lor sunt tributare sinusului cavernos.

Inervaţia bulbului ocular este realizată prin *nervii ciliari lungi,* ramuri ale nervului oftalmic, şi prin *nervii ciliari scurţi,* eferenţe ale ganglionului oftalmic.

Din punct de vedere *topografic şi clinic,* globul ocular are două segmente: *segmentul anterior,* care conţine cristalinul cu zonula ciliară şi tot ce se găseşte înaintea acestora, corneea, camera anterioară, irisul, camera posterioară, corpul ciliar şi umoarea apoasă; *segmentul posterior* cuprinde sclera, coroida, porţiunea optică a retinei şi corpul vitros. Segmentul anterior este superficial şi este uşor de explorat şi de abordat. Segmentul posterior este profund, se explorează numai prin metode speciale şi este dificil de abordat.

Spaţiul retrocapsular, ocupat de *corpul grăsos al orbitei,* este străbătut de muşchi, vase şi nervi. Importanţa acestui spaţiu rezultă tocmai din prezenţa acestor formaţiuni. Grăsimea retrobulbară are rol de rezervă şi de amortizor pentru bulb.

Topografic, spaţiul retrocapsular poate fi subdivizat în trei etaje.

a) Etajul superior este situat imediat sub plafonul orbitei. În partea medială conţine: muşchiul oblic superior şi nervul trohlear care îl inervează; pe muşchi repauzează mănunchiul vasculo-nervos etmoidal posterior, iar imediat sub el, mănunchiul vasculo-nervos etmoidal anterior. Lateral se dispun - dinapoi înainte: nervul lacrimal, artera lacrimală, arterele ciliare scurte, vena oftalmică superioară şi porţiunea orbitară a glandei lacrimale. În partea mijlocie a etajului superior se găsesc: nervul frontal ce se bifurcă, în partea anterioară, în nervii supratrohlear şi supraorbitar; arterele supratrohleară şi supraorbitară (ramuri din oftalmică); muşchiul ridicător al pleoapei superioare, iar sub el muşchiul drept superior.

b) Etajul mijlociu este situat dedesubtul precedentului. Medial, conţine muşchiul drept medial şi nervul infratrohlear (ramură din nazociliar). Mai lateral se găsesc: ramura superioară a nervului oculomotor, artera oftalmică, nervii ciliari lungi, nervul optic, ganglionul ciliar din care se desprind nervii ciliari scurţi. Şi mai lateral se găseşte muşchiul drept lateral cu nervul abducens, care îi este destinat.

c) Etajul inferior conţine: ramura inferioară a nervului oculomotor, vena oftalmică inferioară, muşchii drept inferior şi oblic inferior.

Muşchii extrinseci ai globului ocular (cu excepţia oblicului inferior) se inseră la vârful orbitei prin intermediul *inelului tendinos comun* (tendonul lui Zinn). Acesta este situat în dreptul canalului optic şi al porţiunii mediale a fisurii orbitare superioare şi este sudat cu teaca nervului optic şi cu periorbita. Inelul circumscrie un orificiu cu două compartimente: unul superior situat în dreptul canalului optic, prin care trec nervul optic şi artera oftalmică; unul inferior corespunzător fisurii orbitare superioare, care dă trecere nervilor oculomotor, ab-

ducens şi nazociliar. Celelalte elemente care abordează orbita prin fisura orbitară superioară - şi anume venele oftalmice şi nervii trohlear, lacrimal şi frontal - trec în afara inelului tendinos.

Subliniem importanţa venelor oftalmice datorită anastomozelor lor cu vena unghiulară. Prin ele se pot propaga procesele inflamatorii de la faţă spre sinusul cavernos, în care se varsă aceste vene.

1.2.2.2. Regiunile viscerale

Cuprind: cavitatea nazală şi cavităţile paranazale, cavitatea bucală, vestibulul faringian şi faringele cefalic. Fiecare dintre acestea reprezintă câte o regiune topografică aparte.

1.2.2.2.1. Regiunea cavităţii nazale

Este o regiune mediană profundă a feţei, situată înapoia piramidei nazale şi protejată de aceasta, dedesubtul etajului anterior al bazei craniului, deasupra cavităţii bucale şi între cele două orbite. Cavitatea nazală comunică înainte cu exteriorul prin cele *două orificii narinare*, iar înapoi se deschide în faringe prin cele două *choane*. Cavitatea nazală este alcătuită din două coridoare adăpostite de viscerocraniu - *fosele nazale* - în care se deschid sinusurile paranazale.

Cavitatea nazală constituie segmentul iniţial al căilor respiratorii şi adăposteşte totodată organul olfactiv.

Fiind o cavitate septică, are o patologie bogată. Inflamaţia mucoasei foselor nazale - rinita - complicată adeseori cu inflamaţia mucoasei sinusurilor paranazale - sinuzita - este frecventă în unele boli infecţioase, pentru care cavitatea nazală poate reprezenta poarta de intrare. Rinita însă, se poate croniciza, ducând la tulburări ale funcţiei respiratorii nazale prin obstrucţia datorată hipertrofiei mucoasei. Obstrucţia foselor nazale se poate produce şi prin corpi străini, mai ales la copii, dar şi prin dezvoltarea unor tumori (vegetaţiile adenoide).

Fiecare fosă nazală se împarte în câte două regiuni: vestibulul nazal şi fosa nazală propriu-zisă; aceasta la rândul său are o zonă respiratorie şi una olfactorie.

a) VESTIBULUL NAZAL este un conduct vertical, uşor turtit în sens transversal, înalt de circa 15 mm; este cuprins în *aripa nară* şi *limen nasi*, o creastă a peretelui lateral, reprezentată de marginea inferioară a procesului lateral al cartilajului septului nazal. Vestibulul este căptuşit de piele, care conţine glande sebacee şi peri, motiv pentru care poate fi sediul foliculitelor şi al furunculelor.

b) FOSA NAZALĂ propriu-zisă este delimitată de patru pereţi osteocartilaginoşi, tapetaţi de mucoasa pituitară (vezi fig. 6).

Peretele medial sau *septul nazal*, comun ambelor fose nazale, are trei porţiuni: *septul osos*, situat posterior, este alcătuit din lama perpendiculară a etmoidului şi de vomer; *septul cartilaginos*, situat anterior, a fost descris la regiunea nazală; *septul membranos*, situat în porţiunea antero-inferioară, separă cele două nări. Peretele septal este frecvent sediul pintenelor septale şi al deviaţiilor de sept, determinând obstrucţii mai mult sau mai puţin accentuate ale foselor nazale.

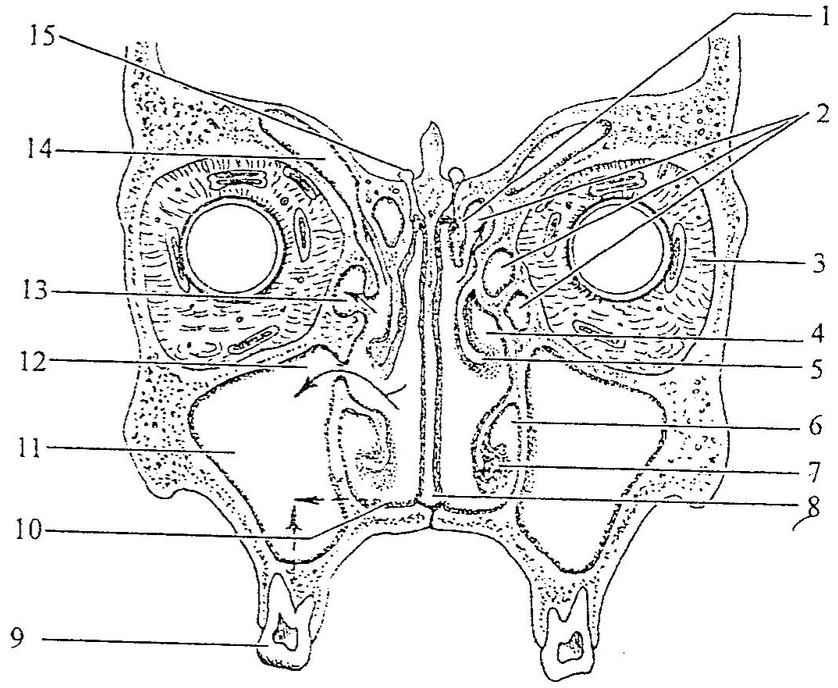

Fig. 6. *Secţiune frontală prin cavitatea nazală şi prin sinusurile paranazale.*
1. Cornetul superior. - **2.** Celule etmoidale; cea superioară se deschide în meatul superior. - **3.** Orbita. - **4.** Meatul mijlociu. - **5.** Cornetul mijlociu. - **6.** Meatul inferior. - **7.** Cornetul inferior. - **8.** Septul nazal. - **9.** Al doilea premolar care poate pătrunde în sinusul maxilar (în direcţia indicată de săgeată). - **10.** Săgeată ce indică accesul chirurgical prin meatul inferior în sinusul maxilar. - **11.** Sinusul maxilar. - **12.** Deschiderea sinusului maxilar în meatul mijlociu. **13.** Deschiderea unei celule etmoidale în meatul mijlociu. - **14.** Sinusul frontal ce se deschide în meatul mijlociu prin canalul fronto-nazal. - **15.** Bulbul olfactiv la care vin filetele nervului olfactiv.

Peretele lateral, mult mai complex şi mai accidentat, este alcătuit dinainte-înapoi din următoarele oase: nazalul, procesul frontal al maxilei, lacrimalul, faţa nazală a corpului maxilei, faţa medială a labirintului etmoidal, conca inferioară, lama perpendiculară a palatinului şi lama medială a procesului pterigoid al sfenoidului. Privit în totalitate, peretele lateral are o porţiune anterioară netedă *(porţiunea preturbinală)* şi una posterioară, mai întinsă, accidentată *(porţiunea turbinală)*. Aceasta din urmă prezintă proeminenţele celor *trei cornete*, separate prin şanţuri, care conduc în cele *trei meaturi*. Meaturile sunt spaţiile dintre feţele laterale ale cornetelor şi peretele lateral propriu-zis; în meaturi se deschid sinusurile paranazale. În *meatul superior* se deschid celulele etmoidale posterioare. În *meatul mijlociu găsim hiatul semilunar*, o fantă mărginită între procesul uncinat şi bula etmoidală, care conduce în *infundibulul etmoidal*. Acesta este un fund de sac îngust şi alungit, în care se deschide canalul fronto-nazal, hiatul maxilar şi celulele etmoidale anterioare. În *meatul inferior* se deschide canalul nazo-lacrimal. Înapoia cozii cornetului superior, în *recesul sfenoetmoi-*

dal, se deschide sinusul sfenoidal. Între feţele mediale ale cornetelor şi peretele septal se găseşte spaţiul îngust al *meatului comun.* În afară de raporturile cu sinusurile maxilar şi etmoidal, peretele lateral se învecinează cu orbita.

Peretele superior se prezintă ca un şanţ îngust, în constituţia căruia intră, dinainte-înapoi: nazalul, spina nazală a frontalului, lama ciuruită a etmoidului, faţa anterioară şi apoi cea inferioară a corpului sfenoidului. Raporturile acestui perete, tot în aceeaşi ordine, se fac cu sinusul frontal, cu etajul anterior al bazei craniului şi cu sinusul sfenoidal.

Peretele inferior, mai larg, este alcătuit de procesul palatin al maxilei şi de lama orizontală a palatinului.

Choana nazală este delimitată: *superior,* de corpul sfenoidului dublat de aripa vomerului; *medial,* de marginea posterioară a vomerului; *inferior,* de marginea posterioară a lamei orizontale a palatinului, iar *lateral,* de lama medială a procesului pterigoid. Cozile unor cornete puternic hipertrofiate sau unele tumori posterioare, pot obstrua choanele. Acelaşi lucru poate surveni şi datorită unor vegetaţii adenoide mari.

Pereţii osoşi ai foselor nazale propriu-zise sunt căptuşiţi de *mucoasa nazală* (pituitara). Ea prezintă unele deosebiri în cele două zone: în cea inferioară, *respiratorie,* este roză, bogat vascularizată; în zona superioară, *olfactorie,* are o colorație gălbuie. Linia de separaţie dintre cele două zone trece prin marginea liberă a cornetului superior şi prin regiunea corespunzătoare a peretelui septal.

Irigaţia *arterială* a foselor nazale este realizată de arterele *etmoidale anterioară şi posterioară* provenite din oftalmică (porţiunea antero-superioară); arterele *nazale posterioare- laterale* şi *septale* - din sfenopalatină (porţiunea postero-inferioară) şi din artera *facială* (vestibulul). Din *plexurile venoase* ale regiunii superioare a foselor nazale, sângele este drenat de *venele etmoidale* (în vena oftalmică superioară şi în sinusul cavernos al durei mater); din regiunea posterioară, prin *venele sfenopalatine* (tributare plexului pterigoidian); din regiunea anterioară, în *vena facială.* Ultimele două grupe de vene sunt tributare teritoriului extracranian al jugularei interne. Există *numeroase anastomoze,* atât arteriale cât şi venoase, între teritoriile vasculare menţionate. Pe septul nazal, aproximativ la 1 cm deasupra nării, se întâlneşte o zonă bogat vascularizată - *pata vasculară* (Kisselbach) - datorată mai ales anastomozelor dintre venule. Este sediul epistaxisului anterior.

Limfaticele superioare se varsă în nodurile retrofaringiene, iar cele inferioare în grupul superior al limfonodurilor cervicale laterale profunde.

Inervaţia *senzitivă şi vegetativă este foarte bogată.* Datorită acestui fapt, mucoasa nazală reprezintă o *zonă reflexogenă* importantă. Zona postero-superioară este inervată de ramurile *nazale postero-superioare laterale* şi *mediale* (din maxilar); zona postero-inferioară primeşte ramurile *nazale postero-inferioare* (din palatinul mare); zona anterioară este inervată de ramurile *nazale mediale şi laterale* (din etmoidalul anterior). Mucoasa olfactivă conţine filetele nervului olfactiv.

Explorarea foselor nazale se face pe cale naturală prin rinoscopie anterioară (cu speculul nazal) sau posterioară (cu oglinda de rinoscopie).

c) SINUSURILE PARANAZALE

sunt cavităţi pneumatice perechi, situate în jurul foselor nazale; ele comunică cu acestea. Au rol de izolatori termici şi de rezonatori sonori, în acelaşi timp micşorând greutatea capului şi mărindu-i rezistenţa.

Sinusul maxilar, cel mai voluminos, este conţinut în corpul maxilei. El are următoarele raporturi: *superior* - cu orbita (prin acest perete trece mănunchiul vasculo-nervos suborbitar) şi cu sinusul etmoidal; aceste raporturi explică posibilitatea complicaţiilor oculo-orbitare şi a durerilor orbitare în sinuzitele maxilare, precum şi cointeresarea celulelor etmoidale posterioare în aceste afecţiuni. *Peretele anterior* - răspunde fosei canine, prin care se face trepanaţia sinusului (prin fornixul superior al vestibulului bucal). *Peretele posterior* -răspunde foselor infratemporală şi pterigopalatină, în care se poate pătrunde accidental în cazul unor puncţii intempestive ale sinusului. *Podeaua sinusului* maxilar răspunde rădăcinilor premolarului II şi a primilor doi molari. Uneori lama osoasă ce separă alveolele dentare de sinus, este foarte subţire; ea se poate fractura în cursul extracţiilor dentare, sau prin ea se pot propaga infecţiile dentare periapicale la mucoasa sinusului. Sinusul maxilar răspunde *lateral* procesului zigomatic al maxilei, în care se prelungeşte uneori. *Medial* - vine în raport cu meaturile mijlociu şi inferior. Pe acest perete se găseşte *orificiul sinusului* (hiatul maxilar), ce se deschide în meatul mijlociu. Această poziţie este dezavantajoasă pentru drenarea spontană a colecţiilor sinusale, din două motive: în primul rând orificiul are o poziţie înaltă faţă de planşeul sinusal; pe de altă parte, canalul nazo-frontal se deschide deasupra hiatului maxilar, astfel încât secreţiile din sinusul frontal se pot scurge spre acesta. Prin peretele medial se fac puncţiile exploratorii sau evacuatorii, pătrunzând cu acul pe sub mijlocul marginii inferioare a cornetului mijlociu.

Sinusul frontal, situat în grosimea solzului frontalului, ar aparţine topografic regiunii frontale, dar din punct de vedere clinic şi funcţional este legat de cavitatea nazală. Raporturile sale sunt următoarele: *Peretele anterior* - este gros şi răspunde planurilor superficiale ale regiunii frontale (sprânceana); este peretele chirurgical prin care se face trepanarea sinusului. *Posterior* - printr-o lamă osoasă mai subţire, răspunde etajului anterior al neurocraniului, venind în raport cu meningele şi cu lobul frontal al creierului. *Peretele medial* - corespunde unui sept, ce separă cele două sinusuri frontale; de cele mai multe ori el nu este median, astfel încât cele două cavităţi nu sunt egale. *Inferior*, baza sinusului răspunde în partea laterală orbitei, iar medial fosei nazale. Aici se găseşte orificiul ce se continuă cu *canalul fronto-nazal,* care se deschide în infundibulul meatului mijlociu. Din acest motiv drenarea spontană a secreţiilor sinusale este favorizată. Dacă mucoasa îngroşată produce obstrucţia canalului, se recurge la cateterismul său prin fosa nazală.

Sinusul etmoidal, cuprins în labirintul etmoidal, este alcătuit din 6-10 cavităţi neregulate ce comunică între ele, numite *celule etmoidale.* Unele dintre acestea sunt completate de oasele din jur. Topografic, celulele etmoidale se împart în trei grupuri: *anterioare* şi

mijlocii, care se deschid în meatul mijlociu, şi *posterioare*, care se deschid în meatul superior. Sinusul etmoidal vine în raport: *medial* - cu fosa nazală, *lateral* - cu orbita, *superior* cu etajul anterior al bazei craniului, *inferior* - cu sinusul maxilar. Accesul chirurgical se face, de obicei, prin fosa nazală sau prin sinusul maxilar, mai rar pe cale orbitară.

Sinusul sfenoidal este aşezat în corpul sfenoidului. El vine în raport: *în sus* - cu glanda hipofiză, chiasma optică şi encefalul, la nivelul etajului anterior al bazei craniului; *lateral* - cu sinusul cavernos al durei mater şi cu elementele anatomice conţinute de către acesta; *anterior* - cu fosa nazală, în care se deschide la nivelul recesului sfenoetmoidal; *medial* - cu sinusul de partea opusă; *în jos* - cu bolta faringelui; *posterior* - cu etajul pontin al trunchiului cerebral.

Cavităţile sinusale sunt căptuşite de o *mucoasă* care se continuă cu cea a foselor nazale. Ea conţine puţine vase sangvine şi are rolul unui periost care acoperă pereţii osoşi. Inflamaţia mucoasei sinusale - sinuzita - este de obicei o complicaţie a unei rinite.

Explorarea sinusurilor paranazale se face în special radiologic. Cea a sinusului maxilar se face frecvent şi prin puncţie. În sinuzitele purulente sau polipoase se practică intervenţii chirurgicale asupra sinusurilor maxilare, frontale sau etmoidale.

1.2.2.2.2. Regiunea cavităţii bucale

Este o regiune profundă şi mediană, situată dedesubtul cavităţii nazale, deasupra regiunii suprahioidiene, înaintea vestibulului faringelui. Ea reprezintă segmentul iniţial al tubului digestiv.

Gura serveşte însă în mod accesor şi la respiraţie, precum şi la efectuarea unor funcţii de relaţie: aici se găsesc receptorii gustului şi tot aici se realizează articularea sunetelor şi deci limbajul articulat.

Cavitatea bucală are forma unui ovoid cu extremitatea mare îndreptată înainte. Când cele două maxilare[1] sunt apropiate, este o cavitate virtuală; ea devine reală când maxilarele sunt îndepărtate, sau când în gură se găsesc alimente sau corpi străini. Cavitatea bucală comunică anterior cu exteriorul, prin orificiul bucal, iar posterior, prin istmul bucofaringian, cu vestibulul faringelui.

Este **delimitată** de o serie de pereţi şi are un conţinut. Unii pereţi au fost descrişi ca regiuni topografice superficiale: *peretele anterior* - reprezentat de regiunea labială şi cei *doi pereţi laterali* - reprezentaţi de regiunile genienе. Şi ceilalţi pereţi sunt descrişi uneori ca regiuni topografice separate, sub numele de regiune gingivo-palatină şi regiune sublinguală. Regiunea bucală are drept conţinut gingiile şi dinţii. Arcadele alveolo-dentare împart cavitatea bucală în două compartimente: vestibulul bucal şi cavitatea bucală propriu-zisă.

[1] În prezentul text, prin termenii de maxilar superior şi maxilar inferior, denumim maxila şi respectiv mandibula împreună cu toate părţile moi care le acoperă; ei înlocuiesc termenii mai puţin adecvaţi de falcă superioară/inferioară. Conform Nominei Anatomica, pentru cele două oase utilizăm termenii indicaţi mai sus şi nu cei de maxilar superior şi maxilar inferior.

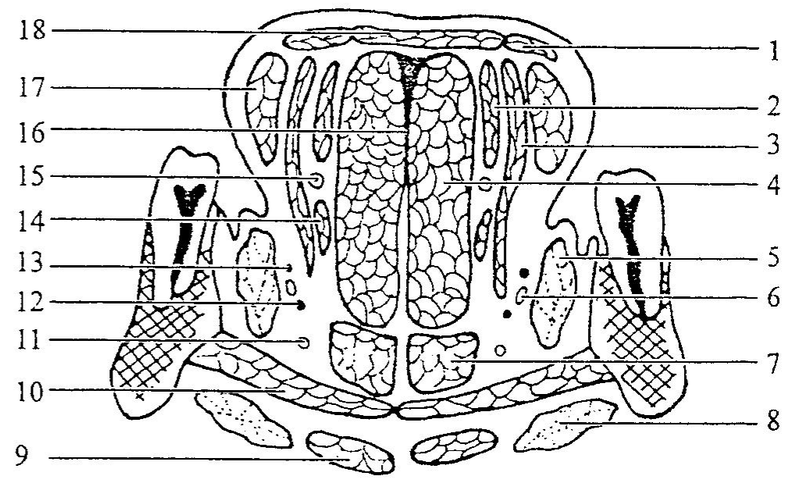

Fig. 7. *Secţiune frontală prin limbă şi prin planşeul bucal.*
1. M. palatoglos. - **2.** M. condroglos. - **3.** M. hioglos. - **4.** M. genioglos. - **5.** Glanda sublinguală. - **6.** Ductul submandibular. - **7.** M. geniohioidian. - **8.** Glanda submandibulară. - **9.** Pântecele anterior al m. digastric. - **10.** M. milohioidian. - **11.** A. sublinguală. - **12.** N. hipoglos. - **13.** N. lingual. - **14.** M. longitudinal inferior. - **15.** A. profundă a limbii. - **16.** Septul lingual. - **17.** M. stiloglos. - **18.** M. longitudinal superior.

VESTIBULUL BUCAL este spaţiul în formă de potcoavă cu concavitatea posterioară, mărginit pe de o parte de buze şi obraji, iar pe de alta de arcadele alveolo-dentare. La locul de întâlnire dintre cei doi pereţi, mucoasa labială se reflectă pentru a forma gingia, alcătuind astfel cele două *şanţuri gingivo-labiale* sau *fornixuri,* unul superior şi altul inferior. Pe aici se pot explora porţiunile alveolare ale maxilei şi mandibulei, se fac anesteziile nervilor suborbitari şi mentonieri, la ieşirea lor prin găurile omonime; prin fornixul superior se face trepanaţia sinusului maxilar. În vestibulul bucal se găseşte orificiul de deschidere al ductului parotidian, în dreptul colului molarului al doilea superior. Când arcadele dentare sunt în ocluzie, comunicarea dintre vestibul şi cavitatea bucală propriu-zisă se face prin îngustele spaţii interdentare, dar mai ales prin *spaţiul retromolar;* acesta este delimitat între ultimul molar superior şi plica pterigomandibulară a mucoasei. Prin acest spaţiu se introduce sonda pentru alimentarea bolnavilor care prezintă trismus sau anchiloza articulaţiei temporomandibulare.

CAVITATEA BUCALĂ PROPRIU-ZISĂ este circumscrisă anterior şi lateral de arcadele alveolo-dentare, superior de bolta palatină, posterior de vălul palatului, iar în jos de limbă (vezi fig. 7).

Arcadele alveolo-dentare sunt reprezentate, pe de o parte de procesul alveolar al maxilei şi de porţiunea alveolară a mandibulei acoperite de gingii, iar pe de altă parte de cele două arcade dentare.

Procesul alveolar al maxilei şi porţiunea alveolară a mandibulei prezintă *alveolele dentare*, separate între ele prin septurile inter-alveolare. Aceste porţiuni ale maxilei şi mandibulei se dezvoltă odată cu dentiţia şi involuează la edentaţi.

Gingiile sunt porţiunile modificate ale mucoasei bucale, care acoperă procesele alveolare. La noul născut ele acoperă în întregime aceste procese, continuându-se pe de o parte cu mucoasa labială şi geniană la nivelul fornixurilor, iar pe de alta cu mucoasa palatului dur, respectiv a regiunii sublinguale. După erupţia dinţilor, pe marginea liberă a proceselor alveolare, gingia este perforată, formând inelele gingivale care aderă intim de colul dinţilor. La acest nivel mucoasa gingivală se continuă cu periodontul. În spaţiul interdentar gingia este înaltă, mai groasă, constituind *papilele gingivale* (interdentare). Gingiile sunt foarte bogat irigate; după extracţiile dentare ele sângerează abundent. *Arterele* provin din *alveolarele superioare* (din maxilară şi infraorbitară), din *palatinele descendente* şi *sfenopalatine*, pentru gingia superioară; din *alveolara inferioară*, *submentală* şi *sublinguală*, pentru cea inferioară. *Venele* se îndreaptă spre plexul alveolar, spre plexul pterigoidian, spre venele faciale şi linguale. *Limfaticele* sunt tributare nodurilor submandibulare şi parţial, celor cervicale laterale profunde. *Inervaţia* este realizată de nervii *alveolari superiori* din maxilar şi respectiv din *alveolarul inferior* (ramură din mandibular).

Dinţii, organe dure implantate în alveole, formează cele *două arcade dentare*. Omul fiind difiodont, prezintă două dentaţii, cea temporară cu 20 de dinţi şi cea permanentă cu 32 de dinţi. Fixarea lor în procesele alveolare se realizează prin *parodonţiu*, cu cele două componente ale sale: *parodonţiul dur*, reprezentat de alveola dentară şi cementul rădăcinii; *parodonţiul moale*, alcătuit de gingie şi periodont (ligamentul alveolodentar).

Irigaţia *arterială* a dinţilor este realizată de artera maxilară şi de ramura ei infraorbitară, prin ramurile lor *alveolare superioare*, precum şi din *alveolara inferioară*, tot din maxilară. *Venele* conduc sângele în plexul pterigoidian şi în vena facială. *Limfaticele* sunt drenate în nodurile submandibulare şi cervicale laterale profunde. *Inervaţia* este dependentă de trigemen, prin maxilar şi respectiv alveolar inferior (din mandibular).

Peretele inferior sau planşeul cavităţii bucale este alcătuit dintr-o serie de părţi moi, care închid spaţiul dintre cele două arcuri osoase: corpul mandibulei şi osul hioid. Aceste formaţiuni sunt diafragma gurii, regiunea sublinguală şi limba.

Diafragma gurii este formată din cei *doi muşchi milohioidieni*, care formează o chingă întinsă între liniile milohioidiene ale mandibulei şi corpul hioidului. Chinga este întărită pe faţa sa superioară de cei *doi muşchi geniohioidieni*, iar pe faţa inferioară de cele două pântece anterioare ale *muşchilor digastrici*. Diafragma gurii are importanţă anatomo-topografică, funcţională şi clinică, deoarece ceea ce se găseşte deasupra sa face parte din cavitatea bucală, iar ceea ce este situat dedesubt aparţine gâtului.

Regiunea sublinguală este ascunsă de corpul limbii. Ea este însă direct

accesibilă explorării prin deschiderea gurii şi sprijinirea vârfului limbii pe bolta palatină. Acum se poate vedea mucoasa sublinguală cu *frâul limbii*, *plicele sublinguale* (ridicate de glandele sublinguale), *caruncule sublinguale*, pe care se deschid ductele submandibular şi sublingual mare. Ridicând mucoasa, se pătrunde în *loja sublinguală*. Aceasta are patru pereţi: *medial* - muşchii genioglos şi hioglos, care se înalţă de pe planşeul bucal şi pătrund în limbă; *lateral* - foseta sublinguală a mandibulei; *superior* - mucoasa regiunii; *inferior* - diafragma gurii. Loja conţine: *glanda salivară sublinguală* cu *ductul sublingual mare* (Bartholin), ce se alătură *ductului submandibular* şi se termină pe caruncula sublinguală - şi *ductele accesorii* (Rivinus) ce se deschid de-a lungul plicei sublinguale. Pe faţa medială a glandei sublinguale se găseşte *prelungirea glandei submandibulare* cu ductul omonim (Wharton); *apoi vasele sublinguale* şi *nervul lingual*. Această regiune este uneori sediul unor flegmoane grave cu caracter gangrenos şi septicemic, angina Ludwig.

Limba, organ musculo-membranos, are un rol important în digestie (masticaţie, supt şi deglutiţie), în perceperea gustului şi în fonaţie. Are două porţiuni distincte, rădăcina şi corpul limbii, separate la suprafaţă prin *şanţul terminal*. *Rădăcina* este porţiunea fixată la organele din jur; ea se află de fapt în faringe. *Corpul limbii* este porţiunea liberă, care se găseşte pe planşeul cavităţii bucale. Faţa sa dorsală prezintă *şanţul median* şi reliefurile papilelor linguale. Examinarea sa în clinică este deosebit de importantă, putând furniza date care contribuie la diagnosticul unor afecţiuni (limba saburală, limba ca zmeura, limba arsă, limba netedă). Faţa inferioară prezintă frâul limbii, la copii *plicele fimbriate*, iar prin transparenţa mucoasei se evidenţiază venele profunde ale limbii. *Marginile corpului limbii* vin în raport cu arcadele dentare, putând prezenta ulceraţii în cazul unor dinţi rupţi sau cariaţi.

Structural, limba este alcătuită dintr-un schelet osteo-fibros, muşchi şi o mucoasă de înveliş (nu există submucoasă).

Scheletul este format din: *osul hioid*, *membrana hioglosiană* întinsă în plan frontal de la osul hioid până în profunzimea rădăcinii limbii, şi *septul lingual*, dispus sagital între cele două jumătăţi ale corpului limbii.

Muşchii extrinseci, cu originea pe oasele sau pe unele organe învecinate, au rol de a determina mişcările limbii în totalitate. Aceştia sunt: *genioglosul*, iradiat în evantai de la vârful limbii până la hioid; *hioglosul*, cu poziţie sagitală, lateral de precedentul; *stiloglosul* merge de-a lungul marginii corpului limbii până la vârf; *palatoglosul* se confundă cu stiloglosul în marginea limbii; *faringoglosul* este un fascicul al constrictorului superior al faringelui.

Muşchii intrinseci, situaţi în întregime în limbă, au rolul de a modifica forma limbii. Ei sunt: *longitudinalul superior*, aşezat sub mucoasa feţei dorsale a corpului limbii; *longitudinalul inferior*, situat între genioglos şi hioglos, de la rădăcină până la vârful limbii; *muşchiul transvers*, dispus transversal în toată masa corpului limbii; *muşchiul vertical*, cu fibre întinse de la faţa dorsală, la cea inferioară a limbii.

*Mucoasa lingual*ă înveleşte în întregime organul şi se continuă cu mucoasa buco-faringiană. Ea are caracteristici mai aparte pe faţa dorsală a corpului limbii, unde prezintă *papilele linguale*. Cele mai mari papile sunt cele *valate* sau *caliciforme*, dispuse sub forma "V"-ului lingual, înaintea şanţului terminal: *papilele fungiforme* situate pe întreaga faţă dorsală; *papilele foliate* situate mai ales în partea posterioară a feţei dorsale a limbii; toate aceste trei categorii de papile au în structura lor *muguri gustativi: papilele filiforme* şi *papilele conice*, extrem de numeroase pe toată întinderea feţei dorsale, au doar rol tactil şi mecanic. Faţa faringiană a rădăcinii limbii, foarte neregulată, prezintă foliculi limfatici linguali, care alcătuiesc *tonsila lingual*ă.

Irigaţia arterială a limbii este furnizată, în principal, de *artera lingual*ă, a cărei ramură terminală (artera profundă a limbii) este situată aproape de faţa inferioară; în mod accesor, limba mai primeşte ramuri din arterele palatină ascendentă şi faringiană ascendentă. *Venele* sunt tributare lingualei. *Vasele limfatice*, bogat anastomozate homo- şi heterolateral, converg spre nodurile submentoniere, submandibulare şi spre întregul grup al limfonodurilor cervicale laterale profunde.

Nervii motori provin din *facial* pentru stiloglos şi palatoglos - şi din *hipoglos* pentru ceilalţi muşchi. *Sensibilitatea general*ă este sub dependenţa nervilor lingual, glosofaringian şi laringeu superior. *Sensibilitatea gustativă* aparţine glosofaringianului şi lingualului, acesta din urmă transmiţând fibrele senzoriale nervului coarda timpanului.

Peretele superior al cavităţii bucale este format din **palatul dur,** care separă cavitatea bucală de cea nazală. Prezintă pe linia mediană, în partea cea mai anterioară, *papila incisivă* continuată înapoi cu *rafeul palatin;* de o parte şi de cealaltă sunt dispuse *plicele palatine transverse*.

Planurile care se succed de jos în sus, sunt:

a) Planul mucoasei palatine - continuă gingiile; este o mucoasă groasă, aderentă de periost. Ea poate fi utilizată pentru crearea de lambouri în scopul acoperirii fisurilor congenitale ale palatului dur.

b) Planul glandular - format din glandele salivare palatine, analoage cu ale celorlalţi perceţi.

c) Planul osos - alcătuit din procesele palatine ale maxilelor şi din lamele orizontale ale oaselor palatine. În părţile postero-laterale prezintă *orificiile palatine* (mare şi mici), iar în partea anterioară *gaura incisivă. Periostul* este rezistent şi foarte aderent la nivelul suturilor.

Arterele bolţii palatine provin din palatina descendentă şi din sfenopalatină (ambele, ramuri ale maxilarei). *Venele* sunt comitante arterelor. *Limfaticele* sunt drenate, din partea anterioară la nodurile submandibulare, iar de la restul palatului dur, la nodurile cervicale laterale profunde superioare.

Inervaţia este realizată de nervii palatin mare şi nazopalatin.

La nivelul bolţii palatine sunt relativ frecvente disrafiile (fisurile) congenitale. Mai rar se întâlnesc tumori sau gome sifilitice.

Peretele posterior al cavităţii bucale este alcătuit din **vălul palatin**, prezent doar în partea superioară, dedesubtul său găsindu-se *istmul bucofaringian*. De formă patrulateră, prezintă inferior, pe linia mediană, *uvula* (lueta). De la aceasta pornesc cele *două perechi de arcuri palatine*, care iau parte la delimitarea *foselor tonsilare*.

Planurile constitutive ale palatului moale sunt, dinainte înapoi, următoarele:

a) Planul mucos anterior - se continuă cu mucoasa palatului dur şi cu cea a vestibulului faringian.

b) Planul glandular - alcătuit din glande asemănătoare celor de pe bolta palatină.

c) Planul aponevrotic - reprezentat de *aponevroza vălului;* aceasta are formă patrulateră, fiind situată doar în treimea superioară a vălului palatin. Serveşte la inserţia muşchilor.

d) Planul muscular - reprezentat de cele 5 perechi de muşchi ai vălului, aşezaţi în trei straturi. În stratul anterior sunt dispuşi *palatoglosul*, cuprins în arcul omonim al vălului, şi *tensorul vălului palatin*. Într-un al doilea strat este dispus *ridicătorul vălului*, care formează o chingă împreună cu cel de partea opusă - precum şi *palatofaringianul*, care formează arcul omonim al vălului. În al treilea strat se găsesc cei doi *muşchi ai uvulei*.

e) Planul mucos posterior - care-l continuă pe cel anterior la marginea liberă a vălului palatin. Se continuă la rândul său cu mucoasa nazală.

Arterele vălului palatin vin din palatina descendentă (ramură a maxilarei) şi din palatina ascendentă (ramură a facialei). *Venele* superioare drenează sângele spre venele nasului, iar cele inferioare spre cele linguale. *Limfaticele* sunt tributare nodurilor cervicale laterale profunde superioare.

Inervaţia senzitivă este sub dependenţa nervilor palatini mici (din maxilar). Tensorul vălului este inervat din mandibular, iar ceilalţi muşchi, din vag şi din glosofaringian (prin plexul faringian).

1.2.2.2.3. Regiunea vestibulului faringian

Vestibulul faringian este un coridor musculo-membranos, delimitat de marginea liberă a vălului palatin, baza limbii şi arcurile palatine. Prin el se face comunicarea între cavitatea bucală şi faringe.

Această regiune este prezentată şi înţeleasă în mod diferit de diverşi autori: unii o descriu împreună cu cavitatea bucală, alţii cu faringele, iar alţii nici nu amintesc despre ea. Deoarece are o patologie bogată datorită prezenţei la acest nivel a tonsilelor palatine, am considerat că o putem trata ca o regiune topografică aparte.

Regiunea este cuprinsă între două orificii: unul anterior, istmul bucofaringian care marchează limita faţă de cavitatea bucală; altul posterior, istmul faringonazal, care reprezintă deschiderea sa spre orofaringe. *Istmul bucofaringian* este delimitat astfel: de pe faţa bucală a vălului palatin, din apropierea bazei uvulei, pornesc cele două arcuri palatoglose (stâlpii anteriori ai vălului palatin). Ele se îndreaptă în jos şi lateral şi descriu câte o curbă având concavitatea medială, pentru a se pierde pe marginile limbii. În grosimea acestor arcuri trec *muşchii palatogloşi. Istmul faringonazal* este delimitat de *arcurile palatofaringiene* (stâlpii posteriori ai vălului palatin). Acestea continuă marginea liberă a vălului palatin; descriu de asemenea câte o curbă având concavitatea medială, coboară lateral, înapoi şi în jos, pentru a se pierde pe

peretele lateral al faringelui. Ele conțin *mușchii palatofaringieni.* Arcurile palatofaringiene depășesc în sens medial pe cele palatoglose, astfel încât, la examinarea regiunii prin cavitatea bucală, se văd toate patru arcurile. De fiecare parte, arcul anterior și cel posterior se depărtează unul de celălalt pe măsură ce coboară, delimitând astfel între ele o depresiune adâncă, numită *fosa tonsilară (loja amigdaliană),* care adăpostește *tonsila (amigdala) palatină.* În partea superioară cele două arcuri palatine homolaterale sunt unite prin *plica semilunară;* între arcul palatofaringian, arcul palatoglos și plica semilunară se formează *fosa supratonsilară,* ai cărei pereți sunt bogat infiltrați limfoid.

Tonsila palatină, organ limfoid făcând parte din *inelul limfatic al faringelui (Waldeyer),* prezintă *raporturi* importante, mai ales prin *fața sa laterală.* La acest nivel peretele faringian este format din mușchiul tonsiloglos (inconstant), tunica fibroasă și constrictorul superior al faringelui care-și împletește fibrele cu ale stilofaringianului. Lateral de faringe se găsește spațiul mandibulo-vertebro-faringian, și anume loja prestiliană. Un abces periamigdalian poate perfora peretele faringian și să invadeze acest spațiu; de aici poate migra în loja retrostiliană și apoi lateral spre loja parotidiană, sau medial spre spațiul retrofaringian. Cele două artere mari ale spațiului mandibulo-vertebro-faringian, carotidele externă și internă, sunt dispuse la o distanță de 2-2,5 cm de tonsilă; astfel ele nu sunt periclitate în timpul tonsilectomiilor, decât în cazul că sunt deviate de la traiectul lor normal și ajung până în imediata apropiere a amigdalei. În acest caz, eventuala lor lezare poate provoca hemoragii fulgerătoare. Raportul tonsilei cu peretele faringian lateral se realizează printr-o lamă de țesut conjunctiv lax, constituindu-se astfel un spațiu de clivaj care ușurează decolarea organului în tonsilectomii și, de asemenea permite difuzarea anesteziculuí care se injectează aici. *Fața medială* a tonsilei privește în vestibulul faringian și prezintă *fosetele tonsilare* de deschidere ale *criptelor tonsilare. Marginile anterioară* și *posterioară* ale tonsilei vin în raport cu arcurile palatine omonime, față de care pot deveni aderente în urma tonsilitelor repetate, îngreunând astfel amigdalectomiile. *Polul inferior* se găsește la o distanță de aproximativ 0,5cm de limbă, în acest spațiu fiind presărate formațiuni limfoide mai mici. *Hilul* organului se găsește spre partea inferioară a feței laterale (fig. 8).

Arterele tonsilare provin din: palatina ascendentă, care dă principala și cea mai constantă ramură pentru amigdală; din linguală, din faringiana ascendentă și din palatina descendentă. *Venele* formează un plex tonsilar ce se termină în plexul faringian. *Limfaticele* se îndreaptă spre nodurile submandibulare.

Nervii formează un plex sub dependența glosofaringianului și a trigemenului, prin nervii lingual sau palatinii mici.

1.2.2.2.4. Regiunea faringiană

În cadrul acestei regiuni viscerale este cuprins faringele, precum și spațiile perifaringiene.

Faringele, conduct musculo-membranos, este așezat înapoia foselor nazale, a cavității bucale și a laringelui; înaintea coloanei cervicale. În sus se întinde până la baza craniului, iar în jos se continuă cu esofagul. El reprezintă o răspântie în care se încrucișează calea respiratorie cu cea alimentară. Faringele mai servește la ventilarea urechii medii și la fonație. Deși o bună parte a faringelui se găsește la nivelul gâtului, regiunea topografică faringiană este descrisă la cap, datorită legăturilor funcționale pe care le prezintă cu primele segmente ale aparatelor respirator și digestiv.

Limita *superioară* a faringelui este formată de baza craniului; cea *inferioară* este reprezentată de planul orizontal care trece prin marginea inferioară a cartilajului cricoid și prin partea inferioară a celei de-a șasea vertebre cervicale.

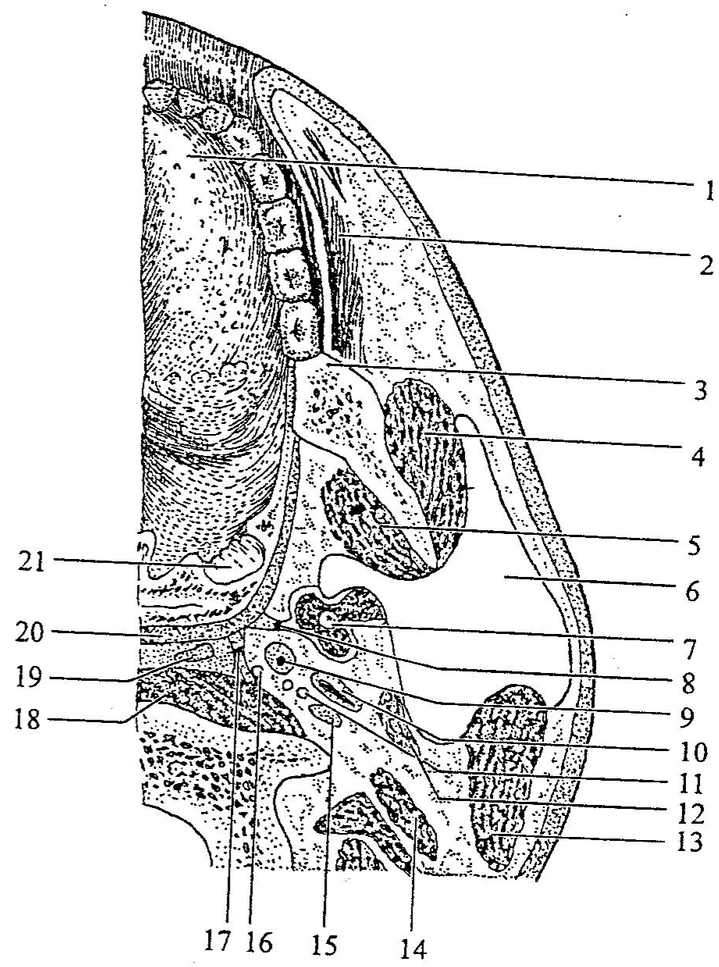

Fig. 8. *Secțiune transversală prin cap cu raporturile porțiunii cefalice a faringelui.*
1. Limba. - **2.** M. buccinator. - **3.** Ramura mandibulei. - **4.** M. maseter. - **5.** M. pterigoidian medial. - **6.** Loja parotidiană. - **7.** Procesul stiloidian. - **8.** Aponevroza stilofaringiană. - **9.** A. carotidă internă. - **10.** V. jugulară internă. - **11.** N. vag. - **12.** Pântecele posterior al digastricului. - **13.** M. sternocleidomastoidian. - **14.** Mm. cefei. - **15.** Nod limfatic cervical lateral profund. - **16.** N. accesor. - **17.** Despărțitoare sagitală a spațiului retrofaringian. - **18.** Mm. prevertebrali. - **19.** Nod limfatic retrofaringian. - **20.** Peretele faringelui. - **21.** Tonsila palatină.

Datorită situației sale, suprafața exterioară a organului este subîmpărțită prin orizontala trecută de-a lungul marginii inferioare a mandibulei, într-o *porțiune cefalică* și *una cervicală*. Suprafața sa interioară, endofaringele, este divizată la rândul său în trei etaje - nazofaringele, orofaringele și laringofaringele.

Principalele **raporturi** ale faringelui pot fi sintetizate astfel:

Extremitatea sa superioară se inseră pe baza craniului, și anume pe porțiunea bazilară a occipitalului, și pe fețele inferioare ale stâncilor temporalelor.

Fața posterioară răspunde primelor 6 vertebre cervicale, care pot fi explorate prin cavitatea bucală; vertebrele sunt acoperite de mușchii prevertebrali și de lama prevertebrală a fasciei cervicale. Între fascie și faringe este delimitat *spațiul retrofaringian*. Acesta, închis în partea superioară de baza craniului, se continuă în jos în mediastin. Spațiul conține țesut celular lax și limfonodurile retrofaringiene. Acestea drenează limfa de la fosele nazale, tonsila faringiană și tuba auditivă. Ca atare, ele sunt interesate adesea, mai ales la copii, în procesele inflamatorii ale acestor organe, procese ce se pot complica prin dezvoltarea unor flegmoane. Acestea nu trebuie confundate cu abcesele reci tuberculoase (în morbul lui Pott), care, spre deosebire de flegmoane, nu au tendința să se deschidă în faringe.

Fețele laterale ale faringelui iau parte - în segmentul cefalic - la delimitarea *spațiului mandibulo-vertebro-faringian*. Acesta este împărțit prin lama profundă a fasciei parotidiene, într-un *spațiu glandular* situat la distanță de faringe, și *spațiul subglandular*. Acesta, la rândul său, este subîmpărțit prin *diafragma stiliană* în lojile pre- și retrostiliană. *Loja prestiliană* cuprinde cei doi mușchi pterigoidieni, nervul mandibular cu ramurile sale, și trunchiul arterei maxilare, toate conținute într-o atmosferă de grăsime. Artera are raporturi mai apropiate cu peretele lateral al faringelui. *Loja retrostiliană* conține mănunchiul vasculo-nervos al gâtului, nervii glosofaringian, accesor și hipoglos, ganglionul superior al simpaticului cervical și noduri limfatice cervicale laterale profunde; are raporturi ceva mai îndepărtate cu faringele (vezi fig. 8).

În segmentul său cervical, peretele lateral al faringelui vine în continuare în raport cu mănunchiul vasculo-nervos al gâtului și cu planurile moi ale regiunii carotidiene. De asemenea este încrucișat în partea sa superioară de nervul hipoglos, iar mai jos de cele trei ramuri anterioare ale carotidei externe, arterele facială, linguală și tiroidiană superioară. Și mai jos, faringele vine în raport cu lobii glandei tiroide.

Peretele anterior lipsește, aici stabilindu-se comunicarea faringelui cu fosele nazale, cu cavitatea bucală și cu laringele.

Cavitatea faringelui (endofaringele) este divizată în 3 etaje: nazofaringele, orofaringele și laringofaringele.

Nazofaringele (rinofaringele, epifaringele sau "cavumul" clinicienilor), prezintă câteva detalii importante: anterior se face comunicarea cu fosele nazale prin *choane;* peretele superior (bolta faringelui) cuprinde în grosimea mucoasei *bursa faringiană, hipofiza faringiană* și *tonsila faringiană*. Aceasta din urmă este bine dezvoltată până la pubertate, după care involuează. Hipertrofia ei dă naștere *vegetațiilor adenoide*, care pot obstrua

choanele, făcând necesară ablația lor. Pe peretele lateral al rinofaringelui se găsește *orificiul faringian al tubei auditive*. Inflamația mucoasei faringiene, faringita, se poate propaga ușor pe această cale spre urechea medie (otite). Tumefierea mucoasei de la nivelul orificiului tubei sau obstruarea acestuia prin tumori (polipi ai foselor nazale, hipertrofia cozii cornetului inferior, vegetații adenoide), duc la tulburări auditive. Orificiul tubei este delimitat posterior de proeminența *cartilajului tubei (Torus tubarius)*, înapoia căreia se găsește *recesul faringian (foseta Rosenmüller)*. Ambele formațiuni sunt importante ca repere în cateterismul tubei.

Orofaringele (bucofaringele, mezofaringele) este delimitat de precedentul prin planul orizontal care trece prin marginea liberă a vălului palatin. În timpul deglutiției, palatul moale ridicându-se spre peretele posterior, separă efectiv rinofaringele de orofaringe; în momentul respirației vălul atârnă aproape vertical și cele două etaje ale endofaringelui comunică larg. Peretele anterior al mezofaringelui lipsind, se realizează comunicarea cu vestibulul faringian prin *istmul faringonazal*. Dedesubtul acestuia predomină fața posterioară a rădăcinii limbii, pe care se găsește tonsila lingual; la limita inferioară a rădăcinii limbii, se formează trei *plice glosoepiglotice*, între care se delimitează două *fosete glosoepiglotice (valeculele)*. Între marginile epiglotei și pereții laterali ai bucofaringelui se întind cele două *plice faringoepiglotice dreaptă* respectiv *stângă*.

Laringofaringele (hipofaringele) este separat de precedentul etaj prin plicele faringoepiglotice. În partea superioară, pe linia mediană se găsește *aditusul laringian*, iar dedesubtul său proeminența rotunjită a feței posterioare a laringelui. De o parte și de cealaltă a acestora se delimitează cele două *recesuri piriforme*. Extremitatea inferioară a laringofaringelui se strâmtează treptat și - la limita cu esofagul - se delimitează *strâmtoarea cricoidiană a esofagului*. Aici se opresc corpii străini și se pot instala stenoze consecutive acțiunii unor substanțe corosive înghițite (sodă caustică).

Planurile constitutive ale faringelui, de la interior spre exterior, sunt următoarele:

a) Tunica mucoasă - se continuă cu cea a organelor cu care comunică faringele. În grosimea sa se află țesut limfoid care pe alocuri se aglomerează, constituind *inelul limfatic al faringelui* (Waldeyer). Cele mai bine conturate formațiuni ale acestuia sunt: *tonsila faringiană*, cele două *tonsile tubare* (în jurul orificiilor faringiene ale tubelor auditive), cele două *tonsile palatine* și *tonsila lingual*. În afara acestora, mai ales în nazofaringe, se găsesc numeroși foliculi limfatici diseminați, care unesc între ele tonsilele și completează inelul limfatic.

b) Tunica fibroasă sau stratul submucos (aponevroza faringelui) este bine reprezentată doar în epifaringe, pentru ca de la nivelul hioidului în jos să se subțieze mult, transformându-se într-o formațiune celuloasă. În porțiunea sa superioară, la nivelul peretelui posterior, nu este acoperită de tunica musculară; aici poartă numele de *fascia faringobazilară*.

c) Tunica musculară este constituită din mușchii constrictori și ridicători. *Constrictorii faringelui, superior, mijlociu* și *inferior* se acoperă parțial unul

: altul de jos în sus. *Ridicătorii* în nuıăr de doi, sunt *palatofaringianul* care oboară la vălul palatin, şi *stilofaringianul* (component al buchetului stilian), întins de la procesul stiloidian la faringe.

d) Adventiţia faringelui este subţire. cu excepţia porţiunilor sale laterale de la nivelul rinofaringelui; aici se îngroaşă puternic, constituind aponevrozele pietrofaringiene.

Arterele faringelui provin în cea mai mare parte din faringiana ascendentă (ram din carotida externă); mai participă la irigaţie şi palatina ascendentă, artera canalului pterigoidian (vidiană) şi arterele tiroidiene superioară şi inferioară. *Venele* provenite dintr-un plex superficial şi unul profund, sunt tributare jugularei interne. *Limfaticele* superioare şi posterioare sunt drenate de nodurile retrofaringiene; cele laterale, anterioare şi inferioare, la nodurile cervicale laterale profunde.

Inervaţia este sub dependenţa plexului faringian, constituit din ramuri ale glosofaringianului, vagului şi simpaticului cervical.

Explorarea faringelui se face pe căile naturale: bucofaringele direct prin cavitatea bucală; nazofaringele şi laringofaringele se explorează indirect cu ajutorul unor oglinzi speciale.

Accesul chirurgical se face în general tot pe căile naturale. Doar pentru tumorile maligne se practică faringotomia, printr-o incizie dusă de-a lungul marginii anterioare a sternocleidomastoidianului.

2. GÂTUL
(Cervix - Collum)

Este segmentul care face legătura între cap şi trunchi.

Limitele. Cea *superioară*, care separă gâtul de cap, urmează marginea inferioară a corpului mandibulei şi se continuă prin orizontala convenţională dusă până la marginea anterioară a muşchiului sternocleidomastoidian; urcă apoi de-a lungul acestei margini, trece prin baza procesului mastoidian şi urmează linia nuchală superioară, terminându-se la protuberanţa occipitală externă. *Limita inferioară*, care separă gâtul de trunchi şi de rădăcina membrului superior, este foarte netă în partea anterioară: incizura jugulară a sternului, faţa superioară a articulaţiei sternoclaviculară şi a claviculei până la articulaţia acromioclaviculară; *posterior*, limita este reprezentată de linia convenţională transversală, care uneşte cele două articulaţii acromioclaviculare, trecând prin procesul spinos al celei de-a VII-a vertebre cervicale (vezi fig. 1).

Forma gâtului este în general cilindrică la copil şi la femeie, uşor modificată la bărbaţi din cauza reliefurilor musculare şi în special de cel al laringelui. Capul fiind în extensie, simpla inspecţie relevă prezenţa pe linia mediană anterioară a proeminenţei conductului laringo-traheal, dedesubtul căreia apare o excavaţie - *fosa suprasternală* - care se adânceşte la fiecare inspiraţie.

Topografic, gâtul se împarte în două mari porţiuni: una posterioară - *regiunea cervicală posterioară* - care, din motive didactice, se studiază odată cu regiunea rahidiană; alta anterioară, care face obiectul acestui capitol, este *gâtul propriu-zis*. Limita dintre aceste două mari porţiuni este reprezentată, în profunzime, de către planul frontal ce trece prin procesele transverse ale vertebrelor cervicale; acest plan corespunde superficial marginilor laterale ale muşchilor trapezi.

Examinând gâtul propriu-zis pe o secţiune transversală, vom observa că el are aspectul unei loji delimitată antero-lateral de pereţi musculo-aponevrotici, iar posterior de un perete osteo-muscular (v. fig. 9). Loja conţine, pe linia mediană cele două conducte - aerian şi alimentar - unul înaintea celuilalt, precum şi glandele tiroidă şi paratiroide; pe părţile laterale se găsesc marile vase şi principalii nervi ai gâtului. Toate aceste organe sunt înconjurate de un ţesut celulo-adipos, care

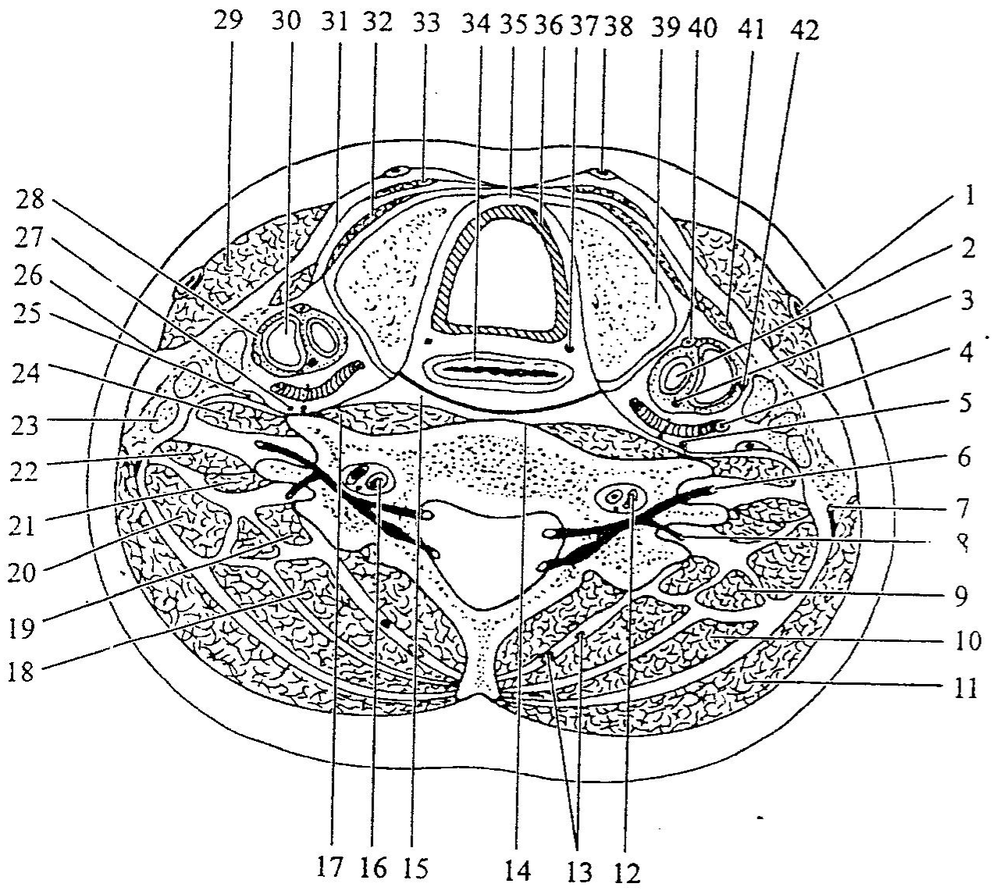

Fig. 9. *Secțiune transversală prin gât, trecând prin corpul vertebrei cervicale a VII-a.*
1. V. jugulară externă. - **2.** A. carotidă comună. - **3.** N. vag. - **4.** A. tiroidiană inferioară. - **5.** Trunchiul simpatic. - **6.** Ramura anterioară a n. spinal. - **7.** N. accesor. - **8.** Ramura posterioară a n. spinal. - **9.** M. spleniu al gâtului. - **10.** M. spleniu al capului. - **11.** M. trapez. - **12.** V. vertebrală. - **13.** A. şi v. cervicală profundă. - **14.** Lama prevertebrală a fasciei cervicale. - **15.** Spațiul prevertebral (retrovisceral). - **16.** A. vertebrală. - **17.** Mm. prevertebrali. - **18.** M. semispinal al capului. - **19.** M. longissim al capului. - **20.** M. ridicător al scapulei. - **21.** M. scalen posterior. - **22.** M. scalen mijlociu. - **23.** Nod limfatic cervical lateral profund. - **24.** M. scalen anterior. - **25.** N. frenic. - **26.** Lama superficială a fasciei cervicale. - **27.** A. cervicală ascendentă. - **28.** Teaca perivasculară. - **29.** M. sternocleidomastoidian. - **30.** V. jugulară internă. - **31.** Lama pretraheală a fasciei cervicale. - **32.** M. sternotiroidian. - **33.** M. sternohioidian. - **34.** Esofagul. - **35.** Teaca perivisceralâ. - **36.** Traheea. - **37.** N. laringeu recurent. - **38.** V. jugulară anterioară. - **39.** Glanda tiroidă. - **40.** Ramura superioară a ansei cervicale. - **41.** M. omohioidian. - **42.** Ramura inferioară a ansei cervicale.

pe alocuri se condensează şi formează teci fibroase, mai mult sau mai puțin individualizate. O parte dintre organele gâtului pătrund sau vin din torace, iar o altă parte se îndreaptă sau vin de la membrul superior. În consecință, țesutul celulo-adipos care le înconjură se va continua cu cel al mediastinului, pe de o parte, şi cu cel al axilei, pe de alta.

Această dispoziție îşi are importanța sa practică. Astfel, colecțiile supurative superficiale ale gâtului au tendința să se deschidă la exterior şi sunt uşor accesibile; cele care se formează în loja viscerală, au tendința de a se propaga de-a lungul organelor respective, mai ales în mediastin, sau mai rar, în axilă. Aceste colecții se pot deschide în organele cavitare ale lojii prin erodarea pereților lor; ele sunt mai greu accesibile chirurgului.

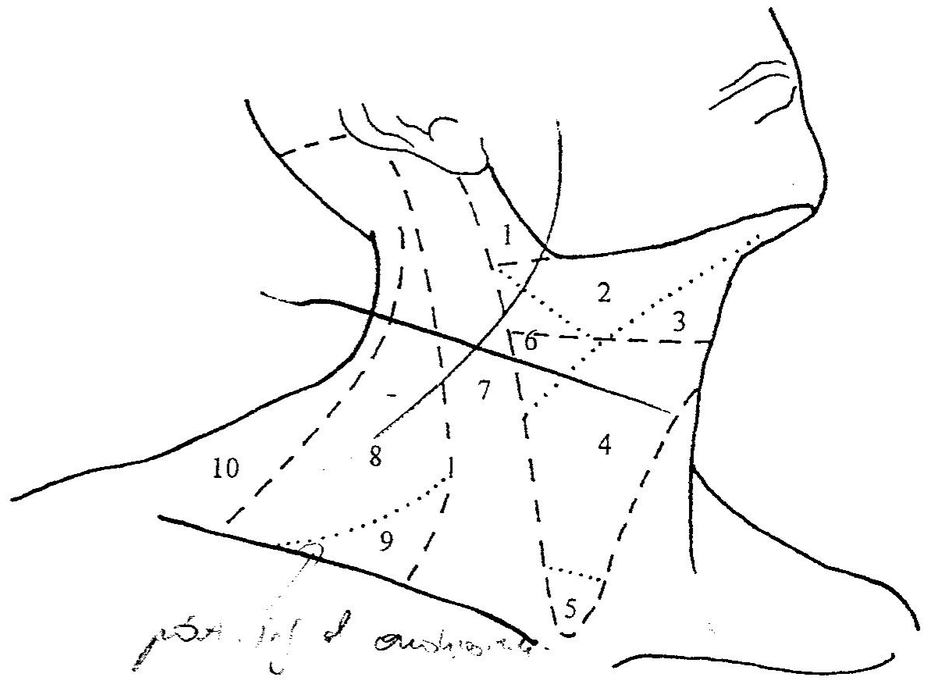

Fig. 10. *Regiunile topografice somatice ale gâtului*
1. Reg. parotidiană. - **2.** Triunghiul submandibular. - **3.** Triunghiul submentonier. - **4.** Reg. infrahioidiană - **5.** Fosa suprasternală. - **6.** Triunghiul carotidian. - **7.** Reg. sternocleidomastoidiană. - **8.** Triunghiul omotrapezian. - **9.** Triunghiul omoclavicular. - **10.** Reg. cefei.

2.1. REGIUNILE SOMATICE ALE GÂTULUI

Gâtul propriu-zis cuprinde o serie de regiuni topografice *(Regiones cervicales);* unele sunt regiuni somatice, altele regiuni viscerale.

Sunt în număr de patru (v. fig. 10). Avem astfel o regiune mediană - regiunea anterioară a gâtului - încadrată de o parte şi de cealaltă, de cele două regiuni sternocleidomastoidiene. Lateral de acestea sunt situate regiunile laterale ale gâtului. În afară de aceste regiuni superficiale, înapoia conductului faringo-esofagian, se mai găseşte o regiune somatică profundă - cea prevertebrală (fig.9).

2.1.1. REGIUNEA ANTERIOARĂ A GÂTULUI

(Regio cervicalis anterior - - Trigonum cervicale anterius)

Numită şi triunghiul median al gâtului, regiunea este cuprinsă între mandibulă şi cei doi muşchi sternocleidomastoidieni. Ea este la rândul său, subîmpărţită într-o regiune infrahioidiană şi una suprahioidiană.

2.1.1.1. Regiunea infrahioidiană

Regiune mediană, nepereche, de formă triunghiulară cu baza în sus, ea ocupă partea anterioară şi inferioară a gâtului. Este foarte importantă întrucât include planurile moi care acoperă unele viscere ale gâtului.

Limitele ei sunt: *în sus* - orizontala care trece prin marginea superioară a hioidului şi care unește cei doi muşchi sternocleidomastoidieni; *în jos* - incizura jugulară a sternului; *lateral*, de o parte şi de cealaltă, marginile anterioare ale sternocleidomastoidienilor; *în profunzime*, regiunea se întinde până la conductul laringo-traheal şi la glanda tiroidă.

STRATIGRAFIC, dinspre suprafaţă spre profunzime, se succed:

a) Pielea - este subţire, foarte mobilă şi extensibilă, prevăzută la bărbat cu peri.

b) Planul subcutanat - alcătuit dintr-o cantitate redusă de ţesut adipos, conţine în grosimea lui cei doi muşchi *platisma*. Aceştia ocupă doar părţile laterale ale regiunii, între ei delimitându-se un triunghi cu vârful la nivelul hioidului. Platisma aderă prin faţa sa superficială de piele, astfel încât, prin contracţie determină formarea unor plice verticale ale pielii. Prin faţa sa profundă, muşchiul alunecă uşor pe planul următor, ceea ce creează posibilitatea utilizării pielii pentru practicarea autoplastiilor prin alunecare. Planul subcutanat conţine cele două [redacted] ce coboară vertical, precum şi ramuri ale nervului *transvers al gâtului*, provenit din plexul cervical.

c) Planul fascial - este reprezentat de *lama superficială a fasciei cervicale*. În partea inferioară a regiunii lama se dedublează, conţinând între cele două foiţe ţesut adipos: este *spaţiul suprasternal*. Aici pătrund venele jugulare anterioare, care se anastomozează între ele prin arcul venos jugular şi apoi se inflectează în direcţie laterală. Tot aici sunt cuprinse [redacted] care primesc limfaticele superficiale ale regiunii.

d) Planul profund - este alcătuit din cei 4 muşchi subhioidieni şi lama pretraheală a fasciei cervicale. Pântecele superioare ale *omohioidienilor*, degajându-se de sub feţele profunde ale sternocleidomastoidienilor, traversează oblic regiunea în sus şi medial, pentru a se insera pe hioid. Între cei doi omohioidieni şi ancorată de ei, se întinde *lama pretraheală* a fasciei cervicale, care acoperă ceilalţi muşchi subhioidieni. Medial de omohioidieni se întind muşchii *sternohioidieni*, între manubriul sternului şi osul hioid. Sub aceştia din urmă se găsesc muşchii *sternotiroidieni*, inseraţi pe stern şi pe cartilajul tiroid - şi muşchii *tirohioidieni*, care par a-i continua pe precedenţii până la hioid. Sternohioidienii diverg în jos, în timp ce sternotiroidienii diverg în sus; astfel, se delimitează pe linia mediană un spaţiu rombic, în care apare conductul laringo-traheal *(rombul traheal)*. Muşchiul omohioidian,

traversând în diagonală regiunea infrahioidiană, o împarte în două triunghiuri: *triunghiul muscular* sau *omotraheal (trigonum musculare = trigonum omotraheale)* între linia mediană, pântecele superior al omohioidianului şi sternocleidomastoidian; *triunghiul omohioidian* între muşchiul omohioidian, sternocleidomastoidian, corpul şi cornul mare ale osului hioid.

Arterele regiunii sunt de minimă importanţă; *venele* planului profund sunt tributare **jugularelor anterioare** şi **venelor tiroidiene**. *Limfaticele* profunde sunt drenate de nodurile cervicale profunde anterioare. *Elementele nervoase* ale planului profund sunt reprezentate de ramurile provenite din ansa cervicală, destinate muşchilor subhioidieni.

Importanţa regiunii constă în practicarea la acest nivel a traheotomiei, intervenţie de extremă urgenţă, în scopul restabilirii permeabilităţii căilor aeriene superioare în caz de obstacol. Tot prin această regiune se intervine şi pentru tiroidectomie.

2.1.1.2. Regiunea suprahioidiană

Tot mediană şi nepereche, regiunea ocupă partea anterioară şi superioară a gâtului. Ea conţine printre alte elemente, - şi loja glandei submandibulare (fig.1 şi 10).

Limitele ei sunt: *în sus* - marginea inferioară a corpului mandibulei prelungită înapoi printr-o linie convenţională, care merge până la marginea anterioară a sternocleidomastoidianului; *în jos* - orizontala care, trecând prin marginea superioară a hioidului, se întinde între cei doi muşchi sternocleidomastoidieni; *lateral* - de o parte şi de cealaltă - marginile anterioare ale acestor muşchi; *limita profundă* este reprezentată de muşchiul milohioidian, continuat înapoi de faţa laterală a muşchiului hioglos.

STRATIGRAFIA este următoarea:

a) Pielea - mai groasă, mobilă, are la bărbat o pilozitate foarte abundentă care formează barba; ea este frecvent sediul foliculitelor sau furunculelor.

b) Planul subcutanat - este alcătuit dintr-un ţesut celular, uneori destul de abundent, formând aşa numita "bărbie dublă"; conţine în grosimea sa muşchiul platisma, originea venei jugulare anterioare, ramuri nervoase motorii (din facial) destinate platismei, precum şi ramuri senzitive ale nervului transvers al gâtului (din plexul cervical).

c) Planul fascial - este reprezentat şi aici tot de lama superficială a fasciei cervicale. La nivelul hioidului, ea dă naştere prelungirii sale submandibulare, care trece pe faţa profundă a glandei omonime, tapetând faţa superficială a muşchilor hioglos şi milohioidian, pentru a se termina pe linia milohioidiană a mandibulei. În acest fel, cele două foiţe ale lamei superficiale ale fasciei vor delimita împreună cu corpul mandibulei, *loja glandei submandibulare*. Supero-lateral, lama superficială a fasciei prezintă o îngroşare care formează *despărţitoarea submandibuloparotidiană*.

d) Planul profund - este alcătuit din muşchi, glanda submandibulară, noduri limfatice, vase şi nervi profunzi.

Muşchii sunt reprezentaţi de digastric, stilohioidian, milohioidian şi hioglos. Pântecele posterior al *digastricului* pătrunde în regiune cu puţin dedesubtul unghiului mandibulei, apoi coboară în jos şi medial, iar tendonul său intermediar

traversează butoniera formată de stilohioidian. Ajuns deasupra hioidului, de care este fixat printr-o expansiune fibroasă, îşi schimbă direcţia şi pântecele anterior urcă în sus, înainte şi medial, pentru a se insera pe mandibulă. În ansamblu, muşchiul determină împreună cu corpul mandibulei, formarea *triunghiului submandibular (Trigonum submandibulare)*, în care este adăpostită glanda salivară omonimă; cele două pântece anterioare ale muşchilor digastrici delimitează împreună cu hioidul, *triunghiul submentonier (Trigonum submentale)*. Muşchiul *stilohioidian* pătrunde în regiunea suprahioidiană împreună cu pântecele posterior al digastricului, apoi este perforat de către tendonul intermediar al acestuia şi se termină pe hioid. *Milohioidianul* - plecat de pe linia omonimă a mandibulei, se termină pe osul hioid şi pe rafeul median, astfel încât, cu cel de partea opusă, alcătuiesc diafragma gurii. *Hioglosul* - muşchi al limbii - aparţine regiunii suprahioidiene doar prin fasciculele posterioare, care pornesc de pe hioid şi urcă spre baza limbii. El continuă înapoi planul milohioidianului.

Glanda submandibulară ocupă o *lojă osteo-fibroasă* constituită astfel: *peretele lateral*, de către mandibulă, cel *supero-medial* de către muşchii milohioidian şi hioglos, acoperiţi de prelungirea profundă a lamei superficiale a fasciei cervicale; *peretele infero-lateral*, de planurile enumerate anterior. Peretele supero-medial prezintă, la locul de întâlnire al celor doi muşchi care-l constituie, un hiat prin care loja submandibulară comunică cu loja sublinguală. Prin acest hiat trec *prelungirea glandei submandibulare* împreună cu *ductul submandibular, nervul hipoglos* şi *vena linguală superficială*. În loja sa, glanda este înconjurată de ţesut celular lax care-i permite enucleerea uşoară.

Elementele vasculare sunt reprezentate de vasele faciale şi linguale. [redacted] încrucişează faţa profundă a digastricului şi a stilohioidianului şi apoi a glandei, emiţând la acest nivel ramurile sale cervicale. Spre deosebire de arteră, *vena facială* trece superficial în raport cu glanda submandibulară. *Artera linguală*, aproape imediat după origine, se angajează pe faţa profundă a pântecelui posterior al digastricului, trece apoi pe deasupra muşchiului hioglos, părăsind regiunea suprahioidiană.

[redacted] sunt aşezate de-a lungul corpului mandibulei, unele în profunzimea lojei, altele la suprafaţa glandei.

Nervii acestui plan sunt: *hipoglosul* care vine din regiunea carotidiană, formează o curbă cu concavitatea superioară pe faţa superficială a muşchiului hioglos şi pătrunde prin hiatul lojii submandibulare în loja glandei sublinguale. *Nervul lingual* (ramură a mandibularului), trece prin partea posterioară a lojii submandibulare, între el şi glandă găsindu-se *ganglionul parasimpatic submandibular. Nervul milohioidian* (ramură a alveolarului inferior) descinde de-a lungul marginii inferioare a corpului mandibulei spre muşchiul omonim şi spre pântecele anterior al digastricului.

Importanţa regiunii constă în prezenţa la acest nivel a [redacted]. În patologia regiunii, pe primul loc se situează adenitele submandibulare, foarte frecvente datorită numeroaselor şi variatelor aferenţe ale limfonodurilor.

2.1.2. REGIUNEA STERNOCLEIDOMASTOIDIANĂ

(Regio sternocleidomastoidea)

Denumită şi [redacted], ea răspunde muşchiului omonim, fiind o regiune pereche, interpusă între regiunea anterioară şi cea laterală ale gâtului (vezi fig. 10).

Limite: *anterior* şi *posterior* - marginile corespunzătoare ale sternocleidomastoidianului; *superior* - baza procesului mastoidian; *inferior* - clavicula şi articulaţia sternoclaviculară; *în profunzime* regiunea se întinde până la lama prevertebrală a fasciei cervicale.

STRATIGRAFIC, regiunea cuprinde următoarele planuri:

a) Pielea - fină şi foarte mobilă în partea inferioară, devine mai groasă, aderentă la planurile subiacente şi acoperită cu peri în partea superioară.

b) Planul subcutanat - în partea superioară este dens şi format dintr-un sistem de trabecule ce unesc intim pielea de fascie; în cea mai mare parte însă, este lax. Conţine în grosimea sa: *muşchiul platisma; vena jugulară externă*, ce coboară din loja parotidiană şi, după ce încrucişează oblic în jos şi înapoi sternocleidomastoidianul (fiind acoperită de platisma), ajunge în regiunea laterală a gâtului; *nodurile limfatice cervicale laterale superficiale*, aşezate de-a lungul venei; ramuri nervoase superficiale provenite din plexul cervical: *nervii auricular mare* şi *transvers al gâtului*.

c) Planul fascial - este reprezentat de *lama superficială a fasciei cervicale*, care, prin dedublare formează o teacă muşchiului sternocleidomastoidian.

d) Planul profund - este alcătuit la rândul său din mai multe straturi.

- *Muşchiul sternocleidomastoidian*, întins oblic de la manubriul sternal, claviculă şi articulaţia sternoclaviculară, până la faţa laterală a procesului mastoidian şi la linia nuchală superioară. Între fasciculul sternal şi cel clavicular este delimitată *fosa* sau *triunghiul supraclavicular mic* (*Fossa supraclavicularis minor*).

- *Stratul fascial submuscular* - este constituit din foiţa profundă a tecii muşchiului sternocleidomastoidian. Prepararea atentă a acesteia în cursul intervenţiilor chirurgicale este un timp operator important, întrucât ea răspunde direct, într-o mare parte a regiunii, mănunchiului vasculo-nervos al gâtului. În partea inferioară a regiunii, imediat deasupra claviculei, trece transversal [redacted] *jugulară anterioară*.

- *Stratul musculo-fascial profund* - constă în partea inferioară din porţiunea iniţială a *sternohioidianului*, precum şi din pântecele inferior şi tendonul intermediar ai *omohioidianului*, care traversează regiunea oblic în sus şi medial. De acesta din urmă este fixată *lama pretraheală* a fasciei cervicale. Partea superioară a acestui strat este alcătuită din pântecele posterior al digastricului, care trece oblic din regiunea parotidiană spre cea suprahioidiană. Spaţiul dintre aceste formaţiuni musculo-fasciale este umplut de un ţesut celulo-fibros, care se continuă atât în jurul elementelor mănunchiului vasculo-nervos, cât şi în jurul viscerelor gâtului, sau în loja supraclaviculară, respectiv în mediastin. Diferă totuşi de ţesutul celulo-adipos al acestor regiuni, fiind mai consistent, mai dens, cu aspect fibros, aderent mai ales

de vena jugulară internă. În țesutul celulo-fibros se găsesc înșirate numeroasele *limfonoduri cervicale laterale profunde.*

- *Mănunchiul vasculo-nervos* al gâtului reprezintă ultimul strat al regiunii. El este format de [redacted], continuată apoi de *carotida internă,* situate medial; *vena jugulară internă* situată lateral; *nervul vag,* așezat în unghiul diedru deschis înapoi format de vasele mari amintite. Cele trei elemente sunt reunite într-o teacă celulo-fibroasă comună destul de rezistentă, dependință a lamei pretraheale a fasciei cervicale și numită teaca carotidiană. Carotida comună pătrunde în regiune la nivelul articulației sternoclaviculare, urcă rectiliniu ușor oblic în sus și lateral, și apoi vertical, traiectul ei fiind continuat de carotida internă. Faptul că artera carotidă comună este încrucișată în partea inferioară de omohioidian, reprezintă un reper operator important: deasupra încrucișării este porțiunea chirurgicală a vasului, la nivelul căreia se practică ligatura; porțiunea inferioară este cea periculoasă, deoarece artera se apropie de marile trunchiuri venoase de la baza gâtului, care ar putea fi lezate în cursul manoperelor operatorii. Bifurcarea carotidei comune are loc în dreptul marginii superioare a cartilajului tiroid, în așa numitul *triunghi carotidian (Trigonum caroticum),* delimitat lateral - de marginea anterioară a sternocleidomastoidianului, superomedial - de pântecele posterior al digastricului și infero-medial de pântecele superior al omohioidianului. În aria triunghiului se găsește *sinusul carotidian,* precum și originea carotidelor internă și externă. De la acest nivel, carotida internă urcă puțin oblic în sus și medial spre peretele lateral al faringelui, apoi vertical, pătrunzând în partea posterioară a spațiului mandibulo-vertebro-faringian, [redacted] situată inițial puțin anterior și medial precedentei, urcă vertical, se angajează pe sub pântecele posterior al digastricului și apoi pătrunde [redacted]. În timp ce carotida internă nu dă de obicei nici o ramură colaterală mai importantă în segmentul său cervical, cea externă emit[redacted]ri [redacted], care irigă părțile moi extracraniene și o parte a gâtului. Din acest motiv ligatura sa este mai frecvent executată decât cea a carotidei interne. Ligatura se face de obicei între originea primelor două ramuri colaterale, tiroidiana superioară și linguala, deci aproape de origine, în *triunghiul Farabeuf.* Acesta este delimitat în sus de nervul hipoglos, antero-inferior de trunchiul venos tiro-linguo-facial, și posterior de jugulara internă. Ramurile emise de carotida externă în cadrul regiunii noastre sunt în următoarea ordine: [redacted], se îndreaptă antero-medial și pătrunde în regiunea tiroidiană; [redacted] și [redacted], pornesc în aceeași direcție pătrunzând în regiunea suprahioidiană; [redacted] urcă pe peretele lateral al faringelui; [redacted] are un traiect mai lung prin această regiune: ea naște tot în triunghiul carotidian ca și precedentele, se îndreaptă înapoi încrucișând fața profundă a venei jugulare interne, merge ascendent paralel cu fața profundă a pântecelui posterior al digastricului până aproape de inserția acestuia, unde, urmând un traiect transversal, pătrunde în regiunea occipitală; [redacted] ia naștere de obicei mai sus, în regiunea parotidiană.

Partea inferioară a planului profund este traversată de porțiunea prescalenică a *vaselor subclaviculare,* vena fiind situată pe un plan mai superficial. Ele pătrund în regiune în dreptul articulației sternoclaviculare, având un traiect ușor ascendent și apoi aproape transversal, în direcție laterală. Artera este înconjurată la acest nivel de ***ansa subclaviei (Vieussens)*** și mai medial de *ansa nervului laringeu recurent* (aceasta din urmă numai în partea dreaptă!). În cadrul acestei regiuni, artera emite majoritatea ramurilor sale. [redacted], care urcă spre regiunea prevertebrală cervicală. [redacted], descinde înapoia claviculei și pătrunde în torace. [redacted] urcă și imediat se împarte în cele 4 ramuri: [redacted], continuă traiectul ascendent, apoi se înclină medial trecând posterior mănuchiului vasculo-nervos al gâtului și intră în regiunea tiroidiană; [redacted] și [redacted] se înclină lateral, pătrunzând în loja supraclaviculară. *Trunchiul costocervical,* după un scurt traiect ascendent se împarte în *intercostala supremă,* care descinde în torace, și *cervicala profundă,* care se îndreaptă înapoi spre regiunea cefei. **Vena subclaviculară** confluează - de obicei înapoia punctului unde marginea posterioară a sternocleidomastoidianului se inseră pe claviculă - cu **vena jugulară** internă ***(confluentul subclavi-jugular)***, formând un unghi drept deschis în sus (unghiul venos al lui **Pirogoff**). La vârful acestui unghi se varsă în confluent, ***vena jugulară externă***, ***vena jugulară anterioară*** și ***ductul limfatic drept*** - în partea dreaptă - respectiv *ductul toracic* în partea stângă.

Nervul hipoglos trece prin partea superioară a regiunii, încrucișând vasele mari; hipoglosului i se alătură, pentru un scurt traiect, rădăcina anterioară a ansei cervicale (provenită din plexul cervical), care apoi descinde de-a lungul mănunchiului vasculo-nervos al gâtului; în dreptul tendonului intermediar al omohioidianului ea se anastomozează cu rădăcina posterioară (provenită și ea tot din plexul cervical) și formează împreună *ansa cervicală.* În sfârșit, de-a lungul mănunchiului vasculo-nervos descind *nervii cardiaci,* ramuri din vag și din simpaticul cervical.

Practicând o secțiune transversală a gâtului în dreptul vertebrei C_6 (vezi fig. 9), vom observa că elementele profunde ale regiunii sternocleidomastoidiene sunt așezate într-o lojă de formă triunghiulară, ai cărei pereți sunt: unul antero-lateral, reprezentat de planurile musculo-fasciale enumerate; unul posterior, format de regiunea prevertebrală, și unul medial, constituit de regiunile viscerale mediane (conductul aero-digestiv și glanda tiroidă). Loja comunică medial cu regiunea subhioidiană, în sus cu spațiul mandibulo-vertebro-faringian, lateral cu loja supraclaviculară, iar în jos cu mediastinul. Iată de ce colecțiile purulente dezvoltate în loja carotidiană au tendința să difuzeze în regiunile învecinate.

Importanța practică a regiunii sternocleidomastoidiene rezidă în prezența mănunchiului vasculo-nervos al gâtului, și în special a vaselor mari care îl alcătuiesc și asupra cărora chirurgul este nevoit să intervină în unele situații pentru hemostază, ligatură sau simpatectomie periarterială. De asemenea numeroasele noduri limfatice prezente, pot constitui

punctul de plecare pentru procese supurative, sau sunt sediul metastazelor tumorilor maligne al extremității cefalice, sau ale tuberculozei.

2.1.3. REGIUNEA LATERALĂ A GÂTULUI

(Regio cervicalis lateralis - Trigonum cervicale posterius)

Este o regiune pereche, de formă triunghiulară, denumită şi *regiunea* (sau triunghiul) *supraclaviculară*, fiind situată între regiunea sternocleidomastoidiană - care este înainte - şi cea nuchală, aşezată înapoia ei. Este importantă prin faptul că reprezintă o răspântie între gât, membrul superior şi cavitatea toracică.

Limitele(vezi fig. 10) sunt următoarele: *anterior* - marginea posterioară a sternocleidomastoidianului; *posterior* - marginea laterală a trapezului; *inferior* - faţa superioară a corpului claviculei; *superior* - marginile celor doi muşchi se întâlnesc puţin dedesubtul liniei nuchale superioare, formând vârful triunghiului. *În profunzime* se întinde până la regiunea prevertebrală.

STRATIGRAFIA regiunii este următoarea:

a) Pielea - este fină, mobilă pe planurile subiacente, ceea ce permite utilizarea ei în grefe.

b) Planul subcutanat - are aceleaşi caracteristici ca în regiunea sternocleidomastoidiană. El conţine *muşchiul platisma* (doar în jumătatea sa inferioară); *vena jugulară externă*, care, descinzând din regiunea carotidiană, va perfora straturile următoare pentru a se vărsa în vena subclaviculară; câteva limfonoduri situate la locul unde jugulara perforează lama superficială a fasciei cervicale; *ramuri nervoase supraclaviculare* din plexul cervical; *nervul occipital mic* ce urcă de-a lungul marginii posterioare a sternocleidomastoidianului spre regiunea occipitală.

c) Planul fascial - este reprezentat de *lama superficială a fasciei cervicale*, care la marginile regiunii se dedublează pentru a forma teci muşchilor sternocleidomastoidian şi trapez, iar inferior se continuă cu fascia pectorală.

d) Planul musculo-fascial al omohioidianului. Pântecele inferior al omohioidianului traversează porţiunea inferioară a regiunii, trecând oblic de la unghiul său postero-inferior spre marginea posterioară a sternocleidomastoidianului, pentru a pătrunde în regiunea carotidiană. Datorită acestui traiect, muşchiul subîmparte regiunea în două triunghiuri secundare. Triunghiul superior sau *omotrapezian*, este delimitat între omohioidian, marginea posterioară a sternocleidomastoidianului şi marginea laterală a trapezului; în aria sa apare masa celulo-grăsoasă a planului următor. Triunghiul inferior sau *omoclavicular (Trigonum omoclaviculare)* sau *fosa supraclaviculară mare (Fossa supraclavicularis major)*, este mult mai mic, cuprins între omohioidian, marginea posterioară a sternocleidomastoidianului şi claviculă. Aria acestuia este ocupată de *lama pretraheală a fasciei cervicale*, anexată omohioidianului. Ea acoperă vasele subclaviculare, la acest nivel trimiţând prelungiri pe toate venele mari de la baza gâtului. Graţie acestei dispoziţii, ele sunt

menţinute deschise, uşurând circulaţia venoasă, dar în acelaşi timp favorizând - în cazul unor plăgi deschise ale venelor - aspiraţia unor bule de aer (embolie gazoasă), accident grav ce poate produce moartea.

e) Planul profund - este reprezentat de aşa numita *"loja supraclaviculară"*. Aceasta este o cavitate foarte neregulată, ai cărei pereţi nu sunt peste tot net constituiţi. Loja reprezintă o răspântie, prin care trec o serie de formaţiuni ce pătrund sau ies din cavitatea toracică, axilă sau regiunea sternocleidomastoidiană. Loja are aproximativ forma unei piramide triunghiulare cu vârful superior, cu baza inferioară şi cu trei pereţi.

Pereţii lojii sunt: *Peretele lateral*, este reprezentat de planurile superficiale ale regiunii. *Peretele posterior*, este format de o serie de muşchi inseraţi pe coloana cervicală şi care se îndreaptă în jos şi lateral; ei se succed astfel în sens latero-medial: în partea cea mai înaltă *spleniul gâtului*, ce porneşte de pe procesele transverse ale atlasului şi axisului; mai jos şi mai medial, *ridicătorul scapulei*, cu originea pe procesele transverse ale primelor 4-5 vertebre; ambii muşchi pătrund apoi în regiunea cefei. Medial de ei urmează *scalenul posterior* şi *scalenul mijlociu*, care aparţin aproape în întregime regiunii noastre; primul, pornit de pe procesele transverse 5-7, se îndreaptă spre faţa laterală a coastei a II-a; celălalt, cu originea pe procesele transverse 2-7, se termină pe faţa superioară a primei coaste. *Peretele medial* este alcătuit dintr-un singur muşchi, *scalenul anterior*. Plecat de pe procesele transverse C_3-C_6, el se inseră inferior pe tuberculul omonim al primei coaste.

Acest perete este incomplet, prezentând două hiaturi largi. Hiatul anterior - sau *spaţiul prescalenic* - este delimitat între scalenul anterior şi sternocleidomastoidian; prin el, loja supraclaviculară comunică cu regiunea carotidiană şi cu planurile superficiale ale mediastinului superior; prin acest hiat trec vena subclaviculară, artera suprascapulară şi nervul frenic. Între scalenul anterior şi cel mijlociu există un hiat posterior - *spaţiul interscalenic* - prin care loja comunică cu planurile profunde ale mediastinului superior; pe aici trec artera subclaviculară şi plexul brahial.

- *Vârful lojii supraclaviculare* răspunde punctului unde vin în contact sternocleidomastoidianul, trapezul, ridicătorul scapulei şi spleniul.

- *Baza lojii supraclaviculare* este de formă triunghiulară. Marginea antero-laterală o formează clavicula; pe cea posterioară - marginea superioară a scapulei; iar pe cea medială - linia convenţională ce uneşte marginea posterioară a inserţiei sternocleidomastoidianului cu procesul transvers al vertebrei C_7. Prima coastă divide acest triunghi în două spaţii: unul medial răspunzând orificiului superior al toracelui şi deci cupolei pleurale şi vârfului plămânului; altul lateral, ce corespunde vârfului axilei şi prin care trece mănunchiul vasculo-nervos axilar.

- *Conţinutul lojii* este reprezentat de o serie de formaţiuni de extremă importanţă. *Artera subclaviculară* vine din regiunea sternocleidomastoidiană (porţiunea prescalenică a arterei), străbate în sens medio-lateral partea inferioară a spaţiului interscalenic, descriind un arc pe deasupra cupolei

pleurale şi a primei coaste (porţiunea interscalenică a arterei), şi apoi descinde oblic pentru a se angaja sub claviculă (porţiunea extrascalenică a arterei) şi pătrunde astfel în axilă. Dintre ramurile sale care au luat naştere în segmentul prescalenic, trei ajung în loja supraclaviculară (toate trei nasc din trunchiul tirocervical): *cervicala ascendentă* urcă pe faţa anterioară a scalenului anterior, medial de nervul frenic; *cervicala superficială* străbate triunghiul omotrapezian, pentru a pătrunde pe faţa profundă a trapezului; *artera suprascapulară* trece înaintea scalenului anterior prin triunghiul omoclavicular şi coteşte spre incizura scapulei, trece pe deasupra ligamentului transvers al scapulei şi intră în regiunea scapulară. Singura ramură a subclavicularei care ia naştere în porţinea inter- sau extrascalenică, este *artera cervicală transversă.* Ea are un traiect flexuos transversal, trece printre cordonele plexului brahial, pătrunde sub trapez şi ridicătorul scapulei, pentru a ajunge în regiunea scapulară.

Vena subclaviculară are un traiect paralel cu artera, fiind situată anterior acesteia; trece prin spaţiul prescalenic şi intră în regiunea sternocleidomastoidiană.

Pe faţa anterioară a scalenului mijlociu se găsesc cele trei anse nervoase care constituie *plexul cervical.*

Nervul frenic coboară din plexul cervical, vertical pe faţa anterioară a scalenului anterior; ajungând la extremitatea inferioară a acestuia, îi înconjură marginea medială într-un punct ce răspunde triunghiului supraclavicular mic (punctul dureros al nevralgiei frenice) şi pătrunde în torace, trecând între artera şi vena subclaviculară. Ramurile nervoase destinate muşchiului trapez, provenite din plexul cervical şi din nervul accesor, traversează regiunea.

Plexul brahial este situat posterior şi mai sus decât vasele subclaviculare.

Cele trei trunchiuri ale sale, care se constituie în loja supraclaviculară, sunt situate pe faţa anterioară a scalenului mijlociu; au un traiect oblic în jos şi lateral, trec prin spaţiul lateral al bazei lojii şi pătrund în vârful axilei împreună cu vasele subclaviculare. Dintre ramurile colaterale ale plexului, trec prin această regiune: *nervul subclavicular şi nervii pectorali lateral şi medial,* care descind între artera şi vena subclaviculară; *nervii dorsal al scapulei, toracic lung* şi *suprascapular* încrucişează faţa anterioară a scalenului mijlociu şi diverg astfel: dorsalul scapulei spre regiunea retrorahidiană; toracicul lung pătrunde în axilă; nervul suprascapular se alătură arterei omonime, mergând spre regiunea scapulară. *Nervul toracodorsal* coboară şi el spre axilă.

Toate aceste elemente ale lojii supraclaviculare sunt înconjurate de o masă celulo-adipoasă, care umple toate spaţiile libere, continuându-se medial cu cea a regiunii carotidiene, în jos şi medial cu ţesutul asemănător din mediastinul superior, iar în jos şi lateral cu cel al axilei. În această masă sunt incluse numeroasele limfonoduri ale grupului *cervical lateral profund inferior.*

Nu trebuie uitat că la nivelul porţiunii mediale a bazei lojii supraclaviculare se insinuează dinspre cavitatea toracică, *vârful plămânului* acoperit de *cupola pleurală.* Acestea depăşesc cu 2-3 cm clavicula. Aproape toate elementele enumerate anterior au raporturi cu aceste viscere.

Regiunea laterală a gâtului este **importantă** din punct de vedere medico-chirurgical, atât datorită conţinutului său, cât şi datorită situaţiei şi comunicărilor pe care le are. Ea cuprinde formaţiuni vasculo-nervoase numeroase şi unele foarte voluminoase; de aici tulburările vasculare sau nervoase produse - mai devreme sau mai târziu - de evoluţia unor formaţiuni tumorale ce se pot dezvolta în această regiune (anevrisme, tumori, adenopatii). În general, vasele şi nervii ocupă porţiunea inferioară a regiunii, care devine astfel zona periculoasă a ei. În plus, marile vase se găsesc în partea medială a acestei zone, unde sunt în raport intim cu cupola pleurală şi cu vârful plămânului, ceea ce explică leziunile concomitente ale acestor formaţiuni; elementele nervoase se grupează mai mult în partea laterală. În sfârşit, loja supraclaviculară este separată de exterior printr-un strat relativ subţire de părţi moi (peretele lateral), astfel încât elementele conţinute sunt destul de superficiale pentru a fi lezate în cursul unor accidente.

2.1.4. REGIUNEA PREVERTEBRALĂ

Regiune profundă, mediană şi nepereche, ea este situată înapoia regiunii sternocleidomastoidiene şi a regiunilor viscerale ale gâtului, şi anterior coloanei vertebrale cervicale. Este alcătuită dintr-un strat musculo-fascial subţire, ce acoperă faţa anterioară a coloanei (vezi fig. 9).

Limitele sunt: *superior* - procesul bazilar al occipitalului; *inferior* - discul dintre vertebrele C_7 şi T_1; *lateral* - şirul proceselor transverse ale vertebrelor; *limita profundă* este reprezentată de faţa anterioară a coloanei vertebrale.

STRATURILE constitutive sunt:

a) Planul fascial - este format de *lama prevertebrală* a fasciei cervicale, care aderă la baza craniului şi de vârful proceselor transverse, pentru ca în partea inferioară, pe măsură ce se subţiază progresiv, să pătrundă în torace şi să se confunde cu ţesutul celular al mediastinului superior.

b) Planul muscular - este reprezentat în principal de *muşchii prevertebrali: lungul capului,* întins de la procesul bazilar până la tuberculii anteriori ai proceselor transverse C_3-C_6; *dreptul anterior al capului,* situat între procesul bazilar şi masa laterală a atlasului; *lungul gâtului* cu cele trei porţiuni: cea verticală întinsă între corpurile vertebrale C_2-C_4 şi respectiv C_5-T_3; porţiunea oblică superioară pornită de la tuberculul anterior al atlasului până la tuberculii anteriori ai proceselor transverse C_3-C_6; porţiunea oblică inferioară întinsă de la tuberculii anteriori ai proceselor transverse C_5-C_6 la corpurile primelor trei vertebre toracice. În afară de aceştia, pe un plan mai profund întâlnim: *dreptul lateral al capului,* întins între procesul jugular al occipitalului şi procesul transvers al atlasului; *muşchii intertransversari,* legând procesele transverse ale vertebrelor cervicale (nu fac parte din muşchii spatelui, fiind inervaţi din ramurile ventrale ale nervilor cervicali).

Prin această regiune trec vasele vertebrale şi lanţul simpatic cervical.

Artera vertebrală, ramură a subclaviculare urcă anterior de procesul transversar al vertebrei C_7, între lungul gâtului

şi scalenul anterior, apoi se angajează prin gaura transversară a vertebrei C_6 şi traversează succesiv toate găurile transversare ale vertebrelor cervicale. La ieşirea din gaura transversară a atlasului se încurbează medial, înconjoară pe dinapoi masa laterală a acestuia, perforează membrana atlanto-occipitală posterioară şi dura mater, şi pătrunde prin gaura mare a occipitalului în cavitatea craniană. *Vena vertebrală* o însoţeşte aproape pe tot traiectul şi se varsă în trunchiul venos brahiocefalic.

Lanţul simpatic începe imediat sub baza craniului prin *ganglionul cervical superior* şi descinde până la capul primei coaste, unde se continuă cu lanţul toracic. El este situat imediat medial de tuberculii anteriori ai proceselor transverse, într-o dedublare a fasciei prevertebrale. Ganglionul cervical superior al simpaticului răspunde vertebrelor C_2 şi C_3. Nefiind acoperit de fascia prevertebrală, el este conţinut, împreună cu mănunchiul vasculo-nervos al gâtului, în loja retrostiliană a spaţiului mandibulo-vertebro-faringian. *Ganglionul cervical mijlociu* - atunci când există - este situat în dreptul vertebrelor C_5 sau C_6, răspunzând primului cot al arterei tiroidiene inferioare. *Ganglionul cervicotoracic (stelat)* este aşezat la baza gâtului, în *triunghiul scalenovertebral* (Velluda), delimitat medial de lungul gâtului, lateral de scalenul anterior, şi inferior de cupola pleurală; este acoperit de fascia prevertebrală. Pentru localizarea ganglionului, se mai descrie *foseta supraretropleurală* (Sébileau), delimitată anterior şi inferior de cupola pleurală, posterior de colul primei coaste şi procesul transvers al vertebrei C_7, medial de corpul primei vertebre toracice şi lateral de scalenul anterior.

Importanţa practică a regiunii rezidă în intervenţiile chirurgicale care se execută asupra lanţului simpatic.

2.2. REGIUNILE VISCERALE ALE GÂTULUI

În afara regiunilor somatice, există şi regiuni viscerale, care sunt profunde. Ele cuprind următoarele viscere: faringele cervical, laringele, traheea cervicală, esofagul cervical, precum şi glanda tiroidă cu paratiroidele. Fiecare dintre aceste organe reprezintă câte o regiune topografică aparte. Din considerente didactice, regiunea faringiană - ca entitate topografică - a fost descrisă odată cu capul; esofagul cervical şi traheea cervicală vor fi descrise în cadrul acestui capitol, iar segmentele lor toracice vor fi tratate în cadrul regiunii mediastinale.

2.2.1. REGIUNEA LARINGIANĂ

Laringele, organ tubular care face parte din căile respiratorii, este în acelaşi timp şi componenta principală a aparatului fonator.

Situat în regiunea antero-mediană a gâtului, el răspunde ultimelor patru vertebre cervicale. Laringele are legături strânse cu celelalte viscere ale gâtului: este situat înaintea porţiunii laringiene a faringelui, în care se deschide prin extremitatea sa superioară; deasupra traheei, cu care se continuă prin extremitatea sa inferioară; înapoia lobilor glandei tiroide, de care este legat prin ligamentele tiroidiene laterale; dedesubtul limbii de care este legat prin plicele glosoepiglotice, şi dedesubtul osului hioid, cu care este solidarizat prin membrana tirohioidiană. Laringele este acoperit de planurile moi ale regiunii subhioidiene, prin intermediul cărora proemină pe linia mediană, fiind uşor accesibil inspecţiei şi palpării.

C4 C5 C6 C7 LARINGE

Cu toate mijloacele de fixare menţionate, laringele este un organ mobil: el execută mişcări de ridicare şi de coborâre în timpul masticaţiei, deglutiţiei, a respiraţiei şi a fonaţiei. De asemenea i se pot imprima mişcări de lateralitate.

Laringele are **forma** unui trunchi de piramidă triunghiulară. Baza mare este orientată în sus şi este reprezentată de *aditusul laringian.* Acesta este delimitat anterior, de epiglotă, posterior, de relieful celor două cartilaje aritenoide separate prin *incizura interaritenoidiană (rimula)* şi pe părţile laterale, de plicele aritenoepiglotice. La extremitatea posterioară a acestor plice se remarcă, de fiecare parte, câte două mici proeminenţe, *tuberculul cuneiform* şi *tuberculul corniculat*, datorate micilor cartilaje omoniine, incluse în grosimea lor. Baza mică sau vârful laringelui, este formată de marginea inferioară a cartilajului cricoid. Feţele antero-laterale, formate de sus în jos de: membrana tirohioidiană, lamele cartilajului tiroid, ligamentul cricotiroidian, arcul cricoidului şi ligamentul cricotraheal, sunt parţial acoperite de glanda tiroidă şi de planurile moi subhioidiene. Faţa posterioară proemină în laringofaringe; este alcătuită de cartilajele corniculate şi aritenoide, de lama cartilajului cricoid şi de ligamentul cricotraheal. Cartilajele sunt acoperite de muşchii posteriori ai laringelui şi apoi de mucoasa faringiană. Marginea anterioară, rezultată prin unirea celor două feţe antero-laterale, proemină mai ales la locul de unire al lamelor cartilajului tiroid; este aşa numita *proeminenţă a laringelui (mărul lui Adam).* Este acoperită de planurile superficiale ale regiunii subhioidiene. Cele două margini posterioare sunt alcătuite de marginile posterioare ale celor două lame ale tiroidului. Ele realizează raporturi cu mănunchiurile vasculo-nervoase ale gâtului.

Cavitatea laringelui este împărţită în trei etaje:

- *Etajul superior,* numit *vestibulul laringelui* sau etajul supraglotic, este cuprins între aditusul laringian şi marginile mediale ale plicelor vestibulare; are forma unei pâlnii cu vârful în jos.

- *Etajul mijlociu* - se numeşte *cavitatea intermediară* a laringelui sau *etajul glotic* şi este delimitat între marginile mediale ale *plicelor vestibulare* - separate între ele prin *fanta vestibulară* - şi marginile mediale ale *plicelor vocale (corzile vocale).* Plicele vocale se continuă înapoi cu procesele vocale ale cartilajelor aritenoide. Spaţiul cuprins între cele două plice vocale şi cartilajele aritenoide este *fanta glotică;* aceasta va avea deci o porţiune anterioară - intermembranoasă - şi una posterioară - intercartilaginoasă. Pereţii laterali ai etajului glotic prezintă câte un diverticul, delimitat de plica vestibulară şi cea vocală de aceeaşi parte: sunt *ventriculii laringelui. Glota* este partea laringelui constituită din cele două plice vocale, la nivelul căreia se produce vocea.

- *Etajul inferior, cavitatea infraglotică*, sau etajul subglotic este cuprins între plicele vocale şi, marginea inferioară a cricoidului şi are forma unei pâlnii cu vârful în sus.

Explorarea cavităţii laringiene. Explorarea cavităţii laringiene se face prin laringoscopie indirectă (cu ajutorul oglinzii laringoscopice) sau directă (cu laringoscopul). Prin aceste metode se vizualizează aditusul laringian, care apare format din două curburi: cea anterioară este alcătuită de epiglotă; cea posterioară este constituită de plicele aritenoepiglotice cu incizura interaritenoidiană. În aria aditusului apare vestibulul laringelui, iar mai jos plicele vestibulare, roşiatice. Mascate parţial de acestea, se văd plicele vocale ca două benzi albicioase. În timpul inspiraţiei profunde plicele vocale se îndepărtează, iar fanta glotică este largă şi permite observarea cavităţii infraglotice şi a primelor inele traheale; în fonaţie plicele vocale se apropie între ele, îngustând mai mult sau mai puţin, fanta glotică, după cum sunetele emise sunt mai înalte sau mai grave.

Tunicile constitutive ale laringelui, de la interior spre exterior, sunt următoarele:

Tunica mucoasă se continuă în sus cu mucoasa faringelui şi a limbii, iar în jos cu cea traheală. Ea are culoarea roză, cu excepţia marginilor mediale ale plicelor vocale, unde devine albicioasă. Corionul mucoasei conţine foliculi limfatici, mai numeroşi la nivelul epiglotei şi a ventriculilor.

Tunica submucoasă este alcătuită din ţesut conjunctiv lax puţin abundent, cu excepţia plicelor aritenoepiglotice, unde, în anumite cazuri (puternice reacţii alergice), infiltraţia ei seroasă duce la edemul glotic, cu fenomene de dispnee sau chiar de asfixie.

Tunica fibro-elastică este cea care prin dispoziţia sa, determină configuraţia interioară a organului, precum şi proprietăţile rezonatorii deosebite ale laringelui. Tunica fibro-elastică este alcătuită din două segmente. Segmentul inferior, care răspunde etajului subglotic, este reprezentat de *conul elastic*. Baza acestuia este constituită de ligamentul cricotraheal, care se continuă în sus cu ligamentul cricotiroidian; acesta urcă pe faţa endolaringiană a lamelor cartilajului tiroid şi se termină cu ligamentele vocale (din plicele omonime). În timpul fonaţiei, când plicele vocale sunt în aducţie, acest segment are într-adevăr o formă conică; când însă fanta glotică este larg deschisă (ca în respiraţie), segmentul devine aproape cilindric. Segmentul superior al tunicii fibroelastice, care răspunde vestibulului laringian, este alcătuit din *două membrane patrunghiulare* (dreaptă şi stângă). Marginea superioară a fiecărei membrane este reprezentată de ligamentul aritenoepiglotic, conţinut în plica omonimă. Membrana patrunghiulară trece pe faţa profundă a lamei cartilajului tiroid şi se continuă cu ligamentul vestibular (din alcătuirea plicei omonime), prin care se termină. Marginea anterioară a membranei se fixează pe marginea epiglotei, iar cea posterioară pe aritenoid.

Scheletul cartilaginos al laringelui acoperă la exterior membrana fibro-elastică. Este alcătuit din trei piese mediane, care sunt, de sus în jos, epiglota, tiroidul şi cricoidul - şi patru cartilaje perechi: aritenoidele, cartilajele corniculate, cartilajele cuneiforme şi cartilajele sesamoide.

Epiglota cu forma sa caracteristică de frunză, este legată: în partea superioară, pe linia mediană - de osul hioid prin ligamentul hioepiglotic, şi de limbă prin două plice glosoepiglotice; pe părţile laterale - de pereţii faringelui, prin plicele faringoepiglotice, iar de aritenoide, prin plicele aritenoepiglotice; în partea inferioară - de unghiul intrând al tiroidului, prin ligamentul tiroepiglotic.

Tiroidul are forma unei cărţi deschise înapoi. Cele două lame laterale ale sale se unesc înainte, determinând formarea proeminenţei laringiene; marginile lor posterioare se prelungesc în sus şi în jos, cu coarnele superioare şi inferioare.

Cricoidul are forma unui inel cu piatră, cu lama situată posterior.

Aritenoidele, aşezate înapoia cartilajului tiroid şi deasupra lamei cricoidului, au forma unor piramide triunghiulare. Baza fiecărui aritenoid emite: o prelungire anterioară, *procesul vocal*, pe care se prinde ligamentul şi muşchiul vocal; o prelungire laterală, *procesul muscular*, pe care se inseră muşchii cricoaritenoidieni.

Cartilajele *corniculate* şi cele *cuneiforme*, de dimensiuni foarte mici, sunt situate în grosimea plicelor aritenoepiglotice, iar cartilajele *sesamoide*, în grosimea plicelor vocale.

Între aceste cartilaje se formează două perechi de articulaţii sinoviale: *cricotiroidiene* între coarnele inferioare ale tiroidului şi porţiunile laterale ale cricoidului; *cricoaritenoidiene* între baza celor două aritenoide şi lama cricoidului.

Muşchii intrinseci ai laringelui, ca şi scheletul cartilaginos, nu formează o tunică propriu-zisă; ei se aplică pe ambele feţe ale acestui schelet. Astfel, topografic, putem vorbi de muşchi profunzi şi muşchi superficiali.

Muşchii profunzi sunt următorii; *cricoaritenoidianul lateral*, întins între lama cricoidului şi procesul muscular al aritenoidului; *tiroaritenoidianul*, inserat în unghiul intrând al tiroidului şi pe procesul muscular aritenoidian; muşchiul *tiroepiglotic*, ce leagă tot unghiul tiroidului cu marginea epiglotei; *muşchiul vocal* situat în grosimea plicei vocale.

Dintre muşchii superficiali, majoritatea sunt situaţi pe faţa posterioară a laringelui, sub mucoasa faringiană; *aritenoidianul transvers*, singurul muşchi nepereche al laringelui, este întins între cele două cartilaje aritenoide; *aritenoidienii oblici*, încrucişaţi în "x" pe faţa posterioară a precedentului; *aritenoepigloticul*, dispus în grosimea plicei cu acelaşi nume; *cricoaritenoidianul posterior*, inserat pe faţa posterioară a lamei cricoidiene şi pe procesul muscular al aritenoidului. Singurul dintre muşchii superficiali aşezat pe faţa anterioară a laringelui este *cricotiroidianul*, care uneşte arcul cricoidului cu marginea inferioară a lamei tiroidiene.

Irigaţia arterială a laringelui este asigurată din două surse. Artera tiroidiană superioară (ramură din carotida externă) emite două ramuri pentru laringe: *laringiana superioară*, perforează membrana tiroepiglotică şi se distribuie vestibulului laringian, plicii vestibulare şi ventriculului laringelui; *ramura cricotiroidiană*, vascularizează muşchiul omonim, perforează ligamentul cricotiroidian şi se distribuie plicei vocale şi etajului subglotic. Artera tiroidiană inferioară (ram al trunchiului tirocervical al subclaviculare) emite *laringiana inferioară*,

care irigă ceilalți mușchi intrinseci, anastomozându-se și cu celelalte artere ale laringelui.

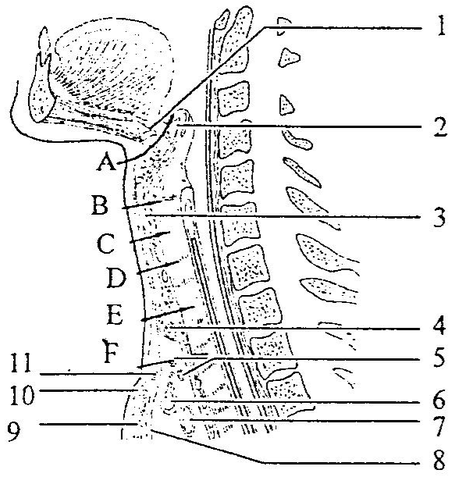

Fig. 11. *Secțiune medio-sagitală prin gât. Săgețile arată căile de acces chirurgicale asupra faringelui, laringelui și a traheii.*
1. Osul hioid. - **2.** Ligamentul hioepiglotic. - **3.** Cartilajul tiroid. - **4.** Istmul glandei tiroide. - **5.** Plexul venos tiroidian impar. - **6.** Vena brahiocefalică stângă. - **7.** Trunchiul brahiocefalic. - **8.** Fascia cervicală mijlocie (Lama pretraheală). - **9.** Sternul. - **10.** Fascia cervicală superficială (Lama cervicală superficială). - **11.** Arcul venos jugular. - **A.** Faringotomia subhioidiană. - **B.** Laringotomia. - **C.** Coniotomia. - **D.** Traheotomia superioară. - **E.** Traheotomia mijlocie. - **F.** Traheotomia inferioară.

Vena laringiană superioară adună aproape tot sângele neoxigenat al laringelui, vărsându-se în jugulara internă. Câteva venule drenează sângele din regiunea cartilajului cricoid pentru a forma *vena laringiană inferioară,* ce se varsă în plexul tiroidian impar, tributar prin vena tiroidiană inferioară, venei brahiocefalice stângi.

Limfaticele formează trei perechi de pediculi: un grup superior, care transportă limfa etajului supraglotic spre nodurile infrahioidiene cervicale laterale profunde; grupul antero-inferior adună limfa etajului mijlociu și a zonei anterioare a etajului subglotic, terminându-se în limfonodurile prelaringiene; grupul postero-inferior colectează limfa restului cavității subglotice și este tributar nodurilor limfatice pretraheale și paratraheale din jurul nervului laringeu recurent; de aceea, în cancerul laringian metastazele pot produce prin compresiune paralizia acestui nerv.

Inervația laringelui este realizată de vag prin nervii laringei. *Laringeul superior* emite două ramuri: *ramura internă* care perforează membrana tirohioidiană și dă fibre senzitive pentru aditusul laringian, vestibul și plica vestibulară, precum și *ramura comunicantă* pentru laringeul inferior (ansa Galen); *ramura externă* emite fibre motorii pentru mușchiul cricotiroidian, apoi perforează ligamentul cricotiroidian pentru a culege sensibilitatea ventriculului, a plicei vocale și a etajului infraglotic. *Nervul laringeu inferior,* desprins din laringeul recurent, inervează toți ceilalți mușchi intrinseci și conține și fibre senzitive pentru ansa Galen.

Accesul chirurgical asupra laringelui se poate face pe căi naturale (prin cavitatea bucală și faringe) pentru extragerea unor corpi străini sau pentru executarea unor intervenții mai mici, ca recoltare de biopsii, extirpare de polipi, etc. Pentru intervențiile chirurgicale mai mari se poate deschide laringele (laringotomie), sau se practică chiar extirpări parțiale sau totale (laringectomii) în cancerul laringian (fig. 11).

2.2.2. REGIUNEA TIROIDIANĂ

Regiune mediană, situată anterior și pe părțile laterale ale regiunii laringiene, cuprinde glanda tiroidă și glandele paratiroide.

TIROIDA, cea mai mare glandă endocrină, are forma literei H. Este alcătuită din *doi lobi laterali* și un *istm* care îi unește; inconstant, de pe marginea superioară a istmului pornește o prelungire, *lobul piramidal* (piramida Lalouette). Glanda este fixată de conductul laringotraheal, pe care-l urmează în toate mișcările, prin *ligamentele tiroidiene* (unul median și două laterale). Ea este învelită de *capsula peritiroidiană,* care face parte din fascia viscerală a gâtului, ce înconjură tiroida, traheea și esofagul; ea provine din lama pretraheală a fasciei cervicale. Capsula este ușor detașabilă de glandă în timpul intervențiilor pe tiroidă și permite alunecarea acesteia în cursul mișcărilor de deglutiție, fonație și respiratorii. De remarcat că nervul laringeu recurent se găsește în afara capsulei peritiroidiene, în timp ce glandele paratiroide și vasele tiroidiene sunt situate în spațiul dintre aceasta și capsula proprie a glandei.

Raporturile tiroidei se realizează prin capsula peritiroidiană. *Istmul* este în raport, anterior cu planurile superficiale ale regiunii infrahioidiene; posterior, răspunde celui de al doilea și al treilea cartilaj traheal. *Lobii,* prin *fețele lor antero-laterale,* au aceleași raporturi ca și istmul; *fața medială* are raporturi cu laringele și cu primele 5 inele traheale, iar pe un plan mai profund, cu faringele și cu esofagul; tot aici se mai găsesc nervul laringeu recurent, ramura externă a laringelui superior și vasele tiroidiene inferioare. Astfel, o gușă poate comprima conductele respective, producând tulburări în respirație și în deglutiție, după cum poate comprima și nervul laringeu recurent, dând tulburări în fonație și în respirație, prin pareza mușchiului vocal. *Fața postero-laterală* a lobului tiroidian vine în raport cu mănunchiul vasculonervos al gâtului (și în special cu carotida comună) și cu lanțul simpatic cervical. Comprimarea acestuia din urmă de către o gușă, determină apariția sindromului Horner (îngustarea fantei palpebrale, mioză, ușoară retracție a bulbului ocular - enoftalmie). *Baza* lobului, situată la 1-2 cm deasupra manubriului sternal, este abordată de pedicului vasculo-nervos inferior. *Vârful* răspunde cartilajului tiroid și este abordat de pedicului vasculonervos superior.

Structural, glanda are o *stromă conjunctivă* reprezentată de capsula proprie, aderentă de țesutul glandular, și de prelungirile sale, septurile perilobulare și perifoliculare. *Parechimul glandular* este organizat în lobuli care conțin foliculii tiroidieni.

Vascularizație și inervație. [redacted] sunt două perechi. [redacted] (ram din [redacted]) ajunsă la vârful lobului tiroidian emite: o [redacted] ce coboară pe fața antero-laterală a acestuia și apoi se anastomozează cu congenera din partea opusă ei printr-o ramură supraistmică; [redacted] descinde de-a lungul marginii posterioare a lobului, și ramura laterală merge de-a

lungul marginii laterale a acestuia. [redacted] urcă spre baza lobului, unde emite mai multe ramuri glandulare, ce se anastomozează cu ramurile tiroidiene superioare, precum şi o ramură subistmică de anastomoză cu congenera ei din partea opusă. Pentru chirurg sunt importante două raporturi ale tiroidienei inferioare, la locurile unde se face ligatura ei în tiroidectomie: la nivelul tuberculului carotidian, unde artera trece transversal între artera vertebrală şi mănunchiul vasculo-nervos al gâtului; aici ea are raporturi şi cu lanţul simpatic (sau cu ganglionul simpatic cervical mijlociu); la terminaţia ei, unde încrucişează nervul laringeu recurent. [redacted] (în 10% dintre cazuri), nepereche, provenită fie din trunchiul brahiocefalic, fie din arcul aortic.

Venele formează la suprafaţa glandei, între cele două capsule, un plex foarte bogat. Din acesta se formează trei grupuri de vene: cele ***superioare*** urmează traiectul arterelor omonime, terminându-se în **vena jugulară internă** (eventual prin intermediul unui trunchi venos tirolinguo-facial); ***venele tiroidiene mijlocii*** se varsă tot **în jugulara internă**; ***vena tiroidiană inferioară***, impară, se varsă în bulbul inferior al jugularei interne sau în vena brahiocefalică stângă.

Vasele limfatice, în parte încrucişate, iau trei direcţii: unele ascendente, merg de-a lungul vaselor tiroidiene superioare spre nodurile cervicale laterale profunde superioare şi spre cele prelaringiene; un grup lateral se îndreaptă spre nodurile tiroidiene; un grup descendent ajunge la limfonodurile pretraheale, paratraheale şi cervicale laterale profunde inferioare, mergând de-a lungul venei tiroidiene inferioare. O parte dintre vasele limfatice ajung şi direct la ductul toracic şi la ductul limfatic drept.

Nervii provin din simpaticul cervical şi din câteva ramuri parasimpatice vagale, sub forma plexurilor perivasculare, ce însoţesc vasele până în parenchim.

Tiroida normală nu se poate **explora** prin palpare. În schimb când este hipertrofiată (gușă), se explorează uşor prin inspecţie şi palpare. Funcţia tiroidiană este explorată prin scintigrafie cu iod radioactiv. În unele cazuri de hiperfuncţie, chiste sau alte tumori, se practică tiroidectomia parţială. **Calea de acces** este cea anterioară, incizia executându-se transversal prin plica inferioară a pielii gâtului.

PARATIROIDELE, glande endocrine foarte mici (de mărimea unui bob de linte), sunt în număr de patru, două superioare şi două inferioare. *Cele superioare* se găsesc de obicei la mijlocul feţei postero-laterale a lobilor tiroidieni, în ţesutul conjunctiv lax dintre cele două capsule, dar pot fi şi îngropate în ţesutul tiroidian. *Paratiroidele inferioare* sunt dispuse în unghiul dintre baza lobului tiroidian şi esofag, în apropierea arterei tiroidiene inferioare şi a nervului laringeu recurent, ataşate de capsula peritiroidiană.

Paratiroidele primesc *artere* de obicei din tiroidiana inferioară; *venele,* foarte mici, se varsă în venele tiroidiene. *Limfaticele* sunt drenate de nodurile cervicale laterale profunde inferioare. *Nervii* provin din lanţul simpatic cervical.

Paratiroidele sunt indispensabile vieţii. Extirparea lor accidentală în cursul tiroidectomiilor, provoacă apariţia tetaniei paratireoprive, în cursul căreia poate surveni moartea prin asfixie, datorată spasmului muşchilor respiratori.

2.2.3. TRAHEEA CERVICALĂ

Traheea, care continuă laringele, este un conduct fibro-cartilaginos ce serveşte la trecerea aerului în cursul respiraţiilor. Are o formă cilindrică, turtită la nivelul peretelui posterior. Traheea are o primă *porţiune cervicală* şi una *toracică.* Întrucât aceasta din urmă se descrie în cadrul mediastinului, ne vom ocupa în acest capitol doar de prima sa porţiune. Unii autori,o descriu împreună cu laringele în cadrul unei regiuni laringotraheale.

Traheea cervicală **se întinde** de la marginea inferioară a cartilajului cricoid până la planul orizontal ce trece prin incizura jugulară a sternului. Ea descinde pe linia mediană, dar are o direcţie uşor oblică dinainte-înapoi. Astfel, la originea sa, este situată la 15-20 mm de suprafaţa tegumentului, distanţă care creşte progresiv până la 45 mm la nivelul marginii superioare a sternului. De aceea traheotomia înaltă, la nivelul primelor inele traheale, este preferabilă celei joase; ea este mai uşor de executat, evitând elementele venoase cu care conductul traheal are raporturi în porţiunea sa inferioară.

Ca şi laringele, traheea este *mobilă,* urmând toate mişcările organului supraiacent. Acest lucru explică de ce tumorile traheei, sau cele care aderă de aceasta, se mobilizează în timpul deglutiţiei, lucru important pentru diagnosticul diferenţial faţă de alte procese patologice ale regiunii.

Raporturile traheei cervicale se realizează prin intermediul unui ţesut celular lax, care îi favorizează mişcările. Acesta provine din lama pretraheală a fasciei cervicale. *Anterior,* vine în raport cu istmul glandei tiroide (la nivelul inelelor traheale 2-3); cu artera tiroidiană ima (când există); cu plexul venos impar, care drenează sângele de la glanda tiroidă şi de la laringe. Peste aceste formaţiuni se dispun planurile moi ale regiunii subhioidiene. *Posterior,* traheea repauzează pe esofag, care o depăşeşte puţin spre stânga. *Lateral,* vine în raport cu lobii tiroidieni (lobul stâng lasă o impresiune între cartilajele 2-6); mai posterior se găseşte mănunchiul vasculo-nervos al gâtului, limfonoduri cervicale, artera tiroidiană inferioară şi artera vertebrală; nervul laringeu recurent stâng urcă în unghiul diedru dintre trahee şi esofag, iar cel drept, mai la distanţă, de-a lungul marginii drepte a esofagului.

Structural, peretele traheei este alcătuit din *trei tunici* suprapuse astfel, de la interior spre exterior:

Tunica mucoasă care continuă mucoasa laringelui, este bogată în infiltrate limfoide şi glande.

Tunica fibro-cartilaginoasă este alcătuită din *arcuri cartilaginoase* în formă de potcoavă, incomplete în partea lor posterioară. Ele sunt unite prin inele fibroelastice numite *ligamente inelare,* care la nivelul cartilajelor se dedublează învelindu-le şi constituindu-le astfel pericondrul. În partea posterioară, unde

lipsesc cartilajele, tunica este formată doar de un perete membranos, căptușit însă pe fața interioară de fibrele *mușchiului traheal*. În reflexele de apărare, mușchiul se contractă apropiind extremitățile cartilajelor și reducând astfel lumenul traheei.

Tunica adventiție acoperă scheletul fibro-cartilaginos. Este formată din țesut conjunctivo-adipos ce conține fibrele netede ale *mușchiului traheo-esofagian* (care unește traheea de fața anterioară a esofagului), formațiuni limfoide, vase și nervi.

Irigația *arterială* este realizată de ramuri traheale din tiroidiana inferioară; *venele* se varsă în plexul tiroidian impar; *limfaticele* sunt drenate de nodurile pretraheale și paratraheale. **Inervația** se datorează ramurilor din laringeii recurenți și fibrelor simpatice din lanțul cervical.

Explorarea traheei cervicale se face prin palpare și prin traheoscopie executată cu laringoscopul.

Traheotomia înaltă se execută pentru restabilirea respirației în cazul obstrucției laringelui (corpi străini, crup difteric, cancer laringian, etc), sau pentru introducerea bronhoscopului în vederea extragerii unor corpi străini la copii (fig. 11).

2.2.4. ESOFAGUL CERVICAL

Conduct musculo-membranos, esofagul servește la tranzitul bolului alimentar din faringe în stomac. Întrucât în traiectul său străbate gâtul, toracele, diafragma și se termină în abdomen, topografic i se descriu *patru porțiuni*. În acest capitol ne vom ocupa doar de segmentul său cervical, care din cauza situației sale, este mai ușor de abordat chirurgical.

Limita sa superioară este reprezentată de planul care trece prin marginea inferioară a cartilajului cricoid. Tuberculul carotidian (Chassaignac) marchează acest nivel și este un important punct de reper în esofagotomia laterală. *Limita inferioară,* unde se continuă cu segmentul toracic, răspunde planului orizontal trecut prin incizura jugulară a sternului.

În stare de vacuitate esofagul este turtit antero-posterior. În distensie el nu este uniform calibrat: la origine prezintă *strâmtoarea cricoidiană* datorată contracției marginii inferioare a constrictorului inferior al faringelui; urmează apoi o porțiune mai dilatată, *segmentul cricо-aortic* care se întinde și în porțiunea toracică.

Esofagul, în afară de continuitatea sa cu faringele și cu stomacul, *este menținut în poziție* și prin numeroase expansiuni musculare, mai mult sau mai puțin dezvoltate, care-l leagă de organele învecinate.

Raporturile esofagului se realizează prin intermediul unei atmosfere celulo-adipoase periesofagiene, care se continuă în sus cu cea retrofaringiană, iar în jos cu țesutul celular al mediastinului. În acest țesut lax se dezvoltă flegmoanele periesofagiene, consecutive unor leziuni sau unor inflamații ale pereților esofagieni (ulcerații, perforații produse de corpi străini, sau printr-un cateterism intempestiv etc); aceste supurații au tendința să descindă în mediastin. Esofagul cervical vine în raport *anterior* cu trahea, pe care o depășește ușor spre stânga, în partea inferioară; acest lucru justifică abordarea sa chirurgicală de preferință

pe partea stângă. Nervul laringeu recurent stâng urcă aici pe fața anterioară a esofagului, în unghiul diedru dintre acesta și trahee. *Posterior* - esofagul este în raport cu regiunea prevertebrală, de care este separat prin *spațiul retroesofagian* (continuarea spațiului retrofaringian), delimitat de două despărțitori sagitale întinse de la marginile esofagului la lama prevertebrală a fasciei cervicale. Din cauza devierii spre stânga a esofagului, raporturile laterale diferă întrucâtva la dreapta și la stânga. *La dreapta* - vine în raport cu traheea și cu nervul laringeu recurent drept. *La stânga* - esofagul este în raport apropiat cu lobul tiroidian, cu artera tiroidiană inferioară și cu venele tiroidiene mijlocie și inferioară. Pe ambele laturi, raporturi mai îndepărtate se realizează cu arterele carotide comune, cu simpaticul cervical și cu planurile regiunii sternocleidomastoidiene (vezi fig. 9).

Ca **structură,** peretele esofagian este alcătuit din patru tunici suprapuse.

Tunica mucoasă o continuă pe cea faringiană și se continuă cu mucoasa gastrică. Față de aceasta din urmă, linia de demarcație este foarte netă, vizibilă la esofagoscopie. În afară de epiteliu și corion, în profunzime are și o musculară a mucoasei, bine dezvoltată, cu rol important în protejarea mucoasei împotriva unor obiecte ascuțite înghițite accidental.

Tunica submucoasă este groasă și foarte laxă.

Tunica musculară are un strat profund circular și unul superficial longitudinal; ambele sunt alcătuite din fibre musculare striate. La extremitatea superioară, în peretele posterior al esofagului lipsesc fibrele musculare longitudinale; este un punct slab unde se localizează de preferință diverticulii esofagieni.

Adventiția este formată din țesut conjunctiv lax.

Irigația *arterială* este săracă, fiind furnizată de ramuri de calibru redus. Pentru esofagul cervical ea este asigurată de artera tiroidiană inferioară. *Venele,* de calibru redus, sunt tributare venei tiroidiene inferioare. *Vasele limfatice* sunt drenate spre nodurile cervicale laterale profunde inferioare. *Inervația* provine din vag și din simpaticul cervical.

Explorarea esofagului se face prin esofagoscopie, radiologic cu substanță de contrast, sau prin cateterism. **Abordarea chirurgicală** a esofagului cervical se face de preferință pe cale laterocervicală stângă (din motivele expuse mai sus).

3. TRUNCHIUL

(Truncus)

Reprezintă segmentul corpului situat dedesubtul gâtului; pe trunchi se prind rădăcinile membrelor.

Considerat izolat, el are **forma** unui ovoid cu extremitatea mai voluminoasă situată în jos. Prin adăugarea însă a inserției membrelor, trunchiul își schimbă mult forma și dimensiunile; în acest fel, el devine mai voluminos la cele două extremități și mai îngust în porțiunea sa mijlocie.

Trunchiul este format din **trei segmente,** care - de sus în jos - sunt: **toracele, abdomenul și pelvisul.** Fiecare dintre acestea include între pereți câte o cavitate cu un conținut visceral deosebit de important. Cele două cavități extreme - cavitatea toracică și cea pelviană - au pereți preponderent osoși, completați cu pereți moi, astfel încât oferă o protecție eficientă organelor pe care le conțin și dau în același timp o inserție solidă membrelor; în schimb împiedică întrucâtva explorarea și accesul asupra conținutului. Segmentul mijlociu al trunchiului închide cea mai mare cavitate a organismului - cea abdominală - aproape numai între pereți musculoși, ceea ce permite explorarea și accesul mai ușoare, dar în același timp și posibilități mai mari de lezare a viscerelor prin agenți vulneranți.

Scheletul trunchiului este reprezentat de coloana vertebrală, stern, coaste și pelvisul osos.

Limitele trunchiului sunt următoarele: la suprafață, *limita superioară,* care-l separă de gât, pornește de la incizura jugulară a sternului, urmează fața superioară a articulației sternoclaviculare, a claviculei și a articulației acromioclaviculare, și apoi linia convențională transversală dusă până la procesul spinos al vertebrei C_7. În profunzime - planul oblic orientat în jos și înainte, care trece prin discul intervertebral C_7 - T_1, fața superioară a coastei întâia și marginea superioară a manubriului sternal. *În jos,* trunchiul este limitat față de membrele inferioare prin linia care pornește, într-o parte și în cealaltă, de la simfiza pubiană, trece prin marginea superioară a pubelui, ligamentul inghinal (plica inghinală), se continuă cu creasta iliacă și ajunge la linia ce unește spina iliacă posterosuperioară cu vârful coccigelui.

În cadrul trunchiului vor fi studiate: regiunea rahidiană, toracele, abdomenul și pelvisul.

3.1. REGIUNEA RAHIDIANĂ

(Regio vertebralis)

Regiunea rahidiană se întinde în partea posterioară a gâtului și a trunchiului, cuprinzând coloana vertebrală împreună cu conținutul canalului vertebral, precum și totalitatea părților moi situate dorsal de ea.

Importanța regiunii rahidiene constă în primul rând, în prezența măduvei spinării, care imprimă afecțiunilor coloanei și în special traumatismelor regiunii, caracterul lor de deosebită gravitate.

Limitele regiunii rahidiene sunt următoarele: *în sus* - regiunea se întinde până la baza craniului, sau mai precis până la articulația atlanto-occipitală; înapoia acesteia, regiunea urcă până la protuberanța occipitală externă și la liniile nuchale superioare; *lateral* - de o parte și de cealaltă - marginile laterale ale mușchilor proprii (autohtoni) ai spatelui, care o separă de regiunile laterale ale gâtului, toracelui și abdomenului *în jos* coboară până la vârful coccigelui (vezi fig. 17). *În profunzime*, regiunea ajunge până la fața anterioară a coloanei vertebrale.

Fața posterioară a coloanei, deși relativ superficială, este acoperită de părți moi, dintre care, elementele musculare sunt cele care șterg numeroasele proeminențe ale axului osos, dând un aspect caracteristic regiunii rahidiene. Ea se prezintă ca un șanț median, vertical, în care, pe alocuri, proemină unele dintre *procesele spinoase ale vertebrelor.* Profunzimea șanțului este variabilă după starea de nutriție a individului, după volumul masei sale musculare și mai ales după poziție; în extensiune se adâncește, pentru ca în flexiune să se șteargă, iar procesele spinoase să proemine aproape pe toată lungimea coloanei.

În cadrul regiunii rahidiene se studiază: coloana vertebrală osoasă cu articulațiile ei, conținutul canalului vertebral și părțile moi retrorahidiene (regiunile retrorahidiene).

3.1.1. COLOANA VERTEBRALĂ

Coloana vertebrală este o tulpină osoasă lungă și elastică, situată pe linia mediană, în partea posterioară a trunchiului.

În acest capitol vom studia vertebrele, articulațiile acestora și coloana vertebrală în totalitate.

3.1.1.1. Vertebrele

La om, vertebrele sunt în număr de 33 sau 34, repartizate în 5 *regiuni,* după cum urmează: 7 *vertebre cervicale,* 12 *toracice,* 5 *lombare,* 5 *sacrate* și 4 sau 5 *vertebre coccigiene.* Vertebrele ultimelor două regiuni sunt sudate constituind două oase, sacrul și coccigele. Vertebrele sunt cu atât mai solide și mai voluminoase, cu cât sunt situate mai jos, datorită greutății din ce în ce mai mari pe care trebuie să o suporte. Excepție face coccigele, care, nemaisusținând nici o greutate, este atrofic.

Fiecare vertebră este alcătuită din: *corp,* situat anterior; *arc,* situat posterior, și două punți de legătură între

acestea, *pediculii vertebrali,* aşezaţi lateral. Aceste părţi componente delimitează *gaura vertebrală.* De pe arcul vertebral se desprind trei categorii de proeminenţe: *procesul spinos* orientat posterior în plan sagital, *două procese transverse* dispuse lateral în plan aproximativ frontal, şi câte două perechi de *procese articulare* (două superioare şi două inferioare), dispuse la limita dintre arc şi pediculi.

Vertebrele prezintă unele **caractere regionale,** datorate atât raporturilor anatomice diferite, cât şi unor condiţii funcţionale aparte. Astfel, **vertebrele cervicale** au un proces spinos scurt şi cu vârful bifid; *procesele transverse* sunt perforate la baza lor de către *găurile transversare,* prin care trec vasele vertebrale, şi au vârful împărţit într-un tubercul anterior (rudiment de coastă) şi unul posterior; procesele articulare au feţele articulare dispuse aproape în plan transversal. **Vertebrele toracice** au pe părţile laterale ale corpilor câte două feţişoare articulare pentru capetele coastelor; *procesul spinos*, lung, este oblic în jos şi înapoi; *procesele transverse* au o *feţişoară articulară transverso-costală* pentru tuberculul coastei; *procesele articulare* sunt dispuse în plan frontal. **Vertebrele lombare** au *procesul spinos patrulater* şi *orizontal* orientat în plan sagital; *procesele costale* (rudimente de coaste) înlocuiesc procesele transverse, care sunt reduse, ca nişte mici tuberculi (accesori), aşezaţi pe faţa posterioară a rădăcinii acestora; *procesele articulare* dispuse în plan sagital, au forma unor segmente de cilindru gol (cele superioare), privind cu feţele articulare medial - şi respectiv de cilindru plin (cele inferioare), privind cu feţele articulare în direcţie laterală.

Unele vertebre au şi **caractere individuale,** prin care se deosebesc de toate celelalte vertebre ale regiunii respective. Principalele vertebre cu astfel de caractere sunt: **atlasul,** prima vertebră cervicală, nu are corp; este constituită din *două arcuri* (anterior şi posterior) şi *două mase laterale.* **Axisul,** a doua vertebră cervicală, are pe faţa superioară a corpului un proces ascendent, *dintele,* care pătrunde în partea anterioară a orificiului vertebral al atlasului. Vertebra **a VII-a cervicală (proeminenta)** se caracterizează prin lungimea procesului spinos, servind la identificarea vertebrelor prin palpare. **Sacrul** are forma unei piramide patrulatere turtite antero-posterior, cu o *faţă pelviană* (anterioară), concavă; o *faţă dorsală* convexă; *două feţe laterale* care se îngustează progresiv în jos; *o bază* ce priveşte în sus şi *un vârf* îndreptat în jos. Baza sacrului formează cu ultima vertebră lombară un unghi diedru proeminent înainte - *promontoriul.* Pe feţele pelviană şi dorsală, sacrul prezintă câte patru perechi de *orificii sacrate* (corespondentele găurilor intervertebrale) prin care ies ramurile anterioare şi respectiv posterioare ale nervilor sacraţi. Pe linia mediană a feţei dorsale a sacrului se găseşte *creasta sacrată mediană* (corespunzătoare proceselor spinoase ale vertebrelor). Dedesubtul ei se deschide *canalul sacrat* prin *hiatul sacrat,* încadrat între cele două *coarne sacrate.* **Coccigele** are forma unei piramide cu baza în sus. Nu prezintă canal vertebral.

3.1.1.2. *Articulaţiile coloanei vertebrale*

Vertebrele se articulează atât între ele printr-o serie întreagă de articulaţii, cât şi cu oasele învecinate.

Articulaţiile corpurilor vertebrale sunt simfize; între feţele adiacente ale vertebrelor sunt dispuse *discurile intervertebrale,* cu porţiunea lor periferică - *inelul fibros* - şi porţiunea centrală - *nucleul pulpos* - care leagă vertebrele între ele. *Ligamentul longitudinal anterior,* situat pe faţa anterioară a coloanei, solidarizează toate vertebrele, ca şi cel *posterior,* situat pe faţa posterioară a corpurilor vertebrale, în interiorul canalului vertebral.

Procesele articulare ale vertebrelor vecine sunt unite prin articulaţii sinoviale: cele din regiunile cervicală şi toracică sunt articulaţii plane, iar cele din regiunea lombară, trohoide.

Lamele arcurilor vertebrale sunt unite cu cele învecinate prin *ligamentele galbene,* care contribuie la completarea peretelui posterior al canalului vertebral.

Procesele spinoase sunt legate între ele prin două categorii de sindesmoze: *ligamentele interspinoase* şi *ligamentul supraspinos;* acesta din urmă este întins pe toată lungimea coloanei vertebrale, cu o dezvoltare puternică în regiunea cervicală, unde formează *ligamentul nuchal.*

Procesele transverse ale vertebrelor adiacente sunt unite prin *ligamentele intertransversare,* mai bine dezvoltate în regiunea lombară.

Articulaţia sacrococcigiană este de tip simfiză. Ea prezintă un *ligament interosos* cu valoare de disc intervertebral; apoi *ligamentele sacrococcigiene:* ventral, dorsale (superficial şi profund) şi două laterale.

Între craniu şi coloana cervicală se realizează două complexe articulare.

Articulaţia superioară sau **atlanto-occipitală** include două articulaţii (una dreaptă, alta stângă) şi se realizează, *între condilii occipitali* şi *masele laterale ale atlasului.* Sunt articulaţii condiliene, fiecare prezentând ca mijloace de unire câte o capsulă articulară; există şi două *membrane atlanto-occipitale,* una *anterioară* şi alta *posterioară.* Aceasta din urmă delimitează, de fiecare parte, împreună cu arcul posterior al atlasului, câte un orificiu prin care trec vasele vertebrale.

Articulaţia inferioară sau **atlanto-axoidiană,** este un complex articular, alcătuit din două articulaţii laterale şi una mediană. *Articulaţiile atlanto-axoidiene laterale* se realizează între *masele laterale ale atlasului* şi *procesele articulare superioare ale axisului.* Sunt articulaţii plane, mijloacele de unire fiind reprezentate de capsulele articulare respective şi de două *membrane atlanto-axoidiene,* una *anterioară* şi alta *posterioară. Articulaţia atlanto-axoidiană mediană* (atlanto-odontoidiană) este o trohoidă. Se formează între *dintele axisului* şi inelul osteo-fibros atlantoidian, constituit înainte de *arcul anterior al atlasului* şi înapoi de *ligamentul transvers al atlasului.* Acesta din urmă este legat de occipital printr-un *fascicul transverso-occipital,* şi de axis printr-un *fascicul transverso-axoidian;* se constituie astfel *ligamentul cruciform* al atlasului. Dintele axisului este suspendat de osul occipital prin *ligamentul apical* şi prin cele două *ligamen-*

te alare; întregul aparat ligamentar amintit este acoperit posterior de *membrana tectoria,* întinsă şi ea de la occipital la corpul axisului. Împreună cu dura mater, această membrană separă articulaţia de bulbul rahidian, protejându-l.

În acest fel, dispoziţia elementelor ligamentare de la nivelul articulaţiilor cranio-vertebrale este următoarea, în succesiune dinainte înapoi: ligamentul longitudinal anterior, membranele atlanto-occipitală şi atlanto-axoidiană anterioare, ligamentul apical al dintelui şi ligamentele alare, ligamentul cruciform, membrana tectoria, ligamentul longitudinal posterior, membranele atlanto-occipitală şi atlanto-axoidiană posterioare, ligamentul nuchal.

Articulaţiile costo-vertebrale sunt următoarele:

Articulaţiile capetelor coastelor sunt articulaţii plane. La realizarea lor participă capul unei coaste şi unghiul diedru deschis lateral, format de două corpuri vertebrale alăturate. Au câte o capsulă articulară, câte un *ligament radiat* al capului coastei şi un *ligament intra-articular* al capului coastei.

Articulaţiile costotransversare, la care participă procesul transvers al vertebrelor toracice şi tuberculul coastei; au câte o capsulă şi câte trei ligamente: *costotransversar* (al colului coastei), *costotransversar superior* şi *costotransversar lateral*. În plus, între colul coastei a XII-a şi primele două vertebre lombare se întinde *ligamentul lombocostal.*

3.1.1.3. Coloana vertebrală în totalitate

Coloana vertebrală formează axul osos al trunchiului. Ea are *patru feţe.*

Faţa anterioară prezintă o serie de proeminenţe transversale, datorate discurilor intervertebrale, alternând cu porţiuni uşor excavate date de corpurile vertebrale. Răspunde viscerelor cervicale, toracice, abdominale şi pelviene, de care este separată prin spaţiul prevertebral, în care se găseşte un ţesut celular lax. În acest ţesut fuzează abcesele reci (morbul lui Pott) când leziunile tuberculoase sunt localizate în porţiunile mediane ale corpurilor vertebrale. Faţa anterioară a coloanei poate fi explorată prin palpare, în segmentul său cervical prin cavitatea bucală, sau în cel sacrococcigian prin tuşeu rectal.

Faţa posterioară prezintă: *creasta spinală* formată prin suprapunerea proceselor spinoase, şi *şanţurile vertebrale,* delimitate între aceste procese, lamele vertebrale cu ligamentele galbene şi faţa posterioară a proceselor transverse. Ea vine în raport cu regiunile retrorahidiene. Este astfel suficient de superficială, fapt care are două consecinţe: este cea mai expusă traumatismelor şi deci fracturilor directe, ce interesează mai ales procesele spinoase; este uşor accesibilă explorării palpatorii şi intervenţiilor chirurgicale. *Pentru explorare* se ia ca reper principal *procesul spinos al vertebrei* C_7 *(proeminenta),* foarte uşor de palpat. Pornind de aici se poate număra fiecare vertebră, mai ales în direcţia inferioară. Se mai pot utiliza şi alte puncte de reper: *procesul spinos* T_7 se află pe orizontala care uneşte unghiurile inferioare ale scapulelor; *procesul spinos al vertebrei* L_4 se află pe linia orizontală tangentă la punctele cele mai înalte ale crestelor iliace; orizontala trecută prin spinele iliace postero superioare întretaie vertebra S_1.

Feţele laterale ale coloanei sunt alcătuite din: vârful proceselor transverse, pediculii vertebrali care delimitează *găurile intervertebrale* şi feţele laterale ale corpurilor vertebrale.

Canalul vertebral, rezultat prin suprapunerea găurilor vertebrale, se continuă în sus cu cavitatea craniană, iar în jos se deschide prin hiatul sacrat.

Coloana vertebrală *nu este rectilinie;* ea prezintă *curburi* în plan sagital şi în plan frontal. Curburile în plan sagital sunt: *lordozele cervicală* şi *lombară* (având convexitatea anterioară), şi *cifozele toracică* şi *sacrococcigiană* (cu concavitatea anterioară). Curburile în plan frontal sunt mai puţin pronunţate: cea principală este curbura toracică cu convexitatea spre dreapta; celelalte două, una cervicală şi una lombară, sunt compensatorii şi au convexitatea spre stânga! La "stângaci" curburile în plan frontal sunt inversate.

Coloana vertebrală are un *rol static important:* ea susţine întreaga greutate a capului, trunchiului şi a membrelor superioare, pe care o transmite pelvisului şi membrelor inferioare. Curburile în plan sagital îi măresc foarte mult rezistenţa şi elasticitatea. Datorită lanţului articular realizat, coloana poate fi antrenată în mişcări variate şi ample, conferind corpului o mare mobilitate. În sfârşit, coloana vertebrală oferă o *protecţie* eficientă măduvei spinării, conţinută în canalul vertebral.

3.1.2. CONŢINUTUL CANALULUI VERTEBRAL

Canalul vertebral conţine meningele spinale, măduva spinării şi rădăcinile nervilor spinali (vezi fig. 12).

3.1.2.1. Meningele spinale

Meningele spinale continuă meningele craniene şi sunt reprezentate de aceleaşi trei membrane.

Dura mater spinală are forma unui cilindru. Se întinde de la marginile găurii occipitale de care aderă, până la nivelul vertebrei S_2 unde se termină în fund de sac. De la acest nivel se continuă în jurul firului terminal, până la coccige, unde se fixează şi se continuă cu periostul acestuia. Suprafaţa sa exterioară este separată de periostul canalului vertebral prin *spaţiul epidural* sau *peridural,* care conţine un ţesut celulo-adipos şi *plexul venos vertebral intern.* În acest spaţiu se injectează substanţele pentru anesteziile peridurale, fie înalte, fie joase. În acestea din urmă, anestezicul se introduce prin hiatul sacrat (anestezie epidurală), pentru anestezia nervilor cozii de cal. Suprafaţa interioară a cilindrului dural vine în raport cu arahnoida şi dă inserţie pe părţile laterale, ligamentelor dinţate. Între cele două foiţe meningeale se găseşte *spaţiul capilar subdural.* Dura mater spinală trimite prelungiri laterale în jurul rădăcinilor nervilor spinali, cărora le formează un manşon. Aceste prelungiri aderă de periostul conturului găurilor intervertebrale, unde se continuă cu epinervul.

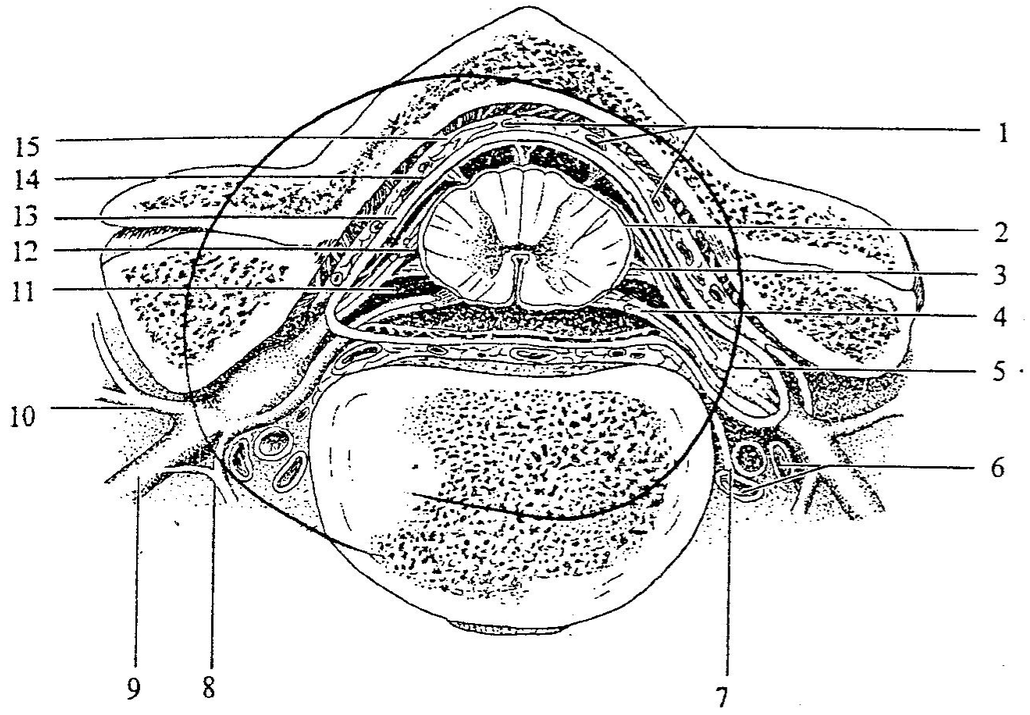

Fig. 12. *Canalul vertebral şi conţinutul său (secţiune transversală la nivelul vertebrei cervicale a IV-a).*

1. Plexul venos vertebral intern. - **2.** Rădăcina posterioară a n. spinal. - **3.** Ligament dinţat. - **4.** Rădăcina anterioară a n. spinal. - **5.** Ganglion spinal. - **6.** Vv. vertebrale. - **7.** A. vertebrală. - **8.** Ramură comunicantă. - **9.** Ramură anterioară a n. spinal. - **10.** Ramură posterioară a n. spinal. - **11.** Spaţiul subarahnoidian. - **12.** Pia mater. - **13.** Arahnoida. - **14.** Dura mater. - **15.** Spaţiul epidural.

Arahnoida are aceleaşi caracteristici cu cea craniană, pe care o continuă. Şi ea trimite prelungiri în jurul rădăcinilor nervilor spinali. Între arahnoidă şi pia mater, de asemenea se continuă *spaţiul subarahnoidian,* care conţine *lichidul cerebrospinal.* Datorită decalajului dintre extremitatea inferioară a măduvei şi fundul de sac dural, spaţiul subarahnoidian se lărgeşte mult în partea sa inferioară, formându-se un fund de sac subarahnoidian inferior. Aici se fac în mod obişnuit puncţiile lombare (între procesele spinoase L_4-L_5, puţin dedesubtul orizontalei tangente la crestele iliace), pentru recoltarea lichidului cerebrospinal, pentru anesteziile subarahnoidiene (rahianestezia) şi pentru introducerea unor substanţe medicamentoase.

Pia mater aderă intim de suprafaţa măduvei. Stratul său profund, *intima pială*, trimite prelungiri în substanţa nervoasă împreună cu vasele, cărora le formează un înveliş perivascular. Stratul superficial al piei mater, *stratul epipial*, conţine vasele măduvei spinării. De pe suprafaţa exterioară a piei se desprind *ligamentele dinţate,* aşezate în plan frontal, între rădăcinile anterioare şi cele posterioare ale nervilor spinali. Ele ancorează astfel măduva de dura mater.

3.1.2.2. Măduva spinării

Măduva spinării este porţiunea sistemului nervos central situată în canalul vertebral. Ea **se întinde** de la limita inferioară a bulbului (planul transversal care trece prin articulaţia atlanto-occipitală), până la marginea superioară a corpului vertebrei lombare a doua (L_2). De aici se continuă cu *firul terminal spinal,* ce coboară până la nivelul coccigelui, pe care se inseră.

Măduva spinării are **forma** unui cilindru uşor turtit antero-posterior, dar prezentând două umflături alungite, fusiforme, denumite *intumescenţe;* segmentul inferior al măduvei se subţiază progresiv în formă de con: este *conul medular* (terminal). În acest fel măduvei i se pot descrie mai multe segmente: porţiunea superioară, cilindrică, până în dreptul vertebrei C_3; *intumescenţa cervicală* întinsă până în dreptul vertebrei T_2 (din această porţiune emerg rădăcinile nervilor spinali, care vor lua parte la formarea plexului brahial); din nou o porţiune cilindrică, care ţine până la vertebra T_9 sau T_{10}; *intumescenţa lombară* - până la vertebra L_1 (de unde pornesc nervii ce vor forma plexul lombar); conul medular.

Măduvei i se descriu *patru feţe: o faţă anterioară* pe care se găseşte *fisura mediană anterioară,* încadrată de cele două *cordoane anterioare;* mai lateral se găseşte *şanţul antero-lateral,* ce conţine emergenţa rădăcinilor anterioare ale nervilor spinali; *o faţă posterioară* cu *şanţul median posterior,* ce separă cele două *cordoane posterioare,* delimitate la rândul lor, mai lateral, de *şanţurile postero-laterale,* unde se găsesc locurile de implantare ale rădăcinilor posterioare ale nervilor spinali; *două feţe laterale* cuprinse între rădăcinile anterioare şi cele posterioare ale nervilor spinali; ele constituie *cordoanele laterale.*

Ca şi **configuraţie interioară,** măduva este alcătuită din substanţă cenuşie, înconjurată complet de substanţă albă. *Substanţa cenuşie* este dispusă ca o coloană longitudinală neîntreruptă; pe secţiune transversală are forma literei H, cu două segmente laterale semilunare având concavitatea în afară. Acestea sunt unite printr-o bară transversală numită *substanţa intermediară* (comisura cenuşie), străbătută la mijloc de *canalul central* (ependimar). Fiecare semilună prezintă un *corn anterior* şi un corn *posterior.* Între mielomerele cervical al optulea (C_8) şi lombar al doilea (L_2), baza cornului anterior trimite în afară un *corn lateral. Substanţa albă* formează cele trei perechi de *cordoane,* uşor proeminente la suprafaţa exterioară a măduvei. *Structural,* cornul anterior conţine neuroni somatomotori, ai căror axoni iau parte la constituirea rădăcinii anterioare a nervilor spinali; coarnele laterale conţin neuroni visceromotori simpatici, care îşi trimit axonii tot prin rădăcinile anterioare ale nervilor spinali; coarnele posterioare conţin neuroni la care se termină, prin sinapse, axonii neuronilor somatosenzitivi ai ganglionilor spinali, iar la baza acestor coarne, celule cu care fac sinapsă neuronii viscerosenzitivi din ganglionii spinali.

Substanţa albă este formată din fibre nervoase mielinizate, organizate sub formă de fascicule. Unele sunt *fascicule ascendente,* care conduc impulsuri

senzitive; ele sunt dispuse în cordonul posterior - *fasciculele spinobulbare (gracil* şi *cuneat)* - şi în porţiunea marginală periferică a cordoanelor anterioare şi laterale; principalele sunt *fasciculele spinocerebeloase direct* şi *încrucişat,* precum şi *fasciculele spinotalamice.* Alte fascicule sunt *descendente,* conducând impulsuri motorii. Sunt localizate în general mai profund decât precedentele, în cordoanele anterioare şi laterale. Principalele sunt *fasciculele corticospinale (piramidale) încrucişate* din cordoanele laterale. Ele conduc motilitatea voluntară. Mai sunt şi fascicule extrapiramidale: tecto-spinal, rubro-spinal, olivo-spinal, vestibulo-spinal, reticulo-spinal; ele conduc motricitatea involuntară, automată. În sfârşit există şi *fascicule de asociaţie* (fascicule proprii), dispuse în imediat contact cu substanţa cenuşie în cordoanele anterioare şi laterale, precum şi în cordoanele posterioare.

În raport cu cele expuse mai sus, înseamnă că în substanţa cenuşie a măduvei spinării se găseşte originea reală a fibrelor motorii ale nervilor spinali, precum şi terminaţia reală a fibrelor senzitive ale acestora. Dacă descompunem teoretic măduva în segmentele corespunzătoare fiecărei perechi de nervi spinali, putem spune că ea este formată din succesiunea a 31 de segmente, numite *mielomere.*

Raportul dintre mielomere şi perechile de nervi spinali care le corespund, pe de o parte - şi vertebre, pe de alta, reprezintă *topografia vertebro-medulară* (sau vertebro-radiculară). Este important pentru diagnosticarea localizării unor leziuni ale măduvei, sau din punct de vedere operator, să se cunoască acest raport, deoarece s-a văzut mai sus, că măduva nu ocupă întreaga lungime a canalului vertebral. În acest scop se utilizează *formula lui Chipault.* Pentru stabilirea numărului de ordine a mielomerului sau a rădăcinilor unei anumite perechi de nervi spinali, trebuie determinate prin palpare procesele spinoase ale vertebrelor. La numărul (N) al procesului spinos se adaugă un coeficient numeric, variabil în funcţie de regiunea considerată a coloanei. Astfel:

- în regiunea cervicală, formula este N+1;
- în regiunea toracică superioară (T_1-T_5), unui proces spinos îi corespunde mielomerul N+2;
- la nivelul proceselor spinoase ale vertebrelor T_6-T_{10}, formula este N+3;
- procesului spinos T_{11} şi spaţiului interspinos subiacent, îi corespund mielomerele lombare 3-5;
- între procesul spinos al vertebrei T_{12} şi cel al vertebrei L_2, corespondenţa este cu mielomerele sacrate şi cu cel coccigian.

3.1.2.3. *Rădăcinile nervilor spinali*

Nervii spinali, în *număr de* 31 *perechi* (8 cervicali, 12 toracici, 5 lombari, 5 sacraţi şi unul coccigian), îşi au *locul de implantare* (originea aparentă) pe suprafaţa măduvei, prin două rădăcini, una anterioară şi una posterioară. De la originea lor, rădăcinile parcurg un anumit traiect în interiorul canalului vertebral, până la nivelul găurii intervertebrale; ajunse aici, cele două rădăcini se unesc pentru a constitui trunchiul nervului spinal. Abia format, acesta emite prima sa ramură, *ramura meningeală,* care se reîntoarce în canalul vertebral pentru a inerva vasele, meningele şi corpurile vertebrelor.

Rădăcinile nervilor spinali, în traiectul lor în canalul vertebral, au o direcţie mai mult sau mai puţin oblică, ce variază în funcţie de regiune. Primele trei perechi sunt aproximativ orizontale; toate celelalte sunt descendente, cu o oblicitate cu atât mai accentuată cu cât îşi au originea în mielomere mai joase. Nervii lombari şi sacraţi au rădăcinile aproape verticale, constituind *coada de cal.* Rezultă că rădăcinile sunt din ce în ce mai lungi, pe măsură ce îşi au originea într-un mielomer mai jos situat. Pe traiectul rădăcinii posterioare se găseşte *ganglionul spinal* (originea reală a fibrelor senzitive ale nervilor spinali), situat în gaura intervertebrală, cu excepţia primilor doi ganglioni cervicali şi a ganglionilor sacraţi, dispuşi în interiorul canalului vertebral, respectiv al canalului sacrat.

De la origine şi pînă întâlnesc în traiectul lor dura mater, rădăcinile anterioară şi posterioară sunt separate între ele prin ligamentele dinţate şi sunt situate în spaţiul subarahnoidian: este segmentul lor intrameningeal (intradural). Ieşind din cilindrul dural, rădăcinile sunt învelite, până la găurile intervertebrale, într-o dublă teacă durală şi arahnoidiană, în formă de manşon: este segmentul extrameningeal (trunchiul radicular). Prelungirea arahnoidiană se termină în fund de sac, în apropierea ganglionului spinal, în timp ce prelungirea durală se continuă cu epinervul.

Irigaţia ***arterială*** a măduvei spinării şi a meningelor provine din ramurile arterelor vertebrale, cervicale ascendente, intercostale, lombare şi sacrate laterale. Din segmentele superioare ale celor două artere vertebrale se desprind *arterele spinale anterioare* şi *posterioare.* Cele anterioare descind, confluează într-un trunchi unic, care coboară prin fisura mediană anterioară până în partea inferioară a măduvei cervicale. Arterele spinale posterioare coboară paramedian aproximativ pe aceeaşi distanţă. Din segmentul cervical al vertebralei, precum şi din celelalte artere care participă la irigarea măduvei, se desprind *ramurile spinale (radiculare);* ele pătrund prin găurile intervertebrale, se împart în ramuri anterioare şi posterioare; toate aceste artere şi ramuri spinale se anastomozează între ele, formând în grosimea piei mater, un plex arterial foarte bogat.

Venele se adună în şase trunchiuri longitudinale, trei anterioare şi trei posterioare, legate între ele prin numeroase anastomoze transversale; în acest fel, se alcătuieşte un bogat *plex venos pial,* care înconjură măduva. Din acesta, sângele venos este drenat în *plexul venos vertebral intern* (din spaţiul epidural), care la rândul său trimite ramuri anastomotice prin găurile intervertebrale *venos* spre *plexul vertebral extern,* venele intercostale şi lombare. Aceste plexuri stabilesc importante anastomoze cavo-cave şi cu venele cerebrale.

3.1.3. REGIUNILE RETRORAHIDIENE

Reprezintă totalitatea părţilor moi situate înapoia coloanei vertebrale. Raportate la diferitele porţiuni ale coloanei, vom deosebi - în succesiune de sus în jos - următoarele subdiviziuni: regiunile nuchală, toracică, lombară şi sacrococcigiană; aceasta din urmă va fi studiată odată cu pelvisul.

3.1.3.1. *Regiunea cervicală posterioară*
(Regio cervicalis posterior - Regio nuchalis)

Este regiunea posterioară a gâtului, denumită şi *regiunea cefei* sau regiunea nuchală. Impară şi mediană, ea corespunde coloanei cervicale.

Limitele ei sunt următoarele: *superior* - protuberanţa occipitală externă şi liniile nuchale superioare; *inferior* - linia orizontală convenţională ce uneşte cele două acromioane, trecând prin vârful procesului spinos al vertebrei C_7; lateral - în *dreapta* şi în *stânga* - marginile laterale ale muşchilor trapezi, care corespund planului frontal ce trece prin procesele transverse ale vertebrelor cervicale (vezi fig. 2 şi fig. 17).

Regiunea este uşor concavă de sus în jos şi convexă în sens transversal. În partea sa superioară prezintă pe linia mediană o depresiune, vizibilă mai bine la subiecţii slabi: este *foseta nuchală* (suboccipitală), determinată între proeminenţele celor doi muşchi semispinali ai capului (complecşii mari); ea corespunde segmentului superior al măduvei cervicale şi bulbului rahidian.

STRATIGRAFIC, regiunea nuchală este alcătuită din:

a) Planul cutanat - are în partea superioară toate caracteristicile pielii păroase a capului, cu care se continuă: este groasă, păroasă şi aderentă de straturile profunde; este de asemenea bogată în glande sebacee şi sudoripare. Pe măsură ce descindem, pielea devine mai subţire, mai mobilă şi pilozitatea scade. Prezenţa numeroaselor glande sebacee şi a foliculilor piloşi, explică frecvenţa foliculitelor, furunculelor şi carbunculelor regiunii.

b) Planul subcutanat - este caracterizat, în porţiunea superioară, prin densitatea sa, fiind alcătuit din trabecule conjunctive ce unesc intim pielea de stratul fascial. Această dispoziţie se modifică spre partea inferioară a regiunii, unde ţesutul adipos este din ce în ce mai abundent. Planul conţine elemente vasculo-nervoase lipsite de importanţă; doar la limita superioară a regiunii ies din profunzime, de o parte şi de cealaltă a liniei mediane, ramurile posterioare ale perechii a doua de nervi spinali *(nervul occipital mare al lui Arnold).*

c) Planul fascial - este reprezentat de fascia muşchiului trapez. Aceasta este continuarea lamei superficiale a fasciei cervicale, care, la marginea laterală a trapezului, se dedublează pentru a-i forma o teacă. Ea trimite numeroase prelungiri care pătrund între fasciculele muşchiului.

d) Planul profund - cel muscular - este format din mai multe straturi:

- *Primul* este alcătuit din *trapez,* inserat pe linia nuchală superioară, pe protuberanţa occipitală externă, precum şi pe toată lungimea ligamentului nuchal, până la procesul spinos al proeminentei (vertebra C_7).

- *Stratul al doilea* conţine patru muşchi, suprapuşi în ordinea următoare: *romboidul,* şi mai profund *dinţatul mic posterior şi superior;* ei aparţin regiunii doar prin partea lor superioară, inserată pe ultimele două procese spinoase cervicale; *spleniusul,* acoperit parţial în partea inferioară de precedenţii, urcă oblic în sus şi lateral, ocupând întreaga înălţime a regiunii şi terminându-se pe linia nuchală superioară *(spleniusul capului)* şi pe procesele transverse ale

atlasului şi axisului *(spleniusul gâtului); ridicătorul scapulei* aşezat lateral de precedentul şi întins între unghiul superior al scapulei şi procesele transverse cervicale.

- *Stratul al treilea* este format din trei muşchi longitudinali, care - în sens medial-lateral - sunt: *semispinalul capului* (complexul mare), urcă de pe procesele transverse ale ultimelor vertebre cervicale până la occipital, inserându-se între cele două linii nuchale; *longissimul capului* (complexul mic) pornit tot de pe procesele transverse cervicale, până la procesul mastoidian; *longissimul gâtului* întins între procesele transverse ale primelor vertebre toracice şi respectiv ale ultimelor cervicale.

- *Stratul al patrulea* cuprinde *muşchii interspinoşi* şi *intertransversari* - bine reprezentaţi în regiunea nuchală - precum şi cei *patru rotatori ai capului* (muşchii drepţi posteriori ai capului - mare şi mic, muşchii oblici ai capului - superior şi inferior).

Elementele vasculo-nervoase ale planului profund sunt următoarele: *artera occipitală* (ramură a carotidei externe) trece printre straturile musculare şi urcă spre regiunea occipitală; *artera cervicală profundă* (ramură din subclaviculară) urcă între muşchii stratului al treilea; *artera transversă a gâtului* (ramură tot din subclaviculară) vine din regiunea laterală a gâtului, încrucişând faţa anterioară a ridicătorului scapulei şi a trapezului. *Venele* regiunii sunt tributare venelor occipitală, vertebrală şi subclaviculară. Între trapez şi semispinalul capului, imediat dedesubtul liniei nuchale superioare, se găsesc unu până la trei *limfonoduri occipitale,* care primesc limfa din partea posterioară a regiunii fronto-paricto-occipitale. Vasele limfatice superficiale ale regiunii cefei se îndreaptă spre nodurile subscapulare, iar cele profunde, spre nodurile cervicale laterale profunde. *Nervii* sunt reprezentaţi de ramurile posterioare ale celor opt nervi cervicali.

În cadrul regiunii nuchale se practică puncţia suboccipitală (între occipital şi arcul posterior al atlasului), pentru abordarea spaţiului subarahnoidian (cisterna cerebelomedulară), fie în scop diagnostic (introducerea de aer pentru ventriculografie sau introducere de substanţă de contrast pentru mielografie), fie în scop terapeutic. Se mai face infiltraţia cu substanţe anestezice a nervului occipital mare, în unele cazuri de nevralgii cefalee rebelă la alte tratamente.

3.1.3.2. *Regiunea retrorahidiană toracică*

Continuare în jos a precedentei, regiunea răspunde peretelui posterior al toracelui. Ea cuprinde părţile moi situate dorsal de coloana vertebrală şi are forma unui patrulater alungit vertical, situat între cele două regiuni costale.

Limitele sunt: *în sus* - linia convenţională ce uneşte cele două acromioane, trecând prin vârful procesului spinos al vertebrei C_7; *în jos* - două linii oblice care merg de-a lungul coastelor XII; lateral - în *dreapta* şi în *stânga* - verticalele care trec prin unghiurile costale posterioare (vezi fig. 17).

În plan longitudinal regiunea este convexă. Ea prezintă pe linia mediană un sanţ ce se continuă şi în celelalte regiuni retrorahidiene, dar care aici este ceva mai adânc, datorită proeminenţei un-

ghiurilor costale. La subiecții slabi, la acest nivel se reliefează creasta spinală (șiragul proceselor spinoase).

Afecțiunile coloanei vertebrale (tuberculoză, fracturi, devieri) pot modifica profund aspectul regiunii: spatele drept datorat dispariției cifozei toracice fiziologice; spatele rotund prin accentuarea acestei cifoze; scolioze care fac ca toracele să apară asimetric; gibusul datorat frecvent tuberculozei vertebrale (morbul lui Pott).

STRATIGRAFIA este reprezentată de următoarea succesiune de planuri:

a) Pielea - ește groasă, aderentă pe linia mediană prin tracturi fibroase, de procesele spinoase și de ligamentul supraspinos; ea devine mult mai mobilă în părțile laterale.

b) Planul subcutanat - este format dintr-un țesut lax, infiltrat cu grăsime pe părțile laterale, în timp ce pe linia mediană este foarte redus. El conține elemente vasculo-nervoase de importanță redusă, provenite din vasele intercostale și din ramurile posterioare ale nervilor spinali.

c) Fascia superficială - este subțire și lipsită de importanță. Este de fapt fascia proprie a mușchilor trapezi și dorsali mari.

d) Planul profund - este constituit dintr-o masă musculară voluminoasă, care ocupă cele două șanțuri vertebrale, având grosimea cea mai mare imediat lângă linia mediană și subțiindu-se treptat spre unghiurile costale. Musculatura este dispusă în patru straturi, suprapuse astfel:

- *Primul strat* este alcătuit din doi mușchi lați: *trapezul* care coboară cu inserțiile mediale până la procesul spinos toracic al 12-lea; el acoperă parțial *dorsalul mare,* care pornește de pe ultimele 5-6 procese spinoase toracice.

- *Stratul al doilea* conține patru mușchi: *romboidul* coboară oblic de la primele patru procese spinoase toracice, la marginea medială a scapulei; *dințatul mic posterior și superior* cu aceeași direcție, întins de la primele trei procese spinoase toracice la fața externă a coastelor II-V, este acoperit de precedentul; extremitatea inferioară a *spleniusului,* acoperită la rândul său de micul dințat, pornește de pe aceleași procese spinoase ca și precedentul, pentru a urca în regiunea nuchală; toți acești mușchi se găsesc în partea superioară a regiunii noastre; cel de al patrulea, *dințatul mic posterior și inferior,* se găsește la limita inferioară a regiunii; se întinde de pe ultimele două procese spinoase toracice, oblic în sus și în afară spre fața externă a ultimelor patru coaste. Cei doi mușchi dințați mici din aceeași parte, superior și inferior sunt uniți între ei prin *aponevroza interdințată* (intermediară); aceste ultime trei elemente delimitează împreună cu șanțurile vertebrale un fel de lojă osteo-fibro-musculară, în care sunt conținuți mușchii următoarelor două straturi.

- *Stratul al treilea* este alcătuit din trei coloane musculare desprinse din masa comună lombară și aparținând *extensoruli coloanei vertebrale* (Musculus erector spinae); în sens latero-medial, acestea sunt reprezentate de: porțiunea toracică a *iliocostalului,* care primește prin marginea sa medială fascicule de întărire plecate de pe coaste, iar prin marginea laterală trimite fascicule de inserție pe coaste; *longissimul toracic,* cu cele două categorii de fascicule: laterale, inserate pe coaste și mediale, pe procesele transverse ale vertebrelor; porțiunea toracică a *spinalului,* care unește procesele spinoase ale ultimelor vertebre toracice cu cele ale primelor vertebre.

- *Al patrulea strat* conține o multitudine de fascicule musculare scurte, incluzând: porțiunea toracică a *semispinalului,* ce unește procesele transverse ale unor vertebre cu procesele spinoase ale altora supraiacente, fasciculele sărind în drumul lor peste 4-5 vertebre; *multifidul* - cu aceleași caracteristici de inserție, dar sărind peste 2-3 vertebre; *rotatorii coloanei* - cu aceleași inserții, dar trecând doar peste o vertebră, sau unind două vertebre alăturate.

Vasele și nervii planului profund sunt de importanță minimă; provin din vasele intercostale și respectiv din ramurile posterioare ale nervilor spinali toracici. Vasele limfatice sunt tributare limfonodurilor subscapulare.

3.1.3.3. *Regiunea retrorahidiană lombară*

Situată în continuarea regiunii precedente, ea se găsește înapoia abdomenului și a coloanei lombare.

Limitele regiunii sunt: *în sus* - liniile oblice care merg de-a lungul coastelor XII; *în jos* - planul orizontal care trece între vertebra L_5 și baza sacrului, adică planul orizontal dus la un lat de deget dedesubtul liniei bicrete (ce unește punctele cele mai înalte ale crestelor iliace); *lateral* - de o parte și de cealaltă - verticalele duse prin marginea laterală a mușchilor proprii ai coloanei vertebrale (vezi fig. 17).

Astfel delimitată, regiunea este neregulat patrulateră, încadrată de cele două regiuni costo-iliace posterioare.

Convexă în sens transversal, regiunea lombară este concavă în sens longitudinal, mai ales la femeie. Șanțul median vertical este mai puțin adânc decât în regiunea toracică. Forma regiunii poate fi modificată prin procese patologice ale coloanei (accentuarea lordozei, scolioză, gibus lombar).

STRATIGRAFIC, regiunea este alcătuită din:

a) Pielea - cu aceleași caracteristici ca și în regiunea toracică.

b) Planul subcutanat - este format din țesut conjunctiv lax, având o cantitate mai mare de grăsime decât în precedentele două regiuni. El se infiltrează cu ușurință cu serozitate în edeme.

c) Planul fascial - este reprezentat, ca și în regiunea precedentă, de fascia de înveliș a mușchiului dorsal mare.

d) Planul profund - constă din trei straturi:

- *Primul strat* este musculo-fascial. Este constituit din *fascia toracolombară* - inserată pe procesele spinoase și pe creasta iliacă - și de fasciculele inferioare ale *dorsalului mare* și ale *dințatului mic posterior și inferior,* care pornesc de pe porțiunea laterală a fasciei.

- *Stratul al doilea* conține *masa musculară comună* a extensorului coloanei, care se inseră pe pereții lojii osteo fibroase, delimitate de fascia toracolombară și șanțurile vertebrale. Abia în porțiunea superioară se pot distinge primele fascicule ale celor trei coloane musculare ce pornesc din această masă: *iliocostalul* (în partea laterală); *longissimul* cu fascicule laterale inserate pe procesele costale, și mediale pe procesele accesorii; în fine, *spinalul* (așezat cel mai medial). Tot în cadrul acestui strat se includ și mușchii *interspinoși*

lombari şi respectiv *intertransversari lombari*.

- *Al treilea strat* este aponevrotic, fiind reprezentat de foiţa mijlocie a *aponevrozei posterioare a muşchiului transvers* al abdomenului, inserată pe vârful proceselor costale.

Vasele şi nervii regiunii, atât cei superficiali cât şi cei profunzi, nu au nici un caracter deosebit; vasele sangvine sunt ramuri ale vaselor lombare; limfaticele superficiale sunt tributare, în parte - nodurilor subscapulare, în parte - celor inghinale superficiale supero-laterale. Limfaticele profunde pătrund în cavitatea abdominală i se îndreaptă spre limfonodurile lombare. **Nervii** provin din ramurile posterioare ale nervilor spinali lombari.

Importanţa practică a regiunii lombare constă în aceea că, la acest nivel se practică punctiile lombare rahidiene, menţionate anterior.

3.2. TORACELE
(Thorax)

Toracele constituie porţiunea superioară a trunchiului. El conţine cavitatea toracică (Cavitas thoracis) în care sunt situate: cea mai mare parte a organelor aparatului respirator, o parte a tubului digestiv, organul central al aparatului circulator şi vasele mari din imediata sa apropiere, noduri limfatice, marile colectoare limfatice şi nervi importanţi.

Aşa cum este el considerat în clinică, toracele are **forma** unui trunchi de con răsturnat, cu baza mare în sus şi turtit antero-posterior. În anatomia topografică însă, în definirea toracelui se face abstracţie de rădăcinile membrelor superioare (umerii), care, aplicate de o parte şi de cealaltă pe porţiunea superioară a lui, îi modifică profund forma. De altfel, umerii vor fi descrişi ca prim segment al membrelor superioare. Astfel considerat, toracele are tot forma unui trunchi de con uşor turtit antero-posterior, dar de astă dată cu baza mare în jos şi cu cea mică răspunzând părţii inferioare a gâtului (vezi fig. 13).

Scheletul toracelui este reprezentat de coloana vertebrală toracică, stern şi coaste, articulate între ele pentru a forma toracele osos.

Limitele toracelui sunt următoarele: *în partea superioară,* limita de suprafaţă porneşte de la incizura jugulară a sternului, trece de o parte şi de cealaltă de-a lungul claviculelor până la articulaţiile acromioclaviculare; se continuă apoi prin linia orizontală ce trece prin procesul spinos C_7. În profunzime, limita superioară este reprezentată de planul oblic orientat în jos şi înainte, care trece prin discul intervertebral C_7-T_1, de-a lungul feţei superioare a primei coaste, până la marginea superioară a manubriului sternal. *Limita inferioară* a toracelui trece - la suprafaţă - prin baza procesului xifoid, arcul costal până la coasta X-a, vârful coastelor XI şi XII, marginea inferioară a acesteia din urmă şi discul intervertebral T_{12}-L_1. Această limită nu corespunde însă peretelui inferior al cavităţii toracice, care este format de diafragmă. Forma boltită, cu convexitatea superioară a acesteia, determină o pătrundere a organelor din cavitatea abdominală spre torace. Diafragma este situată într-un plan oblic în jos şi înapoi, ce pleacă de la baza procesului xifoid pentru a ajunge la discul intervertebral T_{12}-L_1. Din cauza oblicităţii inverse a celor două planuri de limită ale toracelui - superior şi inferior - rezultă că acesta este mai înalt în partea sa posterioară decât în cea anterioară.

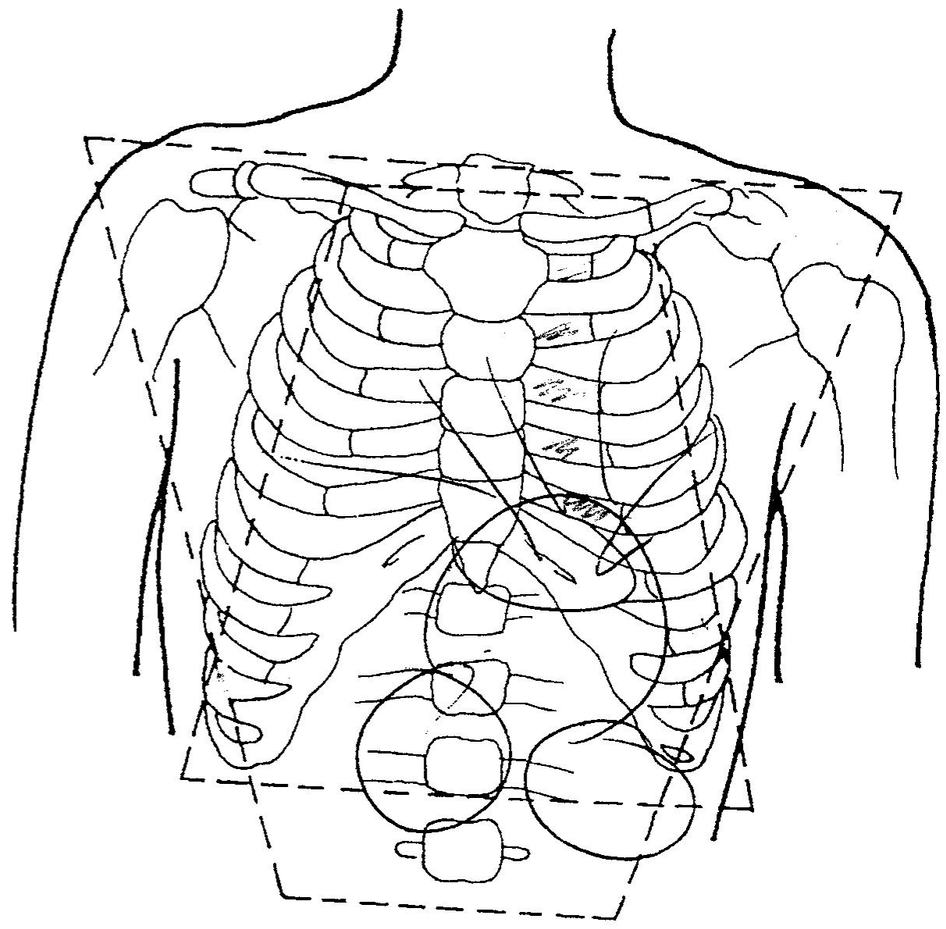

Fig. 13. *Deosebirea de formă dintre toracele topografic (trunchi de con cu baza mare în jos) şi toracele clinic (trunchi de con cu baza mare în sus). Schemă.*

În anatomia topografică se folosesc la torace următoarele **linii convenţionale de orientare** (fig. 14 şi fig. 15):

- *linia mediosternală (Linea mediana anterior)* - este linia mediană anterioară;
- *linia parasternală (Linea sternalis)* - descinde de-a lungul marginii sternului;
- *linia mamelonară (Linea mamillaris)* este verticala care coboară prin papila mamară; ea trece, în partea superioară, prin locul de unire a treimii mediale cu cele două treimi laterale ale claviculei; din cauza situaţiei variabile a mamelonului, mai ales la femeie, este folosită de obicei linia medioclaviculară;
- *linia medioclaviculară* - este verticala care coboară prin mijlocul claviculei;
- *linia axilară anterioară (Linea axillaris anterior)* - verticala ce coboară prin marginea anterioară a şanţului axilar; când braţul este în abducţie sau ridicat vertical, corespunde marginii anterioare a muşchiului pectoral mare;
- *linia medioaxilară (Linea axillaris media)* - verticala coborâtă din vârful axilei;
- *linia axilară posterioară (Linea axillaris posterior)* - este verticala ce descinde prin marginea posterioară a şanţului axilar; ea corespunde marginii laterale a muşchiului dorsal mare;

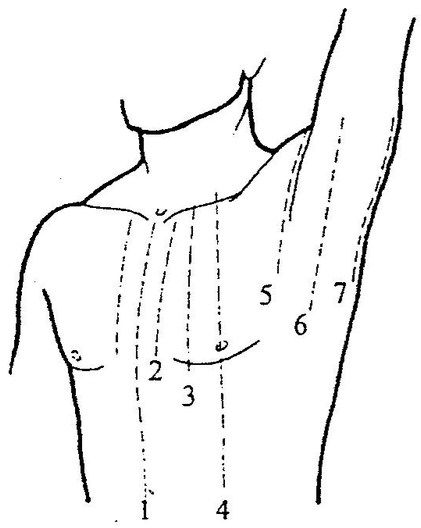

Fig. 14. *Liniile convenționale antero-laterale de orientare la torace.*
1. Linia mediosternală (mediană anterioară). - **2.** Linia parasternală. - **3.** Linia medioclaviculară. - **4.** Linia mamelonară. - **5.** Linia axilară anterioară. - **6.** Linia axilară mijlocie. - **7.** Linia axilară posterioară.

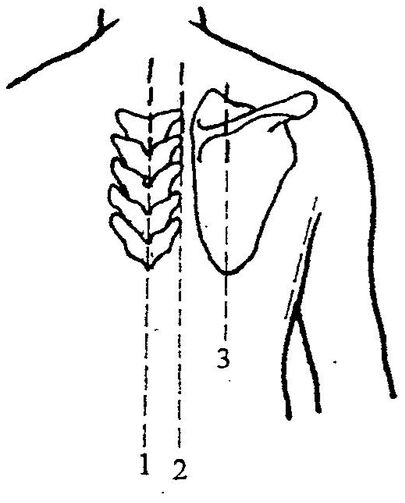

Fig. 15. *Liniile convenționale posterioare de orientare la torace.*
1. Linia mediană posterioară. - **2.** Linia paravertebrală. - **3.** Linia scapulară.

- *linia scapulară (Linea scapularis)* - verticala coborâtă prin unghiul inferior al scapulei;

- *linia paravertebrală (Linea paravertebralis)* - este verticala care coboară prin vârful proceselor transverse; se poate preciza doar pe radiografii;

- *linia mediană posterioară* - coboară pe linia mediană a spatelui, de-a lungul proceselor spinoase.

Topografic, toracele ne oferă de studiat scheletul toracelui, o serie de regiuni parietale și unele regiuni viscerale.

3.2.1. TORACELE OSOS
(Compages thoracis)

Cutia toracică este alcătuită dintr-o serie de oase (vertebrele toracice, coastele și sternul), unite între ele prin numeroase articulații.

Toracele osos are **forma** unui trunchi de con ușor turtit dinainte-înapoi. Forma variază în raport cu vârsta, sexul, constituția, ocupația, precum și cu anumite stări patologice. Astfel, la copii, coastele sunt mai puțin oblice și ca urmare diametrul transversal al toracelui este mai redus. Pe măsură ce se dezvoltă plămânii, crește diametrul transversal. La bătrâni, din cauza osificării cartilajelor costale, toracele devine mai rotund și rigid. La femei toracele este mai scurt și cu diametrul transversal mai redus decât la bărbați. La tipul leptosom, cutia toracică este lungă și îngustă, iar la tipul picnic, scurtă și largă. Cifozele și scoliozele patologice pot modifica forma toracelui. În scolioză, cele două jumătăți ale sale nu sunt simetrice. În cifoza patologică, cutia toracică este turtită transversal și alungită în plan sagital.

Toracele osos prezintă o suprafață exterioară, una interioară, un orificiu superior (vârful) și unul inferior (baza).

Suprafața exterioară (exotoracele) este împărțită în patru fețe:

a) Fața anterioară este delimitată de două linii oblice care trec prin unghiurile costale anterioare. Pe ea găsim: *sternul, articulațiile sternocondrale, cartilajele costale, articulațiile condrocostale* și extremitățile anterioare ale *coastelor* și ale spațiilor intercostale.

b) Fața posterioară, delimitată prin două linii oblice care trec prin unghiurile costale posterioare, prezintă: *creasta spinală, șanțurile vertebrale, procesele transverse, articulațiile costotransversare* și extremitățile posterioare ale *coastelor* și ale spațiilor intercostale.

c) Fețele laterale, foarte convexe, sunt alcătuite de corpul coastelor și de spațiile intercostale.

Suprafața interioară (endotoracele) este divizată tot în patru fețe. *Fața anterioară* și cele *laterale* prezintă aceleași elemente constitutive ca și la exotorace. *Fața posterioară* se caracterizează prin proeminența puternică a corpurilor vertebrale, încadrată de cele *două șanțuri pulmonare* adânci, și de *articulațiile capetelor coastelor.*

Orificiul superior, de formă ovală, este așezat într-un plan oblic dinapoi înainte și de sus în jos. Este delimitat de fiecare parte, în sens antero-posterior, de incizura jugulară a sternului, marginea medială a primei coaste și de corpul primei vertebre toracice.

Orificiul inferior este format de fiecare parte, tot dinainte înapoi, de procesul xifoid, arcul costal, extremitatea anterioară a coastei a XI-a, marginea inferioară a coastei a XII-a și corpul vertebrei T_{12}. Pe părțile laterale, baza toracelui descinde mai mult decât anterior, respectiv posterior; se formează astfel, în partea anterioară, *unghiul infrasternal,* delimitat de cele două arcuri costale, iar în partea posterioară un unghi cuprins între cele două ultime coaste, subîmpărțit de coloana lombară în două *scobituri costovertebrale* sau renale.

Suprafața interioară a cutiei toracice delimitează împreună cu planurile moi ale regiunilor parietale, **cavitatea toracică.** Aceasta adăpostește plămânii, traheea și bronhiile, esofagul, inima, vasele mari și elemente nervoase. Acestor organe, cutia toracică le oferă o protecție relativă, întrucât pereții săi osoși sunt discontinui; pe de altă parte, din cauza acestor pereți, accesul chirurgical asupra organelor toracice este mai dificil decât asupra organelor abdominale. Suprafața exterioară a cutiei toracice este în mare măsură superficială, așa încât - destul de frecvent - poate fi supusă traumatismelor. Totuși, toracele osos este elastic datorită numeroaselor sale articulații. Astfel, ca urmare a unor puternice traumatisme, sunt posibile leziuni ale organelor intratoracice, fără fracturi osoase. Elasticitatea cutiei toracice diminuă cu vârsta, și deci fracturile sunt mai frecvente la bătrâni.

3.2.2. REGIUNILE PARIETALE ALE TORACELUI

Regiunile parietale sunt următoarele: regiunea sternală, regiunea costală, regiunea diafragmatică și regiunea rahidiană toracică. Datorită importanței sale

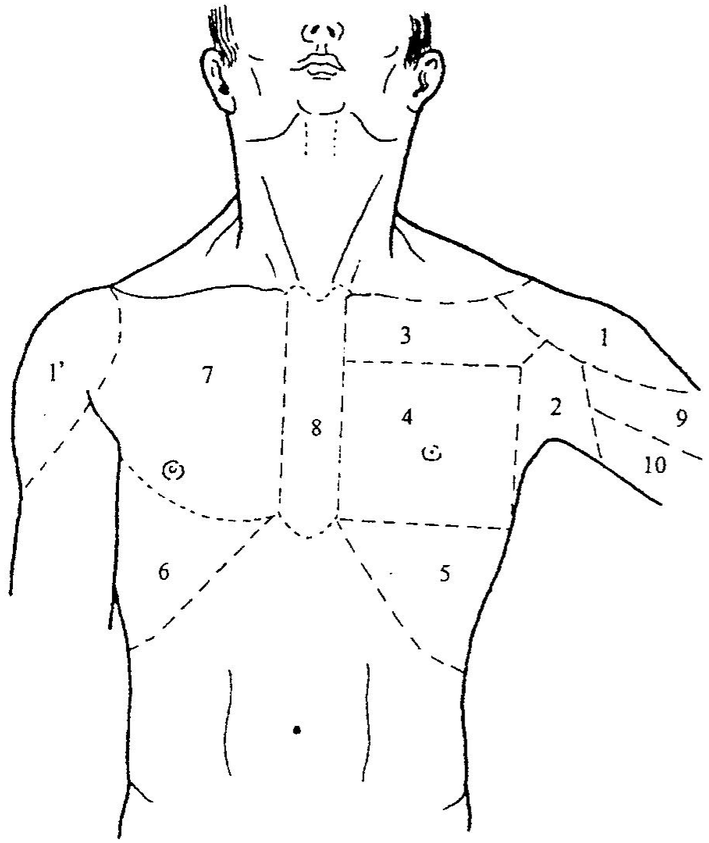

Fig. 16. *Regiunile topografice parietale ale toracelui şi regiunile umărului (vedere anterioară).*
1 şi 1'. Regiunile deltoidiene. - **2.** Reg. axilară. - **3.** Reg. subclaviculară. - **4.** Reg. mamară. - **5.** Reg. costală. - **6.** Cadranul antero-inferior al reg. costale. - **7.** Cadranul antero-superior al reg. costale. - **8.** Reg. sternală. - **9.** Reg. brahială anterioară. - **10.** Reg. brahială posterioară.

anatomo-clinice, se mai individualizează şi regiunea mamară, suprapusă regiunii costale.

Mai trebuie menţionat faptul că, unii autori, inclusiv N. A. mai descriu aici: regiunea scapulară (inclusă de noi în cadrul umărului); regiunea interscapulară (care topografic face parte din regiunea retrorahidiană toracică); regiunea subscapulară (pe care noi am inclus-o în cadrul regiunii costale); regiunea infraclaviculară (considerată de noi ca făcând parte din peretele anterior al axilei).

3.2.2.1. Regiunea sternală

Mediană şi nepereche, regiunea sternală este situată în partea anterioară a toracelui şi corespunde sternului. Uşor proeminentă la persoanele slabe, ea se prezintă ca un şanţ vertical la subiecţii musculoşi, dar mai ales la femeie, din cauza dezvoltării caracteristice a mamelelor.

Sternul având o situaţie superficială, planurile moi permit cu uşurinţă explorarea lui.

Limitele sunt următoarele: *în sus* - incizura jugulară; *lateral* - de o parte şi

de cealaltă, marginile sternului împreună cu articulaţiile sternocondrale; *în jos* - baza procesului xifoid (fig. 16). *În profunzime*, regiunea se întinde până la pleura parietală.

STRATIGRAFIA ne prezintă următoarea succesiune de planuri:

a) Pielea - destul de groasă şi de puţin mobilă, este acoperită la bărbat, cu păr mai mult sau mai puţin abundent şi conţine numeroase glande sudoripare şi sebacee.

b) Planul subcutanat, puţin dezvoltat, este sărac în grăsime; conţine în schimb travee conjunctive care unesc pielea de straturile subiacente. Ca elemente superficiale, nu amintim decât reţeaua venoasă superficială, care, deşi constituită din vene subţiri, este importantă, întrucât face parte din vasta reţea a peretelui antero-lateral al trunchiului, care participă la realizarea anastomozelor cavo-cave.

c) Planul fascial superficial - este reprezentat de fasciile pectoralilor mari, care, pe linia mediană aderă de periostul sternal. În partea inferioară a regiunii, stratul fascial este reprezentat de inserţia superioară a tecii muşchiului drept al abdomenului.

d) Planul muscular superficial - este constituit de inserţiile sternale ale muşchilor: *sternocleidomastoidieni* la nivelul manubriului; al *pectoralilor mari* pe părţile laterale ale corpului sternal; inserţiile *drepţilor abdominali* la nivelul procesului xifoid.

e) Planul osteoarticular - este alcătuit din stern şi articulaţiile lui cu claviculele şi cu cartilajele costale.

- *Sternul*, os plat median, este dispus oblic în jos şi înainte. Se compune din trei piese, care sunt de sus în jos: *manubriul, corpul sternului* şi *procesul xifoid*. Faţa anterioară prezintă la limita dintre manubriu şi corp, proeminenţa *unghiului sternal* (Louis). Fiind uşor de palpat, serveşte la reperarea coastei a doua, care se articulează cu sternul în dreptul lui; plecând de aici se pot repera şi palpa toate celelalte coaste şi spaţiile intercostale. Mai jos, faţa anterioară - ca şi cea posterioară - este străbătută transversal de 3-4 linii ce provin din sudarea sternebrelor. Extremitatea superioară a sternului prezintă *incizura jugulară*, încadrată de cele două *inciziuri claviculare*. Extremitatea inferioară este reprezentată de procesul xifoid: de obicei el rămâne cartilaginos, osificându-se la bătrâni. Marginile laterale ale sternului prezintă câte 7 *inciziuri costale*, separate prin uşoare scobituri ce corespund spaţiilor intercostale.

- *Articulaţiile sternului* unesc cele trei piese ale osului: *sincondroza manubriosternală* şi *sincondroza xifosternală*. Articulaţia superioară are un fibrocartilaj interpus între cele două piese sternale, iar cea inferioară, un ligament interosos. Pentru ambele articulaţii, periostul care trece de pe o piesă pe alta, contribuie ca mijloc de unire.

- *Articulaţia sternoclaviculară* uneşte manubriul sternal şi primul cartilaj costal - ce formează împreună un unghi diedru deschis în afară - cu extremitatea sternală a claviculei. Între stern şi claviculă se găseşte un *disc articular*. În afara capsulei articulare, oasele sunt legate între ele prin *ligamentele sternoclaviculare anterior* şi *posterior, ligamentul interclavicular*, precum şi *ligamentul costoclavicular*.

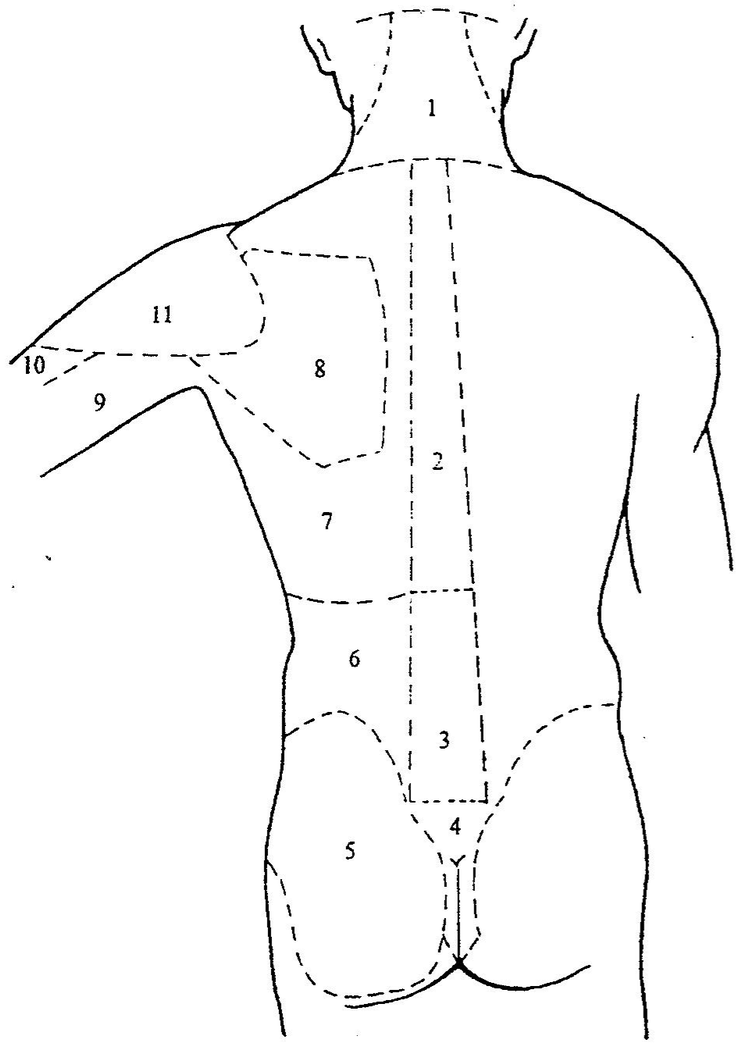

Fig. 17. *Regiunile topografice parietale ale trunchiului şi regiunile umărului (vedere posterioară).*
1. Reg. cefei. - **2.** Reg. rahidiană toracică. - **3.** Reg. rahidiană lombară. - **4.** Reg. sacro-coccigiană. - **5.** Reg. gluteală. - **6.** Reg. costoiliacă. - **7.** Reg. costală. - **8.** Reg. scapulară. - **9.** Reg. brahială posterioară. - **10.** Reg. brahială anterioară. - **11.** Reg. deltoidiană.

Luxaţiile anterioare (presternale) ale extremităţii sternale a claviculei sunt cele mai frecvente; mai rar se produc luxaţiile superioare (suprasternale) sau posterioare (retrosternale); în acest din urmă caz, au loc compresiuni asupra marilor vene de la baza gâtului.

- *Articulaţiile condrosternale* se realizează între marginile sternului şi primele 7 perechi de cartilaje costale. Mijloacele de unire sunt reprezenate de: câte o *capsulă* fibroasă care se confundă cu periostul, câte un *ligament sternocostal intra-articular;* câte un *ligament radiat* (anterior). Luxaţiile condrosternale sunt foarte rare.

f) Planul muscular profund - este format în principal din muşchiul *transvers al toracelui* (triunghiularul sternului). Muşchi perechc, el este format din cinci fascicule musculare, unite la originea lor pc faţa posterioară a procesului xifoid şi a corpului sternal; de aici fasciculele diverg şi se inseră pe marginile inferioare ale cartilajelor costale II-VI. La formarea acestui plan participă şi: inserţiile *diafragmei* pe corpul sternului şi pe procesul xifoid; ale *sternohioidienilor* şi *sternotiroidienilor* pe faţa posterioară a manubriului; inserţiile muşchiului *drept abdominal* pe procesul xifoid şi pe cartilajele costale V-VII.

g) Planul fascial profund - este reprezentat dc o lamă subţire de ţesut celular.

h) Pleura parietală costală - constituie ultimul plan al regiunii; în cadrul acestei regiuni, ea se reflectă în pleură mediastinală, formând *recesurile costomediastinale anterioare.* Pleura este descrisă odată cu regiunile pleuropulmonare.

Întrucât sternul este aşezat superficial şi conţine măduvă osoasă roşie care-şi păstrează toată viaţa funcţia hematopoetică, la nivelul acestei regiuni se execută punctiile sternale pentru recoltare de măduvă în scop diagnostic, sau se practică chiar transfuzii sangvine.

3.2.2.2. Regiunea costală

Regiune pereche, este cea mai întinsă regiune parietală toracică. Ocupând spaţiul dintre stern şi coloana vertebrală, cele două regiuni iau parte la alcătuirea pereţilor anterior, laterali şi posterior ai cavităţii toracice. Regiunii i se suprapun supero-lateral umărul, iar anterior regiunea mamară. Făcând abstracţie de acestea, regiunea costală apare convexă atât în sens vertical cât mai ales în sens transversal.

Este o regiune importantă, la nivelul ei practicându-se intervenţiile pentru abordarea chirurgicală a organelor toracice (toracotomia), precum şi punctiile pleurale sau pericardice.

Limitele sunt: *anterior* - marginea laterală a sternului; *posterior* - marginea laterală a musculaturii profunde (autohtone) ce ocupă şanţurile vertebrale; *în sus* - prima coastă; *în jos* - linia oblică în jos şi înapoi ce trece prin arcul costal, vârful coastelor XI şi XII, şi apoi marginea inferioară a coastei a XII-a. *Limita profundă* este reprezentată tot de pleura parietală (vezi fig. 16 şi fig. 17).

Pentru descrierea şi localizarea mai precisă a proceselor patologice din această regiune, ea poate fi subîmpărţită prin două linii convenţionale, una verticală medioaxilară, alta orizontală, de-a lungul coastei a VI-a. Se delimitează astfel patru sectoare: antero- şi postero-superior, antero- şi postero-inferior.

STRATIGRAFIA cuprinde în succesiune:

a) Pielea - mai subţire în porţiunea antero-laterală, devine mai groasă posterior; este mobilă pc planurile subiacentc.

b) Planul subcutanat - uneori foarte abundent, are în partea profundă o dispoziţie lamelară ce explică mobilitatea tegumentului. Conţine numeroase elemente vasculo-nervoase superficiale, dintre care o importanţă reală o au *venele.* Acestea se anastomozează între ele formând o vastă reţea ce se continuă şi în regiunile învecinate. Reţeaua participă la realizarea *anastomozelor cavo-cave* şi *porto-cavе,* reprezentând o importantă cale de derivaţie a sângelui venos, în cazul unor obstructii pe marile vene din abdomen.

c) Planul fascial superficial - rezultat prin fuzionarea fasciilor musculare, este subțire antero-lateral, dar devine mai gros în partea posterioară.

d) Planul muscular superficial - este alcătuit dintr-o serie de mușchi care aparțin în același timp și altor regiuni învecinate (regiunea rahidiană, membrul superior, peretele abdominal). Dispoziția acestui plan nu este uniformă, fiind mai gros în partea anterioară și în partea posterioară, și mai subțire pe partea laterală. Acești mușchi sunt:

- *În partea anterioară - pectoralul mare* cu cele trei fascicule ale sale, clavicular, sternocostal (pornit de pe primele șase cartilaje costale) și abdominal (de pe teaca dreptului abdominal); *mușchiul subclavicular* întins de la primul cartilaj costal la claviculă; *pectoralul mic,* într-un strat mai profund, pornește de pe coastele III-V; *dreptul abdominal* plecat de pe cartilajele costale V-VII.

- *În partea posterioară* găsim porțiuni din unii mușchi ai regiunii rahidiene: superior - fasciculele orizontal și ascendent ale *trapezului;* inferior - *dorsalul mare* inserat pe ultimele 3-4 coaste; profund față de aceștia, întâlnim porțiunea laterală a *romboidului,* apoi cei *doi dințați mici posteriori* inserați pe coastele II-V (cel superior) și respectiv pe coastele IX-XII (cel inferior).

- *În partea laterală* se află: *scalenul posterior* prin inserția sa distală pe coasta a II-a, în porțiunea superioară; digitațiile *oblicului extern* al abdomenului pornite de pe ultimele 7-8 coaste, și acoperind inserțiile *oblicului intern* de pe ultimele trei coaste, în porțiunea inferioară; în sfârșit, în porțiunea mijlocie, *dințatul anterior,* care aparține în întregime regiunii costale, pleacă de pe coastele I-X, și se întinde până la marginea medială a scapulei.

La nivelul acestui plan se găsesc câteva elemente vasculo-nervoase mai importante, fără a avea însă un calibru deosebit. Ele se află mai ales în partea laterală și sunt: *artera toracică laterală,* ramură a axilarei, *nervii toracic lung* și *toracodorsal* din plexul brahial; toate aceste elemente coboară încrucișând coastele. Pe linia medioaxilară, *ramurile cutanate laterale* din vasele și nervii intercostali, perforează spațiile intercostale și straturile superficiale până la tegument. În mod analog, *ramurile cutanate anterioare* ale elementelor mănunchiurilor intercostale, străbat parasternal toate planurile superficiale.

e) Planul ostero-muscular - constituie peretele toracic propriu-zis. El este alcătuit din coaste, cu porțiunile lor osoase și cartilaginoase delimitând între ele spațiile intercostale, în care se dispun mușchii intercostali.

Coastele sunt 12 perechi de arcuri osoase, întinse între stern și coloana toracică. Fiecare coastă are o porțiune mai lungă posterioară, osoasă, și una anterioară mai scurtă, cartilaginoasă.

Coastele osoase, pornind de la coloana vertebrală, au o poziție oblic descendentă (curbura de-a lungul marginilor); ele descriu o curbă cu concavitatea medială (curbura de-a lungul fețelor) și sunt torsionate, în sensul că la extremitatea posterioară fața medială privește oblic în jos, iar la cea anterioară privește oblic în sus (curbura de-a lungul axului). Fiecare coastă are o față medială, una laterală, o margine superioară și una inferioară, o extremitate posterioară și una anterioară. Extremitatea posterioară prezintă un *cap* - pentru articulația cu corpurile vertebrale, un *col* și un *tubercul* - pentru articulația cu procesul transvers al vertebrei corespunzătoare. Extremitatea anterioară prezintă o scobitură în care pătrunde cartilajul costal. Fața medială, în apropierea marginii inferioare, este parcursă de *șanțul costal,* prin care trece mănunchiul vasculo-nervos intercostal.

Cartilajele costale continuă anterior coastele osoase. Primele 7 perechi, cele ale coastelor adevărate, se articulează direct cu sternul. Cele ale coastelor VIII-X se articulează fiecare cu cartilajul supraiacent și deci legătura cu sternul se realizează prin cartilajul al VII-lea. Ultimele două cartilaje, ale coastelor flotante, se pierd în musculatura peretelui abdominal.

- *Articulațiile costovertebrale* au fost studiate odată cu regiunea rahidiană, iar cele *condrosternale,* cu regiunea sternală.

- *Articulațiile costocondrale* (dintre porțiunile osoase și cele cartilaginoase ale coastelor), precum și cele *intercondrale* (între extremitățile anterioare ale cartilajelor VII-X) au ca mijloace de unire continuitatea periostului cu pericondrul.

- *Mușchii intercostali externi* ocupă spațiile intercostale, de la nivelul coloanei vertebrale până în dreptul articulațiilor condrocostale, de unde se continuă până la stern cu *membrana intercostală externă. Intercostalii interni* se întind de la unghiul costal până la marginea sternului; la extremitatea posterioară a spațiilor intercostale, ei se continuă cu *membrana intercostală internă.* Ambele categorii de mușchi intercostali se inseră pe marginile adiacente ale coastelor alăturate. Din planul profund al mușchilor intercostali interni se desprind *mușchii intercostali intimi,* care se inseră pe buza internă a șanțului costal supraiacent.

Spațiile intercostale sunt parcurse de *mănunchiurile vasculo-nervoase intercostale.* Elementele acestora sunt așezate în ordine - de sus în jos - *vena, artera* și *nervul* (V. A. N.). La nivelul unghiului costal posterior, mănunchiul trece între cei doi mușchi intercostali, extern și intern, ai spațiului respectiv, adăpostit în șanțul costal al coastei supraiacente; pătrunde apoi între intercostalul intim și cel intern, pentru ca în treimea anterioară să ajungă între intercostalul intim și fascia endotoracică; la acest nivel elementele părăsesc șanțul costal dispersându-se în spațiul intercostal.

f) Planul muscular profund - este reprezentat de următoarele elemente: la limita posterioară a regiunii - *mușchii subcostali;* în partea anterioară inserțiile costale ale *mușchiului transvers al toracelui* și inserțiile porțiunii costale a *diafragmei,* sub forma unor digitații încrucișate cu cele ale transversului abdominal.

Între mușchiul transvers al toracelui pe de o parte - și cartilajele costale, respectiv mușchii intercostali, pe de alta - coboară de la orificiul superior al toracelui și până la coasta a VI-a, *artera toracică internă* (mamară internă); ea este situată la o distanță ce crește progresiv de la 1 la 2 cm de marginea sternului. Pe parcurs emite: *ramuri mediastinale* pentru organele mediastinului (timus, bronhii, pericard) și pentru pleură; *artera pericardicofrenică* pentru pericard și diafragmă; *arterele perforante* ce străbat spațiile intercostale și se răspândesc la planurile superficiale și la mamelă; *ramurile intercostale anterioare.* La

nivelul coastei a VI-a, toracica internă se bifurcă în arterele musculofrenică şi epigastrică superioară. *Musculofrenica* coboară încrucişând ultimele cartilaje costale şi dă ramuri intercostale anterioare, ramuri pentru diafragmă şi pentru muşchii peretelui abdominal; *artera epigastrică superioară* continuă traiectul toracicei interne, străbate diafragma între porţiunea sternală şi cea costală şi pătrunde în regiunea sternocostopubiană. De-a lungul arterei toracice interne se dispun *nodurile limfatice parasternale:* ele primesc aferenţe de la mamelă, spaţiile intercostale, iar cele mai inferioare, de la diafragmă şi de la ficat; eferenţele se îndreaptă spre trunchiurile subclaviculare şi bronhomediastinale, dar se pot deschide şi direct în ductul toracic, sau în ductul limfatic drept (mai rar).

g) Planul fascial profund - este format de *fascia endotoracică,* a cărei prezenţă permite - în cursul intervenţiilor chirurgicale - decolarea pleurei parietale.

h) Pleura parietală costală - formează ultimul plan.

Cu toată elasticitatea cutiei toracice, datorată structurii sale şi curburilor coastelor, traumatismele toracice pot produce destul de frecvent fracturi costale. În cazul când presiunea agentului traumatizant se exercită în sens antero-posterior, tinzând să exagereze curbura coastelor, fractura începe la nivelul tablei osoase externe. Când însă presiunea se exercită în sens transversal, pe convexitatea coastelor, tinzând să le reducă curbura, soluţia de continuitate începe la nivelul tablei osoase interne; în acest caz leziunile pot fi mai grave prin cointeresarea pleurei, a plămânilor şi a vaselor intercostale.

În unele cazuri, în practica medicală este necesară puncţionarea cavităţii pleurale (toracocenteza) în scop exploator, evacuator sau terapeutic. Punctiile se practică în spaţiile intercostale, de obicei în al VIII-lea; acul se introduce pe linia axilară posterioară, razant la marginea superioară a coastei ce delimitează în jos spaţiul respectiv, pentru a nu leza mănunchiul vasculo-nervos.

3.2.2.3. *Regiunea mamară*
(Regio mammaria)

Regiunea mamară este o regiune parietală pereche, suprapusă regiunii costale în partea sa antero-superioară; ea este ocupată de către mamelă. Aproape fără importanţă la bărbat, la care glanda mamară a rămas într-un stadiu rudimentar, ea dobândeşte o mare importanţă la femeie, din punct de vedere fiziologic, patologic şi estetic.

Mamela este cea care dă forma caracteristică regiunii. Ea are în general forma unei emisfere sau a unui con turtit, care repauzează cu baza pe peretele toracic anterior. Aproximativ în centrul feţei convexe prezintă proeminenţa rotunjită a *papilei mamare,* înconjurată de *areola mamară.* În general forma emisferică a mamelei este mai accentuată în jos şi medial, unde se formează *şanţul submamar.* Este locul frecvent al intertrigoului. Între cele două mamele se găseşte *şanţul intermamar* ce corespunde regiunii sternale. În copilărie, mamelele sunt mici, şi până la pubertate sunt puţin dezvoltate. În perioada puberală ele se dezvoltă brusc, odată cu aparatul genital şi ajung destul de repede la configuraţia lor obişnuită de la femeia adultă.

Limitele regiunii mamare sunt următoarele: *în sus* - coasta a III-a; *în jos* - coasta a VI-a sau a VII-a; *medial,* marginea sternului; *lateral* - linia axilară anterioară. *În profunzime* se întinde până la fascia pectoralului mare (vezi fig. 16).

STRATIGRAFIA regiunii este următoarea:

a) Tegumentul - este subţire, fin, neted şi mobil. I se disting două zone: cea periferică are structura şi caracterele obişnuite şi conţine foliculi piloşi, glande sebacee şi sudoripare; zona centrală sau *aria papilară,* este constituită din areola mamară şi papila mamară.

- *Areola mamară* este circulară, de culoare roz la virgine şi la nulipare, uşor brună la femeile care au născut; în timpul sarcinii se pigmentează intens. Pe suprafaţa ei se găsesc 10-15 mici proeminenţe determinate de glandele sebacee foarte dezvoltate: sunt *tuberculii Morgagni.* În sarcină se înmulţesc şi îşi măresc volumul, primind denumirea de *tuberculi Montgomery.* Mulţi dintre ei sunt glande mamare rudimentare *(glande areolare).*

- *Papila mamară (mamelonul)* este o proeminenţă cilindrică sau conică, situată în centrul areolei. Uneori ea este turtită, înfundată sau ombilicată, constituind o piedică pentru supt. Pe vârful ei se deschid 15-25 *ducte lactifere,* prin mici orificii - *porii lactiferi.* Culoarea sa este identică cu cea a areolei. La acest nivel pielea nu conţine foliculi piloşi şi nici glande sudoripare; posedă însă glande sebacee. În timpul alăptării se pot produce fisuri foarte dureroase, care devin porţi de intrare pentru infecţiile sânului.

Pielea ariei papilare are anexat un *muşchi neted.* La nivelul areolei muşshiul are aspectul unei reţele cu fibre circulare şi radiare. În partea centrală se continuă cu muşchiul papilei, care are fibre periferice spiralate, şi fibre centrale, orientate de la baza spre vârful mamelonului. Pe lângă acest muşchi, în profunzimea papilei, pielea conţine un ţesut conjunctiv dens, fascicule elastice, numeroase vase, mai ales vene cu pereţi subţiri, precum şi numeroşi corpusculi tactili.

b) Planul celulo-adipos premamar - mai gros la periferia mamelei, se subţiază progresiv spre centrul ei, pentru ca să dispară complet la nivelul papilei. Această grăsime este compartimentată în loji prin tracturi conjunctive lamelare. Prezenţa acestora explică de ce un abces mamar poate fi localizat la o singură lojă grăsoasă. În acest plan se găsesc vase sangvine şi limfatice superficiale, precum şi nervii corpului mamelei.

c) Corpul mamelei - se prezintă ca o formaţiune alb-gălbuie, aproximativ discoidală, care se subţiază spre periferie. Faţa anterioară a corpului mamelei este convexă şi foarte accidentată, datorită unor creste neregulate anastomozate între ele; sunt *crestele fibroglandulare,* care delimitează fosete ce cuprind în ele perinitele de grăsime. Pe ele se fixează tracturi conjunctive numite *ligamentele suspensoare ale mamelei* (Cooper). Acestea traversează glanda şi se fixează pe fascia muşchiului pectoral mare. Faţa posterioară a corpului mamelei este plană sau uşor concavă, şi repauzează prin intermediul grăsimii retromamare, pe fascia ce acoperă muşchii pectoral mare şi dinţat anterior. Circumferinţa corpului mamelei este neregulată, emiţând prelungiri, dintre care cea mai constantă este cea axilară.

Structural, corpul mamelei este alcătuit din parenchim şi stromă.

Parenchimul glandular (glanda mamară) se compune din 10-20 *lobi*, separaţi prin stromă. Ei sunt divizaţi prin septuri conjunctive fine, în lobuli. Fiecare lob este constituit dintr-o singură glandă tubulo-acinoasă bogat arborizată, tributară unui *duct lactifer* (canal galactofor). Ajuns la baza papilei, ductul formează dilatarea fuziformă a *sinusului lactifer*, după care se îngustează, străbate mamelonul şi se deschide pe vârful acestuia.

Stroma corpului mamelei este de natură conjunctivo-adipoasă; ea înconjură parenchimul din toate părţile. În jurul ductelor mari şi mijlocii, stroma este densă (interlobară şi interlobulară) şi nu este influenţată de stările fiziologice ale femeii. În jurul canaliculelor mai mici, stroma este reprezentată de un ţesut lax, care suferă importante remanieri în sarcină şi în timpul lactaţiei (stroma intralobulară). Stroma este străbătută de numeroase vase sangvine şi limfatice, de nervi, precum şi de o bogată reţea capilară.

d) Planul celulo-adipos retromamar - este totdeauna subţire. Graţie lui, corpul mamelei alunecă pe fascia pectorală. Dispariţia acestei mobilităţi sugerează posibilitatea invadării peretelui toracic de către un proces canceros al mamelei.

Vascularizaţia *arterială* a mamelei provine din: toracica internă prin ramuri mamare şi perforante; din toracica laterală, toracica supremă şi intercostalele spaţiilor II-IV. *Venele* se adună într-o reţea superficială de unde se varsă în toracica internă şi în axilară.

Vasele limfatice sunt, unele superficiale (sau cutanate) şi altele profunde, conectate între ele prin numeroase anastomoze. Drenajul limfatic al mamelei urmează două căi:

- *Calea axilară* este cea principală; ea conduce aproximtiv 75% din limfa sânului indemn (sănătos); preia limfa mai cu seamă din partea laterală a mamelei. De aici vasele limfatice se îndreaptă în direcţie laterală. Unele întâlnesc nodurile limfatice axilare pectorale, înşirate de-a lungul vaselor toracice laterale. Altele întâlnesc nodurile paramamare, situate la marginea laterală a mamelei. În fine, alte vase limfatice străbat muşchiul pectoral mare şi ajung la nodurile interpectorale, aşezate între cei doi muşchi pectorali. De la toate aceste grupuri primare, limfa este drenată spre nodurile axilare profunde centrale şi apicale, sau chiar spre nodurile supraclaviculare (din lanţul cervical lateral profund).

- *Calea parasternală - intercostală* drenează limfa părţii mediale a sânului. Vasele limfatice străbat peretele toracic (spaţiile intercostale) şi ajung la nodurile parasternale, înşirate de-a lungul vaselor toracice interne; unele dintre aceste vase trec la nodurile omonime din partea opusă (ele explică metastazele "paradoxale"). Un alt grup de vase limfatice însoţeşte arterele intercostale posterioare şi ajunge la nodurile intercostale, aşezate la nivelul capetelor coastelor. Din ambele grupe de noduri, limfa se varsă fie în nodurile supraclaviculare, fie direct în ductul toracic (în stânga) sau în ductul limfatic drept (în dreapta).

Limfaticele lanţurilor parasternal şi intercostal stabilesc anastomoze cu limfaticele profunde învecinate. Aceasta explică metastazele bronho-pulmonare, pleurale, mediastinale sau în coloana vertebrală ale cancerului de sân.

Cunoaşterea limfaticelor mamelei este de mare importanţă pentru decelarea căilor de metastazare în cancerul de sân, precum şi în chirurgia cancerului mamar.

Inervaţia provine din ramurile supraclaviculare ale plexului cervical; din ramurile toracice ale plexului brahial; din nervii intercostali II-IV.

Patologia mamelei este bogată: procese inflamatorii (mastite), abcese şi flegmoane - mai ales în perioadele de alăptare; tumori benigne sau maligne, acestea din urmă fiind pe locul doi ca frecvenţă generală la femeie.

Explorarea mamelei se face prin inspecţie, palpare, prin radiografie simplă sau cu substanţă de contrast (mamografie).

3.2.2.4. *Regiunea diafragmatică*

Este regiunea parietală inferioară a toracelui, constituită de un singur plan, cel al muşchiului diafragma. Ea separă cavitatea toracică de cea abdominală, astfel încât reprezintă în acelaşi timp şi peretele superior al acesteia din urmă.

Forma regiunii este cea a diafragmei: ea prezintă pe linia mediană o puternică boltire cu convexitatea în sus, în timp ce periferia regiunii corespunzând inserţiilor musculare, rămâne fixată mult mai jos. În acest fel, conţinutul abdominal se ridică mult în torace în porţiunea mijlocie, în timp ce cavitatea şi viscerele toracice se insinuează spre abdomen la nivelul circumferinţei bolţii diafragmatice. În consecinţă, pe o secţiune transversală trecând prin baza toracelui, vom întâlni atât organe toracice cât şi organe abdominale, deşi cele două cavităţi sunt separate prin diafragmă.

Regiunea este mai întinsă în sens transversal decât sagital; ea descinde mai jos în partea posterioară decât în cea anterioară. Pe de altă parte, bolta nu are o formă perfect emisferică: în partea centrală şi puţin la stânga se găseşte o suprafaţă plană pe care repauzează inima; de o parte şi de cealaltă se ridică cele două convexităţi ale hemidiafragmelor, cea dreaptă fiind mai ridicată cu 1-3 cm decât cea stângă. Regiunea diafragmatică este însă foarte mobilă, ea deplasându-se ritmic cu ocazia mişcărilor respiratorii.

În poziţia intermediară, punctul culminant al diafragmei răspunde spaţiului al V-lea intercostal din dreapta şi celui de al VI-lea în stânga; în inspiraţie şi în expiraţie forţate aceste puncte urcă sau coboară cu înălţimea unui spaţiu intercostal. De aceea orice plagă penetrantă situată mai jos de spaţiul IV-V intercostal, poate interesa atât organe toracice cât şi abdominale, depinzând bineînţeles de faza respiratorie în care a avut loc.

Muşchiul diafragma prezintă două porţiuni distincte, una centrală - aponevrotică, şi una periferică - musculoasă.

Centrul tendinos al diafragmei este porţiunea aponevrotică, în formă de trifoi.

Componenta musculară are la rândul său trei porţiuni. *Porţiunea lombară* are două componente. Cea mai puternică dintre ele porneşte de pe vertebrele lombare prin cei doi stâlpi. *Stâlpul drept* se inseră pe corpul primelor trei vertebre lombare şi pe discurile intervertebrale dintre acestea; *stâlpul stâng* ia naştere de pe primele două vertebre lombare şi de pe discurile învecinate. Marginile mediale, tendinoase, ale celor doi stâlpi se întâlnesc pe linia mediană, pentru a

forma *ligamentul arcuat median*, situat înaintea aortei; apoi, stâlpii schimbă o serie de fascicule musculare între ei. Cea de-a doua componentă a porțiunii lombare ia naștere de pe două perechi de arcade aponevrotice, situate lateral de stâlpii precedenți: *ligamentul arcuat medial* (arcada psoasului) întins de la corpul vertebrei L_2 la procesul costal al primei vertebre lombare; pe sub acest ligament trece mușchiul psoas. Cea de a doua arcadă aponevrotică este *ligamentul arcuat lateral* (arcada pătratului lombelor) care trece ca o punte peste mușchiul pătrat al lombelor; ligamentul se prinde pe procesul costal al vertebrei L_1 și pe coasta XII-a. *Porțiunea costală* a diafragmei își are originea pe fețele mediale ale ultimelor șase coaste, prin digitații încrucișate cu cele ale transversului abdominal. *Porțiunea sternală* naște prin două fascicule de pe procesul xifoid. Toate fibrele musculare ale acestor porțiuni se termină pe centrul tendinos.

Diafragma prezintă ~~o serie de orificii~~ prin care trec unele formațiuni anatomice dinspre torace spre abdomen sau în sens invers, dinspre abdomen spre torace; tot prin aceste orificii țesutul celular mediastinal comunică cu cel extraperitoneal.

Hiatul aortic este delimitat între vertebra T_{12}, cei doi stâlpi ai diafragmei și ligamentul arcuat median. Dă trecere *aortei* și *ductului toracic*.

Hiatul esofagian, situat pe un plan mai anterior și superior față de precedentul (în dreptul vertebrei T_{10}), este cuprins de cele mai multe ori în *grosimea stâlpului drept* al diafragmei. Alături de esofag, el permite trecerea celor *două trunchiuri vagale*, anterior și posterior, precum și a unor vase sangvine esofagiene. Din punct de vedere chirurgical, hiatul esofagian reprezintă zona cea mai importantă a diafragmei. Orice proces patologic sau procedeu chirurgical care lezează integritatea pereților săi, va avea consecințe asupra menținerii unidirecționale a trecerii alimentelor sau a lichidelor dinspre esofag spre stomac.

Orificiul venei cave inferioare este situat în centrul tendinos, la unirea foliolei anterioare cu cea dreaptă. Pereții venei aderă de marginile orificiului.

Orificii mai mici permit trecerea unor elemente vasculo-nervoase de dimensiuni reduse. *Lanțul simpatic* trece de obicei între fasciculul pornit de pe ligamentul arcuat medial și stâlpul homolateral; *nervii splanhnici* trec prin grosimea stâlpilor diafragmei; *venele lombare ascendente* trec fie împreună cu simpaticul, fie împreună cu splanhnicii, pentru a se continua cu venele azigos și respectiv hemiazigos.

Între diferitele porțiuni musculare ale diafragmei mai pot exista o serie de *hiaturi: triunghiul lombocostal, triunghiul sternocostal* și *hiatul dintre fasciculele sternale*. Prezența lor crecază posibilitatea propagării unor colecții purulente din torace în abdomen sau în sens invers, și împreună cu hiatul esofagian reprezintă puncte slabe pe unde se pot constitui herniile diafragmatice.

Raporturi

Fața superioară a diafragmei răspunde: în partea centrală - pericardului care aderă de foliola anterioară, iar de o parte și de cealaltă - pleurei diafragmatice și bazei plămânilor. *Fața inferioară* a diafragmei, tapetată de peritoneul parietal, răspunde - de la dreapta la stânga - feței diafragmatice a ficatului, fundului stomacului și feței diafragmatice a splinei; în partea posterioară este în raport cu rinichii și glandele suprarenale. *Stâlpii diafragmei* vin în raport înainte cu: area nuda a ficatului, cu duodenul și cu pancreasul, iar prin bursa omentală, cu fața posterioară a stomacului.

Irigația diafragmei este realizată prin *arterele: musculofrenică*, ramură a toracicei interne; *frenice superioare* din aorta toracică; *frenice inferioare*, ramuri ale aortei abdominale. *Venele* acompaniază arterele: cele musculofrenice sunt tributare venelor brahiocefalice; frenicele superioare se varsă în venele azigos și hemiazigos; frenicele inferioare sunt afluente ale cavei inferioare. *Vasele limfatice* sunt drenate la limfonodurile parasternale, frenice superioare, mediastinale posterioare și pericardice laterale.

Inervația diafragmei este realizată de *nervii frenici* și de ultimele 6-7 *perechi de nervi intercostali*.

3.2.3. REGIUNILE VISCERALE ALE TORACELUI

Cavitatea toracică împrumută forma toracelui osos, aceea a unui trunchi de con cu baza mare în jos. Ea este net delimitată, de jur împrejur, de către regiunile parietale descrise mai sus, cu excepția orificiului superior, traversat de o serie întreagă de formațiuni, care, fie că descind de la gât în torace, fie că urcă în sens invers.

Ceea ce atrage atenția la o cavitate toracică la care conținutul a fost îndepărtat, este puternica proeminență longitudinală a coloanei vertebrale. Aceasta împarte cavitatea toracică - cel puțin în partea posterioară - în două spații secundare laterale. Fiecare dintre acestea conține plămânul respectiv, învelit în seroasa pleurală. Dar cei doi plămâni nu vin în contact pe linia mediană; ei rămân separați unul de celălalt, printr-o serie întreagă de formațiuni anatomice importante, așezate între coloana vertebrală și stern, al căror ansamblu constituie mediastinul. Astfel, cavitatea toracică cuprinde trei regiuni topografice viscerale: două regiuni laterale - regiunile pleuro-pulmonare - și o regiune mediană, încadrată de precedentele - regiunea mediastinală (vezi fig. 18). Fiecare dintre acestea își are limitele, raporturile și conținutul ei și intră în relații topogafice importante cu pereții cavității toracice.

3.2.3.1. *Regiunile pleuro-pulmonare (Regiones pleuropulmonales)*

Regiunile pleuro-pulmonare sunt pereche, dreaptă și stângă. Fiecare conține plămânul corespunzător, învelit în seroasa pleurală. Formațiunile care pătrund sau părăsesc plămânul, constituie pedicolul pulmonar. La expunerea stratigrafiei regiunilor parietale costale am enumerat ca ultim plan, cel mai profund, pleura parietală. Porțiunea ei costală este legată de pereții cavității toracice prin intermediul unei lame conjunctive, denumită *fascia endotoracică*. Fascia are diferite porțiuni, în raport cu pereții to-

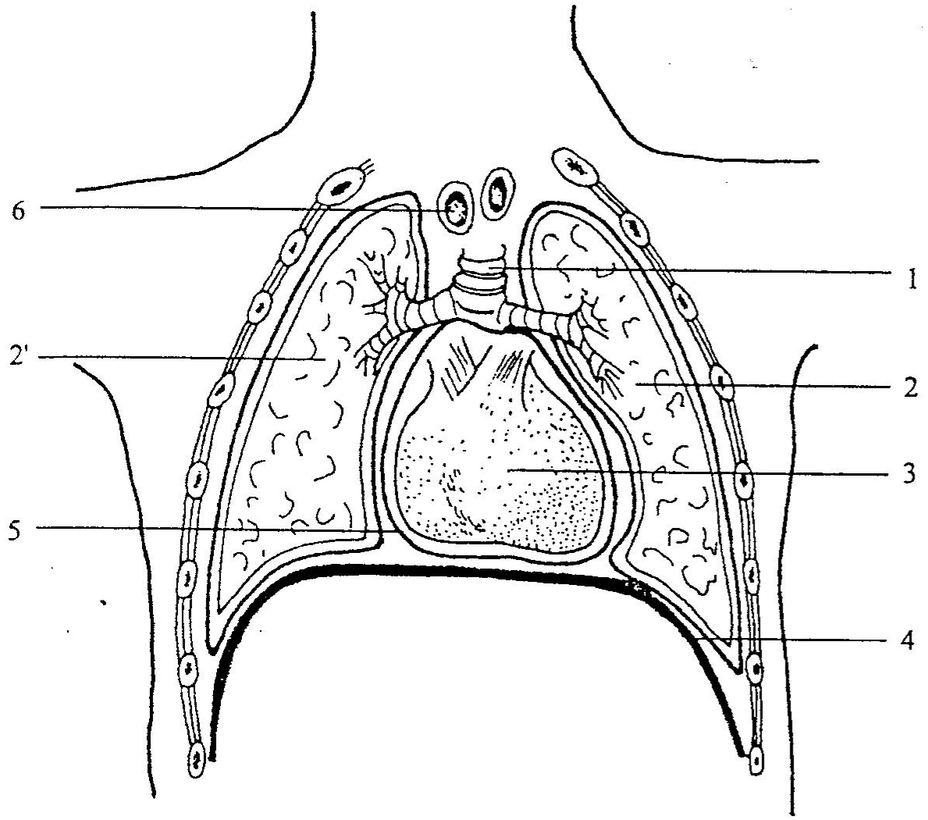

Fig. 18. *Schema unei secțiuni frontale prin torace.*
1. Traheea. - **2** și **2'**. Regiunile pleuro-pulmonare stângă și dreaptă. - **3.** Inima. - **4.** Reg. diafragmatică. - **5.** Pericardul. - **6.** Arcul aortic.

racelui: *membrana suprapleurală* (Sibson) fixează cupola pleurală la formațiunile de la baza gâtului; fascia endotoracică propriu-zisă leagă pleura costală de pereții regiunii costale; *fascia frenicopleurală* fixează pleura diafragmatică la diafragmă; țesutul conjunctiv mediastinal fixează pleura mediastinală la organele mediastinului, în special la pericardul fibros.

3.2.3.1.1. Pleurele și topografia toraco-pleurală

Pleurele sunt două membrane seroase care formează doi saci închiși, complet separați unul de celălalt. În cursul dezvoltării embrionare, în fiecare sac pleural, se invaginează plămânul corespunzător. Astfel iau naștere două foițe pleurale: *pleura parietală* care căptușește pereții toracelui; *pleura viscerală* (pulmonară) intim aplicată pe suprafața exterioară a plămânului. Între cele două foițe se delimitează *cavitatea pleurală*. Virtuală în condiții normale, ea conține o cantitate minimă de lichid pleural, care condiționează adeziunea capilară, precum și mobilitatea plămânului, foița viscerală alunecând ușor față de cea parietală. În unele condiții patologice, cavitatea pleurală poate deveni reală.

Pleura viscerală este foarte aderentă la suprafața plămânului, pătrunzând în

fisurile acestuia și tapetând fețele adiacente ale lobilor. În inflamația pleurelor de la acest nivel (scizurite), între cele două foițe interlobare pot apărea aderențe patologice. Pleura viscerală acoperă în întregime plămânul, cu excepția unei mici porțiuni la nivelul hilului, unde se constituie linia de reflexie spre foița parietală.

Pleura parietală prezintă - din punct de vedere topografic și clinic - patru porțiuni: costală, mediastinală, diafragmatică și cupola pleurală.

Porțiunea costală se întinde de la stern la corpurile vertebrelor, căptușind fața posterioară a sternului și mușchiul transvers al toracelui, coastele și mușchii intercostali. Ea este rezistentă, iar aderența sa față de fascia endotoracică este slabă, astfel încât se poate separa ușor de peretele toracic. Anterior și posterior se continuă cu pleura mediastinală. De-a lungul liniilor de reflexie se formează astfel două funduri de sac sau sinusuri: sunt recesurile costomediastinale anterior și posterior. Pleura costală pătrunde în partea inferioară în șanțul adânc format între peretele costal și diafragmă, pentru a forma - de-a lungul liniei de reflexie în pleura diafragmatică - recesul costodiafragmatic. La vârful plămânului, foița costală se continuă de asemenea cu pleura mediastinală, realizând cupola pleurală.

Porțiunea mediastinală aderă la țesutul conjunctiv al mediastinului. Datorită prezenței pedicului pulmonar pe fața medială a plămânului, dispoziția pleurei mediastinale diferă de supra, la nivelul și dedesubtul acestui . Deasupra pedicului, pleura are o direcție sagitală, întinsă neîntrerupt de la stern până la coloana vertebrală. La nivelul pediculului, ea se reflectă pe acesta formându-i un manșon, și se continuă apoi cu pleura pulmonară. Dedesubtul pedicului, pleura mediastinală se continuă de asemenea cu foița viscerală, dar într-un mod mai aparte: ea se prelungește în jos, atât pe fața anterioară cât și de pe fața posterioară a pedicului pulmonar, sub forma unei lame triunghiulare formată din două foițe și dispusă în plan frontal; ca coboară până la diafragmă și leagă pericardul fibros de fața medială a plămânului: este *ligamentul pulmonar* sau *ligamentul triunghiular*. La nivelul unde pleura mediastinală se continuă cu cea diafragmatică, se formează *recesul frenicomediastinal*, situat dorsal, cu direcție sagitală, fiind mai adânc în partea stângă.

Porțiunea diafragmatică acoperă fața superioară a diafragmei și este aderentă de mușchi.

Cupola pleurală (domul pleural) acoperă vârful plămânului. Ea depășește cu 3-4 cm prima coastă și cu 2-3 cm clavicula, astfel încât ajunge de fapt în regiunea laterală a gâtului. Are un aparat suspensor reprezentat de: *ligamentul costopleural*, pornit de pe colul primei coaste; *ligamentul vertebropleural*, inserat pe ultima vertebră cervicală și pe primele două toracice; *mușchiul scalen minim*, fascicul al scalenului mijlociu. Cupola pleurală se găsește într-un fel de cort reprezentat de cei trei mușchi scaleni.

Raporturile pleurei sunt aceleași cu cele ale plămânilor, și vor fi descrise odată cu aceștia.

Irigația *arterială* a pleurei parietale este datorată arterelor *intercostale*, *toracică internă* și *frenică superioară*.

Arterele foiței viscerale provin din *arterele bronhice*. Sângele venos se varsă în *venele* omonime ce însoțesc arterele. *Limfaticele* pleurei pulmonare merg spre nodurile bronhopulmonare (hilare). Cele ale foiței parietale se comportă astfel: de la pleura mediastinală se îndreaptă spre nodurile mediastinale posterioare; de la pleura costală - la nodurile intercostale și parasternale; de la pleura diafragmatică - la limfonodurile frenice superioare.

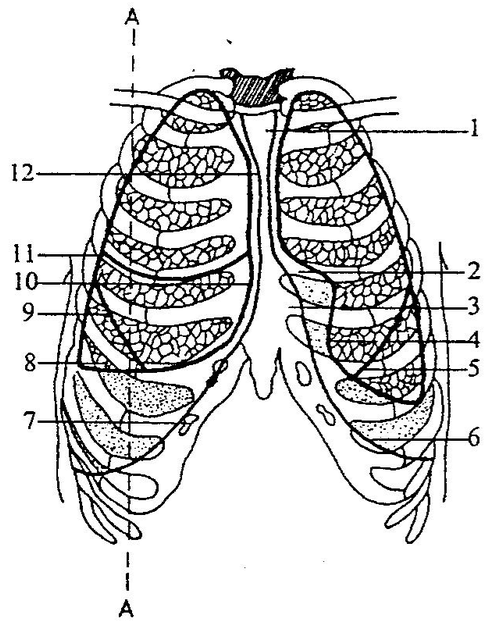

Fig. 19. *Proiecția recesurilor pleurale și a marginilor plămânilor pe peretele anterior al toracelui.*
A-A. Linia medioclaviculară.
1. Triunghiul interpleural (timic). - **2.** Recesul costomediastinal anterior stâng. - **3.** Triunghiul interpleural inferior (pericardic). **4.** Marginea anterioară a plămânului stâng cu scobitura cardiacă. - **5.** Fisura oblică a plămânului stâng. - **6.** Recesul costodiafragmatic stâng. - **7.** Recesul costodiafragmatic drept. - **8.** Marginea inferioară a plămânului drept. - **9.** Fisura oblică a plămânului drept. - **10.** Marginea anterioară a plămânului drept. **11.** Fisura orizontală a plămânului drept. - **12.** Recesul costomediastinal anterior drept.

Nervii pleurei parietale provin din *frenic* și din *intercostali*, iar ai foiței viscerale din *vag* și *simpatic*, care deservesc concomitent și plămânii. Foița parietală a pleurei constituie o importantă zonă reflexogenă.

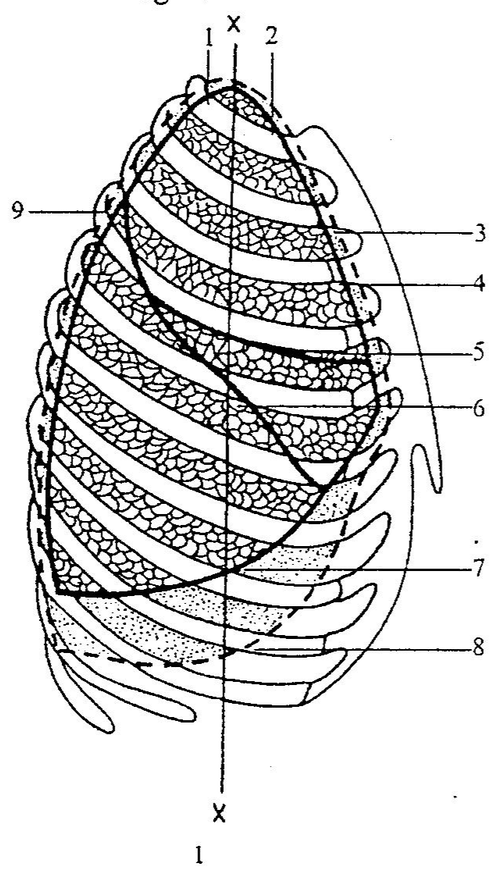

Fig. 20. *Proiecția pleurei și a plămânului drept pe peretele lateral al toracelui.*
X-X. Linia axilară mijlocie.
1. Cupola pleurală. - **2.** Vârful plămânului. - **3.** Recesul costomediastinal anterior. - **4.** Marginea anterioară a plămânului. - **5.** Fisura orizontală. - **6.** Fisura oblică. - **7.** Marginea inferioară a plămânului. - **8.** Recesul costodiafragmatic. - **9.** Recesul costomediastinal posterior.

Inflamațiile pleurei poartă numele de pleurite sau pleurezii. Ele pot fi uscate sau lichidiene. În acest din urmă caz, cavitatea pleurală devine reală. Lichidul poate fi seros (hidrotorace), hemoragic

(hemotorace) sau purulent (empiem). În cavitatea pleurală poate pătrunde aer în mod accidental (de la exterior, în urma unui traumatism, sau prin deschiderea unei bronhii) - pneumotoracele spontan; pneumotoracele poate fi provocat, pentru punerea în repaus a unui plămân - pneumotorace terapeutic. În caz de pneumotorace se produce colabarea plămânului în jurul hilului.

Explorarea pleurei se face prin percuție, auscultație, radiologic și prin puncții (toracocenteză).

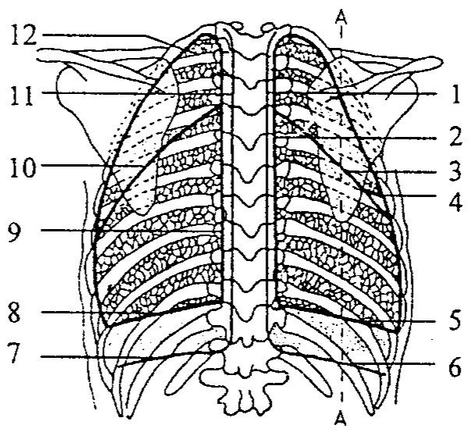

Fig. 21. *Proiecția pleurelor și a plămânilor pe peretele posterior al toracelui.*
A-A. Linia scapulară.
1. Recesul costomediastinal posterior din dreapta. - **2.** Porțiunea vertebrală a plămânului drept. - **3.** Fisura oblică a plămânului drept. - **4.** Fisura orizontală. - **5.** Marginea inferioară a plămânului drept. - **6.** Recesul costodiafragmatic din dreapta. - **7.** Recesul costodiafragmatic din stânga. - **8.** Marginea inferioară a plămânului stâng. - **9.** Porțiunea vertebrală a plămânului stâng. - **10.** Fisura oblică a plămânului stâng. - **11.** Recesul costomediastinal posterior din stânga. - **12.** Vârful plămânului stâng.

Proiecția recesurilor pleurale pe peretele toracic (fig. 19, 20 și 21):

Recesurile costomediastinale anterioare se proiectează în mod diferit la dreapta și la stânga:

- *Recesul costomediastinal anterior drept.* Linia de proiecție pleacă de la articulația sternoclaviculară dreaptă, coboară oblic spre stânga până la nivelul celei de-a doua articulații sternocondrale stângi; descinde apoi vertical până la nivelul celei de-a patra articulații sternocondrale stângi, după care devine oblică spre dreapta până la a șaptea articulație sternocondrală dreaptă, de unde se continuă cu proiecția recesului costodiafragmatic drept.

- *Recesul costomediastinal anterior stâng* pornește de la articulația sternoclaviculară stângă și descinde vertical până la articulația sternocondrală a patra; de aici se îndreaptă lateral și în jos descriind o curbă cu concavitatea medială și atinge al VII-lea cartilaj costal stâng la 3 cm de marginea sternului; de la acest nivel se continuă cu proiecția recesului costodiafragmatic stâng.

În acest fel, deasupra coastei a doua, ambele recesuri costomediastinale delimitează un spațiu triunghiular cu vârful în jos: este *triunghiul interpleural superior* sau *timic*. Dedesubtul articulației a patra sternocondrale, cele două recesuri se îndepărtează din nou pentru a delimita *triunghiul interpleural inferior* sau *pericardic*.

- *Recesurile costodiafragmatice* au o linie de proiecție aproape identică la dreapta și la stânga. Ele continuă recesurile costomediastinale anterioare în jos, lateral și înapoi: încrucișează coasta a VIII-a pe linia medioclaviculară, coasta a X-a pe linia axilară mijlocie, a XI-a pe linia scapulară și ating coasta a XII-a pe linia paravertebrală. În intervențiile chi-

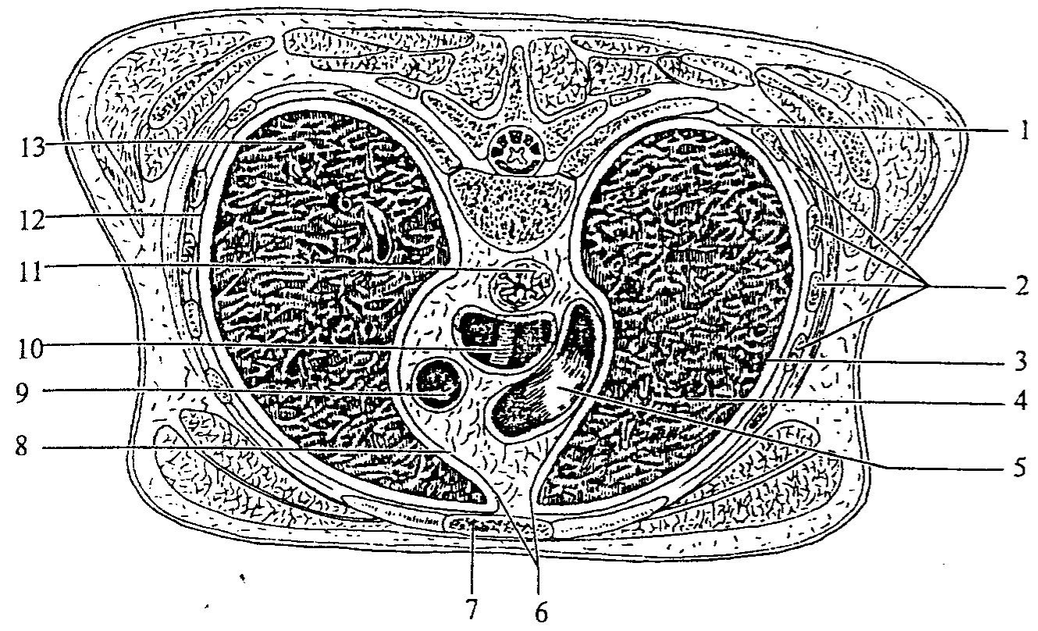

Fig. 22. *Secțiune transversală prin torace la nivelul bifurcării traheei (vertebra toracică a IV-a).*
. Cavitatea pleurală. - **2.** Coaste. - **3.** Pleura viscerală. - **4.** Plămânul stâng. - **5.** Arcul ortic. - **6.** Recesurile costomediastinale anterioare. - **7.** Sternul. - **8.** Pleura mediastinală. - . V. cavă superioară. - **10.** Bifurcația traheei. - **11.** Esofagul. - **12.** Pleura costală. - **3.** Plămânul drept.

urgicale pe rinichi, o incizie prea lungă oate provoca deschiderea acestor ecesuri.

- *Recesurile costomediastinale posrioare* (drept și stâng). De la nivelul oastei a XII-a, linia de proiecție urcă e-a lungul liniei paravertebrale până la ertebra T_2 sau T_3.

- *Cupola pleurală* se proiectează în ntinuarea recesului precedent îndreptndu-se în sus și înainte; descrie apoi o rbă cu convexitatea superioară în fosa praclaviculară mare (aproximativ la 4- cm deasupra coastei I-a) și se termină dreptul articulației sternoclaviculare.

2.3.1.2. Plămânii și topografia toracopulmonară

Plămânul are **forma** unei jumătăți de n, secționat oblic de la vârf spre bază.

Fiecare plămân are o bază, un vârf, o față costală și una medială, o margine inferioară și una anterioară. Aceste elemente prezintă în general aceleași **raporturi** ca și pleura parietală.

Baza plămânului (fața diafragmatică) este puternic excavată din cauza raportului cu diafragma. Prin intermediul acesteia plămânul drept răspunde recesurilor subfrenice și ficatului. Așa se explică posibilitatea evacuării într-o bronhie a unui abces subfrenic, prin perforarea diafragmei și a pleurei. Baza plămânului stâng vine în raport cu splina, fundul stomacului și parțial cu lobul stâng hepatic.

Fața costală este convexă, urmând curbura descrisă de coaste. Ea vine în raport cu coastele și cu mușchii intercostali.

Fața medială are o zonă posterioară, numită *porțiunea vertebrală*. Aceasta

este rotunjită și pătrunde în șanțul pulmonar al toracelui osos, făcând trecerea spre fața costală, fără existența unei margini reale care să le separe. Porțiunea vertebrală vine în raport cu corpurile vertebrale, cu extremitatea posterioară a coastelor și a spațiilor intercostale, cu nervii și vasele intercostale și cu lanțul simpaticului toracic. Zona anterioară a feței mediale - *porțiunea mediastinală* - răspunde organelor mediastinului. În treimea sa superioară se găsește *hilul pulmonar* pe unde pătrund sau ies elementele pediculului pulmonar. În hilul plămânului drept, aceste elemente sunt dispuse astfel: bronhia este situată postero-superior, artera înaintea ei, iar venele pulmonare inferior față de arteră. La nivelul hilului stâng, elementul superior este artera și sub ea bronhia; una dintre vene este situată anterior bronhiei, iar cea de-a doua, dedesubtul ei. Porțiunea mediastinală a *plămânului drept* vine în raport cu esofagul, trunchiul arterial brahiocefalic, traheea, vena cavă superioară, vena azigos și arcul ei, cu pericardul, de care este separată prin nervul frenic și cu vasele pericardicofrenice. *Plămânul stâng* contractează raporturi cu esofagul, aorta descendentă și arcul aortic, artera subclaviculară stângă și pericardul, de care este de asemenea separat prin nervul frenic și vasele pericardicofrenice; inima lasă dedesubtul hilului puternica impresiune cardiacă.

Vârful plămânului, acoperit de cupola pleurală, și depășind orificiul superior al toracelui, ajunge în regiunea laterală a gâtului, în care pătrunde. Aici vine în raport cu artera subclaviculară, ganglionul cervicotoracic al simpaticului, nervul vag, plexul brahial și mușchii scaleni.

Marginea anterioară este ascuțită. La plămânul drept este ușor convexă; la cel stâng prezintă *scobitura cardiacă,* dedesubtul căreia trimite prelungirea numită *lingula.* Marginea anterioară răspunde - înainte sternului - și înapoi pericardului.

Marginea inferioară circumscrie baza plămânului, fiind subțire și tăioasă.

Cei doi plămâni prezintă *fisuri* adânci care îi împart în *lobi.* Fiecare plămân are câte o *fisură oblică:* ea pleacă de la hil, merge înapoi și în sus, trece pe fața costală pe care o străbate în jos și înainte; intersectează marginea inferioară și baza, și urcă din nou pe fața medială, oblic în sus și înainte până la hil. Plămânul drept are și *o fisură orizontală.* Ea pleacă din fisura oblică de pe fața costală, se îndreaptă medial formând o curbă cu concavitatea în sus, intersectează marginea anterioară și urcă pe fața medială până la hil. Astfel *plămânul drept are trei lobi:* superior, mijlociu, și inferior; *plămânul stâng are doar doi lobi,* unul superior și altul inferior.

Structural, plămânii sunt alcătuiți dintr-o componentă bronhială, una parenchimatoasă, o stromă pulmonară, vase și nervi.

Bronhiile pulmonare se ramifică în *bronhii lobare* (trei la plămânul drept, două la cel stâng), care, la rândul lor, dau naștere bronhiilor segmentare. Acestea grupează în jurul lor *segmentele pulmonare,* separate între ele prin septe stromale intersegmentare. În acest fel, fiecărui segment i se conferă o individualitate de ventilație, de irigație arterială, topografică, radiologică și clinică. Astfel, sunt posibile intervenții chirurgicale precis delimitate și puțin traumatizante.

Redăm mai jos nomenclatura segmentelor pulmonare, aceeaşi şi pentru bronhiile segmentare:

Plămânul drept

Lobul superior

1. Segmentul apical (S. I)
2. Segmentul posterior (S. II)
3. Segmentul anterior (S. III)

Lobul mijlociu

4. Segmentul lateral (S. IV)
5. Segmentul medial (S. V)

Lobul inferior

6. Segmentul superior (S. VI)
7. Segmentul bazal medial (cardiac) (S. VII)
8. Segmentul bazal anterior (S. VIII)
9. Segmentul bazal lateral (S. IX)
10. Segmentul bazal posterior (S. X)

Plămânul stâng

Lobul superior

1. 2. Segmentul apicoposterior (S. I + II)
3. Segmentul anterior (S. III)
4. Segmentul lingular superior (S. IV)
5. Segmentul lingular inferior (S. V)

Lobul inferior

6. Segmentul superior (S. VI)
8. Segmentul bazal anterior (S. VIII)
9. Segmentul bazal lateral (S. IX)
10. Segmentul bazal posterior (S. X)

Segmentul 7 (bazal medial) lipseşte sau este fuzionat cu segmentul bazal anterior.

Bronhiile segmentare se mai divid de 3-5 ori, rezultând *bronhiolele lobulare*, care deservesc lobulii pulmonari. Bronhiolele lobulare continuă să se dividă succesiv în *bronhiole respiratorii* şi *ducte alveolare*, terminate cu *săculeţii alveolari*; pereţii acestora din urmă sunt alcătuiţi din *alveole pulmonare*. Bronhiola respiratorie împreună cu toate formaţiunile derivate din ea alcătuiesc un *acin pulmonar*; totalitatea acestora constituie *parenchimul pulmonar*. Componenta *stromală* este constituită dintr-un ţesut conjunctivo-elastic, care formează la suprafaţa plămânilor *membrana suprapleurală*. La nivelul hilului pulmonar, acest ţesut conjunctivo-elastic stromal pătrunde în plămân, însoţind arborizaţiile bronhice şi pe cele ale arterelor pulmonare. Cea mai mare parte a stromei formează septurile intersegmentare.

Plămânii au o **dublă vascularizaţie sangvină:** una funcţională şi alta nutritivă.

Vascularizaţia funcţională este realizată prin trunchiul pulmonar, care dă naştere celor *două artere pulmonare*, dreaptă şi stângă. În principiu, fiecare arteră pulmonară furnizează 2, respectiv 3 ramuri lobare, apoi acestea dau ramuri segmentare care însoţesc bronhiile şi se ramifică în continuare, formând bogata reţea de capilare perialveolare. Din această reţea, sângele oxigenat este transportat prin vene de calibru din ce în ce mai mare. De menţionat că venele segmentare sunt situate în septurile intersegmentare. În final, fiecare plămân este deservit de câte *două vene pulmonare*, care se vor vărsa în atriul stâng.

Vascularizaţia nutritivă este asigurată de vasele bronhice: *arterele bronhice*, ramuri din aorta toracică sau din toracica internă, şi respectiv *venele bronhice*, tributare venei brahiocefalice - la stânga şi venei azigos - la dreapta.

Vasele limfatice ale plămânilor sunt drenate de-a lungul mai multor grupuri de noduri: limfonodurile bronhopulmonare hilare, nodurile traheobronhice superioare şi inferioare, nodurile paratraheale, juxtaesofagiene pulmonare şi nodurile mediastinale anterioare.

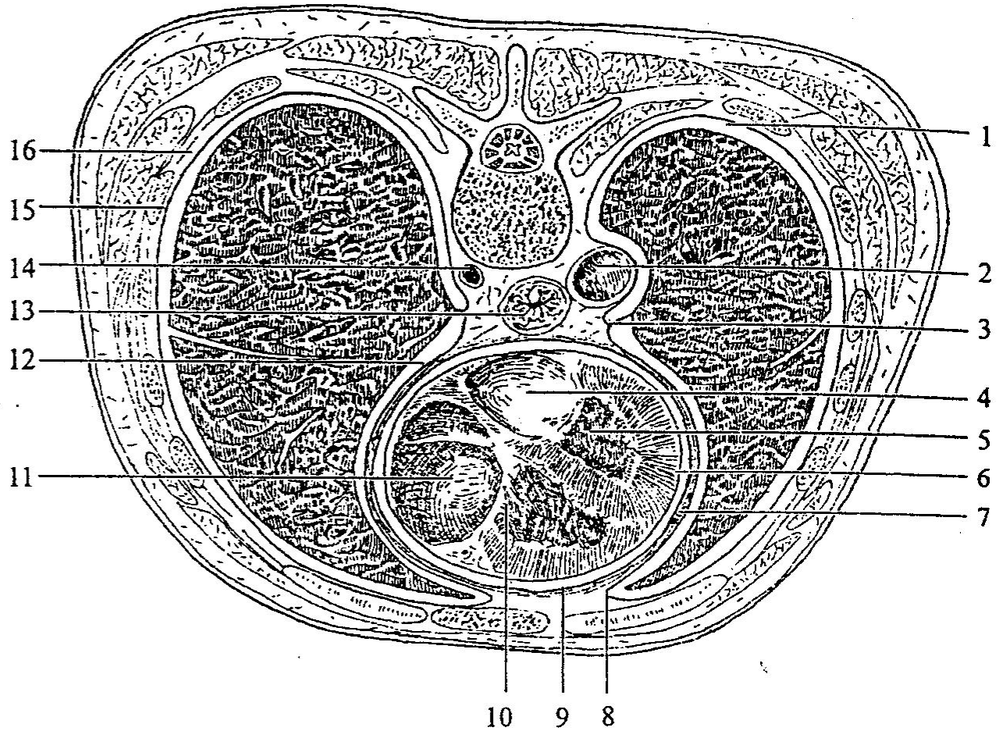

Fig. 23. *Secţiune transversală prin torace, dedesubtul hilului pulmonar (vertebra toracică a VI-a).*

1. Cavitatea pleurală. - **2.** Aorta descendentă. - **3.** Ligamentul pulmonar. - **4.** Atriul stâng. - **5.** Ventriculul stâng. - **6.** Epicardul. - **7.** Lama parietală a pericardului seros. - **8.** Recesul costomediastinal anterior stâng. - **9.** Pericardul fibros. - **10.** Ventriculul drept. - **11.** Atriul drept. - **12.** Pleura mediastinală. - **13.** Esofagul. - **14.** V. azigos. - **15.** Pleura costală. - **16.** Pleura viscerală.

Inervaţia plămânilor este realizată de cele *două plexuri pulmonare*, anterior şi posterior, situate în pedicului pulmonar. Ele conţin fibre parasimpatice vagale precum şi fibre simpatice, provenite din ganglionii toracici 2 - 5.

Explorarea plămânilor se execută prin metode clinice curente, ca: percuţie şi auscultaţie; se mai pot utiliza bronhoscopia, bronhografia, angiografia, dar mai ales, radioscopia şi radiografia; apoi tomografia computerizată şi ecografia.

Proiecţia plămânilor pe pereţii toracici (vezi fig. 19, 20 şi 21).

Marginile plămânilor pătrund în timpul inspiraţiei adânc în recesurile pleurale, dar fără să le umple complet, nici chiar în inspiraţia forţată; astfel rămân *spaţiile complementare*, porţiuni ale recesurilor pleurale în care două porţiuni ale pleurei parietale se aplică una pe cealaltă. Rezultă că liniile de proiecţie ale plămânilor nu se suprapun peste tot cu cele ale recesurilor pleurale şi sunt variabile în raport cu momentul respiraţiei.

Marginile anterioare ale plămânilor au o linie de proiecţie paralelă cu cea a recesurilor costomediastinale anterioare; în expiraţie, între cele două linii de proiecţie rămâne o distanţă de 10-20 mm, care se reduce în inspiraţie la circa 5 mm. Face excepţie marginea plămânului stâng

la nivelul scobiturii cardiace: de la a IV-a articulație sternocostală stângă, ea se îndreaptă orizontal spre stânga, apoi în jos, până la al VI-lea cartilaj costal, pe care îl atinge la 4 cm de linia mediană; la acest nivel marginea plămânului se îndepărtează mult de recesul costomediastinal.

Marginile inferioare ale plămânilor se proiectează în continuarea marginilor anterioare, la distanță de 30-90 mm (în raport cu fazele respirației) de proiecțiile recesurilor costodiafragmatice. Marginea inferioară încrucișează coasta a VI-a pe linia medioclaviculară, coasta a VIII-a pe linia axilară mijlocie și coasta a X-a pe linia scapulară; de aici se continuă orizontal, atingând linia paravertebrală la nivelul vertebrei T_{11}.

În partea posterioară și la vârf, plămânul are aceeași proiecție cu recesul costomediastinal posterior, respectiv cu cupola pleurală.

Fisurile oblice ale celor doi plămâni se proiectează plecând de la coloana vertebrală, din dreptul coastei a III-a sau a IV-a; coboară oblic înainte până lângă a VI-a articulație condrocostală. Proiecția *fisurii orizontale* pornește din fisura oblică dreaptă, de la nivelul liniei scapulare (coasta a IV-a); se îndreaptă anterior până la nivelul articulației a III-a sternocostale drepte.

În clinică este important să se cunoască și proiecția fiecărui *lob pulmonar* pe peretele toracic.

Spina scapulei este un reper orientativ pentru delimitarea proiecțiilor lobilor pe peretele posterior al toracelui: deasupra spinei se proiectează lobul superior, iar dedesubtul ei, lobul inferior.

Coasta IV-a este un alt reper important pentru delimitarea lobilor în raport cu fața antero-laterală a toracelui: pe fața anterioară, în partea dreaptă, deasupra acestei coaste se proiectează lobul superior, iar sub ea, lobul mijlociu; la stânga întâlnim numai proiecția lobului superior. Pe fața laterală a toracelui, la dreapta, deasupra coastei a IV-a este proiectat lobul superior, iar dedesubt, lobul mijlociu și inferior; la stânga, deasupra coastei a IV-a se proiectează lobul superior, iar dedesubt cel inferior.

3.2.3.1.3. Rădăcina plămânului *(pedicului pulmonar)*

Pedicului pulmonar este alcătuit din bronhia principală, artera pulmonară, două vene pulmonare, arterele și venele bronhice, limfatice, plexul nervos pulmonar și țesut conjunctiv. Toate aceste formațiuni anatomice sunt învelite de pleură. Între aceste elemente se realizează raporturi intrapediculare, iar pedicului în totalitate are raporturi extrapediculare.

Raporturile intrapediculare diferă întrucâtva la dreapta și la stânga, și ele se modifică de asemenea, în sens medio-lateral. Cele pe care le enunțăm sunt de aceea doar orientative.

Astfel, dinainte înapoi, întâlnim artera pulmonară, cele două vene pulmonare, bronhia și apoi vasele bronhice; vasele limfatice și plexul pulmonar se dispun atât înaintea, cât și înapoia elementelor mari ale pedicului. La nivelul hilului se găsesc și limfonodurile bronhopulmonare hilare.

Raporturile extrapediculare sunt următoarele: pedicului este învelit de mansonul de reflexie al pleurei numai în porțiunea laterală, apropiată de hil; porțiunea medială este lipsită de înveliș pleural și se găsește în primul plan al mediastinului posterior, unde contractează raporturi cu celelalte elemente ale acestuia. Pedicului este încrucișat *anterior* de *nervul frenic* și *posterior de vag. Vena azigos* urcă înapoia pedicului drept; arcul său încalecă pedicului și se varsă în cava superioară, care apoi coboară înaintea acestuia. În mod similar, *aorta* ascendentă încrucișează anterior pedicului stâng, se continuă cu arcul aortic care îl încalecă, iar aorta descendentă coboară înapoia pedicului. Rădăcina plămânului stâng mai vine în raport: în sus - cu nervul laringeu recurent stâng la originea sa și cu ligamentul arterial; înapoi - cu esofagul, deplasat puțin spre stânga.

3.2.3.2. Mediastinul *(Mediastinum)*

Mediastinul este regiunea topografică mediană - de fapt ușor deplasată spre stânga - dintre cele două regiuni pleuro-pulmonare. El conține organe care îi conferă un deosebit interes medico-chirurgical. Organele mediastinale sunt înconjurate într-o atmosferă conjunctivo-adipoasă, care le solidarizează (vezi fig. 22, 23 și 24).

Mediastinul este **limitat:** *lateral* - de cele două pleure mediastinale; *anterior* - de fața posterioară a sternului; *posterior* - de corpurile vertebrelor toracice, acest perete fiind cel mai înalt; *în sus* - de planul convențional, oblic, al orificiului superior al toracelui; *în jos* - de fața superioară - oblică de sus în jos și dinainte înapoi - a diafragmei. Această oblicitate diafragmatică este atât de accentuată, încât posterior, între mușchi și coloana vertebrală, se formează o puternică adâncitură a mediastinului.

Pe secțiune transversală, mediastinul are o formă ovoidală, cu diametrul mare antero-posterior.

Mediastinul **comunică** *cu gâtul* prin orificiul superior al toracelui, prin care trec traheea, esofagul, vase și nervi. Comunicarea cu *cavitatea abdominală* se realizează în câteva zone principale: prin orificiul aortic, prin hiatul esofagian, prin triunghiul lombocostal, prin triunghiul sternocostal, precum și prin spațiul dintre cele două fascicule sternale ale diafragmei. Prin aceste spații, țesutul celular mediastinal comunică cu cel al regiunilor învecinate, creând posibilitatea propagării colecțiilor purulente, fie într-o direcție, fie în cealaltă. Prin spațiile de la nivelul diafragmei se pot produce herniile diafragmatice. Mediastinul comunică de asemenea, cu *regiunile pleuro-pulmonare* de-a lungul pediculilor pulmonari, prin care țesutul conjunctiv mediastinal se continuă cu stroma plămânilor.

Mediastinul este divizat printr-un plan oblic dinainte-înapoi și de sus în jos, care unește unghiul sternal cu marginea inferioară a vertebrei T_4, într-un etaj superior și unul inferior.

3.2.3.2.1. Mediastinul superior *(Mediastinum superius)*

Răspunde - anterior manubriului sternal, iar posterior - primelor patru vertebre toracice. Formațiunile conținute sunt dispuse pe patru planuri.

a) În primul plan se întâlnește *timusul.* Este un organ tranzitoriu, cu dezvoltare maximă până la pubertate, după care în mod normal involuează; la adulți se mai întâlnesc rămășițe de țesut timic, cuprinse într-o atmosferă de țesut

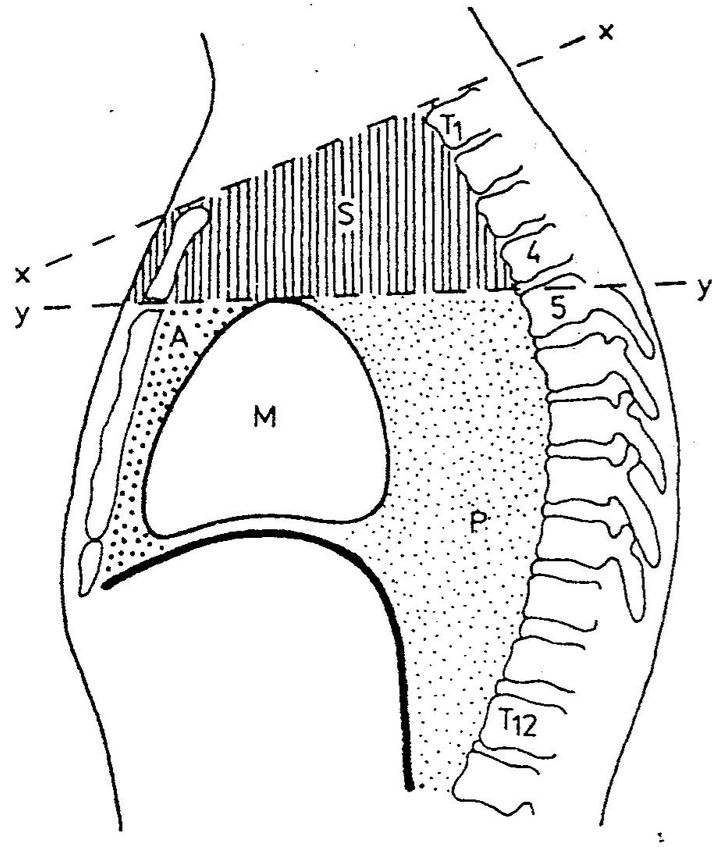

Fig. 24. *Schema unei secțiuni mediosagitale prin mediastin.*
x-x. Planul orificiului superior al cutiei toracice. - **y-y.** Planul de separație dintre mediastinul superior și cel inferior. - **S.** Mediastinul superior. - **A.** Mediastinul anterior. - **M.** Mediastinul mijlociu. - **P.** Mediastinul posterior.

conjunctiv adipos. *Forma* timusului este destul de variată; în general este constituit din *doi lobi* ușor inegali, drept și stâng, alungiți vertical, alipiți de obicei în porțiunea lor mijlocie. Uneori lobii ajung până în regiunea cervicală, posibil chiar și până la hioid. Extremitatea inferioară poate și ea coborî uneori, până la procesul xifoid. *Raporturile* organului se realizează cu formațiunile din planurile învecinate ale mediastinului superior; el coboară însă, în mod obișnuit, și în mediastinul anterior, având astfel *raporturi posterioare cu pericardul și inima.* De menționat faptul că uneori vena brahiocefalică stângă poate trece înaintea timusului *(timusul retrovenos).* Compresiunea venei de către un timus hipertrofiat ar putea determina în acest caz tulburări circulatorii grave. Anterior, timusul este parțial acoperit de recesurile pleurale costomediastinale anterioare, care delimitează triunghiul timic.

Ramurile arteriale timice vin din: artera tiroidiană inferioară, trunchiul brahiocefalic, subclaviculara stângă, dar mai ales din toracica internă. *Venele* care părăsesc lobii timici sunt destul de numeroase; ele converg în 1-2 trunchiuri care se varsă în venele brahiocefalice sau în cava superioară. *Vasele limfatice* se îndreaptă spre nodurile parasternale și spre nodurile cervicale profunde inferioare. Timusul are o *bogată inervație,* fibrele venind din vag, din ganglionul simpatic cervicotoracic și din frenic.

Hipertrofia și tumorile timice pot determina tulburări grave respiratorii, circulatorii sau nervoase, prin compresiunea organelor din vecinătate. Persistența timusului la adolescenți poate provoca apariția miasteniei grave. Timusul este un organ extrem de important pentru imunitate.

b) În **al doilea plan** al mediastinului superior se întâlnesc:

Venele brahiocefalice care se formează prin confluența jugularelor interne cu subclaviculare, în dreptul extremităților mediale ale claviculelor. Vena brahiocefalică stângă are un traiect mai lung, oblic spre dreapta și în jos, încrucișând anterior nervii frenic și vag din stânga, carotida comună stângă și trunchiul brahiocefalic. Vena brahiocefalică dreaptă coboară aproape vertical până în dreptul primei articulații sternocondrale drepte, unde confluează cu congenera ei stângă, pentru a constitui vena cavă superioară.

Vena cavă superioară, extrapericardică aproape în întregime, coboară vertical înapoia extremităților sternale ale primelor două coaste, pentru a se vărsa în atriul drept; în consecință, extremitatea sa inferioară se găsește în mediastinul mijlociu.

Nervii frenici coboară de la gât; cel drept este situat lateral de cava superioară, iar cel stâng, lateral de vena brahiocefalică stângă.

Anterior față de venele brahiocefalice se găsesc *noduri limfatice mediastinale anterioare,* care primesc limfa de la timus, pericard și de la nodurile parasternale. Eferențele lor sunt dirijate spre trunchiurile bronhomediastinale.

c) **Planul al treilea** cuprinde *arcul aortei,* care se găsește în dreptul porțiunii inferioare a manubriului sternal. El începe înapoia marginii drepte a sternului, la nivelul cartilajului costal II; se îndreaptă oblic spre stânga și înapoi, încălecând pedicului pulmonar stâng și, pe flancul stâng al corpului vertebrei T_4, se continuă cu aorta descendentă. *Fața stângă* (antero-laterală) a arcului aortic vine în raport cu nervii cardiaci, cu vagul stâng (care emite aici nervul laringeu recurent stâng) și cu frenicul stâng; prin intermediul acestor elemente are raporturi cu pleura mediastinală. Tot aici se găsesc o parte din limfonodurile mediastinale anterioare. *Fața dreaptă* (postero-medială) este încrucișată de trahee și de nervul laringeu recurent stâng, de esofag și de ductul toracic. De pe fața superioară a arcului pornesc cele trei ramuri ale sale, de la dreapta spre stânga: *trunchiul brahiocefalic, carotida comună stângă* și *subclaviculara stângă. Fața inferioară* este ocolită dinainte-înapoi de nervul laringeu recurent stâng, ce se insinuează între aortă și pedicului pulmonar stâng.

d) În **planul al patrulea** se întâlnesc:

Porțiunea toracică a *traheei,* care la limita inferioară a mediastinului superior se bifurcă în cele două bronhii principale. De o parte și de cealaltă a traheei toracice, se află *nodurile limfatice paratraheale,* iar în unghiurile descrise de trahee cu cele două bronhii principale - *nodurile traheobronhice superioare.* Ele primesc limfa de la pleura mediasti-

nală, bronhii, trahee, esofag, pericard şi inimă. Din eferenţele lor se constituie *trunchiurile bronhomediastinale*. Înapoia traheei trece *esofagul*, puţin deplasat spre stânga. La marginea inferioară a vertebrei T, *ductul toracic* deviază spre stânga şi trece înapoia arcului aortic, pentru ca să ajungă la orificiul superior al toracelui, situat între esofag - la stânga şi artera subclaviculară - la dreapta.

3.2.3.2.2. Mediastinul inferior
(Mediastinum inferius)

Etajul inferior al mediastinului are trei compartimente: mediastinul anterior, mediastinul mijlociu şi mediastinul posterior.

3.2.3.2.2.1. Mediastinul anterior
(Mediastinum anterius)

Este un compartiment îngust, turtit antero-posterior, interpus între faţa posterioară a muşchiului transvers al toracelui şi faţa anterioară a pericardului. **Conţine:** extremitatea inferioară a *timusului* la copil (iar la adulţi ţesutul conjunctiv adipos de înlocuire), *ligamentele sternopericardice*, ramuri ale arterelor toracice interne şi ţesut conjunctiv lax şi adipos. În acesta se găsesc noduri limfatice. În partea inferioară se află grupul anterior al *nodurilor frenice superioare*, care primeşte limfa din partea anterioară a diafragmei, de la pleura diafragmatică şi de la ficat deasupra acestuia *nodurile prepericardice* drenează limfa de la pericard. Eferenţele acestor noduri se îndreaptă spre limfonodurile parasternale.

3.2.3.2.2.2. Mediastinul mijlociu
(Mediastinum medium)

Este compartimentul cel mai mare al mediastinului inferior. El se întinde între planul prepericardic şi cel pretraheal. **Conţine** pericardul cu inima, porţiunea inferioară a venei cave superioare, aorta ascendentă, trunchiul pulmonar, nervii frenici, plexul cardiac şi vasele pericardicofrenice.

Pericardul este un sac fibro-seros care învelește inima şi originea vaselor mari care pleacă sau vin la ea. Are forma unui con trunchiat, cu baza mare pe diafragmă şi cu baza mică la nivelul vaselor mari. Este alcătuit din două formaţiuni: *pericardul fibros* la exterior şi *pericardul seros* la interior.

Pericardul fibros este fixat de formaţiunile din jur prin: *ligamentele sternopericardice superior* şi *inferior*, *ligamentele vertebropericardice drept* şi *stâng* şi *ligamentele frenicopericardice* (anterior, lateral drept şi lateral stâng).

Faţa anterioară (sternocostală) a sacului pericardic reprezintă faţa sa chirurgicală. Ea este abordată în cursul intervenţiilor chirurgicale, a punctiilor pericardice sau ale inimii. Tot faţa anterioară este cea care permite investigaţia clinică percutorică şi auscultatorică a inimii. Ea vine în raport cu planurile regiunilor sternală şi costală, precum şi cu elementele mediastinului anterior. În spaţiul îngust al mediastinului anterior, pe faţa anterioară a pericardului, se insinuează recesurile pleurale costomediastinale anterioare drept şi stâng, precum şi marginile anterioare ale plămânilor, care o acoperă parţial. Este importantă relaţia pleurei parietale cu elementele

din jur: pleura costală aderă de peretele toracic prin intermediul fasciei endotoracice, în timp ce pleura mediastinală este decolabilă de pe faţa anterioară a sacului pericardic. Acest fapt permite accesul chirurgical pe faţa anterioară a pericardului şi a inimii, fără deschiderea sacului pleural.

Faţa posterioară a pericardului este în raport cu organele mediastinului posterior. Dintre acestea, raporturi mai apropiate are cu *esofagul infrabronhic*, pe a cărui faţă anterioară se găseşte trunchiul vagal anterior. Raporturile mai îndepărtate sunt cu aorta toracică - la stânga şi cu vena azigos - la dreapta. Vasele sunt acoperite de pleura mediastinală, care formează aici două recesuri retroesofagiene: unul în partea dreaptă, este mai adânc şi este numit interazigoesofagian, altul în stânga este denumit interaortico-esofagian.

Feţele laterale ale sacului pericardic vin în raport cu pleurele mediastinale. Între pericard şi pleure coboară *nervii frenici* şi *vasele pericardicofrenice*, şi se găsesc *nodurile limfatice pericardice laterale*, care primesc limfa de la pericard.

Baza pericardului fibros aderă de faţa superioară a diafragmei. Zona de aderenţă răspunde centrului tendinos, în special foliolei anterioare. Prin intermediul diafragmei, pericardul vine în raport cu lobul stâng al ficatului şi cu fundul stomacului. La nivelul pătrunderii nervului frenic în diafragmă se găsesc limfonodurile subgrupului mijlociu din *grupul frenic superior;* ele primesc limfă de la diafragmă şi pericard, pe care o dirijează apoi spre nodurile mediastinale posterioare. Sacul pericardic poate fi punctionat pe cale subxifoidiană extraperitoneală (puncţie subxifoidiană Marfan) acul trecând prin diafragmă.

Vârful trunchiat al pericardului răspunde vaselor mari ce pleacă de la baza inimii; aici el se confundă cu adventiţia acestor vase.

Pericardul seros este constituit din *două foiţe:* una *parietală*, care căptuşeşte pericardul fibros, şi una *viscerală (epicardul)*, care acoperă inima. Între cele două foiţe ale pericardului seros este delimitată **cavitatea pericardică**. Cele două foiţe se continuă una cu cealaltă de-a lungul a două linii de reflexie. Linia de reflexie a pediculului arterial este circulară, înconjurând aorta şi trunchiul pulmonar. Linia de reflexie a pediculului venos este mult mai complexă şi se realizează în jurul celor două vene cave şi a celor patru vene pulmonare. Din cauza dispoziţiei relativ complicate a elementelor de la nivelul bazei inimii, prin reflexia pericardului seros apar o serie de funduri de sac şi diverticuli ai cavităţii pericardice. Cele mai importante sunt sinusul transvers şi sinusul oblic.

Sinusul transvers al pericardului (Theile) este un canal transversal, delimitat: anterior - de faţa posterioară a aortei ascendente şi a trunchiului pulmonar; inferior - de faţa anterioară a atriilor; posterior - de artera pulmonară dreaptă.

Sinusul oblic al pericardului (fundul de sac Haller) este delimitat între faţa posterioară a atriului stâng şi peretele posterior al sacului pericardic; este cuprins între pedicului venos stâng şi pediculul venos drept al inimii.

Pericardul (exceptat epicardul) este *irigat* prin ramuri ale *arterelor* toracice interne, pericardicofrenice, bronhice, esofagiene şi timice. *Venele* sunt tributare venelor azigos, brahiocefalice şi toraci-

ce interne. *Limfaticele* sunt drenate spre nodurile mediastinale anterioare şi posterioare.

Inervaţia pericardului este realizată prin ramuri vagale directe sau prin nervii laringei recurenţi şi plexurile bronhopulmonare; ramuri pericardice din simpaticul toracic; ramuri din nervii frenici pentru faţa inferioară a sacului pericardic.

Inima, organ musculo-cavitar, ocupă aproape întreg mediastinul mijlociu. Ea nu este situată în planul medio-sagital, ci în aşa fel, încât două treimi ale ei se află în stânga planului median, şi doar o treime în dreapta acestuia. Are forma unei piramide triunghiulare.

Faţa sternocostală priveşte înainte şi puţin în sus; la alcătuirea ei iau parte doi ventriculi separaţi prin *şanţul interventricular anterior,* precum şi cele două *auricule* (urechiuşe) ce încadrează emergenţele aortei şi trunchiului pulmonar; auriculele sunt separate de ventriculi prin *şanţul coronar.* Înapoia emergenţei aortei şi a trunchiului pulmonar se găseşte faţa anterioară a atriilor. *Faţa diafragmatică* a inimii este orientată în jos. Ea este alcătuită, în cea mai mare parte, de ventriculi, separată prin *şanţul interventricular posterior.* Înapoia ventriculilor, şanţul coronar îi separă pe aceştia, de faţa inferioară a atriilor. *Faţa pulmonară* privind posterior şi spre stânga, este alcătuită de ventriculul stâng. *Marginea dreaptă,* ascuţită, are o poziţie orizontală şi separă faţa sternocostală de cea diafragmatică. *Baza* inimii priveşte înapoi, puţin spre dreapta şi în sus; este alcătuită de faţa posterioară a atriilor, separate între ele prin şanţul interatrial. *Vârful* inimii, orientat spre stânga, înainte şi în jos, este realizat în întregime de ventriculul stâng.

Raporturile inimii sunt asemănătoare cu cele ale sacului pericardic, prin intermediul căruia ele se efectuează. *Faţa diafragmatică* prezintă raporturile feţei inferioare a sacului pericardic. *Faţa pulmonară* a inimii corespunde feţei laterale stângi a pericardului. *Marginea dreaptă* a inimii corespunde limitei dintre faţa inferioară şi cea anterioară ale sacului pericardic. *Baza* inimii are raporturile feţelor posterioară şi laterală dreaptă ale pericardului. Vârful inimii se pune în raport - prin intermediul pericardului, pleurei şi plămânului stâng - cu o zonă a peretelui toracic, situată în spaţiul V intercostal stâng, imediat medial de linia medioclaviculară, sau la 8-10 cm în stânga liniei medio-sternale.

La interior, inima este divizată în patru cavităţi: două posterioare, *atriul stâng* şi *atriul drept*; două anterioare, *ventriculul stâng* şi *ventriculul drept.* Fiecare atriu comunică cu ventriculul de aceeaşi parte prin *orificiul atrioventricular.* Atriile sunt separate între ele prin *septul interatrial*, iar ventriculii, prin *septul interventricular.* Orificiile atrioventriculare sunt prevăzute cu aparatele valvulare: valva dreaptă - *tricuspidă* şi valva stângă - *bicuspidă* sau *mitrală.*

Inima dreaptă conţine sânge neoxigenat adus de venele cave superioară şi inferioară, precum şi de sinusul coronar, care se varsă toate în atriul drept. Din ventriculul drept porneşte trunchiul pulmonar. Inima stângă conţine sânge oxigenat adus de cele patru vene pulmonare, şi condus apoi din ventriculul stâng prin artera aortă. Orificiile celor două artere mari (trunchiul pulmonar şi aorta) sunt prevăzute cu câte un aparat valvular (valva trunchiului pulmonar şi valva aortei) constituit fiecare din câte trei *valvule semilunare (sigmoide).*

Peretele inimii este *constituit* din trei straturi suprapuse: la exterior - *epicardul* (foiţa viscerală a pericardului seros); la interior - *endocardul*; între acestea două este cuprinsă componenta principală, cea musculară, *miocardul.* În grosimea acestuia din urmă este cantonat *sistemul excitoconductor* (nodal) constituit din *nodul sino-atrial*(Keith - Flack), nodul *atrio-ventricular* (Aschoff - Tawara) *fasciculul atrioventricular* (His) şi *reţeaua subendocardică* (Purkinje).

Irigaţia arterială a cordului este realizată de cele două artere coronare, plecate din porţiunea iniţială a aortei ascendente. *Coronara stângă,* curând după origine, se bifurcă în arterele *interventriculară anterioară* şi *circumflexă.* Ea vascularizează: cea mai mare parte a atriului stâng, tot peretele sternocostal al ventriculului stâng, faţa pulmonară, cea mai mare parte din peretele diafragmatic al ventriculului stâng, vârful inimii, o mică parte din peretele sternocostal al ventriculului drept, cea mai mare parte a septului interventricular. *Artera coronară dreaptă,* terminată prin *interventriculara posterioară,* irigă atriul drept, porţiunea juxtaseptală a atriului stâng, porţiunea dreaptă a peretelui sternocostal şi peretele diafragmatic al ventriculului drept, o zonă întinsă din peretele diafragmatic al ventriculului stâng şi treimea inferioară a septului interventricular.

Sângele neoxigenat al pereţilor inimii este drenat în cea mai mare parte prin *sinusul coronarian,* situat în şanţul coronar posterior. El se deschide în atriul drept. Afluenţii principali ai acestuia sunt: *vena interventriculară anterioară* continuată de *vena coronară stângă* (vena mare a inimii); *vena interventri culară posterioară*; *vena coronar dreaptă* (vena mică a inimii). *Venel anterioare* ale inimii (venele atriale) s deschid de obicei direct în atriul drept *venele minime* ale inimii (Thebesius) s varsă în toate patru cavităţile cordului.

Limfaticele inimii sunt tributare lim fonodurilor mediastinale posterioare (subgrupurile traheobronhice superioar şi inferioare, şi paratraheale).

Inervaţia inimii este realizată de către ramurile vegetative cardiace parasimpatice (vagale) şi simpatice. Ele alcătuiesc *plexul cardiac* situat la baza inimii, sub arcul aortic. Acest plex emite *plexurile coronariene* (stâng şi drept) ce însoţesc vasele coronare omonime.

Topografia cardio-pericardio-toracică este reprezentată de zonele de proiecţie la nivelul pereţilor toracici, ale sacului pericardic şi ale inimii (fig. 25).

Aria de proiecţie a pericardului are forma unui patrulater cu marginile curbe, având concavitatea orientată spre centrul ariei. Marginile patrulaterului unesc următoarele puncte:

- în dreapta sus: pe marginea superioară a cartilajului II costal, la 2 cm de marginea sternului;
- în stânga sus: prima articulaţie condrosternală;
- în stânga jos: spaţiul V intercostal stâng, la 8-10 cm de linia mediană (proiecţia vârfului inimii);
- în dreapta jos: pe cartilajul costal VI, la 2 cm de marginea sternului.

Aria de proiecţie a inimii pe plastronul sterno-costal are de asemenea forma unui patrulater, cu marginile concave spre centrul zonei, care unesc următoarele puncte:

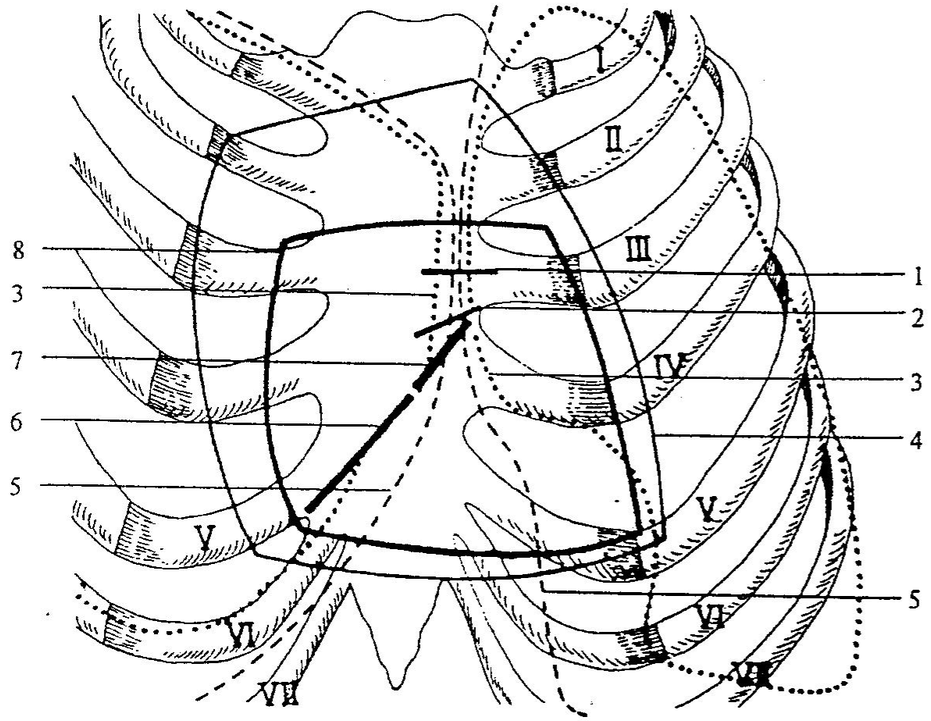

Fig. 25. *Proiecțiile inimii și ale pericardului pe plastronul sternocostal.*
1. Orificiul a. pulmonare. - **2.** Orificiul aortic. - **3.** Marginile plămânilor. - **4.** Proiecția pericardului. - **5.** Recesurile pleurale. - **6.** Orificiul atrio-ventricular drept. - **7.** Orificiul atrio-ventricular stâng. - **8.** Proiecția inimii.

- punctul superior drept este situat pe marginea superioară a cartilajului III costal, la 1 cm de marginea sternului;

- punctul superior stâng, în spațiul II intercostal, la egală distanță de cele două cartilaje alăturate și la 2 cm în stânga sternului;

- punctul inferior stâng corespunde vârfului inimii;

- puncul inferior drept este situat la nivelul articulației V sau VI condrosternale.

Această arie corespunde cu cea asupra căreia, la percuție, se obține un sunet relativ mat *(aria matității relative),* din cauza interpoziției marginilor pulmonare între cord și peretele toracic. În interiorul acestei zone se delimitează și aria matității absolute a inimii, la nivelul căreia, între cord și peretele toracic nu se mai interpune decât o mică porțiune din recesul pleural. Din cauza rezonanței sternului în timpul percuției, în clinică această arie este delimitată doar la stânga marginii sternale.

Aria matității absolute are forma unui triunghi delimitat astfel:

- baza triunghiului este inferioară și corespunde aproximativ cartilajului VI costal stâng;

- latura dreaptă este reprezentată de marginea stângă a sternului;

- latura stângă corespunde proiecției marginii anterioare a plămânului stâng, la nivelul incizurii cardiace;

- vârful triunghiului este situat pe marginea inferioară a articulației IV sternocondrale.

Proiecția posterioară a inimii se face la nivelul vertebrelor toracice, de la a IV-a până la a VIII-a. Corespondența diferitelor porțiuni ale inimii cu aceste vertebre este următoarea:

- planul orizontal dus prin vertebra T_4, întretaie originea vaselor mari (vertebra supracardiacă);

- planul trasat prin T_5 întretaie infundibulul și orificiul aortic (vertebra infundibulară);

- planul orizontal dus prin procesul spinos T_6, întretaie toate patru cavitățile inimii, în mod aproape egal (vertebra bazală);

- planul orizontal al vertebrei T_7 întâlnește cavitățile ventriculare (vertebra ventriculară);

- vertebra T_8 corespunde vârfului inimii (vertebra vârfului).

Proiecția orificiilor inimii se face - cu aproximație - în felul următor:

- orificiul pulmonar: o linie ușor oblică în jos și spre stânga, aproape orizontală, de-a lungul marginii superioare a cartilajului costal II stâng, cu o lungime de cca 22 mm; mijlocul liniei este situat puțin medial de marginea stângă a sternului;

- orificiul aortic este proiectat puțin mai jos, pe o linie de aproximativ 21mm, ce pornește de la extremitatea sternală a cartilajului costal III stâng, până la linia mediosternală, în dreptul mijlocului spațiului intercostal III;

- orificiul atrioventricular drept se proiectează pe stern după o linie oblică, lungă de cca 38 mm, care pornește de la extremitatea sternală a spațiului intercostal V drept; se îndreaptă în sus și medial și atinge linia mediosternală în dreptul articulației a IV-a sternocondrale;

- orificiul atrioventricular stâng are o proiecție de aproximativ 34 mm lungime, aproape în continuarea precedentului; pornește dintr-un punct situat puțin la stânga liniei mediane și se termină pe marginea inferioară a cartilajului III costal stâng, la o lățime de deget de marginea stemului.

Explorarea inimii se face în mod curent prin: inspecție și palpare (șocul apexian); percuție, pentru delimitarea ariilor matităților relativă și absolută; auscultație, prin care se percep zgomotele inimii; prin examenul radiologic și ecografic.

Focarele de auscultație ale inimii nu corespund cu zonele de proiecție ale orificiilor, deoarece zgomotele inimii se propagă pe direcția curentului sangvin și se aud cu intensitate maximă la oarecare distanță de locul lor de producere.

- Valva bicuspidă este ascultată la vârful inimii, unde se palpează și șocul apexian.

- Valva tricuspidă se ascultă pe linia mediosternală, în dreptul cartilajului costal V.

- Orificiul pulmonar se ascultă în al II-lea spațiu intercostal, lângă marginea stângă a sternului.

- Orificiul aortic este ascultat în al II-lea spațiu intercostal drept, imediat lângă stern.

Arterele mari care pleacă de la inimă, aorta și trunchiul pulmonar, se găsesc - la originea lor - tot în mediastinul mijlociu, cuprinse în pericardul fibros, care se continuă cu adventiția lor. Emergența *trunchiului pulmonar* este situată pe un plan anterior față de cea a aortei. De la originea sa, el se îndreaptă în sus, spre stânga și înapoi, în timp ce *aorta ascendentă* se îndreaptă în sus, spre dreapta și înainte; acest fapt determină o încrucișare a celor două

vase. Ele vin în raport înainte cu elementele mediastinului anterior; înapoi şi în jos - cu faţa anterioară a atriilor, de care sunt separate prin sinusul transvers al pericardului. Acest raport este extrem de important în chirurgia cardiacă, întrucât la acest nivel se face clamparea celor două artere, pentru instituirea circulaţiei extracorporeale în intervenţiile pe cord. Faţa posterioară a aortei ascendente este încrucişată de artera pulmonară dreaptă. Faţa stângă a trunchiului pulmonar este în raport cu urechiuşa stângă şi cu artera coronară ştângă; faţa dreaptă a aortei ascendente răspunde urechiuşei drepte şi porţiunii inferioare a venei cave superioare.

3.2.3.2.2.3. Mediastinul posterior *(Mediastinum posterius)*

Este compartimentul cuprins între planul pretraheal şi coloana vertebrală. Formaţiunile conţinute în mediastinul posterior pot fi sistematizate în patru planuri (vezi fig. 23.).

a) În primul plan întâlnim elementele care formează *pediculii pulmonari. Bronhiile principale* rezultă din bifurcarea traheei la nivelul vertebrei T_5. Bronhia dreaptă este aproape verticală, mergând puţin oblic spre dreapta şi înapoi, este mai voluminoasă şi mai scurtă decât cea stângă; bronhia stângă se apropie de orizontală, şi se îndreaptă spre stânga şi puţin înainte; între cele două bronhii principale se formează astfel un unghi de 75-85°. Aceste diferenţe explică de ce corpii străini aspiraţi pătrund mai uşor şi mai frecvent în bronhia dreaptă.

În unghiul dintre cele două bronhii sunt dispuse *nodurile limfatice traheobronhice inferioare* (din grupul mediastinal posterior), care drenează limfa de la pleura mediastinală, bronhii, trahee, esofag, pericard şi inimă, şi o dirijează spre trunchiurile bronhomediastinale.

Arterele pulmonare rezultă prin bifurcarea trunchiului pulmonar. Cea dreaptă, mai lungă şi mai voluminoasă decât congenera ei stângă, trece înapoia aortei ascendente şi a venei cave superioare. *Venele pulmonare,* câte două de fiecare plămân, după un scurt traiect, se varsă în atriul drept.

În afară de elementele mari menţionate, pedicului pulmonar mai conţine: *arterele bronhice*, ramuri ale aortei toracice, sunt de obicei două pentru plămânul stâng şi una pentru cel drept; *venele bronhice* sunt tributare: cele din pedicului drept - venei azigos sau venei intercostale superioare drepte, uneori direct venei cave superioare; venele bronhice stângi sunt afluente ale venei hemiazigos accesorii sau venei brahiocefalice stângi; vase limfatice şi *limfonodurile bronhopulmonare, plexurile nervoase pulmonare* anterior şi posterior.

Raporturile intra- şi extrapediculare ale acestor elemente au fost expuse la regiunile pleuropulmonare.

b) În al doilea plan al mediastinului posterior se află *esofagul* şi *nervii vagi,* care-l însoţesc. Între esofag şi pleura mediastinală se află *subgrupul juxtaesofagian* al nodurilor limfatice mediastinale posterioare. Primesc limfa de la esofag, pleurele mediastinale şi plămâni - şi o dirijează spre limfonodurile traheobronhice superioare. Între esofag şi coloana vertebrală sunt dispuse *nodurile prevertebrale,* care drenează vasele limfatice din jur şi dirijează limfa în jos spre nodurile frenice superioare.

c) Planul al treilea conţine aorta toracică, vena azigos şi ductul toracic.

Aorta toracică se întinde de pe faţa stângă a vertebrei T_4, până la hiatul aortic al diafragmei. În jumătatea sa superioară este situată la stânga liniei mediane, răspunzând capetelor coastelor şi lanţului simpatic; anterior vine în raport cu pedicului pulmonar stâng şi cu pericardul; la stânga, cu pleura mediastinală şi plămânul stâng; la dreapta răspunde coloanei vertebrale. În jumătatea sa inferioară, aorta coboară pe linia mediană, înaintea coloanei vertebrale, contractând raporturi laterale cu pleurele mediastinale şi cu plămânii. Înaintea sa descinde esofagul, care, situat la început la dreapta arterei, o încrucişează apoi oblic, pentru ca în final să o depăşească uşor spre stânga. Aorta toracică emite arterele intercostale posterioare III-XI, arterele bronhice, esofagiene şi pericardice.

Vena azigos continuă vena lombară ascendentă dreaptă, intrând în torace, fie imediat lateral de stâlpul drept al diafragmei împreună cu simpaticul, fie cu nervii splanhnici prin grosimea stâlpului drept. Vena urcă pe faţa dreaptă a coloanei vertebrale (destul de des pe faţa ei anterioară) până la înălţimea vertebrei T_4, unde se încurbează înainte şi formează arcul său, care îmbrăţişează în concavitate pedicului pulmonar drept; se varsă în dreptul vertebrei T_5 în cava superioară. În traiectul său ascendent vena azigos este situată la dreapta aortei toracice; este încrucişată pe faţa posterioară de arterele intercostale drepte posterioare; la dreapta vine în raport cu pleura mediastinală şi cu plămânul drept. Pe traiectul său, vena azigos primeşte ca afluenţi: vena subcostală dreaptă, venele intercostale posterioare drepte, precum şi venele frenice superioare, mediastinale, pericardice, bronhice şi esofagiene; de asemenea, se varsă în ea vena hemiazigos şi vena hemiazigos accesorie.

Ductul toracic ia naştere în abdomen, înaintea vertebrelor L_2 sau L_3, din cisterna chilului (Pecquet). Intră în torace prin hiatul aortic al diafragmei; urcă pe coloana vertebrală, între aorta toracică, la stânga - şi vena azigos, la dreapta, acoperit de esofag; la nivelul vertebrei T_4 se inflectează spre stânga, încrucişează faţa postero-medială a arcului aortic şi artera subclaviculară stângă; pătrunde apoi la gât în regiunea sternocleidomastoidiană, unde se varsă în confluentul venos subclavi-jugular stâng.

d) În planul al patrulea al mediastinului posterior se găsesc: venele hemiazigos şi hemiazigos accesorie, vasele intercostale posterioare, lanţurile simpatice toracice şi nervii splanhnici.

Vena hemiazigos, situată în stânga, are originea şi traiectul asemănătoare cu ale venei azigos. Este acoperită de aorta toracică şi, în dreptul vertebrei T_8 sau T_9, trece peste coloana vertebrală, posterior ductului toracic, pentru a se vărsa în vena azigos. Ca afluenţi primeşte: vena subcostală stângă, venele intercostale posterioare VIII-XI stângi, vene pericardice şi mediastinale.

Vena hemiazigos accesorie coboară pe flancul stâng al coloanei vertebrale între vertebrele T_4-T_7, acoperită de aorta descendentă; se inflectează apoi spre dreapta, trece posterior de ductul toracic, spre a se vărsa în vena azigos. Ea drenează sângele venelor intercostale posterioare IV-VII din stânga, al venelor mediastinale şi esofagiene. Prezintă anastomoze cu vena intercostală superioară stângă.

Sistemul venelor azigos asigură comunicarea între sistemul venei cave superioare şi cel al venei cave inferioare, făcând parte din anastomozele cavo-cave.

Menţionăm aici, că, pe lângă sistemul venelor azigos, principalele anastomoze cavo-cave - importante pentru circulaţia colaterală - se realizează prin intermediul plexurilor vertebrale, prin venele lombare, prin legătura dintre vena hemiazigos şi vena renală stângă, prin venele esofagiene anastomozate cu venele gastrice (tributare venei porte) şi prin venele intercostale posterioare, anastomozate cu congenerele lor anterioare.

Lanţurile simpaticului toracic, alcătuite din 10-12 perechi de ganglioni legaţi prin cordoanele intermediare, coboară vertical de o parte şi de cealaltă a coloanei vertebrale. Sunt acoperite de fascia endotoracică şi de pleura costală, astfel încât, topografic, ar aparţine regiunii parietale costale (de altfel, ca şi nervii splanhnici şi vasele intercostale posterioare). Datorită relaţiilor anatomice pe care le au cu celelalte organe mediastinale, sunt tratate însă în cadrul mediastinului. Porţiunea toracică a simpaticului este situată pe capetele coastelor şi încrucişează anterior mănunchiurile vasculo-nervoase intercostale posterioare. Lanţul simpatic se găseşte lateral de vena azigos - la dreapta, respectiv de venele hemiazigos şi hemiazigos accesorie - la stânga.

Din lanţul simpatic se desprind cei trei nervi splanhnici. *Splanhnicul mare* se formează din ganglionii simpatici 5-9; el coboară oblic în direcţie medială şi pătrunde în abdomen străbătând stâlpul corespunzător al diafragmei; se termină în plexul celiac. *Splanhnicul mic* se constituie din ramuri pornite din ganglionii simpatici 10-11; străbate diafragma împreună cu precedentul (uneori cu lanţul simpatic) şi ia parte la alcătuirea plexului celiac. *Splanhnicul inferior,* inconstant, ia naştere din ultimul ganglion simpatic toracic şi se termină în plexul renal.

Paravertebral, la extremitatea posterioară a spaţiilor intercostale, sunt dispuse *limfonodurile intercostale.* Ele primesc limfă de la pleură, de la mamelă şi de la peretele postero-lateral al toracelui; de la ei, limfa este drenată spre ductul toracic, respectiv spre ductul limfatic drept. De la ultimele noduri intercostale, eferenţele coboară spre cisterna chilului. Pe faţa anterioară a stâlpilor diafragmei sunt aşezate nodurile subgrupului posterior al *nodurilor frenice superioare*; ele primesc limfa din jur şi o dirijează spre nodurile mediastinale posterioare.

Comunicările mediastinului cu regiunile cervicale şi cu abdomenul, raporturile lui cu regiunile pleuropulmonare, prezenţa ţesutului conjunctiv mediastinal şi a unui mare număr de noduri limfatice, sunt factori care favorizează extinderea unor procese patologice în mediastin. Inflamaţia ţesutului conjunctiv mediastinal poartă numele de mediastinită; ea poate cointeresa, într-o măsură mai mare sau mai mică, formaţiunile cuprinse în acest ţesut.

Explorarea mediastinului este variată şi vizează diferite organe, motiv pentru care aceste metode se studiază împreună cu organele respective. *Mediastinoscopia* este o metodă care permite explorarea directă a mediastinului, a pediculului şi hilului pulmonar, a limfonodurilor, a unor eventuale tumori; sub controlul ei se pot executa biopsii din nodurile mediastinale.

Intervenţiile chirurgicale pentru abordarea unor organe mediastinale (timus, pericard, inimă, esofag, vase mari etc.) sunt din ce în ce mai răspândite; se execută pe cale sternală, costală sau sternocostală.

O altă împărţire a mediastinului, încă utilizată, este următoarea: un plan frontal trecut prin bifurcarea traheei, împarte mediastinul într-o parte anterioară şi una posterioară. *Mediastinul anterior* este subîmpărţit printr-un plan orizontal trecând prin a III-a articulaţie sternocondrală, într-un etaj inferior, care cuprinde inima şi pericardul, şi un etaj superior, conţinând formaţiunile pretraheale. *Mediastinul posterior* cuprinde toate celelalte formaţiuni, cele mai multe cu direcţie longitudinală, care îl străbat în întregime.

3.3. ABDOMENUL
(Abdomen)

Abdomenul este partea trunchiului interpusă între torace şi pelvis, fiind situat înaintea porţiunii lombare a regiunii rahidiene. El conţine cavitatea abdominală în care se află cea mai mare parte a aparatului digestiv, o parte a aparatului urinar, precum şi importante vase sangvine, vase şi noduri limfatice şi nervi.

Limitele - la suprafaţă - ale abdomenului sunt reprezentate de două linii circulare, neregulate, una superioară şi alta inferioară, care îl separă de celelalte două segmente ale trunchiului (vezi fig. 26 şi 27). *Linia superioară,* mergând de la baza procesului xifoid până la discul intervertebral T_{12}-L_1, trece prin arcul costal până la coasta X-a, vârful coastelor XI şi XII, şi marginea inferioară a acesteia din urmă. *Limita inferioară* a abdomenului porneşte de la marginea superioară a simfizei pubiene, urcă de-a lungul plicei inghinale, urmează apoi creasta iliacă şi ajunge la orizontala care trece prin discul intervertebral L_5-S_1. Extremitatea superioară a cavităţii abdominale este închisă spre cavitatea toracică prin *bolta diafragmei,* care este concavă în jos, mărind astfel puternic diametrul vertical al cavităţii abdominale. În partea inferioară, cavitatea abdominală este larg deschisă, continuându-se cu cavitatea pelviană, împreună cu care formează cavitatea abdomino-pelviană. Topografic, *limita inferioară* a cavităţii abdominale este convenţională, fiind reprezentată de planul strâmtorii superioare a pelvisului osos, situată deci pe un plan mult mai coborât decât limita inferioară superficială a abdomenului. Astfel, din punct de vedere topografic, pelvisul mare osos face parte din abdomen.

Subîmpărţirea topografică a cavităţii abdomino-pelviene în cavitate abdominală şi cavitate pelviană este justificată, având în vedere caracteristicile morfologice şi funcţionale ale organelor conţinute, precum şi patologia lor specifică.

Abdomenul în raport cu limitele sale superficiale - este mai înalt în partea anterioară, unde se întinde de la procesul xifoid până la simfiza pubiană. De o parte şi de cealaltă, din cauza oblicităţii descendente a arcurilor costale şi a oblicităţii ascendente a plicelor inghinale, înălţimea sa se reduce treptat, pentru ca în

partea posterioară să ajungă la dimensiunile porțiunii lombare a coloanei vertebrale.

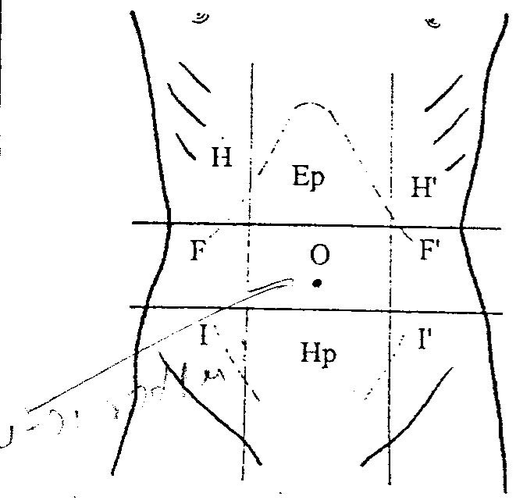

Fig. 26. *Împărțirea clinico-topografică a peretelui abdominal anterior.*
H, H'. Hipocondrul drept și stâng. - **Ep.** Epigastrul. - **F, F'.** Flancul drept și stâng. - **O.** Zona ombilicală. - **I, I'.** Fosa iliacă dreaptă și stângă. - **Hp.** Hipogastrul.

La indivizii normoponderali, abdomenul are o formă cilindrică, turtită antero-posterior. În ortostatism, ansele jejunileonului coboară și determină bombarea sa subombilicală; în decubit dorsal, peretele anterior al abdomenului se aplatizează sau devine chiar excavat.

Forma abdomenului variază însă destul de mult în raport cu vârsta, sexul, constituția fizică, sau în diferite stări patologice. La copiii mici el bombează supraombilical, din cauza dimensiunilor mari ale ficatului; la supraponderali (obezi) de sex masculin, abdomenul este rotunjit, mai proeminent supraombilical, în timp ce la femeile supraponderale, bombarea sa este mai mult subombilicală. La subiecții slabi, peretele anterior este puternic excavat ("supt"); în caz de colecții mari peritoneale, de ex. în ascită, din contra, pereții sunt bombați, rotunjiți și opun o rezistență elastică la palpare.

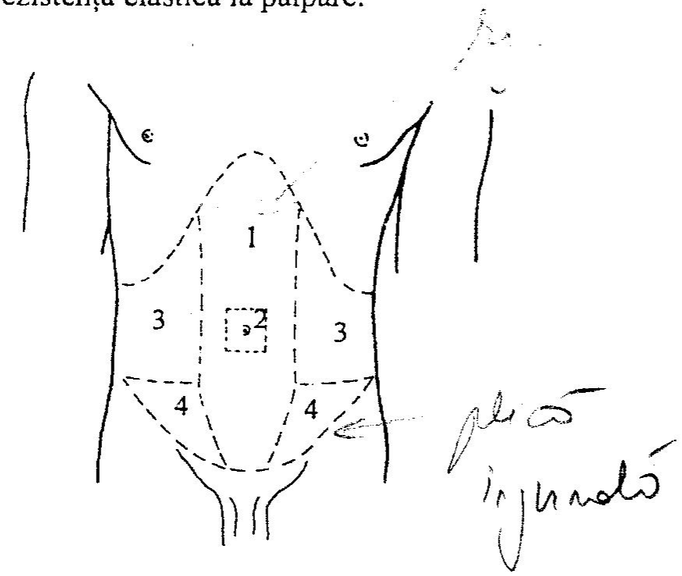

Fig. 27. *Regiunile topografice parietale ale abdomenului.*
1. Reg. sterno-costo-pubiană. - **2.** Reg. ombilicală. - **3.** Reg. costo-iliacă. - **4.** Reg. inghinală.

Din punct de vedere topografic, abdomenului i se descriu pereții care formează regiunile parietale, și cavitatea abdominală cu conținutul său.

3.3.1. REGIUNILE PARIETALE ALE ABDOMENULUI
(Regiones abdominales)

Pereții abdomenului sunt constituiți din părți moi, cu excepția porțiunii inferioare, unde peretele lipsește, la acest nivel cavitatea abdominală continuându-se cu cea pelviană. Porțiunea lombară a coloanei vertebrale nu ia parte - din punct de vedere topografic - la alcătuirea acestor

pereți, ea fiind o porțiune a regiunii rahidiene. Datorită acestei dispoziții, explorarea și accesul chirurgical asupra organelor abdominale sunt mult mai ușoare decât în cazul toracelui sau al pelvisului, dar, în același timp, protecția oferită organelor abdominale este mult mai slabă.

Pereții abdominali au o reală importanță pentru menținerea presei abdominale și, implicit, pentru buna funcționare a organelor conținute. În cadrul acestui rol, pereții abdominali nu sunt un factor pasiv, ci datorită structurii lor, au posibilitatea de a-și modifica încontinuu starea de tensiune, pentru a se adapta mai bine la variațiile de volum și de tensiune ale organelor abdominale. Din cauza acestei adaptări permanente, presiunea intra-abdominală rămâne constantă în condiții fiziologice, necauzându-se nici o jenă circulației sângelui sau funcționării organelor. În cazul distensiunilor abdominale mai mari, dacă acestea se instalează lent, adaptarea se face treptat și peretele cedează câteodată foarte mult, ca în sarcină, ascită sau în cazul tumorilor abdominale cu evoluție lentă. Dacă însă distensiunea se produce brusc, ca într-o ocluzie intestinală, mecanismul de adaptare este deranjat și survine o contractură musculară și o creștere a presiunii intra-abdominale, cu tulburări consecutive circulatorii, respiratorii, etc.

Deschiderea chirurgicală a cavității peritoneale prin traversarea tuturor planurilor parietale, se numește *laparotomie*. Pentru alegerea locului și a traiectului laparotomiei, trebuie să se țină seama de o serie de factori ca: sediul leziunilor pentru care se intervine, traiectul vaselor și mai ales al nervilor, zonele cu o vascularizație și inervație mai redusă, criterii estetice, ș.a.

În clinică se utilizează o **diviziune tradițională clinico-topografică** (sau parieto-visceră) a pereților antero-laterali ai abdomenului, ținându-se seama de viscerele abdominale care răspund pereților. Ea este utilă pentru a efectua proiectarea într-un perimetru parietal relativ bine delimitat, atât a localizării viscerelor, cât și a unor simptome caracteristice îmbolnăvirilor acestora (durerea).

Această subdivizare se face cu ajutorul unor *linii convenționale* (vezi fig. 26.). Dintre acestea, două sunt verticale, una în dreapta, alta în stânga, ridicate prin mijlocul plicelor inghinale, și două orizontale: una superioară trece prin extremitatea anterioară a coastelor X; alta inferioară ce trece prin punctul cel mai înalt al crestelor iliace. Se obțin astfel trei etaje, fiecare cu câte trei cadrane:

a) În etajul superior:

- *epigastrul (Regio epigastrica, Epigastrium)* este cadranul mijlociu în care se proiectează lobul stâng al ficatului, o parte a stomacului, duodenul și pancreasul;

- *hipocondrul drept (Regio hypochondriaca dextra, Hypochondrium dexter)* răspunde lobului drept al ficatului și căilor biliare;

- *hipocondrul stâng (Regio hypochondriaca sinistra, Hypochondrium sinister)* corespunde unei porțiuni a stomacului și splinei.

b) În etajul mijlociu:

- *zona ombilicală (Regio umbilicalis)* este cadranul mijlociu, în care se proiectează ansele intestinului subțire și colonul transvers;

- *flancul drept (Regio lateralis dextra)* corespunde colonului ascendent;

- *flancul stâng (Regio lateralis sinistra)* răspunde colonului descendent.

c) În etajul inferior:

- *hipogastrul (Regio pubica, Hypogastrium)* - cadranul mijlociu - în care se proiectează ansele ileale, colonul sigmoidian şi vezica urinară în stare de plenitudine;

- *fosa iliacă dreaptă* răspunde cecului şi apendicelui vermicular;

- *fosa iliacă stângă* răspunde primei porţiuni a colonului sigmoidian.

Aceste diviziuni nu corespund însă împărţirii topografice a pereţilor abdominali, bazată pe criteriile morfologice structurale ale acestora (vezi fig. 27).

Unele regiuni parietale abdominale sunt mediane: regiunea sterno-costo-pubiană cu dependinţa sa, regiunea ombilicală, în partea anterioară; porţiunile lombare a coloanei vertebrale şi a regiunii retrorahidiene, în partea posterioară. Între regiunile mediane anterioare şi cele mediane posterioare se găsesc regiunile laterale perechi: cea costo-iliacă, regiunea inghinală şi cea lombo-iliacă. În ceea ce priveşte peretele superior al abdomenului, el este alcătuit de regiunea diafragmatică, ce a fost descrisă la torace.

3.3.1.1. *Regiunea sterno-costo-pubiană*

Este regiunea mediană a peretelui anterior al abdomenului. Ea răspunde muşchilor drepţi ai abdomenului şi tecilor lor.

Importanţa regiunii rezidă în primul rând în existenţa liniei albe, la nivelul căreia se execută laparotomiile mediane şi paramediane, şi în posibilitatea instalării unor hernii, mai ales ale liniei albe.

Limitele sunt următoarele (vezi fig. 27.): *sus* - procesul xifoid şi arcurile costale; *jos* - marginea superioară a oaselor pubiene, cuprinsă între cei doi tuberculi pubieni; *lateral*, de o parte şi de cealaltă - marginile laterale ale muşchilor drepţi, marcate la subiecţii cu musculatura bine dezvoltată, de câte un şanţ vertical. *În profunzime*, regiunea se întinde până la peritoneul parietal inclusiv.

Forma regiunii este aceea a unui dreptunghi cu axul mare vertical. La subiecţii musculoşi, în timpul contracţiei muşchilor drepţi abdominali, aceştia proemină, observându-se şi şanţurile intersecţiilor tendinoase; în acest caz se evidenţiază şi pe linia mediană, în special supraombilical, un şanţ vertical ce corespunde liniei albe. În partea cea mai de jos a regiunii apare o proeminenţă rotunjită, acoperită cu peri lungi, muntele pubelui (penilul).

STRATIGRAFIA este următoarea:

a) Pielea - subţire, fină, suplă şi foarte mobilă, este prevăzută în partea inferioară cu păr, la ambele sexe.

b) Planul subcutanat - în cantitate mai mult sau mai puţin bogată, în funcţie de starea de nutriţie şi de sex, se continuă cu cel al regiunilor învecinate. În partea inferioară, fibrele conjunctive condensate ale planului, formează *ligamentul fundiform al penisului*. Dintre vasele conţinute în planul superficial, *venele* sunt mai importante. Deşi de calibru redus în condiţii normale, ele au numeroase anastomoze cu venele superficiale ale regiunilor învecinate, cu care formează o bogată reţea venoasă toraco-abdominală, care reprezintă un important teritoriu de anastomoză cavo-cav şi porto-cav. *Limfaticele* superficiale supraom-

bilicale sunt tributare nodurilor axilare pectorale, iar cele subombilicale - limfonodurilor inghinale superficiale superolaterale. *Nervii* sunt ramurile cutanate anterioare provenite din ultimii 4-5 intercostali, din nervul subcostal, precum şi din iliohipogastric şi ilioinghinal.

c) Planul aponevrotic superficial - este reprezentat de lamele anterioare ale *tecilor muşchilor drepţi ai abdomenului*. Ele sunt alcătuite - în cele două treimi superioare - de aponevrozele muşchilor oblici externi, de care aderă şi foiţele anterioare de dedublare ale aponevrozelor anterioare ale muşchilor oblici interni; în treimea inferioară, lamele anterioare ale tecilor sunt formate din toate trei aponevrozele anterioare ale muşchilor laterali (oblici externi, oblici interni, transverşi). Pereţii anteriori ai tecilor aderă de intersecţiile tendinoase ale muşchilor drepţi. Pe linia mediană, între cele două teci, planul aponevrotic constituie *linia albă*. În cele două treimi superioare, aceasta este mai largă; astfel, o laparotomie mediană executată aici, întâlneşte doar planuri aponevrotice. În treimea inferioară, linia albă se reduce la dimensiunile unei fâşii înguste; o laparotomie mediană executată aici, va deschide de obicei una dintre tecile muşchilor drepţi (drept sau stâng). În afara *inelului ombilical* (situat în regiunea ombilicală), linia albă are o *serie de mici orificii* pentru trecerea unor elemente vasculonervoase. Prin aceste orificii, care stabilesc comunicaţia între ţesutul celular subcutanat şi ţesutul celular preperitoneal, se pot produce herniile liniei albe, mai frecvente în porţiunea superioară (hernii epigastrice).

d) Planul muscular - este alcătuit din *muşchii drepţi ai abdomenului*, inseraţi pe elementele osteo-cartilaginoase ce alcătuiesc limitele superioară şi inferioară ale regiunii. Ei primesc ramuri din ultimii 5-6 *nervi intercostali*, precum şi din *nervii iliohipogastric* şi *ilioinghinal*.

• În grosimea muşchiului drept abdominal are loc anastomoza dintre *arterele epigastrică superioară* - ramură a toracicei interne - şi *epigastrică inferioară* - ramură a iliacei externe. Arterele sunt însoţite de venele comitante şi de limfatice profunde. Alături de aceste elemente, teaca muşchiului drept mai conţine şi *piramidalul*, muşchi inconstant şi nefuncţional. În teaca sa, muşchiul drept abdominal este înconjurat de un strat subţire de ţesut celular lax, care se îngroaşă în partea posterioară şi inferioară, unde muşchiul se îndepărtează de fascia transversalis (spaţiul suprapubian).

e) Planul aponevrotic profund - este format de lamele posterioare ale tecilor muşchilor drepţi. În cele două treimi superioare, lamele sunt alcătuite prin unirea foiţelor posterioare ale aponevrozelor anterioare ale muşchilor oblici interni cu foiţele anterioare ale muşchilor transverşi; în treimea inferioară, planul aponevrotic profund lipseşte, la acest nivel, pereţii posteriori ai tecilor muşchilor drepţi fiind reprezentaţi doar de fascia transversalis. Limita dintre porţiunea aponevrotică şi cea fascială a pereţilor posteriori ai tecilor, este indicată prin *linia arcuată* (arcada Douglas), cu concavitatea inferioară. Faţa profundă a muşchiului drept nu aderă de lama posterioară a tecii, aşa că o colecţie purulentă poate descinde din partea superioară spre simfiza pubiană. Cele două lame, anterioară şi posterioară, ale tecilor muşchilor drepţi

abdominali, se unesc pe linia mediană, contribuind la formarea liniei albe.

f) Fascia transversalis - acoperă feţele posterioare ale tecilor, continuându-se şi în regiunile învecinate.

g) Planul preperitoneal - are la nivelul regiunii sterno-costo-pubiene, două componente:

- *Ţesutul celular preperitoneal* face parte din fascia extraperitoneală. Este o lamă subţire de ţesut celular, care se continuă în întregul spaţiu extraperitoneal al cavităţii abdomino-pelvine şi mai ales în spaţiul prevezical.

- *Fascia ombilicoprevezicală* este o condensare a ţesutului celulo-fibros al spaţiului pelvisubperitoneal în jurul arterelor ombilicale, de-a lungul cărora urcă până la ombilic. Conţine pe linia mediană *uracul,* care formează *ligamentul ombilical median.* De o parte şi de cealaltă, fascia se prinde pe cele două cordoane ale *arterelor ombilicale* obturate şi fibrozate, ce formează *ligamentele ombilicale mediale.*

h) Planul peritoneal - este reprezentat de peritoneul parietal anterior. El este ridicat de cele trei ligamente ombilicale menţionate, formând *plicele ombilicale (mediană* şi *mediale)*; mai lateral de acestea trec *vasele epigastrice inferioare* (drepte şi stângi), care ridică peritoneul formând *plicele ombilicale laterale.*

În afară de laparotomiile menţionate mai sus, în regiunea sterno-costo-pubiană se pot executa şi puncţii pentru evacuarea unor colecţii peritoneale (paracenteze peritoneale); ele se fac, după golirea vezicii urinare, la mijlocul liniei ce uneşte ombilicul cu simfiza pubiană. Tot în regiunea noastră se execută şi puncţia vezicii urinare, ca procedeu de urgenţă în caz de retenţie acută de urină, atunci când vezica nu poate fi golită prin cateterism. Puncţia se execută razant la marginea superioară a simfizei pubiene.

3.3.1.2. *Regiunea ombilicală (Regio umbilicalis)*

Regiune mediană, nepereche, ea se individualizează în centrul regiunii sterno-costo-pubiene, datorită importanţei sale ontogenetice şi clinice. Este regiunea care conţine ombilicul, locul prin care trec în decursul vieţii intrauterine, elementele care constituie cordonul ombilical ce leagă fătul de mamă; pe de altă parte, el constituie sediul herniilor ombilicale.

Limitele regiunii ombilicale sunt: *superior* şi *inferior* - două linii convenţionale duse la câte 2 cm deasupra şi respectiv dedesubtul ombilicului; *lateral* - de o parte şi de cealaltă - marginile mediale ale celor doi muşchi drepţi ai abdomenului (vezi fig. 27.).

Regiunea prezintă în centrul său **ombilicul.** Acesta are aspectul unei depresiuni circulare, circumscrisă de un *cadru cutanat;* în fundul depresiunii proemină o eminenţă numită *mamelon* sau papilă, pe care se găseşte *cicatricea ombilicală,* în formă de obicei stelată; mamelonul este separat de cadrul cutanat prin *şanţul ombilical.* Sarcina, ascita şi herniile ombilicale modifică, mai mult sau mai puţin, aspectul normal al regiunii.

STRATIGRAFIA constă din următoarele planuri:

a) Pielea - fină şi subţire, destul de mobilă la nivelul cadrului circular, este aderentă la nivelul şanţului şi cicatricei ombilicale.

b) Planul subcutanat - determină formarea cadrului proeminent, dar dispare la nivelul aderenţei pielii de straturile subiacente. Conţine elemente venoase ale reţelei subcutanate abdominale. În regiunea ombilicală se realizează comunicări ale acestor vene cu porta, prin venele para-ombilicale. În hipertensiunea portală, aceste anastomoze se dilată şi formează un desen caracteristic, ca nişte raze ce pleacă de la ombilic, cunoscut sub numele de *"cap de meduză".*

c) Planul aponevrotic - este reprezentat de *linia albă,* care prezintă un orificiu - *inelul ombilical* - situat aproximativ la mijlocul distanţei xifo-pubiene. Acesta este aderent, în cele două treimi inferioare, de cicatricea ombilicală, în timp ce porţiunea sa superioară este liberă. Aici este sediul herniilor şi al fistulelor ombilicale. Pe periferia inelului ombilical se fixează cordoanele fibroase rezultate prin obliterarea elementelor care treceau, la făt, prin orificiul ombilical: pe marginea superioară se prinde *ligamentul rotund al ficatului* (rest al venei ombilicale), iar pe cea inferioară - median *uracul,* iar de o parte şi de cealaltă, *cordoanele fibroase ale arterelor ombilicale* (uneori aceste trei elemente se unesc într-un singur cordon).

d) Planul preperitoneal - alcătuit de ţesutul celular preperitoneal, se reduce foarte mult la nivelul inelului ombilical. Prin acest plan se apropie de inel cordoanele fibroase menţionate. În grosimea lui se află (la circa 66% dintre subiecţi) *fascia ombilicală.* Ea este o dependinţă a fasciei transversalis ce aderă de obicei, prin marginile sale laterale şi prin cea superioară, în jurul inelului ombilical, iar marginea inferioară rămâne liberă. Împreună cu faţa profundă a liniei albe, ea determină formarea unui tunel numit *canal ombilical:* prin acesta se pot insinua organe abdominale determinând formarea unor hernii ombilicale. În cazurile în care uracul rămâne permeabil - ca, de exemplu, o malformaţie congenitală - prin ombilic se pot scurge picături de urină (fistule ombilico-vezicale).

e) Peritoneul parietal - formează ultimul plan; el prezintă de multe ori o depresiune în dreptul inelului ombilical.

3.3.1.3. *Regiunea costo-iliacă*

Este regiunea laterală, pereche, având o formă neregulat patrulateră, care ocupă cea mai mare parte a pereţilor abdomenului.

Limitele: *în sus* - arcul costal şi marginea inferioară a coastei XII; *în jos* - orizontala care uneşte cele două spine iliace anterosuperioare, continuată înapoi cu creasta iliacă; *înainte* - marginea laterală a muşchiului drept al abdomenului; *înapoi* - marginea laterală a muşchilor proprii ai coloanei vertebrale (erectorul coloanei) (vezi fig. 17 şi 27).

La subiecţii normo-ponderali, regiunea este convexă antero-posterior şi uşor excavată în sens vertical. Lipsită complet de elemente scheletice, regiunea este moale, suplă, uşor depresibilă pe toată întinderea sa; datorită acestui fapt ea permite cu uşurinţă explorarea palpatorie a viscerelor subiacente.

Din considerente clinice dar şi topografice, regiunea costo-iliacă se subîmparte, prin linia medio-axilară, în două porţiuni: regiunea antero-laterală şi regiunea postero-laterală ale peretelui abdominal.

3.3.1.3.1. Regiunea antero-laterală a peretelui abdominal

Denumită şi regiune costo-iliacă anterioară, are următoarea STRATIGRAFIE:

a) Pielea - subţire şi fină, este mobilă pe planurile subiacente.

b) Planul subcutanat - conţine un strat variabil de ţesut adipos, ce se continuă şi în regiunile învecinate. Planul subcutanat include ramuri de calibru redus provenite din *arterele* intercostale (ramurile perforante laterale) şi din circumflexa iliacă superficială (ramură a femuralei). *Venele* sunt mai numeroase şi mai voluminoase, formând o reţea cu ochiuri neregulate, ce se întinde şi în regiunile învecinate (reţeaua venoasă superficială a peretelui toraco-abdominal). În cadrul acestei reţele se pot distinge unele trunchiuri venoase mai constante, în special *venele toraco-epigastrice* situate în părţile laterale ale regiunilor. Ele sunt afluenţi ai venelor axilare, şi prezintă anastomoze cu epigastricele superficiale, care sunt tributare venelor femurale. Se realizează de asemenea comunicări cu venele profunde, ca de exemplu cu vena portă prin *venele para-ombilicale*. În acest fel, reţeaua venoasă superficială reprezintă un important teritoriu de *anastomoză cavo-cavă* şi *porto-cavă*. În caz de obstrucţie pe vena portă sau pe cava inferioară, venele devin puternic turgescente şi vizibile prin tegumente. *Limfaticele* superficiale sunt drenate - cele inferioare spre nodurile inghinale superficiale supero-laterale, iar cele superioare, spre limfonodurile axilare pectorale. *Nervii* sunt ramuri perforante laterale ale ultimilor 5 nervi intercostali şi ale subcostalului, precum şi ramuri din iliohipogastric şi ilioinghinal.

c) Planul fascial superficial - este constituit din fascia subţire ce acoperă muşchiul oblic extern, care se continuă şi în regiunile învecinate.

d) Planul profund - este constituit din mai multe straturi.

- *Stratul musculo-aponevrotic* este format din muşchii laţi ai abdomenului. În partea anterioară, muşchii se continuă fiecare cu câte o aponevroză; acestea trec în regiunea sterno-costo-pubiană, unde iau parte la constituirea tecii muşchiului drept abdominal. Stratul este format din trei lame musculo-aponevrotice, care se suprapun dinspre suprafaţă înspre profunzime.

Prima lamă este constituită de *oblicul extern*, desprins de pe ultimele 7-8 coaste. Fibrele sale iau o direcţie oblică în jos şi medial; o parte din fibre se termină pe creasta iliacă, iar restul se continuă spre linia albă cu formaţiunea aponevrotică amintită.

A doua lamă musculară este cea a *oblicului intern*. Pornite de pe fascia toracolombară şi de pe creasta iliacă, cele mai multe dintre fibrele sale iau un traiect oblic în sus şi medial, pentru a se insera pe ultimele trei coaste şi pe aponevroza anterioară a muşchiului.

Lama musculară profundă este reprezentată de *muşchiul transvers abdominal*. Pornite de pe ultimele 6 coaste, de pe aponevroza sa posterioară (care ia parte la constituirea regiunii retrorahidiene lombare şi a celei costo-iliace posterioare), şi de pe creasta iliacă, după un traiect transversal, fibrele musculare se continuă cu aponevroza anterioară. Limita dintre porţiunea musculară şi aponevroza anterioară a muşchiului se prezintă ca o linie curbă cu concavitatea medială, cunoscută sub numele de *linia semilunară a lui Spiegel*.

Între muşchii oblic intern şi transvers trec paralel, oblic în jos şi medial, ultimii 7 *nervi* intercostali, subcostalul, iliohipogastricul şi ilioinghinalul, din care pleacă ramuri destinate planurilor superficiale, şi ramuri profunde pentru muşchi şi peritoneul parietal. *Arterele* intercostală a XI-a, subcostală şi cele patru lombare străbat de asemenea lamele musculare pe care le irigă. Acestora li se mai adaugă şi ramuri ale arterelor circumflexă iliacă profundă şi epigastrică inferioară. Aceasta din urmă furnizează o ramură care străbate lama musculară profundă în punctul unde linia ce uneşte spina iliacă anterosuperioară cu ombilicul, intersectează linia semilunară Spiegel. Prin orificiul de trecere al acestei ramuri se produc herniile liniei Spiegel. *Venele* iau traiectul invers al arterelor. *Limfaticele* profunde însoţesc vasele sangvine şi sunt drenate de limfonodurile iliace externe şi lombare.

- *Stratul fascial profund* este alcătuit de către *fascia transversalis*, care se continuă şi în regiunile învecinate.

- *Stratul ţesutului celular extraperitoneal* (fascia extraperitoneală) este slab reprezentat.

- *Peritoneul parietal* alcătuieşte ultimul strat al planului profund.

În afară de laparotomiile care se practică şi în regiunea costo-iliacă anterioară, trebuie să menţionăm şi *paracenteza peritoneală*, puncţie prin care se face evacuarea colecţiilor peritoneale. Locul de elecţie al acesteia este la unirea treimii laterale cu cele două treimi mediale ale liniei ce uneşte ombilicul cu spina iliacă anterosuperioară din partea stângă (din cauza prezenţei în dreapta a cecului).

3.3.1.3.2. Regiunea postero-laterală a peretelui abdominal - [Regio lumbalis (lombaris)]

Este de fapt regiunea costo-iliacă posterioară, pe care Nomina Anatomica şi alţi autori o denumesc regiune lombară. În ce priveşte această ultimă denumire, atragem atenţia asupra posibilităţii creerii unor confuzii cu porţiunea lombară a regiunii retrorahidiene sau cu regiunea lombo-iliacă.

STRATIGRAFIC, de la suprafaţă spre profunzime, se succed următoarele planuri:

a) Pielea - este mai groasă decât în regiunea antero-laterală, dar mobilă şi suplă.

b) Planul subcutanat - este un *ţesut conjunctiv lax* infiltrat cu o cantitate variabilă de grăsime, ce se continuă în regiunile învecinate; la nivelul crestei iliace planul aderă de os, astfel încât colecţiile purulente subcutanate ale peretelui abdominal nu pot migra spre regiunea gluteală. *Arterele*, de calibru redus, provin din ramurile perforante laterale ale arterelor lombare şi din circumflexa iliacă superficială. *Venele* sunt comitante ale arterelor şi se anastomozează cu reţeaua superficială a peretelui toraco-abdominal. *Limfaticele superficiale* sunt tributare nodurilor axilare pectorale. *Nervii* provin din ramurile perforante laterale ale ultimilor intercostali, din iliohipogastric şi din nervii cluneali superiori.

c) Planul fascial - este reprezentat de o lamă celuloasă formată din fasciile de înveliş ale muşchilor oblic extern şi dorsal mare. Ea se continuă şi în regiunile învecinate.

d) Planul profund - constă din mai multe straturi.

- *Stratul musculo-fascial superficial* este format de porţiunea laterală a *fasciei toracolombare,* de pe care pornesc fascicule ale *muşchiului dorsal mare:* cele mai laterale fascicule ale acestui muşchi se desprind de pe creasta iliacă. Între marginea laterală a dorsalului mare (situat medial) marginea posterioară a oblicului extern (situată aproximativ la limita laterală a regiunii) şi creasta iliacă (inferior), se delimitează *triunghiul lombar* (Petit). Aici este o zonă slabă a peretelui postero-lateral al abdomenului, prin care se produc herniile lombare, sau prin care pot să bombeze colecţiile purulente perinefritice.

- *Stratul musculo-aponevrotic mijlociu* este alcătuit din: fasciculele cele mai posterioare ale *oblicului intern* şi aponevroza sa posterioară, care, în partea medială, se termină pe fascia toracolombară, cu care se confundă; în partea superioară - ultimele fascicule ale *dinţatului posterior şi inferior.* În cadrul acestui strat se formează *tetragonul lombar* (spaţiul Grynfelt), delimitat: medial de muşchiul extensor (erector) al coloanei; - infero-lateral, de marginea posterioară a oblicului intern; supero-medial - de dinţatul posterior şi inferior; supero-lateral, de coasta XII-a. Spaţiul Grynfelt este un alt punct slab al peretelui abdominal, prin care se pot produce herniile lombare.

- *Stratul aponevrotic,* reprezentat de lama mijlocie a aponevrozei posterioare a *muşchiului transvers al abdomenului,* se continuă în regiunea retrorahidiană lombară. În partea sa superioară, lama aponevrotică este întărită de *ligamentul lombocostal,* întins de la primele două procese costale la coasta XII-a. Secţionarea acestui ligament în cursul lombotomiilor, riscă deschiderea recesului pleural costodiafragmatic.

- *Stratul muscular al pătratului lombelor;* acest muşchi este întins între coasta XII-a şi creasta iliacă, dar cu fascicule de origine şi pe procesele costale.

- *Stratul fascial profund* este format de lama anterioară a aponevrozei posterioare a muşchiului transvers *(fascia pătratului lombelor),* care se termină la baza proceselor costale. În partea sa superioară, fascia este întărită de un sistem de fibre transversale întinse între primul proces costal şi ultima coastă; este *ligamentul arcuat lateral* (arcada pătratului lombelor), pe care se inseră fibre ale diafragmei. Între lamele mijlocie şi anterioară ale aponevrozei posterioare a transversului şi respectiv procesele costale pe care acestea se inseră, este delimitată loja oste-ofibroasă în care este cuprins muşchiul pătrat al lombelor, înconjurat de o atmosferă de ţesut celulo-adipos.

Planul profund conţine: ramuri din *arterele* lombare şi din circumflexa iliacă profundă, însoţite de *venele omonime* şi de *limfatice profunde,* precum şi *ramuri nervoase* provenite din nervul subcostal şi din ramurile anterioare ale primilor patru nervi lombari.

e) Planul premuscular - constă din două straturi:

- *Fascia transversalis* este subţire şi celuloasă; ea se confundă în bună măsură cu fascia pătratului lombelor.

- *Stratul retroperitoneal* este alcătuit din ţesut celulo-adipos, bine dezvoltat în special în dreptul rinichiului, unde formează *grăsimea pararenală* (Gerota), cu mare importanţă în chirurgia renală. Prin ea trec în sens transversal şi paralel între ei, nervii subcostal, iliohipogastric şi ilioinghinal, care vor pătrunde apoi în regiunea costo-iliacă anterioară. Ţesutul fibro-areolar din imediata vecinătate a rinichiului se condensează pentru a alcătui *fascia renală;* aceasta delimitează, prin cele două foiţe ale sale, *loja renală,* care conţine rinichiul, pedicului renal şi glanda suprarenală, care vor fi descrise cu regiunile viscerale ale cavităţii abdominale (regiunile renală şi suprarenală).

f) Peritoneul parietal - reprezintă ultimul strat al regiunii; la nivelul colonului ascendent (în partea dreaptă) şi a celui descendent (în partea stângă), peritoneul este înlocuit de *fascia de coalescenţă retrocolică* (Toldt).

Regiunea postero-laterală a peretelui abdominal este importantă pentru herniile lombare care pot avea loc aici şi pentru accesul chirurgical asupra rinichiului, a pelvisului renal şi a porţiunii abdominale a ureterului. Calea de acces este cea posterioară, prin lombotomie; incizia străbate toate planurile regiunii până la loja renală.

3.3.1.4. Regiunea inghinală
(Regio inguinalis)

Cunoscută şi sub numele de regiune inghino-abdominală, este o regiune pereche antero-inferioară a peretelui abdominal; este situată sub regiunea costo-iliacă anterioară şi deasupra regiunii anterioare a coapsei. Importanţa ei este dată de prezenţa canalului inghinal.

Limitele sunt: *superior* - orizontala ce uneşte spinele iliace anterosuperioare; *infero-lateral* - plica inghinală; *medial* - marginea laterală a muşchiului drept al abdomenului. Regiunea are deci o formă triunghiulară (vezi fig. 27.).

STRATIGRAFIA este aceeaşi cu cea a regiunii costo-iliace anterioare, diferenţele datorându-se traiectului printre straturile planului profund, a funicului spermatic la bărbat, a ligamentului rotund al uterului la femeie.

a) Pielea - este prevăzută, în porţiunea infero-medială, cu peri, la ambele sexe. Este elastică şi mobilă, cu excepţia plicei inghinale, unde ea aderă de ligamentul inghinal.

b) Planul subcutanat - alcătuit din ţesut celulo-adipos bine reprezentat, conţine: *vasele epigastrice superficiale;* ramuri din ruşinoasele externe; *limfaticele superficiale* tributare nodurilor [illegible] superficiale supero-laterale; *ramuri nervoase* din iliohipogastric şi ilioinghinal.

c) Fascia superficială - este continuarea celei din regiunile parietale învecinate. Este de fapt fascia de înveliş a muşchiului oblic extern.

d) Planul profund - are aceeaşi structură ca şi în regiunea costo-iliacă anterioară.

- *Stratul musculo-aponevrotic* constă aici din trei lame: superficial este *aponevroza anterioară a muşchiului oblic extern;* la limita infero-laterală a regiunii ea se îngroaşă constituind *ligamentul inghinal.* Fibrele aponevrozei, înainte de a se insera pe pube, formează cele trei bandelete care constituie *stâlpii lateral, medial* (legaţi între ei prin *fibrele intercrurale*) şi *posterior (ligamentul reflectat),* care delimitează inelul inghinal superficial. Ligamentul reflectat provine

din aponevroza oblicului intern din partea opusă. *Mușchiul oblic intern*, prin fasciculele sale inferioare, se desprinde de pe treimea laterală a ligamentului inghinal și are o direcție oblică în jos și medial; unele fibre se alătură funiculului spermatic pentru a constitui *mușchiul cremaster;* altele se unesc cu fibrele aponevrotice ale mușchiului transvers și formează împreună *tendonul conjunct;* celelalte fibre se continuă cu *aponevroza anterioară a mușchiului. Mușchiul transvers* are, de asemenea, cele mai inferioare fascicule pornite de pe treimea laterală a ligamentului inghinal; ele se comportă asemănător cu cele ale mușchiului precedent.

- *Fascia transversalis* are, în cadrul acestei regiuni, o dispoziție aparte: ea prezintă fibrele de întărire care alcătuiesc *ligamentele Henle* - în partea medială - și *interfoveolar* (Hesselbach), în partea laterală. Acesta din urmă ia parte la delimitarea inelului inghinal profund.

Printre aceste straturi ale planului profund trece, *la bărbat - funiculul spermatic,* iar *la femeie - ligamentul rotund al uterului;* se formează astfel **canalul inghinal.** Acestuia i se descriu patru pereți și două orificii (fig. 28.).

Peretele anterior este format de aponevroza oblicului extern. Uneori, în partea cea mai laterală, la formarea acestui perete contribuie și fasciculele cele mai inferioare ale mușchilor oblic intern și transvers.

Peretele posterior este format de fascia transversalis, întărită de tendonul conjunct, de ligamentul reflectat, de ligamentul Henle și de ligamentul interfoveolar. Tendonul conjunct, după ce formează peretele superior al canalului, se recurbează în jos și trece posterior funiculului, pentru a se insera pe marginea superioară a pubelui. *Ligamentul reflectat* (Colles) provine din aponevroza oblicului extern din partea opusă. De cele mai multe ori, ligamentele Henle și interfoveolar sunt separate printr-un spațiu, la nivelul căruia fascia transversalis nu este întărită. Zona corespunde fosei inghinale mediale și reprezintă un punct slab al peretelui abdominal, pe unde se pot produce hernii. Când cele două ligamente sunt foarte bine dezvoltate, ele vin în contact prin marginile lor, astfel încât fascia transversalis este întărită pe toată suprafața ei și pericolul herniilor este diminuat.

Peretele superior este reprezentat de marginea inferioară a mușchilor oblic intern și transvers; marginile lor, devenite aponevrotice, se unesc, așa cum am arătat anterior, și formează tendonul conjunct.

Peretele inferior este format de igheabul pe care-l alcătuiește ligamentul inghinal, prin reflectarea sa înapoi.

Inelul inghinal superficial (orificiul subcutanat) este delimitat de fibre ale aponevrozei oblicului extern: stâlpul medial (superior) și stâlpul lateral (inferior) uniți prin fibrele intercrurale (arciforme), iar posterior fibrele ligamentului reflectat. Inelul are un diametru de aproximativ 2 cm și permite pătrunderea în el a pulpei degetului index. Deschiderea orificiului variază în raport cu starea de tonus a peretelui abdominal și cu poziția corpului (hiperextensiunea trunchiului îl îngustează, flexiunea îl lărgește).

Inelul inghinal profund are forma unei fante verticale, prin care se angajează fascia transversalis (care aici devine *fascie spermatică internă*), împreună cu diferitele elemente care vor forma funiculul spermatic. Inelul este situat la circa 2 cm deasupra ligamentului inghinal, la unirea treimii mediale cu cea mijlocie a acestuia.

- *Stratul preperitoneal* (fascia extraperitoneală) conține - medial de inelul inghinal profund - *vasele epigastrice inferioare;* acestea formează un arc cu concavitatea supero-laterală, care îmbrățișează funiculul spermatic sau, ligamentul rotund al uterului; încrucișează apoi peretele posterior al canalului inghinal și se îndreaptă medial, pentru a pătrunde în regiunea sterno-costo-pubiană.

- *Peritoneul parietal* - ultimul strat al regiunii - este ridicat pe linia mediană de urac, apoi, în cadrul regiunii inghinale, de cordonul fibros al arterei ombilicale obliterate și, mai lateral, de artera epigastrică inferioară. Astfel se constituie cele *trei plice peritoneale ombilicale:* mediană, medială și respectiv laterală, între care se delimitează depre-

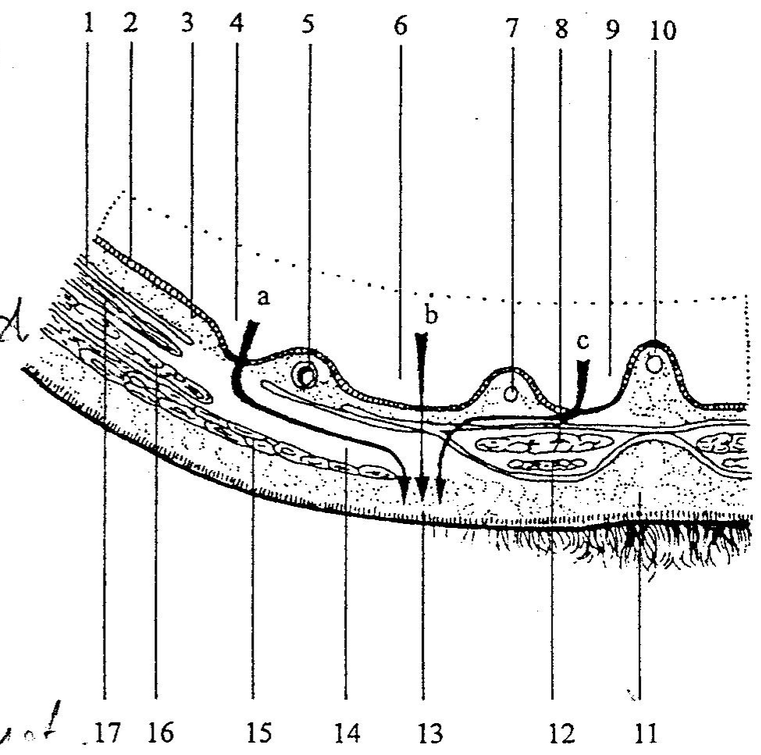

Fig. 28. *Secțiune transversală schematică prin peretele abdominal anterior, la nivelul canalului inghinal drept.*

1. Fascia transversalis. - **2.** Peritoneul. - **3.** Fascia extraperitoneală. - **4.** Fosa inghinală laterală. - **5.** A. epigastrică inferioară. - **6.** Fosa inghinală medială. - **7.** Cordonul fibros al a. ombilicale. - **8.** M. drept abdominal. - **9.** Fosa supravezicală. - **10.** Uracul. - **11.** Țesut celulo-adipos subcutanat. - **12.** M. piramidal. - **13.** Inelul inghinal superficial. - **14.** Canalul inghinal (cu conținutul îndepărtat). - **15.** M. oblic extern. - **16.** M. oblic intern. - **17.** M. transvers. Săgeata ***a*** pătrunsă în fosa inghinală laterală, săgeata ***b*** pătrunsă în fosa inghinală medială și săgeata ***c*** pătrunsă în fosa supravezicală, indică traiectul urmat de herniile inghinale.

siuni ale peritoneului, cunoscute sub numele de fosele supravezicală, inghinală medială şi inghinală laterală. *Fosa supravezicală* răspunde inelului inghinal superficial; *fosa inghinală medială* răspunde peretelui posterior al canalului inghinal; *fosa inghinală laterală* corespunde inelului inghinal profund. Acestea reprezintă zone de rezistenţă scăzută, puncte slabe ale peretelui abdominal, motiv pentru care aici se pot constitui herniile inghinale. După locul de angajare a sacului herniar, ele sunt de trei feluri (vezi fig. 28): hernia inghinală supravezicală - angajată prin fosa supravezicală; hernia inghinală directă - ce se angajează prin fosa inghinală medială; hernia inghinală indirectă - angajată prin fosa inghinală laterală, deci prin inelul inghinal profund. Menţionăm că la noul născut cele două orificii ale canalului inghinal se găsesc la acelaşi nivel şi deci canalul este foarte scurt; este una dintre cauzele care favorizează formarea herniei congenitale, la care se adaugă - la copiii de sex masculin - şi traversarea canalului inghinal de către procesul vaginal al peritoneului, de către testicul şi funiculul spermatic. În timpul creşterii, inelul inghinal profund se deplasează tot mai lateral şi în sus, iar canalul se alungeşte.

3.3.1.5. *Regiunea lombo-iliacă*

Este o regiune profundă, pereche, situată la nivelul peretelui posterior al abdomenului, de o parte şi de cealaltă a coloanei vertebrale lombare. Ea corespunde muşchilor psoas şi iliac.

Limitele: *superior* - ligamentul arcuat medial, care o separă de regiunea diafragmatică; *inferior* - planul convenţional care trece prin plica inghinală şi marginea anterioară a coxalului, separând-o de planurile profunde ale regiunii anterioare a coapsei; *medial* - faţa laterală a coloanei vertebrale lombare şi apoi linia terminală a coxalului, care o delimitează de regiunea rahidiană şi respectiv de pelvis; *lateral* - marginea laterală a muşchiului psoas mare, continuată apoi cu creasta iliacă, ce o separă de regiunea costo-iliacă posterioară. Regiunea lombo-iliacă este situată anterior regiunii retrorahidiene lombare, de care este separată prin procesele costale şi ligamentele intertransversare; în partea inferioară, între regiunea noastră şi cea gluteală se interpune aripa iliacă.

STRATIGRAFIC, regiunea cuprinde următoarele planuri, în succesiune dinapoi-înainte:

a) Planul muscular - cuprinde muşchii iliopsoas şi micul psoas. *Psoasul mare,* aşezat medial, formează o masă musculară voluminoasă, care porneşte de pe coloana vertebrală (vertebrele T_{12} -L_4) printr-o serie de arcade fibroase caracteristice; din dreptul articulaţiei sacroiliace i se adaugă, pe partea laterală ,*muşchiul iliac,* pornit din fosa iliacă; se constituie astfel *iliopsoasul,* care, la limita inferioară a regiunii, trece prin lacuna musculară, ajungând în regiunea anterioară a coapsei. La trecerea peste marginea anterioară a coxalului, pe faţa profundă a muşchiului se găseşte *bursa seroasă iliopectinee.* În 50% dintre cazuri, anterior de psoasul mare se află *micul psoas.*

În cadrul planului muscular întâlnim o serie de elemente vasculo-nervoase. *Arterele* şi *venele lombare* (în număr de 5) care se angajează pe sub arcadele de inserţie ale psoasului şi apoi merg transversal pe faţa profundă a acestuia. Venele lombare sunt legate între ele printr-o anastomoză verticală numită *vena lombară ascendentă.* În jos, această venă se deschide în vena iliacă comună, iar în sus se continuă în torace cu vena azigos - în partea dreaptă, şi respectiv cu vena hemiazigos - în partea stângă. În acest fel, lombarele ascendente împreună cu sistemul venelor azigos constituie o importantă *anastomoză cavo-cavă. Artera iliolombară* (ramură a iliacci interne) cât şi vena comitantă, urcă tot pe faţa profundă a iliopsoasului. *Artera circumflexă iliacă profundă* (ramură a iliacci externe) ia parte la irigarea planului muscular. *Vasele limfatice* însoţesc venele şi sunt drenate de nodurile iliace şi lombare. *Plexul nervos lombar* se constituie în grosimea muşchiului psoas, astfel încât ramurile sale vor străbate muşchiul. *Iliohipogastricul* şi *ilioinghinalul* apar la marginea laterală a muşchiului psoas şi apoi pătrund în stratul retroperitoneal al regiunii costo-iliace posterioare. *Cutanatul femural lateral* părăseşte psoasul mai jos, încrucişează oblic faţa anterioară a pătratului lombelor şi a muşchiului iliac, pentru ca, trecând pe sub ligamentul inghinal, să ajungă la coapsă. *Genitofemuralul* perforează psoasul, coboară pe faţa sa anterioară şi apoi, ramurile sale terminale ajung în regiunea inghinală şi respectiv la coapsă. *Obturatorul* apare la marginea medială a psoasului şi descinde în pelvis. *Nervul femural* coboară de-a lungul marginii laterale a psoasului, apoi între acesta şi muşchiul iliac, şi trecând prin lacuna musculară, ajunge în regiunea anterioară a coapsei. Mai trebuie menţionat faptul că vasele iliace comune şi cele externe descind oblic în jos şi lateral de-a lungul marginii mediale a muşchiului psoas, la limita dintre regiunea lombo-iliacă şi pelvis.

b) Planul fascial - este reprezentat de *fascia iliacă,* fuzionată cu fascia transversalis. Ea începe în partea superioară printr-o îngroşare liniară, denumită *ligamentul arcuat medial* (arcada psoasului), întins de la corpul vertebrei L_2 la procesul costal al vertebrei L_1; pe acesta se inseră fibre ale diafragmei. Dedesubtul ligamentului arcuat, la nivelul porţiunii lombare a regiunii, fascia este subţire, celuloasă; pe măsură ce coboară ea se îngroaşă. Ajunsă la nivelul ligamentului inghinal, aderă intim de acesta în partea sa laterală; în partea medială se desprinde de ligamentul inghinal, se îngroaşă şi pătrunde în profunzime, culcată pe marginea medială a psoasului; se inseră pe eminenţa iliopubică, formând *arcada iliopectinee.*

Fascia iliacă împreună cu coloana vertebrală lombară şi cu fosa iliacă, delimitează *loja muşchiului iliopsoas,* care se continuă la coapsă pe sub ligamentul inghinal până la inserţia acestui muşchi. În lojă, iliopsoasul este înconjurat de un ţesut celulo-grăsos destul de abundent, prin care trec elementele vasculo-nervoase ale planului muscular. Colecţiile conţinute în lojă, de obicei abcese reci, pot migra astfel spre coapsă.

c) Planul retroperitoneal (fascia extraperitoneală) - este o lamă de ţesut celular, relativ subţire în porţiunea superioară a regiunii, dar care devine mult mai groasă şi bogată în grăsime în partea inferioară. De subliniat că dintre ele-

mentele nervoase conținute în planul muscular, doar genitofemuralul coboară prin acest plan. În partea inferioară a regiunii, țesutul celular nu se continuă la nivelul coapsei din cauza aderenței fasciei iliace la ligamentul inghinal; doar la nivelul lacunei vasculare, de-a lungul vaselor iliace externe, se realizează această comunicare. De aceea abcesele subperitoneale se opresc de obicei la ligamentul inghinal; uneori ele pot coborî în regiunea anterioară a coapsei, de-a lungul vaselor femurale.

d) Peritoneul parietal - reprezintă planul ultim al regiunii. În fosa iliacă stângă el este înlocuit cu *fascia de coalescență retrocolică* (Toldt), care separă fascia iliacă de fața posterioară a ansei iliace a colonului sigmoidian.

3.3.2. CAVITATEA ABDOMINALĂ ŞI CONȚINUTUL SĂU. PERITONEUL (*Cavitas abdominis*)

Este o cavitate viscerală, de formă ovoidală, cu axul mare orientat vertical. După cum s-a văzut, ea depăşeşte la ambele sale extremități, limitele superficiale ale abdomenului.

Cavitatea abdominală este tapetată de *peritoneul parietal,* care reprezintă planul profund al regiunilor parietale. Între acesta şi planurile musculare ale pereților se găseşte *spațiul extraperitoneal,* ocupat de *fascia extraperitoneală,* ce face parte integrantă din regiunile parietale. La nivelul peretelui posterior al cavității abdominale, unde spațiul extraperitoneal (retroperitoneal) are o adâncime mult mai mare decât la nivelul celorlalți pereți, sunt dispuse câteva organe, care, nefiind învelite de peritoneu, se numesc organe retroperitoneale. În cavitatea abdominală se găsesc însă viscere aşezate la distanță de pereții excavației. În dreptul lor, peritoneul parietal se desprinde de pe pereți, pentru a forma *peritoneul visceral,* care le învelește. Între pereți şi organele respective se formează astfel *mezouri* sau *ligamente peritoneale.* Între cele două lame - parietală şi viscerală - ale peritoneului, se delimitează *cavitatea peritoneală.* Astfel, această cavitate devine "un sac fără deschizătură" (Bichat). Afirmația este valabilă doar la bărbat, deoarece la femeie cavitatea peritoneală comunică cu exteriorul prin intermediul tractului genital. Organele învelite de peritoneul visceral se numesc organe intraperitoneale (fig. 29 şi 30).

Prezența acestora, ca şi a unor formațiuni peritoneale de legătură între ele, sau între organele intraperitoneale şi pereții cavității - mezouri, ligamente peritoneale - subîmpart cavitatea peritoneală abdominală într-o serie de subdiviziuni.

Astfel, deschizând abdomenul prin incizia peretelui anterior, se pătrunde în *cavitatea peritoneală mare.* Ea este denumită mare întrucât există şi o *cavitate peritoneală mică,* insinuată înapoia stomacului şi denumită *bursa omentală.* În cavitatea peritoneală mare, se recunosc uşor în partea superioară - deşi acoperite, parțial de grilajul costal - ficatul şi stomacul. Mai jos, viscerele sunt acoperite mai mult sau mai puțin, de o formațiune peritoneală care pare să coboare de la stomac; acesta este *omentul mare.* Spațiul virtual dintre peretele abdominal anterior, căptuşit de peritoneul parietal -

şi organele menționate (ficat, stomac, oment mare), reprezintă *spațiul previsceral* al cavității peritoneale mari.

Dacă se ridica omentului mare, odată cu el se ridică şi colonul transvers; acesta este fixat totuşi de peretele abdominal posterior printr-o altă formațiune peritoneală, mezocolonul transvers, dispus într-un plan aproximativ transversal. În acest fel, colonul şi mezocolonul transvers separă alte două subdiviziuni ale cavității mari peritoneale: *etajele supramezocolic* şi *submezocolic.*

Etajul supramezocolic, ascuns în mare parte de baza cutiei toracice (etaj toraco-abdominal), conține trei organe mari, fiecare situat în câte o lojă proprie. De la dreapta spre stânga, acestea sunt: *loja hepatică* ce conține ficatul şi căile biliare extrahepatice; *loja gastrică* ce conține stomacul; *loja splenică* ce conține splina. În acest etaj, înapoia stomacului, este ascunsă bursa omentală.

Bursa omentală, cavitate virtuală, comunică cu marea cavitate prin *orificiul omental sau orificiul epiploic* (hiatul Winslow). Acesta este delimitat: *înainte* - de marginea dreaptă, liberă, a omentului mic, care conține pedicului hepatic (cu vena portă în plan posterior); *înapoi* - de vena cavă inferioară, acoperită de peritoneul parietal; *în sus* - de lobul caudat al ficatului; *în jos* - de porțiunea superioară a duodenului.

Bursa omentală are o porțiune principală şi câteva prelungiri. *Porțiunea sa principală* este delimitată: *înainte* - de peretele posterior al stomacului şi de ligamentul gastrocolic; *înapoi* - de peritoneul parietal, care acoperă corpul pancreasului, vasele splenice şi stâlpii diafragmei; *în sus* - de ligamentul gastrofrenic; *în jos* - de mezocolonul transvers. Prelungirea dreaptă a porțiunii principale, *vestibulul bursei omentale,* comunică spre dreapta cu etajul supramezocolic prin orificiul omental. Comunicarea cu bursa propriu-zisă se face prin *orificiul bursei omentale*; acesta este delimitat posterior - de plica gastropancreatică, care conține artera gastrică stângă, şi de plica hepatopancreatică ridicată de artera hepatică comună, iar anterior - este delimitat de curbura mică a stomacului. Peretele anterior al vestibulului este format de omentul mic; cel posterior, de peritoneul parietal care acoperă vena cavă inferioară, aorta şi plexul celiac; în sus, vestibulul este delimitat de lobul caudat. Prelungirea stângă a bursei omentale, *recesul splenic,* este cuprins între ligamentul gastrosplenic - anterior - şi ligamentul splenicorenal - posterior. Bursa omentală are şi un mic *reces superior,* cuprins între esofagul abdominal - la stânga - şi vena cavă inferioară - la dreapta.

Pentru accesul chirurgical asupra peretelui posterior al stomacului, asupra splinei şi a pancreasului, operatorul trebuie să pătrundă prin bursa omentală. Căile de acces chirurgical în cavitatea peritoneală mică sunt următoarele:

- Prin incizia omentului mic; în acest caz trebuie ținut cont de prezența pediculului hepatic, precum şi a arcadei vasculare a curburii mici a stomacului.
- Prin ligamentul gastrosplenic, când trebuie ferite vasele gastrice scurte şi cele gastro-omentale stângi.
- Prin mezocolonul transvers, în care caz trebuie avută în vedere prezența, între foițele sale, a arterei colice medii şi a arcadei marginale a colonului transvers (Haller-Riolan).

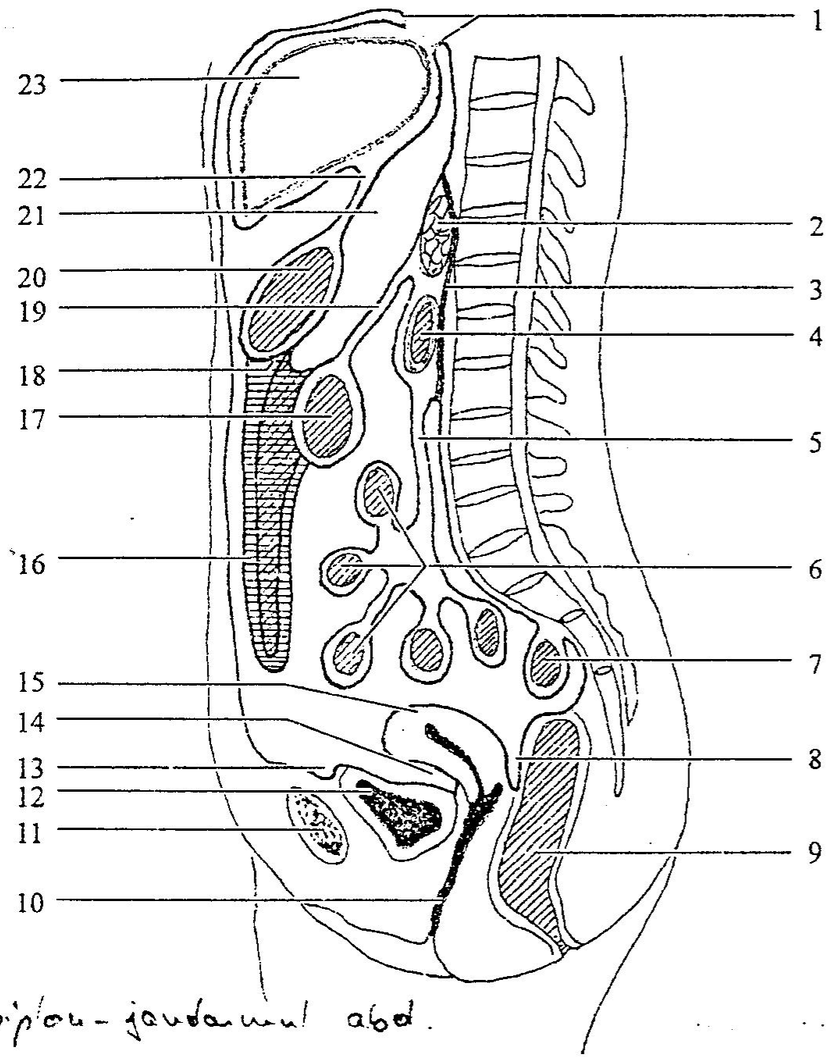

Fig. 29. *Schema unei secțiuni sagitale prin abdomenul de femeie, puțin la stânga liniei mediane.*
1. Ligamentul coronar. - **2.** Pancreasul. - **3.** Fascia de coalescență retroduodenopancreatică. **4.** Duodenul. - **5.** Mezenterul. - **6.** Anse intestinale. - **7.** Colonul sigmoidian. - **8.** Excavația retrouterină. - **9.** Rectul. - **10.** Vagina. - **11.** Osul pubian. - **12.** Vezica urinară. - **13.** Recesul prevezical. - **14.** Excavația vezicouterină. - **15.** Uterul. - **16.** Omentul mare (schema redă dispoziția de la făt, cu patru foițe și procesele de coalescență de la adult). - **17.** Colonul transvers. - **18.** Ligamentul gastrocolic. - **19.** Mezocolonul transvers. - **20.** Stomacul. - **21.** Bursa omentală. - **22.** Omentul mic. - **23.** Ficatul.

- Prin incizia ligamentului gastro-colic trebuie evitate vasele gastro-omentale.

- Prin decolare intercolo-omentală: se decolează lama posterioară a omentului mare de pe colonul transvers.

Etajul submezocolic se continuă în jos cu excavația pelviană. Planul strâmtorii superioare a pelvisului, separă cavitatea peritoneală abdominală de cea pelviană. În porțiunea abdominală a etajului submezocolic se observă prezența cecului, a apendicelui vermiform și a colonului ascendent, în partea dreaptă; o porțiune din colonul sigmoidian în fosa iliacă

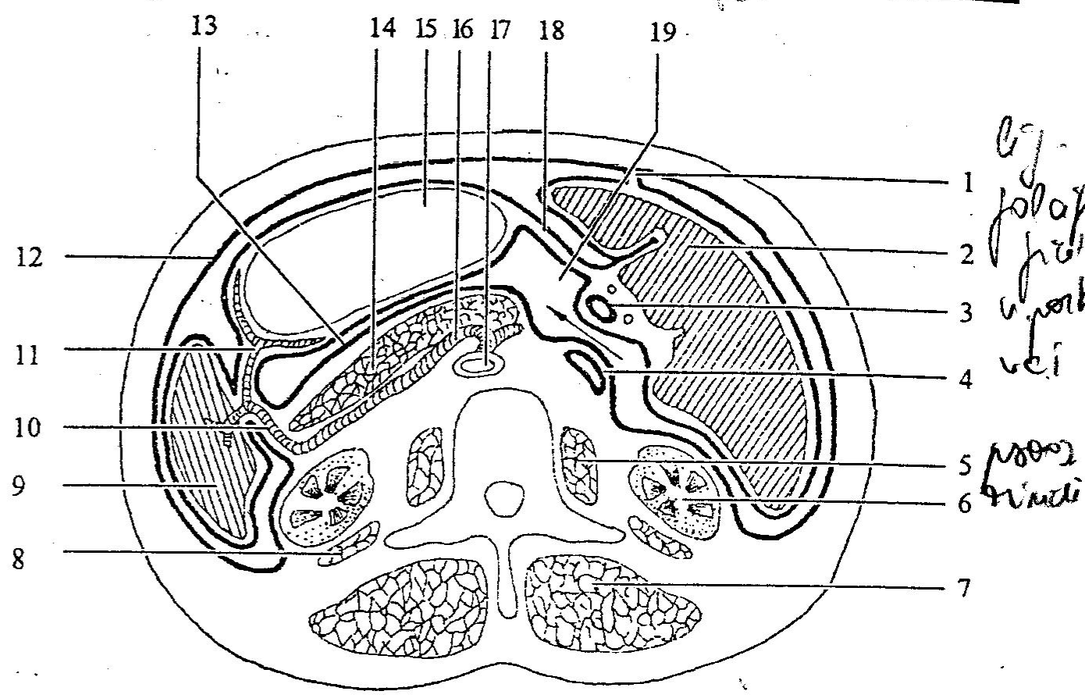

Fig. 30. *Schema unei secțiuni transversale prin hiatul epiploic.*
1. Ligamentul falciform. - **2.** Ficatul. - **3.** V. portă. - **4.** V. cavă inferioară. - **5.** M. psoas. - **6.** Rinichiul. - **7.** Mm. șanțurilor vertebrale. - **8.** M. pătrat al lombelor. - **9.** Splina. - **10.** Ligamentul splenicorenal (frenicosplenic). - **11.** Ligamentul gastrosplenic. - **12.** Peritoneul parietal. - **13.** Bursa omentală. - **14.** Pancreasul. - **15.** Stomacul. - **16.** A. splenică. - **17.** Aorta abdominală. - **18.** Omentul mic. - **19.** Vestibulul bursei omentale. Săgeata în orificiul omental.

stângă, și în rest masa anselor jejunileale. Dacă se tracționează înainte aceste anse se observă că ele sunt legate de peretele abdominal posterior printr-o formațiune peritoneală - *mezenterul.* Totodată, apare în partea stângă colonul descendent și aproape în întregime colonul sigmoid, care descinde însă în excavația pelviană. Astfel etajul submezocolic apare compartimentat în alte patru spații: între colonul ascendent și respectiv cel descendent - pe de o parte - și peritoneul parietal al pereților postero-laterali - pe de alta - se găsesc *șanțurile paracolice drept* și *stâng;* între cele două segmente ale colonului - pe de o parte - și rădăcina mezenterului - pe de altă parte - se delimitează *spațiile mezenterico-colice drept* și *stâng.*

Principalele formațiuni peritoneale care participă la delimitarea acestor subdiviziuni ale cavității peritoneale abdominale, sunt următoarele:

a) Omentul mare (șorțul epiploic, epiploonul mare) coboară de pe colonul transvers înaintea anselor intestinale. Am văzut că el separă incomplet spațiul previsceral de restul cavității peritoneale mari. Între cele două lame ale sale, pe alocuri fenestrate, cuprinse într-o cantitate redusă de țesut celulo-adipos, trec ramuri ale *vaselor gastro-omentale,* anastomozate între ele.

b) Omentul mic (epiploonul mic, ligamentul gastrohepatic) se întinde între: fața viscerală a ficatului, unde se inseră pe șanțul transversal și pe porțiunea retrohilară a șanțului sagital stâng;

esofagul abdominal, curbura mică a stomacului şi porţiunea superioară a duodenului. Marginea sa dreaptă, liberă, conţine pedicului hepatic şi delimitează anterior orificiul omental.

c) Ligamentul falciform leagă faţa diafragmatică a ficatului de peretele abdominal anterior supraombilical şi de faţa inferioară a diafragmei. În partea sa cea mai antero-inferioară (marginea liberă) conţine *ligamentul rotund al ficatului.* Între cele două foiţe ale sale se mai găsesc grupurile venelor porte accesorii para-ombilicale şi cele ale ligamentului falciform.

d) Ligamentul coronar al ficatului leagă faţa diafragmatică a organului - pe de o parte - cu faţa inferioară a diafragmei - iar pe de alta - cu peretele abdominal posterior. Cele două foiţe ale sale sunt îndepărtate între ele la nivelul *ariei nuda* a ficatului, pe care o încadrează. La extremităţile lor, cele două foiţe se alipesc alcătuind *ligamentele triunghiulare,* drept şi stâng, ale ficatului.

e) Ligamentul gastrocolic, întins între porţiunea orizontală a curburii mari a stomacului şi colonul transvers, conţine *vasele gastro-omentale.*

f) Ligamentul gastrosplenic (gastrolienal) continuă spre stânga ligamentul gastrocolic. El leagă porţiunea verticală a curburii mari a stomacului de faţa gastrică a splinei. Între cele două foiţe conţine *vasele gastro-omentale* stângi şi *vasele gastrice scurte.*

g) Ligamentul splenicorenal (frenicolienal, pancreaticosplenic) uneşte faţa inferioară a diafragmei de hilul splinei. Conţine *vasele splenice.*

h) Mezocolonul transvers leagă colonul transvers de peretele posterior al abdomenului. Marginea sa parietală (posterioară) are o direcţie oblică de jos în sus şi de la dreapta spre stânga, intersectând succesiv: polul inferior al rinichiului drept, porţiunea descendentă a duodenului, capul şi corpul pancreasului şi ajunge la polul superior al rinichiului stâng. Faţa antero-superioară a mezocolonului răspunde bursei omentale în partea stângă, şi recesului subhepatic în partea dreaptă. Faţa sa posteroinferioară acoperă flexura duodenojejunală şi ansele jejunale. Înălţimea mezocolonului transvers - factor determinat al mobilităţii colonului transvers - este maximă (10-15 cm) în porţiunea sa mijlocie şi scade spre cele două extremităţi. Între cele două foiţe ale sale, într-o atmosferă variabilă de ţesut conjunctiv adipos, se găsesc *vasele colice medii* şi *colice stângi,* precum şi *anastomoza dintre ele* (arcada arterială Haller-Riolan).

i) Mezenterul fixează jejunileonul de peretele abdominal posterior. Marginea sa posterioară *(rădăcina mezenterului),* oblică în jos şi spre dreapta, porneşte de la flexura duodenojejunală, intersectează porţiunea orizontală a duodenului, aorta abdominală, vena cavă inferioară, ureterul drept, muşchiul iliopsoas drept, pentru a se termina la unghiul ileocecal. Marginea anterioară, intestinală, urmează traiectul şi inflexiunile anselor jejunileale. Feţele dreaptă şi stângă delimitează împreună cu segmentele ascendent şi descendent al colonului, spaţiile sau *firidele mezentericocolice* respective. Înălţimea maximă a mezenterului (distanţa dintre rădăcină şi marginea intestinală), situată aproximativ la intersectarea cu coloana vertebrală, este de 20-25 cm, scăzând treptat spre

extremităţile liniei de inserţie. Între cele două foiţe mezenteriale se găsesc: *vasele mezenterice superioare* cu ramurile lor jejunileale, numeroase *vase şi noduri limfatice mezenterice,* ramuri nervoase şi ţesut adipos.

j) Mezocolonul sigmoidian leagă porţiunea pelviană a colonului sigmoidian de peretele posterior abdomino-pelvian. Marginea sa posterioară, parietală, porneşte de la marginea medială a muşchiului iliopsoas stâng, urcă de-a lungul vaselor iliace externe şi a celor comune din stânga, până la bifurcaţia aortei; de aici devine descendentă, coborând până la vertebra S_3. Între porţiunea ascendentă şi cea descendentă ale inserţiei mezocolonului se formează *recesul intersigmoidian.* Între foiţele acestui mezocolon se găsesc *vasele sigmoidiene* şi *rectale superioare.*

Diferitele formaţiuni peritoneale amintite, care compartimentează cavitatea peritoneală, pot participa la limitarea extinderii unor procese inflamatorii peritoneale (peritonite localizate).

În afara acestor prelungiri peritoneale mari, constante, se întâlnesc şi unele plice inconstante, determinate uneori de vase sangvine, de diferite ducte sau de formaţiuni fibroase. Ele determină formarea unor *recesuri,* în care se pot angaja mai ales ansele intestinului subţire, producându-se hernii intraperitoneale strangulate. Principalele recesuri sunt cele din vecinătatea porţiunii ascendente a duodenului *(duodenal superior* şi *inferior, paraduodenal, retroduodenal),* şi cele din regiunea ileocecală *(ileocecal superior* şi *inferior, retrocecal).*

În sfârşit, în spaţiul retroperitoneal al cavităţii abdominale sunt situate: duodenul şi pancreasul, segmentele ascendent şi descendent ale colonului, rinichii şi ureterele, glandele suprarenale, vasele sangvine mari, noduri limfatice şi nervi. De remarcat însă că organele aparţinătoare aparatului digestiv menţionate mai sus, sunt secundar retroperitoneale, fiind separate de spaţiul retroperitoneal prin fascii de coalescenţă. Atât acest fapt cât şi patologia acestor organe, le aşază alături de organele intraperitoneale, împreună cu care vor fi descrise.

Atât viscerele extraperitoneale cât şi cele intraperitoneale, reprezintă fiecare câte o regiune topografică aparte. Ele îşi au limitele, raporturile şi conţinutul lor, şi intră în relaţii topografice importante cu pereţii cavităţii abdominale.

3.3.2.1. Viscerele intraperitoneale

Organele învelite de peritoneul visceral sunt denumite viscere intraperitoneale, deşi ele nu sunt cuprinse în realitate în cavitatea peritoneală. Un singur organ este real intraperitoneal, ovarul.

3.3.2.1.1. Etajul supramezocolic

Etajul supramezocolic al cavităţii peritoneale conţine ficatul, stomacul şi splina. În ce priveşte duodenul şi pancreasul, ele sunt situate la răspântia celor două etaje, supra- şi submezocolic, fiind întretăiate transversal de rădăcina mezocolonului transvers. Datorită legăturilor strânse pe care le au cu căile biliare extrahepatice, aceste organe sunt descrise de obicei cu etajul supramezocolic.

3.3.2.1.1.1. Ficatul

Ficatul, cel mai mare viscer al organismului uman, este aşezat în partea

dreaptă a etajului supramezocolic, imediat sub diafragmă, în **loja hepatică.** Aceasta este delimitată: *în jos* - de colonul şi mezocolonul transvers; *înainte, lateral* şi *posterior* - de pereţii corespunzători ai abdomenului şi de baza toracelui; *în sus* - de bolta diafragmei; *medial* - comunică larg cu loja gastrică. Proiecţia lojii hepatice pe peretele toraco-abdominal este variabilă, atât în raport cu mişcările respiratorii, cât mai ales cu cantitatea de sânge pe care o conţine ficatul. Loja este astfel delimitată: *în sus* - planul care trece prin al cincilea spaţiu intercostal drept; *în jos* - planul orizontal dus prin vertebra T_{12}, *lateral* - planul sagital tangent la peretele toracic; *medial* - planul sagital ce trece la 5-6 cm la stânga liniei mediane.

Comparat - ca formă - cu un ovoid orientat transversal şi secţionat printr-un plan oblic spre stânga şi în sus, ficatul are o faţă diafragmatică convexă, una viscerală plană, o margine inferioară totdeauna bine exprimată, şi două extremităţi, una dreaptă voluminoasă şi alta stângă subţiată.

Faţa diafragmatică este acoperită aproape în întregime de peritoneu; face excepţie porţiunea sa posterioară - *area nuda* (Pars affixa) - cuprinsă între cele două foiţe ale ligamentului coronar. Partea acoperită de peritoneu este împărţită de ligamentul falciform, în cei doi lobi "anatomici" inegali, drept şi stâng. Faţa diafragmatică este întinsă şi - datorită convexităţii sale - i se descriu patru porţiuni orientate în direcţii diferite, care se continuă între ele fără limite evidente. *Porţiunea superioară* a feţei vine în raport, prin intermediul diafragmei, cu pleura şi baza plămânului drept, cu inima şi pericardul, iar la extremitatea stângă, cu pleura şi baza plămânului stâng. Relaţiile - mai ales ale lobului drept - cu pleura şi cu plămânul, explică posibilitatea deschiderii unui abces sau a unui chist hepatic, prin diafragmă, în cavitatea pleurală şi în plămânul drept, precum şi evacuarea conţinutului lor prin bronhii. Tot din aceste motive, o plagă penetrantă la baza toracelui, poate interesa plămânul, pleura, diafragma şi ficatul. *Porţiunea dreaptă* a feţei diafragmatice răspunde coastelor VII-XI. Ea vine în raport succesiv de sus în jos, cu: baza plămânului (în dreptul coastei a VII-a, pe linia axilară mijlocie); cu recesul costodiafragmatic (între coastele a VII-a şi a X-a, pe aceeaşi linie); cu diafragma dedesubtul coastei a X-a. *Porţiunea posterioară*, area nuda, este în raport în partea dreaptă cu glanda suprarenală dreaptă; imediat la stânga, cu vena cavă inferioară; şi mai la stânga, lobul caudat urcă de pe faţa viscerală, acoperit de peritoneul visceral; el răspunde vertebrelor T_{10} şi T_{11}, de care este separat prin stâlpul drept al diafragmei; înapoia lobului caudat se insinuează recesul omental superior al bursei omentale. *Porţiunea anterioară* a feţei diafragmatice, în funcţie de raporturile sale, prezintă trei câmpuri (vezi fig. 31). Câmpul mijlociu are o formă triunghiulară şi vine în raport cu peretele abdominal anterior (porţiunea parieto-abdominală); laturile dreaptă şi stângă ale triunghiului sunt reprezentate de arcurile costale respective; latura inferioară este formată de linia ascendentă spre stânga, care uneşte extremităţile anterioare ale cartilajelor costale al X-lea din dreapta şi al VIII-lea din stânga, şi corespunde proiecţiei marginii inferioare a ficatului. Porţiunea parieto-abdominală este direct accesibilă palpării.

Câmpurile laterale, drept şi stâng ale porţiunii anterioare a feţei diafragmatice, vin în raport cu peretele toracic. Astfel, prin intermediul diafragmei, lobul drept vine în raport cu coastele VIII-X, fără interpunerea pleurei, deoarece recesul pleural nu coboară până la acest nivel; de accea, aici operatorul poate avea un acces mai larg şi direct asupra ficatului prin rezecarea coastelor, fără deschiderea cavităţii pleurale; deasupra coastei a VIII-a însă, între peretele toracic şi diafragmă se interpune recesul costodiafragmatic. Lobul stâng are raporturi foarte reduse cu peretele toracic, la nivelul cartilajelor costale VII şi VIII din stânga.

Între faţa inferioară a diafragmei şi faţa diafragmatică a ficatului se formează *recesurile subfrenice, drept şi stâng*, separate prin ligamentul falciform. Recesul stâng este mai întins, prelungindu-se până pe faţa diafragmatică a splinei. În aceste spaţii se pot organiza abcesele subfrenice, cu o simptomatologie şi evoluţie uneori gravă.

Faţa viscerală a ficatului priveşte în jos, înapoi şi spre stânga. Ea este accidentată, prezentând trei şanţuri caracteristice, dispuse în forma literei H. Ele împart această faţă în patru lobi: drept, stâng, pătrat şi caudat (Spiegel). Cele două şanţuri sagitale delimitează trei zone.

Zona marginală dreaptă vine în raport în partea cea mai anterioară cu flexura colică dreaptă, mai posterior cu rinichiul drept şi mai la stânga cu flexura duodenală superioară; în partea cea mai posterioară este raportul cu glanda suprarenală, raport ce se prelungeşte şi pe pars affixa. *Şanţul sagital drept* este larg în partea anterioară, reprezentând *fosa vezicii biliare*; segmentul posterior al şanţului conţine vena cavă inferioară; cele două segmente ale şanţului sunt separate de procesul caudat, care formează peretele superior al orificiului omental.

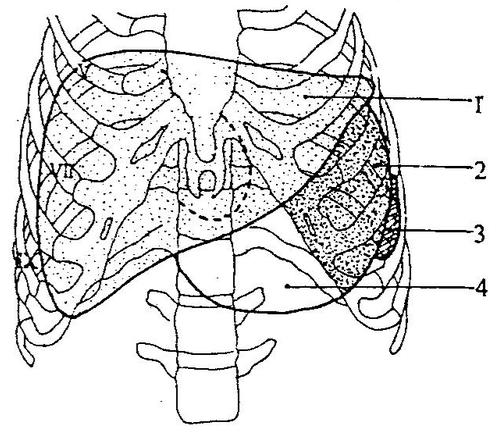

Fig. 31. *Proiecţiile stomacului, ficatului şi splinei pe peretele anterior toraco-abdominal.*
1. Proiecţia ficatului. - **2.** Proiecţia stomacului pe peretele toracic stâng (spaţiul semilunar Traube). - **3.** Proiecţia splinei. - **4.** Proiecţia stomacului pe peretele abdominal (triunghiul Labbé).

Zona mijlocie a feţei viscerale este împărţită prin şanţul transvers în lobii pătrat (anterior) şi caudat (posterior). *Şanţul transvers* reprezintă *hilul ficatului* prin care trec elementele *pedicului hepatic*. Aceste elemente sunt dispuse în hil astfel: vena portă şi cele două ramuri de bifurcaţie ale sale, pe planul posterior; artera hepatică cu ramurile sale, înaintea şi la stânga lor; ductele hepatice drept şi stâng precum şi cel comun, pe un plan şi mai anterior şi la dreapta. *Lobul pătrat* vine în raport cu porţiunea pilorică a stomacului şi cu prima porţiune a duodenului, iar înaintea acestora, cu colonul transvers. *Lobul caudat* formează tavanul vestibulului bursei omentale; el vine în raport cu

trunchiul celiac, cu plexul celiac, cu marginea superioară a pancreasului şi cu curbura mică a stomacului, iar spre stânga, cu esofagul. Segmentul anterior al *şanţului sagital* stâng conţine *ligamentul rotund;* porţiunea posterioară a şanţului conţine *ligamentul venos* (Arantius). Pe buzele şanţului transvers şi ale fisurii ligamentului venos se prind cele două foiţe ale omentului mic.

Zona marginală stângă acoperă o mare parte a feţei anterioare a stomacului; în partea posterioară, la stânga fisurii ligamentului venos, vine în raport cu esofagul.

Marginea inferioară e subţire şi tăioasă; este orientată oblic de jos în sus şi de la dreapta la stânga. Ea prezintă *incizura ligamentului rotund* prin care trece ligamentul omonim, şi mai spre dreapta, *incizura cistică,* la nivelul căreia se găseşte fundul vezicii biliare. Proiecţia acestei margini se face de-a lungul unei drepte care întretaie coastele IX-X în linia medio-axilară, coasta a VIII-a în linia medio-claviculară, apoi urcă oblic prin regiunea epigastrică - unde se poate palpa - până la cartilajul costal V din stânga.

Extremitatea dreaptă a organului, foarte voluminoasă, reprezintă de fapt porţiunea dreaptă a feţei diafragmatice.

Extremitatea stângă este subţire şi turtită de sus în jos; ea pătrunde între stomac şi diafragmă.

Structural, ficatul prezintă - dedesubtul învelişului *peritoneal - o tunică fibroasă,* care la nivelul hilului trimite prelungiri fibroase ce însoţesc ramificaţiile elementelor pediculului portal; ansamblul acestor teci formează *capsula fibroasă perivasculară (glisson).* Componenta structurală cea mai importantă este reprezentată de *parenchim,* alcătuit din lobuli hepatici.

Ficatul, ca şi plămânul, are **o dublă irigaţie sangvină,** *nutritivă* şi *funcţională,* complet separate până la nivelul lobulului hepatic, unde ele se unifică; sângele părăseşte organul pe o singură cale cea, a venelor hepatice. Sistemul vascular al ficatului este format din doi pediculi: unul aferent (glissonian, portal) al circulaţiei de aport, este alcătuit din *artera hepatică* şi *vena portă.* Acestora li se adaugă *ductele biliare extrahepatice, vasele limfatice* şi *nervii ficatului,* alcătuind toate împreună *pedicului hepatic.* Pediculul eferent, al circulaţiei de întoarcere, este format de *venele hepatice.* Cunoaşterea amănunţită a distribuţiei intrahepatice a celor doi pediculi, a permis individualizarea unor unităţi teritoriale ale parenchimului hepatic, numite **segmente hepatice.**

Segmentarea după *pedicului portal* se bazează pe ramificaţiile venei porte. Pentru această împărţire se consideră trei planuri separatoare sagitale, numite scizuri; acestea sunt de fapt nişte planuri paucivasculare, numai din punct de vedere portal, deoarece pe o parte din lungimea lor se găsesc cele trei vene hepatice principale. Scizura principală (mijlocie) împarte ficatul în doi lobi "reali", unul drept şi altul stâng; scizura dreaptă separă în cadrul lobului drept două segmente, unul anterior şi celălalt posterior; scizura stângă împarte lobul stâng într-un segment medial şi unul lateral. Diviziunea în continuare a fiecărei ramuri din pedicului segmentar, într-un ram superior şi unul inferior, permite subîmpărţirea fiecărui segment în câte un subsegment superior şi altul inferior.

Segmentarea după dispoziţia *pediculului eferent,* se bazează tot pe existenţa

unor planuri paucivasculare, dar din punctul de vedere al afluenţilor venelor hepatice. Aceste planuri împart ficatul în trei sectoare, drept, mijlociu şi stâng, fiecare tributar - ca circulaţie eferentă - câte unei vene hepatice.

Cunoaşterea existenţei segmentelor hepatice - în special a celor bazate pe pediculul portal - a permis realizarea unor intervenţii chirurgicale conservatoare (în tumori, chisturi, abcese, traumatisme), efectuându-se exereze raţionale. limitate la întinderea leziunii (hepatectomii reglate).

Limfaticele ficatului sunt: superficiale şi profunde. Cele *superficiale* se divid în trei grupe: un grup trece prin ligamentul falciform şi prin diafragmă spre nodurile limfatice parasternale, pericardice laterale şi chiar la limfonodurile cervicale laterale profunde inferioare; al doilea grup traversează pars affixa şi diafragma spre nodurile frenice superioare şi mediastinale posterioare; ultimul grup conduce limfa feţei viscerale spre nodurile hepatice (din hil) şi apoi spre cele celiace. *Limfaticele profunde* urmăresc două curente: unul ascendent, ce însoţeşte venele hepatice şi apoi vena cavă inferioară, spre limfonodurile frenice superioare; curentul descendent însoţeşte elementele portale cu destinaţia nodurilor hepatice şi apoi celiace.

Nervii ficatului provin din vagi şi din plexul celiac, formând *plexul hepatic;* la nivelul pedicului hepatic, acesta este dispus în două planuri: plexul hepatic anterior şi respectiv posterior.

Explorarea ficatului se face prin mai multe metode clinice şi paraclinice: inspecţie, palpare, percuţie, examen radiologic, puncţie hepatică (biopsică), scintigrafie hepatică şi ecografie.

Cea mai frecventă **cale de acces** chirurgical asupra ficatului, este cea abdominală; se mai pot utiliza căile transpleuro-diafragmatică dreptă, mixtă abdomino-toracică sau mixtă toraco-lombară.

3.3.2.1.1.2. Căile biliare extrahepatice

Ele cuprind: un canal principal şi un aparat diverticular. Calea biliară principală este formată din *ductul hepatic comun,* continuat cu *ductul coledoc* (adesea descrise împreună sub denumirea de duct hepatocoledoc), care se varsă în duoden; aparatul diverticular este constituit din *vezica biliară* şi *ductul cistic*

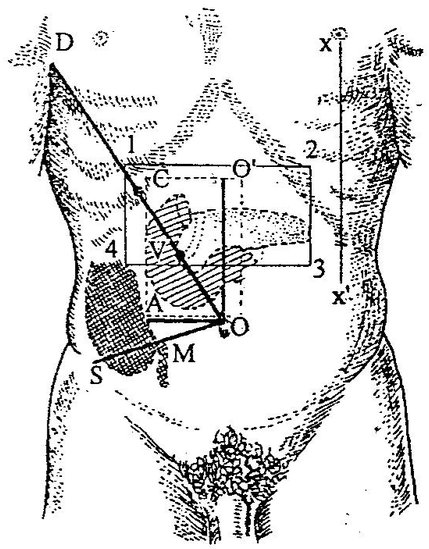

Fig. 32. *Proiecţia unor organe pe peretele abdominal anterior.*
x-x'. Linia mamelonară. - **S.** Spina iliacă antero-superioară. - **O.** Ombilicul. - **O-O'.** Verticala ridicată prin ombilic (mediană). **A-O.** Orizontala dusă prin ombilic. - **O-D.** Linia ombilico-axilară. - **M.** Punctul apendicular (Mac Burney). - **V.** Proiecţia ampulei hepato-pancreatice Vater. - **C.** Punctul cistic. - Regiunea pancreatică **(1, 2, 3, 4)** este delimitată cu linie plină (——). - Regiunea duodenală este delimitată cu linie întreruptă (—).

Partea inițială a acestor căi este **situată** în *recesul hepatorenal* (punga Morison) care face parte din recesurile subhepatice. Recesul hepatorenal este *delimitat - în sus,* de fața viscerală a ficatului - iar *în jos,* de duoden, colonul și mezocolonul transvers, rinichiul și glanda suprarenală din dreapta. Recesul hepatorenal reprezintă o importantă răspântie a etajului supramezocolic. Recesul *comunică* cu bursa omentală, cu șanțul paracolic drept și cu spațiul previsceral, direcții în care se pot propaga colecțiile patologice ale recesului.

Pe peretele abdominal, regiunea căilor biliare poate fi proiectată astfel: *în sus* - un plan care trece prin extremitățile anterioare ale coastelor IX; *în jos* - un plan paralel cu precedentul, dus prin discul intervertebral L_3 - L_4; *medial* - planul mediosagital; *lateral* - planul sagital tangent la marginea laterală a mușchiului drept abdominal din partea dreaptă.

Ductul hepatic comun rezultă prin unirea, la nivelul hilului hepatic, a celor două ducte hepatice, drept și stâng; descinde apoi oblic spre stânga și înapoi, până la unirea cu ductul cistic. Pe toată lungimea sa este cuprins în marginea dreaptă a omentului mic. La origine încrucișează fața anterioară a ramurilor drepte a arterei hepatice și a venei porte; coboară apoi în pedicul hepatic, fiind așezat în dreapta arterei hepatice proprii și înaintea venei porte; pe flancul său drept i se alătură ductul cistic. Cele două ducte merg alăturate și apoi confluează, de cele mai multe ori înapoia primei porțiuni a duodenului.

Un obstacol pe ductul hepatic (de obicei calcul) nu va permite bilei să ajungă în vezica biliară, și va da o retenție de bilă cu vezică de dimensiuni reduse, atrofică; dimpotrivă, dacă obstacolul este pe ductul coledoc, se produce o destindere impresionantă a vezicii (semnul Courvoisier-Terrier).

Ductul coledoc continuă traiectul ductului hepatic, până pe peretele posterior al porțiunii descendente a duodenului, în care se deschide. Spre deosebire de celelalte organe ale căilor biliare, coledocul este în mod secundar retroperitoneal. I se descriu trei porțiuni (când confluența hepato-cistică este înaltă, poate avea și o porțiune supraduodenală). *Porțiunea retroduodenală* vine în raport anterior cu segmentul superior al duodenului, de care este separat prin artera gastroduodenală; înapoi răspunde orificiului omental, iar mai jos, prin intermediul fasciei de coalescență retroduodenopancreatice, (Treitz), venei cave inferioare. Raportul cu orificiul omental permite chirurgului să exploreze coledocul în timpul intervențiilor în această regiune. *Porțiunea retropancreatică* coboară înapoia capului pancreasului; înapoi, prin fascia de coalescență, este în raport cu cava inferioară și cu vena renală dreaptă; este încrucișat posterior sau anterior de arcada arterială duodenopancreatică posterioară. Această porțiune a coledocului este cuprinsă într-o regiune patrulateră (patrulaterul Quénu) delimitată de primele trei porțiuni ale duodenului împreună cu vena portă. Raportul cu fascia de coalescență permite accesul chirurgical asupra sa, prin decolare duodenopancreatică. *Porțiunea intraparietală* a coledocului străbate peretele medial al porțiunii descendente a duodenului și se deschide în acesta, în ampula hepatopancreatică (Vater), împreună cu ductul pancreatic mare.

Ductul cistic unește ductul hepatocoledoc cu vezica biliară. Continuând fără o limită precisă colul vezicii biliare, se îndreaptă în jos, spre stânga și înapoi; coboară în grosimea omentului mic, se alătură flancului drept al ductului hepatic și descind împreună pe o distanță de 10-15 mm. Apoi cele două ducte se unesc, de obicei înapoia primei porțiuni a duodenului, pentru a forma ductul coledoc. Înainte de a se alătura, cele două ducte împreună cu fața viscerală a ficatului, delimitează *triunghiul cistico-hepatic* (Budde), străbătut de artera cistică, raport foarte important în chirurgie.

În cazul inclavării unui calcul în ductul cistic, sau când acesta este ocluzionat datorită altor cauze, vezica biliară se destinde prin acumularea unui lichid clar, mucos, secretat de mucoasa veziculară; se instalează așa-numita hidropizie a vezicii biliare.

Structura celor trei ducte biliare constă dintr-o tunică mucoasă și una fibro-musculară, cu fibrele musculare netede dispuse plexiform. Pe alocuri, fibrele musculare circulare sunt mai numeroase, constituind o serie de sfincter, mai mult sau mai puțin bine dezvoltate. Astfel, în porțiunea terminală a coledocului (preampular) se găsește *sfincterul ductului coledoc (Boyden)*; în jurul ampulei hepatopancreatice se descrie *sfincterul ampulei hepatopancreatice (Oddi)*; mai puțin bine conturate anatomic sunt *sfincterul colului vezicii (Lütkens)* dispus în colul colecistului și în porțiunea inițială a ductului cistic, precum și *sfincterul ductului hepatic comun (Mirizzi)*.

Vezica biliară *(colecistul),* este situată în fosa omonimă de pe fața viscerală a ficatului. *Fundul* său situat anterior, se continuă cu *corpul* și apoi cu *colul,* între aceste segmente nefiind limite nete. *Fundul vezicii* depășește anterior incizura cistică a marginii inferioare a ficatului, punându-se în contact cu peretele abdominal anterior; se proiectează pe acesta în punctul de intersecție al liniei ombilico-axilare drepte cu arcul costal (punctul cistic). *Fața superioară* este slab aderentă de ficat printr-un țesut conjunctiv străbătut de vene porte accesorii; cele două organe pot fi uneori legate printr-un *mezocist. Fața inferioară,* acoperită de peritoneu, vine în raport - în partea sa anterioară - cu colonul transvers, de care poate fi legată printr-un *ligament cistico-colic,* care prelungește marginea dreaptă a omentului mic. Mai înapoi, colecistul acoperă parțial porțiunea descendentă a duodenului. *Colul* nu aderă de ficat, dar este suspendat de acesta printr-o prelungire a omentului mic, prin care trece artera cistică, raport chirurgical de mare importanță; în sus și la stânga colul este în raport cu ramura dreaptă a venei porte.

Structural, vezica biliară este alcătuită, de la exterior spre interior, de tunica seroasă, (peritoneul), pătura subseroasă, tunica musculară și tunica mucoasă.

Irigația arterială a căilor biliare extrahepatice este asigurată de artera hepatică proprie - pentru ductul hepatocoledoc, și de artera cistică - pentru aparatul diverticular. *Venele* cu traiect invers, sunt tributare portei; o parte din sângele vezicii biliare este drenat direct în ficat prin grupul cistic al venelor porte accesorii. *Limfa* este condusă la nodurile hepatice, la nodul cistic și la cel hiatal (foraminal), și apoi la cele celiace. *Nervii* provin din plexul celiac.

Aparatul biliar extrahepatic are o patologie foarte bogată, reprezentată în special de procese inflamatorii (colecistite şi angiocolite) şi litiaze biliare. **Explorarea** se face prin palparea regiunii, prin sondaj duodenal (pentru recoltarea bilei), radiologic cu substanţă de contrast, şi ecografic.

Accesul chirurgical asupra căilor biliare extrahepatice se realizează prin laparotomie. În anumite împrejurări se practică chirurgia laparoscopică.

3.3.2.1.1.3. Stomacul şi esofagul abdominal

STOMACUL este situat în **loja gastrică.** Acesteia i se descriu şase pereţi. *Pereţii superior, posterior* şi *lateral stâng* sunt formaţi de bolta diafragmei; *peretele anterior* de diafragmă şi de peretele abdominal anterior; *peretele inferior* - de colonul transvers şi de mezocolonul său; spre dreapta, loja comunică larg cu loja hepatică.

La exterior, loja gastrică se proiectează între următoarele planuri: *în sus* - planul orizontal care trece prin spaţiul al V-lea intercostal; *în jos* - un plan orizontal dus prin ombilic; *la dreapta* - planul mediosagital; *la stânga* - planul tangent la peretele stâng al toracelui. Dar situaţia stomacului prezintă extrem de numeroase variaţii individuale, datorate: constituţiei individului, vârstei, gradului său de umplere, stării de contracţie sau de relaxare, poziţiei corpului, stării organelor învecinate, presei abdominale şi altor factori.

Forma stomacului este aceea a literei J, cu o porţiune mai lungă verticală şi una mai scurtă, orizontală. Este cuprins între orificiul *cardia* - care-l separă de esofag - şi *orificiul pilloric,* unde se continuă cu duodenul. Stomacului i se mai descriu un *perete anterior* şi *unul posterior,* o margine stângă sau *curbura mare,* o margine dreaptă sau *curbura mică.*

Curbura mare este convexă; ea porneşte de la marginea stângă a esofagului împreună cu care determină formarea *incizurii cardice.* Curbura mare ţine până la *şanţul duodenopiloric*, la nivelul căruia se află *vena prepilorică*, ce marchează limita dintre stomac şi duoden. Deoarece vena este inconstantă, chirurgii au reperul mult mai sigur al consistenţei mai mari a pilorului, dată de prezenţa sfincterului piloric; acesta poate fi uşor perceput prin palpare. Curbura mică este concavă; ea continuă în direcţie verticală, marginea dreaptă a esofagului; la nivelul depresiunii adânci a *incizurii unghiulare*, curbura mică îşi schimbă direcţia, devine orizontală şi se termină la nivelul şanţului duodenopiloric

Organul este **subdivizat** într-o serie de segmente. *Porţiunea verticală,* mai voluminoasă, este separată de cea orizontală printr-un plan oblic, ce trece prin incizura unghiulară a curburii mici şi depresiunea determinată de sfincterul antrului, care este funcţională şi realizată prin contracţia fibrelor musculare oblice ale stomacului. Porţiunea verticală este, la rândul său, subdivizată în: porţiunea cardică, fundul şi corpul stomacului. *Porţiunea cardică,* imprecis delimitată, este situată în imediata vecinătate a cardiei. Planul orizontal trecut prin *incizura cardică* împarte restul porţiunii verticale în *fundul* sau *fornixul stomacului* în partea superioară, şi *corpul stomacului,* situat sub acest plan. *Porţiunea orizontală* sau pilorică a

stomacului, este alcătuită din *antrul pilloric* (vestibulul), uşor dilatat, şi *canalul piloric,* îngust şi cilindric. Separaţia dintre aceste două segmente este destul de imprecisă, dată de un discret şanţ piloric; în sfârşit, *pilorul* - cu o lungime de aproximativ 5 cm - conţine *sfincterul piloric.*

Faţa anterioară a stomacului are o porţiune toracică şi una abdominală. *Porţiunea toracică* răspunde coastelor V-IX din stânga şi spaţiilor intercostale respective. În partea medială este acoperită şi de faţa viscerală a lobului stâng al ficatului.

Sub denumirea de spaţiu semilunar al lui Traube se defineşte în clinică o regiune ca o calotă cu convexitatea în sus şi spre stânga, situată pe partea anterioară a bazei hemitoracelui stâng. Acest spaţiu este delimitat de două linii: a) limita superioară, convexă, are aspectul unui arc, întins între extremitatea anterioară a cartilajului al VIII-lea costal stâng şi extremitatea anterioară a coastei a XI-a stângi, având creştetul la nivelul vârfului inimii; b) limita inferioară, rectilinie, e reprezentată de porţiunea arcului costal stâng cuprinsă între extremităţile liniei convexe. În partea superioară, în dreptul fundului, organul este în raport prin intermediul diafragmei cu pleura şi recesul costodiafragmatic din stânga. *Porţiunea abdominală* a peretelui gastric anterior este împărţită în două zone: una *medială* şi superioară acoperită de ficat; alta *laterală* şi inferioară care vine în raport direct cu peretele abdominal; în clinică această din urmă zonă este denumită *triunghiul lui Labbé.* Latura stângă a triunghiului este formată de arcul costal stâng; marginea dreaptă este dată de marginea inferioară a ficatului; marginea inferioară o formează linia, uşor convexă în jos, ce uneşte extremităţile anterioare ale cartilajului costal IX din dreapta cu cel din stânga (vezi fig. 31.).

Faţa gastrică posterioară formează *peretele anterior al bursei omentale.* Prin intermediul acesteia, stomacul are *raporturi* în special cu organe retroperitoneale: în partea mijlocie, cu direcţie orizontală, se găseşte *corpul pancreasului;* de-a lungul marginii lui superioare trece *artera splenică;* aceasta poate fi erodată de ulcere gastrice posterioare penetrante, dând hemoragii interne mari, uneori mortale. Deasupra pancreasului, stomacul vine în raport cu *polul superior al rinichiului stâng* şi cu *glanda suprarenală stângă;* la stânga şi superior se află *splina.* Dedesubtul pancreasului, stomacul vine în raport cu *mezocolonul transvers,* iar prin intermediul acestuia, cu *flexura duodenojejunală* şi *primele anse jejunale;* aceste din urmă raporturi sunt extrem de importante în chirurgie, pe aici realizându-se gastro-entero-anastomozele transmezocolice posterioare.

Curbura mare dă inserţie în porţiunea sa verticală *ligamentului gastrosplenic,* care conţine vasele scurte ale stomacului şi artera gastro-omentală stângă; în porţiunea sa orizontală, pe curbura mare se prinde *ligamentul gastrocolic;* între foiţele acestuia, la aproximativ 1 cm distanţă de stomac, se găsesc *arcadele vaselor gastro-omentale.*

Curbura mică dă inserţie *omentului mic.* De-a lungul ei se formează cele două arcade arteriale, prin anastomozarea ramurilor provenite din arterele gastrice stângă şi dreaptă. De menţionat că, spre deosebire de curbura mare, aici cele două arcade arteriale au contact direct

cu curbura mică. Prin intermediul vestibulului bursei omentale, curbura mică răspunde aortei, venei cave inferioare, trunchiului celiac şi plexului celiac, situate în *regiunea celiacă* (Luschka).

Fundul stomacului, mulat pe concavitatea diafragmei, vine în raport cu *inima, pleura diafragmatică şi baza plămânului stâng.* Prin reflectarea peritoneului de pe stomac pe diafragmă se formează ligamentul gastro-frenic; o mică porţiune a fornixului este lipsită de peritoneu, venind în raport direct cu stâlpul stâng al diafragmei, la care aderă.

Porţiunea cardică a stomacului este situată profund, în raport cu ficatul. Cardia se proiectează posterior pe vertebra T_{11}, iar anterior la nivelul articulaţiei cartilajului costal VII stâng cu sternul.

În anatomia topografică şi în chirurgie, porţiunea cardică a stomacului şi esofagul abdominal sunt adesea confundate. Din acest motiv ultimul segment al esofagului este descris în cadrul regiunii topografice a stomacului.

Esofagul abdominal în lungime de 2-3 cm, are următoarele **raporturi:** *anterior* - cu trunchiul vagal anterior şi cu ficatul; *posterior* - cu trunchiul vagal posterior, stâlpii diafragmei şi aorta abdominală; *la dreapta* - cu lobul caudat; *la stânga* - cu fundul stomacului. Peritoneul îi acoperă faţa anterioară şi marginile.

Orificiul piloric este şi el *profund aşezat.* Se *proiectează* - atunci când stomacul este gol - pe linia mediană, la 2-3 cm deasupra ombilicului, iar posterior pe vertebrele L_1 sau L_2. Când stomacul este umplut moderat, orificiul se deplasează spre dreapta şi se va găsi aproximativ la 3-4 cm spre dreapta ombilicului; iar în caz de umplere maximă, pilorul poate ajunge până la 7 cm la dreapta liniei mediane.

Ca **structură** peretele gastric este alcătuit, de la exterior spre interior, din patru tunici; 1) tunica seroasă este formată de peritoneu; 2) stratul subseros; 3) tunica musculară este alcătuită din trei planuri de fibre musculare netede - unul superficial, longitudinal, unul mijlociu cu fibre circulare şi un plan profund cu fibre oblice; prin îngroşarea fibrelor circulare în regiunea pilorului se formează *sfincterul piloric*; 4) stratul submucos şi 5) tunica mucoasă cu numeroase glande (cardiale, gastrice propriu-zise - principale - şi pilorice).

Irigaţia *arterială* a stomacului este realizată prin cele trei ramuri ale trunchiului celiac. *Artera gastrică stângă* abordează stomacul la nivelul porţiunii sale cardice şi apoi coboară de-a lungul curburii mici, dând două ramuri anastomozate în plin canal cu ramurile *gastricei drepte,* provenită din artera hepatică. *Gastro-omentala stângă,* ramură a arterei splenice, formează împreună cu gastro-omentala dreaptă din gastroduodenală, arcada curburii mari. *Arterele gastrice scurte,* ramuri ale splenicei, irigă fundul stomacului. De menţionat că regiunea curburii mici este mai slab vascularizată. De asemenea, pe faţa anterioară a stomacului, între teritoriile celor două arcade, se găseşte o zonă îngustă, practic avasculară: este aria gastrotomiei.

Venele stomacului corespund în general dispoziţiei arterelor şi sunt tributare venei porte. În teritoriul joncţiunii esofago-gastrice se realizează *anastomoze porto-cave,* între venele esofagiene - tributare cavei superioare - şi afluenţii gastricei stângi - tributară portei. De asemenea, la nivelul porţiunii extraperitoneale a fundului gastric, se găsesc anastomoze porto-cave (sistemul venelor extraperitoneale Retzius).

În *drenajul limfatic* al stomacului se disting patru arii.

a) Aria cea mai întinsă, care cuprinde regiunea curburii mici şi cea mai mare parte a corpului şi fundului, este tributară *nodurilor limfatice gastrice stângi* (înşirate de-a lungul arterei omonime).

b) Limfaticele părţii inferioare a corpului şi a celei mai mari părţi a porţiunii pilorice, sunt drenate spre *nodurile gastro-omentale drepte* (situate de-a lungul arterei omonime) şi spre *nodurile sub-pilorice* sau *pilorice inferioare* (situate sub prima porţiune a duodenului).

c) Aria care cuprinde zona învecinată a segmentului vertical al marii curburi, trimite limfa la *nodurile gastro-omentale stângi* şi la cele *pancreatice superioare* (acestea din urmă înşiratc de-a lungul arterei splenice).

d) Aria a patra, cea mai mică, incluzând zona învecinată segmentului orizontal al curburii mici şi o parte a porţiunii pilorice, sunt drenate spre *grupurile gastric drept* şi *suprapiloric* sau *piloric superior* de limfonoduri. Aceste două ultime grupuri sunt în relaţie cu nodurile hepatice; datorită acestui fapt este posibilă scurgerea limfei prin diafragmă, spre nodurile limfatice mediastinale anterioare şi supraclaviculare. Aşa se explică adenopatia supraclaviculară în cancerul gastric (semnul Virchow-Troisier). Drenajul final al limfei se realizează însă în special spre nodurile celiace. În jurul locului de vărsare a esofagului în stomac, se găseşte *inelul limfatic al cardiei*; acesta este alcătuit din vase şi din mici noduri limfatice, care drenează limfa acestei zone. Eferenţele ajung tot la limfonodurile celiace.

Inervaţia stomacului este dată de ramuri vagale şi alc plexului celiac.

Stomacul poate fi interesat de numeroase afecţiuni, cele mai frecvente fiind gastritele, boala ulceroasă şi cancerul gastric, cu localizarea cea mai frecventă în regiunea antropilorică şi a micii curburi: cancerul şi ulcerul piloric pot duce la stenoze pilorice.

Explorarea stomacului se face prin metode clinice şi paraclinice: palpare, percuţie, gastroscopie, sondaj gastric, radioscopic şi radiografie cu pastă baritată; ecografie. **Intervenţiile chirurgicale** vizând ulcerul sau cancerul, sunt numeroase; dintre acestea gastro-entero-anastomoza şi rezecţia gastrică sunt cele mai frecvente.

3.3.2.1.1.4. Splina

Organ hemolimfatic, splina este **situată** în *loja splenică.* Aceasta este delimitată astfel: *lateral, înapoi* şi *superior* de diafragmă; *în jos* - de mezocolonul transvers şi de ligamentul frenicocolic (sustentaculum lienis). Loja comunică larg în partea *medială* cu loja gastrică; *anterior,* ea este de asemenea deschisă, comunicând cu marea cavitate peritoneală printr-un spaţiu delimitat între curbura mare a stomacului şi peretele lateral al abdomenului. În condiţii normale, splina nu poate fi palpată; în splenomegalie, marginea sa superioară se insinuează în acest spaţiu şi devine palpabilă.

Forma splinei a fost asemănată cu cea a unei felii de portocală.

Splina se **proiectează** în întregime pe peretele toracic (vezi fig. 31). Aria de proiecție este ovală, cu axul lung de 6-8 cm, oblic, corespunzător direcției coastei a X-a; înălțimea ariei ajunge superior - la coasta IX-a, iar inferior - la a XI-a. Aria de proiecție se modifică însă permanent, în raport cu mișcările diafragmei în timpul respirației.

Splina are o serie de **raporturi.** *Fața diafragmatică,* convexă și netedă, se mulează pe diafragmă, prin intermediul căreia are raporturi cu plămânul și pleura stângă.

Fața viscerală prezintă *hilul* splinei. Înaintea acestuia vine în raport cu stomacul; înapoia hilului răspunde, în partea superioară rinichiului și glandei suprarenale stângi, iar în partea inferioară flexurii colice stângi. La nivelul hilului, peritoneul visceral se reflectă pe vase, pentru a forma cele două formațiuni peritoneale ale splinei, *ligamentele splenicorenal* (frenicolienal) și *gastrosplenic* (gastrolienal). Când coada pancreasului este lungă, poate ajunge până în vecinătatea hilului splenic, între foițele ligamentului splenicorenal.

Marginea superioară a splinei, ascuțită și crenelată, vine în raport cu marea curbură a stomacului. *Marginea inferioară,* rotunjită, răspunde rinichiului. *Extremitatea posterioară* este în raport cu diafragma, iar cea *inferioară* repauzează pe ligamentul frenicocolic, ce o separă de flexura stângă a colonului.

În **structura** splinei deosebim: 1) tunica seroasă; 2) o *capsulă fibro-conjunctivă* care conține și fibre musculare netede, și 3) *pulpa splenică*. Aceasta din urmă are două componente: *pulpa roșie*, constituentul principal al țesutului splenic și pulpa albă.

Vascularizația arterială este realizată de *artera splenică*, ce soseşte în grosimea ligamentului splenicorenal; înainte de a ajunge la hil, se împarte în 5-6 ramuri ce pătrund în organ. *Venele,* părăsind hilul, se unesc pentru a constitui vena splenică, afluent al portei. *Limfaticele* sunt tributare nodurilor splenice din hilul organului, de unde limfa este drenată de nodurile celiace. Inervația splinei provine din plexul celiac.

Accesul chirurgical asupra organului se face pe cale abdominală anterioară. Splenectomia este indicată într-o serie întreagă de cazuri: rupturi traumatice, torsiunea splinei, icterul hemolitic congenital, chisturile, abcesele și tumorile splinei, unele cazuri de hipertensiune portală, etc. Este în general bine suportată.

3.3.2.1.1.5. Duodenul

Prima porțiune a intestinului subțire **se întinde** de la orificiul piloric până la flexura duodenojejunală. În traiectul său, duodenul descrie un cadru în care este cuprins capul pancreasului. Relația strânsă dintre cele două organe se datorește și deschiderii ductelor pancreatice în duoden, precum și irigației comune; de asemenea, ambele organe sunt secundar retroperitoneale. Amândouă sunt intersectate de inserția mezocolonului transvers, astfel încât ele corespund atât etajului supramezocolic, cât și celui submezocolic (rațiunile pentru care ambele sunt descrise ca aparținând organelor intraperitoneale ale etajului supramezocolic, au fost expuse anterior). Astfel *duodenul și pancreasul realizează o adevărată simbioză din punct de vedere* anatomic, fiziologic și al patologiei.

Proiecția la suprafața peretelui abdominal se face în zona ombilicală și are

următoarele delimitări: *în sus*, planul orizontal ce trece prin extremitățile anterioare ale coastelor VIII; *în jos* - planul orizontal care trece prin ombilic; *la stânga* - planul sagital dus la două laturi de deget în stânga liniei mediane; *la dreapta* - planul sagital ce trece 3-4 laturi de deget în dreapta liniei mediane.

Duodenului i se descriu patru porțiuni.

Porțiunea superioară se îndreaptă ușor oblic în sus, spre dreapta și înapoi, din dreptul primei vertebre lombare până la colul vezicii biliare, unde coteşte brusc formând *flexura duodenală superioară.* Jumătatea medială a acestei porțiuni este intraperitoneală. *Fața anterioară* a segmentului duodenal superior vine în raport cu ficatul și cu colul vezicii biliare. Aceasta explică aderențele dintre cele două organe în colecistite și posibilitatea eliminării în duoden a unor calculi biliari. Perforarea unui ulcer duodenal localizat la acest nivel, poate determina o peritonită gravă. *Înapoi,* prima porțiune a duodenului este încrucișată perpendicular de ductul coledoc, de vena portă și de artera gastroduodenală. Un ulcer perforat al acestei fețe poate eroda vasele, dând hemoragii redutabile. *Fața superioară* ia parte la delimitarea orificiului omental al bursei omentale; pe ea se inseră omentul mic. *În jos* - vine în raport cu capul pancreasului.

Porțiunea descendentă a duodenului coboară pe flancul drept al vertebrelor L_2 și L_3, până la extremitatea inferioară a rinichiului drept, unde se cudează din nou formând *flexura duodenală inferioară.* Ca și următoarele porțiuni, segmentul descendent al duodenului este retroperitoneal, realizându-și raporturile posterioare prin intermediul *fasciei de coalescență retroduodenopancreatice* (Treitz). *Fața sa posterioară* contractă raporturi cu rinichiul drept, cu pedicului renal drept și cu vena cavă inferioară. *Fața anterioară* este încrucișată de mezocolonul transvers; deasupra acestuia vine în raport cu ficatul și cu vezica biliară. Submezocolic este acoperită de anse jejunale. *Fața stângă* este în contact cu capul pancreatic și cu ductele excretoare ale ficatului și pancreasului, care pătrund în peretele său. *Fața dreaptă* vine în raport cu ficatul și cu colonul ascendent.

Portiunea orizontală a duodenului trece peste coloana vertebrală, încrucișează vena cavă inferioară și aorta, și ajunge până pe flancul stâng al vertebrei L_3, aici coteşte din nou. *Anterior* este intersectată de inserția mezenterului și de vasele mezenterice superioare; *în sus,* este în raport cu capul pancreasului, iar *în jos,* cu intestinul mezenterial.

Porțiunea ascendentă a duodenului urcă până pe flancul stâng al vertebrei L_2, unde formează *flexura duodenojejunală.* Ambele segmente vin în raport anterior, prin intermediul mezocolonului transvers și al bursei omentale, cu fața posterioară a stomacului.

Structura duodenului va fi prezentată împreună cu cea a jejunileonului.

Irigația duodenului este furnizată de *două artere pancreaticoduodenale superioare* din gastroduodenală, și respectiv *două artere pancreaticoduodenale inferioare* din mezenterica superioară; acestea se anastomozează între ele formând două arcade în jurul capului pancreasului. *Venele pancreaticoduodenale,* cu traiect asemănător arterelor, se varsă fie în vena mezenterică superioară, fie direct în vena portă. *Vasele limfatice* se îndreaptă spre nodurile

pancreaticoduodenale, hepatice şi celiace. *Inervaţia* duodenului este sub dependenţa plexului celiac.

Explorarea organului se face prin palpare, tubaj duodenal şi prin examen radiologic.

3.3.2.1.1.6. Pancreasul

Cea de a doua mare glandă anexată tubului digestiv, este în acelaşi timp şi o importantă glandă endocrină. Alungit transversal, organul - asemănat cu un ciocan sau cu un cârlig - are relatii foarte strânse anatomice, functionale şi clinice cu duodenul, motiv pentru care ele sunt adesea considerate împreună sub denumirea de *duodeno-pancreas*.

Pancreasului i se descriu un cap, un col, corpul şi coada. Organul este în întregime secundar retroperitoneal.

Capul pancreasului este cuprins în concavitatea potcoavei duodenale, de care aderă strâns prin tracturi conjunctive. El trimite în jos şi spre stânga o prelungire, *procesul uncinat*.

Faţa anterioară a capului este *intersectată de inserţia mezocolonului transvers*. Deasupra acestuia vine în raport, prin intermediul vestibulului bursei omentale, cu porţiunea pilorică a stomacului; dedesubtul mezocolonului este acoperit de colonul transvers şi de anse jejunale. Peste procesul uncinat trec vasele mezenterice superioare. Posterior, capul pancreasului răspunde venei cave inferioare şi pedicului renal drept. Tumori ale capului pancreasului pot comprima vena cavă producând edeme ale membrelor inferioare şi ascită. Cel mai important raport este cel cu porţiunea retropancreatică a ductului coledoc. Acesta explică icterul prin retenţie biliară în pancreatitele cronice şi în cancerul capului de pancreas.

Colul pancreasului este delimitat între două incizuri. În cea superioară se găseşte prima porţiune a duodenului şi cotul arterei hepatice, din care pleacă artera gastroduodenală. Prin incizura inferioară trec vasele mezenterice superioare. Colul este acoperit *anterior* de porţiunea pilorică a stomacului, prin intermediul vestibulului bursei omentale. Pe *faţa posterioară* a colului are loc confluenta trunchiului mezenterico-splenic cu vena mezenterică superioară, pentru a forma vena porta.

Corpul pancreasului are următoarele raporturi: *anterior* - prin intermediul peritoneului bursei omentale, cu faţa posterioară a stomacului. Un ulcer al peretelui gastric posterior poate determina aderenţe între cele două organe şi poate penetra în glandă; de asemenea poate eroda artera splenică. *Faţa posterioară* - are relaţii, de la dreapta spre stânga, cu: aorta şi originea arterei mezenterice superioare; cu vena renală stângă şi rinichiul stâng; cu vena splenică ce însoţeşte artera omonimă şi se uneşte aici cu mezenterica inferioară; cu grupul limfonodurilor pancreatice superioare. Prin intermediul acestor formaţiuni, pancreasul trece peste coloana lombară şi stâlpul stâng al diafragmei. Aceste raporturi indică pericolul abordului chirurgical pe cale posterioară, lombară, a pancreasului. *Inferior* - prin peritoneul parietal al marii cavităţi, este în raport cu flexura duodenojejunală şi cu ansele jejunale superioare. De-a lungul *marginii anterioare* a pancreasului trece inserţia mezocolonului transvers. Deasupra *marginii superioare* a organului se găseşte trunchiul celiac şi originea celor trei

ramuri ale acestuia, incluse în ţesătura plexului celiac. Raporturile cu acest plex explică durerile violente epigastrice care apar în pancreatita hemoragică.

Coada pancreasului se îndreaptă spre hilul splinei. Când este mai lungă, poate ajunge până la hil împreună cu vasele splenice, cuprinse între foiţele ligamentului splenicorenal. Aceste relaţii apropiate între pancreas şi splină trebuie avute în vedere în splenectomii, deoarece o ligatură plasată "în masă" pe vasele splenice, poate include şi coada pancreasului.

Structură. Pancreasul este o glandă mixtă, cu secreţie exo- şi endocrină.

Componenta endocrină a pancreasului (insulele Langerhans) este răspândită difuz în *ţesutul exocrin*, care este alcătuit din acini glandulari ce secretă sucul pancreatic. Acesta este condus prin *ductul pancreatic principal* (Wirsung) şi *cel accesor* (Santorini), ambele vărsându-se în porţiunea descendentă a duodenului. Ductul principal se alătură ductului coledoc şi se deschid împreună în *ampula hepatopancreatică* (Vater). Aceasta, la rândul ei, se deschide printr-un orificiu situat pe *papila mare a duodenului*. Acest orificiu corespunde *punctului pancreatic*, situat pe linia ombilico-axilară, la 5-7 cm de ombilic. În pancreatitele cronice, compresiunea în acest punct este dureroasă.

Irigaţia şi inervaţia

Arterele pancreasului provin din mai multe surse: capul este irigat împreună cu duodenul prin ramurile *arcadelor pancreaticoduodenale* (menţionate la duoden); corpul şi coada primesc numeroase ramuri mici din artera splenică, precum şi *arterele pancreatică dorsală, pancreatică mare* şi *cele ale cozii pancreasului*, provenite din aceeaşi sursă.

Venele au în general aceeaşi dispoziţie cu arterele, conducând sângele, prin venele splenică şi mezenterice în vena portă.

Limfa este drenată spre următoarele noduri: splenice - din hilul splinei (de la coadă şi corp); pancreatice superioare - situate de-a lungul vaselor splenice, şi pancreatice inferioare aşezate pe marginea inferioară a pancreasului (de la corp); pancreaticoduodenale - dispuse între capul pancreasului şi potcoava duodenală (de la cap). Următoarea staţie este reprezentată de limfonodurile celiace.

Nervii pancreasului vin din plexul celiac.

Explorarea clinică a pancreasului furnizează puţine date. Examenul obişnuit este cel funcţional, de laborator. Date preţioase furnizează ecografia şi mai ales tomografia computerizată.

Principala cale de **acces chirurgical** este laparotomia supraombilicală şi apoi prin bursa omentală.

3.3.2.1.2. Etajul submezocolic

Etajul inframezocolic conţine exclusiv organe ale aparatului digestiv. Datorită peretelui abdominal antero-lateral moale, aceste organe sunt uşor explorabile prin palpare şi uşor accesibile chirurgical.

3.3.2.1.2.1. Jejunileonul

Porţiunea liberă, mobilă, mezenterială a intestinului subţire, este cuprinsă între flexura duodenojejunală şi valva ileocecală. Este legată de peretele abdominal posterior prin mezenter.

Jejunileonul, în lungime de 5-6 m, ocupă cea mai mare parte a etajului submezocolic, pătrunzând și în pelvis; cea mai mare parte a sa este însă cuprinsă în jumătatea stângă a cavității abdominale. El descrie un număr de 14-16 *anse*, primele fiind dispuse orizontal, acoperindu-se parțial unele pe altele; următoarele anse sunt așezate vertical; ultima ansă a ileonului este din nou orizontală.

Ansele jejunileale sunt acoperite uneori parțial de colonul transvers care coboară în ghirlandă peste ele, dar mai ales de omentul mare, care le separă de peretele abdominal anterior. *Posterior,* intestinul subțire vine în raport - prin intermediul peritoneului parietal - cu peretele abdominal posterior (coloana vertebrală, mușchii pătrat al lombelor și iliopsoas) și cu organele retroperitoneale: porțiunile submezocolice ale duodenului, pancreasului și rinichilor, cu ureterele și vasele mari. De asemenea, jejunileonul acoperă cecul, colonul ascendent, colonul descendent (mai ales) și ansa iliacă a colonului sigmoidian, atunci când acestea sunt goale de conținut. Ansele jejunale vin în raport *superior* cu mezocolonul transvers. *Lateral* ele vin în contact cu pereții abdominali laterali. Ansele ileale care descind *în pelvis* vin în raport anterior cu vezica urinară, posterior cu rectul, inferior cu ansa pelviană a colonului sigmoidian, iar la femeie, și cu fața intestinală a uterului și cu anexele sale.

Structura intestinului subțire constă din suprapunerea, de la exterior spre interior, a următoarelor straturi: 1) tunica seroasă, peritoneul (la duoden este prezentă ca o tunică completă doar în prima jumătate a porțiunii superioare, în rest peritoneul acoperă numai fața anterioară a organului); 2) pătura subseroasa; 3) tunica musculară, dispusă într-un strat superficial, longitudinal și unul profund, circular; 4) pătura submucoasă; 5) tunica mucoasă. Aceasta din urmă prezintă plicele circulare Kerkring și vilozități intestinale. Mucoasa este dotată cu glande intestinale Lieberkühn și formațiuni limfoide (foliculi limfatici agregați sau plăcile Peyer).

Prezența anselor intestinale în fosele iliace explică posibilitatea angajării lor prin peretele posterior al canalului inghinal, pentru a da naștere herniilor inghinale, sau prin inelul femural, pentru a da hernii femurale. Prezența anselor ileale în bazin, explică - mai ales la femeie - posibilitatea formării unor aderențe între ele și organele pelviene (uter, anexe) consecutive unor inflamații sau unor intervenții chirurgicale.

Irigația *arterială* a jejunileonului provine din *mezenterica superioară.* Aceasta, după ce a depășit porțiunea a treia a duodenului, pătrunde între cele două foițe ale mezenterului și coboară oblic spre dreapta, descriind o curbă cu convexitatea spre stânga. Din această convexitate se desprind 12-18 *artere jejunale* și *ileale;* prin ramificări și anastomozări succesive, acestea formează o serie de arcade vasculare primare, secundare, apoi terțiare și cuaternare; numărul arcadelor depinde de înălțimea mezenterului. Din ultimele arcade, se desprind *arteriolele drepte* (Dwight) care irigă intestinul.

Venele jejunileale, cu dispoziție asemănătoare arterelor, sunt afluente ale *venei mezenterice superioare.*

Limfaticele jejunileonului *(chilifere),* pornind de la marginea mezenterică

a intestinului, străbat succesiv numeroase *limfonoduri mezenterice,* situate în grosimea mezenterului, precum și *limfonodurile ileocolice*, așezate de-a lungul arterei omonime. De la aceste grupe, limfa este colectată de nodurile celiace și apoi prin trunchiurile intestinale ajunge la *cisterna chilului.*

Inervația intestinului mezenterial provine din plexul celiac, prin intermediul plexului mezenteric superior.

Deoarece conținutul intestinal este septic, perforațiile intestinale cauzate de plăgi abdominale sau chiar de traumatisme cu peretele abdominal închis, produc peritonite, adeseori foarte grave. Ocluzia intestinală, prin sistarea circulației sângvine, poate determina apariția de necroze și perforații, cu revărsare de conținut intestinal în cavitatea peritoneală și deci peritonite grave.

Explorarea jejunileonului se face prin palpare, auscultație și examen radiologic cu substanță de contrast. **Accesul chirurgical** este ușor, prin peretele abdominal anterior.

3.3.2.1.2.2. Cecul și apendicele vermiform

Cecul și apendicele vermiform se găsesc împreună în regiunea ceco-apendiculară.

Cele două organe sunt **situate** de obicei în fosa iliacă dreaptă (70-80% dintre cazuri). Uneori (20-30%) ele pot avea o poziție joasă, pelviană, putând coborî la bărbat până în excavația rectovezicală, sau la femeie în excavația rectouterină. Mai rar se pot găsi în poziție înaltă (1-2%), când se află în regiunea lombară sau chiar subhepatic. Apendicele poate avea față de cec, diferite poziții: după Testut - Lafforgue, cel mai frecvent se întâlnește *apendicele descendent,* așezat medial de cec și coborând cu vârful până la strâmtoarea superioară a pelvisului (42%); *apendicele extern* (26%) coboară înapoia vârfului cecului; *apendicele intern* (17%) se îndreaptă medial, paralel cu ultima ansă ileală; *apendicele retrocecal* (13%) se insinuează în sus, înapoia cecului și chiar a colonului ascendent. Frecvența diferitelor poziții variază însă foarte mult după diverși autori. Oricare ar fi direcția apendicelui, punctul lui de implantare în cec este întotdeauna pe fața postero-medială a acestuia, în punctul de întâlnire a celor trei tenii musculare cecale, la 2-3 cm sub deschiderea ileonului.

Raporturile cecului sunt următoarele: *Fața anterioară* - atunci când organul este plin - răspunde direct peretelui abdominal anterior; când este gol, ultimele anse ileale alunecă înaintea sa. *Fața posterioară* - vine în raport cu peritoneul parietal (când cecul este liber) și, prin acesta, cu mușchiul iliac; peste mușchi trece nervul cutanat femural lateral (de unde posibilele dureri iradiate în partea supero-laterală a coapsei în afecțiunile cecale), și mai medial, nervul femural (explicând durerile iradiate în partea supero-medială a coapsei în apendicită). Cecul însă poate fi fixat pe peretele posterior al fosei iliace prin fascia de coalescență retrocolică (Toldt) prelungită până la acest nivel, sau poate prezenta un mezocec posterior. *Fața laterală,* răspunde mușchiului iliac, iar cea *medială*, ultimelor anse ileale. *Extremitatea inferioară* (fundul cecal), se găsește în unghiul diedru format de întâlnirea peretelui abdominal anterior cu fascia

iliacă. *Extremitatea superioară* - se continuă cu colonul ascendent. Apendicele vermiform este legat de cec şi de ultima ansă ileală prin *mezoapendice*; marginea liberă a acestuia conţine artera apendiculară.

Raporturile apendicelui sunt, în general, aceleaşi cu ale cecului. În poziţie joasă, cele două organe descind în pelvis, intrând în raport cu organele pelviene (vezică urinară, rect, uter, anexe). În acest caz, apendicele repauzează pe muşchiul psoas; apendicita poate cointeresa psoasul (psoita), când flexiunea coapsei devine dureroasă (semnul lui Blumberg). Vârful apendicelui poate veni în contact cu vasele iliace externe şi cu vasele genitale, de unde posibilitatea unor flebite în cazul apendicitelor.

Irigaţia şi inervaţia

Arterele celor două organe provin din ileocolică (ramură a mezentericei superioare). Ea emite: *artera cecală anterioară*, care trece prinplica cecală la faţa anterioară a cecului; *artera cecală posterioară* trece înapoia locului de vărsare a ileonului în cec la faţa posterioară a cecului, şi *artera apendiculară*, care coboară înapoia ileonului, apoi prin marginea liberă a mezoapendicelui. *Venele* sunt satelite ale arterelor şi afluente ale venei ileocolice.

Limfaticele cecoapendiculare formează trei grupuri, care drenează limfa de-a lungul celor trei artere, spre *nodurile prececale, retrocecale* şi *apendiculare*, de unde este colectată la limfonodurile ileocolice şi apoi mezenterice superioare.

Inervaţia este furnizată prin plexurile periarteriale, de către fibrele vegetative provenite din plexul celiac.

Explorarea cecului şi apendicelui se face prin palpare şi prin examen radiologic cu pastă baritată. În apendicită, compresiunea în punctul Mac Burney (situat la mijlocul liniei ce uneşte ombilicul cu spina iliacă anterosuperioară dreaptă) sau în punctul lui Lanz (situat la unirea treimii drepte cu cea mijlocie ale liniei ce uneşte cele două spine iliace antero-superioare), devin dureroase; aceste puncte corespund proiecţiei cutanate a sensibilităţii apendiculare (fig. 33).

Calea de acces chirurgical asupra regiunii ceco-apendiculare este prin laparotomie iliacă dreaptă.

3.3.2.1.2.3. Colonul

Colonul, prin cele patru segmente ale sale, ascendent, transvers, descendent şi sigmoidian, formează un cadru în jurul masei anselor jejunileale. Colonul ascendent, cel descendent şi prima porţiune a sigmei sunt fixate la peretele posterior al abdomenului, de către fascia de coalescenţă retrocolică (Toldt). Colonul transvers şi cea mai mare parte a colonului sigmoidian se bucură de mobilitate, aceste segmente prezentând câte un mezocolon.

Ca şi configuraţie exterioară, colonul are trei caracteristici esenţiale: prezenţa celor *trei tenii, haustrele*, separate prin şanţuri adânci, şi *apendicele epiploice* sau omentale (ciucuri epiploici).

a) Colonul ascendent se întinde de la planul orizontal tangent la creasta iliacă (unde continuă cecul), până la planul orizontal trecut prin intersecţia coastei a X-a cu linia medioaxilară, unde întâlneşte faţa viscerală a ficatului şi se formează flexura colică dreaptă. Colonul ascendent are următoarele raporturi: *înapoi*, prin intermediul fasciei de coalescenţă, repauzează pe fasciile muşchilor iliac şi pătrat al lombelor. Colonul este acoperit pe feţele sale laterală, anterioară şi medială de peritoneu. *Anterior*, vine în raport cu ansele intestinului subţire; când este destins de conţinutul său, se pune în raport direct cu peretele abdominal anterior. *Lateral*, formează cu peretele lateral al abdomenului, şanţul paracolic drept, în care se pot insinua anse intestinale; *faţa medială* este în raport cu intestinul mezenterial.

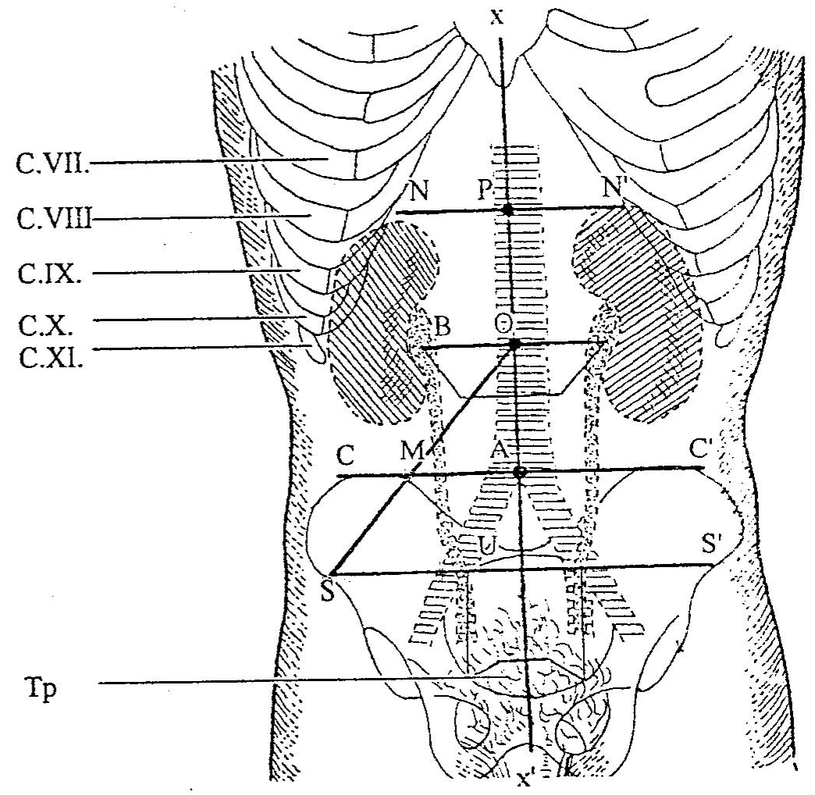

Fig. 33. *Repere topografice pe peretele abdominal anterior.*
x-x'. Linia mediană. - **S-S'.** Linia biiliacă superioară. - **C-C'.** Linia bicretă. - **N-N'.** Linia care uneşte extremităţile anterioare ale cartilajelor costale IX. - **B.** Punctul ureteral superior (Bazy). - **M.** Punctul apendicular (Mac Burney). - **U.** Punctul ureteral mijlociu. - **C.VII, C.VIII, C.IX, C.X, C.XI.** Coastele şi cartilajele costale. - **O.** Ombilicul. - **Tp.** Tuberculul pubian. - **P.** Punctul solar. - **A.** Punctul aortic.

b) Flexura colică dreaptă (hepatică) este ascunsă sub grilajul costal. *Faţa sa posterioară* răspunde rinichiului drept şi porţiunii descendente a duodenului. *Faţa anterioară* vine în raport cu faţa viscerală a lobului hepatic drept. Datorită aderenţelor ce se pot forma la acest nivel, un abces hepatic se poate elimina în colon.

c) Colonul transvers are un traiect arcuat cu concavitatea superioară; punctul său cel mai decliv se găseşte pe linia mediană, puţin deasupra ombilicului, dar poate coborî chiar până la simfiza pubiană, în funcţie de lungimea mezocolonului.

Segmentul drept al colonului transvers, până în dreptul vaselor mezenterice superioare, are o mobilitate mai

redusă, datorită mezoului său foarte scurt.

Colonul transvers vine în raport *anterior* - cu peretele abdominal; pe fața sa anterioară se inseră *omentul mare,* semn distinctiv important pentru identificarea sa. *În sus* - segmentul drept al colonului transvers este în raport cu ficatul şi cu vezica biliară. O colecistită flegmonoasă, prin erodarea pereților celor două organe, se poate evacua - ca şi un calcul biliar, de altfel - în colonul transvers. În rest, colonul transvers urmează curbura mare a stomacului, de care este legat prin *ligamentul gastrocolic. Înapoi* - segmentul său drept încrucişează a doua porțiune a duodenului şi apoi se aplică peste ansele intestinului subțire.

d) Flexura colică stângă (splenică) este situată mai sus şi mai profund decât cea dreaptă. *Înapoi* - vine în raport cu rinichiul şi glanda suprarenală stângă, iar mai sus cu splina.

e) Colonul descendent coboară până în dreptul crestei iliace. Prin intermediul fasciei de coalescență retrocolice, *fața posterioară* răspunde marginii laterale a rinichiului stâng şi mușchiului pătrat al lombelor; ea este încrucişată de nervul şi vasele subcostale, de nervii iliohipogastric şi ilioinghinal. *Fețele medială, anterioară* şi *laterală*, acoperite de peritoneu, vin în raport cu ansele jejunale.

f) Colonul sigmoidian (sigma, colonul iliopelvian) se întinde între creasta iliacă şi vertebra S_3, unde se continuă cu rectul. I se descriu două segmente sau anse, iliacă şi pelviană.

Porțiunea iliacă este localizată în fosa iliacă stângă şi este fixă (în 90% dintre cazuri), neavând un mezou. Coboară pe mușchiul iliac, încrucişează vasele iliace externe, vasele genitale şi nervul genitofemural, până la marginea laterală a psoasului stâng. Când colonul este plin, vine în raport cu peretele abdominal anterior; când e gol, este acoperit de ansele intestinului subțire. Această porțiune reprezintă locul de predilecție pentru efectuarea anusului contra naturii.

Porțiunea pelviană este mai lungă şi mobilă, datorită prezenței *mezocolonului sigmoidian.* Ansa descrie o buclă a cărei mobilitate este în funcție de lungimea mezocolonului. Vine în raport, *în jos şi înainte* - cu vezica urinară la bărbat, cu uterul şi cu anexele sale la femeie; *înapoi* este în contact cu ampula rectală; *în sus* cu ansele ileale; *în jos* - poate coborî în excavația rectovezicală la bărbat, respectiv rectouterină la femeie. Când vezica urinară sau rectul sunt pline, sau când uterul este mult mărit în volum, ansa pelviană poate fi împinsă în abdomen, ajungând în contact cu cecul şi apendicele; de aici, posibilitatea instalării unor fistule ceco-sigmoidiene după apendicite. Ultima porțiune a ansei pelviene este mai îngustă, aproape verticală şi cu mobilitate mai redusă (segmentul recto-sigmoidian). Aici se localizează stricturile congenitale şi mai ales cancerul.

În structura colonului întâlnim aceleaşi componente ca şi la intestinul subțire: peritoneul, stratul subseros, musculara, tunica submucoasă şi mucoasă. De menționat doar următoarele: fibrele musculare longitudinale sunt condensate aproape în totalitate, în cele trei tenii, prezente începând de la cec şi inclusiv la nivelul colonului descendent;

la nivelul colonului sigmoidian, ele se reduc la două tenii, cu tendință de lărgire; mucoasa intestinului gros este lipsită de vilozități intestinale.

Irigația *arterială* a colonului provine din cele două artere mezenterice: artera mezenterică superioară prin *ramurile ileocolică* şi *colicele dreaptă* şi *mijlocie*; artera mezenterică inferioară prin *colica stângă* şi *arterele sigmoidiene.* În apropierea cadrului colic, aceste artere se anastomozează între ele şi dau naştere arcadelor paracolice, din care pornesc arterele drepte, ce abordează colonul. *Venele* însoțesc în general arterele omonime şi se varsă în cele două vene mezenterice.

Vasele limfatice se îndreaptă spre nodurile paracolice, iar de aici, spre grupurile ileocolice, prececale, retrocecale, apendiculare,mezocolice şi sigmoidiene, înşirate de-a lungul diferitelor segmente ale colonului. Limfa colonului ascendent şi transvers este colectată apoi la limfonodurile mezenterice superioare; cea a celorlalte segmente, la nodurile mezenterice inferioare. Stația limfatică următoare este reprezentată de nodurile celiace.

Inervația colonului ascendent şi a celor două treimi drepte ale colonului transvers este realizată prin fibre simpatice din ganglionii celiaci şi mezenterici superiori, iar prin fibre parasimpatice din nervii vagi. Restul colonului primeşte inervația simpatică prin intermediul plexului mezenteric inferior, iar cea parasimpatică prin nervii splanhnici pelvieni; fibrele provenite din aceştia trec prin plexul hipogastric inferior, apoi prin cel superior şi, pe traiectul arterei mezenterice inferioare, ajung la segmentele respective ale colonului.

Explorarea colonului se face prin palpare, percuție, prin endoscopie rectocolică, dar mai ales prin examen radiologic.

Accesul chirurgical se face prin laparotomie.

3.3.2.2. Spațiul retroperitoneal şi conținutul său

Înapoia peritoneului parietal posterior al abdomenului se găseşte spațiul retroperitoneal, unde, într-o atmosferă mai mult sau mai puțin bogată de țesut celulo-grăsos, sunt situate organe, vase şi nervi de mare importanță.

3.3.2.2.1. Glandele suprarenale

Glandele suprarenale sunt **situate,** împreună cu rinichii, în *lojile renale.* Fiecare glandă este alcătuită din două componente endocrine: *medulosuprarenala* şi *corticosuprarenala.*

Suprarenala dreaptă a fost comparată ca formă, cu o creastă de cocoş, iar cea stângă, cu o virgulă. Ele prezintă următoarele **raporturi.** *Fața anterioară* - este acoperită la glanda dreaptă de vena cavă inferioară, de flexura duodenală superioară şi de aria nudă a ficatului; la cea stângă, de coada pancreasului, vasele splenice şi - prin intermediul bursei omentale - de stomac. *Fața posterioară* răspunde în ambele părți, diafragmei şi, prin aceasta, recesurilor pleurale costodiafragmatice. Între suprarenale şi diafragmă trec lanțul simpatic şi nervii splanhnici. *Fața renală* - (baza) este situată pe polul superior al rinichiului, dar trece parțial şi pe fața sa anterioară, precum şi pe marginea medială. *Medial,* glanda este în raport cu plexul celiac.

Structura glandei suprarenale este caracteristică, ea prezentând două componente, diferite ca origine, structură şi funcţie: corticala şi medulara. La suprafaţă există o capsulă conjunctivă. *Corticosuprarenala* este alcătuită din trei zone celulare la care începând de la suprafaţă sunt: zona glomerulară, zona fasciculată şi zona reticulară. *Medulosuprarenala* conţine o reţea de celule epiteliale, printre care se găsesc numeroşi neuroni vegetativi şi fibre nervoase simpatice.

Vascularizaţie şi invervaţie

Glanda suprarenală nu are un hil propriu-zis, elementele vasculo-nervoase abordând-o prin mai multe locuri. *Arterele* provin din trei surse: *arterele suprarenale superioare* (2-3) provin din frenica inferioară; *artera suprarenală mijlocie,* din aorta abdominală; *arterele suprarenale inferioare* (2-3) nasc din artera renală. Toate se anastomozează între ele în capsula conjunctivă proprie, formând un plex arterial. *Venele* se colectează în interiorul parenchimului într-un trunchi unic, *vena centrală*, care părăseşte glanda pe faţa sa anterioară; la dreapta se varsă în cava inferioară, iar la stânga în vena renală stângă.

Vasele limfatice sunt drenate de nodurile lombare, pre- şi lateroaortice - pentru glanda stângă, pre- şi laterocave, pentru cea dreaptă.

Inervaţia suprarenalei provine din plexul celiac, sub forma unui pedicul medial, precum şi direct din nervii splanhnici, sub forma unui pedicul posterior.

Explorarea glandei suprarenale se poate face prin metode de laborator şi radiologic, prin retropneumoperitoneu.

3.3.2.2.2. Rinichii

Rinichii, în **formă** de bob de fasole, sunt **situaţi** retroperitoneal, de o parte şi de cealaltă a coloanei vertebrale, în dreptul ultimei vertebre toracice şi a primelor trei vertebre lombare. Datorită volumului mai mare al lobului hepatic drept, rinichiul drept este de obicei mai coborât decât cel stâng.

Aproximativ la mijlocul marginii mediale a rinichiului se află o concavitate, ce reprezintă *hilul* organului. Acesta conduce într-o excavaţie paralelipipedică, situată în profunzimea rinichiului, *numită sinusul renal*. Acesta conţine grăsime, vase şi nervi, precum şi primele componente ale căilor excretoare ale urinei. Acestea din urmă sunt reprezentate de porţiunea intrarenală a pelvisului renal, care se formează prin fuzionarea a 2-3 formaţiuni tubulare - caliciile mari; acestea, la rândul lor, rezultă prin unirea a 6-12 calicii mici, al căror capăt proximal se fixează pe papilele renale.

La suprafaţa corpului, rinichii se proiectează astfel: *în sus*, orizontala ce trece prin vertebra T_{11}, *în jos*, orizontala dusă prin vertebra L_2 sau L_3; *medial* linia paraertebrală; *lateral*, verticala ce trece la două lăţimi de deget în afara masei musculare comune lombare.

În jurul rinichilor, ţesutul fibroareolar al spaţiului retroperitoneal *(fascia extraperitoneală)* se condensează, formându-le o învelitoare numită *fascia renală*. Aceasta are două lame, între care este cuprinsă *loja renală*. *Lama anterioară* a fasciei, mai subţire, trece de la un rinichi la cel de partea opusă, peste linia mediană. *Lama posterioară* (fascia retrorenală Zuckerkandl) este groasă, sidefie şi se fixează pe coloana lombară. Ea

este legată prin tracturi conjunctive de capsula renală proprie. În sus, între cele două lame este cuprinsă şi glanda suprarenală, deasupra căreia ele se unesc, inserându-se pe diafragmă. În interiorul lojii renale, rinichiul este separat de glanda suprarenală printr-un *sept reno-suprarenal*, care permite uşor separaţia celor două organe în cursul nefrectomiilor. În jos, cele două lame ale fasciei renale, nealipite, se pierd în ţesutul celular extraperitoneal al fosei iliace, fapt care favorizează, în anumite condiţii, ptoza renală. În interiorul lojii renale, rinichiul este cuprins în *capsula adipoasă* (grăsimea perirenală), mai abundentă pe faţa posterioară a organului. Inflamaţia acesteia constituie perinefrita, când grăsimea poate supura; în acest caz ia naştere flegmonul perinefretic. Acesta poate difuza în jos spre fosa iliacă, se poate deschide în peritoneu complicându-se cu peritonită, sau se poate deschide în organele învecinate (duoden, colon). Între fascia retrorenală şi fasciile muşchilor pătrat al lombelor şi psoas, se găseşte o altă masă adipoasă, *grăsimea pararenală* (Gerota), cu mare importanţă în chirurgia rinichiului.

Raporturile rinichilor se realizează prin intermediul acestor formaţiuni.

Faţa posterioară a celor doi rinichi are raporturi asemănătoare. Ea este intersectată de coasta XII-a şi de ligamentul arcuat lateral al diafragmei. Astfel, ea va avea o porţiune toracică şi una lombară. În *porţiunea toracică* vine în raport cu diafragma şi cu hiatul lombocostal, iar prin intermediul lor, cu recesul costodiafragmatic al pleurei şi cu plămânul. Aşa se explică de ce o tumoră renală poate avea o simptomatologie toracică. În 75% dintre cazuri coasta a XII-a este mai lungă şi porţiunea ei laterală nu are raporturi cu recesul pleural; în acest caz, coasta poate fi rezecată spre a avea un acces mai larg asupra rinichiului. Când coasta este mai scurtă, este acoperită în întregime de reces; în acest caz, rezecând coasta se va deschide cavitatea pleurală. În *porţiunea sa lombară*, faţa posterioară a rinichiului vine în raport cu muşchiul pătrat al lombelor. Aici, în grăsimea pararenală, se găsesc nervii subcostal, iliohipogastric şi ilioinghinal, raport care explică iradierea durerii renale (în colica renală, nefrite sau tumori) în regiunile inghinală, genitală şi spre coapsă. Peretele posterior al abdomenului prezintă la acest nivel un punct slab, din cauza prezenţei trigonului lombar Petit şi a tetragonului lombar Grynfelt (vezi pag. 138). Pe aici se pot produce herniile lombare şi bombează colecţiile purulente perinefritice. Tot pe această cale intervine chirurgul pentru accesul spre rinichi.

Faţa anterioară a rinichilor este intersectată de inserţia mezocolonului transvers, astfel încât ea răspunde atât etajului supra- cât şi celui submezocolic, însă în mod diferit la dreapta şi la stânga. În partea *dreaptă*, prin intermediul peritoneului, este în raport cu faţa viscerală a ficatului, iar medial, prin fascia retroduodenală, cu a doua porţiune a duodenului; spre polul inferior, prin fascia retrocolică, răspunde flexurii colice drepte şi uneori anselor intestinale. Faţa anterioară a rinichiului *stâng* vine în raport, de sus în jos, cu: faţa posterioară a stomacului (prin intermediul bursei omentale), cu splina, corpul pancreasului, colonul transvers şi flexura colică splenică, cu ansele intestinului subţire. O mică parte a feţei anterioare este acoperită de glanda suprarenală, care are însă raporturile principale cu polul superior al rinichiului.

Structural, rinichiul posedă la exterior o *capsulă fibroasă proprie* care, în sinusul renal, se continuă cu tunica fibroasă a caliciilor. Parenchimul renal este format din două componente: *medulara* dispusă în jurul sinusului renal, este organizată în mod discontinuu în *piramidele renale (Malpighi)*, înconjurate complet de substanță corticală. *Corticala* are o porțiune principală, așezată la periferia organului, dar care trimite prelungiri ce se insinuează printre piramide, formând *coloanele renale (Bertin)*. Rinichiul este un organ tubulovascular; parenchimul, aparent compact și dens, constă în realitate dintr-un număr foarte mare de formațiuni tubulare, printre care se găsesc numeroase vase sangvine. Formațiunile tubulare sunt de două categorii: *nefronii*, unități secretorii, la nivelul cărora este produsă urina, și *ductele colectoare* care conduc urina spre aparatul calicial.

Rinichii sunt **irigați** de *arterele renale*, ramuri puternice ale aortei abdominale. Înainte de a aborda rinichiul, ele emit arterele suprarenale inferioare, ramuri ureterale și ramuri pentru capsula adipoasă, și apoi se împart în mod obișnuit în două ramuri terminale: una anterioară situată prepielic (înaintea pelvisului renal), care se împarte la rândul său în patru *ramuri segmentare*, pentru *segmentele renale superior, antero-superior, antero-inferior* și *inferior;* o ramură posterioară, retropielică, pentru *segmentul posterior.* Toate aceste artere destinate rinichiului, ca și ramificațiile lor ultime, sunt de *tip terminal*. Astfel, între teritoriul arterelor segmentare anterioare și al arterei segmentare posterioare, parenchimul renal este mai slab vascularizat, formându-se un plan frontal paucivascular. Acest plan trece prin hil și prin *șanțul longitudinal*, situat de obicei la 0,5-1 cm înapoia marginii laterale a rinichiului, pe fața posterioară. Incizia rinichiului (nefrotomia) pentru extragerea calculilor renali se face, de aceea, de-a lungul acestui plan, de la marginea convexă până la sinusul renal. Trebuie menționat faptul că în capsula adipoasă există o rețea arterială proprie, rezultată prin anastomozarea unor ramuri cu proveniență multiplă: din artera renală, din frenica inferioară, genitală, mezenterică superioară, lombare, suprarenale, precum și din ramuri ale arterelor interlobulare, care străbat capsula fibroasă a rinichiului. Aceste anastomoze au importanță în stabilirea unei circulații colaterale, în cazul unui obstacol pe artera renală.

Circulația venoasă a rinichiului *nu este de tip terminal,* între diferitele teritorii venoase renale existând comunicări. În sinusul renal se formează - de fiecare parte - câte *o venă renală,* care părăsește hilul și se varsă în vena cavă inferioară. Ele primesc afluenți de la capsula adipoasă, iar vena renală stângă primește și venele suprarenală și genitală. Și rețeaua venoasă a capsulei adipoase stabilește multiple conexiuni: cu vasele renale, cu rețeaua venoasă intrarenală prin venule ce străbat capsula fibroasă, cu venele colonului, cu venele suprarenale, ureterale, genitale și cu cele ale peretelui abdominal posterior. Importanța practică a acestor conexiuni constă în posibilitatea derivației sângelui renal spre zonele menționate, în cazul unui obstacol pe vena renală.

Vasele limfatice ale rinichiului sunt drenate de nodurile lombare.

Inervația rinichiului provine din ganglionii celiac, mezenteric superior și aorticorenal, din splanhnicul mic și mare, din lanțul simpatic, precum și direct din vag.

Pedicului renal este alcătuit din pelvisul renal, vasele și nervii rinichiului.

Pelvisul renal, formațiune musculomembranoasă, are forma unei pâlnii turtite dinainte-înapoi. El are o porțiune intrarenală, aflată în sinusul renal, și alta extrarenală, situată în pedicul. *Fața anterioară* a porțiunii pediculare vine în raport cu artera și vena renală, acoperite la rândul lor, în dreapta, de porțiunea descendentă a duodenului, iar la stânga, de corpul pancreasului; *fața posterioară* are raport cu mușchiul iliopsoas. Extremitatea distală a pelvisului renal se continuă cu ureterul.

Artera renală, situată imediat înaintea pelvisului, este mai lungă în partea dreaptă; *vena renală,* situată pe planul cel mai anterior, este mai lungă în partea stângă.

În pedicului renal mai sunt cuprinse *vase limfatice* și *plexul nervos renal.*

Explorarea rinichiului se face prin palpare, radiografic cu ajutorul retropneumoperitoneului sau cu substanță radioopacă, scintigrafic, prin puncție biopsică și prin examenul fizic și chimic al urinei.

3.3.2 2.3. Ureterele

În apropierea polului inferior al rinichiului, porțiunea extrarenală a pelvisului renal se îngustează progresiv, pentru a se continua - fără o limită precisă - cu ureterul. Organe pereche, ureterele coboară străbătând abdomenul și apoi bazinul, pentru a se deschide în vezica urinară. Astfel, ureterului i se descriu două porțiuni. *Porțiunea abdominală,* cu traiect aproape vertical, are la rândul său două segmente, unul lombar și altul iliac; *porțiunea pelviană* începe la strâmtoarea superioară a bazinului, unde formează flexura marginală; are apoi și ea două segmente, unul parietal - ce coboară vertical, formează curbura pelviană și se continuă apoi cu segmentul visceral - cu traiect transversal.

Ureterul este în întregime retroperitoneal. Segmentul lombar - amănunt important în chirurgie - aderă prin tracturi fibroase de peritoneul parietal. Între peritoneu și ureter se interpune - la origine - porțiunea descendentă a duodenului, iar mai jos, conductul este încrucișat de vasele genitale și de cele colice. Înapoi, ureterul vine în raport cu mușchiul psoas, cu nervii genitofemural și cutanat femural lateral. Deoarece anterior ureterul are raporturi vasculare, chirurgul preferă să-l abordeze pe cale posterioară. *Segmentul iliac* coboară înaintea vaselor iliace, repauzând pe muschiul psoas; ureterul drept este încrucișat anterior de inserția mezenterului și uneori de apendice, iar cel stâng, de rădăcina mezosigmei.

Porțiunea pelviană a ureterului este situată în spațiul pelvisubperitoneal. Segmentul său parietal coboară pe peretele lateral al pelvisului. *La femeie,* are raporturi cu ovarul, contribuind la delimitarea fosei ovariene. Segmentul visceral, *la bărbat* trece între vezica urinară și rect, înapoia ductului deferent pe care-l încrucișează, și pe dinaintea bazei veziculei seminale. Aici poate fi explorat prin tușeu rectal. La femeie este situat în parametru și - raport extrem de important - este încrucișat anterior de artera uterină; trece apoi imediat înaintea vaginei, astfel încât, un calcul ureteral inclavat la acest nivel, poate fi palpat prin tușeu vaginal.

Arterele ureterului provin din *surse multiple:* pentru treimea superioară din arterele renală şi lombare; pentru cea mijlocie din genitală şi iliacă comună; pentru treimea inferioară din vezicala inferioară, din deferenţială, iar la femeie din artera uterină. *Venele* însoţesc arterele. *Vasele limfatice* sunt drenate de nodurile lombare (din porţiunea abdominală) şi de cele iliace interne (din porţiunea pelviană). *Nervii* provin din plexurile renal, aortic şi hipogastric.

Explorarea căilor excretoare ale urinei se face radiologic, cu substanţă de contrast (urografie ascendentă sau descendentă), şi prin ureteroscopie.

3.3.2.2.4. Vasele mari şi nervii retroperitoneului

a) Aorta abdominală se întinde de la hiatul aortic al diafragmei (vertebra T_{11}) până în dreptul corpului vertebrei L_4, unde se împarte în trei ramuri terminale: o ramură mediană subţire, sacrata medie - şi două laterale, groase, iliacele comune. Proiecţia terminaţiei aortei pe peretele abdominal anterior corespunde mijlocului liniei care uneşte punctele cele mai înalte ale crestelor iliace (vezi fig. 33).

Traiectul aortei este uşor oblic în jos şi spre stânga, în timp ce vena cavă inferioară, situată pe flancul ei drept, urcă uşor oblic spre dreapta. Astfel, în timp ce în partea inferioară cele două vase mari sunt în contact, în partea lor superioară sunt separate de lăţimea lobului caudat al ficatului. Aorta, situată în întregime retroperitoneal, este înconjurată de *plexul simpatic aortic* şi de *nodurile limfatice aortice* (laterale, preaortice şi postaortice).

Faţa posterioară a arterei este în raport cu coloana vertebrală; în partea superioară, ea acoperă cisterna chilului şi porţiunea iniţială a ductului toracic. *Faţa anterioară* vine în raport cu plexul celiac, cu colul pancreasului şi cu porţiunea a treia a duodenului; prin intermediul peritoneului parietal posterior, răspunde vestibulului bursei omentale şi anselor jejunileale.

Aorta abdominală emite *ramuri colaterale viscerale* (trunchiul celiac, arterele mezenterice superioară şi inferioară, suprarenalele mijlocii, renale şi genitale) şi *parietale* (frenice inferioare şi lombare).

Trunchiul celiac, scurt şi puternic, naşte de pe faţa anterioară a aortei, în dreptul discului intervertebral dintre T_{12} şi L_1. El este cuprins în bogata ţesătură a plexului celiac, ai cărui ganglioni sunt situaţi de o parte şi de cealaltă a sa. La marginea superioară a pancreasului se împarte în cele trei ramuri, *arterele gastrică stângă, hepatică şi splenică.*

Mezenterica superioară, nepereche, se desprinde de pe faţa anterioară a aortei în dreptul vertebrei L_1; coboară înapoia colului pancreasului, apoi înaintea procesului uncinat al acestuia şi a porţiunii orizontale a duodenului, şi se angajează în grosimea mezenterului.

Arterele suprarenale mijlocii, dreaptă şi stângă, nasc imediat dedesubtul precedentei, de pe feţele laterale ale aortei.

Arterele renale, dreaptă şi stângă, cu originea în dreptul marginii inferioare a vertebrei L_1, se îndreaptă transversal spre hilul renal. Cea dreaptă este mai lungă; ea trece înapoia venei cave inferioare, a capului pancreasului şi a porţiunii descendente a duodenului; cea stângă trece posterior de corpul pancreasului; ambele artere sunt situate posterior de venele renale.

Arterele genitale (testiculare la bărbat, *ovariene* la femeie) dreaptă şi stângă, pornesc de pe faţa anterioară a aortei abdominale, în general în dreptul discului intervertebral dintre L_2 şi L_3. Ele se îndreaptă în jos şi lateral şi încrucişează în unghi ascuţit ureterele.

Artera testiculară coboară de-a lungul muşchiului psoas în fosa iliacă şi pătrunde apoi în canalul inghinal, intrând în constituţia funiculului spermatic; *artera ovariană* încrucişează vasele iliace externe, intră în pelvis şi, prin ligamentul suspensosr al ovarului ajunge la acesta.

Mezenterica inferioară, impară, emerge de pe faţa anterioară a aortei la nivelul jumătăţii inferioare a vertebrei L_3, sau al discului intervertebral subiacent; se îndreaptă oblic spre stânga şi în jos şi pătrunde în grosimea mezosigmei.

Arterele frenice inferioare, dreaptă şi stângă, iau naştere din aortă, imediat ce aceasta a trecut prin diafragmă.

Arterele lombare, în număr de patru perechi, pornite de pe faţa posterioară a aortei, se îndreaptă lateral, trec pe sub arcadele de inserţie ale psoasului şi participă la irigaţia peretelui abdominal posterior.

De menţionat că ramurile colaterale pereche din partea dreaptă ale aortei abdominale (cu excepţia arterelor genitale) sunt mai lungi decât cele din stânga; ele încrucişează coloana vertebrală şi trec înapoia venei cave inferioare.

Artera sacrată medie, ramură terminală impară, subţire, a aortei, continuă traiectul acesteia în bazin, pentru a se termina în glomul coccigian.

Arterele iliace comune, dreaptă şi stângă, ramurile terminale puternice ale aortei, se îndreaptă divergent în jos şi lateral. În dreptul articulaţiilor sacroiliace, fiecare se bifurcă, rezultând arterele iliacă externă şi iliacă internă. Arterele iliace comune sunt situate pe un plan anterior venelor omonime, depăşindu-le uşor spre stânga. De-a lungul vaselor iliace comune se înşiră numeroasele *noduri limfatice iliace comune.* Faţa anterioară a vaselor este încrucişată de uretere, iar în partea stângă şi de rădăcina mezocolonului sigmoidian.

Dintre ramurile de bifurcaţie ale iliacelor comune, doar *arterele iliace externe* rămân în cavitatea abdominală, *iliacele interne* pătrunzând în pelvis. Din dreptul articulaţiei sacroiliace, artera iliacă externă coboară de-a lungul marginii mediale a psoasului până în dreptul ligamentului inghinal; trece apoi pe sub acesta aproximativ la mijlocul său, prin *lacuna vasculară,* de unde se continuă cu artera femurală. Vena omonimă este situată medial de arteră. De-a lungul vaselor se găsesc *limfonodurile iliace externe.* Artera iliacă externă emite două ramuri colaterale: *circumflexa iliacă profundă* pentru peretele abdominal; *epigastrica inferioară,* care încrucişează ductul deferent la bărbat şi ligamentul rotund la femeie; se îndreaptă apoi oblic în sus şi medial şi pătrunde în teaca muşchiului drept al abdomenului, unde se anastomozează cu epigastrica superioară, ram al toracicei interne.

b) Vena cavă inferioară se formează în dreptul discului intervertebral dintre L_4 şi L_5, prin unirea celor două vene iliace comune. Locul de origine al venei cave este situat la 1,5-2 cm sub terminaţia

aortei şi la dreapta acesteia. De aici, vena urcă uşor oblic spre dreapta, trece prin centrul tendinos al diafragmei de care aderă şi se termină în atriul drept. În traiectul său ascendent, cava inferioară vine în *raport anterior;* succesiv, cu: rădăcina mezenterului, ansele intestinale, porţiunea orizontală a duodenului, capul pancreasului şi vena portă, porţiunea superioară a duodenului, orificiul omental (al cărui perete posterior îl formează) şi ficatul. *Posterior;* repauzează pe coloana lombară şi pe muşchiul psoas drept. De-a lungul venei cave inferioare se înşiră numeroasele *limfonoduri lombare drepte* (cave laterale, precave, postcave).

Afluenţii venei cave inferioare sunt: *viscerali* (vena genitală dreaptă, renale, suprarenală dreaptă şi hepatice) şi *parietali* (venele lombare şi frenice inferioare).

Venele genitale, testiculară dreaptă la bărbat şi *ovariană dreaptă* la femeie, sunt afluenţi direcţi ai cavei inferioare, în timp ce omonimele lor din stânga se varsă în vena renală stângă. Venele genitale au un traiect asemănător arterelor omonime.

Venele hepatice (dreaptă, stângă şi mijlocie) au traiect intrahepatic, vărsându-se în vena cavă la ieşirea lor din ficat, sau în porţiunea ei intrahepatică.

Vena portă se formează prin unirea *venei splenice* cu cele *două vene mezenterice.* În general, aceste trei vene au traiectul şi teritoriul de aferenţă asemănător cu al arterelor omonime. Doar vena mezenterică inferioară se separă de artera corespunzătoare în vecinătatea originii acesteia, urcă paralel cu colonul descendent şi încrucişează artera colică stângă, formând împreună cu acesta *arcul vascular al lui Treitz*; înapoia corpului pancreasului se uneşte de obicei cu vena splenică, constituind un *trunchi mezenterico-splenic;* înapoia colului pancreatic acest trunchi confluează cu vena mezenterică superioară, constituind astfel vena portă. Aceasta urcă retropancreatic şi apoi înapoia primei porţiuni a duodenului şi pătrunde în omentul mic, unde ia parte la constituirea pediculului hepatic, ca elementul ei cel mai posterior.

În afară de vena portă, ficatul primeşte sânge neoxigenat şi prin *venele porte accesorii.* Cele mai importante dintre acestea sunt: *grupul paraombilical* şi cel *al ligamentului falciform,* care stabilesc legături şi cu venele peretelui toraco-abdominal anterior, fiind deci anastomoze porto-cave; *grupul gastrohepatic* (de la stomac); *grupul cistic* (de la vezica biliară); *grupul vaselor nutritive* (din pereţii elementelor triadei portale).

Anastomoze porto-cave se mai stabilesc şi în alte zone: la nivelul rectului, al cardiei, la nivelul duodenului, colonului ascendent şi descendent (venele Retzius).

Venele renale sunt situate înaintea arterelor omonime; vena renală stângă este mai lungă decât vena renală dreaptă.

Vena suprarenală dreaptă este afluent al venei cave, în timp ce *vena suprarenală stângă* se varsă în vena renală stângă.

Venele lombare, în număr de patru de fiecare parte, însoţesc arterele omonime. Venele din aceeaşi parte sunt legate între ele prin anastomoze verticale, constituind câte o *venă lombară ascendentă,* care reprezintă trunchiul de origine al venei azigos în partea dreaptă, şi al venei hemiazigos în partea stângă. Sistemul

venelor lombare are anastomoze cu plexul vertebral extern şi cu venele iliolombare; acestea din urmă sunt tributare venelor iliace comune; în acest fel se stabilesc *anastomoze cavo-cave.*

Venele frenice inferioare sunt comitante ale arterelor omonime.

c) Vasele limfatice. În spaţiul retroperitoneal sunt dispuse limfonoduri parietale, trunchiuri limfatice, cisterna chilului, precum şi porţiunea incipientă a ductului toracic.

Grupurile parietale de limfonoduri. Nodurile limfatice lombare stângi (aortice laterale, preaortice, postaortice) sunt situate de-a lungul aortei abdominale. *Nodurile limfatice lombare intermediare* sunt localizate între aortă şi vena cavă inferioară. *Nodurile limfatice lombare drepte* (cave laterale, precave, postcave) se înşiră de-a lungul venei cave inferioare. Toate aceste grupuri de noduri drenează limfa de la glandele suprarenale, rinichi, uretere, gonade, tuba uterină, fundul uterin şi peretele abdominal. Vasele lor eferente conduc limfa în trunchiurile lombare.

Trunchiurile limfatice colectoare. Trunchiurile intestinale colectează limfa din teritoriile irigate de arterele mezenterice, şi o conduc în cisterna chilului. *Trunchiurile lombare* (drept şi stâng) conduc limfa sosită de la membrele inferioare, viscerele pelvisului, peritoneul visceral şi peretele abdominal, tot la cisterna chilului.

Cisterna chilului (Pecquet), care primeşte în final limfa porţiunii subdiafragmatice a corpului, răspunde posterior vertebrelor T_{12} şi L_1; este situată înapoia aortei abdominale şi a arterei renale drepte, imediat dedesubtul hiatului aortic al diafragmei.

Porţiunea incipientă a *ductului toracic* porneşte din cisterna chilului (având aceleaşi raporturi ca şi accasta) şi urcă vertical prin hiatul aortic al diafragmei.

d) Plexul celiac (solar) este aşezat în regiunea celiacă a lui Luschka, înaintea aortei, în jurul emergenţei trunchiului celiac şi a arterei mezenterice superioare. Se întinde în sus, până la diafragmă; în jos, până la pancreas; în părţile laterale până la glandele suprarenale. În cadrul plexului sunt cuprinse o serie de mase ganglionare. Mai bine conturaţi sunt: cei *doi ganglioni celiaci, drept* şi *stâng,* aşezaţi de o parte şi de cealaltă a trunchiului celiac; *ganglionul mezenteric superior,* situat la originea arterei omonime; *ganglionii aorticorenali,* la originea arterelor renale. *Aferenţele* plexului sosec din nervii splanhnici, vagi şi frenici. *Eferenţele* însoţesc diferitele ramuri ale aortei abdominale, sub forma plexurilor periarteriale, precum şi aorta, prin plexul aortic abdominal; acesta din urmă primeşte şi ramuri din simpaticul lombar. La terminaţia aortei, pe faţa anterioară a vertebrei L_5, din plexul aortic se formează o panglică plexiformă, *plexul hipogastric superior (nervul presacrat).* Acesta coboară peste promontoriu şi - ajuns în pelvis - se împarte în cei doi nervi hipogastrici, drept şi stâng.

e) Trunchiurile simpatice abdominale (lombare) continuă simpaticul toracic de la nivelul diafragmei până la promontoriu, unde se continuă cu lanţul simpatic pelvian. Fiecare lanţ simpatic abdominal este format din câte 4-5 *ganglioni,* legaţi prin ramuri interganglionare. Lanţurile sunt aplicate pe feţele laterale ale coloanei lombare, medial de muşchiul psoas şi înaintea vaselor lombare. Din lanţul simpatic pornesc *ramuri*

comunicante pentru plexul lombar somatic, *ramuri vasculare* pentru aortă şi ramificaţiile acesteia, precum şi *nervii splanhnici lombari drept* şi *stâng;* aceştia, împreună cu plexul aortic abdominal, formează plexul hipogastric superior.

3.4. PELVISUL
(Pelvis)

Pelvisul sau bazinul reprezintă segmentul inferior al trunchiului; el cuprinde cavitatea pelviană. În această cavitate sunt situate: ultima portiune a tubului digestiv; o bună parte a aparatului urinar; cea mai mare parte a aparatului genital, precum şi importante elemente vasculo-nervoase.

În anatomia sistematică, prin bazin se înţelege întreg pelvisul osos. În anatomia topografică, el se reduce doar la pelvisul osos mic (excavaţia osoasă pelviană), împreună cu diferitele părţi moi care-l acoperă la exterior şi îl căptuşesc la interior.

Definit în acest fel, pelvisul topografic are o formă aproximativ cilindrică, ai cărui pereţi sunt parţial mascaţi la exterior de către alte regiuni: este cazul pereţilor laterali, acoperiţi de părţile moi ale rădăcinilor membrelor inferioare. Îi rămân liberi pereţii: anterior, constituit de regiunea pubiană, şi cel posterior, care se confundă cu regiunea rahidiană sacrococcigiană. În partea inferioară pelvisul este închis de către părţile moi ale perineului. Peretelc superior nu există, la acest nivel pelvisul continuându-se cu abdomenul (vezi fig. 34.).

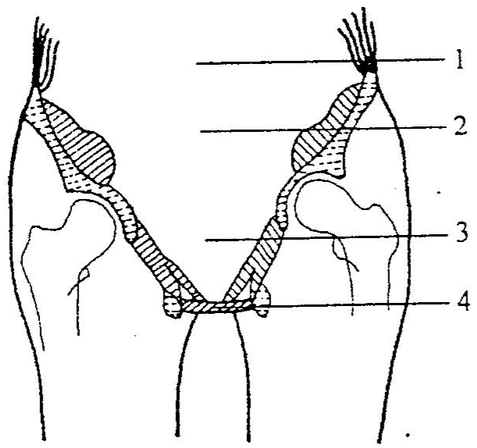

Fig. 34. *Schema unei secţiuni frontale prin partea inferioară a trunchiului.*
1. Abdomenul. - **2.** Pelvisul mare. - **3.** Pelvisul mic. - **4.** Perineul.

Limitele pelvisului *la suprafaţă,* nu pot fi - din acest motiv - demarcate prin linii continue, ca la nivelul celorlalte segmente ale trunchiului. Singurele care pot fi descrise, sunt limitele regiunilor parietale menţionate (regiunile pubiană, sacrococcigiană şi perineală). *În profunzime,* limita superioară a pelvisului, care îl separă de abdomen, este convenţională şi e reprezentată de planul strâmtorii superioare, astfel încât cavitatea abdominală comunică larg cu cea pelviană.

Din punct de vedere topografic vom avea de studiat: pelvisul osos, regiunile parietale ale pelvisului, cavitatea pelviană şi perineul.

3.4.1. PELVISUL OSOS

Pelvisul osos este alcătuit din cele două oase coxale, sacrul şi coccigele. Are forma unui trunchi de con, cu baza mare în sus. Prezintă o suprafaţă exterioară, una interioară, o circumferinţă superioară şi alta inferioară.

Suprafaţa exopelviană prezintă patru feţe: *anterior* - faţa anterioară a simfizei pubiene, de o parte şi de cealaltă unghiurile pubelui şi găurile obturate cu cadrele osoase de care sunt circumscrise; *posterior* - feţele dorsale ale sacrului şi coccigelui (descrise la regiunea rahidiană), precum şi marginile posterioare ale coxalelor cu spinele iliace postero-superioară şi postero-inferioară, marea incizură ischiadică, spina ischiadică, mica incizură ischiadică şi tuberozitatea ischiadică; între coloana sacrococcigiană şi coxale se delimitează, de o parte şi de cealaltă, scobiturile sacroischiadice; *lateral* - feţele laterale ale coxalelor cu faţa gluteală, acetabulul şi tuberozitatea ischiadică.

Suprafaţa endopelviană se caracterizează printr-un relief circular, numit linia terminală, care circumscrie *strâmtoarea superioară a pelvisului. Linia terminală* porneşte de la promontoriu, urmează marginea anterioară a aripioarei sacrate, linia arcuată a coxalului, creasta pectineală, tuberculul pubian şi creasta pubelui, ca să se continue apoi în sens invers, de partea opusă, până la promontoriu. Linia terminală şi strâmtoarea superioară împart suprafaţa interioară a bazinului osos în două porţiuni. Porţiunea superioară sau *pelvisul mare,* aparţine topografic abdomenului; el este format de cele două fose iliace şi de aripioarele sacrului. Dedesubtul strâmtorii superioare este situat *pelvisul mic* (excavaţia pelviană sau canalul pelvian al clinicienilor). Acesta este format, posterior - de feţele pelviene ale sacrului şi coccigelui; lateral - de feţele plane ale coxalelor ce corespund acetabulelor, şi de găurile obturate; anterior - de unghiurile pubiene şi de simfiza pubiană. În micul bazin se descrie un relief care mărgineşte *strâmtoarea mijlocie* a pelvisului; el este puţin apreciabil pe pelvisul osos, dar devine evident în prezenţa formaţiunilor musculo-aponevrotice şi ligamentare. Acest relief este format de linia transversală dintre verterbrele S_4 şi S_5, ligamentele sacrospinoase, spinele ischiadice şi liniile curbe care unesc aceste spine cu treimea inferioară a feţei posterioare a simfizei pubiene. Circumferinţa strâmtorii mijlocii răspunde liniei de inserţie a diafragmei pelviene.

Circumferinţa superioară a bazinului este formată - de o parte şi de cealaltă - de baza sacrului, creasta iliacă, marginea anterioară a coxalului cu spinele iliace antero-superioară şi antero-inferioară, eminenţa iliopubiană, suprafaţa pectineală, creasta pectineală, tuberculul pubian şi creasta pubelui.

Circumferinţa inferioară este de fapt, *strâmtoarea inferioară* a pelvisului. La formarea ei participă şi formaţiuni ligamentare. Este formată de vârful şi marginile laterale ale coccigelui şi sacrului, apoi de ligamentul sacrotuberal, tuberozitatea ischiadică, ramura ischiopubiană şi extremitatea inferioară a simfizei pubiene.

Bazinul prezintă o serie de **diametre,** unele cu importanţă obstetricală deosebită. Cele mai importante sunt următoarele (fig. 35):

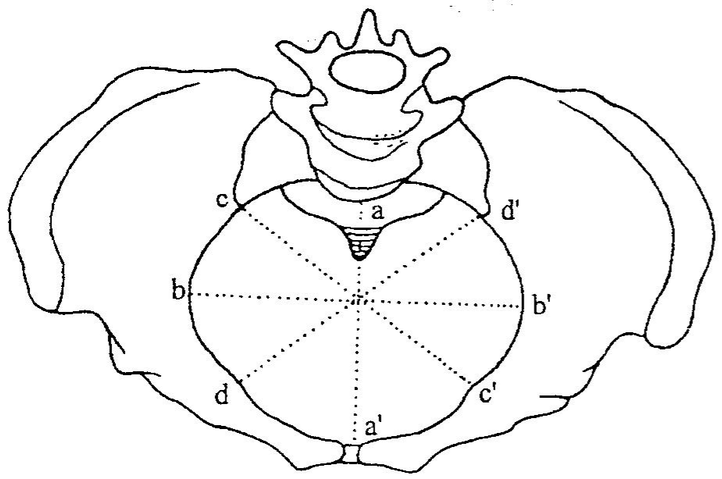

Fig. 35. *Diametrele strâmtorii superioare a pelvisului.*
a-a'. Diametrul promonto-suprapubian. - **b-b'.** Diametrul transvers cental. - **c-c'** şi **d-d'.** Diametrele oblice.

a) Diametrele determinate prin pelvimetria externă:

- *Diametrul antero-posterior* (Baudelocque), de la procesul spinos al vertebrei L_5 la marginea superioară a simfizei pubiene, măsoară 20 cm.

- *Diametrul biiliac superior,* între cele două spine iliace antero-superioare, măsoară 24-25 cm.

- *Diametrul transvers maxim* (bicret), între punctele cele mai îndepărtate ale crestelor iliace, măsoară 28-29 cm.

- *Diametrul bitrohanterian,* între cele două trohantere mari, măsoară 32 cm.

b) Diametre ale strâmtorii superioare:

- *Diametrul promonto-suprapubian,* între promontoriu şi marginea superioară a simfizei pubiene, măsoară 11 cm.

- *Diametrul transvers central* (diametrul util), întretaie diametrul precedent aproximativ la mijlocul său, măsoară 12,8 cm.

- *Diametrele oblice* se întind de la articulaţia sacroiliacă dintr-o parte, la eminenţa iliopubiană de partea opusă; măsoară 12 cm.

c) Diametrul cel mai important al strâmtorii mijlocii este *diametrul bispinos,* care separă cele două spine ischiadice; el măsoară 11 cm.

d) Diametre ale circumferinţei inferioare:

- *Diametrul cocci-subpubian,* între vârful coccigelui şi marginea inferioară a simfizei pubiene, măsoară 9 cm; în timpul expulziei fătului el creşte până la 12,5 cm.

- *Diametrul biischiadic* dintre feţele mediale ale tuberozităţilor ischiadice, măsoară 11 cm.

e) În obstetrică mai este important şi diametrul *promonto-subpubian,* întins între promontoriu şi marginea inferioară a simfizei pubiene; el are 12-13 cm.

Datorită formării promontoriului, pelvisul mic este înclinat faţă de coloana lombară. Astfel, în ortostatism, planul strâmtorii superioare formează cu planul orizontal care trece prin marginea inferioară a simfizei pubiene, *unghiul de înclinaţie* al pelvisului, cu valoare de 60°. În decubit dorsal acest unghi se reduce

la 45°. Planul strâmtorii inferioare a pelvisului, care trece prin vârful coccigelui şi prin marginea inferioară a simfizei pubiene, este de asemenea oblic, dar formează cu planul orizontal un unghi doar de 10°; el se anulează în decubit dorsal. Unind centrul planurilor celor două strâmtori, printr-o linie curbă cu concavitatea anterioară, paralelă cu curbura feţei anterioare sacrococcigiene, se obţine axul *pelvisului mic.*

Pelvisul osos prezintă unele *diferenţe sexuale,* care încep să se evidenţieze după vârsta de 8-10 ani. Cele mai importante sunt următoarele: oasele pelvisului sunt mai delicate, mai subţiri la femeie; bazinul este mai înalt la bărbat, în timp ce diametrele transversale sunt mai mari la femeie, iar înclinaţia pelvisului mai accentuată; arcul pubian este mai deschis la femeie. La bărbat, unghiul pubian este mai închis.

3.4.2. ARTICULAŢIILE PELVISULUI

a) Simfiza pubiană, articulaţie mediană, anterioară, impară, uneşte între ele cele două oase pubiene. Suprafeţele articulare sunt reprezentate de cele două feţe simfizeale ale pubelor, care delimitează un unghi diedru deschis înainte. Acest unghi este ocupat de *discul interpubian,* aderent de ambele oase. Articulaţia este completată de un *ligament pubian superior* şi de *ligamentul pubian arcuat;* acesta din urmă, situat imediat sub simfiză, are o margine inferioară concavă, tăioasă: este arcada pubiană a obstetricienilor. Ea poate provoca - la trecerea capului fetal - compresiuni sau, mai rar, zdrobirea uretrei.

b) Articulaţia sacroiliacă, bilaterală, leagă sacrul cu coxalul. Suprafeţele articulare sunt feţele auriculare ale acestor oase. Ca mijloace de unire, pe lângă capsula articulară, se descriu *ligamentele sacroiliace ventrale* şi *dorsale,* situate pe feţele respective ale articulaţiei; *ligamentul sacroiliac interosos,* foarte puternic, uneşte tuberozitatea sacrată cu cea iliacă; *ligamentul iliolombar* umple spaţiul unghiular dintre creasta iliacă şi vertebra L_5.

c) Articulaţia sacrococcigiană a fost tratată odată cu regiunea rahidiană (vezi pag. 81).

d) Ligamentul sacrotuberal (sacrosciatic mare) formează sindesmoza care leagă marginile laterale ale coloanei sacrococcigiene cu tuberozitatea ischiadică.

e) Ligamentul sacrospinos (sacrosciatic mic) uneşte marginile laterale ale sacrului şi coccigelui cu spina ischiadică.

f) Membrana obturatoare închide incomplet gaura obturată a coxalului.

Trebuie subliniat faptul că, dacă circumferinţa superioară a pelvisului mic este alcătuită dintr-o linie relativ regulată (linia terminală), în schimb cea inferioară este foarte accidentată, prezentând trei scobituri: una pe linia mediană - *unghiul subpubian,* delimitat de cele două ramuri ischiopubiene, este atenuat de prezenţa ligamentului pubian arcuat; postero-lateral - de o parte şi de cealaltă - sunt cele *două incizuri adânci, sacroischiadice,* cuprinse între marginile laterale ale coloanei sacrococcigiene şi marginile posterioare ale coxalelor. Acestea din urmă sunt completate de cele două ligamente - sacrotuberal şi sacrospinos - care le transformă în două orificii: *marele* şi *micul orificiu ischi-*

adic, prin care pelvisul comunică cu regiunile gluteale. În plus, adăugăm faptul că pereții osoși ai pelvisului prezintă în părțile antero-laterale cele două găuri obturate, acoperite de membranele obturatoare și de mușchii obturatori. Acestea lasă totuși, în partea superioară a găurii obturate, câte un canal îngust - *canalul obturator* - prin care pelvisul comunică cu regiunea supero-medială a coapsei. De asemenea, peretele posterior este perforat de cele patru perechi de *găuri sacrate pelviene,* care răspund canalului sacrat.

Deși pâlnia osoasă a bazinului este destul de rezistentă, traumatismele puternice pot determina producerea fracturilor pelviene. Sediul acestora este condiționat de punctele sale slabe: anterior, segmentul pubo-obturator (regiunea simfizei pubiene și a jumătăților mediale ale cadrelor găurilor obturate); postero-lateral - regiunile articulațiilor sacroiliace și ale găurilor sacrate. Punctele cele mai rezistente ale pelvisului sunt reprezentate de părțile laterale ale coxalelor (corespunzătoare acetabulelor) și coloana mediană a corpurilor vertebrelor sacrococcigiene.

Scheletul osos al întregului pelvis are un dublu rol funcțional. În primul rând, oferă o protecție eficientă organelor conținute; lezarea acestora prin agenți vulneranți se produce de obicei prin cavitatea abdominală sau prin planurile moi ale perineului; mai rar, ele pot fi lezate și direct, atunci când traumatismul se exercită la nivelul găurilor obturate sau ale scobiturilor sacroischiadice. În caz de fracturi, leziunile cele mai frecvent întâlnite interesează vezica urinară și uretra. În al doilea rând, pelvisul osos are rolul de a transmite membrelor inferioare sprijinite pe sol, întreaga greutate a restului corpului, atât în ortostatism, cât și în timpul locomoției.

3.4.3. REGIUNILE PARIETALE ALE PELVISULUI

Părțile moi dispuse în jurul pelvisului osos, făcând abstracție de cele aparținătoare membrelor inferioare, alcătuiesc două regiuni parietale: anterior, regiunea pubiană și posterior, regiunea sacrococcigiană.

3.4.3.1. Regiunea pubiană

Mediană și nepereche, regiunea corespunde peretelui anterior al pelvisului osos. Ea determină, mai ales la subiecții cu o bună stare de nutriție, o proeminență rotunjită; la femeie este cunoscută sub numele de muntele Venerei.

În N. A., prin regiune pubiană se înțelege ceea ce noi am denumit hipogastrul.

Importanța regiunii rezidă în intervențiile chirurgicale care încă se mai practică în mod excepțional (pubiotomia, simfizeotomia), în special în unele cazuri de bazin deformat, pentru a permite trecerea fătului.

Limitele la suprafață ale regiunii sunt: *în sus* - marginea superioară a oaselor pubiene, care o separă de regiunea sterno-costo-pubiană; *inferior* - arcul pubian, ce o separă de perineul anterior; *lateral,* de o parte și de cealaltă, verticalele coborâte prin tuberculii pubieni, care o separă de coapse. *În profunzime* - limita este reprezentată de fascia pelviană parietală.

STRATIGRAFIC, regiunea cuprinde:

a) Pielea - lipsită de păr până la vârsta pubertății, apoi acoperită cu peri lungi și aspri; este groasă, mobilă pe planurile subiacente, cu numeroase glande sudoripare și sebacee.

b) Planul subcutanat - conține de obicei o cantitate mare de țesut grăsos, care se continuă și în regiunile învecinate. În acest țesut este situat *ligamentul fundiform* al penisului, formațiune conjunctivo-elastică ce pornește de pe linia albă abdominală și coboară pentru a înconjura corpul cavernos al penisului. Înapoia sa și acoperit de el, este situat *ligamentul suspensor* al penisului la bărbat, sau al clitorisului la femeie. Ligamentul pleacă de la marginea superioară a simfizei pubiene, pentru a ajunge apoi la fascia profundă a penisului, respectiv a clitorisului. Planul conține în grosimea sa și elemente vasculo-nervoase superficiale de calibru redus. *Arterele* provin din rușinoasele externe și din epigastrica superficială; *venele* sunt tributare venelor dorsale superficiale ale penisului, respectiv ale clitorisului; *limfaticele* sunt drenate de nodurile inghinale superficiale superomediale; *nervii* sunt ramuri terminale din ilioinghinal, iliohipogastric și genitofemural.

c) Planul aponevrotic - având o grosime foarte mare (8-10 mm), este alcătuit prin încrucișarea a numeroase fibre aponevrotice, provenite din musculatura pereților abdominali (oblici externi, drepți abdominali) sau a coapsei (gracilis, adductori), care vin să se insere pe oasele pubiene.

d) Planul osteo-articular - este reprezentat de cele două oase pubiene și de simfiza pubiană.

e) Planul muscular endopelvian - este format de mușchii inserați pe fața posterioară a oaselor pubiene: în părțile laterale, fascicule ale obturatorilor interni; în jumătatea inferioară, porțiunile pubiene ale mușchilor ridicători anali.

f) Planul fascial profund - este reprezentat de fascia pelviană parietală (va fi descrisă odată cu cavitatea pelviană, pag. 205-212).

Elementele vasculo-nervoase profunde (intrapelviene) sunt de minimă importanță.

3.4.3.2. Regiunea sacrococcigiană (Regio sacralis)

Denumită și regiunea sacrată, este de asemenea mediană și nepereche. Ea cuprinde ansamblul planurilor anatomice care formează peretele posterior al pelvisului. Este alcătuită, în cea mai mare parte, din porțiunea inferioară a regiunii rahidiene (sacrul și coccigele, conținutul canalului sacrat și regiunea retrorahidiană sacrococcigiană), dar include și planul muscular care căptușește fața pelviană a sacrului și coccigelui.

Aspectul exterior al regiunii este aproape plan sau ușor convex în partea superioară, pentru ca în partea sa inferioară să se adâncească între cele două regiuni gluteale, pentru a forma îngustul *șanț intergluteal.*

Importanța practică a regiunii este datorată prezenței canalului sacrat și a conținutului său, precum și unor intervenții chirurgicale practicate aici.

Limitele superficiale: *în sus* - planul orizontal ce trece prin discul dintre ver-

tebra L_5 şi baza sacrului (situat la nivelul planului transversal dus la un lat de deget dedesubtul liniei ce uneşte punctele cele mai înalte ale crestelor iliace); *în jos* - vârful coccigelui; *lateral,* de ambele părţi - liniile oblice în jos şi medial, care unesc spinele iliace postero-superioare cu vârful coccigelui. *În profunzime,* regiunea se întinde până inclusiv la fascia pelviană parietală.

STRATIGRAFIC, regiunea sacrococcigiană prezintă:

a) Pielea - este groasă şi rezistentă, mobilă în partea superioară, devine mai puţin mobilă la nivelul şanţului intergluteal.

b) Planul subcutanat - relativ gros în porţiunea sacrată a regiunii, se reduce mult în partea inferioară, în special în şanţul intergluteal. Pe lângă o cantitate mai mare sau mai mică de grăsime, în funcţie de individ, planul conţine - mai ales pe linia mediană - travee conjunctive care leagă tegumentul de planul aponevrotic subiacent. Elementele vasculonervoase superficiale sunt de importanţă redusă.

c) Planul musculo-aponevrotic superficial - este constituit în primul rând de *fascia toracolombară* inserată pe creasta sacrată mediană; pe marginea sa infero-laterală se inseră fascicule ale muşchiului gluteu mare (ca şi pe părţile laterale ale sacrului şi coccigelui). Fascia delimitează împreună cu sacrul loja osteofibroasă care adăposteşte şi dă inserţie masei comune a muşchiului erector spinal. Această masă musculară, groasă de câţiva centimetri la nivelul bazei sacrului, se subţiază pe măsură ce coboară, pentru ca la nivelul vârfului sacrului şi coccigelui, să se reducă la o lamă tendinoasă subţire, astfel încât scheletul devine superficial. Din acest motiv, decubitul dorsal prelungit, mai ales la bolnavi caşectici imobilizaţi îndelung la pat, duce - prin compresiunea ţesuturilor moi - la apariţia escarelor largi şi profunde.

d) Planul osteo-articular - este alcătuit din sacru şi coccige; apoi articulaţia sacrococcigiană mediană şi articulaţiile sacroiliace, precum şi inserţiile supero-mediale ale celor două perechi de ligamente sacroischiadice.

Canalul sacrat conţine *sacul dural,* al cărui fund ajunge la nivelul vertebrei S_2. Sacul dural adăposteşte fundul de sac inferior al arahnoidei, care conţine la rândul său lichid cerebrospinal, precum şi rădăcinile nervilor spinali ce alcătuiesc *coada de cal.* Nervii cozii de cal înconjură firul terminal al măduvei, învelit în firul terminal pial. Între periostul canalului sacrat şi suprafaţa exlterioară a sacului dural se delimitează *spaţiul epidural* (sau peridural) cu rădăcinile ultimilor trei perechi de nervi sacraţi, ale nervilor coccigieni şi ţesut conjunctiv grăsos. Am văzut (pag.83) că la acest nivel se fac anesteziile epidurale.

e) Planul muscular profund - este reprezentat de cei doi *muşchi piriformi,* care, prin porţiunile lor intrapelviene, se desprind de pe faţa pelviană a sacrului, se îndreaptă lateral şi înainte, pentru a părăsi bazinul prin orificiul ischiadic mare şi merg spre regiunea gluteală.

La nivelul acestui plan întâlnim următoarele elemente vasculo-nervoase: *artera sacrată medie,* ce descinde pe linia mediană până la vârful coccigelui; *arterele sacrate laterale* (superioară şi inferioară), ramuri din iliaca internă, care pătrund în găurile sacrate anterioare; *venele* comitante ale arterelor; *vase limfatice* tributare nodurilor iliace comune şi iliace interne; ramurile anterioare ale *nervilor sacraţi* care converg spre orificiul ischiadic mare, pe faţa anterioară a muşchiului piriform; ele constituie *plexul sacrat;* la nivelul vârfului coccigelui se găseşte *glomul coccigian* (glanda Luschka).

f) Planul fascial profund - este reprezentat de fascia pelviană parietală (aceasta va fi descrisă odată cu spaţiul pelvisubperitoneal (pag. 205-212).

Importanţa medico-chirurgicală a regiunii constă în special în faptul că la acest nivel se fac anesteziile peridurale joase (epidurale), în scopul obţinerii anesteziei perineului. Se reperează coarnele sacrate, pătrunzându-se apoi în sus, în hiatul sacrat, fără a atinge sacul dural (şi deci spaţiul subarahnoidian) şi se injectează substanţa anestezică la nivelul rădăcinilor ultimilor nervi sacraţi. Prin regiunea sacrococcigiană se poate aborda chirurgical rectul, în urma rezecării sacrului.

3.4.4. CAVITATEA PELVIANĂ ŞI CONŢINUTUL SĂU *(Cavitas pelvis)*

Cavitatea pelviană este porţiunea inferioară a marii cavităţi abdomino-pelviene. La acest nivel, suprafaţa interioară a micului bazin osos este căptuşită de formaţiuni musculare, care modifică considerabil forma şi dimensiunile cavităţii pe care o delimitează. Aceşti muşchi sunt: obturatorii interni, care dublează pereţii laterali ai excavaţiei; piriformii, care-i dublează peretele posterior; ridicătorii anali şi muşchii coccigieni, care constituie planşeul sau diafragma pelviană. *Muşchiul obturator intern* - inserat pe faţa endopelviană a conturului găurii obturate şi a membranei obturatoare - se îndreaptă posterior şi lateral, pentru a ieşi din pelvis prin orificiul ischiadic mic, şi a pătrunde în regiunea gluteală; el este acoperit de fascia sa. *Muşchiul piriform* a fost descris la regiunea sacrococcigiană. *Muşchii ridicători anali* şi *coccigienii,* prin dispoziţia lor caracteristică, formează o pâlnie cu baza în sus, la nivelul liniei lor de inserţie. Din punct de vedere topografic, ei aparţin perineului şi vor fi descrişi împreună cu acesta. În partea posterioară, muşchii ridicători anali se întâlnesc cu cei din partea opusă prin marginile lor mediale, constituind o diafragmă traversată de rect, de care aderă. În acest fel, aici, închiderea inferioară a cavităţii pelviene este completă. În partea anterioară a planşeului, dimpotrivă, marginile mediale ale celor doi ridicători nu se întâlnesc, rămân îndepărtate de linia mediană, delimitând între ele *hiatul ridicătorilor* sau hiatul urogenital. La acest nivel deci, peretele inferior al pelvisului ar fi discontinuu, dacă nu ar fi completat, dinspre perineu, de diafragma urogenitală.

Pâlnia pelviană astfel constituită, este căptuşită de *lama parietală a peritoneului pelvian,* astfel încât marea cavitate peritoneală abdominală se continuă şi în pelvis. Comportarea peritoneului cavităţii pelviene diferă la cele două sexe.

La bărbat, (vezi fig. 36) peritoneul, coborând pe ampula rectală, trece de pe faţa anterioară a acesteia pe faţa posterioară a vezicii urinare, formând astfel *excavaţia rectovezicală* (fundul de sac Douglas); de pe vezică, el trece apoi pe

peretele abdominal anterior. Când vezica este plină şi vârful ei se ridică, între acesta şi peretele abdominal se formează *recesul prevezical* (al peritoneului).

La femeie, (vezi fig. 37) între rect şi vezică interpunându-se organele genitale interne, peritoneul trece de pe rect pe faţa posterioară a extremităţii superioare a vaginei, tapetează apoi faţa intestinală a uterului şi fundul acestuia; coboară acoperind faţa vezicală a uterului, şi, de la nivelul istmului uterin, se reflectă pe faţa posterioară a vezicii urinare. Datorită prezenţei anexelor de o parte şi de cealaltă a uterului, peritoneul visceral - trecând peste acestea - determină formarea celor două *ligamente largi ale uterului*. În acest fel, cavitatea peritoneală pelviană este împărţită într-o cavitate preuterină, numită *excavaţia vezico-uterină* şi una *retrouterină*. În aceasta din urmă, între rect şi uter, de o parte şi de cealaltă, se întinde câte o plică peritoneală sagitală, numită *plica recto-uterină*. Planul transversal care trece prin cele două plice, împarte cavitatea retrouterină în două etaje: sub acest plan este situată *excavaţia recto-uterină (fundul de sac Douglas)*; deasupra planului respectiv se găseşte *cavitatea retrouterină propriu-zisă*, cu mult mai largă decât precedenta.

La ambele sexe, în fundul de sac Douglas, care reprezintă punctul cel mai decliv al cavităţii peritoneale, se pot colecta produse patologice din etajul submezocolic, sau chiar din cel supramezocolic. Pe lângă aceasta, patologia peritoneului pelvian prezintă unele caracteristici particulare, legate de afecţiunile organelor urinare şi ale celor genitale, mai ales la femeie. Peritonitele pelviene rămân de obicei localizate la acest nivel, având tendinţă redusă de extindere în sus.

În drumul său, peritoneul pelvian trece peste o serie de organe pelviene, fiind situat la o distanţă destul de mare de pereţii excavaţiei şi de planşeul pelvi-perineal. Se delimitează astfel **spaţiul pelvisubperitoneal**, umplut cu o bogată cantitate de ţesut conjunctiv adipos. Acest ţesut constituie conjunctivul pelvian sau *fascia pelviană*. Atât spaţiul cât şi fascia sunt organizate în mod diferit la bărbat şi la femeie.

Pe baza celor expuse mai sus, excavaţia pelviană se sistematizează, din punct de vedere topografic, în:

- conţinutul său (regiunile viscerale)
- spaţiul pelvisubperitoneal, delimitat între peritoneul pelvian şi pereţii cavităţii pelviene.

3.4.4.1. Regiunile viscerale pelviene la bărbat

Conţinutul visceral al bazinului la bărbat este următorul: în partea posterioară - porţiunea pelviană a colonului sigmoidian şi ampula rectală; anterior - vezica urinară; pe părţile laterale şi înapoia vezicii - porţiunea pelviană a ureterelor, cea mai mare parte a căilor spermatice şi veziculele seminale; în fine, dedesubtul vezicii, prostata şi porţiunea prostatică a uretrei (vezi fig. 36).

3.4.4.1.1. Rectul

Rectul, porţiunea terminală a intestinului gros, începe de la vertebra S_3 (punctul de terminaţie al mezosigmei), străbate pelvisul şi perineul şi se deschide la exterior prin orificiul anal. Astfel, topografic, i se descriu două porţiuni, una pelviană mai dilatată - ampula rectală - şi alta mai îngustă, perineală - canalul anal.

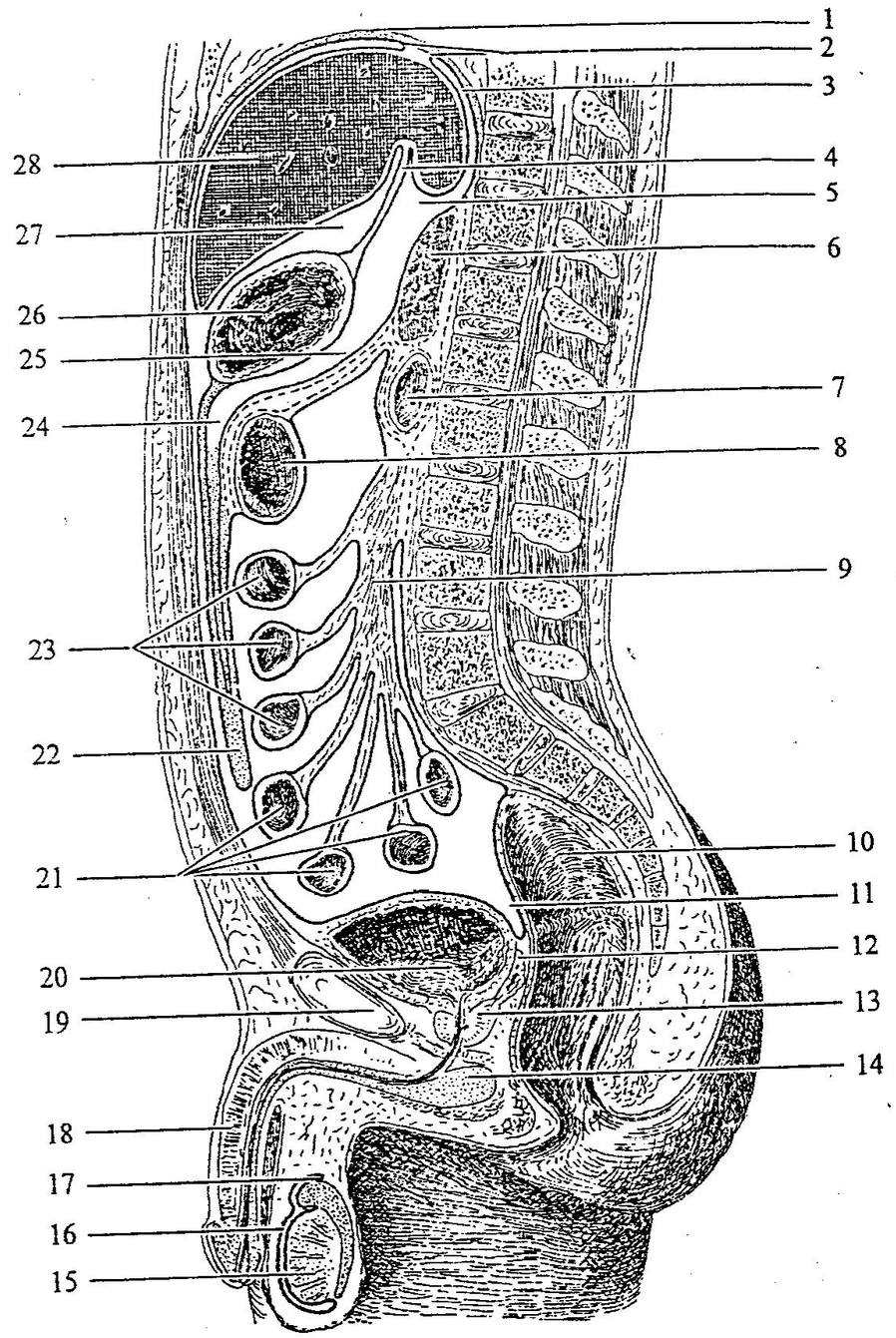

Fig. 36. *Schema unei secţiuni sagitale prin abdomenul de bărbat, puţin la stânga liniei mediane.*

1. Diafragma. - **2.** Ligamentul coronar. - **3.** Recesul superior al bursei omentale. - **4.** Omentul mic. - **5.** Bursa omentală. - **6.** Pancreasul. - **7.** Porţiunea orizontală a duodenului. - **8.** Colonul transvers. - **9.** Mezenterul. - **10.** Rectul. - **11.** Excavaţia rectovezicală. - **12.** Vezicula seminală. - **13.** Prostata. - **14.** Bulbul penisului. - **15.** Testiculul. - **16.** Tunica vaginală. - **17.** Epididimul. - **18.** Corpul cavernos al penisului. - **19.** Osul pubian. - **20.** Vezica urinară. - **21.** Anse ileale. - **22.** Omentul mare. - **23.** Anse jejunale. - **24.** Prelungirea omentală a bursei omentale (la făt). - **25.** Mezocolonul transvers. - **26.** Stomacul. - **27.** Recesul subhepatic. - **28.** Ficatul.

Traiectul rectului nu este rectiliniu ci prezintă o serie de curburi. În plan sagital, el urmează concavitatea coloanei sacrococcigiene, descriind o curbură cu concavitatea anterioară *(flexura sacrată);* depăşind vârful coccigelui, coteşte brusc înapoi şi formează *flexura perineală;* unghiul dintre cele două flexuri marchează şi limita dintre cele două porţiuni ale rectului. Organul mai prezintă - mai ales când este plin - şi două inflexiuni în plan frontal, mai puţin marcate.

Rectul este **fixat** în poziţia sa prin continuitatea cu colonul sigmoidian, prin peritoneu, prin pediculii săi vasculari şi prin lamele fibroase care se organizează în jurul acestora, dar este susţinut mai ales prin aderenţele sale la planşeul pelvian. De aceea, slăbirea acestuia duce la instalarea prolapsului rectal. Când operatorul efectuează coborârea sau extirparea ampulei, trebuie secţionate toate mijloacele de fixare.

Ampula rectală ocupă *loja rectală.* Aceasta este delimitată astfel: *posterior* de sacru şi coccige, acoperiţi parţial de muşchii piriformi şi coccigieni; *anterior* de septul rectovezicoprostatic (fascia prostato-peritoneală Denonvilliers); *pe părţile laterale* şi *în jos* de muşchii ridicători anali; *în sus* de peritoneul parietal. În această lojă, ampula rectală este înconjurată de *fascia rectală,* o condensare a ţesutului conjunctiv pelvisubperitoneal. Între fascie şi pereţii organului se găseşte un strat de ţesut conjunctiv lax infiltrat cu grăsime, care permite decolarea şi enuclearea ampulei în intervenţiile chirurgicale. Prin intermediul acestor formaţiuni, rectul are o serie de **raporturi.** *Posterior,* cu peretele corespunzător al lojii rectale; aici se găseşte spaţiul retrorectal, ce cuprinde vasele sacrate mediane şi laterale, corpul sau glomul coccigian, lanţurile simpatice sacrate, ramurile anterioare ale nervilor S_3-S_4, limfonodurile sacrate. Raporturile nervoase explică durerile sciatice şi perineale ca simptome timpurii ale cancerului rectal. Raporturile feţei posterioare a ampulei cu coloana sacrococcigiană şi lipsa peritoneului la acest nivel, oferă o cale largă de acces chirurgical asupra rectului pelvian. *Feţele laterale* ale ampulei rectale sunt parţial acoperite de peritoneu, care, de pe ele se reflectă pe pereţii laterali ai excavaţici, formând astfel *recesurile pararectale;* în aceste recesuri coboară ansa colonului sigmoidian şi anse ileale. Când rectul este plin, aceste organe sunt împinse în sus şi rectul vine în raport cu ureterele şi vasele iliace interne. În segmentul inferior al ampulei, dedesubtul recesurilor peritoneale, feţele laterale vin în raport cu plexul hipogastric inferior şi cu lama sacrorectogenitopubiană. *Faţa anterioară* este şi ea parţial acoperită de peritoneu, venind aici în raport cu colonul sigmoidian şi anse ileale. Mai jos, în porţiunea sa extraperitoneală, prin septul rectovezicoprostatic, răspunde prostatei, veziculelor seminale, ampulelor deferenţiale şi fundului vezicii urinare. Aceste raporturi permit explorarea organelor respective prin tuşeu rectal; ele explică de asemenea şi fenomenele rectale ce însoţesc afecţiunile lor.

Canalul anal va fi descris odată cu perineul.

La interior, ampula rectală goală prezintă plice longitudinale, care dispar odată cu umplerea organului. Pe pereţii laterali există de obicei trei plice transversale permanente (valvulele Houston),

de formă semilunară; cea mai mare (plica lui Kohlrausch) este situată pe peretele drept, la 6-7 cm deasupra orificiului anal, şi este încadrată de celelalte două plice de pe pereteie stâng (una deasupra, cealaltă - dedesubtul ei). Este importantă cunoaşterea lor, deoarece ele sunt prezente şi pe rectul gol şi pot constitui o piedică, putând fi lezate, la introducerea canulei rectale sau a rectoscopului.

Ca **structură**, rectul este alcătuit, ca şi restul tractului digestiv subdiafragmatic, din următoarele tunici: 1) tunica externă, formată din peritoneu, se găseşte numai în jumătatea antero-superioară a ampulei rectale; în rest este învelit de adventiţie; 2) tunica musculară are stratul longitudinal extern şi cel circular intern; acesta din urmă se hipertrofiază în porţiunea terminală a canaluli anal, pentru a forma *sfincterul anal intern;* în jurul acestuia este dispus *sfincterul anal extern,* care va fi descris la regiunea perineală; 3) stratul submucos; 4) tunica mucoasă.

Irigaţia *arterială* a rectului este asigurată de trei perechi de *artere rectale* (hemoroidale). Cele *superioare,* principalele, de fapt adevăratele artere ale rectului, provin prin bifurcarea mezentericei inferioare în dreptul vertebrei S_3. Sunt situate iniţial pe faţa posterioară a organului şi apoi îi înconjură feţele laterale. *Arterele rectale mijlocii* sunt ramuri ale iliacelor interne; cele *inferioare* provin din ruşinoasele interne. Între aceste artere se stabilesc numeroase anastomoze de calibru redus. O anastomoză importantă este cea dintre artera rectală superioară stângă şi arterele sigmoidiene din mezenterica inferioară *(anastomoza Südeck),* care asigură restabilirea circulaţiei în anumite procedee de amputaţie a rectului.

Venele rectului pornesc dintr-un plex venos foarte bogat, întins pe toată înălţimea organului, dar mai bogat în porţiunea perineală. Din acest plex se formează venele rectale (hemoroidale): *vena rectală superioară,* impară, adună sângele din ampulă şi îl duce mai departe în mezenterica inferioară; *venele rectale mijlocii,* pornite din porţiunea inferioară a ampulei, se varsă în venele iliace interne; *rectalele inferioare,* conducând sângele de la canalul anal, se varsă în venele ruşinoase interne. În acest fel, la nivelul rectului se realizează o importantă zonă a anastomozelor porto-cave. *Hemoroizii* sunt varicozităţi sacciforme, permanente, ale plexului venos rectal şi ale glomerulilor rectali, ce survin frecvent, mai ales la subiecţii cu activităţi sedentare; hemoroizii pot fi datoraţi însă şi unei staze în teritoriul port.

Vasele limfatice formează trei curente ce urmează traiectul venelor. *Curentul superior* drenează limfa în special de la ampula rectală spre nodurile mezenterice inferioare; pe traiectul lor se mai găsesc şi alte grupe mici de limfonoduri: nodurile sacrate din spaţiul retrorectal, nodurile pararectale de pe feţele laterale ale ampulei, nodurile rectale superioare de la bifurcarea arterei rectale superioare. *Curentul mijlociu* adună limfa din porţiunea inferioară a ampulei şi din cea mai mare parte a canalului anal, şi se termină în nodurile iliace interne. *Curentul inferior* drenează limfa din porţiunea inferioară a rectului perineal şi o conduce la nodurile inghinale superficiale supero-mediale. Vasele limfatice ale rectului stabilesc însă numeroase anastomoze cu curentele limfatice ale organelor învecinate.

Inervaţia rectului este complexă. Fibrele vegetative sosesc, pe calea plexu-

rilor periarteriale rectale, din plexul mezenteric inferior şi din plexul hipogastric inferior. Nervii rectali inferiori - somatici - proveniţi din nervul ruşinos, deţin inervaţia senzitivă a teritoriului situat sub valvulele semilunare ale rectului, precum şi inervaţia sfincterului extern al anusului.

Explorarea rectului se face prin tuşeu rectal (prin care se pot explora şi organele învecinate), prin rectoscopie (prin care se poate explora şi o parte a ansei pelviene a sigmei) şi prin examen radiologic (irigoscopie).

Căile de acces chirurgical sunt: cea naturală, după prealabilă dilatare a anusului; calea perineală; calea sacrată; calea abdominală (prin laparotomie); calea mixtă (primul timp pe cale abdominală şi al doilea pe cale perineală sau sacrată).

3.4.4.1.2. Vezica urinară

La adult, vezica urinară are o situaţie pelviană, în partea anterioară a excavaţiei, în timp ce la copilul mic, cea mai mare parte a ei se află în cavitatea abdominală.

Având o **formă** aproximativ piramidală, vezica prezintă: un *vârf* orientat în sus şi înainte, care se continuă cu *uracul; fundul,* porţiunea lărgită ce priveşte în jos şi înapoi; partea cea mai declivă a fundului - *colul vezical* - se continuă cu uretra; între acestea este cuprins *corpul vezicii*. Când vezica este goală, corpul său apare turtit de sus în jos şi prezintă o faţă anterioară, una posterioară şi o faţă inferioară, ce corespunde fundului vezicii, precum şi două margini laterale. În stare de plenitudine, marginile se transformă în feţe laterale.

Vezica urinară este aşezată în **loja vezicală.** Aceasta este formată astfel: *înainte* - de oasele pubiene şi, mai sus, de peretele abdominal anterior; *înapoi* - de porţiunea superioară a septului rectovezicoprostatic; *lateral* - de o parte şi de cealaltă, de muşchii obturatori interni şi ridicători anali; *în jos* - de prostată; *în sus* - de peritoneul pelvian. În loja sa, vezica este înconjurată de *fascia vezicală,* rezultată prin condensarea ţesutului conjunctiv pelvisubperitoneal.

Mijloacele de fixare

Menţinerea vezicii urinare în loja sa se datoreşte: susţinerii de către *perineu* prin intermediul prostatei; suspendării prin cele *trei ligamente ombilicale*: unul *median* reprezentat de urac, şi două *mediale,* formate de arterele ombilicale (alantoidiene) fibrozate, ce se înalţă de pe marginile corpului vezicii; toate trei urcă şi se fixează pe inelul ombilical; anterior, puternicele *ligamente pubovezicale* fixează organul de oasele pubiene; în sfârşit, şi peritoneul aderent de faţa posterioară a vezicii, contribuie la fixarea ei.

Raporturile vezicii urinare la bărbat (vezi fig. 36). *Faţa posterioară* - prin intermediul peritoneului ce o acoperă, răspunde rectului; între cele două organe se interpune excavaţia rectovezicală (Douglas), în care descind colonul sigmoidian, anse ileale şi uneori apendicele vermiform. *Faţa anterioară* - când vezica este goală, răspunde peretelui anterior al pelvisului. Aici, imediat înaintea vezicii, se găseşte *fascia ombilicoprevezicală,* rezultată prin condensarea ţesutului conjunctiv în jurul ligamentelor ombilicale menţionate. Fascia se întinde şi ea până la ombilic. Între aceasta şi oasele pubiene se află *spaţiul retropubian* sau *prevezical* (Retzius). În acest spaţiu este conţinut ţesut conjunctiv lax, ligamentele pubovezicale şi puboprostatice, bogatul plex venos prevezical (Santorini), mănunchiul vasculo-nervos obturator şi limfonodurile prevezicale. Când vezica este

plină, ea se ridică deasupra simfizei pubiene, venind în raport cu peretele abdominal anterior. Acesta prezintă aici fosele supravezicale, prin care organul se poate angaja într-o hernie. Totodată, la acest nivel se formează recesul prevezical al peritoneului (care nu trebuie confundat cu spaţiul prevezical Retzius), în care pot descinde anse ileale. Ridicarea peritoneului de către vârful vezicii, dă posibilitatea chirurgului să intervină pe vezică sau pe prostată, transvezical, fără deschiderea cavităţii peritoneale. De asemenea, în cazurile de retenţie urinară, va putea fi executată puncţia suprasimfizară pentru evacuarea vezicii. *Fundul vezicii urinare* răspunde, în partea inferioară, prostatei de care aderă strâns; în partea superioară vine în raport cu veziculele seminale şi cu ampulele deferenţiale. Prin intermediul acestora şi al septului rectovezicoprostatic, răspunde ampulei rectale. Astfel, accesul chirurgical asupra fundului vezicii, este posibil prin rect. *Marginile laterale* ale vezicii goale sunt marcate de ligamentele ombilicale mediale; la vezica plină, peritoneul coboară pe feţele laterale până aproximativ la jumătatea lor, după care se reflectă într-o parte şi în cealaltă, pe pereţii laterali ai pelvisului, formând două recesuri laterovezicale. Aici pot descinde anse intestinale. Ductul deferent se încrucişează cu ureterul în partea superioară a acestei porţiuni.

Structura vezicii urinare constă din următoarele tunici, de la exterior spre interior: 1) tunica seroasă - peritoneul visceral care învelişte numai faţa posterioară şi feţele laterale; 2) tunica fibroasă învelişte organul în întregime; 3) tunica musculară cu fibre împletite într-o ţesătură complexă, *muşchiul detrusor vezical*; o parte din fibrele sale circulare se continuă şi în jurul primei părţi a uretrei prostatice, alcătuind *sfincterul vezical*; 4) submucoasa şi 5) tunica mucoasă.

Vascularizaţie şi inervaţie

Arterele vezicii urinare provin din vasele învecinate: artera vezicală superioară din ombilicală, artera vezicală inferioară din iliaca internă, precum şi ramuri din arterele ruşinoasă internă, epigastrică inferioară şi rectală mijlocie. Prin anastomozarea acestor vase se formează plexul arterial perivezical.

Venele vezicii formează un plex vezical foarte bogat, situat mai ales în jurul fundului, care comunică larg în jos cu plexul prostatic. Din acest plex iau naştere câteva trunchiuri mai mari, venele vezicale, tributare venelor iliace interne.

Limfaticele trec prin nodurile paravezicale (pre-, post- şi laterovezicale), drenate în cele din urmă de limfonodurile iliace externe, interne şi comune.

Inervaţia vezicii este realizată prin fibre provenite din plexul aortic prin plexurile hipogastrice superior şi inferior, precum şi din nevii splanhnici pelvieni (erectori).

Explorarea vezicii urinare se poate face în unele cazuri prin inspecţie şi palpare (când vezica este mult destinsă), sau prin tuşeu rectal (fundul vezicii). În mod curent se practică însă cistoscopia, prin care poate fi văzută întreaga sa configuraţie interioară, precum şi ecografia.

Calea de acces chirurgicală cea mai obişnuită este prin laparotomie mediană subombilicală.

3.4.4.1.3. Uretra

Uretra serveşte, la sexul masculin, atât pentru micţiune cât şi pentru eliminarea lichidului spermatic. Ea începe din vezica prin orificiul intern (orificiul uretral

al vezicii), străbate prostata şi apoi diafragma urogenitală, având un traiect aproape vertical; se încurbează apoi înainte dedesubtul simfizei pubiene şi pătrunde în bulbul corpului spongios; străbate întregul corp spongios, ca să se deschidă la exterior prin orificiul extern al uretrei (meatul urinar). În cazul când penisul este în repaus, uretra formează şi al doilea cot, anterior simfizei pubiene, pentru a coborî împreună cu porţiunea mobilă a penisului, înaintea scrotului. Curbura anterioară dispare în erecţie (vezi fig. 36).

Topografic, uretrei i se descriu **trei porţiuni:** *uretra prostatică*, situată în interiorul prostatei, deci în bazin; *uretra membranoasă*, situată în diafragma urogenitală, aşadar în perineu; *uretra spongioasă*, aşezată în corpul spongios al penisului. După criteriul mobilităţii, se vorbeşte de un *segment fix* (în prostată, în diafragma urogenitală şi în bulbul corpului spongios) şi un *segment mobil*, cuprins în partea mobilă a penisului. Clinicienii vorbesc de o *porţiune posterioară* a uretrei (cea prostatică şi cea membranoasă) şi de o porţiune anterioară (peniană) ce corespunde uretrei spongioase.

Calibrul uretrei nu este uniform; la uretra goală, pereţii canalului sunt în contact, astfel că lumenul ei este redus la o despicătură. În timpul micţiunii, deci când este destinsă, uretra prezintă patru porţiuni strâmtate şi trei dilatate. De la meatul urinar spre orificiul intern, acestea se succed astfel: strâmtoarea eliptică a *meatului urinar*, ca o fisură verticală; urmează dilatarea ovoidală cuprinsă în gland - *fosa naviculară*; urmează apoi o strâmtare lungă, cilindrică, până la unghiul prepubian al uretrei; în bulbul spongios există din nou o porţiune dilatată, *fundul de sac* al bulbului sau recesul bulbului, care interesează mai ales peretele inferior; deasupra acestuia, urmează strâmtarea cilindrică a uretrei membranoase, datorată sfincterului uretrei; *dilatarea prostatică* sau sinusul prostatic; strâmtoarea circulară a orificiului intern.

Structural, uretra prezintă două tunici: *mucoasă* cu numeroase glande uretrale (Littré); *tunica musculară* alcătuită din fibre netede, dispuse într-un strat profund, longitudinal, şi altul superficial, circular. Acesta din urmă formează în jurul porţiunii iniţiale a uretrei sfincterul vezicii, situat în interiorul prostatei. Există şi un sfincter striat (sfincterul uretrei) situat în afara prostatei.

Irigaţia *arterială* a uretrei masculine este realizată din vasele înconjurătoare: din rectala mijlocie şi din vezicala inferioară, pentru uretra prostatică; din artera bulbului penisului, pentru uretra membranoasă; pentru segmentul spongios, din aceeaşi arteră, precum şi din arterele uretrală şi dorsale ale penisului.

Venele formează un plex periuretral, de unde sângele este condus: în plexul venos prostatic, din prima porţiune; în venele bulbului penisului şi apoi în venele ruşinoase interne, din porţiunea membranoasă; din porţiunea spongioasă, în vena dorsală profundă a penisului şi apoi în plexul prostatic.

Limfaticele merg la nodurile iliace externe şi interne, pentru uretra membranoasă şi prostatică; la limfonodurile inghinale superficiale supero-mediale şi iliace externe, pentru cea spongioasă.

Inervaţia vegetativă (pentru glandele uretrale şi sfincterul vezical) provine din plexul hipogastric superior şi din parasimpaticul sacral; fibrele somatice (pentru inervaţia senzitivă şi a sfincteului uretrei), vin din nervul ruşinos, prin nervul dorsal al penisului.

Explorarea uretrei masculine se poate face, pentru segmentul său penian, prin palpare (nodozităţi consecutive unor uretrite, indurație produsă de sclerozarea canalului); iar a celorlalte segmente prin tuşeu rectal. Explorarea se face frecvent şi prin cateterism sau eventual cu uretroscopul.

3.4.4.1.4. Ductele deferente

Fac parte din căile spermatice extratesticulare. Acestea sunt reprezentate de: ductele eferente ale testicululi, ductele epididimare, ductele deferente, ductele ejaculatoare şi uretra submontanală.

Ductului deferent i se descriu trei segmente: *segmentul epididimar* şi cel *funicular*, care vor fi prezentate odată cu perineul, precum şi *segmentul abdomino-pelvian;* acesta din urmă este situat extraperitoneal şi are o porţiune abdominală şi una pelviană.

Porţiunea abdominală a ductului deferent, chiar la ieşirea din orificiul profund al canalului inghinal, face o curbă cu concavitatea medială, încrucişându-se cu arcul cu concavitatea în sus al arterei epigastrice inferioare; se îndreaptă apoi medial şi posterior prin fosa iliacă, trecând peste vasele iliace externe. În *porţiunea pelviană*, ductul deferent continuă traiectul oblic pe peretele lateral al bazinului; trece lateral de vezica urinară, apoi încrucişează transversal, pe dinainte ureterul, şi artera ombilicală; trece pe deasupra bazei veziculei seminale, şi apoi descinde înapoia fundului vezicii. Aici delimitează cu cel de partea opusă, *triunghiul interdeferenţial.* Această porţiune *(segmentul retrovezical)* este mai dilatată, purtând numele de *ampulă deferenţială.* La baza prostatei se uneşte cu ductul veziculei seminale şi formează *ductul ejaculator.* Ampula este inclusă, împreună cu vezicula seminală aşezată lateral de ea, în septul rectovezicoprostatic, prin care aceste organe au raporturi posterioare cu rectul. Aceste raporturi explică simptomatologia vezicală în caz de deferentită, şi posibilitatea explorării ampulei deferenţiale prin tuşeu rectal.

Irigaţia *arterială* este realizată de artera vezicală inferioară; *venele* sunt tributare epigastricei inferioare şi plexului venos prostatic. *Vasele limfatice* merg la nodurile limfatice iliace externe şi iliace interne. *Inervaţia* provine din plexul deferenţial (simpatic) şi din cel hipogastric inferior.

3.4.4.1.5. Veziculele seminale

Organe pereche, veziculele seminale sunt situate în spaţiul pelvisubperitoneal, între vezica urinară şi rect, deasupra prostatei, în grosimea septului rectovezicoprostatic. Secreţia lor intră în compoziţia lichidului spermatic.

Vezicula seminală răspunde: *anterior* - fundului vezicii urinare; *posterior* vine în raport cu ampula rectală, prin care poate fi explorată; *medial* - se învecinează cu ampula deferenţială; *lateral* - are raporturi cu plexul venos vezico-prostatic. *Baza* veziculei priveşte în sus şi este singura porţiune în raport direct cu peritoneul excavaţiei rectovezicale; ea este încrucişată anterior de ureter, înainte de pătrunderea acestuia în vezică. *Vârful* se continuă cu ductul ei

excretor. Acesta participă la alcătuirea ductului ejaculator, ce va pătrunde în prostată.

Vezicula seminală primeşte sânge din *arterele* vezicală inferioară şi rectală mijlocie; *venele* merg în plexul vezico-prostatic. *Limfa* este drenată în nodurile iliace interne. *Nervii* îi primeşte din plexul hipogastric inferior, prin intermediul plexurilor vezical şi prostatic.

3.4.4.1.6. Prostata

Este o glandă impară, anexată aparatului genital masculin. Fără contingenţe cu peritoneul, ea este dezvoltată în jurul porţiunii iniţiale a uretrei. Prostata este situată în întregime în spaţiul pelvisubperitoneal. În acest spaţiu, glanda este conţinută în *loja prostatică*, delimitată astfel: *anterior* - de oasele pubiene; *posterior* de porţiunea inferioară a septului rectovezicoprostatic; *lateral* de o parte şi de cealaltă - de muşchii ridicători anali tapetaţi de fascia pelviană parietală; *inferior* - de diafragma urogenitală; *superior* - de fundul vezicii urinare. În loja ei, prostata este înconjurată de *fascia periprostatică*, rezultată din condensarea ţesutului conjunctiv pelvisubperitoneal. De menţionat că între, şi în lamelele concentrice care formează fascia, sunt incluse numeroase vene bogat anastomozate; acestea sunt greu de separat de ţesutul conjunctiv dens în care sunt cuprinse. De aceea enuclearea glandei poate provoca hemoragii abundente. Între fascia periprostatică (ce nu trebuie confundată cu capsula proprie a glandei) şi pereţii lojii, se delimitează *spaţiul periprostatic*, mai larg în partea anterioară. El este limitat în sus - de ligamentele puboprostatice, şi în jos - de ligamentul transvers al perineului. Spaţiul este umplut cu ţesut conjunctiv lax, dependent de ţesutul pelvisubperitoneal. Aici se pot dezvolta abcesele periprostatice.

Prostata *este solid fixată*, în primul rând prin continuitatea uretrei prostatice cu segmentul său perineal şi respectiv cu vezica urinară, precum şi prin ligamentele puboprostatice.

Având forma unei castane, prostata are următoarele **raporturi:** *Faţa anterioară*, prin elementele anatomice menţionate, răspunde simfizei pubiene. Sub fascia prostatică ea este acoperită de semi-inelul preprostatic al porţiunii superioare (prostatică) a *sfincterului uretrei* (extern, striat); acesta se întinde de la colul vezicii până la diafragma urogenitală. *Faţa posterioară* a prostatei este acoperită parţial (în partea inferioară) de semi-inelul retroprostatic al sfincterului uretrei; prin septul rectovezicoprostatic, răspunde ampulei rectale, prin care poate fi explorată. Acest raport explică simptomele rectale în prostatite, precum şi pe cele vezico-prostatice în rectite, flebite hemoroidale, ş.a. *Feţele laterale* ale glandei vin în raport cu muşchii ridicători anali, iar prin intermediul acestora cu prelungirile anterioare ale foselor ischio-anale. De aici posibilitatea fuzării unui abces prostatic sau periprostatic în fosa ischio-anală. *Baza* prostatei priveşte în sus şi are doi versanţi: cel anterior răspunde şi aderă de colul vezicii urinare; versantul posterior este în raport cu veziculele seminale şi ampulele deferenţiale; creasta transversală ce separă cei doi versanţi, răspunde fundului vezical. *Vârful* prostatei se sprijină pe diafragma urogenitală.

Prostata are şi *raporturi intrinseci* importante.

Uretra prostatică străbate glanda de la bază până la vârf, fiind aşezată mai aproape de faţa anterioară a acesteia. Ea este înconjurată nemijlocit de *sfincterul vezicii* (neted), până la utriculul prostatic. În interiorul lumenului său, pe peretele posterior, proemină *creasta uretrală*. Porţiunea mijlocie a crestei, cu aspect fuziform, formează *colicului seminal* sau *veru montanum*. Pe colicul se găseşte orificiul median al utriculului prostatic şi cele două orificii laterale ale ductelor ejaculatoare. Pe întreaga circumferinţă a suprafeţei interioare a uretrei prostatice se găsesc orificiile mici de deschidere ale glandelor prostatice.

Cele *două ducte ejaculatoare* străbat porţiunea superioară a prostatei, oblic în jos, înainte şi medial, pentru a se deschide în uretră.

Utriculul prostatic, vestigiu embrionar aşezat pe linia mediană, este un canal închis în fund de sac.

Prostata este constituită din *patru lobi: doi lobi laterali*, aşezaţi pe părţile laterale şi înapoia uretrei (uniţi înaintea acesteia prin *istm*); *lobul mijlociu*, aşezat înapoia colului vezical şi deasupra planului oblic ce trece prin ductele ejaculatoare, formează creasta transversală a bazei prostatei; este cel mai frecvent interesat în hipertrofia de prostată (adenomul prostatic); *lobul posterior* ocupă partea postero-inferioară a glandei.

Structural, prostata este formată din numeroase glande mucoase şi din circa 40 de glande tubulo-alveolare, ale căror ducte excretoare se deschid în uretra prostatică; ele formează parenchimul glandei. Stroma conjunctivo-musculară formează la exteriorul prostatei capsula prostatică (capsula proprie), iar în interior solidarizează glandele între ele. În hipertrofia de prostată se produce o strâmtare progresivă a uretrei, urmată de tulburări de micţiune.

Irigaţia *arterială* a prostatei provine din vezicalele inferioare şi din rectalele mijlocii. *Venele* se deschid în bogatul plex venos prostatic ce înconjură glanda şi se varsă apoi în ruşinoasa internă. *Limfaticele* formează şi ele un plex periprostatic, tributar nodurilor iliace externe, interne şi sacrate. **Fibrele nervoase** sosesc, sub forma plexurilor periarteriale, din plexul hipogastric inferior.

Explorarea prostatei se face prin tuşeu rectal, ecografie, puncţie exploratorie, biopsie transperineală, şi prin cateterism uretral. În urma perfecţionării instrumentarului chirurgical, astăzi se utilizează mai frecvent calea transuretrală, pentru rezecţia adenomului de prostată. Calea de acces suprapubiană transvezicală este utilizată pentru enuclearea unor adenoame de prostată foarte mari; calea rectală serveşte la evacuarea abceselor prostatice sau periprostatice; calea perineală permite, de asemenea, evacuarea unei colecţii purulente.

3.4.4.2. *Regiunile viscerale pelviene la femeie*

Prezenţa organelor genitale interne, ovarele, tubele uterine, uterul şi vagina, modifică profund topografia conţinutului cavităţii pelviene la femeie, în comparaţie cu sexul masculin (vezi fig. 37.).

3.4.4.2.1. Rectul

Rectul la femeie are aceeaşi conformaţie exterioară, situaţie, direcţie şi celelalte caracteristici, ca şi rectul la bărbat. Diferenţele interesează doar peretele anterior al lojii rectale şi raporturile anterioare ale ampulei. În cazul **lojii,** diferenţa constă în faptul că peretele său an-

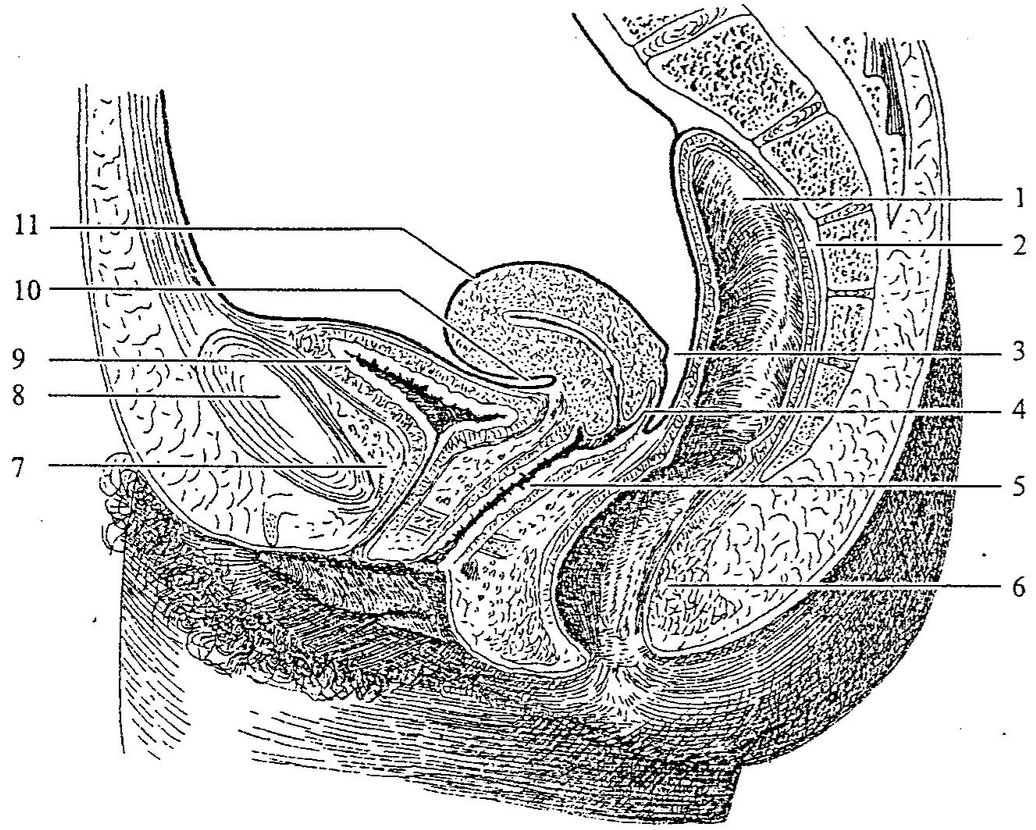

Fig. 37. *Secțiune mediosagitală prin pelvisul feminin.*
1. Rectul. - **2.** Spațiul retrorectal. - **3.** Excavația rectouterină. - **4.** Fornixul vaginal posterior. - **5.** Vagina. - **6.** Sfincterul anal extern. - **7.** Spațiul prevezical. - **8.** Simfiza pubiană. - **9.** Vezica urinară. - **10.** Excavația vezicouterină. - **11.** Fundul uterului.

terior este format de parametru, continuat în jos de paracolpiu. În ce privește **raporturile anterioare** ale ampulei, diferența rezultă în urma interpunerii între aceasta și organele urinare, a uterului, vaginei și a ligamentelor largi.

Ampula rectală, în porțiunea sa superioară acoperită de peritoneu, vine în raport cu *excavația recto-uterină,* în care pot coborî anse ileale și sigmoidul pelvian. Dedesubtul fundului de sac peritoneal, ampula răspunde vaginei, între cele două organe interpunându-se *septul rectovaginal,* formațiune a fasciei viscerale a pelvisului; aceasta permite separarea chirurgicală a celor două viscere.

3.4.4.2.2. Vezica urinară

Și în cazul acestui organ, **loja** sa prezintă unele modificări față de delimitarea ei la bărbat. În timp ce pereții anterior, laterali și superior sunt aceiași, *peretele posterior* este reprezentat de *septul vezicovaginal,* mult mai delicat decât cel rectovezicoprostatic de la bărbat, iar peretele inferior este format de diafragma urogenitală. Mijlocul de susținere, prostata de la bărbat lipsind, fundul vezicii vine în contact direct cu această diafragmă; când ea slăbește - de obicei după nașteri repetate sau complicate cu rupturi de perineu - vezica este lipsită de sprijin și poate prolaba în vagină (cistocel

vaginal). Porțiunea superioară a fundului vezical vine **în raport** cu *colul uterin;* cele două organe sunt separate de un țesut celular lax, care permite cu ușurință separarea lor. Dintre celelalte raporturi, cele ale *feței posterioare* diferă față de cele din bazinul de bărbat. La femeie peritoneul de pe această față se reflectă înapoi pe uter, delimitându-se astfel *excavația vezico-uterină* a cavității peritoneale. De fapt, uterul normal și negravid, fiind în anteversiune și anteflexiune, fața sa vezicală este aproape orizontală, venind în raport, prin intermediul acestui fund de sac, cu vezica, fără interpunere de alte organe.

În ceea ce privește **irigația arterială,** la femeie, în locul arterei rectale, la vascularizația vezicii participă arterele uterine și cele vaginale. Pe de altă parte, *plexul venos* vezical va comunica, la femeie, cu plexurile uterine și vaginale.

3.4.4.2.3. Uretra

La femeie, uretra este mult mai scurtă decât la bărbat. Ea străbate spațiul pelvisubperitoneal și perineul, deschizându-se prin orificiul extern (meatul urinar) în vestibulul vaginei. Va avea deci două porțiuni: pelviană și perineală.

Porțiunea pelviană, mai lungă decât cea perineală, este înconjurată pe toată întinderea sa de sfincterul uretrei (striat), care în porțiunea sa superioară învelește sfincterul vezicii (neted). Când uretra se alipește de vagină, sfincterul striat nu mai înconjură decât fața ei anterioară și fețele laterale. Uretra pelviană vine în raport: înainte, cu plexul venos vezical și cu simfiza pubiană; înapoi cu vagina; pe părțile laterale răspunde mușchilor ridicători anali.

Arterele uretrei feminine provin din vezicala inferioară și din vaginală. *Venele* se varsă în plexurile vezical și vaginal. *Limfaticele* sunt drenate de nodurile iliace interne și de cele inghinale superficiale supero-mediale. *Inervația* provine din plexul hipogastric superior și din nervul rușinos.

Porțiunea perineală va fi tratată în cadrul regiunii urogenitale.

Explorarea uretrei se face prin inspecție (meatul urinar), palpare prin tușeu vaginal, cateterism și uretroscopie.

3.4.4.2.4. Ovarele

Glandele sexuale ale femeii sunt organe pereche, care împreună cu tubele uterine și cu ligamentele largi reprezintă *anexele uterului.*

Ovarul este **dispus** în cavumul retrouterin, alipit de peretele lateral al pelvisului, sub bifurcarea arterei iliace comune. În urma nașterilor repetate, el se deplasează în jos și posterior, putând ajunge până în fundul excavației. **Forma** sa este cea a unei migdale. Cu toate că are o serie de mijloace de fixare, ovarul este *foarte mobil,* situația sa variind, în condițiile fiziologice, în limite destul de largi. Faptul se datorește atât laxității mijloacelor sale de fixare, cât și stării de plenitudine sau de vacuitate a organelor învecinate. **Mijloacele de fixare** ale ovarului sunt reprezentate de o serie de ligamente și formațiuni peritoneale. Principalul mijloc este *ligamentul său suspensor* (lombo-ovarian). Acesta este o formațiune fibro-musculară care coboară din fosa iliacă (de pe mezoapendice în dreapta și de sub mezocolonul sigmoidian în stânga), trece peste vasele iliace externe și peste linia terminală a

pelvisului, pentru a se fixa pe extremitatea tubară a ovarului şi pe mezovarium. El conţine vasele ovariene. *Ligamentul tubo-ovarian* leagă extremitatea tubară a ovarului de înfundibulul tubei, pe el fiind fixată fimbria ovarică. *Ligamentul propriu* al ovarului (utero-ovarian) se întinde de la cornul uterin la extremitatea uterină a glandei. *Mezovarul* este o plică peritoneală desprinsă de pe foiţa posterioară a ligamentului larg şi care se termină de-a lungul marginii mezovariene a ovarului. La acest nivel mezoteliul peritoneului se continuă cu epiteliul ovarian (*linia lui Farre-Waldeyer*). În acest fel glanda nu este acoperită de peritoneu, fiind singurul organ real intraperitoneal (situat în interiorul cavităţii peritoneale).

Raporturile ovarului. *Faţa laterală* sau parietală, priveşte spre peretele lateral al pelvisului, răspunzând fosei ovariene. Aceasta este o depresiune a peritoneului la nivelul muşchiului obturator intern. *Fosa ovariană* (Krause) descrisă la nulipare, este delimitată posterior, de vasele iliace interne şi de ureter; anterior, de ligamentul larg; în sus, de vasele iliace externe; în jos, de arterele uterină şi ombilicală. În aria fosei, extraperitoneal, trece mănunchiul vasculo-nervos obturator; raportul cu nervul explică iradierea durerilor în partea superomedială a coapsei în procesele inflamatorii sau tumorale ale ovarului. La multipare, întrucât ovarul se deplasează spre fundul pelvisului, se descrie fosa lui Claudius, delimitată anterior, de ureter şi artera uterină; posterior, de marginea sacrului; aria sa este străbătută de mănunchiul vasculo-nervos gluteal inferior. *Faţa medială* a ovarului este acoperită de înfundibulul tubei şi de mezosalpinge; de asemenea, poate avea raporturi cu anse ileale, cu colonul sigmoidian - în stânga, apendicele vermiform în dreapta. De aici, uneori, dificultăţile de diagnostic diferenţial între apendicită şi o anexită dreaptă. *Marginea mezovariană* priveşte anterior, fiind în raport cu mezovarul şi cu ligamentul larg. Aici se găseşte hilul organului. De-a lungul ei urcă porţiunea ascendentă a ampulei tubare. *Marginea liberă* sau posterioară răspunde anselor intestinului subţire. *Extremitatea tubară* (superioară) este înconjurată de tubă. *Extremitatea uterină* (inferioară), dă inserţie ligamentului propriu.

Ovarul are o **structură** parenchimatoasă. La suprafaţă este acoperit de un *epiteliu simplu,* care, la marginea mezovariană se continuă cu peritoneul mezovarului; dedesubtul epiteliului, stroma conjunctivă este condensată într-o lamă subţire, *albugineea ovariană*. Parenchimul ovarului este format din corticală şi medulară. *Corticala ovariană* conţine într-o stromă conjunctivă, un număr foarte mare de *foliculi ovarieni*, în diferite stadii evolutive. *Medulara* constituită din ţesut conjunctiv lax, conţine elementele vasculonervoase.

Vascularizaţia şi inervaţia ovarului este comună cu cea a tubei şi va fi studiată împreună cu aceasta.

3.4.4.2.5. Tubele uterine

Tuba uterină (trompa uterină, salpingele) este un conduct pereche ce se întinde de la ovar până la cornul uterin.

Trompei i se descriu **patru segmente.** *Infundibulul* (pavilionul), segmentul incipient, are forma unei pâlnii, cu baza evazată şi foarte festonată, formată din 10-15 fimbrii. Suprafaţa exterioară a infundibulului este acoperită de peritoneu; cea interioară este căptuşită de mucoasă. La vârful pâlniei se găseşte ostiul abdominal al tubei. Al doilea segment este *porţiunea ampulară;* învelită şi ea în peritoneu, descrie un traiect ansiform în jurul ovarului. Porneşte de la polul inferior al acestuia, urcă pe marginea mezovariană, ocoleşte polul superior al ovarului şi apoi descinde pe marginea sa liberă. Infundibulul se aşează pe faţa medială a ovarului, pe care o acoperă. În acest fel, ovarul este acoperit înainte, în sus, înapoi şi medial, de trompă şi de mezosalpinge, găsindu-se ascuns între aceste formaţiuni, ca într-o pungă, numită *bursa ovariană*. Al treilea segment este *istmul,* porţiunea mai îngustă, aşezată transversal în marginea liberă, superioară, a ligamentului larg. Pătrunzând în cornul uterului, istmul se continuă cu *porţiunea uterină a tubei,* care străbate miometrul pentru a se deschide în cavitatea uterină prin ostiul uterin. Porţiunea superioară, subţire, a ligamentului larg, denumită *mezosalpinge,* cade înapoi în cavumul retrouterin împreună cu înfundibulul şi cu ovarul. Astfel, din punct de vedere topografic, tuba are două porţiuni: una *ansiformă,* care este situată împreună cu ovarul în excavaţia retrouterină şi are aceleaşi raporturi ca şi acesta; alta, *porţiunea transversală,* este acoperită de anse ileale şi de colonul sigmoidian.

Structural tuba este alcătuită din următoarele straturi: tunica seroasă, peritoneală, a ligamentului larg; stratul subseros; tunica musculară cu un strat longitudinal extern şi altul circular intern; submucoasa; tunica mucoasă.

Irigaţia *arterială* tubo-ovariană are o dublă origine. *Artera ovariană,* ramură a aortei abdominale, ajunge prin ligamentul suspensor al ovarului în ligamentul larg, unde se împarte în două ramuri, tubară şi ovariană; *artera uterină,* ajunsă la cornul uterului se bifurcă şi ea într-o ramură tubară şi una ovariană. Cele două ramuri ovariene se anastomozează între ele în grosimea mezovarului şi furnizează ramurile pentru ovar. Şi cele două ramuri tubare se anastomozează în grosimea mezosalpingelui, şi dau ramuri pentru trompă. Se formează în acest mod *două arcade:* una *subtubară,* alta *paraovariană.* În modul de constituire al arcadelor, în participarea arterei uterine şi a celei ovariene la irigarea tubei şi a ovarului, există numeroase variante. Ele au o mare importanţă în chirurgia reparatorie şi funcţională tubo-ovariană.

Venele urmează în general traiectul invers al arterelor. Ele sunt, pe de o parte, tributare plexului venos uterin, iar pe de alta, venei ovariene, care se varsă la dreapta în vena cavă inferioară, iar la stânga în vena renală stângă.

Vasele limfatice ale celor două organe însoţesc pedicului vascular ovarian, fiind drenate de nodurile lombare.

Nervii tubo-ovarieni provin din plexurile vegetative ovarian şi uterin, ce sosesc pe traiectul vaselor sangvine.

Cele două anexe sunt frecvent sediul unor procese inflamatorii (ovarite şi salpingite); când procesul se extinde şi la ligamentul larg, se vorbeşte de anexită. De asemenea, cele două organe - dar în special ovarul - pot fi sediul unor procese tumorale benigne (de ex. chiste ovariene) sau maligne. Sarcina ectopică tubară este o afecţiune gravă, pentru că, nediagnosticată la timp, duce la rupturi ale trompei cu hemoragii interne masive.

Explorarea anexelor se face prin palpare bimanuală: cu o mână transabdominal şi cu cealaltă prin tuşeu vaginal. Permeabilitatea trompelor se poate explora prin insuflaţie tubară, sau radiologic cu substanţă de contrast (salpingografie). **Calea obişnuită de acces chirurgical** este cea abdominală, prin laparotomie transversală suprapubiană sau mediană subombilicală. Se utilizează şi calea vaginală sau cea celioscopică.

3.4.4.2.6. Uterul

Organ musculos, cavitar, median şi nepereche, uterul este aşezat în axul pelvisului, între vezica urinară şi rect.

Având forma unui trunchi de con turtit dinainte-înapoi, aşezat cu baza mare *(fundul uterin)* în sus, prezintă mai jos de mijlocul său o îngustare, *istmul uterin,* care-l împarte în două porţiuni: una superioară - *corpul uterului* şi alta inferioară - *colul uterin.* Pe col se inseră vagina, după o linie circulară foarte oblică de sus în jos şi postero-anterior; în acest fel, colul are o porţiune supravaginală şi una vaginală, care se termină printr-un orificiu, *ostiul uterin* (vezi fig. 37.).

Dimensiunile uterului diferă în funcţie de vârstă, de evoluţia sarcinii şi de numărul sarcinilor. La femeia adultă, nulipară, ele sunt: lungimea de 6 cm; lăţimea la nivelul fundului, de 4 cm; grosimea de 2 cm. La multipare aceste dimensiuni cresc cu aproximativ 1 cm.

Situaţia uterului. Între axele longitudinale ale celor două porţiuni uterine se formează *unghiul de flexiune*, deschis înainte şi măsurând 140°-170°. Între axele longitudinale ale colului şi vaginei se formează *unghiul deversiune,* deschis tot înainte, care măsoară 90°-140°. Uterul deci, în mod normal se găseşte în *anteflexiune* şi *anteversiune*. Datorită acestui fapt, corpul uterului ia o direcţie aproape orizontală, având fundul spre simfiza pubiană şi dedesubtul strâmtorii superioare a bazinului. Uterul este însă un organ mobil, aşa încât, în funcţie de plenitudinea sau vacuitatea organelor cavitare învecinate - vezică urinară, rect, anse intestinale - uterul în totalitate sau numai corpul faţă de col, se pot deplasa tranzitoriu. Există însă şi variaţii patologice, datorate mai ales unor procese aderenţiale peritoneale sau unor tumori pelviene. În astfel de cazuri, iar colul îşi poate păstra poziţia normală, corpul uterin poate fi în retroflexiune sau în lateroflexiune; în alte cazuri se modifică doar unghiul de versiune, când vom avea retroversiune sau lateroversiune; de obicei însă, retroversiunea se asociază cu retroflexiunea (retroversiune-flexiune).

Uterul este menţinut, în condiţii normale, în poziţia sa, printr-o serie de **mijloace de suspensie şi de susţinere.**

Mijloacele de suspensie sunt peritoneul, ligamentele largi şi ligamentele rotunde.

Peritoneul acoperă în totalitate corpul uterin, precum şi faţa posterioară a segmentului supravaginal al colului. Prin reflectarea sa înainte pe vezică, de la nivelul istmului, se formează *excavaţia vezico-uterină;* prin reflectarea peritoneului de pe porţiunea superioară a vaginei, înapoi spre ampula rectală, rezultă *excavaţia recto-uterină (Douglas).*

Principalul mijloc de suspensie este însă reprezentat de cele *două ligamente largi* (late). Ele au o formă patrulateră şi sunt alcătuite dintr-o foiţă peritoneală anterioară şi alta posterioară, în continuare una cu cealaltă de-a lungul

marginii libere, superioare, a ligamentului larg. Această margine conţine tuba uterină. *La marginea inferioară,* cele două foiţe diverg, cea anterioară trecând pe vezica urinară şi pe peretele anterior al pelvisului, cea posterioară pe rect şi pe peretele pelvian posterior. În acest fel, ligamentele largi participă împreună cu uterul, la împărţirea cavităţii peritoneale în cele două cavumuri, pre- şi retrouterin. Ligamentele largi urmează direcţia uterului, fiind, ca şi acesta, înclinate, în mod obişnuit, oblic de sus în jos şi dinainte înapoi. Porţiunea superioară a ligamentului larg este subţire şi poartă numele de *mezosalpinge;* în partea inferioară, el este mai gros, prin acumulare de ţesut celulo-grăsos între cele două foiţe ale sale şi poartă numele de *mezometru.* Marginea inferioară sau baza ligamentului larg repauzează pe planşeul pelvian şi este groasă; ţesutul conjunctiv conţinut aici devine dens şi poartă numele de *parametru.* Marginea laterală a ligamentului se fixează, în cea mai mare parte pe peretele lateral al bazinului. Doar porţiunea sa superioară, corespunzătoare mezosalpingelui, este liberă, permiţând astfel căderea porţiunii ansiforme a tubei în cavumul retrouterin. Marginea medială a ligamentului larg răspunde uterului.

Ligamentul rotund este un cordon musculo-conjunctiv pereche. El pleacă de la cornul uterin, străbate ligamentul larg *(porţiunea ligamentară),* unde ridică peritoneul foiţei anterioare, formând *aripioara anterioară* a acestuia; pătrunde subperitoneal în fosa iliacă *(porţiunea iliacă),* încrucişează vasele iliace externe şi înainte de intrarea în orificiul profund al canalului inghinal, formează o curbă cu concavitatea în jos şi medial, care îmbrăţişează vasele epigastrice inferioare; străbate apoi canalul inghinal *(porţiunea inghinală)* şi ieşind prin orificiul inghinal superficial *(porţiunea preinghinală),* se răsfiră în ţesutul adipos şi dermul muntelui pubelui (Venerei) şi al labiilor mari. Ligamentele rotunde sunt folosite adesea de chirurgi pentru redresarea uterului din unele poziţii vicioase (ligamentopexie).

Mijloacele de susţinere ale uterului sunt următoarele:

Aderenţa anterioară a regiunii cervico-istmice la fundul vezicii urinare; se realizează printr-un strat subţire de ţesut celular lax.

Aderenţa uterului la rect se realizează prin *lamele sacrorectogenitopubiene.* Porţiunea posterioară a acestor lame formează *ligamentele uterosacrate,* care leagă porţiunea supravaginală a colului de rect şi osul sacru; prin ridicarea peritoneului, ele formează *plicele recto-uterine.* Porţiunea anterioară a lamelor leagă colul uterin de fundul vezicii şi de oasele pubiene, formând ligamentele pubo-uterine.

Centrul tendinos al perineului (vezi pag. 209) constituie însă cel mai important mijloc de susţinere şi de fixare al uterului. În poziţia sa normală de anteversiune-anteflexiune, colul uterin - datorită presiunii abdominale - se sprijină pe vagină, care, la rândul său, este menţinută solid de chinga muşchilor ridicători anali şi de centrul tendinos. Astfel, integritatea şi soliditatea perineului sunt factori esenţiali în susţinerea uterului. Când această integritate este compromisă (prin ruptura comisurii posterioare a vulvei în timpul naşterii, care se poate prelungi la centrul tendinos sau chiar la muşchii ridicători anali), se produce prolapsul uterin.

Raporturile *corpului uterin. Faţa vezicală* (anterioară) este separată de vezica urinară prin excavaţia vezico-uterină. *Faţa intestinală* (posterioară) răspunde ampulei rectale prin intermediul cavumului retrouterin, în care descind colonul sigmoidian, anse ileale şi anexele uterine. *Fundul uterin* vine în raport cu sigma şi cu intestinul subţire. Pe *marginile corpului* se inseră ligamentele largi, între foiţele cărora ureă vasele uterine.

Porţiunea supravaginală a colului vine în raport: *înainte,* cu vezica; *posterior,* prin intermediul peritoneului excavaţiei recto-uterine, răspunde rectului; raportul cel mai important al marginilor laterale este dat de *încrucişarea arterei uterine cu ureterul,* la cca 15-20 mm de col. Porţiunea superioară a colului este situată în spaţiul pelvisubperitoneal, înconjurată de ţesutul conjunctiv pericervical, care se continuă lateral cu parametrul. *Porţiunea intravaginală* a colului proemină în interiorul vaginei, fiind înconjurată de *fornixul (domul) vaginal.*

Structură. Uterul este alcătuit din trei tunici: *tunica seroasă (perimetrul)* este reprezentată de peritoneu; *tunica musculară (miometrul)* are grosimea cea mai mare (cca. 15 mm); *tunica mucoasă (endometrul)* aderă de miometru, fără interpunere de submucoasă.

Cavitatea uterului este subdivizată de strangularea situată la nivelul istmului, în două compartimente. *Cavitatea corpului,* de formă triunghiulară pe secţiune frontală, are trei orificii: cele două orificii tubare situate la nivelul coarnelor uterine, şi orificiul inferior, de comunicare cu compartimentul distal. *Canalul cervical,* al colului - fuziform - este cuprins între orificiul intern (ce conduce în cavitatea corpului uterin) şi orificiul extern sau orificiul uterin (care se deschide în vagină).

Irigaţia *arterială* a uterului este realizată în principal de artera uterină, cu participarea şi a arterei ovariene. *Artera uterină,* ramură a iliacei interne, coboară pe peretele pelvian şi în dreptul spinei ischiadice devine transversală; pătrunde în baza ligamentului larg, încrucişează anterior ureterul cam la jumătatea distanţei dintre uter şi peretele bazinului (raport foarte important pentru chirurg) şi, ajunsă în apropierea fornixului lateral al vaginei, se inflectează în sus şi urcă apoi într-un traiect foarte sinuos pe marginea corpului uterin, între foiţele ligamentului larg. Ajunsă la cornul uterin, se bifurcă într-o ramură tubară şi una ovariană. Artera uterină emite, pentru uter numeroase ramuri colaterale cu traiect transversal. Acestea se bifurcă la rândul lor în câte o ramură anterioară şi una posterioară, pentru pereţii corespunzători. Calibrul acestora diminuă pe măsură ce se apropie de linia mediană, aşa încât această zonă este paucivasculară, oferind condiţii favorabile pentru incizia şi deschiderea uterului (histerotomie). Colul este vascularizat din ramura vaginală a uterinei. *Artera ovariană* participă la irigarea uterului prin cele două ramuri terminale, anastomozate cu ramurile terminale omonime ale uterinei.

Venele se colectează spre margnile uterului, unde, între foiţele ligamentului larg, dau naştere unor bogate *plexuri venoase uterine,* care comunică larg cu cele ale vezicii urinare şi ale vaginei. Din aceste plexuri sângele este colectat apoi

în *venele uterine* şi respectiv în *venele ovariene.*

Limfaticele corpului uterin se adună în general spre coarnele uterine; colectoarele ce iau naştere aici se unesc cu cele ale anexelor şi urcă spre limfonodurile lombare; o parte mai mică de vase trec prin ligamentul larg spre nodurile iliace externe, şi respectiv de-a lungul ligamentului rotund, spre nodurile inghinale superficiale superomediale. De la *colul uterin.* vasele limfatice - anastomozate cu cele ale vaginei - sunt drenate la nodurile iliace interne şi externe.

Inervaţia uterului provine în principal din *plexul nervos uterovaginal,* cu originea în plexul hipogastric inferior - şi parţial din plexul ovarian, provenit din plexul aortico-abdominal.

Explorarea uterului se face pe mai multe căi. *Inspecţia* serveşte la aprecierea gradului de deformare a abdomenului datorită unui uter mărit în volum (sarcină, fibrom). *Palparea bimanuală* a fost amintită la anexele uterine. La virgine, în locul tuşeului vaginal. uterul poate fi explorat prin *tuşeu rectal.* Interiorul cavităţii uterine se explorează cu *histerometrul,* tijă metalică gradată, care poate da indicaţii asupra dimensiunilor cavităţii, sau poate depista eventuale tumori intracavitare. *Colposcopia* permite explorarea suprafeţei exterioare a colului intravaginal. *Examenul biopsic* se face pe mici fragmente de col sau endometru, acestea din urmă recoltate prin chiuretaj. Examenul histopatologic al acestora furnizează date de mare valoare, mai ales în cancer. *Explorarea radiologică* a cavităţii uterine şi a canalului tubar se face prin histerosalpingografie cu substanţă de contrast. Larg utilizată azi este ecografia.

Căile de acces asupra uterului sunt prin laparotomie subombilicală (mediană sau transversală suprapubiană) şi pe cale vaginală.

3.4.4.2.7. Vagina

Vagina este un organ impar care continuă colul uterin pentru a se deschide în vulvă. În traiectul său, vagina străbate hiatul uro-genital al diafragmei pelviene, care o împarte într-un segment pelvian şi altul perineal (acesta din urmă va fi descris la regiunea urogenitală).

În porţiunea sa pelviană organul este cuprins în **loja vaginală.** Aceasta este delimitată: *înainte,* de vezica urinară şi de uretră; *înapoi,* de rect; *lateral,* de ridicătorii anali; *în jos,* de diafragma urogenitală; *în sus,* de uter. În loja sa, vagina este înconjurată de ţesutul celuloadipos al fasciei pelviene, care poartă numele de *paracolpium.* Abundent în paretea superioară, acest ţesut diminuă pe măsură ce coboară, ceea ce explică aderenţa din ce în ce mai puternică a vaginei la uretră şi la rect.

Vagina este **fixată** prin: inserţia pe colul uterin, aderenţele la vezică, uretră şi rect, precum şi prin raporturile sale cu muşchii ridicători anali. Însă principalul mijloc de fixare este reprezentat de centrul tendinos al perineului. Lipsită de acest suport, ca în rupturile vechi ale perineului, sub acţiunea presei abdominale are loc prolabarea întâi a peretelui ei anterior şi apoi şi a celui posterior (colpocel).

Raporturi. Vagina prezintă *patru pereţi* şi *două extremităţi.*

Raporturile segmentului pelvian al vaginei sunt următoarele: *Peretele anterior* este separat de fundul vezicii şi

de uretră printr-un sept conjunctiv. În partea superioară, *septul vezico-vaginal,* alcătuit din țesut celular, permite separarea operatorie a celor două organe; prin acest sept coboară cele două uretere, încrucișând fundul de sac vaginal anterior. În partea inferioară, *septul uretro-vaginal,* mult mai dens, leagă strâns cele două organe, separarea lor fiind foarte dificilă. În decursul nașterilor grele, capul fetal poate comprima peretele anterior al vaginei și vezica pe oasele pubiene, respectiv uretra, pe ligamentul pubian arcuat, provocând sfacelarea lor. După eliminarea sfacelului, în locul acestuia pot persista comunicări între organele respective: fistulă vezico-vaginală, semnalată prin scurgere continuă de urină prin vagină; fistulă uretro-vaginală, marcată prin scurgeri de urină prin vagină numai în timpul micțiunilor. *Peretele posterior,* în porțiunea sa superioară (fundul de sac posterior al fornixului vaginal), răspunde excavației recto-uterine (fundul de sac Douglas), care îl separă de ampula rectală; în excavație descind anse ileale și colonul sigmoidian. Mai jos, raportul cu rectul se realizează prin țesutul conjunctiv lax al *septului recto-vaginal,* care permite ușor separarea chirurgicală a celor două organe. *Pereții laterali* vin în raport cu *lamele fibrovasculare sacrorectogenitopubiene* și cu mușchii ridicători anali (vezi fig. 37.).

Extremitatea superioară a vaginei se inseră de jur-împrejurul colului uterin, formând astfel șanțul circular al *fornixului vaginei,* împărțit de clinicieni în patru funduri de sac, anterior, posterior și două laterale, corespunzătoare pereților vaginei. Fundul de sac posterior răspunde excavației Douglas; pe aici se pot explora digital sau se pot evacua prin puncție diferitele colecții peritoneale. Fundurile de sac laterale răspund parametrelor, având raporturi la oarecare distanță cu vasele uterine și plexurile nervoase hipogastrice inferioare; acestea din urmă pot fi anesteziate prin aceste funduri de sac.

Cei doi pereți ai vaginei prezintă pe suprafața lor interioară, proeminențele longitudinale ale *coloanelor vaginale anterioară* și *posterioară;* de pe acestea pleacă, de o parte și de cealaltă, plicele vaginale transversale.

În **structura** sa, vagina are: o *tunică fibroasă* sau adventiția; *tunica musculară,* în care fibrele musculare netede sunt *amestecate cu* o cantitate considerabilă de țesut conjunctiv, bogat în fibre elastice; o *tunică spongioasă* cu aspect de sistem erectil și o *tunică mucoasă.*

Arterele vaginei provin din diferite surse: *artera vaginală,* ramură a uterinei; ramuri ale vezicalei inferioare, rectalei mijlocii și rușinoasei interne. *Venele* formează *plexurile vaginale* la nivelul pereților laterali, care comunică larg cu plexurile venoase învecinate (vezical, uterin, rectal) și cu venele bulbilor vestibulului; toate se colectează în venele iliace interne.

Vasele limfatice din porțiunea superioară sunt drenate spre nodurile iliace interne; cele inferioare sunt tributare limfonodurilor sacrate și celor inghinale superficiale superomediale.

Pentru segmentul pelvian al vaginei, **fibrele nervoase** vin din plexul hipogastric inferior, prin intermediul plexului uterovaginal; segmentul perineal este inervat din nervul rușinos.

Explorarea vaginei se face prin examen cu valve, prin tușeu vaginal sau rectal, și prin colposcopie.

Accesul chirurgical este de obicei direct, prin cavitatea sa. În histerectomiile totale lărgite pentru cancer, când procesul a infiltrat și vagina, extirparea uterului și a porțiunii superioare a vaginei se face pe cale abdominală.

3.4.4.3. *Spațiul pelvisubperitoneal*

Spațiul extraperitoneal al cavității abdominale se continuă și în pelvis, unde ia o dezvoltare foarte mare și poartă numele de spațiul pelvisubperitoneal. El este cuprins între planșeul pelvian și peritoneul parietal al pelvisului, care acoperă parțial organele bazinului. Între aceste organe, pe de o parte, pereții excavației și peritoneu, pe de altă parte, se găsește un țesut conjunctiv celulo-adipos abundent, denumit **fascia pelvis.** Acest țesut este diferențiat în trei componente: fascia pelviană parietală, fascia pelviană viscerală, ambele mai condensate, și țesutul conjunctiv lax care umple spațiile dintre diferitele organe și fascia pelviană parietală.

Fascia pelviană parietală este o lamă fibroasă continuă, care căptușește suprafața interioară a micului bazin și rezultă din fuziunea fasciilor mușchilor parietali (obturatori interni, piriformi), și a mușchilor planșeului pelvian (coccigieni, ridicători anali); ea se continuă și pe fețele pelviene ale sacrului, coccigelui și oaselor pubiene, parțial neacoperite de mușchi.

Fascia pelviană viscerală îmbracă porțiunile subperitoneale ale organelor pelviene, sub forma unor teci proprii, descrise odată cu acestea. La nivelul unde aceste organe străbat planșeul pelvian, fascia viscerală se reflectă și se continuă cu cea parietală.

Restul țesutului celular pelvisubperitoneal, fie că se condensează de-a lungul vaselor și nervilor intrapelvieni, pentru a forma o serie de lame fibrovasculare - mai mult sau mai puțin bine conturate - fie că ocupă spațiile secundare delimitate de aceste lame, ca un țesut lax de umplutură. Acest țesut conjunctiv lax se continuă în sus în spațiile pre- și retroperitoneal ale abdomenului, în regiunea gluteală prin orificiile ischiadice mare și mic, precum și la coapsă prin canalul obturator. Colecțiile purulente pelvisubperitoneale (destul de frecvente) se pot astfel propaga în regiunile amintite.

Lamele fibro-vasculare și spațiile secundare delimitate, diferă parțial la cele două sexe.

La bărbat se întâlnesc cinci lame fibro-vasculare, trei impare dispuse în plan frontal (aripioarele rectului, septul rectovezicoprostatic și fascia ombilico-prevezicală) și două orientate în plan sagital, lamele sacrorectogenitopubiene.

Acestea din urmă pleacă de pe sacru, medial de găurile sacrate, merg înainte pe laturile viscerelor pelviene și se termină pe oasele pubiene. *Lamele sacrorectogenitopubiene* se formează în jurul arterelor iliace interne și a unor ramuri ale sale, înapoi arterele sacrate laterale, iar înainte arterele obturatoare. În sus, lamele sacrorectogenitopubiene ajung până la peritoneu; în jos, ele se fixează pe planșeul pelvian de-a lungul arcului tendinos al fasciei pelviene. Lamele sunt mai bine conturate pe părțile laterale ale rectului și mai ales ale prostatei.

Aripioarele rectului se condensează în jurul arterelor rectale mijlocii. Plecate de pe lamele sacrorectogenitopubiene, ele se termină pe fascia rectală.

Septul rectovezicoprostatic (fascia prostato-peritoneală Denonvilliers) are o porțiune superioară *(septul rectovezical)* ce cuprinde în grosimea sa veziculele seminale și ampulele deferențiale; și o porțiune inferioară care constituie *septul rectoprostatic.* Acesta conține vasele vezicale inferioare și deferențiale. Septul este bine conturat; el are o margine superioară care se prinde pe peritoneul excavației rectovezicale; inferior se termină pe diafragma urogenitală și pe centrul tendinos al perineului; marginile laterale răspund lamelor sacrorectogenitopubiene.

Fascia ombilicoprevezicală, bine conturată, are o formă triunghiulară, al cărei vârf ajunge până la ombilic; baza sa se prinde pe planșeul pelvian; marginile sale laterale se prind pe *ligamentele ombilicale mediale* (cordoanele fibrozate ale arterelor ombilicale). De la vârful vezicii urinare până la inelul ombilical se întinde *uracul* (ligamentul ombilical median) care este cuprins în grosimea fasciei ombilicoprevezicale.

Spațiile secundare delimitate de lamele fibro-vasculare sunt următoarele:

Două spații laterorectale delimitate între mușchii ridicători anali, coccigieni, și piriformi - laterali, respectiv lamele sacrorectogenitopubiene - medial. Aceste spații cuprind numeroase vase și elemente nervoase, în special plexul hipogastric inferior. De aceea, în intervențiile chirurgicale pe cale sacrată asupra rectului, sacrul trebuie rezecat medial de găurile sacrate, deci medial de inserția lamelor sacrorectogenitopubiene, pentru a feri zona periculoasă a spațiilor laterorectale.

Spațiul retrorectal, bine dezvoltat, este dispus între rect și aripioarele sale, pe de o parte, sacru și coccige, pe de alta; este închis pe părțile laterale de lamele sacrorectogenitopubiene, și în jos de planșeul pelvian;se continuă în sus cu spațiul retroperitoneal abdominal. Spațiul retrorectal cuprinde vasele sacrate mediane, corpul (glomul) coccigian, lanțurile simpatice sacrate și limfonodurile sacrate.

Spațiul prerectal este slab dezvoltat. Este mărginit posterior de rect și de aripioarele rectale, anterior de septul rectovezicoprostatic; este închis în jos de planșeul pelvian și în sus de peritoneu.

Spațiul retrovezical este, de asemenea, foarte slab reprezentat. El este cuprins între septul rectovezicoprostatic - înapoi, fascia vezicală - înainte, peritoneul parietal în sus, aderența septului rectoprostatic de prostată - în jos.

Spațiul retropubian (prevezical Retzius) are o existență reală, de mare importanță clinică. Se întinde în sus până la ombilic și este cuprins între fascia ombilicoprevezicală, înapoi - iar înainte, peretele abdomino-pelvian în partea superioară, și mai jos oasele pubiene și inserția ridicătorilor anali; lateral - spațiul este slab închis deoarece fascia ombilicoprevezicală aderă lax de peretele abdominal; în partea inferioară spațiul este închis de planșeul pelvian. În bazin el conține bogate plexuri venoase, limfonoduri prevezicale și ligamentele pubovezicale și puboprostatice.

Importanța practică a acestor spații de conjunctiv lax este considerabilă. O inflamație sau un flegmon se pot localiza la un singur compartiment, sau pot cuprinde întregul țesut pelvisubperitoneal (celulită difuză).

La femeie, lamele sacrorectogenitopubiene, aripioarele rectului și fascia ombilicoprevezicală au aceeași dispoziție ca la bărbat. În locul septului rectovezicoprostatic se găsește o lamă fibroasă foarte subțire, ce se întinde de la peritoneu până la centrul tendinos: este *septul rectovaginal.* Spațiile secundare delimitate de aceste lame au aceeași dispoziție ca la bărbat.

Datorită însă prezenței organelor genitale interne feminine și a ligamentelor largi, aici întâlnim *parametrul,* format dintr-un țesut celular adipos foarte abundent și fibre musculare netede, situat în baza ligamentului larg și întinzându-se în sus în grosimea mezometrului. În parametre se găsesc *vasele uterine,* vase limfatice, nervi și *ureterele.* În jos, parametrele nu se fixează de fascia pelviană parietală, așa încât ablația lor chirurgicală se face cu destulă ușurință în histerectomiile lărgite. Parametrele se continuă cu fascia pelviană viscerală din jurul organelor învecinate: *paracolpium* din jurul vaginei, *paraproctium* din jurul rectului și *paracistium* ce înconjură vezica urinară. Se înțelege astfel de ce o inflamație a uterului (metrita, de obicei consecință a unui avort) se poate propaga pericervical și apoi în jurul acestor organe.

În spațiul pelvisubperitoneal **se găsesc conținute** - în afara viscerelor menționate - o serie de vase și nervi; unele se distribuie organelor viscerale, altele pereților excavației, iar altele părăsesc bazinul, după un anumit traiect intrapelvian.

Artera sacrată medie, ramură terminală, subțire, a aortei, descinde peste promontoriu și apoi pe linia mediană, până la corpul (glomul) coccigian, prin spațiul retrorectal. Furnizează câteva ramuri subțiri pentru rect și pentru peretele posterior al pelvisului.

Artera iliacă internă (hipogastrică) este vasul principal al bazinului. De la marginea anterioară a aripioarei sacrului, ea coboară în jos și înainte și, după un parcurs de 3-4 cm, se termină printr-un buchet de ramuri (uneori prin două trunchiuri, care apoi se ramifică). Ramurile viscerale sunt: *Artera ombilicală,* permeabilă la adult până lângă vezica urinară, căreia îi furnizează *arterele vezicale superioare. Artera vezicală inferioară* irigă fundul vezicii, la bărbat prostata și veziculele seminale; la femeie vagina. *Artera ductului deferent* - prezentă doar la bărbat - irigă ductul deferent; una dintre ramurile ei coboară până la testicul. *Artera uterină* a fost descrisă odată cu uterul. *Artera rectală mijlocie* participă la vascularizația rectului. *Artera rușinoasă internă* părăsește pelvisul prin orificiul subpiriform; ajunsă în regiunea gluteală, ocolește spina ischiadică și, prin micul orificiu sacroischiadic, pătrunde în perineu și va lua parte la irigația organelor perineale. Ramurile parietale ale iliacei interne sunt: *Artera iliolombară* care urcă în abdomen luând parte la irigarea peretelui abdominal posterior. *Arterele sacrate laterale* (superioară și inferioară) care irigă mușchii posteriori ai pelvisului, dând și ramuri pentru formațiunile din canalul sacrat. *Arterele gluteale superioară* și *inferioară,* care ajung în regiunea gluteală. *Artera obturatoare* trece prin canalul omonim și ajunge în regiunea supero-medială a coapsei.

Venele spațiului pelvisubperitoneal, remarcabile prin volumul și dispoziția lor plexiformă, corespund arterelor menționate. Ele confluează în *venele iliace interne* care însoțesc arterele omonime;

cea stângă este situată medial de arteră, iar cea dreaptă - înapoia arterei; la nivelul articulației sacroiliace, fiecare se unește cu vena iliacă externă corespunzătoare, pentru a forma iliacele comune.

Limfonodurile spațiului pelvisubperitoneal au fost menționate odată cu viscerele bazinului.

Formațiunile nervoase dispuse în acest spațiu sunt lanțul simpatic și plexurile hipogastrice.

Simpaticul sacrat îl continuă pe cel lombar, de la nivelul strâmtorii superioare a pelvisului. Este constituit din 3-4 ganglioni pereche legați prin cordoane interganglionare, care converg în final într-un ganglion impar situat pe fața anterioară a coccigelui. Lanțul simpatic este aplicat pe sacru, imediat medial de găurile sacrate anterioare; răspunde anterior rectului, fiind situat în spațiul retrorectal. Eferențele sunt destinate nervilor sacrați, elementelor osoase, musculare și vasculare învecinate, precum și plexului hipogastric inferior.

Plexul hipogastric superior (nervul presacral) se formează prin anastomozarea nervilor splanhnici lombari (drept și stâng) cu ramuri din plexul aortic abdominal, dedesubtul bifurcărilor marilor vase (aorta și cava inferioară), la nivelul vertebrei L_5. Plexul este cuprins într-o lamă conjunctivă, ușor de separat de peritoneul care-l acoperă, situată înaintea vaselor sacrate medii și a coloanei vertebrale. După un scurt traiect, de obicei la nivelul promontoriului, plexul se separă în două componente, *nervii hipogastrici (drept și stâng)*, uneori și aceștia cu aspect plexiform. Ei diverg, se îndreaptă în jos, lateral și înainte, și ajung pe fețele laterale ale ampulei rectale. Aici se ramifică într-un număr de fibre, care, împreună cu ramuri provenite din lanțul paravertebral sacrat și din parasimpaticul sacrat *(nervii splanhnici pelvieni sau erectori)* constituie o rețea aproape inextricabilă de fibre nervoase, amestecate cu mase ganglionare neregulate, care formează împreună *plexurile hipogastrice inferioare*. Uneori formațiunile ganglionare se pot uni pentru a forma unul sau mai mulți ganglioni voluminoși. Oricare ar fi constituția sa, plexul se prezintă ca o lamă groasă și rezistentă, amestecată și cu vase, aplicată pe fețele laterale ale viscerelor pelviene mediane, în baza lamelor sacrorectogenitopubiene. Eferențele se constituie în *plexuri periarteriale* care se distribuie - de-a lungul ramurilor arterei iliace interne - tuturor viscerelor pelviene și perineale.

3.4.5. REGIUNEA PERINEALĂ ȘI ANEXELE SALE
(Regio perinealis)

În **accepțiunea anatomică,** regiunea perineală (perineul) este constituită din ansamblul părților moi care închid în jos excavația pelviană. Numeroasele sale elemente constitutive (fascii, mușchi, vase și nervi proprii), diferitele conducte care îl străbat, precum și organele genitale externe care îi sunt anexate, îi conferă o mare complexitate și o deosebită importanță practică.

La *suprafața exterioară a corpului*, la subiecții cu coapsele alăturate în adducție, perineul se prezintă sub forma unui șanț, situat profund între fețele mediale ale coapselor și întins de la vârful coccigelui până la marginea inferioară a simfizei pubiene. Dacă subiectul este așezat în poziția taliei, în

decubit dorsal, cu coapsele în abducție și flexate pe bazin, șanțul se deschide și regiunea perineală primește **forma** unui romb, cu axul mare sagital (vezi fig. 38). Astfel perineul va prezenta: un *unghi anterior,* reprezentat de marginea inferioară a simfizei pubiene sau de ligamentul pubian arcuat; un *unghi posterior,* format de vârful coccigelui (gropița coccigiană); *două unghiuri laterale,* reprezentate de tuberozitățile ischiadice; *două margini antero-laterale,* reprezentate de șanțurile genitofemurale (ce corespund în profunzime ramurilor ischiopubiene); *două margini postero-laterale,* reprezentate de liniile convenționale care unesc cele două tuberozități ischiadice cu vârful coccigelui (ce corespund în profunzime marginilor mușchilor glutei mari și ligamentelor sacrotuberale). *În profunzime,* perineul se întinde până inclusiv la fascia pelviană parietală, care acoperă mușchii planșeului pelvian.

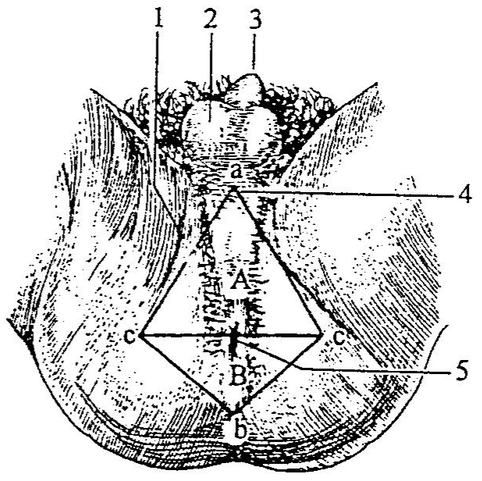

Fig. 38. *Perineul la bărbat (poziția taliei).* **A.** Perineul anterior. - **B.** Perineul posterior. - **a)** Ligamentul pubian arcuat al simfizei pubiene. - **b)** Vârful coccigelui. - **c)** Tuberozitatea ischidiacă. **c-c)** Linia biischiadică. - **1.** Plica genitofemurală. - **2.** Scrotul (deplasat în sus). - **3.** Penisul. - **4.** Proeminența bulbului penisului. - **5.** Anusul.

Regiunii perineale propriu-zise îi sunt anexate, ca dependințe, scrotul cu conținutul său și penisul, respectiv vulva.

Linia biischiadică împarte perineul în două porțiuni, fiecare cu formă triunghiulară, alăturate prin bazele lor. Triunghiul anterior reprezintă perineul anterior sau regiunea urogenitală, iar triunghiul posterior, perineul posterior sau regiunea anală.

Menționăm faptul că **pentru chirurgi,** perineul reprezintă doar porțiunea din perineul anatomic cuprinsă între anus și baza scrotului - la bărbat, respectiv între anus și comisura labială posterioară la femeie. În această zonă este cuprins în profunzime *centrul tendinos* (corpul perineului). Acesta este constituit prin întâlnirea și intricarea fasciilor, precum și a fibrelor musculare și tendinoase ale majorității mușchilor perineului.

La bărbat, centrul tendinos are forma unei piramide cu baza la tegumente, între anus și rădăcina scrotului. Fața sa anterioară este în raport cu bulbul penisului, fața posterioară cu canalul anal, iar vârful la întâlnirea celor două fețe.

La femeie, centrul tendinos are aceeași formă. Baza este la tegumente, între anus și comisura posterioară a vulvei; fața anterioară este în raport cu peretele posterior al vaginei, iar fața posterioară cu canalul anal. Rolul său în susținerea uterului și a vaginei au fost expuse la pag. 201, respectiv 203.

Deoarece, pe lângă faptul că perineul este străbătut de conductele urogenitale, diferite la bărbat și la femeie, și pentru că îi sunt anexate și organele genitale externe, este necesară descrierea sa separată la cele două sexe.

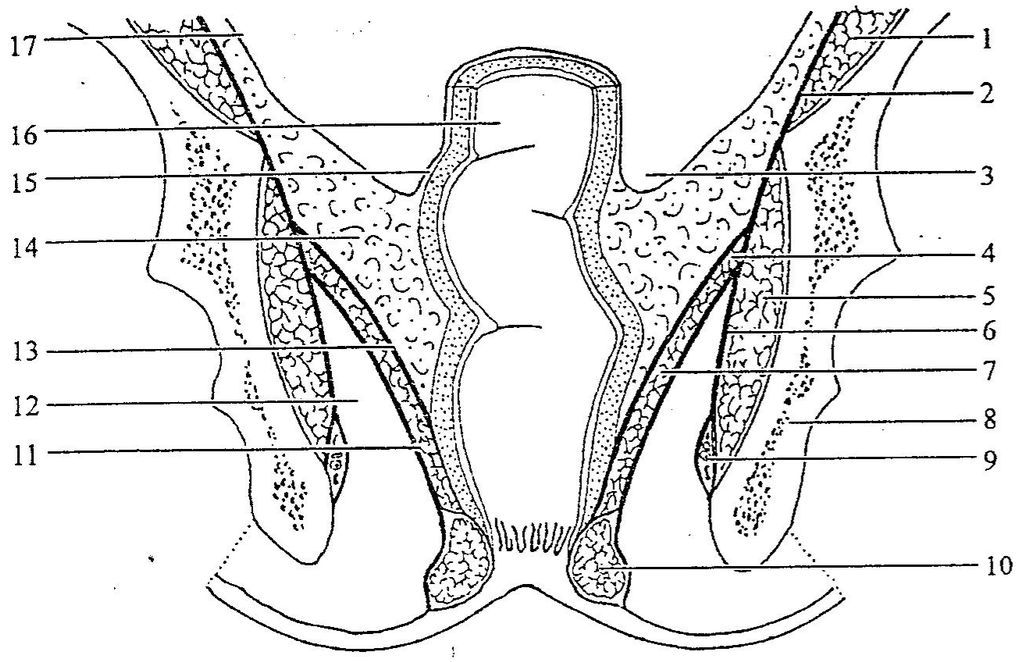

Fig. 39. *Secțiune frontală prin pelvis și prin perineul posterior.*
1. M. iliac. - **2.** Fascia iliacă. - **3.** Recesul laterorectal. - **4.** Arcul tendinos al m. ridicător anal. - **5.** M. obturator intern. - **6.** Fascia obturatoare. - **7.** M. ridicător anal. - **8.** Osul coxal. - **9.** Mănunchiul vasculo-nervos ruşinos intern în canalul Alcock. - **10.** M. sfincter anal extern. - **11.** Fascia inferioară a diafragmei pelviene. - **12.** Fosa ischio-anală. - **13.** Fascia superioară a diafragmei pelviene. - **14.** Spațiul pelvi-subperitoneal. - **15.** Foița viscerală a peritoneului. - **16.** Rectul. - **17.** Foița parietală a peritoneului.

3.4.5.1. Perineul la bărbat

3.4.5.1.1. Perineul propriu-zis

3.4.5.1.1.1. Regiunea anală *(Regio analis)*

Perineul posterior sau regiunea anală este situat înapoia liniei biischiadice, având la suprafață o formă triunghiulară cu perineul posterior vom descrie și canalul anal.

Limitele lui sunt: *anterior* - linia biischiadică; *lateral* - de o parte și de cealaltă - liniile convenționale ce unesc tuberozitățile ischiadice cu vârful coccigelui, care corespund în profunzime marginilor inferioare ale mușchilor glutei mari și ligamentelor sacrotuberale; acestea din urmă separă perineul de regiunile gluteale.

În poziția taliei, în centru se observă *anusul,* încadrat de două zone bombate; de la anus pornește în direcție posterioară, un șanț sagital discret, terminat la foseta coccigiană. Regiunea este traversată pe toată înălțimea sa de canalul anal (fig. 39).

STRATIGRAFIA perineului posterior este următoarea:

a) Pielea - este groasă, mobilă spre periferie; se subțiază și aderă la planurile subiacente pe măsură ce se apropie de anus. Aici, pielea este mai pigmentată și încreștită într-o serie de plice radiare, care dispar la dilatarea orificiului; ea este

umedă, lipsită de peri, bogată în glande sebacee și sudoripare, care-i dau un aspect mamelonat. La un număr destul de mare de subiecți, la nivelul orificiului anal se observă proeminențele albăstrii ale hemoroizilor externi. Între plicele radiare pot apărea ulcerații foarte dureroase (fisuri anale) care se pot complica cu abcese perianale.

b) Planul subcutanat - este bogat în țesut grăsos; el dispare în imediata apropiere a anusului, dar se continuă liber în profunzime, fără o separație netă, cu corpul adipos al foselor ischio-anale (ischiorectale). Cu toate acestea, în general un abces subcutanat nu invadează grăsimea din aceste fose, după cum flegmoanele fosei ischio-anale nu se propagă la țesutul celular subcutanat, decât în fazele avansate. Pe linia mediană, între orificiul anal și vârful coccigelui se întinde *ligamentul anococcigian.* În planul subcutanat trec vase și nervi fără prea mare importanță, ramuri din artera, din vena și respectiv din nervul perineal.

c) Fosele ischio-anale (ischiorectale) - sunt două spații largi, situate de o parte și de cealaltă a canalului anal, ocupând aproape întreg perineul posterior. Fiecare fosă are o formă aproximativ piramidală, delimitată de trei pereți: *baza* este reprezentată de planurile superficiale enumerate; *vârful* se găsește la unirea pereților medial și lateral; *peretele lateral* este format de ischion și mușchiul obturator intern acoperit de fascia sa; *peretele medial* este format de ridicătorul anal și de *sfincterul anal extern* (striat). Acesta din urmă se găsește în imediata apropiere a anusului, dar se întinde în sus în jurul canalului anal, pe o înălțime de cca 3 cm. Mușchiul este format din trei porțiuni, incomplet separate: *Porțiunea subcutanată* are fibre ce se fixează posterior pe ligamentul anococcigian, și anterior pe centrul tendinos al perineului; el aderă de dermul regiunii din jurul anusului. *Porțiunea superficială* a sfincterului - partea principală - își are originea pe vârful coccigelui și pe ligamentul anococcigian; trece pe fețele laterale ale canalului anal sub forma a două fâșii musculare lățite, și se termină pe centrul tendinos. *Porțiunea profundă* formează un inel complet în jurul canalului anal și se intrică în centrul tendinos cu ceilalți mușchi. *Inervația* sfincterului extern este dată de o ramură din nervul sacrat și de nervii rectali inferiori, ramuri ale ruşinosului.

În fosa ischio-anală este cuprins *corpul adipos,* masă voluminoasă areolară de grăsime, compartimentată prin tracturi conjunctive. În această grăsime se pot dezvolta flegmoane, care bombează fie la piele, fie în rect, pe unde pot fi deschise chirurgical; uneori pot perfora mușchiul ridicător anal, fuzând în spațiul pelvisubperitoneal. Flegmoanele deschise spontan pot lăsa fistule extrasfincteriene, spre deosebire de cele care sunt consecințe ale unor leziuni anale marginale, care lasă de obicei fistule intrasfincteriene. Țesutul adipos se continuă în cele două prelungiri ale fosei: *prelungirea anterioară,* care se insinuează în perineul anterior; *prelungirea posterioară,* este situată deasupra mușchiului gluteu mare, în regiunea gluteală.

În fosa ischio-anală pătrunde *mănunchiul vasculo-nervos ruşinos intern,* venind din regiunea gluteală prin orificiul mic sacroischiadic. Mănunchiul este așezat pe peretele lateral al fosei, într-o dedublare a fasciei obturatorului intern, care constituie *canalul ruşinos* (Alcock). Deci această

zonă trebuie evitată în incizarea flegmoanelor. Din arteră pleacă *rectala inferioară* - pentru rect şi *perineala* - pentru perineul anterior. *Venele* însoţesc arterele omonime. *Limfaticele* însoţesc arterele şi se anastomozează cu cele ale regiunilor învecinate. Din *nervul ruşinos* pornesc ramuri pentru sfincterul anal extern şi pentru piele.

d) Planul fascial - este reprezentat de *fascia inferioară a diafragmei pelviene.*

e) Planul muscular - este constituit de muşchii diafragmei pelviene. *Ridicătorii anali,* care formează cea mai mare parte a diafragmei, vor fi descrişi la perineul anterior. Diafragma este completată în partea posterioară de *muşchii coccigieni.* Ei au originea pe spina ischiadică şi pe ligamentul sacrospinos, iar cu cealaltă extremitate se inseră pe marginile sacrului şi coccigelui.

f) Fascia pelviană parietală - reprezintă ultimul plan, care separă perineul de pelvis.

Canalul anal, care reprezintă segmentul perineal al rectului, este porţiunea cea mai fixă, mai scurtă şi mai îngustă a acestui organ. Are o formă cilindroidă. La interior, prezintă în partea sa superioară, cele 8-10 *coloane anale* (Morgagni); ele se îngroaşă distal, unde sunt legate între ele prin plicele semilunare ale mucoasei, numite *valvule anale* (Morgagni); se formează astfel *sinusurile anale* (criptele anale ale clinicienilor), depresiuni în care pot fi reţinute resturi de fecale şi microbi, susceptibile să producă abcese şi fistule. Aria circulară corespunzătoare porţiunilor mai proeminente ale coloanelor anale reprezintă *zona hemoroidală* a clinicienilor.

Canalul anal are **raporturi:** *posterior,* cu chinga formată de ridicătorii anali; *lateral,* cu fosele ischio-anale; *anterior* - de sus în jos - cu vârful prostatei, uretra membranoasă, glandele bulbouretrale şi bulbul penisului.

3.4.5.1.1.2. Regiunea urogenitală
(Regio urogenitalis)

Perineul anterior sau regiunea urogenitală, reprezintă porţiunea anterioară, preischiadică a perineului, având la suprafaţă o formă triunghiulară.

Limite: *baza* triunghiului, privind înapoi, este formată de linia biischiadica, ce separă regiunea urogenitală de perineul posterior; *limitele laterale* răspund ramurilor ischiopubiene şi sunt marcate de şanţurile genitofemurale, care delimitează perineul anterior de coapse; *vârful* triunghiului este reprezentat de marginea inferioară a simfizei pubiene, de fapt marginea inferioară a ligamentului pubian arcuat, unde perineul se învecinează cu regiunea pubiană.

Regiunea urogenitală prezintă o uşoară proeminenţă mediană, alungită antero-posterior, moale la palpare. Această proeminenţă, care se continuă înainte cu penisul, este dată de bulbul corpului spongios. Forma normală a regiunii poate fi deformată în anumite stări patologice, fie printr-o tumefacţie difuză (flegmon, infiltrat urinar), fie prin deformări localizate, mediane (abcese) sau laterale (cowperite).

Planurile constitutive ale perineului anterior sunt traversate de uretră.

STRATIGRAFIA regiunii, de la suprafaţă spre profunzime, cuprinde următoarele planuri (vezi fig. 40):

a) Pielea - este subţire, uşor pigmentată şi presărată cu fire de păr. Pe linia mediană prezintă rafeul perineului. Aici se dezvoltă uneori chiste dermoide.

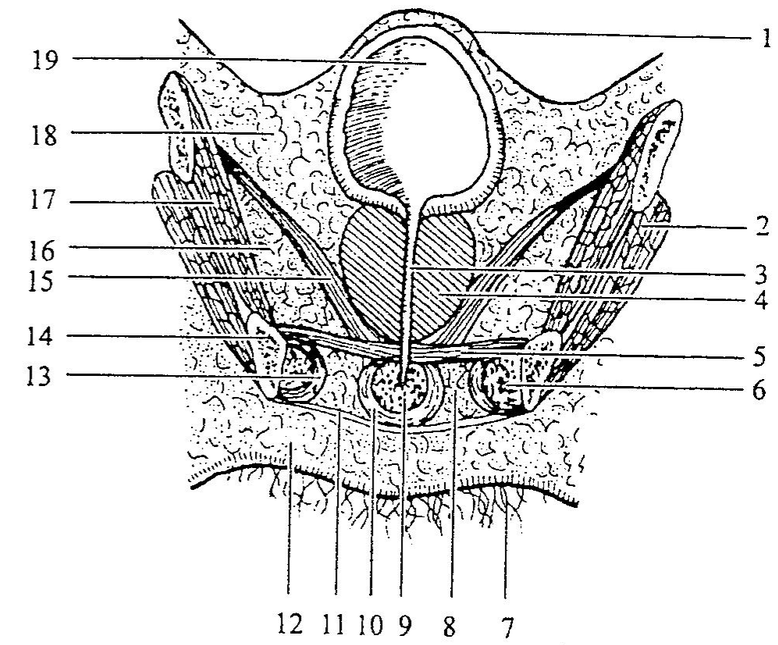

Fig. 40. *Schema unei secţiuni frontale prin perineul anterior la bărbat.*
1. Peritoneul pelvian. - **2.** M. obturator extern. - **3.** Uretra prostatică. - **4.** Prostata. - **5.** Diafragma urogenitală. - **6.** Rădăcina corpului cavernos. - **7.** Pielea. - **8.** Spaţiul superficial al perineului (Loja penianã). - **9.** Bulbul corpului spongios. - **10.** M. bulbospongios. - **11.** Fascia perineală superficială. - **12.** Planul subcutanat al perineului. - **13.** M. ischiocavernos. - **14.** Ramura ischiopubiană. - **15.** M. ridicător anal. - **16.** Spaţiul profund al perineului (Prelungirea anterioară a fosei ischio-anale). - **17.** M. obturator intern. - **18.** Spaţiul pelvi-subperitoneal. - **19.** Vezica urinară.

b) Planul subcutanat - adesea bogat în grăsime, se continuă cu cel din regiunile învecinate. În el se găsesc fibrele musculare netede, palide, ale *dartosului perineal.* Elementele vasculo-nervoase conţinute în acest plan sunt următoarele: *arterele perineale* (dreaptă şi stângă) ramuri colaterale din ruşinoasele interne; ele străbat regiunea dinapoi înainte, dând ramuri pentru loja peniană şi terminându-se prin ramurile scrotale posterioare. *Venele* omonime însoţesc arterele şi sunt tributare venelor ruşinoase interne. *Limfaticele* sunt drenate de nodurile inghinale superficiale superomediale. *Nervii perineali,* ramuri terminale ale ruşinoşilor, merg alături de vasele omonime şi se termină prin ramuri scrotale posterioare şi ramuri musculare pentru loja peniană.

c) Planul fascial superficial - este reprezentat de *fascia perineală superficială.* Aceasta ocupă spaţiul delimitat de ramurile ischiopubiene, pe care se inseră prin marginile laterale; marginea sa posterioară se uneşte cu lama inferioară a fasciei perineale mijlocii; anterior se continuă cu fascia peniană profundă şi cu fascia superficială a muşchilor abdominali.

d) Planul subfascial - sau *spaţiul superficial al perineului* - este de fapt o lojă parţial închisă, *loja peniană.* Ea este cuprinsă între fascia perineală superficială şi foiţa inferioară a fasciei perineale mijlocii. Loja este bine închisă

pe părțile laterale de ramurile ischiopubiene; posterior, ea este slab închisă prin aderența celor două foițe fasciale menționate; anterior, țesutul celular lax al lojii se continuă cu cel care constituie fascia peniană superficială. Astfel se explică de ce infiltratele inflamatorii și edemele se pot propaga ușor, fie la penis, fie înapoi în fosa ischio-anală.

Loja peniană conține elemente ce formează rădăcina penisului și trei perechi de mușchi. *Rădăcinile corpului cavernos* al penisului, fixate pe ramurile ischiopubiene, sunt acoperite pe fața lor medială de *mușchii ischiocavernoși;* aceștia se îndreaptă înainte și se fixează pe corpul erectil, printr-o lamă aponevrotică ce se continuă cu albugineea lui. *Bulbul penisului,* situat pe linia mediană, este învelit de cei doi *mușchi bulbospongioși,* care se fixează apoi pe foița inferioară a diafragmei urogenitale și pe fața dorsală a penisului. *Mușchiul transvers superficial al perineului* este o lamă musculară îngustă, situată la limita dintre regiunea urogenitală și cea anală; el pleacă de pe fața medială a tuberozității ischiadice, merge transversal și se termină în centrul tendinos. Cei trei mușchi situați în aceeași jumătate a lojii peniene (ischiocavernosul, bulbospongiosul și transversul superficial), delimitează între ei *triunghiul ischiobulbar* sau al taliei.

Vasele și nervii lojii peniene sunt *arterele* și *venele bulbului penisului,* însoțite de ramuri ale *nervilor perineali* care inervează discret toți acești mușchi.

e) Diafragma urogenitală - adevărat schelet musculo-fibros, rigid și rezistent, servește la susținerea uretrei și a prostatei. Este alcătuită din mai multe formațiuni. *Mușchii transverși profunzi* se desprind de pe ramurile ischiopubiene, se îndreaptă transversal și se termină pe centrul tendinos și pe rafeul median situat între cei doi mușchi. Imediat înaintea lor se găsește porțiunea inferioară a *sfincterului uretrei* (striat) care înconjură uretra membranoasă. Limita dintre sfincter și mușchii transverși nu este netă. Mușchii sunt inervați de nervii perineali. *Fascia perineală mijlocie,* întinsă între cele două ramuri ischiopubiene, este alcătuită din două foițe ce cuprind între ele mușchii transverși profunzi și sfincterul uretrei: *foița inferioară (membrana perineului)* este groasă și rezistentă; *cea superioară* este mult mai subțire. Posterior, cele două foițe se unesc între ele și aderă de centrul tendinos. Foițele fasciei se unesc și în partea anterioară a diafragmei, înaintea sfincterului uretrei, constituind o formațiune fibroasă, rezistentă, numită *ligamentul transvers al perineului.* Diafragma urogenitală este perforată de uretra membranoasă, precum și de vasele și nervii penisului. În grosimea mușchilor transverși, imediat înapoia sfincterului uretrei, de o parte și de cealaltă, se găsesc cele *două glande bulbouretrale* (Cowper); ductele lor excretoare pătrund în bulbul penisului și se deschid în uretra spongioasă.

f) Spațiul profund al perineului este reprezentat de prelungirile anterioare ale foselor ischio-anale. Acestea sunt doi diverticuli simetrici care pătrund adânc în perineul anterior, până în vecinătatea simfizei pubiene. Fiecare prelungire are trei pereți; cel lateral este format de obturatorul intern și fascia sa; peretele medial este format de ridicătorul anal; peretele inferior este alcătuit de diafragma urogenitală. Spațiile astfel

delimitate conțin grăsime, care se continuă din perineul posterior.

g) Planul fascial profund - este reprezentat de fascia inferioară a diafragmei pelviene.

h) Planul muscular profund - este alcătuit de cei *doi mușchi ridicători anali,* care iau parte la alcătuirea *diafragmei pelviene.* Ei coboară oblic de pe pereții laterali ai excavației pelviene spre linia mediană, astfel încât formează împreună cu mușchii coccigieni (situați în perineul posterior), o pâlnie. Originea mușchiului ridicător se face de-a lungul unei linii care pornește de pe fața posterioară a pubelui, trece peste fascia obturatorului intern (care aici se îngroașă formând *arcul tendinos al mușchiului ridicător anal*), până la spina ischiadică. Fibrele coboară oblic în jos, înapoi și medial, pentru a se termina pe fețele laterale ale prostatei și rectului, pe centrul tendinos și pe ligamentul anococcigian; unele fibre ocolesc fața posterioară a rectului și se continuă cu cele de partea opusă, formând anse musculare ce mențin curbura perineală a rectului; alte fibre se continuă printre fibrele longitudinale din peretele rectului. În partea anterioară a planșeului pelvian, între marginile mediale ale celor doi mușchi ridicători, există o despicătură sagitală: este *hiatul urogenital,* prin care trece uretra; hiatul este închis de diafragma urogenitală. Fața superioară a ridicătorilor vine în raport cu spațiul pelvisubperitoneal. Mușchii au *dublă inervație:* fața lor pelviană primește fibre din ramurile anterioare ale nervilor sacrați (S_3 și S_4), iar fața perineală, ramuri din *nervul rușinos.*

i) Ultimul plan al perineului anterior este reprezentat de **fascia pelviană parietală** (perineală profundă). Aceasta a fost descrisă odată cu spațiul pelvisubperitoneal.

3.4.5.1.2. Anexele perineului

3.4.5.1.2.1. Regiunea scrotală

Sub numele de scrot sau burse este cuprins ansamblul de învelișuri ale testiculelor. Împreună cu scrotul vom descrie și conținutul său: testiculul, epididimul, porțiunile epididimară și scrotală ale ductului deferent, funiculul spermatic, precum și vasele și nervii acestor organe.

3.4.5.1.2.1.1 *Scrotul*

Scrotul este un sac median, situat dedesubtul regiunii pubiene, dedesubtul și înapoia regiunii peniene, atașat perineului anterior. Tunicile care îl formează se continuă pe de o parte cu planurile peretelui abdominal anterior și cu învelișurile funiculului spermatic, iar pe de altă parte cu planurile perineului și cu învelișurile penisului.

Are **forma** unui sac mai îngust la partea superioară și mai voluminos în partea inferioară, unde sunt conținute testiculele. Pe linia lui mediană se observă un *rafeu sagital,* care se continuă înapoi cu rafeul perineului, iar înainte cu rafeul penian. De la rafeul scrotal pornește în profunzime *septul scrotal* format de dartos; astfel se creează de fapt doi saci (bursele) conținând fiecare câte un testicul învelit în tunicile sale.

Tunicile scrotului, în succesiune de la suprafață spre profunzime, sunt următoarele:

a) Pielea - subțire, fină și sensibilă, este bine pigmentată și prevăzută cu peri

rari, răsuciți helicoidal, cu numeroase glande sebacee și sudoripare. Pielea este un material de rezervă pentru penisul erect.

b) Tunica dartos - este o lamă formată din fibre musculare netede, fibre elastice și colagene. Ea aderă puternic de tegument și trimite *septul scrotal*. Prin tonusul fibrelor sale musculare, dartosul încrețește pielea sub forma cutelor transversale. Contracția reflexă a dartosului determină ridicarea lentă, vermiculară a testiculului.

c) Fascia spermatică externă (celuloasa) - este o lamă conjunctivă laxă, care se poate infiltra cu serozitate sau cu urină; ea permite cu ușurință izolarea dartosului de tunicile subiacente.

d) Fascia cremasterică (eritroida) - conține *mușchiul cremaster*. Reflexul cremasterian determină ridicarea bruscă a testiculului.

e) Fascia spermatică internă (fibroasa) - este o lamă conjunctivă ce învelește vaginala, și leagă extremitatea inferioară a testiculului de dartos și de piele, sub forma *ligamentului scrotal*. Ultimele trei tunici menționate se continuă și la nivelul funiculului spermatic.

f) Tunica vaginală - este o seroasă, care derivă embriologic din seroasa peritoneală. La făt, se prezintă ca un diverticul al peritoneului, care străbate canalul inghinal, numit *procesul vaginal al peritoneului* (canalul peritoneo-vaginal), și ajunge până în scrot. Porțiunea acestui proces situată în canalul inghinal și la nivelul funiculului spermatic, se rezoarbe după naștere. Persistența procesului vaginal constituie o cale pentru instalarea herniei inghinale laterale (congenitale). Ca orice seroasă, vaginala are două lame: *lama parietală* aderă de fața profundă a fasciei spermatice interne; *lama viscerală* acoperă cea mai mare parte a testiculului și epididimului, cu excepția extremității inferioare a testiculului și a cozii epididimului; ea aderă intim de albugineea testiculului, de care nu poate fi separată. Lama viscerală a vaginalei se insinuează între corpul epididimului și marginea posterioară a testiculului, alcătuind *sinusul epididimar*. Cele două lame ale tunicii vaginale se continuă una cu cealaltă, delimitând astfel *cavitatea vaginală*, ce conține o peliculă fină de lichid care solidarizează foițele ... de cealaltă, dar asigură alunecarea lor și mobilizarea testiculului. Creșterea cantității de lichid produce hidrocelul.

Vascularizația și **inervația** regiunii scrotale sunt diferite pentru testicul și epididim, respectiv pentru sacul scrotal. Prezentarea lor se va face la sfârșitul capitolului regiunii scrotale.

Explorarea scrotului se face prin inspecție și prin palpare.

3.4.5.1.2.1.2. *Testiculul, epididimul și ductul deferent*

a) Având o formă ovoidală, **testiculului** i se descriu două fețe. *Fața laterală* este acoperită de tunica vaginală și parțial de epididim. *Fața medială* și *marginea anterioară* sunt de asemenea acoperite de vaginală. *Marginea posterioară* dă trecere vaselor și nervilor testiculului; partea laterală a marginii vine în raport cu corpul epididimului, care nu îi aderă, între cele două organe insinuându-se aici sinusul epididimului. *Extremitatea superioară* a testiculului aderă de capul epididimului și pe ea se fixează *apendicele testiculului* (hidatita sesilă Morgagni), vestigiu embrionar al ductului paramezonefric Müller. *Extremitatea inferioară* a testiculului răspunde cozii epididimului care îi aderă, și ligamentului scrotal (gubernaculul).

Structura. La exterior testiculul prezintă *albugineea*, un înveliș fibros, rezistent; la marginea posterioară albugineea are o îngroșare în formă de ic, care pătrunde în profunzimea testiculului, numită *mediastinul testiculului*; din acesta pornesc septuri radiare care împart organul în 200-300 de *lobuli*; aceștia conțin *tubii seminiferi contorți*, în care iau naștere spermiile, precum și țesul, conjunctiv interstițial, în care se găsesc *celulele interstițiale* (Leydig) producătoare de hormoni androgeni. La ieșirea din lobul tubii contorți se unesc, dând naștere unui *tub seminifer drept*; în mediastinul testiculului aceștia formează *rețeaua testiculară*, din care pornesc spre epididim, *ductele eferente*.

b) Epididimul face parte din căile spermatice extratesticulare. Este o formațiune alungită care are un cap, un corp și o coadă. *Capul* este porțiunea cea mai voluminoasă, în care pătrund *ductele eferente* venite din testicul. De capul epididimului este atașat *apendicele epididimar* (hidatita pediculată Morgagni), rest din extremitatea superioară a ductului mezonefric Wolff. *Corpul epididimului* se îngustează și se continuă cu *coada*. Ductele eferente confluează și formează *ductul epididimar*, foarte sinuos și încolăcit, care participă la formarea tuturor celor trei segmente ale epididimului; la nivelul cozii el se continuă cu ductul deferent.

c) Ductul deferent, în traiectul său până la baza prostatei, are trei segmente. *Segmentul epididimar* urcă paralel cu testiculul și cu epididimul. *Segmentul funicular* începe din dreptul capului epididimului și urcă până la orificiul profund al canalului inghinal, fiind inclus între elementele funiculului spermatic. I se descriu două porțiuni: cea *scrotală* ține până la orificiul superficial al canalului inghinal, fiind situată în scrot; cea *inghinală* străbate canalul inghinal. *Segmentul abdomino-pelvian* al ductului deferent a fost descris odată cu viscerele pelviene.

3.4.5.1.2.1.3. *Funiculul spermatic*

Funiculul (cordonul) spermatic este alcătuit dintr-o serie de formațiuni anatomice învelite în câteva teci comune. Se întinde de la capul epididimului până la inelul inghinal profund; la cele două extremități elementele funiculului sunt dispersate.

Tunicile funiculului spermatic - de la exterior spre interior - sunt următoarele: *Fascia spermatică externă* (celuloasa) provine dintre aponevroza mușchiului oblic extern al abdomenului și va forma și una din tunicile scrotului; ea se continuă la nivelul penisului și al perineului. *Fascia cremasterică* (eritroida) este o lamă de țesut conjunctiv, care, de asemenea ia parte la formarea învelișurilor testiculului; ea conține *mușchiul cremaster*, care, la nivelul testiculului, se desfășoară în evantai; prin contracția sa bruscă ridică testiculul (reflexul cremasterian). *Fascia spermatică internă* (fibroasa) derivă din fascia transversalis; ea îmbracă direct elementele funiculului și apoi se continuă cu tunica omonimă a scrotului.

Funiculul spermatic **conține:** *ductul deferent* cu poziție axială; *arterele*, testiculară pe un plan anterior, cremasterică

şi deferenţială, situate posterior ductului; *venele* care formează un grup anterior (plexul pampiniform) şi unul posterior faţă de ductul deferent, cu numeroase anastomoze între ele; *vase limfatice;* ramura genitală a *nervului genitofemural;* plexurile nervoase vegetative testicular şi deferenţial.

Din cele menţionate rezultă că funiculul are un *segment scrotal* şi unul *inghinal.* La nivelul inelului inghinal superficial, funiculul fiind aşezat subcutanat, este uşor de palpat.

Irigaţia *arterială* pentru testicul şi epididim este asigurată prin trei surse: *artera testiculară,* din aorta abdominală, *artera ductului deferent,* ramură a vezicalei inferioare, şi *cremasterică* (funiculară) din epigastrica inferioară. Toate trei descind prin funiculul spermatic. La coada epididimului, testiculara se anastomozează în plin canal cu deferenţiala; în arcada anastomotică se termină artera cremasterică. În acest fel, oricare dintre aceste vase poate fi ligaturată, circulaţia restabilindu-se prin aceste anastomoze. Sunt frecvente abateri de la această dispoziţie. Variantele au importanţă în chirurgie, pentru asigurarea irigaţiei testiculului. Artera testiculară irigă testiculul şi epididimul, iar cea deferenţială irigă ductul deferent. Artera cremasterică vascularizează fascia cremasterică şi fascia spermatică internă. Tunicile superficiale ale scrotului sunt irigate din arterele ruşinoase externe, ramuri ale femuralei, precum şi prin ramurile scrotale ale ruşinoasei interne.

Venele testiculului şi ale epididimului formează două grupuri. *Grupul anterior* alcătuieşte *plexul pampiniform* din care rezultă vena testiculară; aceasta se varsă în dreapta în vena cavă inferioară, iar în stânga în vena renală stângă. *Grupul posterior* este tributar epigastricei inferioare. Dilatarea venelor funiculului, însoţită de stază venoasă, poartă numele de varicocel. Venele scrotului însoţesc arterele şi sunt tributare venelor omonime ale acestora.

Limfaticele testiculului şi epididimului sunt drenate spre nodurile lombare; cele ale scrotului spre grupul supero-medial al nodurilor inghinale superficiale.

Inervaţia testiculului şi epididimului este realizată de plexurile vegetative testicular şi deferenţial. Scrotul primeşte fibre nervoase din ilioinghinal (ramuri scrotale anterioare) prin ramura genitală a genitofemuralului, prin ramurile scrotale posterioare din nervii perineali, şi din cutanatul femural posterior.

3.4.5.1.2.2. Regiunea peniană

Regiunea peniană este alcătuită din *penis,* care, în afară de corpii erectili şi învelişurile sale, conţine şi ultimul segment al uretrei, *uretra spongioasă.*

Organul copulator masculin, are două porţiuni: o porţiune fixă, rădăcina penisului, ascunsă în perineul anterior - şi o porţiune liberă, mobilă, corpul penisului, care se termină prin glandul penisului.

Rădăcina penisului, situată în *loja peniană a perineului,* este formată din cele două rădăcini ale corpului cavernos şi din bulbul penisului. *Rădăcinile corpului cavernos* sunt fixate puternic prin tracturi conjunctive şi prin periost, de feţele mediale ale ramurilor ischiopubiene; ele sunt acoperite medial de *muşchii ischiocavernoşi.* Cele două rădăcini converg şi, sub simfiza pubiană, se alipesc pentru a forma *corpul cavernos.*

Bulbul penisului este aşezat pe linia mediană, între fascia perineală superficială - inferior - şi diafragma urogenitală - superior. La aceasta din urmă, aderă strâns prin fibre conjunctive, dar şi prin faptul că primeşte prin faţa sa superioară, uretra şi ductele excretoare ale glandelor bulbouretrale. Feţele laterale ale bulbului penisului sunt învelite de *muşchii bulbospongioşi.* Bulbul se continuă anterior cu porţiunea intermediară a corpului spongios.

Corpul penisului, de formă cilindrică uşor turtită, are o faţă dorsală, *dosul penisului,* care în repaus priveşte anterior şi *o faţă uretrală* pe care proemină uretra în timpul erecţiei. Corpul penisului este alcătuit din corpul cavernos şi din porţiunea intermediară a corpului spongios, dispusă în şanţul subcavernos.

Glandul, expansiune voluminoasă a corpului spongios, are formă conoidă şi acoperă vârful corpului cavernos. Extremitatea glandului prezintă *orificiul extern al uretrei* (meatul urinar) în formă de fantă sagitală. Baza glandului are o circumferinţă proeminentă, *coroana glandului,* întreruptă pe faţa uretrală de *frâul prepuţiului.* Coroana glandului este legată de corpul penisului prin *colul glandului* (şanţul balano-prepuţial), loc de elecţie pentru ulceraţiile veneriene. Glandul este învelit de *prepuţiu.*

Mijloacele de fixare ale penisului, în afară de rădăcinile corpilor erectili fixate în perineu, sunt reprezentate de două ligamente, *ligamentul fundiform* şi *ligamentul suspensor al penisului,* care au fost descrise la pagina 183.

Structural, penisul este alcătuit din corpii erectili, învelişuri, vase şi nervi.

Corpul cavernos şi *corpul spongios* sunt constituiţi din ţesut erectil şi sunt înveliţi la exterior de *albuginee.* Corpul spongios, şi mai ales glandul său, au structură areolară mult mai fină decât corpul cavernos.

Corpul spongios al penisului este parcurs pe toată lungimea sa de **uretra spongioasă,** fiind de fapt stratul vascular puternic dezvoltat al corionului mucoasei uretrale. Pe suprafaţa interioară a uretrei spongioase se găsesc *lacunele uretrale* (Morgagni), depresiuni ale mucoasei săpate oblic în peretele uretrei, cu deschiderea spre meatul urinar, fapt important în cateterism; în fundul lacunelor se pot deschide *glande uretrale.* În fundul de sac al bulbului se deschid *glandele bulbouretrale.* Pe peretele superior al fosei naviculare a glandului se găseşte o plică transversală a mucoasei, *valvula fosei naviculare* (Guérin), cu marginea liberă aşezată spre meat; ea delimitează o depresiune, *sinusul* lui Guérin. La cateterismul uretrei trebuie ţinut cont de aceste detalii anatomice, pentru a nu rupe valvula.

Corpul penisului prezintă, de la suprafaţă spre profunzime, următoarele **tunici:**

a) Pielea - subţire şi uşor pigmentată, are o foarte mare mobilitate, şi se continuă cu cea a regiunilor învecinate.

b) Tunica dartos, continuare a celei scrotale, conţine fibre musculare netede longitudinale, dar mai ales circulare, întrepătrunse cu fibrele colagene ale stratului următor.

c) Fascia peniană superficială (celuloasa) - este un ţesut conjunctiv lax, care permite mobilitatea păturilor supraiacente. Infiltrarea ei cu serozitate dă edeme care pot conferi penisului dimensiuni impresionante.

d) Fascia peniană profundă - groasă şi rezistentă, conţine multe fibre elastice

cu rol în erecție. Ea se continuă cu fascia perineală superficială şi cu ligamentul suspensor al penisului; la extremitatea distală a corpului penian se inseră pe albugineea bazei glandului, neparticipând la formarea prepuțiului.

Prepuțiul este o plică ce continuă învelişurile corpului penisului. În apropierea extremității glandului se reflectă pe el însuşi şi revine la nivelul colului, unde se continuă cu mucoasa glandului, ce acoperă albugineea acestuia. În acest fel, prepuțiul este format - de la suprafață spre profunzime - din: piele, dartos, fascia superficială, porțiunea reflectată a tunicii dartos şi mucoasa care rezultă din continuarea pielii reflectate. Între prepuțiu şi gland se formează *cavitatea prepuțială,* întreruptă pe fața uretrală de frâul prepuțiului.

Penisul este **irigat** de ramuri arteriale cu origine diferită. *Arterele profunde ale penisului,* ramuri ale ruşinoaselor interne, pătrund fiecare în câte o rădăcină a corpului cavernos şi apoi străbat axul fiecărei jumătăți a acestuia, deschizându-se prin ramificațiile lor în cavernele corpului cavernos. Astfel, ele sunt principalele vase ale erecției. *Arterele dorsale ale penisului,* cu aceeaşi origine ca şi precedentele, străbat corpul penisului între fascia perineală profundă şi albuginee; ele irigă albugineea corpului cavernos, glandul, pielea penisului şi prepuțiul. *Artera uretrală,* ramură a ruşinoasei interne, este destinată peretelui uretrei spongioase, porțiunii intermediare şi glandului corpului spongios. *Artera bulbului penisului,* cu aceeaşi origine, vascularizează bulbul corpului spongios. Învelişurile penisului mai primesc ramuri din ruşinoasa externă.

Venele penisului. Venele dorsale superficiale, pereche, adună sângele de la gland şi de la învelişurile penisului; sunt situate pe fața dorsală a penisului, în grosimea fasciei superficiale şi se varsă în ruşinoasele externe. *Vena dorsală profundă,* unică, mediană, situată între arterele dorsale ale penisului, drenează sângele de la gland şi corpii erectili; la extremitatea posterioară a corpului penisului se bifurcă într-o venă dreaptă şi una stângă, tributare plexului prostatic. *Venele bulbului penisului* se varsă în ruşinoasele interne.

Limfaticele sunt drenate de nodurile inghinale superficiale superomediale şi nodurile inghinale profunde, precum şi de cele iliace externe.

Inervația învelişurilor penisului este asigurată de ramuri din nervii iliohipogastrici, ilioinghinali şi dorsali ai penisului, aceştia din urmă ramuri ale nervului ruşinos. Corpii erectili primesc fibre vegetative din nervii ruşinoşi, din plexul hipogastric inferior şi din plexul prostatic.

3.4.5.2. Perineul la femeie

La femeie, situația perineului, forma sa generală şi limitele sunt identice cu cele de la bărbat; chiar şi din punct de vedere structural, regiunea perineală seamănă la cele două sexe, deosebirile datorându-se relațiilor sale cu organele genitale.

Şi la femeie, regiunea perineală se împarte în perineul anterior şi perineul posterior.

3.4.5.2.1. Regiunea anală (Regio analis)

Regiunea anală sau perineul posterior are aceeaşi dispoziție ca şi la bărbat. Ceea ce diferă, sunt doar raporturile anterioare ale canalului anal, care se fac cu peretele posterior al vaginei. Cele două organe, având oblicitate inversă, între ele se delimitează spațiul rectovaginal, ocupat de centrul tendinos al perineului (corpul perineului). La femeie, acesta este mult mai bine dezvoltat decât la bărbat, el constituind principalul mijloc de susținere al uterului şi al vaginei. Se poate explora prin palpare, prezentându-se ca o zonă dură şi rezistentă (vezi fig. 37 şi fig. 41).

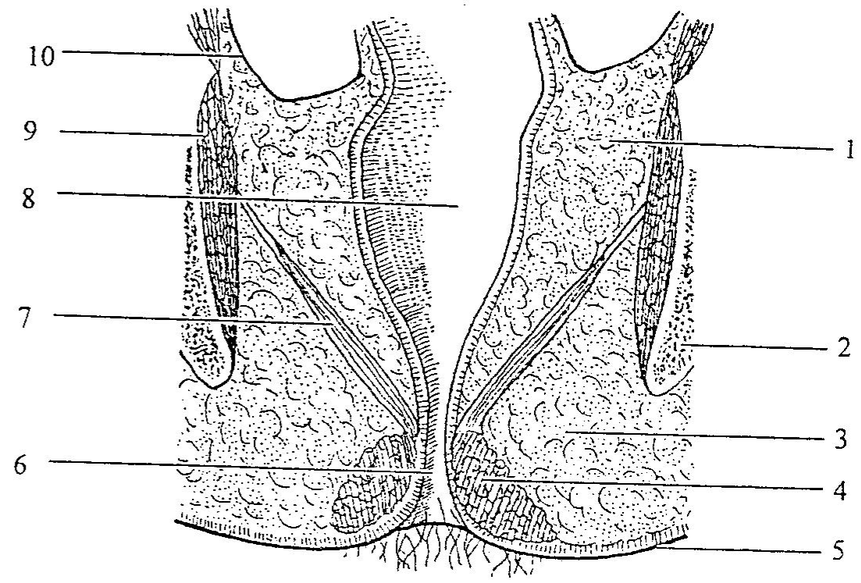

Fig. 41. *Schema unei secțiuni frontale prin perineul posterior.*
1. Spațiul pelvi-subperitoneal. - **2.** Ischionul. - **3.** Fosa ischio-anală. - **4.** M. sfincter anal extern.- **5.** Pielea. - **6.** Canalul anal. - **7.** M. ridicător anal. - **8.** Ampula rectală. - **9.** M. obturator intern.- **10.** Peritoneul pelvian.

3.4.5.2.2. Regiunea urogenitală (*Regio urogenitalis*)

Limitele perineului anterior sunt aceleaşi ca şi la bărbat.

La femeia în poziție ginecologică, aspectul regiunii este caracterizat prin prezența **vulvei**. Aceasta se compune din: muntele pubelui, formațiunile labiale şi vestibulul vaginei.

Muntele pubelui (Venerei) aparține topografic regiunii pubiene, unde a şi fost descris.

Formațiunile labiale sunt două perechi de plice tegumentare. *Labiile mari* se întind de la muntele Venerei până la corpul perineului şi delimitează între ele *fanta vulvară.* Ele sunt unite prin *comisura anterioară* şi *comisura posterioară (furculița).* Înaintea comisurii posterioare, labiile sunt legate între ele prin *frâul labiilor mari,* care de obicei se rupe la prima naştere. *Labiile mici,* acoperite de labiile mari, sunt separate de acestea prin *şanțurile nimfolabiale;* fețele lor mediale încadrează vestibulul vaginei. Extremitățile lor posterioare se pierd pe labiile mari, sau se pot uni şi atunci ele formează frâul labiilor. Anterior fiecare labie mică se bifurcă, unindu-se cu cea de partea opusă şi îmbrățişând glandul clitorisului; se formează astfel posterior

- *frâul clitorisului,* iar anterior - *prepuţiul clitorisului.*

Vestibulul vaginei (canalul vulvar, spaţiul interlabial) este regiunea profundă a vulvei, încadrată pe părţile laterale de labiile mici, mărginită anterior de glandul clitorisului, iar posterior de frâul labiilor. În vestibul se deschid: orificiul extern al uretrei, orificiul vaginei prevăzut cu himenul şi orificiile glandelor vestibulare. *Meatul urinar* este situat înapoia clitorisului şi înaintea orificiului vaginei. Acesta din urmă prezintă la extremitatea sa anterioară, o mică proeminenţă, *tuberculul uretral al vaginei,* situat la 2-3 mm înapoia meatului urinar; el este important pentru găsirea orificiului uretrei în cateterism. La virgine, orificiul vaginei este prevăzut cu membrana himenală. *Himenul* este o membrană dispusă între canalul vaginal şi vestibul. Este prevăzut cu o serie de orificii, variabile ca număr şi dimensiuni, ceea ce îi conferă forme foarte diferite. Himenul se rupe la primele raporturi sexuale (deflorarea); consecutiv rămân câţiva *lobuli himenali.* La prima naştere himenul se rupe complet, iar resturile lobulilor se prezintă sub forma unor proeminenţe cicatriciale, *carunculele himenale* (mirtiforme). Marginea aderentă a labiilor mici delimitează cu marginile himenului (sau cu resturile acestuia) *şanţurile nimfo-himenale;* în aceste şanţuri, în treimea posterioară a vestibulului, se deschid ductele excretoare ale glandelor vestibulare mari.

STRATIGRAFIA perineului anterior este asemănătoare cu cea de la bărbat. Toate planurile sunt străbătute de uretră şi de vagină. De la suprafaţă spre profunzime întâlnim (fig. 42):

a) Pielea - are caracteristici mai aparte la nivelul vulvei. Ea îmbracă labiile mari unde este mai pigmentată, cu peri lungi şi aspri, bogată în glande sebacee şi sudoripare; poate fi sediul furunculelor. Pe faţa medială a labiilor mari capătă treptat caracter de mucoasă, devenind roză, netedă, umedă spre marginea aderentă, şi lipsită de peri. La nivelul labiilor mici are aspect de mucoasă, lipsită de peri şi glande sudoripare, conţine însă glande sebacee mari şi numeroase, precum şi corpusculi genitali senzitivi *(corpusculii voluptăţii).* Vestibulul vaginei este acoperit de mucoasă care se prelungeşte şi pe himen şi apoi în vagină.

b) Planul subcutanat - conţine fibrele musculare netede ale *dartosului,* inclusiv în structura labiilor mari (dartosul labial). În ţesutul celular subcutanat, în grosimea labiei mari se diferenţiază *sacul elastic,* ce-i dă acesteia forma şi consistenţa caracteristică. Sacul este alcătuit dintr-un înveliş fibro-elastic, ce conţine un corp grăsos în care pătrund fibre conjunctivo-elastice din ligamentul rotund al uterului.

c) Planul fascial superficial - constă din *fascia perineală superficială.*

d) Planul subfascial - sau **spaţiul superficial al perineului** este reprezentat de *loja bulboclitoridiană,* cu aceeaşi semnificaţie cu loja peniană. Ea conţine corpii erectili şi trei perechi de muşchi ischiocavernos, bulbospongios şi transversul superficial.

Organele erectile sunt clitorisul şi bulbii vestibulului.

Clitorisul este alcătuit din două *rădăcini* (analoage şi cu aceeaşi dispoziţie şi raporturi ca şi rădăcinile corpului cavernos de la bărbat), care converg şi se unesc imediat sub simfiza pubiană, constituind *corpul clitorisului.* După un

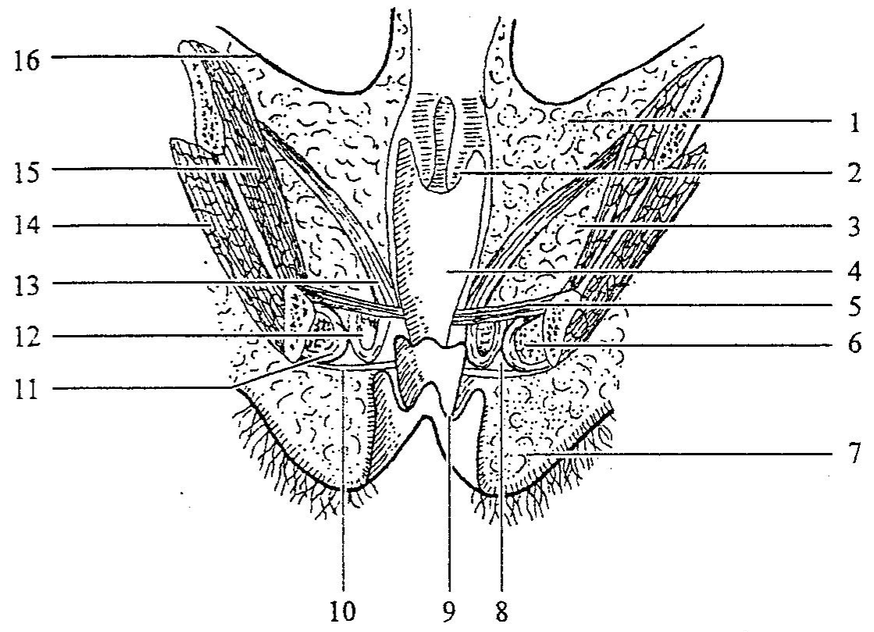

Fig. 42. *Schema unei secţiuni frontale prin perineul anterior la femeie.*
1. Spaţiu pelvi-subperitoneal. - **2.** Colul uterin. - **3.** Spaţiul profund al perineului (Prelungirea anterioară a fosei ischio-anale). - **4.** Vagina. - **5.** Diafragma urogenitală. - **6.** Rădăcina clitorisului. - **7.** Labia mare. - **8.** Spaţiul superficial al perineului (Loja clitoridiană). - **9.** Labia mică.- **10.** Fascia perineală superficială. - **11.** M. ischiocavernos. - **12.** Bulbul vestibulului acoperit de m. bulbocavernos. - **13.** M. ridicător anal. - **14.** M. obturator extern. - **15.** M. obturator intern.- **16.** Peritoneul pelvian.

scurt traiect acesta coteşte brusc formând *genunchiul clitorisului;* se îndreaptă apoi în jos şi înapoi şi se termină printr-o extremitate rotunjită, *glandul clitorisului.*

Genunchiul este susţinut de *ligamentul suspensor al clitorisului,* analog cu cel al penisului. Doar rădăcinile şi prima parte a corpului clitoridian sunt situate în loja bulboclitoridiană; porţiunea terminală a corpului este dispusă în vestibulul vaginei, dar acoperită de prepuţiul clitorisului, de sub care proemină glandul. Faţa medială a rădăcinii este acoperită de *muşchiul ischiocavernos,* care nu se continuă la nivelul corpului clitorisului.

Bulbii vestibulului, formaţiuni pereche, sunt situaţi pe părţile laterale ale vestibulului vaginei. Au o formă ovoidală. Extremitatea anterioară, subţiată, este legată de cea a bulbului opus, prin vene anastomotice; marginea inferioară răspunde labiei mici; marginea superioară aderă de diafragma urogenitală; faţa medială este în raport cu **glanda vestibulară mare** (Bartholin); faţa laterală este acoperită de *muşchiul bulbospongios,* întins de la centrul tendinos la corpul clitorisului. Fiind un muşchi constrictor al orificiului vaginei, prin contracţia lui spastică produce vaginismul inferior. *Muşchiul transvers superficial* completează triunghiul taliei.

e) Diafragma urogenitală - are structura cunoscută de la perineul masculin.

f) Spaţiul profund al perineului este reprezentat de prelungirile anterioare ale foselor ischio-anale; acestea sunt identice cu cele de la bărbat.

g) Planul fascial profund - este reprezentat de fascia inferioară a diafragmei pelviene.

h) Planul muscular profund - este alcătuit din *mușchii ridicători anali.* Deosebirea esențială față de sexul masculin constă în faptul că fasciculele cele mai mediale coboară pe fețele laterale și pe fața posterioară a vaginei, pătrunzând apoi în centrul tendinos; aceste fascicule *(mușchiul pubovaginal)* nu se inseră pe vagină, dar sunt solidarizate cu peretele acesteia printr-un țesut conjunctiv dens.

Hiatul urogenital la femeie este mai larg, prin el trecând vagina și uretra.

i) Ultimul plan al perineului anterior este reprezentat de **fascia pelviană parietală.**

Irigația și *inervația* perineului sunt analoage cu cele de la bărbat, diferențele datorându-se prezenței vulvei. *Arterele* vulvei provin din: ruşinoasele externe care irigă muntele pubelui și partea anterioară a labiilor; ruşinoasa internă care dă ramuri labiale posterioare, artera bulbului vestibulului, artera profundă a clitorisului și artera bulbului vestibulului; artera profundă a clitorisului și artera dorsală a clitorisului. Sângele neoxigenat este condus de *venele* ruşinoase externe în vena safenă mare și în plexul vezico-vaginal prin venele larg anastomozate ale bulbulor vestibulilor, ale clitorisului și ale labiilor. *Limfaticele* se îndreaptă spre limfonodurile inghinale superficiale superomediale și spre cele profunde, precum și spre nodurile iliace externe. *Intervația* senzitivă este asigurată prin ramurile genitale ale nervilor ilioinghinal, iliohipogastric și genitofemural (ramuri labiale anterioare) și prin nervul ruşinos (ramuri labiale posterioare și nervul dorsal al clitorisului); sunt și fibre simpatice provenite din plexul hipogastric inferior.

3.4.5.2.3. Uretra feminină, are în porțiunea sa perineală o lungime de 1 cm. Ea străbate diafragma urogenitală. Aici vine în raport *anterior* cu ligamentul transvers al perineului; pe *părțile laterale* cu mușchiul transvers profund, iar dedesubtul diafragmei urogenitale, răspunde bulbilor vestibulului și mușchilor bulbospongioși; *posterior,* pe toată lungimea sa, uretra perineală este în raport cu peretele anterior al vaginei, de care aderă intim prin septul uretro-vaginal. *Sfincterul uretrei* (striat) are - în perineu - o formă semicirculară cu concavitatea deschisă înapoi; extremitățile semiinelului se inseră pe vagină. Sfincterul se întinde până la meatul urinar.

3.4.5.2.4. Porțiunea perineală a vaginei vine în raport *înainte* cu uretra, iar *înapoi* cu canalul anal; este separată de acesta prin *triunghiul recto-vaginal,* în care se află centrul tendinos al perineului. *Extremitatea inferioară* a vaginei se deschide în vestibulul vaginei, unde prezintă himenul sau resturile acestuia.

4. MEMBRUL SUPERIOR

(Membrum superius)

Membrele superioare sau toracice se desprind din părțile supero-laterale ale toracelui, imediat sub gât.

Limitele. *Față de gât* sunt: linia curbă care trece prin marginea superioară a scapulei, prin marginea laterală a acromionului și prin marginea anterioară a claviculei. *Față de torace:* anterior - verticala coborâtă de la unirea treimii laterale cu cea mijlocie a claviculei; distal - linia orizontală pe peretele toracic, care trece prin marginile inferioare ale mușchilor pectoral mare, latissim (dorsal mare) și rotund mare; posterior - marginea medială a scapulei.

Din punct de vedere topografic, membrul toracic se împarte în 6 segmente, care, în sens proximo-distal sunt următoarele: umărul, brațul, cotul, antebrațul, gâtul mâinii și mâna (vezi fig. 43 și 44).

4.1. UMĂRUL

Reprezintă rădăcina membrului superior, acoperind partea supero-laterală a toracelui.

Limitele sale față de gât și trunchi sunt cele menționate pentru întreg membrul superior. Față de braț, umărul este separat printr-o linie circulară, care trece prin marginea inferioară a tendonului mușchiului pectoral mare.

Umărul cuprinde *trei regiuni topografice,* dispuse în jurul centurii membrului superior și al extremității proximale a humerusului. Aceste regiuni sunt așezate în felul următor: *regiunea deltoidiană* - în partea laterală, *regiunea scapulară* - în partea posterioară și *regiunea axilară* - în partea medială (vezi fig. 43).

4.1.1. REGIUNEA DELTOIDIANĂ

(Regio deltoidea)

Este regiunea laterală a umărului. Ea corespunde în general mușchiului deltoid, având forma exterioară triunghiulară, cu baza în sus și cu vârful în jos. Se prezintă ca o proeminență rotunjită, caracteristică.

Limitele regiunii deltoidiene sunt: *proximal* - clavicula și acromionul; *distal* - planul care trece dedesubtul inserției

muşchiului pectoral mare; *anterior* - marginea anterioară a muşchiului deltoid, ce corespunde şanţului delto-pectoral; *posterior* - linia convenţională ce uneşte unghiul acromionului cu tuberozitatea deltoidiană a humerusului. Unii autori consideră ca limită posterioară, marginea posterioară a deltoidului.

STRATIGRAFIA regiunii cuprinde succesiv următoarele planuri:

a) Pielea - este fină şi mobilă.

b) Planul subcutanat - este alcătuit din ţesutul celular subcutanat cu panicul adipos. Conţine: *ramuri arteriale superficiale* de calibru redus din toraco-acromială şi din circumflexa humerală posterioară; *venele superficiale* formează o reţea cu ochiuri neregulate, tributară mai ales venei cefalice; *limfatice superficiale* drenate de limfonodurile axilare (grupul subscapular); *ramuri nervoase* provenite din nervii supraclaviculari ai plexului cervical, precum şi din nervul cutanat brahial lateral din axilar.

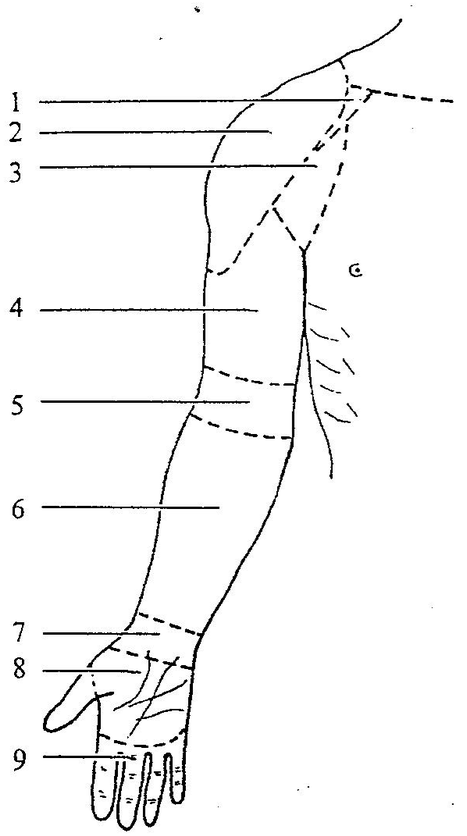

Fig. 43. *Regiunile topografice ale membrului superior drept, văzute anterior.*
1. Şanţul (triunghiul) deltopectoral. - **2.** Reg. deltoidiană. - **3.** Peretele anterior al axilei. - **4.** Reg. brahială anterioară. - **5.** Reg. plicei cotului. - **6.** Reg. antebrahială anterioară. - **7.** Reg. anterioară a gâtului mâinii. - **8.** Reg. palmară a mâinii. - **9.** Reg. palmară a degetelor.

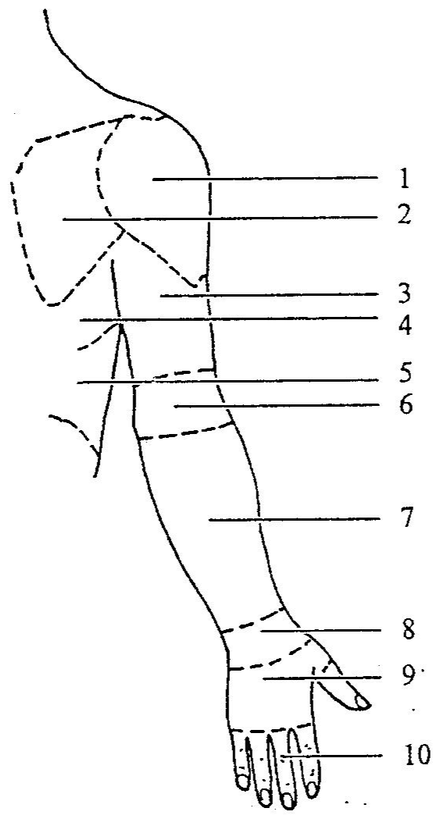

Fig. 44. *Regiunile topografice ale membrului superior drept, văzute posterior.*
1. Reg. deltoidiană. - **2.** Reg. scapulară. - **3.** Reg. brahială posterioară. - **4.** Reg. costală. - **5.** Reg. costoiliacă. - **6.** Reg. olecraniană. - **7.** Reg. antebrahială posterioară. - **8.** Reg. posterioară a gâtului mâinii. - **9.** Reg. dorsală a mâinii. - **10.** Reg. dorsală a degetelor.

c) Fascia deltoidiană - acoperă muşchiul omonim de care aderă, trimiţând prelungiri între fasciculele acestuia.

d) Planul profund cuprinde:

- Stratul muscular, reprezentat de *deltoid,* inserat proximal pe claviculă şi pe acromion la limita regiunii, iar distal pe tuberozitatea deltoidiană; el determină aspectul caracteristic al regiunii.

- *Ţesutul celular subdeltoidian;* el explică mobilitatea muşchiului pe planul osos, în cursul mişcărilor humerusului în articulaţia scapulohumerală. Acest ţesut conţine: *bursa seroasă subdeltoidiană;* cele două *artere circumflexe humerale (anterioară* şi *posterioară),* ramuri ale arterei axilare, însoţite de *venele omonime; limfaticele profunde* se varsă în grupurile brahial (lateral) şi apical al nodurilor axilare; *nervul axilar.* Acesta din urmă, împreună cu artera circumflexă humerală posterioară, pătrund în regiunea noastră străbătând *patrulaterul humero-tricipital,* ajung pe faţa profundă a deltoidului, înconjură colul chirurgical al humerusului, inervând şi respectiv irigând acest muşchi.

- *Stratul tendinos profund* este reprezentat de tendoanele de inserţie ale următorilor muşchi: *supraspinos, subspinos* şi *rotund mic* - pe tuberculul mare al humerusului, în partea lui postero-laterală; *subscapular* - pe tuberculul mic, însoţit de *bursa seroasă subscapulară,* în partea anterioară; *tendonul pectoralului mare* - pe creasta tuberculului mare, tot în partea anterioară. Menţionăm că *tendonul capului lung al bicepsului brahial* (cuprins în bursa lui sinovială) iese din articulaţia scapulohumerală prin şanţul intertubercular.

e) Planul articular - este reprezentat de faţa antero-laterală a articulaţiei umărului, precum şi de articulaţia acromio-claviculară.

Importanţa practică a regiunii deltoidiene rezidă în faptul că, fiind o regiune proeminentă, este expusă frecvent traumatismelor. Acestea pot interesa în special elementele osteo-articulare, sub forma luxaţiilor scapulohumerale şi a fracturilor colului chirurgical al humerusului. Ambele produc modificări de formă ale regiunii, cu denivelarea umărului şi ştergerea şanţului delto-pectoral (umăr "în epolet"). Paralizia nervului axilar duce la atrofia deltoidului şi impotenţa lui funcţională.

4.1.2. REGIUNEA SCAPULARĂ
(Regio scapularis)

Ocupă partea posterioară a umărului şi este reprezentată de totalitatea părţilor moi situate pe faţa dorsală a scapulei, dublând peretele posterior al axilei (fig. 44).

Limite: *proximal* - marginea superioară a scapulei; *distal* - marginea inferioară a rotundului mare; *medial* - marginea medială a scapulei; *lateral* - linia care uneşte unghiul acromionului cu tuberozitatea deltoidiană (după unii autori, marginea posterioară a deltoidului).

STRATIGRAFIC, regiunea scapulară este formată din:

a) Pielea - foarte mobilă faţă de planurile subiacente este groasă.

b) Planul subcutanat - este format dintr-un ţesut celular în general redus, şi de fascia superficială ce se continuă în regiunile învecinate. Elementele nervoase ale planului sunt aceleaşi ca şi în regiunea deltoidiană.

c) Planul profund se studiază separat pentru cele două fose osoase, despărțite prin spina scapulei.

- În *fosa supraspinoasă* se întâlnesc două straturi, reprezentate: superficial de *mușchiul trapez,* care vine să se insere pe spina scapulei, fiind acoperit de fascia sa; profund, se găsește *mușchiul supraspinos,* situat într-o lojă osteofibroasă, alcătuită din fascia sa cu caracter aponevrotic și fosa osoasă supraspinoasă, în care se și inseră.

- În *fosa infraspinoasă* se întâlnesc de asemenea două straturi. Cel superficial este discontinuu, alcătuit din trei mușchi: în partea supero-medială este fasciculul inferior al *trapezului;* inferior se găsește *latissimul* (dorsalul mare) care, prin marginea sa superioară acoperă unghiul inferior al scapulei; supero-lateral, se află fasciculul posterior al *deltoidului,* care se desprinde de pe spina scapulei. Toți acești mușchi sunt acoperiți de fasciile lor, care se continuă una cu cealaltă. Stratul al doilea conține - într-o lojă osteofibroasă formată din fascia și fosa osoasă infraspinoasă - în succesiune de sus în jos, mușchii: *infraspinos, rotund mic* și *rotund mare.* Toți sunt inserați în fosa infraspinoasă și se îndreaptă apoi în direcție laterală. Primii doi trec posterior de epifiza proximală a humerusului; rotundul mare trece înaintea acesteia, spre șanțul intertubercular. Între cei doi mușchi rotunzi se delimitează *un spațiu triunghiular cu baza la humerus.* Prin acest triunghi descinde de pe tuberculul infraglenoidian capul lung al tricepsului brahial, trecând anterior de rotundul mic și posterior de rotundul mare. El împarte triunghiul menționat în două porțiuni: *triunghiul omotricipital* - situat medial - prin care trece *artera circumflexă a scapulei* (ramură din subscapulară) însoțită de *venele omonime; patrulaterul humerotricipital* - situat lateral - prin care trec *vasele circumflexe humerale posterioare* și *nervul axilar.*

Cele două loji osteo-firoase, supra- și infraspinoasă, conțin elemente vasculo-nervoase profunde importante, situate într-o lamă grăsoasă dispusă între planul muscular și cel osos. *Artera suprascapulară,* ce provine din subclaviculară (prin trunchiul tirocervical), trece pe deasupra *ligamentului transvers superior al scapulei* și ajunge în fosa supraspinoasă; după ce trimite ramuri mușchiului supraspinos, ocolește marginea laterală a spinei scapulei și ajunge în fosa infraspinoasă. *Artera transversă a gâtului* - ramură tot din subclaviculară - descinde de-a lungul marginii mediale a scapulei până în regiunea unghiului inferior al acesteia. *Artera circumflexă a scapulei* (din axilară), ajunsă în fosa infraspinoasă prin triunghiul omotricipital, se anastomozează prin ramurile sale cu precedentele două artere. Se formează astfel o importantă rețea anastomotică între teritoriile arterelor subclaviculară și axilară. Această rețea anastomotică asigură refacerea circulației în caz de obstrucție sau ligatură a arterei axilare. *Venele comitante* ale arterelor se varsă, pe de o parte în vena subclaviculară, și pe de alta în vena axilară. *Vasele limfatice* profunde se îndreaptă spre limfonodurile axilare subscapulare și mai puține, direct spre cele supraclaviculare. *Inervația* mușchilor provine din două surse: *nervul suprascapular* - ramură posterioară a plexului brahial - trece pe sub ligamentul transvers superior al scapulei

și apoi, însoțind artera omonimă, inervează mușchii supra- și infraspinos; *nervul axilar,* care trimite o ramură pentru mușchiul rotund mic.

Cele două loji osteo-fibroase retroscapulare sunt destul de bine închise. Totuși ele stabilesc anumite *comunicări cu regiunile învecinate,* prin care pot fuza unele colecții purulente. Astfel loja supraspinoasă comunică de-a lungul mănunchiului vasculo-nervos suprascapular, pe de o parte cu loja supraclaviculară, și pe de alta, cu loja infraspinoasă. Aceasta din urmă comunică la rândul ei, prin spațiile omotricipital și humerotricipital, cu regiunea axilară, iar de-a lungul tendoanelor mușchilor infraspinos și rotund mic, cu spațiul subdeltoidian.

4.1.3. REGIUNEA AXILARĂ
(Regio axillaris)

Reprezintă totalitatea părților moi cuprinse între articulația scapulohumerală (supero-lateral), fața laterală a toracelui (medial) și scapulă (posterior). Este o regiune cu importanță foarte mare prin complexitatea sa anatomică, prin leziunile diverse ce-și pot avea sediul aici, ca și printr-o serie de intervenții ce se pot practica la acest nivel.

Regiunea axilară are în ansamblul său forma unei piramide patrunghiulare cu axul oblic îndreptat în jos și lateral. Ca atare i se vor descrie patru pereți, o bază, un vârf și un conținut (vezi fig. 45 și 46).

I. *Peretele anterior* este superficial și *include și regiunea infraclaviculară* a unor autori. Dedesubtul claviculei se observă o ușoară depresiune - *fosa infraclaviculară,* mai accentuată la subiecții slabi. La nivelul ei se poate comprima artera axilară pentru hemostază provizorie, sau se practică incizia în caz de ligatură a arterei respective la orginea sa.

Limitele superficiale ale peretelui anterior sunt: *superior* - clavicula; *medial* - verticala coborâtă la unirea treimii laterale cu cele două treimi mediale ale claviculei; *în jos* - marginea inferioară a mușchiului pectoral mare; *lateral* - șanțul delto-pectoral.

STRATIGRAFIA peretelui anterior al axilei este realizată astfel:

a) Pielea - fină și mobilă, este lipsită de peri.

b) Planul subcutanat - se subdivide într-un strat superficial cu aspect areolar, deosebit de bogat la femeie - și unul profund, lamelar, constituind o veritabilă fascie superficială. Între cele două straturi se află partea inferioară a *mușchiului platisma, vase sangvine superficiale, ramuri nervoase cutanate* din plexul brahial și *nervii supraclaviculari* din plexul cervical.

c) Planul profund - este alcătuit din două straturi:

- *Stratul musculo-fascial superficial* este reprezentat de *mușchiul pectoral mare* învelit pe ambele fețe în fascia sa. *Fascia pectorală* aderă de stern și claviculă și se continuă în sus - cu lama superficială a fasciei cervicale, lateral - cu fascia deltoidului, iar inferior - se inflectează înapoi la nivelul bazei axilei și se continuă cu fascia axilară. Mușchiul pectoral mare, desprins de pe claviculă, stern, coaste și de pe teaca mușchiului drept abdominal, se îndreaptă lateral, pentru ca tendonul său să treacă în regiunea deltoidiană.

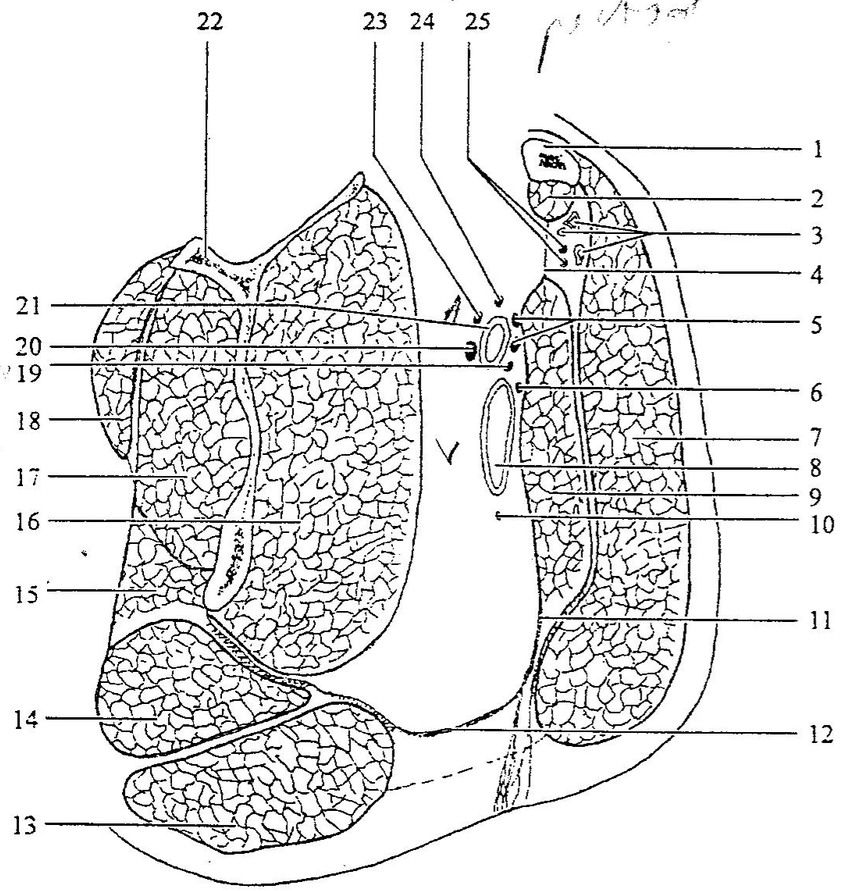

Fig. 45. *Secțiune sagitală prin regiunea axilară.*
1. Clavicula. - **2.** M. subclavicular. - **3.** Vasele toraco-acromiale. - **4.** Fascia clavipectorală. - **5.** Rădăcinile n. median. - **6.** N. cutanat brahial medial. - **7.** M. pectoral mare. - **8.** V. axilară.- **9.** M. pectoral mic. - **10.** N. accesor al n. cutanat brahial medial. - **11.** Ligamentul suspensor al axilei. - **12.** Fascia axilară. - **13.** M. latissim. - **14.** M. rotund mare. - **15.** M. rotund mic. - **16.** M. subscapular. - **17.** M. infraspinos. - **18.** M. deltoid. - **19.** N. ulnar. - **20.** N. radial. - **21.** A. axilară. - **22.** Scapula. - **23.** N. axilar. - **24.** N. musculocutanat. - **25.** Nn. pectorali.

- *Stratul musculo-fascial profund* este format din doi mușchi și un complex fascial. *Mușchiul subclavicular* este întins de la prima coastă la șanțul de pe fața inferioară a claviculei; *mușchiul pectoral mic* are originea pe coastele III-V și terminația pe procesul coracoidian. Complexul fascial este reprezentat de *fascia mușchiului subclavicular,* căruia îi formează împreună cu clavicula o lojă osteo-fibroasă; de pe ea se desprinde *fascia clavipectorală* care acoperă spațiul omonim; aceasta se clivează în două foițe ce cuprind într-o teacă mușchiul pectoral mic; la marginea inferolaterală a acestuia cele două foițe se unesc și se continuă cu *ligamentul suspensor al axilei;* acesta se termină pe fascia axilară, căreia îi menține bolta caracteristică.

Între cele două straturi musculo-fasciale *(spațiul interpectoral)* se creează o lojă închisă, ce conține o lamă de țesut celular adipos; aceasta este traversată de

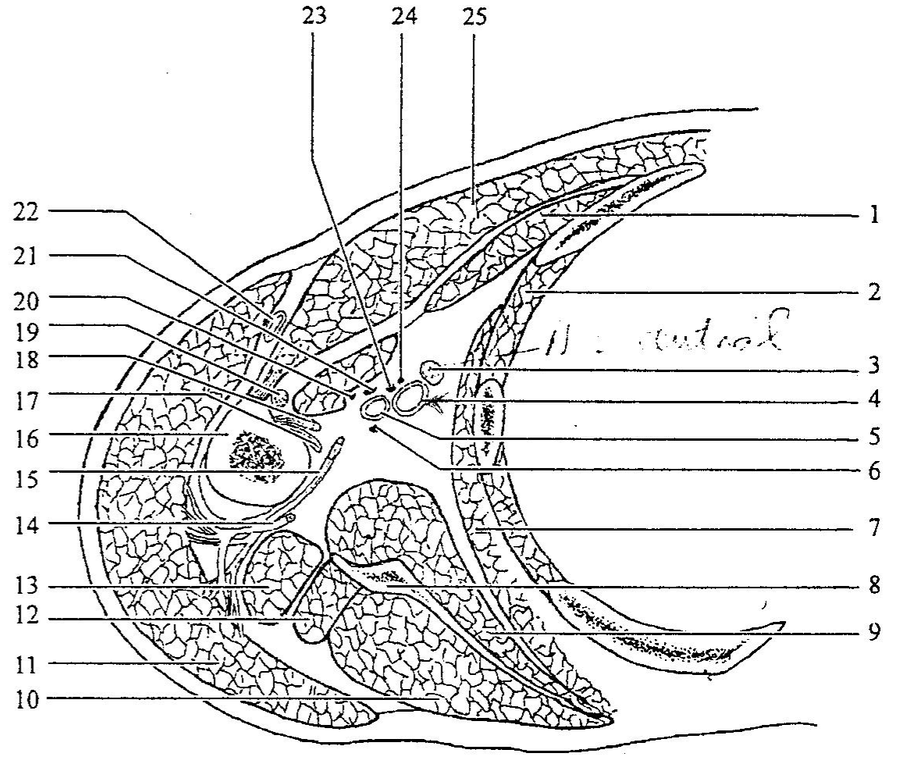

Fig. 46 *Secțiune transversală prin regiunea axilară dreaptă.*
1. M. pectoral mic. - **2.** Mm. intercostali. - **3.** Nod limfatic. - **4.** V. axilară. - 5. A. axilară. - **6.** N. radial. - **7.** M. dințat anterior. - **8.** Scapula. - **9.** M. subscapular. - **10.** M. infraspinos. - **11.** M. deltoid. - **12.** M. rotund mic. - **13.** Capul lung al m. triceps. - **14.** A. circumflexă humerală posterioară. - **15.** N. axilar. - **16.** Humerusul. - **17.** Tendonul m. rotund mare. - **18.** Tendonul m. latissim. - **19.** Tendonul capului lung al m. biceps. - **20.** N. musculocutanat. - **21.** N. median.- **22.** V. cefalică. - **23.** N. ulnar. - **24.** N. cutanat brahial medial. - **25.** M. pectoral mare.

ramurile pectorale ale arterei toraco-acromiale, de *nervii pectorali medial* și *lateral,* și de *vase limfatice* pe traiectul cărora se găsesc câteva noduri limfatice interpectorale; la nivelul acestora se pot dezvolta flegmoane interpectorale care nu difuzează spre axilă, ci spre marginea inferioară a pectoralului mare.

II. ***Peretele posterior al axilei*** este constituit, în cea mai mare parte, de *fața costală a scapulei* (fosa subscapulară) și de *mușchiul subscapular,* care se inseră în ea și o acoperă în întregime. Mușchiul este tapetat de o fascie subțire. În partea inferioară, la constituirea peretelui posterior al axilei participă alți doi mușchi, rotundul mare și latissimul. *Rotundul mare* vine din regiunea scapulară și trece de-a lungul marginii inferioare a subscapularului, pentru a se insera pe creasta tuberculului mic al humerusului. *Latissimul* (dorsalul mare) vine din regiunea costală, acoperă parțial fața posterioară a rotundului mare și apoi se răsucește în jurul acestuia; tendonul său, devenit anterior față de acesta din urmă, se inseră în fundul șanțului intertubercu-

lar. Între tendoanele celor doi mușchi se găsește *bursa seroasă subtendinoasă a latissimului (a dorsalului mare).*

III. *Peretele medial al axilei* este constituit de peretele lateral al toracelui (regiunea costală), format din coaste și din mușchii intercostali, acoperiți de mușchiul dințat anterior; acesta din urmă vine să se insere pe marginea medială a scapulei.

IV. *Peretele lateral* este alcătuit de fața medială a articulației scapulo-humerale și de fața antero-medială a humerusului, acoperite de tendoanele capetelor scurt și lung ale bicepsului brahial și de coracobrahial.

V. *Baza axilei* este superficială; în poziția de semiabducție a brațului, are forma unei bolți concave, numită *fosa axilară* (Fossa axillaris). Când brațul este în adducție, ea se transformă într-un șanț sagital adânc, situat între torace și fața medială a brațului; în abducția puternică a brațului, baza axilei ia forma unui șanț vertical puțin adânc, în fundul căruia se observă pulsațiile arterei axilare. În această poziție, principalele organe ale cavității axilare se apropie de planurile bazei regiunii, devenind mai ușor accesibile: este poziția operatorie.

Limitele la suprafață ale bazei axilei sunt: *anterior* - marginea inferioară a pectoralului mare; *posterior* - marginile inferioare fuzionate ale mușchilor latissim și rotund mare; *medial* și *lateral* - câte o linie convențională sagitală, care unește marginile inferioare ale mușchilor pectoral mare și latissim, duse - una tangent la peretele lateral al toracelui, cealaltă tangent la fața medială a brațului.

STRATIGRAFIC, baza axilei este alcătuită din:

a) Pielea - subțire, aderentă de planurile subiacente, prevăzută la adulți cu peri lungi și cu foarte numeroase glande de sudoripare și sebacee.

b) Planul subcutanat - este subțire și dispus sub forma unor trabecule ce delimitează mici lojete umplute cu lobuli de grăsime; trabeculele unesc intim pielea de straturile următoare.

c) Planul fascial - este alcătuit dintr-o fascie superficială subțire și discontinuă, întinsă între mușchii pectoral mare și latissim, dublată de o lamă profundă mai groasă, *fascia axilară,* pe care se inseră ligamentul suspensor al axilei, menținând-o boltită.

VI. *Vârful axilei* este reprezentat de un orificiu, prin care regiunea comunică cu loja supraclaviculară. *Orificiul este delimitat: anterior* - de claviculă și mușchiul subclavicular; *posterior* - de marginea superioară a scapulei și baza procesului coracoidian; *medial* - de coasta întâia dublată de inserția primei digitații a dințatului anterior. Este un veritabil hil al membrului superior, care permite trecerea elementelor vasculo-nervoase care merg sau vin la el; acestea sunt: *artera subclaviculară* care de aici devine arteră axilară, *vena omonimă, plexul brahial* și *trunchiul limfatic subclavicular.*

VII. *Cavitatea axilară* (nu trebuie confundată cu fosa axilară!) conține o cantitate mare de țesut celulo-adipos, care se continuă, pe de o parte, cu cel al regiunilor învecinate ale umărului (scapulară, deltoidiană) iar pe de alta, cu cel al regiunii supraclaviculare, respectiv al brațului. În această atmosferă grăsoasă se găsesc: mănunchiul vasculo-nervos al axilei (vasele axilare și fasciculele plexului brahial), ramurile colaterale ale acestora, vase și noduri limfatice axilare.

a) Artera axilară - elementul axial al regiunii, continuă artera subclaviculară, întinzându-se de la claviculă până la marginea inferioară a pectoralului mare; aici își schimbă numele în artera brahială. Ea străbate axila în diagonală, oblic de sus în jos și medio-lateral. Anatomo-chirurgical, artera a fost împărțită în trei segmente, în raport cu situația ei față de mușchiul pectoral mic.

La *origine* artera încrucișează mijlocul claviculei, unde poate fi comprimată pentru realizarea hemostazei provizorii la nivelul membrului superior. Vena se găsește antero-medial, iar plexul brahial postero-lateral.

În *primul segment,* suprapectoral, artera este în contact direct cu peretele anterior al axilei (pectoralul mare) și este încrucișată anterior de vena cefalică. Aici se practică ligatura arterei. Raporturile cu vena și cu plexul brahial se mențin aceleași.

În *al doilea segment* al ei, retropectoral, artera devine mai profundă; este acoperită de pectoralul mic și este înconjurată de fasciculele plexului brahial.

În *segmentul al treilea,* subpectoral, artera este așezată lateral față de venă, încadrată de ramurile terminale ale plexului brahial. Artera descinde de-a lungul feței mediale a mușchiului său satelit, coracobrahialul, reper important în descoperirea vasului; este acoperită anterior de pectoralul mare.

Ramurile colaterale ale arterei sunt, în ordinea emergenței:

- *Artera toracică superioară,* coboară pe peretele medial al axilei.

- *Artera toraco-acromială,* ia parte la formarea rețelei acromiale împreună cu artera suprascapulară; dă o *ramură deltoidiană* ce coboară prin spațiul deltopectoral, și *ramuri pectorale.*

- *Artera toracică laterală* - plecată din segmentul retropectoral al axilarei, coboară pe peretele medial al axilei; ea dă ramuri musculare și mamare, și se anastomozează cu alte artere ale peretelui toracic.

- *Artera subscapulară* coboară pe peretele posterior al axilei și se bifurcă în *ramura toracodorsală* ce descinde între dințatul anterior și latissim - și *ramura circumflexă a scapulei;* aceasta trece prin triunghiul omotricipital și ia parte la alcătuirea rețelei anastomotice periscapulare.

- Cele *două artere circumflexe humerale, anterioară* și *posterioară,* pătrund în regiunea deltoidiană.

b) Vena axilară se formează prin unirea celor două vene brahiale. În afara venelor comitante ale ramurilor arterei axilare, ea mai primește ca afluenți: cele două vene superficiale ale brațului - *cefalica* și *bazilica; venele toraco-epigastrice,* care adună sângele venos al peretelui antero-lateral al toracelui și al abdomenului, și prezintă numeroase anastomoze cu vena toracică laterală; aceasta primește și ea afluenți din peretele antero-lateral al toracelui. La acest nivel se realizează astfel importante *anastomoze cavo-cave.*

c) Plexul brahial este prezent în axilă prin fasciculele sale, denumite după raporturile lor cu artera axilară; *fasciculul lateral,* care va da naștere nervului *musculocutanat* și *rădăcinii laterale a medianului; fasciculul medial* care dă ca ramuri terminale rădăcina *medială a medianului* și nervii *ulnar, cutanat medial, al antebrațului* și *cutanat medial al brațului;* acesta din urmă se anastomozează în axilă cu ramuri perfo-

rante din nervii intercostali al doilea şi al treilea; *fasciculul posterior,* care se bifurcă în nervii *axilar* şi *radial.*

Ramurile colaterale ale plexului brahial prezente în axilă sunt:

- *Nervii pectorali medial* şi *lateral,* care formează o ansă anastomotică în jurul arterei axilare şi inervează muşchii pectorali.

- *Nervul toracic lung* descinde din regiunea supraclaviculară posterior de plexul brahial, apoi pe peretele medial al axilei, inervând dinţatul anterior.

- *Nervii subscapulari* coboară pe peretele posterior al axilei şi inervează muşchiul omonim.

- *Nervul toracodorsal* descinde tot pe peretele posterior şi se termină în muşchii dorsal mare şi rotund mare.

d) Nodurile limfatice axilare, în număr de cca 20-30, sunt repartizate în mai multe grupe. Sunt legate între ele printr-o reţea de vase limfatice, formând *plexul limfatic axilar.*

- *Grupul brahial (lateral)* aşezat pe peretele lateral al axilei de-a lungul venei axilare, primeşte aproape toate vasele limfatice ale membrului superior, cu excepţia celor ce însoţesc vena cefalică.

- *Grupul subscapular,* situat pe peretele posterior, în jurul vaselor omonime; primeşte aferenţe de la ceafă, de la peretele posterior al toracelui, de la regiunea scapulară şi de la umăr.

- *Grupul pectoral,* aşezat pe peretele medial, de-a lungul vaselor toracice laterale; are ca aferenţe, limfatice venite de la mamelă, de la peretele antero-lateral al toracelui şi din porţiunea supraombilicală a peretelui abdominal; sunt primii invadaţi în cancerul de sân.

- *Grupul nodurilor deltopectorale* sau *infraclaviculare* cuprinde un număr de 1-2 noduri, dispuse de-a lungul venei cefalice, în şanţul delto-pectoral; primeşte aferenţe superficiale de pe faţa radială a membrului superior.

- *Grupul interpectoral* situat între muşchii pectorali mare şi mic; primeşte limfă de la mamelă; eferenţele principale ale acestor noduri sunt destinate limfonodurilor axilare centrale şi apicale; o parte a eferenţelor coboară la marginea inferioară a pectoralului mare (la încrucişarea acesteia cu coasta a V-a), la *limfonodul Sorgius-Rotter.* De aici, limfa urcă apoi spre nodurile pectorale, de-a lungul vaselor toracice laterale.

Nodurile axilare profunde, aşezate în plin corp adipos al axilei, pe faţa medială a mănunchiului vasculo-nervos axilar, au două grupuri:

- *Grupul central* situat în centrul axilei, înapoia muşchiului pectoral mic, primeşte toate aferenţele grupelor precedente şi-şi trimite eferenţele la următorul grup.

- *Grupul apical,* dispus în regiunea vârfului axilei, primeşte vasele limfatice de la grupul precedent, dar şi direct de la celelalte grupuri axilare, precum şi de la mamelă. Eferenţele acestor noduri formează 2-3 trunchiuri care confluează într-un colector - *trunchiul subclavicular* - tributar ductului toracic în partea stângă, şi ductului limfatic drept în partea dreaptă.

Importanţa practică a regiunii axilare este multiplă. În primul rând, metastazele canceroase la nivelul nodurilor limfatice axilare constituie un semn de prognostic nefavorabil.

În al doilea rând, limfonodurile pot fi prinse în procese inflamatorii (limfadenite), în urma unor plăgi sau infecţii ale membrului superior. Prezenţa numeroşilor foliculi piloşi şi a bogăţiei de glande sebacee şi sudoripare, creează condiţii propice ca, datorită unei igiene deficitare, să se dezvolte furuncule asemănătoare unor abcese întinse (hidrosadenite). Flegmoanele dezvoltate în ţesutul adipos al axilei pot difuza, datorită comunicărilor regiunii, în zonele învecinate. Numeroasele anastomoze între ramurile arterei axilare şi cele ale unor trunchiuri arteriale situate în regiunile învecinate, constituie posibilităţi favorabile de refacere a circulaţiei sangvine, în cazul obstruării sau ligaturii arterei axilare.

4.1.4. SCHELETUL ŞI ARTICULAŢIILE UMĂRULUI

Scheletul umărului este alcătuit din treimea laterală a claviculei, scapulă, epifiza proximală a humerusului şi articulaţiile dintre acestea.

a) Clavicula prezintă la extremitatea sa laterală, faţa articulară pentru acromion.

b) Scapula are ca elemente mai importante: *spina scapulei* ce se desprinde de pe faţa sa dorsală, pe care o împarte în cele *două fose, supra-* şi *infraspinoasă.* În partea sa laterală, spina scapulei se continuă cu *acromionul,* care se articulează cu clavicula. Unghiul lateral al scapulei prezintă *cavitatea glenoidă* pentru articulaţia cu humerusul; deasupra acesteia se încurbează, în direcţie antero-laterală, *procesul coracoidian.*

c) Epifiza proximală a humerusului prezintă *capul humeral* cu suprafaţa articulară pentru scapulă; capul humeral este separat de restul extremităţii prin *colul anatomic.* Lateral de acesta se găseşte *tuberculul mare,* iar pe faţa anterioară a epifizei, *tuberculul mic.* Între cei doi tuberculi descinde *şanţul intertubercular* (culisa bicipitală). Epifiza este unită cu corpul humerusului prin *colul chirurgical,* înconjurat de nervul axilar şi de vasele circumflexe humerale. Cele mai frecvente fracturi ale humerusului se întâlnesc aici, putând leza vasele, dar mai ales nervul axilar. Tot aici are loc deslipirea traumatică a epifizei la copii şi la tineri.

d) Articulaţia acromioclaviculară, de tip plan, conţine între cele două suprafeţe articulare, un *disc fibrocartilaginos.* Mijloacele de unire sunt reprezentate de o capsulă şi de *ligamentul acromioclavicular.*

e) Sindesmoza coracoclaviculară este alcătuită din două ligamente: trapezoid şi conoid.

f) Sindesmoza coracoacromială uneşte cele două procese osoase ale scapulei.

g) Articulaţia umărului (scapulohumerală), de tip sferoidal, se realizează între capul humeral şi cavitatea glenoidă a scapulei; aceasta din urmă este prevăzută pe circumferinţa sa, cu *cadrul (labrul) glenoidal,* care-i măreşte întinderea şi o adânceşte. Capsula articulaţiei este laxă şi puţin rezistentă, acest fapt favorizând luxaţiile. Ligamentul cel mai important este cel *coracohumeral* situat pe faţa antero-superioară a articulaţiei. *Ligamentele glenohumerale* sunt trei fascicule de întărire ale capsulei, aşezate pe faţa anterioară a articulaţiei. Între cele două fascicule superioare există un spaţiu (foramen ovale Weitbrecht) prin care tendonul subscapularului vine direct în

raport cu capsula; aici se găseşte *bursa subtendinoasă a subscapularului*, care comunică de obicei cu cavitatea articulară. O prelungire importantă a sinovialei însoţeşte tendonul capului lung al bicepsului, până după ieşirea sa din articulaţie prin şanţul intertubercular (bursa bicipitală).

Când, ca urmare a unui traumatism, capul humeral părăseşte cavitatea articulară prin ruperea capsulei, se produce luxaţia umărului. Sunt dintre cele mai frecvente luxaţii, în special cele antero-mediale.

4.2. BRAŢUL
(Brachium)

Braţul este segmentul situat între umăr şi cot. La copii, femei şi subiecţii adipoşi are formă aproape cilindrică. La subiecţii musculoşi, în regiunea anterioară a braţului proemină relieful muşchiului biceps brahial, flancat de două şanţuri bicipitale. Dintre acestea, *şanţul bicipital medial* este întins din axilă până la plica cotului; iar *şanţul bicipital lateral*, mai puţin evident, este întins de la tuberozitatea deltoidiană tot până la plica cotului. La indivizii slabi şi musculoşi, prin piele se poate observa reţeaua venoasă subcutanată.

Limitele braţului sunt reprezentate: *proximal* - de linia circulară care trece prin marginea inferioară a tendonului pectoralului mare; *distal* - de planul transversal ce trece la două lăţimi de degete deasupra celor doi epicondili humerali. Braţul este subîmpărţit într-o regiune anterioară şi una posterioară, printr-un *plan frontal* dus prin cei doi epicondili şi prin marginile medială, respectiv laterală ale diafizei humerale; planul trece prin cele două septuri intermusculare ale braţului (vezi fig. 43, 44).

4.2.1. REGIUNEA BRAHIALĂ ANTERIOARĂ
(Regio brachialis anterior)

STRATIGRAFIC cuprinde următoarele planuri (fig. 47):

a) Pielea - mai fină şi mai subţire pe faţa medială decât pe cea laterală, este mobilă faţă de planurile subiacente.

b) Planul subcutanat - variabil ca volum, conţine în ţesutul celulo-adipos o serie de elemente vasculo-nervoase superficiale. *Vena cefalică*, urcă de-a lungul şanţului bicipital lateral pentru a intra apoi în spaţiul delto-pectoral. *Vena bazilică*, trece de-a lungul şanţului bicipital medial, perforează fascia în treimea superioară a braţului şi se varsă într-una dintre venele brahiale sau în vena axilară. *Vasele limfatice superficiale* urcă spre regiunea axilară. *Nervul cutanat medial al braţului* perforează fascia brahială în treimea proximală a regiunii, şi inervează pielea feţei mediale a braţului. *Nervul cutanat medial al antebraţului* coboară alături de precedentul, perforează fascia abia în treimea distală a braţului şi se bifurcă în ramurile terminale, care descind la antebraţ.

c) Fascia brahială - continuare a fasciilor deltoidiană şi a celor pectorale, înconjură braţul ca un manşon. De pe faţa sa profundă se desprind cele două *septuri intermusculare, medial* şi *lateral*, care se inseră pe marginile corespunzătoare ale diafizei humerale. Ele separă lojile musculare ale celor două regiuni brahiale.

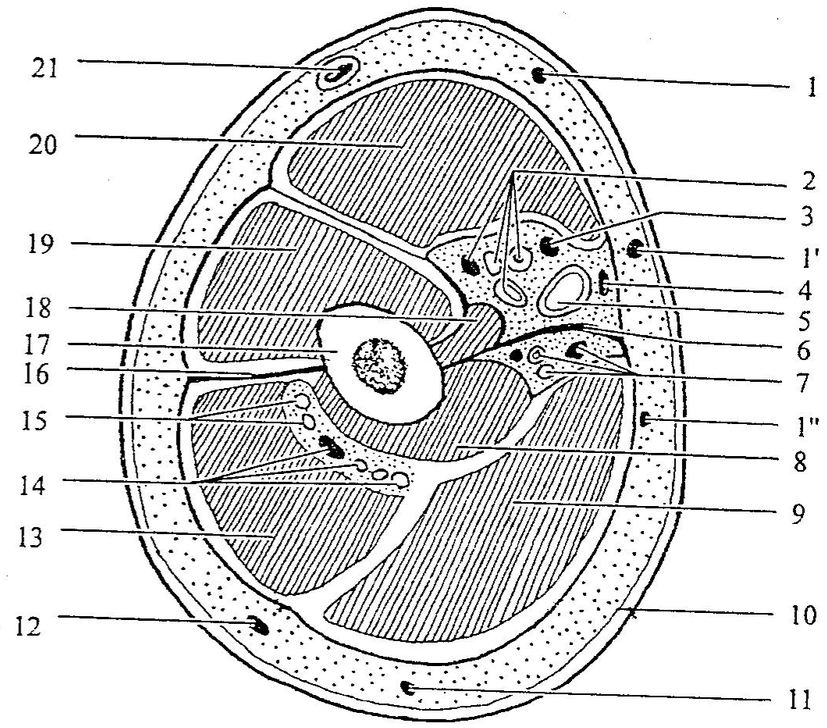

Fig. 47. *Secţiune transversală prin treimea mijlocie a braţului drept.*
1, 1' şi 1". Ramuri din n. cutanat al braţului. - **2.** N. musculocutanat şi vasele brahiale. - **3.** N. median. - **4.** N. cutanat medial al antebraţului. - **5.** V. bazilică. - **6.** Septul intermuscular medial. - **7.** N. ulnar şi vasele colaterale ulnare superioare. - **8.** Capul medial al tricepsului. - **9.** Capul lung al tricepsului. - **10.** Fascia brahială. - **11.** N. cutanat posterior al braţului. - **12.** N. cutanat lateral inferior al braţului. - **13.** Capul lateral al tricepsului. - **14.** N. radial şi vasele colaterale mijlocii (din brahială). - **15.** Vasele colaterale radiale. - **16.** Septul intermuscular lateral. - **17.** Humerusul. - **18.** M. coracobrahial. - **19.** M. brahial. - **20.** M. biceps brahial. - **21.** V. cefalică.

d) Planul profund - este alcătuit din două straturi musculare. Cel superficial este reprezentat de deltoid - doar la inserţia sa distală pe tuberozitatea deltoidiană - şi de *bicepsul brahial*. Stratul al doilea este alcătuit, de sus în jos şi în sens medio-lateral, din: inserţia distală a *coracobrahialului* pe treimea mijlocie a feţei mediale a humerusului, apoi inserţiile proximale ale *brahialului* pe diafiza humerală şi pe septele intermusculare - şi a *brahioradialului* pe marginea laterală a humerusului.

În partea medială a planului profund trece mănunchiul vasculo-nervos al braţului, alcătuit din *artera brahială* cu cele *două vene comitante*, de *vase limfatice profunde*, pe traiectul cărora se găsesc câteva noduri limfatice şi de *nervul median*. Elementele anatomice sunt situate imediat subfascial în şanţul bicipital medial, coborând de-a lungul marginii mediale a bicepsului, satelitul arterei brahiale. Nervul median, situat iniţial lateral de arteră, încrucişează anterior vasele în treimea mijlocie a braţului,

apoi coboară medial de arteră. În afară de ramurile musculare, artera brahială va emite: chiar la intrarea în regiune, *artera brahială profundă,* care pătrunde în loja posterioară, şi *artera colaterală ulnară superioară,* care trece şi ea în loja posterioară împreună cu nervul ulnar.

Alături de mănunchiul vasculo-nervos brahial mai pătrund în regiune: *nervul ulnar,* care în jumătatea distală a braţului perforează septul intermuscular medial şi trece în regiunea posterioară a braţului; *nervul musculocutanat,* care perforează muşchiul coracobrahial şi descinde în direcţie medio-laterală între cele două straturi musculare şi apare - la limita inferioară a regiunii - în şanţul bicipital lateral; pe traiectul său, nervul musculo-cutanat dă ramuri pentru muşchii coracobrahial, biceps şi brahial. *Nervul radial* intră în regiune în treimea mijlocie a braţului, venind din regiunea posterioară, după ce perforează septul intermuscular lateral; coboară apoi prin interstiţiul dintre muşchii brahioradial (căruia îi furnizează ramuri) şi brahial.

În porţiunea mijlocie a braţului se măsoară, în mod obişnuit, tensiunea arterială, prin aplicarea manşonului tensiometrului.

4.2.2. REGIUNEA BRAHIALĂ POSTERIOARĂ

(Regio brachialis posterior)

STRATIGRAFIA (fig. 47):

a) Pielea - este mai groasă şi prevăzută cu peri mai lungi decât cei din regiunea anterioară.

b) Planul subcutanat - mai bogat în ţesut adipos, conţine ca elemente nervoase superficiale: *nervul cutanat brahial lateral superior*, din axilar; *nervul cutanat brahial lateral inferior* şi *nervul cutanat brahial posterior*, ultimii doi din radial. Venele superficiale - anastomoze între vena cefalică şi bazilică - formează o reţea neregulată cu ochiuri mari.

c) Planul fascial - este reprezentat de partea posterioară a fasciei brahiale.

d) Planul profund - este format dintr-un singur muşchi voluminos, *tricepsul brahial.* Capul lung al său coboară din regiunea scapulară şi se alătură celorlalte două porţiuni - capul lateral şi capul medial - ce pornesc de pe faţa posterioară a humerusului şi de pe *septurile* intermusculare. Între cele două capete scurte ale tricepsului, direct pe planul osos, descinde *nervul radial* împreună cu *vasele brahiale profunde* şi cu *limfatice profunde,* descriind un traiect spiralat larg. La unirea treimii mijlocii cu cea distală a braţului, nervul perforează septul intermuscular lateral şi ajunge în loja anterioară. În traiectul său emite cele două ramuri cutanate brahiale, ramuri musculare pentru triceps şi anconeu, precum şi nervul cutanat posterior al antebraţului. *Artera brahială profundă, însoţită de două vene omonime,* irigă loja posterioară a braţului; ea mai emite *arterele colaterală medie* şi *colaterală radială* ce coboară spre reţeaua arterială a cotului.

4.2.3. SCHELETUL BRAŢULUI

În axul braţului, înconjurată de planurile moi ale celor două regiuni brahiale,

se găseşte *diafiza humerală.* Ea prezintă câteva detalii importante: pe faţa antero-laterală ceva mai sus de mijlocul ei, se găseşte *tuberozitatea deltoidiană* (V-ul deltoidian); pe faţa posterioară trece oblic în jos şi lateral, *şanţul nervului radial.*

4.3. COTUL

(Cubitus)

Cotul sau regiunea cotului, intermediară între braţ şi antebraţ, corespunde articulaţiei cotului. El constituie zona de tranziţie de la forma cilindrică a braţului la cea turtită antero-posterior a antebraţului.

Limitele regiunii cotului sunt: *proximal* - planul transversal care trece la două lăţimi de deget deasupra epicondililor humerali; *distal* - planul transversal dus la două degete sub cei doi epicondili humerali.

Cotul se subîmparte în două regiuni, prin *planul frontal* ce trece prin epicondilii humerali.

4.3.1. REGIUNEA CUBITALĂ ANTERIOARĂ

(Regio cubitalis anterior)

Este numită şi *regiunea plicei cotului.* La mijlocul ei, în extensiune apare un şanţ vertical; în semiflexiune se evidenţiază un şanţ transversal - plica de flexiune a cotului - situată la 2 cm deasupra interliniei articulare a cotului; în flexiune maximă cele două feţe anterioare, ale braţului şi antebraţului, vin în contact şi regiunea dispare. La examenul pe viu, cu antebraţul în extensiune, se evidenţiază trei reliefuri musculare: unul median, dat de flexorii antebraţului, şi două colaterale, unul lateral, al muşchilor epicondilieni laterali, şi altul medial, al muşchilor epicondilieni-mediali. Între aceste proeminenţe musculare se delimitează două şanţuri puţin adânci; bicipito-radial şi respectiv bicipito-ulnar. Şanţurile converg spre o suprafaţă uşor deprimată, numită *fosa cubitală.* Toate aceste elemente sunt bine evidenţiate la bărbaţii musculoşi. În acest şanţ se văd prin transparenţa pielii, uşor reliefate, venele superficiale ale regiunii. În şanţul bicipito-ulnar se poate palpa artera brahială.

STRATIGRAFIC se succed:

a) Pielea - este subţire, mobilă şi elastică.

b) Planul subcutanat - conţine panicului adipos în cantitate variabilă. Acesta cuprinde vase limfatice superficiale, precum şi importantele vene superficiale. În partea laterală urcă *vena cefalică,* iar în partea medială, *vena bazilică.* De cele mai multe ori aceste două vene sunt legate între ele printr-o anastomoză oblică în sus şi medial, *vena intermediară a cotului;* ea realizează şi anastomoze cu venele profunde. În vena intermediară a cotului se varsă *vena intermediară a antebraţului.* Vena cefalică primeşte inconstant *vena cefalică accesorie,* care vine din regiunea antebrahială posterioară. Tot o dispoziţie destul de frecventă este şi următoarea: vena intermediară a antebraţului se bifurcă în *venele intermediară cefalică* şi *intermediară bazilică,* ce se varsă apoi în cefalică şi respectiv în bazilică; cele două ramuri de

bifurcație urcă prin șanțurile bicipito-radial și bicipito-ulnar. În aceste cazuri se realizează așa-numitul *"M"-ul venos al plicei cotului.* De altfel, trebuie subliniată variabilitatea foarte mare a rețelei venoase epifasciale.

Limfaticele superficiale formează o rețea bogată. La 2-3 cm deasupra epicondilului medial, lângă vena bazilică, se găsesc 1-2 *noduri limfatice,* supraepitrohleene, care culeg limfa de la pielea fețci mediale a degetelor, a mâinii și a antebrațului și o trimit apoi la limfonodurile axilare brahiale (laterale).

În partea laterală a regiunii descinde *nervul cutanat lateral al antebrațului* (ramura de bifurcație anterioară a musculocutanatului), iar în partea medială, ramura anterioară de bifurcație a cutanatului medial al antebrațului.

c) Planul fascial - este format de *fascia cotului,* continuare a fasciei brahiale, continuată apoi cu cea antebrahială. Fascia este întărită medial de *aponevroza bicipitală,* (expansiunea bicipitală) ce se desprinde din tendonul bicepsului; este un reper important în descoperirea arterei brahiale, pe care o acoperă.

d) Planul profund - cel muscular, este alcătuit din *trei grupuri de mușchi,* între care se formează cele două șanțuri - bicipital medial (ulnar) și bicipital lateral (radial).

- *Grupul mijlociu* cuprinde porțiunea terminală a *bicepsului brahial,* care acoperă mușchiul *brahial;* aceștia se inseră la acest nivel, primul pe tuberozitatea radiusului, secundul pe cea a ulnei.

- *Grupul medial,* al flexorilor, este reprezentat de șase mușchi dispuși în trei straturi. Cei ai primelor două straturi sunt așa numiții *mușchi epicondilieni mediali (epitrohleeni),* care formează la origine o masă musculară comună, inserată pe epicondilul medial al humerusului. În primul strat întâlnim în sens latero-medial: *rotundul pronator* (care are și un fascicul inserat pe procesul coronoid al ulnei), *flexorul radial al carpului, palmarul lung* și *flexorul ulnar al carpului.* Stratul secund e format de *flexorul superficial al degetelor* prin capul său epicondilian. În ultimul strat se găsește originea *flexorului profund al degetelor,* inserat pe ulnă sub procesul coronoid.

- *Grupul lateral* este alcătuit din patru mușchi suprapuși în ordine, de la suprafață spre profunzime: *brahioradialul, lungul extensor radial al carpului, scurtul extensor radial al carpului* și *supinatorul.* Primii trei formează la origine o masă musculară comună, cu inserția pe marginea laterală și pe epicondilul lateral al humerusului; coboară apoi la antebraț; supinatorul este scurt, cu originea în regiunea posterioară a cotului; după ce înconjură treimea proximală a radiusului, se termină pe fața laterală a acestuia.

În cadrul planului muscular se găsesc elemente vasculo-nervoase importante.

Artera brahială descinde prin șanțul bicipital medial, între biceps și rotundul pronator, acoperită de aponevroza (expansiunea) bicipitală. Aici emite ultima sa ramură colaterală - *artera colaterală ulnară inferioară* - ce se dirijează posterior spre rețeaua arterială a cotului. În dreptul interliniei articulare a cotului, artera brahială se bifurcă în ramurile terminale: *artera radială, care* continuă traiectul brahialei, coborând între brahioradial (lateral) și rotundul pronator (medial); *artera ulnară, care* coboară oblic în jos și medial trecând profund față de mușchii epicondilieni mediali. Din aceste

două vase pornesc arterele recurente: *recurenta radială* urcă între mușchii brahioradial și brahial; *recurentele ulnare anterioară* și *posterioară* urcă între mușchii brahial și rotund pronator, respectiv pe sub flexorul superficial al degetelor. Cele trei recurente iau parte la alcătuirea rețelei arteriale a cotului. Toate arterele sunt însoțite de *venele omonime.*

Împreună cu vasele sangvine merg și vasele limfatice profunde, pe traiectul cărora se află câteva *noduri limfatice cubitale profunde.* Ele primesc vasele limfatice profunde ale mâinii și ale antebrațului; eferențele lor se îndreaptă tot spre nodurile axilare brahiale (laterale).

Nervul median se depărtează de artera brahială pe care a însoțit-o la braț; el trece între cele două capete de origine ale rotundului pronator și apoi devine profund la antebraț. *Nervul radial* coboară între cei doi mușchi extensori radiali ai carpului (lung și scurt) așezați lateral, și biceps, așezat medial. Nervul este acoperit de mușchiul brahioradial. Aici emite ramurile musculare pentru cei doi extensori radiali ai carpului, și se bifurcă în ramurile terminale: *ramura superficială* coboară prin șanțul bicipital lateral și se alătură arterei radiale; *ramura profundă* se îndreaptă în jos și lateral între scurtul extensor radial și biceps, ocolește fața laterală a colului radiusului și - la limita distală a regiunii - perforează mușchiul supinator (pe care-l și inervează), pentru a ajunge în loja posterioară a antebrațului.

Dedesubtul părților moi ale regiunii se găsește fața anterioară a articulației cotului.

Importanța medico-chirurgicală a regiunii cubitale anterioare se datorește în primul rând prezenței venelor superficiale, ușor vizibile prin transparența tegumentului și putând fi mai bine evidențiate cu ajutorul stazei venoase, realizată prin aplicarea unui garou pe braț. Aici se fac punctiile venoase în scopul recoltării probelor de sânge, sau al efectuării injecțiilor intravenoase. În anumite împrejurări se poate executa descoperirea lor chirurgicală.

4.3.2. REGIUNEA CUBITALĂ POSTERIOARĂ

(Regio cubitalis posterior)

Este denumită și *regiunea olecraniană.*

Sunt caracteristice aici trei proeminențe osoase. Ele sunt dispuse pe aceeași linie orizontală când antebrațul este în extensiune: la mijloc *olecranul,* încadrat de cei *doi epicondili humerali* (cel medial proeminând mult mai puternic decât cel lateral). Între ele se formează două șanțuri verticale, cel medial fiind mai adânc. În flexiunea cotului olecranul descinde, astfel încât cele trei proeminențe delimitează un triunghi cu vârful în jos.

STRATIGRAFIE:

a) Pielea regiunii - groasă și mobilă, se cutează deasupra olecranului în timpul extensiunii.

b) Planul subcutanat - lipsit de grăsime, conține la nivelul proeminenței olecraniene o *bursă seroasă subcutanată,* frecvent inflamată în urma microtraumatismelor. Ca elemente nervoase, planul suprafascial cuprinde ramuri din radial și musculocutanat - în partea laterală, din cutanatul medial al ante-

brațului - în partea medială.

c) Fascia regiunii - strâns aderentă de periostul celor trei proeminențe osoase, se continuă cu fasciile regiunilor învecinate.

d) Planul profund - ca și în regiunea anterioară, este alcătuit din trei grupuri de mușchi.

- *Grupul mijlociu* este reprezentat de inserția distală a *tricepsului brahial* pe olecran.

- *Grupul lateral,* al extensorilor, este alcătuit din *mușchii epicondilieni laterali.* În sens latero-medial aceștia sunt: *extensorul degetelor, extensorul degetului mic, extensorul ulnar al carpului* și *anconeul.* Primii trei sunt mușchi lungi, ce ajung până la mână; la cot nu se găsește decât masa musculară comună a inserției lor proximale. Anconeul - în schimb - nu depășește această regiune; inserat proximal pe epicondilul lateral, se termină distal pe fața posterioară a ulnei. Într-un strat profund se află mușchiul *supinator.* El își ia originea pe epicondilul humeral lateral, dedesubtul incizurii radiale a ulnei și pe ligamentele regiunii. De aici el se îndreaptă oblic în jos și lateral, înconjură radiusul și ajunge în regiunea anterioară.

- *Grupul medial* cuprinde doar capul ulnar de origine al *flexorului ulnar al carpului;* între acesta și capul humeral al mușchiului, se întinde arcada fibroasă pe sub care trece *nervul ulnar,* culcat în șanțul de pe fața posterioară a epicondilului medial al humerusului; aici el poate fi palpat sau comprimat traumatic.

Între planul muscular și fața posterioară a articulației cotului, este dispusă *rețeaua arterială a cotului.* Ea este alcătuită dintr-un inel epicondilian lateral, format prin anastomozarea *colateralelor medie* și respectiv *radială* (din brahiala profundă), cu *recurenta radială* și cu *recurenta interosoasă* (din ulnară); inelul epicondilian medial al rețelei ia naștere prin anastomozarea celor două *colaterale ulnare* (din brahială), cu *recurentele ulnare.*

Importanța practică a regiunii constă în faptul că olecranul poate fi sediul frecvent al unor fracturi, sau se pot produce luxații ale articulațiilor cotului în urma căderilor pe cot, care pot ușor leza nervul ulnar.

4.3.3. OASELE ȘI ARTICULAȚIILE COTULUI

Scheletul regiunii cotului este alcătuit de epifiza distală a humerusului și epifizele proximale ale oaselor antebrațului; între acestea se formează articulația cotului.

a) Epifiza distală a humerusului prezintă un condil și doi epincondili. *Condilul humeral* este alcătuit din două suprafețe articulare și trei fose. *Trohleea humerală* așezată medial, se articulează cu incizura trohleară a ulnei. Lateral de trohlee este *capitulul humeral*, care se articulează cu foseta capului radiusului. Cele trei fose sunt: două pe fața anterioară - *fosa coronoidiană* și *fosa radială;* una posterioară, *fosa olecraniană.* Cei *doi epicondili - medial* și *lateral* - sunt proeminențe ce servesc pentru inserțiile mușchilor antebrațului.

b) Epifiza proximală a ulnei este formată din două proeminențe osoase, *olecranul,* dispus vertical și *procesul coronoid,* dispus orizontal; între ele se delimitează *incizura trohleară.* Pe partea laterală a procesului coronoid se găsește *incizura radială a ulnei,* pentru articulația cu circumferința capului radiusului.

c) Epifiza proximală a radiusului este compusă din trei elemente: *capul radiusului* cu *foseta capului,* înconjurată de o circumferință înaltă; *colul radiusului; tuberozitatea radiusului* (bicipitală).

d) Articulația cotului cuprinde de fapt *trei articulații morfologice: humeroulnară, humeroradială* și *radioulnară proximală;* suprafețele articulare și corespondența lor au fost arătate mai sus. Din punct de vedere *funcțional* însă, se descriu doar două articulații: *articulația humeroantebrahială* (în raport cu mișcările de flexiune-extensiune), și *articulația radioulnară proximală* (în raport cu mișcările de pronație-supinație).

Capsula articulară, unică, cuprinde în articulație și cele trei fose, precum și vârful olecranului și al procesului coronoid; epicondilii humerali rămân însă extraarticulari. Astfel se poate înțelege de ce fracturile sau dezlipirile epifizelor sau ale vârfului acestor proeminențe osoase vor interesa și capsula, în timp ce fracturile izolate ale epicondililor humerali vor rămâne extracapsulare.

Ligamentele articulației sunt: *ligamentul colateral ulnar, ligamentul colateral radial* și *ligamentul inelar;* ultimele două cuprind capul radiusului ca într-o chingă. Cele două ligamente colaterale sunt foarte rezistente, ceea ce explică posibilitatea smulgerii epicondililor, pe care se inseră. *Ligamentul pătrat* (Dénucé) unește cele două extremități proximale ale oaselor antebrațului.

Sinoviala articulației prezintă câteva prelungiri importante. Astfel, ea tapetează cele trei fose ale humerusului, formând *fundul de sac bilobat anterior,* respectiv *fundul de sac posterior;* acesta din urmă se insinuează și între tendonul tricepsului și cei doi epicondili. Sinoviala trimite și o prelungire ce formează un fund de sac împrejurul colului radial.

4.4. ANTEBRAȚUL
(Antebrachium)

Antebrațul în totalitatea sa, are forma unui trunchi de con alungit, cu baza mare spre cot, ușor turtit antero-posterior, și având deci pe secțiune transversală forma unui oval. Această formă se datorește concentrării maselor musculare în partea proximală a segmentului, de unde corpurile musculare se subțiază treptat, pentru a se continua spre partea sa distală, cu tendoanele. La femei și la copii, din cauza dezvoltării mai reduse a musculaturii și a unui panicul adipos mai bogat, antebrațul are o formă mai cilindrică.

Limitele sunt: *proximal* - planul transversal ce trece la două lățimi de deget dedesubtul condililor humerali; *distal* - planul transversal dus la 2 cm deasupra procesului stiloidian al ulnei (vezi fig. 43 și 44).

Antebrațul este subdivizat topografic într-o regiune anterioară și una posterioară, printr-un *plan frontal* ce trece prin două linii verticale ce unesc epicondilii humerali cu cele două procese stiloidiene ale radiusului și ulnei; planul trece prin membrana interosoasă.

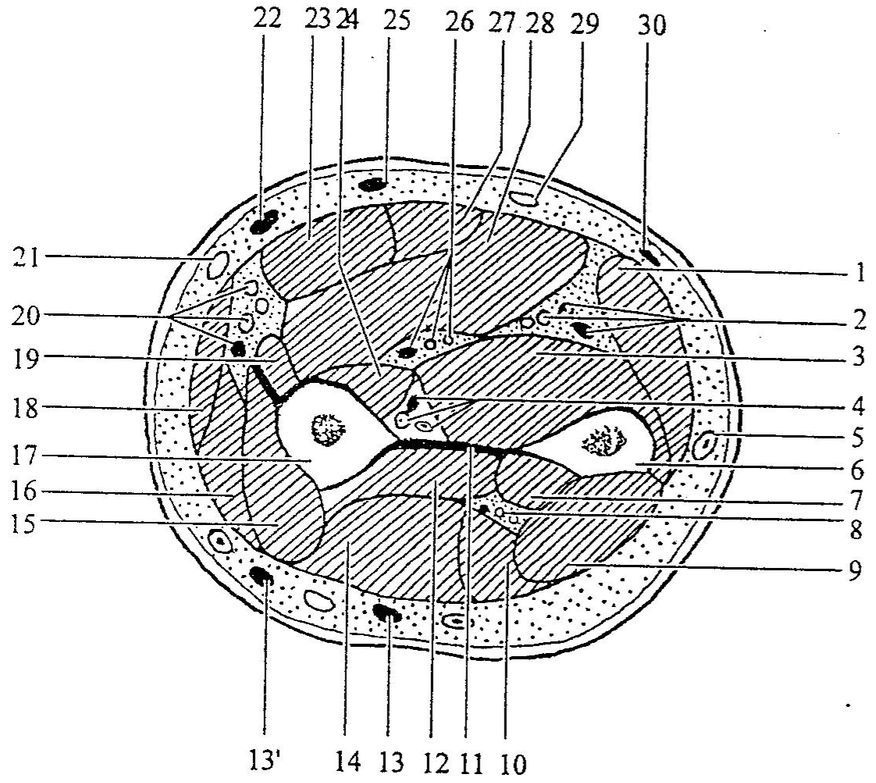

Fig. 48. *Secțiune transversală prin treimea mijlocie a antebrațului drept.*
1. M. flexor ulnar al carpului. - 2. Mănunchiul vasculo-nervos ulnar. - 3. M. flexor profund al degetelor. - 4. Mănunchiul vasculo-nervos interosos anterior. - 5. V. bazilică. - 6. Ulna. - 7. M. extensor lung al policelui. - 8. Mănunchiul vasculo-nervos interosos posterior. - 9. M. extensor ulnar al carpului. - 10. M. extensor al degetului mic. - 11. Membrana interosoasă. - 12. Mm. abductor lung și extensor scurt ai policelui. - 13 și 13'. N. cutanat posterior al antebrațului. - 14. M. extensor al degetelor. - 15. M. scurt extensor radial al carpului. - 16. M. lung extensor radial al carpului. - 17. Radiusul. - 18. M. brahioradial. - 19. M. rotund pronator. - 20. Mănunchiul vasculo-nervos radial. - 21. V. cefalică. - 22. N. cutanat lateral al antebrațului. - 23. M. flexor radial al carpului. - 24. M. flexor lung al policelui. - 25. Ramura anterioară a n. cutanat medial al antebrațului. - 26. N. median și vasele comitante. - 27. M. palmar lung. - 28. M. flexor superficial al degetelor. - 29. V. mediană a antebrațului. - 30. Ramura ulnară a n. cutanat medial al antebrațului.

4.4.1. REGIUNEA ANTEBRAHIALĂ ANTERIOARĂ

(Regio antebrachialis anterior)

STRATIGRAFIC prezintă (vezi fig. 48):

a) Pielea - este fină, subțire și mobilă.

b) Planul subcutanat - reprezentat de țesutul celulo-adipos, conține ca elemente:

- *Venele superficiale. Vena cefalică* ajunge în regiune doar în treimea mijlocie, venind de pe fața posterioară a antebrațului și urcă de-a lungul marginii radiale a antebrațului. *Vena bazilică* merge pe partea antero-medială. *Vena intermediară a antebrațului* (mediană) urcă pe mijlocul feței anterioare. Cele trei vene sunt legate prin numeroase anastomoze și sunt însoțite de vasele limfatice superficiale.

- *Nervii superficiali: ramurile anterioare din musculocutanat,* în partea laterală, și din *cutanatul medial al antebrațului,* în partea medială; ei inervează teritoriile cutanate respective.

c) Fascia antebrahială - este mai groasă în partea inferioară, unde este întărită de fibre transversale care îi dau un caracter aponevrotic. De pe fața sa profundă pornesc *două septuri intermusculare:* cel *medial* inserat pe marginea posterioară a ulnei, și cel *lateral,* pe marginea posterioară a radiusului; ambele iau parte la delimitarea celor două loji musculare.

d) Planul profund - cel muscular, cuprinde un număr de 11 mușchi dispuși în două grupuri: unul lateral și altul anterior propriu-zis.

- *Grupul lateral* este alcătuit din trei mușchi suprapuși, în ordine, de la suprafață spre profunzime: *brahioradialul, lungul extensor radial al carpului* și *scurtul extensor radial al carpului,* toți depășind limita inferioară a regiunii.

- *Grupul anterior propriu-zis* are mușchii dispuși în trei straturi.

Primul strat conține patru mușchi epicondilieni mediali (epitrohleeni). În ordine laterc-medială, ei sunt: *rotundul pronator* - cu direcție oblică în jos și lateral, inserat distal pe fața laterală a radiusului; *flexorul radial al carpului, palmarul lung* și *flexorul ulnar al carpului;* ultimii trei mușchi sunt mai lungi, trecând în regiunea gâtului mâinii.

Stratul următor este format dintr-un singur mușchi, *flexorul superficial al degetelor,* și el depășind distal regiunea noastră. De menționat faptul că - în afară de capul său epicondilian (humero-ulnar) menționat la regiunea cubitală anterioară - acest mușchi are și un *cap radial,* inserat în regiunea noastră, sub tuberozitatea radiusului. Între cele două capete se întinde o arcadă tendinoasă pe sub care trec artera ulnară și nervul median. Fața superficială a mușchiului este acoperită de o lamă fibroasă provenită din fascia antebrahială; vasele radiale trec anterior de ea. Fascia are o reală importanță chirurgicală.

Stratul al treilea este constituit din trei mușchi: doi dintre ei sunt dispuși longitudinal - *flexorul lung al policelui* așezat lateral, și *flexorul profund al degetelor,* medial. Ambii își au originea pe fața anterioară a oaselor antebrațului și pe membrana interosoasă. Ei coboară la mână, acoperind prin tendoanele lor distale pe cel de al treilea mușchi, *pătratul pronator.* Acesta din urmă este dispus transversal, și inserat pe fețele anterioare ale celor două oase antebrahiale, în porțiunile lor distale (în pătrimea distală).

În cadrul planului profund trec câteva elemente vasculo-nervoase importante.

Nervul median descinde în axul antebrațului, între cel de al doilea și al treilea strat muscular, aplicat pe fața profundă a flexorului superficial al degetelor de către fascia acestuia. În traiectul său antebrahial emite ramuri pentru mușchii primelor două straturi (din grupul anterior propriu-zis) cu excepția flexorului ulnar, precum și nervul interosos.

Mănunchiul vasculo-nervos radial este constituit din *artera* și *venele radiale,* precum și din *ramura superficială a nervului radial.* Mănunchiul coboară între cele două grupuri musculare. Este situat la început profund, dar în jumătatea distală a traiectului sau devine super-

ficial. *Vasele,* acoperite aici doar de fascie, trec prin *şanţul pulsului,* delimitat: lateral de tendonul brahioradialului (muşchiul satelit al arterei radiale); medial de flexorul radial al carpului. *Nervul* părăseşte vasele şi trece pe sub tendonul brahioradialului, pentru a ajunge pe faţa dorsală a mâinii.

Mănunchiul vasculo-nervos ulnar este alcătuit din *artera, venele* şi *nervul ulnar. Vasele,* coborând la început oblic în jos şi medial pe sub muşchii epicondilieni mediali, se alătură nervului în treimea mijlocie a regiunii, unde toate elementele devin verticale. *Nervul* ajunge aici venind din regiunea cubitală posterioară şi trecând printre cele două capete de origine ale flexorului ulnar al carpului. Mănunchiul odată constituit, descinde întâi -proximal - în interstiţiul dintre flexorul superficial al degetelor aşezat lateral, şi flexorul ulnar al carpului (muşchiul satelit al arterei ulnare), aşezat medial; iar apoi - distal - devine superficial, aşezat între tendoanele acestor muşchi şi acoperit de fascie. În traiectul său antebrahial, nervul dă ramuri pentru muşchiul flexor ulnar al carpului şi pentru cele două fascicule mediale ale flexorului profund al degetelor, precum şi o ramură cutanată ce trece pe sub tendonul flexorului ulnar, pentru a ajunge pe faţa dorsală a mâinii.

Mănunchiul vasculo-nervos interosos anterior cuprinde *artera interosoasă anterioară* (ramură din ulnară), împreună cu *venele comitante,* şi *nervul interosos anterior* (ramură din median). Mănunchiul coboară în intestiţiul dintre flexorul lung al policelui şi flexorul profund al degetelor, rapauzând pe membrana interosoasă. Artera perforează distal membrana, pentru a se termina în reţeaua dorsală a mâinii. Nervul, după ce dă ramuri pentru flexorul lung al policelui şi pentru cele două fascicule laterale ale flexorului profund al degetelor, se termină în muşchiul pătrat pronator.

Vasele sangvine sunt însoţite de *vasele limfatice profunde.*

4.4.2. REGIUNEA ANTEBRAHIALĂ POSTERIOARĂ

(Regio antebrachialis posterior)

STRATIGRAFIC regiunea cuprinde (vezi fig. 48.):

a) Pielea - mai groasă şi mai puţin mobilă decât în regiunea anterioară, este acoperită de fire lungi de păr.

b) Planul subcutanat - cuprinde o cantitate mai mare de grăsime şi înglobează o serie de elemente superficiale. *Venele superficiale* constituie o reţea, prin numeroasele anastomoze ce leagă cefalica şi bazilica; aceste două vene sunt situate iniţial pe faţa dorsală a antebraţului, şi trec apoi pe faţa lui anterioară. *Vasele limfatice superficiale* însoţesc venele. *Nervii superficiali* sunt reprezentaţi de: *ramuri cutanate* ale nervului cutanat lateral al antebraţului (din musculocutanat); nervul cutanat posterior al antebraţului (din radial); nervul cutanat medial al antebraţului.

c) Fascia antebrahială - este mai groasă decât în regiunea anterioară, datorită inserţiei pe ea a muşchilor.

d) Planul profund - conţine 7 muşchi dispuşi în două straturi:

- *Primul strat* este reprezentat de muşchii epicondilieni laterali, situaţi în ordine latero-medială: *extensorul degetelor, extensorul degetului mic* şi *extensorul ulnar al carpului.* Tendoanele lor se continuă la gâtul mâinii.

- *Stratul al doilea* este alcătuit dintr-o masă musculară comună, pornită de pe faţa posterioară a ulnei, radiusului şi membranei interosoase. Din această masă se desprind patru corpuri musculare, care sunt în sens radio-ulnar: *lungul abductor* şi *scurtul extensor ai policelui,* ce coboară oblic spre marginea laterală a gâtului mâinii; *lungul extensor al policelui* şi *extensorul indexului,* cu traiect aproape vertical spre mână.

Între cele două straturi musculare descinde *ramura profundă a nervului radial,* care inervează muşchii stratului superficial; ea emite *nervul interosos posterior,* care coboară însoţit de vasele omonime, între stratul profund şi membrana interosoasă, pentru a inerva cei patru muşchi ai acestui din urmă strat.

4.4.3. SCHELETUL ANTEBRAŢULUI

Corpul ulnei nu prezintă detalii importante. Menţionăm doar faptul că faţa medială (în treimea distală) şi marginea posterioară sunt palpabile sub piele. Marginea laterală dă inserţie membranei interosoase.

Diafiza radială prezintă, ca singur element demn de menţionat, marginea medială pe care se inseră membrana interosoasă.

Membrana interosoasă care uneşte cele două oase, prezintă o serie de orificii pentru ramuri vasculare.

Scheletul antebraţului este situat excentric, mai apropiat de suprafaţă în regiunea posterioară, mai ales ulna fiind subcutanată pe toată lungimea diafizei sale. Astfel, oasele sunt mai expuse traumatismelor directe ce le pot fractura, precum şi mai uşor accesibile explorării şi abordării chirurgicale, pe cale posterioară. Tot din acest motiv, aici şi tegumentul este mai frecvent sediul escarelor.

Spaţiul dintre cele două oase ale antebraţului are lărgimea maximă, când antebraţul este în supinaţie completă; el dispare când antebraţul este în pronaţie, situaţie în care cele două oase se încrucişează în unghi ascuţit şi ajung în contact. De aceea, în caz de fractură a ambelor oase, este bine ca antebraţul să fie imobilizat în poziţie intermediară, între supinaţie şi pronaţie; în această poziţie se păstrează spaţiului interosos o lărgime suficientă, ca să se poată realiza consolidarea izolată a fiecăruia dintre cele două oase.

4.5. GÂTUL MÂINII

Este un segment scurt, de legătură între antebraţ şi mână, turtit în sens antero-posterior şi prezentându-se ca o gâtuitură între aceste două regiuni. Posteromedial proemină procesul stiloidian al ulnei.

Limitele sunt reprezentate: *proximal* - de planul transversal dus la 2 cm deasupra procesului stiloidian ulnar; *distal* - de planul dus imediat sub pisiform şi sub tuberculul scafoidului. Astfel delimitat,

gâtul mâinii se subdivide într-o regiune anterioară şi alta posterioară, cu ajutorul *planului frontal* ce trece prin mijlocul extremităţilor distale ale oaselor antebraţului.

4.5.1. REGIUNEA ANTERIOARĂ A GÂTULUI MÂINII

STRATIGRAFIC regiunea cuprinde:

a) Pielea - este subţire şi aderentă de fascie; prin transparenţa ei este vizibilă reţeaua venoasă subcutanată. Prezintă trei plice transversale permanente, ce se accentuează în flexiunea mâinii.

b) Planul subcutanat - format din ţesut conjunctiv dens, aproape fără grăsime, conţine ca elemente epifasciale: o *reţea venoasă superficială,* alcătuită din anastomoze oblice şi longitudinale între venele mâinii şi ale antebraţului, în care se găseşte originea venei intermediare a antebraţului; *vase limfatice superficiale*; *ramurile palmare (cutanate) din nervul median,* situate în cele două treimi radiale (laterale) ale regiunii; *ramura cutanată palmară din nervul ulnar,* situată în partea ulnară (medială).

c) Planul fascial - este reprezentat de continuarea fasciei antebrahiale. Fascia este întărită prin numeroase fibre transversale. La limita inferioară a regiunii, ea este dublată de o panglică fibroasă transversală profundă - *retinaculul flexorilor.* Acesta este întins între cele două eminenţe carpiene şi delimitează astfel cu planul osteo-articular, *canalul carpian.* Înaintea retinaculului şi aderent de el, trece *tendonul muşchiului palmar lung,* care aici se lărgeşte în evantai, pentru a se continua apoi cu aponevroza palmară. În partea ulnară, în grosimea retinaculului se formează un *canal fibros* (canalul lui Guyon) pentru trecerea *mănunchiului vasculo-nervos ulnar.* Trebuie subliniat faptul că retinaculul este independent de fascia regiunii.

d) Planul profund - cel musculo-tendinos, este dispus în patru straturi.

- *Primul strat* este alcătuit din trei tendoane, care în succesiune radio-ulnară, sunt: *tendonul brahioradialului* care se va insera pe procesul stiloidian al radiusului; *tendonul flexorului radial al carpului* învelit într-o teacă sinovială propri trece împreună cu *ramura palmară superficială a arterei radiale* printr-o culisă osteofibroasă separată a canalului carpian; *tendonul flexorului ulnar al carpului,* ce se termină pe pisiform.

- *Al doilea strat* tendinos este reprezentat de cele patru tendoane ale *flexorului superficial al degetelor,* care, învelite în *teaca sinovială comună* a flexorilor (digitocarpiană medială), trec prin canalul carpian.

- *Stratul al treilea* este format din *tendonul flexorului lung al policelui,* învelit în *teaca sa sinovială* (digitocarpiană laterală) şi *tendoanele flexorului profund al degetelor,* cuprinse în *teaca sinovială comună* menţionată mai sus. Între cele două teci sinoviale digitocarpiene coboară *nervul median.*

- *Stratul ultim* al planului profund este alcătuit din fasciculele inferioare, transversale, ale muşchiului *pătrat pronator.*

Vasele şi nervii planului profund. *Artera radială* ocoleşte procesul stiloidian al radiusului, pentru a trece spre regiunea posterioară. *Reţeaua palmară arterială a carpului,* situată pe planul osteo-articular, la marginea inferioară a pătratului pronator, este formată prin anastomozarea ramurilor palmare ale carpului din arterele radială şi ulnară. *Venele* sunt comitante ale arterelor. *Vase limfatice* profunde însoţesc vasele sangvine. *Nervul median* a fost menţionat mai sus.

4.5.2. REGIUNEA POSTERIOARĂ A GÂTULUI MÂINII

STRATIGRAFIC se succed:

a) Pielea - mai groasă, mai mobilă şi cu pilozitate mai accentuată ca cea anterioară. Şi aici apar câteva cute transversale, dar numai în hiperextensiunea mâinii.

b) Planul subcutanat - alcătuit dintr-un ţesut conjunctiv lax ce conţine şi grăsime, prezintă ca formaţiuni superficiale: originea venelor cefalică şi bazilică, precum şi anastomoze transversale şi oblice între acestea; vase limfatice superficiale; în partea radială, 2-3 ramuri nervoase din *ramura superficială a radialului;* în partea ulnară, *ramura dorsală a nervului ulnar.*

c) Planul fascial - apare întărit prin fibre transversale, care formează *retinaculul extensorilor.* Acesta trece ca o punte peste şanţurile şi crestele extremităţilor distale ale oaselor antebraţului, şi le transformă în 6 culise osteofibroase prin care trec tendoanele extensorilor.

d) Planul profund - este tendinos. În ordine radio-ulnară întâlnim tendoanele următorilor muşchi: *lungul abductor* şi *scurtul extensor ai policelui* trec prin prima culisă, învelişi într-o teacă sinovială comună; *extensorii radiali ai carpului (lung şi scurt)* de asemenea într-o culisă şi o teacă sinovială comună; *lungul extensor al policelui,* cu o teacă sinovială proprie, trece printr-un canal osteofibros separat; tendoanele *extensorului indexului* şi ale *extensorului degetelor,* învelite într-o teacă sinovială comună, trec printr-o culisă de asemenea comună; *extensorul degetului mic,* cu o teacă sinovială şi un canal osteofibros propriu; *extensorul ulnar al carpului,* învelit şi el într-o sinovială proprie, trece prin ultima culisă osteofibroasă. Între tendoanele lungului abductor şi scurtului extensor ai policelui, pe de o parte, şi tendonul lungului extensor al policelui, pe de alta, se delimitează o depresiune numită *tabachera anatomică.* Porţiunea sa superioară este traversată de tendoanele celor doi extensori radiali ai carpului, iar cea inferioară de artera radială.

Între planul tendinos şi scheletul regiunii este dispusă *reţeaua arterială dorsală a carpului,* realizată prin anastomozarea celor două ramuri dorsale ale carpului, provenite din arterele radială şi ulnară, cu ramurile terminale ale celor două artere interosoase, anterioară şi posterioară. În paralel, există şi o *reţea venoasă* comitantă, precum şi vase limfatice profunde.

Tecile sinoviale ale tendoanelor flexorilor şi extensorilor gâtului mâinii pot fi sediul frecvent al unor chiste sinoviale sau al unor tenosinovite traumatice sau inflamatorii.

4.5.3. SCHELETUL ŞI ARTICULAŢIILE GÂTULUI MÂINII

Scheletul este reprezentat de epifizele distale ale oaselor antebrahiale şi de rândul proximal al oaselor carpiene. Între

ele se formează articulațiile: radio-ulnară distală, radiocarpiană, intercarpiene ale rândului proximal şi mediocarpiană.

a) Extremitatea distală a ulnei este alcătuită din două formațiuni: *capul ulnei* de formă cilindrică, ce prezintă lateral - fața articulară pentru incizura ulnară a radiusului, iar inferior - fața articulară pentru discul articular (din articulația radio-ulnară distală); apoi *procesul stiloidian* de pe partea medială a capului, care proemină sub piele.

b) Epifiza distală a radiusului prezintă pe fața medială, *incizura ulnară;* pe fețele laterală şi posterioară se găsesc o serie de şanțuri verticale separate prin creste, prin care trec tendoane de la antebraț spre mână; *procesul stiloidian* descinde de pe partea laterală, mai jos decât cel ulnar, fiind palpabil sub piele; fața inferioară, articulară, răspunde scafoidului şi semilunarului.

c) Oasele carpiene proximale sunt, în sens radio-ulnar: *scafoidul,* ce prezintă pe fața palmară un tubercul palpabil sub piele; *semilunarul; piramidalul,* palpabil pe fața dorsală, sub procesul stiloidian ulnar; *pisiformul,* os mic situat pe fața anterioară a precedentului, uşor de palpat deasupra eminenței hipotenare.

d) Articulația radio-ulnară distală este o trohoidă, alcătuită astfel: *fețele laterală* şi *inferioară ale capului ulnei* formează împreună un unghi diedru proeminent; el pătrunde în unghiul diedru deschis medial, constituit de *incizura ulnară* a radiusului împreună cu *discul articular.* Articulația este prevăzută cu o capsulă.

e) Articulația radiocarpiană, de tip elipsoid, se realizează între *fața inferioară a epifizei distale a radiusului* şi fața inferioară a *discului articular,* pe de o parte, *fețele superioare* ale scafoidului, semilunarului şi piramidalului, pe de alta. Capsula acestei articulații este întărită de o serie de ligamente palmare, dorsale şi colaterale.

f) Articulațiile intercarpiene proximale, articulații plane, se realizează între oasele rândului carpian proximal, legate prin ligamente interosoase, ligamente palmare şi dorsale.

g) Articulația mediocarpiană uneşte rândul carpian proximal (exceptat pisiformul) cu rândul carpian distal. Linia articulară are forma unui S orizontal (~): rândul proximal prezintă în partea medială (ulnară) o cavitate formată de toate trei oasele, în care pătrunde un condil voluminos, format de osul capitat şi de osul cu cârlig din rândul distal; în partea laterală (radială) rândul proximal formează un condil mic, reprezentat de scafoid, ce pătrunde în cavitatea delimitată de trapez şi trapezoid din rândul distal. Cele două rânduri carpiene sunt unite prin puternicul ligament radiat al carpului (pe fața palmară) şi un ligament dorsal mai slab.

Extremitățile distale ale oaselor antebrațului şi mai ales cea a radiusului, sunt sediul frecvent al fracturilor. În cazul afectării radiusului, datorită deplasării fragmentelor osoase, se produce deformarea denumită "în dos de furculiță", cu ascensiunea procesului stiloidian radial, care ajunge la acelaşi nivel cu cel ulnar.

4.6. MÂNA
(Manus)

Reprezintă segmentul terminal al membrului superior şi este puternic turtită dorso-palmar, având forma unei

palete. Ea are la om caracteristici aparte privind mobilitatea şi sensibilitatea, astfel încât reprezintă unul dintre caracterele specific umane.

Mâna este sediul frecvent al unor traumatisme sau al unor procese supurative.

Limita proximală, care o separă de gâtul mâinii, este reprezentată de planul dus imediat sub pisiform şi sub tuberculul scafoidului.

În ansamblu, mâna poate fi împărțită în două porțiuni: una proximală - *mâna propriu-zisă* - ce corespunde scheletului carpo-metacarpian; alta distală - reprezentată de cele *cinci degete,* corespunzătoare scheletului falangian. *Limita* dintre cele două porțiuni este constituită de linia curbă cu concavitatea proximală, care trece palmar prin *plicele digitopalmare,* iar dorsal prin *comisurile interdigitale.*

Mâna propriu-zisă se subîmparte la rândul ei într-o *regiune palmară* şi *una dorsală,* printr-un plan care trece medial, prin linia ce uneşte pisiformul cu marginea ulnară (medială) a degetului mic; lateral, planul trece prin tuberculul scafoidului, prin rădăcina policelui şi apoi prin marginea radială (laterală) a indexului.

4.6.1. REGIUNEA PALMARĂ SAU PALMA MÂINII
(Palma manus)

Are o formă concavă, cu o depresiune centrală delimitată între *eminența tenară* - în partea radială, cea *hipotenară* - în partea ulnară, ambele date de masa musculaturii policelui, respectiv a degetului mic, iar distal, de patru proeminențe rotunjite, separate între ele prin şanțuri verticale situate în dreptul degetelor index dex mediu şi inelar. În dreptul acestor proeminențe se pot dezvolta clavusuri, la muncitorii manuali.

STRATIGRAFIC cuprinde următoarele planuri (vezi fig. 49 şi 50):

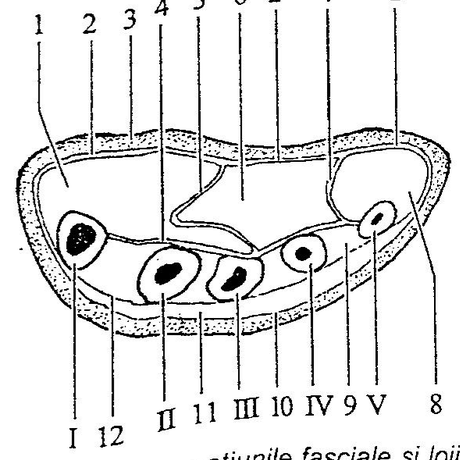

Fig. 49. *Formațiunile fasciale şi lojile mâinii, pe secțiune transversală (perpendiculară) trecută prin baza metacarpienilor.*

I-V. Metacarpienii. - **1.** Loja tenară. - Fasci palmară superficială cu cele trei porțiuni ale sale: - **2.** Fascia tenară. - **2'.** Aponevroza pal mară.- **2"** Facia hipotenară. - **3.** Țesutul celu lo-adipos subcutanat palmar. - **4.** Fasci mușchilor interosoşi (Fascia palmară pro fundă). - **5.** Septul intermuscular lateral (ra dial). - **6.** Loja mijlocie (mezotenară). **7.** Septul intermuscular medial. - **8.** Lo hipotenară. - **9.** Loja interosoasă. - **10.** Fas cia dorsală superficială. - **11.** Loja dorsală. **12.** Fascia dorsală profundă.

a) Pielea - este groasă, puțin mobilă, lipsită complet de păr şi glande sebacee, în schimb cu multe glande sudoripare. Ea este prevăzută cu o serie de şanțuri longitudinale, transversale şi oblice, care se accentuează în mişcările de flexiune şi de opoziție ale degetelor, dar nu dispar complet nici în extensiunea lor. Plicele

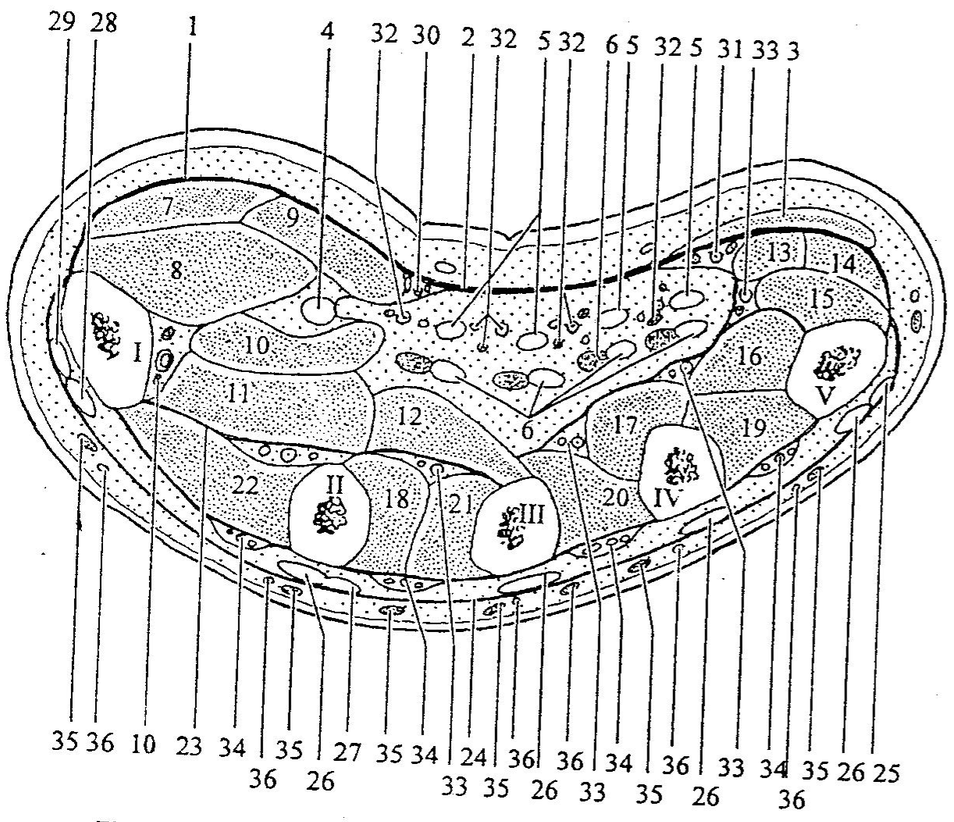

Fig. 50. *Secțiune frontală la nivelul mijlocului mâinii drepte.*
I-V. - Metacarpienii I-V. - **1.** Fascia palmară superficială. - **2.** Aponevroza palmară. - **3.** M. palmar scurt. - **4.** Tendonul m. flexor lung al policelui. - **5.** Tendoanele m. flexor superficial al degetelor. - **6.** Tendoanele m. flexor profund al degetelor şi mm. lombricali. - **7.** M. abductor scurt al policelui. - **8.** M. opozant al policelui. - **9.** Capul superficial al m. flexor scurt al policelui. - **10.** Capul profund al m. flexor scurt al policelui. - **11.** Capul oblic al m. adductor al policelui. - **12.** Capul transvers al m. adductor al policelui. - **13.** M. flexor scurt al degetului mic. - **14.** M. abductor al degetului mic. - **15.** M. opozant al degetului mic. - **16, 17, 18.** Mm. interosoşi palmari III, II, I. - **19, 20, 21, 22.** Mm. interosoşi dorsali IV, III, II, I. - **23.** Fascia palmară profundă. - **24.** Fascia dorsală a mâinii. - **25.** Tendonul m. extensor al degetului mic. - **26.** Tendoanele m. extensor al degetelor. - **27.** Tendonul m. extensor al indexului. - **28.** Tendonul m. extensor lung al policelui. - **29.** Tendonul m. extensor scurt al policelui. - **30.** Aa., Vv. şi Nn. palmari proprii ai policelui. - **31.** Aa., Vv. şi Nn. palmari proprii ai degetului mic. - **32.** Aa. Vv. şi Nn. palmari comuni I, II, III, IV. - **33.** Aa. şi Vv. metacarpiene palmare I, II, III, IV. - **34.** Aa. şi Vv. metacarpiene dorsale. - **35.** Reţeaua venoasă dorsală a mâinii. - **36.** Nn. digitali dorsali.

au o importanță chirurgicală, reprezentând reperuri pentru liniile interarticulare şi pentru vase.

b) Planul subcutanat - prezintă tracturi fibroase, prin care pielea aderă de planul următor şi care delimitează mici spații în care este înglobată o grăsime areolară în cantitate relativ mare şi aflată sub presiune; astfel, la incizia pielii, lobulii adipoşi herniază. Grăsimea este mai bogată distal, unde determină formarea acelor periniţe proeminente situate la rădăcina degetelor, amintite anterior. Această grăsime comunică cu ţesutul

conjunctiv lax al regiunii dorsale, ceea ce permite propagarea rapidă a infecției în cazul unor supurații palmare. La nivelul eminenței hipotenare, planul conține *mușchiul palmar scurt,* mușchi cutanat, așezat transversal. *Vasele sangvine superficiale* sunt lipsite de importanță. *Limfaticele* formează o rețea bogată, anastomozată cu celelalte limfatice ale mâinii. *Nervii* acestui plan sunt reprezentați de *ramurile palmare ale mediamului,* ce inervează pielea eminenței tenare şi a porțiunii mijlocii a palmei, şi de către *nervul cutanat palmar* din ulnar, care inervează pielea eminenței hipotenare.

c) Planul fascial - este reprezentat de *fascia palmară superficială.* Subțire în porțiunile laterală şi medială, ea este mult mai groasă în porțiunea mijlocie, unde alcătuieşte *aponevroza palmară.* Aceasta are formă triunghiulară cu vârful proximal, unde continuă tendonul mușchiului palmar lung. Fibrele longitudinale ale aponevrozei se condensează în 3-4 *bandelete pretendinoase;* fibrele transversale formează, în partea distală a aponevrozei, *ligamentul metacarpian superficial,* aşezat la nivelul capetelor metacarpienilor. De pe marginile aponevrozei pornesc în profunzime cele două *septuri palmare* - cel medial fixat pe metacarpianul V, iar cel lateral pe metacarpianul III. Astfel se delimitează cele trei loji profunde ale palmei. În cadrul lojii mijlocii, de pe marginile fiecărei bandelete pretendinoase se desprind nişte fibre despărțitoare perforante, ce se termină pe fascia ce acoperă mușchii interosoşi; se delimitează astfel patru canale fibroase pentru tendoanele mușchilor flexori ai degetelor.

d) Planul profund subfascial - este alcătuit din două straturi, unul musculotendinos şi altul muscular interosos.

- Stratul musculo-tendinos subfascial este dispus în *trei loji palmare* (vezi fig. 50).

I. *Loja laterală (tenară)* cuprinde cei patru mușchi ai policelui, aşezați în trei straturi. Stratul superficial este format din *abductorul scurt.* Stratul mijlociu conține în partea laterală mușchiul *opozant al policelui,* iar medial de acesta, *flexorul scurt;* acesta din urmă are două fascicule printre care trece *tendonul flexorului lung al policelui,* învelit în teaca sinovială digito-carpiană radială (laterală). Stratul profund al lojii este alcătuit din *fasciculul oblic al adductorului.* Mușchii primesc *ramuri din median,* cu excepția adductorului, inervat din ramura profundă a ulnarului.

II. *Loja medială (hipotenară)* conține cei trei mușchi ai degetului mic, aşezați în două straturi. În stratul superficial sunt dispuşi *abductorul,* în partea ulnară (medială) - şi *flexorul scurt* în partea radială (laterală); stratul profund este format doar din *mușchiul opozant.* Toți acești mușchi sunt inervați din ulnar.

III. *Loja mijlocie* (*mezotenară*) este alcătuită tot dintr-un strat superficial şi unul profund. Primul strat cuprinde *tendoanele flexorului superficial al degetelor,* iar al doilea, pe cele ale *flexorului profund,* de care sunt anexați cei patru *mușchi lombricali.* Aceştia din urmă iau naştere de pe tendoanele flexorului profund al degetelor, şi se termină pe aponevrozele dorsale ale degetelor. Primii doi lombricali sunt inervați din median, iar ultimii doi din ulnar. Toate cele opt tendoane flexoare sunt cuprinse, în jumătatea proximală a lojii, în *teaca*

sinovială digito-carpiană ulnară (medială); aceasta se prelungeşte apoi în partea distală, învelind tendoanele destinate degetului mic. Tot aici întâlnim inserţia distală a *flexorului radial al carpului,* pe baza metacarpianului II.

În această lojă se găsesc elemente vasculo-nervoase importante. Imediat sub aponevroza palmară este dispusă *arcada arterială palmară superficială,* realizată prin anastomozarea în plin canal a ramurii terminale a ulnarei cu ramura palmară superficială din radială. Din convexitatea ei pornesc *patru artere digitale palmare comune,* care vor iriga degetele II-V. Toate arterele sunt însoţite de *venele comitante* corespunzătoare, precum şi de *vase limfatice.* Imediat profund faţă de arcadele vasculare se află *nervii digitali palmari comuni,* ramuri terminale ale medianului (primii trei) şi ulnarului (ultimii doi). Toate aceste elemente vasculo-nervoase sunt cuprinse într-un spaţiu celulos superficial, delimitat între aponevroză şi tendoane. Între tendoanele flexorilor şi următorul strat al planului profund al palmei, se găseşte un al doilea spaţiu celulos, cel profund. Ambele spaţii pot fi sediul unor flegmoane palmare subaponevrotice - de obicei complicaţii ale panariţiilor - care se pot propaga proximal, prin canalul carpian, în spaţiile corespunzătoare ale antebraţului, şi distal spre degete.

- **Stratul muscular interosos** este reprezentat în ordine de: *fascia muşchilor interosoşi* (palmară profundă), vasele şi nervii, muşchii interosoşi.

Fascia, foarte subţire, se inseră pe marginile anterioare ale metacarpienilor (cu excepţia celui de al treilea).

Următoarele elemente sunt reprezentate de arcadele vasculo-nervoase. *Arcada arterială palmară profundă* se formează prin anastomozarea în plin canal a ramurii terminale a arterei radiale cu ramura palmară profundă a ulnarei. Din convexitatea arcadei pornesc patru *artere metacarpiene palmare;* acestea realizează, în partea lor distală, anastomoze cu arterele digitale palmare comune. Arcada arterială furnizează şi *ramuri perforante,* ce străbat muşchii interosoşi şi se anastomozează cu arterele metacarpiene dorsale. Toate arterele sunt însoţite de *vene comitante* şi de *vase limfatice profunde.* Alături de arcadele vasculare profunde se găseşte şi o arcadă nervoasă, reprezentată de *ramura terminală profundă a nervului ulnar;* din aceasta pornesc ramuri musculare pentru muşchii eminenţei hipotenare, pentru ultimii doi lombricali, pentru toţi interosoşii şi pentru adductorul policelui.

Muşchii interosoşi, trei *palmari* şi patru *dorsali,* sunt aşezaţi în spaţiile intermetacarpiene. Cei din primele două spaţii sunt acoperiţi de *capul transvers al adductorului policelui,* plecat de pe metacarpianul III, aflat şi el în acest strat. Interosoşii iau naştere pe feţele alăturate ale metacarpienilor, şi se termină pe tendoanele extensorului degetelor.

4.6.2. REGIUNEA DORSALĂ A MÂINII
(Dorsum manus)

Este o regiune uşor convexă în sens transversal, prezentând în partea distală aspecte variate în funcţie de poziţia degetelor: când acestea sunt extinse, la baza degetelor apar nişte depresiuni în care proemină tendoanele extensorilor; în flexiunea degetelor, proemină puternic capetele oaselor metacarpiene, separate între ele prin depresiuni.

STRATIGRAFIC se succed (vezi fig. 50):

a) Pielea - este foarte subţire, mobilă, acoperită în mod variabil cu păr; lasă să se vadă prin transparenţa ei reţeaua venoasă superficială.

b) Planul subcutanat - este lax, aproape lipsit de grăsime, ceea ce permite difuzarea exudatelor, edemaţiindu-se considerabil în inflamaţia regiunii palmare şi în tulburările circulatorii cardio-renale. Planul subcutanat conţine: *reţeaua venoasă dorsală a mâinii* formată prin anastomozarea venelor metacarpiene dorsale; *vase limfatice; nervii digitali dorsali;* aceştia din urmă provin, în partea medială din ramura dorsală a ulnarului, iar în partea laterală din ramura superficială a radialului.

c) Planul fascial - este reprezentat de *fascia dorsală a mâinii,* care se continuă proximal cu retinaculul extensorilor.

d) Planul profund - cel tendinos, este alcătuit din tendoanele întâlnite şi la gâtul mâinii. În ordine radio-ulnară se găsesc: *lungul abductor al policelui,* terminat pe baza primului metacarpian; *scurtul extensor al policelui;* cei *doi extensori radiali ai carpului,* inseraţi pe baza metacarpienilor III, respectiv II şi încrucişaţi dorsal de *lungul extensor al policelui; extensorul indexului;* cele patru tendoane ale *extensorului degetelor; extensorul degetului mic; extensorul ulnar al carpului,* inserat pe baza metacarpianului V. Tendoanele destinate degetelor III-V sunt legate între ele prin punţi fibroase transversale. Profund faţă de aceste tendoane, trec cele *trei artere metacarpiene dorsale,* provenite din reţeaua dorsală a carpului.

În partea laterală, *artera radială* descinde de-a lungul primului spaţiu interosos, pe care-l perforează, trecând apoi la palmă; din ea porneşte *artera metacarpiană dorsală a primului spaţiu.* Arterele sunt însoţite de vene comitante, tributare reţelei dorsale a mâinii, precum şi de vase limfatice.

Mâna este sediul frecvent al unor traumatisme sau plăgi, care se pot infecta, dând naştere la supuraţii, ce se pot propaga spre regiunile proximale ale membrului superior. Pe de altă parte, numeroasele anastomoze arteriale de la nivelul mâinii, fac posibilă refacerea circulaţiei în condiţii bune după ligaturile arteriale. Aceste anastomoze creează însă şi dificultăţi, în realizarea hemostazei în cazul lezării vaselor.

4.6.3. DEGETELE MÂINII
(Digiti manus)

Degetele reprezintă cinci apendice terminale ale mâinii, cu rol deosebit de important în diferite activităţi, prehensiune, pipăit, etc.

Limita faţă de mâna propriu-zisă este reprezentată de linia curbă cu concavitatea proximală, care trece palmar prin *plicele digito-palmare,* iar dorsal prin *comisurile interdigitale.*

Având o formă aproape cilindrică, degetelor li se descriu o regiune palmară şi una dorsală, separate prin planurile frontale duse prin axul falangelor.

4.6.3.1. Regiunea palmară a degetelor

STRATIGRAFIA este următoarea:

a) Pielea - groasă, glabră, bogată în glande sudoripare şi receptori nervoşi,

prezintă în dreptul articulațiilor interfalangiene, șanțuri transversale. Pe pulpa falangei distale, pielea prezintă crestele papilare, foarte bine vizibile și caracteristice fiecărui individ, care constituie amprentele digitale.

b) Planul subcutanat - relativ gros, are aceleași caracteristici ca și în regiunea palmară a mâinii. El conține pentru fiecare deget două mănunchiuri vasculo-nervoase palmare, situate pe fețele marginale ale degetelor; sunt formate din *arterele digitale palmare proprii,* ramuri de bifurcație ale arterelor digitale palmare comune; *venele* sunt tributare rețelei venoase palmare superficiale a mâinii; *vase limfatice; nervii digitali palmari proprii,* proveniți din cei comuni, sunt ramuri din median (primii șapte) și din ulnar (ultimii trei).

c) Planul fibros - este reprezentat de *tecile fibroase ale flexorilor,* care, împreună cu falangele formează, tunele osteofibroase pentru tendoane.

d) Planul tendinos - este alcătuit de către două tendoane pentru fiecare deget. Pe baza falangei proximale a policelui se inseră *flexorul scurt, abductorul* și *adductorul policelui;* pe baza falangei distale a policelui se termină *tendonul flexorului lung* al acestui deget. La degetele II-V, *tendoanele flexorului superficial al degetelor* sunt perforate de cele ale *flexorului profund*, astfel încât raporturile dintre tendoane se schimbă; tendoanele flexorului superficial se prind pe falangelor mijlocii ale degetelor, în timp ce tendoanele flexorului profund se termină pe baza falangei distale. Tendoanele sunt cuprinse în *teci sinoviale:* cel al policelui și cele ale degetului mic, sunt învelite în *tecile digito-carpiene* corespunzătoare; tendoanele degetelor II-IV sunt cuprinse în *tecile sinoviale digitale.* Acestea din urmă iau naștere la baza falangei a 3-a, și se întind până la articulația metocarpofalangiană.

4.6.3.2. *Regiunea dorsală a degetelor*

STRATIGRAFIC întâlnim următoarele planuri:

a) Pielea - mai subțire și mai mobilă decât în regiunea palmară, prezintă fire de păr și pliuri transversale, mai accentuate la nivelul articulațiilor, constituind rezerve pentru flexiune. La nivelul falangelor distale se află unghiile, anexe ale pielii, cu o patologie diversă.

b) Planul subcutanat - mai redus decât cel palmar, conține: *arterele digitale dorsale,* ramuri ale metacarpienelor dorsale, *vase limfatice,* și *nervii digitali dorsali,* proveniți - primii cinci din radial, iar ultimii cinci din ulnar. *Venele* formează o rețea anastomotică din care iau naștere venele metacarpiene dorsale.

c) Planul tendinos - este reprezentat de *tendoanele extensorilor.* La nivelul policelui, extensorul scurt se inseră pe baza falangei proximale, iar cel lung pe baza falangei distale. Tendonul *extensorului indexului* și cel al *extensorului degetului mic* se unesc, în dreptul articulațiilor metacarpofalangiene, cu tendoanele destinate acestor degete din mușchiul *extensor al degetelor.* Tendoanele extensorilor degetelor se lățesc în dreptul falangelor proximale ale degetelor II-V, formând *aponevroza dorsală a degetului respectiv,* ce aderă de toate trei falangele. Pe marginile acestor aponevroze vin să se insere tendoanele mușchilor interosoși și lombricali.

Ca și mâna propriu-zisă, degetele pot fi frecvent sediul unor leziuni, care se pot complica cu supurații, dând naștere panariților. Tendința supurațiilor este de a difuza în profunzime amenințând periostul, osul și teaca sinovială; ele se pot extinde proximal spre palmă, în special în cazul tenosinovitelor degetelor I și V, deoarece tecile sinoviale ale tendoanelor acestor degete se continuă în regiunea palmară, până în canalul carpian.

4.6.4. OASELE ȘI ARTICULAȚIILE MÂINII

Scheletul este alcătuit din rândul distal al oaselor carpiene, de oasele metacarpiene și de falangele degetelor.

a) Rândul distal al carpului este constituit, în succesiune radio-ulnară, din: *osul trapez* ce prezintă pe fața anterioară un tubercul; acesta se poate palpa în fundul tabacherei anatomice; *trapezoidul; osul capitat* (osul mare), cel mai voluminos os carpian; *osul cu cârlig,* care trimite de pe fața anterioară o proeminență numită "cârlig", ce se poate palpa, cu oarecare dificultate, sub pisiform. Masivul carpian, privit în totalitate, are o față dorsală convexă și o față palmară concavă în sens transversal. Aceasta din urmă participă la formarea *șanțului carpului,* prin care trec tendoanele flexorilor. Șanțul este mărginit de două eminențe: *eminența laterală* este constituită din tuberculul scafoidului și tuberculul trapezului; *eminența medială* este reprezentată de pisiform și de cârligul osului cu cârlig.

b) Oasele metacarpiene, în număr de cinci, prezintă fiecare o *bază* proximală, un *corp,* și un *cap* distal. Fețele lor dorsale pot fi explorate subcutanat.

c) Falangele, oasele degetelor, sunt în număr de trei pentru fiecare deget (proximală, mijlocie și distală) cu excepția policelui care are doar două falange. Fiecare falangă are o *bază,* un *corp* și un *cap.*

d) Articulațiile intercarpiene ale rândului distal sunt articulații plane; prezintă fiecare câte o capsulă, câte un ligament palmar, unul dorsal și unul interosos.

e) Articulațiile carpometacarpiene. Cea carpometacarpiană a policelui *(trapezometacarpiană)* este o articulație în șa, lucru important pentru mișcările policelui, care sunt mult mai complexe decât la nivelul celorlalte degete. Celelalte articulații sunt plane: metacarpianul II se articulează cu trapezul, cu trapezoidul și cu osul capitat; metacarpianul III se articulează cu capitatul; al IV-lea, cu capitatul și cu osul cu cârlig; al V-lea metacarpian se articulează cu osul cu cârlig. Fiecare articulație are o capsulă, ligamente palmare și ligamente dorsale.

f) Articulațiile intermetacarpiene sunt articulații plane. Cu excepția primului metacarpian care rămâne independent, celelalte oase metacarpiene sunt unite între ele la nivelul bazei, prin câte un ligament palmar, unul dorsal și unul interosos. Capetele metacarpienelor II-V sunt legate între ele printr-o panglică fibroasă, denumită *ligamentul transvers profund al metacarpului.*

g) Articulațiile metacarpofalangiene (de tip elipsoidal) și cele **interfalangiene** (de tip ginglim) au fiecare câte o capsulă, câte un ligament palmar și câte două ligamente colaterale.

5. MEMBRUL INFERIOR
(Membrum inferius)

Membrele inferioare sau pelviene, sunt segmentele corporale care se desprind din părțile infero-laterale ale trunchiului. Ele sunt adaptate în primul rând pentru stațiunea bipedă și pentru locomoție.

Limita care separă membrul inferior de trunchi este reprezentată de o linie circulară, care începe în partea anterioară de la tuberculul pubelui, se continuă prin plica inghinală, creasta iliacă și șanțul intergluteal, până la vârful coccigelui; trece apoi prin șanțul genito-femural și ajunge până la tuberculul pubian.

Datorită situației și rolului lor funcțional, membrele inferioare sunt expuse frecvent traumatismelor (plăgi, fracturi), iar poziția lor verticală, lungimea și situarea lor în partea inferioară a corpului, fac ca circulația de întoarcere a sângelui să fie adeseori deficitară; de aici și frecvența mare a varicelor membrelor inferioare.

Din punct de vedere topografic, membrul inferior i se descriu șase segmente: regiunea gluteală, coapsa, genunchiul, gamba, gâtul piciorului și piciorul (vezi fig. 51 și 52).

5.1. REGIUNEA GLUTEALĂ
(Regio glutealis)

Cunoscută și sub numele de regiune fesieră, regiunea gluteală constituie segmentul supero-posterior al membrului inferior, prin care acesta se prinde de pelvis. Mușchii puternici pe care regiunea îi cuprinde, servesc la locomoție, ortostatism și de asemenea la poziția șezândă.

Limitele sunt: *în sus* - creasta iliacă, ce o separă de regiunea costo-iliacă; *în jos* - șanțul gluteal o desparte de regiunea posterioară a coapsei; *medial* - linia convențională care unește spina iliacă posterosuperioară cu vârful coccigelui, separă regiunea gluteală de cea sacro-coccigiană; mai jos - linia convențională dusă de la vârful coccigelui la tuberozitatea ischiadică, delimitează regiunea gluteală de perineu; *lateral* - linia convențională arcuată, cu concavitatea posterioară, ce pornește de la spina iliacă anterosuperioară, trece peste trohanterul mare și atinge extremitatea laterală a șanțului gluteal; ea separă regiunea noastră

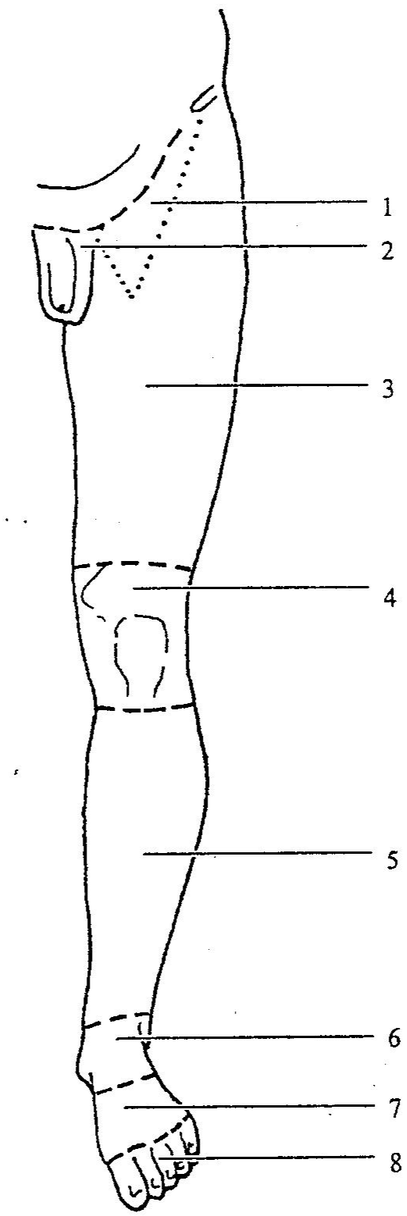

Fig. 51. *Regiunile topografice ale membrului inferior stâng (vedere anterioară).*
1. Triunghiul femural Scarpa. - **2.** Scrotul. - **3.** Reg. anterioară a coapsei. - **4.** Reg. anterioară a genunchiului (regiunea patelară). - **5.** Reg. anterioară a gambei. - **6.** Reg. anterioară a gâtului piciorului. - **7.** Reg. dorsală a piciorului. - **8.** Reg. dorsală a degetelor.

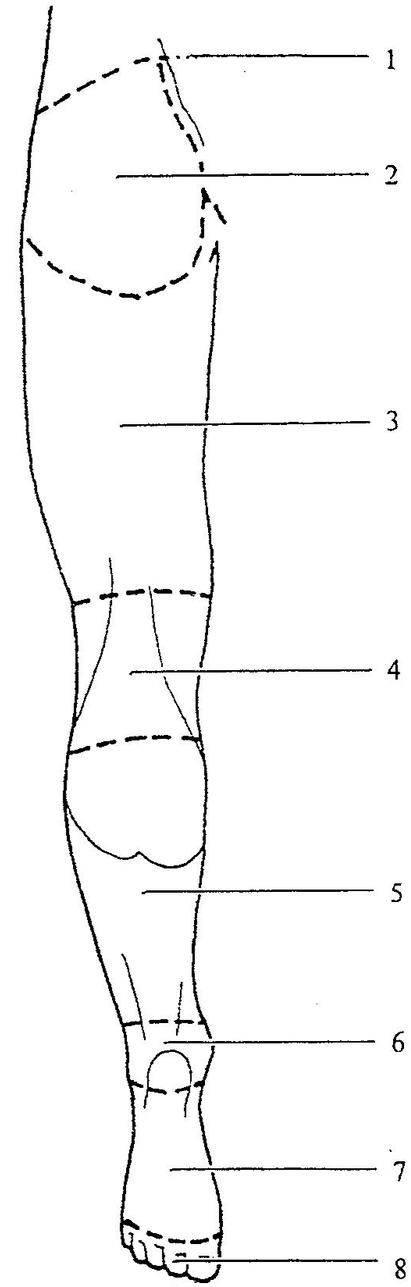

Fig. 52. *Regiunile topografice ale membrului inferior stâng (vedere posterioară*
1. Reg. sacro-coccigiană. - **2.** Reg. glute
3. Reg. posterioară a coapsei. - **4.** R
posterioară a genunchiului (regiun
poplitee). - **5.** Reg. posterioară a gambei
6. Reg. posterioară a gâtului piciorului
7. Reg. plantară. - **8.** Reg. plantară
degetelor.

de regiunea anterioară a coapsei. *Limita profundă* este reprezentată de fața laterală a coxalului și de articulația șoldului.

Datorită dezvoltării puternice a mușchilor pelvitrohanterieni și mai ales a gluteului mare, precum și abundenței grăsimii, regiunea gluteală are o formă rotunjită, emisferică, caracteristică omului. Cantitatea mai mare de grăsime la sexul feminin, în special la vârstele înaintate, are influență asupra esteticii corpului.

STRATIGRAFIA:

a) Pielea - este groasă, totuși suplă, cu fire de păr puțin abundente, cu multe glande sebacee, de unde frecvența mare a furunculelor. Este puțin mobilă, datorită fibrelor conjunctive ce străbat țesutul subcutanat, fixând-o la fascia de înveliș.

b) Planul subcutanat - foarte bogat în grăsime, mai ales la femeie, dă reliefu1 caracteristic al regiunii. Grăsimea este consistentă, facilitând poziția șezândă. La nivelul trohanterului mare conține o bursă seroasă importantă. *Elementele vasculare sangvine* sunt de minimă importanță. *Vasele limfatice* sunt drenate spre limfonodurile inghinale superficiale inferioare. Elementele nervoase sunt reprezentate de *nervii clunealî* superiori, mijlocii și inferiori (din ramurile posterioare ale nervilor lombari și sacrați) și din *cutanatul femural posterior;* toți sunt nervi senzitivi.

c) Fascia gluteală - groasă, cu caracter aponevrotic în partea proximală, se împarte la marginea superioară a gluteului mare în trei foițe: una superficială, acoperă mușchiul și se continuă în regiunile învecinate; una mijlocie, căptușește fața profundă a mușchiului (acesta se găsește astfel închis într-o teacă fascială); alta profundă, va acoperi stratul muscular profund. De menționat că la limita inferioară a regiunii gluteale, în partea laterală, foița superficială a fasciei aderă la piele, determinând astfel formarea *șanțului gluteal* (impropriu denumit plică glutcală); în partea medială, șanțul se datorește aderenței pielii la tuberozitatea ischiadică. Din fascie pornesc în adâncimea gluteului mare numeroase septuri, care divizează mușchiul în fascicule groase și paralele.

d) Planul profund - subfascial, este alcătuit din mai multe straturi:

- *Stratul muscular superficial* este format din cel mai mare mușchi al regiunii, *gluteul mare.* El își are originea pe fața gluteală a coxalului, pe ligamentul sacrotuberal și pe marginile sacrului și coccigelui; de aici descinde spre porțiunea superficială a coapsei unde se inseră pe tuberozitatea gluteală a femurului și pe fascia lata. La locul de trecere a aponevrozei sale de inserție peste trohanterul mare, se formează o *bursă sinovială* importantă.

- *Stratul celulo-adipos subgluteal* - independent de cel subcutanat, comunică: cu țesutul celular al pelvisului, prin orificiul mare sacroischiadic; cu grăsimea din fosa ischio-anală, prin orificiul mic sacroischiadic; în jos - de-a lungul nervului sciatic, cu grăsimea regiunii posterioare a coapsei. Acest strat adipos este cuprins între foița mijlocie și foița profundă ale fasciei gluteale.

- *Stratul muscular mijlociu* este constituit, de sus în jos, din șase mușchi. *Gluteul mijlociu* depășește în sus și anterior gluteul mare, care-l acoperă doar parțial; se întinde de la fața gluteală a coxalului la trohanterul mare. *Mușchiul piriform*, iese din pelvis prin orificiul mare sacroischiadic și merge orizontal în direcție laterală spre trohanterul mare. *Mușchiul gemen superior,* dispus paralel cu precedentul, pleacă de pe spina ischiadică și se termină pe tendonul mușchiului obturator intern. *Obturatorul intern* iese din pelvis prin orificiul mic sacroischiadic și se termină pe trohanterul mare. *Gemenul inferior* este dispus tot orizontal, întins de la tuberozitatea ischiadică până la tendonul mușchiului precedent, pe care se inseră. Ultimul dintre mușchi, orientat tot transversal, între tuberozitatea ischiadică și creasta intertrohanteriană, este *pătratul femural.* În sfârșit, în partea inferioară a regiunii, își au originea printr-un tendon comun pe tuberozitatea ischiadică, doi dintre mușchii ischiocrurali: lateral *capul lung al bicepsului femural,* iar medial *semitendinosul.*

La ieșirea sa din pelvis, piriformul ocupă o bună parte a orificiului mare sacroischidiac, lăsând deasupra, respectiv dedesubtul său, două spații înguste. *Spațiul suprapiriform* este delimitat de acest mușchi împreună cu gluteul mijlociu. Pe aici trec *vasele gluteale superioare* (care vor da câte o ramură superficială pentru glutcii mare și mijlociu - și câte o ramură profundă care va merge între glutcii mijlociu și mic) precum și *nervul gluteu superior* (care va pătrunde între glutcii mijlociu și mic pe care îi inervează). *Spațiul infrapiriform* este delimitat între piriform și gemenul superior. Prin acest spațiu trec: *vasele gluteale inferioare,* care vor coborî până în regiunea posterioară a coapsei; *nervul gluteu inferior* descinde între gluteul mare (pe care-l inervează) și stratul muscular mijlociu; *nervii cutanat femural posterior* și *sciatic,* care coboară vertical spre coapsă, încrucișând mușchii stratului mijlociu, dispuși transversal; *mănunchiul vasculo-nervos rușinos intern* ocolește spina ischiadică și ligamentul sacrospinos, pentru a pătrunde apoi prin orificiul mic sacroischiadic în fosa ischio-anală a perineului; *vasele limfatice profunde,* satelite ale vaselor sangvine, sunt drenate spre nodurile iliace interne.

În *practica medicală* este de reală importanță proiectarea la suprafața regiunii gluteale a unor elemente vasculo-nervoase din stratul muscular mijlociu. Astfel, se pot repera prin palpare spina iliacă posterosuperioară, tuberozitatea ischiadică și marele trohanter; liniile convenționale care unesc cele trei puncte delimitează un triunghi. Se repercază mijlocul liniei spino-tuberale; puțin lateral de acest punct se proiectează spațiul infrapiriform și deci locul de trecere a numeroaselor elemente vasculo-nervoase enumerate mai sus. Pe linia spino-trohanteriană se marchează punctul de unire a treimii sale superioare, cu cele două treimi inferioare; imediat sub acest reper se proiectează spațiul suprapiriform. Pe linia tubero-trohanteriană se repercază punctul de unire a treimii mediale cu cele două treimi laterale: este unul dintre locurile unde se fac infiltrații pentru anestezia nervului sciatic. În sfârșit, regiunea gluteală reprezintă zona de elecție pentru injecțiile intramusculare. Acestea se fac în masa musculară a gluteilor mijlociu și mic, deasupra liniei spino-trohanteriene; sau se împarte regiunea gluteală în patru cadrane; injecțiile se fac în cadranul supero-lateral.

- *Stratul muscular profund* este format în principal din mușchiul *gluteu mic,* întins de la fața gluteală a coxalului la trohanterul mare. Mai distal, *tendonul mușchiului obturator extern* trece orizontal pe fața posterioară a articulației șoldului, acoperit în întregime de pătratul femural, și se inseră în fosa trohanterică. În partea cea mai inferioară a regiunii gluteale, de pe tuberozitatea ischiadică descind spre coapsă *semimembranosul* și *adductorul mare.*

e) Planul osteo-articular - este reprezentat de o mare parte a feței laterale a coxalului (fața gluteală, spina ischiadică, tuberozitatea ischiadică și marea scobitură ischiadică), de marele trohanter și de fața posterioară a colului femural, precum și de fața posterioară a articulațiilor sacroiliacă și coxofemurală. Coxalul și articulația sacroiliacă au fost prezentate odată cu pelvisul. Deși o parte a epifizei proximale a femurului și fața anterioară a articulației șoldului nu fac parte din această regiune, pentru unitatea expunerii, aceste componente osteo-articulare vor fi tratate în cadrul acestui articol.

- *Epifiza proximală a femurului* prezintă capul, colul și cele două trohantere. *Capul* este articular, cu excepția fosetei capului, destinată inserției ligamentului capului femural. *Colul femural,* coloană puternică turtită anteroposterior, înclinat oblic în jos și lateral, formează cu diafiza femurului *unghiul de înclinație,* de 125°-130°, deschis medial. Mărirea acestui unghi are ca rezultat ducerea coapsei în abducție (coxa valga); invers, micșorarea unghiului imprimă adducția coapsei (coxa vara). Întreaga greutate a corpului se transmite de la pelvis la membrele inferioare prin colul femural; aceasta explică arhitectura lui trabeculară foarte complexă, alcătuită dintr-un sistem de bolți, care creează o mare rezistență colului. După vârsta de 50 de ani sistemul trabecular începe să se resoarbă, iar cavitatea medulară a diafizei se prelungește în epifiza proximală. Acești factori favorizează fracturile de col. Formarea calusului la vârstele înaintate fiind mai dificilă, aceste fracturi au un caracter foarte grav. Colul femural este limitat lateral de *creasta intertrohanterică,* pe fața posterioară - și de *linia intertrohanterică,* pe fața anterioară. *Trohanterul mare* este așezat pe partea laterală a extremității proximale a femurului; servește la numeroase inserții musculare și se poate palpa cu ușurință. *Trohanterul mic* este o proeminență mamelonată, situată la partea posteroinferioară a colului; el dă inserție mușchiului iliopsoas.

- *Articulația șoldului* (coxofemurală) are o mare importanță în statică și în locomoție. Este de tip sferoidal. Suprafețele articulare sunt *capul femural* și *acetabulul* (cavitatea cotiloidă). Pentru a mări suprafața articulară a coxalului și a o pune în concordanță cu capul femural, pe sprânceana acetabulului se dezvoltă *labrul acetabular.* Capsula articulară se inseră pe coxal, pe fața externă a labrului; pe femur, inserția capsulei se face la mare distanță de suprafața articulară și anume în partea laterală a colului: anterior pe linia intertrohanteriană, iar posterior, la unirea treimii laterale cu cele două treimi mediale ale colului, deci medial de creasta intertrohanterică, ce rămâne extraarticulară. În consecință, o fractură în treimea laterală a colului va fi intraarticulară în partea anterioară și extraarticulară în cea posterioară. Principalele ligamente ale

articulației sunt, de fapt, îngroșări ale capsulei: *ligamentul iliofemural* așezat pe fața anterioară a articulației; *ligamentul pubofemural* așezat antero-inferior; *ligamentul ischiofemural* situat pe fața postero-inferioară a articulației. Mai există și un ligament intraarticular, *ligamentul capului femural* (ligamentul rotund), întins între capul femural și fosa acetabulară.

În articulația coxofemurală sunt relativ frecvente luxațiile, fie congenitale, fie câștigate în urma unor traumatisme. Pentru explorarea articulației în caz de luxație, se utilizează *linia Nélaton-Roser:* aceasta unește spina iliacă anterosuperioară cu tuberozitatea ischiadică. În flexiunea moderată (45°), trohanterul mare atinge mijlocul liniei; în luxațiile superioare, trohanterul se ridică deasupra acestei linii.

Importanța regiunii gluteale rezidă, în primul rând, în aceea că - așa după cum s-a arătat mai sus - aici se fac injecțiile intramusculare. În cazul când nu se respectă condițiile elementare de asepsie, în stratul celulo-adipos intergluteal se pot dezvolta flegmoane. Pe de altă parte, prin cele două spații, supra- și infrapiriform, se pot produce herniile gluteale (rare !), sau se pot propaga unele procese supurative spre - sau de la pelvis.

5.2. COAPSA

[Femur (Regio femoralis)]

Este segmentul cuprins între regiunea gluteală și peretele abdominal anterior - pe de o parte - respectiv genunchi - pe de alta.

Coapsa poate fi asemănată cu un trunchi de con cu baza mare în sus. Cu contururile rotunjite la femeie și la copii datorită paniculului adipos mai bogat, coapsa ia formă aproape prismatică triunghiulară la subiecții musculoși. Poziția sa nu este verticală, ci ușor înclinată de sus în jos și lateralo-medial; înclinația este mai accentuată la femeie, din cauză că diametrul transversal al pelvisului este mai mare.

Limitele: *proximal* - o linie accidentată, circulară, care, începând de la tuberculul pubian, trece prin plica inghinală (separând coapsa de regiunea inghinală); apoi, de la spina iliacă anterosuperioară, linia convențională ce coboară peste trohanterul mare până la extremitatea laterală a șanțului gluteal - și apoi acest șanț (ce o separă de regiunea gluteală); în sfârșit, șanțul genito-femural, până la tuberculul pubelui (care o separă de perineu). *Distal* - delimitarea față de genunchi o realizează linia circulară dusă la două lățimi de deget deasupra bazei patelei (vezi fig. 51 și 52).

Topografic, coapsa se subdivide în două regiuni, una anterioară și alta posterioară. Separația lor o face un *plan aproximativ frontal* care trece: lateral - prin verticala ce unește trohanterul mare cu epicondilul femural lateral (corespunde marginii posterioare a mușchiului tensor al fasciei lata); medial - prin verticala ce unește tuberculul pubelui cu epicondilul femural medial (corespunde marginii posterioare a mușchiului gracilis). În profunzime, planul corespunde în partea laterală, septului intermuscular lateral, iar în partea medială, mușchiului adductor mare.

5.2.1. REGIUNEA ANTERIOARĂ A COAPSEI

(Regio femoralis anterior)

Este mai lungă decât cea posterioară. La subiecții musculoși, ca prezintă trei reliefuri musculare, dispuse sub forma literei N. Relieful lateral, vertical, răspunde tensorului fasciei lata; cel medial, ușor oblic în jos și înafară, este format de adductorul lung; relieful mijlociu, datorat croitorului, este oblic în jos și medial. Ultimele două proeminențe musculare împreună cu plica inghinală, delimitează *triunghiul femural (Scarpa).* Acesta are o arie ușor deprimată, iar în profunzimea lui sunt conținute formațiuni anatomice importante. Din acest motiv, unii autori îl descriu separat sub denumirea de *regiune inghino-femurală.* În sfârșit, datorită importanței sale pentru instalarea herniilor obturatoare, în unele tratate este descrisă separat și o *regiune obturatoare,* cuprinzând părțile moi ce corespund fetei laterale a găurii obturate, situată în zona supero-medială a regiunii anterioare a coapsei.

STRATAGRAFIC, regiunea cuprinde următoarele planuri:

a) Pielea - mai groasă în partea laterală decât în cea medială, este foarte mobilă pe planurile subiacente, și prevăzută cu peri.

b) Planul subcutanat - este bine reprezentat la majoritatea indivizilor, dar mai ales la femei, fiind constituit din țesut adipos, care, pe alocuri - în special în zona medială - are o dispoziție lamelară. El conține numeroase *elemente superficiale. Arterele* au o importanță mai redusă și sunt ramuri ale femuralei *(epigastrica superficială, circumflexa iliacă superficială* și *arterele rușinoase externe).* Dintre vene, o importanță cu totul aparte o are *vena safenă mare,* care, venind de la gambă, urcă oblic în sus și lateral, pentru ca - în aria triunghiului femural - să formeze un arc, străbate fosa ovală și se varsă în profunzime în vena femurală. Primește ca afluent *vena safenă accesorie,* anastomoză puternică dar inconstantă, care o leagă de *vena safenă mică.* Safena accesorie urcă din regiunea posterioară a genunchiului, înconjură fața medială a coapsei, și în final, se varsă în safena mare. În general există o mare variabilitate de constituire la acest nivel, a arborelui de afluenți ai safenei mari. Mai constant primește *venele circumflexă iliacă superficială, epigastrică superficială* și *rușinoasă externă superficială* (comitante ale arterelor omonime). *Trunchiurile colectoare limfatice* mari însoțesc vena safenă mare. Toate celelalte vase limfatice superficiale (inclusiv din regiunea posterioară a coapsei) converg spre *nodurile inghinale. Nervii superficiali* sunt reprezentați de: *cutanatul femural lateral* (în porțiunea laterală), 2-3 *ramuri cutanate anterioare* din nervul femural (pentru porțiunea mijlocie), *ramura femurală a genitofemuralului* (în porțiunea supero-medială) și *ramura cutanată a nervului obturator* (pentru zona infero-medială).

Importanță practică mare au *limfonodurile inghinale superficiale,* situate în aria triunghiul femural. O linie orizontală și perpendiculara care coboară pe ea la nivelul arcului venei safene mari, împart aceste noduri în trei grupuri: cel inferior primește limfaticele superficiale

ale coapsei și, parțial, limfaticele superficiale de la picior, de la gambă și din regiunea gluteală; grupul supero-lateral drenează limfa planurilor superficiale ale regiunii glutcale și din porțiunea laterală a zonei subombilicale a peretelui abdominal; grupul supero-medial are ca aferențe limfaticele de la organele genitale externe, din loja perineală superficială, anus și porțiunea medială a zonei subombilicale a peretelui abdominal.

c) Fascia lata - formează următorul plan. Ea are o formă cilindrică, învelind întreaga coapsă, astfel încât ia aspectul unui "crac de pantalon". Pornește de pe ligamentul inghinal și de pe fascia gluteală, iar în jos se continuă cu fascia genunchiului. De pe fața profundă a fasciei lata se desprind *două septuri intermusculare,* unul *lateral* și altul *medial,* inserate pe buzele corespunzătoare ale liniei aspre a femurului. Aceste septuri delimitează împreună cu manșonul fasciei lata, două loji musculare, una anterioară și alta posterioară. Dar dintre cele două septuri, doar cel lateral realizează o separație între cele două regiuni ale coapsei. Septul medial - de altfel mult mai subțire - face parte din regiunea anterioară, separând vastul medial de mușchii adductori. La limita laterală a regiunii, fascia lata este puternic îngroșată, formând *tractul iliotibial.* La nivelul triunghiului femural, fascia lata prezintă numeroase orificii mici pentru trecerea vaselor limfatice (în această zonă ia numele de *fascia cribroasă*), precum și un orificiu mare - *fosa ovală* - prin care trece *arcul venei safene mari.* În sfârșit, fascia lata trimite prelungiri, care formează teci perimusculare pentru mușchii croitor, gracilis, tensor al fasciei lata, precum și teaca vaselor femurale.

d) Planul profund - este alcătuit din trei straturi musculare, care conțin și elemente vasculo-nervoase foarte importante. De menționat faptul că mușchii regiunii anterioare a coapsei nu se mențin pe tot traiectul lor în cadrul aceluiași strat. Astfel, unii dintre ei - care sunt mai scurți - pe măsură ce coboară devin mai profunzi, pentru a se insera pe femur, în timp ce alții - mai lungi - pe măsură ce coboară devin mai superficiali.

- *Stratul muscular superficial* este alcătuit din patru mușchi, care se succed în sens latero-medial. *Mușchiul tensor al fasciei lata,* care se desprinde de pe spina iliacă anterosuperioară, descinde în jos și lateral și - la limita dintre treimea proximală și cea mijlocie a coapsei - se termină pe tractul iliotibial. *Mușchiul croitor* pornit tot de pe spina iliacă anterosuperioară, coboară oblic în jos și medial străbătând regiunea în diagonală, pentru a ajunge apoi pe fața medială a genunchiului. *Adductorul lung* ia naștere pe suprafața unghiulară a pubelui, merge oblic în jos și lateral, devine mai profund pentru a se termina pe interstițiul liniei aspre a femurului. *Mușchiul gracilis* (dreptul intern), cu originea pe ramura inferioară a pubelui, coboară pe fața medială a coapsei și ajunge pe fața medială a genunchiului.

În cadrul acestui strat muscular se află triunghiul femural Scarpa, delimitat cum am văzut mai sus. La nivelul acestuia se găsește *prima porțiune a tecii vaselor femurale* (în nomenclatura tradițională, canal femural). Aceasta are o formă de prismă triunghiulară cu: un perete anterior format de lama superficia-

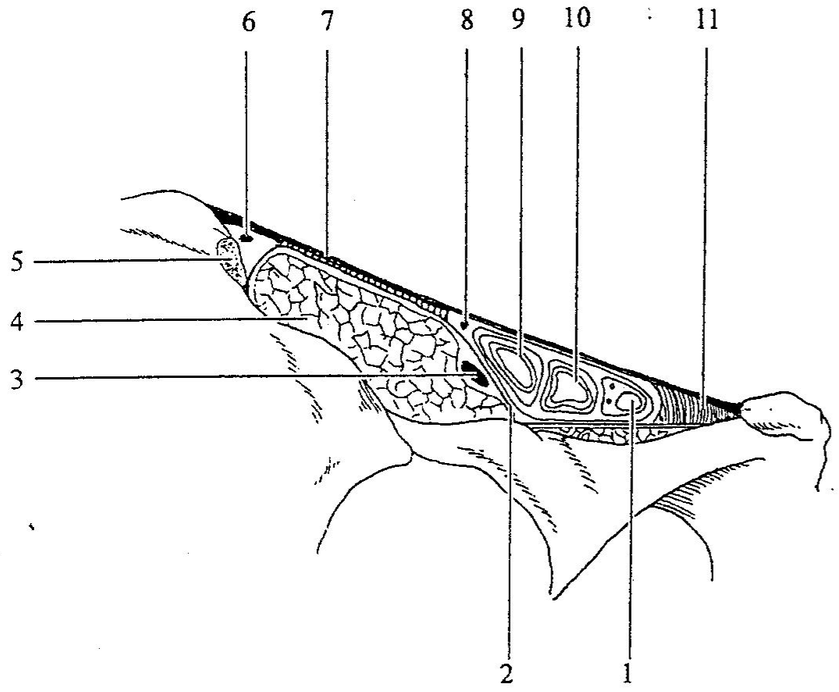

Fig. 53. *Secțiune frontală prin ligamentul inghinal din dreapta (vederea anterioară), pentru ilustrarea lacunelor musculară și vasculară.*
1. Nod limfatic inghinal profund. - **2.** Arcada iliopectinee. - **3.** N. femural. - **4.** M. iliopsoas. - **5.** Tendonul m. croitor. - **6.** N. cutanat femural lateral. - **7.** Ligamentul inghinal. - **8.** N. genitofemural. - **9.** A. femurală. - **10.** V. femurală. - **11.** Ligamentul lacunar.

lă a fasciei lata; un perete postero-lateral și unul postero-medial; ultimii doi sunt reprezentați de lama profundă a fasciei lata care tapetează mușchii iliopsoas și pectineu și fuzionează cu fasciile lor. Orificiul superior al tecii este reprezentat de *lacuna vasculară,* delimitată anterior astfel: de *ligamentul inghinal,* medial de *ligamentul lacunar* (Gimbernat), posterior de *ligamentul pectineal* (Cooper), iar lateral de *arcada iliopectinee* (fig. 53). Prin lacună trec *vasele femurale* din pelvis la membrul inferior. Lateral este așezată artera, iar medial vena. Porțiunea din lacună dintre vână și ligamentul lacunar poartă numele de *inel femural.* Acesta este acoperit spre abdomen de *septul femural* (dependință a fasciei transversalis); el închide în sus spațiul medial al porțiunii superioare a tecii vaselor femurale, cunoscut sub numele de *canal femural* (în nomenclatura tradițională, *infundibul*). Acesta are forma unei prisme triunghiulare cu vârful în jos, ajungând până la nivelul vărsării arcului safenei mari. Peretele lui anterior este format de fascia cribroasă; peretele lateral, de vena femurală învelită în teaca ei conjunctivă; peretele postero-medial, de foița profundă a fasciei lata și de fascia pectinee. Canalul femural conține nodurile limfatice inghinale profunde, care primesc limfaticele membrului inferior. Aici se angajează herniile femurale.

- *Stratul muscular mijlociu* conține următorii mușchi (fig. 54) tot în succesiune latero-medială: *vastul lateral,* cu

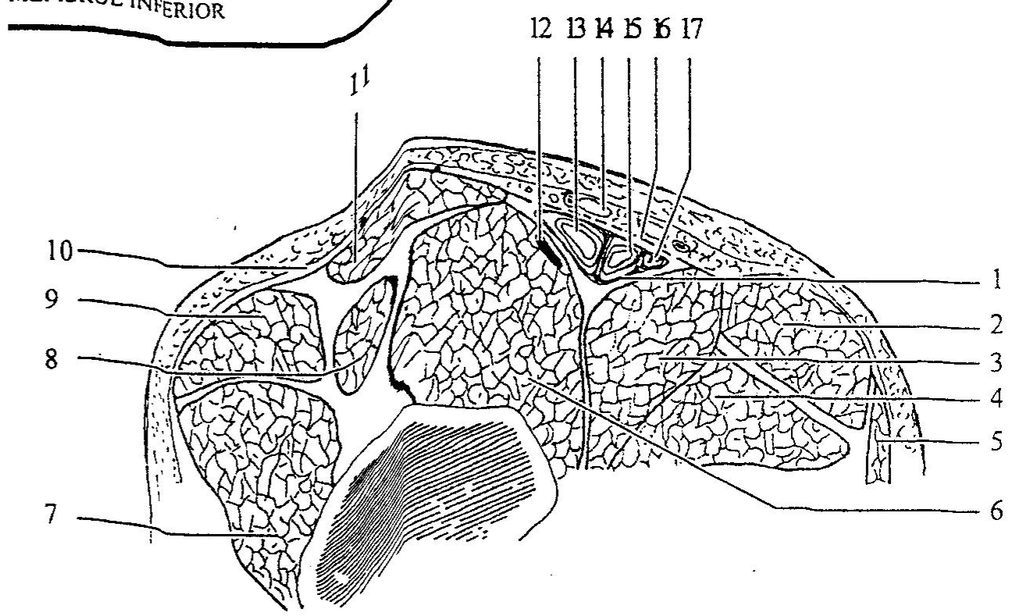

Fig. 54. *Secțiune transversală prin regiunea triunghiului femural Scarpa (coapsa stângă).*
1. Teaca vaselor femurale. - **2.** M. adductor lung. - **3.** M. pectineu. - **4.** M. adductor scurt. - **5.** M. gracilis. - **6.** M. iliopsoas. - **7.** M. vast lateral. - **8.** M. drept femural. - **9.** M. tensor al fasciei lata. - **10.** Fascia lata. - **11.** M. croitor. - **12.** N. femural. - **13.** A. femurală. - **14.** Nod limfatic inghinal superficial. - **15.** V. femurală. - **16.** Fascia cribroasă. - **17.** Canalul femural (infundibulul).

ei aspre; cat pe arcada iliopectinee, trece și *nervul*
originea pe buza laterală a liniei aspre; *femural.* Ajuns la coapsă, mușchiul ili-
dreptul femural, desprins de pe spina opsoas se termină pe trohanterul mic.
iliacă anteroinferioară și deasupra Urmează *pectineul,* care pornește de pe
sprâncenei acetabulare; *vastul medial,* creasta pectineală, se îndreaptă oblic în
prins pe întreaga întindere a buzei me- jos și lateral, devine mai profund și s
diale a liniei aspre a femurului. Cei trei inseră pe linia pectineală a femurului
mușchi sunt capete de origine ale *cva-* Ultimii doi mușchi formează aria triun
dricepsului. În cele două treimi infe- ghiului femural. Și mai medial este așe
rioare ale regiunii, cvadricepsul devine *adductorul scurt,* cu originea pe supr
superficial și coboară în regiunea an- fața unghiulară a pubelui, și terminația
terioară a genunchiului. Alt mușchi este treimea proximală a interstițiului lini
iliopsoasul, care coboară din abdomen aspre. În sfârșit, cel mai medial mușc
ajungând la coapsă prin *lacuna musculară.* al acestui strat este *adductorul mar*
lară. Aceasta este situată lateral de el se prinde proximal pe tuberozitatea
cuna vasculară, și este delimitată astfel: chiadică și pe ramura ischiopubiană,
anterior, de *ligamentul inghinal,* poste- distal pe toată lungimea interstițiului l
ro-lateral, de *marginea anterioară a co-* aspre a femurului. Între mușchii ace
xalului, iar medial de *arcada iliopec-* strat se găsesc ultimele două porțiuni
tinee. Împreună și medial de mușchi, cul-

tecii vaselor femurale. Porțiunea mijlocie a acesteia este delimitată: anterior de *mușchiul croitor*; postero-lateral de *vastul medial*, iar postero-medial de *adductorul lung*. Aici vena trece înapoia arterei, iar lateral de aceasta din urmă, pătrunde în teacă *nervul safen*, ramura cea mai lungă a femuralului. Segmentul inferior al tecii vaselor femurale - *canalul adductorilor* (Hunter) - este delimitat astfel: antero-medial de *lama tibroasă vasto-adductorie* (acoperită de croitor), lateral de *vastul medial*, posterior de *adductorul mare*. Aici vena ajunge postero-lateral de arteră, iar nervul safen trece înaintea arterei, ajungând medial de ea; apoi nervul va perfora lama vasto-adductorie împreună cu *artera descendentă a genunchiului* (ramură din femurală), pentru ca pe fața medială a genunchiului să devină superficial. Vasele femurale părăsesc canalul adductorilor prin orificiul inferior al tecii vaselor, reprezentat de *hiatul tendinos al adductorului mare* - și ajung în regiunea poplitee. Astfel, teaca vaselor femurale în totalitatea ei, are un traiect oblic, ușor spiralat proximo-distal și latero-medial. Elementele situate în ea sunt conținute într-o atmosferă de țesut adipos, mai bogat în porțiunea proximală. Prin cele două orificii extreme - superior și respectiv inferior - ale tecii, țesutul grăsos se continuă, pe de o parte cu grăsimea abdominală, iar pe de alta cu cea din regiunea poplitee.

În stratul muscular mijlociu, în afară de elementele vasculo-nervoase amintite, mai întâlnim ramura colaterală principală a arterei femurale, *femurala profundă*. Aceasta merge în profunzime, între vastul medial și pectineu; apoi descinde pe fața anterioară a adductorului mare pe care-l perforează, spre a ajunge în regiunea posterioară a coapsei. Din ea se desprind: *circumflexa femurală laterală*, care pătrunde în grosimea vastului lateral și ajunge în regiunea posterioară a coapsei; *circumflexa femurală medială*, ce pătrunde în profunzime între iliopsoas și pectineu, ajungând tot în regiunea posterioară a coapsei; ramurile musculare pentru fasciculele evadriceps; cele *trei artere perforante* (ultima fiind chiar ramura terminală a arterei femurale profunde) străbat inserția adductorului mare și ajung și ele în regiunea posterioară a coapsei. *Venele* sunt comitante ale arterelor și afluente ale femuralei. *Vasele limfatice profunde* însoțesc vasele sangvine, fiind tributare limfonodurilor inghinale profunde. *Nervul femural*, ajuns la coapsă prin lacuna musculară, se împarte într-un buchet de ramuri musculare pentru croitor și evadriceps, și în mai multe ramuri cutanate: cea mai lungă dintre acestea este *nervul safen*, menționat mai sus.

Nervul obturator ajunge la coapsă prin canalul obturator, unde se împarte în ramurile sale terminale. *Ramura anterioară* descinde între pectineu și adductorul lung pe de o parte, adductorul scurt și adductorul mare pe de alta; inervează acești mușchi și gracilisul, și emite ramura cutanată medială. *Ramura terminală posterioară* a obturatorului, coboară între adductorii scurt și mare, și dă ramuri pentru acești mușchi și pentru articulația coxofemurală.

- *Stratul muscular profund* este reprezentat de doi mușchi: vastul intermediar și obturatorul extern. *Vastul intermediar*, cel de al patrulea cap de origine

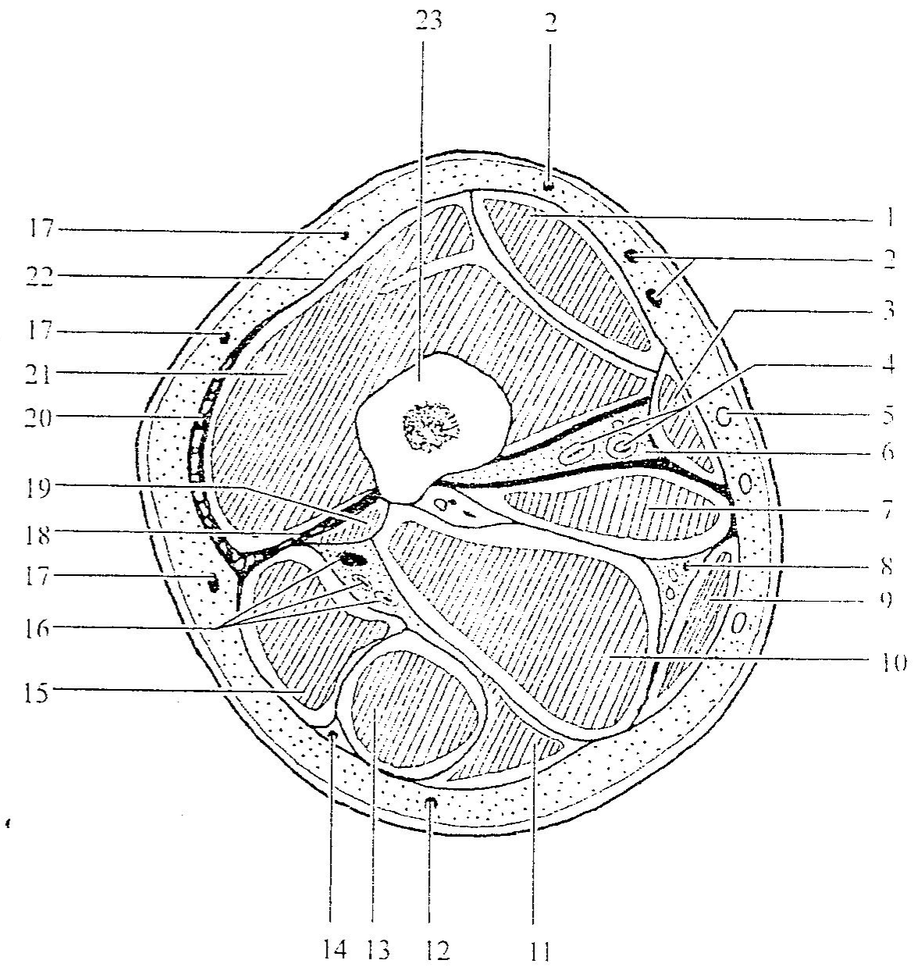

Fig. 55. *Secțiune transversală prin treimea mijlocie a coapsei drepte.*
1. M. drept femural. - **2.** Ramuri cutanate anterioare ale N. femural. - **3.** M. croitor. - **4.** Vasele femurale. - **5.** V. safenă mare. - **6.** Canalul adductorilor. - **7.** M. adductor lung. - **8.** Ramură anterioară a N. obturator. - **9.** M. gracilis. - **10.** M. adductor mare. - **11.** M. semimembranos. - **12.** Ramură a N. cutanat femural posterior. - **13.** M. semitendinos. - **14.** N. cutanat femural posterior. - **15.** Capul lung al M. biceps femural. - **16.** N. ischidiac A. și V. comitante. - **17.** Ramuri ale N. cutanat femural lateral. - **18.** Septul intermuscular lateral. - **19.** Capul scurt al M. biceps femural. - **20.** Tractul iliotibial. - **21.** M. cvadriceps. - **22.** Fascia lata. - **23.** Femurul.

al cvadricepsului, ia naștere pe fața laterală a diafizei femurale și se atașează apoi tendonului terminal împreună cu celelalte trei fascicule. *Obturatorul extern*, desprins de pe fața laterală a membranei obturatoare și a conturului osos al găurii obturate, se îndreaptă postero-lateral și, prin orificiul mic sacroischiadic, ajunge în regiunea gluteală. Marginea superioară a membranei obturatoare împreună cu șanțul obturator al pubelui, delimitează *canalul obturator*; străbătut de *mănunchiul vasculo-nervos obturator*. Prin acest canal se pot produce herniile obturatoare.

Importanța regiunii anterioare a coapsei constă, în primul rând, în prezența celor două zone herniare pe care le conține - canalul femural și canalul obturator. În al doilea rând, nodurile limfatice inghinale superficiale sunt destul de frecvent sediul adenitelor inghinale, ca rezultat al unor procese inflamatorii ale membrului inferior sau ale regiunii perineale. Mușchiul cvadriceps reprezintă, datorită volumului său mare, al doilea loc de elecție - după regiunea gluteală - pentru injecțiile intramusculare. În sfârșit, artera femurală este situată relativ superficial în laçuna vasculară și repauzează pe planul osos al marginii anterioare a coxalului; în consecință, aici se poate lua pulsul arterial sau se poate comprima vasul pentru hemostază provizorie; de asemenea, imediat sub ligamentul inghinal se pot efectua puncții sau injecții intraarteriale, precum și descoperirea chirurgicală pentru ligatura arterei.

5.2.2. REGIUNEA POSTERIOARĂ A COAPSEI

(Regio femoralis posterior)

Este convexă pe toată întinderea sa. La subiecții musculoși prezintă unele reliefuri musculare longitudinale, mai ales în timpul contracției mușchilor.

STRATIGRAFIA este asemănătoare cu cea a regiunii precedente.

a) Pielea - este ceva mai groasă decât în regiunea anterioară, mobilă și prevăzută cu peri mai puțini și scurți.

b) Planul subcutanat - bogat în grăsime, se continuă proximal cu cel din regiunile gluteală și perineală, iar distal cu cel din regiunea poplitee. Conține vase sangvine și limfatice superficiale, care ocolesc fețele laterală și medială ale coapsei, dirijându-se spre regiunea anterioară. Ca element superficial mai important menționăm *nervul cutanat femural posterior*: ramură a plexului sacrat, care inervează pielea regiunii.

c) Planul fascial - este format de *fascia lata*.

d) Planul profund - este alcătuit din două straturi.

- *Stratul muscular superficial* constă din trei mușchi. În partea laterală se află *capul lung al bicepsului femural*, iar medial, *semitendinosul*; ambii coboară din regiunea gluteală; ajung distal, în regiunea posterioară a genunchiului. Acestui strat îi aparține și porțiunea infero-laterală a *gluteului mare*, care ocupă partea supero-laterală a regiunii.

- *Stratul muscular profund* prezintă de asemenea două corpuri musculare; în partea laterală *capul scurt al bicepsului femural*, care pleacă de pe jumătatea inferioară a liniei aspre și fuzionează cu capul lung, care-l acoperă; în partea medială, *semimembranosul*, care, ca și ceilalți mușchi ischio-crurali, coboară din regiunea gluteală, și distal ajunge în regiunea poplitee (fig. 55).

Planul profund conține și *elemente vasculo-nervoase*. Este caracteristic faptul că regiunea posterioară a coapsei nu are un trunchi arterial propriu, ci o rețea arterială, realizată prin anastomozarea mai multor artere provenite din regiunile vecine: *gluteala inferioară*, cele *două circumflexe femurale* - *medială* și *laterală* - și *ramurile perforante din femurala profundă*. Prin această rețea se poate restabili circulația arterială în cazul ligaturii sau obstrucției arterei femurale. *Venele* sunt comitante ale arterelor.

Limfaticele profunde însoțesc vasele sangvine. Elementul cel mai important al planului profund este *nervul ischiadic (sciatic)*. El descinde aproape vertical din regiunea gluteală: în partea superioară a regiunii este situat posterior de adductorul mare și de capul scurt al bicepsului; este încrucișat posterior - oblic de sus în jos și medio-lateral - de capul lung al bicepsului; mai jos coboară în interstițiul dintre bicepsul femural, așezat lateral și respectiv, semimembranosul și semitendinosul, așezați medial. În traiectul său prin regiune, dă ramuri motorii pentru cei trei mușchi ischio-crurali și pentru adductorul mare.

5.2.3. SCHELETUL COAPSEI

Este reprezentat de *diafiza femurului*. Singurul detaliu demn de remarcat al acesteia îl reprezintă *linia aspră*, pe care se inseră numeroși mușchi. În partea proximală ea se împarte în trei ramuri, ce servesc de asemenea unor inserții musculare. În partea distală, linia aspră se bifurcă, delimitând *fața poplitee*.

5.3. GENUNCHIUL

(Genu)

Regiune intermediară între coapsă și gambă, ea cuprinde totalitatea părților moi situate în jurul articulației genunchiului.

Limitele sunt (vezi fig. 51 și 52): *proximal* - linia circulară dusă la două lățimi de deget deasupra bazei patelei; *distal* - planul orizontal care trece prin tuberozitatea tibiei (două lățimi de deget dedesubtul vârfului patelei).

Topografic, genunchiul cuprinde două regiuni, una anterioară și alta posterioară. Separația dintre cele două regiuni o face *planul frontal* care trece prin cei doi epicondili femurali.

Regiunea este dominată - ca importanță clinică - de prezența articulației genunchiului. Aceasta este cointeresată în numeroase afecțiuni, fiind foarte expusă, prin poziția sa, la traumatisme, procese inflamatorii sau degenerative. Rolul său în locomoție și în ortostatism este foarte mare; anchiloza articulației reduce mult locomoția.

5.3.1. REGIUNEA ANTERIOARĂ A GENUNCHIULUI

(Regio genus anterior

Este cunoscută și sub numele d *regiune patelară* sau *rotuliană*.

Forma exterioară. Cu genunchiul î semiflexiune, regiunea este aproape un form rotunjită. Dacă însă gamba este î extensiune, se remarcă o serie de pr eminențe și depresiuni. Pe linia median patela determină o proeminență de fo mă triunghiulară cu vârful în jos, s uncori de formă circulară. Deasupra se remarcă relieful extremității distale cvadricepsului, iar dedesubt, relieful ap tizat al ligamentului patelar, care termină pe tuberozitea tibiei. De o pa și de cealaltă a patelei se adâncesc d șanțuri verticale.

STRATIGRAFIC se succed următoarele planuri:

a) Pielea - mai subțire pe părțile laterale, este mobilă, rezistentă și lipsită de păr în porțiunea centrală.

b) Planul subcutanat - este slab dezvoltat. În el se găsește *bursa seroasă subcutanată prepatelară.* Elementele vasculo-nervoase sunt de calibru redus, cu excepția *ramurii infrapatelare a nervului safen,* care inervează pielea regiunii. Vasele limfatice superficiale se grupează mai ales în partea medială a regiunii, trecând spre coapsă.

c) Fascia de înveliș - se continuă pe de o parte cu fascia lata, și pe de alta cu fascia crurală. Ea este întărită în partea laterală de fibrele *tractului iliotibial,* iar medial de tendonul mușchiului croitor.

d) Planul profund - musculo-aponevrotic - este reprezentat: în partea superioară de porțiunea distală a *cvadricepsului,* mai jos de *expansiunea cvadricipitală,* iar infero-medial de complexul tendinos al *piciorului gâștei.* În regiunea noastră, cele patru fascicule ale cvadricepsului sunt fuzionate și se termină printr-un tendon comun, turtit, pe baza și pe marginile patelei. Fibrele superficiale, provenite mai ales din dreptul femural, trec înaintea osului și se continuă cu *ligamentul patelar* până la tuberozitatea tibiei. Expansiunea cvadricipitală se desprinde din vaștii medial și lateral, trece înaintea patelei și se fixează pe circumferința epifizei proximale a tibiei. Ea este consolidată de-a lungul marginilor patelei de cele *două retinacule patelare* (medial și lateral). Acoperite de acestea, *aripioarele patelei* se întind orizontal de la marginile osului până la epicondilii femurali.

Piciorul gâștei este alcătuit din două planuri tendinoase: cel superficial este format de *croitor,* iar cel profund de *gracilis* și *semitendinos;* se inseră pe tibie, imediat dedesubtul condilului medial.

În cadrul planului profund se găsește inconstant, o *bursă seroasă prepatelară,* fie subfascială, fie subtendinoasă. Dintre elementele vasculo-nervoase profunde, trebuie amintită *rețeaua arterială patelară,* situată între patelă și expansiunea cvadricipitală; ea este alcătuită prin anastomozarea ramurilor *arterelor articulare superioare* și *inferioare ale genunchiului* (din poplitee), *artera descendentă a genunchiului* (din femurală) și *recurenta tibială anterioară* (din tibiala anterioară). Aceste anastomoze sunt însă precare, în general insuficiente pentru refacerea circulației în caz de ligatură sau de obstacol pe artera poplitee.

5.3.2. REGIUNEA POSTERIOARĂ A GENUNCHIULUI

(Regio genus posterior)

Se numește și *regiunea poplitee.*

Forma sa diferă după cum gamba este în extensiune sau în flexiune. În primul caz regiunea este convexă, prezentând în axul său longitudinal un relief alungit vertical (poziția operatorie). Cu gamba flexată, ca se transformă într-o excavație profundă, delimitată de reliefuri musculare și tendinoase (poziția de explorare clinică). Dacă mușchii sunt contractați, aceste reliefuri se prezintă ca niște corzi rezistente și puternic întinse; ele devin moi și depresibile, dacă mușchii sunt relaxați.

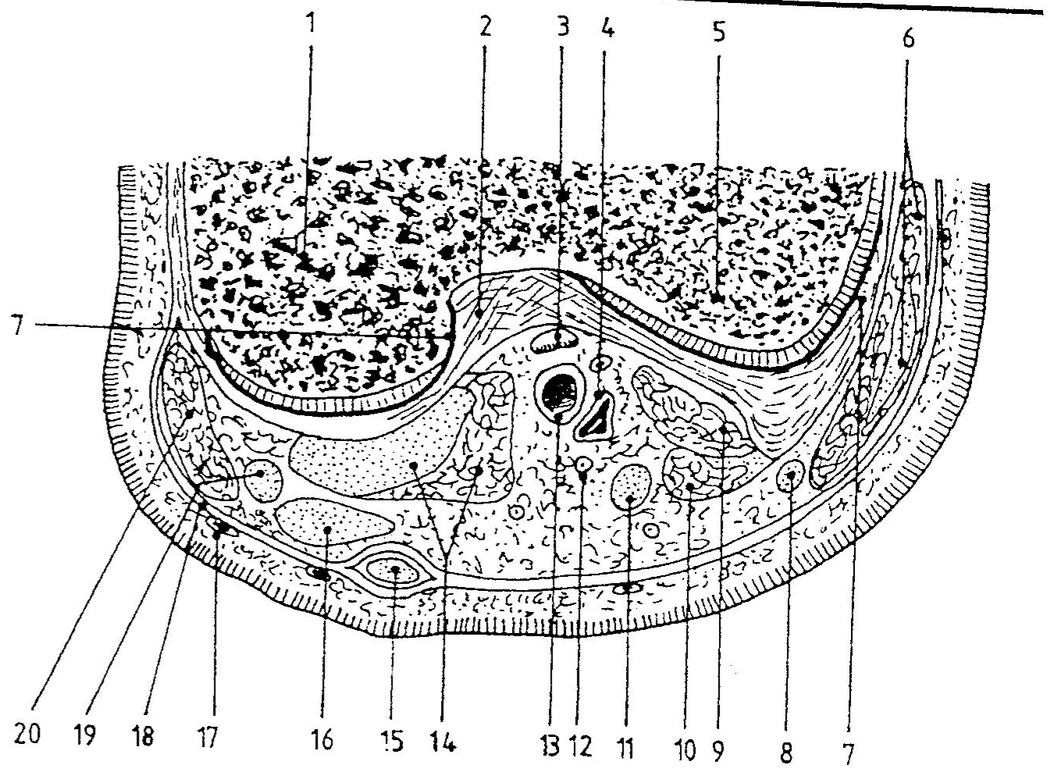

Fig. 56. *Secțiune transversală prin genunchiul drept, la nivelul marginii superioare a condililor femurali (regiunea posterioară a genunchiului).*
1. Condilul femural medial. - 2. Inserția ligamentelor încrucișate. - 3. Nod limfatic. - 4. Vena poliptee. - 5. Condilul femural lateral. - 6. Tendonul și m. biceps femural. - 7. Sinoviala articulației genunchiului. - 8. N. peronier comun. 9. M. plantar. - 10. M. gastrocnemian lateral. - 11. N. tibial. - 12. Trunchiul arterelor surale. - 13. A. poplitee. - 14. Tendonul și m. gastrocnemian medial. - 15. Tendonul m. semitendinos. - 16. Tendonul m. semimembranos. - 17. V. safenă mare. - 18. Fascia genunchiului. - 19. Tendonul m. gracilis. - 20. M. croitor.

STRATIGRAFIE (vezi fig. 56):

a) Pielea - este fină, mobilă, aproape lipsită de păr și prezintă câteva plice transversale de flexiune.

b) Planul subcutanat - conține un țesut celulo-adipos de grosime variabilă, continuat la coapsă și respectiv la gambă. În acesta se găsesc elemente vasculo-nervoase, în general de calibru redus. Importantă este *vena safenă mare,* care urcă pe partea medială a regiunii, imediat înapoia epicondilului medial; alături de ea coboară *nervul safen. Vasele limfatice superficiale* urcă în sus și înăuntru spre fața medială a coapsei.

c) Fascia genunchiului - componentă a manșonului fascial al membrului inferior, este aderentă la tendoanele mușchilor subiacenți, care îi trimit fibre de întărire. De pe fața sa profundă pornesc două septuri cu direcție sagitală, care se fixează pe ramurile de bifurcație ale liniei aspre.

d) Planul profund - este reprezentat de *fosa poplitee (Fossa poplitea).* Aceasta este o excavație având forma unui romb, cu axul lung vertical. Ea are șase pereți:

- *Peretele superficial* (posterior) este format de *fascia poplitee,* acoperită de cele trei planuri enumerate mai sus.

- *Peretele supero-lateral,* oblic în jos și în afară, este constituit de *bicepsul femural,* care se îndreaptă spre inserția sa pe capul fibulei.

- *Peretele supero-medial,* oblic în jos și medial, este format din doi mușchi suprapuși: superficial *semitendinosul,* care se continuă cu un tendon ce încrucișează capul medial al gastrocnemianului și se termină pe fața medială a tibiei, unde ia parte la constituirea piciorului gâștei; profund este așezat *semimembranosul,* care aici se împarte în trei tendoane: cel *direct* se termină pe fața posterioară a condilului tibial medial; *tendonul recurent* - oblic în sus și lateral - formează *ligamentul popliteu oblic* al articulației genunchiului; *tendonul orizontal* merge dinapoi înainte, terminându-se pe partea anterioară, condilului medial al tibiei.

- *Peretele infero-medial* îl constituie *capul medial al gastrocnemianului,* cu originea pe epicondilul femural corespunzător.

- *Peretele infero-lateral* este format de *capul lateral al gastrocnemianului,* dublat profund de *mușchiul plantar;* plecați amândoi de pe condilul femural lateral. Mușchii care constituie pereții medial și lateral ai fosei, sunt căptușiți spre cavitatea acesteia, de septurile fibroase desprinse din fascia genunchiului.

- *Peretele profund* (anterior) este constituit de fața posterioară a articulației genunchiului, acoperită în partea inferioară de *mușchiul popliteu;* acesta pleacă de pe condilul lateral al femurului și are o direcție oblică în jos și medial.

- *Conținutul fosei poplitee* este reprezentat de elemente vasculo-nervoase așezate într-o atmosferă de grăsime.

Nervul ischiadic (sciatic), coborât din regiunea posterioară a coapsei, ajunge la unghiul superior al fosei poplitee, unde se bifurcă în ramurile sale terminale, nervul peronier comun și nervul tibial. *Nervul peronier comun* (sciatic-popliteu extern) descinde oblic în jos și în afară, acoperit de tendonul bicepsului, până la capul fibulei; aici perforează septul intermuscular posterior, ocolește colul fibulei și ajunge în regiunea anterioară a gambei, în grosimea mușchiului peronier lung. Pe traiectul său dă: *nervul cutanat sural lateral* ce descinde spre fața laterală a genunchiului, și *ramura comunicantă peronieră* care coboară în regiunea posterioară a gambei. A doua ramură de bifurcare a ischiadicului, *nervul tibial* (sciatic-popliteu intern), coboară în axul lung al rombului popliteu, se așază între cele două capete ale gastrocnemianului și părăsește regiunea poplitee, ajungând în regiunea posterioară a gambei. De pe traiect, el emite ramurile pentru gastrocnemian și *nervul cutanat sural medial,* ce coboară și el în regiunea posterioară a gambei.

Artera poplitee continuă femurala de la hiatul tendinos al adductorului mare, coboară vertical în axul spațiului popliteu și pătrunde între cele două capete ale gastrocnemianului. În fosa poplitee emite 5 *ramuri articulare ale genunchiului* și *arterele surale* destinate gastrocnemianului. Artera este însoțită de *vena poplitee,* în care se varsă *vena safenă mică.* În traiectul său popliteu, safena este subfascială; urcă în axul lung al regiunii până în dreptul interliniei articulare a genunchiului, unde formează un arc și pătrunde în profunzime, pentru a

se vărsa în poplitee. Pe traiectul safenei mici, înainte de arcul său, se găsesc *limfonodurile poplitee superficiale,* ce primesc aferențe superficiale de la gambă și de la marginea laterală a piciorului; eferențele sunt destinate nodurilor inghinale profunde. Nervul tibial, vena și artera poplitee constituie mănunchiul vasculo-nervos popliteu. Cele trei elemente sunt așezate în succesiunea arătată, dinapoi-înainte și medio-lateral (nerv, venă, arteră).

De-a lungul vaselor poplitee se găsesc *nodurile limfatice poplitee profundă,* care primesc vasele limfatice ale lojii profunde din regiunea posterioară a gambei; eferențele lor vor însoți artera femurală spre limfonodurile inghinale profunde.

Spațiul liber dintre aceste elemente ale fosei poplitee este umplut de un *țesut celular* bogat în grăsime, ce se continuă în sus cu cel al regiunii posterioare a coapsei, iar prin hiatul tendinos al adductorului mare - cu cel al regiunii anterioare a coapsei; în jos, pe sub arcul tendinos al solearului, grăsimea se continuă cu cea dintre cele două straturi musculare ale regiunii posterioare a gambei. Această dispoziție explică ușurința cu care un abces al fosei poplitee poate invada regiunile învecinate menționate.

5.3.3. SCHELETUL ȘI ARTICULAȚIILE GENUNCHIULUI

Scheletul regiunii genunchiului cuprinde extremitatea distală a femurului, extremitățile proximale ale tibiei și fibulei, patela, precum și articulațiile genunchiului și tibiofibulara proximală. De menționat că articulația genunchiului este superficială în partea anterioară, unde nu este acoperită de formațiuni musculare.

a) Epifiza distală a femurului este formată din *doi condili, medial* și *lateral;* înainte ei converg spre *suprafața articulară patelară* care are formă de trohlee. Condilii diverg înapoi, delimitând între ei *fosa intercondiliană.* Fiecare condil femural are: o față articulară ce privește în jos și continuă înapoi fața patelară; o față intercondiliană, care delimitează fosa intercondiliană; o față cutanată, ce prezintă o proeminență, numită *epicondil medial,* respectiv *lateral.* Condilii și epicondilii se pot palpa cu ușurință.

b) Patela (rotula), os scurt, turtit, prezintă o față articulară posterioară, care răspunde feței patelare a femurului. Osul proemină în partea anterioară a genunchiului, putând fi ușor explorat. Fracturile patelei, relativ frecvente, sunt produse fie prin traumatisme, fie indirect prin contracția violentă a cvadricepsului.

c) Epifiza proximală a tibiei este constituită tot din doi *condili, medial* și *lateral.* Fața superioară (platoul tibial) prezintă pe fiecare condil câte o suprafață articulară (cavitățile glenoide) corespunzătoare condililor femurali; între acestea se interpune *eminența intercondiliană* (spina tibiei); înaintea și înapoia acestei eminențe se găsesc *ariile intercondiliene anterioară* și respectiv *posterioară.* Pe circumferința condilului lateral se găsește *fața articulară fibulară* pentru capul fibulei. Pe fața anterioară a extremității tibiei, dedesubtul circumferinței, se află *tuberozitatea tibiei.* Cei

doi condili şi tuberozitatea sunt explorabili prin palpare.

d) Epifiza proximală a fibulei este reprezentată de *capul fibulei,* palpabil sub piele; prezintă antero-medial faţa articulară pentru tibie; separaţia capului faţă de diafiză o realizează *colul fibulei;* acesta este înconjurat pe partea laterală de *nervul peronier comun,* raport important în fracturile de la acest nivel.

e) Articulaţia genunchiului, de tip bicondilian, este cea mai mare şi mai complexă articulaţie a corpului uman. Suprafeţele articulare ale femurului, patelei şi tibiei şi corespondenţa dintre ele, au fost menţionate mai sus. Pe suprafeţele articulare ale platoului tibial sunt dispuse cele *două meniscuri:* cel *lateral,* cu forma unui cerc aproape complet, se inseră prin cele două coarne pe eminenţa intercondiliană; *meniscul* medial, cu forma unei semilune, se inseră prin coarnele sale pe marginea anterioară a platoului tibial, respectiv pe aria intercondiliană posterioară.

Capsula articulaţiei are o dispoziţie foarte complexă. Inserţia ei pe femur se face în aşa fel încât epicondilii rămân extracapsulari; în partea posterioară pătrunde în fosa intercondiliană, unde se confundă cu ligamentele încrucişate. La nivelul patelei se inseră pe marginile acesteia. Inserţia tibială are loc la 2-5 mm dedesubtul suprafeţelor articulare, în partea posterioară terminându-se tot pe ligamentele încrucişate. Trei lucruri trebuie subliniate: 1. capsula aderă de circumferinţele externe ale meniscurilor; 2. capsula are o spărtură posterioară, în fosa intercondiliană, acolo unde se confundă cu ligamentele încrucişate; 3. capsula nu intereseşază articulaţia tibiofibulară.

Ligamentele articulaţiei. Ligamentul patelar (rotulian), continuă traiectul tendonului cvadricepsului până la tuberozitatea tibiei. *Ligamentul popliteu oblic* - de fapt tendonul recurent al muşchiului semimembranos - şi *ligamentul popliteu arcuat,* sunt situate pe faţa posterioară a articulaţiei. *Ligamentele colaterale, fibular* (mai bine reprezentat) şi *tibial,* se găsesc pe feţele laterală şi respectiv medială ale articulaţiei. *Ligamentele încrucişate* - anterior şi posterior - sunt situate în fosa intercondiliană; se prind cu o extremitate pe feţele intercondiliene ale femurului, iar cu cealaltă extremitate pe ariile intercondiliene ale tibiei.

Sinoviala articulaţiei genunchiului este întreruptă la nivelul meniscurilor, pe care se inseră. Astfel, pe laturile articulaţiei ea are două porţiuni, una supra- şi alta submeniscală. În fosa intercondiliană sinoviala se înfundă şi trece dintr-o parte în cealaltă înaintea ligamentelor încrucişate, care - astfel - sunt în realitate extraarticulare. Sinoviala trimite o prelungire mare sub tendonul cvadricepsului - *bursa suprapatelară.* De asemenea mai trimite prelungiri subtendinoase mai mici: *recesul subpopliteu, bursa subtendinoasă a gastrocnemianului medial* şi *bursa muşchiului semimembranos.*

f) Articulaţia tibiofibulară are o capsulă articulară şi două ligamente, unul anterior şi altul posterior.

În primul rând, **importanţa practică a regiunii** *genunchiului* este datorată prezenţei *articulaţiei* genunchiului, fapt expus mai sus. În plus trebuie subliniată importanţa raportului nervului peronier comun cu colul fibulei: lezarea nervului în urma unei fracturi sau prinderea lui într-un calus, duce la paralizii în teritoriul său de inervaţie, cu tulburări de mers. Lezarea traumatică a formaţiunilor fosei poplitee este gravă, necesitând intervenţii chirurgicale de urgenţă. Ligamentul patelar este important pentru proprioceptorii pe care îi conţine; percutarea sa cu ciocanul de reflexe, produce extensiunea gambei: este reflexul patelar (rotulian).

5.4. GAMBA
(Crus)

Cuprinsă între genunchi şi gâtul piciorului, gamba are următoarele:

Limite: *proximal* - planul orizontal dus prin tuberozitatea tibiei; în partea *distală,* planul transversal care trece prin baza celor două maleole (vezi fig. 51 şi 52).

În ansamblu, gamba are **forma** unui trunchi de con cu baza mare aşezată proximal. Totuşi, ea este uşor turtită în sens transversal, astfel încât secţiunile orizontale, la orice nivel ar fi practicate, au formă ovală cu axul mare antero-posterior.

Datorită situaţiei sale, gamba este expusă frecvent traumatismelor, mai ales celor de circulaţie, sportive, sau de muncă.

Gamba prezintă două regiuni topografice - una anterioară şi alta posterioară, separate între ele printr-un *plan frontal,* care trece medial prin marginea medială a tibiei, iar lateral prin linia convenţională care uneşte condilul tibial lateral cu marginea posterioară a maleolei laterale (linie ce corespunde marginii posterioare a fibulei).

5.4.1. REGIUNEA ANTERIOARĂ A GAMBEI
(Regio cruralis anterior)

Regiunea are **forma** unui patrulater alungit vertical; ea este convexă în sens transversal. La subiecţii slabi, la care paniculul adipos şi musculatura sunt mai reduse, este vizibilă proeminenţa sinuoasă a marginii anterioare a tibiei, uşor palpabilă la toţi indivizii, ca şi faţa medială a acestui os, situată superficial.

STRATIGRAFIA regiunii este următoarea (vezi fig. 57):

a) Pielea - mai mult sau mai puţin acoperită cu păr, este subţire, puţin mobilă; contactul direct cu marginea anterioară ascuţită a tibiei, face ca învelişul cutanat să fie cu uşurinţă secţionat de către aceasta, în cazul unor contuzii.

b) Planul subcutanat - este alcătuit din ţesut celular nu prea bogat, dar care lipseşte în partea infero-laterală, acolo unde fibula devine superficială şi pielea este legată prin tracturi fibroase de fascie. Elementele vasculo-nervoase superficiale sunt de calibru redus şi puţin importante.

c) Planul fascial - este reprezentat de *fascia crurală,* ce se continuă cu fasciile regiunilor învecinate. În porţiunea sa proximală capătă un caracter aponevrotic datorită inserţiei a numeroase fascicule musculare pe faţa sa profundă. În partea distală, fascia prezintă o îngroşare transversală numită *retinaculul superior al extensorilor.* Fascia trimite *două septuri intermusculare:* unul *anterior* care se inseră pe marginea anterioară a fibulei, şi altul *posterior,* fixat pe marginea pos-

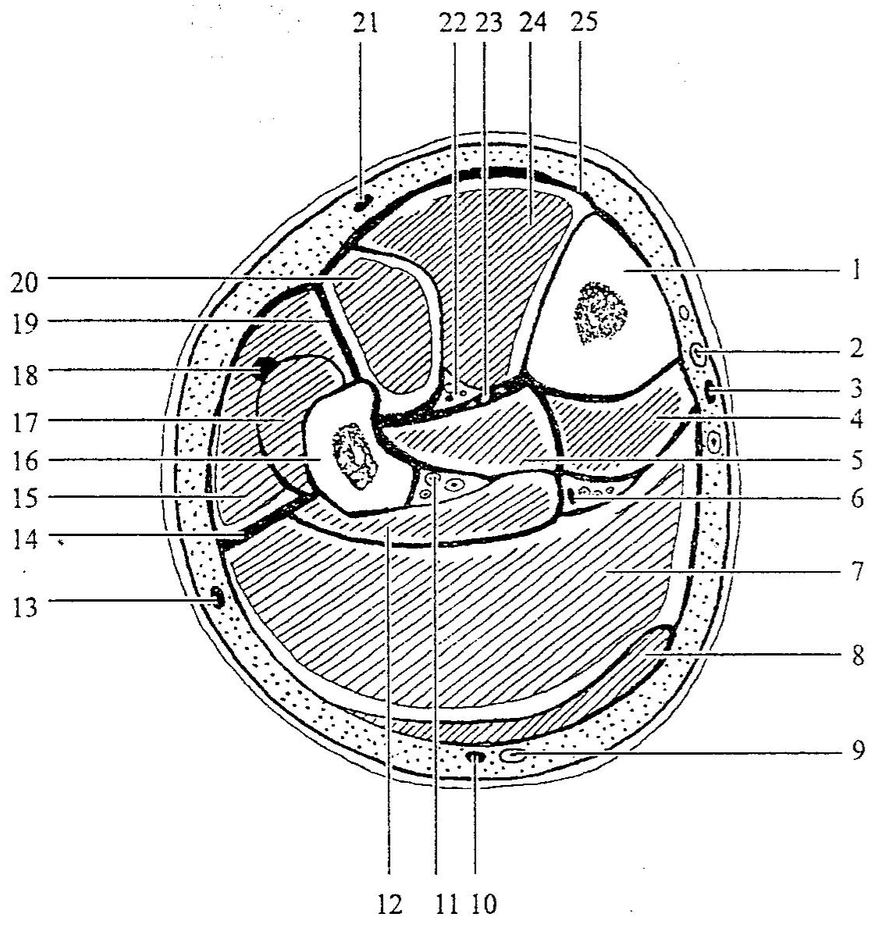

Fig. 57. *Secțiune transversală prin treimea mijlocie a gambei drepte.*
1. Tibia. - **2.** V. safenă mare. - **3.** N. safen. - **4.** M. flexor lung al degetelor. - **5.** M. tibial posterior. - **6.** Mănunchiul vasculo-nervos tibial posterior. - **7.** M. solear. - **8.** M. gastrocnemian. - **9.** V. safenă mică. - **10.** N. sural. - **11.** Vasele peroniere. - **12.** M. flexor lung al halucelui. - **13.** N. cutanat sural lateral. - **14.** Septul intermuscular posterior. - **15.** M. peronier lateral lung. - **16.** Fibula. - **17.** M. peronier lateral scurt. - **18.** N. peronier superficial. - **19.** Septul intermuscular anterior. - **20.** M. extensor lung al degetelor. - **21.** Ramură a n. cutanat sural lateral. - **22.** Aa. și Vv. tibiale anterioare cu n. peronier profund. - **23.** Membrana interosoasă cu n. interosos crural. - **24.** M. tibial anterior. - **25.** Fascia crurală.

terioară a acestui os. Primul dintre ele separă cele *două loji musculare* ale regiunii gambiere anterioare, în timp ce al doilea ia parte la separarea - în profunzime - a celor două regiuni ale gambei.

d) Planul profund - este împărțit prin septul intermuscular anterior în două loji.

- *Loja medială* cuprinde 4 mușchi extensori, care în succesiune tibio-fibulară sunt: *tibialul anterior,* cel mai voluminos, cu originea pe condilul lateral și pe fața laterală a tibiei, pe membrana interosoasă și pe fascia gambieră; *extensorul lung al halucelui,* mai scurt, situat doar în cele două treimi distale ale lojii, are originea pe fața medială a fibulei și pe membrana interosoasă, și este acoperit la acest nivel de mușchii învecinați;

extensorul lung al degetelor; pleacă de pe condilul lateral al tibiei, membrana interosoasă, capul și diafiza fibulară și fascia crurală; *peronierul al treilea,* de fapt fasciculul cel mai lateral al mușchiului precedent, este individualizat doar în porțiunea sa inferioară. În partea distală a regiunii toți cei 4 mușchi se continuă cu tendoane care trec în regiunea anterioară a gâtului piciorului. Loja musculară medială este străbătută de mănunchiul vasculo-nervos tibial anterior. *Artera tibială anterioară,* ramură de bifurcație a popliteei, ajunge în regiune trecând prin spațiul interosos; descinde apoi, aplicată și fixată prin tracturi fibroase pe membrana interosoasă, acoperită de mușchii tibial anterior (mușchi satelit), așezat medial, și extensorul degetelor, iar mai jos extensorul halucelui, așezați lateral; în porțiunea distală a regiunii, artera devine subfascială, încadrată de tendoanele tibialului anterior și al extensorului halucelui, și repauzând pe planul osos al feței laterale a tibiei. Aici ea poate fi ușor lezată printr-o fractură a acestui os. Din porțiunea sa superioară emite *recurenta tibială anterioară,* care urcă spre rețeaua arterială patelară. Artera tibială este însoțită de *două vene omonime. Nervul peronier profund,* ramură terminală a peronierului comun, ia naștere în grosimea mușchiului peronier lung. După ce străbate septul intermuscular anterior, se alătură vaselor tibiale anterioare, pe care le înconjură într-o spirală alungită: inițial situat lateral, le încrucișează fața anterioară și apoi coboară medial de ele. El inervează toți mușchii acestei loji. La locul unde artera tibială anterioară trece prin spațiul interosos, se găsește *nodul limfatic tibial anterior,* care drenează limfa feței dorsale a piciorului și a regiunii anterioare a gambei; eferențele le trimite la limfonodurile poplitee profunde.

- *Loja laterală* cuprinde cei doi mușchi peronieri. *Peronierul lung* ia naștere pe capul și pe fața laterală a fibulei, pe cele două septuri intermusculare și pe fascia crurală. *Peronierul scurt,* acoperit de precedentul, pornește de pe jumătatea inferioară a feței laterale a fibulei și de pe cele două septuri. Tendoanele celor doi mușchi coboară ușor oblic înapoi, astfel încât la gâtul piciorului ajung în regiunea posterioară a acestuia, înapoia maleolei laterale. Loja conține *nervul peronier superficial,* a doua ramură de bifurcație a peronierului comun. Situat la origine în grosimea mușchiului lung peronier, el străbate și peronierul scurt și ajunge subfascial între mușchii peronieri și extensorul degetelor. La limita inferioară a regiunii devine subcutanat; pe traiect emite ramuri motorii pentru cei doi mușchi peronieri.

5.4.2. REGIUNEA POSTERIOARĂ A GAMBEI

(Regio cruralis posterior)

Mai voluminoasă decât precedenta, este largă și convexă în porțiunea sa superioară, unde formează *pulpa (Sura).* Proeminența sa este mai marcată în partea medială. Pe măsură ce coboară, regiunea se îngustează și se continuă cu proeminența longitudinală a tendonului calcanean, încadrat de o parte și de cealaltă de cele două *șanțuri retro-maleolare - medial, respectiv lateral* - care se continuă în regiunea gâtului piciorului.

STRATIGRAFIC, regiunea cuprinde următoarele planuri (vezi fig. 57):

a) Pielea - are aceleaşi caractere ca în regiunea anterioară.

b) Planul subcutanat - constituit din ţesut celulo-adipos în cantitate variabilă, conţine ca elemente vasculo-nervoase mai importante: *vena safenă mare* care urcă de la gâtul piciorului pe partea medială a regiunii, înapoia marginii mediale a tibiei şi intră apoi în regiunea genunchiului; *vena safenă mică* are un traiect ascendent pe linia mediană a gambei; la limita superioară a regiunii ea perforează fascia şi urcă în regiunea poplitee; *vasele limfatice* superficiale însoţesc venele safene; *nervul safen* descinde alături de vena safenă mare; *nervul cutanat sural medial* (ramură a tibialului), situat la început subfascial, coboară pe linia mediană a gambei şi abia la mijlocul regiunii devine subcutanat şi coboară lateral de safena mică; aproape de limita inferioară a regiunii se uneşte cu *ramura comunicantă peronieră* (din nervul peronier comun) şi constituie împreună *nervul sural,* care ajunge la gâtul piciorului.

c) Fascia crurală - este ceva mai subţire decât în regiunea anterioară, mai ales în porţiunea sa inferioară, unde se dedublează cuprinzând tendonul calcanean într-o teacă conjunctivă.

d) Planul profund - musculo-fascial, este alcătuit din două straturi musculare, separate între ele de o lamă fascială, dependinţă a fasciei crurale.

- *Stratul muscular superficial* constă din muşchii *triceps sural* (la rândul său format de gastrocnemian şi solear) şi plantar. *Gastrocnemianul* coboară din regiunea poplitee sub forma celor două capete (medial şi lateral), care, în regiunea noastră, formează o masă musculară voluminoasă; în treimea mijlocie a gambei, aceasta se termină brusc şi se continuă cu *tendonul calcanean* al lui Ahile, care descinde la gâtul piciorului. *Muşchiul solear,* acoperit de precedentul, îşi are originea pe capul fibulei, pe linia solearului de pe faţa posterioară a tibiei şi pe o arcadă tendinoasă (arcada solearului) întinsă între cele două inserţii osoase. Solearul descinde şi se termină pe faţa anterioară a tendonului lui Ahile. *Plantarul* coboară între solear şi gastrocnemian; tendonul său, lung şi subţire, se aplică pe marginea medială a tendonului calcanean.

- *Stratul fascial profund* este reprezentat de *lama profundă a fasciei crurale,* situată în plan frontal; ea se inseră de o parte şi de cealaltă pe marginea medială a tibiei şi pe marginea posterioară a fibulei.

- *Stratul muscular profund* este alcătuit din 4 muşchi. *Popliteul* este situat doar în partea supero-medială a regiunii, şi anume prin inserţia sa distală deasupra liniei solearului. Dedesubtul acestei linii, sunt dispuşi în succesiune tibio-fibulară: *flexorul lung al degetelor,* cu originea pe faţa posterioară a tibiei; *tibialul posterior,* cu originea pe membrana interosoasă şi pe părţile învecinate ale celor două oase; *flexorul lung al halucelui,* ce porneşte de pe membrana interosoasă şi de pe faţa posterioară a fibulei. Primii doi dintre muşchii lungi se încrucişează între ei în treimea distală a regiunii, tibialul trecând înaintea flexorului degetelor. În acest fel, la extremitatea distală a gambei, când tendoanele ajung la gâtul piciorului, succesiunea lor tibio-fibulară este următoarea: tibialul posterior, flexorul lung al degetelor, flexorul lung al halucelui.

Planul profund conţine mănunchiul vasculo-nervos al regiunii gambiere posterioare. *Artera tibială posterioară* ia naştere prin bifurcarea arterei poplitee la nivelul arcadei tendinoase a solearului; ea trece pe sub această arcadă şi coboară uşor oblic în jos şi medial, între cele două straturi musculare, alipită pe faţa anterioară a lamei profunde a fasciei crurale, şi de-a lungul marginii laterale a flexorului lung al degetelor (muşchiul satelit). La limita inferioară a regiunii, artera devine subfascială. Principala sa ramură, *artera peronieră,* cu originea la 3-5 cm sub arcada tendinoasă a solearului, descinde uşor oblic în jos şi lateral, situată între flexorul lung al halucelui şi membrana interosoasă. *Venele* comitante ale acestor artere, le încadrează şi le însoţesc pe tot traiectul. Cea de-a doua ramură de bifurcaţie a arterei poplitee, *tibiala anterioară,* are un scurt traiect prin regiune, de la arcada tendinoasă a solearului până la extremitatea proximală a spaţiului interosos, prin care trece spre regiunea anterioară a gambei. Cel de-al treilea element al mănunchiului este *nervul tibial.* El coboară din regiunea poplitee, pătrunde între cele două capete ale gastrocnemianului, apoi pe sub arcada tendinoasă a solearului, alăturându-se vaselor pe partea lor laterală; inervează toţi muşchii regiunii posterioare a gambei. *Vasele limfatice profunde* sunt satelite ale vaselor sangvine şi se îndreaptă spre nodul *tibial posterior* (situat în partea superioară a arterei tibiale posterioare) şi nodul *fibular* (de pe traiectul arterei peroniere) - ambele inconstante - şi apoi spre limfonodurile poplitee profunde.

5.4.3. SCHELETUL GAMBEI

Scheletul gambei este alcătuit din diafizele tibială şi fibulară, legate între ele prin membrana interosoasă.

a) Diafiza tibială prezintă pe faţa posterioară *linia solearului,* pentru inserţii musculare; marginea anterioară *(creasta tibiei),* ascuţită şi sinuoasă în formă de S, este palpabilă subcutanat, ca şi faţa medială a diafizei.

b) Diafiza fibulei nu prezintă elemente morfologice importante.

c) Membrana interosoasă crurală închide spaţiul dintre cele două oase, separând muşchii celor două regiuni gambiere.

Patologia chirurgicală a gambei este variată. În primul rând fracturile oaselor gambei, relativ frecvente, pot produce - în raport cu localizarea focarului de fractură - leziuni vasculare sau nervoase, din cauza raporturilor destul de apropiate ale acestora cu oasele. În al doilea rând, datorită ortostatismului şi locomoţiei, afecţiunile vasculare sunt la rândul lor frecvente la nivelul gambei: procese arteritice, care pot compromite nutriţia segmentelor distale ale membrului, sau varicele, fie superficiale - la nivelul venelor safene, fie profunde - ale venelor tibiale. Ulcerele varicoase îşi au sediul de elecţie în treimea distală a feţei mediale a gambei.

5.5. GÂTUL PICIORULUI

Este regiunea de trecere a elementelor anatomice de la gambă la picior. Fiind un segment îngust, la nivelul său se concentrează numeroase formațiuni: tendoane, vase și nervi. Aceste particularități îi conferă o deosebită importanță clinică, deoarece entorsele, luxațiile, fracturile, hematoamele, pot interesa sau chiar imobiliza articulațiile, ducând la dificultăți de locomoție.

Limitele: *proximal* - planul transversal care trece prin baza celor două maleole; *distal* - planul oblic în jos și posterior, care trece - în partea anterioară - la 3 cm dedesubtul pliciei de flexiune talocrurale (ce corespunde interliniei articulare omonime); *lateral* și *medial* - la câte 1 cm sub vârful maleolelor; *posterior* - prin tuberozitatea calcaneană (vezi fig. 51 și 52).

Astfel delimitată, regiunea, mult mai înaltă în partea posterioară decât în cea anterioară, are forma unui trunchi de con turtit transversal, cu baza mare inferioară.

Gâtul piciorului este subîmpărțit printr-un *plan frontal* care trece prin vârful maleolelor, în două regiuni, una anterioară corespunzătoare planului de flexiune dorsală a piciorului, și alta posterioară, corespunzătoare planului de flexiune plantară. Între cele două regiuni se interpun oasele și articulațiile gâtului piciorului.

5.5.1. REGIUNEA ANTERIOARĂ A GÂTULUI PICIORULUI

(Regio talocruralis anterior)

Cuprinde toate părțile moi situate înaintea articulației talocrurale. De **formă** patrulateră, ea este convexă în sens transversal și concavă în sens vertical. Pe părțile laterale, de o parte și de cealaltă, regiunea prezintă proeminențele celor două maleole. Între acestea, mai ales în mișcările de extensiune ale degetelor sau de flexiune dorsală a piciorului, se reliefează sub tegument cordoanele tendoanelor, care trec din regiunea anterioară a gambei spre cea dorsală a piciorului.

STRATIGRAFIC, se întâlnesc următoarele planuri:

a) Pielea - este subțire și foarte mobilă pe planurile subiacente. Prezintă 2-3 plice transversale, de flexiune a piciorului.

b) Planul subcutanat - alcătuit dintr-o cantitate redusă de țesut adipos conține în sens tibio-fibular: *vena safenă mare,* care urcă înaintea maleolei mediale; *nervul safen,* alăturat venei; *nervul peronier superficial,* care coboară de la gambă și aici se bifurcă în ramurile terminale, *nervii cutanați dorsali medial* și *intermediar;* ramuri ale *rețelei venoase dorsale a piciorului,* tributare venelor safene și tibiale anterioare. Venele sunt însoțite de *vase limfatice superficiale.*

c) Planul fascial - este alcătuit din fascia crurală, care se continuă la acest nivel cu fascia dorsală a piciorului. Înaintea articulației talocrurale, ea este întărită de fibre transversale sau oblice, al căror ansamblu constituie *retinaculul inferior al extensorilor.* Acesta pleacă de pe calcaneu și se îndreaptă medial spre maleola tibială și spre marginea medială a piciorului. De cele mai multe ori, retinaculul are forma literei Y culcată orizontal, cu o ramură comună laterală, bifurcată medial într-o ramură superioară și alta inferioară. Retinaculul este format din două lame, una superficială și alta profundă, legate între ele prin fascicule sagitale; se delimitează astfel culise osteofibroase pentru trecerea tendoanelor.

d) Planul profund - este un plan tendinos, alcătuit în sens tibio-fibular din următoarele tendoane, învelite în teci sinoviale: tendonul *tibialului anterior* într-o culisă fibroasă proprie (de fapt o dedublare a retinaculului); *extensorul lung al halucelui,* într-o altă culisă; tendonul *extensorului lung al degetelor* și tendonul *peronierului al treilea,* cuprinse într-o teacă sinovială și într-o culisă fibroasă comună. Mănunchiul vasculo-nervos tibial anterior descinde pe sub retinacul, la mijlocul distanței intermaleolare. Este format din *artera tibială anterioară* și cele *două vene comitante,* care, la limita superioară a regiunii, sunt încrucișate anterior de tendonul extensorului lung al halucelui; astfel, vasele coboară între acest tendon așezat medial, și cel al extensorului lung al degetelor, așezat lateral. În dreptul interliniei articulației talocrurale, ele își schimbă numele în *vase dorsale ale piciorului.* Din artera tibială pornesc *ramurile maleolare,* care iau parte la formarea *rețelelor maleolare medială* și *laterală. Nervul peronier profund* coboară medial de vasele tibiale. *Limfaticele profunde* însoțesc vasele sangvine.

5.5.2. REGIUNEA POSTERIOARĂ A GÂTULUI PICIORULUI

(Regio talocruralis posterior)

Cuprinde toate părțile moi care se găsesc înapoia articulației talocrurale și a călcâiului. Nomina Anatomica descrie și o *regiune a călcâiului* (Regio calcanea = calx) pe care noi o înglobăm în regiunea talocrurală posterioară.

Forma exterioară. Foarte convexă în sens transversal și ușor concavă în sens vertical, regiunea noastră este dominată de o proeminență longitudinală mediană dată de tendonul calcanean; de o parte și de cealaltă, la limitele regiunii, se întâlnesc proeminențele celor două maleole. Aceste trei proeminențe delimitează două șanțuri verticale adânci, *șanțurile retromaleolare medial* și *lateral.* Ștergerea conturului șanțurilor în urma unor procese inflamatorii sau prin acumulare de serozitate (edemele retromaleolare), sunt semne importante în diferite afecțiuni ca tenosinovite, boli cardio-vasculare, renale, etc.

STRATIGRAFIA este următoarea:

a) Pielea - ceva mai groasă decât în regiunea anterioară, este mobilă, cu excepția porțiunii infero-mediane, unde devine aderentă la planul fascial.

b) Planul subcutanat - este mai gros și mai bogat în grăsime decât în regiunea

anterioară. În partea distală a regiunii apar numeroase travee conjunctive care unesc intim fața profundă a pielii de fascie. La acest nivel se găsesc frecvent una sau mai multe burse seroase suprapuse. În planul subcutanat se întâlnesc: *vena safenă mică,* ce urcă înapoia maleolei laterale și *nervul sural,* care coboară alături de venă. *Vase limfatice superficiale* însoțesc vena.

c) Fascia gâtului piciorului - este continuarea fasciei crurale și se continuă, la rândul său, cu fascia plantară. La nivelul tendonului calcanean, fascia se dedublează, formându-i acestuia o teacă. Retromaleolar, fascia este întărită prin fibre oblice, formând două retinacule. *Retinaculul flexorilor,* întins - în partea medială - între maleola tibială și calcaneu, trece peste șanțul calcanean pe care-l transformă într-un *canal osteofibros;* acest canal este subîmpărțit prin expansiuni fibroase în *trei culise osteofibroase,* pentru tendoanele mușchilor flexori profunzi. În partea laterală se formează *retinaculul superior al peronierilor,* întins de la maleola fibulară la calcaneu.

d) Planul profund - este alcătuit de către tendoanele care vin de la gambă. Datorită dispoziției formațiunilor fasciale, se disting trei loji tendinoase.

- *Loja mediană, posterioară,* conține *tendonul calcanean* (Ahile) prin care tricepsul sural (la care s-a alăturat, pe partea medială, tendonul mușchiului plantar) se inseră pe tuberozitatea calcaneană; înaintea tendonului învelit în teaca sa fascială, este dispus un pachet grăsos, iar în partea inferioară, *bursa seroasă a tendonului calcanean.*

- *Loja laterală* conține tendoanele celor *doi mușchi peronieri laterali,* care au o teacă sinovială comună. Tendoanele trec prin culisa formată de retinaculul superior al peronierilor; acesta le menține curbura înapoia maleolei laterale.

- *Loja medială* cuprinde trei tendoane, fiecare fiind conținut într-o teacă sinovială și într-o culisă osteo-fibroasă proprie, determinată de retinaculul flexorilor. În sens medio-lateral, aceste tendoane aparțin: *tibialului posterior; flexorului lung al degetelor* și *flexorului lung al halucelui.* Între ultimele două tendoane, dar într-o culisă fibroasă aparte, situată într-un plan mai superficial, trece mănunchiul vasculo-nervos tibial posterior: *artera* și cele *două vene tibiale posterioare,* așezate la distanță egală între maleola medială și tendonul calcanean; lateral de vase descinde *nervul tibial.* Elementele precedente sunt însoțite de *vase limfatice profunde.*

Numeroasele teci sinoviale ale tendoanelor de la nivelul gâtului piciorului pot fi frecvent sediul tenosinovitelor, ca urmare a unor eforturi intense și îndelungate (marșuri, sport, etc.). Acestea pot surveni și în urma unor procese patologice osteo-articulare (tuberculoză, osteite), mai ales la nivelul tendoanelor flexorilor care au raporturi mai intime cu planul osteo-articular.

5.5.3. SCHELETUL ȘI ARTICULAȚIILE GÂTULUI PICIORULUI

Scheletul regiunii este complex. Aici întâlnim epifizele inferioare ale oaselor gambei, talusul și calcaneul și articulațiile dintre aceste oase. Prezența tuturor acestora, conferă particularități biomecanice și patologice aparte gâtului piciorului.

a) La epifiza distală a tibiei elementul cel mai caracteristic este *maleola medială,* care prelungește în jos fața medială a osului; este vizibilă și palpabilă sub piele. Fața sa laterală se continuă cu fața inferioară a epifizei, constituind fața articulară ce corespunde talusului. Pe fața laterală a extremității tibiei se găsește *incizura fibulară,* care se articulează cu fibula.

b) Epifiza distală a fibulei este formată de *maleola laterală,* vizibilă și palpabilă și ea; pe fața ei medială se găsește fețișoara articulară pentru tibie și pentru talus.

c) Talusul (astragalul) așezat în vârful masivului tarsian, face legătura între oasele gambei și restul oaselor piciorului. *Capul său,* așezat anterior, se articulează cu navicularul; *fața superioară* prezintă trohleea articulară pentru oasele gambei, pătrunzând în scoaba gambieră; *fața inferioară* prezintă fețișoarele articulare calcaneene, între ele fiind situat *șanțul talusului;* acesta împreună cu șanțul corespunzător de pe calcaneu formează *sinus tarsi.* Capul talusului este legat de corpul osului printr-un *col;* între corp și col se realizează două unghiuri; *unghiul de declinație,* deschis medial, are 158°; *unghiul de înclinație,* deschis în jos, are în medie 115°. Aceste unghiuri se modifică în unele deformări ale piciorului. Unghiul de declinație este mai mic în piciorul varus; unghiul de înclinație este cu atât mai deschis cu cât piciorul este mai plat.

d) Calcaneul, cel mai voluminos os tarsian, are pe fața superioară fețișoarele articulare talare și *șanțul calcaneului* care participă la formarea sinusului tarsului. Fața anterioară prezintă fațeta articulară cuboidiană.

e) Sindesmoza tibiofibulară se realizează între extremitățile celor două oase ale gambei; cele două suprafețe articulare sunt acoperite de periost și vin în contact doar prin marginile lor, lăsând un spațiu ocupat de *ligamentul interosos* al articulației; în plus mai există două *ligamente tibiofibulare,* unul *anterior* și altul *posterior.*

f) Articulația talocrurală (a gâtului piciorului) este un ginglim (trohleană). Se realizează între scoaba gambieră și fața superioară a talusului. Posedă o *capsulă* subțire și laxă, inserată la periferia suprafețelor articulare, astfel încât fețele cutanate și vârfurile celor două maleole rămân extracapsulare. Mai are și două *ligamente colaterale,* unul *lateral* mai slab reprezentat și altul *medial* (deltoidian) mai puternic. *Sinoviala* are dispoziția obișnuită; uneori trimite un diverticul ce se insinuează între oasele gambei.

g) Articulația subtalară (talocalcaneană posterioară) se formează între fețișoarele posterioare de pe fața inferioară a talusului, respectiv cea superioară a calcaneului. Ea posedă o *capsulă,* iar principalul mijloc de unire este *ligamentul interosos,* dispus în sinus tarsi; porțiunea sa posterioară aparține acestei articulații, în timp ce partea sa anterioară aparține articulației talocalcaneonaviculare. Mai există *două ligamente talocalcaneene,* unul *lateral* și altul *medial.* Chirurgii, din punct de vedere al dezarticulărilor, grupează sub numele de "articulație subastragaliană", articulația subtalară anatomică și partea posterioară a articulației talocalcaneonaviculare.

Elementele osoase ale gâtului piciorului sunt frecvent supuse diferitelor traumatisme. De obicei se fracturează cele două maleole sau calcaneul. Luxațiile și entorsele sunt de asemenea frecvente, atât la nivelul articulației talocrurale cât și a celei subtalare.

5.6. PICIORUL
(Pes)

Piciorul este segmentul terminal al membrului inferior, omologul mâinii pentru membrul superior. Oricât ar fi de mari la om, diferențele morfologice dintre mână și picior, este totuși posibilă identificarea, în ambele, a unor elemente constitutive asemănătoare. Diferențele sunt rezultatul procesului de umanizare, care a modelat mâna într-un instrument pentru prehensiune, iar piciorul, în condițiile ortostatismului, într-un organ de susținere pentru toate celelalte părți ale corpului.

Limitele: *posterior* - planul oblic în jos și înapoi care trece, în partea superioară, la 3 cm dedesubtul plicei de flexiune talocrurale, *lateral* și *medial,* la câte 1 cm sub vârful maleolelor, iar *inferior* - prin tuberozitatea calcaneană; *limita anterioară* - linia curbă cu concavitatea postero-medială care trece prin vârful degetelor (vezi fig. 51 și 52).

În ortostatism, piciorul formează cu gamba un unghi drept deschis înainte. Fiind turtit de sus în jos, el prezintă două fețe: una liberă privind în sus (fața dorsală) și alta în contact cu solul, privind în jos (fața plantară). Axul său antero-posterior (care trece prin degetul al doilea) se găsește în același plan sagital cu axul antero-posterior al gambei. Se întâmplă uneori, fie consecutiv unei paralizii a mușchilor gambei, fie unor tulburări în dezvoltare, ca orientarea piciorului în raport cu cea a gambei, să sufere modificări, mai mult sau mai puțin importante, cunoscute sub numele de picior strâmb (varus, valgus, equin etc.).

În ansamblu, piciorul poate fi împărțit în două porțiuni: una proximală - *piciorul propriu-zis* - ce corespunde scheletului tarso-metatarsian, și o porțiune distală reprezentată de *cele 5 degete,* corespunzătoare scheletului falangian. *Limita* dintre cele două porțiuni este dată de linia curbă cu concavitatea posterioară, care trece dorsal, prin *comisurile interdigitale,* iar plantar, prin *plicele digito-plantare.*

Piciorul propriu-zis se subîmparte, la rândul său, într-o regiune dorsală și una plantară, prin planul transversal care trece prin marginile medială [*Margo medialis (tibialis) pedis*], respectiv cea laterală [*Margo lateralis (fibularis) pedis*] ale piciorului.

5.6.1. REGIUNEA DORSALĂ A PICIORULUI
[Dorsum pedis (Regio dorsalis pedis)]

Cuprinde totalitatea părților moi situate deasupra tarsului anterior și a metatarsului. Relativ îngustă în partea posterioară, regiunea se lărgește pe măsură ce se apropie de degete. Imediat distal de gâtul piciorului, ea este foarte convexă, mai ales în sens transversal, pentru ca apoi să se încline înainte și în afară. În timpul extensiunii degetelor, apar - ridicând tegumentul - proeminențele longitudinale ale tendoanelor, iradiind în evantai spre degete.

STRATIGRAFIA (vezi fig. 58 și 59):

a) Pielea - fină, subțire, lăsând să se vadă rețeaua venoasă, este foarte mobilă și extensibilă.

b) Planul subcutanat - este format din țesut lax cu structură lamelară, cu puțină grăsime; este ușor infiltrabil cu lichide patologice (edeme, flegmoane difuze). Conține *arcada venoasă superficială,* în a cărei convexitate se termină *venele digitale.* Extremitățile arcadei se continuă cu cele *două vene safene, mare* și *mică,* iar din concavitate pornesc ramuri ce constituie o rețea venoasă tributară acelorași vene. *Vasele limfatice superficiale* formează o rețea bogată. *Elementele nervoase superficiale* sunt reprezentate de: *nervul safen,* care inervează marginea medială a piciorului; *nervii cutanat dorsal medial* și *intermediar* (ramuri terminale ale peronierului superficial), care dau trei nervi digitali dorsali ai piciorului, ce participă la inervația senzitivă a dosului piciorului și a degetelor; *nervul sural,* care inervează marginea laterală a piciorului.

c) Fascia dorsală a piciorului - se continuă posterior cu retinaculul extensorilor, iar pe margini, cu aponevroza plantară. Postero-lateral prezintă o îngroșare ce formează *retinaculul inferior al peronierilor;* acesta este inserat cu ambele extremități pe calcaneu, iar canalul osteo-fibros astfel format este subdivizat în două culise destinate tendoanelor mușchilor peronieri.

d) Planul profund - este alcătuit din următoarele straturi:

- *Stratul tendinos* este constituit, în succesiune medio-laterală, din: *tendonul tibialului anterior,* care se termină pe cuneiformul medial și pe baza primului metatarsian; *tendonul extensorului lung al halucelui;* cele 4 *tendoane ale extensorului lung al degetelor; tendonul peronierului al treilea,* terminat pe baza celui de-al 5-lea metatarsian; *tendonul peronierului scurt,* inserat pe tuberozitatea metatarsianului V; *tendonul peronierului lung* traversează oblic porțiunea postero-laterală a regiunii, între vârful maleolei laterale și marginea laterală a piciorului, unde intră în regiunea plantară. Ultimele două tendoane străbat - la intrarea în regiune - culisele osteofibroase determinate de retinaculul inferior al peronierilor, în care sunt învelite fiecare într-o teacă sinovială proprie, rezultată prin bifurcarea tecii sinoviale unice de la gâtul piciorului.

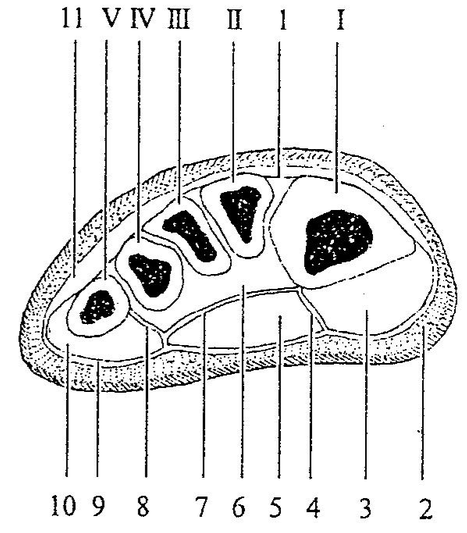

Fig. 58. *Formațiunile fasciale ale piciorului, pe secțiune frontală trecută prin baza metatarsienilor; lojile piciorului*
I-V. Metatarsienii. - **1.** Fascia dorsală a piciorului. - **2.** Țesutul celulo-adipos al planului subcutanat. - **3.** Loja medială. - **4.** Septul intermuscular medial. - **5.** Loja mijlocie. - **6.** Loja mușchilor interosoși. - **7.** Fascia plantară profundă. - **8.** Septul intermuscular lateral. - **9.** Fascia plantară superficială. - **10.** Loja laterală. - **11.** Loja dorsală.

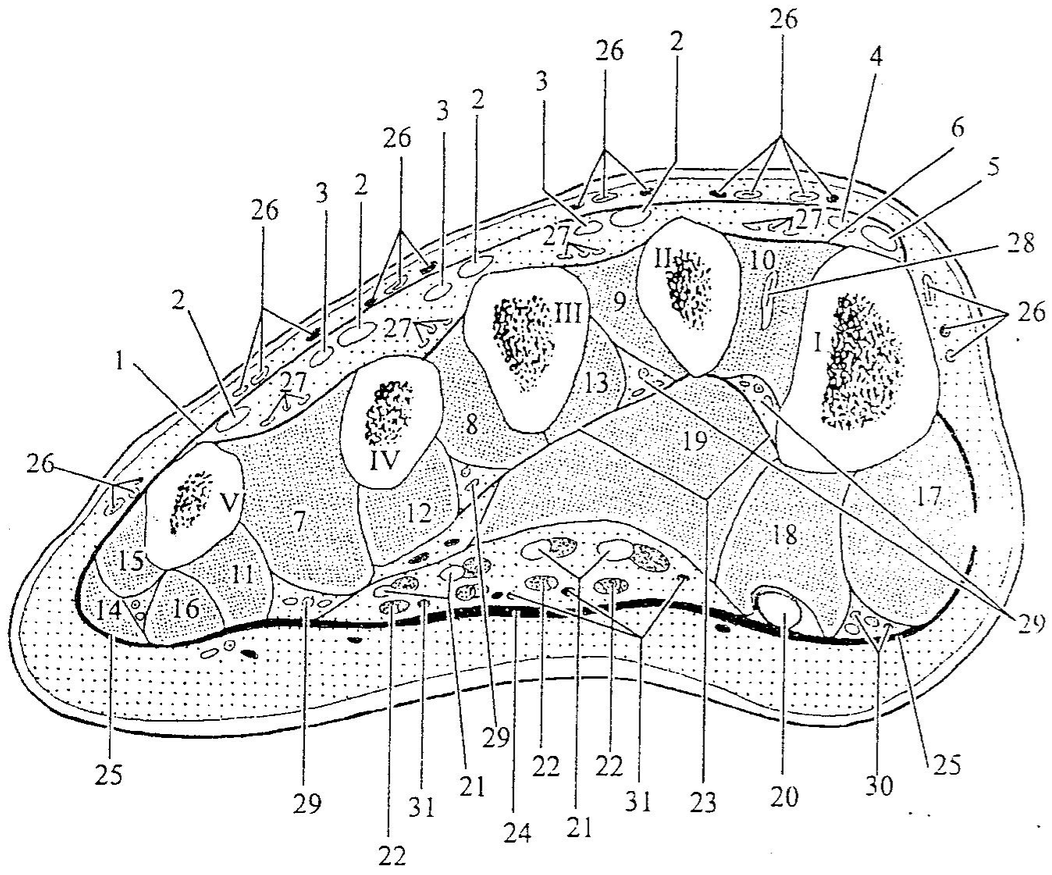

Fig. 59. *Secțiune frontală la nivelul mijlocului piciorului drept.*
I-V. Metatarsienii - **1.** Fascia dorsală a piciorului. - **2.** Tendoanele M. extensor lung al degetelor. - **3.** Tendoanele M. extensor scurt al degetelor. - **4.** Tendonul M. extensor scurt al halucelui.- **5.** Tendonul M. extensor lung al halucelui. - **6.** Fascia interosoasă dorsală (Fascia dorsală profundă). - **7, 8, 9, 10.** Mm. interosoşi dorsali IV, III, II, I. - **11, 12, 13.** Mm. interosoşi plantari III, II, I. - **14.** M. abductor al degetului mic. - **15.** M. opozant al degetului mic. - **16.** M. flexor scurt al degetului mic. - **17.** M. abductor al halucelui. - **18.** M. flexor scurt al halucelui. - **19.** M. adductor al halucelui (capul oblic). - **20.** Tendonul M. flexor lung al halucelui. - **21.** Tendoanele M. flexor lung al degetelor şi Mm. lombricali. - **22.** M. flexor scurt al degetelor. - **23.** Fascia plantară profundă. - **24.** Aponevroza plantară. - **25.** Fascia plantară superficială. - **26.** Vasele şi nervii digitali dorsali. - **27.** Aa. şi Vv. metatarsiene dorsale. - **28.** A. plantară profundă. - **29.** Aa. şi Vv. metatarsiene plantare. - **30.** Ramurile superficiale ale A. şi V. plantare mediale. - **31.** Nn. digitali plantari I-IV.

- *Fascia foarte subțire* a mușchilor extensori scurți.

- *Stratul muscular* conține doi mușchi, *extensorul scurt al halucelui,* așezat medial, și *extensorul scurt al degetelor,* așezat lateral. Ei se desprind printr-o masă musculară comună, cu originea pe fața superioară a calcaneului și pe retinaculul inferior al extensorilor. Din această masă musculară pornesc în evantai cele 4 tendoane destinate degetelor I - IV; degetul V nu primește tendon de la extensorul scurt. Tendonul medial reprezintă extensorul scurt al halucelui. Cuprinsă între elementele acestui strat, trece *artera dorsală a piciorului (pedioasă).* Ea este continuarea arterei tibiale anterioare, și se proiectează de-a lungul unei linii care unește mijlocul spațiului intermaleolar cu extremitatea posterioară a primului spațiu intermetatarsian. În traiectul său, artera merge între tendonul extensorului lung al halucelui (situat medial) și primul tendon al extensorului lung al degetelor (situat lateral); aproape de extremitatea proximală a primului spațiu intermetatarsian, artera este încrucișată dorsal de tendonul extensorului scurt al halucelui. Aici, ea se inflectează în jos, și sub numele de artera plantară profundă, trece la plantă. Artera dorsală a piciorului trimite o serie de colaterale. Dintre acestea, *arterele tarsiene mediale* trec pe sub tendonul extensorului lung al halucelui spre marginea medială a piciorului; *artera tarsiană laterală* trece pe sub extensorul scurt al degetelor și, prin anastomozarea cu ramuri din artera arcuată, cu malcolara laterală și cu ramura perforantă a peronierci, ia naștere *rețeaua arterială dorsală a piciorului.* Altă ramură a dorsalei piciorului, *artera arcuată,* descrie o arcadă pe sub extensorul scurt al degetelor; din convexitatea acesteia pornesc 4 *artere metatarsiene dorsale,* care, spre extremitatea anterioară a spațiilor interosoase, se bifurcă fiecare în câte două *artere dorsale ale degetelor.* Arterele metatarsiene emit *ramuri perforante* la extremitățile anterioară și posterioară ale fiecărui spațiu intermetatarsian, care se anastomozează cu arterele metatarsiene plantare corespunzătoare. Fiecare arteră are câte *două vene comitante omonime.* Vasele sangvine sunt însoțite de *limfatice profunde.* Pe partea medială a arterei dorsale a piciorului, trece *nervul peronier profund;* el inervează mușchii extensori scurți și participă la inervația senzitivă a primelor degete.

- *Stratul fascial profund* este alcătuit de *fascia interosoasă dorsală,* care acoperă mușchii interosoși dorsali (care, topografic, aparțin regiunii plantare) și oasele metatarsiene.

5.6.2. REGIUNEA PLANTARĂ

[Planta pedis (Regio plantaris pedis)]

Este alcătuită din ansamblul părților moi dispuse pe fața inferioară a scheletului piciorului. Se numește și talpa piciorului. De forma unui patrulater alungit antero-posterior, mai îngustă în partea posterioară și lățită spre rădăcina degetelor, planta - în condiții normale - nu este plană. Ea prezintă în porțiunea sa mijlocie și mai ales spre marginea medială, o excavație mai mult sau mai puțin profundă, la nivelul căreia piciorul nu repauzează pe sol. Luându-se amprenta plantară, se constată că piciorul se sprijină pe sol doar la nivelul călcâiului, a capului metatarsienilor și de-a lungul marginii laterale. Această dispoziție se datorește arhitecturii speciale a scheletului piciorului, care formează *bolta plantară* cu cei trei stâlpi de sprijin și cu arcurile longitudinale și transversale caracteristice.

STRATIGRAFIA regiunii cuprinde de la suprafață spre profunzime (vezi fig. 58 și 59):

a) Pielea - mai fină și subțire la nivelul bolții plantare, se îngroașă puternic la nivelul punctelor de sprijin ale plantei

pe sol. Este aderentă de straturile subiacente tot în aceleași porțiuni. Pielea este glabră, lipsită de glande sebacee, dar cu numeroase glande sudoripare.

b) Planul subcutanat - constituit dintr-un țesut adipos dens, este mai subțire la nivelul bolții, și gros la nivelul punctelor de sprijin ale plantei, mai ales la nivelul stâlpului calcanean. Țesutul este străbătut de numeroase tracturi conjunctive care leagă pielea de aponevroza plantară, compartimentând grăsimea în mici lobuli. În cadrul acestui plan se găsește *rețeaua venoasă plantară*, cu ochiuri mici, alcătuită din vase subțiri dar foarte numeroase; ele drenează sângele mai ales spre vena safenă mică. *Rețeaua limfatică superficială* este de asemenea foarte bogată. *Ramurile nervoase superficiale* provin din nervii plantari medial și lateral.

c) Fascia plantară superficială - are o porțiune laterală și una medială, ambele subțiri, având caracter fascial, și una mijlocie, groasă, cu caracter aponevrotic, *aponevroza plantară*. Aceasta din urmă are formă triunghiulară, cu vârful la calcaneu și baza la nivelul articulațiilor metatarsofalangiene, unde se termină prin *ligamentul metatarsian transvers superficial*. De pe marginile porțiunii mijlocii a aponevrozei pornește câte un sept profund, dispus în plan sagital: cel medial se fixează pe metatarsianul I, iar cel lateral pe metatarsianul V. În acest fel se vor delimita în planul profund, subaponevrotic, trei loji.

d) Planul profund - este alcătuit din două straturi:

- *Stratul musculo-tendinos* este împărțit în cele trei loji: medială, mijlocie și laterală (fig. 59). În timp ce loja laterală este aproape complet închisă, celelalte două comunică în partea lor posterioară cu canalul calcanean, pe care de fapt îl continuă. Prin intermediul acestuia comunică cu loja medială a planului profund din regiunea posterioară a gâtului piciorului.

I. *Loja medială* începe în partea sa posterioară cu *canalul calcanean*. Acesta are un perete lateral alcătuit de fața medială a calcaneului, și un perete medial format din partea inferioară a retinaculului flexorilor și de către mușchiul abductor al halucelui. Prin canal trec următoarele elemente, în ordine medio-laterală (sau antero-posterioară): *tendonul tibialului posterior*, care se inseră pe tuberculul navicularului; *tendonul flexorului lung al degetelor* care se îndreaptă oblic lateral și înainte, încrucișează superficial tendonul flexorului lung al halucelui și pătrunde în loja mijlocie a plantei; *tendonul flexorului lung al halucelui* se îndreaptă înainte spre halucе. *Mănunchiul vasculo-nervos tibial posterior* se comportă în felul următor: este situat pe un plan mai superficial față de tendoane, iar vasele sunt așezate înaintea nervului. Imediat sub vârful malcolei mediale nervul se bifurcă în cele două ramuri plantare (medială și laterală); mai jos cu 1-2 cm se bifurcă și artera în ramurile omonime. Se formează astfel cele *două mănunchiuri vasculo-nervoase plantare*, care ies din canalul calcanean și se îndreaptă divergent înainte.

Loja medială propriu-zisă (porțiunea anterioară) conține mușchi și tendoane destinate halucelui. Superficial, *abductorul halucelui*, întins de la tuberozitatea calcaneană până la baza falangei proximale a halucelui, trece ca o punte peste șanțul calcanean, transformându-l în canal. Sub el este situat *flexorul scurt al halucelui*, întins de la tarsul anterior până la falanga proximală a halucelui, unde se inseră prin două fascicule. Între cei doi mușchi trece *tendonul flexorului lung al halucelui*. În sfârșit, pe baza primului metatarsian se inseră - venind din loja mijlocie - *tendonul peronierului lung*, iar pe baza falangei proximale - venind tot din loja mijlocie - *adductorul halucelui*. Elementele *mănunchiului vasculo-nervos plantar medial*, ajunse la extremitatea posterioară a primului spațiu interosos, se comportă astfel: *artera* împreună cu *venele omonime* și cu *limfatice profunde* își continuă traiectul spre halucе, în timp ce *nervul* se bifurcă: ramura lui terminală medială însoțește artera spre halucе; cea laterală intră în loja mijlocie.

II. *Loja laterală* conține mușchii degetului mic. Cel mai superficial este *adductorul degetului mic*, întins de la tuberozitatea calcaneană la baza falangei proximale; *flexorul scurt*, acoperit de precedentul, pornește de pe marele ligament plantar și se termină tot pe falanga proximală, având însă și un fascicul inserat pe metatarsianul V *(mușchiul opozant)*. În partea cea mai posterioară - prin șanțul cuboidului - trece oblic înainte și medial *tendonul peronierului lung*, care vine din regiunea dorsală a piciorului și va pătrunde apoi în loja plantară mijlocie. Elementele vasculo-nervoase provin din *vasele plantare laterale* și din *nervul omonim*, și sunt destinate mușchilor și tegumentului degetului mic. Sunt însoțite de *vasele limfatice profunde* ale lojii.

III. *Loja mijlocie* conține formațiuni musculo-tendinoase dispuse la rândul lor în mai multe straturi. Superficial se găsește *flexorul scurt al degetelor*; cu originea pe tuberozitatea calcaneului, el se împarte în 4 tendoane destinate degetelor II-V. Profund față de el trece *tendonul flexorului lung al degetelor*, care aici se împarte și el în cele 4 tendoane destinate degetelor II-V. Pe tendonul comun se inseră *mușchiul pătrat al plantei* pornit și el de pe calcaneu; de pe cele 4 tendoane pleacă *mușchii lombricali* ce se termină pe falangele proximale ale degetelor II-V. *Adductorul halucelui*, cu un *fascicul oblic* și cu altul *transvers*, se găsește și mai profund. În ultimul strat trece oblic *tendonul peronierului lung*, singurul care - la plantă - are o teacă sinovială.

Ramura terminală laterală a *nervului plantar medial*, situată între flexorul scurt și cel lung al degetelor, se împarte aici în *nervii digitali plantari comuni* care apoi dau ramurile proprii pentru degete.

Artera plantară laterală, împreună cu *venele comitante*, cu *limfatice profunde* și cu *nervul omonim*, străbat oblic planta, de la canalul calcanean la baza metatarsianului V, trecând între flexorul superficial și pătratul plantei.

- *Stratul musculo-fascial profund* (interosos) este alcătuit din 4 *loji interosoase*. Acestea nu sunt altceva decât spațiile intermetatarsiene, închise plantar (în jos) de *fascia plantară profundă*, iar dorsal, prin inserțiile pe metatarsieni ale mușchilor interosoși dorsali, acoperiți la rândul lor de fascia interosoasă dorsală. *Mușchii interosoși*, în număr de 7, sunt dispuși astfel: cei *trei interosoși plantari* ocupă jumătatea plantară a spațiilor interosoase II-III-IV; cei *patru interosoși dorsali* ocupă jumătatea dorsală a tuturor spațiilor

intermetatarsiene (I-IV).

Elementele vasculo-nervoase sunt dispuse între fascie şi mușchii interosoşi: *artera plantară laterală* împreună cu *venele sale comitante*, ajunse la nivelul bazei metatarsianului V, îşi schimbă traiectul formând *arcada plantară*. Arcada ajunge până la extremitatea posterioară a primului spațiu interosos, unde se anastomozează în plin canal cu *artera plantară profundă*, ramura de terminație a dorsalei piciorului. Din arcadă pornesc *arterele metatarsiene plantare*, fiecare bifurcându-se apoi în *arterele digitale proprii*. Să nu uităm anastomozele metatarsienelor plantare cu cele dorsale prin *ramurile perforante*, câte două de fiecare spațiu interosos (una proximală, alta distală). Vasele plantare laterale sunt însoțite de *limfatice profunde* şi de *ramura terminală profundă a nervului plantar lateral*, care inervează mușchii interosoşi.

5.6.3. DEGETELE PICIORULUI

(Digiti pedis)

Sunt 5 apendice care se detaşează din partea anterioară a piciorului propriu-zis. Cu o importanță mai mică în locomoție, ele sunt mult mai scurte şi mai puțin mobile decât degetele mâinii; ele servesc în mare măsură pentru a mări suprafața de susținere a piciorului. *Primul deget, halucele sau degetul mare,* este mult mai voluminos decât celelalte, dar ceva mai scurt decât degetul al doilea.

Fiecare deget are o formă aproximativ cilindrică. Degetele au câte două regiuni, una dorsală şi alta plantară, separate prin planurile transversale care trec prin axele falangelor.

Limita *posterioară* a degetelor este reprezentată: *pe fața dorsală* - de linia curbă cu concavitatea posterioară, care trece prin comisurile interdigitale; *pe fața plantară* - de şanțul adânc, cu concavitatea posterioară ce trece prin plicele digito-plantare.

5.6.3.1. Regiunea dorsală a degetelor

Este convexă atât transversal cât şi antero-posterior, şi este mai largă spre extremitatea liberă a degetelor decât spre rădăcina lor.

STRATIGRAFIA este următoarea:

a) Pielea - este subțire şi mobilă, cu peri la nivelul falangei proximale şi prezentând unghia la nivelul falangei distale.

b) Planul subcutanat - este subțire, conținând puțină grăsime. În acest plan fiecare deget are câte *două artere digitale dorsale* foarte fine (ramuri din arterele metatarsiene dorsale); câte *două vene digitale dorsale* tributare arcadei venoase dorsale; *limfatice superficiale;* câte *doi nervi digitali dorsali* cu următoarea origine (în succesiune medio-laterală): primii 7 provin din nervul peronier superficial, iar ultimii trei din nervul sural.

c) Planul tendinos - este alcătuit din tendoanele extensorilor degetelor. Primele 4 degete au fiecare câte două tendoane, *al extensorului lung* şi al *extensorului scurt*. Aceste două tendoane rămân distincte la *haluce*, unde tendonul extensorului scurt se inseră pe falanga proximală, iar cel al extensorului lung pe falanga distală. La nivelul *degetelor II-IV*, cele două tendoane fuzionează. Tendonul unic rezultat, se trifurcă într-un fascicul mijlociu ce se inseră pe falanga mijlocie, şi două fascicule marginale ce se reunesc pentru a forma *aponevroza dorsală a degetului;* aceasta se termină pe falanga distală. La formarea acestor aponevroze pot participa - inconstant - expansiuni trimise de lombricali sau interosoşi. *Degetul mic* posedă un singur tendon, cel provenit din extensorul lung al degetelor.

5.6.3.2. Regiunea plantară a degetelor

Este convexă transversal şi - dimpotrivă - concavă în sens antero-posterior. Prezintă plice de flexiune la nivelul articulațiilor interfalangiene.

STRATIGRAFIA:

a) Pielea - este lipsită de păr şi de glande sebacee, groasă şi puțin mobilă.

b) Planul subcutanat - are aceleaşi caracteristici ca în regiunea plantară a piciorului. În grosimea sa trec elemente vasculo-nervoase. *Arterele digitale plantare proprii* (câte două pentru fiecare deget), provin - în succesiune medio-laterală - primele trei din plantara medială, iar celelalte 7 din plantara laterală. *Venele digitale plantare* (câte două pentru fiecare deget) sunt tributare, prin intermediul venelor metatarsiene plantare, arcadei venoase plantare. *Limfaticele* însoțesc vasele sangvine. *Nervii digitali plantari proprii* (tot câte doi pentru fiecare deget) provin - primii 7 din nervul plantar medial, iar ultimii trei din nervul plantar lateral.

c) Planul fibros - constă din *tecile fibroase* care, împreună cu planul osos al falangelor, formează tunele osteo-fibroase prin care trec tendoanele mușchilor flexori.

d) Planul tendinos - este alcătuit din tendoanele flexorilor. Doar *halucele are un singur tendon*, cel al *flexorului lung*, care se inseră pe falanga distală. Toate celelalte degete au câte *două tendoane:* tendonul provenit din *flexorul scurt al degetelor* formează o butonieră şi apoi se inseră pe falanga mijlocie (tendon perforat); *tendonul flexorului lung* trece prin butoniera amintită (tendon perforant) şi se inseră pe falanga distală. Tendoanele fiecărui deget sunt învelite în câte o *teacă sinovială digitală*.

Contactul şi frecarea tegumentului de încălțăminte pot determina, la nivelul tuturor zonelor piciorului şi ale degetelor, apariția unor excoriații, care prin suprainfectare sunt susceptibile să se complice cu limfangite, adenite şi flegmoane, uneori destul de grave. Încălțămintea poate, de asemenea, provoca prin compresiuni îndelungate în aceleaşi puncte, apariția bătăturilor (clavus), care pot determina jenă în timpul locomoției, prin presiunea dureroasă asupra papilelor dermice.

La nivelul piciorului sunt relativ frecvente plăgile, mai ales cele prin zdrobire, necesitând uneori intervenții chirurgicale, altcori aplicarea de aparate gipsate, mult mai rar amputații.

5.6.4. SCHELETUL ŞI ARTICULAŢIILE PICIORULUI

Scheletul piciorului este foarte complex, fiind alcătuit din numeroase oase: oasele tarsului anterior, oasele metatarsiene şi falangele, legate între ele prin articulaţii multiple. Acest lucru asigură "flexibilitatea de resort" a piciorului, care se poate adapta în timpul locomoţiei, diferitelor forme ale suprafeţelor pe care se sprijină în deplasare.

a) Navicularul (scafoidul) aşezat pe marginea medială a piciorului între capul talusului şi cele trei cuneiforme, are pe faţa medială un *tubercul* palpabil sub piele.

b) Cuboidul, dispus pe marginea laterală a piciorului, între calcaneu şi ultimii doi metatarsieni, are pe faţa inferioară un şanţ adânc prin care trece tendonul lungului peronier lateral. Faţa superioară şi faţa laterală se pot palpa.

c) Cuneiformele, în număr de trei (medial, intermediar, lateral), se interpun între navicular şi primii trei metatarsieni.

d) Metatarsienii, în număr de cinci, prezintă o *bază* (posterioară), un *corp* şi un *cap* (anterior). Metatarsienii I şi V prezintă pe bază câte o *tuberozitate,* care se poate palpa pe marginea respectivă a piciorului.

e) Falangele sunt câte trei de fiecare deget, cu excepţia halucelui care are doar două.

f) Articulaţia talocalcaneonaviculară este o articulaţie sferoidală complexă. Talusul participă în articulaţie prin două feţişoare calcaneene de pe faţa inferioară şi prin faţa articulară naviculară de pe cap; osul pătrunde într-o *cavitate* formată de faţa superioară a calcaneului, faţa posterioară a navicularului şi puternicul ligament calcaneonavicular plantar. *Capsula articulară* are dispoziţia obişnuită. Ca mijloace de unire mai participă: partea anterioară a *ligamentului talocalcanean interosos* din sinus tarsi; *ligamentul calcaneonavicular plantar* menţionat mai sus; *ligamentul bifurcat* (în Y) denumit de chirurgi "cheia articulaţiei lui Chopart", participă la această articulaţie doar prin fasciculul său calcaneonavicular; *ligamentul talonavicular* aşezat pe faţa dorsală a articulaţiei.

g) Articulaţia calcaneocuboidiană, în şa, are ca mijloace de unire, în afară de capsulă, *ligamentul bifurcat* prin fasciculul său calcaneocuboidian, *ligamentul calcaneocuboidian plantar* şi *ligamentul plantar lung.*

Articulaţia transversală a tarsului (mediotarsiană a lui Chopart), este o articulaţie complexă. Ea reuneşte două articulaţii morfologic independente: compartimentul talo-navicular al articulaţiei talocalcaneonaviculare şi articulaţia calcaneocuboidiană. Linia articulară transversală este sinuoasă, în S culcat (∽). Principalul ligament este cel bifurcat ("cheia articulaţiei").

h) Articulaţia cuneonaviculară se formează între navicular şi cele trei cuneiforme. Capsula existentă este întărită de trei *ligamente cuneonaviculare dorsale* şi *trei plantare.*

i) Articulaţiile intercuneene sunt în număr de două şi prezintă câte *două ligamente interosoase, dorsale* şi *plantare.*

j) Articulaţia cuneocuboidiană dintre cuneiformul lateral şi cuboid este inconstantă; are un *ligament interosos,* unul *dorsal* şi unul *plantar.*

k) Articulaţiile tarsometatarsiene (articulaţia Lisfranc) sunt articulaţii sinoviale de tip plan. Primul metatarsian se articulează cu cuneiformul medial; al doilea metatarsian pătrunde în scoaba formată de cele trei cuneiforme; metatarsianul III corespunde cuneiformului lateral; ultimii doi metatarsieni se articulează cu cuboidul. Capsulele sunt întărite de *ligamente tarsometatarsiene dorsale* şi *plantare;* există şi trei *ligamente cuneometatarsiene interosoase.*

l) Articulaţiile intermetatarsiene, tot plane, se formează între bazele metatarsienilor II-V, cu excepţia metatarsianului I. Există *trei capsule* cu câte *trei ligamente dorsale, plantare* şi *interosoase.* Capetele metatarsienilor sunt legate între ele prin *ligamentul metatarsian transvers profund.*

m) Articulaţiile metatarsofalangiene sunt elipsoide. Fiecare articulaţie are o capsulă, câte *două ligamente colaterale* şi câte un *ligament plantar.*

n) Articulaţiile interfalangiene sunt constituite în mod asemănător cu precedentele. Sunt articulaţii trohleene.