Atlas Anatomie

Editor:
Dr. Gheorghe P. Cuculici

• Editura Medicală Callisto •
Bucureşti, Romania

de Umană

Ediţia a treia

Frank H. Netter, M.D.

John T. Hansen, Ph.D., Consulting Editor

University of Rochester School of Medicine and Dentistry

Rochester, New York

Editura Medicală Callisto • Bucureşti, Romania

ICON LEARNING SYSTEMS

Copyright © 2005, Editura Medicală CALLISTO

Ediţia originală: Copyright © 2003 ICON Learning Systems, LLC, a subsidiary of MediMedia USA, Inc.

Ediţii precedente:
First Edition, 1989
Second Edition, 1997
Third Edition, 2003

Distribuţie:
CALLISTO
Tel: 0040 21 242 07 91
Fax: 0040 21 204 60 41
E-mail: office@callisto.ro
www.callisto.ro

Această publicaţie este protejată integral de legislaţia romană şi internaţională. Toate drepturile asupra prezentei ediţii aparţin Editurii Medicale CALLISTO. Nici o parte a acestei publicaţii nu poate fi reprodusă sub nici o formă sau prin nici o modalitate - inclusiv fotocopierea sau mijloace de stocare a informaţiei - fără permisiunea prealabilă, în scris, a deţinătorului drepturilor de autor. Drepturile de distribuţie în străinătate aparţin în exclusivitate CALLISTO.

All rights reserved. No part of this book may be reproduced or distributed in any form or by any electronic or mechanical means, including information storage and retrieval systems, without permission in writing from the publisher. The distribution of this book outside Romania, without the written permission of CALLISTO is strictly prohibited.

NOTE

Every effort has been taken to confirm the accuracy of the information presented. Neither the publisher nor the authors can be held responsible for errors or for any consequences arising from the use of the information contained herein, and make no warranty, expressed or implied, with respect to the contents of the publication.

Descrierea CIP a Bibliotecii Naţionale a Romaniei
NETTER, FRANK H.
NETTER ATLAS DE ANATOMIE UMANĂ
Ed. Gheorghe P. Cuculici
Trad. Dr. Gheorghe P. Cuculici
Trad. Dr. Anca W. Gheorghiu
Bucureşti: CALLISTO, 2004
Bibliografie
Index
ISBN 973 - 85991 - 3 - X

I. Cuculici, Gheorghe P. (ed., trad.)
II. Gheorghiu, Anca W. (ed., trad.)
611(084)

973 85991 3 X

Consultant ştiinţific

Profesor Universitar Dr. ALEXANDRU T. ISPAS
Şef Catedră

Catedra de Anatomie
Universitatea de Medicină şi Farmacie Carol Davila

Bucureşti
Romania

PREFAŢĂ LA PRIMA EDIŢIE

Am afirmat adesea cu privire la cariera mea ca artist medical timp de aproape 50 de ani, faptul că aceasta a constituit o "performanţă impusă", deoarece a reprezentat răspunsul la solicitările şi exigenţele profesiei medicale. De-a lungul acestor ani, am realizat cca 4000 de ilustraţii, în cea mai mare parte pentru *The CIBA (*actual *Netter) Collection of Medical Illustrations*, dar şi pentru *Clinical Symposia*. Aceste ilustraţii au fost create luînd în considerare diferitele subdiviziuni ale ştiinţei medicale, precum anatomia macroscopică, histologia, embriologia, fiziologia, patologia, modalităţile de diagnostic, tehnicile chirurgicale şi terapeutice, cît şi manifestările clinice ale multor afecţiuni. Odată cu trecerea anilor, am început să primesc tot mai multe solicitări din partea medicilor şi a studenţilor pentru a realiza un atlas exclusiv de anatomie macroscopică. Drept urmare, conceperea acestui atlas, ca şi majoritatea lucrărilor mele precedente, nu se datorează unei idei proprii, ci în special dorinţei de a veni în întîmpinarea exigenţelor specifice profesiei medicale.

Acceptarea acestei noi provocări a presupus revizuirea tuturor ilustraţiilor pe care le realizasem în toţi aceşti ani, selectarea celor cu relevanţă pentru anatomia macroscopică, apoi clasificarea şi organizarea acestora pe sisteme şi regiuni, adaptarea celor corespunzătoare la dimensiunea şi spaţiul paginii şi aranjarea lor în secvenţe logice. Desigur, anatomia nu se modifică, însă intervin schimbări în semnificaţia clinică şi înţelegerea anatomiei, precum şi în terminologia şi nomenclatura acesteia. Datorită acestui fapt a fost necesară o reactualizare a ilustraţiilor mai vechi şi chiar revizuirea unora dintre acestea, pentru a corespunde cît mai fidel tendinţelor medicinei şi chirurgiei actuale, aflate în permanentă dezvoltare. Mai mult decît atît, am descoperit faptul că noţiunile medicale din ilustraţiile precedente necesitau clarificări suplimentare, ceea ce a impus realizarea unei noi serii de planşe care au fost incluse în acest volum.

În procesul de creare a unui astfel de atlas, este importantă obţinerea unui echilibru între complex şi schematic. Dacă imaginile sunt mult prea complexe, atunci ar putea fi dificil de urmărit şi reţinut; iar dacă acestea ar fi excesiv de simplificate, atunci ar putea fi insuficiente sau chiar ar putea induce în eroare. De aceea, am optat pentru o abordare echilibrată, realistă, evitînd pe cît posibil minuţiozitatea dusă la extrem. Am speranţa ca studenţii, medicii cît şi profesioniştii din domeniile conexe, să considere ilustraţiile uşor de urmărit, şi în acelaşi timp utile, instructive.

La un moment dat, am considerat împreună cu editorul posibilitatea includerii unui cuvînt introductiv semnat de un anatomist de renume, însă alegerea a fost dificilă datorită numărului mare de persoane cuprinse în această categorie. Au fost luate în considerare personalităţi precum Vesalius, Leonardo da Vinci, William Hunter sau Henry Gray, care însă, din păcate, nu se mai află printre noi; nu mă pot împiedica însă să nu mă întreb care ar fi fost opinia şi comentariile acestor personalităţi marcante la adresa acestui atlas.

Frank H. Netter, M.D.
(1906–1991)



PHOTOGRAPH BY JAMES L. CLAYTON


Frank H. Netter, M.D.

CUPRINS

Secţiunea I CAPUL ŞI GÎTUL

ANATOMIA PE VIU	Planşa 1
OASELE ŞI LIGAMENTELE	Planşele 2—18
STRATURILE SUPERFICIALE ALE FEŢEI	Planşele 19—22
GÎTUL	Planşele 23—31
REGIUNEA NAZALĂ	Planşele 32—46
REGIUNEA ORALĂ	Planşele 47—58
FARINGELE	Planşele 59—69
GLANDA TIROIDĂ ŞI LARINGELE	Planşele 70—76
ORBITA ŞI CONŢINUTUL	Planşele 77—86
URECHEA	Planşele 87—93
MENINGELE ŞI EMISFERELE CEREBRALE	Planşele 94—109
NERVII CRANIENI ŞI CERVICALI	Planşele 110—129
VASCULARIZAŢIA CEREBRALĂ	Planşele 130—141
IMAGISTICĂ REGIONALĂ	Planşele 142—144

Secţiunea II TRUNCHIUL (dorsal) şi măduva spinală

ANATOMIA PE VIU	Planşa 145
OASELE ŞI LIGAMENTELE	Planşele 146—152
MĂDUVA SPINĂRII	Planşele 153—166
MUSCULATURA ŞI INERVAŢIA	Planşele 167—173

Secţiunea III TORACELE

ANATOMIA PE VIU	Planşa 174
GLANDA MAMARĂ	Planşele 175—177
PEREŢII TRUNCHIULUI	Planşele 178—191
PLĂMÎNII	Planşele 192—206
CORDUL	Planşele 207—225
MEDIASTINUL	Planşele 226—237
IMAGISTICĂ REGIONALĂ	Planşa 238

Secţiunea IV ABDOMENUL

ANATOMIA PE VIU	Planşa 239
PEREŢII TRUNCHIULUI	Planşele 240—259
CAVITATEA PERITONEALĂ	Planşele 260—266
VISCERELE (INTESTINUL)	Planşele 267—277
VISCERELE (GLANDELE ANEXE)	Planşele 278—289
VASCULARIZAŢIA VISCERELOR ABDOMINALE	Planşele 290—307
INERVAŢIA	Planşele 308—318
RINICHII ŞI GLANDELE SUPRARENALE	Planşele 319—334
SECŢIUNI ABDOMINALE	Planşele 335—337
IMAGISTICĂ REGIONALĂ	Planşa 338

Secţiunea V PELVISUL ŞI PERINEUL

ANATOMIA PE VIU	Planşa 339
OASELE ŞI LIGAMENTELE	Planşele 340—342
PLANŞEUL ŞI CONŢINUTUL PELVISULUI	Planşele 343—353
ORGANELE GENITALE LA FEMEIE	Planşele 354—362
ORGANELE GENITALE LA BĂRBAT	Planşele 363—371
RECTUL	Planşele 372—377
VASCULARIZAŢIA	Planşele 378—388
INERVAŢIA	Planşele 389—397
STRUCTURI OMOLOAGE ALE ORG. GENITALE	Planşele 398—399
IMAGISTICĂ REGIONALĂ	Planşa 400

Secţiunea VI MEMBRUL SUPERIOR

ANATOMIA PE VIU	Planşa 401
UMĂRUL ŞI AXILA	Planşele 402—413
BRAŢUL	Planşele 414—418
COTUL ŞI ANTEBRAŢUL	Planşele 419—434
REGIUNEA CARPIANĂ ŞI MÎNA	Planşele 435—454
INERVAŢIA ŞI VASCULARIZAŢIA	Planşele 455—466

Secţiunea VII MEMBRUL INFERIOR

ANATOMIA PE VIU	Planşa 467
ŞOLDUL ŞI COAPSA	Planşele 468—487
GENUNCHIUL	Planşele 488—494
GAMBA	Planşele 495—504
GLEZNA ŞI PICIORUL	Planşele 505—519
INERVAŢIA ŞI VASCULARIZAŢIA	Planşele 520—528

Secţiunea VIII SECŢIUNI ANATOMICE

ANATOMIE SECŢIONALĂ - GENERALITĂŢI	Planşa 529
TORACELE	Planşele 530—533
ABDOMENUL	Planşele 534—539
PELVISUL LA BĂRBAT	Planşa 540
TORACELE	Planşele 541—542

REFERINŢE

INDEX

CUPRINS

Secţiunea I
CAPUL ŞI GÎTUL

ANATOMIA PE VIU
Planşa 1
1. Capul şi gîtul

OASELE ŞI LIGAMENTELE
Planşele 2–18
2. Craniul: vedere anterioară
3. Craniul: radiografie în incidenţă antero-posterioară
4. Craniul: vedere laterală
5. Craniul: radiografie în incidenţă laterală
6. Craniul: secţiune medio-sagitală
7. Bolta craniului (calvaria)
8. Baza craniului: vedere inferioară
9. Oasele bazei craniului: vedere superioară
10. Orificiile bazei craniului: vedere superioară
11. Craniul la nou-născut
12. Scheletul osos al capului şi gîtului
13. Mandibula
14. Articulaţia temporo-mandibulară
15. Vertebrele cervicale: atlas şi axis
16. Vertebrele cervicale (continuare)
17. Ligamentele cranio-cervicale externe
18. Ligamentele cranio-cervicale interne

STRATURILE SUPERFICIALE ALE FEŢEI
Planşele 19–22
19. Arterele şi venele superficiale ale feţei şi scalpului
20. Inervaţia cutanată a capului şi gîtului
21. Ramurile nervului facial şi glanda parotidă
22. Muşchii mimicii: vedere laterală

GÎTUL
Planşele 23–31

23. Muşchii gîtului: vedere laterală
24. Muşchii gîtului: vedere anterioară
25. Muşchii infrahioidieni şi suprahioidieni
26. Muşchii scaleni şi prevertebrali
27. Venele superficiale şi inervaţia cutanată a gîtului
28. Plexul cervical in situ
29. Artera subclavie
30. Arterele carotide
31. Straturile fasciale ale gîtului

REGIUNEA NAZALĂ
Planşele 32–46

32. Nasul
33. Peretele lateral al cavităţii nazale
34. Peretele lateral al cavităţii nazale (continuare)
35. Peretele medial al cavităţii nazale (septul nazal)
36. Artera maxilară
37. Arterele cavităţii nazale: septul nazal ridicat
38. Inervaţia cavităţii nazale: septul nazal ridicat
39. Inervaţia cavităţii nazale (continuare)
40. Inervaţia autonomă a cavităţii nazale
41. Nervii oftalmic (V_1) şi maxilar (V_2)
42. Nervul mandibular (V_3)
43. Nasul şi sinusurile paranazale: secţiune transversală
44. Sinusurile paranazale
45. Sinusurile paranazale (continuare)
46. Sinusurile paranazale: modificări în raport cu vîrsta

REGIUNEA ORALĂ
Planşele 47–58

47. Inspecţia cavităţii orale
48. Peretele superior al cavităţii bucale
49. Peretele inferior al cavităţii bucale
50. Muşchii implicaţi în masticaţie
51. Muşchii implicaţi în masticaţie (continuare)
52. Dinţii
53. Dinţii (continuare)
54. Limba
55. Limba (continuare)
56. Limba şi glandele salivare: secţiuni
57. Glandele salivare
58. Inervaţia aferentă a cavităţii bucale şi faringelui

FARINGELE
Planşele 59–69

59. Faringele: secţiune mediană
60. Orofaringele
61. Muşchii faringelui: secţiune mediană (sagitală)
62. Faringele: vedere posterioară (deschis)
63. Muşchii faringelui: vedere posterioară (parţial deschis)
64. Muşchii faringelui: vedere laterală
65. Vascularizaţia arterială a regiunilor orală şi faringiană
66. Vascularizaţia venoasă a regiunilor orală şi faringiană
67. Inervaţia regiunilor orală şi faringiană

112. Nervii cranieni (distribuţia motorie şi senzitivă): schemă
113. Nervul olfactiv (I): schemă
114. Nervul optic (II) (calea vizuală): schemă
115. Nervii oculomotor (III), trohlear (IV) şi abducens (VI): schemă
116. Nervul trigemen (V): schemă
117. Nervul facial (VII): schemă
118. Nervul vestibulocohlear (VIII): schemă
119. Nervul glosofaringian (IX): schemă
120. Nervul vag (X): schemă
121. Nervul accesor (XI): schemă
122. Nervul hipoglos (XII): schemă
123. Plexul cervical: schemă
124. Inervaţia autonomă la nivelul gîtului
125. Inervaţia autonomă la nivelul capului
126. Ganglionul ciliar: schemă
127. Ganglionii pterigopalatin şi submandibular: schemă
128. Ganglionul otic: schemă
129. Căile gustative: schemă

VASCULARIZAŢIA CEREBRALĂ
Planşele 130–141
130. Distribuţia arterială către encefal şi meninge
131. Distribuţia arterială către encefal: schemă
132. Arterele encefalului: vedere inferioară
133. Poligonul arterial cerebral (Willis)
134. Arterele encefalului: vedere frontală şi secţiune
135. Arterele encefalului: vedere laterală şi medială
136. Arterele fosei craniene posterioare
137. Venele fosei craniene posterioare
138. Venele profunde ale encefalului
139. Venele subependimare ale encefalului
140. Hipotalamusul şi hipofiza
141. Arterele şi venele hipotalamusului şi hipofizei

IMAGISTICĂ REGIONALĂ
Planşele 142–144
142. Imagini RMN sagitale ale capului
143. Tomografii computerizate (TC): secţiuni axiale ale capului
144. Tomografii computerizate (TC): secţiuni coronare ale capului

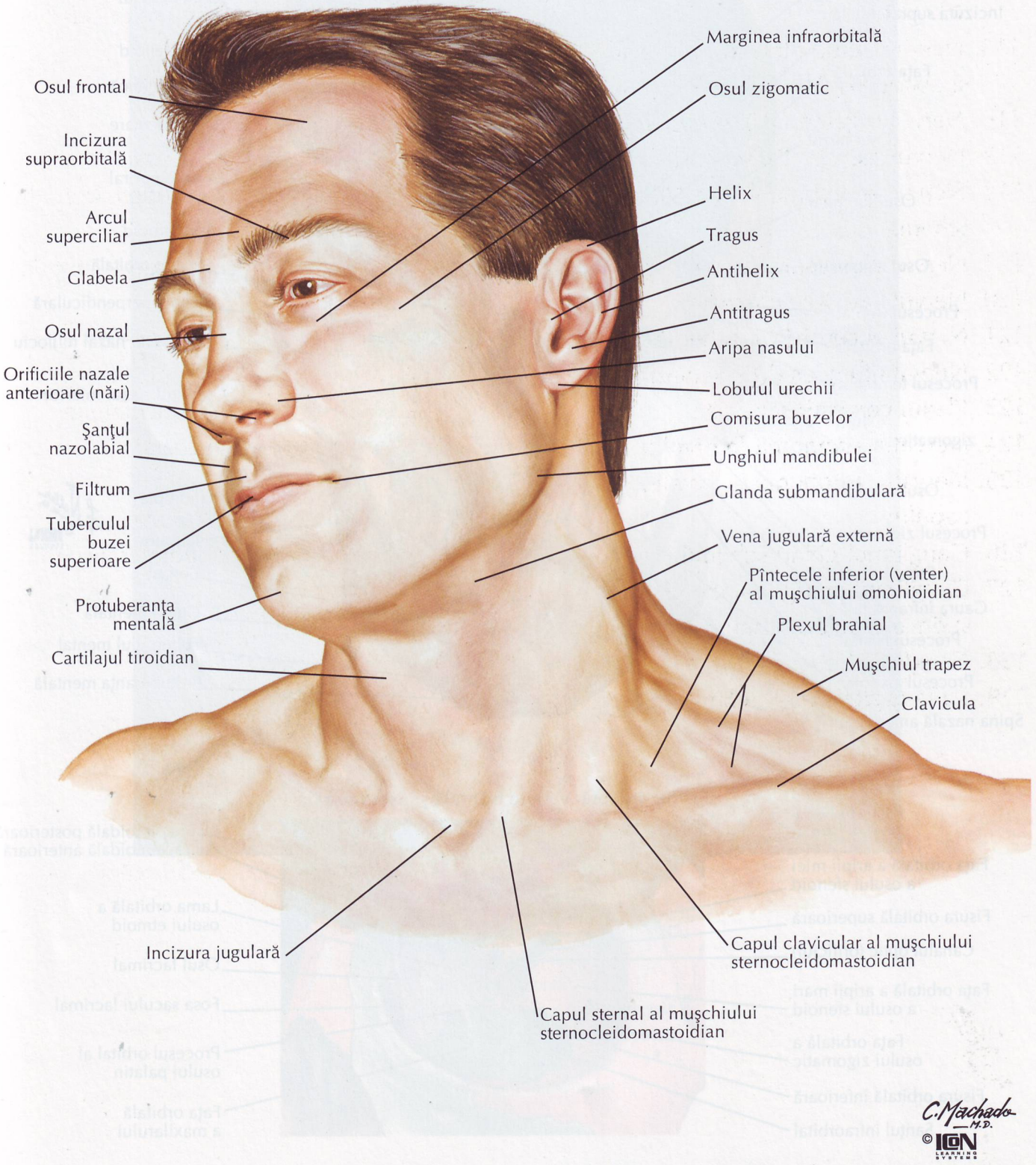
Osul frontal
Incizura supraorbitală
Arcul superciliar
Glabela
Osul nazal
Orificiile nazale anterioare (nări)
Şanţul nazolabial
Filtrum
Tuberculul buzei superioare
Protuberanţa mentală
Cartilajul tiroidian
Marginea infraorbitală
Osul zigomatic
Helix
Tragus
Antihelix
Antitragus
Aripa nasului
Lobulul urechii
Comisura buzelor
Unghiul mandibulei
Glanda submandibulară
Vena jugulară externă
Pîntecele inferior (venter) al muşchiului omohioidian
Plexul brahial
Muşchiul trapez
Clavicula
Incizura jugulară
Capul sternal al muşchiului sternocleidomastoidian
Capul clavicular al muşchiului sternocleidomastoidian
C. Machado M.D.
© ION LEARNING SYSTEMS

Craniul: vedere anterioară

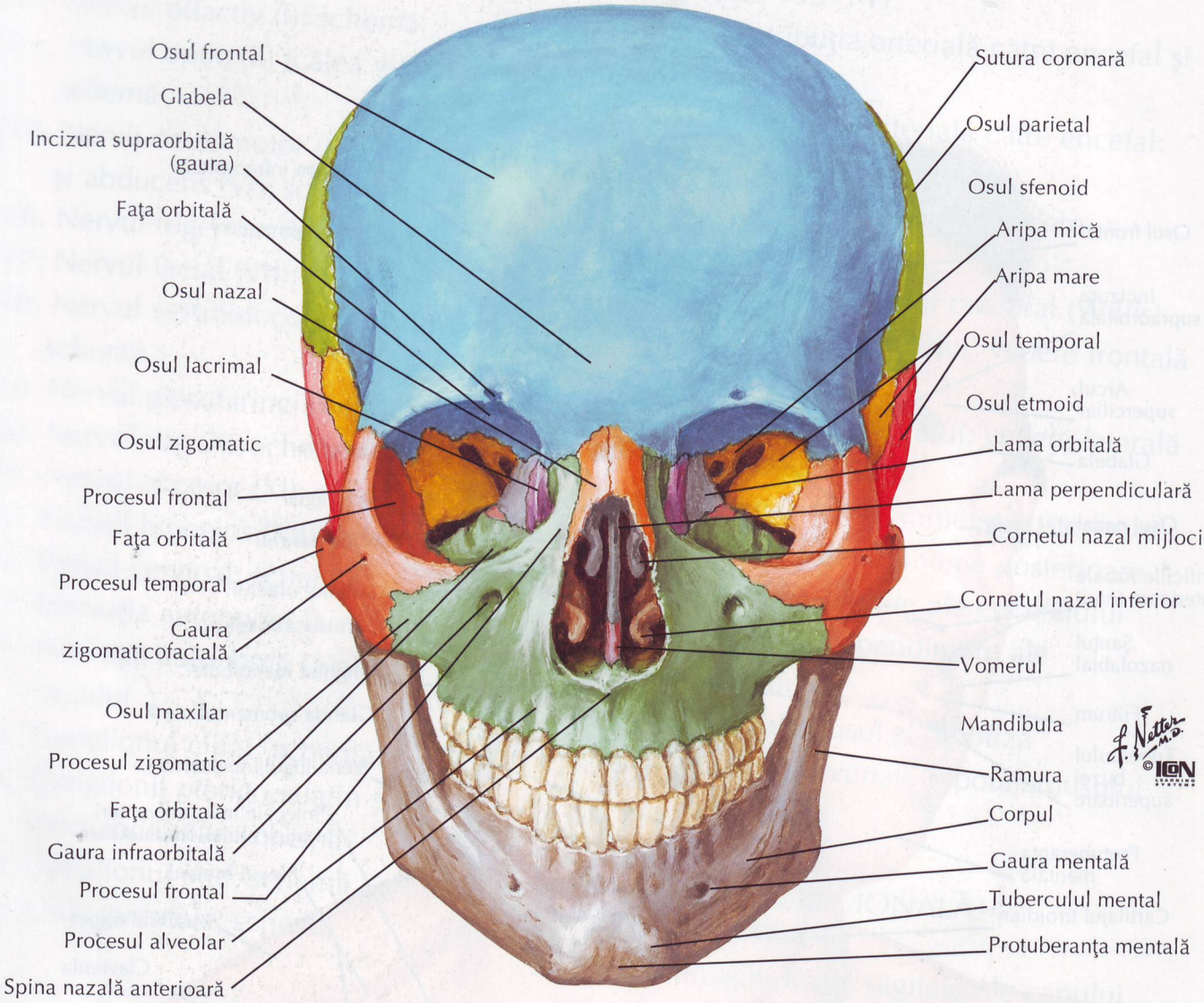

Orbita dreaptă: vedere frontală şi uşor laterală

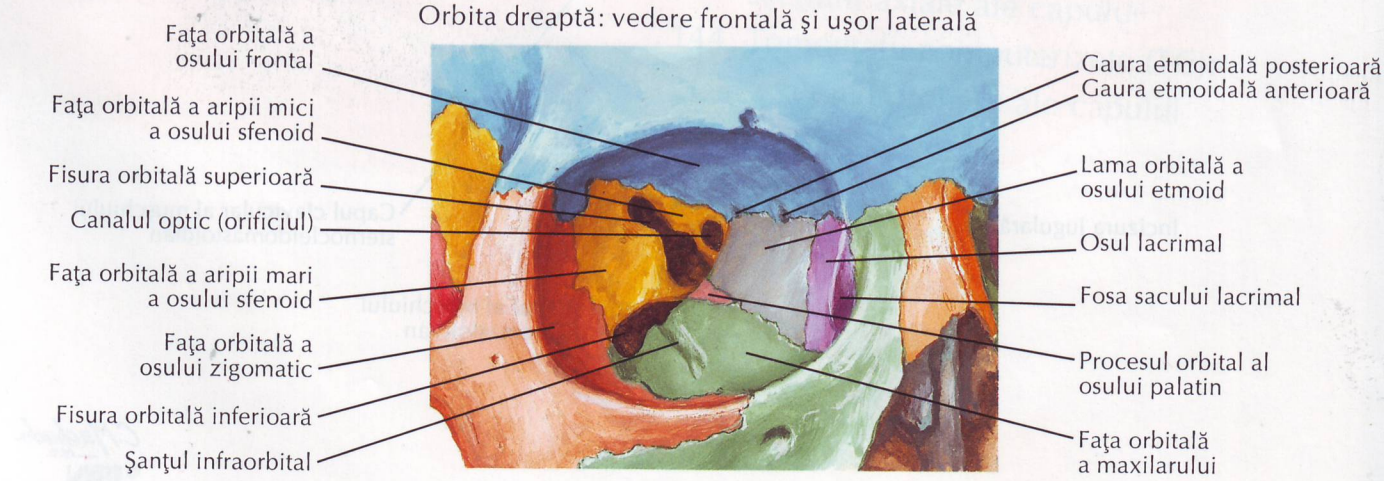

Craniul: radiografie în incidenţă antero-posterioară

VEZI DE ASEMENEA PLANŞA 2

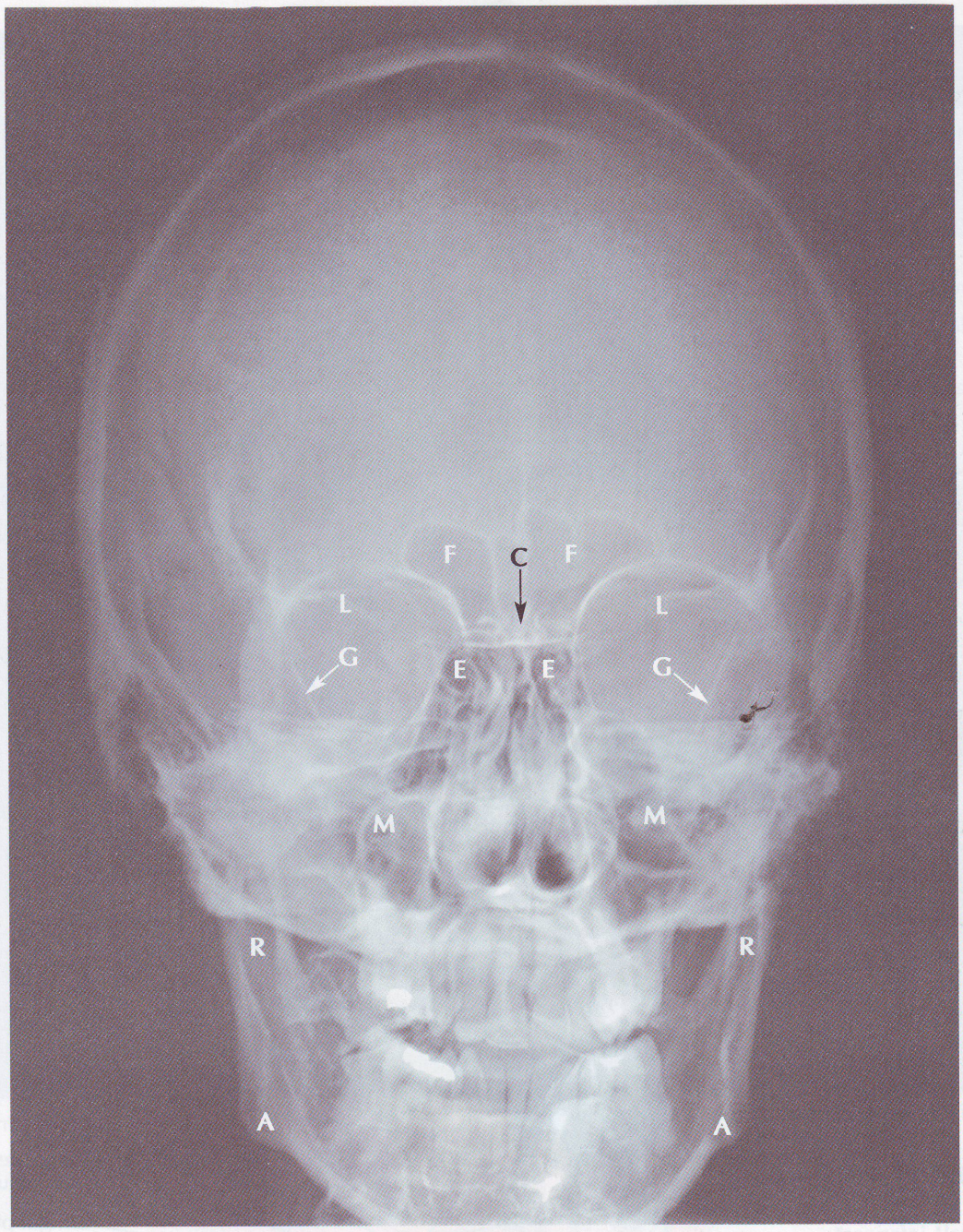

A Unghiul mandibulei
C Creasta de cocoş (crista galli)
E Sinusul etmoidal
F Sinusul frontal
G Aripa mare a osului sfenoid
L Aripa mică a osului sfenoid
M Sinusul maxilar
R Ramura mandibulei

Craniul: vedere laterală

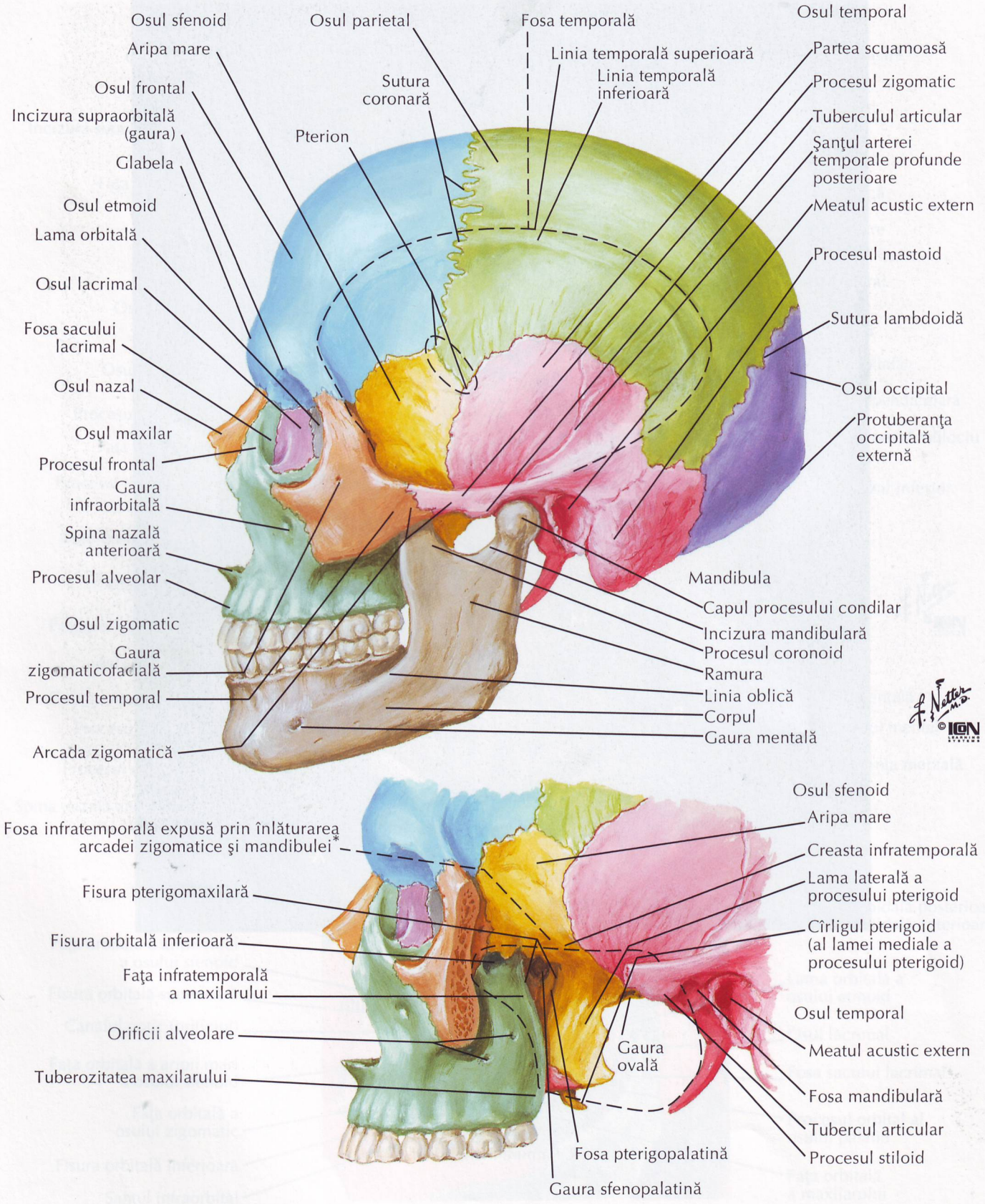

*Superficial, procesul mastoid formează limita posterioară

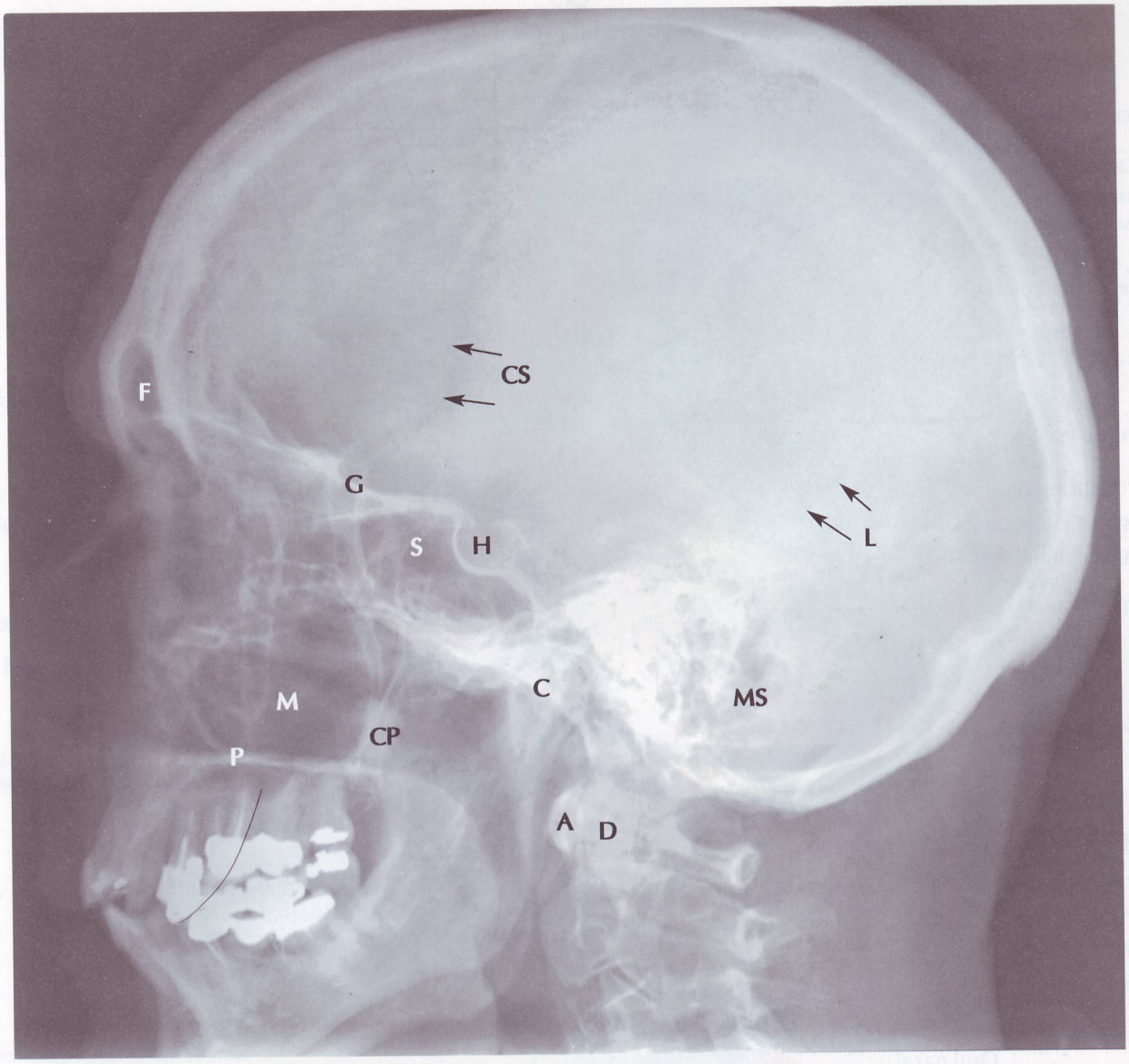

A Arcul anterior al vertebrei C1 (atlas)
C Condilul mandibulei
CP Procesul coronoid al mandibulei
CS Sutura coronară
D Dintele axisului (vertebra C2)
F Sinusul frontal
G Aripa mare a osului sfenoid
H Fosa hipofizară
L Sutura lambdoidă
M Sinusul maxilar
MS Celule mastoidiene pneumatice
P Procesul palatin al maxilarului
S Sinusul sfenoidal

Craniul: secţiune medio-sagitală

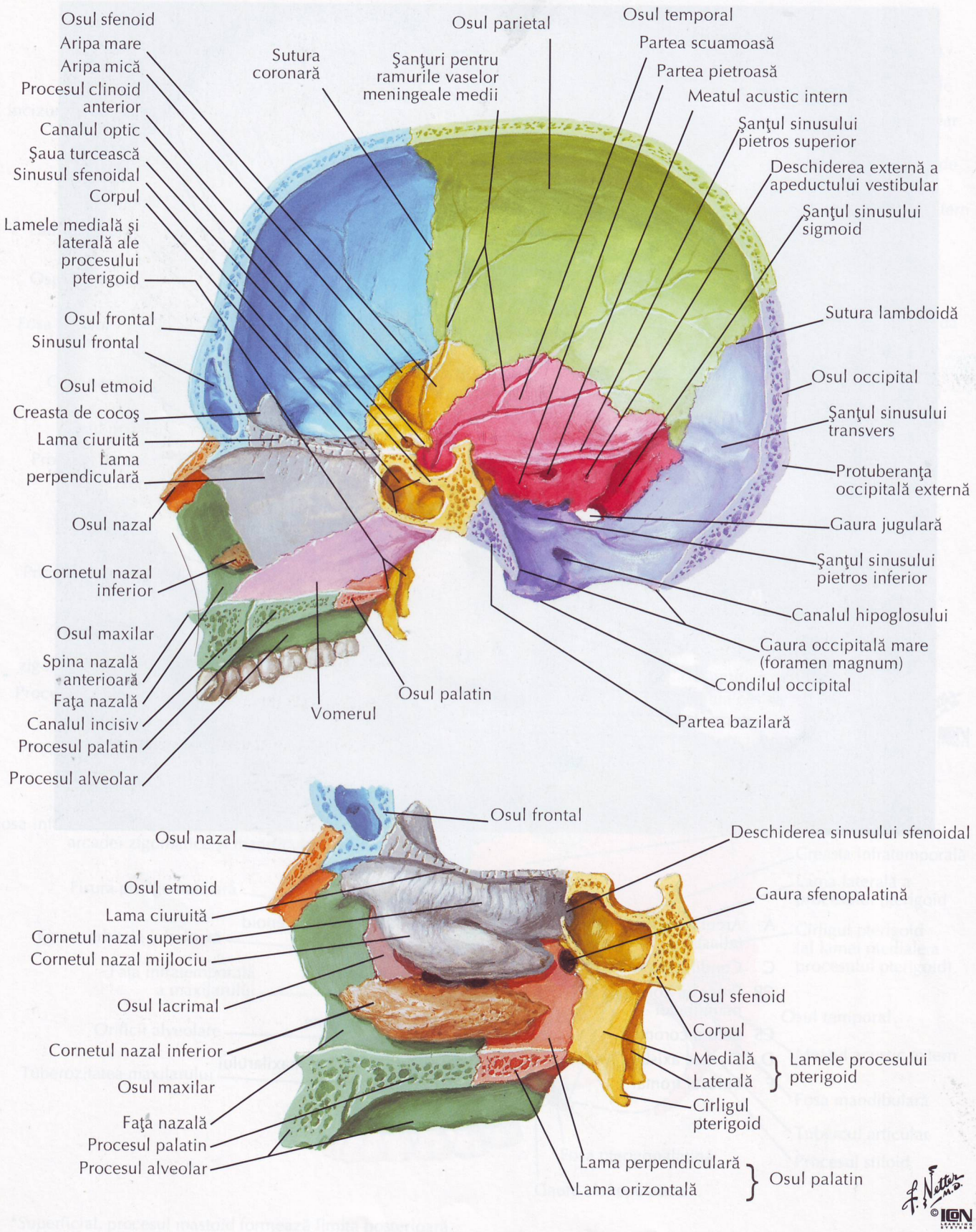

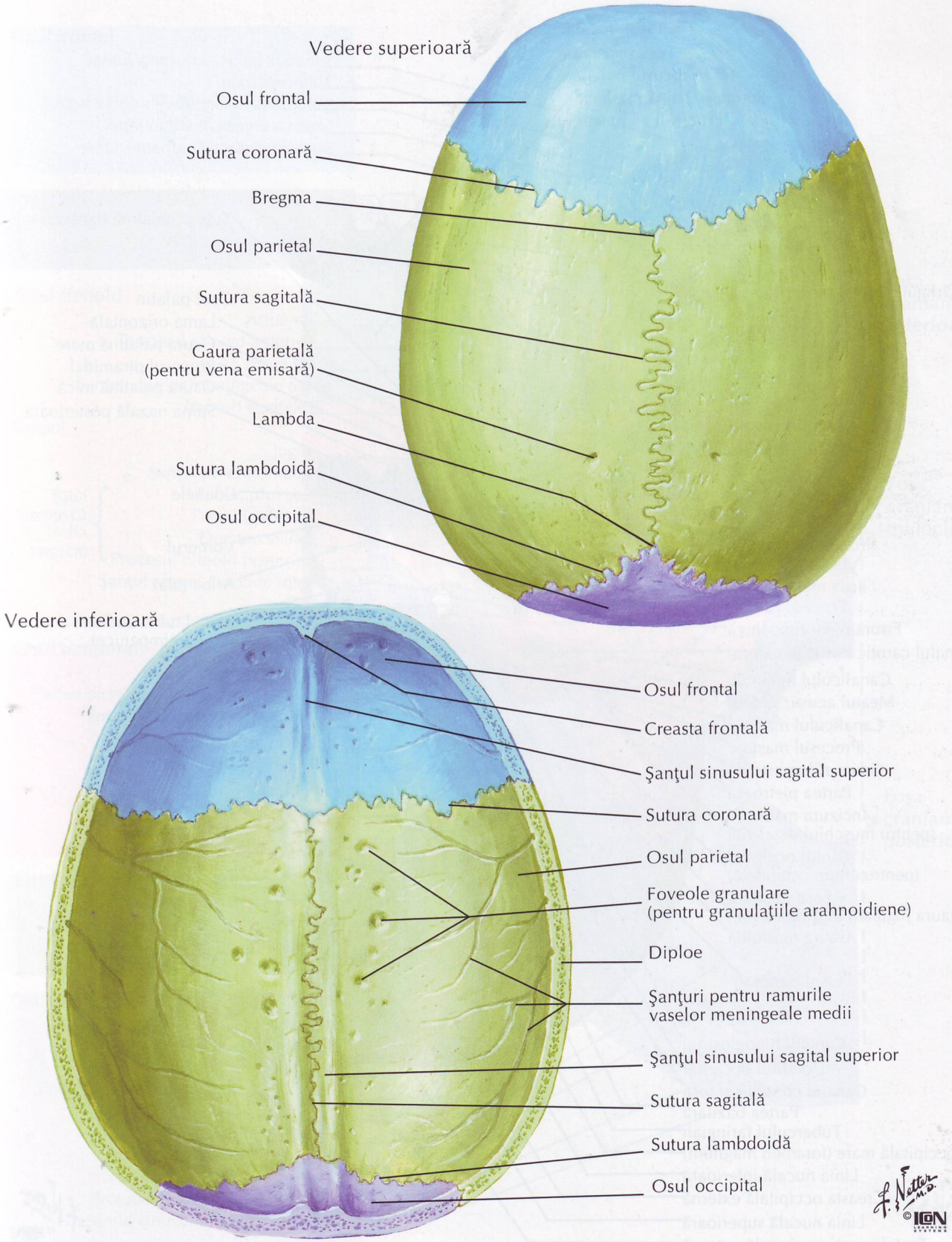
Vedere superioară
Osul frontal
Sutura coronară
Bregma
Osul parietal
Sutura sagitală
Gaura parietală
(pentru vena emisară)
Lambda
Sutura lambdoidă
Osul occipital
Vedere inferioară
Osul frontal
Creasta frontală
Şanţul sinusului sagital superior
Sutura coronară
Osul parietal
Foveole granulare
(pentru granulaţiile arahnoidiene)
Diploe
Şanţuri pentru ramurile
vaselor meningeale medii
Şanţul sinusului sagital superior
Sutura sagitală
Sutura lambdoidă
Osul occipital
F. Netter M.D.
© ICON LEARNING SYSTEMS

Baza craniului: vedere inferioară

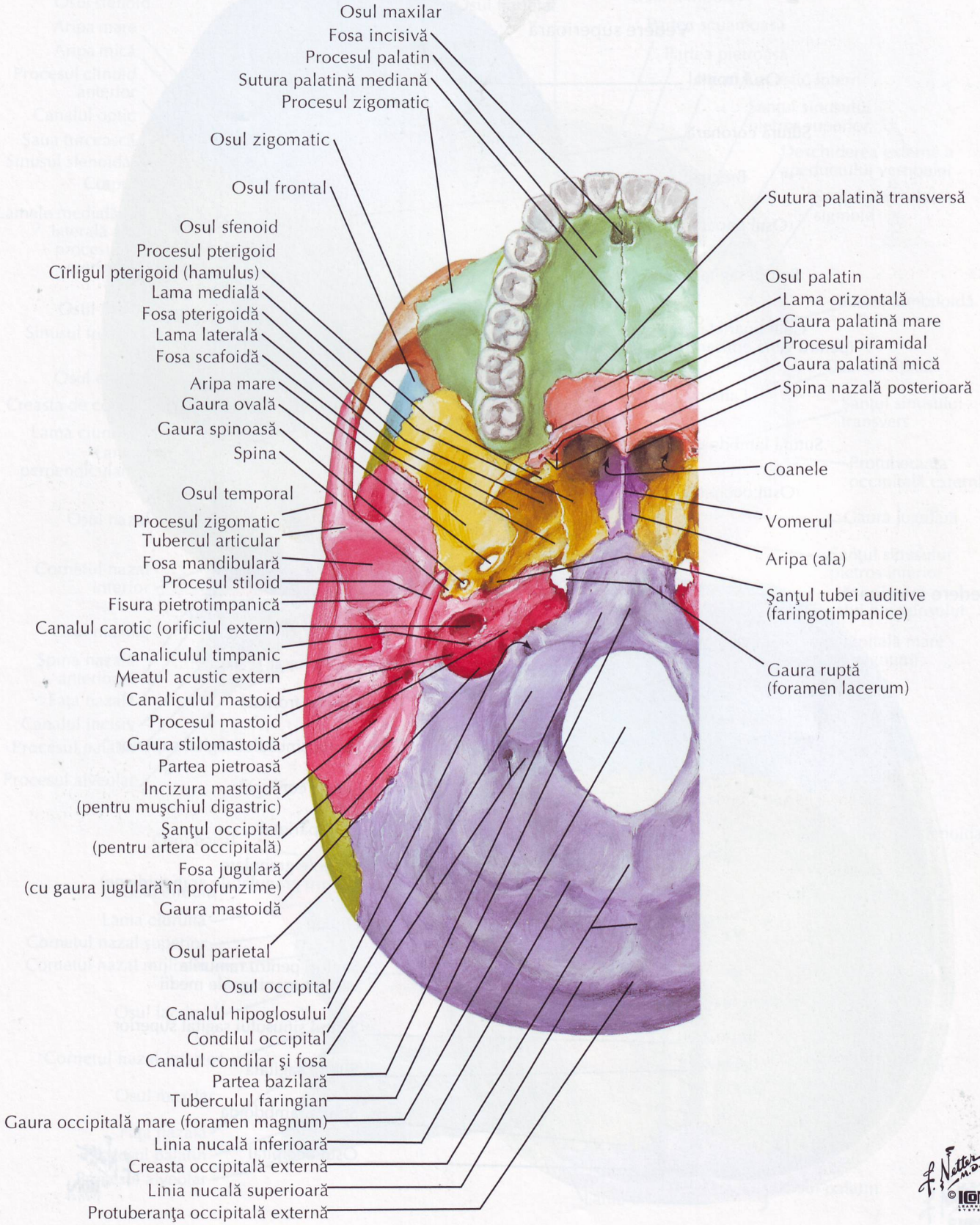

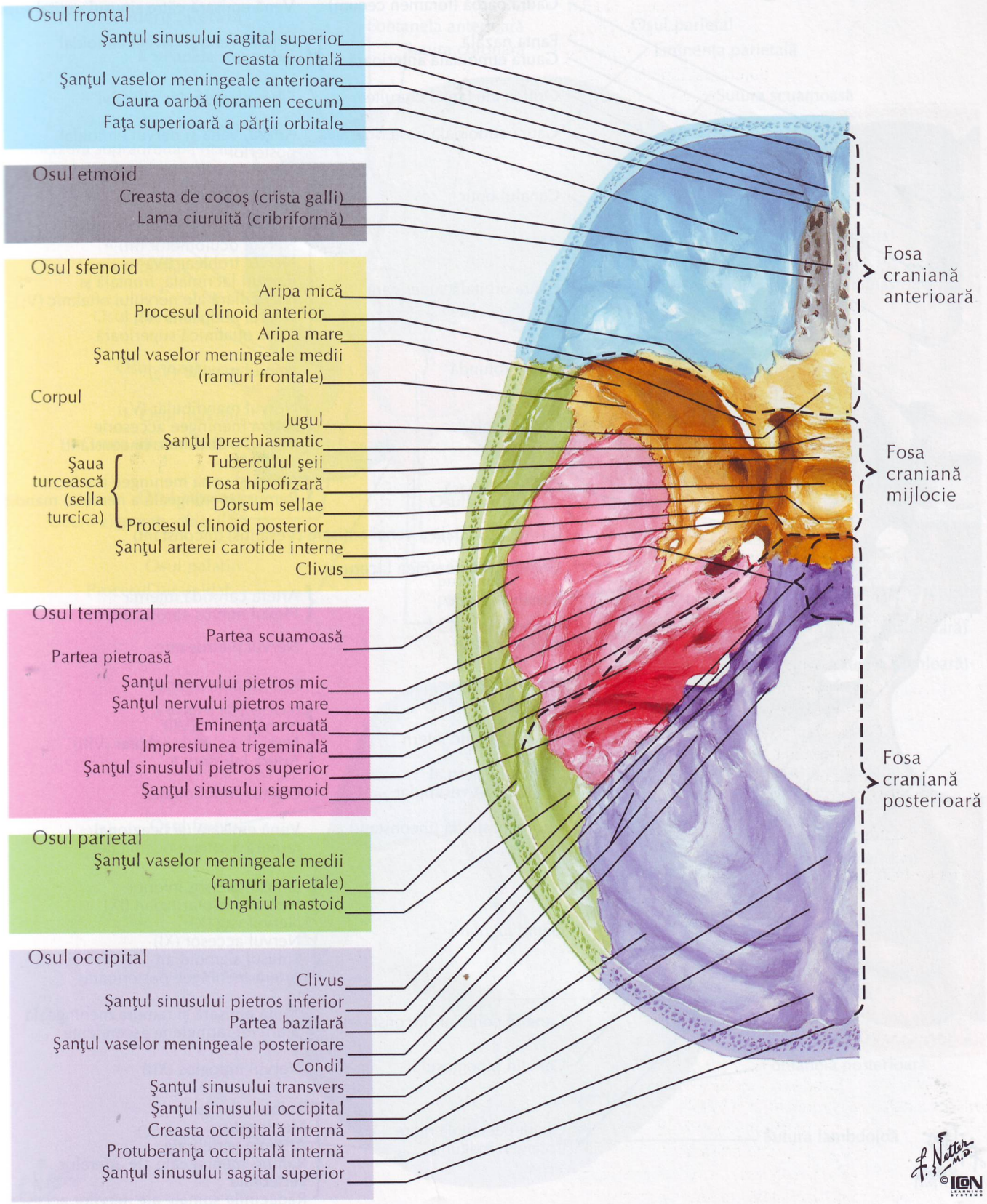
Osul frontal
Şanţul sinusului sagital superior
Creasta frontală
Şanţul vaselor meningeale anterioare
Gaura oarbă (foramen cecum)
Faţa superioară a părţii orbitale
Osul etmoid
Creasta de cocoş (crista galli)
Lama ciuruită (cribriformă)
Osul sfenoid
Aripa mică
Procesul clinoid anterior
Aripa mare
Şanţul vaselor meningeale medii (ramuri frontale)
Corpul
Jugul
Şanţul prechiasmatic
Şaua turcească (sella turcica)
Tuberculul şeii
Fosa hipofizară
Dorsum sellae
Procesul clinoid posterior
Şanţul arterei carotide interne
Clivus
Osul temporal
Partea scuamoasă
Partea pietroasă
Şanţul nervului pietros mic
Şanţul nervului pietros mare
Eminenţa arcuată
Impresiunea trigeminală
Şanţul sinusului pietros superior
Şanţul sinusului sigmoid
Osul parietal
Şanţul vaselor meningeale medii (ramuri parietale)
Unghiul mastoid
Osul occipital
Clivus
Şanţul sinusului pietros inferior
Partea bazilară
Şanţul vaselor meningeale posterioare
Condil
Şanţul sinusului transvers
Şanţul sinusului occipital
Creasta occipitală internă
Protuberanţa occipitală internă
Şanţul sinusului sagital superior
Fosa craniană anterioară
Fosa craniană mijlocie
Fosa craniană posterioară
F. Netter M.D.
©

Orificiile bazei craniului: vedere superioară

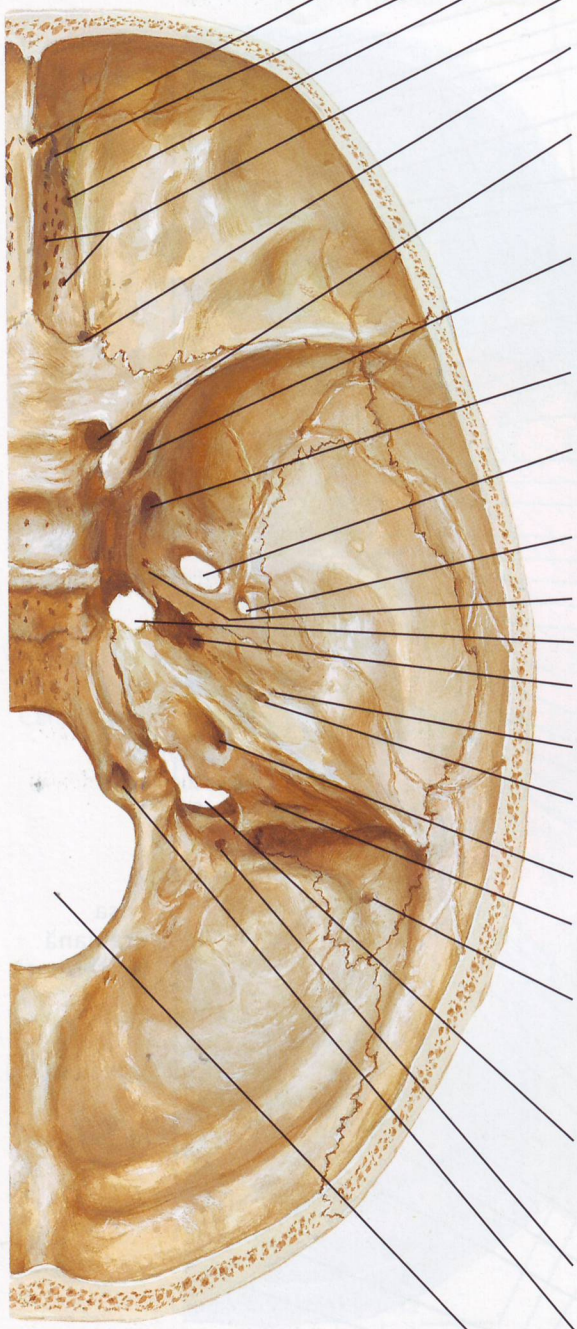

Gaura oarbă (foramen cecum)	Venă emisară către sinusul sagital superior
Fanta nazală Gaura etmoidală anterioară	Artera, vena şi nervul etmoidal anterior
Orificii ale lamei ciuruite	Fibre ale nervilor olfactivi
Gaura etmoidală posterioară	Artera, vena şi nervul etmoidal posterior
Canalul optic	Nervul optic (II) Artera oftalmică
Fisura orbitală superioară	Nervul oculomotor (III) Nervul trohlear (IV) Ramuri lacrimală, frontală şi nazociliară ale nervului oftalmic (V_1) Nervul abducens (VI) Vena oftalmică superioară
Gaura rotundă	Nervul maxilar (V_2)
Gaura ovală	Nervul mandibular (V_3) Artera meningee accesorie Nervul pietros mic (inconstant)
Gaura spinoasă	Artera şi vena meningee medie Ramura meningeală a nervului mandibular
Gaura sfenoidală a venei emisare (Vesalius) (inconstant)	
Gaura ruptă (foramen lacerum)	
Canalul carotic	Artera carotidă internă Plexul nervos carotic intern
Hiatus pentru	Nervul pietros mic
Hiatus pentru	Nervul pietros mare
Meatul acustic intern	Nervul facial (VII) Nervul vestibulocohlear (VIII) Artera labirintică
Orificiul extern al apeductului vestibular	Ductul endolimfatic
Gaura mastoidă (inconstant)	Venă emisară (şi ocazional ramură a arterei occipitale)
Gaura jugulară	Sinusul pietros inferior Nervul glosofaringian (IX) Nervul vag (X) Nervul accesor (XI) Sinusul sigmoidian Artera meningee posterioară
Canalul condilar (inconstant)	Venă emisară şi ramura meningeală a arterei faringiene ascendente
Canalul hipoglosului	Nervul hipoglos (XII)
Gaura occipitală mare (foramen magum)	Bulbul rahidian Meningele Arterele vertebrale Ramuri meningeale ale arterelor vertebrale Rădăcinile spinale ale nervilor accesori

F. Netter M.D.
©IGN LEARNING SYSTEMS

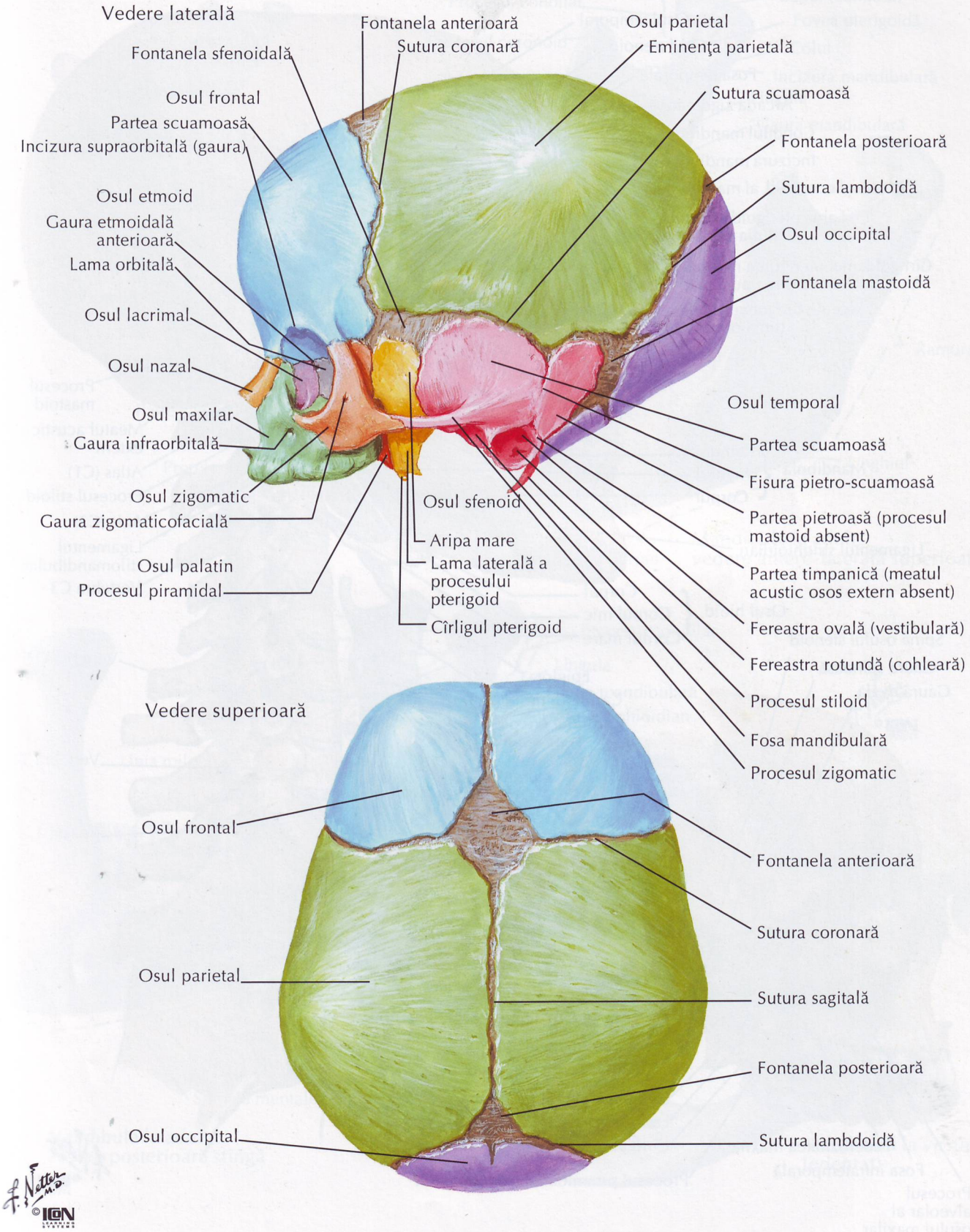
Vedere laterală
Fontanela anterioară
Sutura coronară
Osul parietal
Eminenţa parietală
Fontanela sfenoidală
Osul frontal
Partea scuamoasă
Incizura supraorbitală (gaura)
Sutura scuamoasă
Fontanela posterioară
Sutura lambdoidă
Osul occipital
Fontanela mastoidă
Osul etmoid
Gaura etmoidală anterioară
Lama orbitală
Osul lacrimal
Osul nazal
Osul maxilar
Gaura infraorbitală
Osul temporal
Partea scuamoasă
Fisura pietro-scuamoasă
Partea pietroasă (procesul mastoid absent)
Partea timpanică (meatul acustic osos extern absent)
Fereastra ovală (vestibulară)
Fereastra rotundă (cohleară)
Procesul stiloid
Fosa mandibulară
Procesul zigomatic
Osul zigomatic
Gaura zigomaticofacială
Osul palatin
Procesul piramidal
Osul sfenoid
Aripa mare
Lama laterală a procesului pterigoid
Cîrligul pterigoid
Vedere superioară
Osul frontal
Fontanela anterioară
Sutura coronară
Osul parietal
Sutura sagitală
Fontanela posterioară
Osul occipital
Sutura lambdoidă
F. Netter M.D.
©IGN

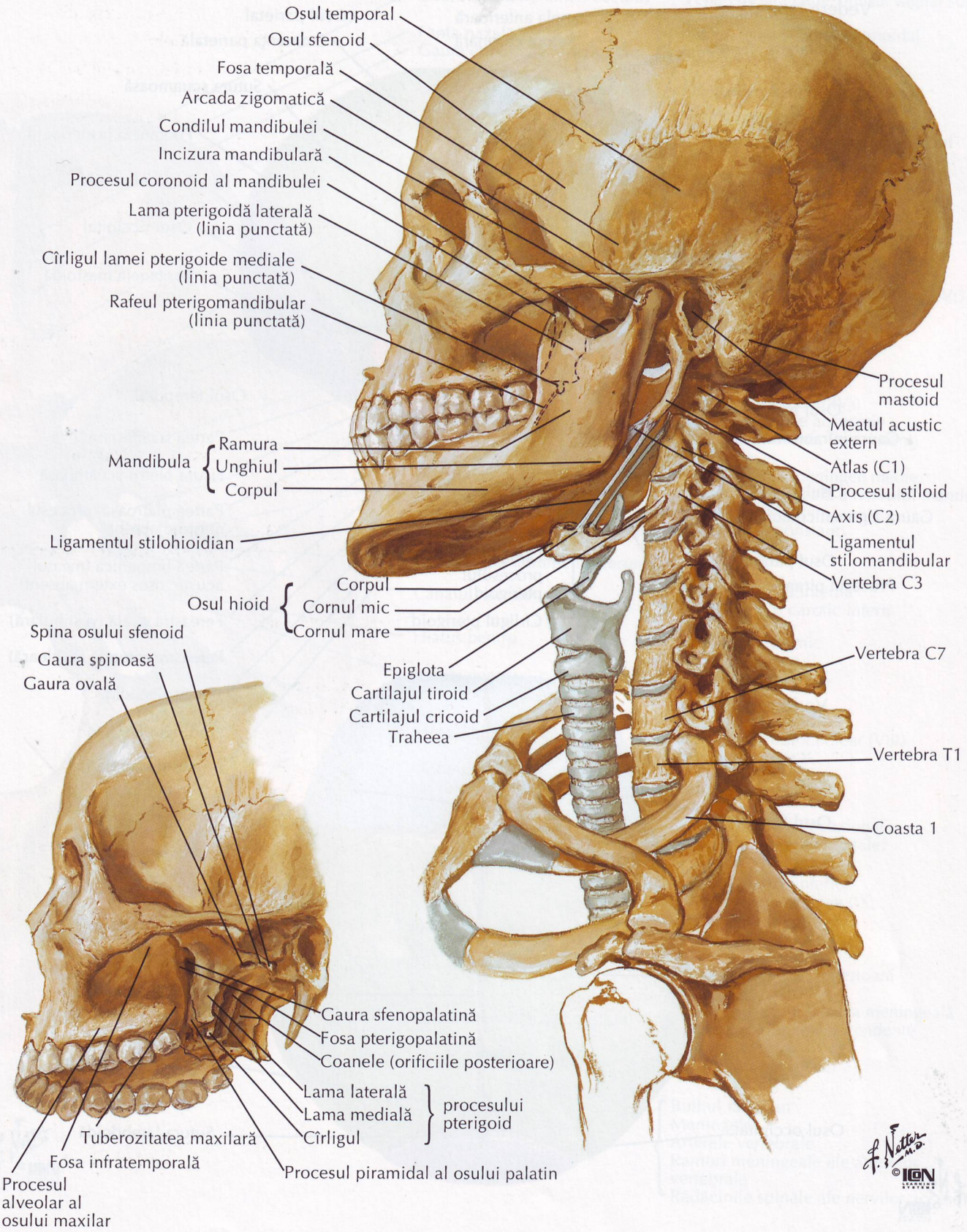
Osul temporal
Osul sfenoid
Fosa temporală
Arcada zigomatică
Condilul mandibulei
Incizura mandibulară
Procesul coronoid al mandibulei
Lama pterigoidă laterală (linia punctată)
Cîrligul lamei pterigoide mediale (linia punctată)
Rafeul pterigomandibular (linia punctată)
Mandibula
Ramura
Unghiul
Corpul
Ligamentul stilohioidian
Osul hioid
Corpul
Cornul mic
Cornul mare
Spina osului sfenoid
Gaura spinoasă
Gaura ovală
Epiglota
Cartilajul tiroid
Cartilajul cricoid
Traheea
Procesul mastoid
Meatul acustic extern
Atlas (C1)
Procesul stiloid
Axis (C2)
Ligamentul stilomandibular
Vertebra C3
Vertebra C7
Vertebra T1
Coasta 1
Gaura sfenopalatină
Fosa pterigopalatină
Coanele (orificiile posterioare)
Lama laterală
Lama medială
Cîrligul
procesului pterigoid
Tuberozitatea maxilară
Fosa infratemporală
Procesul alveolar al osului maxilar
Procesul piramidal al osului palatin
F. Netter M.D.
©IGN LEARNING SYSTEMS



Mandibula la copil

Mandibula la adult:
vedere antero-laterală superioară

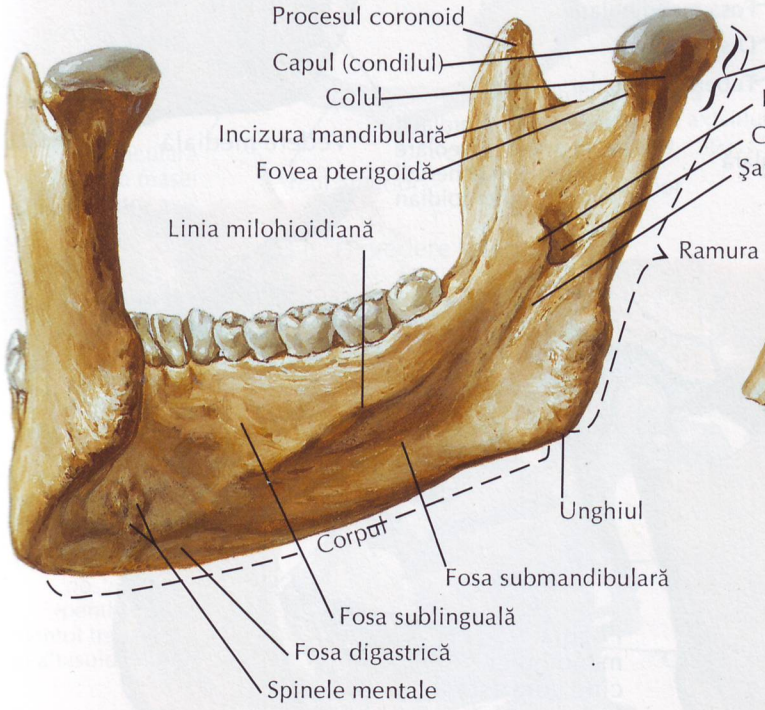

Mandibula la adult:
vedere posterioară stîngă

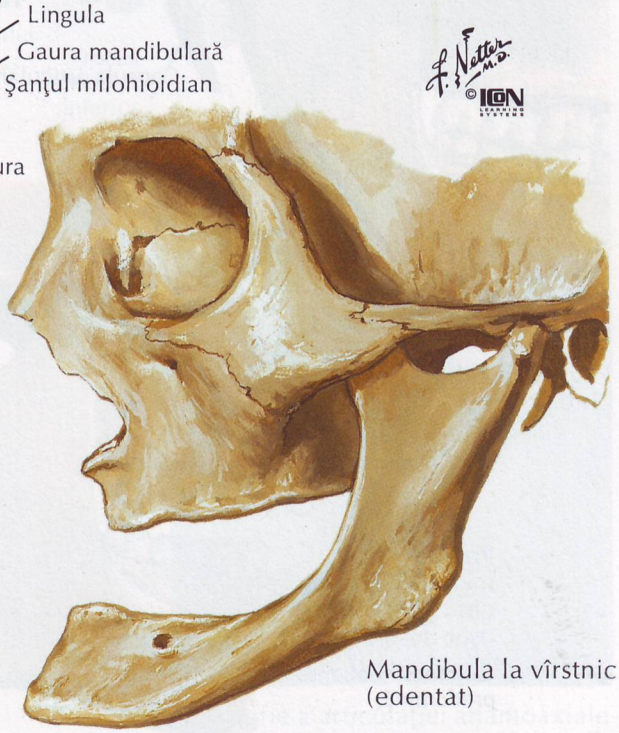

Mandibula la vîrstnic
(edentat)

Articulaţia temporo-mandibulară

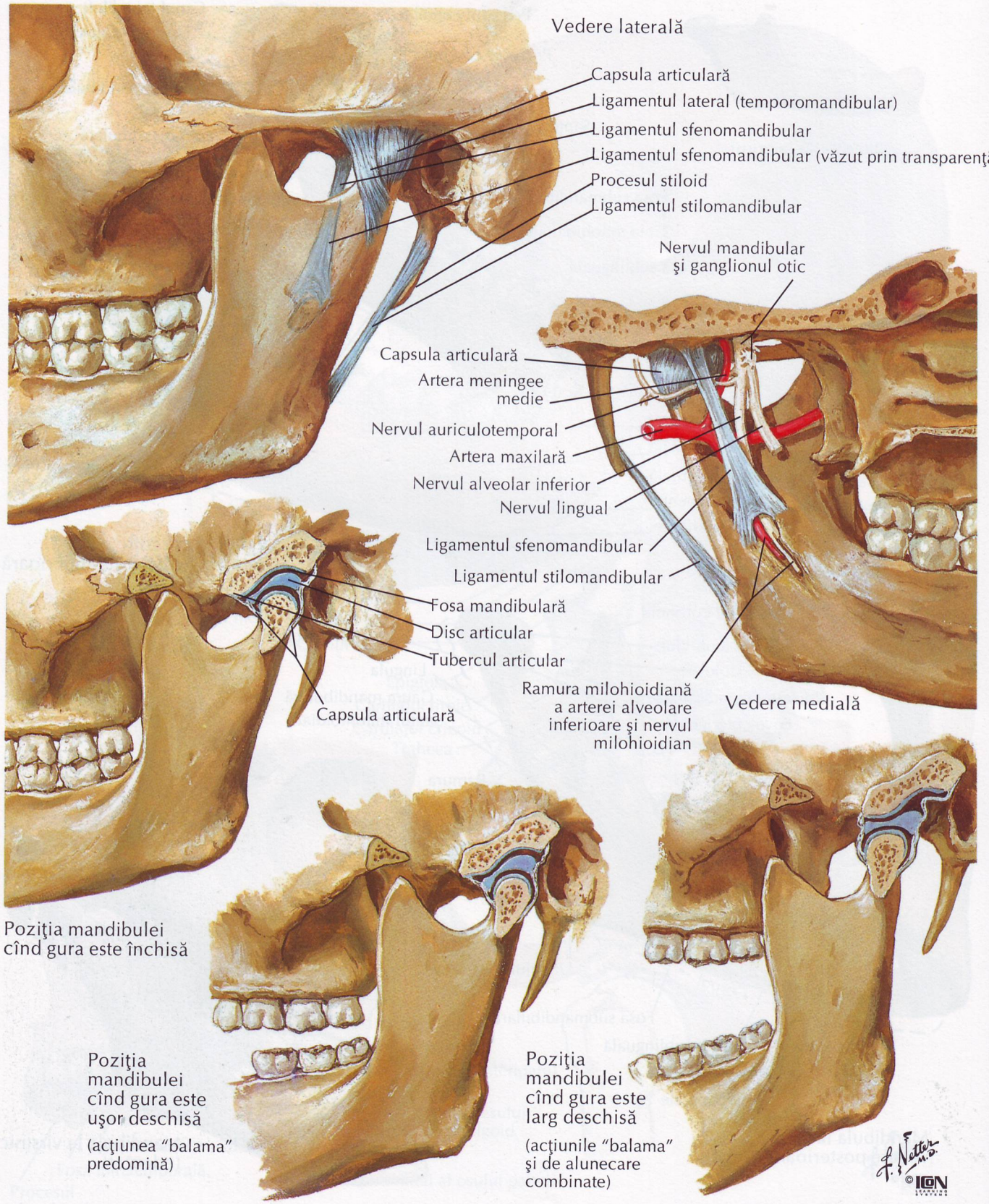

Vertebrele cervicale: atlas şi axis

VEZI DE ASEMENEA PLANŞELE 12, 146

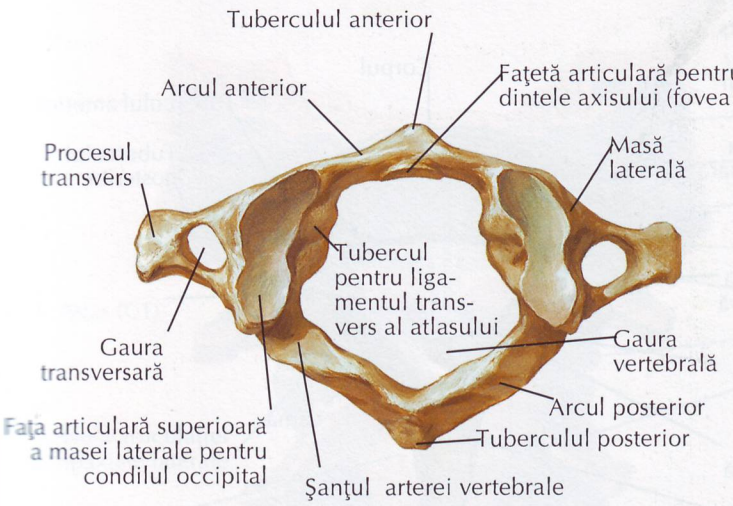

Atlas (C1): vedere superioară

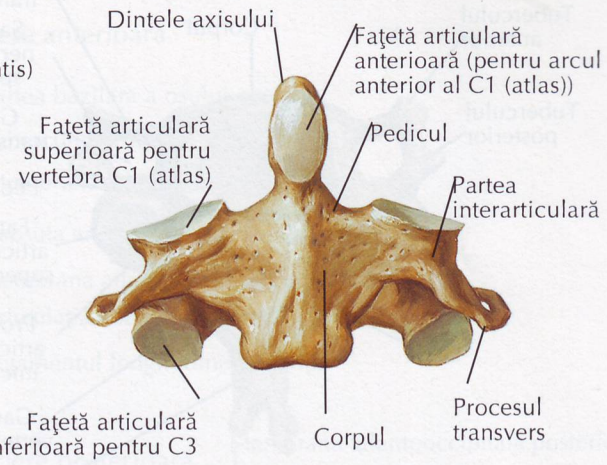

Axis (C2): vedere anterioară

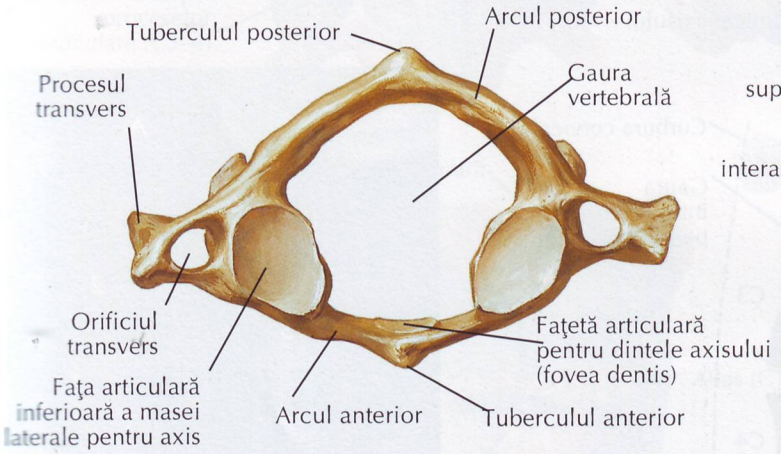

Atlas (C1): vedere inferioară

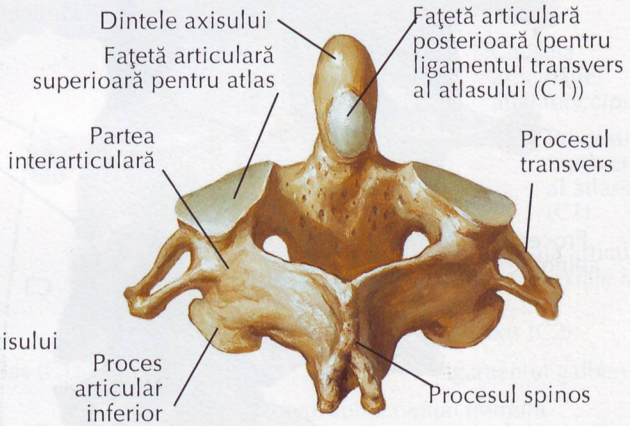

Axis (C2): vedere postero-superioară

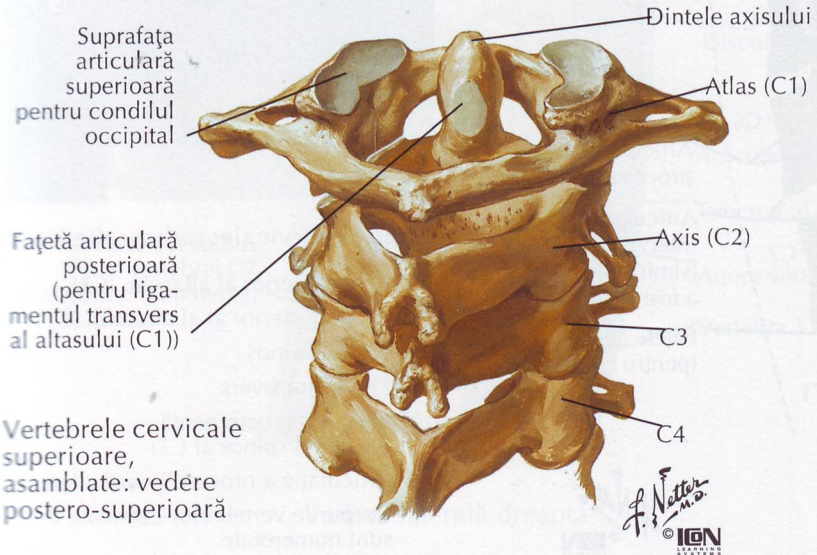

Vertebrele cervicale superioare, asamblate: vedere postero-superioară

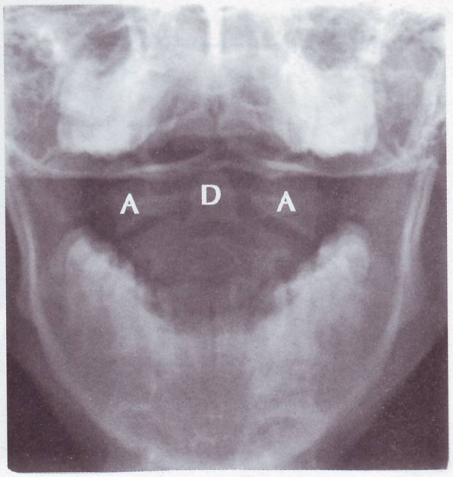

Radiografie a articulaţiei atlantoaxiale

A Masele laterale ale atlasului (vertebra C1)
D Dintele axisului (vertebra C2)

Vertebrele cervicale (continuare)

VEZI DE ASEMENEA PLANŞELE 12, 146

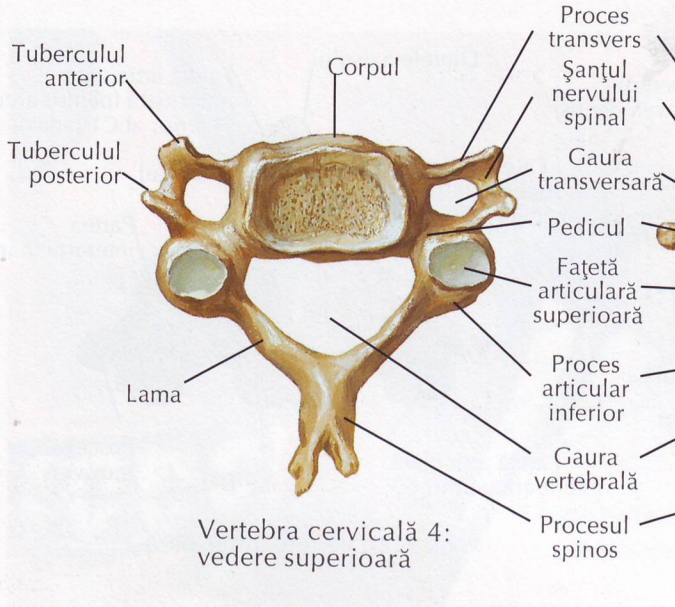

Vertebra cervicală 4: vedere superioară

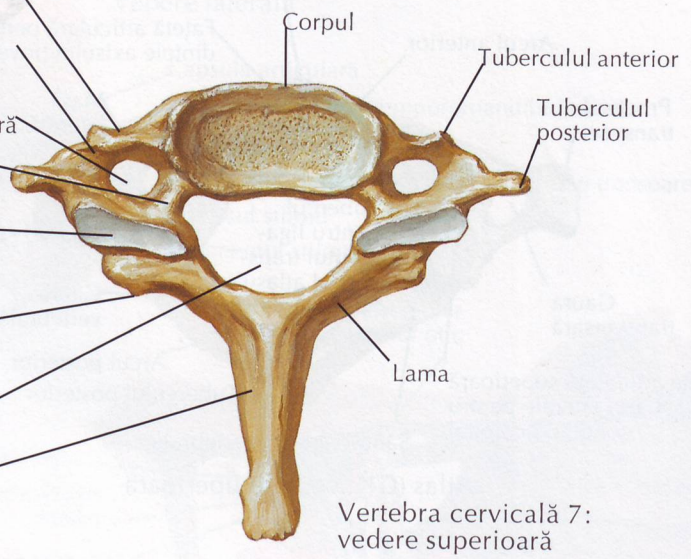

Vertebra cervicală 7: vedere superioară

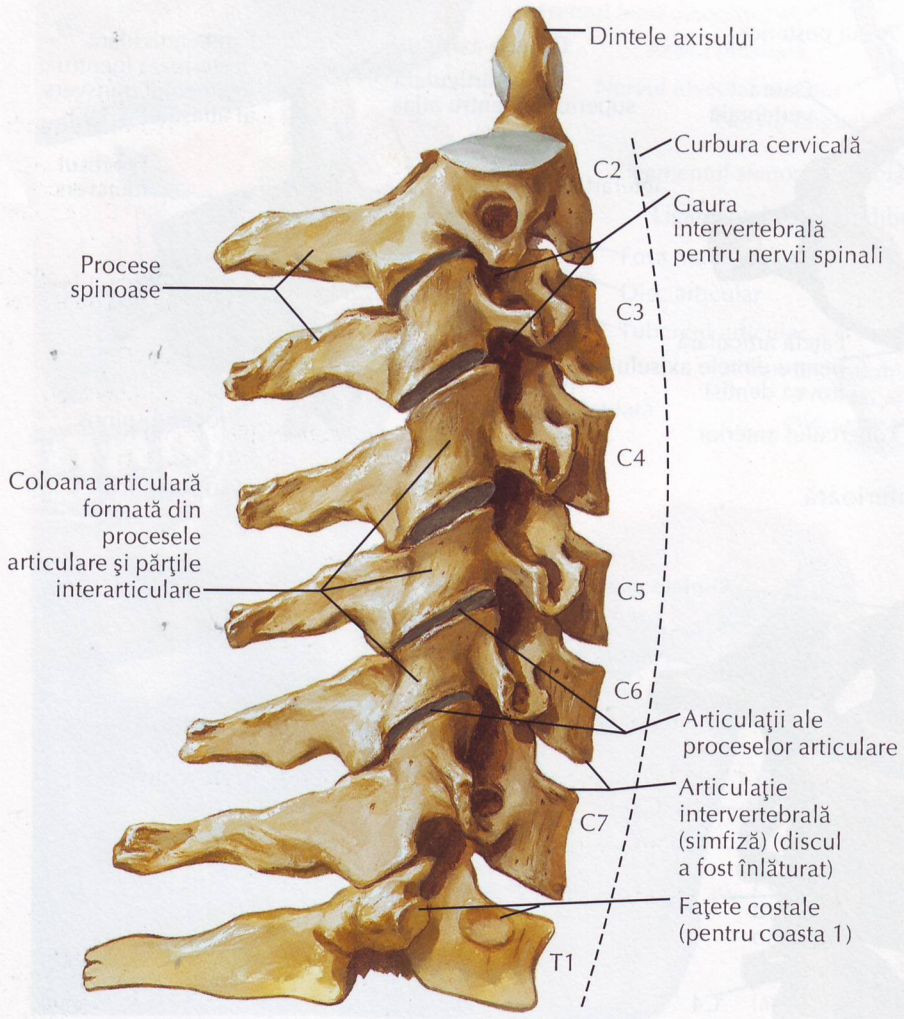

Coloana vertebrală de la vertebra cervicală 2 la vertebra toracică 1: vedere laterală dreaptă

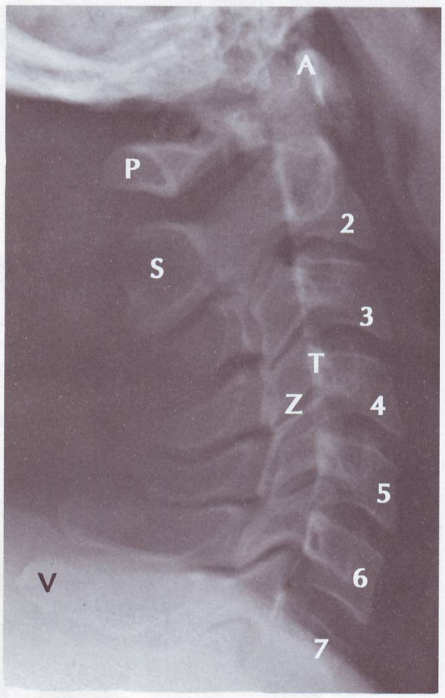

Vertebrele cervicale: radiografie laterală

- A Arcul anterior al altasului (C1)
- P Arcul posterior al al altasului (C1)
- S Proces spinos
- T Proces transvers
- V Vertebra proeminentă (procesul spinos al C7)
- Z Articulaţie a proceselor articulare

Corpurile vertebrelor cervicale 2—7 sunt numerotate

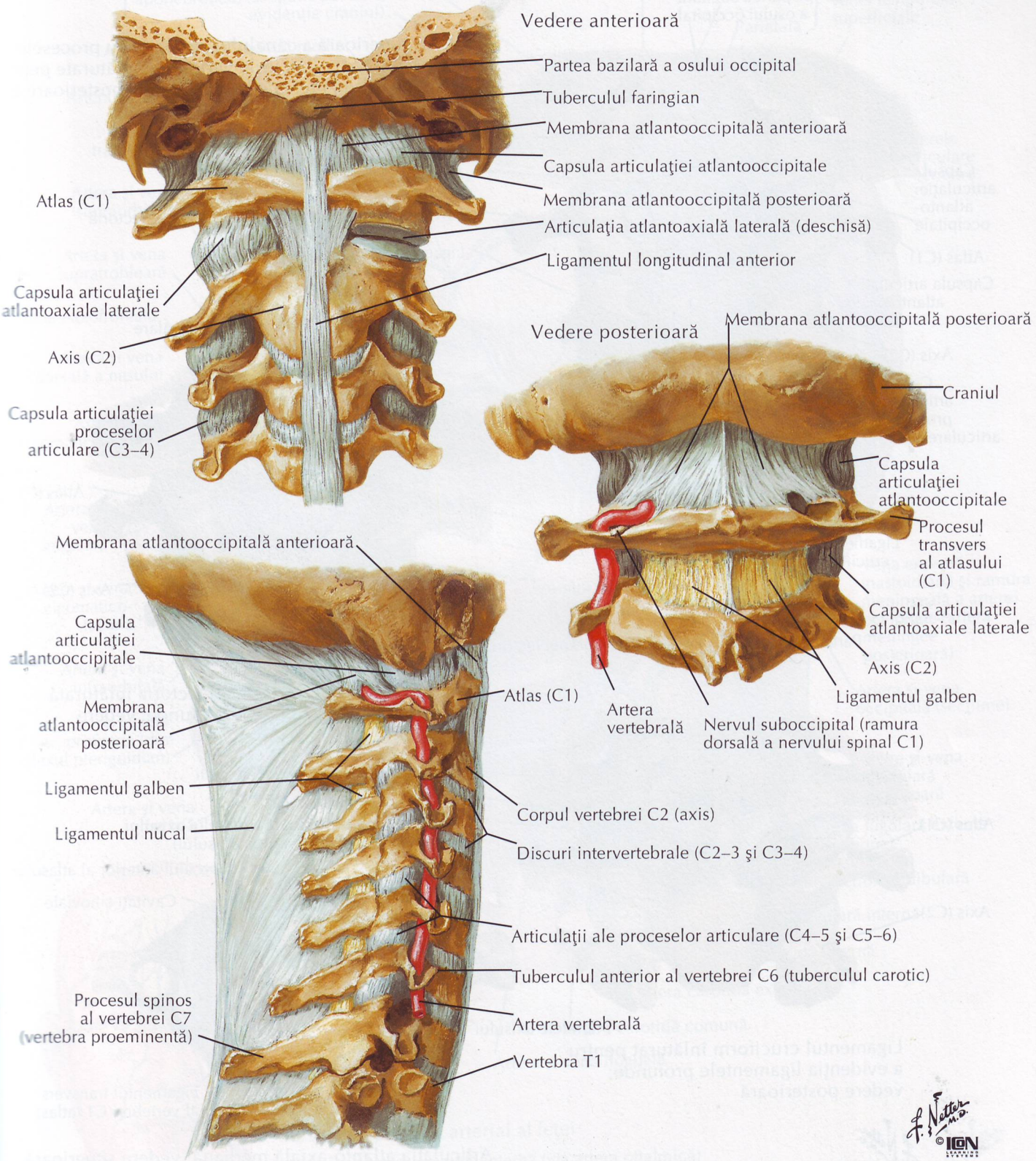

Vedere laterală dreaptă

Ligamentele cranio-cervicale interne

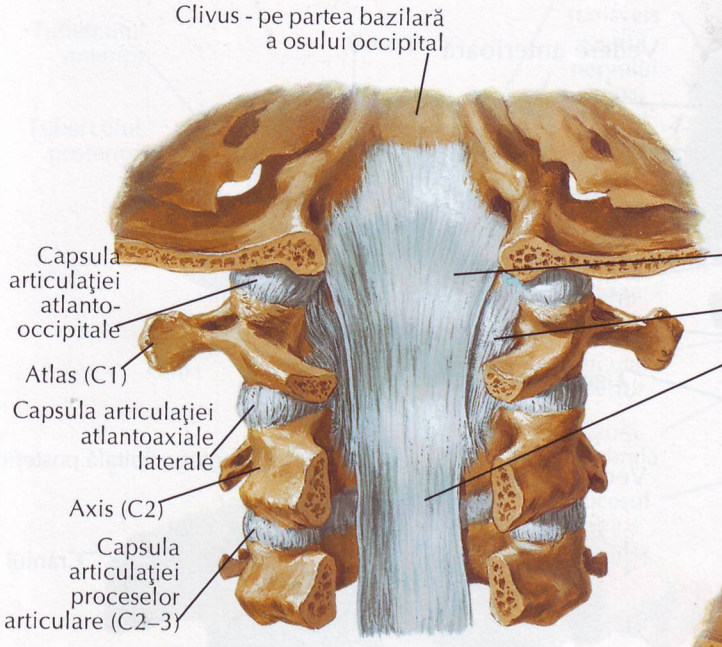

Partea superioară a canalului vertebral cu procesele spinoase şi parţial arcurile vertebrale înlăturate pentru a expune ligamentele de la nivelul feţei posterioare a corpurilor vertebrale: vedere posterioară

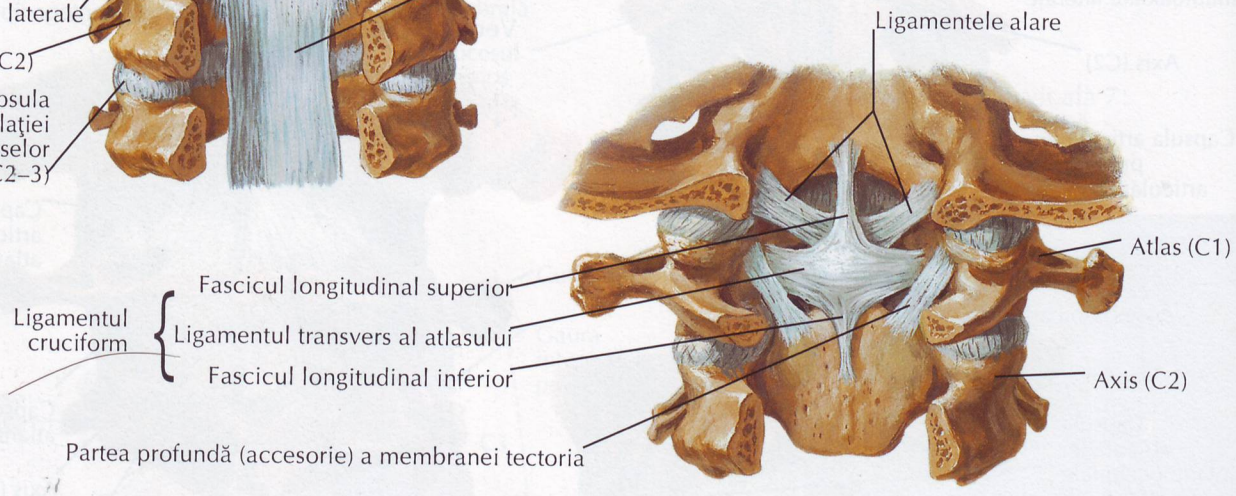

Partea principală a membranei tectoria înlăturată pentru a expune ligamentele profunde: vedere posterioară

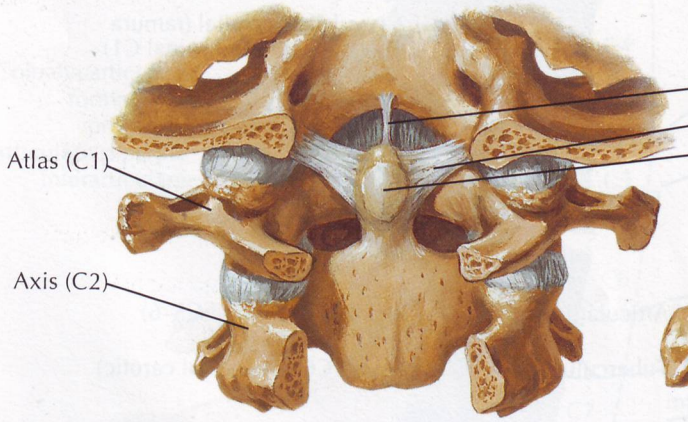

Ligamentul cruciform înlăturat pentru a evidenţia ligamentele profunde: vedere posterioară

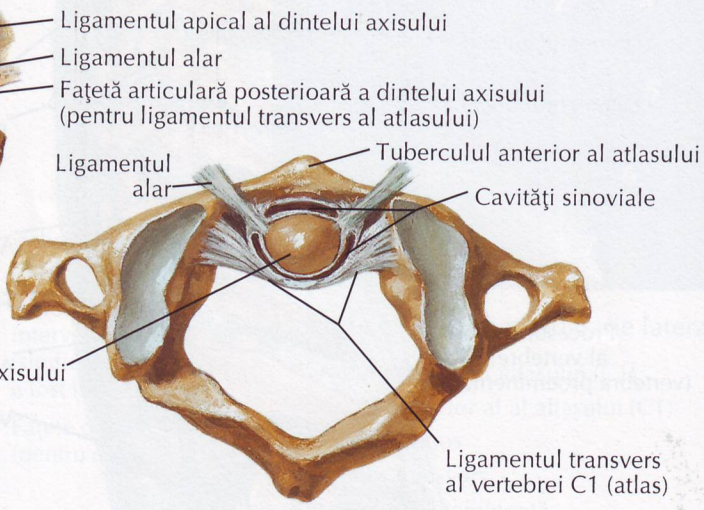

Articulaţia atlanto-axială mediană: vedere superioară

F. Netter M.D.
©IGN

Arterele şi venele superficiale ale feţei şi scalpului

VEZI DE ASEMENEA PLANŞELE 30, 36, 65, 66, 81, 98

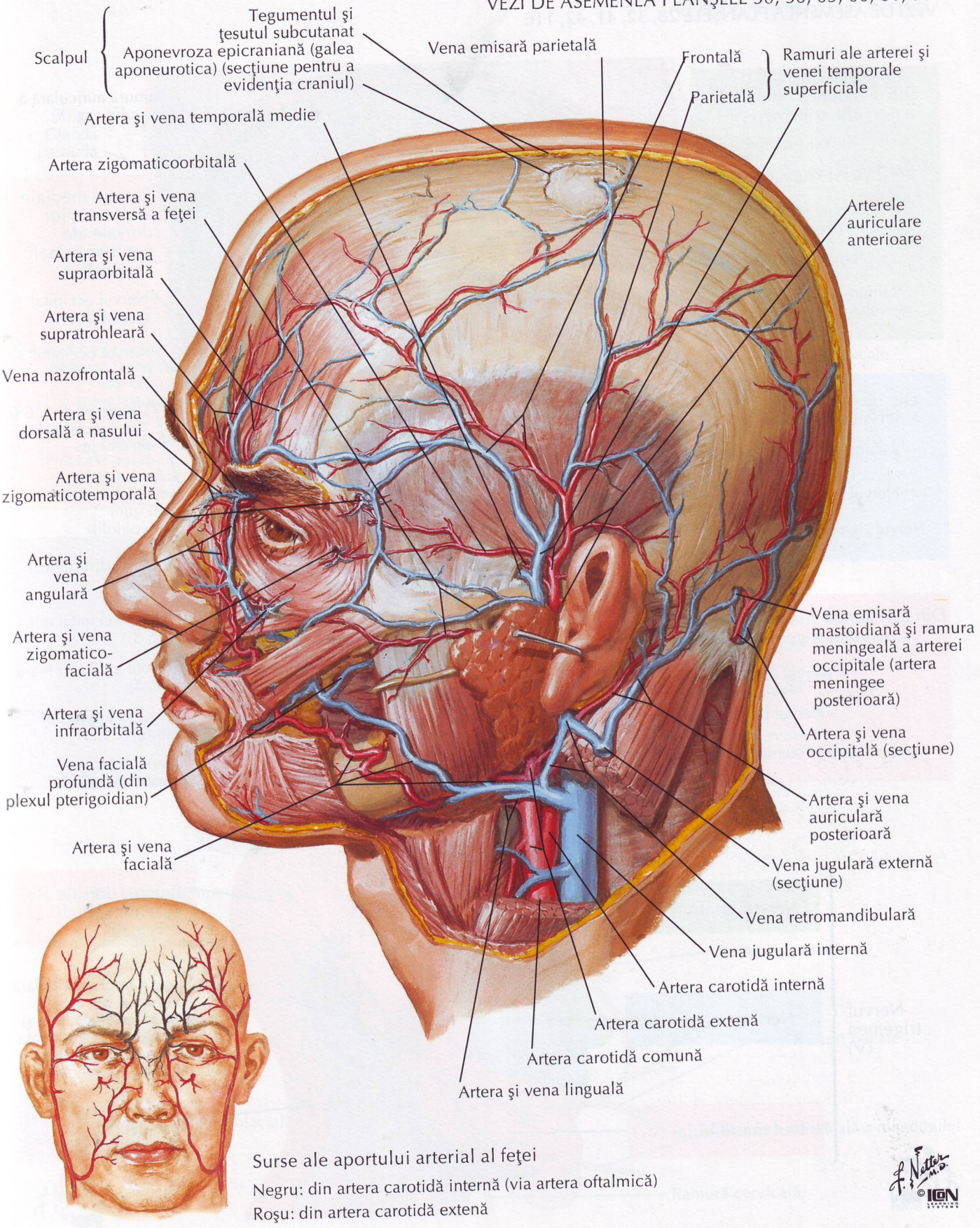

Surse ale aportului arterial al feţei

Negru: din artera carotidă internă (via artera oftalmică)

Roşu: din artera carotidă extenă

F. Netter M.D. ©ICON

Inervaţia cutanată a capului şi gîtului

VEZI DE ASEMENEA PLANŞELE 28, 32, 41, 42, 116

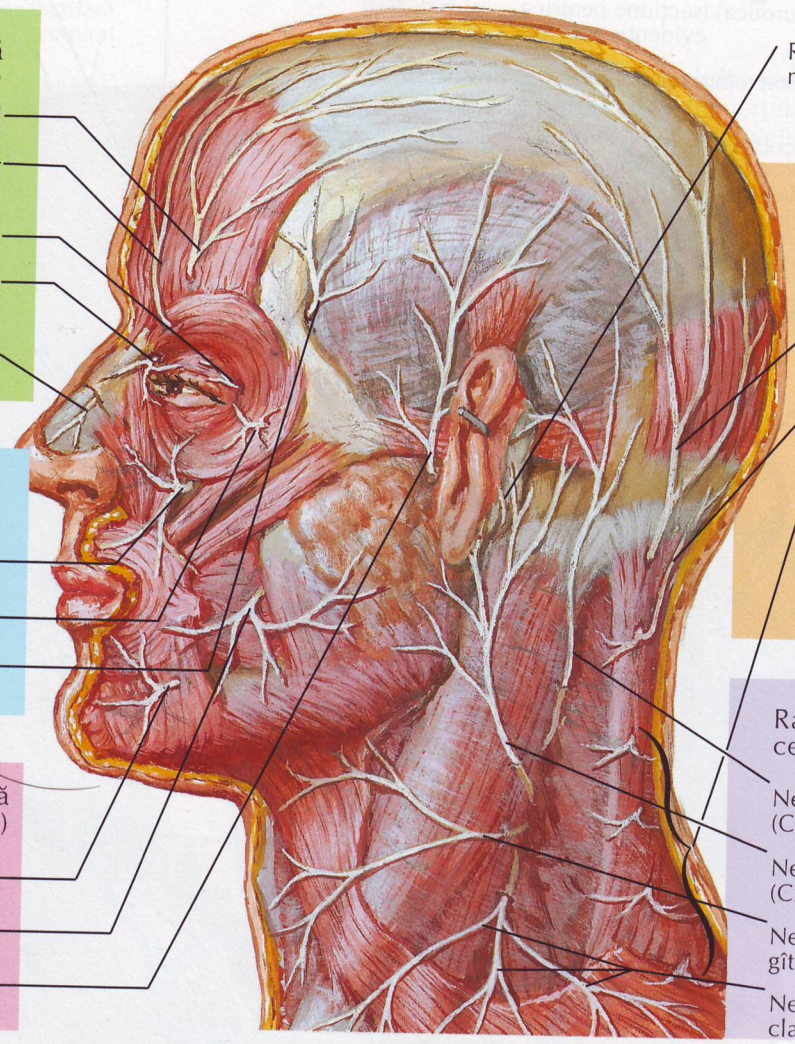

Din diviziunea oftalmică a nervului trigemen (V_1)
- Nervul supraorbital
- Nervul supratrohlear
- Ramura palpebrală a nervului lacrimal
- Nervul infratrohlear
- Ramura nazală externă a nervului etmoidal anterior

Din diviziunea maxilară a nervului trigemen (V_2)
- Nervul infraorbital
- Nervul zigomaticofacial
- Nervul zigomaticotemporal

Din diviziunea mandibulară a nervului trigemen (V_3)
- Nervul mental
- Nervul bucal
- Nervul auriculotemporal

- Ramura auriculară a nervului vag (X)

Ramuri mediale ale ramurilor dorsale ale nervilor spinali cervicali
- Nervul occipital mare (C2)
- Nervul occipital 3 (C3)
- Din nervii 4, 5, 6 şi 7 în succesiunea de mai jos

Ramuri din plexul cervical
- Nervul occipital mic (C2, 3)
- Nervul auricular mare (C2, 3)
- Nervul transvers al gîtului (C2, 3)
- Nervii supraclaviculari (C3, 4)

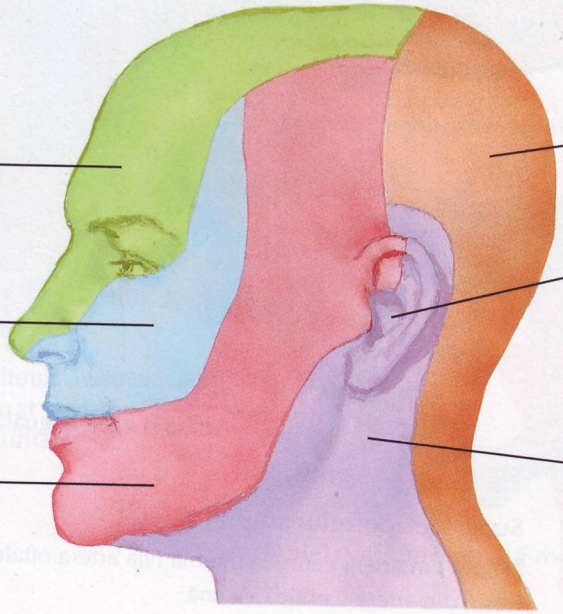

Nervul trigemen (V)
- Nervul oftalmic (V_1)
- Nervul maxilar (V_2)
- Nervul mandibular (V_3)

- Ramuri dorsale ale nervilor spinali cervicali
- Notă: Ramura auriculară a nervului vag către meatul acustic extern şi o mică arie pe suprafaţa postero-medială a pavilionului urechii
- Ramuri din plexul cervical

F. Netter M.D.
© ICON LEARNING SYSTEMS

Ramurile nervului facial şi glanda parotidă

VEZI DE ASEMENEA PLANŞA 117

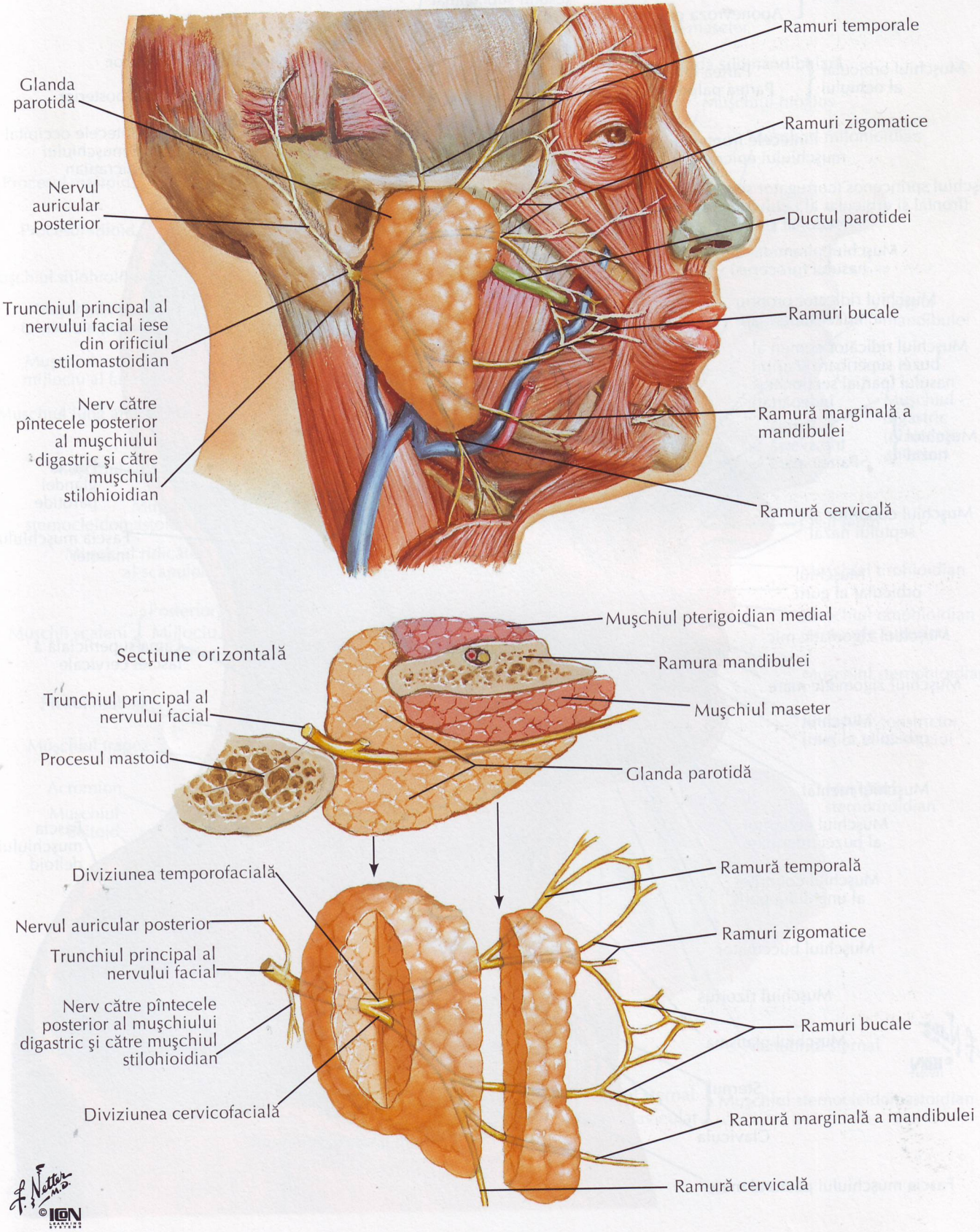

Muşchii mimicii: vedere laterală

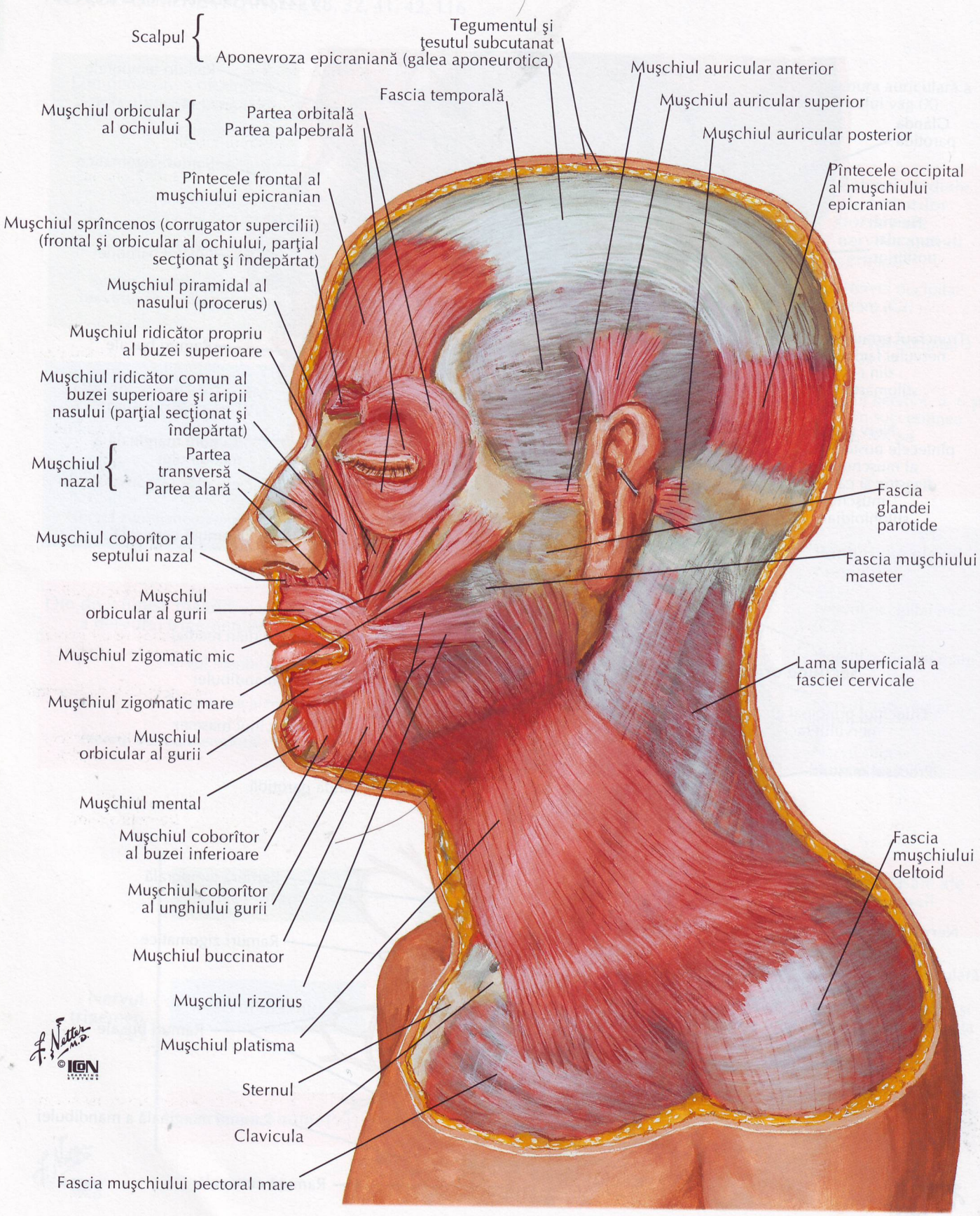

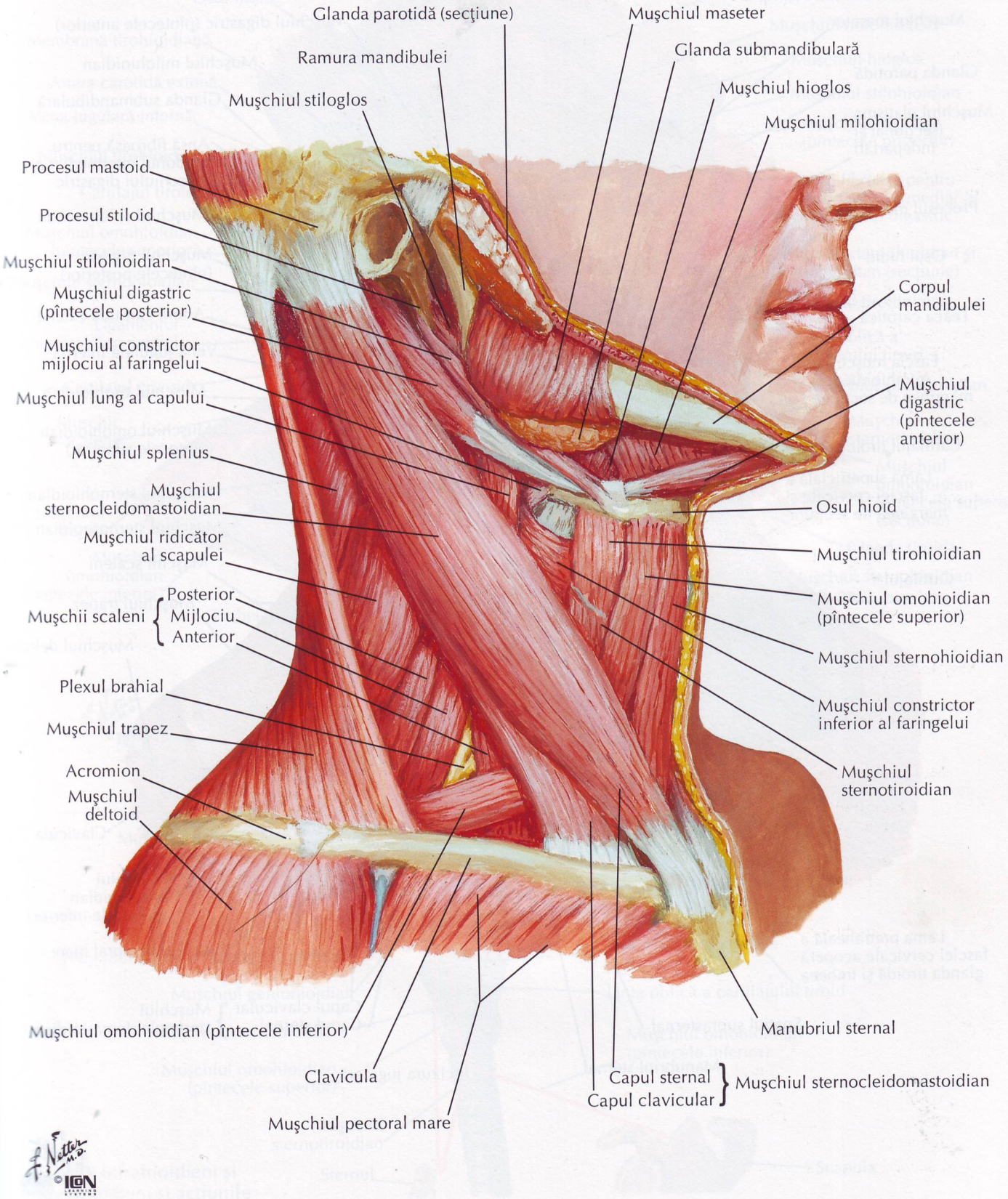
Glanda parotidă (secțiune)
Ramura mandibulei
Mușchiul stiloglos
Mușchiul maseter
Glanda submandibulară
Mușchiul hioglos
Mușchiul milohioidian
Procesul mastoid
Procesul stiloid
Mușchiul stilohioidian
Mușchiul digastric (pîntecele posterior)
Mușchiul constrictor mijlociu al faringelui
Mușchiul lung al capului
Mușchiul splenius
Mușchiul sternocleidomastoidian
Mușchiul ridicător al scapulei
Mușchii scaleni
Posterior
Mijlociu
Anterior
Plexul brahial
Mușchiul trapez
Acromion
Mușchiul deltoid
Corpul mandibulei
Mușchiul digastric (pîntecele anterior)
Osul hioid
Mușchiul tirohioidian
Mușchiul omohioidian (pîntecele superior)
Mușchiul sternohioidian
Mușchiul constrictor inferior al faringelui
Mușchiul sternotiroidian
Manubriul sternal
Mușchiul omohioidian (pîntecele inferior)
Clavicula
Mușchiul pectoral mare
Capul sternal
Capul clavicular
Mușchiul sternocleidomastoidian

Muşchii gîtului: vedere anterioară

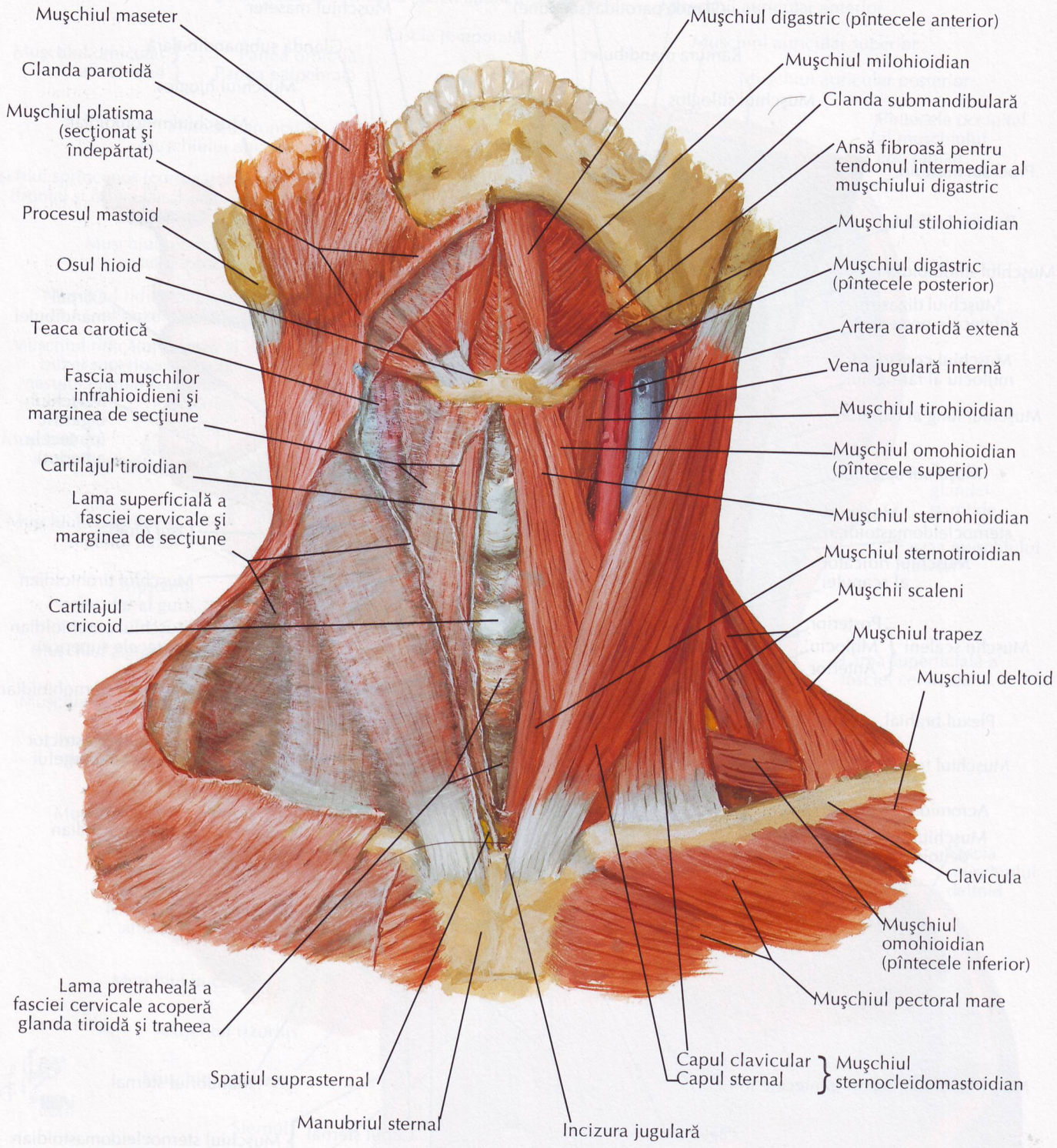

Muşchii infrahioidieni şi suprahioidieni

VEZI DE ASEMENEA PLANŞA 49

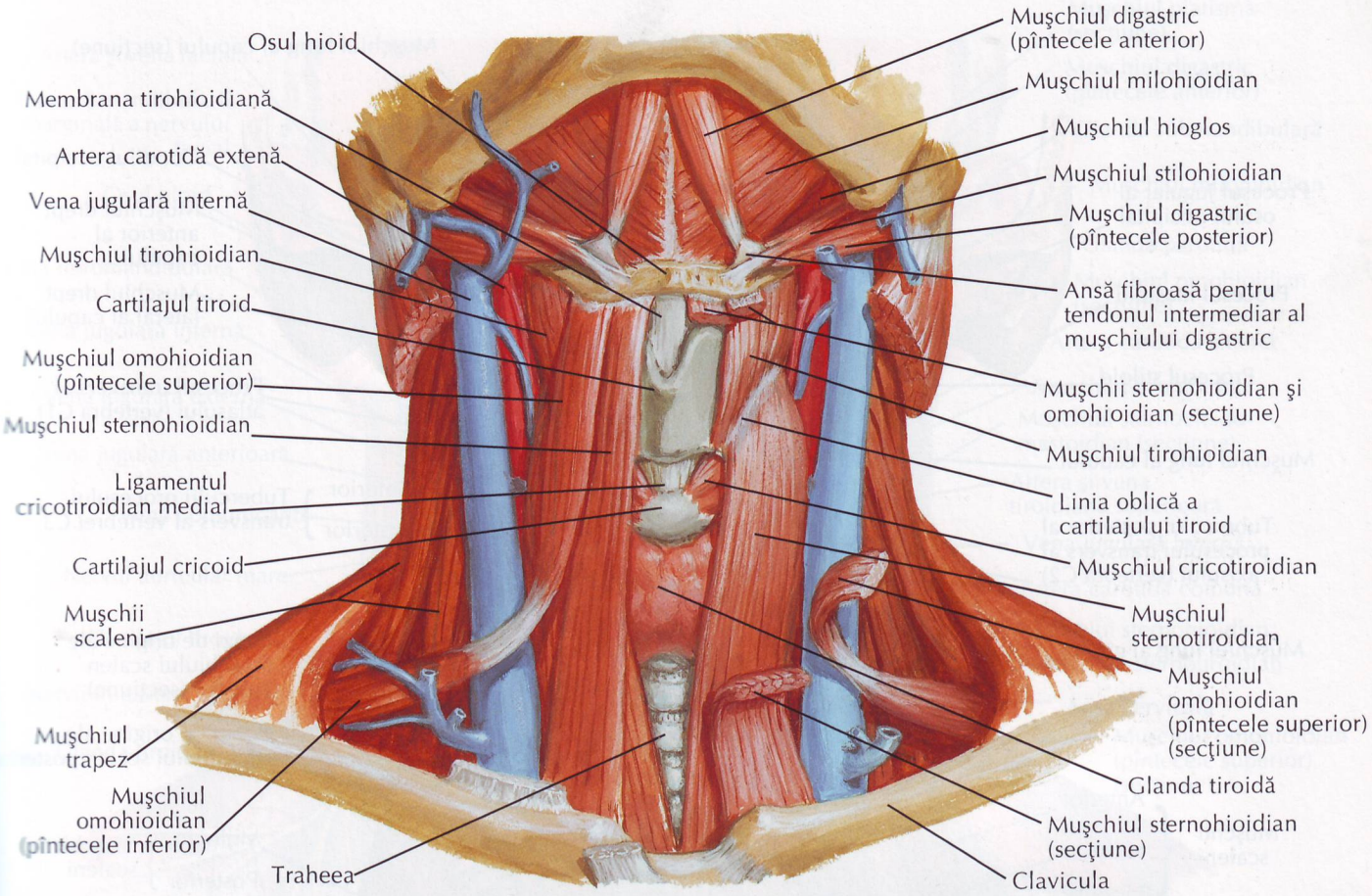

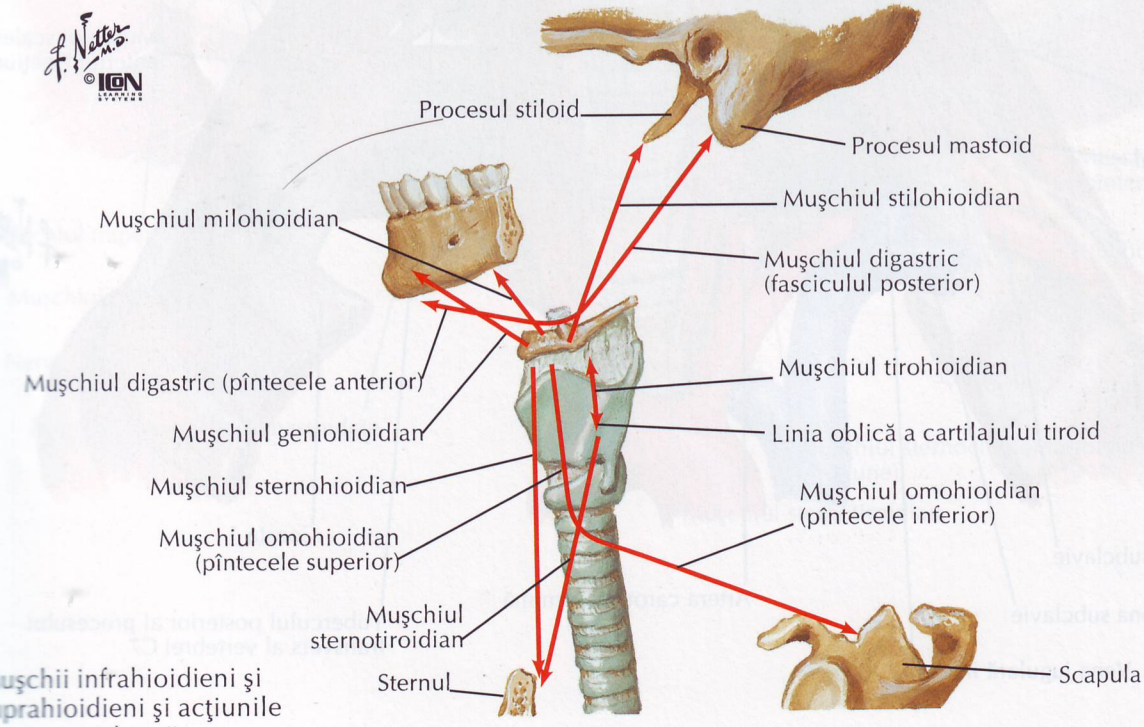

Muşchii infrahioidieni şi suprahioidieni şi acţiunile acestora: schemă

Muşchii scaleni şi prevertebrali

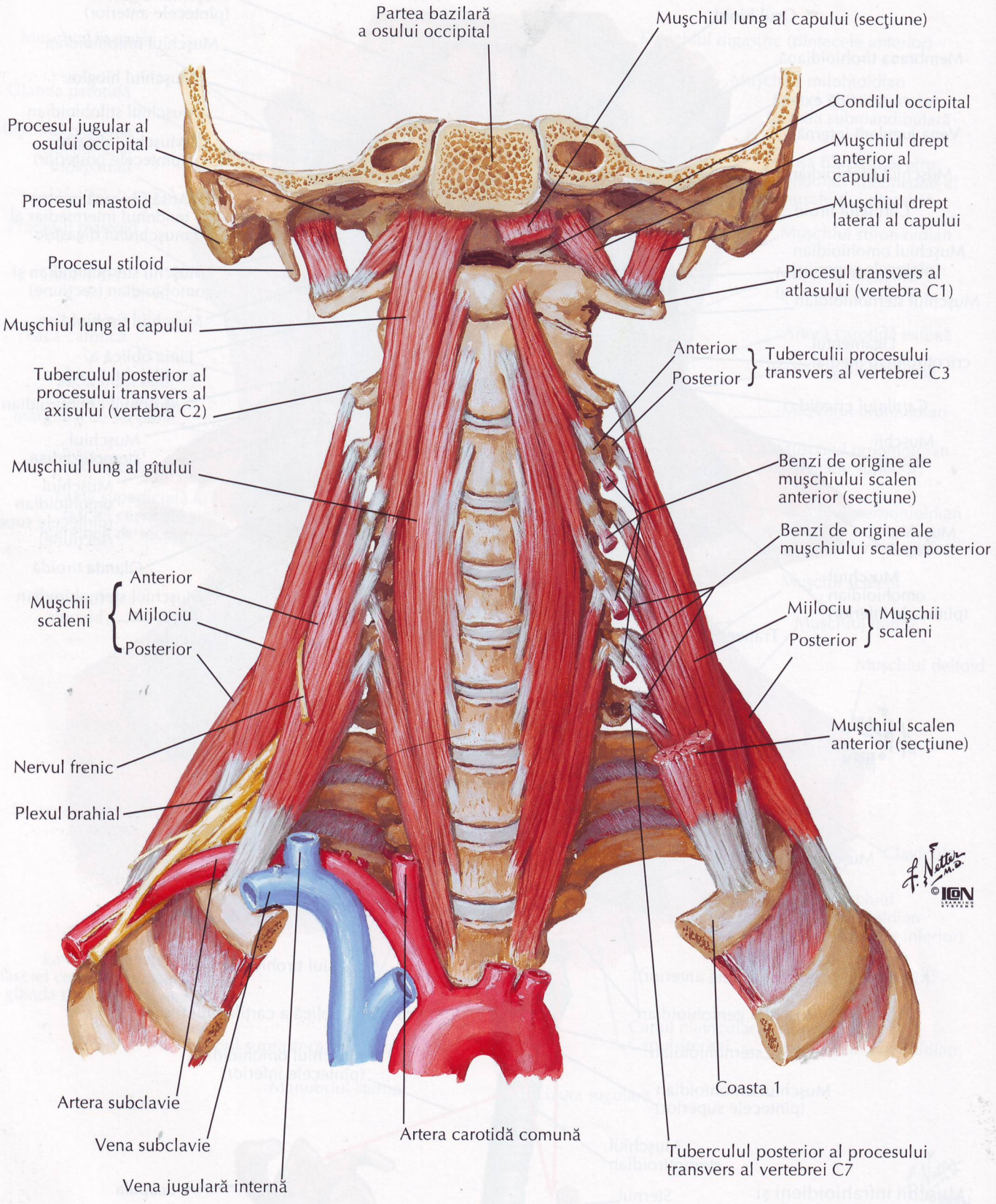

Venele superficiale şi inervaţia cutanată a gîtului

PENTRU VENELE PROFUNDE ALE GÎTULUI VEZI PLANŞA 66

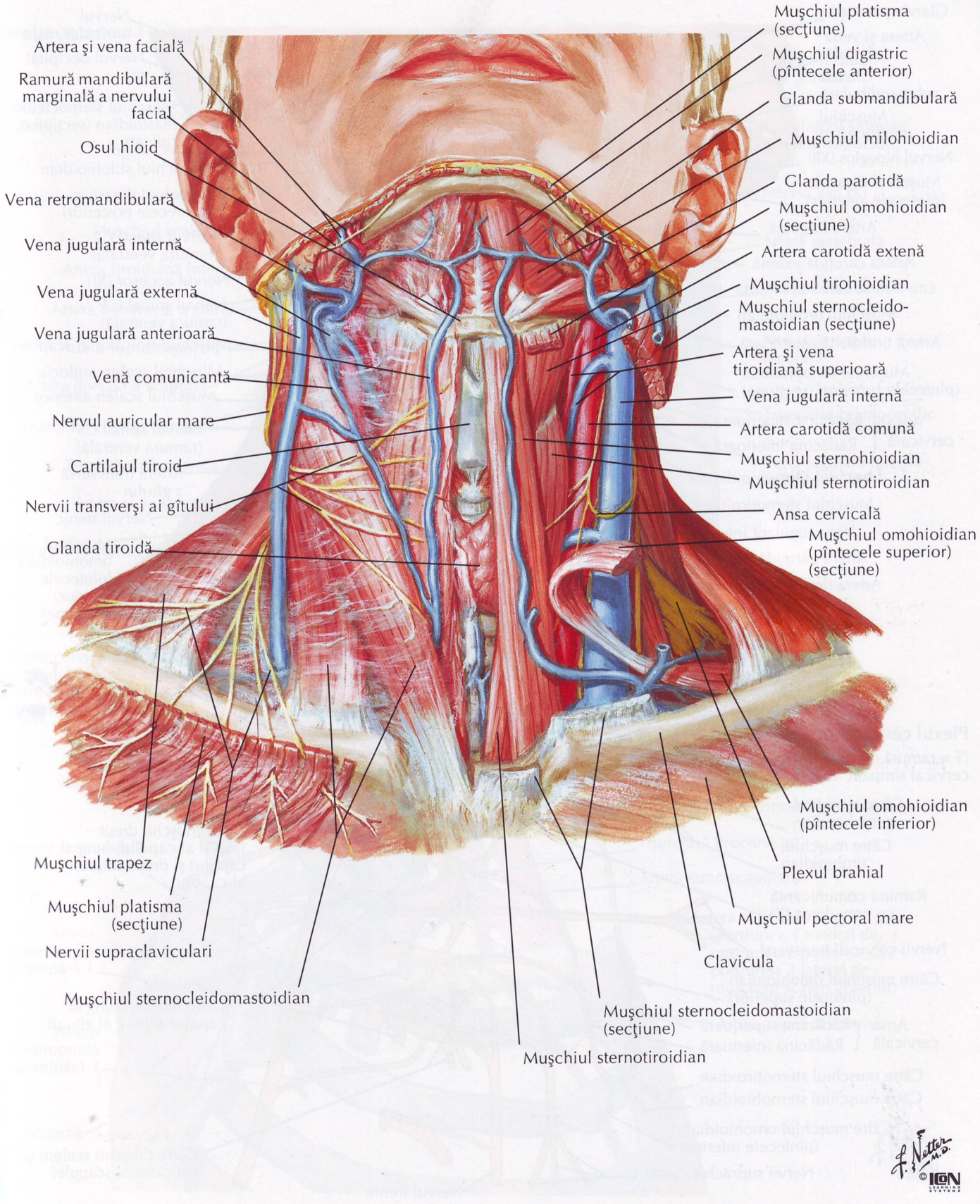

Plexul cervical in situ

VEZI DE ASEMENEA PLANŞELE 121—123, 190

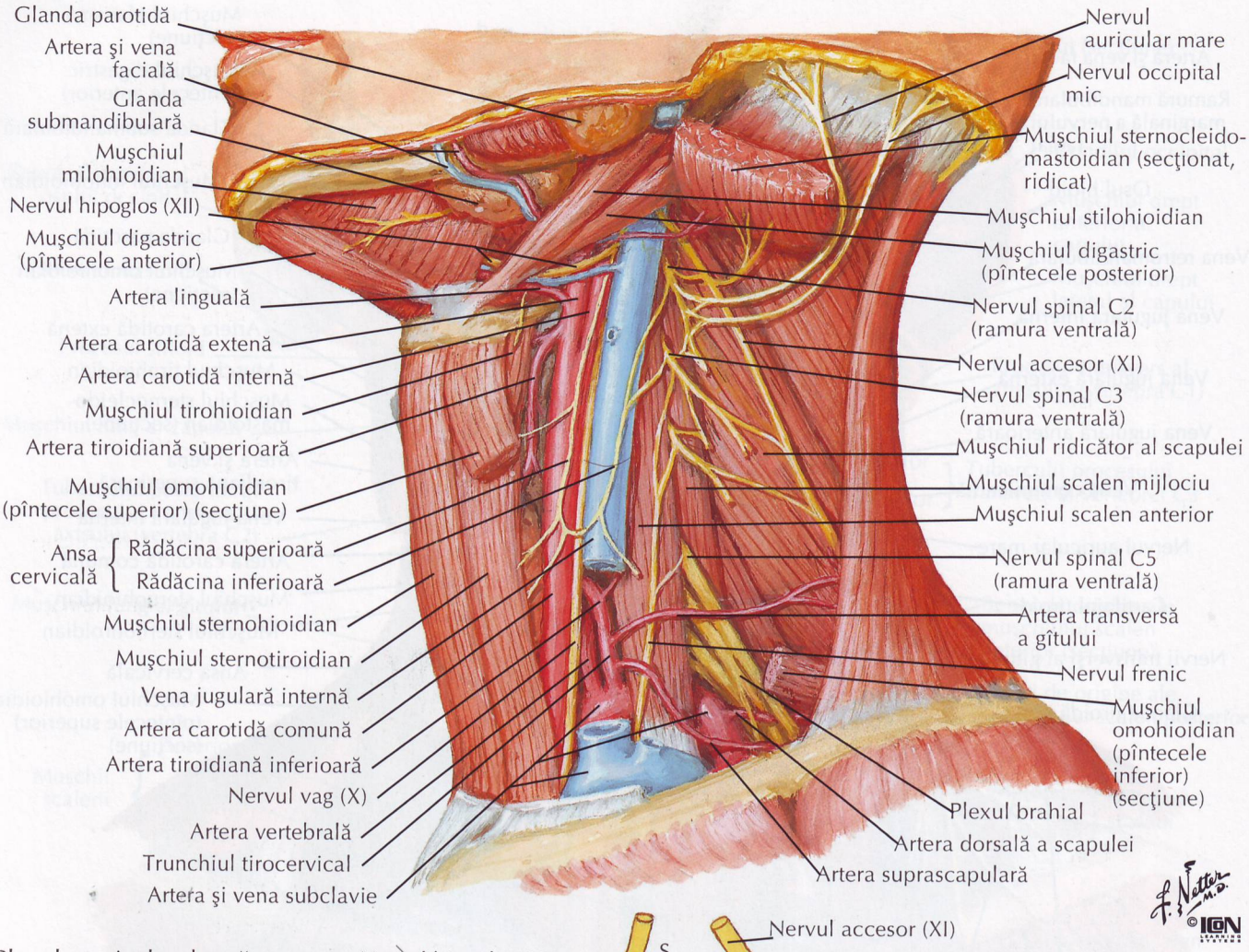

Plexul cervical: schemă

(S = ramură cenuşie din ganglionul cervical simpatic superior)

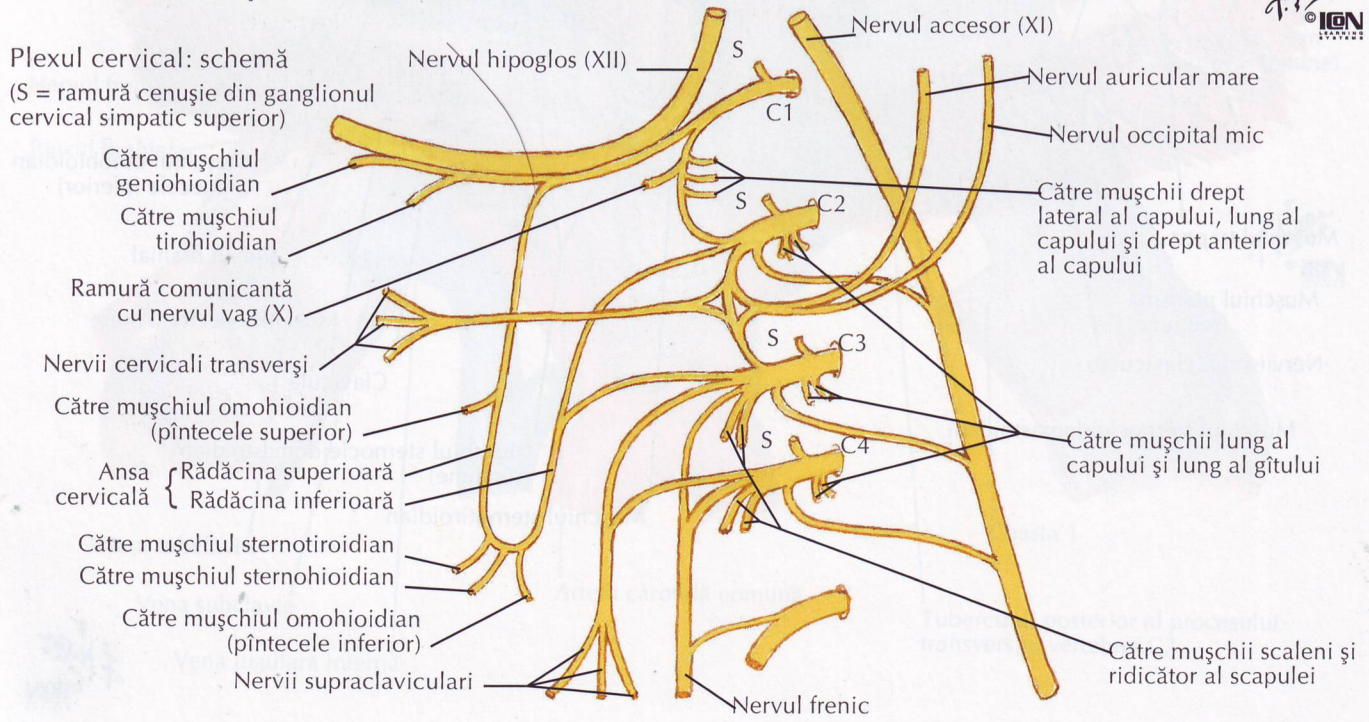

VEZI DE ASEMENEA PLANŞA 410

Disecţie anterioară dreaptă

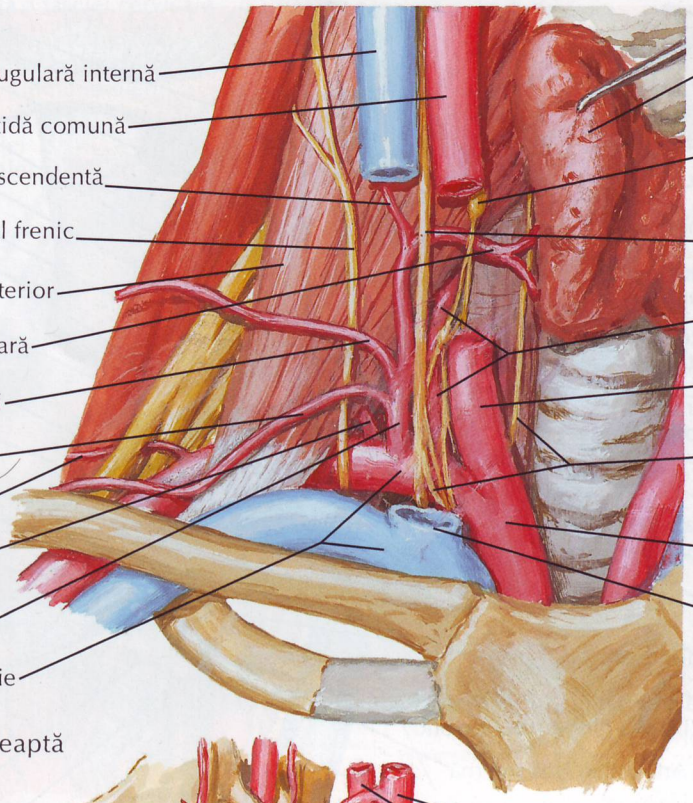

Vedere schematică laterală dreaptă

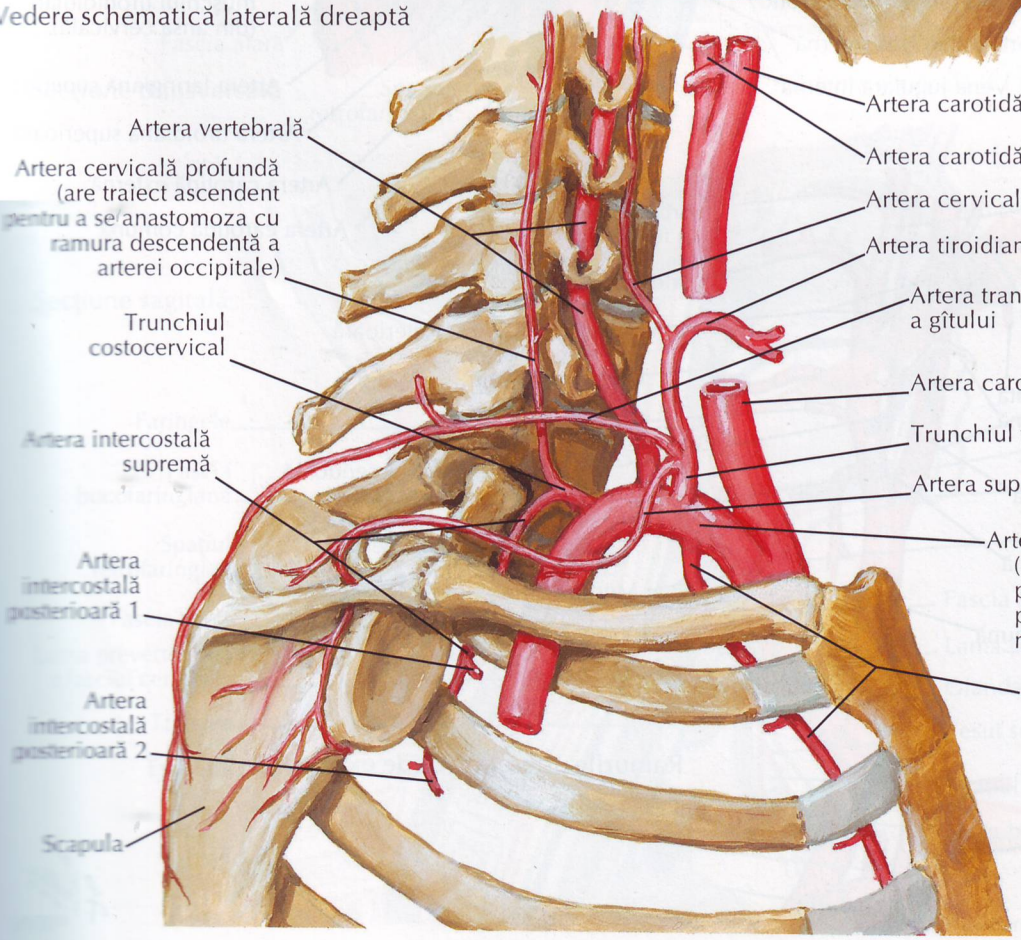

F. H. Netter M.D.
©IGN

Arterele carotide

VEZI DE ASEMENEA PLANŞELE 130, 131

Loja parotidei: disecţie laterală dreaptă

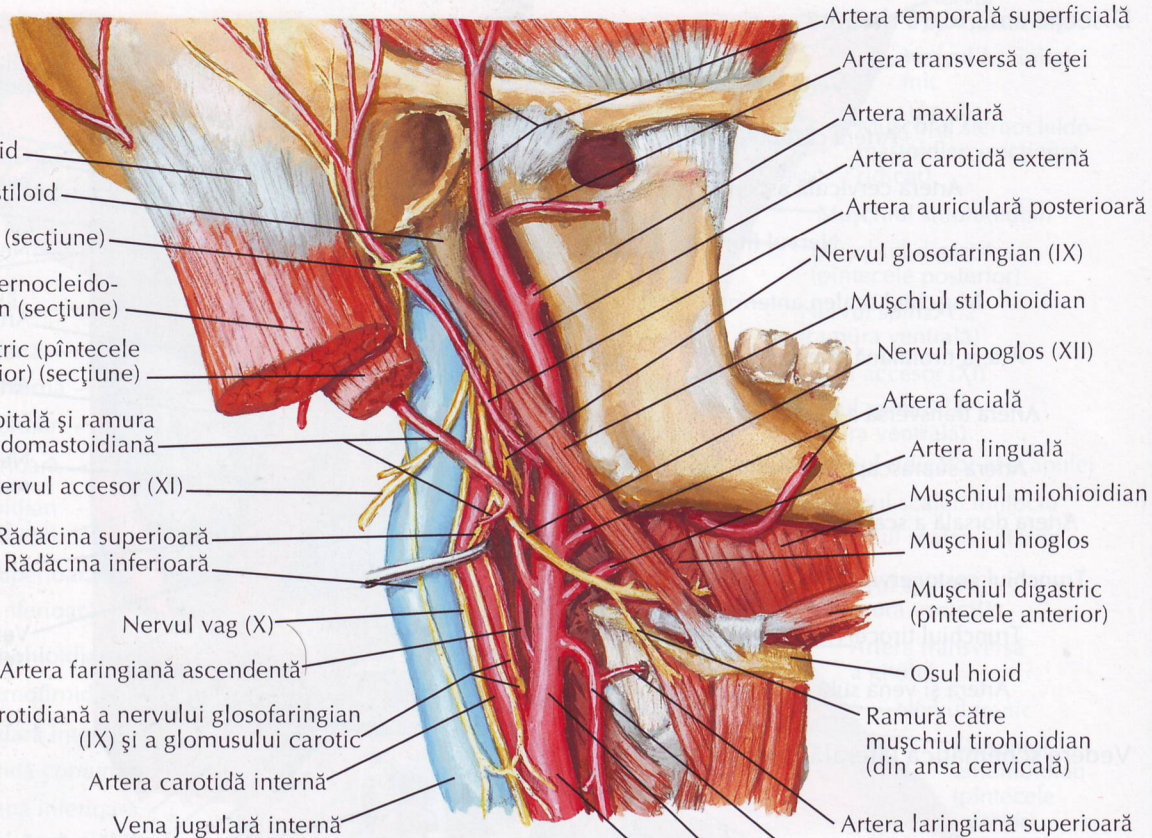

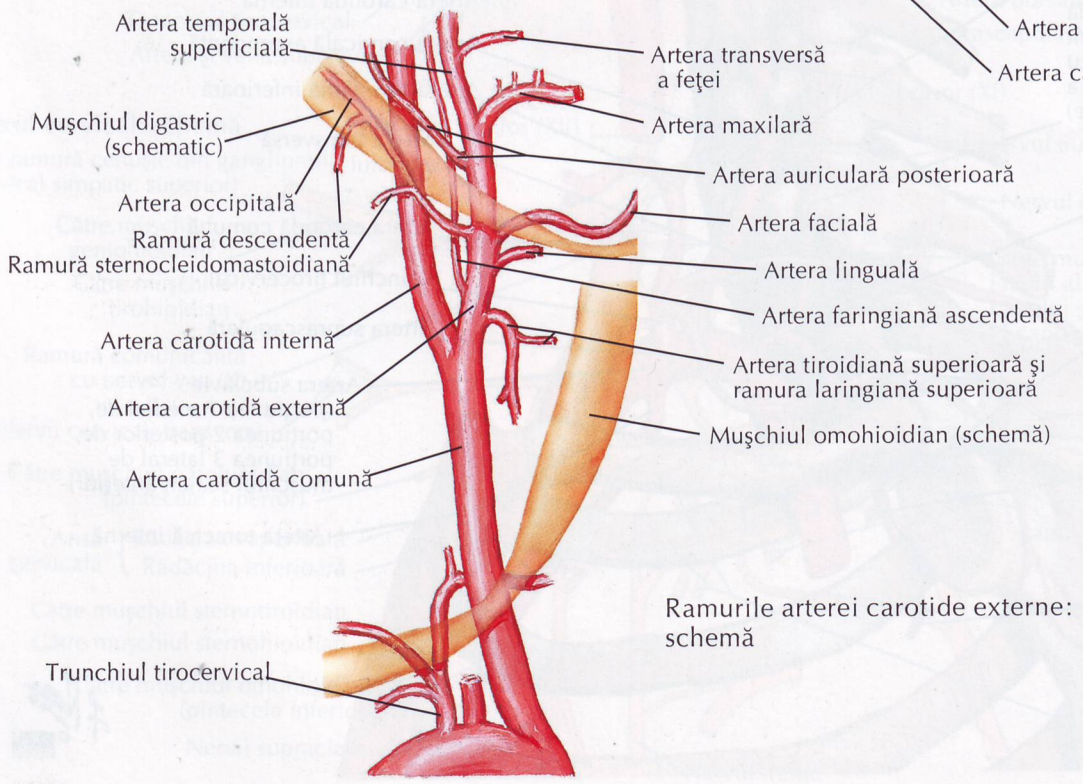

Ramurile arterei carotide externe: schemă

Straturile fasciale ale gîtului

PENTRU CONŢINUTUL TECII CAROTICE VEZI PLANŞELE 65—67

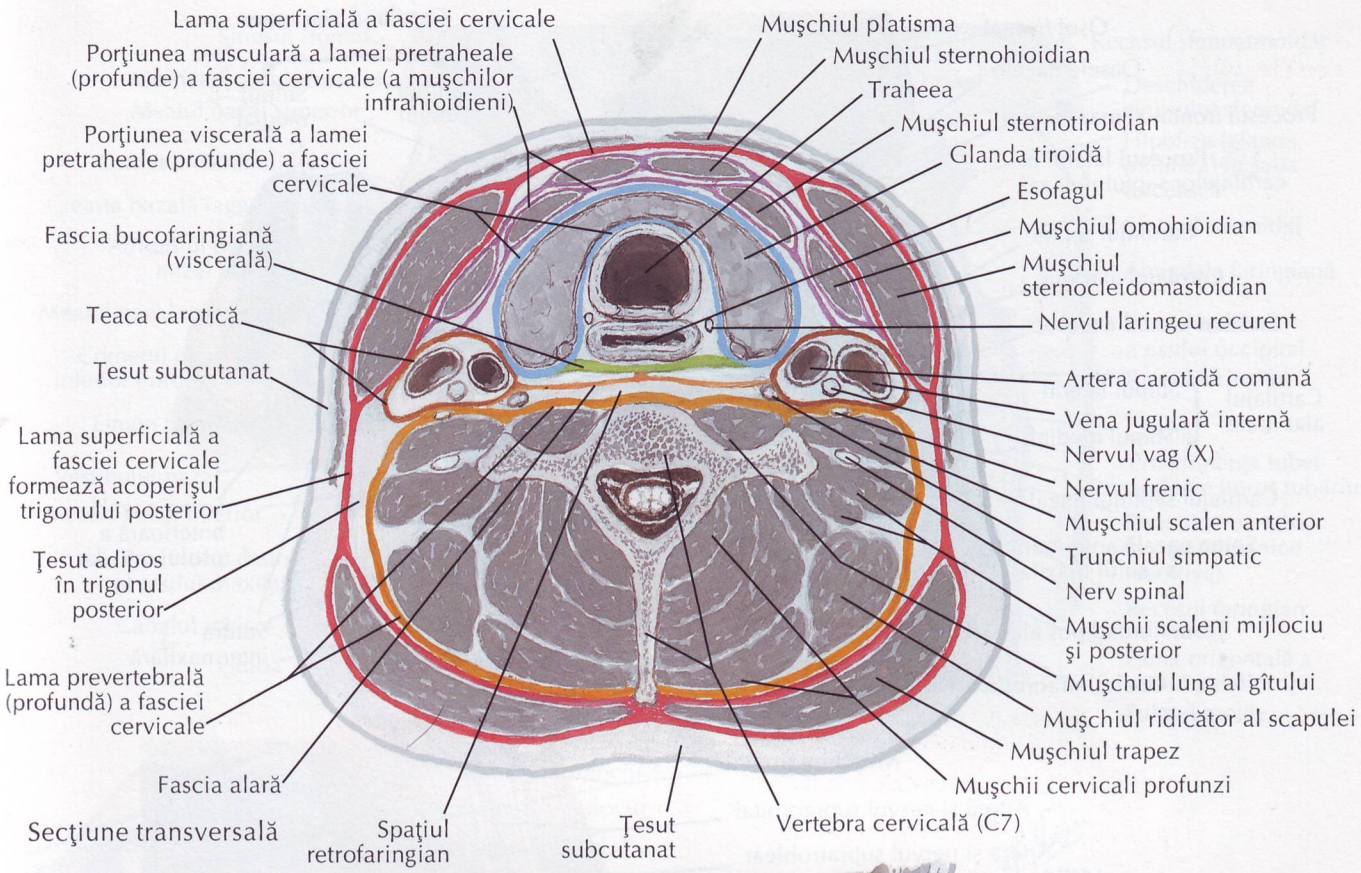

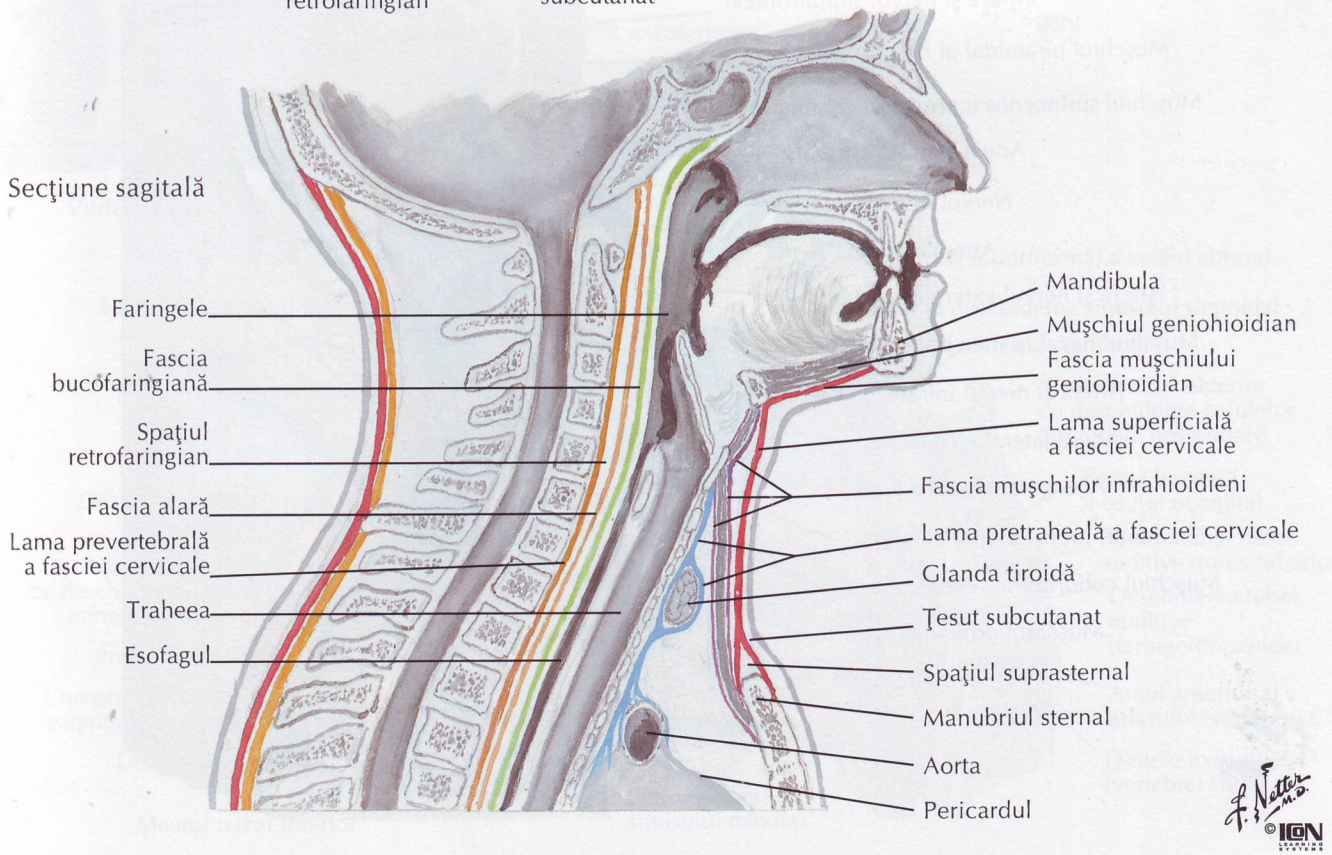

F. Netter M.D.
©ION LEARNING SYSTEMS

Vedere antero-laterală

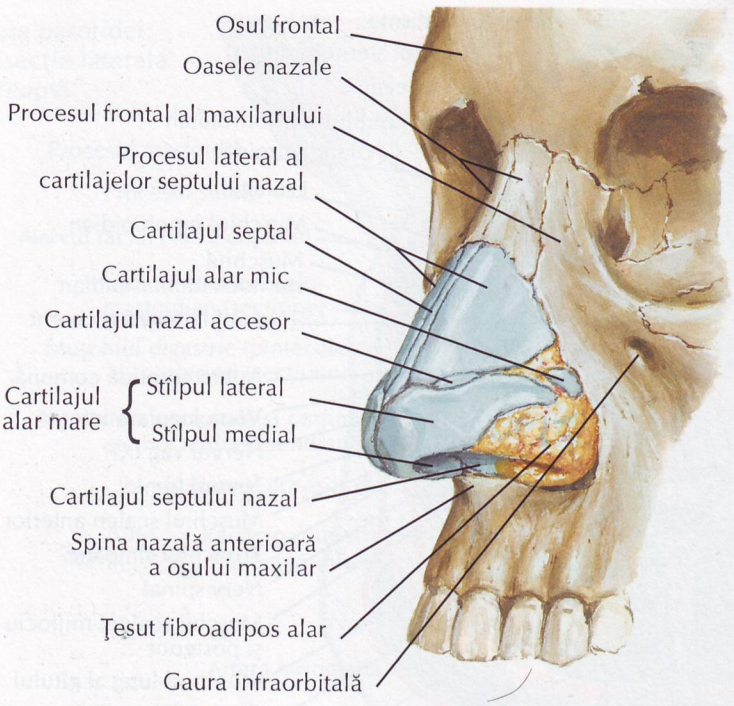

Vedere inferioară

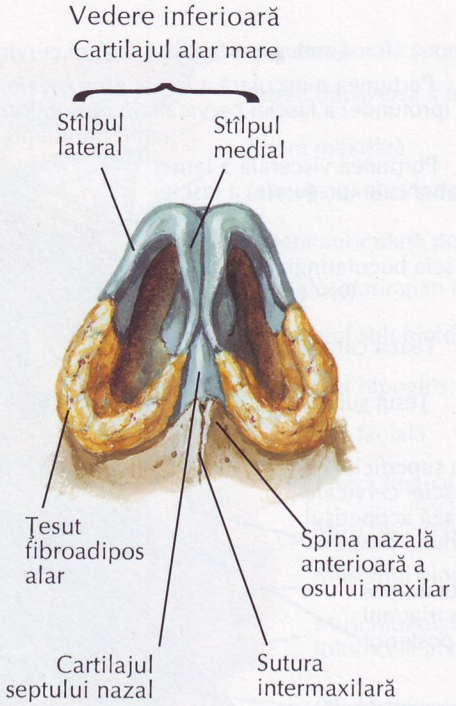

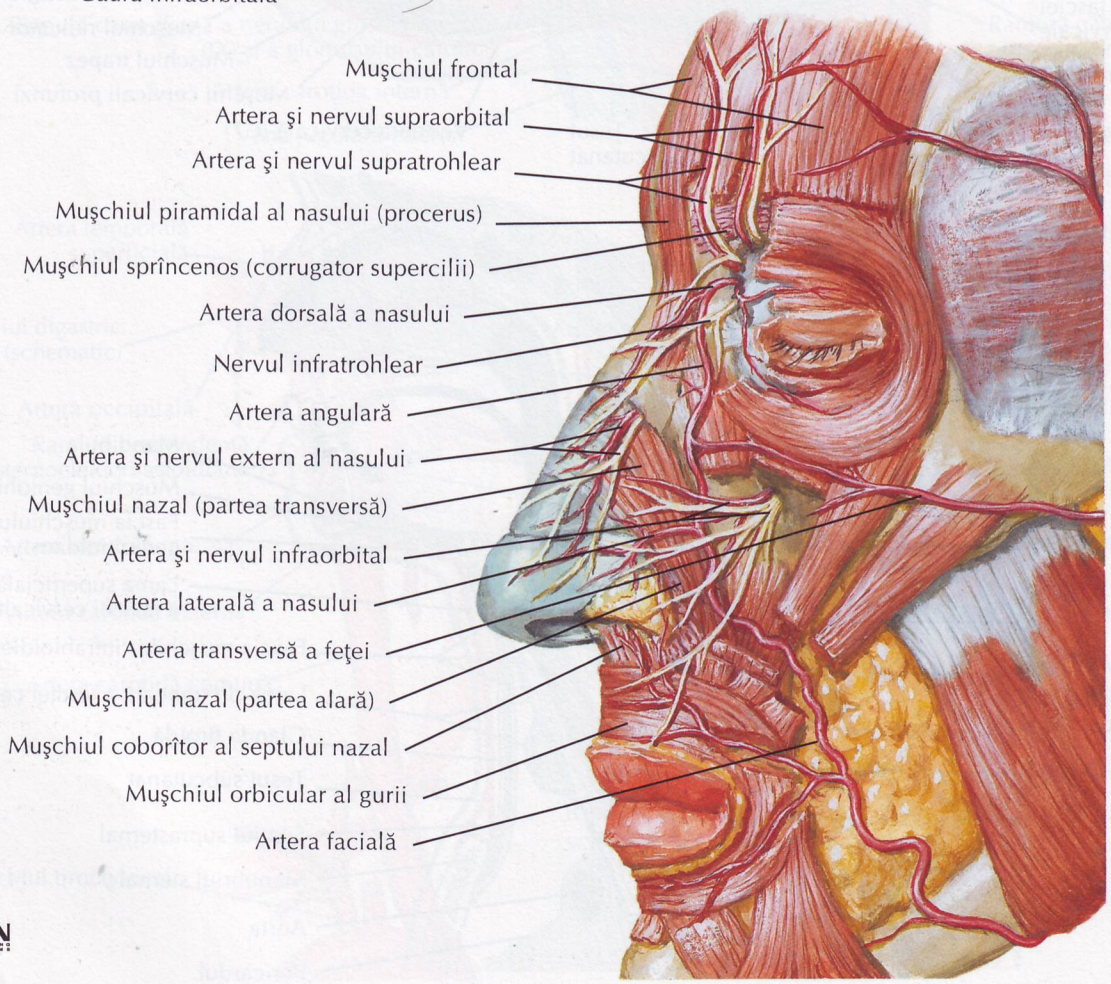

F. Netter M.D.
©IGN LEARNING SYSTEMS

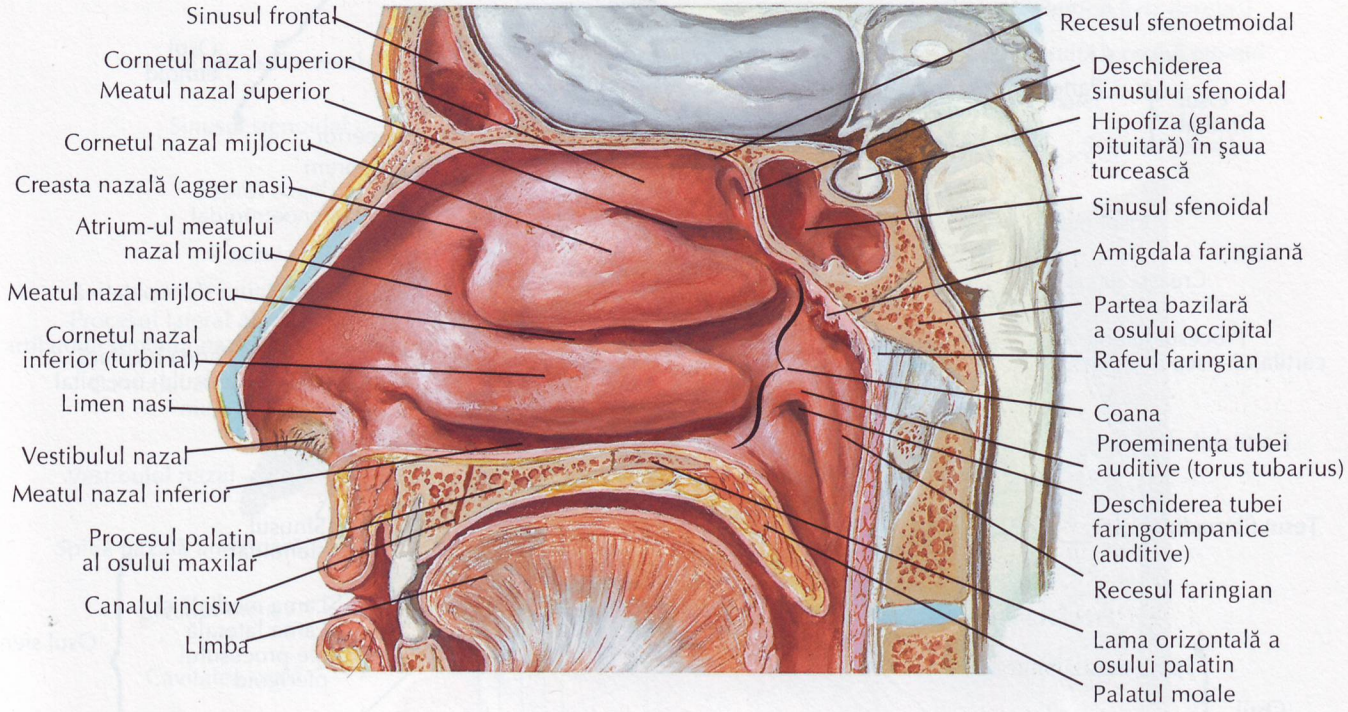

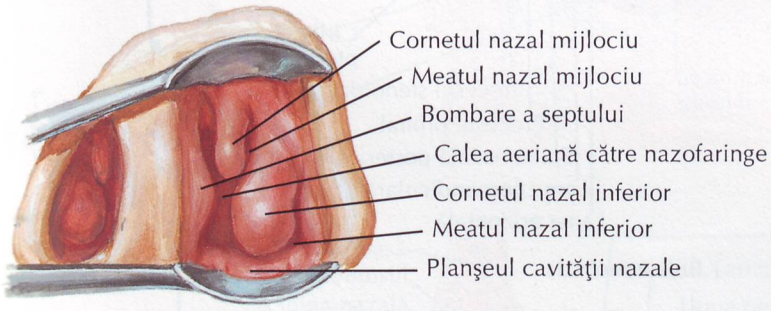

Vedere cu speculum

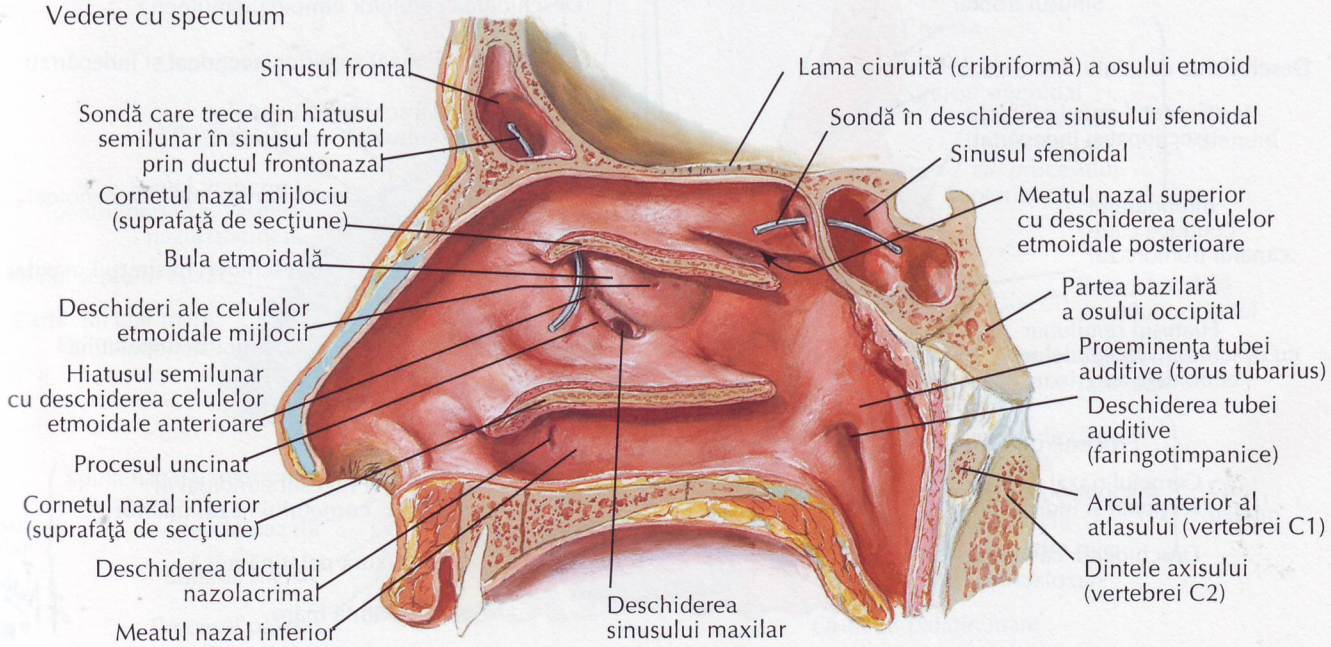

Peretele lateral al cavităţii nazale (continuare)

VEZI DE ASEMENEA PLANŞA 6

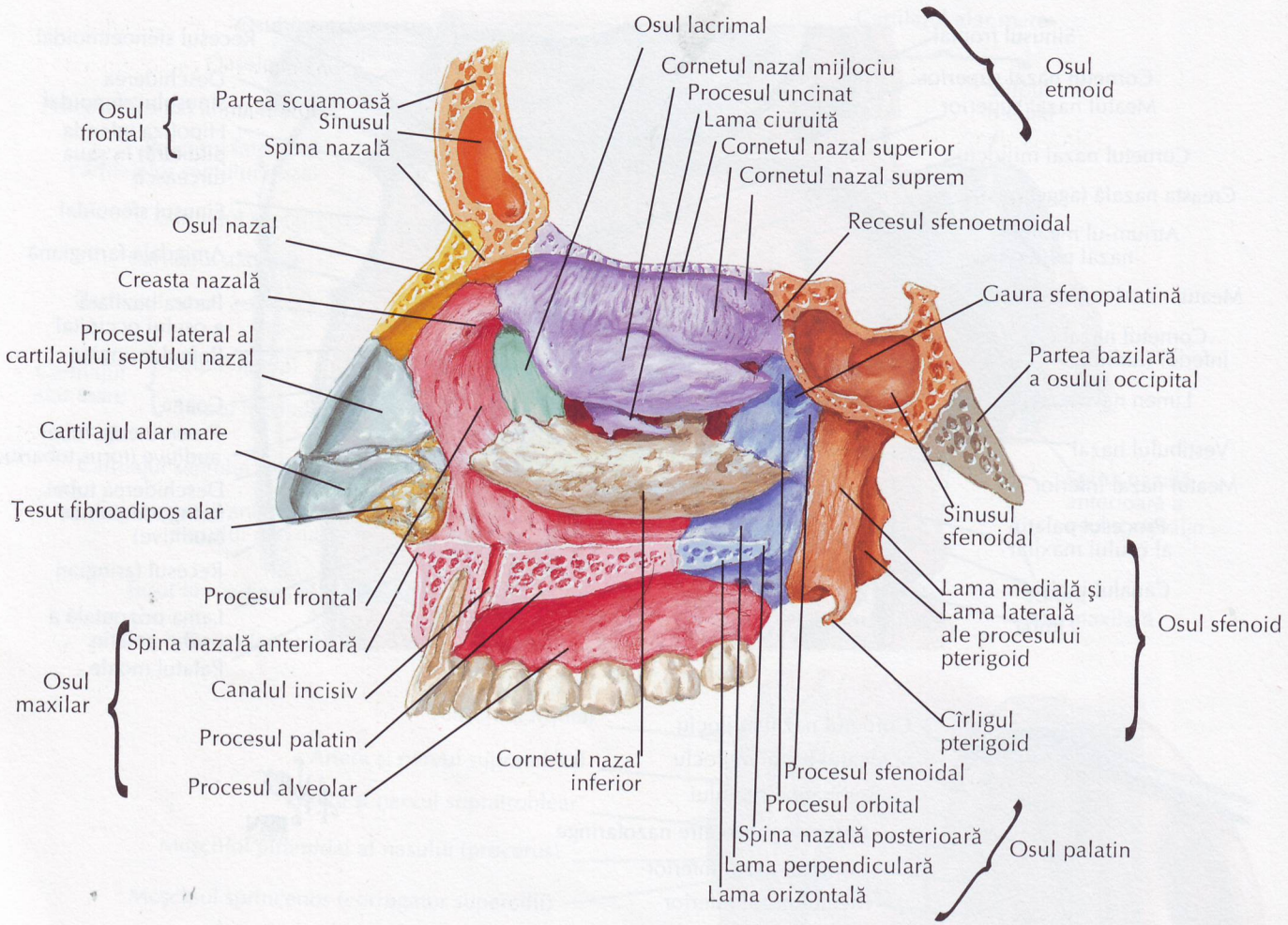

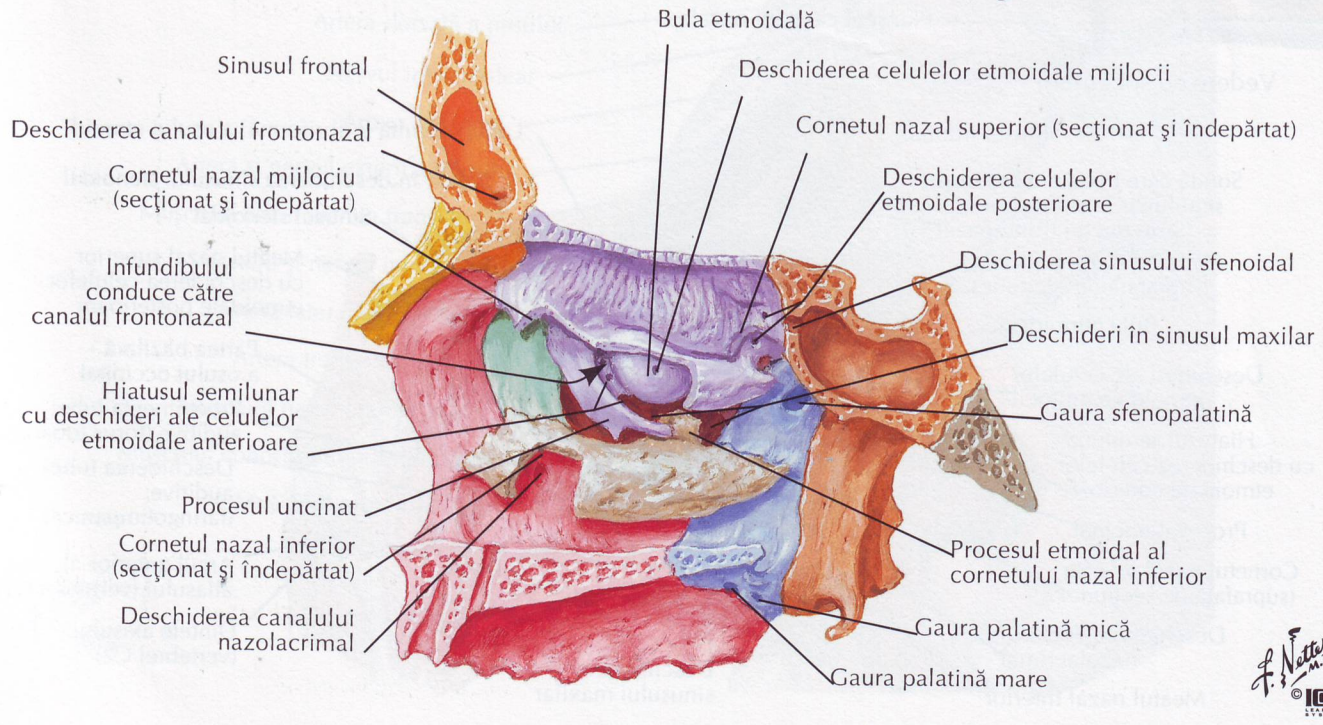

F. Netter M.D.
© ICON LEARNING SYSTEMS

Peretele medial al cavităţii nazale (septul nazal)

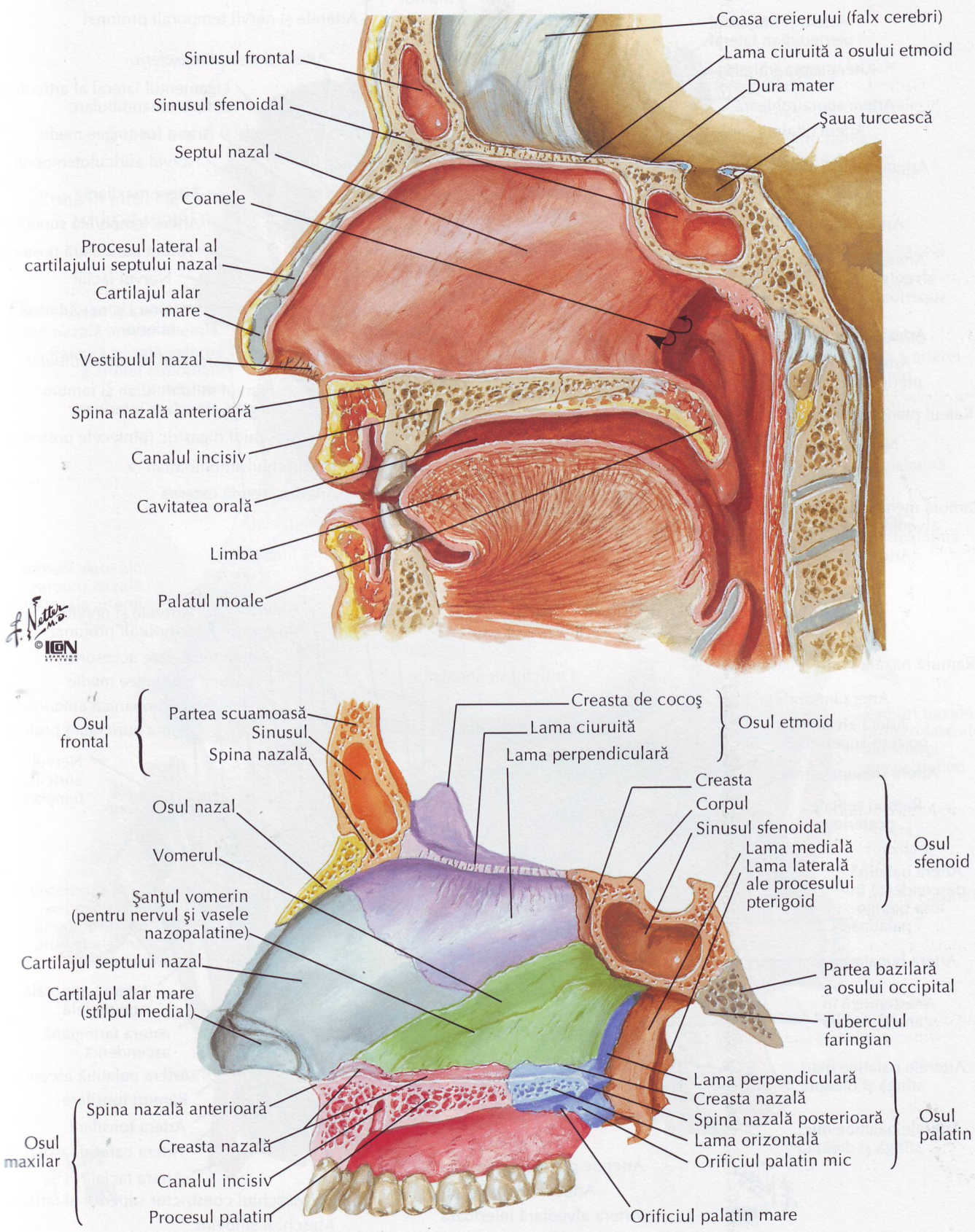

Artera maxilară

VEZI DE ASEMENEA PLANŞA 30

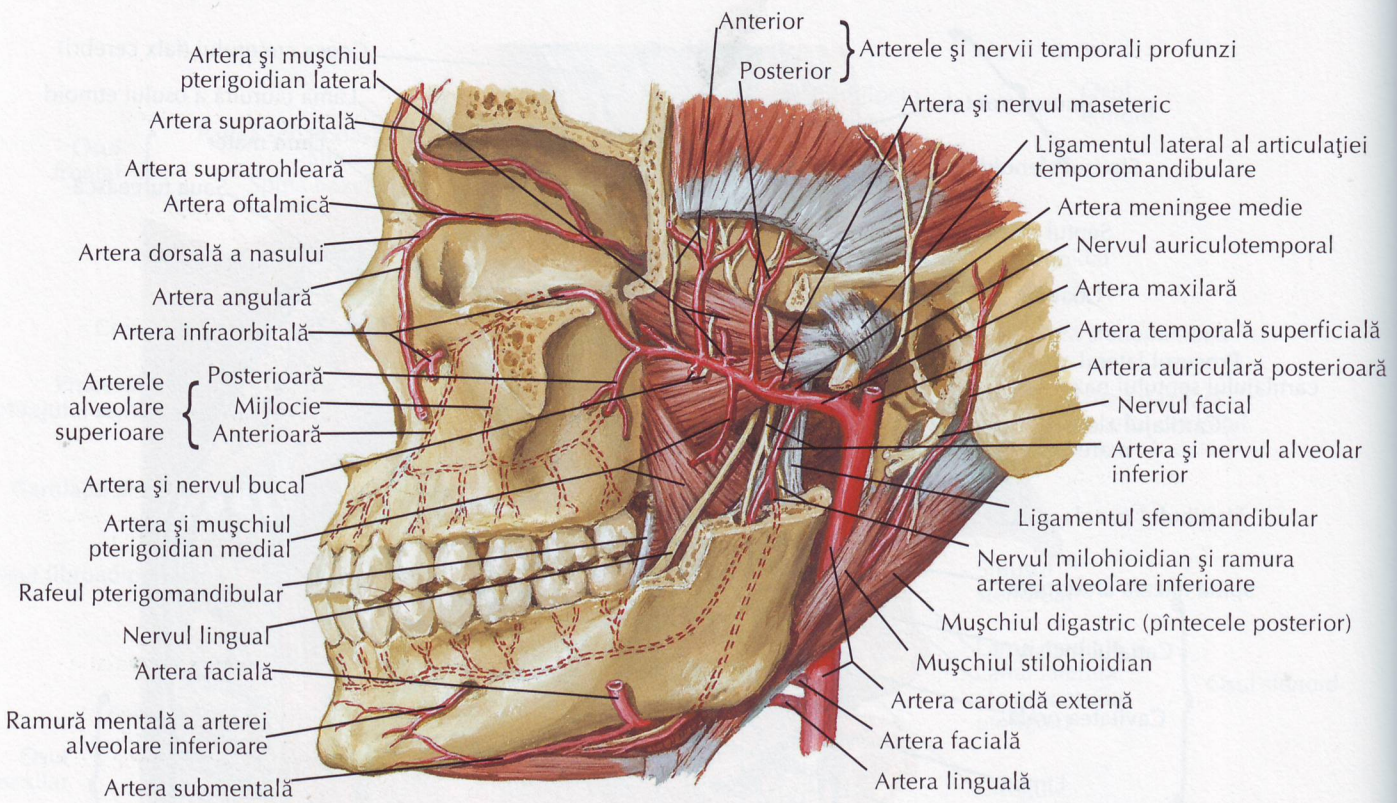

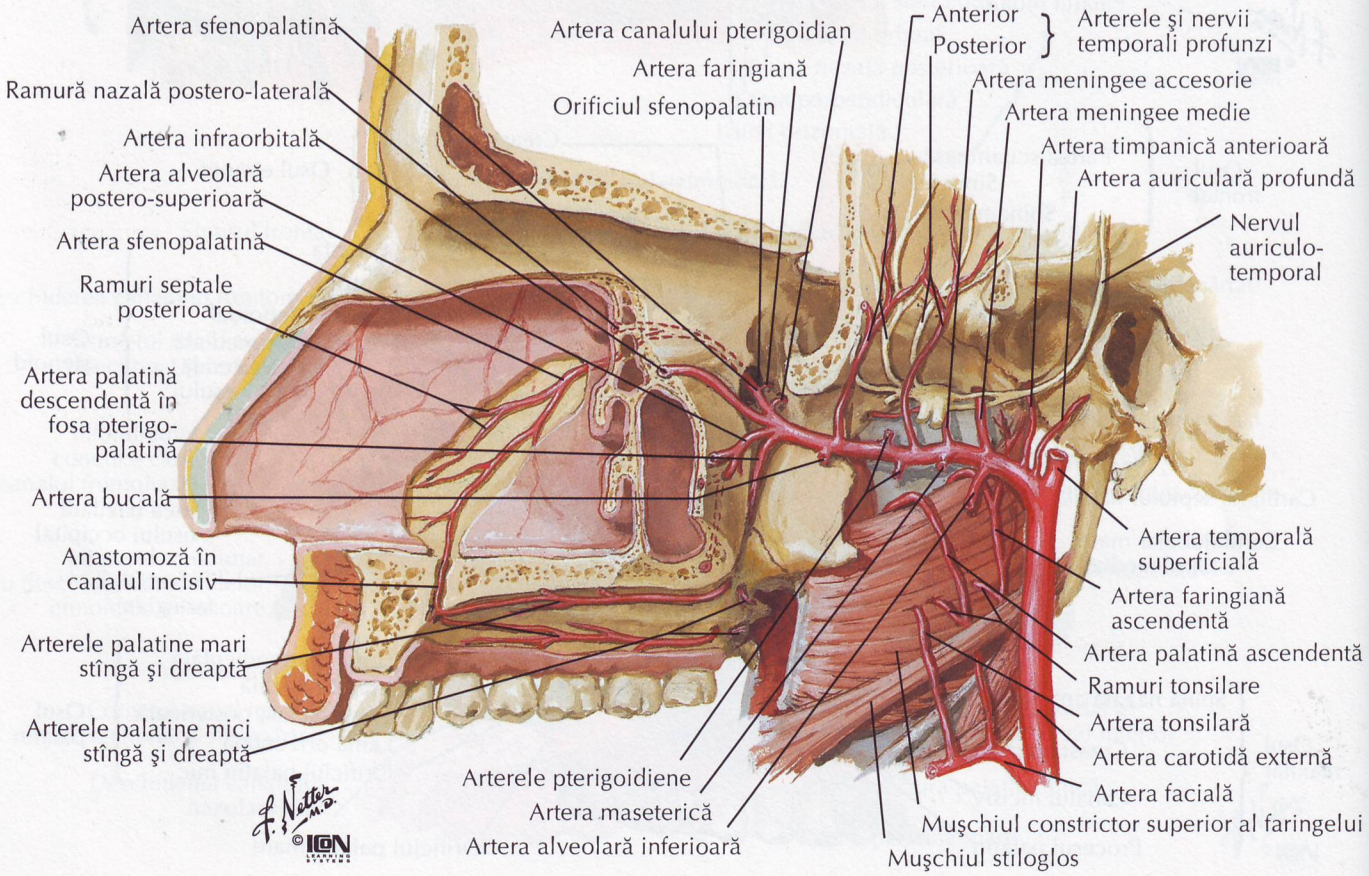

F. Netter M.D. ©ICON

Arterele cavităţii nazale: septul nazal ridicat

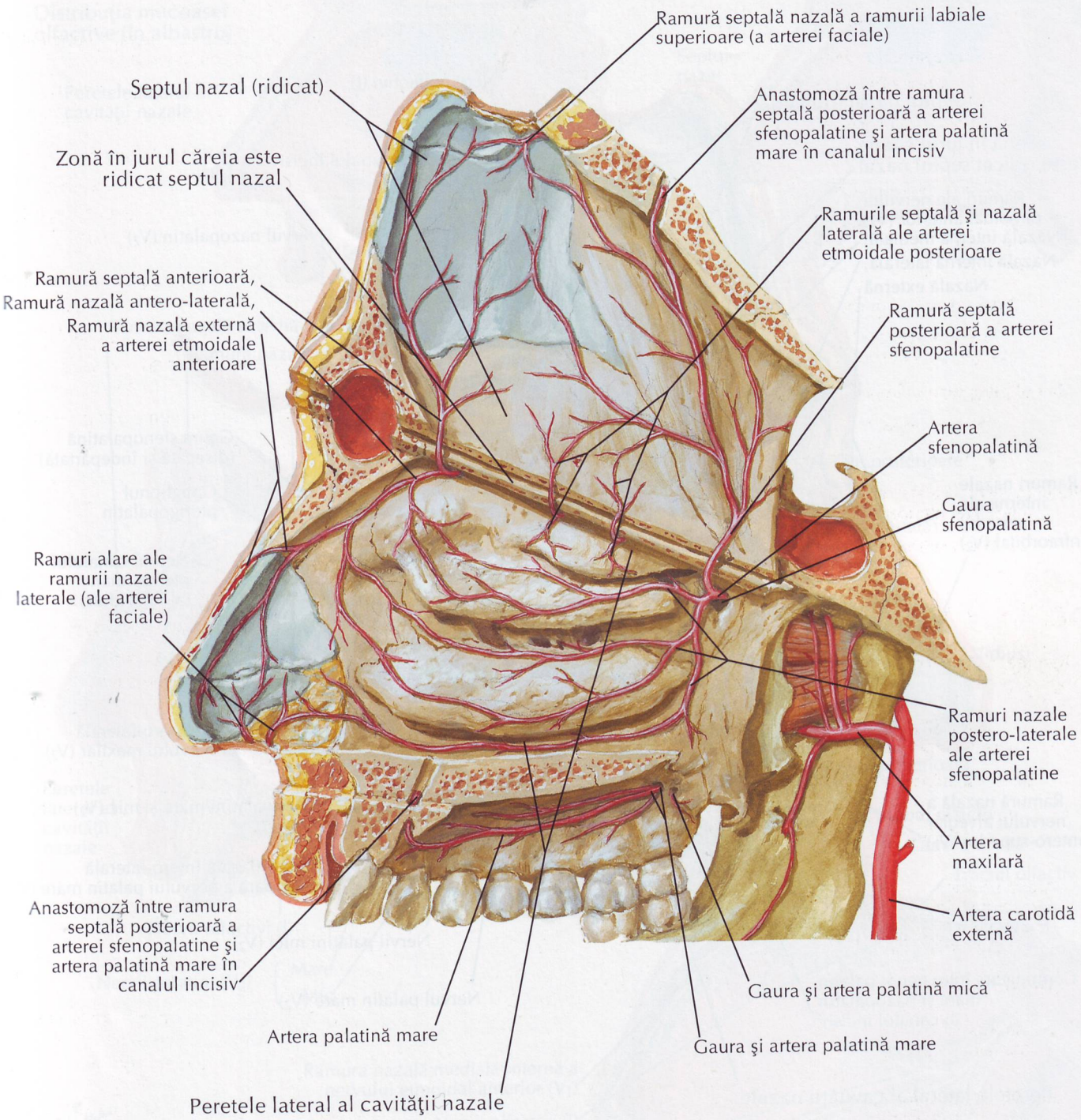

F. Netter M.D. ©IGN

Inervaţia cavităţii nazale: septul nazal ridicat

VEZI DE ASEMENEA PLANŞELE 40, 41, 113

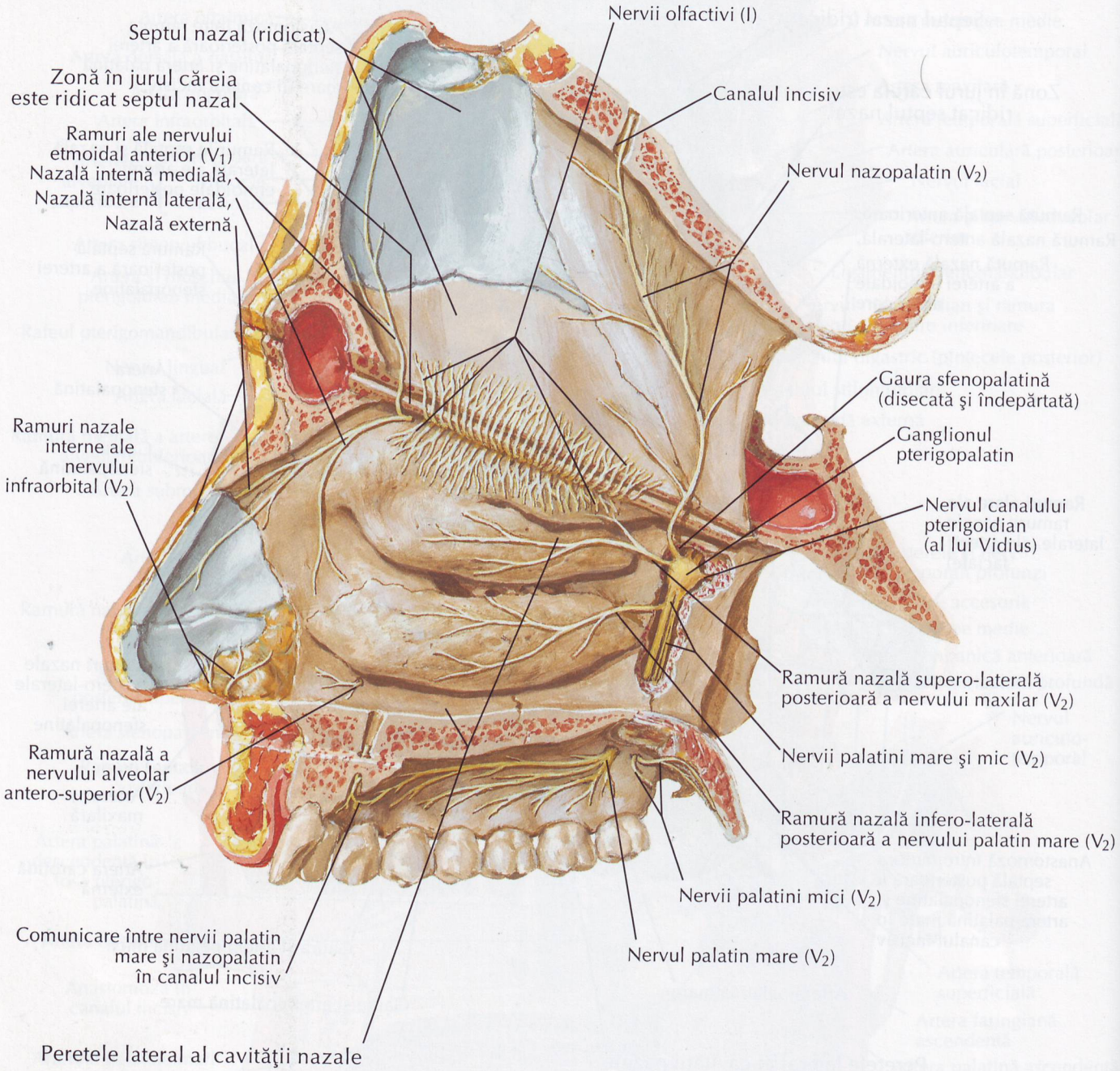

F. Netter M.D.
© ICON LEARNING SYSTEMS

VEZI DE ASEMENEA PLANŞA 113

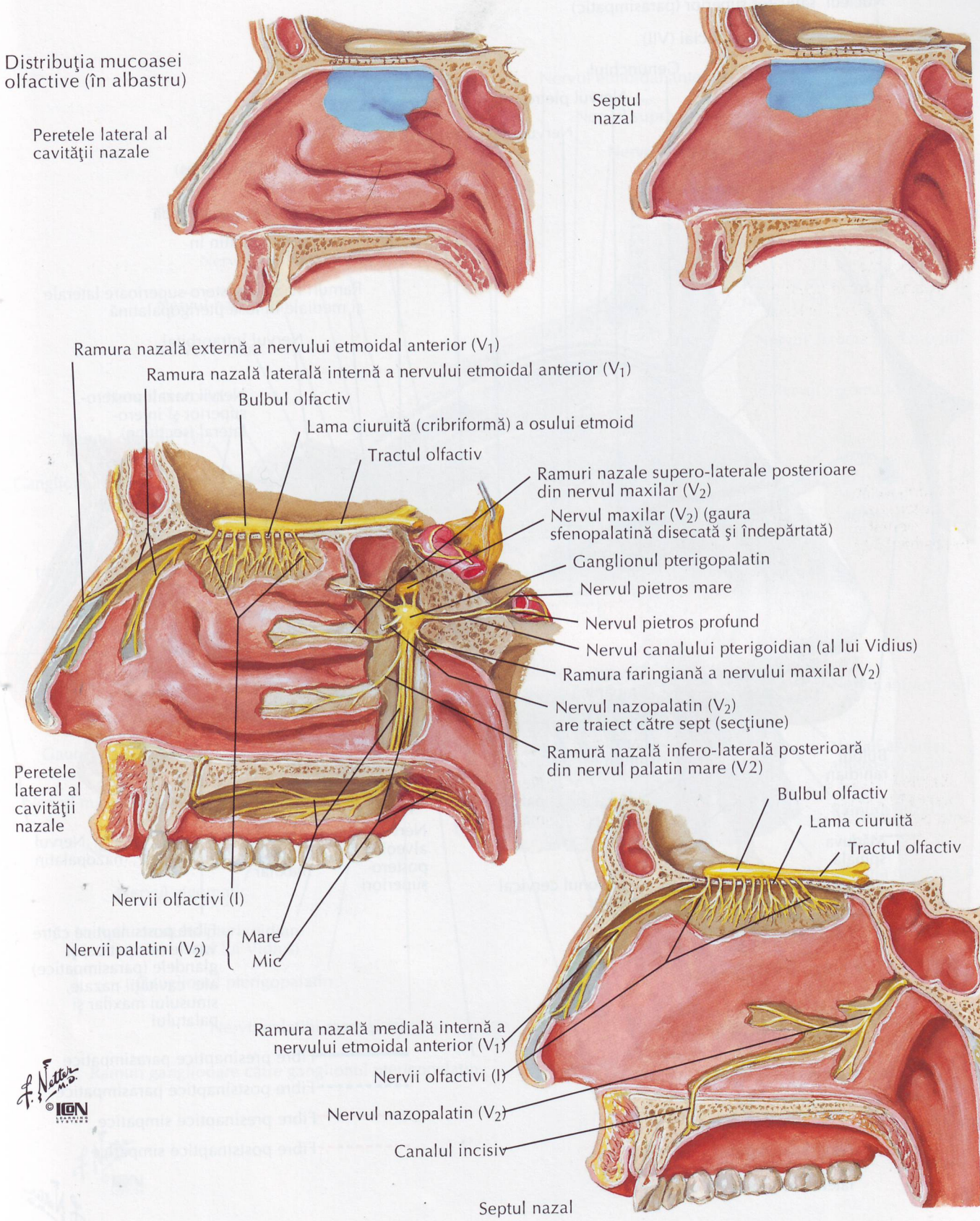

Inervaţia autonomă a cavităţii nazale

VEZI DE ASEMENEA PLANŞELE 116, 125, 127

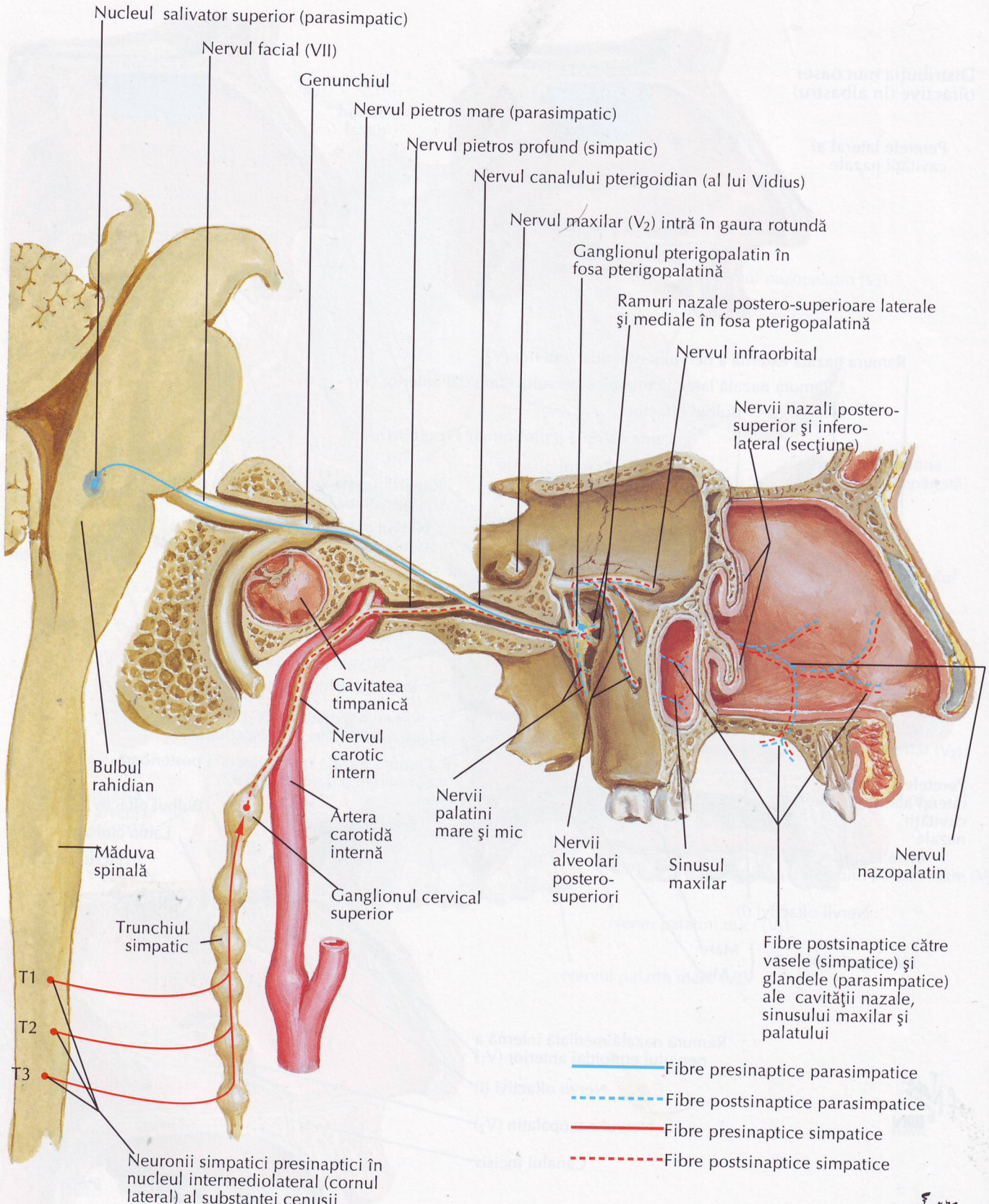

F. Netter M.D. ©IGN

Nervii oftalmic (V_1) şi maxilar (V_2)

VEZI DE ASEMENEA PLANŞA 116

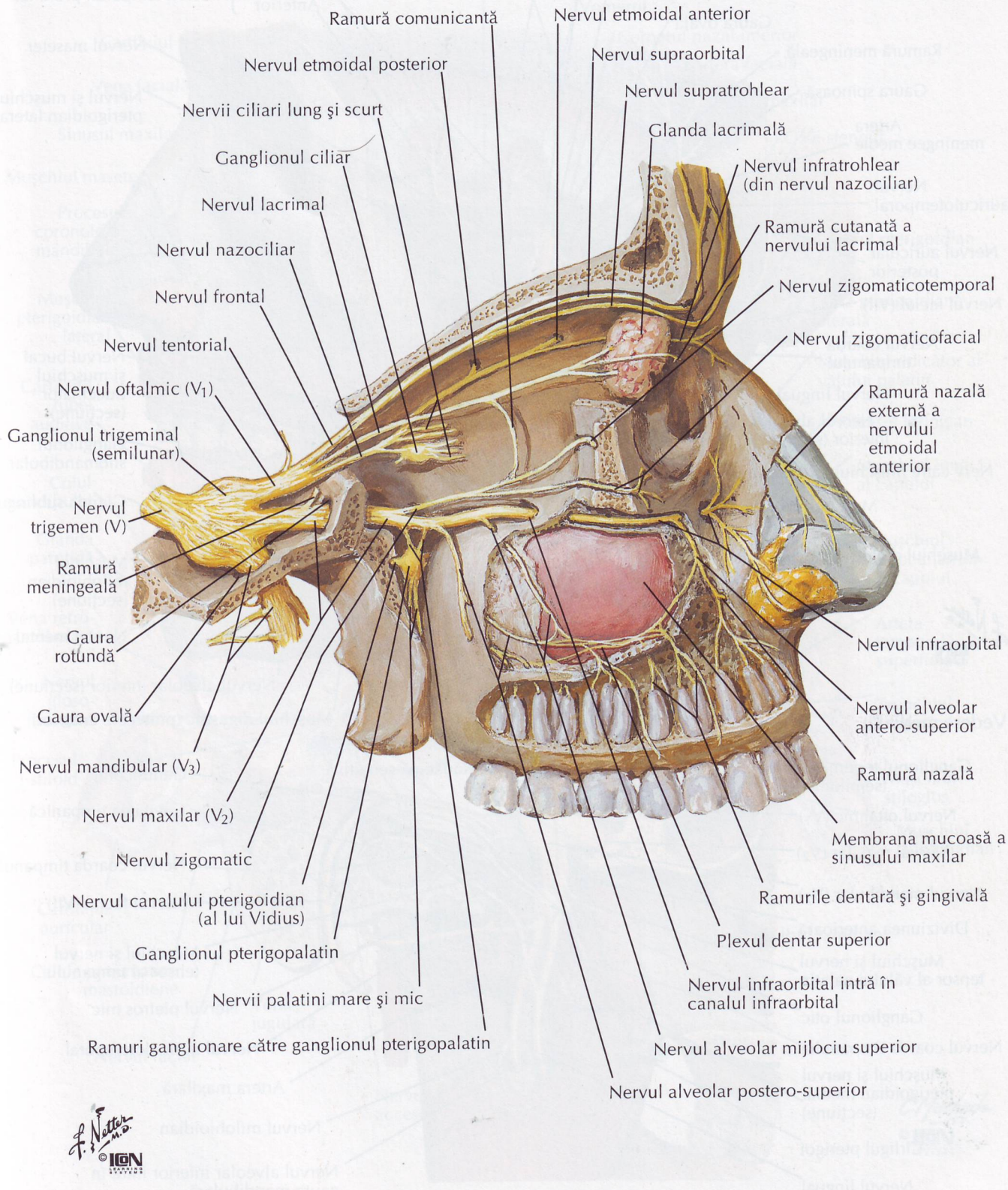

F. H. Netter M.D.
©IGN

Nervul mandibular (V_3)

VEZI DE ASEMENEA PLANŞELE 67, 116

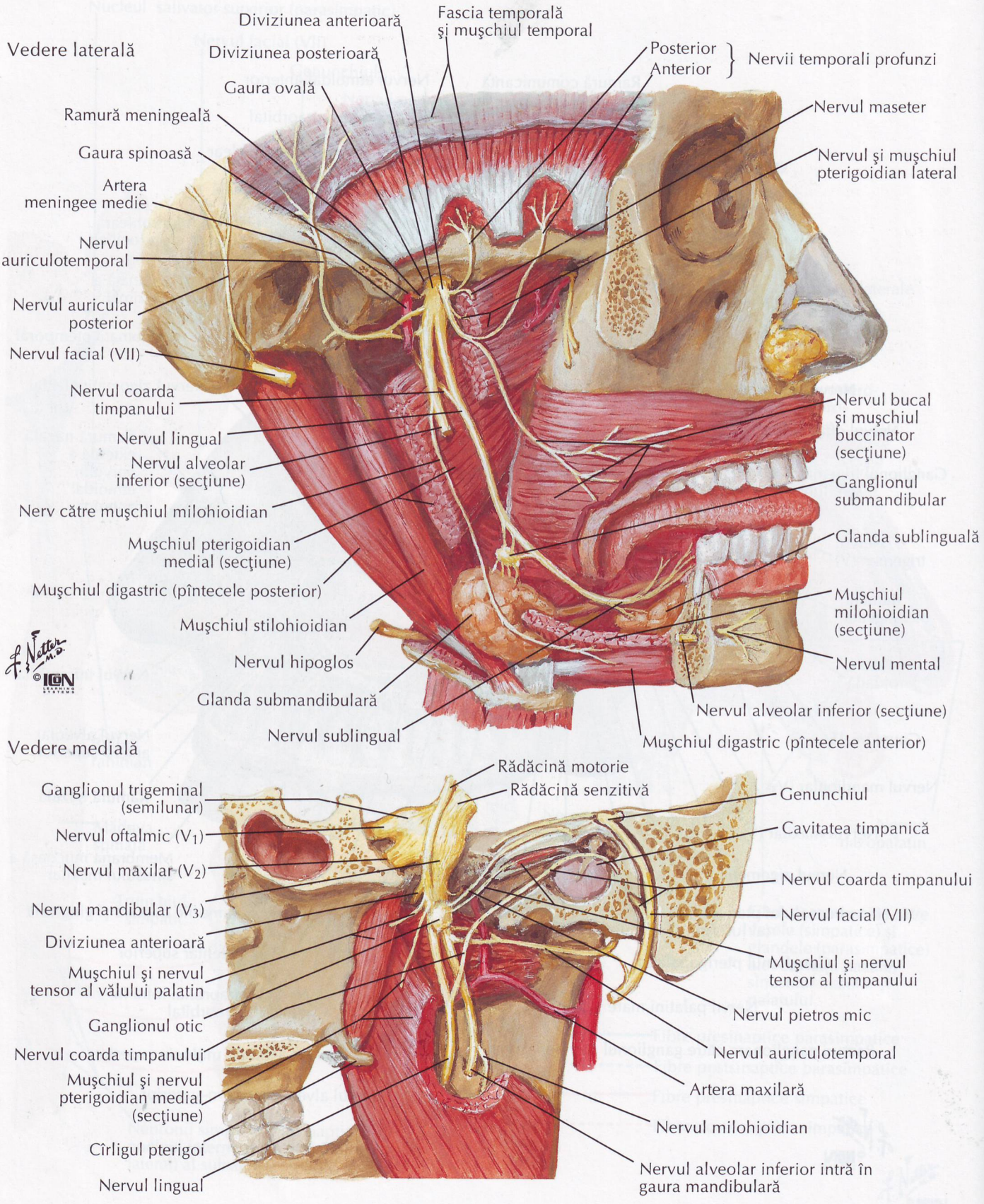

Nasul şi sinusurile paranazale: secţiune transversală

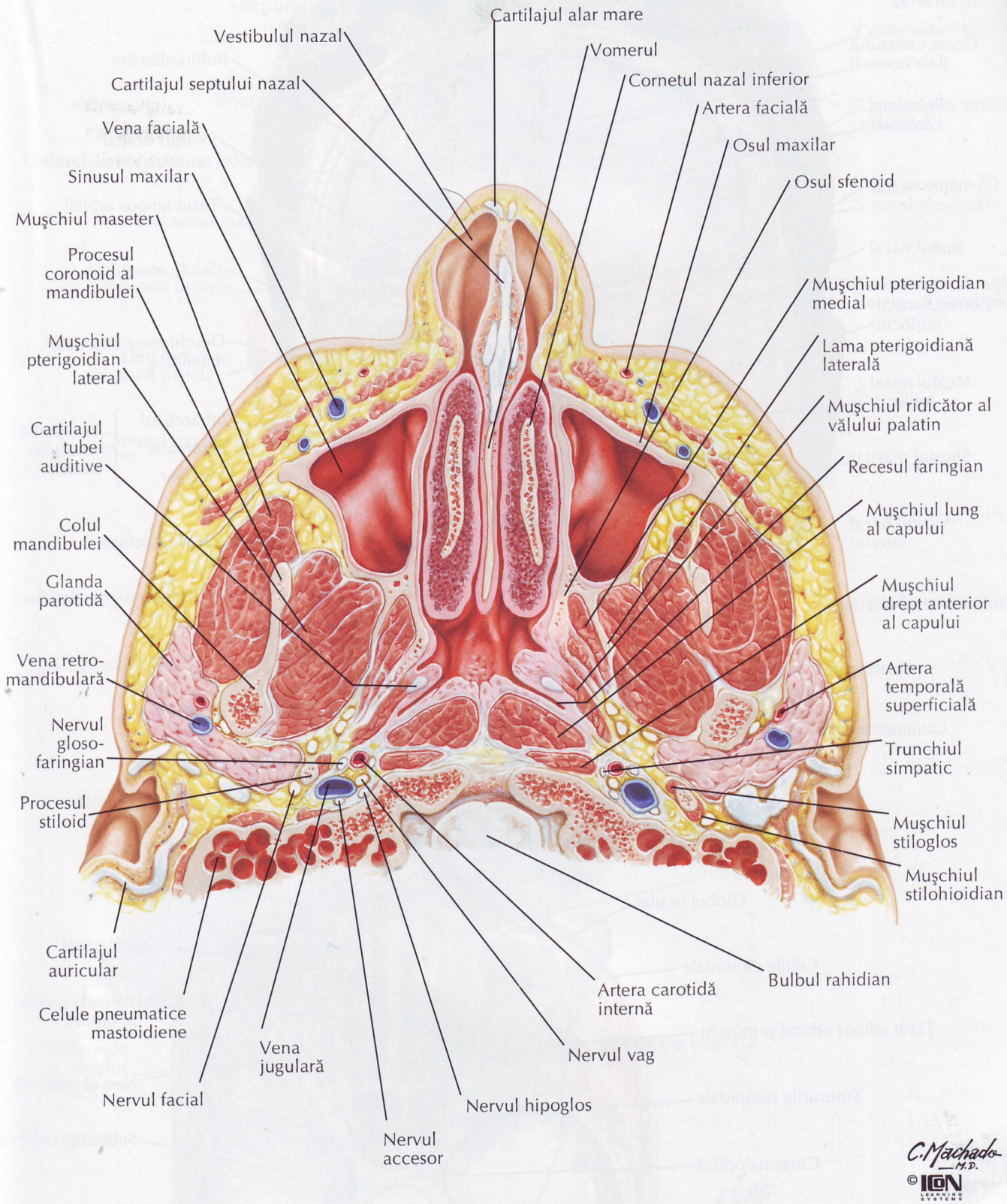

Sinusurile paranazale

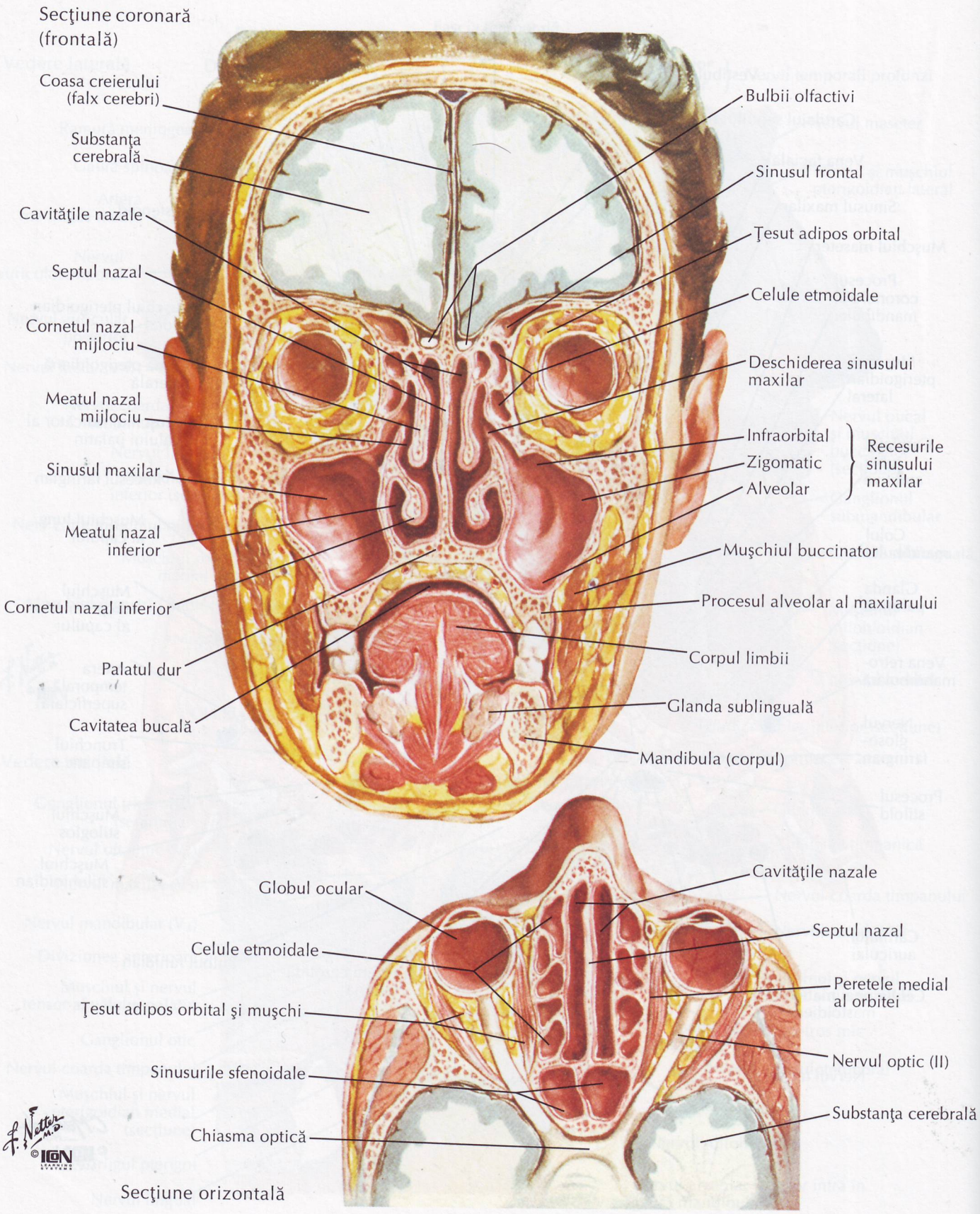

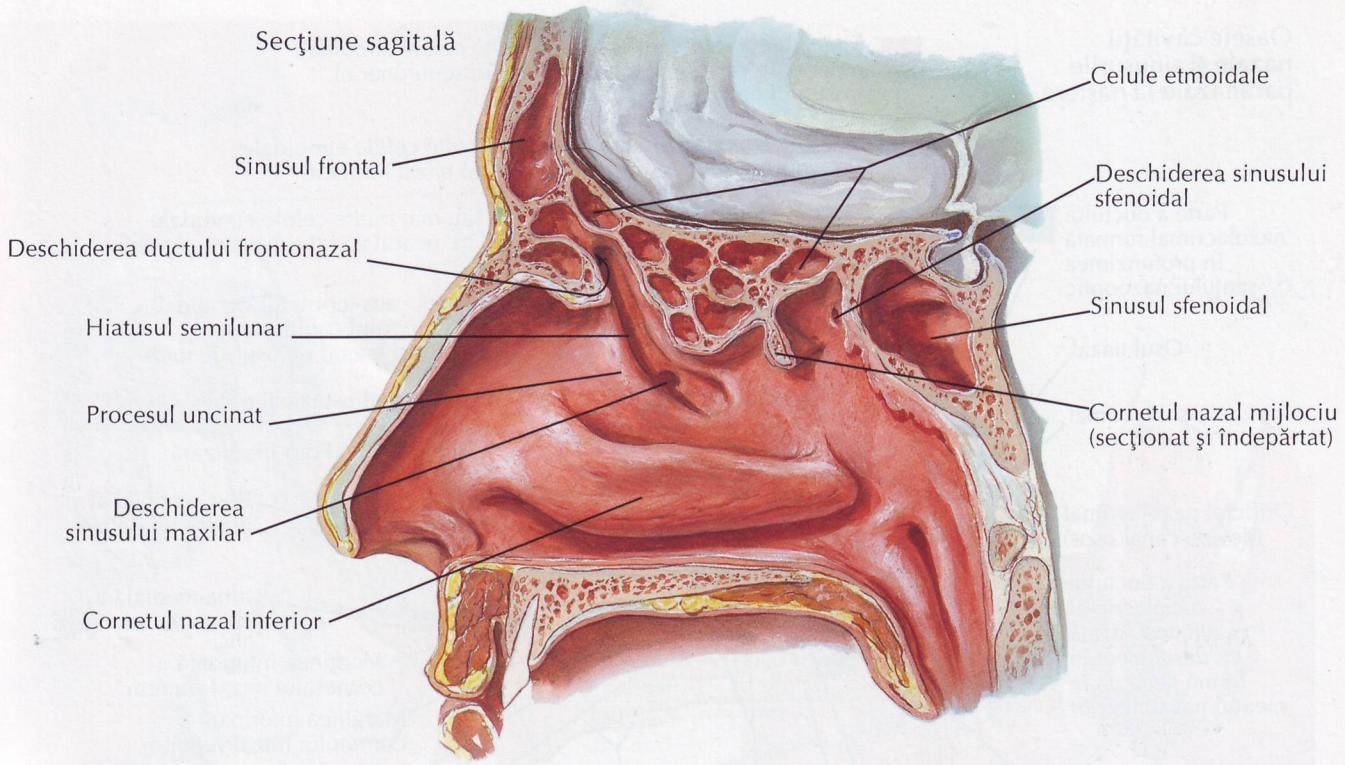
Secţiune sagitală
Celule etmoidale
Sinusul frontal
Deschiderea sinusului sfenoidal
Deschiderea ductului frontonazal
Hiatusul semilunar
Sinusul sfenoidal
Procesul uncinat
Cornetul nazal mijlociu (secţionat şi îndepărtat)
Deschiderea sinusului maxilar
Cornetul nazal inferior

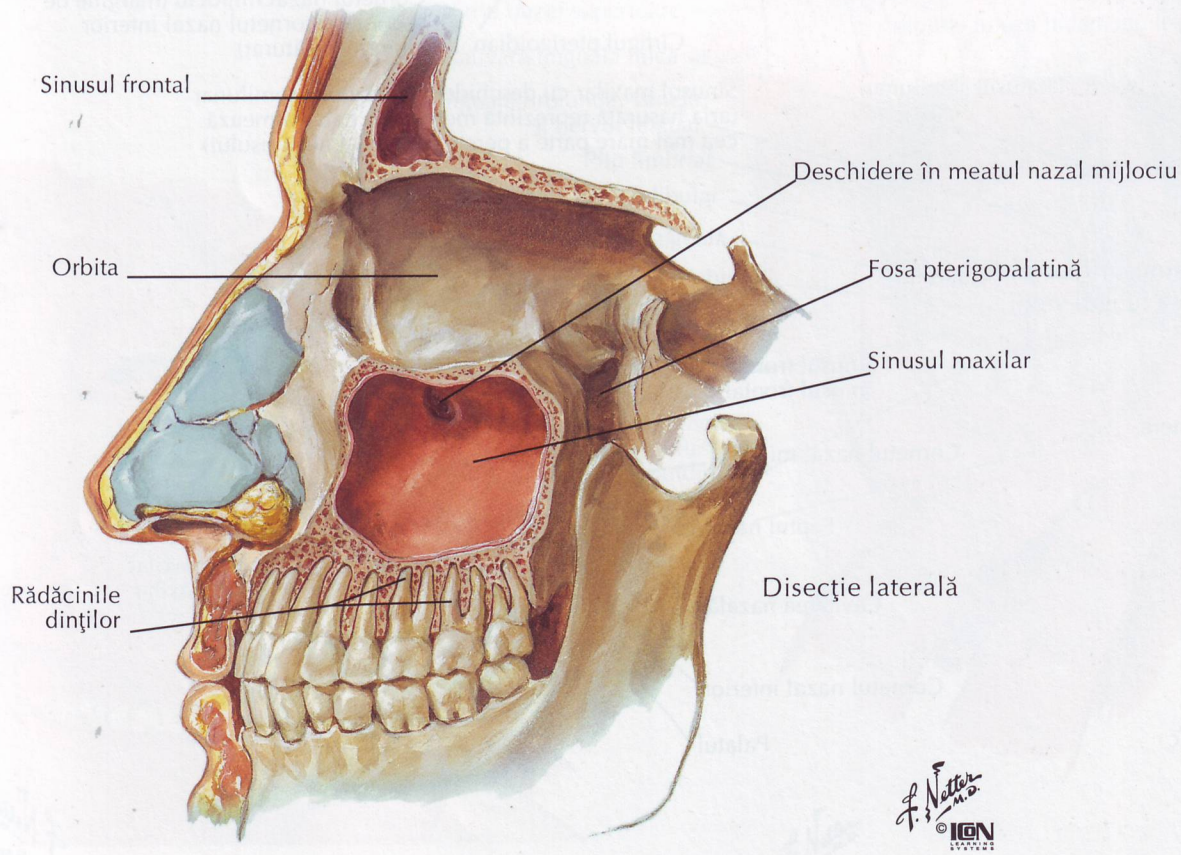
Sinusul frontal
Deschidere în meatul nazal mijlociu
Orbita
Fosa pterigopalatină
Sinusul maxilar
Rădăcinile dinţilor
Disecţie laterală
F. Netter M.D.
© ICON LEARNING SYSTEMS

Sinusurile paranazale: modificări în raport cu vîrsta

Oasele cavităţii nazale şi sinusurile paranazale la naştere

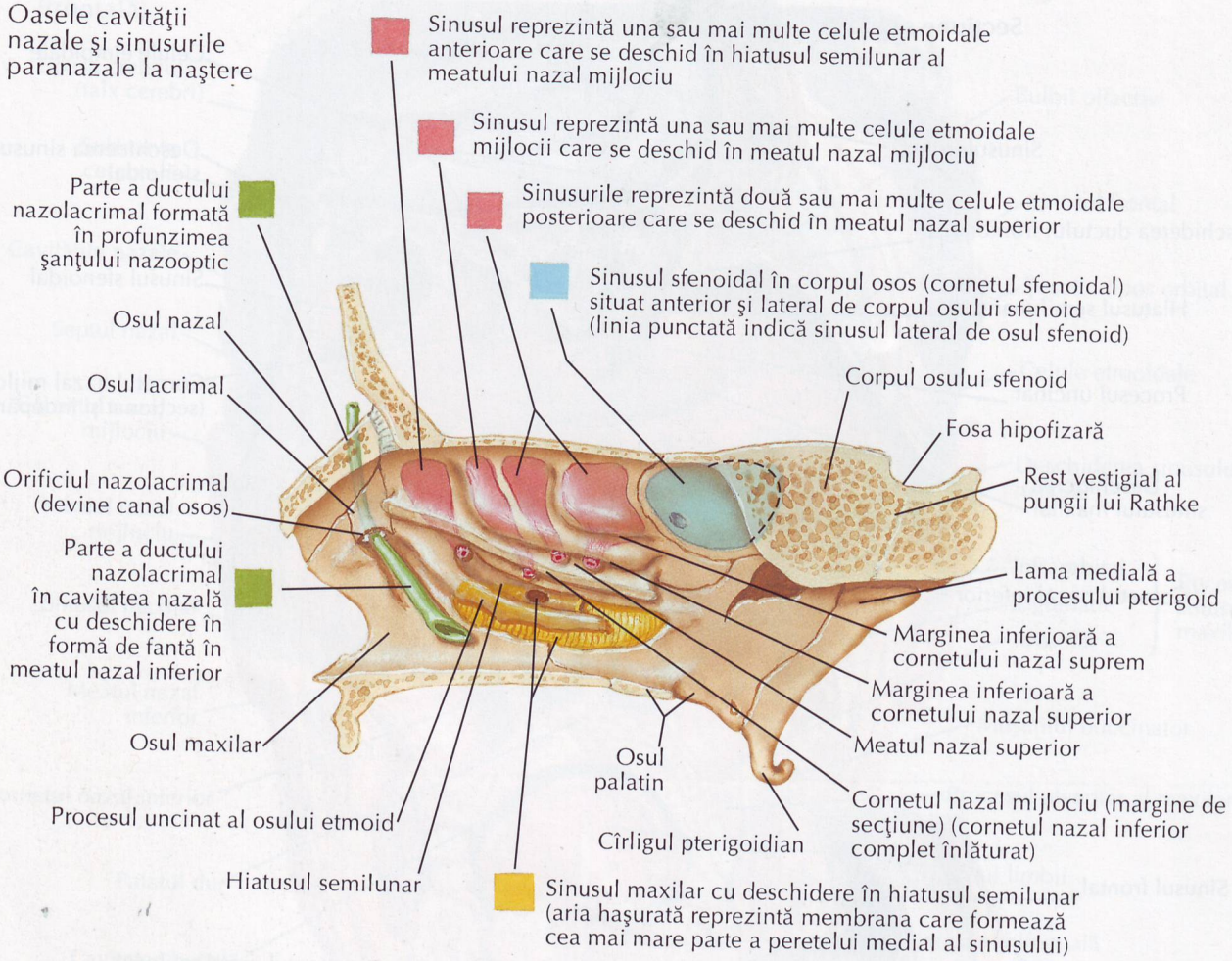

Creşterea sinusurilor frontal şi maxilar de-a lungul vieţii

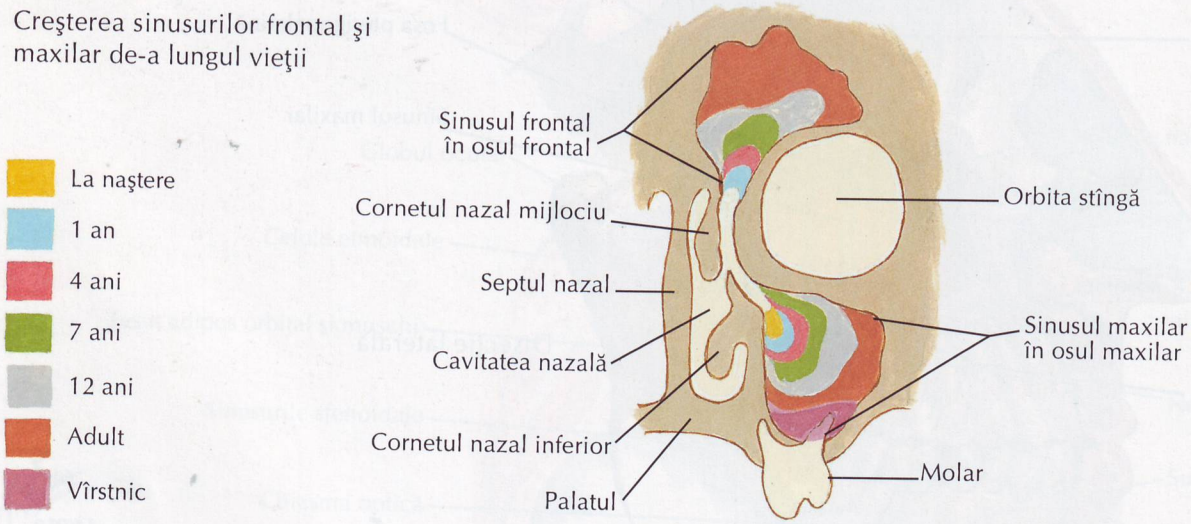

F. Netter M.D.
©IGN LEARNING SYSTEMS

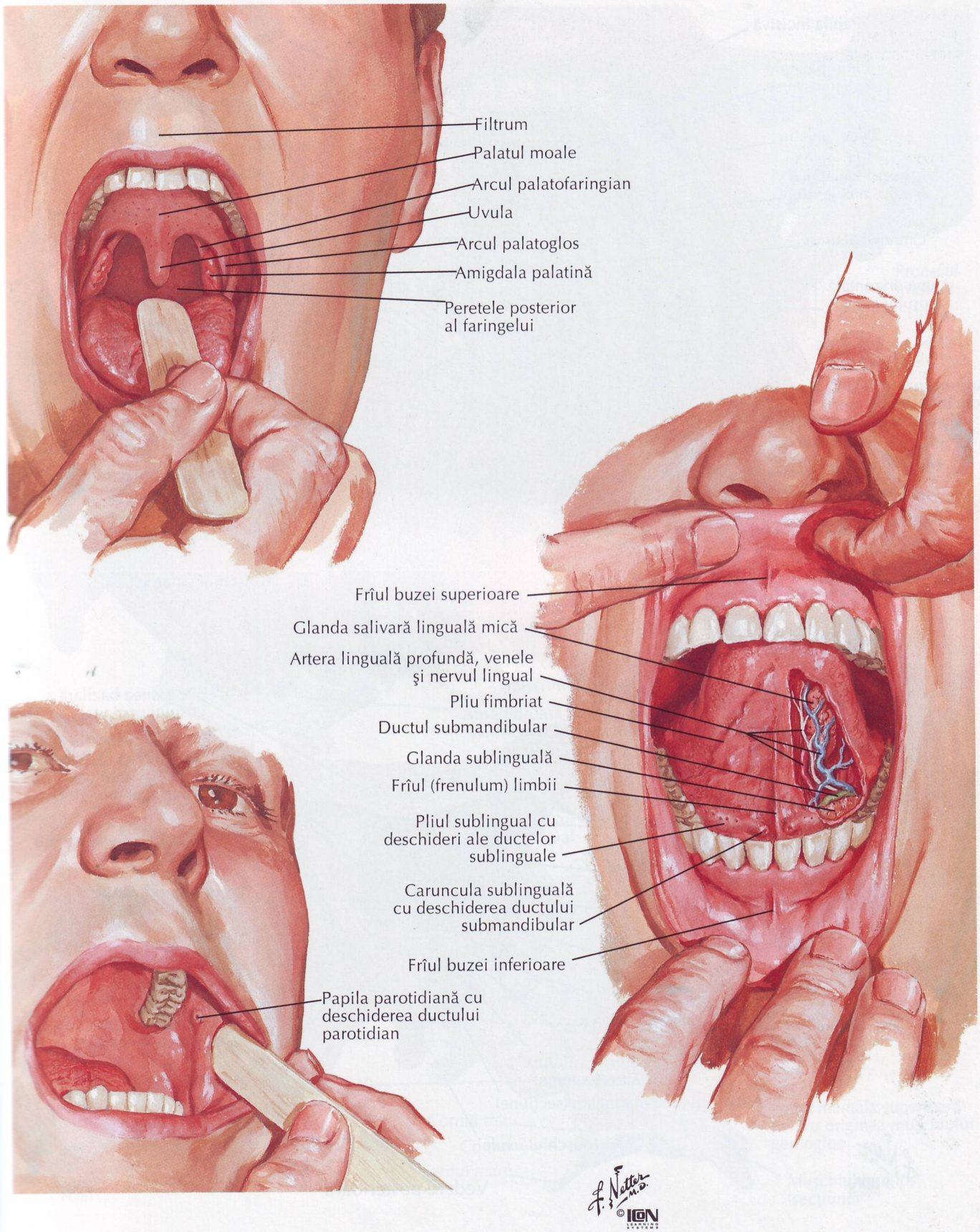
Filtrum
Palatul moale
Arcul palatofaringian
Uvula
Arcul palatoglos
Amigdala palatină
Peretele posterior al faringelui
Frîul buzei superioare
Glanda salivară lingual mică
Artera lingual profundă, venele şi nervul lingual
Pliu fimbriat
Ductul submandibular
Glanda sublingual
Frîul (frenulum) limbii
Pliul sublingual cu deschideri ale ductelor sublinguale
Caruncula sublingual cu deschiderea ductului submandibular
Frîul buzei inferioare
Papila parotidiană cu deschiderea ductului parotidian
F. Netter M.D.
©IGN

Peretele superior al cavităţii bucale

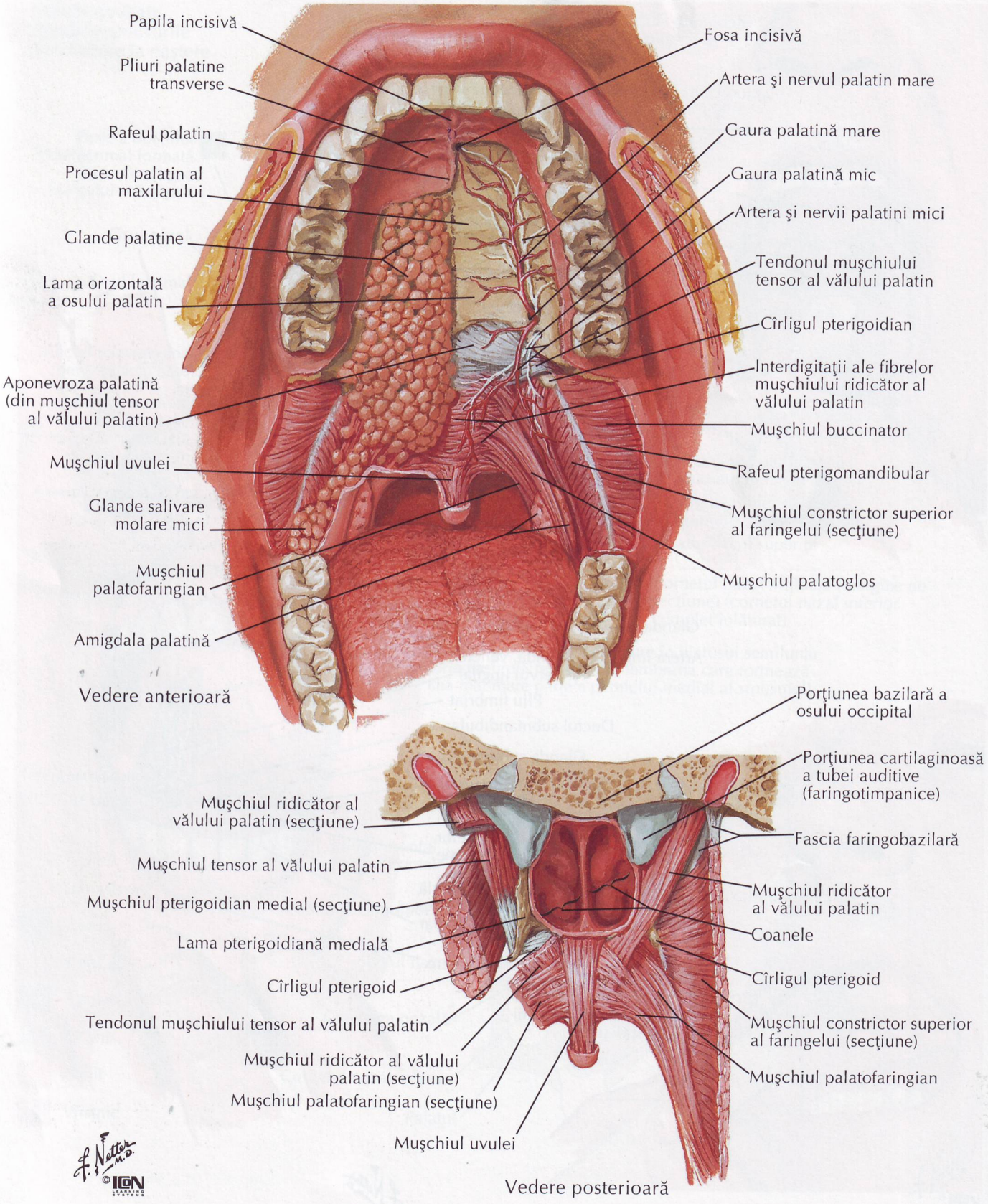

VEZI DE ASEMENEA PLANŞA 25

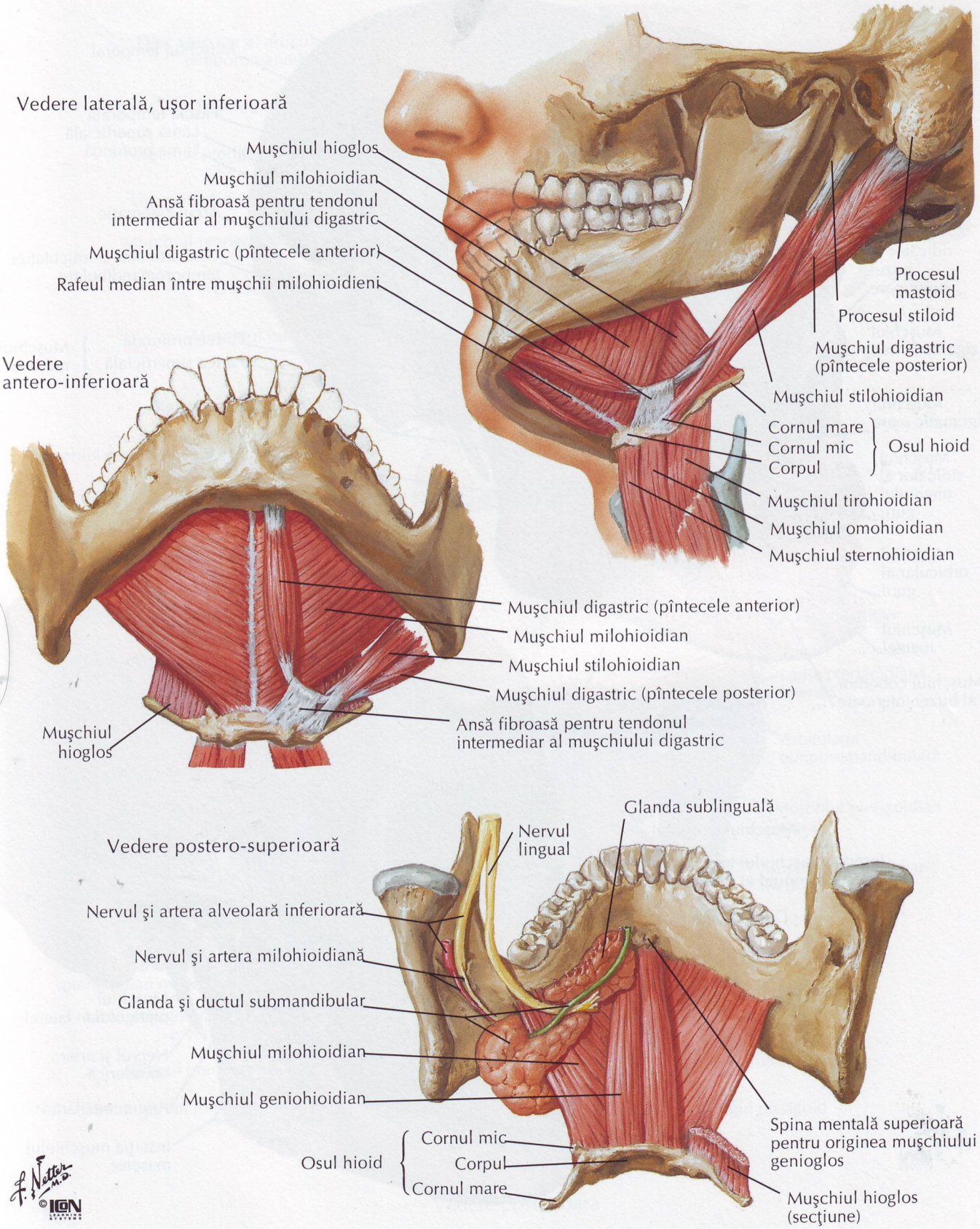

Muşchii implicaţi în masticaţie

PENTRU MUŞCHII FACIALI VEZI PLANŞA 22

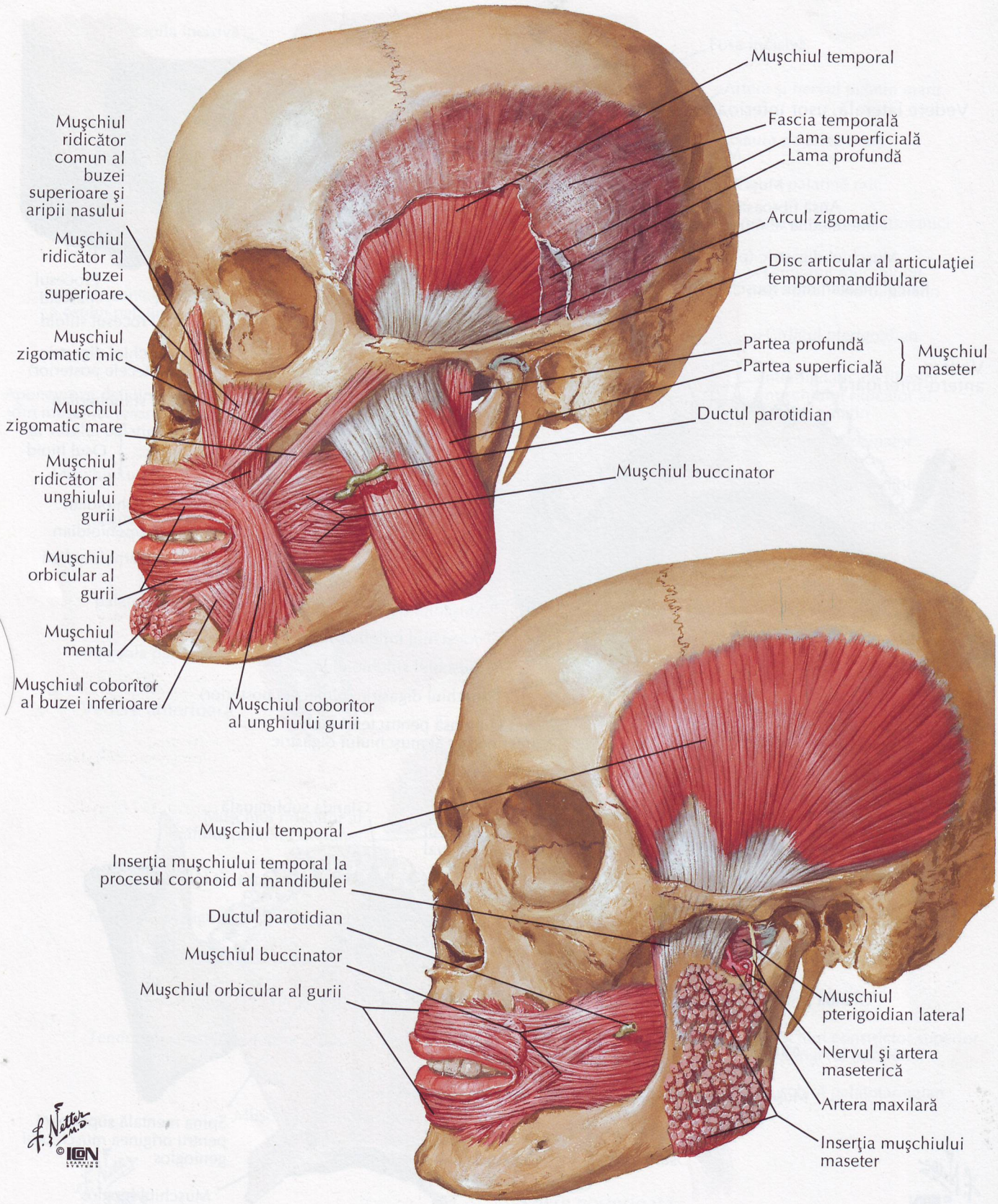

F. Netter M.D.
© ICON LEARNING SYSTEMS

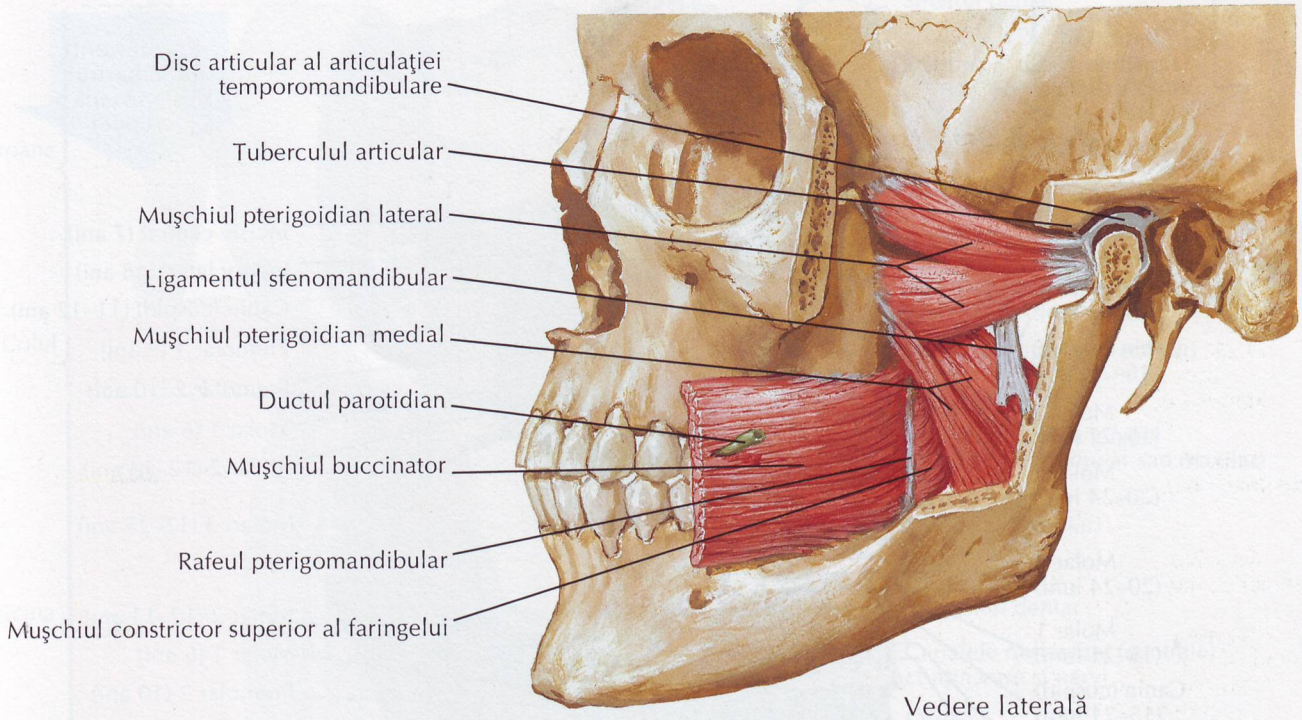

Vedere laterală

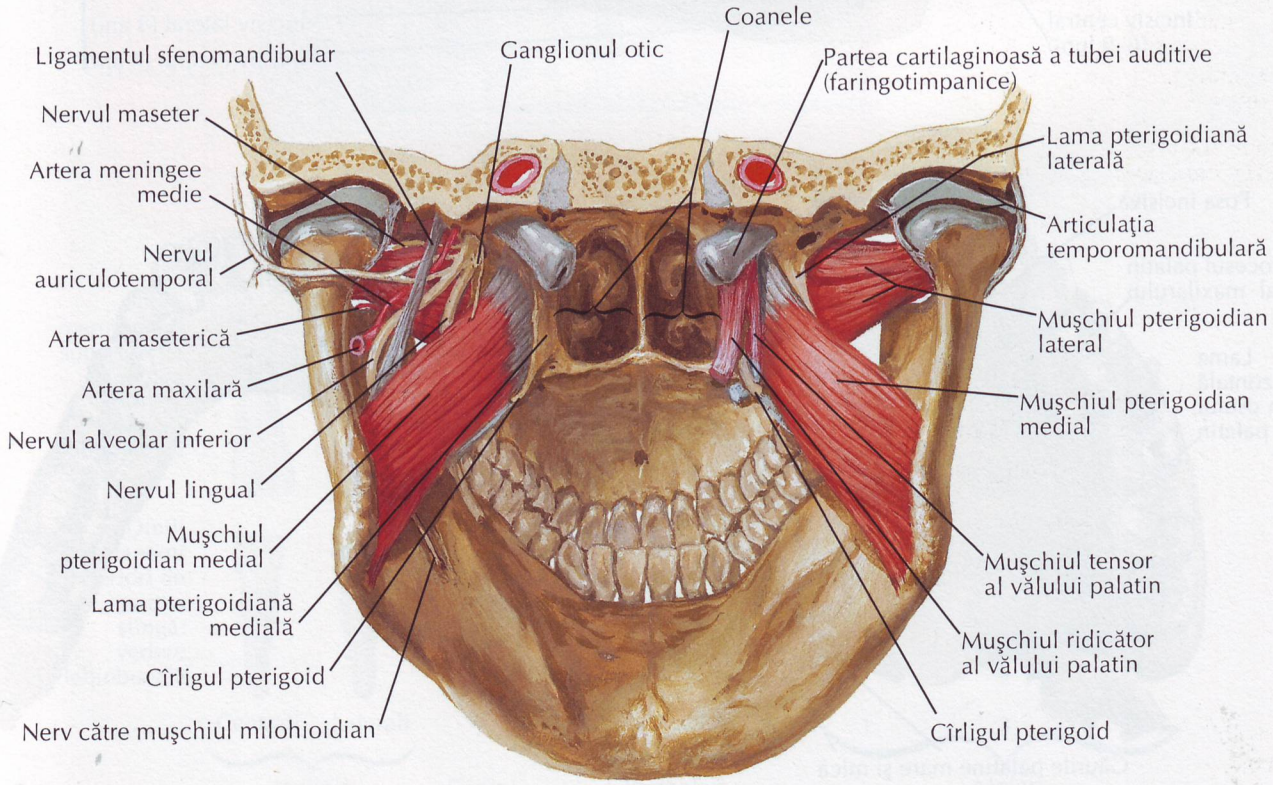

Vedere posterioară

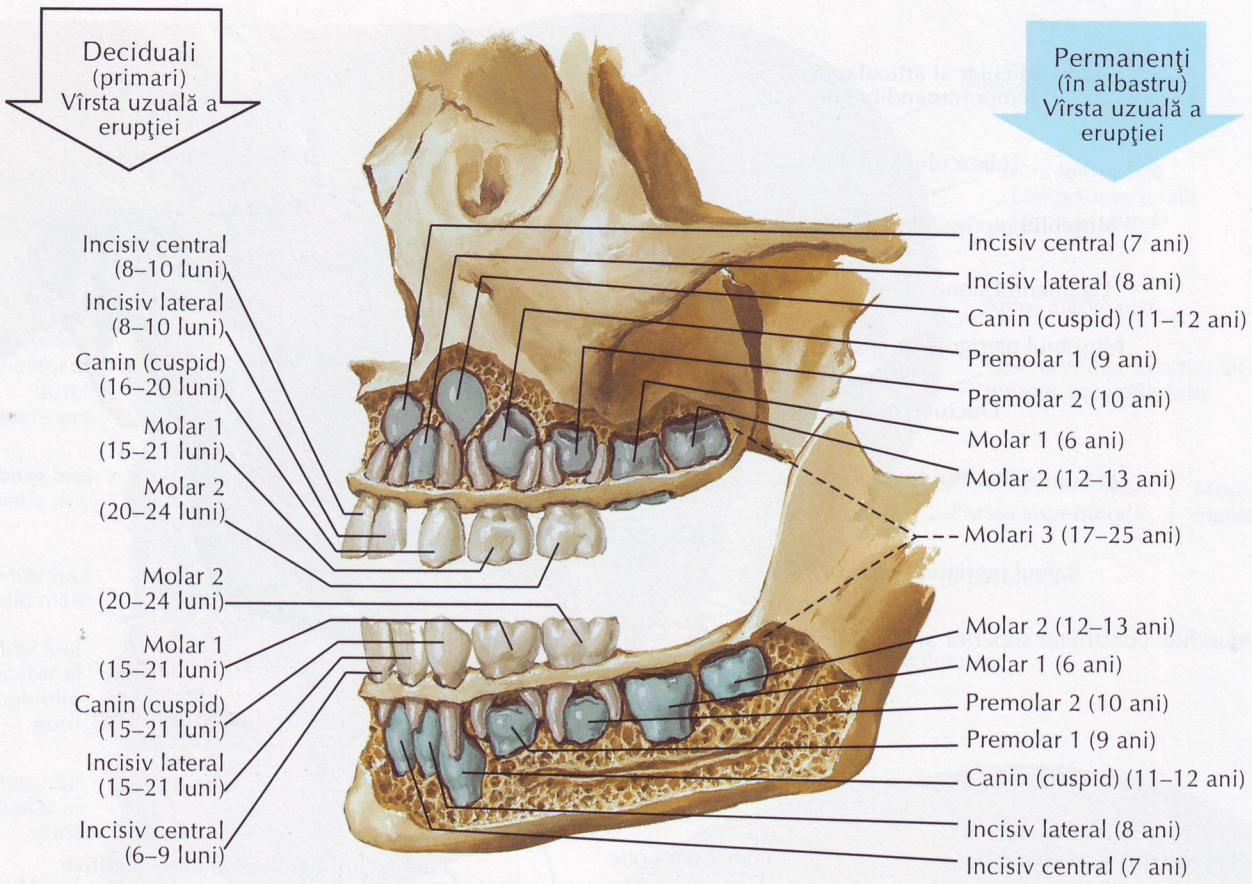

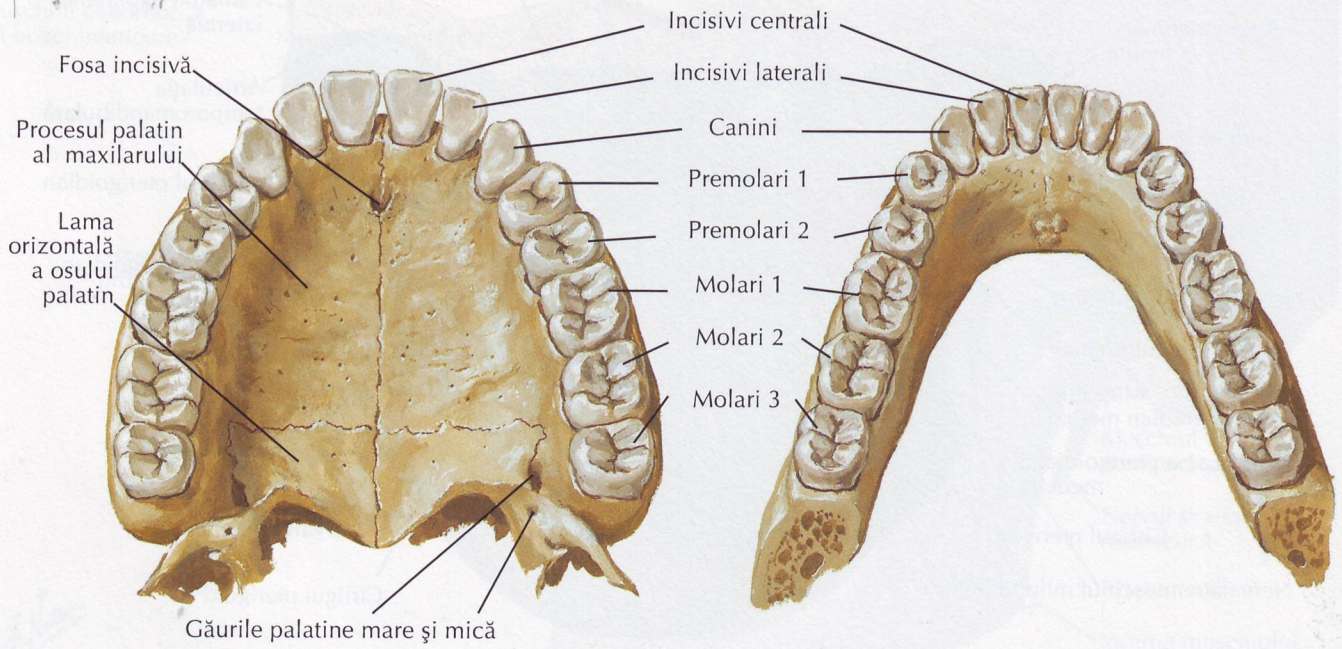

Dinţii permanenţi - arcada superioară

Dinţii permanenţi - arcada inferioară

F. Netter M.D.
© ION

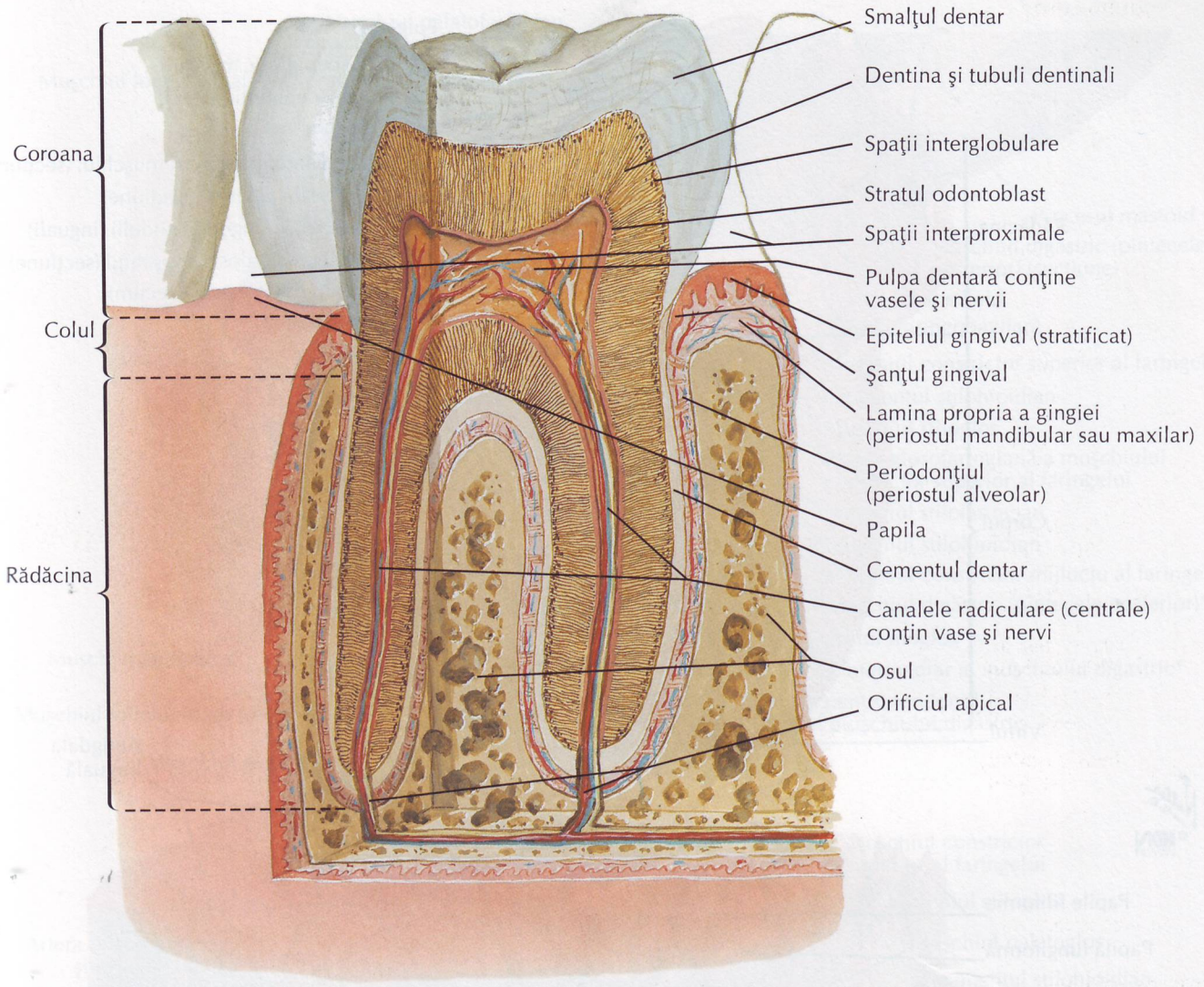

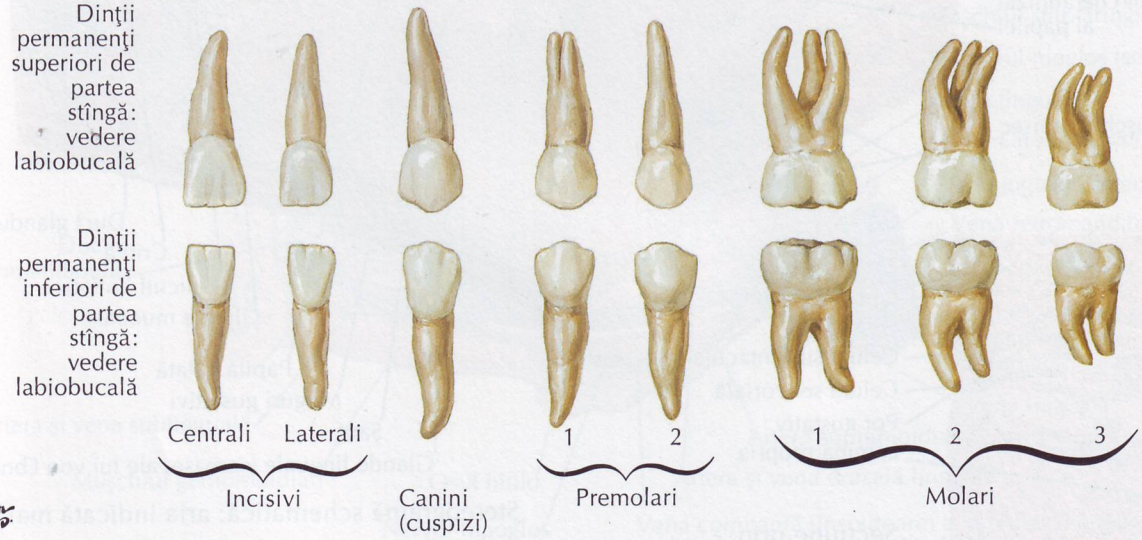

F. Netter M.D.
© ICON LEARNING SYSTEMS

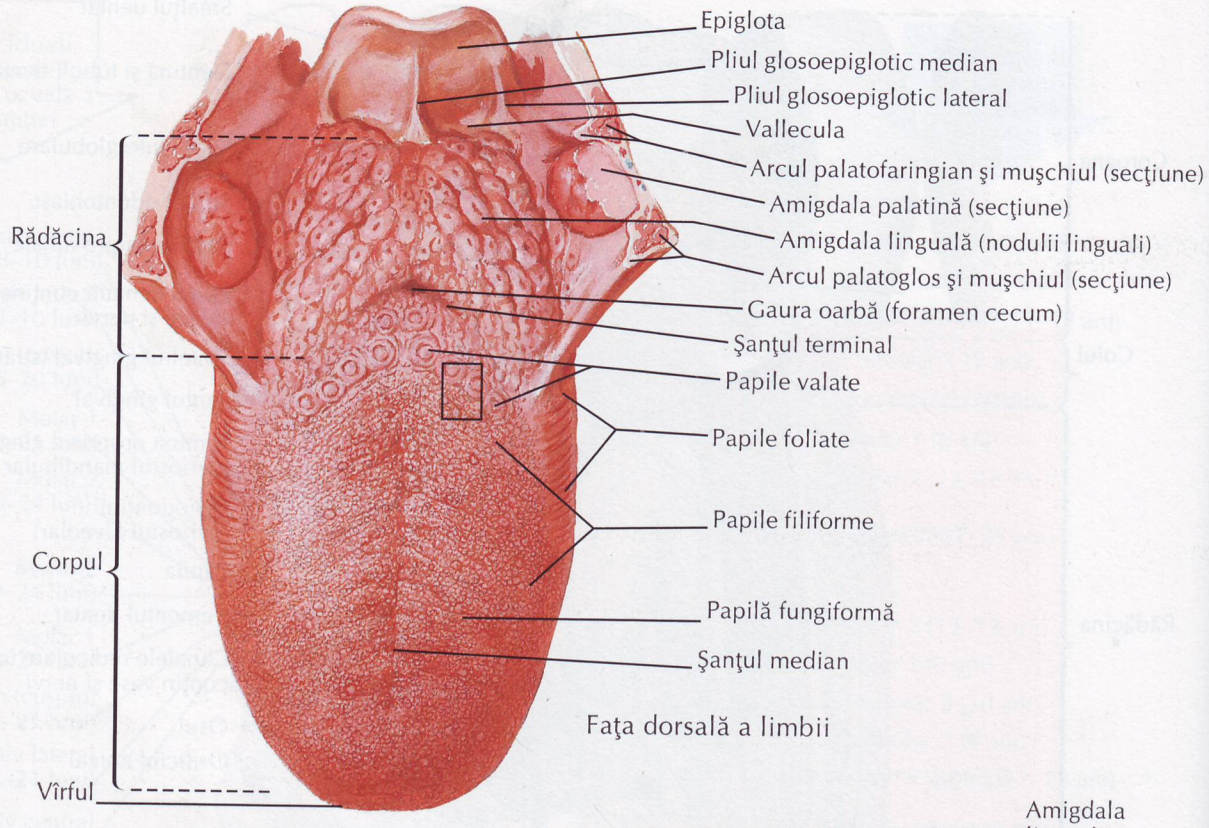

Faţa dorsală a limbii

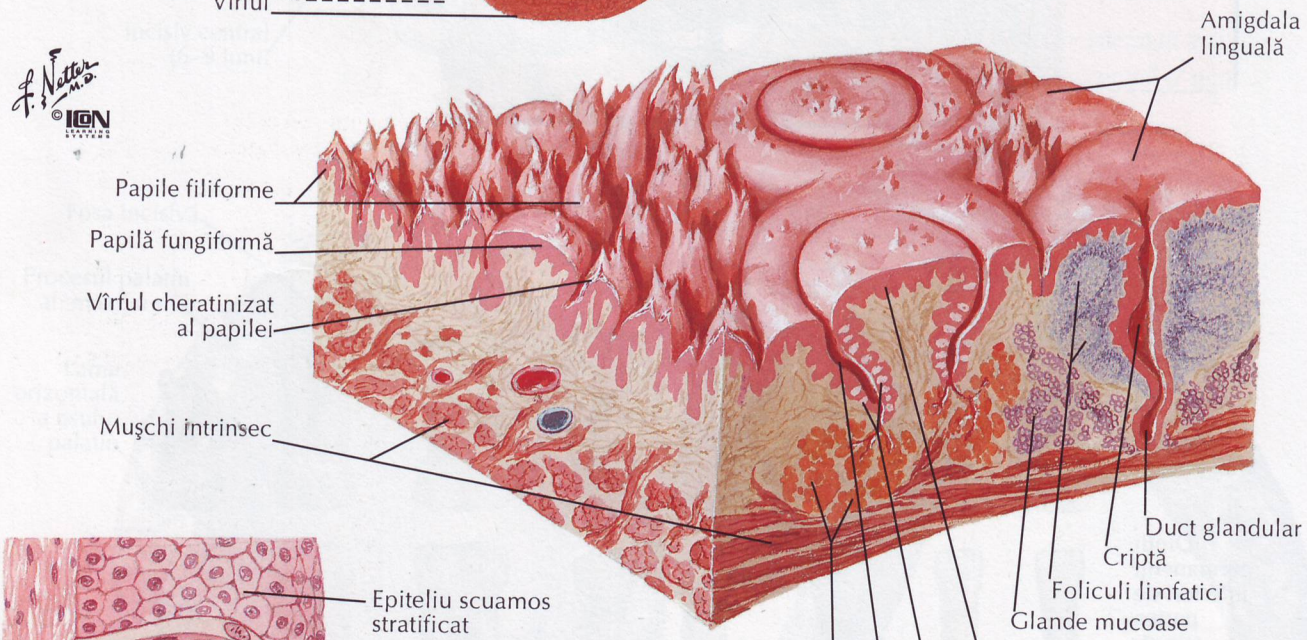

Stereogramă schematică: aria indicată mai sus

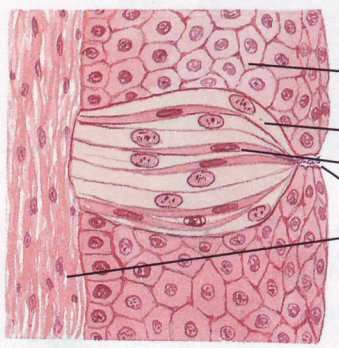

Secţiune prin mugurele gustativ

Limba (continuare)

VEZI DE ASEMENEA PLANŞELE 30, 42, 49, 122

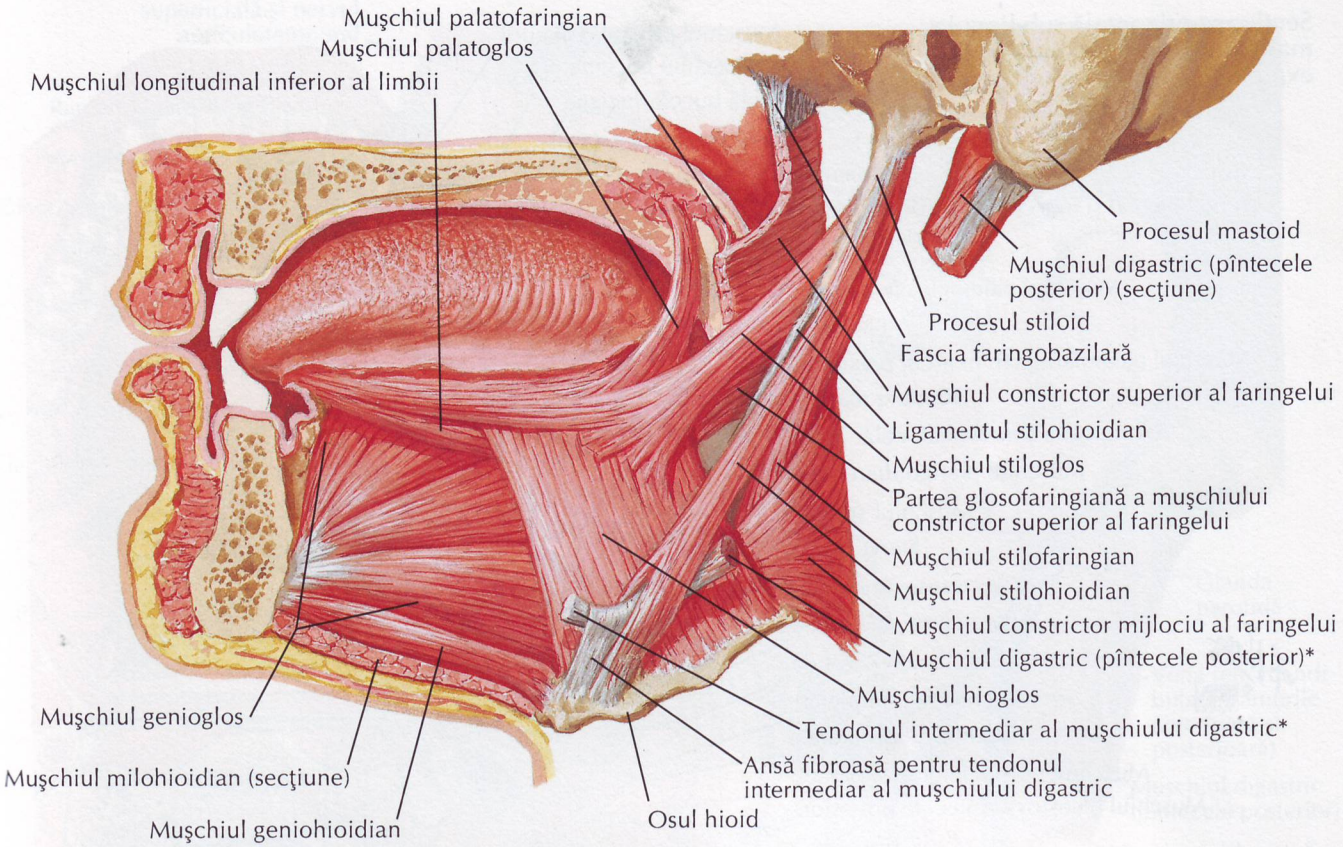

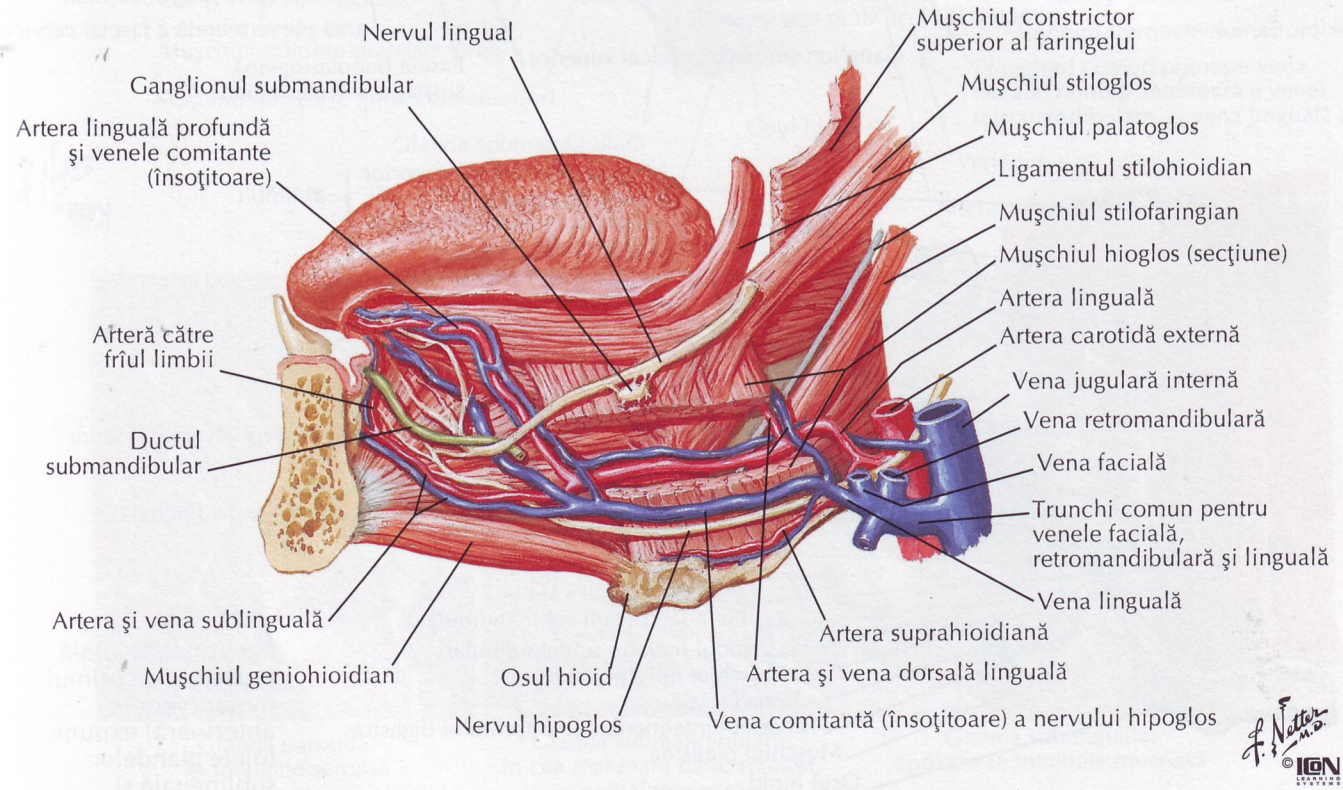

*secţiune

Secţiunea orizontală sub lingula mandibulei (vedere superioară) expune loja glandei parotide

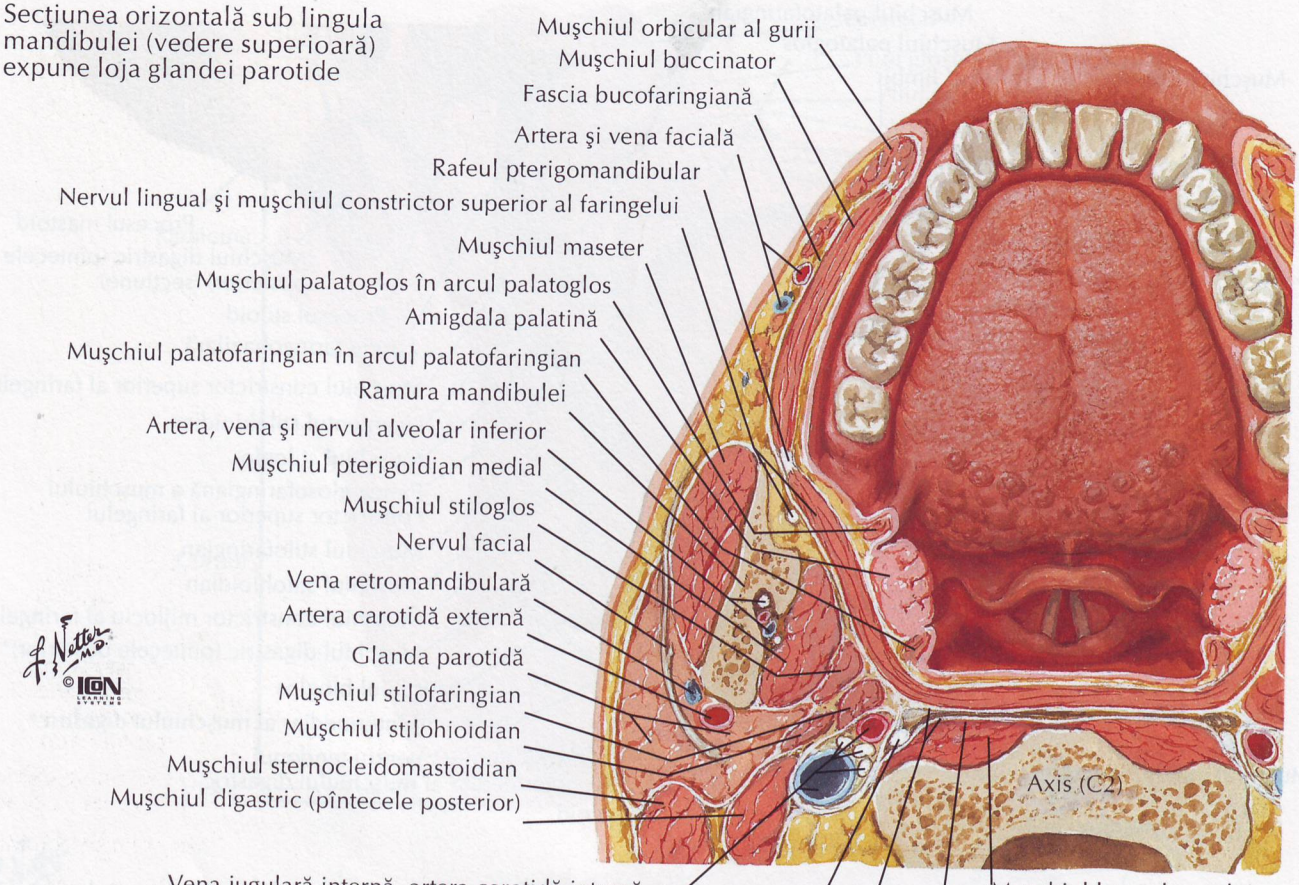

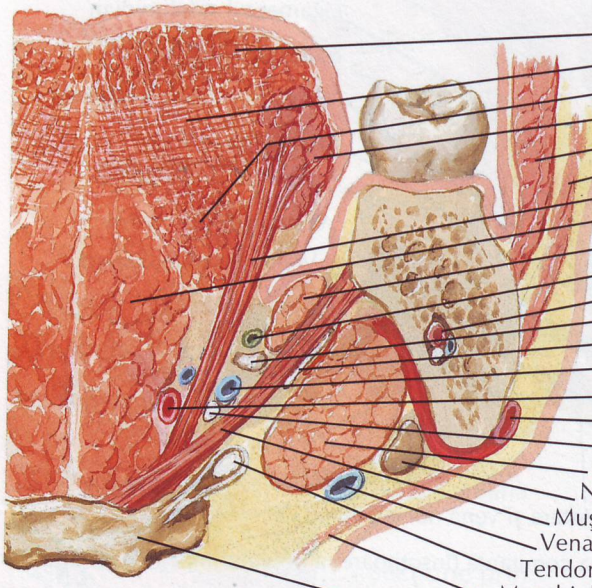

Secţiunea frontală posterior de primul molar (vedere anterioară) expune lojele glandelor sublingual şi submandibulară

VEZI DE ASEMENEA PLANŞELE 21, 49, 127, 128, 160

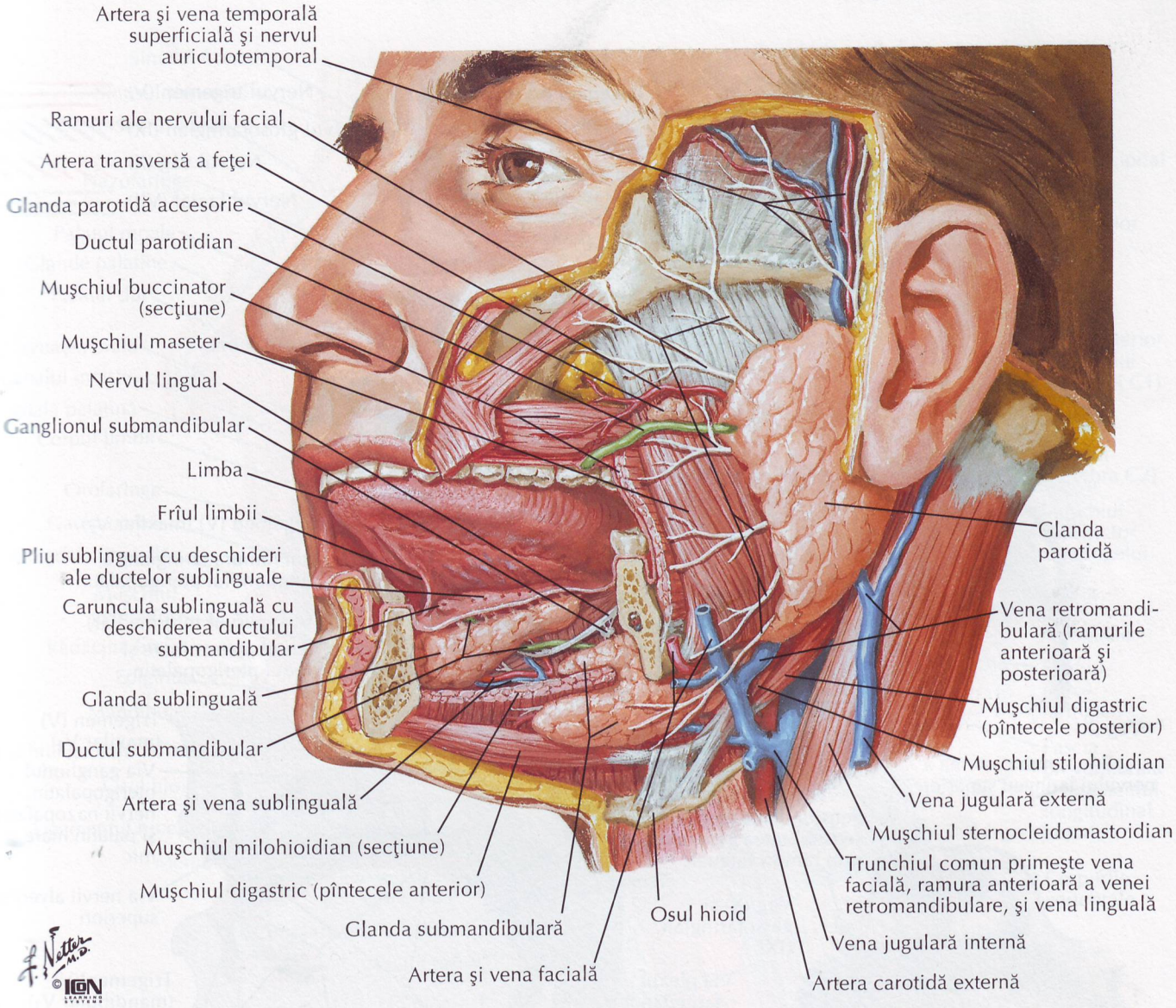

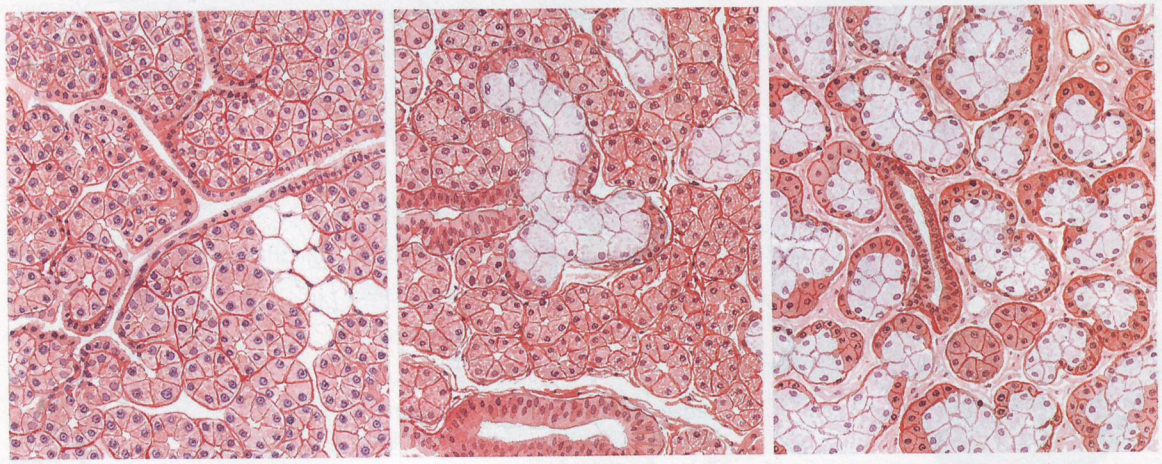

Glanda parotidă: în totalitate seroasă

Glanda submandibulară: în cea mai mare parte seroasă, parţial mucoasă

Glanda sublinguală: aproape în totalitate mucoasă

Inervaţia aferentă a cavităţii bucale şi faringelui

VEZI DE ASEMENEA PLANŞELE 42, 48, 55, 60, 116, 117, 119, 127, 129

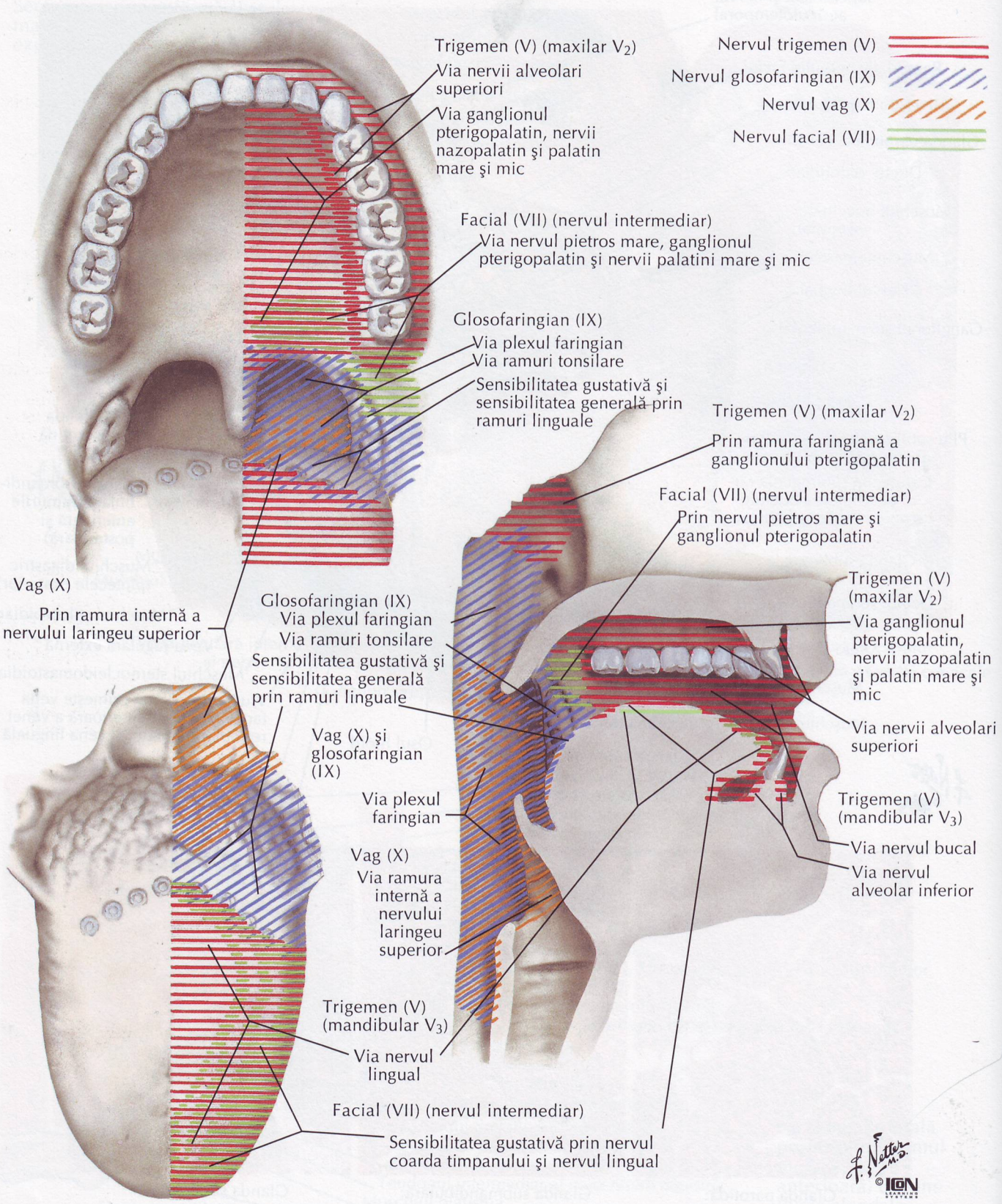

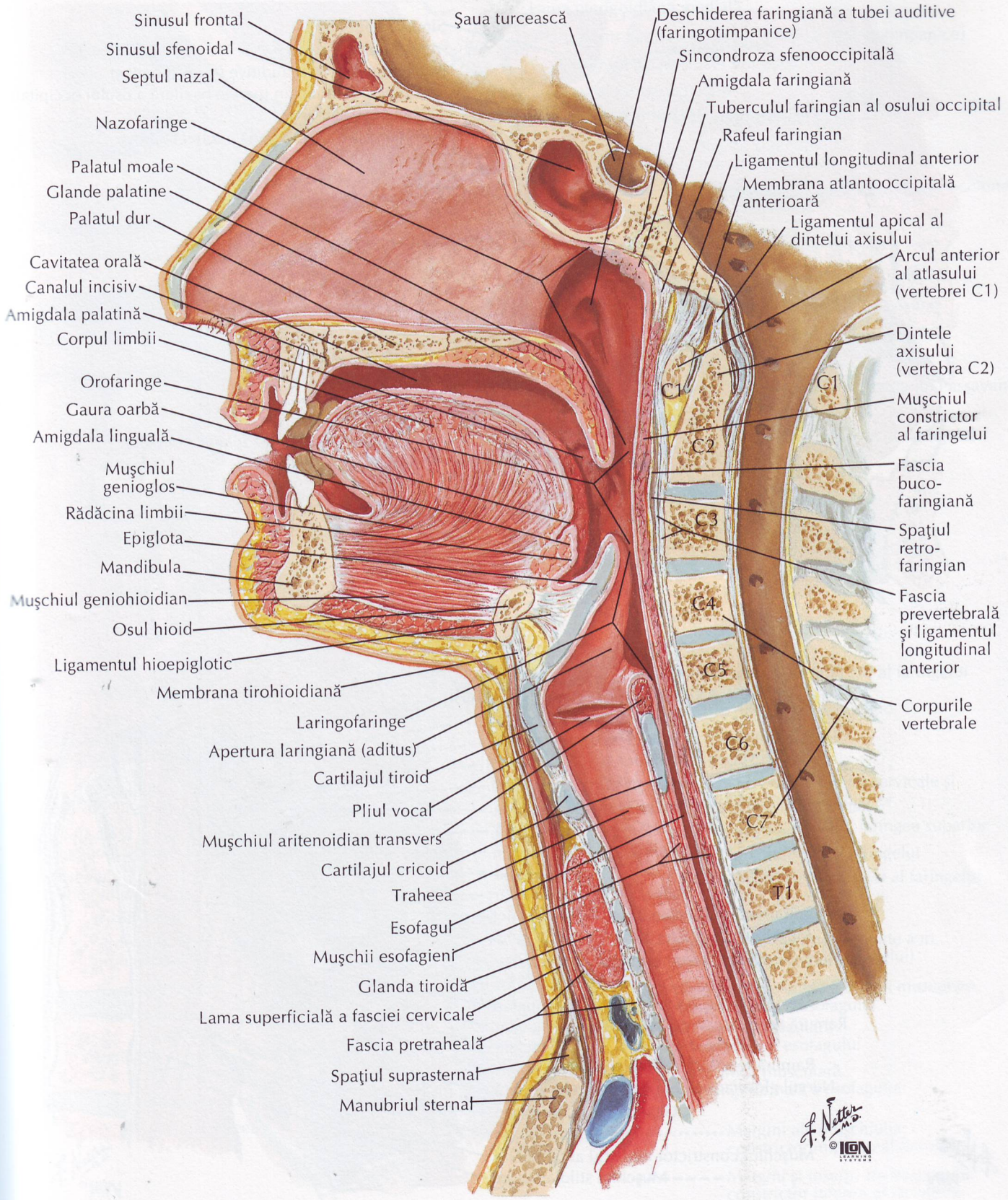
Sinusul frontal
Sinusul sfenoidal
Septul nazal
Nazofaringe
Palatul moale
Glande palatine
Palatul dur
Cavitatea orală
Canalul incisiv
Amigdala palatină
Corpul limbii
Orofaringe
Gaura oarbă
Amigdala lingvală
Muşchiul genioglos
Rădăcina limbii
Epiglota
Mandibula
Muşchiul geniohioidian
Osul hioid
Ligamentul hioepiglotic
Membrana tirohioidiană
Laringofaringe
Apertura laringiană (aditus)
Cartilajul tiroid
Pliul vocal
Muşchiul aritenoidian transvers
Cartilajul cricoid
Traheea
Esofagul
Muşchii esofagieni
Glanda tiroidă
Lama superficială a fasciei cervicale
Fascia pretraheală
Spaţiul suprasternal
Manubriul sternal
Şaua turcească
Deschiderea faringiană a tubei auditive (faringotimpanice)
Sincondroza sfenooccipitală
Amigdala faringiană
Tuberculul faringian al osului occipital
Rafeul faringian
Ligamentul longitudinal anterior
Membrana atlantooccipitală anterioară
Ligamentul apical al dintelui axisului
Arcul anterior al atlasului (vertebrei C1)
Dintele axisului (vertebra C2)
Muşchiul constrictor al faringelui
Fascia buco-faringiană
Spaţiul retro-faringian
Fascia prevertebrală şi ligamentul longitudinal anterior
Corpurile vertebrale
C1
C2
C3
C4
C5
C6
C7
T1
F. Netter M.D.
© IGN LEARNING SYSTEMS

Orofaringele

Vedere medială
Secţiune mediană (sagitală)

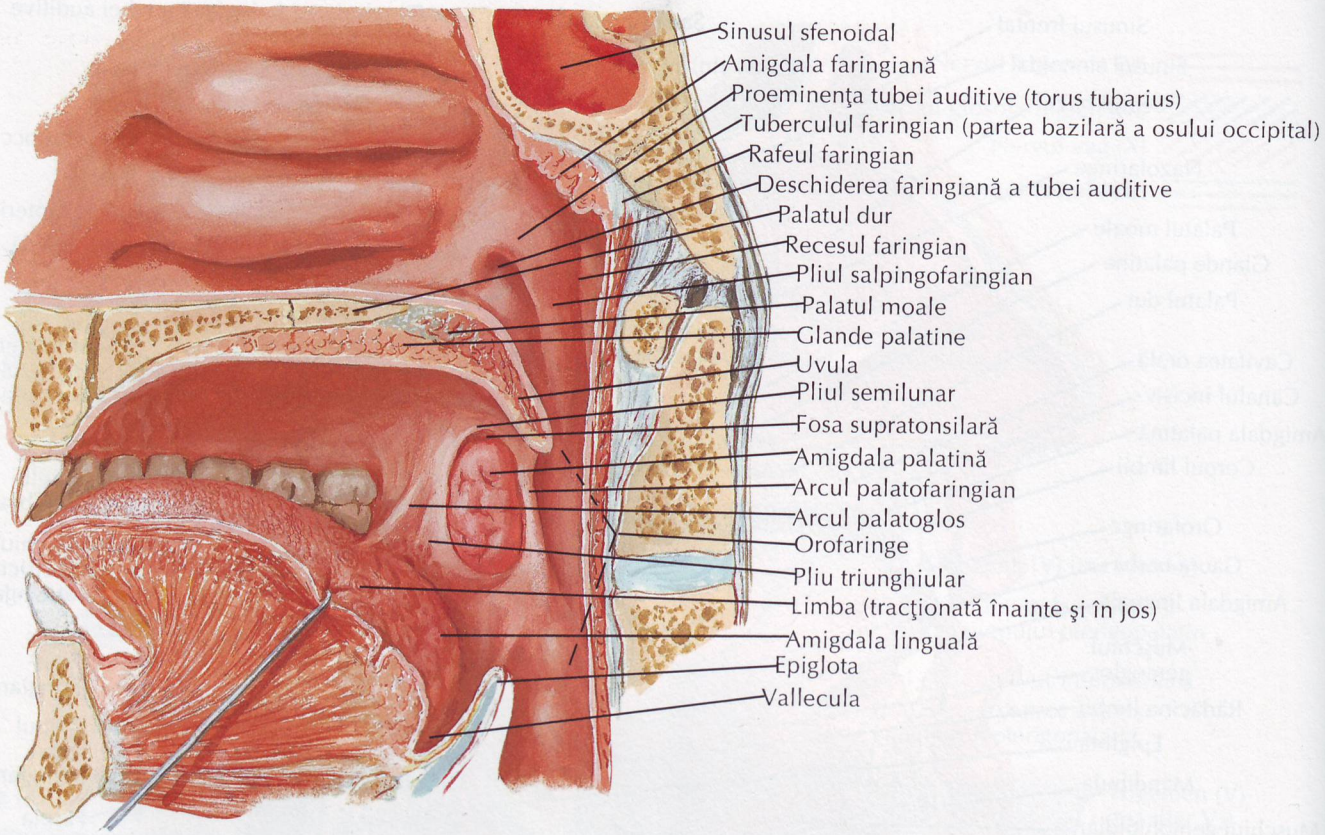

Mucoasa faringiană înlăturată

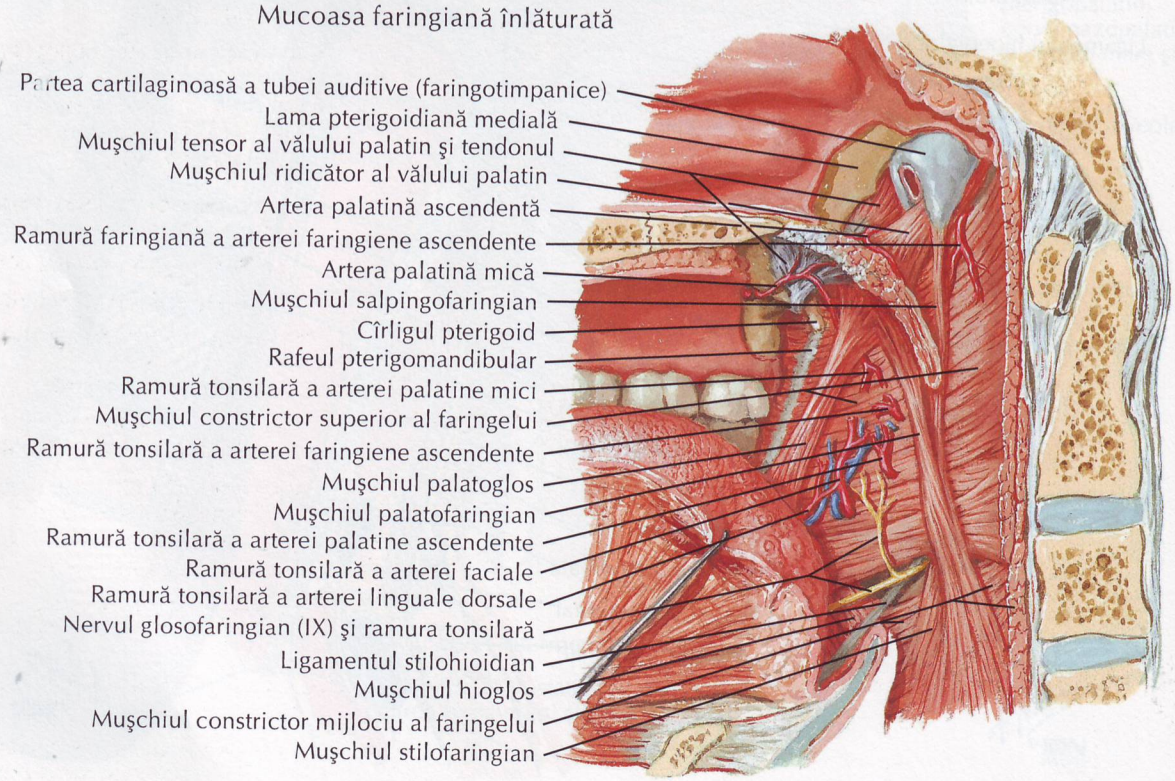

F. Netter M.D.
© CENGAGE LEARNING

Muşchii faringelui: secţiune mediană (sagitală)

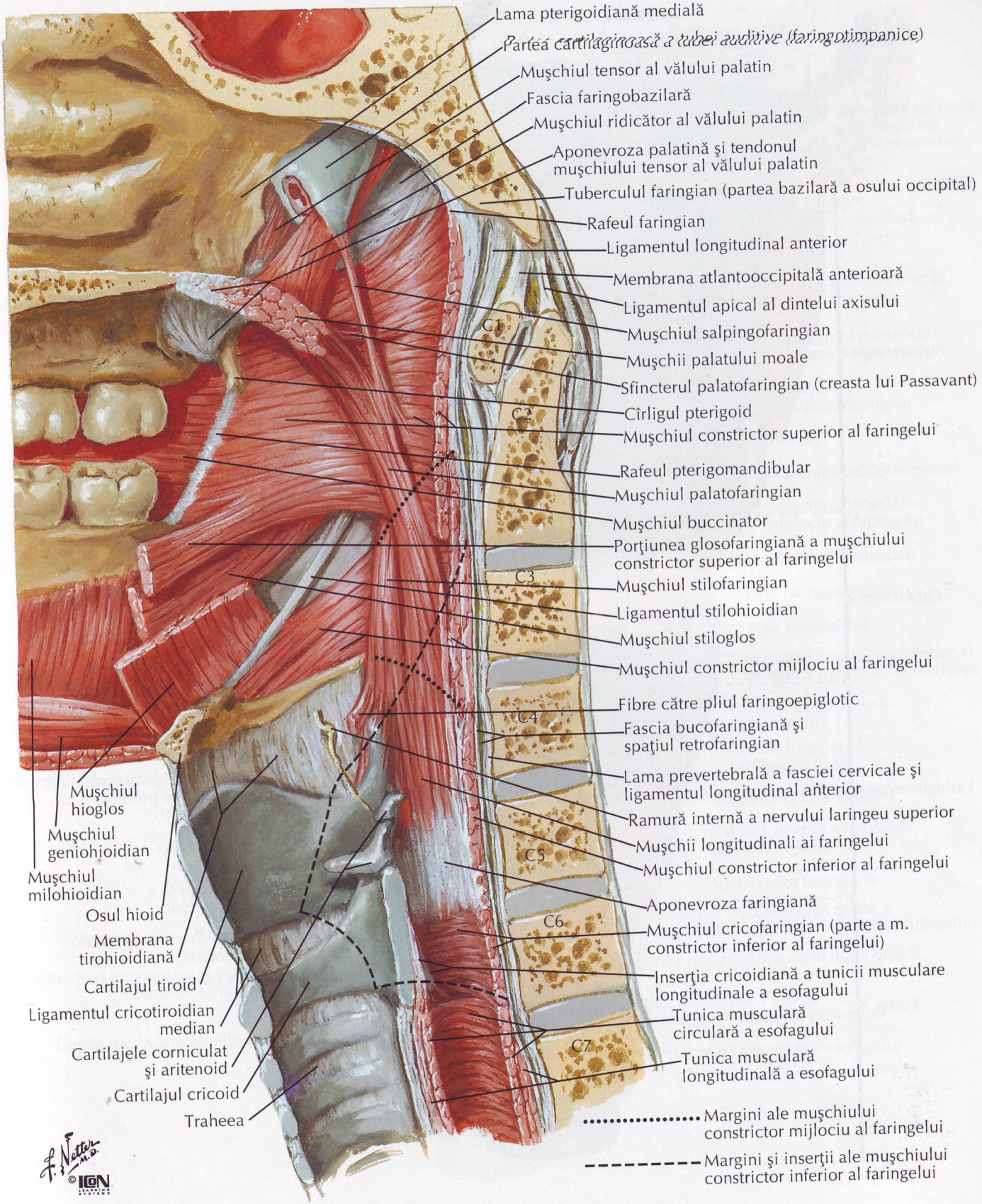

Faringele: vedere posterioară (deschis)

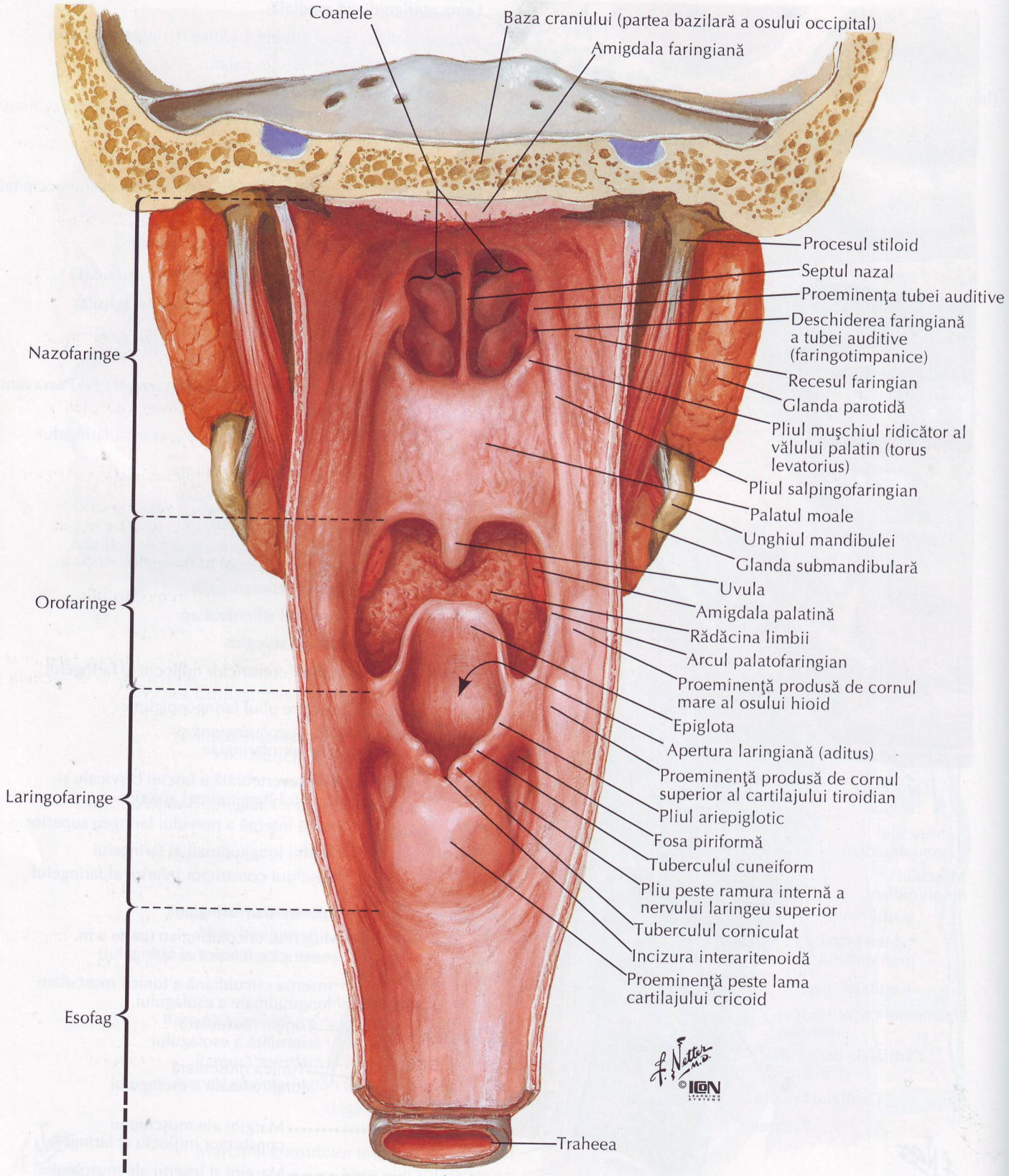

Muşchii faringelui: vedere posterioară (parţial deschis)

VEZI DE ASEMENEA PLANŞA 231

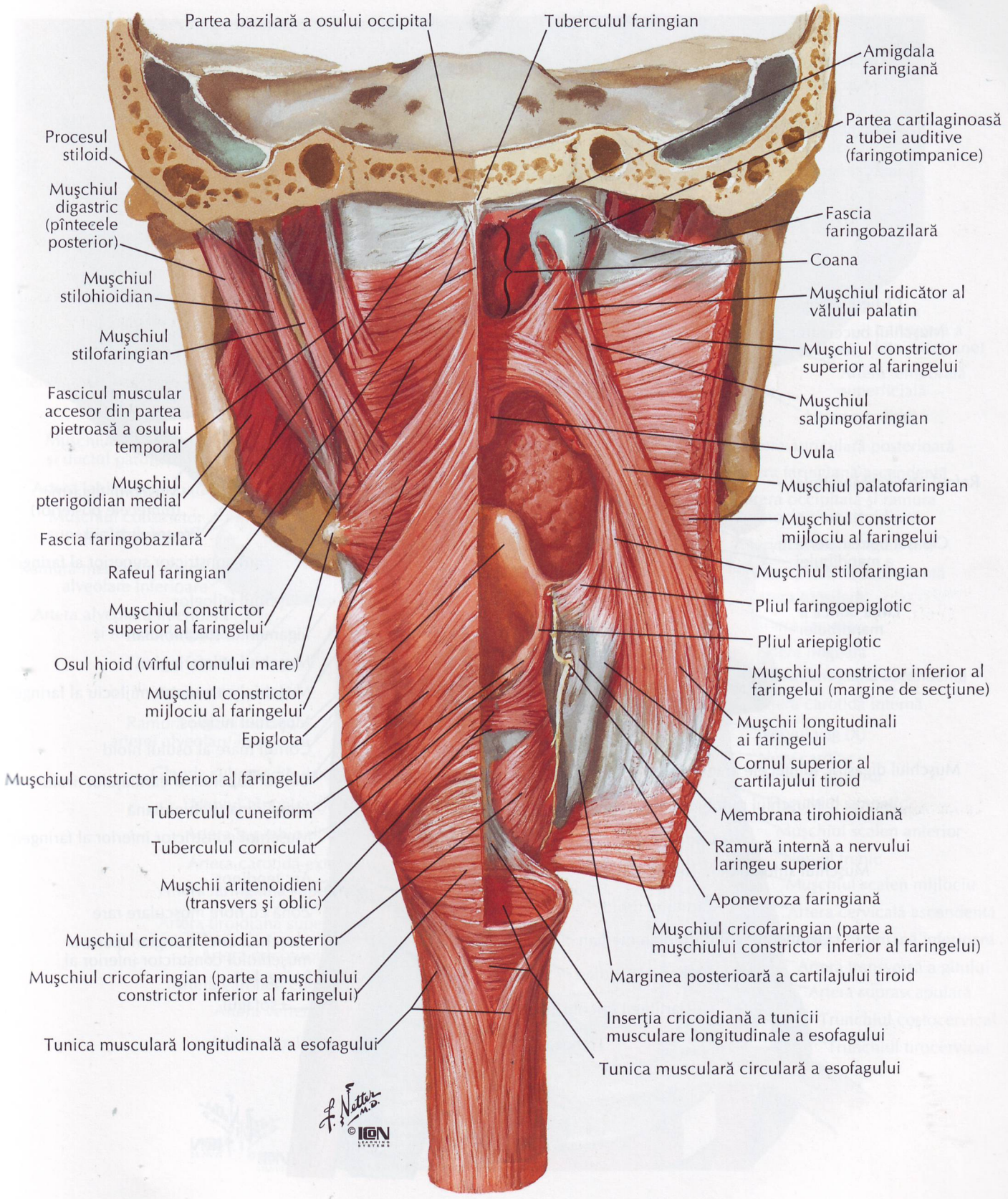

Muşchii faringelui: vedere laterală

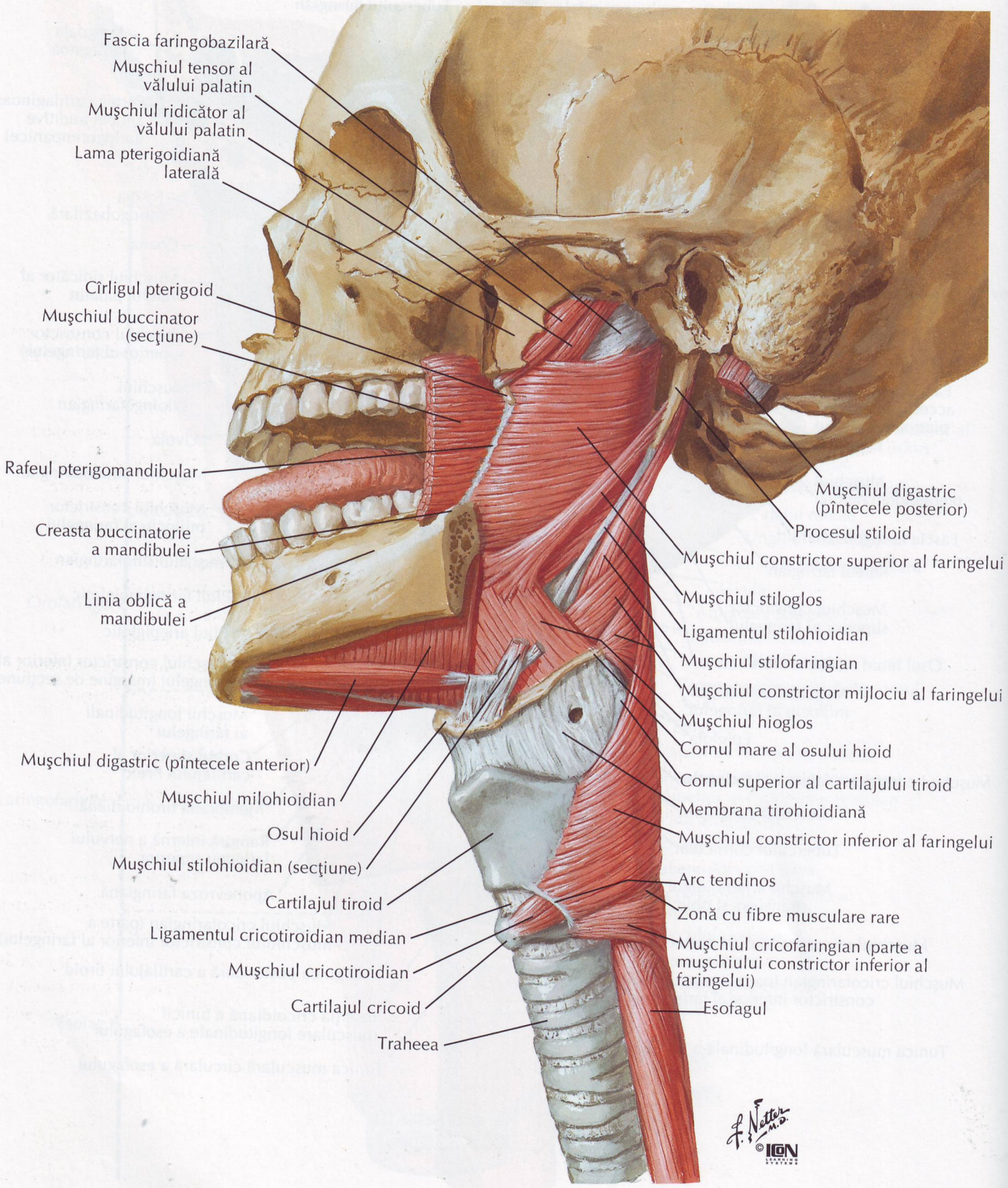

Vascularizaţia arterială a regiunilor orală şi faringiană

VEZI DE ASEMENEA PLANŞELE 30, 36

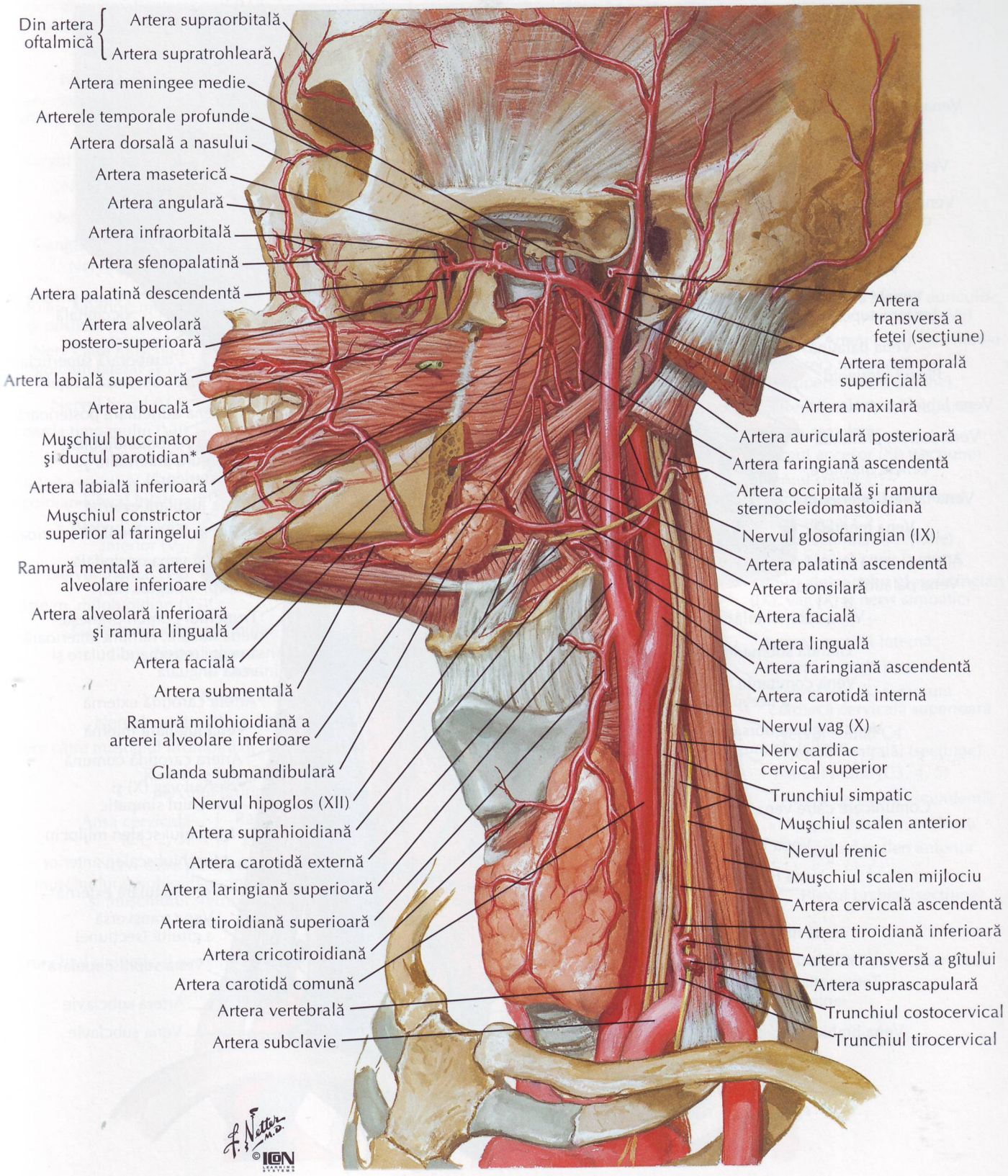

*secţiune

Vascularizaţia venoasă a regiunilor orală şi faringiană

VEZI DE ASEMENEA PLANŞELE 19, 27, 98

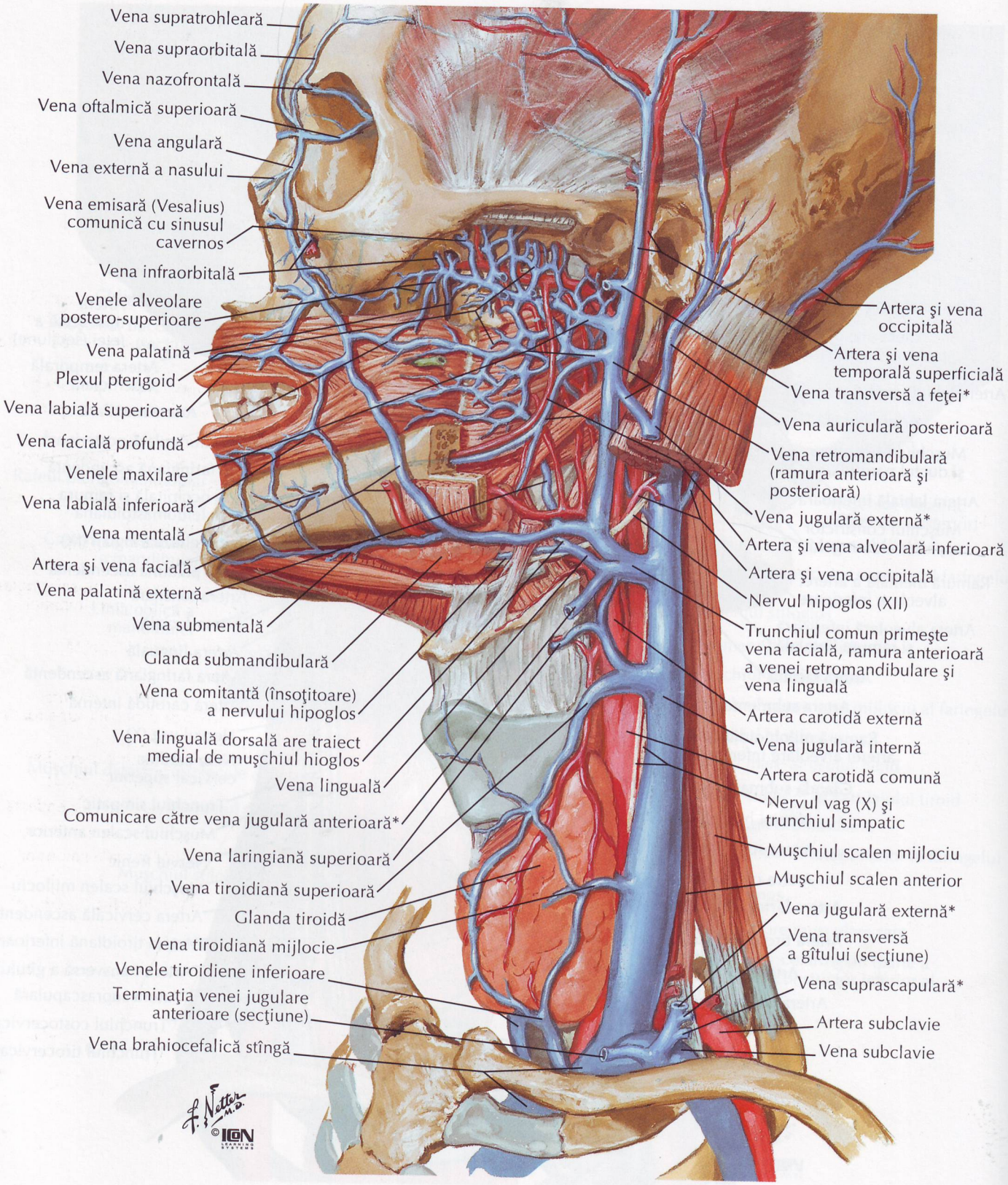

*secţiune

Inervaţia regiunilor orală şi faringiană

VEZI DE ASEMENEA PLANŞELE 21, 41, 42, 116, 119, 120

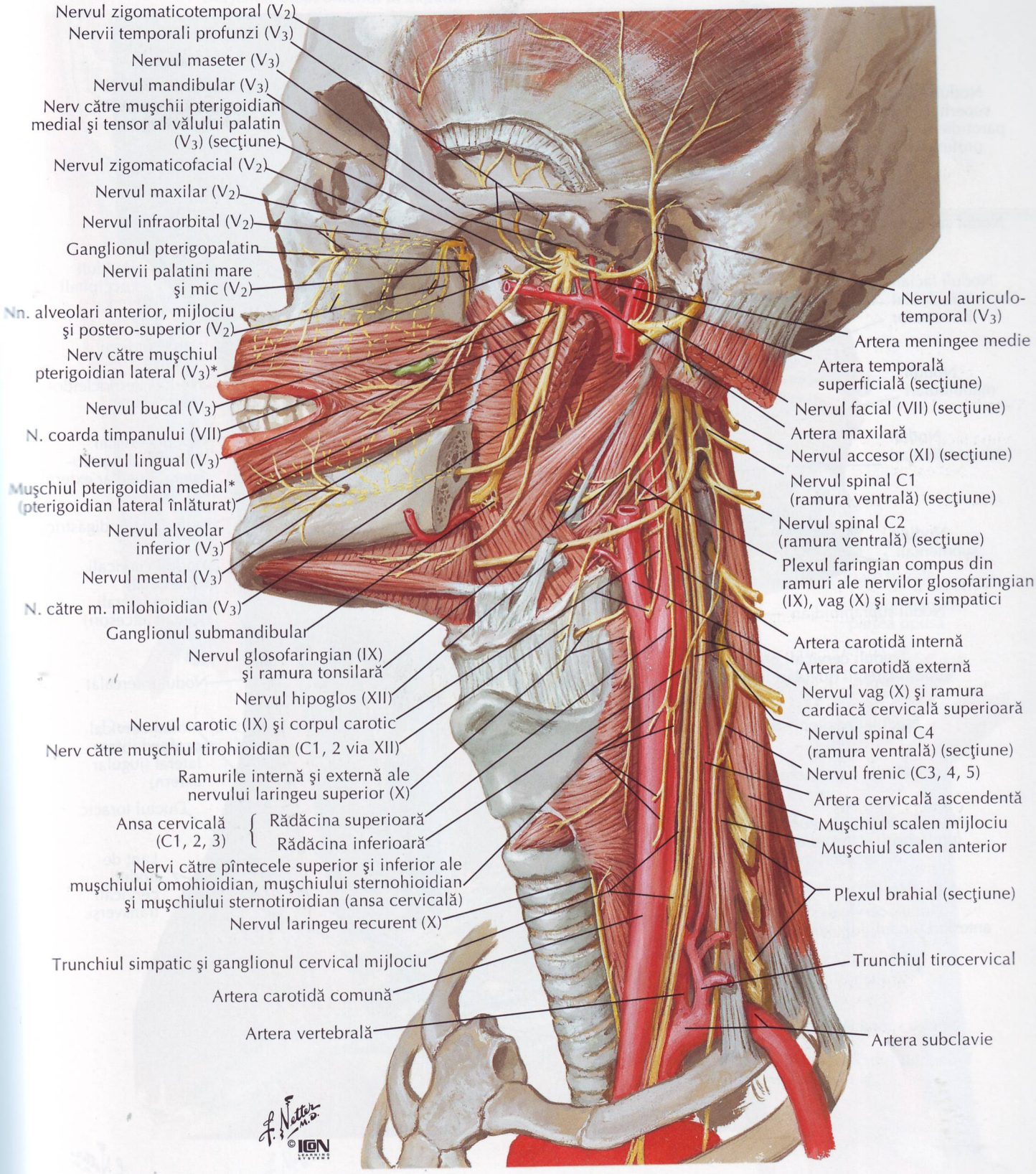

*secţiune

Vasele limfatice şi nodulii limfatici ai capului şi gîtului

VEZI DE ASEMENEA PLANŞA 204

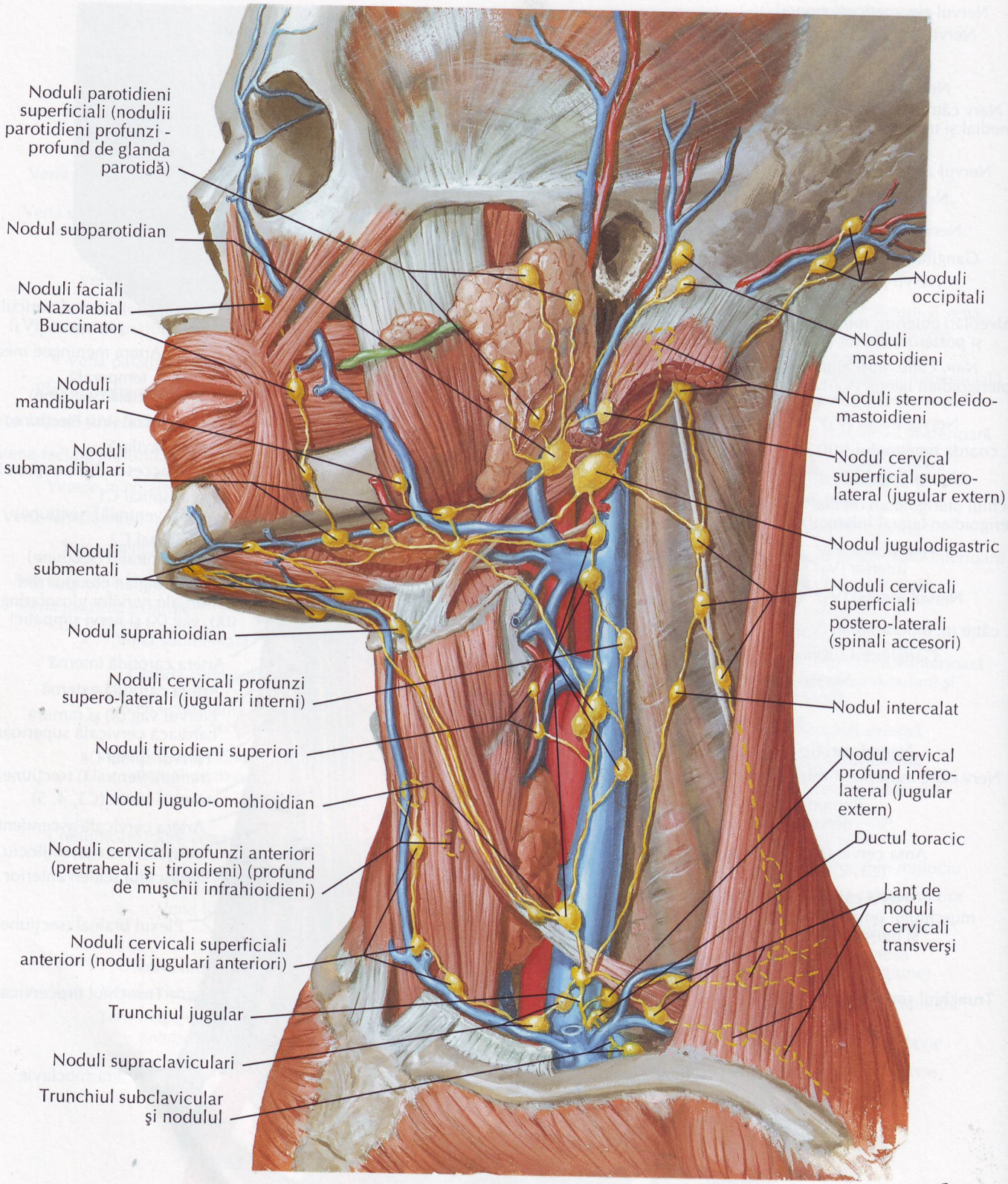

Vasele limfatice şi nodulii limfatici ai faringelui şi limbii

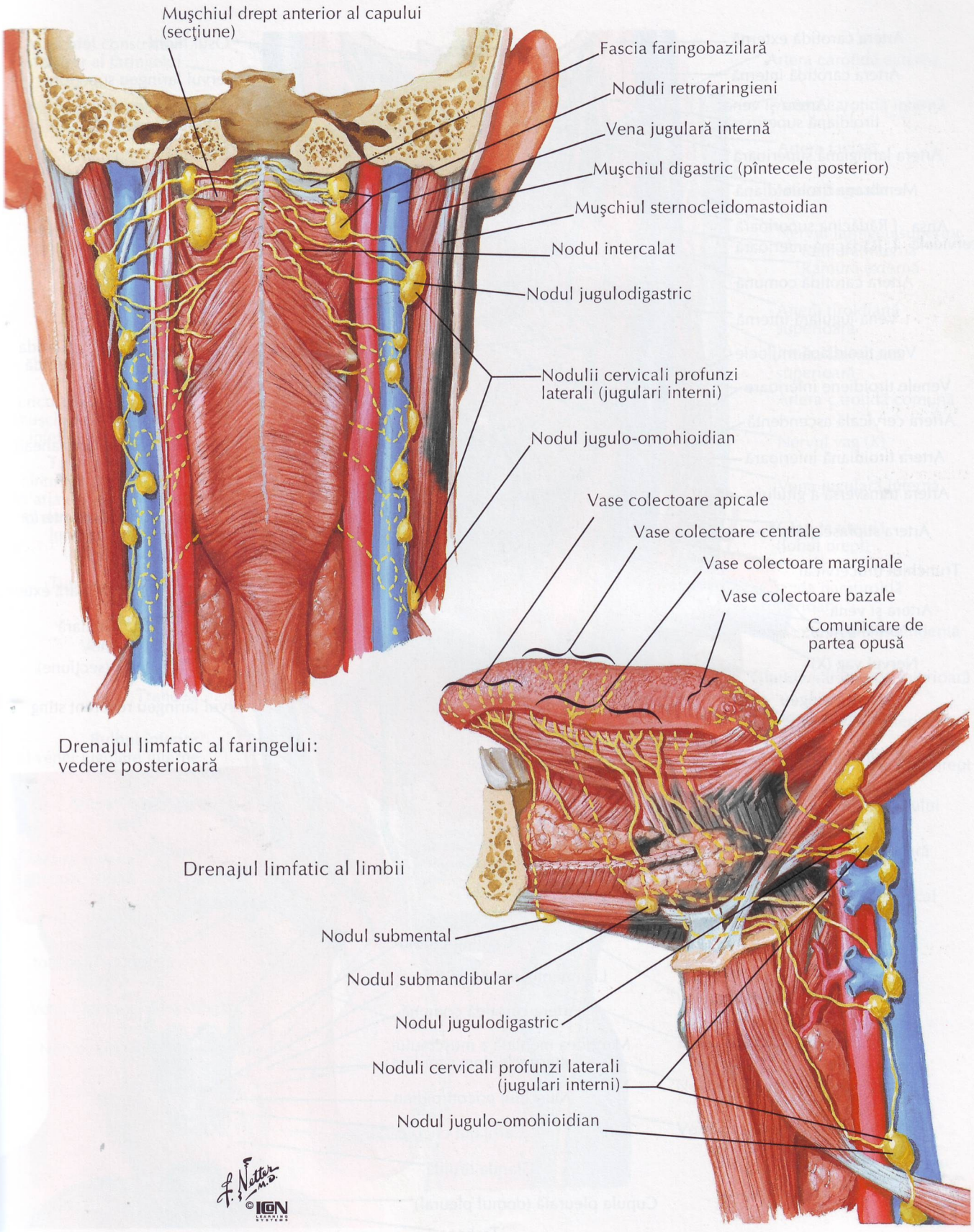

Glanda tiroidă: vedere anterioară

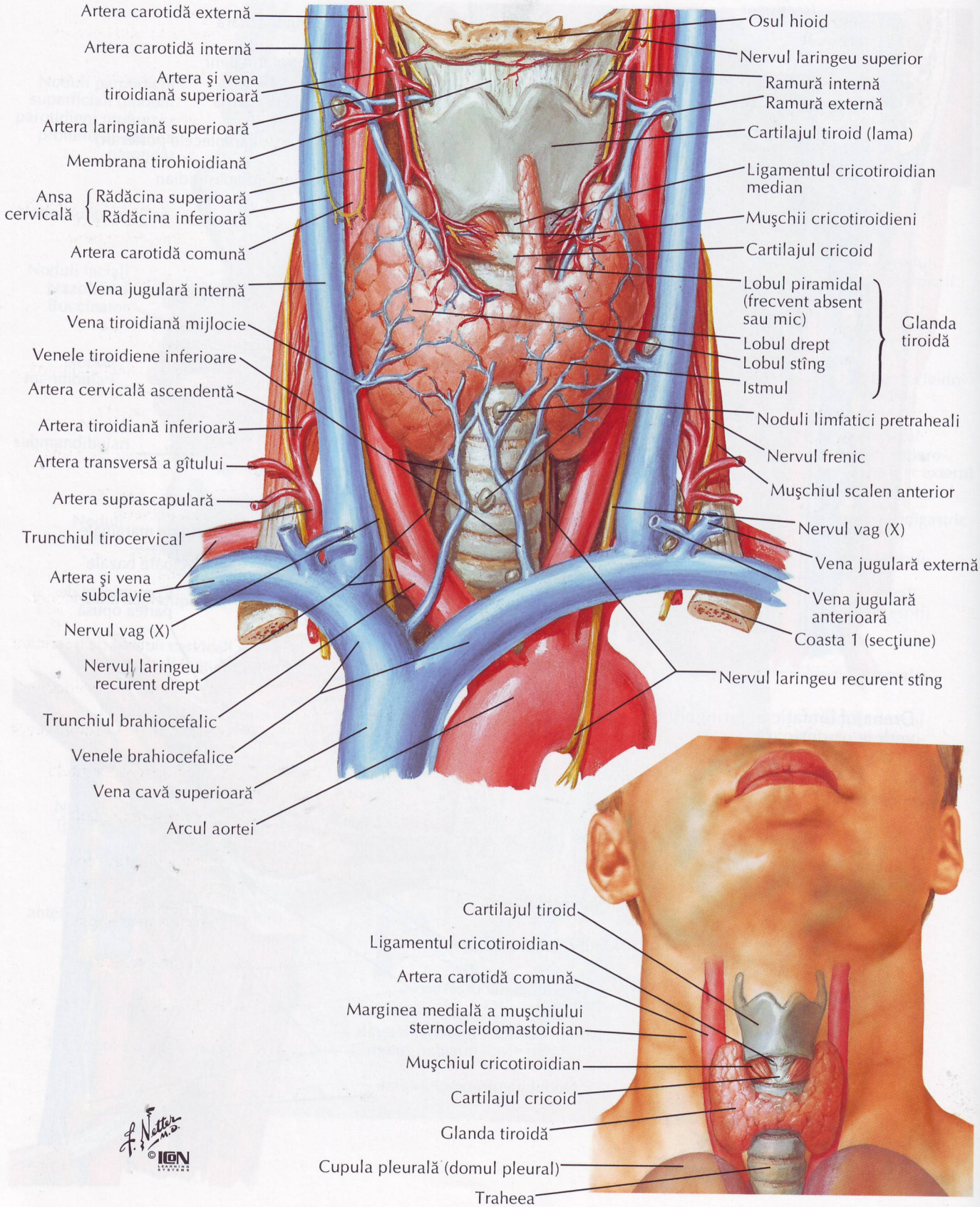

Glanda tiroidă şi faringele: vedere posterioară

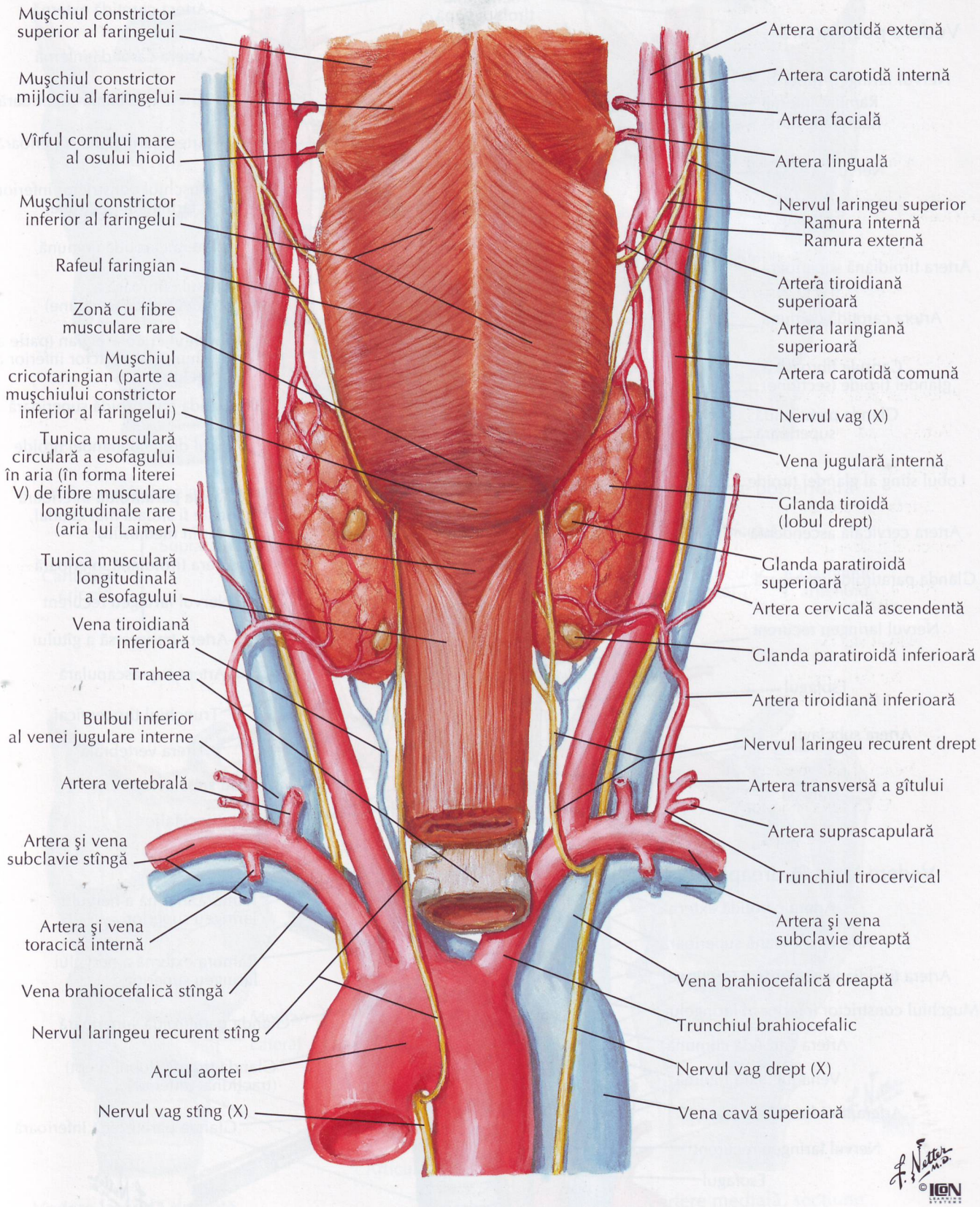

Glandele paratiroide

VEZI DE ASEMENEA PLANŞA 76

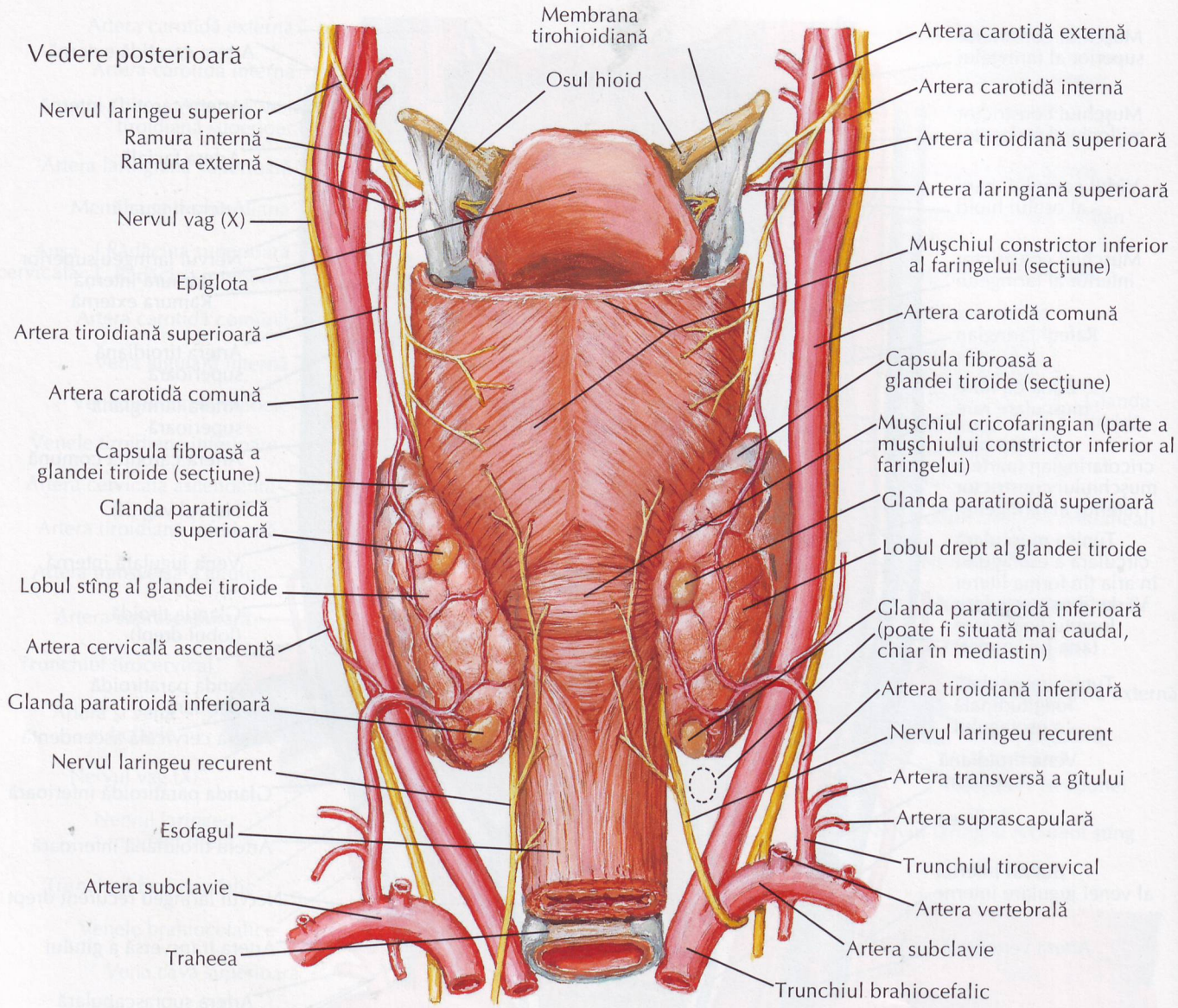

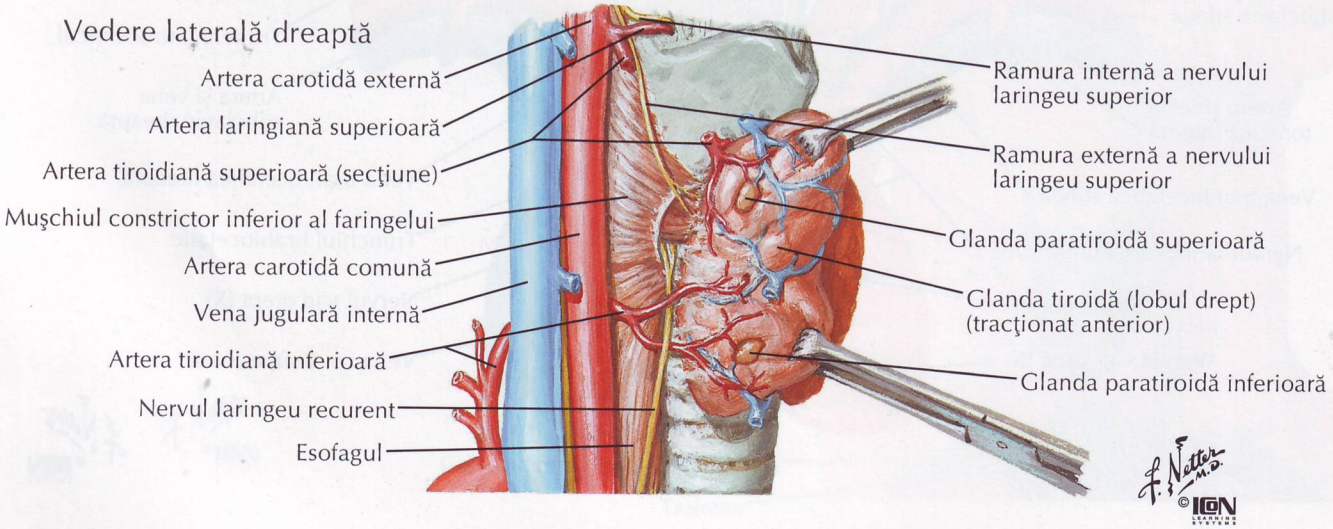

F. H. Netter M.D.
©IGN LEARNING SYSTEMS

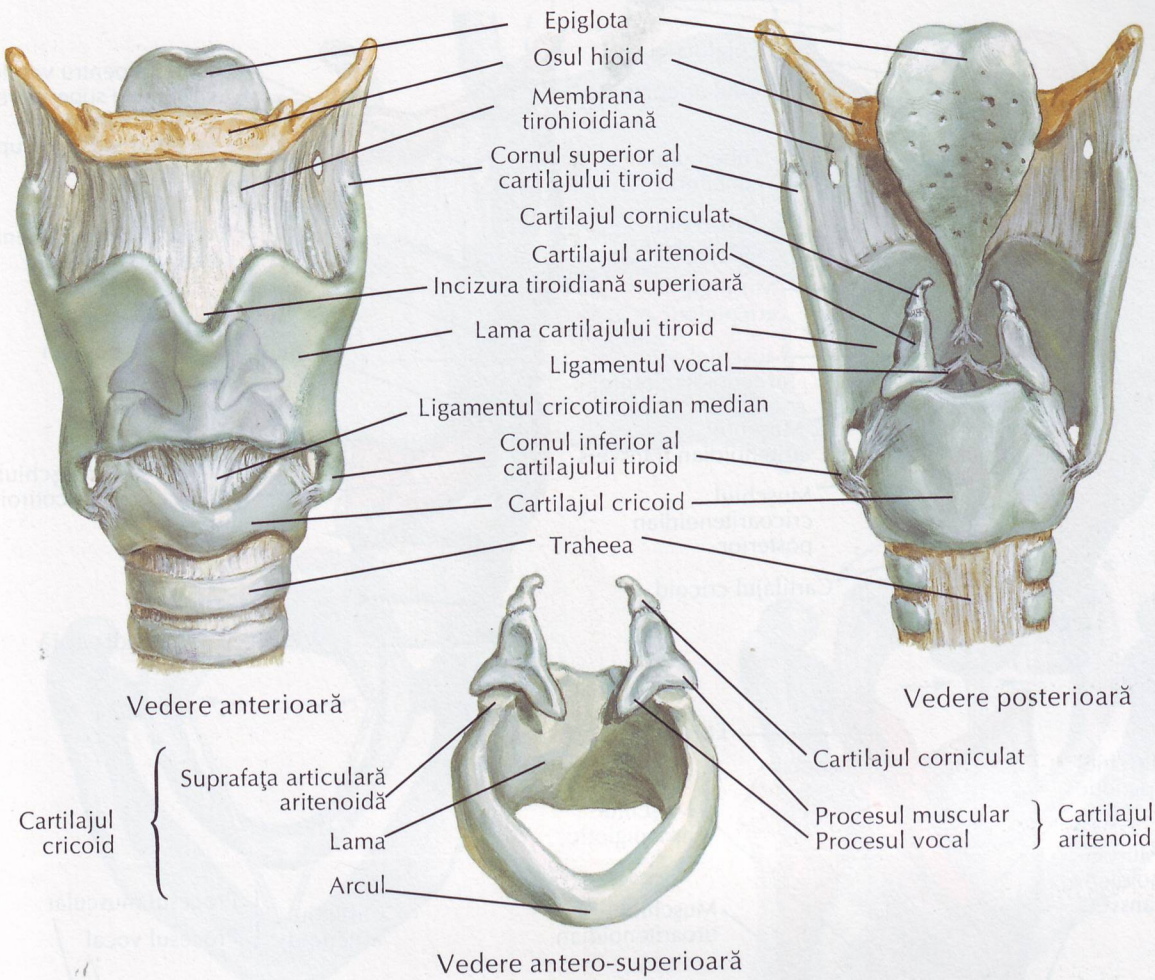
Epiglota
Osul hioid
Membrana tirohioidiană
Cornul superior al cartilajului tiroid
Cartilajul corniculat
Cartilajul aritenoid
Incizura tiroidiană superioară
Lama cartilajului tiroid
Ligamentul vocal
Ligamentul cricotiroidian median
Cornul inferior al cartilajului tiroid
Cartilajul cricoid
Traheea
Vedere anterioară
Vedere posterioară
Cartilajul corniculat
Procesul muscular
Procesul vocal
Cartilajul aritenoid
Cartilajul cricoid
Suprafaţa articulară aritenoidă
Lama
Arcul
Vedere antero-superioară

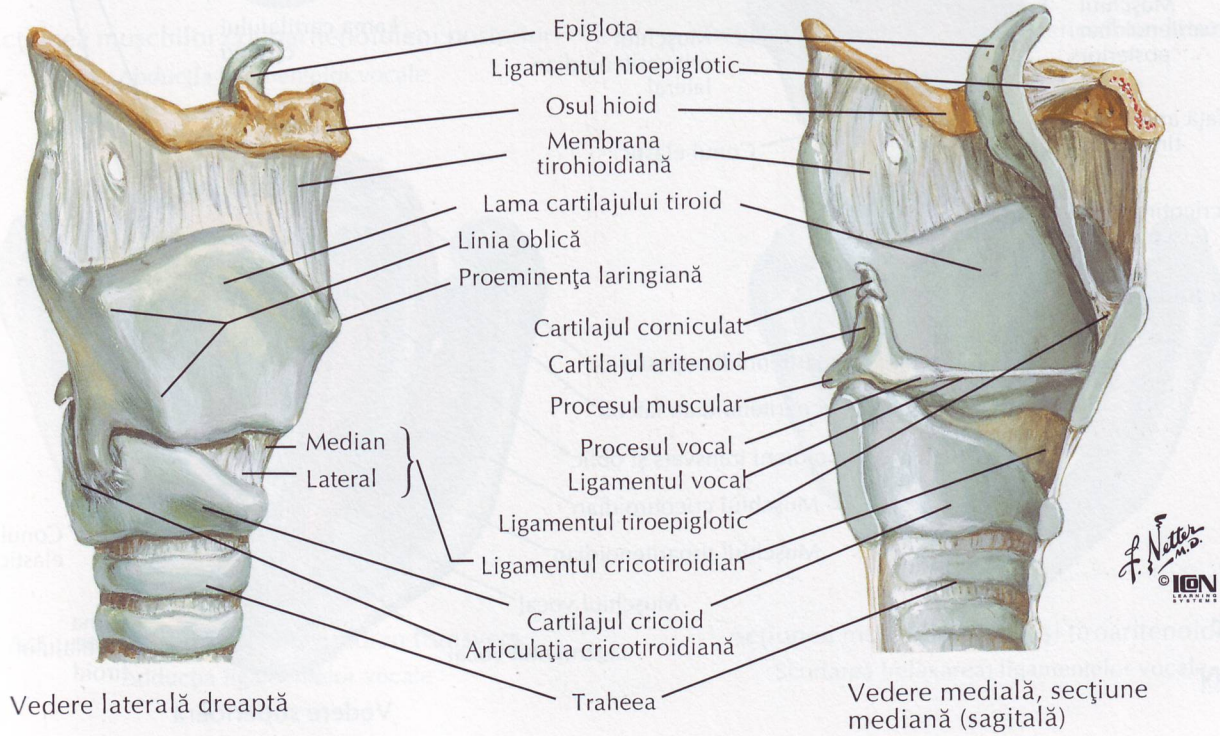
Epiglota
Ligamentul hioepiglotic
Osul hioid
Membrana tirohioidiană
Lama cartilajului tiroid
Linia oblică
Proeminenţa laringiană
Cartilajul corniculat
Cartilajul aritenoid
Procesul muscular
Procesul vocal
Ligamentul vocal
Ligamentul tiroepiglotic
Ligamentul cricotiroidian
Median
Lateral
Cartilajul cricoid
Articulaţia cricotiroidiană
Traheea
Vedere laterală dreaptă
Vedere medială, secţiune mediană (sagitală)

Muşchii intrinseci ai laringelui

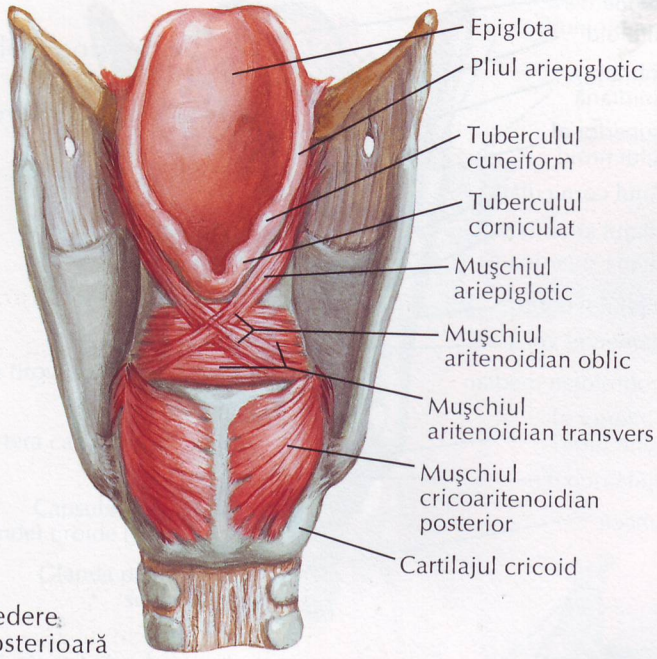

Vedere posterioară

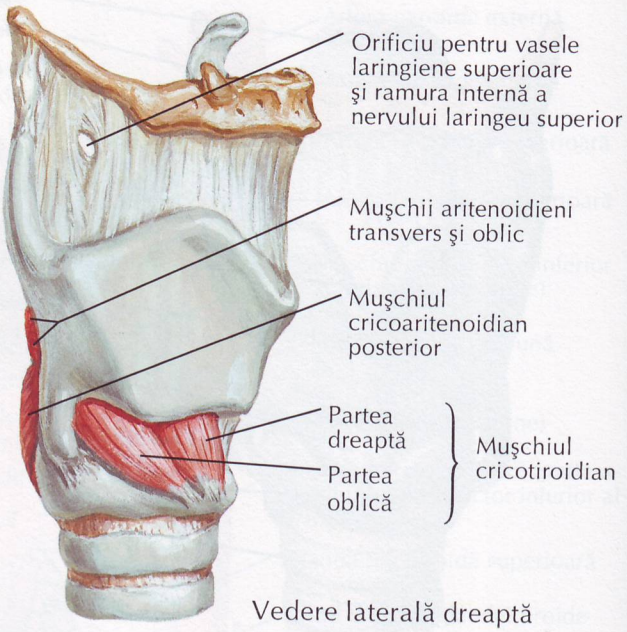

Vedere laterală dreaptă

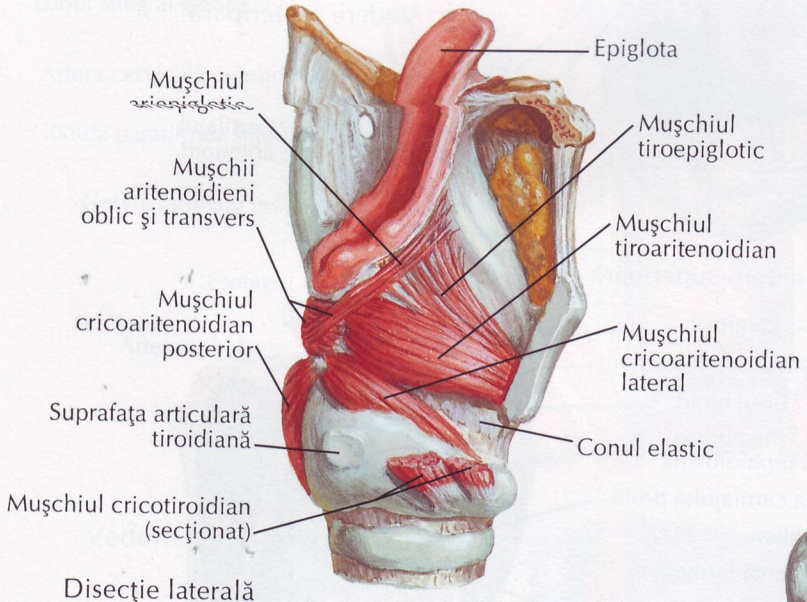

Disecţie laterală

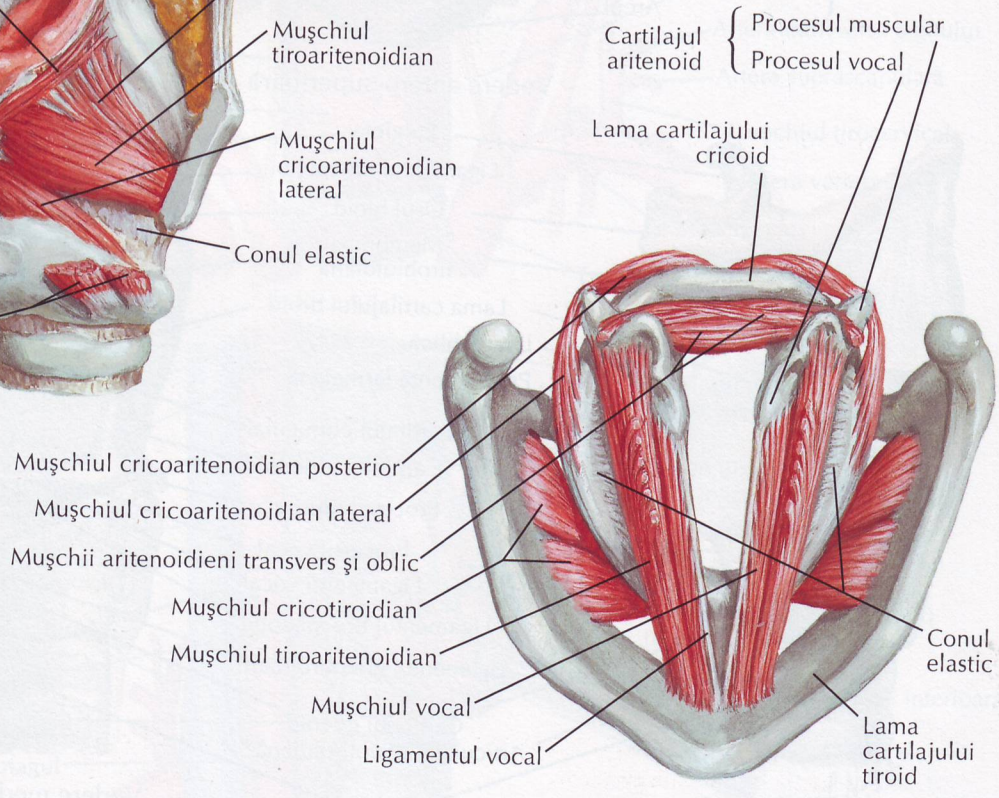

Vedere superioară

F. Netter M.D. © ICON LEARNING SYSTEMS

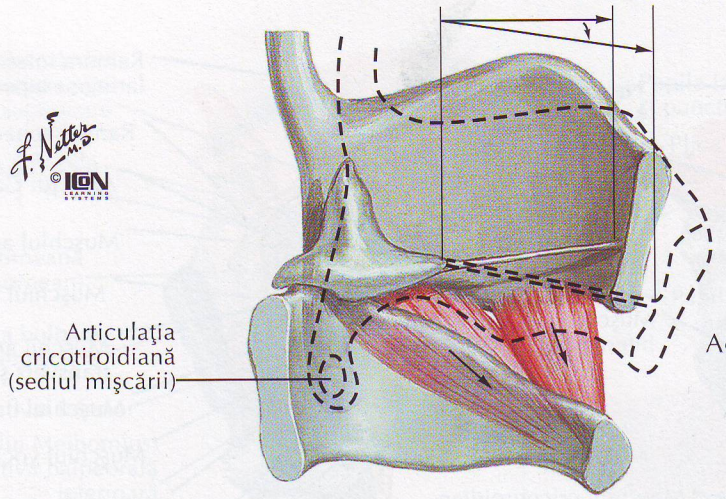

Acţiunea muşchilor cricotiroidieni

Alungirea (creşterea tensiunii)
ligamentelor vocale

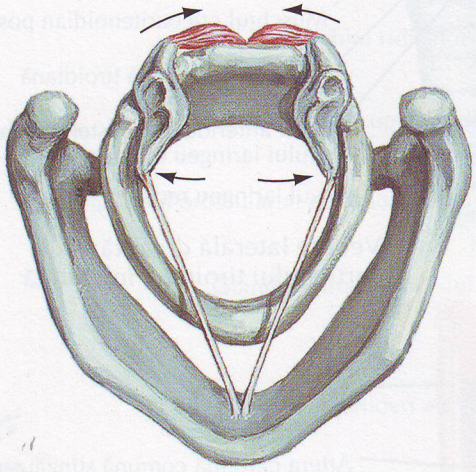

Acţiunea muşchilor cricoaritenoidieni posteriori

Abducţia ligamentelor vocale

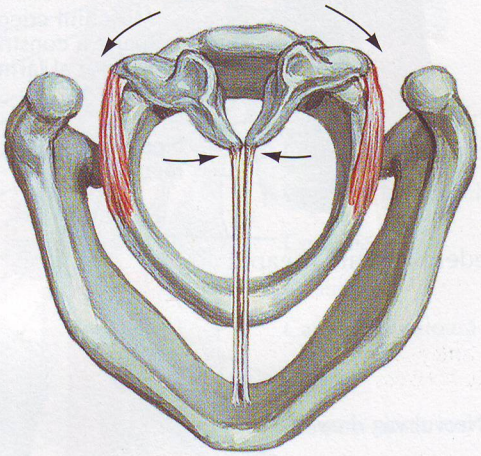

Acţiunea muşchilor cricoaritenoidieni laterali

Adducţia ligamentelor vocale

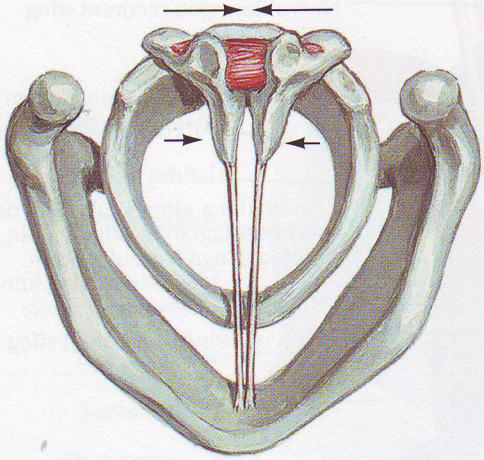

Acţiunea muşchiului aritenoidian transvers

Adducţia ligamentelor vocale

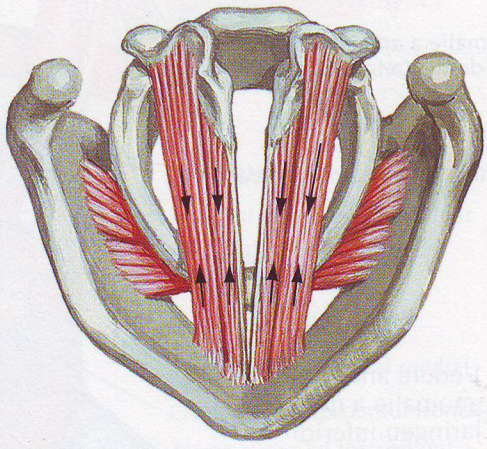

Acţiunea muşchilor vocal şi tiroaritenoidian

Scurtarea (relaxarea) ligamentelor vocale

Inervaţia laringelui

VEZI DE ASEMENEA PLANŞELE 70—72, 231

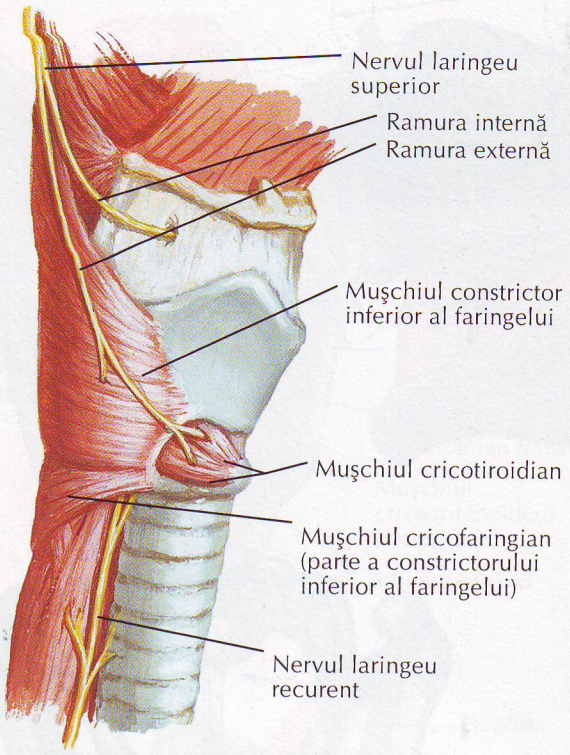

Vedere laterală dreaptă

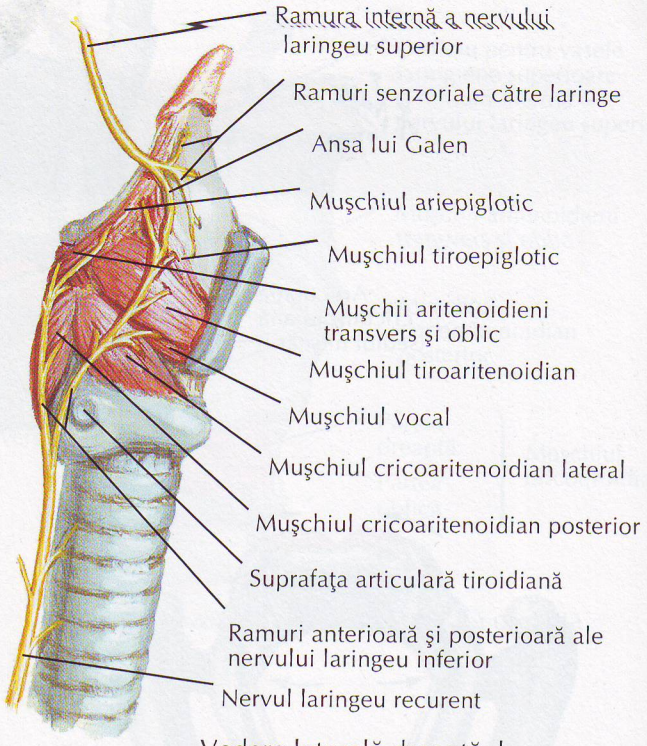

Vedere laterală dreaptă: lama cartilajului tiroidian înlăturată

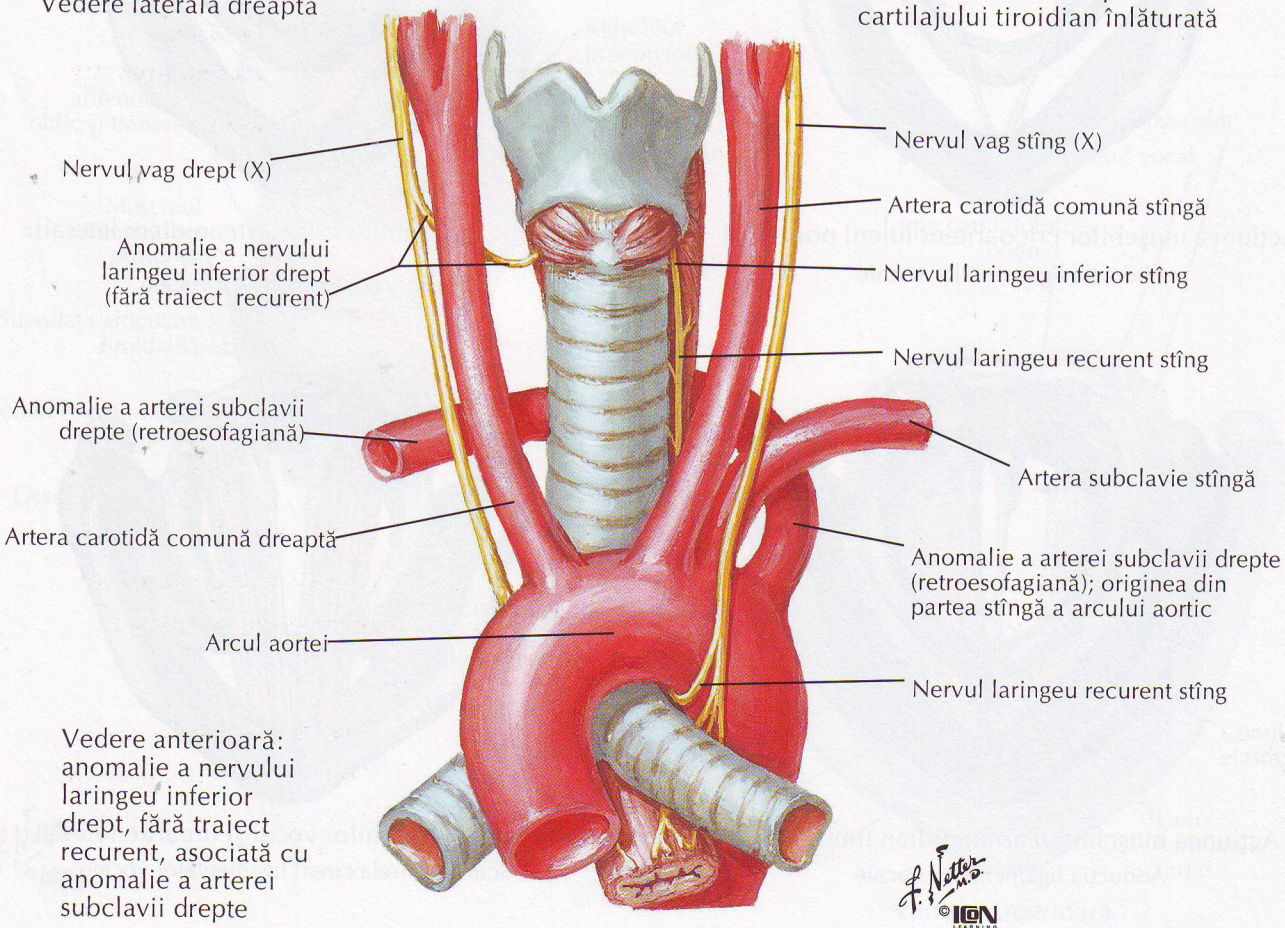

Vedere anterioară: anomalie a nervului laringeu inferior drept, fără traiect recurent, asociată cu anomalie a arterei subclavii drepte

F. Netter M.D.
© ICON LEARNING SYSTEMS

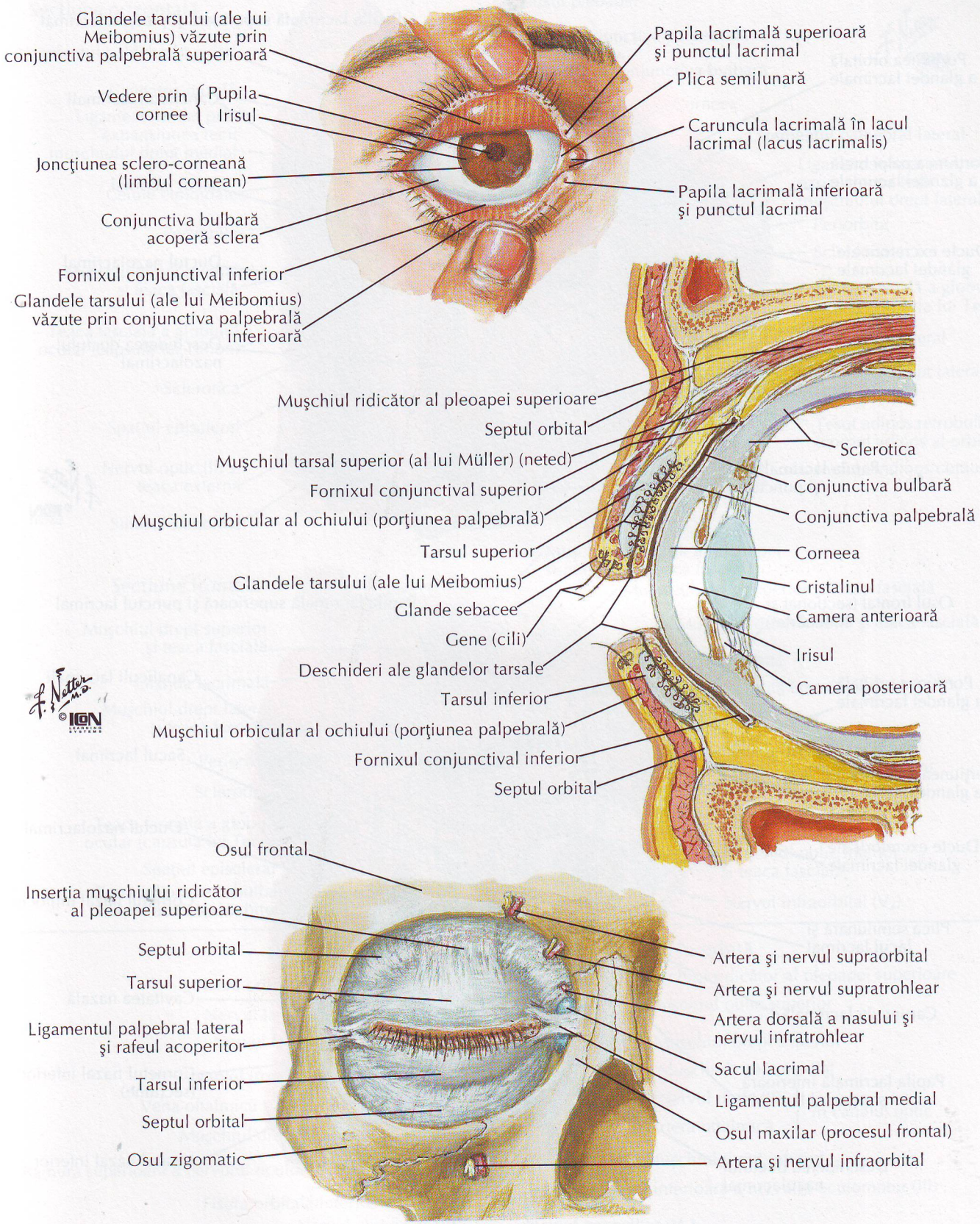
Glandele tarsului (ale lui Meibomius) văzute prin conjunctiva palpebrală superioară
Vedere prin cornee
Pupila
Irisul
Joncţiunea sclero-corneană (limbul cornean)
Conjunctiva bulbară acoperă sclera
Fornixul conjunctival inferior
Glandele tarsului (ale lui Meibomius) văzute prin conjunctiva palpebrală inferioară
Papila lacrimală superioară şi punctul lacrimal
Plica semilunară
Caruncula lacrimală în lacul lacrimal (lacus lacrimalis)
Papila lacrimală inferioară şi punctul lacrimal
Muşchiul ridicător al pleoapei superioare
Septul orbital
Muşchiul tarsal superior (al lui Müller) (neted)
Fornixul conjunctival superior
Muşchiul orbicular al ochiului (porţiunea palpebrală)
Tarsul superior
Glandele tarsului (ale lui Meibomius)
Glande sebacee
Gene (cili)
Deschideri ale glandelor tarsale
Tarsul inferior
Muşchiul orbicular al ochiului (porţiunea palpebrală)
Fornixul conjunctival inferior
Septul orbital
Sclerotica
Conjunctiva bulbară
Conjunctiva palpebrală
Corneea
Cristalinul
Camera anterioară
Irisul
Camera posterioară
F. Netter M.D.
©IGN LEARNING SYSTEMS
Osul frontal
Inserţia muşchiului ridicător al pleoapei superioare
Septul orbital
Tarsul superior
Ligamentul palpebral lateral şi rafeul acoperitor
Tarsul inferior
Septul orbital
Osul zigomatic
Artera şi nervul supraorbital
Artera şi nervul supratrohlear
Artera dorsală a nasului şi nervul infratrohlear
Sacul lacrimal
Ligamentul palpebral medial
Osul maxilar (procesul frontal)
Artera şi nervul infraorbital

Aparatul lacrimal

VEZI DE ASEMENEA PLANŞELE 41, 127

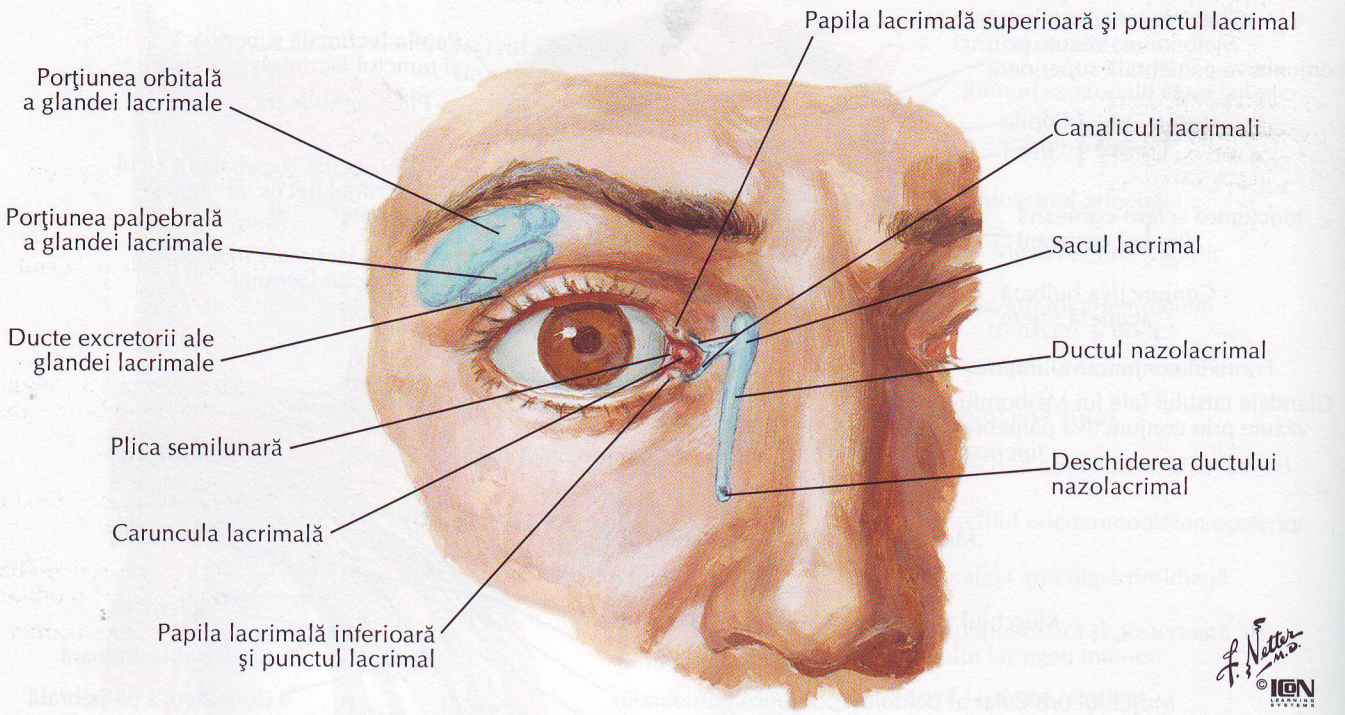

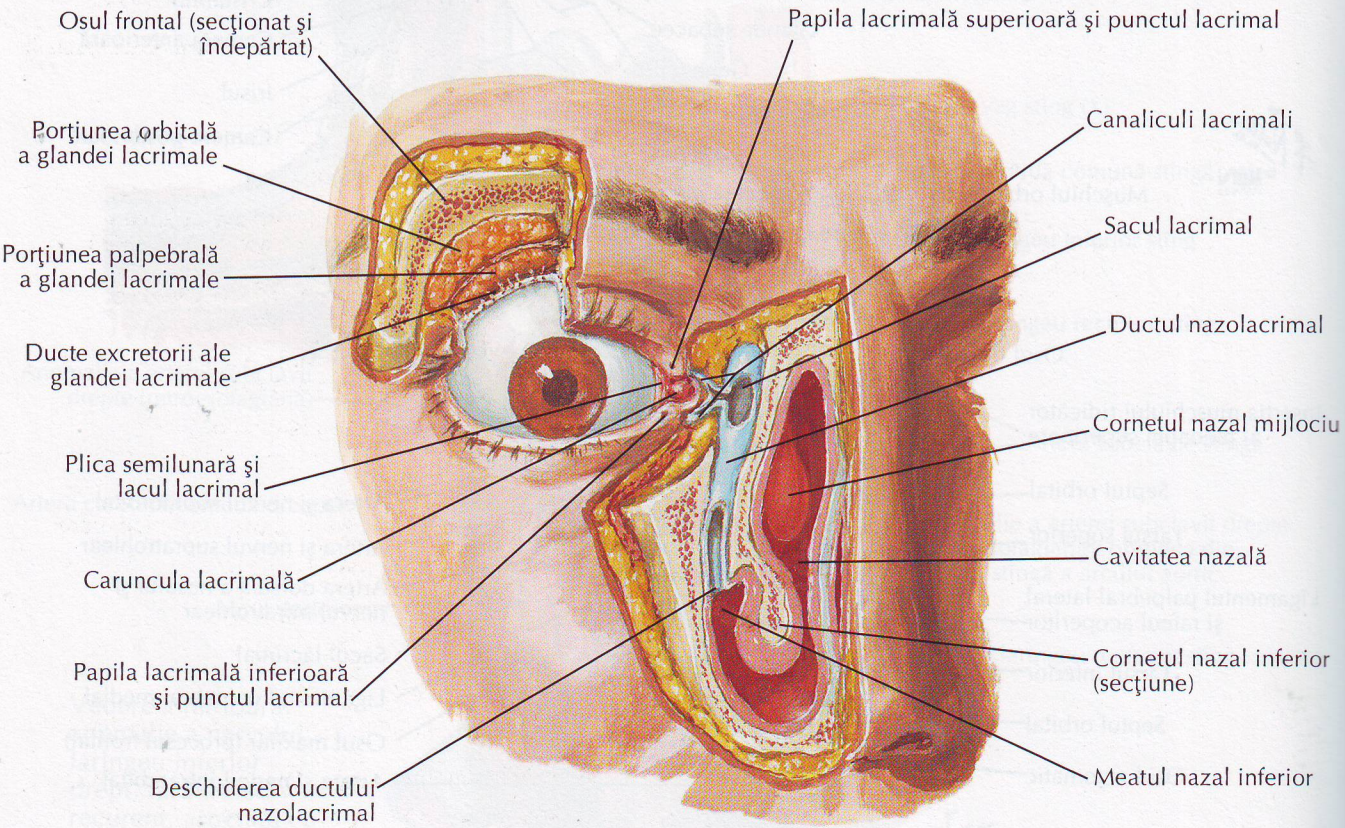

Secţiune orizontală

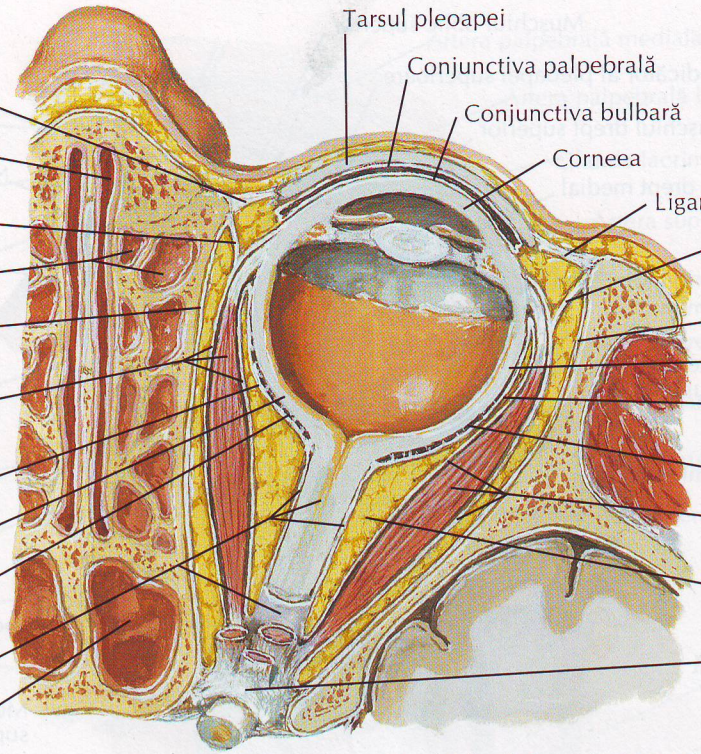

Secţiune frontală

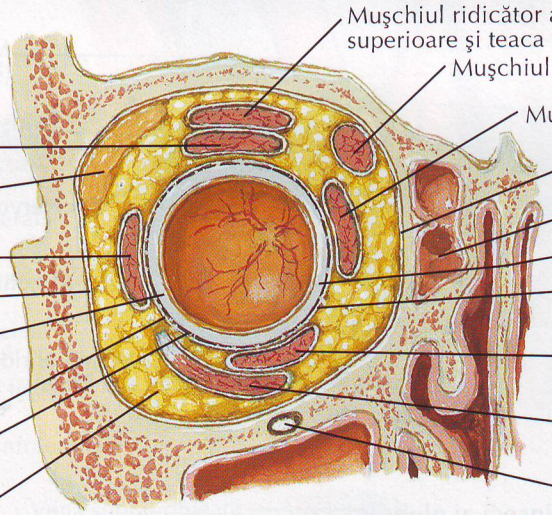

Inserţiile musculare, nervii şi vasele care intră în orbită

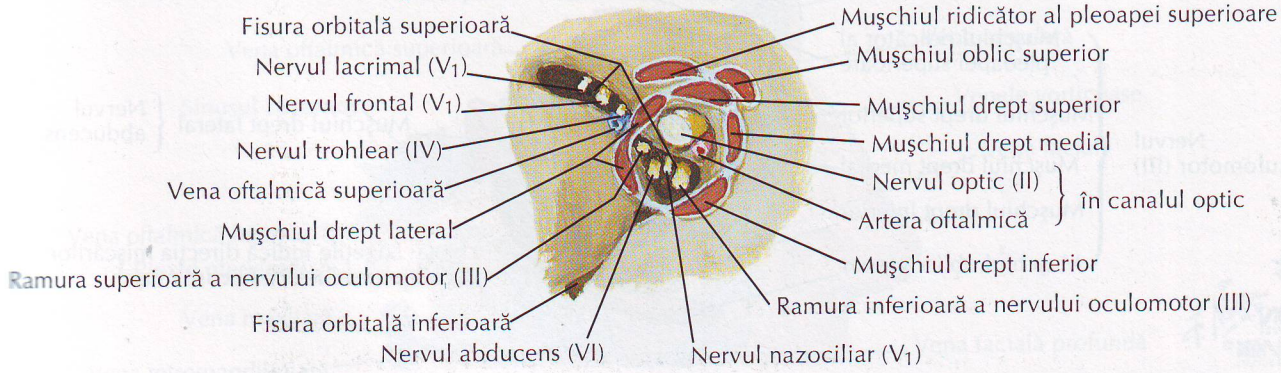

Muşchii extrinseci ai globului ocular

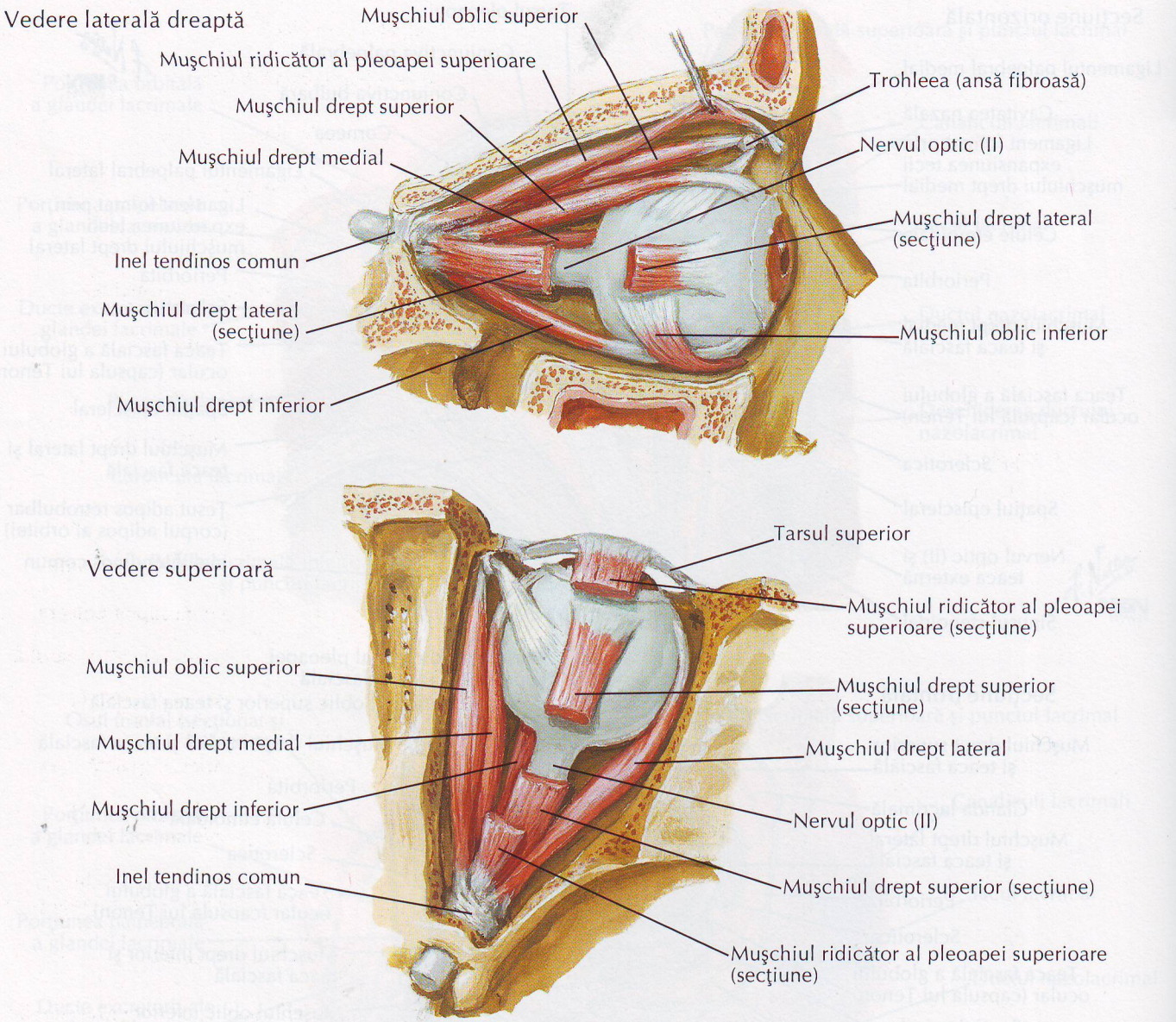

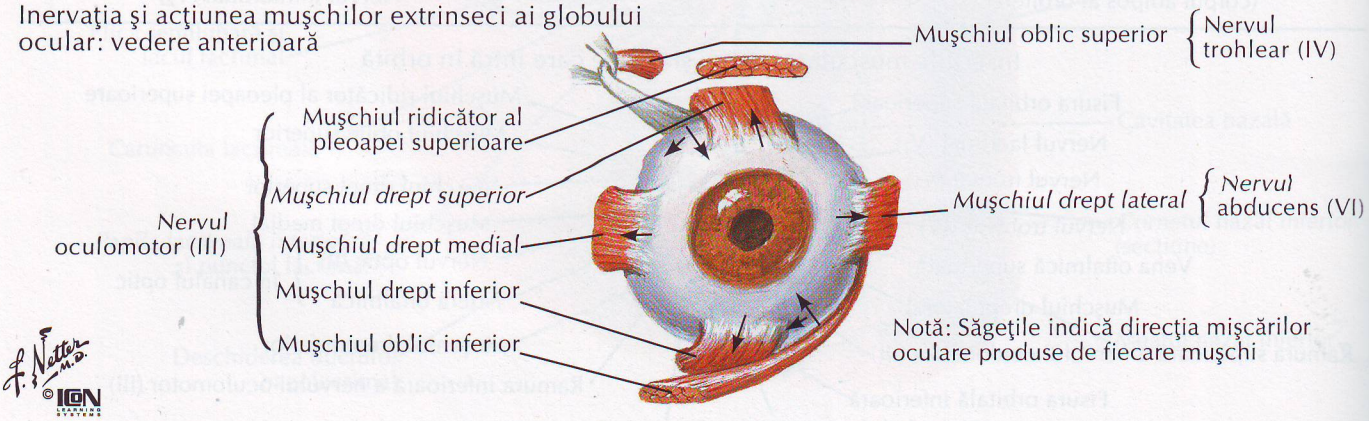

F. Netter M.D.
© IGN LEARNING SYSTEMS

VEZI DE ASEMENEA PLANŞELE 19, 98

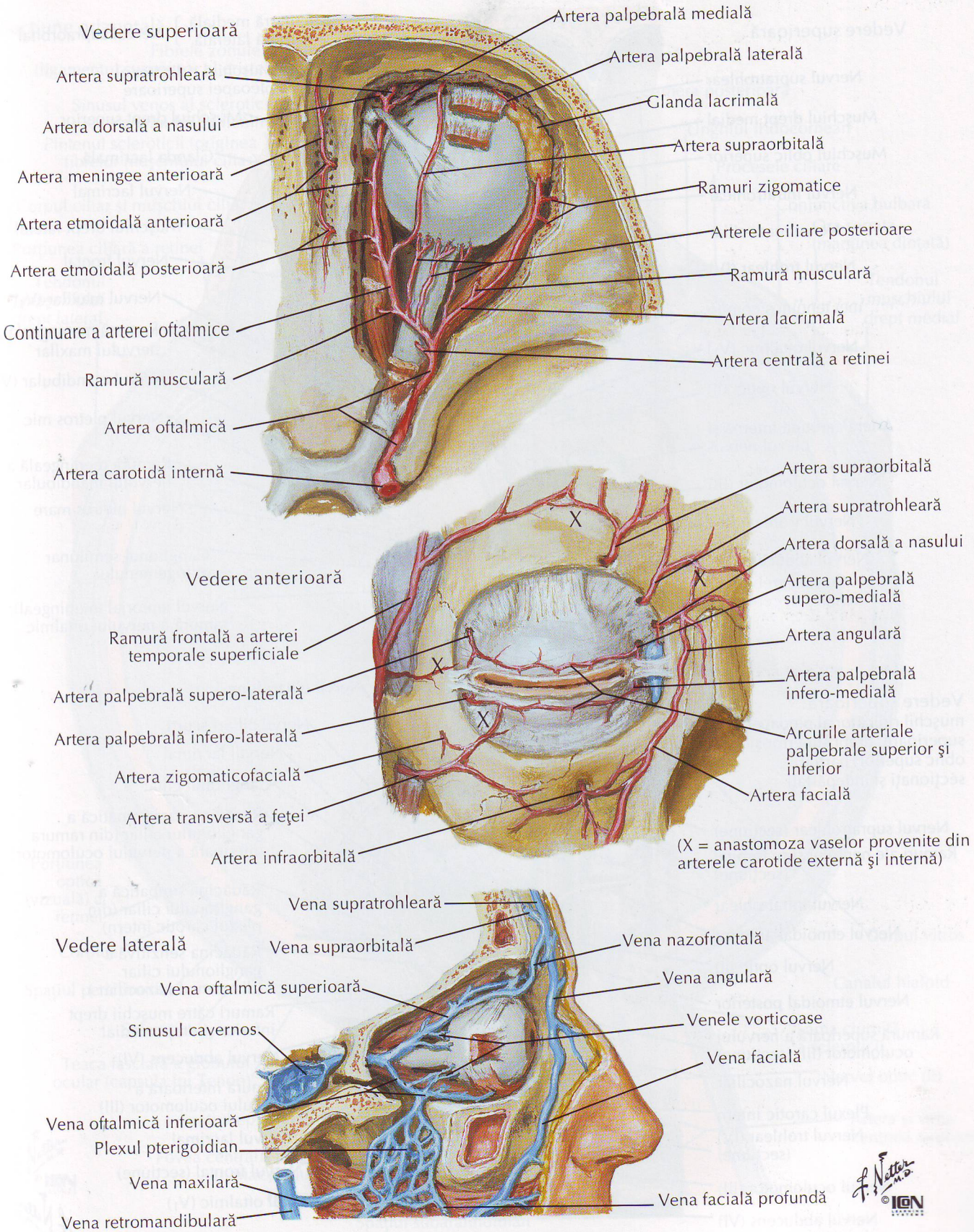

Nervii orbitei

VEZI DE ASEMENEA PLANŞELE 41, 115, 126

Vedere superioară

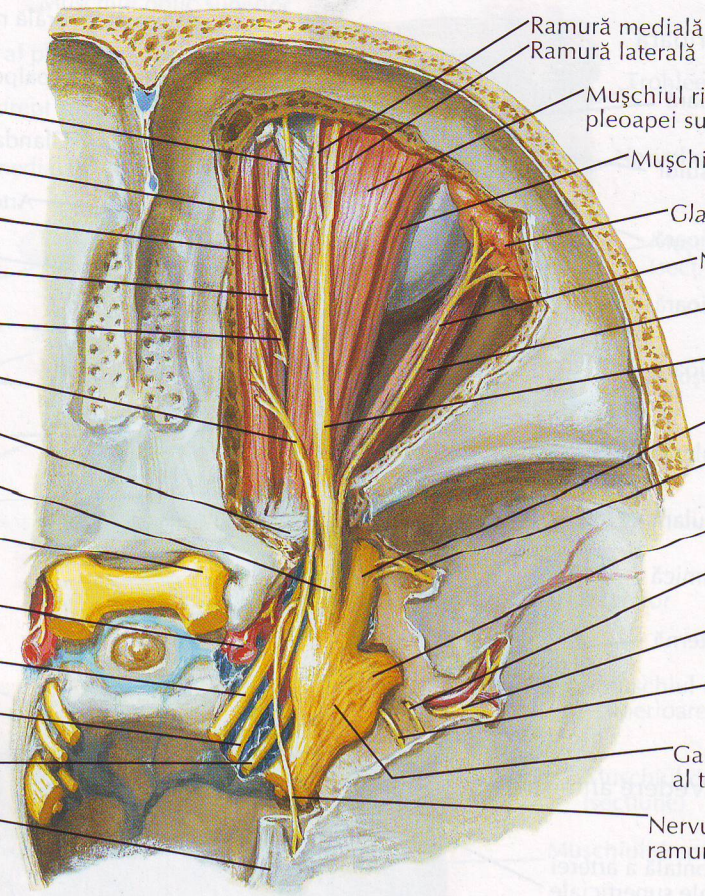

Vedere superioară: mușchii ridicător al pleoapei superioare, drept superior și oblic superior, parțial secționați și îndepărtați

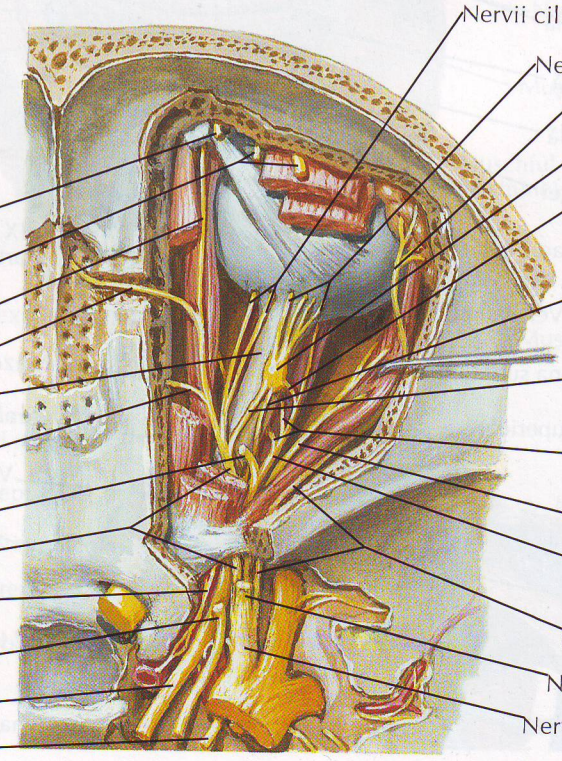

F. Netter M.D.
© IGN LEARNING SYSTEMS

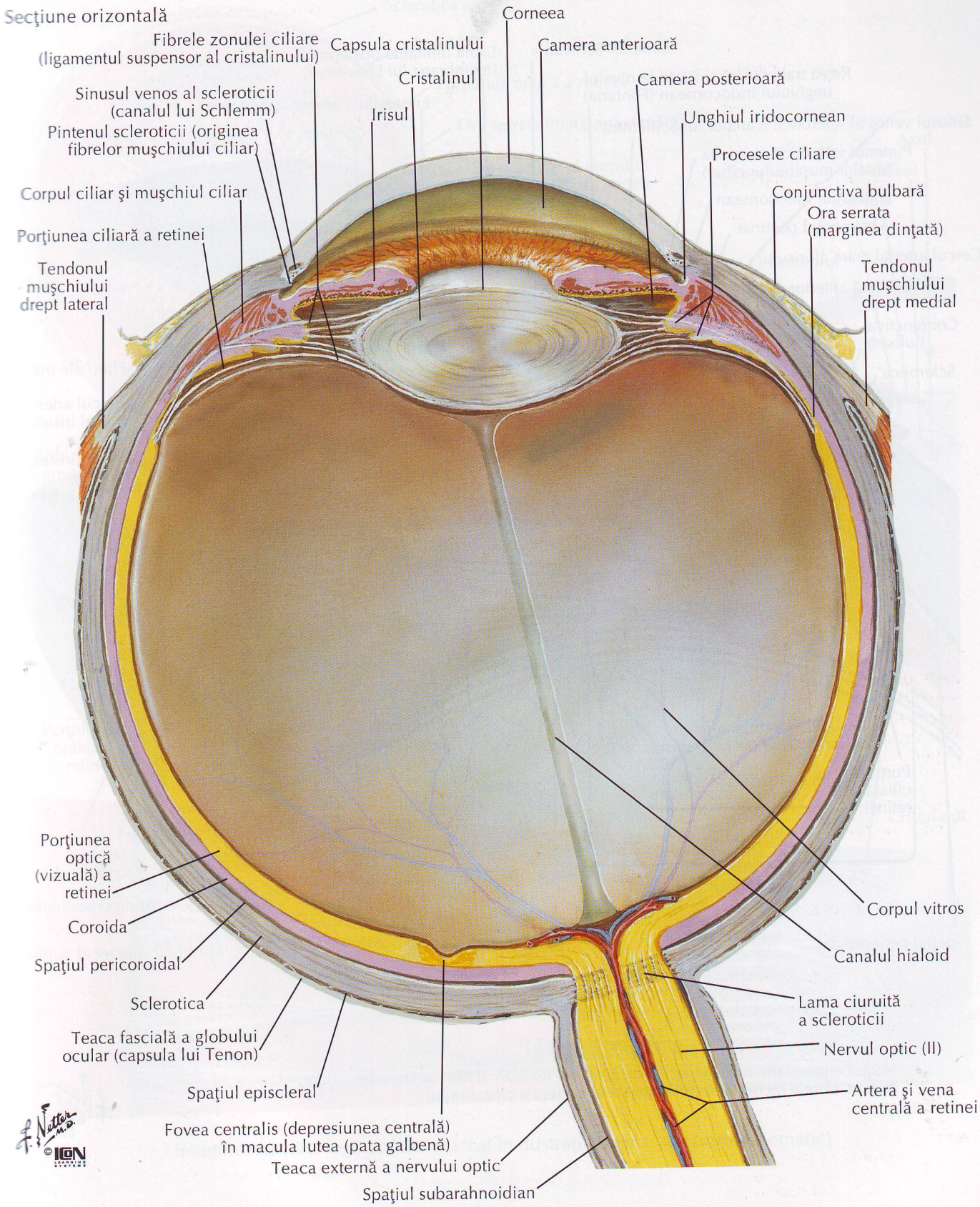
Secţiune orizontală
Fibrele zonulei ciliare (ligamentul suspensor al cristalinului)
Capsula cristalinului
Corneea
Camera anterioară
Cristalinul
Camera posterioară
Sinusul venos al scleroticii (canalul lui Schlemm)
Irisul
Unghiul iridocornean
Pintenul scleroticii (originea fibrelor muşchiului ciliar)
Procesele ciliare
Corpul ciliar şi muşchiul ciliar
Conjunctiva bulbară
Ora serrata (marginea dinţată)
Porţiunea ciliară a retinei
Tendonul muşchiului drept lateral
Tendonul muşchiului drept medial
Porţiunea optică (vizuală) a retinei
Corpul vitros
Coroida
Canalul hialoid
Spaţiul pericoroidal
Lama ciuruită a scleroticii
Sclerotica
Nervul optic (II)
Teaca fascială a globului ocular (capsula lui Tenon)
Artera şi vena centrală a retinei
Spaţiul episcleral
Fovea centralis (depresiunea centrală) în macula lutea (pata galbenă)
Teaca externă a nervului optic
Spaţiul subarahnoidian
F. Netter M.D.
© ICON LEARNING SYSTEMS

Camerele anterioară şi posterioară ale ochiului

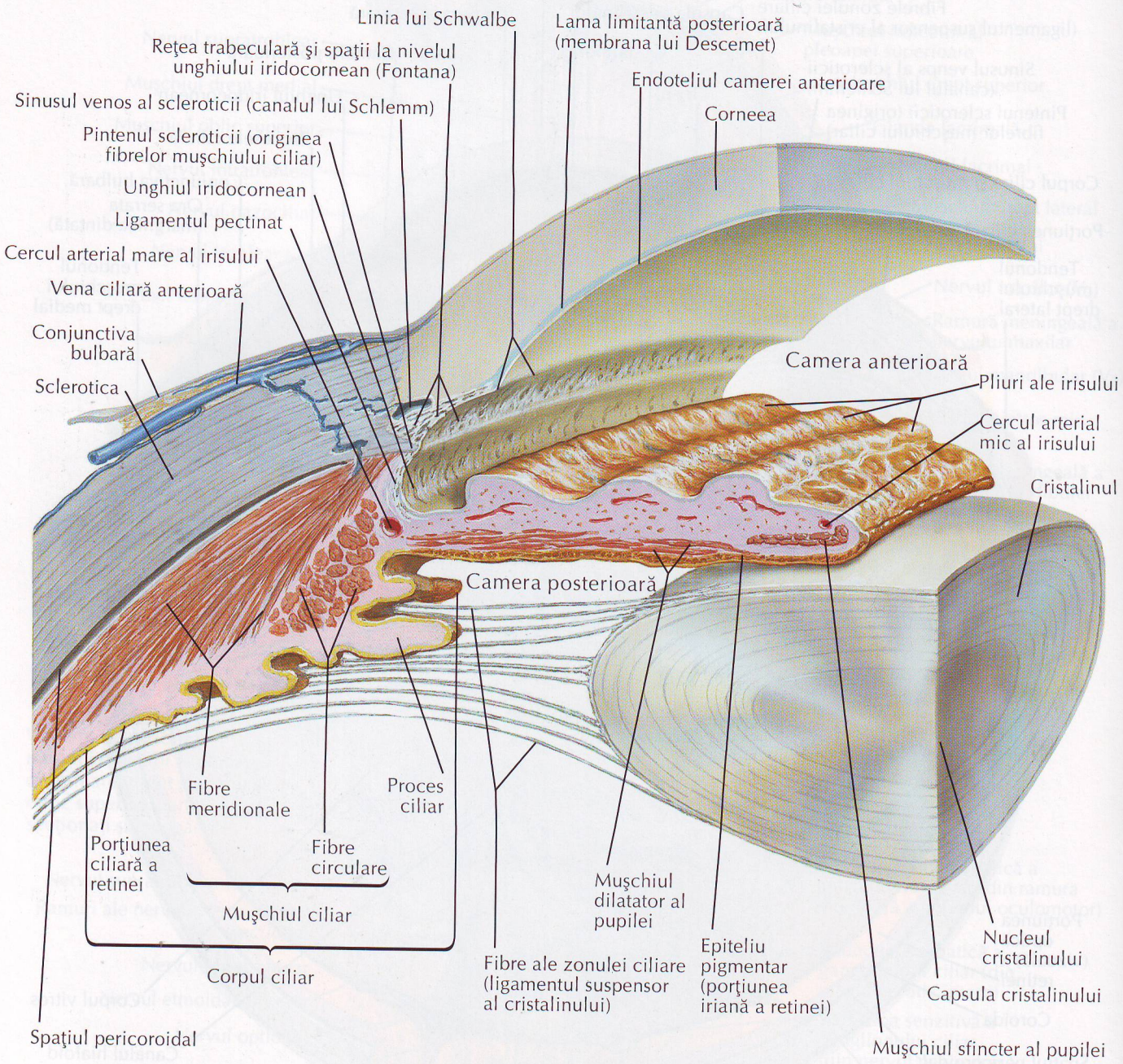

Notă: Pentru claritate, este reprezentat numai un plan al fibrelor zonulei ciliare; de fapt, fibrele înconjoară întreaga circumferinţă a cristalinului

F. Netter M.D.
©ION LEARNING SYSTEMS

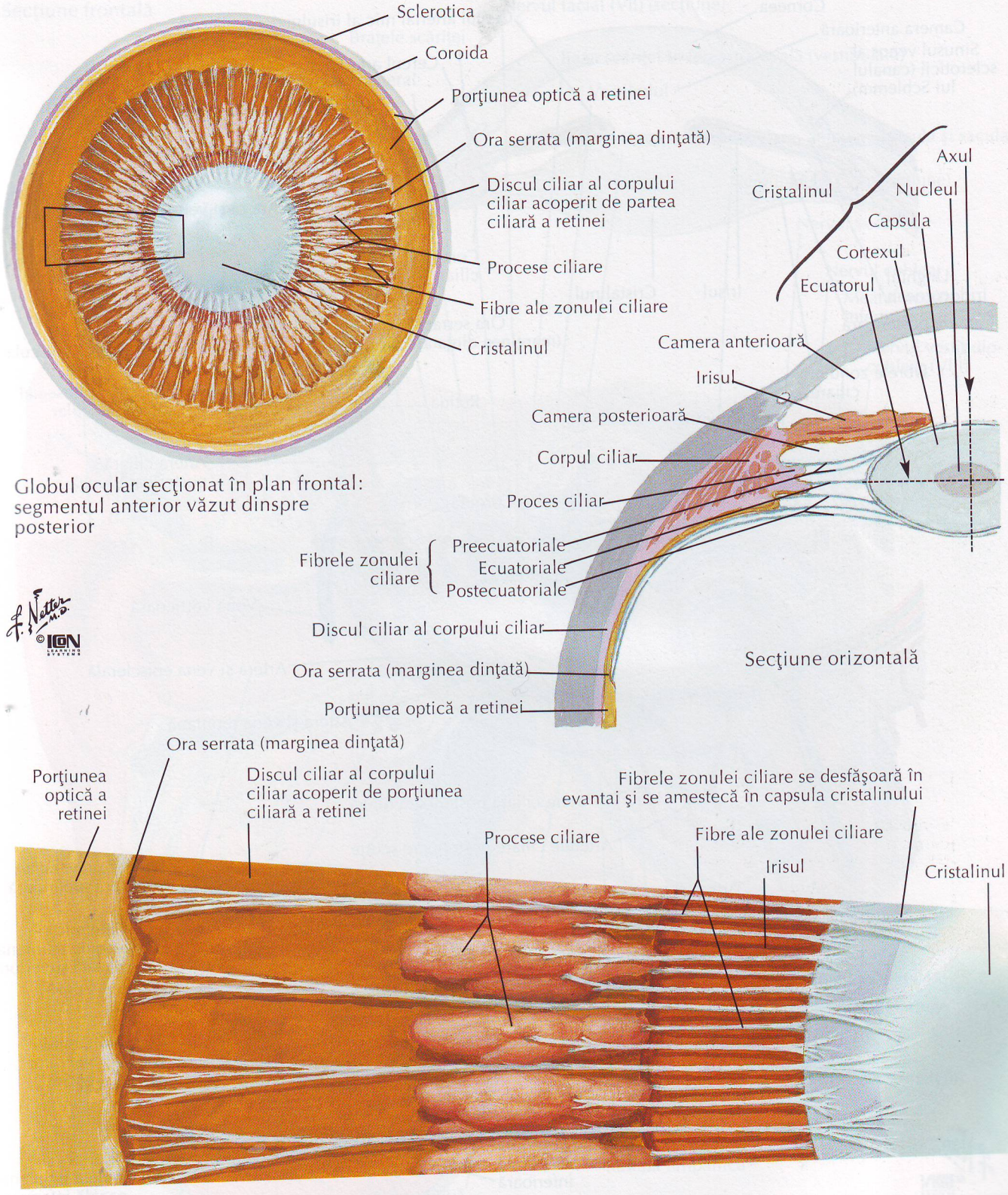

Globul ocular secţionat în plan frontal: segmentul anterior văzut dinspre posterior

F. Netter M.D.
© IGN LEARNING SYSTEMS

Imagine mărită a segmentului marcat în ilustraţia de mai sus (semischematic)

Arterele şi venele intrinseci ale ochiului

VEZI DE ASEMENEA PLANŞA 81

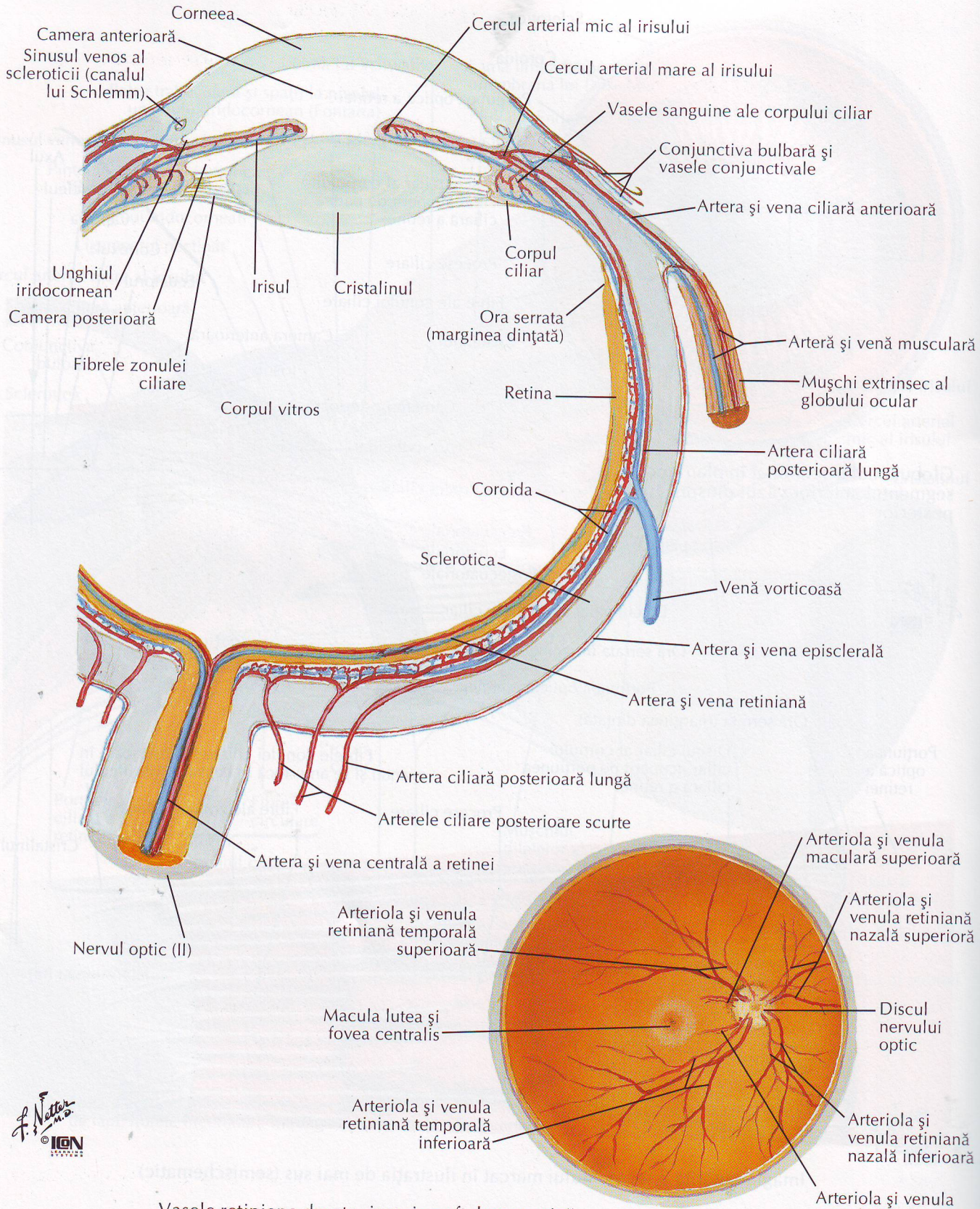

Vasele retiniene drepte: imagine oftalmoscopică

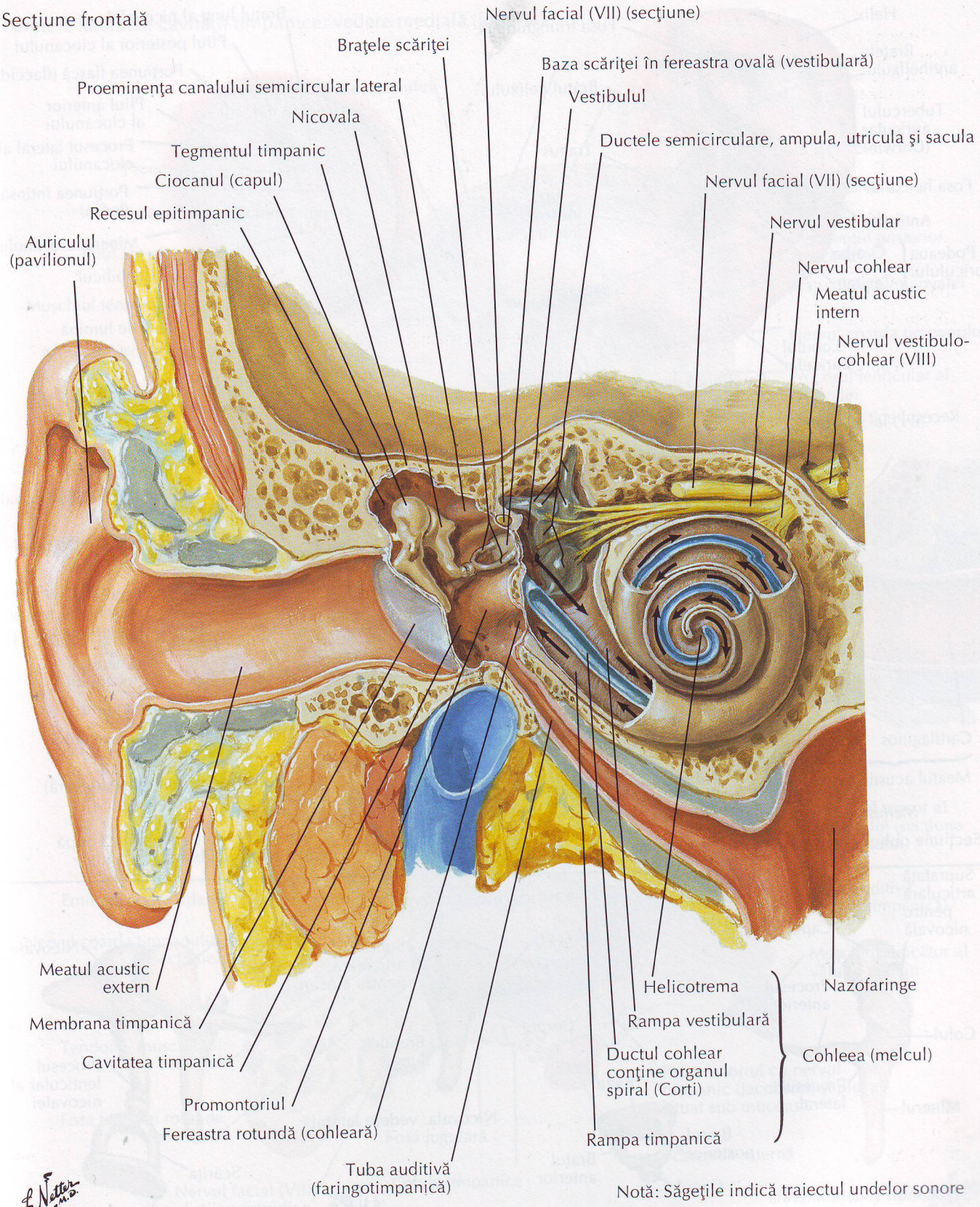
Secţiune frontală
Nervul facial (VII) (secţiune)
Braţele scăriţei
Baza scăriţei în fereastra ovală (vestibulară)
Proeminenţa canalului semicircular lateral
Vestibulul
Nicovala
Ductele semicirculare, ampula, utricula şi sacula
Tegmentul timpanic
Nervul facial (VII) (secţiune)
Ciocanul (capul)
Nervul vestibular
Recesul epitimpanic
Auriculul (pavilionul)
Nervul cohlear
Meatul acustic intern
Nervul vestibulo-cohlear (VIII)
Meatul acustic extern
Membrana timpanică
Cavitatea timpanică
Promontoriul
Fereastra rotundă (cohleară)
Tuba auditivă (faringotimpanică)
Helicotrema
Rampa vestibulară
Ductul cohlear conţine organul spiral (Corti)
Rampa timpanică
Nazofaringe
Cohleea (melcul)
Notă: Săgeţile indică traiectul undelor sonore

Urechea externă şi cavitatea timpanică

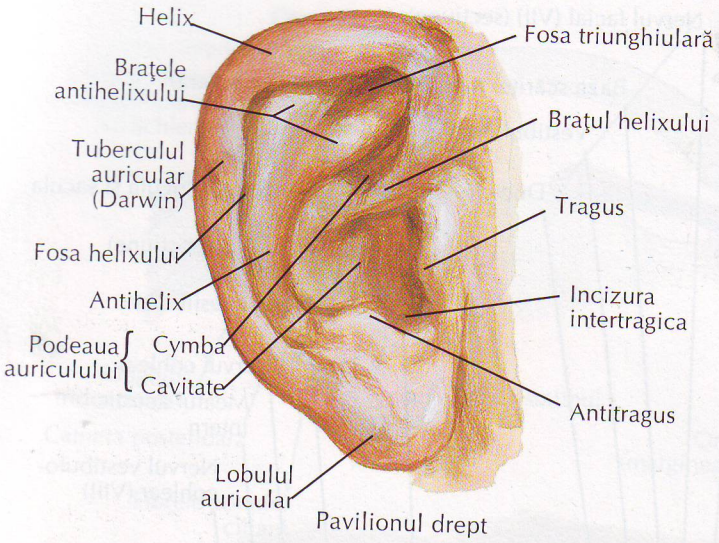

Pavilionul drept

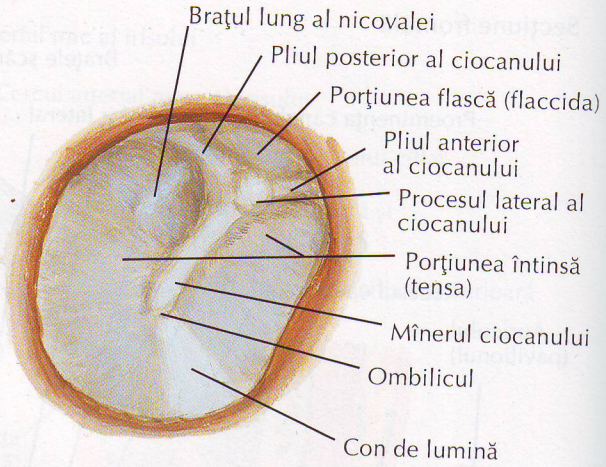

Membrana timpanică dreaptă vizualizată prin speculum

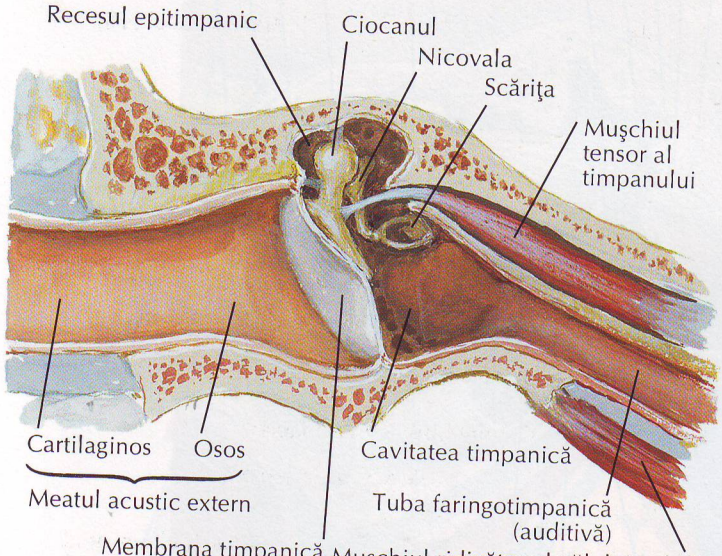

Secţiune oblică coronară a meatului acustic extern şi urechii medii

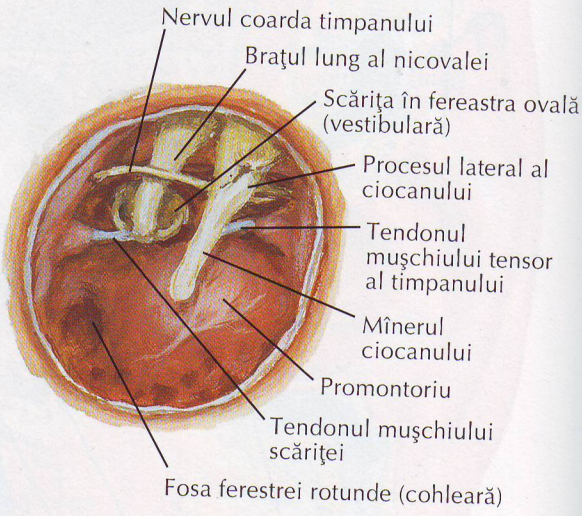

Vedere în cavitatea timpanică după înlăturarea membranei timpanice

Oscioarele auditive

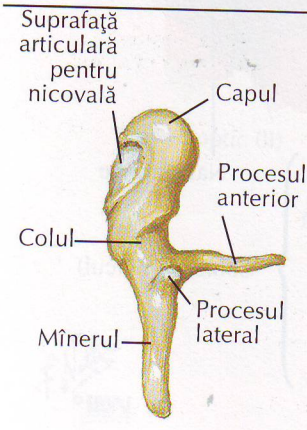

Ciocanul: vedere laterală

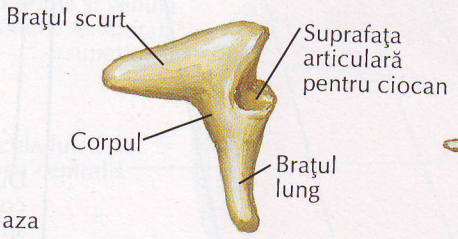

Nicovala: vedere laterală

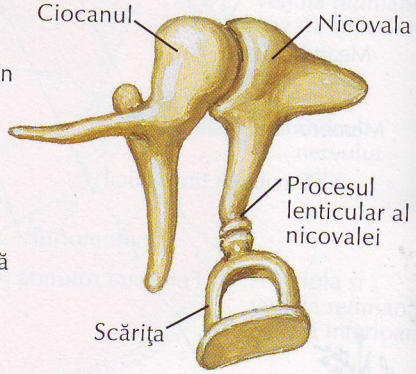

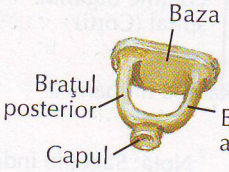

Scăriţa: vedere supero-laterală

F. Netter M.D. ©ICN

Oscioarele articulate: vedere medială

VEZI DE ASEMENEA PLANŞELE 42, 117, 118, 129

Peretele lateral al cavităţii timpanice: vedere medială (internă)

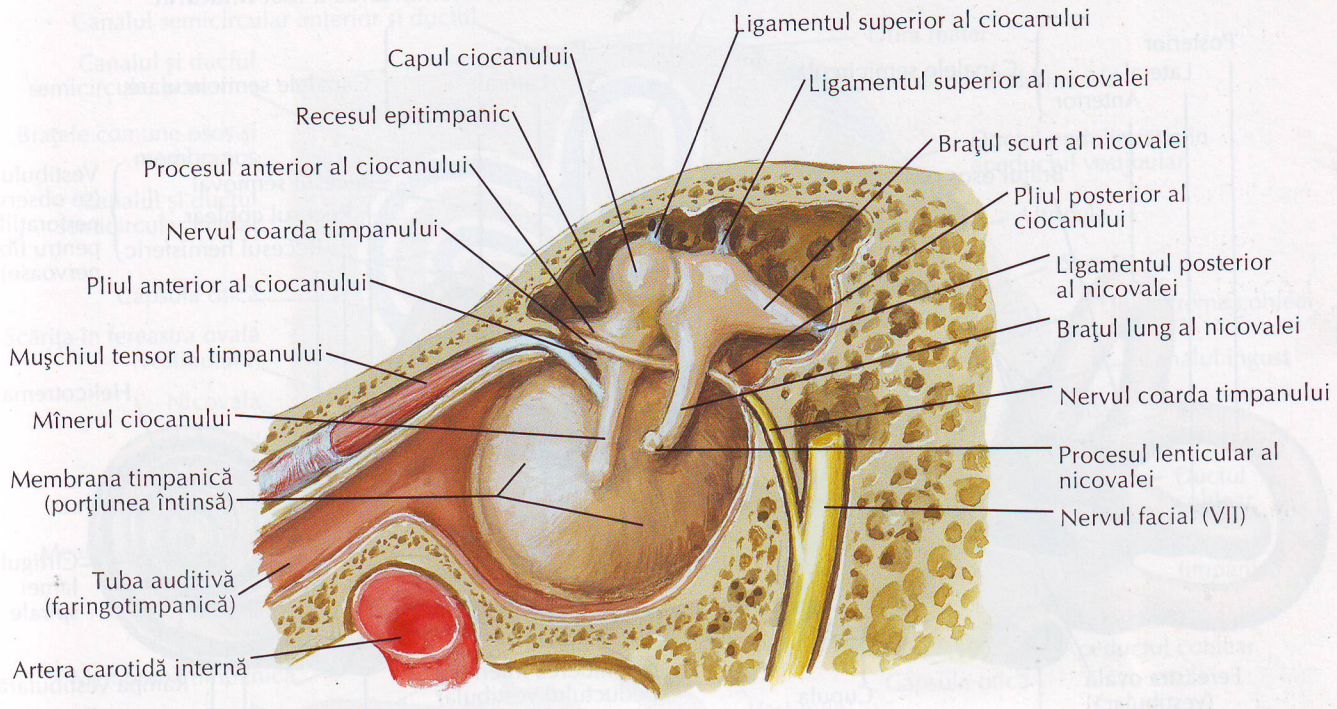

Peretele medial al cavităţii timpanice: vedere laterală

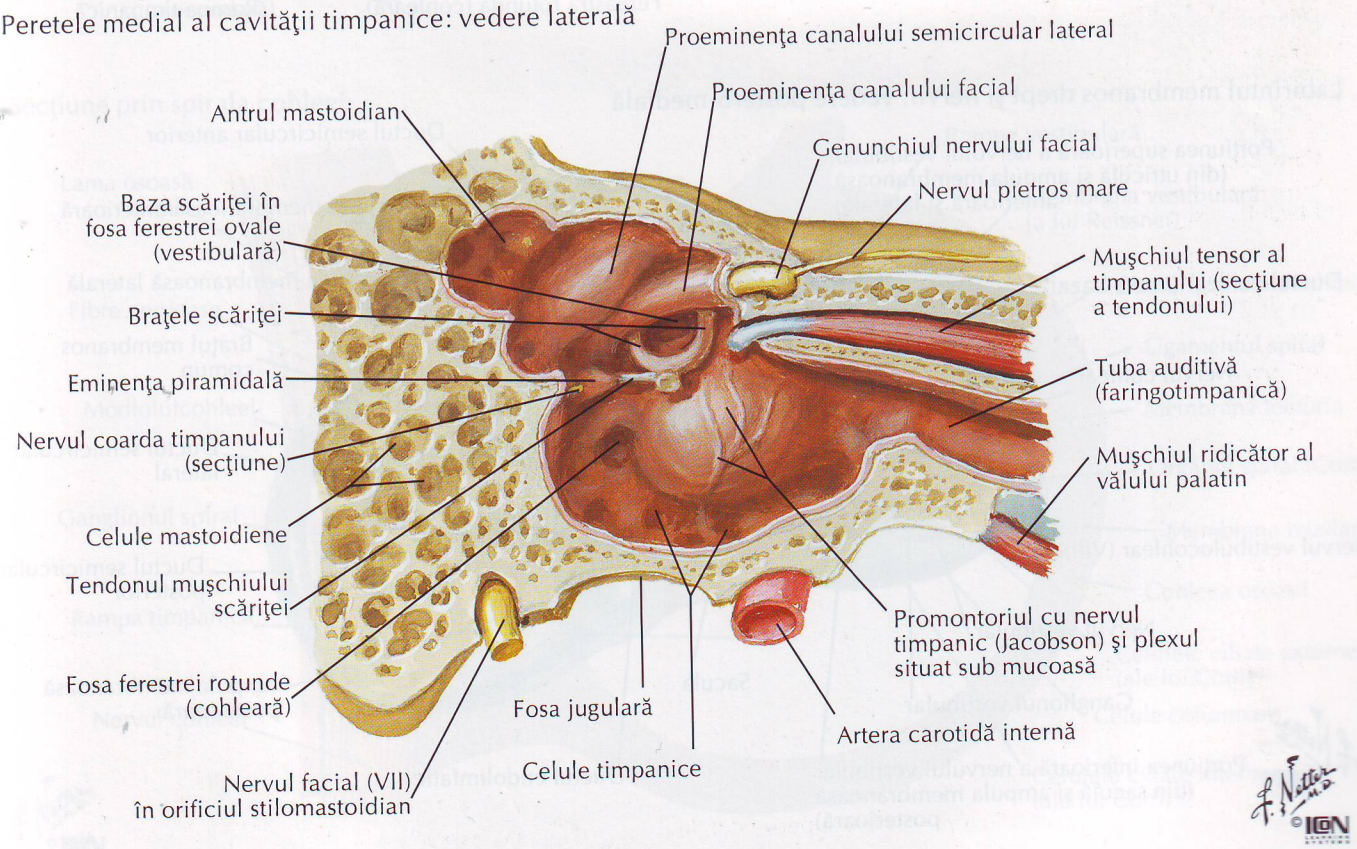

Labirinturile osos şi membranos

VEZI DE ASEMENEA PLANŞA 118

Labirintul osos drept (capsula otică), vedere antero-laterală: cu ţesutul osos înconjurător înlăturat

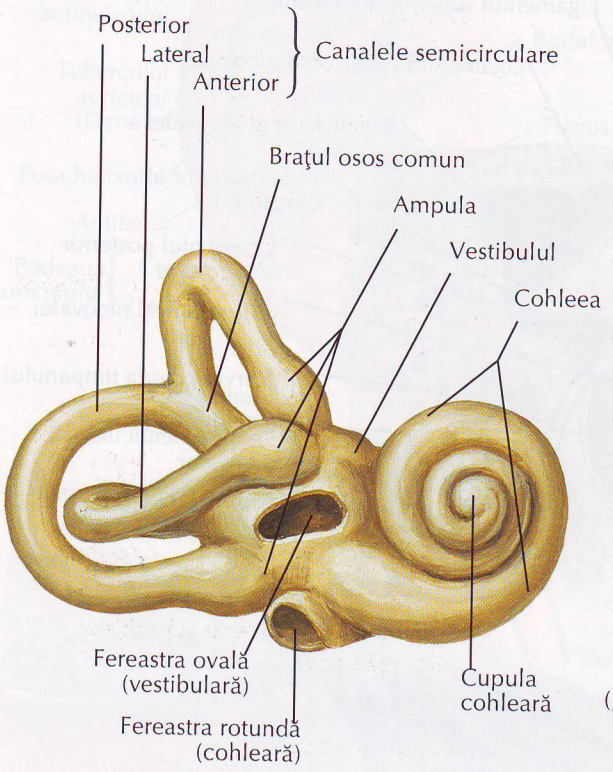

Disecţie a labirintului osos drept (capsula otică): labirintul membranos a fost înlăturat

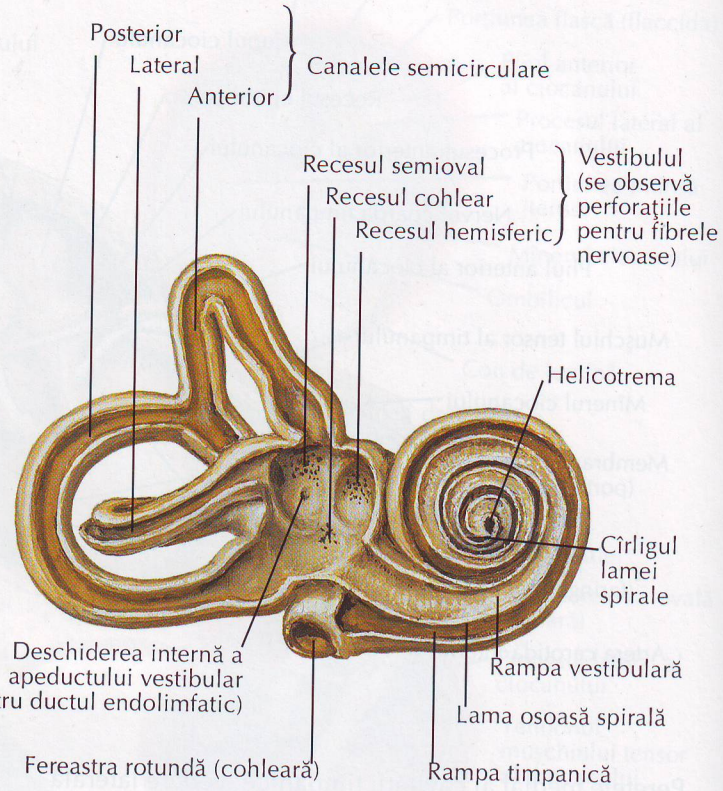

Labirintul membranos drept şi nervii: vedere postero-medială

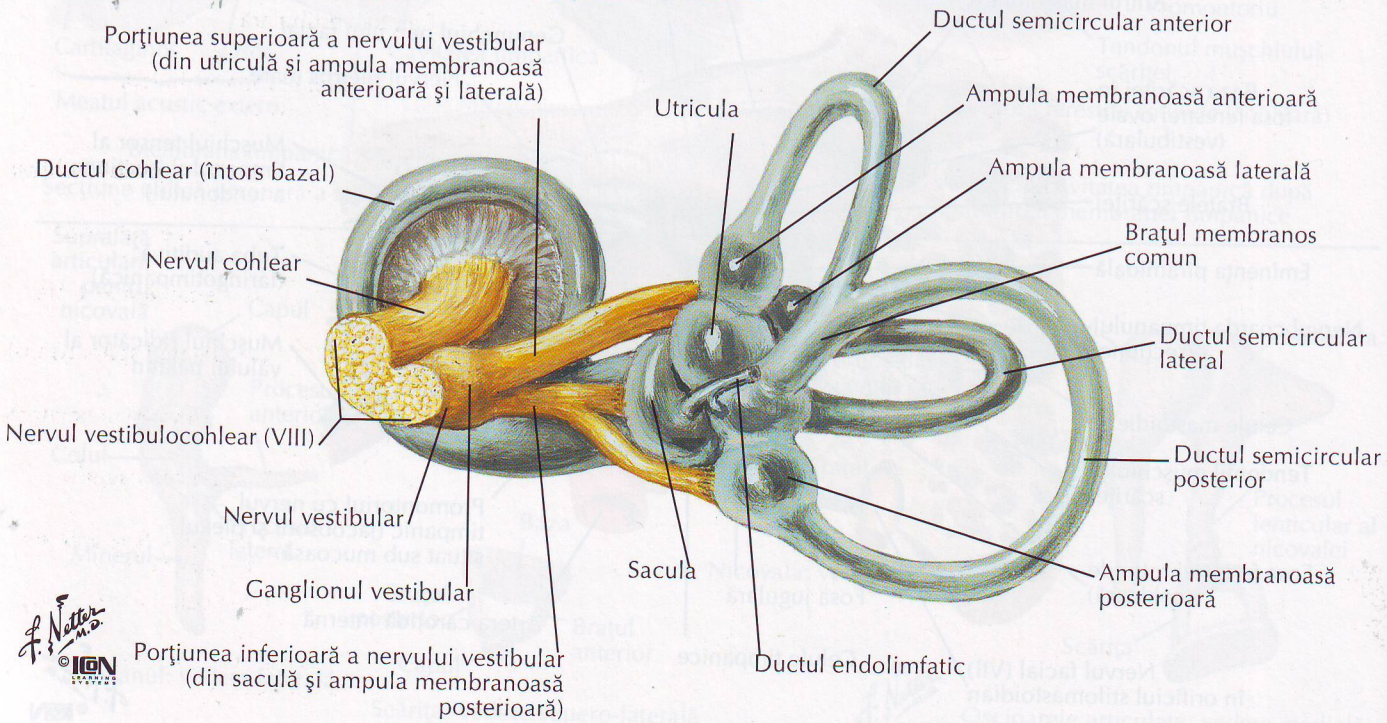

F. Netter M.D. © IGN

Labirinturile osos şi membranos: schemă

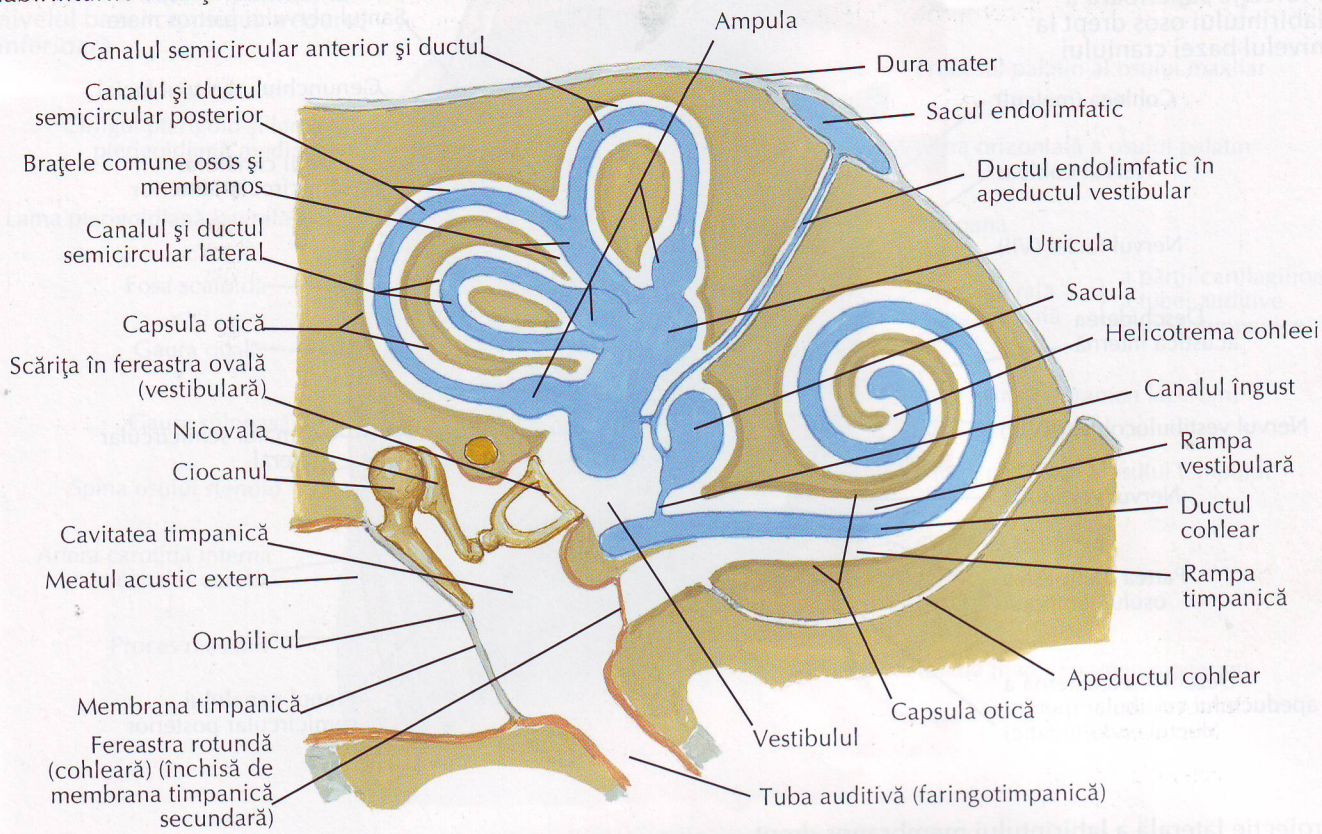

Secţiune prin spirala cohleei

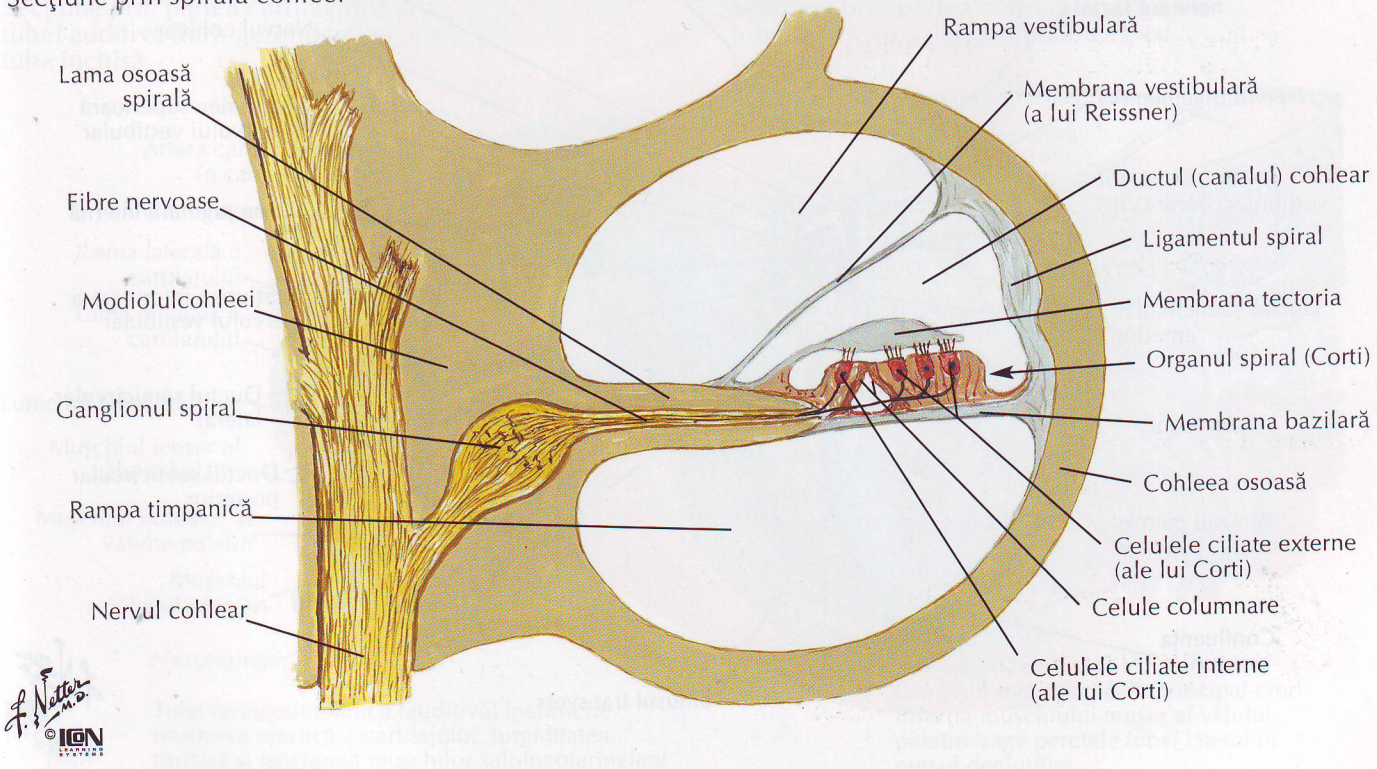

F. Netter M.D.
©ION LEARNING SYSTEMS

Orientarea labirintului în cutia craniană

Proiecţie superioară a labirintului osos drept la nivelul bazei craniului

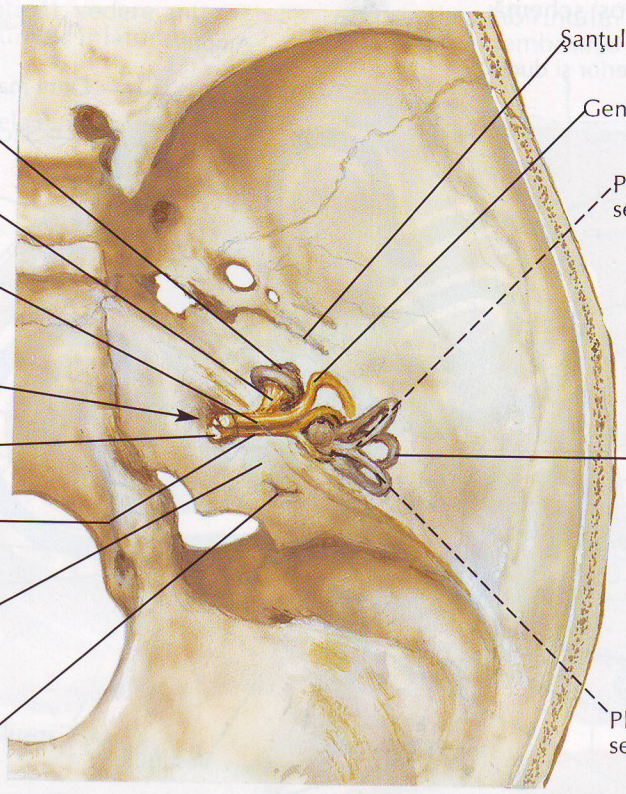

Proiecţie laterală a labirintului membranos drept

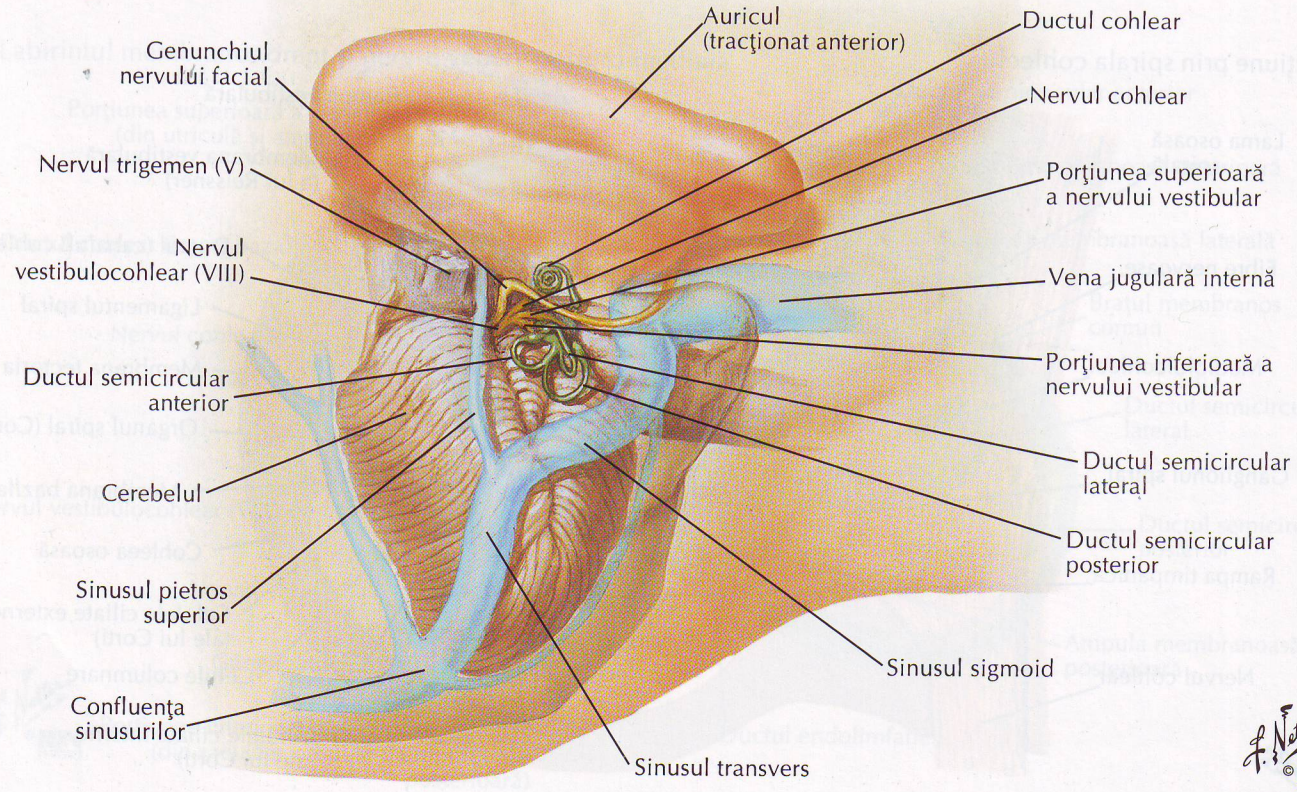

F. Netter M.D. ©ICON

VEZI DE ASEMENEA PLANŞELE 48, 51, 61

Partea cartilaginoasă a tubei auditive (faringotimpanice) la nivelul bazei craniului: vedere inferioară

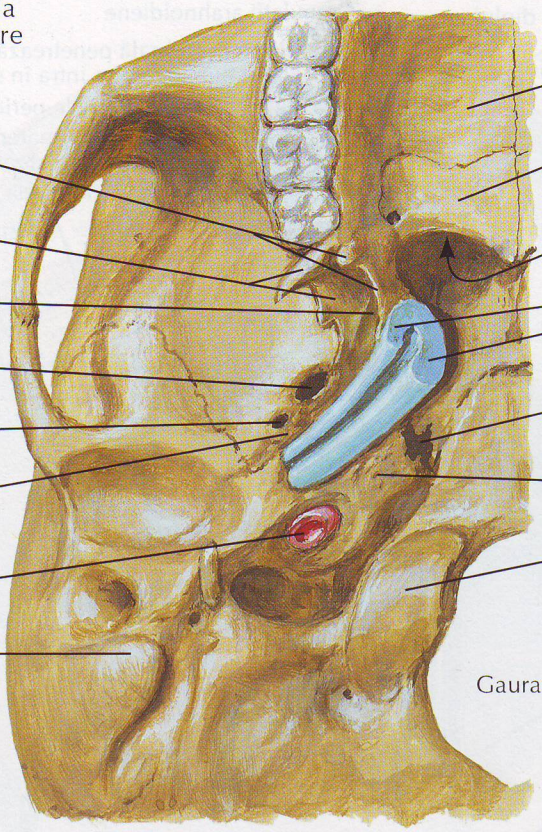

Secţiune prin partea cartilaginoasă a tubei auditive (faringotimpanice), cu tuba închisă

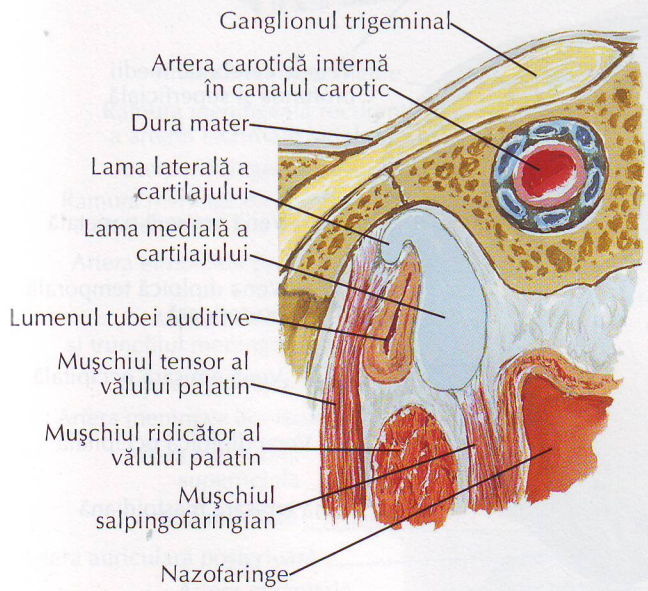

Tuba faringotimpanică (auditivă) închisă de revenirea elastică a cartilajului, turgiditatea tisulară şi tensiunea muşchilor salpingofaringieni

Secţiune prin partea cartilaginoasă a tubei auditive (faringotimpanice), cu tuba deschisă

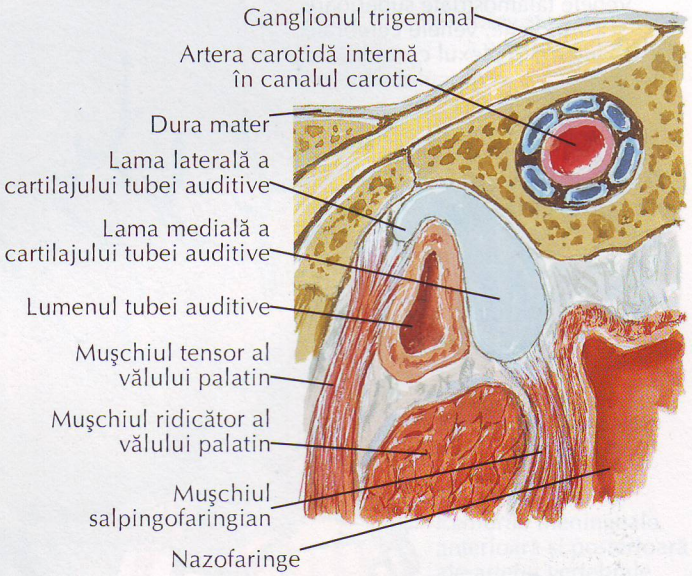

Lumenul este deschis în principal cînd inserţia muşchiului tensor al vălului palatin trage peretele tubei lateral în cursul deglutiţiei

Meningele şi venele diploice

VEZI DE ASEMENEA PLANŞA 19

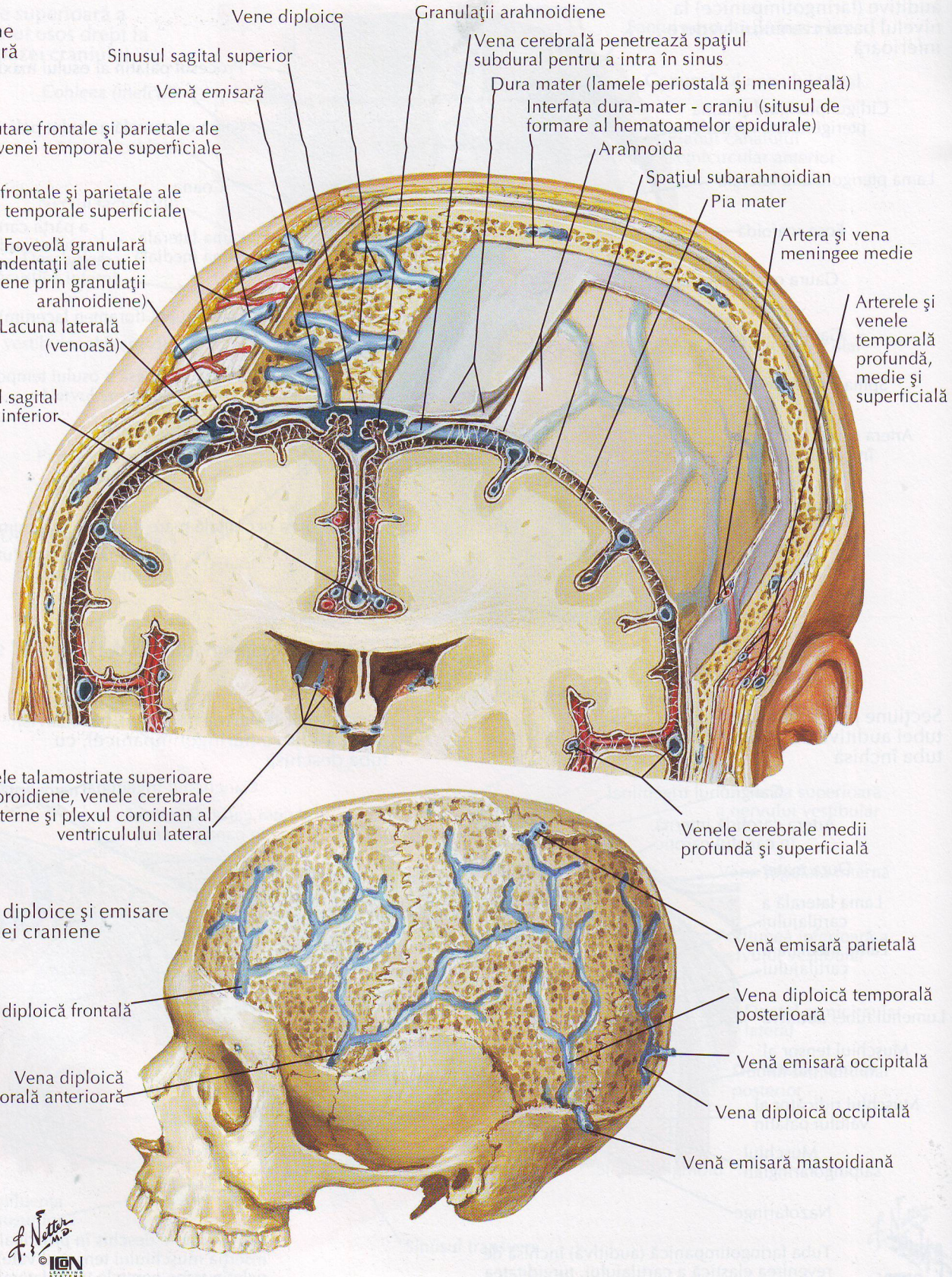

Arterele meningeale

VEZI DE ASEMENEA PLANŞELE 36, 130

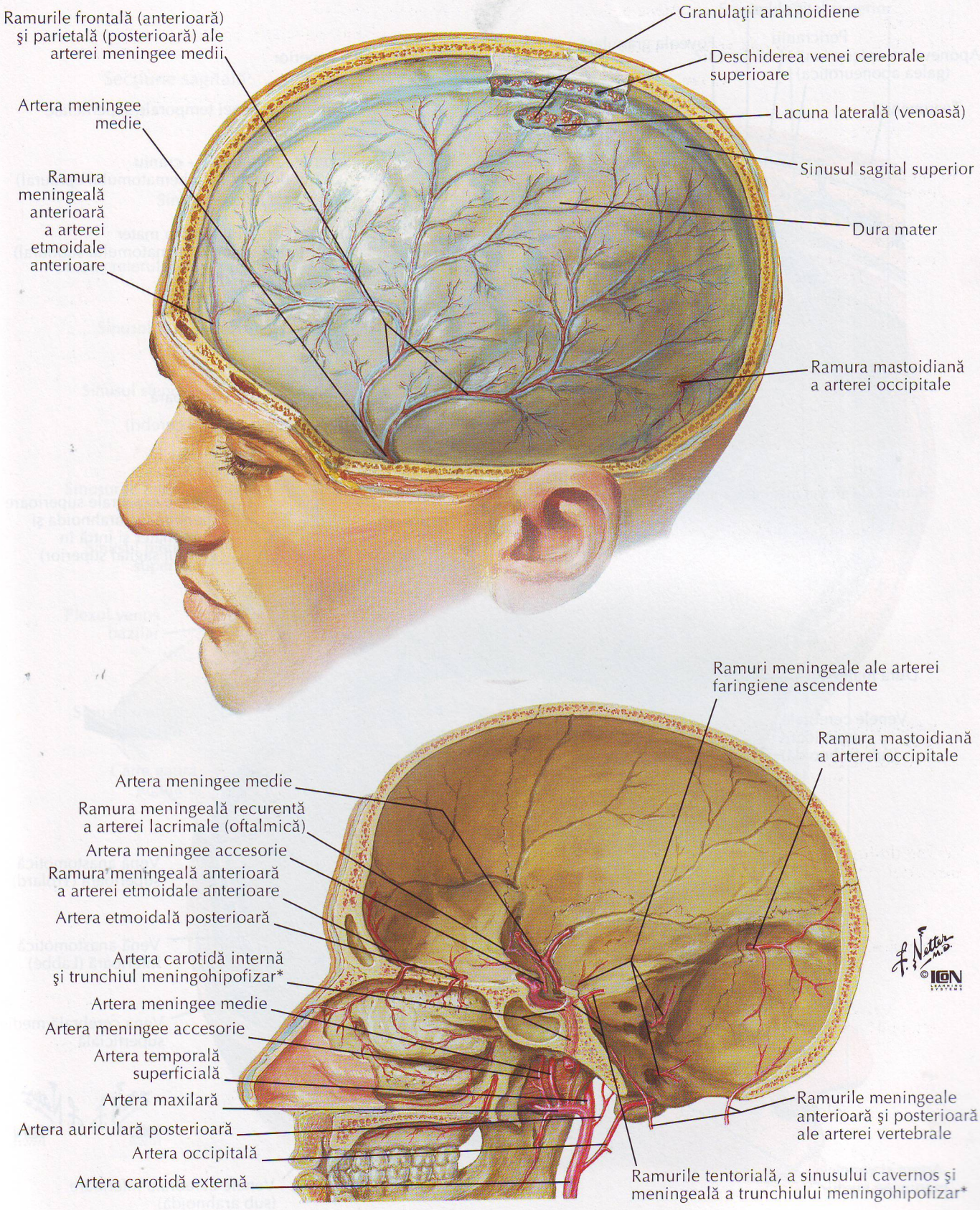

*Variantă; cel mai frecvent, aceste ramuri iau naştere direct din artera carotidă internă

Meningele şi venele cerebrale superficiale

PENTRU VENELE PROFUNDE ALE CREIERULUI VEZI PLANŞA 138

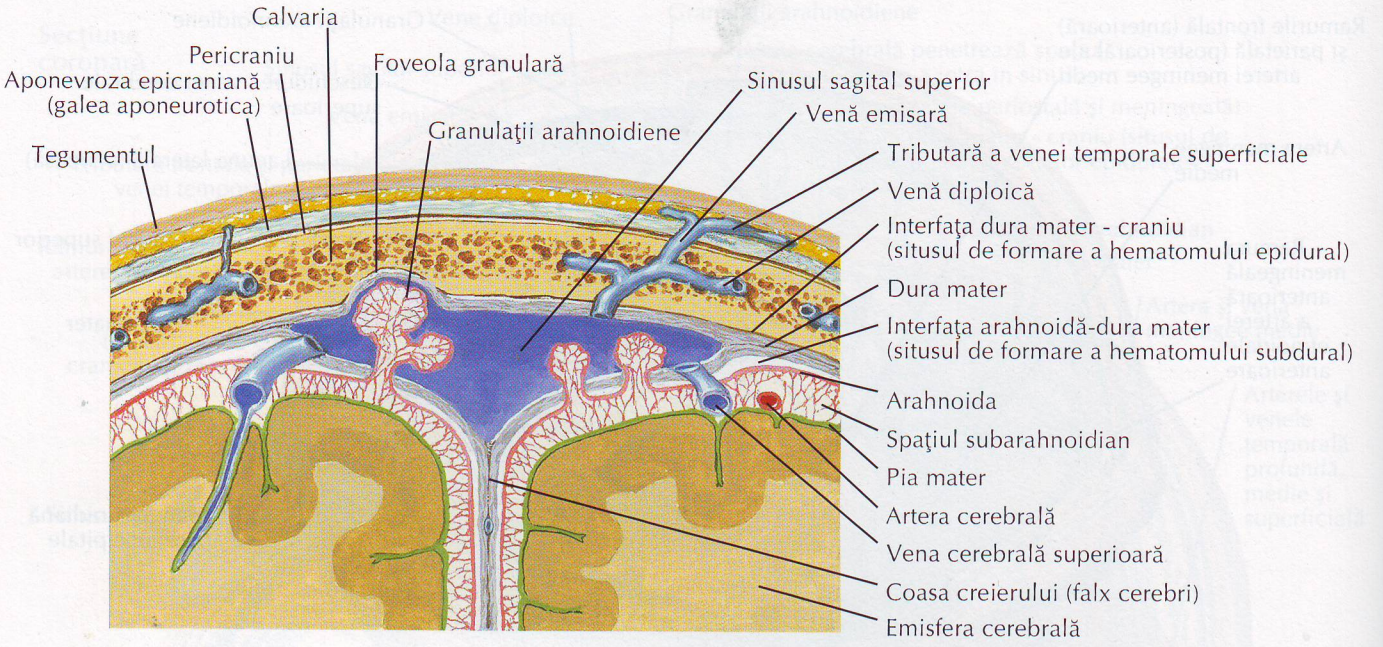

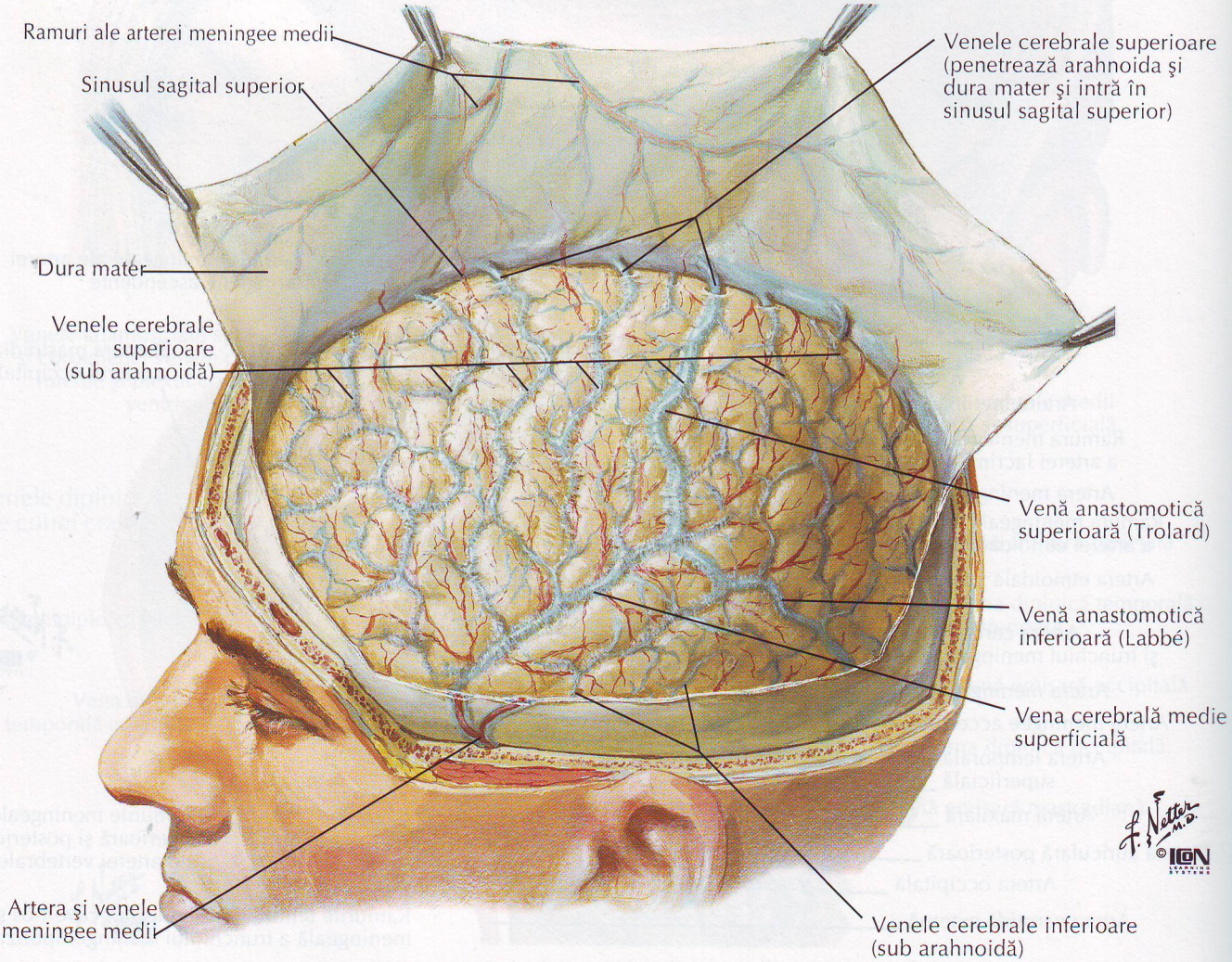

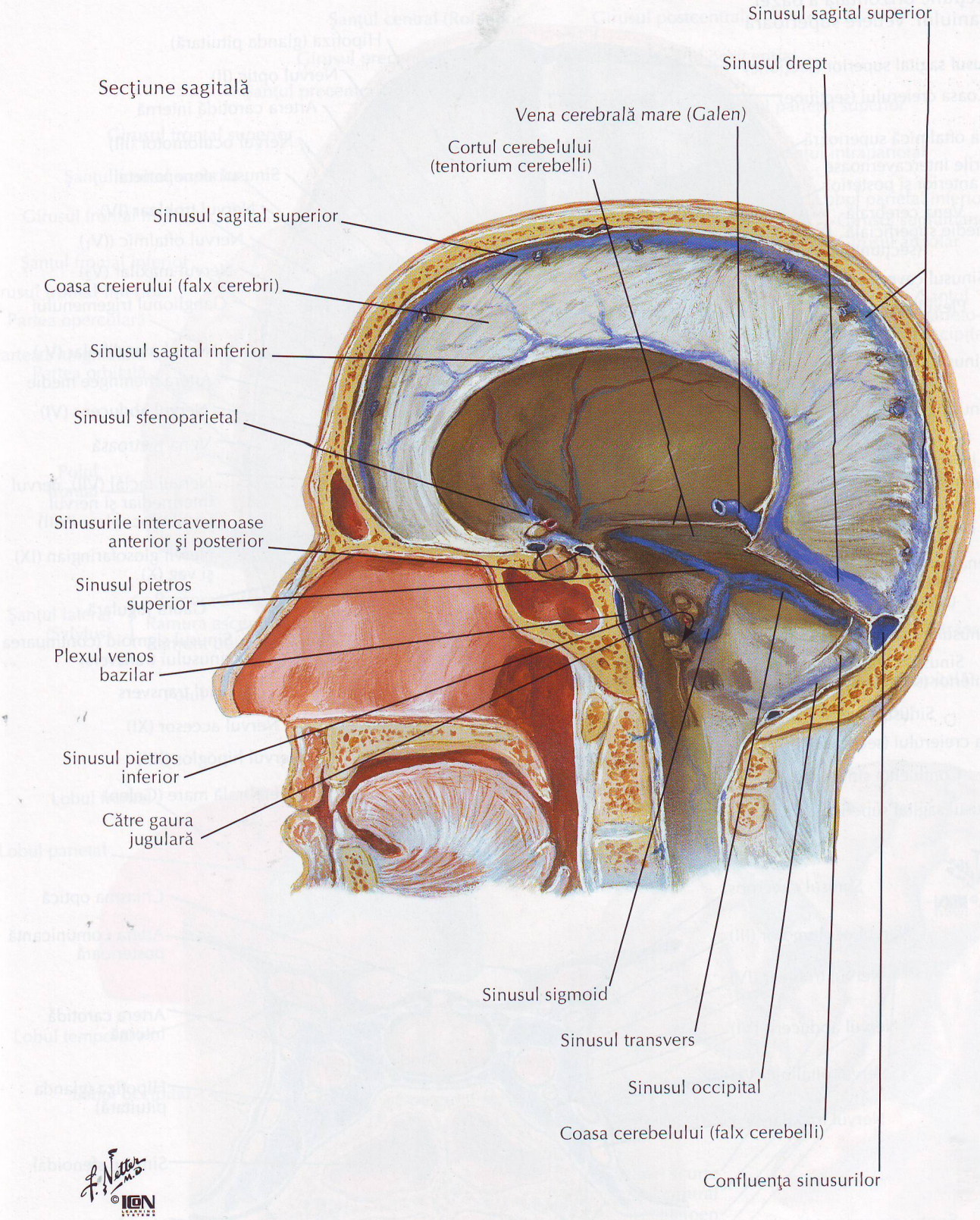
Secţiune sagitală
Sinusul sagital superior
Sinusul drept
Vena cerebrală mare (Galen)
Cortul cerebelului (tentorium cerebelli)
Sinusul sagital superior
Coasa creierului (falx cerebri)
Sinusul sagital inferior
Sinusul sfenoparietal
Sinusurile intercavernoase anterior şi posterior
Sinusul pietros superior
Plexul venos bazilar
Sinusul pietros inferior
Către gaura jugulară
Sinusul sigmoid
Sinusul transvers
Sinusul occipital
Coasa cerebelului (falx cerebelli)
Confluenţa sinusurilor
F. Netter M.D.
©IGN LEARNING SYSTEMS

Sinusurile venoase ale durei mater (continuare)

VEZI DE ASEMENEA PLANŞA 81

Secţiune orizontală a bazei craniului: vedere superioară

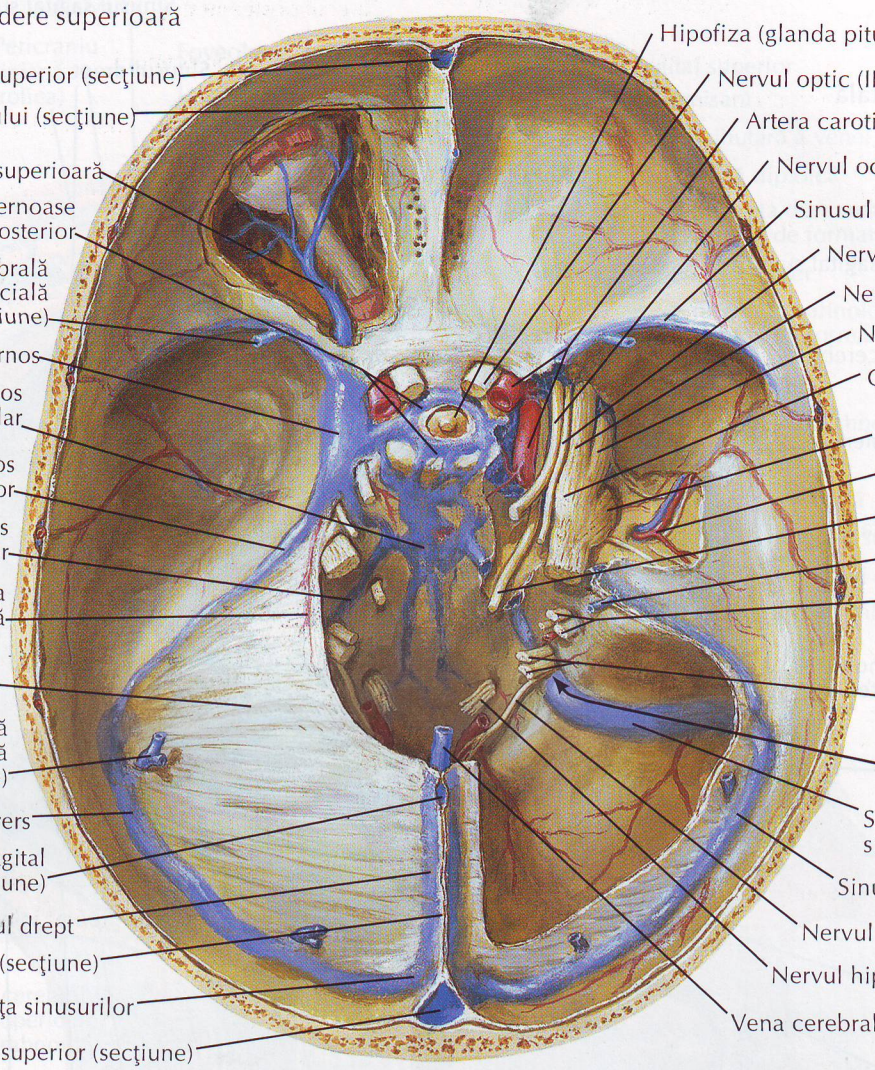

Sinusul sagital superior (secţiune)
Coasa creierului (secţiune)
Vena oftalmică superioară
Sinusurile intercavernoase anterior şi posterior
Vena cerebrală medie superficială (secţiune)
Sinusul cavernos
Plexul venos bazilar
Sinusul pietros superior
Sinusul pietros inferior
Artera tentorială
Cortul cerebelului
Vena cerebrală inferioară (secţiune)
Sinusul transvers
Sinusul sagital inferior (secţiune)
Sinusul drept
Coasa creierului (secţiune)
Confluenţa sinusurilor
Sinusul sagital superior (secţiune)

Hipofiza (glanda pituitară)
Nervul optic (II)
Artera carotidă internă
Nervul oculomotor (III)
Sinusul sfenoparietal
Nervul trohlear (IV)
Nervul oftalmic (V_1)
Nervul maxilar (V_2)
Ganglionul trigemenului
Nervul mandibular (V_3)
Artera meningee medie
Nervul abducens (VI)
Vena pietroasă
Nervul facial (VII), nervul intermediar şi nervul vestibulocohlear (VIII)
Nervii glosofaringian (IX) şi vag (X)
Gaura jugulară
Sinusul sigmoid (continuarea sinusului transvers)
Sinusul transvers
Nervul accesor (XI)
Nervul hipoglos (XII)
Vena cerebrală mare (Galen)

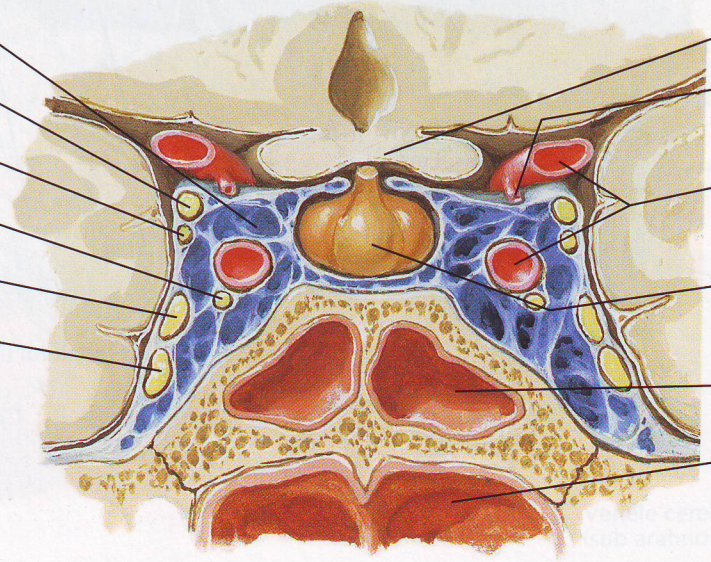

Sinusul cavernos
Nervul oculomotor (III)
Nervul trohlear (IV)
Nervul abducens (VI)
Nervul oftalmic (V_1)
Nervul maxilar (V_2)

Chiasma optică
Artera comunicantă posterioară
Artera carotidă internă
Hipofiza (glanda pituitară)
Sinusul sfenoidal
Nazofaringe

Secţiune coronară prin sinusul cavernos

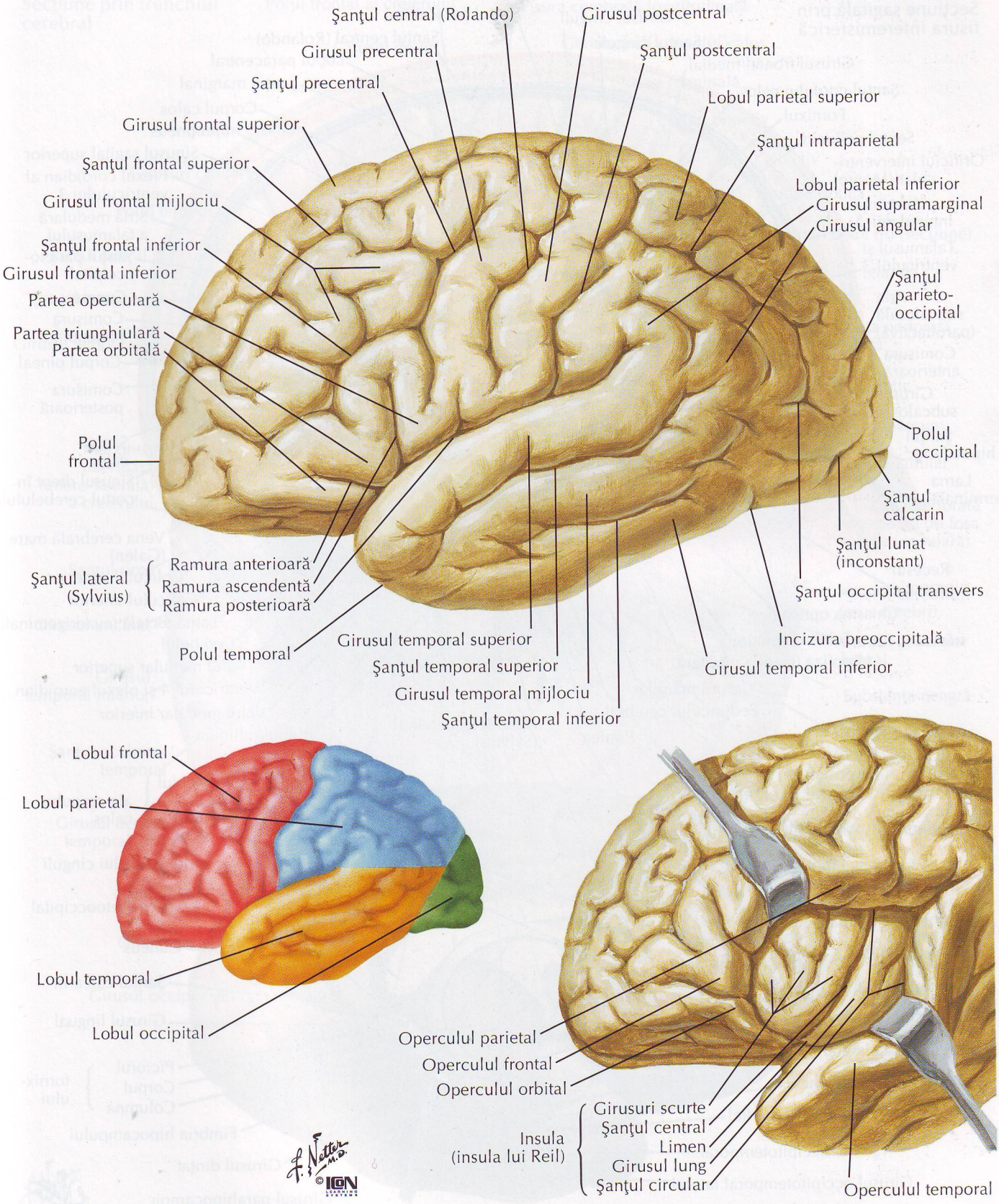
Şanţul central (Rolando)
Girusul postcentral
Girusul precentral
Şanţul postcentral
Şanţul precentral
Lobul parietal superior
Girusul frontal superior
Şanţul intraparietal
Şanţul frontal superior
Lobul parietal inferior
Girusul frontal mijlociu
Girusul supramarginal
Girusul angular
Şanţul frontal inferior
Girusul frontal inferior
Şanţul parieto-occipital
Partea operculară
Partea triunghiulară
Partea orbitală
Polul frontal
Polul occipital
Şanţul calcarin
Şanţul lateral (Sylvius)
Ramura anterioară
Ramura ascendentă
Ramura posterioară
Şanţul lunat (inconstant)
Şanţul occipital transvers
Polul temporal
Girusul temporal superior
Incizura preoccipitală
Şanţul temporal superior
Girusul temporal inferior
Girusul temporal mijlociu
Şanţul temporal inferior
Lobul frontal
Lobul parietal
Lobul temporal
Lobul occipital
Operculul parietal
Operculul frontal
Operculul orbital
Insula (insula lui Reil)
Girusuri scurte
Şanţul central
Limen
Girusul lung
Şanţul circular
Operculul temporal

Emisferele cerebrale: vedere medială

PENTRU GLANDA HIPOFIZĂ VEZI PLANŞA 140

Secţiune sagitală prin fisura interemisferică

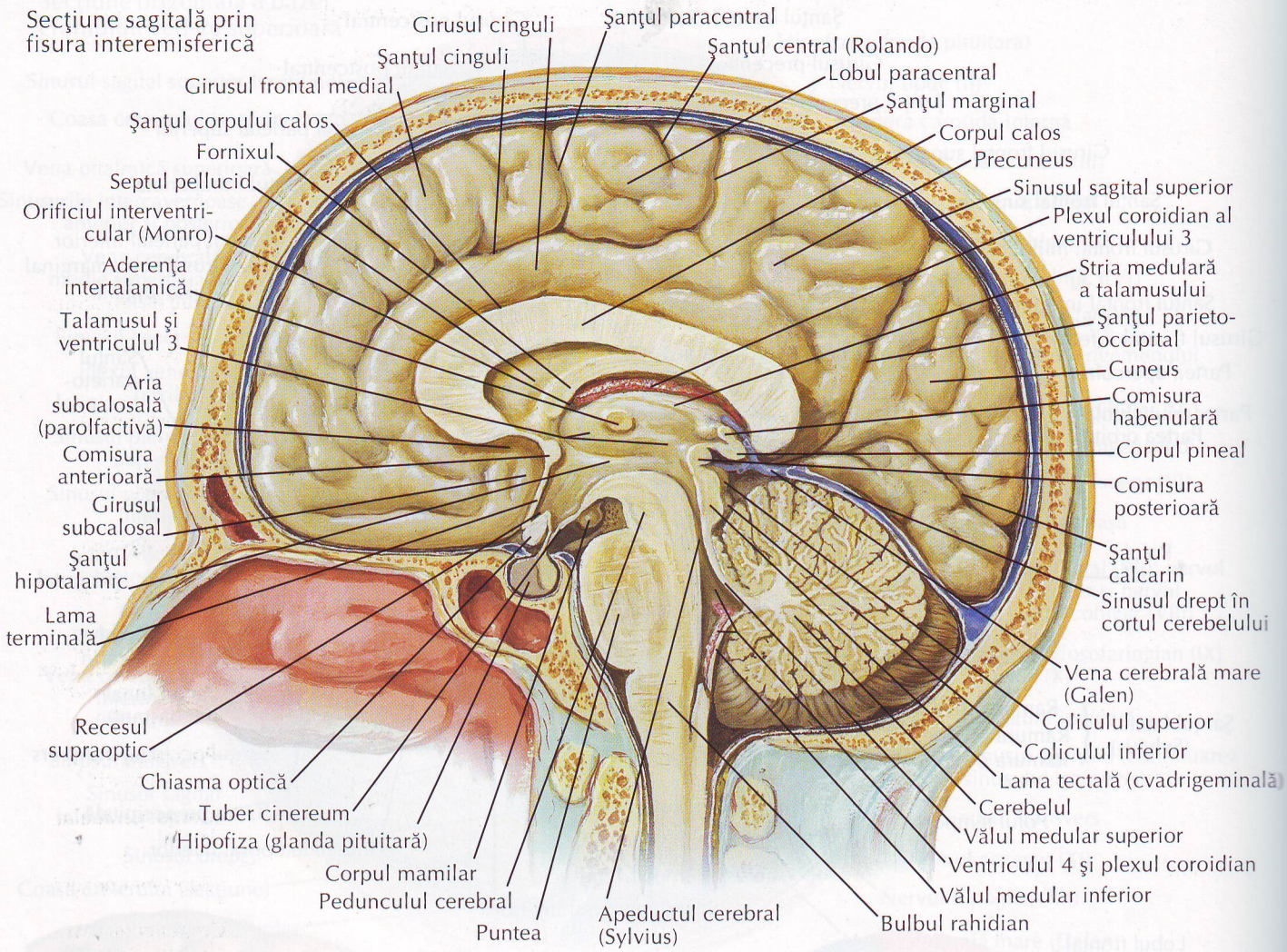

Faţa medială a emisferei cerebrale: cu trunchiul cerebral excizat

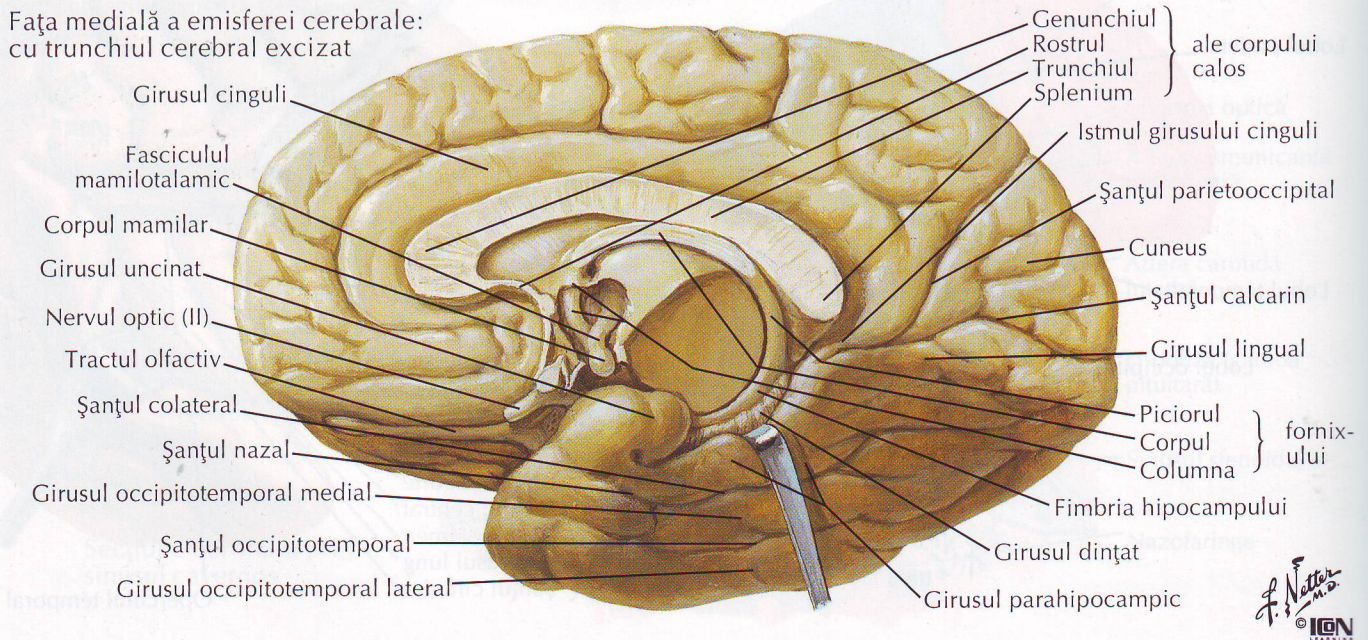

PENTRU HIPOFIZĂ VEZI PLANŞA 140

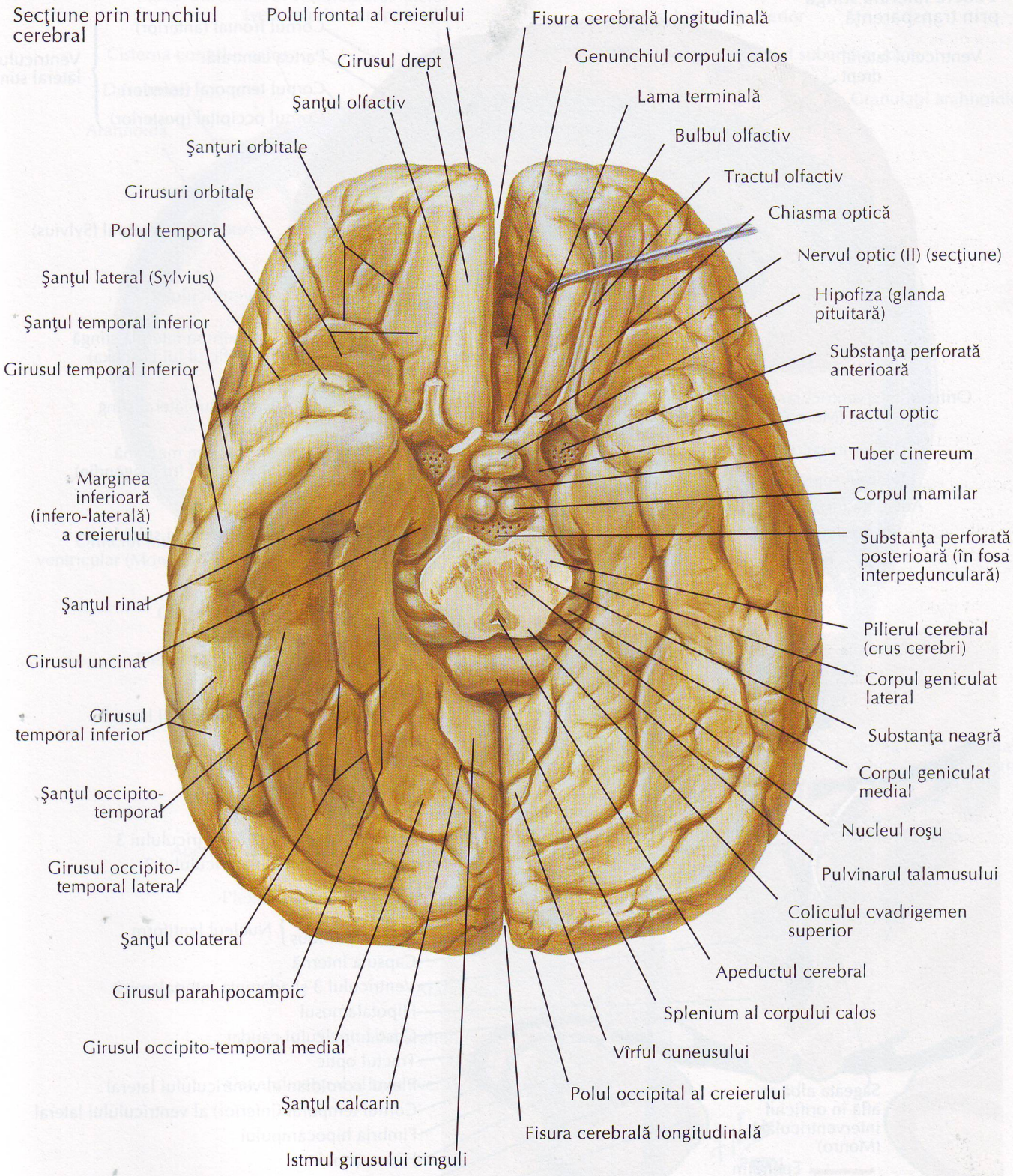

F. Netter M.D.
© IGN LEARNING SYSTEMS

Ventriculii cerebrali

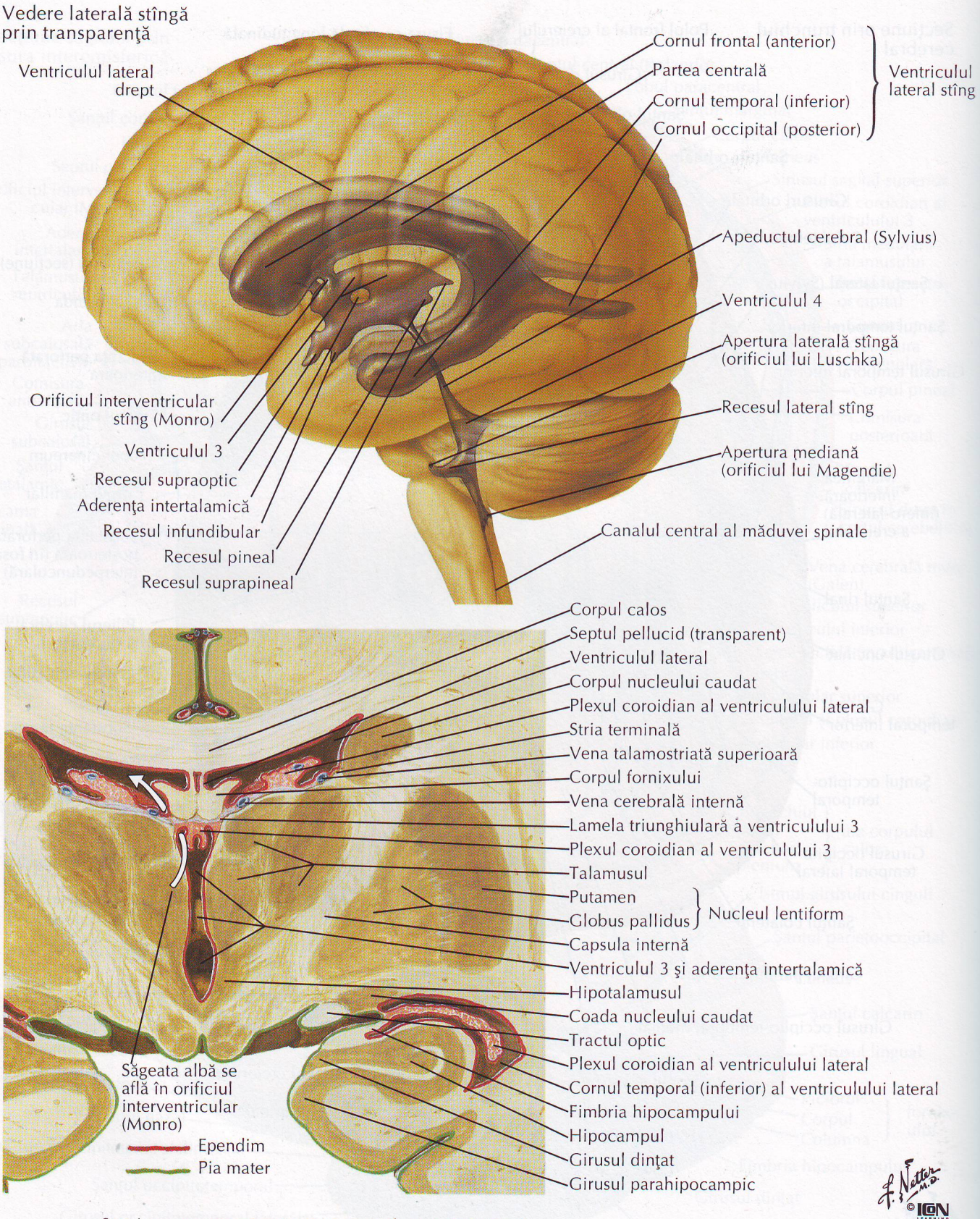

Secţiune coronară prin creier: vedere posterioară

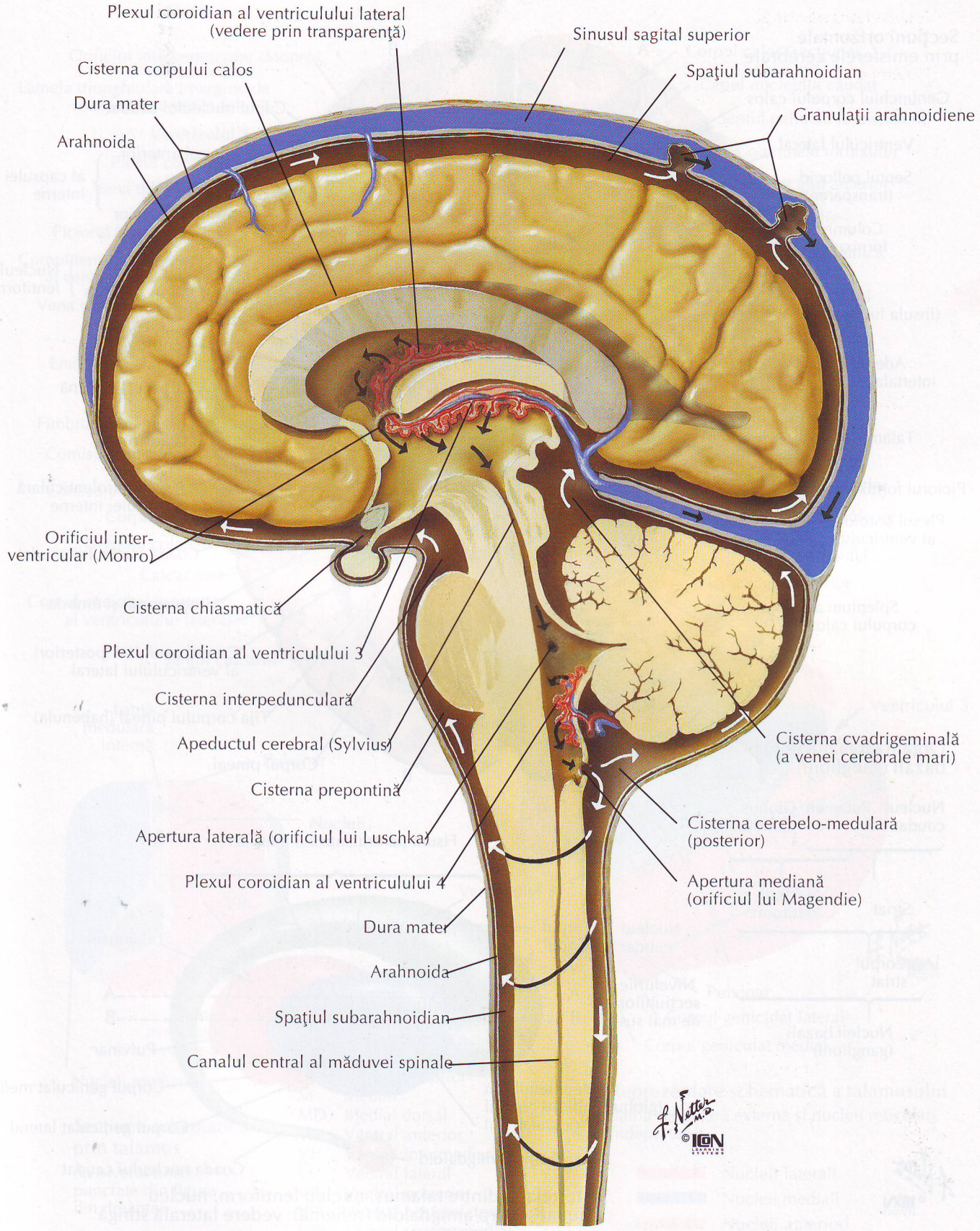
Plexul coroidian al ventriculului lateral (vedere prin transparenţă)
Sinusul sagital superior
Cisterna corpului calos
Spaţiul subarahnoidian
Dura mater
Granulaţii arahnoidiene
Arahnoida
Orificiul inter-ventricular (Monro)
Cisterna chiasmatică
Plexul coroidian al ventriculului 3
Cisterna interpedunculară
Apeductul cerebral (Sylvius)
Cisterna cvadrigeminală (a venei cerebrale mari)
Cisterna prepontină
Cisterna cerebelo-medulară (posterior)
Apertura laterală (orificiul lui Luschka)
Plexul coroidian al ventriculului 4
Apertura mediană (orificiul lui Magendie)
Dura mater
Arahnoida
Spaţiul subarahnoidian
Canalul central al măduvei spinale
F. Netter M.D.
©IGN

Nucleii bazali (ganglionii)

Secţiuni orizontale prin emisferele cerebrale

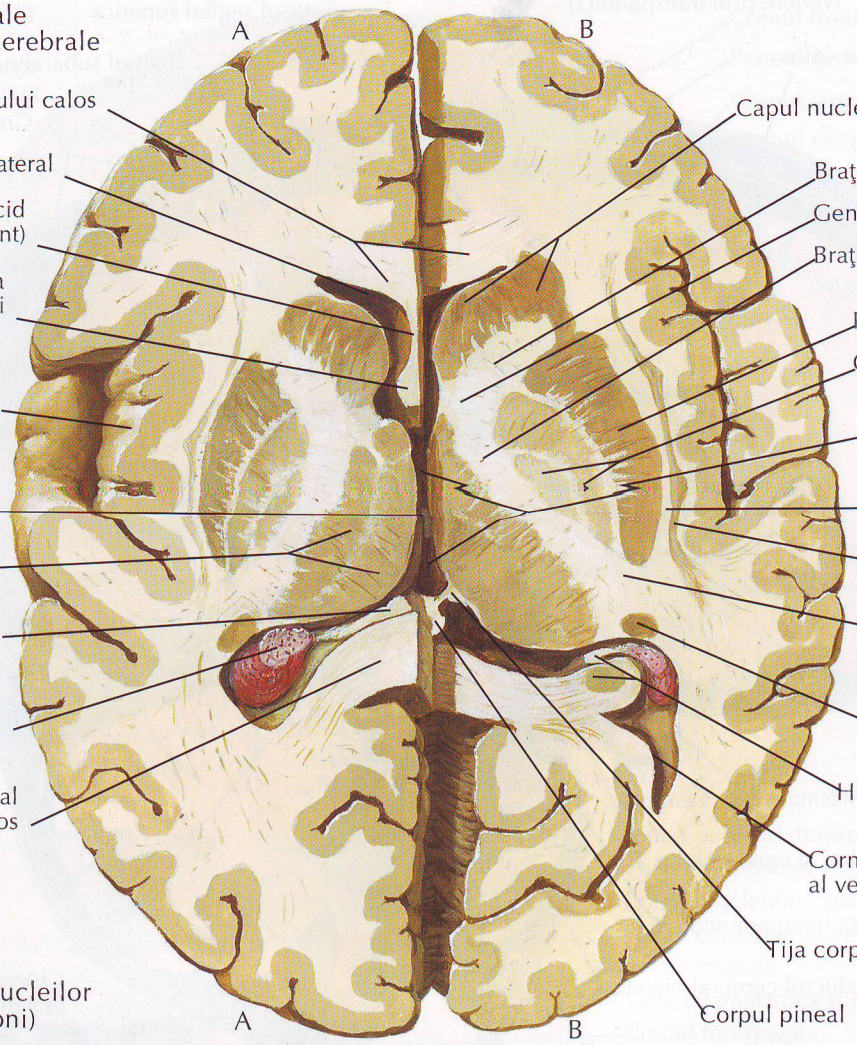

Organizarea nucleilor bazali (ganglioni)

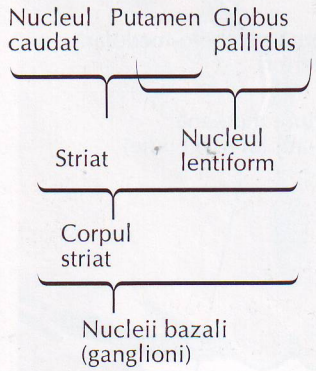

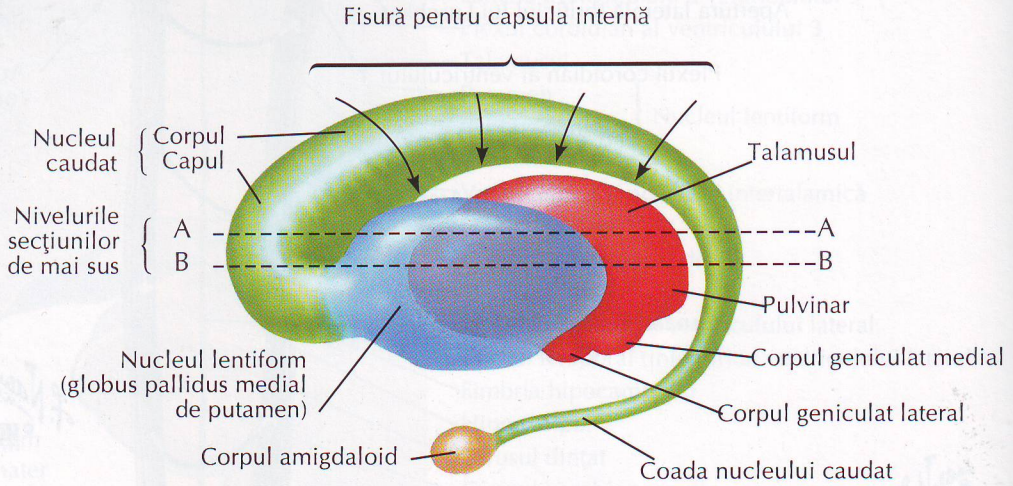

Interrelaţia dintre talamus, nucleu lentiform, nucleu caudat şi corp amigdaloid (schemă): vedere laterală stîngă

F. Netter M.D. © ION

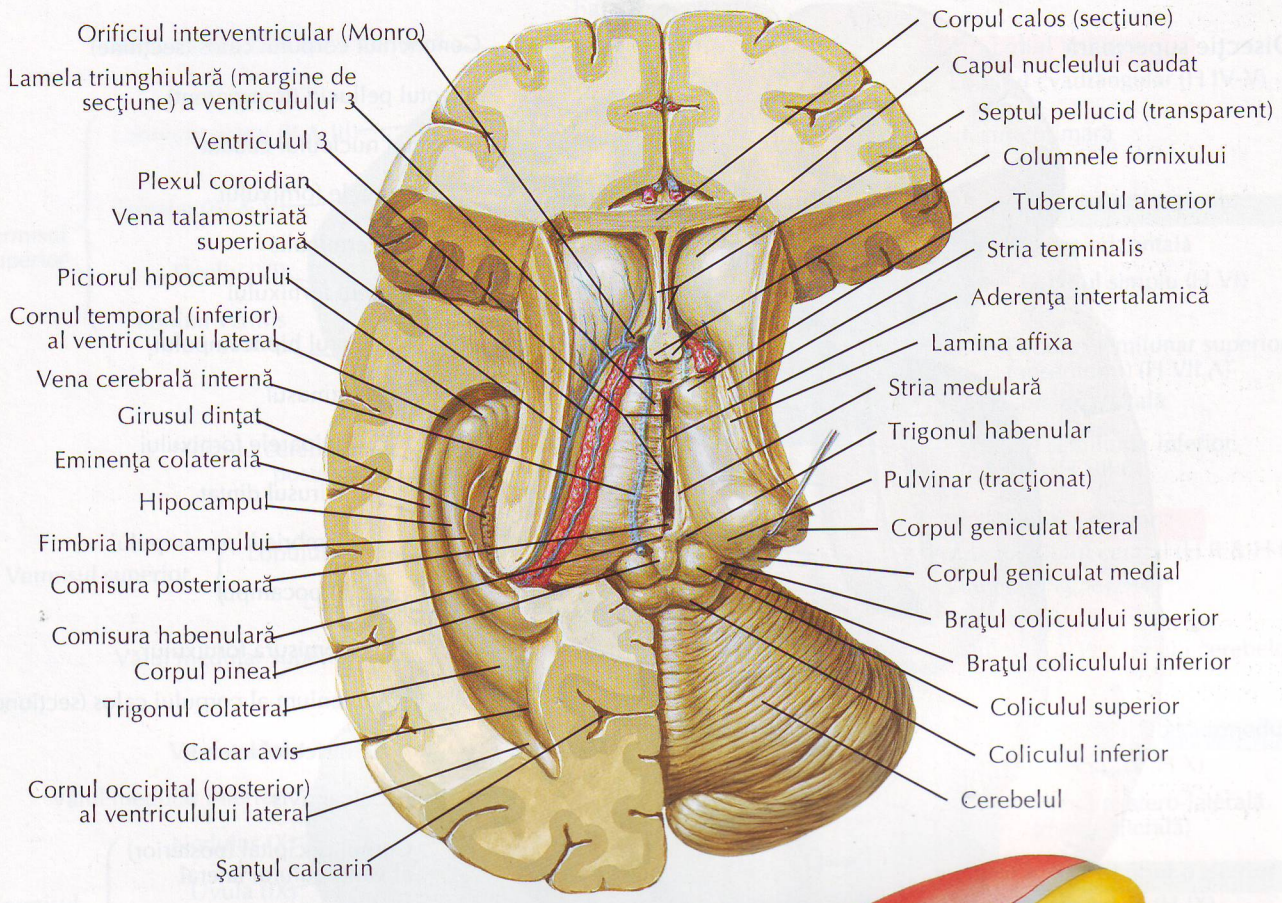

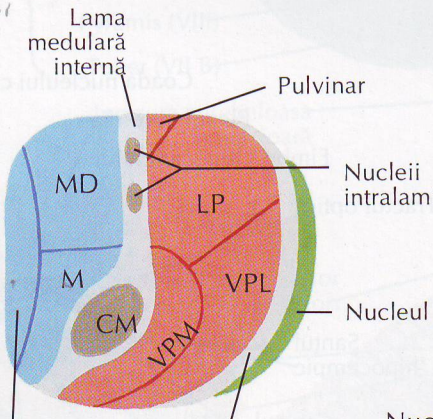

Secţiune schematică prin talamus
(la nivelul liniei punctate din figura din dreapta)

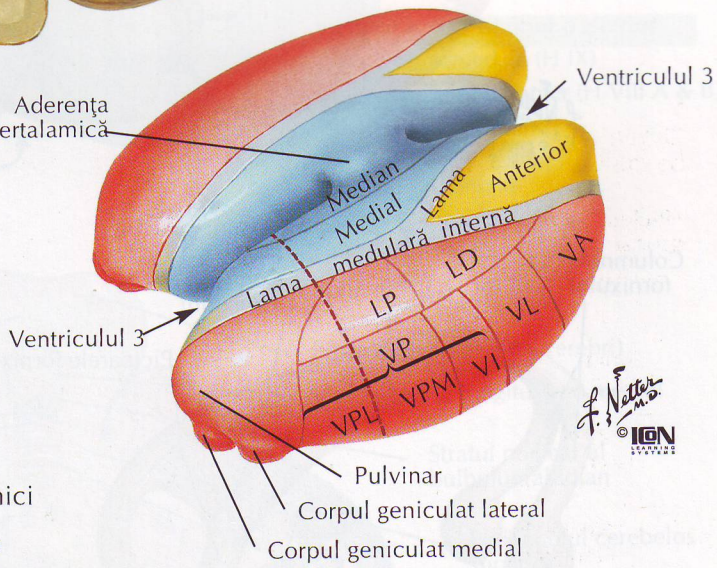

Reprezentare schematică a talamusului
(lama medulară externă şi nucleii reticulari îndepărtaţi)

Nucleii laterali
Nucleii mediali
Nucleii anteriori

Nucleii talamici

CM	Centromedian
LD	Lateral dorsal
LP	Lateral posterior
M	Medial
MD	Medial dorsal
VA	Ventral anterior
VI	Ventral intermediar
VL	Ventral lateral
VP	Ventral posterior
VPL	Ventral posterolateral
VPM	Ventral posteromedial

Hipocampul şi fornixul

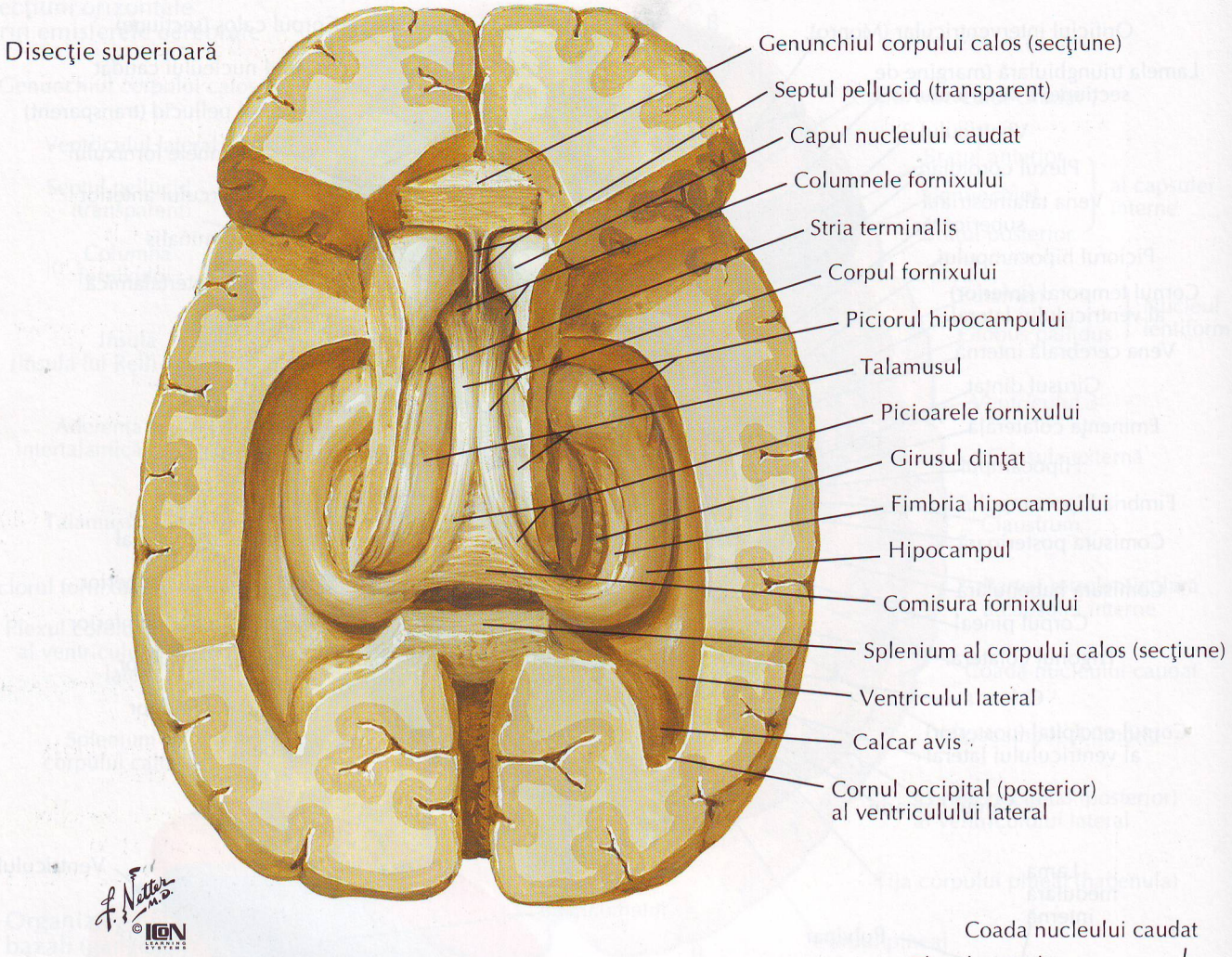

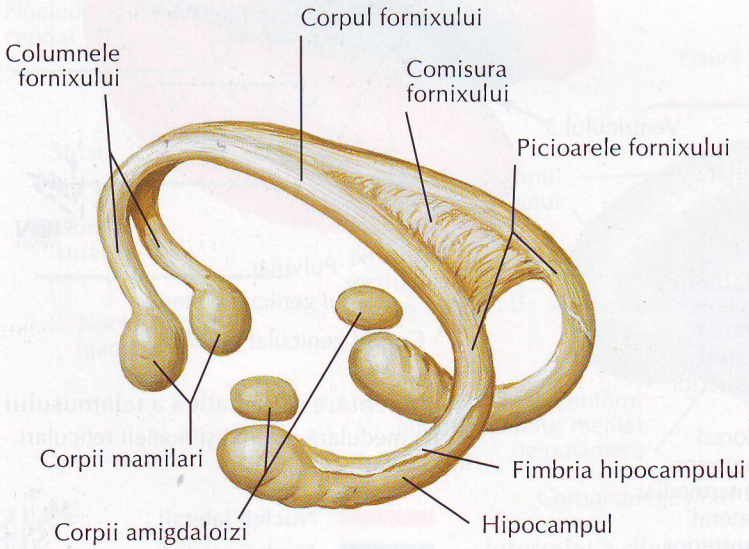

Fornixul: schemă

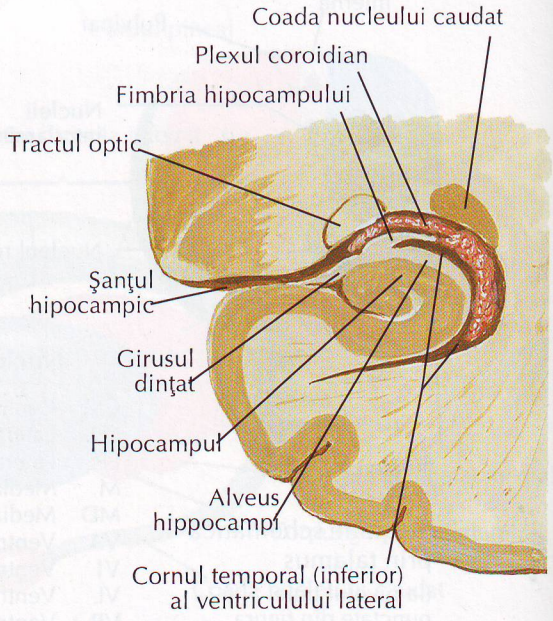

Secţiune coronară: vedere posterioară

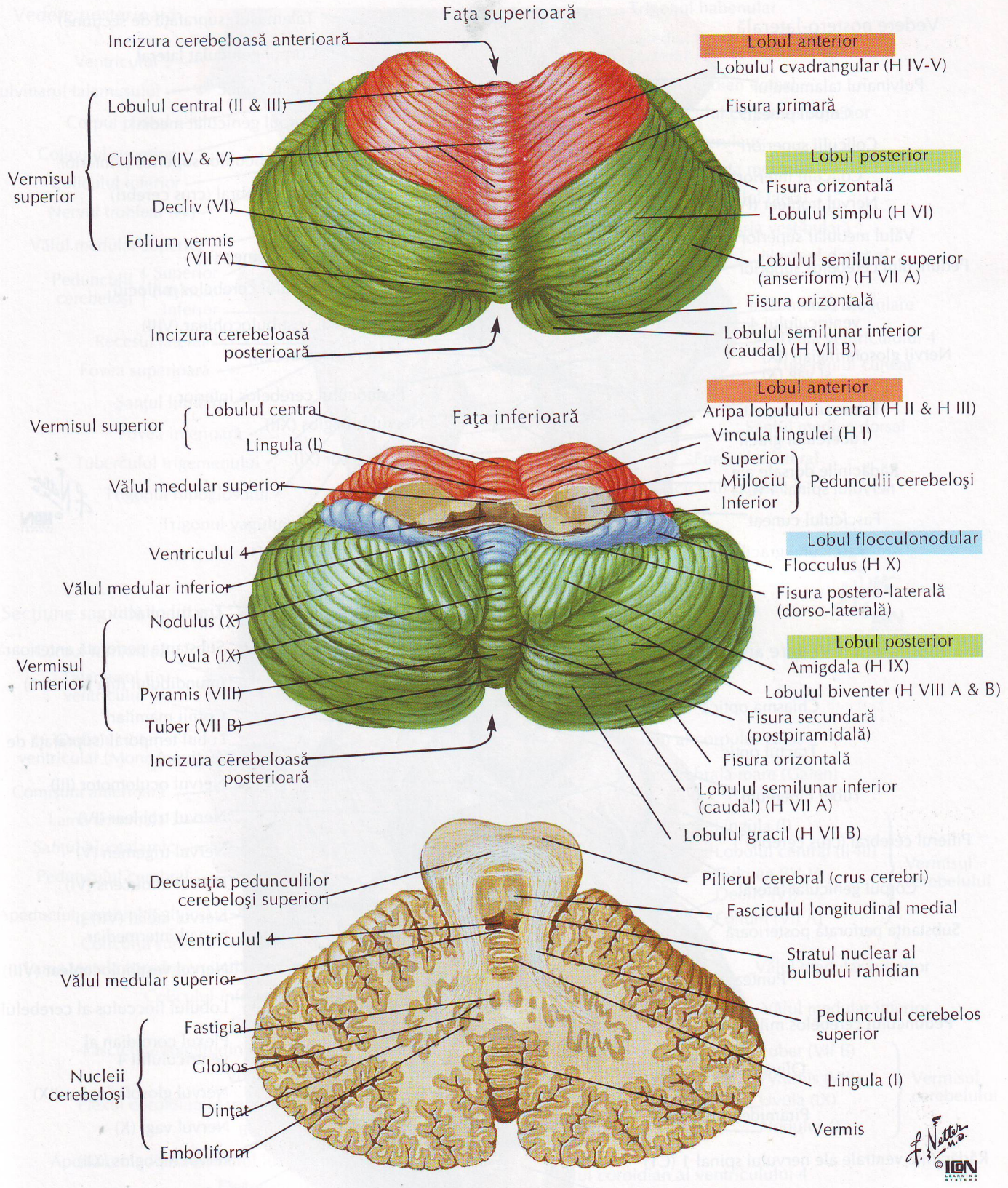

Secţiune în planul pedunculului cerebelos superior

Trunchiul cerebral

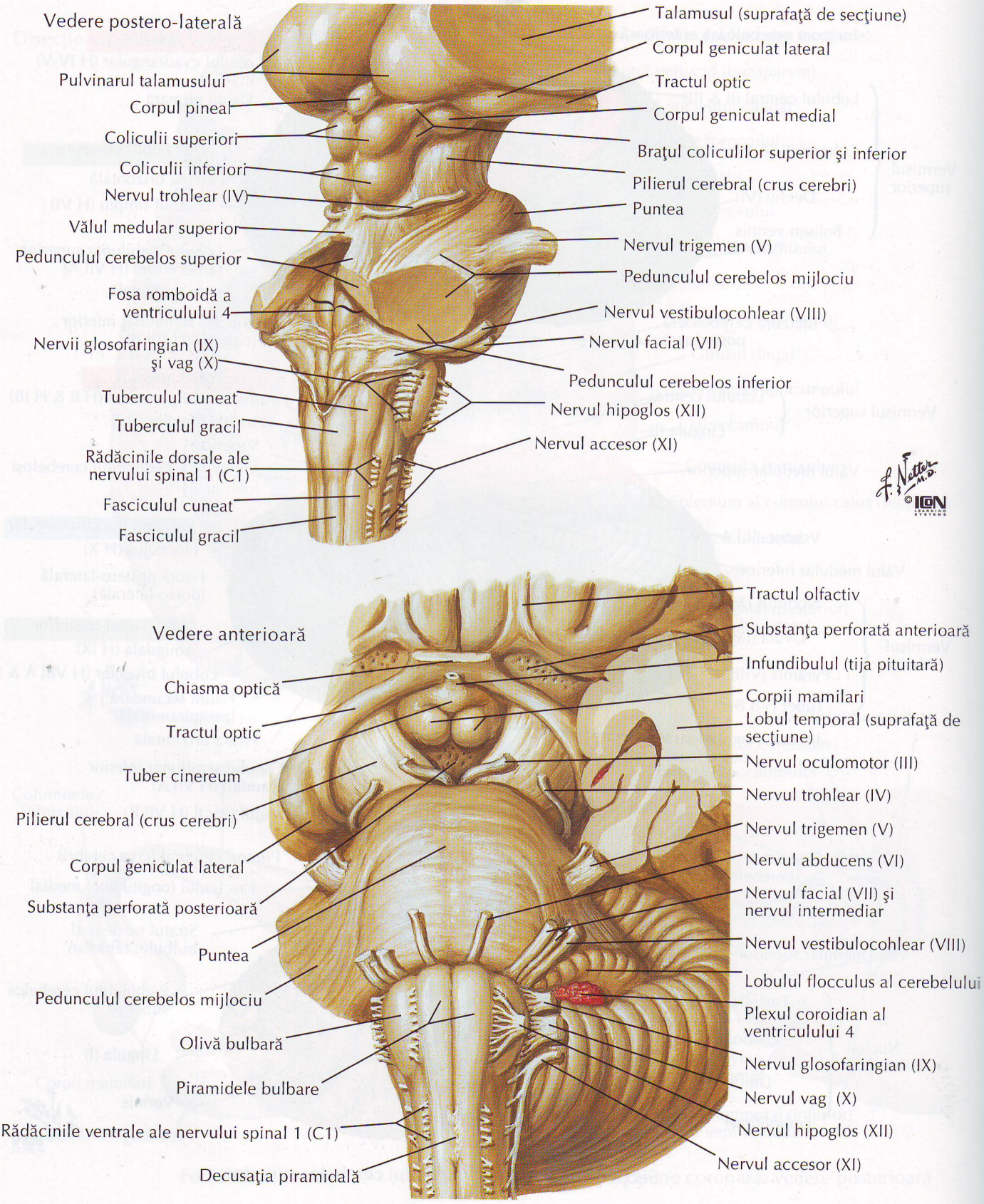

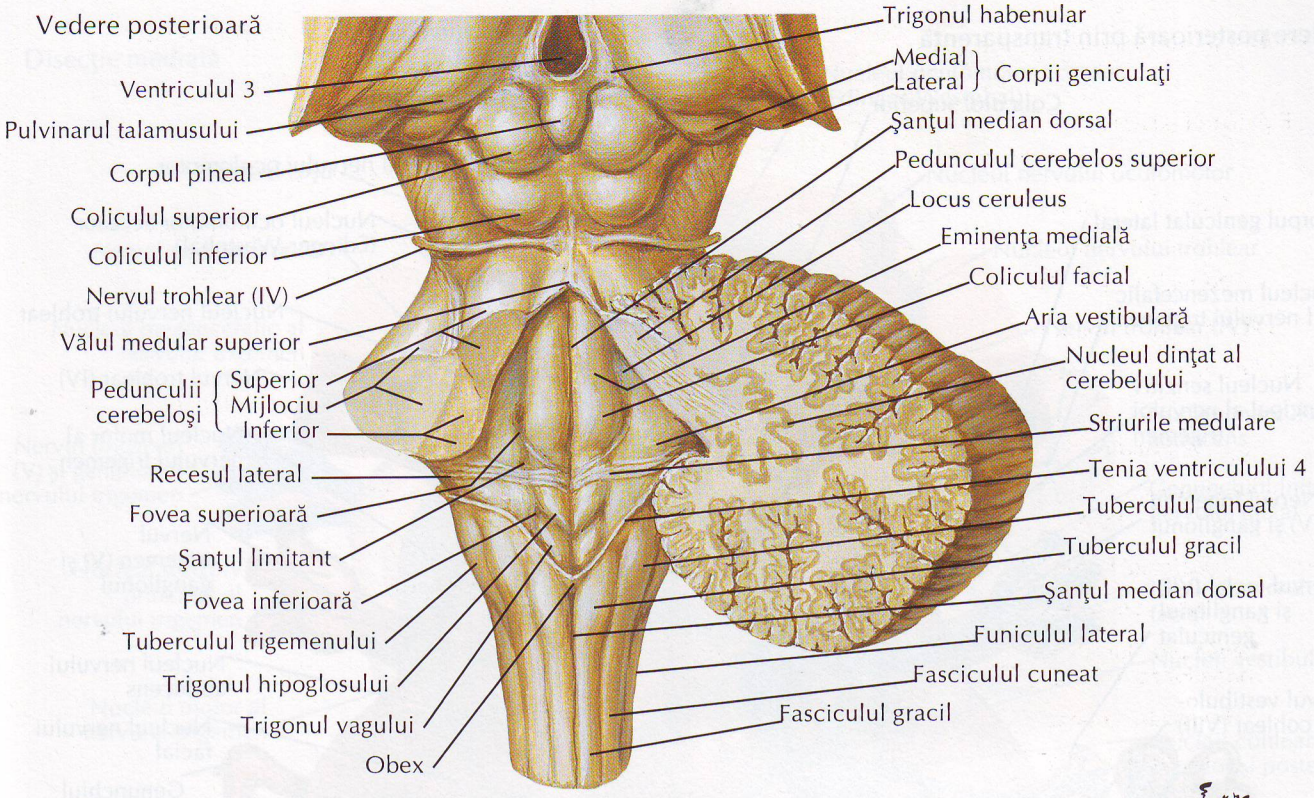
Vedere posterioară
Ventriculul 3
Pulvinarul talamusului
Corpul pineal
Colicului superior
Colicului inferior
Nervul trohlear (IV)
Vălul medular superior
Pedunculii cerebeloşi
Superior
Mijlociu
Inferior
Recesul lateral
Fovea superioară
Şanţul limitant
Fovea inferioară
Tuberculul trigemenului
Trigonul hipoglosului
Trigonul vagului
Obex
Trigonul habenular
Medial
Lateral
Corpii geniculaţi
Şanţul median dorsal
Pedunculul cerebelos superior
Locus ceruleus
Eminenţa medială
Colicului facial
Aria vestibulară
Nucleul dinţat al cerebelului
Striurile medulare
Tenia ventriculului 4
Tuberculul cuneat
Tuberculul gracil
Şanţul median dorsal
Funicului lateral
Fasciculul cuneat
Fasciculul gracil

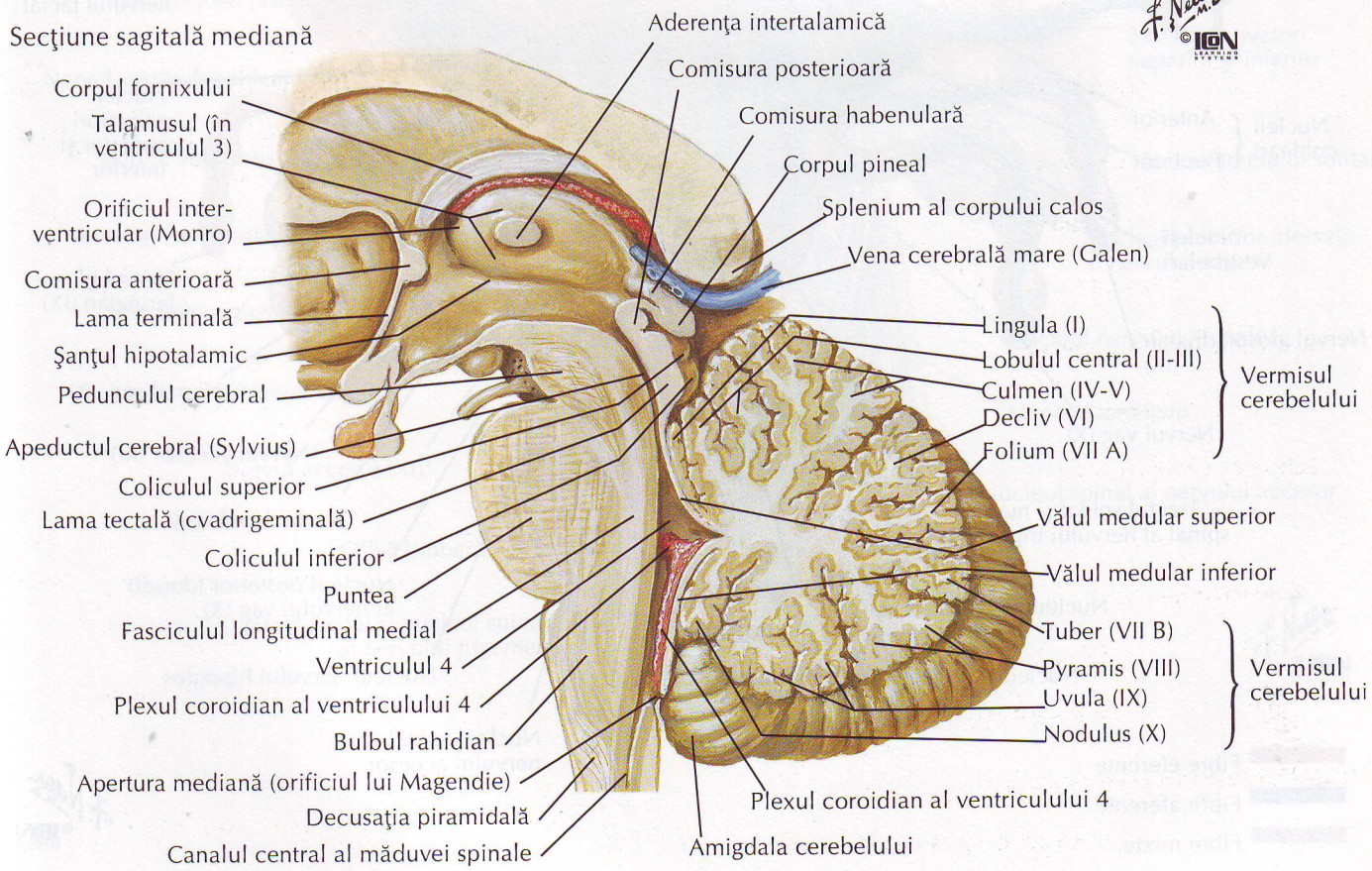
Secţiune sagitală mediană
Corpul fornixului
Talamusul (în ventriculul 3)
Orificiul inter-ventricular (Monro)
Comisura anterioară
Lama terminală
Şanţul hipotalamic
Pedunculul cerebral
Apeductul cerebral (Sylvius)
Colicului superior
Lama tectală (cvadrigeminală)
Colicului inferior
Puntea
Fasciculul longitudinal medial
Ventriculul 4
Plexul coroidian al ventriculului 4
Bulbul rahidian
Apertura mediană (orificiul lui Magendie)
Decusaţia piramidală
Canalul central al măduvei spinale
Aderenţa intertalamică
Comisura posterioară
Comisura habenulară
Corpul pineal
Splenium al corpului calos
Vena cerebrală mare (Galen)
Lingula (I)
Lobulul central (II-III)
Culmen (IV-V)
Decliv (VI)
Folium (VII A)
Vermisul cerebelului
Vălul medular superior
Vălul medular inferior
Tuber (VII B)
Pyramis (VIII)
Uvula (IX)
Nodulus (X)
Vermisul cerebelului
Plexul coroidian al ventriculului 4
Amigdala cerebelului

Nucleii nervilor cranieni în trunchiul cerebral: schemă

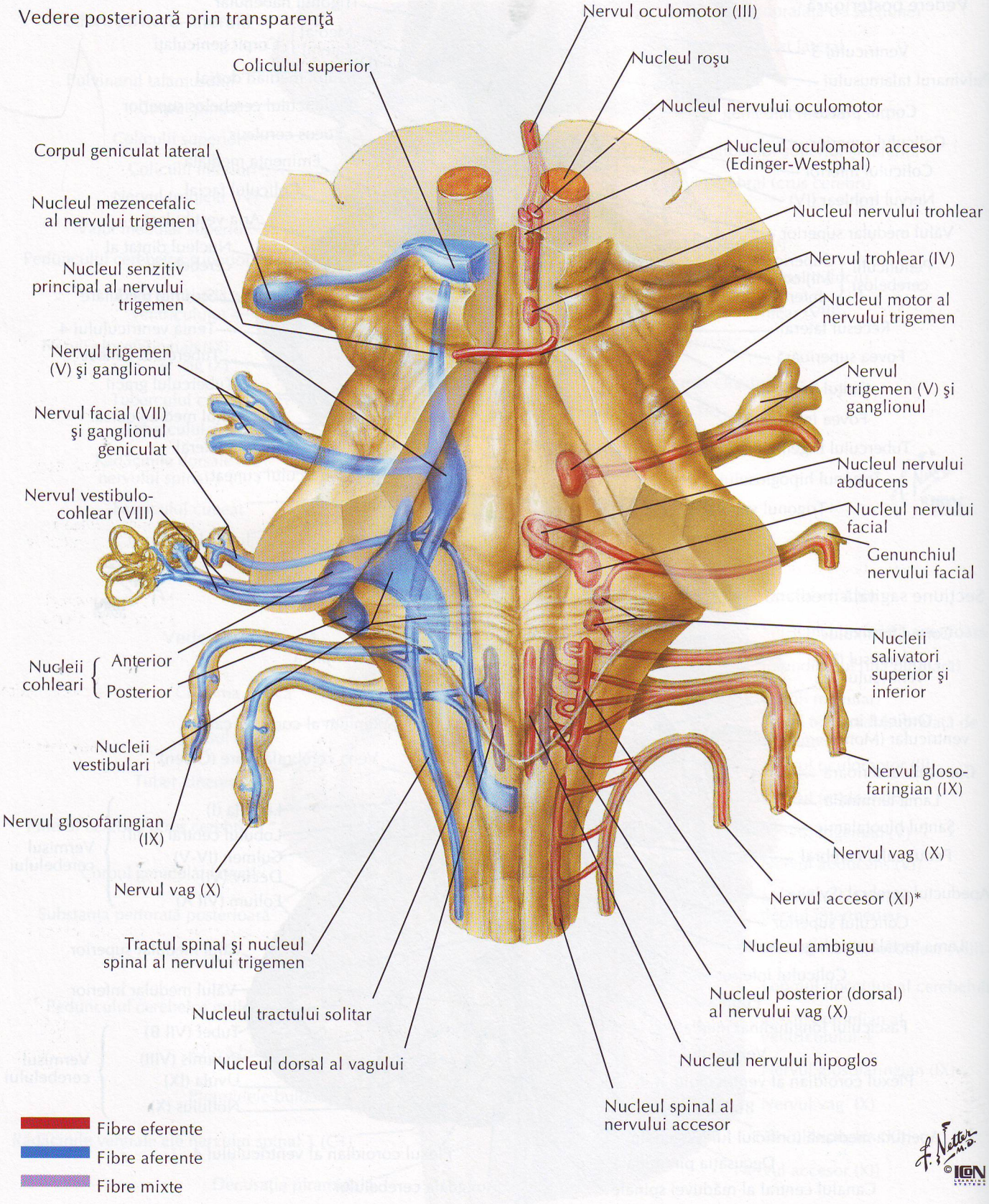

*Date recente sugerează că nervul accesor nu are o rădăcină craniană şi nu are conexiuni cu nervul vag. Confirmarea celor de mai sus necesită cercetări suplimentare

Nucleii nervilor cranieni în trunchiul cerebral: schemă (continuare)

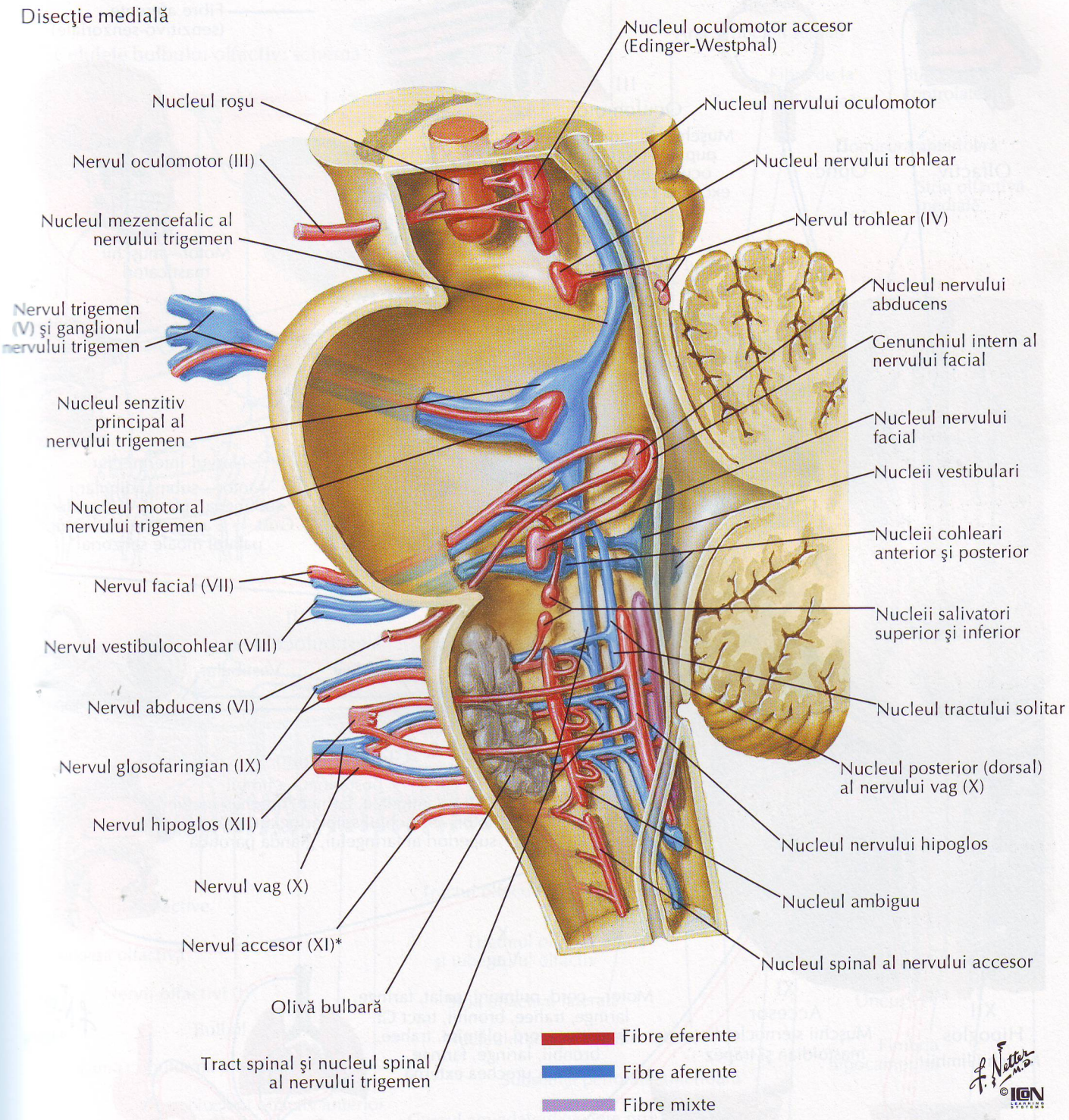

*Date recente sugerează că nervul accesor nu are o rădăcină craniană şi nu are conexiuni cu nervul vag.
Confirmarea celor de mai sus necesită cercetări suplimentare

Nervii cranieni (distribuţia motorie şi senzitivă): schemă

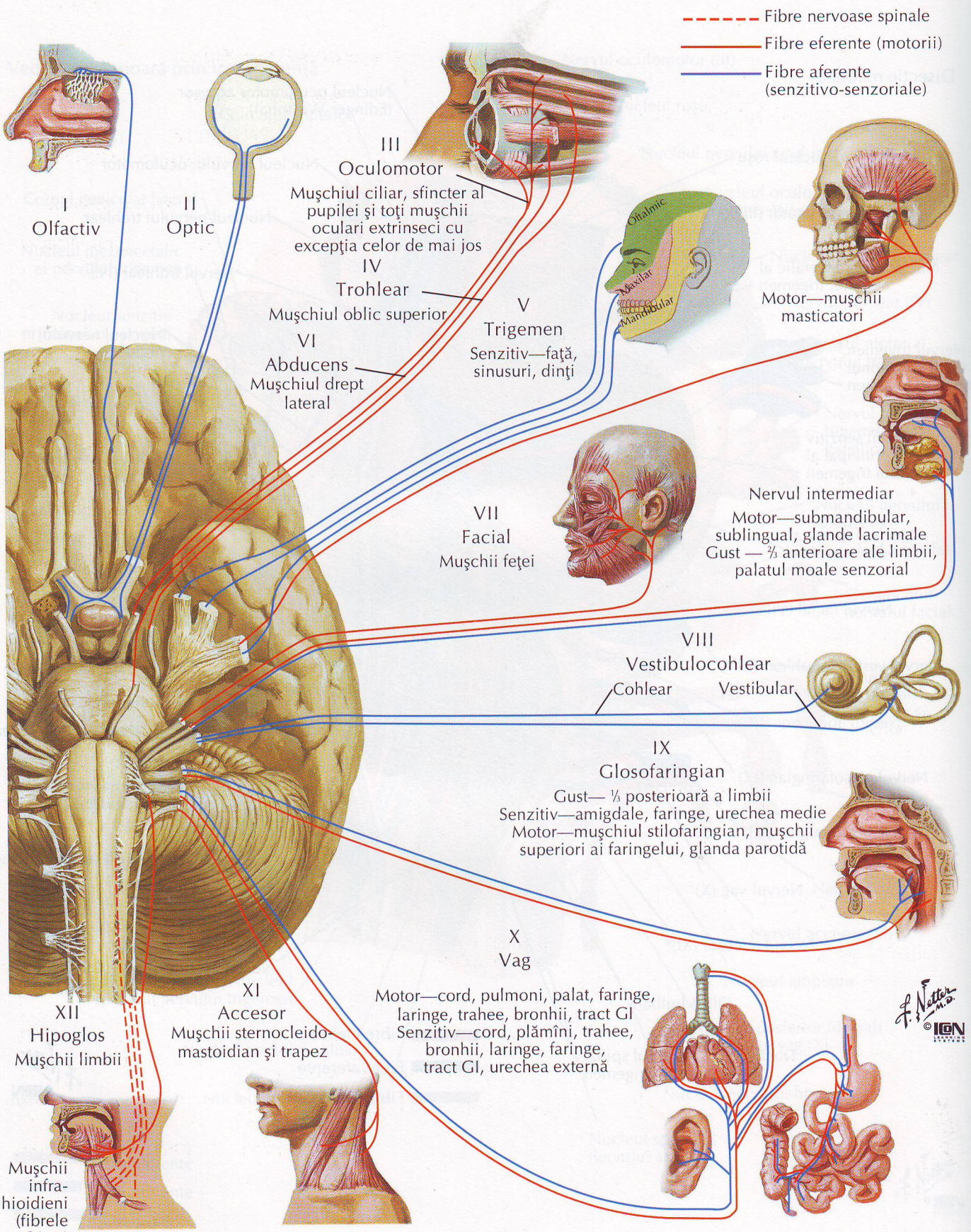

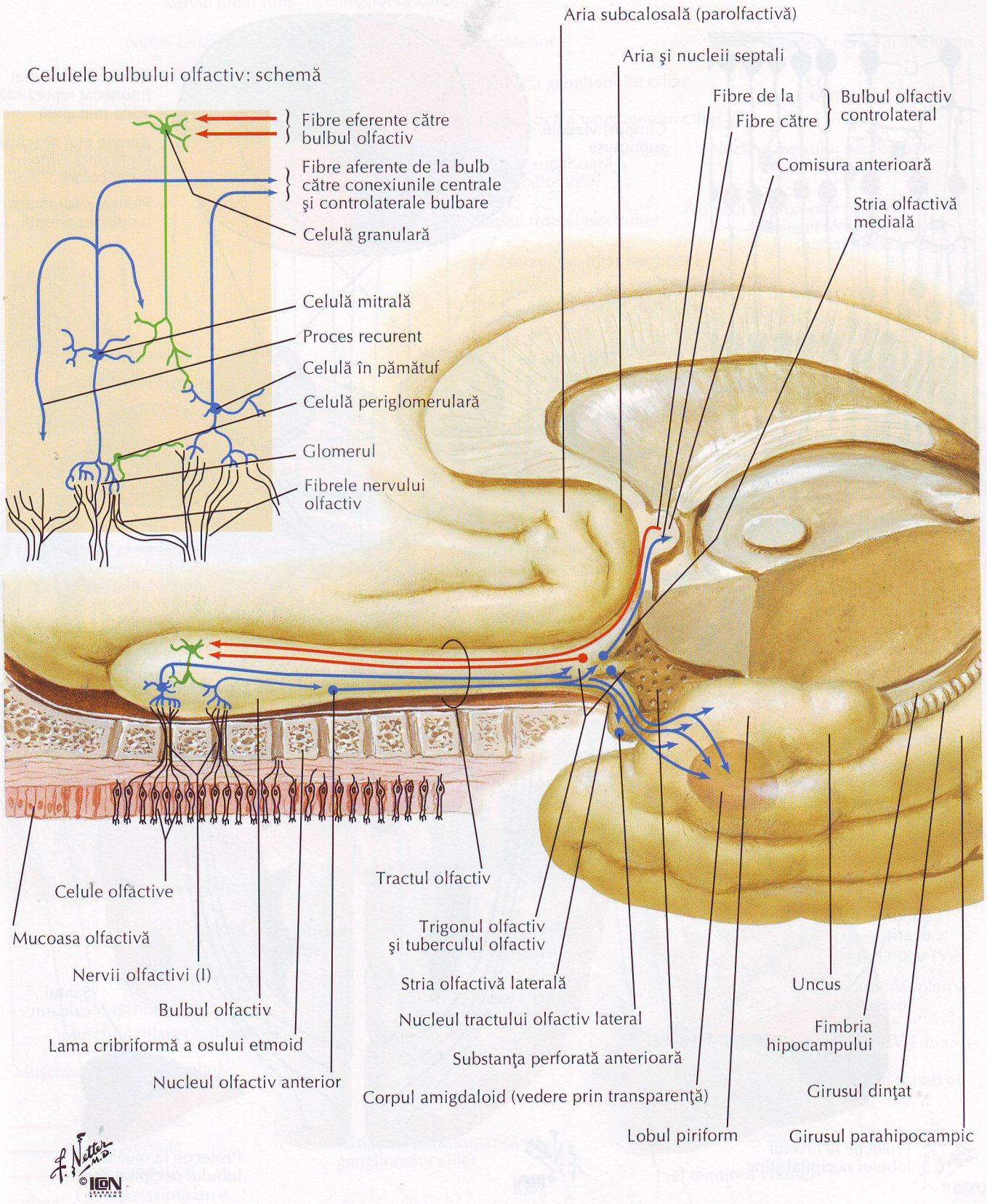
Celulele bulbului olfactiv: schemă
Fibre eferente către bulbul olfactiv
Fibre aferente de la bulb către conexiunile centrale şi controlaterale bulbare
Celulă granulară
Celulă mitrală
Proces recurent
Celulă în pămătuf
Celulă periglomerulară
Glomerul
Fibrele nervului olfactiv
Aria subcalosală (parolfactivă)
Aria şi nucleii septali
Fibre de la
Fibre către
Bulbul olfactiv controlateral
Comisura anterioară
Stria olfactivă medială
Celule olfactive
Mucoasa olfactivă
Nervii olfactivi (I)
Bulbul olfactiv
Lama cribriformă a osului etmoid
Nucleul olfactiv anterior
Tractul olfactiv
Trigonul olfactiv şi tuberculul olfactiv
Stria olfactivă laterală
Nucleul tractului olfactiv lateral
Substanţa perforată anterioară
Corpul amigdaloid (vedere prin transparenţă)
Lobul piriform
Uncus
Fimbria hipocampului
Girusul dinţat
Girusul parahipocampic
F. Netter M.D.
© IGN LEARNING SYSTEMS

Nervul optic (II) (calea vizuală): schemă

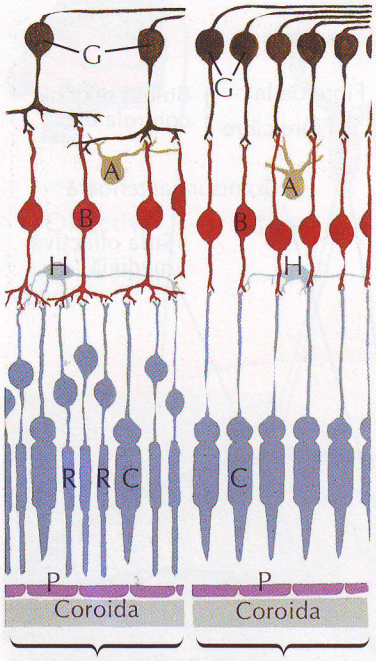

Structura retinei: schemă

- A Celule amacrine
- B Celule bipolare
- C Conuri
- G Celule ganglionare
- H Celule orizontale
- P Celule pigmentare
- R Bastonaşe

Cîmpuri vizuale suprapuse

Cercul central mai întunecat reprezintă zona maculară

Zonele mai deschise reprezintă cîmpuri monoculare

Fiecare cadran are o culoare diferită

Proiecţie pe retina stîngă

Proiecţie pe retina dreaptă

Nervii optici (II)

Chiasma optică

Proiecţie la nivelul nucleului geniculat dorso-lateral de partea stîngă

Proiecţie la nivelul nucleului geniculat dorso-lateral de partea dreaptă

Tracturi optice

Corpii geniculaţi laterali

Radiaţii optice

Radiaţii optice

Şanţul calcarin

Şanţul calcarin

Proiecţie la nivelul lobului occipital stîng

Proiecţie la nivelul lobului occipital drept

F. Netter M.D.

©ICON LEARNING SYSTEMS

Nervii oculomotor (III), trohlear (IV) şi abducens (VI): schemă

VEZI DE ASEMENEA PLANŞELE 82, 126, 160

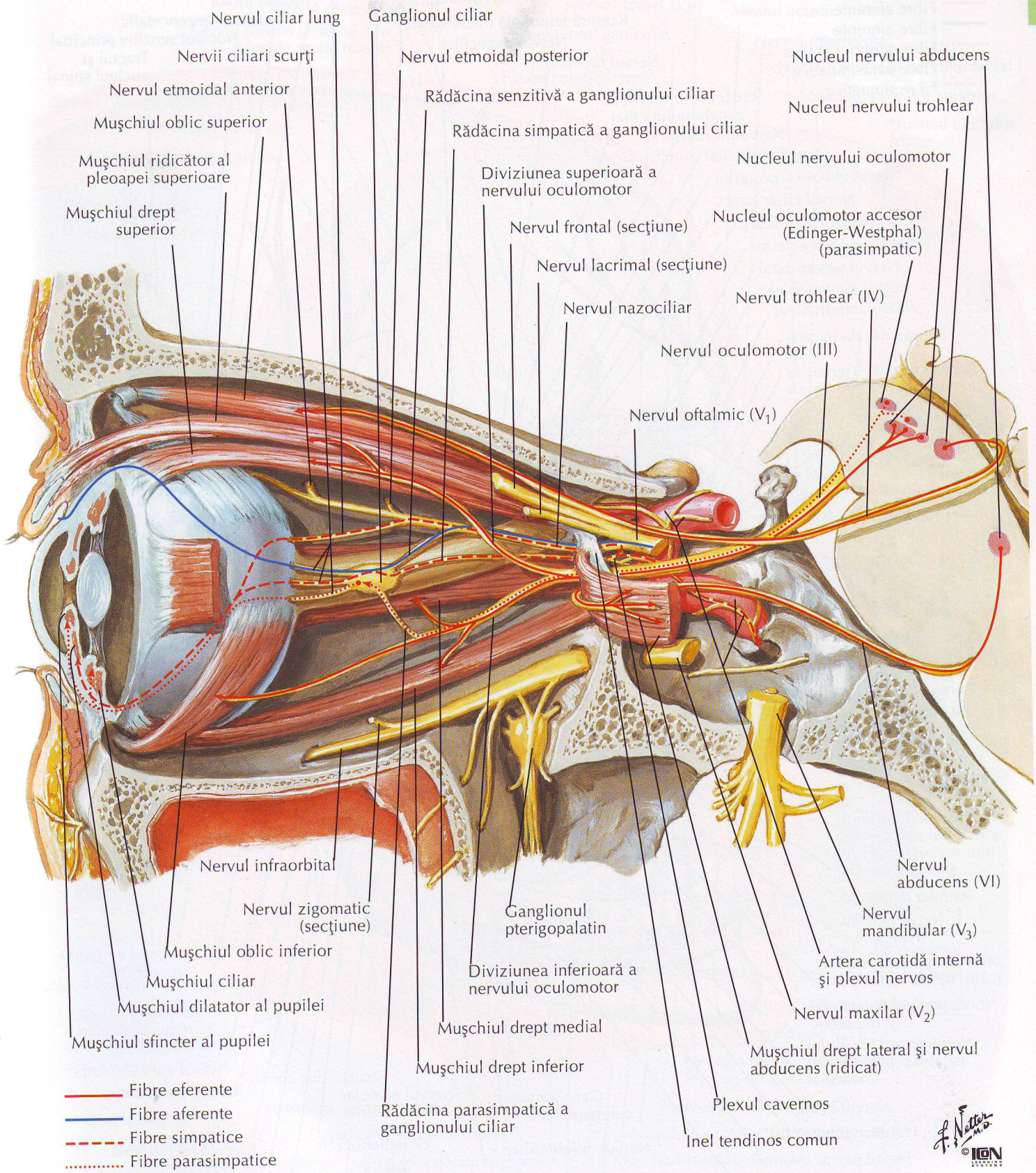

F. Netter M.D. © ION

Nervul trigemen (V): schemă

VEZI DE ASEMENEA PLANŞELE 20, 38, 39, 41, 42, 160

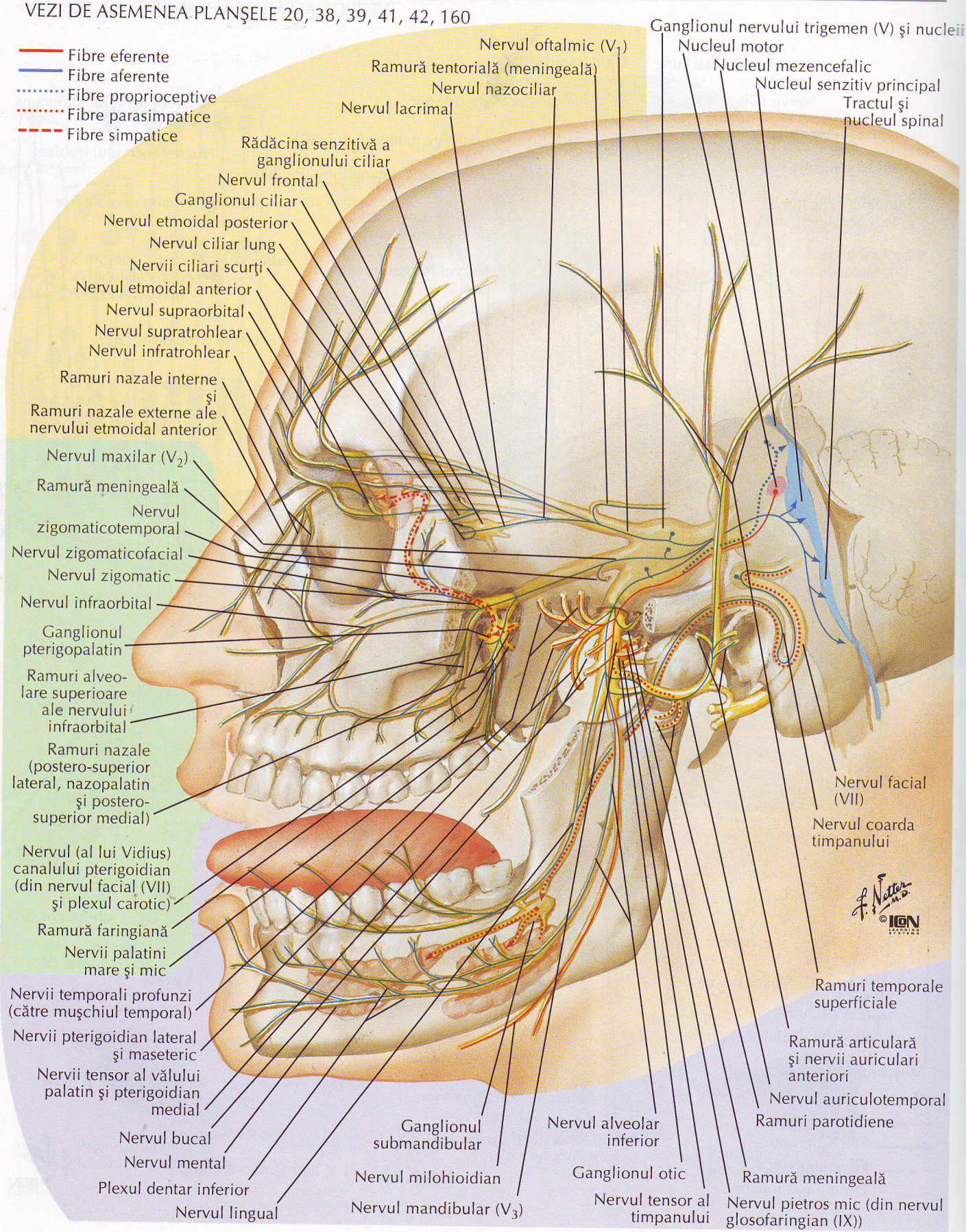

Nervul facial (VII): schemă

VEZI DE ASEMENEA PLANŞELE 21, 160

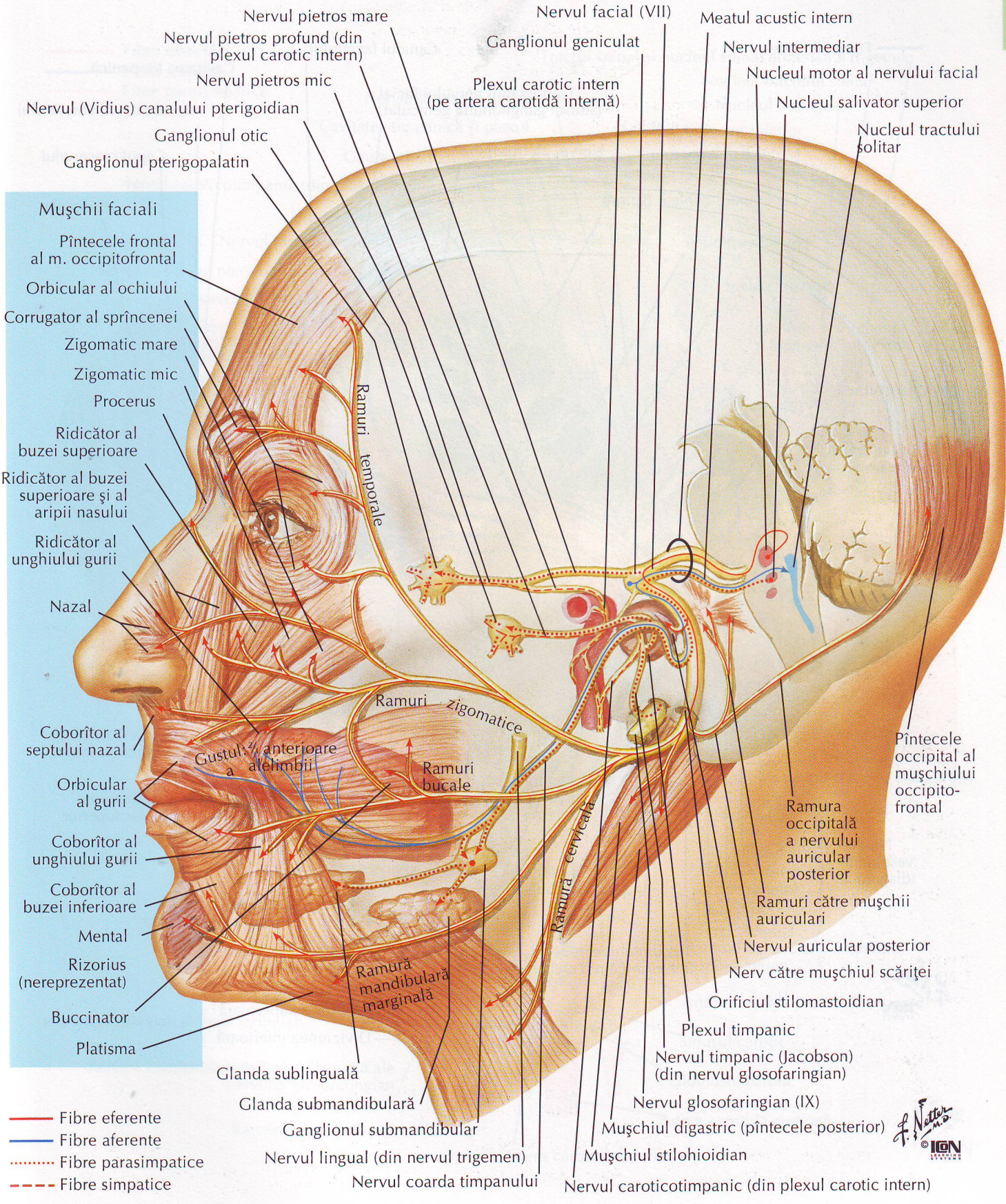

Nervul vestibulocohlear (VIII): schemă

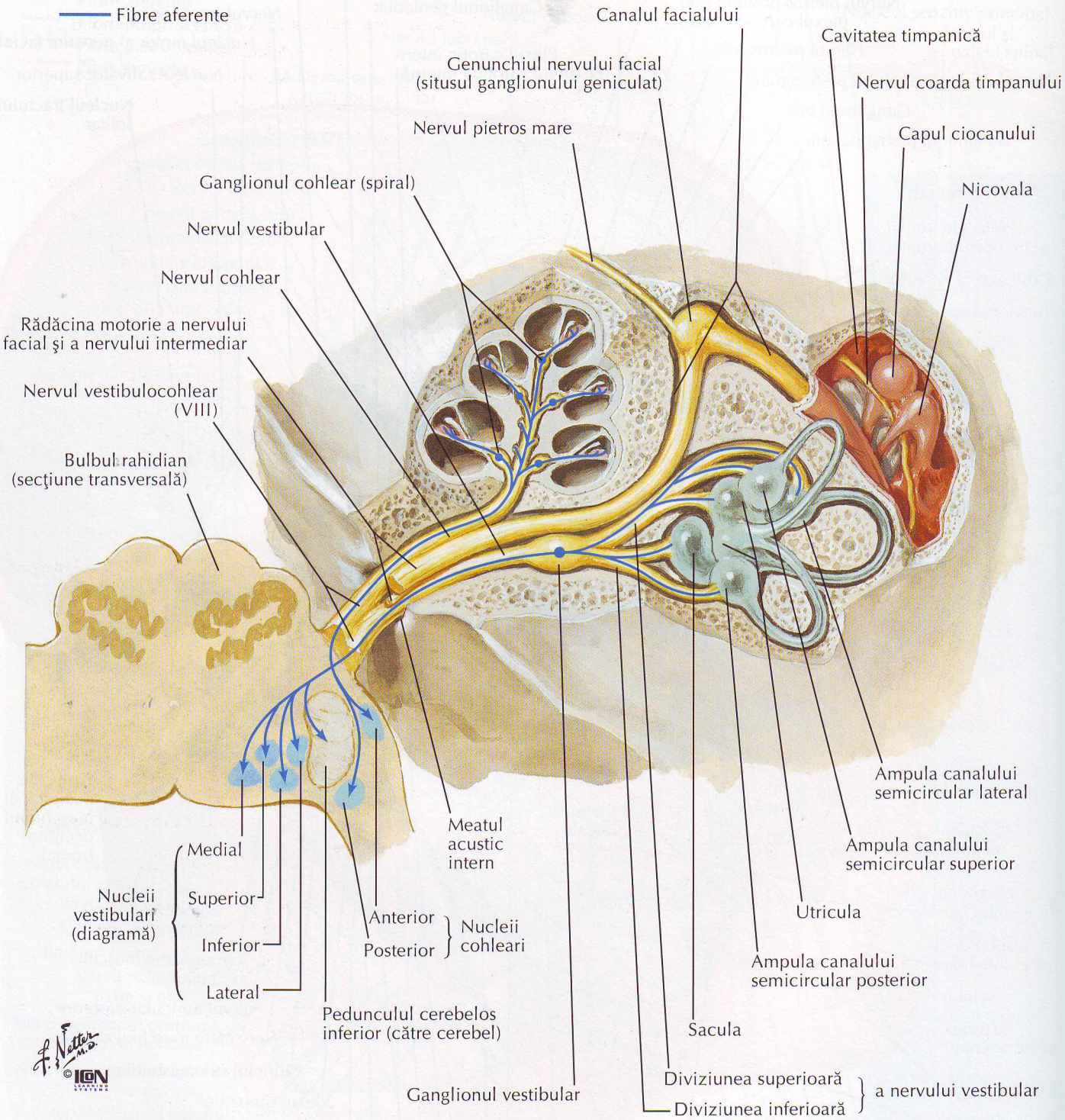

Nervul glosofaringian (IX): schemă

VEZI DE ASEMENEA PLANŞA 160

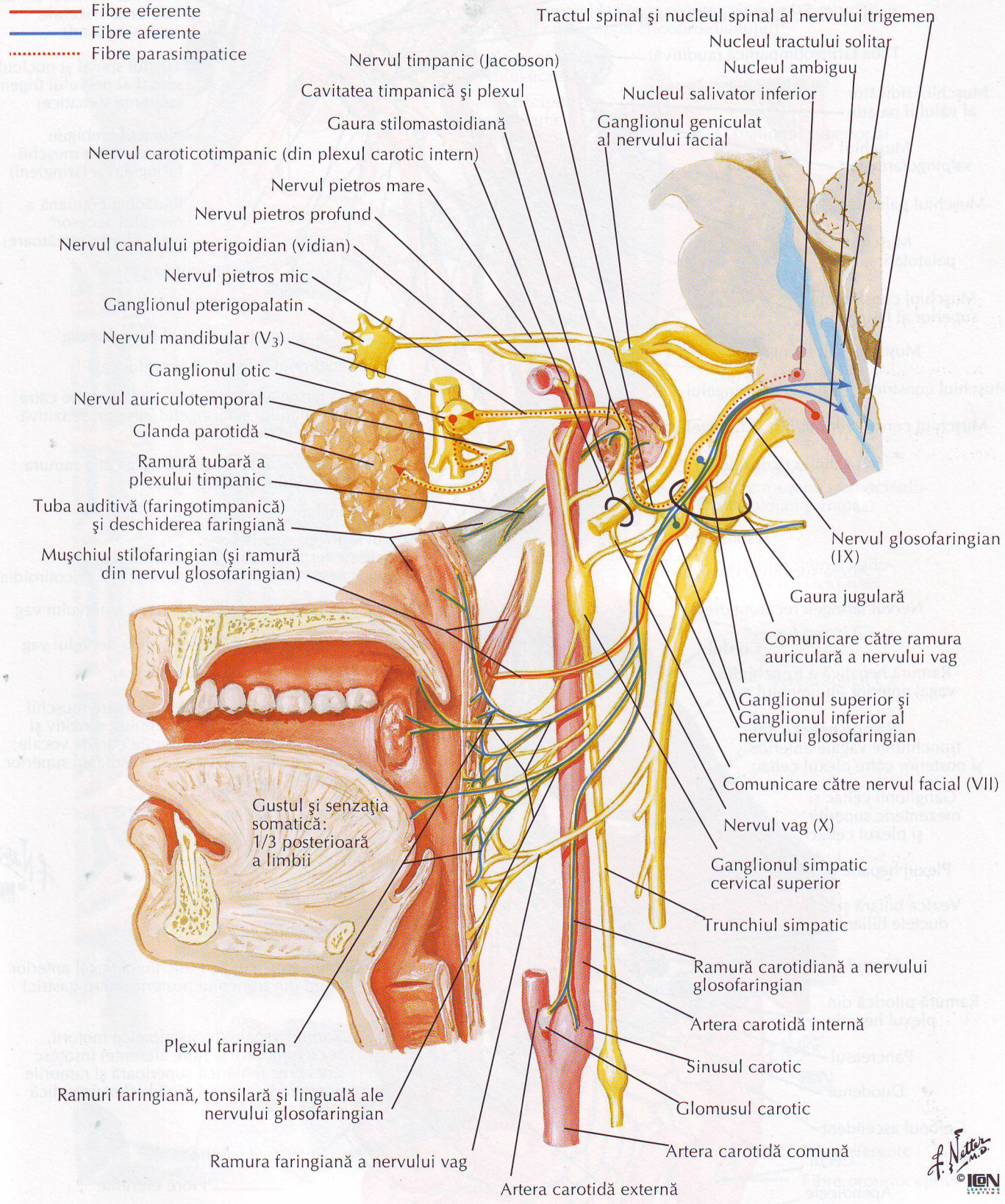

Nervul vag (X): schemă

VEZI DE ASEMENEA PLANŞA 160

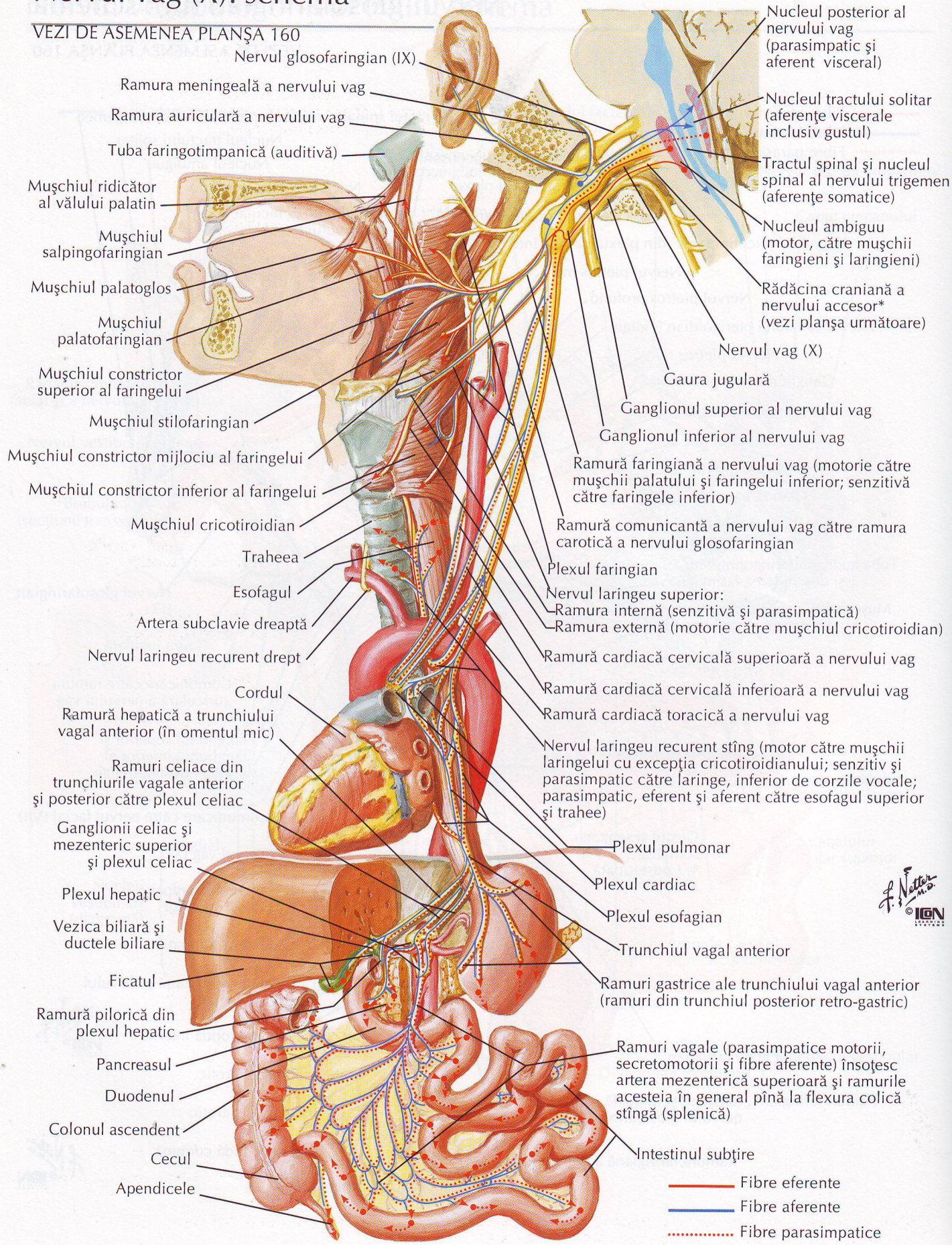

Nervul accesor (XI): schemă

VEZI DE ASEMENEA PLANŞA 28

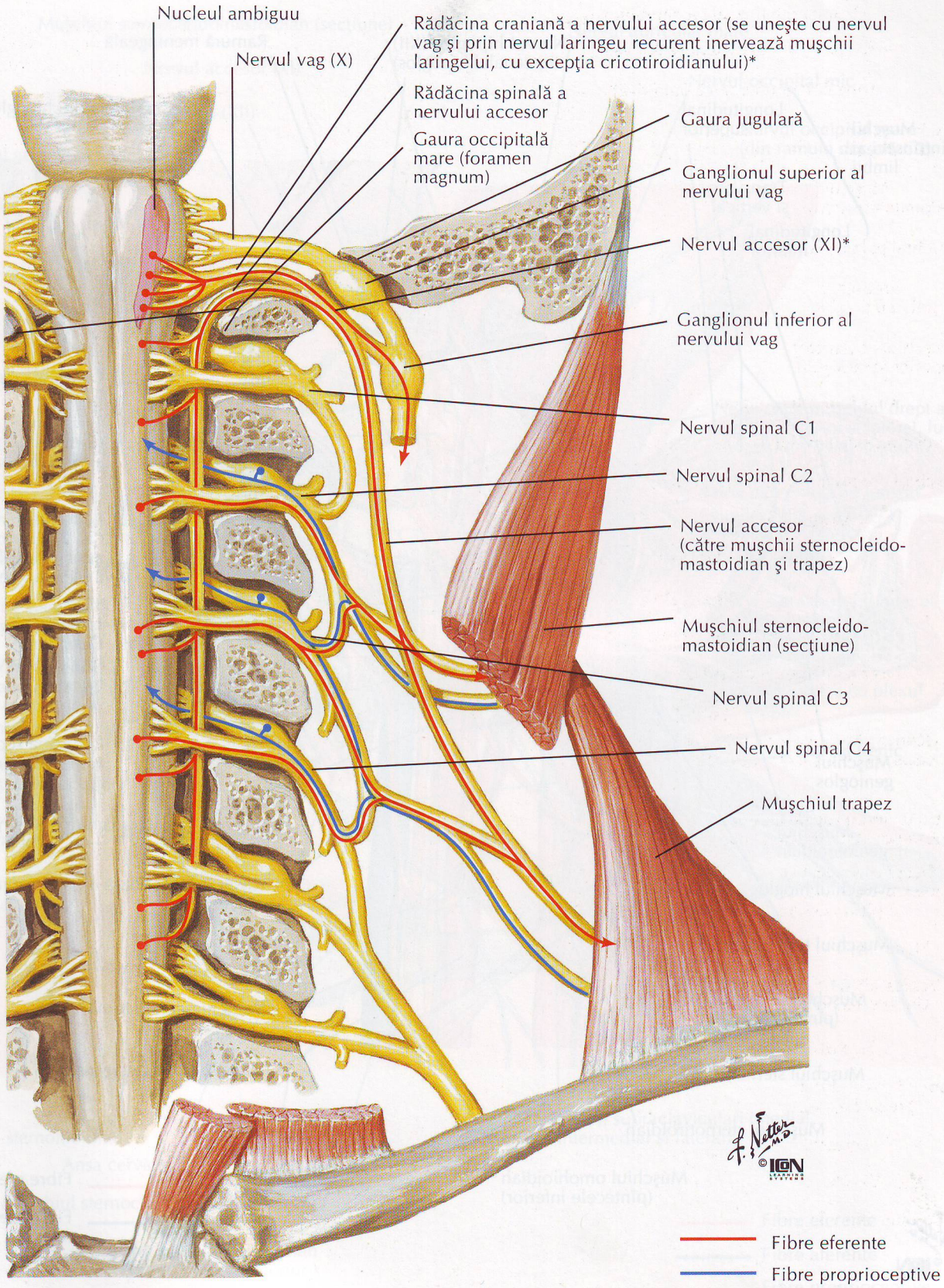

*Date recente sugerează că nervul accesor nu are o rădăcină craniană şi nu are conexiuni cu nervul vag. Confirmarea celor de mai sus necesită cercetări suplimentare

Nervul hipoglos (XII): schemă

VEZI DE ASEMENEA PLANŞA 28

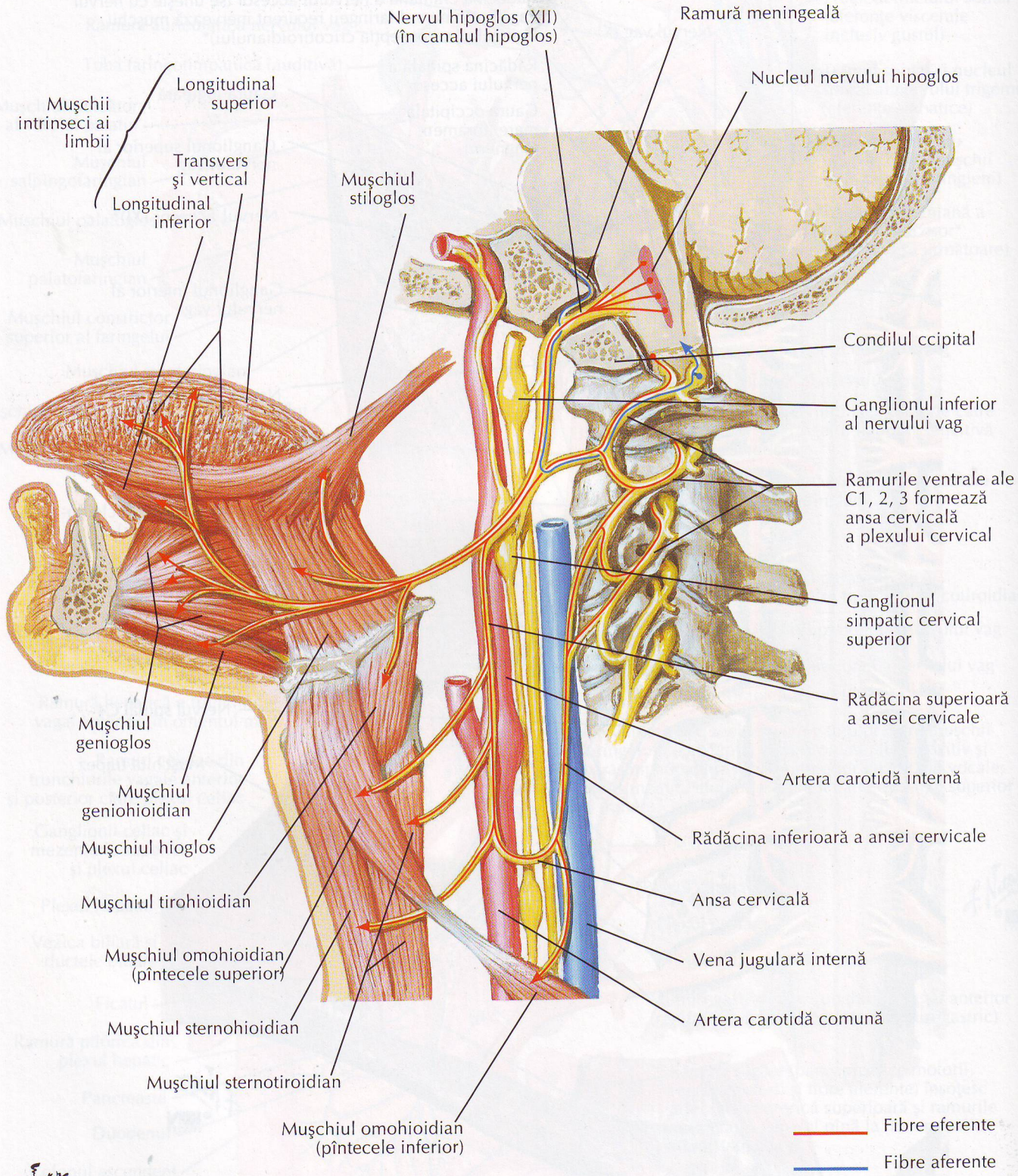

F. Netter M.D.
© ICON LEARNING SYSTEMS

Plexul cervical: schemă

VEZI DE ASEMENEA PLANŞA 28

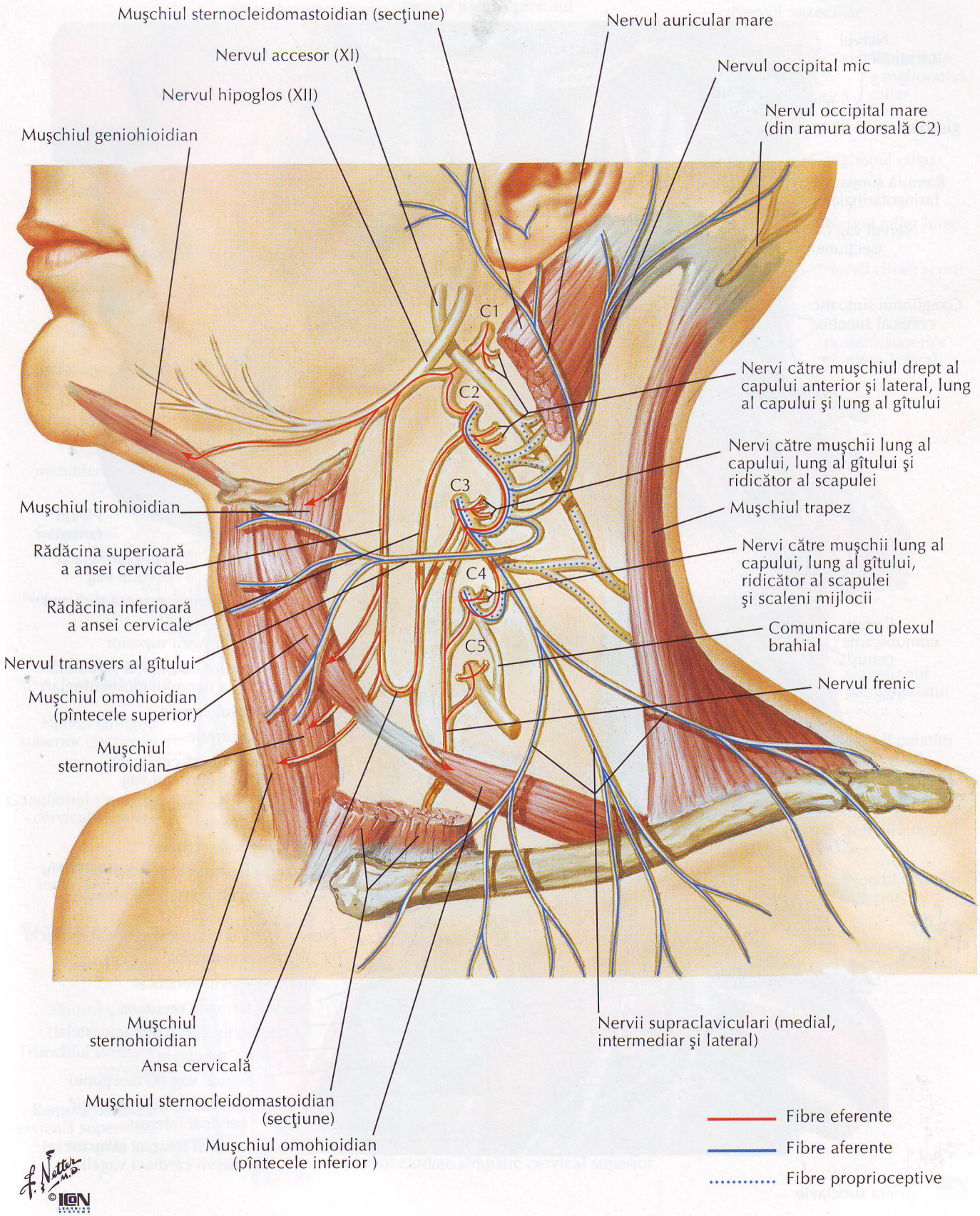

F. H. Netter M.D.
© ICON LEARNING SYSTEMS

Inervaţia autonomă la nivelul gîtului

VEZI DE ASEMENEA PLANŞELE 67, 119, 120, 159, 205, 222, 236, 308

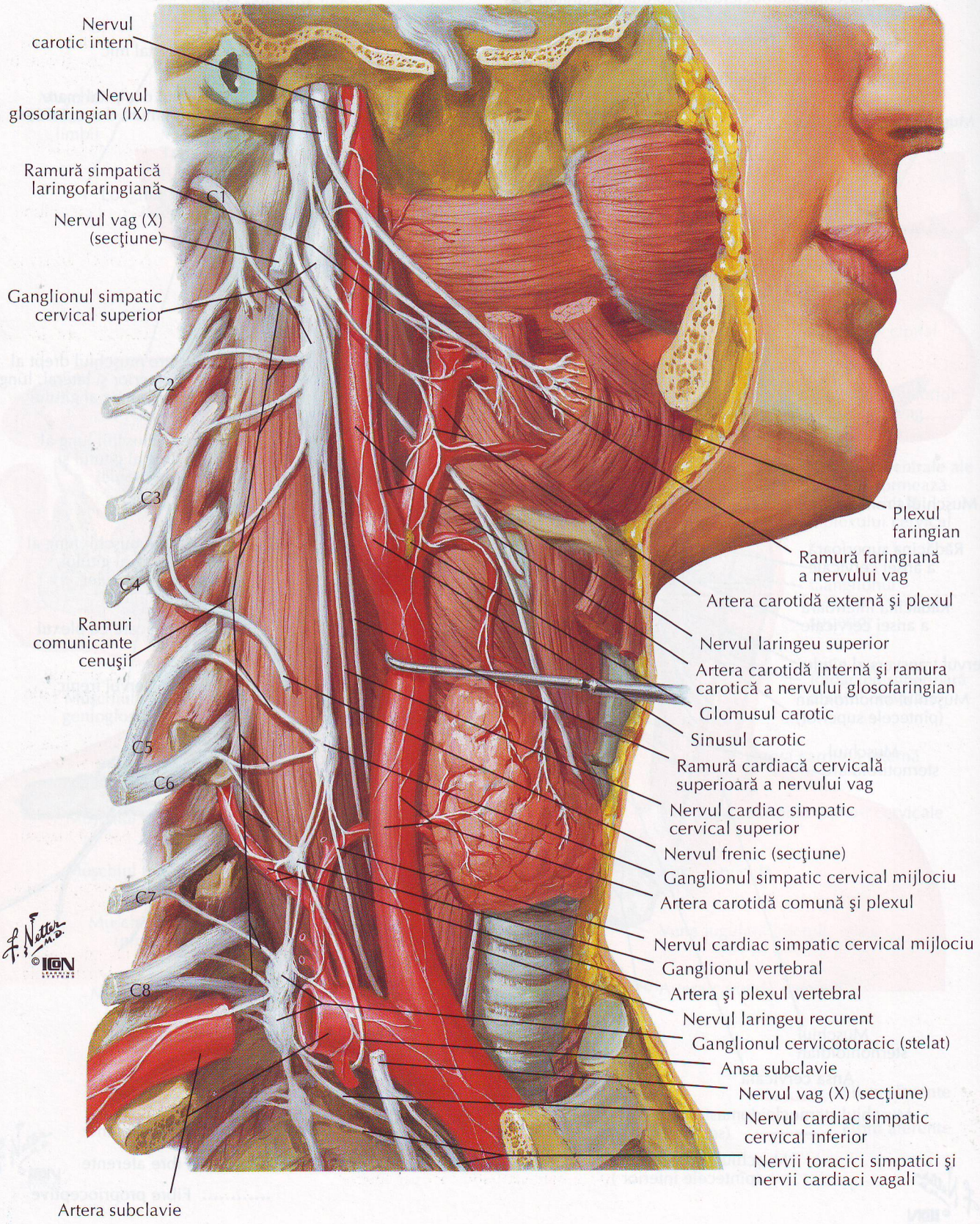

Inervaţia autonomă la nivelul capului

VEZI DE ASEMENEA PLANŞELE 40—42, 82, 115, 126—128, 159

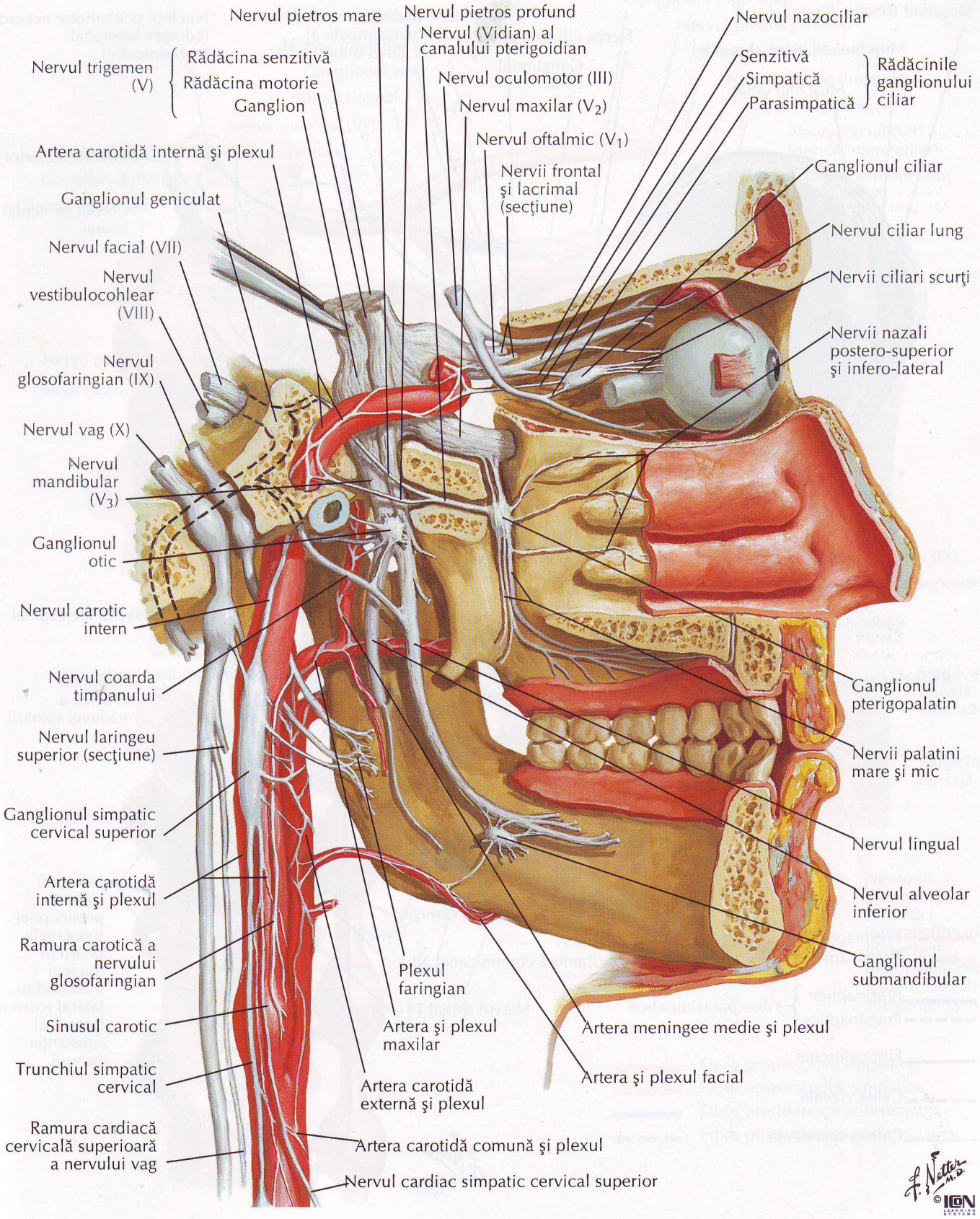

Ganglionul ciliar: schemă

VEZI DE ASEMENEA PLANŞA 160

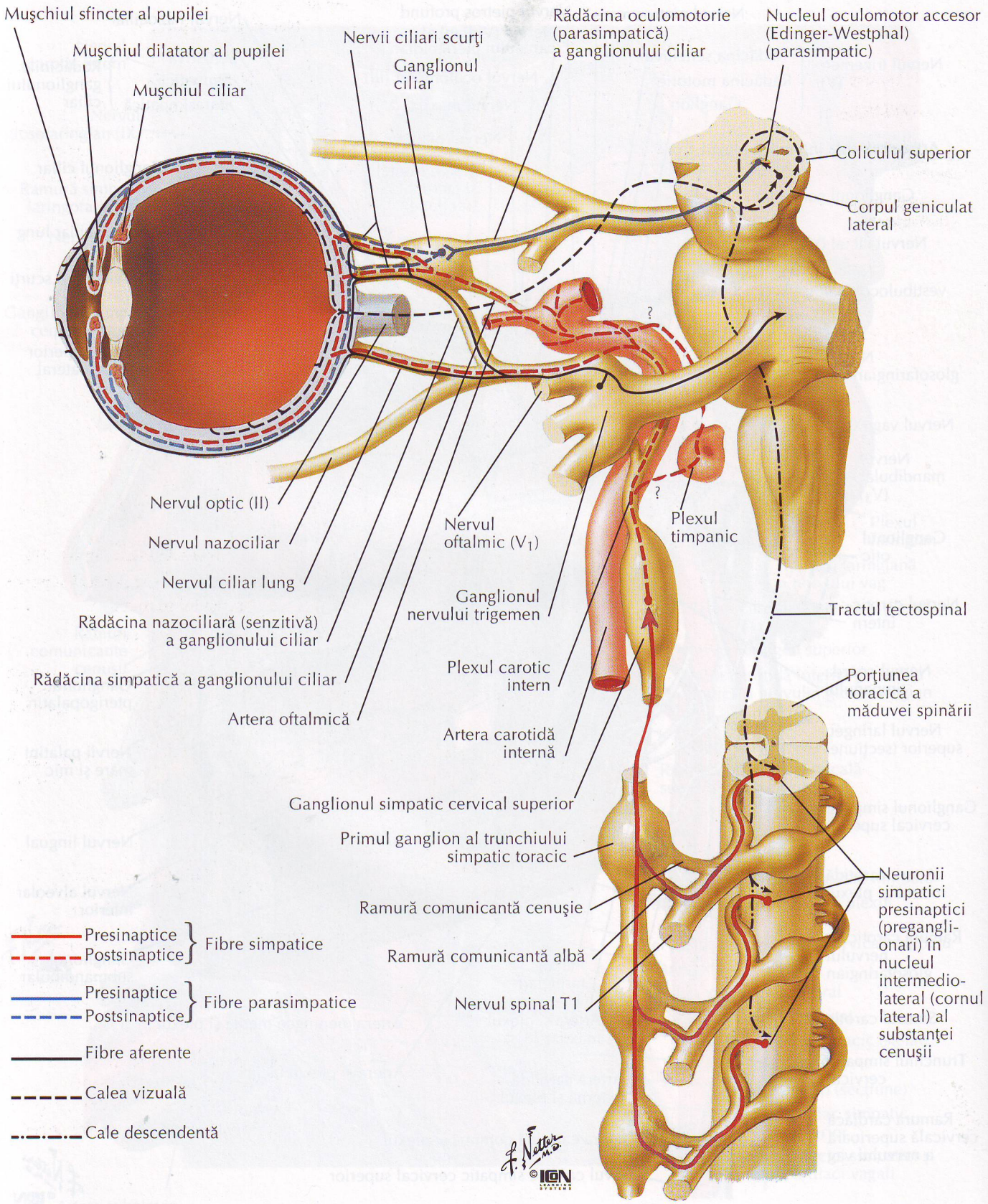

Ganglionii pterigopalatin şi submandibular: schemă

VEZI DE ASEMENEA PLANŞA 160

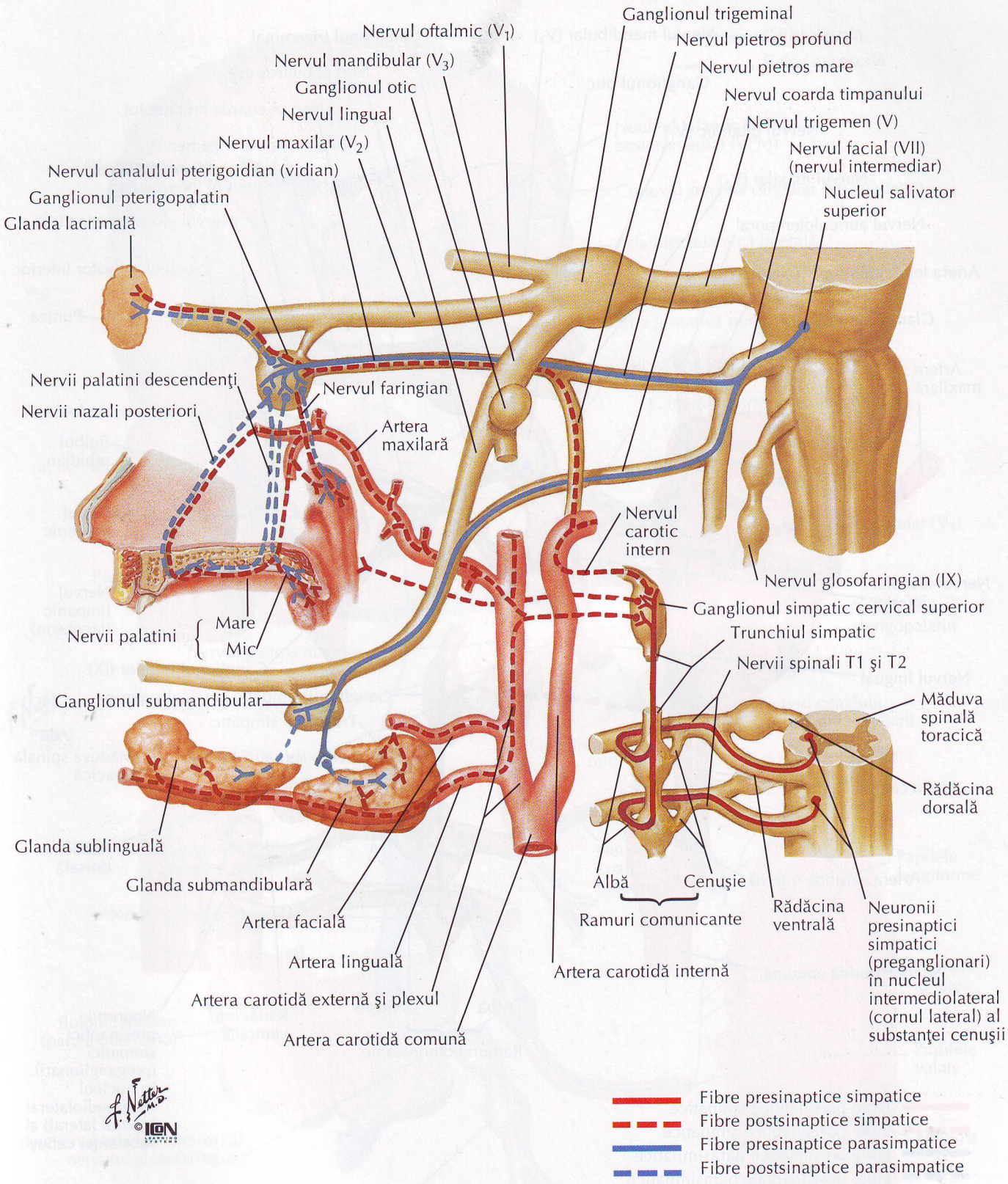

F. Netter M.D.
©IGN LEARNING SYSTEMS

Ganglionul otic: schemă

VEZI DE ASEMENEA PLANŞA 160

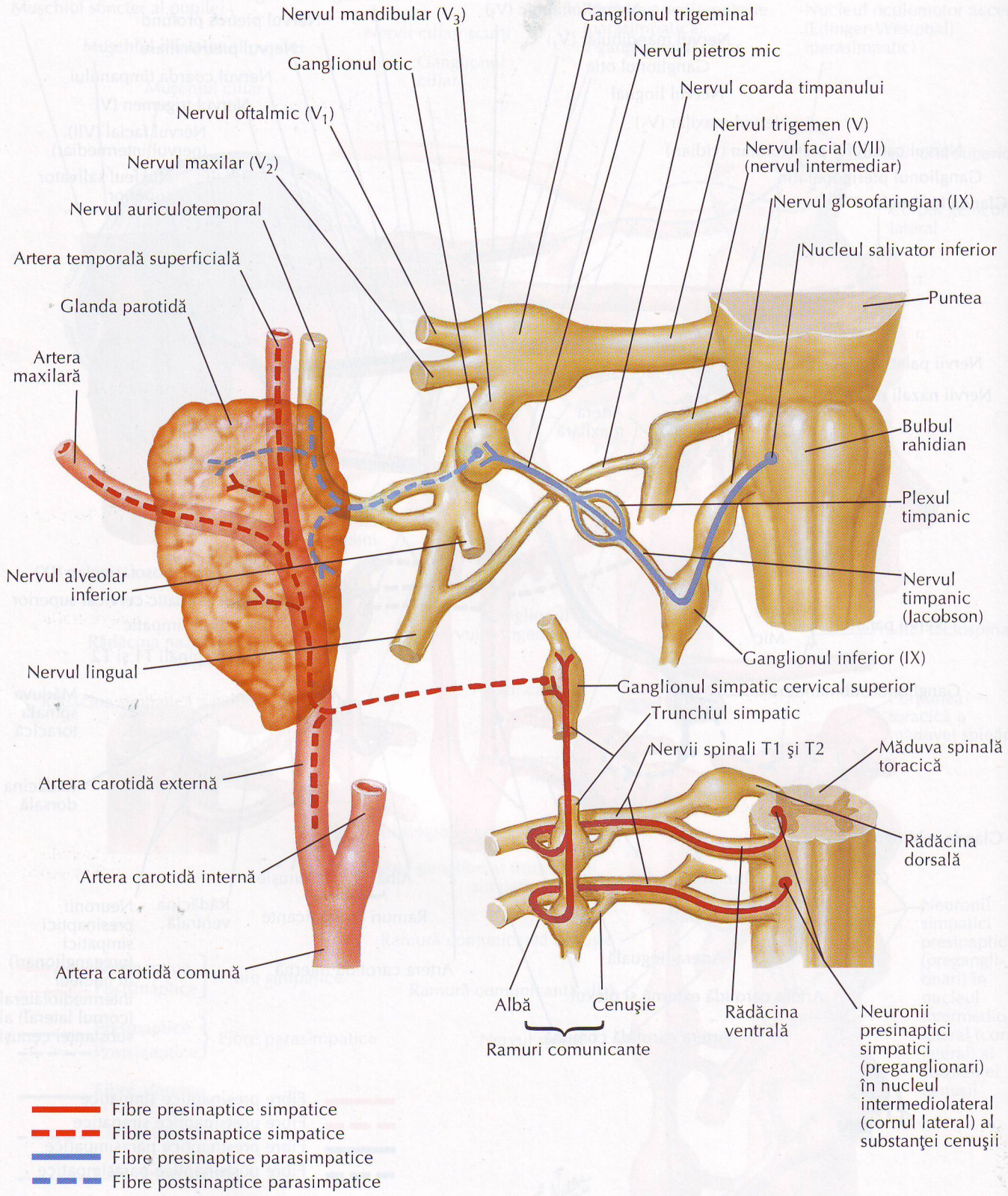

F. Netter M.D. ©ICON LEARNING SYSTEMS

Căile gustative: schemă

VEZI DE ASEMENEA PLANŞELE 42, 89, 117, 119, 120

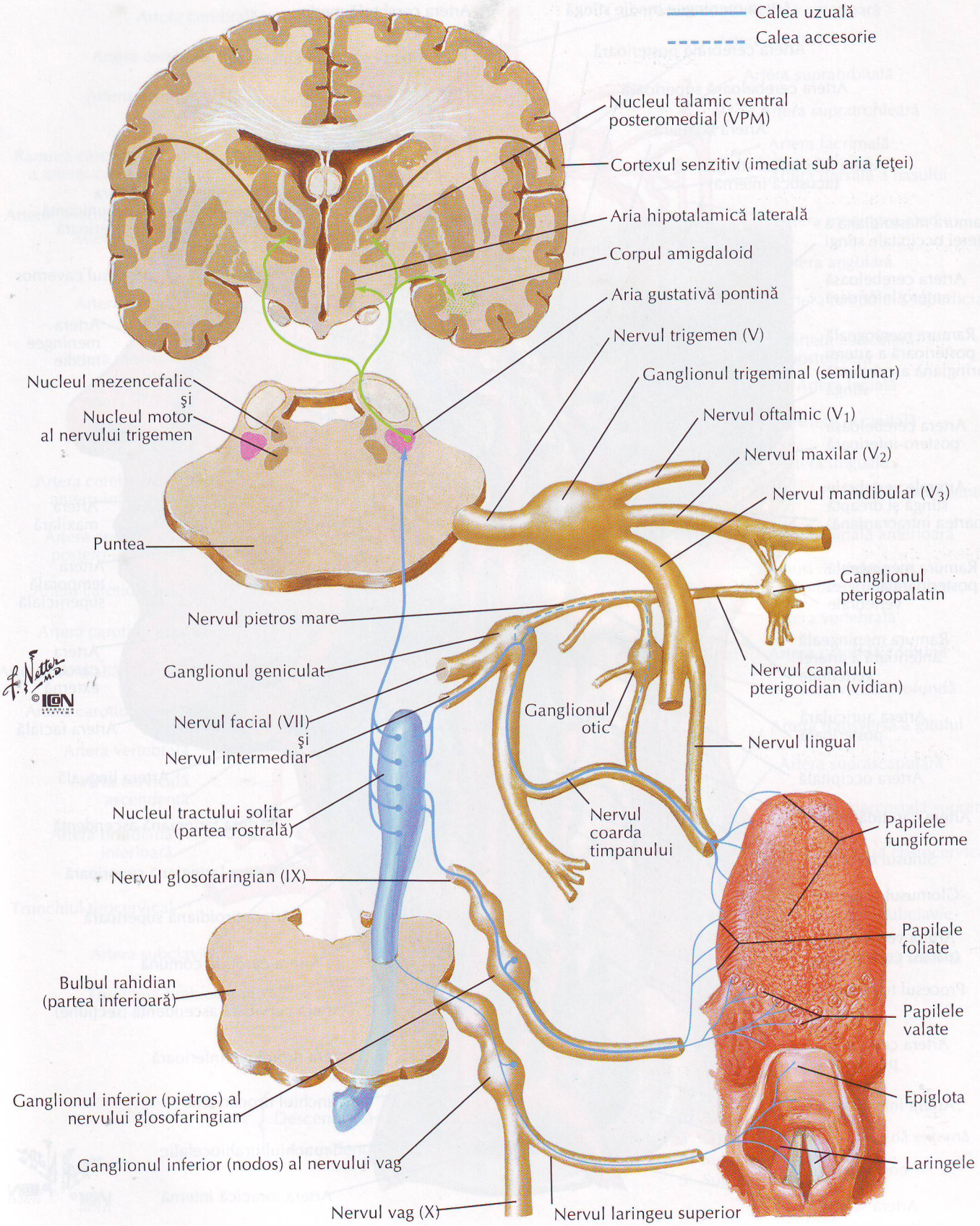

Distribuţia arterială către encefal şi meninge

VEZI DE ASEMENEA PLANŞELE 29, 30

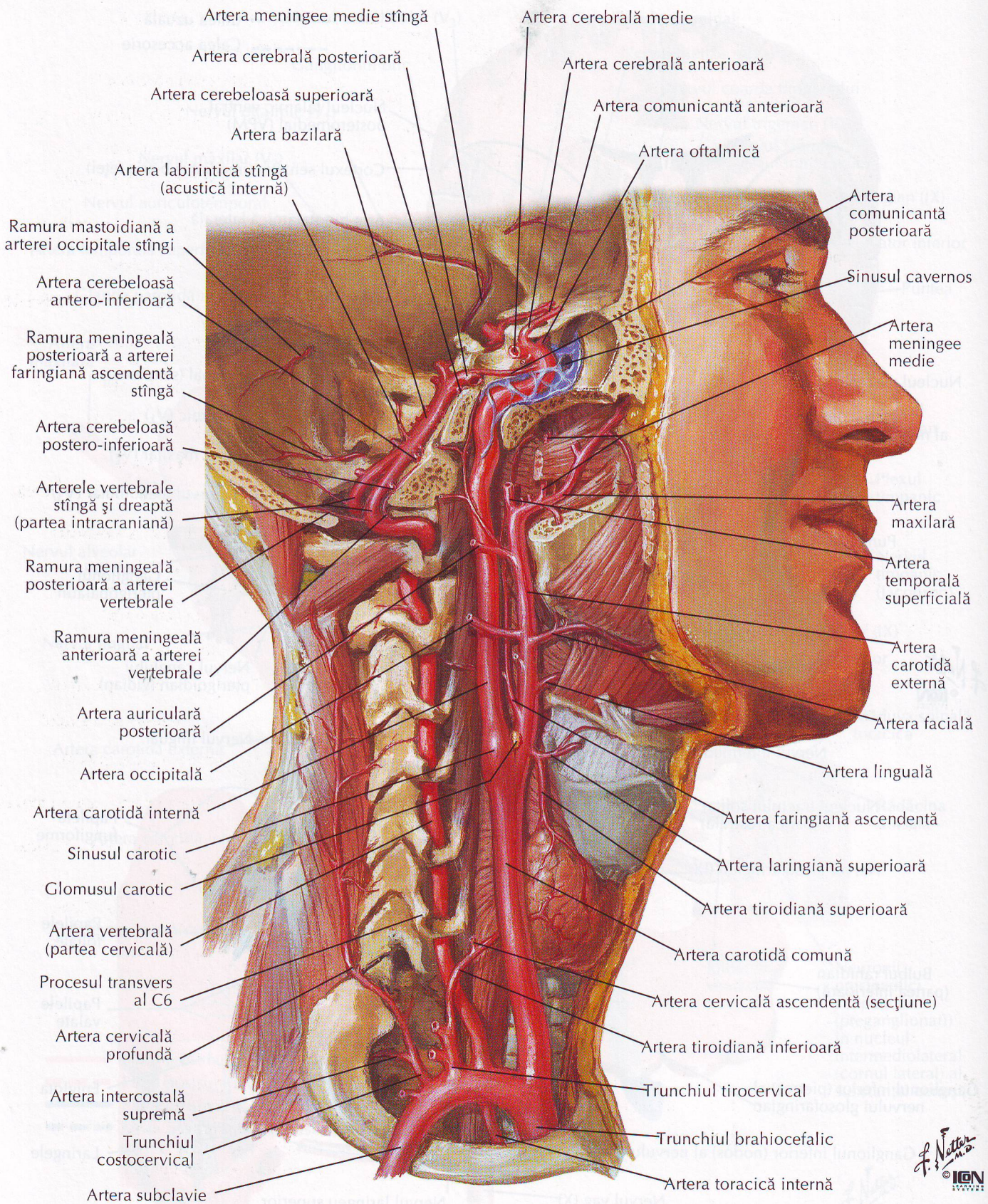

Distribuţia arterială către encefal: schemă

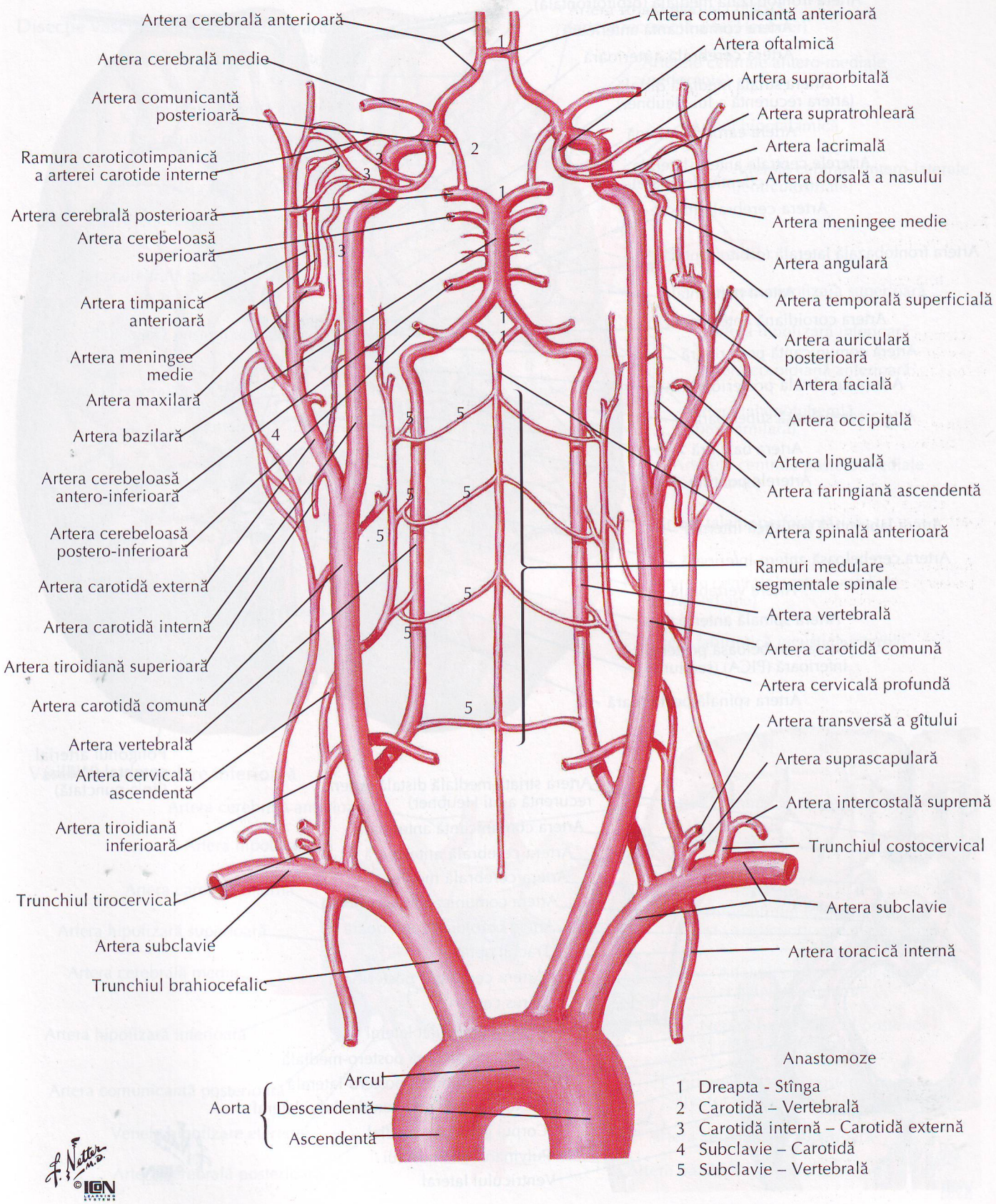

Arterele encefalului: vedere inferioară

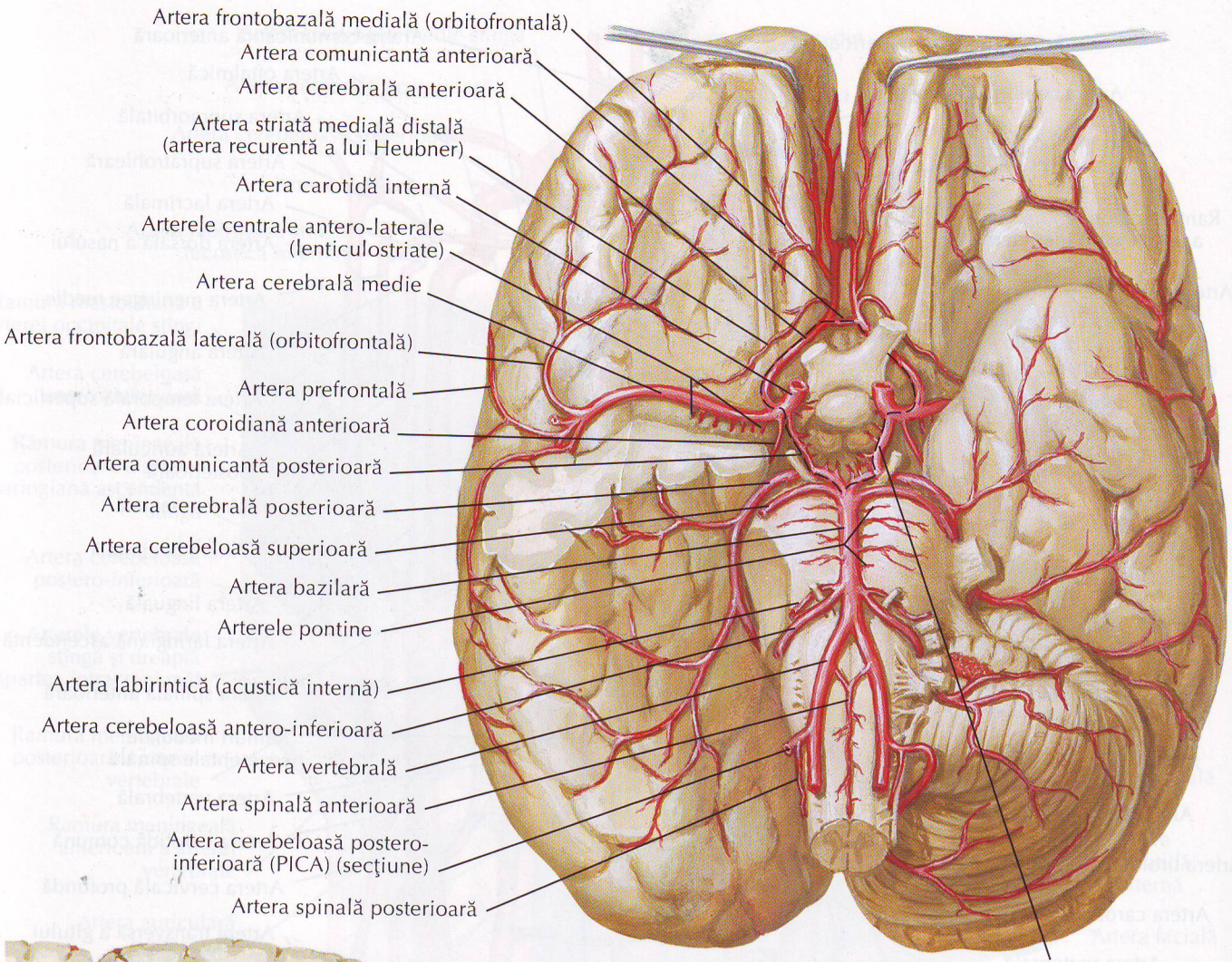

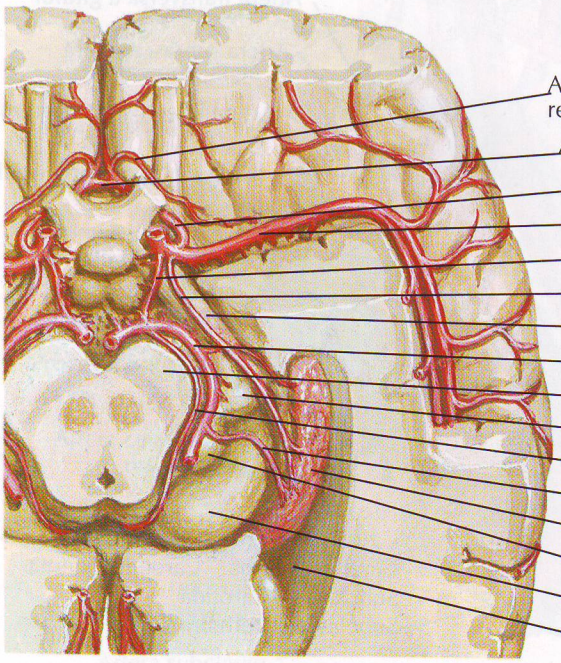

F. Netter M.D.
©ION LEARNING SYSTEMS

Poligonul arterial cerebral (Willis)

PENTRU ARTERELE HIPOFIZARE VEZI PLANŞA 141

Disecţie vasculară: vedere inferioară

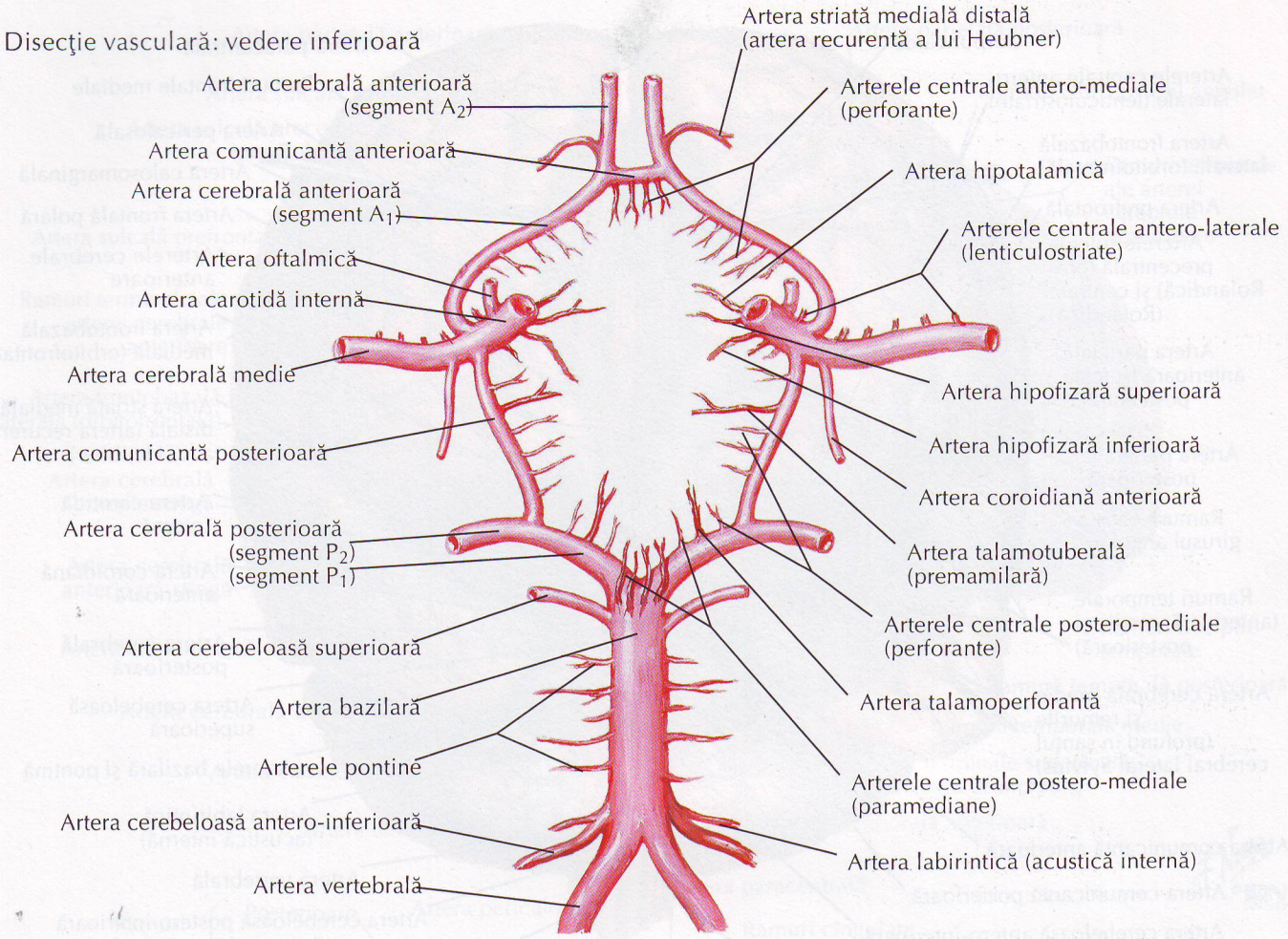

Vasele in situ: vedere inferioară

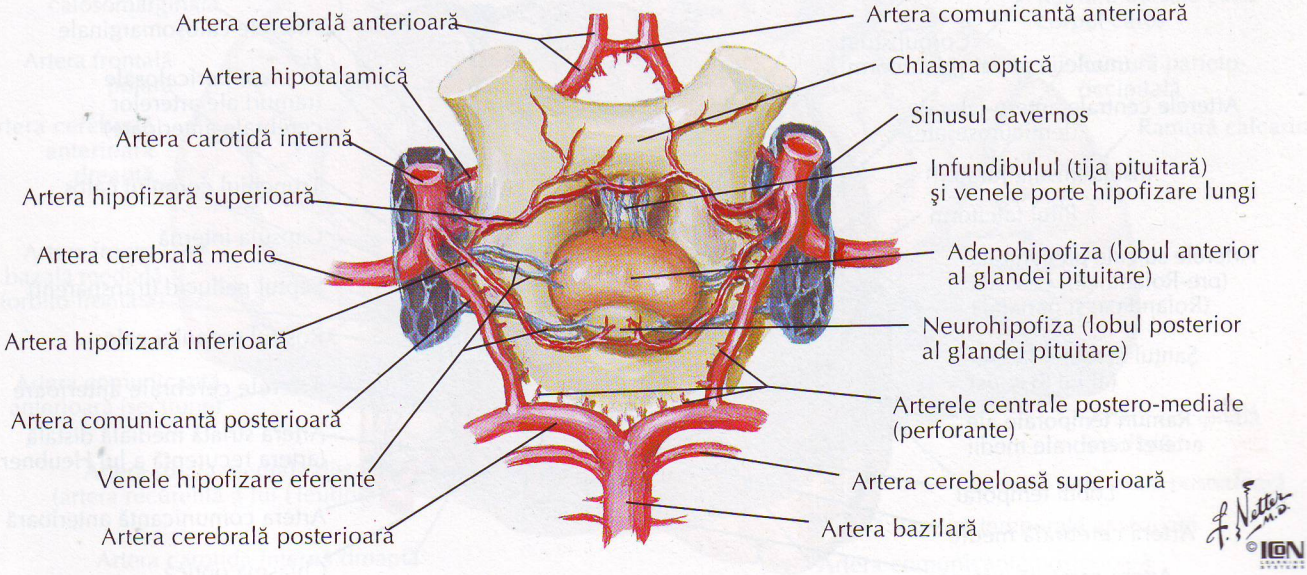

Arterele encefalului: vedere frontală şi secţiune

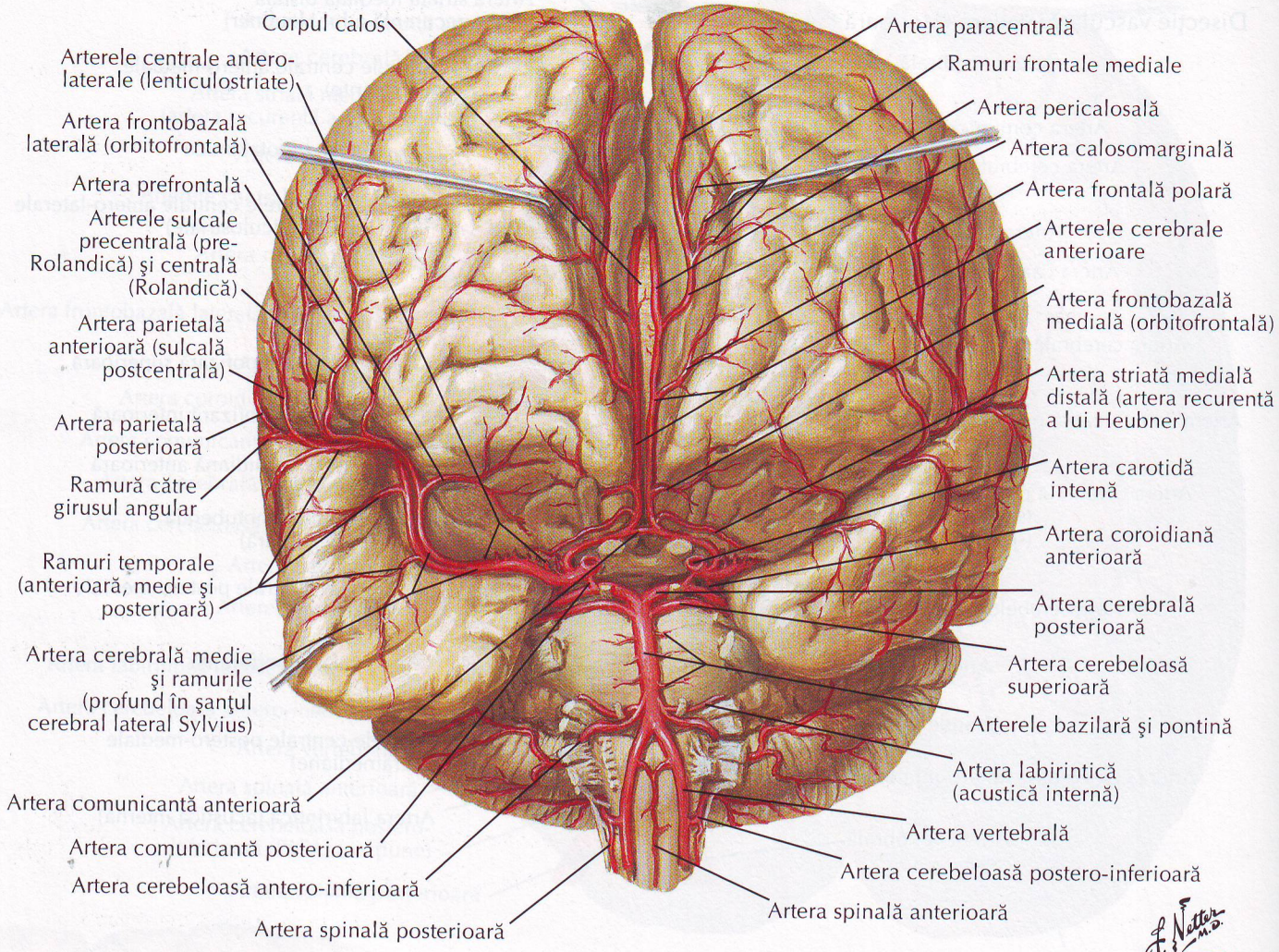

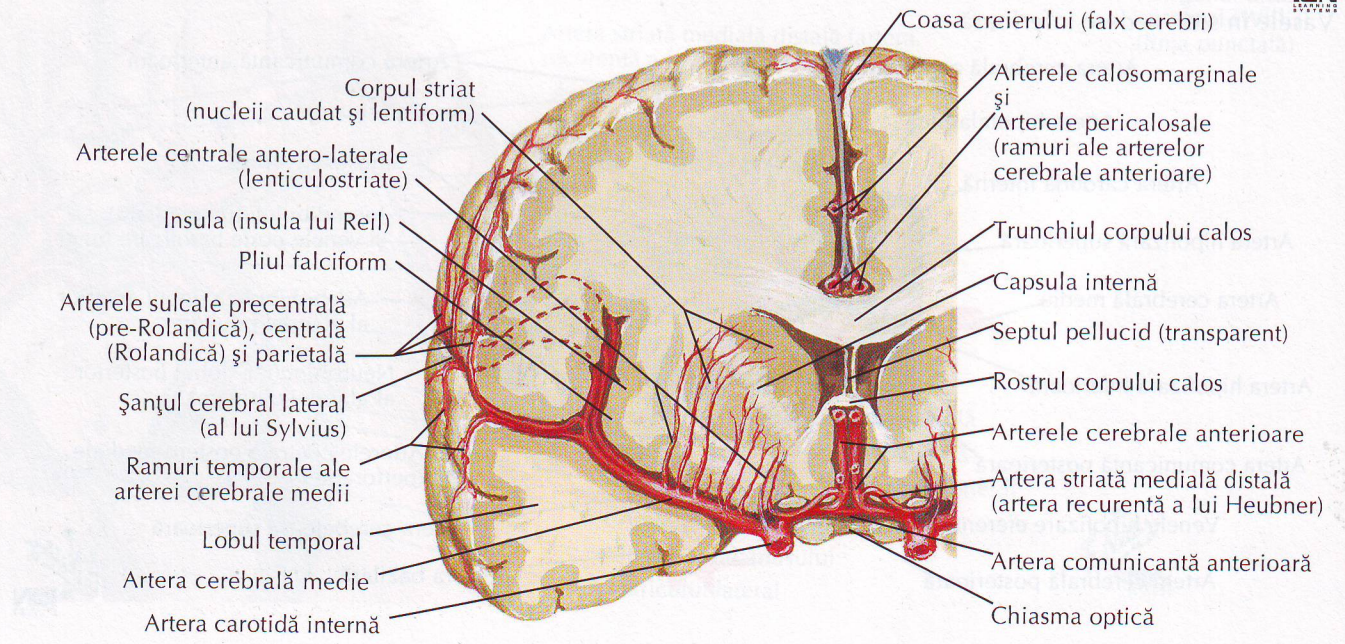

F. Netter M.D.
© IGN LEARNING SYSTEMS

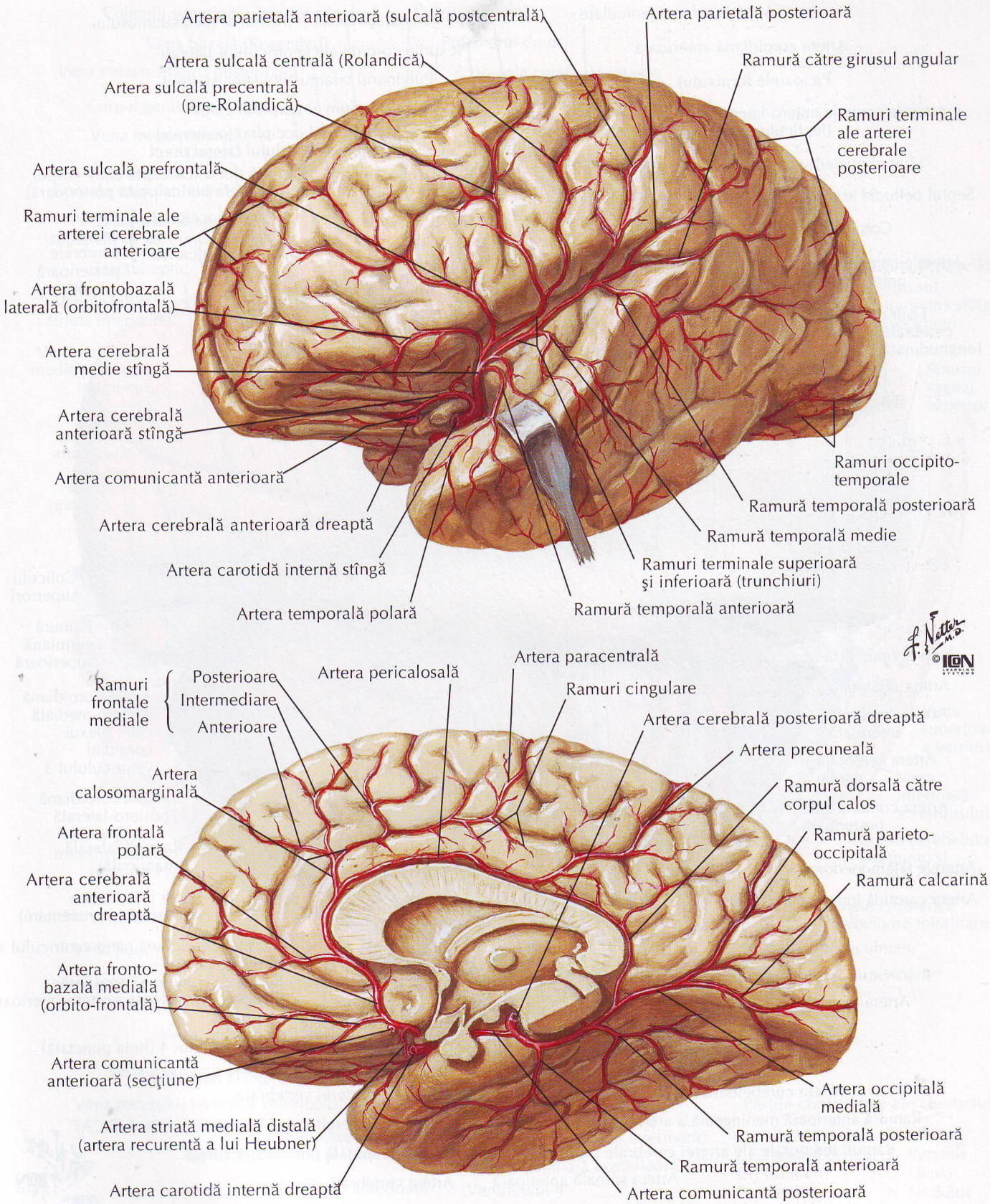

Notă: Artera parietală anterioară (sulcală postcentrală) poate fi prezentă şi sub formă de arteră parietală anterioară distinctă de artera sulcală postcentrală.

Arterele fosei craniene posterioare

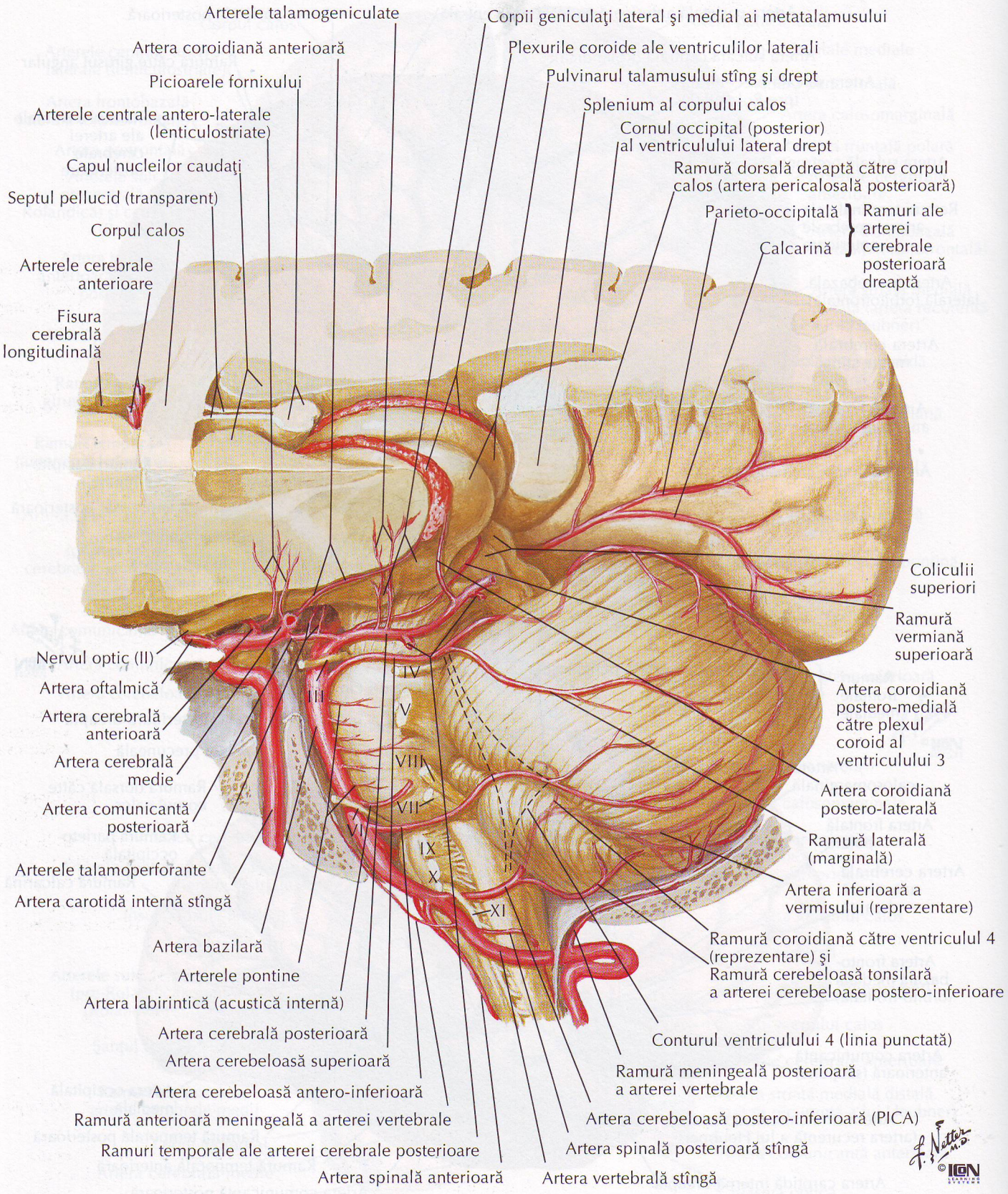

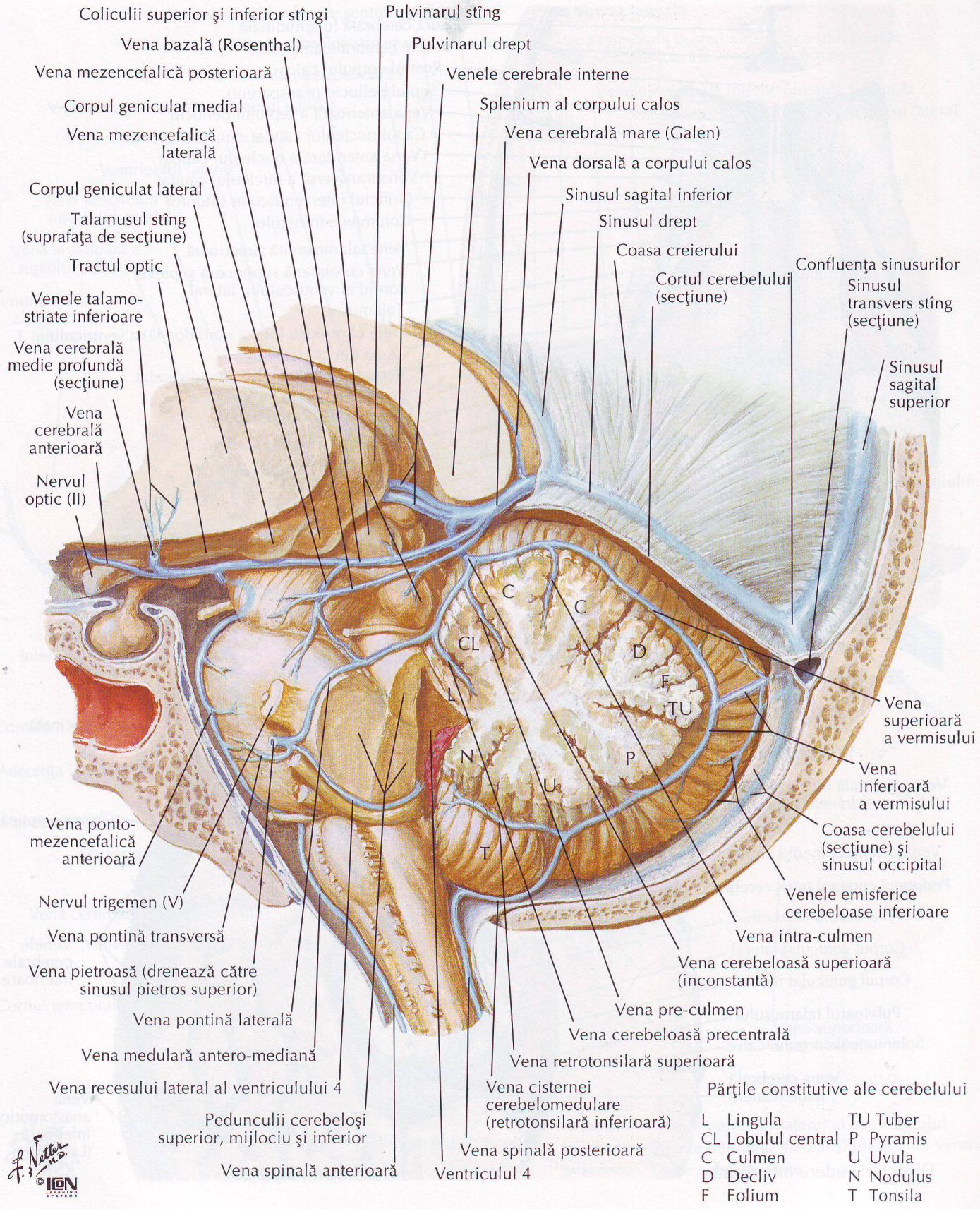

Părţile constitutive ale cerebelului

L	Lingula	TU	Tuber
CL	Lobulul central	P	Pyramis
C	Culmen	U	Uvula
D	Decliv	N	Nodulus
F	Folium	T	Tonsila

Venele profunde ale encefalului

PENTRU VENELE SUPERFICIALE ALE ENCEFALULUI VEZI PLANŞA 96

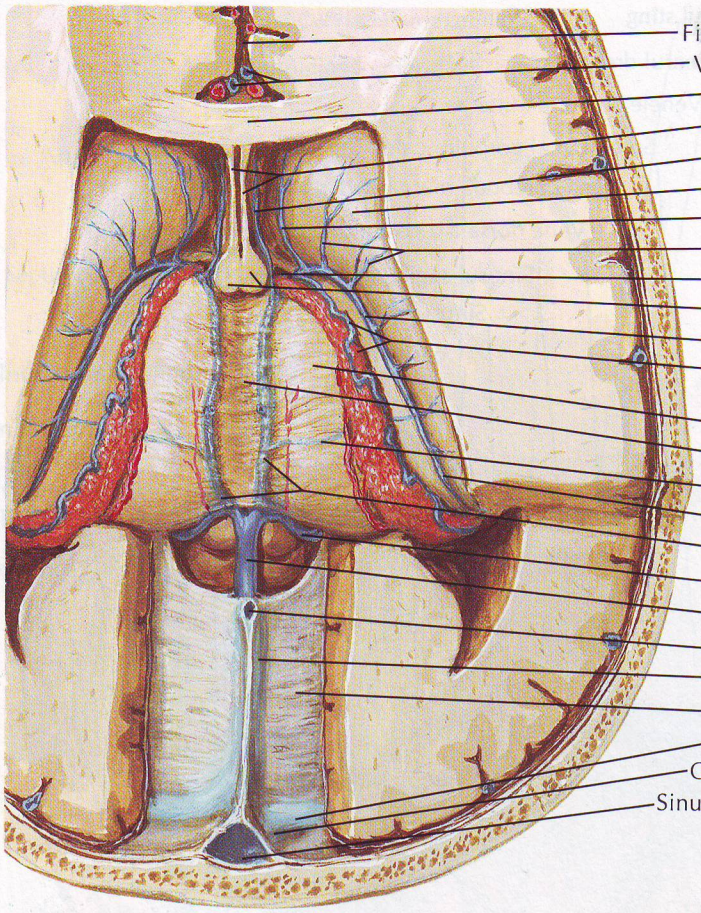

Fisura cerebrală longitudinală
Venele cerebrale anterioare
Rostrul corpului calos
Septul pellucid (transparent)
Vena anterioară a septului pellucid
Capul nucleului caudat
Vena anterioară a nucleului caudat
Vena transversă a nucleului caudat
Orificiul interventricular (Monro)
Columnele fornixului
Vena talamostriată superioară
Vena coroidiană superioară şi plexul coroid al ventriculului lateral
Talamusul
Tela choroidea (pînza coroidoană) a ventriculului 3
Vena directă laterală
Vena posterioară a nucleului caudat
Venele cerebrale interne
Vena bazală (Rosenthal)
Vena cerebrală mare (Galen)
Sinusul sagital inferior
Sinusul drept
Cortul cerebelului
Sinusul transvers
Confluenţa sinusurilor
Sinusul sagital superior

F. Netter M.D. © ICON LEARNING SYSTEMS

Disecţie: vedere superioară

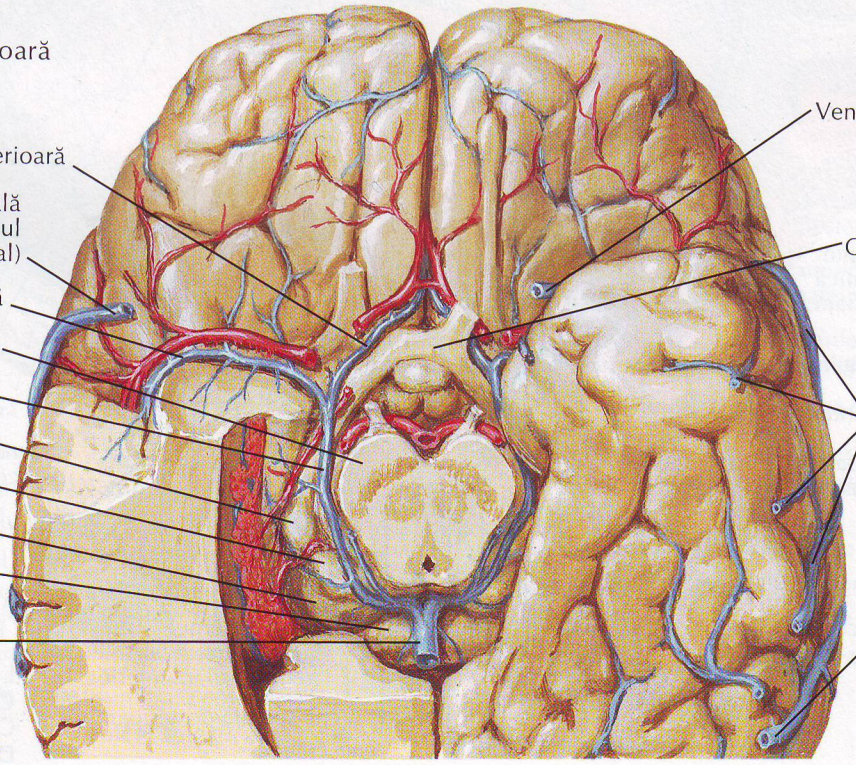

Vena cerebrală anterioară
Vena cerebrală medie superficială (drenează către sinusul sfenoparietal)
Vena cerebrală medie profundă
Pedunculul cerebral (crus cerebri)
Vena bazală (Rosenthal)
Corpul geniculat lateral
Corpul geniculat medial
Pulvinarul talamusului
Splenium al corpului calos
Vena cerebrală mare (Galen)

Vena uncinată
Chiasma optică
Venele cerebrale inferioare
Vena anastomotică inferioară (Labbé)

Disecţie: vedere inferioară

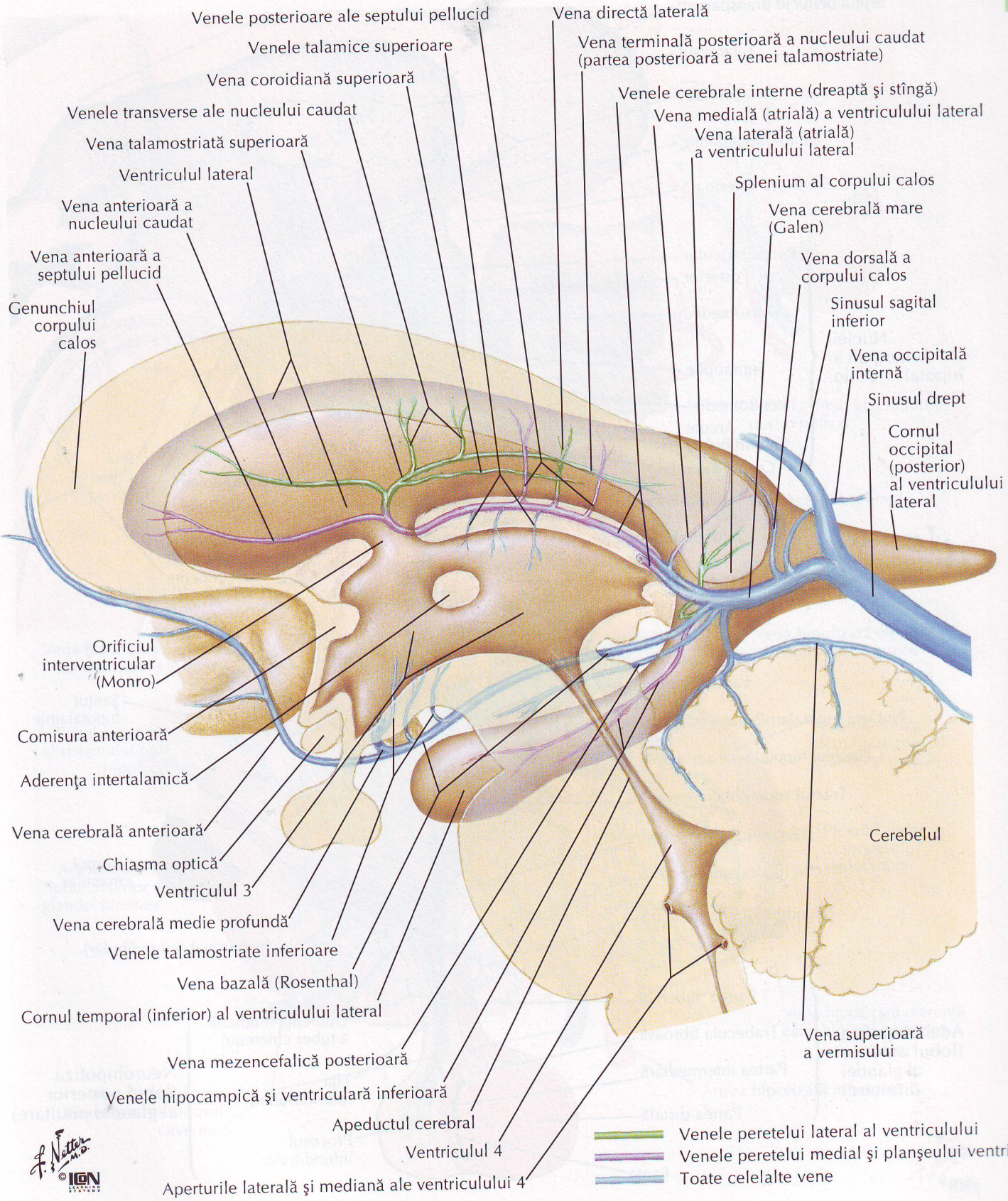
Venele posterioare ale septului pellucid
Venele talamice superioare
Vena coroidiană superioară
Venele transverse ale nucleului caudat
Vena talamostriată superioară
Ventriculul lateral
Vena anterioară a nucleului caudat
Vena anterioară a septului pellucid
Genunchiul corpului calos
Vena directă laterală
Vena terminală posterioară a nucleului caudat (partea posterioară a venei talamostriate)
Venele cerebrale interne (dreaptă şi stîngă)
Vena medială (atrială) a ventriculului lateral
Vena laterală (atrială) a ventriculului lateral
Splenium al corpului calos
Vena cerebrală mare (Galen)
Vena dorsală a corpului calos
Sinusul sagital inferior
Vena occipitală internă
Sinusul drept
Cornul occipital (posterior) al ventriculului lateral
Orificiul interventricular (Monro)
Comisura anterioară
Aderenţa intertalamică
Vena cerebrală anterioară
Chiasma optică
Ventriculul 3
Vena cerebrală medie profundă
Venele talamostriate inferioare
Vena bazală (Rosenthal)
Cornul temporal (inferior) al ventriculului lateral
Cerebelul
Vena mezencefalică posterioară
Venele hipocampică şi ventriculară inferioară
Apeductul cerebral
Ventriculul 4
Aperturile laterală şi mediană ale ventriculului 4
Vena superioară a vermisului
Venele peretelui lateral al ventriculului
Venele peretelui medial şi planşeului ventricu
Toate celelalte vene

Hipotalamusul şi hipofiza

VEZI DE ASEMENEA PLANŞELE 100, 101

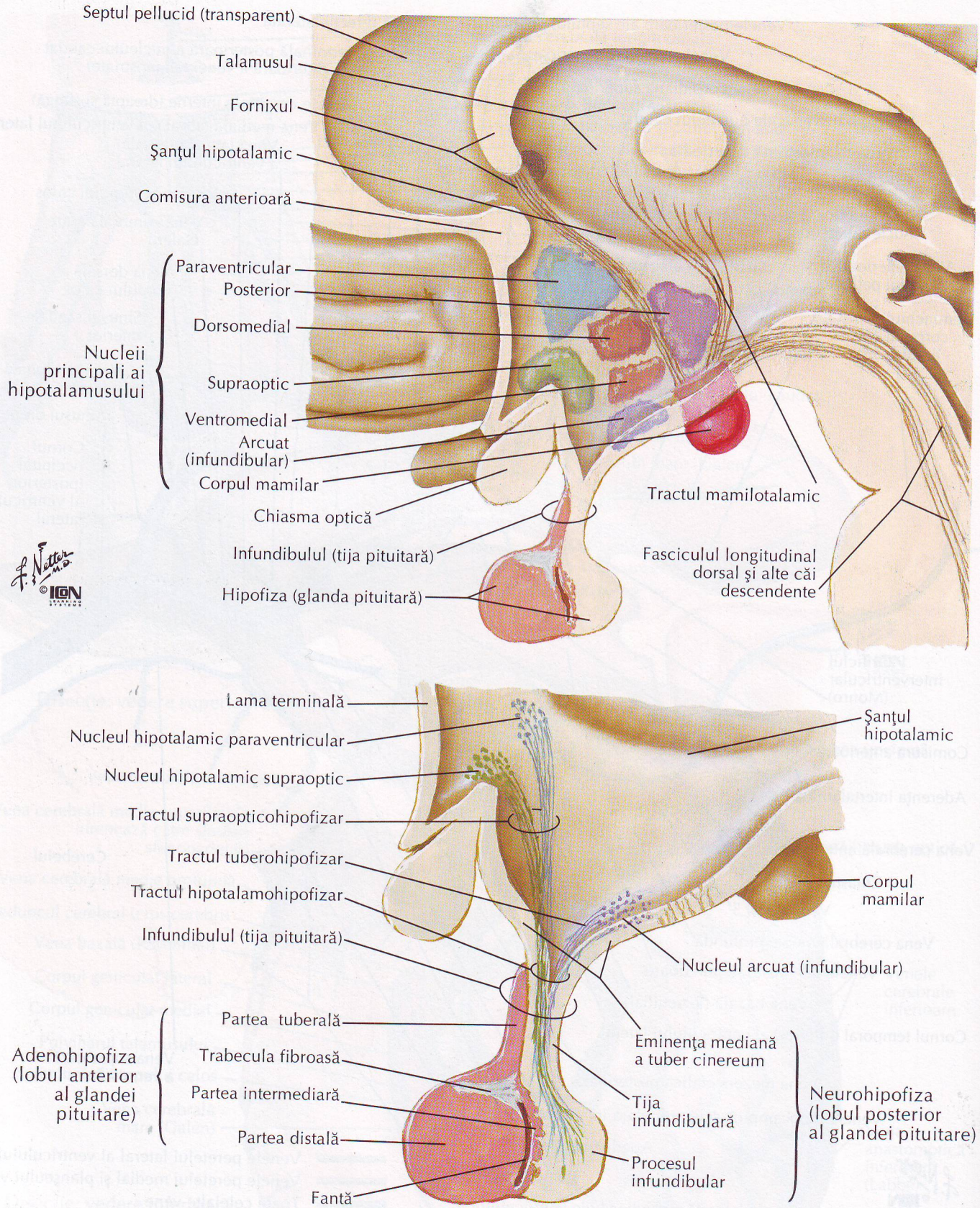

Arterele şi venele hipotalamusului şi hipofizei

VEZI DE ASEMENEA PLANŞA 133

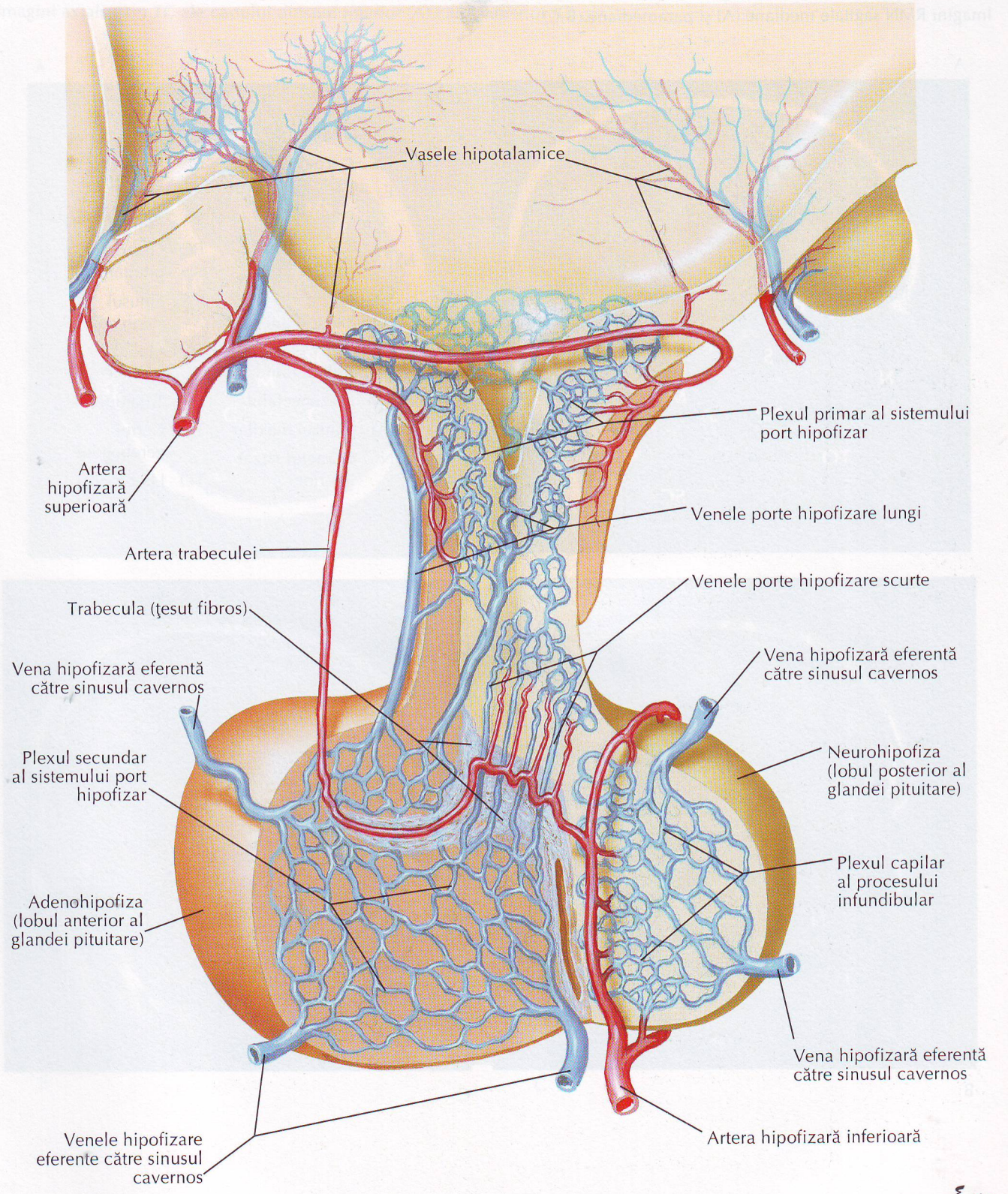

Imagini RMN sagitale ale capului

VEZI DE ASEMENEA PLANŞA 100

Imagini RMN sagitale mediane (A) şi paramediane (B,C)

A

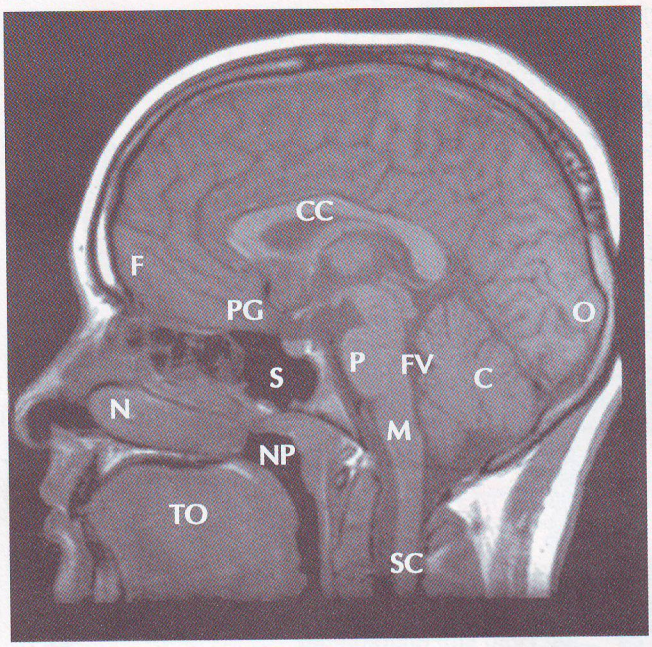

C	Cerebelul	NP	Nazofaringe
CC	Corpul calos	O	Polul ocipital
E	Muşchii extrinseci ai globului ocular	ON	Nervul optic
F	Polul frontal	P	Puntea
FV	Ventriculul 4	PG	Glanda pituitară
L	Ventriculul lateral	S	Sinusul sfenoidal
M	Bulbul rahidian	SC	Măduva spinală
MB	Mezencefalul	T	Talamusul
MS	Sinusul maxilar	TC	Cortul cerebelului
N	Cornetul nazal inferior	TO	Limba

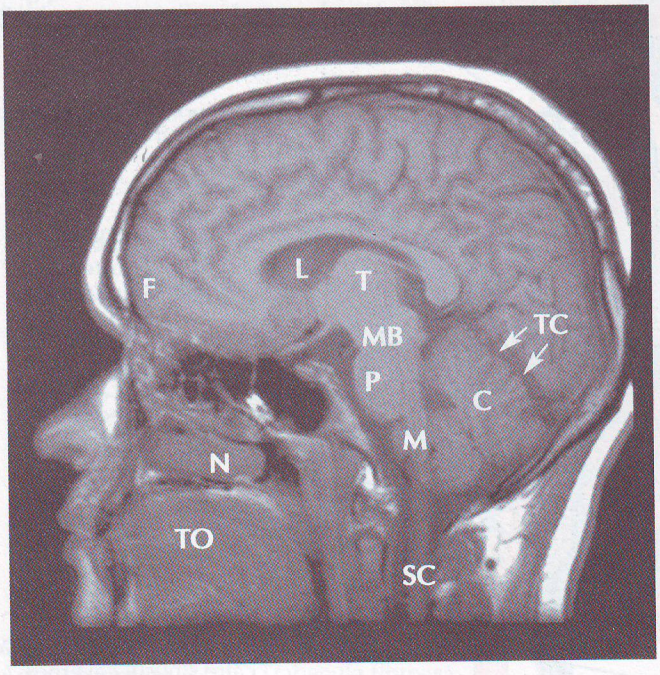

B

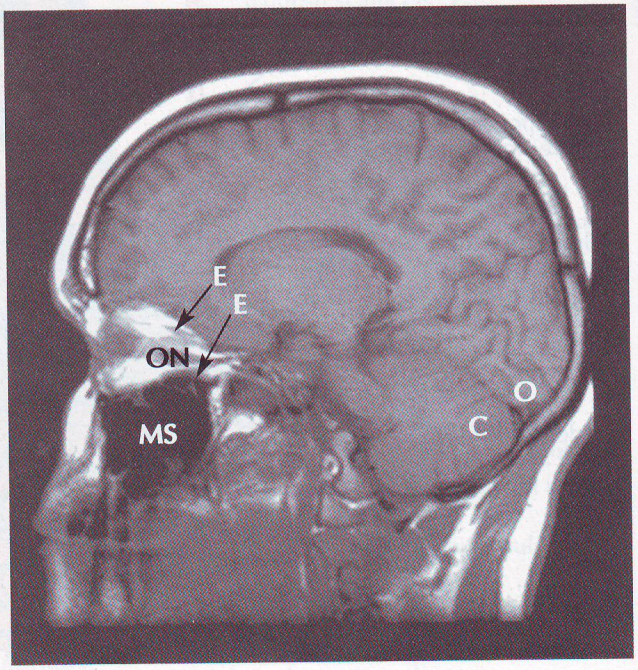

C

Imagini axiale prin TC ale capului dinspre inferior (A) către superior (C)

A

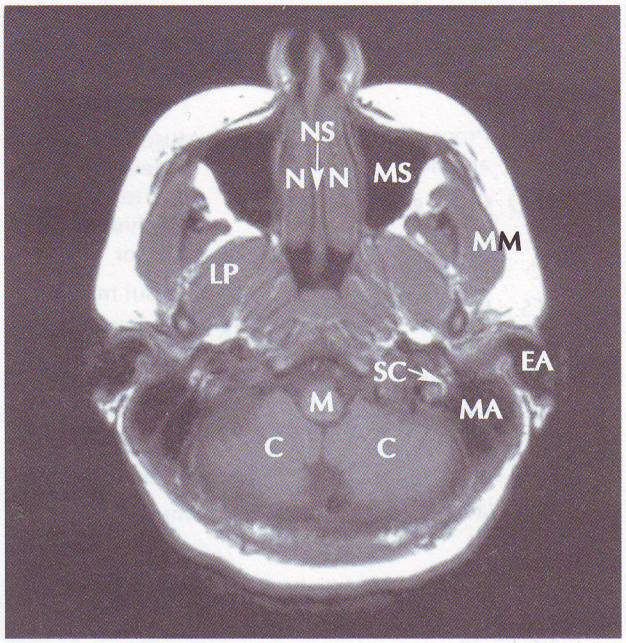

B	Artera bazilară
C	Cerebelul
CH	Emisferă cerebrală
CS	Confluenţa sinusurilor
E	Ochiul
EA	Meatul acustic extern
ES	Sinusul etmoidal
F	Ţesut adipos în orbită
FV	Ventriculul 4
L	Cristalinul
LP	Muşchiul pterigoidian lateral
LR	Muşchiul drept lateral
M	Bulbul rahidian
MA	Celule mastoide
MB	Mezencefalul
MM	Muşchiul maseter
MR	Muşchiul drept medial
MS	Sinusul maxilar
N	Cornetul nazal
NS	Septul nazal
P	Puntea
S	Sinusul sfenoidal
SC	Canalele semicirculare
SS	Sinusul sagital superior
T	Muşchiul temporal
TL	Lobul temporal

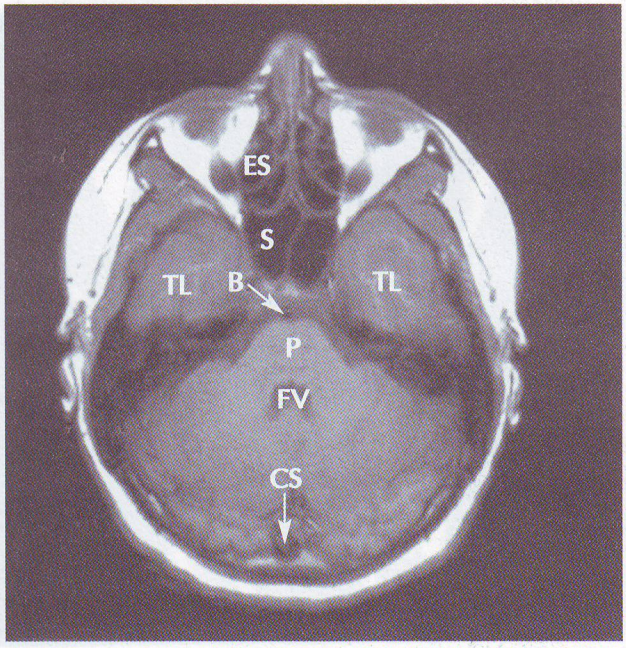

B

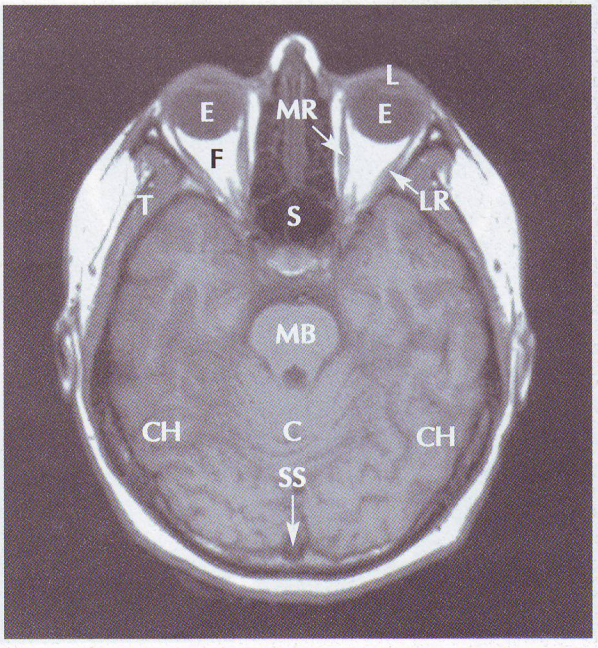

C

Tomografii computerizate: secţiuni coronare ale capului

VEZI DE ASEMENEA PLANŞELE 44, 79

Imagini coronare (frontale) prin TC ale capului dinspre anterior (A) către posterior (C)

A

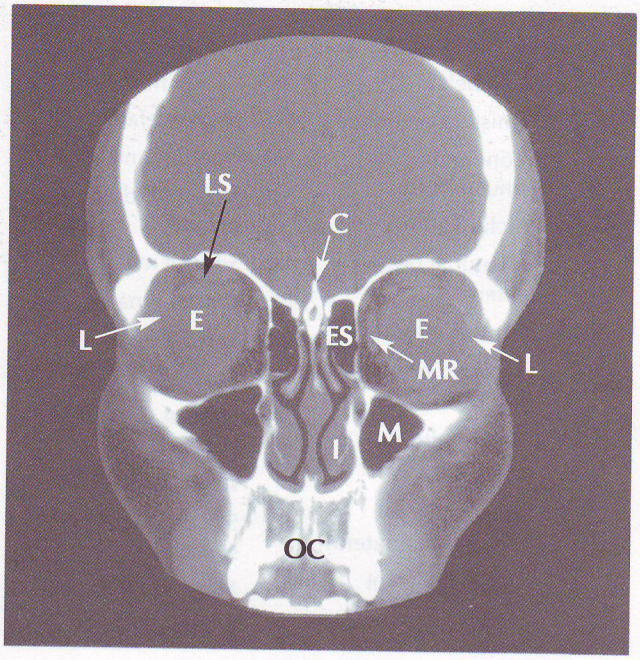

A	Procesul clinoid anterior	LS	Muşchiul ridicător al pleoapei superioare şi muşchiul drept superior
C	Crista galli	M	Sinusul maxilar
E	Ochiul (corpul vitros)	MR	Muşchiul drept medial
ES	Sinusul etmoidal	N	Septul nazal
I	Cornetul nazal inferior	O	Nervul optic
IR	Muşchiul drept inferior	OC	Cavitatea bucală
L	Muşchiul drept lateral	S	Sinusul sfenoidal

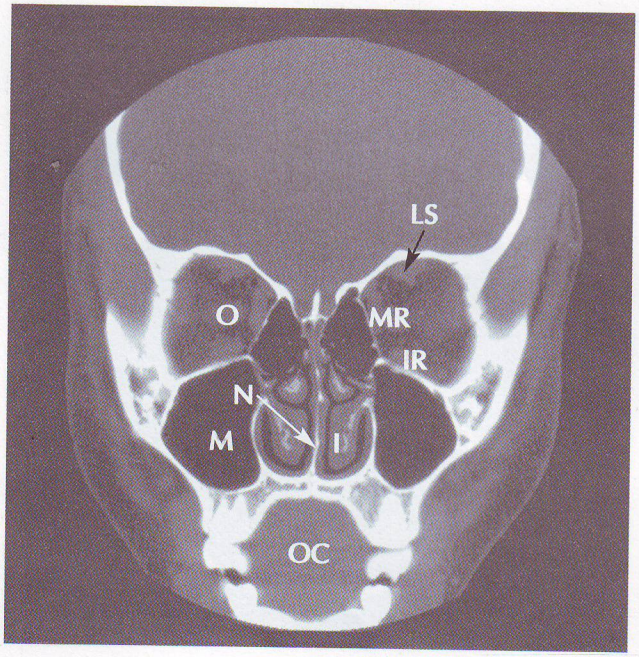

B

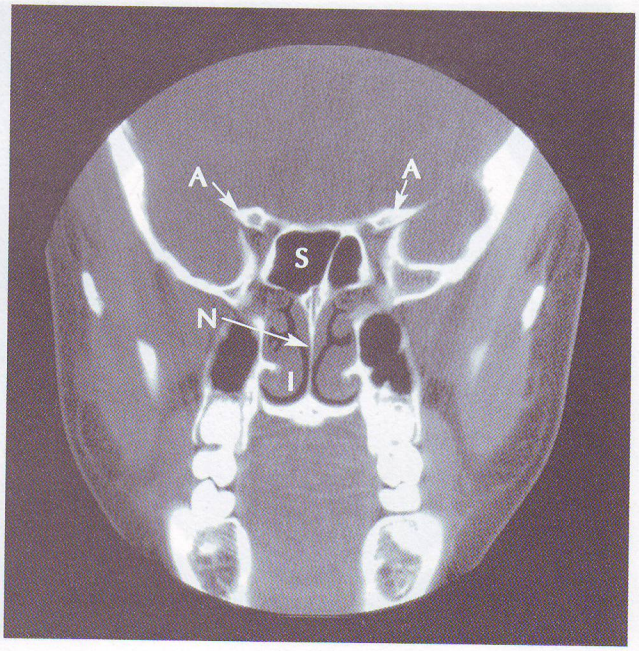

C

Secţiunea II
REGIUNEA POSTERIOARĂ A TRUNCHIULUI ŞI MĂDUVA SPINĂRII

ANATOMIA PE VIU
Planşa 145
145. Regiunea posterioară a trunchiului

OASELE ŞI LIGAMENTELE
Planşele 146–152
146. Coloana vertebrală
147. Vertebrele toracice
148. Vertebrele lombare
149. Vertebrele lombare: radiografii
150. Osul sacru şi coccisul
151. Ligamentele vertebrale: Regiunea lombară
152. Ligamentele vertebrale: Regiunea lombosacrală

MĂDUVA SPINĂRII
Planşele 153–166
153. Măduva spinării şi ramurile ventrale ale nervilor spinali in situ
154. Topografia radiculo-vertebrală
155. Tulburări motorii asociate nivelului leziunii spinale
156. Hernierea discului lombar: manifestări clinice
157. Dermatoamele
158. Secţiuni transversale prin măduva spinării: tracturi fibroase
159. Sistemul nervos autonom: topografie generală
160. Sistemul nervos autonom: schemă

161. Sinapse colinergice şi adrenergice: schemă
162. Meningele spinale şi rădăcinile nervoase
163. Originea nervilor spinali: secţiuni transversale
164. Arterele măduvei spinării: schemă
165. Arterele măduvei spinării: distribuţie intrinsecă
166. Venele măduvei spinării şi coloanei vertebrale

MUSCULATURA ŞI INERVAŢIA
Planşele 167–173

167. Muşchii regiunii posterioare a trunchiului (spatelui): straturile superficiale
168. Muşchii regiunii posterioare a trunchiului (spatelui): straturile intermediare
169. Muşchii regiunii posterioare a trunchiului (spatelui): straturile profunde
170. Inervaţia regiunii posterioare a trunchiului
171. Trigonul suboccipital
172. Regiunea lombară a trunchiului: secţiune transversală
173. Nervul spinal toracic - noţiuni generale

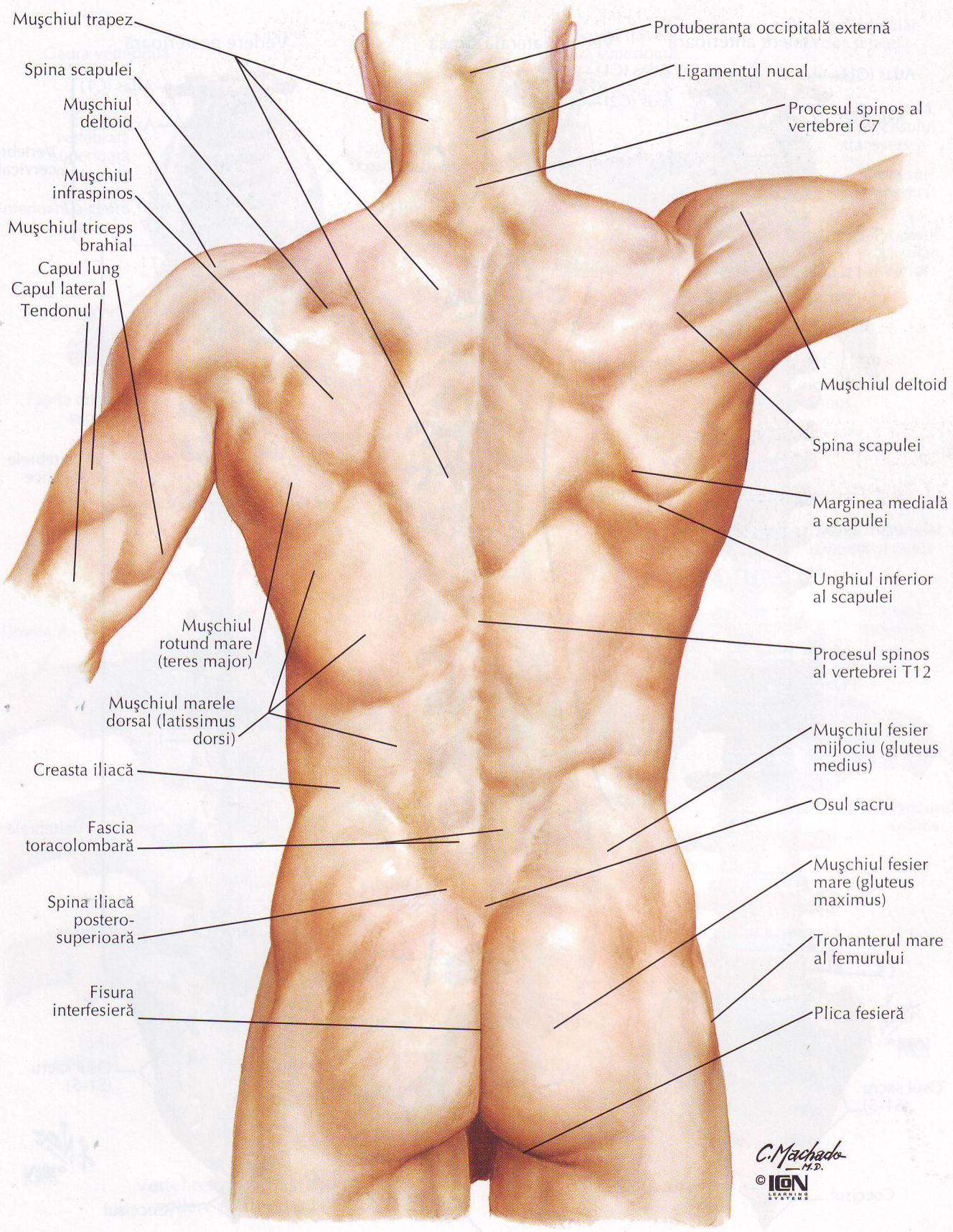
Mușchiul trapez
Spina scapulei
Mușchiul deltoid
Mușchiul infraspinos
Mușchiul triceps brahial
Capul lung
Capul lateral
Tendonul
Mușchiul rotund mare (teres major)
Mușchiul marele dorsal (latissimus dorsi)
Creasta iliacă
Fascia toracolombară
Spina iliacă postero-superioară
Fisura interfesieră
Protuberanța occipitală externă
Ligamentul nucal
Procesul spinos al vertebrei C7
Mușchiul deltoid
Spina scapulei
Marginea medială a scapulei
Unghiul inferior al scapulei
Procesul spinos al vertebrei T12
Mușchiul fesier mijlociu (gluteus medius)
Osul sacru
Mușchiul fesier mare (gluteus maximus)
Trohanterul mare al femurului
Plica fesieră
C. Machado M.D.
© ICON LEARNING SYSTEMS

Coloana vertebrală

VEZI DE ASEMENEA PLANŞELE 12, 15, 16, 147, 148, 150, 178, 240

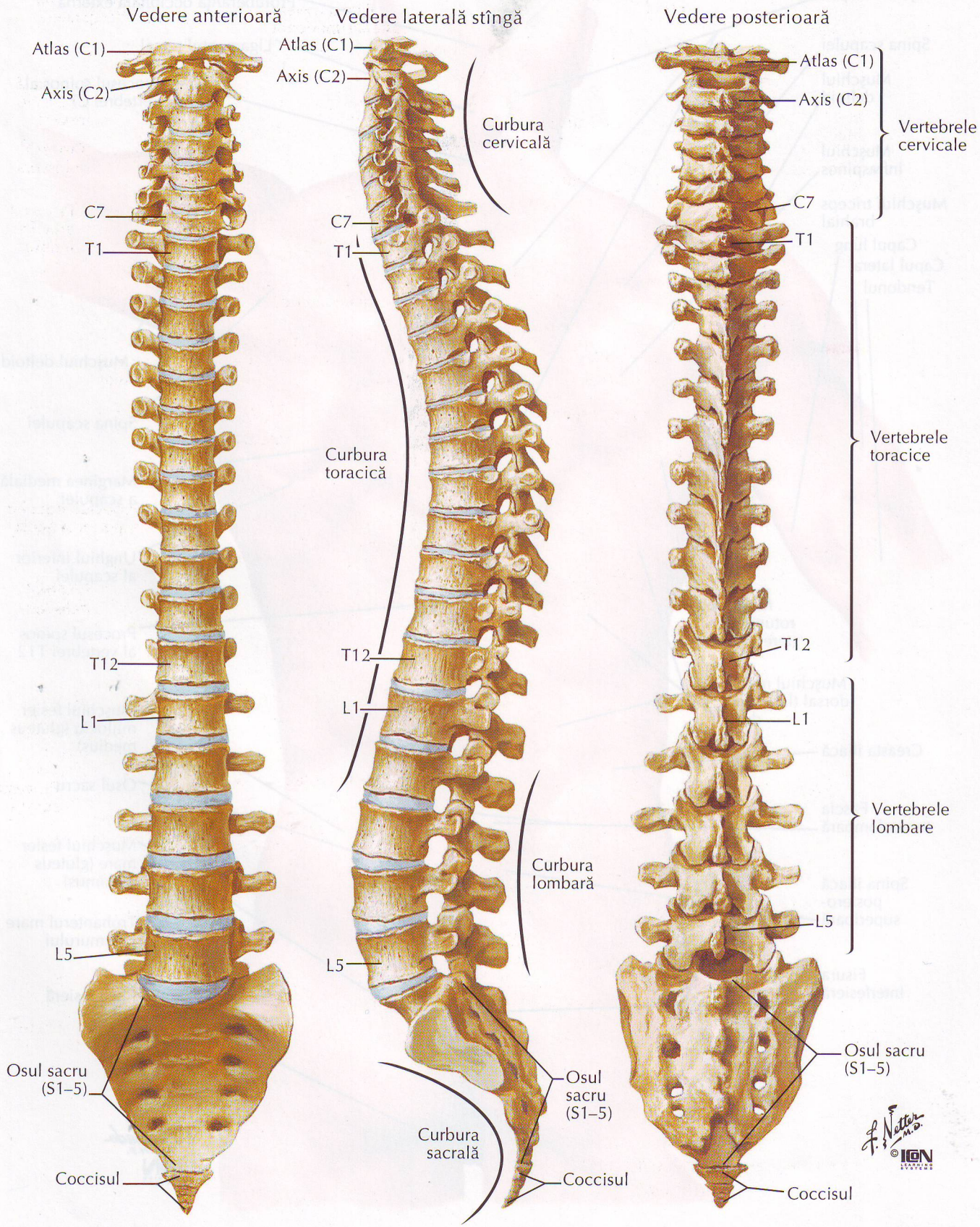

VEZI DE ASEMENEA PLANŞA 180

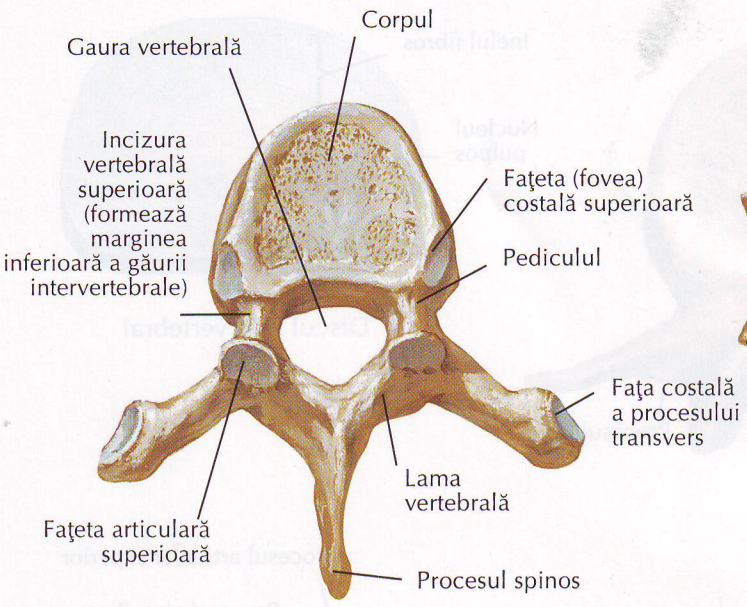

Vertebra T6 : vedere superioară

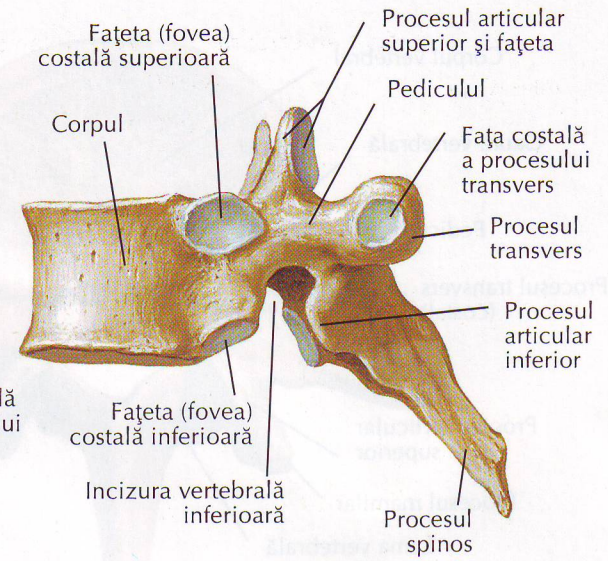

Vertebra T6 : vedere laterală

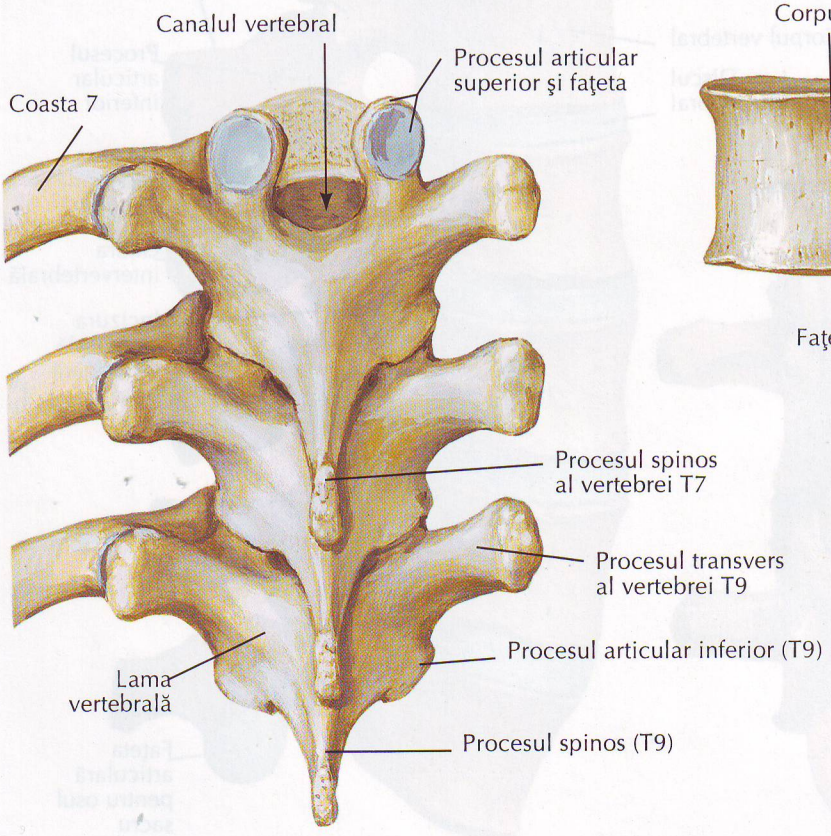

Vertebrele T7, T8 şi T9: vedere posterioară

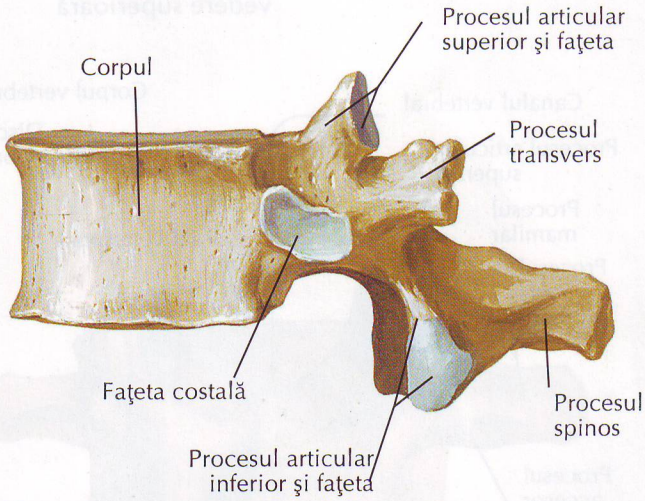

Vertebra T12: vedere laterală

Vertebrele lombare

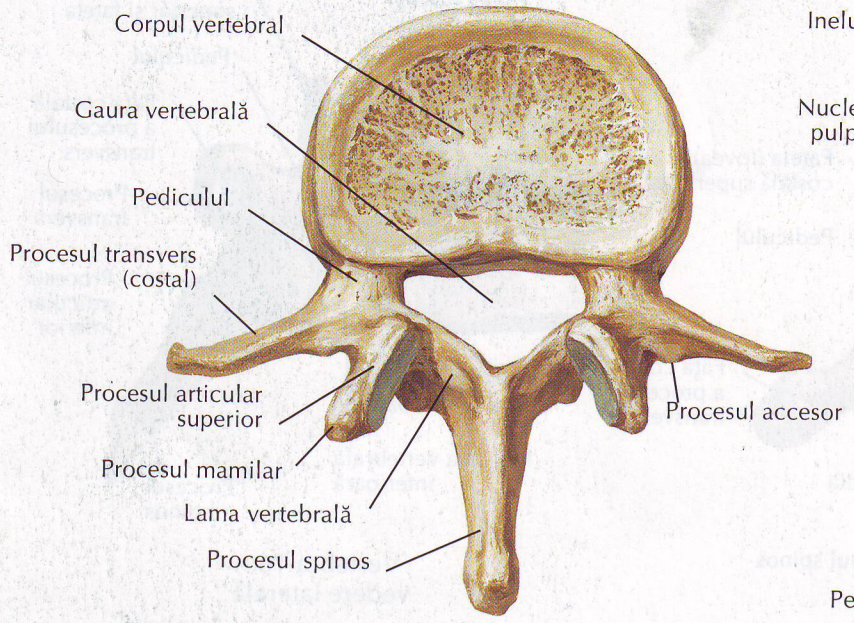

Vertebra L2: vedere superioară

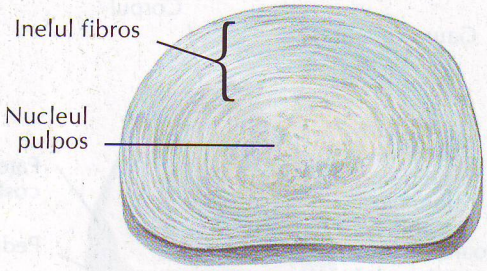

Discul intervertebral

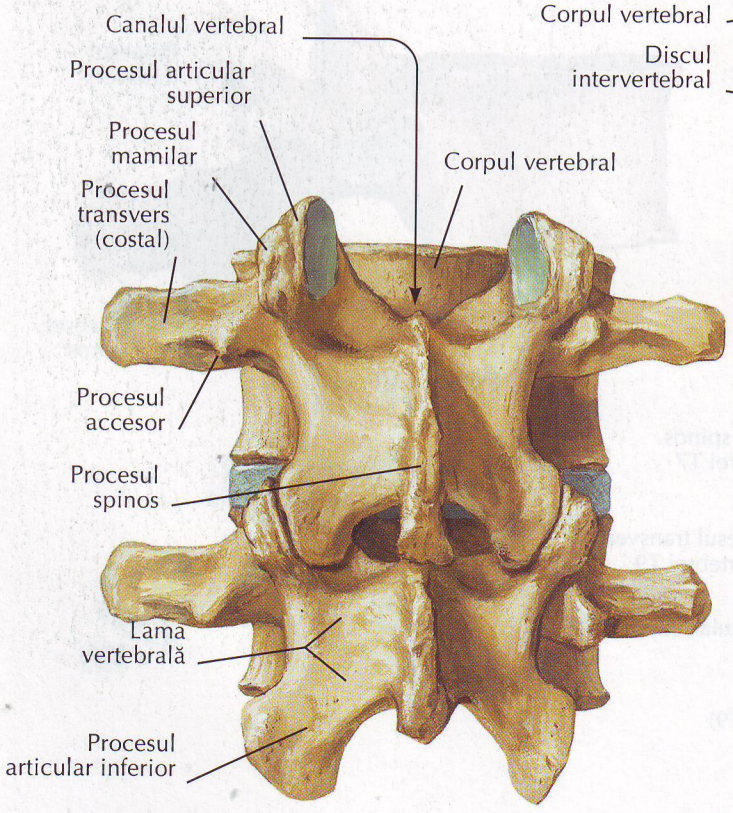

Vertebrele L3 şi L4 : vedere posterioară

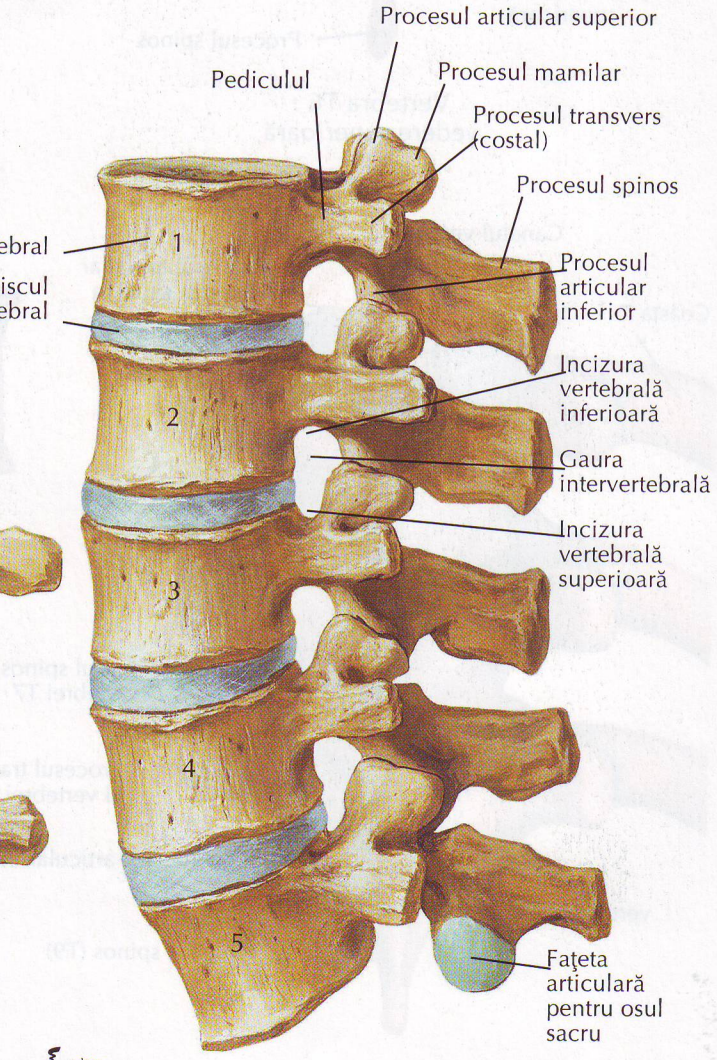

Vertebrele lombare, asamblate: vedere laterală stîngă

F. Netter M.D. ©ICON LEARNING SYSTEMS

Radiografie în incidenţă antero-posterioară

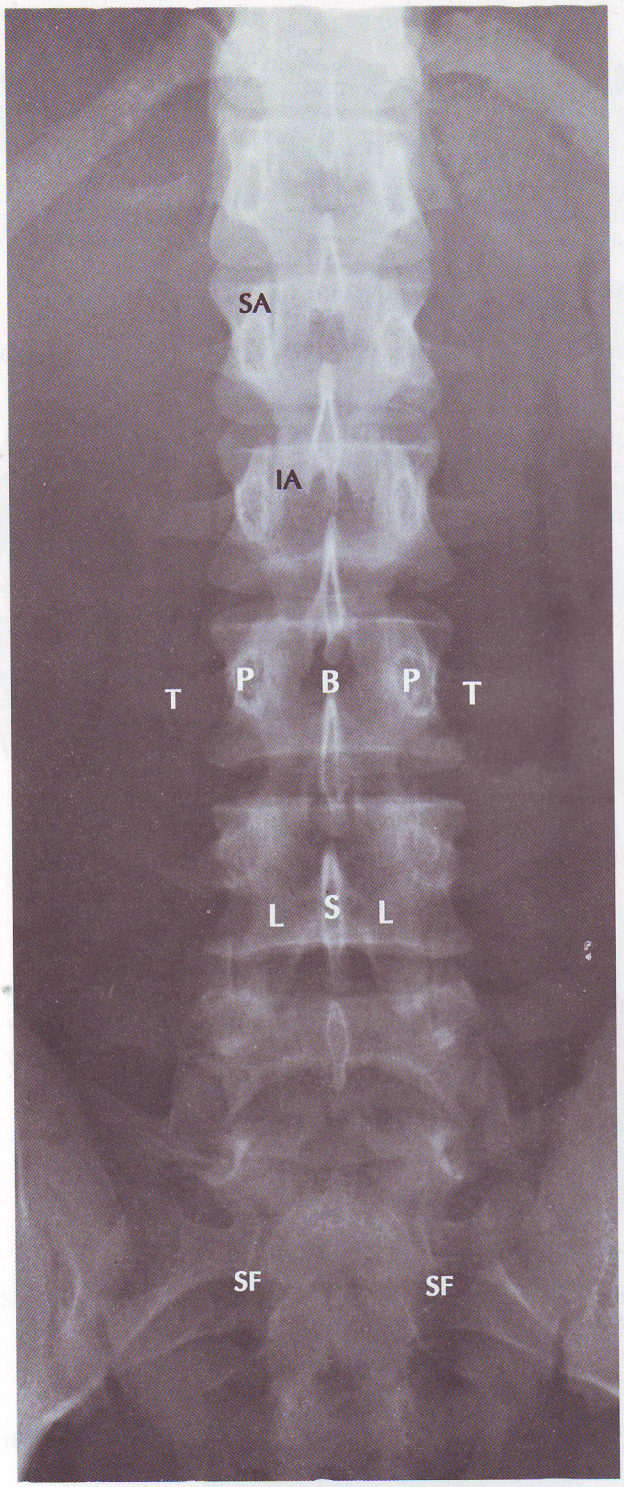

B Corpul vertebrei L3
IA Procesul articular inferior al vertebrei L1
L Lama vertebrei L4
P Pediculul vertebrei L3
S Procesul spinos al vertebrei L4
SA Procesul articular superior al vertebrei L1
SF Gaura sacrală
T Procesul transvers al vertebrei L3

Radiografie în incidenţă laterală

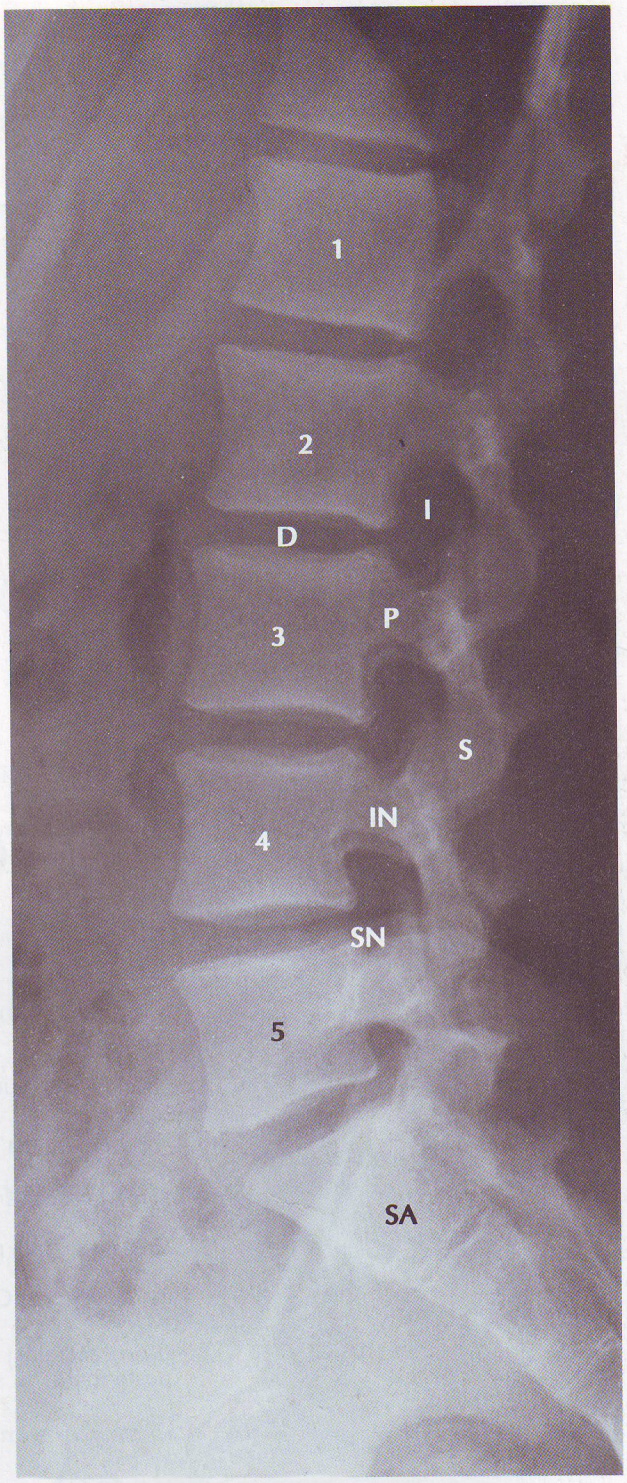

D Spaţiul (localizarea) discului intervertebral
I Gaura intervertebrală
IN Incizura vertebrală inferioară a vertebrei L4
P Pediculul vertebrei L3
S Procesul spinos al vertebrei L3
SA Osul sacru
SN Incizura vertebrală superioară a vertebrei L5
Notă: Corpii vertebrelor lombare sunt numerotaţi

Osul sacru şi coccisul

VEZI DE ASEMENEA PLANŞELE 146, 152, 240, 340—342

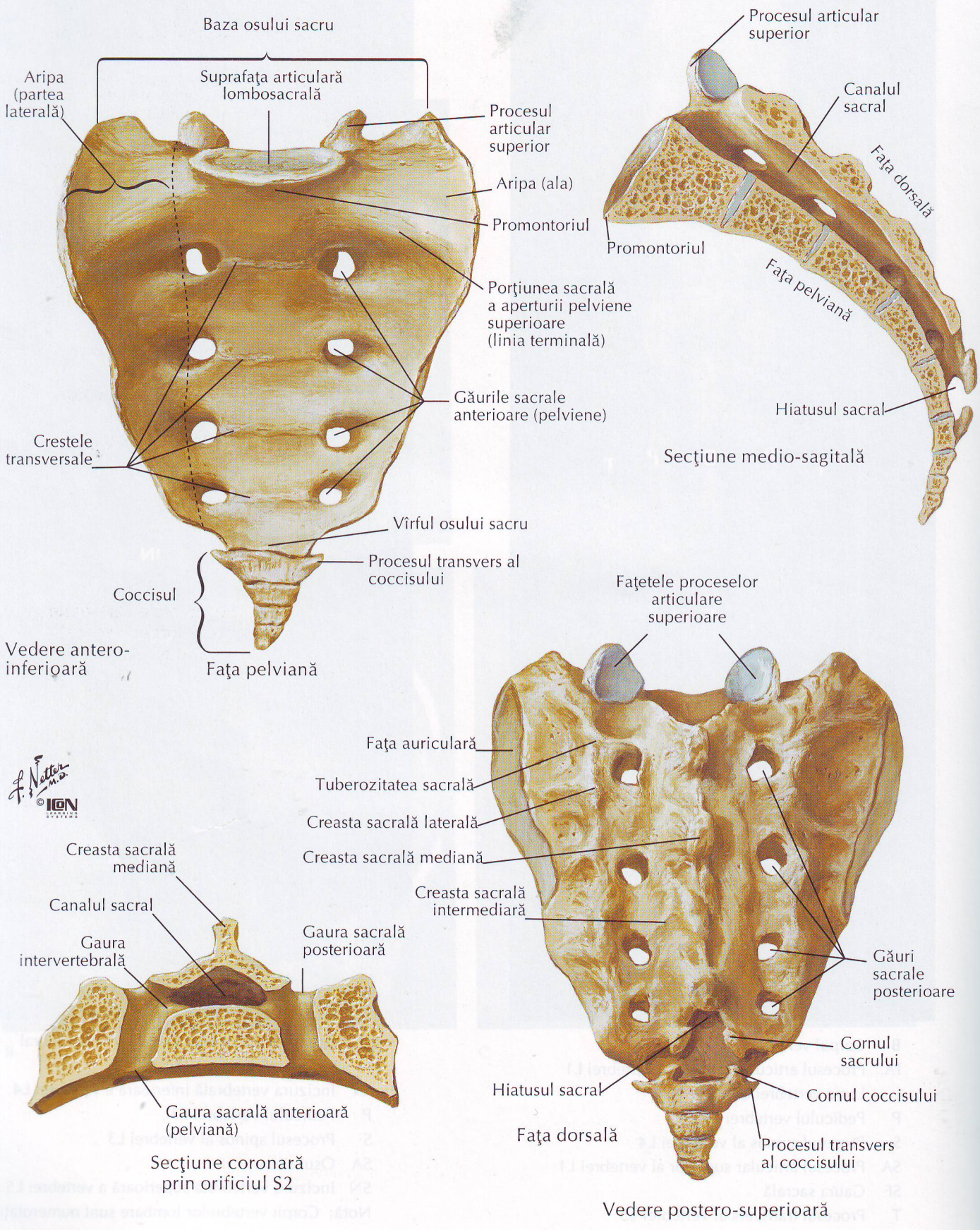

Ligamentele vertebrale: regiunea lombară

Vedere laterală stîngă (secţiune parţială în plan median)

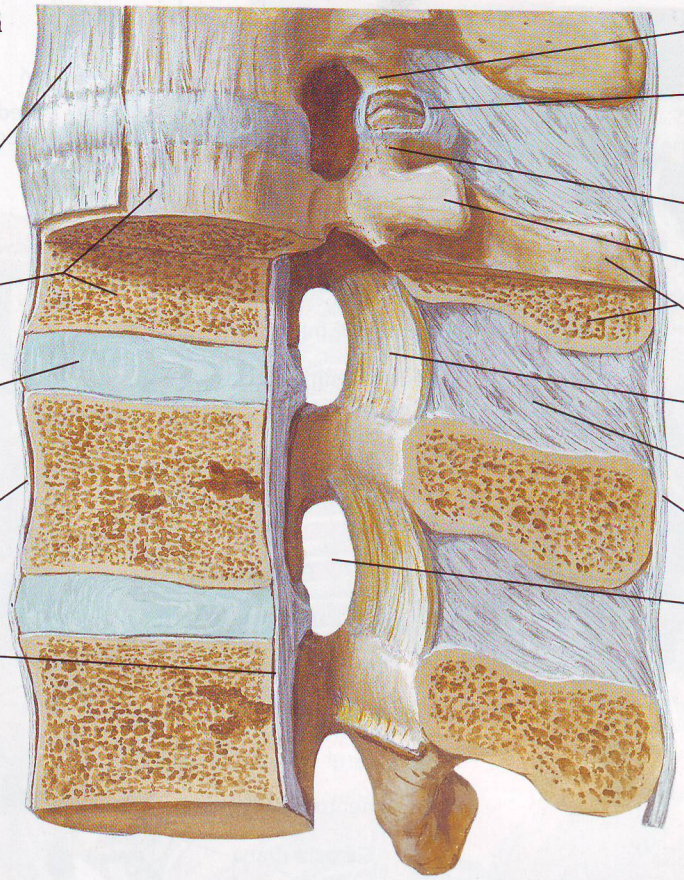

Segmentele vertebrale anterioare: vedere posterioară (pediculii secţionaţi)

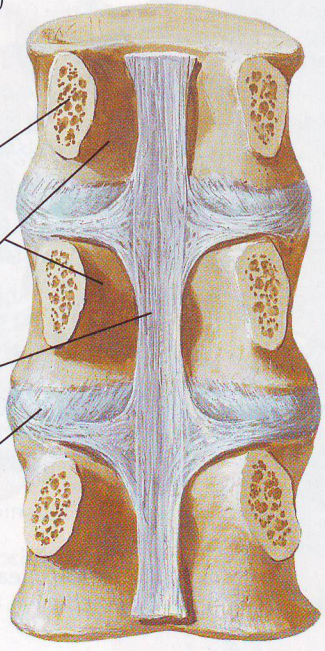

Segmentele vertebrale posterioare: vedere anterioară

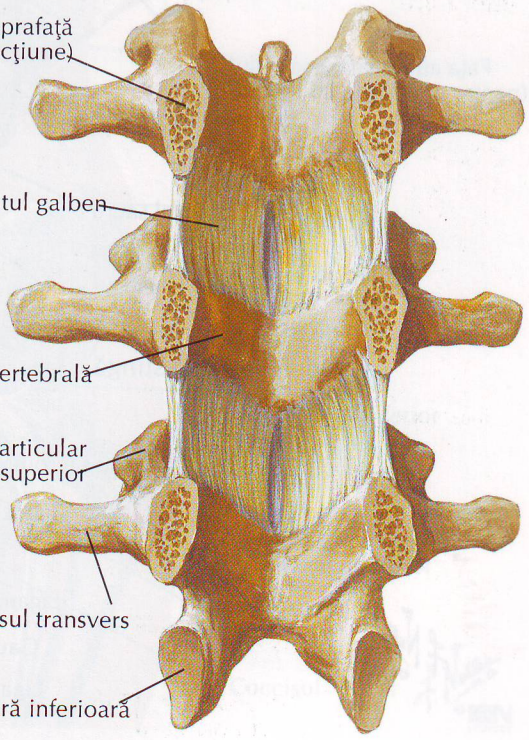

Ligamentele vertebrale: regiunea lombosacrală

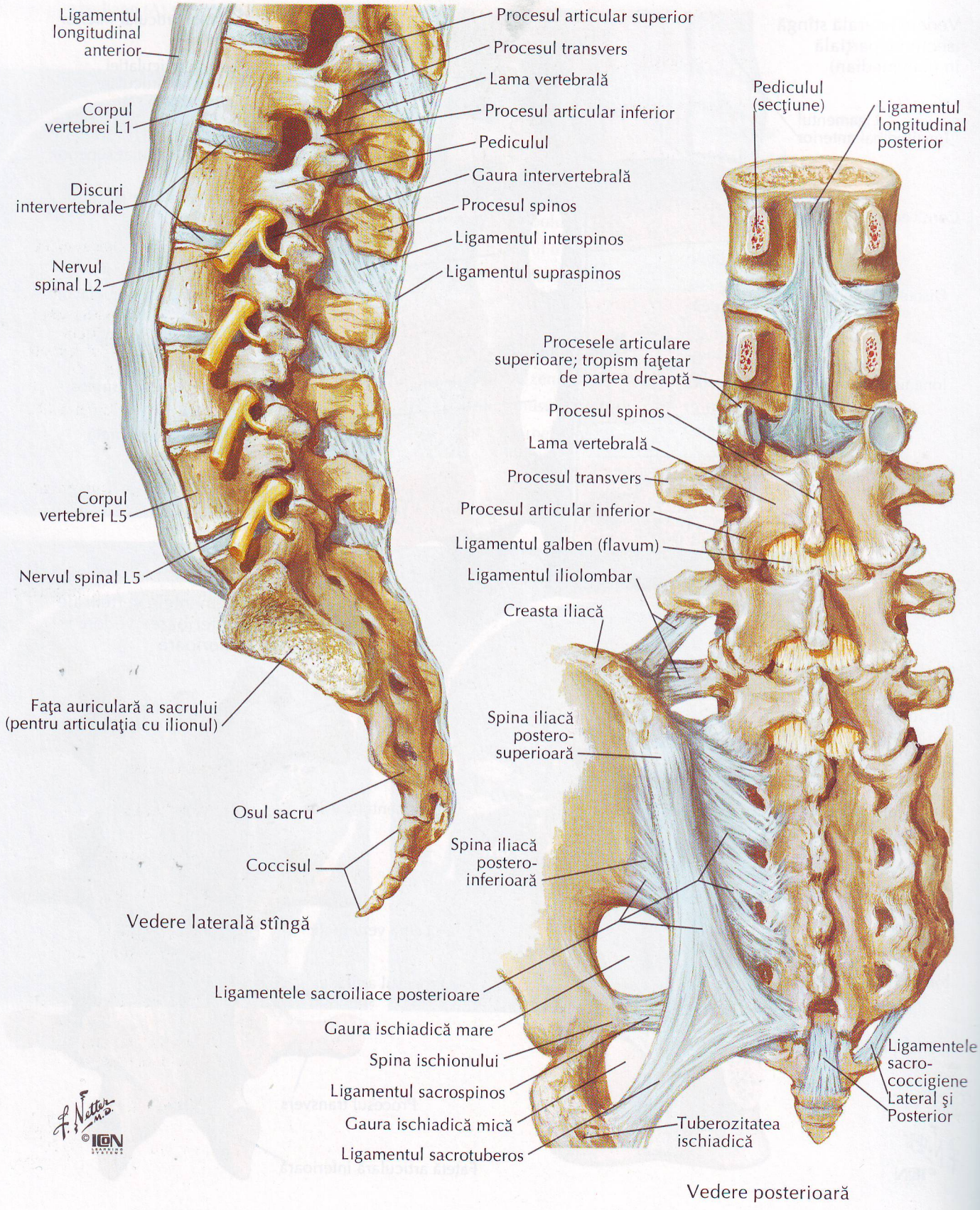

Măduva spinării şi ramurile ventrale ale nervilor spinali in situ

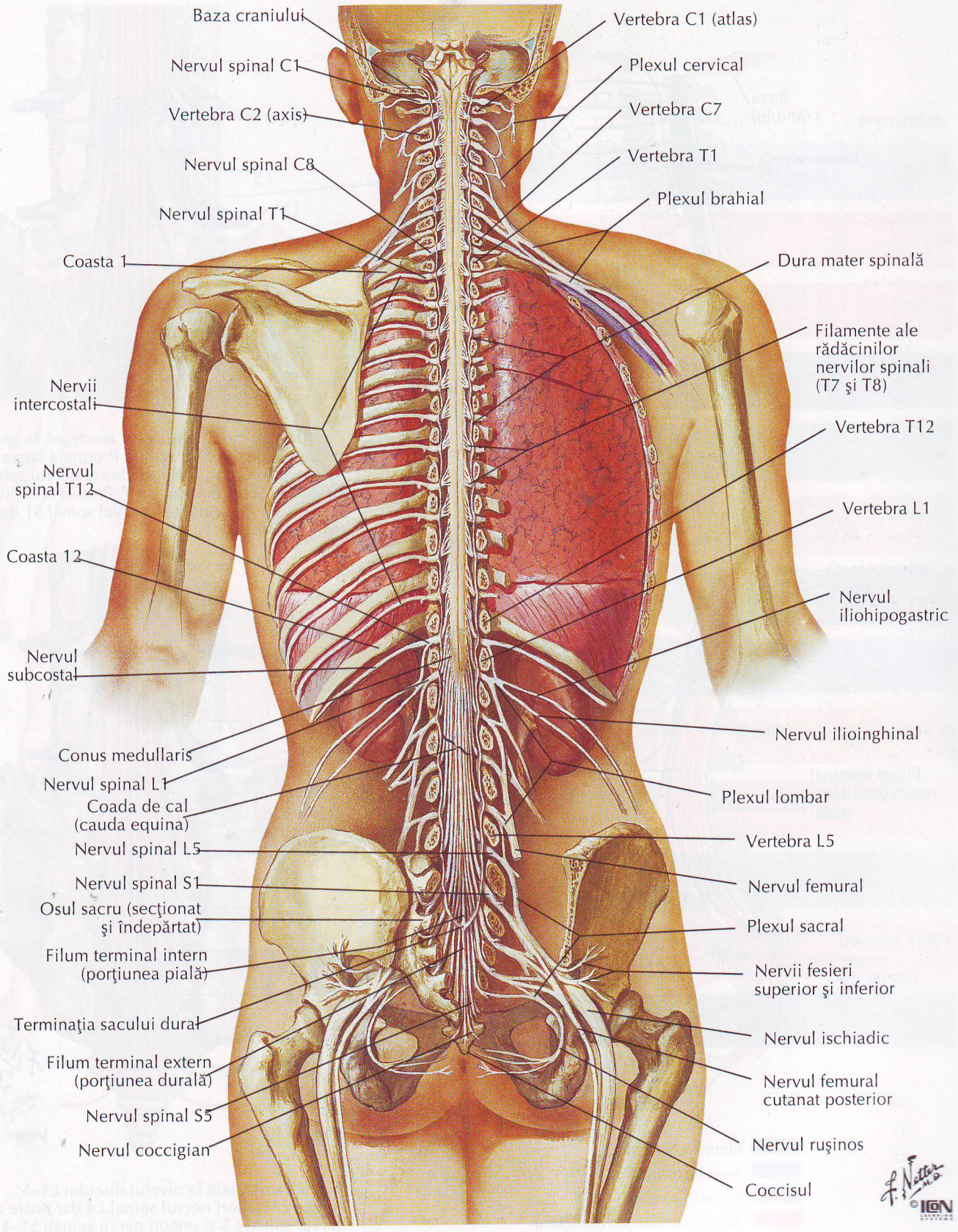

Topografia radiculo-vertebrală

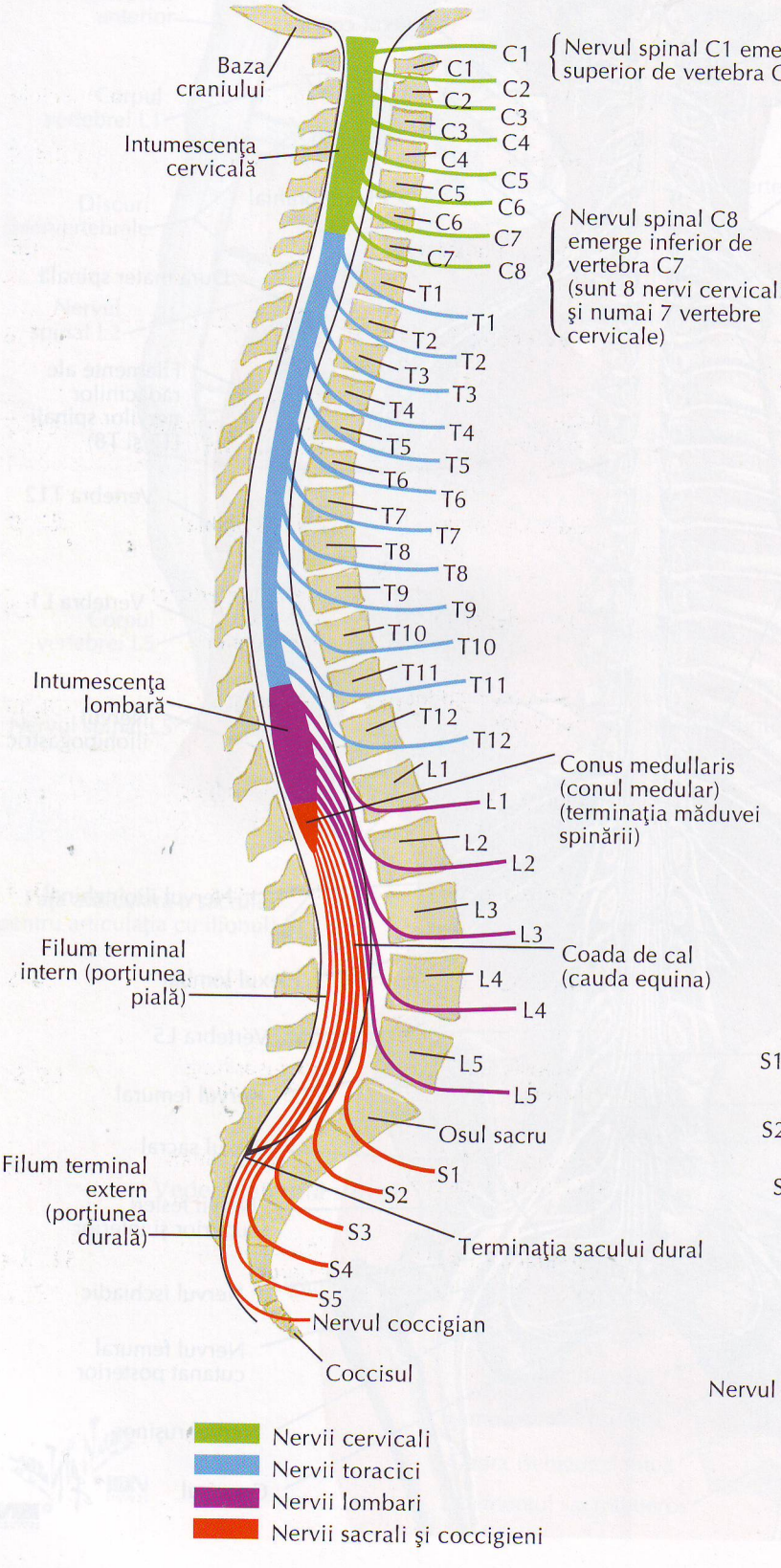

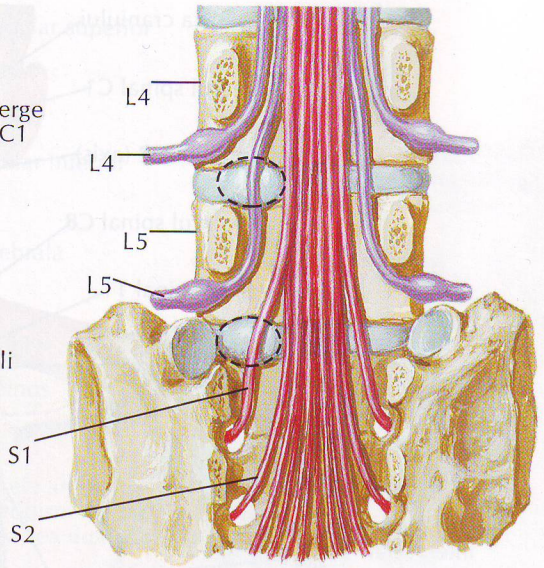

Protruzia discului lombar nu afectează în general nervul de deasupra discului. Protruzia laterală la nivelul discului L4–5 afectează nervul spinal L5 dar nu şi nervul spinal L4. Protruzia la nivelul discului L5–S1 afectează nervul spinal S1 dar nu şi nervul spinal L5.

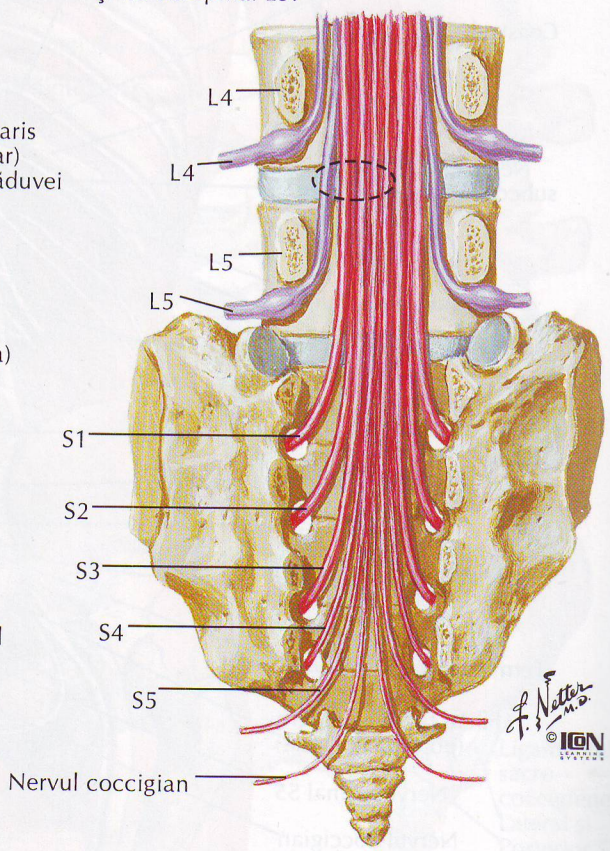

Protruzia medială la nivelul discului L4–5 afectează rareori nervul spinal L4 dar poate afecta nervul spinal L5 şi uneori nervii spinali S1–4

Tulburări motorii asociate nivelului leziunii spinale

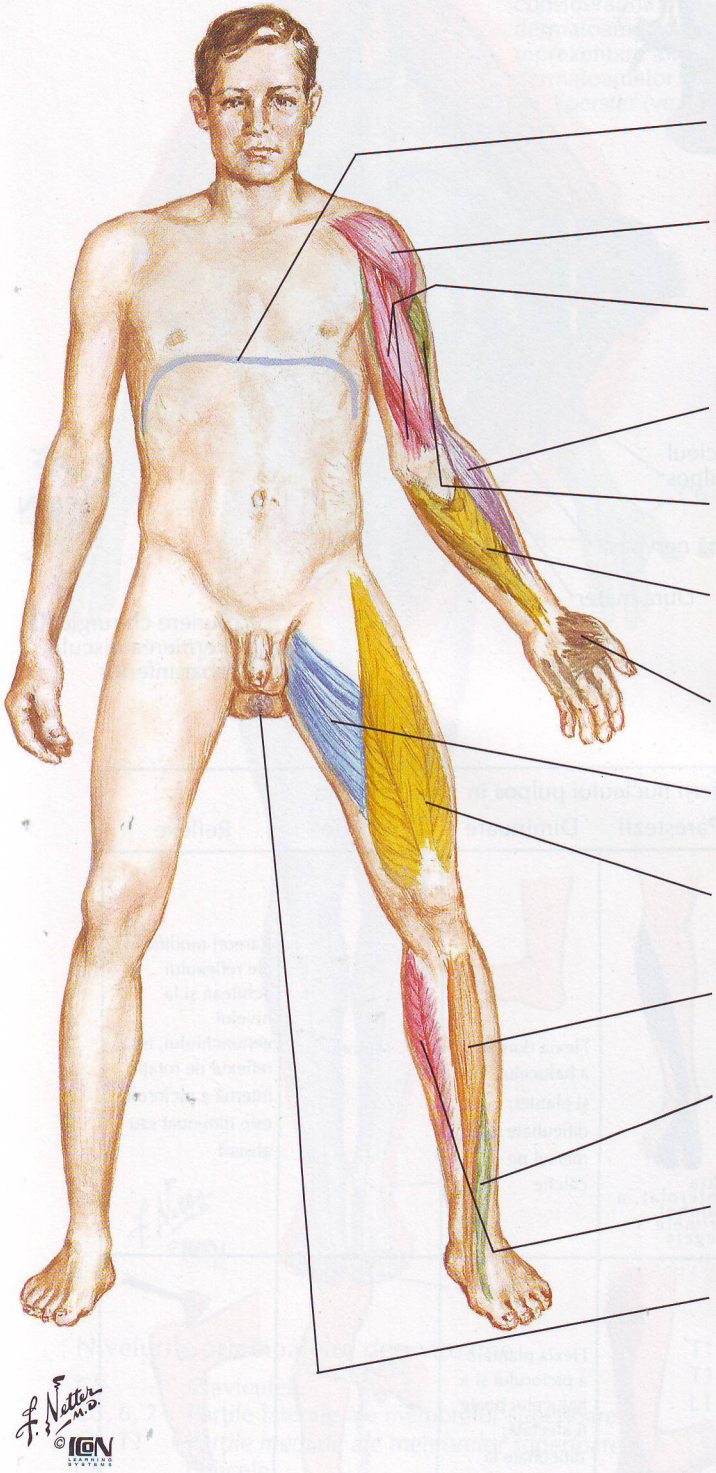

Funcţia	Muşchii	Segmentele
Inspiraţie	Diafragm	C3,4, 5
Abducţia umărului	Deltoid	C5
Flexia cotului	Biceps brahial Brahial	C5, 6
Extensia carpului	Extensor radial al carpului lung şi scurt	C6, 7
Extensia cotului	Triceps brahial	C7, 8
Flexia degetelor	Flexor superficial şi profund al degetelor	C8
Abducţia şi adducţia degetelor	Interosoşi	C8, T1
Adducţia coapsei	Adductor lung şi scurt	L2, 3
Extensia genunchiului	Cvadriceps	L3, 4
Dorsiflexia gleznei	Tibial anterior	L4, 5
Extensia halucelui	Extensor lung al halucelui	L5, S1
Flexia plantară a gleznei	Gastrocnemian Solear	S1, 2
Contracţie anală	Sfincter anal extern	S2, 3, 4

Hernierea discului lombar: manifestări clinice

Secţiune transversală schematică pentru a evidenţia compresia rădăcinii nervoase

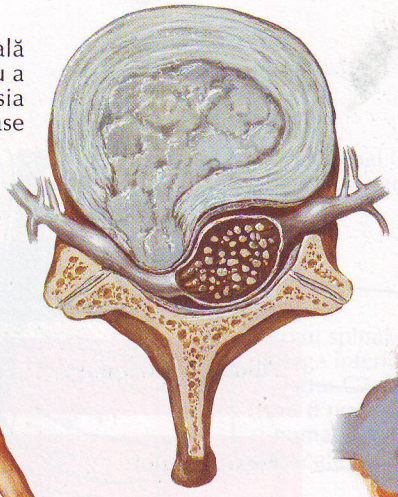



Postură caracteristică în hernierea discului lombar inferior de partea stîngă

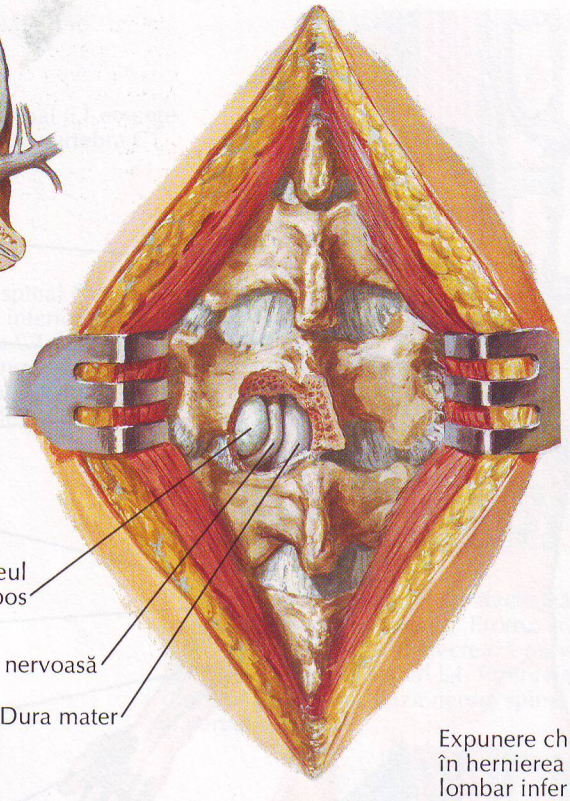

Expunere chirurgicală în hernierea discului lombar inferior

Caracteristici clinice ale hernierii nucleului pulpos în zona lombară

Nivelul de herniere	Durere	Parestezii	Diminuare	Atrofie	Reflexe
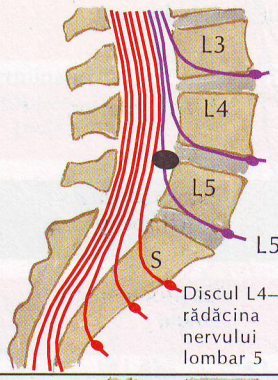 Discul L4—5; rădăcina nervului lombar 5	 La nivelul articulaţiei sacro-iliace, şoldului, porţiunii laterale a coapsei şi gambei	 Faţa anterolat. a gambei, primele 3 degete	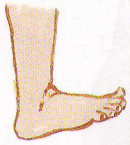 Flexia dorsală a halucelui şi plantei; dificultate la mersul pe călcîie	Minoră	Rareori modificări ale reflexului achilean şi la nivelul genunchiului, însă reflexul de rotaţie internă a piciorului este diminuat sau absent
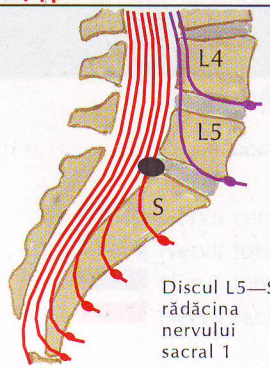 Discul L5—S1; rădăcina nervului sacral 1	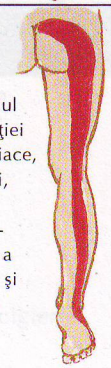 La nivelul articulaţiei sacro-iliace, şoldului, feţei postero-laterale a coapsei şi gambei pînă la călcîi	 Faţa post. a gambei, laterală ă călcîiului şi plantei pînă la degetul mic	Flexia plantară a piciorului şi a halucelui poate fi afectată; dificultate la mersul pe vîrfurile degetelor	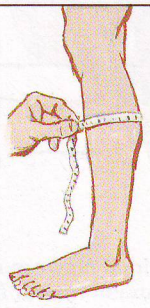 Gastrocnemian şi solear	 Reflexul achilean este diminuat sau absent

VEZI DE ASEMENEA PLANŞELE 465, 525; PENTRU REPREZENTAREA NERVILOR CUTANAŢI VEZI PLANŞELE 20, 455, 457–459, 461, 464, 520–524

Demarcarea schematică a dermatoamelor, (după Keegan şi Garrett) reprezentate ca segmente distincte. Există o suprapunere considerabilă între oricare 2 dermatoame adiacente. O reprezentare alternativă a dermatoamelor este cea furnizată de Foerster (vezi Referinţe).

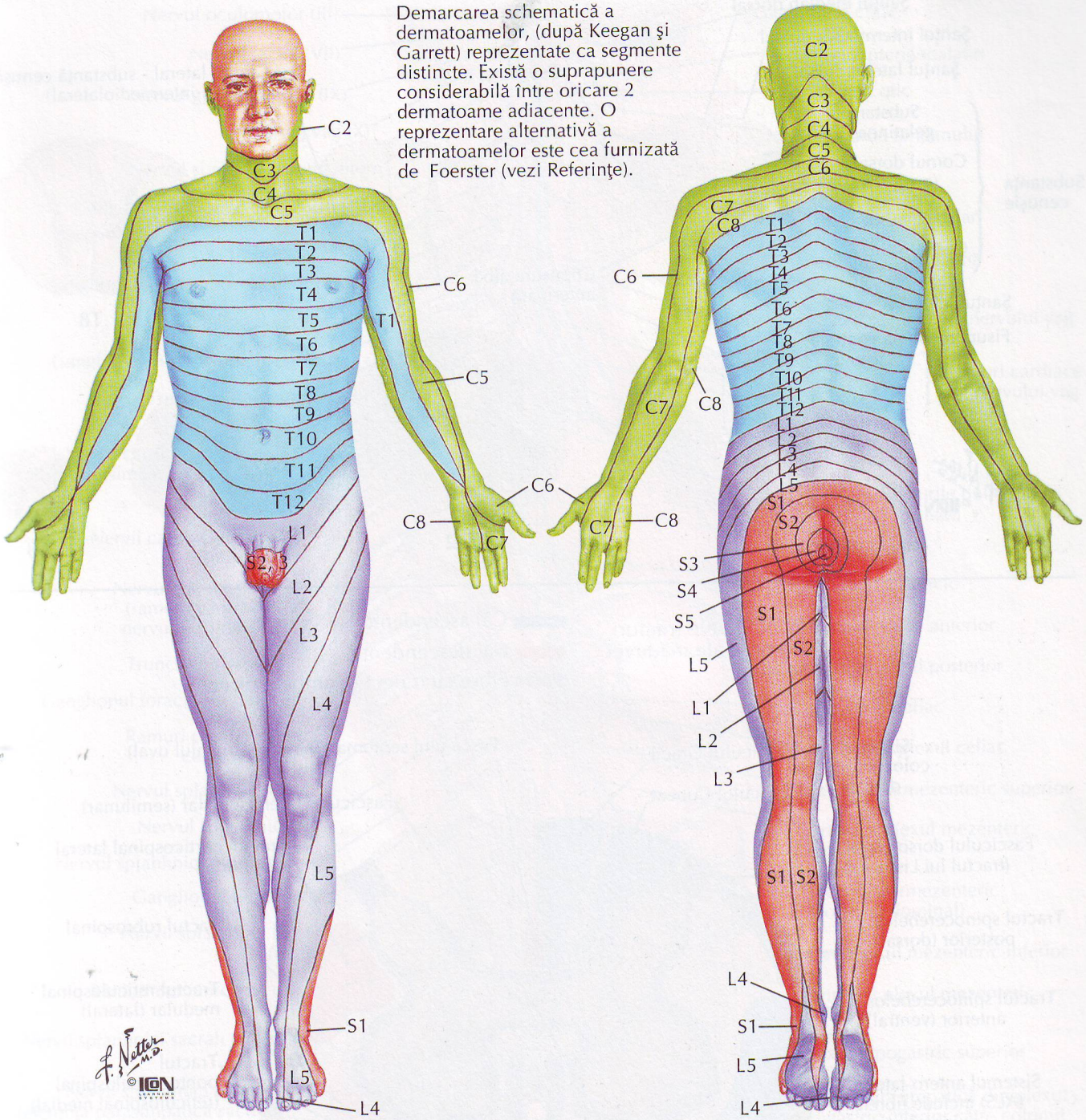

Nivelurile principalelor dermatoame

C5	Claviculele
C5, 6, 7	Părţile laterale ale membrelor superioare
C8, T1	Părţile mediale ale membrelor superioare
C6	Policele
C6, 7, 8	Mîna
C8	Inelarul şi degetele mici
T4	Nivelul mameloanelor
T10	Nivelul ombilicului
T12	Regiunea inghinală
L1, 2, 3, 4	Feţele anterioară şi medială ale membrelor inferioare
L4, 5, S1	Planta
L4	Partea medială a halucelui
S1, 2, L5	Feţele posterioară şi laterală ale membrelor inferioare
S1	Marginea laterală a plantei şi degetul mic
S2, 3, 4	Perineul

Secţiuni transversale prin măduva spinării: tracturi fibroase

Secţiuni prin măduva spinării la diferite niveluri

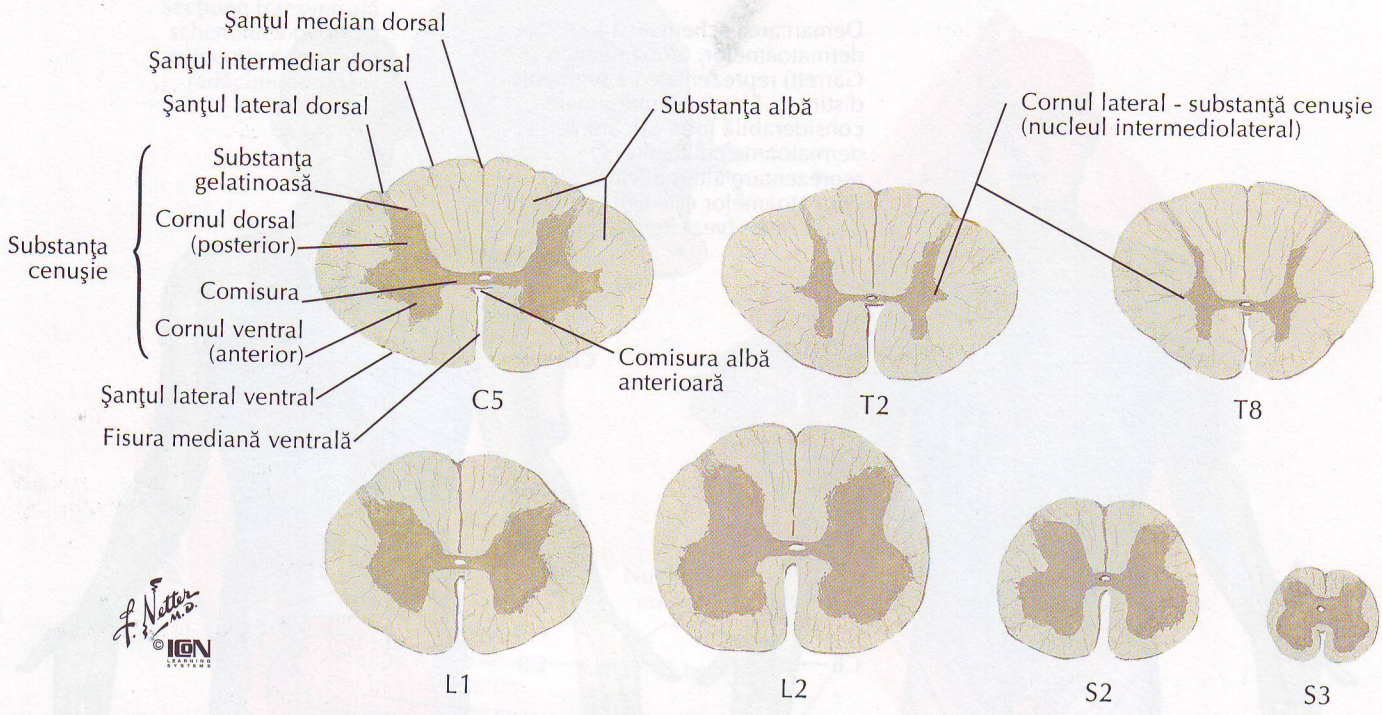

Principalele tracturi fibroase ale măduvei spinării

Căi ascendente
Căi descendente
Fibre cu traiect în ambele direcţii

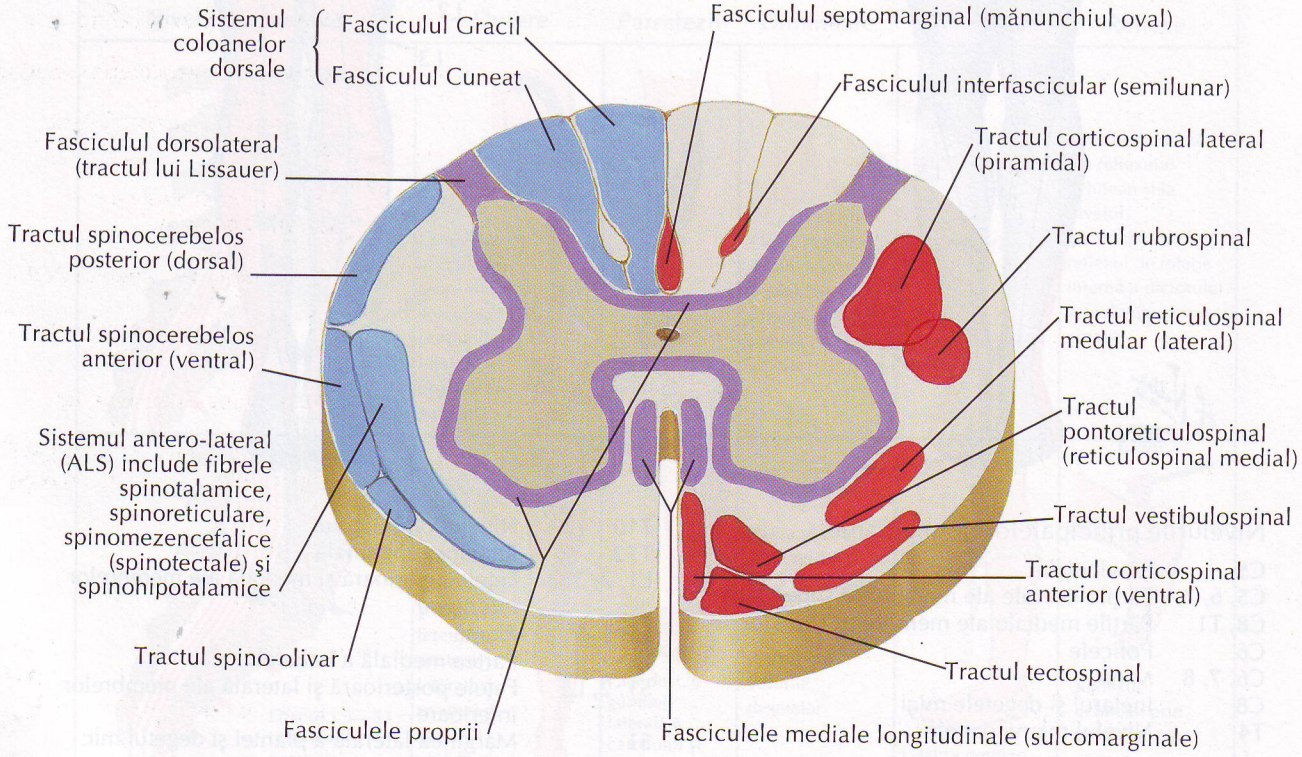

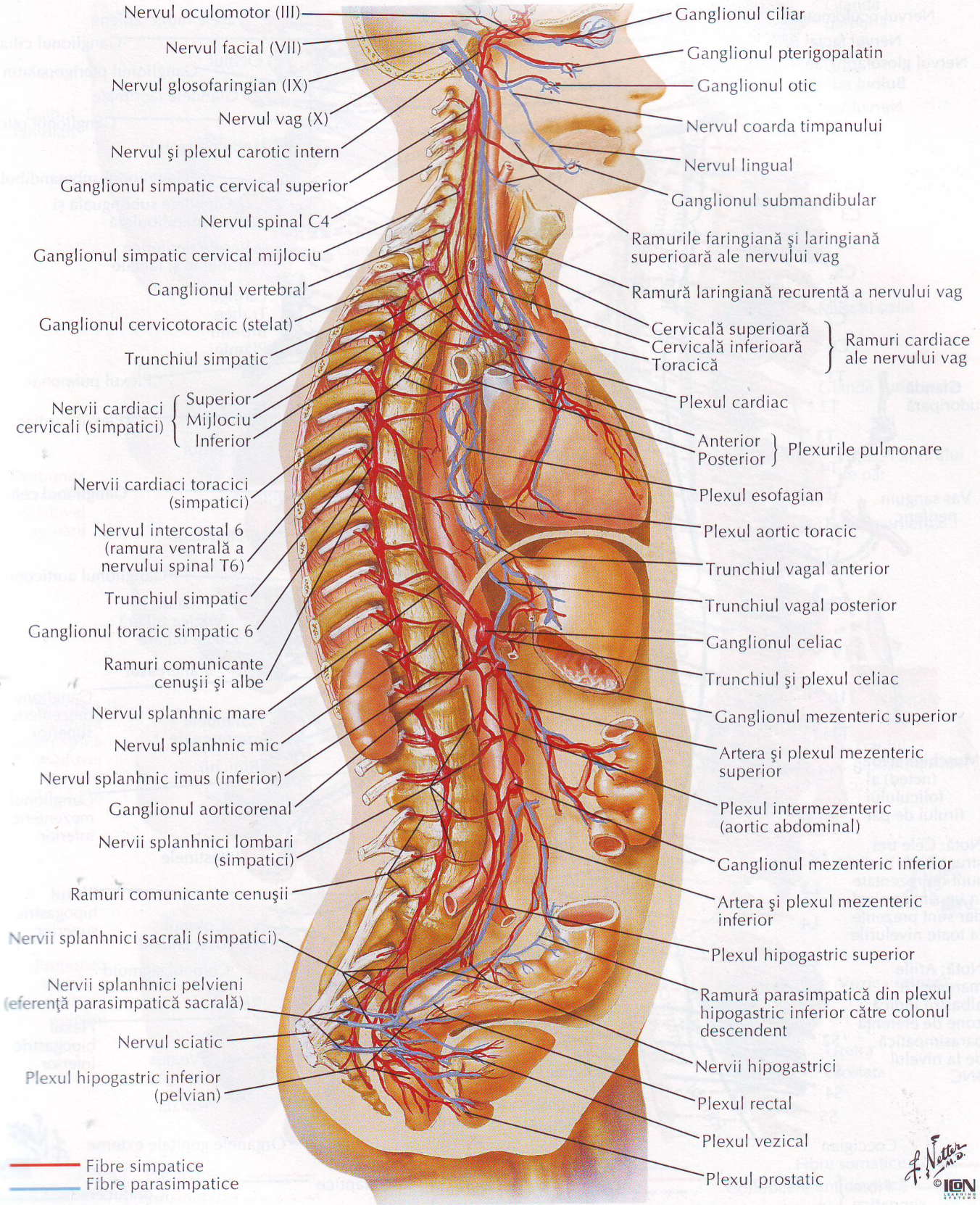
Nervul oculomotor (III)
Nervul facial (VII)
Nervul glosofaringian (IX)
Nervul vag (X)
Nervul şi plexul carotic intern
Ganglionul simpatic cervical superior
Nervul spinal C4
Ganglionul simpatic cervical mijlociu
Ganglionul vertebral
Ganglionul cervicotoracic (stelat)
Trunchiul simpatic
Nervii cardiaci cervicali (simpatici)
Superior
Mijlociu
Inferior
Nervii cardiaci toracici (simpatici)
Nervul intercostal 6 (ramura ventrală a nervului spinal T6)
Trunchiul simpatic
Ganglionul toracic simpatic 6
Ramuri comunicante cenuşii şi albe
Nervul splanhnic mare
Nervul splanhnic mic
Nervul splanhnic imus (inferior)
Ganglionul aorticorenal
Nervii splanhnici lombari (simpatici)
Ramuri comunicante cenuşii
Nervii splanhnici sacrali (simpatici)
Nervii splanhnici pelvieni (eferenţă parasimpatică sacrală)
Nervul sciatic
Plexul hipogastric inferior (pelvian)
Fibre simpatice
Fibre parasimpatice
Ganglionul ciliar
Ganglionul pterigopalatin
Ganglionul otic
Nervul coarda timpanului
Nervul lingual
Ganglionul submandibular
Ramurile faringiană şi laringiană superioară ale nervului vag
Ramură laringiană recurentă a nervului vag
Cervicală superioară
Cervicală inferioară
Toracică
Ramuri cardiace ale nervului vag
Plexul cardiac
Anterior
Posterior
Plexurile pulmonare
Plexul esofagian
Plexul aortic toracic
Trunchiul vagal anterior
Trunchiul vagal posterior
Ganglionul celiac
Trunchiul şi plexul celiac
Ganglionul mezenteric superior
Artera şi plexul mezenteric superior
Plexul intermezenteric (aortic abdominal)
Ganglionul mezenteric inferior
Artera şi plexul mezenteric inferior
Plexul hipogastric superior
Ramură parasimpatică din plexul hipogastric inferior către colonul descendent
Nervii hipogastrici
Plexul rectal
Plexul vezical
Plexul prostatic

Sistemul nervos autonom: schemă

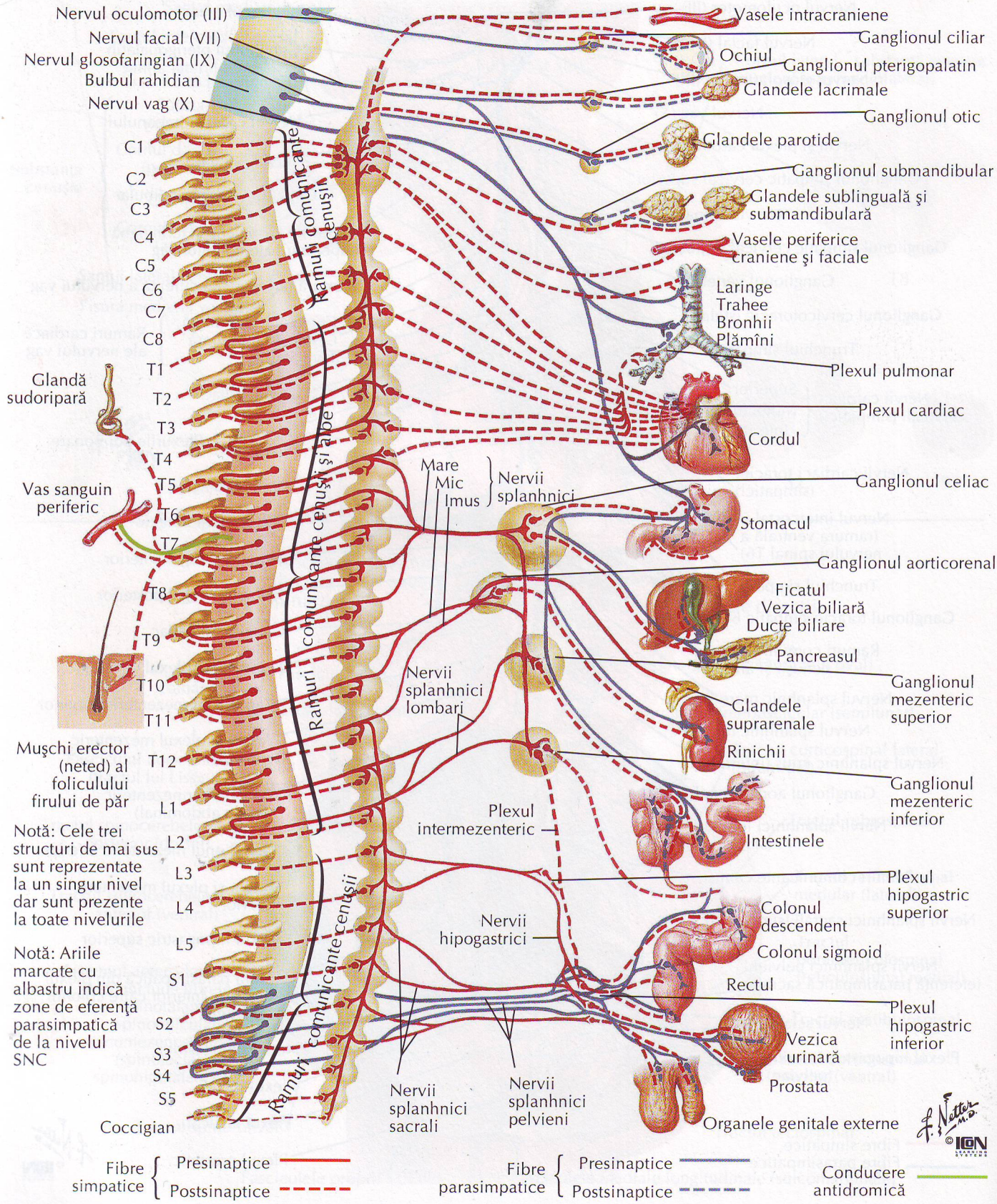

Sinapse colinergice şi adrenergice: schemă

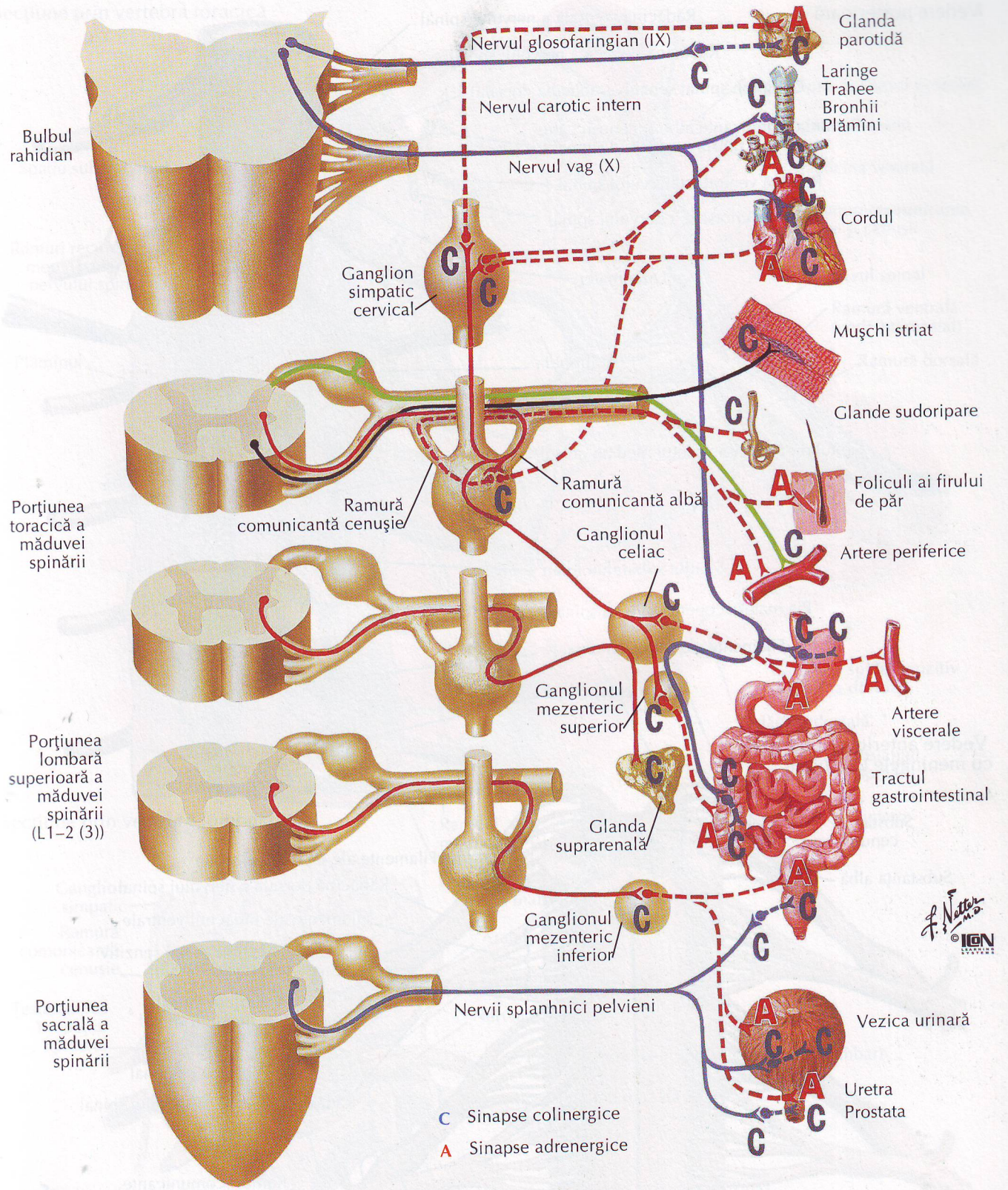

Meningele spinale şi rădăcinile nervoase

Vedere posterioară

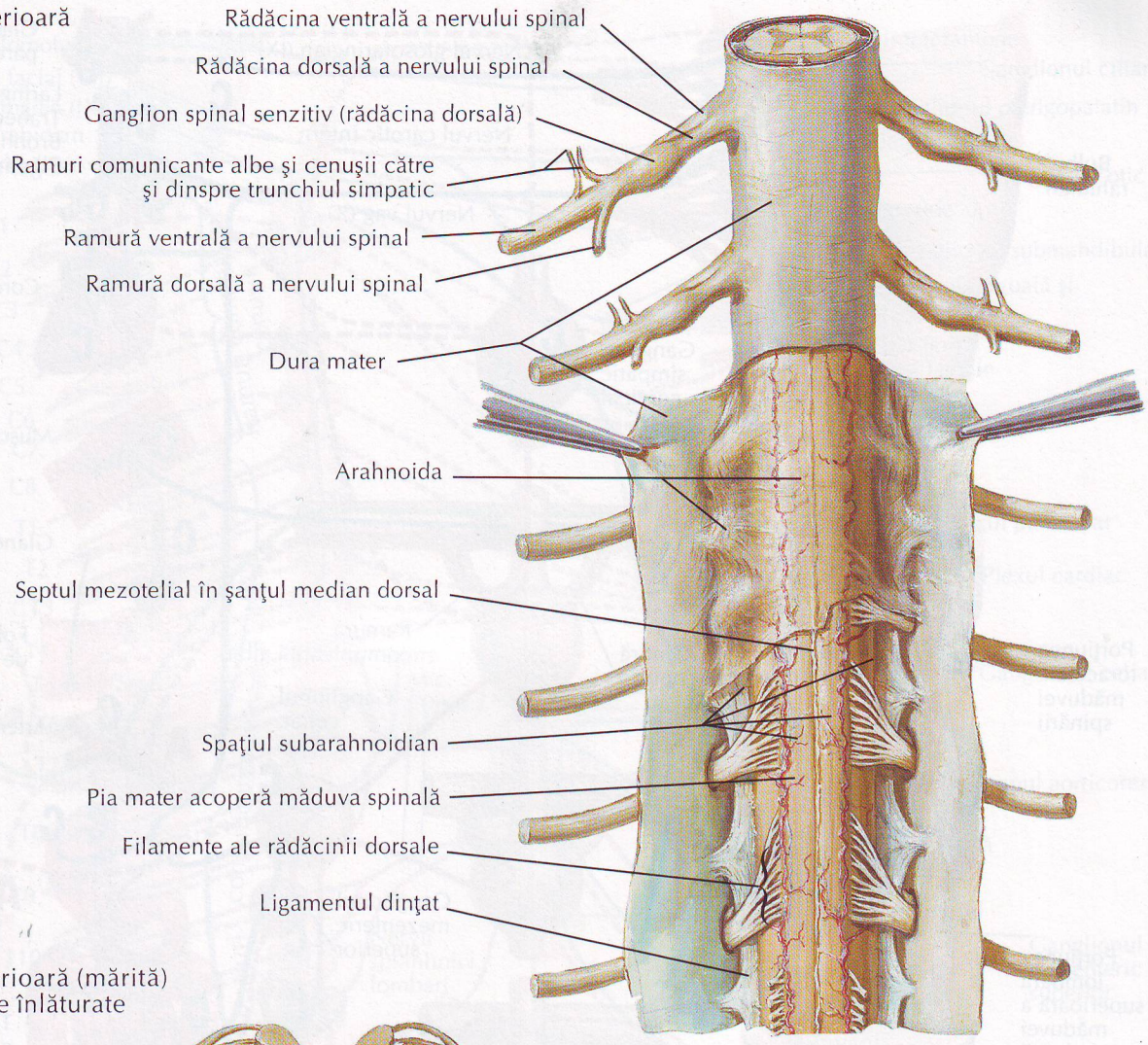

Vedere anterioară (mărită) cu meningele înlăturate

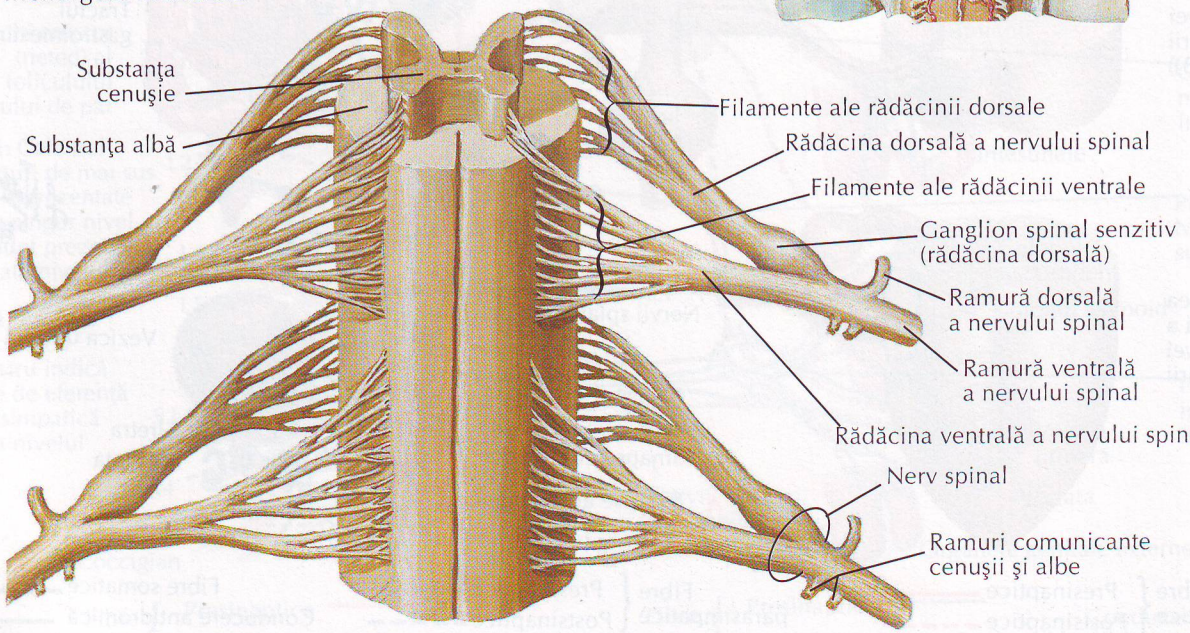

F. H. Netter M.D.
© ICON LEARNING SYSTEMS

Originea nervilor spinali: secţiuni transversale

VEZI DE ASEMENEA PLANŞELE 161, 162, 165, 166

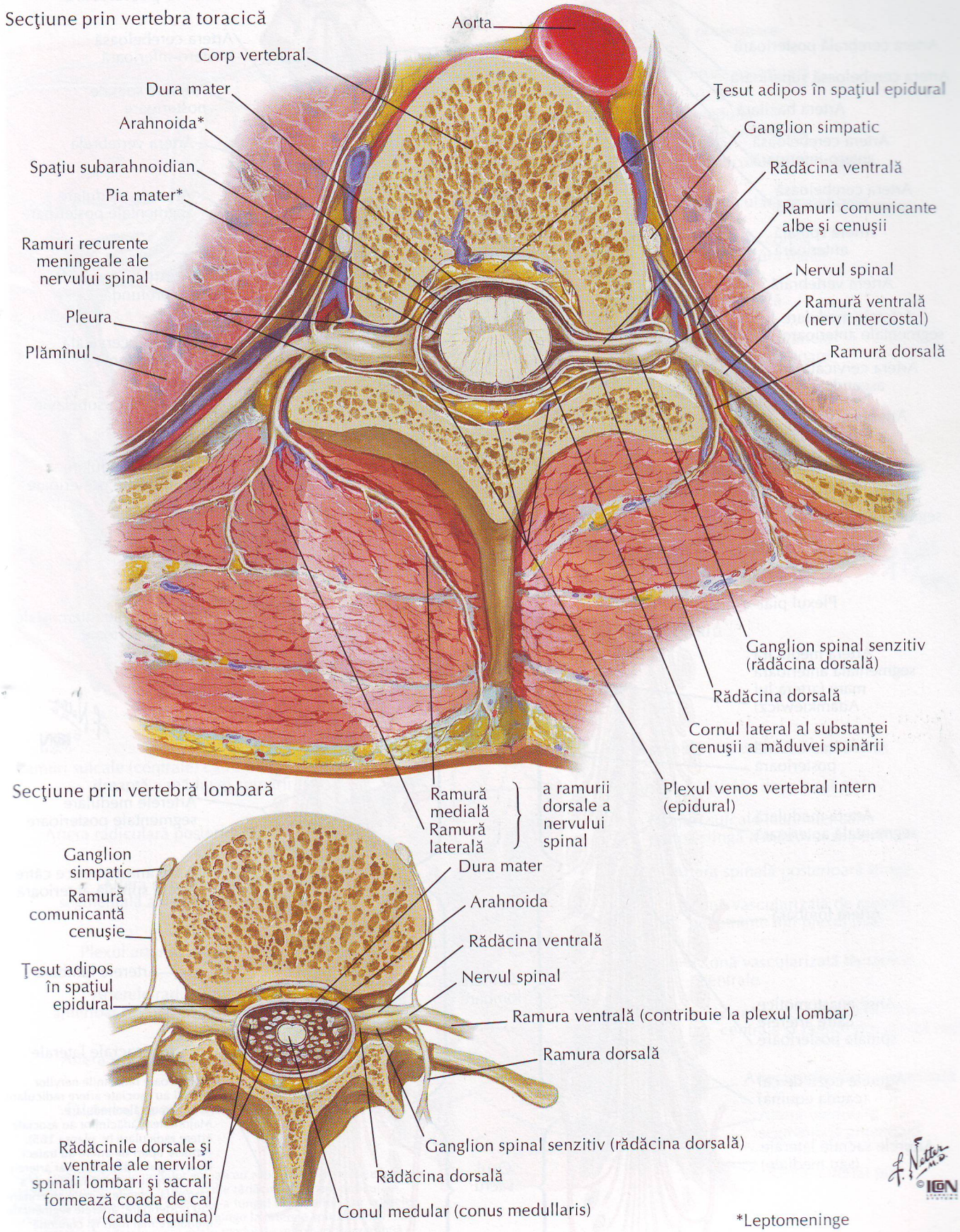

Arterele măduvei spinării: schemă

VEZI DE ASEMENEA PLANŞA 131

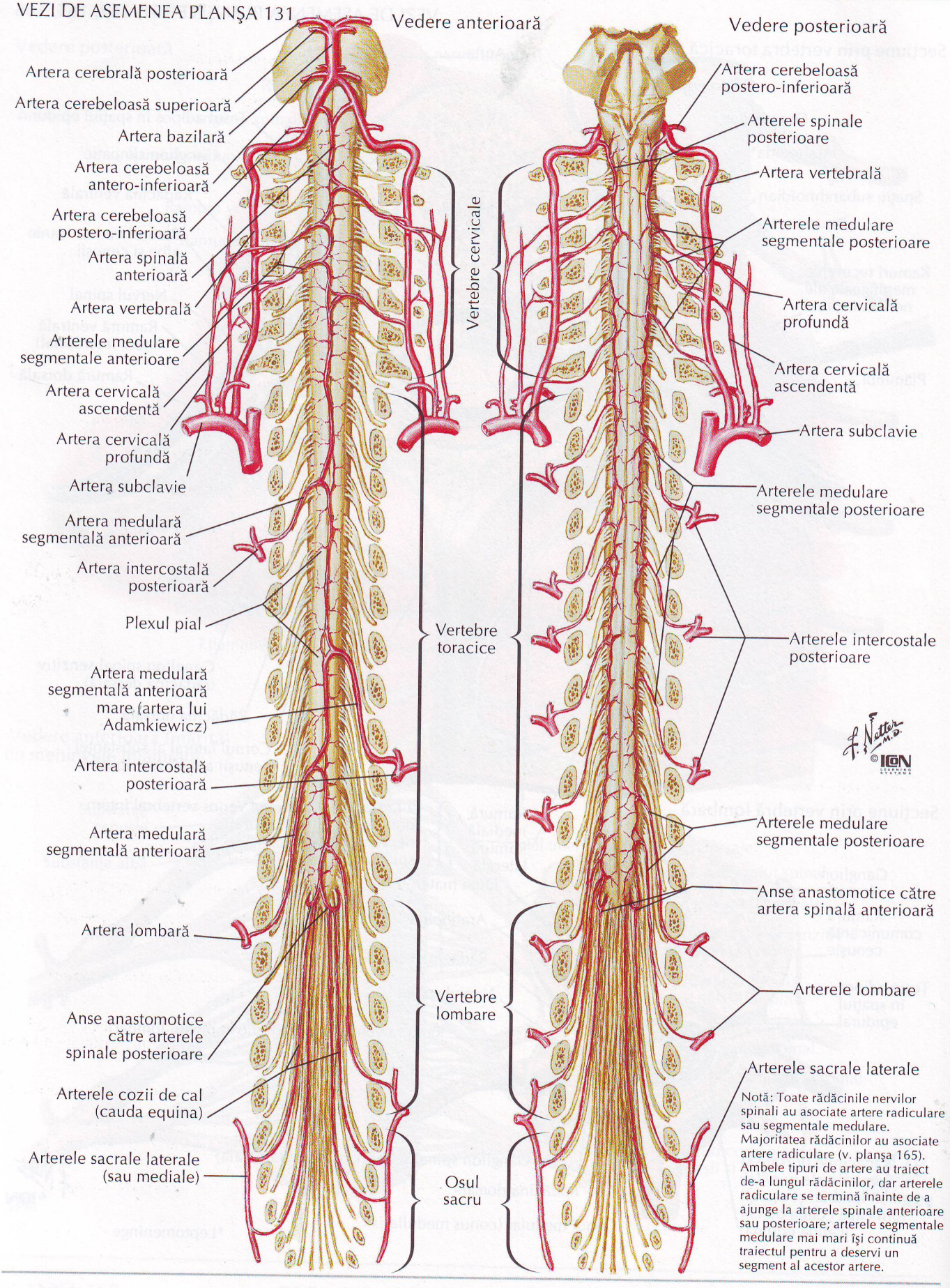

Notă: Toate rădăcinile nervilor spinali au asociate artere radiculare sau segmentale medulare. Majoritatea rădăcinilor au asociate artere radiculare (v. planşa 165). Ambele tipuri de artere au traiect de-a lungul rădăcinilor, dar arterele radiculare se termină înainte de a ajunge la arterele spinale anterioare sau posterioare; arterele segmentale medulare mai mari îşi continuă traiectul pentru a deservi un segment al acestor artere.

Arterele măduvei spinării: distribuţie intrinsecă

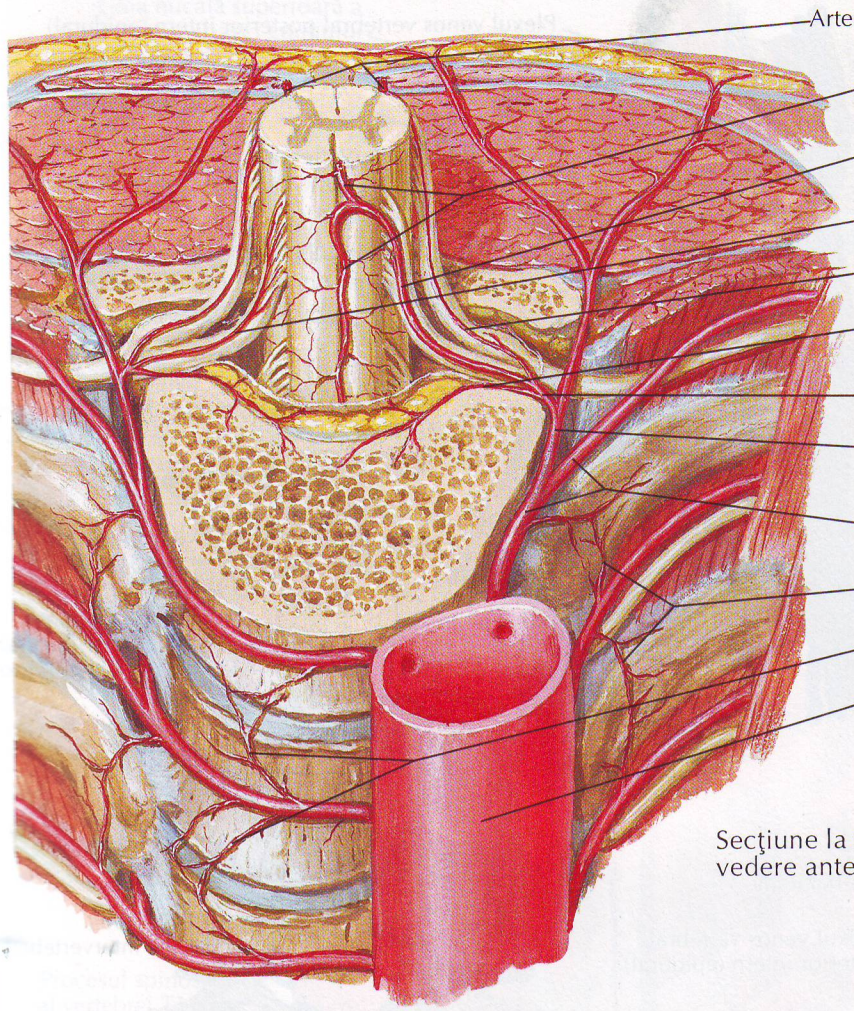

Secţiune la nivel toracic: vedere antero-superioară

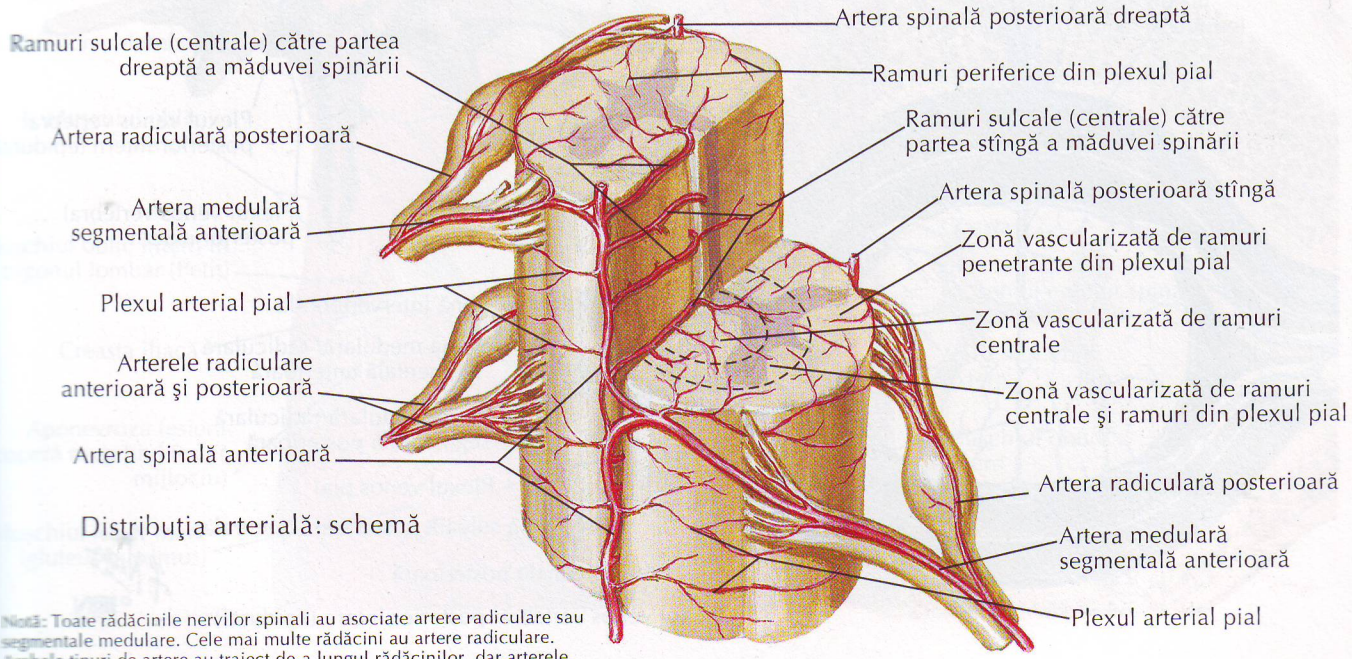

Distribuţia arterială: schemă

Notă: Toate rădăcinile nervilor spinali au asociate artere radiculare sau segmentale medulare. Cele mai multe rădăcini au artere radiculare. Ambele tipuri de artere au traiect de-a lungul rădăcinilor, dar arterele radiculare se termină înainte de a ajunge la arterele spinale anterioare sau posterioare; arterele segmentale medulare mai mari îşi continuă traiectul pentru a deservi un segment al acestor artere.

Venele măduvei spinării şi ale coloanei vertebrale

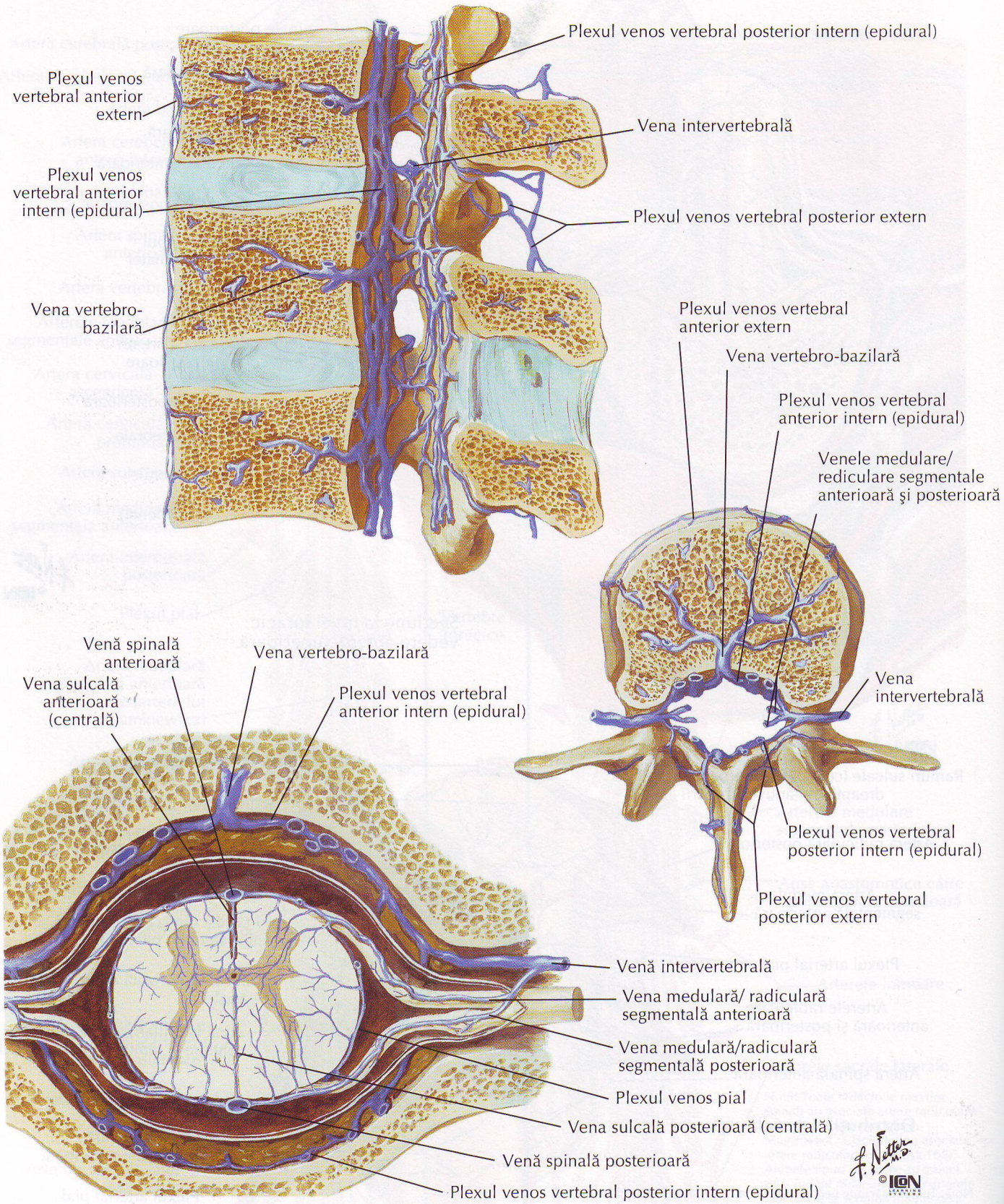

Muşchii regiunii posterioare a trunchiului: straturile superficiale

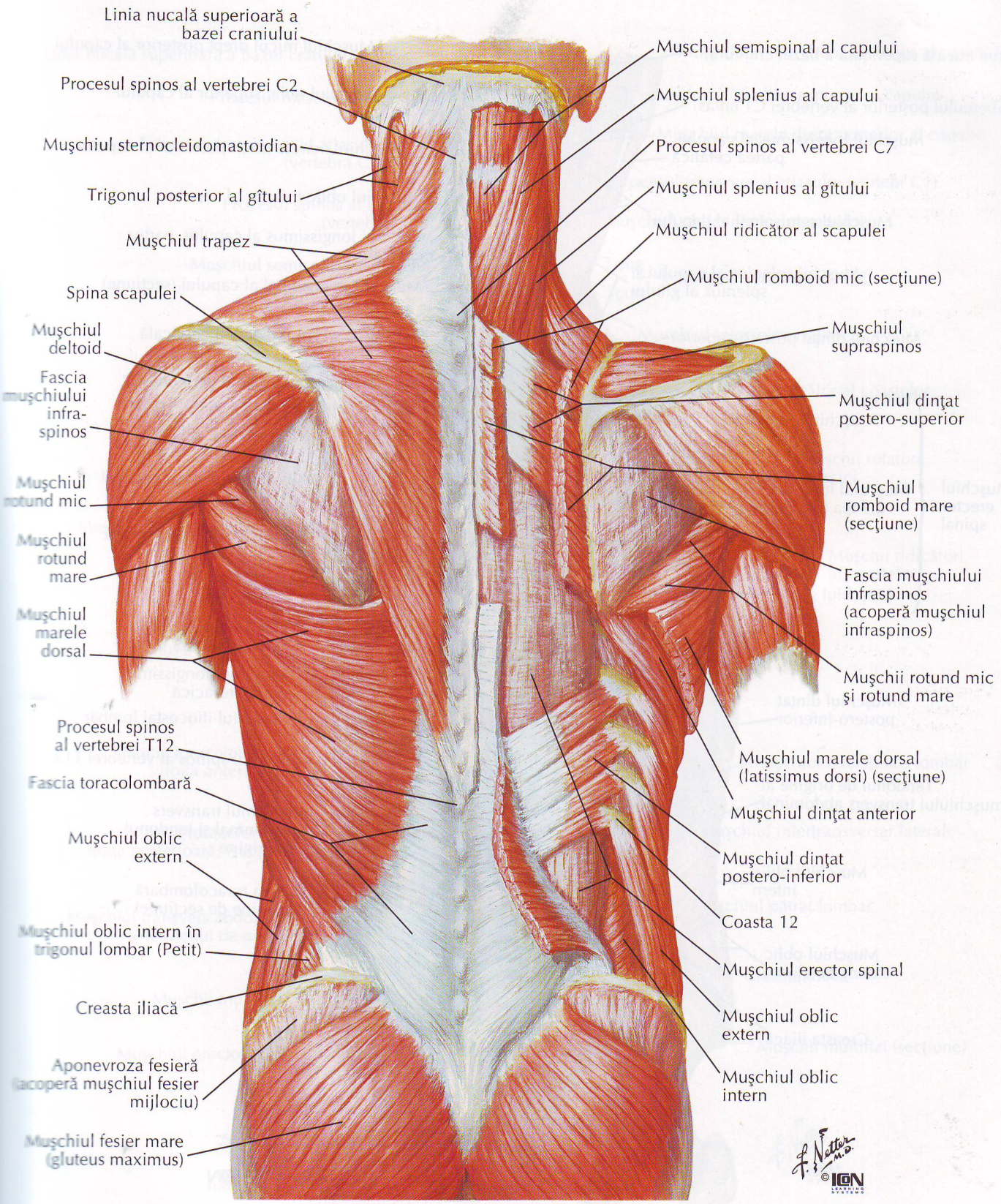

Muşchii regiunii posterioare a trunchiului: straturile intermediare

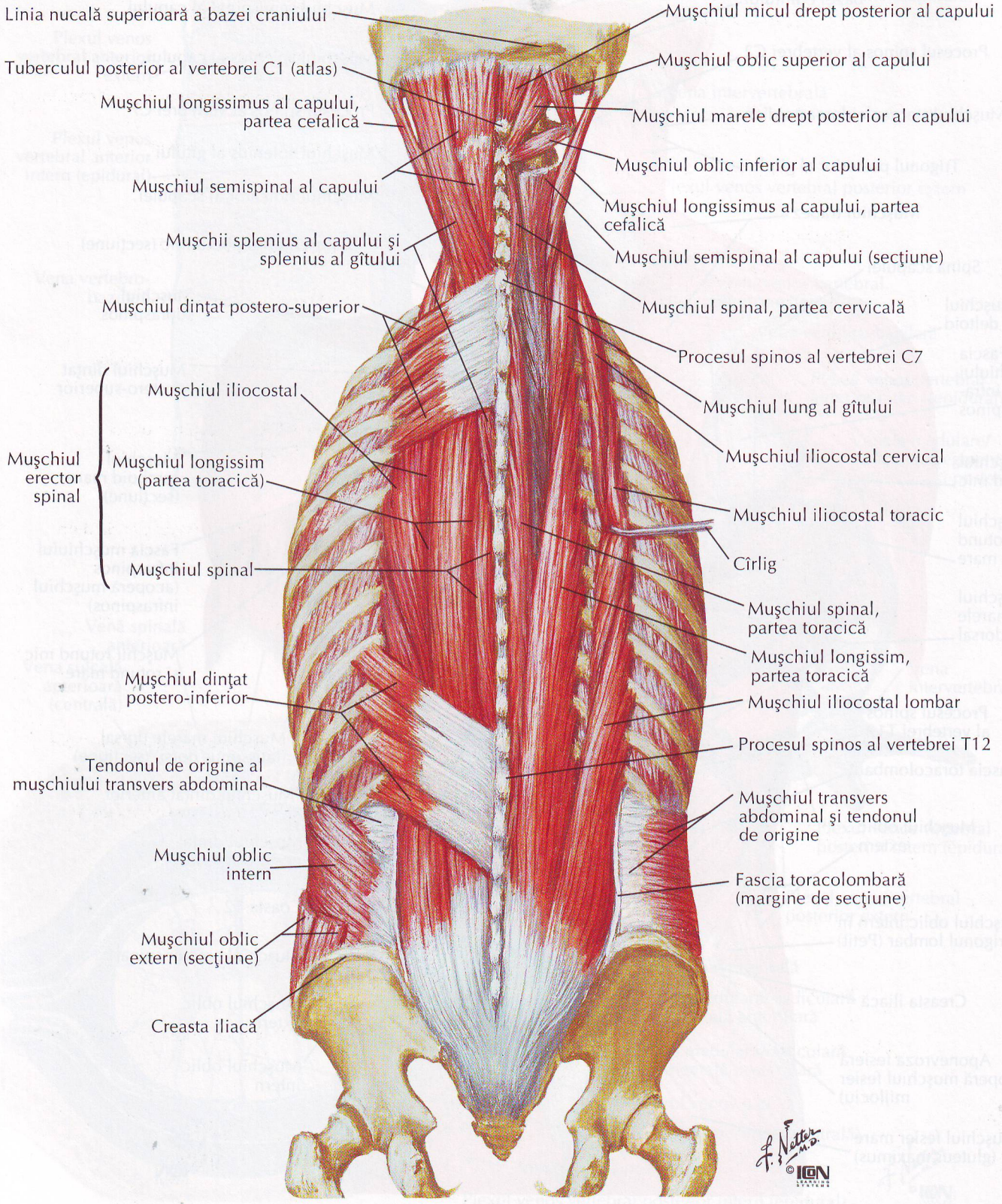

Muşchii regiunii posterioare a trunchiului: straturile profunde

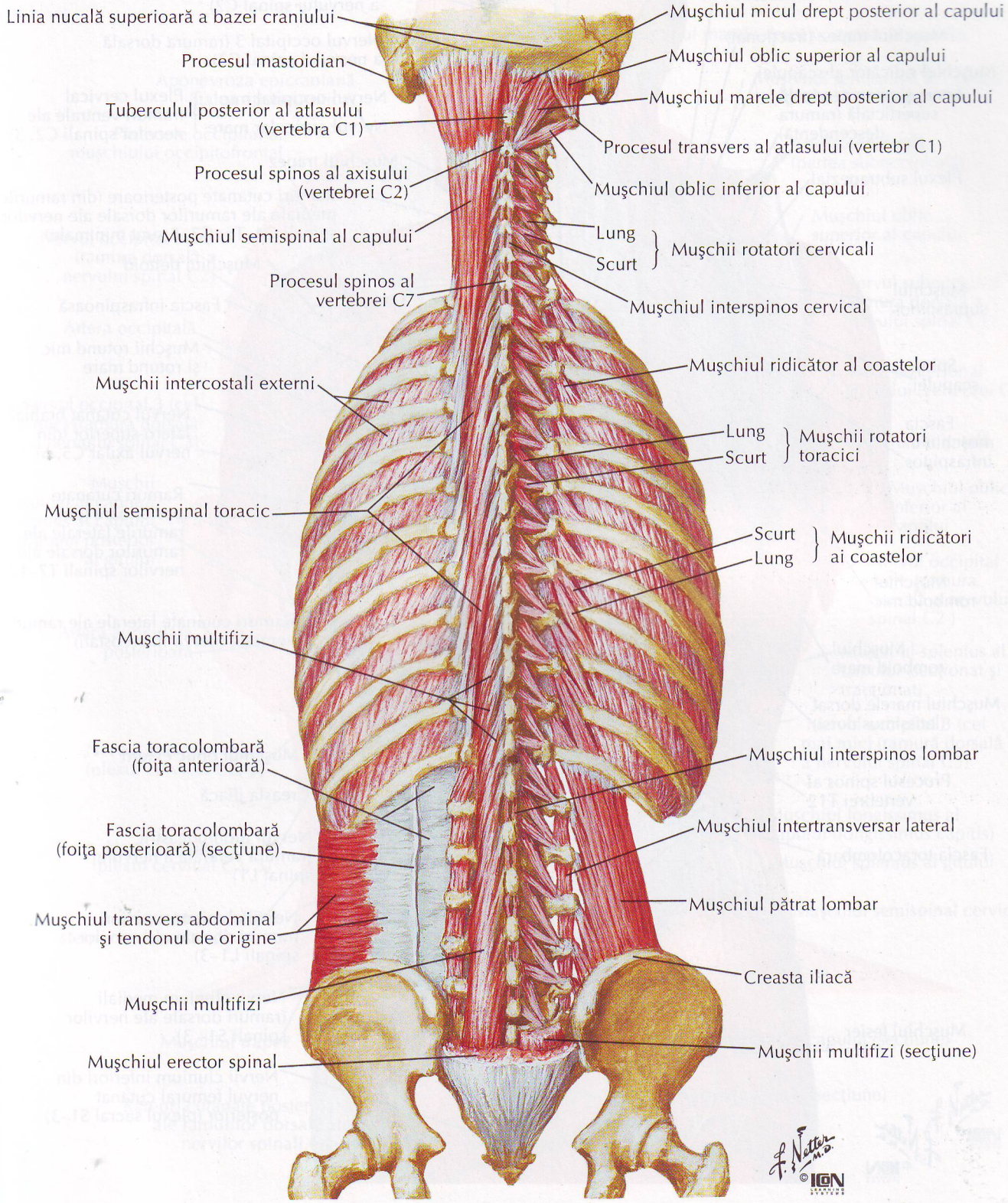

Inervaţia regiunii posterioare a trunchiului

VEZI DE ASEMENEA PLANŞELE 173, 187, 246, 250

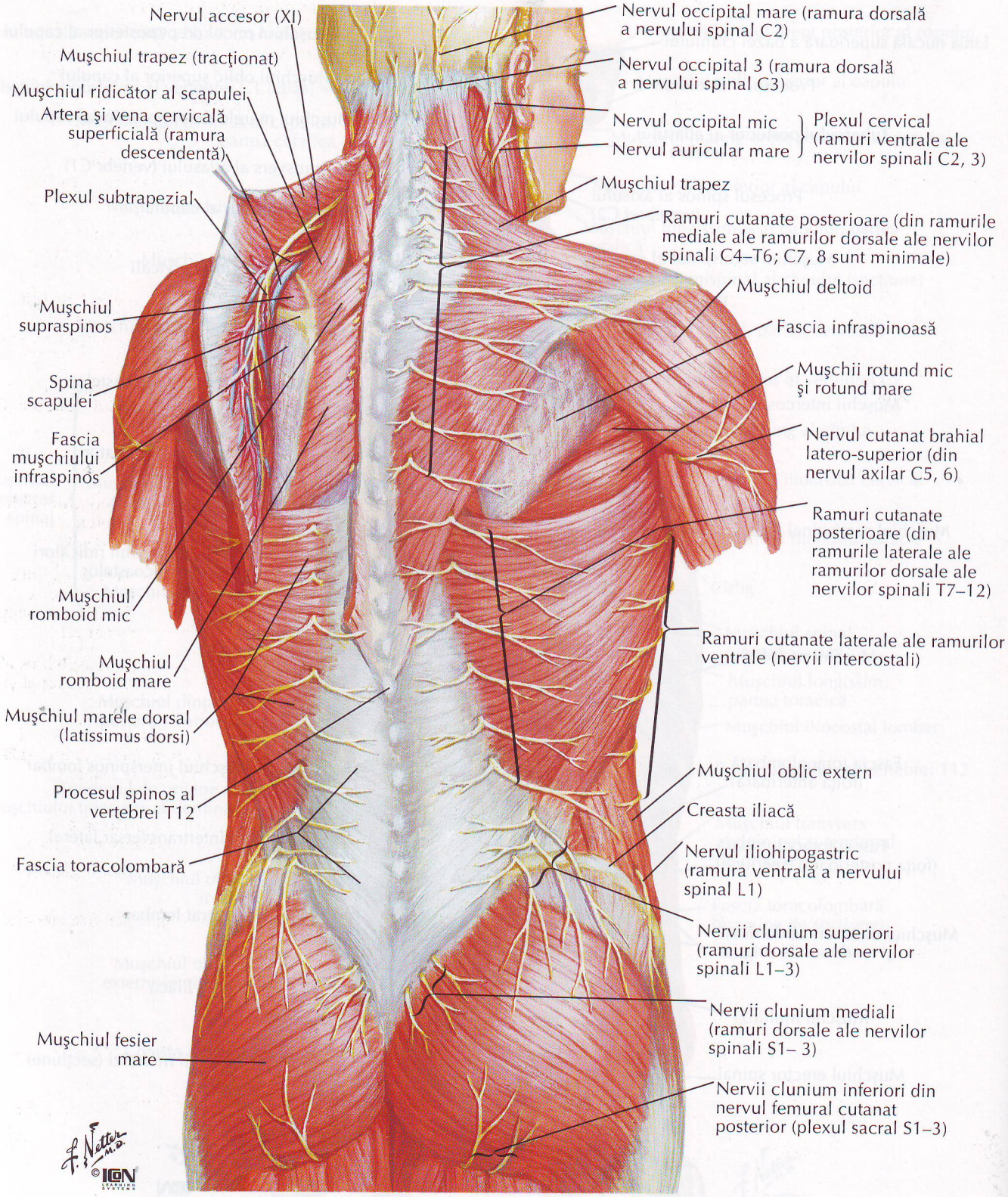

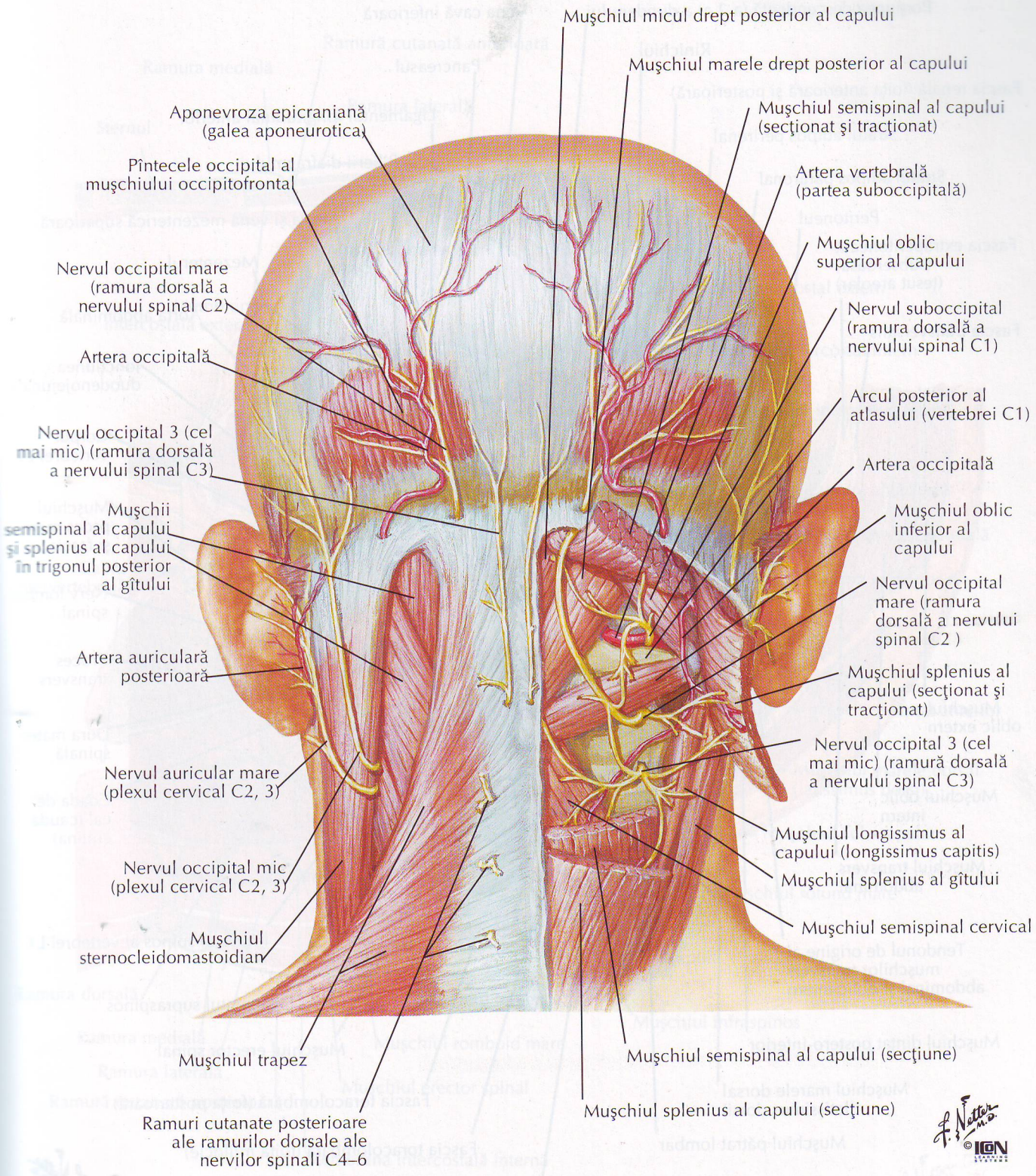
Muşchiul micul drept posterior al capului
Muşchiul marele drept posterior al capului
Aponevroza epicraniană (galea aponeurotica)
Muşchiul semispinal al capului (secţionat şi tracţionat)
Pîntecele occipital al muşchiului occipitofrontal
Artera vertebrală (partea suboccipitală)
Muşchiul oblic superior al capului
Nervul occipital mare (ramura dorsală a nervului spinal C2)
Nervul suboccipital (ramura dorsală a nervului spinal C1)
Artera occipitală
Arcul posterior al atlasului (vertebrei C1)
Nervul occipital 3 (cel mai mic) (ramura dorsală a nervului spinal C3)
Artera occipitală
Muşchii semispinal al capului şi splenius al capului în trigonul posterior al gîtului
Muşchiul oblic inferior al capului
Nervul occipital mare (ramura dorsală a nervului spinal C2)
Artera auriculară posterioară
Muşchiul splenius al capului (secţionat şi tracţionat)
Nervul occipital 3 (cel mai mic) (ramură dorsală a nervului spinal C3)
Nervul auricular mare (plexul cervical C2, 3)
Muşchiul longissimus al capului (longissimus capitis)
Nervul occipital mic (plexul cervical C2, 3)
Muşchiul splenius al gîtului
Muşchiul semispinal cervical
Muşchiul sternocleidomastoidian
Muşchiul trapez
Muşchiul semispinal al capului (secţiune)
Muşchiul splenius al capului (secţiune)
Ramuri cutanate posterioare ale ramurilor dorsale ale nervilor spinali C4–6

Regiunea lombară a trunchiului: secţiune transversală

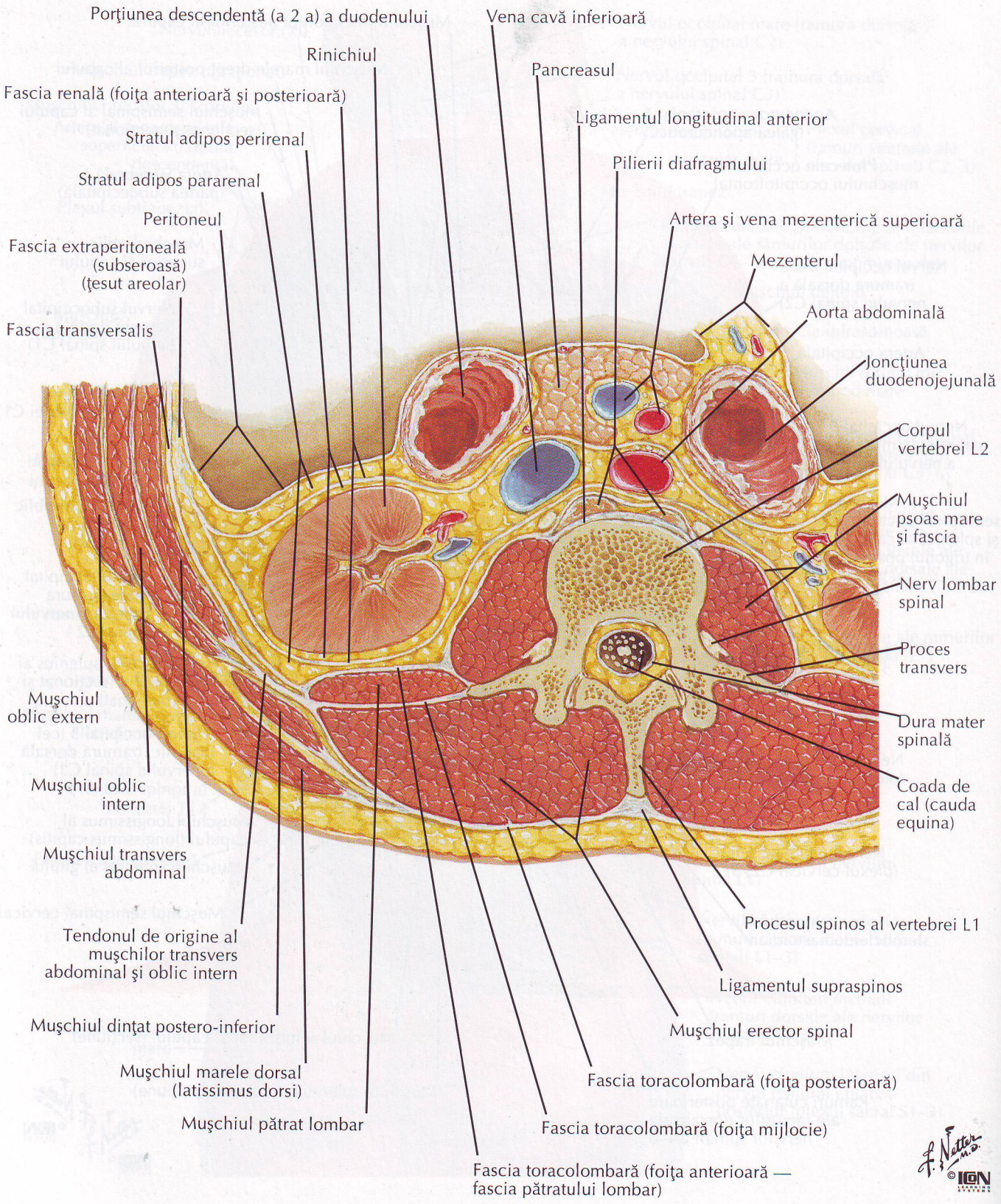

VEZI DE ASEMENEA PLANŞELE 187, 250

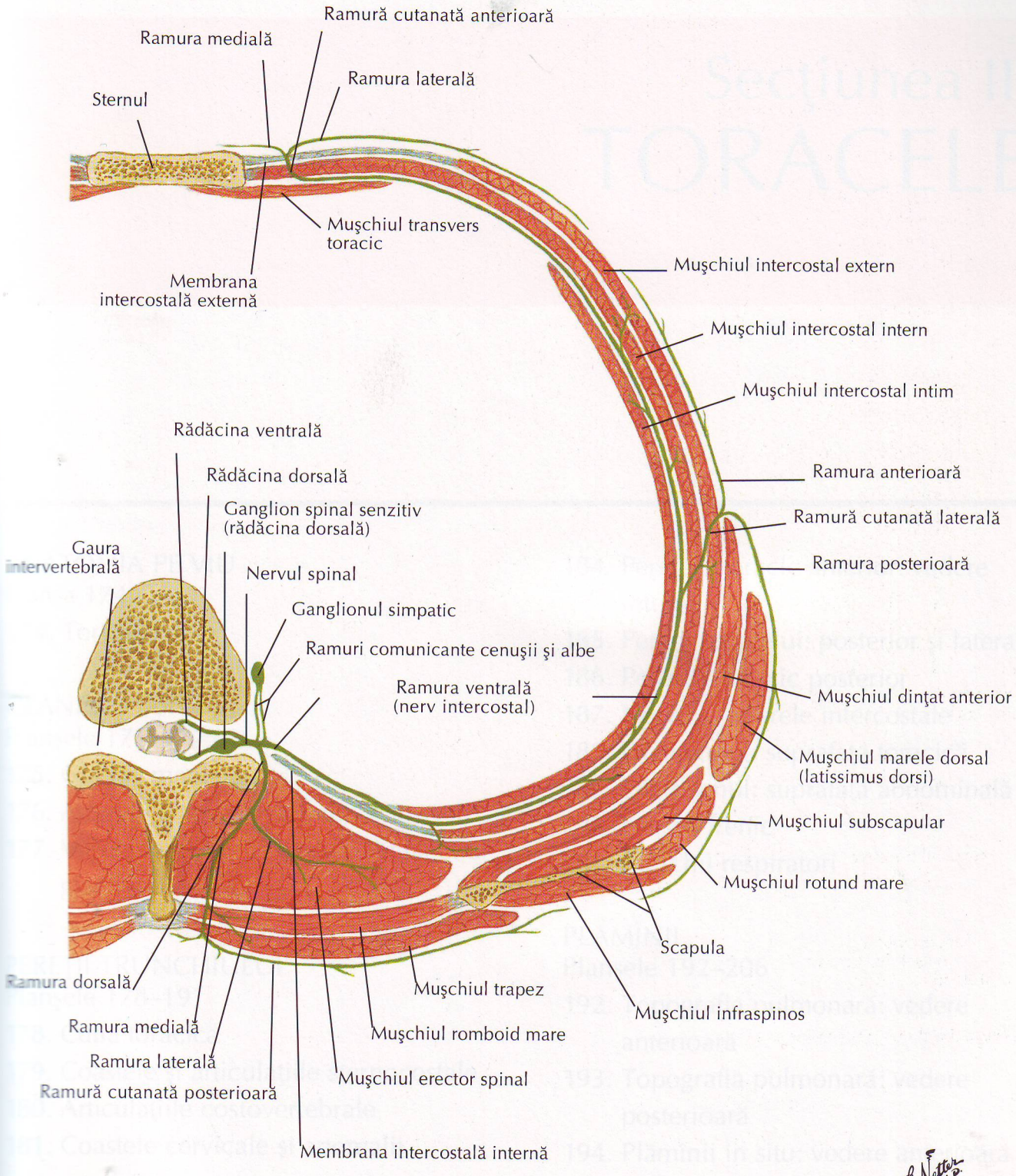

Notă: În regiunea toracică inferioară, ramura laterală a ramurii dorsale este mai lungă, motorie şi cutanată; ramura medială este mai scurtă şi exclusiv motorie.

Secţiunea III
TORACELE

ANATOMIA PE VIU
Planşa 174
174. Toracele

GLANDA MAMARĂ
Planşele 175–177
175. Glanda mamară
176. Arterele glandei mamare
177. Vasele limfatice şi nodulii limfatici ai glandei mamare

PEREŢII TRUNCHIULUI
Planşele 178–191
178. Cutia toracică
179. Coastele şi articulaţiile sternocostale
180. Articulaţiile costovertebrale
181. Coastele cervicale şi anomalii asociate
182. Peretele toracic anterior
183. Peretele toracic anterior (continuare)
184. Peretele toracic anterior: vedere internă
185. Pereţii toracelui: posterior şi lateral
186. Peretele toracic posterior
187. Nervii şi arterele intercostale
188. Diafragmul: suprafaţa toracică
189. Diafragmul: suprafaţa abdominală
190. Nervul frenic
191. Muşchii respiratori

PLĂMÂNII
Planşele 192–206
192. Topografia pulmonară: vedere anterioară
193. Topografia pulmonară: vedere posterioară
194. Plămânii in situ: vedere anterioară
195. Plămânii: vedere medială
196. Segmentele bronhopulmonare

197. Segmentele bronhopulmonare (continuare)
198. Traheea şi bronhiile mari
199. Nomenclatura bronhiilor: schemă
200. Căile aeriene intrapulmonare: schemă
201. Circulaţia sanguină intrapulmonară: schemă
202. Vasele mari ale mediastinului superior
203. Arterele şi venele bronşice
204. Vasele limfatice şi nodulii limfatici pulmonari
205. Inervaţia autonomă în cutia toracică
206. Inervaţia arborelui traheobronşic: schemă

CORDUL
Planşele 207–225
207. Cordul in situ
208. Cordul: vedere anterioară
209. Radiografie toracică
210. Cordul: baza şi faţa diafragmatică
211. Sacul pericardic
212. Arterele coronare şi venele cardiace
213. Arterele coronare şi venele cardiace: variaţii
214. Arterele coronare: imagini de arteriografie
215. Arterele coronare: imagini de arteriografie (continuare)
216. Atriul şi ventriculul drept
217. Atriul şi ventriculul stîng
218. Valvele şi scheletul fibros al cordului
219. Valvele şi scheletul fibros al cordului (continuare)
220. Atriile, ventriculii şi septul interventricular
221. Sistemul de conducere al cordului
222. Inervaţia cordului
223. Inervaţia cordului: schemă
224. Inervaţia vaselor sanguine: schemă
225. Circulaţia fetală şi postnatală

MEDIASTINUL
Planşele 226–237
226. Mediastinul: vedere laterală dreaptă
227. Mediastinum: vedere laterală stîngă
228. Esofagul in situ
229. Topografia şi stricturile esofagului
230. Musculatura esofagului
231. Joncţiunea faringo-esofagiană
232. Joncţiunea esofago-gastrică
233. Arterele esofagului
234. Venele esofagului
235. Vasele limfatice şi nodulii limfatici esofagieni
236. Inervaţia esofagului
237. Mediastinul: secţiune transversală

IMAGISTICĂ REGIONALĂ
Planşa 238
238. Tomografii toracice: imagini TC axiale

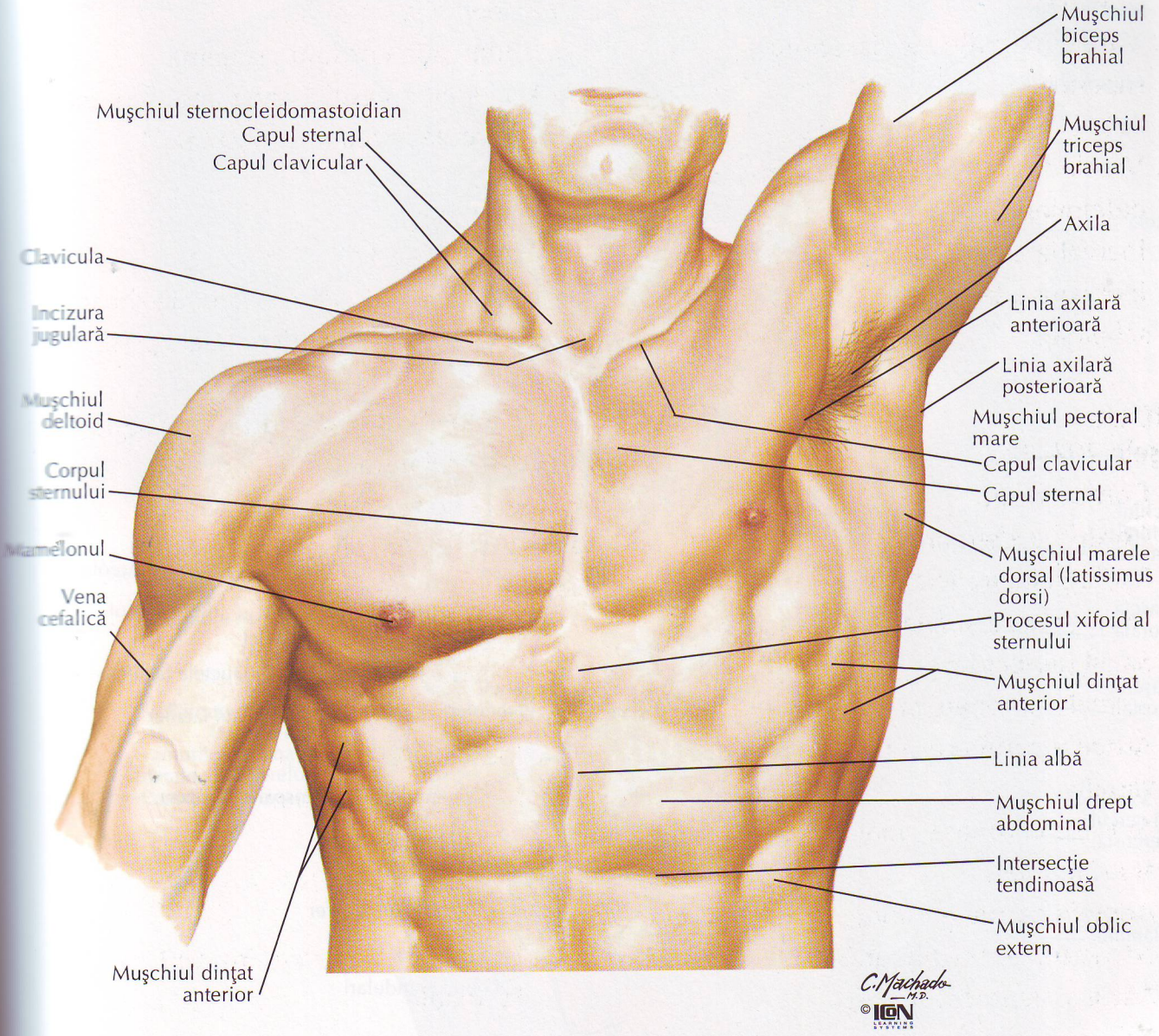
Muşchiul biceps brahial
Muşchiul sternocleidomastoidian
Capul sternal
Capul clavicular
Muşchiul triceps brahial
Axila
Clavicula
Incizura jugulară
Linia axilară anterioară
Linia axilară posterioară
Muşchiul deltoid
Muşchiul pectoral mare
Capul clavicular
Corpul sternului
Capul sternal
Mamelonul
Muşchiul marele dorsal (latissimus dorsi)
Vena cefalică
Procesul xifoid al sternului
Muşchiul dinţat anterior
Linia albă
Muşchiul drept abdominal
Intersecţie tendinoasă
Muşchiul oblic extern
Muşchiul dinţat anterior
C. Machado M.D.
©ION LEARNING SYSTEMS

Glanda mamară

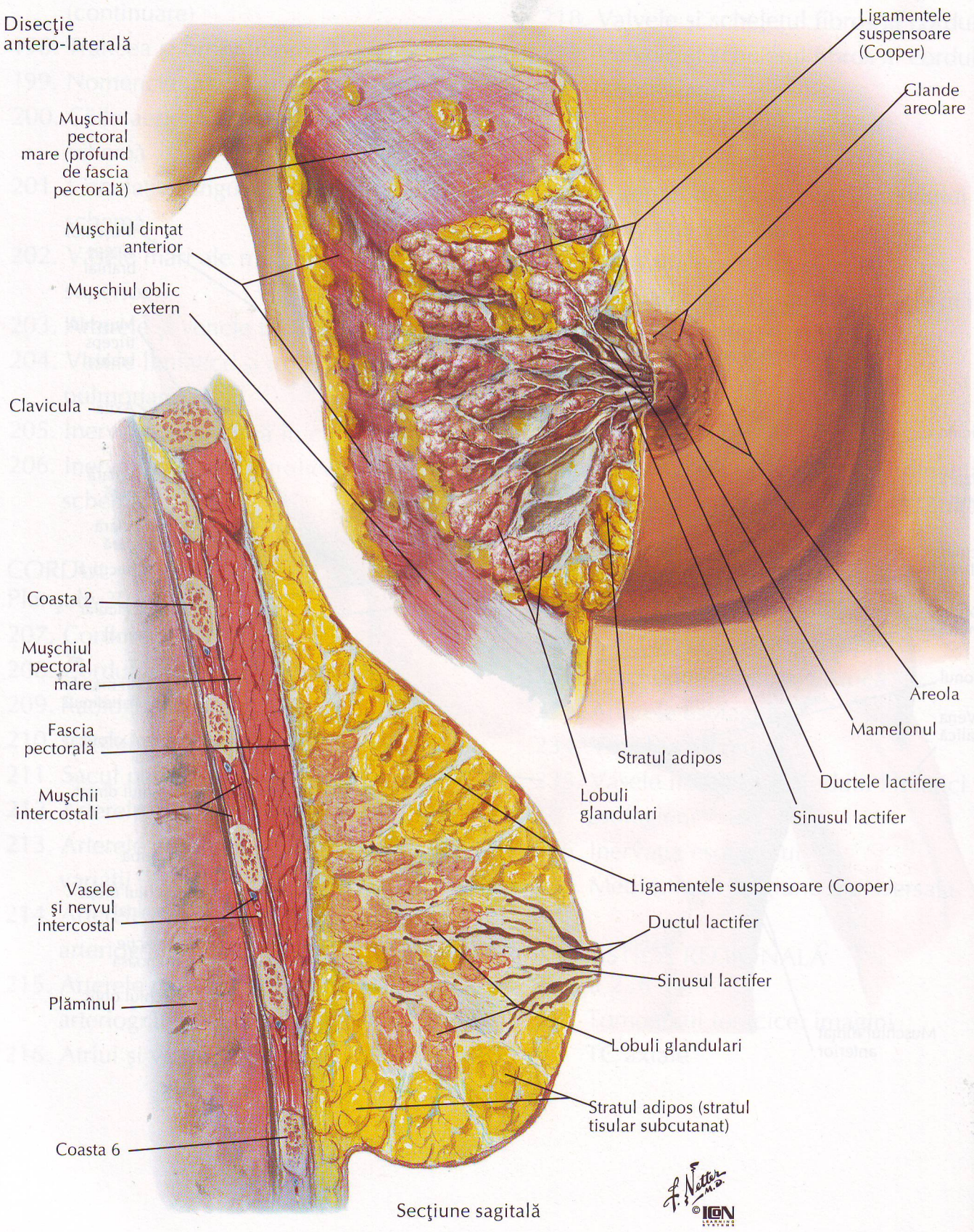

Arterele glandei mamare

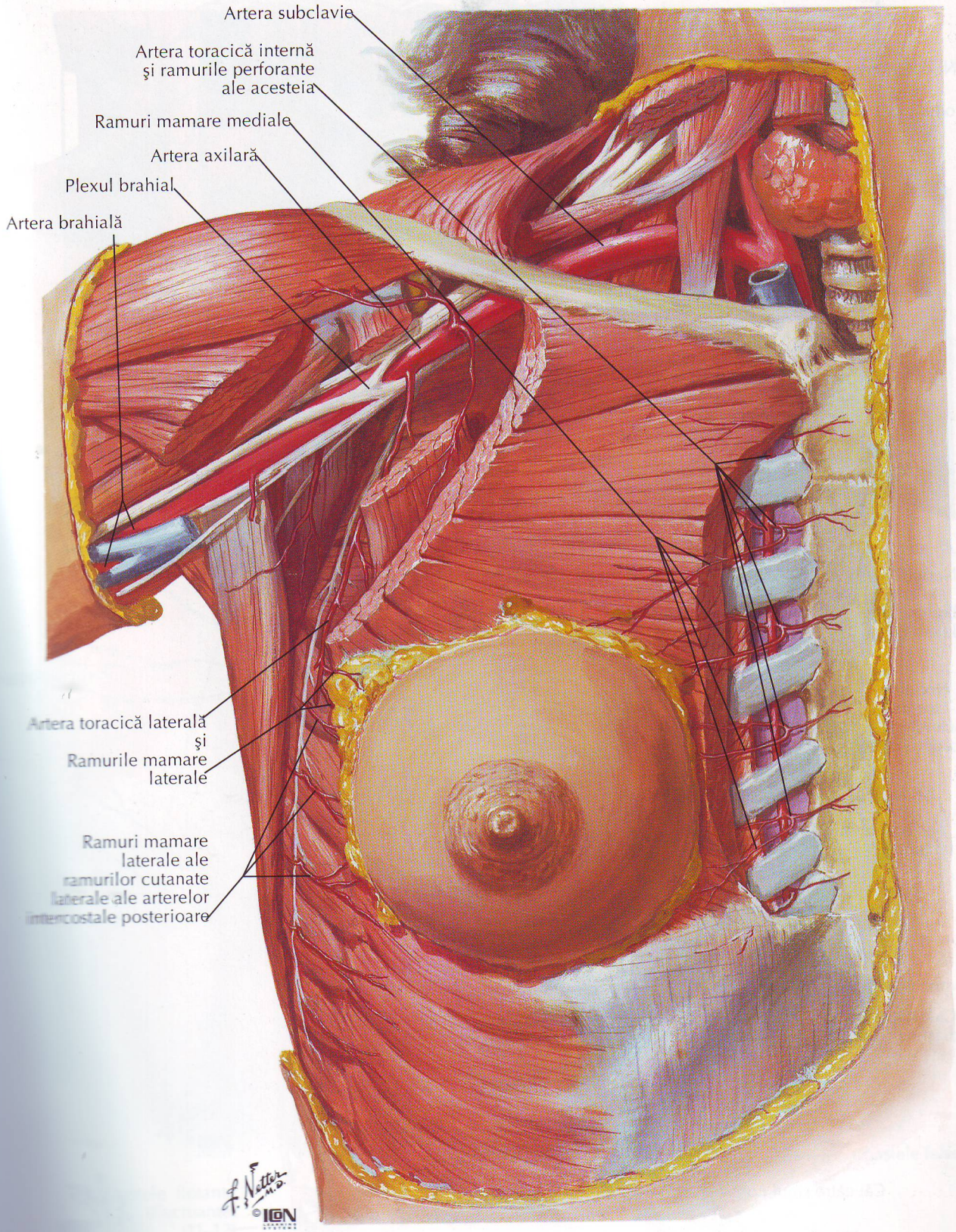

Vasele limfatice şi nodulii limfatici ai glandei mamare

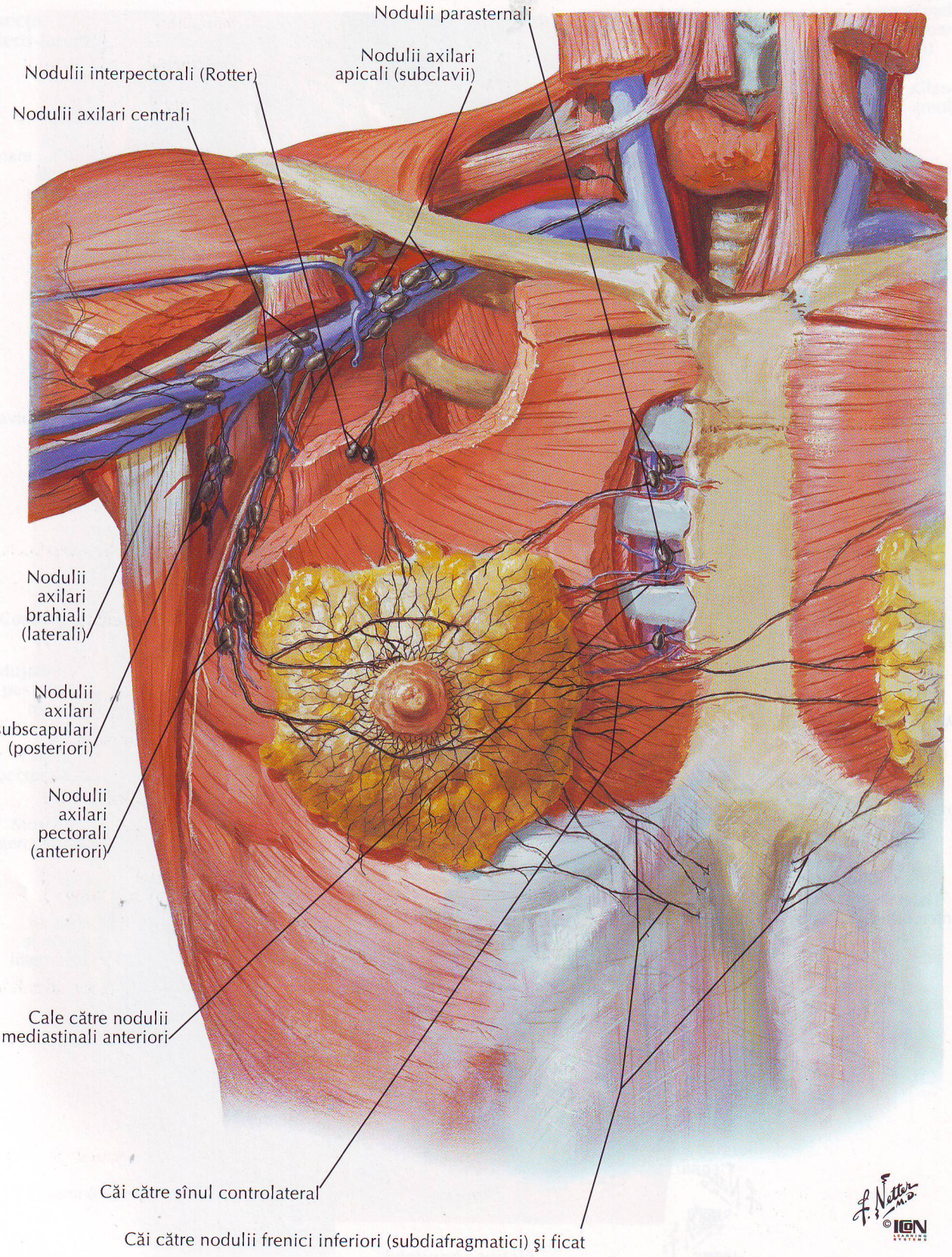

VEZI DE ASEMENEA PLANŞA 240

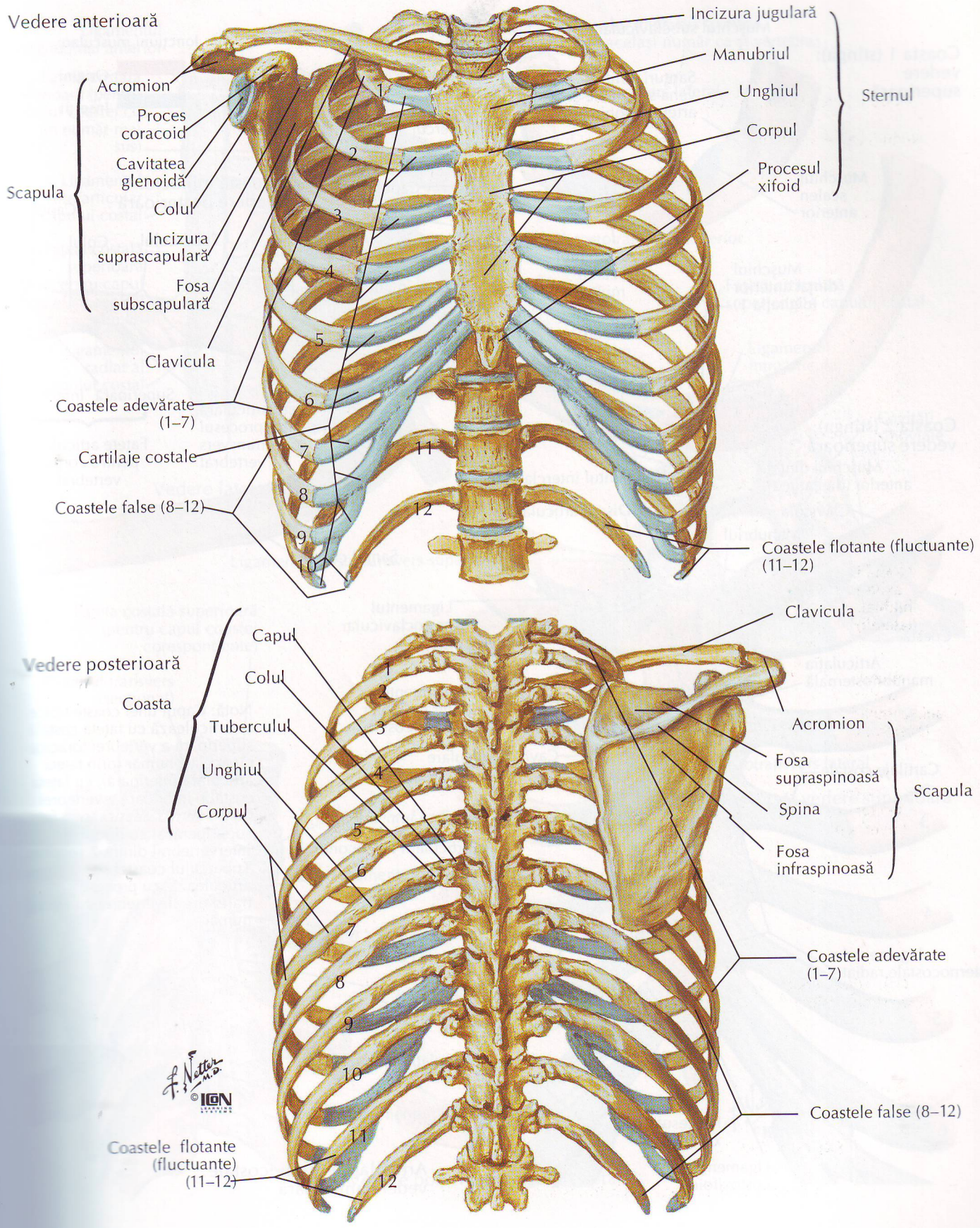

Coastele şi articulaţiile sternocostale

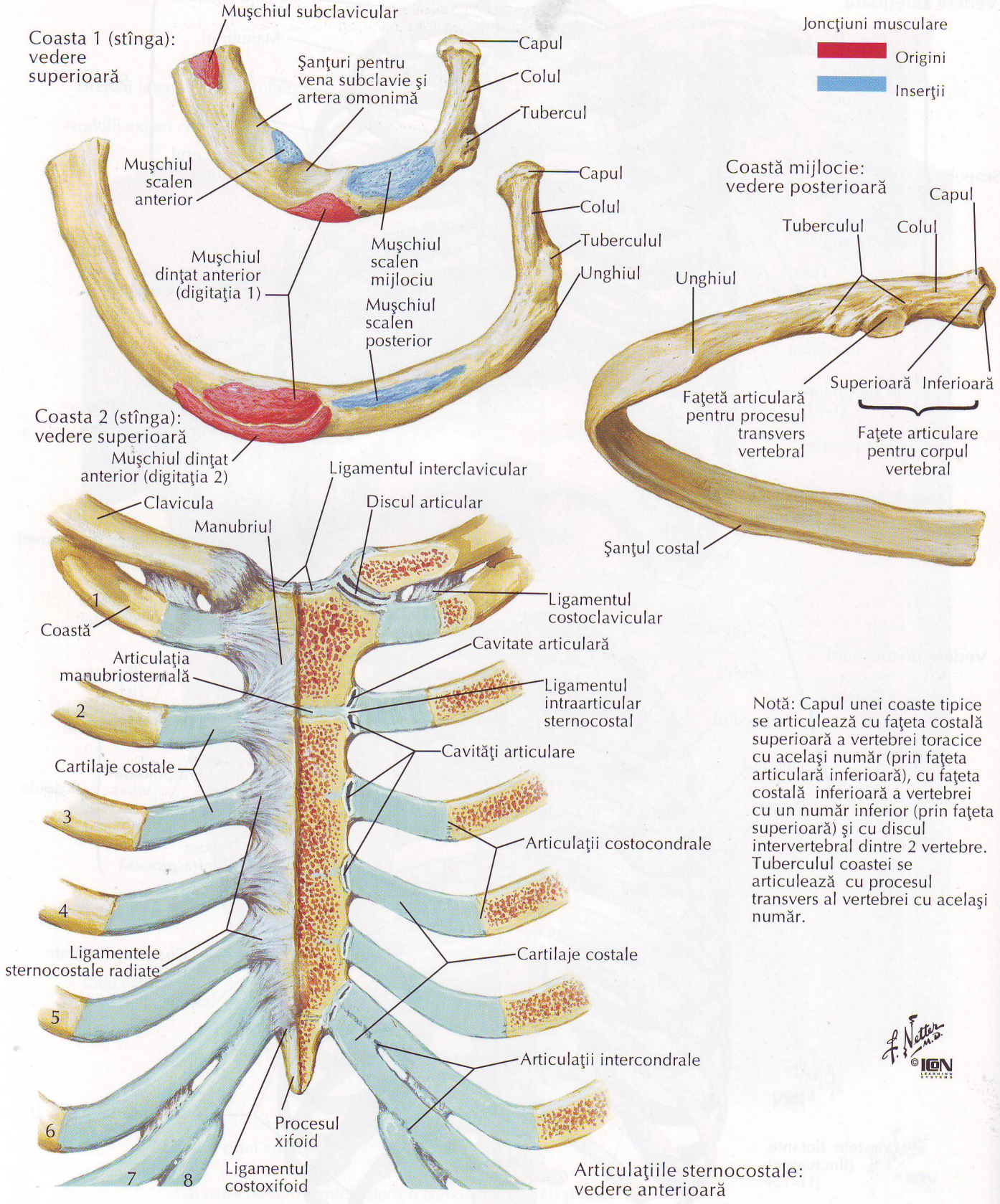

Notă: Capul unei coaste tipice se articulează cu faţeta costală superioară a vertebrei toracice cu acelaşi număr (prin faţeta articulară inferioară), cu faţeta costală inferioară a vertebrei cu un număr inferior (prin faţeta superioară) şi cu discul intervertebral dintre 2 vertebre. Tuberculul coastei se articulează cu procesul transvers al vertebrei cu acelaşi număr.

Articulaţiile sternocostale: vedere anterioară

Articulaţiile costovertebrale

VEZI DE ASEMENEA PLANŞA 147

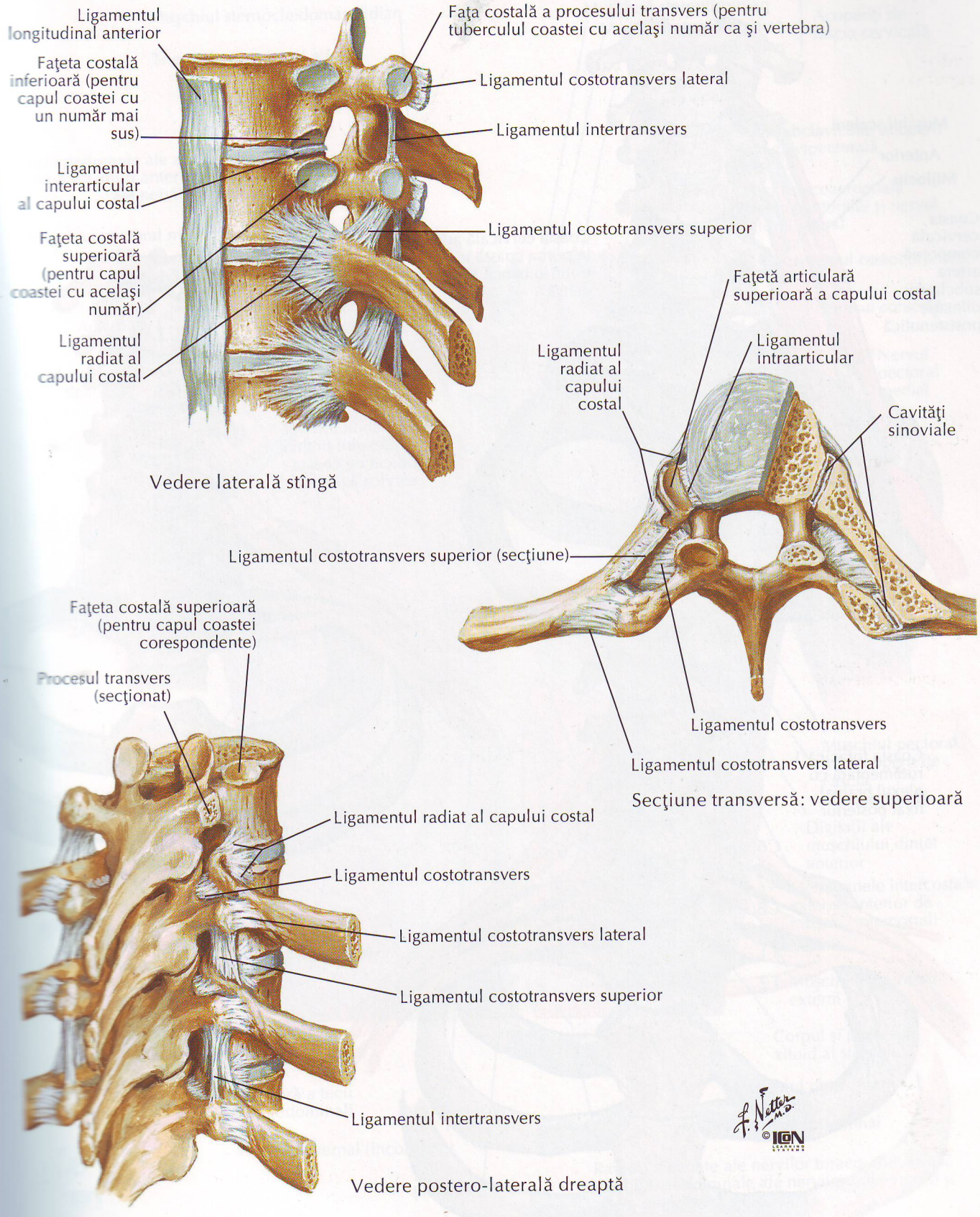

Coastele cervicale şi anomalii asociate

VEZI DE ASEMENEA PLANŞELE 29, 412, 413

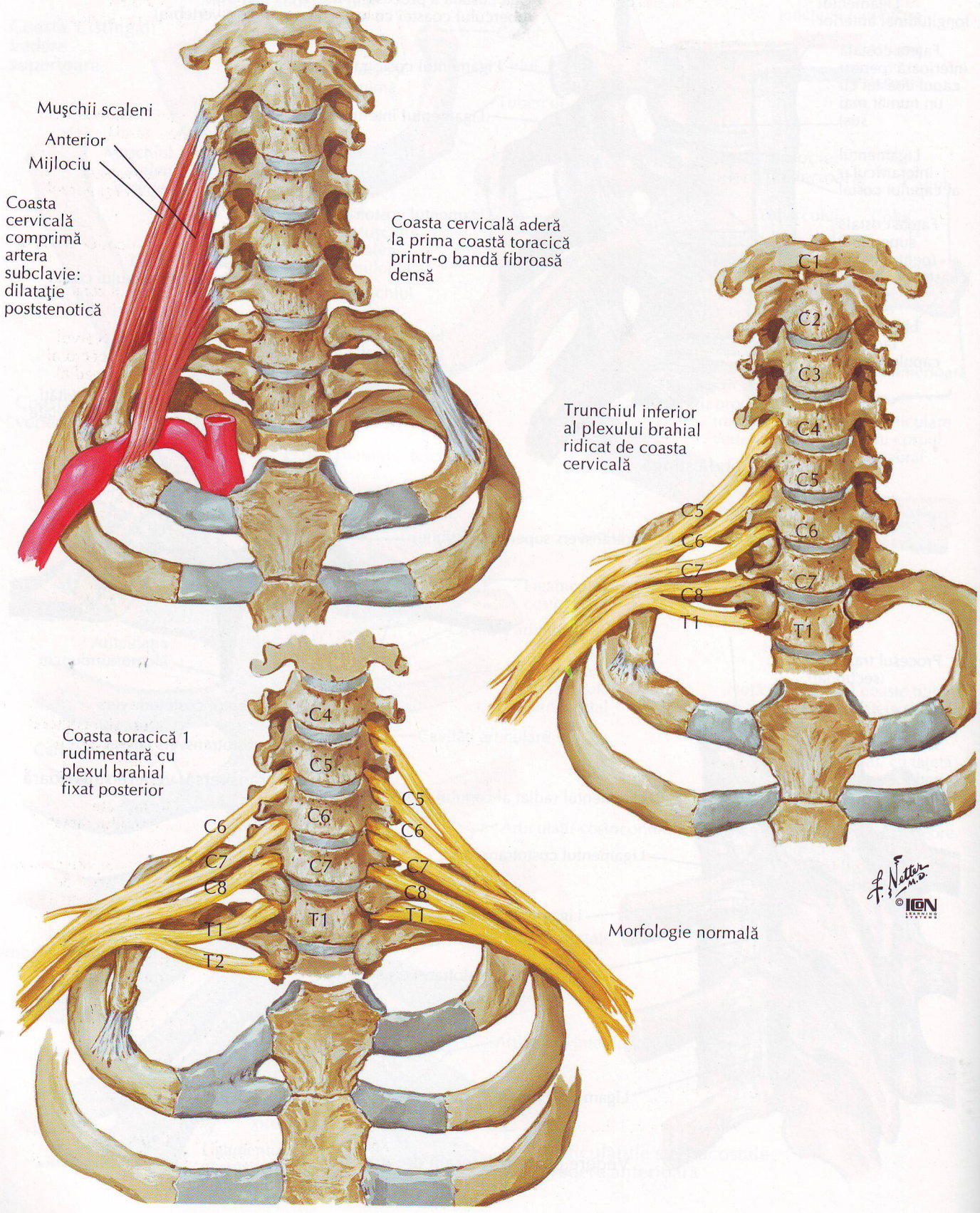

Morfologie normală

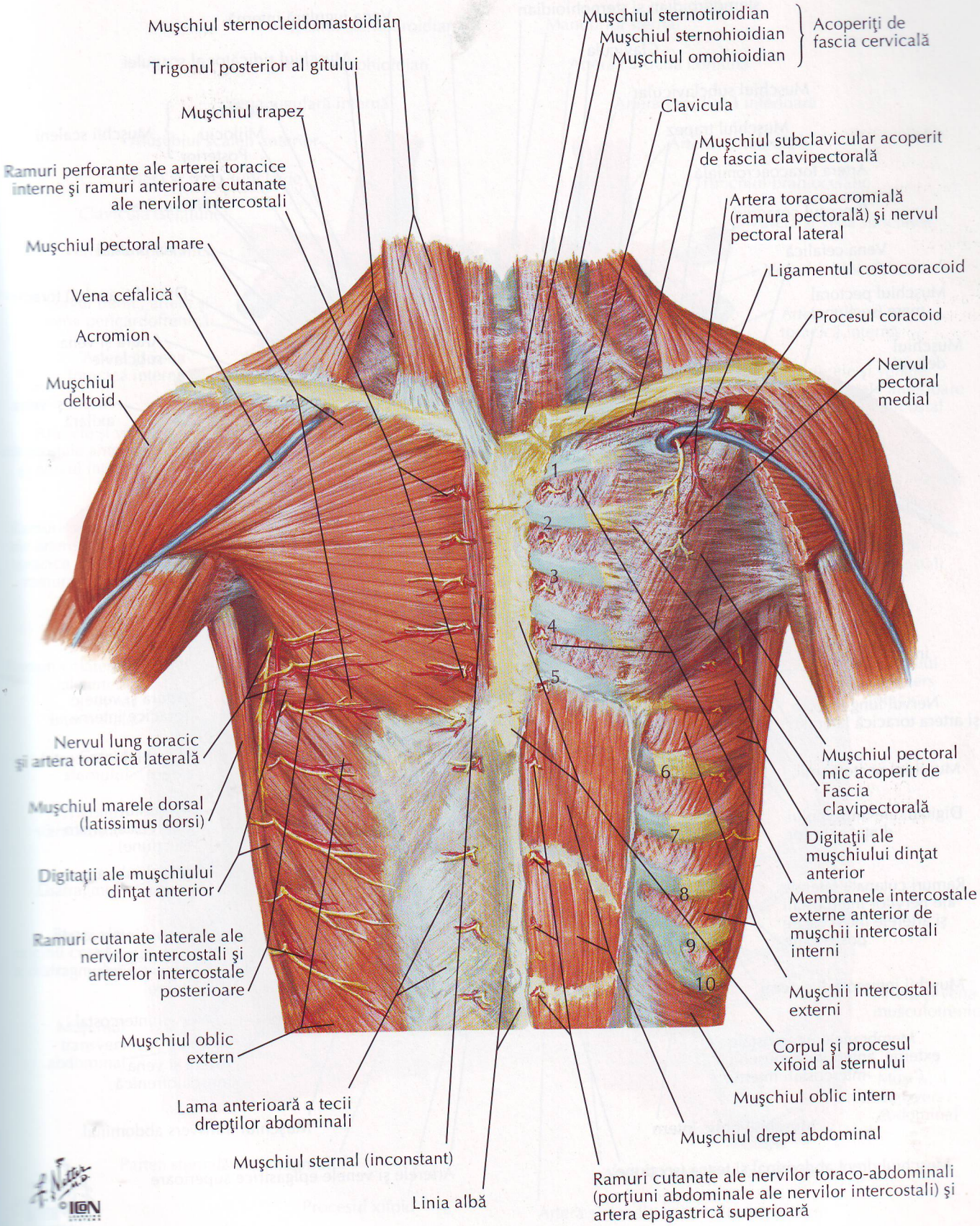
Muşchiul sternocleidomastoidian
Trigonul posterior al gîtului
Muşchiul trapez
Ramuri perforante ale arterei toracice interne şi ramuri anterioare cutanate ale nervilor intercostali
Muşchiul pectoral mare
Vena cefalică
Acromion
Muşchiul deltoid
Nervul lung toracic şi artera toracică laterală
Muşchiul marele dorsal (latissimus dorsi)
Digitaţii ale muşchiului dinţat anterior
Ramuri cutanate laterale ale nervilor intercostali şi arterelor intercostale posterioare
Muşchiul oblic extern
Lama anterioară a tecii dreptilor abdominali
Muşchiul sternal (inconstant)
Linia albă
Muşchiul sternotiroidian
Muşchiul sternohioidian
Muşchiul omohioidian
Acoperiţi de fascia cervicală
Clavicula
Muşchiul subclavicular acoperit de fascia clavipectorală
Artera toracoacromială (ramura pectorală) şi nervul pectoral lateral
Ligamentul costocoracoid
Procesul coracoid
Nervul pectoral medial
1
2
3
4
5
6
7
8
9
10
Muşchiul pectoral mic acoperit de Fascia clavipectorală
Digitaţii ale muşchiului dinţat anterior
Membranele intercostale externe anterior de muşchii intercostali interni
Muşchii intercostali externi
Corpul şi procesul xifoid al sternului
Muşchiul oblic intern
Muşchiul drept abdominal
Ramuri cutanate ale nervilor toraco-abdominali (porţiuni abdominale ale nervilor intercostali) şi artera epigastrică superioară

Peretele toracic anterior (continuare)

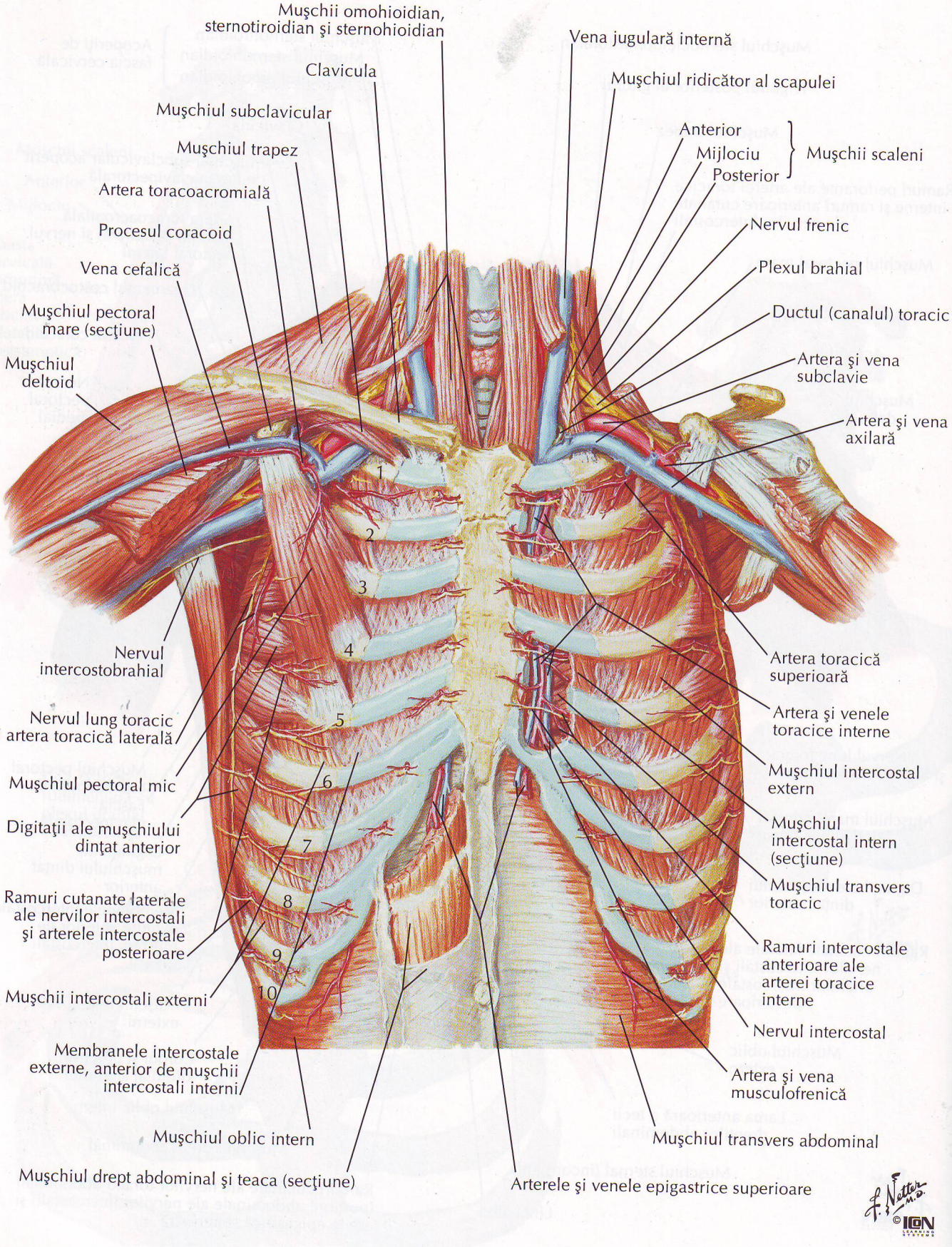

F. Netter M.D.
©IGN LEARNING SYSTEMS

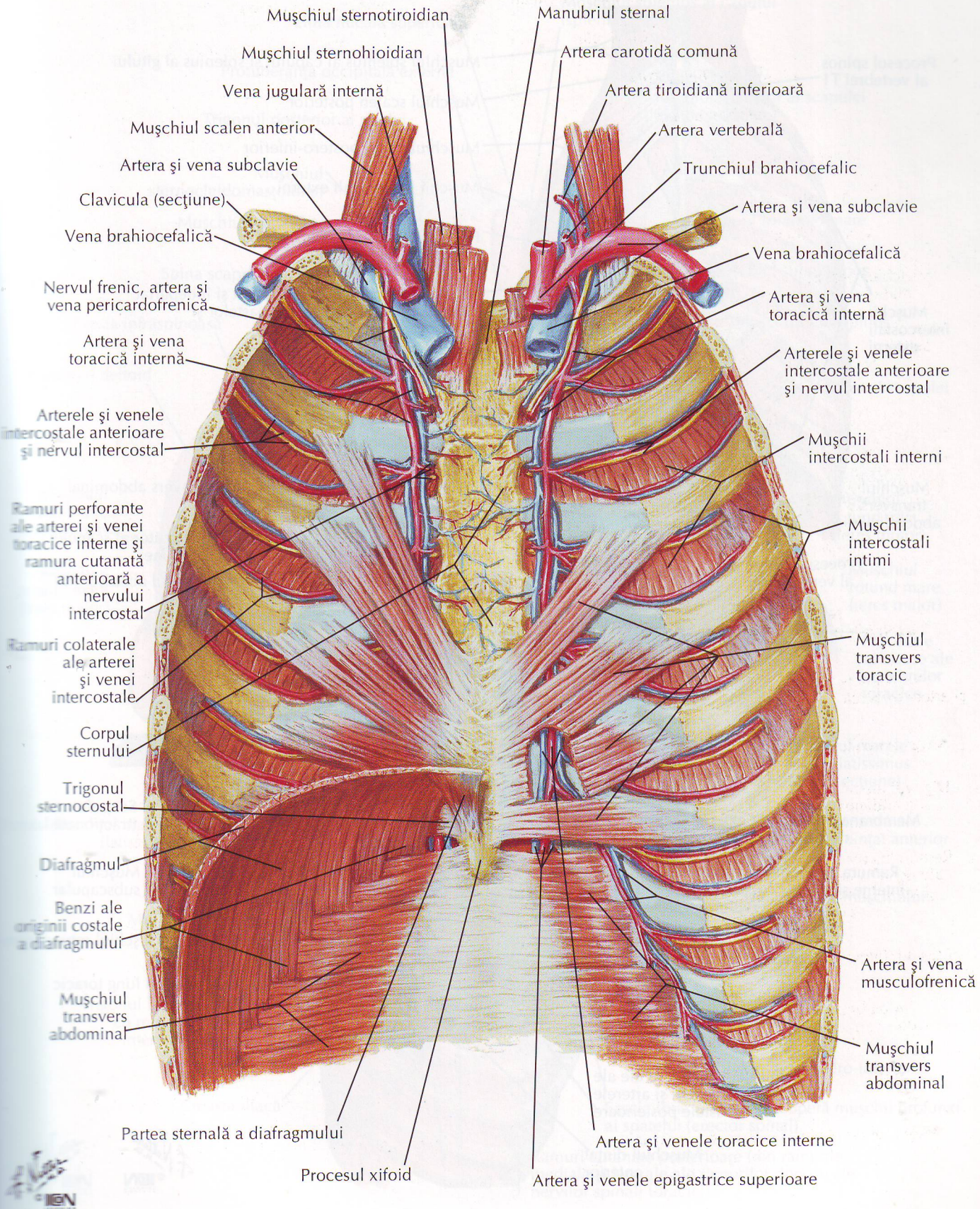
Muşchiul sternotiroidian
Muşchiul sternohioidian
Vena jugulară internă
Muşchiul scalen anterior
Artera şi vena subclavie
Clavicula (secţiune)
Vena brahiocefalică
Nervul frenic, artera şi vena pericardofrenică
Artera şi vena toracică internă
Arterele şi venele intercostale anterioare şi nervul intercostal
Ramuri perforante ale arterei şi venei toracice interne şi ramura cutanată anterioară a nervului intercostal
Ramuri colaterale ale arterei şi venei intercostale
Corpul sternului
Trigonul sternocostal
Diafragmul
Benzi ale originii costale a diafragmului
Muşchiul transvers abdominal
Partea sternală a diafragmului
Procesul xifoid
Manubriul sternal
Artera carotidă comună
Artera tiroidiană inferioară
Artera vertebrală
Trunchiul brahiocefalic
Artera şi vena subclavie
Vena brahiocefalică
Artera şi vena toracică internă
Arterele şi venele intercostale anterioare şi nervul intercostal
Muşchii intercostali interni
Muşchii intercostali intimi
Muşchiul transvers toracic
Artera şi vena musculofrenică
Muşchiul transvers abdominal
Artera şi venele toracice interne
Artera şi venele epigastrice superioare

Pereţii toracelui: posterior şi lateral

VEZI DE ASEMENEA PLANŞELE 167—169

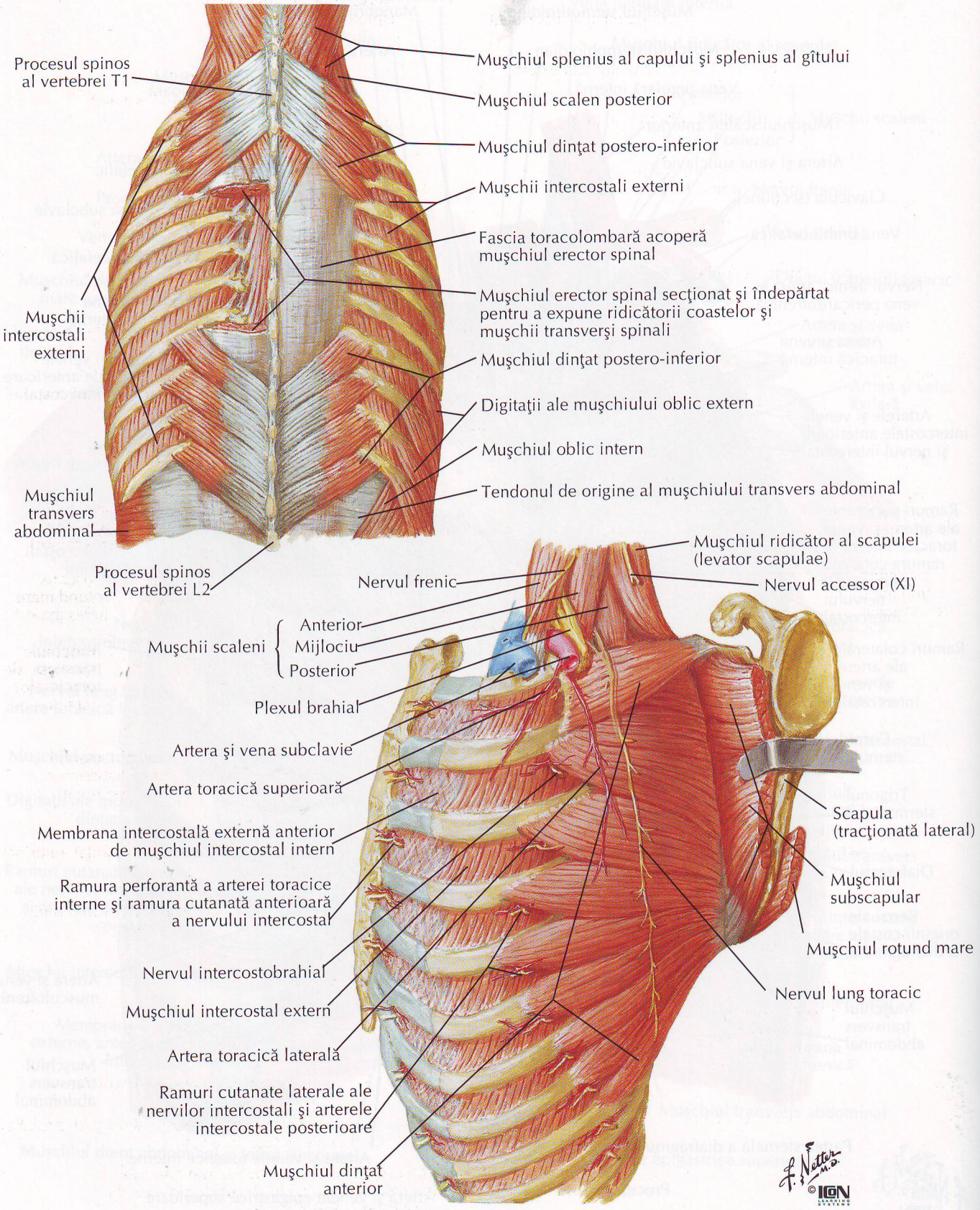

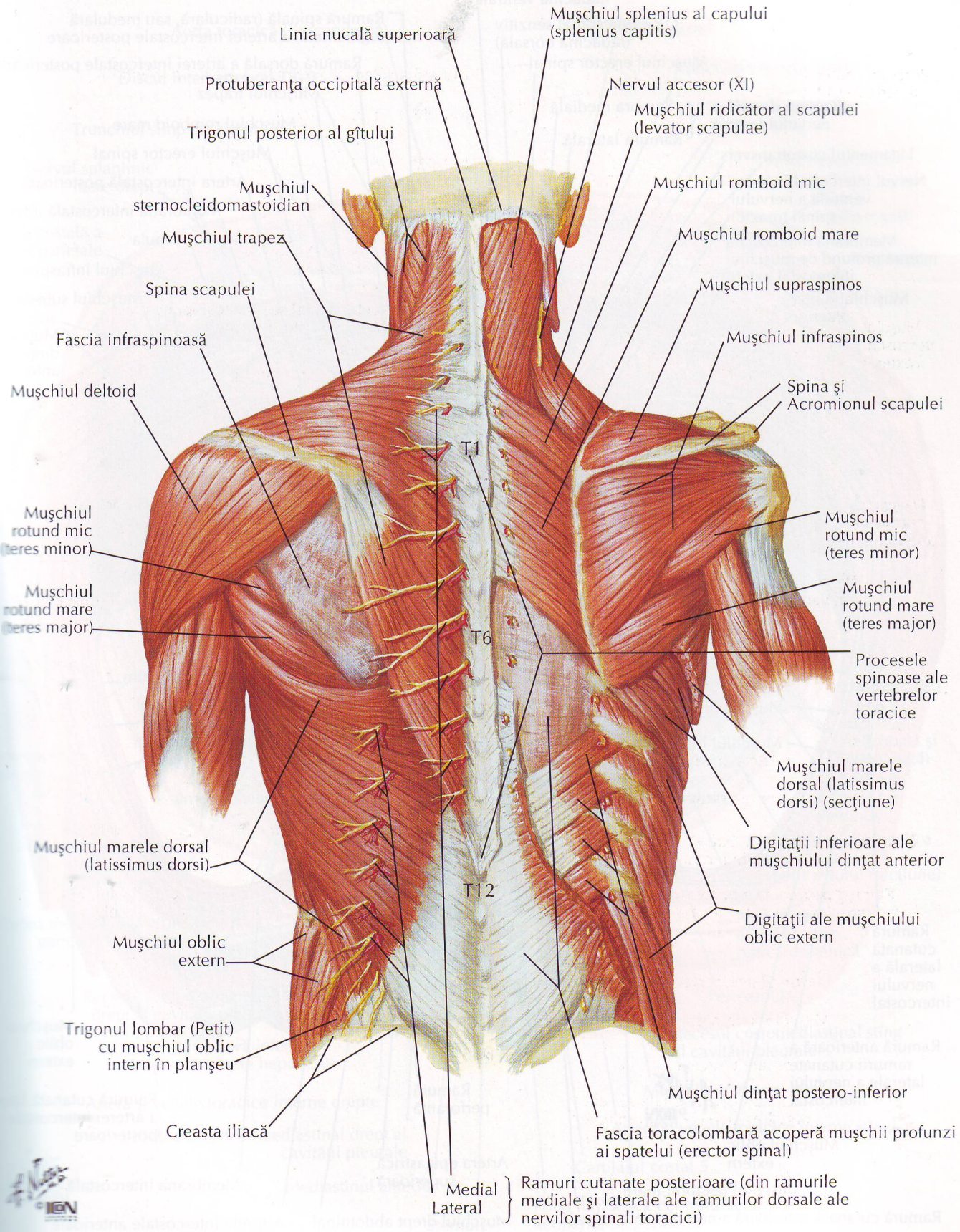
Linia nucală superioară
Muşchiul splenius al capului (splenius capitis)
Protuberanţa occipitală externă
Nervul accesor (XI)
Muşchiul ridicător al scapulei (levator scapulae)
Trigonul posterior al gîtului
Muşchiul sternocleidomastoidian
Muşchiul romboid mic
Muşchiul trapez
Muşchiul romboid mare
Spina scapulei
Muşchiul supraspinos
Fascia infraspinoasă
Muşchiul infraspinos
Muşchiul deltoid
Spina şi Acromionul scapulei
T1
Muşchiul rotund mic (teres minor)
Muşchiul rotund mic (teres minor)
Muşchiul rotund mare (teres major)
Muşchiul rotund mare (teres major)
T6
Procesele spinoase ale vertebrelor toracice
Muşchiul marele dorsal (latissimus dorsi) (secţiune)
Digitaţii inferioare ale muşchiului dinţat anterior
Muşchiul marele dorsal (latissimus dorsi)
T12
Digitaţii ale muşchiului oblic extern
Muşchiul oblic extern
Trigonul lombar (Petit) cu muşchiul oblic intern în planşeu
Muşchiul dinţat postero-inferior
Creasta iliacă
Fascia toracolombară acoperă muşchii profunzi ai spatelui (erector spinal)
Medial
Lateral
Ramuri cutanate posterioare (din ramurile mediale şi laterale ale ramurilor dorsale ale nervilor spinali toracici)

Nervii şi arterele intercostale

VEZI DE ASEMENEA PLANŞELE 173, 250

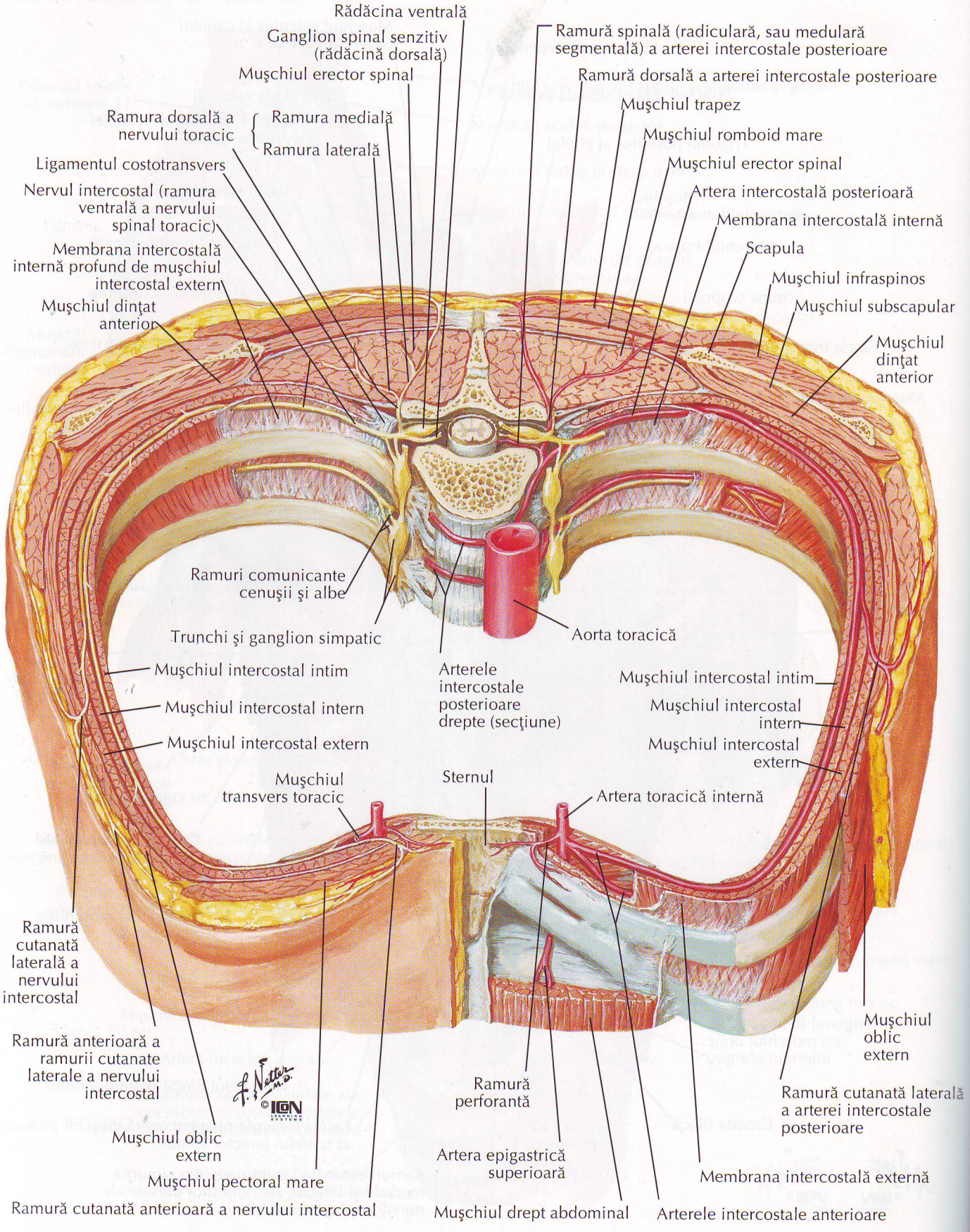

Diafragmul: suprafaţa toracică

VEZI DE ASEMENEA PLANŞELE 226, 227

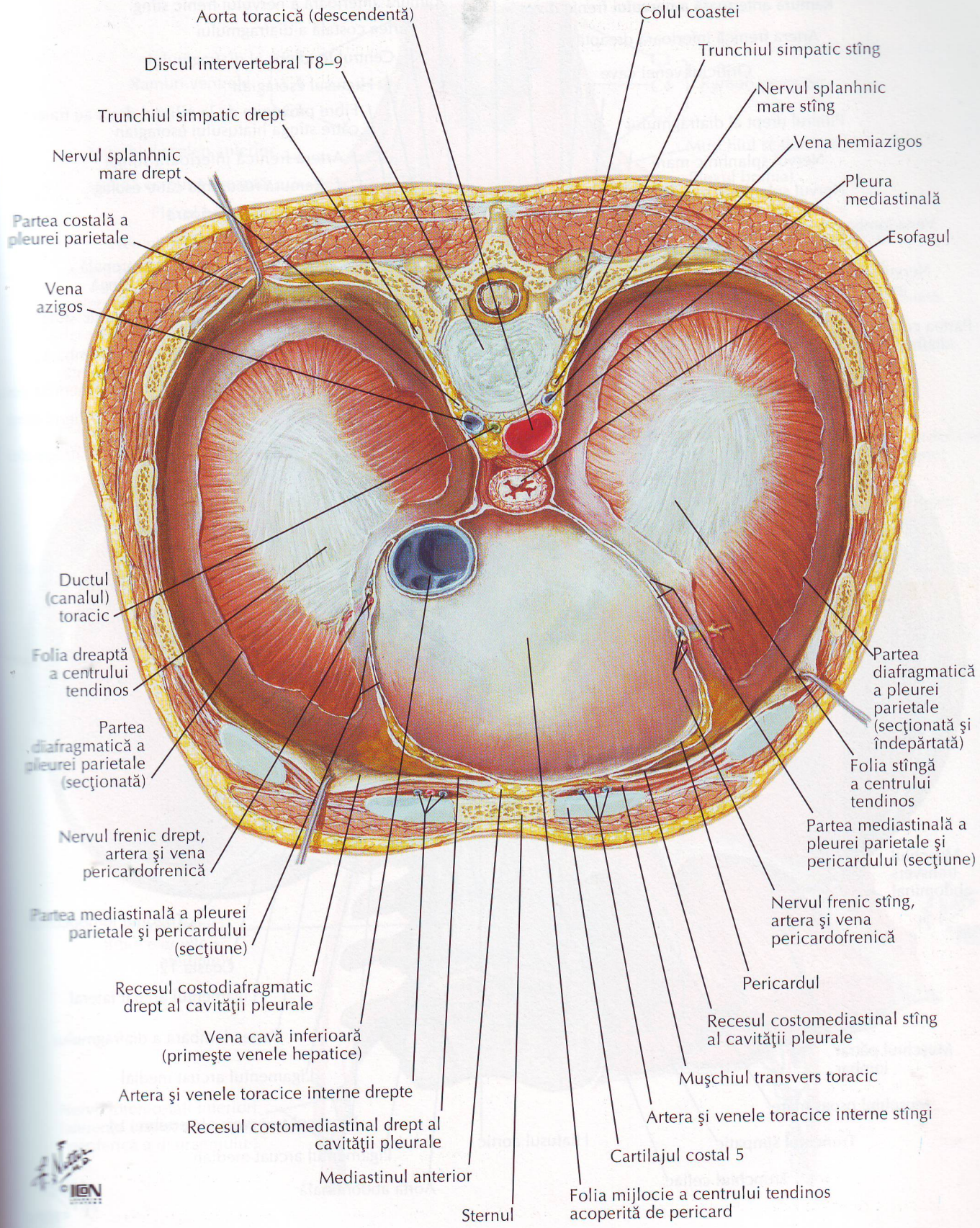

Diafragmul: suprafaţa abdominală

VEZI DE ASEMENEA PLANŞELE 245, 255, 262

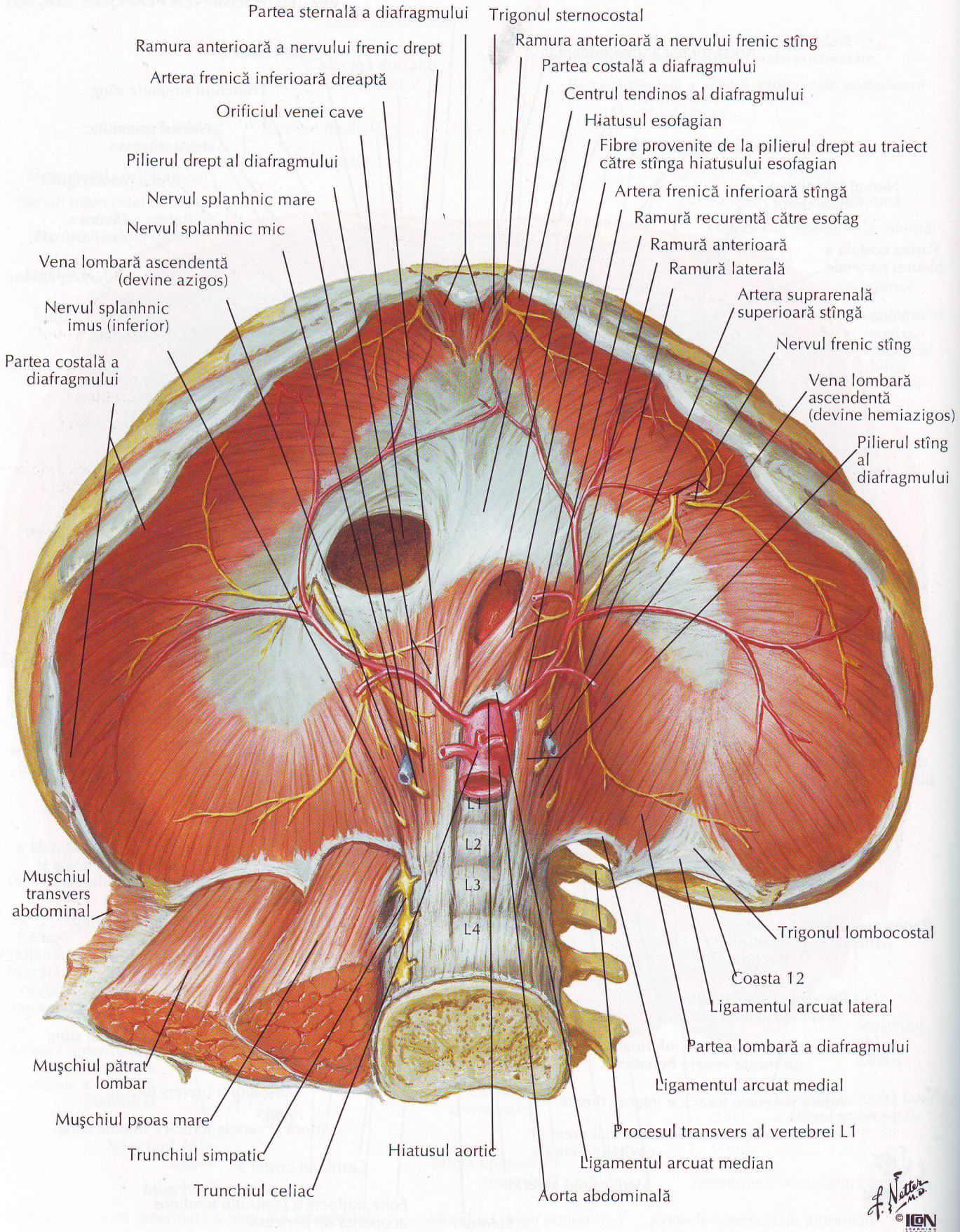

VEZI DE ASEMENEA PLANŞELE 28, 123

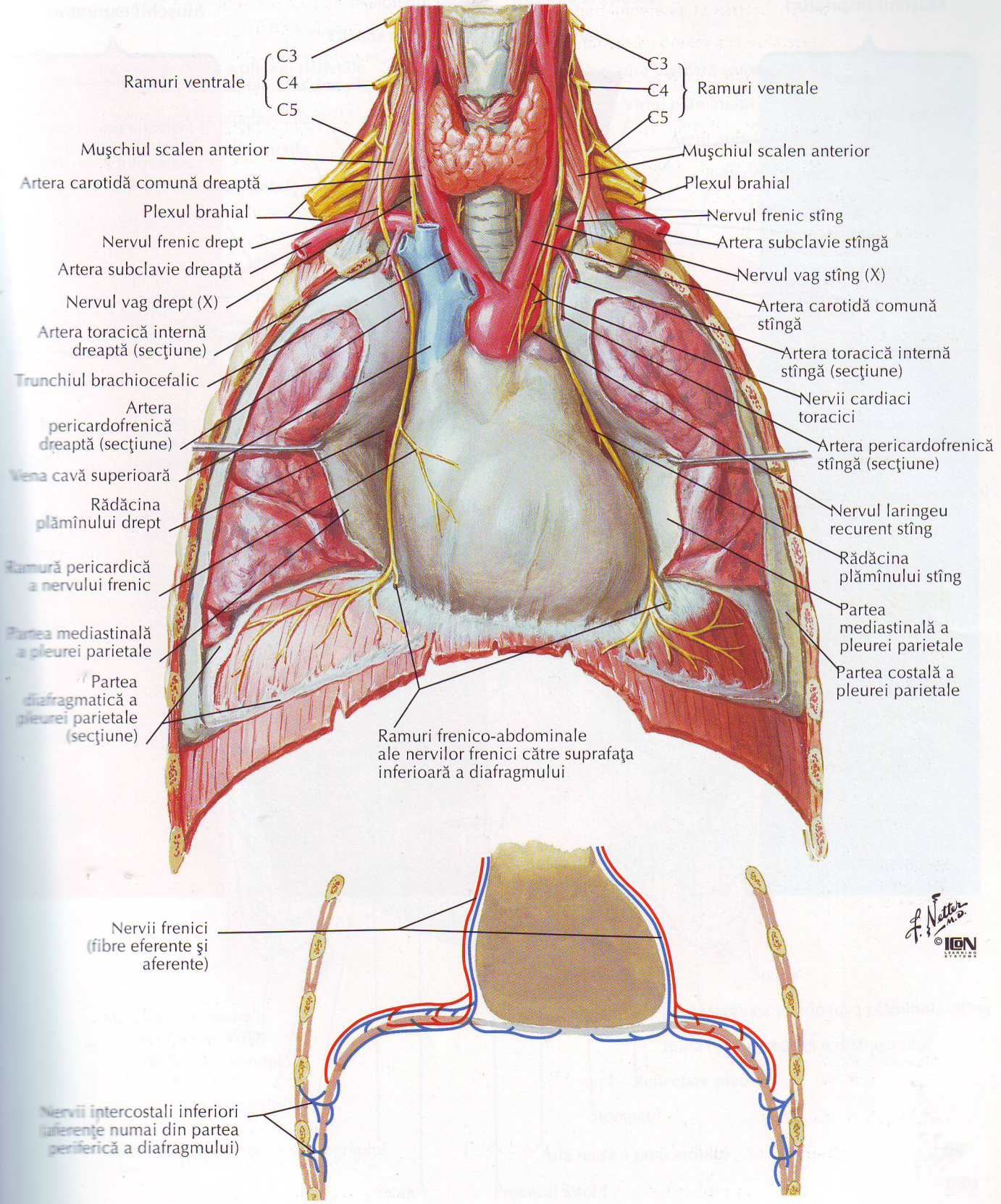

Muşchii respiratori

PENTRU MUŞCHII ADIŢIONALI IMPLICAŢI ÎN INSPIRAŢIE VEZI PLANŞELE 169, 185

Muşchii inspiratori

Accesori

Sternocleidomastoidian (ridică sternul)

Scaleni
Anterior
Mijlociu
Posterior
(ridică şi fixează coastele superioare)

Principali

Intercostali externi (ridică coastele, deci cresc dimensiunile orizontale ale cavităţii toracice)

Partea intercondrală a muşchilor intercostali interni (ridică coastele)

Diafragmul (coboară domul pleural, prin urmare creşte dimensiunile verticale ale cavităţii toracice; de asemenea ridică coastele inferioare)

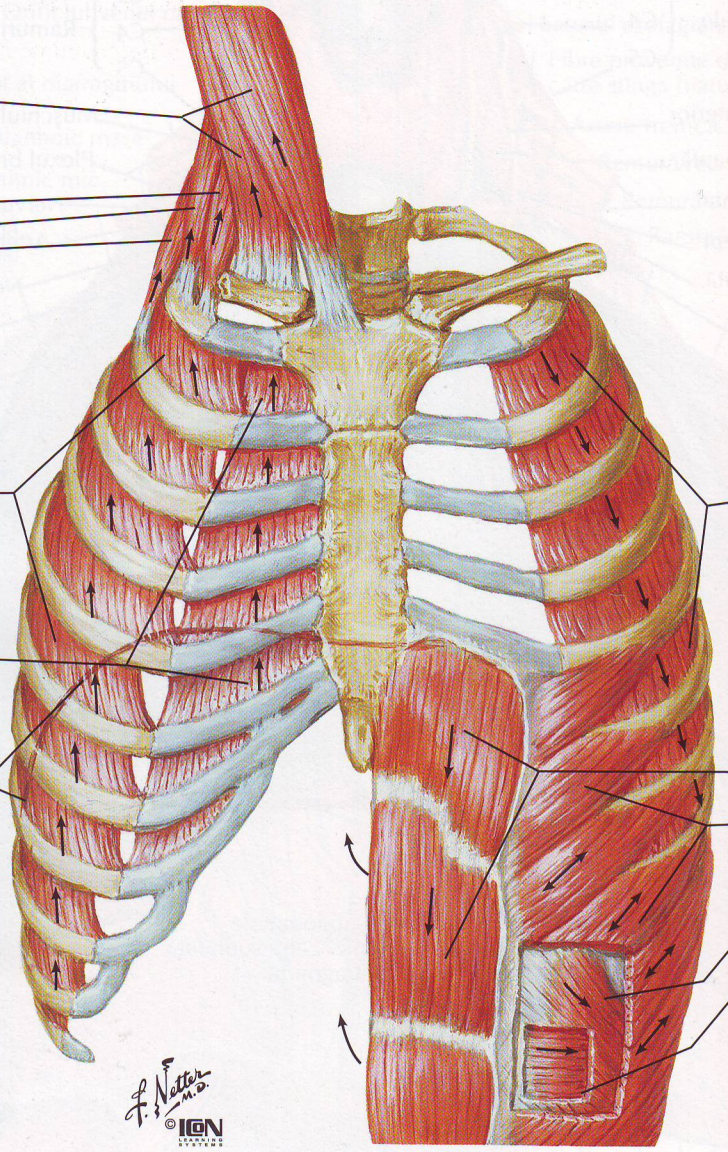

Muşchii expiratori

Expiraţie pasivă

Expiraţia este consecinţa revenirii pasive a plămînilor şi cavităţii toracelui osos

Expiraţie activă

Muşchii intercostali interni, cu excepţia porţiunii intercondrale

Muşchii abdominali (coboară coastele inferioare, comprimă conţinutul abdominal, prin urmare împing în sus diafragmul)
Drept abdominal
Oblic extern
Oblic intern
Transvers abdominal

Topografia pulmonară: vedere anterioară

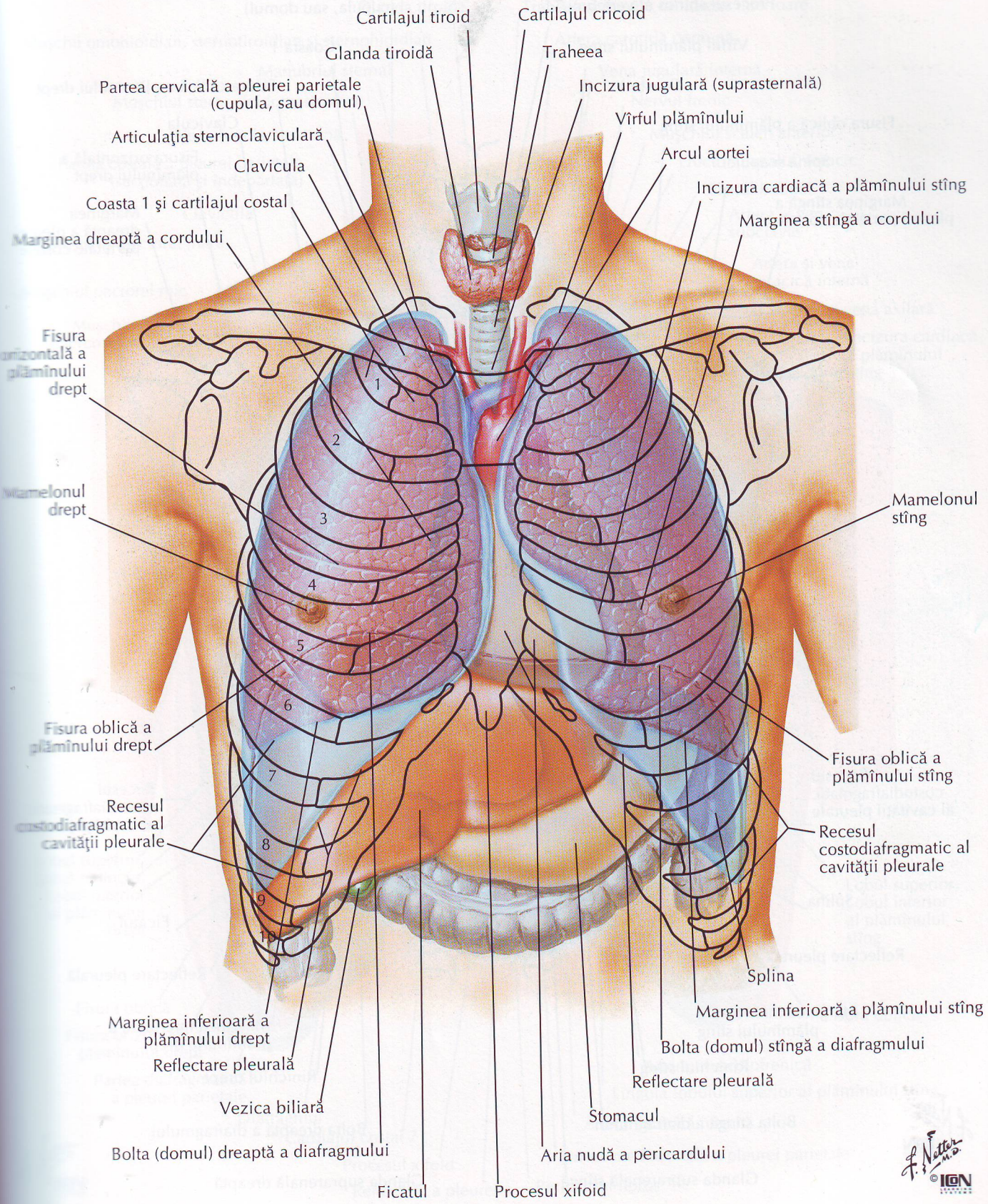

Topografia pulmonară: vedere posterioară

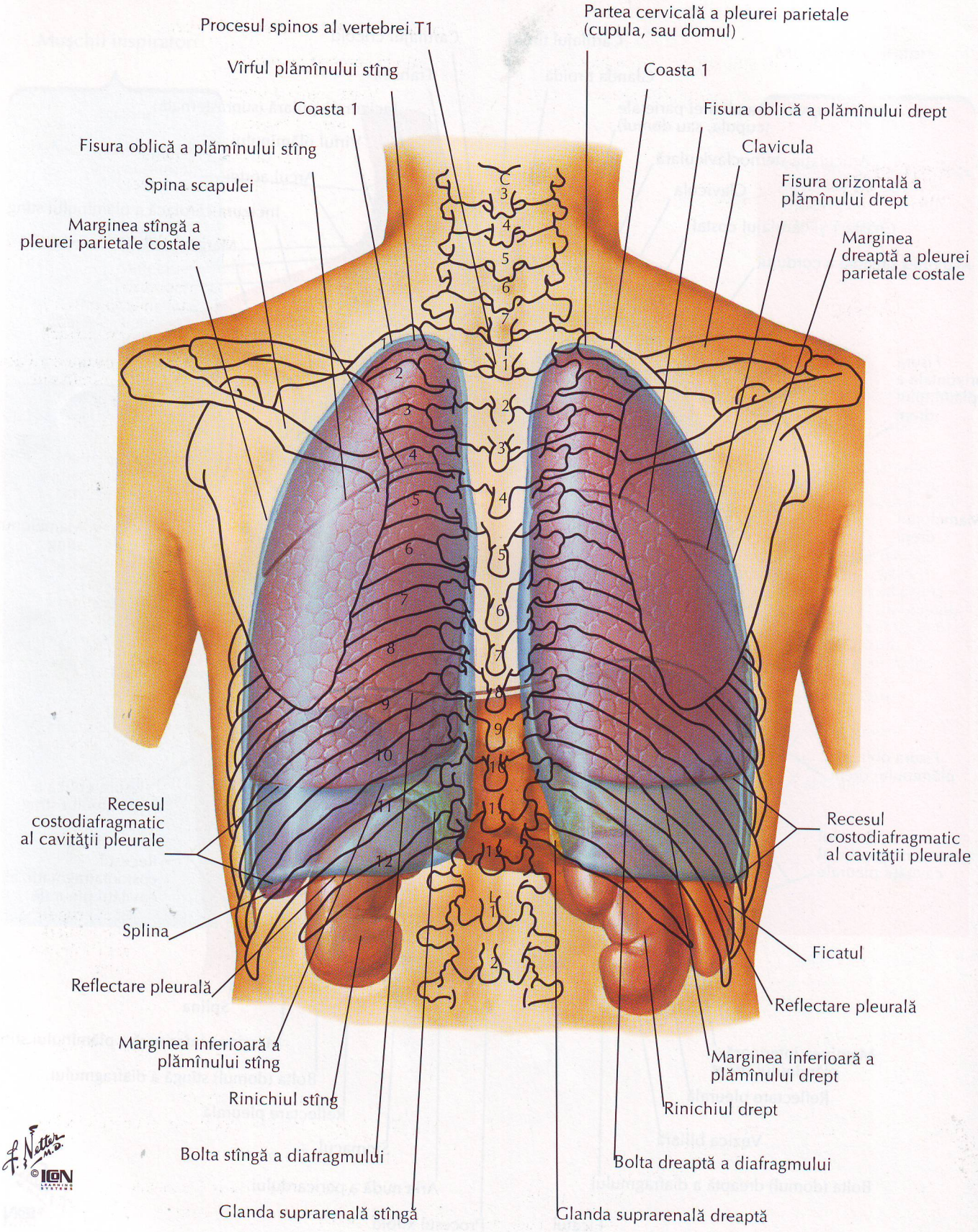

Plămînii in situ: vedere anterioară

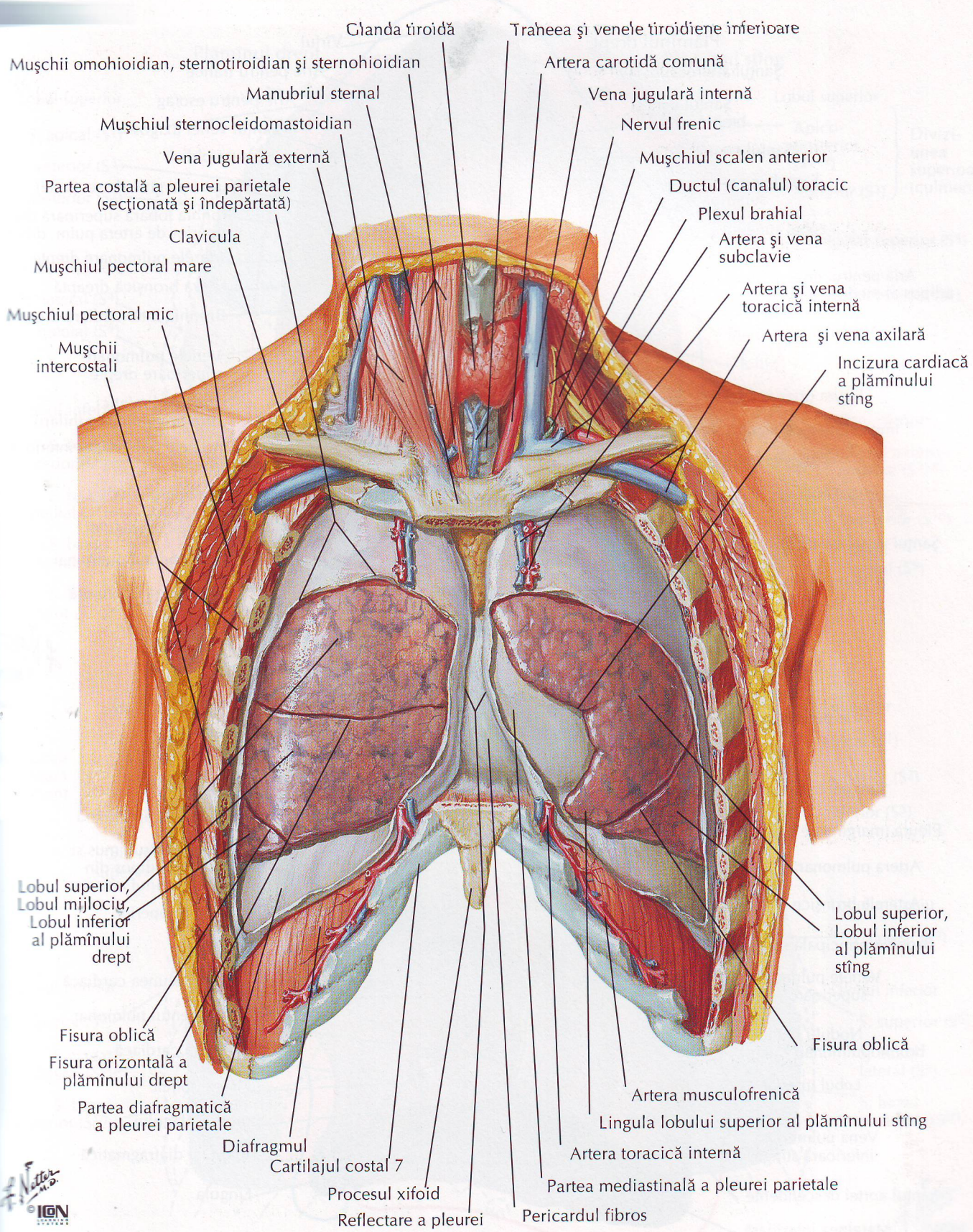

Plămînii: vedere medială

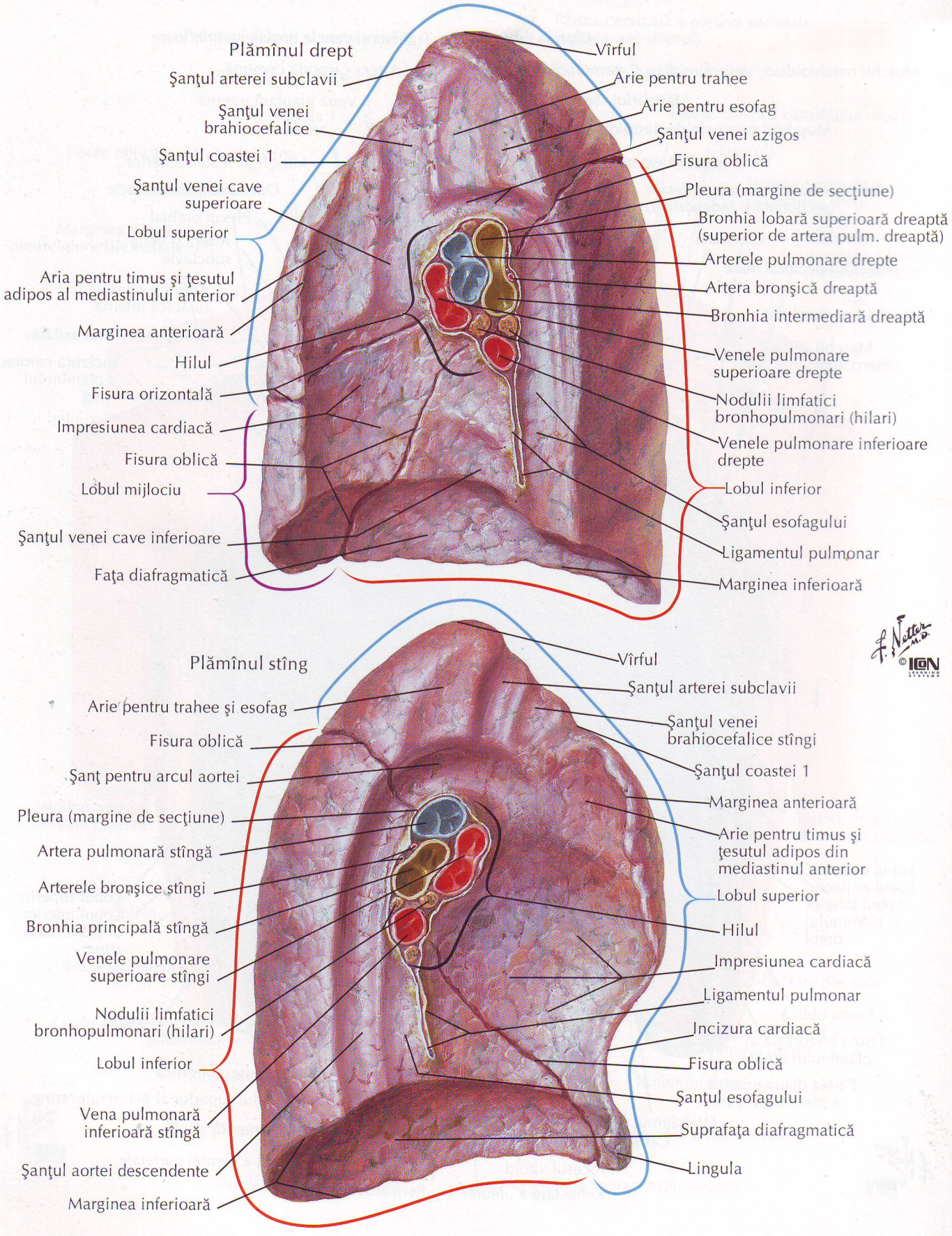

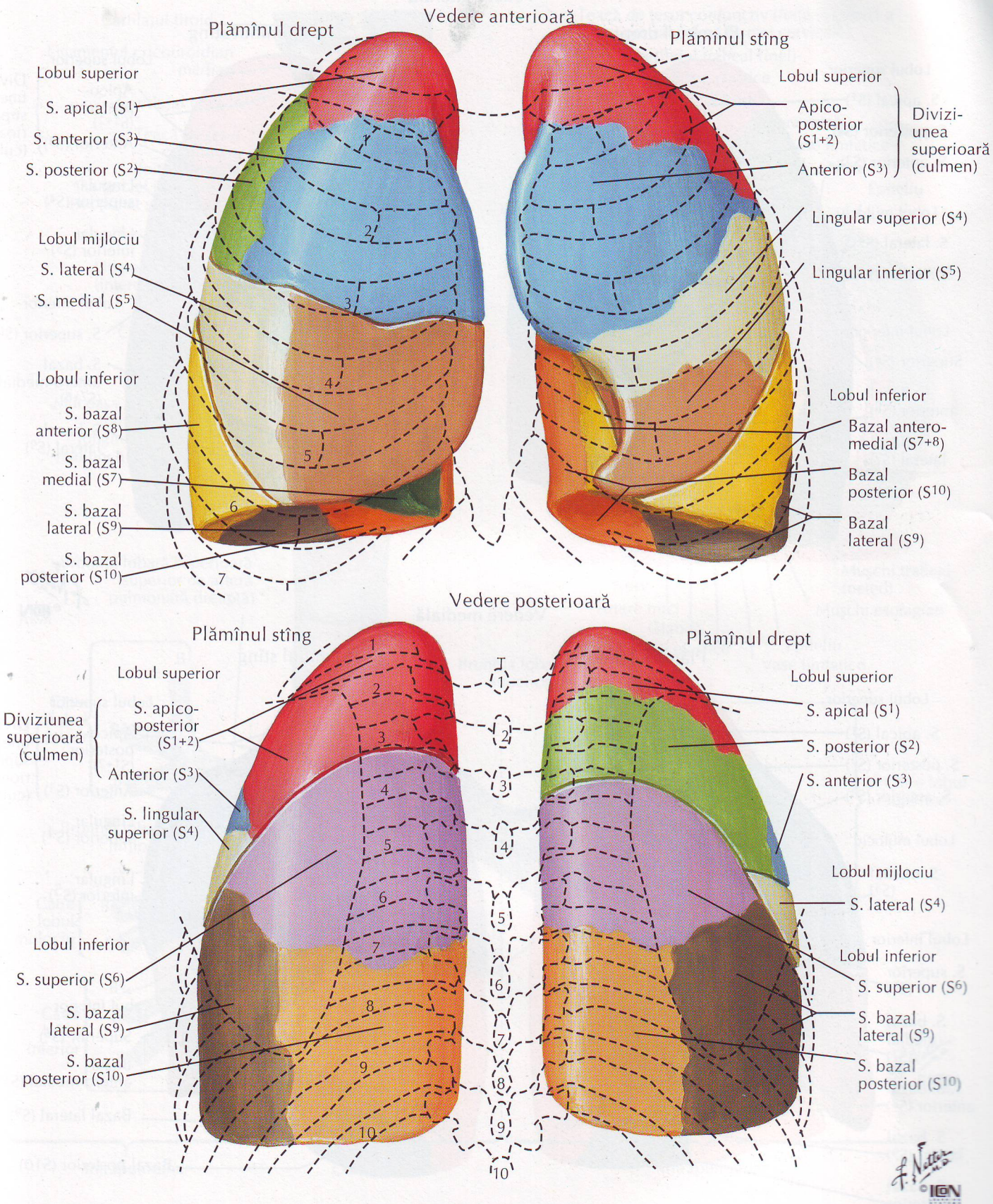
Vedere anterioară
Plămînul drept
Plămînul stîng
Lobul superior
S. apical (S1)
S. anterior (S3)
S. posterior (S2)
Lobul mijlociu
S. lateral (S4)
S. medial (S5)
Lobul inferior
S. bazal anterior (S8)
S. bazal medial (S7)
S. bazal lateral (S9)
S. bazal posterior (S10)
Lobul superior
Apico-posterior (S1+2)
Anterior (S3)
Diviziunea superioară (culmen)
Lingular superior (S4)
Lingular inferior (S5)
Lobul inferior
Bazal antero-medial (S7+8)
Bazal posterior (S10)
Bazal lateral (S9)
Vedere posterioară
Plămînul stîng
Plămînul drept
Lobul superior
Diviziunea superioară (culmen)
S. apico-posterior (S1+2)
Anterior (S3)
S. lingular superior (S4)
Lobul inferior
S. superior (S6)
S. bazal lateral (S9)
S. bazal posterior (S10)
Lobul superior
S. apical (S1)
S. posterior (S2)
S. anterior (S3)
Lobul mijlociu
S. lateral (S4)
Lobul inferior
S. superior (S6)
S. bazal lateral (S9)
S. bazal posterior (S10)

*S = segment

Segmentele bronhopulmonare (continuare)

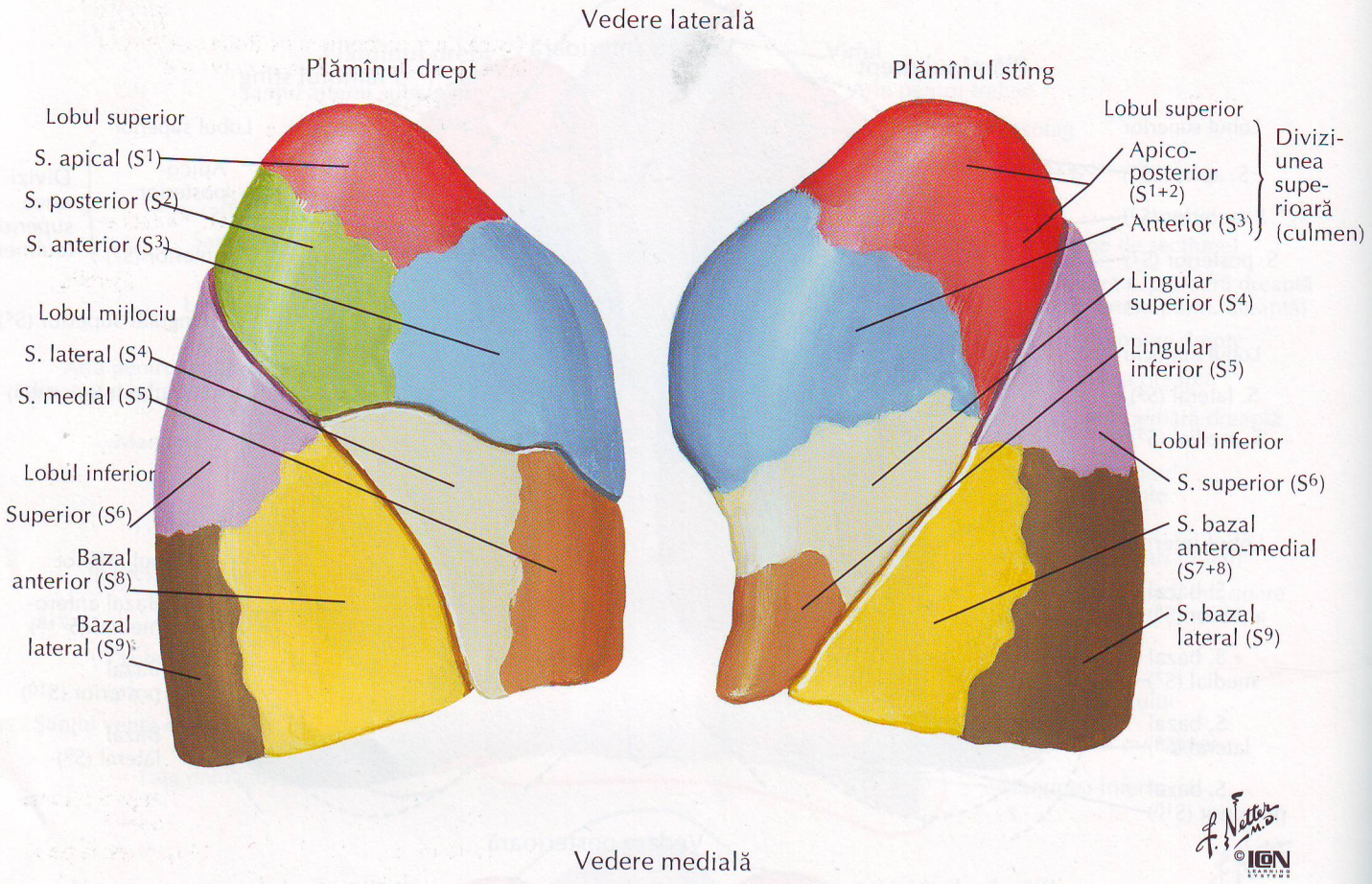

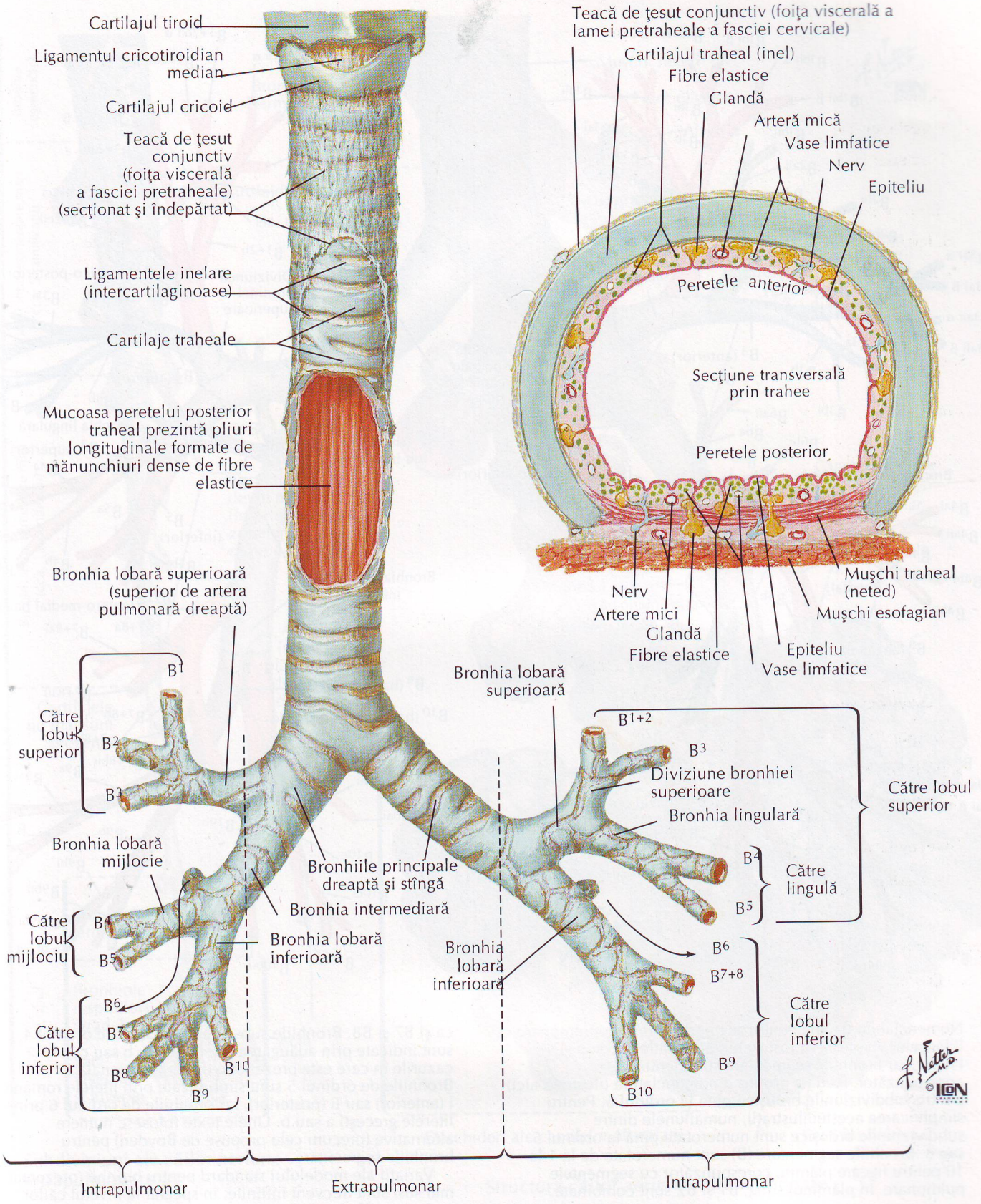
Cartilajul tiroid
Ligamentul cricotiroidian median
Cartilajul cricoid
Teacă de ţesut conjunctiv (foiţa viscerală a fasciei pretraheale) (secţionat şi îndepărtat)
Ligamentele inelare (intercartilaginoase)
Cartilaje traheale
Mucoasa peretelui posterior traheal prezintă pliuri longitudinale formate de mănunchiuri dense de fibre elastice
Bronhia lobară superioară (superior de artera pulmonară dreaptă)
Bronhia lobară mijlocie
Bronhiile principale dreaptă şi stîngă
Bronhia intermediară
Bronhia lobară inferioară
Bronhia lobară superioară
Bronhia lobară inferioară
Către lobul superior
Către lobul mijlociu
Către lobul inferior
Către lingulă
Către lobul superior
Către lobul inferior
B1
B2
B3
B4
B5
B6
B7
B8
B9
B10
B1+2
B3
B4
B5
B6
B7+8
B9
B10
Diviziune bronhiei superioare
Bronhia lingulară
Intrapulmonar
Extrapulmonar
Intrapulmonar
Teacă de ţesut conjunctiv (foiţa viscerală a lamei pretraheale a fasciei cervicale)
Cartilajul traheal (inel)
Fibre elastice
Glandă
Arteră mică
Vase limfatice
Nerv
Epiteliu
Peretele anterior
Secţiune transversală prin trahee
Peretele posterior
Nerv
Artere mici
Glandă
Fibre elastice
Epiteliu
Vase limfatice
Muşchi traheal (neted)
Muşchi esofagian

Nomenclatura bronhiilor: schemă

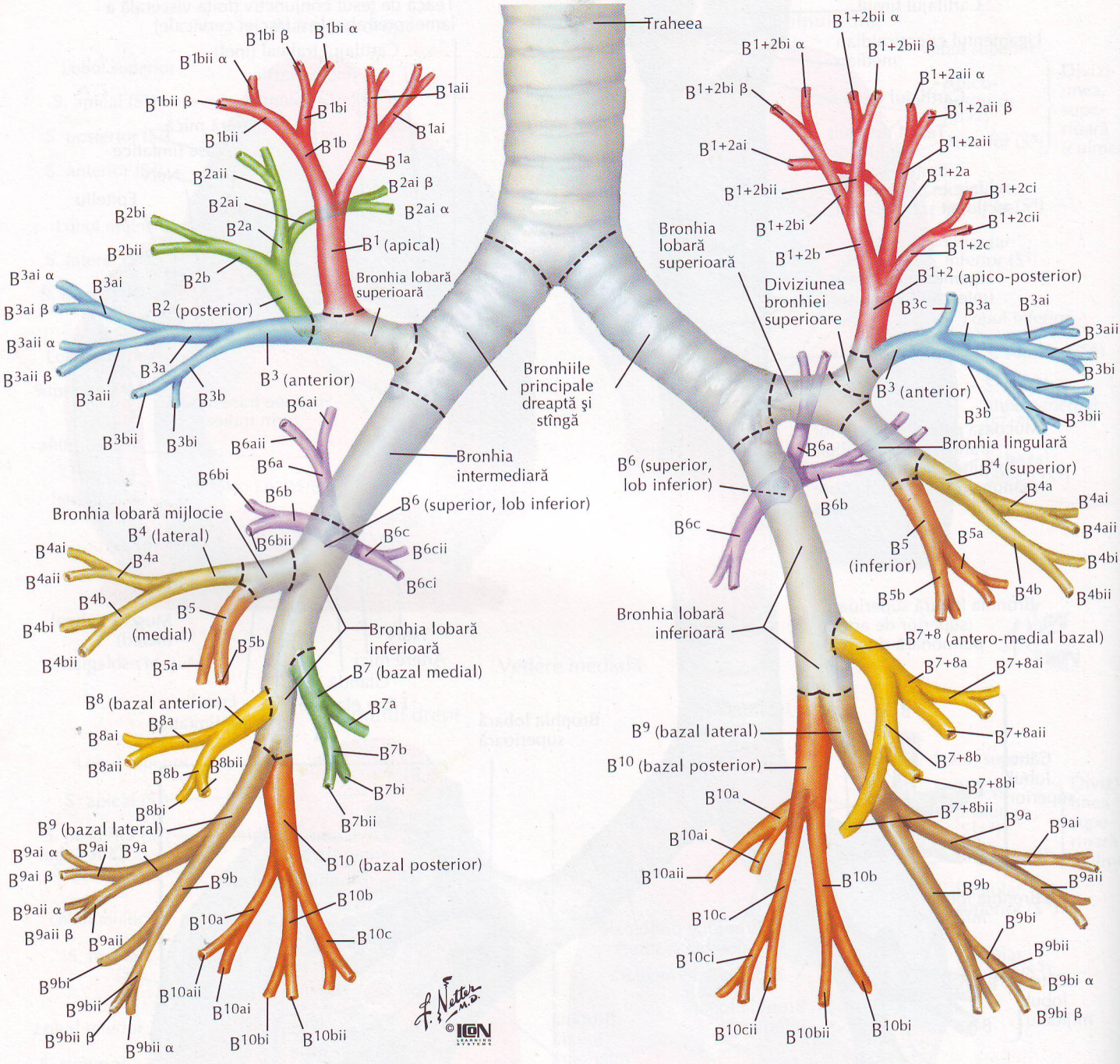

Nomenclatura uzuală pentru segmentele bronhopulmonare (Planşele196 şi 197) a fost stabilită de către Jackson şi Huber, iar bronhiile segmentare sunt denumite corespunzător. Ikeda a propus o nomenclatură (ilustrată aici) pentru subdiviziunile bronşice pînă la ordinul 6. Pentru simplificarea acestei ilustraţii, numai unele dintre subdiviziunile bronşice sunt numerotate pînă la ordinul 5 sau 6. Bronhiile segmentare (B) sunt numerotate de la 1 la 10 pentru fiecare plămîn, corespunzător cu segmentele pulmonare. În plămînul stîng, B1 şi B2 sunt combinate, ca şi B7 şi B8. Bronhiile subsegmentare, sau de ordinul 4, sunt indicate prin adăugarea unei litere a, b sau c în cazurile în care este prezentă o ramură adiţională. Bronhiile de ordinul 5 sunt simbolizate prin literele romane i (anterior) sau ii (posterior), iar bronhiile de ordinul 6 prin literele greceşti a sau b. Unele texte folosesc numere alternative (precum cele propuse de Boyden) pentru bronhiile segmentare.

Variaţii ale modelului standard pentru bronhii (prezentat mai sus) sunt frecvent întîlnite, în special la nivelul căilor aeriene periferice.

Căile aeriene intrapulmonare: schemă

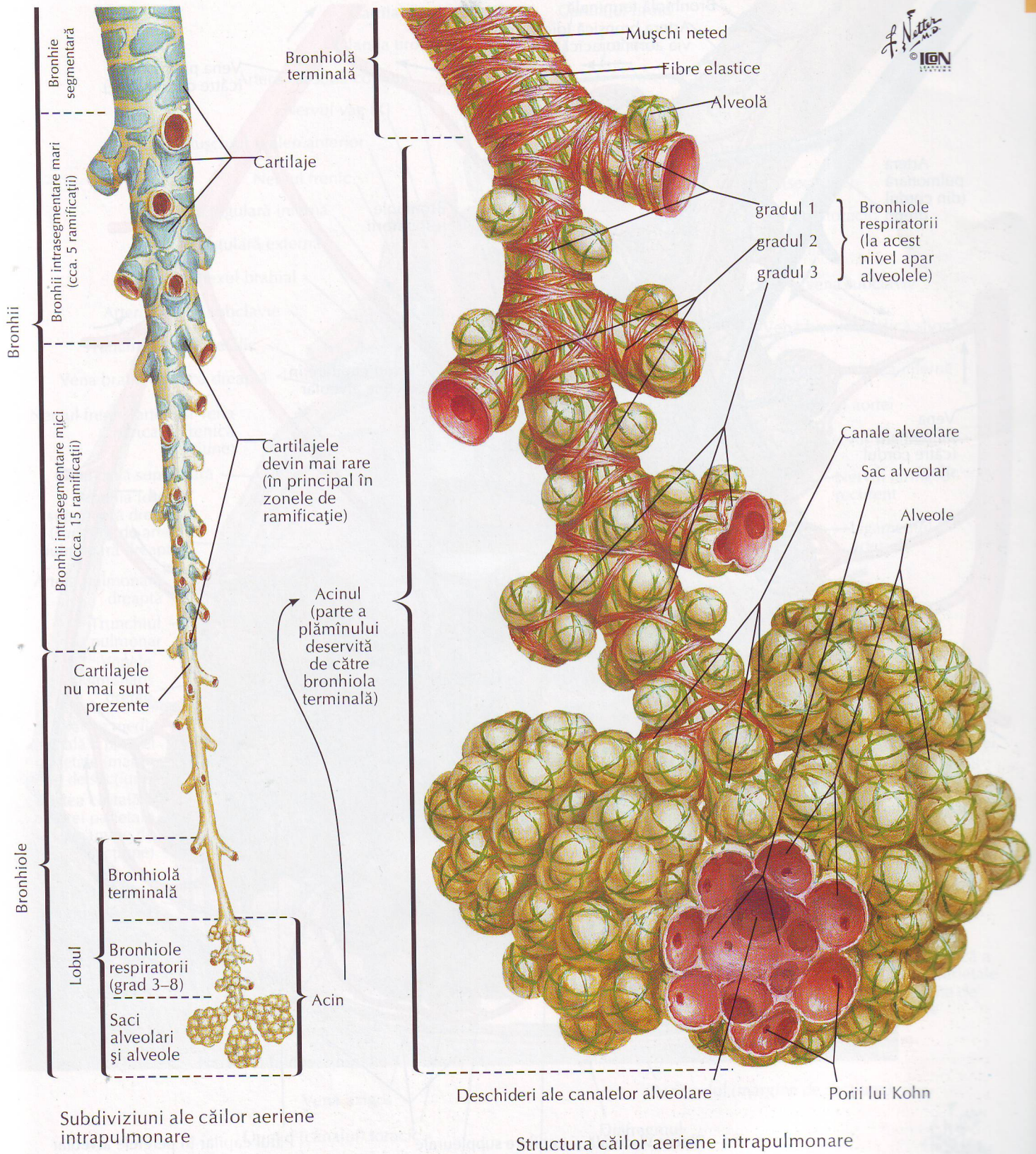

Circulaţia sanguină intrapulmonară: schemă

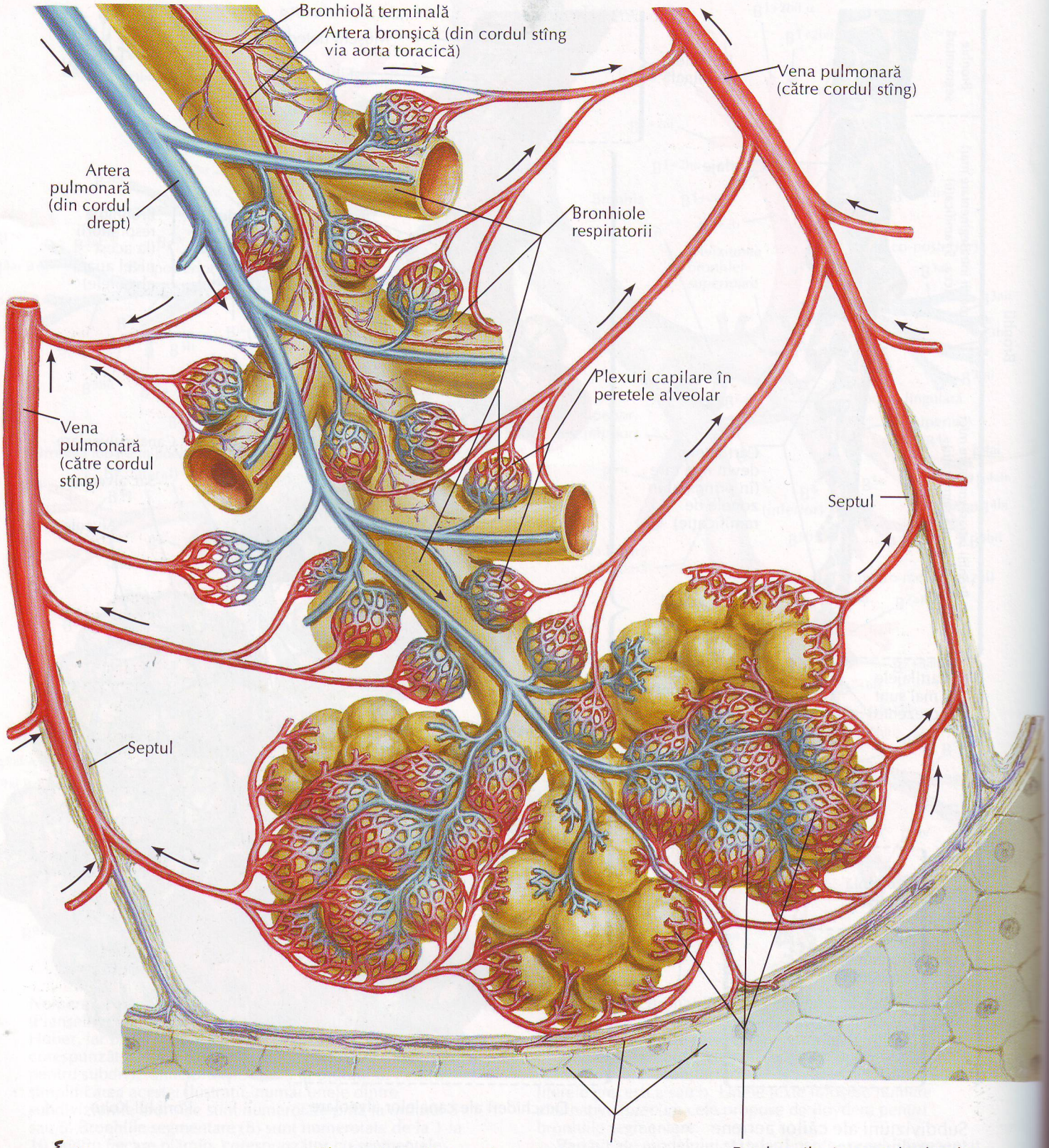

F. Netter M.D.
© IGN LEARNING SYSTEMS

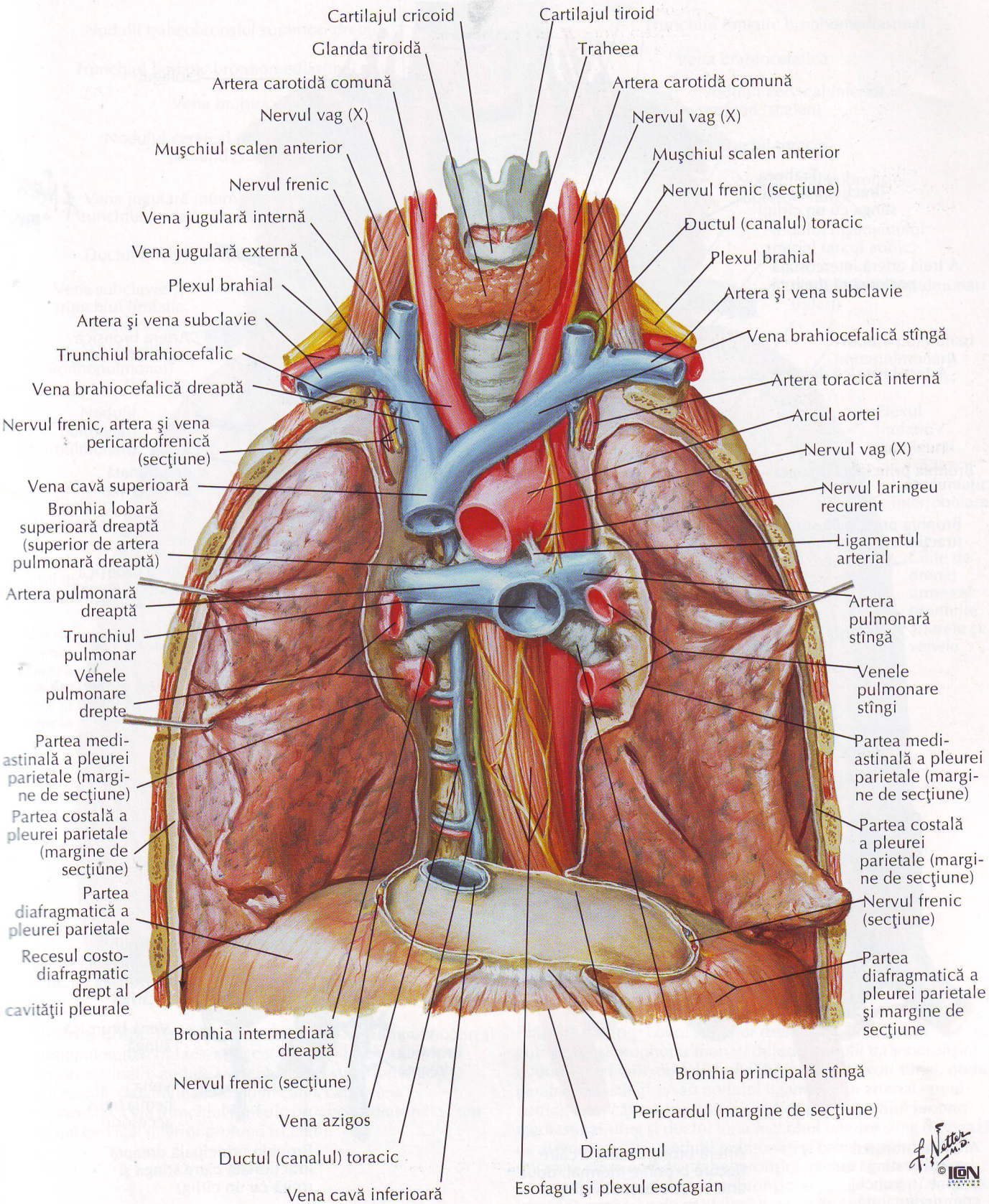
Cartilajul cricoid
Cartilajul tiroid
Glanda tiroidă
Traheea
Artera carotidă comună
Artera carotidă comună
Nervul vag (X)
Nervul vag (X)
Mușchiul scalen anterior
Mușchiul scalen anterior
Nervul frenic
Nervul frenic (secțiune)
Vena jugulară internă
Ductul (canalul) toracic
Vena jugulară externă
Plexul brahial
Plexul brahial
Artera și vena subclavie
Artera și vena subclavie
Vena brahiocefalică stîngă
Trunchiul brahiocefalic
Artera toracică internă
Vena brahiocefalică dreaptă
Arcul aortei
Nervul frenic, artera și vena pericardofrenică (secțiune)
Nervul vag (X)
Vena cavă superioară
Nervul laringeu recurent
Bronhia lobară superioară dreaptă (superior de artera pulmonară dreaptă)
Ligamentul arterial
Artera pulmonară dreaptă
Artera pulmonară stîngă
Trunchiul pulmonar
Venele pulmonare stîngi
Venele pulmonare drepte
Partea mediastinală a pleurei parietale (margine de secțiune)
Partea mediastinală a pleurei parietale (margine de secțiune)
Partea costală a pleurei parietale (margine de secțiune)
Partea costală a pleurei parietale (margine de secțiune)
Partea diafragmatică a pleurei parietale
Nervul frenic (secțiune)
Recesul costodiafragmatic drept al cavității pleurale
Partea diafragmatică a pleurei parietale și margine de secțiune
Bronhia intermediară dreaptă
Bronhia principală stîngă
Nervul frenic (secțiune)
Pericardul (margine de secțiune)
Vena azigos
Diafragmul
Ductul (canalul) toracic
Esofagul și plexul esofagian
Vena cavă inferioară

Arterele şi venele bronşice

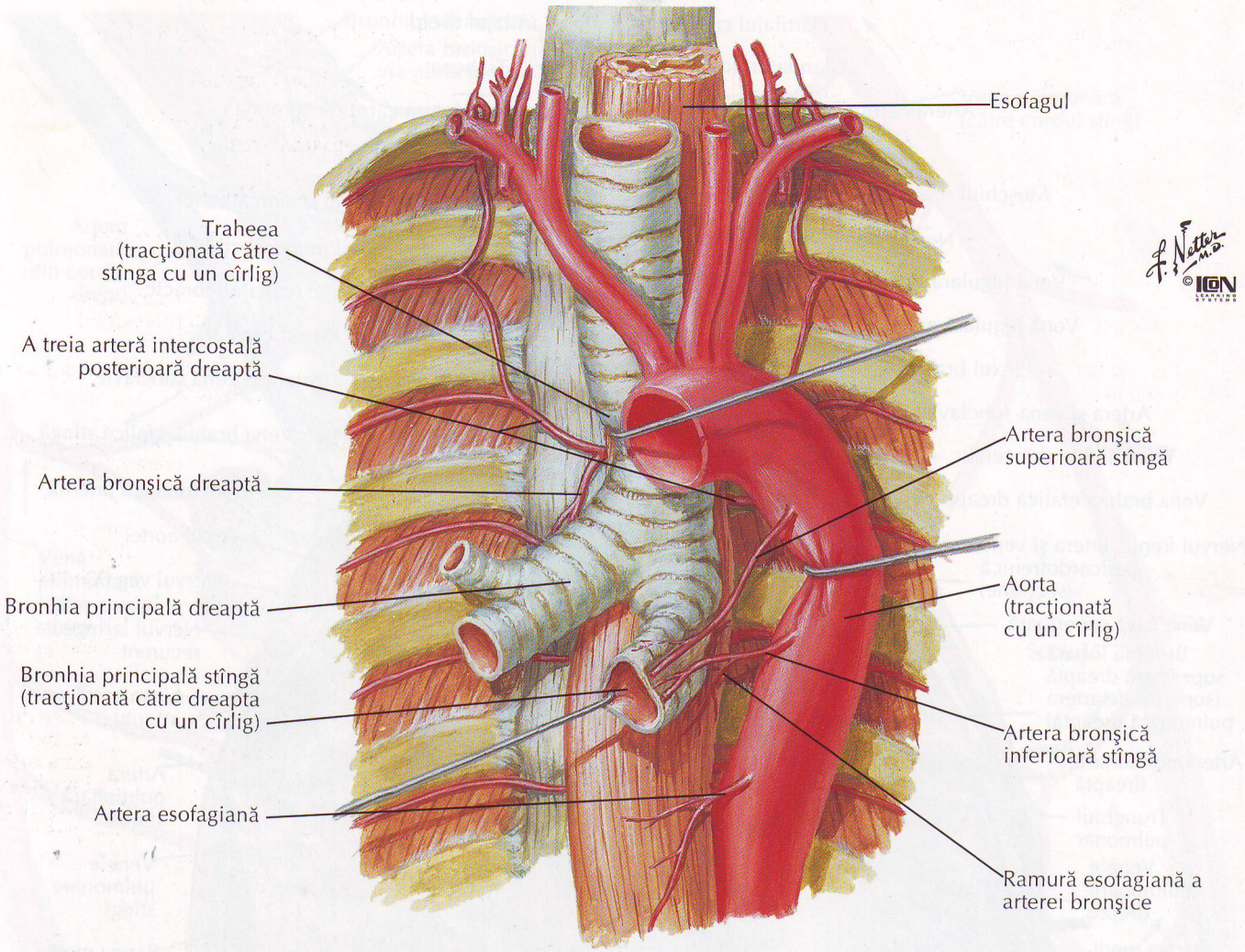

Variaţii ale arterelor bronşice

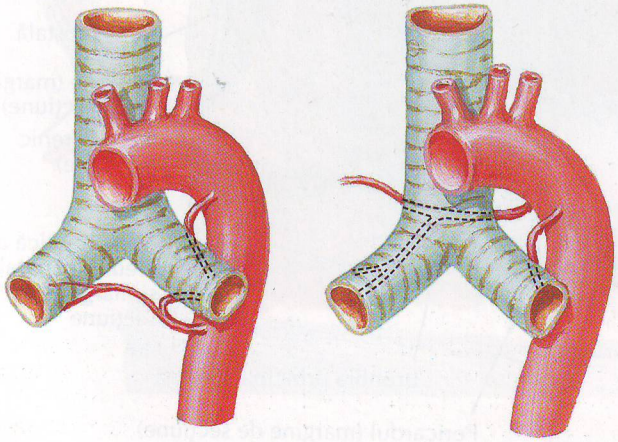

Arterele bronşice dreaptă şi stîngă au origine în trunchi comun din aortă

Arteră bronşică unică către fiecare bronhie (normal, două artere către bronhia stîngă)

Venele bronşice

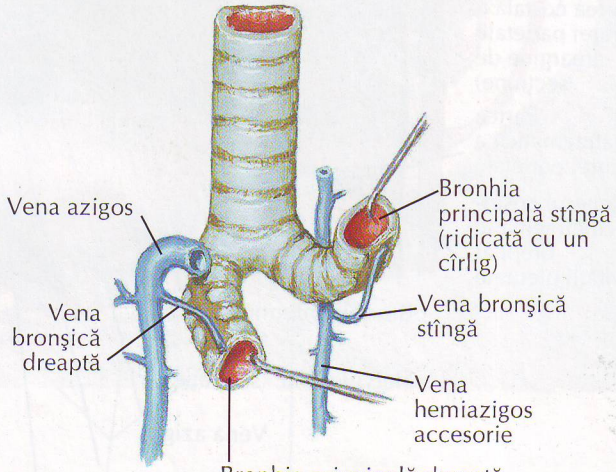

Vasele limfatice şi nodulii limfatici pulmonari

VEZI DE ASEMENEA PLANŞELE 68, 177, 235

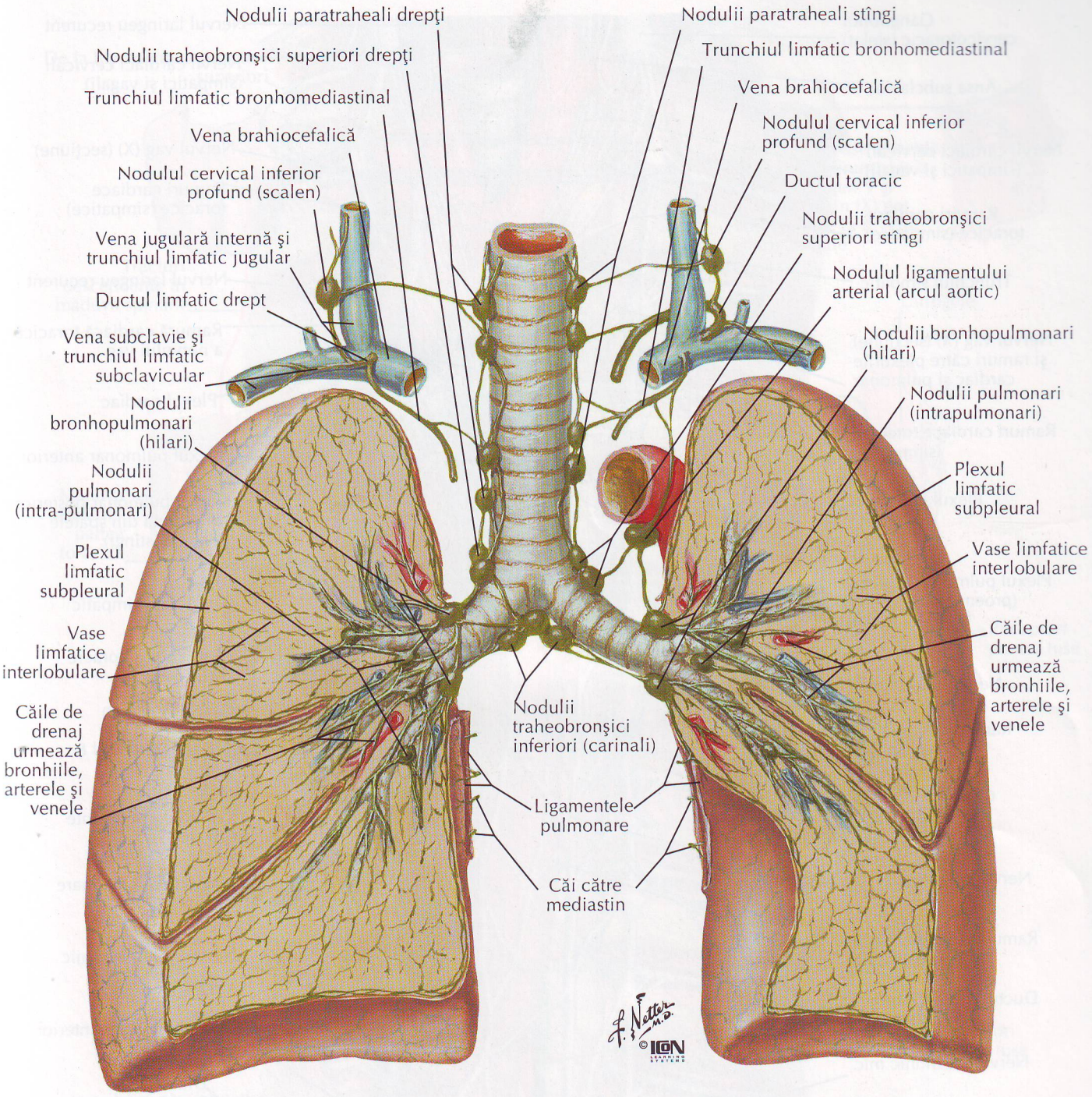

Căi de drenaj

Plămînul drept: Toţi lobii drenează către nodulii pulmonari şi bronhopulmonari (hilari), apoi către nodulii traheobronşici inferiori (carinali), nodulii traheobronşici superiori drepţi şi către nodulii paratraheali drepţi în calea către vena brahiocefalică via trunchiul limfatic bronhomediastinal şi/sau nodulul cervical inferior profund (scalen).

Plămînul stîng: Lobul superior drenează către nodulii pulmonari şi bronhopulmonari (hilari), nodulii traheobronşici inferiori (carinali), nodulii traheobronşici superiori stîngi, nodulii paratraheali stîngi şi/sau nodulul ligamentului arterial (arcul aortic), apoi către vena brahiocefalică prin trunchiul bronho-mediastinal stîng şi ductul toracic. Lobul inferior stîng drenează de asemenea către nodulii pulmonari şi bronho-pulmonari (hilari) şi către nodulii traheobronşici inferiori (carinali), în principal către nodulii traheobronşici superiori drepţi, de unde urmează aceeaşi cale ca şi limfaticele plămînului drept.

Inervaţia autonomă în cutia toracică

VEZI DE ASEMENEA PLANŞELE 124, 125, 159, 308

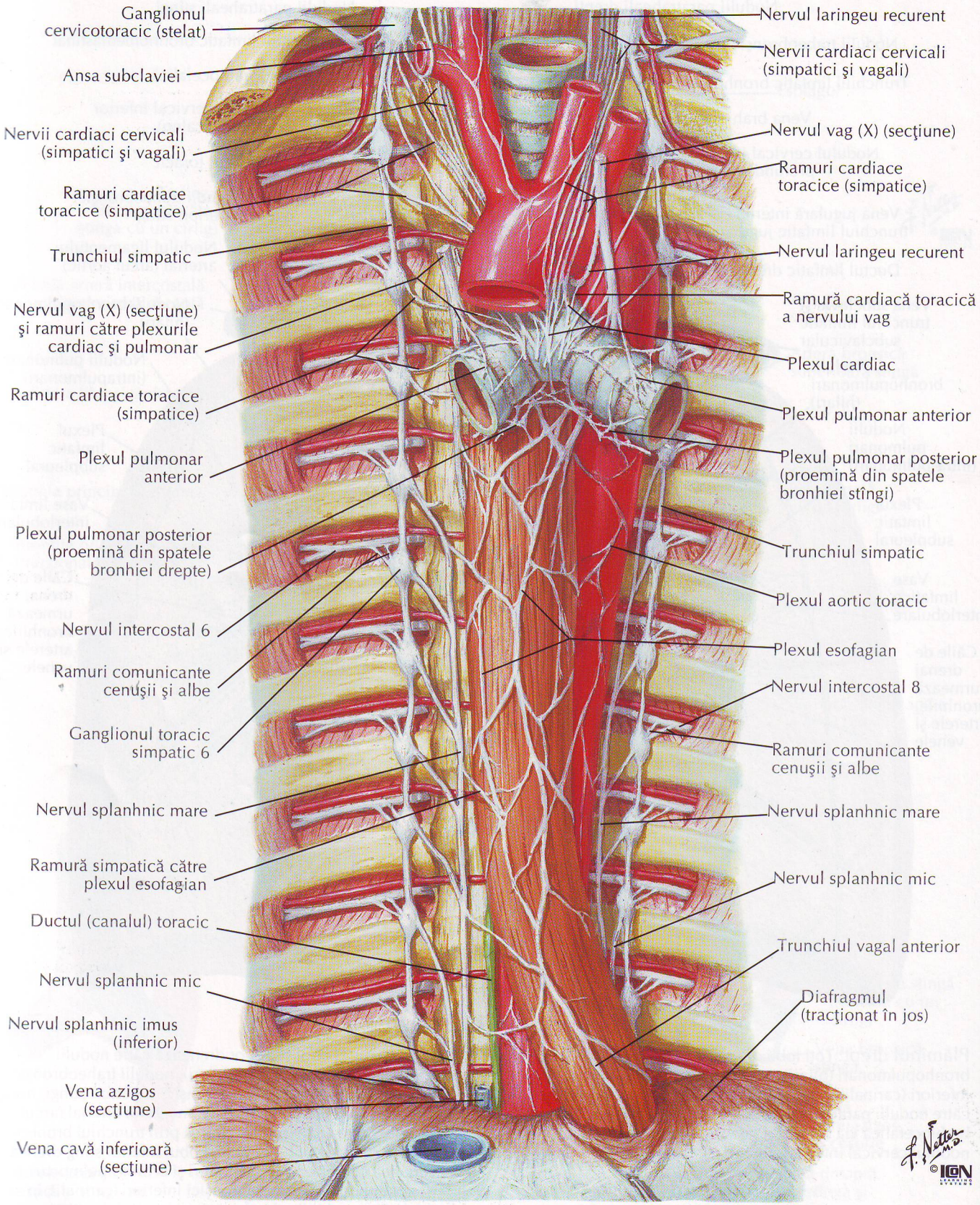

Inervaţia arborelui traheobronhic: schemă

VEZI DE ASEMENEA PLANŞA 160

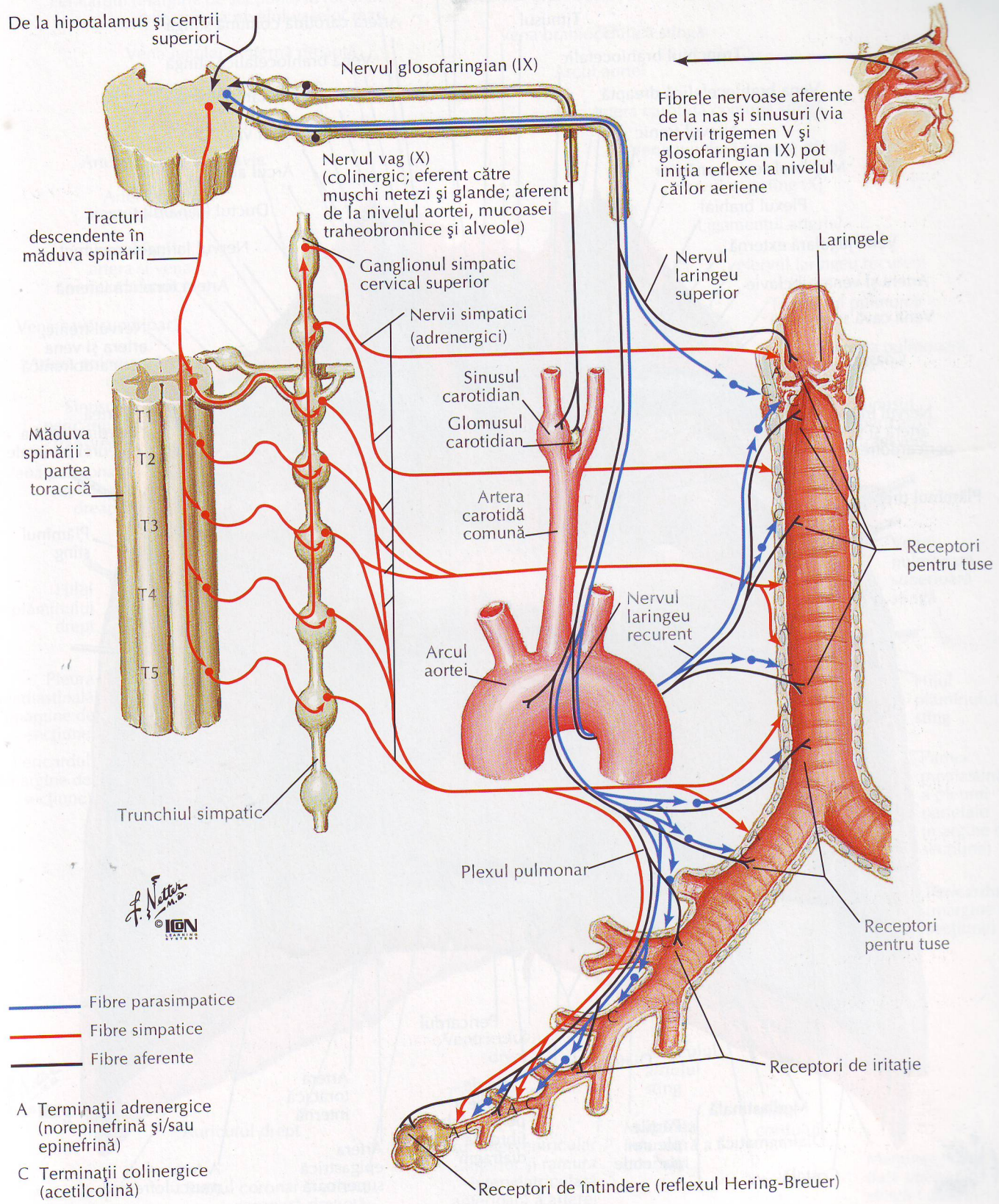

Cordul in situ

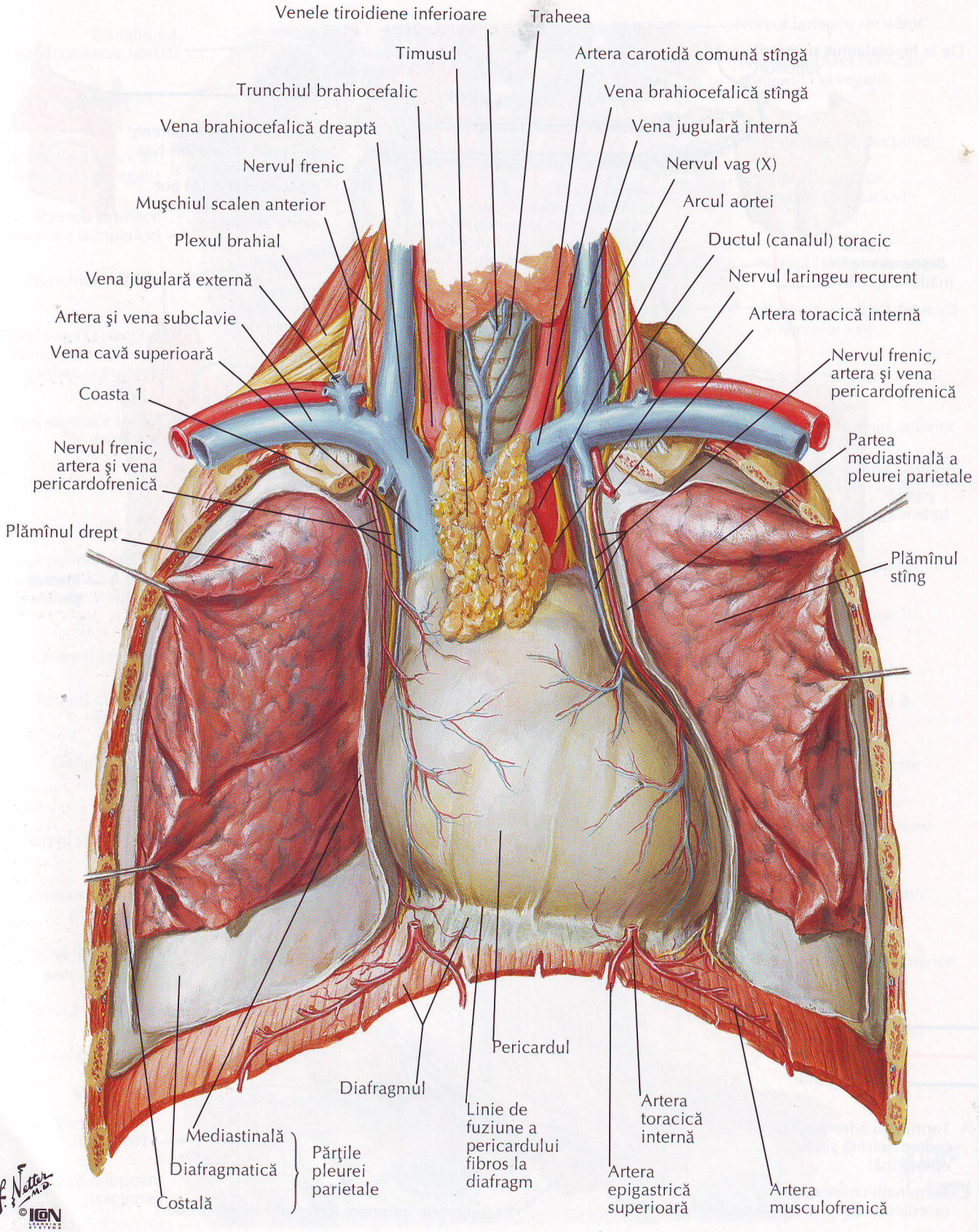

F. Netter M.D.
© CIBA

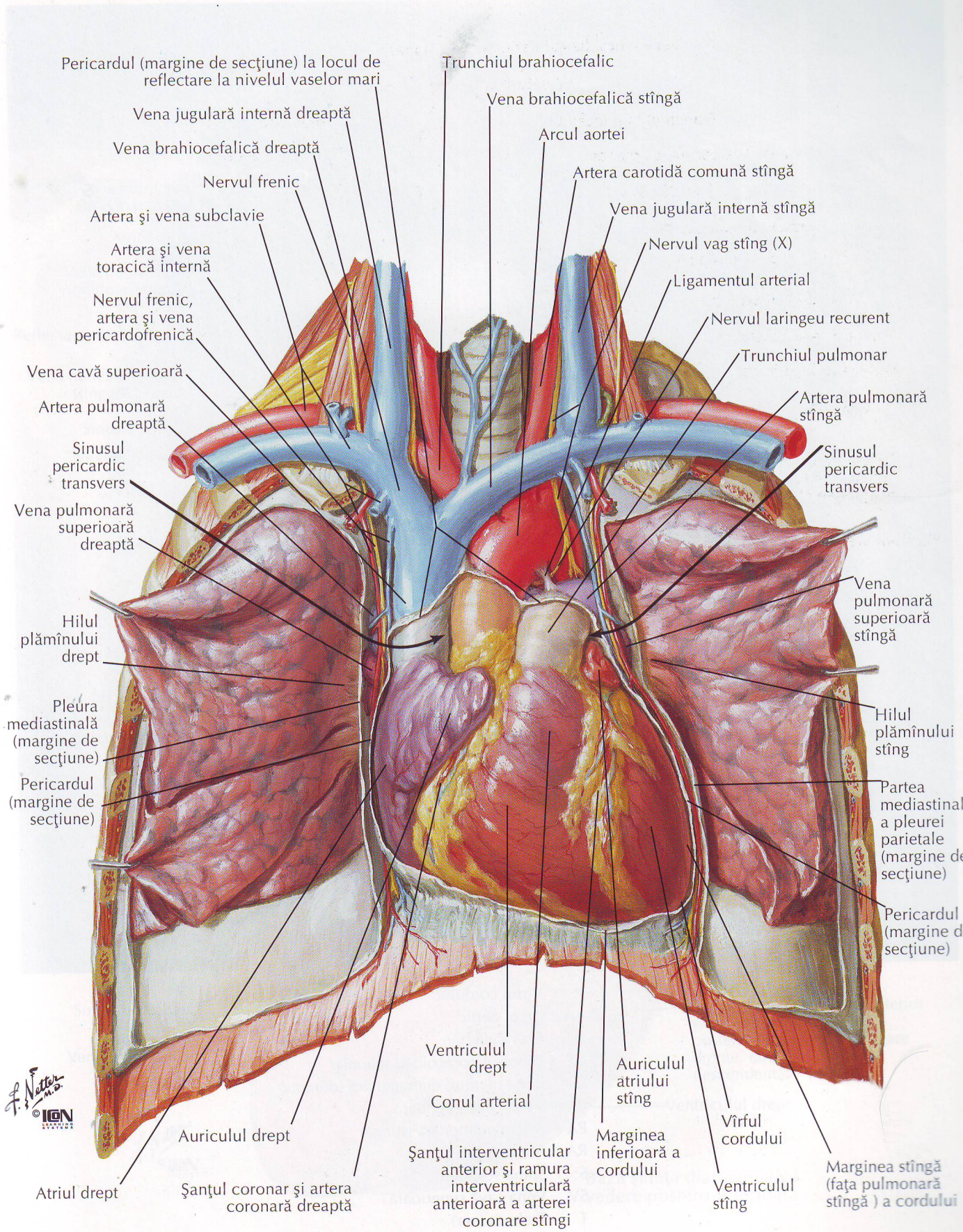
Pericardul (margine de secţiune) la locul de reflectare la nivelul vaselor mari
Vena jugulară internă dreaptă
Vena brahiocefalică dreaptă
Nervul frenic
Artera şi vena subclavie
Artera şi vena toracică internă
Nervul frenic, artera şi vena pericardofrenică
Vena cavă superioară
Artera pulmonară dreaptă
Sinusul pericardic transvers
Vena pulmonară superioară dreaptă
Hilul plămînului drept
Pleura mediastinală (margine de secţiune)
Pericardul (margine de secţiune)
Trunchiul brahiocefalic
Vena brahiocefalică stîngă
Arcul aortei
Artera carotidă comună stîngă
Vena jugulară internă stîngă
Nervul vag stîng (X)
Ligamentul arterial
Nervul laringeu recurent
Trunchiul pulmonar
Artera pulmonară stîngă
Sinusul pericardic transvers
Vena pulmonară superioară stîngă
Hilul plămînului stîng
Partea mediastinală a pleurei parietale (margine de secţiune)
Pericardul (margine de secţiune)
Ventriculul drept
Conul arterial
Auriculul atriului stîng
Auriculul drept
Şanţul interventricular anterior şi ramura interventriculară anterioară a arterei coronare stîngi
Marginea inferioară a cordului
Vîrful cordului
Ventriculul stîng
Marginea stîngă (faţa pulmonară stîngă) a cordului
Atriul drept
Şanţul coronar şi artera coronară dreaptă
F. Netter M.D.
© IGN LEARNING SYSTEMS

Radiografie toracică

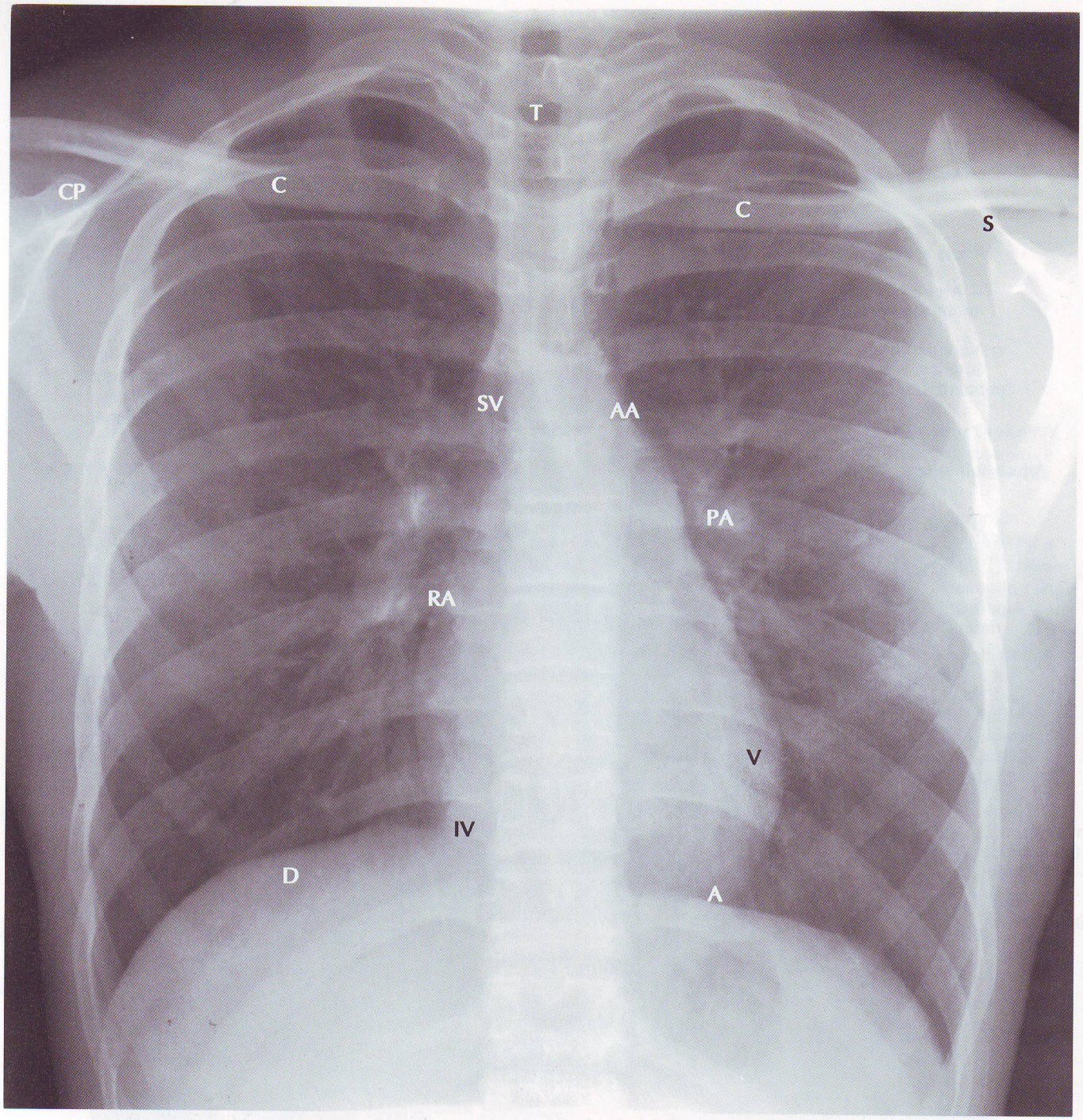

A	Vîrful cordului
AA	Arcul aortic
C	Clavicula
CP	Procesul coracoid al scapulei
D	Bolta (domul) diafragmului (dreapta)
IV	Vena cavă inferioară
PA	Artera pulmonară (stîngă)
RA	Atriul drept
S	Spina scapulei
SV	Vena cavă superioară
T	Traheea (aer)
V	Ventriculul stîng

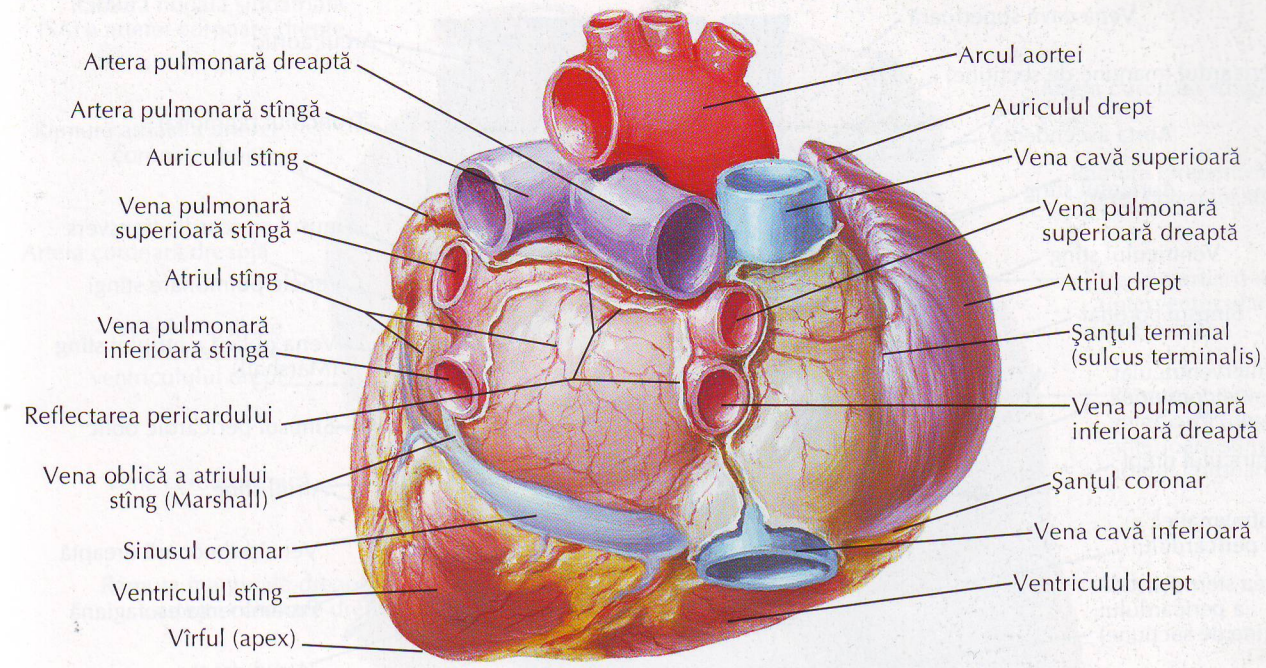

Baza cordului: vedere posterioară

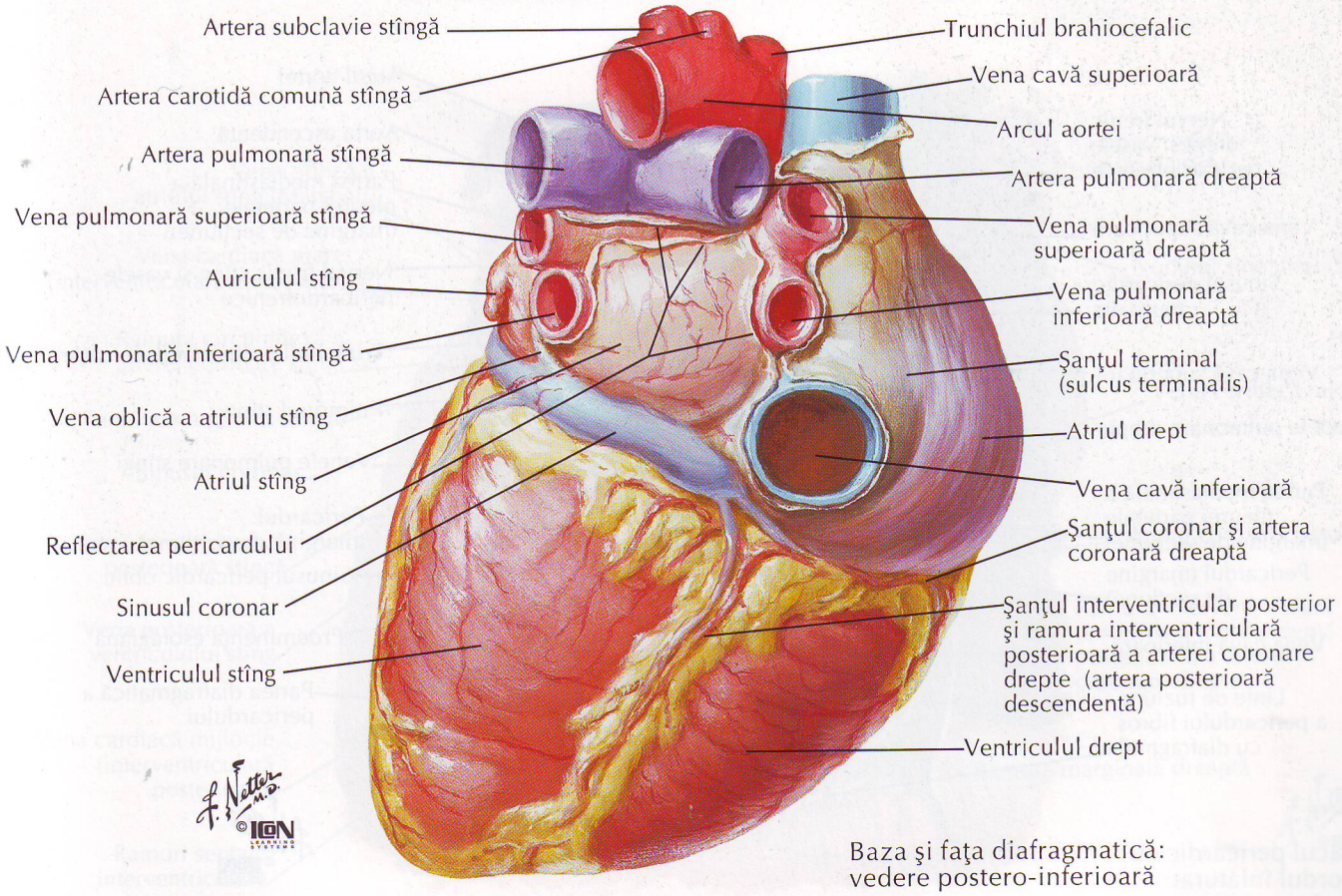

Baza şi faţa diafragmatică: vedere postero-inferioară

Sacul pericardic

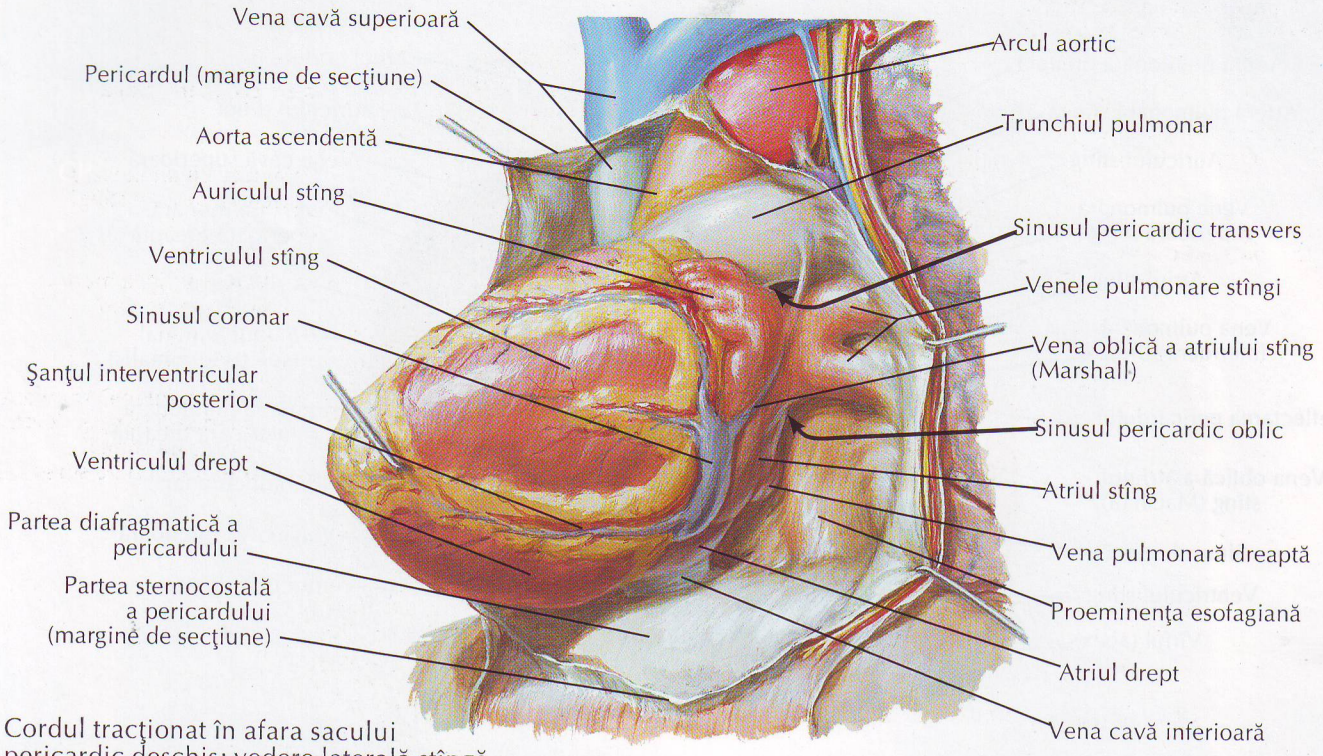

Cordul tracţionat în afara sacului pericardic deschis: vedere laterală stîngă

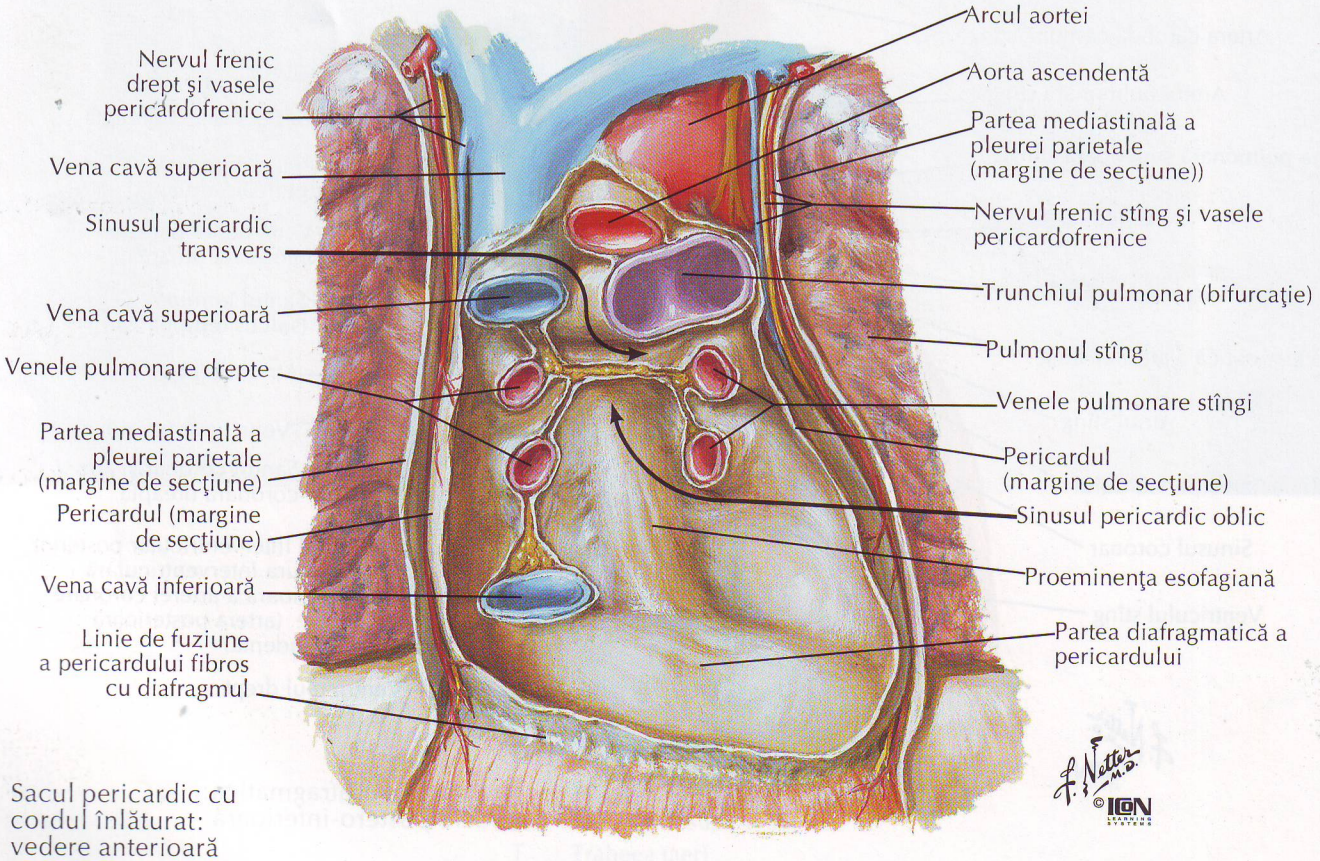

Sacul pericardic cu cordul înlăturat: vedere anterioară

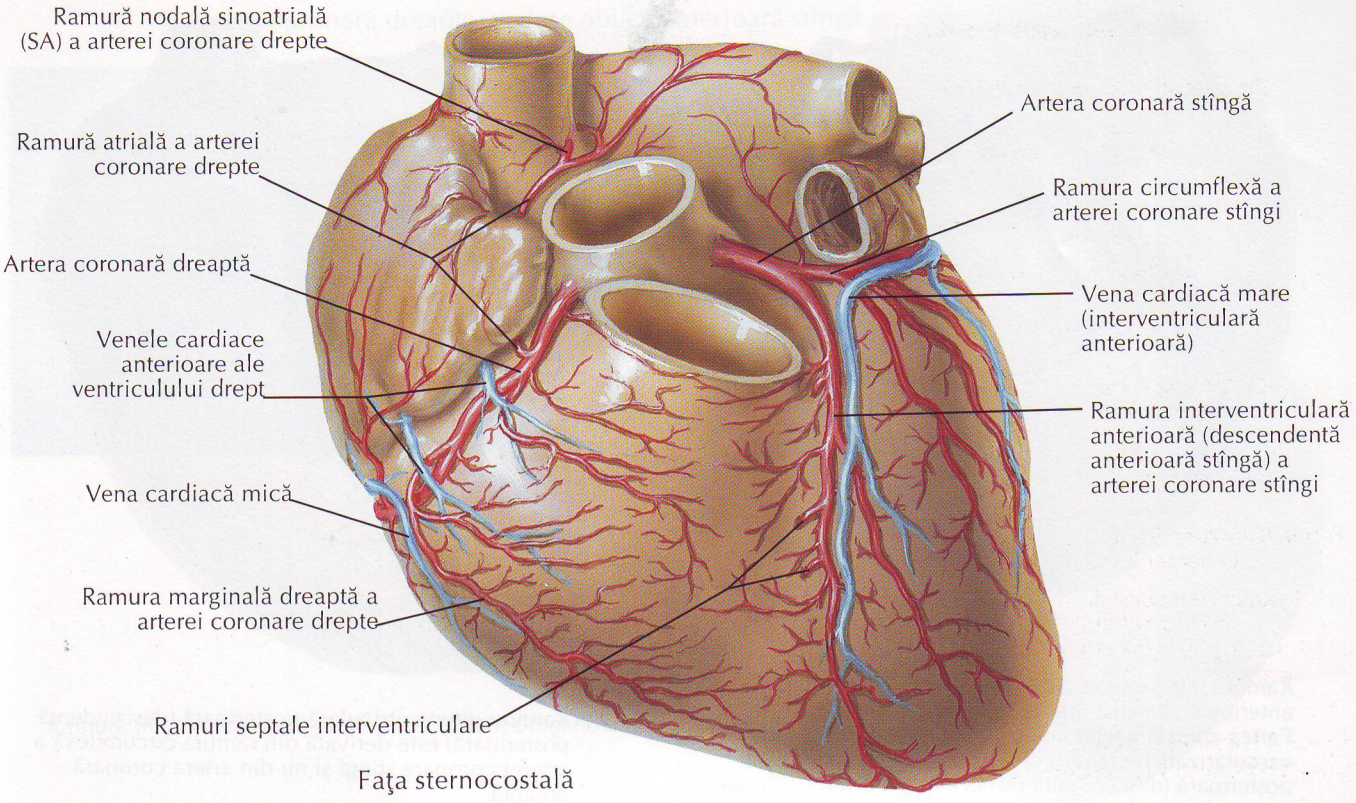

Faţa sternocostală

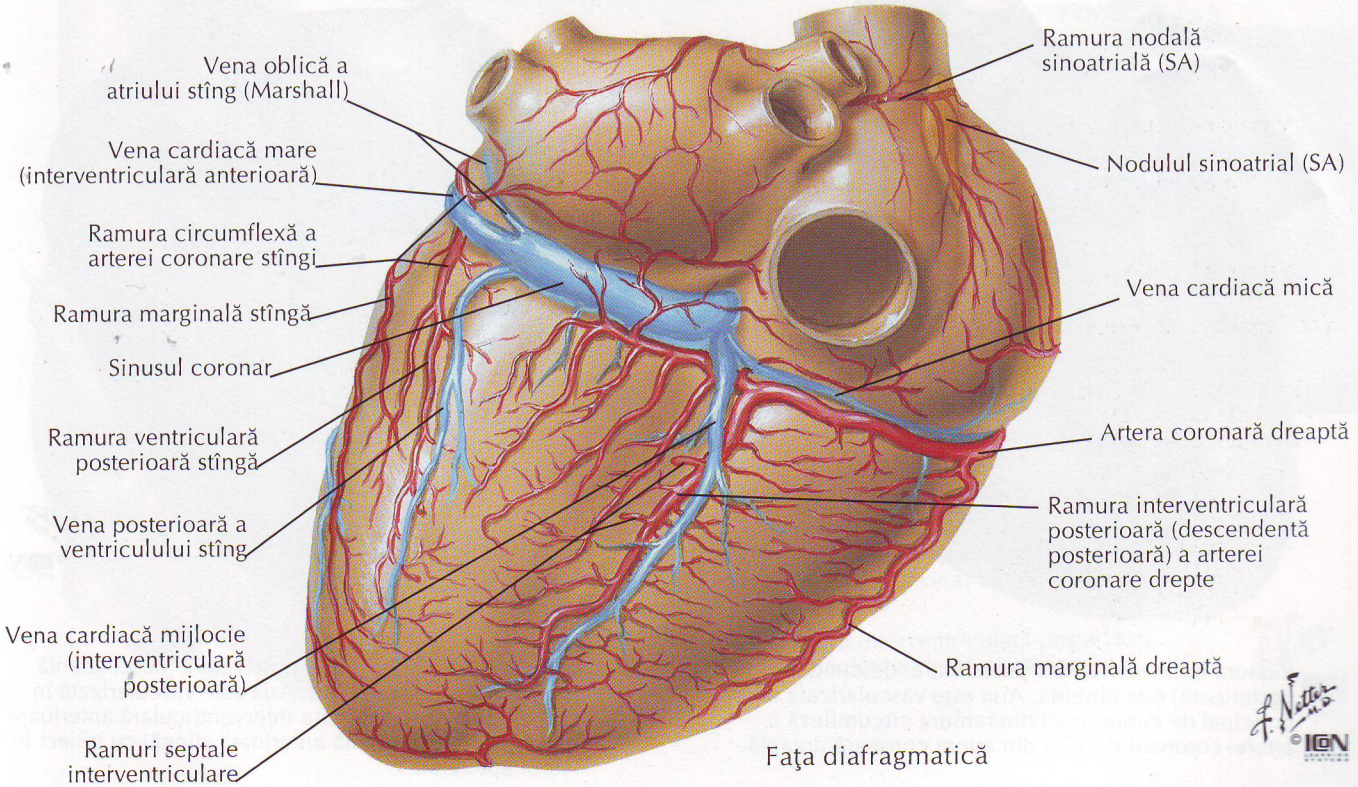

Faţa diafragmatică

Arterele coronare şi venele cardiace: variaţii

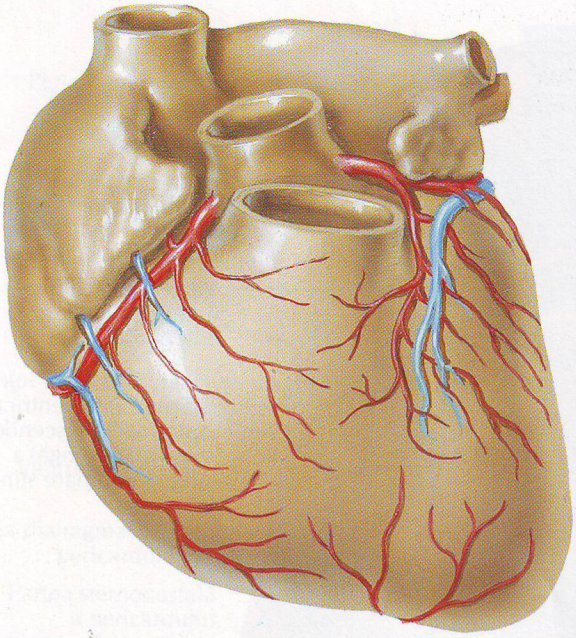

Ramura interventriculară anterioară (descendentă anterioară stîngă) a arterei coronare stîngi este foarte scurtă. Partea apicală a feţei anterioare (sternocostale) este vascularizată de ramuri din ramura interventriculară posterioară (descendentă posterioară) a arterei coronare drepte dispuse în jurul apexului.

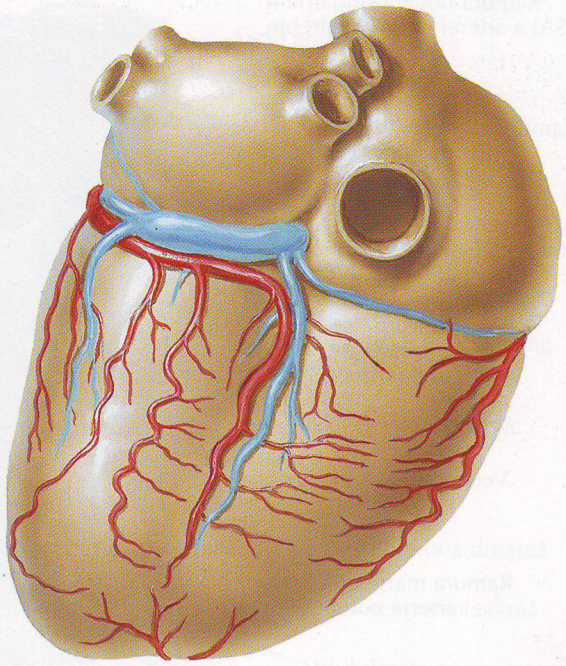

Ramura interventriculară posterioară (descendentă posterioară) este derivată din ramura circumflexă a arterei coronare stîngi şi nu din artera coronară dreaptă.

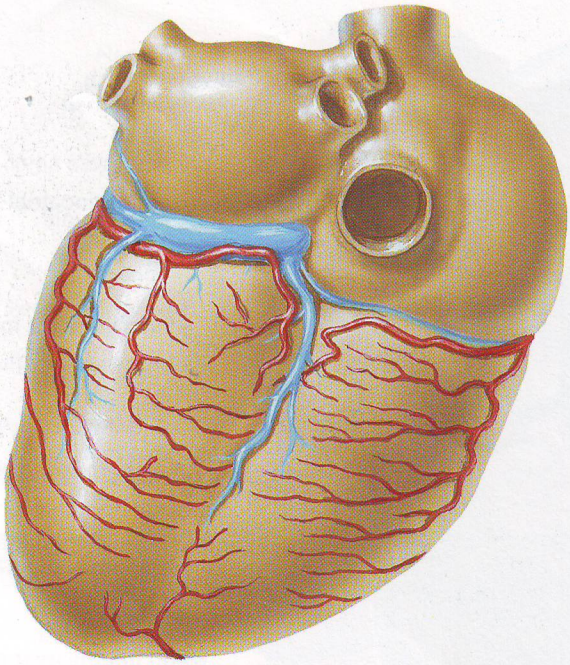

Ramura interventriculară posterioară (descendentă posterioară) este absentă. Aria este vascularizată în principal de ramuri mici din ramura circumflexă a arterei coronare stîngi şi din artera coronară dreaptă.

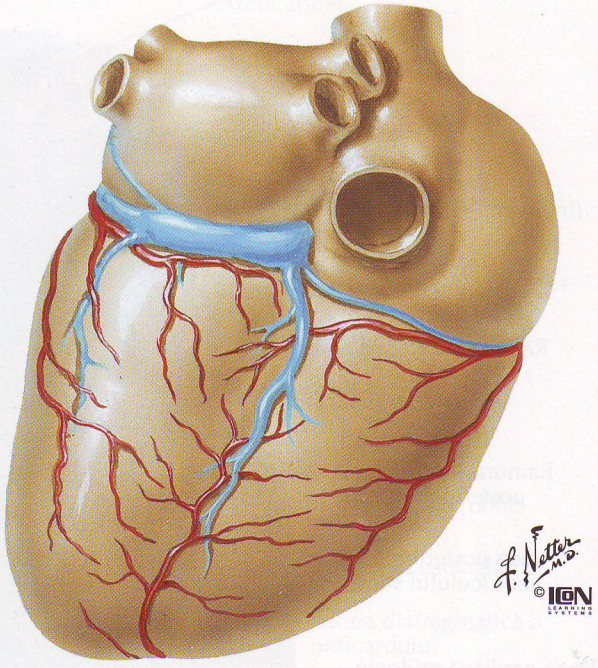

Ramura interventriculară posterioară (descendentă posterioară) este absentă. Aria este vascularizată în principal de către ramura interventriculară anterioară elongată (descendentă anterioară stîngă) cu traiect în jurul apexului.

Artera coronară dreaptă: vedere oblică anterioară stîngă

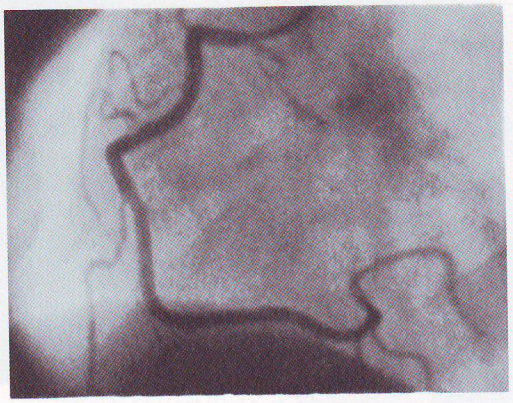

Arteriografie

Artera coronară dreaptă: vedere oblică anterioară dreaptă

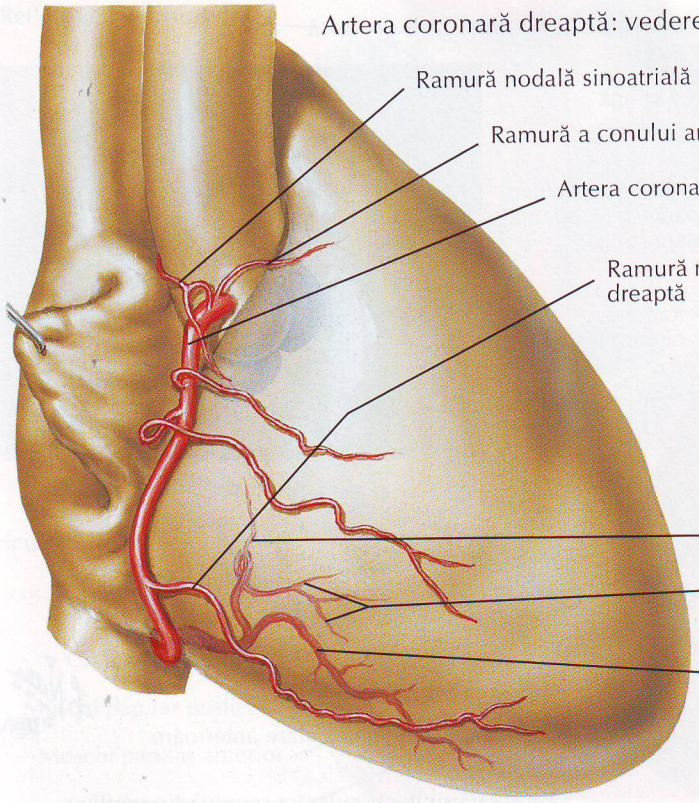

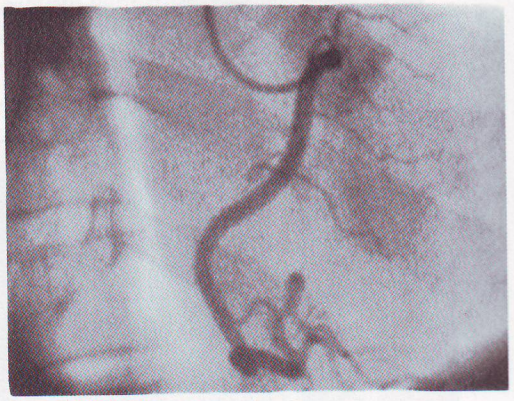

Arteriografie

Arterele coronare: imagini de arteriografie (continuare)

Artera coronară stîngă: vedere oblică anterioară stîngă

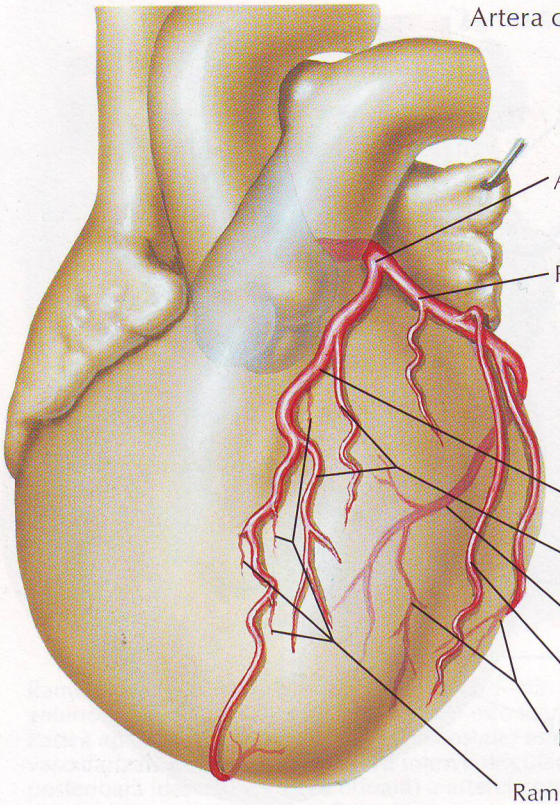

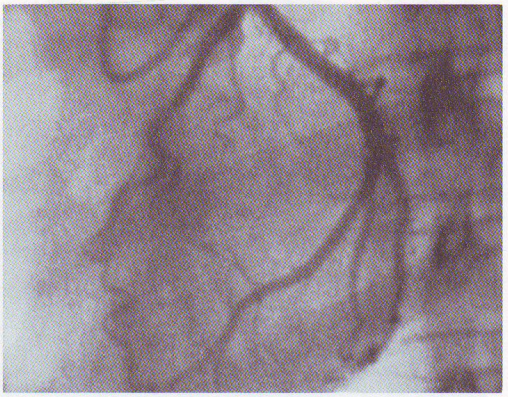

Arteriografie

Artera coronară stîngă: vedere oblică anterioară dreaptă

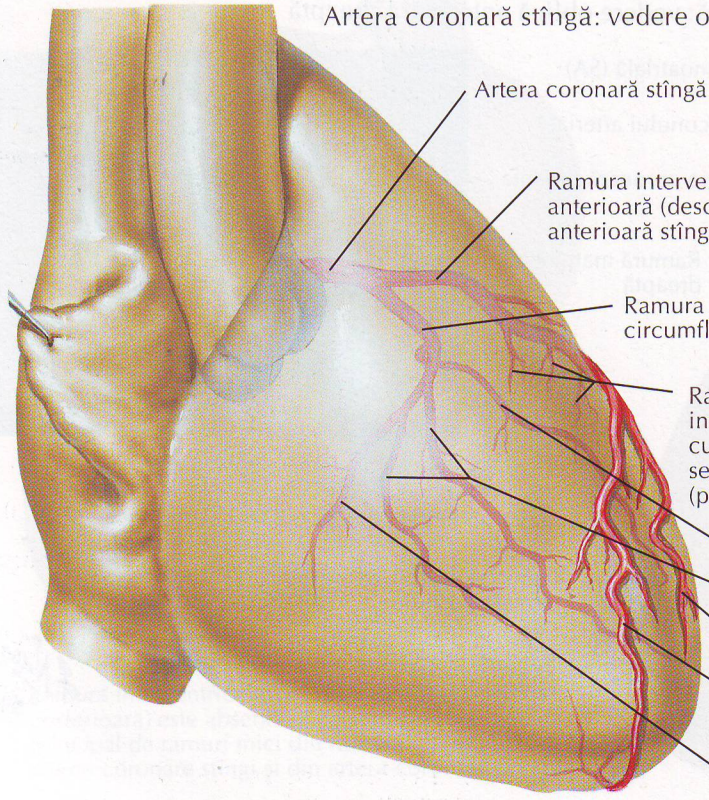

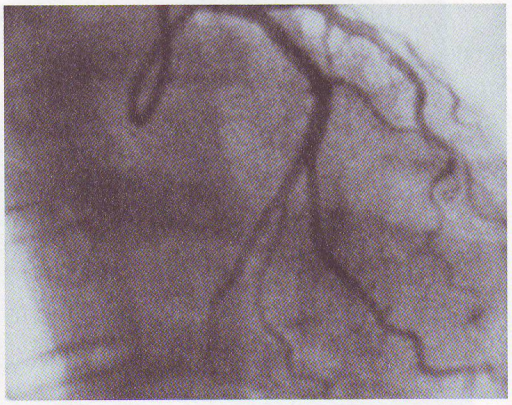

Arteriografie

F. Netter M.D. © ICON LEARNING SYSTEMS

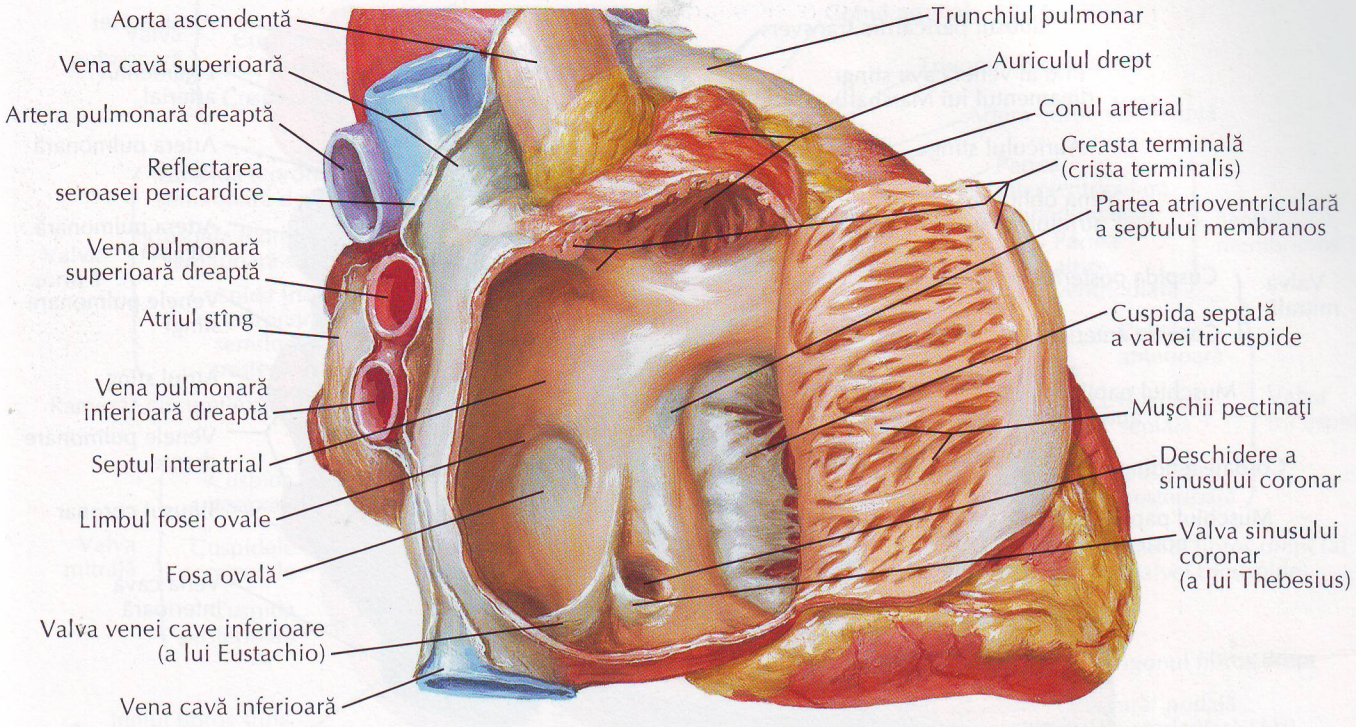

Atriul drept deschis: vedere laterală dreaptă

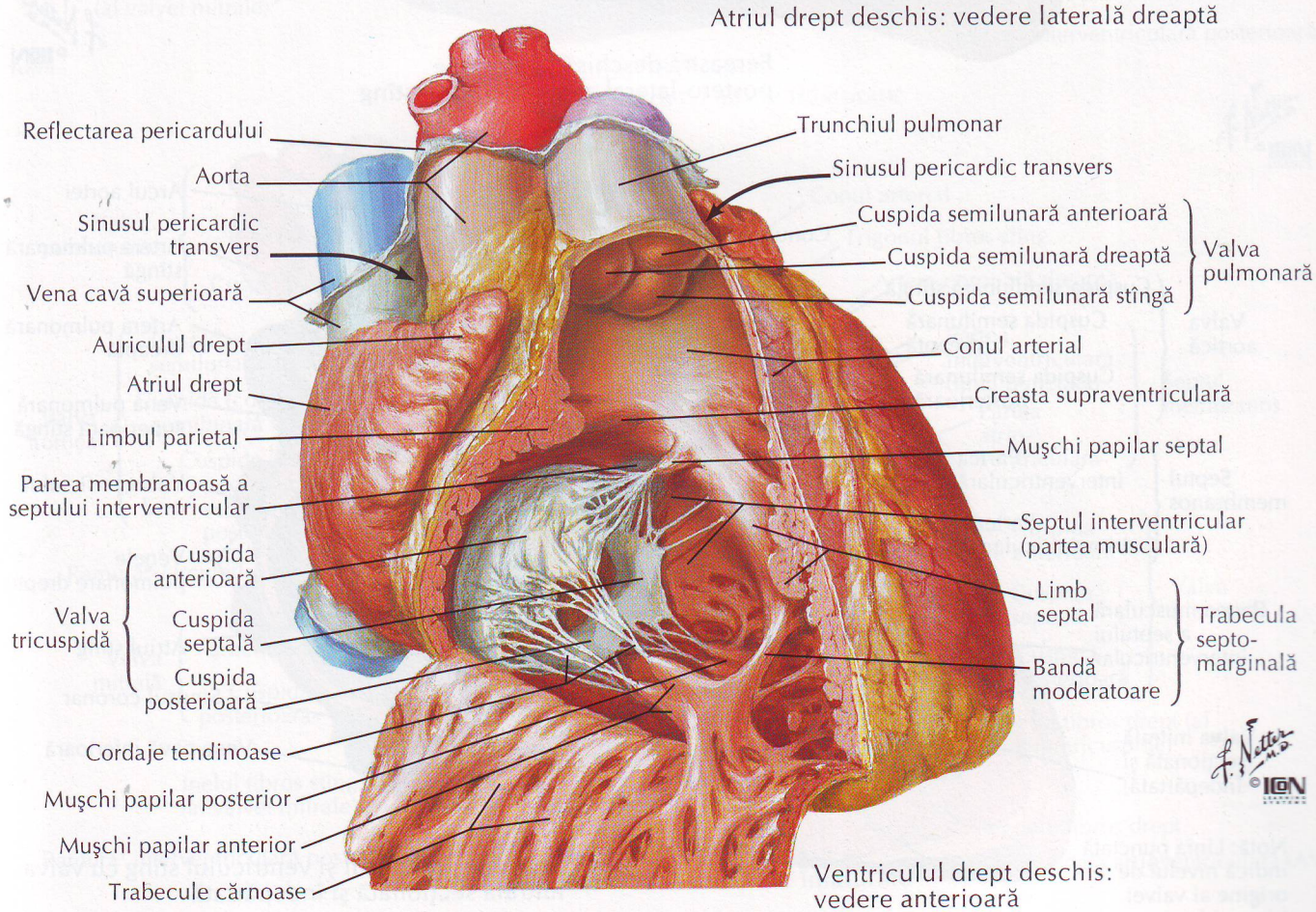

Ventriculul drept deschis: vedere anterioară

Atriul şi ventriculul stîng

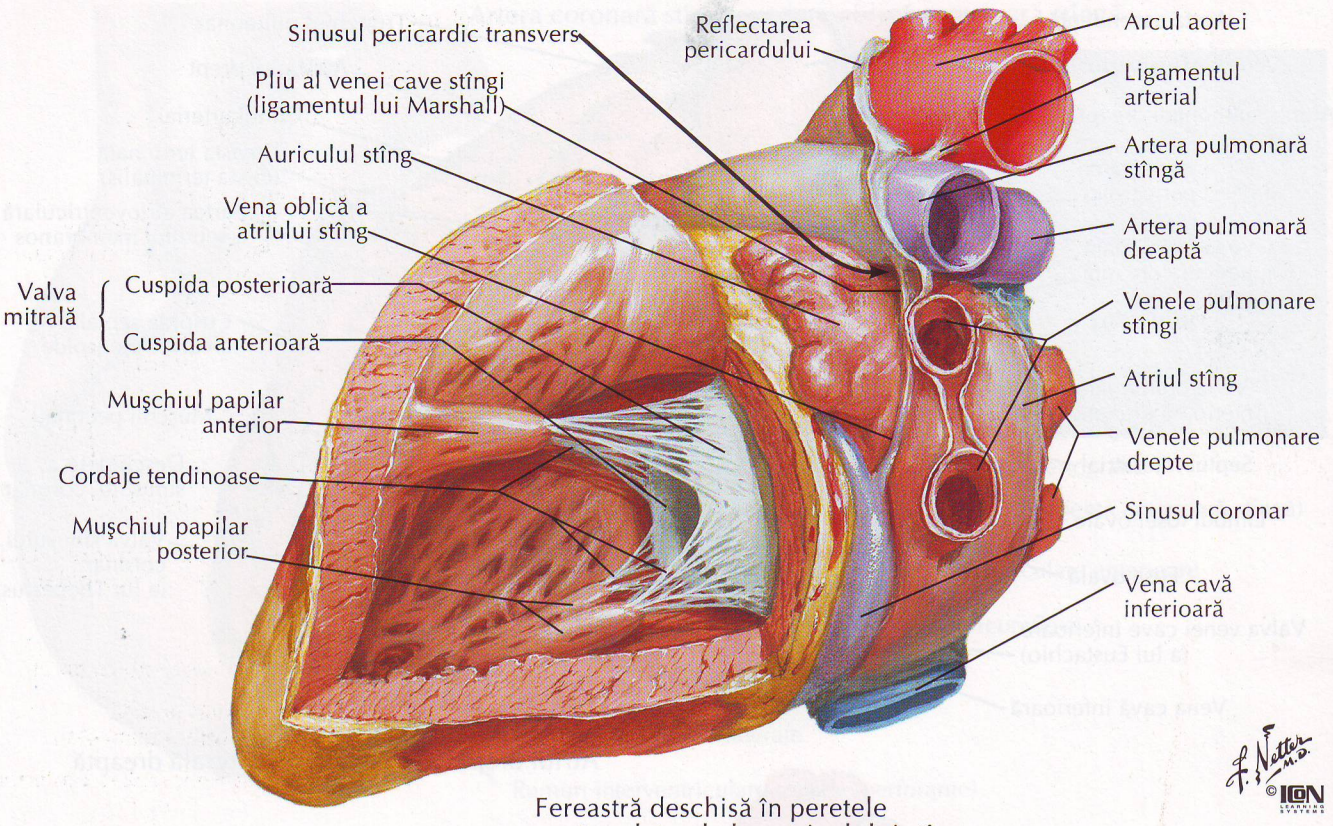

Fereastră deschisă în peretele postero-lateral al ventriculului stîng

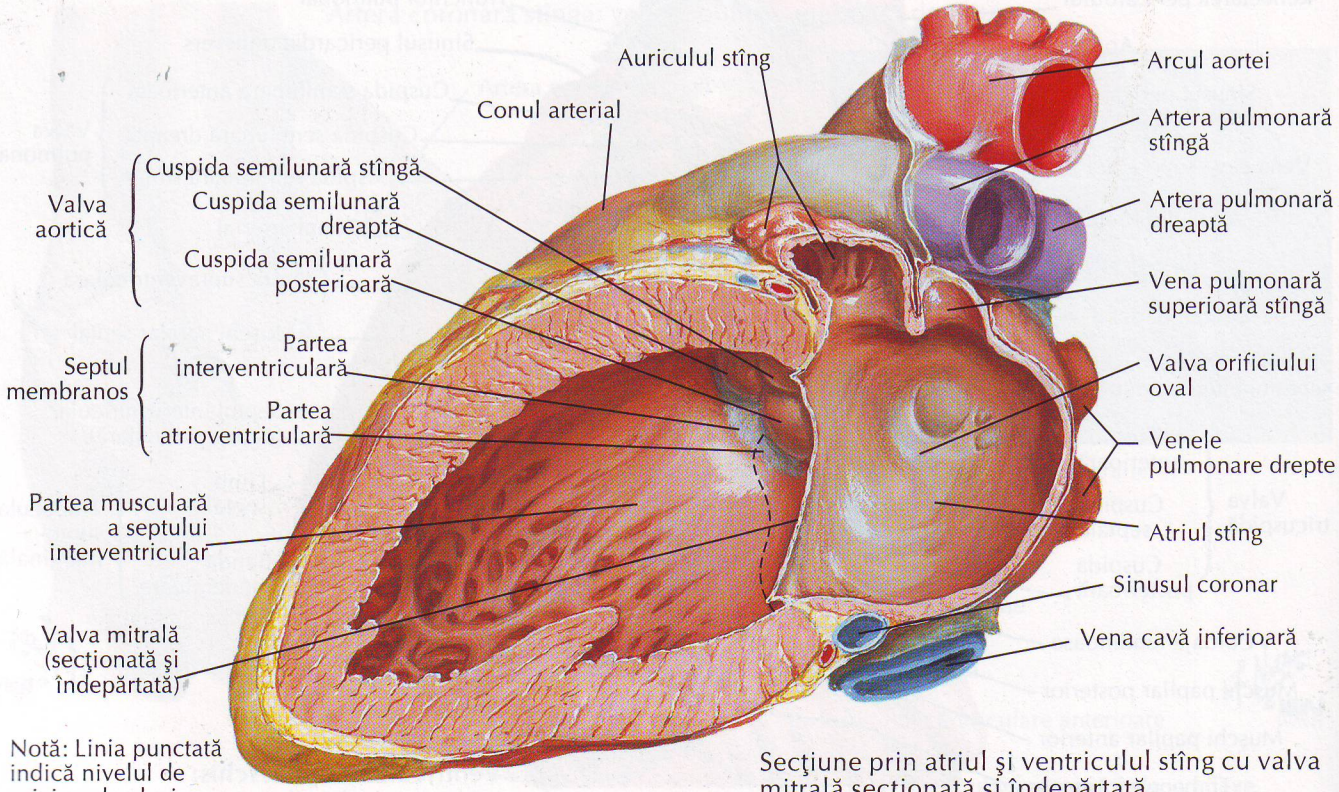

Notă: Linia punctată indică nivelul de origine al valvei tricuspide

Secţiune prin atriul şi ventriculul stîng cu valva mitrală secţionată şi îndepărtată

Valvele şi scheletul fibros al cordului (continuare)

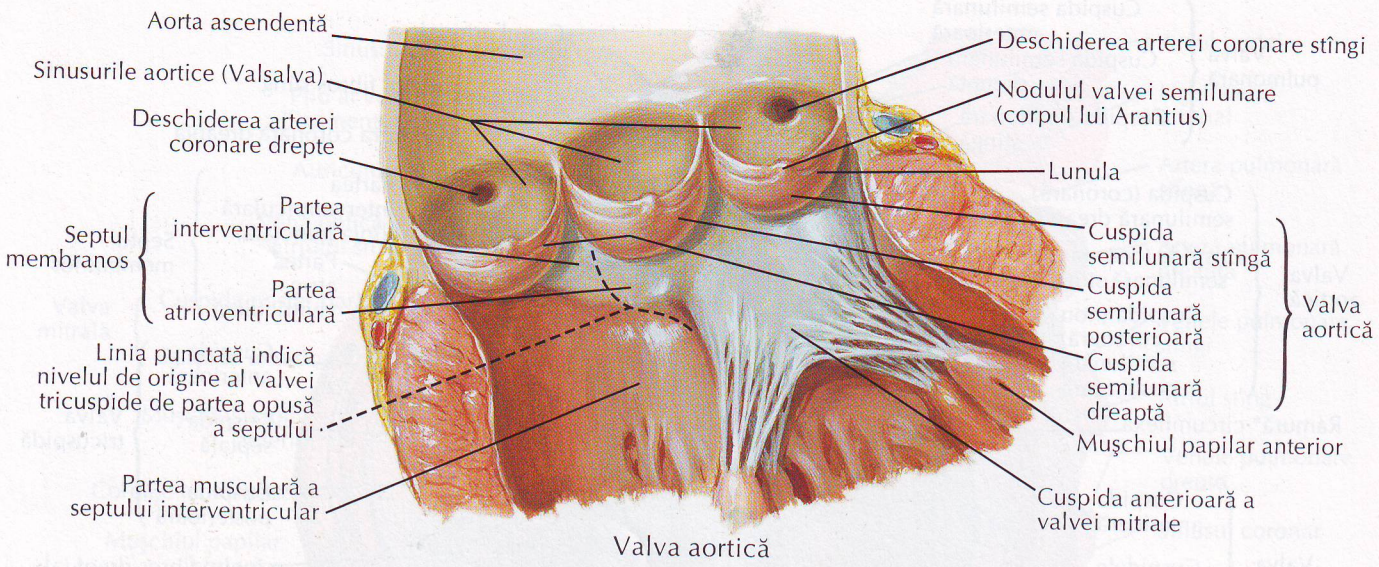

Valva aortică

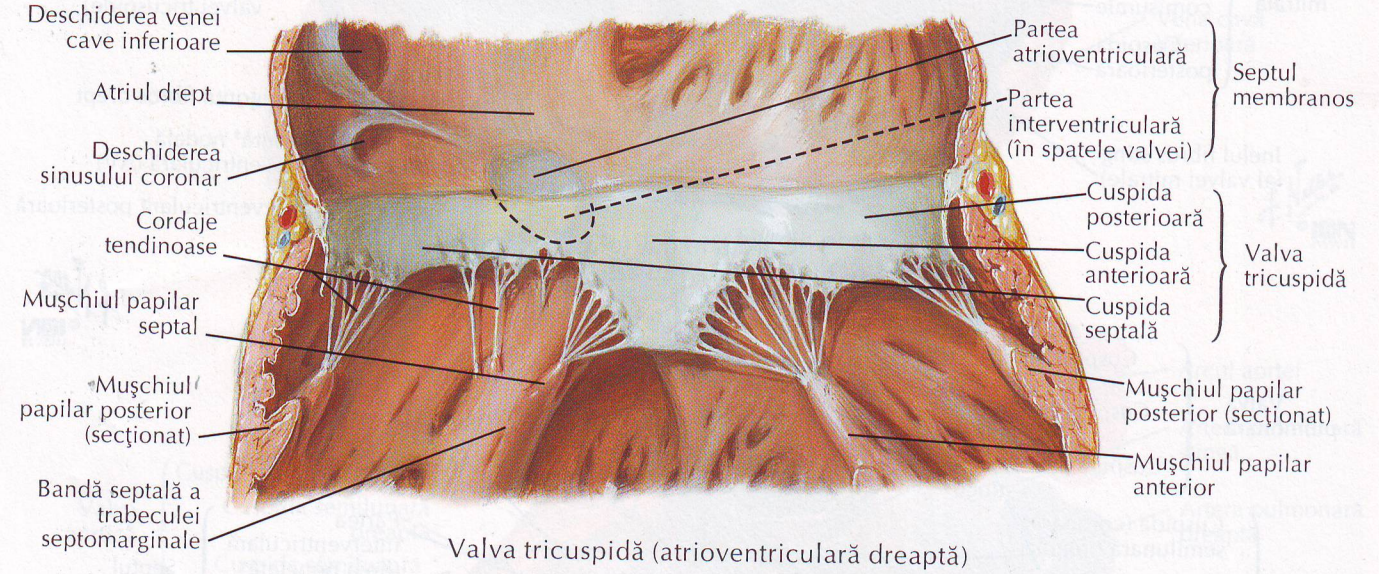

Valva tricuspidă (atrioventriculară dreaptă)



Valva mitrală (atrioventriculară stîngă)

F. H. Netter, M.D.
© CIBA

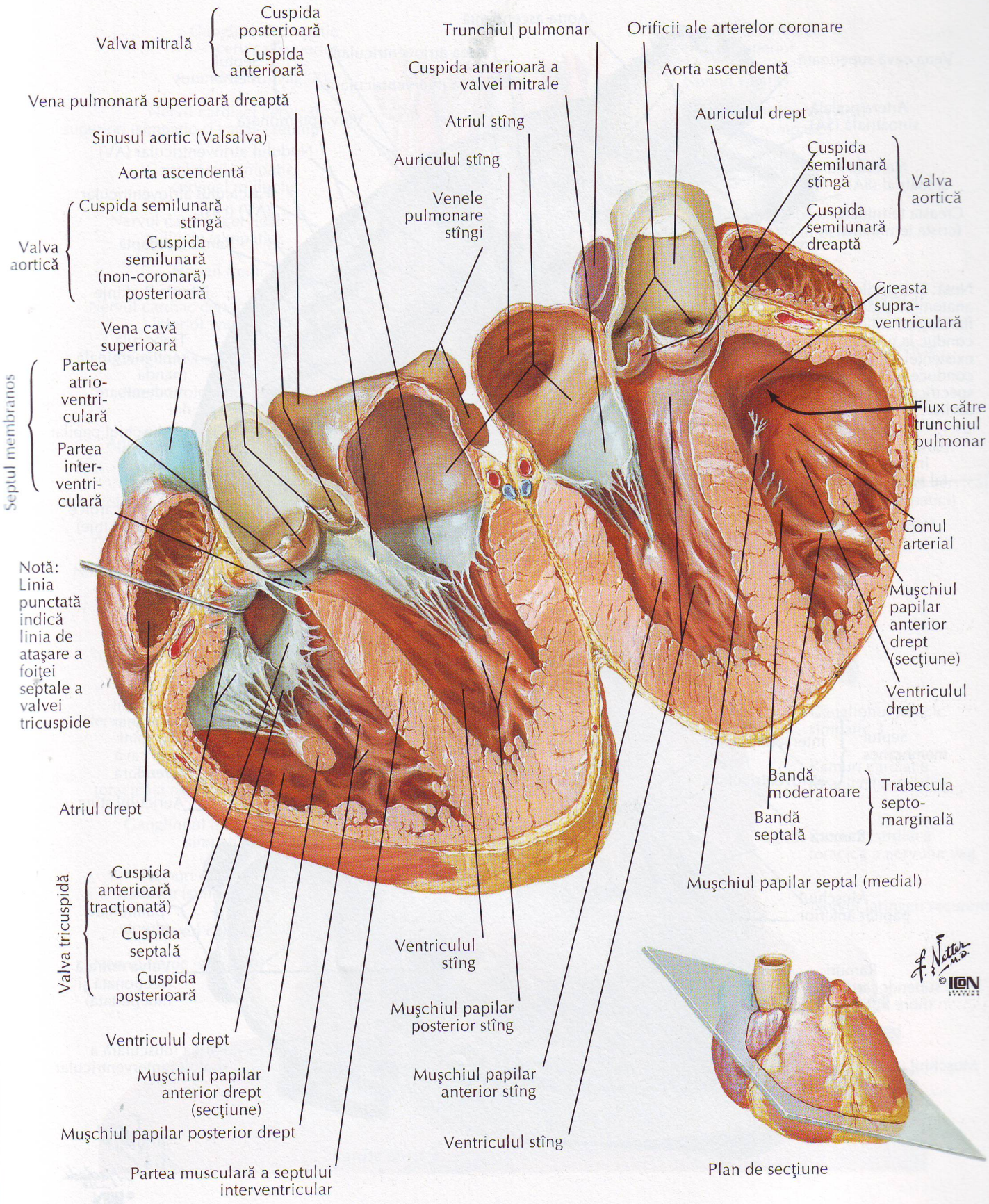
Valva mitrală
Cuspida posterioară
Cuspida anterioară
Vena pulmonară superioară dreaptă
Sinusul aortic (Valsalva)
Aorta ascendentă
Valva aortică
Cuspida semilunară stîngă
Cuspida semilunară (non-coronară) posterioară
Vena cavă superioară
Septul membranos
Partea atrio-ventri-culară
Partea inter-ventri-culară
Notă: Linia punctată indică linia de ataşare a foiţei septale a valvei tricuspide
Atriul drept
Valva tricuspidă
Cuspida anterioară (tracţionată)
Cuspida septală
Cuspida posterioară
Ventriculul drept
Muşchiul papilar anterior drept (secţiune)
Muşchiul papilar posterior drept
Partea musculară a septului interventricular
Trunchiul pulmonar
Cuspida anterioară a valvei mitrale
Atriul stîng
Auriculul stîng
Venele pulmonare stîngi
Ventriculul stîng
Muşchiul papilar posterior stîng
Muşchiul papilar anterior stîng
Ventriculul stîng
Orificii ale arterelor coronare
Aorta ascendentă
Auriculul drept
Cuspida semilunară stîngă
Cuspida semilunară dreaptă
Valva aortică
Creasta supra-ventriculară
Flux către trunchiul pulmonar
Conul arterial
Muşchiul papilar anterior drept (secţiune)
Ventriculul drept
Bandă moderatoare
Bandă septală
Trabecula septo-marginală
Muşchiul papilar septal (medial)
Plan de secţiune

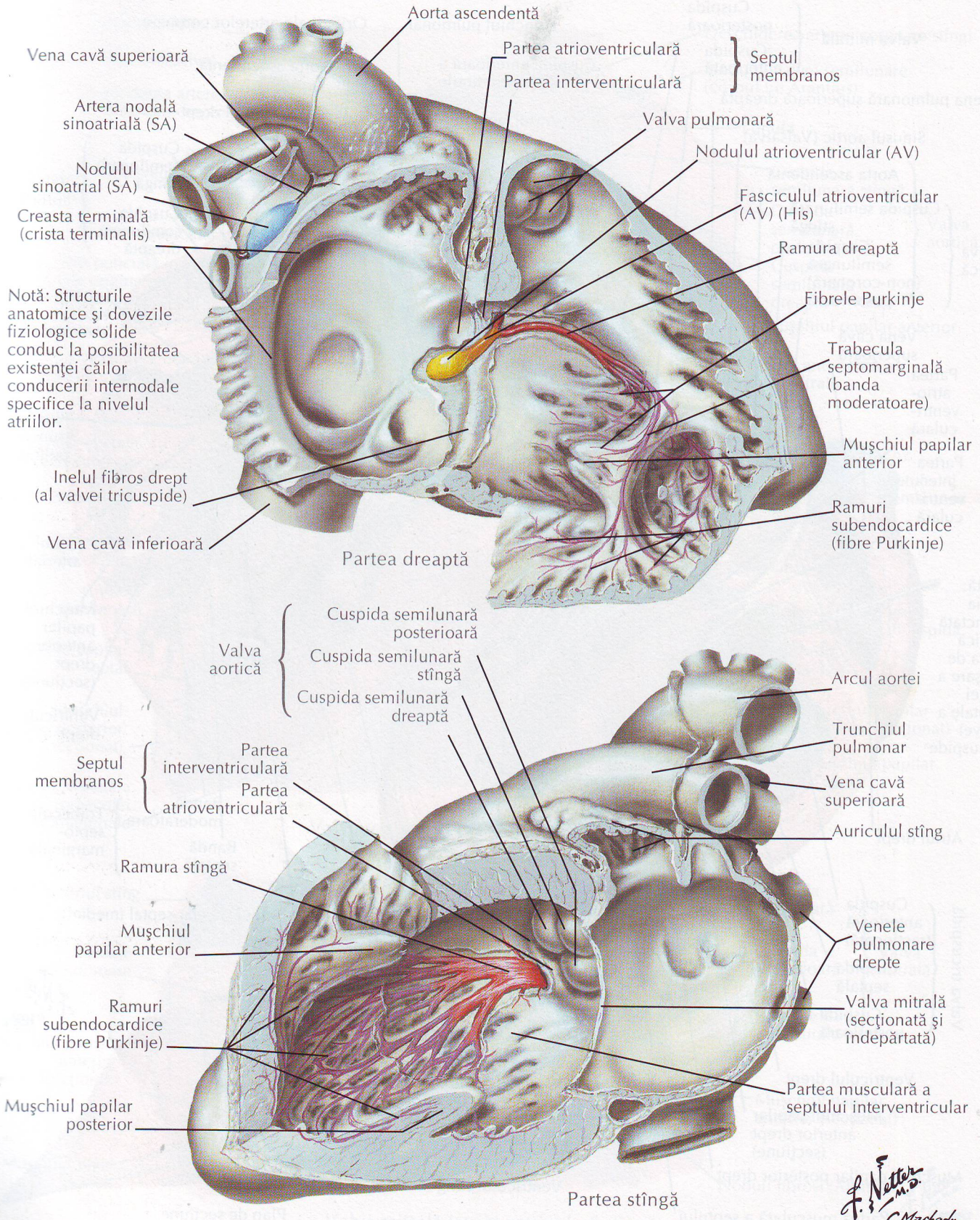
Aorta ascendentă
Vena cavă superioară
Partea atrioventriculară
Partea interventriculară
Septul membranos
Artera nodală sinoatrială (SA)
Valva pulmonară
Nodulul atrioventricular (AV)
Nodulul sinoatrial (SA)
Fasciculul atrioventricular (AV) (His)
Creasta terminală (crista terminalis)
Ramura dreaptă
Notă: Structurile anatomice şi dovezile fiziologice solide conduc la posibilitatea existenţei căilor conducerii internodale specifice la nivelul atriilor.
Fibrele Purkinje
Trabecula septomarginală (banda moderatoare)
Muşchiul papilar anterior
Inelul fibros drept (al valvei tricuspide)
Ramuri subendocardice (fibre Purkinje)
Vena cavă inferioară
Partea dreaptă
Valva aortică
Cuspida semilunară posterioară
Cuspida semilunară stîngă
Cuspida semilunară dreaptă
Arcul aortei
Septul membranos
Partea interventriculară
Partea atrioventriculară
Trunchiul pulmonar
Vena cavă superioară
Auriculul stîng
Ramura stîngă
Muşchiul papilar anterior
Venele pulmonare drepte
Ramuri subendocardice (fibre Purkinje)
Valva mitrală (secţionată şi îndepărtată)
Muşchiul papilar posterior
Partea musculară a septului interventricular
Partea stîngă
F. H. Netter M.D.
C. Machado M.D.
© ICON LEARNING SYSTEMS

VEZI DE ASEMENEA PLANŞELE 124, 159, 205

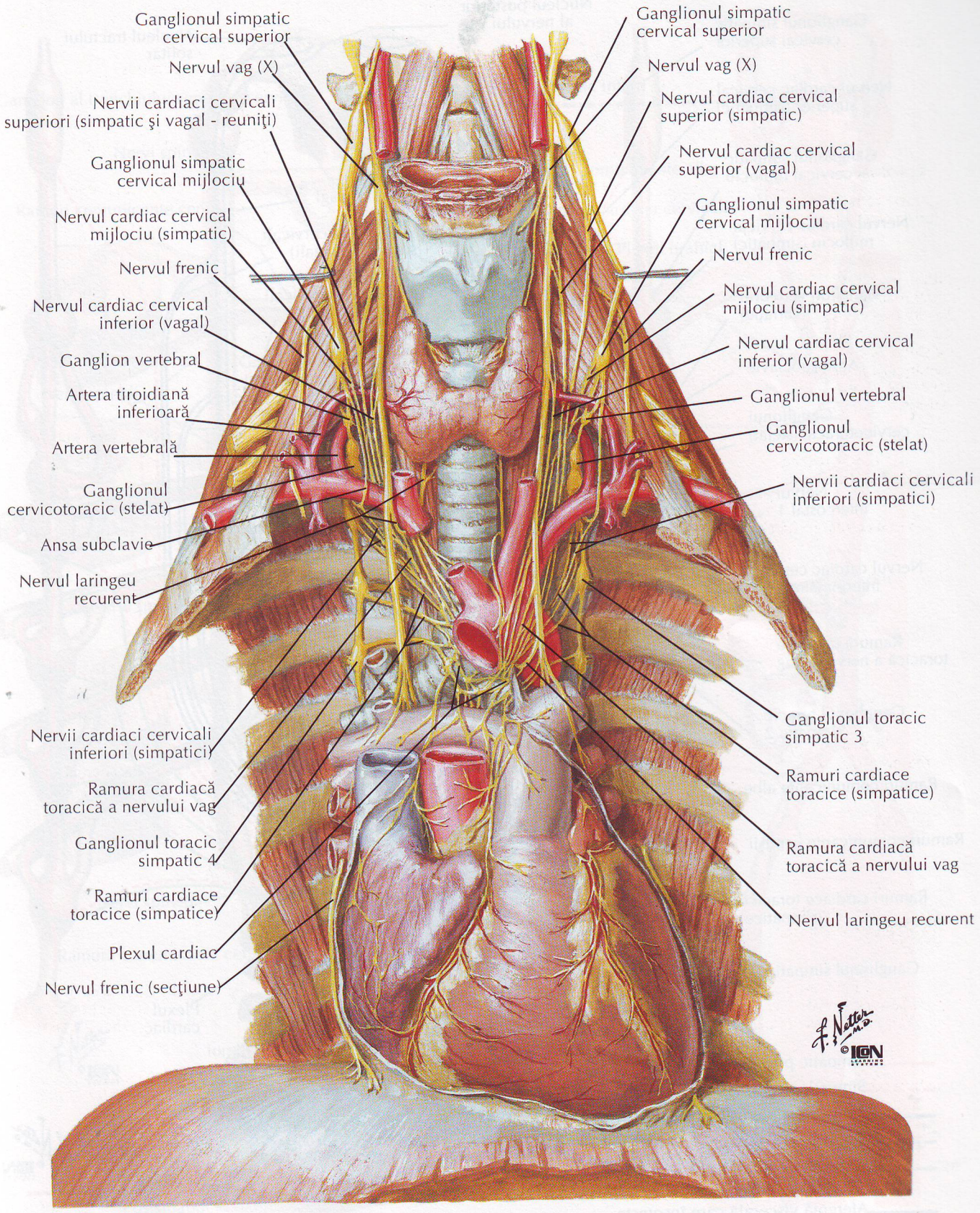

Inervaţia cordului: schemă

VEZI DE ASEMENEA PLANŞELE 120, 160

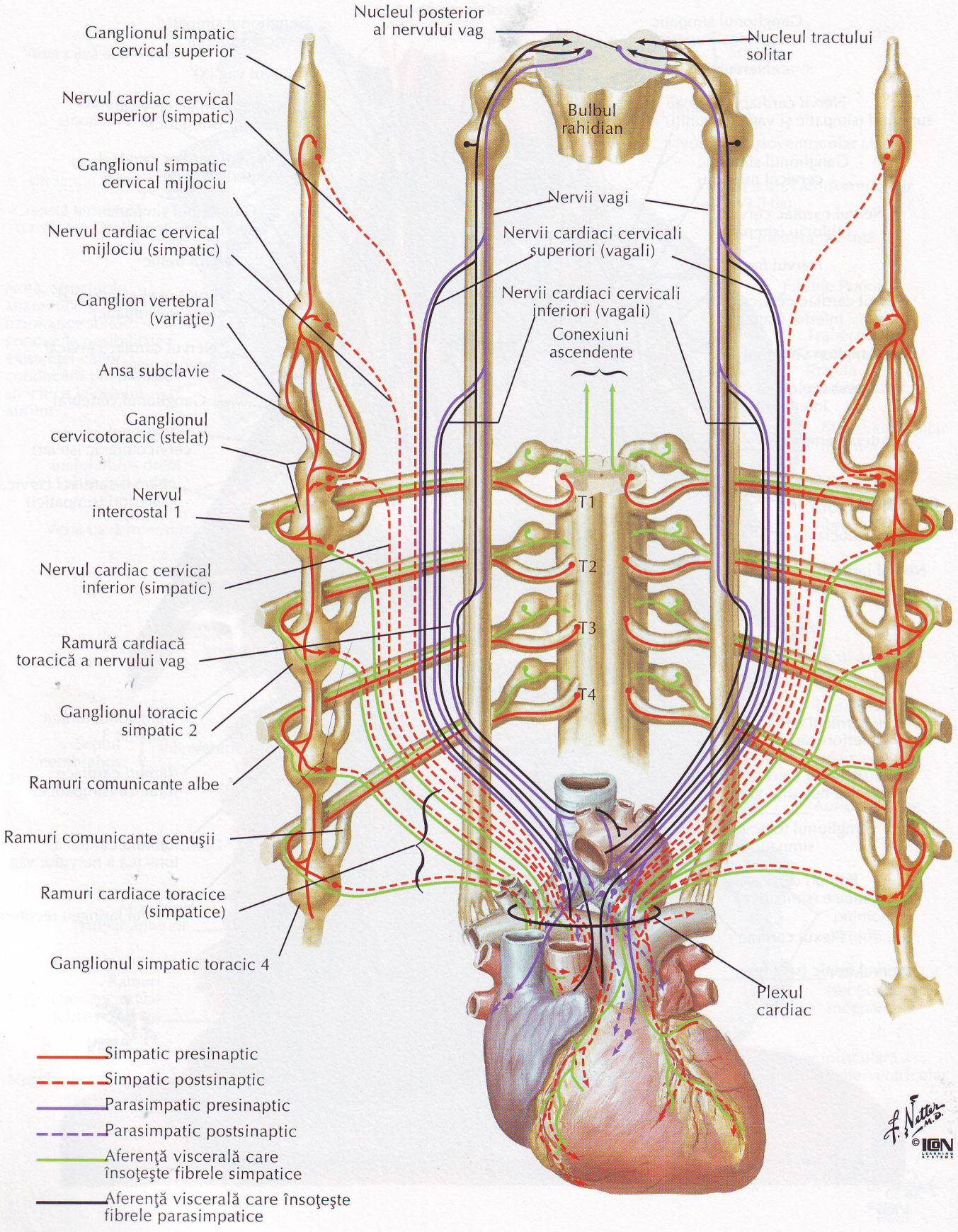

Inervaţia vaselor sanguine: schemă

VEZI DE ASEMENEA PLANŞA 160

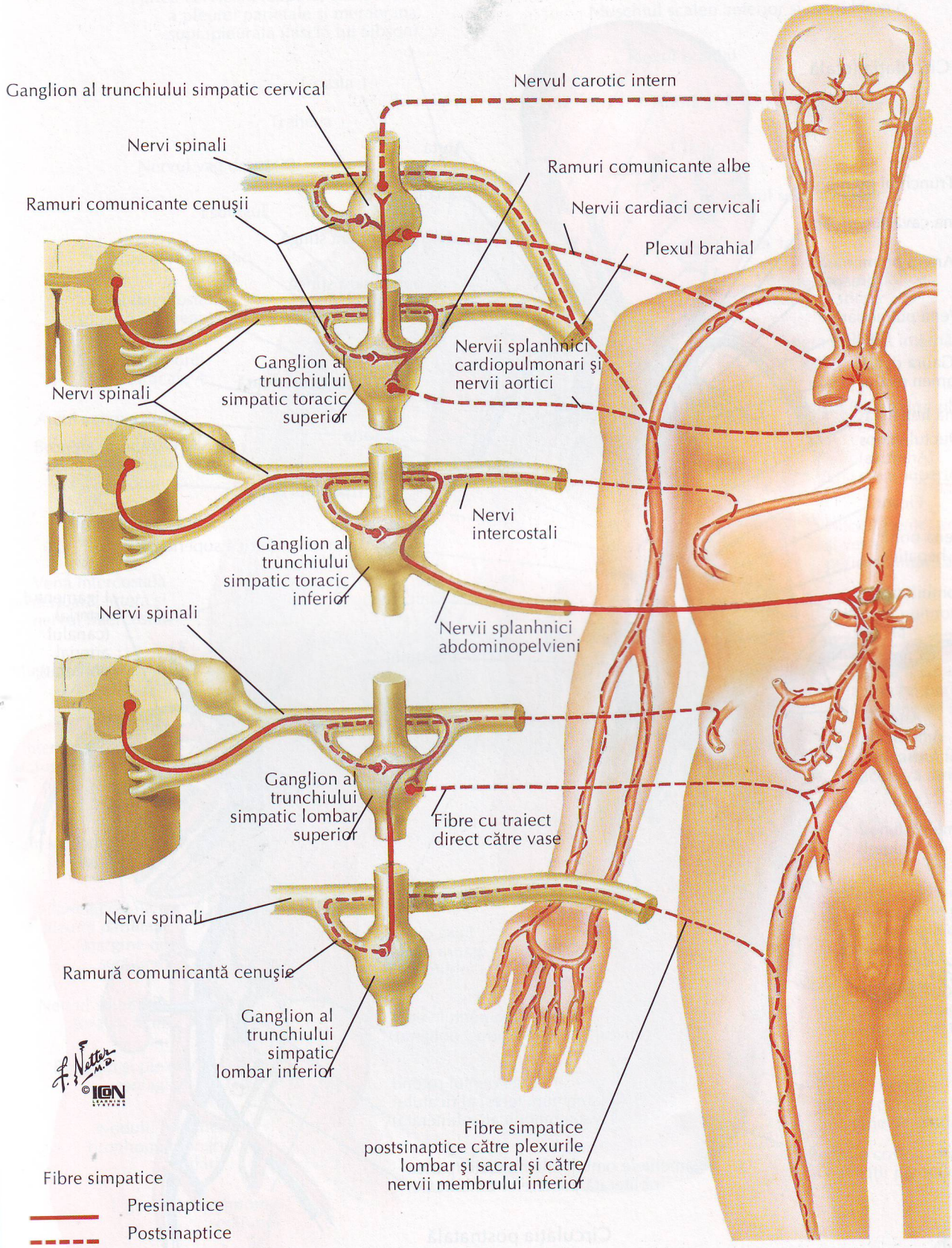

Circulaţia fetală şi postnatală

PENTRU PARTEA OBLITERATĂ A VASELOR OMBILICALE VEZI PLANŞA 245

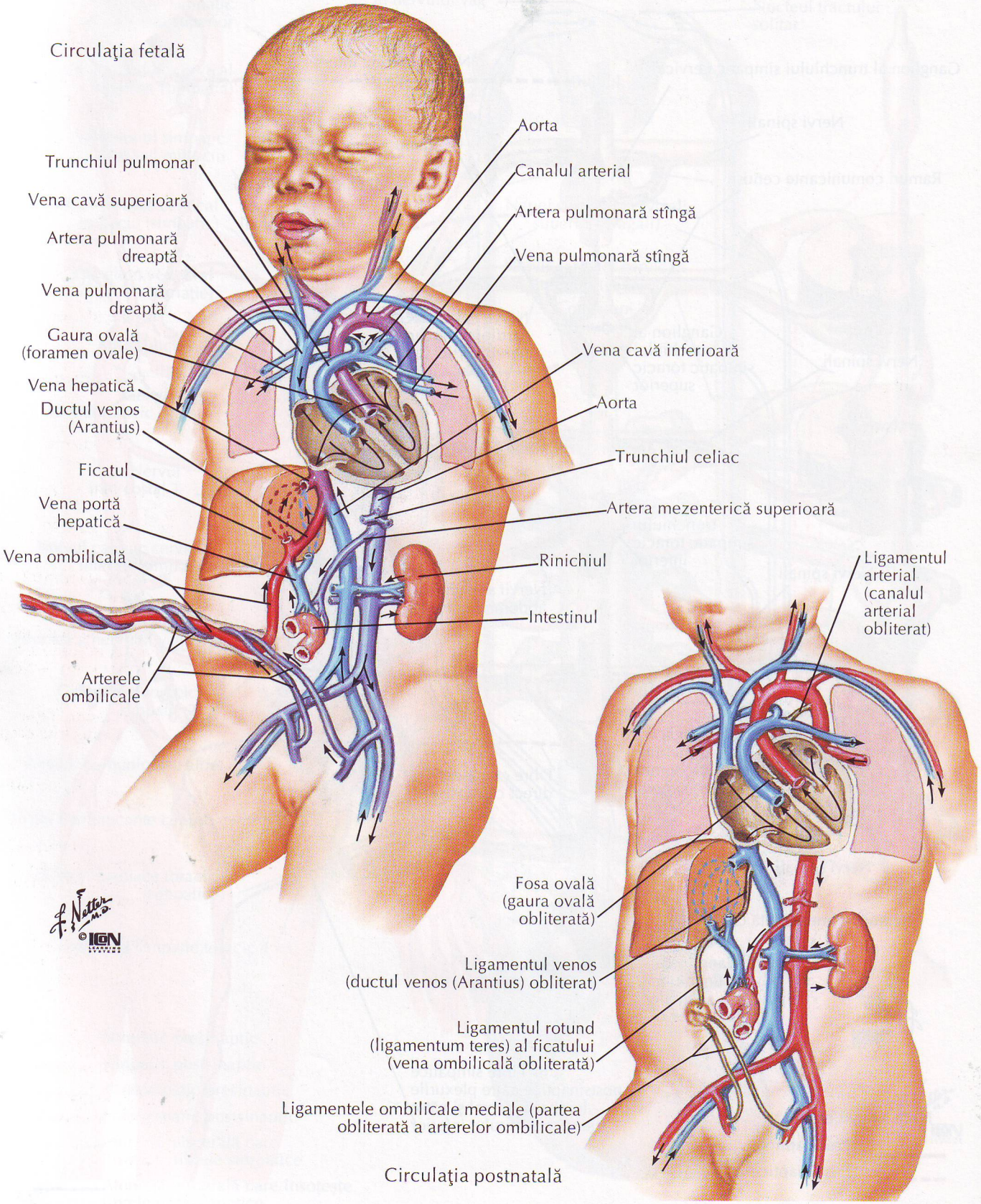

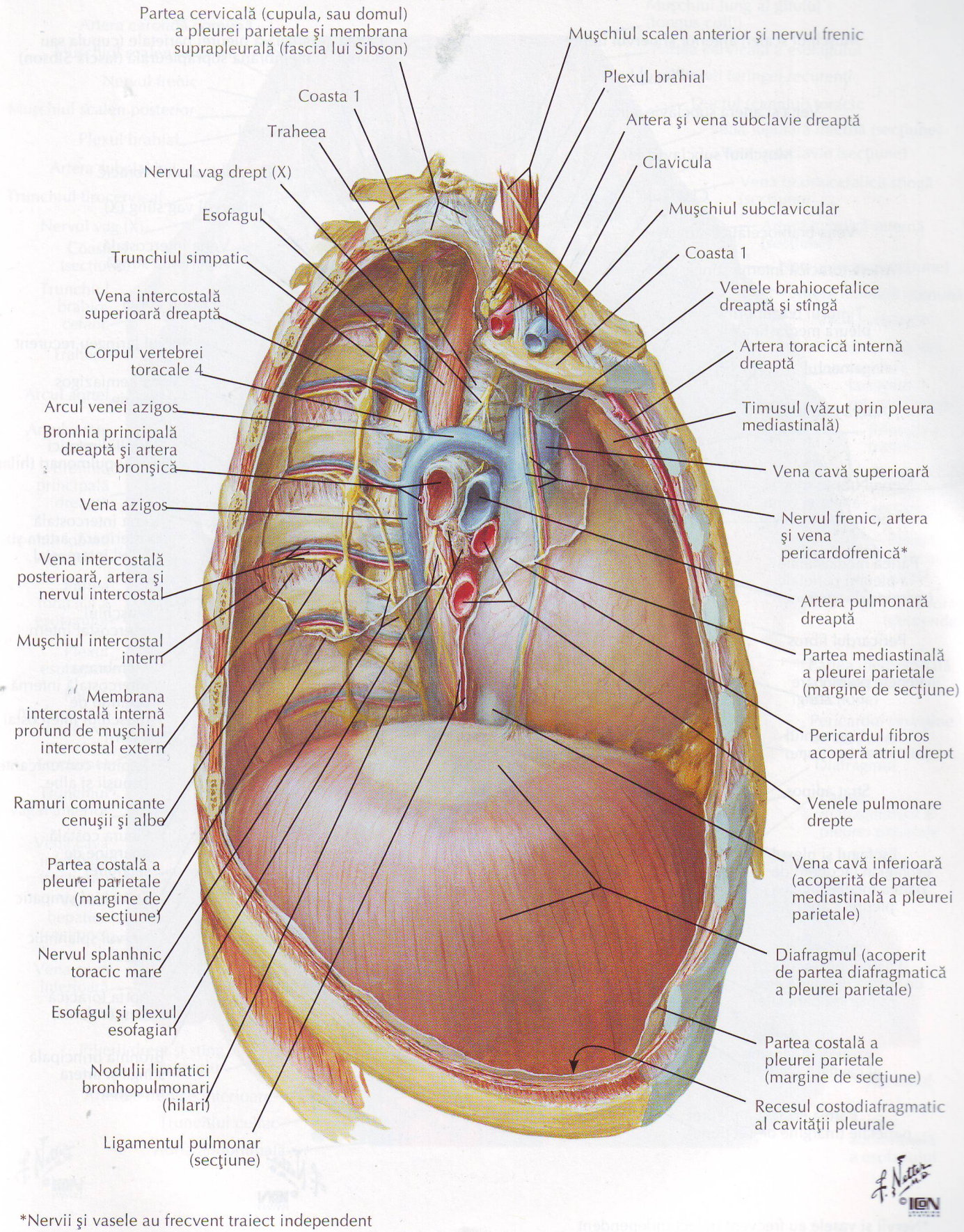

*Nervii şi vasele au frecvent traiect independent

Mediastinul: vedere laterală stîngă

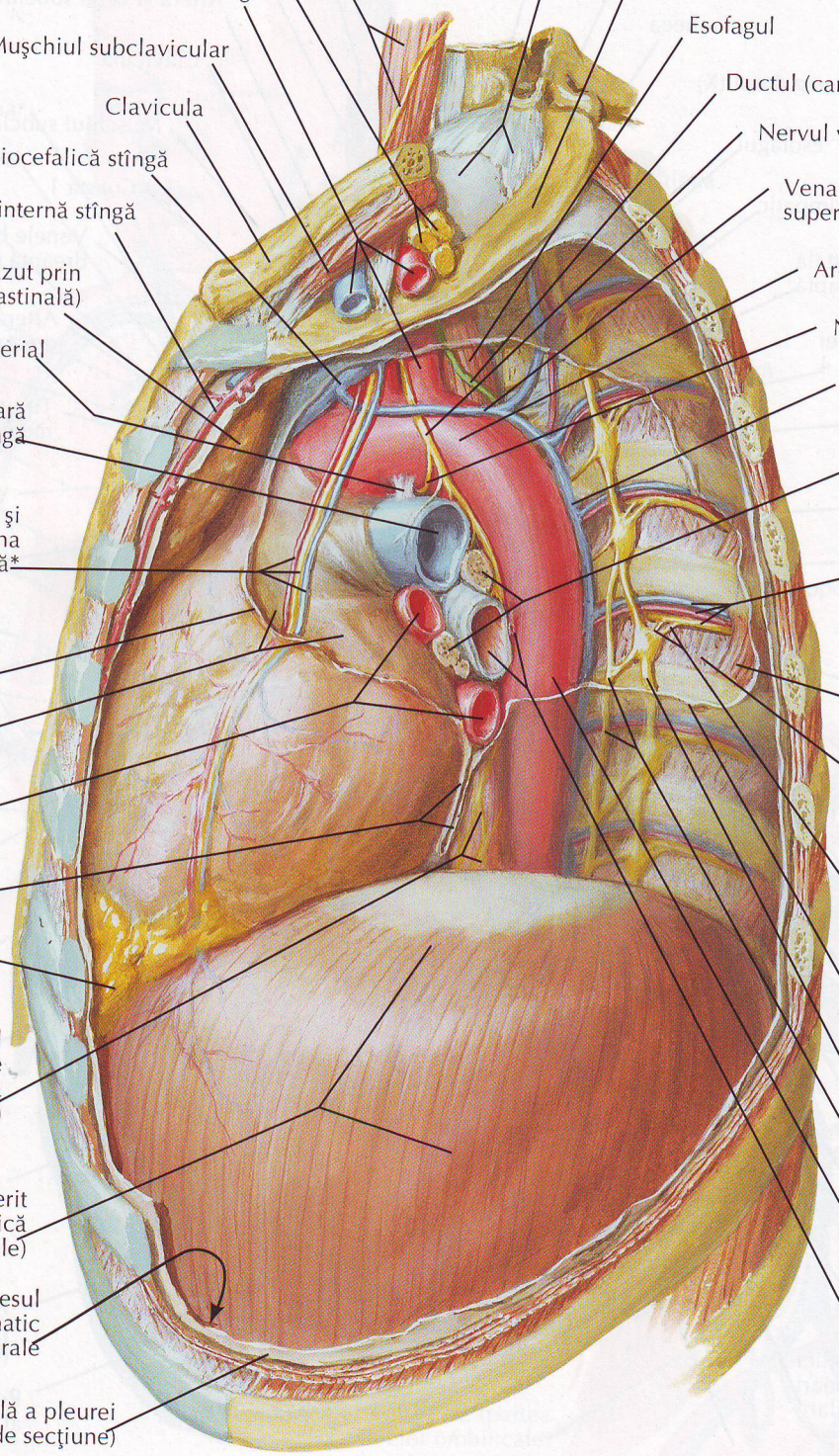

Muşchiul scalen anterior şi nervul frenic
Plexul brahial
Vena şi artera subclavie stîngă
Muşchiul subclavicular
Clavicula
Vena brahiocefalică stîngă
Artera toracică internă stîngă
Timusul (văzut prin pleura mediastinală)
Ligamentul arterial
Artera pulmonară stîngă
Nervul frenic stîng şi artera şi vena pericardofrenică*
Partea mediastinală a pleurei parietale (margine de secţiune)
Pericardul fibros
Venele pulmonare stîngi
Ligamentul pulmonar (secţiune)
Strat adipos
Esofagul şi plexul esofagian (acoperit de partea mediastinală a pleurei parietale)
Diafragmul (acoperit de partea diafragmatică a pleurei parietale)
Recesul costodiafragmatic al cavităţii pleurale
Partea costală a pleurei parietale (margine de secţiune)

Partea cervicală a pleurei parietale (cupula sau domul) şi membrana suprapleurală (fascia Sibson)
Coasta 1
Esofagul
Ductul (canalul) toracic
Nervul vag stîng (X)
Vena intercostală superioară stîngă
Arcul aortei
Nervul laringeu recurent
Vena hemiazigos accesorie
Nodulii limfatici bronhopulmonari (hilari)
Vena intercostală posterioară, artera şi nervul intercostal
Muşchiul intercostal intern
Membrana intercostală internă profund de muşchiul intercostal extern
Ramuri comunicante cenuşii şi albe
Pleura costală (margine de secţiune)
Trunchiul simpatic
Nervul splanhnic mare
Aorta toracică (descendentă)
Bronhia principală stîngă şi artera bronşică

F. Netter M.D.
©ICON LEARNING SYSTEMS

*Nervii şi vasele au frecvent traiect independent

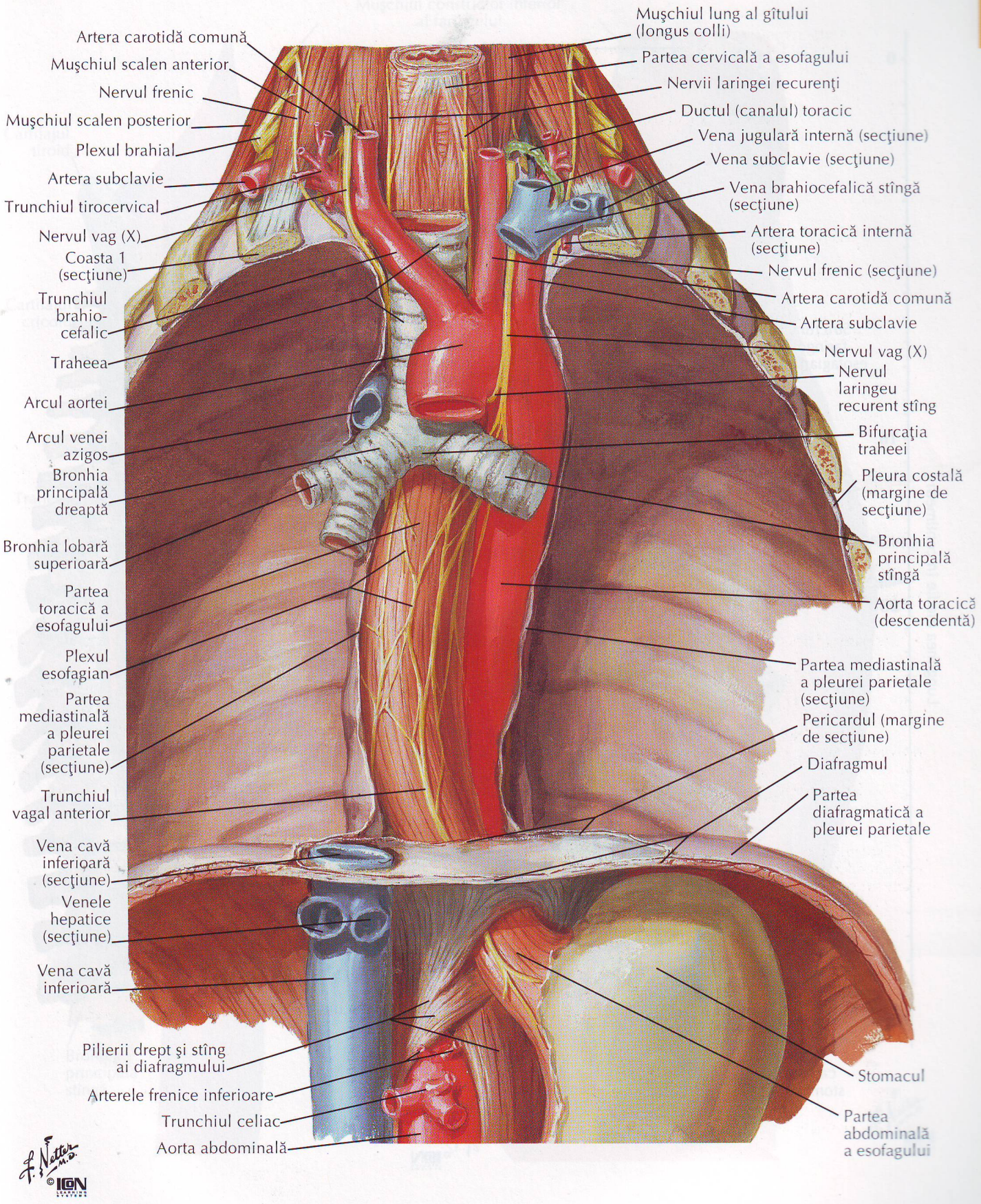
Artera carotidă comună
Mușchiul scalen anterior
Nervul frenic
Mușchiul scalen posterior
Plexul brahial
Artera subclavie
Trunchiul tirocervical
Nervul vag (X)
Coasta 1 (secțiune)
Trunchiul brahio-cefalic
Traheea
Arcul aortei
Arcul venei azigos
Bronhia principală dreaptă
Bronhia lobară superioară
Partea toracică a esofagului
Plexul esofagian
Partea mediastinală a pleurei parietale (secțiune)
Trunchiul vagal anterior
Vena cavă inferioară (secțiune)
Venele hepatice (secțiune)
Vena cavă inferioară
Pilierii drept și stîng ai diafragmului
Arterele frenice inferioare
Trunchiul celiac
Aorta abdominală
Mușchiul lung al gîtului (longus colli)
Partea cervicală a esofagului
Nervii laringei recurenți
Ductul (canalul) toracic
Vena jugulară internă (secțiune)
Vena subclavie (secțiune)
Vena brahiocefalică stîngă (secțiune)
Artera toracică internă (secțiune)
Nervul frenic (secțiune)
Artera carotidă comună
Artera subclavie
Nervul vag (X)
Nervul laringeu recurent stîng
Bifurcația traheei
Pleura costală (margine de secțiune)
Bronhia principală stîngă
Aorta toracică (descendentă)
Partea mediastinală a pleurei parietale (secțiune)
Pericardul (margine de secțiune)
Diafragmul
Partea diafragmatică a pleurei parietale
Stomacul
Partea abdominală a esofagului
F. Netter M.D.
©IGN LEARNING SYSTEMS

Topografia şi stricturile esofagului

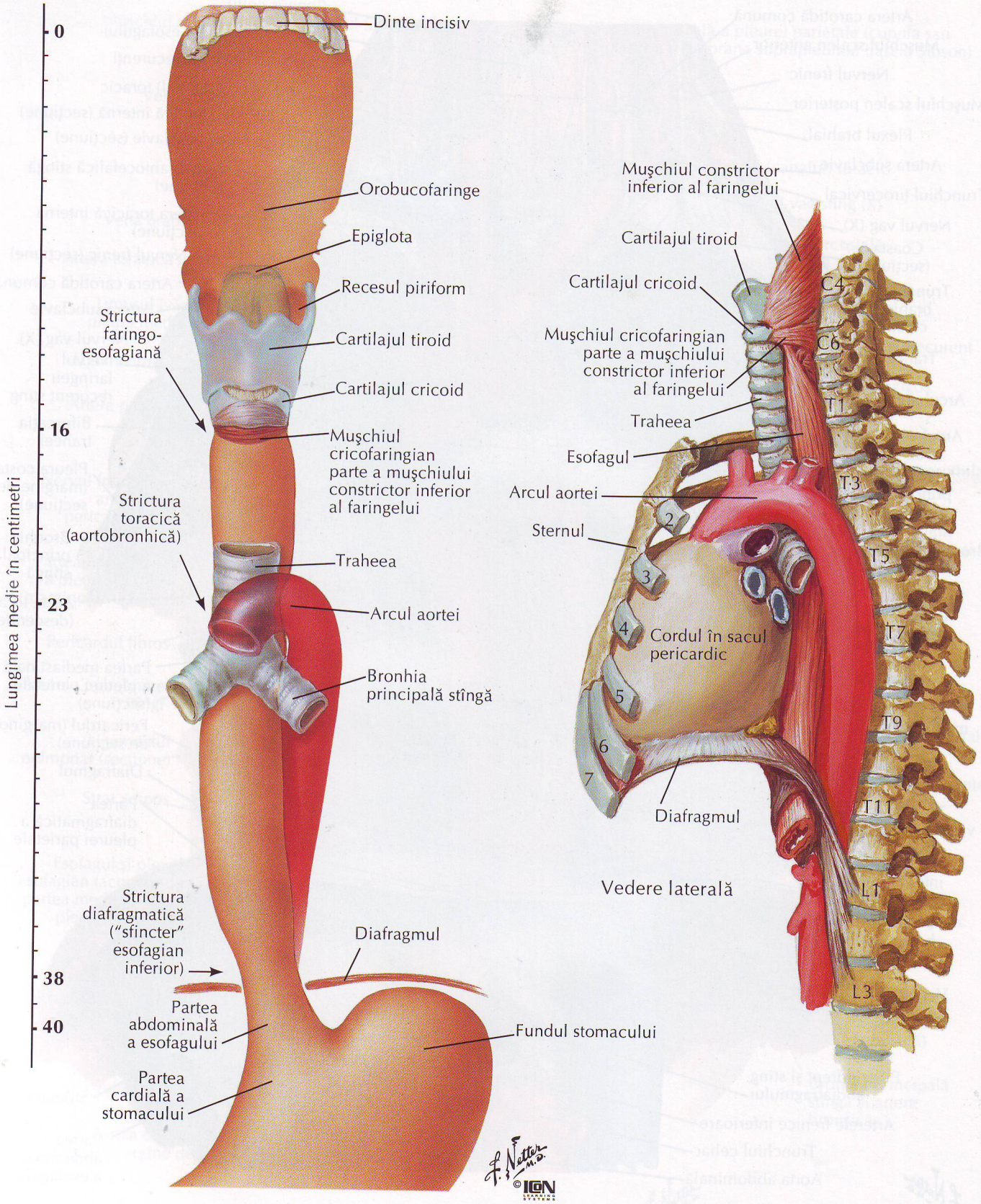

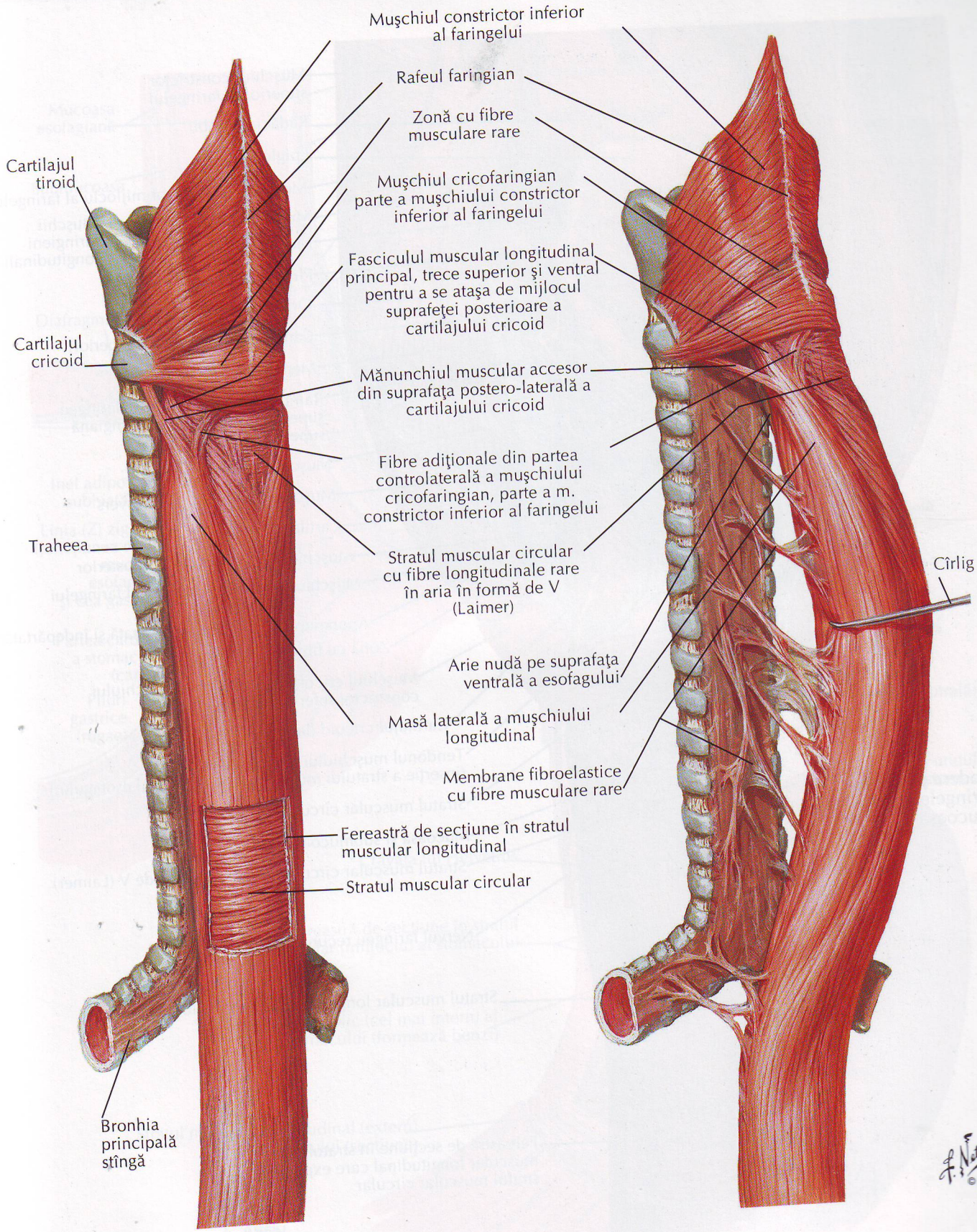
Muşchiul constrictor inferior al faringelui
Rafeul faringian
Zonă cu fibre musculare rare
Cartilajul tiroid
Muşchiul cricofaringian parte a muşchiului constrictor inferior al faringelui
Fasciculul muscular longitudinal principal, trece superior şi ventral pentru a se ataşa de mijlocul suprafeţei posterioare a cartilajului cricoid
Cartilajul cricoid
Mănunchiul muscular accesor din suprafaţa postero-laterală a cartilajului cricoid
Fibre adiţionale din partea controlaterală a muşchiului cricofaringian, parte a m. constrictor inferior al faringelui
Traheea
Stratul muscular circular cu fibre longitudinale rare în aria în formă de V (Laimer)
Cîrlig
Arie nudă pe suprafaţa ventrală a esofagului
Masă laterală a muşchiului longitudinal
Membrane fibroelastice cu fibre musculare rare
Fereastră de secţiune în stratul muscular longitudinal
Stratul muscular circular
Bronhia principală stîngă

Joncţiunea faringo-esofagiană

VEZI DE ASEMENEA PLANŞA 63

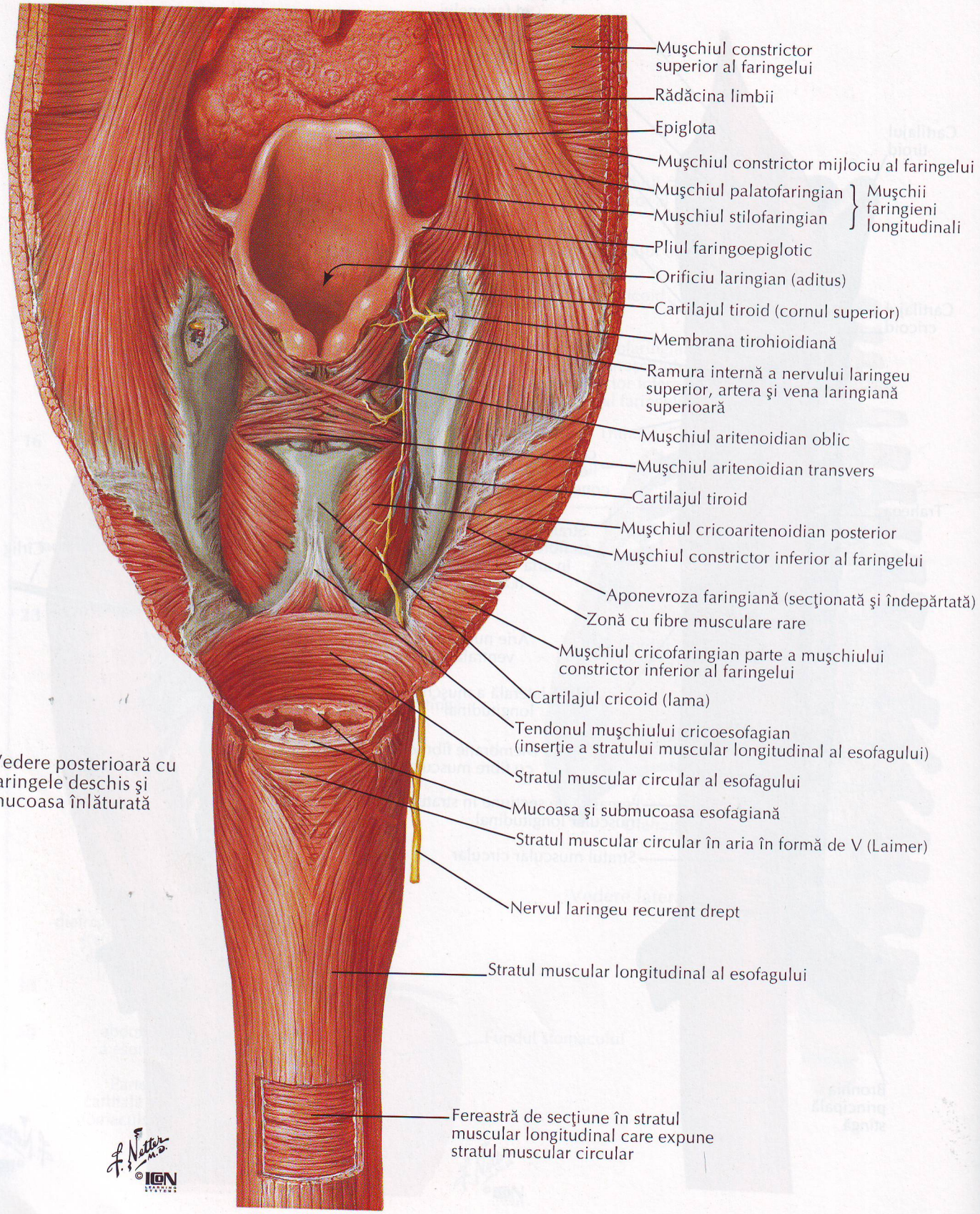

Vedere posterioară cu faringele deschis şi mucoasa înlăturată

F. Netter M.D.
©ICON LEARNING SYSTEMS

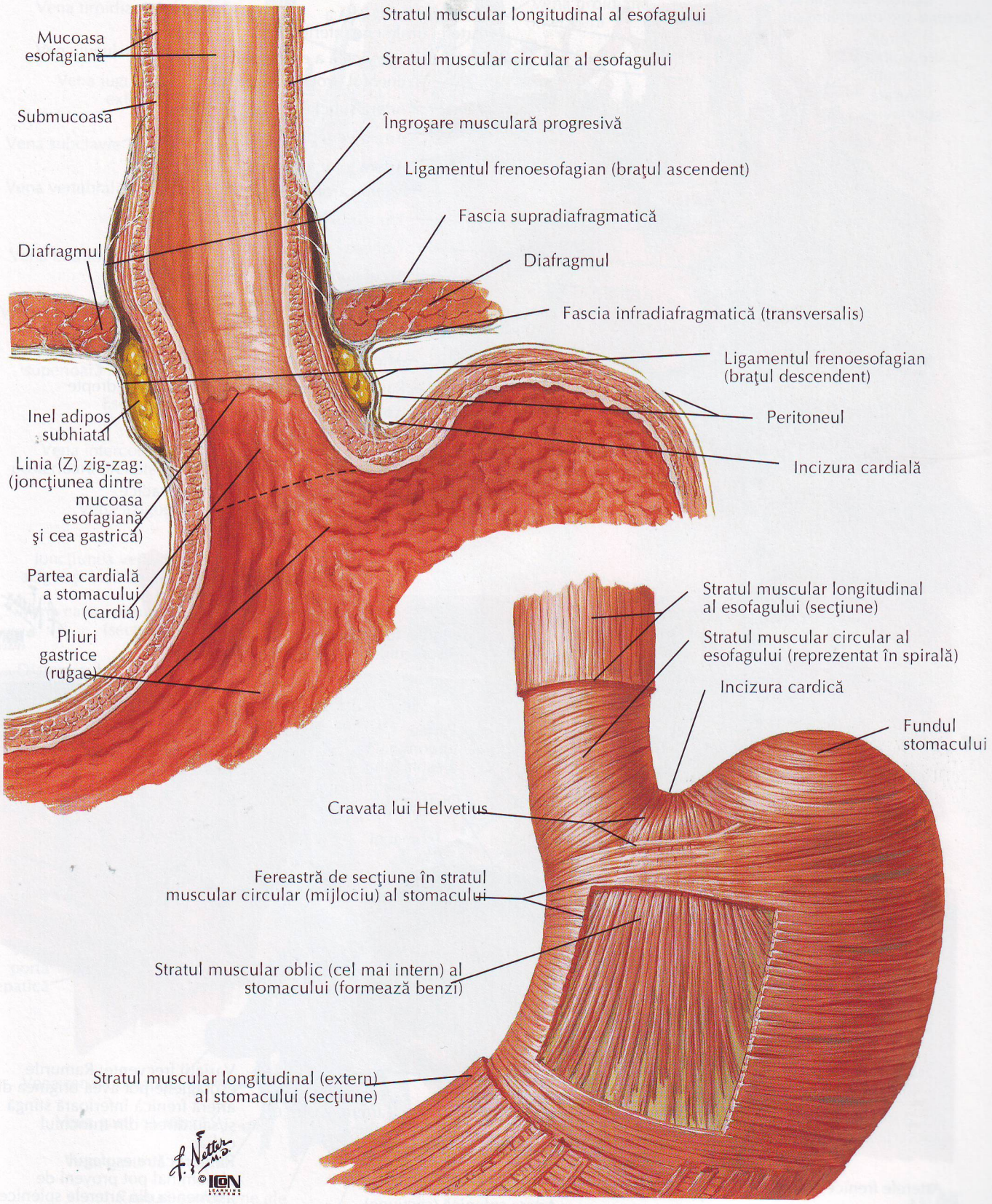
Stratul muscular longitudinal al esofagului
Mucoasa esofagiană
Stratul muscular circular al esofagului
Submucoasa
Îngroşare musculară progresivă
Ligamentul frenoesofagian (braţul ascendent)
Fascia supradiafragmatică
Diafragmul
Diafragmul
Fascia infradiafragmatică (transversalis)
Ligamentul frenoesofagian (braţul descendent)
Peritoneul
Inel adipos subhiatal
Incizura cardială
Linia (Z) zig-zag: (joncţiunea dintre mucoasa esofagiană şi cea gastrică)
Partea cardială a stomacului (cardia)
Pliuri gastrice (rugae)
Stratul muscular longitudinal al esofagului (secţiune)
Stratul muscular circular al esofagului (reprezentat în spirală)
Incizura cardică
Fundul stomacului
Cravata lui Helvetius
Fereastră de secţiune în stratul muscular circular (mijlociu) al stomacului
Stratul muscular oblic (cel mai intern) al stomacului (formează benzi)
Stratul muscular longitudinal (extern) al stomacului (secţiune)
F. Netter M.D.
©

Arterele esofagului

VEZI DE ASEMENEA PLANŞELE 290, 291

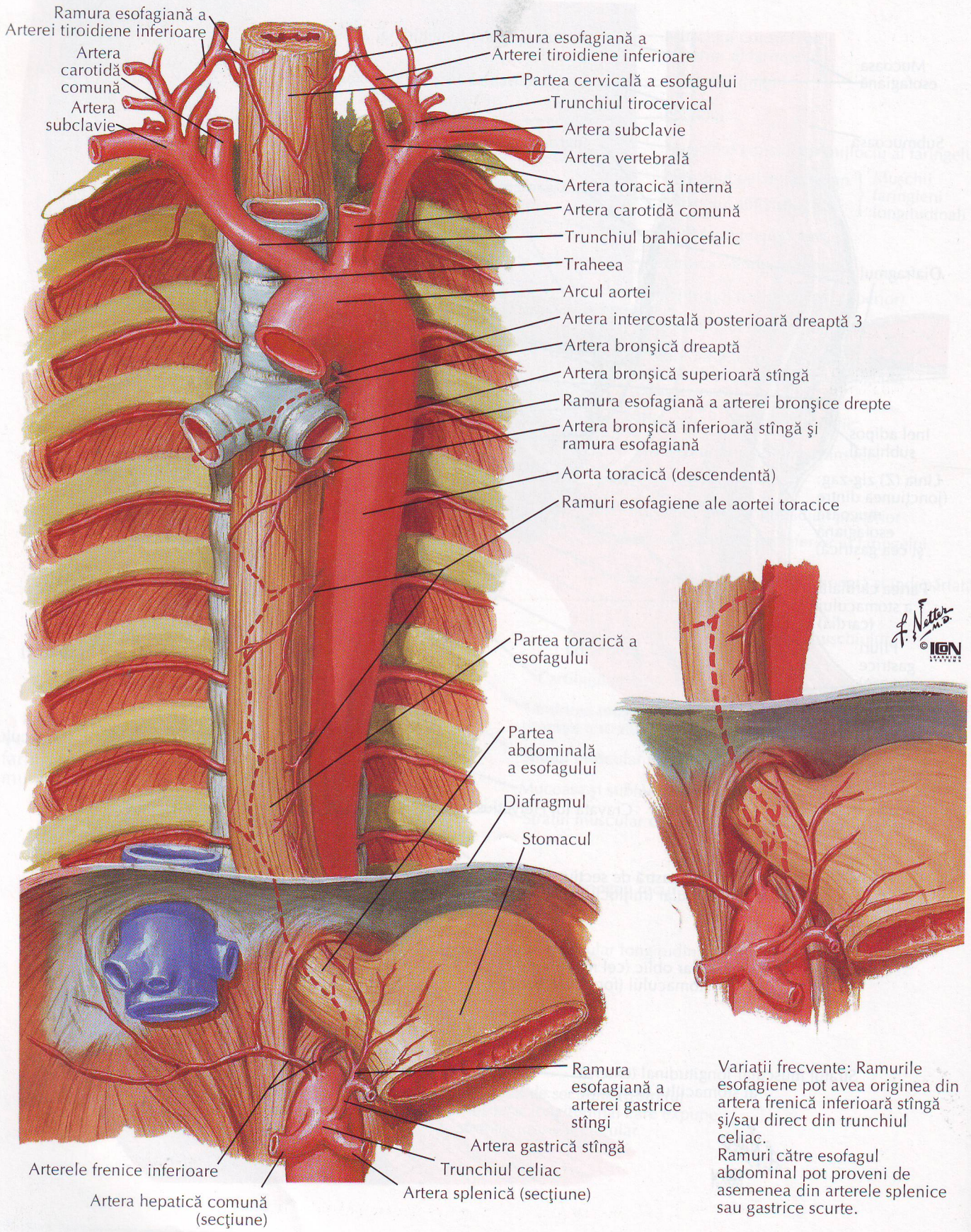

Variaţii frecvente: Ramurile esofagiene pot avea originea din artera frenică inferioară stîngă şi/sau direct din trunchiul celiac.
Ramuri către esofagul abdominal pot proveni de asemenea din arterele splenice sau gastrice scurte.

Venele esofagului

VEZI DE ASEMENEA PLANŞA 302

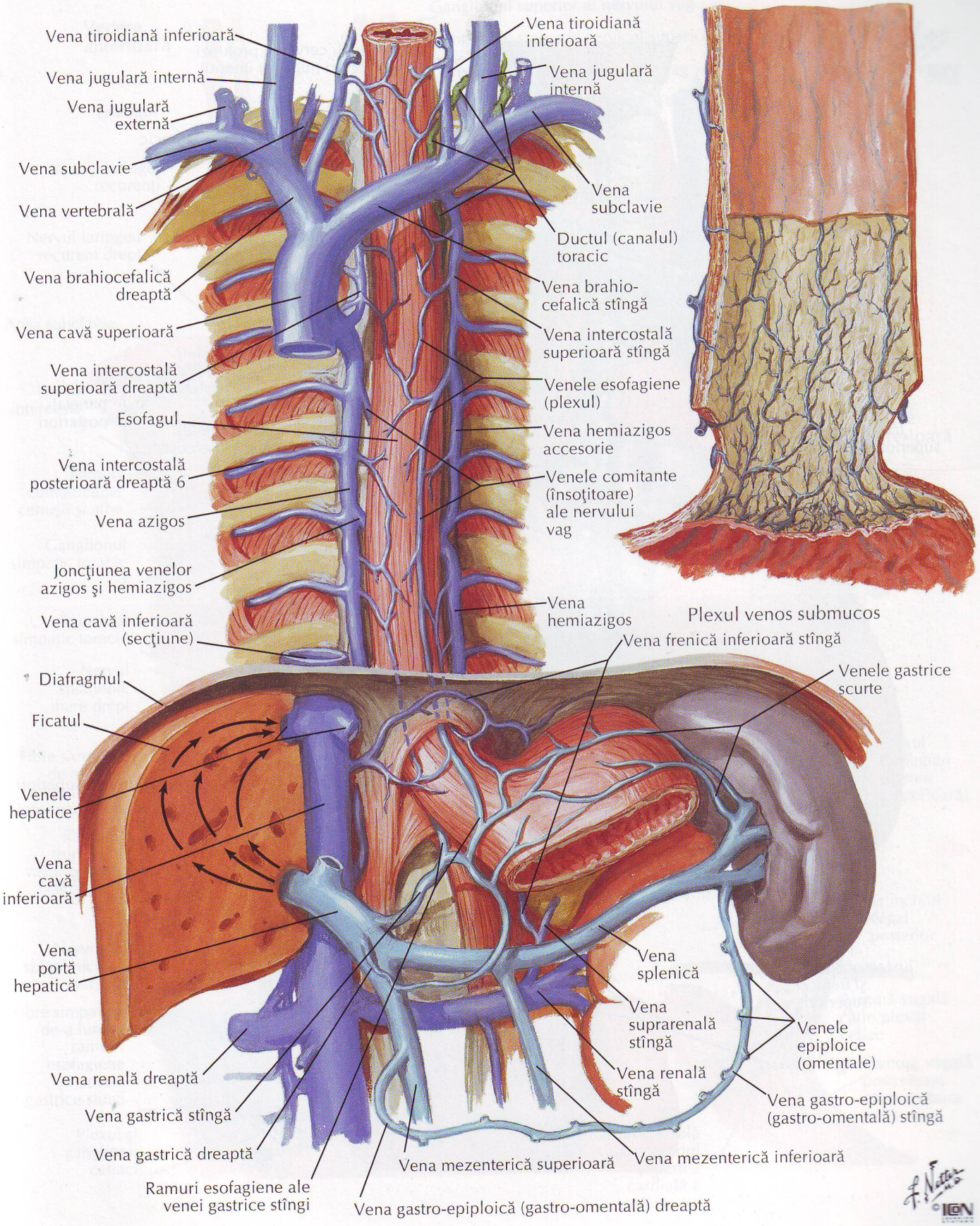

Vasele limfatice şi nodulii limfatici ai esofagului

VEZI DE ASEMENEA PLANŞELE 204, 258

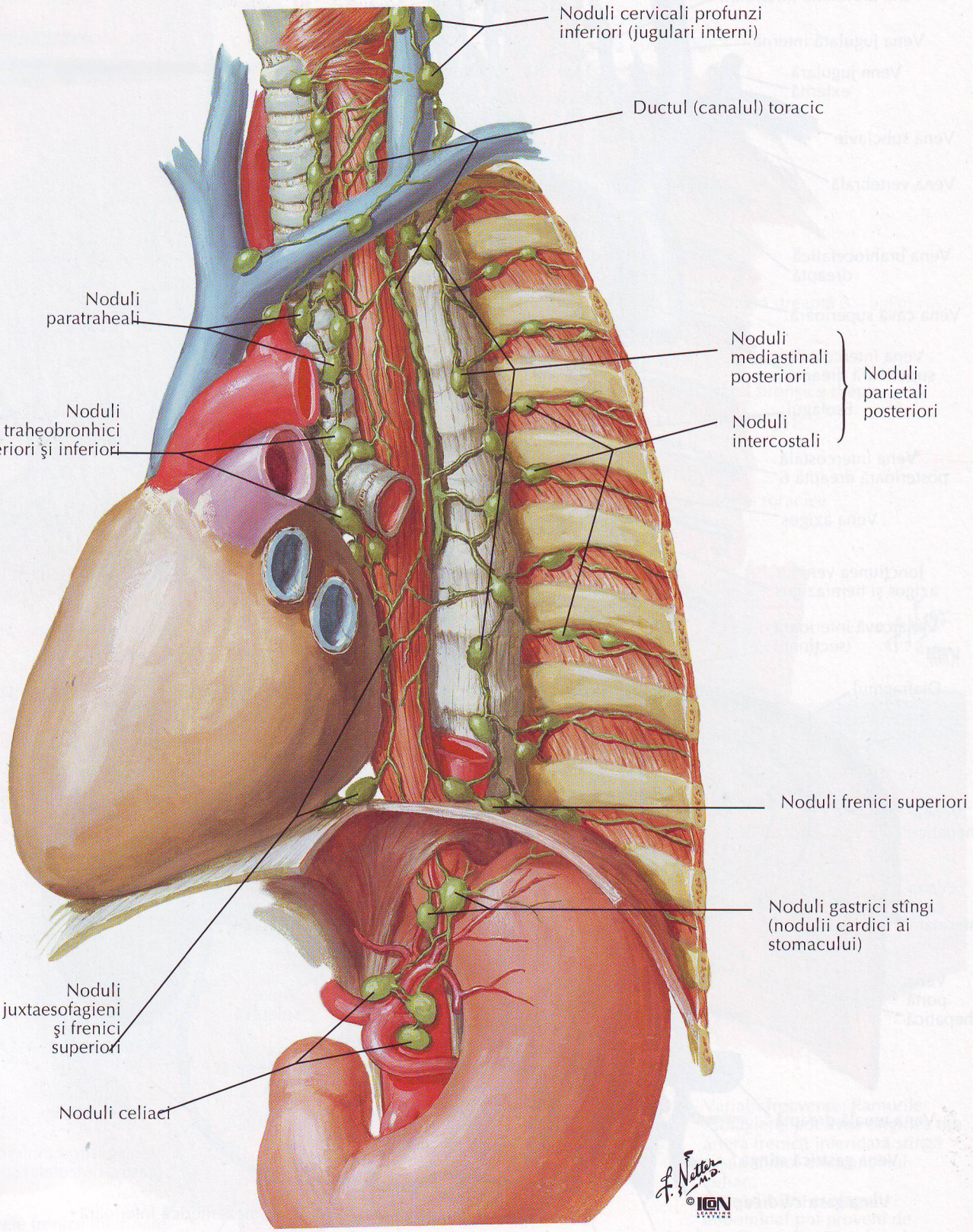

VEZI DE ASEMENEA PLANŞELE 159, 205

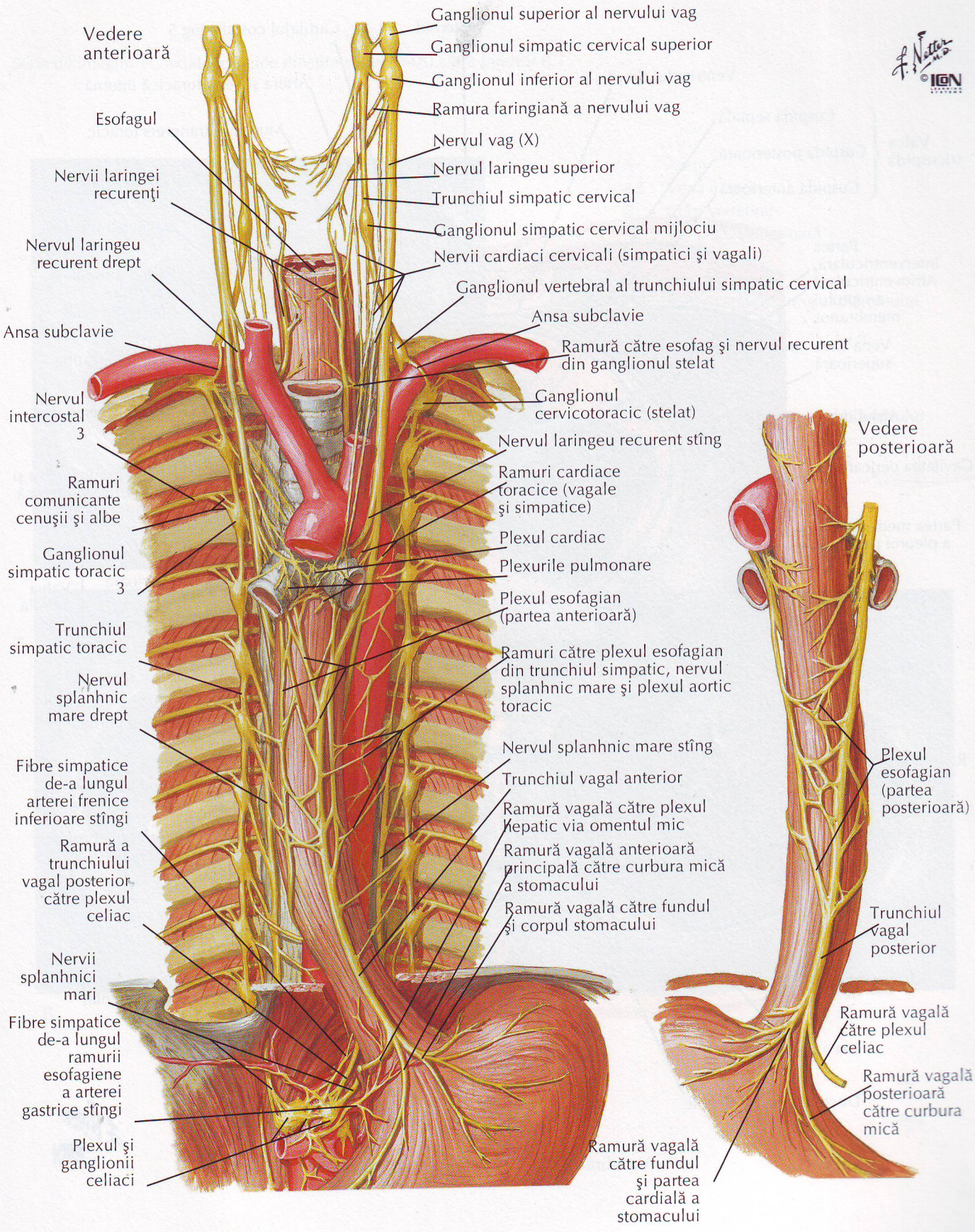

Mediastinul: secţiune transversală

VEZI DE ASEMENEA PLANŞA 533

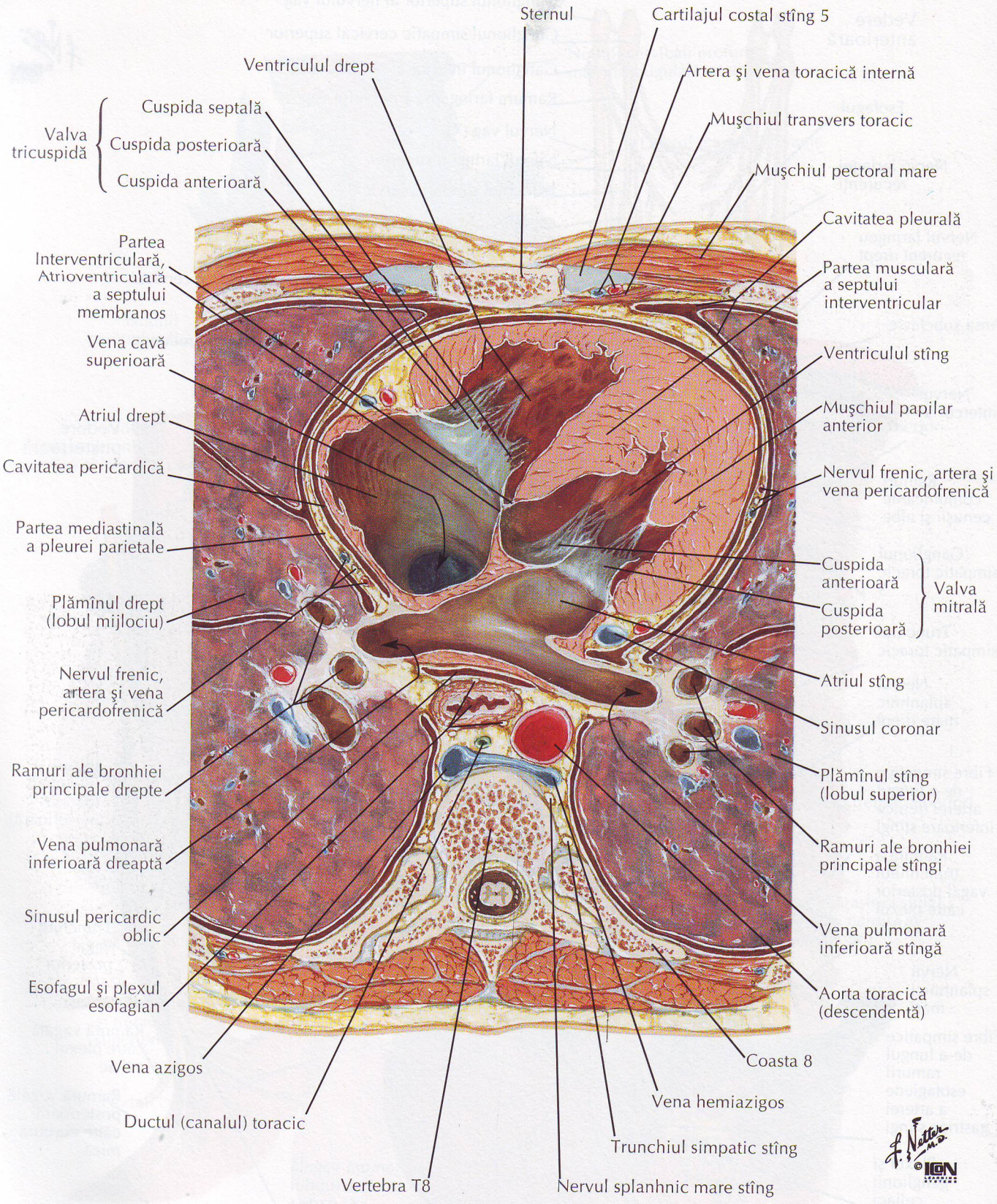

Serie de imagini TC axiale toracice dinspre superior (A) către inferior (C)

A

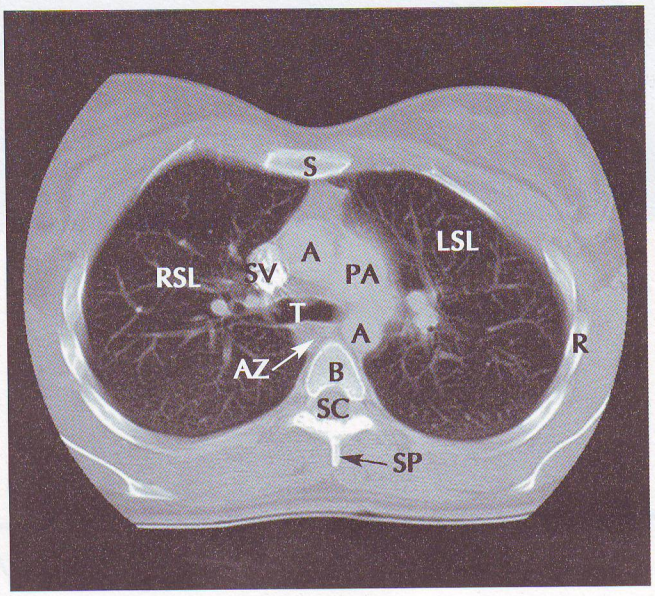

A	Aorta
AZ	Vena azigos
B	Corp vertebral
IV	Vena cavă inferioară
L	Ficatul
LB	Bronhia stîngă
LSL	Lobul superior stîng al plămînului
LV	Ventriculul stîng
PA	Artera pulmonară
R	Coastă
RB	Bronhia dreaptă
RSL	Lobul superior drept al plămînului
RV	Ventriculul drept
S	Sternul
SC	Măduva spinării
SP	Proces spinos vertebral
SV	Vena cavă superioară
T	Traheea (bifurcaţia)

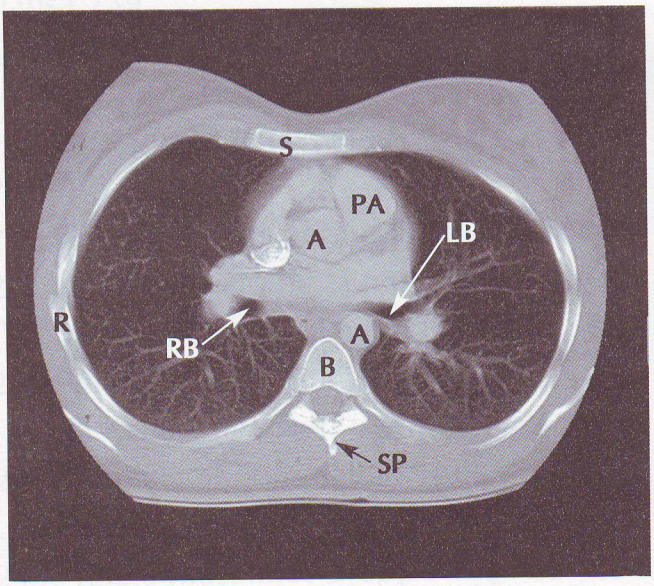

B

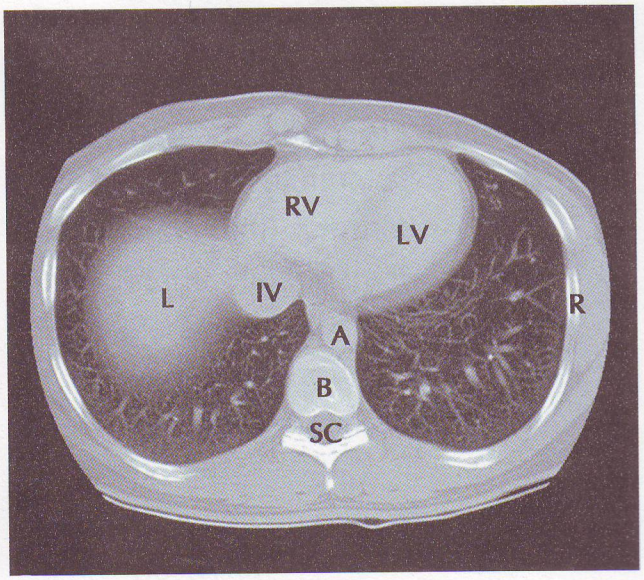

C

Secţiunea IV
ABDOMENUL

ANATOMIA PE VIU

Planşa 239

239. Abdomenul

PEREŢII TRUNCHIULUI

Planşele 240–259

240. Scheletul osos al abdomenului
241. Peretele abdominal anterior: disecţia straturilor superficiale
242. Peretele abdominal anterior: disecţia straturilor intermediare
243. Peretele abdominal anterior: disecţia straturilor profunde
244. Teaca muşchilor drepţi abdominali: secţiuni transversale
245. Peretele abdominal anterior: vedere internă
246. Peretele abdominal: postero-lateral
247. Arterele peretelui abdominal anterior
248. Venele peretelui abdominal anterior
249. Inervaţia peretelui abdominal anterior
250. Nervii toraco-abdominali
251. Regiunea inghinală: disecţii
252. Teaca femurală şi canalul inghinal
253. Canalul inghinal şi cordonul (funicului) spermatic
254. Hernia inghinală indirectă
255. Peretele abdominal posterior: vedere internă
256. Arterele peretelui abdominal posterior
257. Venele peretelui abdominal posterior
258. Vasele limfatice şi nodulii limfatici ai peretelui abdominal posterior
259. Inervaţia peretelui abdominal posterior

CAVITATEA PERITONEALĂ
Planşele 260–266
260. Regiunule şi planurile abdomenului
261. Omentul mare şi viscerele abdominale
262. Relaţiile intestinului cu mezenterul
263. Relaţiile intestinului cu mezenterul (continuare)
264. Bursa omentală: stomacul ridicat
265. Bursa omentală: secţiune transversală
266. Peritoneul peretelui abdominal posterior

VISCERELE ABDOMINALE
Planşele 267–277
267. Stomacul in situ
268. Mucoasa stomacului
269. Musculatura stomacului
270. Duodenul in situ
271. Mucoasa şi musculatura duodenului
272. Mucoasa şi musculatura intestinului subţire
273. Regiunea ileocecală
274. Regiunea ileocecală (continuare)
275. Apendicele (vermiform)
276. Mucoasa şi musculatura intestinului gros
277. Colonul sigmoid: variaţii ale poziţiei

VISCERELE ABDOMINALE (ORGANELE ACCESORII)
Planşele 278–289
278. Topografia ficatului
279. Conformaţia exterioară şi loja hepatică
280. Ficatul in situ şi variaţii ale formei
281. Segmentele şi lobii ficatului: distribuţia vaselor şi canalelor
282. Sistemul vascular şi canalicular intrahepatic
283. Structura ficatului: schemă
284. Sistemul biliar intrahepatic: schemă
285. Vezica biliară şi căile biliare extrahepatice
286. Variaţii ale canalelor cistic şi hepatic
287. Joncţiunea canalului coledoc cu duodenul
288. Pancreasul in situ
289. Splina

VASCULARIZAŢIA VISCERALĂ
Planşele 290–307
290. Arterele stomacului, ficatului şi splinei
291. Arterele stomacului, duodenului, pancreasului şi splinei
292. Arterele ficatului, pancreasului, duodenului şi splinei
293. Arteriografie de trunchi celiac
294. Arterele duodenului şi capului pancreasului
295. Arterele intestinului subţire
296. Arterele intestinului gros
297. Variaţii arteriale şi aportul sanguin colateral al ficatului şi vezicii biliare
298. Variaţii ale arterelor colice

299. Venele stomacului, duodenului, pancreasului şi splinei
300. Venele intestinului subţire
301. Venele intestinului gros
302. Tributare ale venei porte hepatice: anastomoze portocave
303. Variaţii ale venei porte hepatice
304. Vasele limfatice şi nodulii limfatici ai stomacului
305. Vasele limfatice şi nodulii limfatici ai intestinului subţire
306. Vasele limfatice şi nodulii limfatici ai intestinului gros
307. Vasele limfatice şi nodulii limfatici ai pancreasului

INERVAŢIA
Planşele 308–318
308. Inervaţia autonomă şi ganglionii abdominali
309. Inervaţia stomacului şi duodenului
310. Inervaţia stomacului şi duodenului (continuare)
311. Inervaţia stomacului şi duodenului: schemă
312. Inervaţia intestinului subţire
313. Inervaţia intestinului gros
314. Inervaţia intestinului subţire şi intestinului gros: schemă
315. Căile reflexelor autonome: schemă
316. Plexurile autonome intrinseci ale intestinului: schemă
317. Inervaţia ficatului şi tractului biliar: schemă
318. Inervaţia pancreasului: schemă

RINICHII ŞI GLANDELE SUPRARENALE
Planşele 319–334
319. Rinichii in situ: vedere anterioară
320. Rinichii in situ: vedere posterioară
321. Structura macroscopică a rinichiului
322. Artera şi vena renală in situ
323. Arterele intrarenale şi segmentele renale
324. Variaţii ale arterei şi venei renale
325. Nefronul şi tubul colector: schemă
326. Vasele sanguine în parenchimul renal: schemă
327. Ureterele
328. Arterele ureterelor şi vezicii urinare
329. Vasele limfatice şi nodulii limfatici ai rinichilor şi vezicii urinare
330. Inervaţia rinichilor, ureterelor şi vezicii urinare
331. Inervaţia rinichilor şi părţii superioare a ureterelor: schemă
332. Fascia renală
333. Arterele şi venele glandelor suprarenale in situ
334. Inervaţia glandelor suprarenale: disecţie şi schemă

SECŢIUNI ABDOMINALE
Planşele 335–337
335. Peretele abdominal şi viscerele abdomenului: secţiune mediană
336. Secţiune transversală schematică a abdomenului la nivelul T12
337. Secţiune transversală schematică a abdomenului la nivelul L3, 4

IMAGISTICĂ REGIONALĂ
Planşa 338
338. Tomografii abdominale: imagini CT axiale

PENTRU REGIUNI VEZI PLANŞA 260

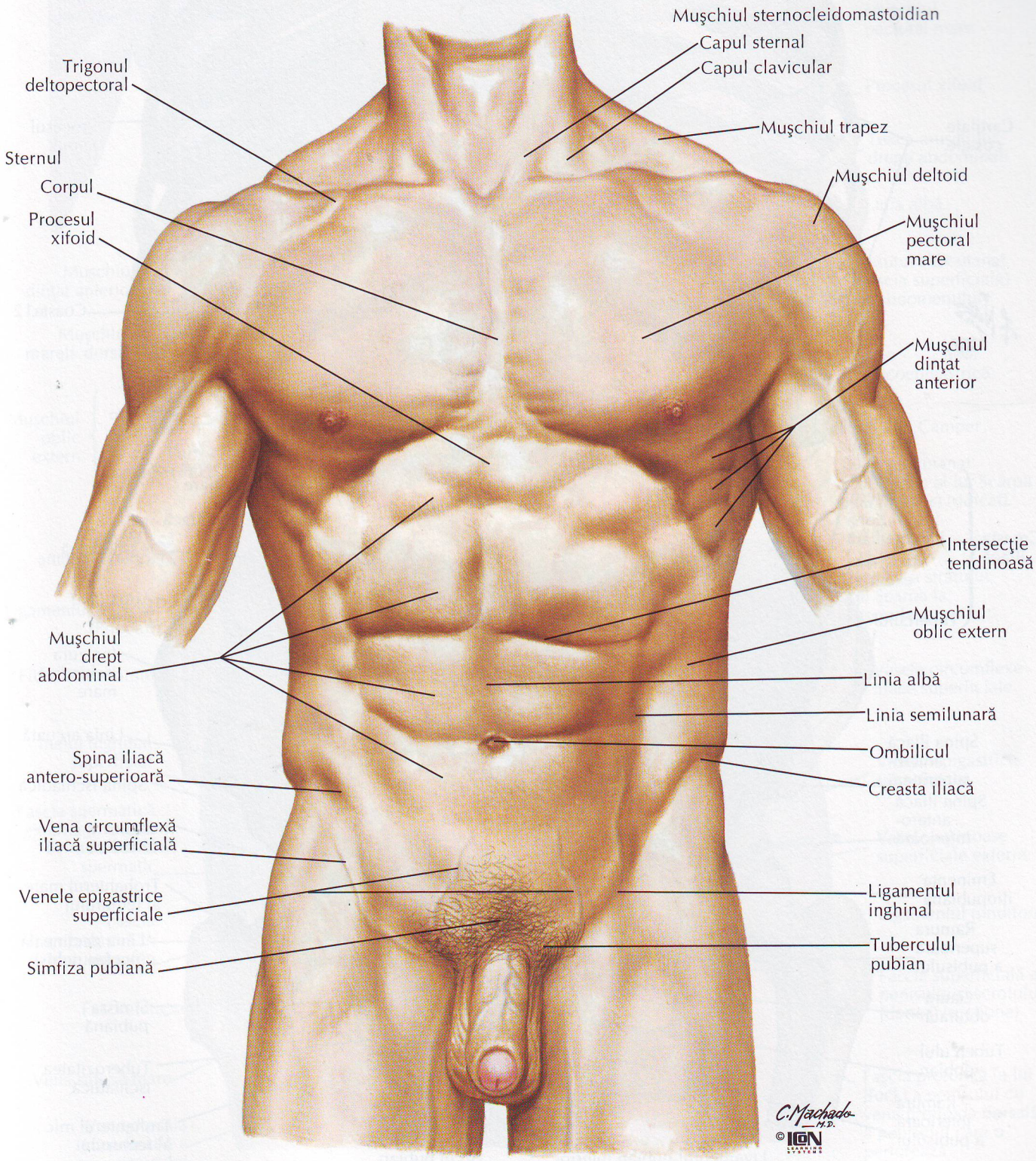

Scheletul osos al abdomenului

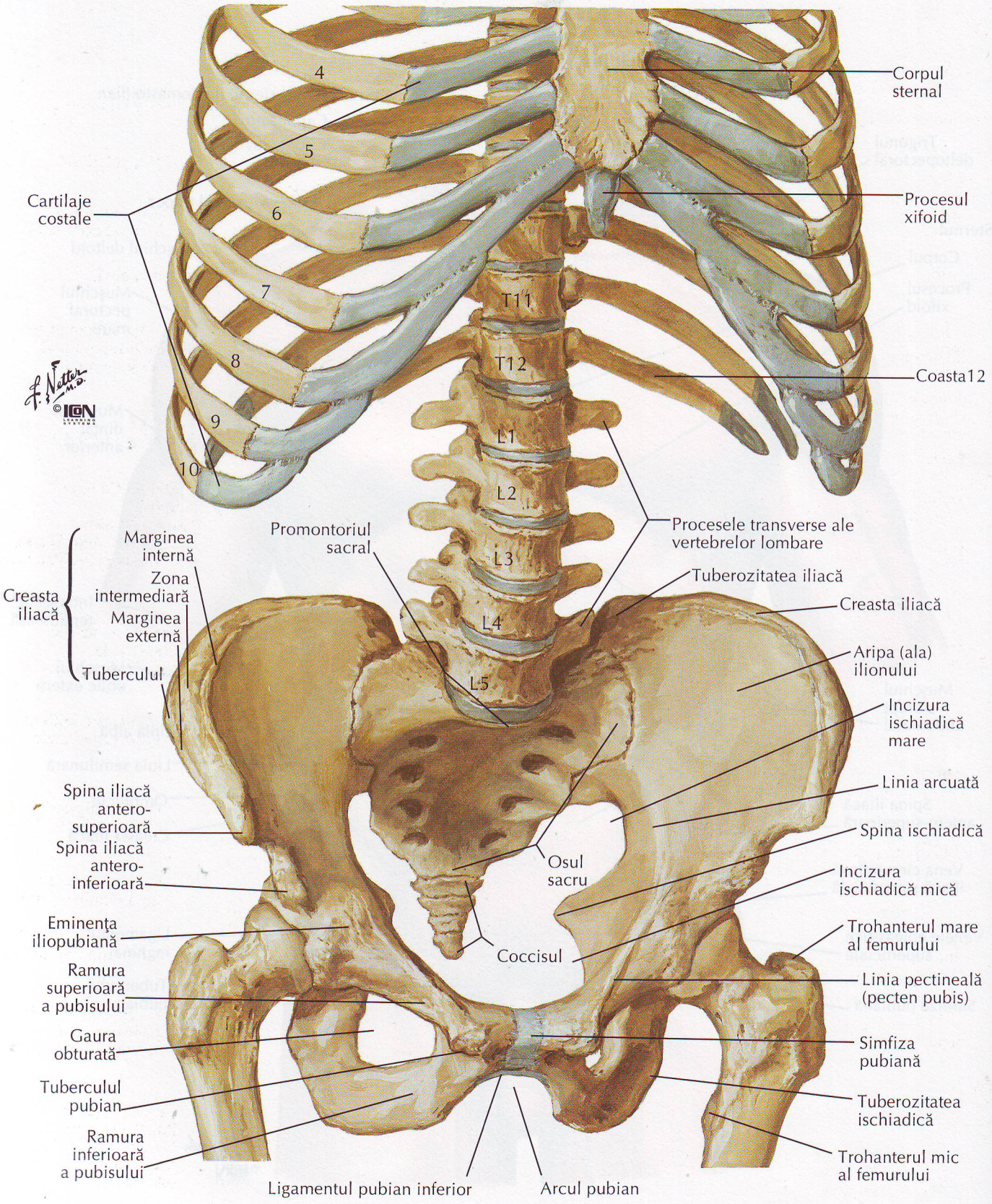

Peretele abdominal anterior: disecţia straturilor superficiale

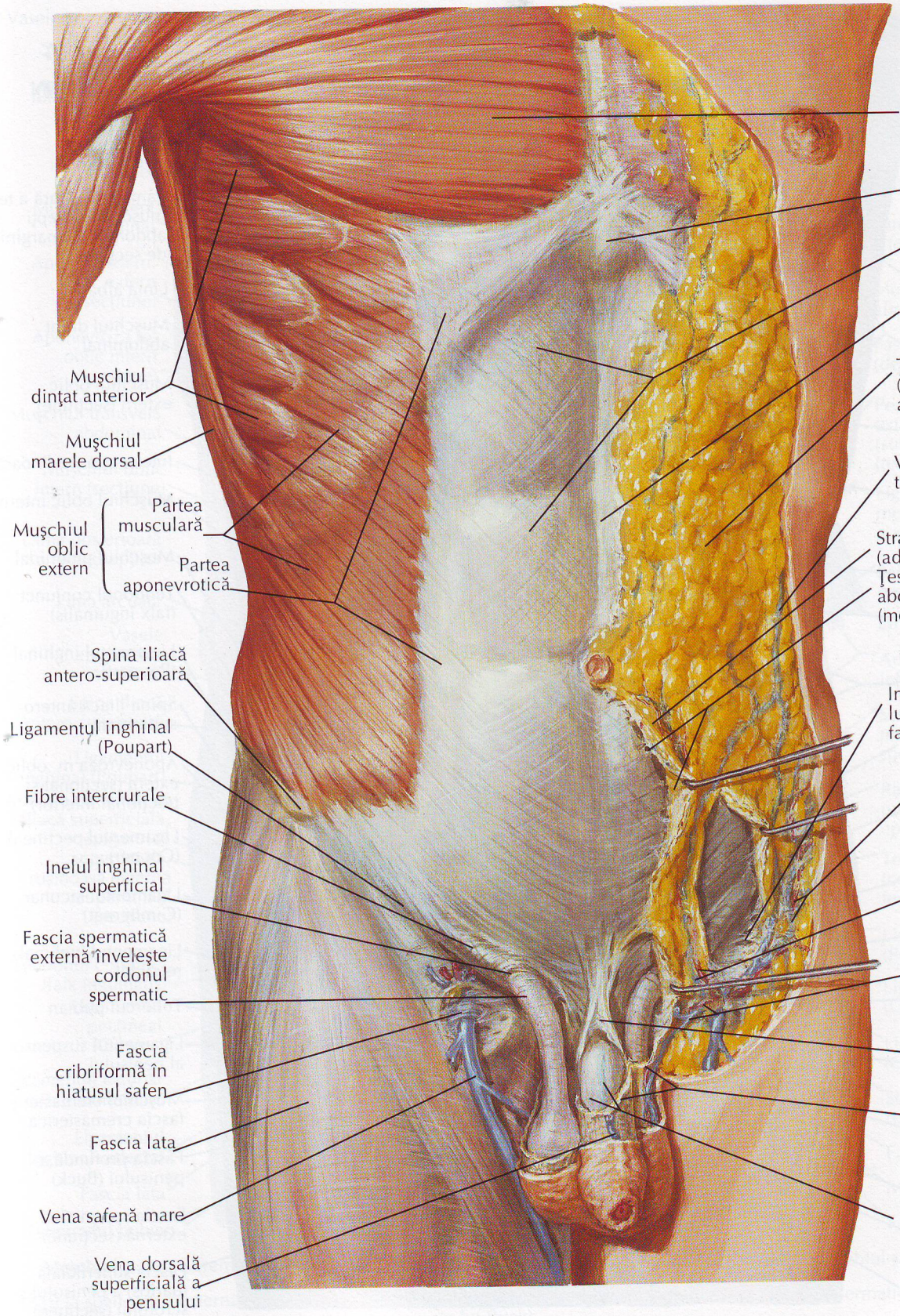

Peretele abdominal anterior: disecţia straturilor intermediare

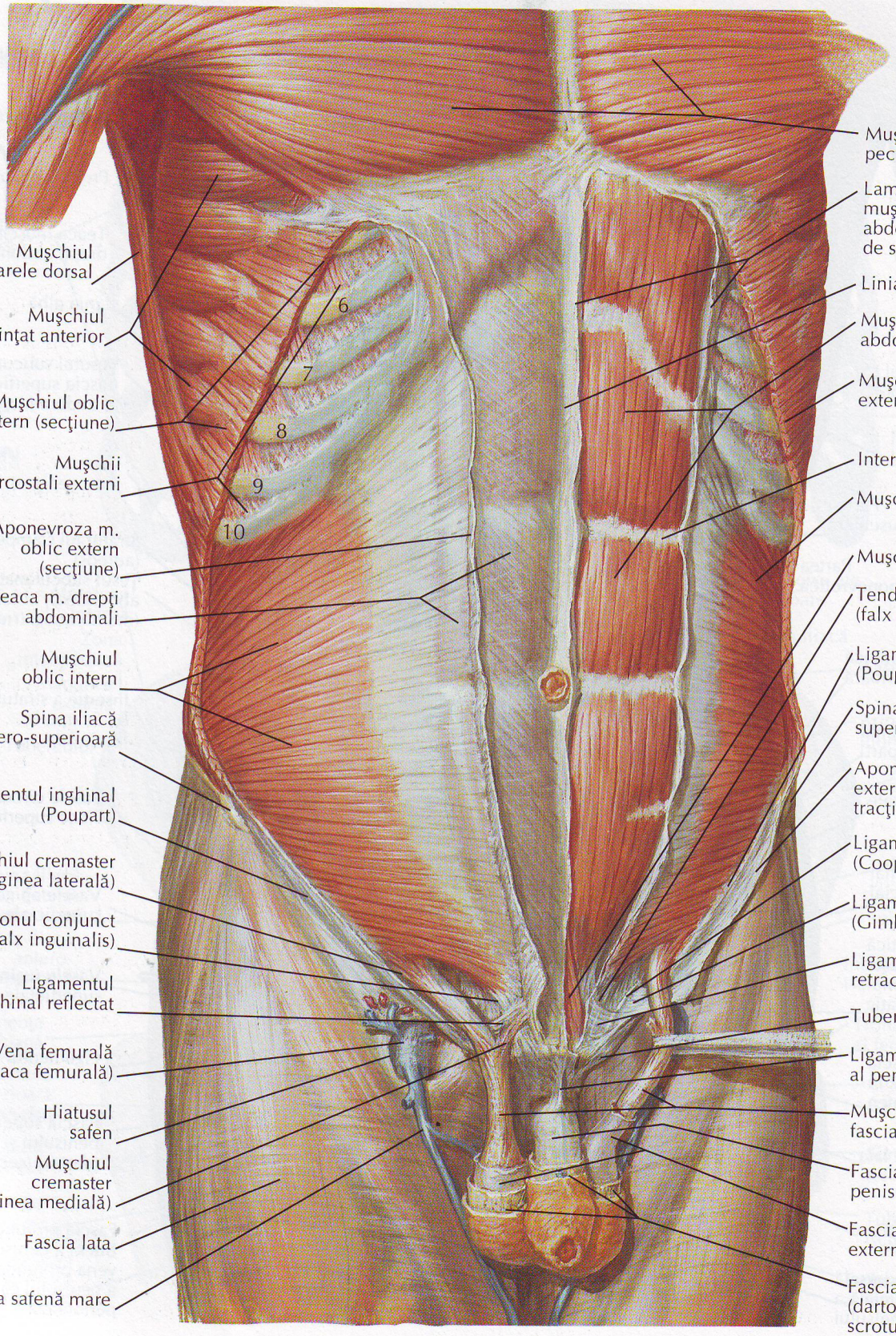

Muşchii pectorali mari

Lama anterioară a tecii muşchilor drepţi abdominali (margini de secţiune)

Linia albă

Muşchiul drept abdominal

Muşchiul oblic extern (secţiune)

Intersecţie tendinoasă

Muşchiul oblic intern

Muşchiul piramidal

Tendonul conjunct (falx inguinalis)

Ligamentul inghinal (Poupart)

Spina iliacă antero-superioară

Aponevroza m. oblic extern (secţionat şi tracţionat inferior)

Ligamentul pectineal (Cooper)

Ligamentul lacunar (Gimbernat)

Ligamentul inghinal retractat

Tubercul pubian

Ligamentul suspensor al penisului

Muşchiul cremaster şi fascia cremasterică

Fascia profundă a penisului (Buck)

Fascia spermatică externă (secţiune)

Fascia superficială (dartos) a penisului şi scrotului (secţiune)

Muşchiul marele dorsal

Muşchiul dinţat anterior

Muşchiul oblic extern (secţiune)

Muşchii intercostali externi

Aponevroza m. oblic extern (secţiune)

Teaca m. drepţi abdominali

Muşchiul oblic intern

Spina iliacă antero-superioară

Ligamentul inghinal (Poupart)

Muşchiul cremaster (originea laterală)

Tendonul conjunct (falx inguinalis)

Ligamentul inghinal reflectat

Vena femurală (în teaca femurală)

Hiatusul safen

Muşchiul cremaster (originea medială)

Fascia lata

Vena safenă mare

Peretele abdominal anterior: disecţia straturilor profunde

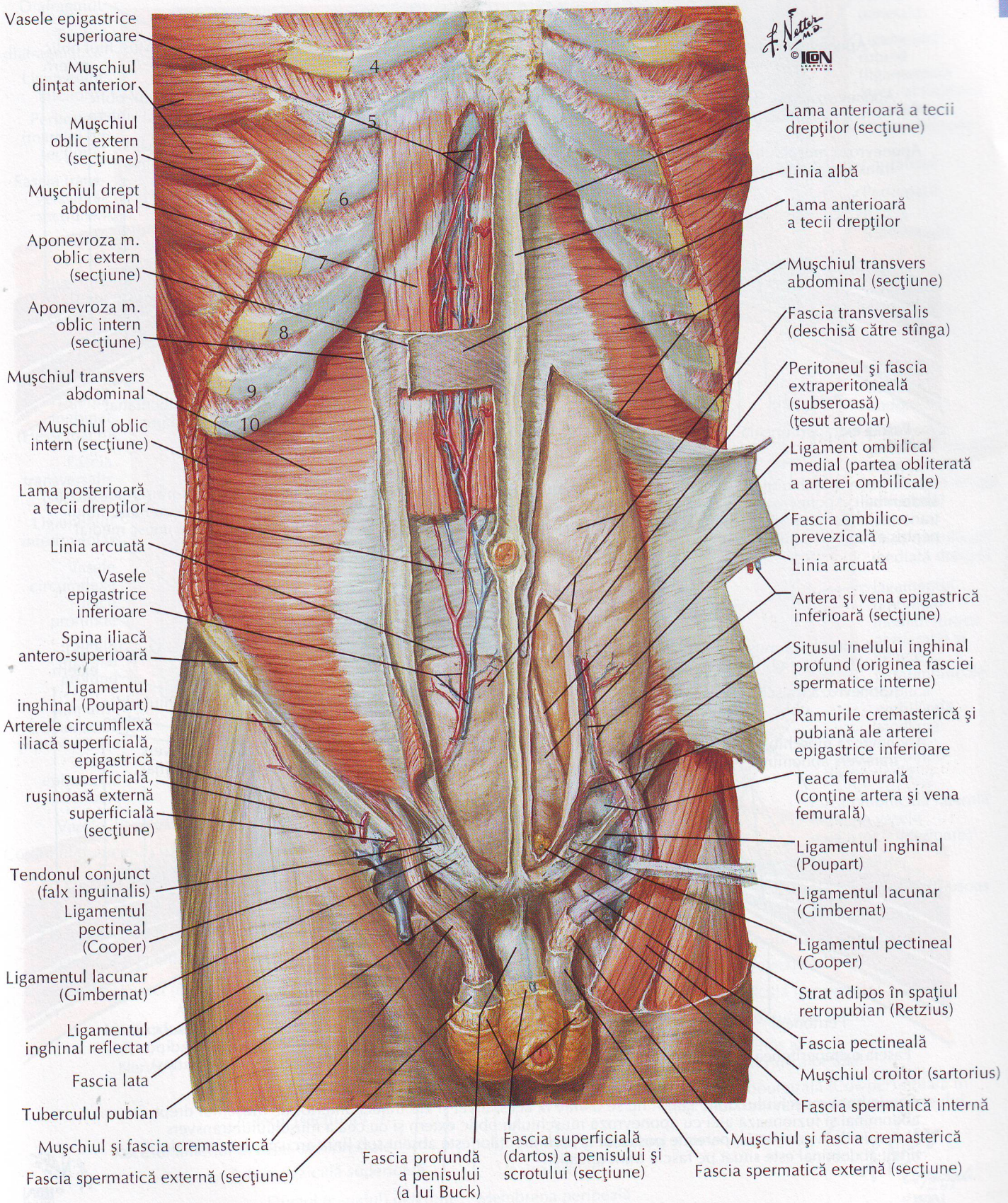

Teaca muşchilor drepţi abdominali: secţiuni transversale

Secţiune superior de linia arcuată

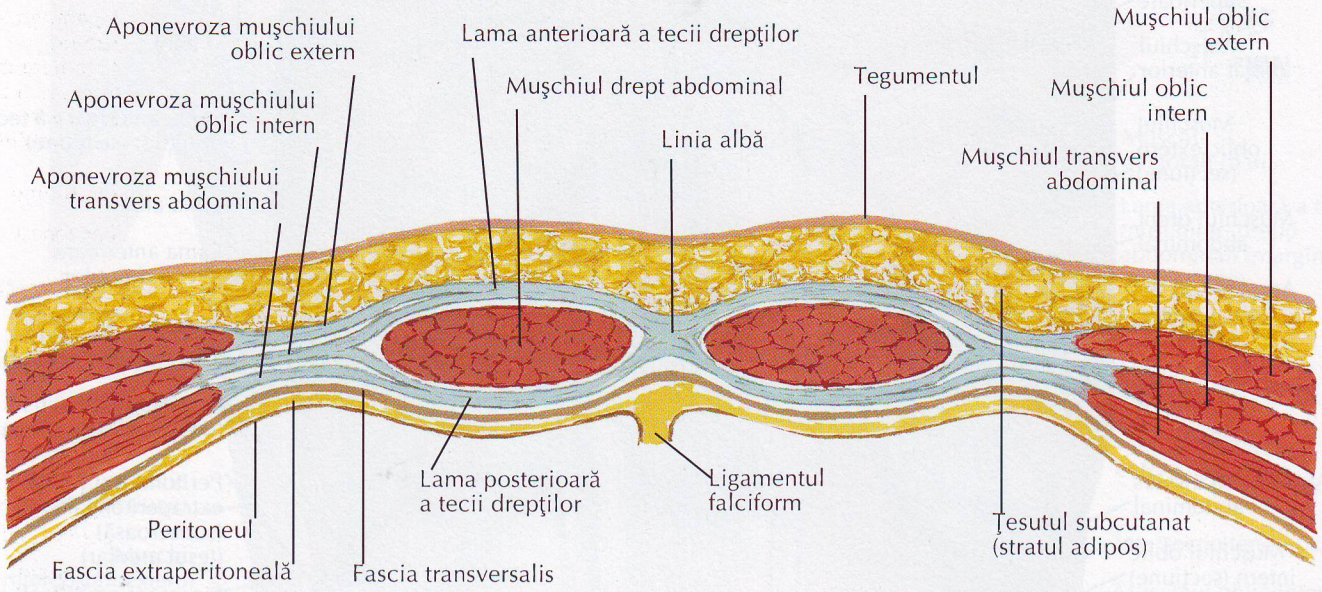

Aponevroza muşchiului oblic intern se divide pentru a forma lamele anterioară şi posterioară ale tecii muşchilor drepţi abdominali. Aponevroza muşchiului oblic extern se alătură lamei anterioare a tecii drepţilor; aponevroza muşchiului transvers abdominal se alătură lamei posterioare. Lamele anterioară şi posterioară ale tecii drepţilor se unesc medial pentru a forma linia albă.

Secţiune inferior de linia arcuată

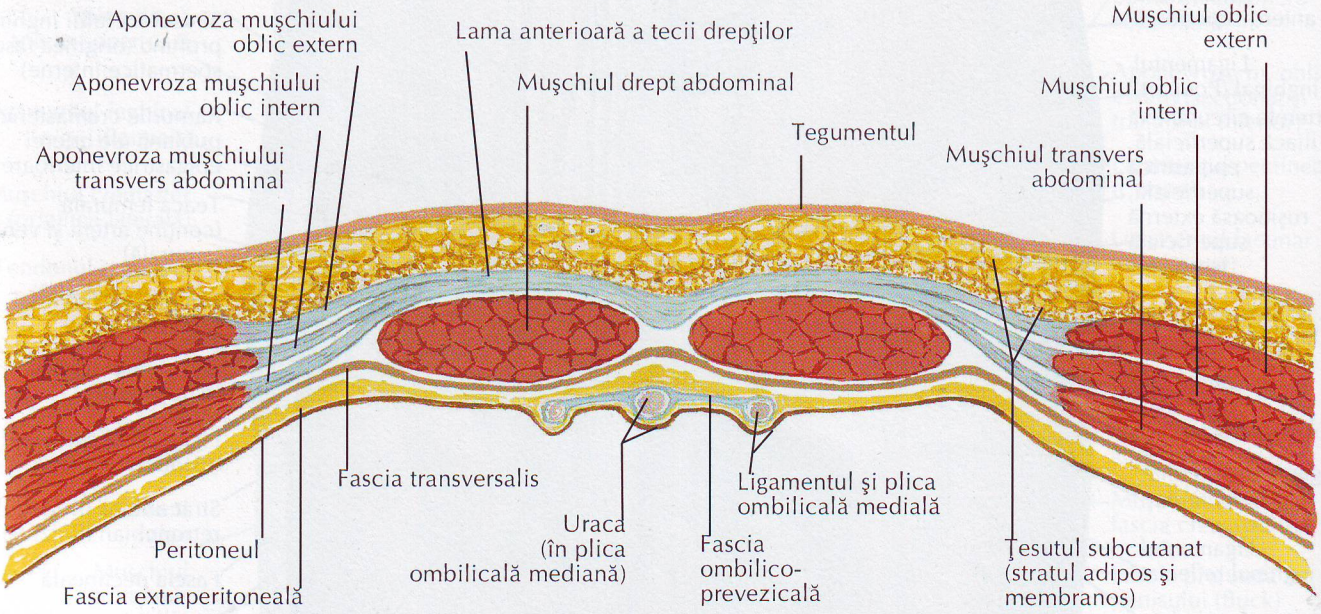

Aponevroza muşchiului oblic intern nu se divide la acest nivel şi are traiect anterior de muşchiul drept abdominal şi fuzionează aici cu aponevroza muşchiului oblic extern şi cu cea a muşchiului transvers abdominal. În concluzie, peretele posterior al tecii drepţilor este absent sub linia arcuată, iar muşchiul drept abdominal este situat pe fascia transversalis.

F. Netter M.D.
© ICON LEARNING SYSTEMS

PENTRU VASELE OMBILICALE VEZI PLANŞA 225

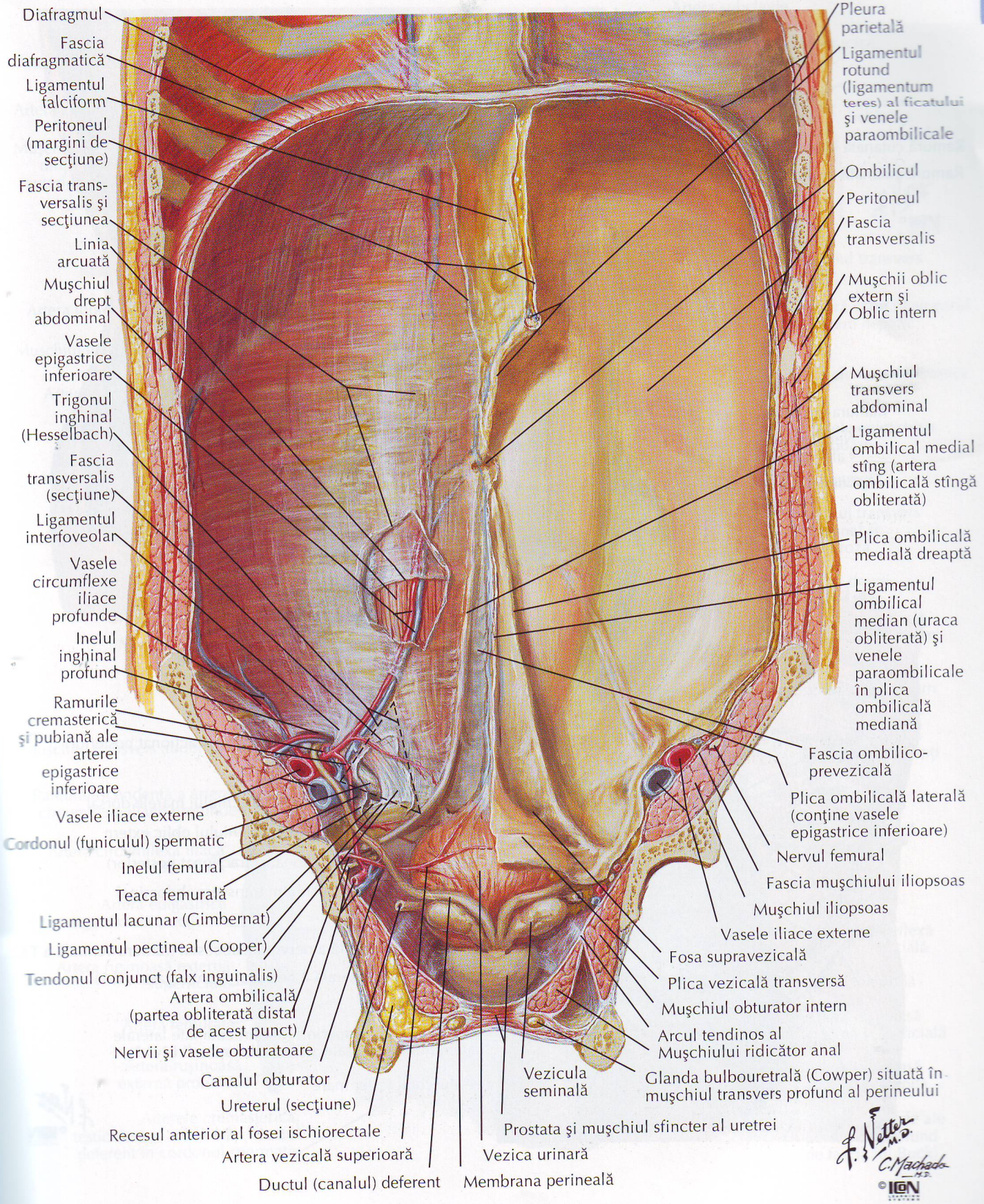

Peretele abdominal postero-lateral

VEZI DE ASEMENEA PLANŞELE 167, 170, 172, 173, 250

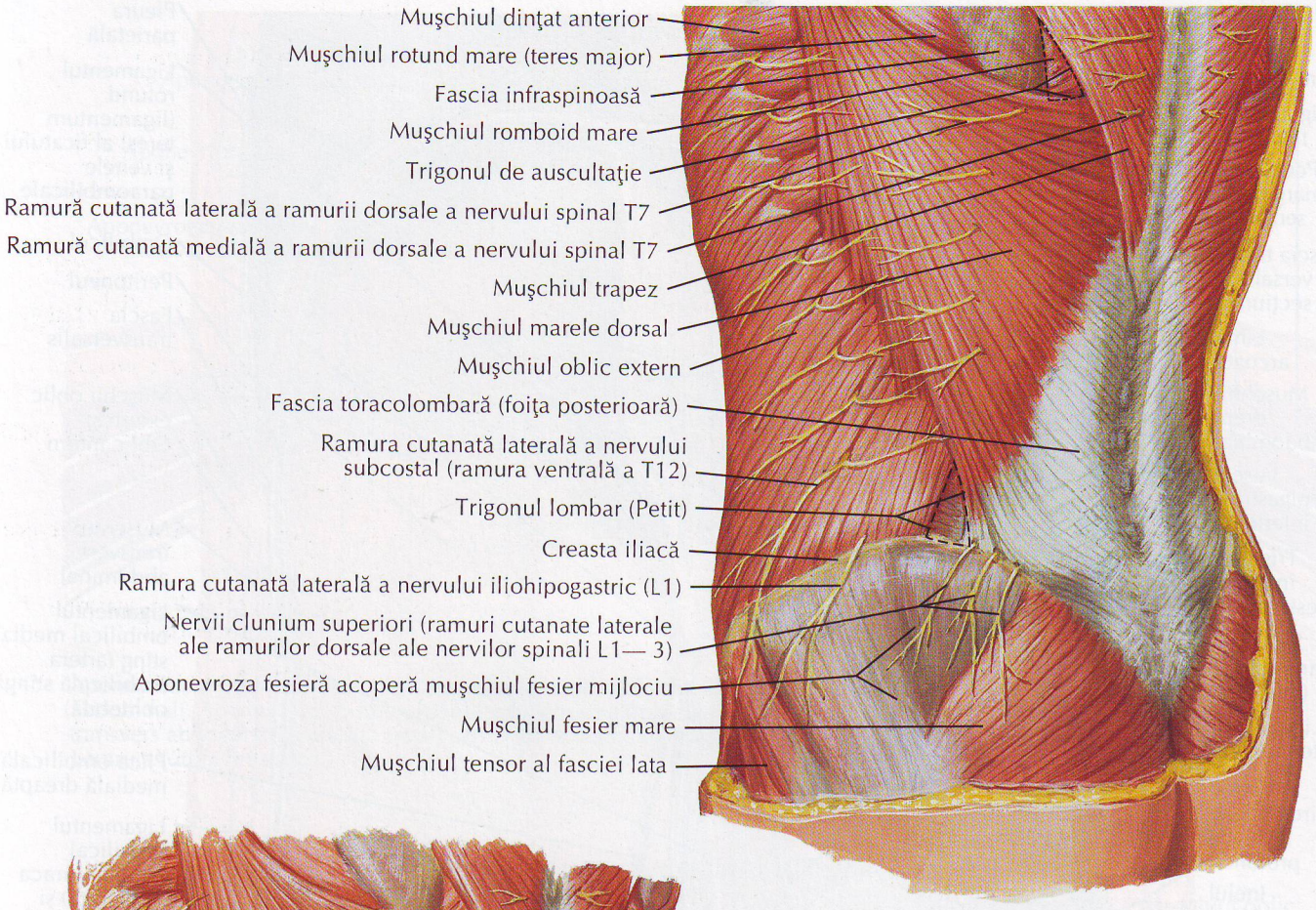

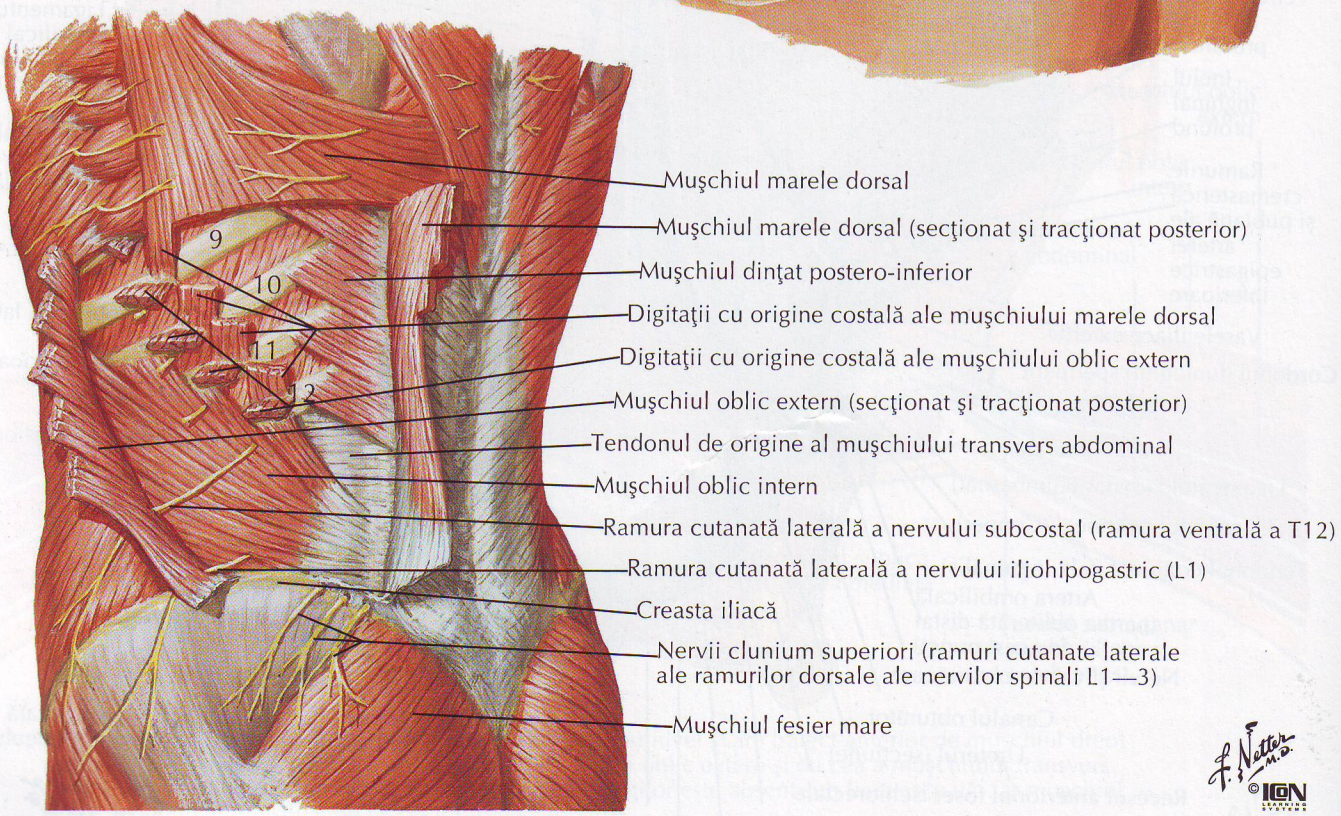

F. Netter M.D.
©ION LEARNING SYSTEMS

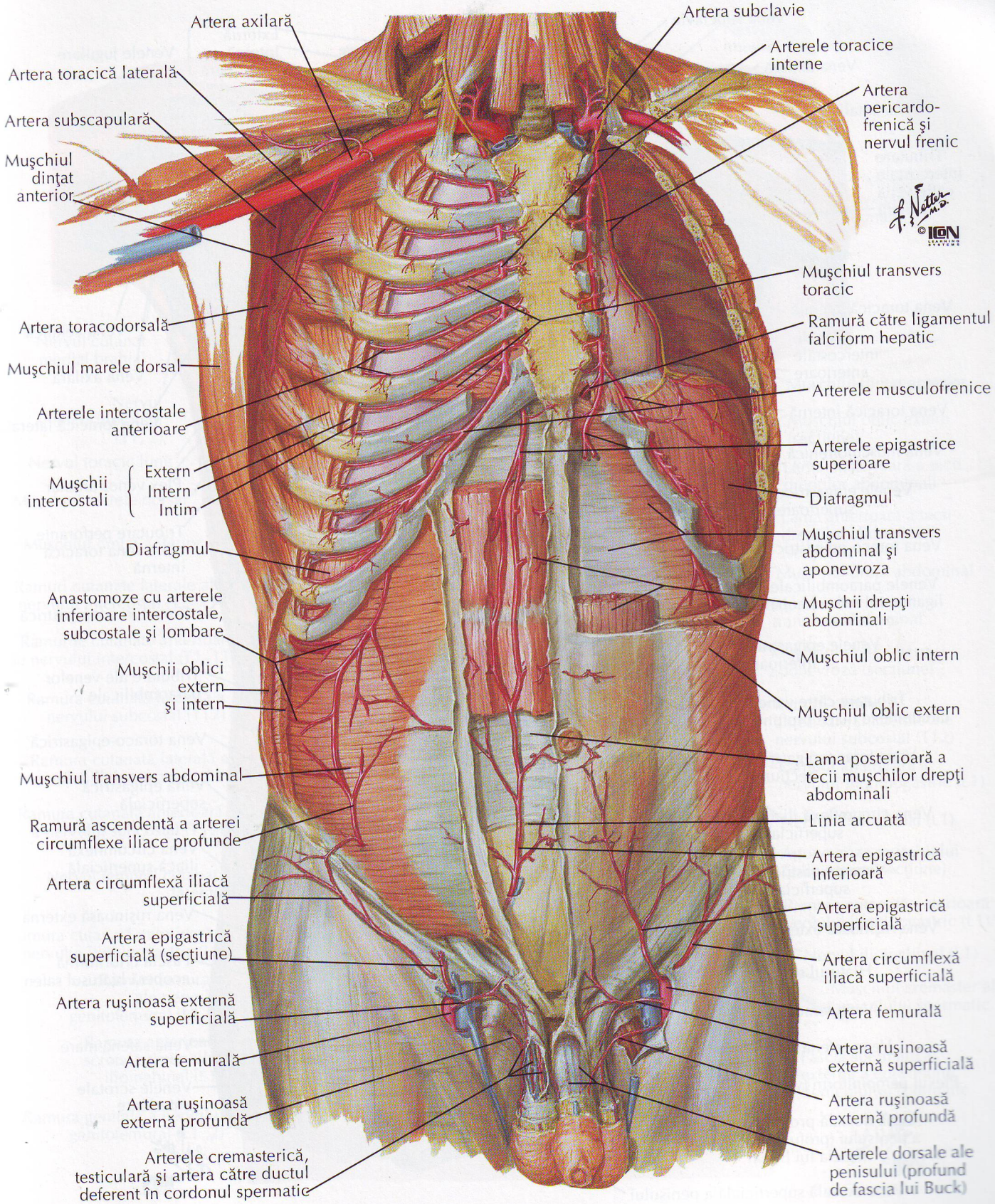
Artera axilară
Artera toracică laterală
Artera subscapulară
Muşchiul dinţat anterior
Artera toracodorsală
Muşchiul marele dorsal
Arterele intercostale anterioare
Muşchii intercostali
Extern
Intern
Intim
Diafragmul
Anastomoze cu arterele inferioare intercostale, subcostale şi lombare
Muşchii oblici extern şi intern
Muşchiul transvers abdominal
Ramură ascendentă a arterei circumflexe iliace profunde
Artera circumflexă iliacă superficială
Artera epigastrică superficială (secţiune)
Artera ruşinoasă externă superficială
Artera femurală
Artera ruşinoasă externă profundă
Arterele cremasterică, testiculară şi artera către ductul deferent în cordonul spermatic
Artera subclavie
Arterele toracice interne
Artera pericardo-frenică şi nervul frenic
Muşchiul transvers toracic
Ramură către ligamentul falciform hepatic
Arterele musculofrenice
Arterele epigastrice superioare
Diafragmul
Muşchiul transvers abdominal şi aponevroza
Muşchii drepţi abdominali
Muşchiul oblic intern
Muşchiul oblic extern
Lama posterioară a tecii muşchilor drepţi abdominali
Linia arcuată
Artera epigastrică inferioară
Artera epigastrică superficială
Artera circumflexă iliacă superficială
Artera femurală
Artera ruşinoasă externă superficială
Artera ruşinoasă externă profundă
Arterele dorsale ale penisului (profund de fascia lui Buck)

Venele peretelui abdominal anterior

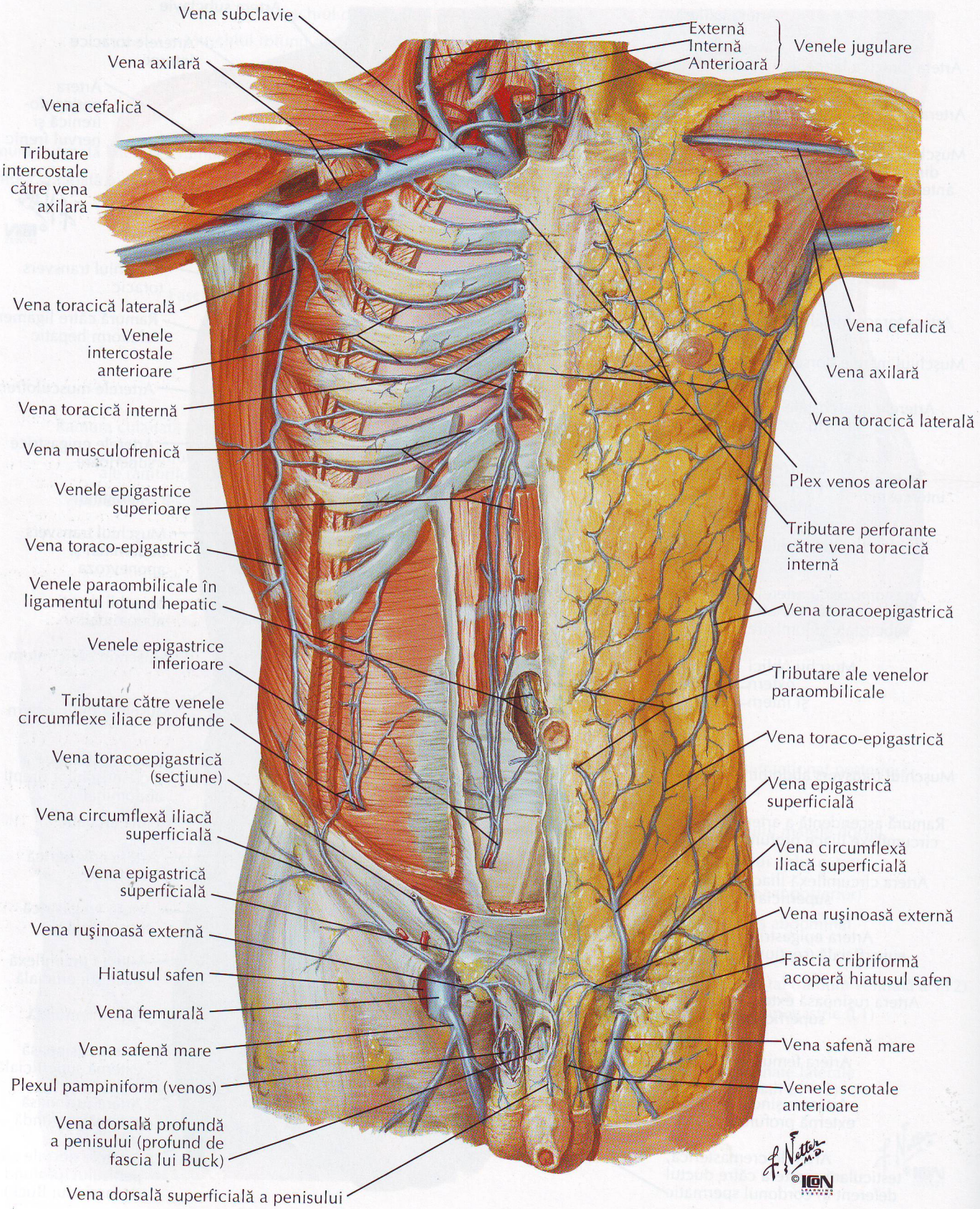

Inervaţia peretelui abdominal anterior

VEZI DE ASEMENEA PLANŞELE 170, 246, 259, 480

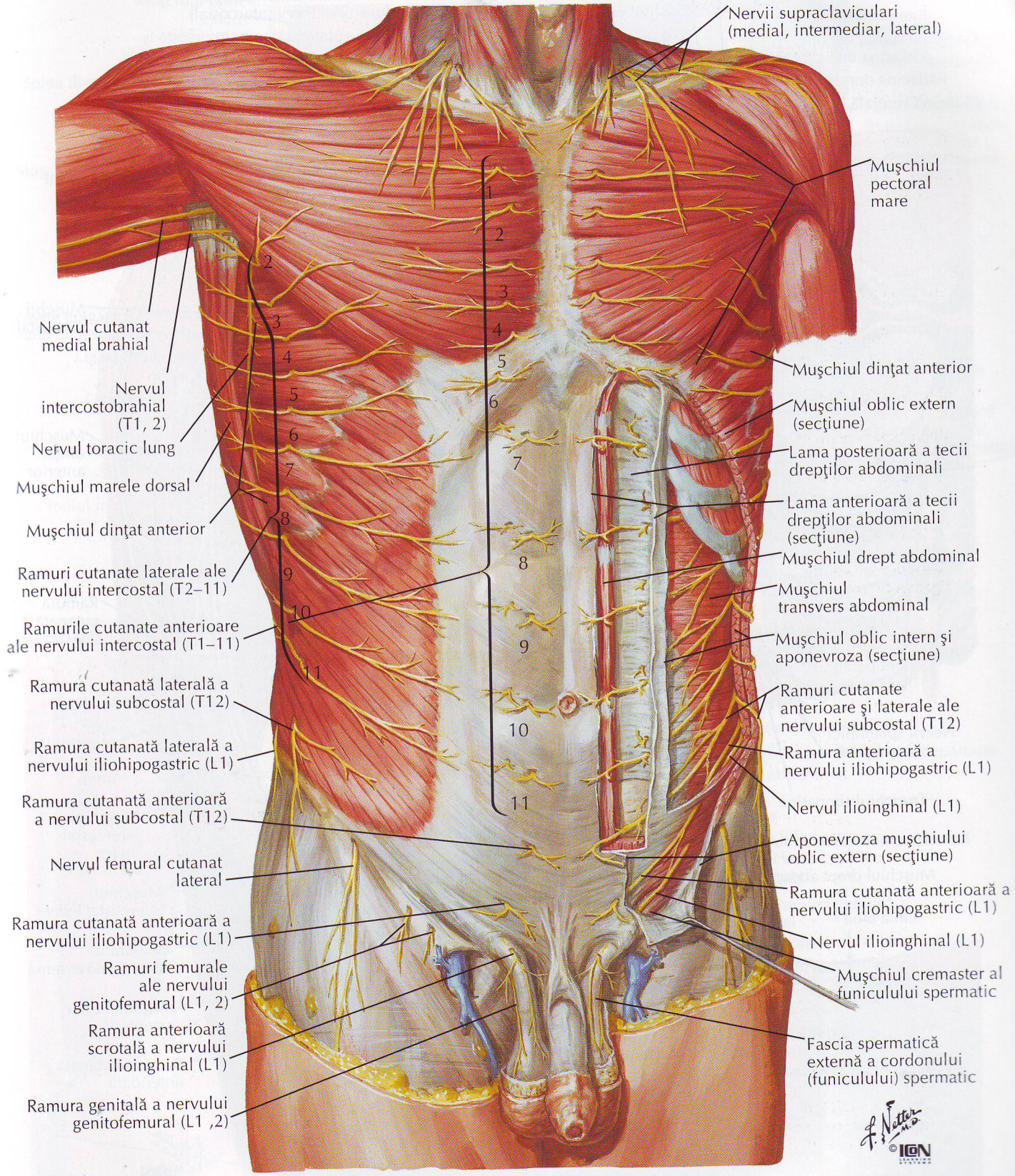

Nervii toraco-abdominali

VEZI DE ASEMENEA PLANŞELE 173, 187

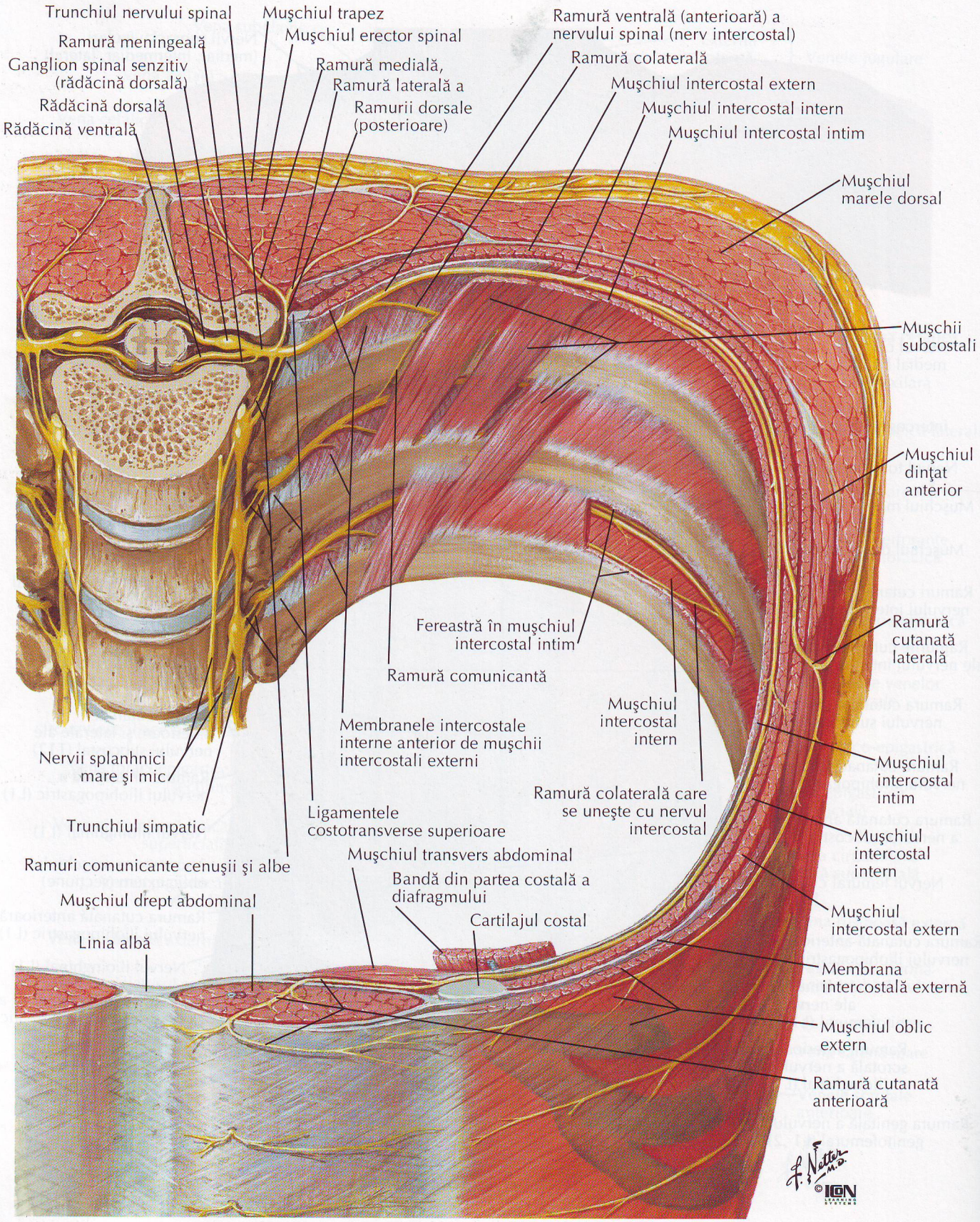

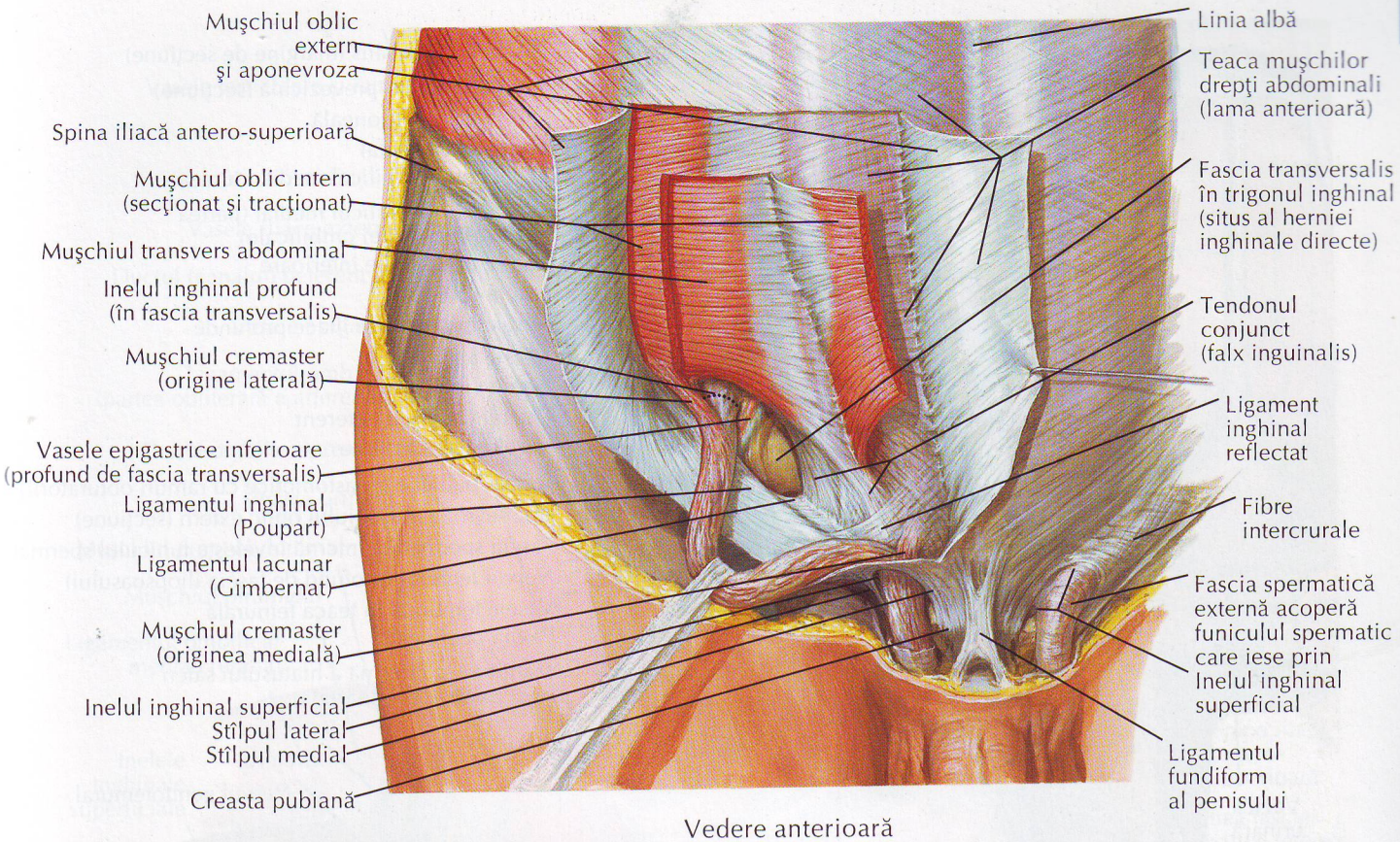

Vedere anterioară

Vedere posterioară (internă)

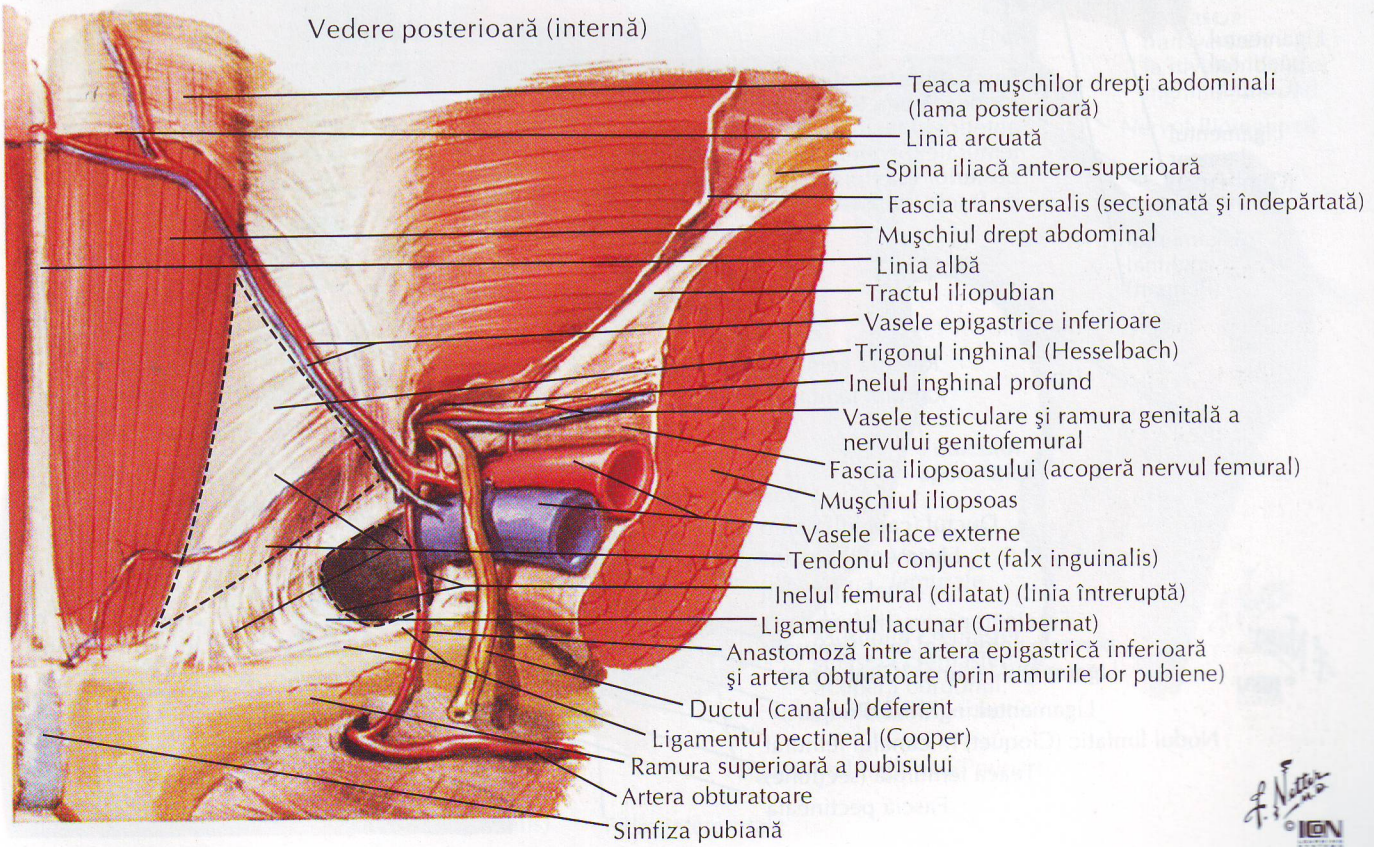

Teaca femurală şi canalul inghinal

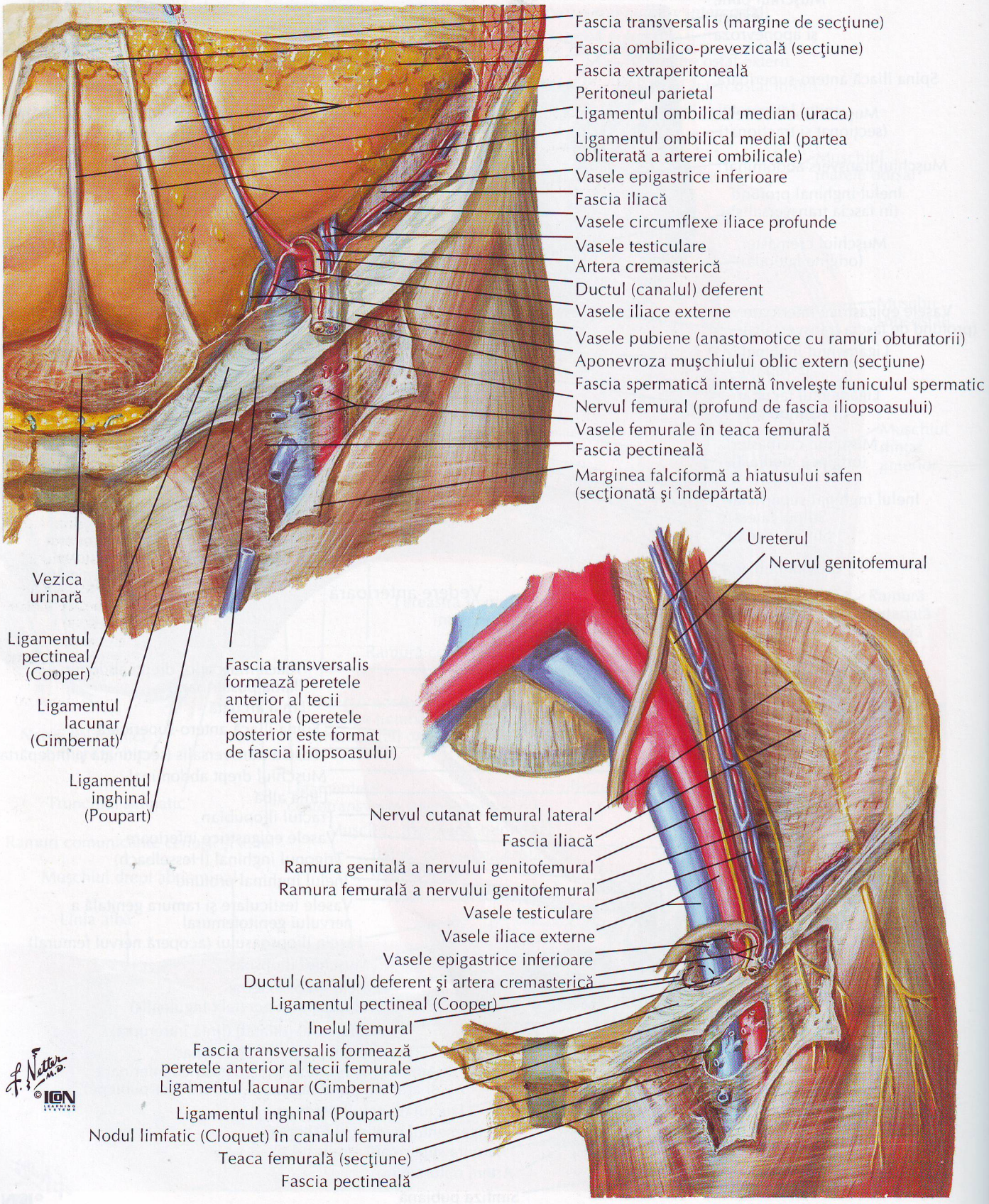

Canalul inghinal şi cordonul (funicului) spermatic

COMPARAŢI CU PLANŞA 253

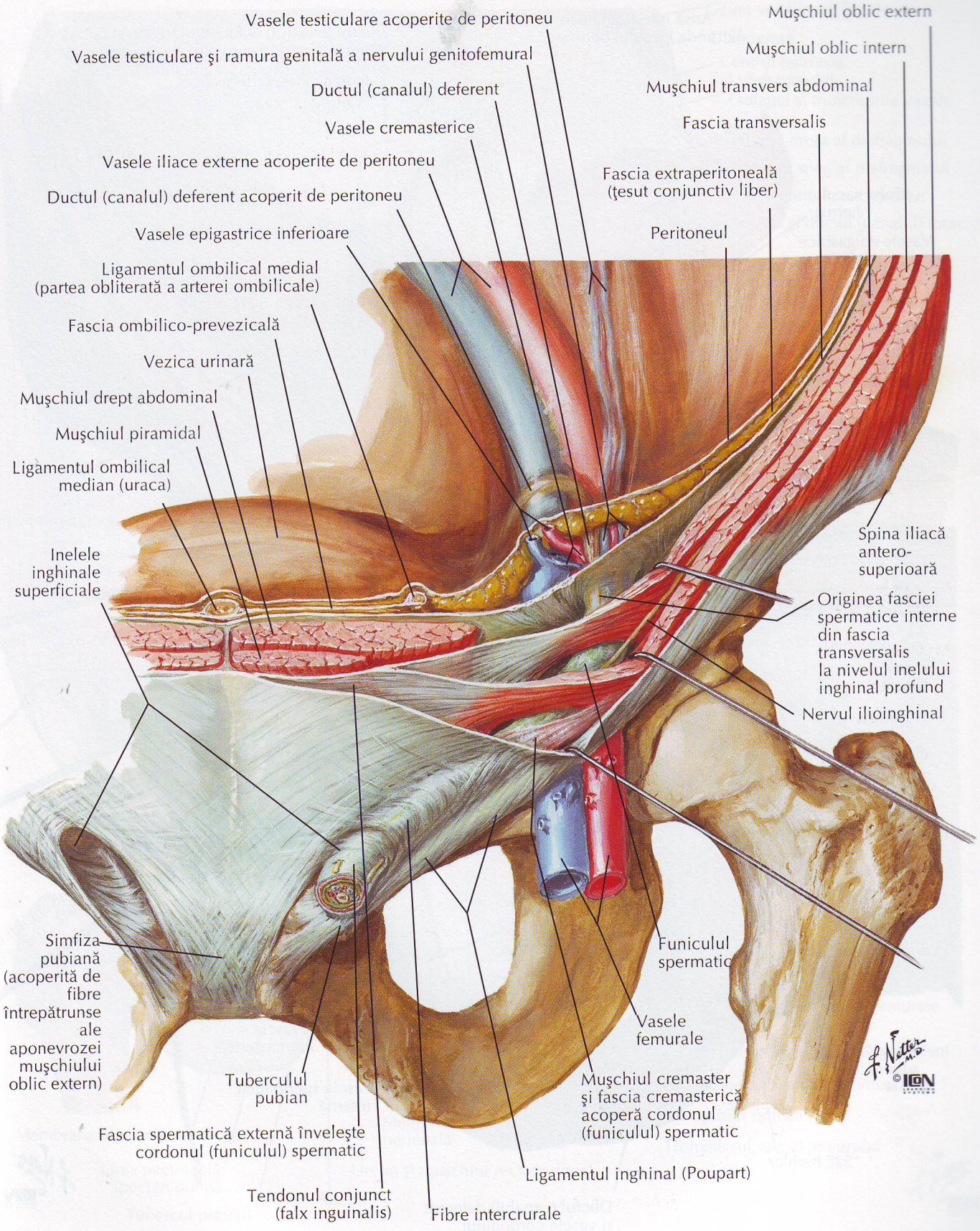

Hernia inghinală indirectă

COMPARAŢI CU PLANŞA 253

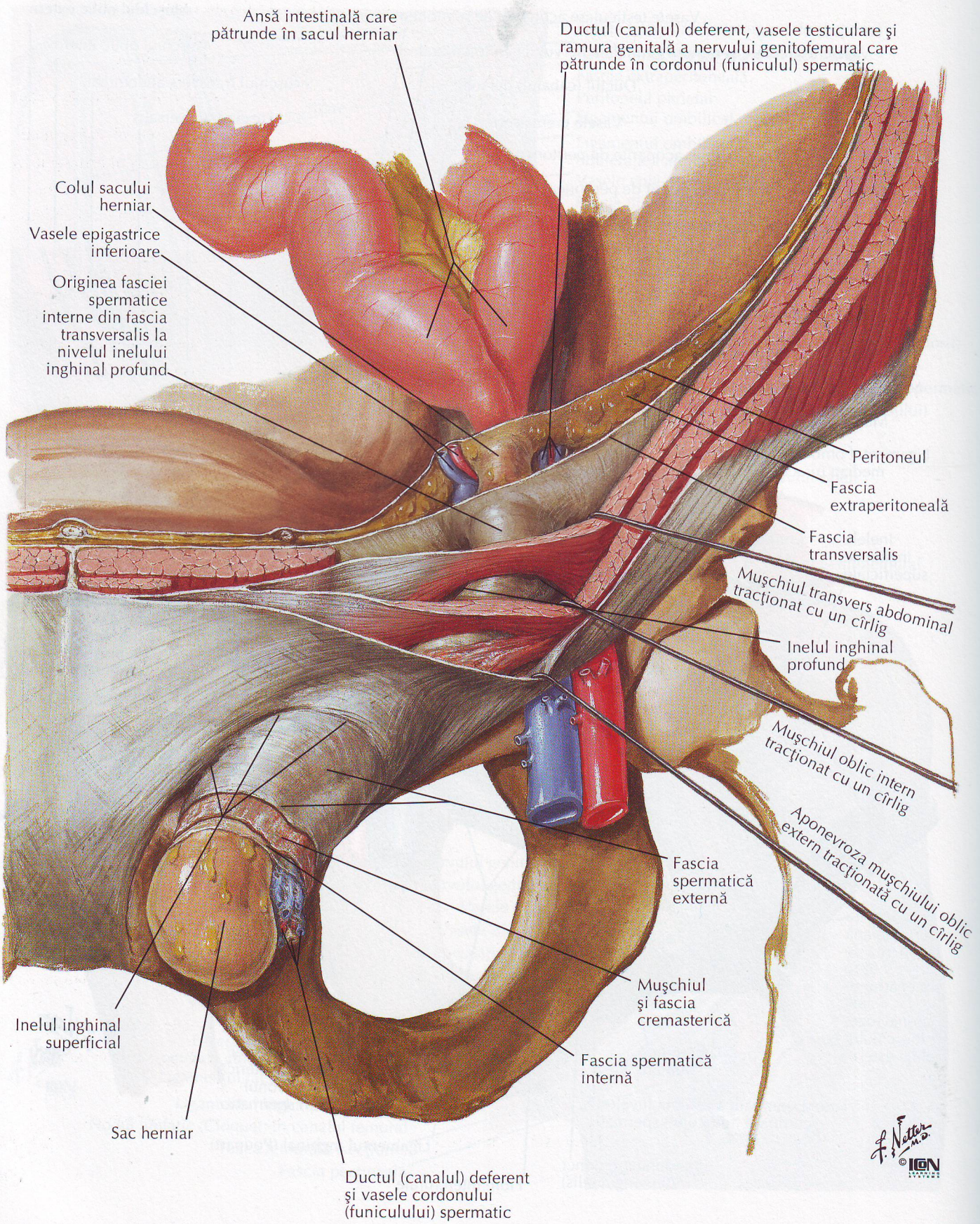

Peretele abdominal posterior: vedere internă

PENTRU DIAFRAGM VEZI DE ASEMENEA PLANŞA 189

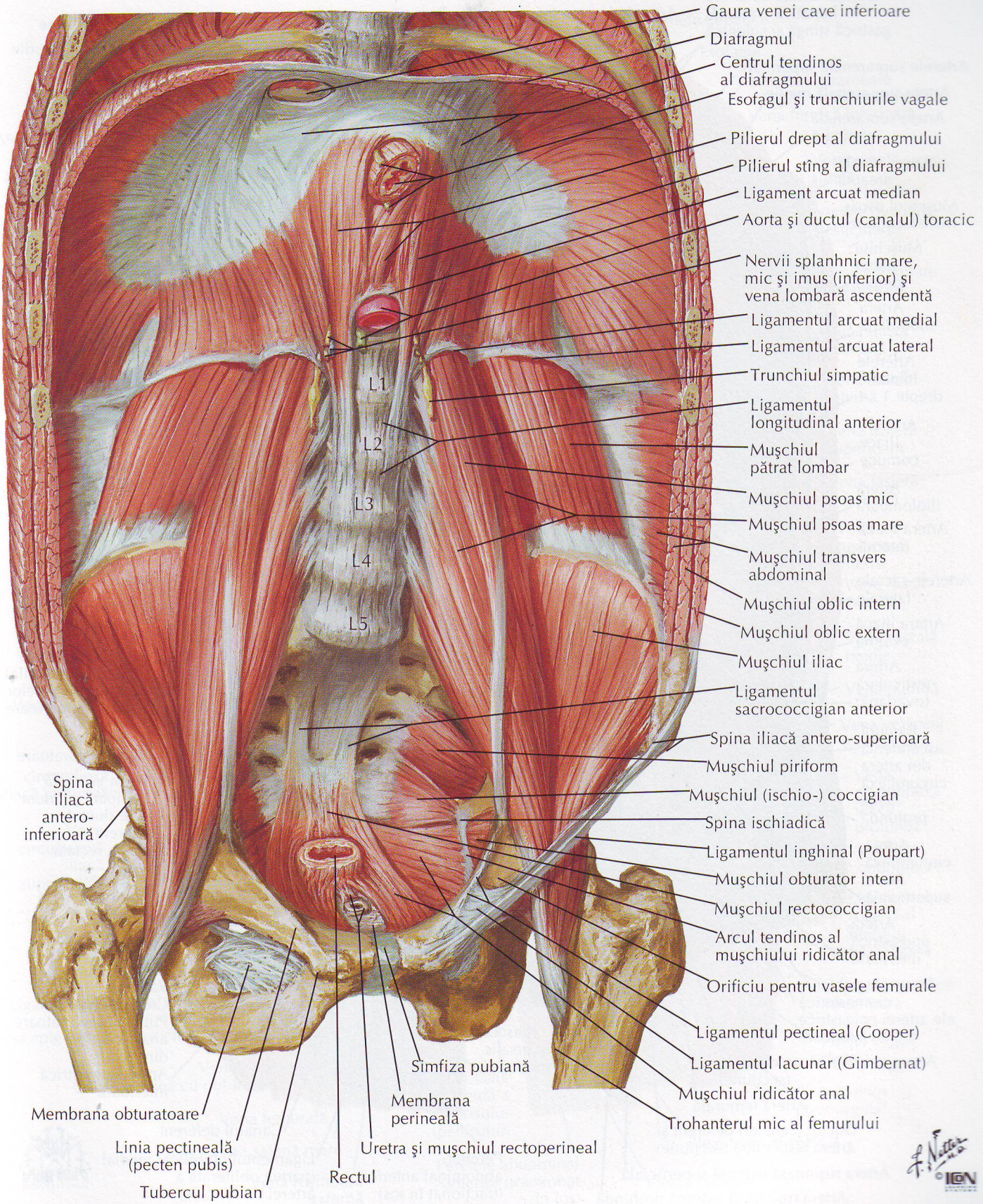

Arterele peretelui abdominal posterior

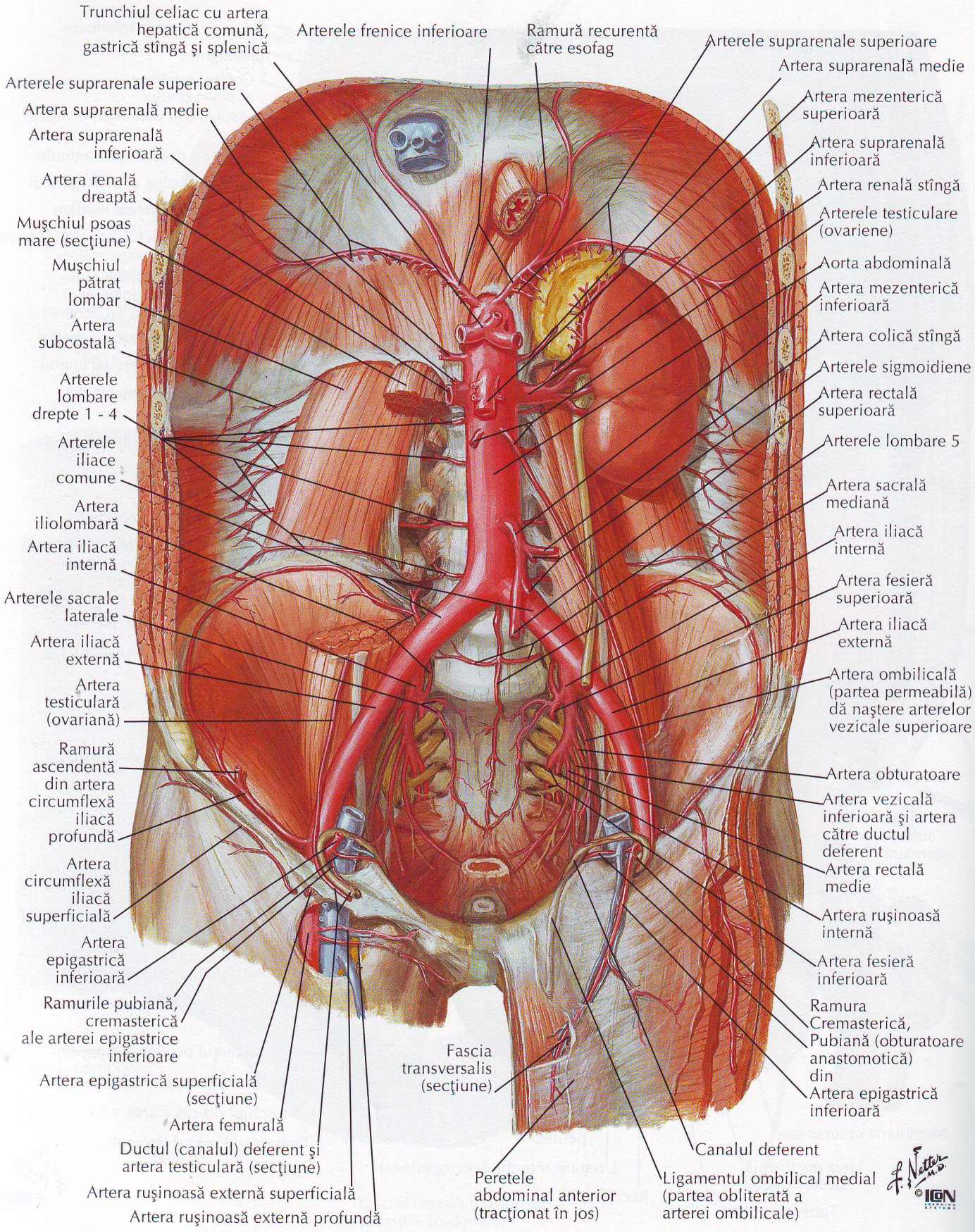

Venele peretelui abdominal posterior

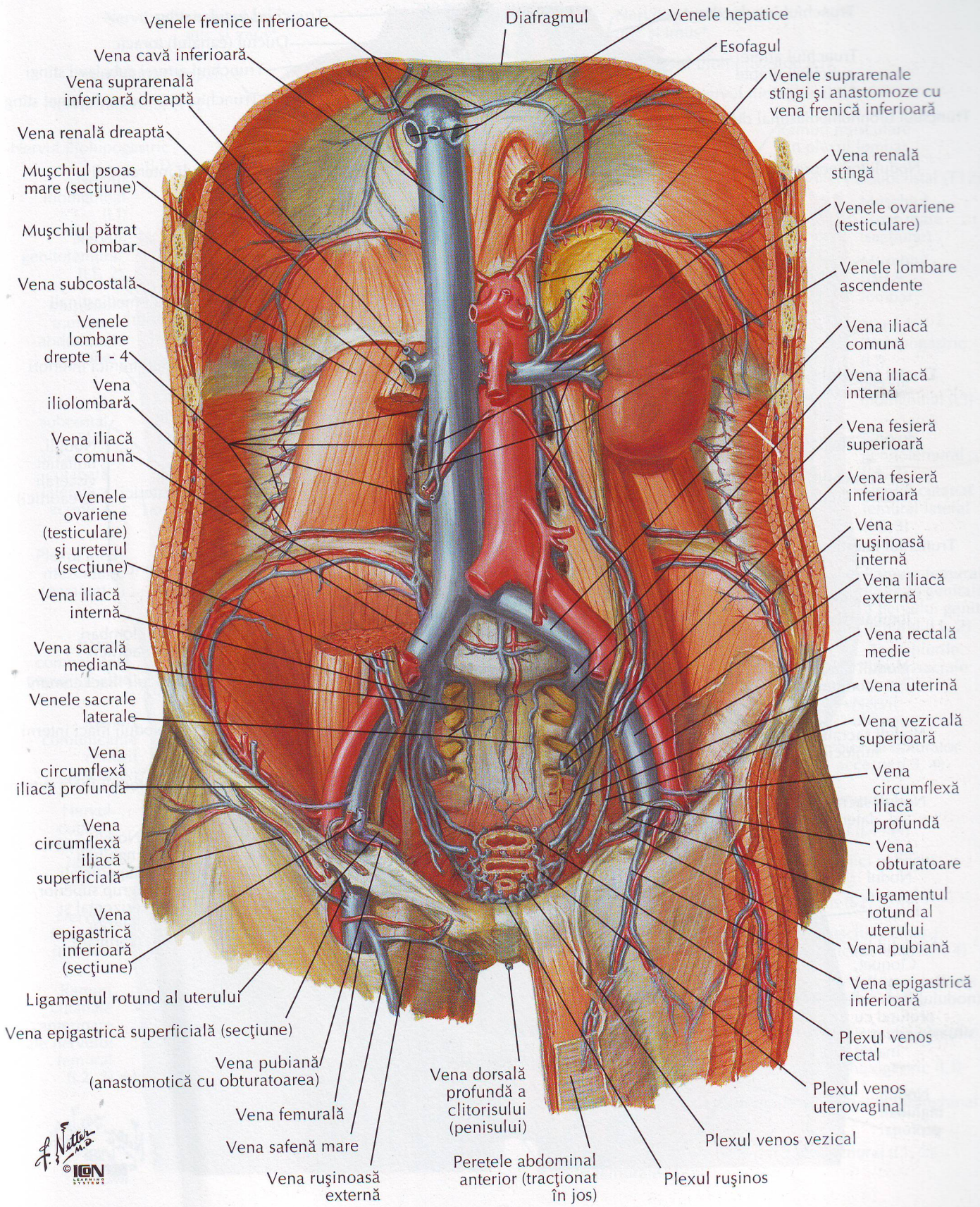

Vasele limfatice şi nodulii limfatici ai peretelui abdominal posterior

VEZI DE ASEMENEA PLANŞA 387

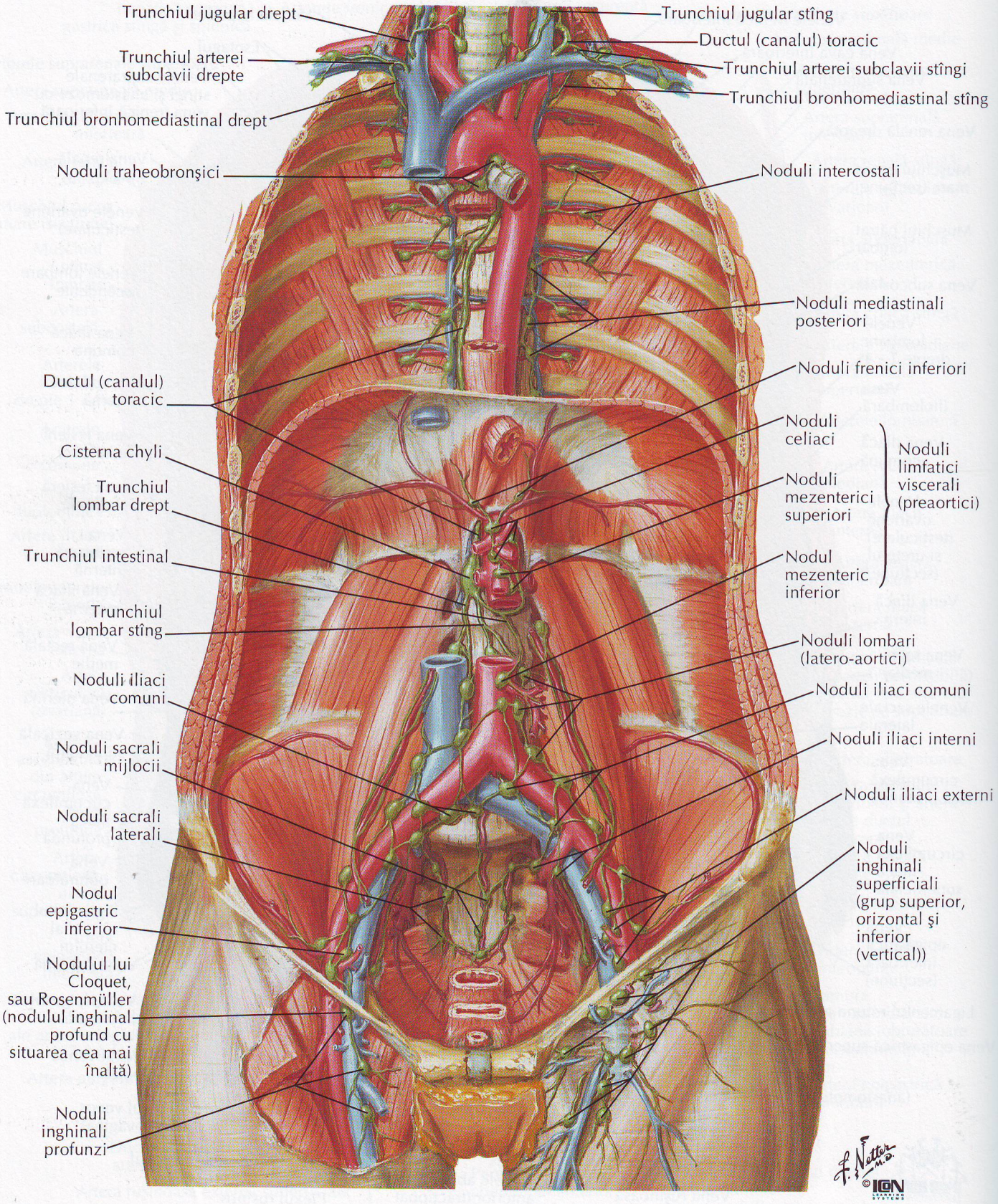

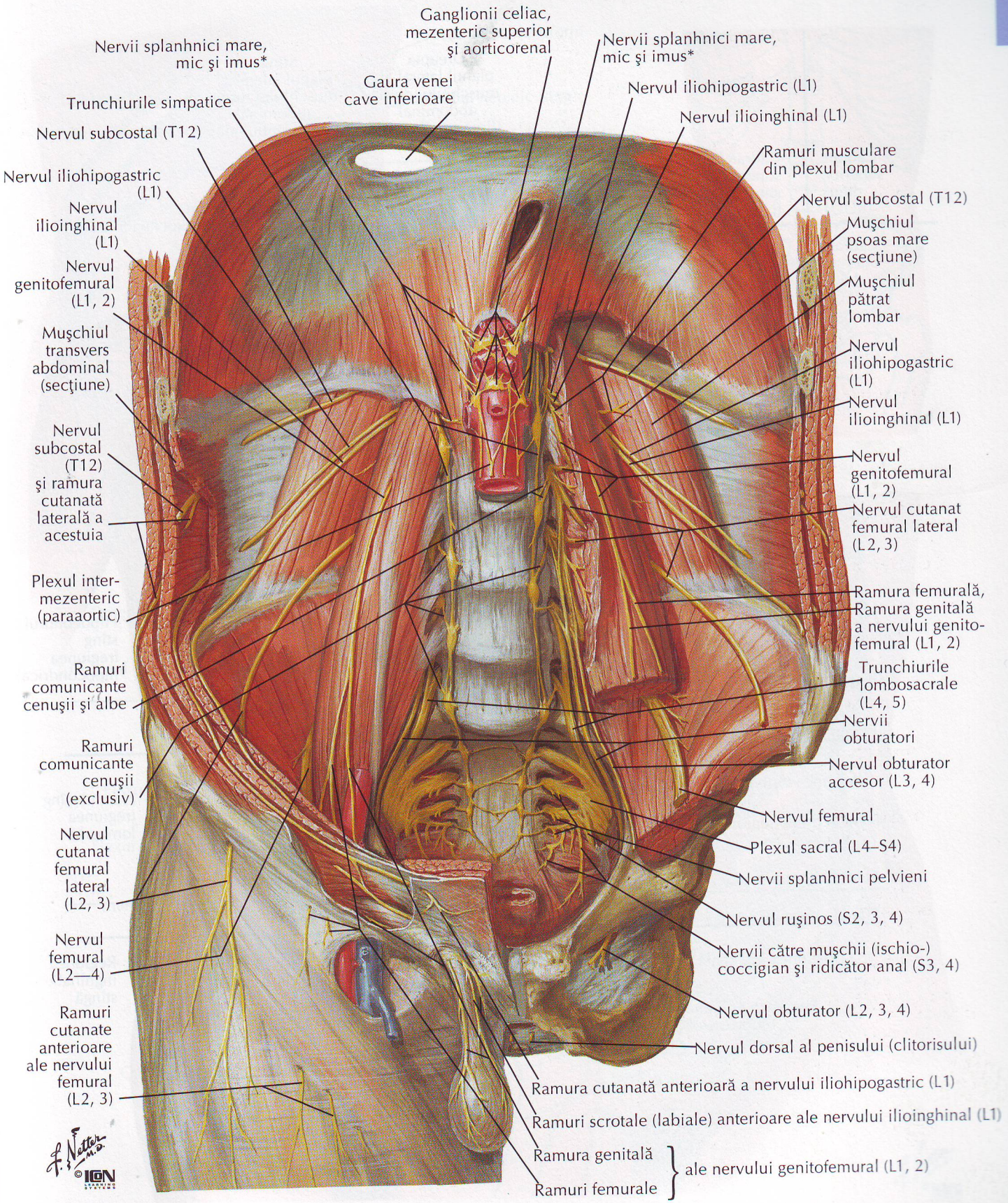

*Nervul splanhnic imus - nervul splanhnic inferior

Regiunile şi planurile abdomenului

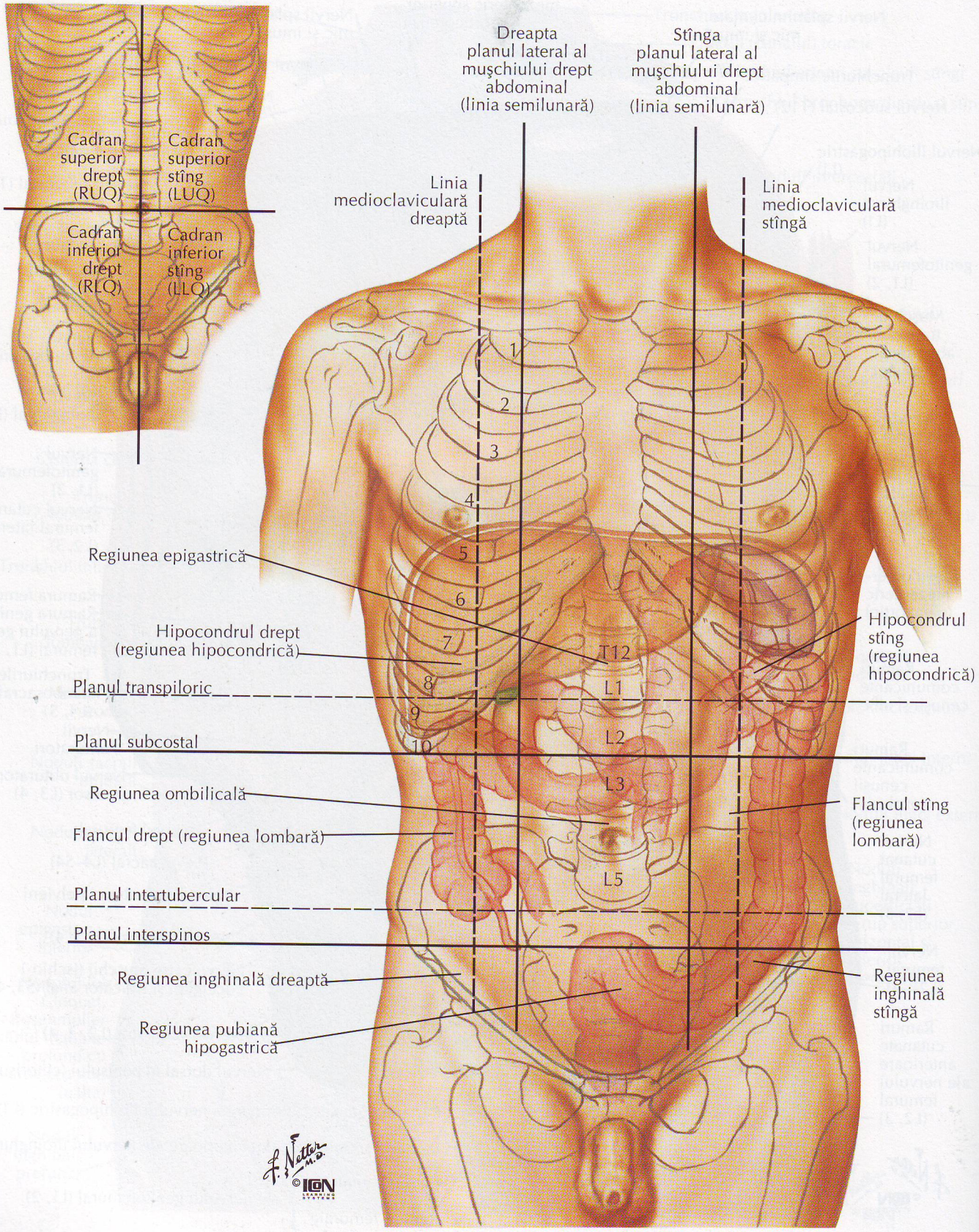

VEZI DE ASEMENEA PLANŞELE 267, 335, 337

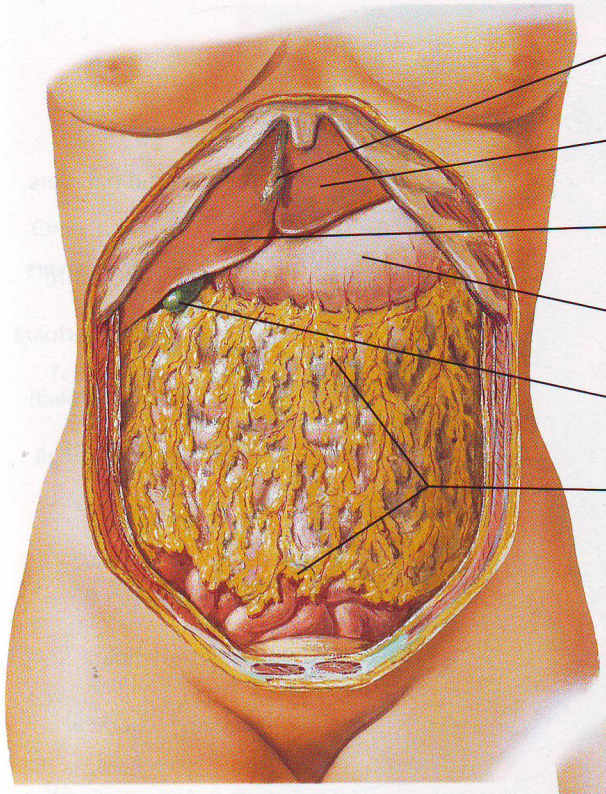

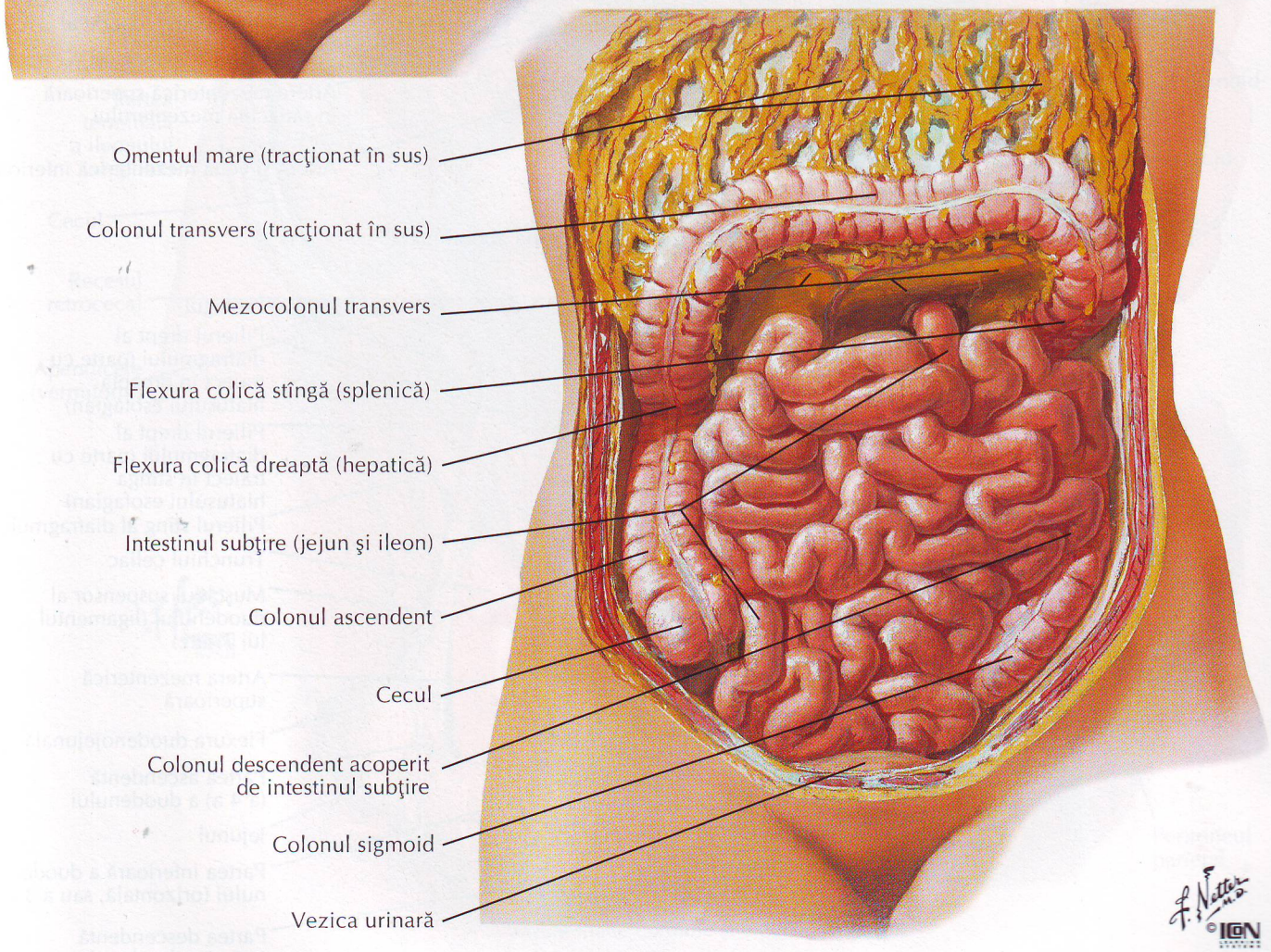

Relaţiile intestinului cu mezenterul

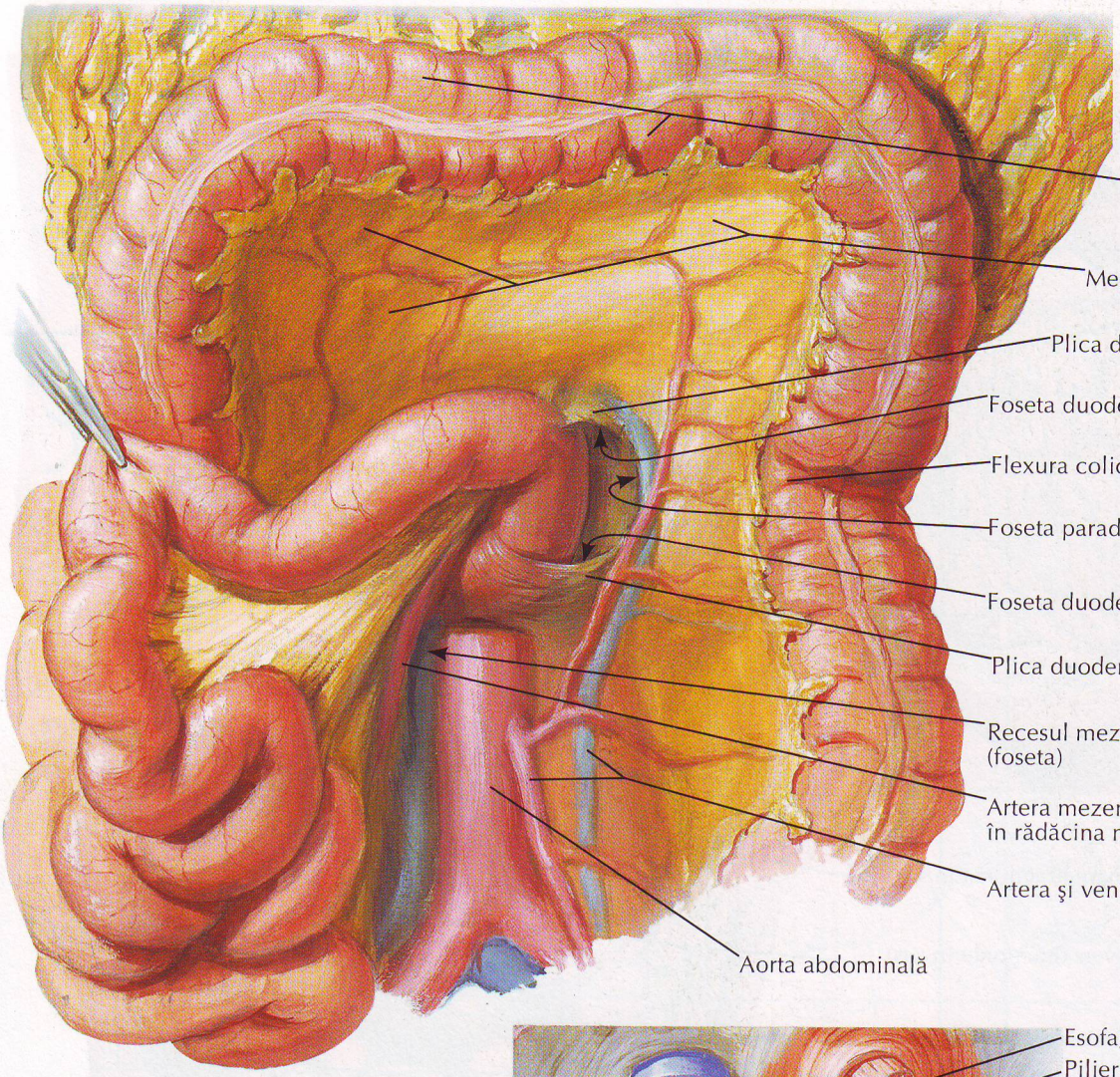

Expunerea muşchiului suspensor al duodenului (ligamentul lui Treitz)

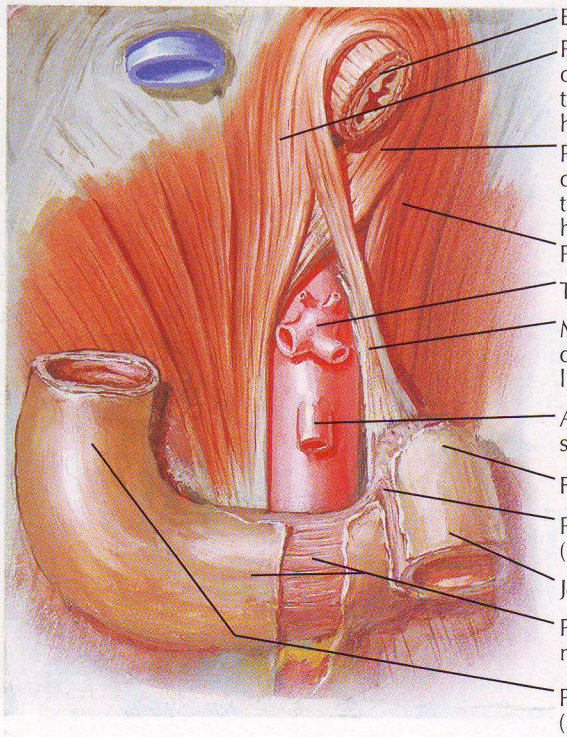

F. Netter M.D. © IGN LEARNING SYSTEMS

Relaţiile intestinului cu mezenterul (continuare)

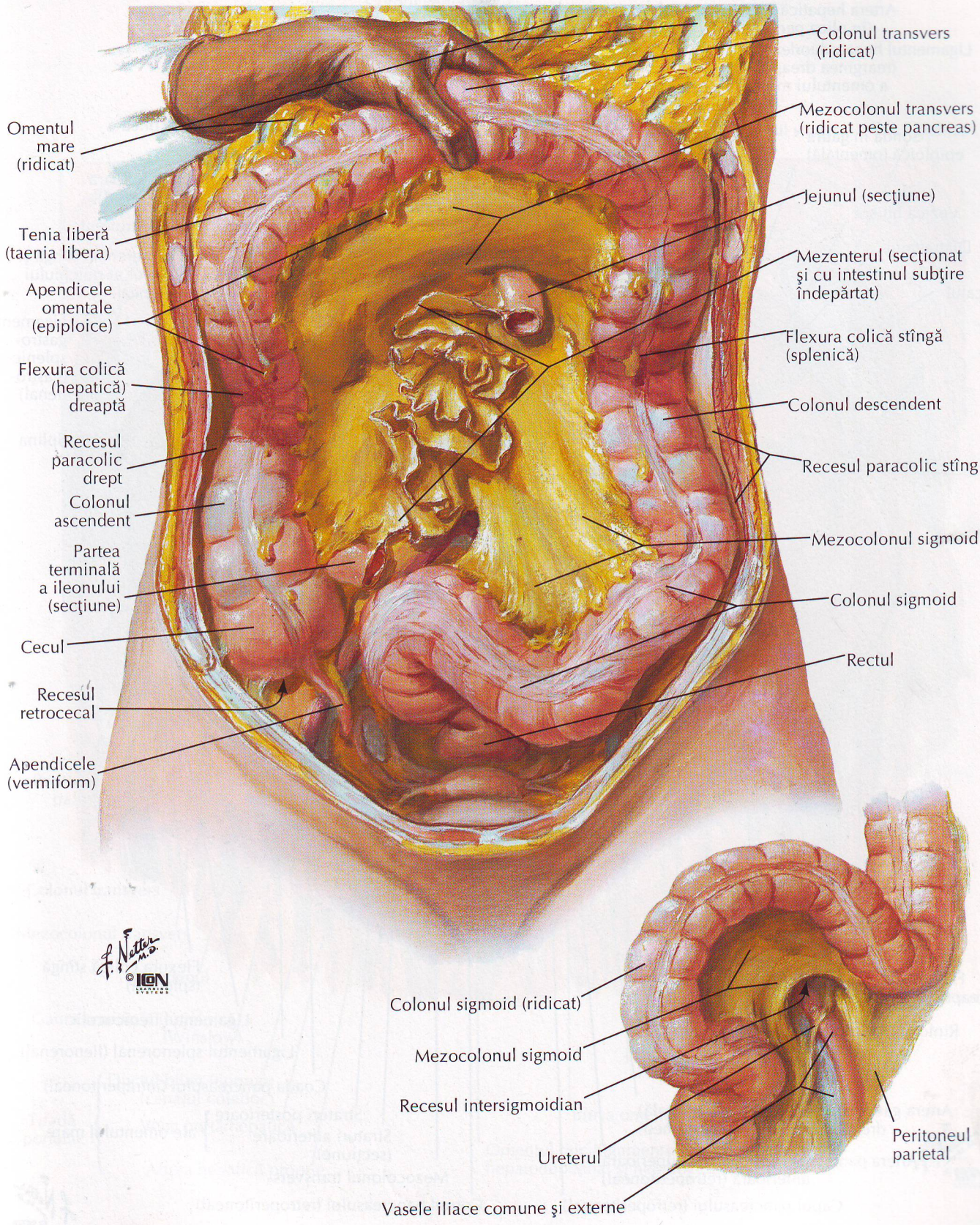

Bursa omentală: stomacul ridicat

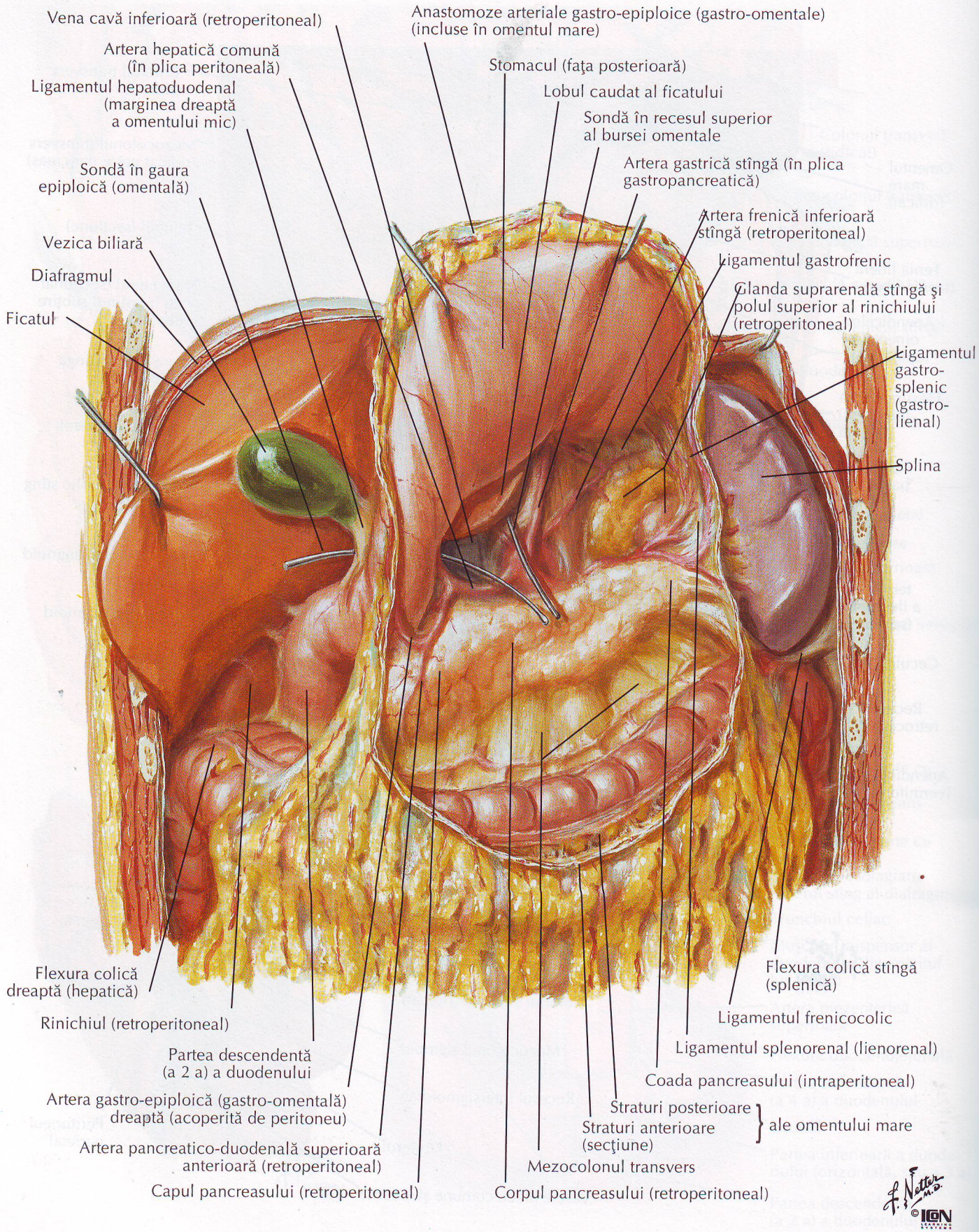

Bursa omentală: secţiune transversală

VEZI DE ASEMENEA PLANŞA 336

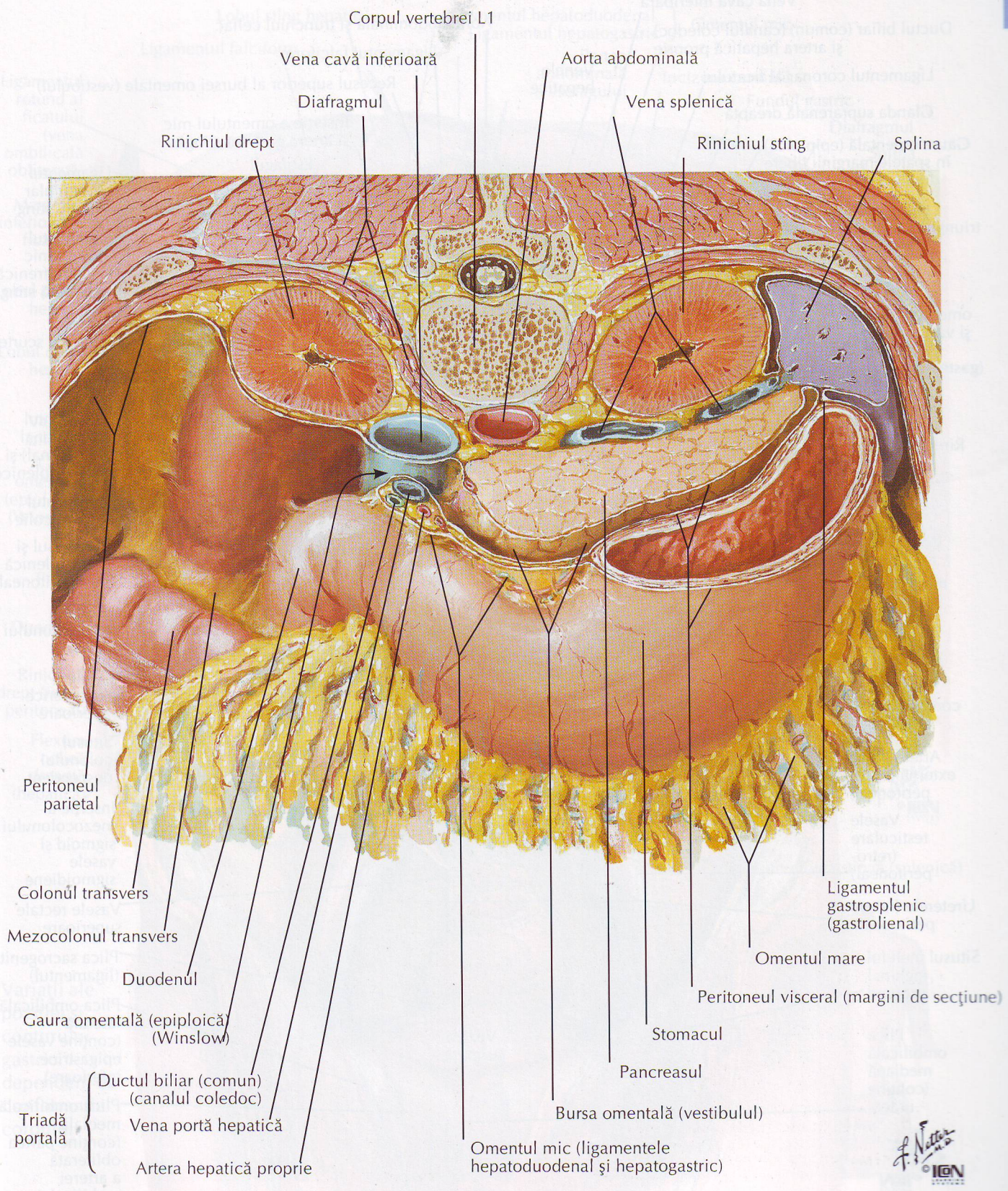

Peritoneul peretelui abdominal posterior

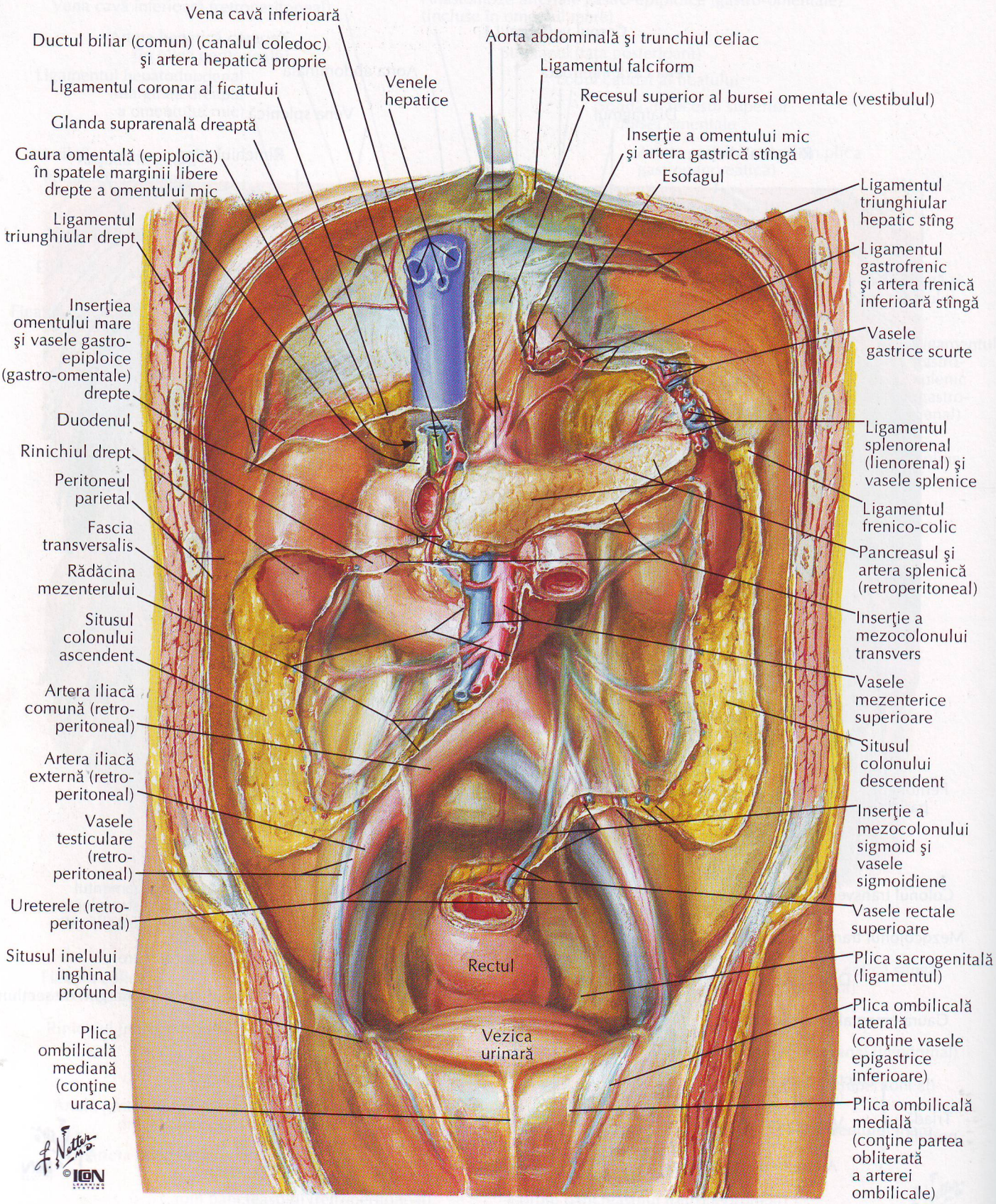

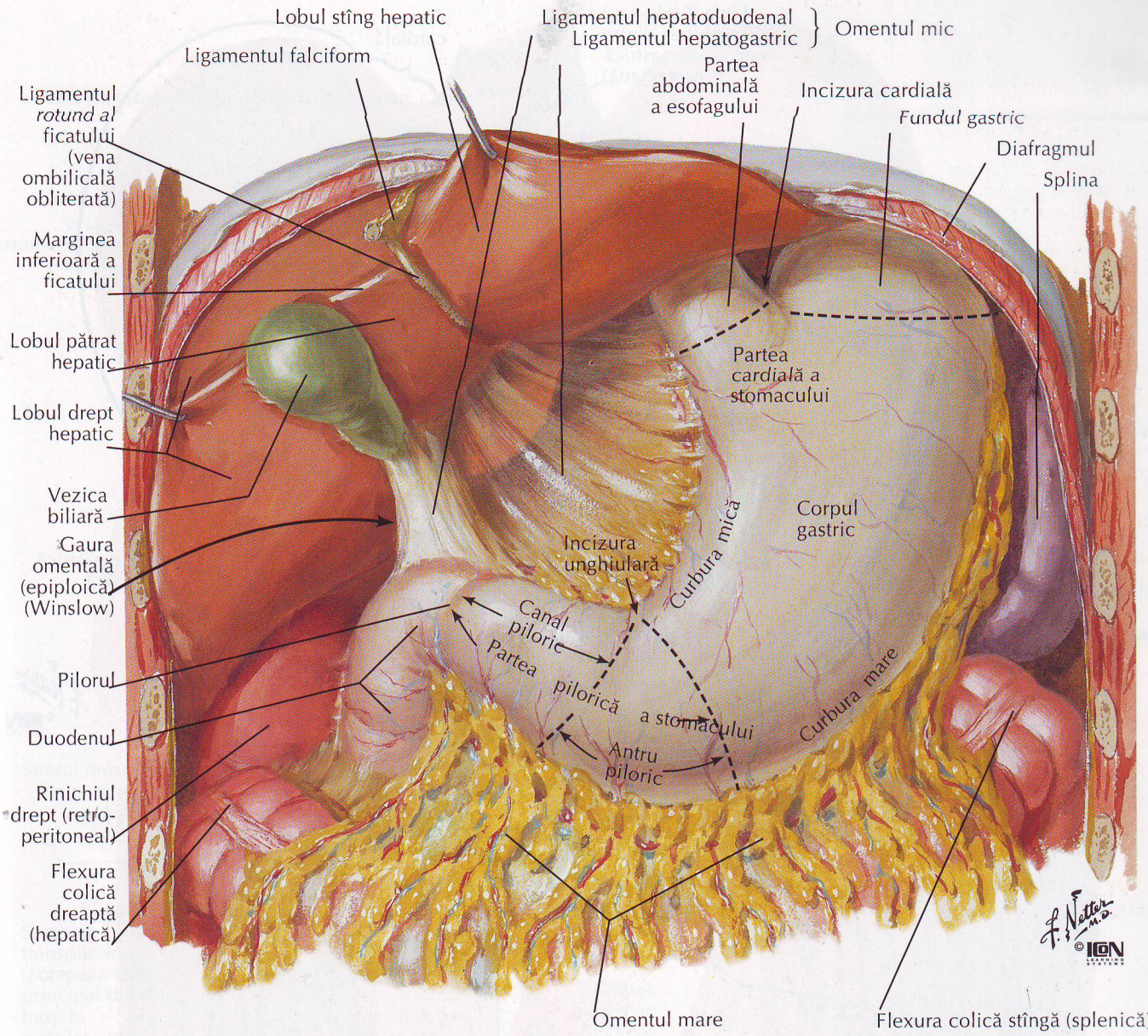

Variaţii ale poziţiei şi conturului gastric dependent de conformaţia corpului

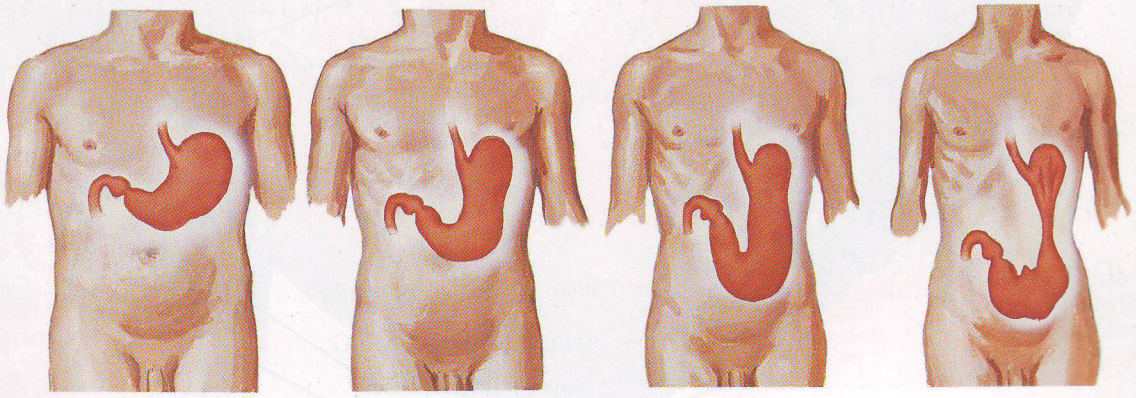

Stomac hipertonic | Stomac ortotonic | Stomac hipotonic | Stomac atonic

Mucoasa stomacului

VEZI DE ASEMENEA PLANŞA 232

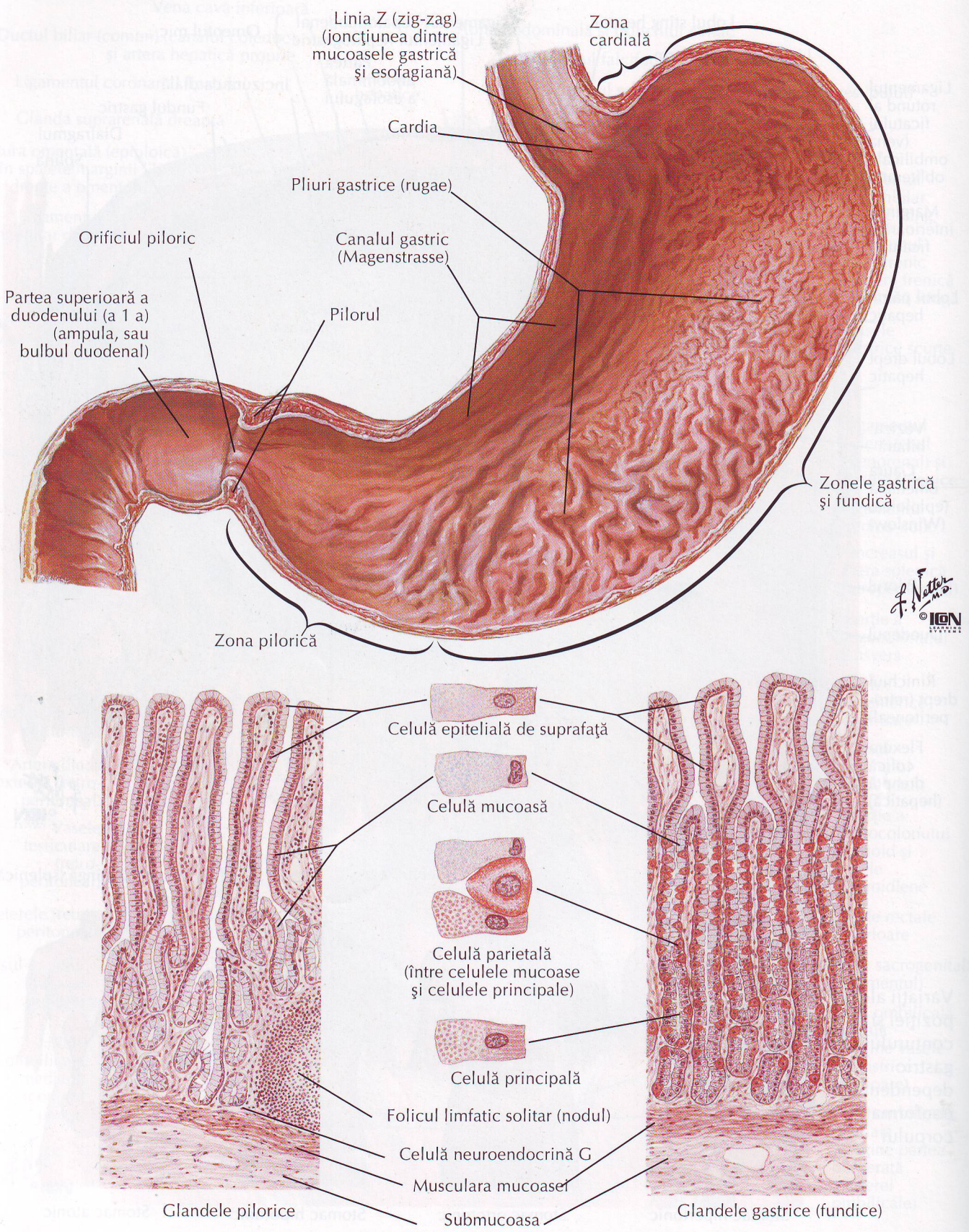

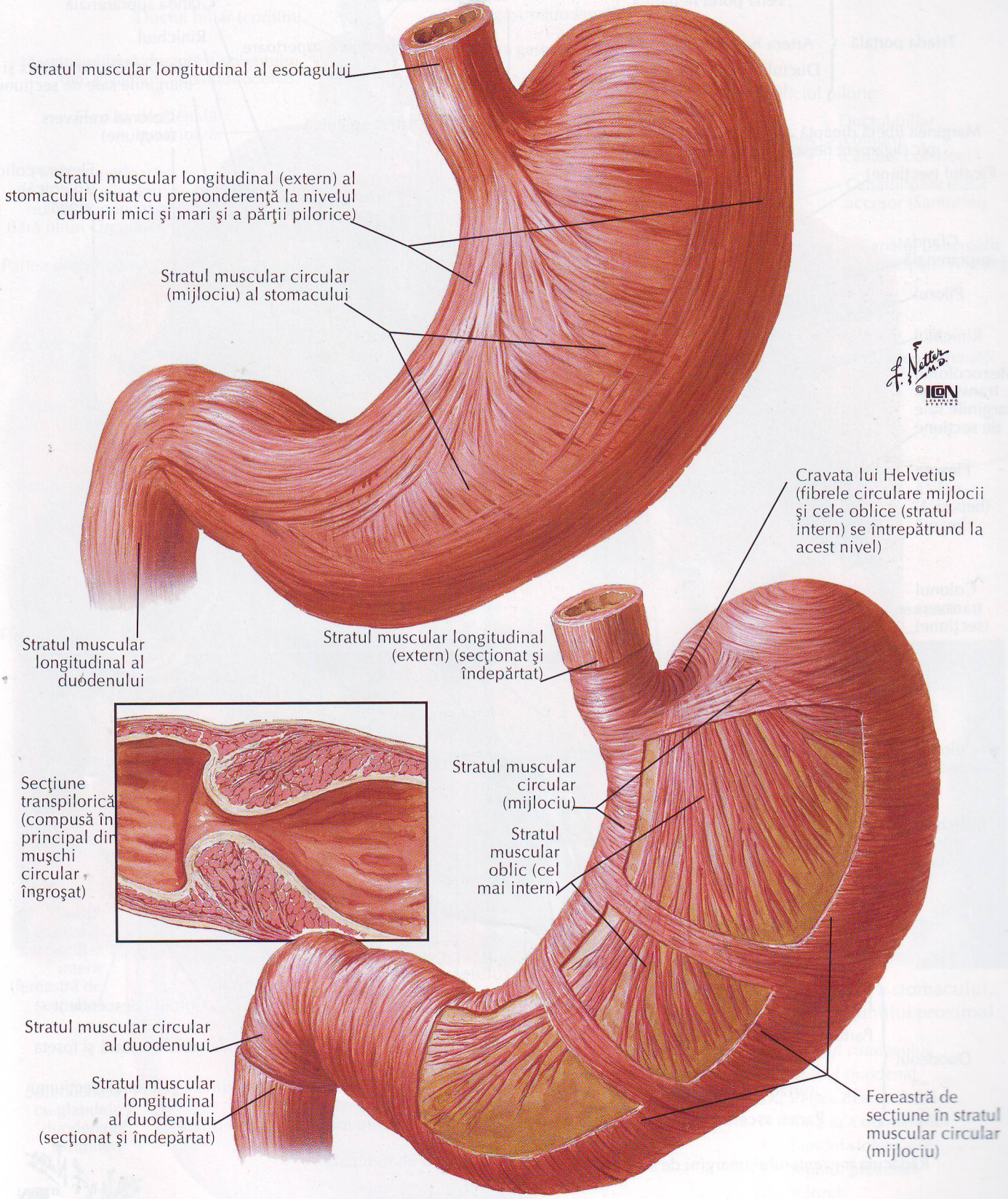
Stratul muscular longitudinal al esofagului
Stratul muscular longitudinal (extern) al stomacului (situat cu preponderenţă la nivelul curburii mici şi mari şi a părţii pilorice)
Stratul muscular circular (mijlociu) al stomacului
F. Netter M.D.
©ICON LEARNING SYSTEMS
Cravata lui Helvetius (fibrele circulare mijlocii şi cele oblice (stratul intern) se întrepătrund la acest nivel)
Stratul muscular longitudinal al duodenului
Stratul muscular longitudinal (extern) (secţionat şi îndepărtat)
Secţiune transpilorică (compusă în principal din muşchi circular îngroşat)
Stratul muscular circular (mijlociu)
Stratul muscular oblic (cel mai intern)
Stratul muscular circular al duodenului
Stratul muscular longitudinal al duodenului (secţionat şi îndepărtat)
Fereastră de secţiune în stratul muscular circular (mijlociu)

Duodenul in situ

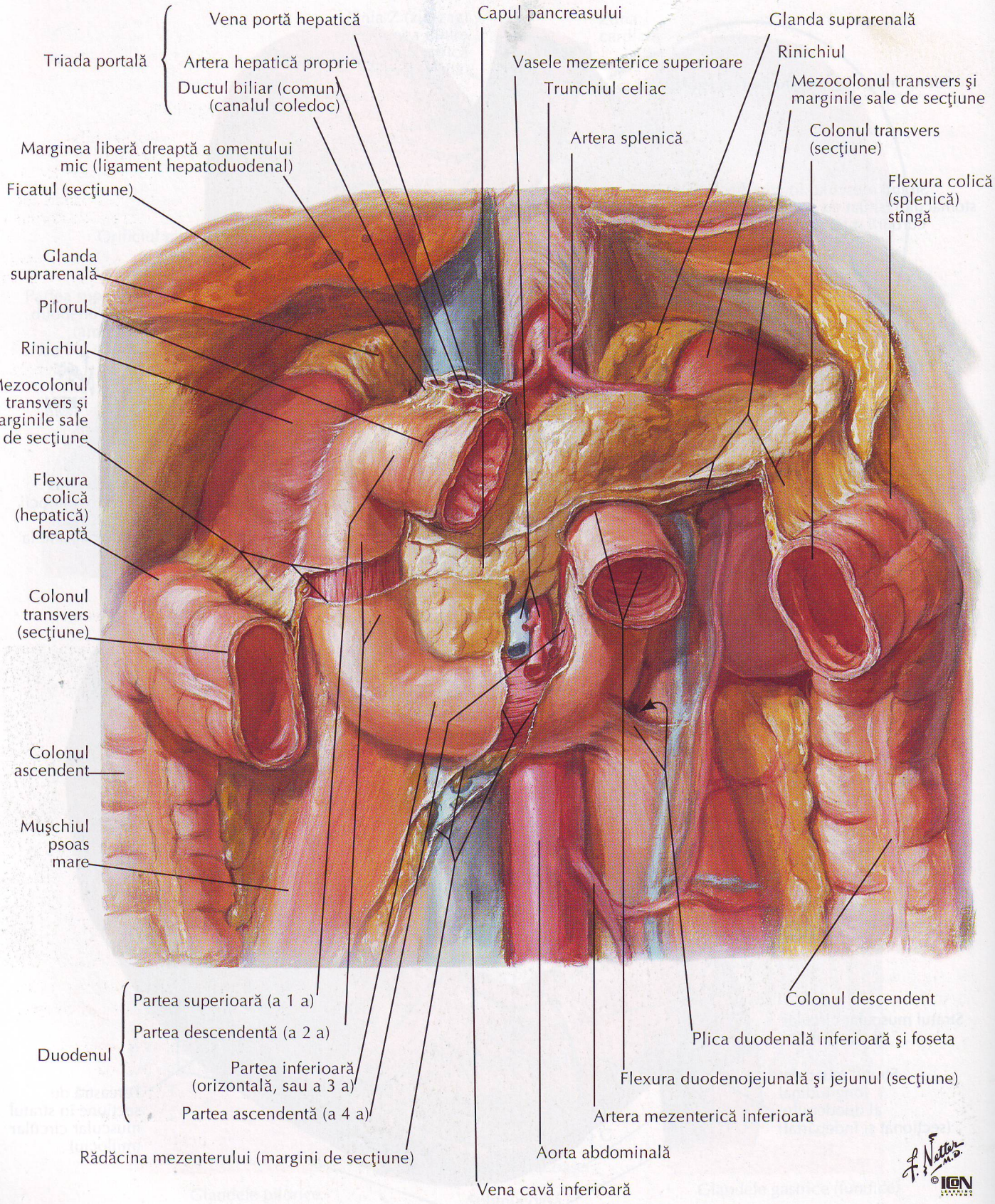

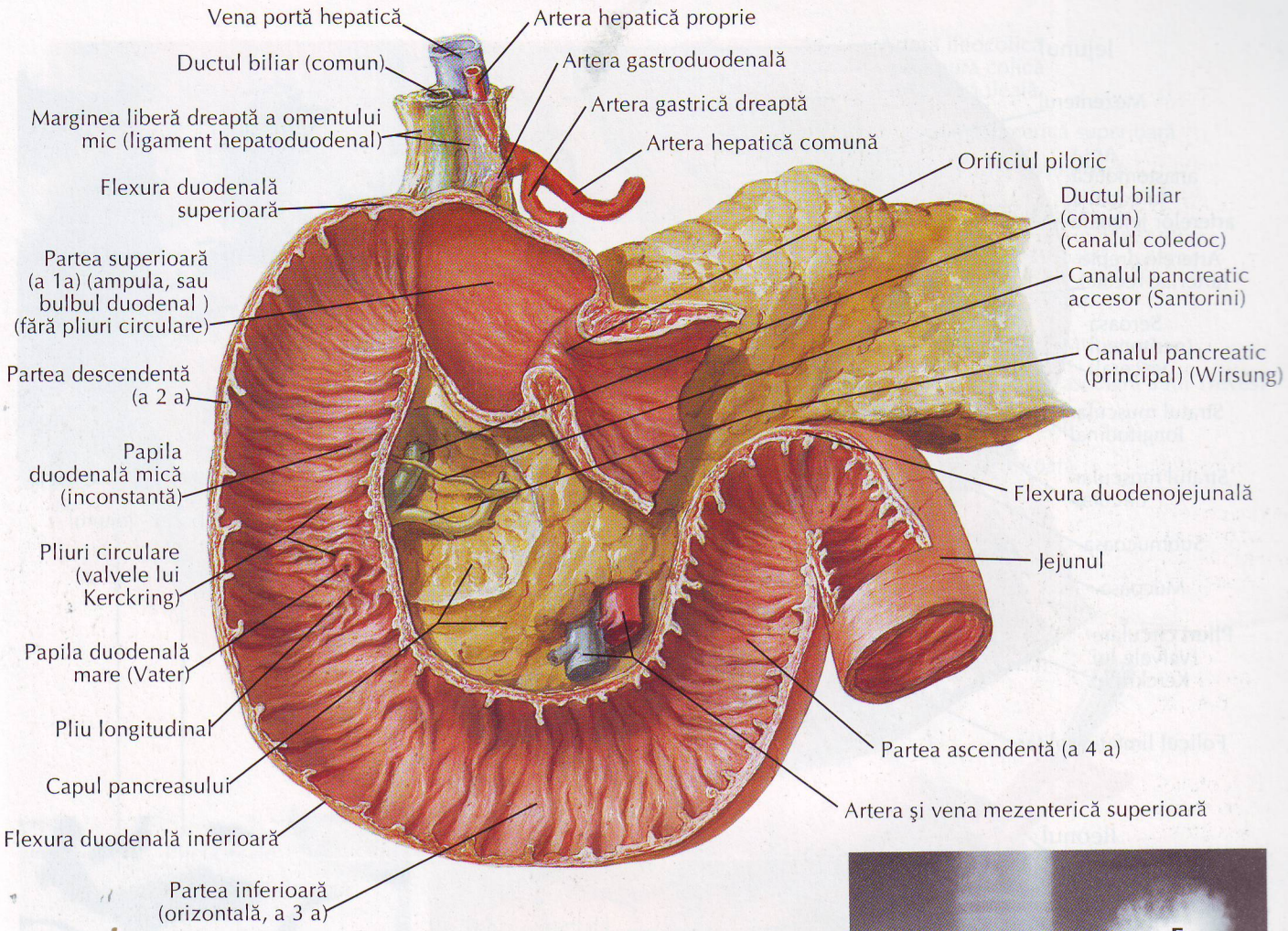

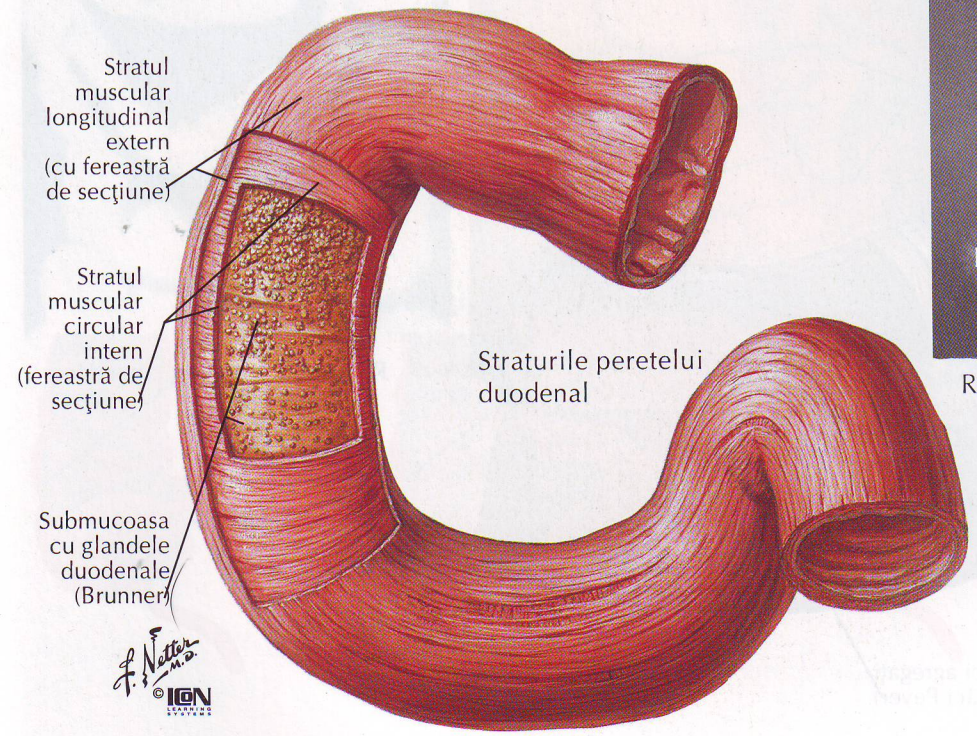

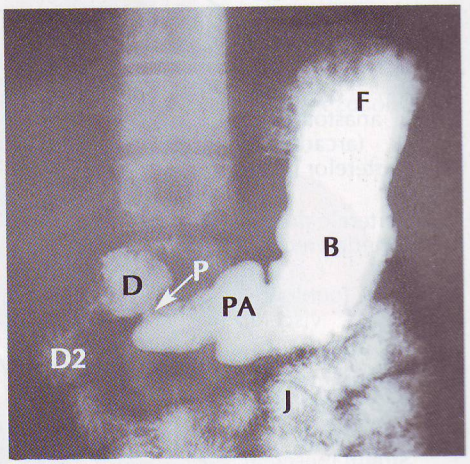

Radiografie cu bariu a stomacului, duodenului şi jejunului proximal

C Corpul stomacului
D Bulbul duodenal
D2 Partea descendentă (a 2 a) a duodenului
F Fundul stomacului
J Jejunul proximal
P Pilorul
AP Antrul piloric

Mucoasa şi musculatura intestinului subţire

Jejunul

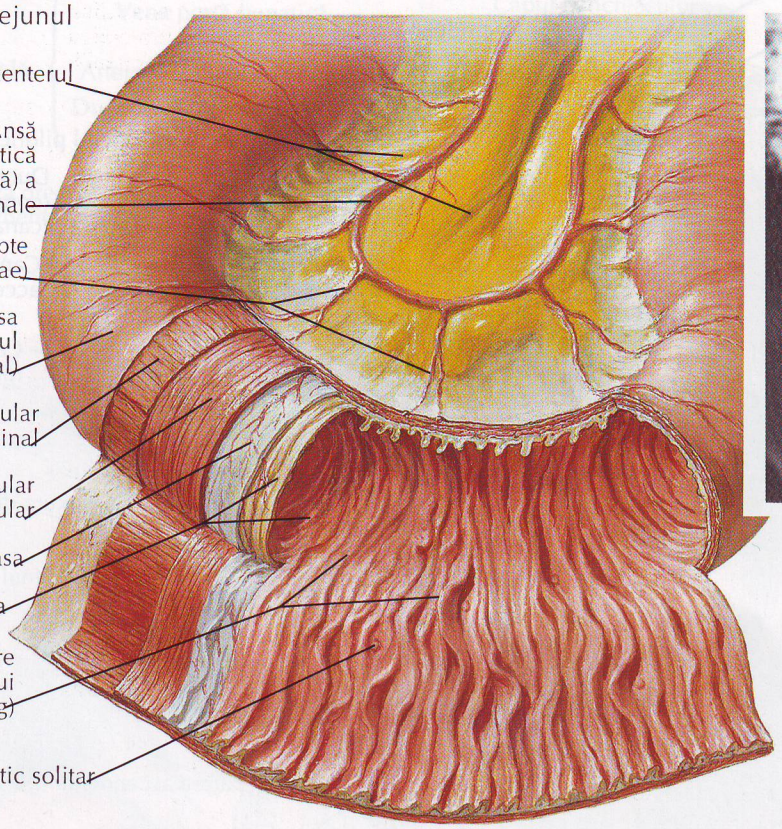



Radiografie cu bariu - jejunul

Ileonul

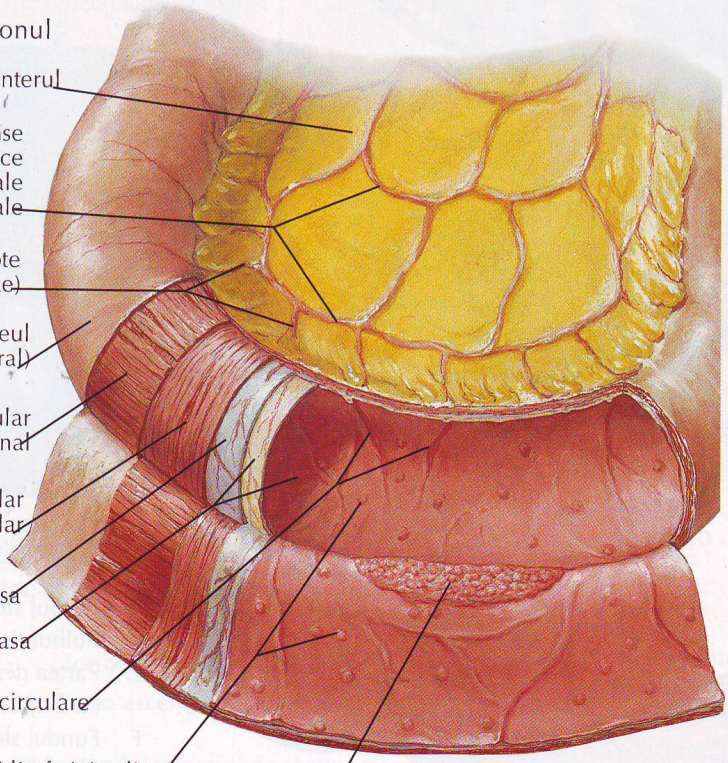



Radiografie cu bariu - ileonul

F. Netter M.D.
© IGN LEARNING SYSTEMS

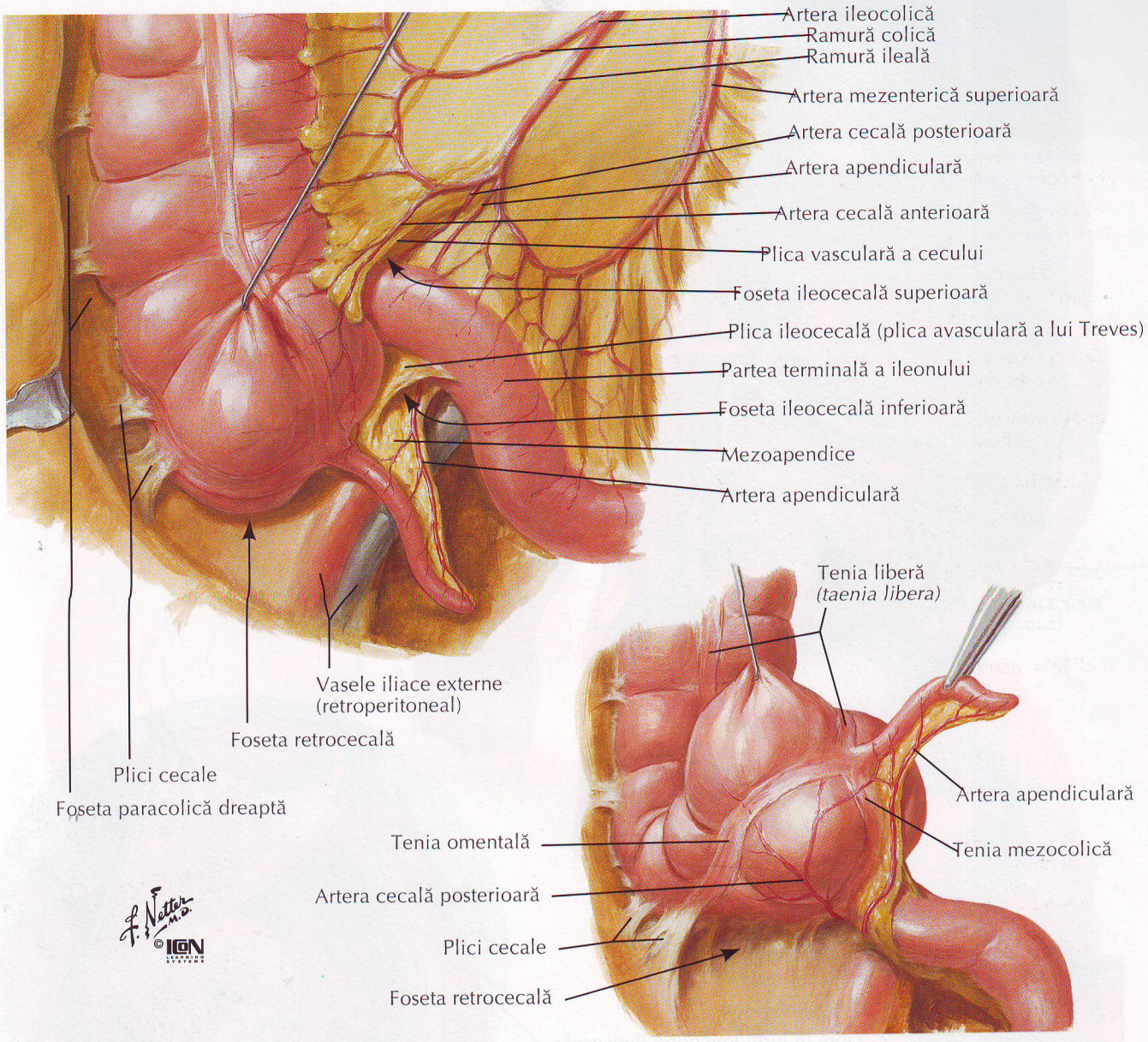

F. Netter M.D. © IGN LEARNING SYSTEMS

Variaţii în coalescenţa peritoneului posterior la cec

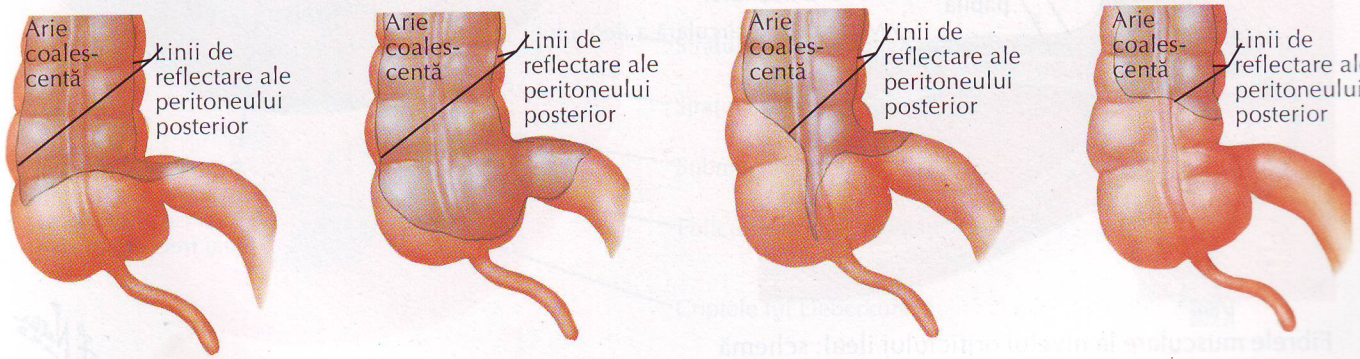

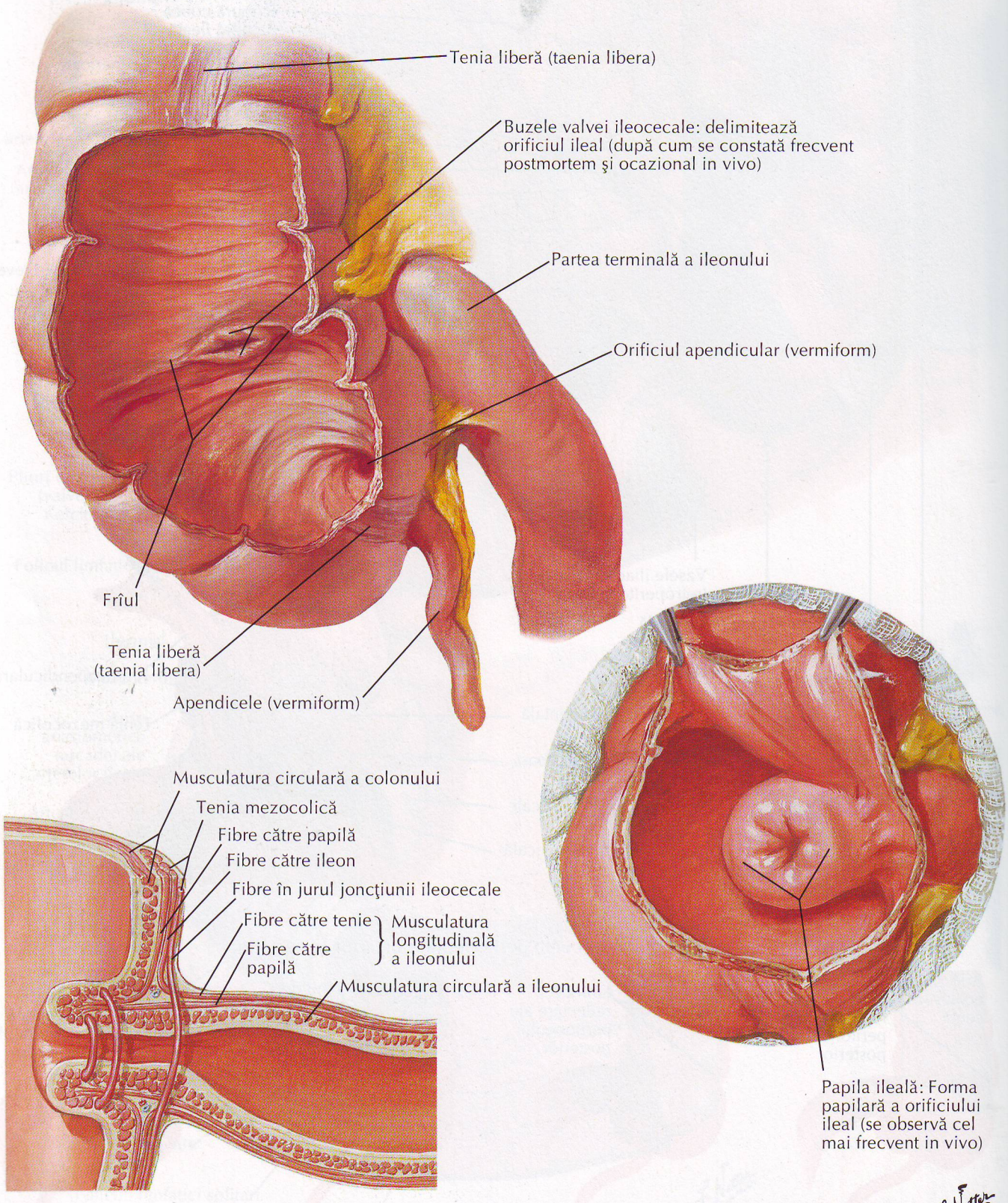

Fibrele musculare la nivelul orificiului ileal: schemă

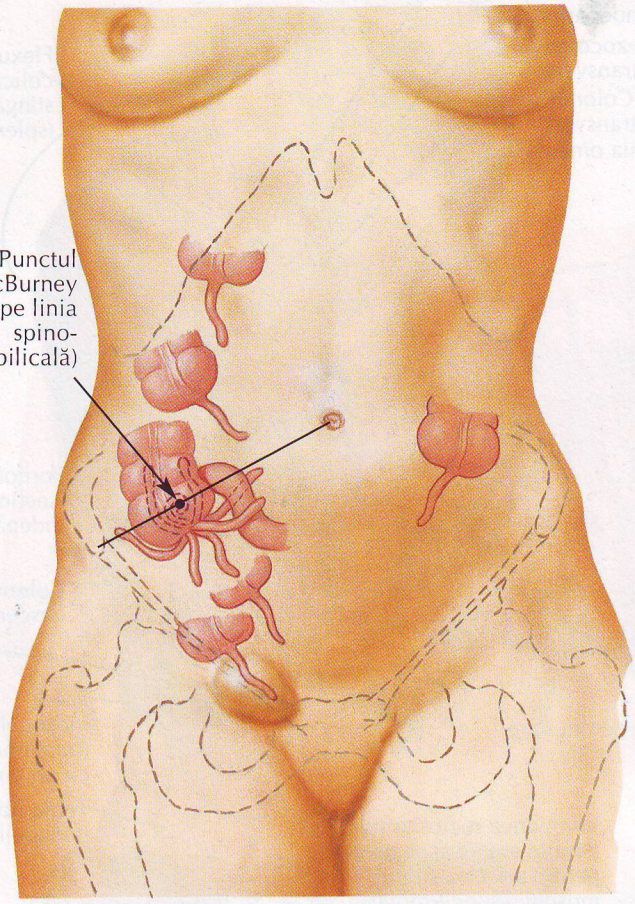

Variaţii ale poziţiei apendicelui

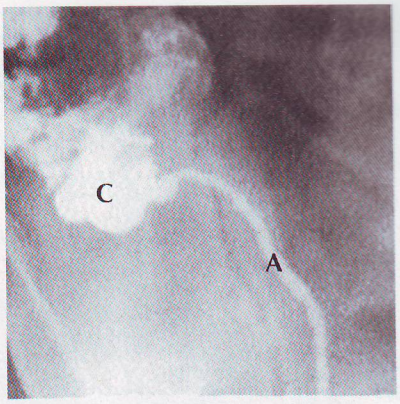

Radiografie cu bariu a unui apendice neobişnuit de lung (A Apendice; C Cec)

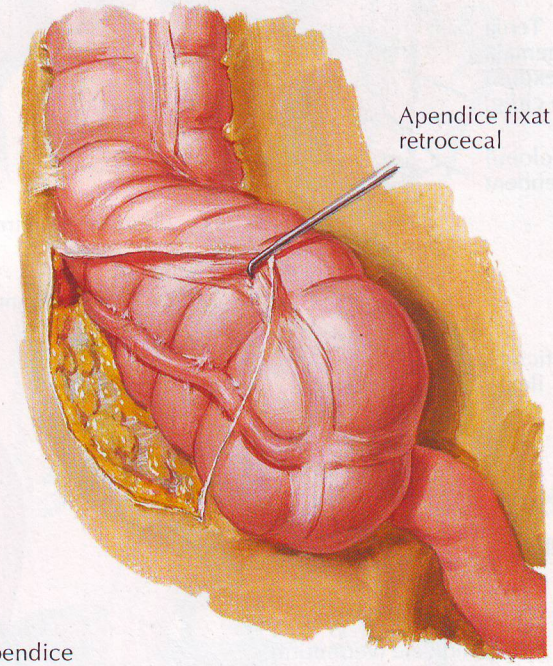

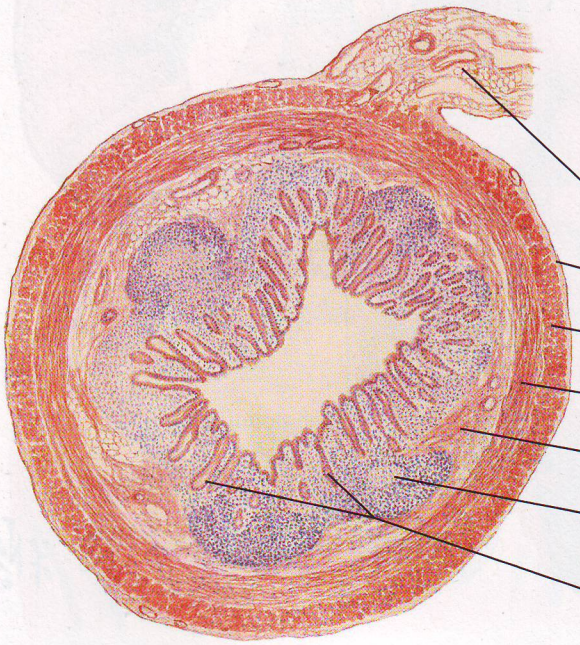

F. Netter M.D. © ICON LEARNING SYSTEMS

Mucoasa şi musculatura intestinului gros

PENTRU RECT ŞI CANALUL ANAL VEZI PLANŞELE 372–377

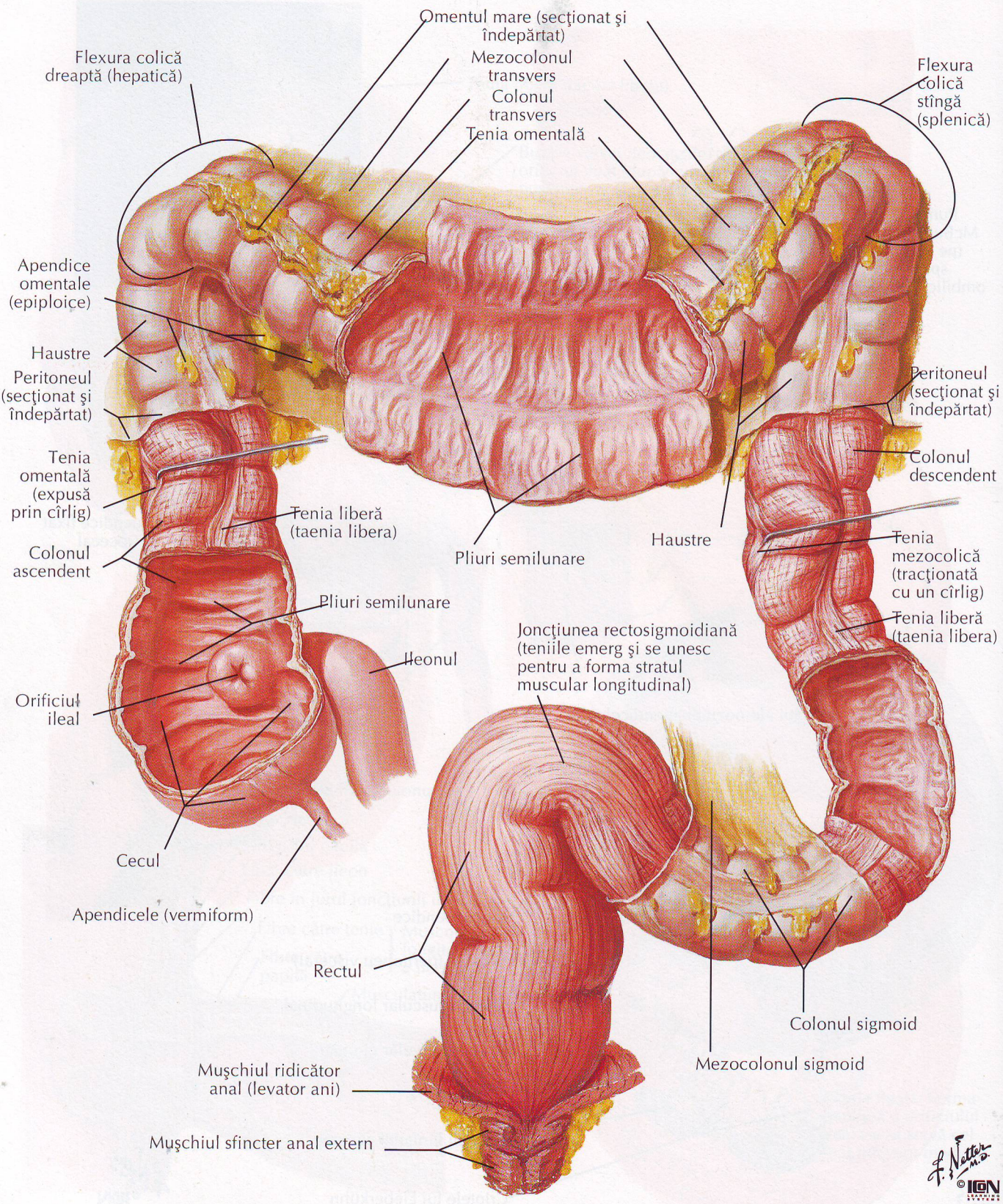

Colonul sigmoid: variaţii ale poziţiei

PENTRU RECT VEZI PLANŞELE 347, 348, 372—375

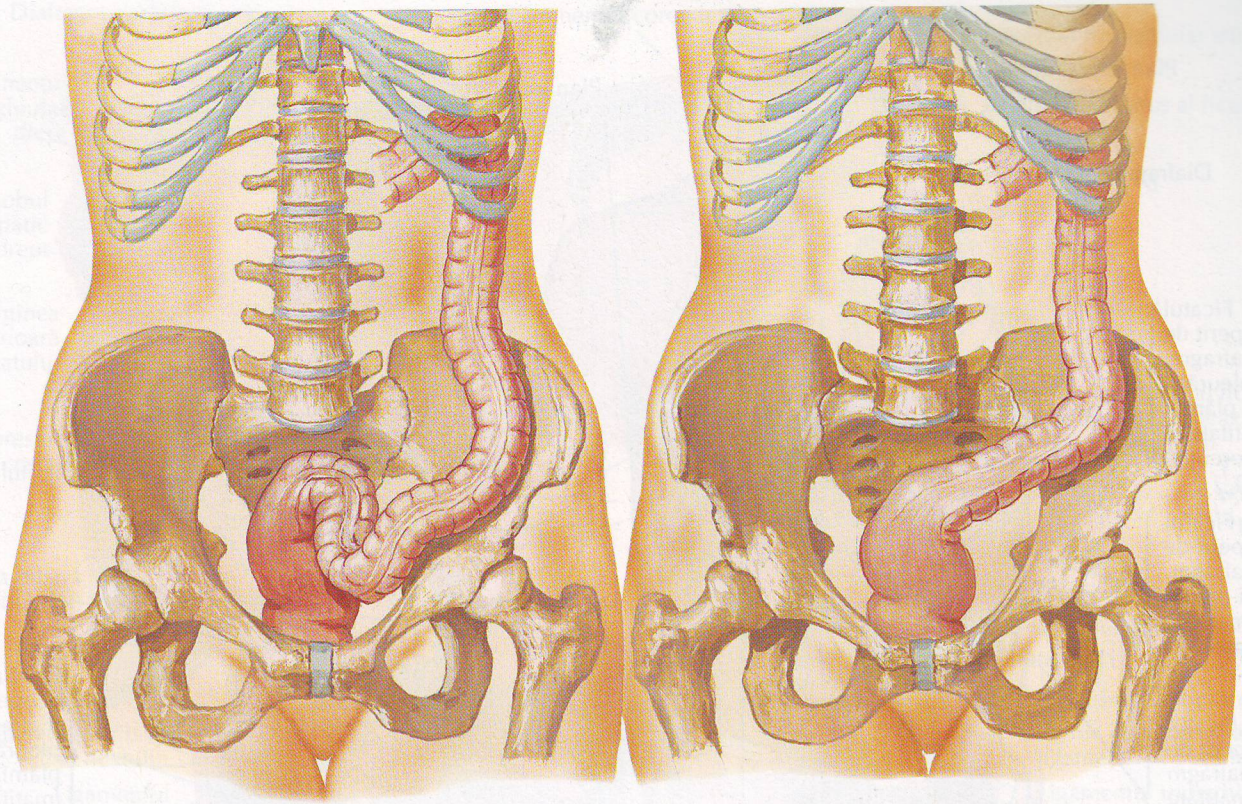

Tipic

Scurt, drept, oblic în pelvis

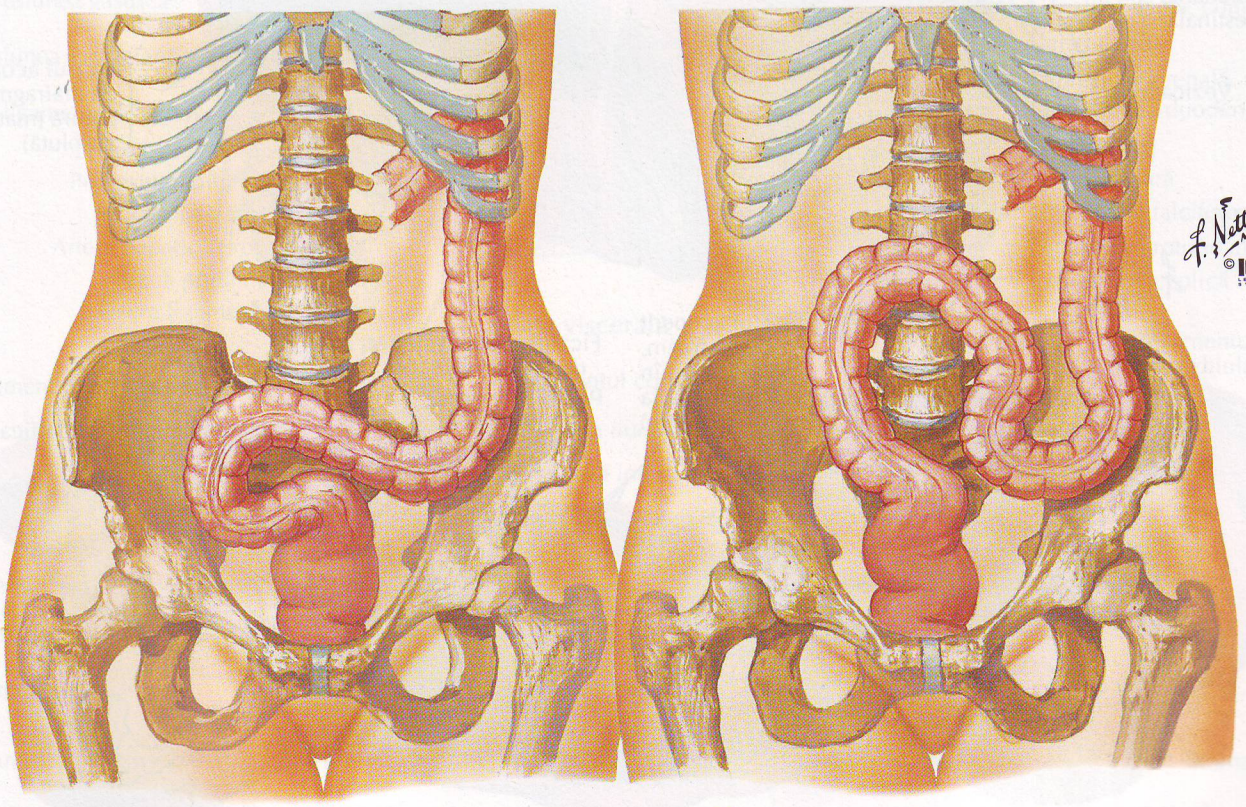

Ansă către partea dreaptă

Poziţie ascendentă înaltă în abdomen

Topografia ficatului

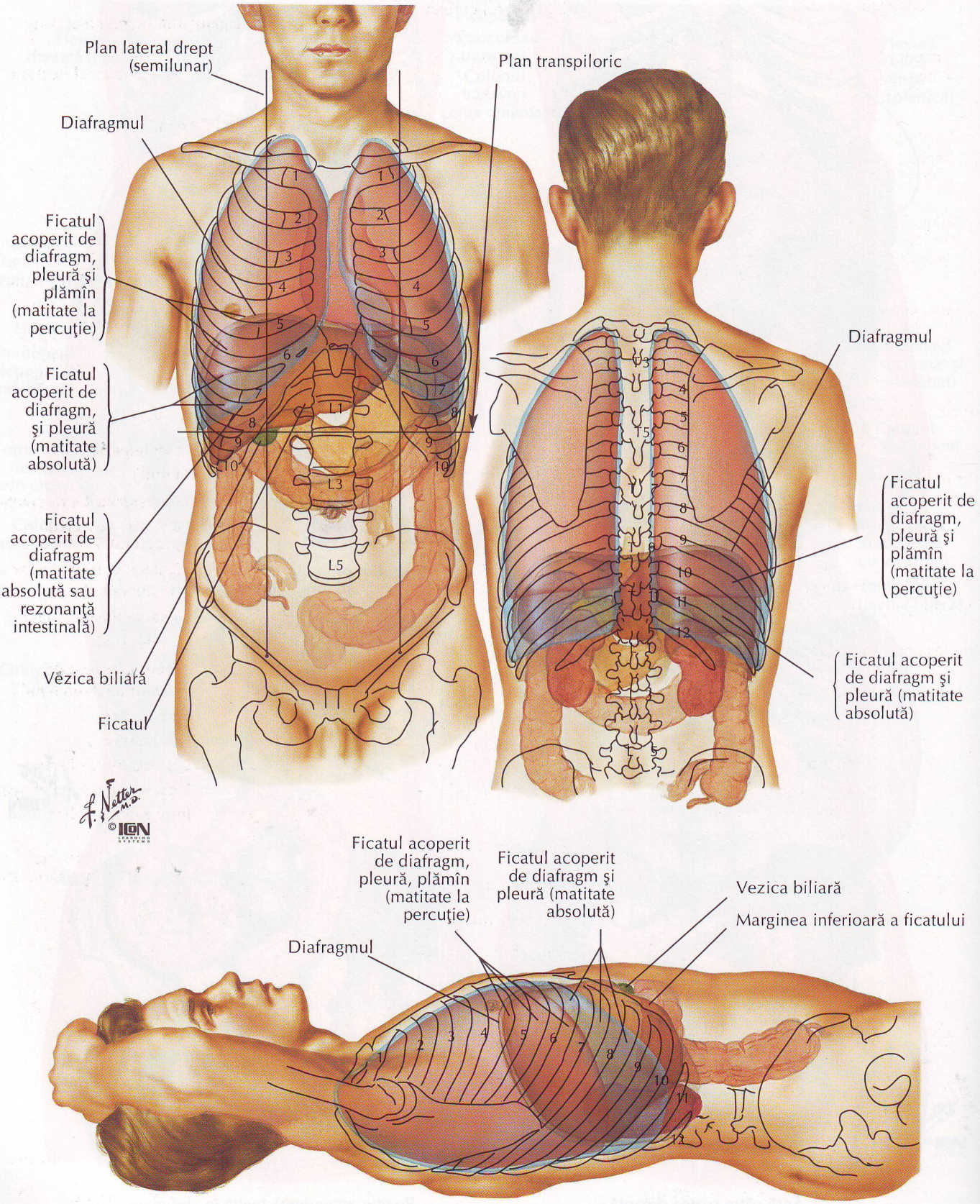

Conformaţia exterioară a ficatului şi loja hepatică

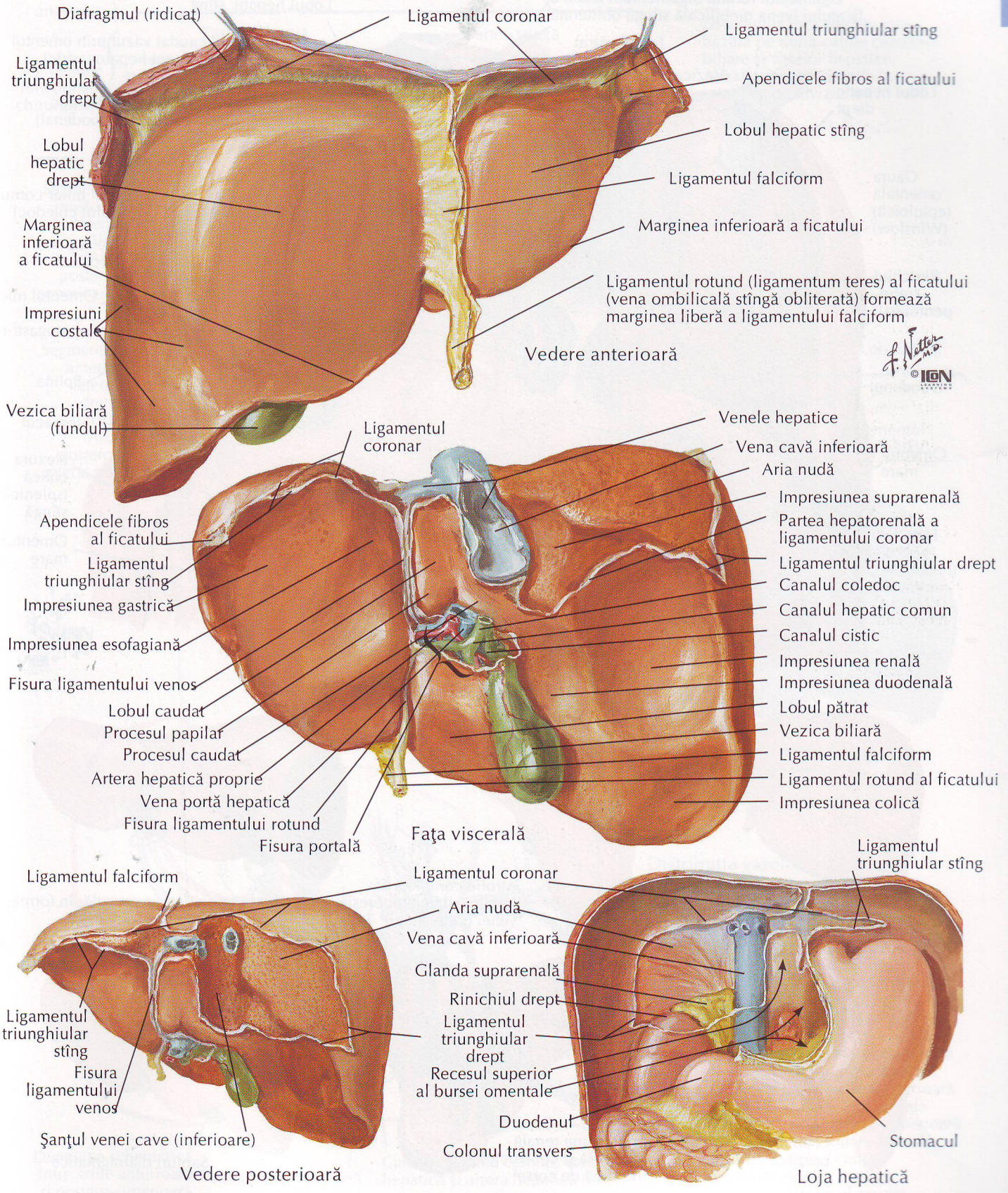

Ficatul in situ şi variaţii ale formei

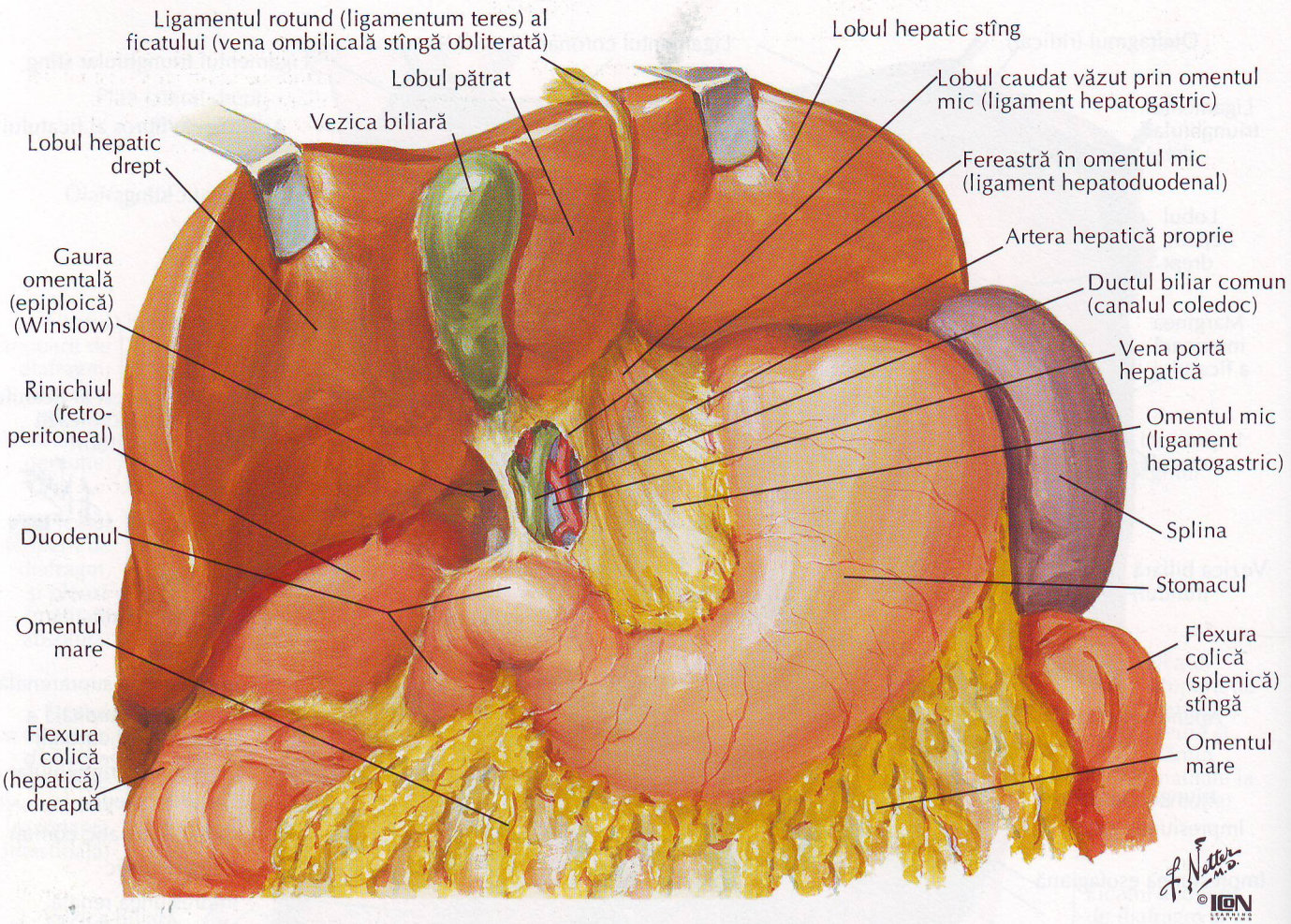

Variaţii ale formei ficatului

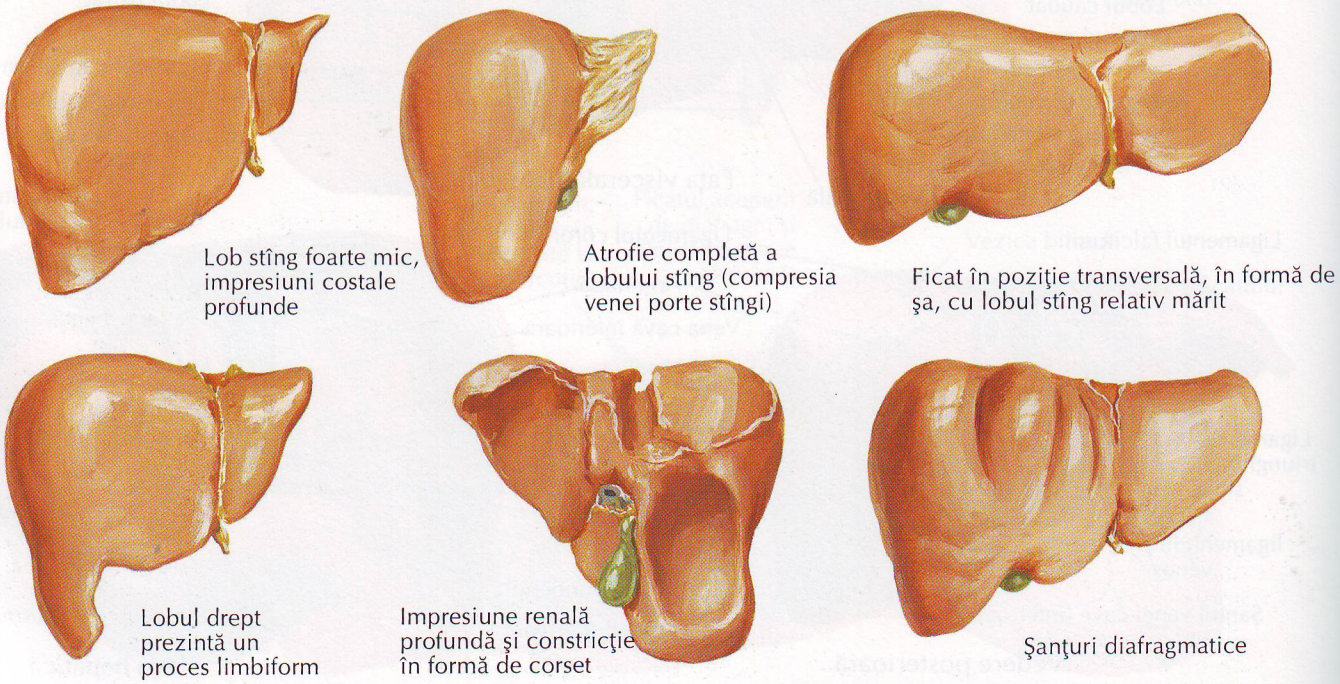

Lob stîng foarte mic, impresiuni costale profunde

Atrofie completă a lobului stîng (compresia venei porte stîngi)

Ficat în poziţie transversală, în formă de şa, cu lobul stîng relativ mărit

Lobul drept prezintă un proces limbiform

Impresiune renală profundă şi constricţie în formă de corset

Şanţuri diafragmatice

Segmentele şi lobii ficatului: distribuţia vaselor şi canalelor

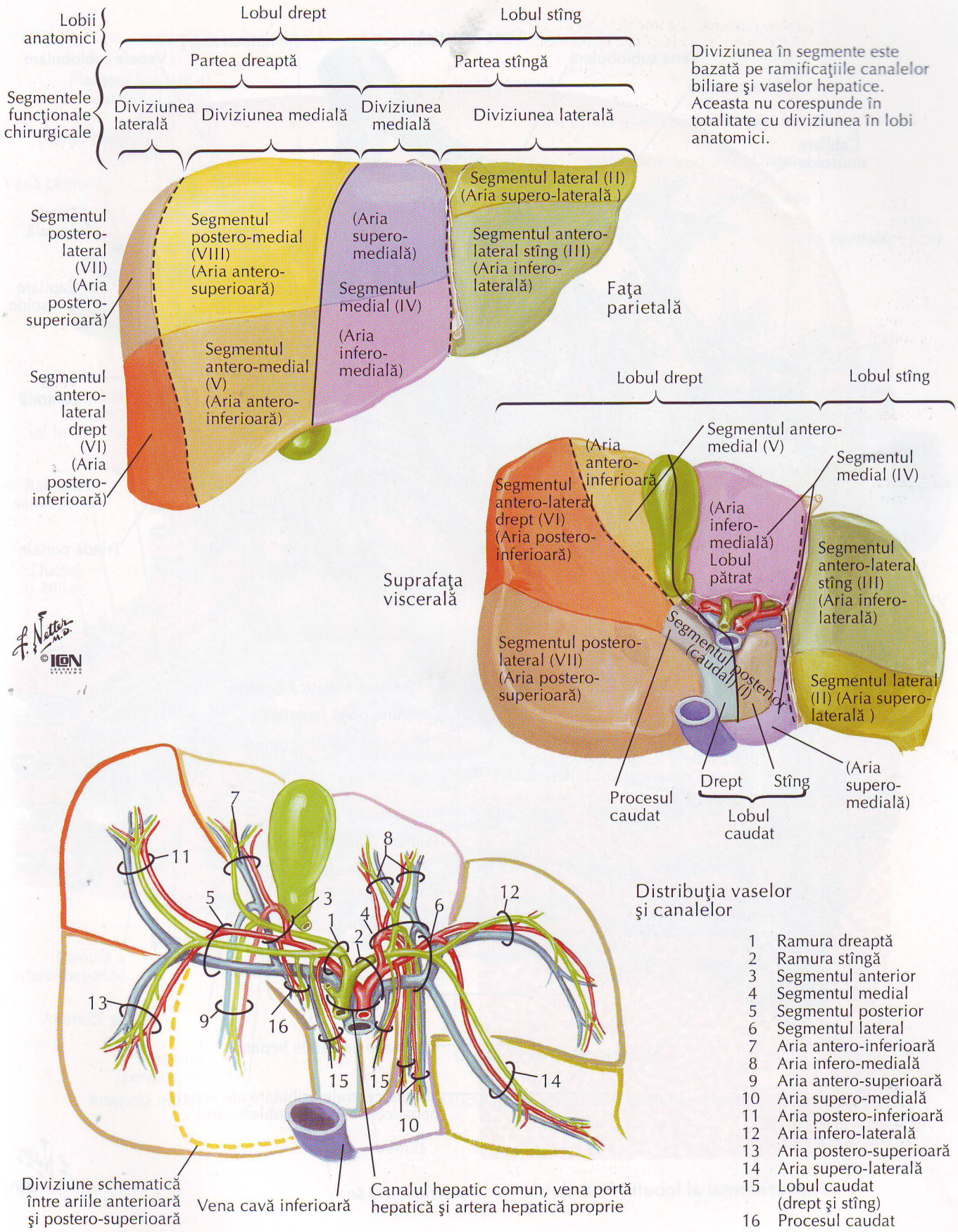

Diviziunea în segmente este bazată pe ramificaţiile canalelor biliare şi vaselor hepatice. Aceasta nu corespunde în totalitate cu diviziunea în lobi anatomici.

Distribuţia vaselor şi canalelor

1 Ramura dreaptă
2 Ramura stîngă
3 Segmentul anterior
4 Segmentul medial
5 Segmentul posterior
6 Segmentul lateral
7 Aria antero-inferioară
8 Aria infero-medială
9 Aria antero-superioară
10 Aria supero-medială
11 Aria postero-inferioară
12 Aria infero-laterală
13 Aria postero-superioară
14 Aria supero-laterală
15 Lobul caudat (drept şi stîng)
16 Procesul caudat

Sistemul vascular şi canalicular intrahepatic

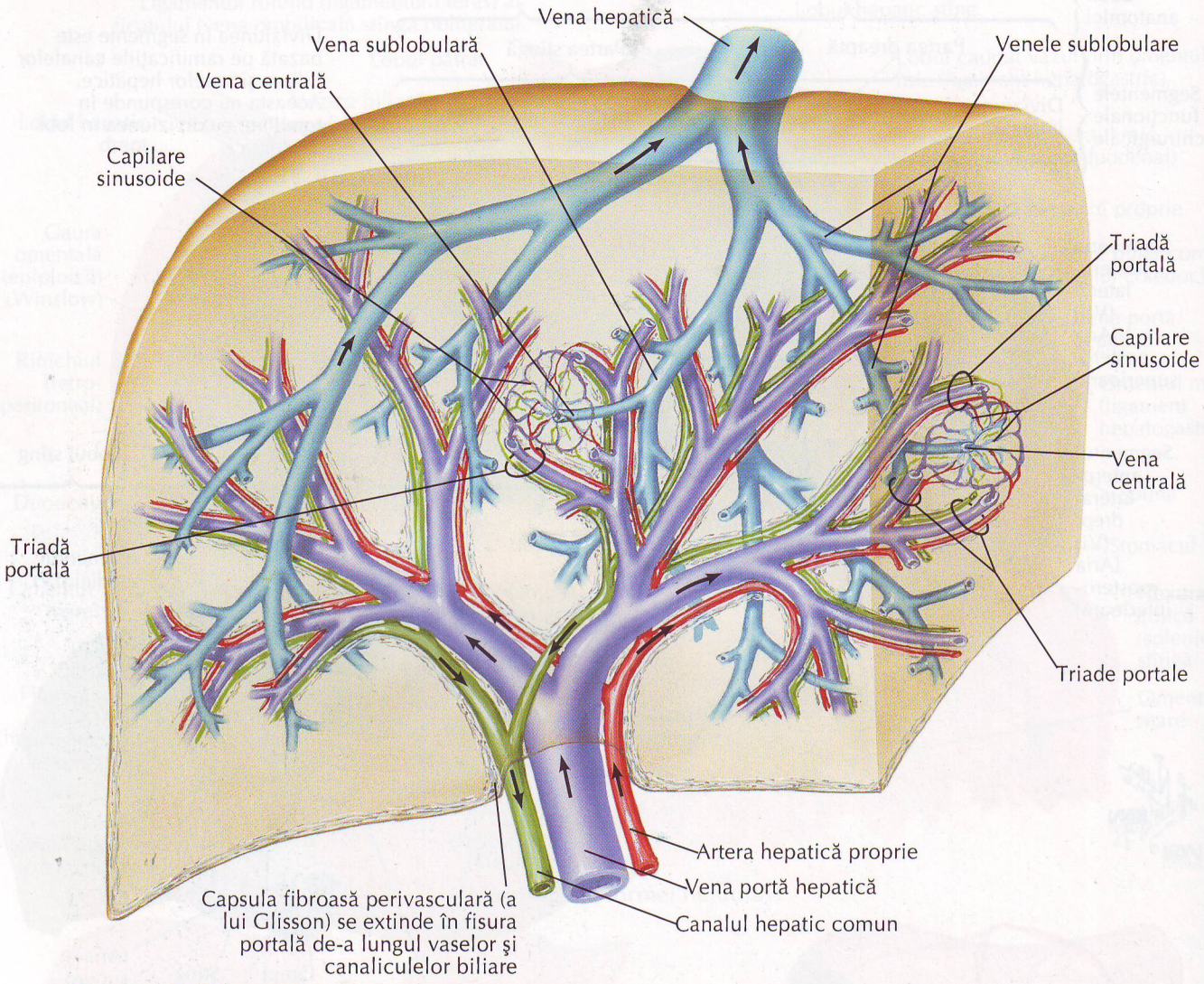

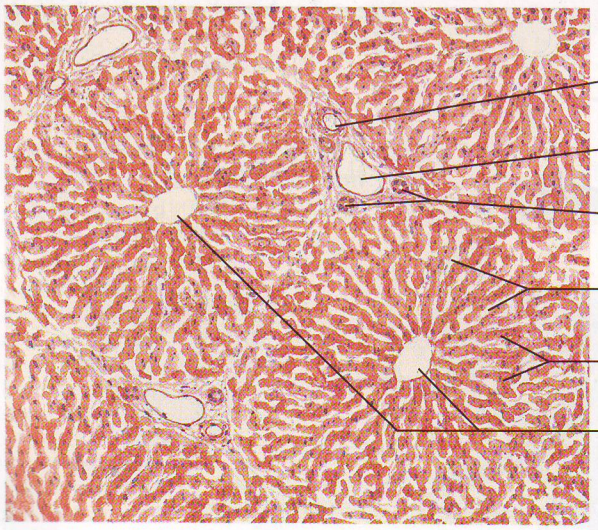

Aspect normal al lobului ficatului

F. Netter M.D. © IGN LEARNING SYSTEMS

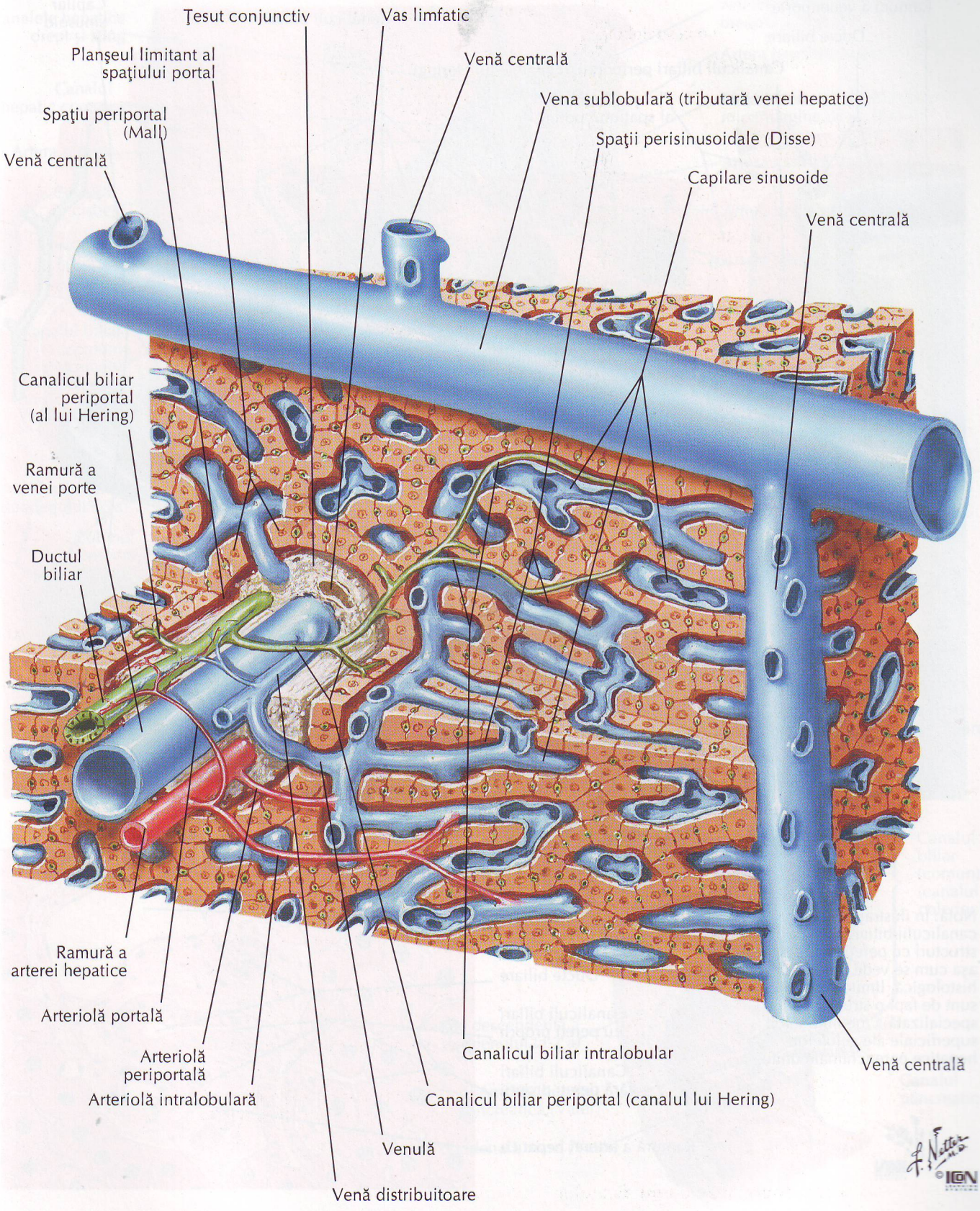
Ţesut conjunctiv
Vas limfatic
Planşeul limitant al spaţiului portal
Venă centrală
Vena sublobulară (tributară venei hepatice)
Spaţiu periportal (Mall)
Spaţii perisinusoidale (Disse)
Venă centrală
Capilare sinusoide
Venă centrală
Canalicul biliar periportal (al lui Hering)
Ramură a venei porte
Ductul biliar
Ramură a arterei hepatice
Arteriolă portală
Arteriolă periportală
Arteriolă intralobulară
Canalicul biliar intralobular
Venă centrală
Canalicul biliar periportal (canalul lui Hering)
Venulă
Venă distribuitoare

Sistemul biliar intrahepatic: schemă

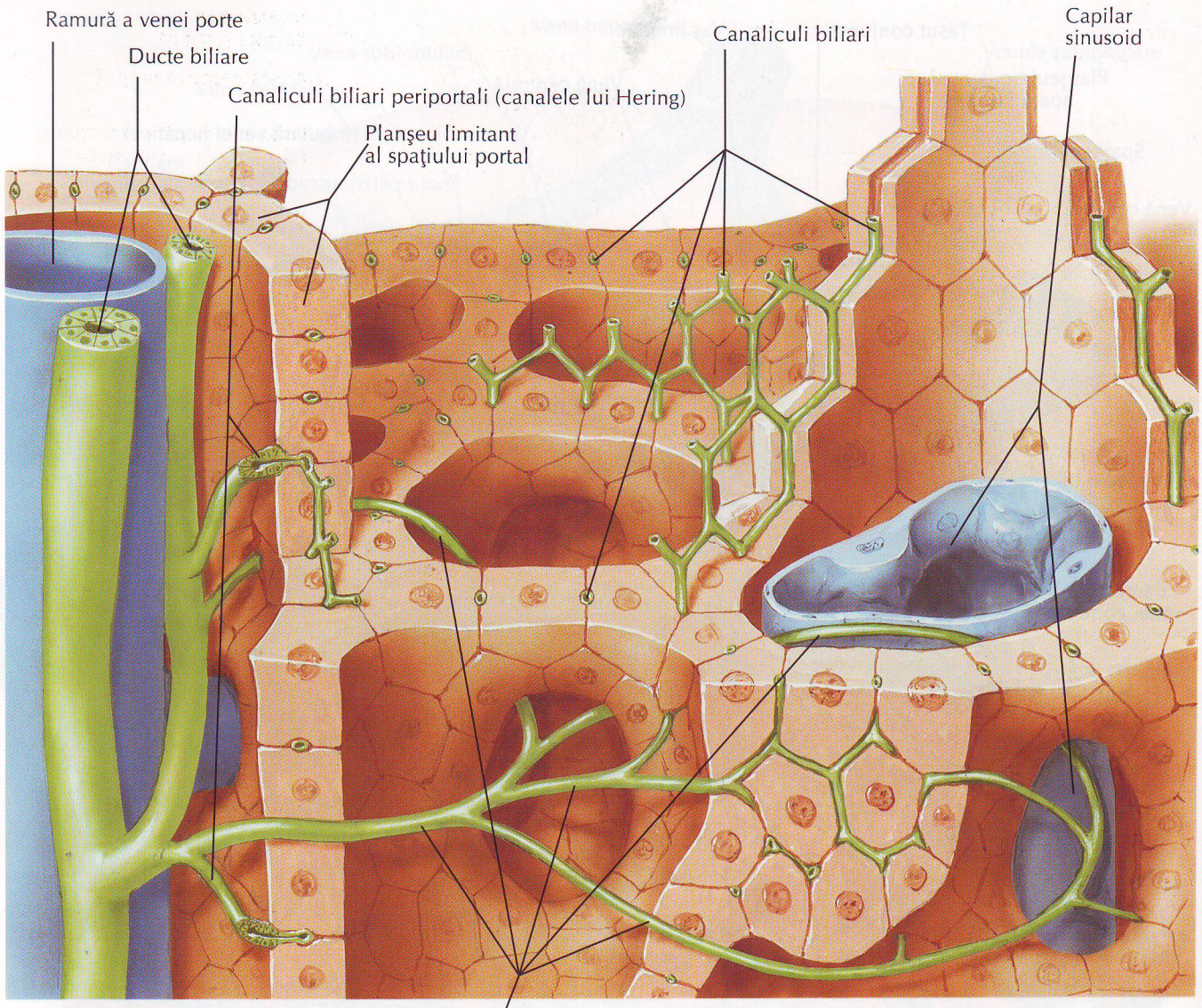

Notă: În ilustraţiile de mai sus, canaliculii biliari apar ca structuri cu pereţi proprii. Totuşi, aşa cum se vede în secţiune histologică, limitele canaliculilor sunt de fapt o structură specializată a membranelor superficiale ale celulelor hepatice parenchimale unite.

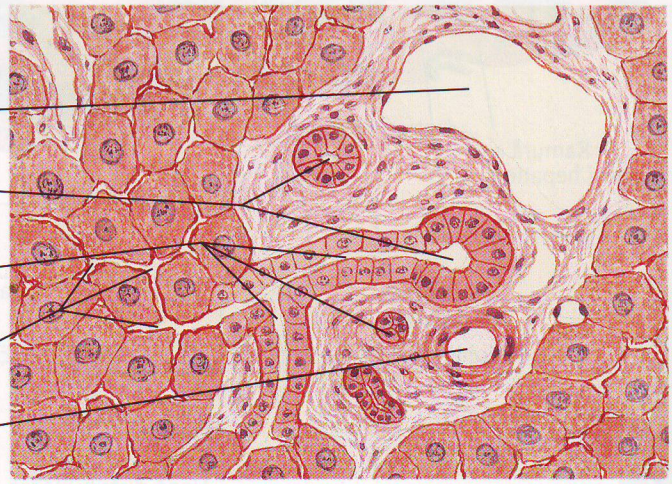

Secţiune hepatică - imagine microscopică la rezoluţie joasă

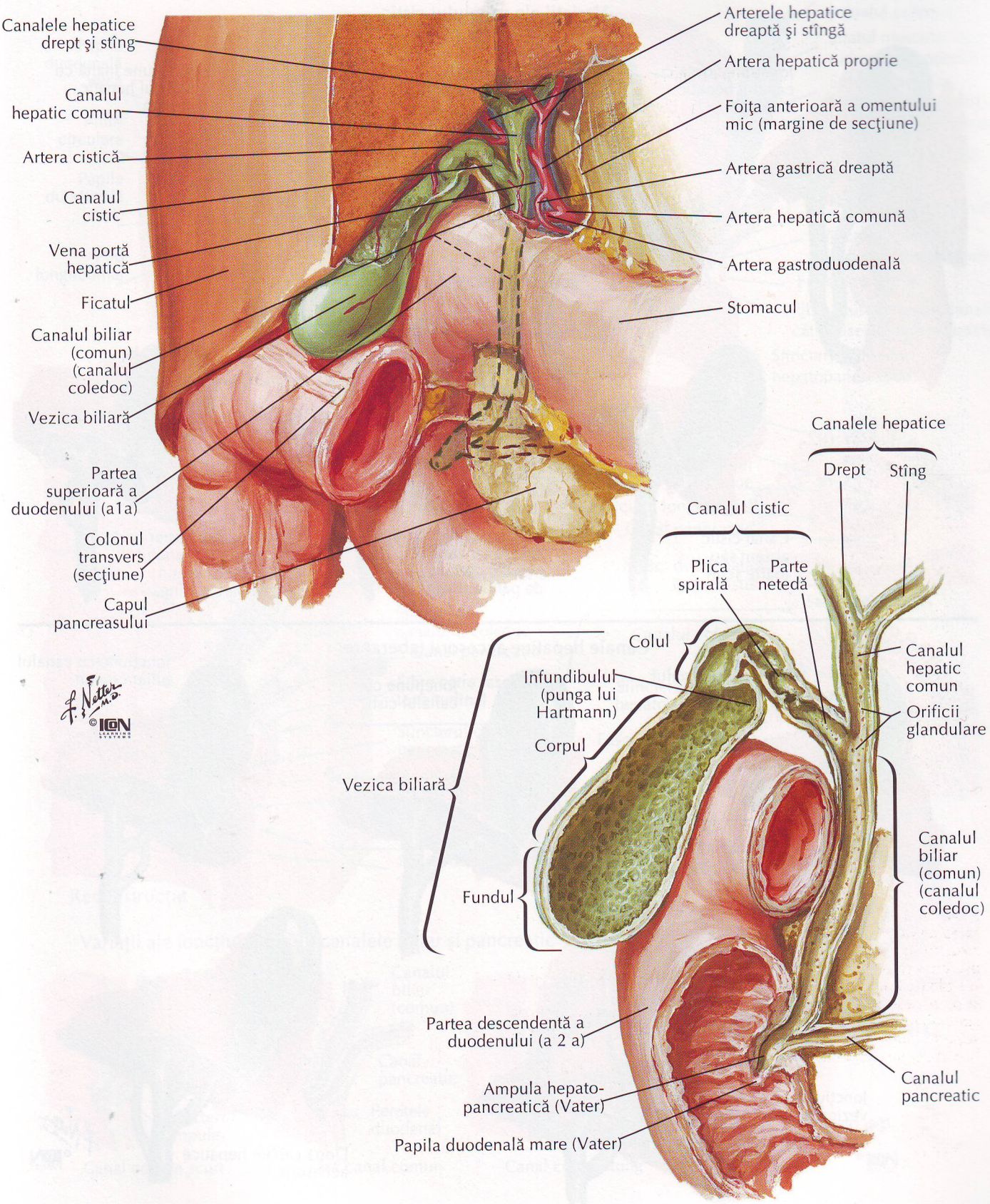
Canalele hepatice drept şi stîng
Canalul hepatic comun
Artera cistică
Canalul cistic
Vena portă hepatică
Ficatul
Canalul biliar (comun) (canalul coledoc)
Vezica biliară
Partea superioară a duodenului (a1a)
Colonul transvers (secţiune)
Capul pancreasului
Arterele hepatice dreaptă şi stîngă
Artera hepatică proprie
Foiţa anterioară a omentului mic (margine de secţiune)
Artera gastrică dreaptă
Artera hepatică comună
Artera gastroduodenală
Stomacul
Canalele hepatice
Drept
Stîng
Canalul cistic
Plica spirală
Parte netedă
Colul
Infundibulul (punga lui Hartmann)
Corpul
Vezica biliară
Fundul
Canalul hepatic comun
Orificii glandulare
Canalul biliar (comun) (canalul coledoc)
Partea descendentă a duodenului (a 2 a)
Ampula hepato-pancreatică (Vater)
Papila duodenală mare (Vater)
Canalul pancreatic

Variaţii ale canalelor cistic şi hepatic

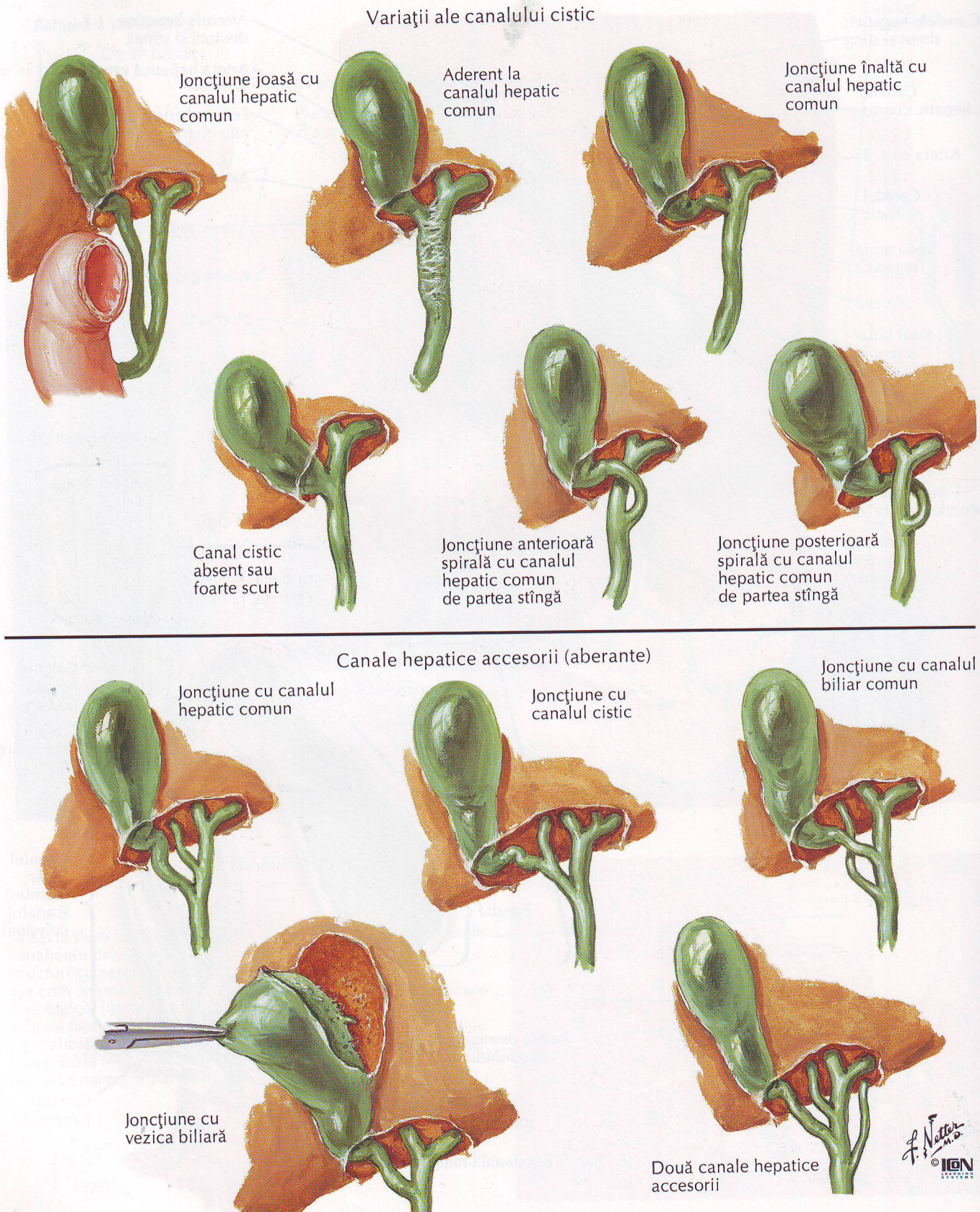

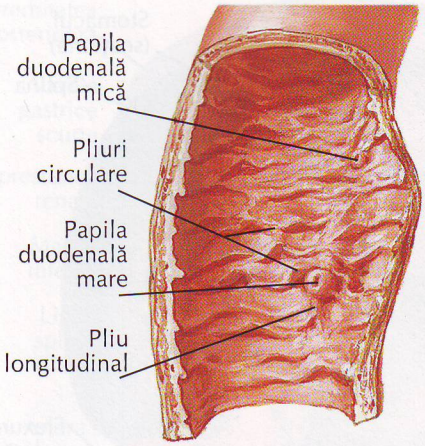

Partea descendentă a duodenului (a 2 a) - aspect interior

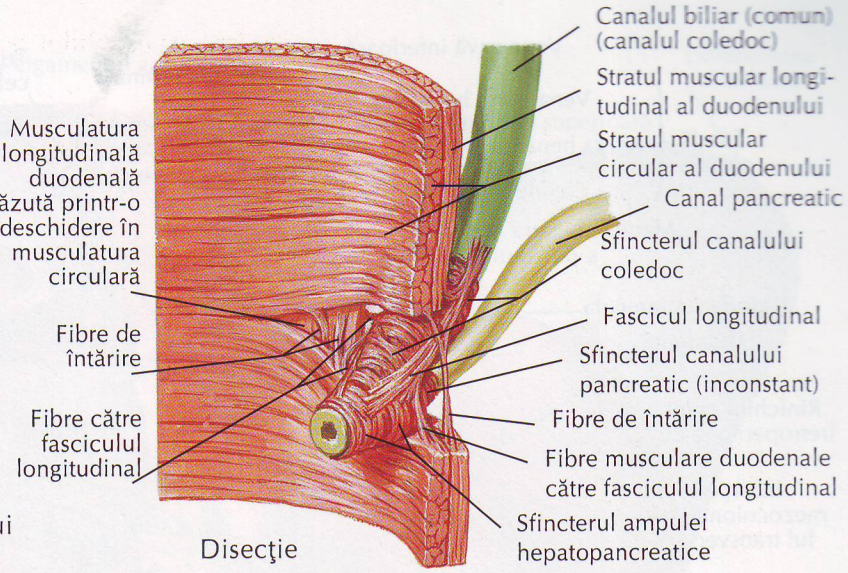

Disecţie

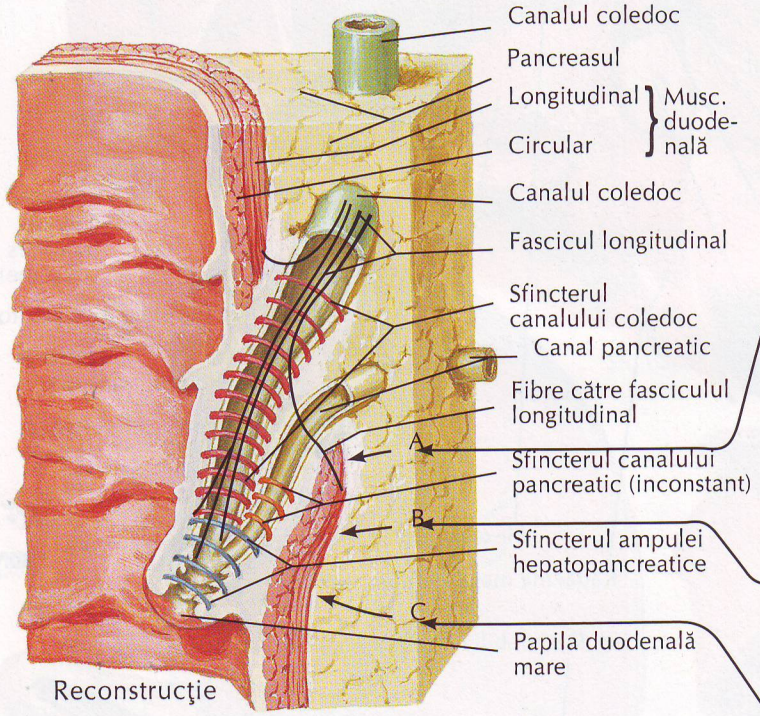

Reconstrucţie

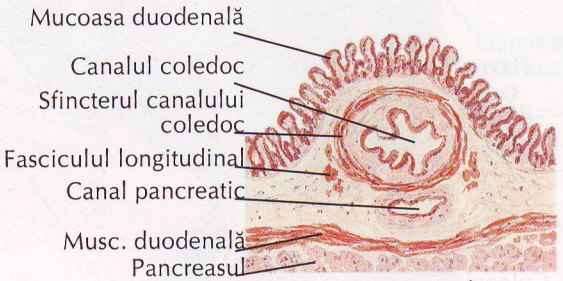

Secţiune, nivel A

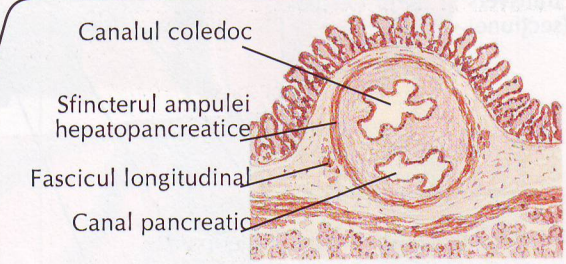

Secţiune, nivel B

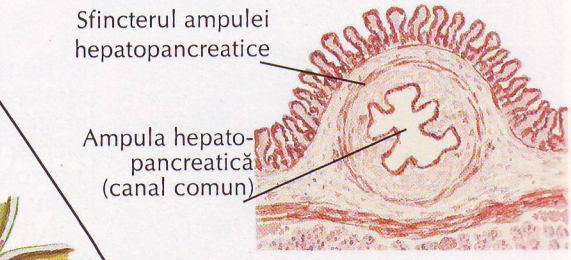

Secţiune, nivel C

Variaţii ale joncţiunii dintre canalele biliar şi pancreatic

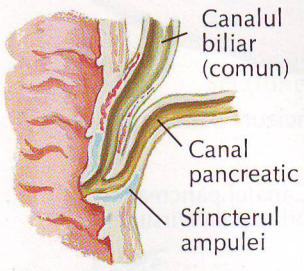

Canal comun scurt

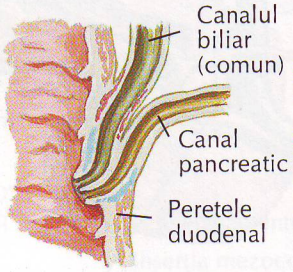

Fără canal comun

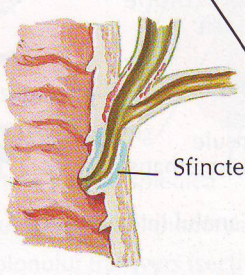

Canal comun lung

F. H. Netter M.D. ©IGN

Pancreasul in situ

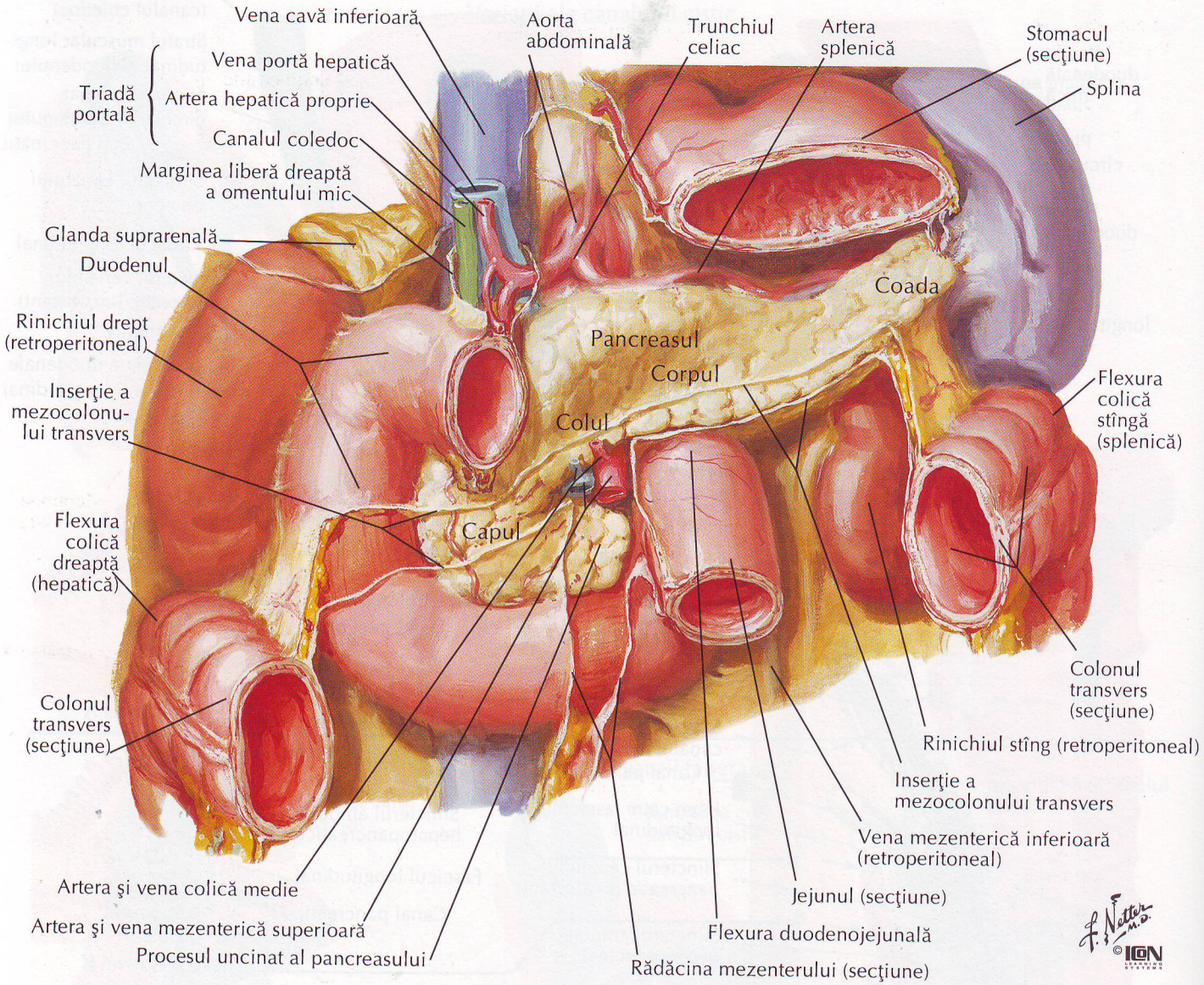

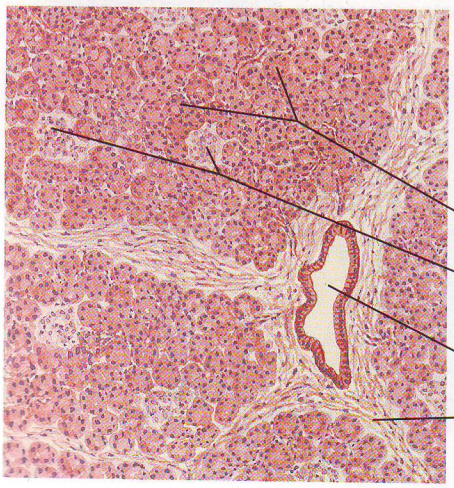

Secţiune pancreatică - imagine microscopică la rezoluţie joasă

Acini

Insule (Langerhans)

Canalul interlobular

Sept interlobular

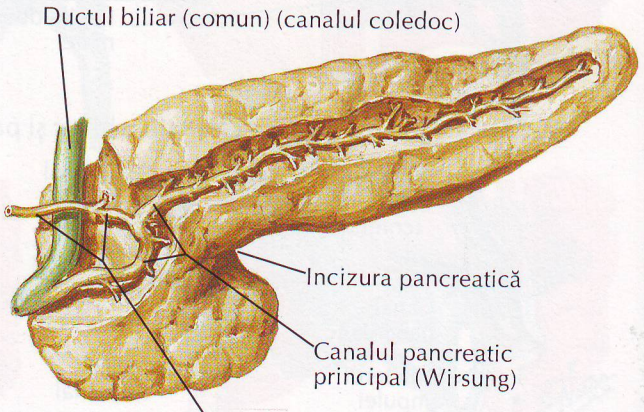

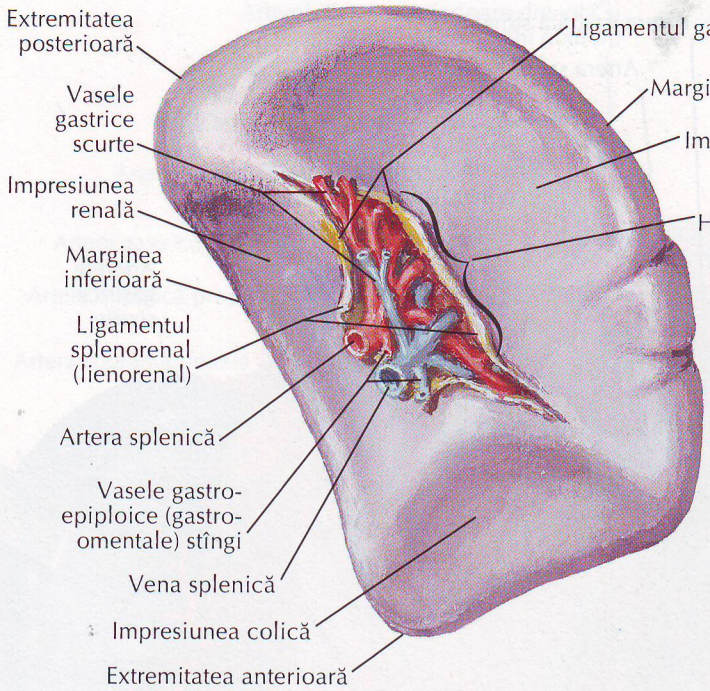

Faţa visceral

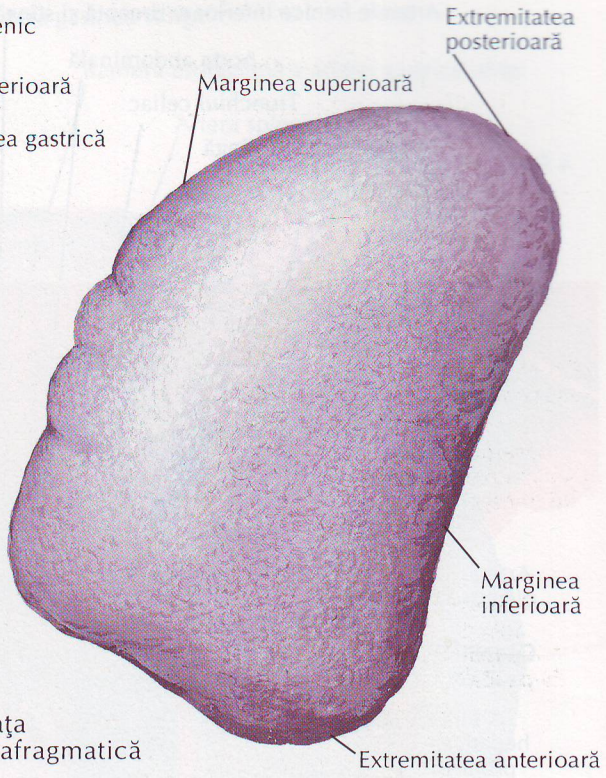

Faţa diafragmatică

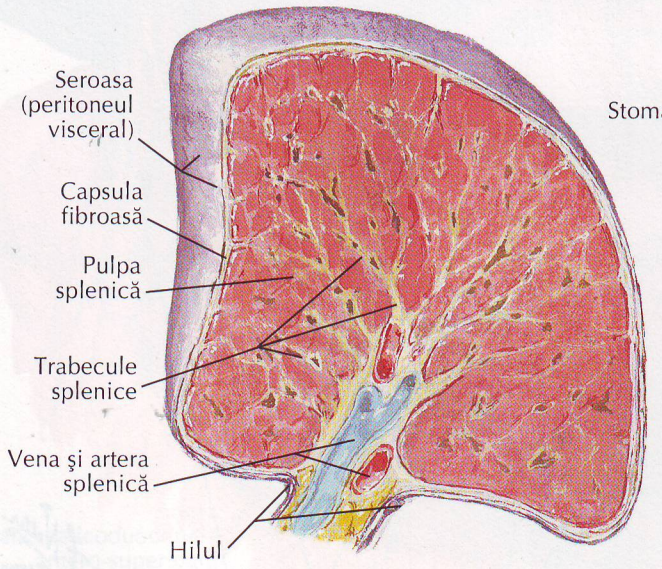

Secţiune transversală

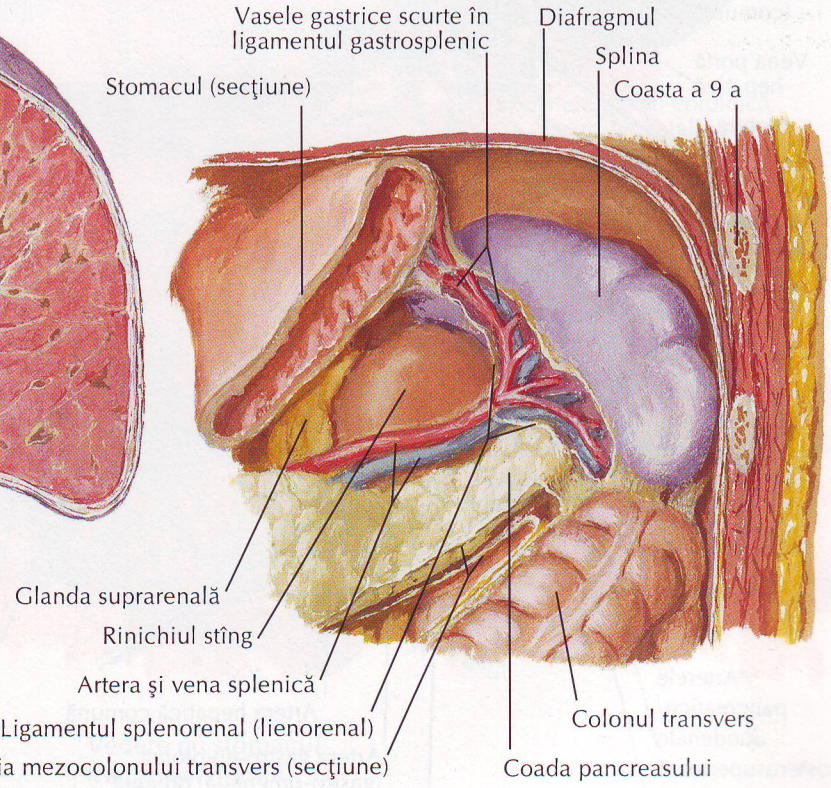

Splina in situ

F. H. Netter M.D.
©ICON LEARNING SYSTEMS

Arterele stomacului, ficatului şi splinei

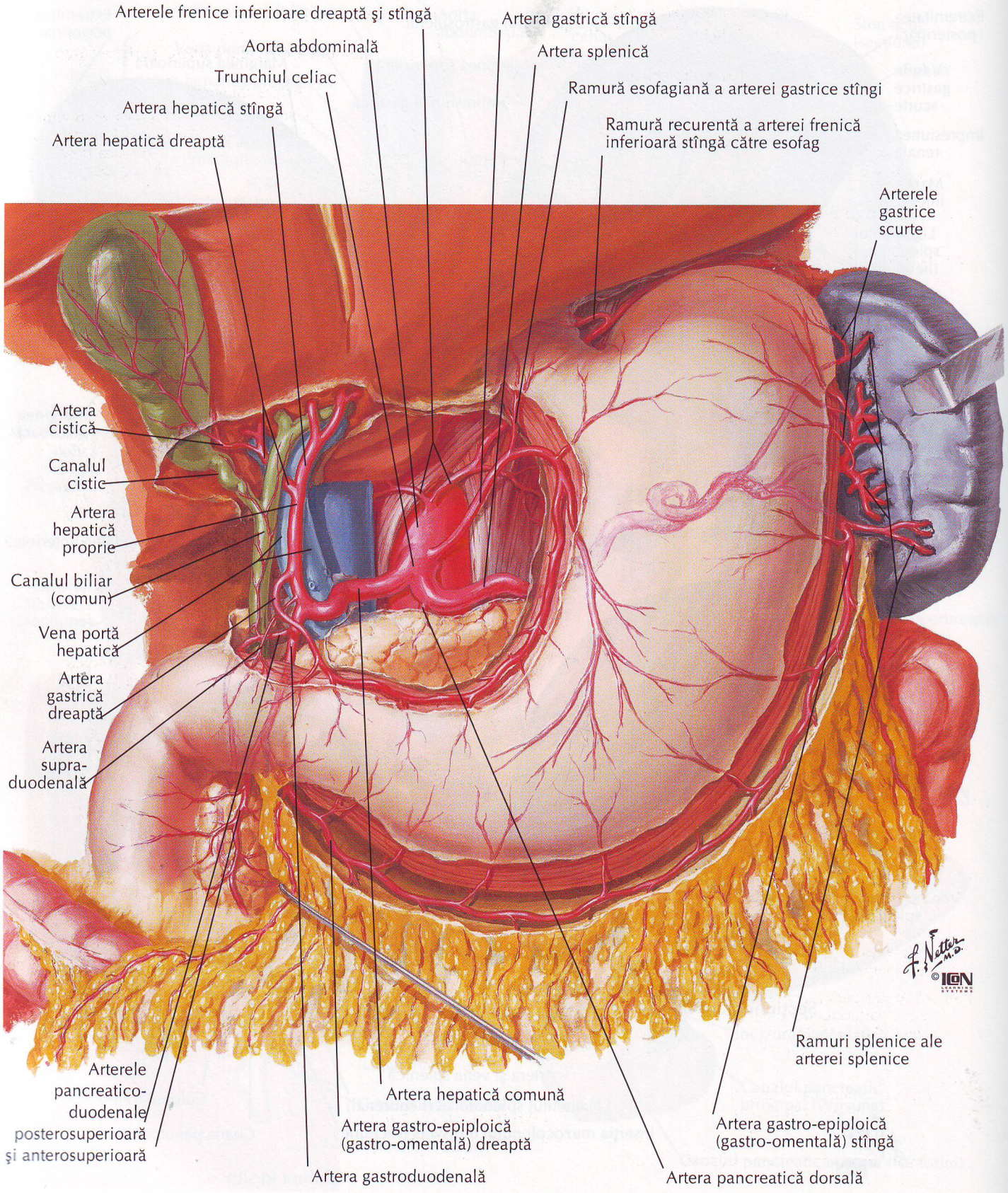

Arterele stomacului, duodenului, pancreasului şi splinei

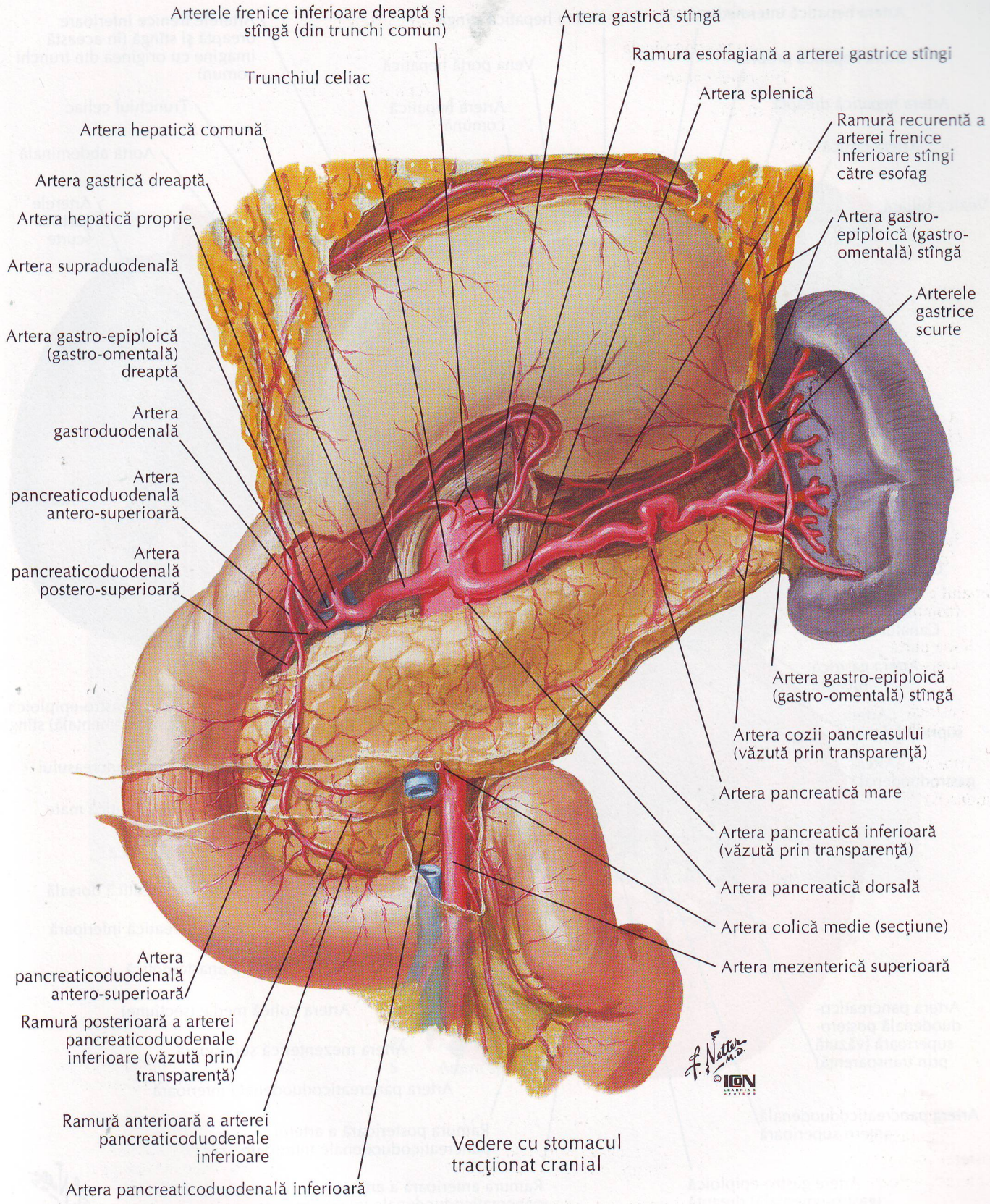

Arterele ficatului, pancreasului, duodenului şi splinei

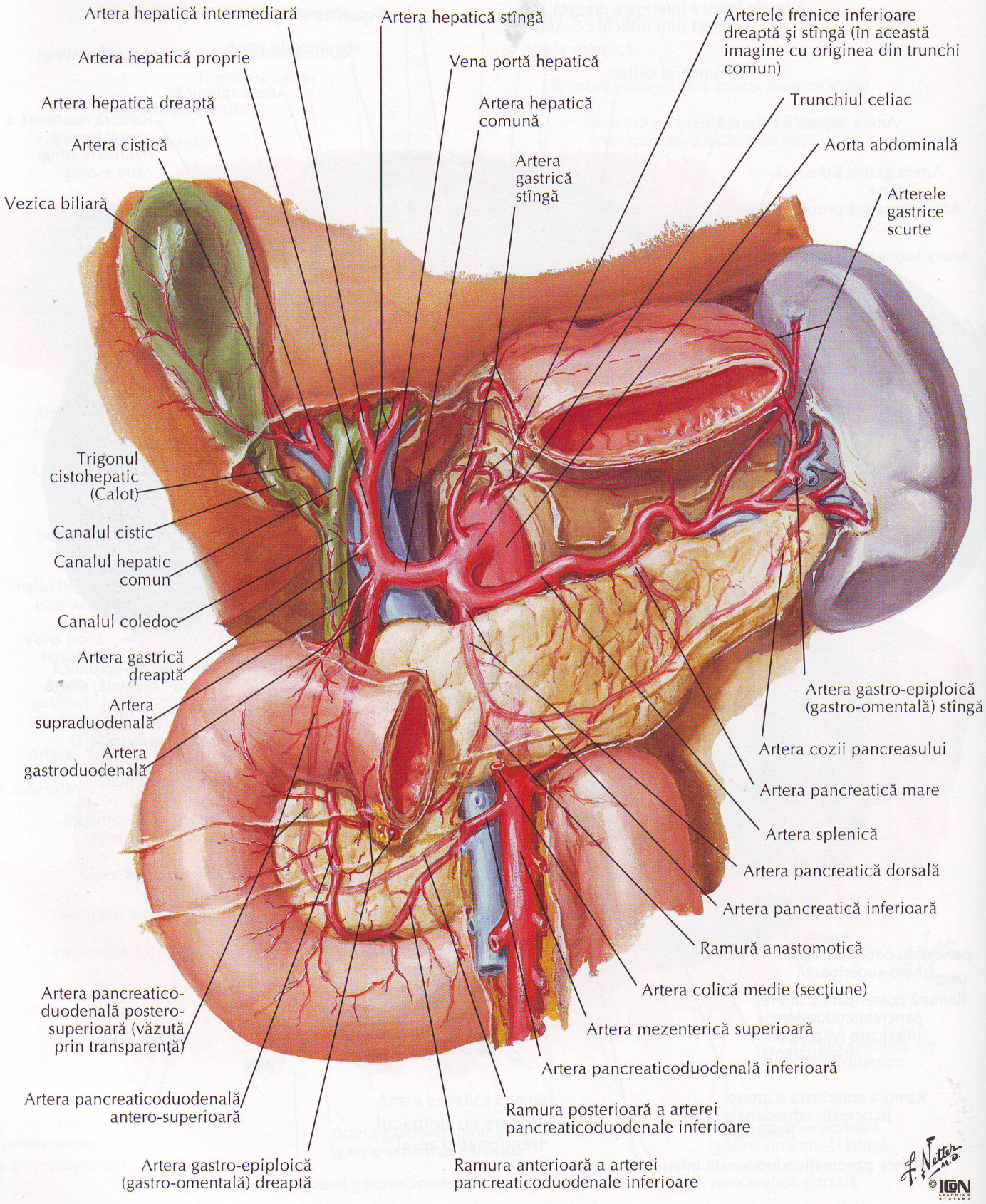

VEZI DE ASEMENEA PLANŞA 290—292



CH	Artera hepatică comună
CT	Trunchiul celiac
G	Artera gastrică stîngă
GD	Artera gastroduodenală
H	Artera hepatică proprie
RG	Artera gastrică dreaptă
S	Artera splenică

Arterele duodenului şi capului pancreasului

Duodenul şi capul pancreasului tracţionate către stînga

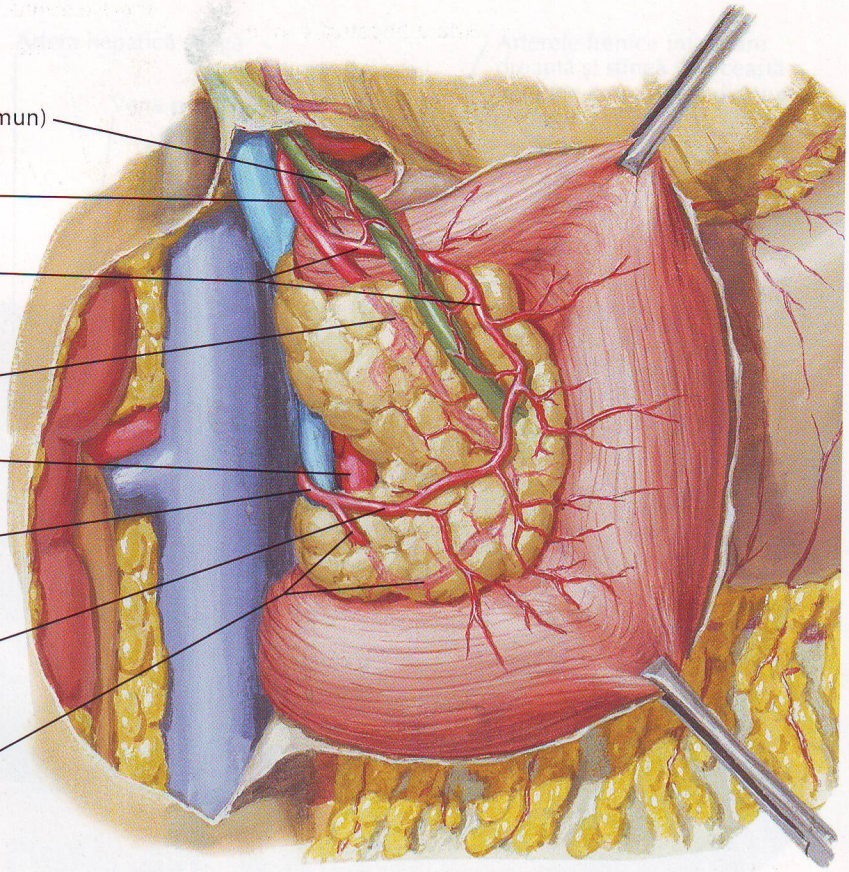

Canalul coledoc (canalul biliar comun)
Artera gastroduodenală
Artera pancreaticoduodenală postero-superioară
Artera pancreaticoduodenală antero-superioară (văzuta prin transparenţă)
Artera mezenterică superioară
Artera pancreaticoduodenală inferioară
Ramură posterioară a arterei pancreaticoduodenale inferioare
Ramură anterioară a arterei pancreaticoduodenale inferioare (văzută prin transparenţă)

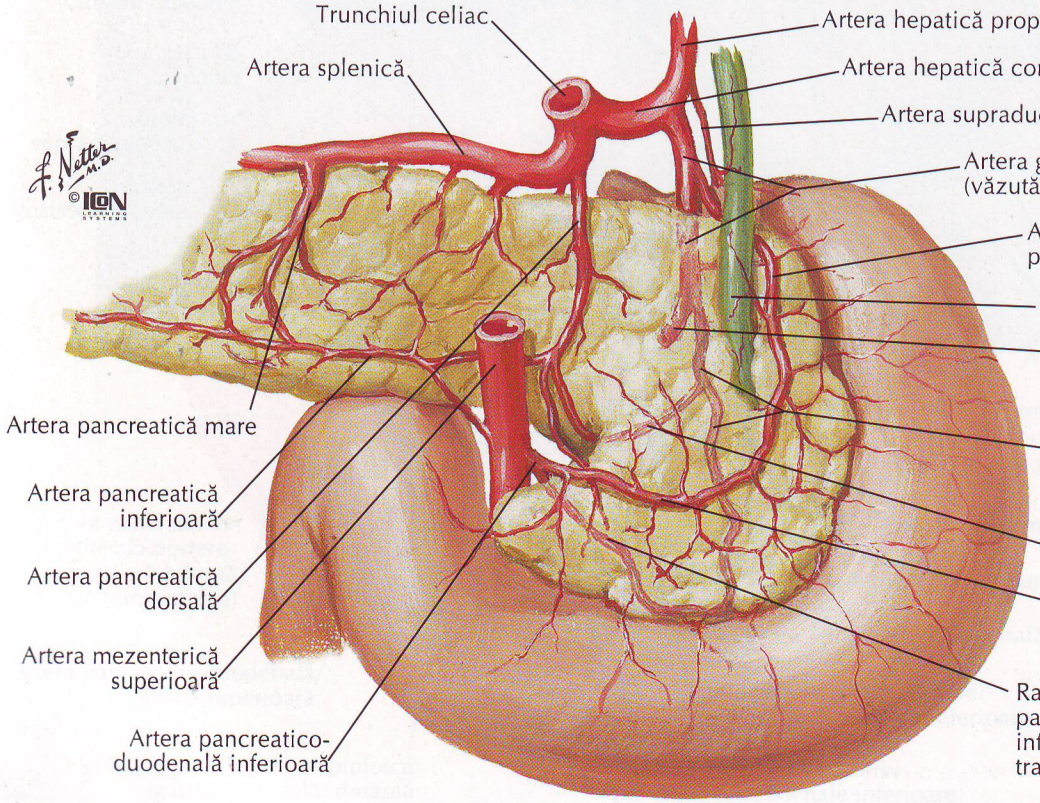

Trunchiul celiac
Artera splenică
Artera pancreatică mare
Artera pancreatică inferioară
Artera pancreatică dorsală
Artera mezenterică superioară
Artera pancreatico-duodenală inferioară
Artera hepatică proprie
Artera hepatică comună
Artera supraduodenală
Artera gastroduodenală (văzută prin transparenţă)
Artera pancreaticoduodenală postero-superioară
Canalul coledoc
Artera gastro-omentală dreaptă (gastro-epiploică) (secţiune)
Artera pancreaticoduodenală antero-superioară (văzută prin transparenţă)
Ramură anastomotică
Ramură posterioară a arterei pancreaticoduodenale inferioare
Ramură anterioară a arterei pancreaticoduodenale inferioare (văzută prin transparenţă)

Vedere posterioară

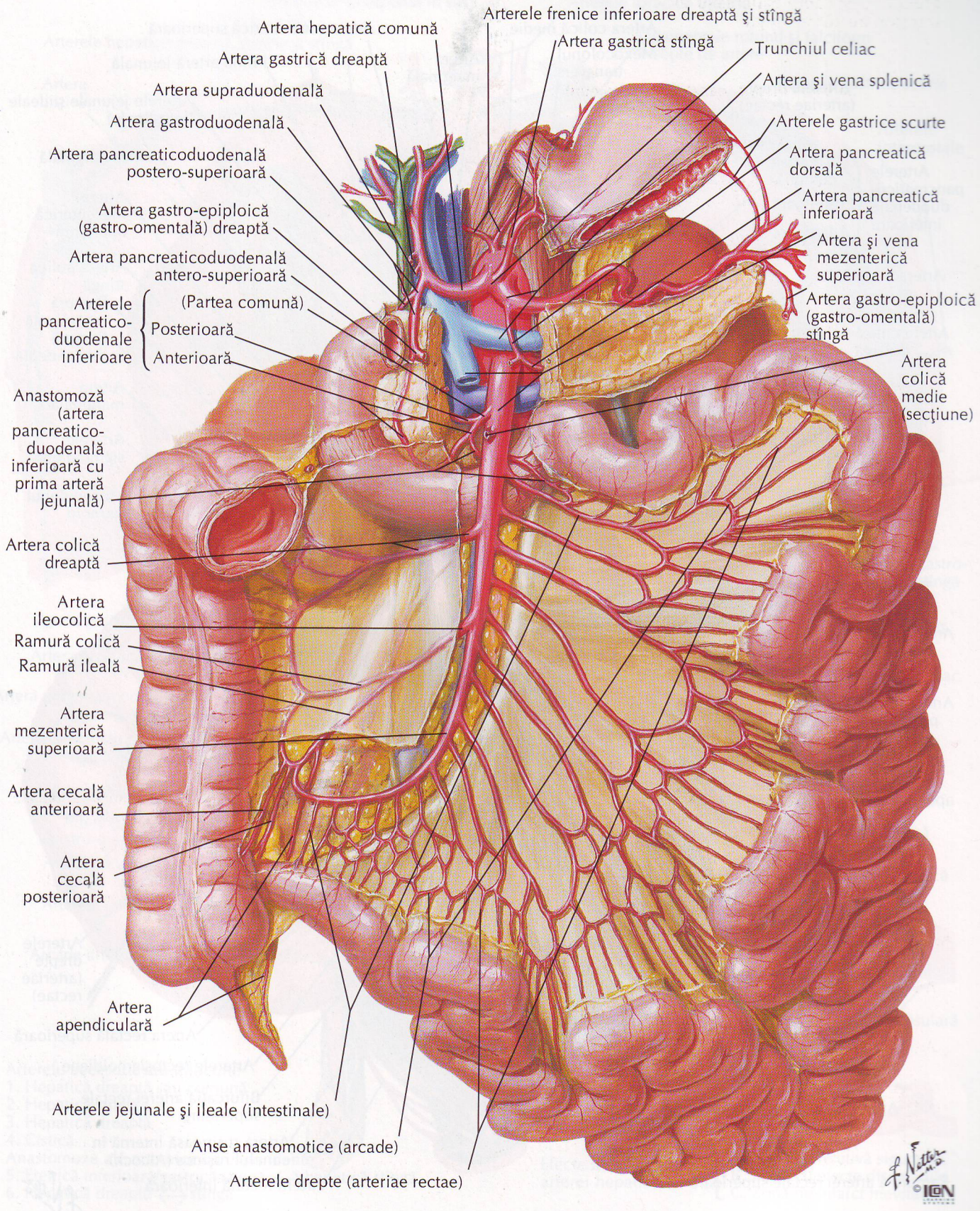
Artera hepatică comună
Artera gastrică dreaptă
Artera supraduodenală
Artera gastroduodenală
Artera pancreaticoduodenală postero-superioară
Artera gastro-epiploică (gastro-omentală) dreaptă
Artera pancreaticoduodenală antero-superioară
Arterele pancreatico-duodenale inferioare
(Partea comună)
Posterioară
Anterioară
Anastomoză (artera pancreatico-duodenală inferioară cu prima arteră jejunală)
Artera colică dreaptă
Artera ileocolică
Ramură colică
Ramură ileală
Artera mezenterică superioară
Artera cecală anterioară
Artera cecală posterioară
Artera apendiculară
Arterele jejunale şi ileale (intestinale)
Anse anastomotice (arcade)
Arterele drepte (arteriae rectae)
Arterele frenice inferioare dreaptă şi stîngă
Artera gastrică stîngă
Trunchiul celiac
Artera şi vena splenică
Arterele gastrice scurte
Artera pancreatică dorsală
Artera pancreatică inferioară
Artera şi vena mezenterică superioară
Artera gastro-epiploică (gastro-omentală) stîngă
Artera colică medie (secţiune)

Arterele intestinului gros

PENTRU ARTERELE RECTULUI VEZI DE ASEMENEA PLANŞA 378

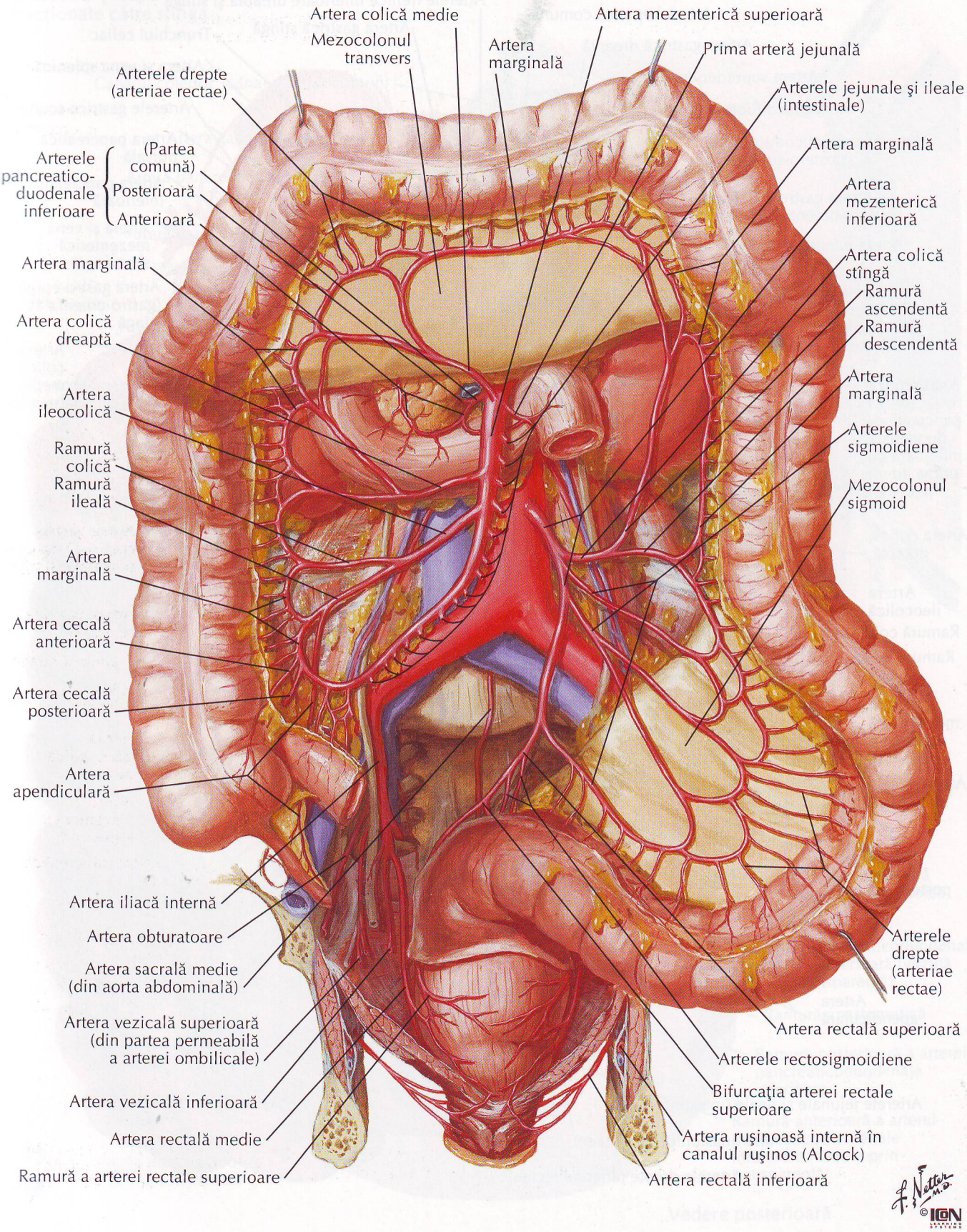

Variaţii arteriale şi aportul sanguin colateral al ficatului şi vezicii

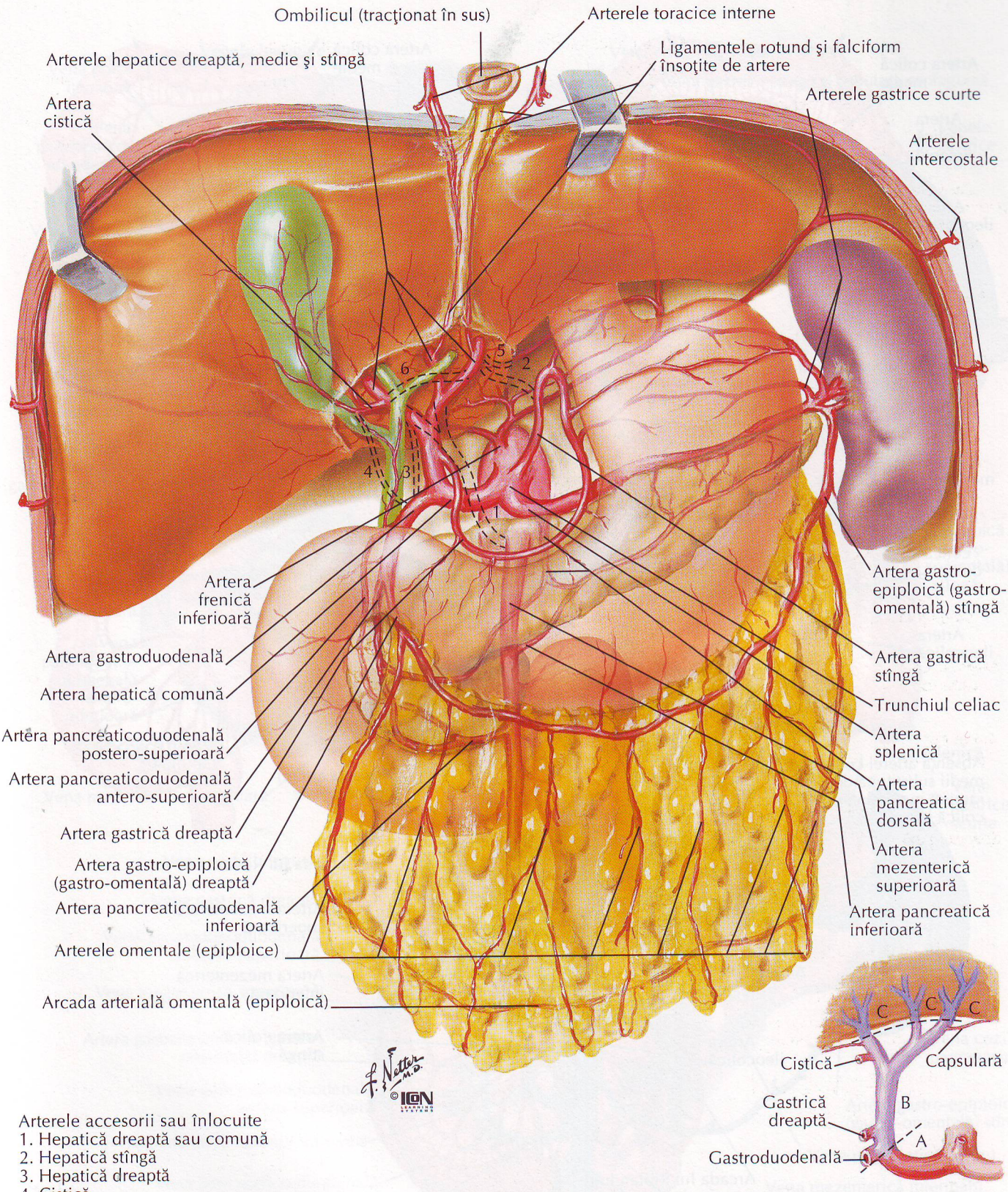

Arterele accesorii sau înlocuite
1. Hepatică dreaptă sau comună
2. Hepatică stîngă
3. Hepatică dreaptă
4. Cistică

Anastomoze ale arterelor corespondente
5. Frenică inferioară/gastrică stîngă ⟷ hepatică stîngă
6. Hepatică dreaptă ⟷ stîngă

Efecte ale obstrucţiei arterei hepatice
- A. Zonă de relativă siguranţă
- B. Zonă cu efecte discutabile
- C. Zonă de infarct inevitabil

Variaţii ale arterelor colice

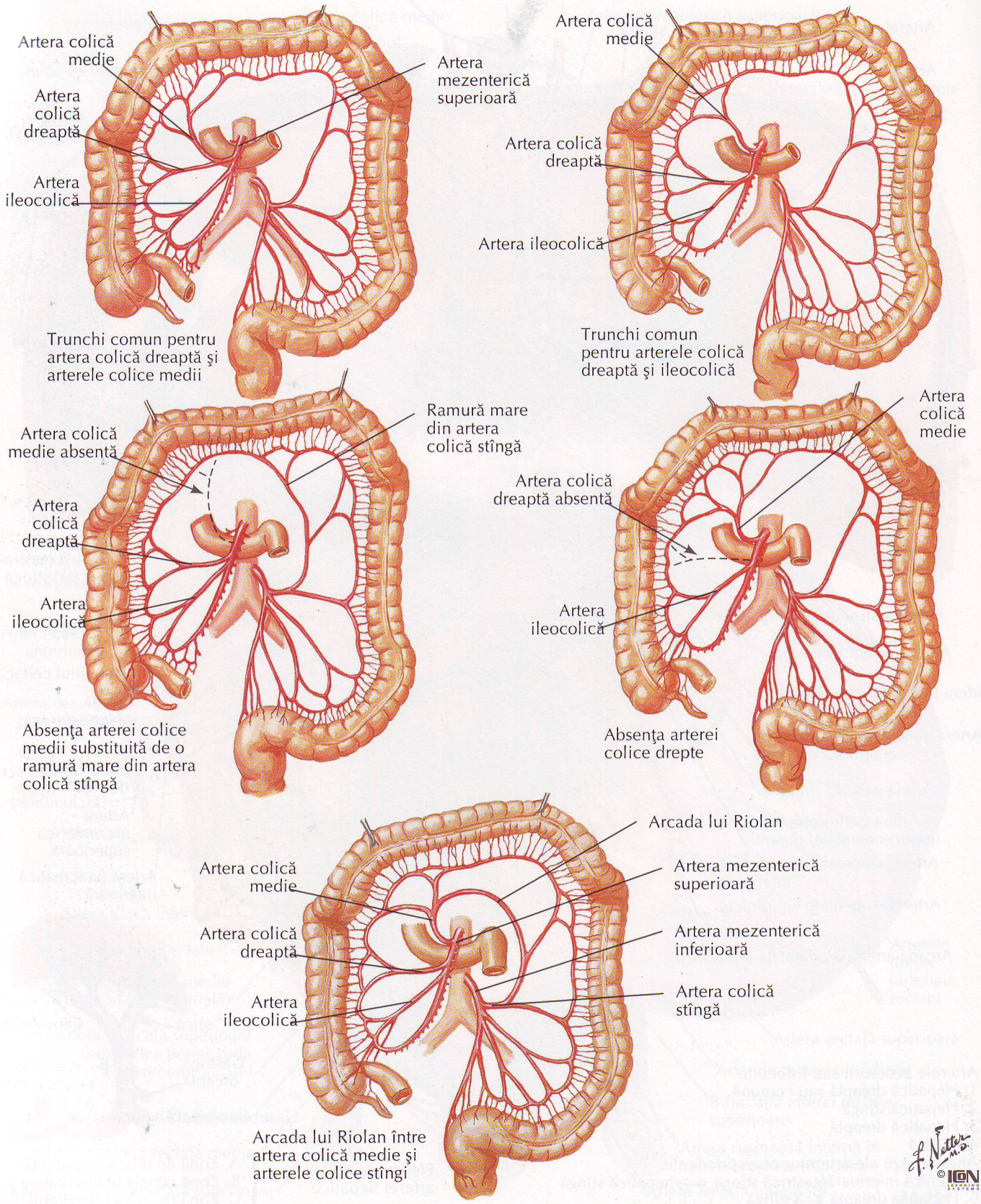

Venele stomacului, duodenului, pancreasului şi splinei

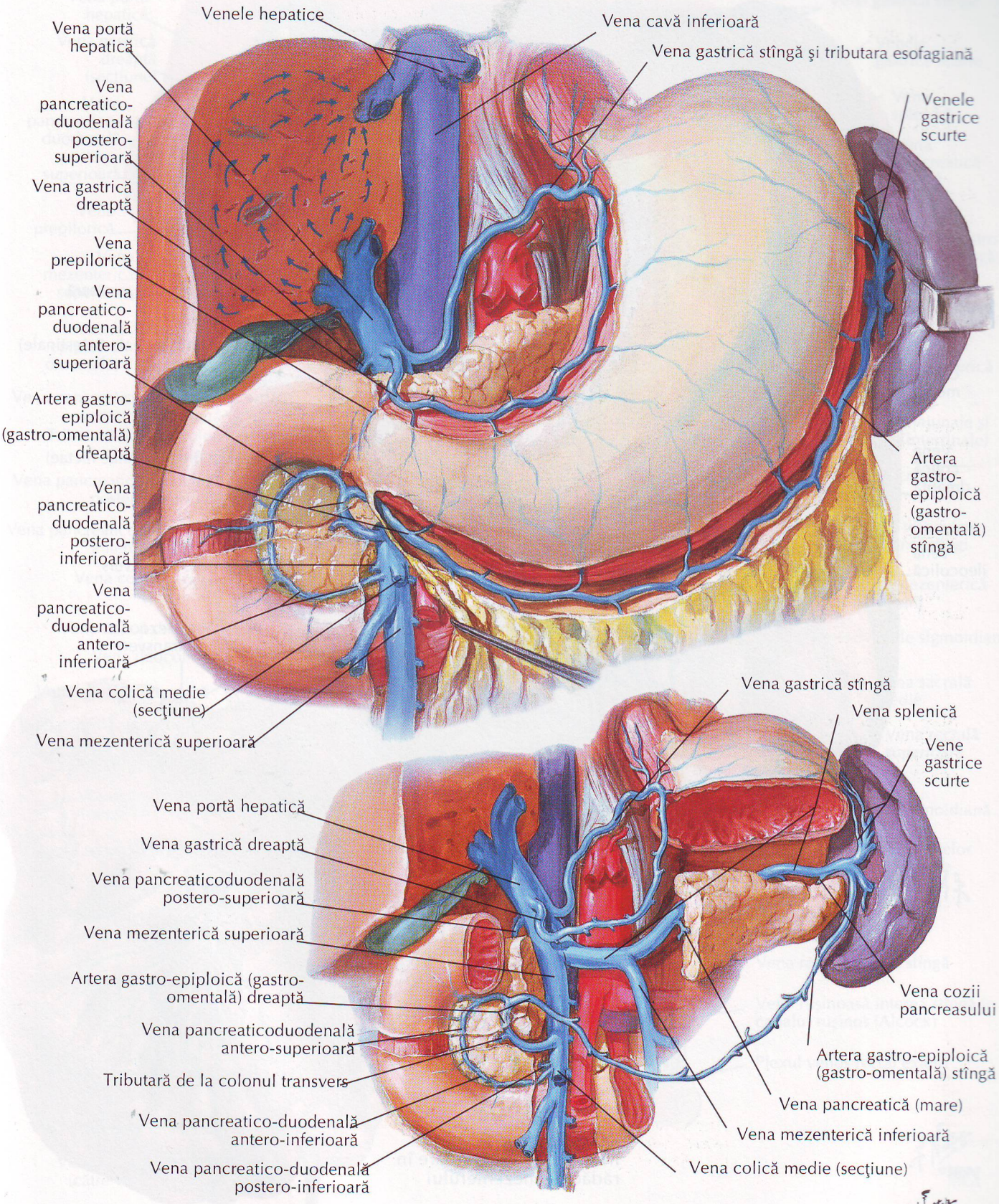

Venele intestinului subţire

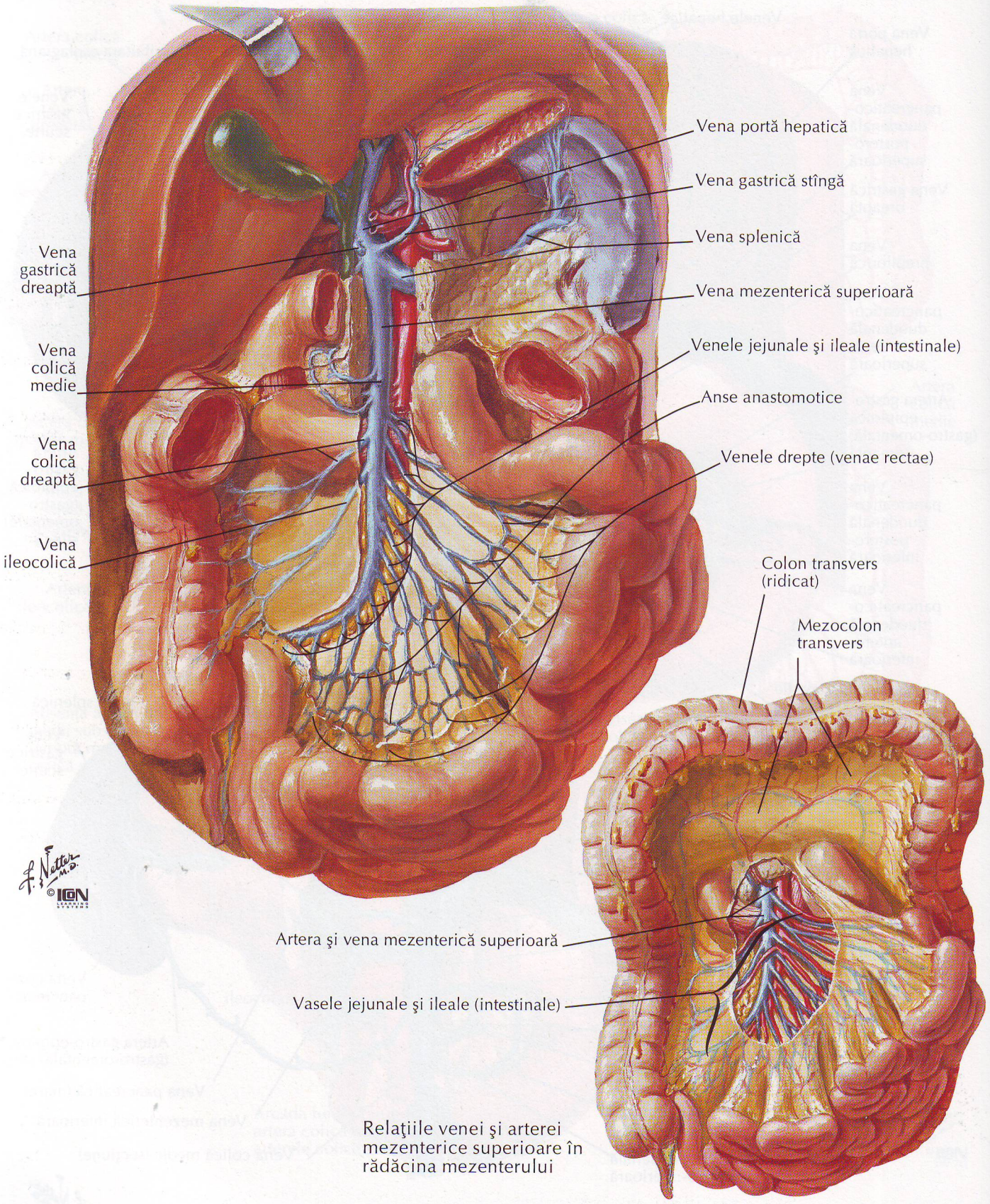

Relaţiile venei şi arterei mezenterice superioare în rădăcina mezenterului

Venele intestinului gros

PENTRU VENELE RECTULUI VEZI DE ASEMENEA PLANŞA 379

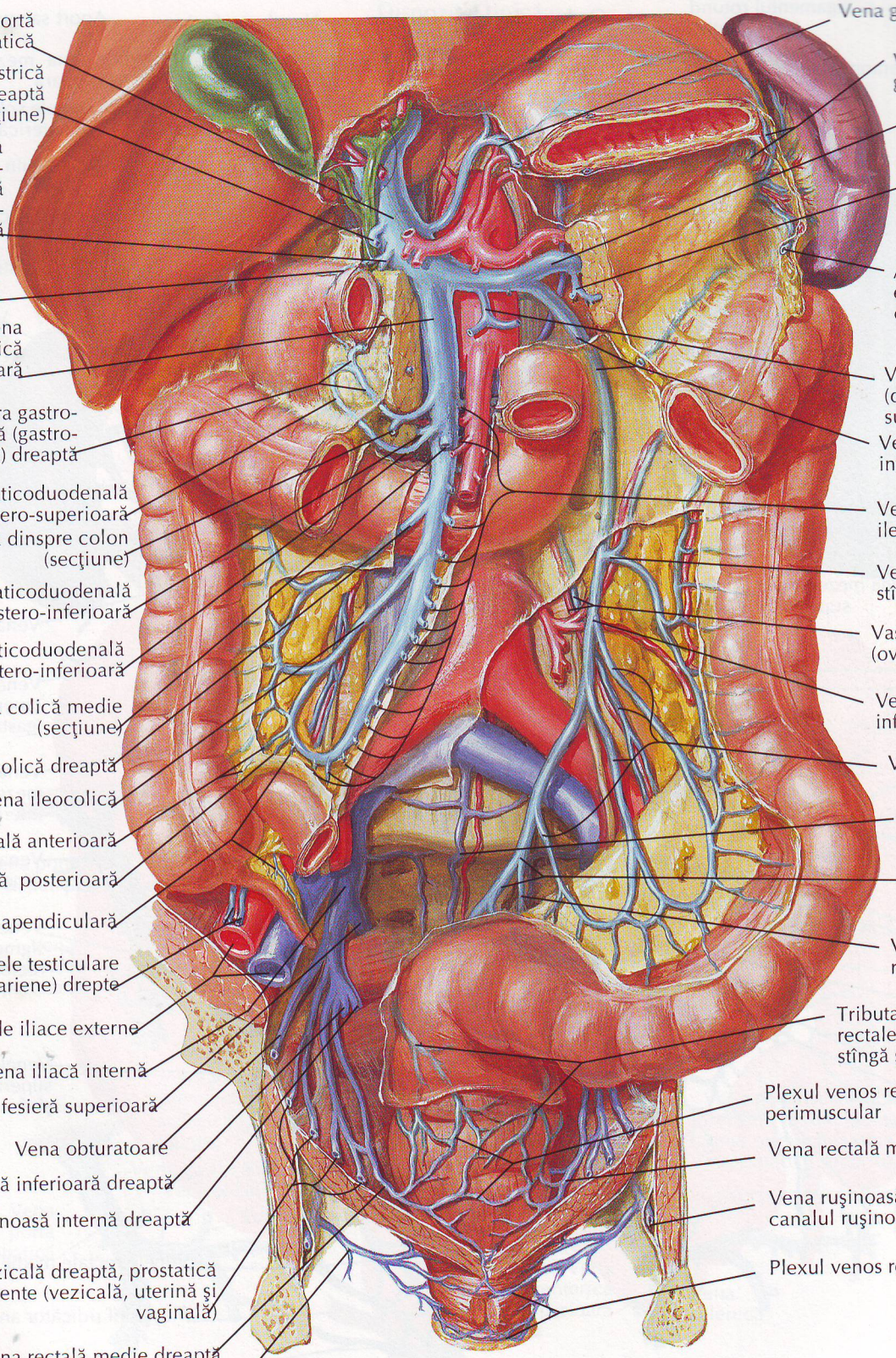

Tributare ale venei porte hepatice: anastomoze portocave

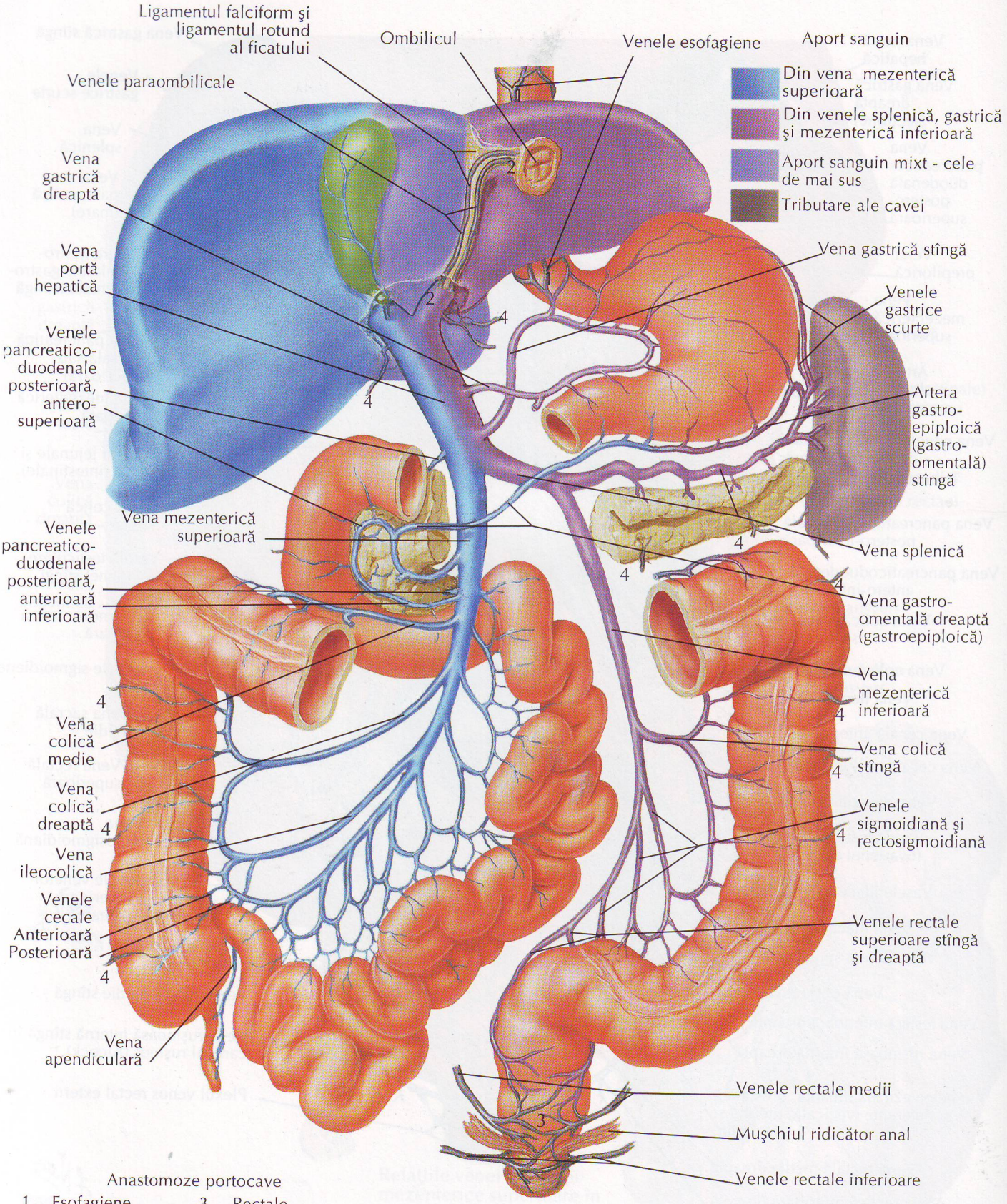

Anastomoze portocave

1 Esofagiene
2 Paraombilicale
3 Rectale
4 Retroperitoneale

F. Netter M.D.
© ICON

Dispoziţie tipică

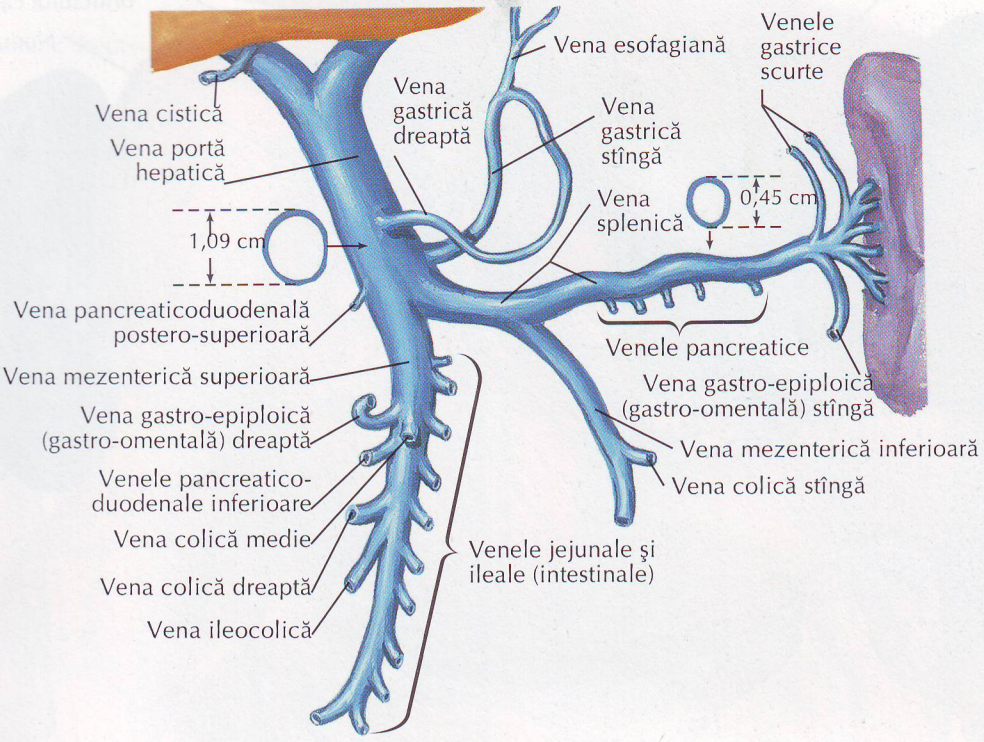

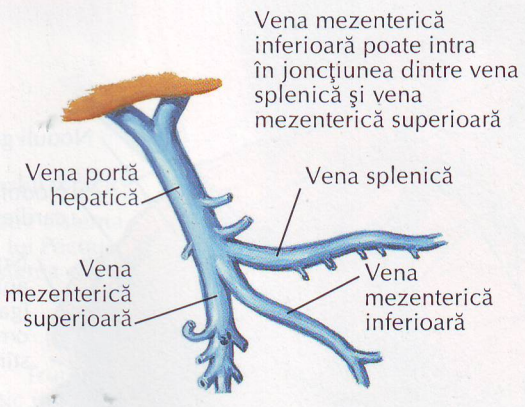

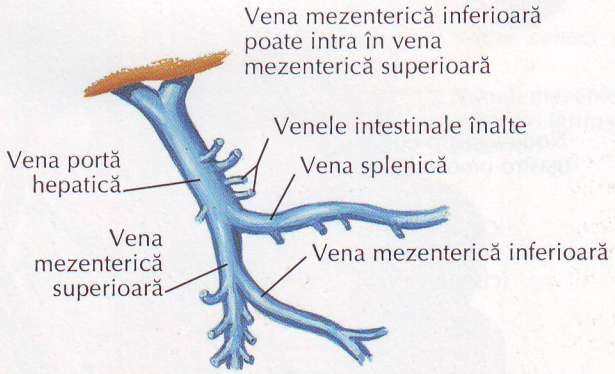

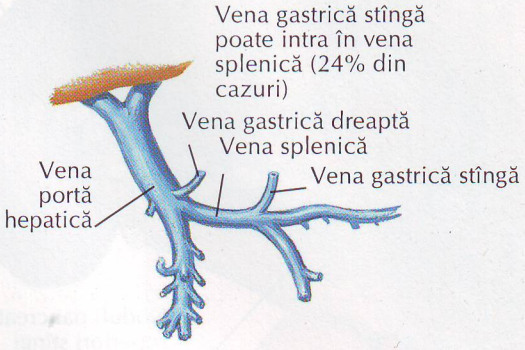

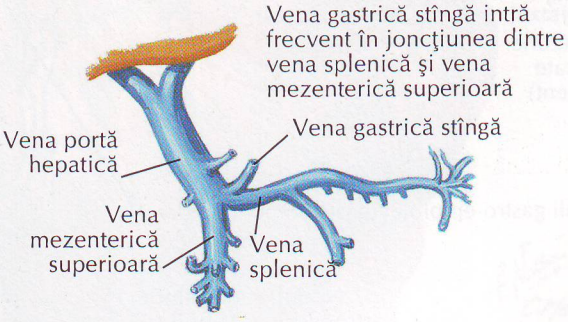

F. Netter M.D. ©ICON LEARNING SYSTEMS

Vasele limfatice şi nodulii limfatici ai stomacului

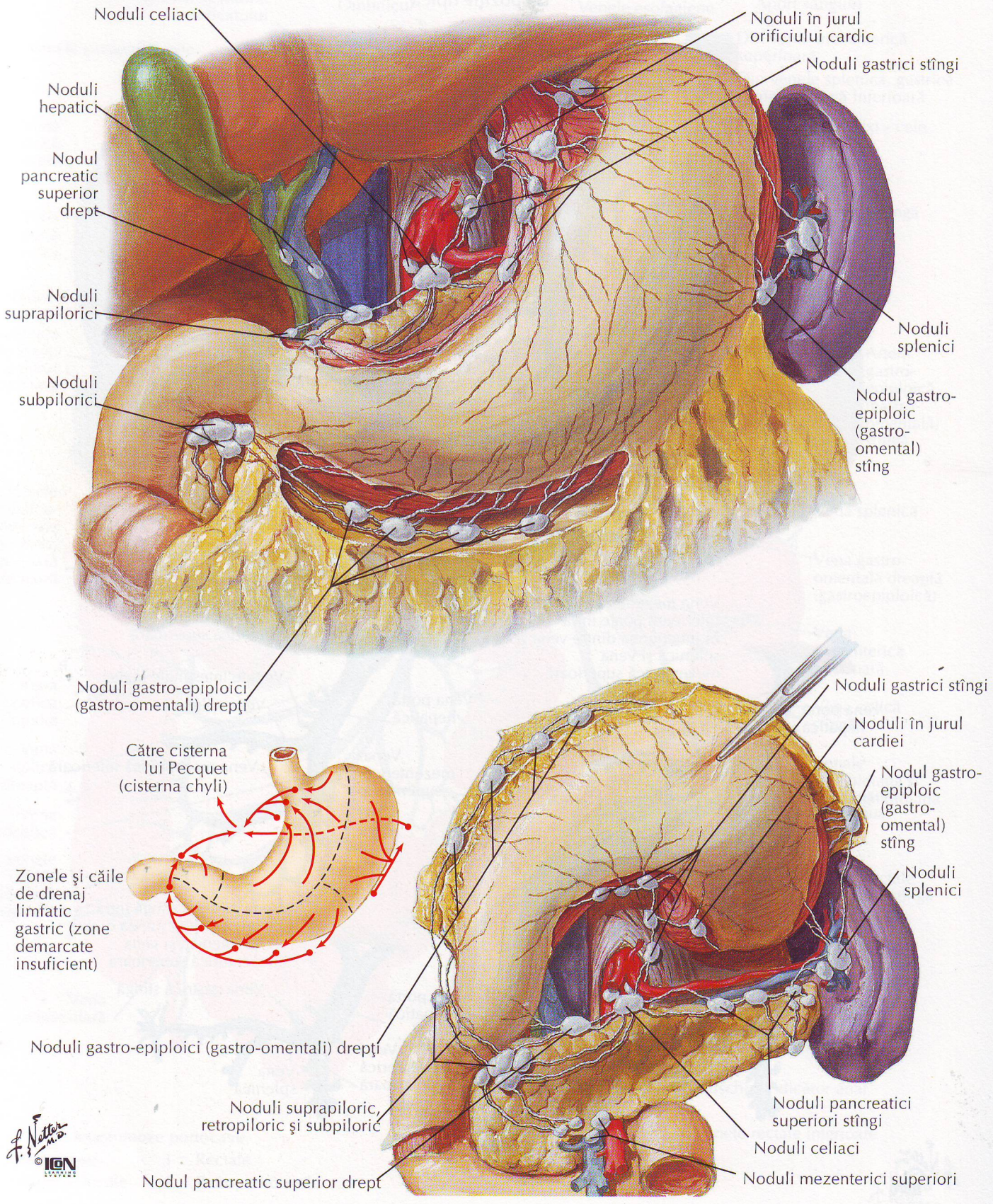

F. Netter M.D.
© ICON LEARNING SYSTEMS

Vasele limfatice şi nodulii limfatici ai intestinului subţire

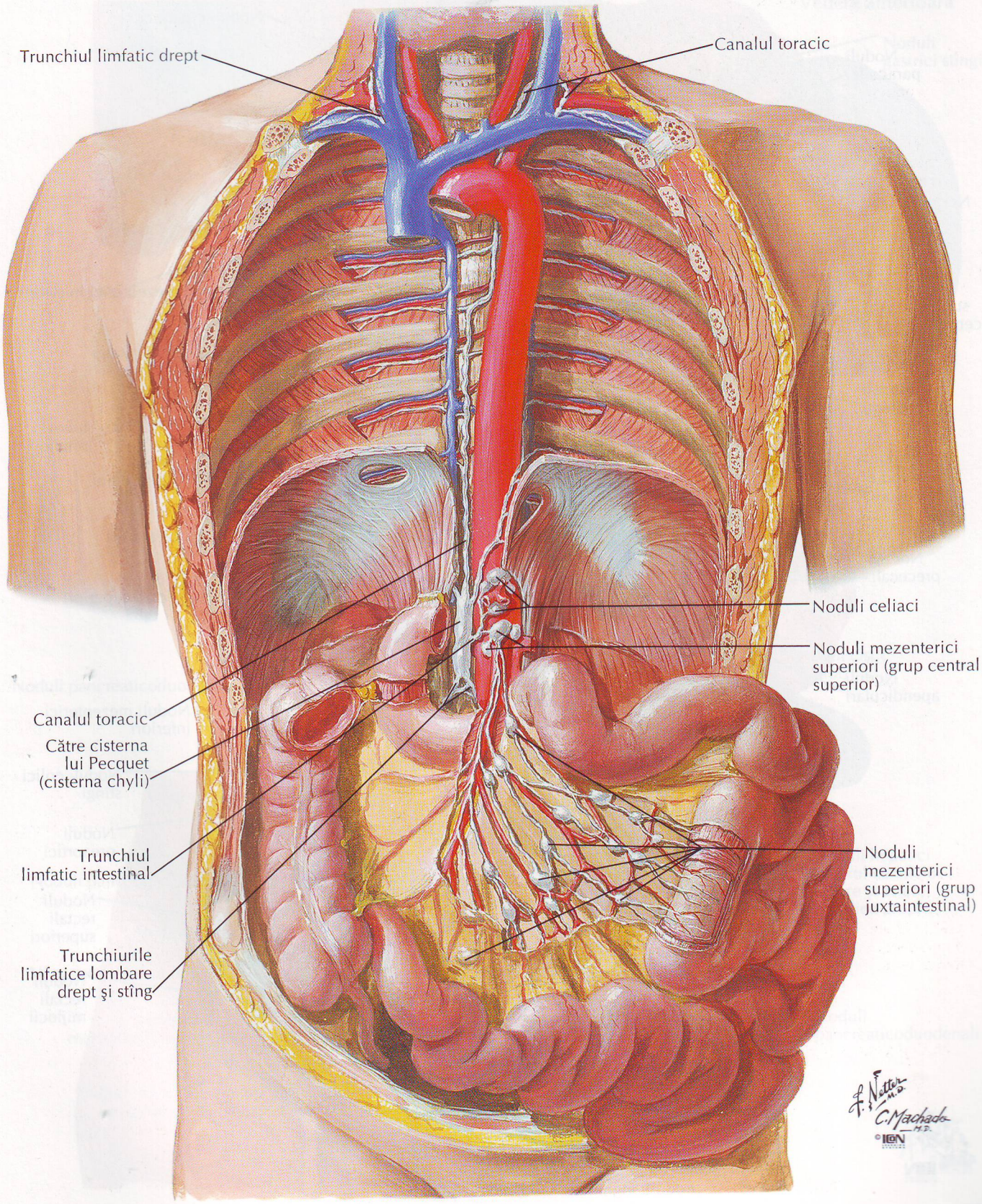

Vasele limfatice şi nodulii limfatici ai intestinului gros

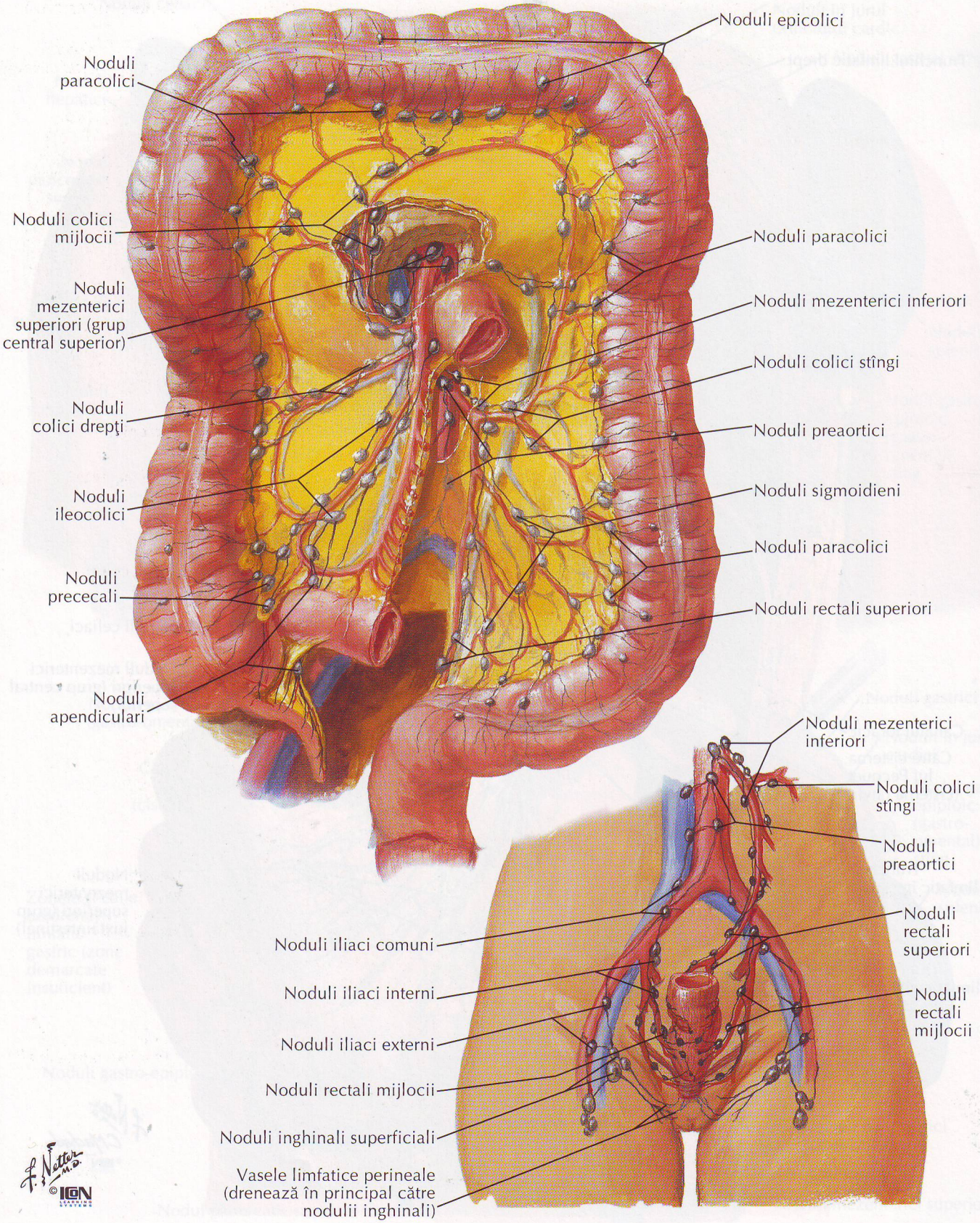

Vasele limfatice şi nodulii limfatici ai pancreasului

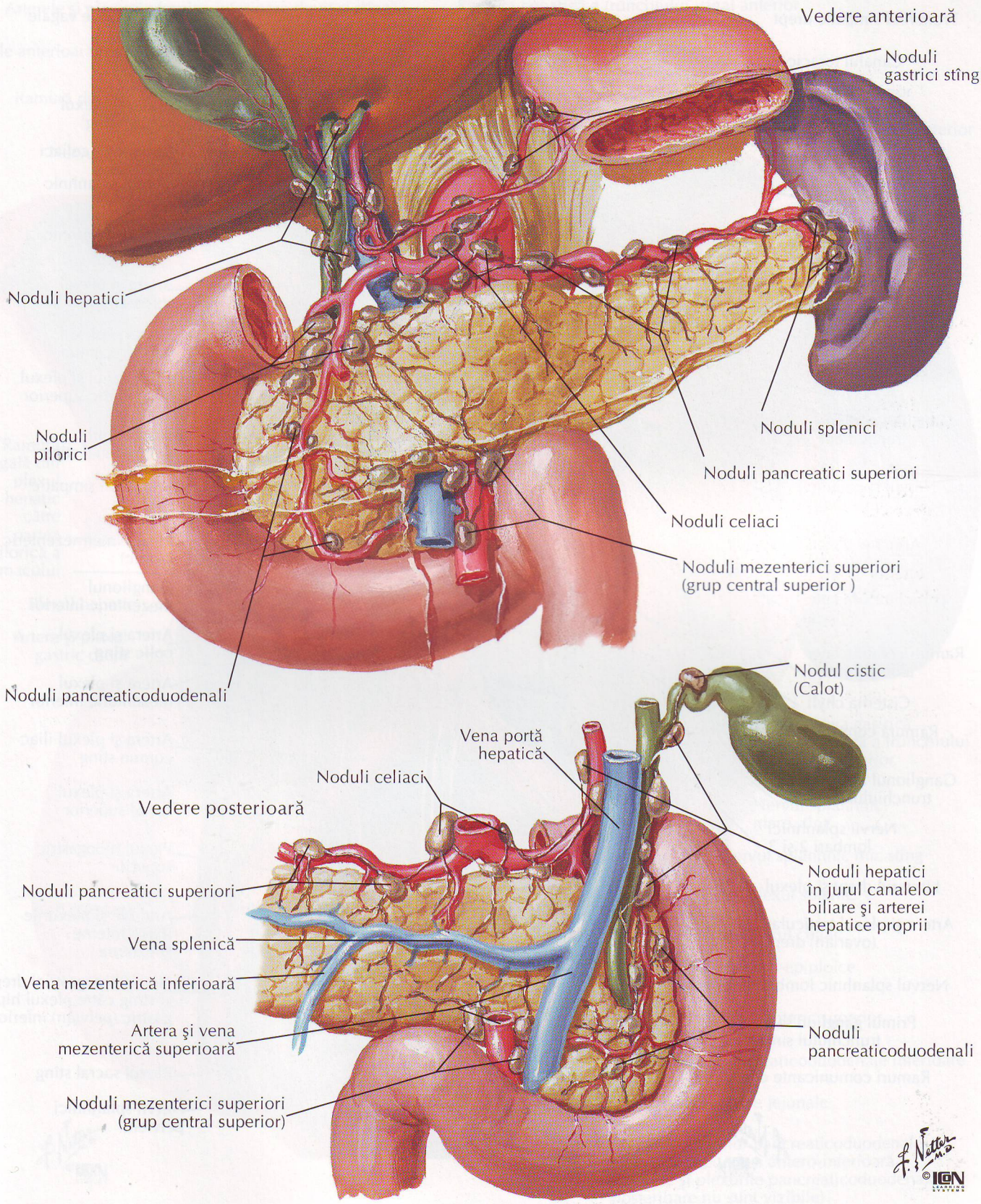

Inervaţia autonomă şi ganglionii abdominali

VEZI DE ASEMENEA PLANŞA 159

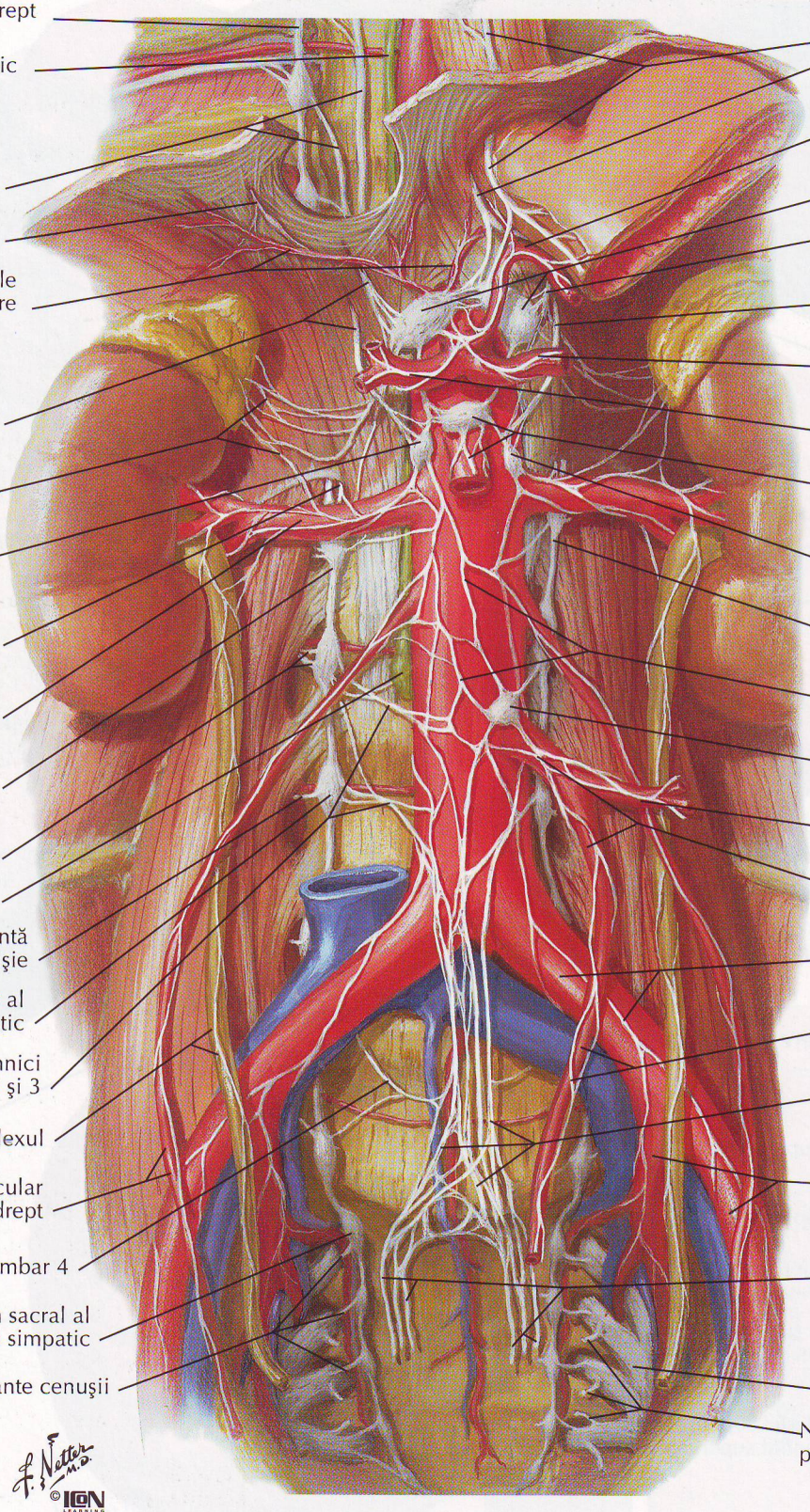

Inervaţia stomacului şi duodenului

VEZI DE ASEMENEA PLANŞA 159

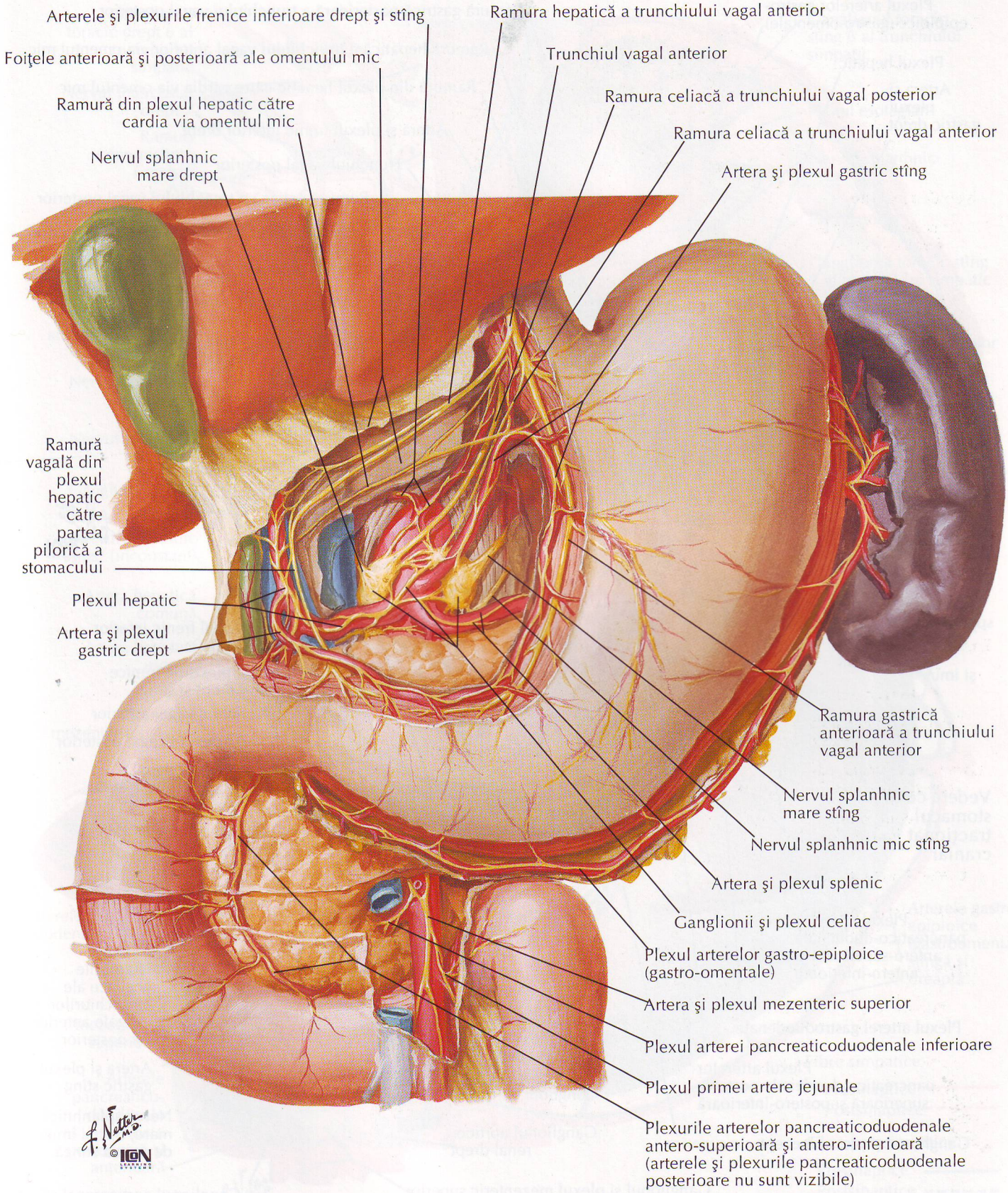

Inervaţia stomacului şi duodenului (continuare)

VEZI DE ASEMENEA PLANŞA 159

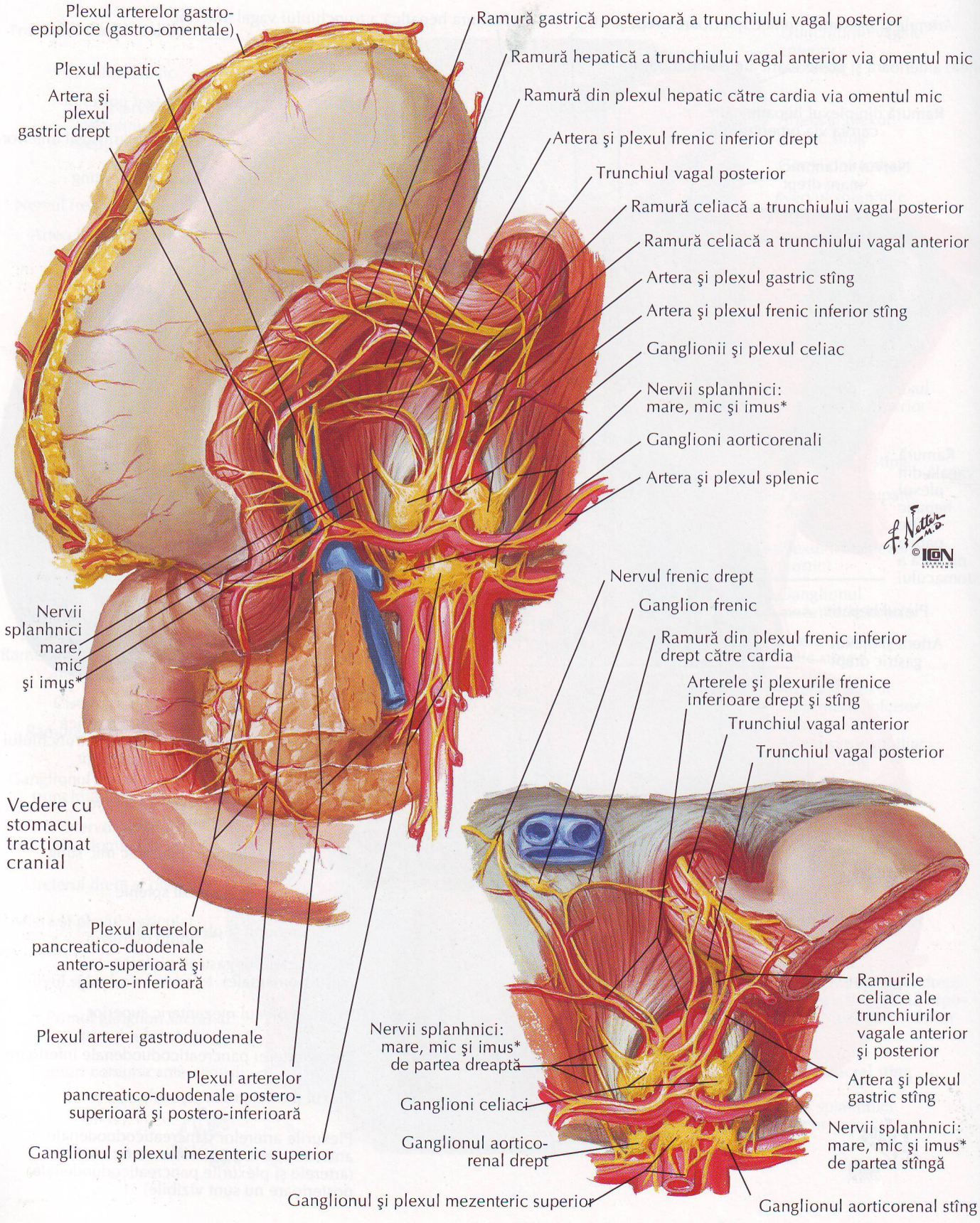

*imus - nervul splanhnic inferior (caudal)

Inervaţia stomacului şi duodenului: schemă

VEZI DE ASEMENEA PLANŞA 160

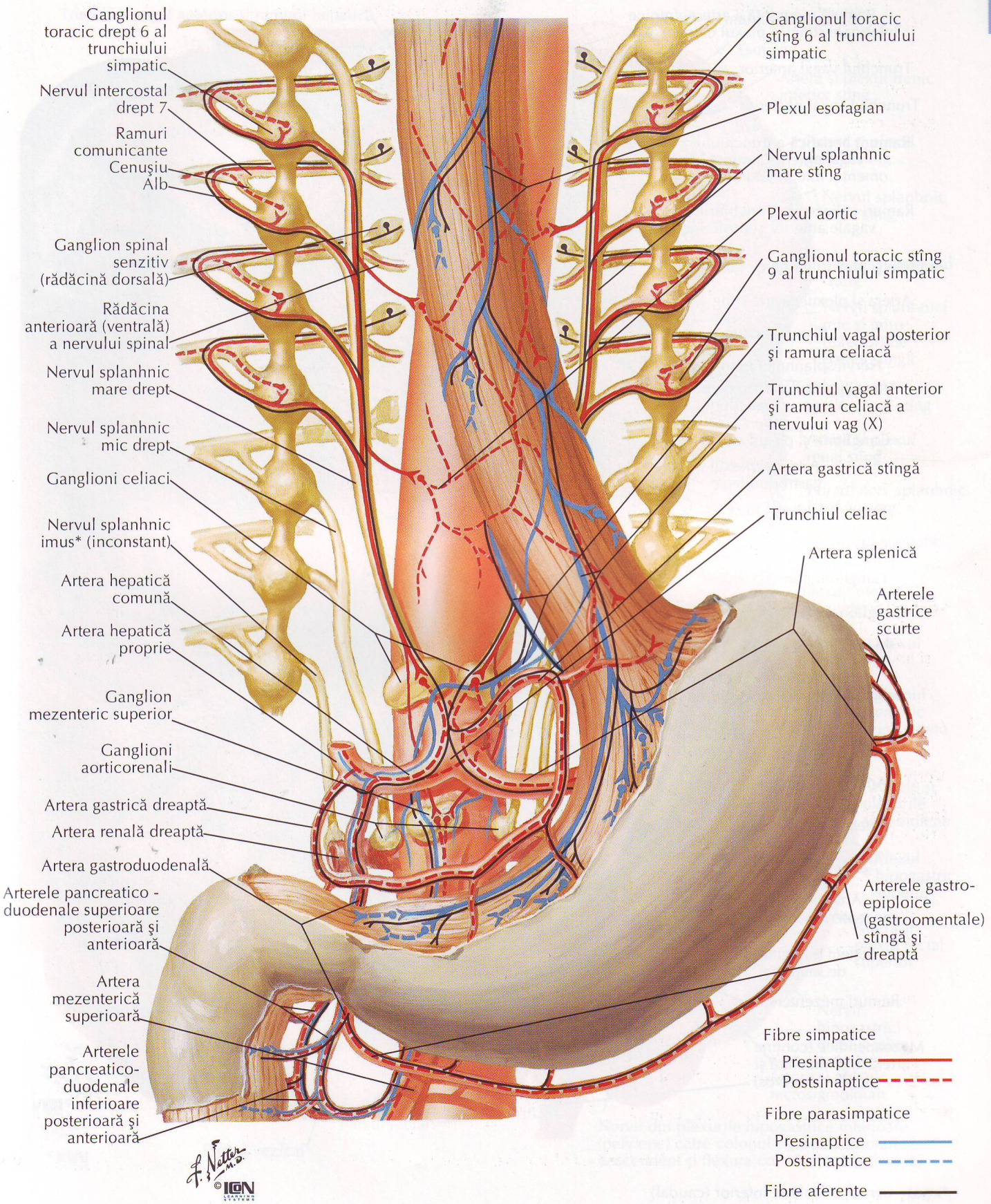

Inervaţia intestinului subţire

VEZI DE ASEMENEA PLANŞA 159

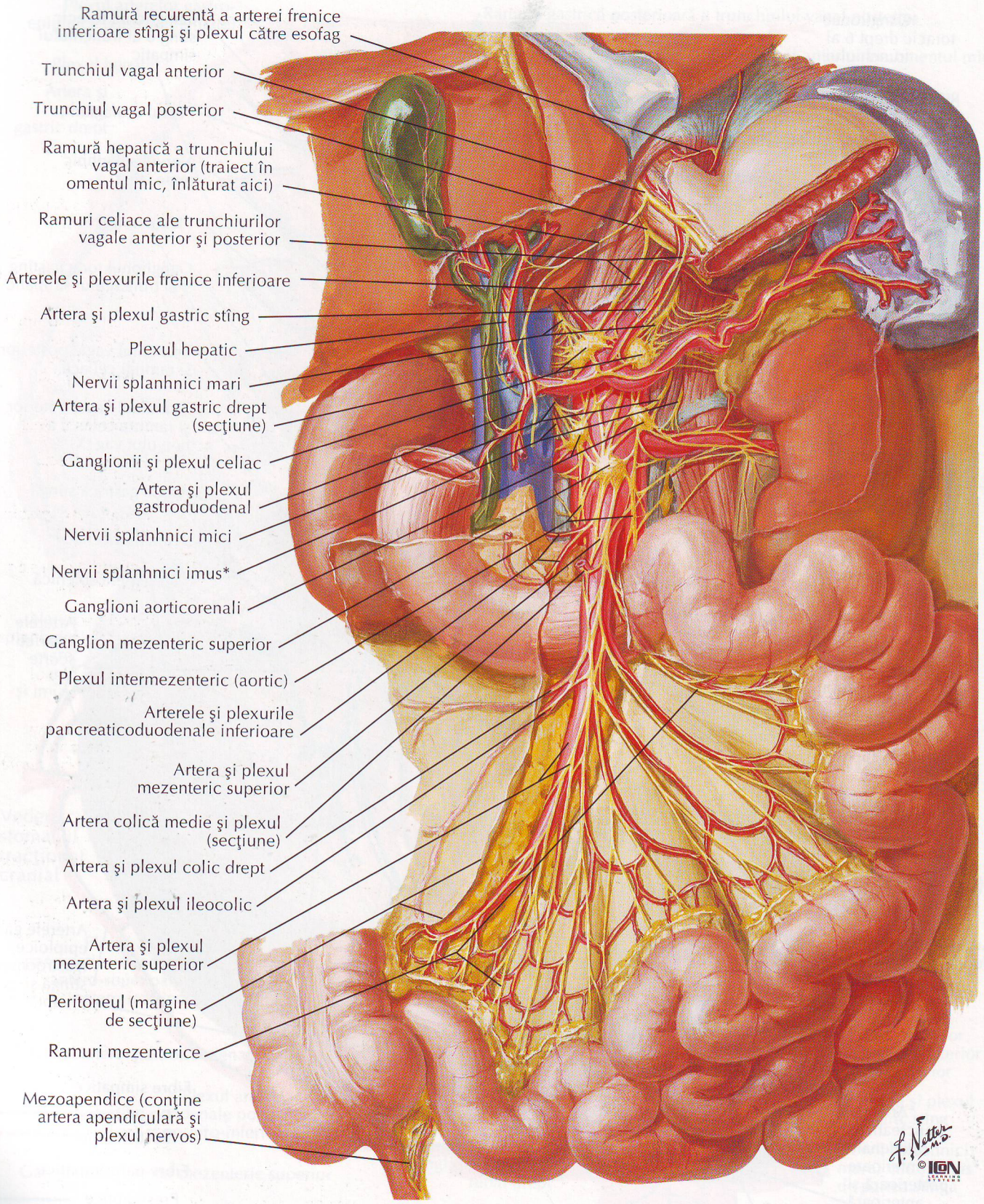

*imus - nervul splanhnic inferior (caudal)

PENTRU INERVAŢIA RECTULUI VEZI PLANŞELE 159, 390—393

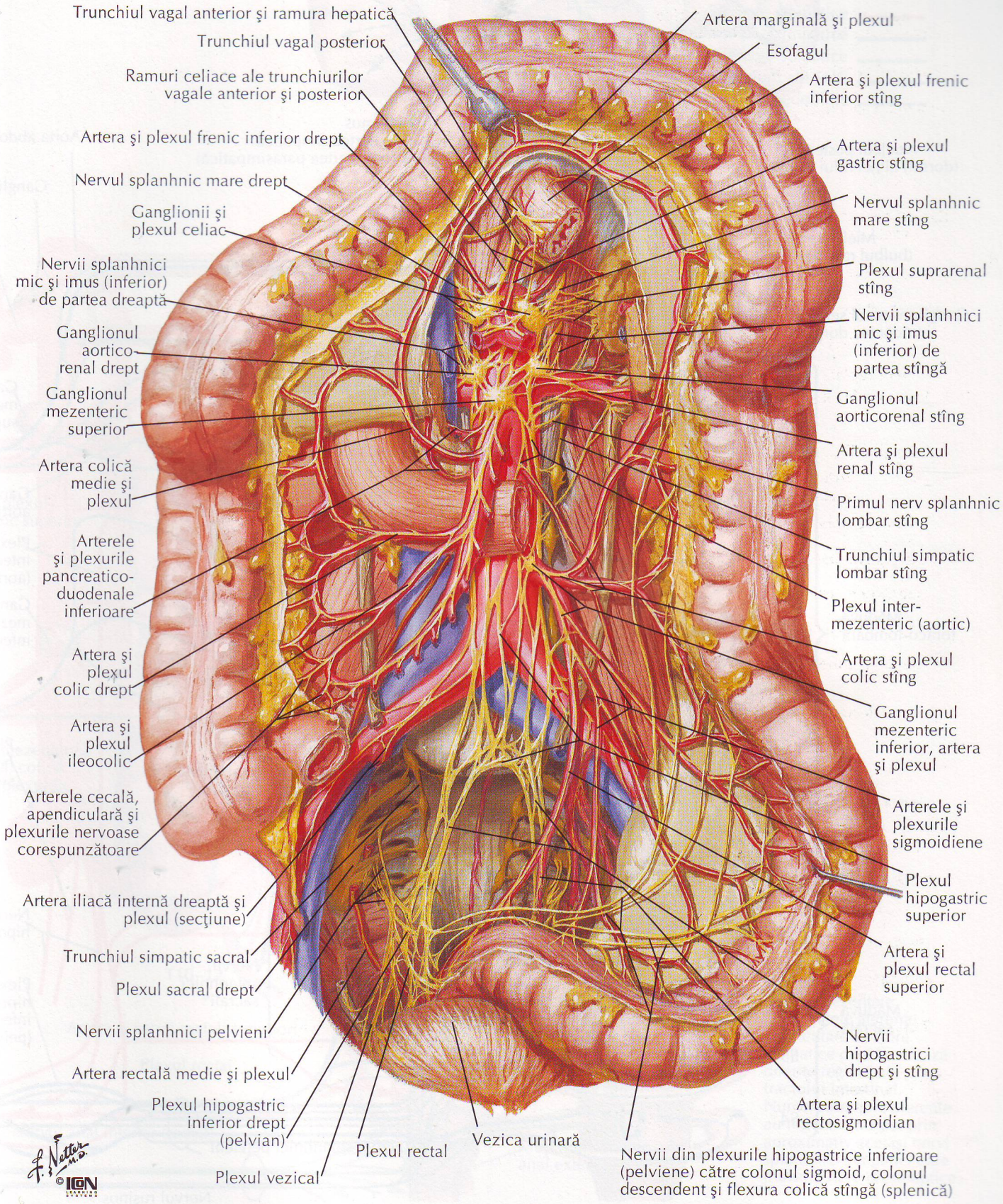

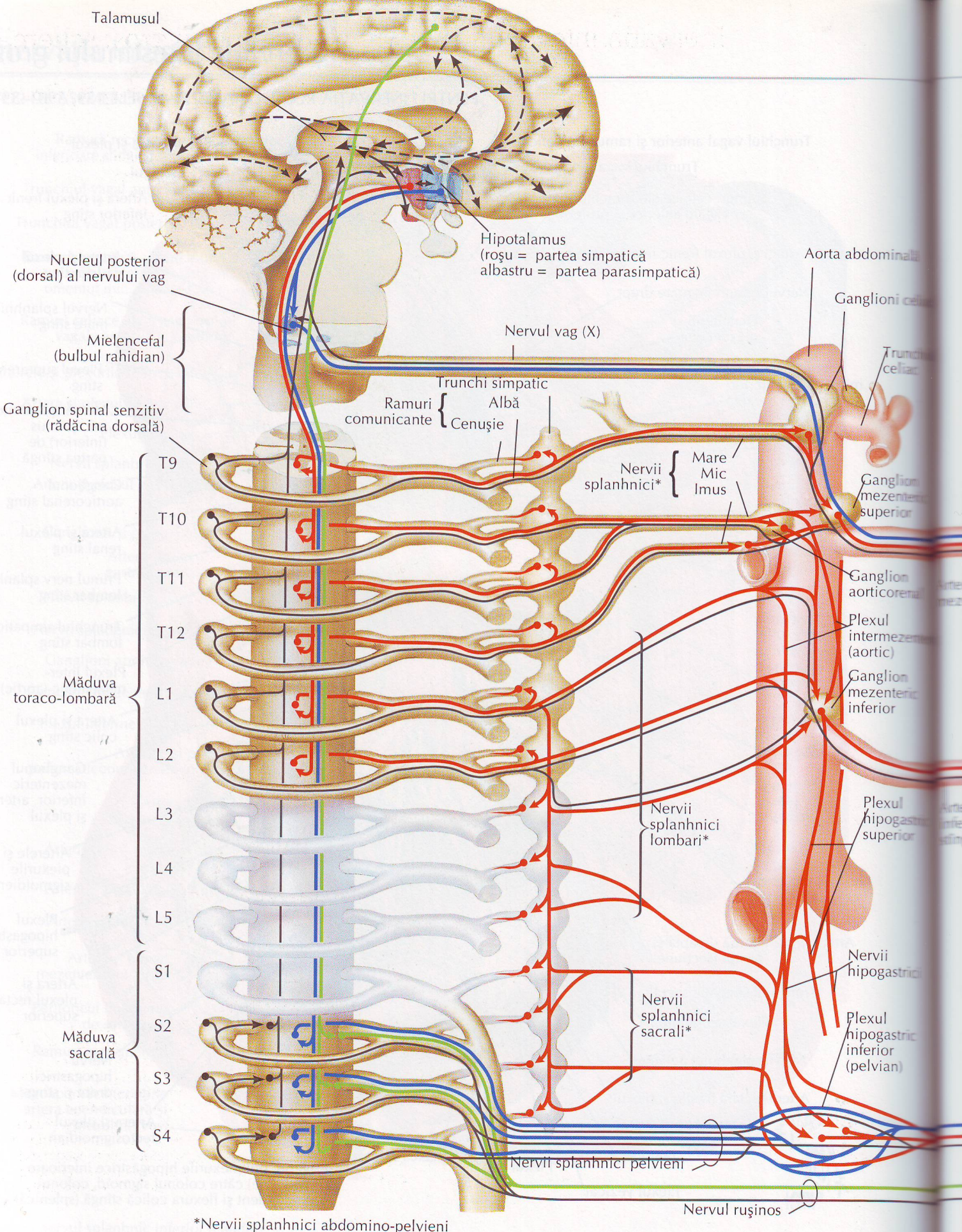

*Nervii splanhnici abdomino-pelvieni

Inervaţia intestinului subţire şi intestinului gros: schemă

VEZI DE ASEMENEA PLANŞA 160

Eferenţe simpatice
Eferenţe parasimpatice
Eferenţe somatice
Aferenţe şi conexiuni ale SNC
Căi nedefinite

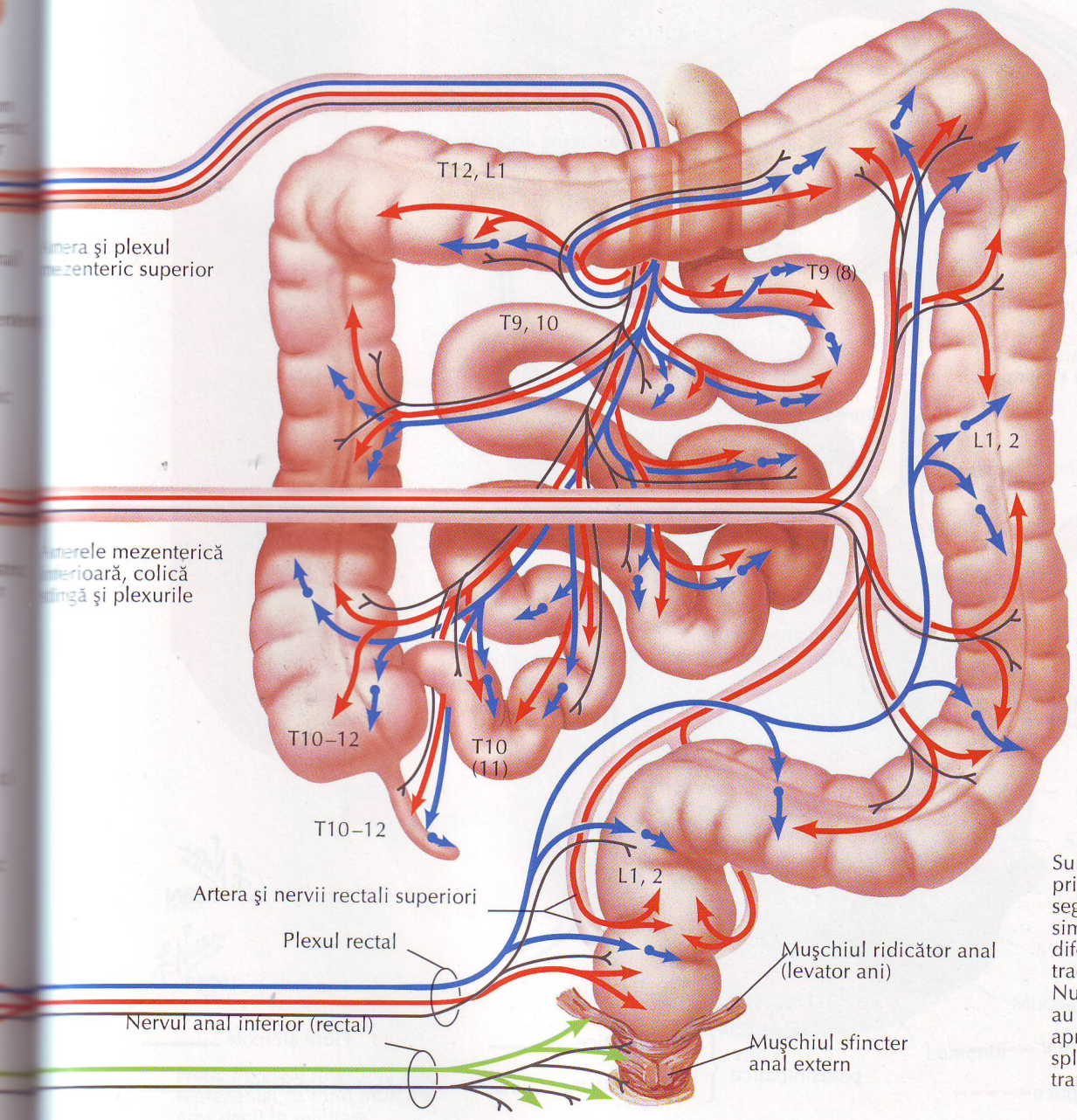

Sunt reprezentate principalele aferenţe segmentare de fibre simpatice care inervează diferite regiuni ale tractului intestinal. Numeroase fibre aferente au traiect centripet prin aproximativ aceiaşi nervi splanhnici simpatici care transmit fibre presinaptice.

Căile reflexelor autonome: schemă

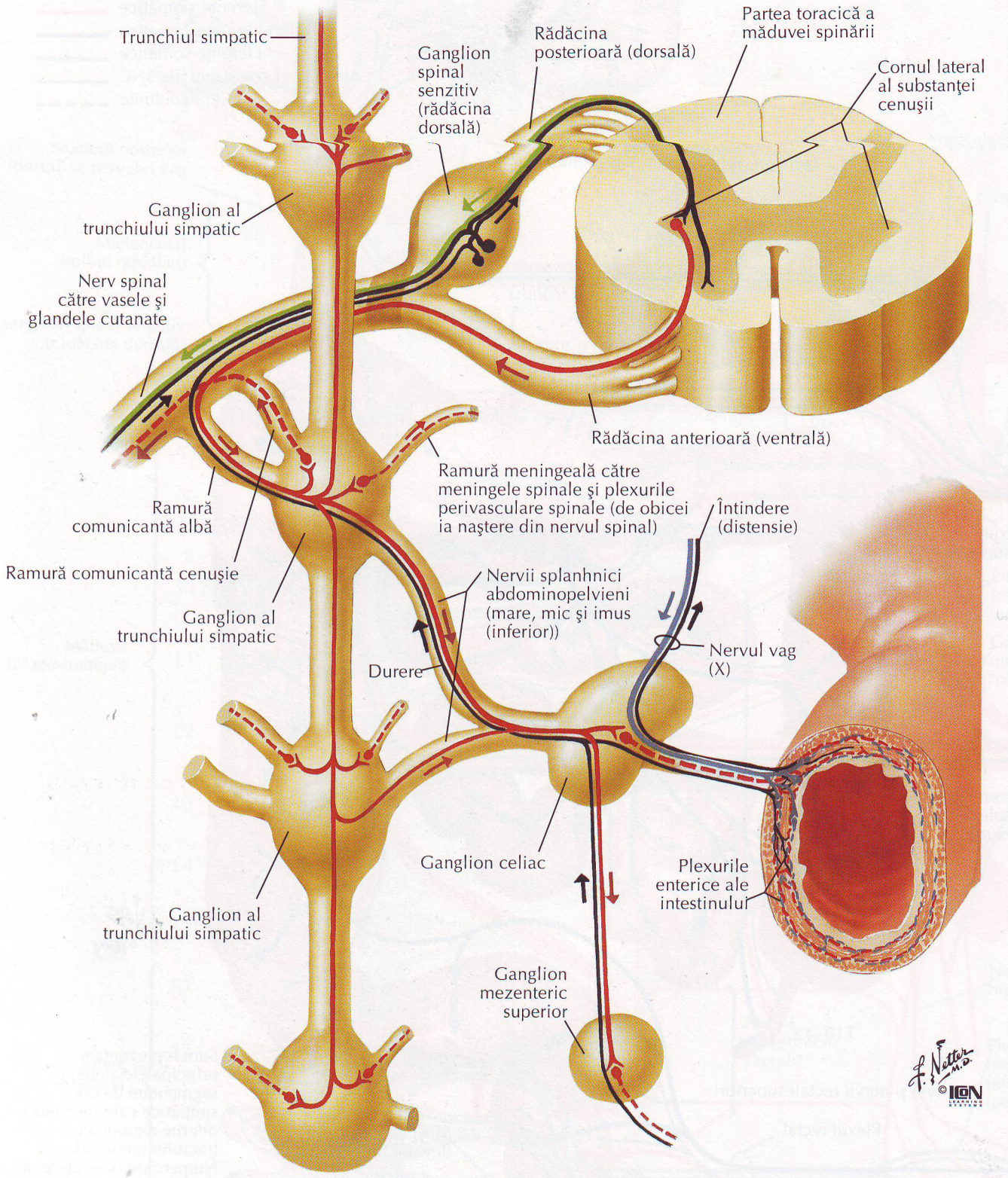

Plexurile autonome intrinseci ale intestinului: schemă

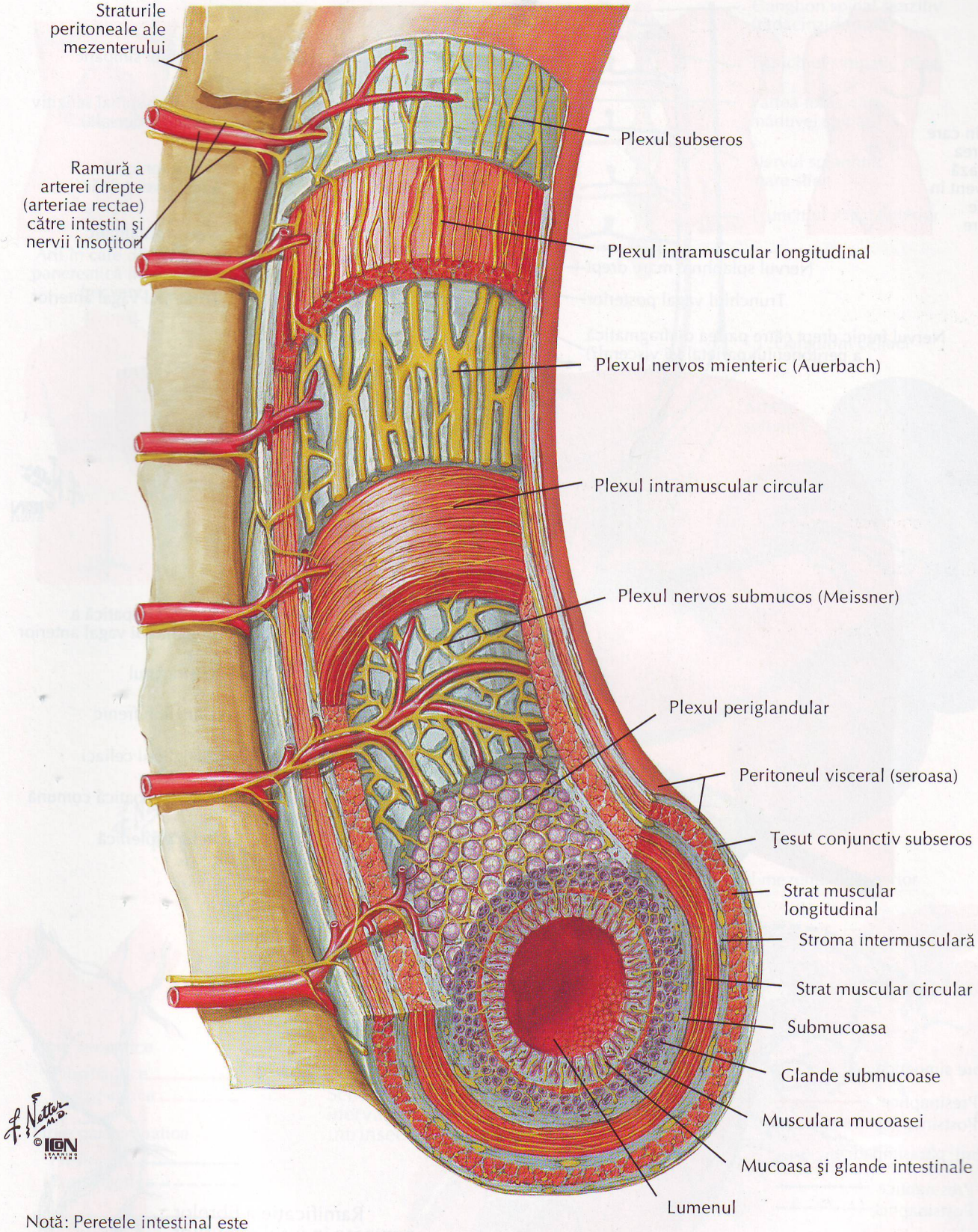

Notă: Peretele intestinal este reprezentat ca fiind mult mai gros decît în realitate

Inervaţia ficatului şi tractului biliar: schemă

VEZI DE ASEMENEA PLANŞA 160

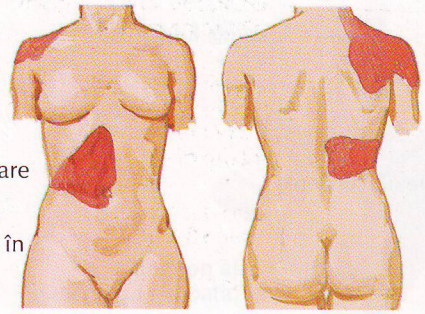

Arii în care durerea iradiază frecvent în bolile biliare

Trunchiul simpatic

Ganglion spinal senzitiv (rădăcina dorsală)

Partea toracică a măduvei spinării

Nervul splanhnic mare stîng

Trunchiul vagal anterior

Nervul splanhnic mare drept

Trunchiul vagal posterior

Nervul frenic drept către partea diafragmatică a peritoneului parietal (şi visceral?)

T7 T7 T7 T8 T8 T8 T9 T9 T9 T10 T10 T10

F. Netter M.D. ©IGN

Ramură hepatică a trunchiului vagal anterior

Diafragmul

Ganglion frenic

Ganglioni celiaci

Artera hepatică comună

Artera splenică

Plexul hepatic anterior

Plexul hepatic posterior

Aorta

Artera şi plexul gastroduodenal

Sfincterul ampulei hepato-pancreatice

Fibre simpatice

Presinaptice

Postsinaptice

Fibre parasimpatice

Presinaptice

Postsinaptice

Fibre aferente

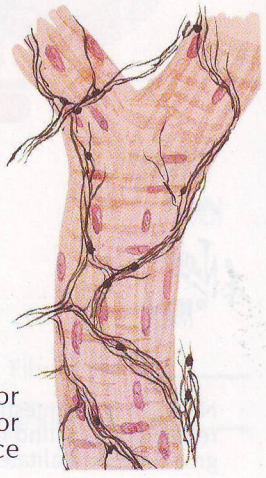

Ramificaţie a fibrelor nervoase în jurul ramurilor fine ale arterei hepatice

Inervaţia pancreasului: schemă

VEZI DE ASEMENEA PLANŞA 160

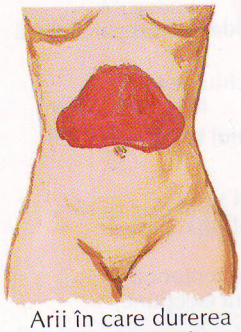

Arii în care durerea pancreatică iradiază frecvent

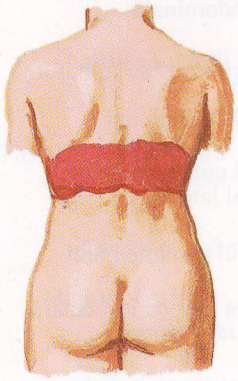

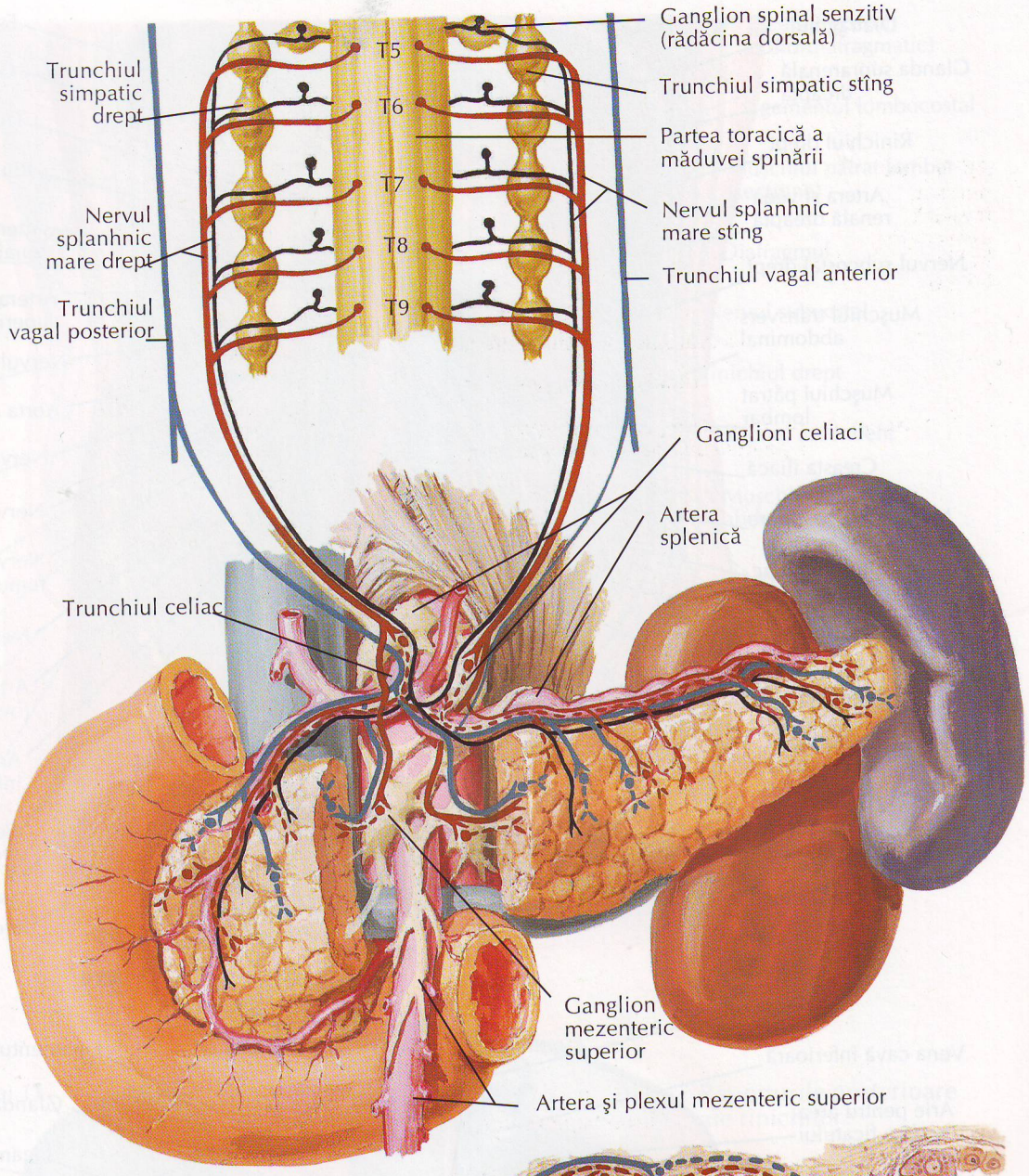

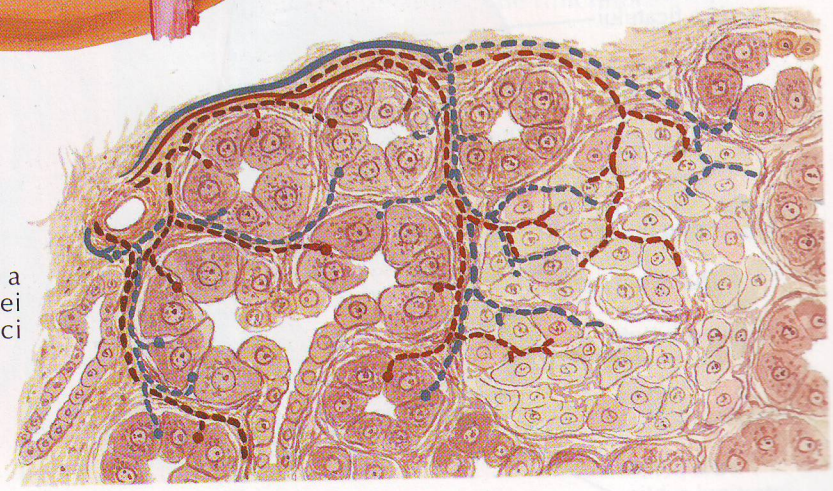

Schemă a inervaţiei intrinseci

Fibre simpatice
- Presinaptice
- Postsinaptice

Fibre parasimpatice
- Presinaptice
- Postsinaptice

Fibre aferente

Rinichii in situ: vedere anterioară

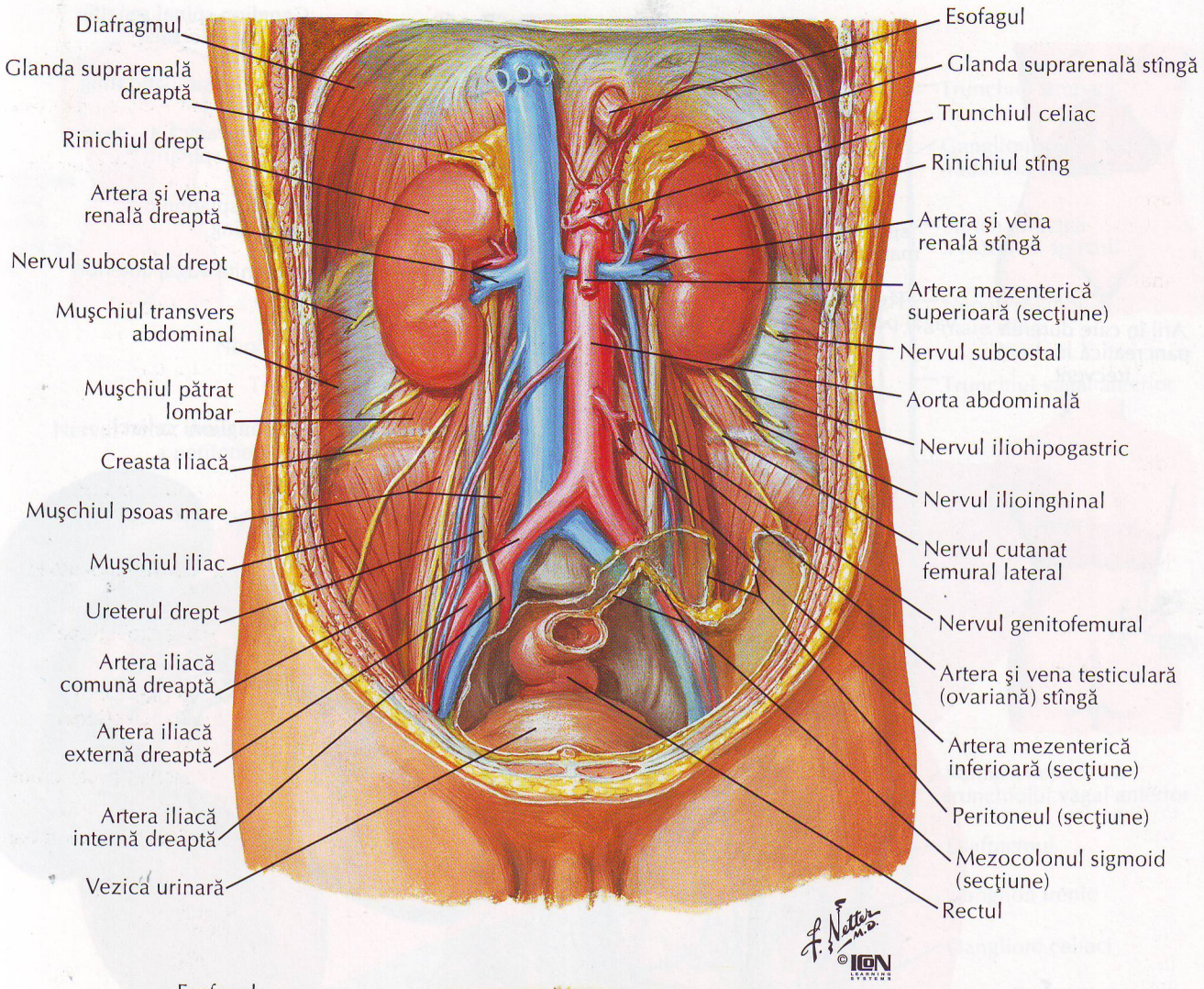

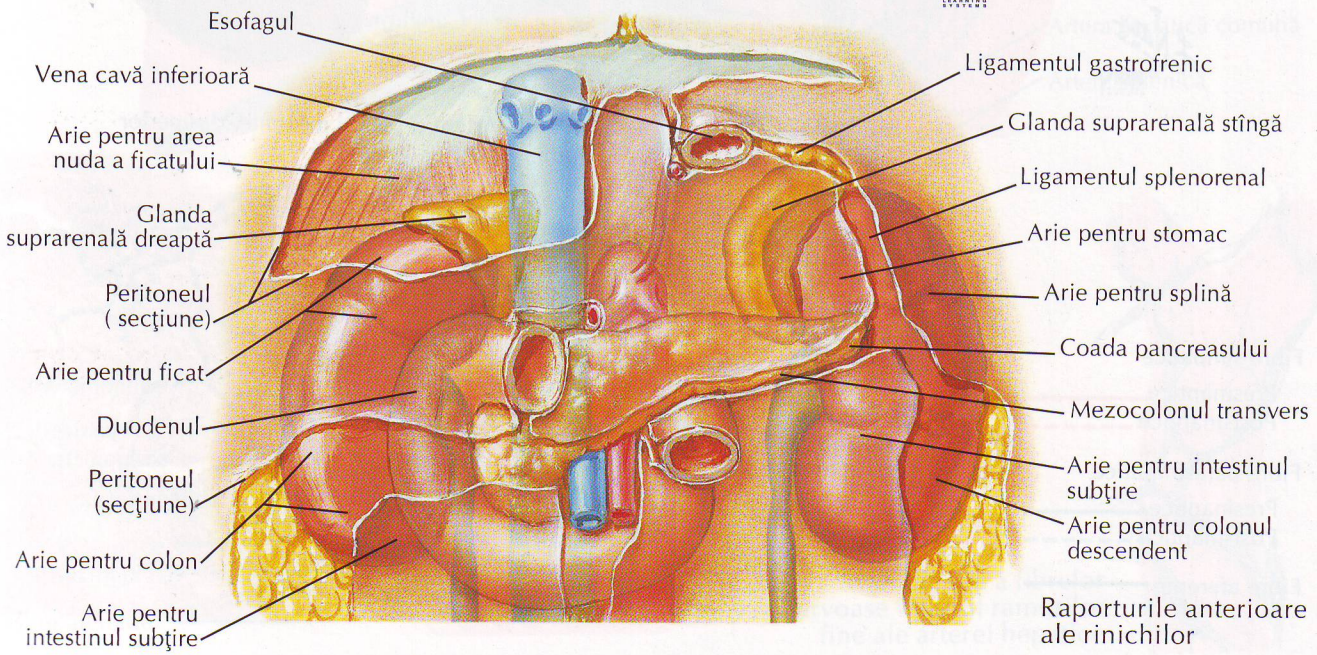

Raporturile anterioare ale rinichilor

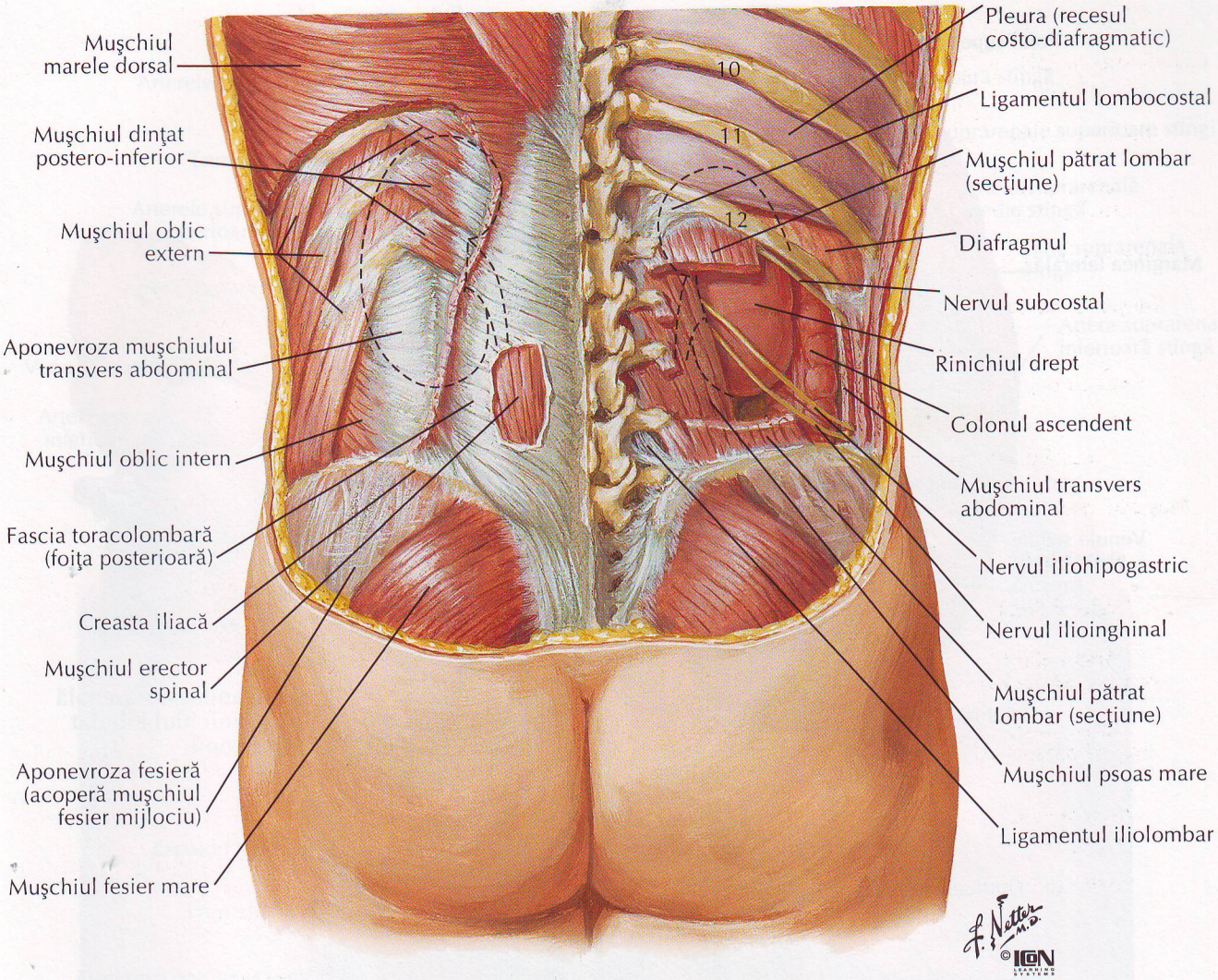
Muşchiul marele dorsal
Muşchiul dinţat postero-inferior
Muşchiul oblic extern
Aponevroza muşchiului transvers abdominal
Muşchiul oblic intern
Fascia toracolombară (foiţa posterioară)
Creasta iliacă
Muşchiul erector spinal
Aponevroza fesieră (acoperă muşchiul fesier mijlociu)
Muşchiul fesier mare
10
11
12
Pleura (recesul costo-diafragmatic)
Ligamentul lombocostal
Muşchiul pătrat lombar (secţiune)
Diafragmul
Nervul subcostal
Rinichiul drept
Colonul ascendent
Muşchiul transvers abdominal
Nervul iliohipogastric
Nervul ilioinghinal
Muşchiul pătrat lombar (secţiune)
Muşchiul psoas mare
Ligamentul iliolombar
F. Netter M.D.
©

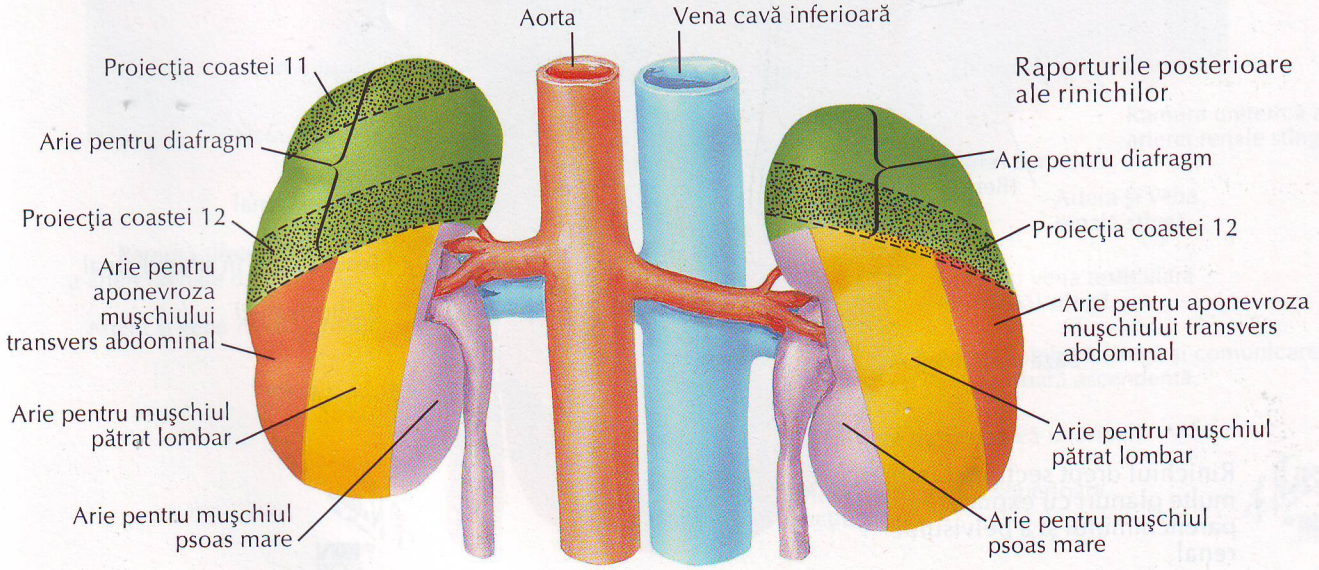
Aorta
Vena cavă inferioară
Proiecţia coastei 11
Arie pentru diafragm
Proiecţia coastei 12
Arie pentru aponevroza muşchiului transvers abdominal
Arie pentru muşchiul pătrat lombar
Arie pentru muşchiul psoas mare
Raporturile posterioare ale rinichilor
Arie pentru diafragm
Proiecţia coastei 12
Arie pentru aponevroza muşchiului transvers abdominal
Arie pentru muşchiul pătrat lombar
Arie pentru muşchiul psoas mare

Structura macroscopică a rinichiului

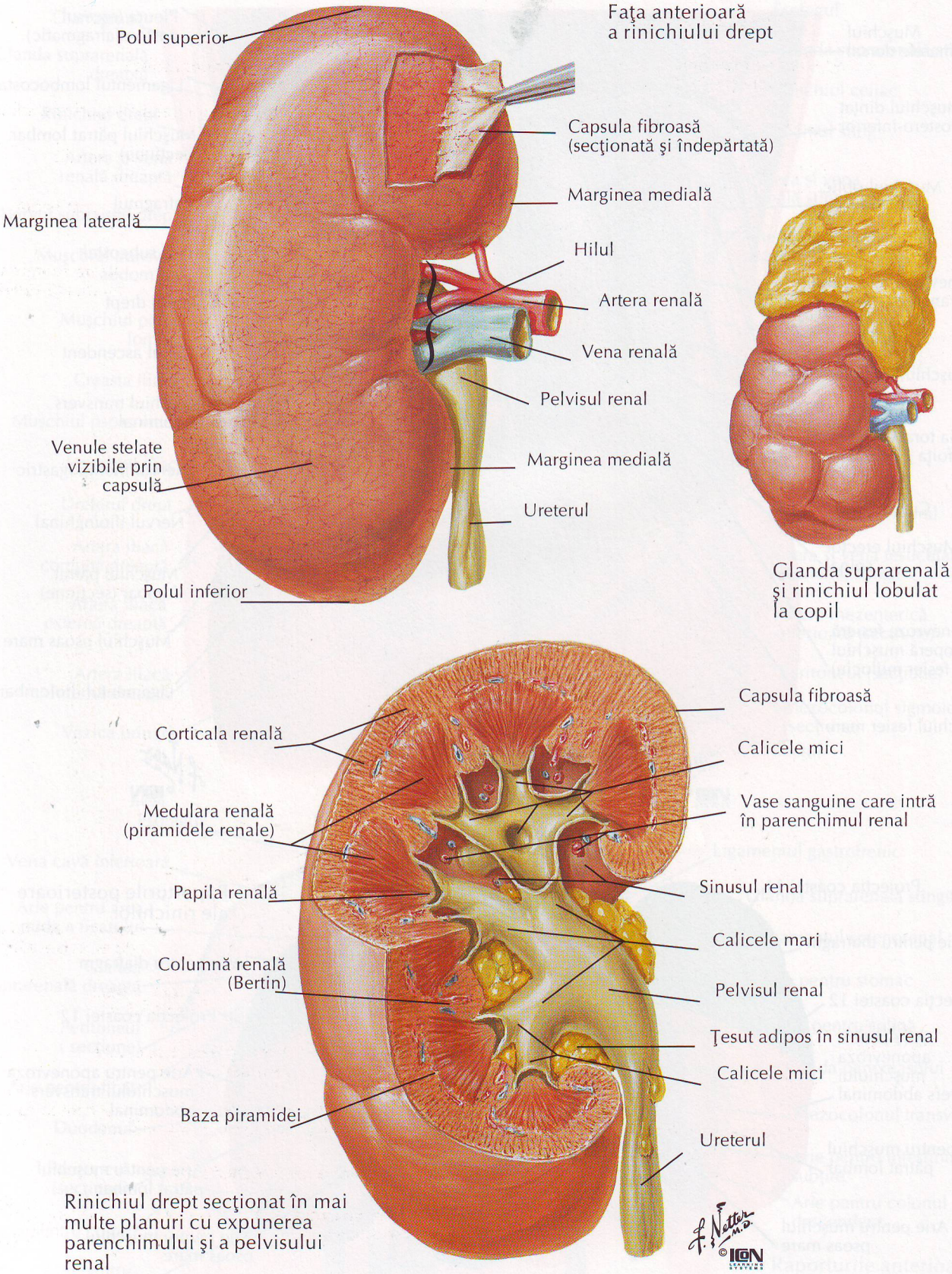

Rinichiul drept secţionat în mai multe planuri cu expunerea parenchimului şi a pelvisului renal

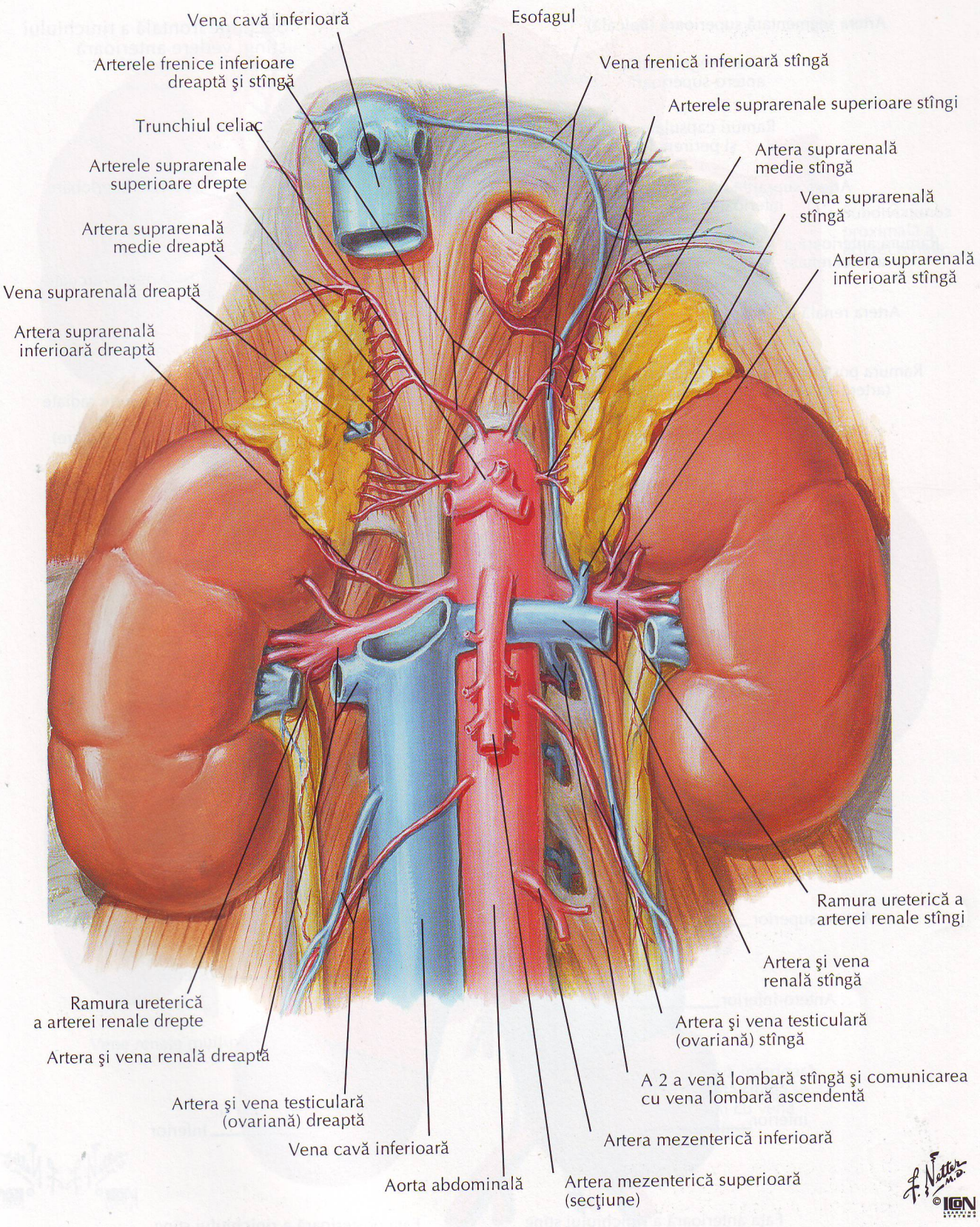
Vena cavă inferioară
Esofagul
Arterele frenice inferioare dreaptă şi stîngă
Vena frenică inferioară stîngă
Arterele suprarenale superioare stîngi
Trunchiul celiac
Artera suprarenală medie stîngă
Arterele suprarenale superioare drepte
Vena suprarenală stîngă
Artera suprarenală medie dreaptă
Artera suprarenală inferioară stîngă
Vena suprarenală dreaptă
Artera suprarenală inferioară dreaptă
Ramura ureterică a arterei renale stîngi
Artera şi vena renală stîngă
Ramura ureterică a arterei renale drepte
Artera şi vena testiculară (ovariană) stîngă
Artera şi vena renală dreaptă
A 2 a venă lombară stîngă şi comunicarea cu vena lombară ascendentă
Artera şi vena testiculară (ovariană) dreaptă
Artera mezenterică inferioară
Vena cavă inferioară
Aorta abdominală
Artera mezenterică superioară (secţiune)
F. Netter M.D.
© ICON LEARNING SYSTEMS

Arterele intrarenale şi segmentele renale

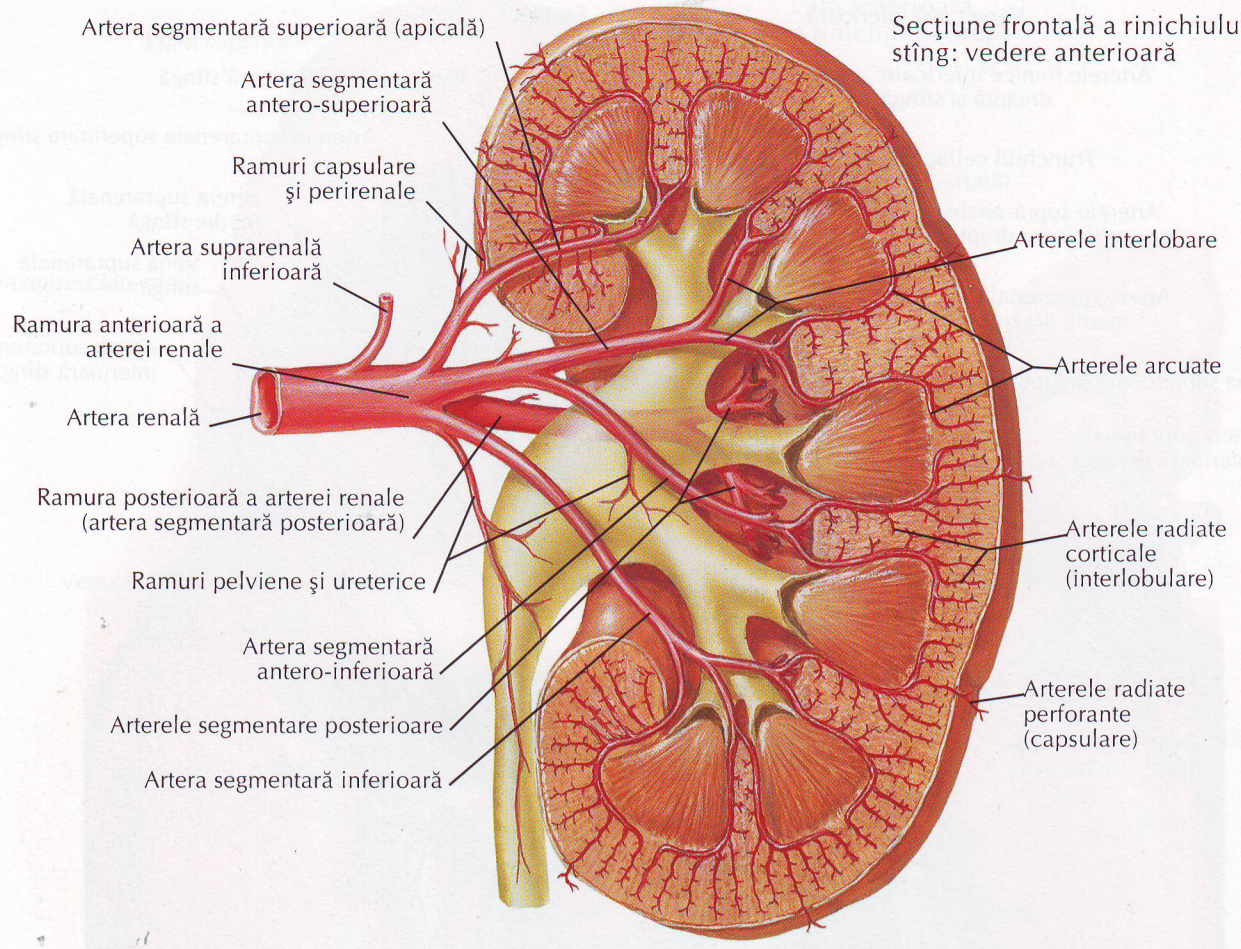

Segmentele vasculare renale

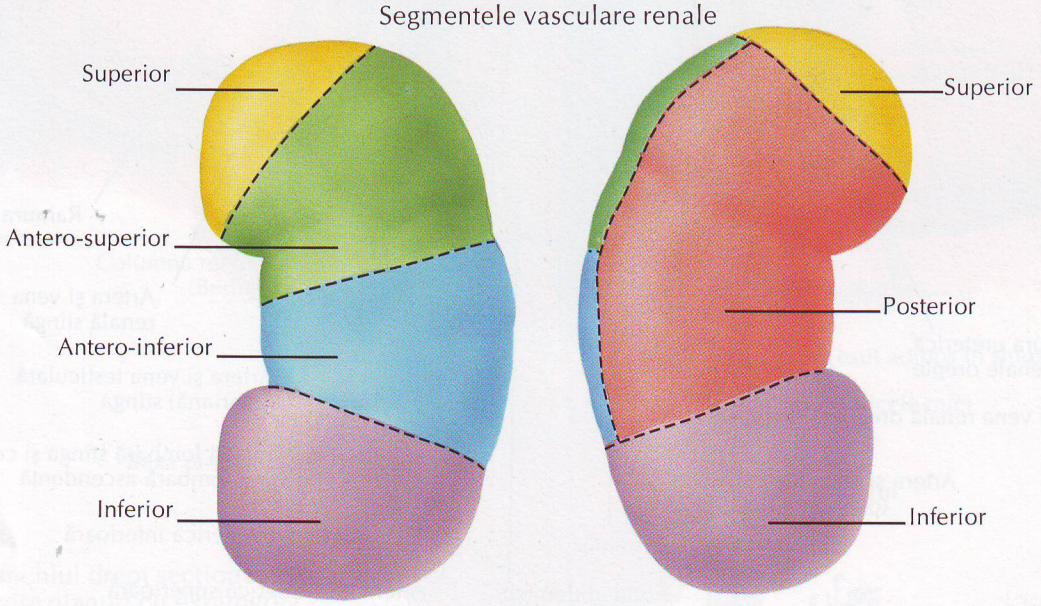

Faţa anterioară a rinichiului stîng

Faţa posterioară a rinichiului stîng

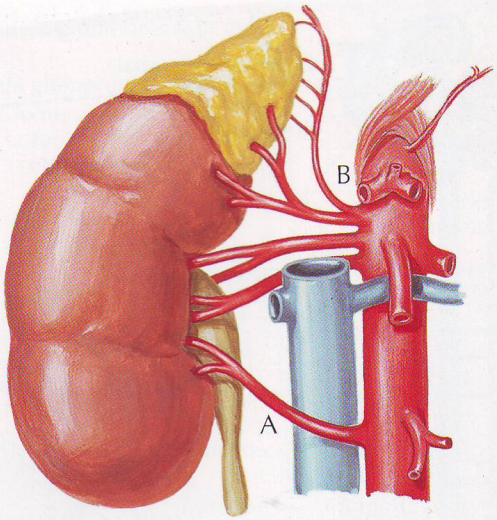

A Artera renală accesorie dreaptă joasă poate avea traiect anterior de vena cavă inferioară şi nu posterior

B Artera frenică inferioară cu arterele suprarenale superioare poate avea originea din artera renală (artera suprarenală medie absentă)

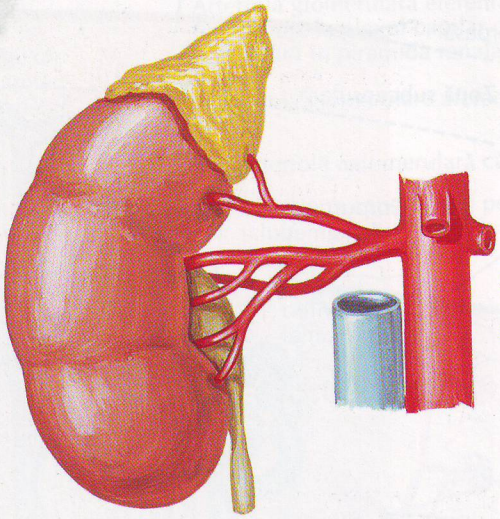

Subdiviziunea proximală a arterei renale

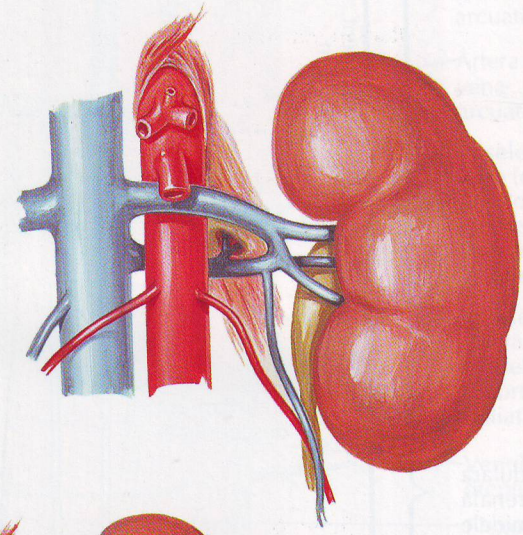

Vena renală stîngă dublă poate forma un inel în jurul aortei abdominale

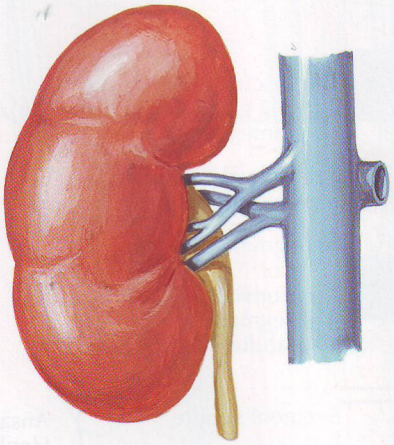

Vene renale multiple

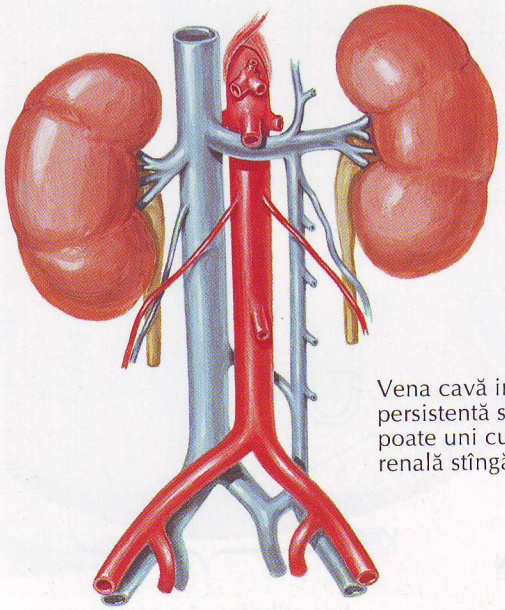

Vena cavă inferioară persistentă stîngă se poate uni cu vena renală stîngă

F. Netter M.D.
©IGN LEARNING SYSTEMS

Nefronul şi tubul colector: schemă

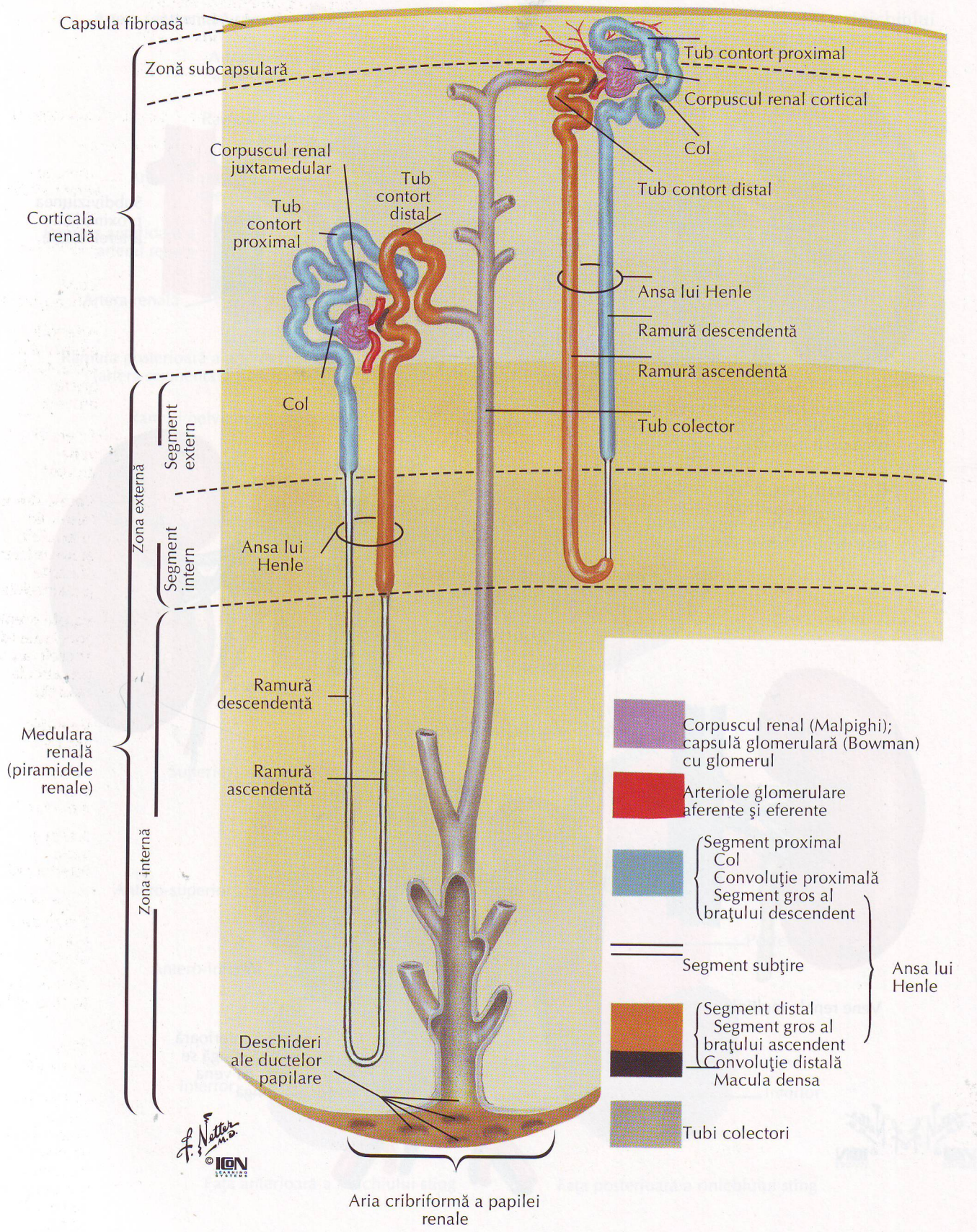

Vasele sanguine în parenchimul renal: schemă

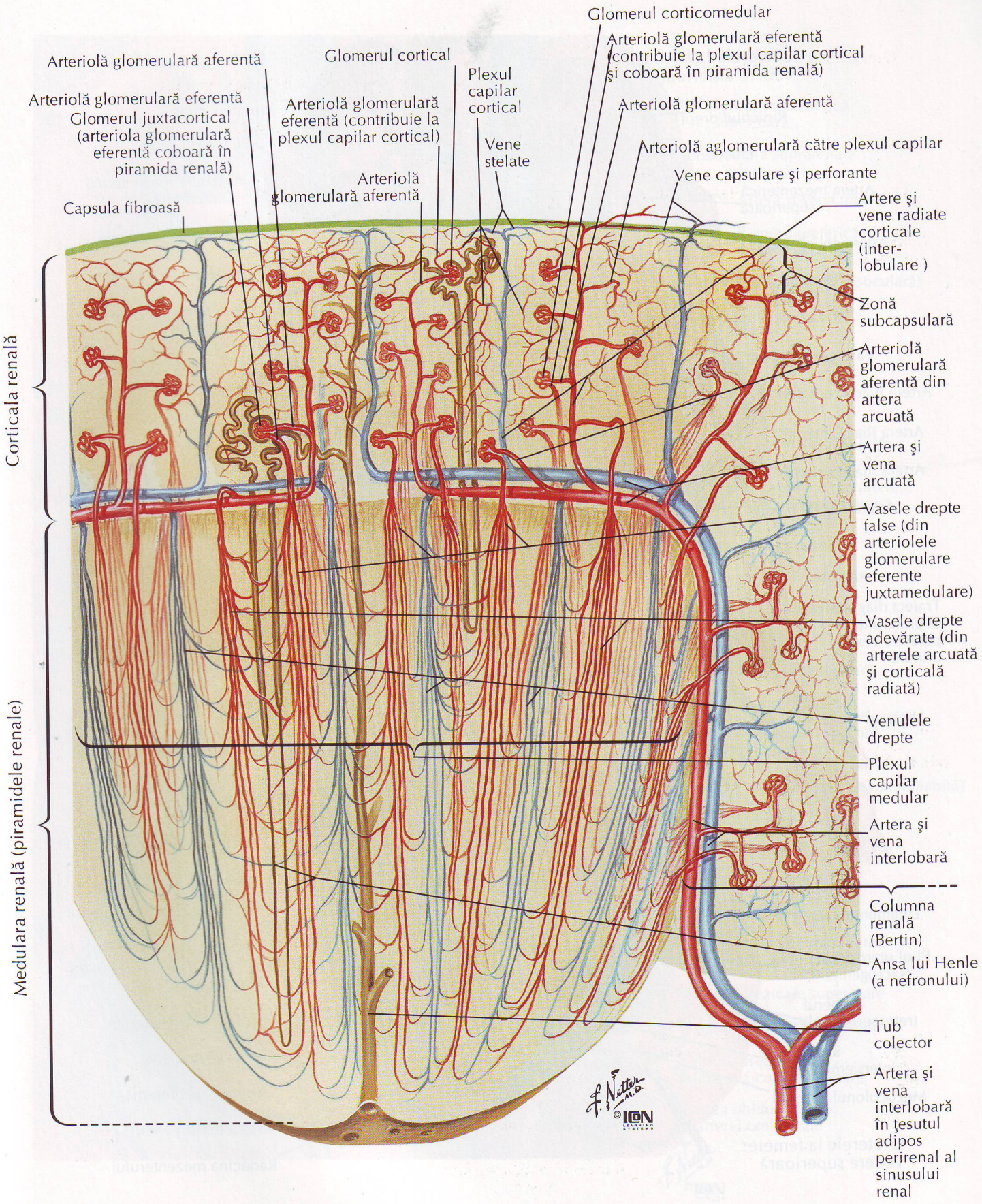

Ureterele

VEZI DE ASEMENEA PLANŞELE 349, 350, 354

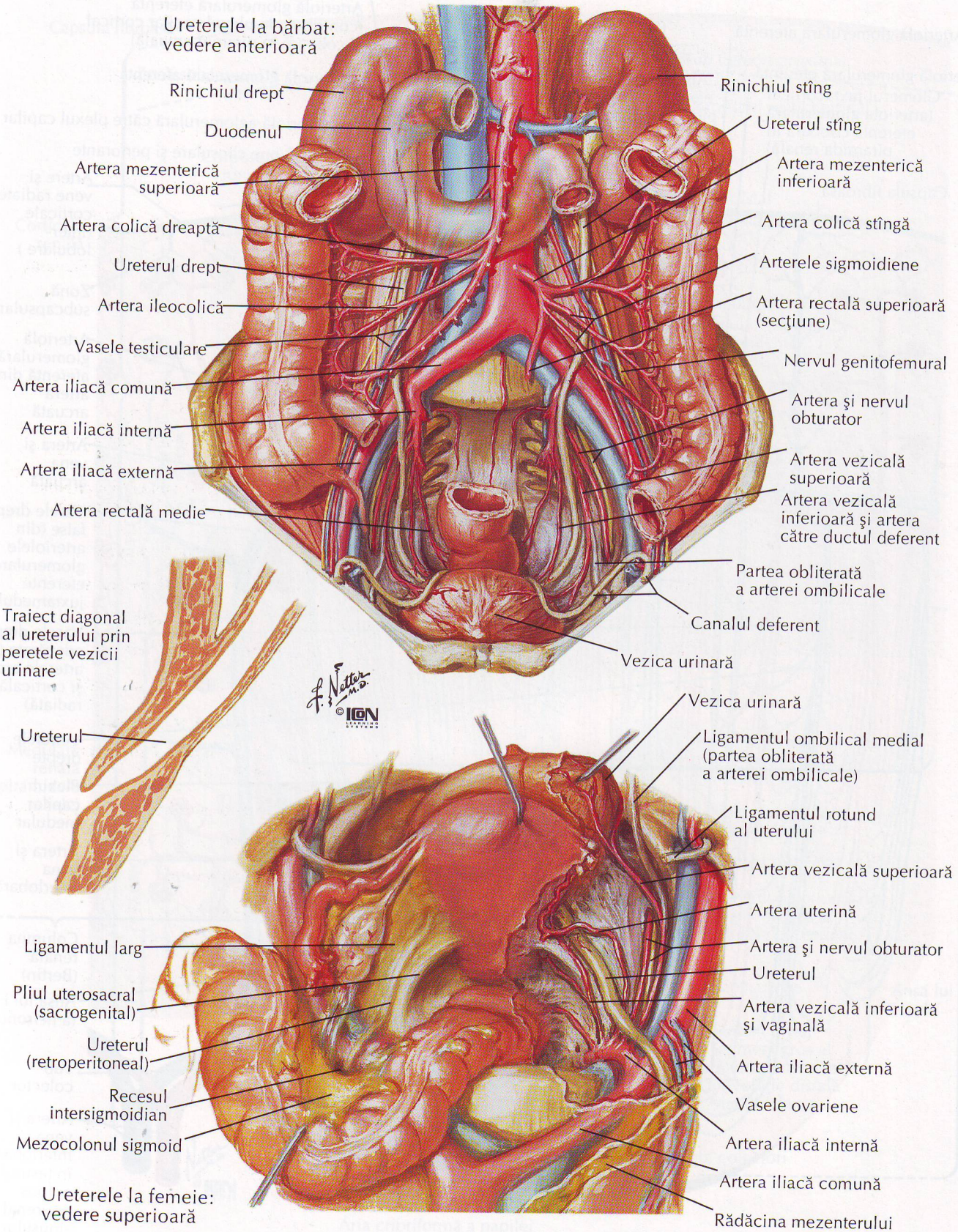

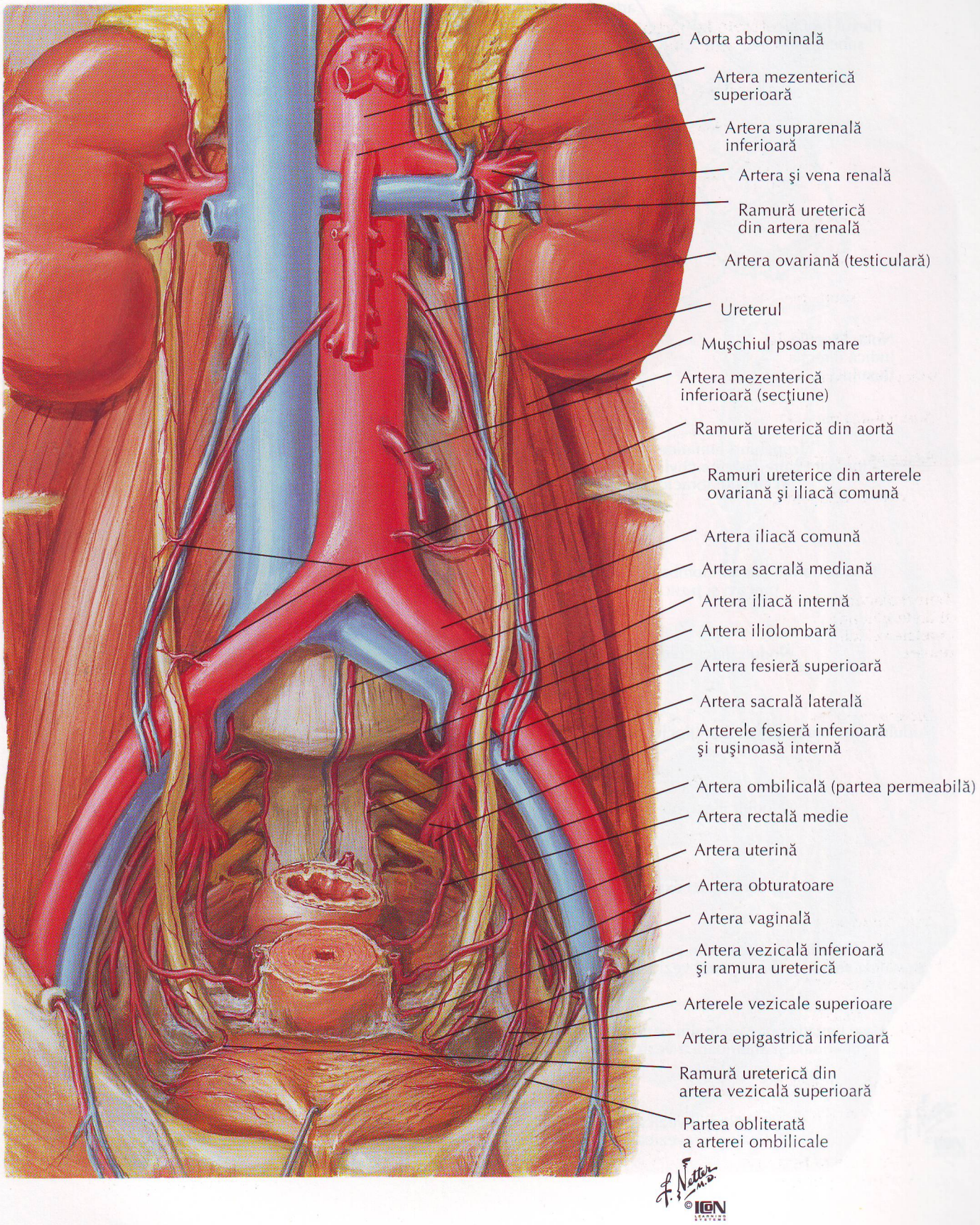
Aorta abdominală
Artera mezenterică superioară
Artera suprarenală inferioară
Artera şi vena renală
Ramură ureterică din artera renală
Artera ovariană (testiculară)
Ureterul
Muşchiul psoas mare
Artera mezenterică inferioară (secţiune)
Ramură ureterică din aortă
Ramuri ureterice din arterele ovariană şi iliacă comună
Artera iliacă comună
Artera sacrală mediană
Artera iliacă internă
Artera iliolombară
Artera fesieră superioară
Artera sacrală laterală
Arterele fesieră inferioară şi ruşinoasă internă
Artera ombilicală (partea permeabilă)
Artera rectală medie
Artera uterină
Artera obturatoare
Artera vaginală
Artera vezicală inferioară şi ramura ureterică
Arterele vezicale superioare
Artera epigastrică inferioară
Ramură ureterică din artera vezicală superioară
Partea obliterată a arterei ombilicale
F. Netter M.D.
© IGN LEARNING SYSTEMS

Vasele limfatice şi nodulii limfatici ai rinichilor şi vezicii urinare

VEZI DE ASEMENEA PLANŞELE 386, 388

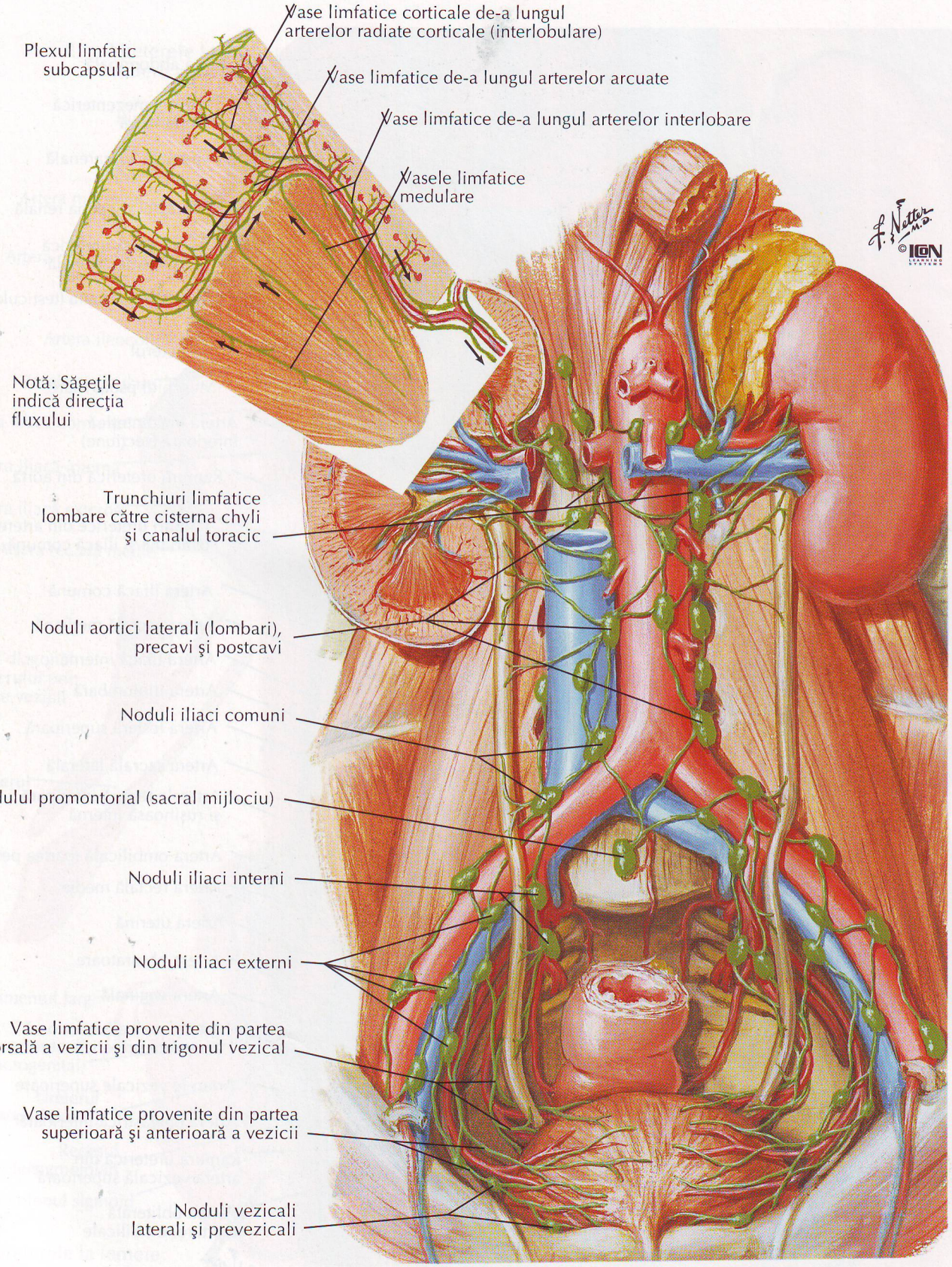

Inervaţia rinichilor, ureterelor şi vezicii urinare

VEZI DE ASEMENEA PLANŞA 159

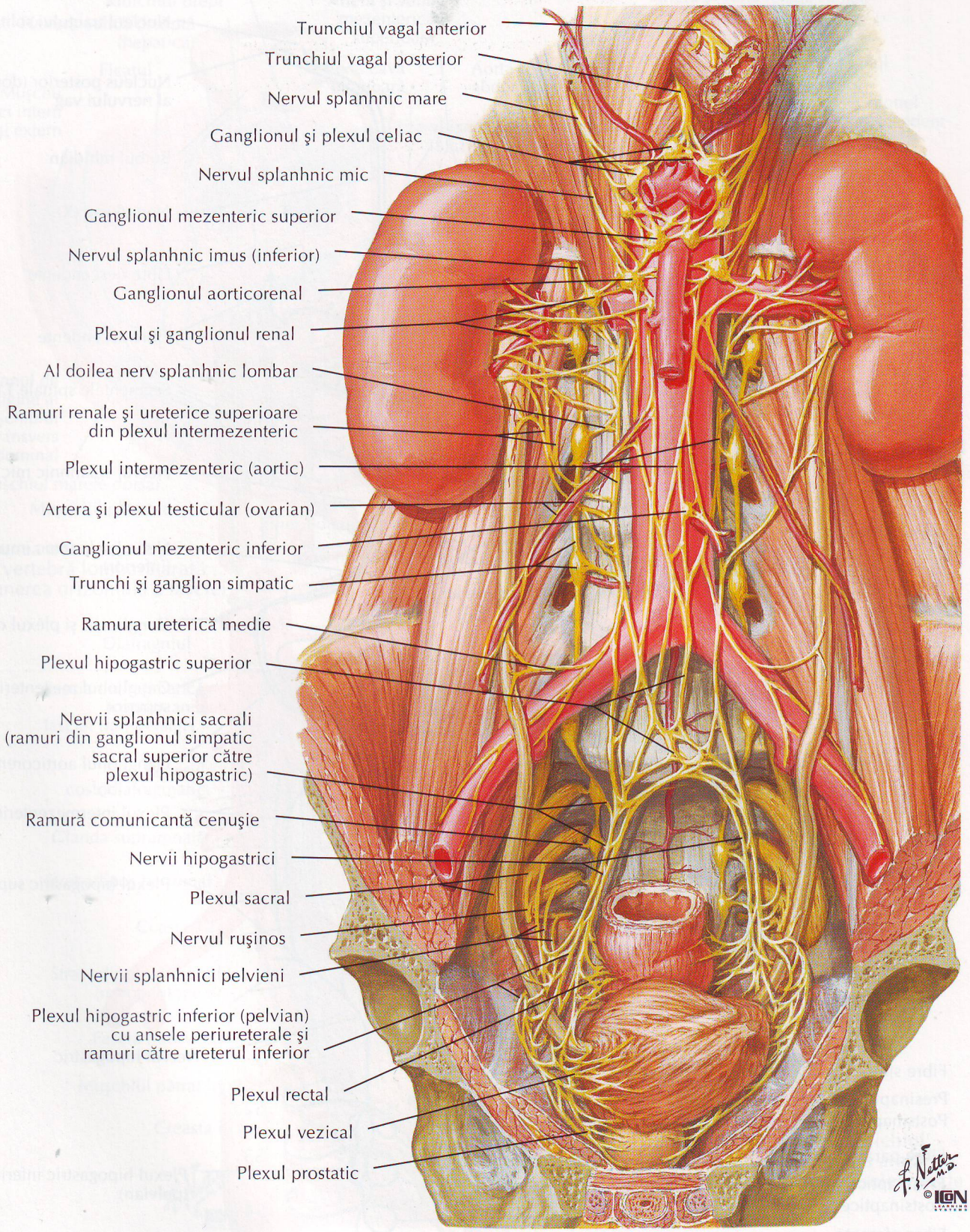

Inervaţia rinichilor şi a părţii superioare a ureterelor: schemă

VEZI DE ASEMENEA PLANŞELE 160, 397

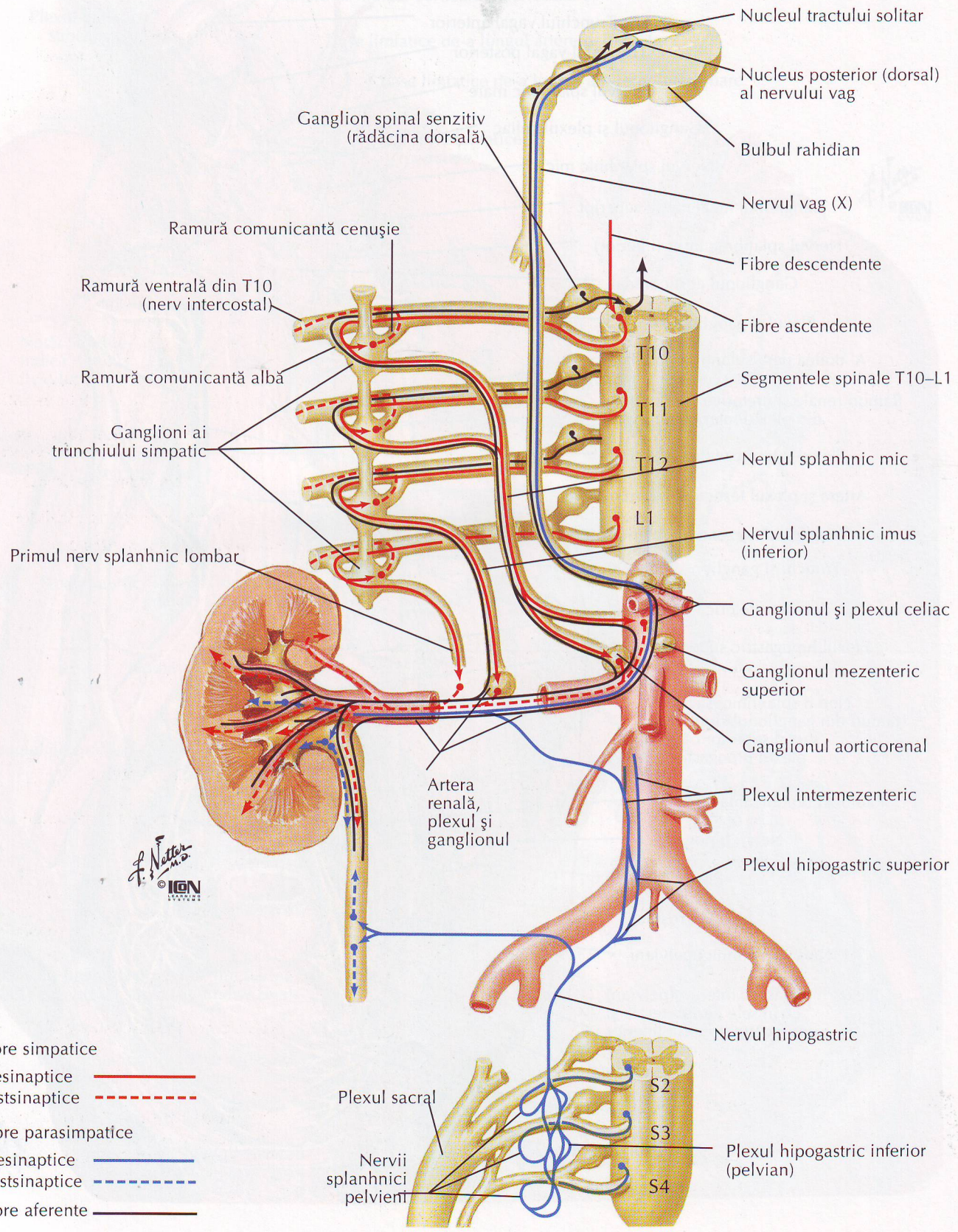

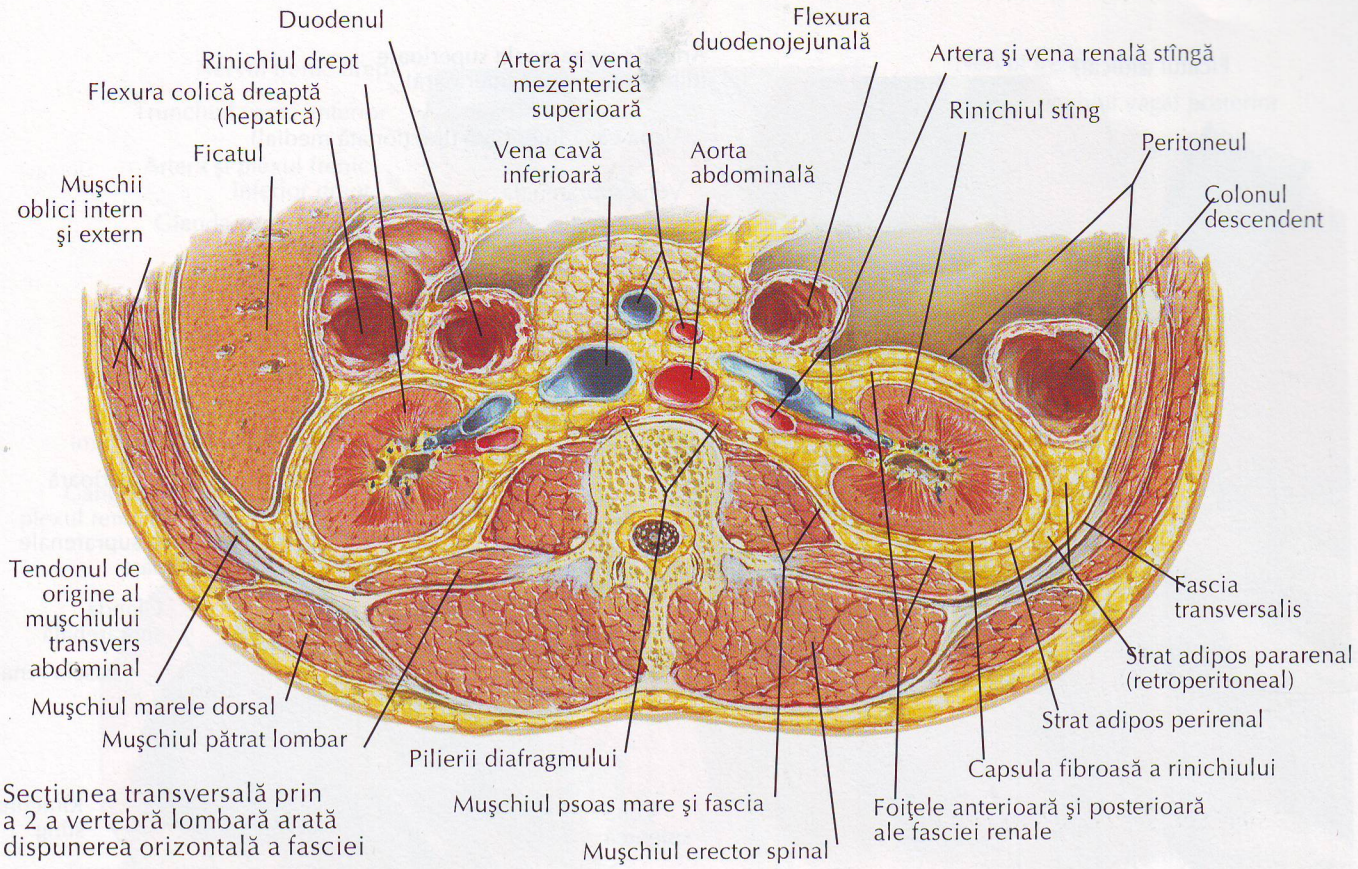

Secţiunea transversală prin a 2 a vertebră lombară arată dispunerea orizontală a fasciei

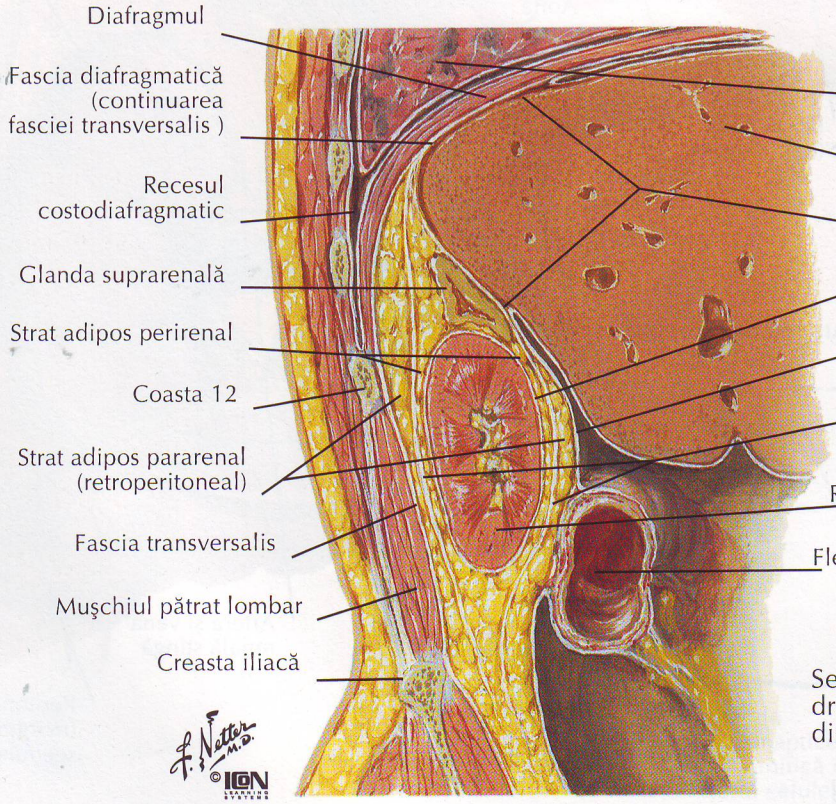

Secţiunea sagitală prin rinichiul drept şi regiunea lombară arată dispunerea verticală a fasciei renale

Arterele şi venele glandelor suprarenale in situ

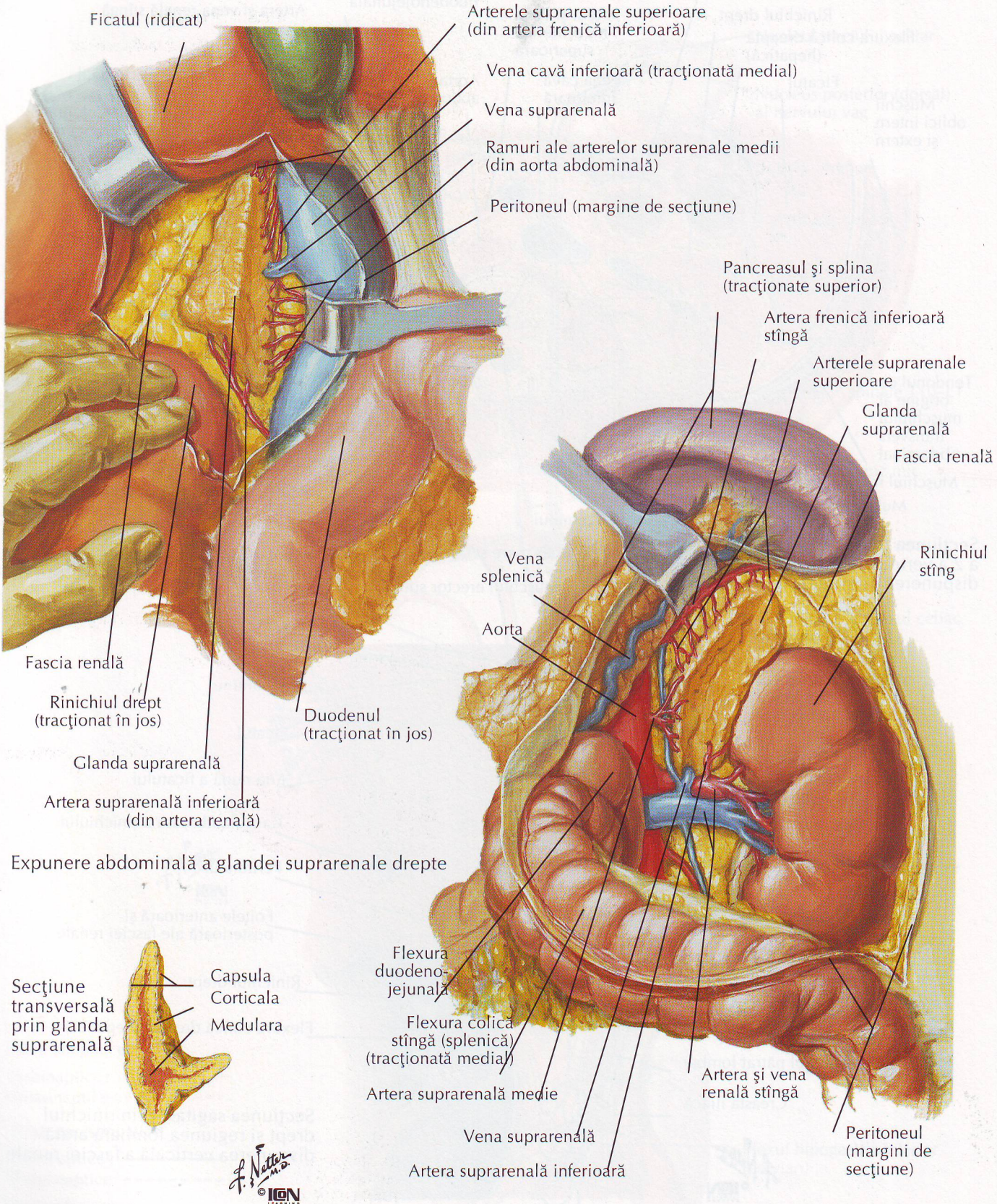

Inervaţia glandelor suprarenale: disecţie şi schemă

VEZI DE ASEMENEA PLANŞELE 159, 160

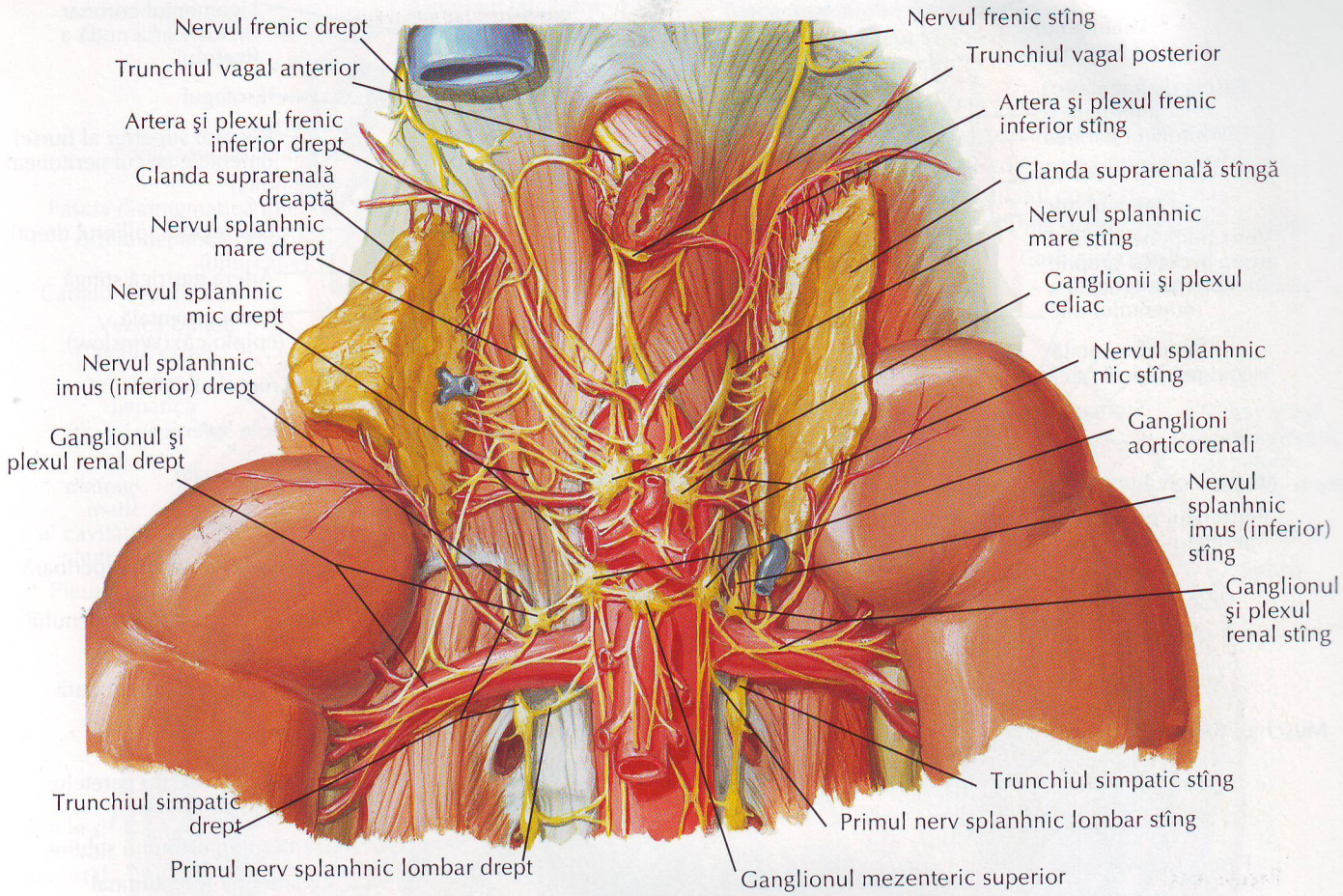

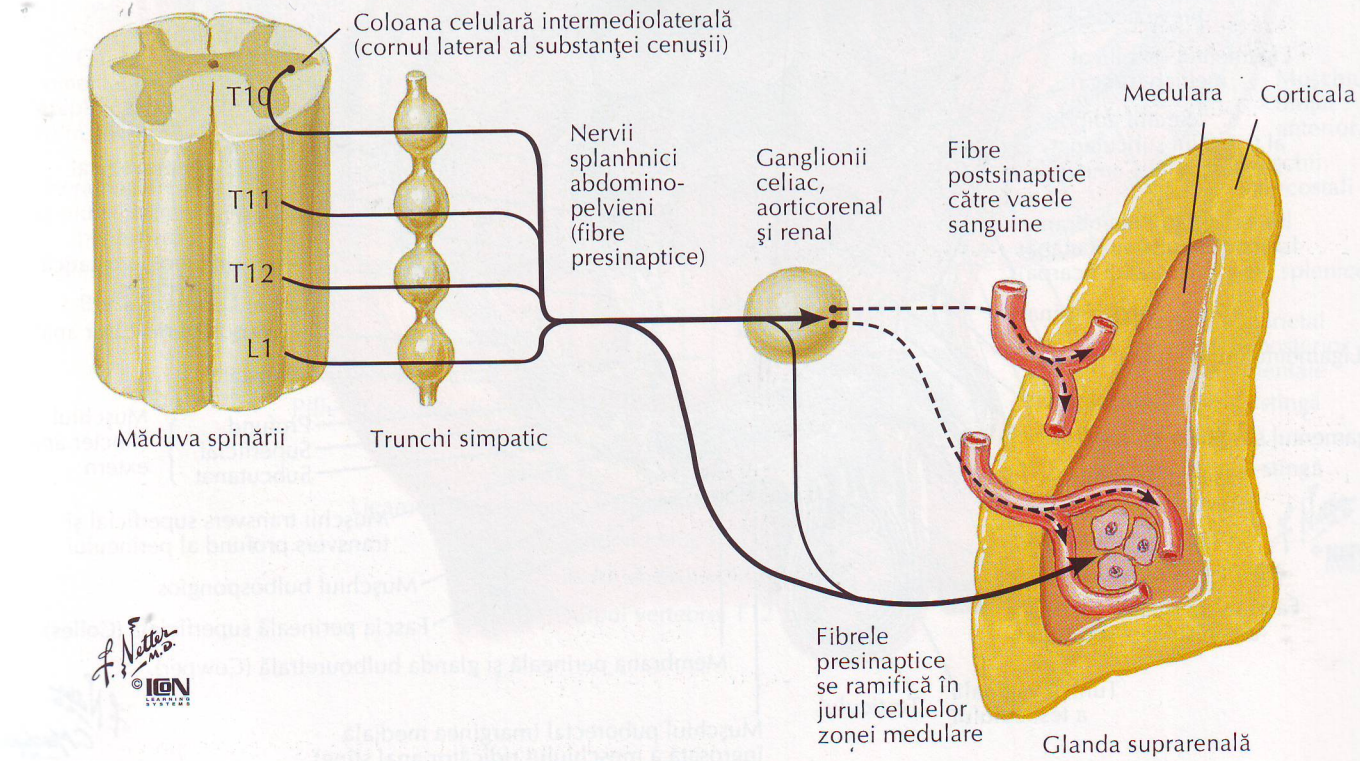

Peretele abdominal şi viscerele abdomenului: secţiune mediană

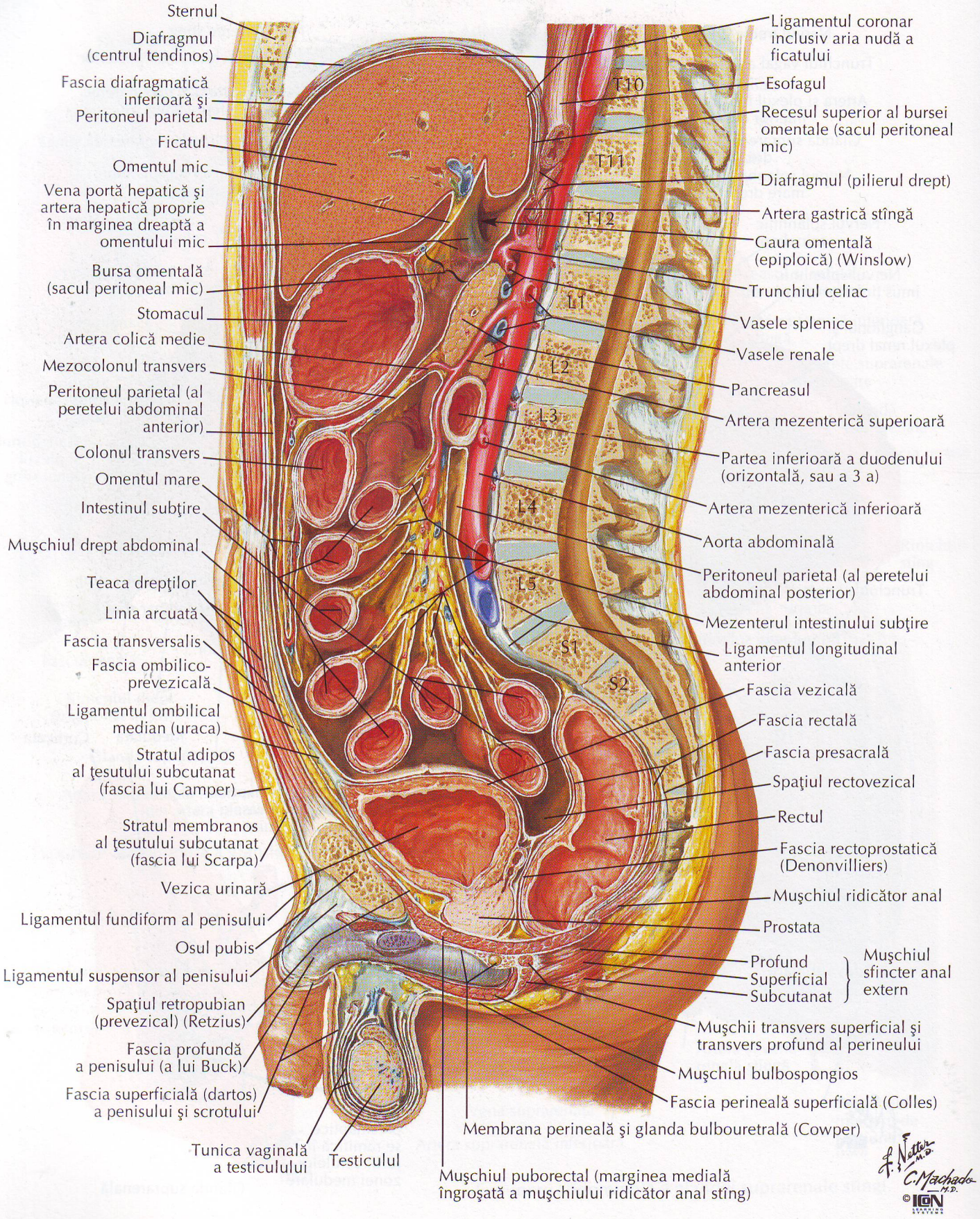

F. Netter M.D.
C. Machado M.D.
© ICON LEARNING SYSTEMS

Secţiune transversală schematică a abdomenului la nivelul T12

VEZI DE ASEMENEA PLANŞELE 534—537

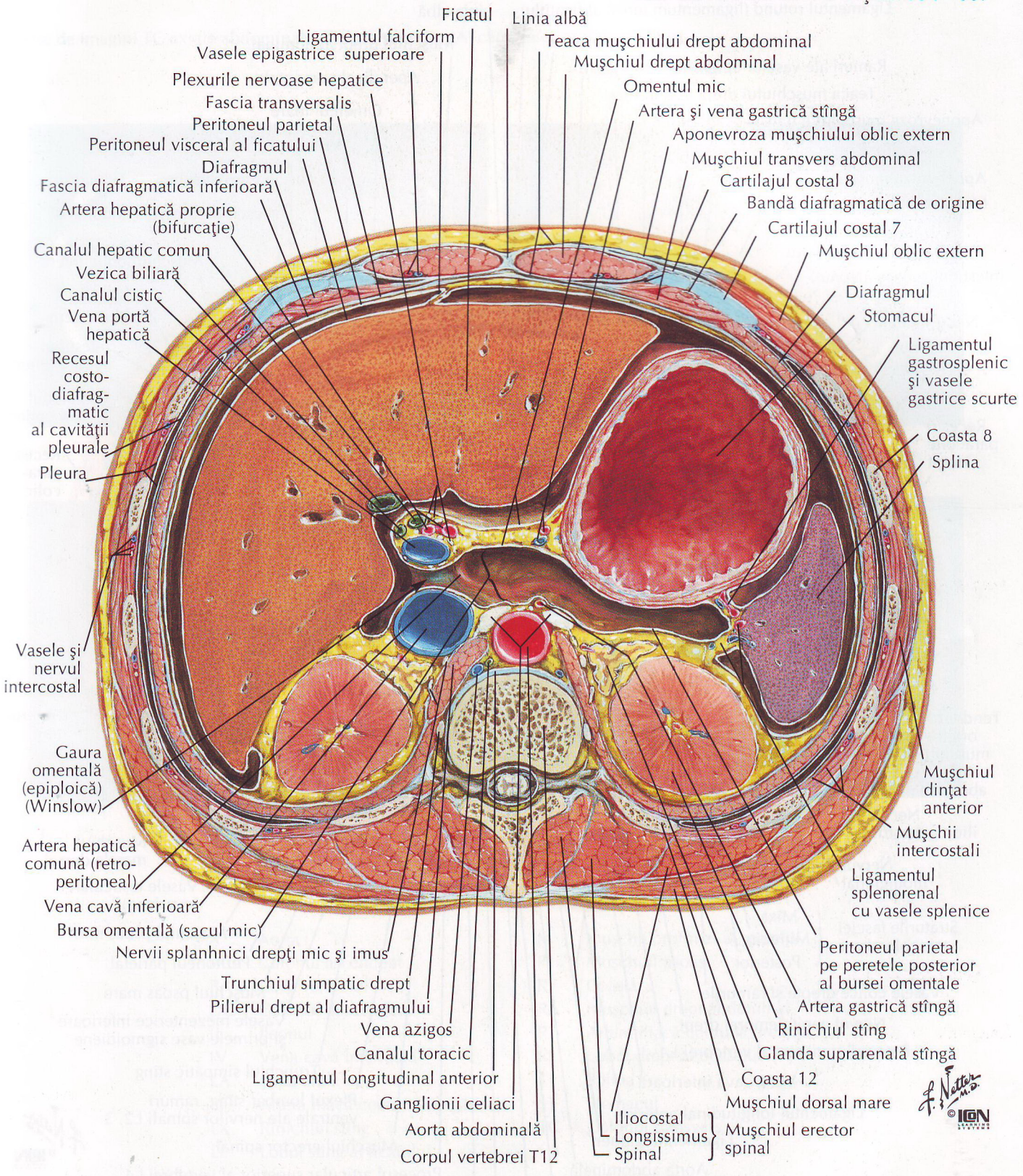

Secţiune transversală schematică a abdomenului la nivelul L3, 4

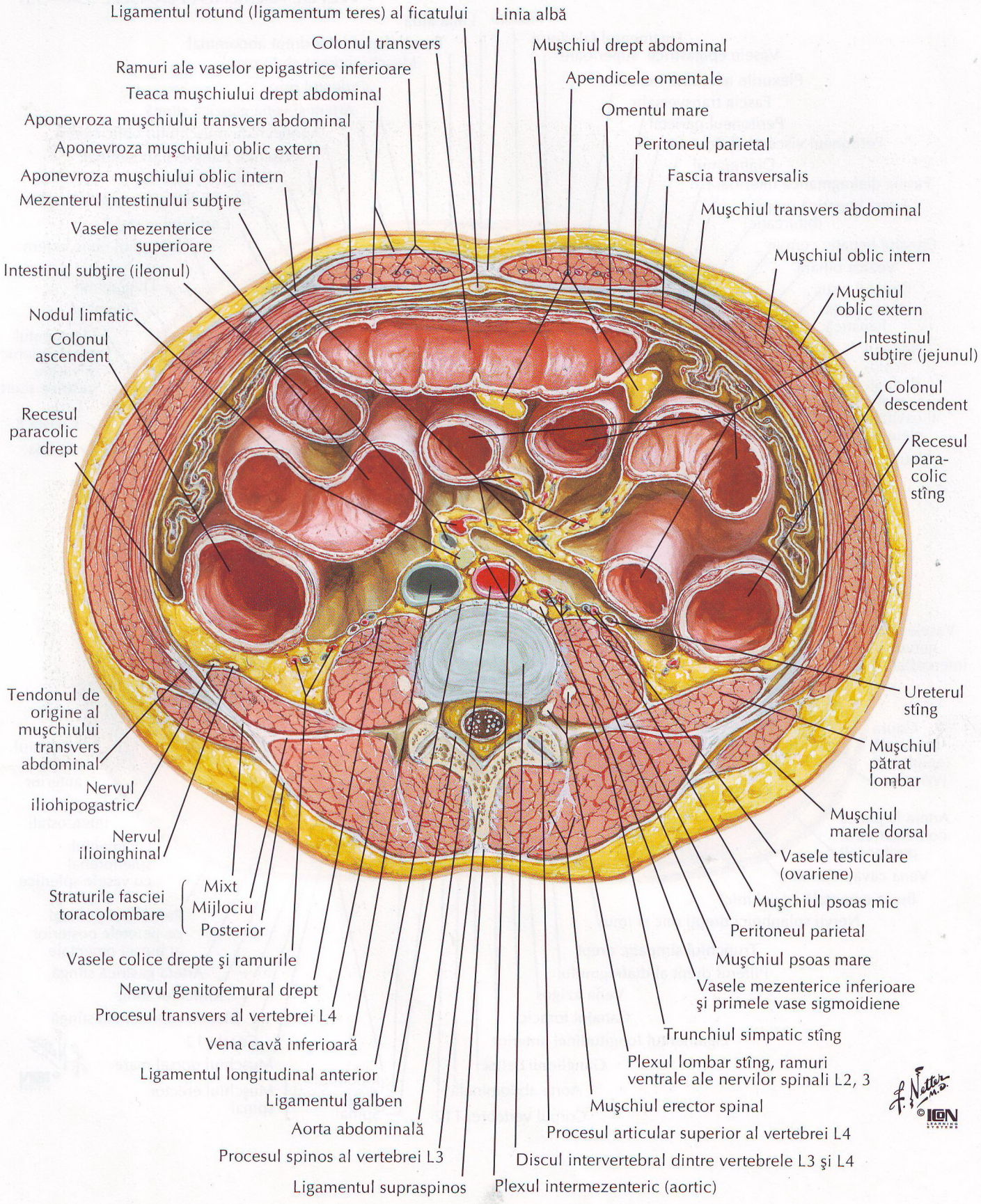

Serie de imagini TC axiale abdominale dinspre superior (A) către inferior (D)

A

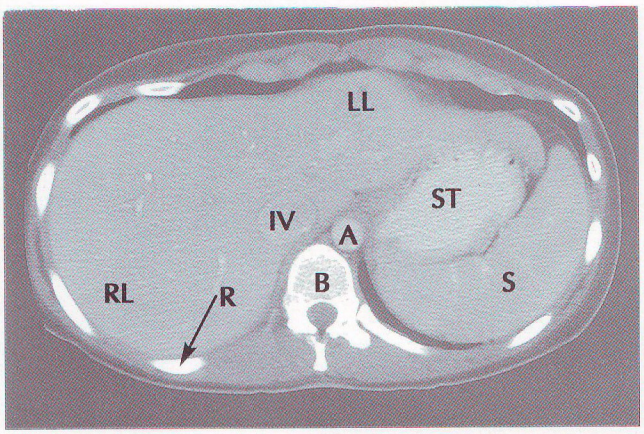

B

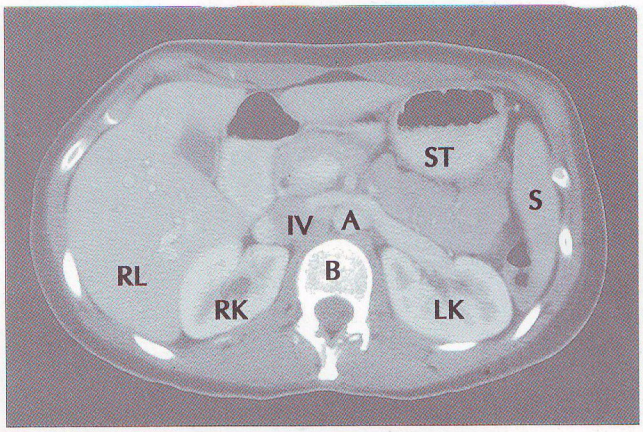

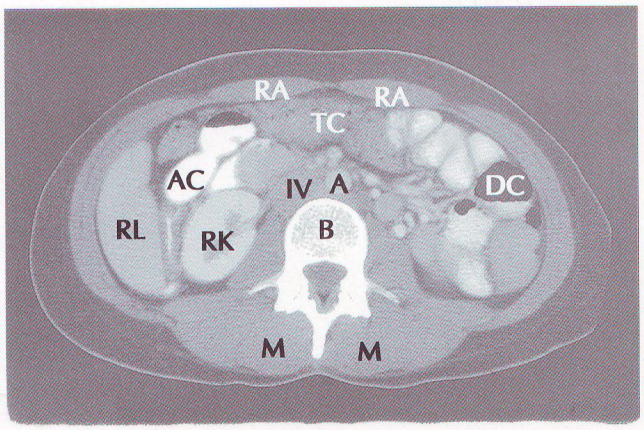

C

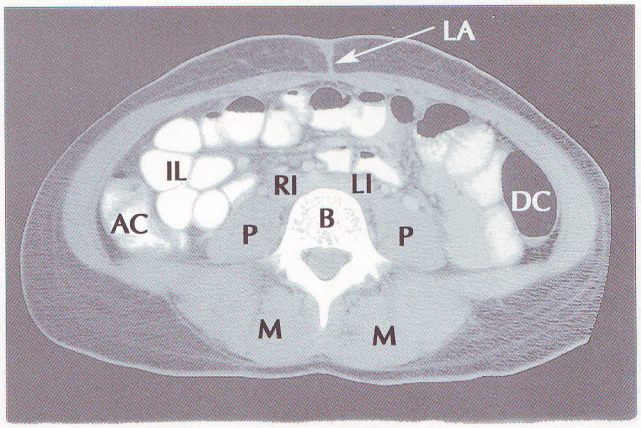

D

A	Aorta
AC	Colonul ascendent
B	Corp vertebral
DC	Colonul descendent
IL	Ileonul
IV	Vena cavă inferioară
LA	Linia albă
LI	Artera iliacă comună stîngă
LK	Rinichiul stîng
LL	Lobul stîng al ficatului
M	Muşchii profunzi ai spatelui
P	Muşchiul psoas
R	Coastă
RA	Muşchiul drept abdominal
RI	Artera iliacă comună dreaptă
RL	Lobul drept al ficatului
S	Splina
ST	Stomacul
TC	Colonul transvers



Secţiunea V
PELVISUL ŞI PERINEUL

ANATOMIA PE VIU
Planşa 339
339. Pelvisul şi perineul

OASELE ŞI LIGAMENTELE
Planşele 340–342
340. Oasele şi ligamentele pelvisului
341. Oasele şi ligamentele pelvisului (continuare)
342. Diferenţe ale pelvisului în funcţie de sex: măsurători

PLANŞEUL ŞI CONŢINUTUL PELVISULUI
Planşele 343–353
343. Diafragma pelviană la femeie
344. Diafragma pelviană la femeie (continuare)
345. Diafragma pelviană la bărbat
346. Diafragma pelviană la bărbat (continuare)
347. Viscerele pelviene şi perineul la femeie
348. Viscerele pelviene şi perineul la bărbat
349. Conţinutul pelvisului la femeie
350. Conţinutul pelvisului la bărbat
351. Fascia endopelviană şi spaţiile potenţiale
352. Vezica urinară: poziţie şi mijloace de susţinere
353. Vezica urinară la femeie şi bărbat

ORGANELE GENITALE LA FEMEIE
Planşele 354–362
354. Viscerele pelviene la femeie
355. Uterul, vaginul şi structurile de susţinere
356. Uterul şi anexele
357. Uterul: modificări ale formei şi musculaturii în raport cu vîrsta
358. Uterul: variaţii ale poziţiei
359. Perineul şi organele genitale externe (pudendum sau vulva)
360. Perineul (disecţia straturilor superficiale)
361. Perineul şi straturile perineale profunde

362. Uretra la femeie

ORGANELE GENITALE LA BĂRBAT
Planşele 363–371
363. Perineul şi organele genitale externe (disecţia straturilor superficiale)
364. Perineul şi organele genitale externe (disecţia straturilor profunde)
365. Penisul
366. Spaţiile perineale
367. Prostata şi veziculele seminale
368. Uretra
369. Coborîrea testiculului în scrot (descensus testis)
370. Scrotul şi conţinutul
371. Testiculul, epididimul şi canalul deferent

RECTUL
Planşele 372–377
372. Rectul in situ la femeie şi bărbat
373. Fosele ischiorectale
374. Rectul şi canalul anal
375. Musculatura anorectală
376. Muşchiul sfincter anal extern: vedere perineală
377. Spaţii perineo-pelviene reale şi potenţiale

VASCULARIZAŢIA
Planşele 378–388
378. Arterele rectului şi canalului anal
379. Venele rectului şi canalului anal
380. Arterele şi venele organelor pelviene la femeie
381. Arterele şi venele testiculare
382. Arterele şi venele pelvisului la femeie
383. Arterele şi venele pelvisului la bărbat
384. Arterele şi venele perineului şi uterului
385. Arterele şi venele perineului la bărbat
386. Vasele limfatice şi nodulii pelvisului şi organelor genitale la femeie
387. Vasele limfatice şi nodulii limfatici ai perineului la femeie
388. Vasele limfatice şi nodulii pelvisului şi organelor genitale la bărbat

INERVAŢIA
Planşele 389–397
389. Inervaţia organelor genitale externe la bărbat
390. Inervaţia viscerelor pelviene la bărbat
391. Inervaţia perineului la bărbat
392. Inervaţia viscerelor pelviene la femeie
393. Inervaţia organelor genitale externe la femeie
394. Căi neurale în parturiţie (naştere)
395. Inervaţia organelor reproducătoare la femeie: schemă
396. Inervaţia organelor reproducătoare la bărbat: schemă
397. Inervaţia vezicii urinare şi ureterului inferior: schemă

STRUCTURILE OMOLOAGE ALE ORGANELOR GENITALE
Planşele 398–399
398. Structurile omoloage ale organelor genitale externe
399. Structurile omoloage ale organelor genitale interne

IMAGISTICĂ REGIONALĂ
Planşa 400
400. Imagini RMN pelviene sagitale

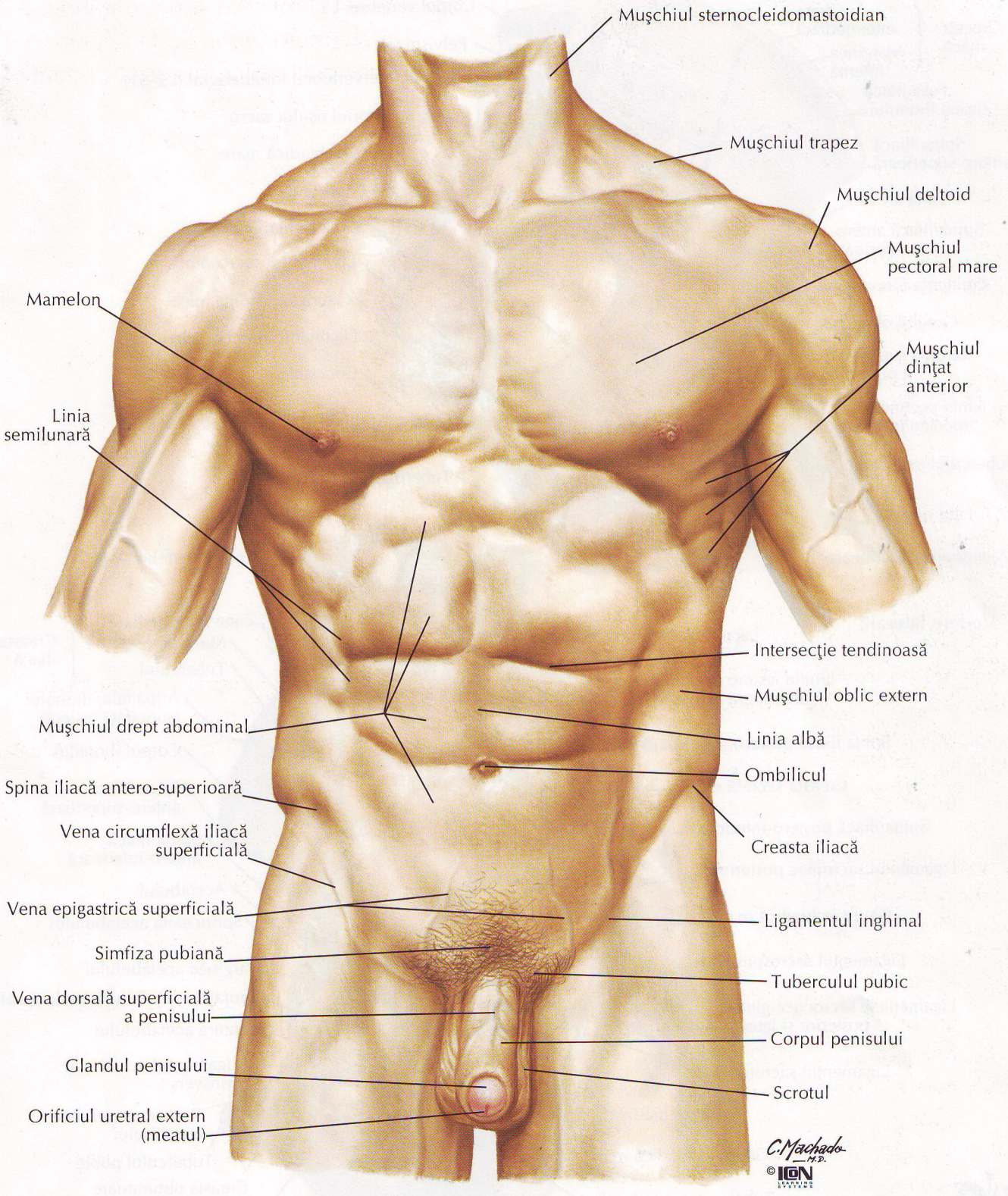
Muşchiul sternocleidomastoidian
Muşchiul trapez
Muşchiul deltoid
Muşchiul pectoral mare
Mamelon
Muşchiul dinţat anterior
Linia semilunară
Intersecţie tendinoasă
Muşchiul oblic extern
Muşchiul drept abdominal
Linia albă
Ombilicul
Spina iliacă antero-superioară
Vena circumflexă iliacă superficială
Creasta iliacă
Vena epigastrică superficială
Ligamentul inghinal
Simfiza pubiană
Tuberculul pubic
Vena dorsală superficială a penisului
Corpul penisului
Glandul penisului
Scrotul
Orificiul uretral extern (meatul)
C. Machado M.D.
© ION LEARNING SYSTEMS

Oasele şi ligamentele pelvisului

VEZI DE ASEMENEA PLANŞA 468

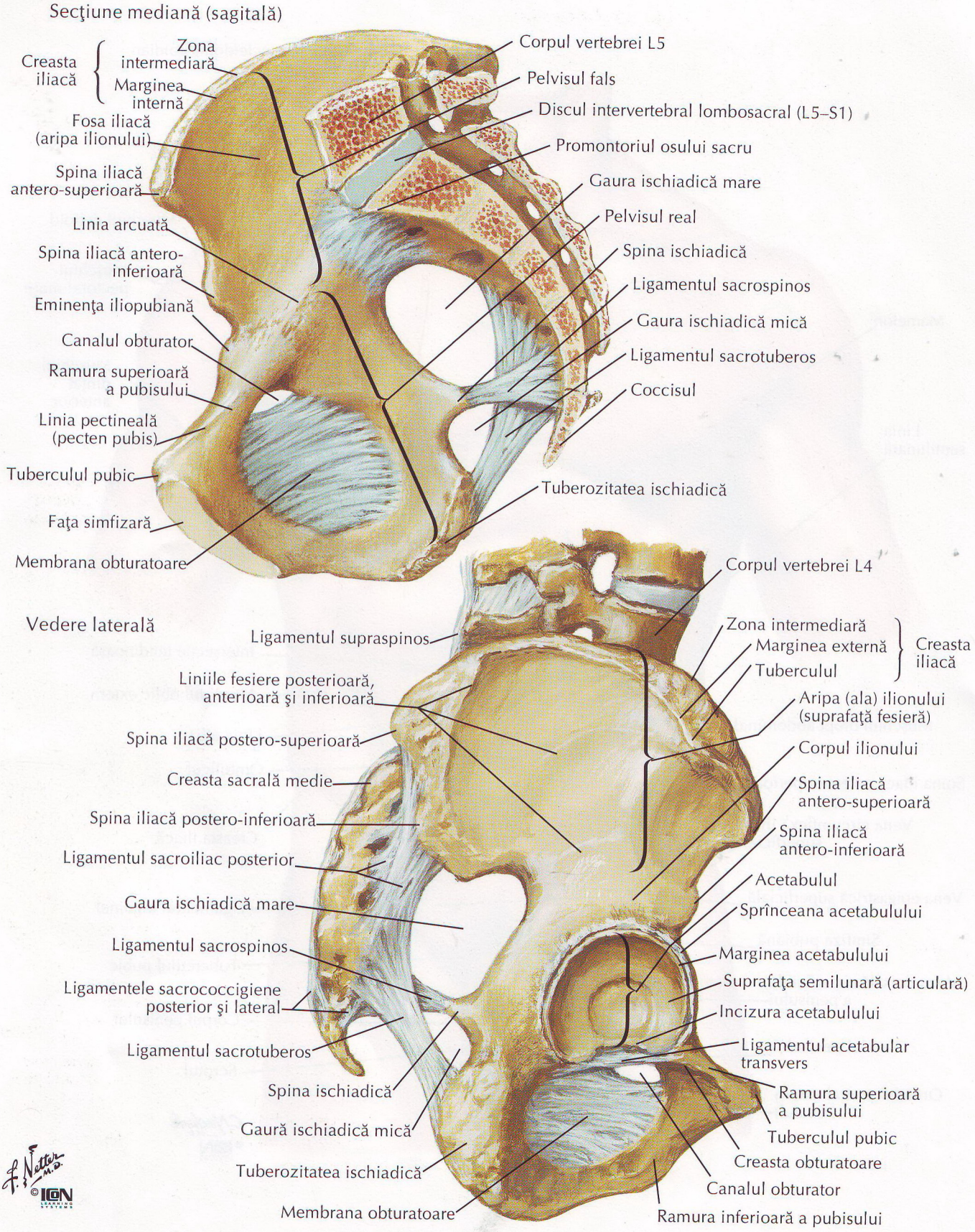

Oasele şi ligamentele pelvisului (continuare)

VEZI DE ASEMENEA PLANŞA 150

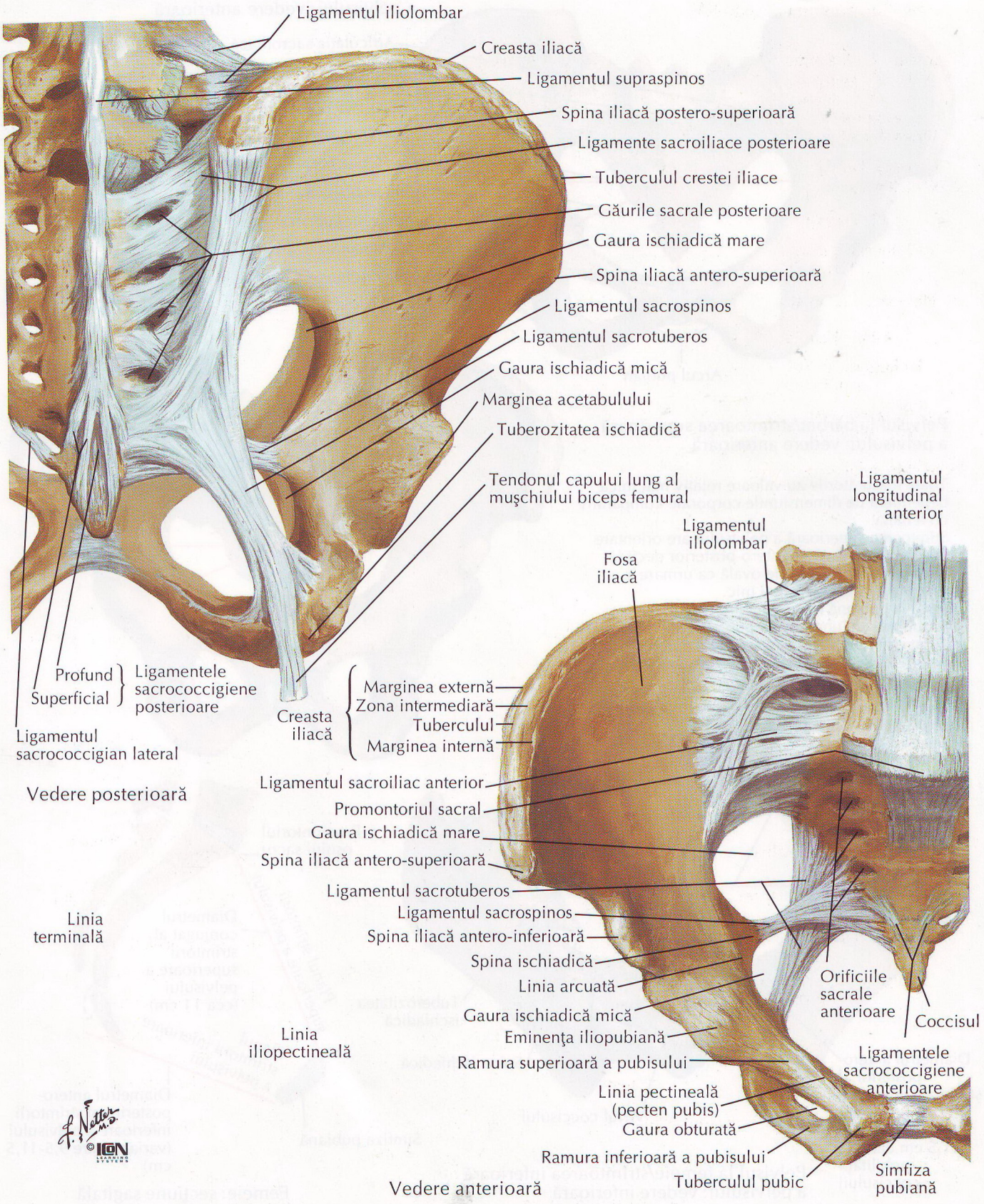

Diferenţe ale pelvisului în funcţie de sex: măsurători

VEZI DE ASEMENEA PLANŞA 240

Pelvisul la femeie/strîmtoarea superioară a pelvisului: vedere anterioară

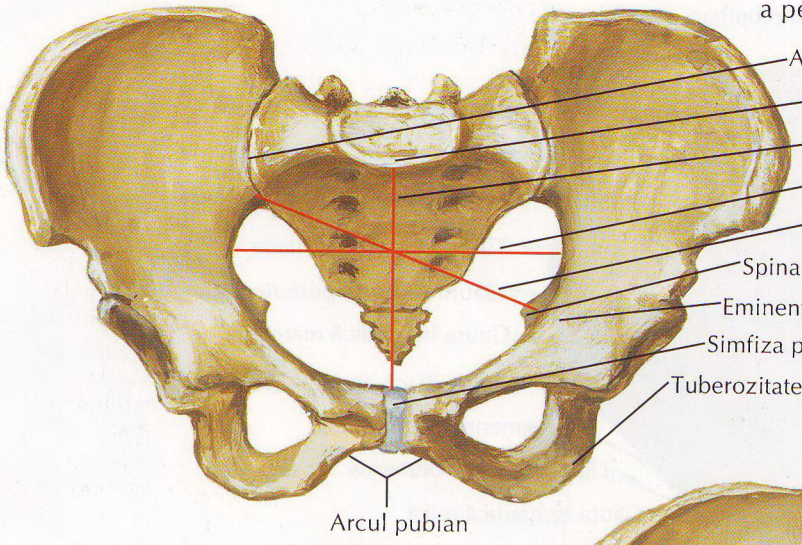

F. Netter M.D. © IGN LEARNING SYSTEMS

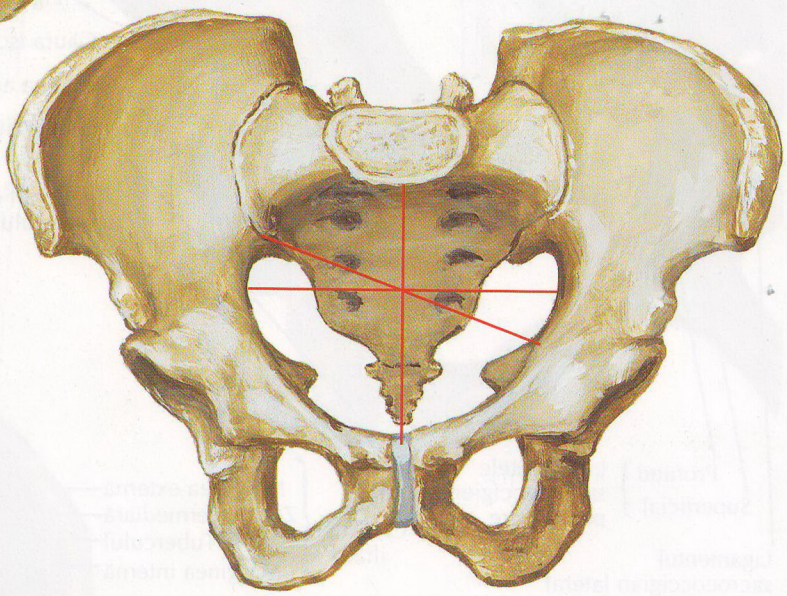

Pelvisul la bărbat/strîmtoarea superioară a pelvisului: vedere anterioară

Toate măsurătorile au valoare relativ mai mică dependent de dimensiunile corporale comparativ cu femeia.
Stîmtoarea superioară a pelvisului are orientare mai pronunţată către antero-posterior decît la femeie, unde tinde să fie ovală ca urmare a diametrului transvers mai mic.
Simfiza pubiană este mai adîncă (înaltă).
Arcul pubian (unghiul subpubian) este mai îngust.
Tuberozităţile ischiadice sunt mai apropiate.
Aripile ilionului sunt mai puţin proeminente.

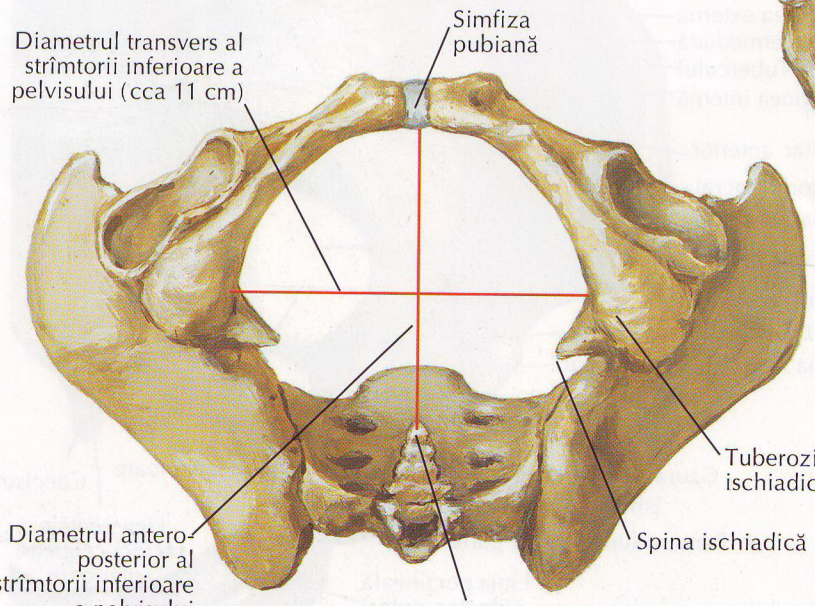

Pelvisul la femeie/strîmtoarea inferioară a pelvisului: vedere inferioară

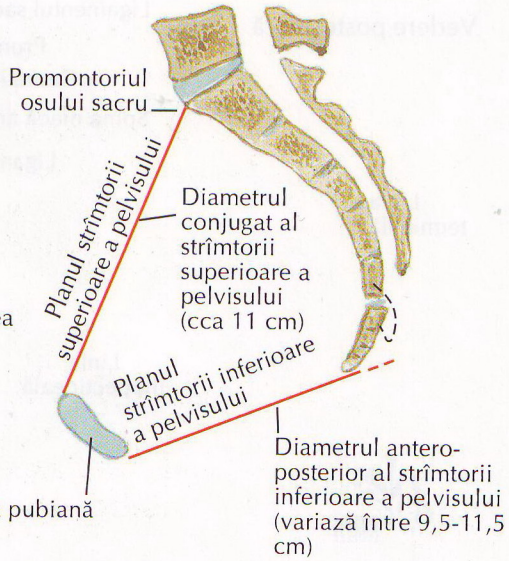

Femeie: secţiune sagitală

Diafragma pelviană la femeie

VEZI DE ASEMENEA PLANŞELE 255, 353, 355, 373

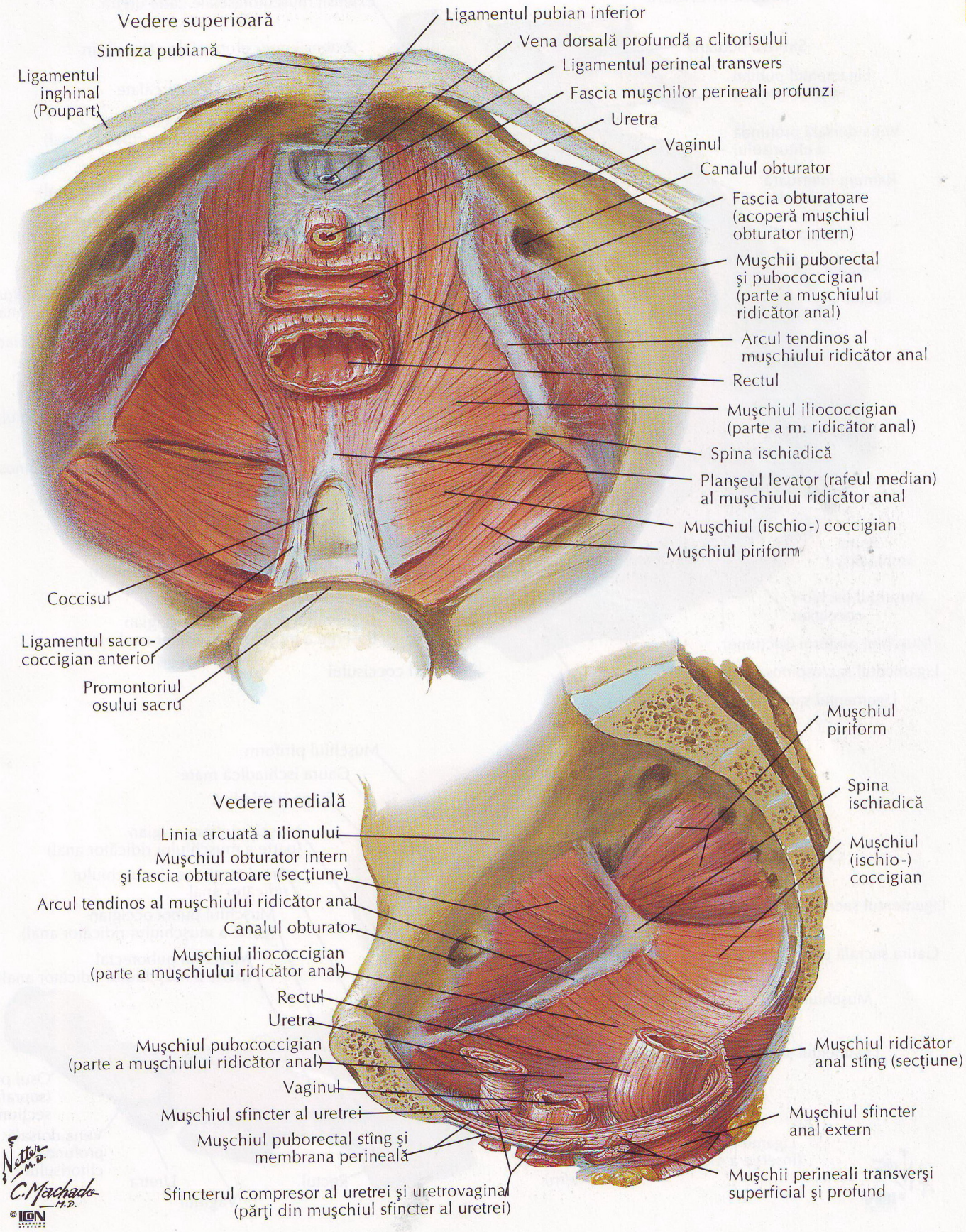

Diafragma pelviană la bărbat

VEZI DE ASEMENEA PLANŞELE 255, 353, 373

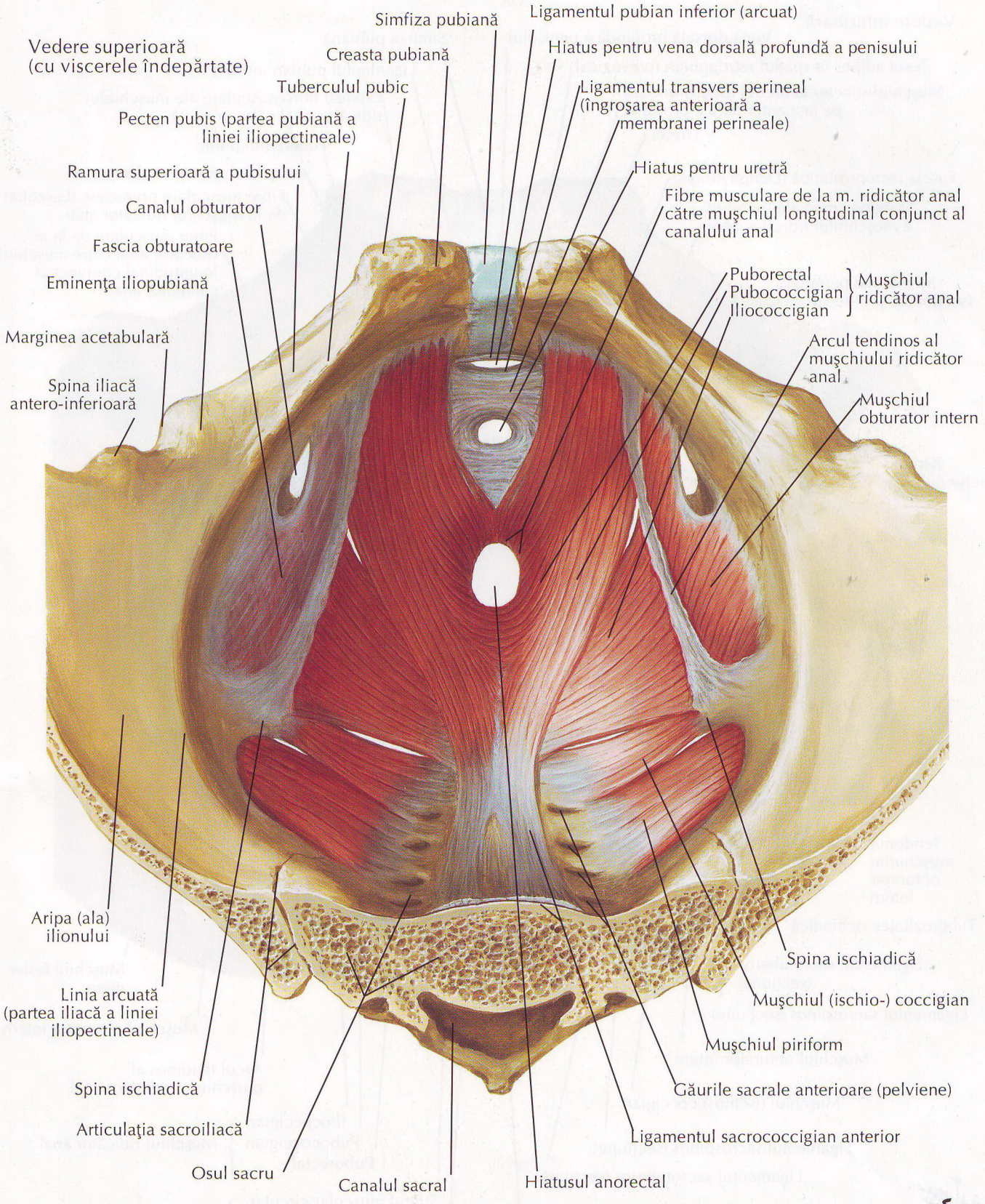

Diafragma pelviană la bărbat (continuare)

PENTRU DIAFRAGMA UROGENITALĂ VEZI PLANŞA 366

Vedere inferioară

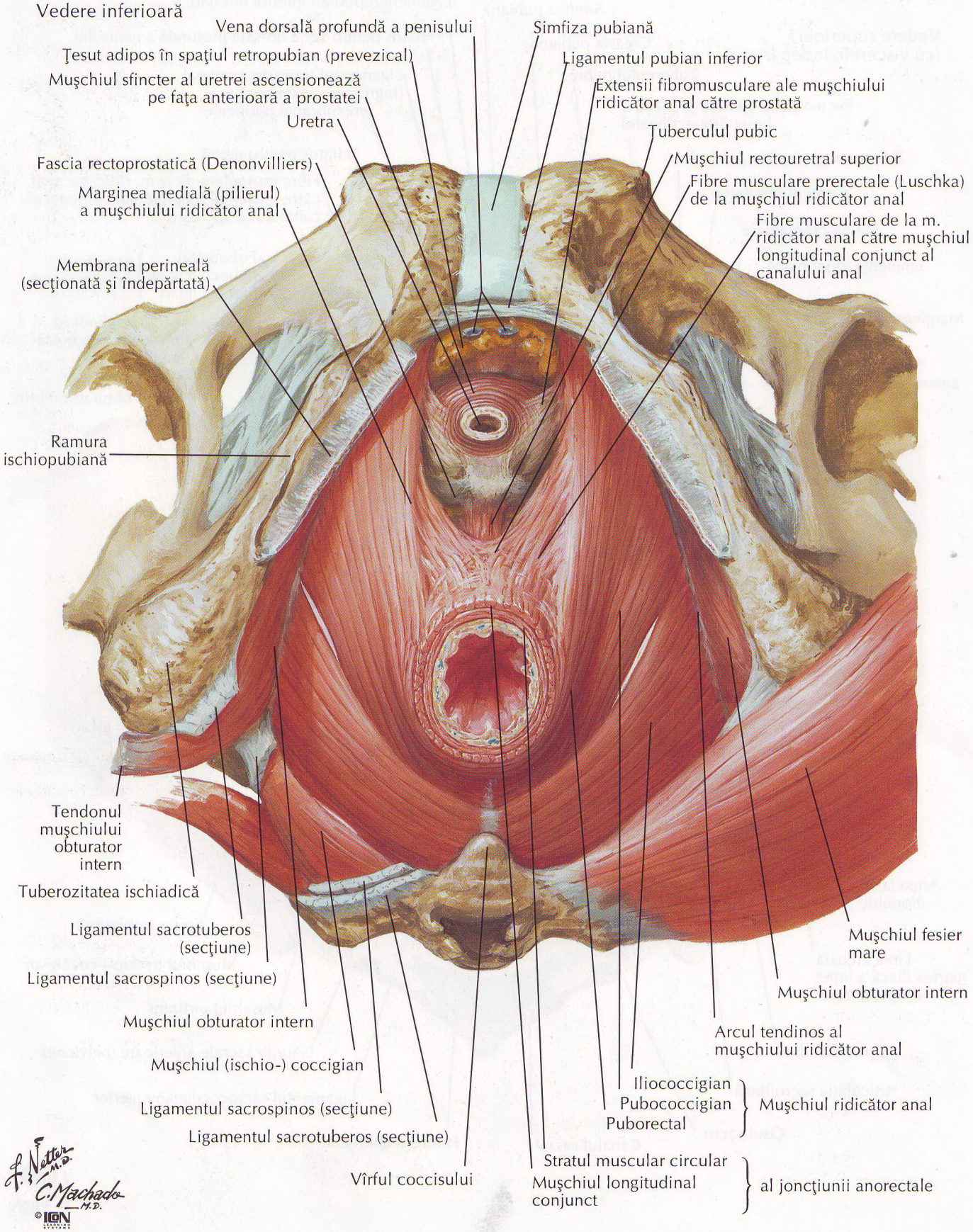

F. Netter M.D.
C. Machado M.D.
©ICON

Secţiune mediană (sagitală)

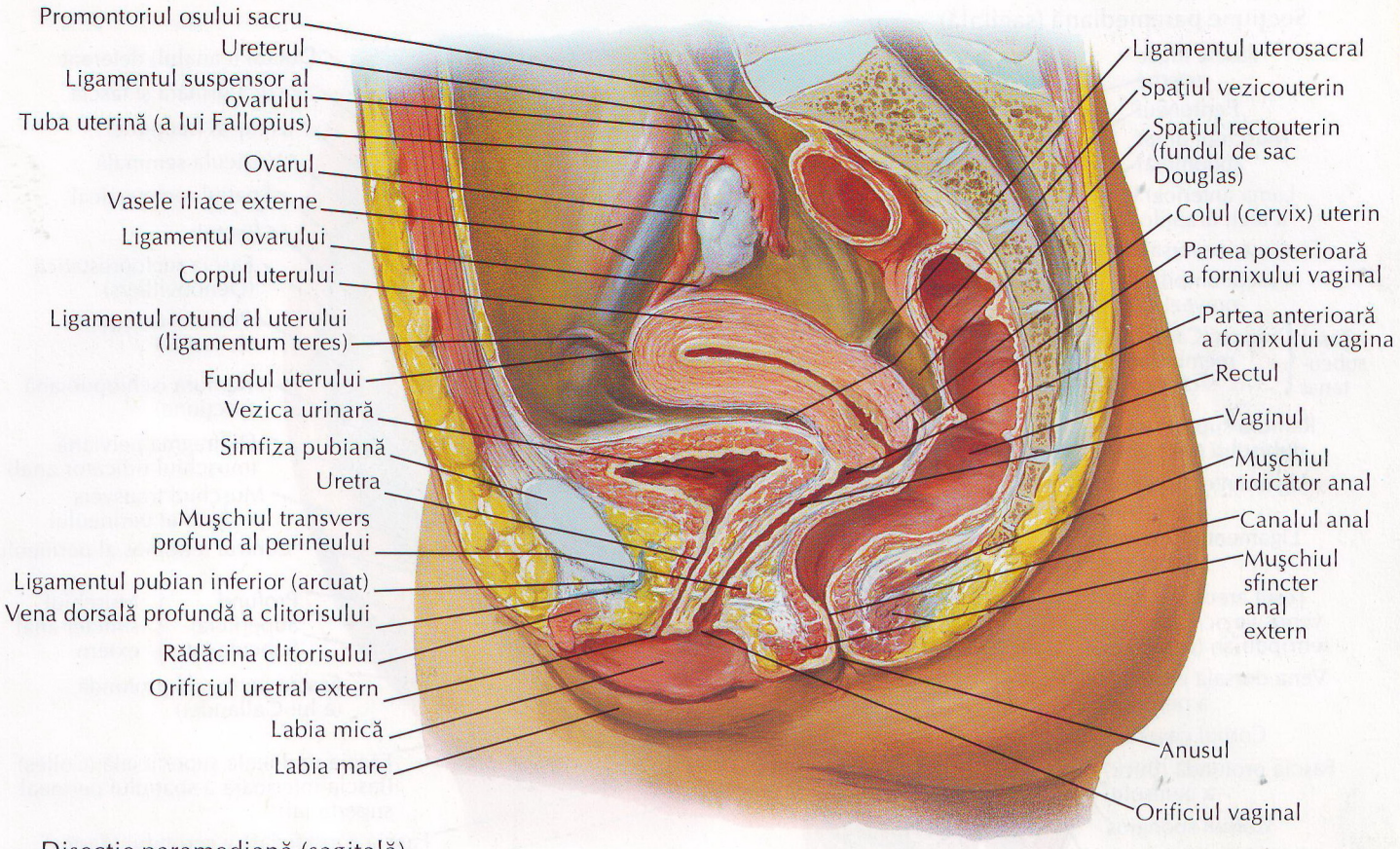

Disecţie paramediană (sagitală)

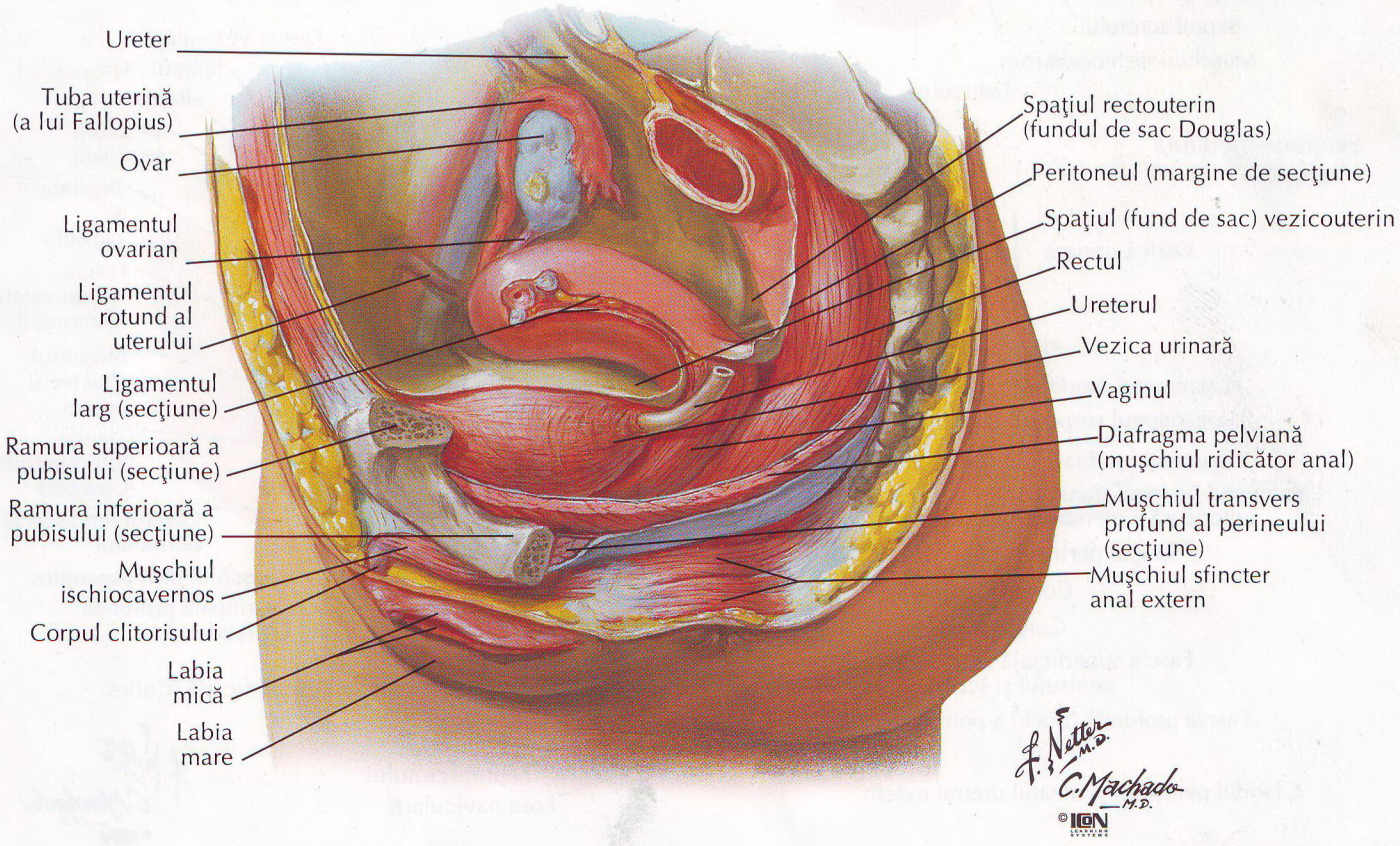

Viscerele pelviene şi perineul la bărbat

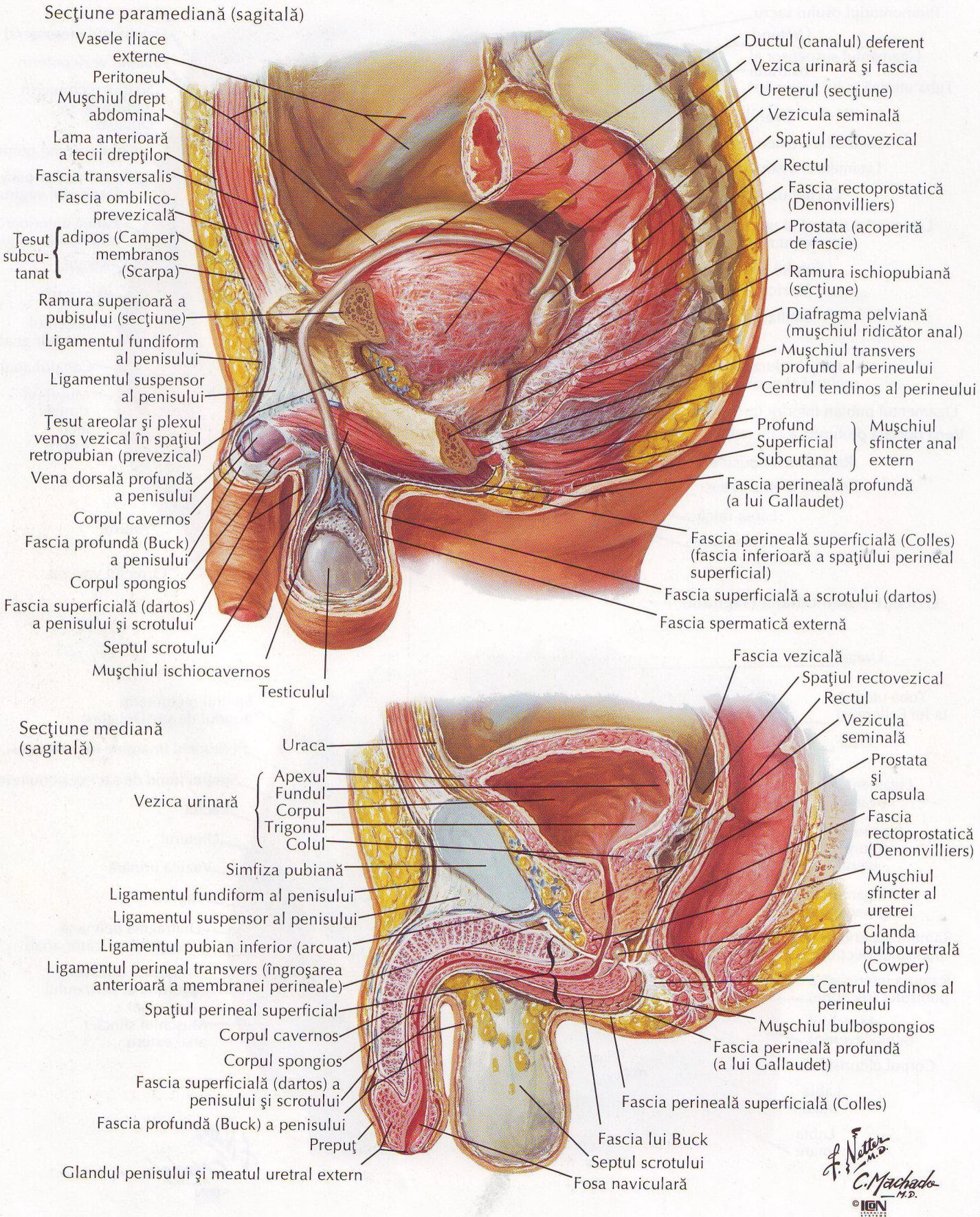

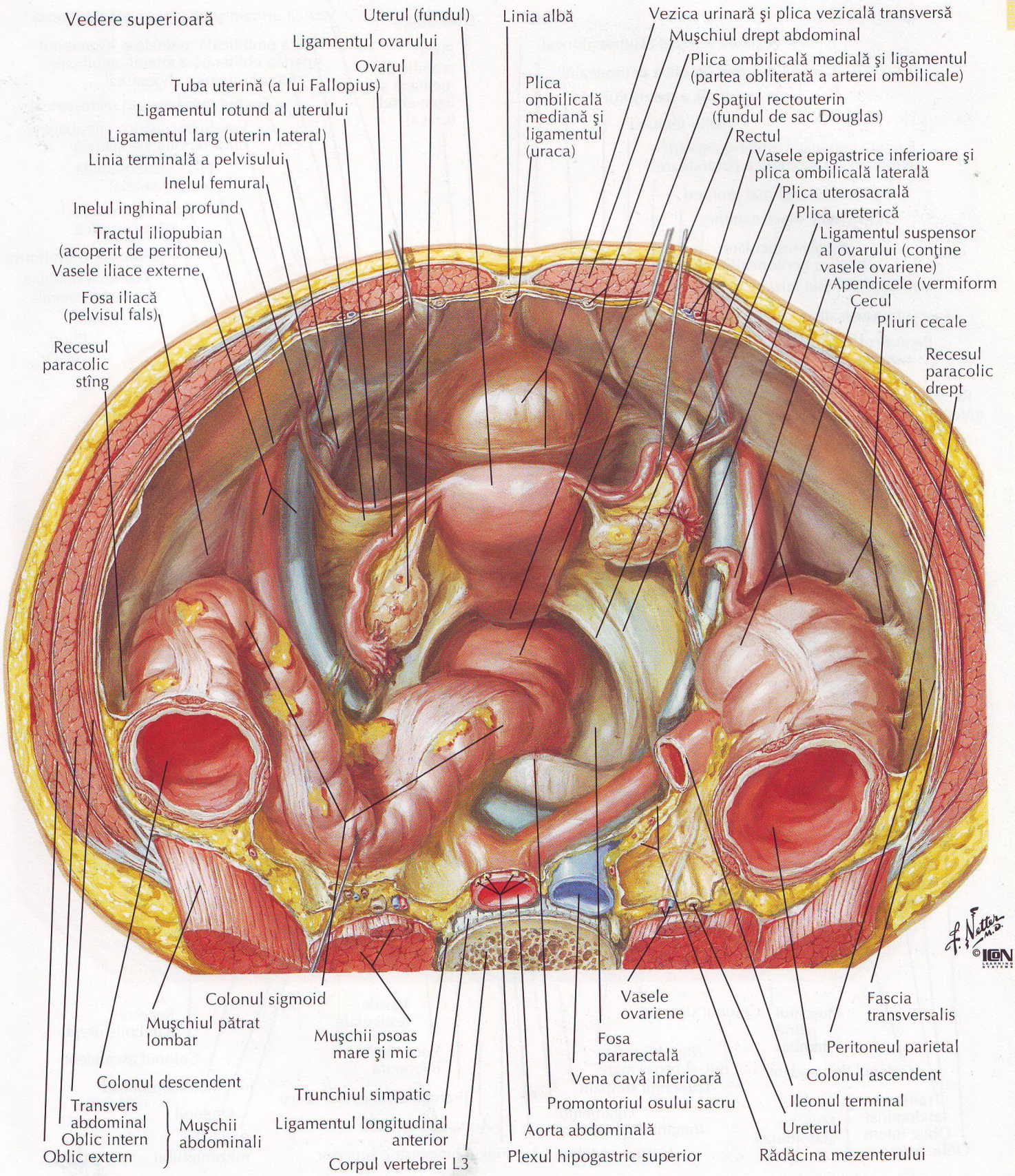
Vedere superioară
Uterul (fundul)
Linia albă
Vezica urinară şi plica vezicală transversă
Ligamentul ovarului
Muşchiul drept abdominal
Ovarul
Plica ombilicală medială şi ligamentul (partea obliterată a arterei ombilicale)
Tuba uterină (a lui Fallopius)
Plica ombilicală mediană şi ligamentul (uraca)
Spaţiul rectouterin (fundul de sac Douglas)
Ligamentul rotund al uterului
Rectul
Ligamentul larg (uterin lateral)
Vasele epigastrice inferioare şi plica ombilicală laterală
Linia terminală a pelvisului
Plica uterosacrală
Inelul femural
Plica uretericã
Inelul inghinal profund
Ligamentul suspensor al ovarului (conţine vasele ovariene)
Tractul iliopubian (acoperit de peritoneu)
Apendicele (vermiform
Vasele iliace externe
Cecul
Fosa iliacă (pelvisul fals)
Pliuri cecale
Recesul paracolic stîng
Recesul paracolic drept
Colonul sigmoid
Vasele ovariene
Fascia transversalis
Muşchiul pătrat lombar
Muşchii psoas mare şi mic
Fosa pararectală
Peritoneul parietal
Colonul descendent
Vena cavă inferioară
Colonul ascendent
Trunchiul simpatic
Promontoriul osului sacru
Ileonul terminal
Transvers abdominal
Ligamentul longitudinal anterior
Aorta abdominală
Ureterul
Oblic intern
Muşchii abdominali
Oblic extern
Corpul vertebrei L3
Plexul hipogastric superior
Rădăcina mezenterului
F. Netter M.D.
©

Conţinutul pelvisului la bărbat

Vedere superioară

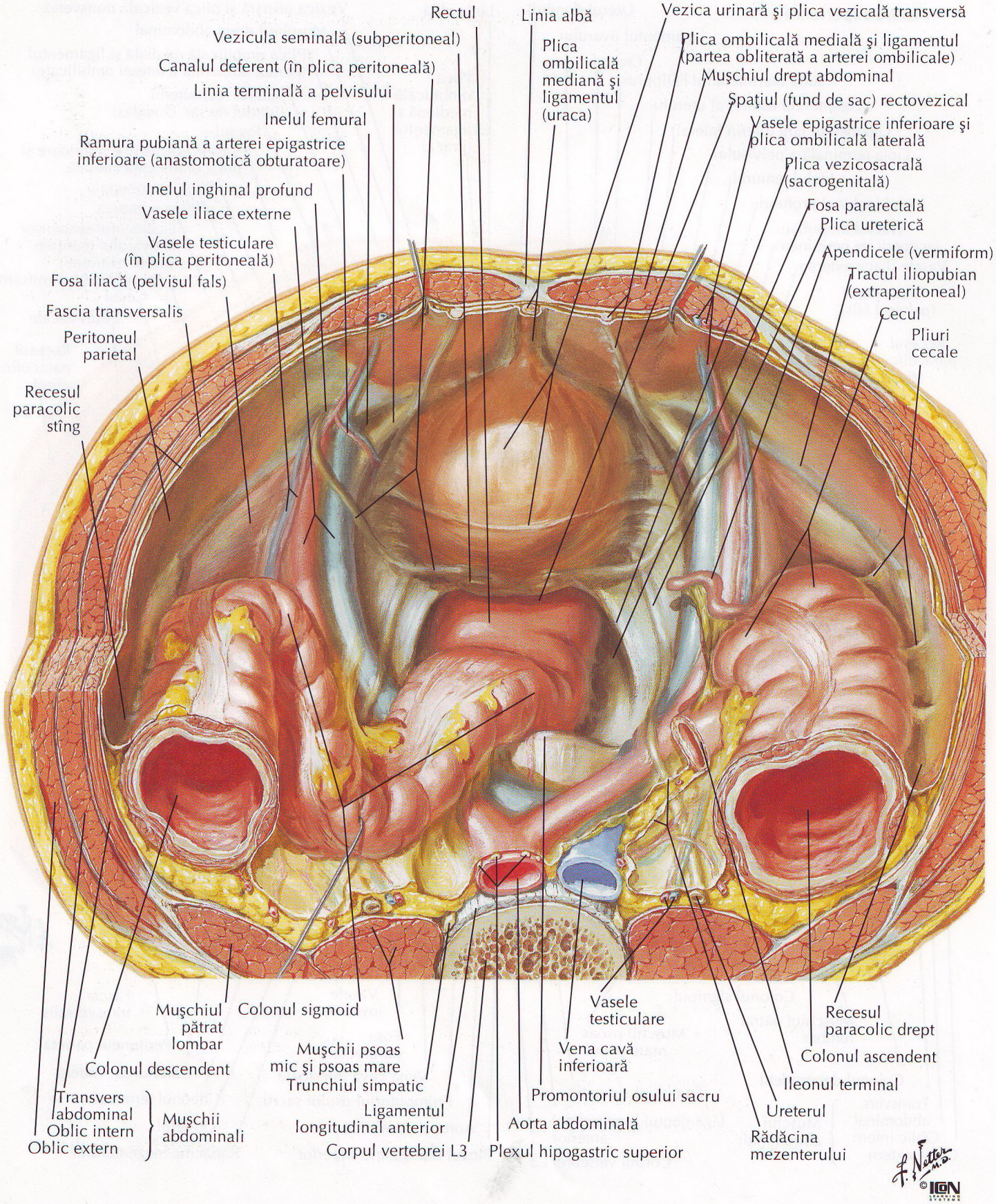

F. H. Netter M.D.
© IGN

Atlas de Anatomie Umană



La femeie: vedere superioară (peritoneul şi ţesutul areolar liber înlăturate)

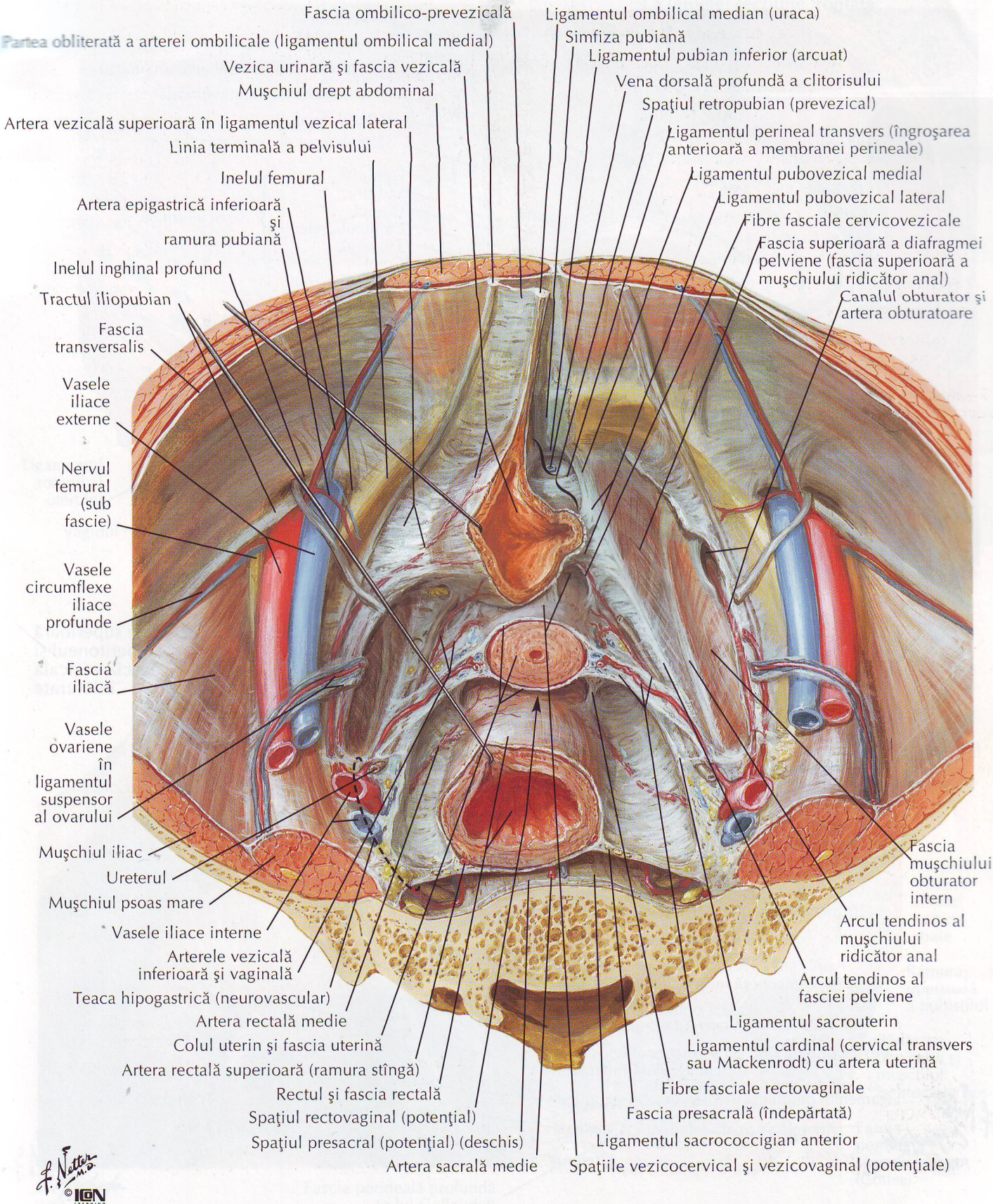

Vezica urinară: poziţie şi mijloace de susţinere

La femeie: secţiune medio-sagitală

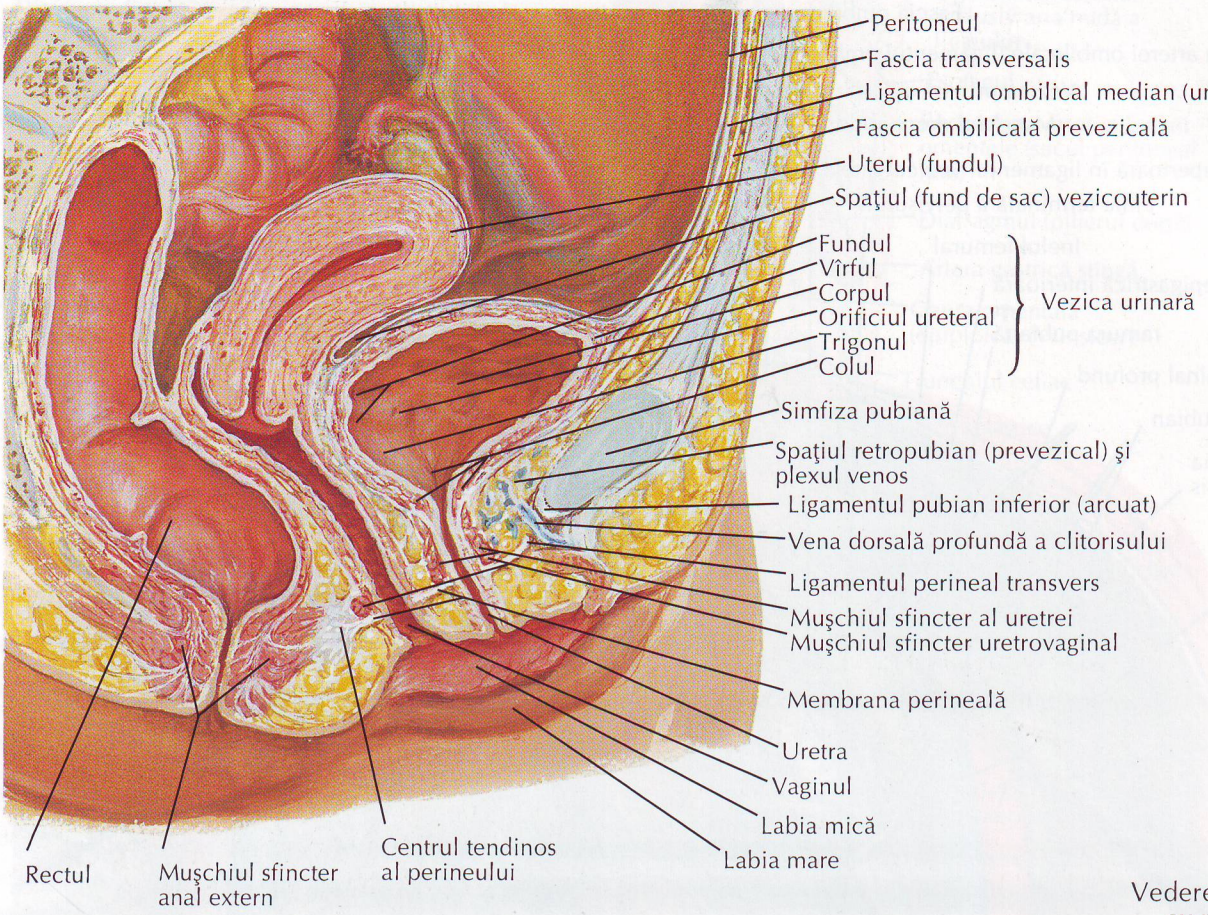

Vedere superioară cu peritoneul şi fascia vezicală înlăturate

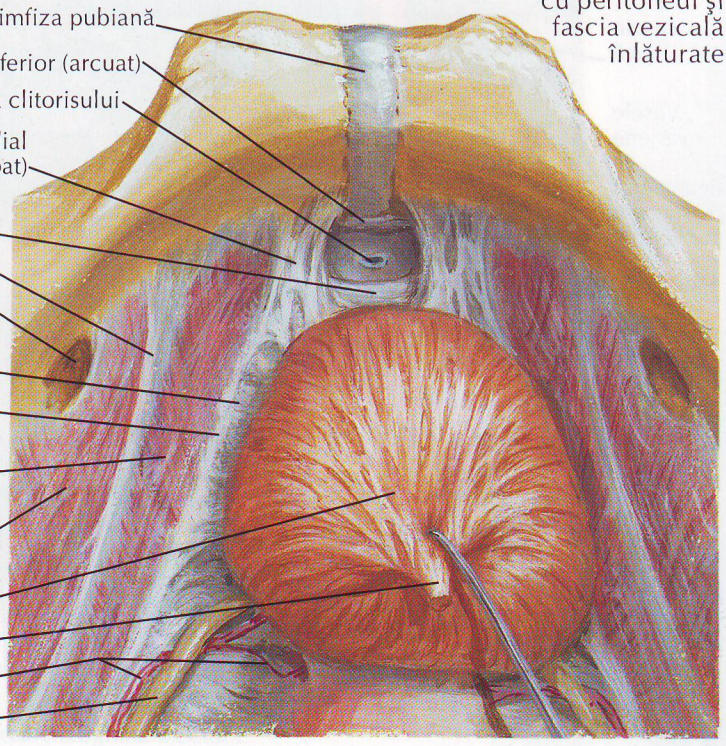

F. Netter M.D.
C. Machado M.D.
©ICON

Vezica urinară la femeie şi bărbat

VEZI DE ASEMENEA PLANŞELE 329, 347, 348, 352, 380, 382, 383, 397

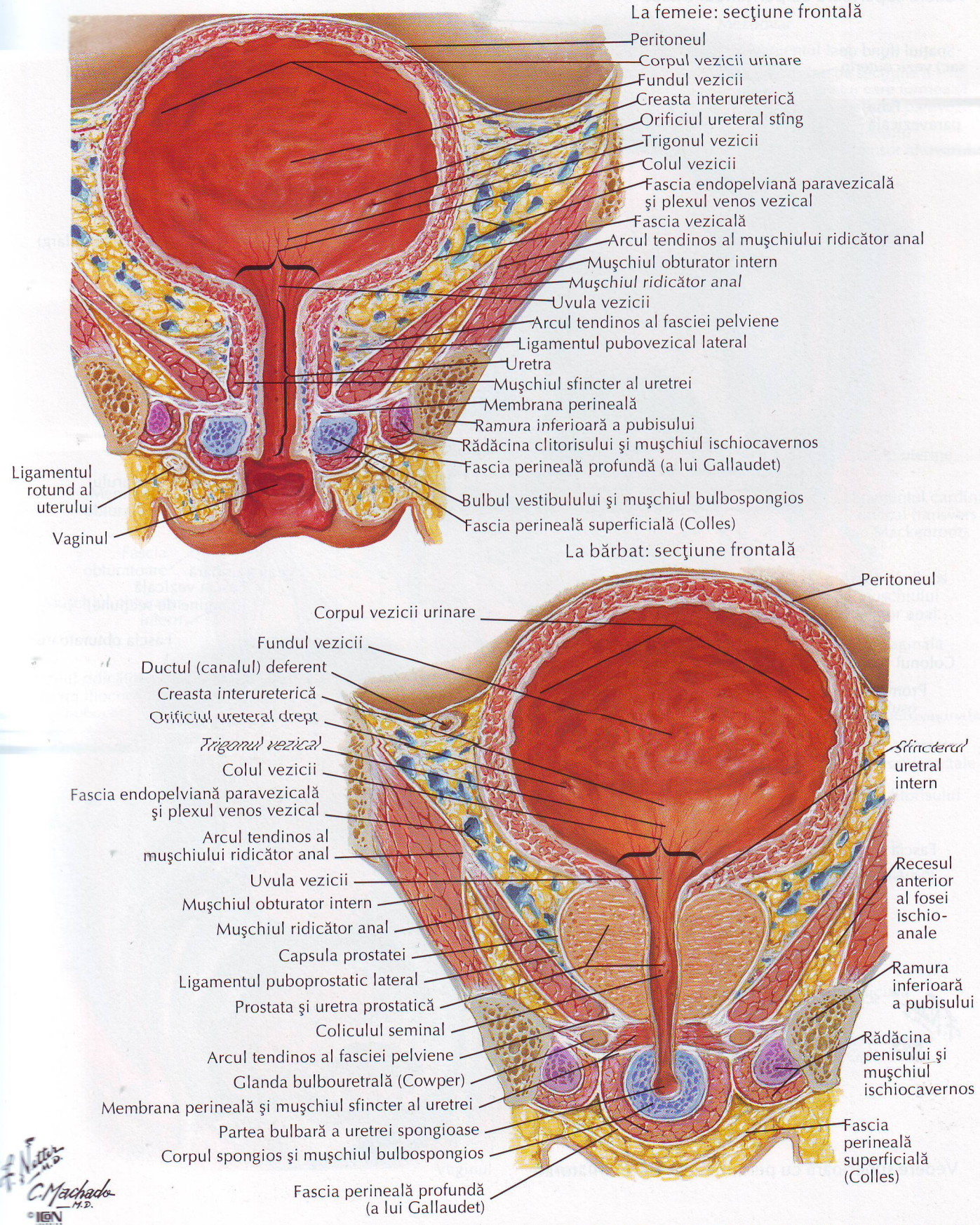

F. Netter, M.D.
C. Machado, M.D.
© ICON

Viscerele pelviene la femeie

Vedere superioară cu peritoneul intact

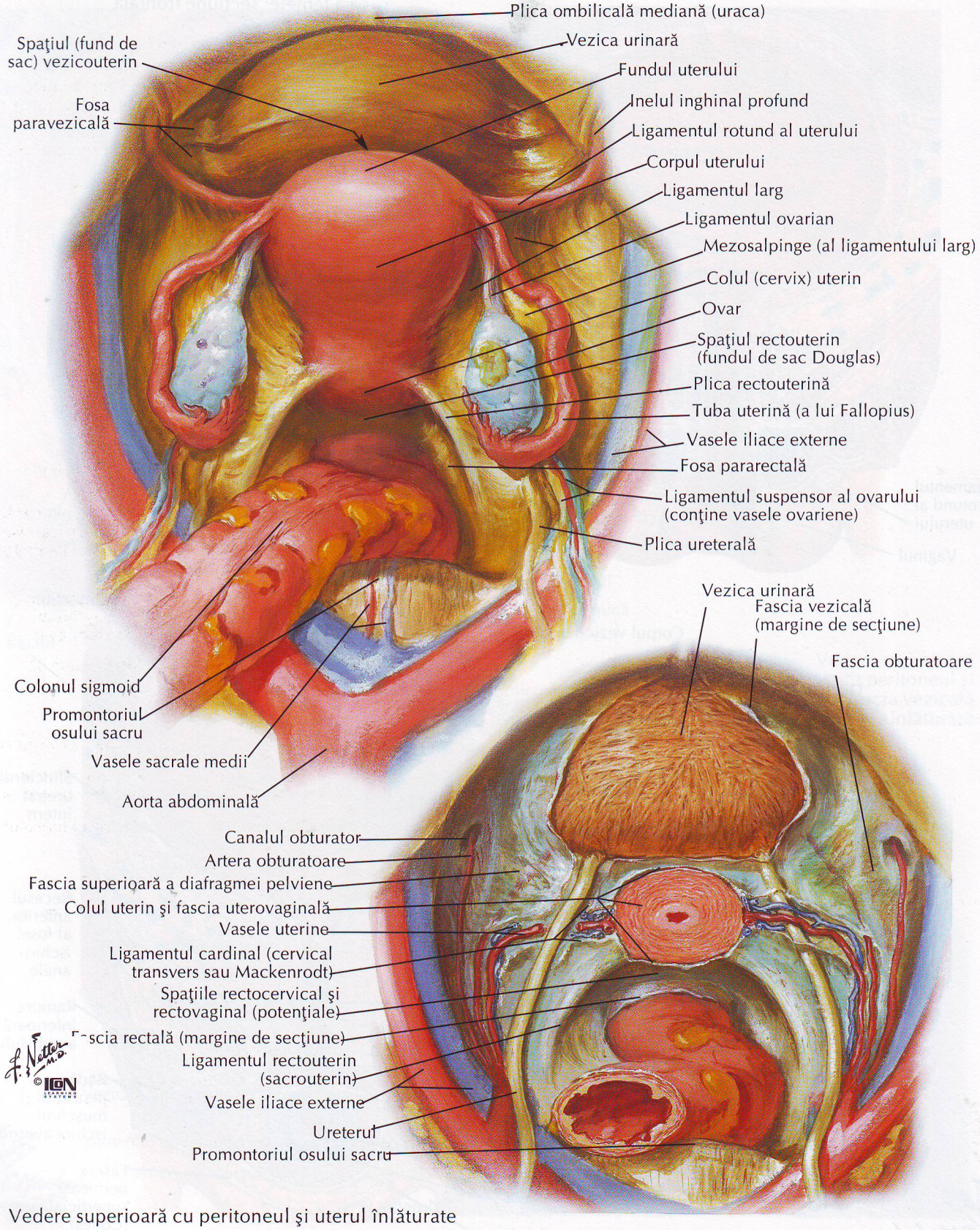

Vedere superioară cu peritoneul şi uterul înlăturate

VEZI DE ASEMENEA PLANŞELE 380, 382, 384, 386, 392, 394, 395

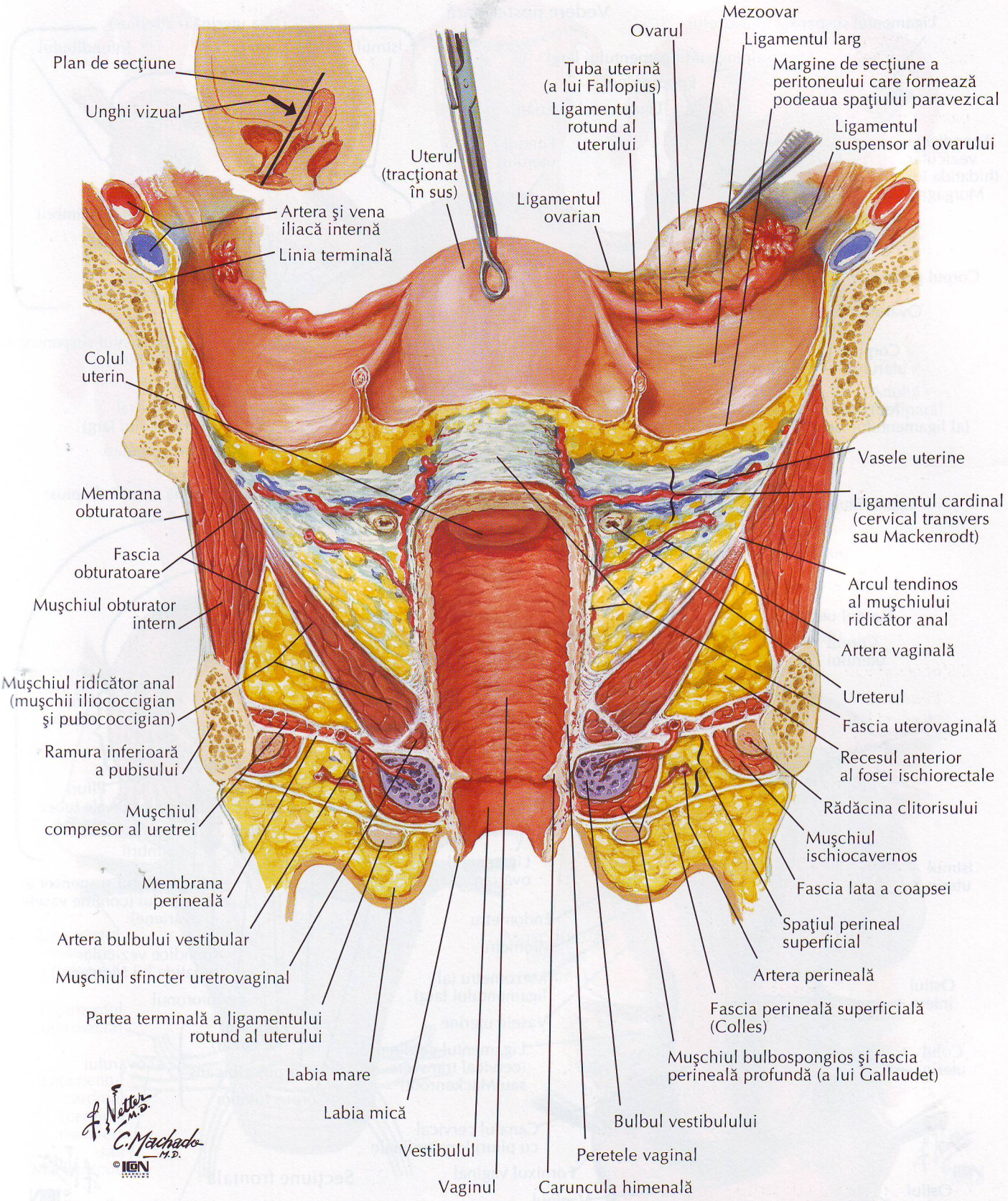

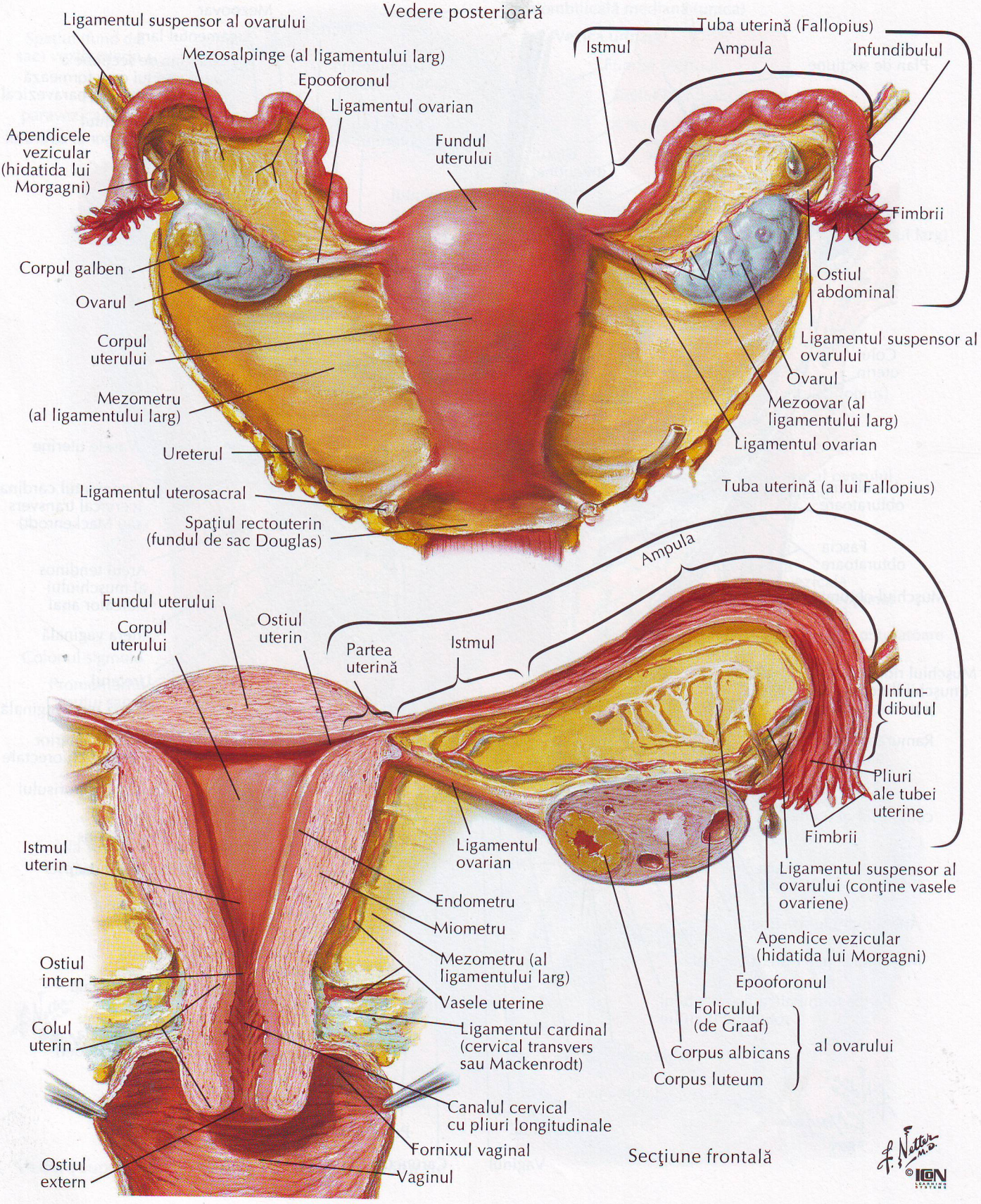
Vedere posterioară
Ligamentul suspensor al ovarului
Mezosalpinge (al ligamentului larg)
Epooforonul
Ligamentul ovarian
Apendicele vezicular (hidatida lui Morgagni)
Fundul uterului
Tuba uterină (Fallopius)
Istmul
Ampula
Infundibulul
Fimbrii
Corpul galben
Ovarul
Corpul uterului
Mezometru (al ligamentului larg)
Ureterul
Ligamentul uterosacral
Spaţiul rectouterin (fundul de sac Douglas)
Ostiul abdominal
Ligamentul suspensor al ovarului
Ovarul
Mezoovar (al ligamentului larg)
Ligamentul ovarian
Tuba uterină (a lui Fallopius)
Ampula
Fundul uterului
Corpul uterului
Ostiul uterin
Partea uterină
Istmul
Infun-dibulul
Pliuri ale tubei uterine
Fimbrii
Ligamentul ovarian
Ligamentul suspensor al ovarului (conţine vasele ovariene)
Istmul uterin
Endometru
Miometru
Mezometru (al ligamentului larg)
Apendice vezicular (hidatida lui Morgagni)
Epooforonul
Ostiul intern
Vasele uterine
Colul uterin
Ligamentul cardinal (cervical transvers sau Mackenrodt)
Foliculul (de Graaf)
Corpus albicans
Corpus luteum
al ovarului
Canalul cervical cu pliuri longitudinale
Fornixul vaginal
Ostiul extern
Vaginul
Secţiune frontală
F. H. Netter M.D.
©IGN

Uterul: modificări ale formei şi musculaturii în raport cu vîrsta

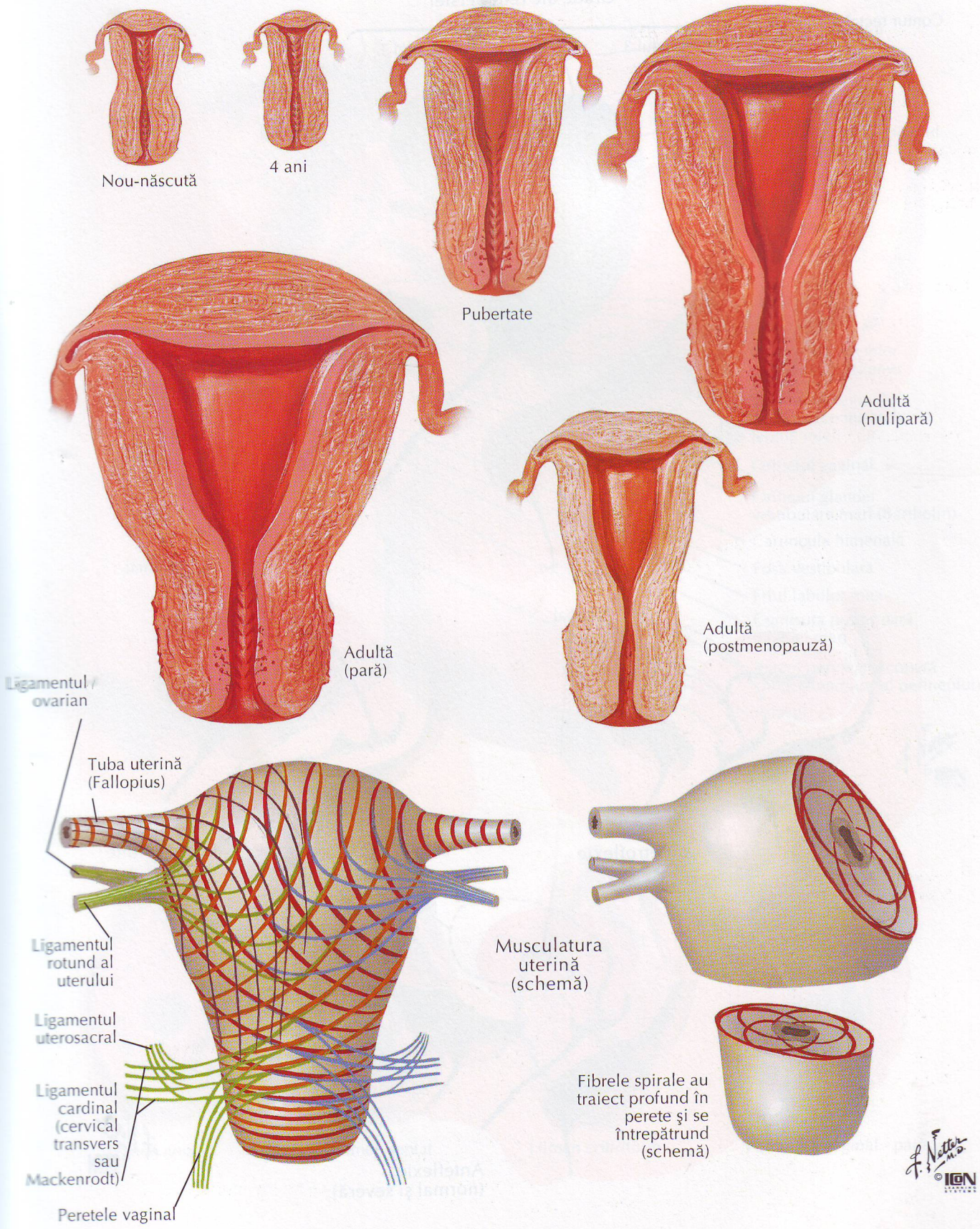

Uterul: variaţii ale poziţiei

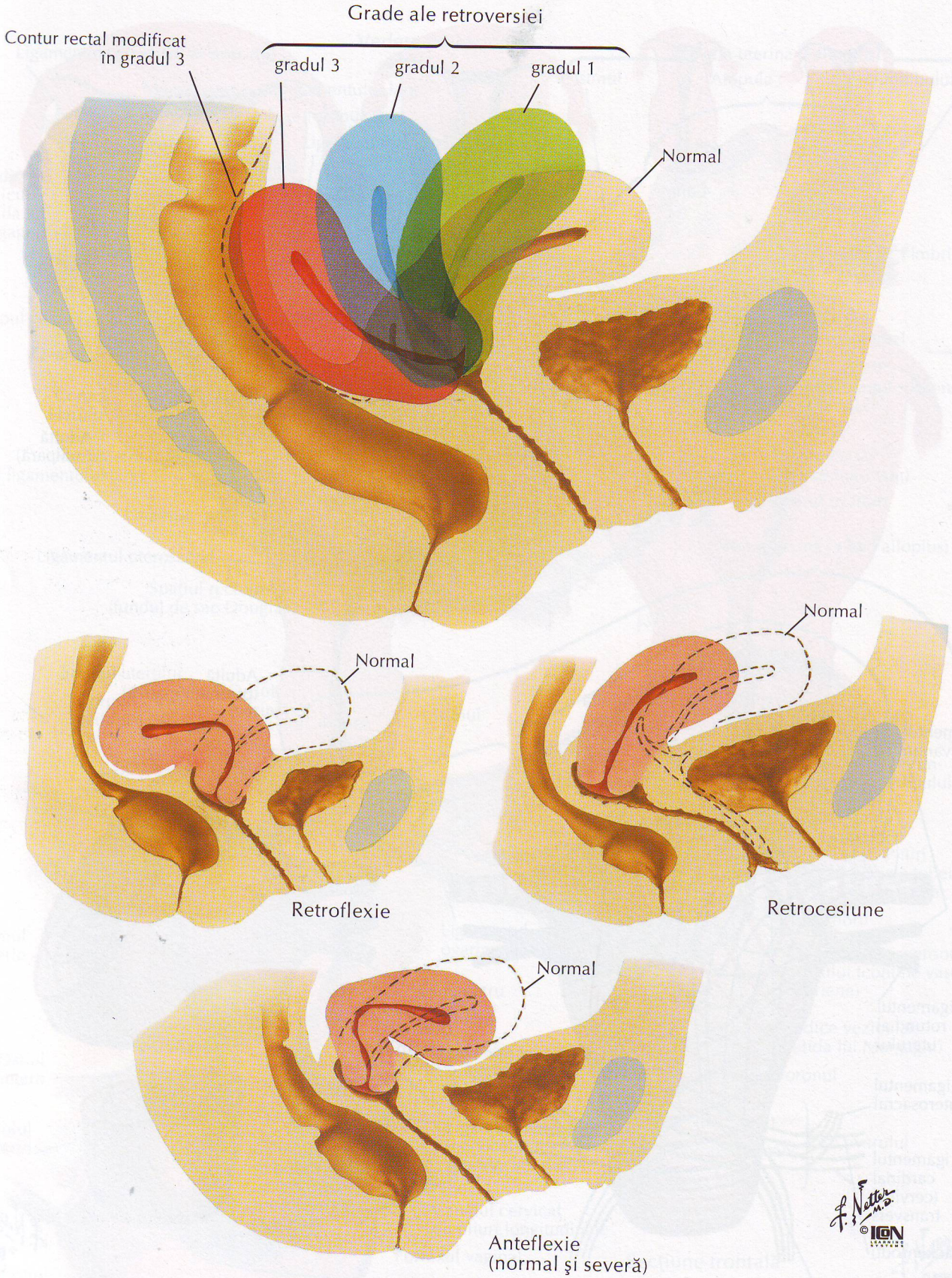

Perineul şi organele genitale externe (pudendum sau vulva)

VEZI DE ASEMENEA PLANŞELE 384, 386, 387, 393

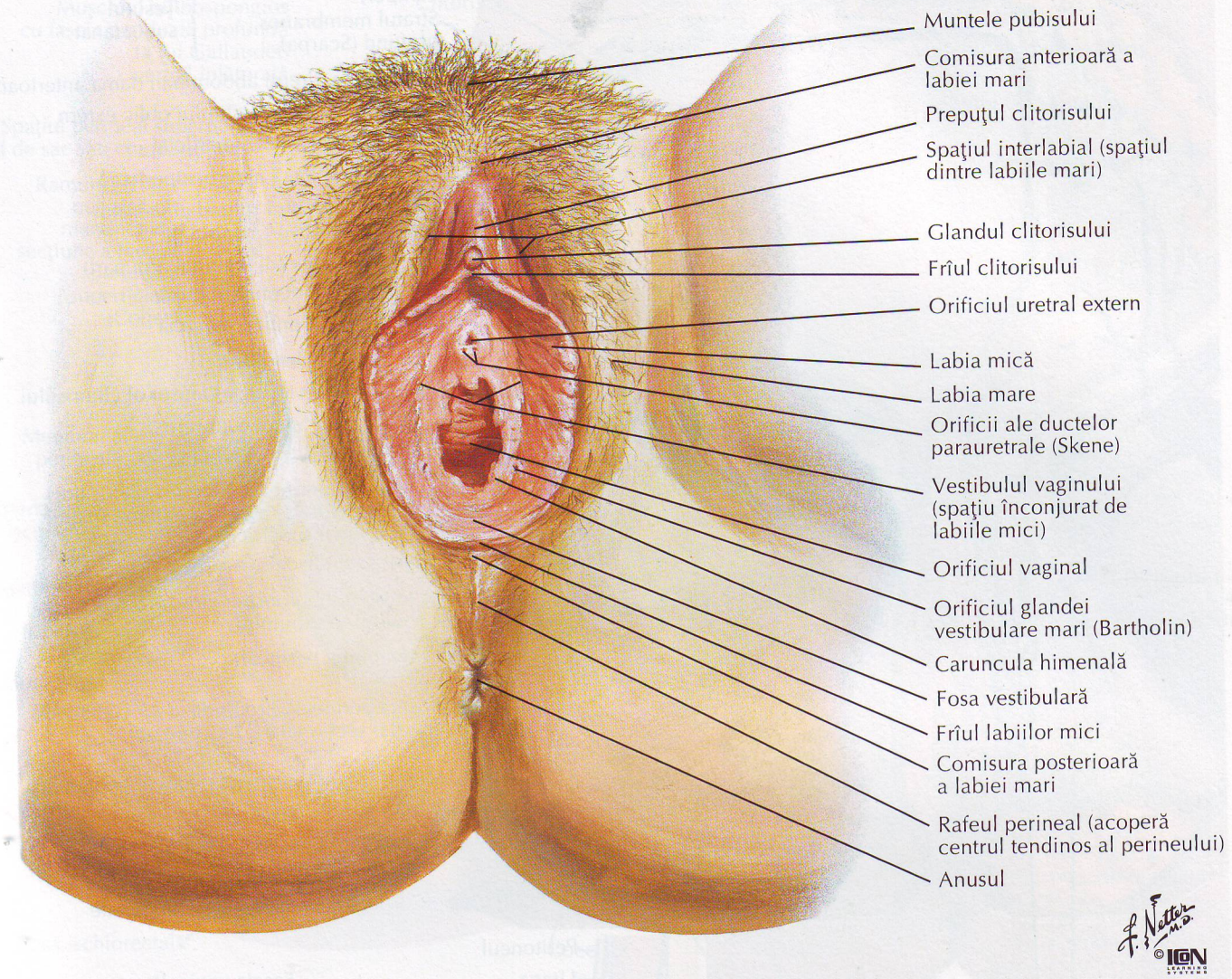

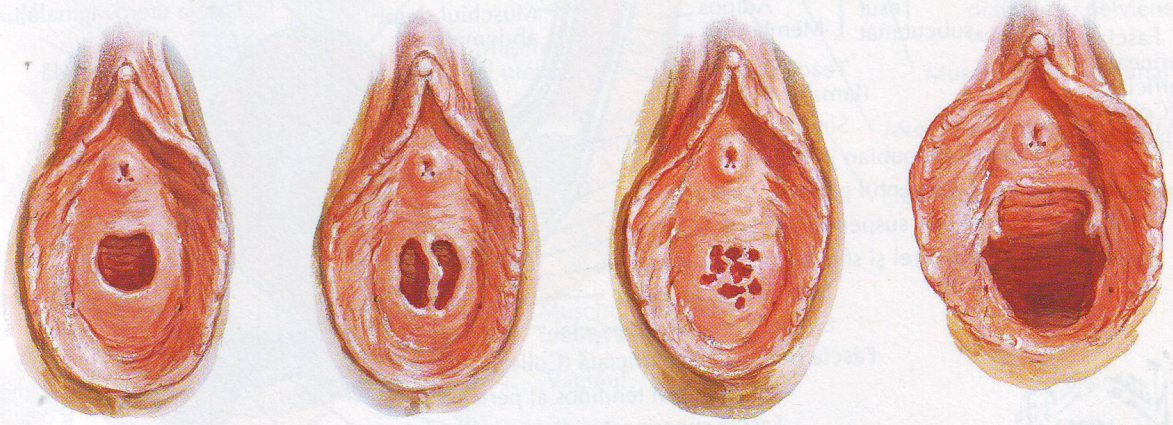

Himen anular | Himen septat | Himen cribriform | Vestibulul vaginal - pară

Perineul (disecţia straturilor superficiale)

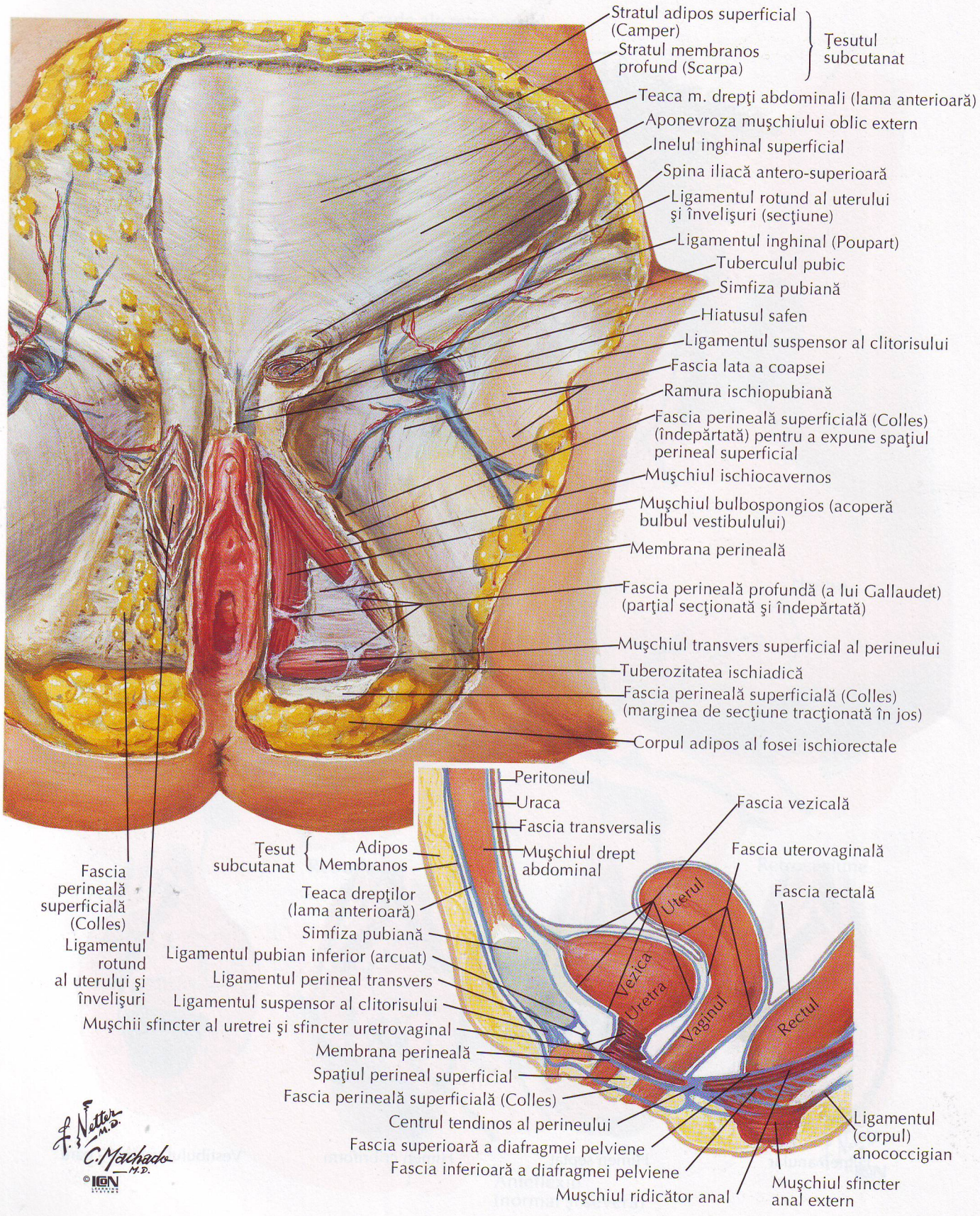

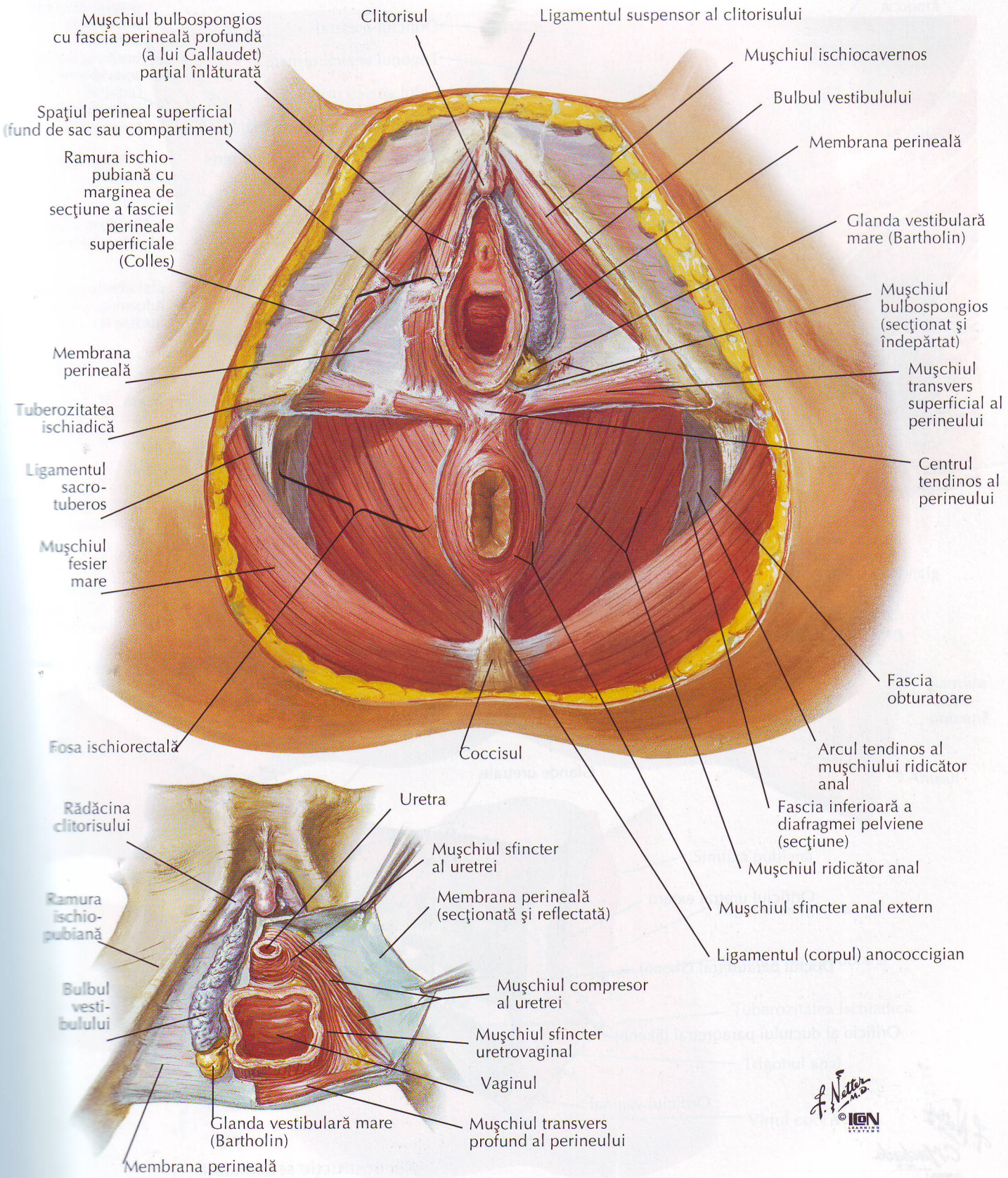
Mușchiul bulbospongios cu fascia perineală profundă (a lui Gallaudet) parțial înlăturată
Clitorisul
Ligamentul suspensor al clitorisului
Mușchiul ischiocavernos
Bulbul vestibulului
Membrana perineală
Spațiul perineal superficial (fund de sac sau compartiment)
Ramura ischio-pubiană cu marginea de secțiune a fasciei perineale superficiale (Colles)
Glanda vestibulară mare (Bartholin)
Mușchiul bulbospongios (secționat și îndepărtat)
Membrana perineală
Mușchiul transvers superficial al perineului
Tuberozitatea ischiadică
Centrul tendinos al perineului
Ligamentul sacro-tuberos
Mușchiul fesier mare
Fascia obturatoare
Fosa ischiorectală
Coccisul
Arcul tendinos al mușchiului ridicător anal
Fascia inferioară a diafragmei pelviene (secțiune)
Mușchiul ridicător anal
Mușchiul sfincter anal extern
Ligamentul (corpul) anococcigian
Uretra
Rădăcina clitorisului
Mușchiul sfincter al uretrei
Membrana perineală (secționată și reflectată)
Ramura ischio-pubiană
Bulbul vestibulului
Mușchiul compresor al uretrei
Mușchiul sfincter uretrovaginal
Vaginul
Glanda vestibulară mare (Bartholin)
Mușchiul transvers profund al perineului
Membrana perineală

Uretra la femeie

VEZI DE ASEMENEA PLANŞELE 347, 352

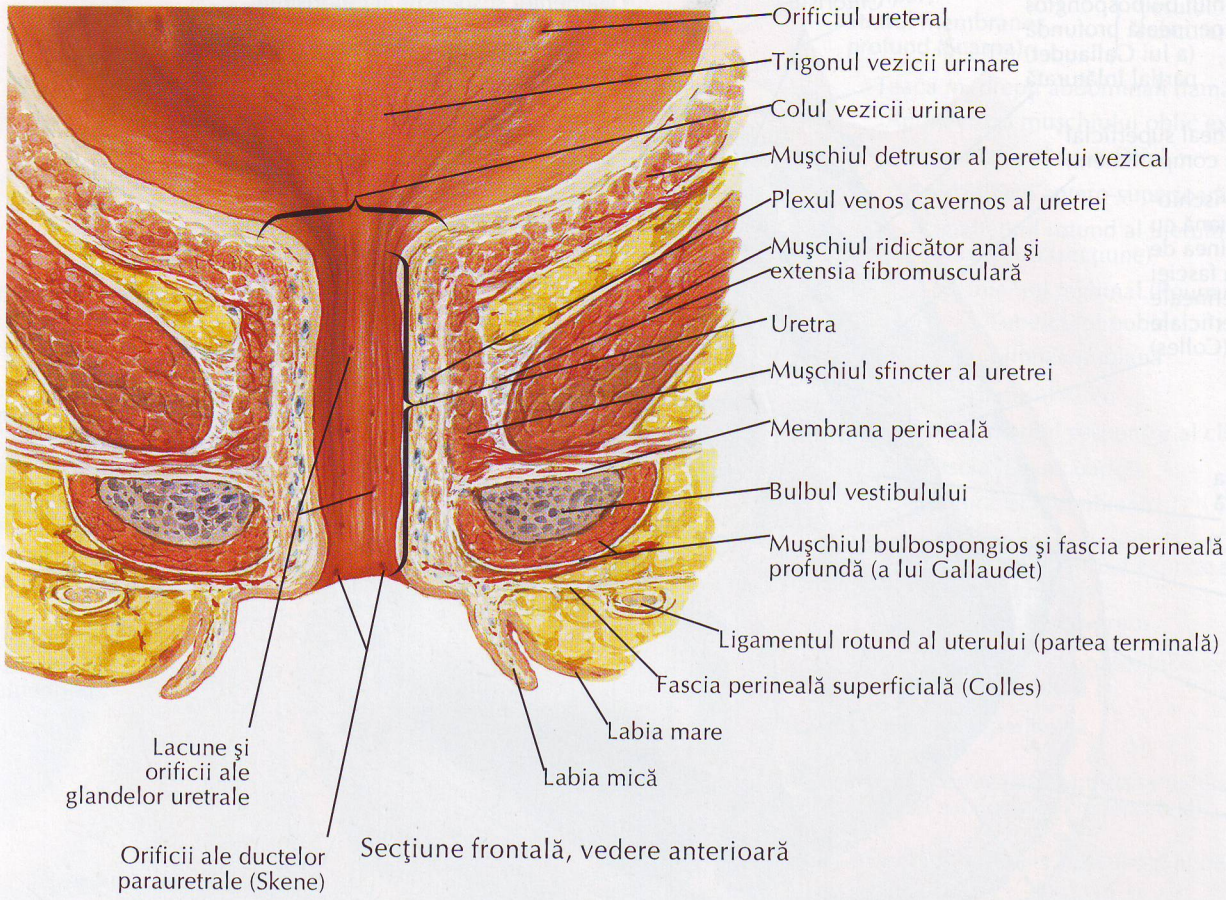

Secţiune frontală, vedere anterioară

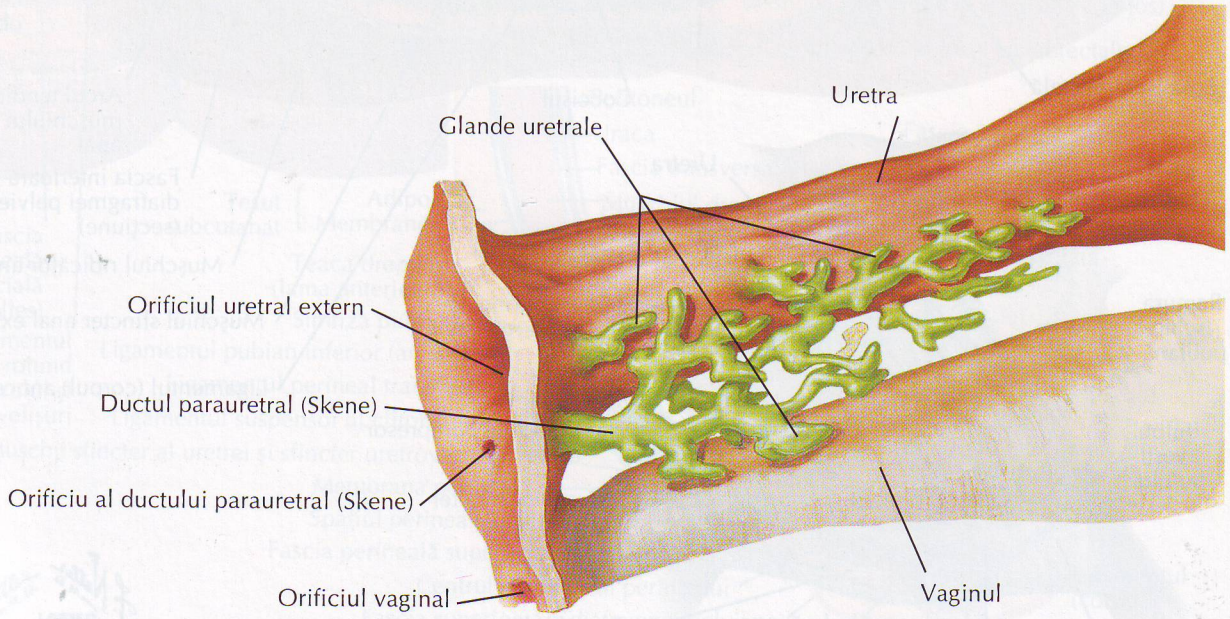

F. Netter M.D. C. Machado M.D.
© ICON

Reconstrucţie schematică

Perineul şi organele genitale externe (straturi superficiale)

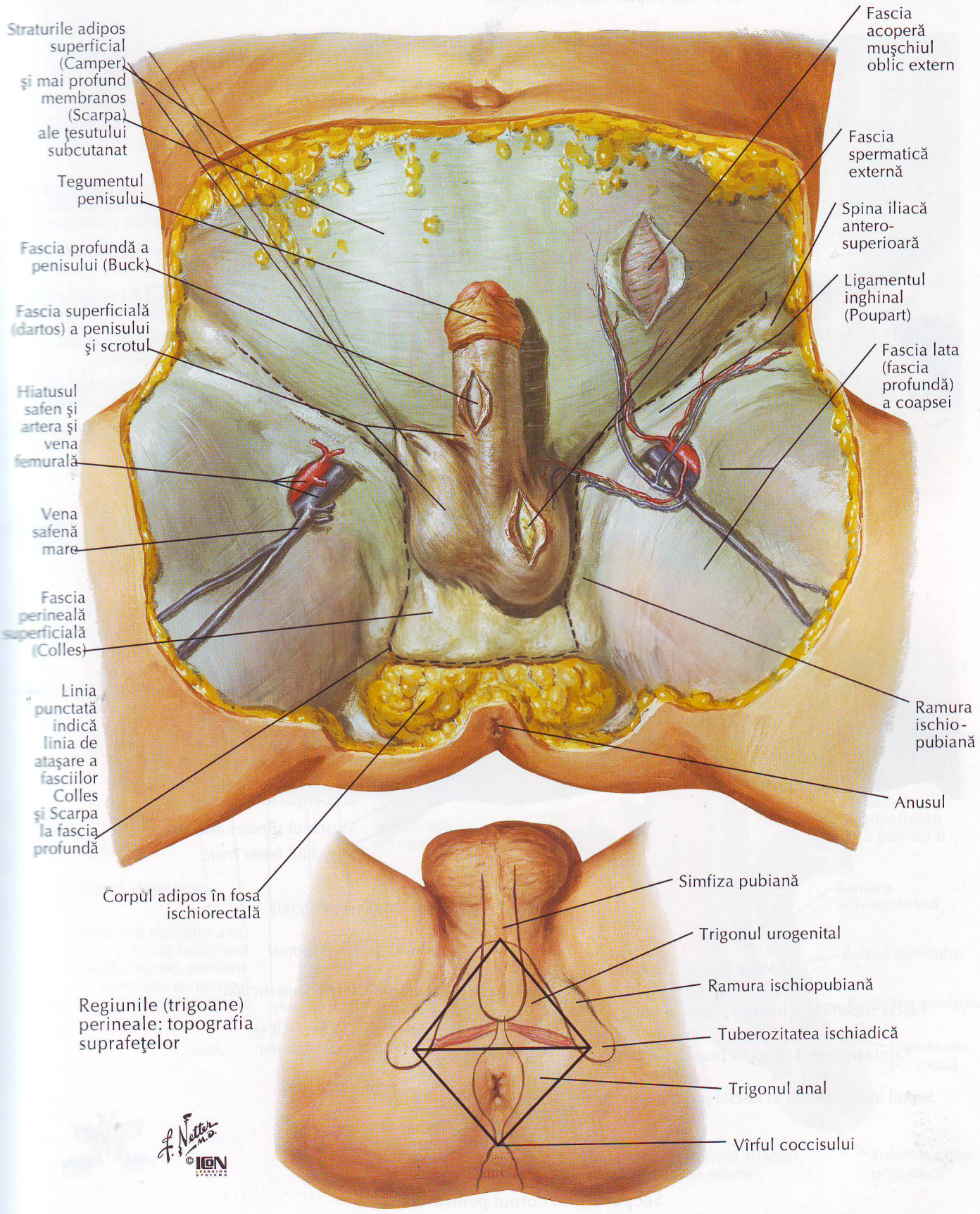

Regiunile (trigoane) perineale: topografia suprafeţelor

F. Netter M.D. © ICON LEARNING SYSTEMS

Perineul şi organele genitale externe (straturi profunde)

VEZI DE ASEMENEA PLANŞELE 383, 385, 388—391, 396

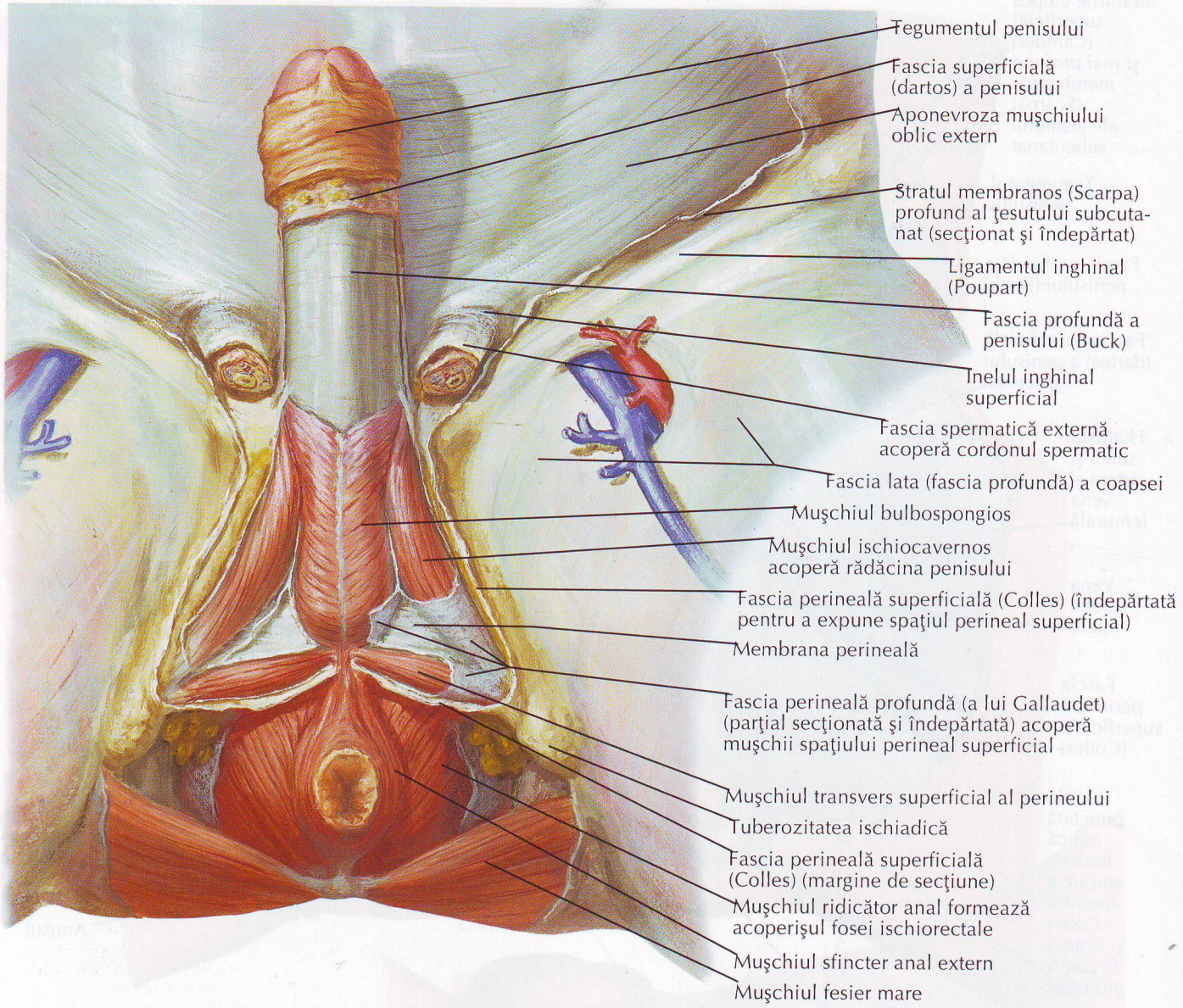

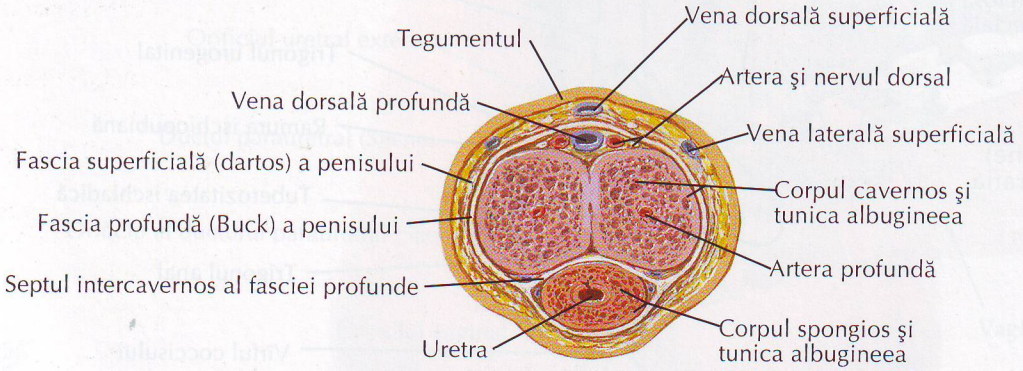

Secţiune prin corpul penisului

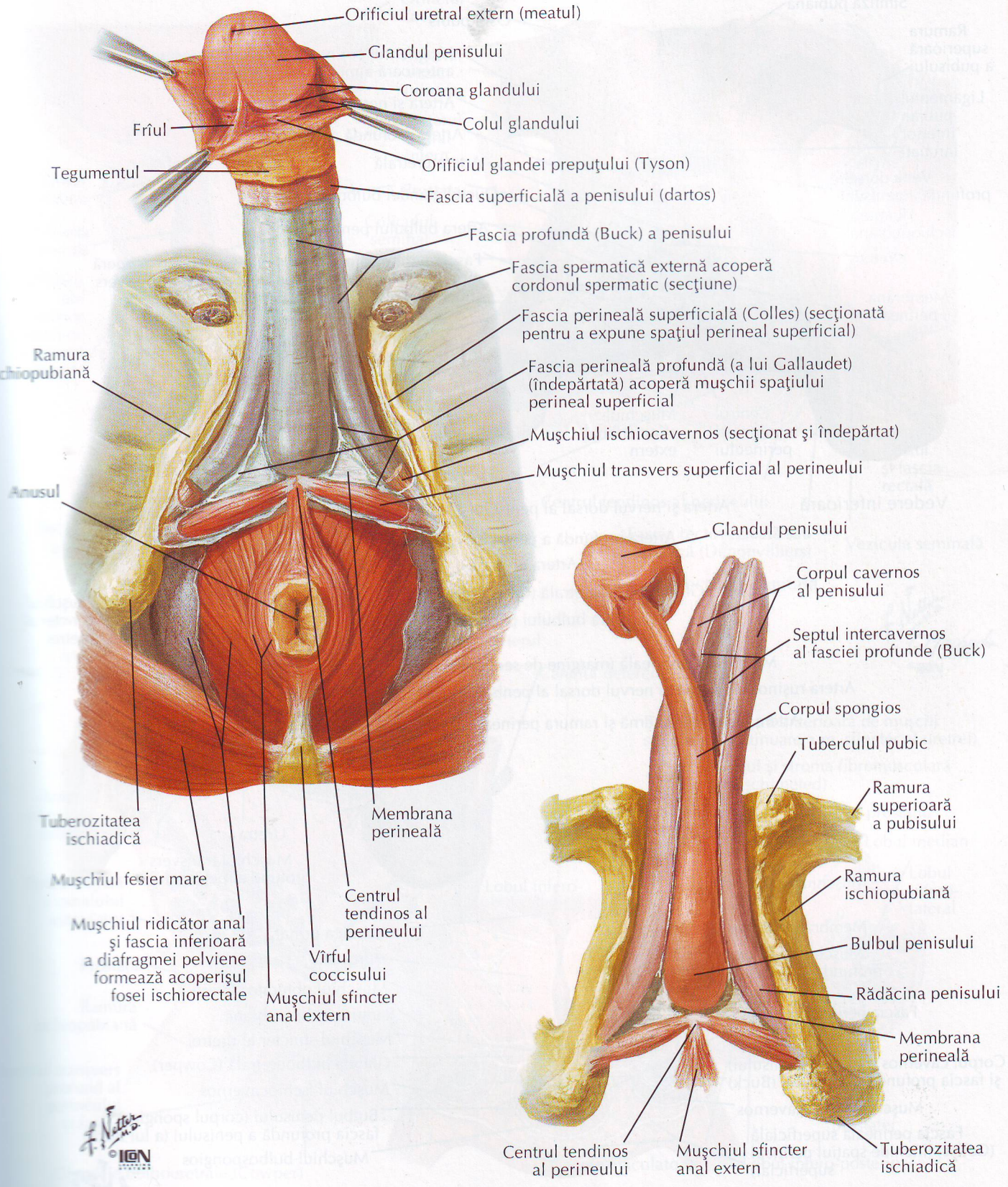
Orificiul uretral extern (meatul)
Glandul penisului
Coroana glandului
Colul glandului
Frîul
Orificiul glandei prepuţului (Tyson)
Tegumentul
Fascia superficială a penisului (dartos)
Fascia profundă (Buck) a penisului
Fascia spermatică externă acoperă cordonul spermatic (secţiune)
Fascia perineală superficială (Colles) (secţionată pentru a expune spaţiul perineal superficial)
Ramura ischiopubiană
Fascia perineală profundă (a lui Gallaudet) (îndepărtată) acoperă muşchii spaţiului perineal superficial
Muşchiul ischiocavernos (secţionat şi îndepărtat)
Muşchiul transvers superficial al perineului
Anusul
Tuberozitatea ischiadică
Membrana perineală
Muşchiul fesier mare
Centrul tendinos al perineului
Muşchiul ridicător anal şi fascia inferioară a diafragmei pelviene formează acoperişul fosei ischiorectale
Vîrful coccisului
Muşchiul sfincter anal extern
Glandul penisului
Corpul cavernos al penisului
Septul intercavernos al fasciei profunde (Buck)
Corpul spongios
Tuberculul pubic
Ramura superioară a pubisului
Ramura ischiopubiană
Bulbul penisului
Rădăcina penisului
Membrana perineală
Centrul tendinos al perineului
Muşchiul sfincter anal extern
Tuberozitatea ischiadică

Spaţiile perineale

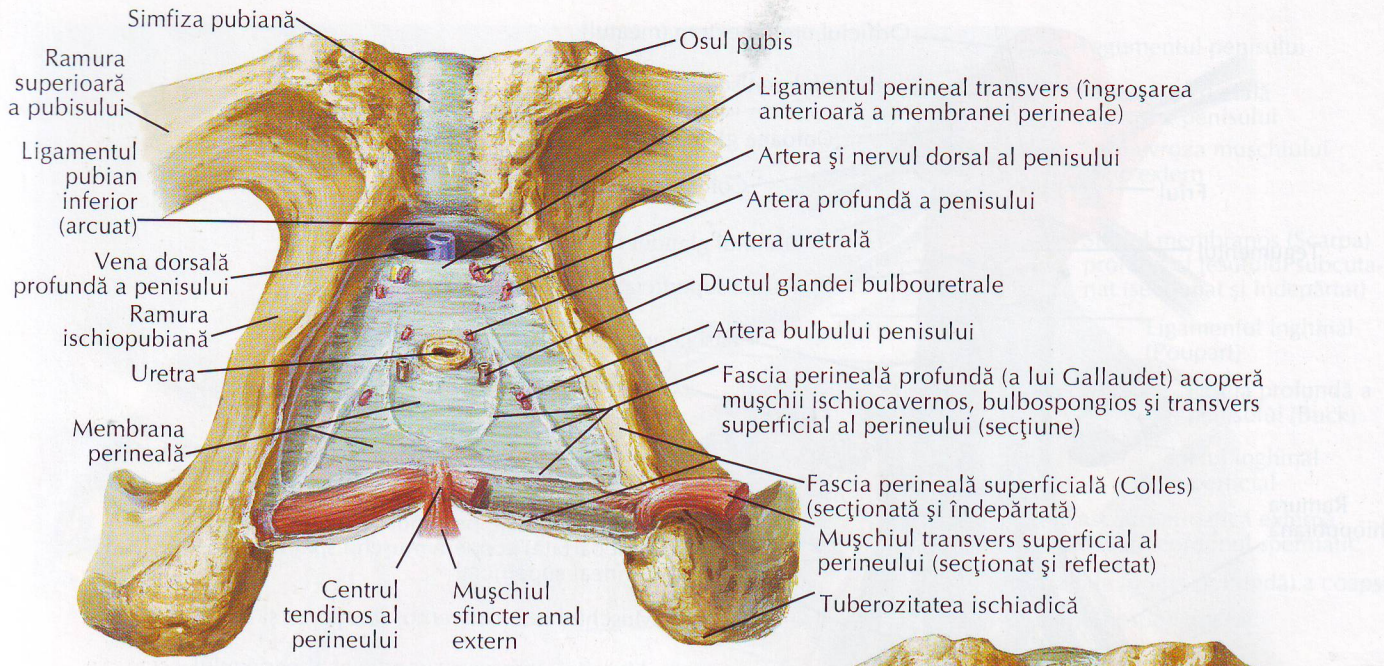

Vedere inferioară

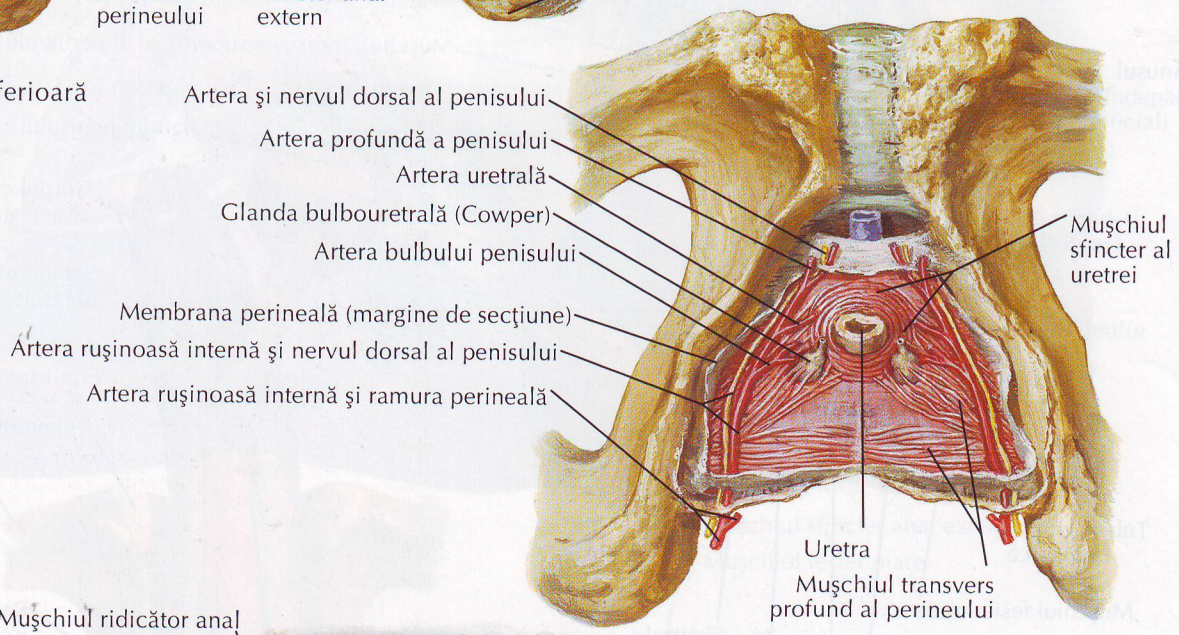

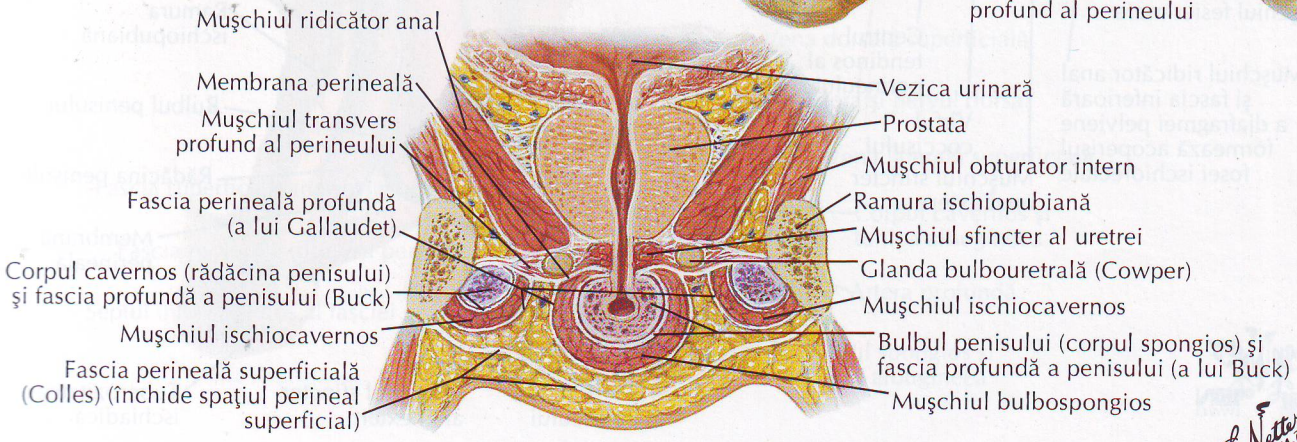

Secţiune frontală, vedere anterioară a perineului: schemă

F. Netter M.D. C. Machado M.D.

©ICON

VEZI DE ASEMENEA PLANŞELE 348, 350, 353, 383, 390

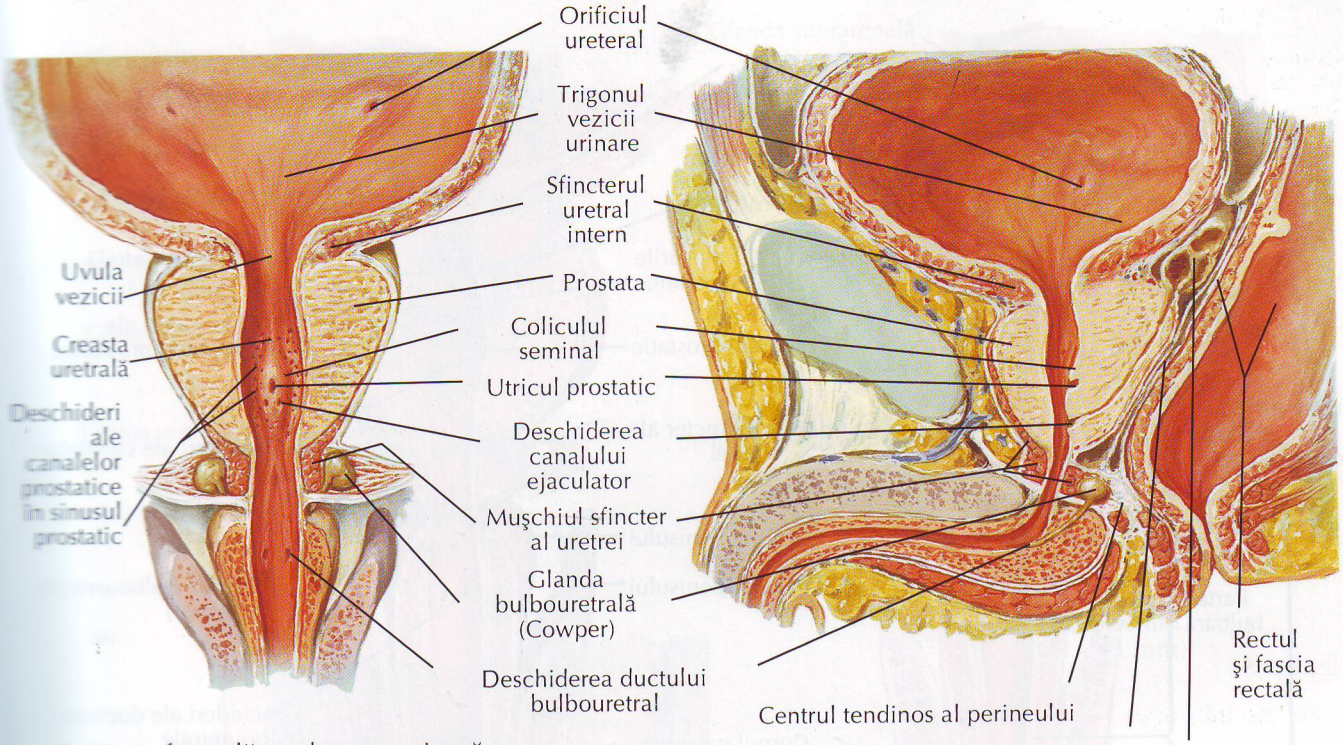

Secţiune frontală, vedere anterioară a părţii bulbare a uretrei spongioase reprezentată schematic

Secţiune sagitală

F. Netter M.D. C. Machado M.D. ©ICN

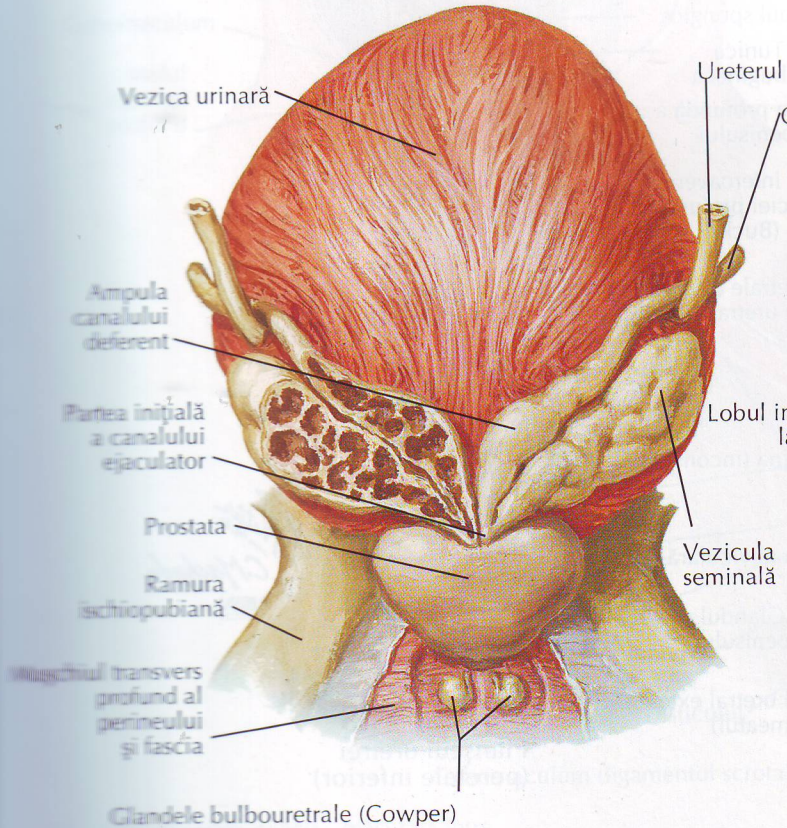

Vedere posterioară

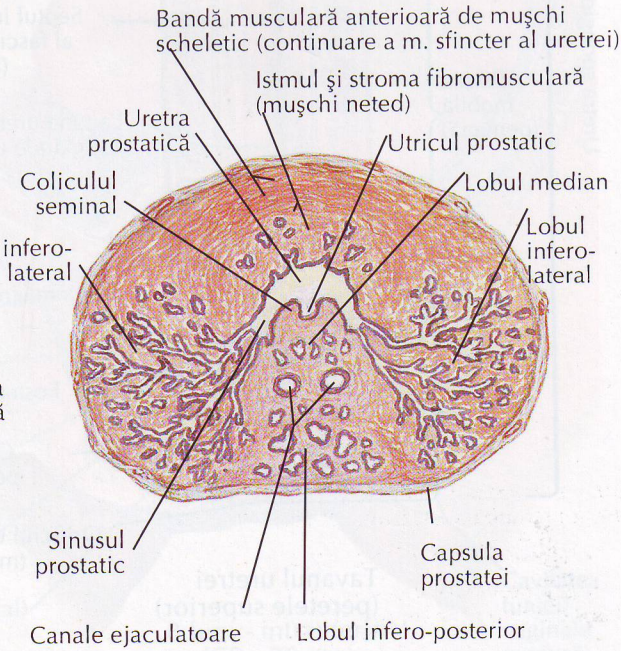

Secţiune transversală prin prostată

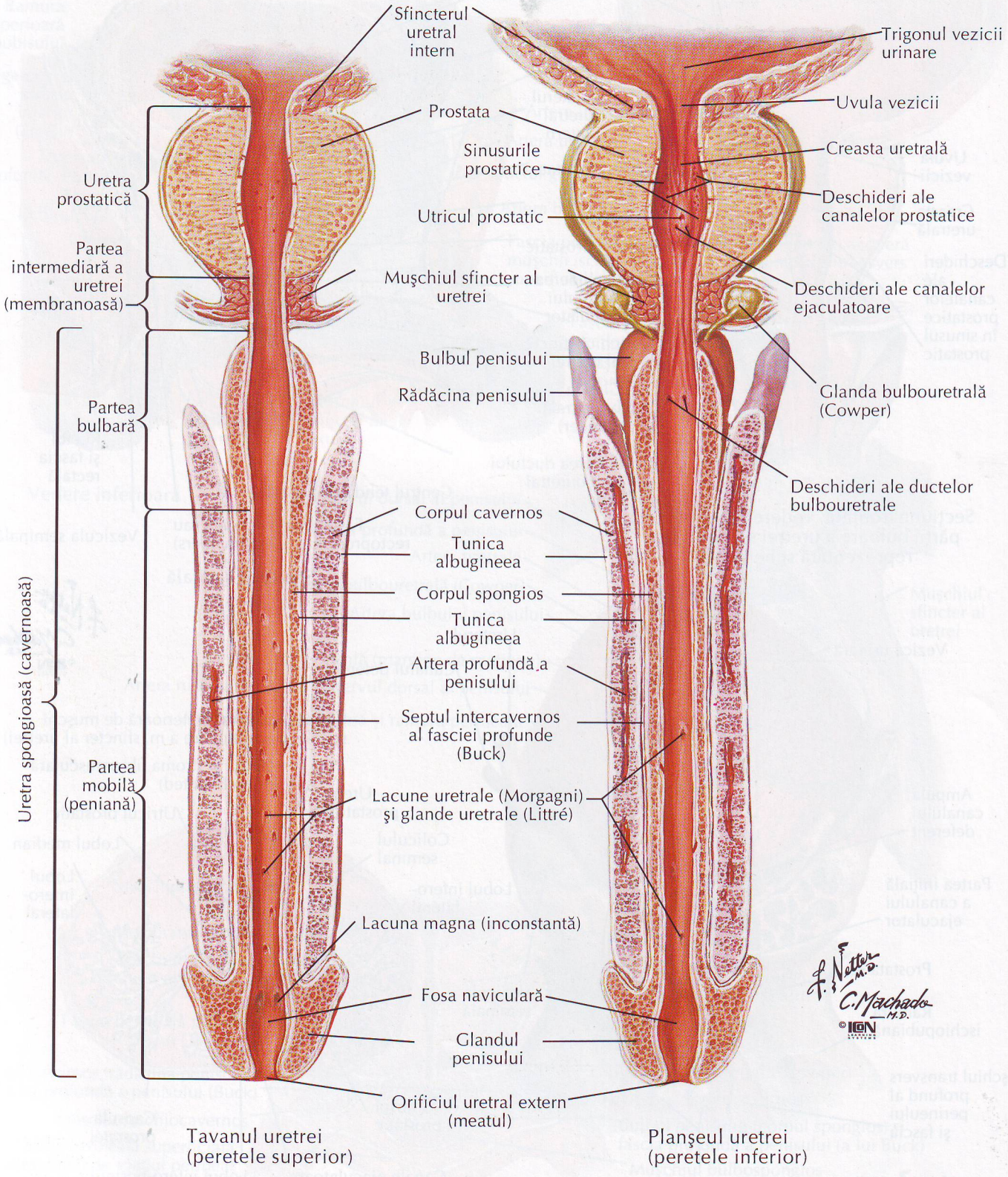
Sfincterul uretral intern
Prostata
Sinusurile prostatice
Utricul prostatic
Muşchiul sfincter al uretrei
Bulbul penisului
Rădăcina penisului
Corpul cavernos
Tunica albugineea
Corpul spongios
Tunica albugineea
Artera profundă a penisului
Septul intercavernos al fasciei profunde (Buck)
Lacune uretrale (Morgagni) şi glande uretrale (Littré)
Lacuna magna (inconstantă)
Fosa naviculară
Glandul penisului
Orificiul uretral extern (meatul)
Trigonul vezicii urinare
Uvula vezicii
Creasta uretrală
Deschideri ale canalelor prostatice
Deschideri ale canalelor ejaculatoare
Glanda bulbouretrală (Cowper)
Deschideri ale ductelor bulbouretrale
Uretra prostatică
Partea intermediară a uretrei (membranoasă)
Partea bulbară
Partea mobilă (peniană)
Uretra spongioasă (cavernoasă)
Tavanul uretrei (peretele superior)
Planşeul uretrei (peretele inferior)
F. H. Netter M.D.
C. Machado M.D.
©ICON

Coborîrea testiculului în scrot (descensus testis)

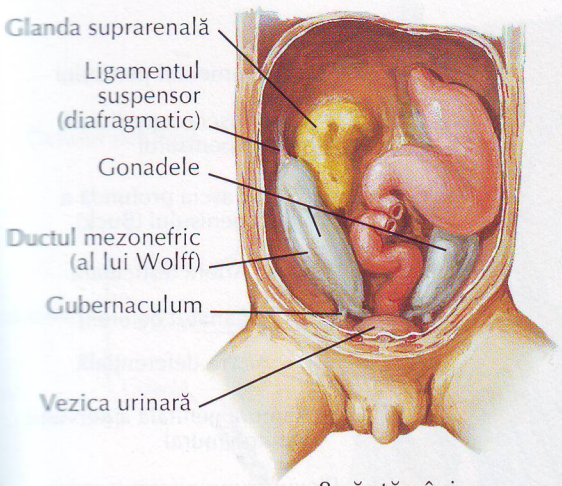

8 săptămîni
(CR - 22,5 mm)

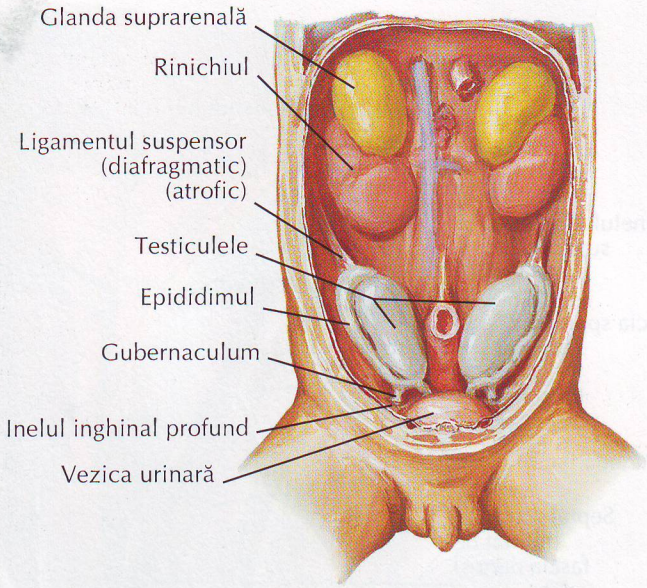

11 săptămîni
(CR - 43 mm)

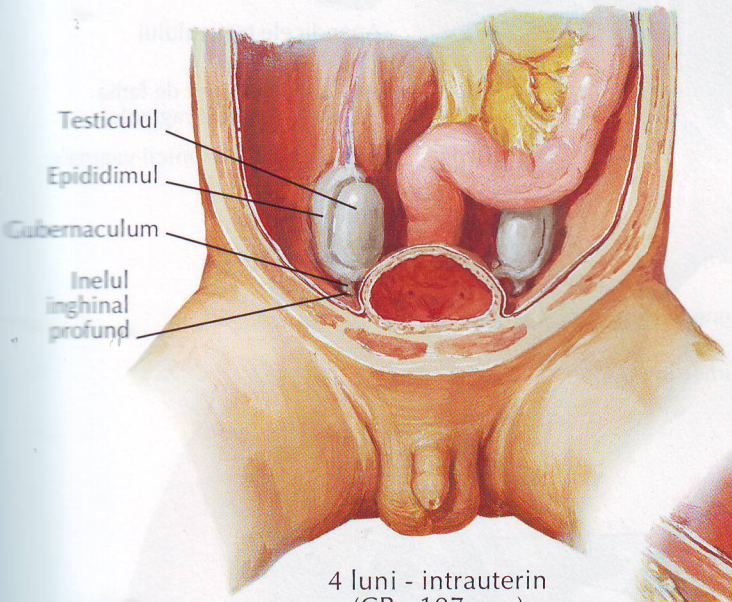

4 luni - intrauterin
(CR - 107 mm)

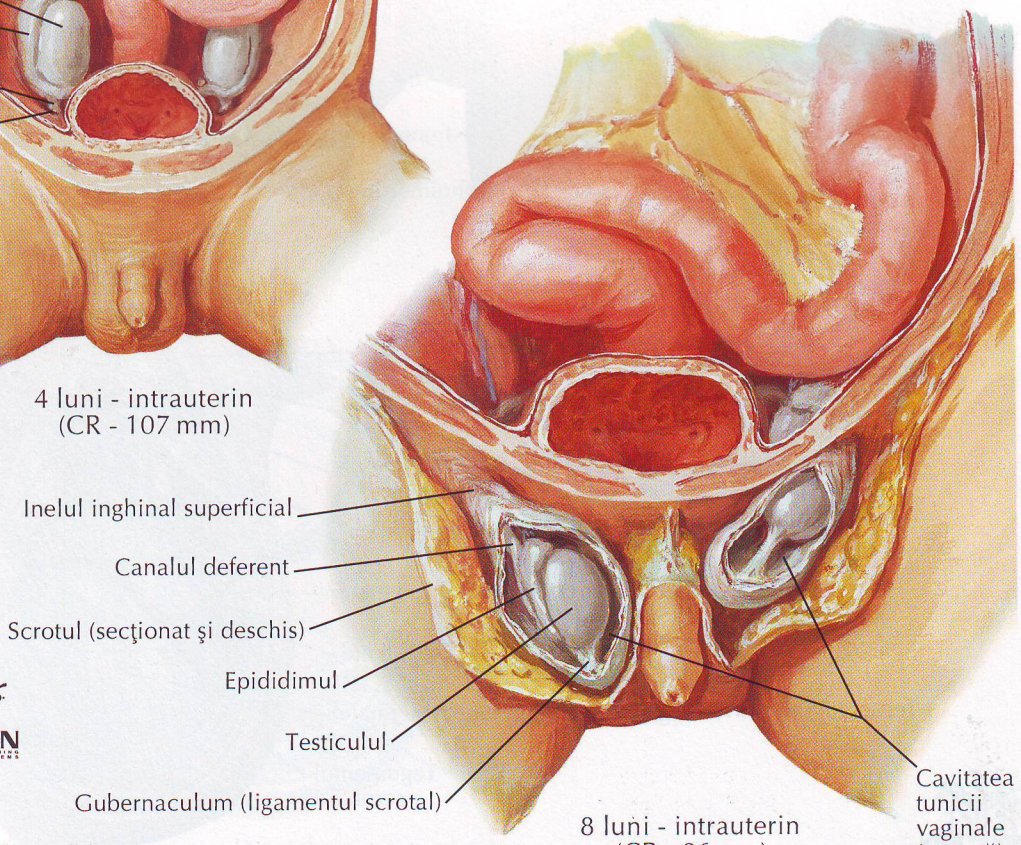

8 luni - intrauterin
(CR - 26 cm)

CR - distanţa vertex-coccis - măsurată între vertexul cutiei craniene şi punctul aflat la vîrful pliului interfesier; această măsurătoare permite aproximarea vîrstei embrionului

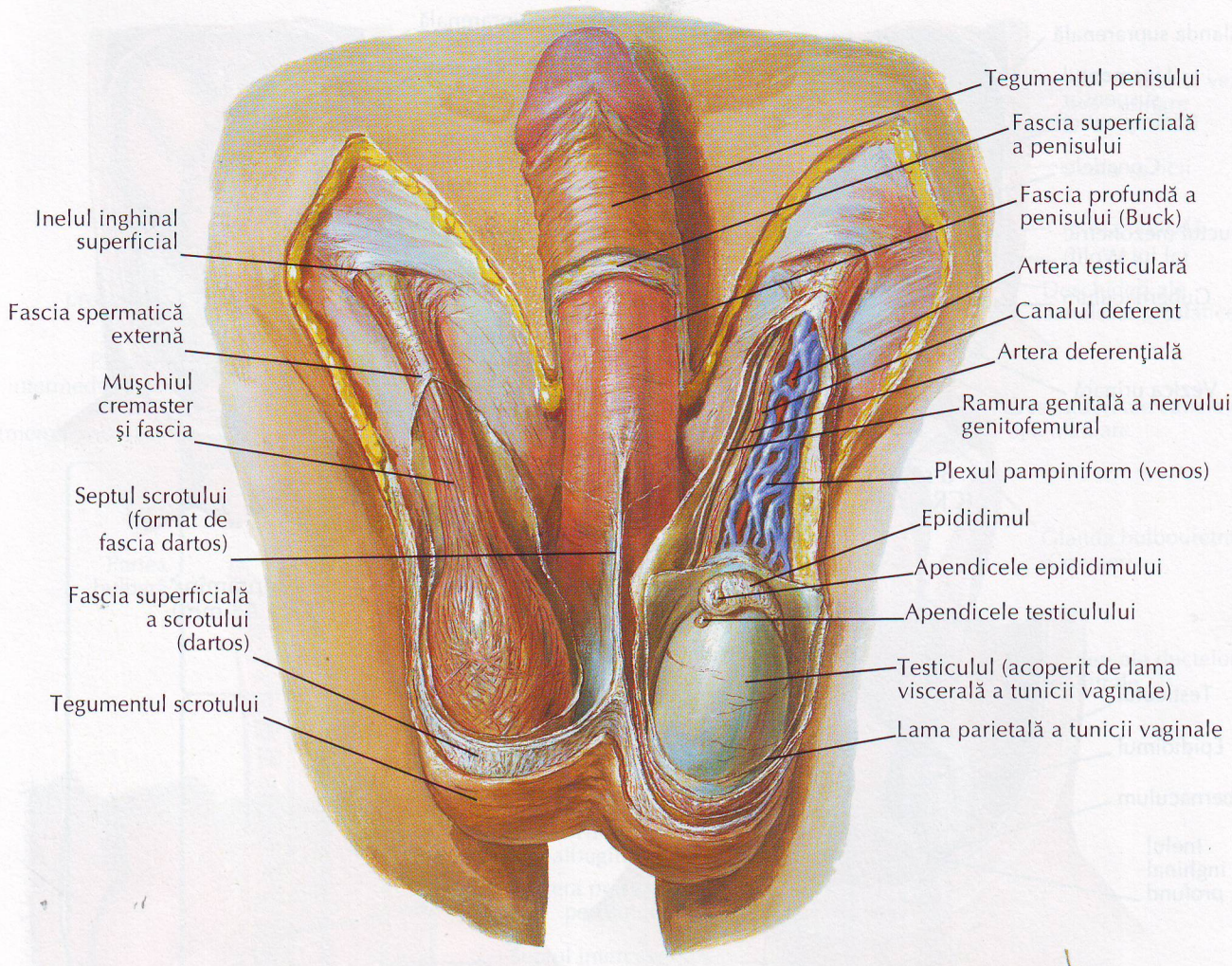

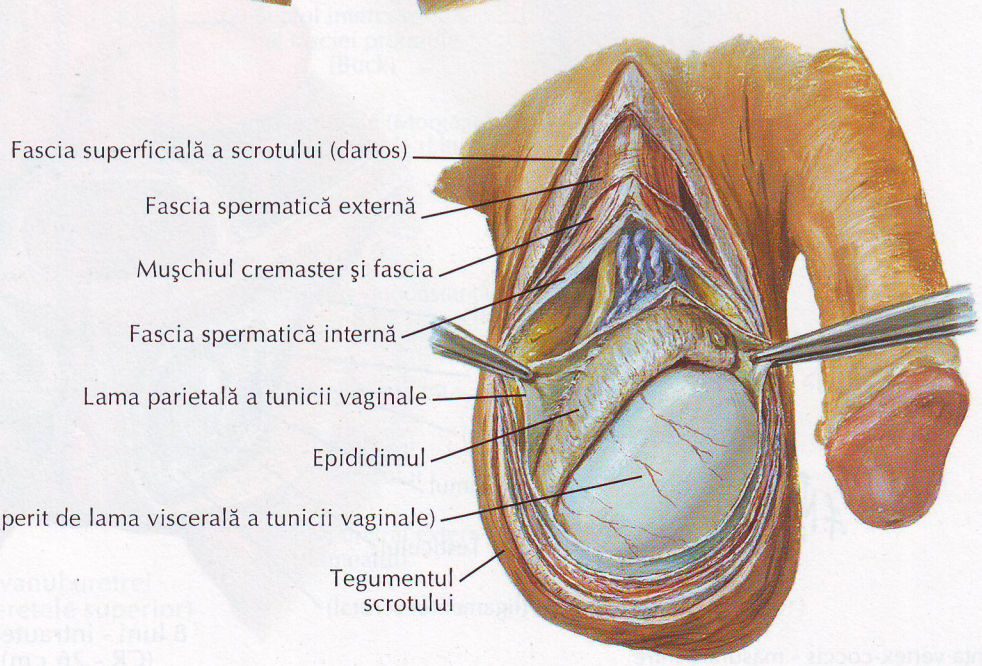

F. Netter M.D.
©IGN LEARNING SYSTEMS

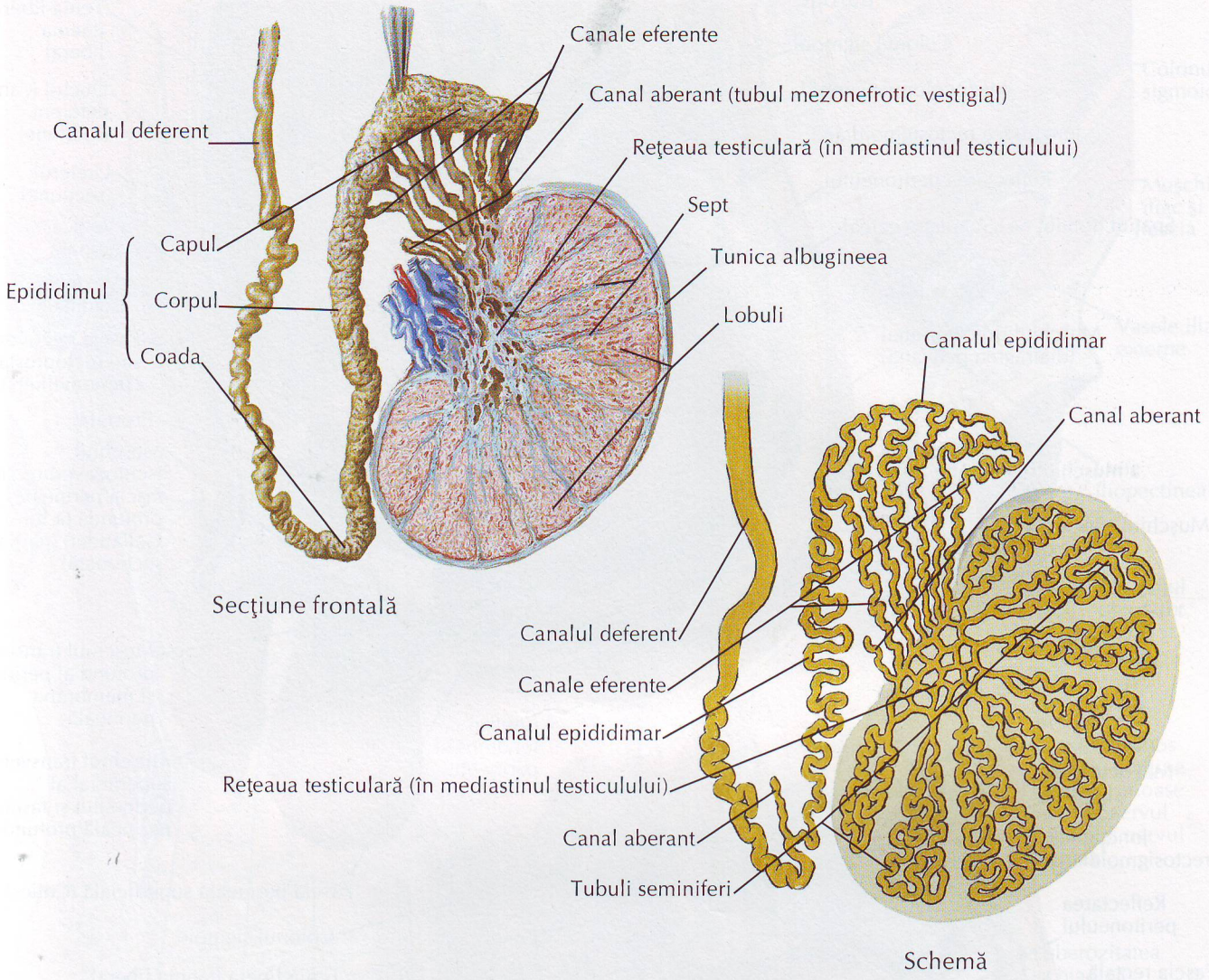

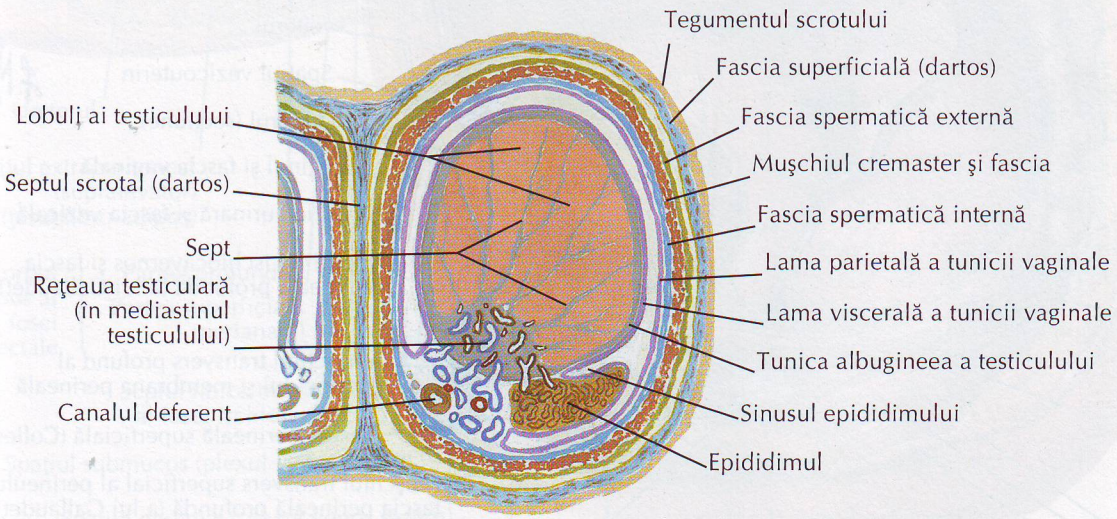

Secţiune transversală prin scrot şi testicul

F. Netter M.D.
© ICON LEARNING SYSTEMS

Rectul in situ la femeie şi bărbat

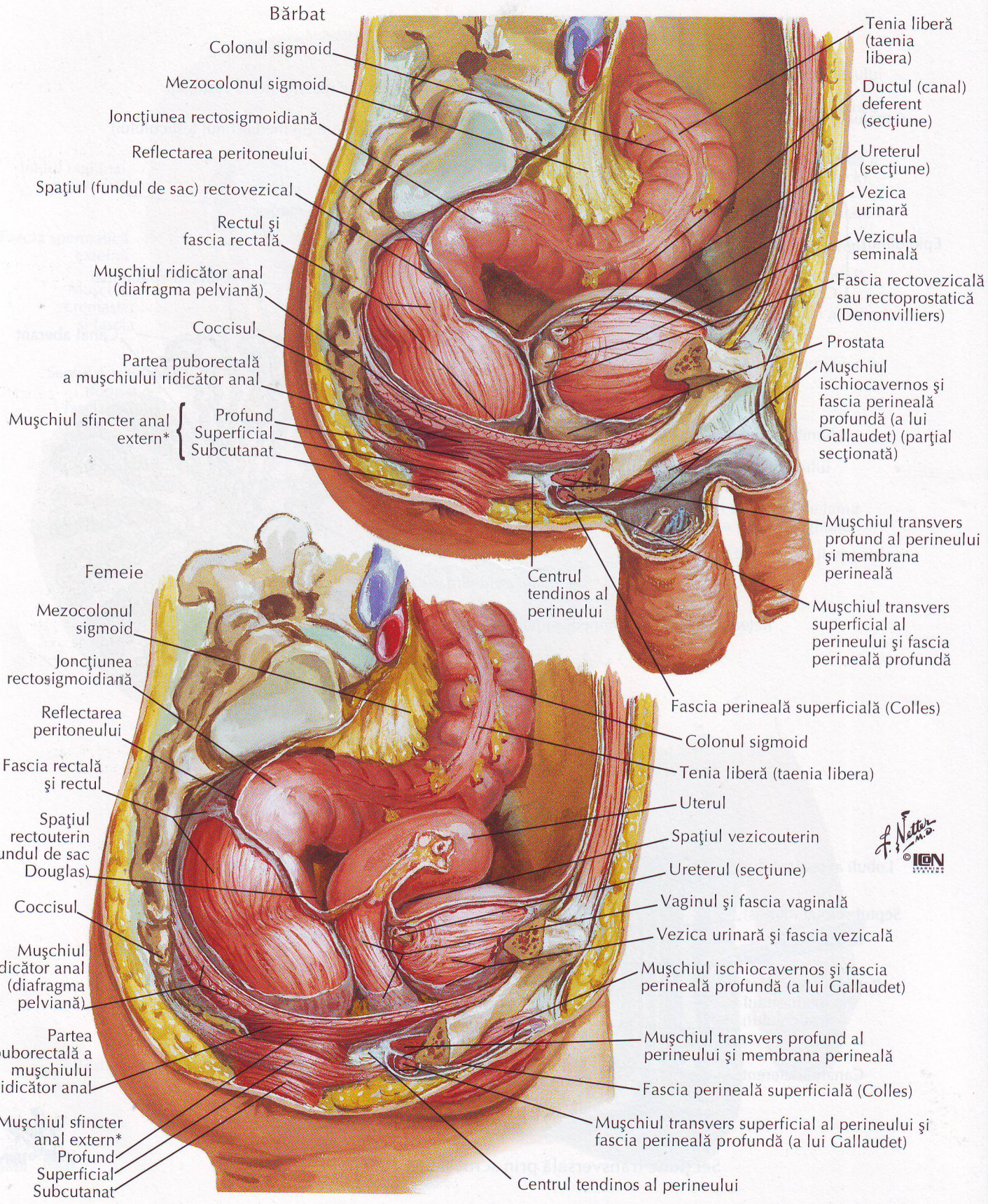

*Părţi variabile şi frecvent indistincte

VEZI DE ASEMENEA PLANŞELE 306, 390—393

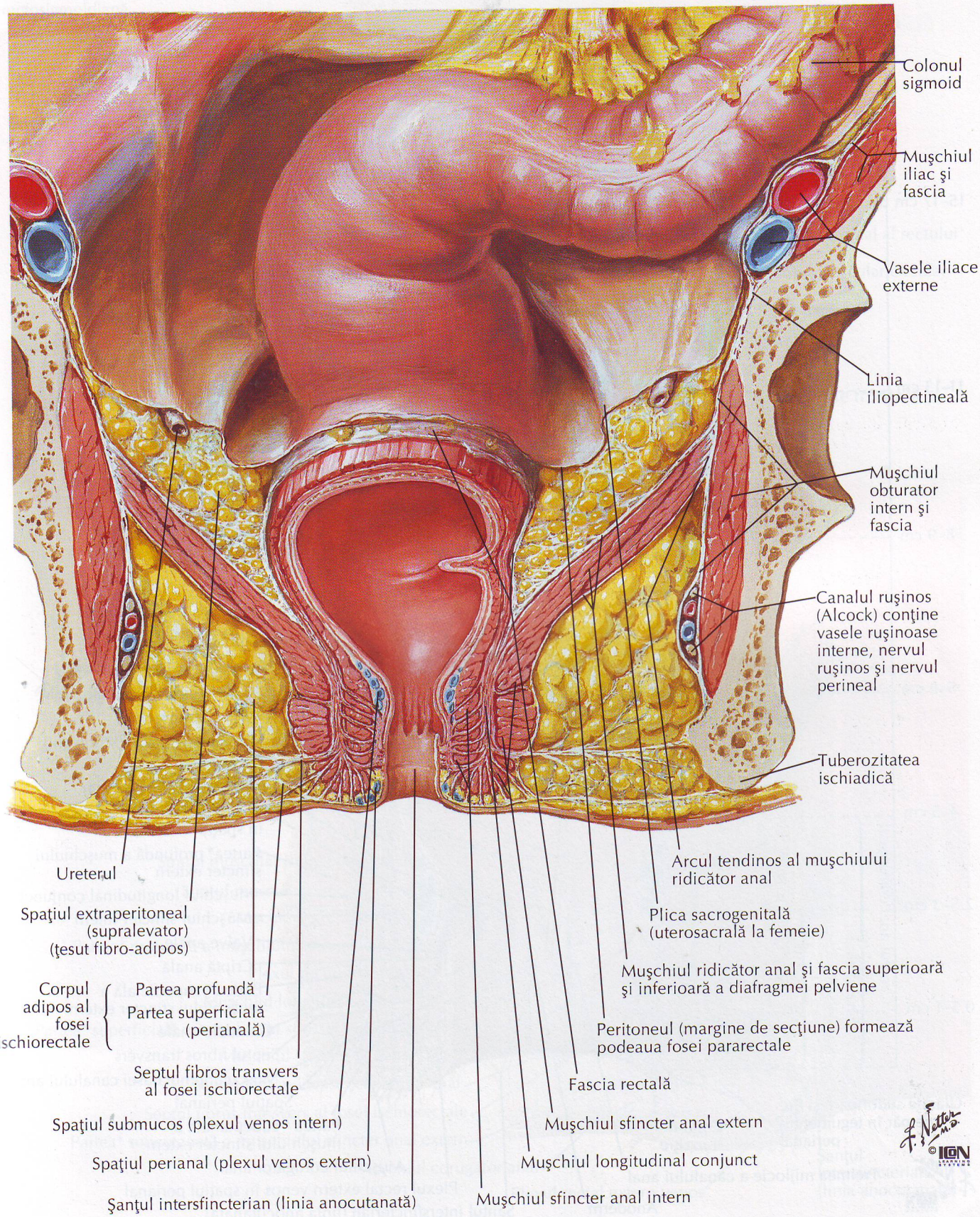

Rectul şi canalul anal

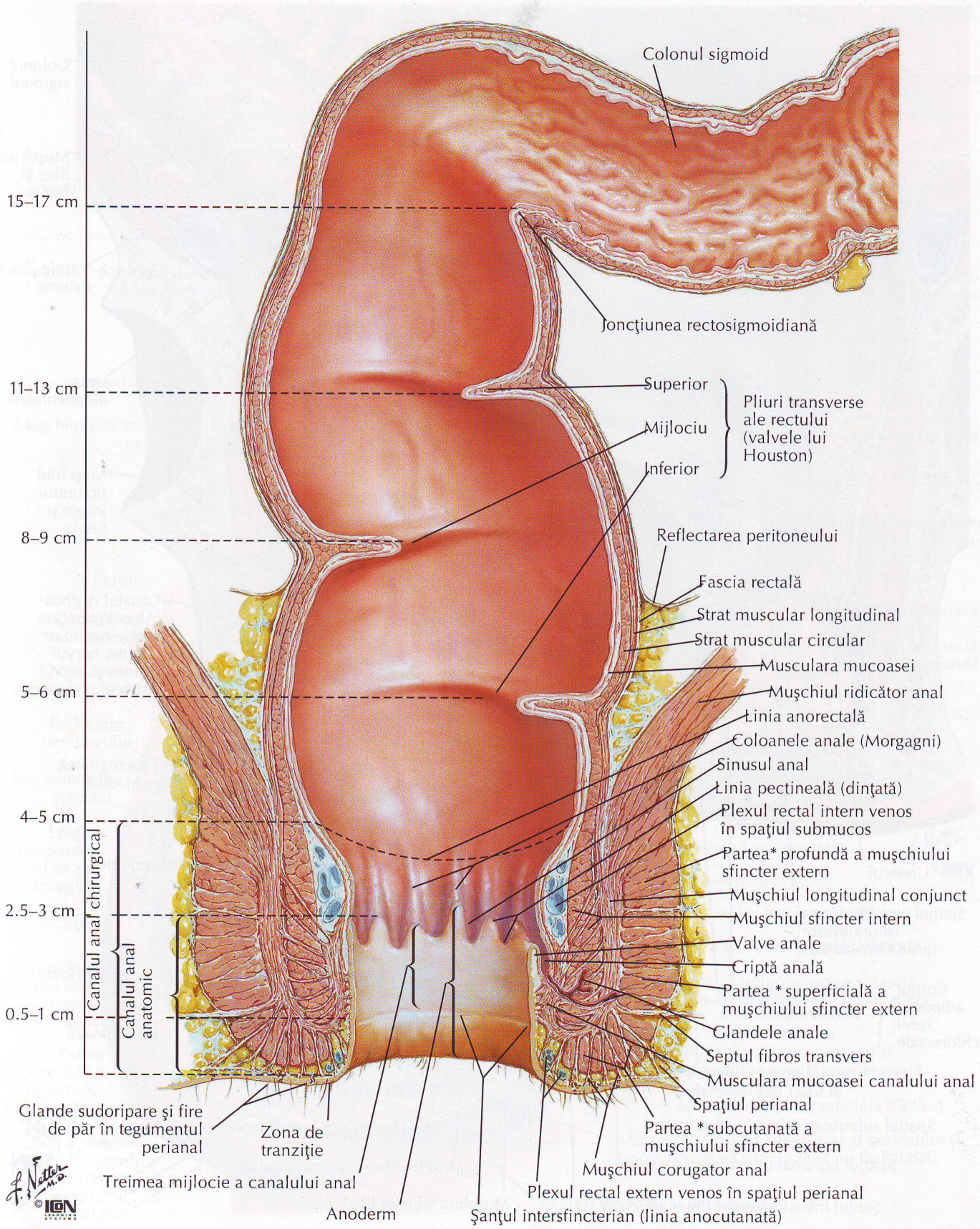

*Părţi variabile şi frecvent indistincte

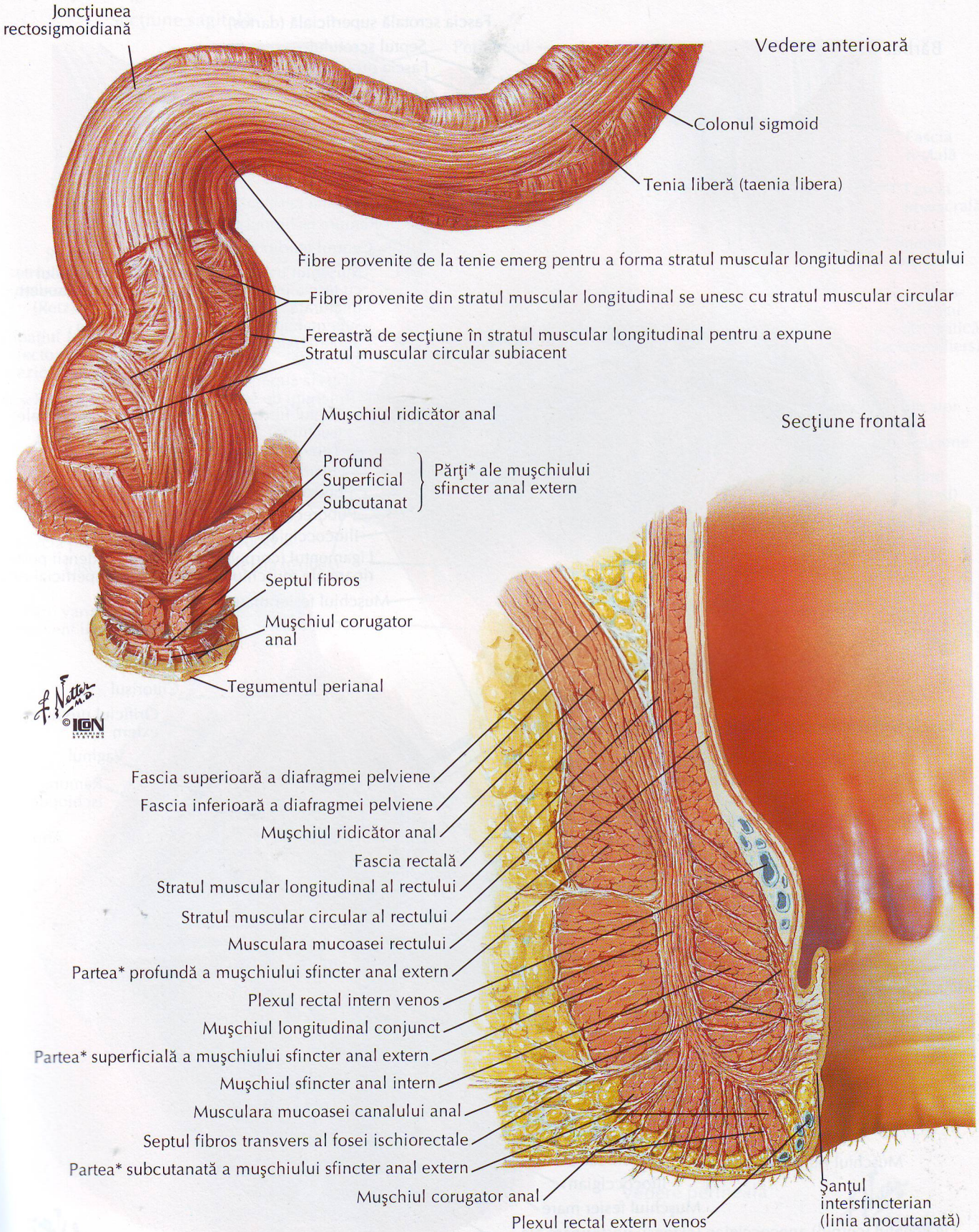

*Părţi variabile şi frecvent indistincte

Muşchiul sfincter anal extern: vedere perineală

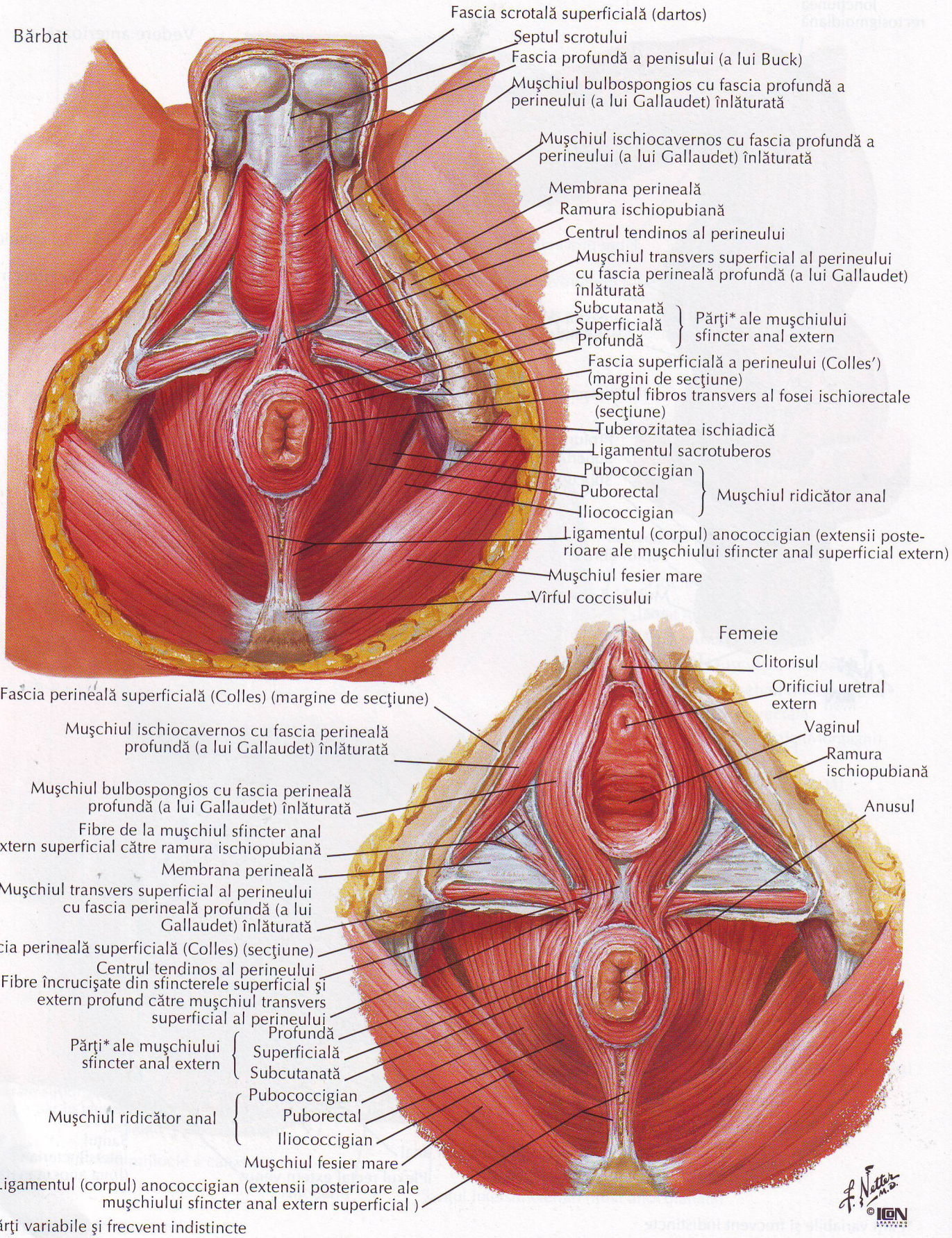

*Părţi variabile şi frecvent indistincte

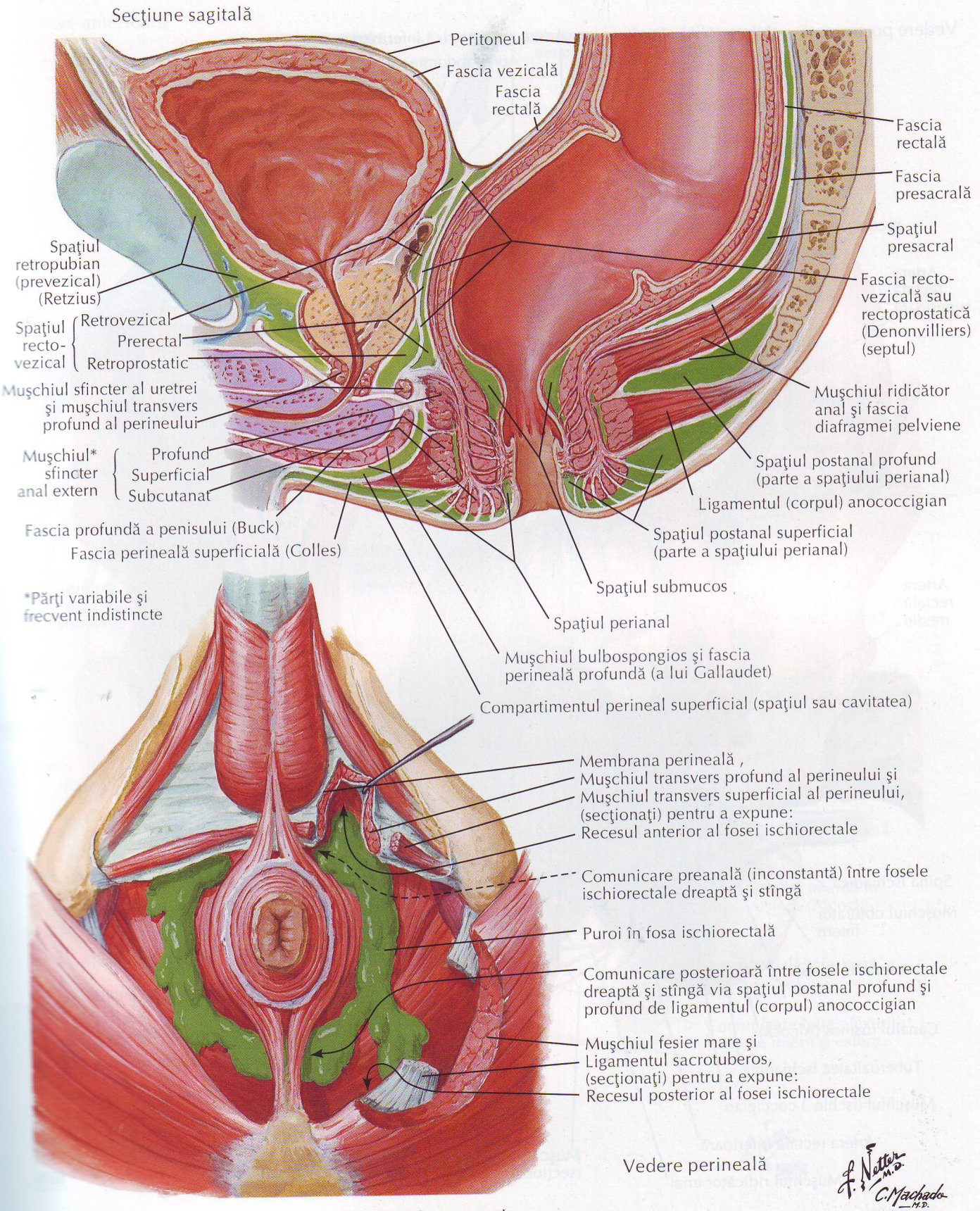

Diseminarea unui abces perineal în spaţiile perineale

Arterele rectului şi canalului anal

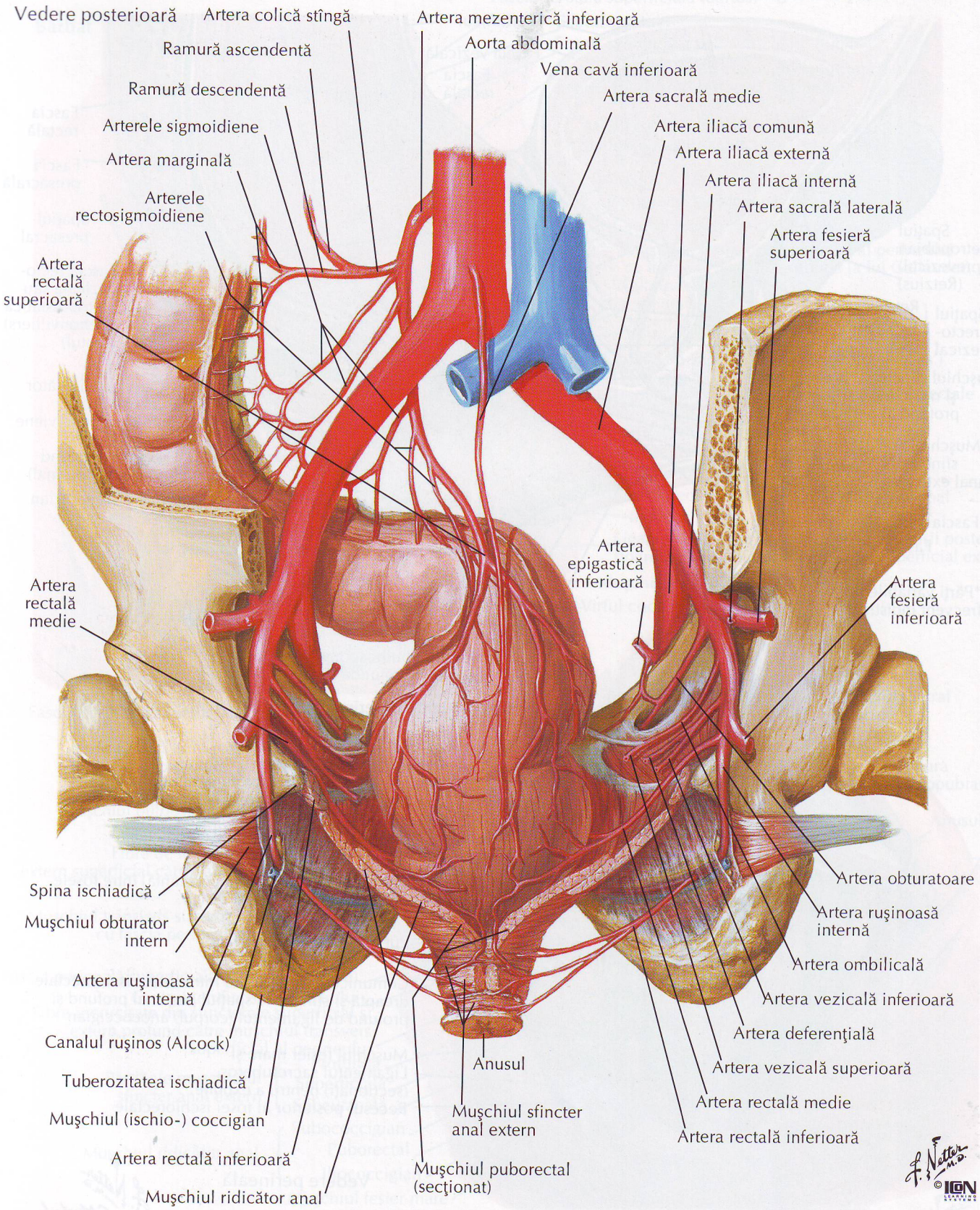

Vedere anterioară

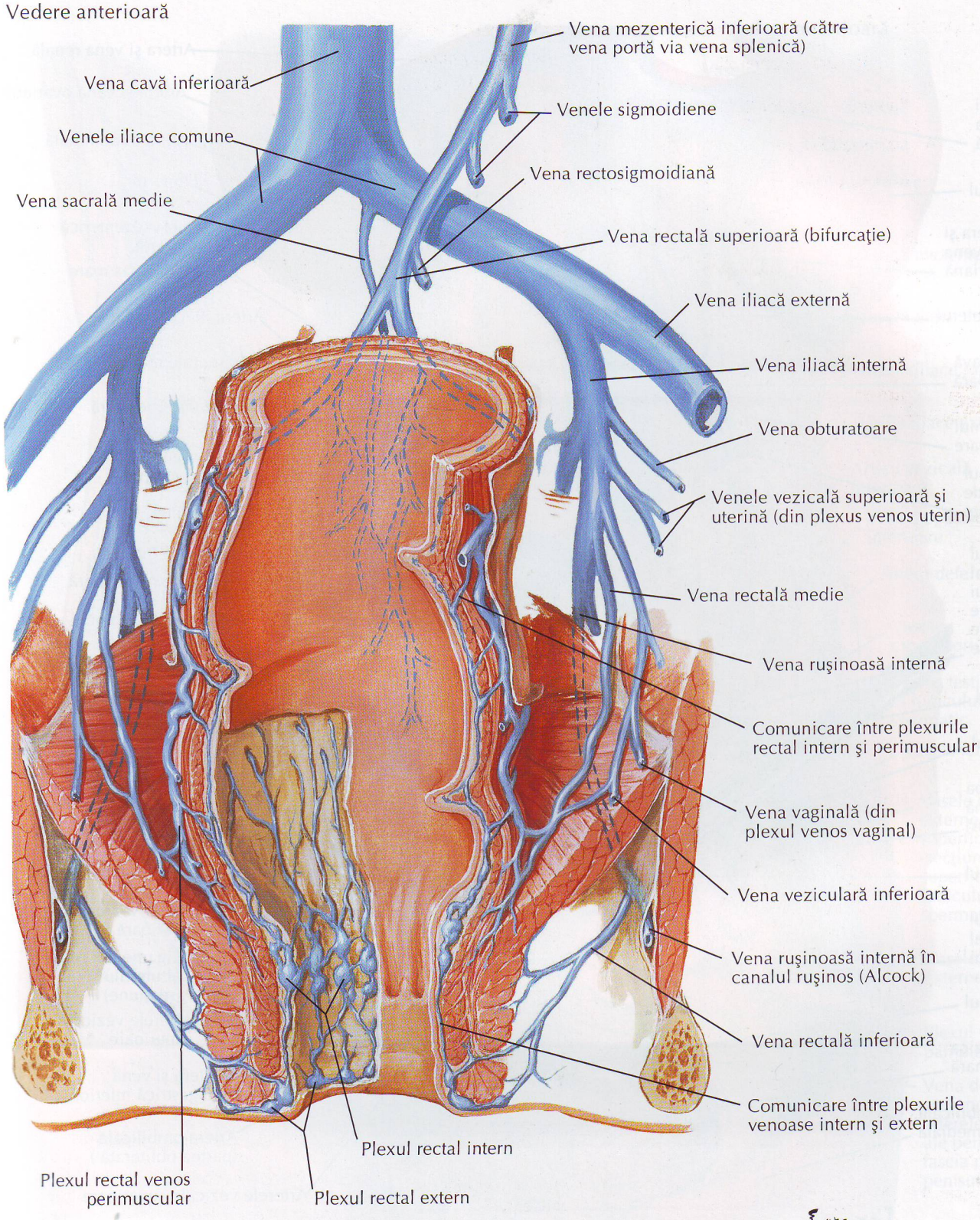

Arterele şi venele organelor pelviene la femeie

Vedere anterioară

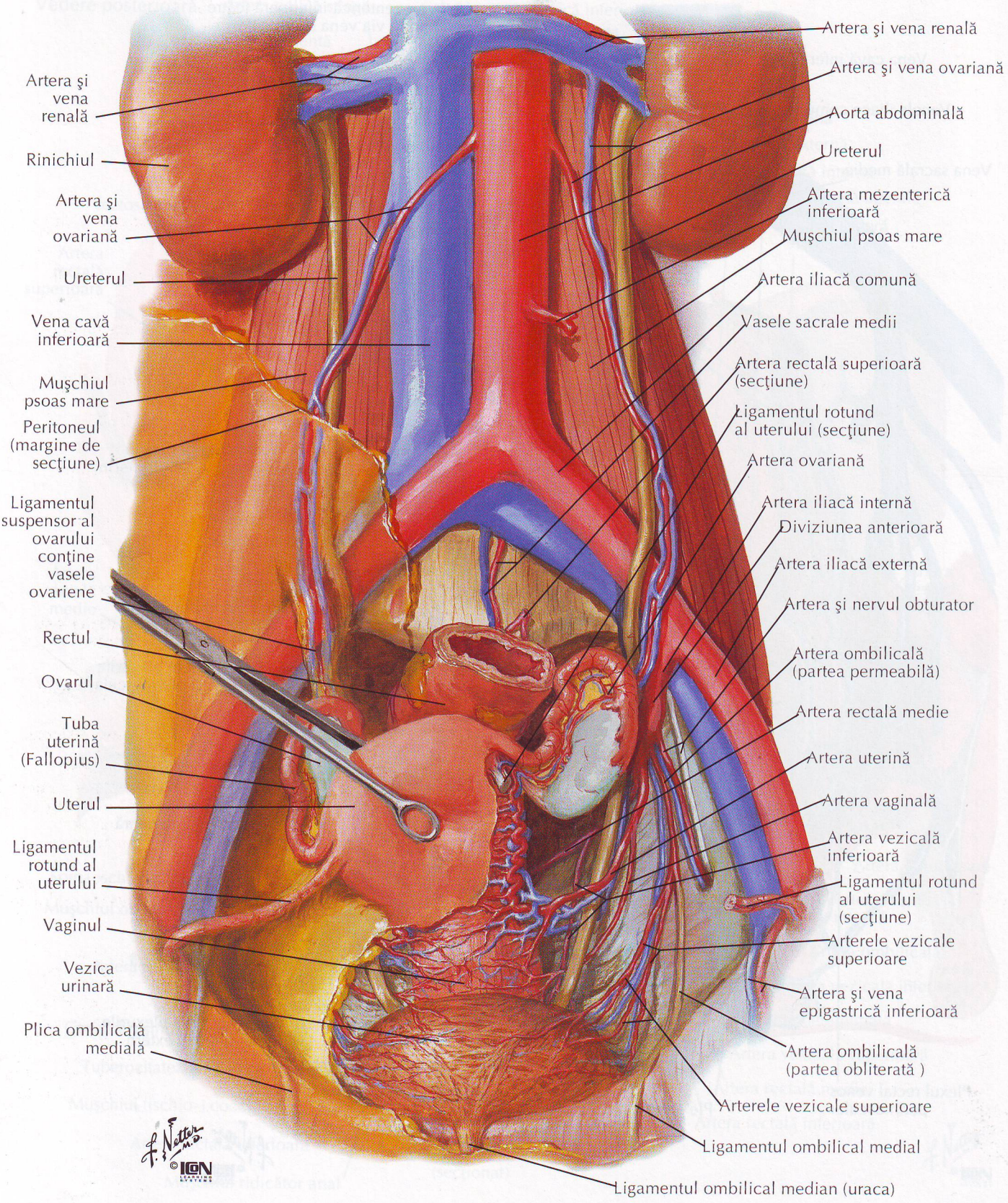

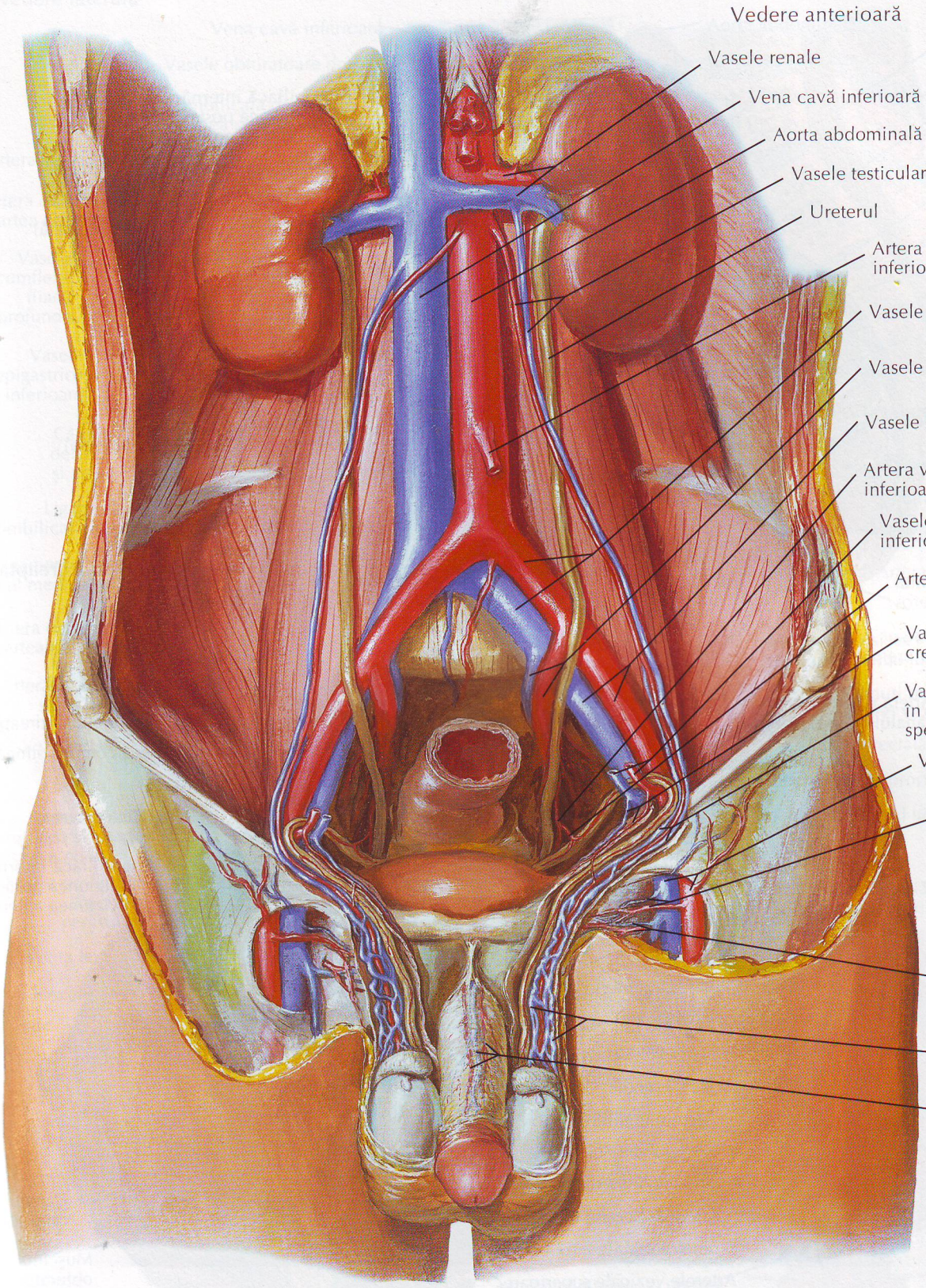
Vedere anterioară
Vasele renale
Vena cavă inferioară
Aorta abdominală
Vasele testiculare
Ureterul
Artera mezenterică inferioară
Vasele iliace comune
Vasele iliace interne
Vasele iliace externe
Artera vezicală inferioară
Vasele epigastrice inferioare
Artera deferenţială
Vasele cremasterice
Vasele testiculare în funiculul spermatic
Vasele femurale
Vasele ruşinoase externe superficiale (secţiune - traiect superficial de funiculul spermatic)
Vasele ruşinoase externe profunde
Plexul venos pampiniform
Vena dorsală profundă şi arterele dorsale ale penisului sub fascia profundă a penisului (Buck)
F. H. Netter M.D.
©

Arterele şi venele pelvisului la femeie

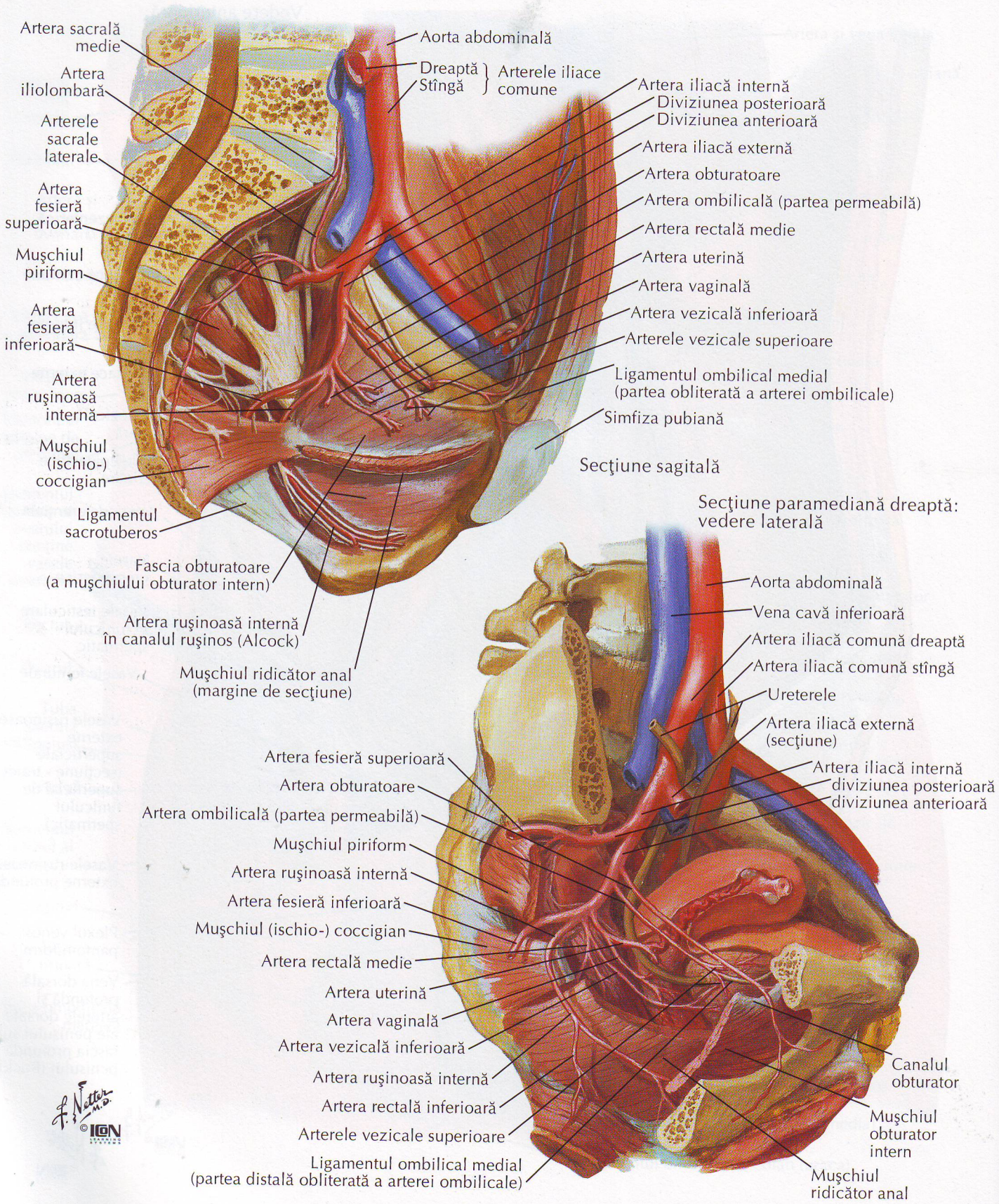

Secţiune paramediană stîngă:
vedere laterală

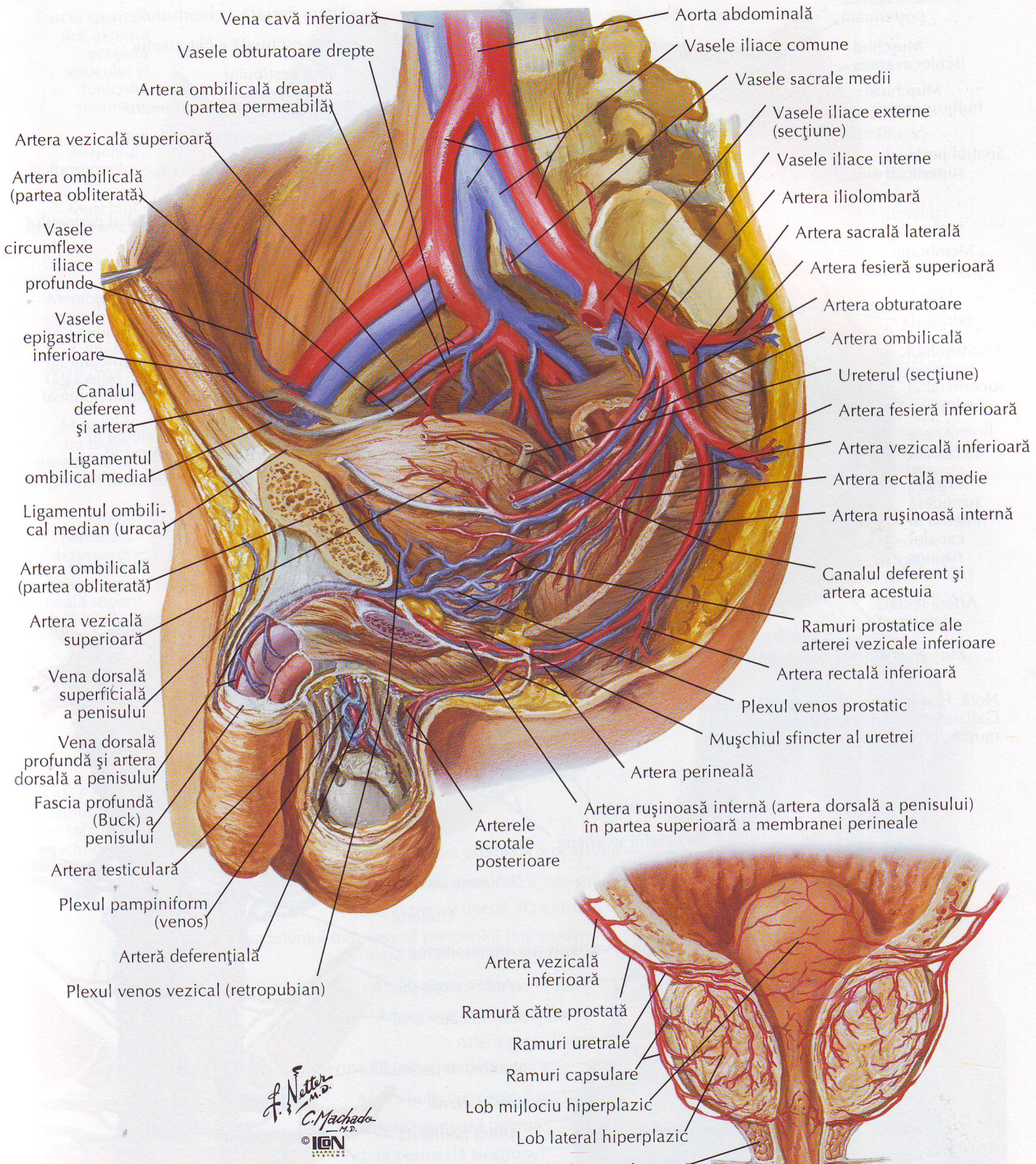

Vascularizaţia arterială a prostatei
(Secţiune frontală, vedere anterioară a unui caz cu hiperplazie benignă)

Arterele şi venele perineului şi uterului

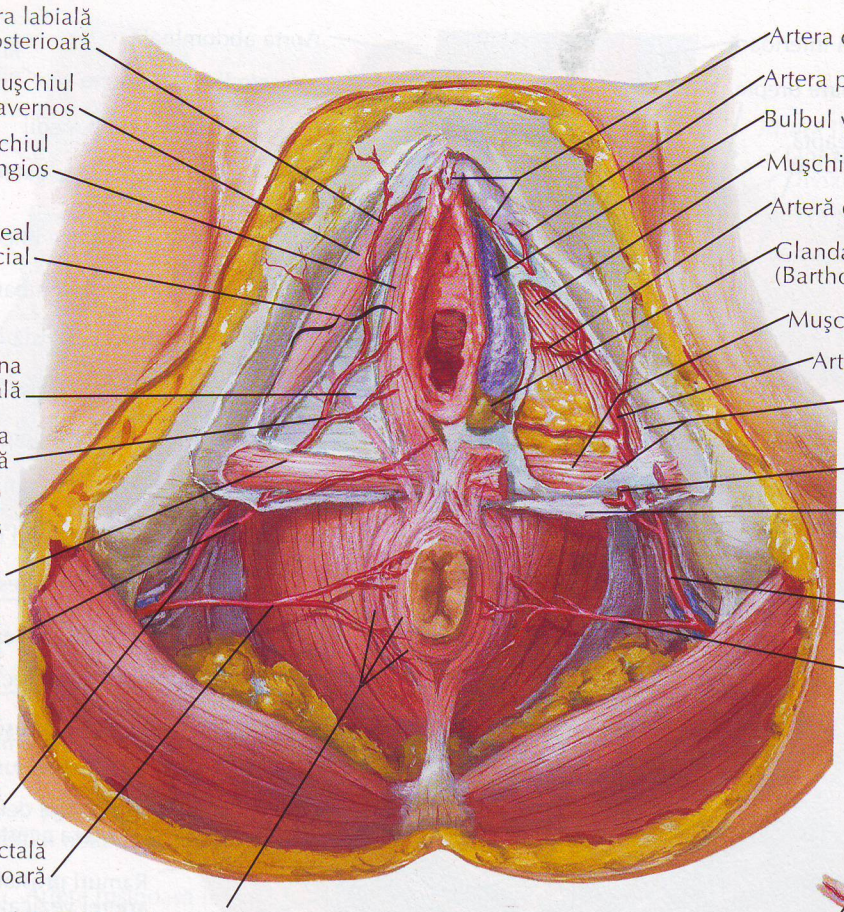

Notă: Fascia perineală profundă (a lui Gallaudet) este înlăturată de la nivelul muşchilor spaţiului perineal superficial

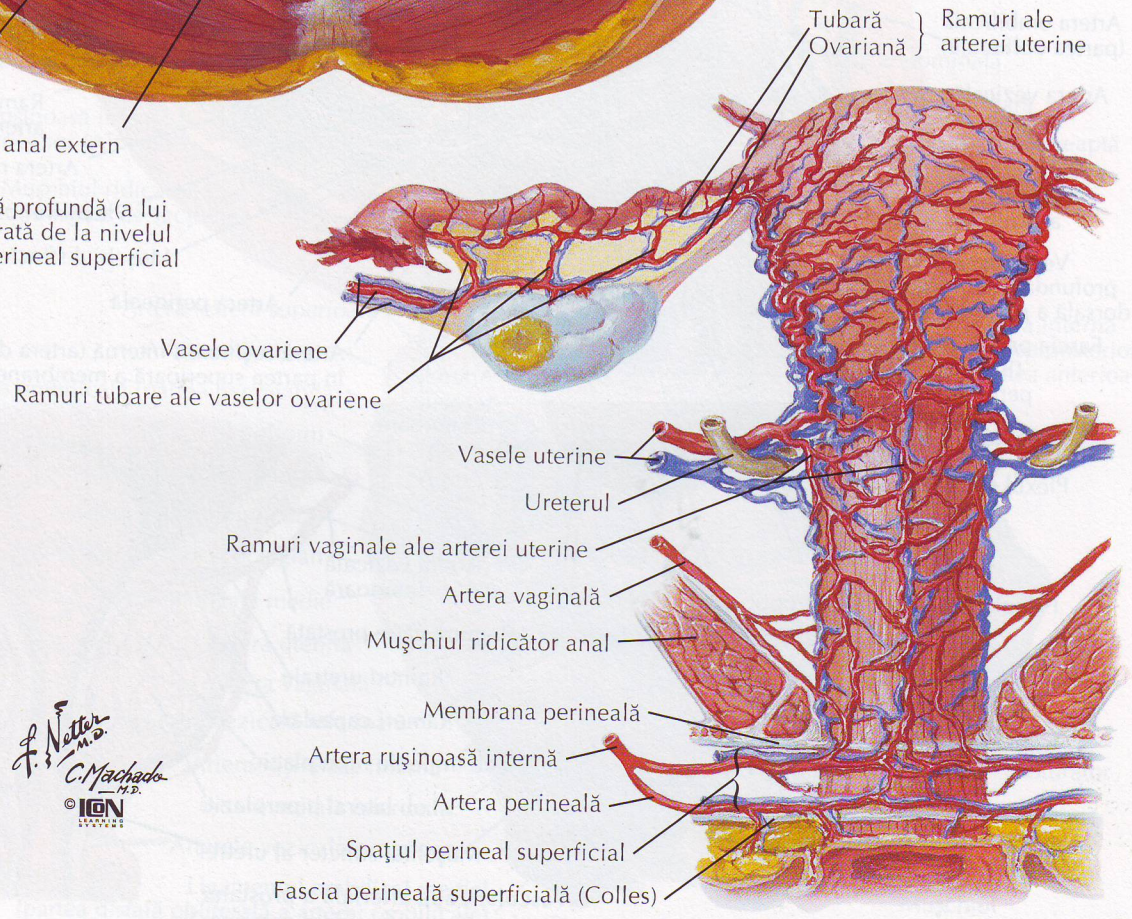

F. Netter M.D.
C. Machado M.D.
© ICON LEARNING SYSTEMS

Arterele şi venele perineului la bărbat

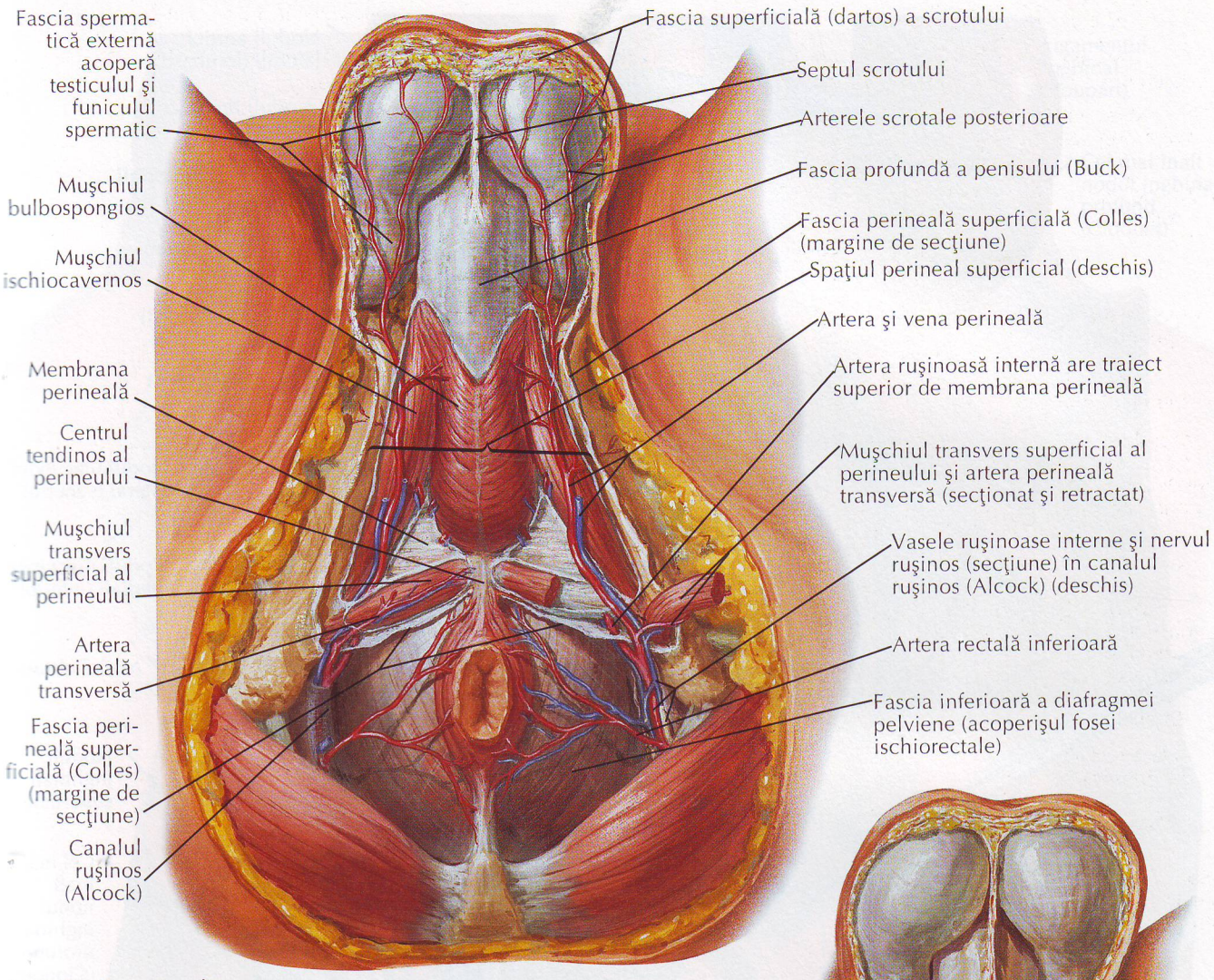

Notă: Fascia perineală profundă (a lui Gallaudet) este înlăturată de la nivelul muşchilor spaţiului perineal superficial

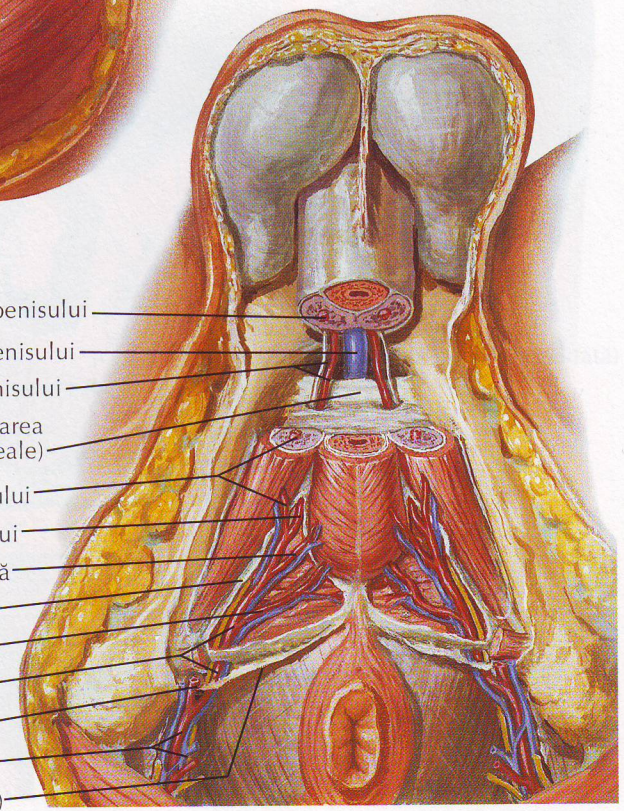

F. Netter M.D.
© ICON LEARNING SYSTEMS

Vasele limfatice şi nodulii pelvisului şi organelor genitale la femeie

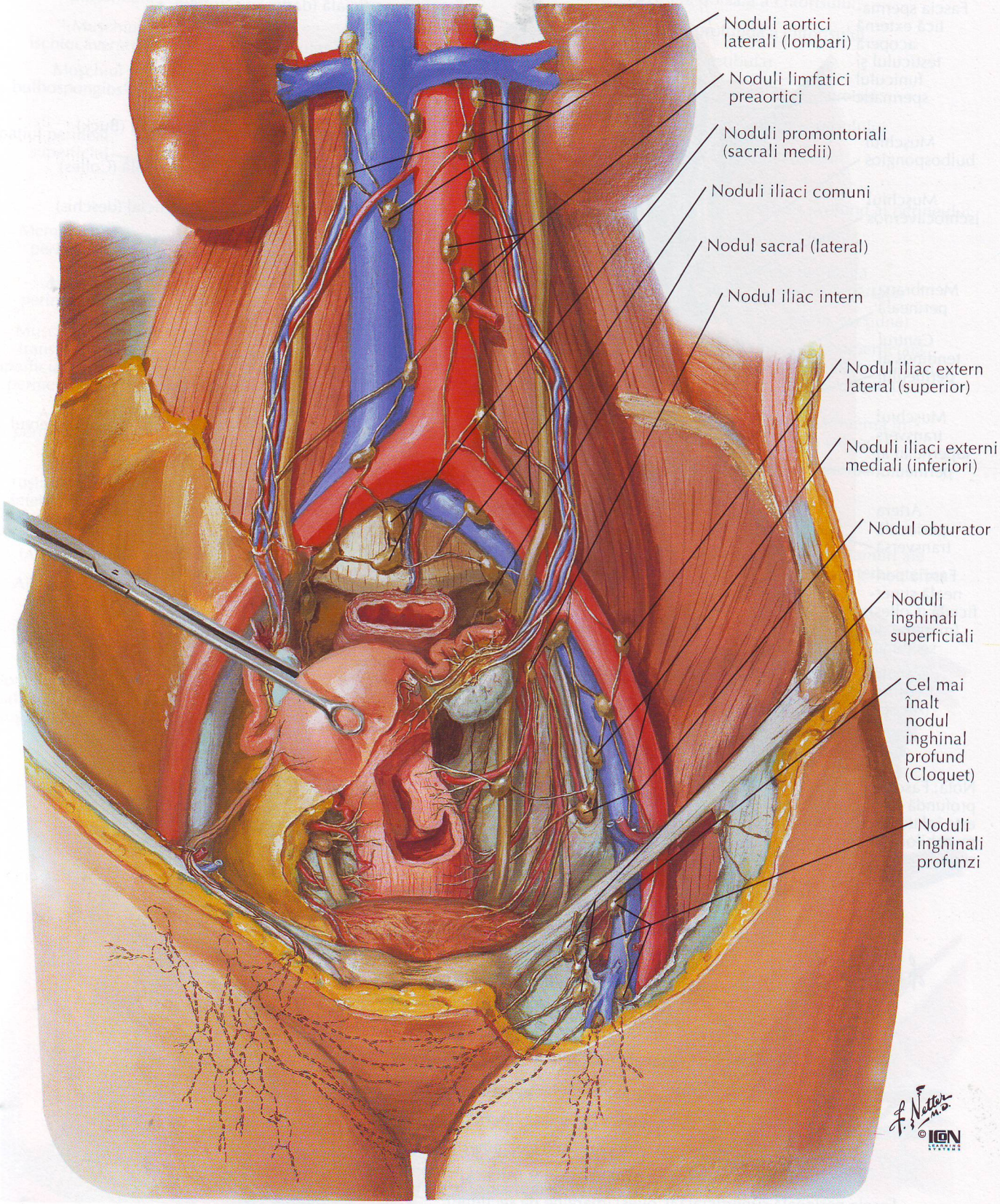

Vasele limfatice şi nodulii limfatici ai perineului la femeie

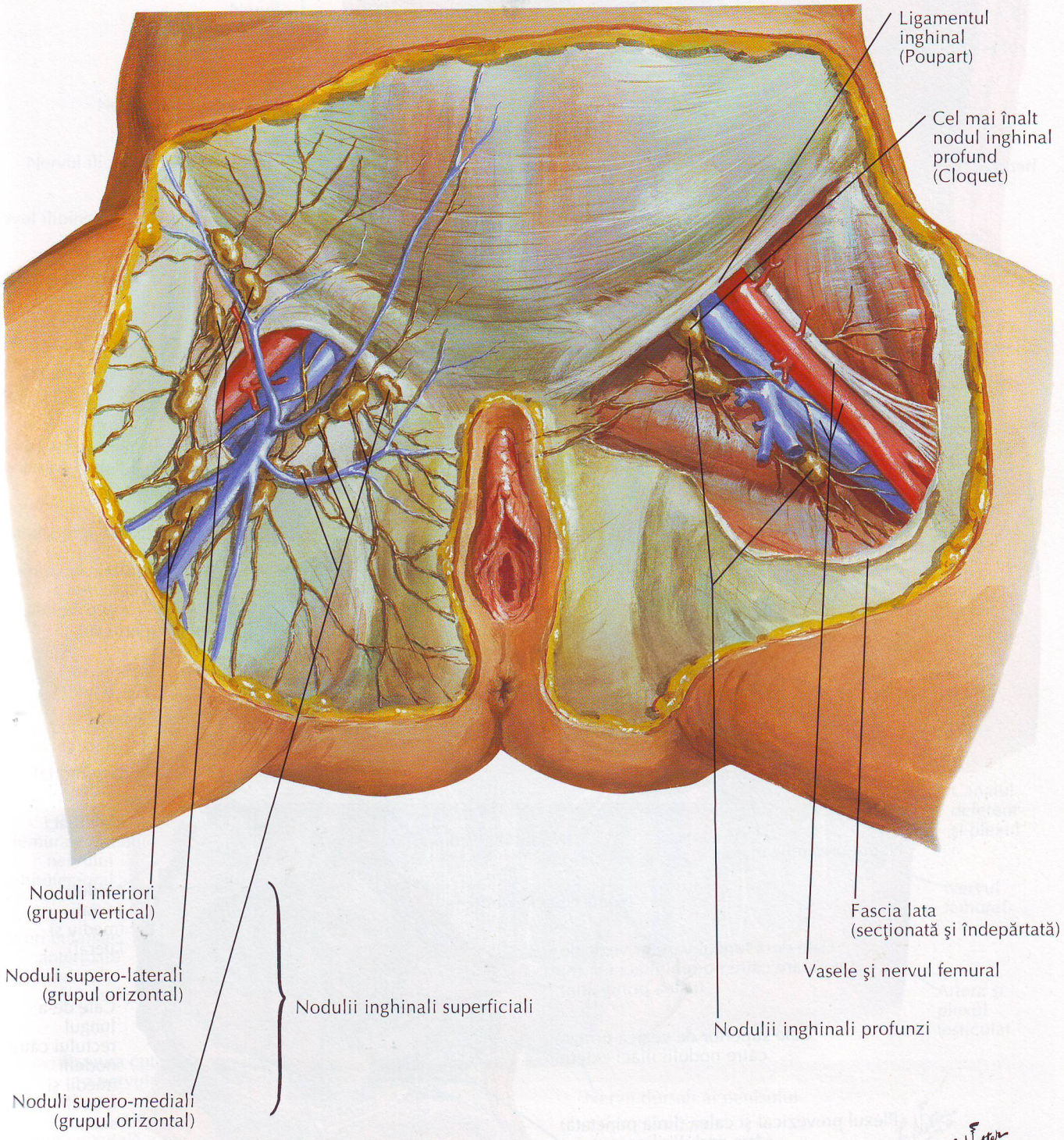

Vasele limfatice şi nodulii pelvisului şi organelor genitale: bărbat

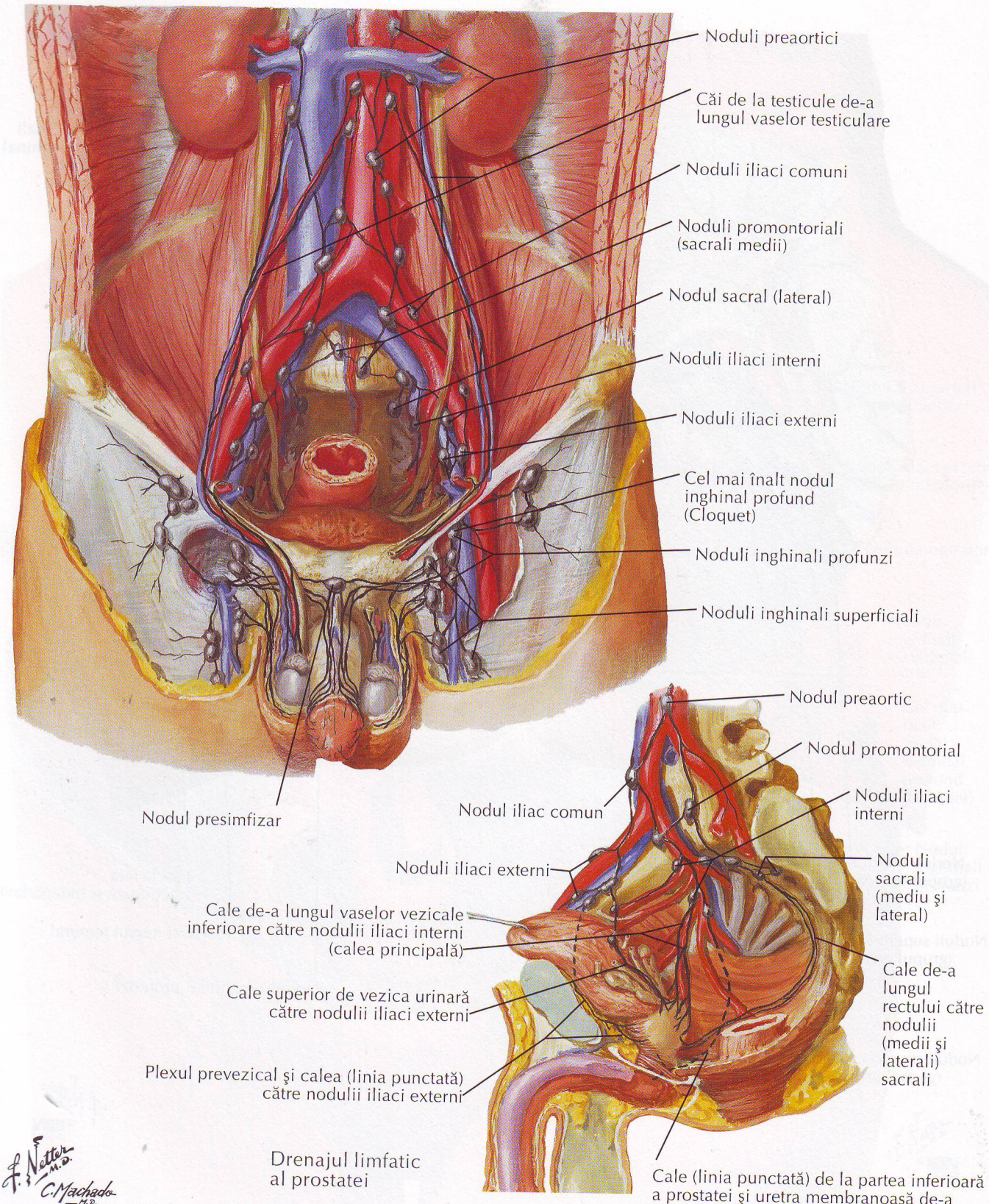

F. Netter M.D.
C. Machado M.D.
© ICON LEARNING SYSTEMS

Inervaţia organelor genitale externe la bărbat

VEZI DE ASEMENEA PLANŞELE 159, 308

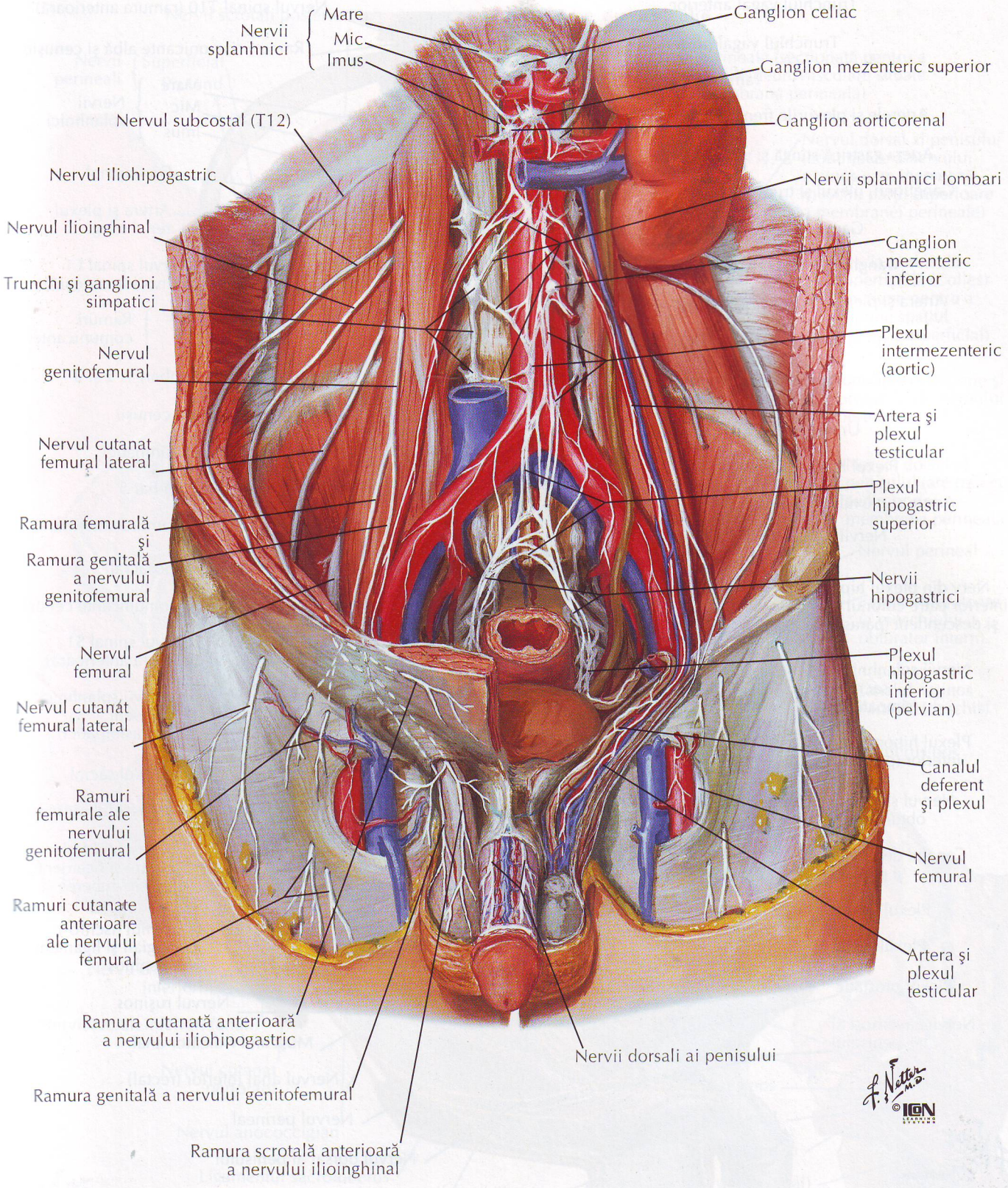

Inervaţia viscerelor pelviene la bărbat

VEZI DE ASEMENEA PLANŞELE 159, 308

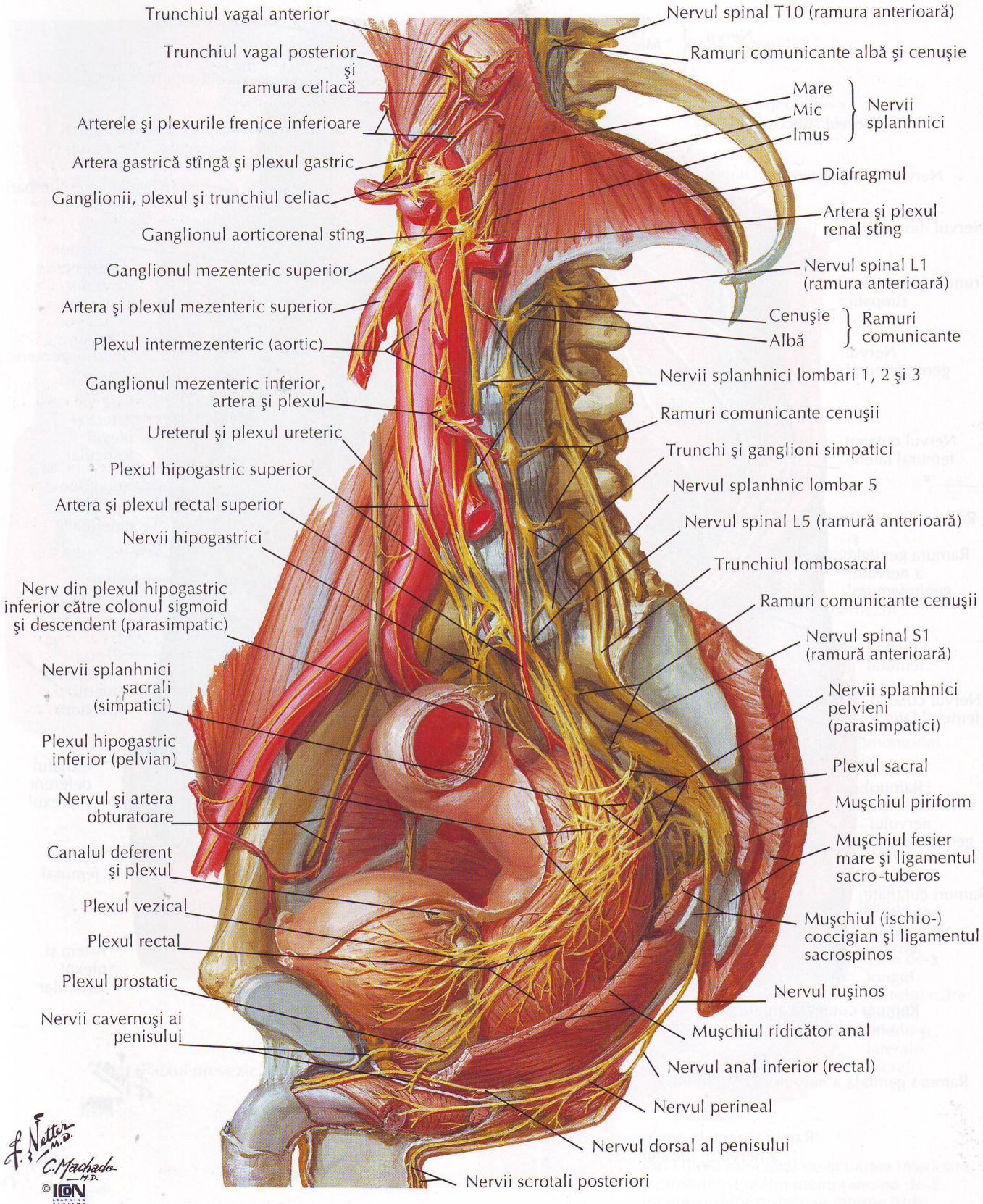

Inervaţia perineului la bărbat

VEZI DE ASEMENEA PLANŞA 396

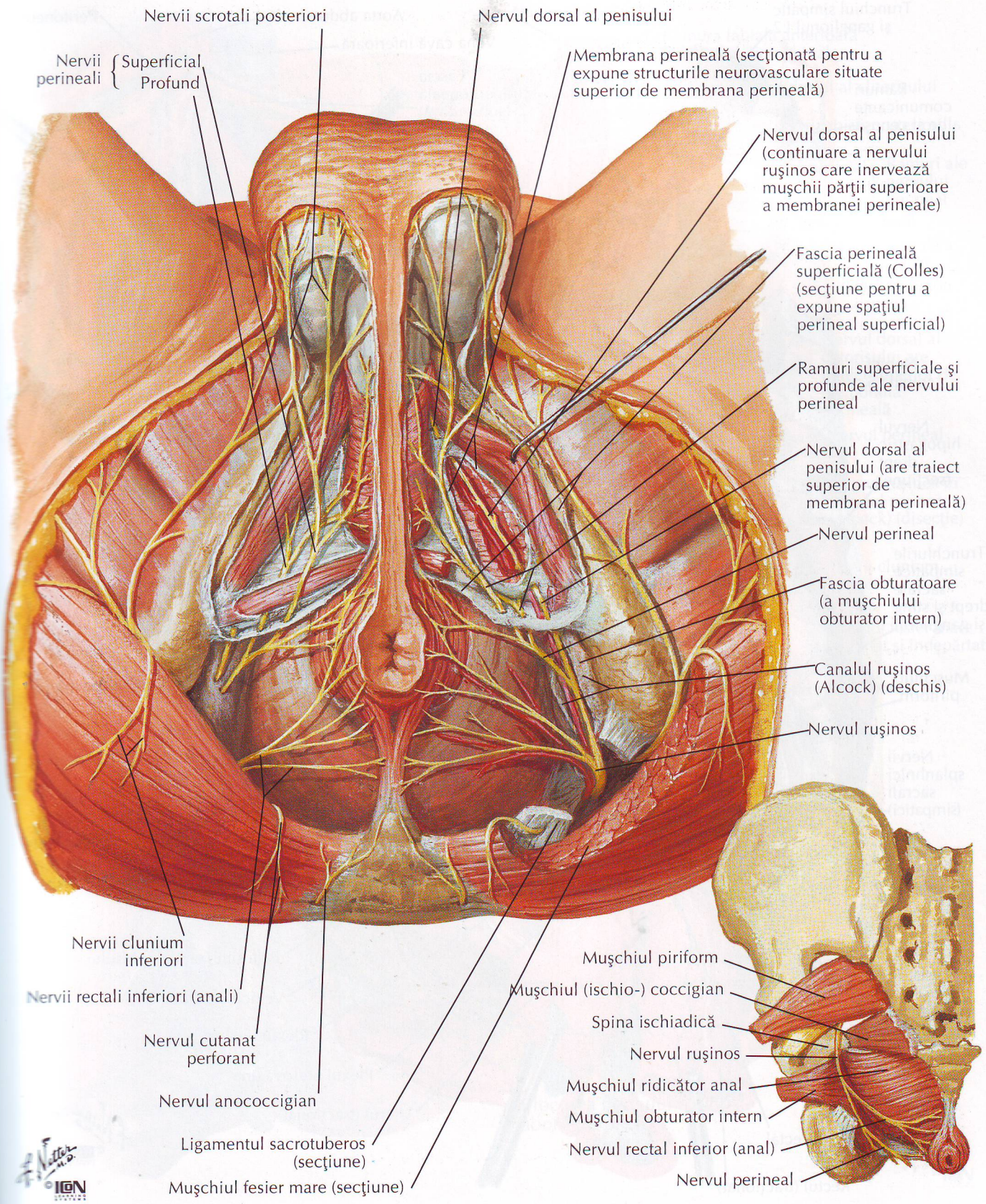

Inervaţia viscerelor pelviene la femeie

VEZI DE ASEMENEA PLANŞELE 159, 308

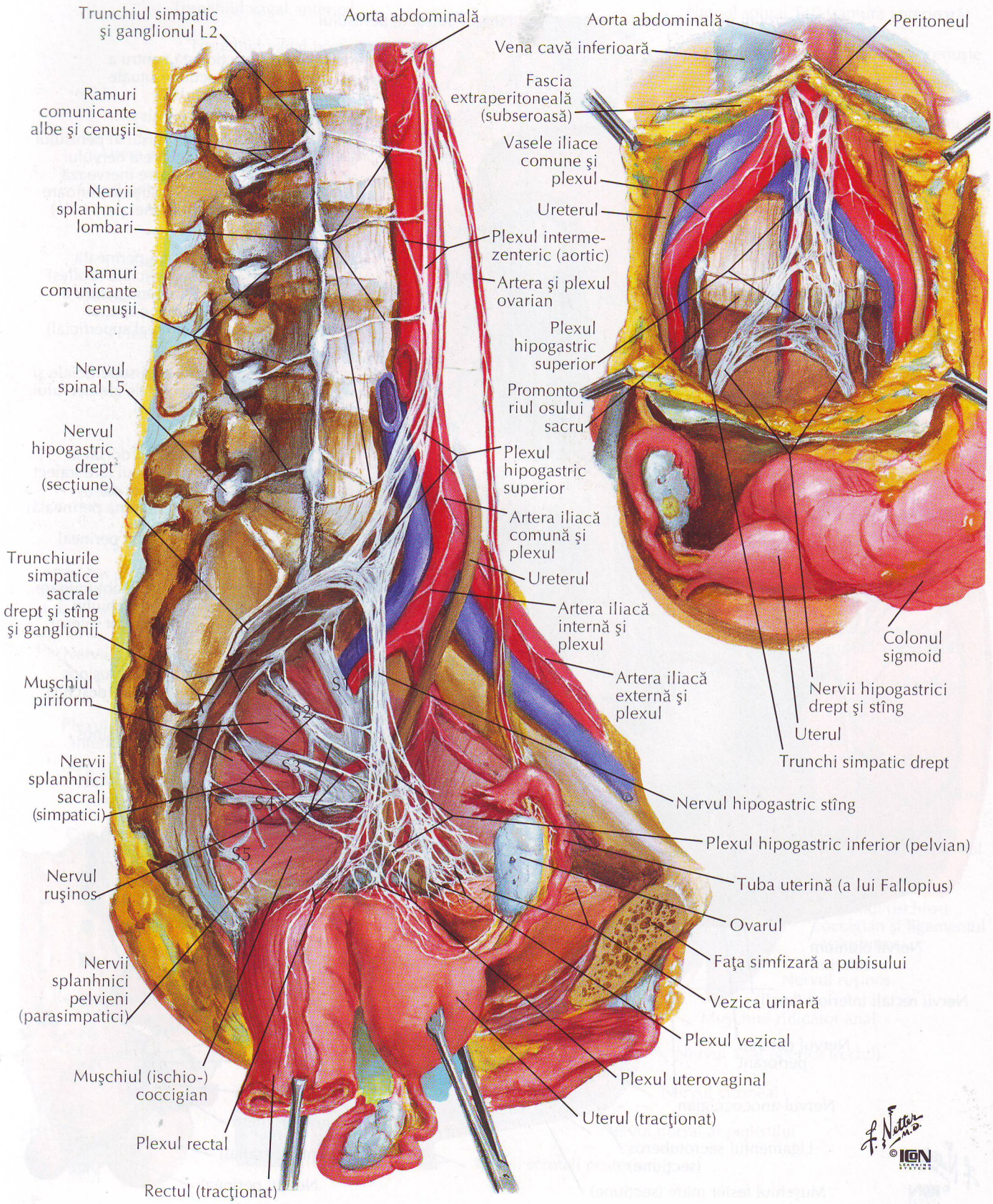

Inervaţia perineului şi organelor genitale externe la femeie

VEZI DE ASEMENEA PLANŞA 395

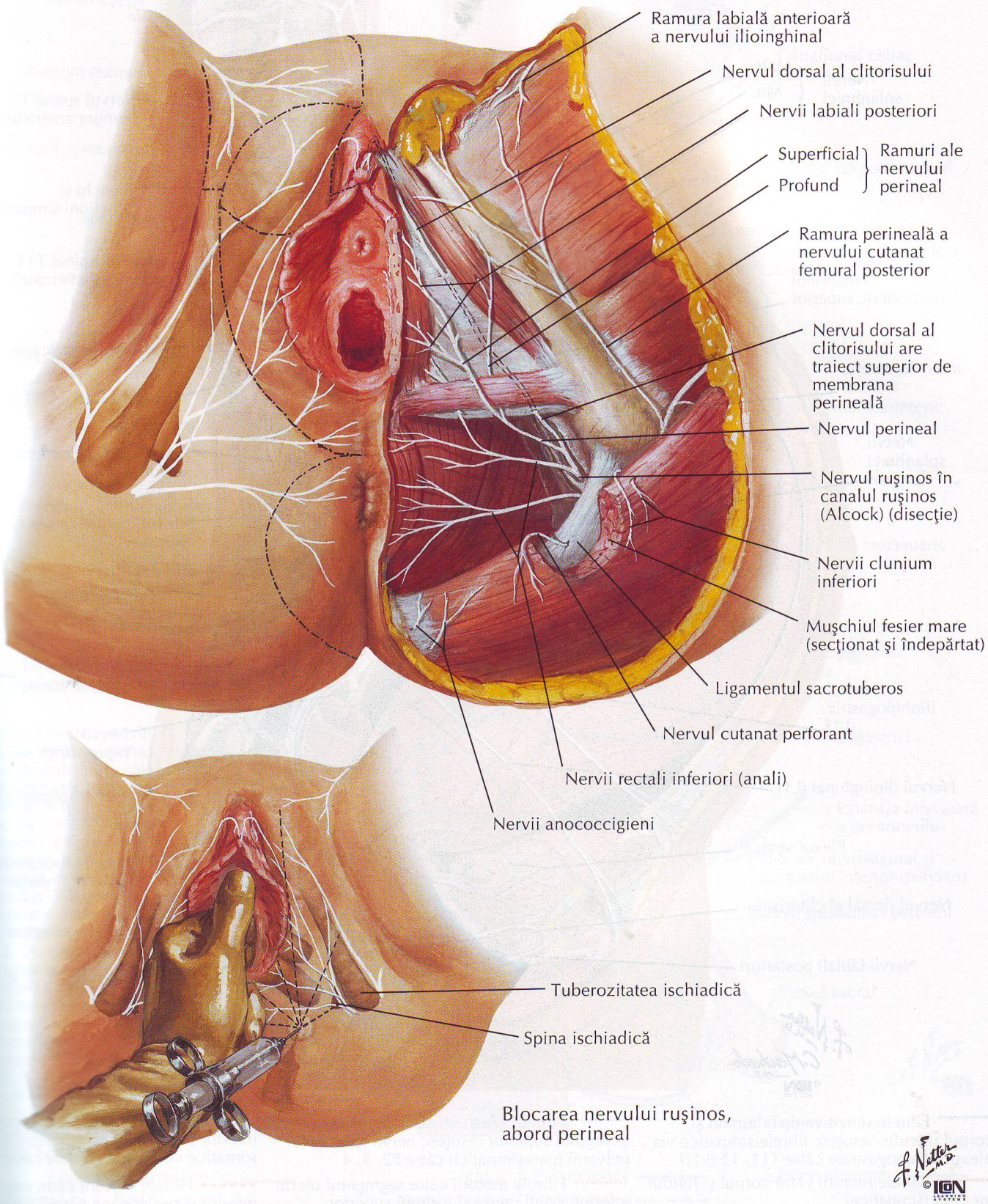

Blocarea nervului ruşinos, abord perineal

Căi neurale în parturiţie (naştere)

VEZI DE ASEMENEA PLANŞA 159

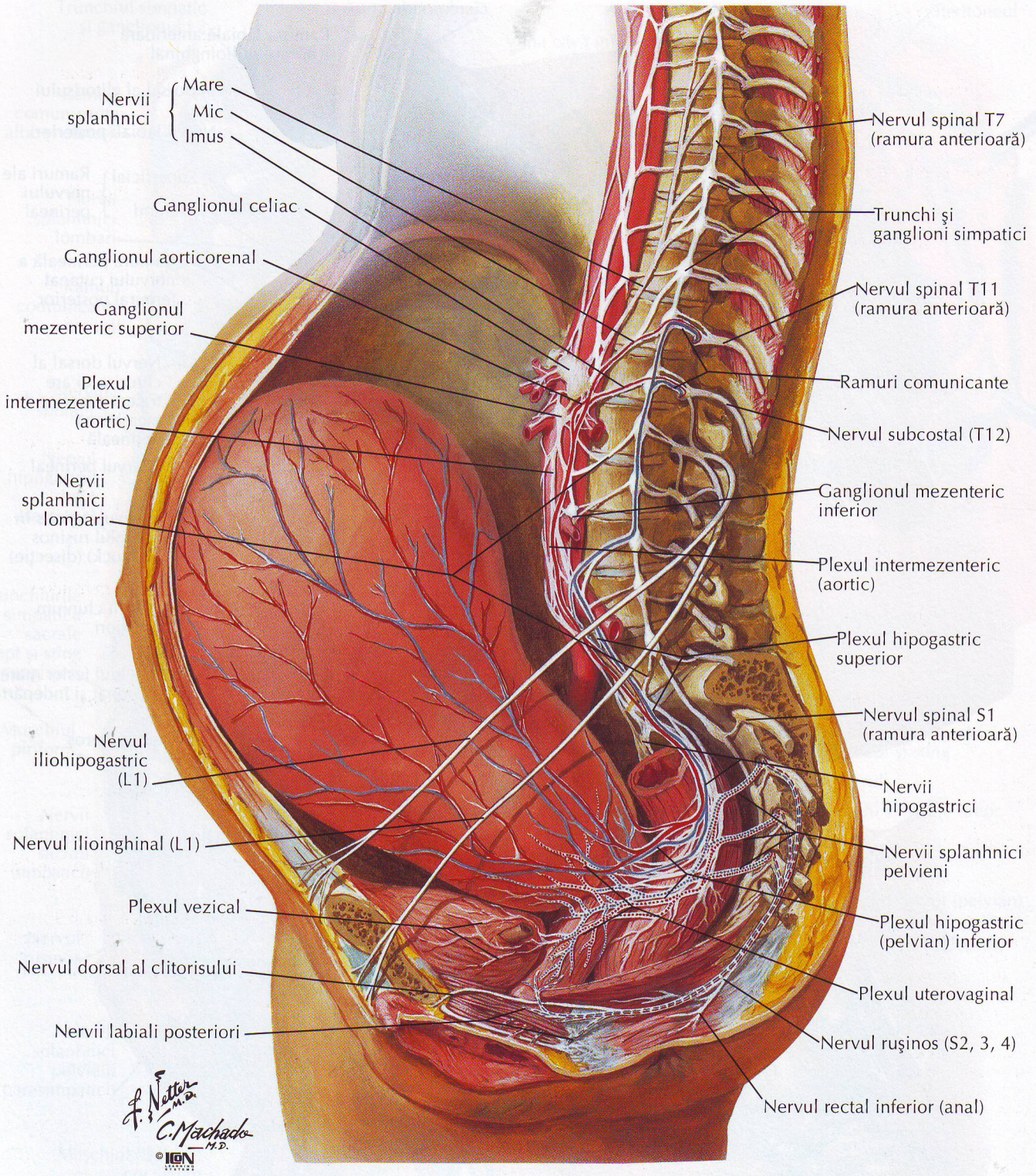

Fibrele senzitive de la fundul şi corpul uterului însoţesc fibrele simpatice via plexurile hipogastrice către T11, 12 (L1?)

Fibrele motorii către corpul şi fundul uterului (simpatice)

Fibrele senzitive de la colul uterin şi vaginul superior însoţesc nervii splanhnici pelvieni (parasimpatici) către S2, 3, 4

Fibrele motorii către segmentul uterin inferior, colul uterin şi vaginul superior (parasimpatice)

Fibrele senzitive de la vaginul inferior şi perineu însoţesc fibrele somatice via nervul ruşinos către S2,3,4

Fibrele motorii către vaginul inferior şi perineu via nervul ruşinos (somatic)

Inervaţia organelor reproducătoare la femeie: schemă

VEZI DE ASEMENEA PLANŞA 160

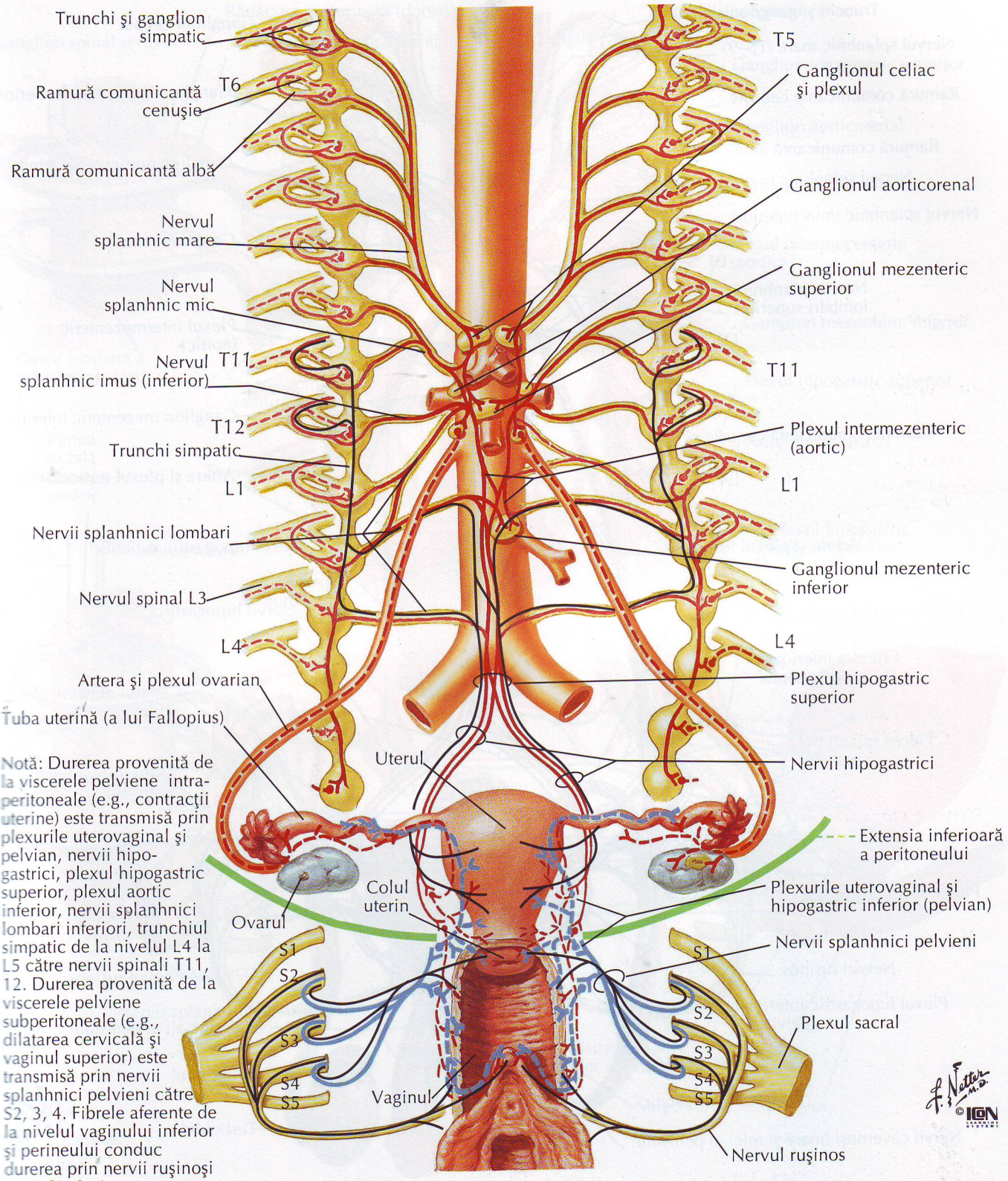

Notă: Durerea provenită de la viscerele pelviene intraperitoneale (e.g., contracţii uterine) este transmisă prin plexurile uterovaginal şi pelvian, nervii hipogastrici, plexul hipogastric superior, plexul aortic inferior, nervii splanhnici lombari inferiori, trunchiul simpatic de la nivelul L4 la L5 către nervii spinali T11, 12. Durerea provenită de la viscerele pelviene subperitoneale (e.g., dilatarea cervicală şi vaginul superior) este transmisă prin nervii splanhnici pelvieni către S2, 3, 4. Fibrele aferente de la nivelul vaginului inferior şi perineului conduc durerea prin nervii ruşinoşi către S2, 3, 4

Fibre simpatice: Presinaptice; Postsinaptice

Fibre parasimpatice: Presinaptice; Postsinaptice

Fibre aferente

F. Netter M.D. © ICON LEARNING SYSTEMS

Inervaţia organelor reproducătoare la bărbat: schemă

VEZI DE ASEMENEA PLANŞA 160

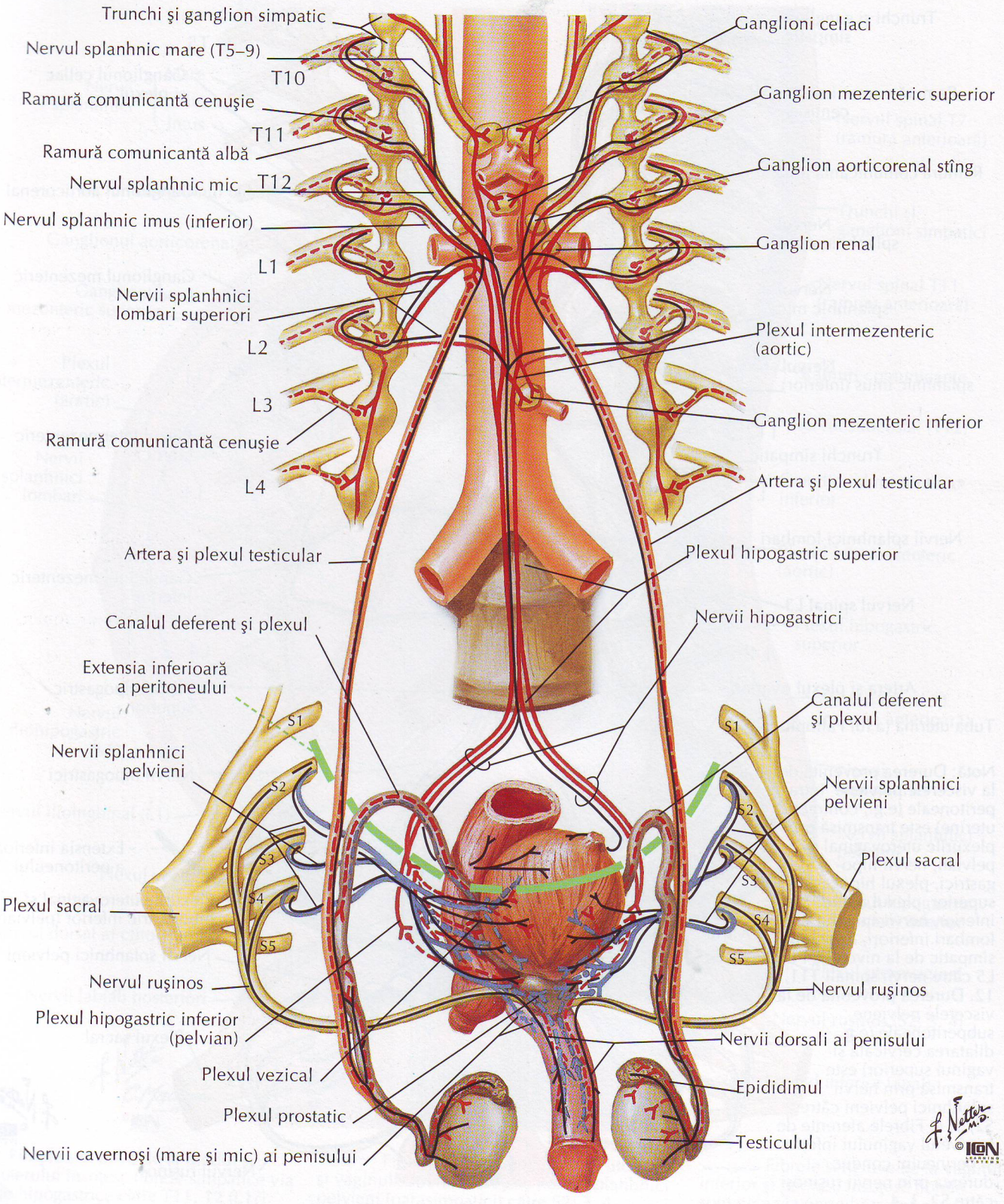

Inervaţia vezicii urinare şi ureterului inferior: schemă

VEZI DE ASEMENEA PLANŞA 160

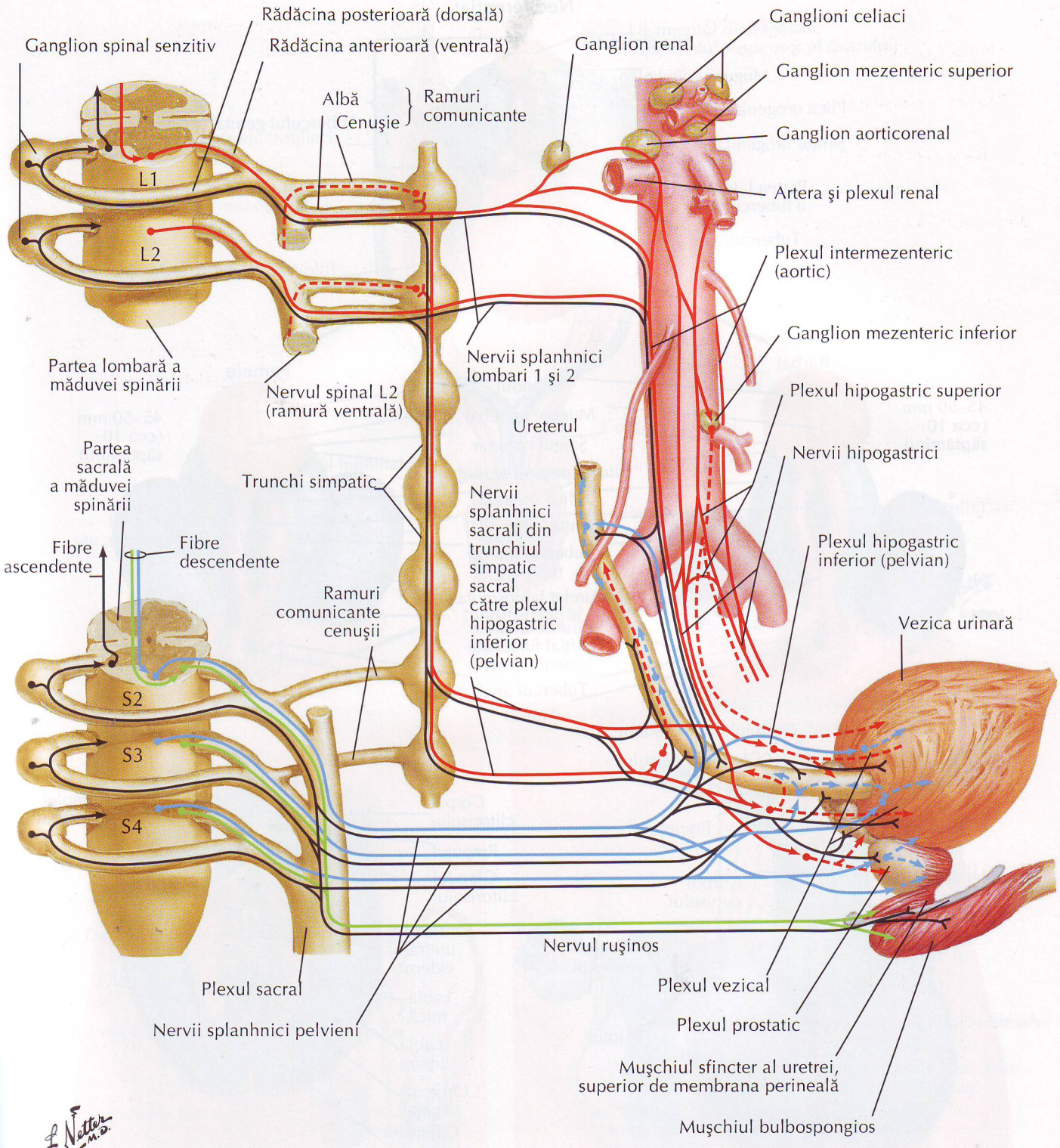

F. Netter M.D. C. Machado M.D.

© ICON LEARNING SYSTEMS

Fibre simpatice { Presinaptice ——— / Postsinaptice - - - -

Fibre parasimpatice { Presinaptice ——— / Postsinaptice - - - -

Fibre eferente somatice ———

Fibre aferente ———

Structurile omoloage ale organelor genitale externe

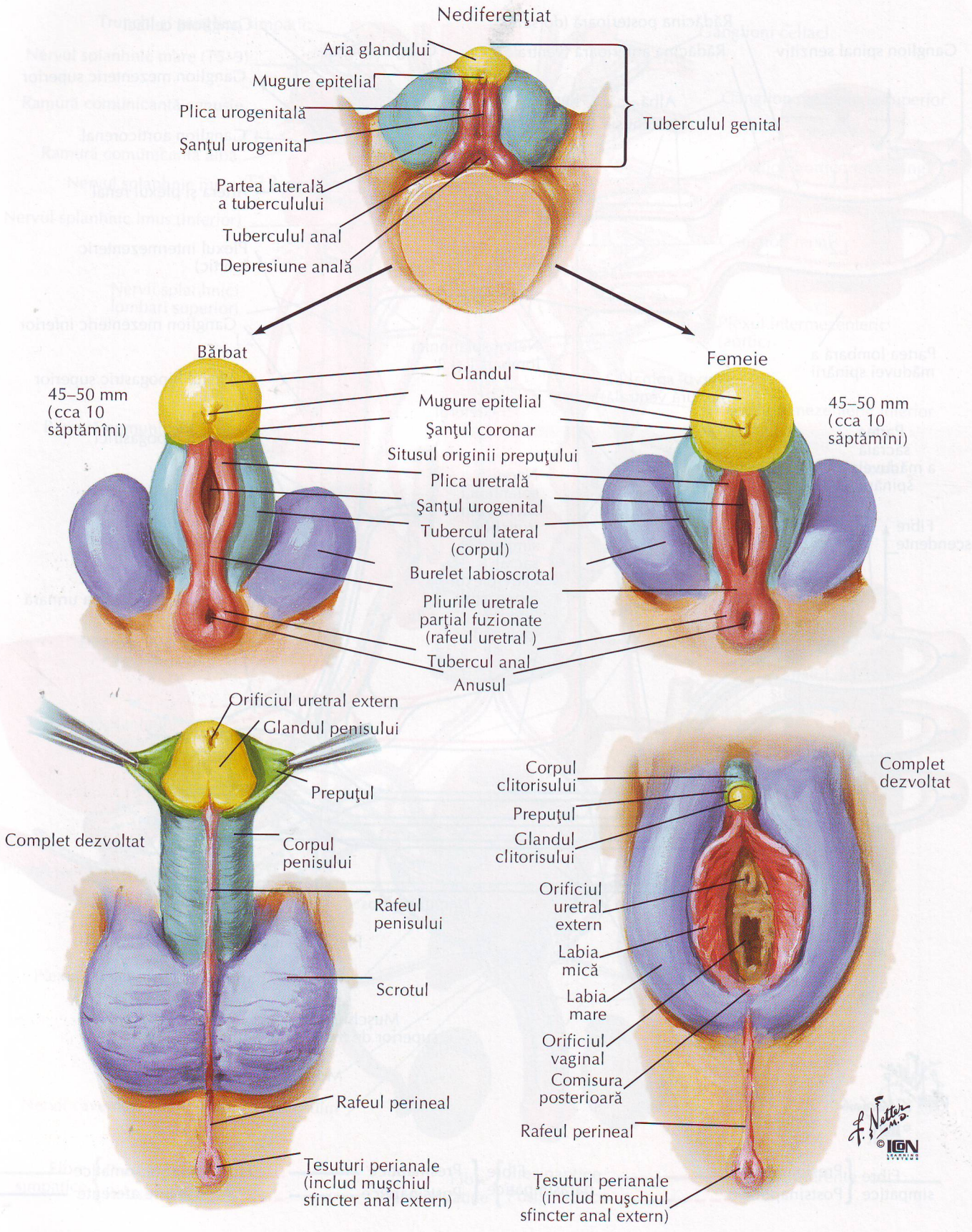

Structurile omoloage ale organelor genitale interne

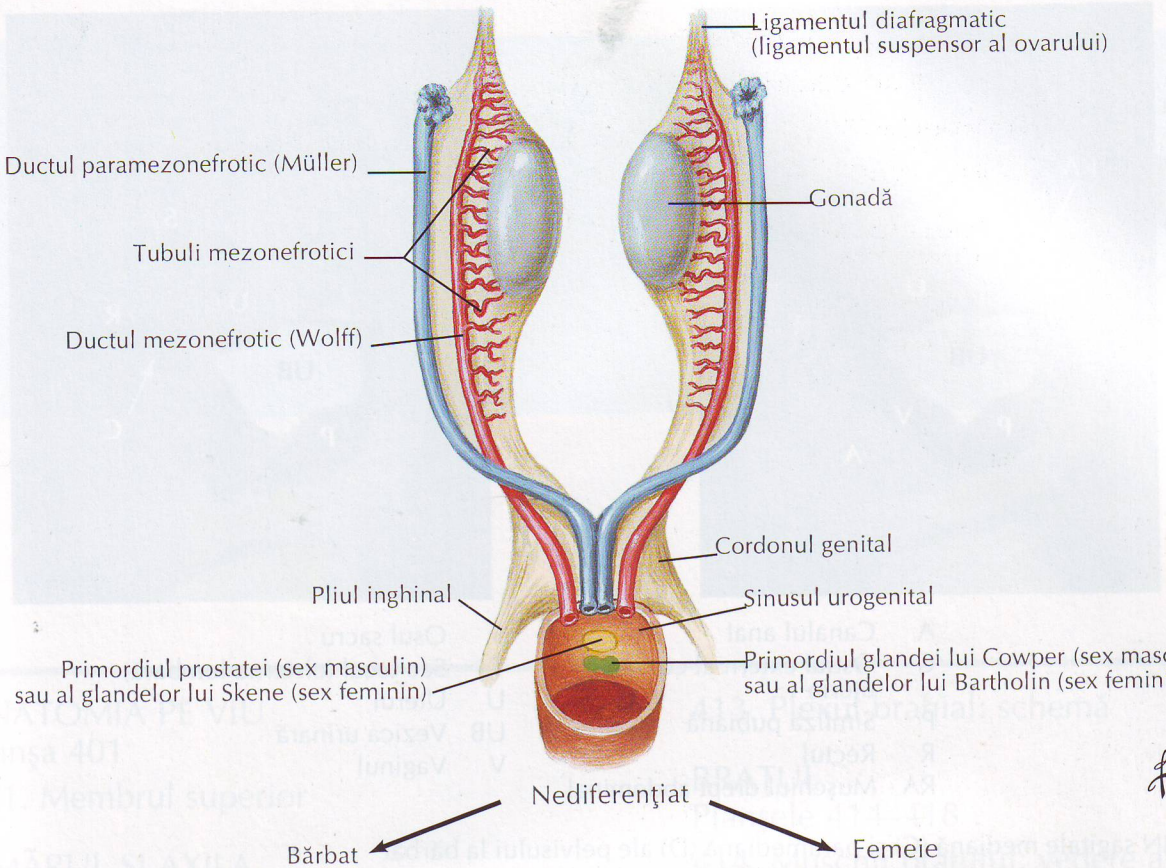

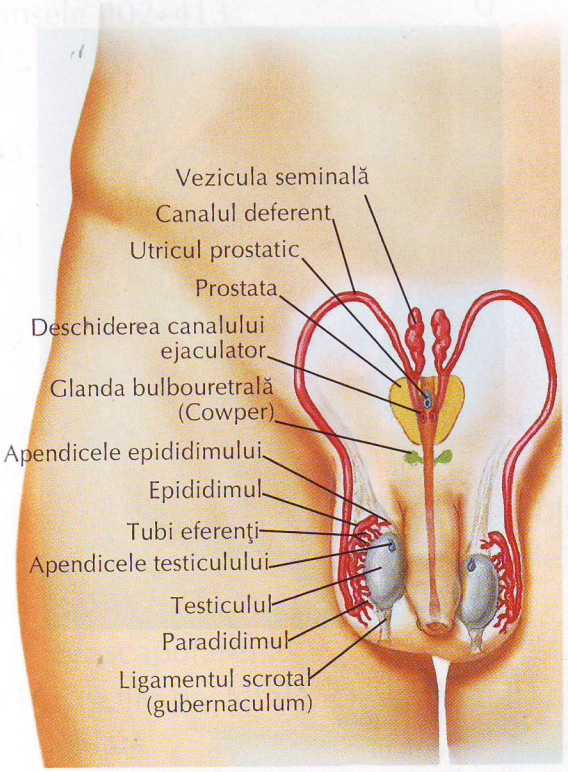

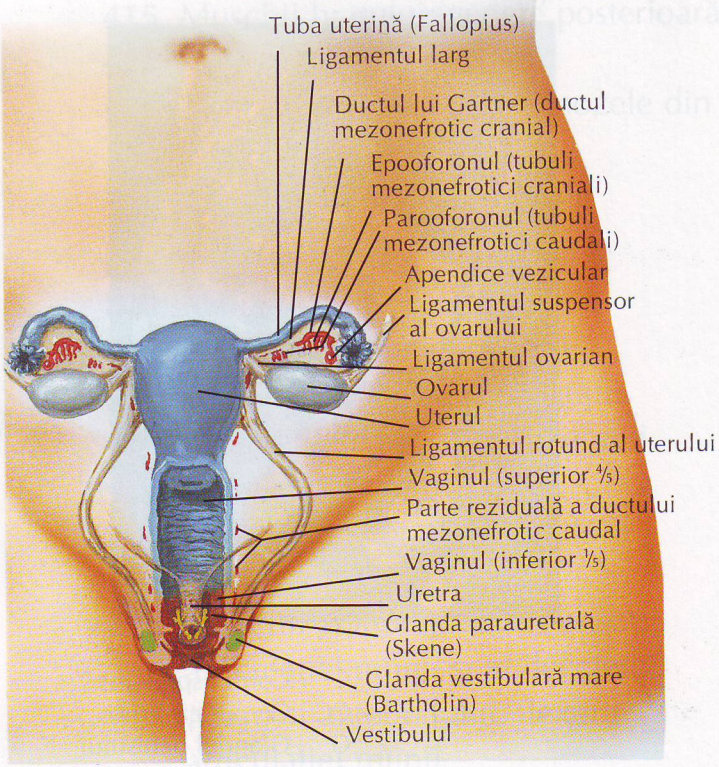

Imagini RMN pelviene sagitale

Imagini RMN sagitale mediană (A) şi paramediană (B) ale pelvisului la femeie

A

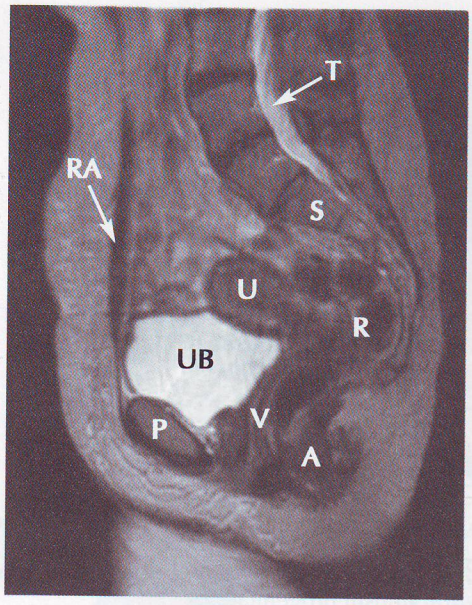

B

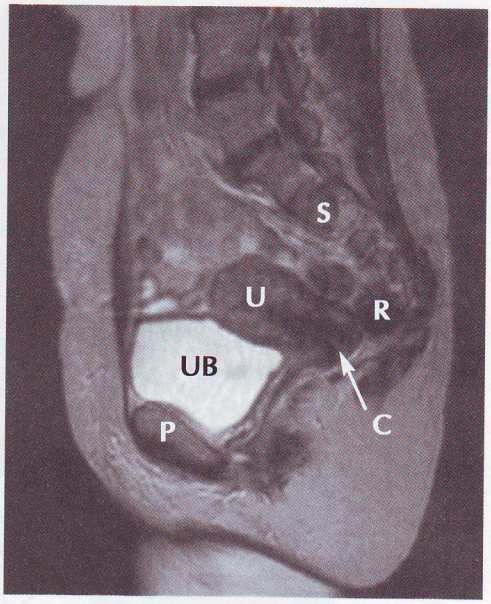

A Canalul anal
C Ostiul extern al colului uterin
P Simfiza pubiană
R Rectul
RA Muşchiul drept abdominal

S Osul sacru
T Sac tecal (cisterna lombară)
U Uterul
UB Vezica urinară
V Vaginul

Imagini RMN sagitale mediană (C) şi paramediană (D) ale pelvisului la bărbat

C

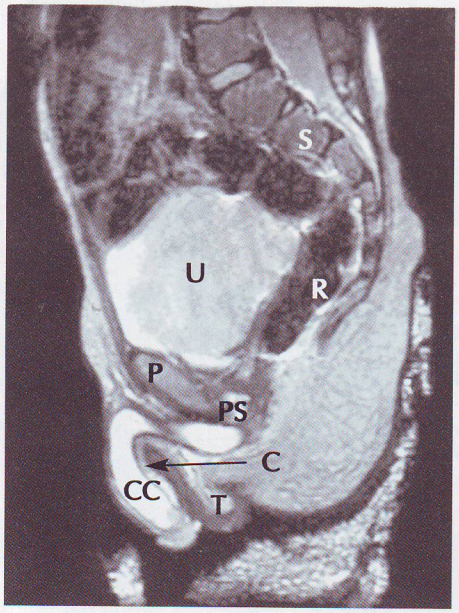

D

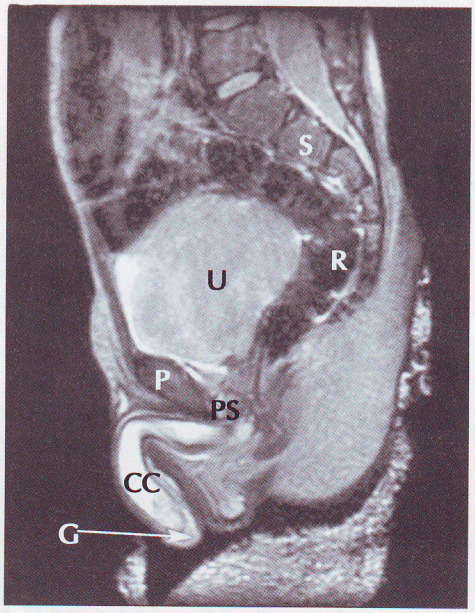

C Corpul spongios
CC Corpul cavernos
G Glandul penisului
P Simfiza pubiană
PS Prostata

R Rectul
S Osul sacru
T Testicul
U Vezica urinară

Secţiunea VI
MEMBRUL SUPERIOR

ANATOMIA PE VIU
Planşa 401
401. Membrul superior

UMĂRUL ŞI AXILA
Planşele 402–413
402. Clavicula şi articulaţia sternoclaviculară
403. Humerusul şi scapula: vedere anterioară
404. Humerusul şi scapula: vedere posterioară
405. Umărul: radiografie în incidenţă antero-posterioară
406. Articulaţia umărului (glenohumerală)
407. Muşchii umărului
408. Muşchii centurii rotatorii a umărului
409. Disecţia centurii scapulohumerale
410. Artera axilară şi anastomozele periscapulare
411. Fasciile pectorală, clavipectorală şi axilară
412. Axila (disecţie): vedere anterioară
413. Plexul brahial: schemă

BRAŢUL
Planşele 414–418
414. Muşchii braţului: vedere anterioară
415. Muşchii braţului: vedere posterioară
416. Artera brahială in situ
417. Artera brahială şi anastomozele din jurul cotului
418. Braţul: secţiuni transversale

COTUL ŞI ANTEBRAŢUL
Planşele 419–434
419. Oasele articulaţiei cotului
420. Articulaţia cotului: radiografii
421. Ligamentele articulaţiei cotului
422. Oasele antebraţului
423. Muşchii antebraţului: rotatorii radiusului
424. Muşchii antebraţului: extensorii articulaţiei mîinii şi ai degetelor
425. Muşchii antebraţului: flexorii articulaţiei mîinii

426. Muşchii antebraţului: flexorii degetelor
427. Muşchii antebraţului (stratul superficial): vedere posterioară
428. Muşchii antebraţului (stratul profund): vedere posterioară
429. Muşchii antebraţului (stratul superficial): vedere anterioară
430. Muşchii antebraţului (stratul intermediar): vedere anterioară
431. Muşchii antebraţului (stratul profund): vedere anterioară
432. Antebraţul: secţiuni transversale succesive
433. Inserţiile muşchilor antebraţului: vedere anterioară
434. Inserţiile muşchilor antebraţului: vedere posterioară

REGIUNEA CARPIANĂ ŞI MÎNA
Planşele 435–454

435. Oasele carpiene
436. Mişcări în regiunea carpiană
437. Ligamentele articulaţiilor carpului
438. Ligamentele articulaţiilor carpului (continuare)
439. Oasele carpului şi mîinii
440. Regiunea carpiană şi mîna: radiografie în incidenţă antero-posterioară
441. Ligamentele metacarpofalangiene şi interfalangiene
442. Regiunea carpiană şi mîna: disecţia planului palmar superficial
443. Regiunea carpiană şi mîna: disecţia planului palmar profund
444. Tendoanele flexorilor, arterele şi nervii regiunii carpiene
445. Bursele, spaţiile şi tecile tendoanelor la nivelul mîinii
446. Muşchii lumbricali şi bursele, spaţiile şi tecile: schemă
447. Tendoanele flexorilor şi extensorilor degetelor
448. Muşchii intrinseci ai mîinii
449. Arterele şi nervii mîinii: vedere palmară
450. Regiunea carpiană şi mîna: disecţia straturilor radiale superficiale
451. Regiunea carpiană şi mîna: disecţia straturilor dorsale superficiale
452. Regiunea carpiană şi mîna: disecţia straturilor dorsale profunde
453. Tendoanele extensorilor la nivelul regiunii carpiene
454. Degetele

INERVAŢIA ŞI VASCULARIZAŢIA
Planşele 455–466

455. Inervaţia cutanată la nivelul regiunii carpiene şi mîinii
456. Arterele şi nervii membrului superior
457. Nervul musculocutan
458. Nervul median
459. Nervul ulnar
460. Nervul radial la nivelul braţului şi nervii regiunii posterioare a umărului
461. Nervul radial la nivelul antebraţului
462. Nervii cutanaţi şi venele superficiale ale umărului şi braţului
463. Nervii cutanaţi şi venele superficiale ale antebraţului
464. Inervaţia cutanată a membrului superior
465. Dermatoamele membrului superior
466. Vasele limfatice şi nodulii limfatici ai membrului superior

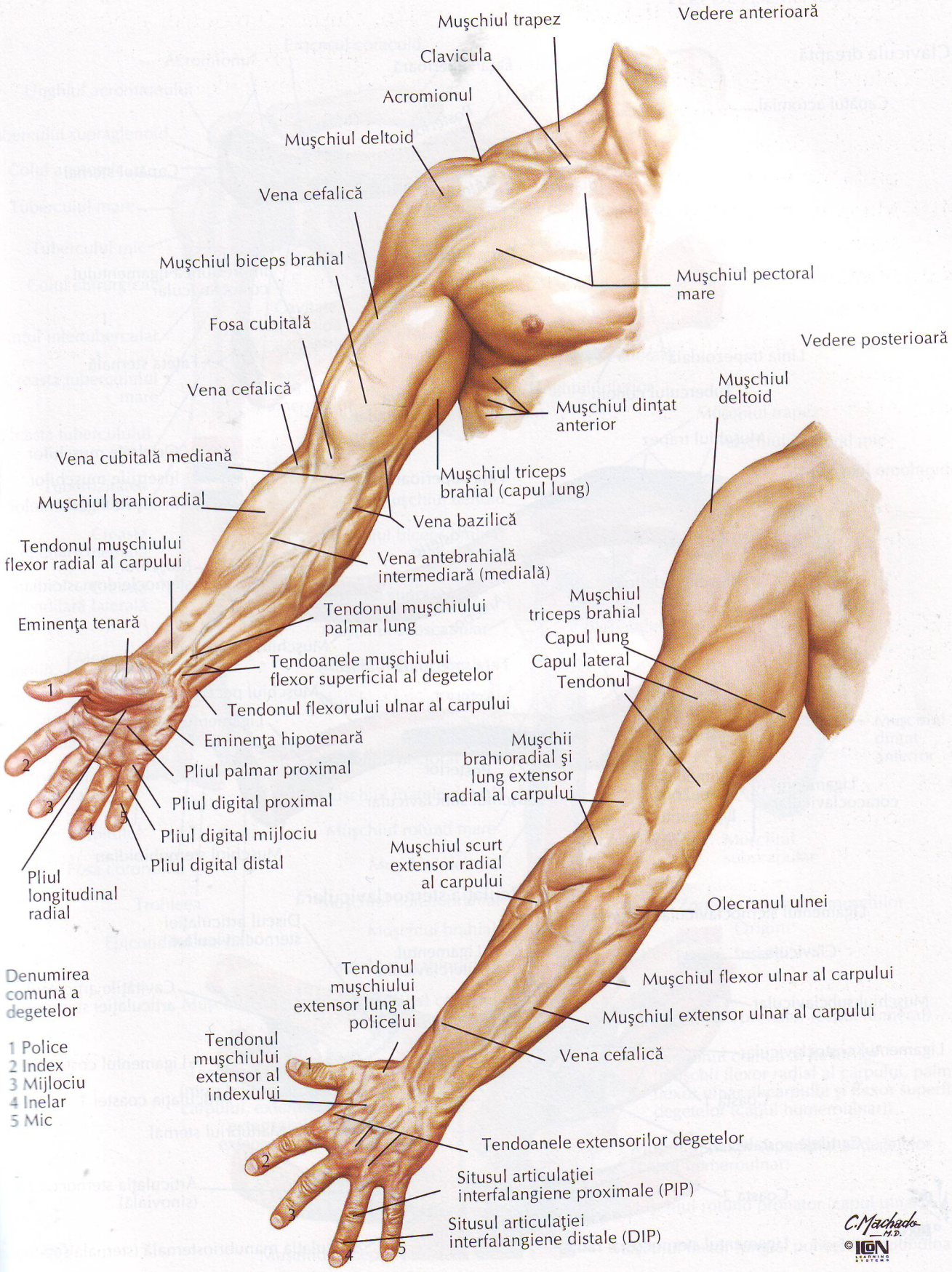
Vedere anterioară
Muşchiul trapez
Clavicula
Acromionul
Muşchiul deltoid
Vena cefalică
Muşchiul biceps brahial
Fosa cubitală
Vena cefalică
Vena cubitală mediană
Muşchiul brahioradial
Tendonul muşchiului flexor radial al carpului
Eminenţa tenară
Tendonul muşchiului palmar lung
Tendoanele muşchiului flexor superficial al degetelor
Tendonul flexorului ulnar al carpului
Eminenţa hipotenară
Pliul palmar proximal
Pliul digital proximal
Pliul digital mijlociu
Pliul digital distal
Pliul longitudinal radial
Muşchiul pectoral mare
Muşchiul dinţat anterior
Muşchiul triceps brahial (capul lung)
Vena bazilică
Vena antebrahială intermediară (medială)
Vedere posterioară
Muşchiul deltoid
Muşchiul triceps brahial
Capul lung
Capul lateral
Tendonul
Muşchii brahioradial şi lung extensor radial al carpului
Muşchiul scurt extensor radial al carpului
Olecranul ulnei
Muşchiul flexor ulnar al carpului
Muşchiul extensor ulnar al carpului
Vena cefalică
Tendoanele extensorilor degetelor
Situsul articulaţiei interfalangiene proximale (PIP)
Situsul articulaţiei interfalangiene distale (DIP)
Tendonul muşchiului extensor lung al policelui
Tendonul muşchiului extensor al indexului
Denumirea comună a degetelor
1 Police
2 Index
3 Mijlociu
4 Inelar
5 Mic
C. Machado M.D.
©

Clavicula şi articulaţia sternoclaviculară

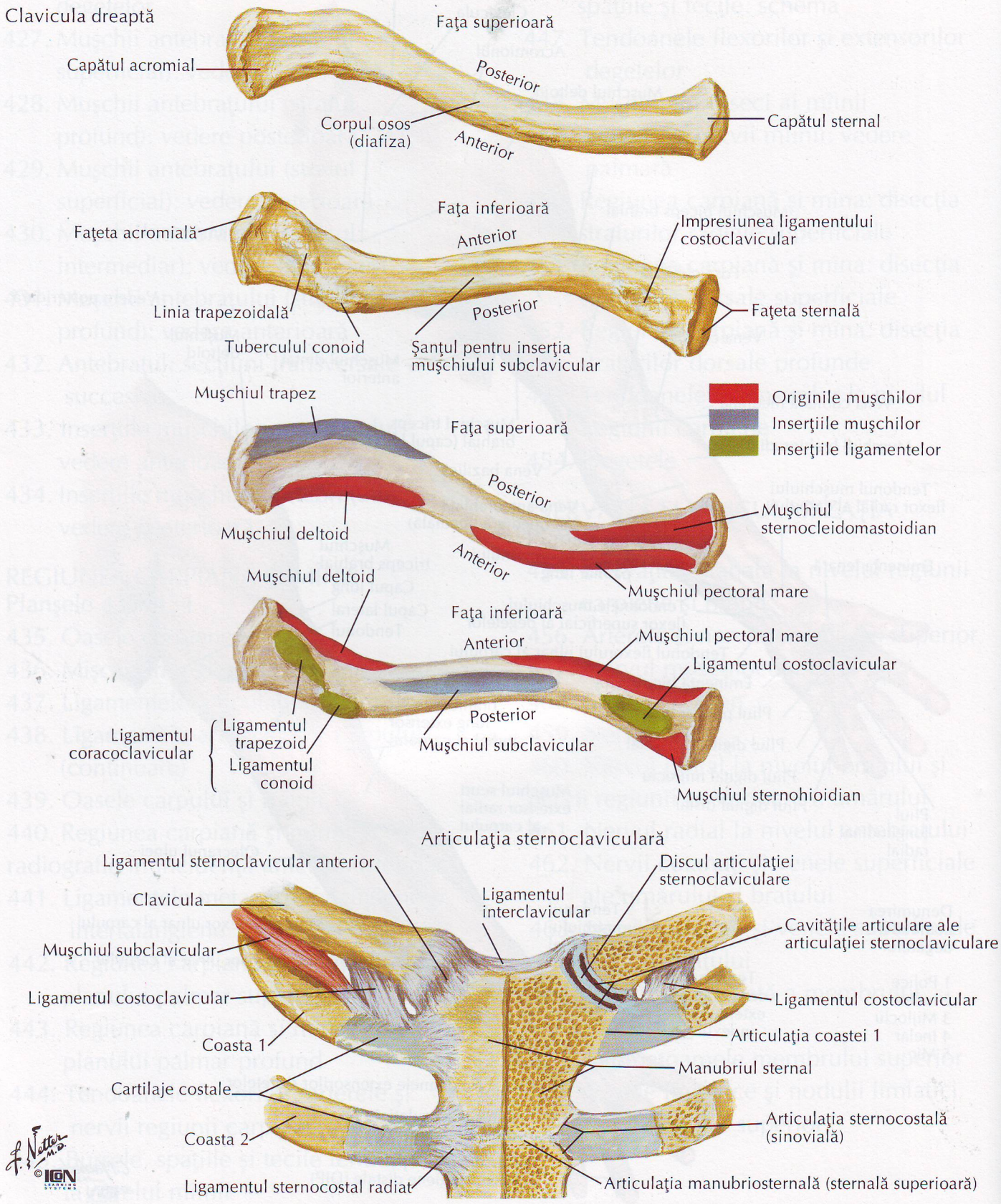

Humerusul şi scapula: vedere anterioară

VEZI DE ASEMENEA PLANŞA 178

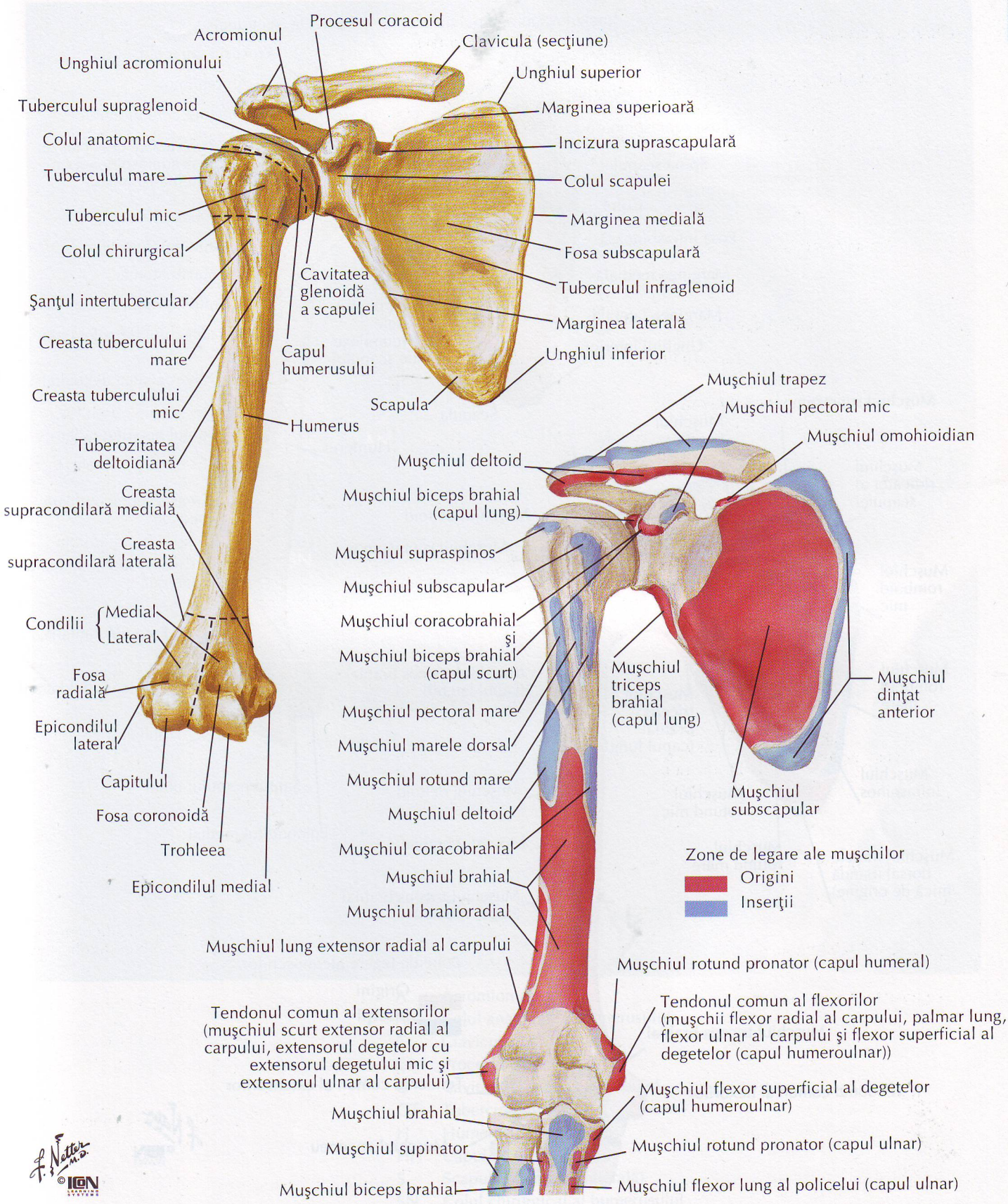

Humerusul şi scapula: vedere posterioară

VEZI DE ASEMENEA PLANŞA 178

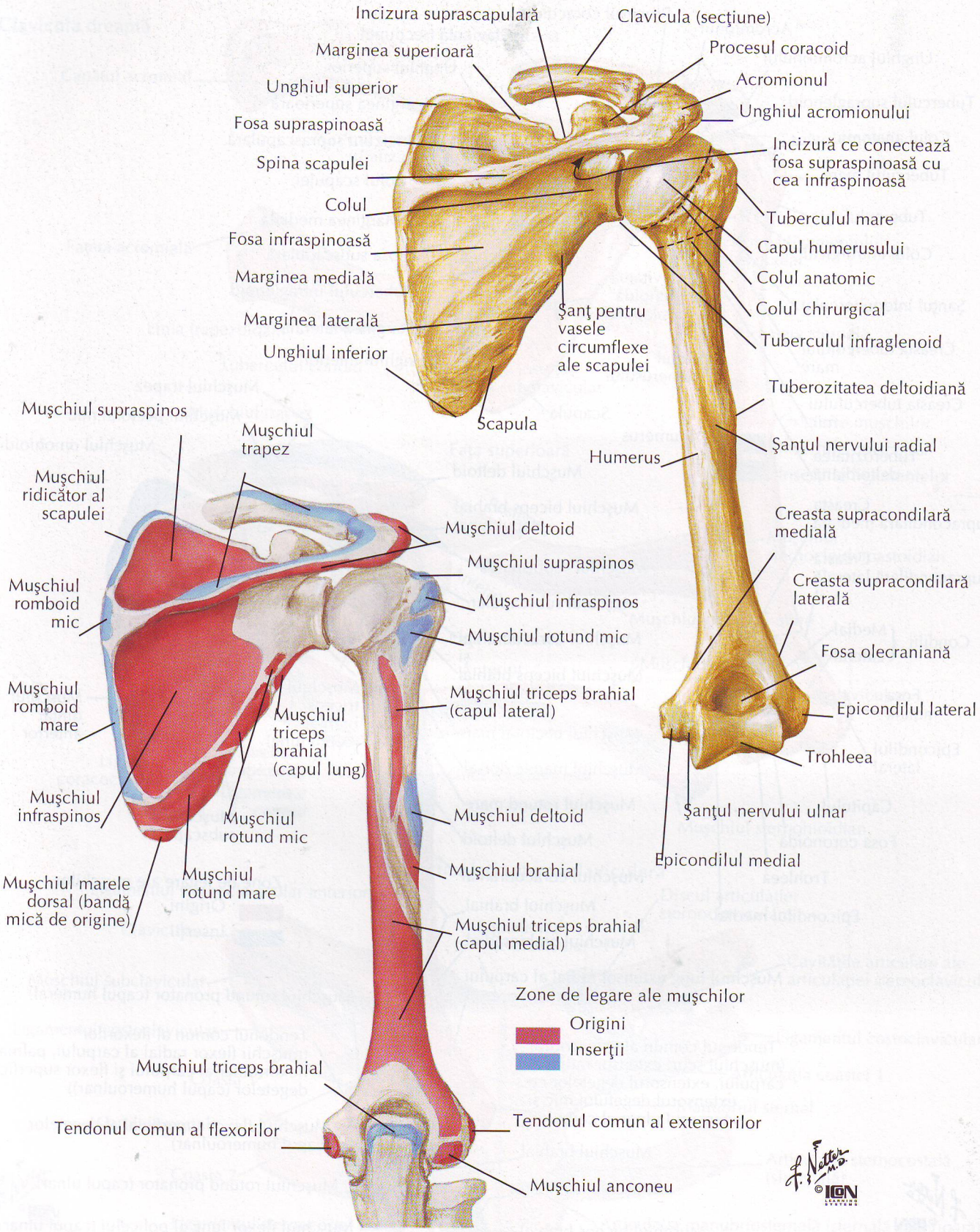

Umărul: radiografie în incidenţă antero-posterioară

VEZI DE ASEMENEA PLANŞA 403

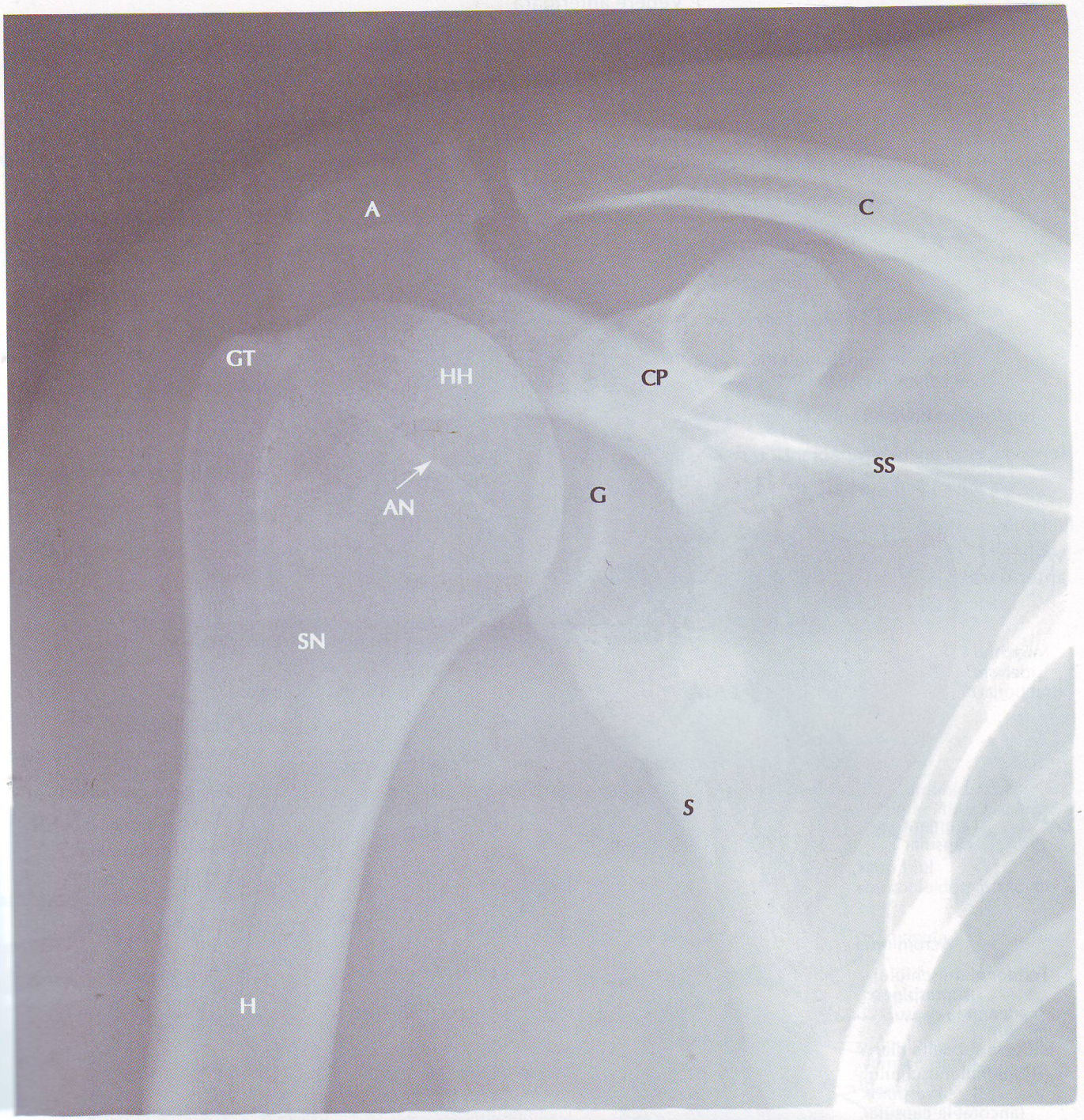

A	Acromionul
AN	Colul anatomic al humerusului
C	Clavicula
CP	Procesul coracoid
G	Cavitatea glenoidă a scapulei
GT	Tuberculul mare
H	Humerusul
HH	Capul humerusului
S	Scapula (marginea laterală)
SN	Colul chirurgical al humerusului
SS	Spina scapulei

Articulaţia umărului (gleno-humerală)

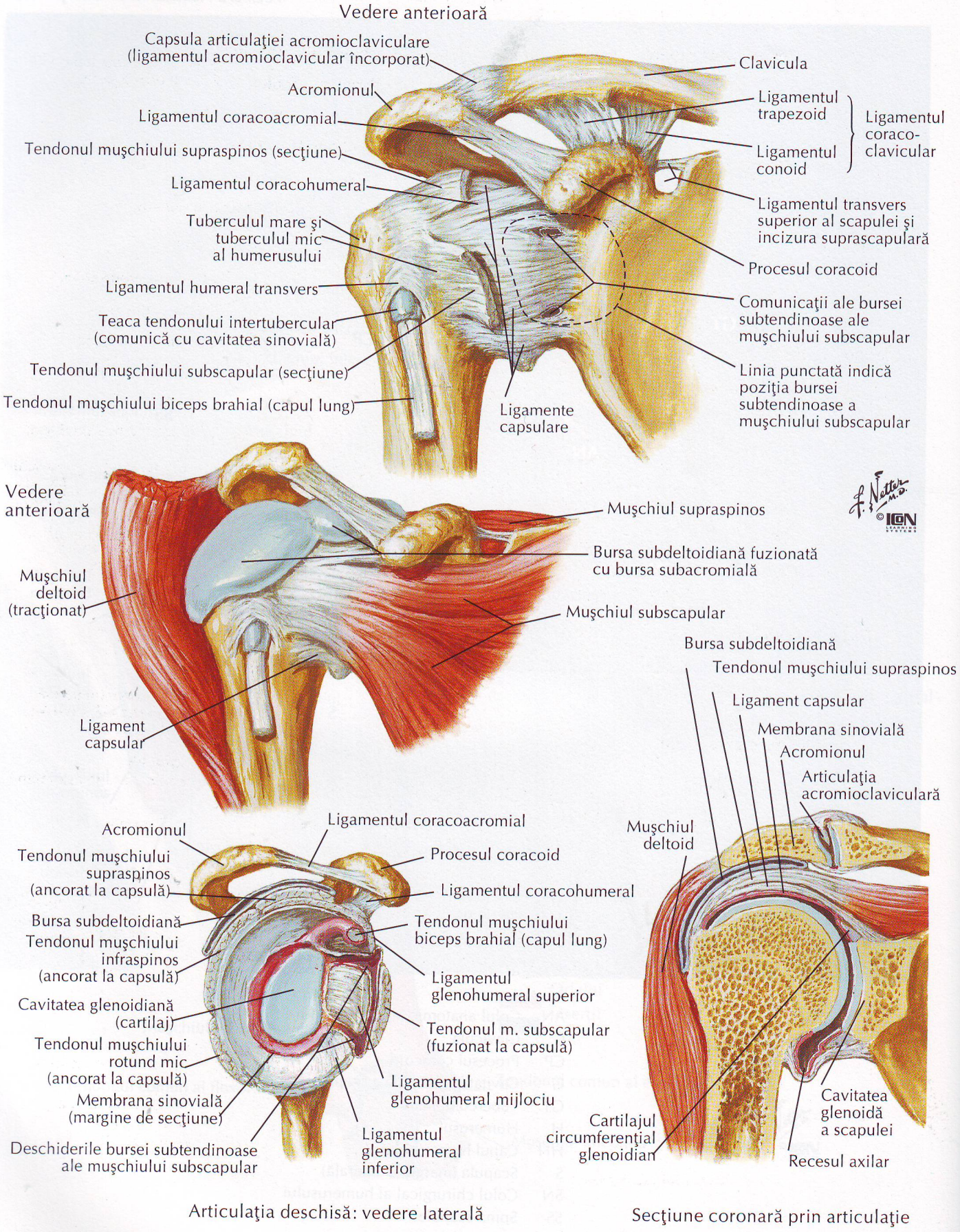

VEZI DE ASEMENEA PLANŞELE 23, 167, 182, 183, 185, 186

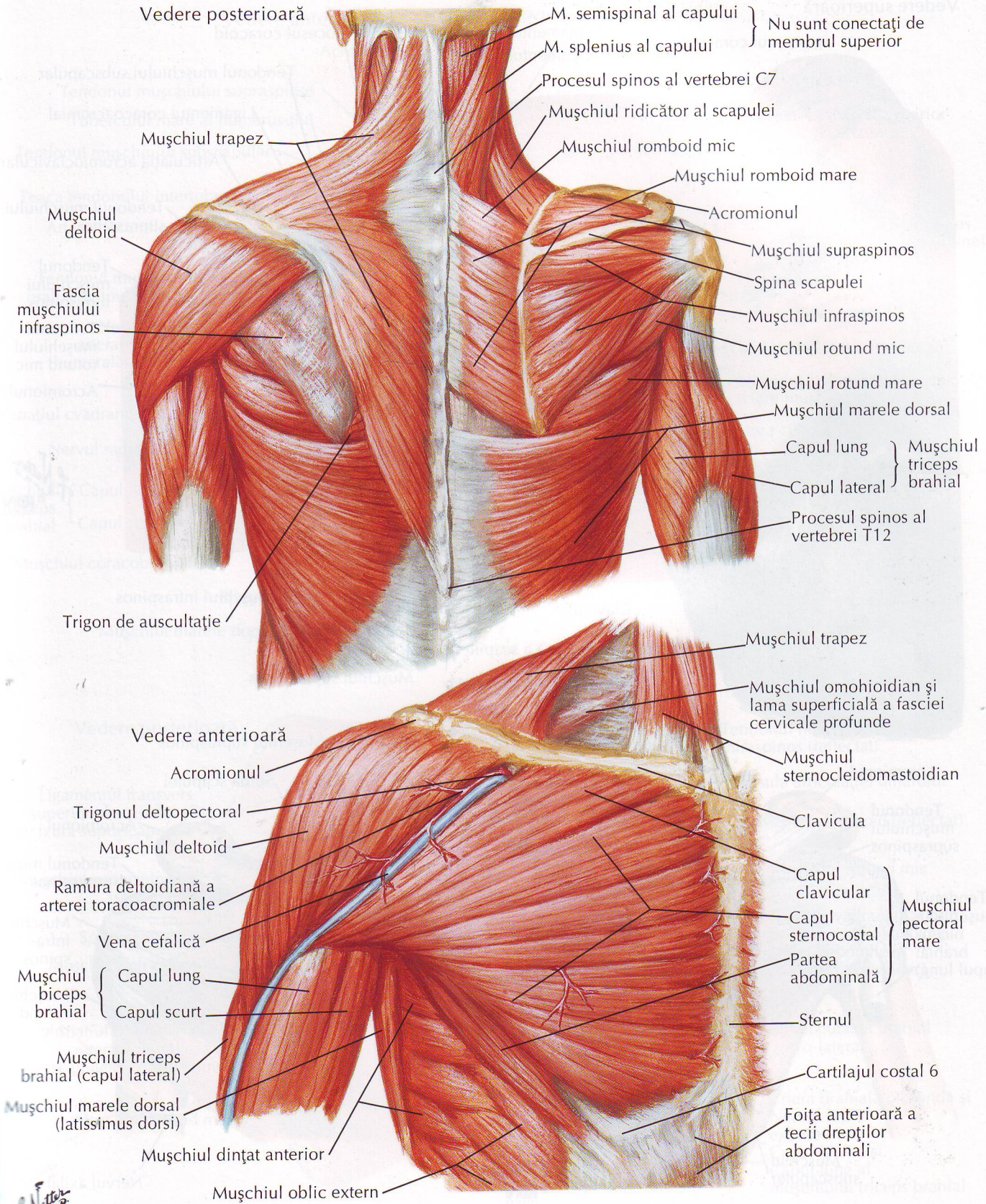

Muşchii centurii rotatorii a umărului

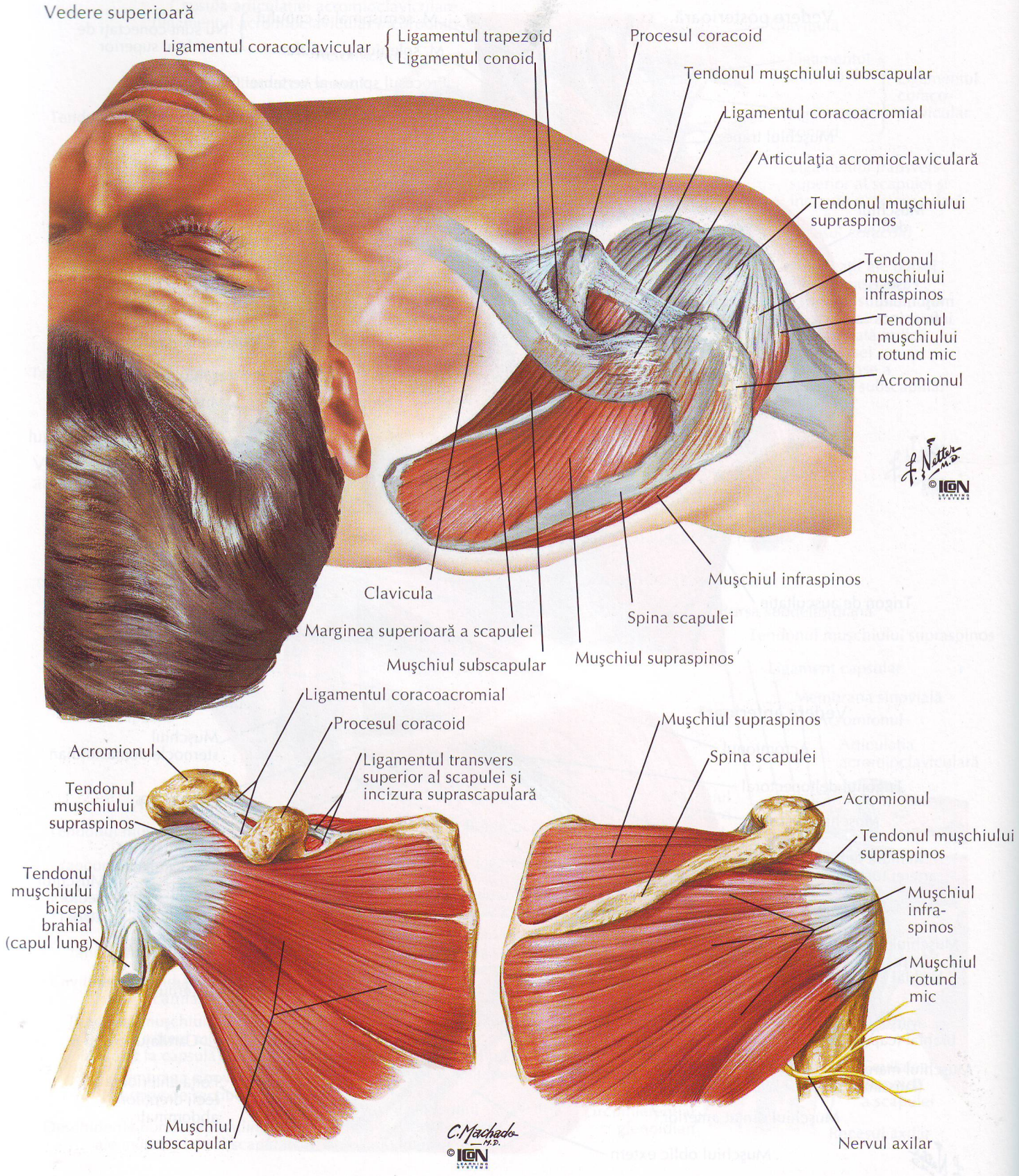

Disecţia centurii scapulo-humerale

VEZI DE ASEMENEA PLANŞA 460

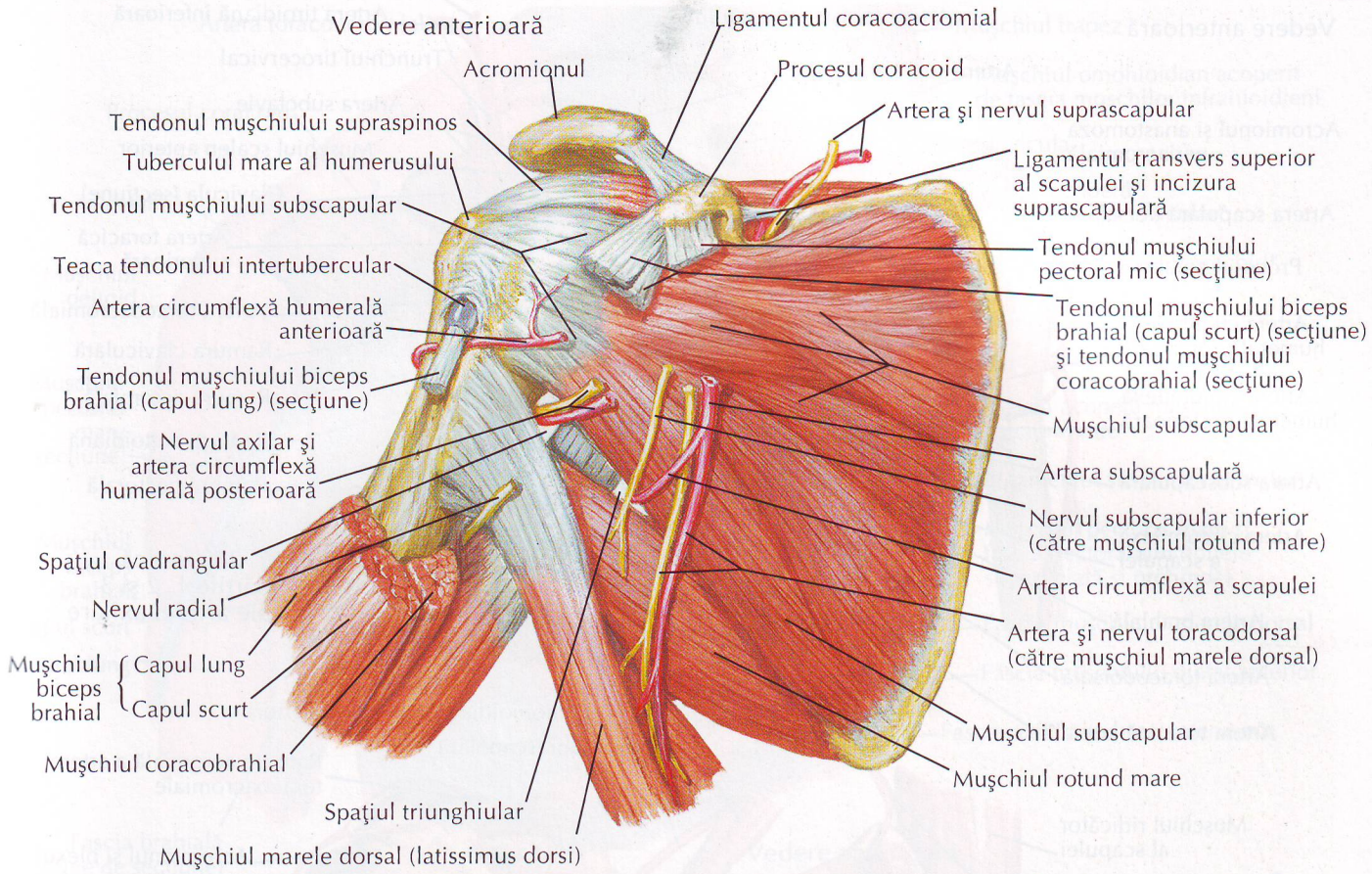

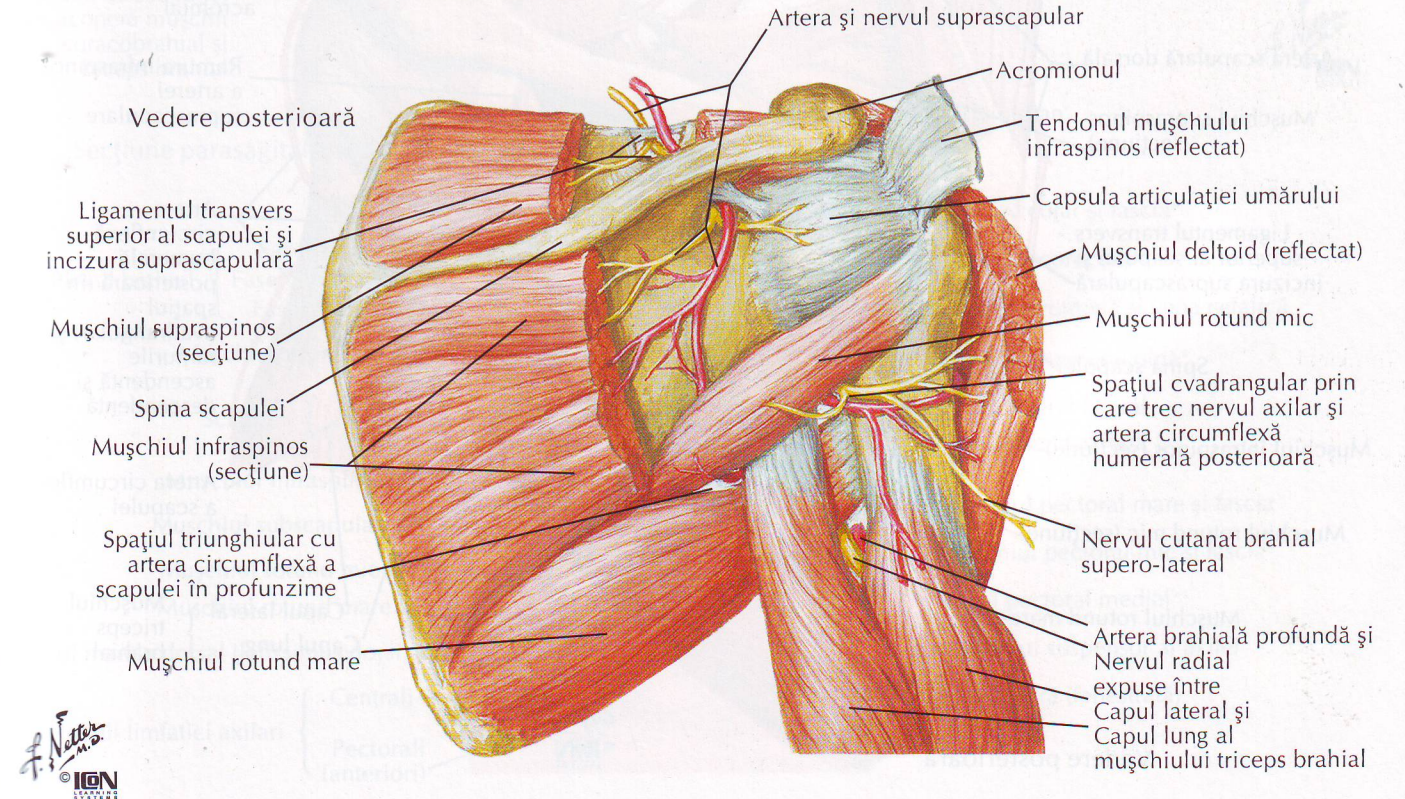

F. Netter M.D.
©ION LEARNING SYSTEMS

Artera axilară şi anastomozele periscapulare

VEZI DE ASEMENEA PLANŞELE 29, 417

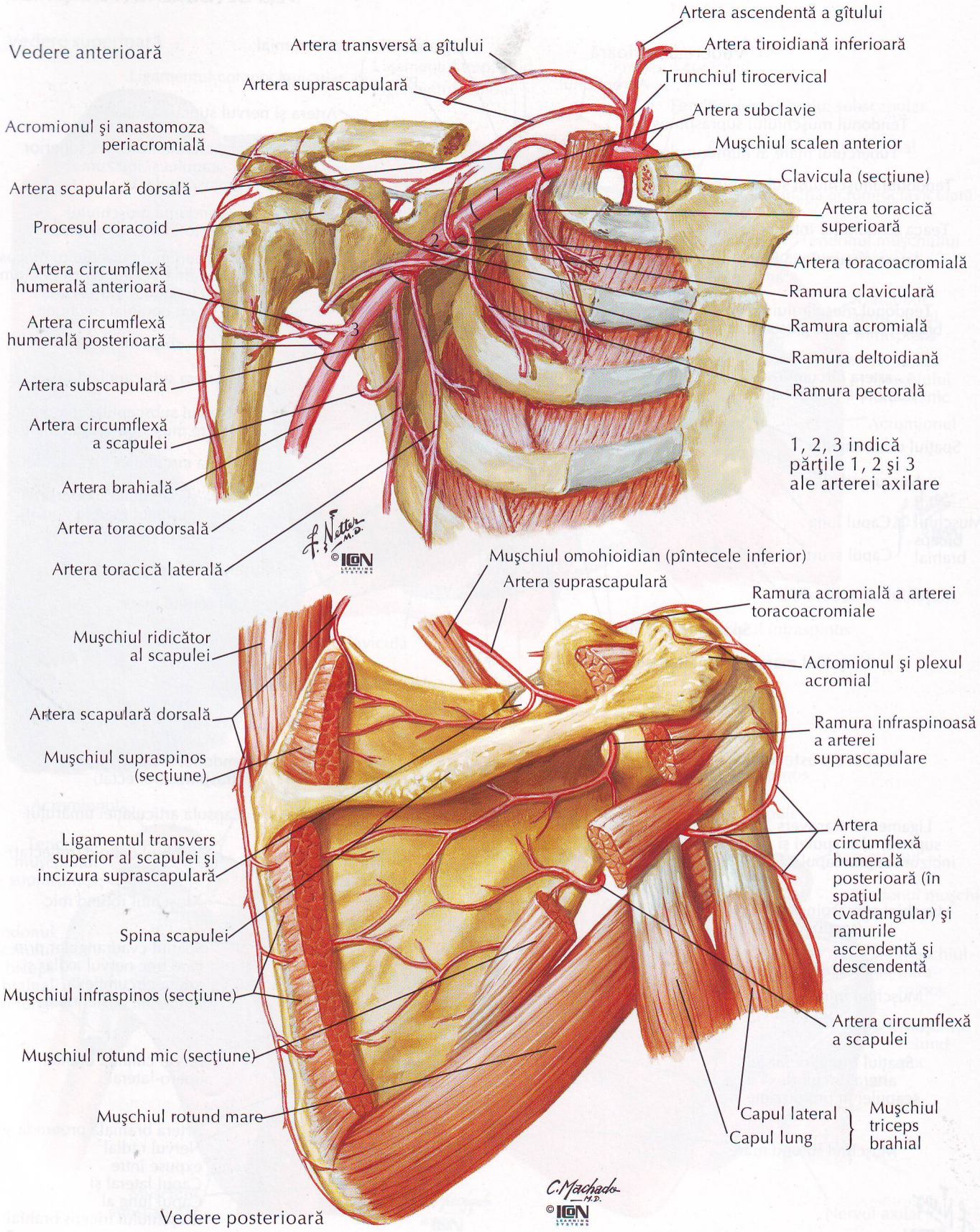

Fasciile pectorală, clavipectorală şi axilară

VEZI DE ASEMENEA PLANŞA 182

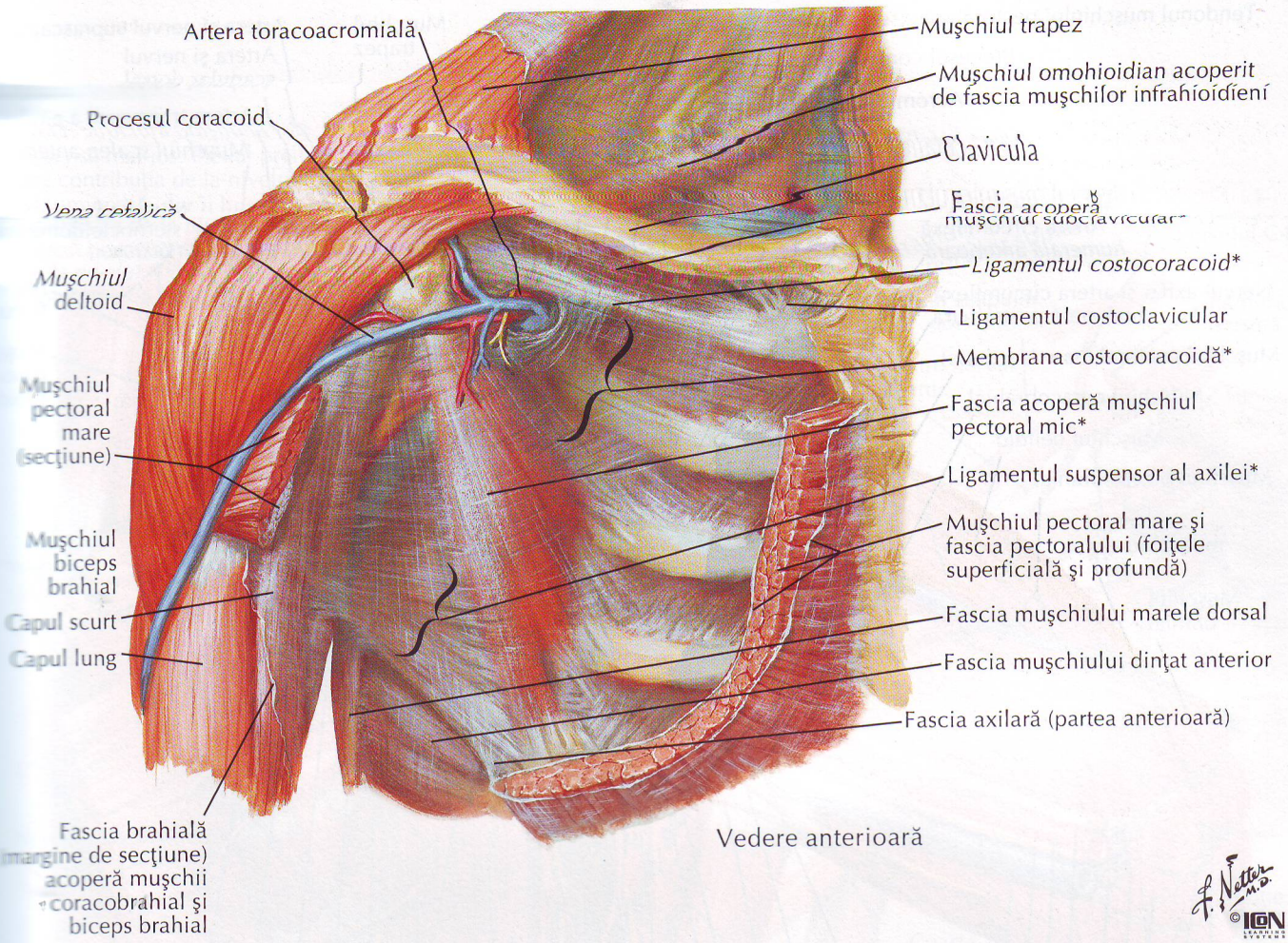

Vedere anterioară

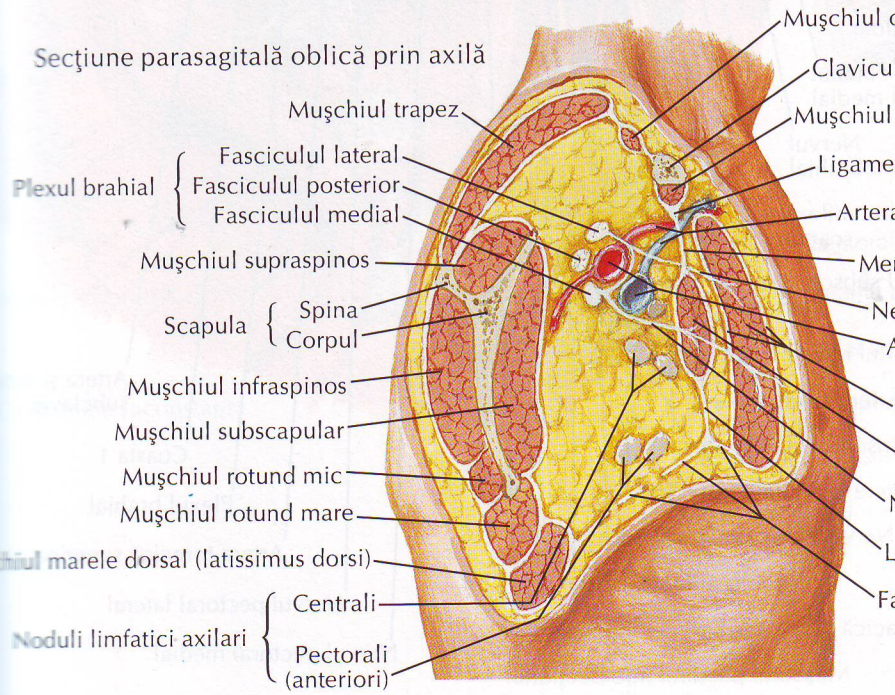

*Componentele fasciei clavipectorale

Axila (disecţie): vedere anterioară

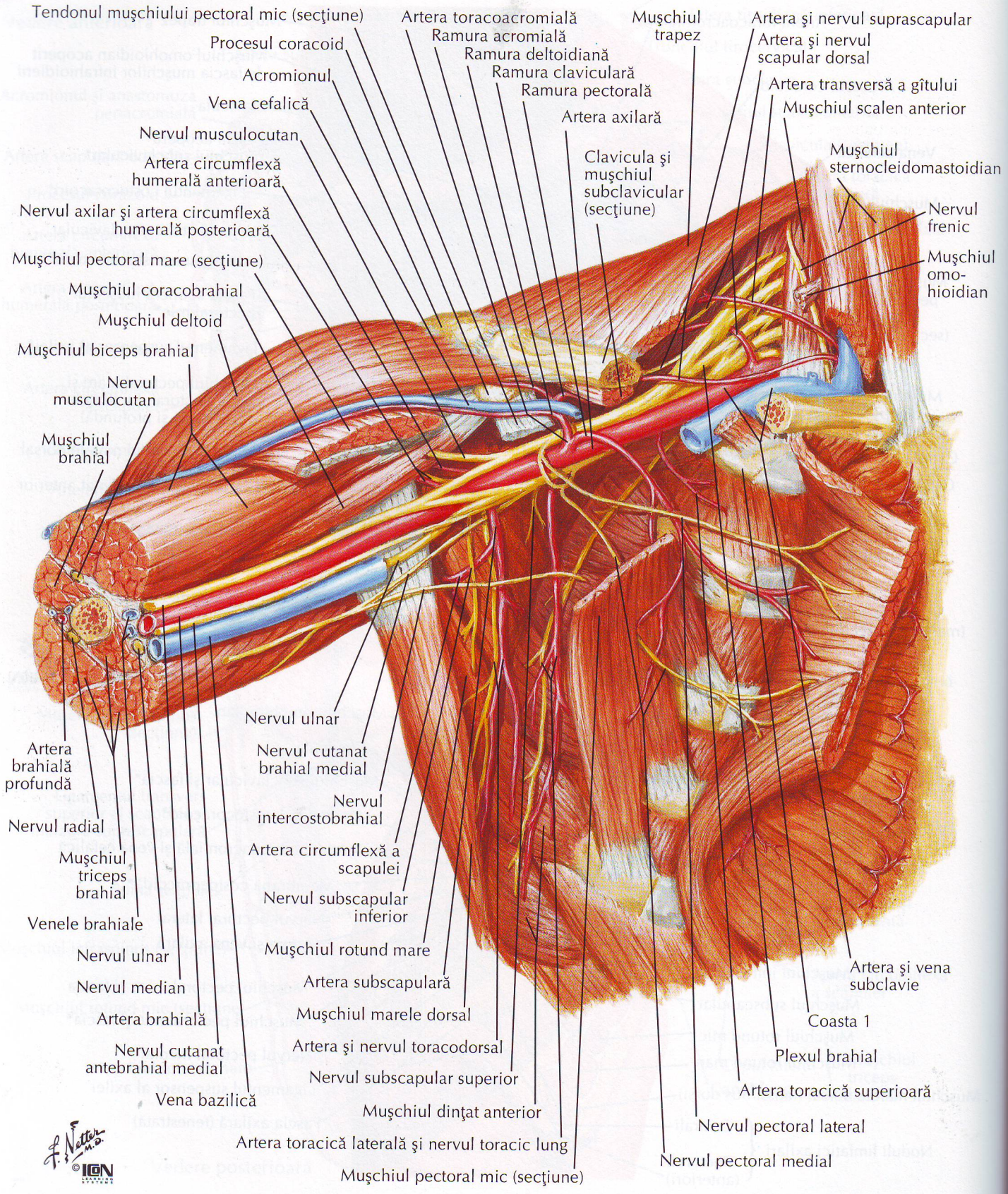

Notă: Structura obişnuită este descrisă mai jos. Plexul prefixat are contribuţia de la nivelul C4 voluminoasă, dar îi lipseşte contribuţia de la nivelul T1. Plexul postfixat nu are contribuţie de la nivelul C5, dar are contribuţie de la nivelul T2.

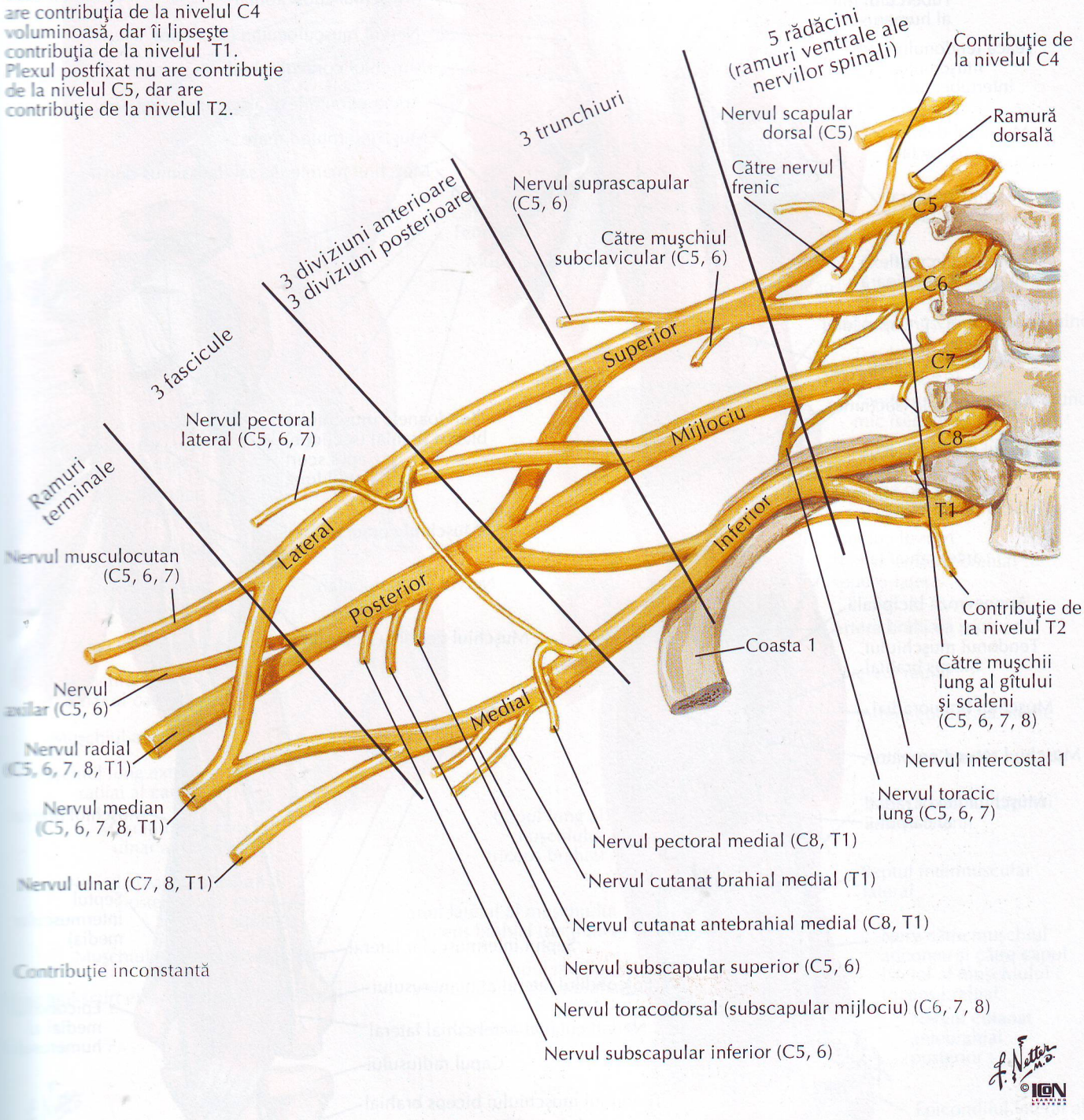

Muşchii braţului: vedere anterioară

VEZI DE ASEMENEA PLANŞA 457

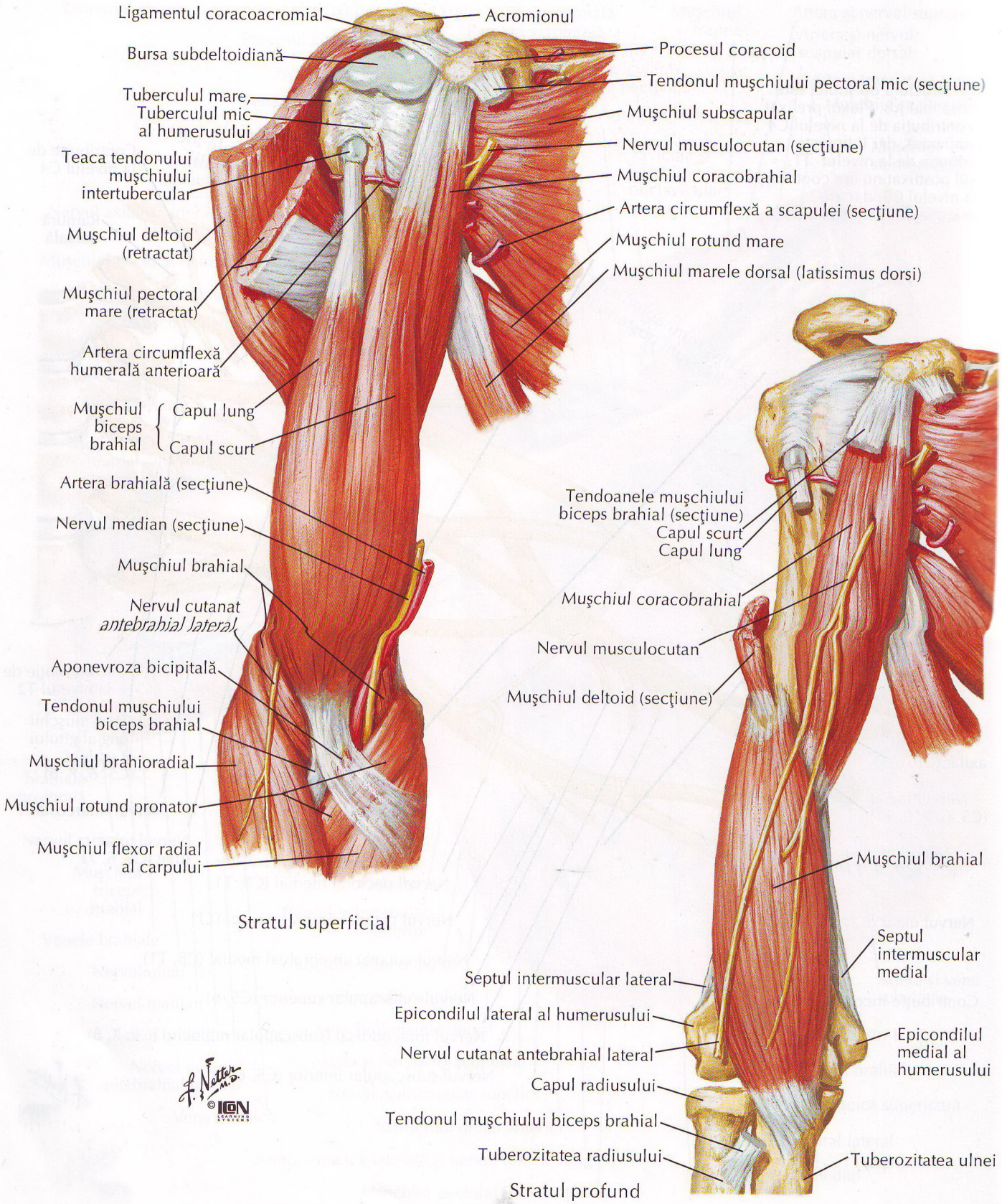

Mușchii brațului: vedere posterioară

VEZI DE ASEMENEA PLANȘA 460

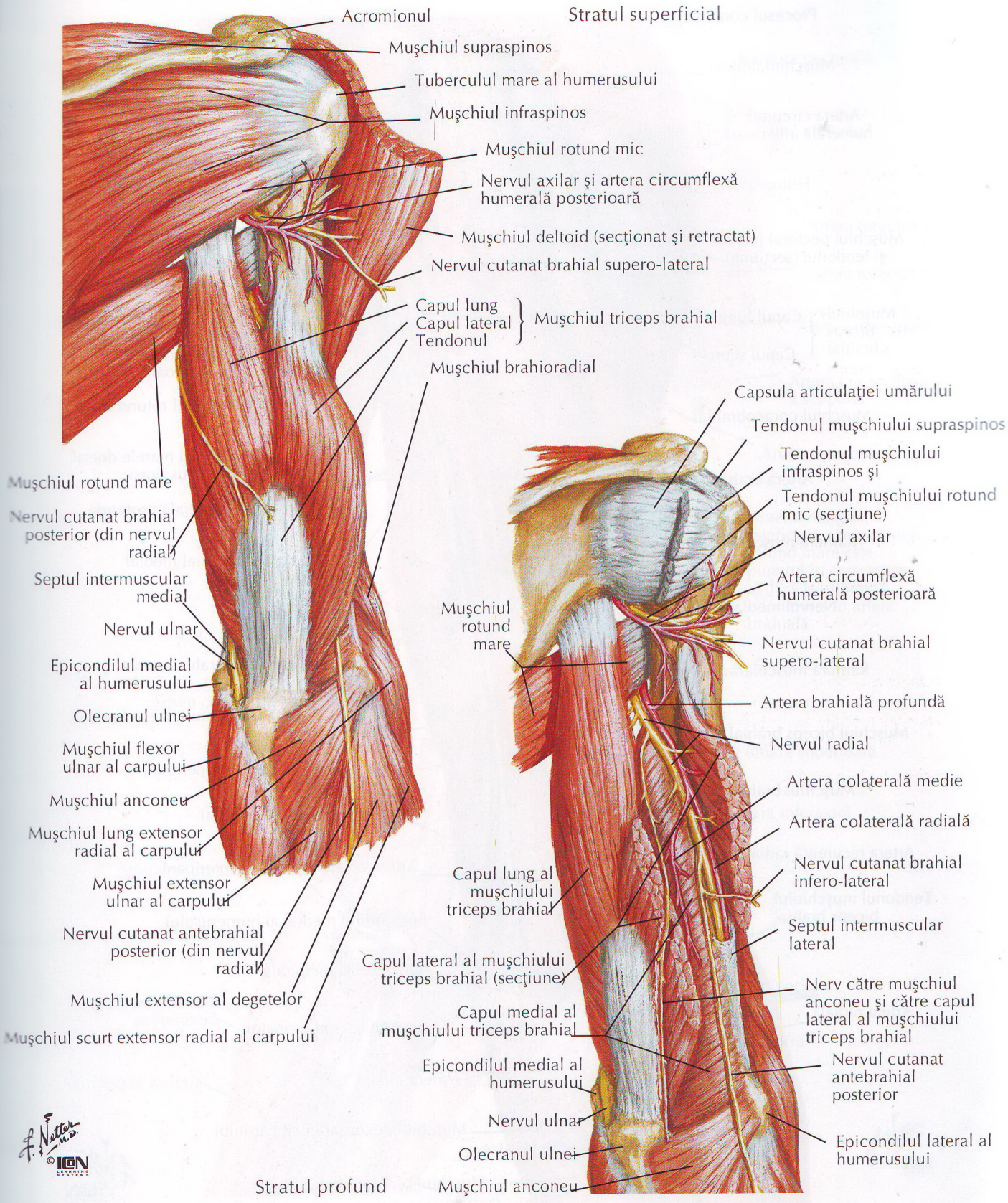

Artera brahială in situ

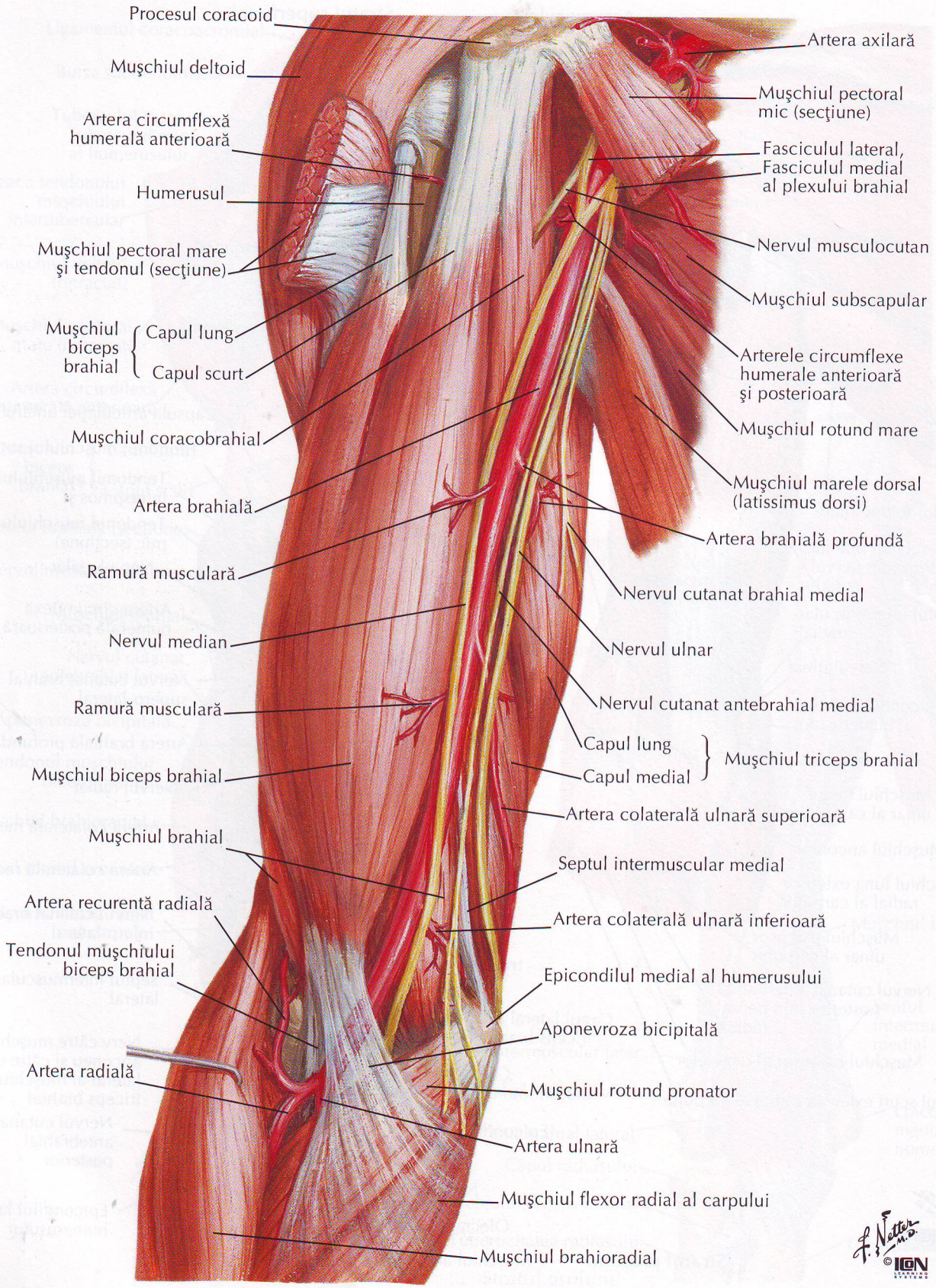

Artera brahială şi anastomozele din jurul cotului

VEZI DE ASEMENEA PLANŞA 410

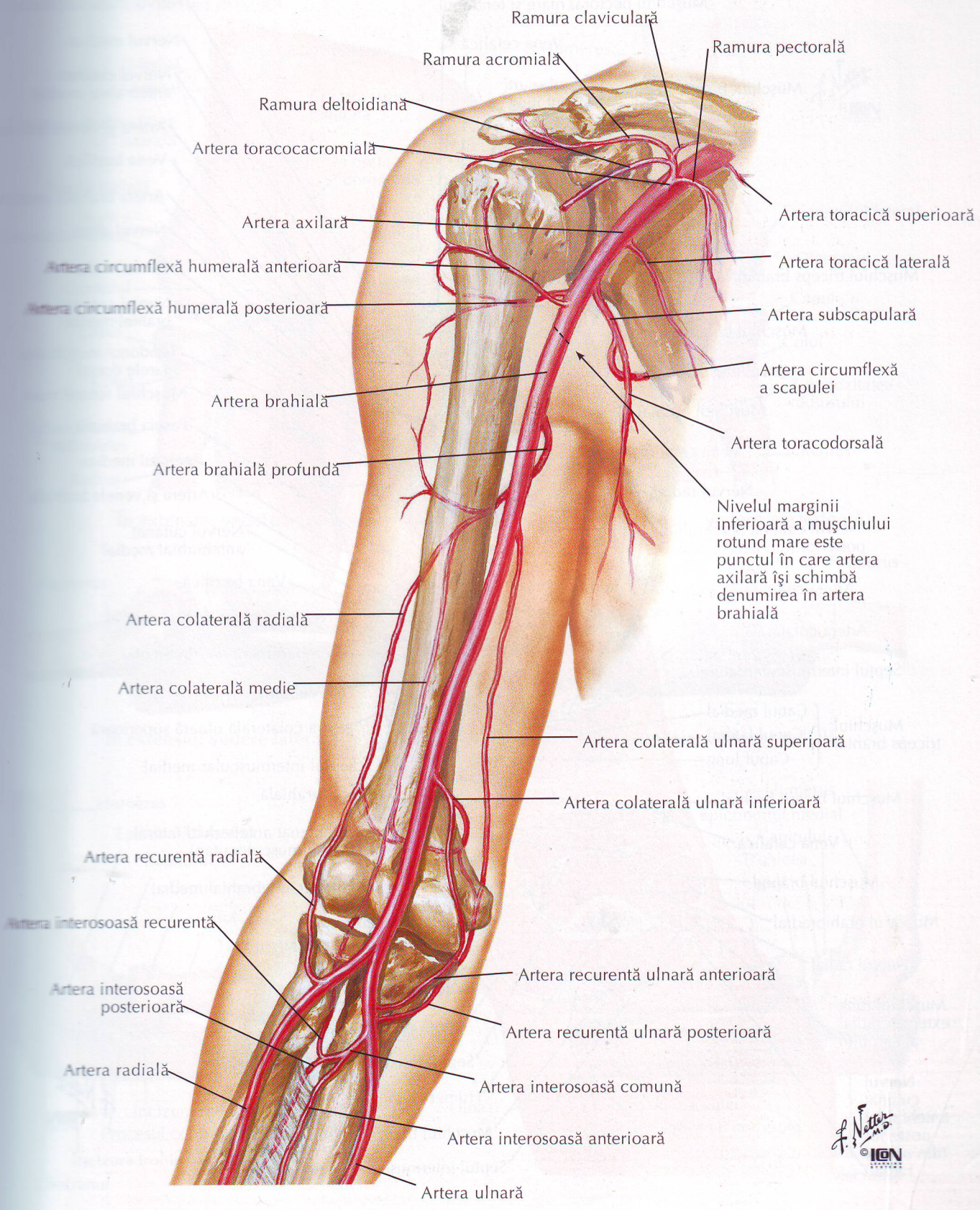

Braţul: secţiuni transversale succesive

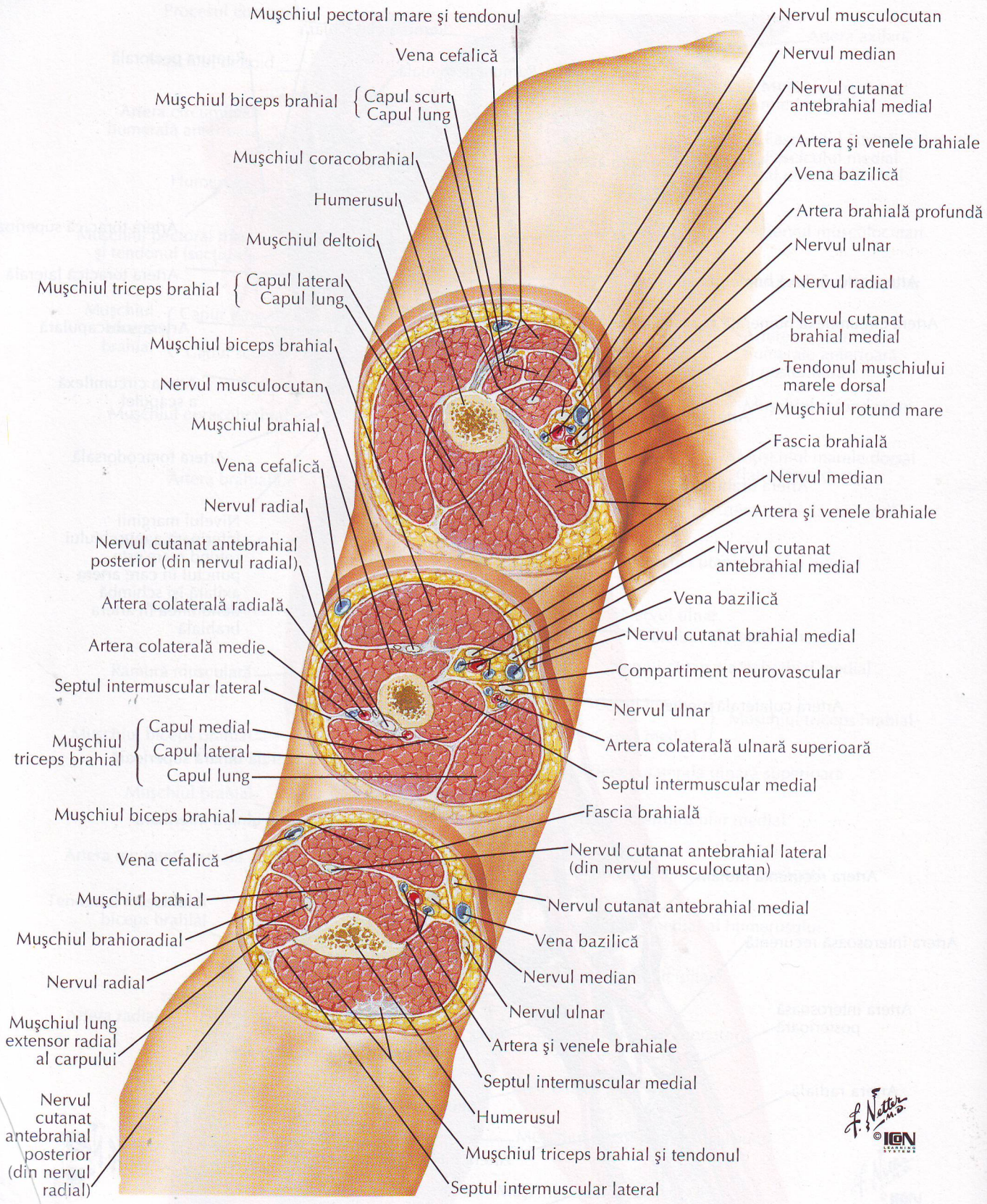

Articulaţia cotului - partea dreaptă

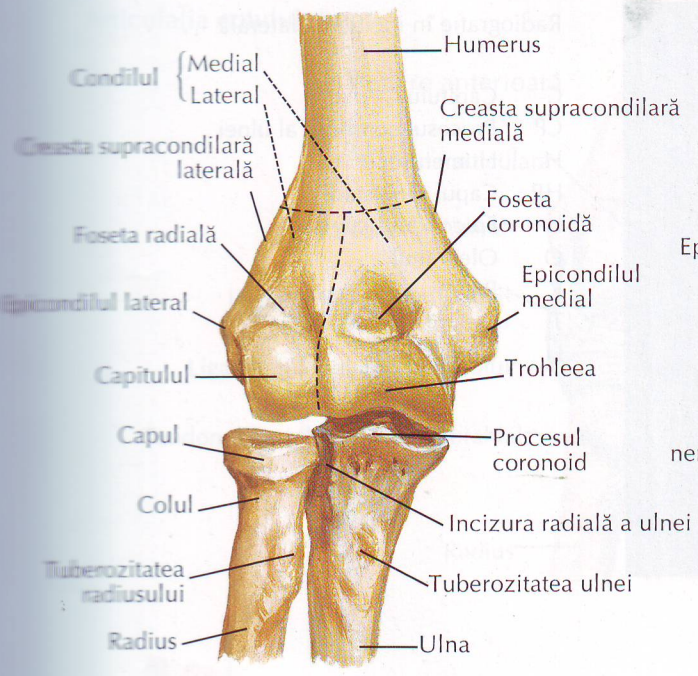

În extensie: vedere anterioară

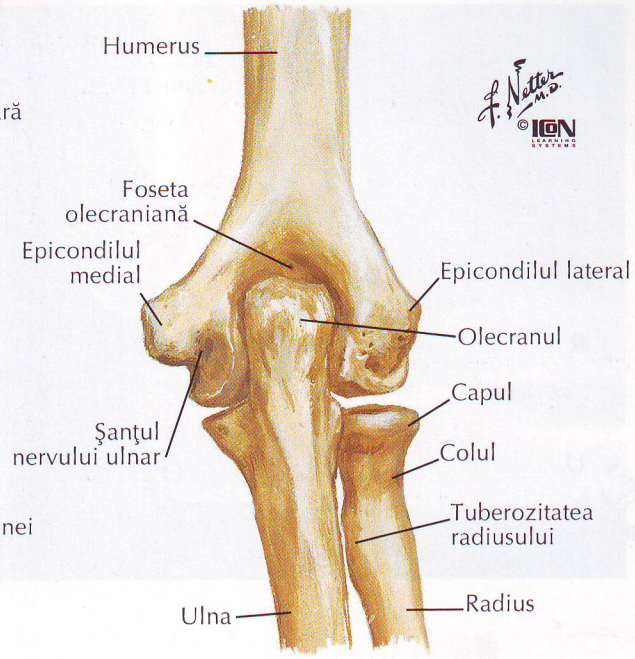

În extensie: vedere posterioară

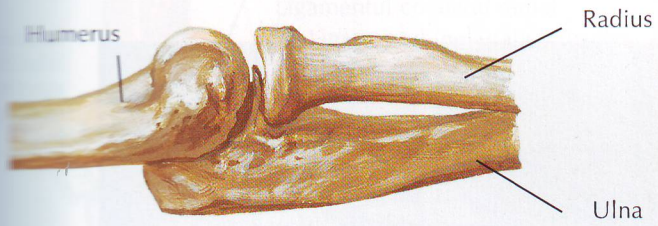

În extensie: vedere laterală



În extensie: vedere medială

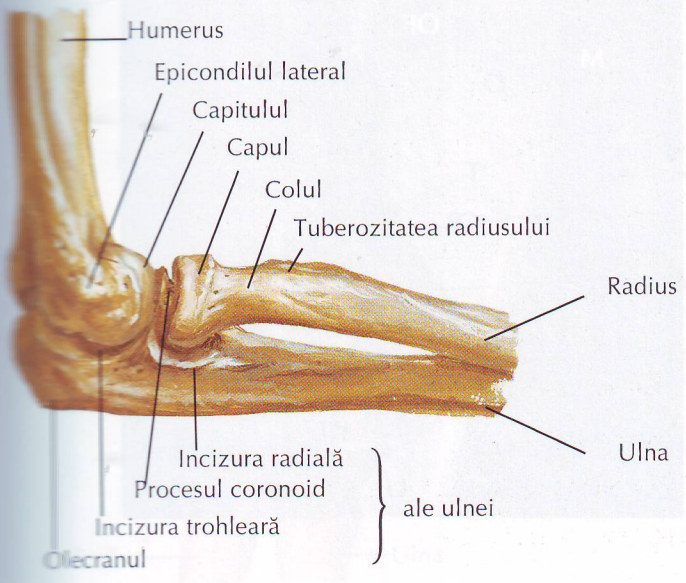

În flexie la 90°: vedere laterală

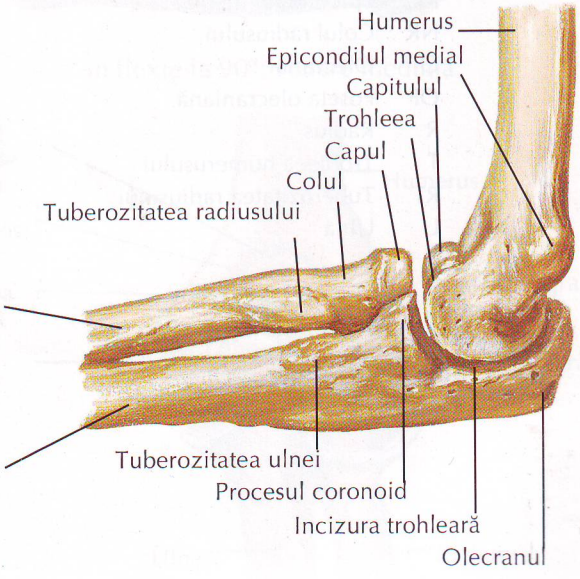

În flexie la 90°: vedere medială

Articulaţia cotului: radiografii

VEZI DE ASEMENEA PLANŞA 419

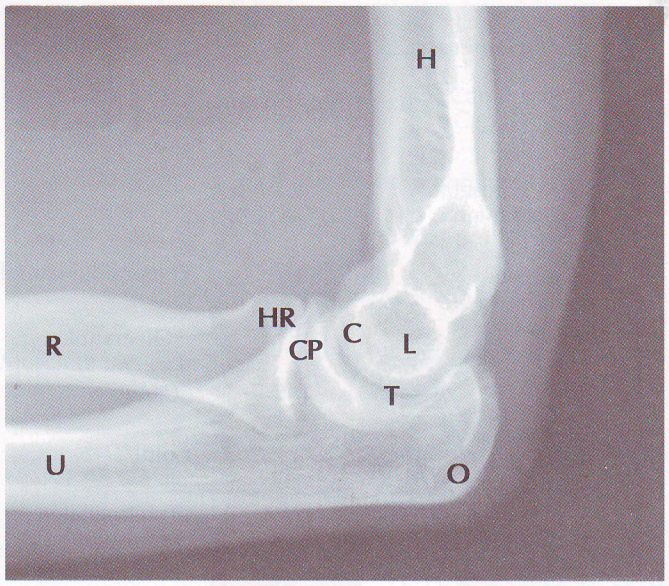

Radiografie în incidenţă laterală

C	Capitulul
CP	Procesul coronoid al ulnei
H	Humerus
HR	Capul radiusului
L	Epicondilul lateral
O	Olecranul
R	Radius
T	Incizura trohleară
U	Ulna

Radiografie în incidenţă antero-posterioară

C	Capitulul
CP	Procesul coronoid al ulnei
H	Humerus
HR	Capul radiusului
L	Epicondilul lateral
M	Epicondilul medial
NR	Colul radiusului
O	Olecranul
OF	Foseta olecraniană
R	Radius
T	Trohleea humerusului
RT	Tuberozitatea radiusului
U	Ulna

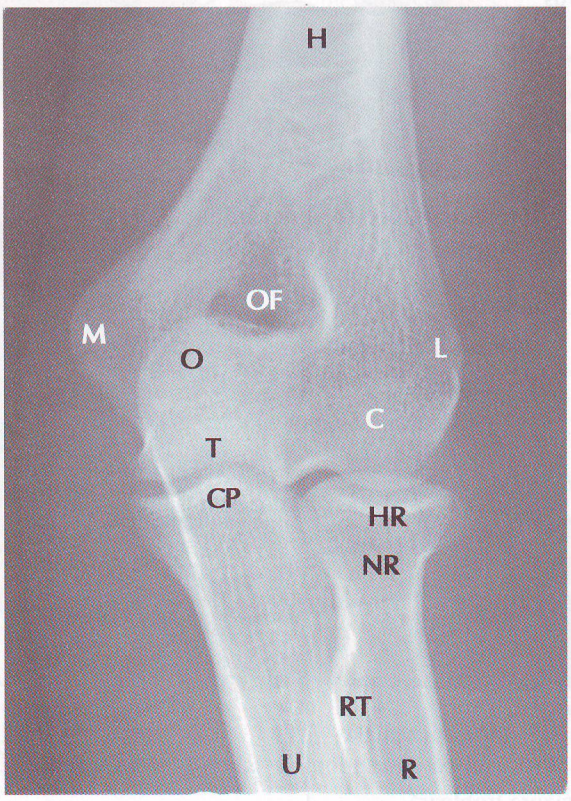

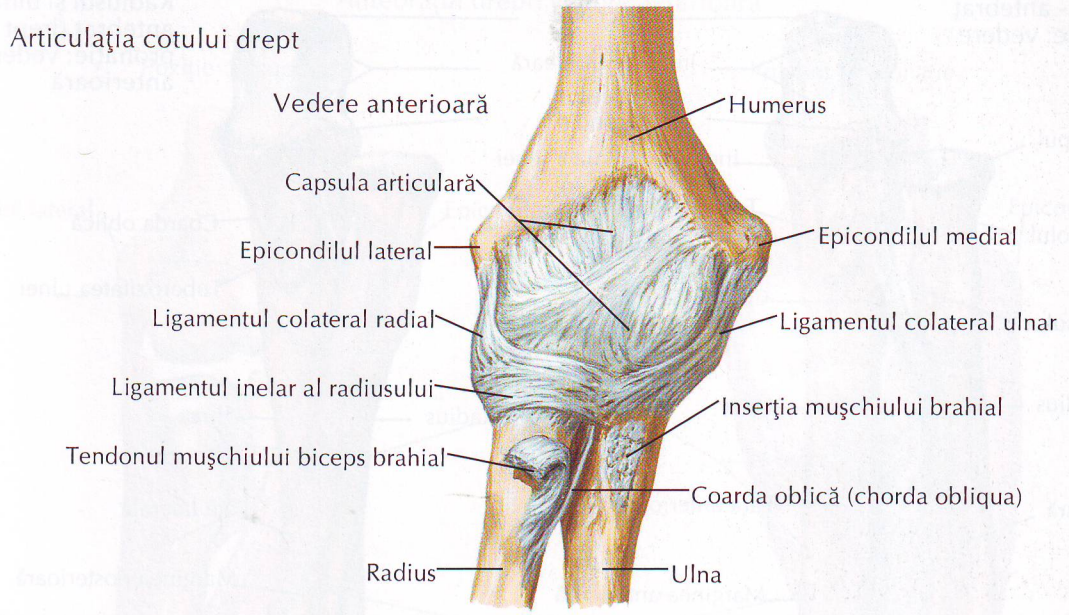

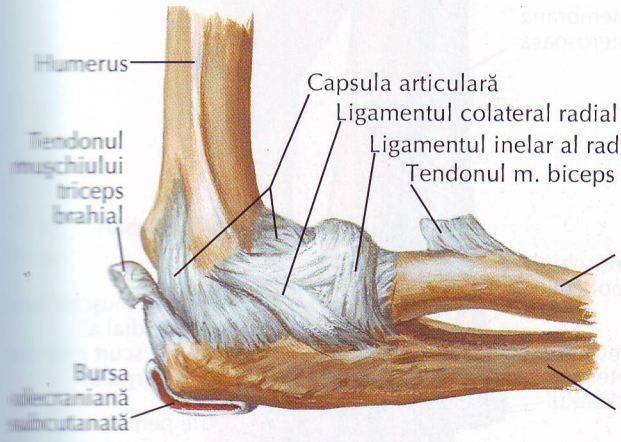

În flexie la 90°: vedere laterală

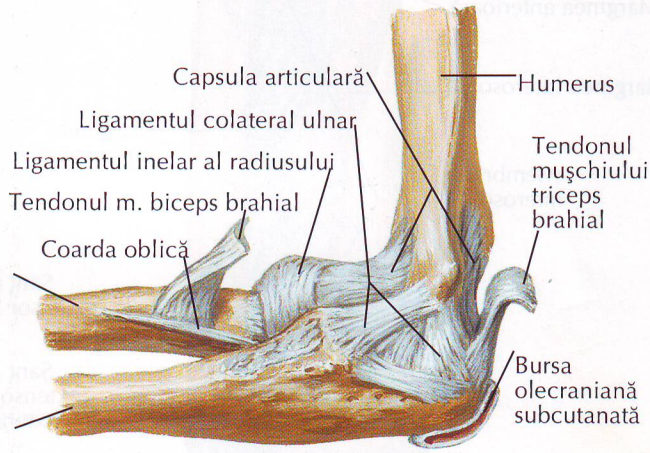

În flexie la 90°: vedere medială

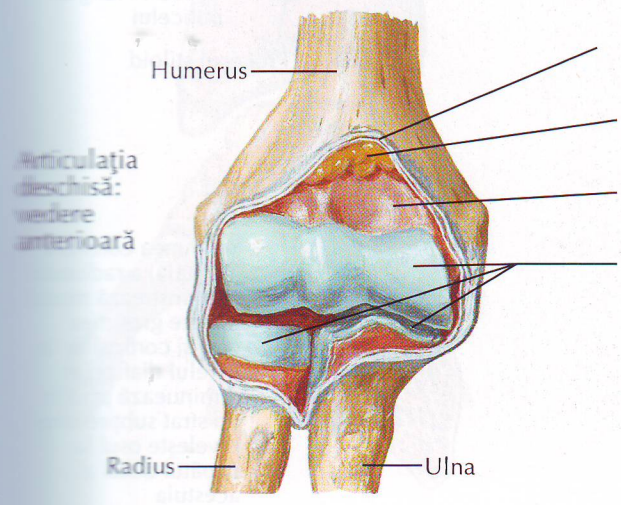

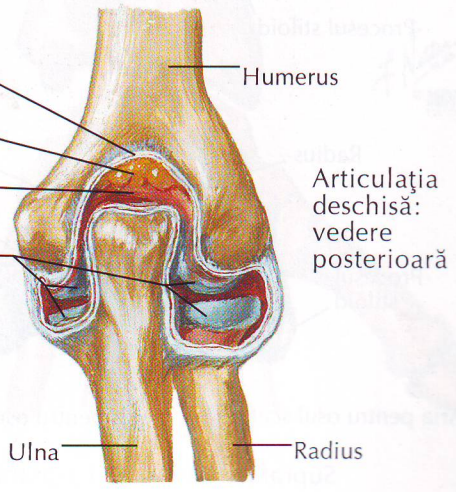

Oasele antebraţului

Radiusul şi ulna - antebraţ drept în supinaţie: vedere anterioară

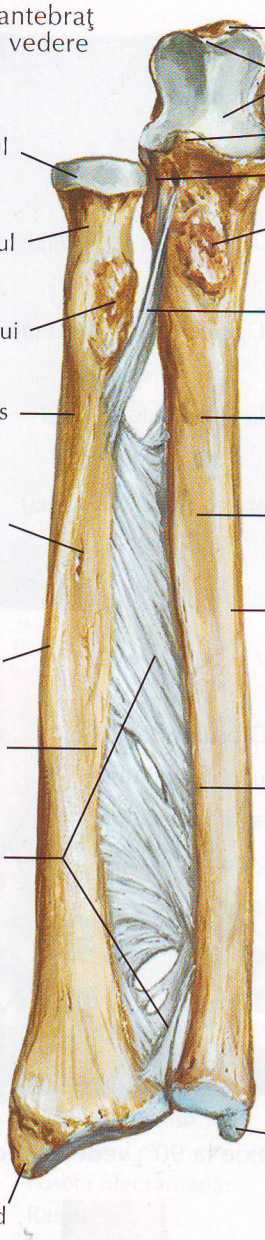

Radiusul şi ulna - antebraţ drept în pronaţie: vedere anterioară

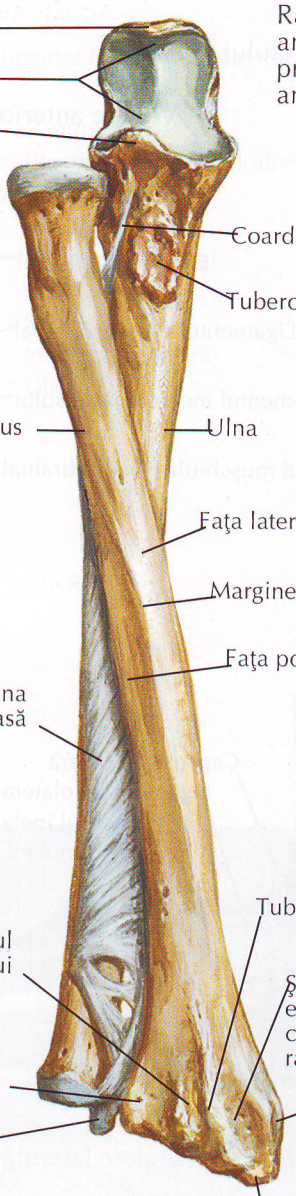

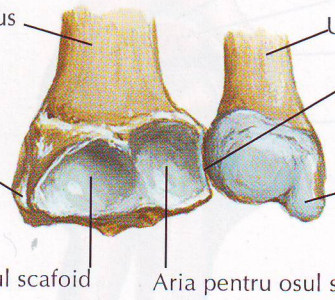

Suprafaţa articulară carpiană

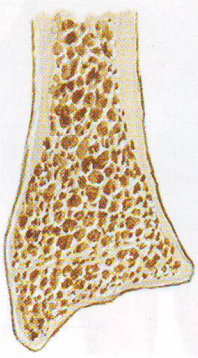

Secţiunea coronară (sagitală) a radiusului demonstrează modul în care grosimea osului cortical de la nivelul diafizei se diminuează pînă la un strat subţire care înveleşte osul la capătul distal al acestuia

Antebrațul drept: vedere anterioară

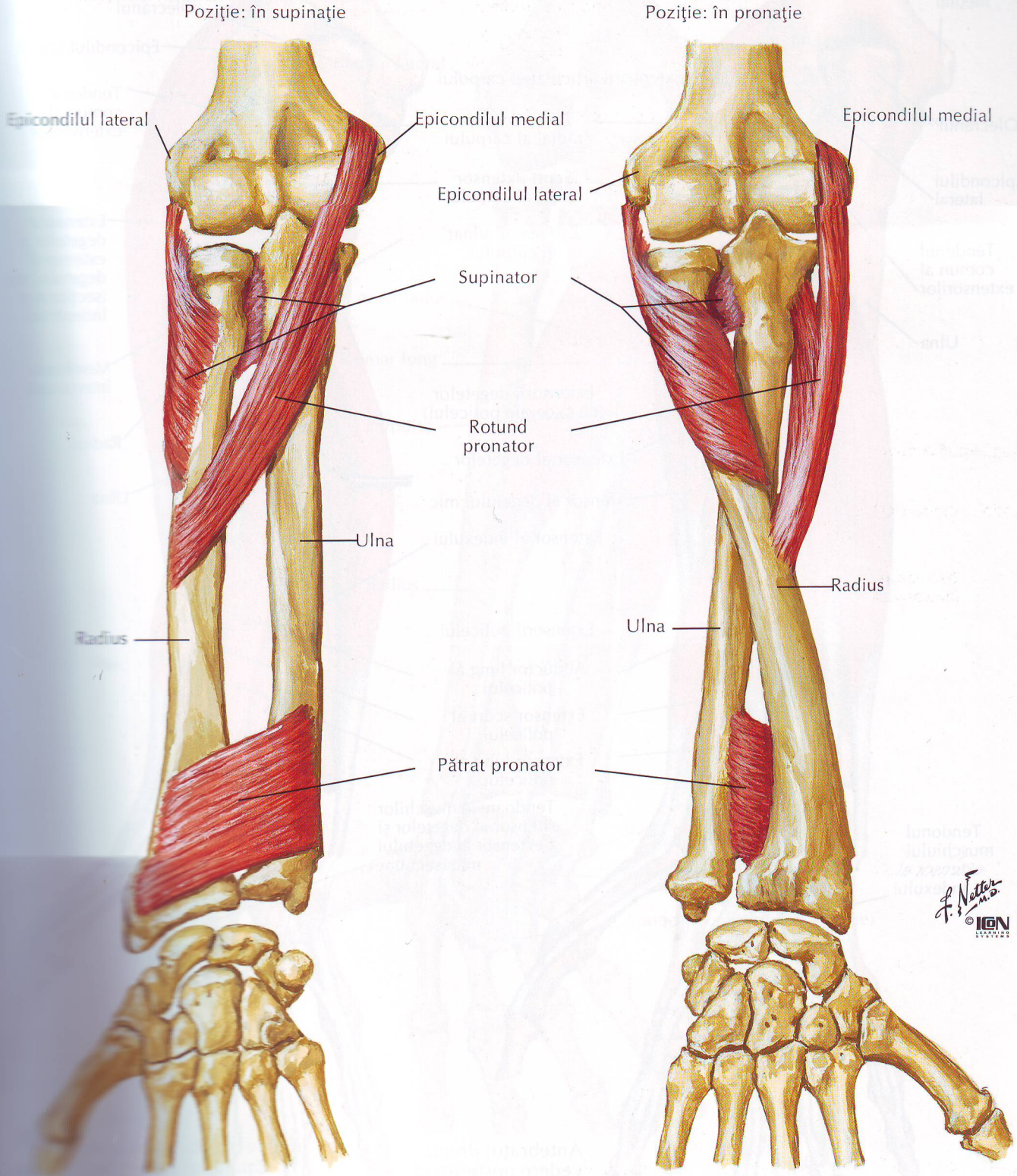

Muşchii antebraţului: extensorii articulaţiei carpului şi degetelor

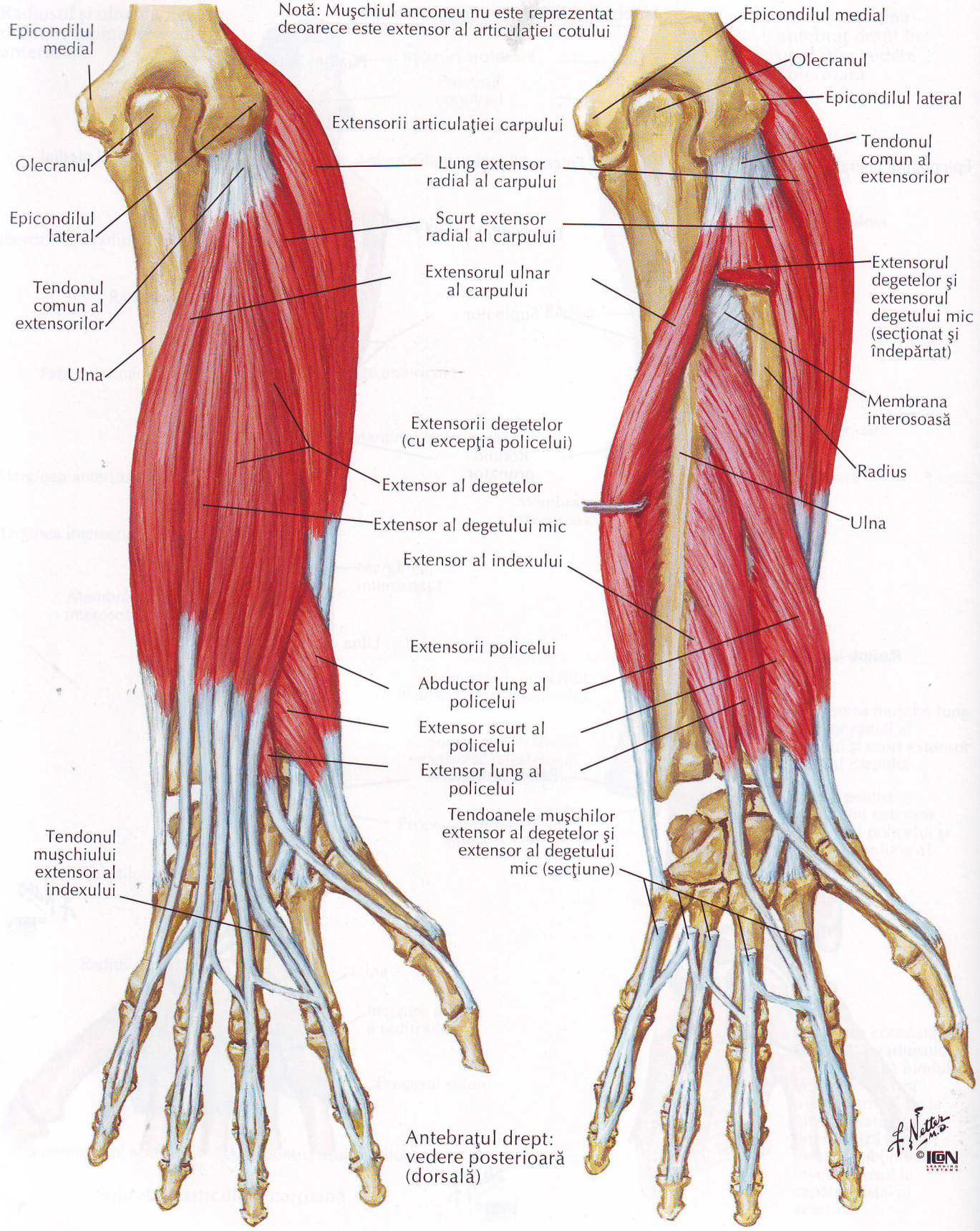

Antebraţul drept: vedere posterioară (dorsală)

Notă: Muşchiul brahioradial nu este reprezentat deoarece este flexor al articulaţiei cotului

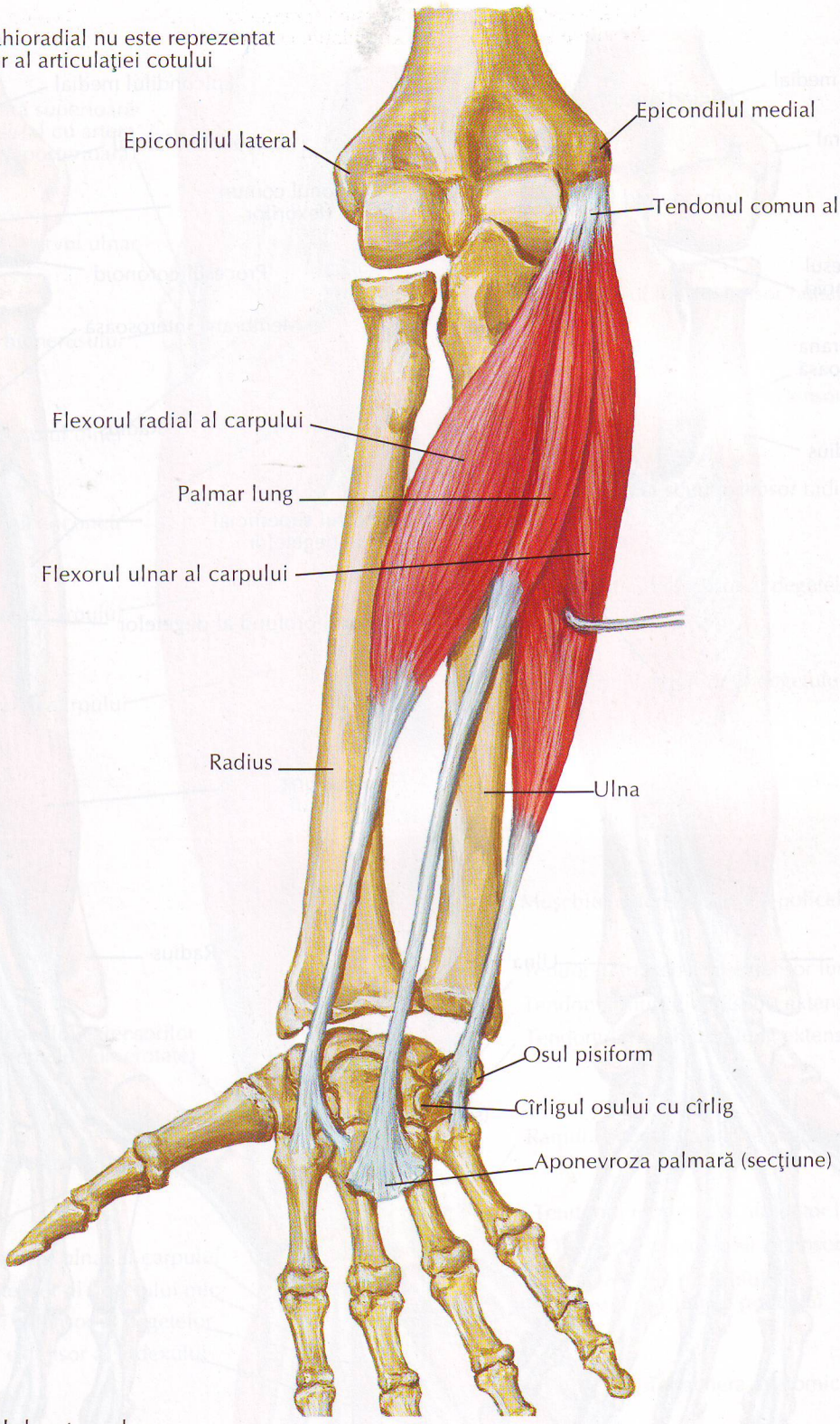

Antebraţul drept: vedere anterioară (palmară)

F. Netter M.D. ©ICON LEARNING SYSTEMS

Muşchii antebraţului: flexorii degetelor

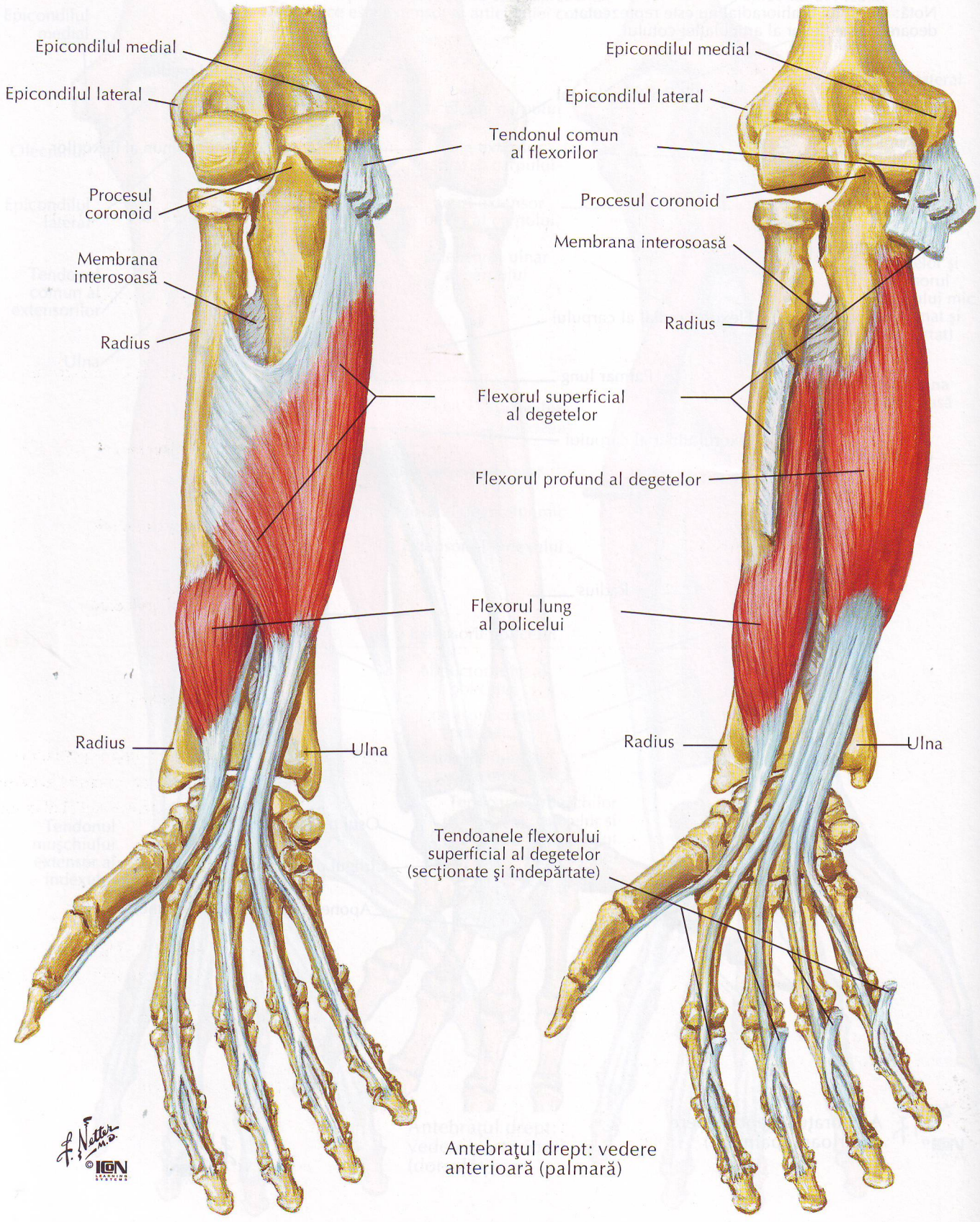

Antebraţul drept: vedere anterioară (palmară)

Mușchii antebrațului (stratul superficial): vedere posterioară

VEZI DE ASEMENEA PLANȘELE 453, 461

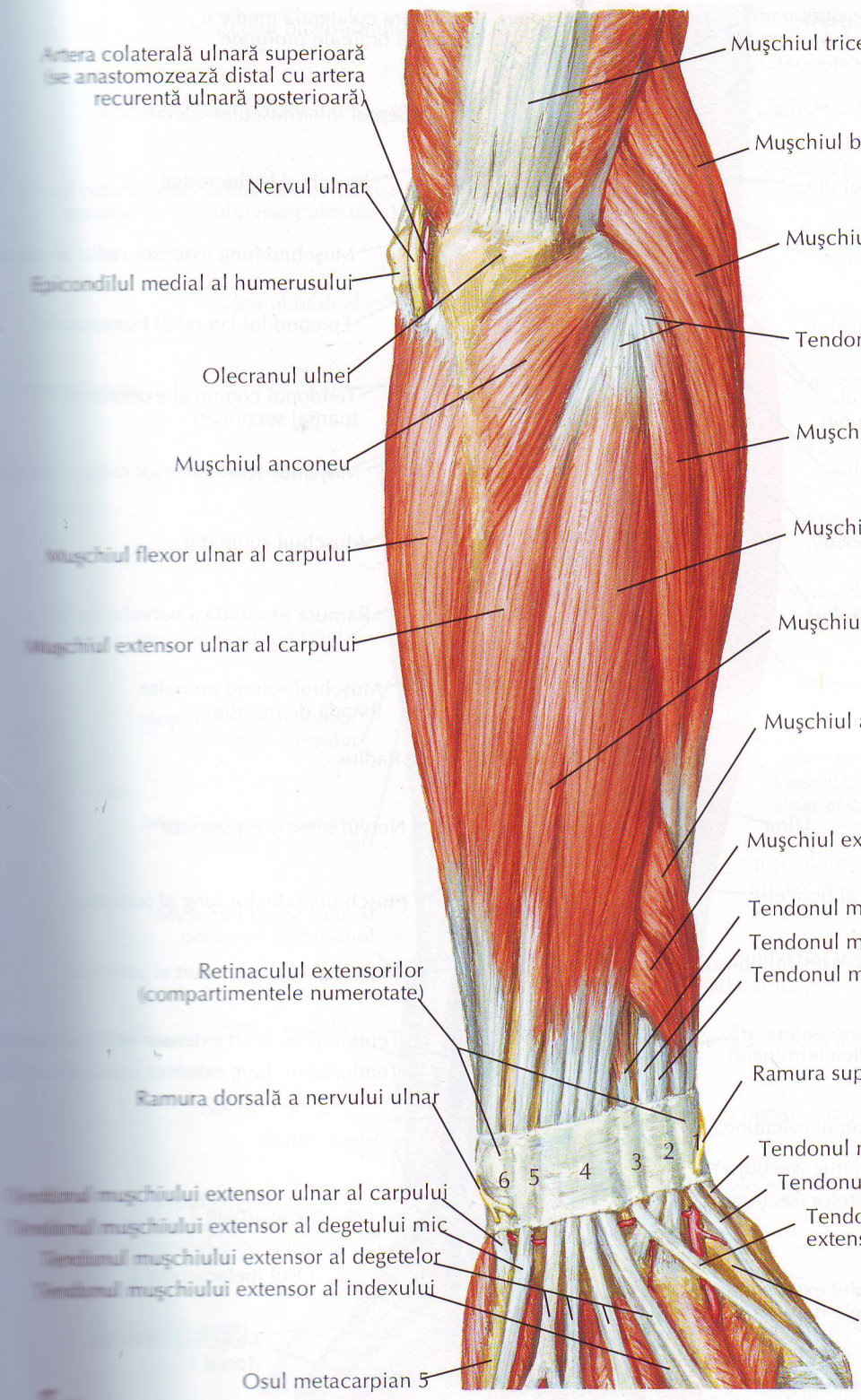

Mușchii antebrațului (stratul profund): vedere posterioară

VEZI DE ASEMENEA PLANȘELE 453, 461

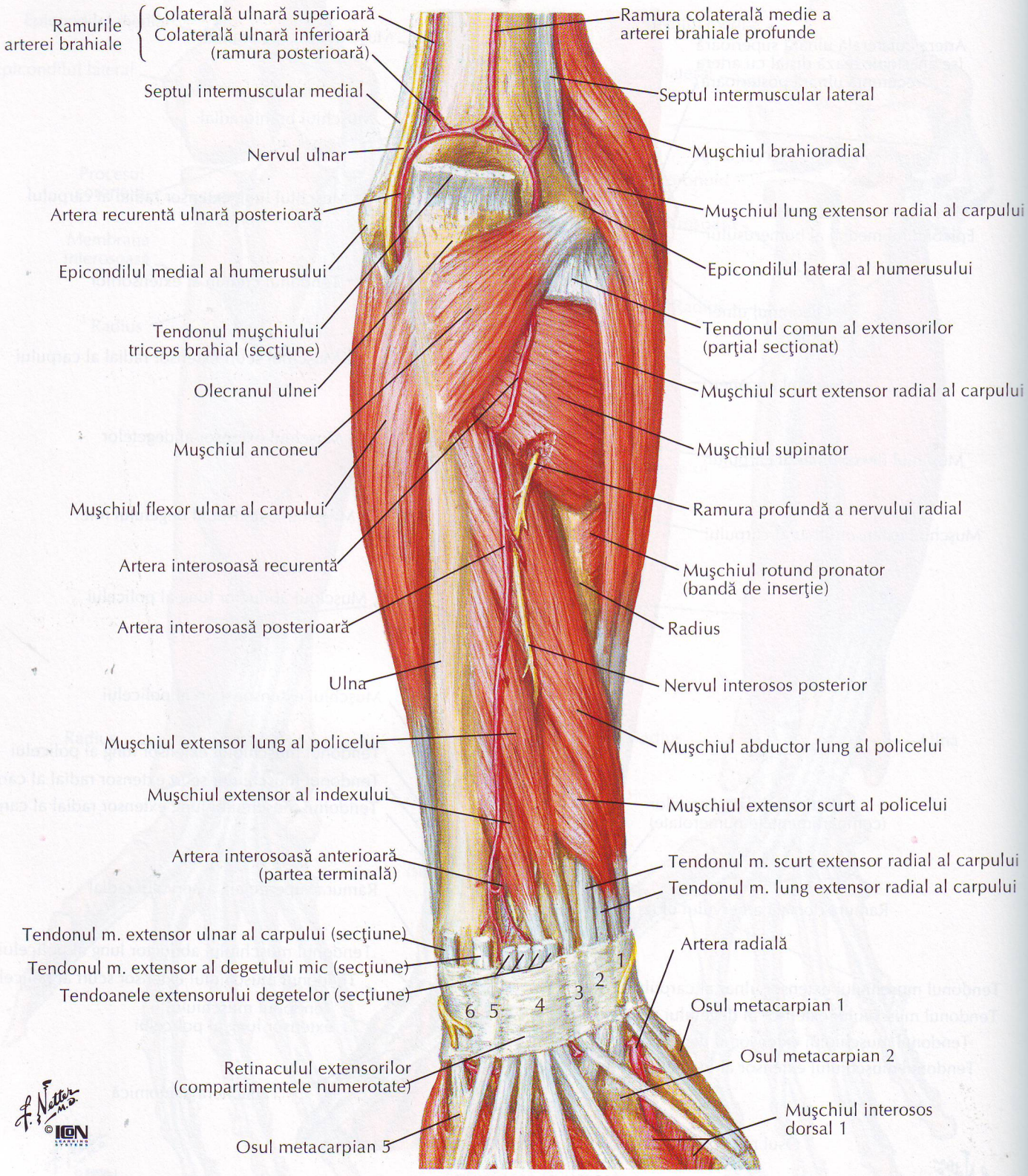

Muşchii antebraţului (stratul superficial): vedere anterioară

VEZI DE ASEMENEA PLANŞELE 458, 459

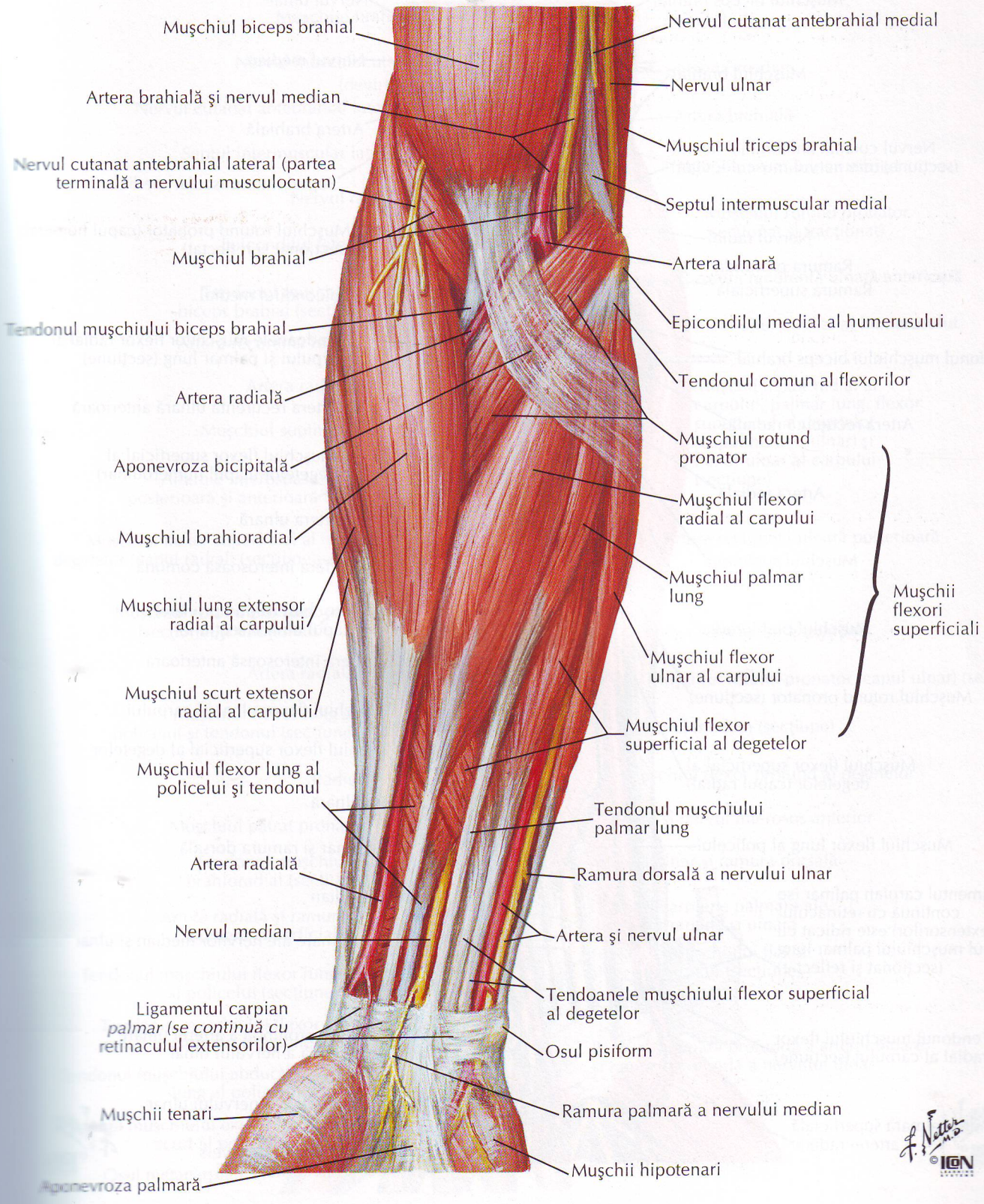

Muşchii antebraţului (stratul intermediar): vedere anterioară

VEZI DE ASEMENEA PLANŞELE 458, 459

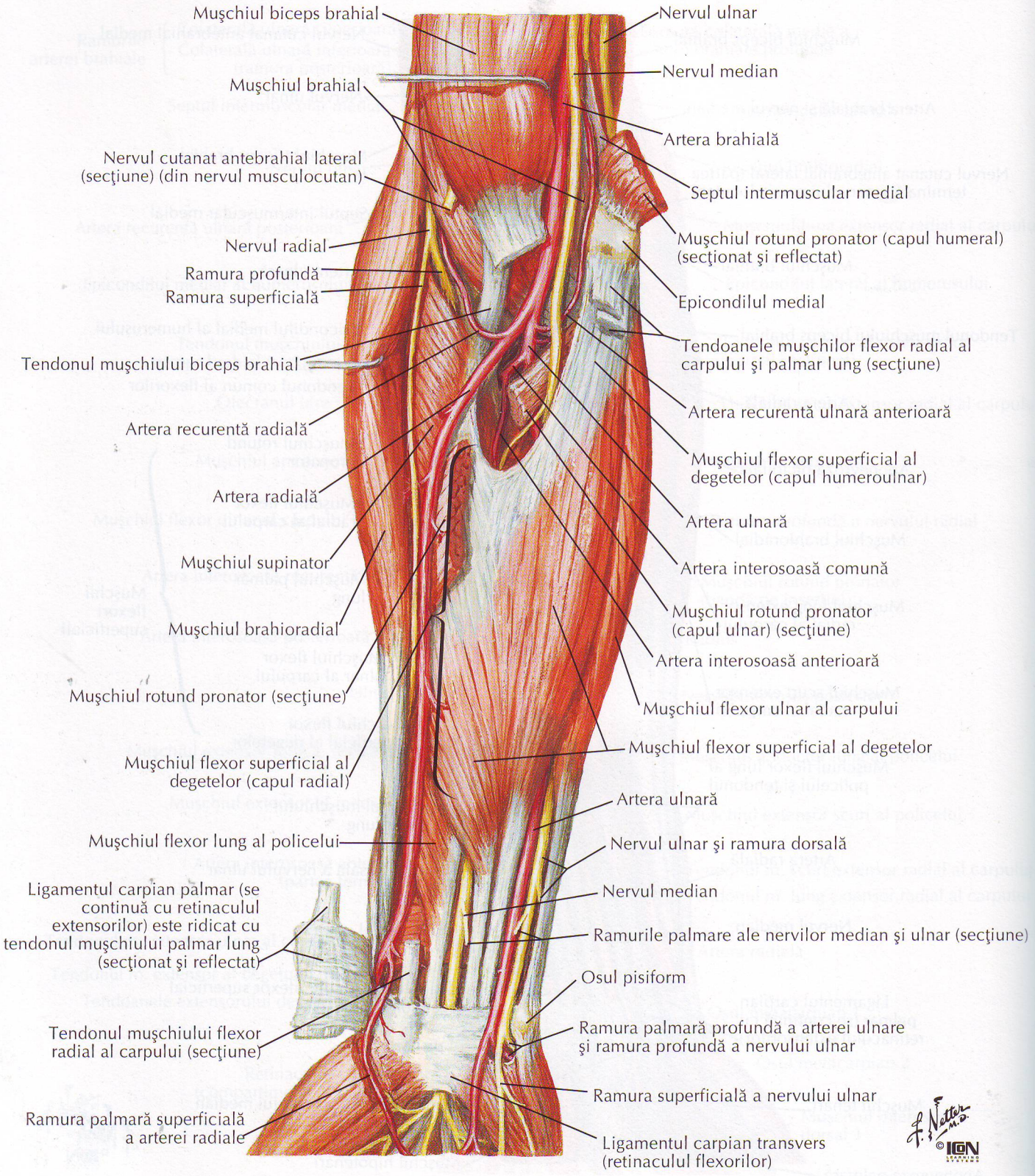

F. Netter M.D. ©IGN LEARNING SYSTEMS

Mușchii antebrațului (stratul profund): vedere anterioară

VEZI DE ASEMENEA PLANȘELE 458, 459

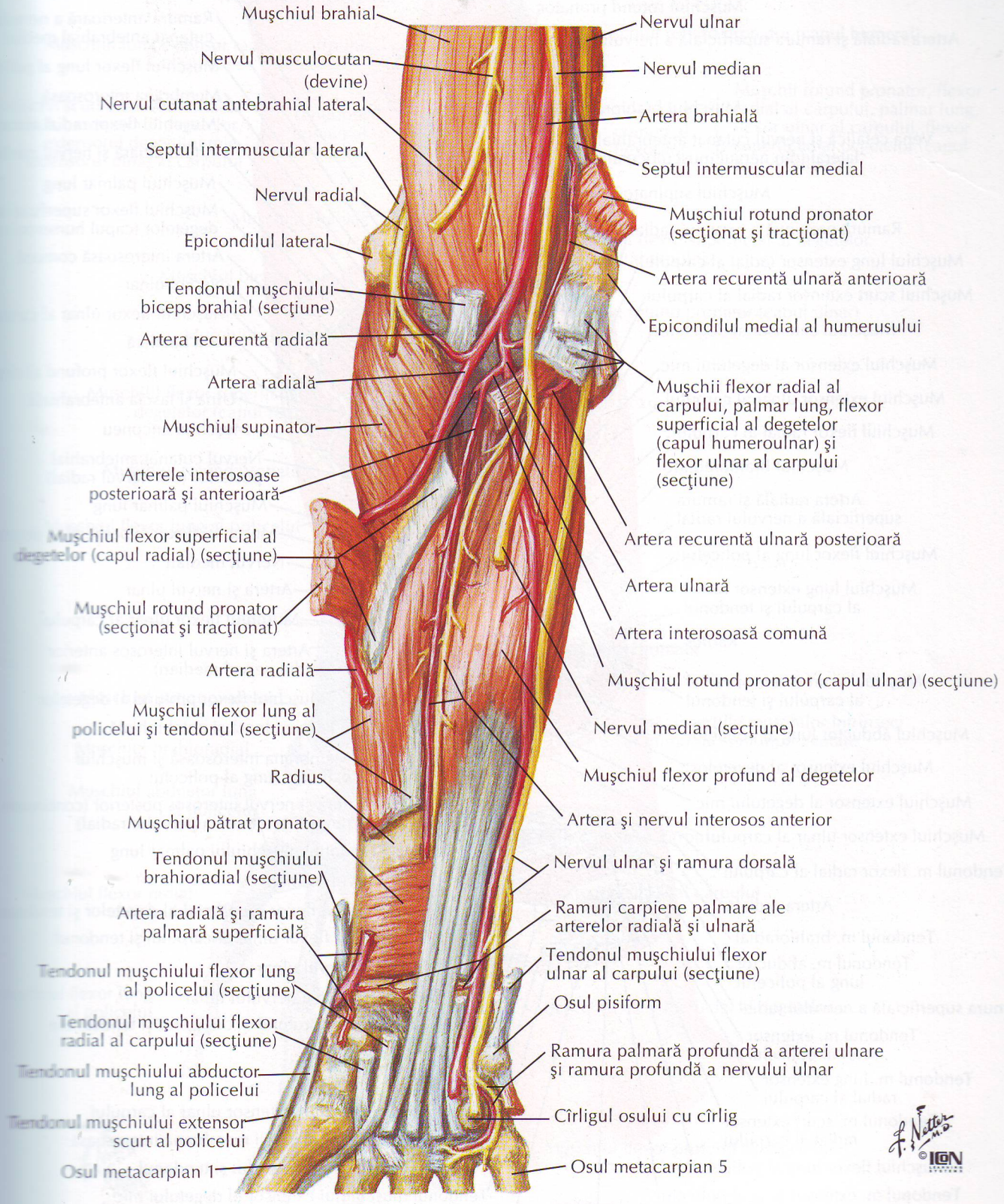

Antebraţul: secţiuni transversale succesive

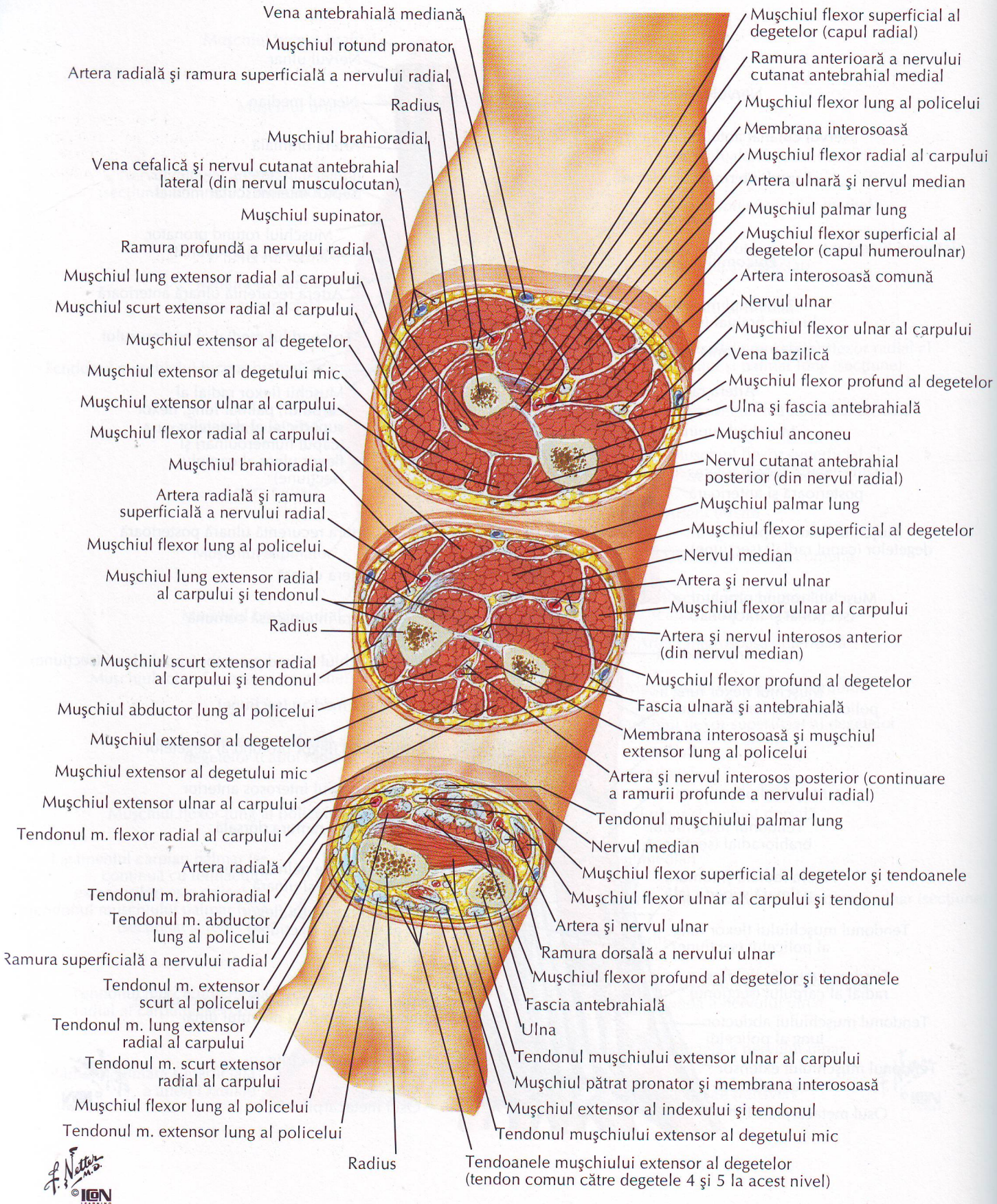

F. Netter M.D.
© ICN

Inserţiile muşchilor antebraţului: vedere anterioară

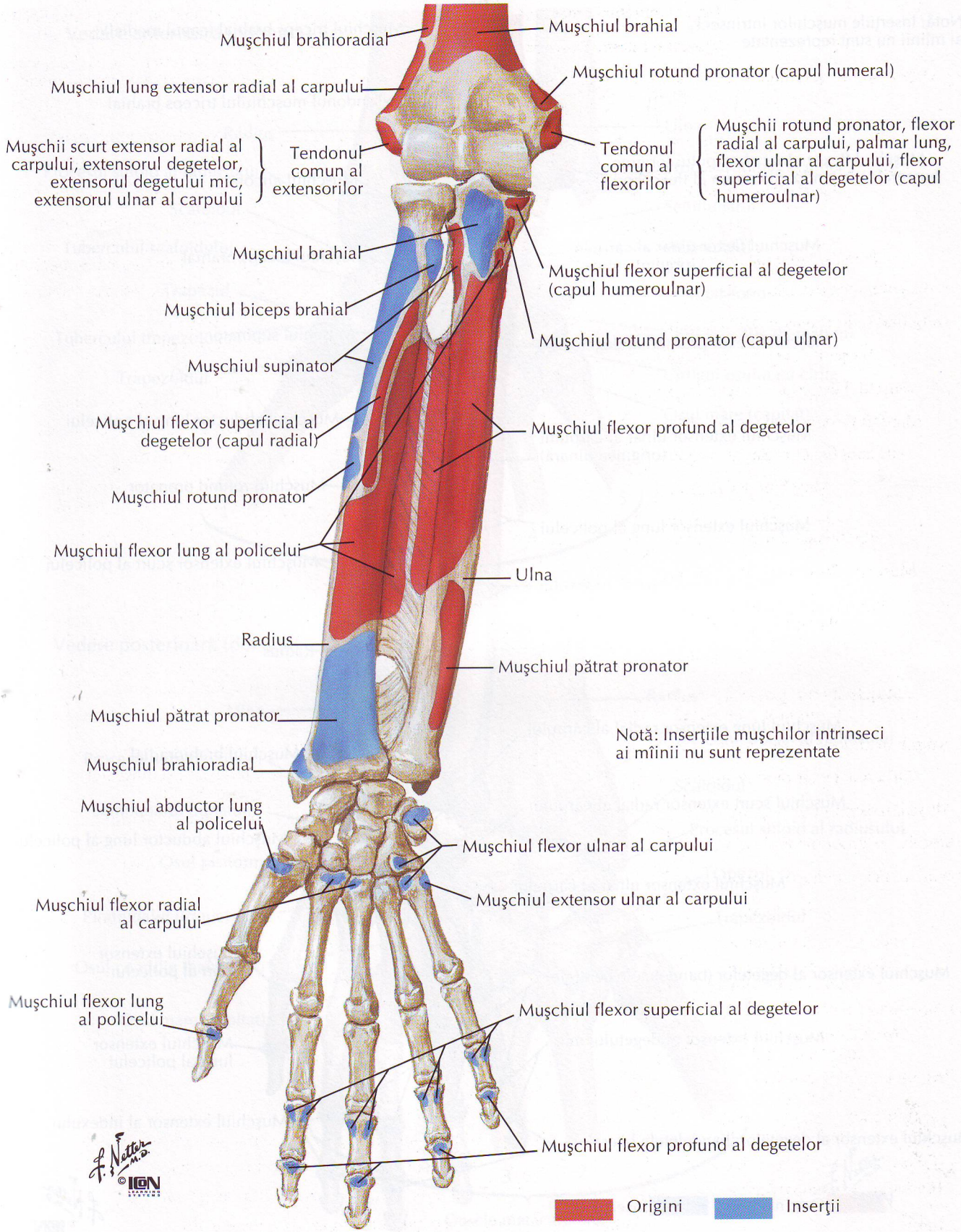

Inserţiile muşchilor antebraţului: vedere posterioară

Notă: Inserţiile muşchilor intrinseci ai mîinii nu sunt reprezentate

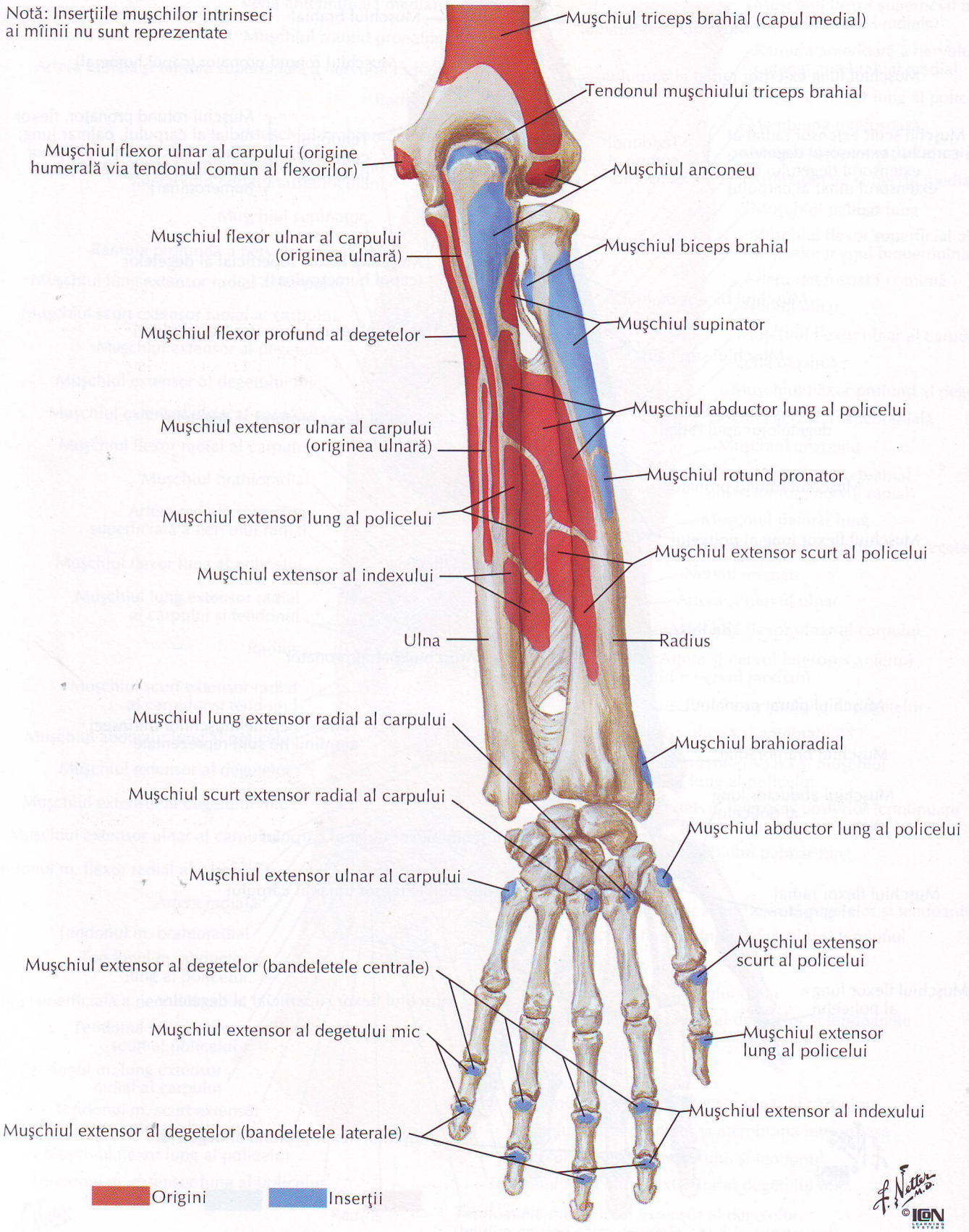

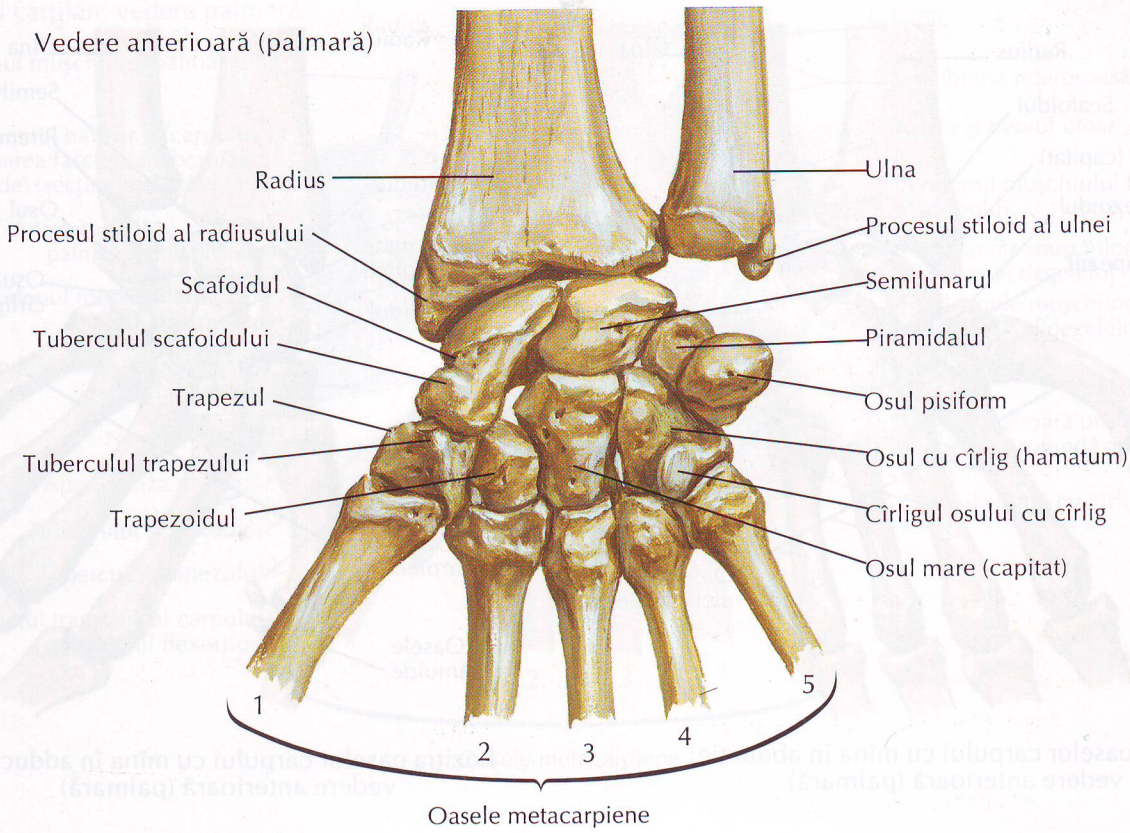
Vedere anterioară (palmară)
Radius
Ulna
Procesul stiloid al radiusului
Procesul stiloid al ulnei
Scafoidul
Semilunarul
Tuberculul scafoidului
Piramidalul
Trapezul
Osul pisiform
Tuberculul trapezului
Osul cu cîrlig (hamatum)
Trapezoidul
Cîrligul osului cu cîrlig
Osul mare (capitat)
1
2
3
4
5
Oasele metacarpiene

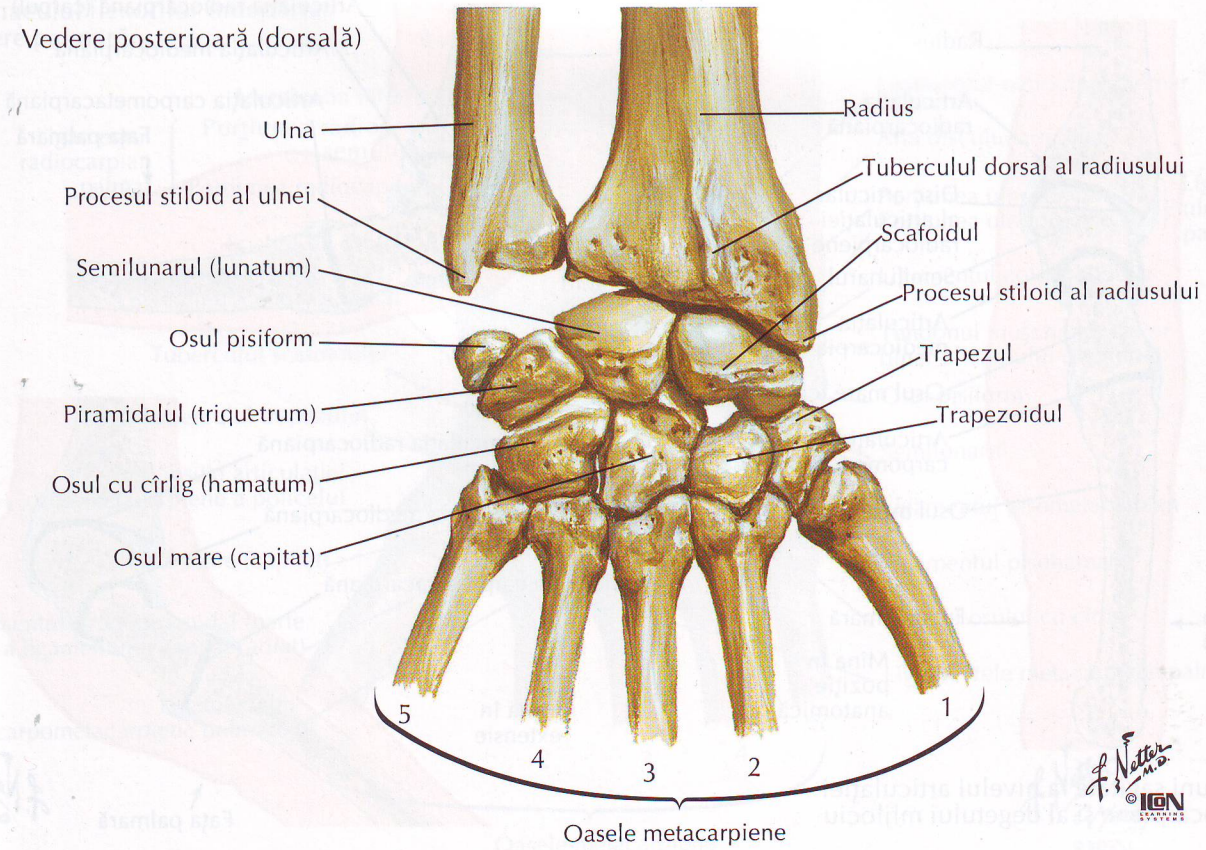
Vedere posterioară (dorsală)
Ulna
Radius
Procesul stiloid al ulnei
Tuberculul dorsal al radiusului
Semilunarul (lunatum)
Scafoidul
Osul pisiform
Procesul stiloid al radiusului
Piramidalul (triquetrum)
Trapezul
Osul cu cîrlig (hamatum)
Trapezoidul
Osul mare (capitat)
5
4
3
2
1
Oasele metacarpiene

Mişcări în regiunea carpiană

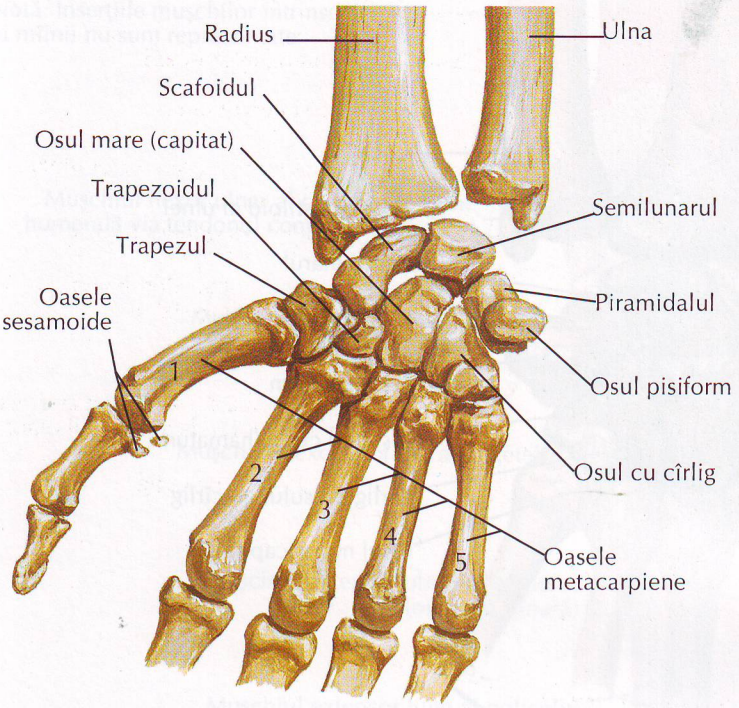

Poziţia oaselor carpului cu mîna în abducţie: vedere anterioară (palmară)

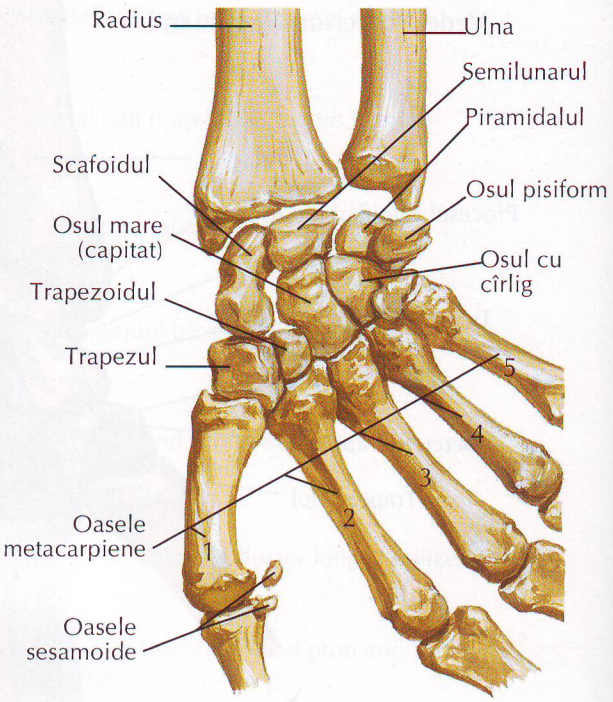

Poziţia oaselor carpului cu mîna în adducţie: vedere anterioară (palmară)

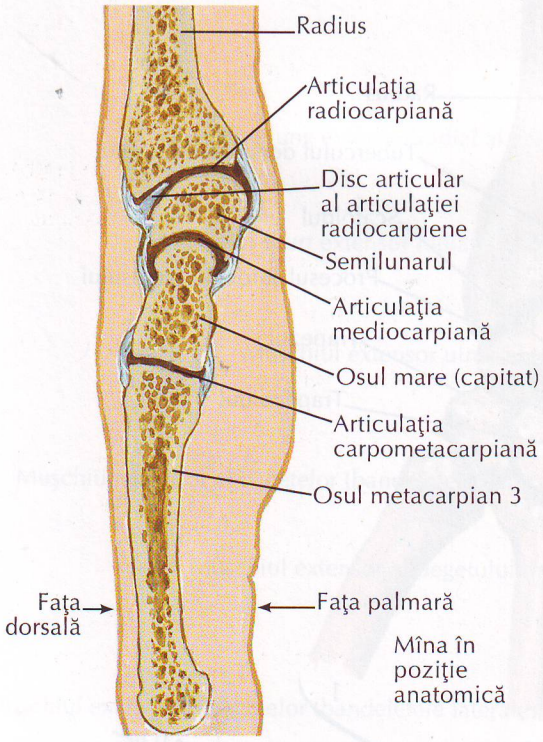

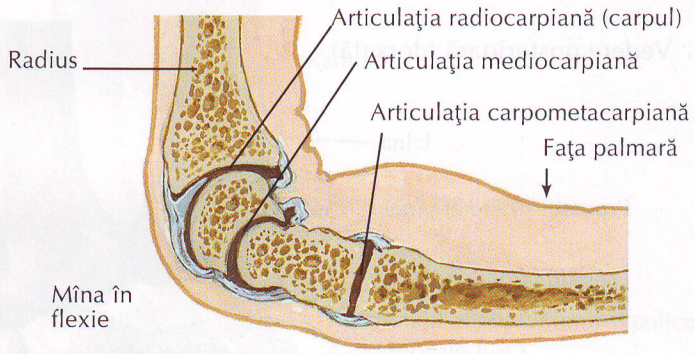

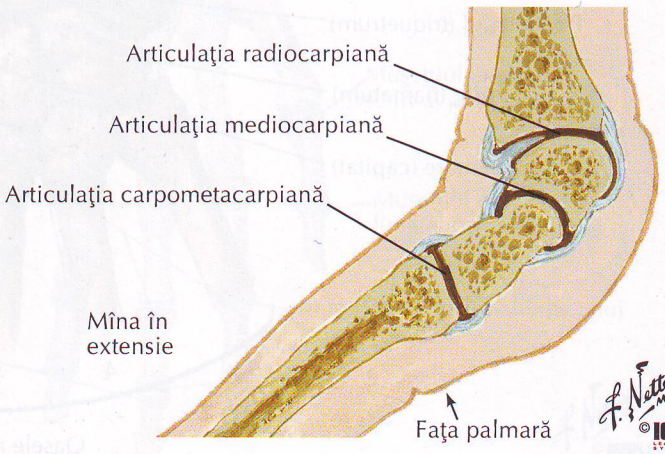

Secţiuni sagitale la nivelul articulaţiei radiocarpiene şi al degetului mijlociu

Tunelul carpian: vedere palmară

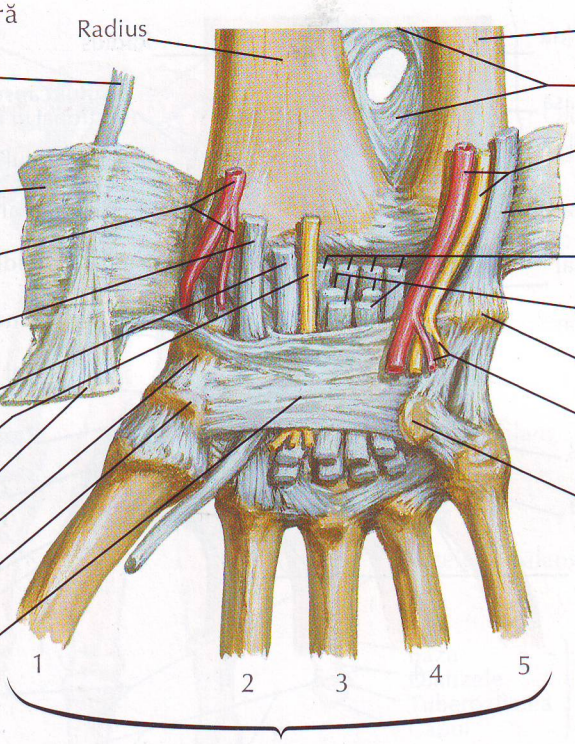

Retinaculul flexorilor îndepărtat: vedere palmară

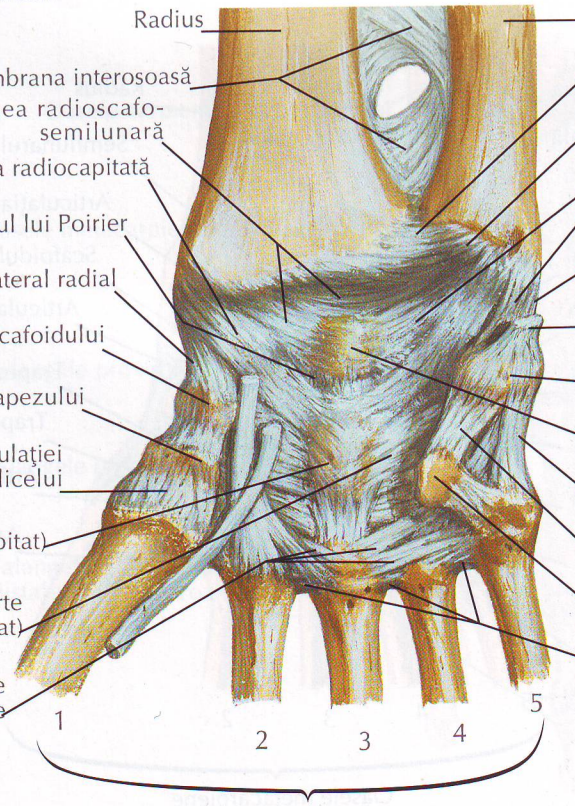

F. Netter M.D.
C. Machado M.D.
© ICON LEARNING SYSTEMS

Ligamentele articulaţiilor carpului (continuare)

Vedere posterioară (dorsală)

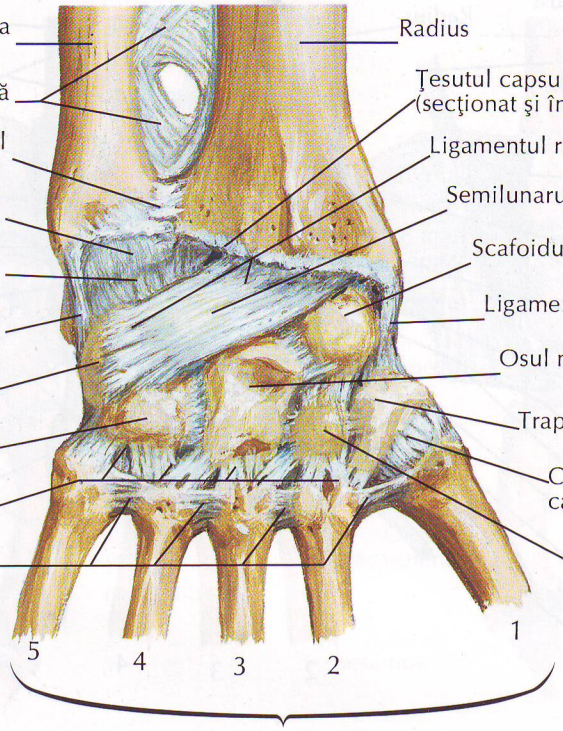

Notă: Ligamentele dorsale sunt mai slabe decît cele palmare

Secţiune coronară (frontală): vedere dorsală

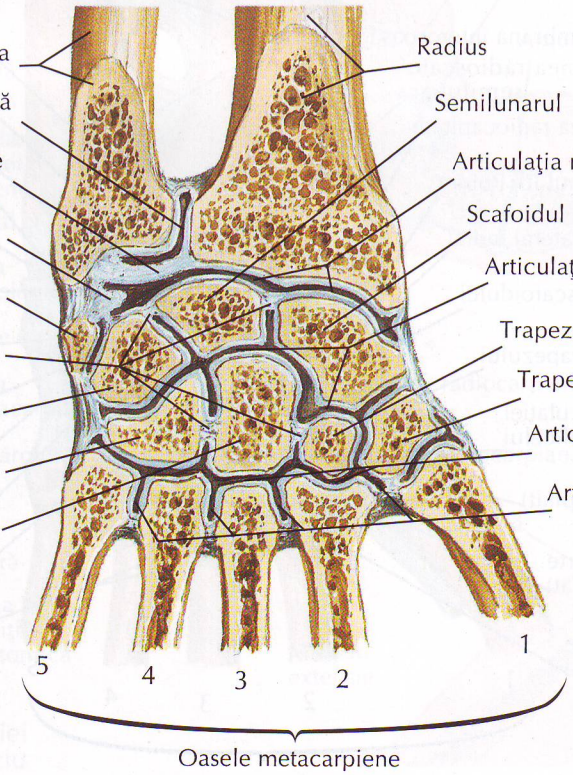

F. Netter M.D.
©IGN LEARNING SYSTEMS

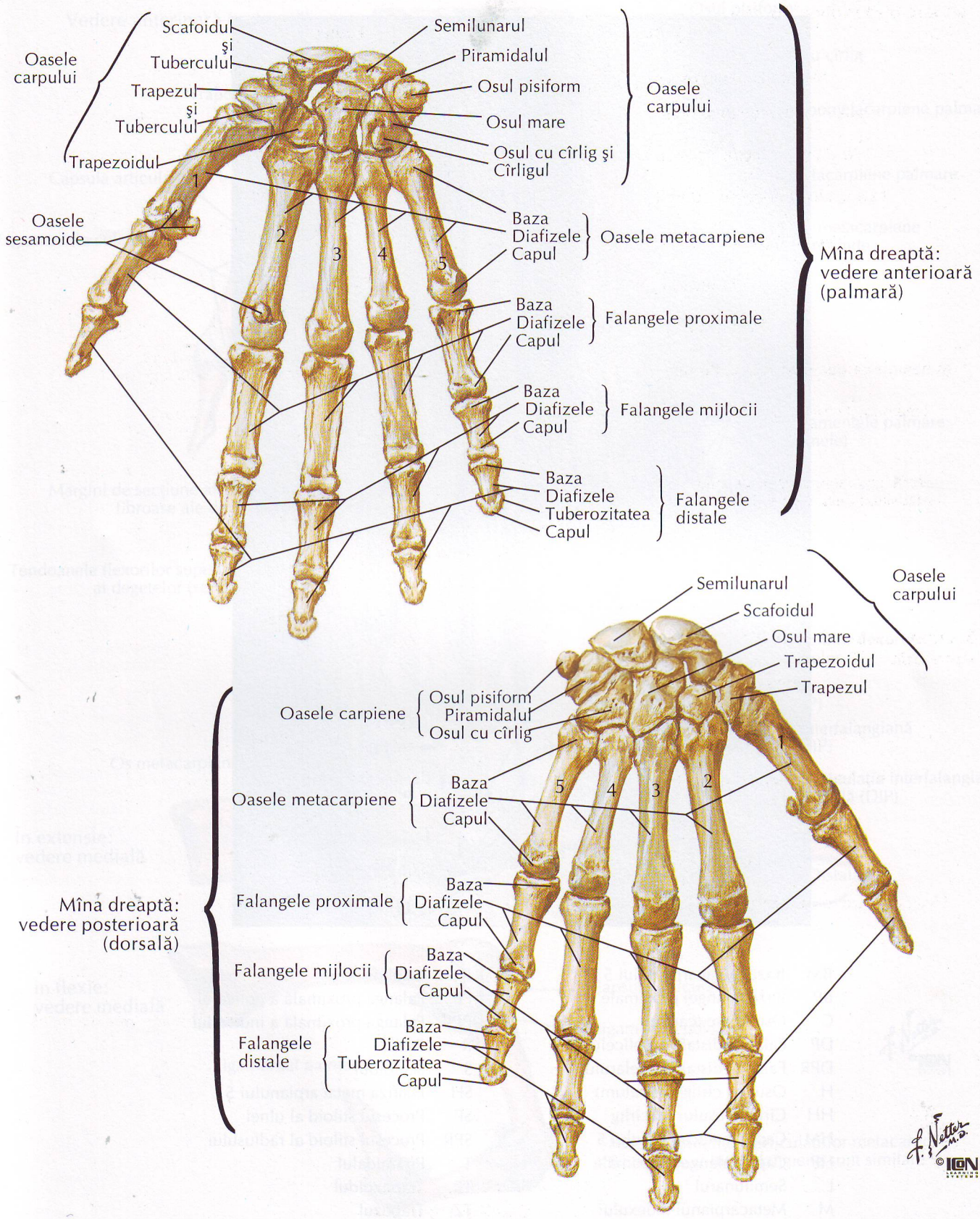
Oasele carpului
Scafoidul şi Tuberculul
Trapezul şi Tuberculul
Trapezoidul
Semilunarul
Piramidalul
Osul pisiform
Osul mare
Osul cu cîrlig şi Cîrligul
Oasele carpului
Oasele sesamoide
1
2
3
4
5
Baza
Diafizele
Capul
Oasele metacarpiene
Baza
Diafizele
Capul
Falangele proximale
Baza
Diafizele
Capul
Falangele mijlocii
Baza
Diafizele
Tuberozitatea
Capul
Falangele distale
Mîna dreaptă: vedere anterioară (palmară)
Oasele carpului
Semilunarul
Scafoidul
Osul mare
Trapezoidul
Trapezul
Oasele carpiene
Osul pisiform
Piramidalul
Osul cu cîrlig
Oasele metacarpiene
Baza
Diafizele
Capul
Falangele proximale
Baza
Diafizele
Capul
Falangele mijlocii
Baza
Diafizele
Capul
Falangele distale
Baza
Diafizele
Tuberozitatea
Capul
Mîna dreaptă: vedere posterioară (dorsală)
1
2
3
4
5
F. Netter M.D.
© ICON LEARNING SYSTEMS

Carpul şi mîna: radiografie în incidenţă antero-posterioară

VEZI DE ASEMENEA PLANŞA 439



BM	Baza metacarpianului 5
BP	Baza falangei proximale 4
C	Osul mare (capitat)
DP	Falanga distală a policelui
DPR	Falanga distală a inelarului
H	Osul cu cîrlig (hamatum)
HH	Cîrligul osului cu cîrlig
HM	Capul metacarpianului 5
HP	Capul falangei proximale
L	Semilunarul
M	Metacarpianul indexului
MP	Falanga mijlocie a degetului mijlociu
P	Osul pisiform
PP	Falanga proximală a policelui
PPI	Falanga proximală a indexului
R	Radius
S	Scafoidul
SH	Diafiza metacarpianului 5
SP	Procesul stiloid al ulnei
SPR	Procesul stiloid al radiusului
T	Piramidalul
TP	Trapezoidul
TZ	Trapezul
U	Ulna

Ligamentele metacarpofalangiene şi interfalangiene

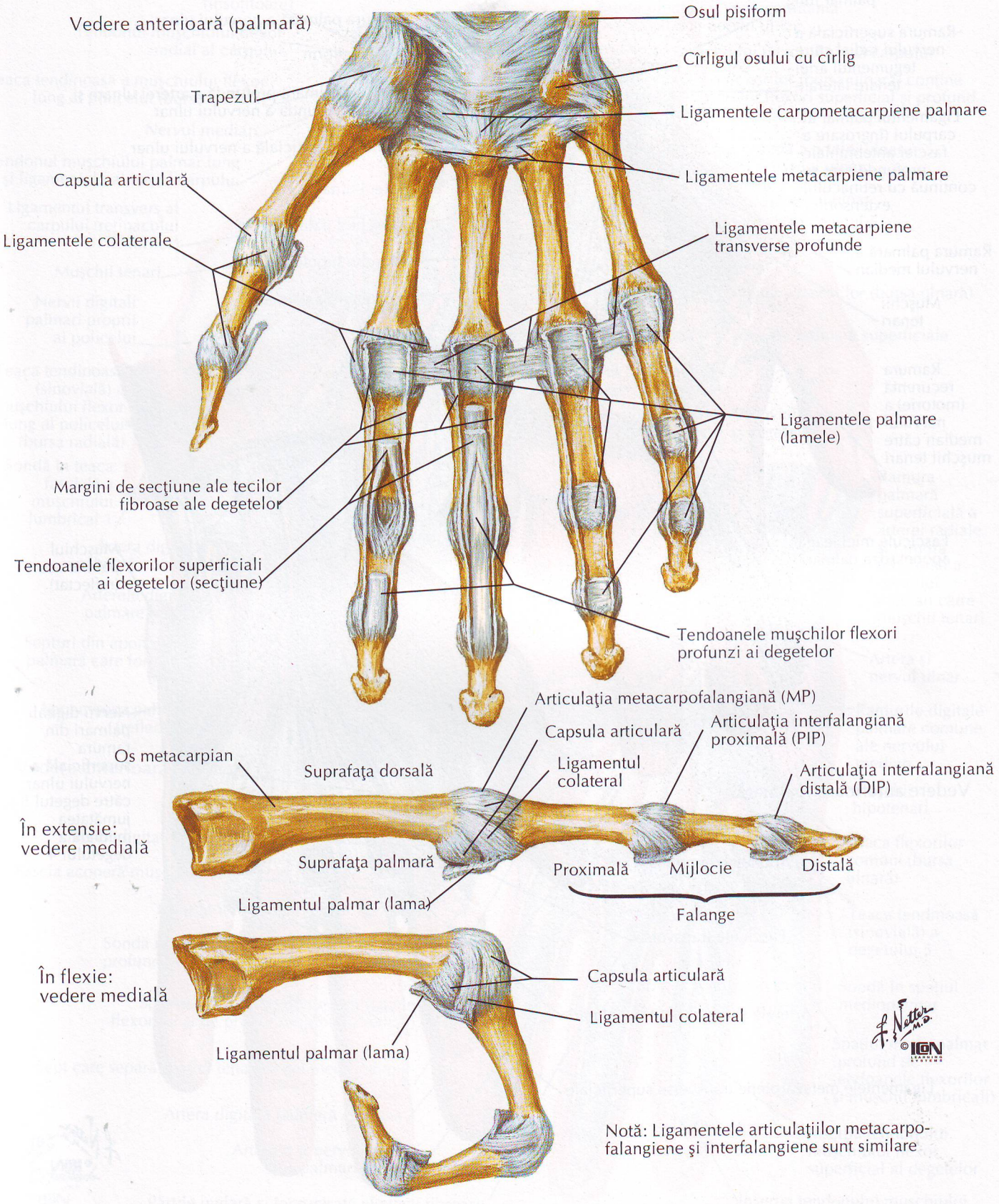

Notă: Ligamentele articulaţiilor metacarpofalangiene şi interfalangiene sunt similare

Regiunea carpiană şi mîna: disecţia planului palmar superficial

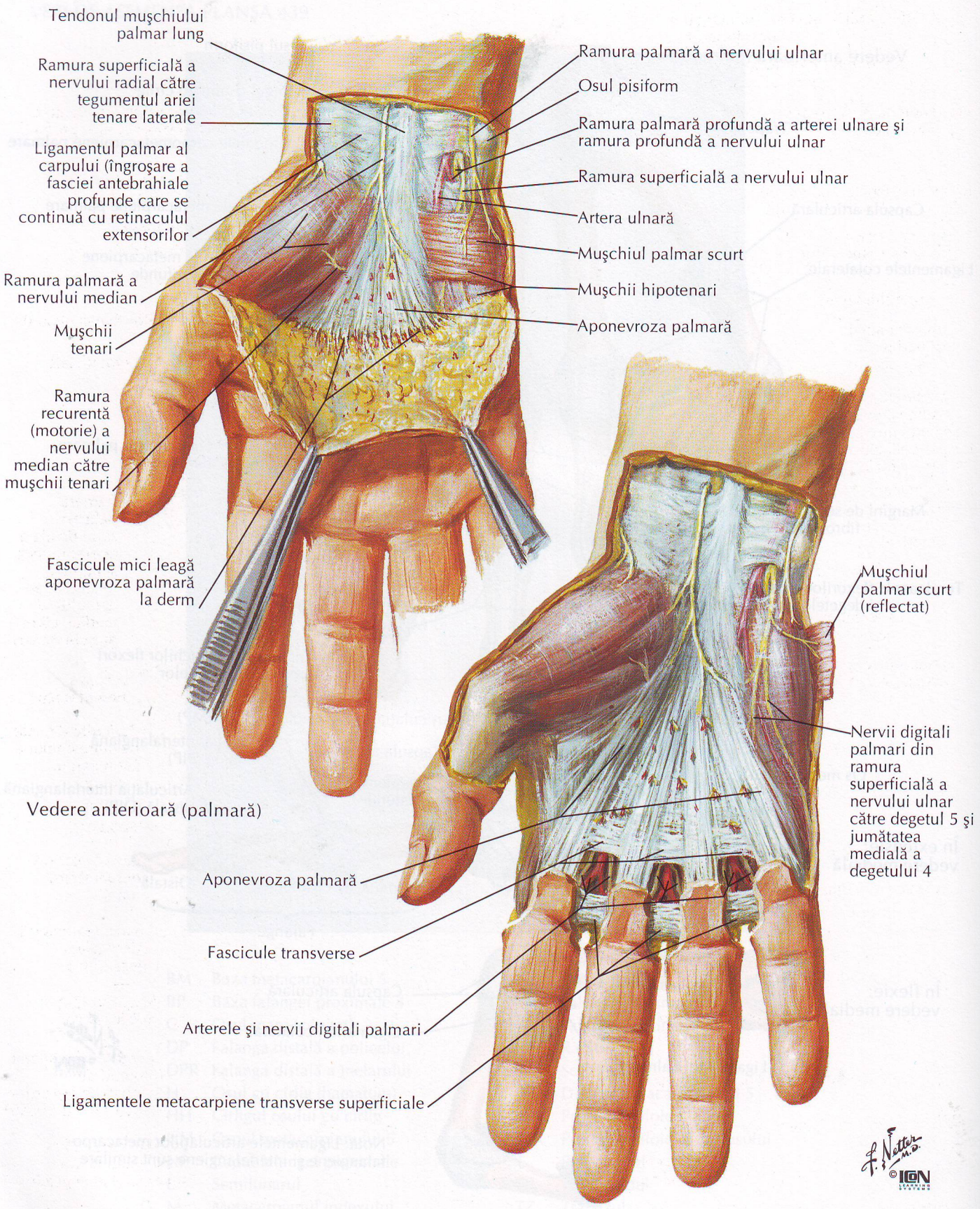

Vedere anterioară (palmară)

F. Netter M.D.
©IGN LEARNING SYSTEMS

Regiunea carpiană şi mîna: disecţia planului palmar profund

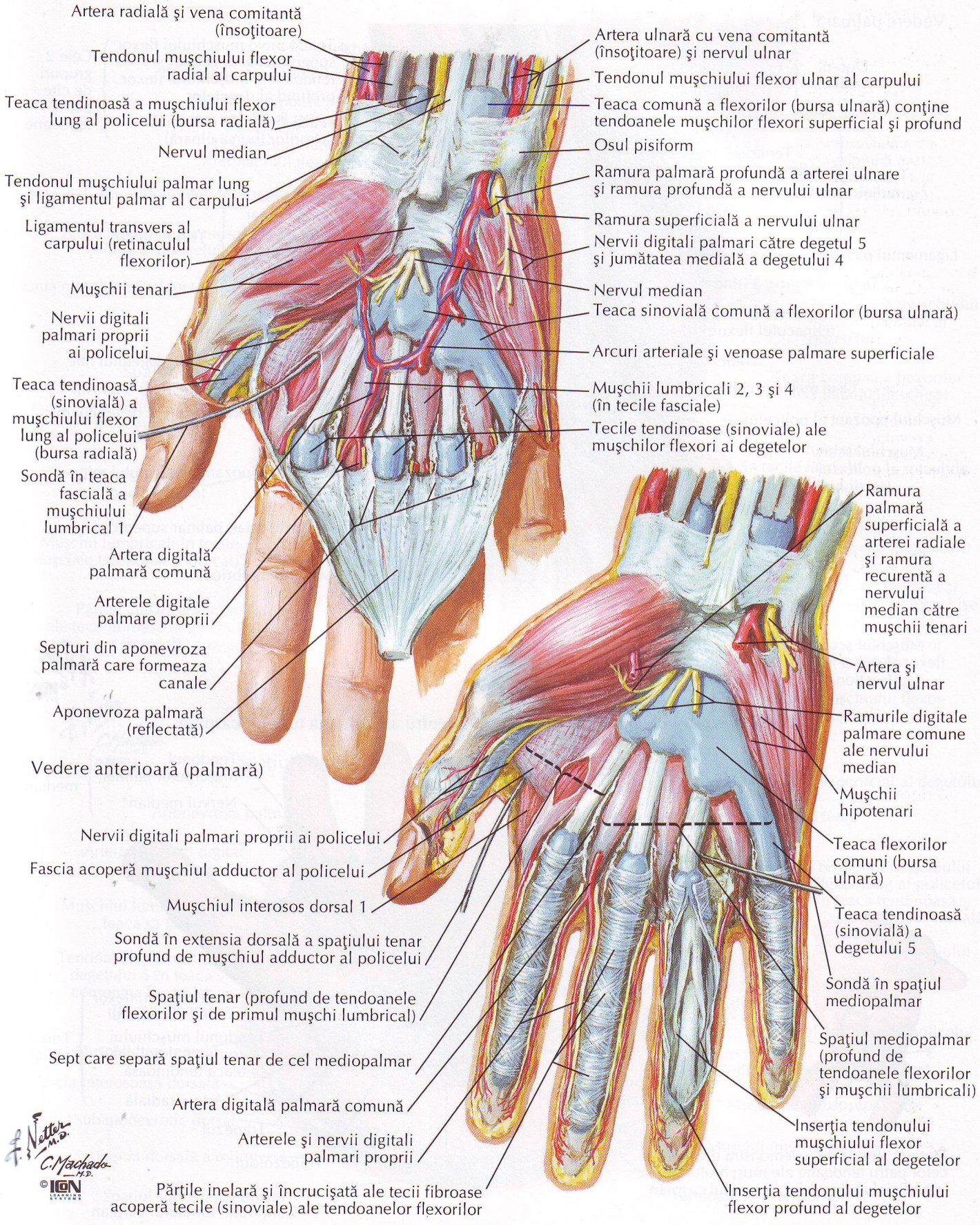

F. Netter M.D.
C. Machado M.D.
© ION LEARNING SYSTEMS

Tendoanele flexorilor, arterele şi nervii regiunii carpiene

Vedere palmară

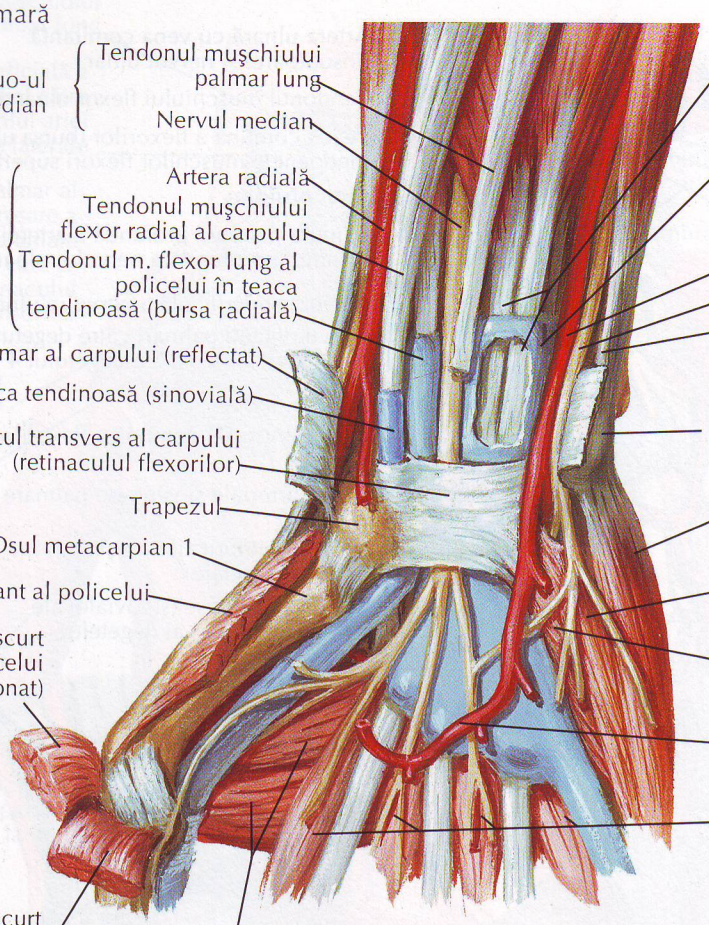

Duo-ul median
- Tendonul muşchiului palmar lung
- Nervul median

Trio-ul radial
- Artera radială
- Tendonul muşchiului flexor radial al carpului
- Tendonul m. flexor lung al policelui în teaca tendinoasă (bursa radială)

Ligamentul palmar al carpului (reflectat)

Teaca tendinoasă (sinovială)

Ligamentul transvers al carpului (retinaculul flexorilor)

Trapezul

Osul metacarpian 1

Muşchiul opozant al policelui

Muşchiul scurt abductor al policelui (secţionat)

Muşchiul scurt flexor al policelui (secţionat)

Muşchiul adductor al policelui

Cele 2 grupuri de cîte patru tendoane
- Tendoanele muşchiului flexor superficial al degetelor şi tendoanele muşchiului flexor profund al degetelor
- Teaca sinovială comună a flexorilor (bursa ulnară)

Trio-ul ulnar
- Artera ulnară
- Nervul ulnar
- Tendonul muşchiului flexor ulnar al carpului

Osul pisiform

Muşchiul abductor al degetului mic

Muşchiul flexorul scurt al degetului mic

Muşchiul opozant al degetului mic

Arcul (arterial) palmar superficial

Muşchii lumbricali

F. Netter M.D. © ICON LEARNING SYSTEMS

Secţiune transversală la nivelul carpului pentru a evidenţia tunelul carpian

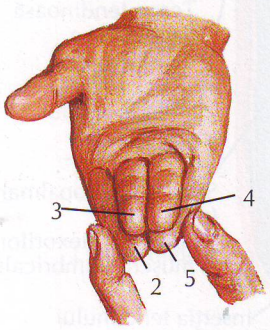

Metodă simplă de a demonstra dispunerea celor patru tendoane ale muşchiului flexor superficial al degetelor în tunelul carpian

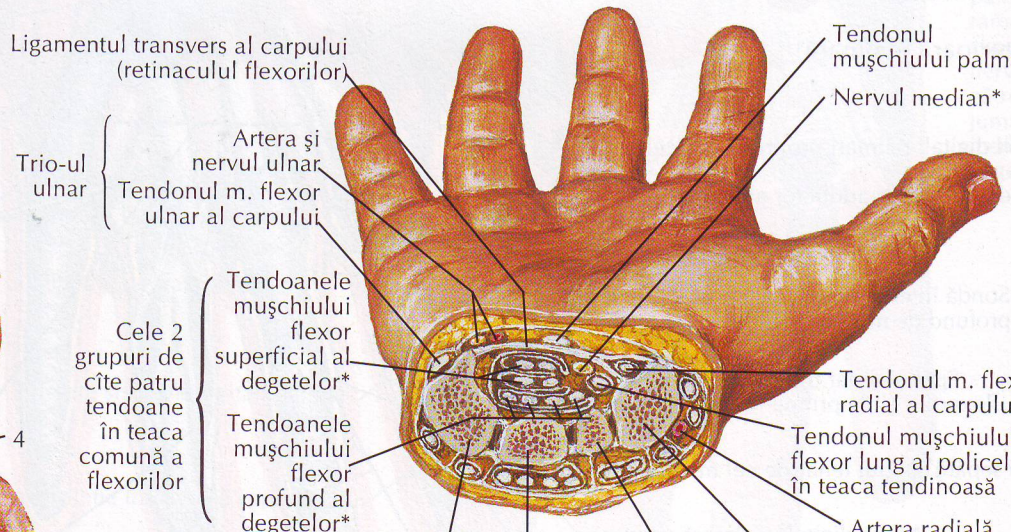

Ligamentul transvers al carpului (retinaculul flexorilor)

Duo-ul median
- Tendonul muşchiului palmar
- Nervul median*

Trio-ul ulnar
- Artera şi nervul ulnar
- Tendonul m. flexor ulnar al carpului

Cele 2 grupuri de cîte patru tendoane în teaca comună a flexorilor
- Tendoanele muşchiului flexor superficial al degetelor*
- Tendoanele muşchiului flexor profund al degetelor*

Trio-ul radial
- Tendonul m. flexor radial al carpului
- Tendonul muşchiului flexor lung al policelui în teaca tendinoasă
- Artera radială

Trapezul

Trapezoidul

Osul mare (capitat)

Osul cu cîrlig

*Conţinutul tunelului carpian

Bursele, spaţiile şi tecile tendoanelor la nivelul mîinii

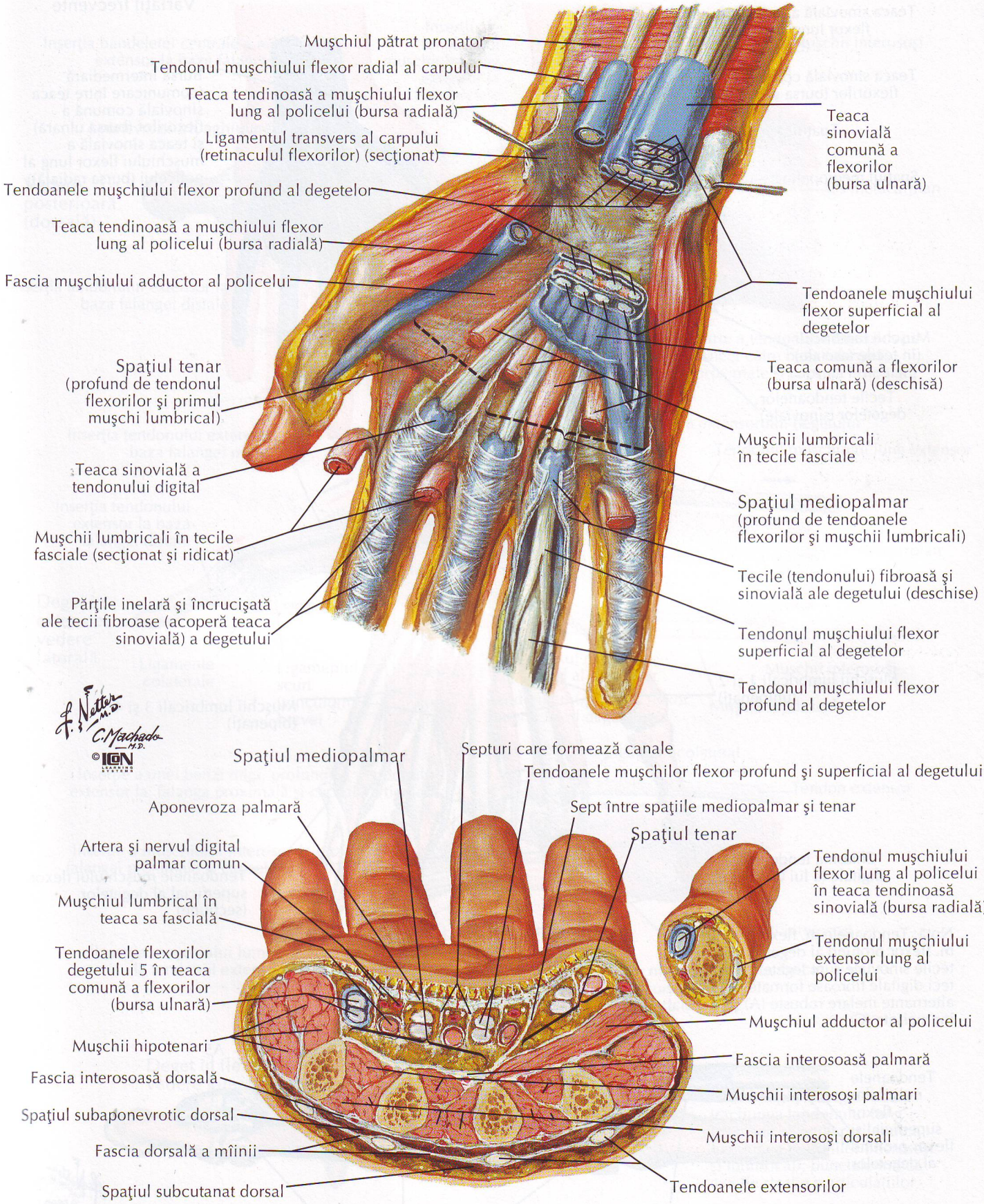

Muşchii lumbricali şi bursele, spaţiile şi tecile: schemă

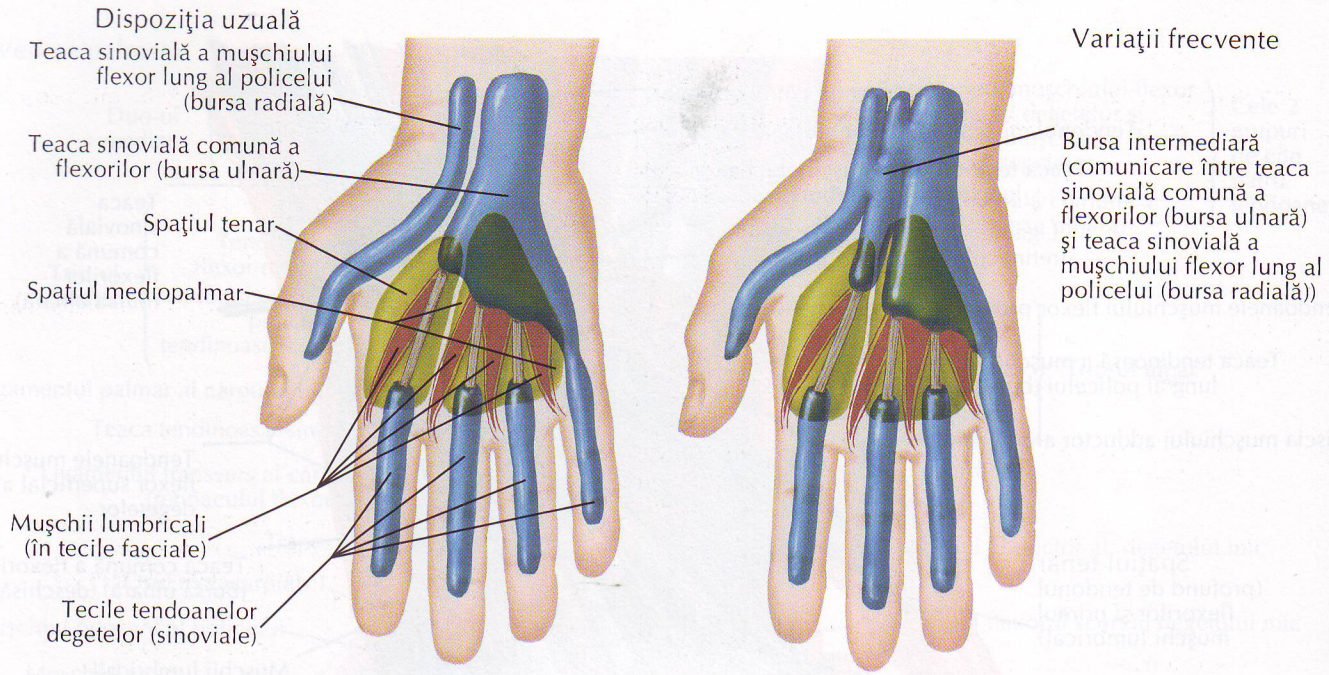

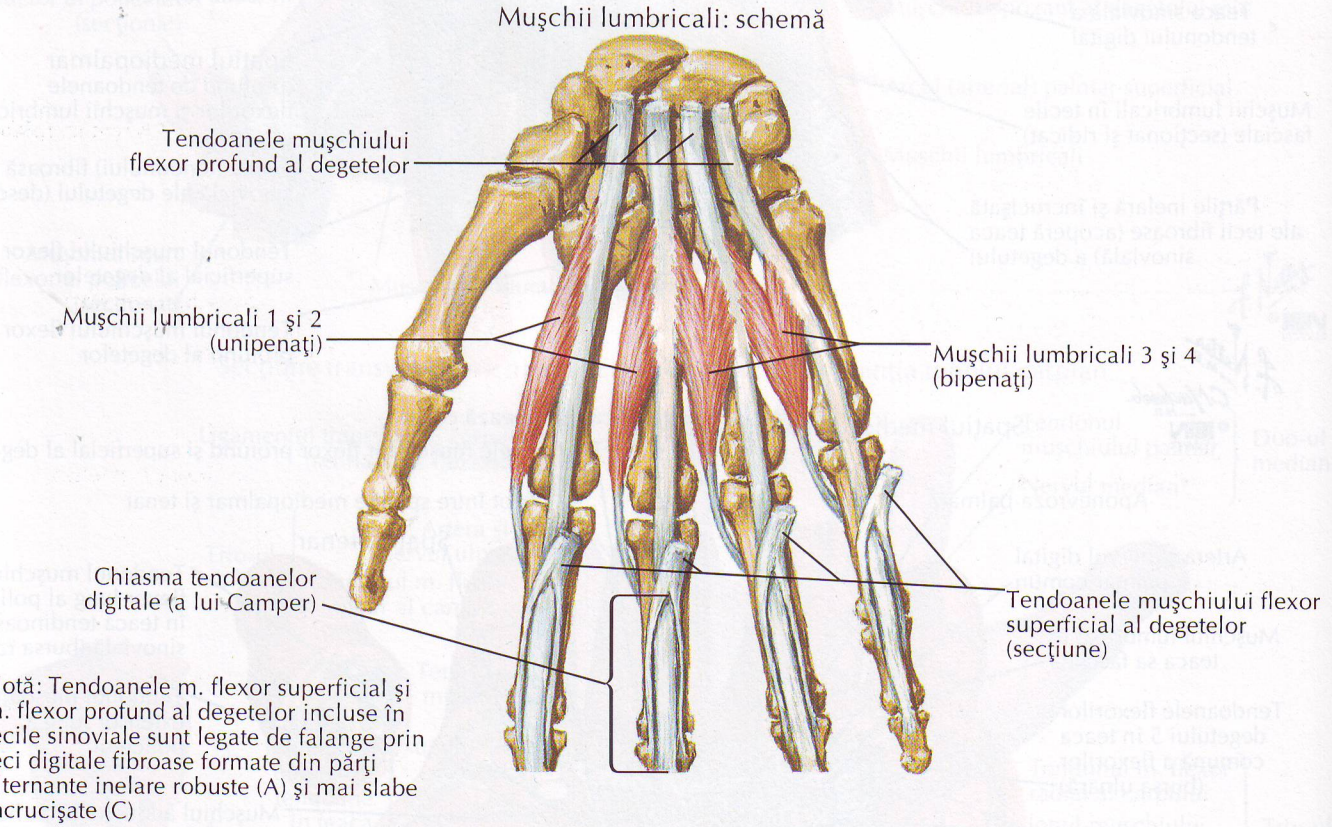

Notă: Tendoanele m. flexor superficial şi m. flexor profund al degetelor incluse în tecile sinoviale sunt legate de falange prin teci digitale fibroase formate din părţi alternante inelare robuste (A) şi mai slabe încrucişate (C)

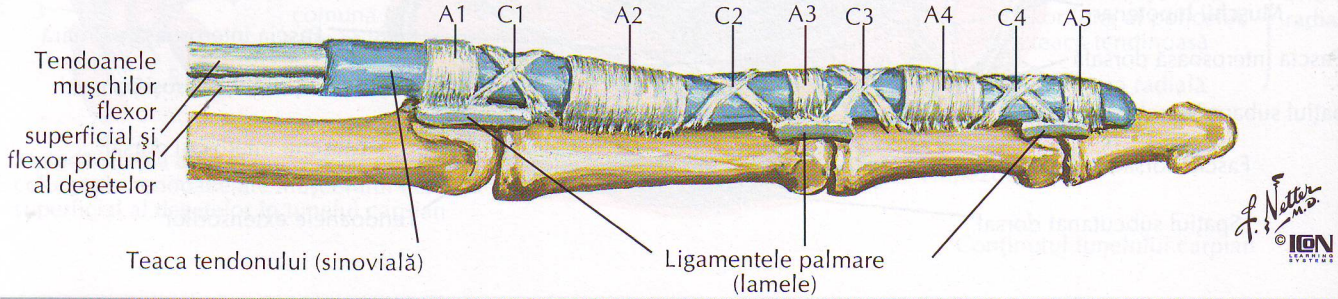

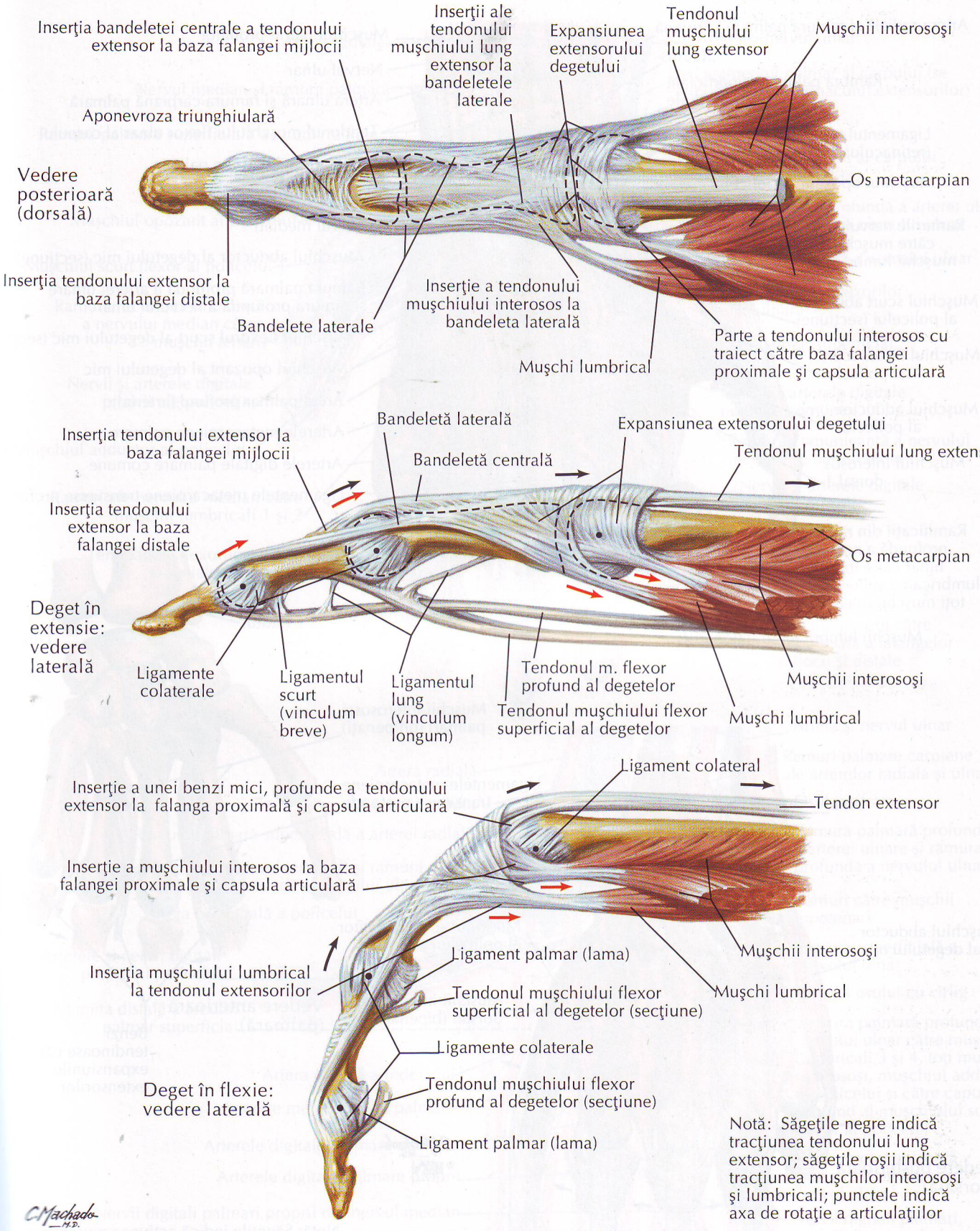

Notă: Săgeţile negre indică tracţiunea tendonului lung extensor; săgeţile roşii indică tracţiunea muşchilor interosoşi şi lumbricali; punctele indică axa de rotaţie a articulaţiilor

Muşchii intrinseci ai mîinii

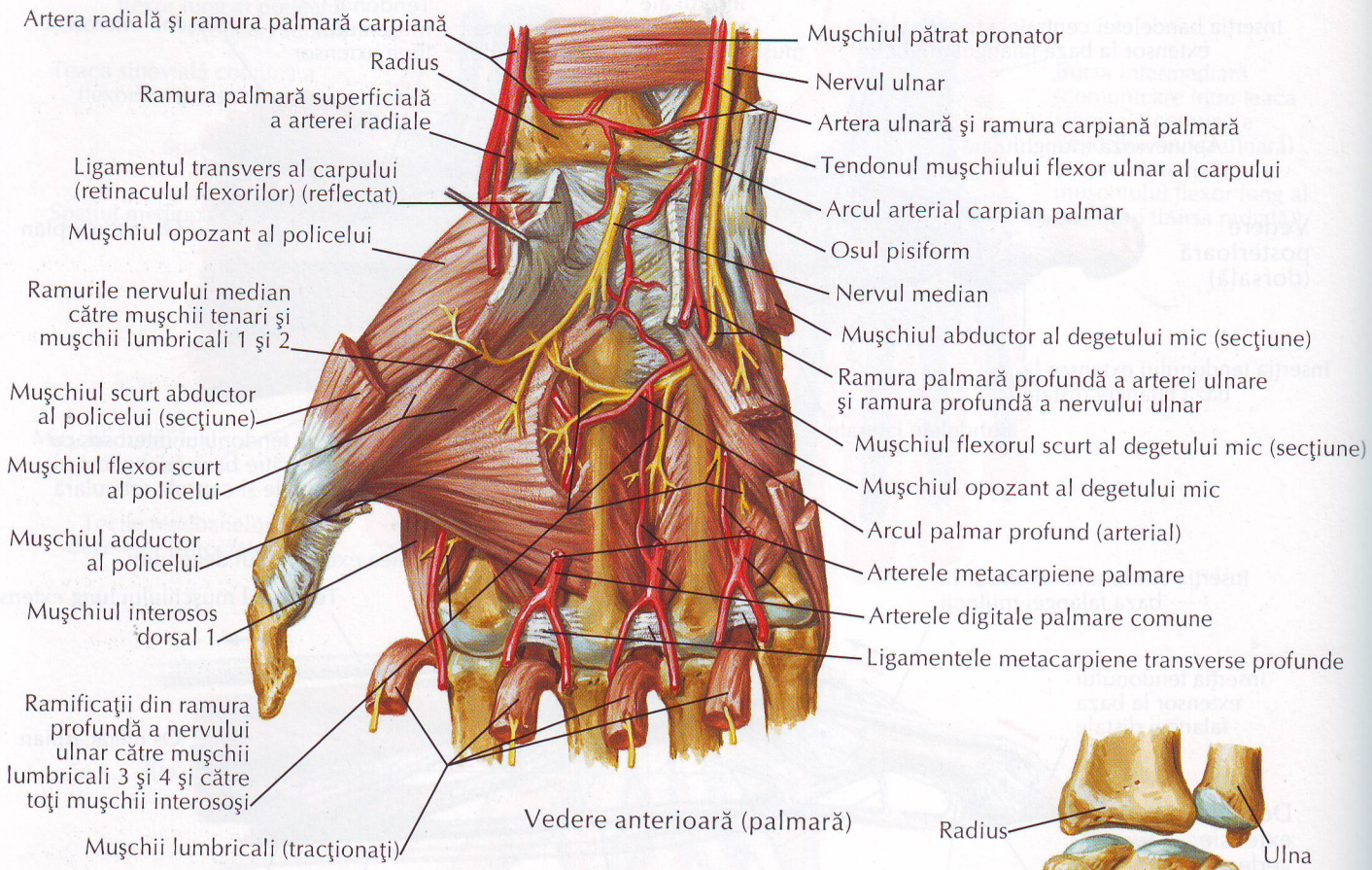

Vedere anterioară (palmară)

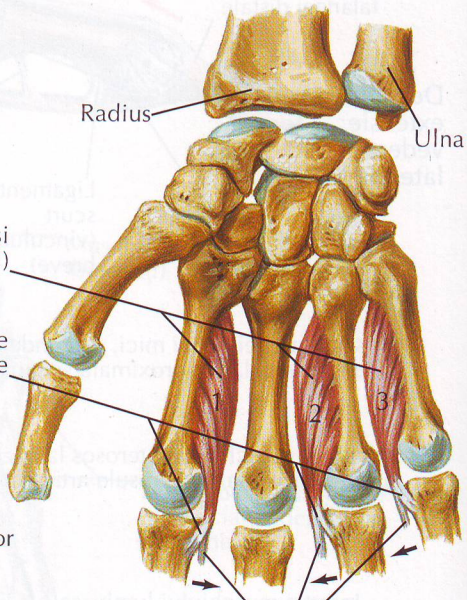

Vedere anterioară (palmară)

Benzi tendinoase către expansiunile extensorilor

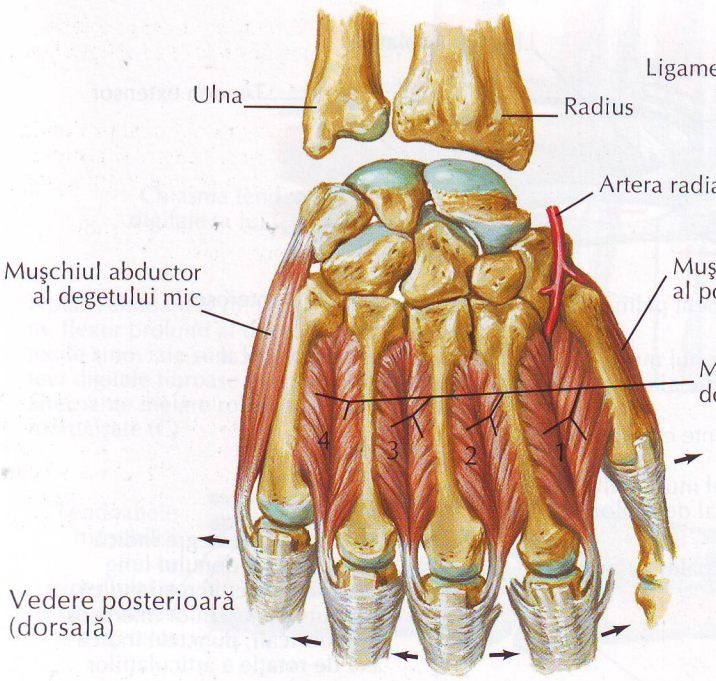

Vedere posterioară (dorsală)

C. Machado M.D.
© ION LEARNING SYSTEMS

Notă: Săgeţile indică acţiunea muşchilor

Arterele şi nervii mîinii: vedere palmară

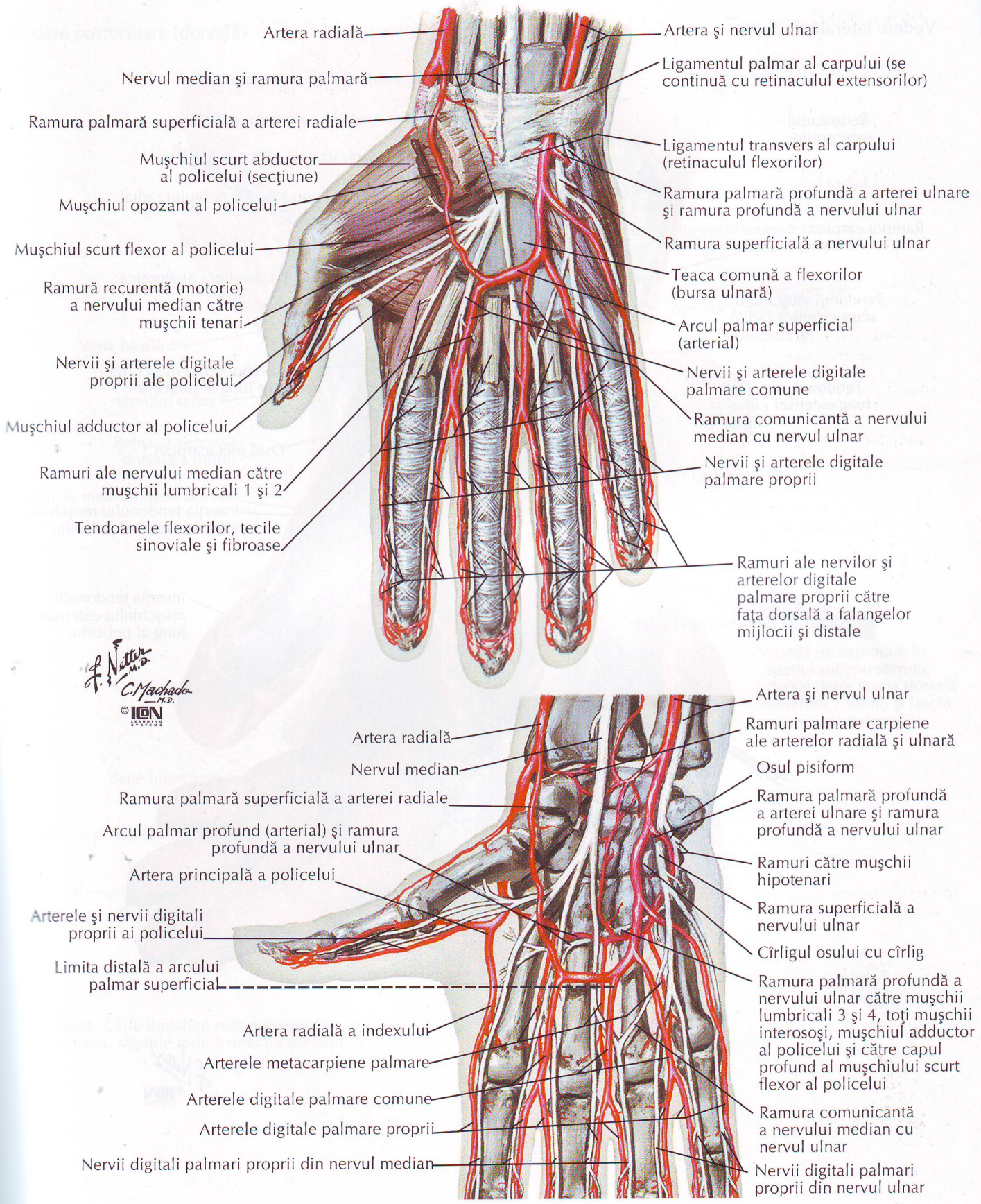

Regiunea carpiană şi mîna: disecţia straturilor radiale superficiale

Vedere laterală (radială)

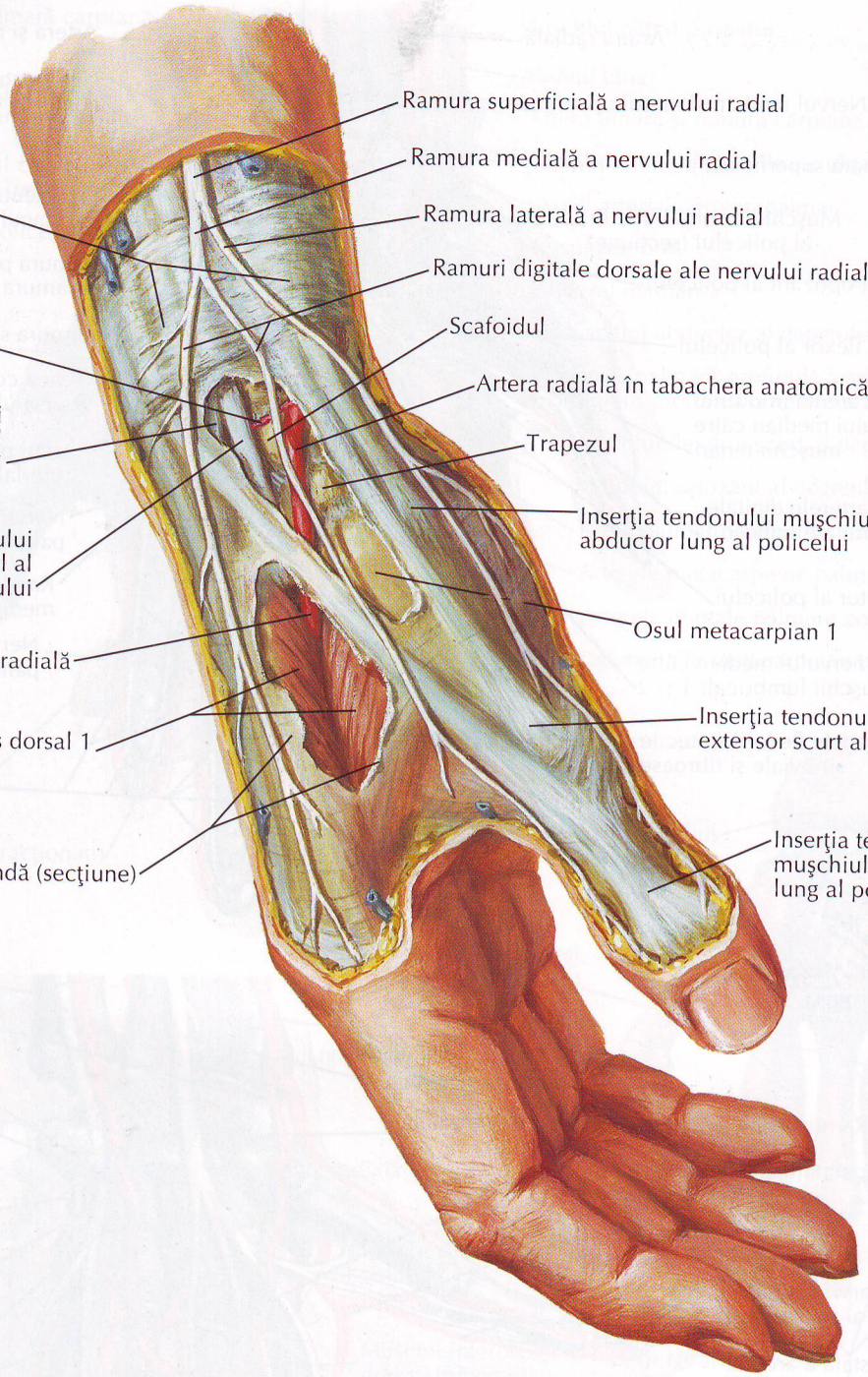

F. Netter M.D.
©IGN LEARNING SYSTEMS

Regiunea carpiană şi mîna: disecţia straturilor dorsale superficiale

Vedere posterioară (dorsală)

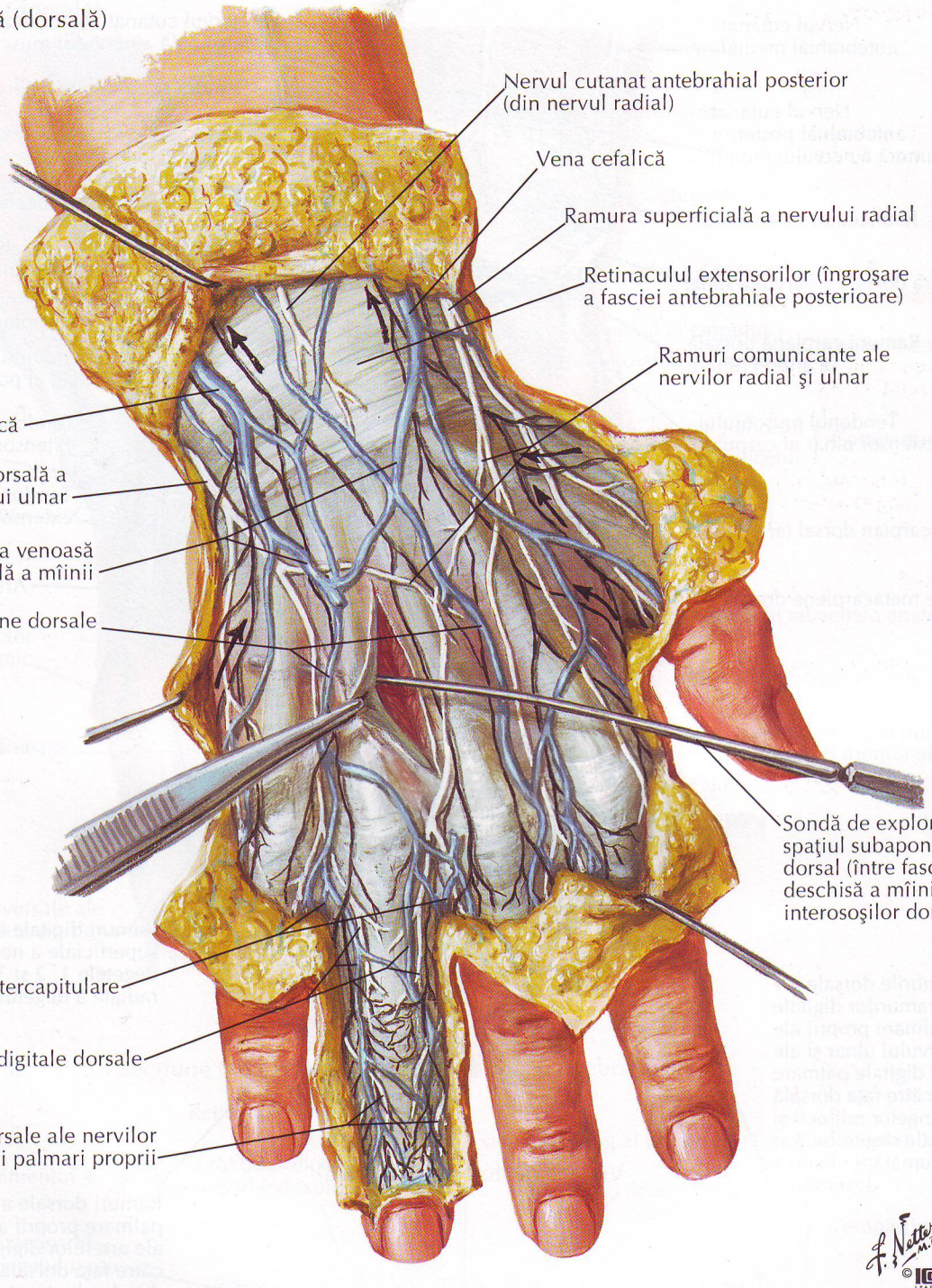

Notă: Căile limfatice sunt reprezentate prin culoarea neagră; săgeţile indică direcţia drenajului

Regiunea carpiană şi mîna: disecţia straturilor dorsale profunde

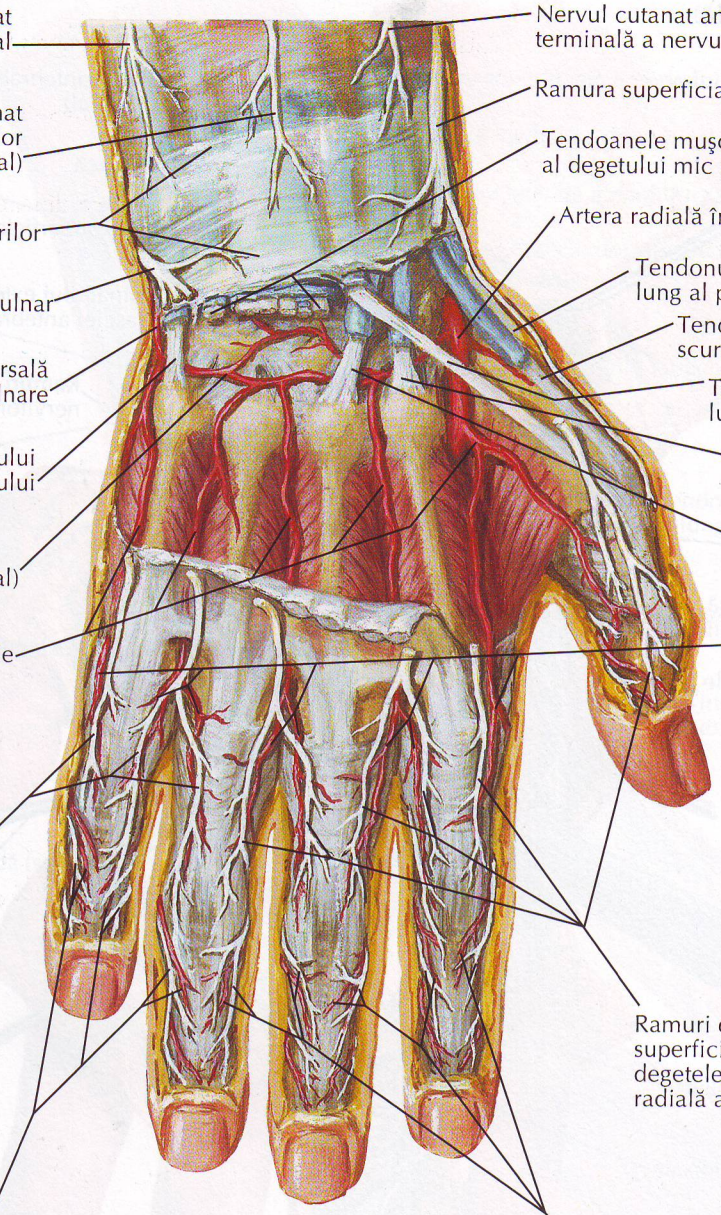

Nervul cutanat antebrahial medial

Nervul cutanat antebrahial posterior (ramură a nervului radial)

Retinaculul extensorilor

Ramura dorsală a nervului ulnar

Ramură carpiană dorsală a arterei ulnare

Tendonul muşchiului extensor ulnar al carpului

Arcul carpian dorsal (arterial)

Arterele metacarpiene dorsale

Ramuri digitale dorsale ale ramurii dorsale a nervului ulnar

Ramurile dorsale ale ramurilor digitale palmare proprii ale nervului ulnar şi ale arterelor digitale palmare proprii către faţa dorsală a falangelor mijlocii şi distale ale degetului 5 şi a jumătăţii ulnare a degetului 4

Nervul cutanat antebrahial lateral (partea terminală a nervului musculocutan)

Ramura superficială a nervului radial

Tendoanele muşchilor extensor al degetelor, extensor al degetului mic şi extensor al indexului (secţiune)

Artera radială în tabachera anatomică

Tendonul muşchiului abductor lung al policelui

Tendonul muşchiului extensor scurt al policelui

Tendonul muşchiului extensor lung al policelui

Tendonul muşchiului lung extensor radial al carpului

Tendonul muşchiului scurt extensor radial al carpului

Arterele digitale dorsale

Ramuri digitale dorsale ale ramurii superficiale a nervului radial către degetele 1, 2 şi 3 şi către jumătatea radială a degetului 4

Ramuri dorsale ale ramurilor digitale palmare proprii ale nervului median şi ale arterelor digitale palmare proprii către faţa dorsală a falangelor mijlocii şi distale ale degetelor 2 şi 3 şi jumătatea radială a degetului 5

Vedere posterioară (dorsală)

F. Netter M.D.
©IGN

Tendoanele extensorilor la nivelul regiunii carpiene

Vedere posterioară (dorsală)

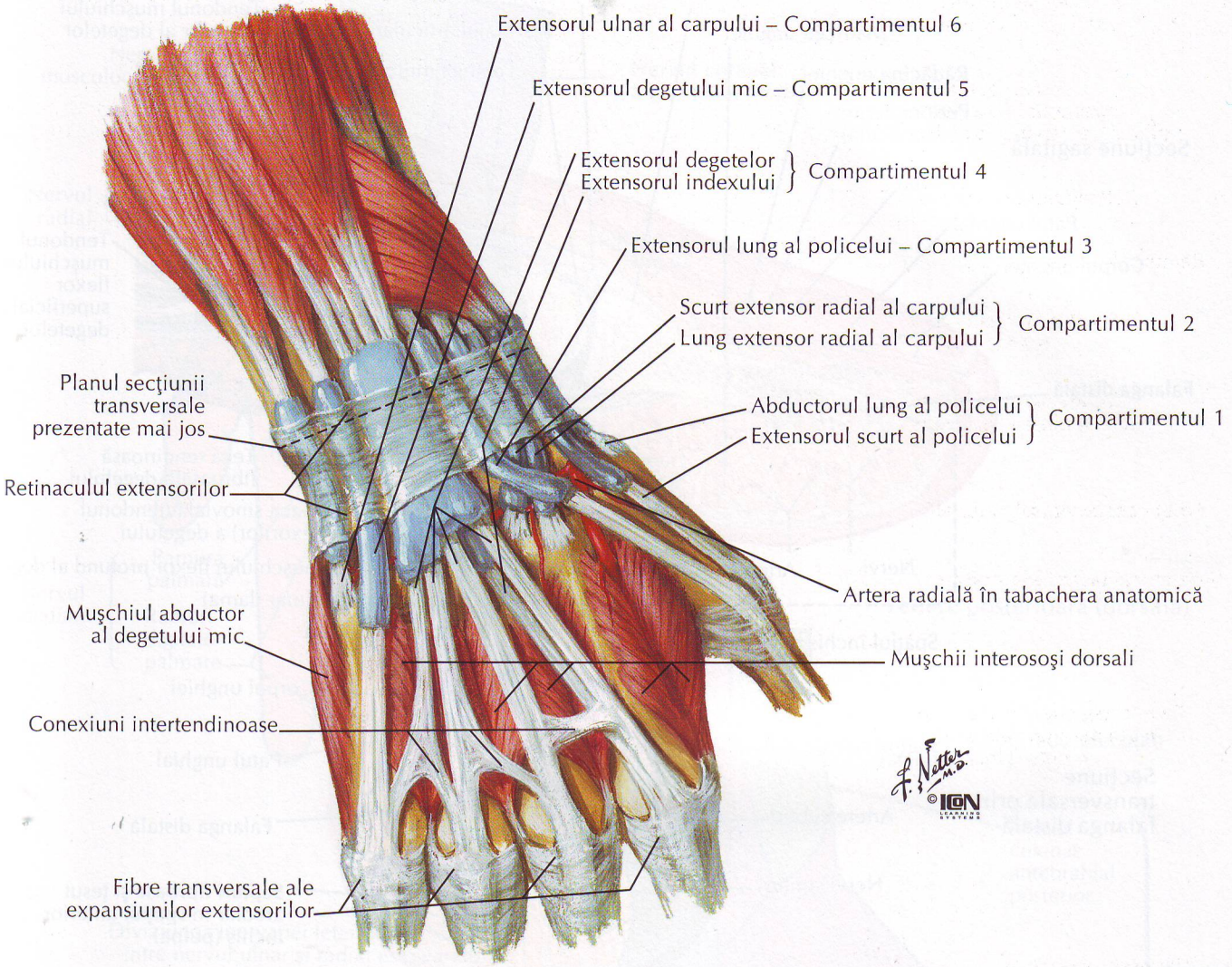

Secţiune transversală în partea distală a antebraţului

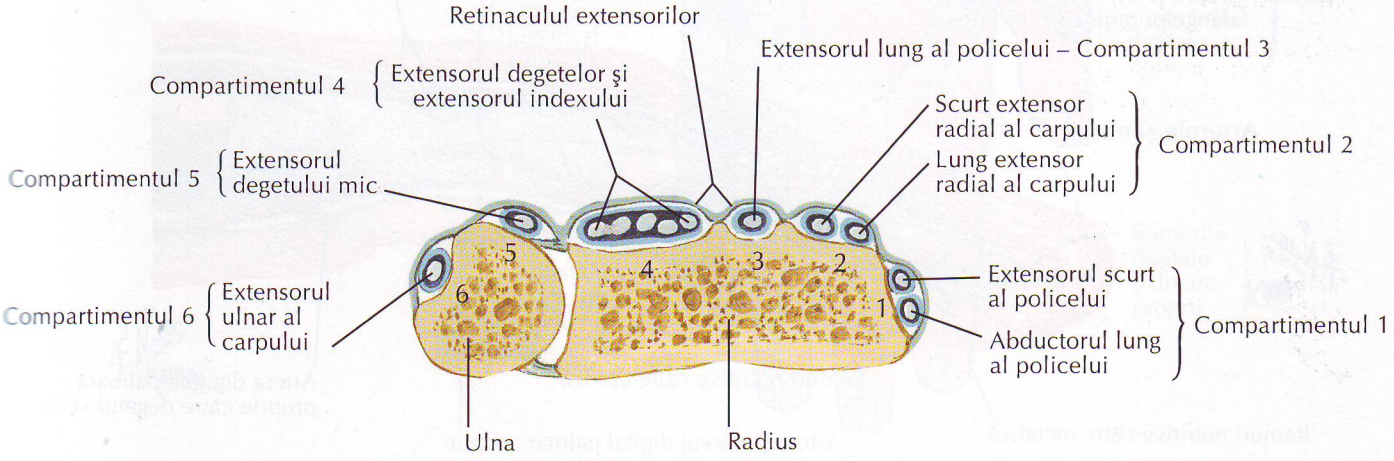

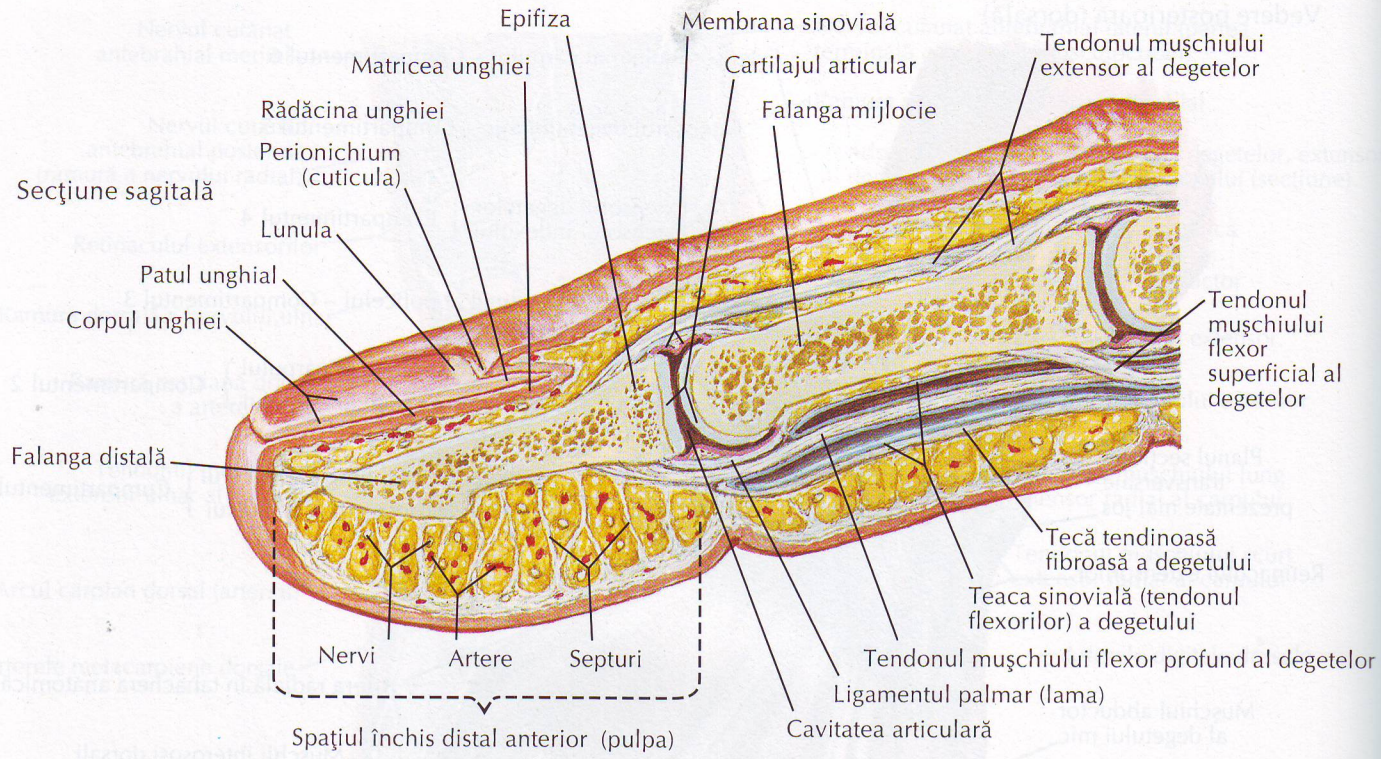

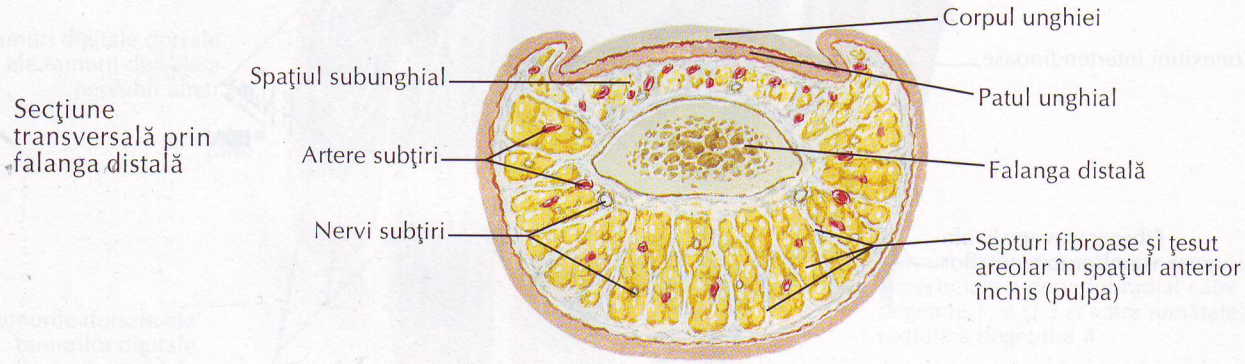

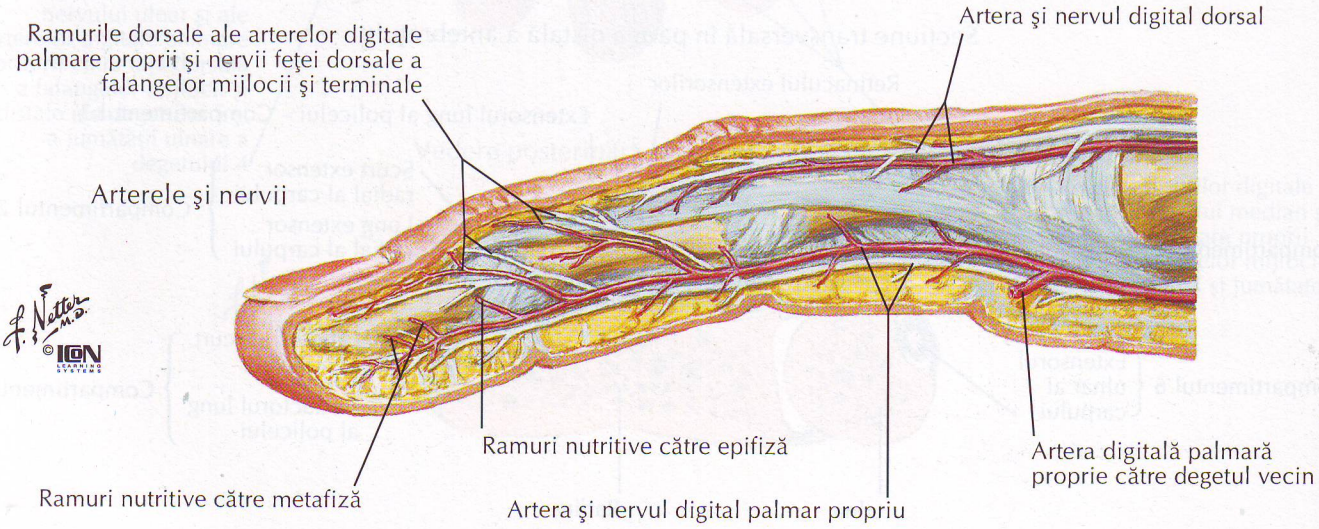

F. Netter M.D.
© ICON LEARNING SYSTEMS

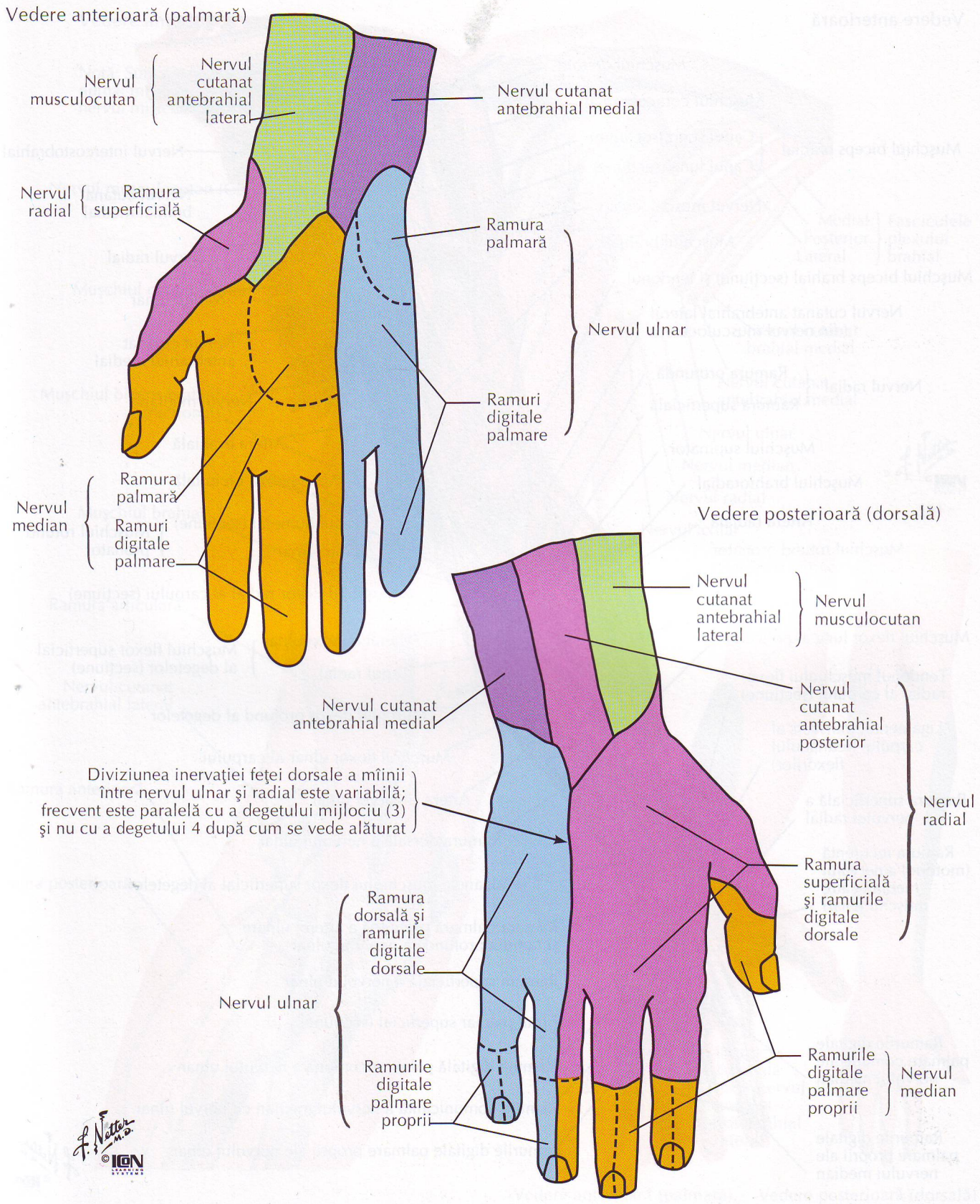
Vedere anterioară (palmară)
Nervul musculocutan
Nervul cutanat antebrahial lateral
Nervul cutanat antebrahial medial
Nervul radial
Ramura superficială
Ramura palmară
Nervul ulnar
Ramuri digitale palmare
Nervul median
Ramura palmară
Ramuri digitale palmare
Vedere posterioară (dorsală)
Nervul cutanat antebrahial lateral
Nervul musculocutan
Nervul cutanat antebrahial medial
Nervul cutanat antebrahial posterior
Diviziunea inervaţiei feţei dorsale a mîinii între nervul ulnar şi radial este variabilă; frecvent este paralelă cu a degetului mijlociu (3) şi nu cu a degetului 4 după cum se vede alăturat
Nervul radial
Ramura superficială şi ramurile digitale dorsale
Ramura dorsală şi ramurile digitale dorsale
Nervul ulnar
Ramurile digitale palmare proprii
Ramurile digitale palmare proprii
Nervul median
F. Netter M.D.
©ICON LEARNING SYSTEMS

Arterele şi nervii membrului superior

Vedere anterioară

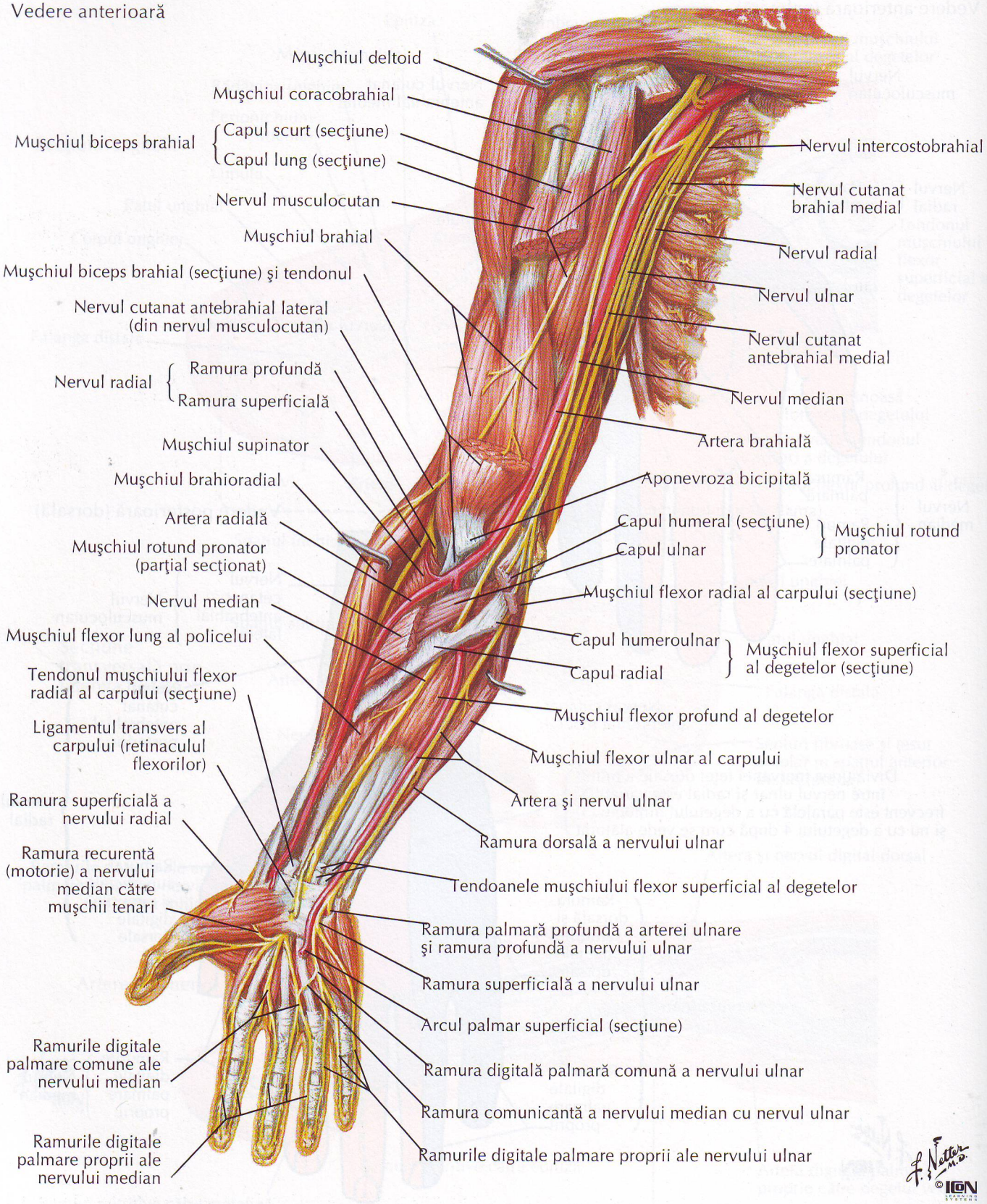

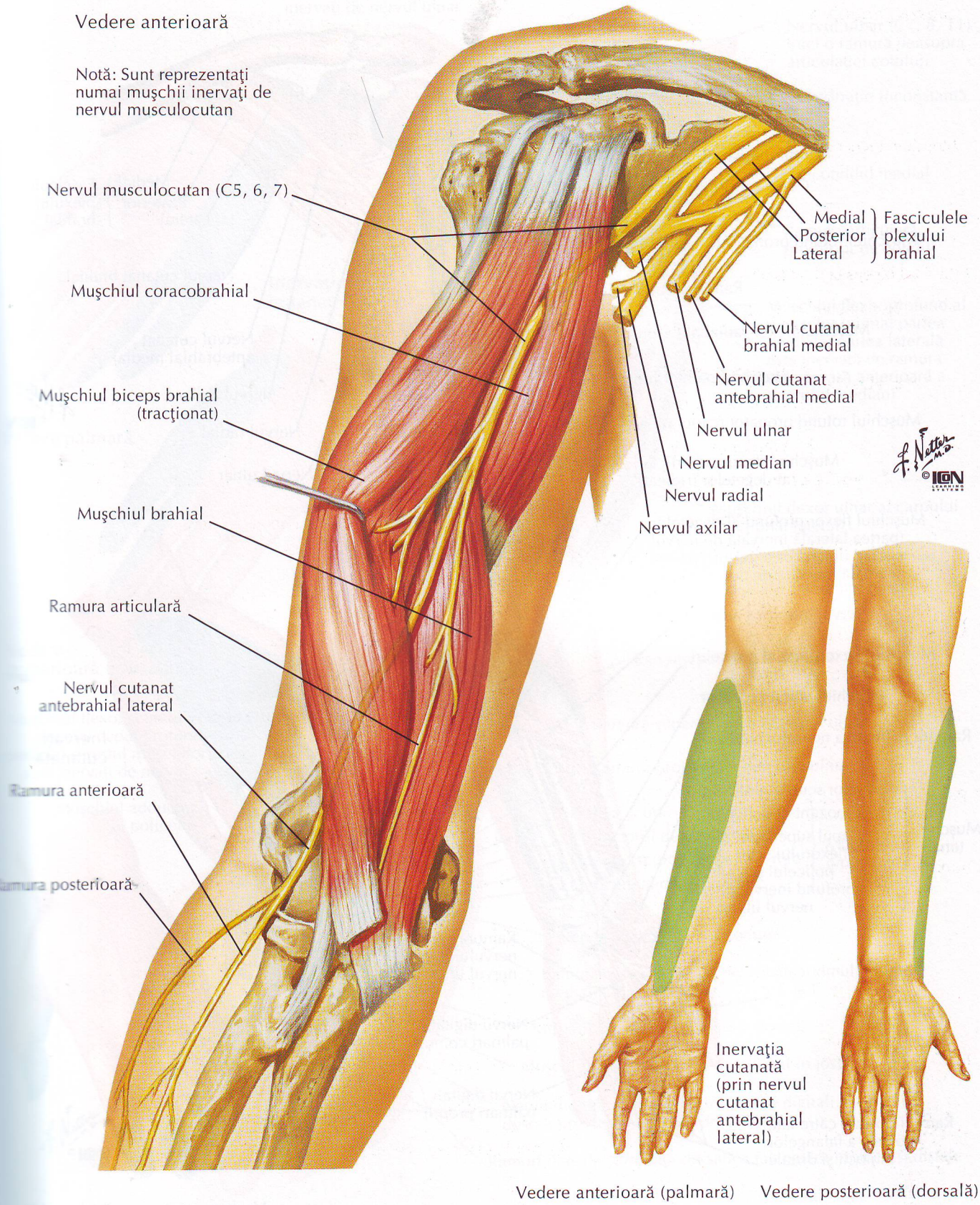
Vedere anterioară
Notă: Sunt reprezentaţi numai muşchii inervaţi de nervul musculocutan
Nervul musculocutan (C5, 6, 7)
Muşchiul coracobrahial
Muşchiul biceps brahial (tracţionat)
Muşchiul brahial
Ramura articulară
Nervul cutanat antebrahial lateral
Ramura anterioară
Ramura posterioară
Medial
Posterior
Lateral
Fasciculele plexului brahial
Nervul cutanat brahial medial
Nervul cutanat antebrahial medial
Nervul ulnar
Nervul median
Nervul radial
Nervul axilar
F. Netter M.D.
© ICON LEARNING SYSTEMS
Inervaţia cutanată (prin nervul cutanat antebrahial lateral)
Vedere anterioară (palmară)
Vedere posterioară (dorsală)

Nervul median

Vedere anterioară

Notă: Sunt reprezentaţi numai muşchii inervaţi de nervul median

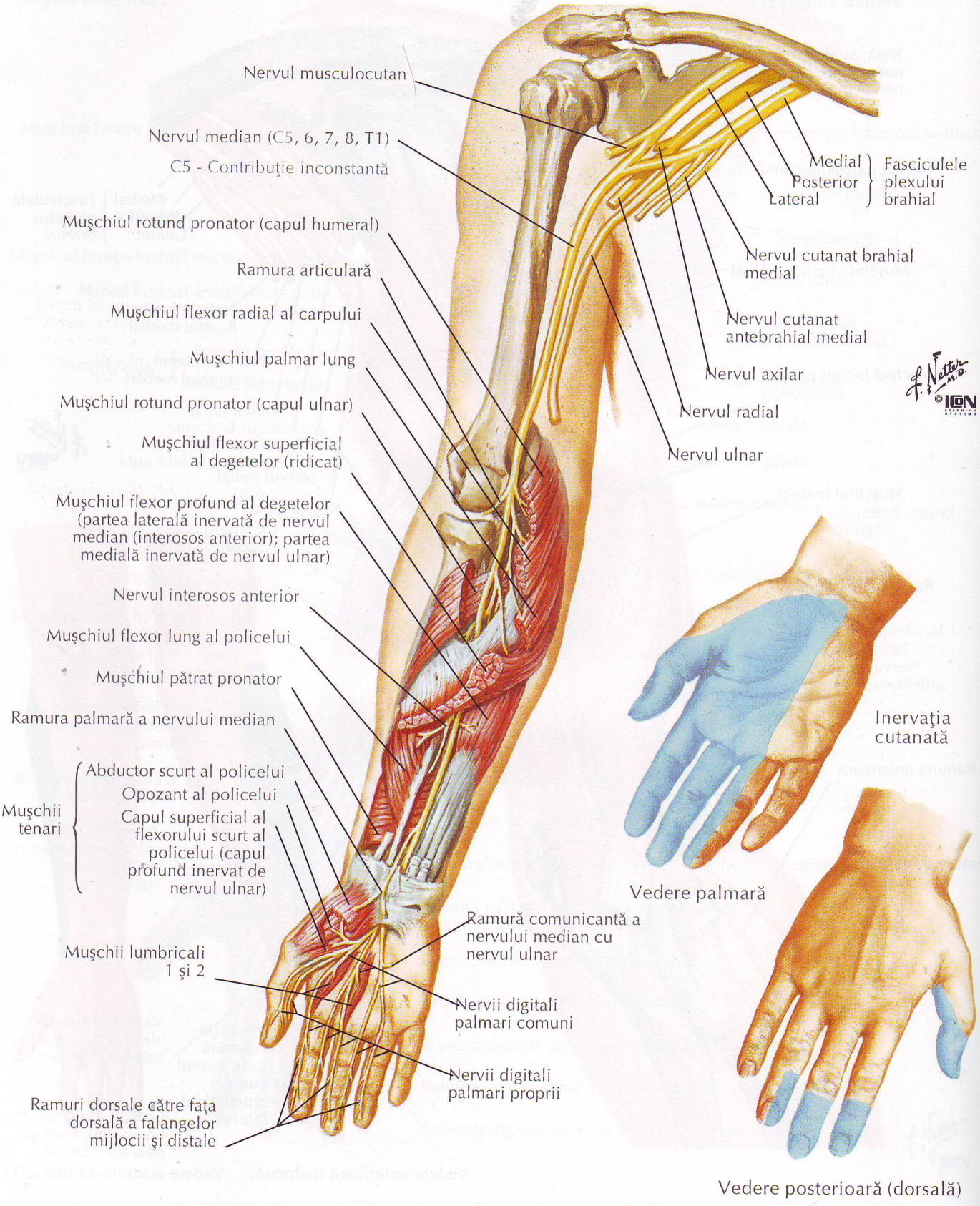

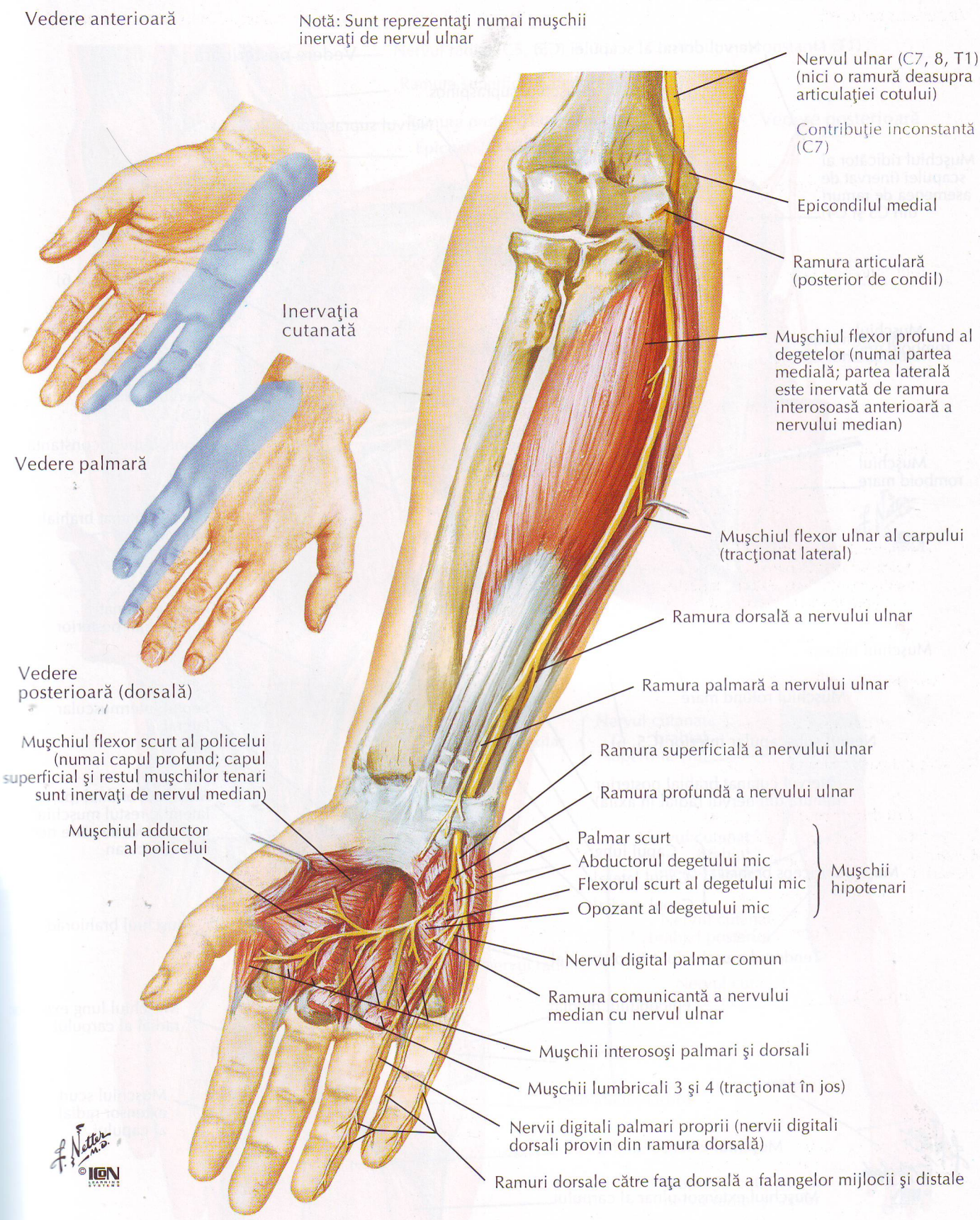
Vedere anterioară
Notă: Sunt reprezentaţi numai muşchii inervaţi de nervul ulnar
Nervul ulnar (C7, 8, T1) (nici o ramură deasupra articulaţiei cotului)
Contribuţie inconstantă (C7)
Epicondilul medial
Ramura articulară (posterior de condil)
Inervaţia cutanată
Muşchiul flexor profund al degetelor (numai partea medială; partea laterală este inervată de ramura interosoasă anterioară a nervului median)
Vedere palmară
Muşchiul flexor ulnar al carpului (tracţionat lateral)
Ramura dorsală a nervului ulnar
Ramura palmară a nervului ulnar
Vedere posterioară (dorsală)
Muşchiul flexor scurt al policelui (numai capul profund; capul superficial şi restul muşchilor tenari sunt inervaţi de nervul median)
Ramura superficială a nervului ulnar
Ramura profundă a nervului ulnar
Muşchiul adductor al policelui
Palmar scurt
Abductorul degetului mic
Flexorul scurt al degetului mic
Opozant al degetului mic
Muşchii hipotenari
Nervul digital palmar comun
Ramura comunicantă a nervului median cu nervul ulnar
Muşchii interosoşi palmari şi dorsali
Muşchii lumbricali 3 şi 4 (tracţionat în jos)
Nervii digitali palmari proprii (nervii digitali dorsali provin din ramura dorsală)
Ramuri dorsale către faţa dorsală a falangelor mijlocii şi distale
F. Netter M.D.
© ICON LEARNING SYSTEMS

Nervul radial şi nervii regiunii posterioare a umărului

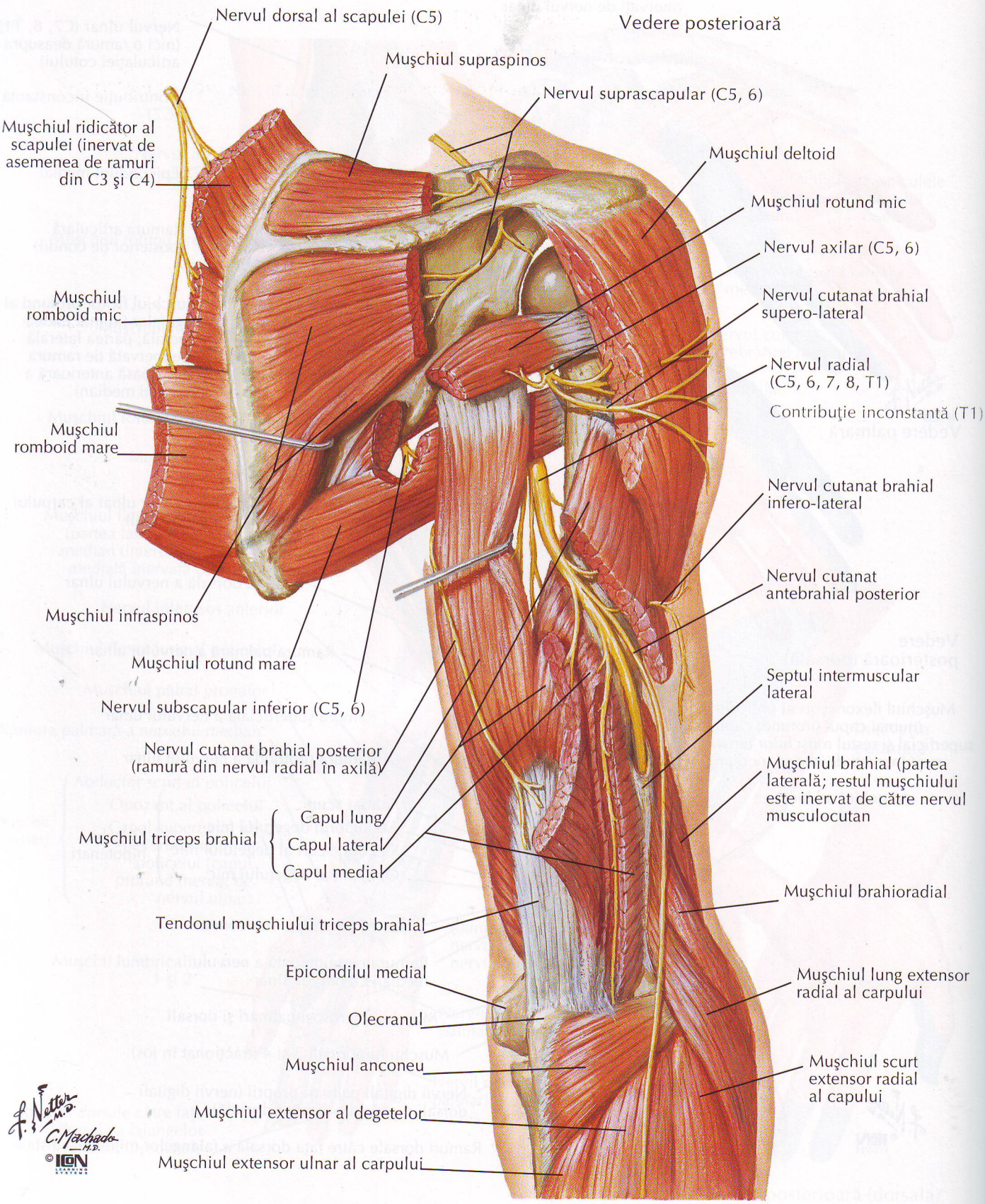

Nervul radial la nivelul antebraţului

VEZI DE ASEMENEA PLANŞA 450

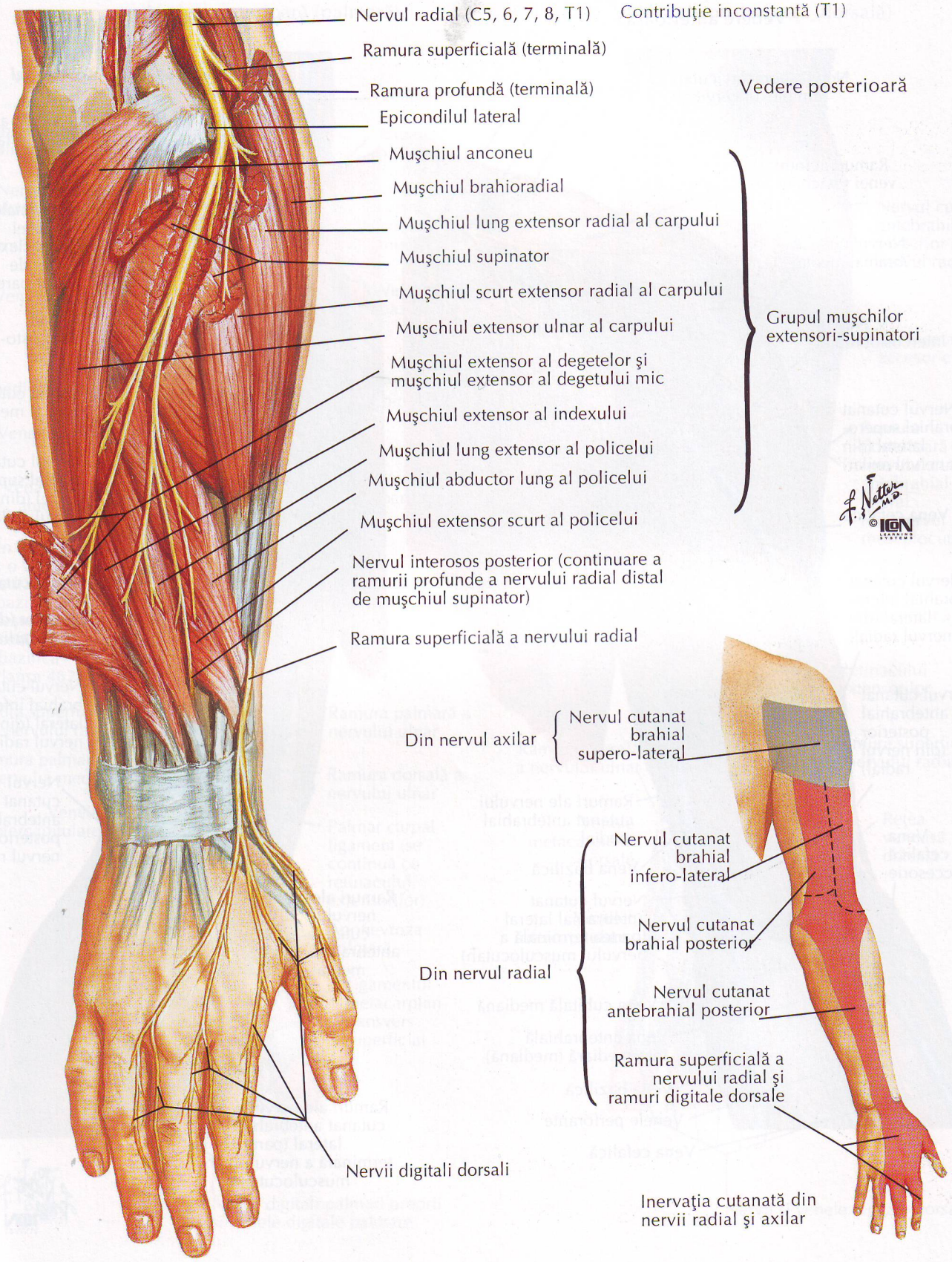

Nervii cutanaţi şi venele superficiale ale umărului şi braţului

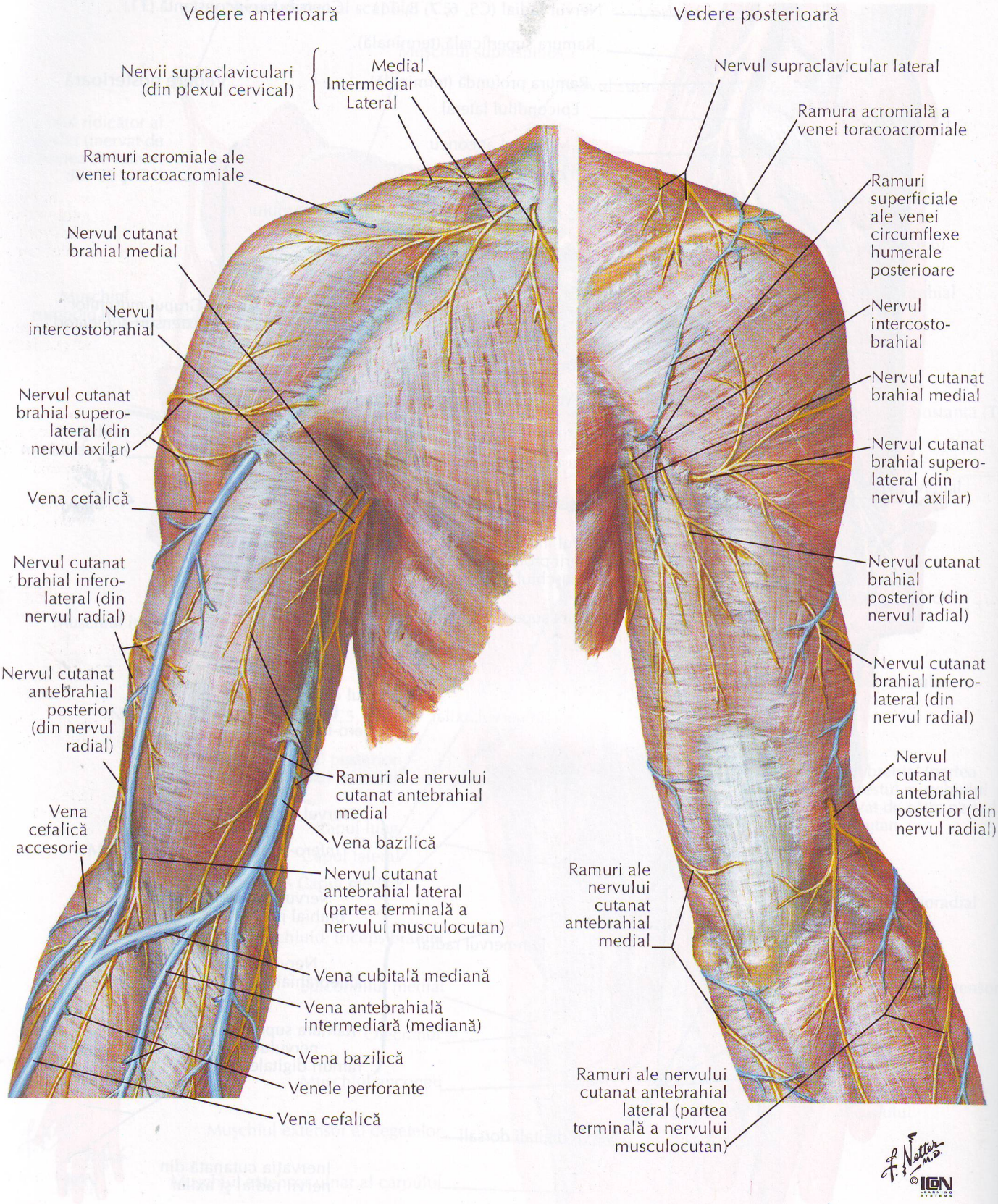

Nervii cutanaţi şi venele superficiale ale antebraţului

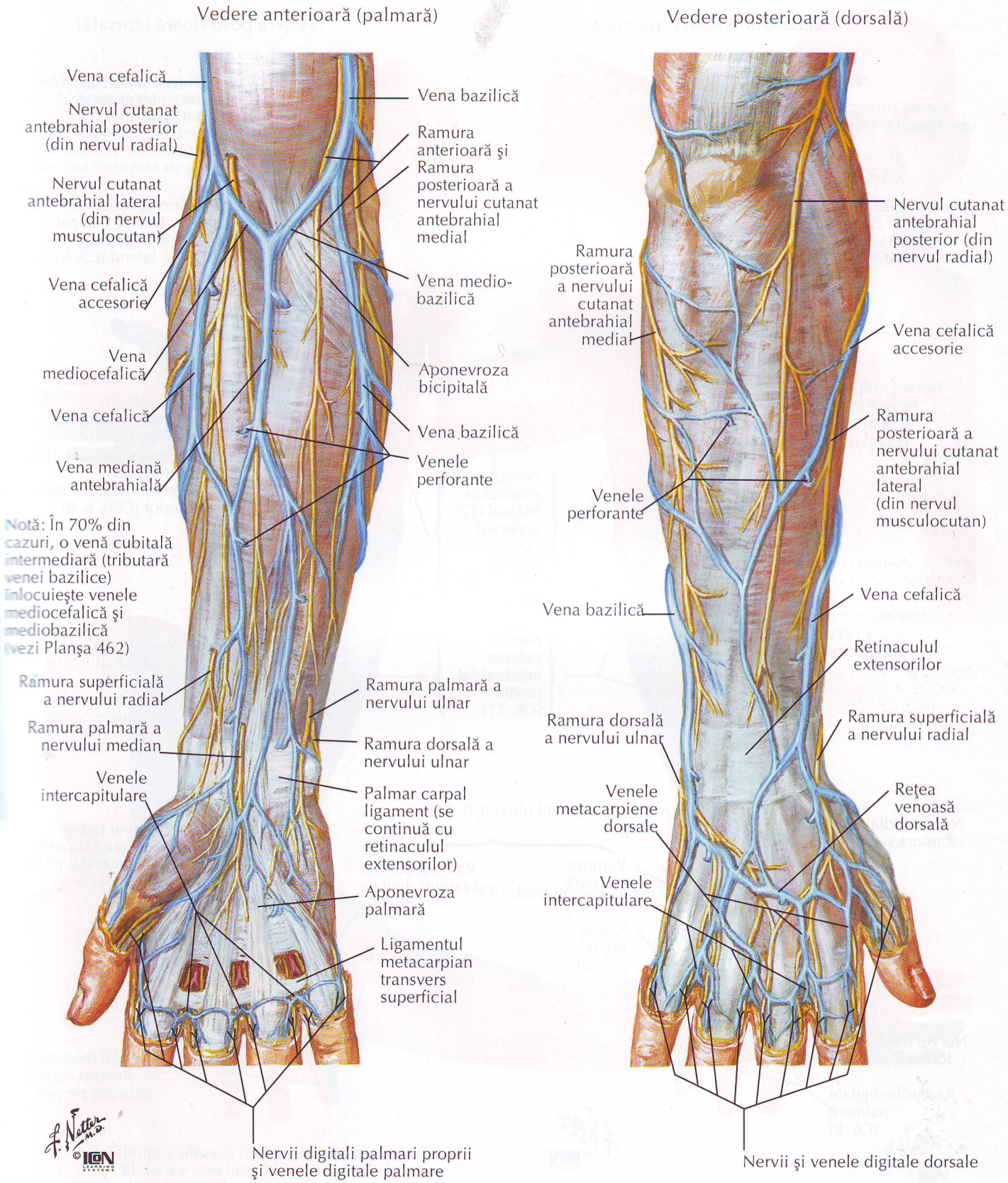

Inervaţia cutanată a membrului superior

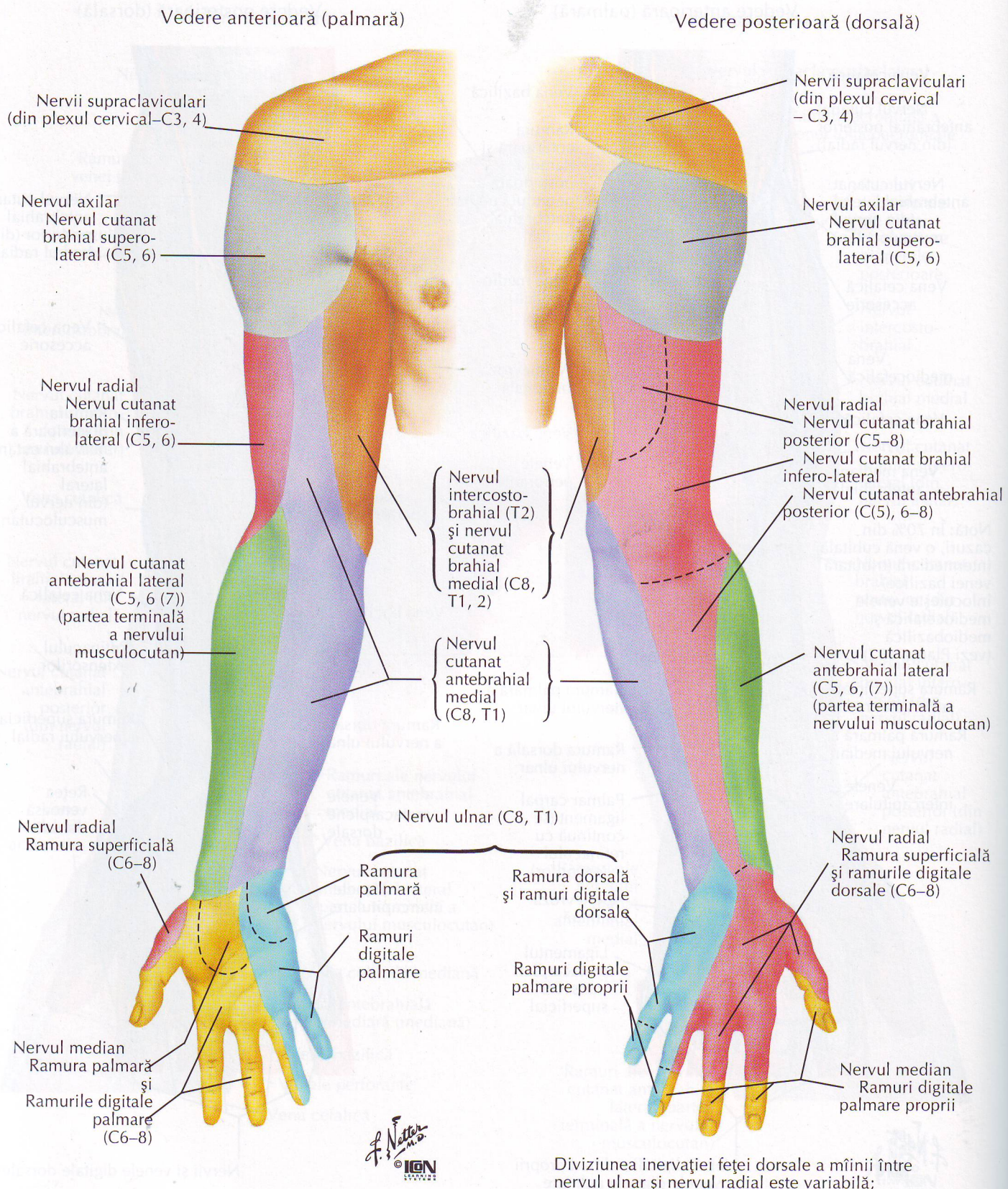

Diviziunea inervaţiei feţei dorsale a mîinii între nervul ulnar şi nervul radial este variabilă; frecvent este paralelă cu a degetului mijlociu (3) şi nu cu a degetului 4 după cum se vede alăturat

Notă: Demarcarea schematică a dermatoamelor (după Keegan şi Garrett) este reprezentată prin segmente distincte. În realitate există suprapunere considerabilă între dermatoamele adiacente. O reprezentare shematică alternativă a dermatoamelor este cea furnizată de către Foerster.

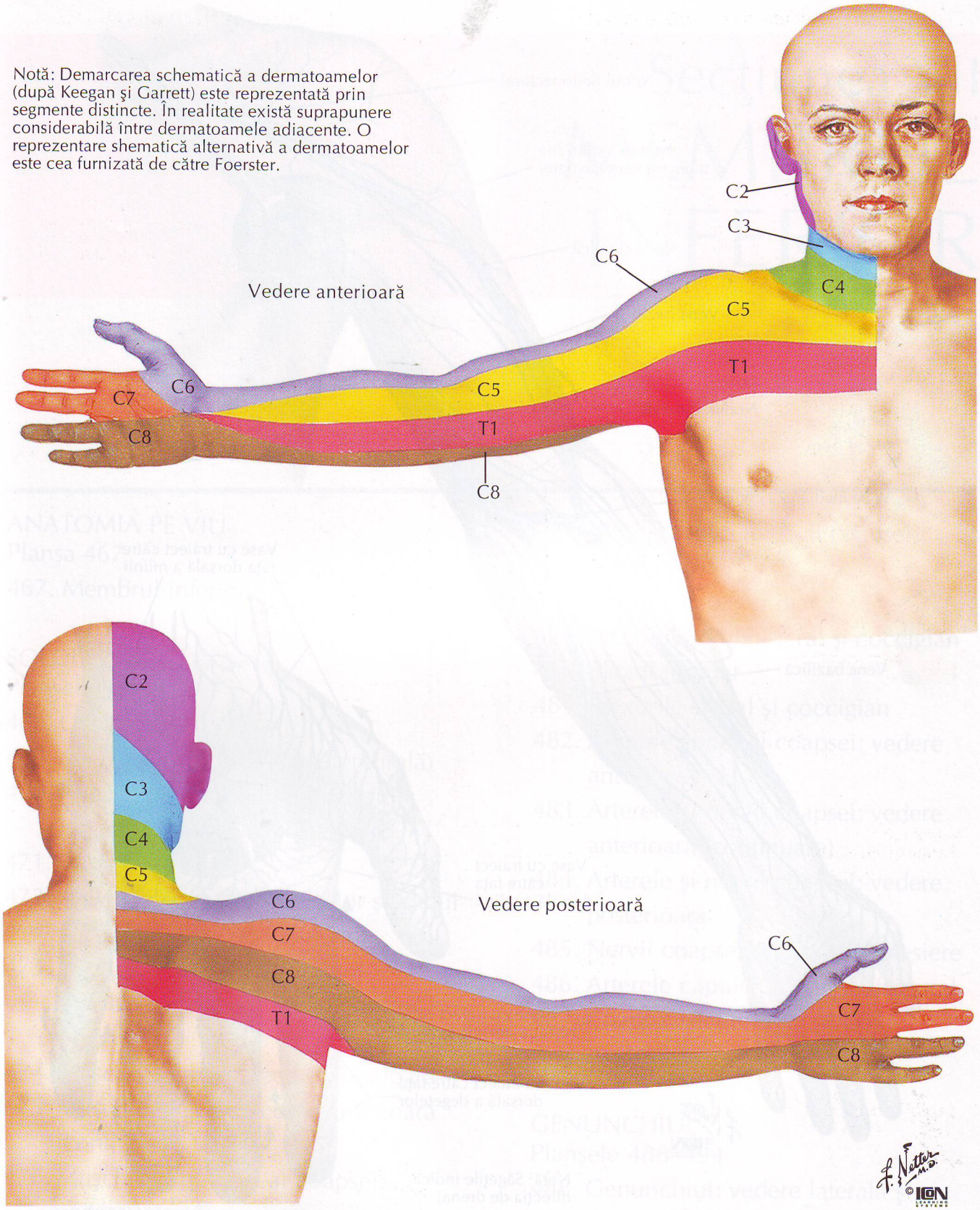

Vasele limfatice şi nodulii limfatici ai membrului superior

VEZI DE ASEMENEA PLANŞELE 177, 451

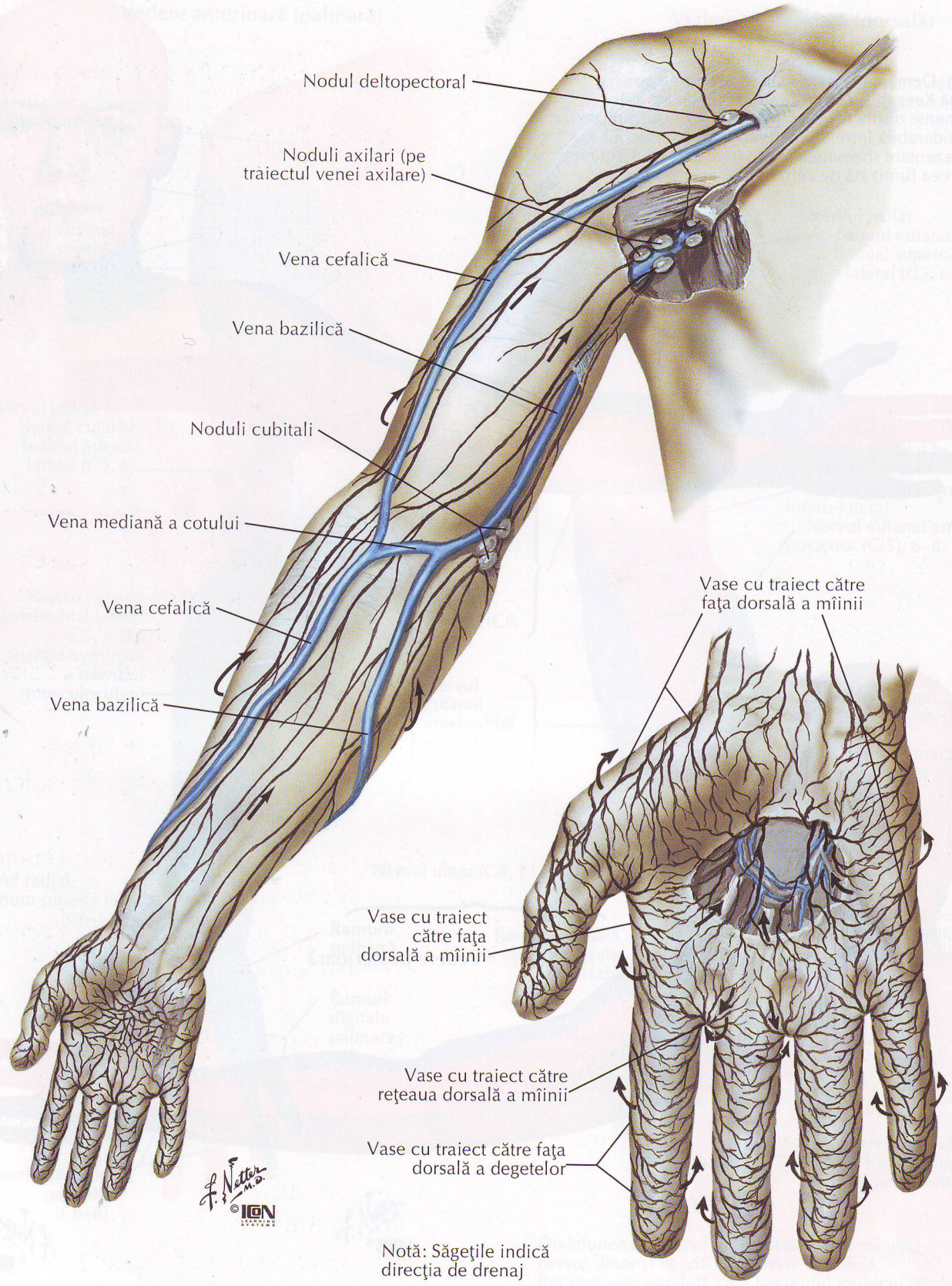

Notă: Săgeţile indică direcţia de drenaj

Secţiunea VII
MEMBRUL INFERIOR

ANATOMIA PE VIU
Planşa 467
467. Membrul inferior

ŞOLDUL ŞI COAPSA
Planşele 468–487
468. Osul coxal
469. Articulaţia şoldului (coxofemurală)
470. Articulaţia şoldului: radiografie în incidenţă antero-posterioară
471. Femurul
472. Inserţii osoase ale muşchilor şoldului şi coapsei: vedere anterioară
473. Inserţii osoase ale muşchilor şoldului şi coapsei: vedere posterioară
474. Muşchii coapsei: vedere anterioară
475. Muşchii coapsei: vedere anterioară (continuare)
476. Muşchii şoldului şi ai coapsei: vedere laterală
477. Muşchii şoldului şi ai coapsei: vedere posterioară
478. Muşchii psoas şi iliac
479. Plexurile lombosacral şi coccigian
480. Plexul lombar
481. Plexurile sacral şi coccigian
482. Arterele şi nervii coapsei: vedere anterioară
483. Arterele şi nervii coapsei: vedere anterioară (continuare)
484. Arterele şi nervii coapsei: vedere posterioară
485. Nervii coapsei şi ai regiunii fesiere
486. Arterele capului şi colului femural
487. Coapsa: secţiuni transversale succesive

GENUNCHIUL
Planşele 488–494
488. Genunchiul: vedere laterală şi medială

489. Genunchiul: vedere anterioară
490. Genunchiul: secţiuni
491. Genunchiul: ligamentele încrucişate şi colaterale
492. Genunchiul: radiografie în incidenţă antero-posterioară
493. Genunchiul: vedere posterioară şi sagitală
494. Arterele coapsei şi genunchiului: schemă

GAMBA
Planşele 495–504

495. Tibia şi peroneul
496. Tibia şi peroneul (continuare)
497. Inserţiile muşchilor gambei
498. Muşchii gambei (disecţia straturilor superficiale): vedere posterioară
499. Muşchii gambei (disecţia straturilor intermediare): vedere posterioară
500. Muşchii gambei (disecţia straturilor profunde): vedere posterioară
501. Muşchii gambei (disecţia straturilor superficiale): vedere anterioară
502. Muşchii gambei (disecţia straturilor profunde): vedere anterioară
503. Muşchii gambei: vedere laterală
504. Gamba: secţiuni transversale şi compartimentele fasciale

GLEZNA ŞI PICIORUL
Planşele 505–519

505. Oasele piciorului
506. Oasele piciorului (continuare)
507. Calcaneul
508. Glezna: radiografii
509. Ligamentele şi tendoanele gleznei
510. Ligamentele şi tendoanele piciorului: vedere plantară
511. Tecile tendinoase ale gleznei
512. Muşchii feţei dorsale a piciorului: disecţia straturilor superficiale
513. Faţa dorsală a piciorului: disecţia straturilor profunde
514. Faţa plantară a piciorului: disecţia straturilor superficiale
515. Muşchii feţei plantare a piciorului: primul strat
516. Muşchii feţei plantare a piciorului: stratul al doilea
517. Muşchii feţei plantare a piciorului: stratul al treilea
518. Muşchii interosoşi şi arterele profunde ale piciorului
519. Muşchii interosoşi ai piciorului

INERVAŢIA ŞI VASCULARIZAŢIA
Planşele 520–528

520. Nervul femural şi nervul cutanat femural lateral
521. Nervul obturator
522. Nervul ischiadic si nervul cutanat femural posterior
523. Nervul tibial
524. Nervul peronier (fibular) comun
525. Dermatoamele membrului inferior
526. Nervii şi venele superficiale ale membrului inferior: vedere anterioară
527. Nervii şi venele superficiale ale membrului inferior: vedere posterioară
528. Vasele limfatice şi nodulii limfatici ai membrului inferior

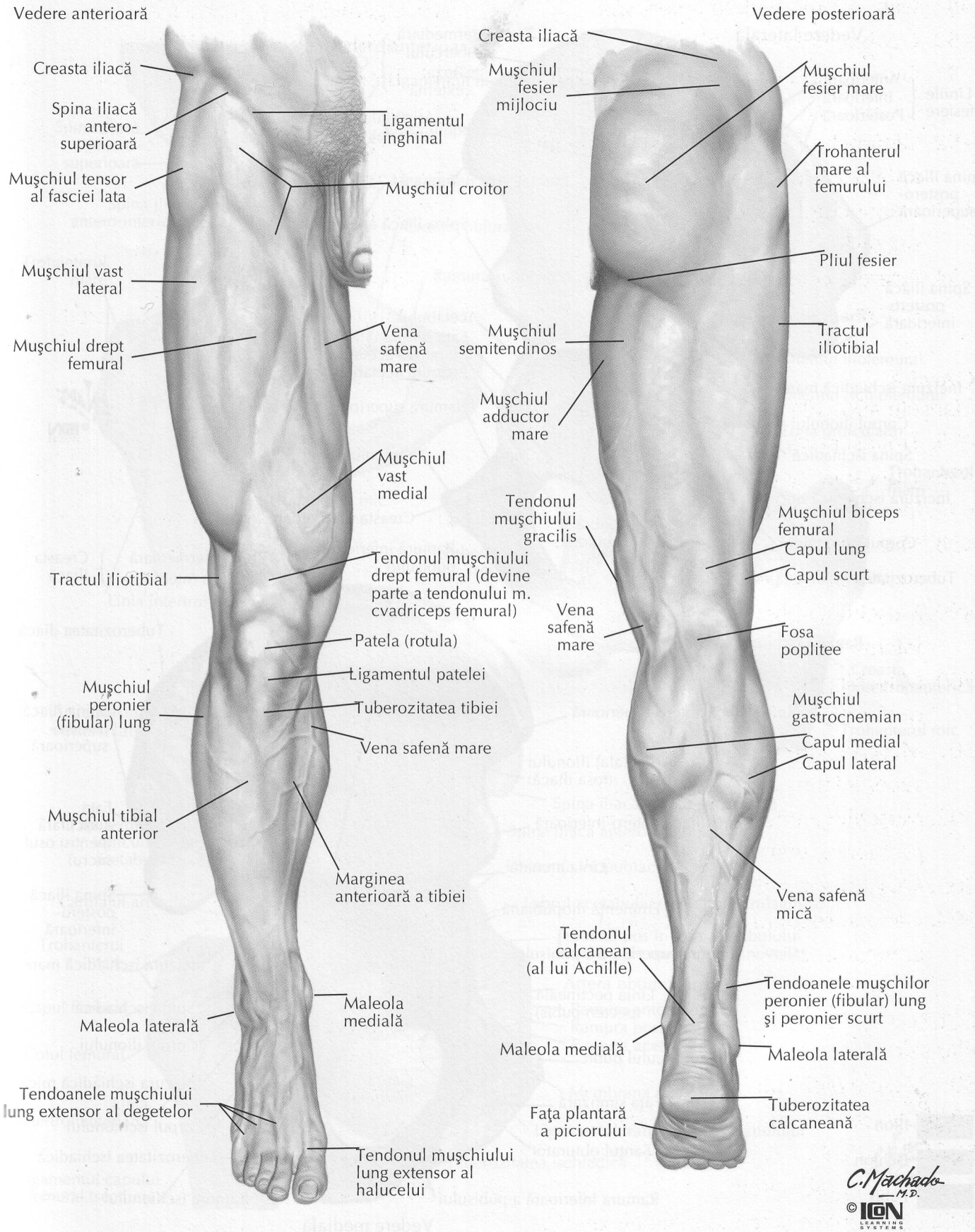
Vedere anterioară
Creasta iliacă
Spina iliacă antero-superioară
Muşchiul tensor al fasciei lata
Ligamentul inghinal
Muşchiul croitor
Muşchiul vast lateral
Muşchiul drept femural
Vena safenă mare
Muşchiul vast medial
Tractul iliotibial
Tendonul muşchiului drept femural (devine parte a tendonului m. cvadriceps femural)
Patela (rotula)
Ligamentul patelei
Muşchiul peronier (fibular) lung
Tuberozitatea tibiei
Vena safenă mare
Muşchiul tibial anterior
Marginea anterioară a tibiei
Maleola laterală
Maleola medială
Tendoanele muşchiului lung extensor al degetelor
Tendonul muşchiului lung extensor al halucelui
Vedere posterioară
Creasta iliacă
Muşchiul fesier mijlociu
Muşchiul fesier mare
Trohanterul mare al femurului
Pliul fesier
Muşchiul semitendinos
Tractul iliotibial
Muşchiul adductor mare
Tendonul muşchiului gracilis
Muşchiul biceps femural
Capul lung
Capul scurt
Vena safenă mare
Fosa poplitee
Muşchiul gastrocnemian
Capul medial
Capul lateral
Vena safenă mică
Tendonul calcanean (al lui Achille)
Tendoanele muşchilor peronier (fibular) lung şi peronier scurt
Maleola medială
Maleola laterală
Faţa plantară a piciorului
Tuberozitatea calcaneană
C. Machado M.D.
© ICON LEARNING SYSTEMS

Osul coxal

VEZI DE ASEMENEA PLANŞELE 240, 340, 341

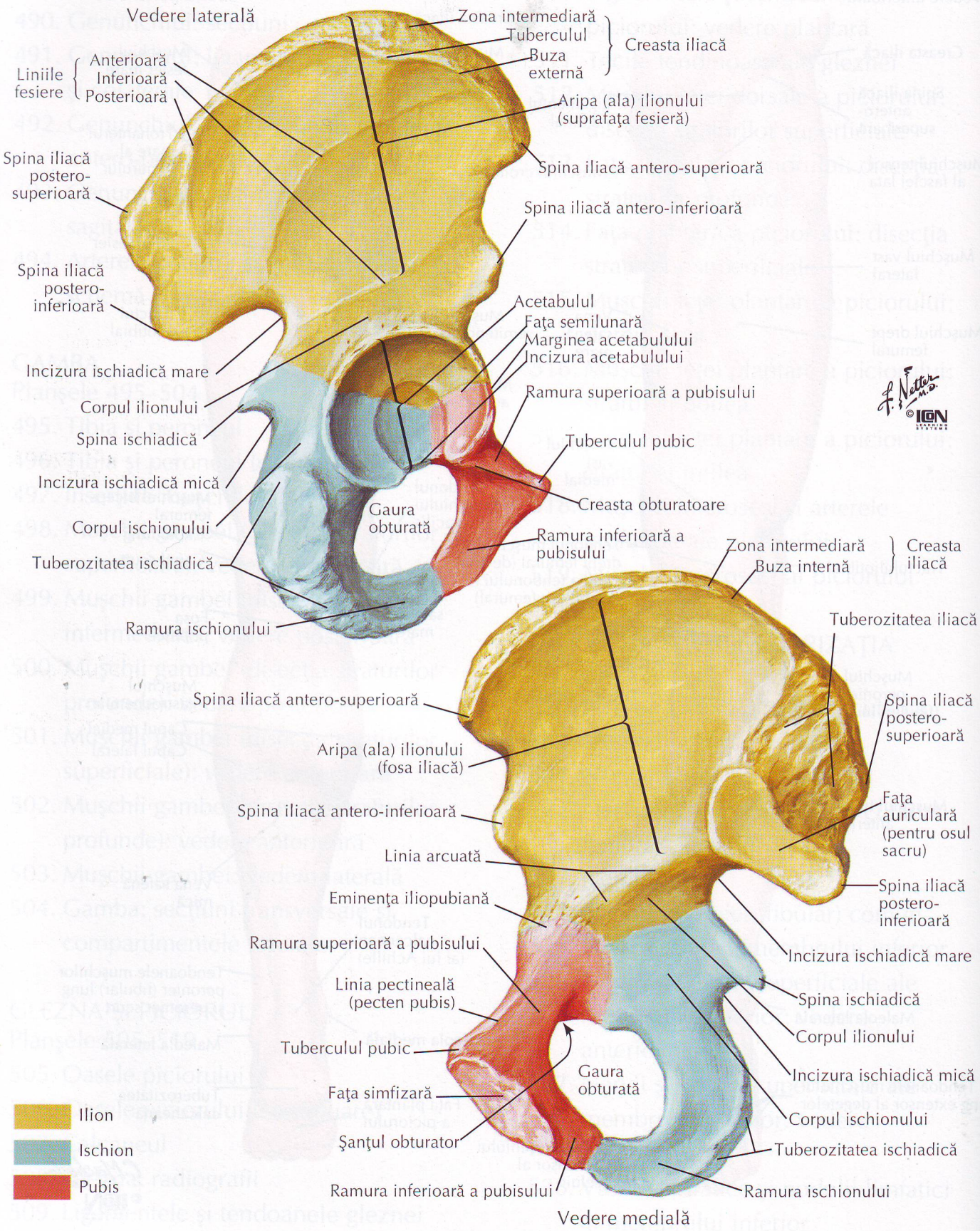

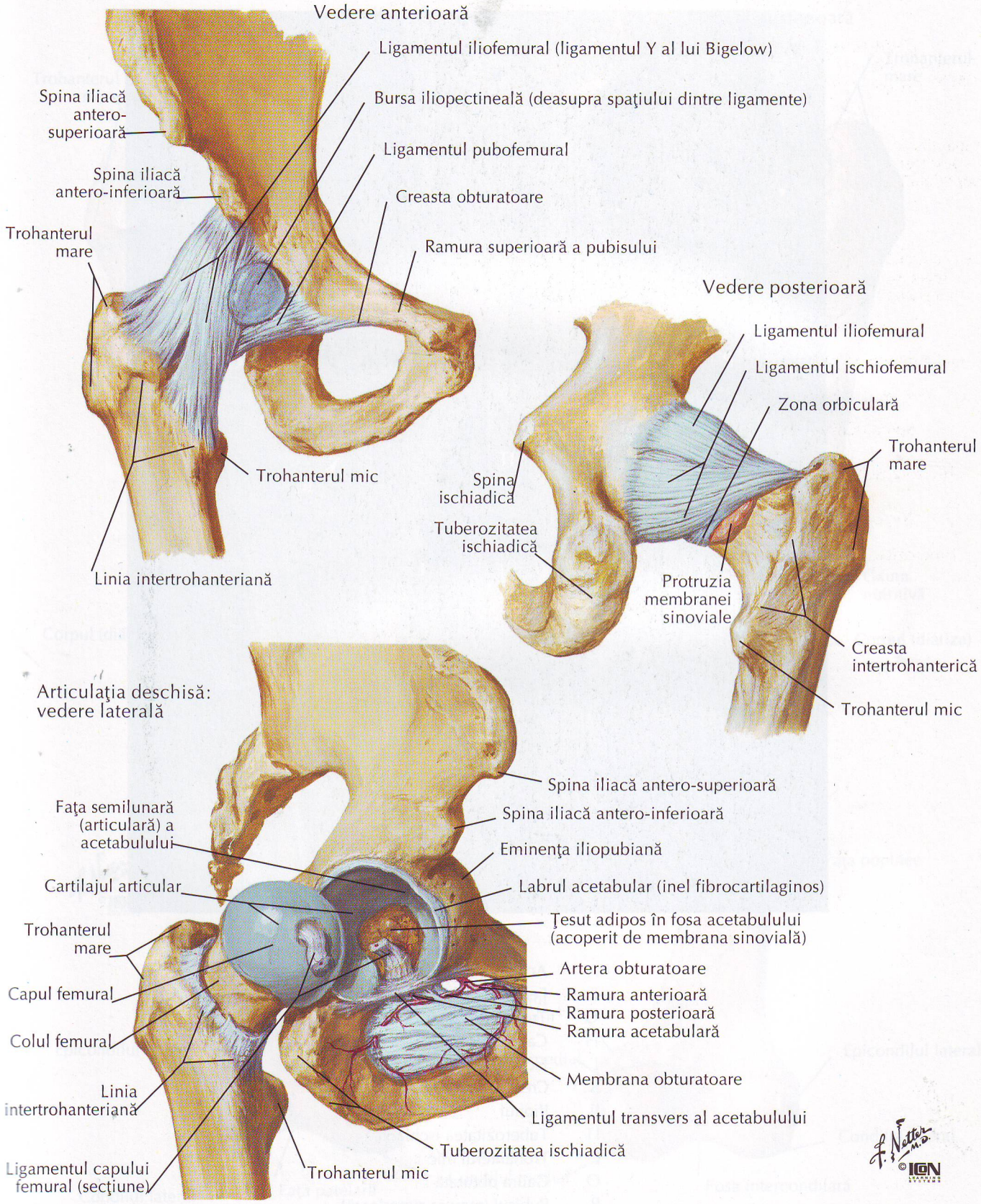
Vedere anterioară
Ligamentul iliofemural (ligamentul Y al lui Bigelow)
Spina iliacă antero-superioară
Bursa iliopectineală (deasupra spaţiului dintre ligamente)
Ligamentul pubofemural
Spina iliacă antero-inferioară
Creasta obturatoare
Trohanterul mare
Ramura superioară a pubisului
Trohanterul mic
Linia intertrohanteriană
Vedere posterioară
Ligamentul iliofemural
Ligamentul ischiofemural
Zona orbiculară
Trohanterul mare
Spina ischiadică
Tuberozitatea ischiadică
Protruzia membranei sinoviale
Creasta intertrohanterică
Trohanterul mic
Articulaţia deschisă: vedere laterală
Spina iliacă antero-superioară
Faţa semilunară (articulară) a acetabulului
Spina iliacă antero-inferioară
Eminenţa iliopubiană
Cartilajul articular
Labrul acetabular (inel fibrocartilaginos)
Ţesut adipos în fosa acetabulului (acoperit de membrana sinovială)
Trohanterul mare
Artera obturatoare
Capul femural
Ramura anterioară
Ramura posterioară
Colul femural
Ramura acetabulară
Linia intertrohanteriană
Membrana obturatoare
Ligamentul transvers al acetabulului
Tuberozitatea ischiadică
Ligamentul capului femural (secţiune)
Trohanterul mic

Articulaţia şoldului: radiografie, incidenţă antero-posterioară

VEZI DE ASEMENEA PLANŞELE 469, 471

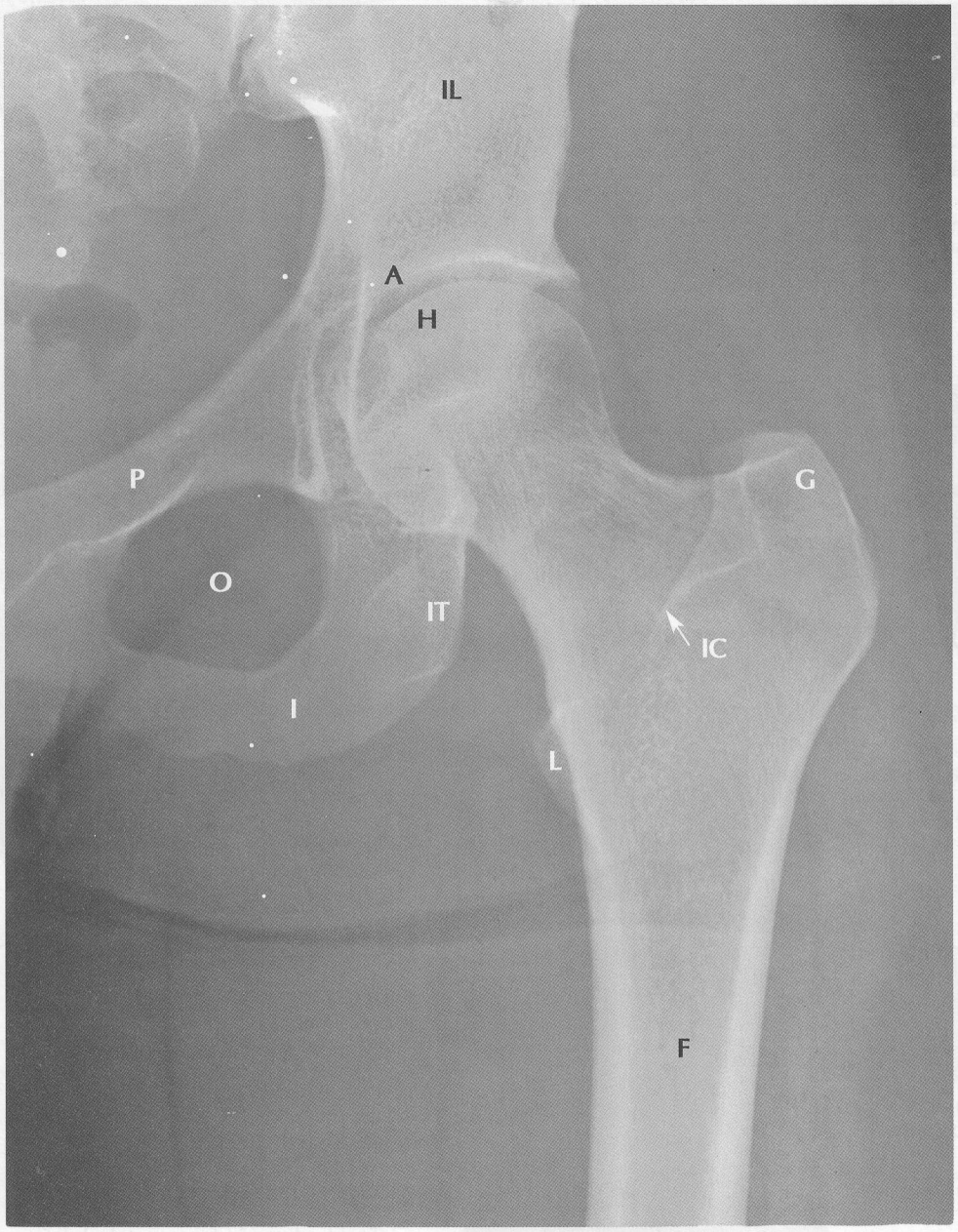

A	Acetabulul
F	Femurul
G	Trohanterul mare
H	Capul femural
I	Ischionul
IC	Creasta intertrohanterică
IL	Ilionul
IT	Tuberozitatea ischiadică
L	Trohanterul mic
O	Gaura obturată
P	Pubisul (ramura superioară)

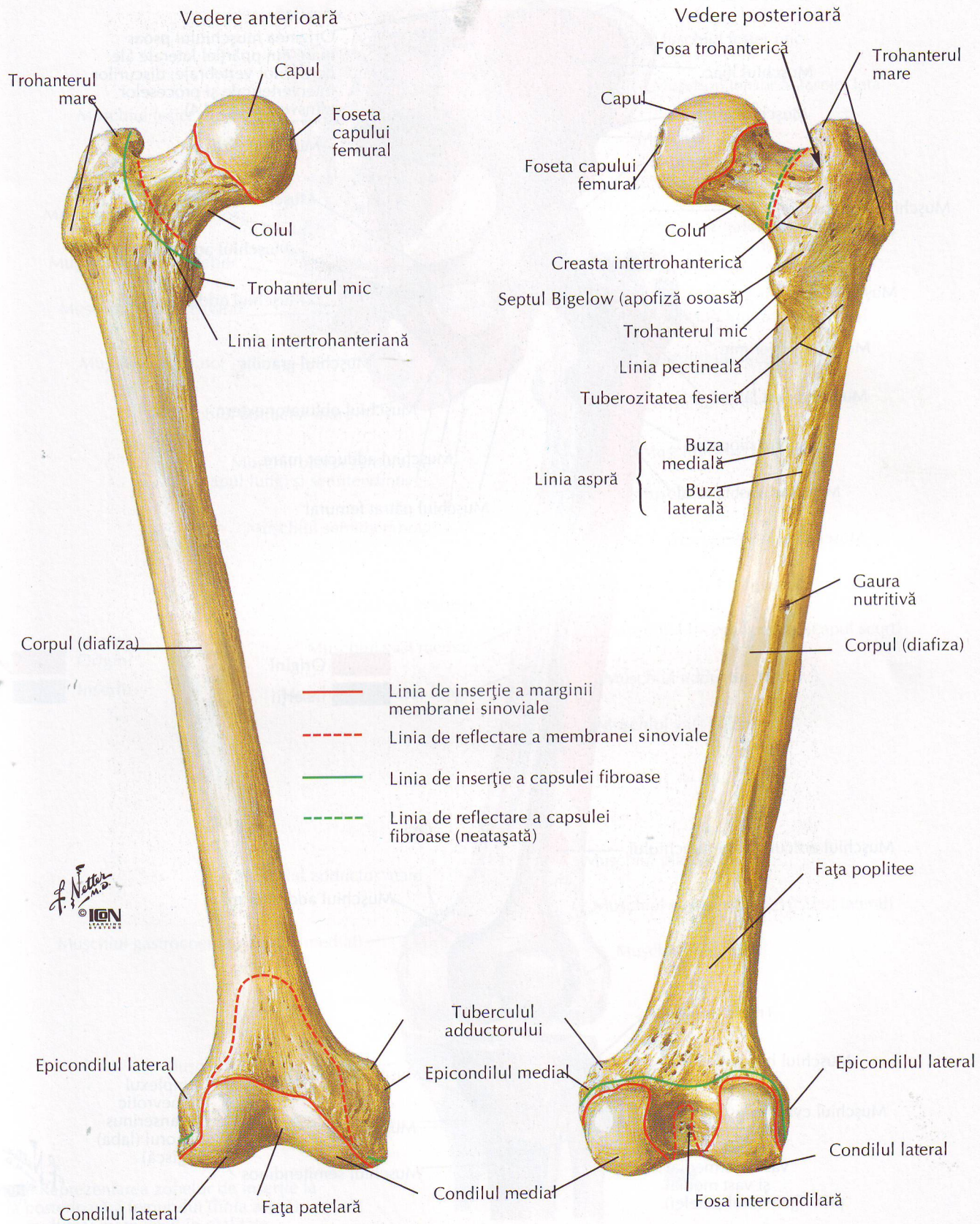
Vedere anterioară
Trohanterul mare
Capul
Foseta capului femural
Colul
Trohanterul mic
Linia intertrohanteriană
Corpul (diafiza)
Epicondilul lateral
Condilul lateral
Faţa patelară
Vedere posterioară
Fosa trohanterică
Trohanterul mare
Capul
Foseta capului femural
Colul
Creasta intertrohanterică
Septul Bigelow (apofiză osoasă)
Trohanterul mic
Linia pectineală
Tuberozitatea fesieră
Linia aspră
Buza medială
Buza laterală
Gaura nutritivă
Corpul (diafiza)
Faţa poplitee
Tuberculul adductorului
Epicondilul medial
Condilul medial
Epicondilul lateral
Condilul lateral
Fosa intercondilară
Linia de inserţie a marginii membranei sinoviale
Linia de reflectare a membranei sinoviale
Linia de inserţie a capsulei fibroase
Linia de reflectare a capsulei fibroase (neataşată)
F. Netter M.D.
©ION

Inserţii osoase ale muşchilor şoldului şi coapsei: vedere anterioară

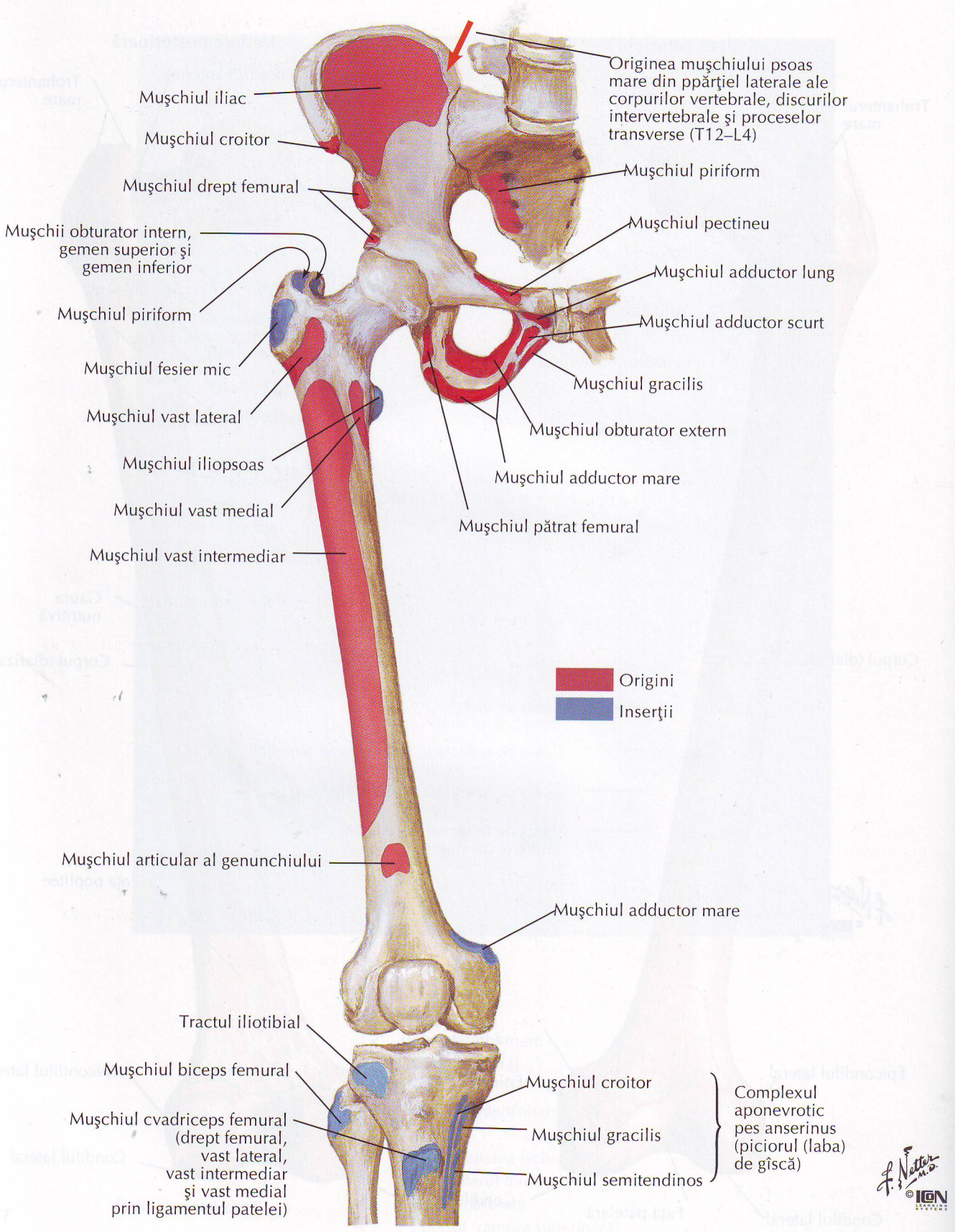

Inserţii osoase ale muşchilor şoldului şi coapsei: vedere posterioară

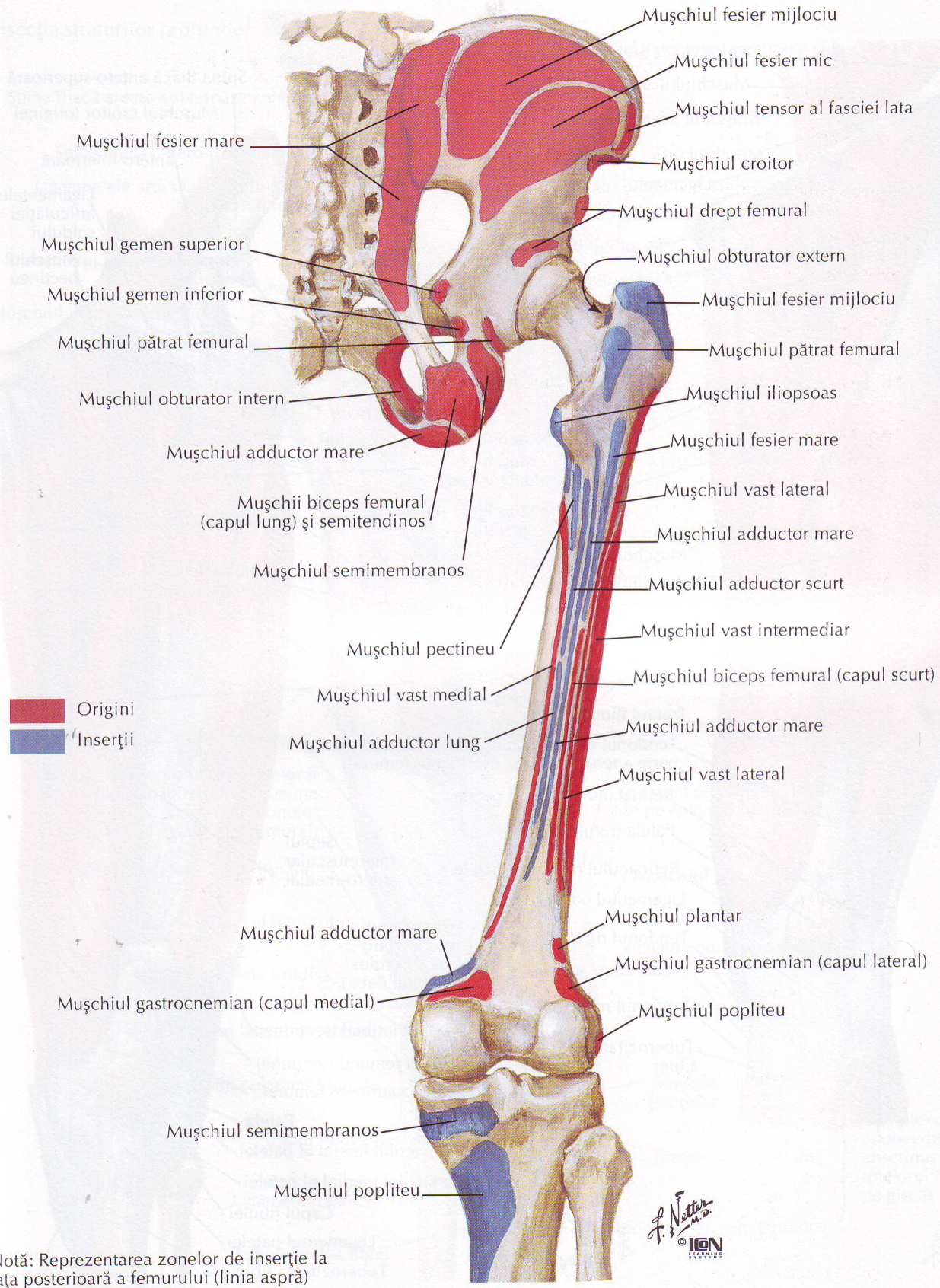

Notă: Reprezentarea zonelor de inserţie la faţa posterioară a femurului (linia aspră) este mult mai mare decît în realitate

Mușchii coapsei: vedere anterioară

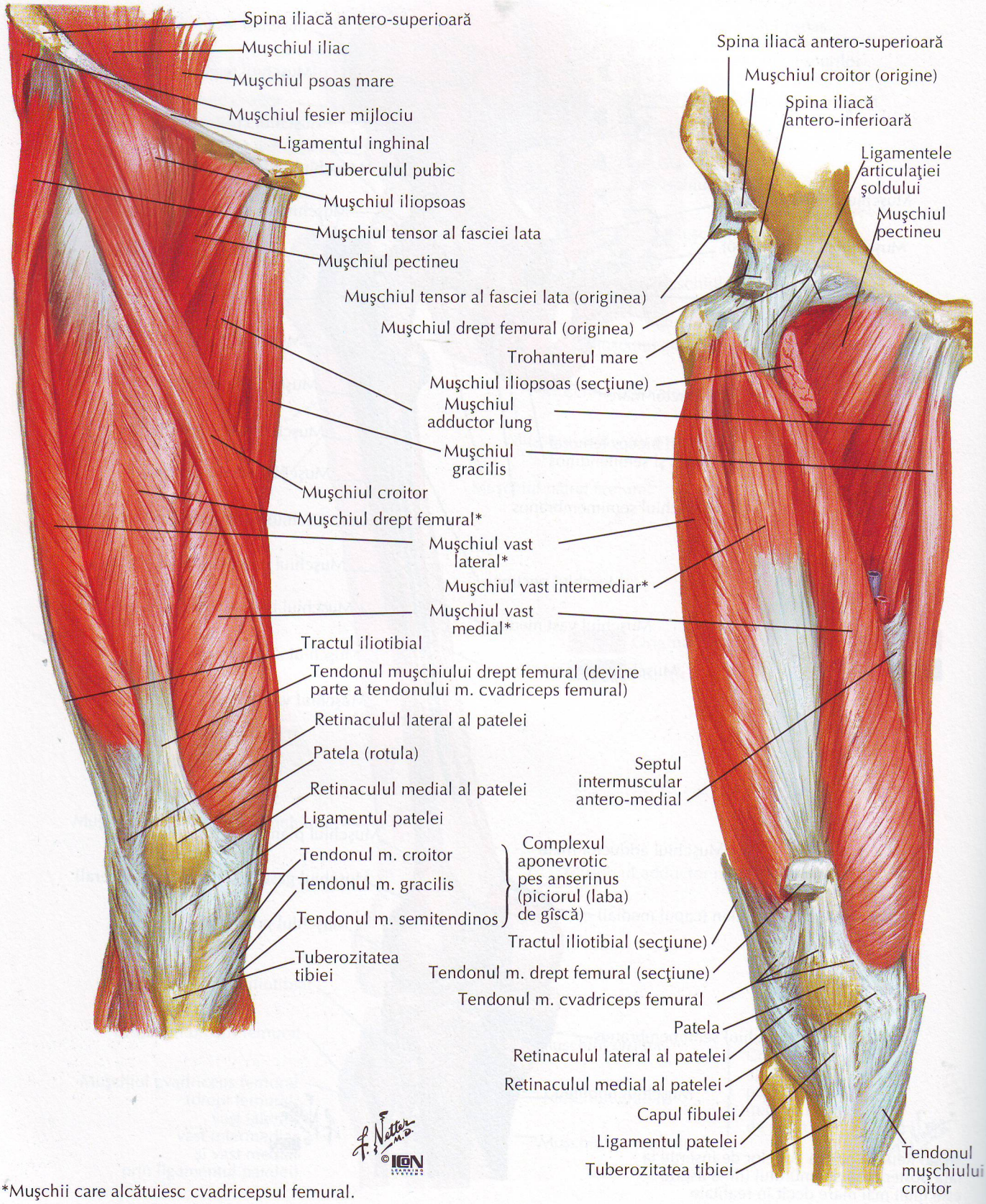

*Mușchii care alcătuiesc cvadricepsul femural.

Muşchii coapsei: vedere anterioară (continuare)

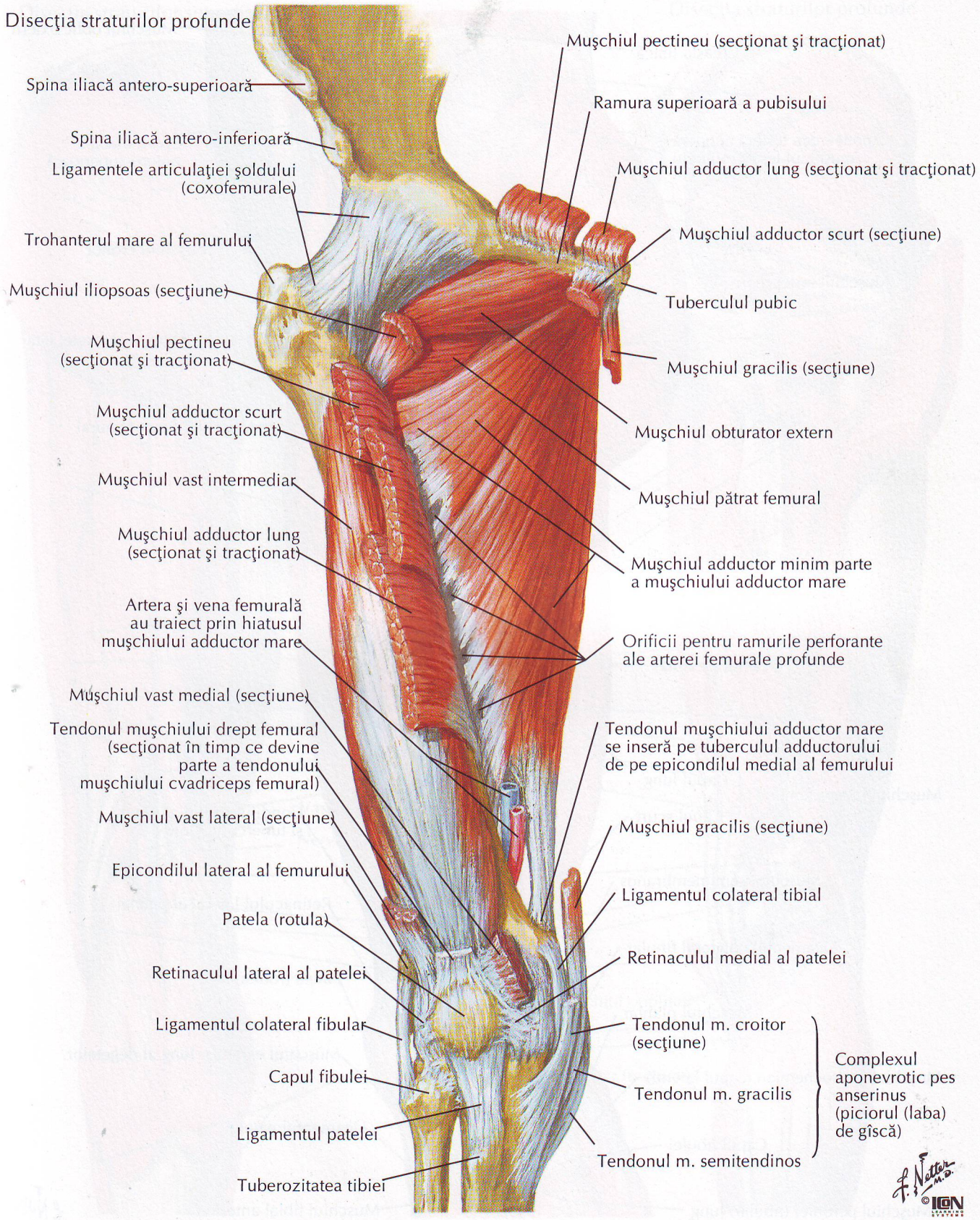

Muşchii şoldului şi ai coapsei: vedere laterală

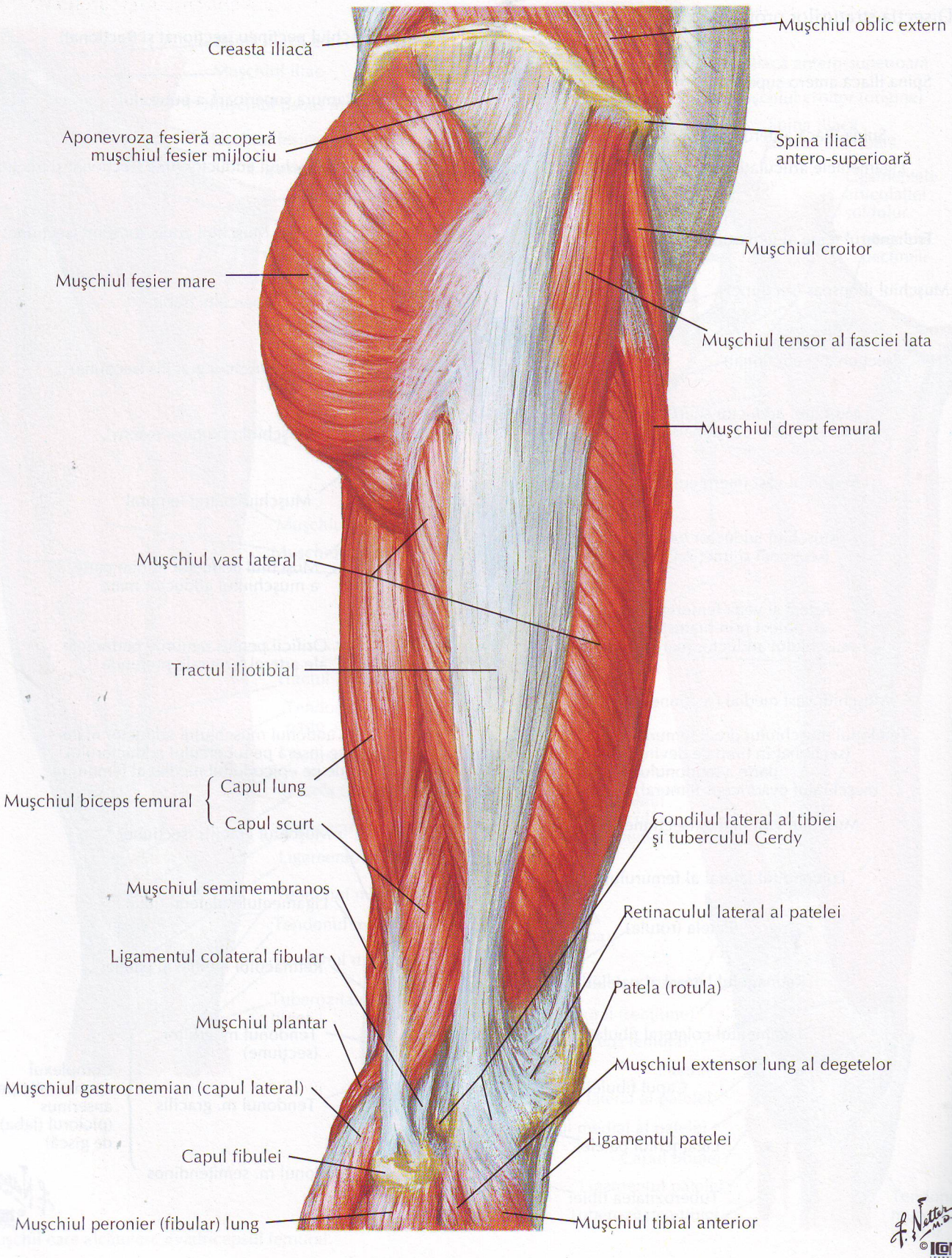

Muşchii şoldului şi ai coapsei: vedere posterioară

PENTRU MUŞCHII PIRIFORM ŞI OBTURATOR INTERN VEZI DE ASEMENEA PLANŞELE 343, 344;
PENTRU MUŞCHIUL OBTURATOR EXTERN VEZI DE ASEMENEA PLANŞA 483

Disecţia straturilor superficiale

Disecţia straturilor profunde

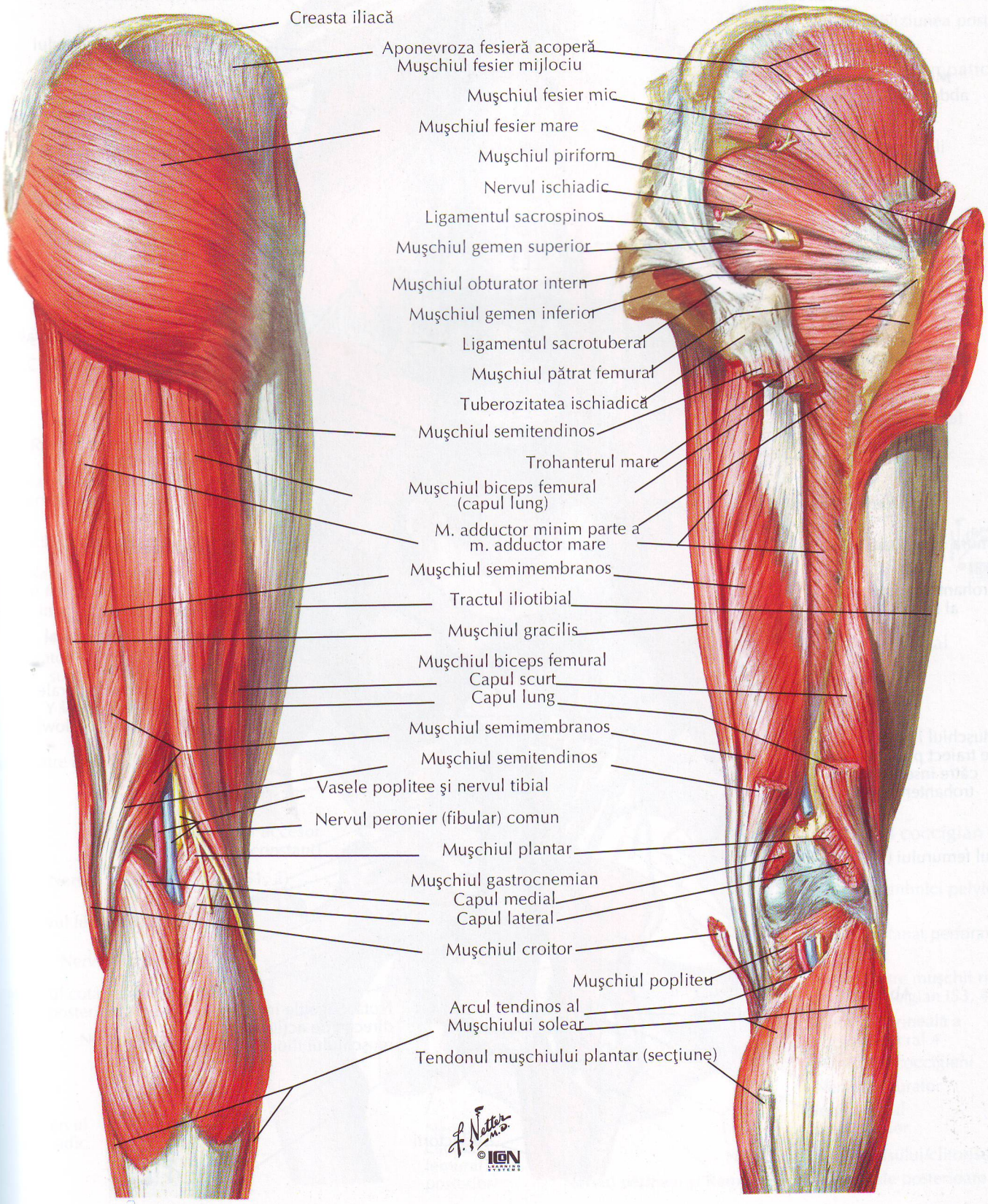

Muşchii psoas şi iliac

VEZI DE ASEMENEA PLANŞA 255

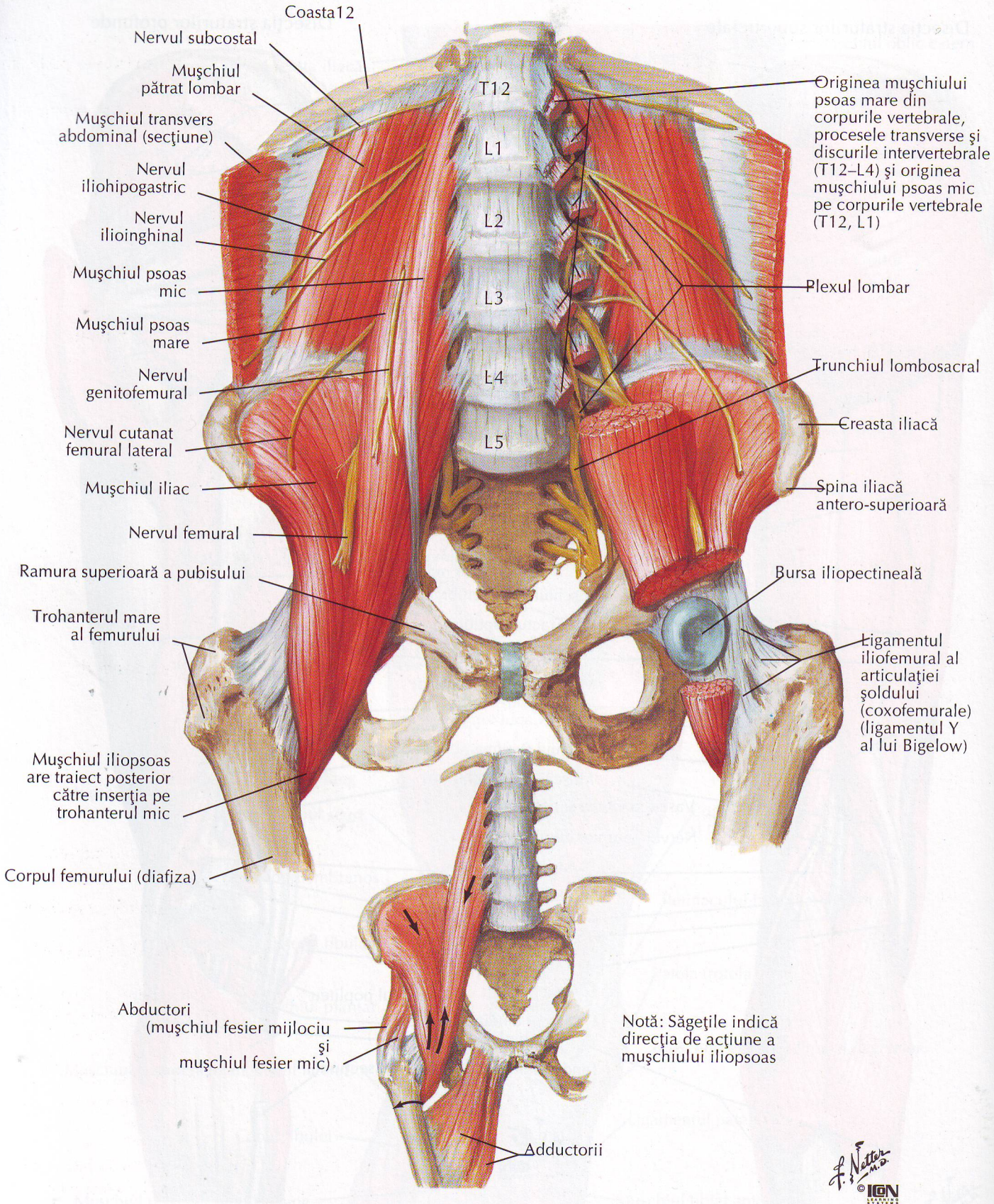

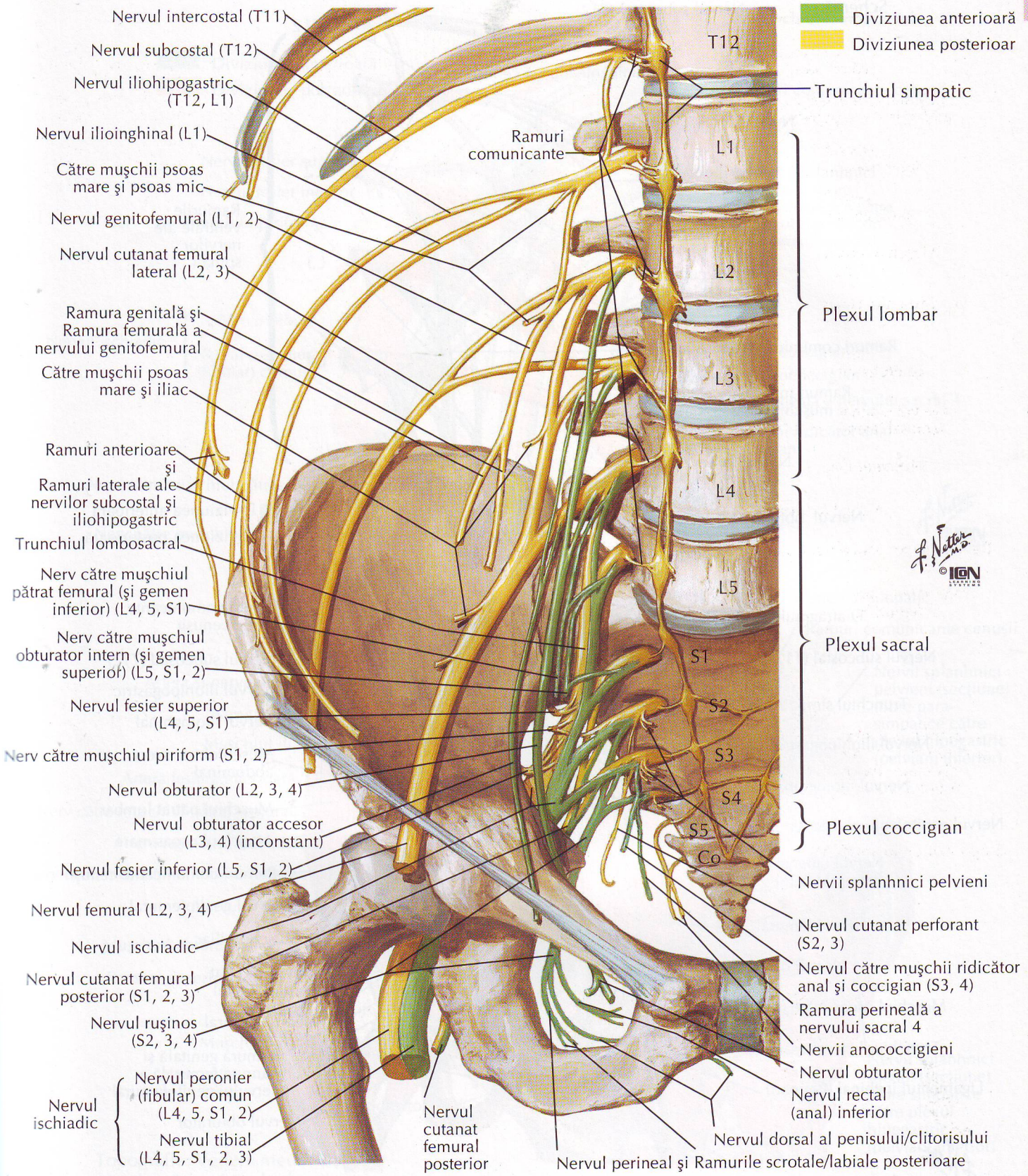
Diviziunea anterioară
Diviziunea posterioară
Nervul intercostal (T11)
Nervul subcostal (T12)
Nervul iliohipogastric (T12, L1)
Nervul ilioinghinal (L1)
Către muşchii psoas mare şi psoas mic
Nervul genitofemural (L1, 2)
Nervul cutanat femural lateral (L2, 3)
Ramura genitală şi Ramura femurală a nervului genitofemural
Către muşchii psoas mare şi iliac
Ramuri anterioare şi Ramuri laterale ale nervilor subcostal şi iliohipogastric
Trunchiul lombosacral
Nerv către muşchiul pătrat femural (şi gemen inferior) (L4, 5, S1)
Nerv către muşchiul obturator intern (şi gemen superior) (L5, S1, 2)
Nervul fesier superior (L4, 5, S1)
Nerv către muşchiul piriform (S1, 2)
Nervul obturator (L2, 3, 4)
Nervul obturator accesor (L3, 4) (inconstant)
Nervul fesier inferior (L5, S1, 2)
Nervul femural (L2, 3, 4)
Nervul ischiadic
Nervul cutanat femural posterior (S1, 2, 3)
Nervul ruşinos (S2, 3, 4)
Nervul ischiadic
Nervul peronier (fibular) comun (L4, 5, S1, 2)
Nervul tibial (L4, 5, S1, 2, 3)
Ramuri comunicante
T12
Trunchiul simpatic
L1
L2
L3
L4
L5
S1
S2
S3
S4
S5
Co
Plexul lombar
Plexul sacral
Plexul coccigian
Nervii splanhnici pelvieni
Nervul cutanat perforant (S2, 3)
Nervul către muşchii ridicător anal şi coccigian (S3, 4)
Ramura perineală a nervului sacral 4
Nervii anococcigieni
Nervul obturator
Nervul rectal (anal) inferior
Nervul dorsal al penisului/clitorisului
Nervul cutanat femural posterior
Nervul perineal şi Ramurile scrotale/labiale posterioare

Plexul lombar

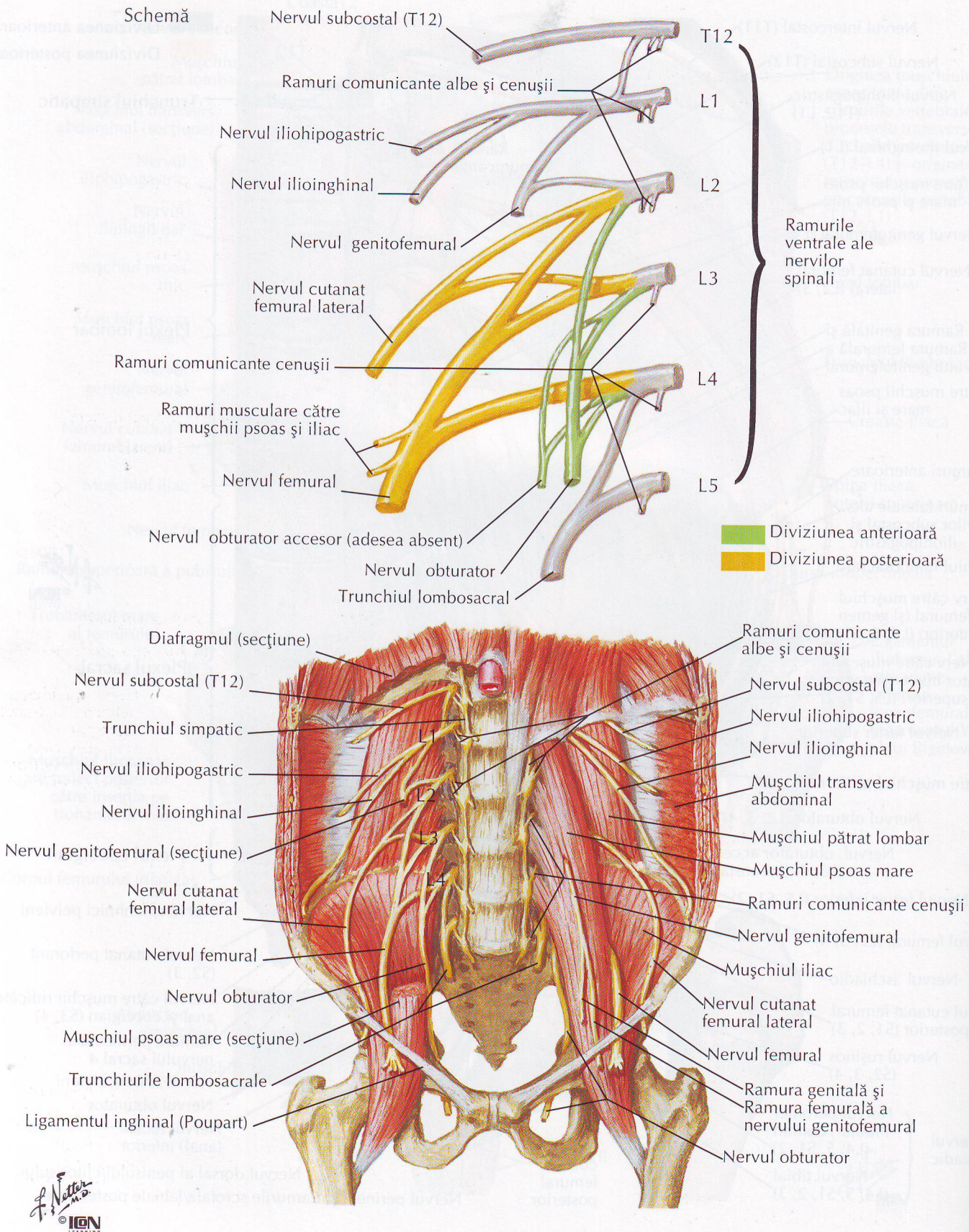
Schemă

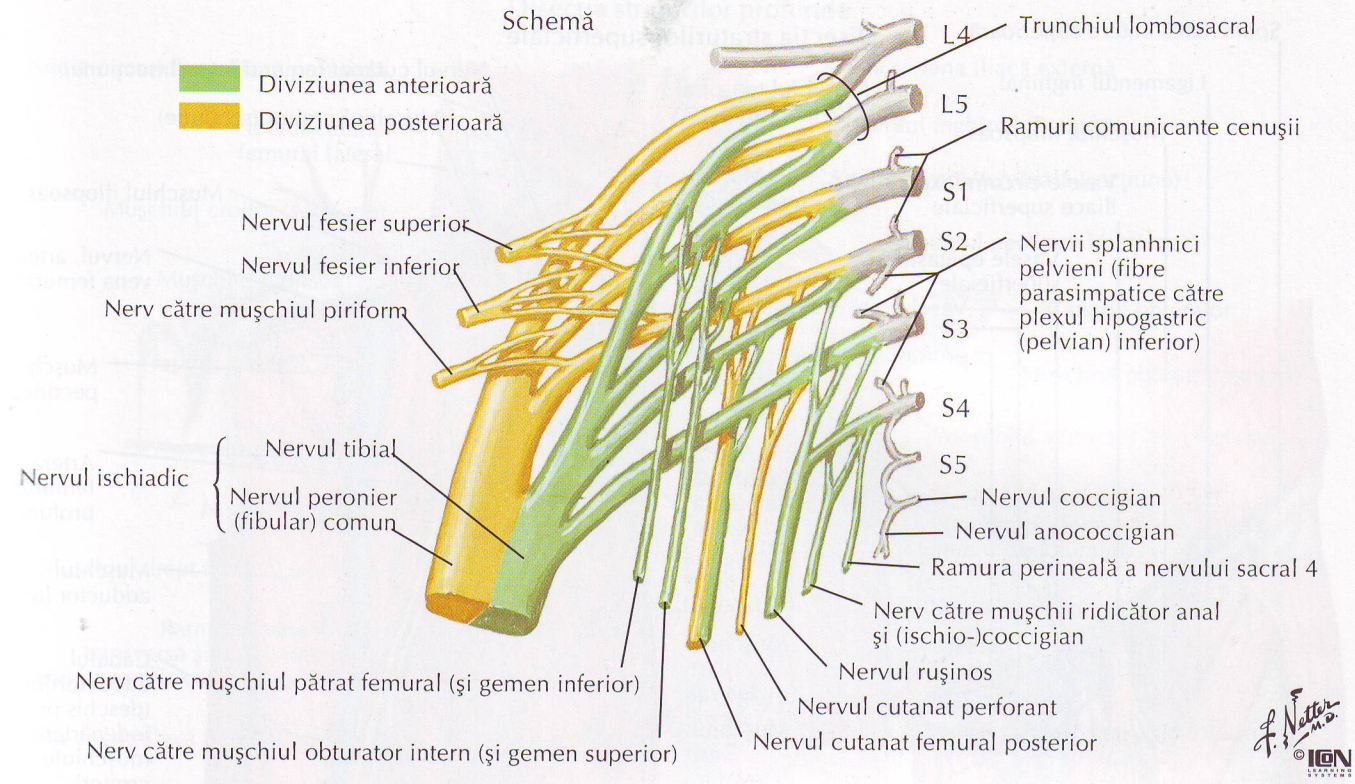

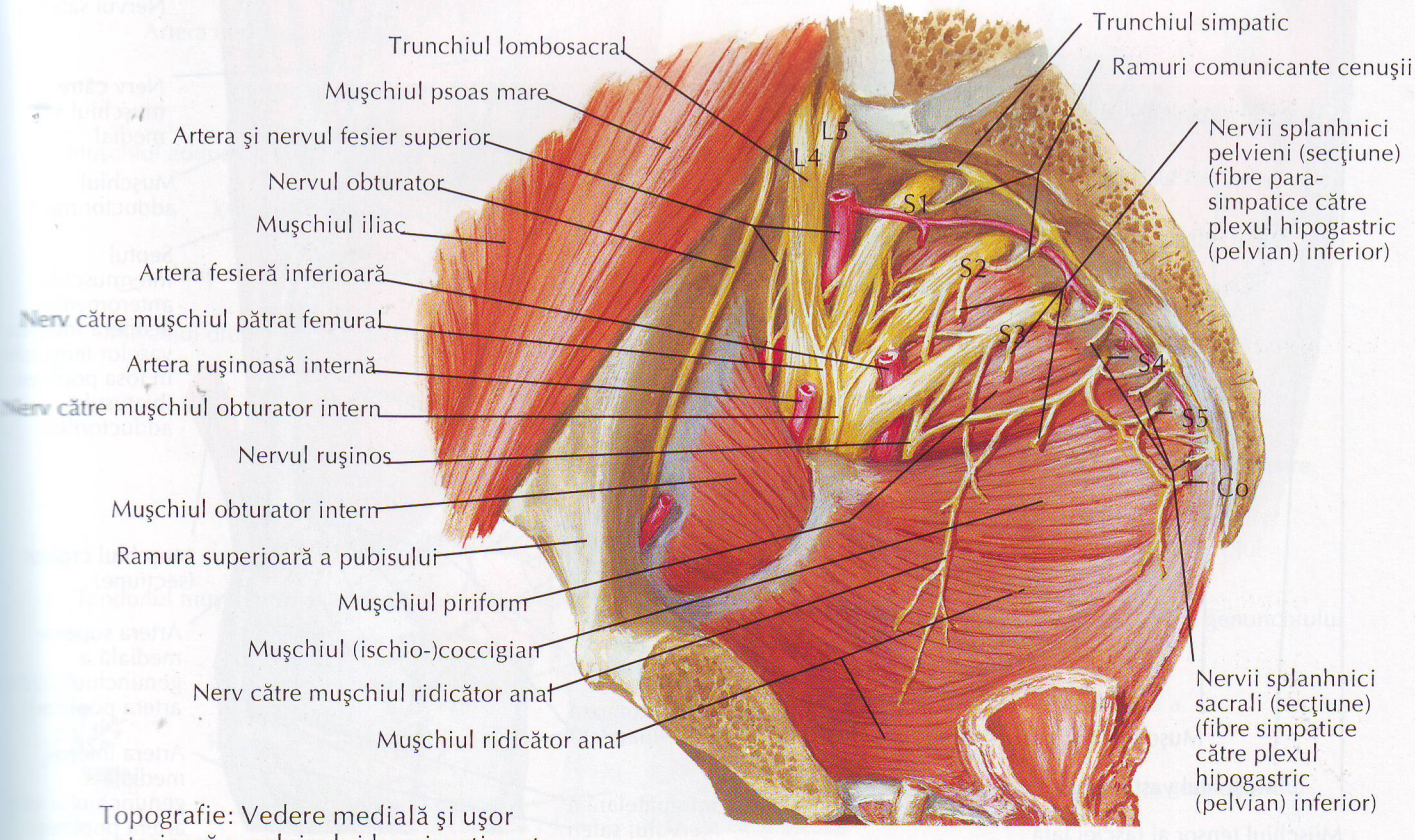

Topografie: Vedere medială şi uşor anterioară a pelvisului hemisecţionat

Arterele şi nervii coapsei: vedere anterioară

VEZI DE ASEMENEA PLANŞA 520

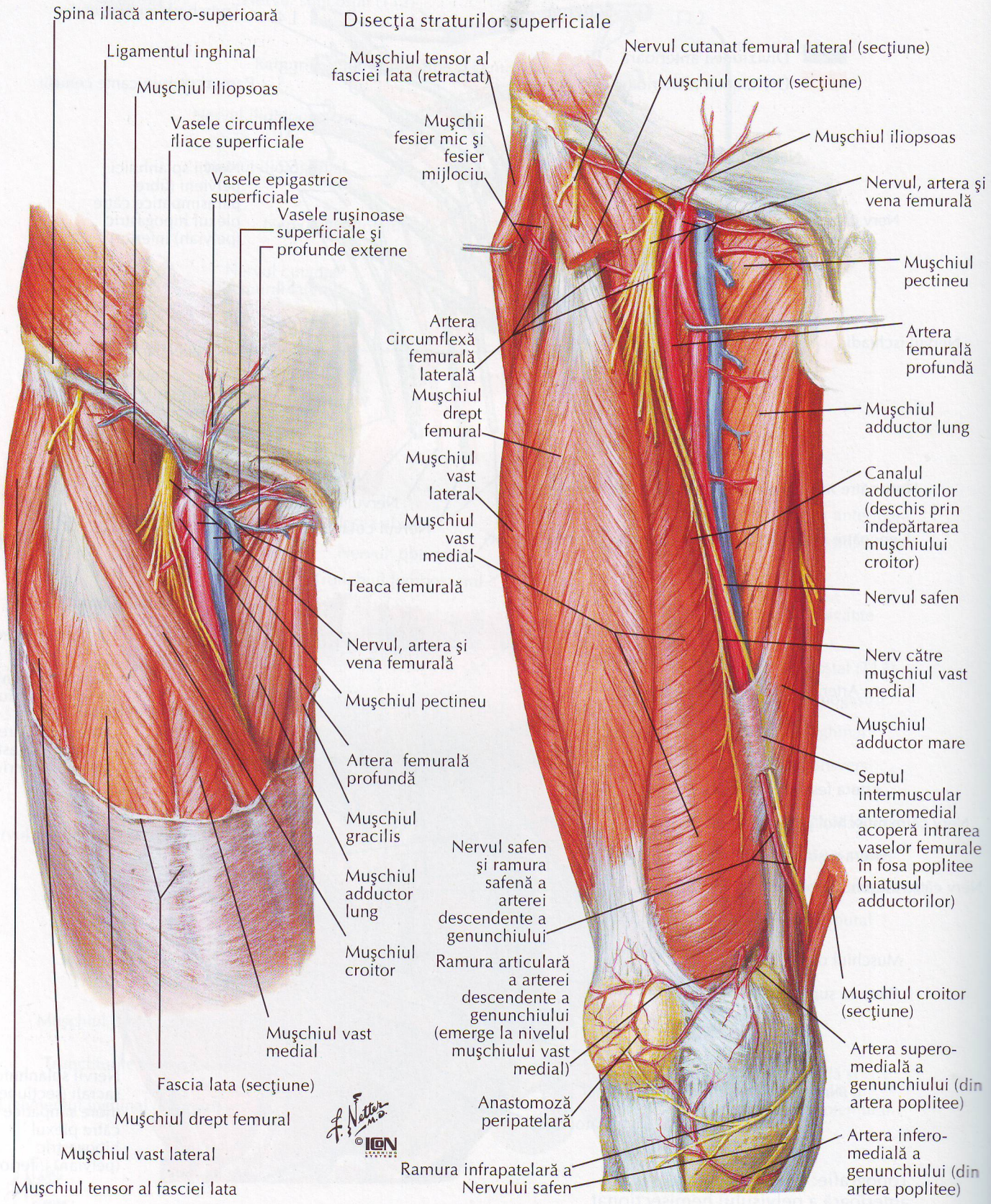

Arterele şi nervii coapsei: vedere anterioară (continuare)

VEZI DE ASEMENEA PLANŞELE 520, 521

Disecţia straturilor profunde

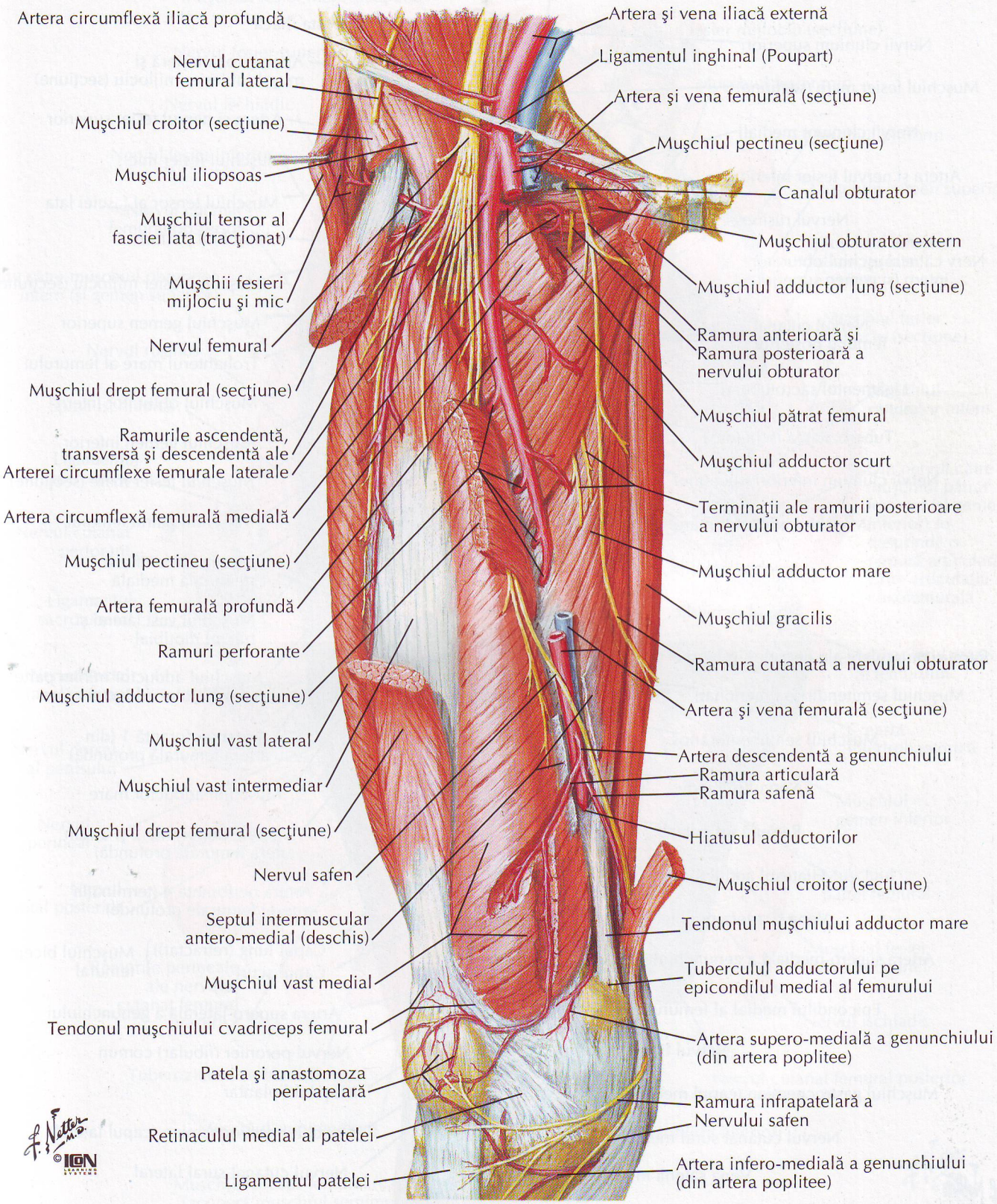

Arterele şi nervii coapsei: vedere posterioară

VEZI DE ASEMENEA PLANŞA 522

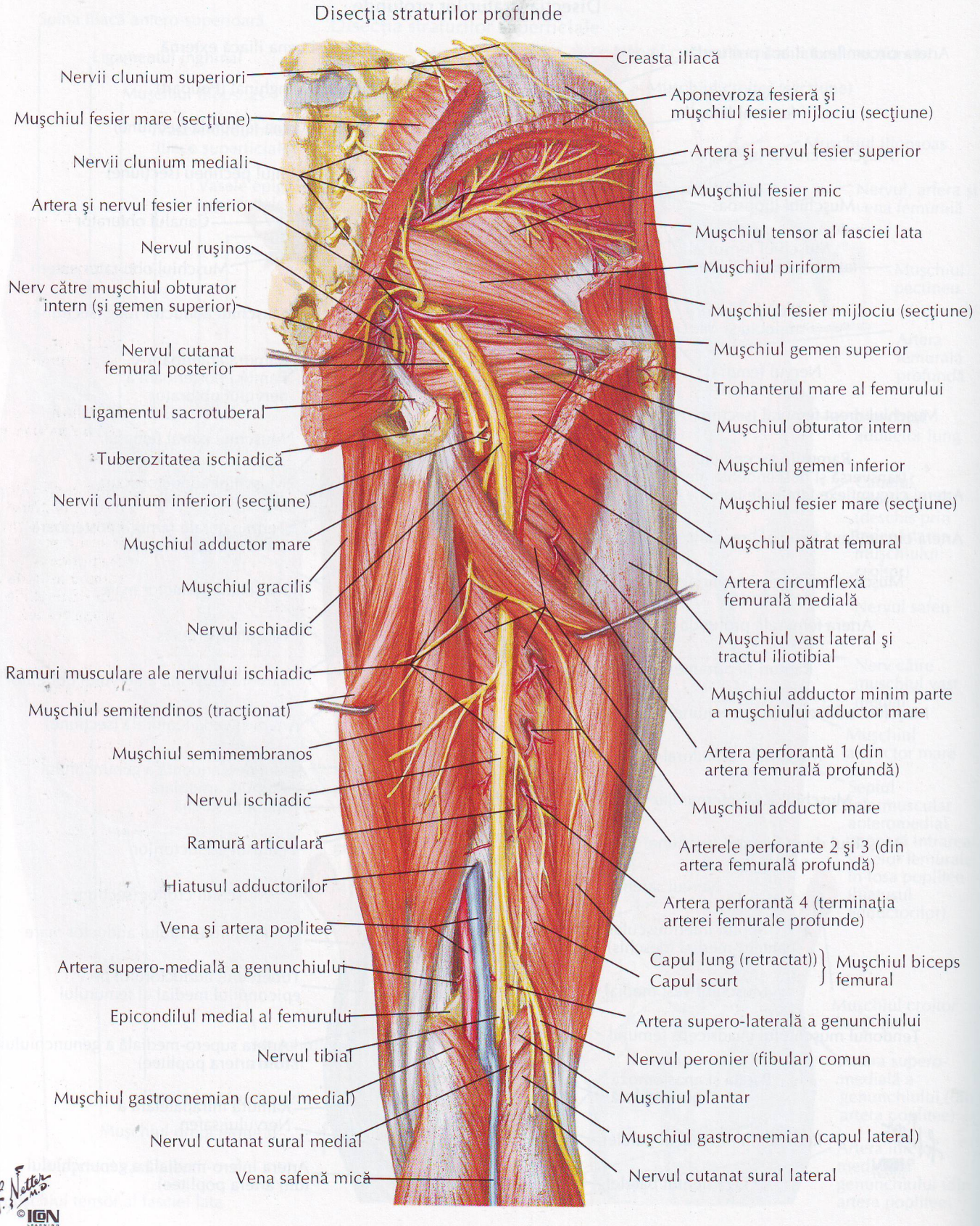

F. Netter M.D.
©IGN

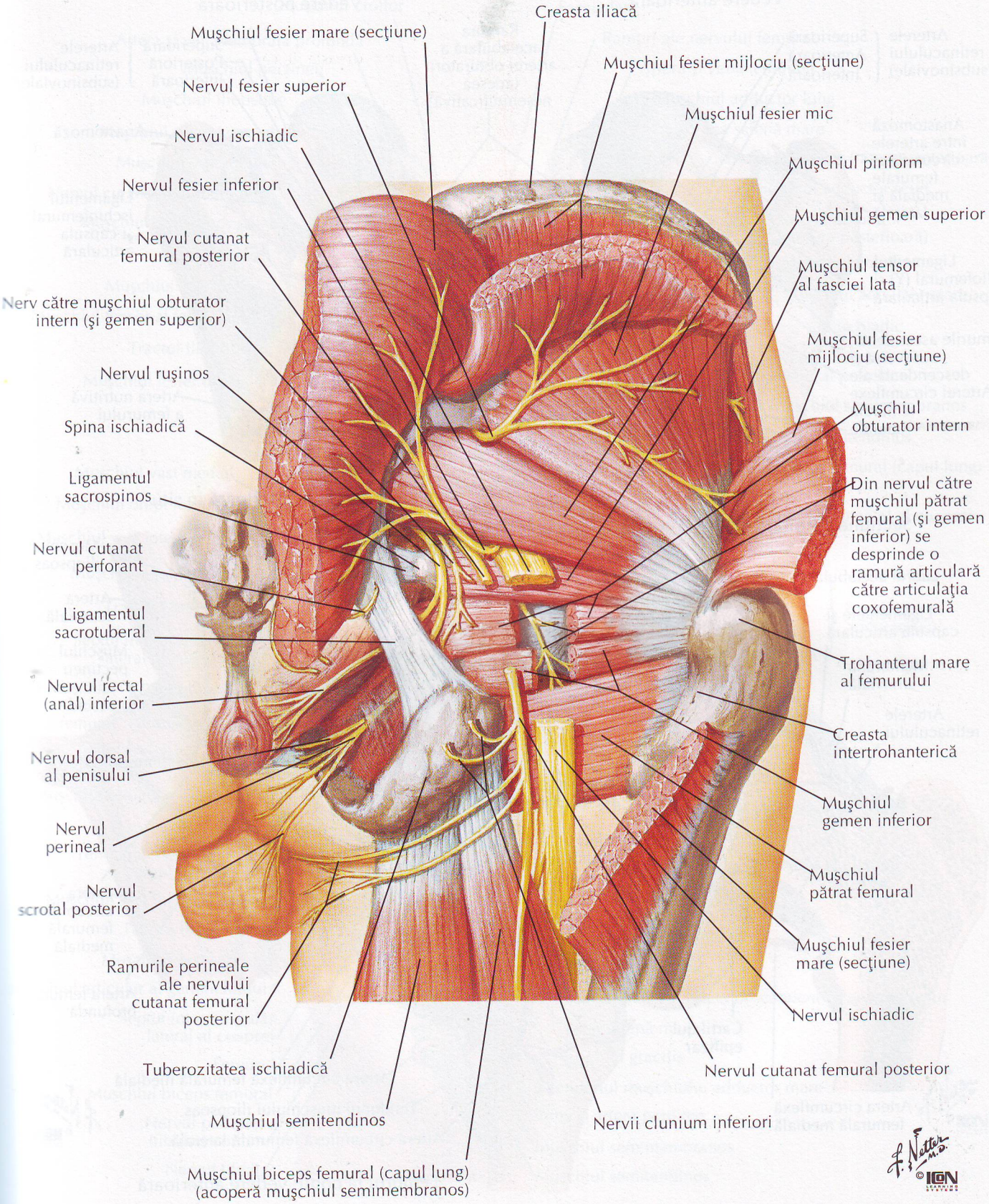
Creasta iliacă
Muşchiul fesier mare (secţiune)
Muşchiul fesier mijlociu (secţiune)
Nervul fesier superior
Muşchiul fesier mic
Nervul ischiadic
Muşchiul piriform
Nervul fesier inferior
Muşchiul gemen superior
Nervul cutanat femural posterior
Muşchiul tensor al fasciei lata
Nerv către muşchiul obturator intern (şi gemen superior)
Muşchiul fesier mijlociu (secţiune)
Nervul ruşinos
Muşchiul obturator intern
Spina ischiadică
Din nervul către muşchiul pătrat femural (şi gemen inferior) se desprinde o ramură articulară către articulaţia coxofemurală
Ligamentul sacrospinos
Nervul cutanat perforant
Ligamentul sacrotuberal
Trohanterul mare al femurului
Nervul rectal (anal) inferior
Creasta intertrohanterică
Nervul dorsal al penisului
Muşchiul gemen inferior
Nervul perineal
Muşchiul pătrat femural
Nervul scrotal posterior
Muşchiul fesier mare (secţiune)
Ramurile perineale ale nervului cutanat femural posterior
Nervul ischiadic
Tuberozitatea ischiadică
Nervul cutanat femural posterior
Muşchiul semitendinos
Nervii clunium inferiori
Muşchiul biceps femural (capul lung) (acoperă muşchiul semimembranos)

Arterele capului şi colului femural

VEZI DE ASEMENEA PLANŞA 494

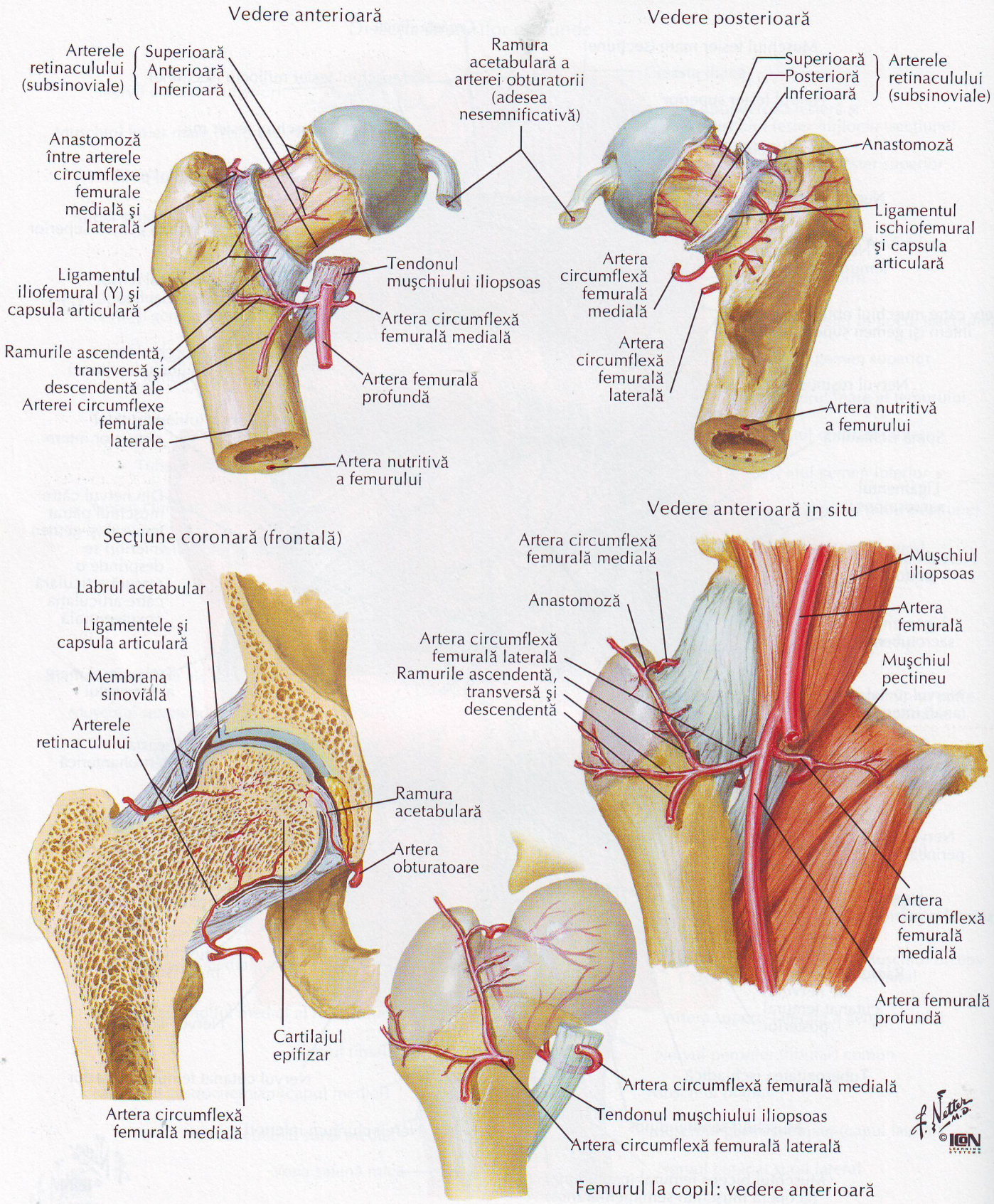

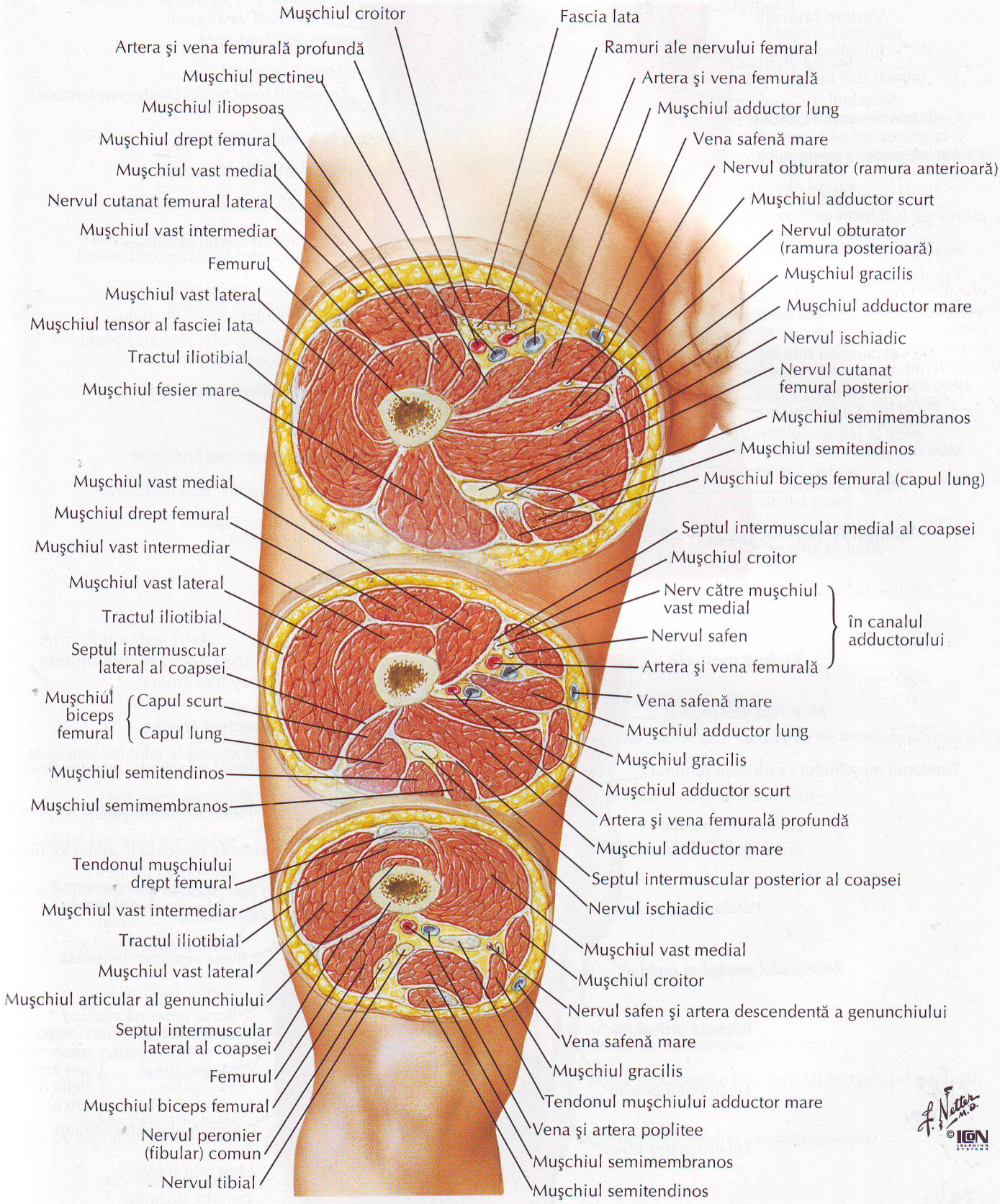
Muşchiul croitor
Artera şi vena femurală profundă
Muşchiul pectineu
Muşchiul iliopsoas
Muşchiul drept femural
Muşchiul vast medial
Nervul cutanat femural lateral
Muşchiul vast intermediar
Femurul
Muşchiul vast lateral
Muşchiul tensor al fasciei lata
Tractul iliotibial
Muşchiul fesier mare
Fascia lata
Ramuri ale nervului femural
Artera şi vena femurală
Muşchiul adductor lung
Vena safenă mare
Nervul obturator (ramura anterioară)
Muşchiul adductor scurt
Nervul obturator (ramura posterioară)
Muşchiul gracilis
Muşchiul adductor mare
Nervul ischiadic
Nervul cutanat femural posterior
Muşchiul semimembranos
Muşchiul semitendinos
Muşchiul biceps femural (capul lung)
Muşchiul vast medial
Muşchiul drept femural
Muşchiul vast intermediar
Muşchiul vast lateral
Tractul iliotibial
Septul intermuscular lateral al coapsei
Muşchiul biceps femural
Capul scurt
Capul lung
Muşchiul semitendinos
Muşchiul semimembranos
Septul intermuscular medial al coapsei
Muşchiul croitor
Nerv către muşchiul vast medial
Nervul safen
Artera şi vena femurală
în canalul adductorului
Vena safenă mare
Muşchiul adductor lung
Muşchiul gracilis
Muşchiul adductor scurt
Artera şi vena femurală profundă
Muşchiul adductor mare
Septul intermuscular posterior al coapsei
Nervul ischiadic
Tendonul muşchiului drept femural
Muşchiul vast intermediar
Tractul iliotibial
Muşchiul vast lateral
Muşchiul articular al genunchiului
Septul intermuscular lateral al coapsei
Femurul
Muşchiul biceps femural
Nervul peronier (fibular) comun
Nervul tibial
Muşchiul vast medial
Muşchiul croitor
Nervul safen şi artera descendentă a genunchiului
Vena safenă mare
Muşchiul gracilis
Tendonul muşchiului adductor mare
Vena şi artera poplitee
Muşchiul semimembranos
Muşchiul semitendinos

Genunchiul: vedere laterală şi medială

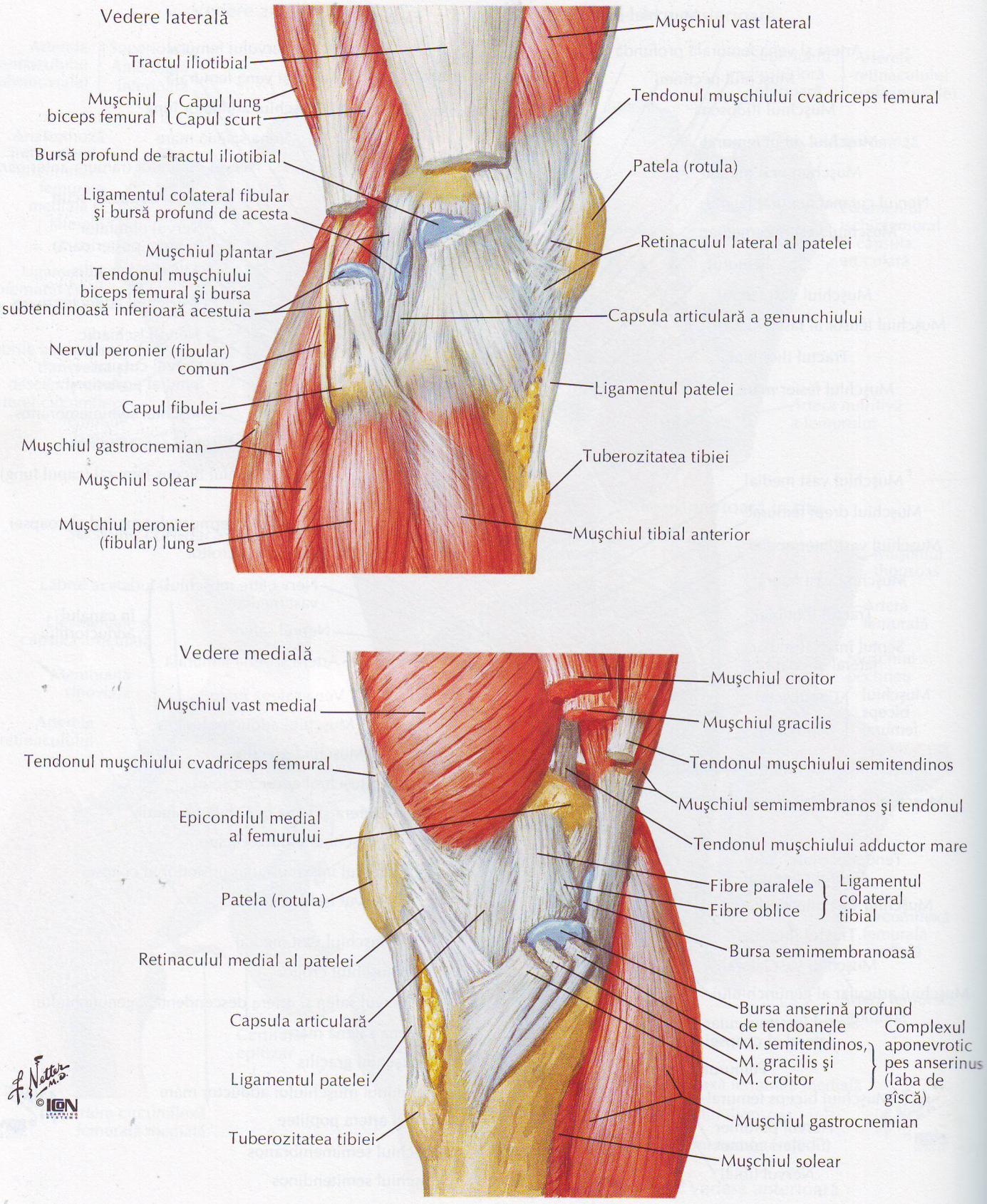

F. Netter M.D.
©IGN LEARNING SYSTEMS

Genunchiul drept în extensie

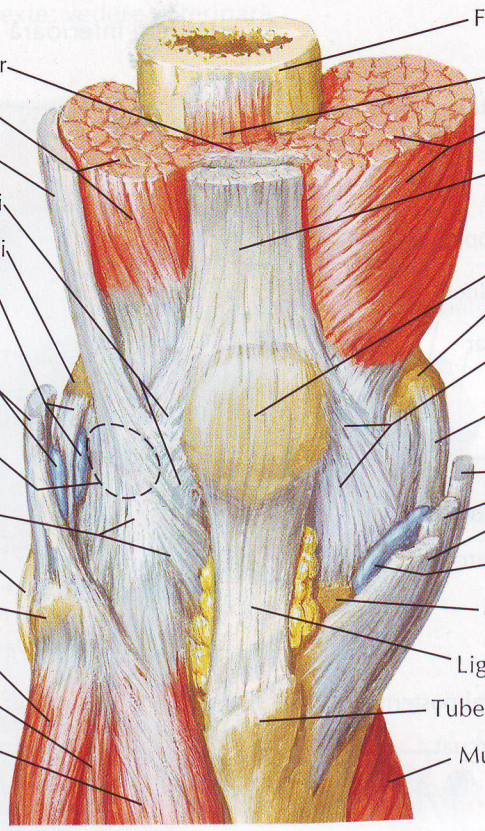

- Femurul
- Muşchiul articular al genunchiului
- Muşchiul vast intermediar
- Muşchiul vast lateral
- Muşchiul vast medial
- Tractul iliotibial
- Tendonul muşchiului drept femural (devine tendonul muşchiului cvadriceps femural)
- Retinaculul lateral al patelei
- Epicondilul lateral al femurului
- Patela (rotula)
- Ligamentul colateral fibular şi bursa
- Epicondilul medial al femurului
- Tendonul muşchiului biceps femural şi bursa subtendinoasă inferioară acestuia
- Retinaculul medial al patelei
- Linia punctată indică bursa profund de tractul iliotibial
- Ligamentul colateral tibial
- Tendoanele M. semitendinos, M. gracilis şi M. croitor — Complexul aponevrotic pes anserinus (piciorul gîştei)
- Inserţia tractului iliotibial pe tuberculul Gerdy şi linia oblică a tibiei
- Bursa anserină
- Nervul peronier (fibular) comun
- Condilul medial al tibiei
- Capul fibulei
- Ligamentul patelei
- Muşchiul peronier (fibular) lung
- Tuberozitatea tibiei
- Muşchiul extensor lung al degetelor
- Muşchiul gastrocnemian
- Muşchiul tibial anterior

Articulaţia deschisă, genunchiul în flexie uşoară

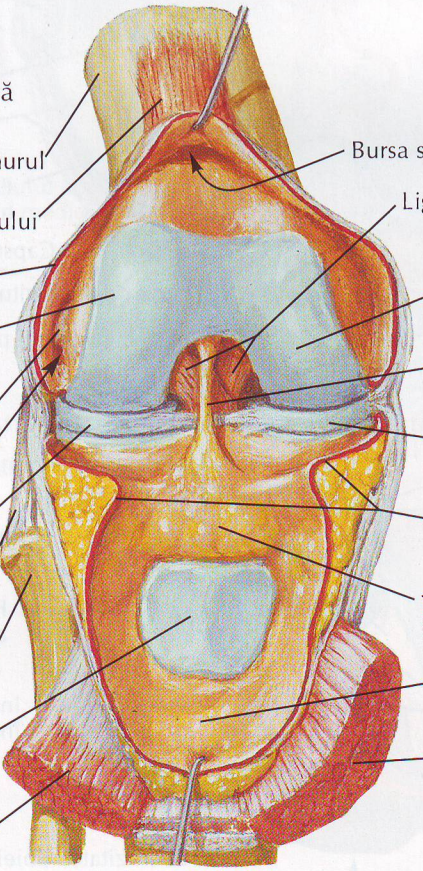

- Femurul
- Bursa suprapatelară (sinovială)
- Muşchiul articular al genunchiului
- Ligamentele încrucişate (acoperite de membrana sinovială)
- Membrana sinovială (margine de secţiune)
- Condilul medial al femurului
- Condilul lateral al femurului
- Plica sinovială infrapatelară
- Originea tendonului muşchiului popliteu (acoperită de membrana sinovială)
- Meniscul medial
- Recesul subpopliteal
- Pliurile alare (secţiune)
- Meniscul lateral
- Ţesut adipos infrapatelar (delimitat de membrana sinovială)
- Ligamentul colateral fibular
- Capul fibulei
- Bursa suprapatelară (sinovială) (acoperişul retractat)
- Patela (faţa articulară de pe suprafaţa posterioară)
- Muşchiul vast medial (retractat inferior)
- Muşchiul vast lateral (retractat inferior)

F. Netter M.D.
© IGN LEARNING SYSTEMS

Genunchiul: secţiune

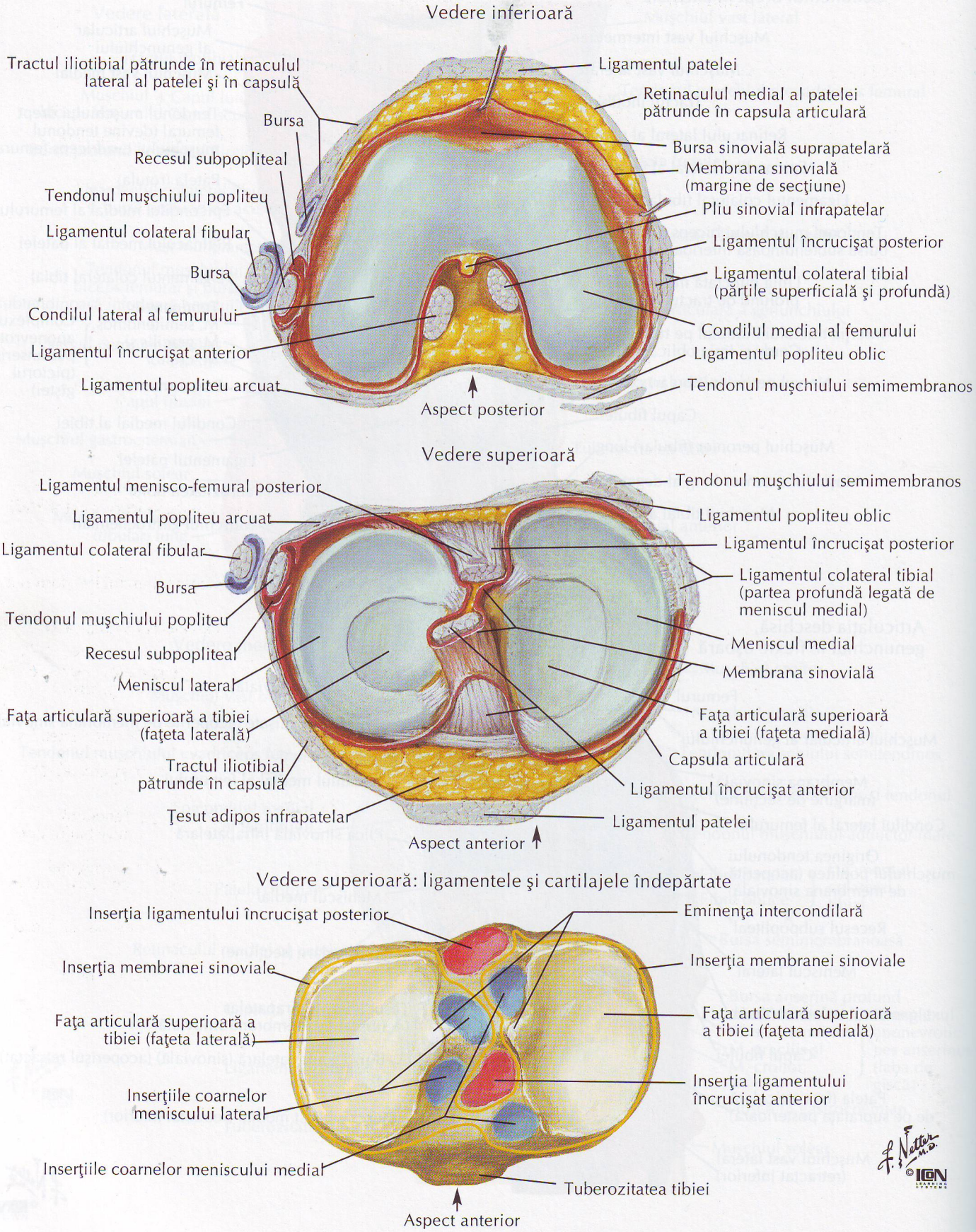

Genunchiul: ligamentele încrucişate şi colaterale

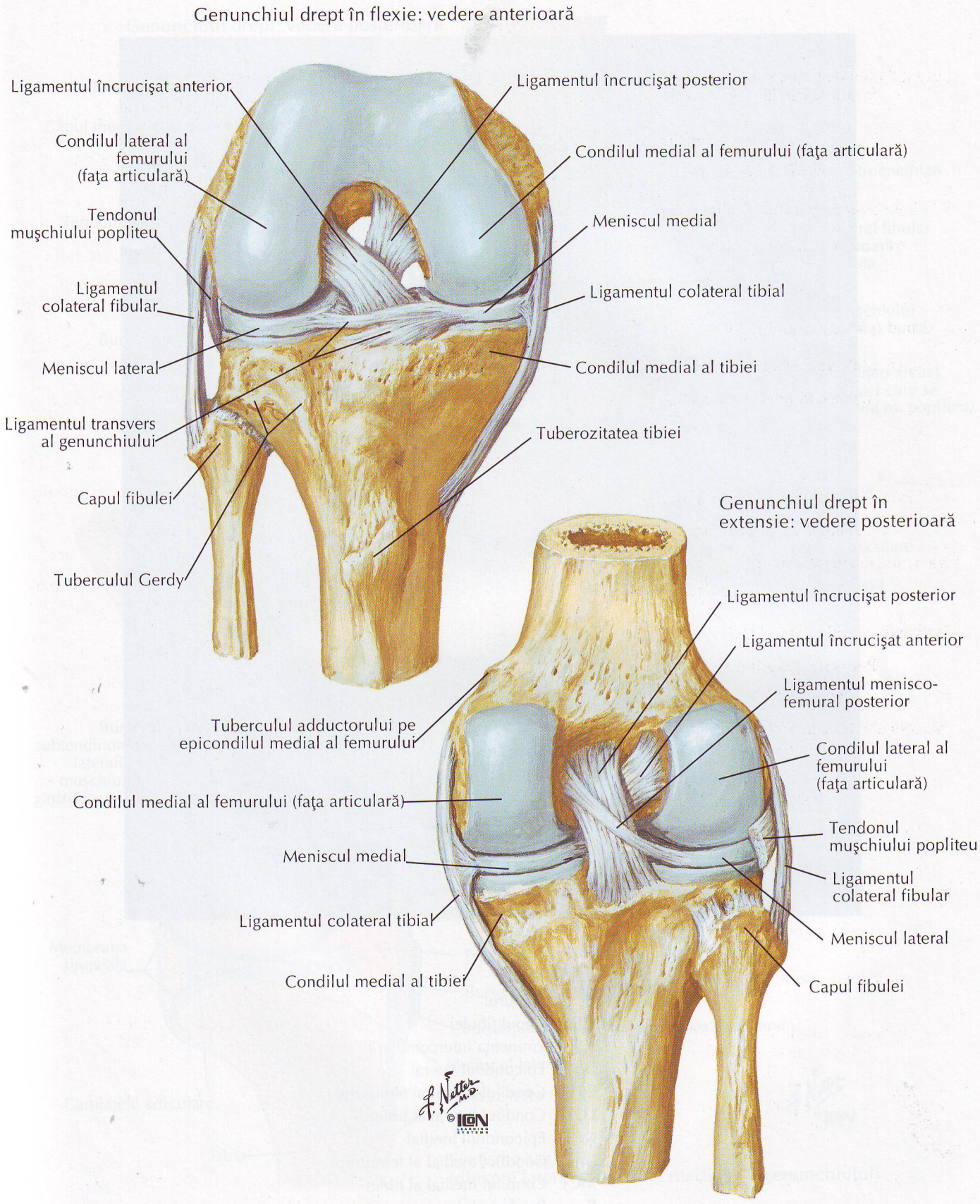

Genunchiul: radiografie în incidenţă antero-posterioară

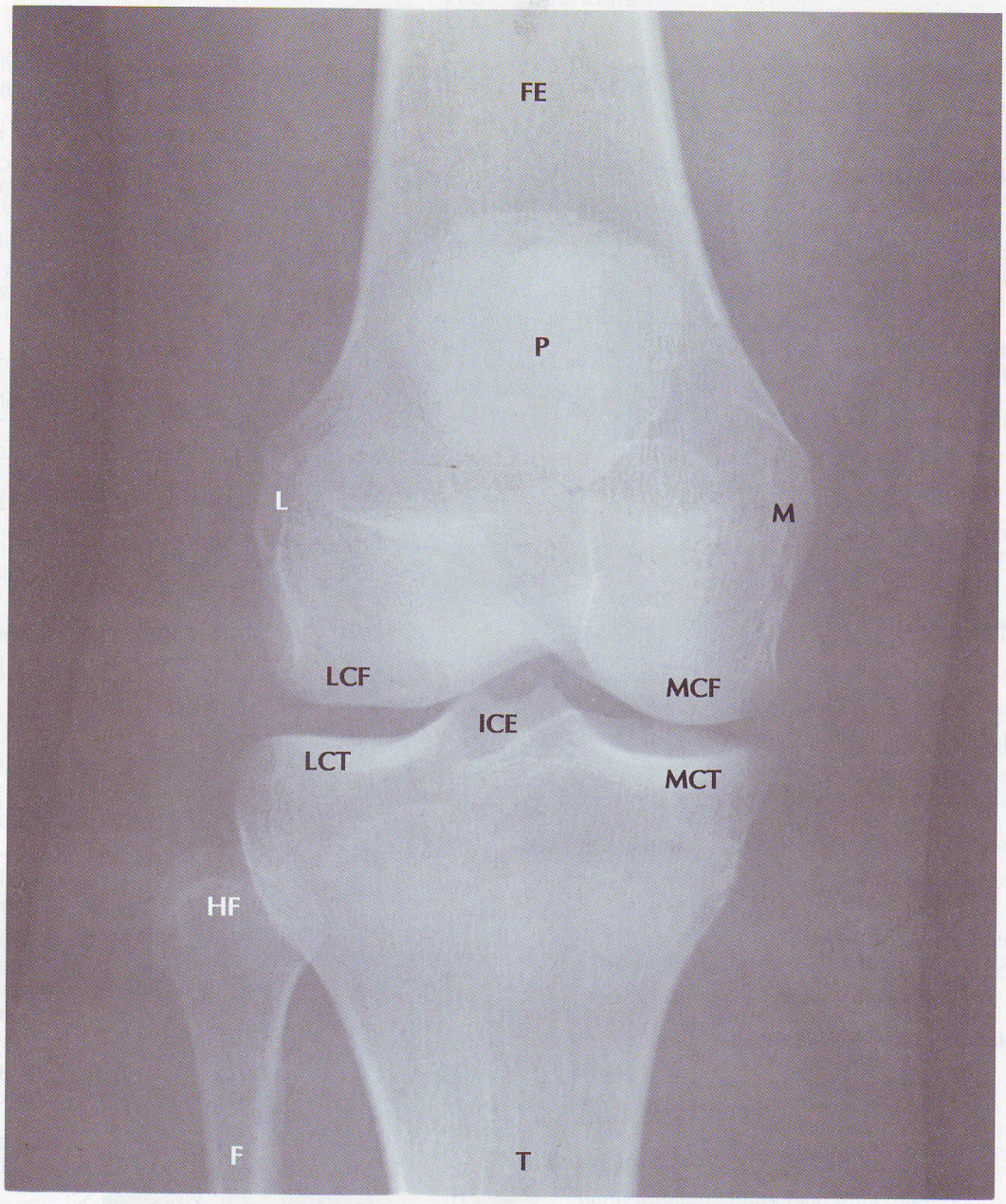

F	Fibula
FE	Femurul
HF	Capul fibulei
ICE	Eminenţa intercondilară
L	Epicondilul lateral
LCF	Condilul lateral al femurului
LCT	Condilul lateral al tibiei
M	Epicondilul medial
MCF	Condilul medial al femurului
MCT	Condilul medial al tibiei
P	Patela (rotula)
T	Tibia

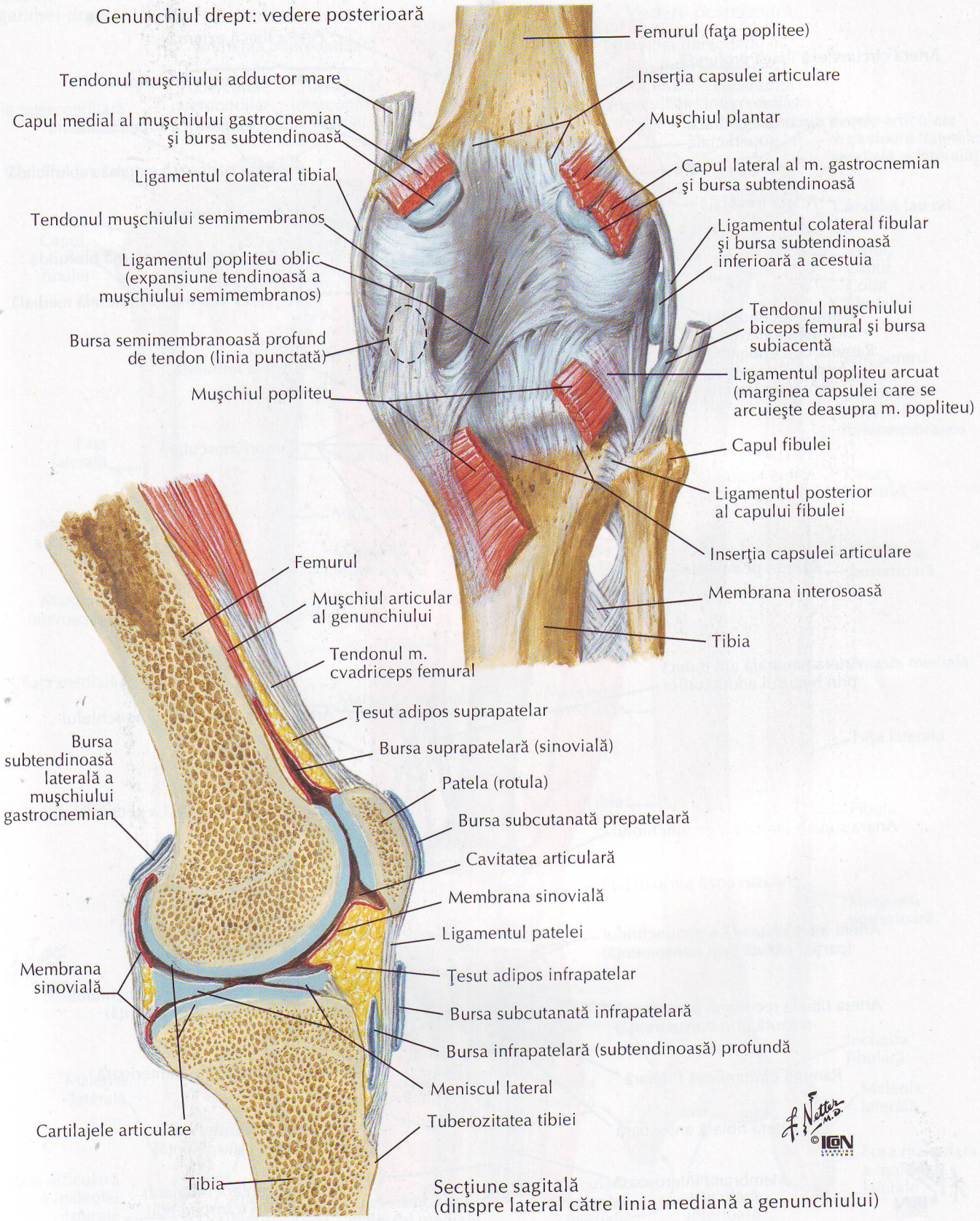
Genunchiul drept: vedere posterioară
Femurul (faţa poplitee)
Tendonul muşchiului adductor mare
Inserţia capsulei articulare
Capul medial al muşchiului gastrocnemian şi bursa subtendinoasă
Muşchiul plantar
Ligamentul colateral tibial
Capul lateral al m. gastrocnemian şi bursa subtendinoasă
Tendonul muşchiului semimembranos
Ligamentul colateral fibular şi bursa subtendinoasă inferioară a acestuia
Ligamentul popliteu oblic (expansiune tendinoasă a muşchiului semimembranos)
Tendonul muşchiului biceps femural şi bursa subiacentă
Bursa semimembranoasă profund de tendon (linia punctată)
Ligamentul popliteu arcuat (marginea capsulei care se arcuieşte deasupra m. popliteu)
Muşchiul popliteu
Capul fibulei
Ligamentul posterior al capului fibulei
Inserţia capsulei articulare
Membrana interosoasă
Tibia
Femurul
Muşchiul articular al genunchiului
Tendonul m. cvadriceps femural
Ţesut adipos suprapatelar
Bursa suprapatelară (sinovială)
Bursa subtendinoasă laterală a muşchiului gastrocnemian
Patela (rotula)
Bursa subcutanată prepatelară
Cavitatea articulară
Membrana sinovială
Ligamentul patelei
Membrana sinovială
Ţesut adipos infrapatelar
Bursa subcutanată infrapatelară
Bursa infrapatelară (subtendinoasă) profundă
Meniscul lateral
Tuberozitatea tibiei
Cartilajele articulare
Tibia
Secţiune sagitală
(dinspre lateral către linia mediană a genunchiului)
F. Netter M.D.
©IGN

Arterele coapsei şi genunchiului: schemă

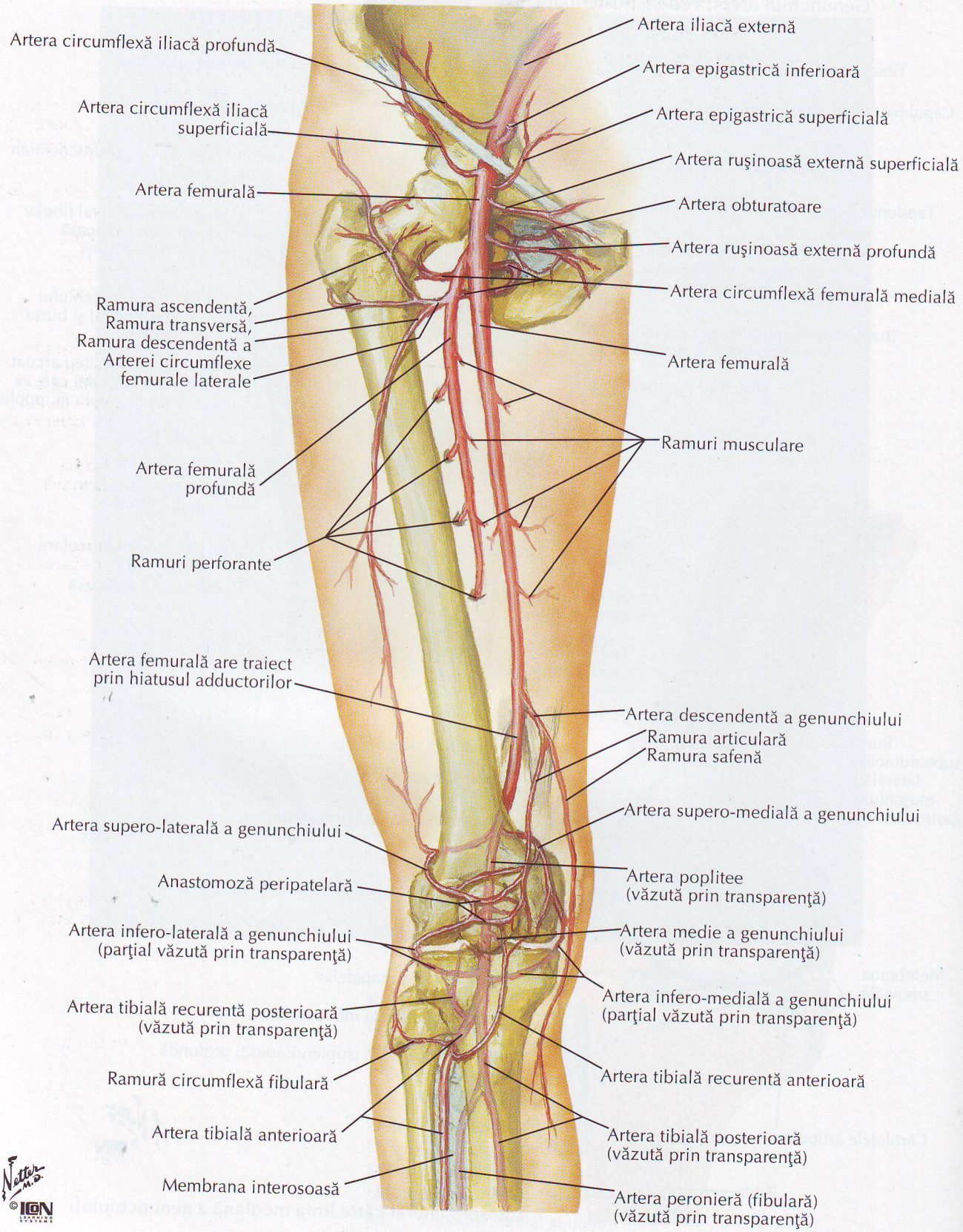

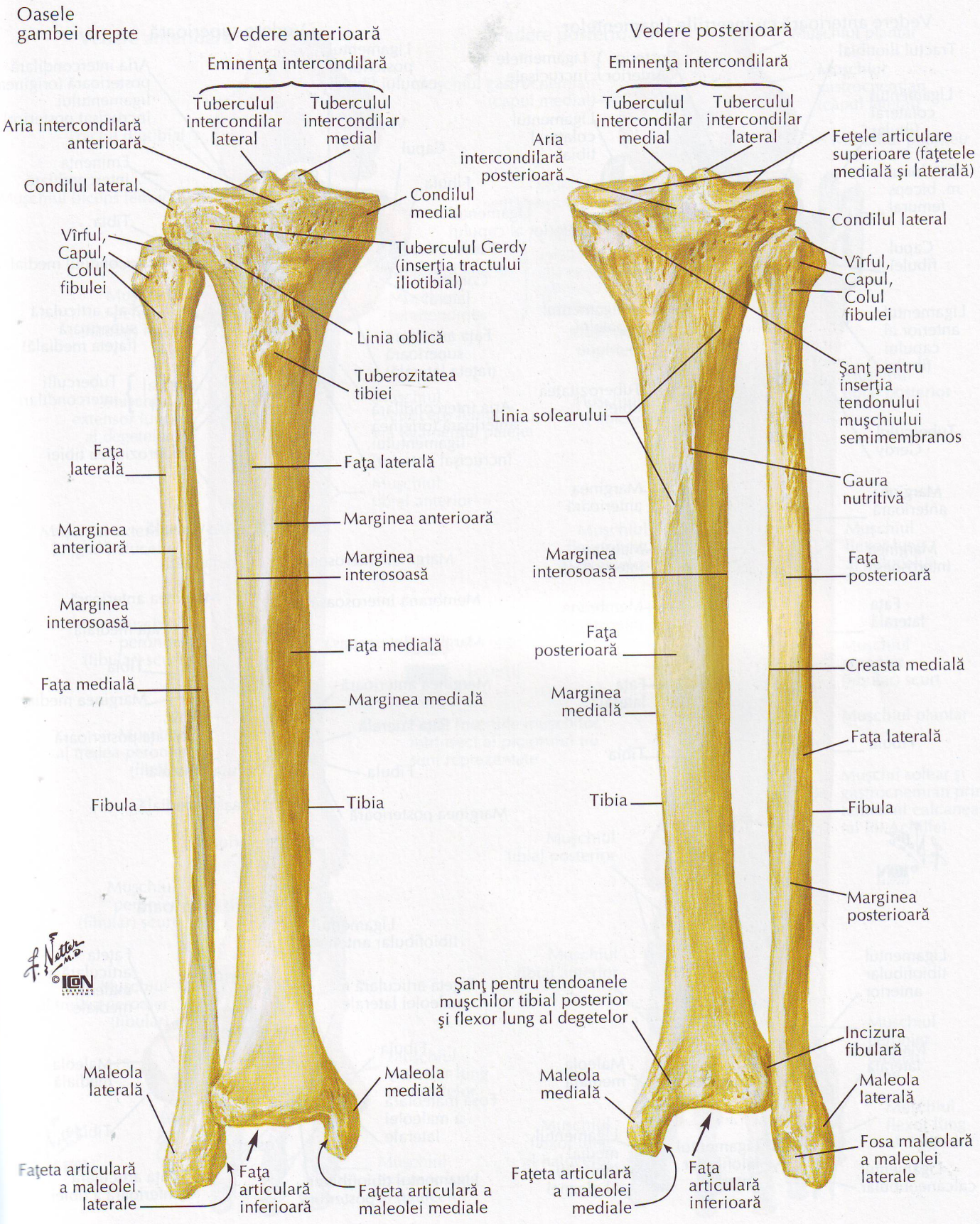
Oasele gambei drepte
Vedere anterioară
Eminenţa intercondilară
Tuberculul intercondilar lateral
Tuberculul intercondilar medial
Aria intercondilară anterioară
Condilul lateral
Condilul medial
Vîrful, Capul, Colul fibulei
Tuberculul Gerdy (inserţia tractului iliotibial)
Linia oblică
Tuberozitatea tibiei
Faţa laterală
Faţa laterală
Marginea anterioară
Marginea anterioară
Marginea interosoasă
Marginea interosoasă
Faţa medială
Faţa medială
Marginea medială
Fibula
Tibia
Maleola laterală
Maleola medială
Faţeta articulară a maleolei laterale
Faţa articulară inferioară
Faţeta articulară a maleolei mediale
Vedere posterioară
Eminenţa intercondilară
Tuberculul intercondilar medial
Tuberculul intercondilar lateral
Feţele articulare superioare (faţetele medială şi laterală)
Aria intercondilară posterioară
Condilul lateral
Vîrful, Capul, Colul fibulei
Şanţ pentru inserţia tendonului muşchiului semimembranos
Linia solearului
Gaura nutritivă
Marginea interosoasă
Faţa posterioară
Faţa posterioară
Creasta medială
Marginea medială
Faţa laterală
Tibia
Fibula
Marginea posterioară
Şanţ pentru tendoanele muşchilor tibial posterior şi flexor lung al degetelor
Incizura fibulară
Maleola medială
Maleola laterală
Fosa maleolară a maleolei laterale
Faţeta articulară a maleolei mediale
Faţa articulară inferioară

Tibia şi fibula (continuare)

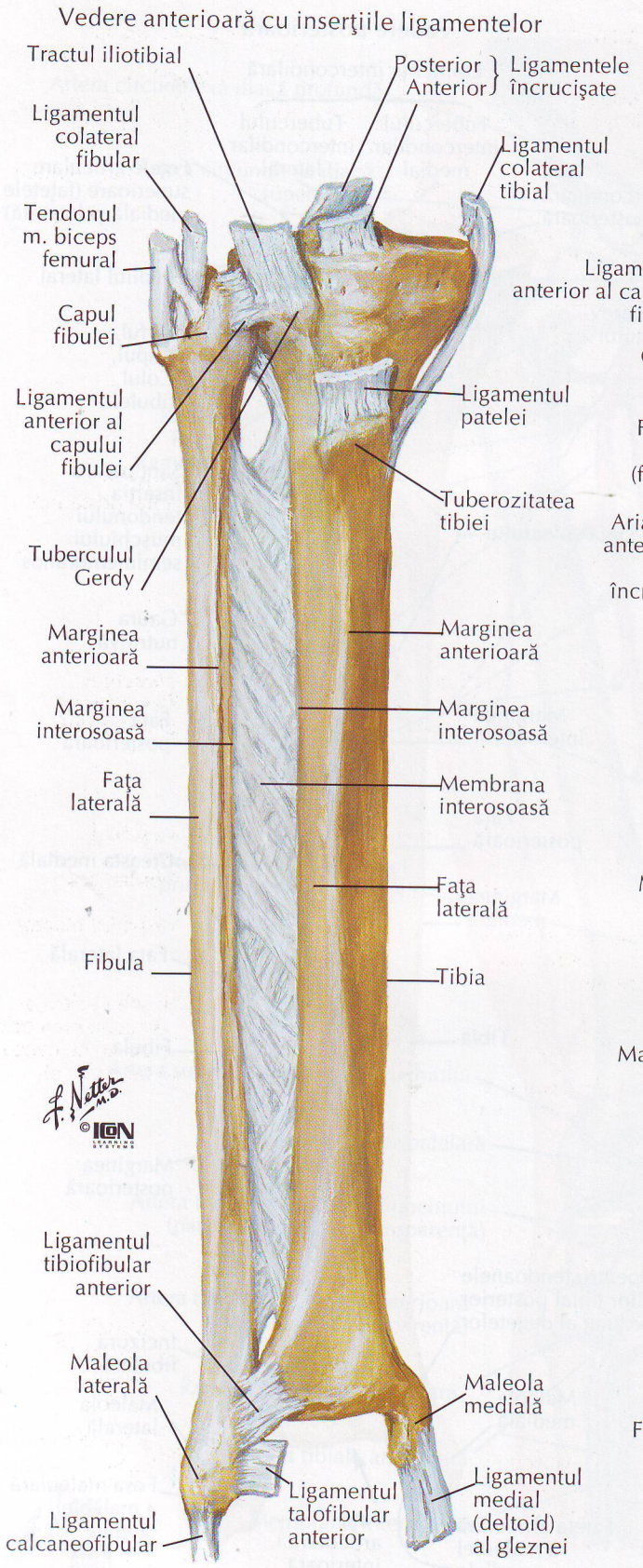

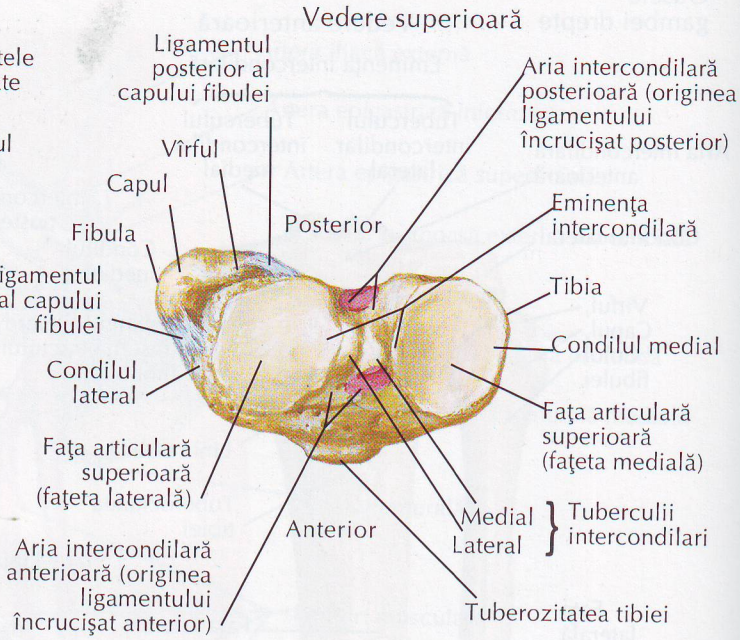

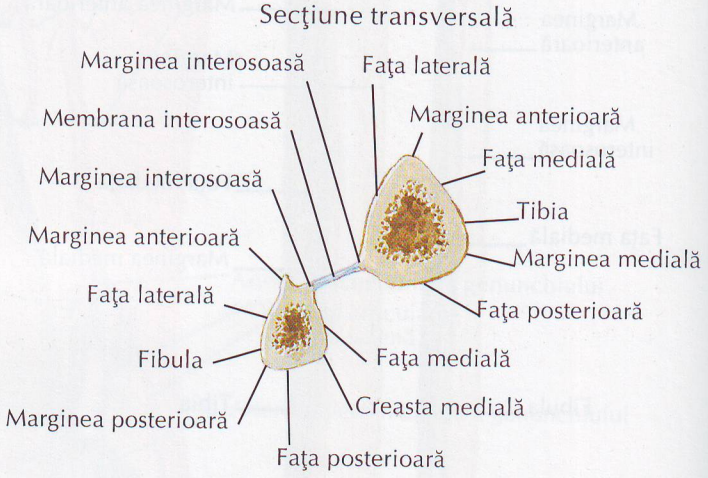

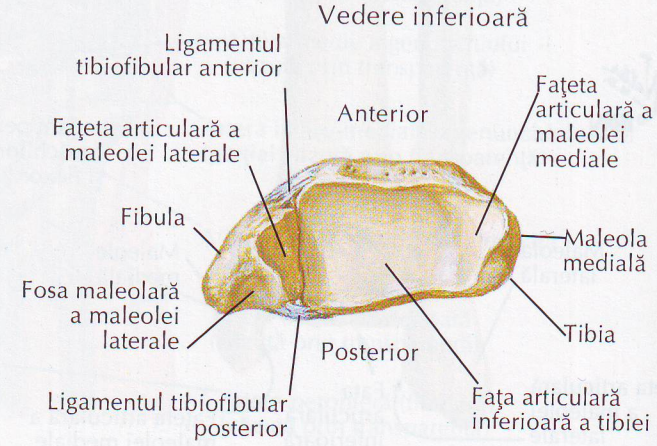

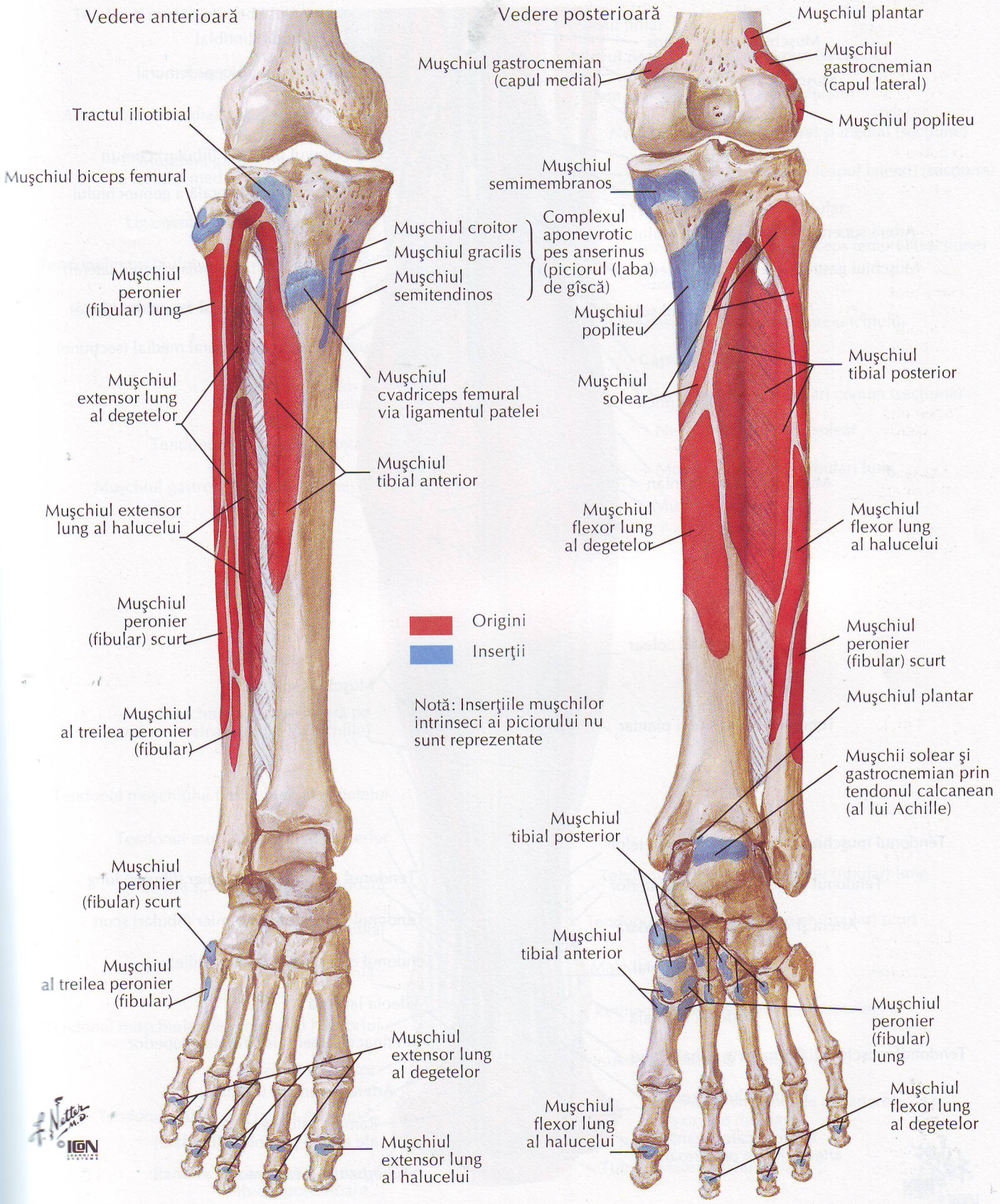
Vedere anterioară
Tractul iliotibial
Muşchiul biceps femural
Muşchiul croitor
Muşchiul gracilis
Muşchiul semitendinos
Complexul aponevrotic pes anserinus (piciorul (laba) de gîscă)
Muşchiul peronier (fibular) lung
Muşchiul cvadriceps femural via ligamentul patelei
Muşchiul extensor lung al degetelor
Muşchiul tibial anterior
Muşchiul extensor lung al halucelui
Muşchiul peronier (fibular) scurt
Muşchiul al treilea peronier (fibular)
Muşchiul extensor lung al degetelor
Muşchiul extensor lung al halucelui
Origini
Inserţii
Notă: Inserţiile muşchilor intrinseci ai piciorului nu sunt reprezentate
Vedere posterioară
Muşchiul plantar
Muşchiul gastrocnemian (capul medial)
Muşchiul gastrocnemian (capul lateral)
Muşchiul popliteu
Muşchiul semimembranos
Muşchiul popliteu
Muşchiul solear
Muşchiul tibial posterior
Muşchiul flexor lung al degetelor
Muşchiul flexor lung al halucelui
Muşchiul peronier (fibular) scurt
Muşchiul plantar
Muşchii solear şi gastrocnemian prin tendonul calcanean (al lui Achille)
Muşchiul tibial posterior
Muşchiul tibial anterior
Muşchiul peronier (fibular) lung
Muşchiul flexor lung al halucelui
Muşchiul flexor lung al degetelor

Muşchii gambei (straturile superficiale): vedere posterioară

VEZI DE ASEMENEA PLANŞA 522

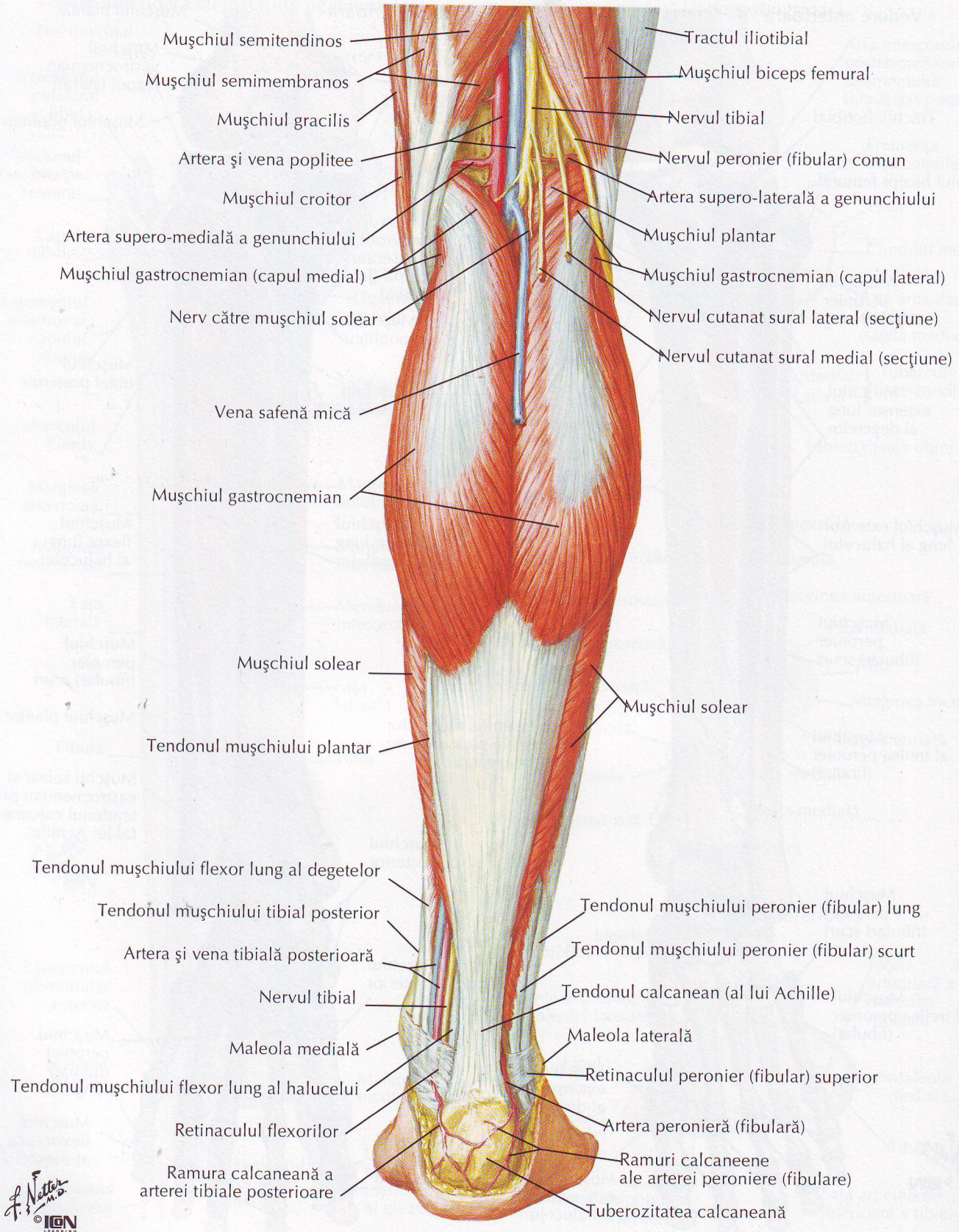

F. Netter M.D.
© ICON LEARNING SYSTEMS

Muşchii gambei (straturile intermediare): vedere posterioară

VEZI DE ASEMENEA PLANŞA 523

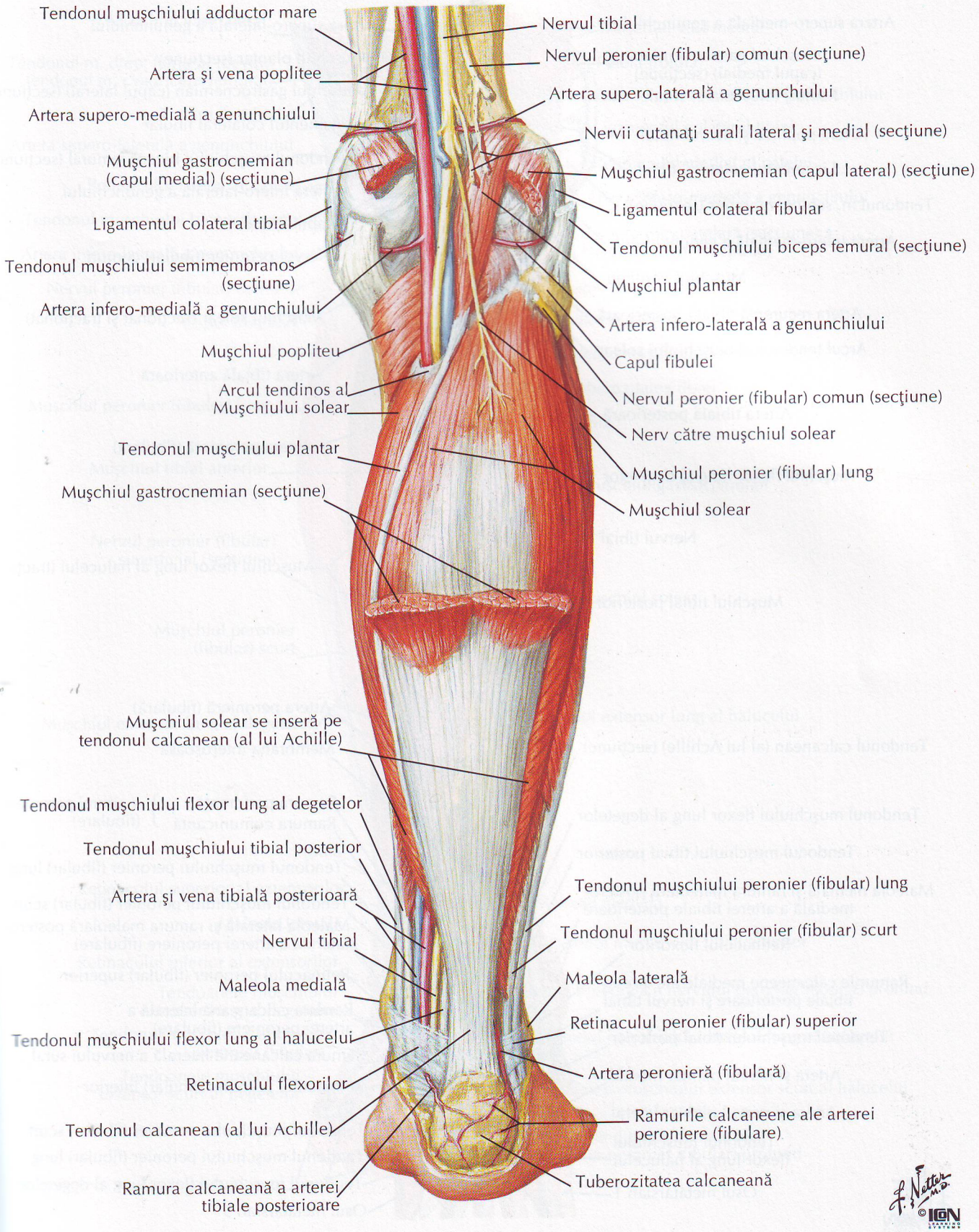

Muşchii gambei (straturile profunde): vedere posterioară

VEZI DE ASEMENEA PLANŞA 523

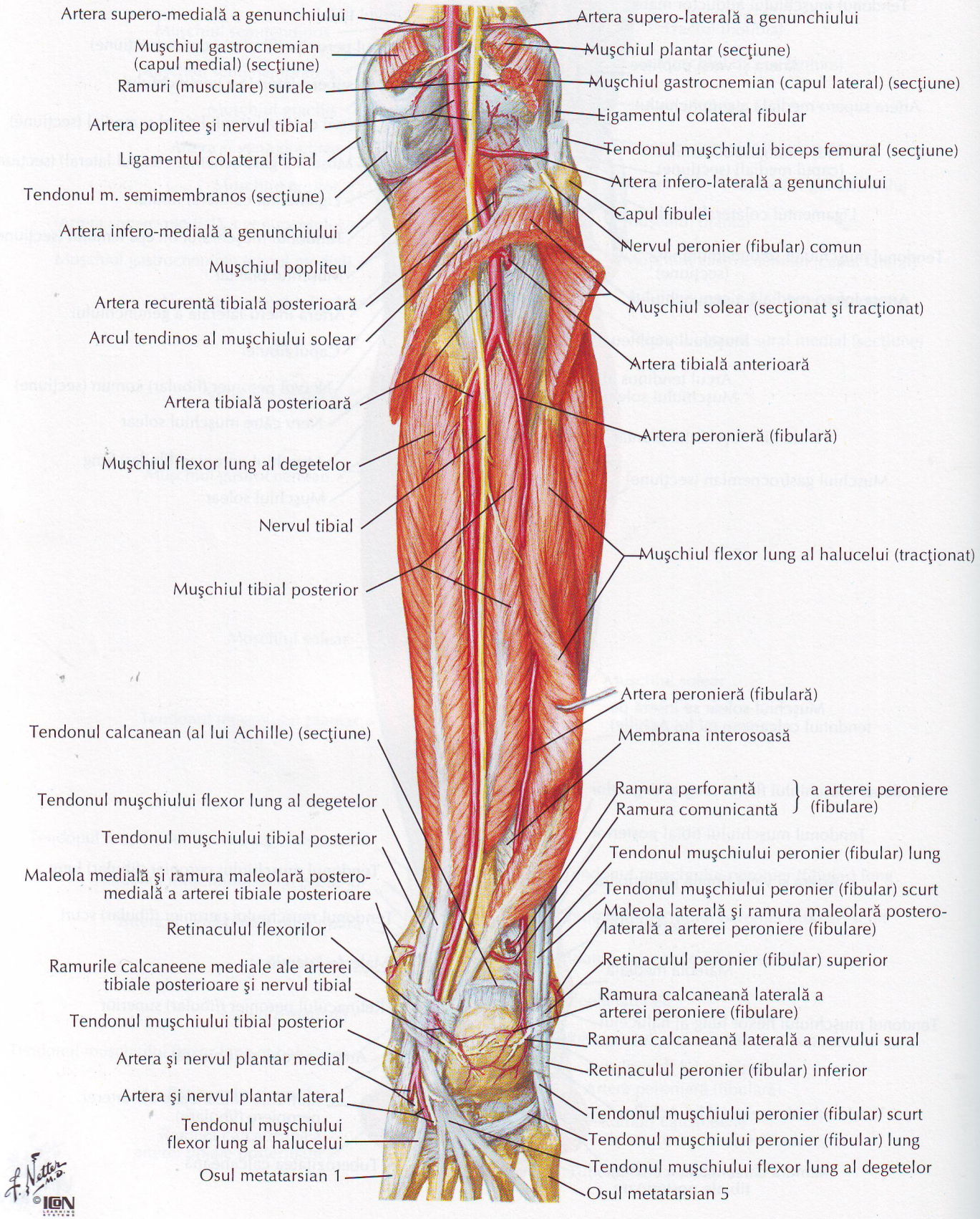

Muşchii gambei (straturile superficiale): vedere anterioară

VEZI DE ASEMENEA PLANŞA 524

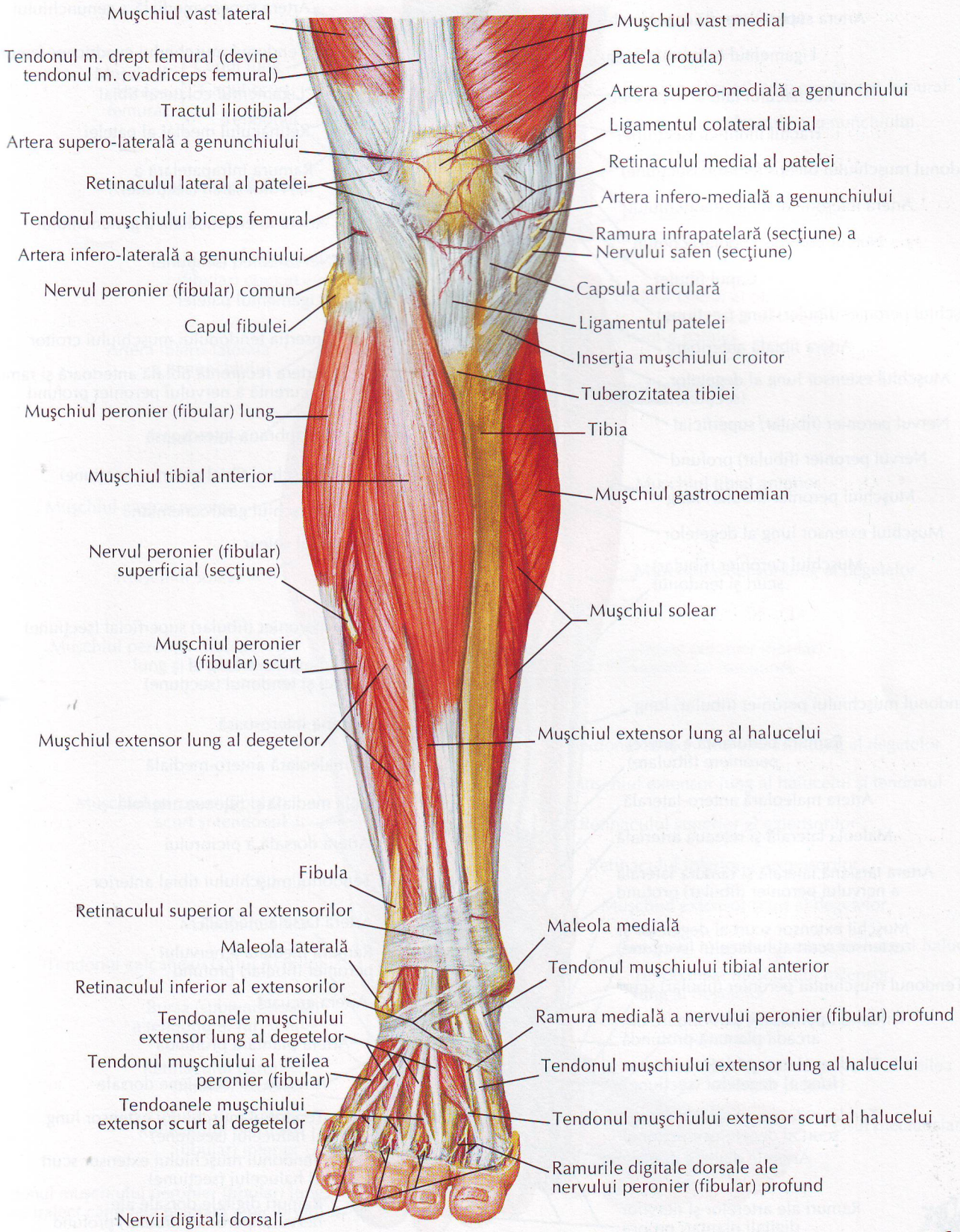

Muşchii gambei (disecţia straturilor profunde): vedere anterioară

VEZI DE ASEMENEA PLANŞA 524

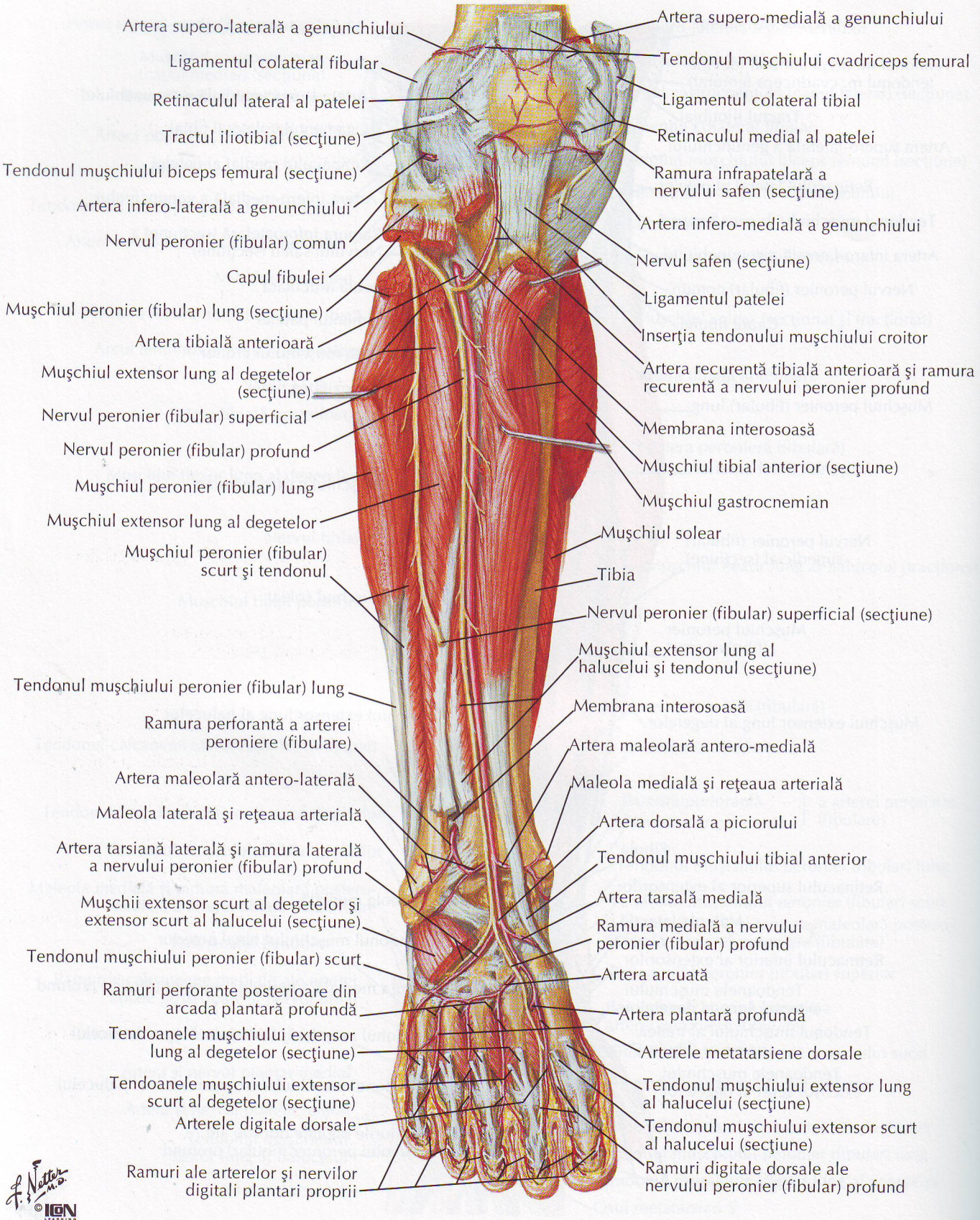

F. Netter M.D.
© IGN LEARNING SYSTEMS

Muşchii gambei: vedere laterală

VEZI DE ASEMENEA PLANŞA 524

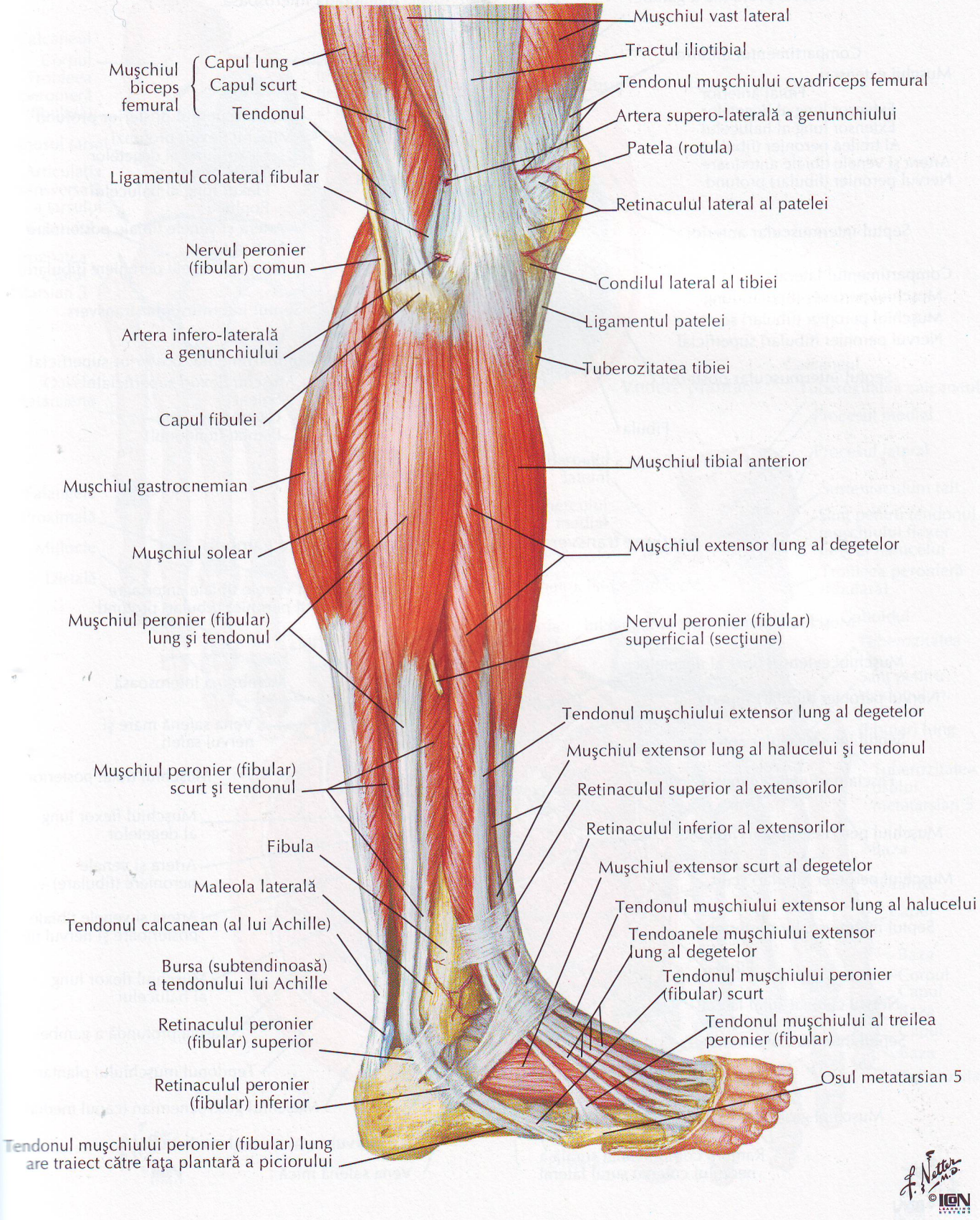

Gamba: secţiuni transversale şi compartimentele fasciale

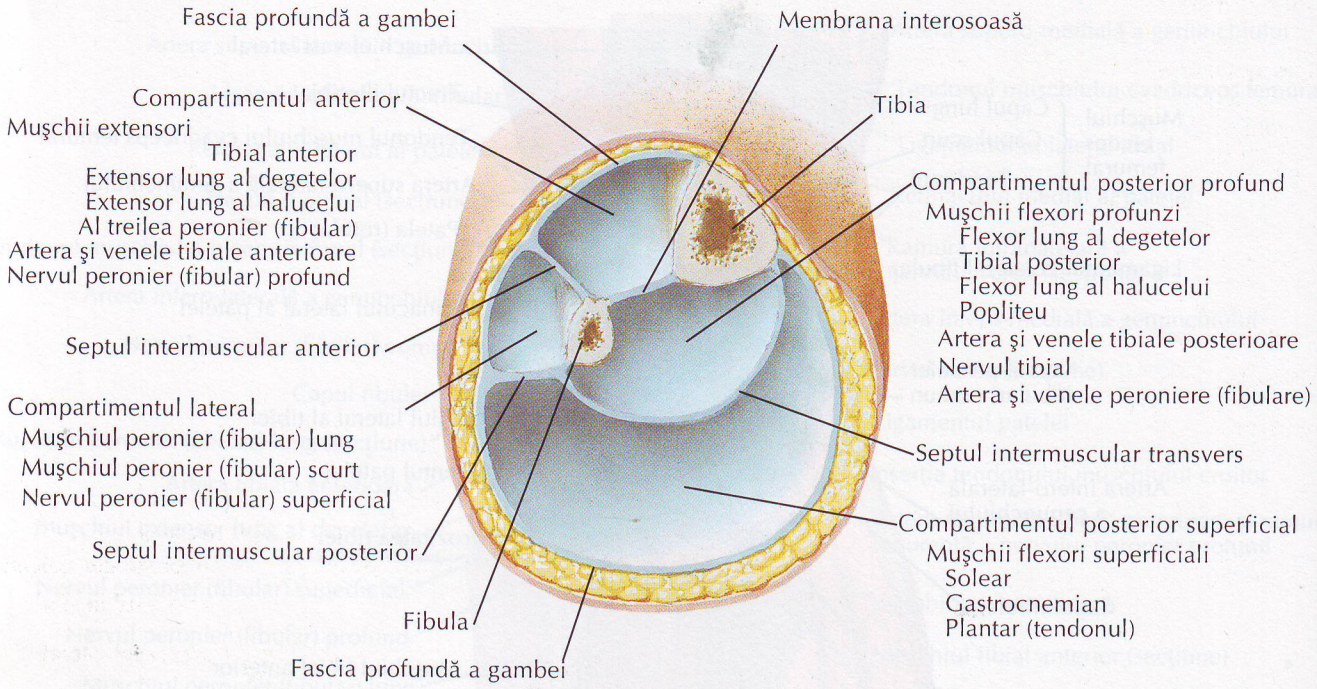

Secţiune transversală deasupra regiunii mijlocii a gambei

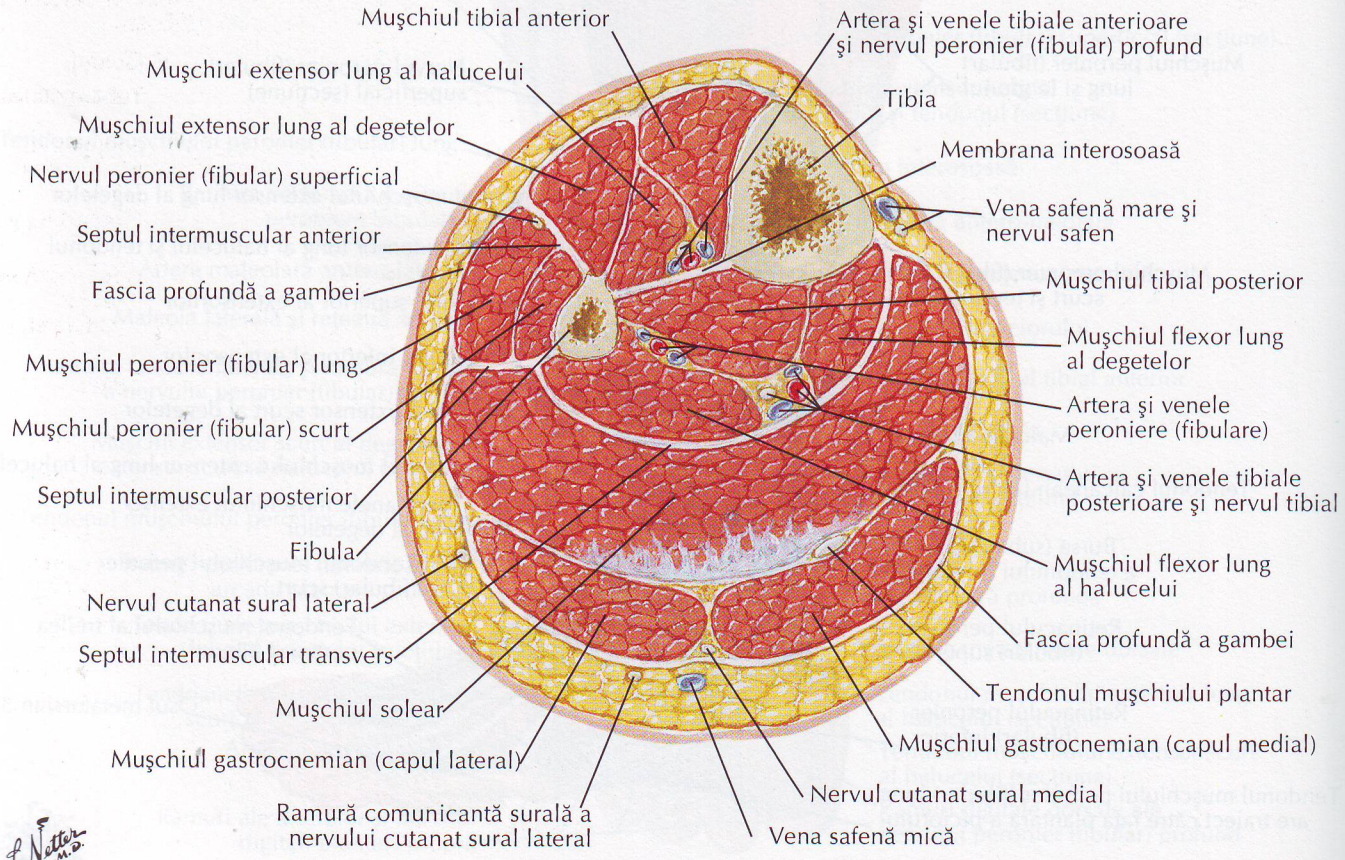

F. Netter M.D.
©IGN

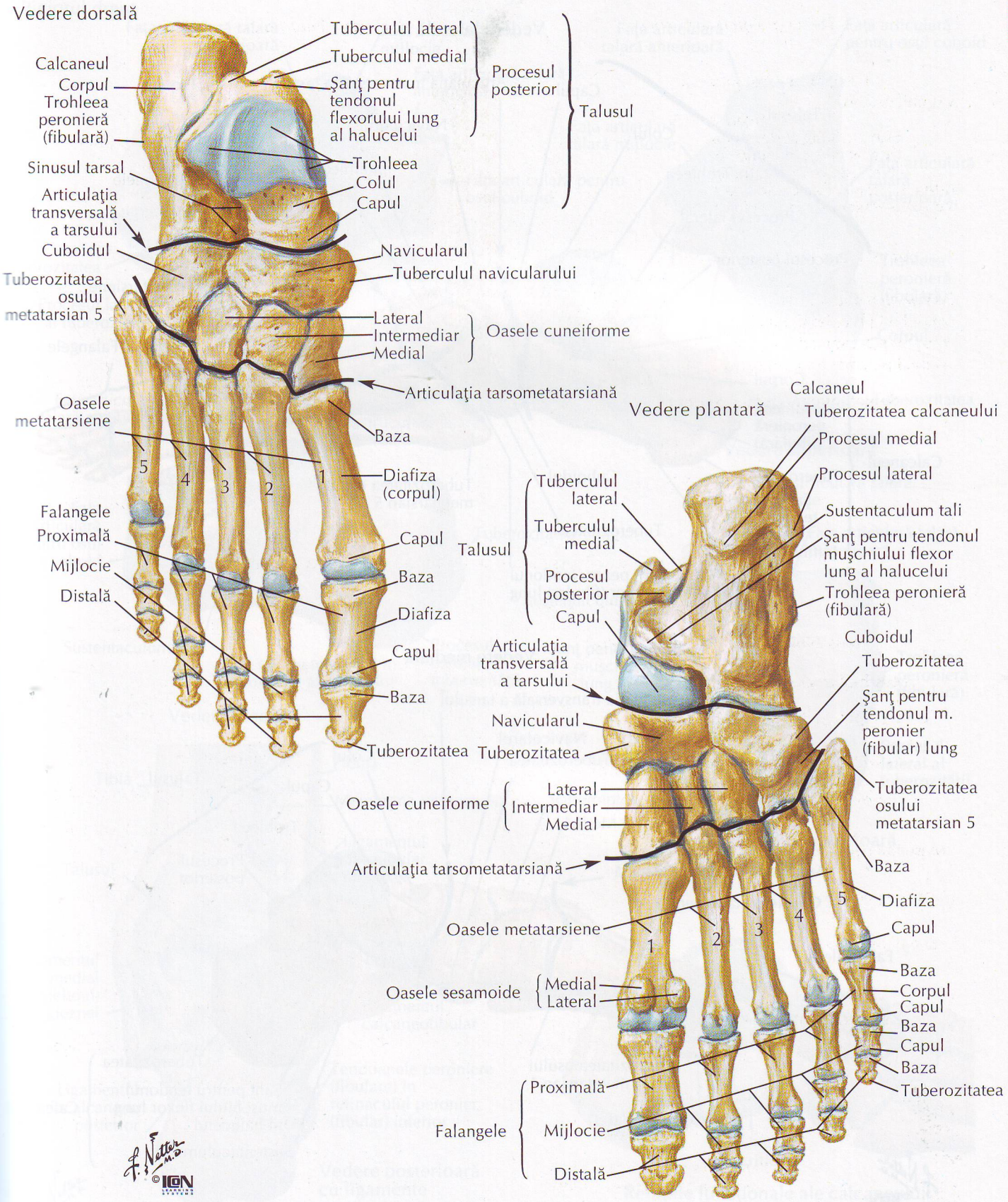
Vedere dorsală
Tuberculul lateral
Tuberculul medial
Şanţ pentru tendonul flexorului lung al halucelui
Procesul posterior
Talusul
Calcaneul
Corpul
Trohleea peronieră (fibulară)
Sinusul tarsal
Articulaţia transversală a tarsului
Cuboidul
Tuberozitatea osului metatarsian 5
Trohleea
Colul
Capul
Navicularul
Tuberculul navicularului
Lateral
Intermediar
Medial
Oasele cuneiforme
Articulaţia tarsometatarsiană
Oasele metatarsiene
Baza
Diafiza (corpul)
Falangele
Proximală
Mijlocie
Distală
Capul
Baza
Diafiza
Capul
Baza
Tuberozitatea
5
4
3
2
1
Vedere plantară
Calcaneul
Tuberozitatea calcaneului
Procesul medial
Procesul lateral
Sustentaculum tali
Şanţ pentru tendonul muşchiului flexor lung al halucelui
Trohleea peronieră (fibulară)
Tuberculul lateral
Tuberculul medial
Procesul posterior
Capul
Talusul
Cuboidul
Tuberozitatea
Şanţ pentru tendonul m. peronier (fibular) lung
Tuberozitatea osului metatarsian 5
Articulaţia transversală a tarsului
Navicularul
Tuberozitatea
Oasele cuneiforme
Lateral
Intermediar
Medial
Articulaţia tarsometatarsiană
Baza
Diafiza
Oasele metatarsiene
Capul
Oasele sesamoide
Medial
Lateral
Baza
Corpul
Capul
Baza
Capul
Baza
Tuberozitatea
Falangele
Proximală
Mijlocie
Distală
1
2
3
4
5
F. Netter M.D.
©IGN LEARNING SYSTEMS

Oasele piciorului (continuare)

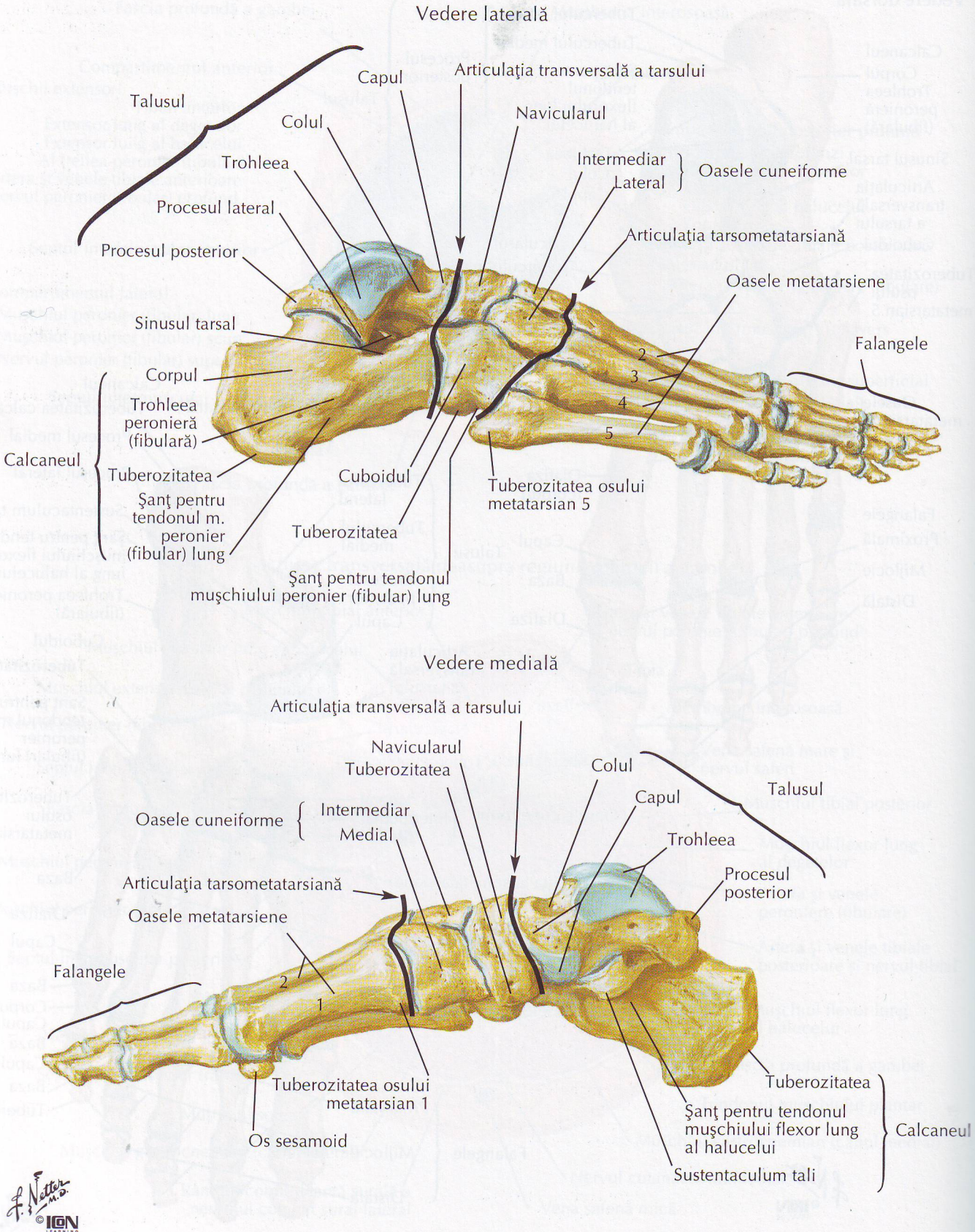

F. Netter M.D.
© IGN LEARNING SYSTEMS

Piciorul drept

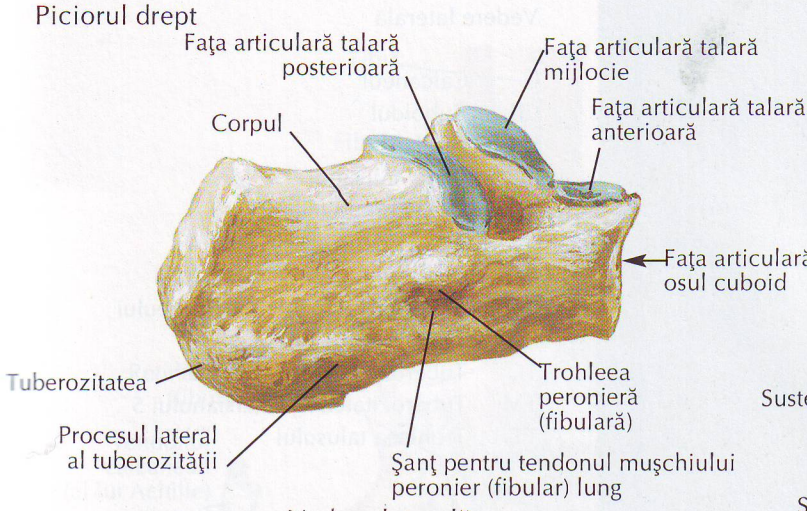

Vedere laterală

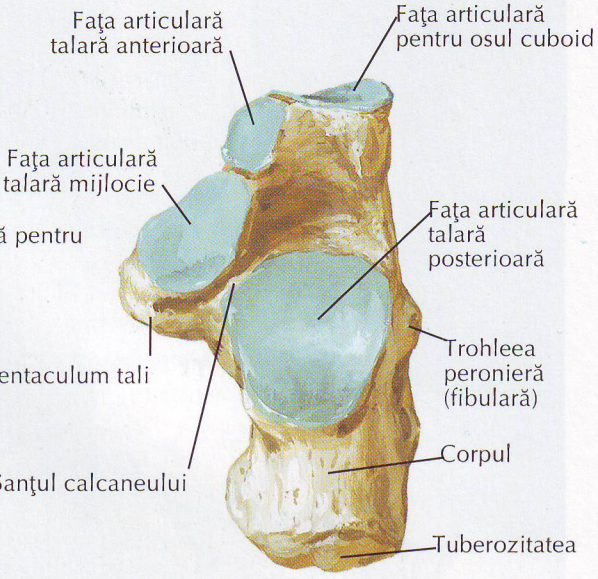

Vedere superioară

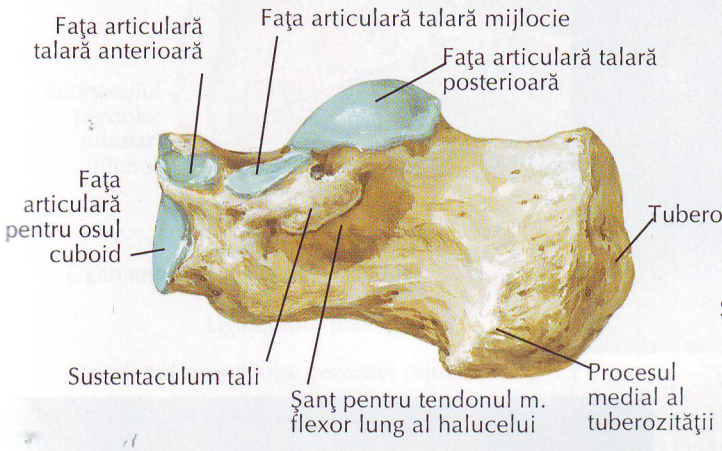

Vedere medială

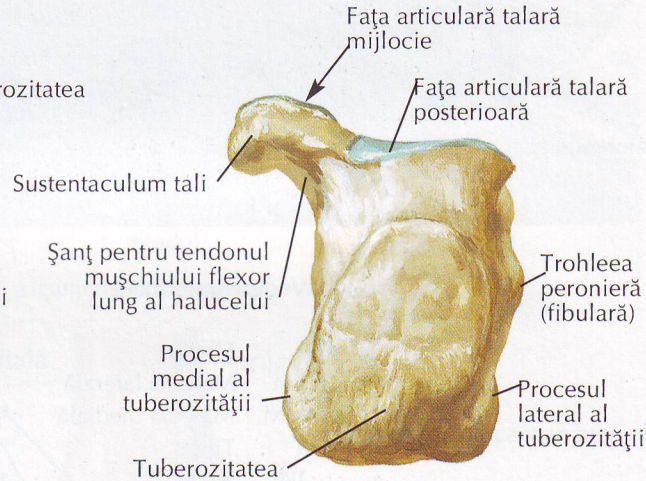

Vedere posterioară

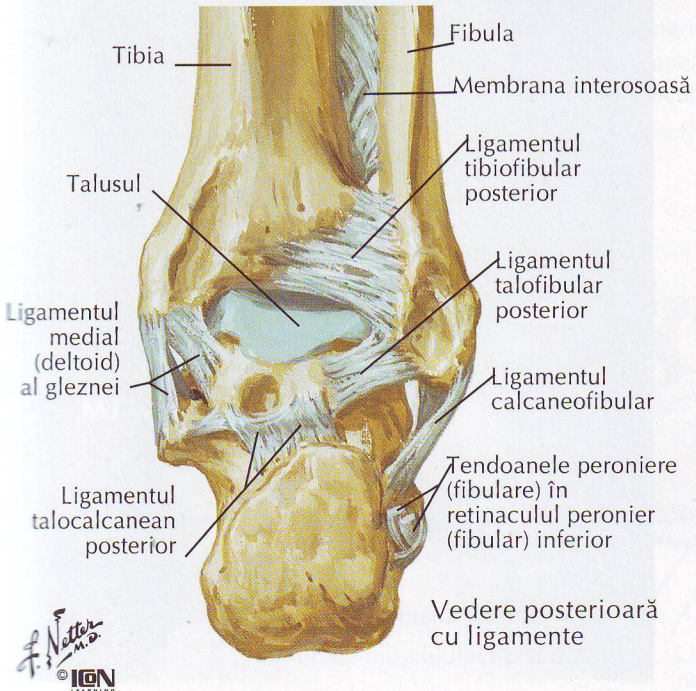

Vedere posterioară cu ligamente

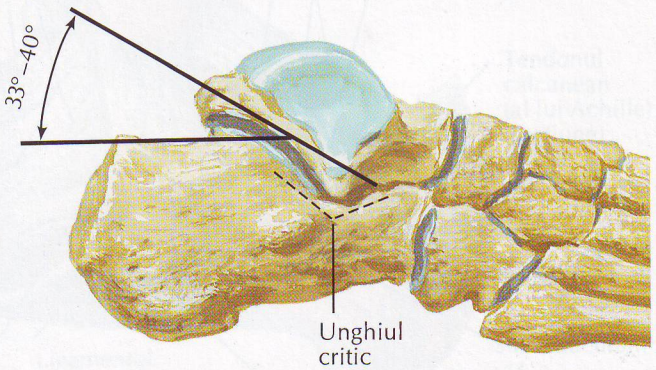

Relaţiile funcţionale ale calcaneului

Glezna: radiografii

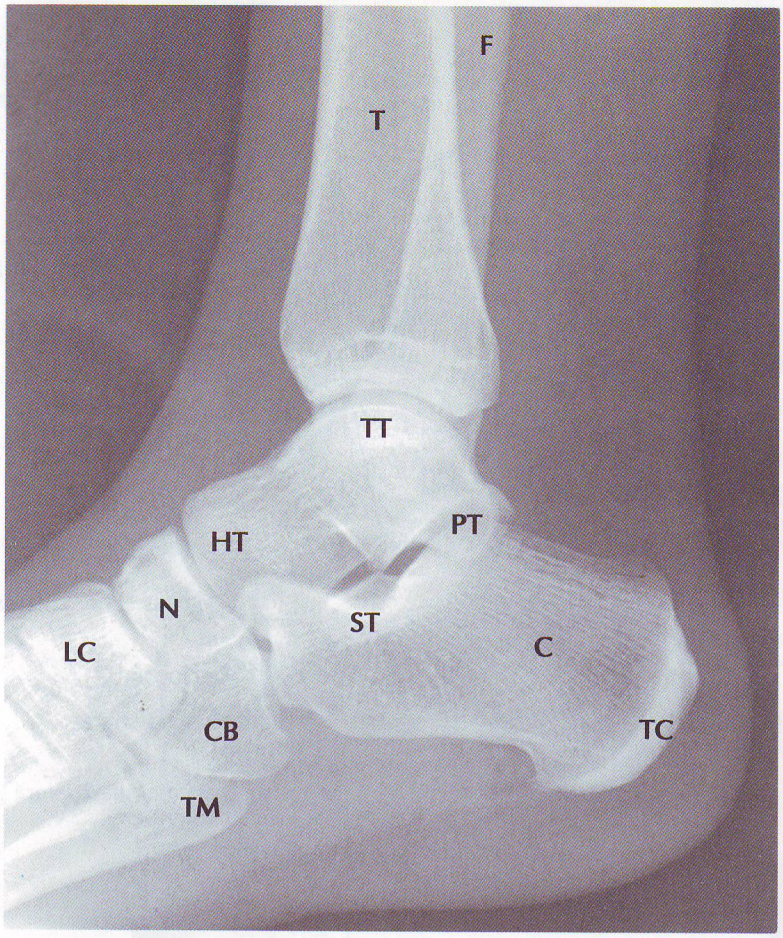

Vedere laterală

C	Calcaneul
CB	Cuboidul
F	Fibula
HT	Capul talusului
LC	Cuneiformul lateral
N	Navicularul
PT	Procesul posterior al talusului
ST	Sustentaculum tali al calcaneului
T	Tibia
TC	Tuberozitatea calcaneului
TM	Tuberozitatea metatarsianului 5
TT	Trohleea talusului

Vedere anterioară

F	Fibula
LM	Maleola laterală
MM	Maleola medială
T	Tibia
TA	Talusul

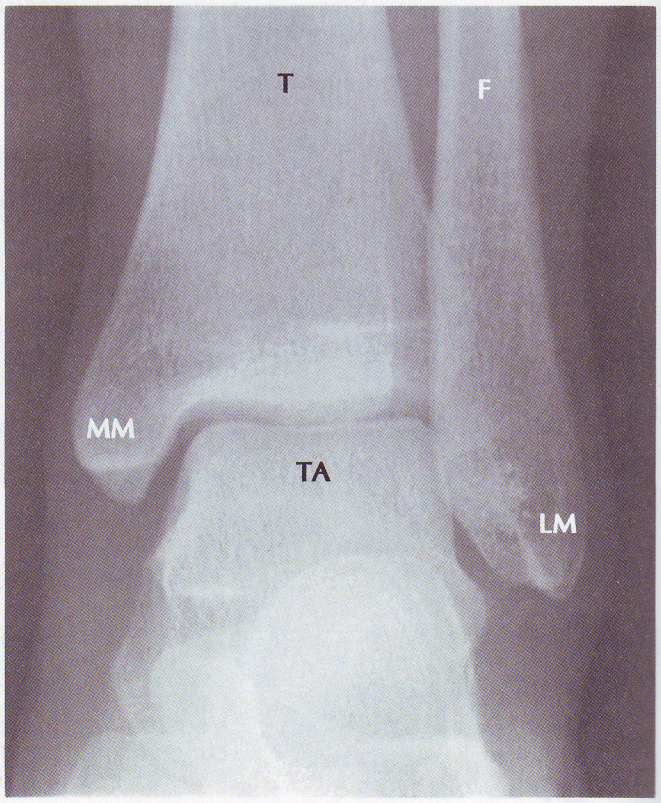

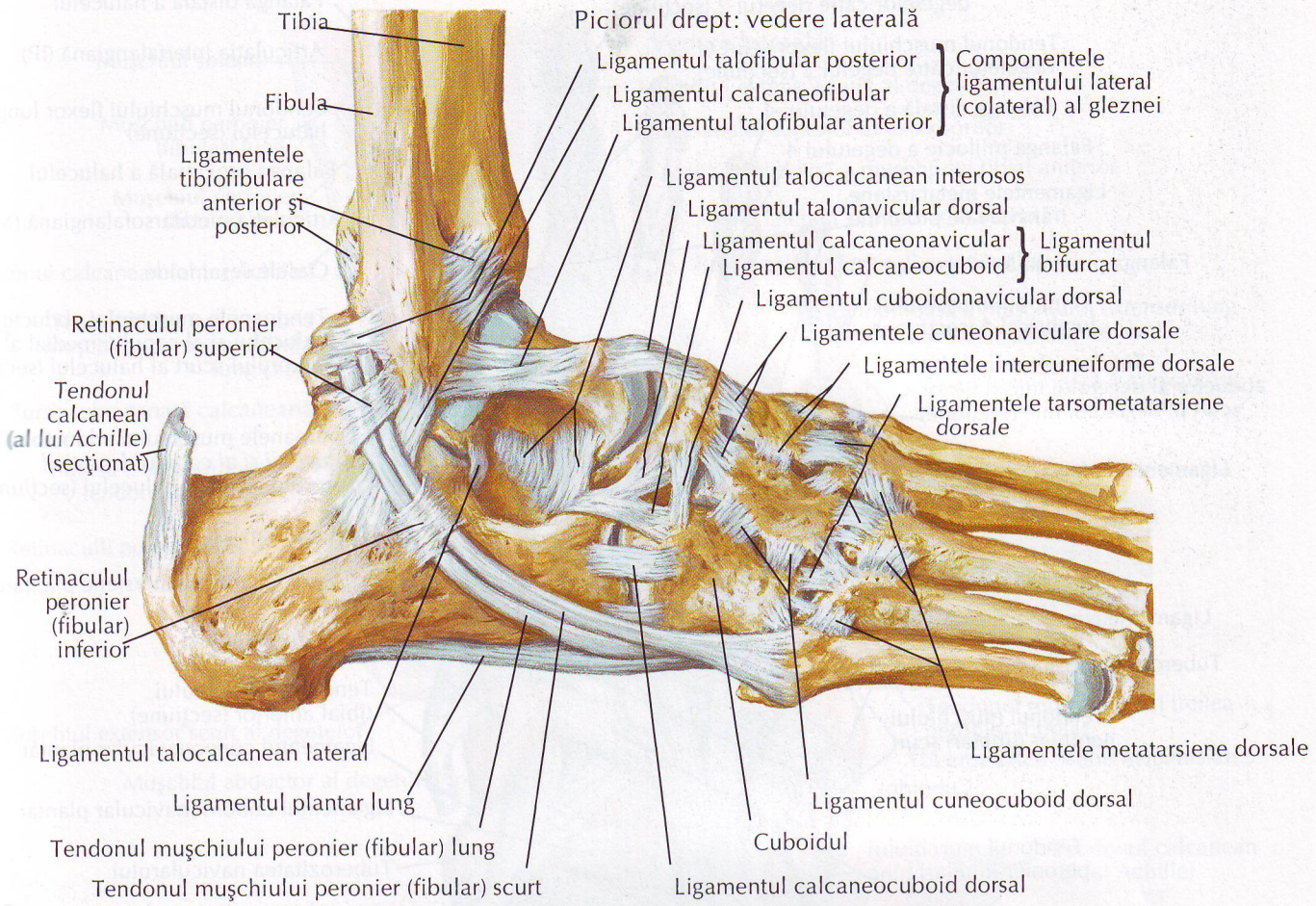
Piciorul drept: vedere laterală
Tibia
Fibula
Ligamentele tibiofibulare anterior şi posterior
Retinaculul peronier (fibular) superior
Tendonul calcanean (al lui Achille) (secţionat)
Retinaculul peronier (fibular) inferior
Ligamentul talofibular posterior
Ligamentul calcaneofibular
Ligamentul talofibular anterior
Componentele ligamentului lateral (colateral) al gleznei
Ligamentul talocalcanean interosos
Ligamentul talonavicular dorsal
Ligamentul calcaneonavicular
Ligamentul calcaneocuboid
Ligamentul bifurcat
Ligamentul cuboidonavicular dorsal
Ligamentele cuneonaviculare dorsale
Ligamentele intercuneiforme dorsale
Ligamentele tarsometatarsiene dorsale
Ligamentul talocalcanean lateral
Ligamentul plantar lung
Tendonul muşchiului peronier (fibular) lung
Tendonul muşchiului peronier (fibular) scurt
Cuboidul
Ligamentul calcaneocuboid dorsal
Ligamentul cuneocuboid dorsal
Ligamentele metatarsiene dorsale

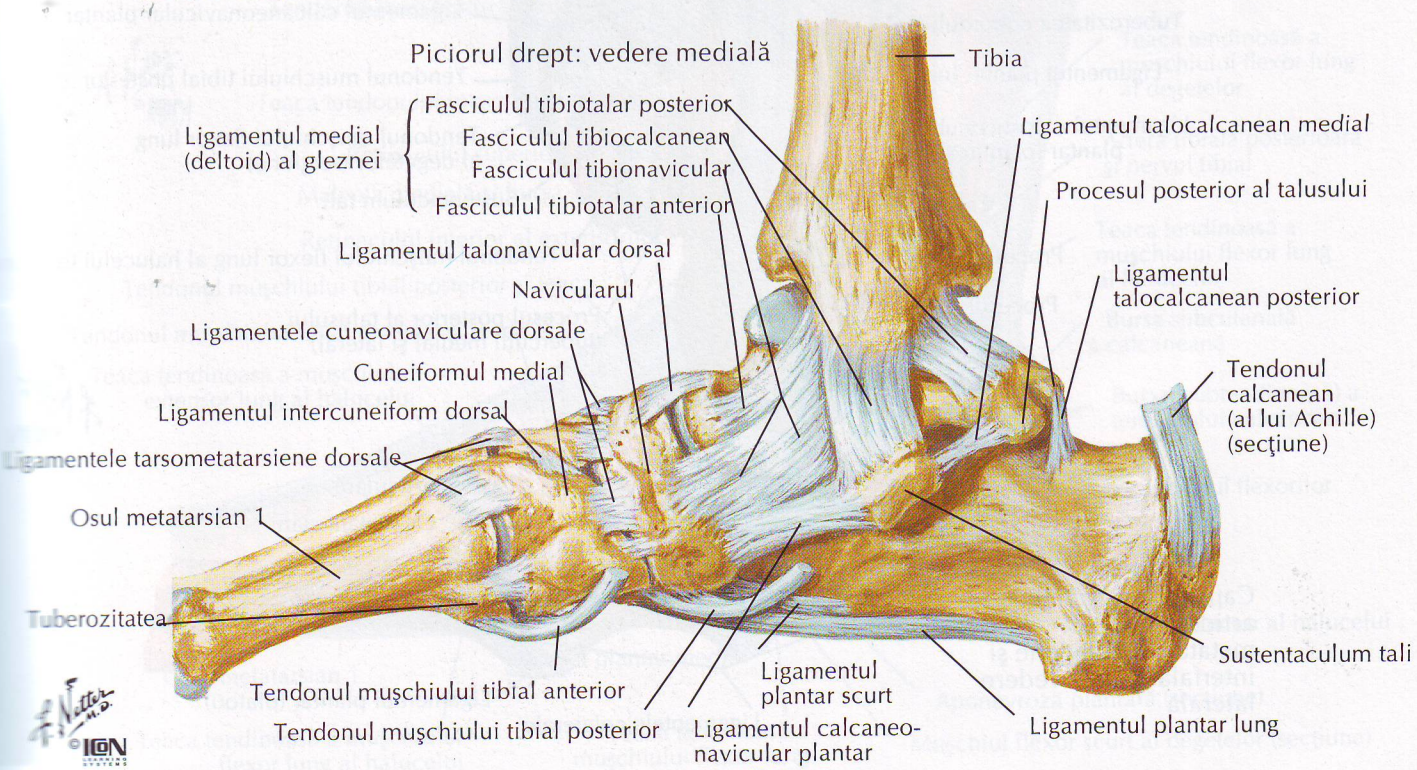
Piciorul drept: vedere medială
Tibia
Ligamentul medial (deltoid) al gleznei
Fasciculul tibiotalar posterior
Fasciculul tibiocalcanean
Fasciculul tibionavicular
Fasciculul tibiotalar anterior
Ligamentul talocalcanean medial
Procesul posterior al talusului
Ligamentul talocalcanean posterior
Ligamentul talonavicular dorsal
Naviculare
Ligamentele cuneonaviculare dorsale
Cuneiformul medial
Ligamentul intercuneiform dorsal
Ligamentele tarsometatarsiene dorsale
Osul metatarsian 1
Tuberozitatea
Tendonul calcanean (al lui Achille) (secţiune)
Sustentaculum tali
Tendonul muşchiului tibial anterior
Tendonul muşchiului tibial posterior
Ligamentul plantar scurt
Ligamentul calcaneo-navicular plantar
Ligamentul plantar lung

Ligamentele şi tendoanele piciorului: vedere plantară



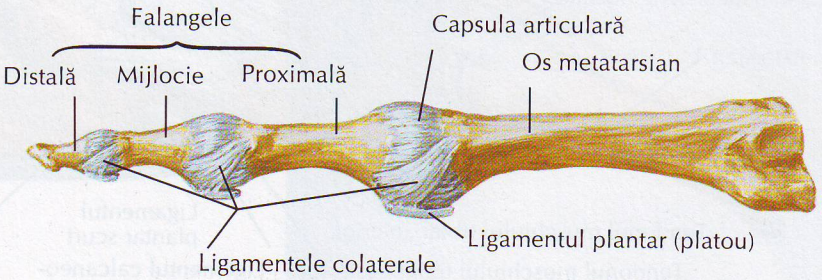

Capsulele şi ligamentele articulaţiilor metatarsofalangiene şi interfalangiene: vedere laterală

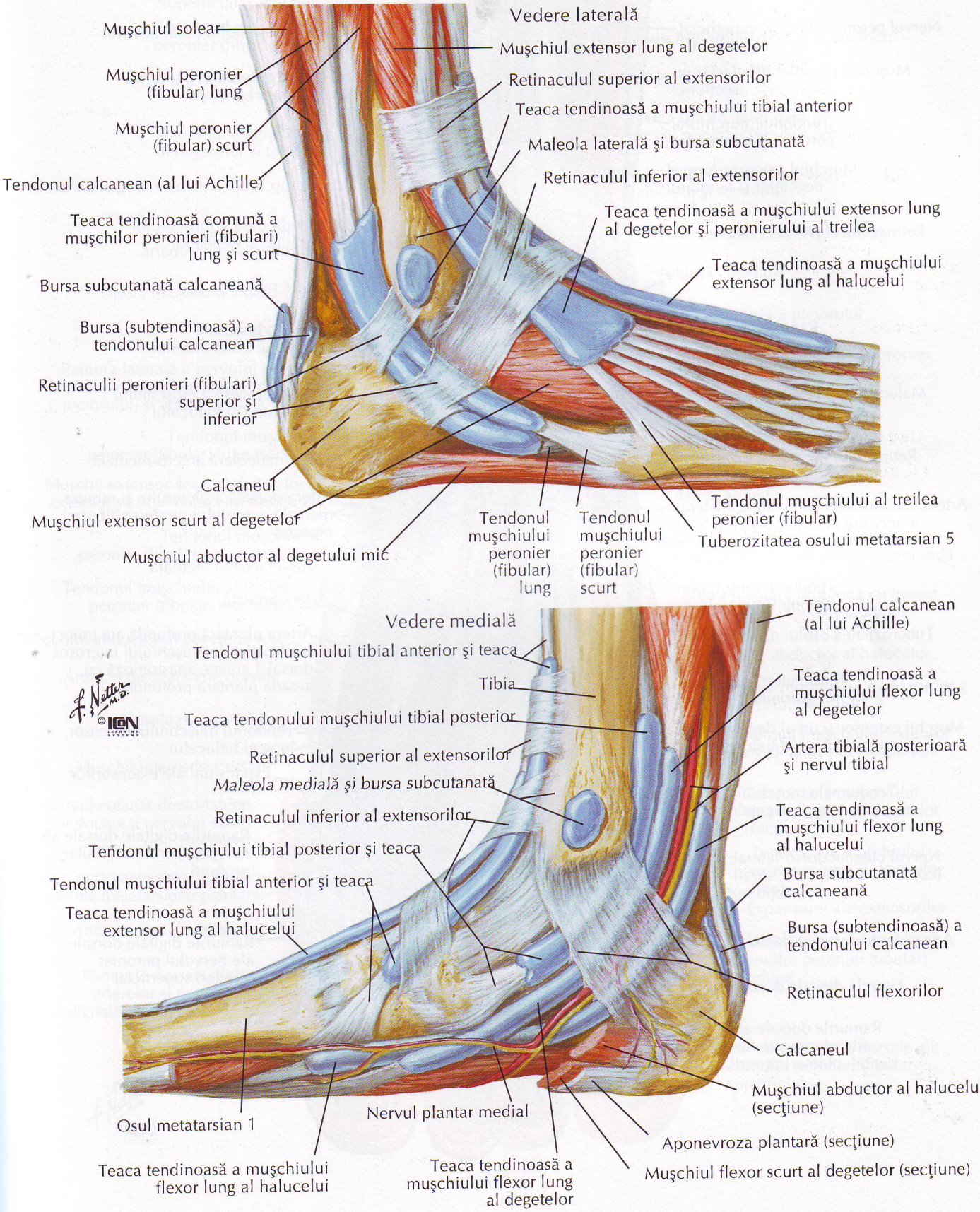
Vedere laterală
Muşchiul solear
Muşchiul peronier (fibular) lung
Muşchiul peronier (fibular) scurt
Tendonul calcanean (al lui Achille)
Teaca tendinoasă comună a muşchilor peronieri (fibulari) lung şi scurt
Bursa subcutanată calcaneană
Bursa (subtendinoasă) a tendonului calcanean
Retinaculii peronieri (fibulari) superior şi inferior
Calcaneul
Muşchiul extensor scurt al degetelor
Muşchiul abductor al degetului mic
Muşchiul extensor lung al degetelor
Retinaculul superior al extensorilor
Teaca tendinoasă a muşchiului tibial anterior
Maleola laterală şi bursa subcutanată
Retinaculul inferior al extensorilor
Teaca tendinoasă a muşchiului extensor lung al degetelor şi peronierului al treilea
Teaca tendinoasă a muşchiului extensor lung al halucelui
Tendonul muşchiului peronier (fibular) lung
Tendonul muşchiului peronier (fibular) scurt
Tendonul muşchiului al treilea peronier (fibular)
Tuberozitatea osului metatarsian 5
Vedere medială
Tendonul muşchiului tibial anterior şi teaca
Tibia
Teaca tendonului muşchiului tibial posterior
Retinaculul superior al extensorilor
Maleola medială şi bursa subcutanată
Retinaculul inferior al extensorilor
Tendonul muşchiului tibial posterior şi teaca
Tendonul muşchiului tibial anterior şi teaca
Teaca tendinoasă a muşchiului extensor lung al halucelui
Osul metatarsian 1
Teaca tendinoasă a muşchiului flexor lung al halucelui
Nervul plantar medial
Teaca tendinoasă a muşchiului flexor lung al degetelor
Tendonul calcanean (al lui Achille)
Teaca tendinoasă a muşchiului flexor lung al degetelor
Artera tibială posterioară şi nervul tibial
Teaca tendinoasă a muşchiului flexor lung al halucelui
Bursa subcutanată calcaneană
Bursa (subtendinoasă) a tendonului calcanean
Retinaculul flexorilor
Calcaneul
Muşchiul abductor al halucelui (secţiune)
Aponevroza plantară (secţiune)
Muşchiul flexor scurt al degetelor (secţiune)

Muşchii feţei dorsale a piciorului: disecţia straturilor superficiale

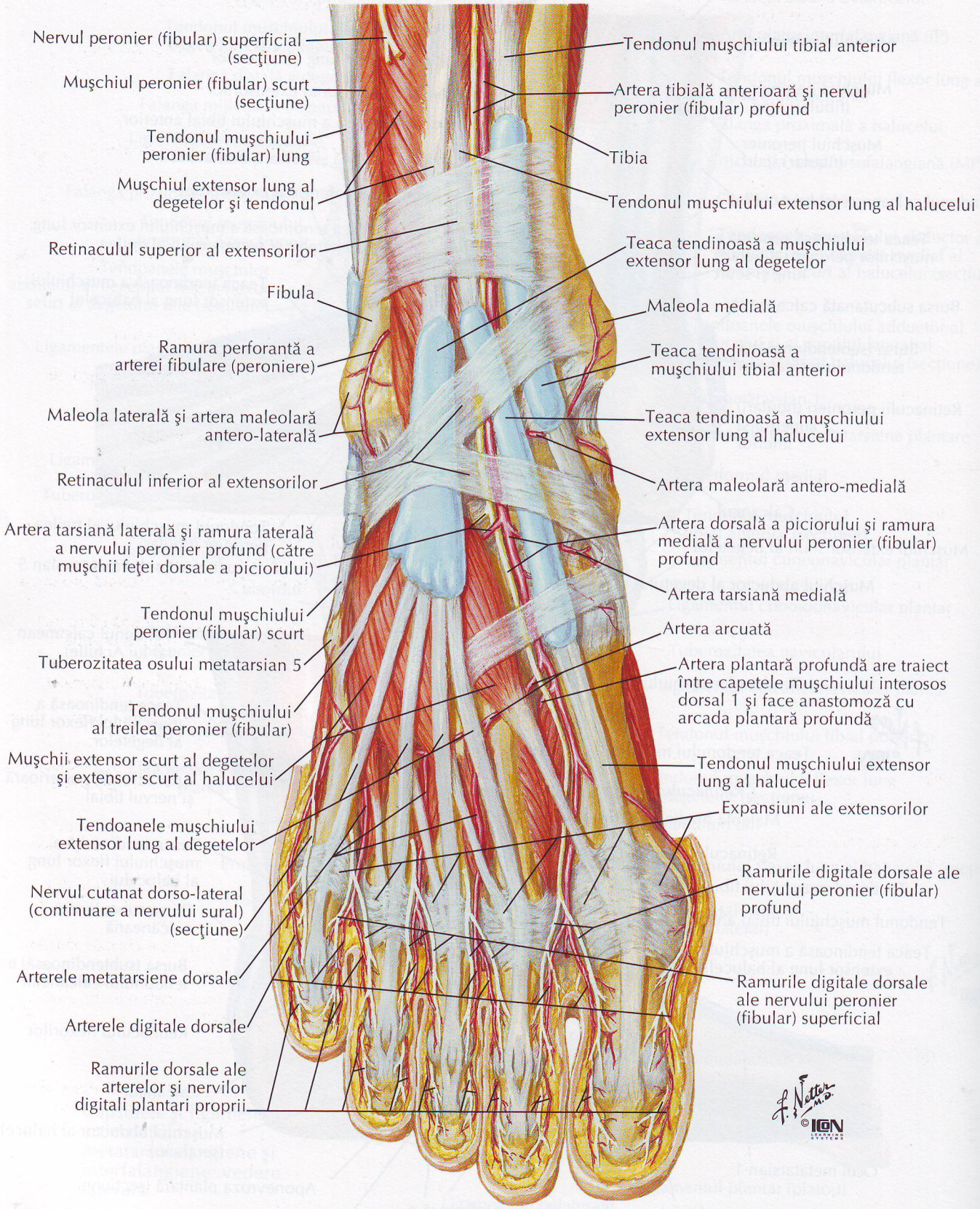

Faţa dorsală a piciorului: disecţia straturilor profunde

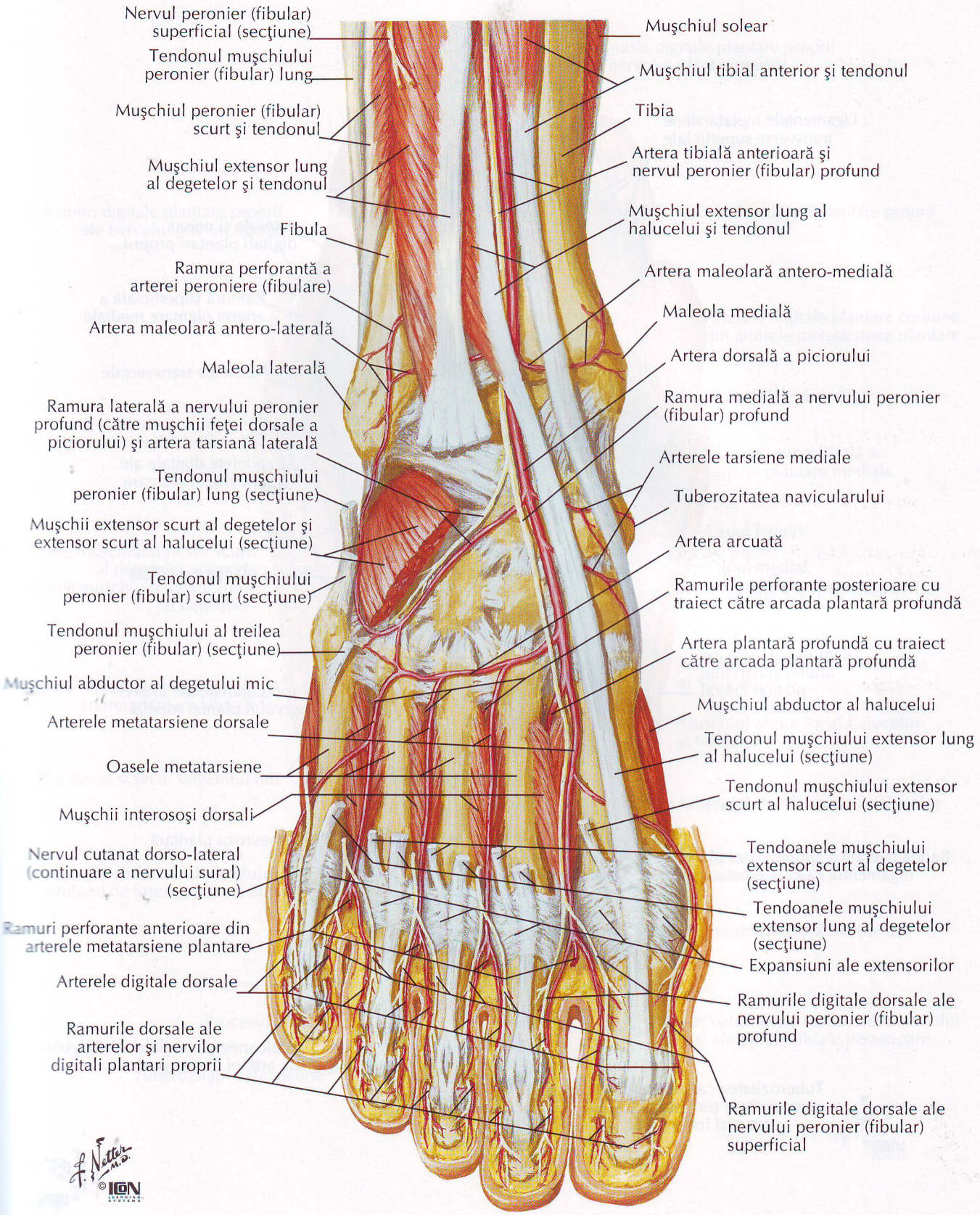

Faţa plantară a piciorului: disecţia straturilor superficiale

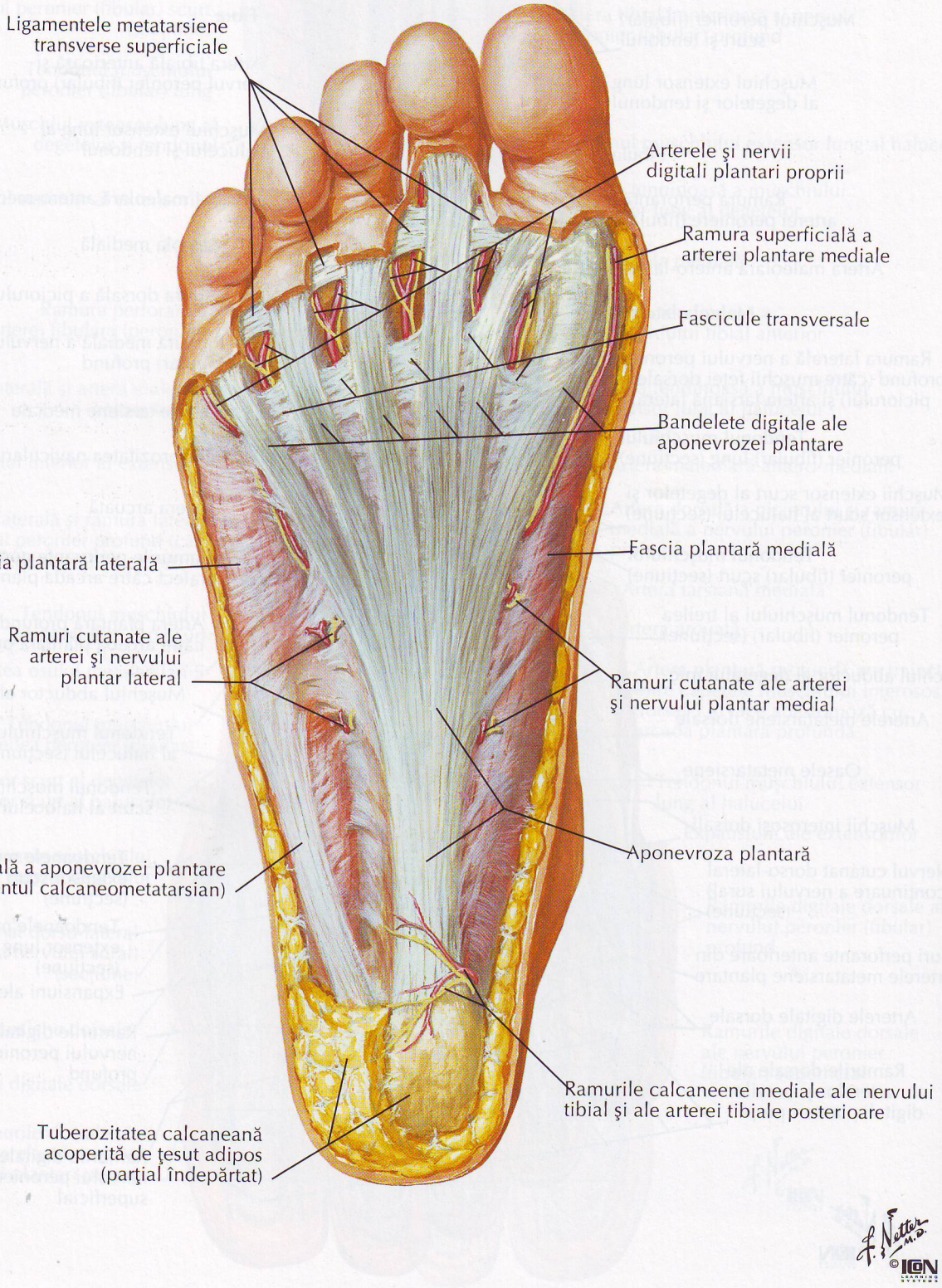

Muşchii feţei plantare a piciorului: primul strat

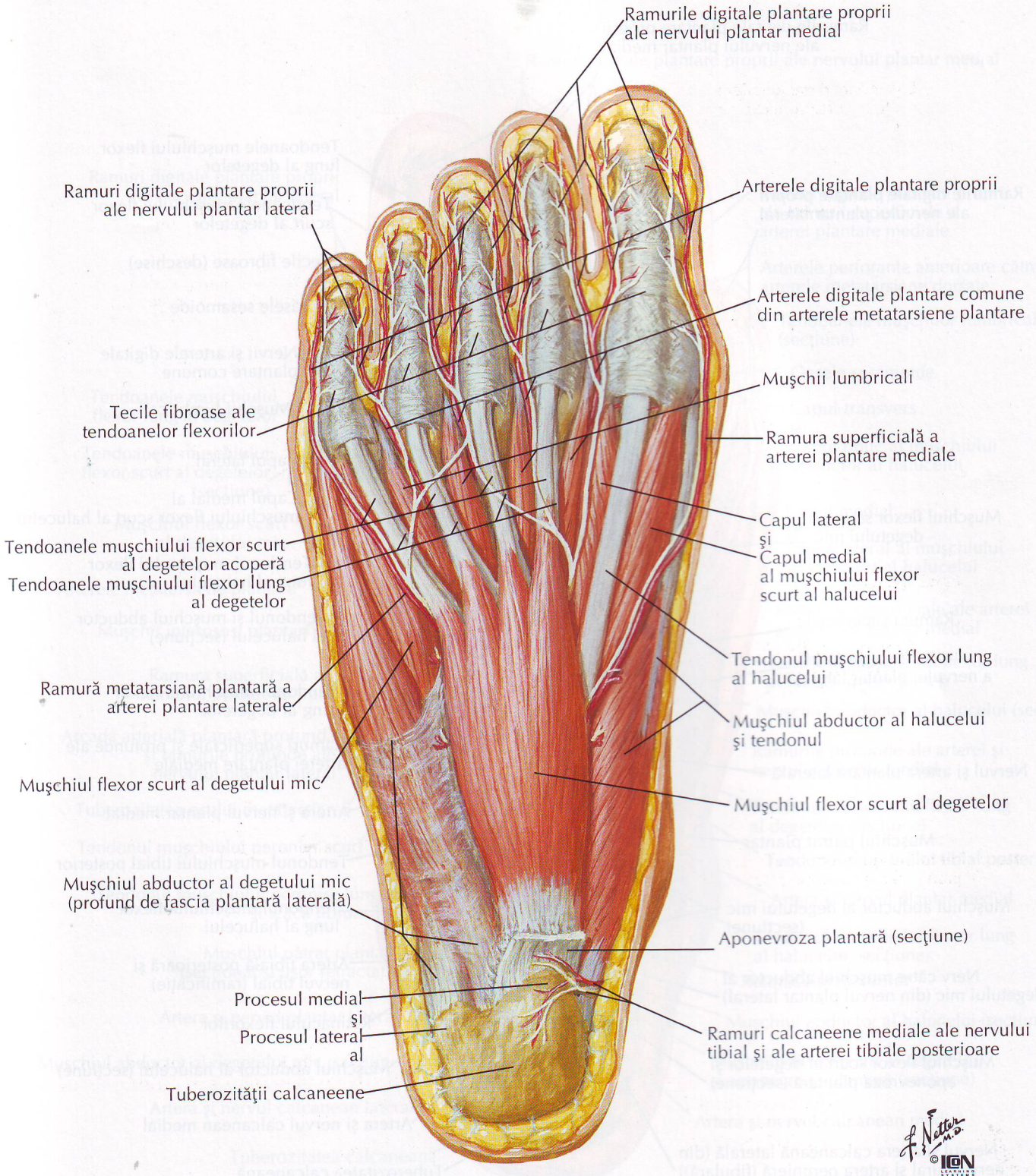

Muşchii feţei plantare a piciorului: stratul al doilea

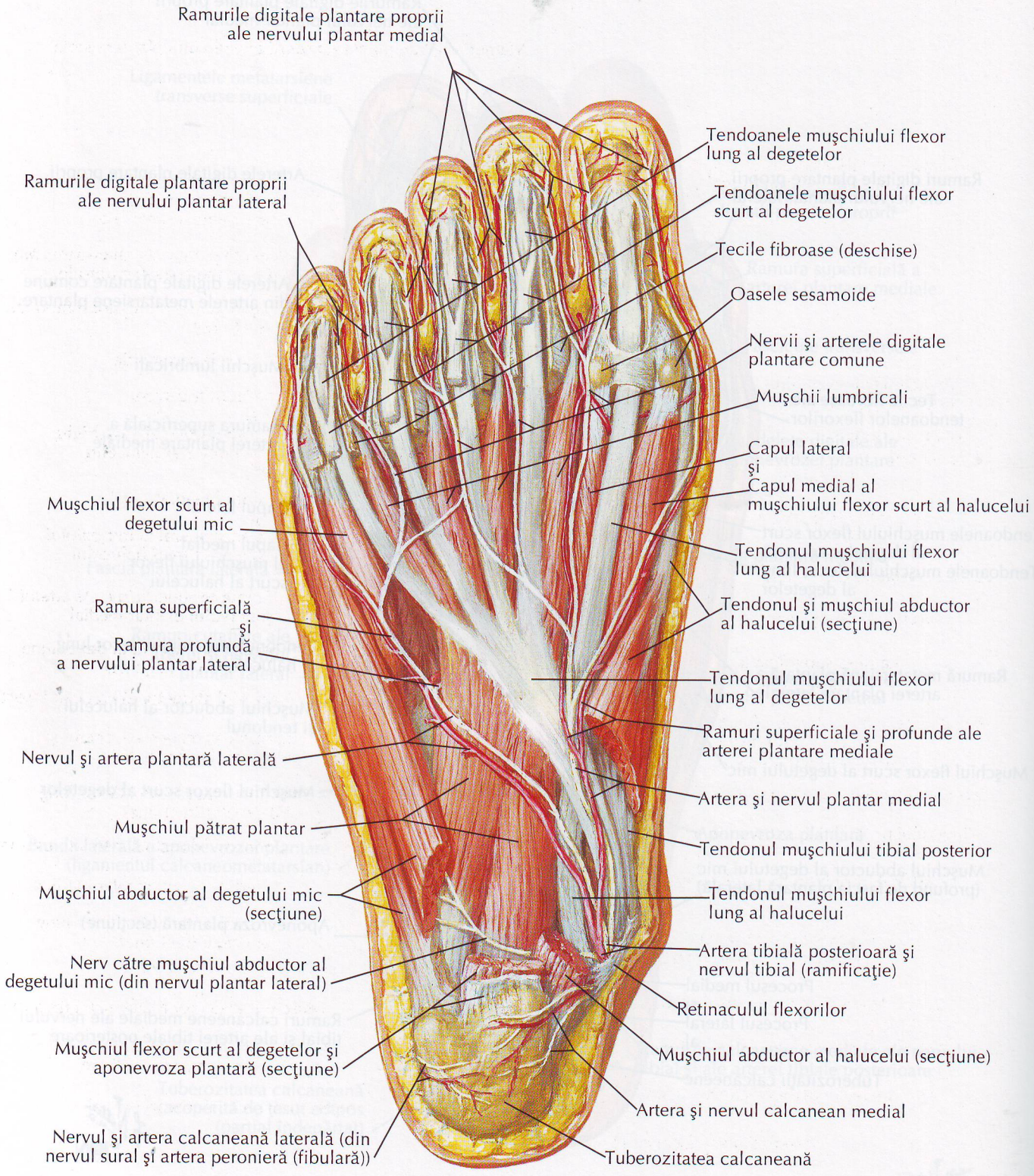

F. Netter M.D.
© ICON LEARNING SYSTEMS

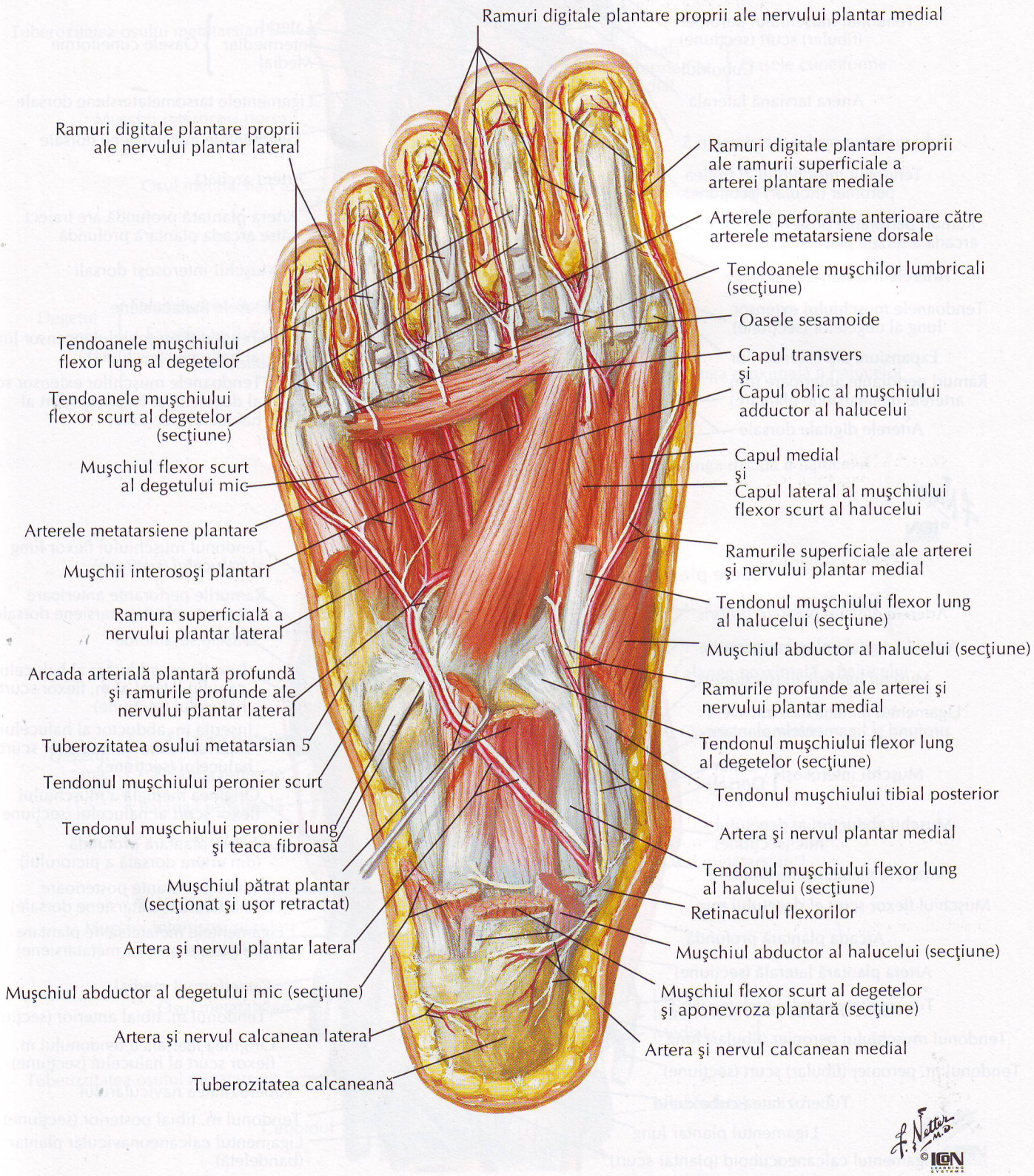
Ramuri digitale plantare proprii ale nervului plantar medial
Ramuri digitale plantare proprii ale nervului plantar lateral
Ramuri digitale plantare proprii ale ramurii superficiale a arterei plantare mediale
Arterele perforante anterioare către arterele metatarsiene dorsale
Tendoanele mușchilor lumbricali (secțiune)
Oasele sesamoide
Tendoanele mușchiului flexor lung al degetelor
Capul transvers și Capul oblic al mușchiului adductor al halucelui
Tendoanele mușchiului flexor scurt al degetelor (secțiune)
Capul medial și Capul lateral al mușchiului flexor scurt al halucelui
Mușchiul flexor scurt al degetului mic
Ramurile superficiale ale arterei și nervului plantar medial
Arterele metatarsiene plantare
Tendonul mușchiului flexor lung al halucelui (secțiune)
Mușchii interosoși plantari
Mușchiul abductor al halucelui (secțiune)
Ramura superficială a nervului plantar lateral
Ramurile profunde ale arterei și nervului plantar medial
Arcada arterială plantară profundă și ramurile profunde ale nervului plantar lateral
Tendonul mușchiului flexor lung al degetelor (secțiune)
Tuberozitatea osului metatarsian 5
Tendonul mușchiului tibial posterior
Tendonul mușchiului peronier scurt
Artera și nervul plantar medial
Tendonul mușchiului peronier lung și teaca fibroasă
Tendonul mușchiului flexor lung al halucelui (secțiune)
Mușchiul pătrat plantar (secționat și ușor retractat)
Retinaculul flexorilor
Artera și nervul plantar lateral
Mușchiul abductor al halucelui (secțiune)
Mușchiul abductor al degetului mic (secțiune)
Mușchiul flexor scurt al degetelor și aponevroza plantară (secțiune)
Artera și nervul calcanean lateral
Artera și nervul calcanean medial
Tuberozitatea calcaneană

Muşchii interosoşi şi arterele profunde ale piciorului

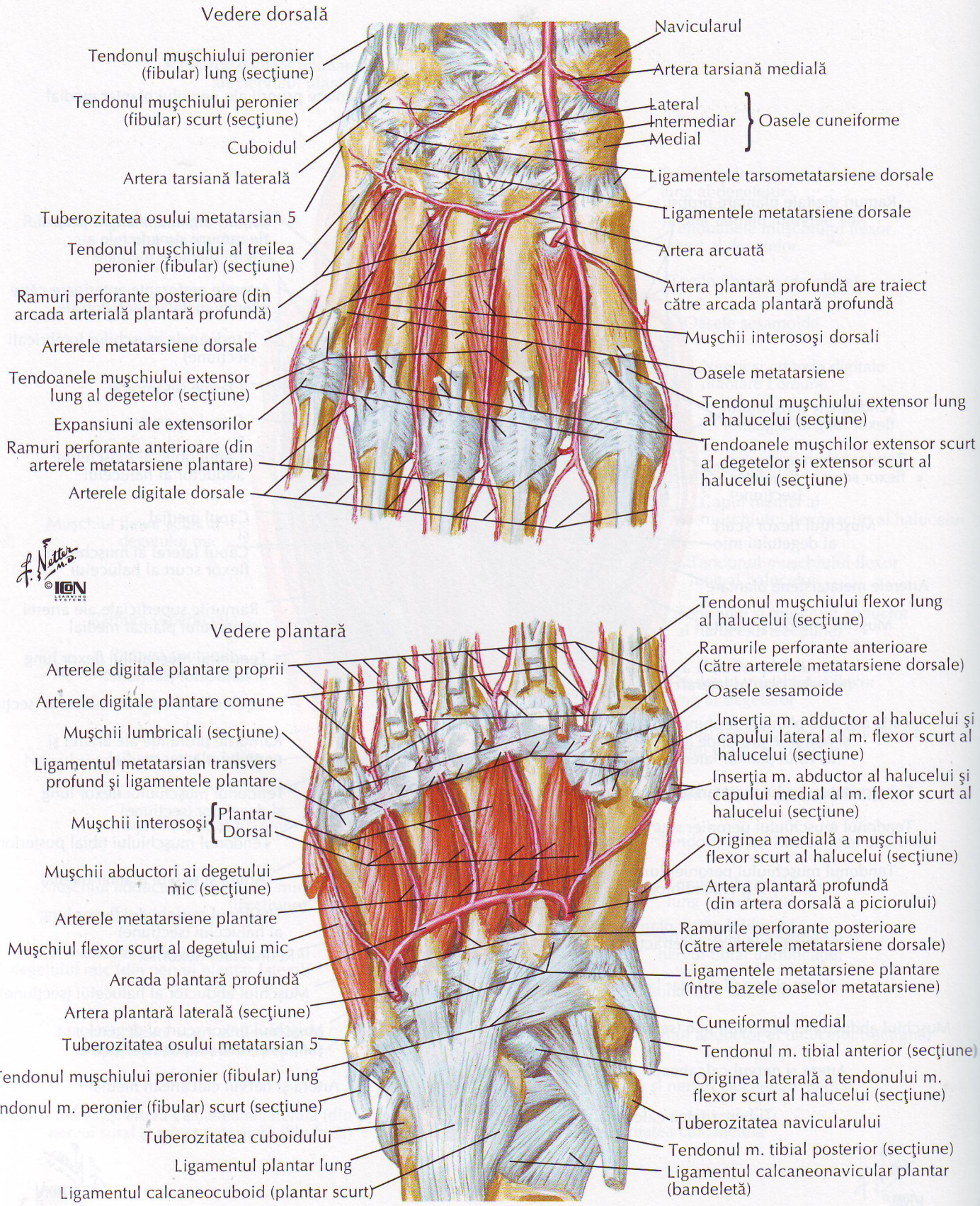

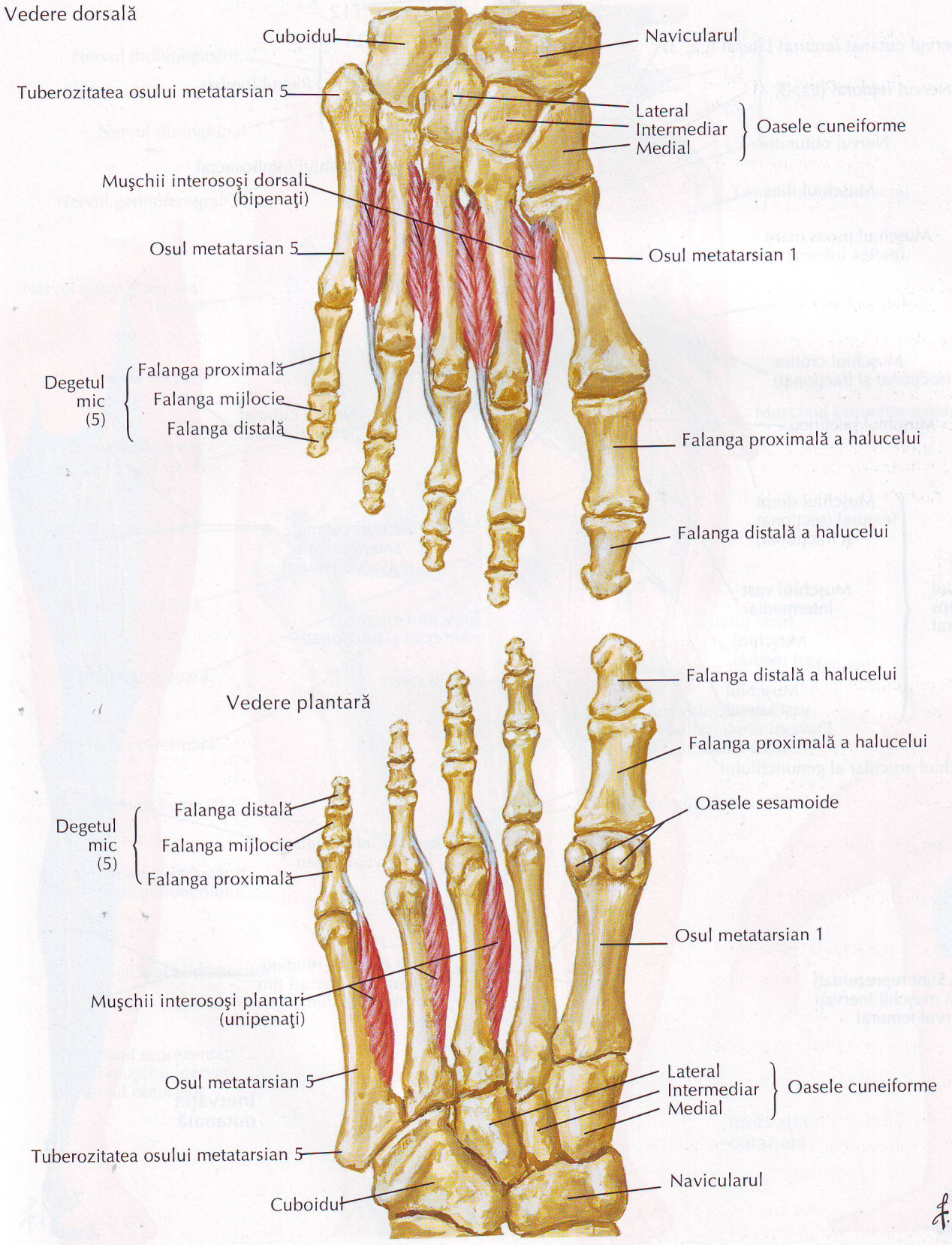
Vedere dorsală
Cuboidul
Navicularul
Tuberozitatea osului metatarsian 5
Lateral
Intermediar
Medial
Oasele cuneiforme
Muşchii interosoşi dorsali (bipenaţi)
Osul metatarsian 5
Osul metatarsian 1
Degetul mic (5)
Falanga proximală
Falanga mijlocie
Falanga distală
Falanga proximală a halucelui
Falanga distală a halucelui
Vedere plantară
Falanga distală a halucelui
Falanga proximală a halucelui
Oasele sesamoide
Degetul mic (5)
Falanga distală
Falanga mijlocie
Falanga proximală
Osul metatarsian 1
Muşchii interosoşi plantari (unipenaţi)
Osul metatarsian 5
Lateral
Intermediar
Medial
Oasele cuneiforme
Tuberozitatea osului metatarsian 5
Cuboidul
Navicularul
F. Netter M.D.
©ICON LEARNING SYSTEMS

Nervul femural şi nervul cutanat femural lateral

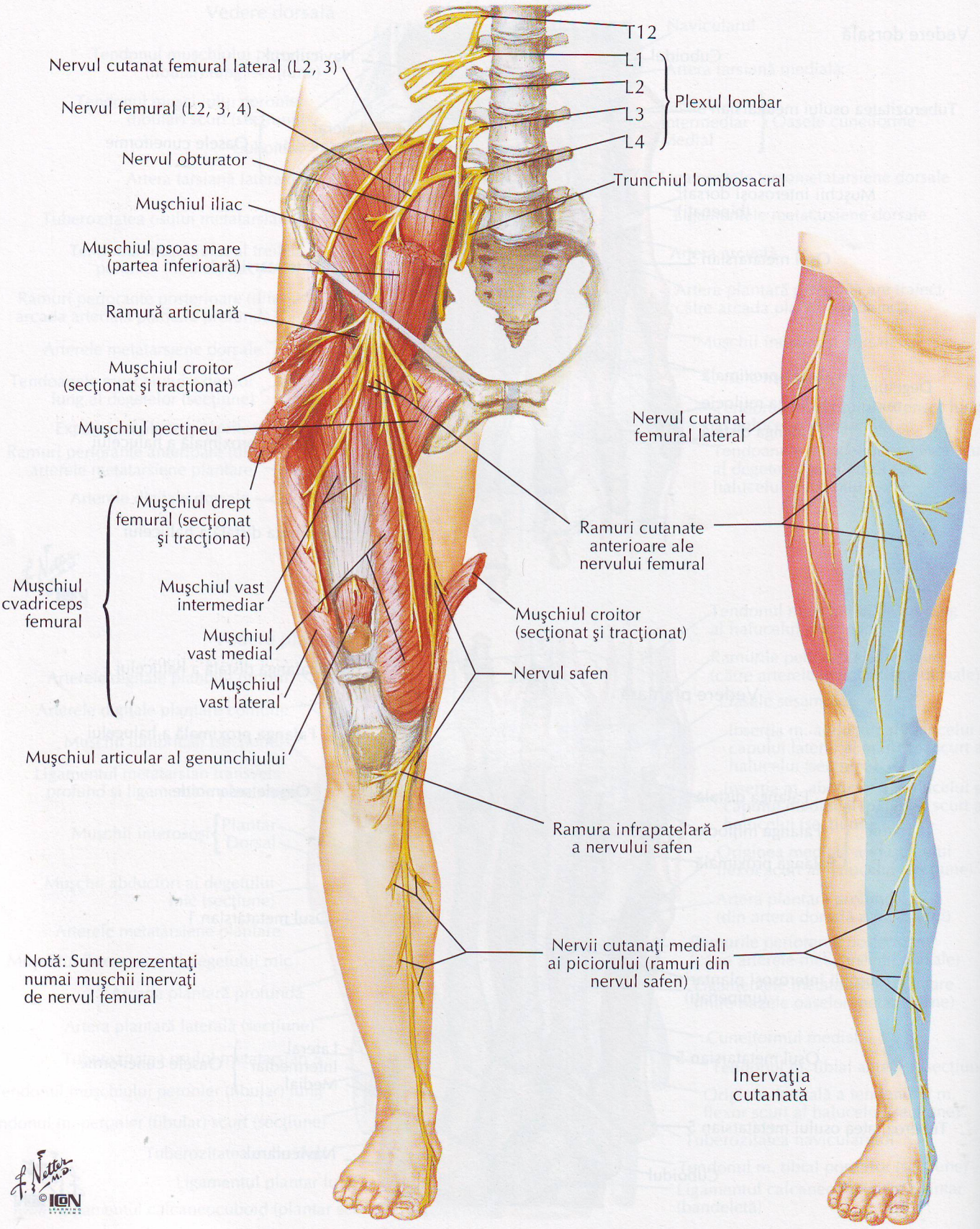

Notă: Sunt reprezentaţi numai muşchii inervaţi de nervul femural

F. H. Netter M.D. © IGN

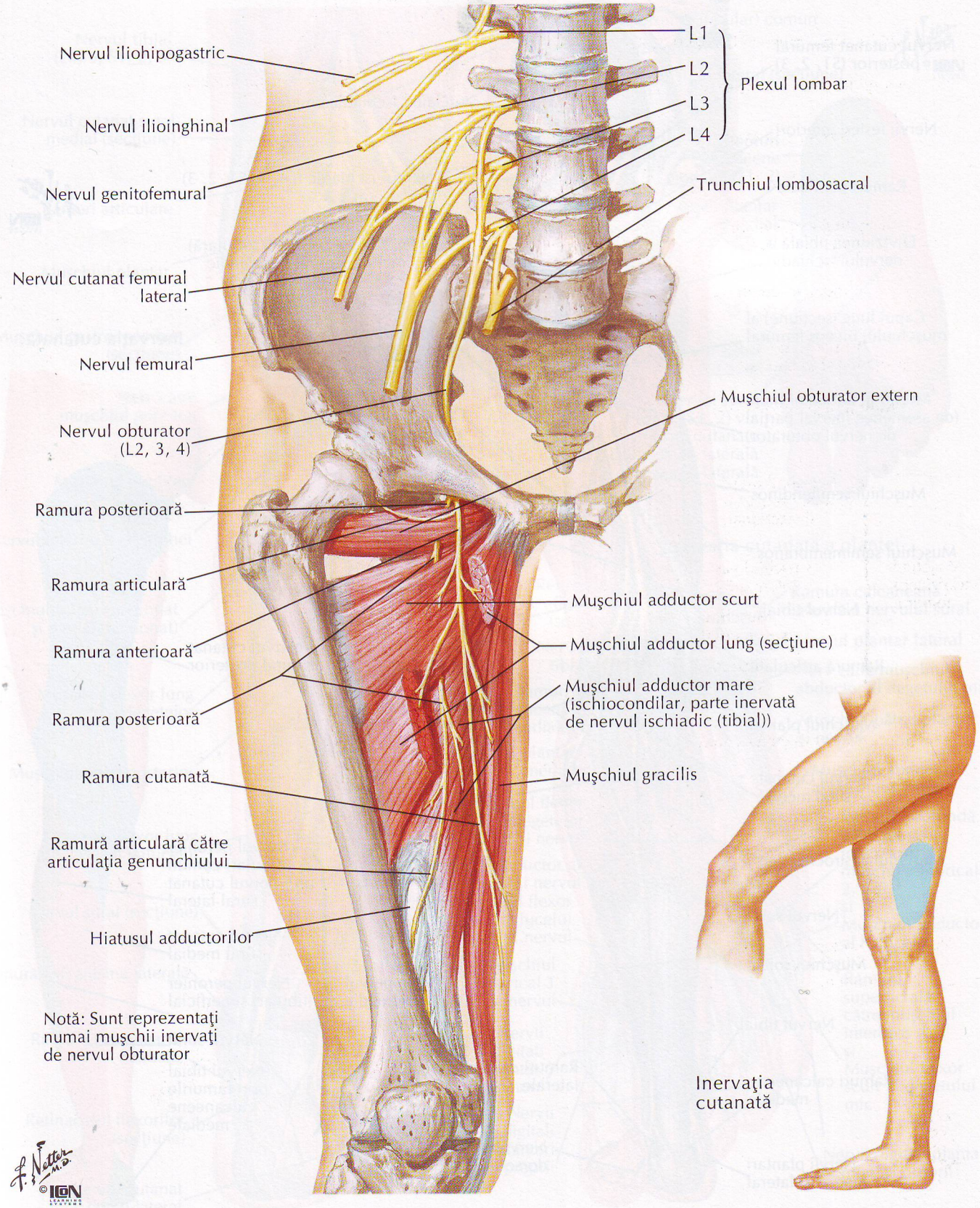

Notă: Sunt reprezentaţi numai muşchii inervaţi de nervul obturator

F. H. Netter M.D.
© ICON LEARNING SYSTEMS

Nervul ischiadic şi nervul cutanat femural posterior

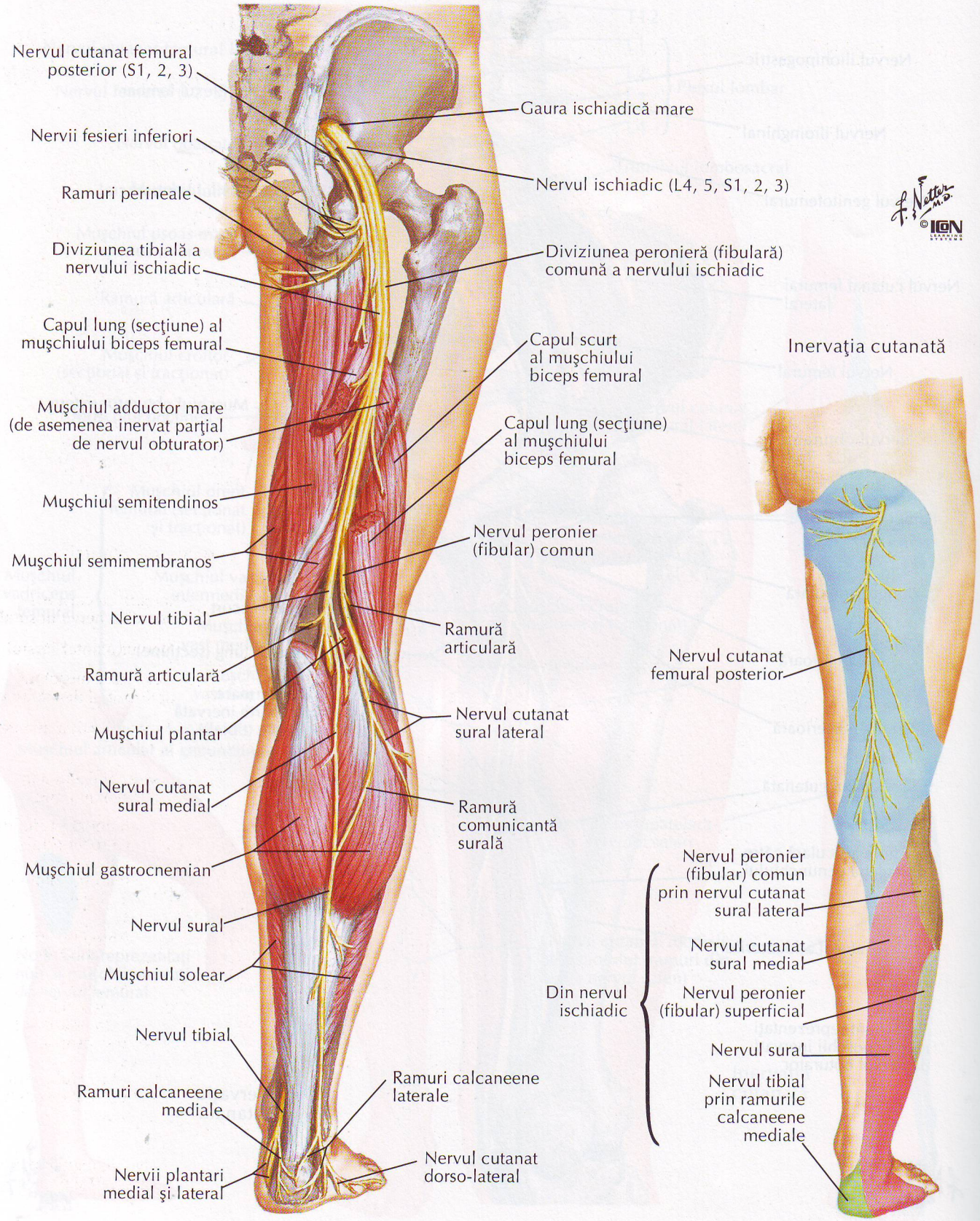

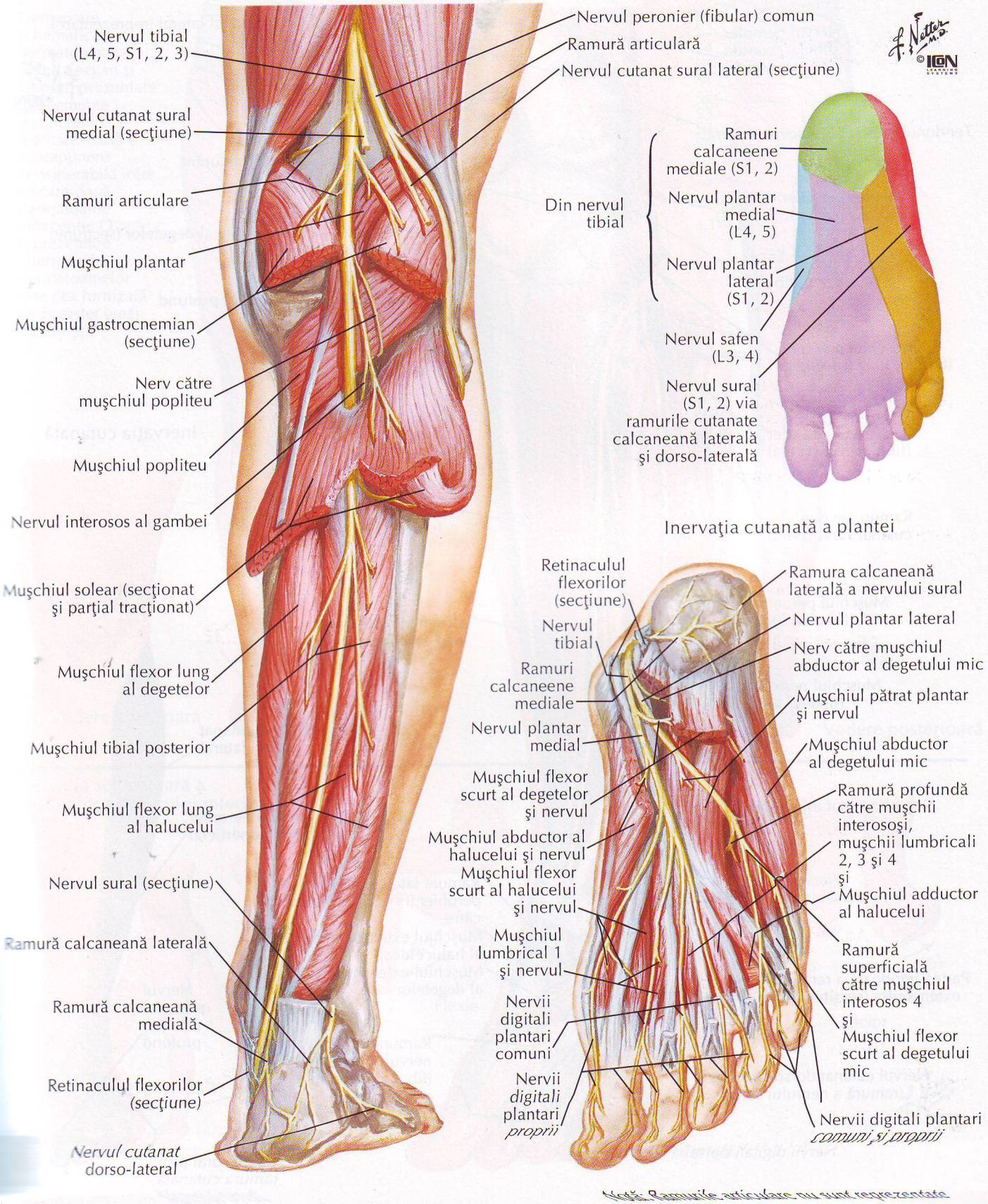

Notă: Ramurile articulare nu sunt reprezentate

Nervul peronier (fibular) comun

VEZI DE ASEMENEA PLANŞELE 502, 503

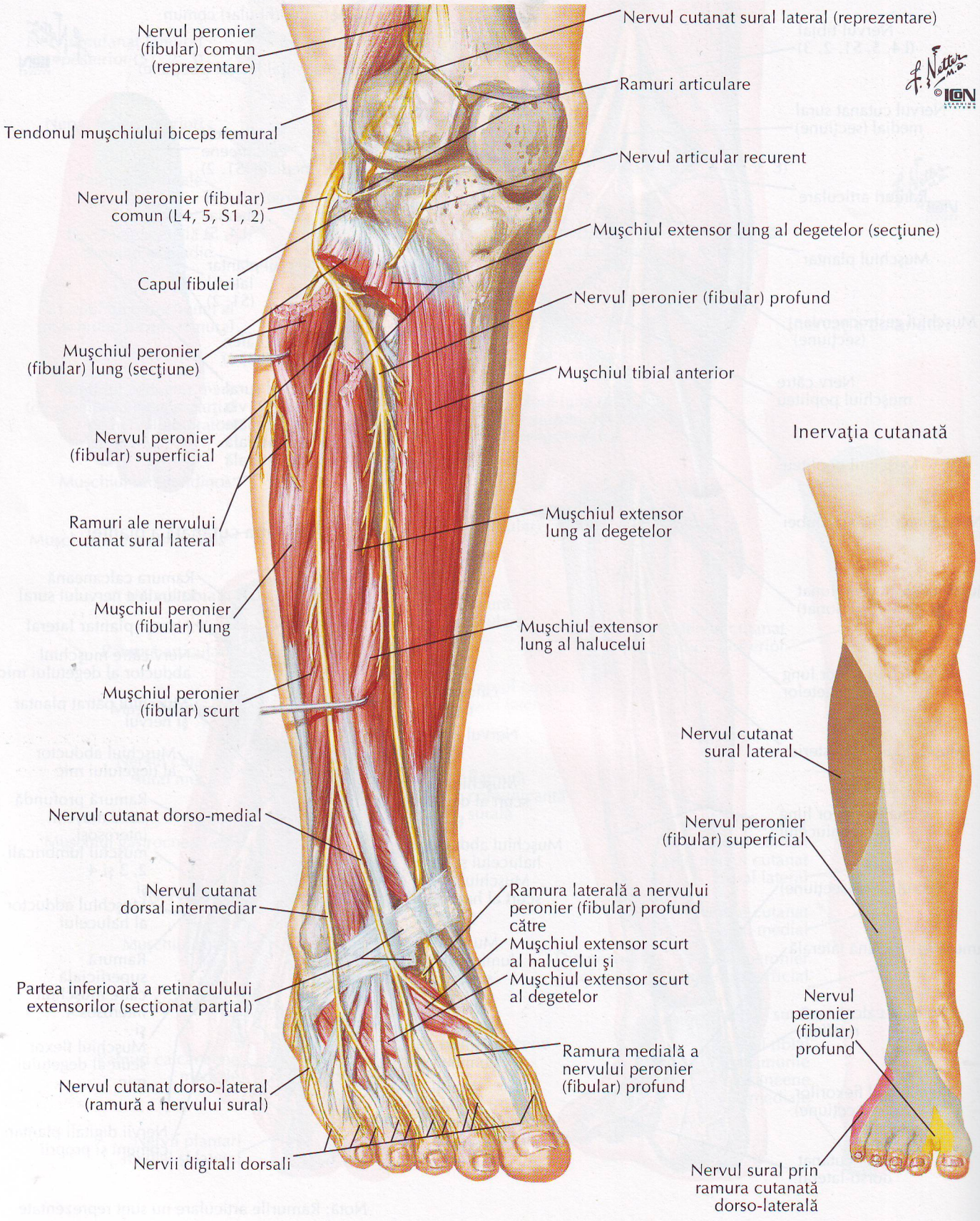

Demarcare schematică a dermatoamelor (după Keegan şi Garrett) prezentate ca segmente distincte. În realitate există o suprapunere considerabilă între oricare două dermatoame adiacente. O reprezentare alternativă a dermatoamelor este cea furnizată de Foerster (vezi Referinţe).

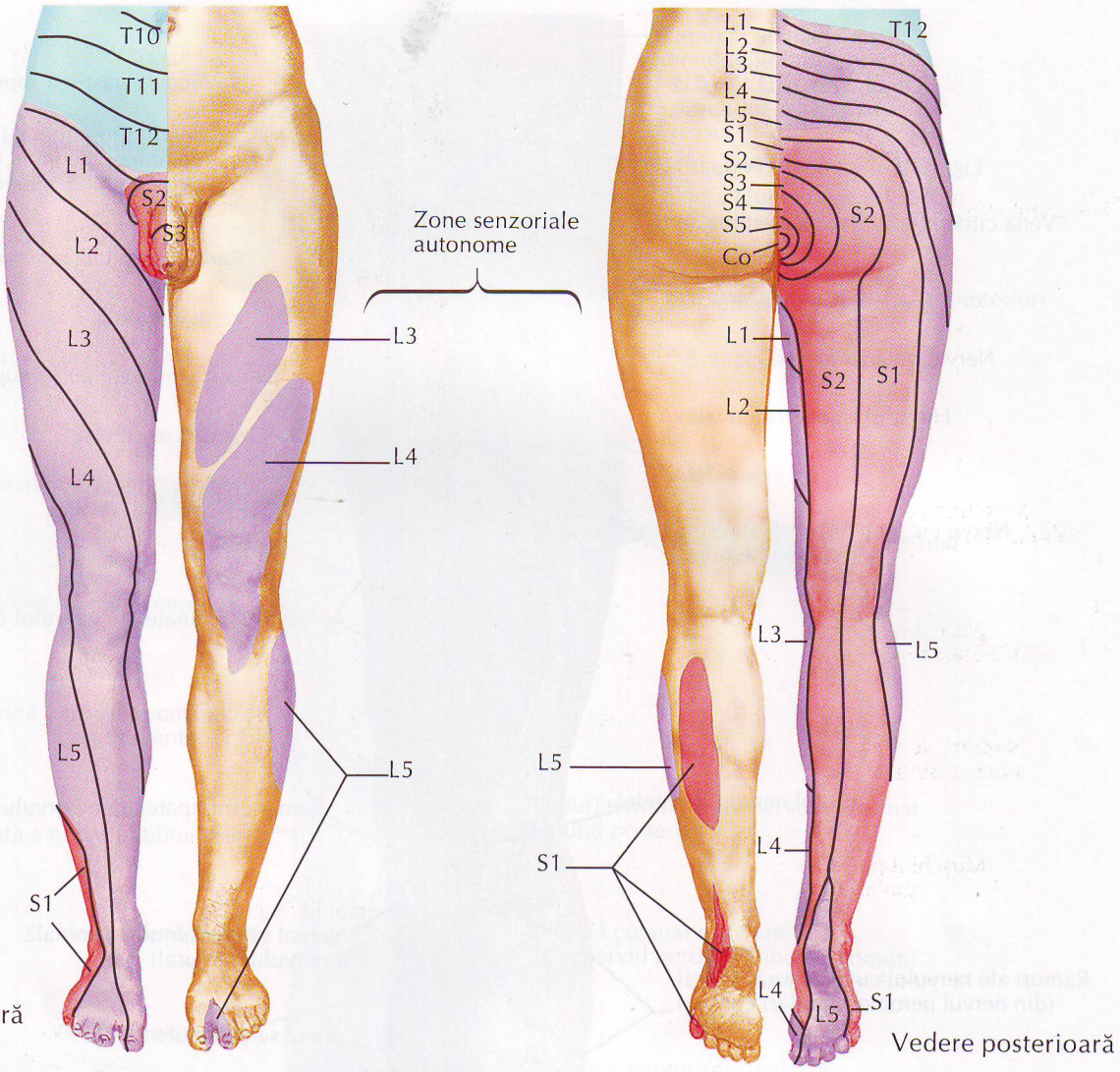

Inervaţia segmentară a mişcărilor membrului inferior

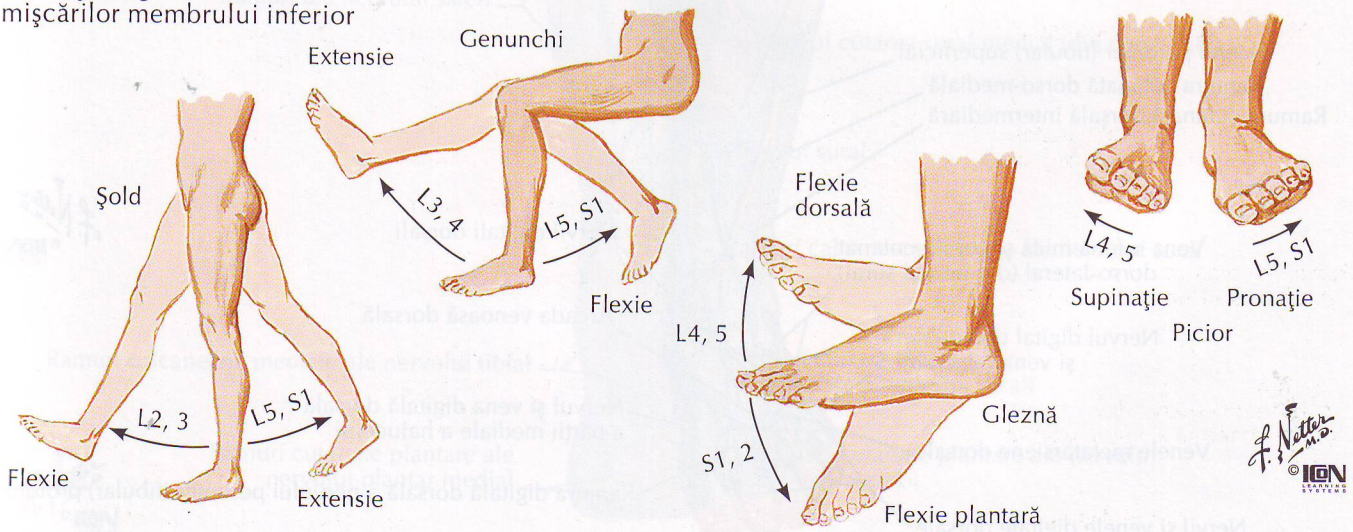

Nervii şi venele superficiale ale membrului inferior: anterior

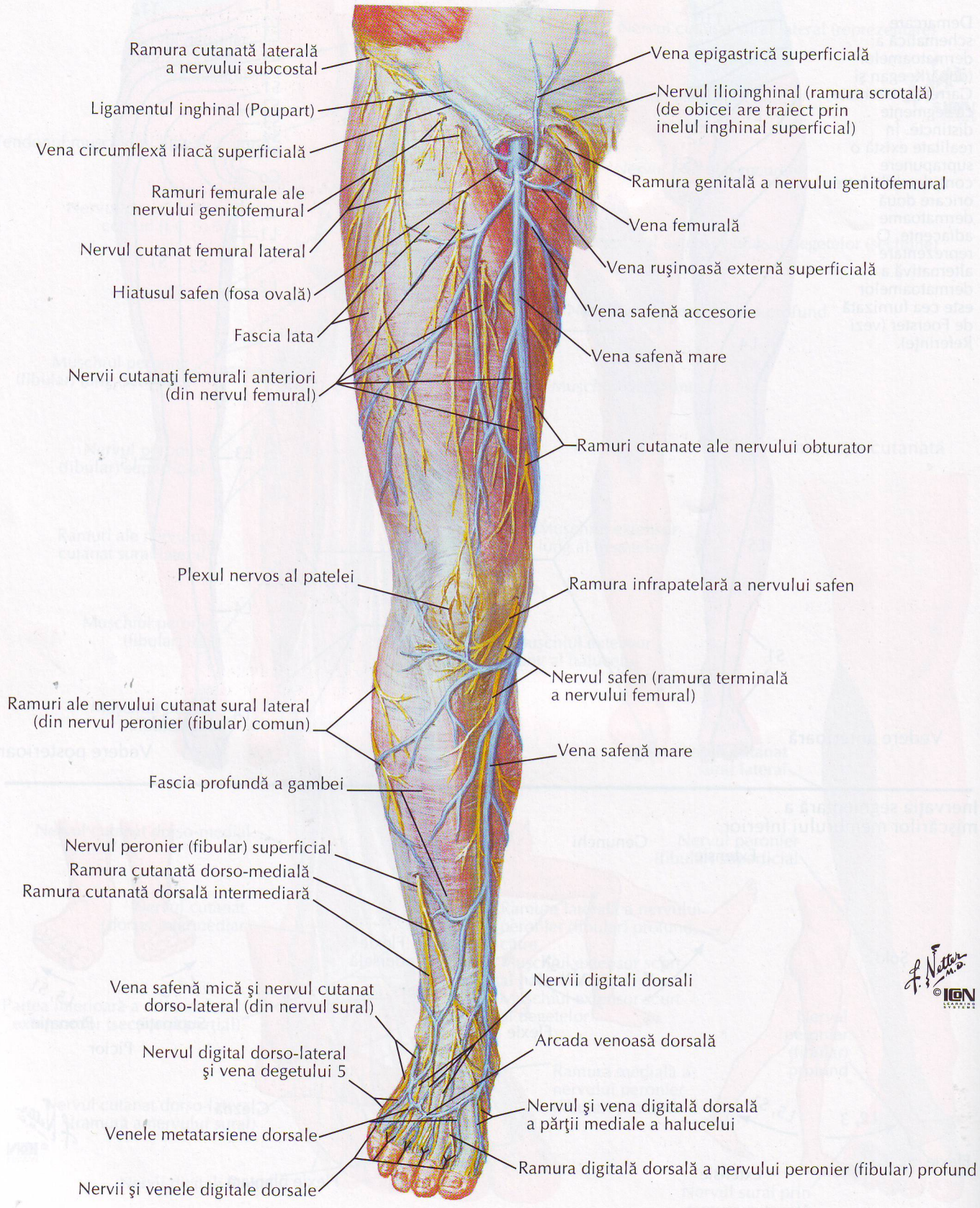

Nervii şi venele superficiale ale membrului inferior: posterior

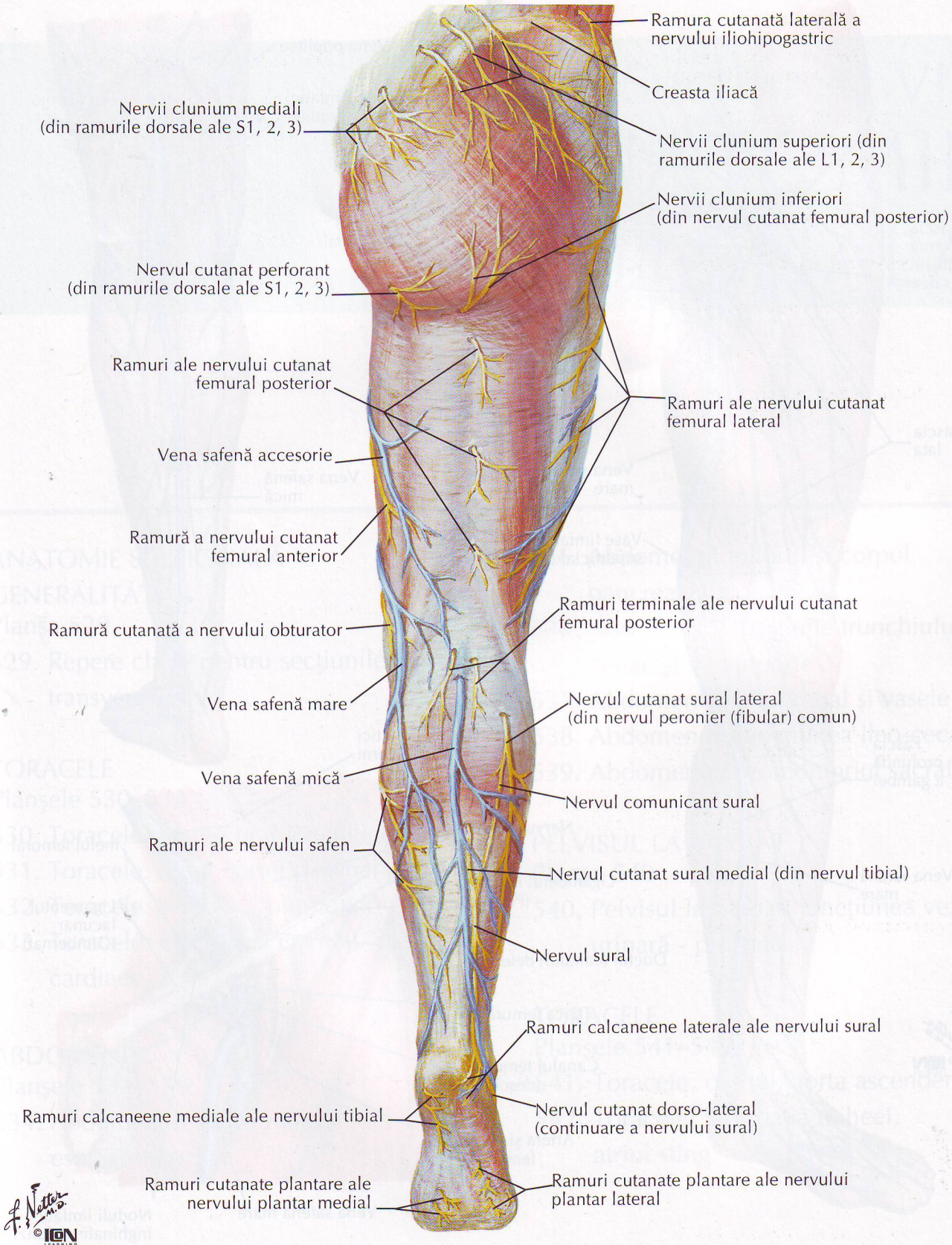

Vasele limfatice şi nodulii limfatici ai membrului inferior

VEZI DE ASEMENEA PLANŞELE 387, 388

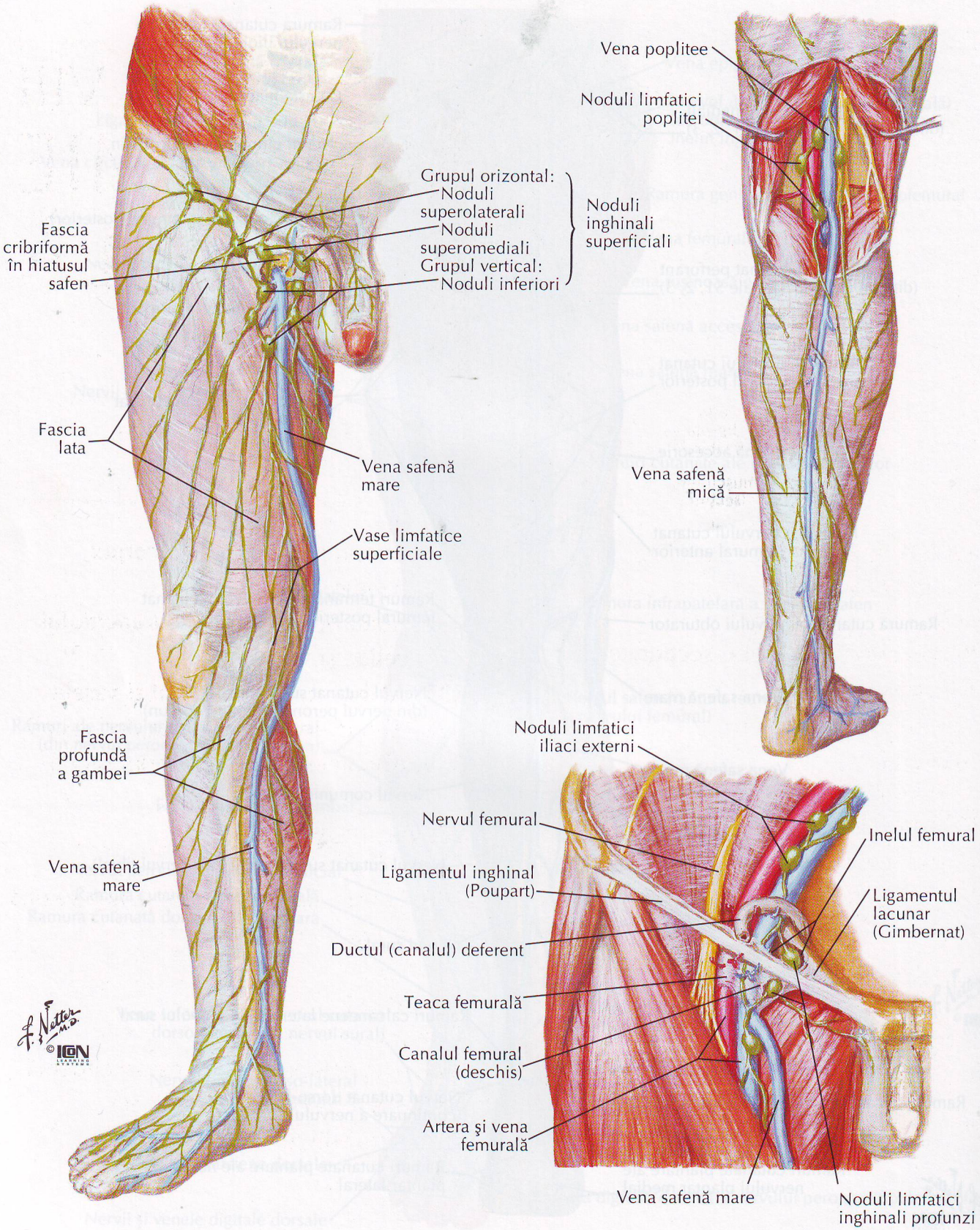

Secţiunea VIII
ANATOMIE SECŢIONALĂ

ANATOMIE SECŢIONALĂ - GENERALITĂŢI
Planşa 529
529. Repere cheie pentru secţiunile transversale

TORACELE
Planşele 530–533
530. Toracele: vasele brahiocefalice
531. Toracele: arcul aortei şi venei azigos
532. Toracele: trunchiul pulmonar
533. Toracele: cele patru cavităţi cardiace

ABDOMENUL
Planşele 534–539
534. Abdomenul: joncţiunea esofago-gastrică
535. Abdomenul: pilorul şi corpul pancreasului
536. Abdomenul: Originile trunchiului celiac şi venei porte
537. Abdomenul: hilul renal şi vasele
538. Abdomenul: joncţiunea ileo-cecală
539. Abdomenul: promontoriul sacral

PELVISUL LA BĂRBAT
Planşa 540
540. Pelvisul la bărbat: joncţiunea vezică urinară - prostată

TORACELE
Planşele 541–542
541. Toracele: cordul, aorta ascendentă
542. Toracele: bifurcaţia traheei, atriul stîng

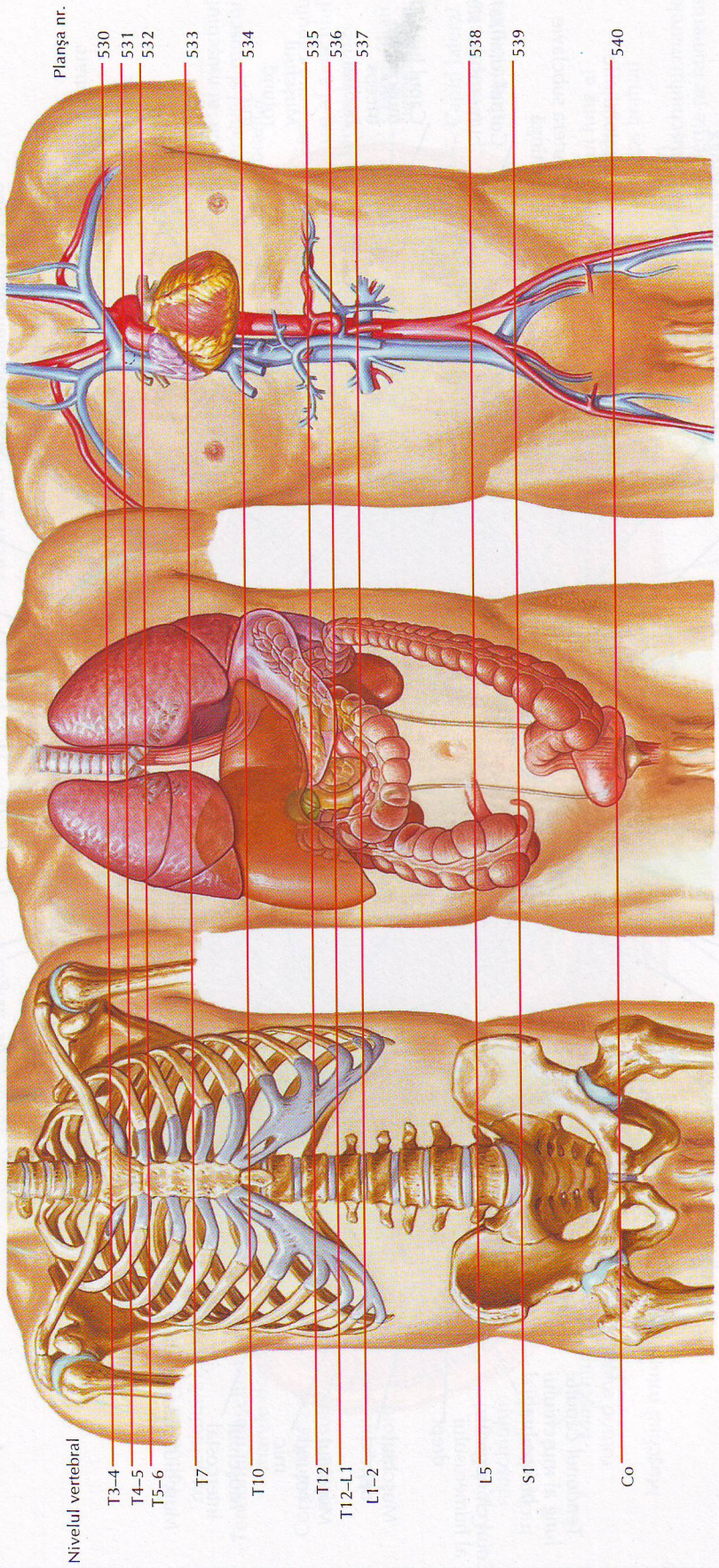

C. Machado M.D.
© IGN

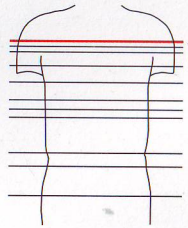

Secţiune transversală: nivel superior T4, articulaţia sternoclaviculară

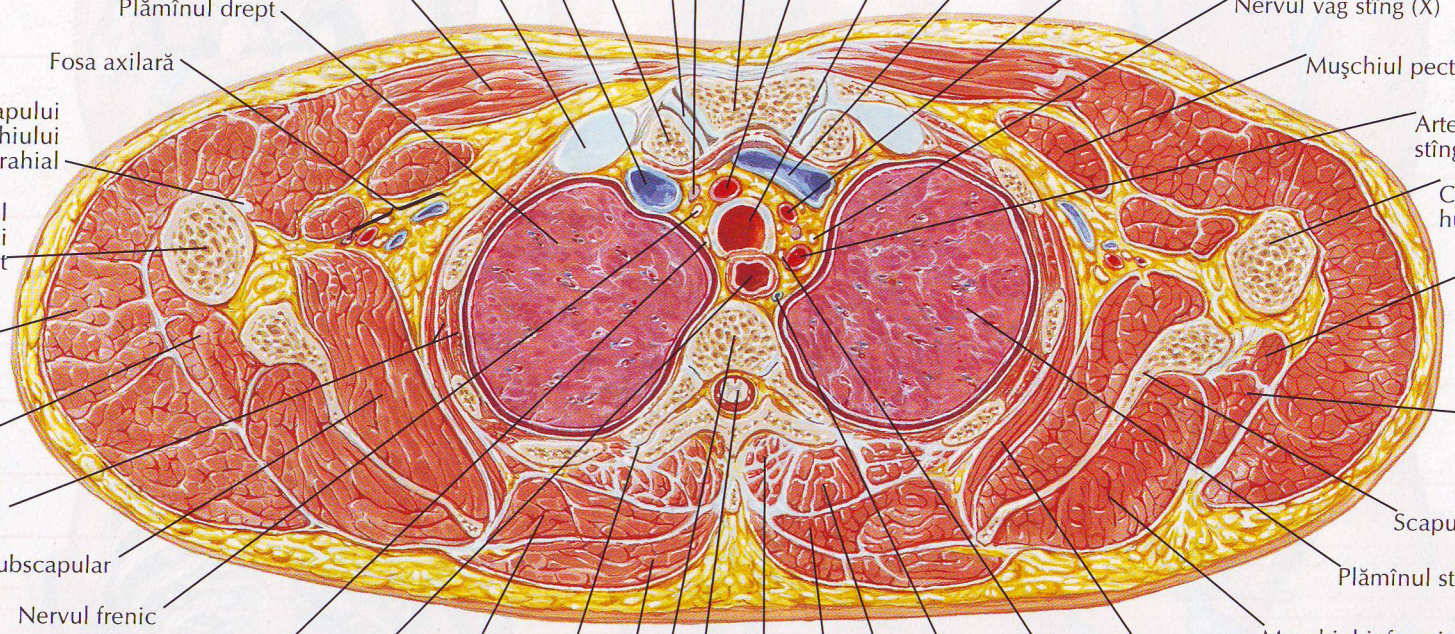

Nodul limfatic mediastinal
Manubriul sternal
Articulaţia sternoclaviculară (disc articular)
Trunchiul brahiocefalic
Clavicula
Traheea
Vena brahiocefalică dreaptă
Vena brahiocefalică stîngă
Cartilajul costal al coastei 1
Artera carotidă comună stîngă
Muşchiul pectoral mare
Nervul vag stîng (X)
Plămînul drept
Muşchiul pectoral mic
Fosa axilară
Artera subclavie stîngă
Tendonul capului lung al muşchiului biceps brahial
Corpul (diafiza) humerusului stîng
Colul chirurgical al humerusului drept
Capul lung al muşchiului triceps brahial
Muşchiul deltoid
Muşchiul rotund mic
Muşchiul rotund mic
Muşchiul intercostal
Scapula
Muşchiul subscapular
Plămînul stîng
Nervul frenic
Muşchiul infraspinos
Nervul vag drept (X)
Muşchiul dinţat anterior
Esofagul
Nervul laringeu recurent stîng
Muşchiul romboid mare
Canalul toracic
Articulaţia costotransversară
Muşchiul erector spinal
Muşchiul trapez
Muşchiul romboid mare
Corpul vertebrei T4
Măduva spinării
Muşchiul transversospinal

C. Machado M.D.
© ICON LEARNING SYSTEMS

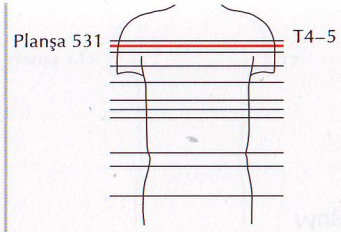

Secţiune transversală: discul intervertebral T4-5, manubriul sternal

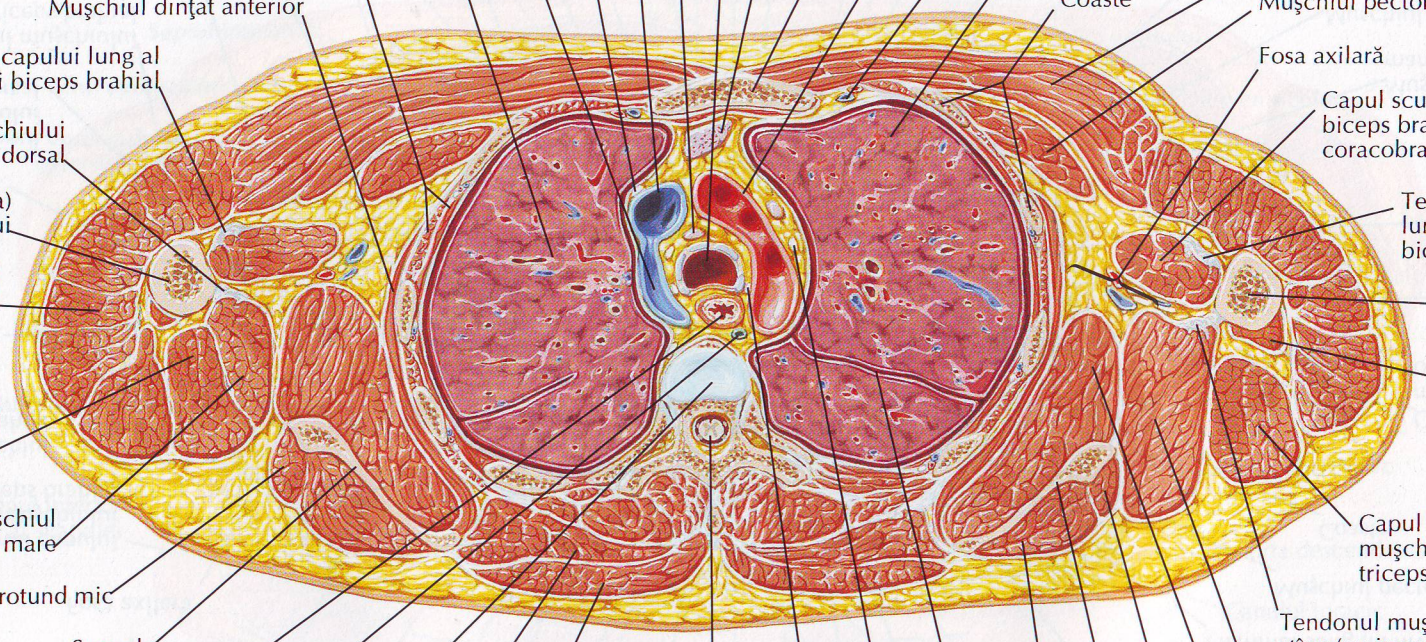

Nodul limfatic traheobronhic superior
Traheea
Vena cavă superioară
Timusul
Nervul frenic drept
Manubriul sternal
Arcul venei azigos
Arcul aortei
Plămînul drept
Artera şi vena toracică internă
Muşchii intercostali
Plămînul stîng
Muşchiul pectoral mare
Muşchiul dinţat anterior
Coaste
Muşchiul pectoral mic
Tendonul capului lung al muşchiului biceps brahial
Fosa axilară
Tendonul muşchiului marele dorsal
Capul scurt al muşchiului biceps brahial şi muşchiului coracobrahial
Corpul (diafiza) humerusului
Tendonul capului lung al muşchiului biceps brahial
Muşchiul deltoid
Corpul (diafiza) humerusului
Capul lung al muşchiului triceps brahial
Capul lateral al muşchiului triceps brahial
Muşchiul rotund mare
Capul lung al muşchiului triceps brahial
Muşchiul rotund mic
Tendonul muşchiului marele dorsal stîng (cu inserţie pe humerus)
Scapula
Muşchiul rotund mare
Esofagul
Muşchiul subscapular
Canalul toracic
Măduva spinării
Muşchiul rotund mic
Discul intervertebral T4-5
Nervul laringeu recurent stîng
Scapula
Muşchiul romboid
Nervul vag stîng (X)
Muşchiul infraspinos
Muşchiul trapez
Fisura oblică (a plămînului stîng)

C. Machado M.D.
© ICON LEARNING SYSTEMS

Toracele: arcul aortei şi venei azigos

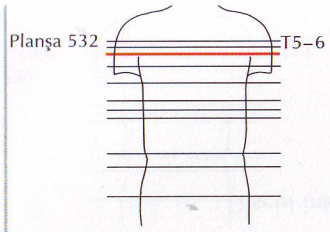

Secţiune transversală: discul intervertebral T5-6, unghiul sternal

Noduli limfatici traheobronhici inferiori
Aorta ascendentă
Joncţiunea manubriosternală
Artera şi vena toracică internă
Artera pulmonară dreaptă
Cartilajul costal 2
Vena cavă superioară
Trunchiul pulmonar
Muşchiul pectoral mare
Artera pulmonară stîngă
Plămînul drept (la nivelul hilului)
Plămînul stîng (la nivelul hilului)
Muşchii intercostali
Muşchiul pectoral mic
Fosa axilară
Coaste
Tendonul capului lung al muşchiului biceps brahial
Capul lung al muşchiului biceps brahial
Muşchiul coracobrahial
Corpul (diafiza) humerusului
Muşchiul deltoid
Tendonul muşchiului marele dorsal
Capul lateral al muşchiului triceps brahial
Muşchiul rotund mare
Tendonul muşchiului marele dorsal
Muşchiul dinţat anterior
Capul lung al muşchiului triceps brahial
Muşchiul subscapular
Muşchiul rotund mare
Bronhia principală stîngă
Scapula
Aorta descendentă
Muşchiul infraspinos
Vena hemiazigos
Muşchiul romboid mare
Muşchiul trapez
Bronhia principală dreaptă
Canalul totacic
Vena azigos
Discul intervertebral T5-6
Esofagul

C. Machado M.D.
© ICON LEARNING SYSTEMS

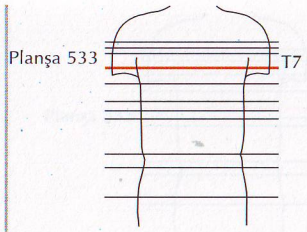

Secţiune transversală: nivelul T7, spaţiul intercondral 3

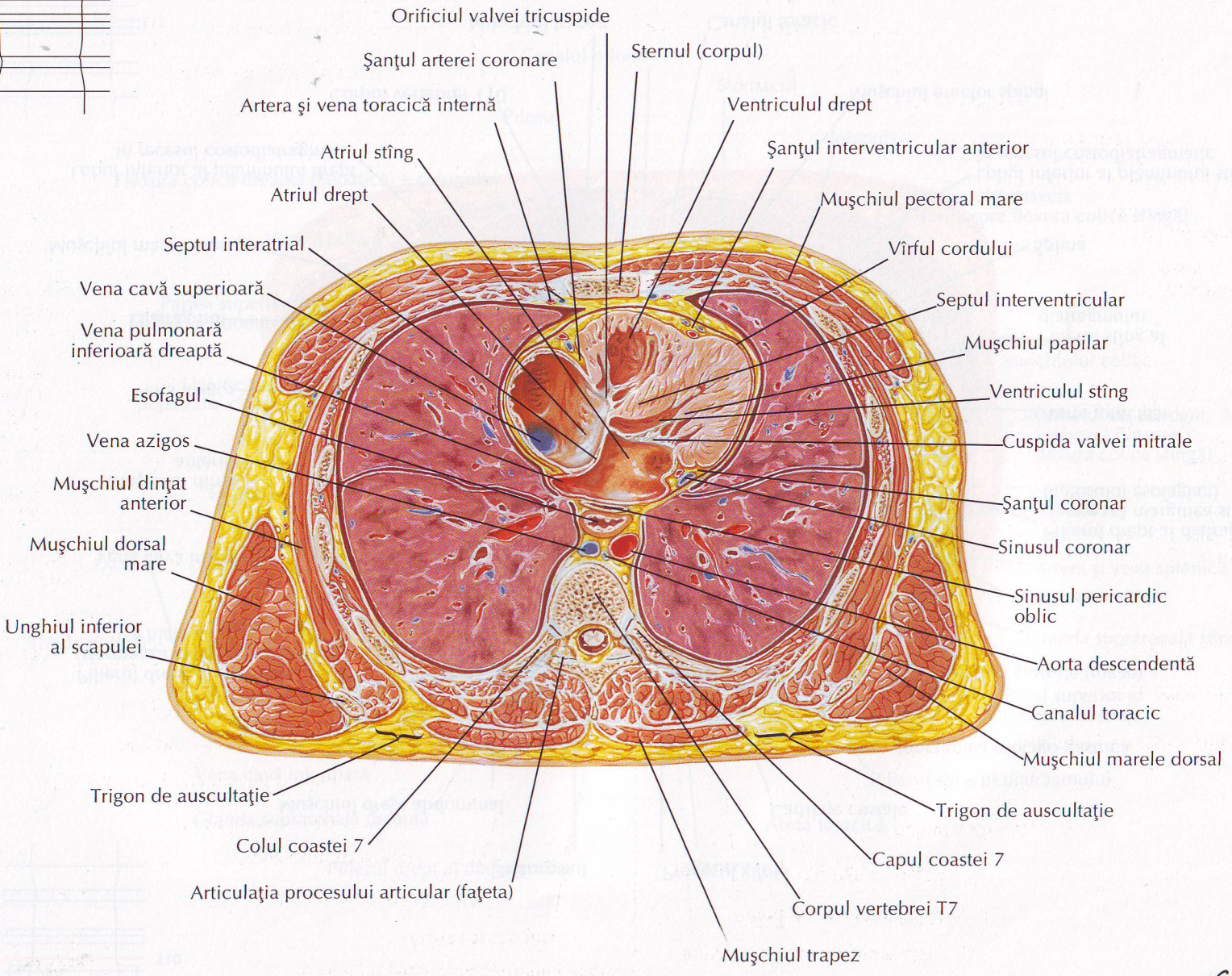

C. Machado M.D.
© ION LEARNING SYSTEMS

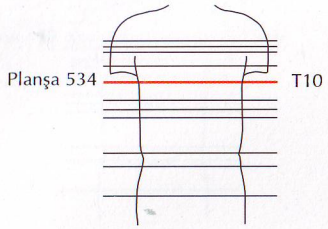

Secţiune transversală: nivelul T10, joncţiunea esofago-gastrică

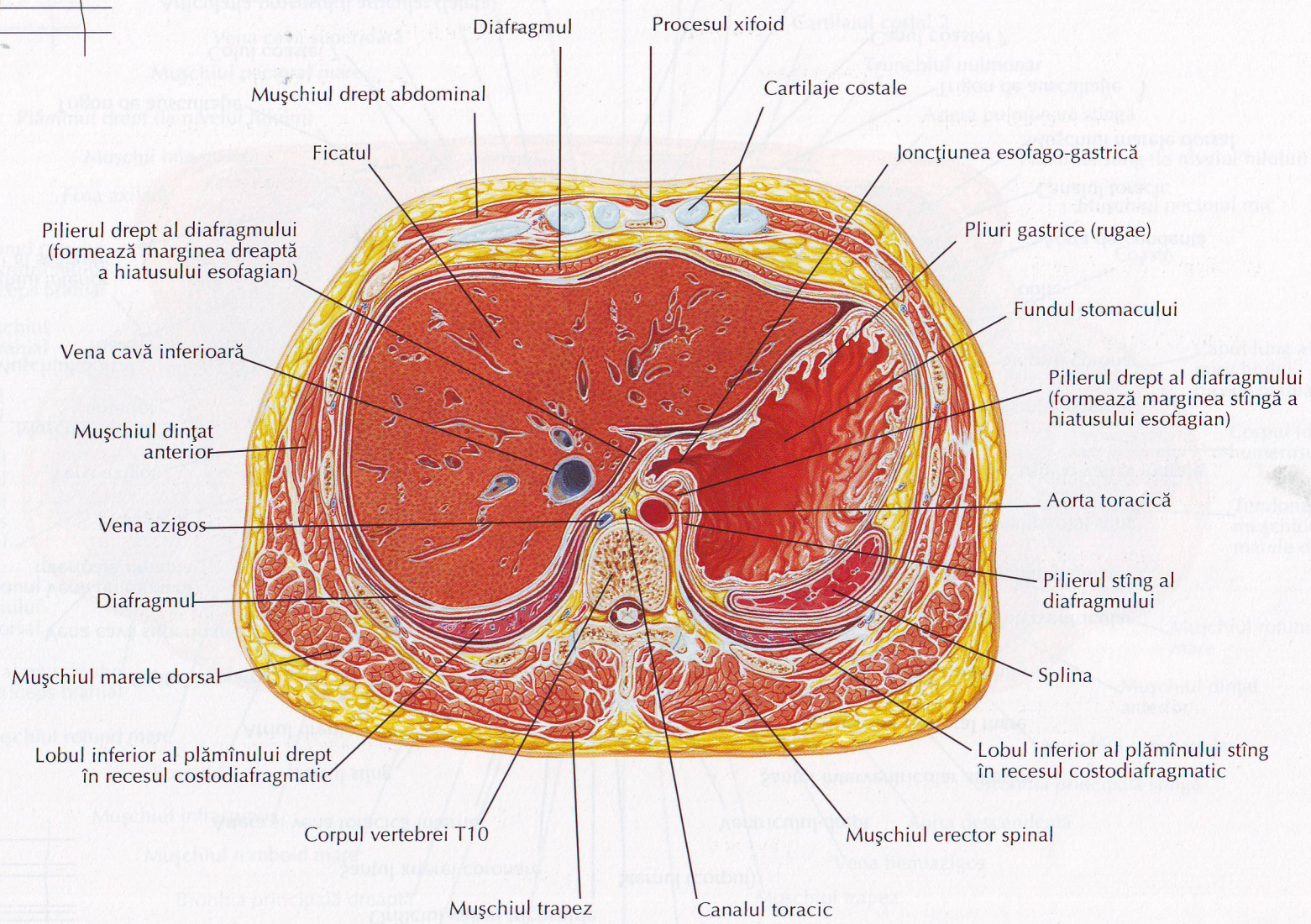

C. Machado M.D.

© ICN LEARNING SYSTEMS

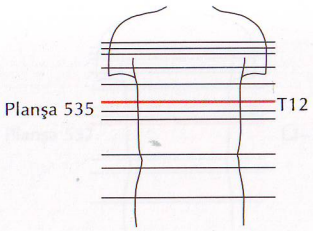

Secţiune transversală: nivelul T12, inferior de xifoid

Canalul piloric
Stomacul
Pilorul
Jejunul
Flexura colică dreaptă (hepatică) a colonului
Colonul transvers (urcă spre flexura colică stîngă)
Vezica biliară
Partea superioară (prima) a duodenului
Bifurcaţia trunchiului celiac
Ligamentul hepatoduodenal
Colonul descendent (coboară dinspre flexura colică stîngă)
Ficatul
Splina
Canal coledoc
Artera şi vena splenică
Triada portală
Artera hepatică
Glanda suprarenală stîngă
Vena portă
Polul superior al rinichiului stîng
Vena cavă inferioară
Pilierul stîng al diafragmului
Glanda suprarenală dreaptă
Aorta toracică
Pilierul drept al diafragmului
Pancreasul

C. Machado M.D.
© ICON LEARNING SYSTEMS

Abdomenul: originile trunchiului celiac şi venei porte

Secţiune transversală: nivelul discului intervertebral T12-L1

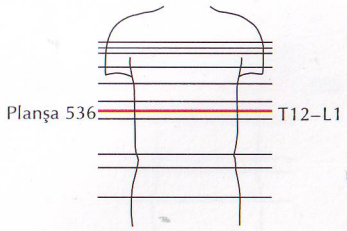

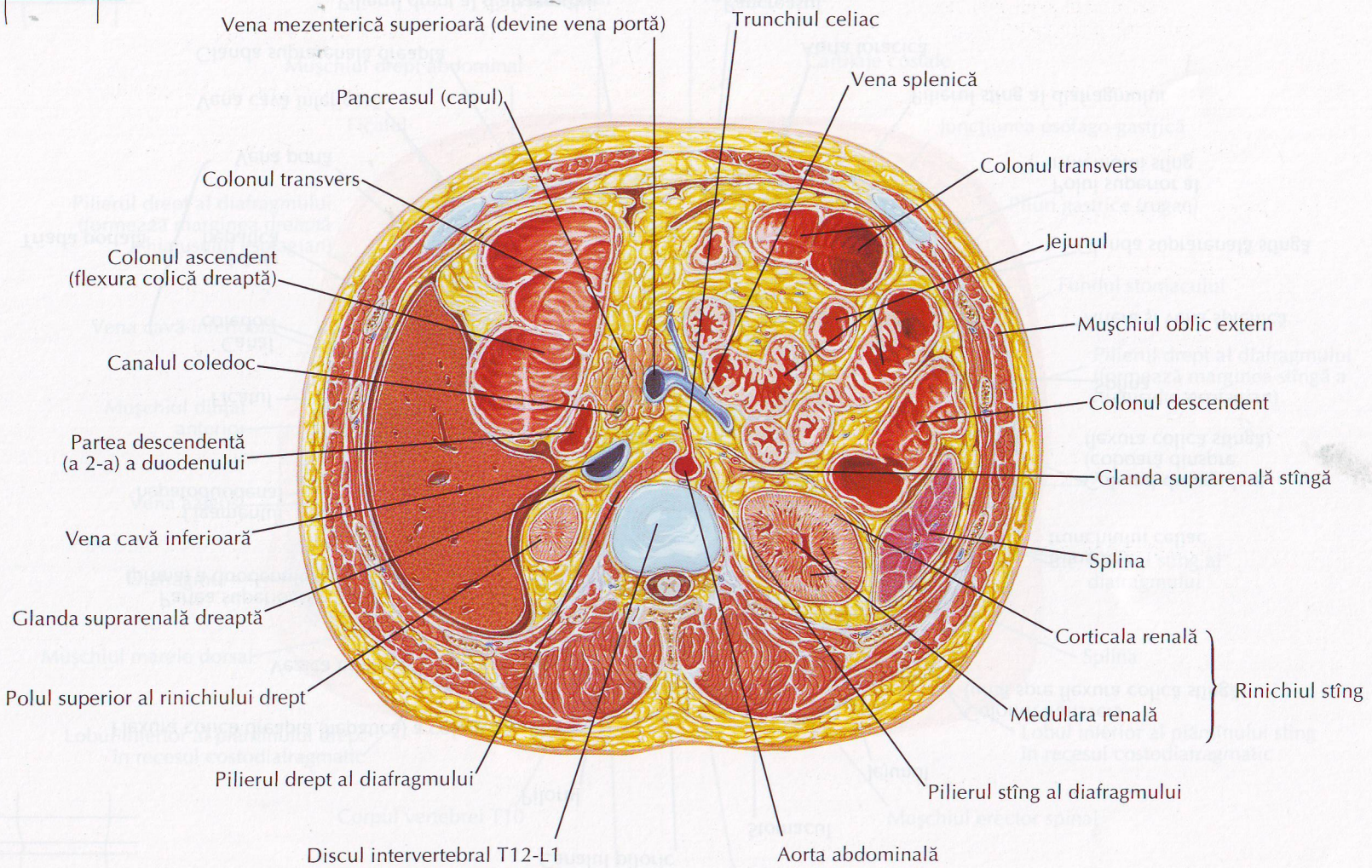

C. Machado M.D.

© ICON LEARNING SYSTEMS

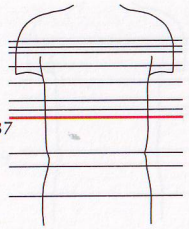

Secţiune transversală: nivelul discului intervertebral L1-2

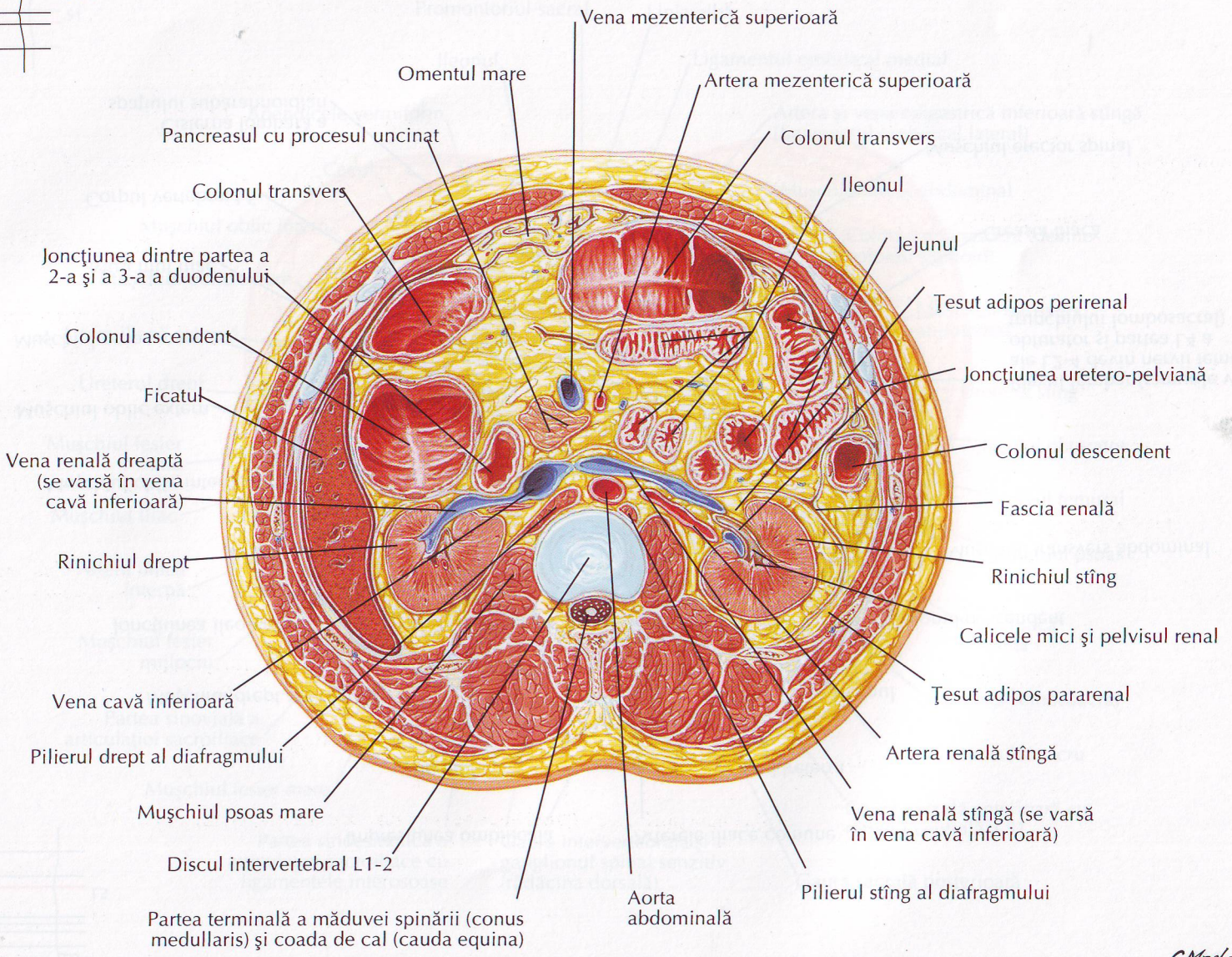

C. Machado M.D.
© ICN LEARNING SYSTEMS

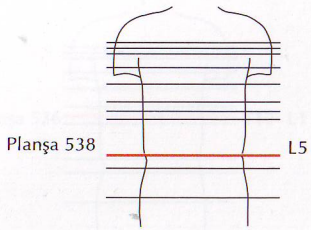

Secţiune transversală: nivelul L5, plan transtubercular

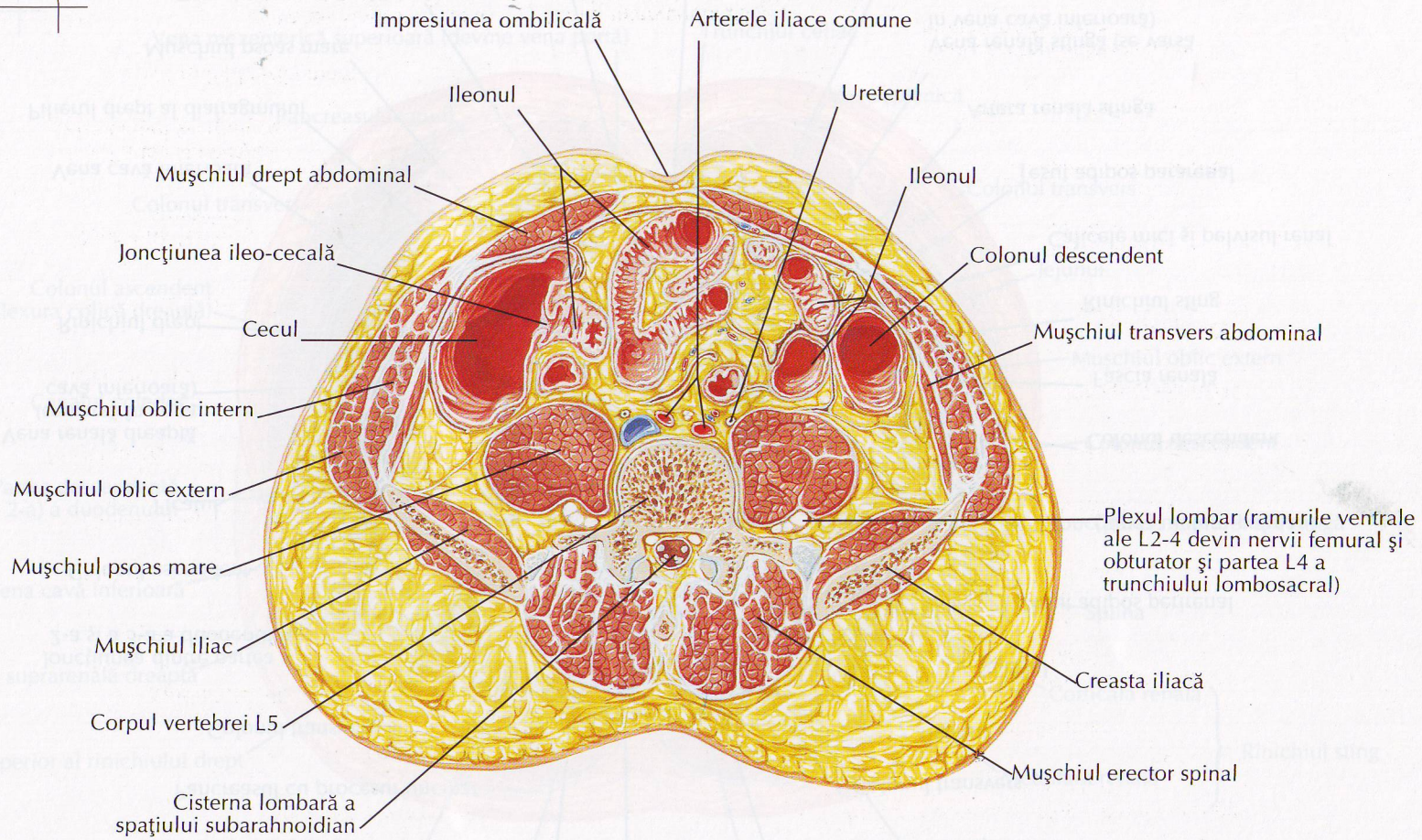

C. Machado M.D.
© ICON LEARNING SYSTEMS

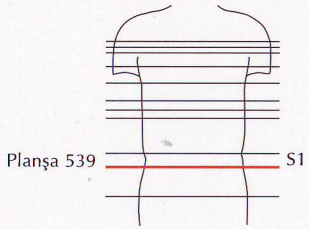

Secţiune transversală: nivelul S1, spinele iliace antero-superioare

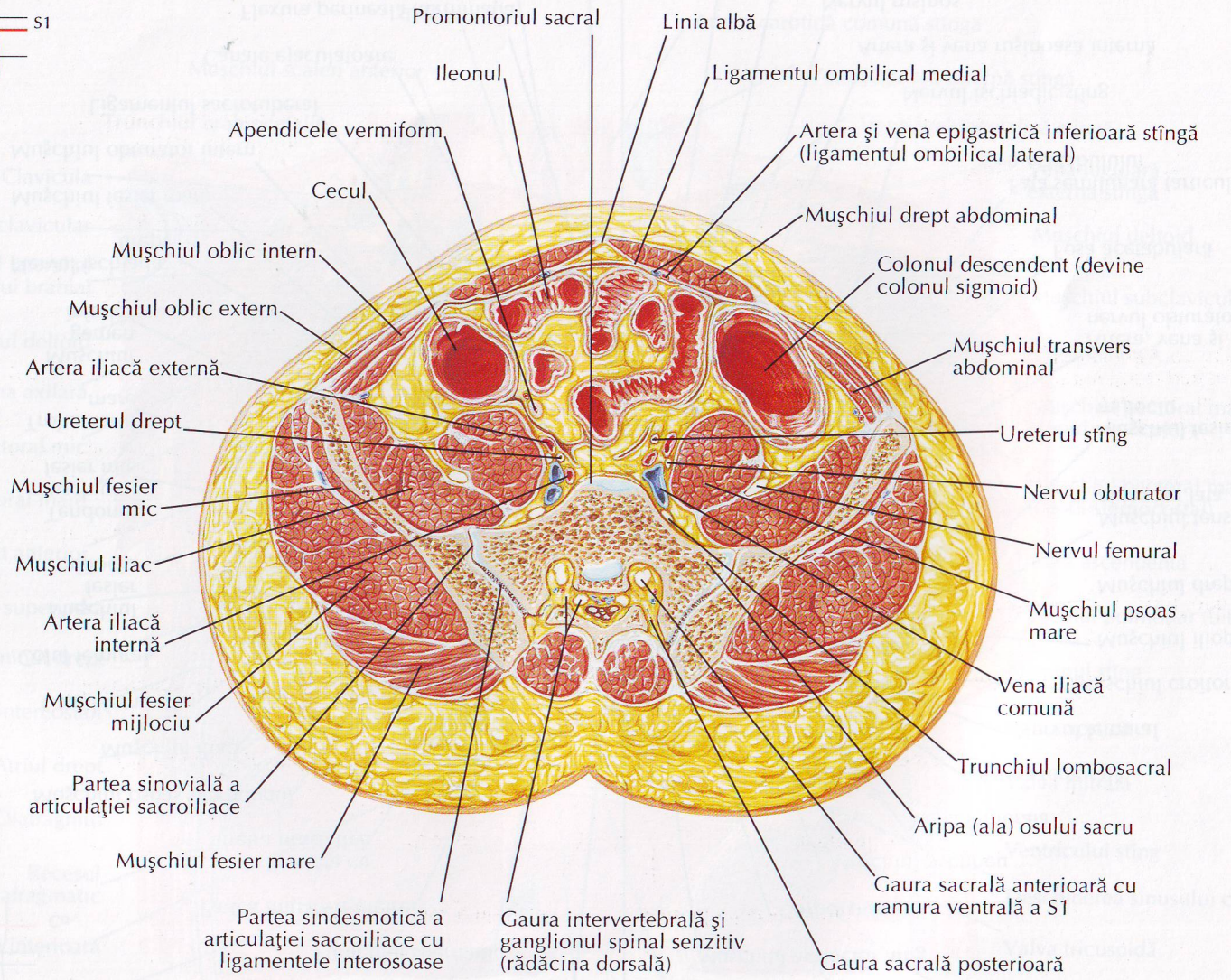

C. Machado M.D.

© IGN LEARNING SYSTEMS

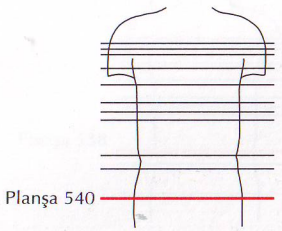

Pelvisul la bărbat: joncţiunea vezică urinară - prostată

Secţiune transversală: creasta pubiană, capul femural (bilateral) şi coccisul

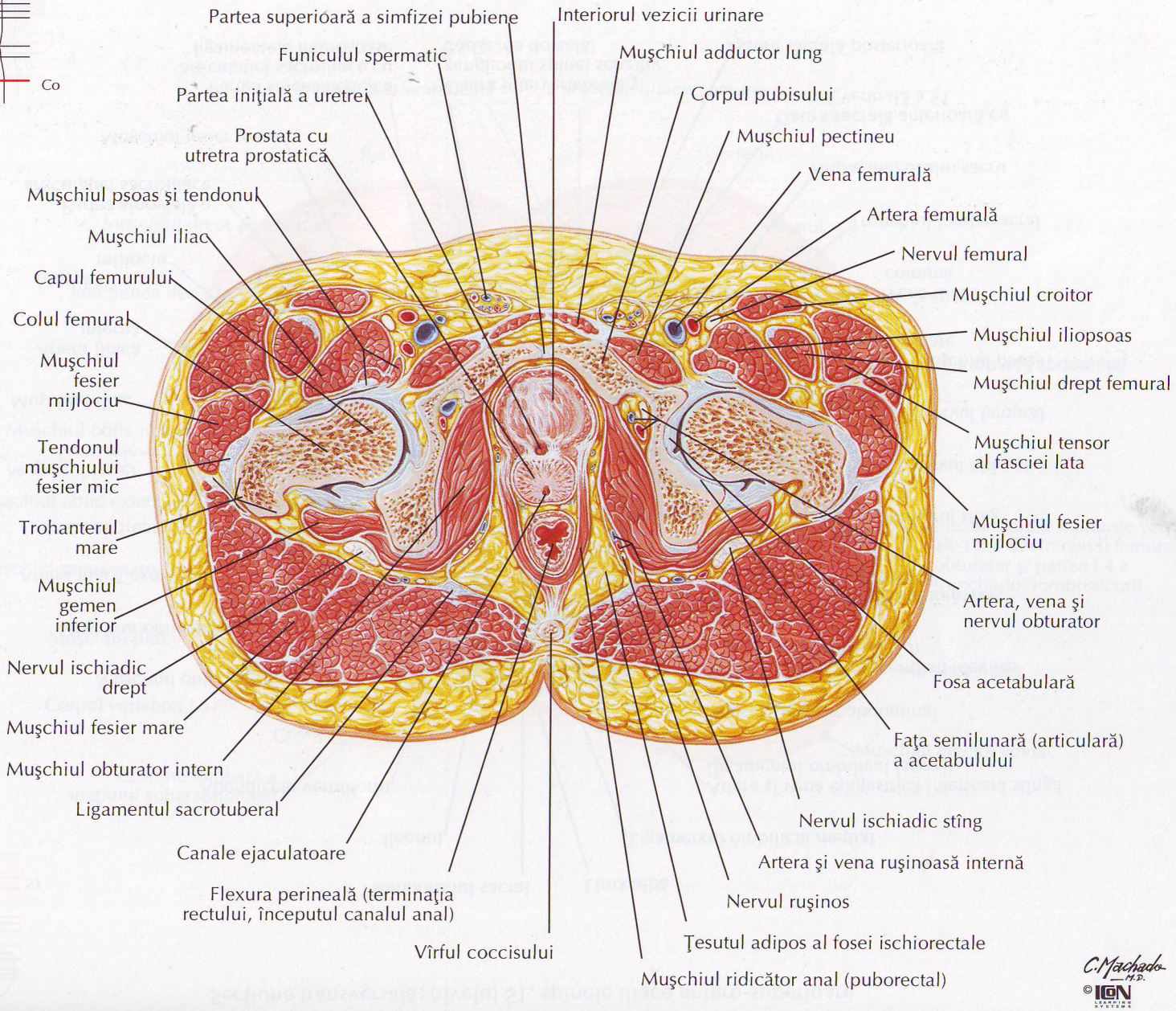

C. Machado M.D.

© ICON LEARNING SYSTEMS

Toracele: cordul, aorta ascendentă

Secţiune coronară (frontală): linia axilară anterioară

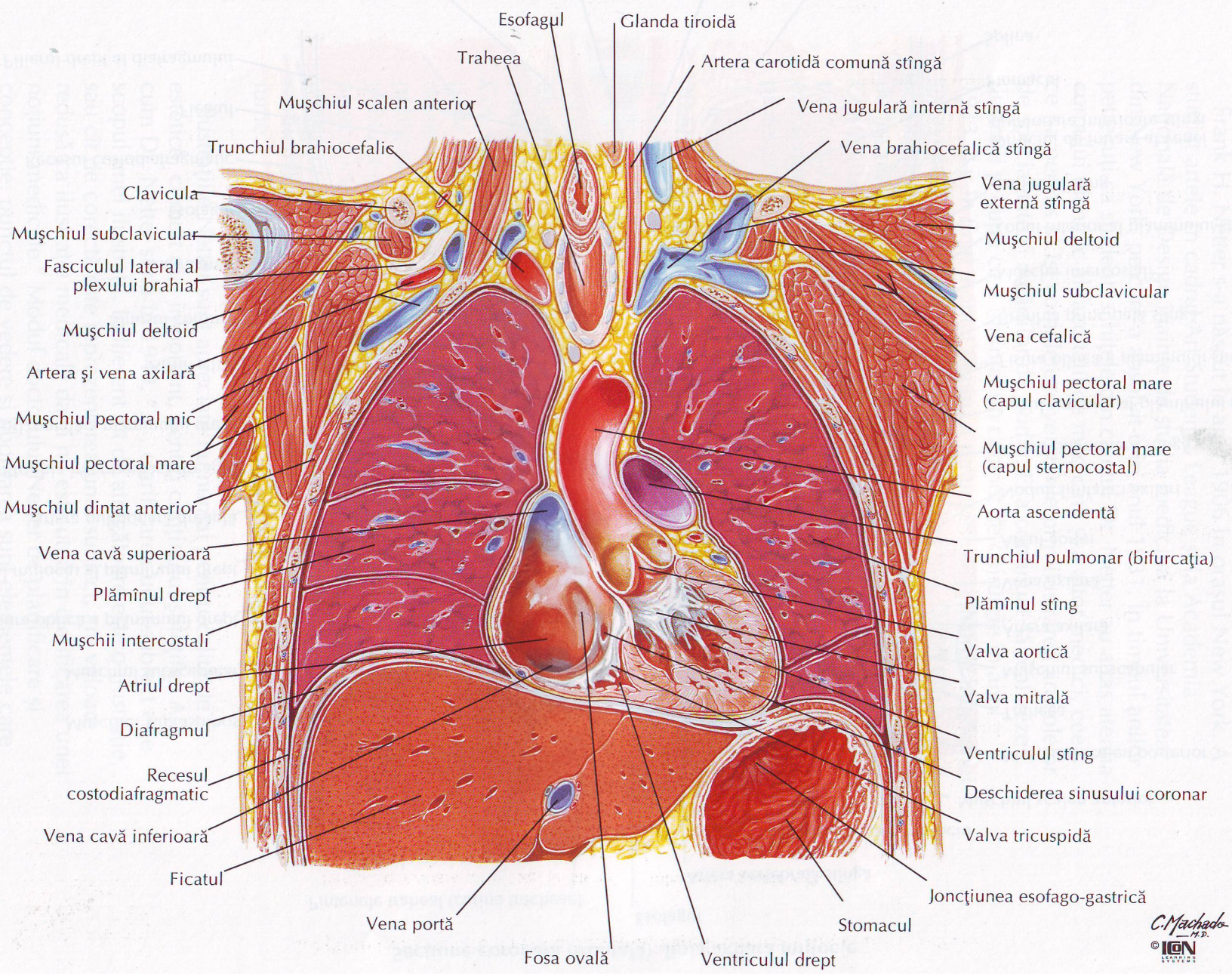

Toracele: bifurcaţia traheei, atriul stîng

Secţiune coronară (frontală): linia axilară mijlocie

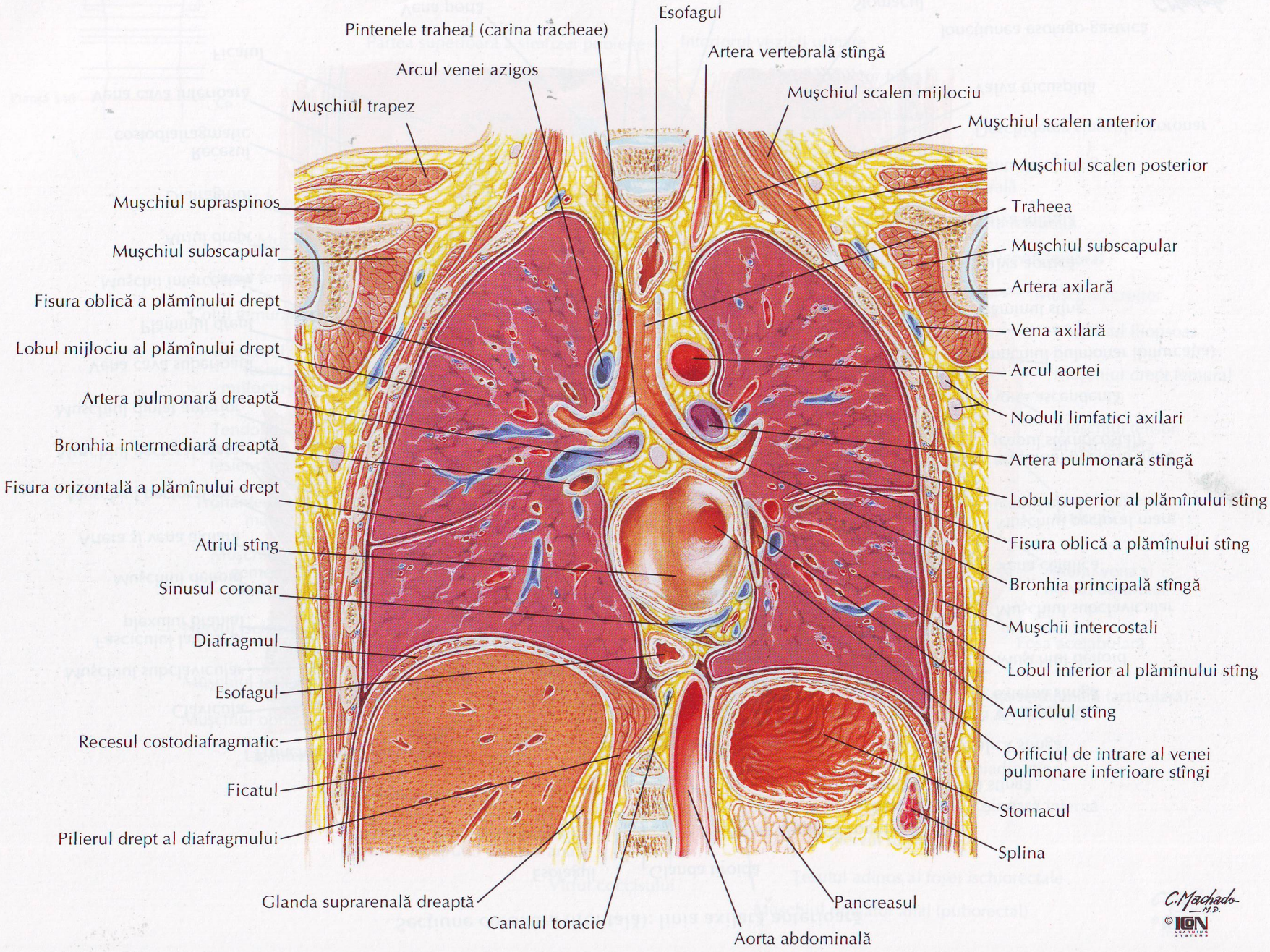

Frank H. Netter, M.D.

Frank H. Netter s-a născut în anul 1906 în oraşul New York. A studiat artele în cadrul Art Student's League şi la Academia Naţională de Design înainte de studia medicina la Universitatea din New York, pe care a absolvit-o în anul 1931. În timpul anilor petrecuţi ca student, schiţele din caietul Dr. Netter au atras atenţia corpului didactic al facultăţii de medicină şi a altor medici, ceea ce i-a permis să îşi completeze veniturile prin ilustrarea articolelor de specialitate şi a cărţilor de studiu. El a continuat să realizeze ilustraţii şi după ce a înfiinţat un cabinet de chirurgie în anul 1933, dar în final a optat pentru a renunţa la practicarea medicinei în favoarea artei, căreia i s-a dedicat în totalitate. După efectuarea serviciului militar în armata Statelor Unite în timpul celui de-al doilea război mondial, Dr. Netter a început lunga sa colaborare cu Compania Farmaceutică CIBA. Acest parteneriat desfăşurat pe parcursul a 45 de ani a avut ca rezultat crearea colecţiei extraordinare de artă medicală atît de cunoscută medicilor şi profesioniştilor din domeniul medical din întreaga lume.

Icon Learning Systems a achiziţionat Colecţia Netter în Iulie 2000 şi continuă să actualizeze ilustraţiile originale ale Dr. Netter şi să adauge imagini noi realizate de artişti instruiţi în stilul Dr. Netter.

Lucrările Dr. Netter se numără printre cele mai bune exemple de utilizare a ilustraţiilor în procesul de predare a conceptelor medicale. Colecţia în 13 volume de ilustraţii medicale (Netter Collection of Medical Illustrations), care include cea mai mare parte a celor peste 20.000 de ilustraţii create de Dr. Netter, a devenit şi rămîne una dintre cele mai renumite lucrări medicale publicate vreodată. Atlasul de Anatomie Umană al lui Netter, publicat pentru prima dată în anul 1989, prezintă ilustraţiile anatomice din colecţia Netter. Tradus în 11 limbi, reprezintă atlasul de anatomie de referinţă în rîndul studenţilor facultăţilor de medicină şi a profesioniştilor din domeniul medical din întreaga lume.

Ilustraţiile Netter sunt apreciate nu numai pentru calităţile estetice, ci mult mai important, pentru conţinutul ştiinţific. Aşa cum Dr. Netter scria în 1949, ". . . clarificarea unui subiect este scopul unei ilustraţii. Indiferent cît de atrăgătoare este o ilustraţie, sau cît de corectă este reprezentarea unui subiect, are valoare redusă ca ilustraţie medicală dacă nu este utilă în clarificarea unei noţiuni medicale." Modul doctorului Netter de planificare şi concepţie, punctul de vedere şi abordarea sunt elementele care dau valoare ştiinţifică ilustraţiilor sale.

Frank H. Netter, M.D., medic şi artist, a decedat în anul 1991.

REFERINȚE

Planşa 54

Braus H. Anatomie des Menschen. Berlin, Verlag von Julius Springer, 1924

Planşa 85

Nishida S. The Structure of the Eye. New York, Elsevier North-Holland, 1982

Planşele 110, 111, 121

Lachman N, Acland RD, Rosse C. Anatomical evidence for the absence of morphologically distinct cranial root of the accessory nerve in man. Clin Anat 2002;15:4

Planşele 157, 465, 507, 525

Foerster O. The dermatomes in man. Brain 1933;56:1

Garrett FD. The segmental distribution of the cutaneous nerves in the limbs of man. Anat Rec 1948;102:409

Keegan JJ. J Neurosurg 1947;4:115

Planşa 165

Turnbull IM. Blood supply of the spinal cord. In Vinken PJ, Bruyn GW (eds). Handbook of Clinical Neurology, XII. Amsterdam, North-Holland, 1972, pp 478-491

Planşele 196, 197

Jackson CL, Huber JF. Correlated applied anatomy of the bronchial tree and lungs with a system of nomenclature. Dis Chest 1943;9:319

Planşa 199

Ikeda S, Ono Y, Miyazawa S, et al. Flexible broncho-fiberscope. Otolaryngology (Tokyo) 1970;42:855

Planşa 221

James TN. The internodal pathways of the human heart. Prog Cardiovas Dis 2001;43:495

Planşele 245, 353, 355, 362, 366

Myers RP, King BF, Cahill DR. Deep perineal "space" as defined by magnetic resonance imaging. Presented at 14th Annual Scientific Session of the American Association of Clinical Anatomists, Honolulu, HI, 1997. (Abstract:Clin Anat 1998;11)

Planşa 274

DiDio LJA. Anatomo-Fisiologia do Piloro ileo-ceco-colica no homen, Actas das Primeiras Jornadas Inter- universitarías Argentinas de Gastroenterologia, Rosario, 1954

———. Dados anatomicos sobre o "piloro" ileo-ceco-colico. (Com observacao direta in vivo de "papila" ileo-ceco-colica.) (English summary). Thesis, Fac Med, Univ de São Paulo, 1952

Planşa 282

Healey JE Jr, Schroy. Anatomy of the biliary duct within the human liver; analysis of the prevailing pattern of branchings and the major variations of the biliary ducts. Arch Surg 1953;66:599

———, Sörensen. The intrahepatic distribution of the hepatic artery in man. J Int Coll Surg 1953;20:133

Planşele 283, 284

Elias H. Liver morphology. Biol Rev 1955;30:263

———. Origin and early development of the liver in various vertebrates. Act Hepat 1955;3:1

———. Morphology of the liver. In "Liver Injury," Trans 11th Conference. New York, Macy Foundation, 1953

———. A re-examination of the structure of the mammalian liver; the hepatic lobule and its relation to the vascular and biliary system. Am J Anat 1949;85:379

———. A re-examination of the structure of the mammalian liver; parenchymal architecture. Am J Anat 1949;84:311

Planşele 297, 298

Michels NA. Blood Supply and Anatomy of the *Upper Abdominal Organs, With a Descriptive* Atlas. Philadelphia, JB Lippincott, 1955

Planşa 316

Thomas MD. In The Ciba Collection of Medical Illustrations, Vol 3, Part II. Summit NJ, CIBA, p 78

Planşele 335, 348, 367, 377, 394

Stormont TJ, Cahill DR, King BF, Myers RP. Fascias of the male external genitalia and perineum. Clin Anat 1994;7:115

Planşele 343, 347, 352, 355, 360, 361

Oelrich TM. The striated urogenital sphincter muscle in the female. Anat Rec 1983;205:223

Planşele 346, 348

Myers RP, Goellner JR, Cahill DR. Prostate shape, external striated urethral sphincter and radical prostatectomy: the apical dissection. J Urol 1987;138:543

Planşele 346, 348, 366, 367

Oelrich TM. The urethral sphincter muscle in the male. Am J Anat 1980;158:229

Planşa 383

Flocks RH, Kerr HD, Elkins HB, et al. Treatment of carcinoma of the prostate by interstitial radiation with radio-active gold (Au198):A preliminary report. J Urol 1952;68(2):510

Planşa 465

Keegan JJ, Garrett FD. The segmental distribution of the cutaneous nerves in the limbs of man. Anat Rec 1948;102:409

Planşa 525

Keegan JJ. Neurological interpretation of dermatome hypalgesia with herniation of the lumbar intervertebral disc. J Bone Joint Surg 1944;26:238

Last RJ. Innervation of the limbs. J Bone Joint Surg 1949;31(B):452

INDEX

Cifrele indică numărul fiecărei planşe; cifrele marcate cu bold indică planşa corespunzătoare noţiunii de bază. În majoritatea cazurilor, structurile conexe sunt subordonate unui substantiv principal.

A

Abdomenul
arterele 247, 256–vezi şi arterele fiecărui organ în parte
cadranele 260
inervaţia 249, 250, 259–vezi şi inervaţia fiecărui organ în parte
autonomă 308
muşchii 241–246, 255
planurile 260
regiunile 260
scheletul osos 240
secţiuni transversale 534–539
vasele limfatice şi nodulii limfatici 258, 304–306, 329–vezi şi nodulii limfatici ai fiecărui organ în parte
venele 248, 257–vezi şi venele fiecărui organ în parte
viscerele 261, 267–277–vezi şi organele fiecărui organ în parte
Acetabulul 344, 468, 470
Achille–vezi Tendonul lui Achille; calcanean
Acinul 200
Acromionul 23, 178, 182, 186, 401, **403**–410, 412, 414, 415
Acţiunea
articulaţiei temporo–mandibulară 14
carpului 436
muşchilor extrinseci ai globului ocular 80
muşchilor infrahioidieni 25
muşchilor intrinseci ai laringelui 75
muşchilor suprahioidieni 25
Adamkiewicz–vezi Artera, medulară, segmentară, anterioară mare (Adamkiewicz)
Adenohipofiza 133, 140
Adenoid–vezi Tonsila, faringiană
Aderenţa, intertalamică 100, 102, 105, 109, 139
Adrenergic 161
sinapsă–vezi Sinapsa, adrenergică
terminaţie–vezi Terminaţii, adrenergice
Albini–vezi Nodulul, fibros, al valvei mitrale (Albini)
ALS–vezi Sistemul, anterolateral (ALS)
Alveola
pancreasului 288
pulmonară 200, 201
Alveus hippocampi 106
Ampula 271
canalului semicircular 90, 118
ductului lactifer 175
duodenului 271, 285
hepatopancreatică 287
labirintică 90, 118
lui Vater–vezi Ampula, hepatopancreatică
tubei uterine 356
urechii interne 87
vestibulară 91
Anastomoza
din jurul
articulaţiei cotului 417
genunchiului 494
globului ocular/orbitei 81
scapulei 410
dintre
arterele angulare şi dorsale ale nasului 36, 81
arterele carotide dreaptă şi stîngă 131
arterele carotide externe şi interne 81, 131
arterele carotide şi vertebrale 131
arterele cervicale şi occipitale 29
arterele circumflexe femurale 486
arterele frenică inferioară şi gastrică stîngă 297
arterele hepatice dreaptă şi stîngă 297
arterele intercostale şi lombare 226, 247
arterele lacrimală şi meningee medie 95
arterele mezenterice superioară şi inferioară (arcada lui Riolan) 298
arterele pancreatice 292–295
arterele subclavie şi carotidă 131
arterele subclavie şi vertebrală 131
nervii median şi ulnar 458, 459, 478
ramura septală posterioară a arterei sfenopalatine şi artera palatină mare 37
ramurile pubiene ale arterelor obturatoare şi epigastrică inferioară 251, 350, 351
paravertebrală 165
portocavă 302
prevertebrală 165
scapulară 410
Anestezia perineală 393
Anexa
orbitei–vezi Aparatul, lacrimal; pleoapele
uterului 356
Angiografia, coronariană–vezi Arteriografia arterelor coronare
Anoderm 374
Anomalia
arterei subclavii drepte 76
coastelor cervicale 181
nervului laringeu inferior drept 76
Ansa, nefronului (lui Henle) 325, 326
Ansa
cervicală 27, **28,** 30, 67, 70, 122, 123
subclavie 124, 205, 222, 223, 236
Antebraţ
arterele 456
fascia/compartimentele fasciale ale 432, 463
muşchii 427–431
nervii 458, 461
cutanaţi 463
nodulii limfatici 466
oasele 422
secţiuni transversale 432
Anteflexia uterului 358
Antihelixul urechii externe 1, 88
Antitragusul urechii externe 1, 88
Antrul
mastoidian 89
piloric 267, 271
timpanic 89
Anusul 347, 359, 363, 365, 376, 378, 398
Aorta 238, 338
abdominală 172, 189, 225, 228, 255, **256,** 262, 265, 266, 270, 288, 290, 292, 299, 314, 317, 319, 320, 322, 328, 332, 333, 335–337, 349, 350, 354, 378, 380–383, 392, 536, 537, 542
ramuri ureterice 328
arcul 31, 70, 71, 76, 131, 192, 202, 203, 206–211, 216, 217, 221, 225, 227, **228,** 229, 233, 531, 542
ascendentă 131, 211, 216, 219, 220, 532, 541
descendentă 131, 188, 203, 227, 228, 233, 237, 532, 533
ramura ureterică 328
toracică 163, 165, 187, 225, 227, 229, **233,** 534, 535
ramuri esofagiene 233
Aparatul
lacrimal 78
Apeductul
cerebral 100, 102, 103, 109, 139
cohlear 91
lui Sylvius 100, 102, 103, 109
vestibular 90–92
Apendicele
epididimului 370, 399
epiploic–vezi Apendicele, omental
fibros, al ficatului 279
omental (epiploic) 263, 276, 337
testicului 374, 406
vermiform 120, 263, 274, **275,** 276, 349, 350, 539
vezicular 356, 399
Apendicele, atrial–vezi Auricului, atriului stîng; atriului drept
Apertura–vezi şi Orificiul; Deschiderea
laringiană 59, 62, 231
laterală, a ventriculului 4 (Luschka) 102, 103, 139
mediană, a ventriculului 4 (Magendie) 102, 103, 109, 139
pelviană, superioară 150, 355-vezi şi Linia, terminală (a pelvisului)
Aponevroza
bicipitală 414, 416, 429, 456, 463
epicraniană (galea aponeurotica) 19, 22, 96, 171
faringiană 61, 63, 231
fesieră 320, 476, 477, 484
muşchiului oblic abdominal extern 241–244, 249, 252, 336, 337
muşchiului oblic abdominal intern 243,

Aponevroza *continuare*
244, 249, 337
muşchiului transvers abdominal 168, 169, 172, 244, 246, 247, 320, 332, 335
oblică
externă 254
internă 254
palatină 48, 61
palmară 425, 429, 430, 437, 442, 443, 445, 463
plantară 511, 514–517
scalpului–vezi Aponevroza, epicraniană (galea aponeurotica)
Aport sanguin–vezi Artera; Vena
Arahnoida
granulaţia 94–96, 103
mater 94, 96, 103, 162, 163
Arantius, noduli ai–vezi Nodulii, valvei semilunare
Arcada (arterială)
aortei 70, 71, 76, 131, 202, 206–208, 210, 211, 217, 227, 228, 233, 531, 542
palpebrală 81
profundă
plantară 502, 513, 518
Arcada (venoasă)
dorsală
a mîinii 455, 463
a piciorului 526
venei azigos 531, 542
Arcul
anterior, al atlasului 15, 16, 59
aortic 209
diafragmei pelviene–vezi Arcul, tendinos, al muşchiului ridicător anal
dorsal al carpului (arterial) 452
palmară a carpului 448
palmară superficială 443, 444, 449, 456
faringopalatin–vezi Arcul, palatofaringian
fasciei obturatorii–vezi Arcul, tendinos, al muşchiului ridicător anal
fasciei pelviene–vezi Arcul, tendinos, al fasciei pelviene
lombocostal, al diafragmului 189, 255–vezi şi Ligamentul, arcuat, al diafragmului
lui Riolan–vezi Anastomoza, dintre arterele mezenterice superioară şi inferioară
muşchiului solear–vezi Arcul, tendinos, al muşchiului solear
omental (epiploic) arterial 297
palatofaringian 47, 54, 56, 60, 62
palatoglos 47, 54, 56, 60
palmar al carpului (arterial) 448
palmar superficial (arterial) 443, 444, 449, 456
palmar superficial (venos) 443
posterior, al atlasului 15, 16, 171
profund (arterial)
palmar 448, 449
pubian 240, 342
superciliar 1
tendinos
al fasciei pelviene 47, 353
al muşchiului ridicător anal 245, 255, 343–**346,** 351–353, 355, 361, 373
al muşchiului solear 499, 500
zigomatic 4, 12, 50
Aria
cribriformă, a papilei renale 325
de iradiere a durerii
biliare 317
pancreatice 318
ficatului–vezi Segmentul, ficatului
gustativă pontină 129
intercondilară, a tibiei 495, 496
lui Laimer 71, 230, 231
nudă
a diafragmului 266, 279, 319
a ficatului 279, 319, 332, 335
a pericardului 192
parolfactivă 100, 113
septală (pellucidum) 113
subcalosală 100, 113
vestibulară, a ventriculului patru 109
Aripa (ala)
ilionului 240, 340, 345, 468
lobului central (cerebelos) 107
nasului 1
osului sacru 150, 539
osului sfenoid
mare 2–6, 8, 9, 11
mică 2, 6, 9
vomerului 8
Aritenoidian–vezi Cartilajul, aritenoidian
Artera
accesorie
colică medie 300
gastrică stîngă 297
hepatică 297, 298
meningee 36, 95
renală 324
acetabulară–vezi Artera, obturatoare, ramura acetabulară
acromială–vezi Artera, toracoacromială, ramura acromială
acustică internă–vezi Artera, labirintică (acustică internă)
alveolară
antero–superioară 36
inferioară 36, 49, 56, 65, 66
ramura lingual 65
ramura mentală 36, 65
ramura milohioidiană 36, 65
medie superioară 36
postero–superioară 36, 65
angulară (a feţei) 19, 32, 36, 65, 81, 131–vezi şi Artera, cerebrală, medie, ramură către girusul angular
anomalie a arterei subclavie dreaptă 76
anonimă–vezi Trunchiul (arterial), brahiocefalic
antebraţului 456
antero–laterală centrală (lenticulostriată) 132–134, 136
antero–medială centrală (perforantă) 133
apendiculară 273, 295, 296, 302, 312
arcuată
a plantei 502, 512, 513, 518
a rinichiului 323, 326
arterele drepte (arteria recta) ale intestinului subţire 272, 295, 296, 316
articulaţiei şoldului 486, 494
articulaţiei cotului 417, 456
ascendentă
cervicală–vezi Artera, cervicală, ascendentă
faringiană–vezi Artera, faringiană, ascendentă
frontală–vezi Artera, prefrontală
palatină–vezi Artera, palatină, ascendentă
ramura–vezi Artera, iliacă, circumflexă, profundă; circumflexă, femurală, laterală; circumflexă, humerală, posterioară
atrială, anterioară dreaptă–vezi Artera, coronară, dreaptă
atrioventriculară–vezi Artera, coronară, stîngă, ramura circumflexă a
auriculară
anterioară–vezi Artera, temporală, superficială, ramura auriculară anterioară
posterioară 19, 30, 36, 65, 95, 130, 131, 171
profundă 36
axilară 176, 183, 194, 247, **410–**412, 416, 541, 542
bazală 143
bazilară 130–134, 136, 164
brahială 176, 410, 412, 414, **416–**418, 429–431, 456
profundă–vezi Artera, profundă, a braţului (brahială profundă) ramuri musculare ale 416
brahiocefalică–vezi Trunchiul (arterial), brahiocefalic
bronşică 195, 201, **203,** 226, 227, 233
ramuri esofagiene 233
variaţii ale 203
bucală 36, 65
bulbului
penisului 385
vestibular 355, 384
calcaneană 498, 499
laterală–vezi Artera, peronieră (fibulară), ramura calcaneană (laterală)
medială–vezi Artera, tibială, posterioară, ramura calcaneană
calcarină–vezi Artera, cerebrală, posterioară, ramura calcarină
calosomarginală 134, 135
ramuri frontale mediale 134, 135
canalului anal 378
canalului pterigoidian 36

Artera *continuare*
capsulară
a ficatului 297
a rinichiului 326
capului femural 486
carotico–timpanică 131
carotidă 30
externă 19, 24, 25, 27–**30,** 36, 37, 55–57, 65–67, 70–72, 95, 119, 124, 125, 127, 128, **130,** 131
comună 19, 26–**30,** 65–67, 70–72, 76, 119, 122, 124, 125, 127, 128, **130,** 131, 184, 190, 194, 202, 206, 207, 210, 228, 233, 530, 542
internă 19, 28–**30,** 31, 40, 43, 56, 65, 67, 70–72, 81, 82, 89, 93, 95, 98, 115, 117, 119, 122, 124–128, **130,** 131–136
ramura cavernoasă a 95
ramura meningeală a 95
ramura tentorială a 95, 98
trunchiul meningohipofizar al 95
carpiană–vezi ramuri carpiene ale Arterei, radiale; ulnare
carpului 456
cavităţii bucale 65
cavităţii nazale 36, 37
cecală 273, 295, 296, 302, 313
celiacă–vezi Trunchiul (arterial), celiac
centrală
a retinei–vezi Artera, centrală, a retinei
antero–laterală (lenticulostriată) 132, 134, 136
antero–medială (perforantă) 133
postero–medial (perforantă) 133
sulcală (Rolandică), a encefalului–vezi Artera, sulcală, centrală (Rolandică)
cerebeloasă
antero–inferioară 130–134, 136, 164
postero–inferioară 130–132, 134, 136, 164
ramura coroidiană către ventriculul 4 136
ramura tonsilară cerebeloasă 136
superioară 130–134, 136, 164
ramura vermiană superioară 136
cerebrală
anterioară 130–136
ramuri terminale 135
medie 130, 132–136
ramură către girusul angular 134, 135
ramuri temporale 135
ramuri terminale (trunchiuri) 135
posterioară 130–136
ramura calcarină 135, 136
ramura dorsală către corpul calos 135, 136
ramura parieto–occipitală 135, 136
ramuri temporale 135
ramuri terminale 135
cervicală
ascendentă 29, 65, 67, 70–72, 130, 131, 164
profundă 29, 130, 131, 164
transversă 28, 29, 65, 70–72, 131, 170, 410, 412
ciliară
anterioară 86
posterioară 81, 86
cingulară 135
circumflexă
coronară–vezi Artera, coronară, stîngă, ramură circumflexă a
femurală–vezi Artera, circumflexă, femurală
fibulară–vezi Artera, tibială, posterioară, ramura circumflexă fibulară
humerală–vezi Artera, circumflexă, humerală
iliacă–vezi Artera, iliacă, circumflexă
scapulară–vezi Artera, circumflexă a scapulei
cistică 285, 290, 292, 297
claviculară–vezi Artera, toracoacromială, ramura claviculară
clitorisului
dorsală 384
profundă 384
coapsei 486–488, 498
colaterală
a ficatului 297
a vezicii biliare 297
medială 415, 417, 428
radială 415, 417, 418
ulnară
inferioară 416, 417, 428
superioară 416–418, 428
colică 298
dreaptă 295, 296, 298, 312, 313, 327, 337
trunchi comun
cu artera colică medie 298
cu artera ileocolică 298
medie 288, 291, 292, 295, 296, 298, 312, 313, 335
trunchi comun cu artera colică dreaptă 298
ramură din ileocolică–vezi Artera, ileocolică, ramura colică
stîngă 256, 296, 298, 308, 313, 314, 327, 378
ramură mare înlocuieşte artera colică medie 298
variaţii ale 298
colului 29, 30, 65
femural 486
comunicantă
anterioară 130–135
posterioară 98, 130–136
conjunctivală 86
conului arterial–vezi Artera, coronară (în general), dreaptă, ramura conului arterial
cordului 212–215
coroidiană
anterioară 132–134, 136
către ventriculul 4–vezi Artera, cerebeloasă, postero–inferioară, ramura coroidiană către ventriculul 4
posterioară
laterală 132, 136
medială 132, 136
coronară (în general) 212, 213
descendentă posterioară–vezi Artera, coronară (în general), dreaptă, ramura interventriculară posterioară
dreaptă 208, 210, 212–214
ramura atrială anterioară dreaptă 212
ramura conului arterial 214
ramura interventriculară posterioară 210, 212, 214
ramura nodală atrioventriculară (AV) 214, 218
ramura septală interventriculară 212
ramura marginală dreaptă 212, 214
ramura nodală sinoatrială (SA) 212, 214
marginală dreaptă–vezi Artera, coronară (în general), dreaptă, ramura marginală dreaptă
marginală–vezi Artera, coronară (în general), dreaptă, ramura marginală dreaptă
stîngă 212, 213, 215
descendentă anterioară (LAD)–vezi Artera, coronară (în general), stîngă, ramura interventriculară anterioară a
ramura circumflexă a 212, 213, 215
ramura atrioventriculară a 215
ramura laterală a 215
ramura postero–laterală a 215
ramura interventriculară anterioară a 208, 212, 213, 215
ramura septală interventriculară 212
costocervicală–vezi Trunchiul (arterial), costocervical
cozii de cal 164
cozii pancreasului–vezi Artera, pancreatică, caudală
cremasterică 243, 245, 247, 252, 253, 256, 381
cricotiroidiană–vezi Artera, tiroidiană, superioară, ramura cricotiroidiană
deltoidiană–vezi Artera, toracoacromială, ramura deltoidiană
descendentă
a genunchiului–vezi Artera, descendentă, a genunchiului
coronară–vezi Artera, coronară, stîngă, ramura interventriculară anterioară; dreaptă, ramura interventriculară posterioară
palatină–vezi Artera, palatină, descendentă
ramura
arterei circumflexe femurale laterale –vezi Artera, circumflexă,

Artera *continuare*
femurală, laterală
arterei circumflexe humerale posterioare–vezi Artera, circumflexă, humerală, posterioară
digitală (a mîinii)
dorsală 452, 454
palmară comună 442, 443, 445, 448, 449
palmară proprie 442, 443, 445, 449, 454
digitală (a piciorului)
dorsală 502, 512, 513, 518
plantară comună 515, 516, 518
plantară proprie 502, 512–515, 518
dintelui 36
dorsală
a clitorisului 384
a penisului 247, 364, 366, 381, 383
a piciorului 502, 512, 513, 518
a scapulei–vezi Artera, dorsală, a scapulei
ramură către corpul calos–vezi Artera, cerebrală, posterioară, ramura dorsală către corpul calos
ductului deferent 247, 256, 327, 370, 378, 381, 383
ramură din artera vezicală inferioară 256, 327, 378, 381
duodenului 288, 289
encefalului 130–136, 141
epigastrică
inferioară 243, 245, 247, 251, **252,** 256, 266, 328, 337, 349–351, 378, 380, 381, 383, 494
ramura cremasterică–vezi Artera, cremasterică
ramura pubiană 243, 245, 252, 256, 350, 351
superficială 241, 243, 247, 256, 482, 494
superioară 182–184, 187, 207, 243, 247, 336
episclerală 86
etmoidală
anterioară 37, 81, 95
ramura meningeală anterioară 81, 95
ramura nazală (externă şi anterolaterală) 37
ramura septală anterioară 37
posterioară 81, 95
ramura nazală laterală 37
ramura spetală 37
facială **19,** 27, 28, 30, 32, 36, 43, 56, 57, 65, 66, 71, 81, 125, 127, 130, 131
ramura labială inferioară 65
ramura labială superioară 65
ramura septală nazală 37
ramura nazală laterală 37
ramura alară 37
ramura tonsilară (artera tonsilară) 36, 60, 65
transversă 19, 30, 32, 57, 65, 81
faringiană, ascendentă 30, 36, 65, 130, 131
ramura meningeală 95, 130
ramura tonsilară 36, 60
femurală 243, 247, 252, 253, 256, 363, 381, 387, 475, 482, 483, 486, 487, **494,** 528, 540
a femurului proximal 486
circumflexă
laterală 482, 483, 486, 494
ramura ascendentă 486, 494
ramura descendentă 486, 494
ramura transversă 486, 494
medială 483, 484, 486, 494
profundă–vezi Artera, femurală, profundă
ramura musculară 494
fesieră
inferioară 256, 328, 378, 382, 383, 481, 484
superioară 256, 328, 378, 382, 383, 481, 484
ficatului 290–292–vezi şi Artera, hepatică
fosei craniene, posterioară 136
fosei infratemporale 36
foveolară–vezi Artera, obturatoare, ramura acetabulară către ligamentul capului femural
frenică, inferioară **189,** 228, 233, 236, 256, 264, 266, 290–292, 295, 297, 308–310, 312, 313, 322, 324, 333, 334, 390
ramura esofagiană recurentă 189, 233, 256, 290, 291, 312
frontală polară 134, 135
frontală
ascendentă (cerebrală medie)–vezi Artera, prefrontală
ramură din artera meningee medie–vezi Artera, meningee, medie, ramura frontală
ramură din artera temporală superficială –vezi Artera, temporală, superficială, ramura frontală
ramura frontomedială –vezi Artera, calosomarginală, ramuri frontomediale polare (frontopolare) 134, 135
frontobazală (orbitofrontală) 132, 134, 135
frontopolară–vezi Artera, frontală, polară (frontopolară)
gambei 498–502
gastrică
accesorie stîngă 297
dreaptă 271, 285, 290–293, 295, 297, 309–312
scurtă 266, 289–292, 295, 297, 336
stîngă 233, 256, 264, 266, 290, **291**–293, 295, 297, 308–313, 335, 336, 390
ramura esofagiană 233, 236, 290, 291
gastroduodenală 271, 285, 291–295, 297, 299, 310–312, 317
gastroepiploică–vezi Artera, gastro–omentală (gastroepiploică)
gastro–omentală (gastroepiploică)
stîngă 264, 288–292, 295, 309–311
dreaptă 264, 266, 290–292, 295, 297, 309–311
genunchiului
descendentă 482, 483, 487, 494
ramura articulară 482, 483, 494
ramura safenă 482, 483, 494
laterală
inferioară 494, 498–503
superioară 484, 494, 498–503
medială
inferioară 482, 483, 494, 499–502
superioară 482–484, 498–502
medie 494
glandei mamare 176
glandei tiroide 70, 72
glandelor paratiroide 72
globului ocular 86–vezi Artera, oftalmică
hemoroidală –vezi Artera, rectală
hepatică
accesorie 297
comună 256, 264, 271, 285, **290**–297, 308, 311, 317, 336, 535
dreaptă 285, 292, 297
accesorie/înlocuită 297
intermediară 292
înlocuită 297
proprie 266, 270, 271, 279–282, 285, 288, 290–**292,** 293, 294, 297, 307, 311, 335, 336
stîngă 285, 292, 297
accesorie/înlocuită 297
hipofizară 133, 141
hipogastrică–vezi Artera, iliacă, internă
hipotalamică 133, 141
humerală
circumflexă
anterioară 410, 412, 414, 416, 417
posterioară 410, 412, 415–417
ramuri ascendente şi descendente 410
ileală 273, 295, 296, 300
ramură din artera ileocolică–vezi Artera, ileocolică
ileocolică **273,** 295, 296, 298, 312, 313, 327
ramura colică 273, 295, 296
ramura ileală 273, 295, 296
ileonului 295
iliacă
circumflexă
ramura ascendentă–vezi Artera, iliacă, circumflexă, profundă
profundă 245, 247, 252, 256, 351, 383, 483, 494
ramura ascendentă 247, 256
superficială 241, 243, 247, 256, 482, 494
comună 256, 263, 266, 308, 319, 327, 328, 338, **378,** 380–383, 392, 538
ramura ureterică 328
externă 245, 251–**253,** 256, 263, 266,

Artera *continuare*
273, 301, 308, 319, 327, 347–351, 354, 373, 378, 380–383, 392, 483, 494, 539
internă 256, 296, 308, 313, 319, 327, 329, 351, 355, 378, 380–382, **383,** 392, 539
iliolombară 256, 382, 383
infraorbitală 19, 32, 36, 65, 77, 81
intercostală 165, 182, 183, 185, 187, 203, 226, 233, 247, 297, 341
anterioară 184, 187, 247
posterioară 164, 165, 176, 182, 183, 185, 187, 203, 226, 227, 233, 247
ramura dorsală a 165, 187
ramura cutanată laterală a 182, 183, 185, 203
supremă 29, 130, 131
intercostală aortică–vezi Artera, intercostală, posterioară
interlobară, a rinichiului 323, 326
interlobulară, a rinichiului–vezi Artera rinichiului, radiată corticală
interosoasă (antebraţ)
anterioară 417, 428, 430–432
comună 417, 430–432
posterioară 417, 428, 431, 432
recurentă 417, 428
interventriculară–vezi Artera, coronară (în general), stîngă, ramura interventriculară anterioară a; dreaptă, ramura interventriculară posterioară
intestinală–vezi Artera, ileală; jejunală; a intestinului subţire
intestinului subţire 295
intrahepatică 283, 284
intrapulmonară 201
intrarenală–vezi Artera, radiată corticală; artera interlobară, a rinichiului
irisului 84, 86
cercul arterial mare 84, 86
cercul arterial mic 84, 86
jejunală 295–297, 300, 309
juxtacolică–vezi Artera, marginală (juxtacolică, a lui Drummond)
labirintică (acustică internă) 130, 132–134, 136
lacrimală 81, 131
ramura anastomotică cu artera meningee medie 95
ramuri zigomatice 81
laringelui 70, 72
laringiană, superioară 30, 65, 70–72, 130, 231
lenticulostriată–vezi Artera, anterolaterală centrală (lenticulostriată)
ligamentului capului femural–vezi Artera, obturatoare, ramura acetabulară (către ligamentul capului femural)
ligamentului rotund
al femurului–vezi Artera, obturatoare, ramura acetabulară (către ligamentul capului femural)
al uterului–vezi Artera, uterină, ramură către ligamentul rotund
limbii 55–vezi Artera, linguală
linguală 19, 28, 30, 36, 55, 56, 65, 71, 127, 130, 131
dorsală 55
ramura tonsilară 60
profundă 47, 55
ramura suprahioidiană 55, 65
lui Adamkiewicz–vezi Artera, medulară, segmentară, anterioară mare
lui Drummond–vezi Artera, marginală (juxtacolică, a lui Drummond)
lui Heubner–vezi Artera, striată, medială distală (artera recurentă a lui Heubner)
lumbară 164, 247, 256
mîinii 449, 452, 456
maculară–vezi Arteriola, maculară (a retinei)
maleolară–vezi şi ramura maleolară a Arterei, fibulare; tibiale, posterioare
anterioară
laterală 502, 512, 513
medială 502, 512, 513
mamară 176–vezi ramura mamară a Arterei, toracice, interne; laterală
internă–vezi Artera, toracică, internă
marginală
ramură din artera coronară dreaptă –vezi Artera, coronară (în general), dreaptă, ramura marginală dreaptă (juxtacolică, a lui Drummond) 296, 301, 313
maseterică 36, 50, 51, 65
mastoidiană–vezi Artera, occipitală, ramura mastoidiană
maxilară 14, 30, **36,** 37, 42, 50, 51, 65, 67, 95, 125, 127, 128, 130, 131
ramura pterigoidiană 36
medulară
segmentară 131, 164, 165, 187
anterioară mare (Adamkiewicz) 164
meningee
accesorie 36, 95
medie 14, 36, 42, 51, 65, 67, 94–96, 98, 125, 130, 131
ramura frontală 95
ramura parietală 95
ramură din artera lacrimală–vezi Artera, lacrimală, ramura anastomotică cu artera meningee medie
ramura–vezi Artera, carotidă, internă; etmoidală, anterioară; occipitală; faringiană, ascendentă; vertebrală
mentală–vezi Artera, alveolară, inferioară, ramura mentală
metacarpiană
dorsală 452
palmară 448, 449
metatarsiană
dorsală 502, 512, 513, 518
plantară 515, 517, 518
ramuri perforante anterioare ale, către arterele metatarsiene dorsale 513, 518
mezenterică
inferioară 159, 256, 262, 270, 271, 296, 298, 308, 313, 314, 319, 322, 327, 328, 335, 337, 378, 380, 381, 390
superioară 159, 172, 225, 256, 262, 266, 270, 271, 273, 288, 291, 292, 294–298, 300, 307, 309, 311, 312, 314, 318, 319, 322, 327, 328, 332, 335, 337, 390, 537
ramura ileală 295, 296, 300
ramura jejunală 295, 296, 300
milohioidiană–vezi Artera, alveolară, inferioară, ramura milohioidiană
musculofrenică 183, 184, 194, 207, 247
nazală
dorsală 19, 32, 36, 65, 77, 81, 131
externă–vezi Artera, etmoidală, anterioară, ramura nazală (externă şi anterolaterală)
laterală–vezi ramura nazală laterală a Arterei, etmoidale, posterioare; facială, sfenopalatină
septală–vezi ramura septală nazală a Arterei, etmoidale (anterioară şi posterioară); facială, ramura labială superioară
nodulului atrioventricular–vezi Artera, coronară, dreaptă, ramura nodală atrioventriculară (AV)
obturatoare 245, 251, 256, 296, 327, 328, 351, 354, 378, 380, **382,** 383, 390, 469, 486, 494, 540
ramura acetabulară (către ligamentul capului femural) 469, 486
ramura pubiană (anastomoză cu ramura pubiană epigastrică inferioară) 251, 350, 351
occipitală 19, 30, 66, 95, 130, 131, 171
medială 135
ramura descendentă 29
ramura mastoidiană 95, 130
ramura meningeală 19
ramura sternocleidomastoidiană 30, 65
oftalmică 36, 79, 81, 126, 130, 131, 133, 136
ombilicală 225
partea obliterată 243, 245, 252, 253, 266, 327, 349–351, 380, 382, 383
partea permeabilă 245, 256, 378, 380, 382, 383
omentală (epiploică) 297
orbitei 81
orbitofrontală–vezi Artera, frontobazală (orbitofrontală)
ovariană 256, 301, 308, 319, 322, 327, 328, 330, 337, 349, 351, 354, 356, **380,** 383, 392, 395
ramură din artera uterină–vezi Artera, uterină, ramura ovariană
ramura tubară 384
ramura ureterică 328
palatină
ascendentă 36, 60, 65
ramura tonsilară 36, 60

Artera *continuare*
descendentă 36, 65
mare 36, 37, 48
mică 36, 37, 48, 60
ramura tonsilară 60
palmară
carpiană–vezi ramura carpiană palmară a Arterei, radiale; ulnare; vezi şi Arcul (arterial), palmar carpian
digitală 449
comună–vezi Artera, digitală (picior şi mînă), palmară comună
proprie–vezi Artera, digitală (picior şi mînă), palmară proprie
metacarpiană–vezi Artera, metacarpiană, palmară
profundă–vezi Artera, ulnară, ramură palmară profundă din; vezi şi Arcul (arterial), profund, palmar
superficială–vezi Arcul (arterial), palmar superficial
palpebrală 81
pancreatică 291–294, 297
caudală 291, 292
dorsală (superioară) 290–295, 297, 301
inferioară 291–295, 297
mare 291–294
superioară–vezi Artera, pancreatică, dorsală (superioară)
transversă 291–295
pancreaticoduodenală
inferioară 291, 292, 294, 297, 309, 312, 313
ramura anterioară 291, 292, 294–297, 309–311
ramura posterioară 290–292, 294–296, 310, 311
inferioară comună 295, 296
superioară
anterioară 264, 290–292, 294, 295, 297, 309–311
posterioară 290–292, 294, 295, 297, 310, 311
paracentrală 134, 135
ramura cingulară 135
paramediană–vezi Artera, centrală posteromedială (perforantă)
parietală 134, 135
ramură din artera meningee medie –vezi Artera, meningee, medie, ramura parietală
ramură din artera temporală superficială –vezi Artera, temporală, superficială, ramura parietală
parietooccipitală 135, 136
pectorală–vezi Artera, toracoacromială, ramura pectorală
penisului 247, 364, 381, 383, 385
bulbului–vezi Artera, bulbului, penisului
dorsală–vezi Artera, dorsală, a penisului
profundă–vezi Artera, profundă, a penisului
peretelui abdominal 247, 256
perforantă–vezi Artera, centrală postero–medială; postero–medială (perforantă)
poligonului lui Willis 133
ramura–vezi Ramura perforantă a Arterei, femurale, profunde; peronieră (fibulară); metatarsiană, plantară; toracică, internă
pericalosală 134, 135
pericardofrenică 184, 188, 190, 202, 207, 208, 211, 226, 227, 237, 247
posterioară–vezi Artera, cerebrală, posterioară, ramura dorsală către corpul calos
perineală 355, 366, 383–385
ramura labială posterioară 384
ramura scrotală posterioară 383, 385
transversă 384, 385
perineului 372, 384, 385
peronieră (fibulară) 494, 498–500, 504, 512
ramura calcaneană (laterală) 498–500, 516, 517
ramura comunicantă 500
ramura maleolară postero–laterală 500
ramura perforantă 500, 501
piciorului 513, 515–518
plămînului 202–vezi şi Artera, pulmonară
plantară
digitală–vezi Artera, digitală (picior), plantară comună; plantară proprie
laterală 500, 516–518
medială 500, 514–516
metatarsiană–vezi Artera, metatarsiană, plantară profundă 502, 512, 513, 518
pleoapelor 81
Poligonului lui Willis 133
pontină 132–134, 136
poplitee 477, 484, 487, 494, 498–500
ramura suralã (musculară) 500
precuneală 135
prefrontală 132, 134, 135
pre–Rolandică–vezi Artera, sulcală, precentrală (pre–rolandică)
principală a policelui 449
profundă
a clitorisului 384
a penisului 364, 366, 368, 385
brahială 409, 412, 415, 418
femurală 482–484, 486, 487, 494
ramuri musculare 494
ramuri perforante 484, 494
prostatică 383
pterigoidiană–vezi Artera, maxilară, ramura pterigoidiană
pubiană
ramură din artera epigastrică inferioară –vezi Artera, epigastrică, inferioară
ramură din artera obturatoare 251–vezi şi Anastomoza, dintre ramurile pubiene ale arterelor obturatoare şi epigastrică inferioară
pulmonară 195, 201, 202, 208–210, 216, 217, 225–227, 238
radială 416, 417, 428–**430,** 431, 432, 437, 443, 444, 448–450, 453, 456
ramura carpiană dorsală 450
ramura carpiană palmară 431, 448, 449
ramura palmară superficială din 430, 431, 437, 443, 448, 449
radială a indexului 449
radiată corticală (interlobulară) a rinichiului 323, 326
radiculară 164, 165, 187
ramura esofagiană din
aortă–vezi Aorta, toracică, ramura esofagiană
bronşică–vezi Artera, bronşică, ramura esofagiană
frenică inferioară–vezi Artera, frenică, inferioară, ramura esofagiană
gastrică stîngă–vezi Artera, gastrică, stîngă, ramuri esofagiene
tiroidiană inferioară–vezi Artera, tiroidiană, inferioară, ramura esofagiană
ramura zigomatică din artera lacrimală –vezi Artera, lacrimală, ramuri zigomatice
ramuri labiale–vezi Artera, facială; perineală; ramuri labiale
rectală
inferioară 296, 378, 382–385
medie 256, 296, 313, 327, 328, 351,369, 380, 382, 383
superioară 256, 266, 296, 308, 313, 314, 327, 351, 378, 380, 390
rectosigmoidiană 296, 313, 378
recurentă
interosoasă–vezi Artera, interosoasă (antebraţ), recurentă
lui Heubner–vezi Artera, striată, distală medială (artera recurentă a lui Heubner)
radială 416, 417, 430, 431
ramură din artera frenică inferioară –vezi Artera, frenică, inferioară, ramura esofagiană recurentă
ramura esofagiană–vezi Artera, frenică, inferioară, ramura esofagiană recurentă
ramura meningeală a arterei lacrimale –vezi Artera, lacrimală, ramura anastomotică cu artera meningee medie
tibială
anterioară 494, 502
posterioară 494, 500
ulnară
anterioară 417, 430, 431
posterioară 416, 427, 428, 431
regiunii faringiene 65
renală 256, 308, 311, 313, 319, 321, **322–**324, 328, 331–333, 335, 380, 381, 390, 397, 537
accesorie 324
ramura pelviană 323
ramura ureterică 322, 323, 328
variaţii 324
retinaculului (colul/capul femural) 486

Artera *continuare*
retinei
centrală 81, 83, 86
maculară–vezi Arteriola, maculară
nazală–vezi Arteriola, nazală
temporală–vezi Arteriola, temporală (a retinei)
rinichiului 323, 326–vezi Artera, renală
arcuată 323, 326
interlobară 323, 326
interlobulară–vezi Artera, rinichiului, radiată corticală
radiată corticală 323, 326
segmentară 323
Rolandică–vezi Artera, sulcală, centrală (Rolandică)
ruşinoasă
externă
profundă 247, 256, 381, 482, 494
superficială 241, 243, 247, 256, 381, 482, 494
internă 256, 296, 328, 366, 378, 379, 382–385, 481, 540
sacrală
laterală 164, 256, 378, 382, 383
medie 164, 256, 296, 351, 354, 378, 380, 382, 383
safenă–vezi Artera, descendentă, a genunchiului, ramura safenă
scapulei
circumflexă 409, 410, 412, 414, 417
dorsală 28, 29, 410, 412
scrotală, posterioară–vezi Artera, perineală, ramura scrotală posterioară
segmentară
medulară–vezi Artera, medulară, segmentară
septală, nazală–vezi ramura septală a Arterei, etmoidale (anterioară şi posterioară); facială, ramura labială superioară; sfenopalatină
sfenopalatină 36, 37, 65
ramura nazală postero–laterală 36, 37
ramura septală posterioară 36, 37
sigmoidiană 256, 266, 296, 313, 327, 337, 378
sinoatrială–vezi Artera, coronară, dreaptă, ramura nodală sinoatrială (SA)
sinusului cavernos–vezi Artera, carotidă, internă, ramura cavernoasă a
spermatică internă–vezi Artera, testiculară
spinală
anterioară 131, 132, 134, 136, 164, 165
posterioară 132, 134, 136, 164, 165
splenică 233, 256, 266, 270, 288–290, 291–295, 297, 308–311, 317, 318, 335, 336, 535
ramura splenică 290
sternocleidomastoidiană–vezi Artera, occipitală, ramura sternocleidomastoidiană
stomacului 290, 291
striată, distală medială (artera recurentă a lui Heubner) 132–135
subclavie 26, 28, 29, 65–67, 70–72, 76, 120, 124, 130, 131, 164, 176, 181, 183–185, 190, 194, 202, 207, 208, 210, 226–228, 233, 247, 410, 412, 530
dreaptă (retroesofagiană) 76
subcostală 247, 256
sublinguală 55, 57
submentală 36, 65
subscapulară 247, 409, 410, 412, 417
sulcală
a măduvei spinării 165
centrală (Rolandică) 134, 135
postcentrală 135
precentrală (pre–Rolandică) 134, 135
supraduodenală 290–295
suprahioidiană–vezi Artera, lingvală, ramura suprahioidiană
supraorbitală 19, 32, 36, 65, 77, 81, 131
suprarenală
inferioară 256, 322, 323, 328, 333
medie 256, 322, 333
superioară 189, 256, 322, 333
suprascapulară 28, 29, 65, 70–72, 131, 409, 410, 412
ramura infraspinoasă 410
supratrohleară 19, 32, 36, 65, 77, 81, 131
talamogeniculată 136
talamoperforantă 133, 136
talamotuberală 133
tarsiană
laterală 502, 512, 513, 518
medială 502, 512, 513, 518
temporală
profundă 36, 65, 94
ramură din
artera cerebrală medie–vezi Artera, cerebrală, medie, ramuri temporale
artera cerebrală posterioară–vezi Artera, cerebrală, posterioară, ramuri temporale
superficială 19, 30, 36, 43, 57, 65–67, 81, 94, 95, 128, 130, 131
ramura auriculară anterioară 19
ramura frontală 19, 81, 94
ramura parietală 19, 94
tentorială–vezi Artera, carotidă, internă, ramura tentorială; Trunchiul (arterial), meningohipofizar
terminală–vezi Ramuri terminale ale Arterei, cerebrale, anterioare; medie; posterioară
testiculară 247, 251–253, 256, 266, 301, 308, 319, 322, 327, 328, 330, 337, 350, 370, 381, 383, 389, 396
tibială
anterioară 494, 500, 502, 504, 512, 513
posterioară 494, 498–500, 504, 511, 515–517
ramura calcaneană 498–500, 514–517
ramura circumflexă fibulară 494
ramura maleolară medială 500
timpanică, anterioară 36, 131
tirocervicală–vezi Trunchiul (arterial), tirocervical
tiroidiană
inferioară 28, 29, 65, 70–72, 130, 131, 184, 222, 233, 410
ramura esofagiană 233
superioară 27, 28, 30, 65, 70–72, 130, 131
ramura cricotiroidiană 65
tonsilară–vezi ramura tonsilară a Arterei, faciale; linguale, dorsale; palatine, (ascendentă şi mică); faringiană, ascendentă–vezi Artera, cerebeloasă, postero–inferioară, tonsilară cerebeloasă
toracică internă 29, 71, 130, 131, **176,** 182–**184,** 187, 188, 190, 194, 202, 207, 208, 226–228, 233, 237, 247, 297, 531–533
ramura mamară medială 176
ramura perforantă 176, 184, 185, 187
laterală 176, 182, 183, 185, 247, 410, 412, 417
ramura mamară laterală 176
superioară 183, 185, 410, 412, 417
toracoacromială 182, 183, 410–412, 417
ramura acromială 410, 412, 417
ramura claviculară 410, 412, 417
ramura deltoidiană 407, 410, 412, 417
ramura pectorală 410, 412, 417
toracodorsală 247, 409, 410, 412, 417
tubară–vezi ramura tubară a Arterei, ovariene; uterine
ulnară 416, 417, 427–431, 432, 437, 442–444, 448, 449, 456
ramura carpiană dorsală din 452
ramura carpiană palmară 431, 438, 448
ramura palmară profundă din 430, 431, 437, 442, 443, 448, 449, 456
umărului 29
ureterică–vezi ramura ureterică a Aortei, abdominale; şi a Arterei, iliace, comune; ovariene; renale; vezicale (inferioară şi superioară)
uretrală 366, 383, 385
uterină 327, 328, 351, 354–356, 380, 382, 384
ramură către ligamentul rotund 384
ramura ovariană 384
ramura tubară 384
ramura vaginală 384
vaginală 327, 328, 351, 352, 355, 380, 382, 384
venei cave superioare–vezi Artera, coronară, dreaptă, ramura nodală sinoatrială (SA)
vermiană–vezi Artera, cerebeloasă, superioară, ramura vermiană superioară
vertebrală 17, 28, 29, 65, 67, 71, 72, 95, 124, 130–134, 136, 164, 171, 184,

Artera *continuare*
222, 233, 542
ramura meningeală 95, 130, 136
şanţul 15
vezicală
inferioară 256, 296, 327, 328, 351, 352, 378, 380, 382, 383
ramura ureterică 328
superioară 245, 256, 296, 327, 328, 351, 378, 380, 382, 383
ramura ureterică 332
vezicii urinare 328
viscerelor pelviene 380, 382–385
zigomaticofacială 19, 81
zigomaticoorbitală 19
zigomaticotemporală 19
Arterele drepte–vezi Artera, dreaptă a intestinului subţire
Artera rolandică–vezi Artera, sulcală, centrală
Arteriografia arterelor coronare 214, 215
Arteriola
ficatului
intralobulară 283
periportală 283
portală 283
maculară (retiniană) 86
nazală (retiniană) 86
rinichiului
aferentă 325, 326
eferentă 325, 326
glomerulară 326
interlobulară–vezi Arteriola rinichiului, radiată corticală
radiată corticală 323, 326
temporală (retiniană) 86
Articulaţia
acromioclaviculară 408
atlanto–axială 15, 17, 18
atlanto–occipitală 17, 18
carpometacarpiană 436, 438
carpului (radiocarpiană) 435–438
corpurilor vertebrale 16
costotransversă 180, 530
costovertebrală 180
cotului 419, 421, 456
craniovertebrală–vezi Articulaţia, atlanto–axială; atlanto–occipitală
faţeta articulară–vezi Articulaţii, ale proceselor articulare
genunchiului 488–493
glenohumerală 406, 409, 415–vezi Articulaţia, umărului
intercarpiană 436, 438
interfalangiană (deget de la mînă) 441, 447, 454
interfalangiană (deget de la picior) 510
interfalangiană
distală (DIP) 401
proximală (PIP) 401
intermetacarpiană 438
intervertebrală (simfiză) 16
manubriosternală 179
mediocarpiană 436, 438
metacarpofalangiană 441, 510
proceselor articulare (faţeta) 16–18, 151, 533–vezi de asemenea Faţeta, articulară, costală, superioară (pentru capul coastei)
radiocarpiană–vezi Articulaţiile, carpului
radioulnară
distală 435–438
proximală 419, 421, 422
regiunii posterioare a trunchiului 151, 152
sacroiliacă 342, 345, 539
sternoclaviculară 179, 192, 402, 530
sternocostală **179**, 402
şoldului 469, 474, 475, 478, 486
tarsiană transversă 505, 506
tarsometatarsiană 505, 506
temporo–mandibulară 14, 36, 50, 51
toracelui 179, 180
umărului (glenohumerală) 406, 409, 415
Atlasul (vertebra C1) 12, 15, 17, 18, 33, 59, 146
arcul anterior–vezi Arcul, anterior, al Atlasului
arcul posterior–vezi Arcul, posterior, al Atlasului
faţeta articulară anterioară 15
faţeta articulară posterioară 15
faţeta articulară superioară 15
ligamentul transvers, tubercul 15
mase laterale 15
vedere inferioară 15
vedere superioară 15
vertebra C1 5
Atriul
drept 208–211, **216,** 219, 220, 226, 237, 533, 541
stîng 210, 211, 216, **217,** 219, 220, 237, 533, 542
Auerbach–vezi Plexul (nervos), mienteric (Auerbach)
Auriculul
atriului drept 208, 210, **216,** 220
atriului stîng 208, 210, 211, **217,** 220, 221, 542
urechii externe 87, 88
Axila 174, 414–417–vezi şi Fosa, axilară
linia
axilară anterioară 174
axilar posterioară 174
secţiuni transversale 411, 530–**532,** 541, 542
Axisul (vertebra C2) 12, **15,** 18, 56
vedere anterioară 15
corpul 15
vertebra C2–vezi Dintele, axisului
masa laterală
suprafaţa articulară inferioară 15
vedere postero–superioară 15
Axul cristalinului 85

B

Bandeleta–vezi şi Fibra
centrală, a tendonului muşchiului extensor (al degetelor) 434, 447
laterală
a tendonului muşchiului extensor (al degetelor) 434, 447
a aponevrozei plantare 518
longitudinală, a ligamentului încrucişat 18
moderatoare 216, 220, 221
parietală, a crestei supraventriculare –vezi Limbul, crestei supraventriculare
septală 216, 219, 220
Bartholin–vezi Ductul, sublingual; Glanda, vestibulară, mare
Bastonaşele retinei 114
Baza
cordului 210
craniului 8–10
oasele 9
orificiul 10
falangelor (mîinii) 439
falangelor (piciorului) 505
falangelor (proximale 4) 440
oaselor metacarpiene (5) 440
oaselor metacarpiene 439
oaselor metatarsiene 505
osului sacru 150
piramidei renale 321
Baza scăriţei, 87, 89
Bertin–vezi Columna, renală
Biceps–vezi Muşchiul, biceps
Bigelow–vezi Ligamentul, iliofemural
Bowman–vezi Capsula, glomerulară
Boyden–vezi Sfincterul, canalului coledoc (ductului biliar comun)
Braţul
arterele 416, 417, 456
colicului inferior 105, 108
colicului superior 105, 108
crestei supraventriculare (parietală şi septală) 216
fascia/compartimentele fasciale 418, 462
inervaţia 456, 457, 460, 462
inferior 468–528
muşchii 414, 415
nicovalei 88, 89
nodulii limfatici şi vasele limfatice 466
oasele 403, 404
scăriţei 87, 88
secţiuni transversale 418
superior 402–466
Bregma 7
Bronhia
arterele 203
cardiacă (plămînul stîng) 199
de gradul 2–vezi Bronhia, lobară
de gradul 3–vezi Bronhia, segmentară
de gradul 4–vezi Bronhia, subsegmentară
diviziunea superioară 198, 199
dreaptă 238
extrapulmonară 198
inervaţia 206
intermediară 199, 202
intrapulmonară 198, 200
lingulară 198, 199
lobară

Bronhia *continuare*
inferioară 195, 198, 199
medie 198, 199
superioară
dreaptă 195, 198, 199, 202, 228
stîngă 198, 199
nomenclatura bronhiilor 199
primară–vezi Bronhia, principală
principală 195, 198, 199, 202, 203, 205, 226–230, 237, 532, 542
segmentară 199, 200
stîngă 238
subsegmentară 199, 200
venele 203
Bronhiola 200, 201
Brunner–vezi Glanda, duodenală
Buck–vezi Fascia, profundă (a lui Buck) a penisului
Bula, etmoidală 33, 34
Bulbul–vezi şi Globul ocular
corpului spongios 365
duodenal 268, 271
olfactiv 39, 101, 113
penisului 365, 366
uretral–vezi Uretra la bărbat, spongioasă, partea bulbară
vestibular 353, 355, 360–362, 384
Bureletul, labioscrotal 398
Burns–vezi Spaţiul, suprasternal (Burns)
Bursa
anserină 488, 489
iliopectinee 469, 478
ligamentului colateral fibular 488–490, 493
muşchiului gastrocnemian–vezi Bursa, subtendinoasă, a muşchiului gastrocnemian
olecranului–vezi Bursa, subcutanată, olecraniană
omentală 264, 265, 335, 336
recesul inferior 335
recesul superior 264, 266, 279, 335
secţiune transversală 265
radială–vezi Teaca, sinovială, a muşchiului flexor lung al policelui
semimembranoasă 488, 493
subcutanată
calcaneană 511
infrapatelară 493
maleolară laterală 511
maleolară medială 511
olecranului 421
prepatelară 493
subdeltoidiană 410, 414
subscapulară–vezi Bursa, subtendinoasă, a muşchiului subscapular
subtendinoasă
a muşchiului subscapular 406
calcaneană 503, 511
inferioară, a muşchiului biceps femural 488, 489, 493
infrapatelară 493
muşchiului gastrocnemian 493
suprapatelară 489, 490, 493
tendonului muşchiului biceps femural–vezi Bursa, subtendinoasă, inferioară, a bicepsului femural
tractului iliotibial 488–490
ulnară–vezi Teaca, sinovială, comună, a flexorilor
Buza 47–vezi de asemena Labia
crestei iliace 240, 340, 341
superioară
tuberculul–vezi Tuberculul, buzei superioare
şanţului bicipital–vezi Creasta, tuberculului humeral
Buzele–vezi Comisura

C

Cadranele abdomenului 260
Calcaneul 505–**507,** 508, 510, 511–vezi şi Sustentaculum tali; Tuberozitatea
Calcar avis 105, 106
Cale aeriană, intrapulmonară 200
Calea (căile)
ascendentă, a măduvei spinării 158
descendentă, a măduvei spinării 126, 158
gustativă 129
limfatică
spre nodulii frenici inferiori şi ficat 177
spre nodulii mediastinali anteriori 177
spre sînul controlateral 177
recepţiei sunetelor 87
reflexelor autonome 319
vizuală 114, 126, 126
Calea vizuală 114
Calicele renale 321, 537
Calot–vezi Nodulul limfatic, cistic; Trigonul lui Calot
Calvaria (bolta craniului) 7, 96
Camera, globului ocular
anterioară 77, 83–86
posterioară 77, 83–86
vitroasă 86
Camera–vezi Camera, globului ocular
Camper–vezi Ţesutul, subcutanat, stratul adipos, al abdomenului
Canalicul
biliar 283, 284
lacrimal 78
mastoidian 8
testicular 371, 399
timpanic 8
Canalul
adductorului 482, 483, 487
Alcock–vezi Canalul, ruşinos
anal 347, 373, 374, 400–vezi şi Rectul/canalul anal
carotic 8, 93
central, al măduvei spinării 102, 103, 109
cervical, al uterului 356
condilar 8, 10
facialului 118
femural 252, 528
gastric 268
hialoid, al globului ocular 83
hipoglosului 6, 8, 10, 122
Hunter–vezi Canalul, adductorului
incisiv 6, 33–38, 39
infraorbital 41
inghinal 252
lui Hering–vezi Ductul, biliar
mandibular 56
nazofrontal 34
nazolacrimal 34
obturator 245, 340, 343, 345, 351, 352, 354, 382
optic 2, 6, 10, 79
piloric 267
rădăcinii dintelui 53
ruşinos 296, 305, 373, 378, 379, 382, 384, 385, 391, 393
sacral 150, 345
Schlemm–vezi Sinusul, venos, scleral
semicircular 90–92, 143
spinal–vezi Canalul, vertebral
vertebral 16, 147, 148
Canalul limfatic–vezi de asemenea Cisterna, chyli; Canalul, toracic; Trunchiul (limfatic);
drept 204, 305
Capilar
intrapulmonar 201
subpleural 201
Capitulul humerusului 403, 419, 420
Capsula–vezi şi Ligamentul; Articulaţia
adipoasă, perirenală–vezi Ţesutul adipos, perirenal
articulaţiei proceselor articulare–vezi Capsula, articulaţiei, proceselor articulare
articulaţiei vertebrale, laterală–vezi Capsula, articulaţiei, proceselor articulare
articulaţiei
atlantoaxiale 17, 18
atlantooccipitale 17, 18
proceselor articulare 17, 18, 151
temporomandibulare 14
atlanto–axială–vezi Capsula, articulaţiei, atlanto–axiale
atlanto–occipitală–vezi Capsula, articulaţiei, atlanto–occipitale
Bowman–vezi Capsula, glomerulară
cristalinului 83–85
fibroasă, a glandei tiroide 72
ficatului 282
glandei suprarenale 333
glomerulară 325
nucleilor bazali
externi 104
interni 102, 104, 134
rinichiului 321, 325, 326, 332
temporomandibulară–vezi Capsula, articulaţiei, temporomandibulare
Tenon–vezi Teaca, fascială, a globului ocular
Capul–vezi fiecare regiune în parte; Muşchii
ciocanului 89, 118

Capul *continuare*
coastei 178, 179, 533
duodenului 268, 271
epididimului 371
falangei (proximal) 440
falangelor (mîinii) 439
falangelor (piciorului) 501
femurului 469–471, 540
fibulei 474–476, 488, 489, 491–493, 495, **496**, 499–503, 524
humerusului 403, 405, 406
mandibulei 4, 13
nucleului caudat 104–106, 136, 138
oaselor metacarpiene (5) 439, 440
oaselor metatarsiene 505
pancreasului 271, 288, 536
radiusului 414, 419, 420, 422
talusului 506, 508
Carina, traheei 542
Carpul
arterele, 444, 456
disecţia
planului profund 443
planului superficial 442, 450–452
ligamentele 437, 438
mişcările 436
inervaţia 444, 455
oasele 435, 439
tendoanele 444, 453
Cartilajul
alar (mare) 43
alar 32, 34, 35
aritenoidian 61, 73, 74
auricular 43
corniculat 61, 73
costal 178, 179, 188, 192, 240, 250, 530, 531, 534
cricoidian 12, 24, 25, 59, 61, 64, 70, 73, 74, 192, 198, 202, 229–231
laringian 73
nazal
lateral 32, 34, 35
septal 32, 35, 43
tiroidian 1, 12, 24, 25, 27, 59, 61, 64, 70, 73, 74, 192, 198, 202, 229–231
traheal 198
tubei auditive 43, 48, 51, 61, 63, 93
Caruncula
himenală 355, 359
lacrimală 77, 78
sublinguală 47, 57
Cavitatea
cornetului nazal 88
glenoidiană, a scapulei 178, 403, 406
nazală 33–46, 78, 79
arterele 37
inervaţia autonomă 40
nervii 38–39
sinusurile paranazale 44–46
orală 44, 47, 144–vezi şi Cavitatea bucală
inspecţia 47
pericardică 237
peritoneală 260–266
pleurală 237
timpanică 40, 42, 87, 89, 91, 118, 119
Cavitatea orală
glandele 57
inspecţia 47
muşchii 49, 56
nervii 58, 67
nodulii limfatici 68, 69
peretele inferior 49
peretele superior 48
venele 66
Cavum cornetului nazal–vezi Cavitatea, cornetului nazal
Cecul 120, 261, 263, 276, 349, 350, 538–539
Celula
amacrină, a retinei 114
bipolară, a retinei 114
columnară, a organului spiral 91
corpul–vezi Corpul, celular, al neuronilor simpatici presinaptici
cu bastonaş, a organului spiral 91
epitelială, a stomacului 268
etmoidală (pneumatică) 44–46, 79
ganglionară, a retinei 114
glomerulară, a bulbului olfactiv 113
granulară, a bulbului olfactiv 113
mastoidiană (pneumatică) 5, 43, 89, 143
mitrală, a bulbului olfactiv 113
mucoasă, a stomacului 268
mugurelui gustativ, sustentaculară 54
neuroendocrină G, 268
olfactivă 113
organului spiral 91
orizontală, a retinei 114
păroasă, a organului spiral 91
parietală, a stomacului 268
periglomerulară, a bulbului olfactiv 113
pigmentară, a retinei 114
retinei 114
stomacului 268
timpanică (pneumatică) 89
zimogenă, a stomacului 268
Cementul 53
Centrul tendinos
al diafragmului 188, 189, 255
al perineului 348, 352, 359-361, 365-367, 372, 376, 385
Centura
musculotendinoasă–vezi Centura, rotatorie 410, 413, 412
Cercul, arterial
cerebral (poligonul lui Willis) 132, 133
lui Willis–vezi Poligonul, arterial, cerebral (Willis)
mare, al irisului 84
mic, al irisului 84
Cerebelul 92, 100, 105, **107, 109,** 137, 139, 142, 143–vezi şi Cortul cerebelului
emisferele cerebrale 100, 101, 106, 113
Chiasma, optică 98, 100, 101, 108, 114, 133, 134, 138–140
Cilii pleoapei–vezi Genele
Ciocanul 87–89, 91, 118
Circulaţia
intrapulmonară (schemă) 201
lichidului cefalorahidian (LCR) 103
postnatală 225
fetală 225
Circulaţia postnatală 225
Circulaţia fetală 225
Cisterna
cerebelomedulară (posterioară) 103
chiasmatică 103
chyli 258, 305, 308
corpului calos 103
cvadrigeminală 103
interpedunculară 103
lombară 538
mare–vezi Cisterna, cerebelomedulară (posterioară)
prepontină 103
venei cerebrale mari–vezi Cisterna, cvadrigeminală
Cîrligul
cohleei–vezi Cîrligul, lamei spirale
lamei spirale (a cohleei) 90
osului cu cîrlig–vezi Osul cu cîrlig
pterigoid 4, **6**, 8, 11, 12, 34, 42, 46, 48, 51, 60, 61, 64, 93
Cîrligul osului cu cîrlig 425, 431, 435, 437, 439, 440
Claustrum 104
Clavicula 1, 23–25, 27, 174, 178, 179, 182–184, 192–194, 209, 226, 227, 401, **402–**408, 410–412, 530, 541
Clitoris 357, 359, 361, 376, 398
Clivus 9, 18
Cloquet–vezi Nodulul limfatic, profund, inghinal, cel mai superior
Coada
nucleului caudat 102, 104, 106
pancreasului 288, 289, 319
Coada de cal (Cauda equina) 153, 154, 163, 172, 537
Coana 8, 12, 35, 48, 51, 62, 63, 93
Coapsa
arterele 482–484, 494
muşchii 474–478
nervii 482–484, 520–522
nodulii limfatici 528
oasele 471–473
secţiune transversală 487
Coarda timpanului–vezi Nervul, coarda timpanului
Coasta 178, 179, 181, 188, 192, 193, 238, 240, 338, 530–537, 541, 542
cervicală 181
Coborîrea testiculului în scrot (descensus testis) 369
Coccis 146, 150, 152–154, 240, 340–346, 361, 363, 365, 372, 376, 540
Cohleea 87, 89–92
Colangiola 283, 284
Colicului
facial, al ventriculului 4, 109
inferior 100, 105, 108, 109, 137
seminal (verumontanum) 353, 367
superior 100, 101, 105, 108–110, 126,

Coliculul *continuare*
136, 137
Colinergic
sinapsă 161
terminaţie 206
Colles–vezi Fascia, perineală, superficială
Coloana
anală 374
fornixului 100, 104–106, 138
lui Morgagni–vezi Coloana, anală
rectală–vezi Coloana, anală
spinală–vezi Coloana, vertebrală
vertebrală 146
arterele 165
raporturile cu măduva spinării/nervii spinali 153, 154
venele 166
Colonul–vezi şi Intestinul, gros
ascendent 120, 261, **263**, 270, 276, 320, 337, 338, 349, 350, 536, 537
descendent 261, **263**, 270, 276, 332, 337, 338, 349, 350, 535–538
flexura–vezi Flexura, colică
sigmoid 261, 263, 276, **277**, 349, 350, 354, 372–375, 392, 537
transvers 261–**263**, 265, 270, 276, 279, 285, 288, 289, 304, 335, 337, 338, 535–537
Colul
arterele 29, 30, 65
chirurgical–vezi Colul, humerusului
coastei 178, 179, 188, 533
dintelui 53
femural 469, 471, 540
fibulei 495
humerusului 403, 404, 530
anatomic 405
chirurgical 405
ligamentele 17, 18
mandibulei 13, 43
muşchii 22–26
inervaţia 20, 27, 28, 67, 123, 124
nervii cutanaţi 27
nodulii limfatici 68, 69
oasele 12, 15, 16
pancreasului 288
radiusului 419, 420, 422
sacului herniar 254
scapulei 178, 403, 404
straturile fasciale 31
venele
profunde 66
superficiale 27
vezicii biliare 285
vezicii urinare 348, 353, 362
Colul (cervix) uterin 347, 351, 354–356, 395
ostiul, extern 400
Columna
lui Bertin–vezi Columna, renală
renală 321, 326
Comisura
albă, a măduvei spinării 158
buzelor 1
cerebrală
anterioară 100, 109, 113, 139, 140
posterioară 100, 105, 109
fornixului 106
habenulară 100, 105, 109
labială 359
substanţei cenuşii 158
Compartimentul
fascial, al
antebraţului 432
braţului 418
coapsei 487
gambei 504
perineal, superficial–vezi Spaţiul, perineal (superficial)
tendoanelor extensorilor la nivelul carpului 427, 428, 453
Compresor al uretrei 343, 355, 361, 384
Conul
arterial 208, 216–218, 220
de lumină 88
elastic 74
medular 153, 154, 163, 537
retinei 114
Condilul
femurului 471, 489–491
lateral 492
medial 492
humerusului 403, 419
occipital 6, 8, 9, 26, 93, 122
tibiei 476, 489, 491, 495, 496, 503
lateral 492
medial 492
Confluenţa sinusurilor 97, 98, 137, 138
Conjunctiva 77, 79, 83, 84, 86
Constrictorul pupilei–vezi Muşchiul, sfincter, al pupilei
Cooper–vezi Ligamentul, pectineal; suspensor, al sînului
Cordaje tendinoase 216, 217, 219
Cordul 120, 160, 161, 207, 208, 210, 212, 213, 217–219, **220**–223, 533, 541
arterele 212–215
camerele 216, 217, 220
in situ 207
inervaţia (schemă) 223
nervii 222
sacul pericardic 207, 211
secţiune transversală 220, 237, 533, 541, 542
sistemul de conducere 221
suprafeţele 208, 210
valvele 218, 210
vedere exterioară 208, 210
vedere interioară 216–220
venele 212
Corneea 77, 79, 83, 84, 86
Cornetul
nazal 143
inferior 2, 6, 33, 34, 44–46, 78, 144
mijlociu 2, 6, 33, 34, 44–46, 78
superior 6, 33, 34, 46
Cornul
anterior, al ventriculului lateral–vezi Cornul, frontal, al ventriculului lateral
cartilajului tiroid 64, 73, 231
coccigian 150
frontal (anterior), al ventriculului lateral 102
inferior, al ventriculului lateral–vezi Cornul, temporal, al ventriculului lateral
lateral, al substanţei cenuşii 158, 163–vezi de asemenea Nucleul, intermediolateral (IML)
occipital, al ventriculului lateral 102, 104–106, 136, 139
osului hioid
mare 12, 64
mic 12
posterior, al ventriculului lateral–vezi Cornul, occipital, al ventriculului lateral
sacral 150
substanţei cenuşii 158
temporal, al ventriculului lateral 102, 105, 106, 139
ventriculului lateral–vezi Cornul, frontal; occipital; temporal; al ventriculului lateral
Coroana
dintelui 53
glandului 365
Coroida 83, 85, 86, 114
Corpul striat 104
Corpul
adipos
al fosei ischiorectale 360, 363, 373, 540
al orbitei 44, 79
infrapatelar 493
albicans 356
amigdaloid 104, 106, 113
anococcigian 360, 361
axisului 15
calos **100**–102, 104–106, 134, 136, 138, 139, 142
cavernos 348, 364–366, 368, 400
celular, al neuronilor simpatici presinaptici 126–128
ciliar 83–86
clitorisului 347, 398
coastei 178
epididimului 371
falangelor (diafiza)
picior 505
mînă 439
femurului 471, 478
fibulei 495, 496
fornixului 100, 102, 106
galben (corpus luteum) 356
gastric–vezi Corpul, stomacului
geniculat
lateral 101, 104, 105, **108**–110, 114, 126, 132, 136–138
medial 105, 108, 109, 132, 136–138
ilionului 344, 468

Corpul *continuare*
ischionului 468
limbii 44, 54
lui Arantius–vezi Nodulul, valvei semilunare (Arantius)
mamilar 100, 101, 106, 108, 140
mandibulei 2, 4, 12, 13, 23
nucleului caudat 102, 104
oaselor metacarpiene 439
oaselor metatarsiene 505
osului hioid 12, 49
osului sfenoid 6, 35, 37, 46
pancreasului 288
penisului 339, 404
pineal 100, 104, 105, 108, 109
pubisului 540
scapulei 411
spongios 348, 364–366, 368, 400
sternului 174, 178, 182, 184, 239, 240, 533
stomacului 267, 268, 271
striat 104, 134
tibiei 495, 496
uterului 347, 354, 356
vertebral 16, 147, 148, 151, 152, 163, 172, 238, 530, 533, 534, 538
vertebra C4, 16
vertebra C7, 16
vertebra L3, 149
vertebrei 338
vertebrei L3 149
vezicii biliare 285
vezicii urinare 348, 353
vitros, al globului ocular 83
Corpusculul
Malpighi–vezi Corpusculul, renal
renal 325
renal cortical 325
renal juxtamedular 325
Cravata lui Helvetius 232, 269
Cortexul
cristalinului 85
glandei suprarenale 333, 334
rinichiului 321, 325, 326, 536
Corti–vezi Organul, spiral, al lui Corti
Cortul cerebelului (tentorium cerebelli) 82, 97, 98, 100, 137, 138, 142
Cotul
arterele 460
articulaţia–vezi Articulaţia, cotului
circulaţia colaterală–vezi Anastomoza, în jurul articulaţiei cotului
ligamentele 421
oasele 419
Cowper–vezi Glanda, bulbouretrală (Cowper)
Coxal–vezi Osul, coxal
Craniul 2, 4, 6–12–vezi şi Baza, craniului
neonatal 11
vedere
anterioară 2
inferioară 8
laterală 4
secţiune mediană 6
superioară 7
Creasta-vezi de asemenea Pliul
de cocoş (crista galli) 3, 6, 9, 35, 144
frontală 7, 9
iliacă 145, 152, 167–170, 186, 239, 240, 246, 319, 320, 332, 339–341, 467, **468,** 476–478, 484, 485, 527, 538
infratemporală 4
intertrohanterică 469–471, 485
lui Passavant 61
nazală 33, 34
a osului maxilar 35
a osului palatin 35
obturatoare 340, 469
occipitală
externă 8
internă 9
osului sfenoid 35
pubisului 251, 345
sacrală 150, 340, 344
supracondilară 403, 404, 419
supraventriculară 216, 220
terminală 216, 221
transversă, a osului sacru 150
tuberculului humerusului 403
uretrală 367, 368
Cricoid–vezi Cartilajul, cricoidian
Cripta
anală 378
glandelor intestinale (Lieberkuhn) 275
lui Lieberkuhn–vezi Cripta, glandelor intestinale
tonsilei linguale 54
Cristalinul 77, 83–86, 143
Culmen
al cerebelului 107, 109, 137
al plămînului stîng 196, 197
Cuneiform 505, 506, 508–510, 518, 519
Cuneus 100, 101
Cupula
cohleei 90
pleurei 70, 192, 193, 226, 227
Curbura
cervicală 16
coloanei vertebrale 146
lombară 146
sacrală 146
stomacului 267
toracică 146
Cuspida
anterioară
a valvei mitrale 217–220, 237
a valvei pulmonare–vezi Cuspida, semilunară, anterioară, a valvei pulmonare
a valvei tricuspide 218–220, 237
comisurală, a valvei mitrale 218, 219
coronară–vezi Cuspida, semilunară, stîngă; dreaptă; a valvei aortice
noncoronară–vezi Cuspida, semilunară, posterioară, a valvei aortice
posterioară
a valvei aortice–vezi Cuspida, semilunară, posterioară, a valvei aortice
a valvei mitrale 217–220, 237
a valvei tricuspide 216, 218–220, 237
semilunară
anterioară, a valvei pulmonare 216, 218
dreaptă
a valvei aortice 217–221
a valvei pulmonare 216, 221
posterioară (noncoronară), a valvei aortice 217–221
stîngă
a valvei aortice 217–221
a valvei pulmonare 216, 221
septală, a valvei tricuspide 216, 218–220, 237
valvei aortice–vezi Cuspida, semilunară, stîngă; posterioară; dreaptă; a valvei aortice
valvei mitrale–vezi Cuspida, anterioară; comisurală; posterioară; a valvei mitrale
valvei pulmonare–vezi Cuspida, semilunară, anterioară; stîngă; dreaptă; a valvei pulmonare
valvei tricuspide–vezi Cuspida, anterioară; posterioară; septală; a valvei tricuspide
Cvadriceps 155
Cymba urechii externe 88

D

Dartos–vezi Fascia, superficială (dartos), a penisului; a scrotului
Darwin–vezi Tuberculul, auricular
Decusaţia
pedunculilor cerebeloşi superiori 107
piramidală 108, 109
Deget 447, 454
Deltoid–vezi Muşchiul, deltoid
Denonvilliers–vezi Fascia, rectovezicală/ rectoprostatică (Denonvilliers)
Dentina 53
Depresiunea ganglionului trigemenului–vezi Impresiunea, trigeminală
anală 398
Depresor–vezi Muşchiul, depresor
Dermatoamele–vezi şi Planşa 20 pentru zonele capului şi gîtului
gîtului 465
membrului inferior 157, 525
membrului superior 157, 465
trunchiului 157
Descemet–vezi Lama, limitantă posterioară (a corneei)
Deschiderea–vezi de asemenea Hiatusul, Orificiul
acustică internă 92
apendicelui vermiform–vezi Orificiul,

Deschiderea *continuare*
apendicular (vermiform)
arterelor coronare 219, 220
canaliculului vestibular 90
canalului alveolar 200
canalului ejaculator 367, 368, 399
canalului prostatic 367, 368
celulelor etmoidale 33, 34, 46
ductelor Skene 359, 362
ductului bulbouretral 367, 368
ductului nazolacrimal 33, 34, 45, 78
ductului parauretral 359, 362
ductului parotidian 47
ductului sublingual 47, 57
ductului submandibular 47, 57
faringiană, a tubei faringotimpanice (auditive) 33, 59, 60, 62, 63, 119
glandei Bartholin 359
glandei prepuţului 365
glandei uretrale 366
glandei vestibulare mari 359
glandelor lui Tyson 369
ileocecală–vezi Orificiul, ileal
pilorului–vezi Orificiul, piloric
safen 241, 242, 248, 252, 360, 363, 526, 528
sinusului coronar 216
sinusului maxilar 33, 34, 44–46
sinusului sfenoidal 33, 34, 45
stomacului
cardială–vezi Orificiul, cardia, al stomacului
pilorică–vezi Orificiul, piloric
tubei auditive–vezi Deschiderea, faringiană, a tubei faringotimpanice (auditive)
tubei uterine 359
ureterului–vezi Orificiul, ureteric
uretrei–vezi Orificiul, uretral, extern
uterului–vezi Ostiul
vaginului–vezi Orificiul, vaginal
venei cerebrale superioare 95
vezicii urinare 352
Diafiza
femurului 471, 478
humusului 530–532
Diafragmul 155–vezi şi Domul pelvisului **343–**348, 372, 373, 375–vezi şi Muşchiul, ridicător anal
la femeie 343, 344
la bărbat 345, 346
centrul tendinos 188, 189, 255
toracic 184, **188, 189, 191,** 192, 194, 202, 205, 207, 226–229, 232–234, 245, 247, 250, 255, 257, 264, 265, 267, 278, 279, 289, 317, 319, 320, 332, 335, 336, 390, 480
arterele 189, 256
funcţia 191
inervaţia (schemă) 190
nervii 189, 190
pilierii 172, 189, 255, 262, 332, 336, 534–537, 542
suprafaţa
abdominală 189
proiecţia 192
toracică 188
venele 257, 326
Diametrele strîmtorii superioare a pelvisului 342
Diastola 218
Dilator al pupilei–vezi Muşchiul, dilator, al pupilei
Dintele 5, 15, 16, 46, 52, 53, 229
axisului (vertebrei C2) 5, 15, 16, 18, 33, 59
faţetei articulare, 15
Diploe 7
DIP–vezi Articulaţia
Discul
articular
al carpului 436–438
articulaţiei sternoclaviculare 179, 402, 530
articulaţiei temporomandibulare 14, 51
intervertebral 17, **148,** 151, 152, 188, 531, 532, 536, 537
lombar, hernierea 156
optic 86
spaţiul, intervertebral 149
Disse–vezi Spaţiul, perisinusoidal (Disse)
Diviziunea
nervului mandibular 42
nervului oculomotor 79, 82, 115
nervului vestibular 90, 118
plămînului stîng–vezi Culmen, al plămînului stîng; Lingula, plămînului drept
plexului brahial 413
Domul
diafragmului 192, 193, 209
pleurei–vezi Cupula, pleurală
Douglas–vezi Linia, arcuată, a fasciei drepţilor abdominali; Fundul de sac, rectouterin
Drummond–vezi Artera, marginală (juxtacolică, a lui Drummond)
Ductul Mullerian–vezi Ductul, paramezonefrotic (al lui Muller)
Ductul Wolffian–vezi Ductul, mezonefrotic (al lui Wolff)
reuniens (îngust) 91
venos 225
Ductul–vezi şi Deschiderea, Canalul
alveolar 200
arterial 225
Bartholin–vezi Ductul, sublingual
biliar
(comun) 265, 266, 270, 271, 280, 285, 287, 288, 290, 292, 294, 299, 307, 535, 536
intrahepatic 283, 284
bulbouretral 370
cistic 279, 285, 286, 290, 292, 336
porţiunile 285
variaţiile 286
cohlear 87, 90–92
coledoc–vezi Ductul, biliar, comun
deferent 245, 251–254, 256, 327, 348, 350, 353, 367, 369**–371,** 372, 383, 389, 390, 396, 399, 528
ejaculator 367, 399, 540
endolimfatic 91, 92
epididimal 371
Gartner–vezi Ductul, longitudinal, al epooforonului (Gartner)
glandei lacrimale 78
hepatic
accesor 286
comun, 279, 281, 282, 285, 286, 292, 298, 299, 336
labirintului 90–92, 118
lactifer 175
limfatic–vezi şi Ductul, toracic; Trunchiul (limfatic)
drept 204
longitudinal, al epooforonului (Gartner) 399
lui Muller–vezi Ductul, paramezonefrotic (al lui Muller)
lui Santorini–vezi Ductul, pancreatic, accesor
lui Skene–vezi Ductul, parauretral
lui Stenson–vezi Ductul, parotidian
lui Wharton–vezi Ductul, submandibular
lui Wirsung–vezi Ductul, pancreatic, principal
lui Wolff–vezi Ductul, mezonefrotic (al lui Wolff)
mezonefrotic (al lui Wolff) 369, 399
nazofrontal–vezi Canalul, nazofrontal
nazolacrimal 33, 46, 78–vezi şi Canalul, nazolacrimal
pancreatic 285, 287
accesor 271, 288
interlobular 288
principal 271, 288
paramezonefrotic (al lui Muller) 369, 399
parauretral 362
parotidian 21, 50, 51, 57, 65
reuniens (îngust) 91
semicircular, al labirintului 90–92, 118
sublingual 57
submandibular 47, 49, 55–57
toracic 68, 183, 188, 194, 202, 204, 205, 207, 227, 228, 234, **235,** 237, 255, 258, 305, 308, 336, 530–534, 542
venos 225
Duodenul 120, 265, 266, **270, 271,** 288, 294, 319, 327
ampula 268, 271
arterele 291–294
capul 268, 271
flexurile 271
in situ 270
inervaţia (schemă) 311
inervaţia 309–311
mucoasa 271
musculatura 271
partea ascendentă (a 4–a) 262

Duodenul *continuare*
partea descendentă (a 2–a) 172, 264, 267, 285, 287, 332, 536, 537
partea inferioară (orizontală – a 3–a) 262, 335, 537
partea superioară (a 1–a) 265, 267, 268, 279, 285, 535
secţiuni transversale 332, 335, 535, 536
venele 299
Dura mater 35, 93–97, 103, 153, 154, 156, 162, 163, 172
Durerea, iradiată, în
afecţiunile biliare 321
afecţiunile pancreatice 322

E

Ebner–vezi Glanda, seroasă (Ebner)
Ecuatorul cristalinului 85
Edinger–Westphal–vezi Nucleul, oculomotor, accesor
Eminenţa parietală 11
Eminenţa
colaterală 105
hipotenară 401
iliopectinee–vezi Eminenţa, iliopubiană
iliopubiană 240, 340–342, 345, 468, 469
intercondilară, a tibiei 490, 492, 495, 496
medială, a ventriculului patru 109
mediană, a tuber cinereum 140
piramidală, în cavitatea timpanică 89
tenară 401
Emisfera, cerebrală 96, 99–101, 104, 143
Emisferele cerebrale 96, 99–104
Encefalul 96, 99–109
arterele 130–135
schemă 131
meningele 94–96
sinusurile venoase 97, 98
venele
profunde 138
subependimare 139
superficiale 96
Endometrul 356
Endoteliul
camerei anterioare (corneea) 84
Ependimul 102
Epicondilul
femurului
lateral 420, 471, 475, 492
medial 420, 471, 475, 483, 484, 488, 491, 492
humerusului
lateral 403, 404, 414, 415, 419, 421, 423–426, 428, 431, 461
medial 403, 404, 414–416, 419, 421, 423–431, 459, 460
Epididimul 369–371, 396, 399
Epiglota 54, 59, 60, 62, 63, 72–74, 129, 229, 231
Epiteliul
gingival 53
limbii 54
pigmentar 84
Epooforonul 356, 399
Erupţia dinţilor 52
Esofagul 31, 59, 61–64, 71, 72, 120, 188, 202, 203, 226–**230,** 231–234, 236, 237, 255, 257, 262, 266, 267, 269, 313, 319, 322, 335
arterele 233
in situ 228
inervaţia 236
joncţiunile
esofago–gastrică 232, **534**
faringo–esofagiană 231
mucoasa/submucoasa 231, 232
musculatura **230,** 231, 269
secţiuni transversale 237, 530–534, 541, 542
stricturile 229
vasele limfatice şi nodulii limfatici 235
Etmoid–vezi Osul, etmoid
Eustachio–vezi Tuba, auditivă (faringotimpanică); Valva, venei cave inferioare
Expiraţia 191

F

Falanga–vezi Baza; Osul
Falangele 433, 434, 439, 441, 447, 454, 505, 506, 510, 519
Fallopius–vezi Tuba, uterină
Fals
pelvis–vezi Pelvisul, fals
Falx
cerebelli 97, 137
cerebri 35, 96–98, 134, 137
inguinalis (tendonul conjunct) 242, 243, 245, 251
Fanta
interfesieră (natală) 145
nazală 10
Faringele/regiunea faringiană 31, 33, 47, 58–60, 62, 63, 87, 93, 98
arterele 65
inervaţia 58, 67
muşchii 60, 61, 63, 64, 70
mucoasa 62
vasele limfatice şi nodulii limfatici 68, 69
venele 66
Fascia
alară 31, 32, 34
antebrahială 432, 463
axilară 411, 462
brahială 418, 462
bucofaringiană 31, 56, 59, 61
cervicală 22, 24, 31, 59, 182, 407
foiţa profundă 22, 24, 27, 31, 59
foiţa pretraheală 24, 31, 59
foiţa prevertebrală 31, 56, 59, 61
foiţa superficială–vezi Fascia, cervicală, foiţa profundă
clavipectorală 182, 411
coapsei–vezi Fascia lata
cremasterică 242, 243, 253, 254, 370, 371
cribriformă 241, 528
crurală–vezi Fascia, profundă, a gambei
dartos–vezi Fascia, superficială, (dartos), a penisului; a scrotului
Denonvilliers–vezi Fascia, rectovezicală/rectoprostatică (Denonvilliers)
diafragmatică 232, 245, 332, 335, 336
diafragmei pelviene
inferioară 355, 360, 361, 373, 375, 377, 385
profunde–vezi Fascia, diafragmei pelviene, superioară
superficială–vezi Fascia, diafragmei pelviene, inferioară
superioară 351, 352, 354, 355, 360, 373, 375, 377
diafragmei urogenitale
dorsală, a mîinii 445, 451
endopelviană 351
paravezicală 353
extraperitoneală 172, 243, 244, 252, 253, 392–vezi şi Fascia, endopelviană
faringobazilară 33, 48, 55, 59–61, 63, 64, 69
Gallaudet–vezi Fascia, perineală, profundă
glandei parotide 22
globului ocular–vezi Teaca, fascială, a globului ocular
iliacă 245, 251–253, 351, 373
inferioare–vezi Membrana, perineală
infradiafragmatică 232
infraspinoasă 167, 170, 186, 246, 407
intercavernoasă, a fasciei profunde a penisului (a lui Buck) 365
lata **241**–243, 355, 359, 363, 364, 387, **482,** 487, 526, 528
lombodorsală–vezi Fascia, toracolombară
lui Buck–vezi Fascia, profundă, (Buck), a penisului
lui Camper–vezi Ţesutul, subcutanat, stratul adipos, al abdomenului
lui Colles–vezi Fascia, perineală, superficială (Colles)
lui Sibson–vezi Membrana, suprapleurală
maseterică 22
muşchilor psoas 172, 332
muşchiului deltoid 22
muşchiului fesier mijlociu–vezi Aponevroza, fesieră
muşchiului geniohioidian 31
muşchiului pectoral 22, 175, 415
muşchiului trapez 22
nazală fibroadipoasă 32, 34
obturatoare 343, 345, 351, 352, 354, 355, 361, 373, 382, 391
ombilicală prevezicală 243–245, 252, 253,

Fascia *continuare*
335, 348, 351, 352
orbitei 79
paravezicală–vezi Fascia, endopelviană
pectineală 243, 252
pelviană–vezi Fascia, endopelviană
arcul tendinos al–vezi Arcul, tendinos, al fasciei pelviene
penisului
profundă (a lui Buck)–vezi Fascia, profundă (Buck), a penisului
superficială (dartos)–vezi Fascia, superficială, (dartos), a penisului
perineală
profundă (Gallaudet) 348, 353, 355, 360, **361,** 362, **364**–366, 372, 377
superficială (Colles) 335, 348, 353, 355, 360–**362, 363**–366, 372, 376, 377, 384, 385, 391
plantară 518
presacrală 335, 351, 377
pretraheală–vezi Fascia, cervicală, foiţa pretraheală
prevertebrală–vezi Fascia, cervicală, foiţa prevertebrală
profundă
a antebraţului–vezi Fascia, antebrahială
a braţului–vezi Fascia, brahială
a gambei 504, 526–528
a mîinii–vezi Aponevroza, palmară; Fascia, dorsală, a mîinii
a muşchilor perineali profunzi 343
(Buck), a penisului 241–243, 247, 248, 335, 348, 363–366, 368, 370, 376, 377, 381, 383, 385
prostatică 348, 353, 367
rectală 335, 351, 354, 360, 367, 372–375, 377
rectovezicală/rectoprostatică (Denonvillier) 335, 346, 348, 367, 372, 377
renală 172, 332, 333, 537
Scarpa–vezi Ţesutul, subcutanat, stratul membranos, al abdomenului
scrotală–vezi Fascia, superficială (dartos), a scrotului
spermatică 254
externă 241–243, 251, 253, 254, 348, 363–365, **370,** 371, 376
internă 243, 252–254, 370, 371
subcutanată–vezi Ţesutul, subcutanat al abdomenului 241, 244, 335, 348, 360, 363, 364
subseroasă 172, 243, 244, 252, 253, 392
superficială
a penisului–vezi Fascia, superficială; (dartos), a penisului; profundă, (Buck), a penisului
abdominală–vezi Ţesutul, subcutanat, stratul adipos; stratul membranos; al abdomenului
cervicală–vezi Fascia, cervicală, lama superficială
(dartos), a penisului 241–243, 335, 348, 363–365, 370
(dartos), a scrotului 241–243, 335, 348, 363, 370, 371, 376, 385
supradiafragmatică 232
temporală 22, 42, 50
toracolombară 145, **167**–170, 172, 185, 186, 246, 320, 337
transversalis 172, 232, 243–**245,** 251–254, 256, 266, 332, 335–337, 348–352, 360
uterină 351
uterovaginală 354, 355, 360
vaginală 354, 372
vezicală 335, 348, 351, 353, 354, 360, 372, 377
Fasciculul-vezi de asemenea Fibrele
atrioventricular (His) 221
cuneat 108, 109, 158
dorsolateral 158
drept, al fibrelor de conducere cardiace 221
genital 399
gracil 108, 109, 158
interfascicular 158
longitudinal dorsal 140
longitudinal medial 107, 109, 158
lui His–vezi Fasciculul, atrioventricular
mamilotalamic 100
propriu 158
oblic, al sindesmozei radioulnare 421, 422
oval–vezi Fasciculul, septomarginal
plexului brahial 413, 457, 458, 541
propriu 158
semilunar–vezi Fasciculul, interfascicular
septomarginal 158
spermatic 241, 245, 247, 249, 251–254, 381, 385, 540
spinal 40, 126–128, 142, 153, 158, 161, 163, 206, 238, 314, 315, 317, 318, 331, 334, 397, 530–537
arterele 164, 165
in situ 153, 163
raporturile cu vertebrele 154
secţiuni transversale 158
tracturile 158
venele 166
stîng, al fibrelor de conducere cardiace 221
sulcomarginal–vezi Fasciculul, longitudinal medial
tendinos–vezi Cordajele tendinoase
transvers, al
aponevrozei palmare 442
aponevrozei plantare 514
vocal–vezi Ligamentul, vocal
Faţa
arterele 19, 36, 65
articulară lombosacrală 150
cordului 208, 210
ficatului 279
diafragmatică 279, 281
parietală–vezi Faţa, hepatică, diafragmatică
viscerală 279, 281
inervaţia 20, 21, 67
muşchii 22, 50
nazală, a osului maxilar 6
nodulii limfatici 68, 69
orbitală, a osului frontal 9
osului sacru
auriculară 150, 152
dorsală 150
pelviană 150
patelară, a femurului 471
plămînului 195
costală 192–194
diafragmatică 195
mediastinală 195
semilunară, a acetabulului 469
tibiei, articulară 490, 495, 496
venele 19, 66
zonele de inervaţie senzitivă 20
Faţa dorsală
a şeii (dorsum sellae) 9
a limbii 54
a mîinii 445, 451–453, 455, 464
a piciorului 501, 502, 512, 513
Faţeta
articulară–vezi şi Atlasul; Dintele axisului; Suprafaţa, articulară lombosacrală; articulară a tibiei
(a osului sacru) pentru vertebră 150
(a procesului transvers) pentru coastă 147, 180
(a vertebrei)
pentru coastă–vezi Faţeta, articulară, costală superioară, (pentru capul coastei); transversă (pentru tuberculul coastei)
pentru osul sacru 148
(costală)
pentru corpul vertebral 179
pentru procesul transvers 179
anterioară (a dintelui pentru atlas) 15
pentru dinte 15
articulară inferioară–vezi Vertebra, vertebra C3
articulară posterioară–vezi Atlasul, ligamentul transvers
articulară superioară 16
axisului
pentru atlas–vezi Faţeta, articulară, anterioară (a dintelui pentru atlas);
pentru ligamentul transvers–vezi Faţeta, articulară, posterioară (a dintelui pentru ligamentul transvers)
pentru vertebra C3–vezi Faţeta, articulară, inferioară (a axisului) pentru C3
cartilajului cricoid pentru cartilajul tiroidian 76
costală

Faţeta *continuare*
(coasta 1) 16
superioară (pentru capul coastei) 16, 147, 180
transversă (pentru tuberculul coastei) 16, 147, 180
dintelui axisului pentru ligamentul transvers–vezi Faţeta, articulară, posterioară (a dintelui pentru ligamentul transvers)
inferioară (a axisului) pentru C3 15
posterioară (a dintelui axisului pentru ligamentul transvers) 15, 18
tropism faţetar 152
Femurul 240, 470, **471**, 486, 487, 489, 492, 493–vezi şi Condilul; capul; femural
Fereastra
cohleară–vezi Fereasta, rotundă
ovală 11, 87–91
rotundă 11, 87–91
vestibulară–vezi Fereastra, ovală
Fibre de conducere–vezi Fasciculul, atrioventricular; stîng; drept
Fibrele–vezi de asemenea Fasciculul
bulbului olfactiv 113
fasciei rectovaginale 351
fasciei vezicocervicale 351
inghinal intercrural 241, 253
lui His–vezi Fasciculul, atrioventricular
lui Luschka–vezi Muşchiul, ridicător anal, fibrele prerectale
nervului
aferent (senzitiv) 110–113, 115–120, 122, 123, 126, 206, 314, 315, 317, 318, 331, 395–397
vagal 223, 311
conducere antidromică 160, 161, 315
eferent (motor) 110–112, 115–117, 119–123, 314–vezi de asemenea Fibrele, nervului, eferent somatic
eferent somatic 161, 314, 397
mixt 110, 111
motor–vezi Fibrele, nervului, eferent
olfactiv 113
parasimpatic 40, 115–117, 119, 120, 159, 206, 314
presinaptic/postsinaptic 126–128, 160, 161, 311, 315, 317, 318
proprioceptiv 116, 121, 123
senzitiv–vezi Fibrele, nervului, aferent
simpatic 115–117, 159, 206, 314
presinaptic/postsinaptic 126–128, 160, 161, 223, 224, 311, 315, 317, 318, 331, 334, 395, 397
spinoreticular 158
Purkinje–vezi Ramura, subendocardică, a sistemului de conducere al cordului
transverse, ale fasciei antebrahiale (ligamentul carpian palmar) 429, 430, 437, 442–444, 449, 463
zonulei ciliare 83–86
Fibula 492, **495**, 496, 501, 503, 504, 507–509, 512, 513–vezi şi Capul, fibulei
Ficatul 120, 192, 193, 225, 234, 238, 261, 264, 267, 270, 278, **279–281**, 283, 285, 332, 333, 335, 336
aportul sanguin colateral 297
arterele 290, 292, 297
histologie 282–284
in situ 280
inervaţia (schemă) 317
lobii 338
loja 279
secţiuni transversale 534–537, 541, 542
segmentele şi lobulii 281
sistemele ductal şi vascular intrahepatice 281, 282
structura (schemă) 283
suprafeţele 279
topografia 278
variaţii ale formei 280
Filtrum 1, 47
Filum terminale (dural şi pial) 153, 154
Fimbria
hipocampului 100, 102, 104–106, 113
tubei uterine 356
Firul de păr
foliculul 160, 161
Fisura–vezi de asemenea Şanţul cerebelului 107
cerebrală
laterală–vezi Şanţul, cerebral; lateral
longitudinală 101, 136, 138
Sylviană–vezi Şanţul, cerebral; lateral
ligamentului rotund al ficatului 279
ligamentului venos 279
mediană ventrală, a măduvei spinării 158
orbitală
inferioară 2, 4, 79
superioară 2, 10, 79
pietro–scuamoasă 11
pietrotimpanică 8
portală 279, 282
pterigomaxilară 4
pulmonară 192–195, 531, 542
Flexura
colică
dreaptă (hepatică) 261, 263, 264, 267, 270, 276, 280, 288, 332
hepatică–vezi Flexura, colică, dreaptă
splenică–vezi Flexura, colică, stîngă
stîngă (splenică) 261–264, 267, 270, 276, 280, 288, 329
duodenală 271
duodenojejunală 172, 247, 262, 270, 271, 288, 333
hepatică–vezi Flexura, colică, dreaptă inferioară 271
perineală (a rectului şi canalului anal) 540
splenică–vezi Flexura, colică, stîngă superioară 271
Flocculus, al cerebelului 107, 108
Foerster 465, 525
Foliculi limfatici–vezi Noduli limfatici
agregaţi ai intestinului subţire 272
ai apendicelui 275
ai stomacului 268
Foliculul
de Graff–vezi Foliculul, vezicular ovarian
firului de păr 160, 161
limfatic
al apendicelui–vezi Nodulul, limfatic, al apendicelui
al intestinului subţire–vezi Nodulul, limfatic, grupul intestinului subţire
al stomacului–vezi Nodulul, limfatic, al stomacului
lingual–vezi Tonsila, linguală
ovarian–vezi Foliculului, vezicular ovarian
vezicular ovarian 356
Foliumul al cerebelului 107, 109, 137
Fontana–vezi Spaţiul, unghiului iridocornean
Fontanela 11
Fornixul
cerebral 100, 105, **106**, 138, 140
columna 104, 106, 138
comisura 106
corpul 102, 106, 109
picioarele 104, 106, 136
conjunctival 77
vaginal 347, 356
Fosa helixului urechii externe 88
Fosa–vezi de asemenea Olecranul
acetabulară 340, 468, 469, 540
axilară 530–532–vezi de asemenea Axila
condilară, a osului occipital 8
coronoidă, a humerusului 403, 424
craniană 9
cubitală **401**
digastrică, a mandibulei 13
duodenală 262, 270
ferestrei cohleare–vezi Fosa, ferestrei rotunde
ferestrei ovale 89
ferestrei rotunde 88, 89
ferestrei vestibulare–vezi Fosa, ferestrei ovale
glenoidă–vezi Cavitatea, glenoidă, a scapulei
hipofizară a osului sfenoid 5, 9, 46
ileocecală 273
ileocolică–vezi Recesul, ileocecal
iliacă 340, 341, 349, 350, 468
incisivă 8, 48, 52
infraspinoasă 178, 404
infratemporală 4, 12
intercondilară, a femurului 471
interpeduncular 101
intersigmoidiană 263
ischiorectală 355, 360, 361, 363–365, **373**, 375, 377, 385
recesul anterior al 245, 353, 355
jugulară 8, 89
mandibulară 4, 8, 11, 14
mezenterico–parietală 262
naviculară, a uretrei 348, 368

Fosa *continuare*
olecraniană, a humerusului 404, 419
ovală
a cordului 216, 225, 541
a fasciei lata–vezi Hiatusul, safen
paraduodenală–vezi Recesul, paraduodenal
pararectală 350
parotidiană–vezi Loja, glandei parotide
piriformă 62, 229
poplitee **467**
pterigoidă
a mandibulei–vezi Fovea, pterigoidă, a mandibulei
a osului sfenoid 8
pterigopalatină 4, 12, 36, 40
radială, a humerusului 403, 419
retrocecală–vezi Recesul, retrocecal
romboidă, a ventriculului patru 108
sacului lacrimal 2, 4
scafoidă
a osului sfenoid 8, 93
a urechii externe 88
sublinguală 13
submandibulară 13
subscapulară 178, 403
supraspinoasă 178, 404
supratonsilară 60
supravezicală 245
temporală 4, 12
triunghiulară, a urechii externe 88
trohanterică, a femurului 471
Fovea
capului femural 471
caudală–vezi Fovea, inferioară, a ventriculului 4
centrală, în macula lutea 83, 86
inferioară, a ventriculului patru 109
pterigoidă, a mandibulei 13
superioară, a ventriculului patru 109
Foveola, granulară 7, 94, 96
Frîul
buzei 47
clitorisului 359
limbii 47, 57
orificiului ileal 274
penisului 365
frontal 142
occipital 142
renal 321, 535, 536
Fundul
stomacului 229, 232, 267, 268, 534
uterului 347, 349, 354, 356
vezicii biliare 279, 285
vezicii urinare 348, 353
Fundul de sac al lui Douglas 347, 349, 351, 354, 356, 372-vezi Spaţiul, rectouterin
Funicului, lateral 109
spermatic 245

G

Galea aponeurotica–vezi Aponevroza, epicraniană
Galen–vezi Vena, cerebrală, mare (Galen)
Gallaudet–vezi Fascia, perineală, profundă
Gamba
arterele 498–502
fascia profundă 504, 526–528
inervaţia 498–502, 522–524
muşchii 498–503
nodulii limfatici 528
oasele 495, 496
secţiuni transversale 504
venele 498–502
Ganglionul
aorticorenal 159, 160, 259, **308**, 310–316, 330, **331**, 334, 389, 390, 394–397
bazal–vezi Nucleul, bazal
celiac 120, 159–161, 236, 259, **308**, 309–**314**, 315, 317, 318, 330, 334, 336, 389, 390, 394–397
cervicotoracic (stelat) 124, 159, 205, 222, 223, 236
ciliar 41, 82, 115, 116, 125, **126**, 159, 160
cohlear (spiral) 91, 118
frenic 310, 317
geniculat 40, 42, 110, 117–119, 125, 129
inferior
al nervului glosofaringian 119, 128, 129
al nervului vag 120–122, 129, 236
jugular–vezi Ganglionul, superior, al nervului glosofaringian; al nervului vag
lui Gasser-vezi Ganglionul, trigeminal
mezenteric
inferior 159–161, 308, **313,** 314, 330, 389, 390, 394–397
superior 120, 159–161, 259, 308, 310–**312, 313**–315, 318, 330, 331, 334, 389, 390, 394–397
nervului glosofaringian
inferior 119, 128, 129
superior 119
nervului vag–vezi Ganglionul, inferior; superior; al nervului vag
nodos–vezi Ganglionul, inferior, al nervului vag
otic 14, 42, 51, 116, 117, 119, 125, 127, **128**, 129, 159, 160
pietros–vezi Ganglionul, inferior, al nervului glosofaringian
pterigopalatin 38–41, 58, 67, 115–117, 119, 125, **127**, 129, 159, 160
ramura faringiană 39, 58, 116, 127
ramurile nazale 38–40, 125, 127
rădăcina dorsală–vezi Ganglionul, spinal senzitiv
renal 330, 331, 334, 396, 397
semilunar–vezi Ganglionul, trigeminal
senzitiv spinal (rădăcina dorsală) **162**, 163, 173, 187, 250, 311, 314, 315, 317, 318, 331, 397
simpatic cervical
inferior–vezi Ganglionul, cervicotoracic (stelat)
mijlociu 67, 124, 159, 161, 222, 223, 236
superior 29, 40, 56, 119, 122, **124, 125**–128, 159, 161, 206, 222, 223, 236
ramura laringofaringiană 129
simpatic lombar 163, 224, 308, 330, 331, **389, 390,** 392, 394–396
simpatic sacral 161, 308
simpatic toracic 126, 159, 163, 187, 205, 222, 223, **236**, 237, 311, 315, 395, 396
simpatic vertebral 124, 159, 222, 223, 236
spiral–vezi Ganglionul, cohlear (spiral)
stelat–vezi Ganglionul, cervicotoracic (stelat)
submandibular 42, 55, 57, 67, 116, 117, 125, **127**, 159, 160
superior
al nervului glosofaringian 119
al nervului vag 120, 121, 236
trigeminal **41**, 42, 82, 93, 98, 110, 111, 116, 125–129
trunchiului simpatic
cervical
inferior–vezi Ganglionul, cervicotoracic (stelat)
mijlociu 67, 124, 159, 161, 222, 223, 236
superior 29, 40, 56, 119, 122, **124**, 125–128, 159, 161, 206, 222, 223, 236
lombar 163, 224, 308, 330, 331, **389, 390,** 392, 394–397
sacral 161, 308
toracic 126, 159, 163, 187, 205, 222, 223, **236,** 237, 311, 315, 395, 396
vertebral 124, 159, 222, 223, 236
vestibular 90, 118
Gartner–vezi Ductul, longitudinal, al epooforonului (Gartner)
Gaura–vezi şi Apertura; Deschiderea alveolară, a osului maxilar 4
bazei craniului 10
canalul (orificiul) optic 2
ciuruită 10
epiploică–vezi Gaura, omentală
etmoidală
anterioară 2, 10, 11
posterioară 2, 10
infraorbitală 2, 4, 11, 32
interventriculară (Monro) 100, 102, 103, 105, 109, 138, 139
intervertebrală 16, 148–152, 173, 539
ischiadică
mare 152, 340, 341, 344, 522
mică 152, 340, 341
jugulară 6, 8, 9, 97, 98, 119–121

Gaura *continuare*
lui Luschka–vezi Apertura, laterală, a ventriculului 4
lui Magendie–vezi Apertura, mediană, a ventriculului 4
lui Monro–vezi Gaura, interventriculară (Monro)
lui Vesalius–vezi Gaura, sfenoidală, a venei emisare
lui Winslow–vezi Gaura, omentală (epiploică)
mandibulară 13, 42
mastoidiană 8, 10
mentală 2, 4, 13
nazolacrimală 46
nutritivă, a femurului 471, 495
oarbă (foramen cecum)
a limbii 54, 59
a osului frontal 9, 10
obturată 240, 341, 468, 470, 483
occipitală mare (foramen magnum) 6, 8, 10, 93, 121
omentală (epiploică) 264–267, 280, 335, 336
orificiul apical dentar 53
ovală
a cordului 217, 225
a craniului 4, 8, 10, 12, 41, 42, 93
palatină
mare 8, 34, 35, 37, 48, 52
mică 8, 34, 35, 37, 48, 52
parietală 7
pentru nervii spinali–vezi Nervul, spinal
procesului transvers 15, 16
rotundă 10, 40, 41
ruptă 8, 10, 93
sacrală 149
anterioară (ventrală) 150, 341, 345, 539
posterioară 150, 341, 344, 539
sfenoidală a venei emisare 10
sfenopalatină 4, 6, 12, 34, 36, 37
spinoasă 8, 10, 12, 42, 93
stilomastoidiană 8, 21, 89, 117, 119
supraorbitală 2, 4, 11
venei cave–vezi Deschiderea, cavei
venelor emisare 7–vezi şi Canalul, condilar; Gaura, mastoidiană; parietală; sfenoidală, a venei emisare
vertebrală 15, 16, 147, 148
zigomaticofacială 2, 4, 11
Genele 77
Genunchiul
arterele 494
articulaţia–vezi Articulaţia, genunchiului
capsulei interne 104
circulaţia colaterală–vezi Anastomoza, în jurul genunchiului
corpului calos 100, 101, 104, 106, 139
Gerdy–vezi Tuberculul, lui Gerdy
Gimbernat–vezi Ligamentul, lacunar
nervului facial 89, 92, 111, 118
extern–vezi Ganglionul, geniculat
intern–vezi Genunchiul nervului facial
nodulii limfatici 528
secţiuni transversale 493
vasele limfatice/nodulii limfatici–vezi Nodulul limfatic, popliteu
Gingia 53
Girusul
angular 99
cingulat 100, 101
dinţat 100, 102, 105, 106, 113
drept 101
frontal 99, 100
insulei 99
lingual 100, 101
marginal 100
occipito-temporal 100, 101
orbital 101
parahipocampic 100–102, 113
paraterminal–vezi Girusul, subcalosal
postcentral 99
precentral 99
subcalosal 100
supramarginal 99
temporal 99, 101
uncinat 100
Glabela 1, 2, 4
Glanda
anală 374
areolară 175
bulbouretrală (a lui Cowper) 245, 335, 348, 353, 366–368, 399
duodenală 271
gastrică 268
intestinală 316
lacrimală 41, 78, 79, 81, 82, 127, 160
lingual 47, 54
lui Bartholin–vezi Glanda, vestibulară, mare
lui Brunner 271–vezi şi Glanda, duodenală
lui Cowper–vezi Glanda, bulbouretrală
lui Littre–vezi Glanda, uretrală, la bărbat
lui Meibomius–vezi Glanda, tarsului
lui Skene–vezi Glanda, uretrală, la femeie
lui Stenson–vezi Glanda, parotidă
lui Tyson–vezi Glanda, prepuţului
lui Wharton–vezi Glanda, submandibulară
mamară 175–vezi de asemenea Sînul
mucoasă, a limbii 54
palatină 48, 59, 60
paratiroidă 71, 72
parotidă **21**, 23, 24, 27, 43, 56, 57, 62, 68, 119, 128, 160, 161
accesorie 57
pilorică 268
pineală–vezi Corpul, pineal
pituitară 142–vezi de asemenea Hipofiza (glanda pituitară)
prepuţului 365
prostatică–vezi Prostata
retromolară 48
salivară 56, 57–vezi de asemenea Glanda, parotidă; sublingual; submandibulară
sebacee 77
seroasă (Ebner) 54
sublingual 42, 47, 49, 56, 57, 117, 127, 160
submandibulară 1, 23, 24, 27, 28, **42**, 49, 56, **57**, 62, 65, 66, 117, 127, 160
sudoripară 160, 161, 374
suprarenală 160, 161, 193, 264, 266, 270, 279, 288, 289, 319, 321, 332, **333**–336, 369
arterele 322, 333
inervaţia (schemă) 334
la copil 321
nervii 334
secţiune transversală 333, 535, 536, 542
venele 333
tarsului (a lui Meibomius) 77
timusul 207, 226, 227, 531
tiroida 24, 25, 27, 29, 31, 59, 66, **70**, 71, **72**, 192, 194, 202, 541
arterele 65, 70
venele 66, 70
uretrală
la bărbat 368, 399
la femeie 362, 399
vestibulară, mare 361, 384, 399
Glanda mamară 175–177
arterele 176
glanda mamară 175
secţiune transversală 175
vasele limfatice şi nodulii limfatici 177
Glandul
clitorisului 359, 398
penisului 339, 348, 363, 368, 398, 400
Glezna
oasele 387, 496, 505–507
ligamentele 509
nodulii limfatici 528
tecile tendinoase 511
tendoanele 509
Glisson–vezi Capsula, ficatului
Globul ocular 44, 77, 80, 83–86, 115, 143, 160–vezi şi Orbita
arterele 86
camera vitroasă 144
camerele 84
cristalinul şi structurile de susţinere 85
musculatura extrinsecă 80
muşchii–vezi Muşchii, globului ocular
venele 86
Globus pallidus 102, 104
Glomerulul
nervilor olfactivi 113
renal 325, 326
Glomusul carotic 30, 67, 119, 124, 130, 206
Gonada 369, 399–vezi de asemenea Ovarul; Testiculul
Granulaţii, arahnoide 94–96, 103
Gubernaculul 369, 399
Gustul 54, 58, 117, 119, 129

H

Hartmann–vezi Infundibulul, vezicii biliare
Haustrele intestinului gros 276
Helicotrema cohleară 87, 90, 91
Helix 1–vezi Antihelix al urechii externe 88
Helvetius–vezi Cravata, lui Helvetius
Hematomul
localizat epidural–vezi Interfaţa, dura mater–craniu
localizat subdural–vezi Interfaţa, arahnoidă–dura mater
Henle–vezi Ansa, nefronului (a lui Henle)
Hering–Breuer–vezi Reflexul, Hering–Breuer
Hering–vezi Ductul, biliar
Hesselbach–vezi Trigonul, inghinal
Hiatusul–vezi de asemenea Deschiderea
adductorilor 475, 483, 484, 494, 521
anorectal 345
esofagian 189
nervului pietros mare 10
nervului pietros mic 10
sacral 150
safen–vezi Orificiul, safen
semilunar, al osului etmoid 33, 34, 45, 46
uretrei 345
venei dorsale profunde a penisului 345
Hidatida lui Morgagni–vezi Apendicele, vezicular
Hilton–vezi Şanţul, intersfincterian
Hilul
pulmonar 195, 532
renal 321, 537
Himenul vaginal 355, 359
Hioid–vezi Osul, hioid
Hipocampul 102, 104–106
Hipofaringele 62–vezi şi Laringofaringele
Hipofiza (glanda pitiutară) 33, 98, 100, 101, 140
arterele şi venele 141
Hipotalamusul 102, 129, 140, 141, 314
His–vezi Fasciculul, atrioventricular (His)
Houston–vezi Pliul, transvers, al rectului
Huebner–vezi Artera, striată, medială distală
Humerusul 403, 404, 405, 416, 418–421, 433, 434–vezi de asemenea Capul; Colul; Trohleea; humerusului
Hunter–vezi Canalul, adductorului

I

Ileonul 261, 263, 272–274, 276, 337, 338, 349, 350, 470, 537–539
Ilionul 240, 340–342, 345, 468
Impresiunea
hepatică 279
ombilicală 538
pulmonară 195
trigemenului 9
Incizura
acetabulară 340, 468
cardială, a
plămînului stîng 192, 194, 195
stomacului 232, 267
cartilajului tiroid 73
cerebeloasă (anterioară şi posterioară) 107
fibulară, a tibiei 495
inferioară–vezi Incizura, vertebrală
interaritenoidiană 62
intertragică 88
ischiadică (mare şi mică) 240, 468
jugulară 1, 24, 174, 178, 192
mandibulară 4, 12, 13
mastoidă 8
pancreatică 288
preoccipitală 99
radială, a ulnei 419, 422
scapulară–vezi Incizura, suprascapulară
stomacului–vezi Incizura, unghiulară; cardială; a stomacului
superioară–vezi Incizura, vertebrală
supraorbitală 1, 2, 4, 11
suprascapulară 178, 403, 406, 408–410
suprasternală 192–vezi şi Incizura, jugulară
trohleară, a ulnei 419, 420, 422
ulnară, a radiusului 422
ulnei–vezi Incizura, radială; a ulnei; trohleară, a ulnei
unghiulară, a stomacului 267
vertebrală (inferioară şi superioară) 147, 148
inferioară, a vertebrei L4 149
superioară, a vertebrei L5 149
Inelul
femural 245, 251, 252, 349–351, 528
fibros, al cordului 218
fibros, al discului intervertebral 148
inghinal
profund 243, 245, 251, 254, 349–351, 354, 369
superficial 241, 251, 253, 254, 360, 364, 369, 370
tendinos comun 79, 80, 82, 115
Inervaţia
aferentă, a cavităţii bucale şi faringelui 58
arborelui traheobronhic 206
autonomă
a cavităţii nazale 40
a vaselor sanguine 224
cordului 223
cutanată
a abdomenului 249, 250
a capului şi gîtului 20
a membrelor inferioare 520–527
a membrelor superioare 455, 457–459, 461–465
a regiunii posterioare a gîtului şi scalpului 170, 171
a regiunii posterioare a trunchiului 170, 186, 187
a toracelui 173, 182, 187, 249, 250
duodenului 309, 311
ficatului 317
intestinului 314
muşchilor extrinseci ai globului ocular 80
organelor reproducătoare
la bărbat 396
la femeie 395
pancreasului 318
rinichilor 331
segmentală, a mişcărilor membrelor inferioare 525
segmentală, a tegumentului–vezi Dermatoamele
stomacului 315
tractului biliar 317
ureterelor 331, 397
vaselor sanguine 224
vezicii urinare 397
viscerelor abdominale 312–322
Infundibuliform–vezi Fascia, spermatică, internă
Infundibulul
etmoidal 34
neurohipofizei (tija hipofizară) 108, 133, 140
osului etmoid–vezi Infundibulul, etmoidal
vezicii biliare 285
Inserţia
cecului 273
colonului ascendent 266
colonului descendent 266
mezocolonului sigmoid 266
mezocolonului transvers 266, 288
muşchilor–vezi originile şi inserţiile fiecărui muşchi
muşchilor şoldului 472, 473
muşchilor antebraţului 433, 434
muşchilor braţului 403, 404
muşchilor coapsei 472, 473
muşchilor gambei 497
muşchilor scaleni 26, 179
muşchilor umărului 402–404
omentului mare 266
omentului mic 266
Inspecţia
cavităţii bucale 47
Inspirul 191
Insula 99, 104, 134
lui Langerhans–vezi Insula, pancreatică
lui Reil–vezi Insula
pancreatică (insula lui Langerhans) 288
Interfaţa
arahnoidă–dura mater 96
dura mater–craniu 96
Intersecţia, tendinoasă–vezi Tendon, intersecţie, tendinoasă
Intestinul
gros 261, 263, 276–vezi şi Colonul
arterele **296,** 297
mucoasa 276
musculatura 276
nervii 313
raporturile cu mezenterul 263

Intestinul *continuare*
vasele limfatice/nodulii limfatici 306
venele 301
inervaţia (schemă) 314
plexurile autonome intrinseci 316
subţire 120, 261, 272, 335, 337–vezi de asemenea Duodenul; Ileonul; Jejunul
arterele 295
mucoasa 272
musculatura 272
nervii 312
autonomi (schemă) 316
raporturile cu mezenterul 262
vasele limfatice/nodulii limfatici 305
venele 300, 301
Intestin–vezi Colon; Intestinul, gros; subţire
Irisul 77, 83, 85, 86
Ischionul 468, 470
Istmul
girusului cingulat 100, 101
glandei tiroide 70
prostatei 367

J

Jacobson–vezi Nervul, timpanic
Jejunul 261–263, 270–272, 337–vezi de asemenea Intestinul, subţire
proximal 271
Joncţiunea
anorectală 346–vezi de asemenea Linia, anorectală; pectineală
atlanto–occipitală 16–vezi Articulaţia, atlanto–occipitală
canalului biliar cu duodenul–vezi Joncţiunea, coledoco–duodenală
coledoco–duodenală 287
duodenojejunală 172–vezi de asemenea Flexura, duodenojejunală
esofago–gastrică 232, 268, 534, 541
faringo–esofagiană 231
ileocecală 273, 274, 538
manubriosternală 179, 532
rectosigmoidiană 276, 372, 374, 375
ureteropelviană 537
Jugul osului sfenoid 9

K

Kerckring–vezi Pliul, circular, al duodenului; ileonului; jejunului; Valva lui Kerckring

L

Labbe–vezi Vena, anastomotică, inferioară
Labia–vezi de asemenea Buza
mare 347, 352, 355, 359, 362, 398
mică 347, 352, 355, 359, 362, 398
Labirintul
membranos 90–92
osos 90–92
Lacertus fibrosus–vezi Aponevroza, bicipitală
Lacul, lacrimal 77, 78
Lacuna
glandei uretrale–vezi Lacuna/uretrală
laterală (venoasă), a sinusului sagital superior 94, 95
lui Morgagni–vezi Lacuna/uretrală
uretrală 362, 368
Laimer–vezi Aria, lui Laimer
Lama–vezi de asemenea Lamina; Suprafaţa limitantă, a spaţiului portal 283, 284
cvadrigeminală–vezi Lama, tectală
tectală 100, 109
perpendiculară
a osului etmoid 2, 6, 35
a osului palatin 6, 34, 35
orizontală, a osului palatin 6, 8, 34, 35, 93
pterigoidiană medială al osului sfenoid 6, 8, 34, 35, 43, 46, 48, 51, 60, 61
ciuruită, a osului etmoid 6, 9, 10, 34, 35, 39, 113
pterigoidiană laterală a osului sfenoid 4, 6, 8, 11, 12, 34, 35, 51, 64, 93
orbitală, a osului etmoid 2, 4, 11
Lama triunghiulară (tela choroidea) a ventriculului trei 102, 105, 138
Lambda 7
Lamina 16–vezi de asemenea Stratul; Lamela
affixa 105
cartilajului tiroid 63, 73
ciuruită, a scleroticii 83
cvadrigeminală–vezi Lamela, tectală
limitantă posterioară, a corneei (membrana lui Descemet) 84
medulară, a talamusului 105
propria, a gingiei 53
spirală osoasă, a cohleei 91
tectală–vezi Lamela, tectală
terminală 100, 101, 109, 140
vertebrală 16, 147, 148, 151, 152
vertebrei L4 149
Langerhans–vezi Insula, pancreatică (a lui Langerhans)
Laringele 129, 161, 206
arterele 72
cartilajul (scheletul) 73
muşchii 74, 75
extrinseci (muşchii infrahioidieni şi suprahioidieni) 25
intrinseci 74
acţiunea 75
nervii 70, 72, **76**
Laringofaringele 58, 59, 62
Leptomeningele 163
Lichidul, cefalorahidian (LCR) 103
Ligamentul lui Marshall–vezi Vena, oblică, a atriului stîng
Ligamentul Y–vezi Ligamentul, iliofemural
Ligamentul–vezi de asemenea Pliul; Rafeul
acetabular, transvers 340, 469
alar 18
anococcigian 344, 360, 361, 396, 397
anterior, al capului fibulei 496
apical, al dintelui 18, 59, 61
arcuat
al diafragmului 189, 255
popliteu 490, 493
pubian–vezi Ligamentul, pubian, inferior (arcuat)
atlasului 18
bifurcat (al articulaţiei tarsiene transverse) 509
calcaneocuboid 509, 518
dorsal 509
plantar 510
calcaneofibular 496, 507, 509
calcaneometatarsian–vezi Bandeleta, laterală, a aponevrozei plantare
calcaneonavicular, plantar 509, 510, 518
capitopiramidal 437
capului femural 469
capului fibulei 493, 496
cardinal (cervical transvers sau al lui Mackenrodt) 351, 354–357
carpian 429, 430, 437, 441–444, 449, 463
palmar–vezi Fibrele, transverse, ale fasciei antebrahiale
transvers (retinaculul flexorilor) 430, 437, 443–445, 448, 449, 456
carpometacarpian 437, 438, 441
carpului 437, 438
cervical
lateral–vezi Ligamentul, cardinal
transvers–vezi Ligamentul, cardinal
ciocanului 89
colateral fibular–vezi Ligamentul, colateral, fibular
colateral radial–vezi Ligamentul, colateral, radial, al articulaţiei cotului; al articulaţiei carpului
colateral tibial–vezi Ligamentul, colateral, tibial, (al genunchiului)
colateral ulnar–vezi Ligamentul, colateral, ulnar, al cotului; al articulaţiei carpului
colateral
al articulaţiei interfalangiene
a mîinii 441, 447
a piciorului 510
al articulaţiei metacarpofalangiene 441
al articulaţiei metatarsofalangiene 510
al carpului 437, 438
al cotului 421
al degetului (picior)–vezi Ligamentul, colateral, al articulaţiei interfalangiene a piciorului
al degetului–vezi Ligamentul, colateral, al articulaţiei interfalangiene a mîinii

Ligamentul *continuare*
al genunchiului 475, 476, 488–491, 493, 496, 499–503
al gleznei 509
fibular (al genunchiului) 475, 476, 488–493, 496, 499, 500, 502, 503
radial
al articulaţiei carpului 437, 438
al articulaţiei cotului 421
tibial (al genunchiului) 475, 488–493, 499–502
ulnar
al articulaţiei carpului 437, 438
al cotului 421
coloanei vertebrale 151, 152
conoid 406, 408
coracoacromial 406, 408, 409, 414
coracoclavicular 406, 408
coracohumeral 406
coronar, al ficatului 266, 279, 335
costoclavicular 179, 402, 411
costocoracoid 182, 411
costotransvers 180, 187, 250
costovertebral 180
costoxifoid 179
cotului 421
craniocervical 17, 18
cricotiroidian, median 25, 61, 64, 70, 73, 198
cuboidonavicular
dorsal 509
plantar 510
cuneocuboid, dorsal 509
cuneonavicular
dorsal 509
plantar 510
deltoid–vezi Ligamentul, medial (colateral), al gleznei
diafragmatic (al gonadei)–vezi Ligamentul, suspensor, al gonadei
dinţat 162
falciform 244, 245, 261, 266, 267, 279, 297, 302, 336
format prin expansiunea muşchiului drept medial/lateral 79
frenocolic 264, 266
frenoesofagian 232
fundiform, al penisului 241, 251, 335, 348
gastrofrenic 264, 266, 319
gastrolienal–vezi Ligamentul, gastrosplenic
gastrosplenic 264–266, 289, 319, 336
genunchiului 474–476, 488–494, 496, 499, 500, 503
glenohumeral 406
gleznei 496, 509, 511
hepatoduodenal 264, 267, 270, 271, 280, 535
hepatogastric 267, 280
hioepiglotic 59, 73
humeral, transvers 406
iliofemural 469, 478, 486
iliolombar 152, 320, 341
inelar
al radiusului 421
al tecii fibroase a degetelor–vezi Partea, inelară, a tecii fibroase a tendonului degetelor
al traheei 198
infundibulopelvian–vezi Ligamentul, suspensor, al ovarului
inghinal (al lui Poupart) 239, 241–243, 251, 252, **253**, 255, 339, 343, 349–351, 360, 363, 364, 387, 467, 474, 480, 482, 483, 526, 528
inghinal reflectat 242, 243, 251
intercarpian, interosos 438
intercartilaginos, al traheei 198
interclavicular 179, 402
intercuneiform, dorsal 509
interfalangian
al mîinii 441, 447
al piciorului 510
interfoveolar 245
interosos–vezi Ligamentul, intercarpian; sacroiliac; talocalcanean –vezi de asemenea Membrana, interosoasă a
interspinos 151, 152
intertransvers 180
ischiofemural 469, 486
încrucişat (cruciform)
al atlasului 18
al genunchiului 489–491, 496
al tecii fibroase a degetului–vezi Partea, încrucişată, a tecii fibroase a tendonului degetului
lacunar (al lui Gimbernat) 242, 243, 245, 251, 252, 255, 528
larg 327, 347, 349, 354–356, 399
lateral
al articulaţiei temporomandibulare 14, 36
(colateral) al gleznei 509
lienorenal–vezi Ligamentul, splenorenal
lombocostal 320
longitudinal
anterior 17, 59, 61, 151, 152, 172, 180, 255, 335–337, 341, 349, 350
posterior 18, 151, 152
lui Cooper–vezi Ligamentul, pectineal; suspensor, al sînului
lui Gimbernat–vezi Ligamentul, lacunar
lui Mackenrodt–vezi Ligamentul, cardinal
lui Marshall–vezi Pliul, venei cave stîngi
lui Poupart–vezi Ligamentul, inghinal
lui Treitz–vezi Muşchiul, suspensor, al duodenului
medial (colateral), al gleznei 496, 507, 509
meniscofemural, posterior 490, 491
metacarpian
dorsal 438
palmar 437, 441
transvers
profund 441, 448
superficial 442, 463
metacarpofalangian 441, 447
metatarsian
dorsal 509, 518
plantar 510, 514, 518
transvers
profund 510, 518
superficial 514
mîinii 441
nicovalei 89
nucal 17, 145
ombilical–vezi şi Pliul, ombilical
medial 225, 243–**245**, 252, 253, 256, 327, 349–351, 380, 382, 383, 539
median 245, 252, 253, 335, 351, 352, 380, 383
ovarian propriu–vezi Ligamentul, ovarului
ovarului 347, 349, 354–357, 399
palmar
carpian 429, 430, 437, 442–444, 449, 463
carpometacarpian 437, 441
digital 441, 447, 454
metacarpian 437, 441
radiocarpian 437
radioulnar 437
ulnocarpian 437
palpebral 77, 79
patelei 439, 467, 474–476, 483, 490, 493, 496, 501–503
pectineal (al lui Cooper) 242, 243, 245, 251, 252, 255
pelvisului 340, 341
perineal, transvers 343, 345, 348, 352, 360, 366, 385
piciorului 509, 510
pisohamat 437
pisometacarpian 437
plantar
calcaneocuboid 510
calcaneonavicular 509, 510, 518
cuboidonavicular 510
cuneonavicular 510
lung 509, 510, 518
metatarsian 510, 518
scurt 492 518
tarsometatarsian 510
popliteu
arcuat 490, 493
oblic 490, 493
profund
metacarpian transvers 441, 448
metatarsian transvers 510, 518
sacrococcigian posterior 341
pubian, inferior (arcuat) 240, 347, 348, 351, 352, 360, 366
pubofemural 469
puboprostatic 352, 353
pubovezical 351–353
pulmonar 195, 204, 226, 227
radiat
al capului coastei 180
carpian 437

Ligamentul *continuare*
sternocostal 402
radiocarpian 438
radioulnar 438
rectosacral–vezi Ligamentul, uterosacral
rotund
al femurului–vezi Ligamentul, capului femural
al ficatului 225, 245, 267, 279, 280, 297, 302, 337
al uterului 347, 349, 353–**355**, 357, 360, 362, 380, 399
sacrococcigian
anterior 255, 341, 343, 345, 351
lateral 152, 340, 341
posterior 152, 340, 341
sacrogenital–vezi Ligamentul, uterosacral; Pliul, sacrogenital
sacroiliac
anterior 341
dorsal–vezi Ligamentul, sacroiliac, posterior
interosos 539
posterior 152, 340, 341
sacrospinos 152, 340, 341, 344, 346, 390, 477, 485
sacrotuberos 152, 340, **341**, 344, 346, 361, 376, 377, 382, 390, 391, 393, 477, 484, 485, 540
scapular, transvers
inferior 409
superior 406, 408, 409, 410
scapulei 406, 408–410
sfenomandibular 14, 36, 51
spiral, al cohleei 91
splenorenal 264, 266, 289, 319, 336
sternoclavicular 402
sternocostal 179, 402
stilohioidian 12, 55, 60, 61, 64
stilomandibular 12, 14
supraspinos 151, 152, 172, 337, 340, 341
suspensor
al axilei 411
al clitorisului 360, 361
al cristalinului–vezi Zonula, ciliară; vezi de asemenea Fibrele, zonulare
al gonadei 369, 399
al ovarului 347, 349, 351, 354–356, 380, 399
al penisului 242, 335, 348
al sînului 175
şoldului 469, 474, 475, 486
talocalcanean 507, 509
talocrural
lateral–vezi Ligamentul, colateral, al gleznei
medial–vezi Ligamentul, medial (colateral), al gleznei
talofibular 496, 507, 509
talonavicular 509
tarsometatarsian
dorsal 509, 518
plantar 510
temporomandibular–vezi Ligamentul, lateral, al articulaţiei temporomandibulare
tibiocalcanean–vezi Partea, ligamentului (colateral) medial al gleznei
tibiofibular 496, 507, 509
tibionavicular–vezi Partea, ligamentului (colateral) medial al gleznei
tibiotalar–vezi Partea, ligamentului medial (colateral) al gleznei
tiroepiglotic 73
transvers–vezi de asemena Atlasul (C1)
acetabular–vezi Ligamentul, acetabular, transvers
al atlasului 18
al genunchiului 491
cervical–vezi Ligamentul, cardinal
faţetei articulare posterioare–vezi Atlasul (C1), ligamentul transvers
humeral–vezi Ligamentul, humeral, transvers
metacarpian–vezi Ligamentul, metacarpian, transvers, profund; superficial
metatarsian–vezi Ligamentul, metatarsian, transvers, profund; superficial
perineal 343, 345, 348, 351, 352, 360, 366, 385
scapular–vezi Ligamentul, scapular, transvers
trapezoid 406, 408
triunghiular, al ficatului 266, 279
ulnocarpian 438
uterin, lateral–vezi Ligamentul, larg
uterosacral 347, 351, 354, 356, 357
vocal 73, 74
Y, al lui Bigelow–vezi Ligamentul, iliofemural
Ligamentum
arteriosum 202, 208, 217, 225, 227
galben 17, 151, 152, 337
venos 225
Limba 33, 35, 44, **54–57**, 59, 60, 62, 69, 119, 122, 129, 142
arterele 55
faţa dorsală 54
histologia 54
muşchii 55
secţiuni transversale 56, 59
vasele limfatice şi nodulii limfatici 69
venele 55
Limbul
cornean 77
fosei ovale 216
Limen
al insulei 99, 134
nasi 33
Lingula
cerebelului 107, 109, 137
mandibulei 13
pancreasului–vezi Procesul, uncinat, al pancreasului
plămînului stîng 194–197
Linia–vezi de asemenea Planul
albă 174, 182, 239, **241**–244, 250, 251, 336–339, 349, 350, 539
albă a lui Hilton–vezi Şanţul, intersfincterian
anală intersfincteriană–vezi Şanţul, intersfincterian
anocutanată–vezi Şanţul, intersfincterian
anorectală 374
arcuată
a ilionului 240, 340, 341, 343, 345, 468
a tecii drepţilor 243, 245, 247, 251, 335
aspră a femurului 471
dinţată, a canalului anal–vezi Linia, pectineală, a canalului anal
fesieră 340, 468
iliopectineală 341, 345, 373
intermediară, a crestei iliace 240, 340, 341, 468
intertrohanterică, a femurului 469, 471
în zigzag (Z), a stomacului 232, 268
lui Schwalbe 84
milohioidiană 13
nucală
inferioară 8
superioară 8, 167–169
oblică, a
mandibulei 4, 13, 64
cartilajului tiroid 25, 73
tibiei 489, 495
pectineală, a
a femurului 471
a pubisului–vezi Pecten, pubis
canalului anal 374
femurului 475
pubisului 240, 255, 340, 341, 345, 468
sacrală transversă–vezi Creasta, transversă, a osului sacru
semicirculară–vezi Linia, arcuată, a tecii drepţilor
semilunară, a abdomenului 239, 260, 339
semilunară–vezi Linia, semilunară, a abdomenului
solearului, tibială 495
temporală 4
terminală (a pelvisului) 150, 341, 349–351, 355
Lissauer–vezi Fasciculul, dorsolateral
Littre–vezi Glanda, uretrală (la bărbat)
Lobul
cerebelos 107
cerebral 99
decliv al cerebelului 107, 109, 137
frontal 99
glandei hipofize 133, 140
glandei tiroide 70, 72
hepatic 267, 281
occipital 99, 114
parietal 99
piriform 113
prostatei 367, 383
pulmonar 194–197, 237, 534, 542
temporal 99, 134, 143
urechii–vezi Lobulul, auricular

Lobulul 1
auricular 88
cerebelos 107, 109, 137
glandei mamare 175
paracentral, al emisferelor cerebrale 100
parietal, al emisferelor cerebrale
inferior 99
superior 99
testicului 371
urechii externe–vezi Lobulul, auricular
Locus ceruleus 109
Loja (patul)
ficatului 279
glandei parotide 30, 56
glandei sublinguale 56
glandei submandibulare 56
unghiei 453
Lunula
cuspidei semilunare 219
unghiei (degete ale mîinii) 454
Luschka–vezi Apertura, laterală, a ventriculului 4; Muşchiul, ridicător anal, fibrele prerectale ale

M

Mackenrodt–vezi Ligamentul, cardinal
Macula lutea 83, 86, 114
Magenstrasse–vezi Canalul, gastric
Maleola 495, 496, 498–503, 511–513
laterală 467, 508
medială 467, 508
Mall–vezi Spaţiul, periportal (Mall)
Malpighi–vezi Corpusculul, renal
Mamelonul 174, 175, 192, 339
Mandibula 1, 2, 4, 12, **13,** 14, 23, 31, 49, 56, 59, 62, 64–vezi de asemenea Colul
condilul 5
procesul coronoid–vezi Procesul
ramura 3
unghiul 3
Manubriul–vezi de asemenea Mînerul
ciocanului–vezi Mînerul, ciocanului
sternal 23, 24, 31, 59, 178, 179, 184, 194, 402, 530, 531
Marginea
acetabulului 341, 468
cordului–vezi de asemenea Marginea, inferioară; stîngă; dreaptă; a cordului
inferioară 208
obtuză 208
anterioară
a fibulei 495, 496
a radiusului 422
a tibiei 495, 496
a ulnei 422
dreaptă, a cordului 192
fibulei–vezi Marginea, anterioară; interosoasă; posterioară; a fibulei
ficatului–vezi Marginea, inferioară, a ficatului
inferioară
a cordului 208
a ficatului 278, 279
a plămînului 192, 193
infraorbitală 1
interosoasă
a fibulei 495, 496
a radiusului 422
a tibiei 495, 496
a ulnei 422
laterală, a scapulei 403, 404
medială, a scapulei 404, 406
muşchilor constrictori ai faringelui 61
plămînului–vezi Marginea, inferioară, a plămînului
posterioară
a fibulei 495, 496
a radiusului 422
a ulnei 422
radiusului–vezi Marginea, anterioară; interosoasă; posterioară; a radiusului
scapulei–vezi Marginea, laterală; medială; superioară; a scapulei
stîngă, a cordului 192, 208
superioară, a scapulei 404, 406
tibiei–vezi Marginea, anterioară; interosoasă; a tibiei
ulnei–vezi Marginea, anterioară; interosoasă; posterioară; a ulnei
Masa
laterală 15
faţeta articulară inferioară–vezi axisul (C2) masa laterală
faţeta articulară superioară–vezi Condilul
vertebra C1–vezi arcul anterior al atlasului (C1)
Mater
arahnoida 94, 96, 103, 162, 163
dura mater 35, 91, 93–97, 103, 153, 154, 162, 163, 172
pia mater 94, 96, 154, 162, 163
Mărul lui Adam–vezi Proeminenţa, laringiană
Măsurătorile pelvisului 342
McBurney–vezi Punctul, lui McBurney
Meatul 339
acustic
extern 4, 8, 12, 87, 88, 91, 143
intern 6, 10, 87, 92, 117, 118
nazal
inferior 33, 44, 78
mijlociu 33, 44, 46
superior 33, 46
uretral, extern–vezi Orificiul, uretral, extern
Medial–vezi Radiusul
Mediastinul 226, 237
secţiune transversală 237
testicului 371
vedere laterală 226, 227
Medulara
glandei suprarenale 333, 334
medulla oblongata 40, 43, 100, 109, 118, 128, 129, 142, 143, 160, 161, 223, 314, 331
renală 321, 325, 326, 536
Meibomius–vezi Glanda, tarsiană
Meissner–vezi Plexul (nervos), mienteric
Membrana
atlanto–occipitală
anterioară 17, 59, 61
posterioară 17
bazilară, a cohleei 91
costocoracoidă 411
cricotiroidiană–vezi Ligamentul, cricotiroidian, median
faringobazilară–vezi Fascia, faringobazilară
intercostală
externă 173, 182, 183, 185, 187, 250
internă 173, 187, 226, 227, 250
interosoasă
a antebraţului 422, 424, 426, 432, 437, 438
a gambei 493, 494, 496, 500, 502, 504, 507
lui Descemet–vezi Lama, limitantă posterioară, a corneei
lui Reissner–vezi Membrana, vestibulară
obturatoare 255, 340, 355, 469
perineală 335, 343, 346, 353, 355, 360–362, 364–366, 372, 375, 377, 383–385
suprapleurală 226, 227
tectoria
a articulaţiei atlantoaxiale 18
a cohleei 91
timpanică 87–89, 91
secundară 91
tirohioidiană 25, 59, 61, 63, 64, 70, 72, 73, 231
vestibulară (a lui Reissner) 91
Meningele 94–96, 103, 162, 163
arterele 95
venele 94–96
Meniscul genunchiului 489–493
Metacarpian–vezi Baza, oaselor metacarpiene; Osul, metacarpian
Metatarsian–vezi Osul, metatarsian; Tuberozitatea osului metatarsian
Mezencefalul 142, 143
Mezenterul 172, **261–266**, 270, 272, 300, 316, 337, 335, 349, 350
raporturile cu intestinul 262, 263
Mezoapendicele 273, 275, 312
Mezocolonul
sigmoid 263, 276, 296, 319, 327, 372
transvers 261–265, 270, 276, 296, 300, 319, 335
Mezometrul (al ligamentului larg) 356
Mezoovarul (al ligamentului larg) 354–356
Mezosalpinge (al ligamentului larg) 354, 356
Muller–vezi Muşchiul, tarsian, superior (Muller)
Miometrul 356
Mîna
arterele 449, 452, 456

Mîna *continuare*
ligamentele 441
muşchii (intrinseci) 442–448, 453
inervaţia 449–453, 455, 456, 458, 459, 461
nodulii limfatici 466
oasele 439
venele 451, 463
Mînerul, ciocanului 88
Modiolul, cohleei 91
Monro–vezi Gaura, interventriculară (Monro)
Morgagni–vezi Apendicele, vezicular; Coloana, anală; Lacuna, uretrală
Muşchiul (muşchii)
abductor
al degetului mic (al mîinii) 444, 448, 453, 459
al degetului mic (al piciorului) 510, 511, 513, 515–518, 523
al halucelui 510, 511, 513, 515–518, 523
lung al policelui 424, 427, 428, 432, 450, 452, 453, 461
scurt al policelui 444, 448, 449, 458
adductor
al halucelui 510, 517, 519, 523
al policelui 443–445, 448, 449, 459
lung 155, 474, 475, 482, 483, 487, 521, 540
mare 467, **475,** 477, 482–484, 487, 488, 493, 499, 521, 522
ischiocondilar 521
minim 475, 477, 484
scurt 155, 475, 483, 487, 521
anconeu 415, 427, 428, 432, 460, 461
antebraţului 423–431
ariepiglotic 74, 76
aritenoidian
oblic 63, 74, 76, 231
transvers 59, 63, 74–76, 231
articular, al genunchiului 487, 489, 493, 520
auricular 22
biceps
brahial 155, 174, 401, 406–409, 411, 413, **414,** 416, 418, 421, 429–431, 456, 457, 530–532
femural 467, 476, **477,** 484, 485, 488, 489, 493, 496, 498–503, 522, 524
capul lung 467
capul scurt 467
braţului 414, 415
brahial 155, 412, **414**, 416, 418, 429–431, 456, 457, 460
brahioradial 401, **414–**416, 418, 427, 428, **429–**432, 456, 460, 461
buccinator 22, 42, 44, 48, 50, **51**, 56, 57, 61, 64, 65, 117
bulbocavernos–vezi Muşchiul, bulbospongios
bulbospongios 335, 348, 353, 355, 360–362, **364**, 366, 376, 377, 384, 385, 397
cavităţii bucale 49–51
ciliar 83, 84, 115, 126
coapsei 474–478
constrictor al faringelui–vezi Muşchiul, constrictor, al faringelui
croitor 243, 467, 474–477, 482, 483, 487–489, 498, 501, 502, 520, 540
cvadriceps femural 474, 520–vezi de asemenea Muşchiul, drept femural; vast intermediar; vast lateral; vast medial
coborîtor
al septului nazal 22, 32, 117
al unghiului gurii 22, 50, 117
al buzei inferioare 22, 50, 117
coccigian–vezi Muşchiul, (ischio)coccigian
compresor–vezi Compresorul uretrei
constrictor
al faringelui
inferior 23, 61, **63**, 64, 71, 72, 76, 120, 229–231
partea cricofaringiană–vezi Muşchiul, cricofaringian
mijlociu 23, 55, 60, 61, **63**, 64, 71, 120, 231
superior 36, 48, 51, 55, 56, 60, **61**, 63–65, 71, 120, 231
partea glosofaringiană 55, 61
coracobrahial 409, 413, 414, 416, 418, 456, 457, 531, 532
corugator
anal 374, 375
supercilii 22, 32, 117
cremaster 242, 243, 251, 253, 370, 371
cricoaritenoidian
lateral 74–76
posterior 63, 74–76, 231
cricofaringian 61, 63, 64, 71, 72, 76, 229–231
cricotiroidian 25, 64, 70, 74–76, 120
deltoid 23, 24, 145, 155, 167, 170, 174, 182, 183, 186, 239, 339, 401, 406, **407**, 409, 411, 413–416, 418, 456, 460, 530, 532, 541
detrusor–vezi Muşchiul, intrinsec, al vezicii urinare
diafragmei urogenitale 361, 367
digastric
pîntecele anterior 23–25, 27, 28, 30, 42, **49,** 57, 64
pîntecele posterior 23–25, 28, 30, 36, 42, **49,** 55–57, 63, 64, 69, 117
dilatator, al pupilei 84, 115, 126
dinţat
anterior 167, 173–175, 182, 183, **185–**187, 239, 241–243, 246, 247, 249, 250, 336, 339, 401, 407, 411, 412, 530–534, 541
postero–inferior 167, 168, 172, 185, 186, 246, 320
postero–superior 167, 168, 185
drept
abdominal 174, 182, 183, 187, 191, 239, **242–**245, 247, 249, 250, 251, 253, 335–400, 534–539
al capului
anterior 26, 43, 69
lateral 26
posterior (mare şi mic) 168, 169, 171
al globului ocular
inferior 79, 80, 115, 144
lateral 79, 80, 82, 83, 115, 143, 144
medial 79, 80, 82, 83, 115, 143, 144
superior 79, 80, 82, 115, 144
femural 467, 474–476, 482, 483, 487, 520, 540
duodenului–vezi Muşchii, suspensori, ai duodenului
epicraniului–vezi Muşchiul, occipitofrontal
erector spinal 167, **168**, 169, 172, 173, 185–187, 250, 320, 332, 336, 337, 530–539
expiratori 191
expresiei faciale 22, 50, 117
extensor
al degetelor 415, **424,** 427, 432, 445, 447, 452–454, 460, 461
al degetului mic **424,** 427, 428, 432, 452, 453, 461
al indexului 424, 428, 432, 452, 453, 461
lung al degetelor 476, 489, **501–**504, 511–513, 518, 524
lung al halucelui 155, 501–504, 511–513, 518, 524
lung al policelui **424,** 427, 428, 432, 445, 450, 452, 453, 461
lung radial al carpului 155, 401, 415, 418, **424,** 427–429, 432, 450, 452, 453, 460, 461
scurt al degetelor 501–503, 511, **512**, 513, 518, 524
scurt al halucelui 501, 502, 512, 513, 518, 524
scurt al policelui **424,** 427, 428, 431, 432, 450, 452, 453, 461
scurt radial al carpului 155, 401, 415, **424,** 427–429, 432, 450, 452, 453, 460, 461
ulnar al carpului 401, 415, **424,** 427, 428, 432, 452, 453, 460, 461
extraoculari 142
extrinseci
drepţi
inferiori 79, 80, 115
laterali 79, 80, 82, 83, 115
mediali 79, 80, 82, 83, 115
superiori 79, 80, 82, 115
oblici
inferiori 79, 80, 115
superiori 79, 80, 82, 115
intrinseci
ciliari 88, 84, 115, 126
dilatatori, ai pupilei 84, 115, 126
sfincter, al pupilei 84, 115, 126
faringelui 60, 61, 63, 64, 70, 231

Muşchiul *continuare*
fesier
mare 145, 167, 170, 246, 320, 346, 356, 361, 364, 376, 377, 390, 391, 393, 467, 476, **477,** 484, 485, 487, 539, 540
mic 477, 478, 482–485, 539, 540
mijlociu 145, 167, 246, 320, 467, 474, 476, **477,** 478, 482–485, 539, 540
flexor
lung al degetelor 498–500, 504, 511, 523
lung al halucelui 500, 504, 523
lung al policelui **426,** 429–432, 437, 443–445, 456, 458
profund al degetelor 155, **426,** 431, 432, 437, 441, 443–447, 454, 456, 458, 459
radial al carpului 414, 416, **425,** 429–432, 437, 443–445, 456, 458
scurt al degetelor 510, 511, 515–517, 523
scurt al degetului mic (al mîinii) 445, 448, 459
scurt al degetului mic (al piciorului) 510, 515–518, 523
scurt al halucelui 504, 515–518, 523
scurt al policelui 431, 444, 448, 449, 458, 459
superficial al degetelor 155, **426,** 429–432, 437, 441, 443–447, 454, 456, 458
ulnar al carpului 401, 415, **425,** 427–432, 437, 443, 444, 448, 456, 459
frontal–vezi de asemenea Muşchiul, occipitofrontal, pîntecele frontal
gastrocnemian 155, 467, 476, 477, 484, 488, 489, 493, 498–504, 522, 523
capul lateral 467
capul medial 467
gemen
inferior 477, 484, 485, 540
superior 477, 484, 485
genioglos 55, 56, 59, 122
geniohioidian 25, 31, 49, 55, 59, 61, 122, 123
gîtului 24–26
globului ocular 80, 115
glosofaringian–vezi Muşchiul, constrictor, superior, al faringelui, partea glosofaringiană
gracilis 474, 475, 477–482, 487–489, 498, 521
hioglos 23, 25, 30, 49, 55, 56, 60, 61, 64, 122
hipotenari 442–445, 448, 459
iliac 245, 255, 319, 351, 373, 474, 478, 480, 481, 520, 538–540
iliococcigian 343–346, 355, 376
iliocostal 168, 341
iliopsoas 245, 251, 474, 475, 478, 482, 483, 486, 487, 540
infrahioidieni 25–vezi de asemenea fiecare muşchi în parte
infraspinos 145, 167, 173, 186, 187, 406–411, 415, 460, 530–532
inspiratori 191
intercostal 530–537, 541, 542
extern 169, 173, 182, 183, **185,** 187, 191, 194, 226, 227, 242, 247, 250
intern 119, 173, 183, 184, 187, 191, 194, 196, 226, 247, 250
intim 173, 184, 187, 247, 250
interosos 155
dorsal (al mîinii) 428, 443, 445, 447, 448, 450, 453, 459
dorsal (al piciorului) 510, 512, 513, 518, 519, 523
palmar 445, 447, 448, 459
plantar 510, 517–519, 523
interspinos
cervical 169
lombar 169
intertransversar, lateral 169
ischiocavernos 347, 348, 353, 355, 360, 361, 364–366, 372, 376, 384, 385
(ischio–)coccigian 255, 343–346, 378, 382, 390–392, 481
laringelui 74
limbii 54–56, 122
longissimus 168, 341
al capului 168, 171
al gîtului 168
partea toracică 168
lui Muller–vezi Muşchiul, tarsian, superior (Muller)
lumbricali
(ai mîinii) 443–448, 458, 459
(ai piciorului) 510, 515–518, 523
lung
al capului 23, 26, 43, 56
al gîtului 26, 31, 228
mîinii 442–448, 453–vezi de asemenea fiecare muşchi în parte
marele dorsal 145, 167, 170, 172–174, 182, 186, 241, 242, 246, 247, 249, 250, 320, 332, 336, 337, 407, 409, 411, 412, 414, 416, 418, 531–534
maseter 21, 23, 24, 43, 50, 57, 56, 143
masticatori 50, 51
mental 22, 50, 117
milohioidian 22–24, 27, 28, 30, 42, 49, 55–57, 61, 64
multifizi 169
nazal 22, 32, 117
oblic
extern 167, 168, 170, 172, 174, 175, 182–187, 191, 239, 241–247, 249–251, 253, 255, 320, 332, 336, 337, 339, 349, 350, 363, 364, 407, 476
inferior 79, 80, 115
intern 167, 168, 172, 182, 183, 185, 186, 191, 242–247, 249, 251, 255, 320, 332, 337, 349, 350
superior 79, 80, 82, 115
oblic abdominal–vezi Muşchiul, oblic, extern; intern
oblic al capului
inferior 168, 169, 171
superior 168, 169, 171
obturator
extern 475, 483, 521
intern 245, 255, 343–346, 353, 355, 373, 378, 382, 391, 477, 481, 484, 485, 540
occipital-vezi Muşchiul, occipitofrontal, pîntecele occipital
occipitofrontal
pîntecele frontal 22, 32, 117
pîntecele occipital 22, 117, 171
omohioidian
pîntecele inferior 1, 23–**25,** 27, 28, 122, 123, 182, 183, 407, 410–412
pîntecele superior 23–**25,** 27, 28, 31, 49, 122, 123, 182, 183, 194
opozant
al degetului mic 444, 448, 459
al policelui 444, 448, 449, 458
orbicular
al globului ocular 22, 77, 117
al gurii 22, 32, 50, 56, 117
pătrat
femural 475, 477, 483–485
lombar 169, 172, 189, 255–257, 259, 319, 320, 332, 337, 349, 350, 478, 480
plantar 516, 517, 520, 523
palatofaringian 48, 54–56, 60, 61, 63, 120, 231, 249
palatoglos 48, 54–56, 60, 120
palatului moale 61
palmar
lung 425, 431, 432, 437, 442–444, 458
scurt 442, 459
papilar 237, 533
anterior 216, 217, 219–221, 237
coanal–vezi Muşchiul, papilar, septal
medial 216, 219, 220
posterior 216, 217, 219–221, 237
septal 216, 219, 220
pectinaţi 216
pectineu 474, 475, 482, 483, 486, 487, 520, 540
peretelui abdominal 241–246, 255
peretelui inferior al cavităţii bucale 49
peronier (fibular)
al treilea 501, 503, 504, 509, 511–513, 518
lung 467, 476, 488, 489, 498–503, 504, 507–513, 517, 518, 524
scurt 498–504, 507–513, 517, 518, 524
piciorului 498–503, 512-519
pectoral
capul clavicular 174
capul sternal 174
mare 23, 24, 27, 174, 175, **182,** 183, 187, 194, 237, 239, 241, 242, 339,

Muşchiul *continuare*
401, 407, 411, 412, 414, 416, 418, 530–533, 541
mic **182,** 183, 194, 409, 411, 412, 414, 416, 530–532, 541
peretelui toracic 182–186, 191
perineului–vezi de asemenea fiecare muşchi al perineului
transvers
profund 335, 343, 347, 352, 355, 361, 366, 372, 384
superficial 343, 344, 360, 361, 364–366, 372, 376, 377, 384, 385
peronier 467
piramidal 242, 253
piriform 255, 343–345, 382, 390–392, 477, 481, 484, 485
plantei 476, 477, 484, 488, 493, 498, 499, 500, 504, 522, 523
platisma 22, 24, 27, 31, 117
popliteu 477, 489–491, 493, 499, 500, 504, 523
prevertebral 26
procerus 22, 32, 117
pronator
pătrat **423,** 431, 432, 444, 445, 448, 458
rotund 414, 416, **423,** 428–432, 456, 458
psoas 338
mare 172, 189, 245, 255–257, 259, 270, 319, 320, 328, 332, 337, 349–351, 380, 474, **478,** 480, 481, 520, 537–540
mic 255, 337, 349, 350, 478
pterigoidian
extern–vezi Muşchiul, pterigoidian, lateral
intern–vezi Muşchiul, pterigoidian, medial
lateral 36, 42, 43, 50, 51, 143
medial 21, 36, 42, 43, 48, 51, 56, 63, 67
pubococcigian 343–346, 355, 376
puborectal 335, 343–346, 372, 376, 378, 540
pupilei–vezi Muşchiul, sfincter, al pupilei
rectococcigian 255
rectouretral 255, 346
rectului 346, 373–375
regiunii posterioare a trunchiului 167–169, 171
profunzi 338
respiratori 191
rizorius 22, 117
ridicător
al buzei superioare 22, 50, 62, 117
al aripii nasului 22, 50, 117
al coastelor 169, 185
al pleoapei superioare 77, 79, 80, 82, 115
al scapulei 23, 28, 31, 167, 170, 183, 185, **186,** 407, 410, 460
al unghiului gurii 22, 50, 117
al vălului palatin 43, 48, 51, 60, 61, 63, 64, 88, 89, 93, 120
anal 255, 276, 302, 314, 335, **343–**348, 353, 355, 360–362, 364–366, 372–378, 382, 384, 390, 391, 481, 540
fibrele prerectale 346
romboid
mare 167, 170, 173, 186, 187, 246, 407, 460, 530–532
mic 167, 170, 186, 411, 464
rotund
mare 145, 167, 170, 173, 185, 186, 246, 407, 409–412, 414–416, 418, 460, 531, 532
mic 167, 170, 186, 406–408, 409–411, 415, 460, 530, 531
sacrospinal–vezi Muşchiul, erector spinal
salpingofaringian 60, 61, 63, 93, 120
scăriţei 88, 89
scalen
anterior 23–25, **26,** 28, 29, 31, 65–67, 70, 181, 183–185, 190, 191, 194, 202, 207, 226–228, 410, 412, 541, 542
mijlociu 23–**26,** 28, 31, 65–67, 181, 183, 185, 191, 228, 542
posterior 23–**26,** 31, 183, 185, 191, 542
semimembranos 476, 477, 484, 487, 488, 490, 493, 498–500, 522
semispinal
al capului 167–169, 171, 407
al gîtului 171
toracic 169
semitendinos 467, 474, 475, 477, 484, 485, 487–489, 498, 522
sfincter
al pupilei 84, 115, 126
al uretrei 245, 343, 346, 348, 352, 353, 360–362, 366–368, 383, 384, 397
anal extern 155
anal–vezi Sfincterul, anal
solear 155, 477, 488, 498–504, 511, 513, 522, 523
spinal 168, 341
splenius
al capului 23, 167, 168, 171, 185, 186, 407
al gîtului 167, 168, 171, 185
sternal 182
sternocleidomastoidian 1, 23, 24, 27, 28, 30, 31, 56, 57, 69, 121, 123, 167, 171, 174, 182, 186, 191, 194, 239, 339, 407, 412
capul clavicular 1, 174, 239
capul sternal 1, 174, 239
sternohioidian 23–25, 27, 28, 31, 49, 122, 123, 182–184, 194
sternotiroidian 23–25, 27, 28, 31, 122, 123, 182–184, 194
stilofaringian 55, 56, 60, 61, 63, 64, 119, 120, 231
stiloglos 23, 36, 43, 55, 56, 61, 64, 122
stilohioidian 23–25, 28, 30, 36, 42, 43, 49, 55–57, 63, 64, 117
stomacului 232, 269
stratul muscular
circular intern 271
longitudinal extern 271
subclavicular 182, 183, 226, 227, 407, 411, 412, 541
subcostal 250
subscapular 173, 185, 187, 406, 408, 409, 411, 414, 416, 530–532, 542
supinator 423, 428, 430–432, 456, 461
suprahioidieni 25–vezi de asemenea fiecare muşchi în parte
supraspinos 167, 170, 186, 406–408, 409–411, 415, 460, 542
suspensor, al duodenului 262, 269, 271, 287
şoldului 476–478
tarsian, superior (Muller) 77
temporal 42, 50, 143
tenari 429, 442, 443, 448, 449, 458
tensor
al fasciei lata 246, 467, 474, **476,** 482–485, 487, 540
al timpanului 42, 88, 89
al vălului palatin 42, 48, 51, 60, 61, 64, 93
tibial
anterior 155, 467, 476, 488, 489, **501–**504, 509, **510–**513, 518, 524
posterior 498–**500,** 504, 509, **510,** 511, 516–518, 523
tiroaritenoidian 74–76
tiroepiglotic 74, 76
tirohioidian 23–25, 27, 28, 49, 122, 123
traheei 198
transvers
abdominal 168, 169, 172, 183–185, 189, 191, **243–**247, 249–251, 253–255, 259, 319, 320, 336, 337, 349, 350, 478, 480, 538, 539
toracic 173, 183, 184, 187, 188, 237, 247
transversospinal 185, 530–vezi de asemenea Muşchiul, longissimus; multifizi; semispinal
trapez 1, 23–25, 27, 31, 121, 123, 145, 167, 170, 171, 173, 182, 183, 186, 187, 239, 246, 250, 339, 401, 407, 411, 412, 530–534, 542
triceps brahial 145, 149, 174, 401, 407, 409, 410, 412, 415, 416, 418, 421, 427, 429, 460, 530–532
capul lateral 145, 401
capul lung 145, 401
trigonul deltopectoral 239
umărului 407–409–vezi fiecare muşchi

Muşchiul *continuare*
uvulei 48
vast
intermediar **474,** 475, 483, 487, 489, 520
lateral 467, 474–**476,** 482–484, 487–489, 501, 503, 520
medial 467, **474,** 475, 482, 483, 487–489, 501, 520
vezicii urinare, intrinseci 352–354, 362, 367, 368
vocal 74–76
zigomatic
mare 22, 50, 117
mic 22, 50, 117
Mucoasa
colonului 276
duodenului 271, 287
esofagului 231, 232
faringiană 60
ileonului 272, 316
intestinului
gros 276, 316
subţire 272, 316
jejunului 272, 316
lingual ă 54
olfactivă 39, 113
stomacului 232, 268
traheală 198
Mugurele, epitelial, al glandului 398
Muntele pubisului 359
Musculara mucoasei
intestinului 316
rectului 374, 375
stomacului 268

N

Narinele–vezi Orificiile nazale
Nasul–vezi Orificiile nazale
cartilajul 32
cornetul 33–35
partea externă 32
peretele lateral 33, 34
peretele medial 35
septul 35
Navicularul 505, 506, 508, 509, 518, 519
Nazofaringele 33, 58, 59, 62, 87, 93, 98, 142
Nefronul renal 325, 326
Nervi erigentes–vezi Nervul, splanhnic, pelvian
Nervul (nervii)
abducens 79, 82, 98, 108, 111, 112, **115**
accesor 28, 30, 43, 67, 98, 108, 110–112, 120, **121,** 123, 170, 185, 186
obturator 259, 479, 480
ramura externă 121
ramura internă 121
alveolar
inferior 36, 42, 49, 51, 56, 58, 67, 116, 125, 128, 751
superior 40, 41, 58, 67, 116
ramura nazală 38
anococcigian 391, 393, 479, 481
antebraţului 456, 458, 459, 461
arborelui traheobronhic 206
arterelor 224
articular–vezi ramura articulară a Nervului auriculotemporal; peronier (fibular); median; obturator; tibial; ulnar
auricular
anterior 116
mare 20, 27, 28, 123, 170, 171
posterior 21, 42, 117
ramura occipitală 117
auriculotemporal 14, 20, 36, **42,** 51, 57, 67, 116, 119, 128
ramura articulară 116
ramura parotidiană 116
autonomi 40, 110–112, 115–117, 119, 120, **124–**128, 159–161, **205,** 206, 223, 224, 236, **308–**318, 330, 331, 334, 389, 390, 392, 394–397
ai abdomenului 312
ai capului 125
ai gîtului 124
ai toracelui 205
axilar 408, 409, 412, 413, 415, 457, 458, **460,** 464
braţului 456, 457, 460–462
bronhiilor 160, 206
bucal (din nervul mandibular) 20, 36, 42, 58, 67, 116
ramura din nervul facial–vezi Nervul, facial, ramura bucală
ramura din nervul mandibular–vezi Nervul, bucal (din nervul mandibular)
calcaneului
lateral–vezi Nervul, sural, ramura calcaneană (laterală)
medial–vezi Nervul, tibial, ramura calcaneană (medială)
canalelor biliare 160, 321
canalului pterigoid (Vidian) 38–41, 116, 117, 119, 125, 127, 129
cardiac (simpatic)
cervical 65, 124, 125, 159, 205, 222–224, 236
toracic 124, 159, 190, 205, 222–224, 236
cardiac (vagal)
cervical 65, 67, 120, 124, 125, 159, 205, 222, 223, 236
toracic 120, 124, 159, 190, 205, 222, 223, 236
cardiaci 160, 222, 223
carotic intern 40, 124, 125, 127, 159, 161, 224
carotic
intern 40, 124, 125, 127, 159, 161, 224
ramura sinusală–vezi Nervul, glosofaringian, ramura carotică
caroticotimpanic 117, 119
carpului 455
cavernos 390, 396
cavităţii bucale 58, 67
cavităţii nazale 38–40
celiac–vezi Nervul, vag, ramura celiacă
cervical
ramura din nervul facial–vezi Nervul, facial, ramura cervicală
transvers 20, 27, 28, 123
ciliar
lung 41, 82, 115, 116, 125, 126
scurt 41, 82, 115, 116, 125, 126
clitorisului 259, 393, 394, 479, 485
clunium
inferior 170, 391, 397, 484, 485, 522, 527
medial 170, 484, 527
superior 170, 246, 484, 527
coapsei 482–484, 520–522
coarda timpanului 42, 58, 67, 88, 89, 116–118, **125,** 127–129, 159
coccigian 153, 154, 481
cohlear 87, 90–92, **118**
colonului descendent 160
colonului sigmoid 160
comunicant–vezi Artera, peronieră (fibulară), ramura comunicantă
cranieni 110–122, 125–129–vezi de asemenea fiecare nerv în parte
crural, cutanat medial 524
cutanat–vezi şi fiecare nerv în parte
al capului 20
al peretelui abdominal anterior 249, 250
antebrahial 457, 461, 463, 464
lateral 414, 418, 429–432, 452, 455–457, 462–464
medial 412, 413, 416, 418, 429, 432, 452, 455–458, 462–464
posterior 415, 418, 432, 451, 452, 455, 460–464
brahial 461, 462, 464
lateral
inferior 415, 460–462, 464
superior 170, 409, 415, 460–462, 464
medial 249, 412, 413, 416, 418, 456–458, 462, 464
posterior 415, 460, 461, 464
femural 520–522, 526, 527
lateral 249, 252, 259, 319, 389, 478–480, 482, 483, 487, 520, 521, 526, 527
posterior 153, 393, 479, 481, 484, 485, 487, 522, 527
ramura ruşinoasă 393, 485, 522
dorsal
intermediar (fibular superficial) 524, 526
lateral (sural) 512, 513, 522–524, 526, 527
medial (fibular superficial) 524, 526
feţei 20
gîtului 20, 27

Nervul *continuare*
gambei 520, 524, 526, 527
mîinii 455, 458, 459, 462, 464
membrului inferior 526, 527
perforant 391, 393, 479, 481, 485, 527
piciorului 523, 524, 526, 527
ramura–vezi Nervul, femural; iliohipo–gastric; intercostal; spinal; subcostal
sural
lateral 498, 499, 522–524
median 498, 499, 522, 523
umărului 462, 464
dentiţiei 41, 42
diafragmului 190
digastric–vezi Nervul facial, ramura digastrică
digital
dorsal (degetele mîinii) 450–452, 454, 455, 461, 463, 464
dorsal (degetele piciorului) 501, 502, 512, 513, 524, 526
palmar
comun 442, 443, 445, 449, 455, 456, 458, 459
propriu (police) 443, 449
propriu 442, 443, 449, 454–456, 458, 459, 463, 464
ramura dorsală către faţa dorsală a falangelor mijlocii şi distale 458, 459
plantar
comun 516, 523
propriu 502, 512–517, 523
ramura dorsală către faţa dorsală a falangelor mijlocii şi distale 502, 512
dilatator al pupilei 115, 160
diviziunea anterioară
a nervului mandibular 42
a nervului obturator–vezi Nervul, obturator, ramura anterioară
dorsal, al scapulei 412, 413, 460
dorsal
al clitorisului 259, 393, 394, 479, 490
al penisului 259, 364, 366, 385, 389–391, 396, 479, 485
al scapulei–vezi Nervul, dorsal, al scapulei
ramura din–vezi Nervul, radial; ulnar
duodenului 308–311
esofagului 236
etmoidal
anterior 20, 38, 39, 41, 82, 115, 116
ramura nazală 14, 32, 28, 39, 41, 116
posterior 41, 82, 115, 116
facial **21**, 27, 30, 36, 40, 42, 43, 56, 57, 67, 87, 89, 92, 98, 108, 110–112, **117**–119, 125, 127–129, 159, 160
ramura bucală 21, 117
ramura cervicală 21, 117
ramura digastrică (către pîntecele posterior al muşchiului digastric) 21
ramura mandibulară marginală 21, 27, 117
ramura stilohioidiană 21
ramura temporală 21, 117
ramura zigomatică 21, 117
faringelui 58, 67
faringian–vezi ramura faringiană a Nervului, glosofaringian; vag; vezi şi ganglionul, pterigopalatin
femural 245, 252, 259, 351, 387, 389, 478–480, 482, 483, 487, **520**, 521, 528, 538–540
cutanat, lateral–vezi Nervul, cutanat, femural, lateral
cutanat, posterior–vezi Nervul, cutanat femural, posterior
ramura cutanată anterioară 259, 389, 520, 526, 527
ramuri–vezi Nervul, genitofemural
fesieri (inferior şi superior) 153, 479, 481, 484, 485
ficatului 160, 317
foliculului pilos 160
frenic
partea abdominală 189, 308, 310, 317, 334
partea cervicală 26, 28, 29, 31, 65, 67, 70, 123, 124, 183, 185, 190, 194, 202, 207, 208, 222, 228
partea toracică 184, 188, 190, 207, 208, 211, 226, 227, 237, 247, 416, 530, 531
ramura pericardică 190
frontal 41, 79, 82, 115, 116, 125
gîtului 24, 27, 28, 67, 123, 124
gambei 498–502, 520–524
ganglionar–vezi Nervul, maxilar, ramura ganglionară pentru ganglionul pterigopalatin
genitofemural 249, 252, 259, 319, 327, 337, 389, 478–480, 521, 526
ramura femurală **249,** 252, 259, 389, 479, 480, 526
ramura genitală 249, 251–254, **259,** 370, 389, 479, 480, 526
gingival–vezi Nervul, maxilar, ramura gingivală
glandei lacrimale 160
glandei parotide 128
glandei sublinguale 160
glandei submandibulare 160
glandei sudoripare 160
glandei suprarenale 160, 334
glandei tiroide 70
glandelor sebacee 160
glosofaringian 30, 43, 58, 60, 65, 67, 98, 108, 110–112, 117, **119**, 120, 124, 125, 127–129, 159–161, 206
ramura către muşchiul stilofaringian 119
ramura carotidiană 119, 124, 125
ramura faringiană 119
ramura lingual ă 58, 119
ramura tonsilară 58, 60, 67, 119
hepatic–vezi Nervul, vag, ramura hepatică
hipogastric 159, 160, 308, 313, 314, 330, 331, **389**, 390, **392**, 394, 395–397
hipoglos 28, 30, 42, 43, 55, 56, 66, 67, 98, 108, 111, 112, **122**, 123
ramura meningeală 122
iliohipogastric 153, 170, 246, 249, 259, 319, 320, 337, 389, 394, 478–**480,** 521, 527
ramura cutanată 246, 249, 393
ilioinghinal 153, 249, 253, 259, 319, 320, 337, 389, 393, 394, 478–480, 521, 526
ramura labială anterioară 259, 393
ramura scrotală anterioară 249, 259, 389, 526
infraorbital 20, 32, 38, 40, 41, 67, 77, 79, 115, 116
ramura nazală 38, 40, 41
infrapatelar–vezi Nervul, safen; ramura infrapatelară
infratrohlear 20, 32, 41, 82, 116
intercostal 153, 159, 163, 173, 182–185, 187, 190, 205, 223, 224, 226, 227, 236, 249, **250**, 311, 331, 336, 413, 479–vezi şi Nervul, spinal, toracic
ramura cutanată 182–185, 187, 249, 250
intercostobrahial 183, 185, 249, 412, 456, 462, 464
intermediar 58, 98, 108, 117, 118, 129
intermezenteric–vezi Plexul (nervos), intermezenteric
interosos
al gambei (tibial) 523
anterior (median) 431, 432, 458
posterior (radial) 428, 432, 451, 461
intestinal–vezi Nervul vag, ramura intestinală
intestinului 320
gros 120, 160, 161, 313, 314, 316
subţire 120, 160, 161, 312, 314, 316
intestinului subţire 160, 312, 314, 316
ischiadic 153, 159, 477, 479, 481, 484, 485, 487, **522**, 540
ramura musculară 484
labial–vezi Nervul, genitofemural, ramura genitală; ilioinghinal; perineal
lacrimal 20, 41, 79, 82, 115, 116, 125
ramura palpebrală 20
laringelui 70, 72, 76, 160
laringeu
inferior, drept (anomalie) 76
recurent 29, 31, 67, 70–72, 76, 120, 124, 159, 190, 202, 205, 207, 208, 222, 227, 228, 231, 236
superior 58, 61, 63, 67, 70–72, 76, 120, 124, 125, 129, 159, 206, 231, 236
ramura externă 67, 70, 72, 76, 120
ramura internă 61, 67, 70, 72, 76,

Nervul *continuare*
120, 231
limbii 55, 58
lingual 14, 36, 42, 47, 49, 51, 55–58, 67, 116, 117, 125, 127–129, 159
ramura–vezi Nervul, glosofaringian
lui Jacobson–vezi Nervul, timpanic
lung toracic 182, 183, 185, 249, 412, 413, 450
lung, toracic 182, 183, 185, 249, 412, 413
mîinii 449–452, 454–456, 458, 459, 461, 463
mandibular 14, 20, 41, **42**, 58, 67, 82, 98, 112, 115, 116, 119, 125, 127–129
ramura meningeală 42, 82
maseteric 36, 42, 50, 51, 67, 116
maxilar 20, 39–**41**, 42, 58, 67, 82, 98, 112, 115, 116, 125, 127–129
ramura dentară 41
ramura ganglionară pentru ganglionul pterigopalatin 41
ramura gingivală 41
ramura mandibulară 41, 82, 116
ramura nazală 116
median 412–414, 416, 418, 429–432, 437, 442–444, 448, 449, 455–**458**, 463, 464
ramura articulară 458
ramura motorie pentru muşchii tenari 438, 448, 456, 495
ramura palmară 429, 430, 442, 443, 449, 450, 455, 458, 463,
mental 20, 42, 67, 116
milohioidian 14, 36, 42, 49, 51, 56, 67, 116
motor
ramura–vezi Nervul, median, ramura motorie pentru muşchii tenari
rădăcina trigemenului–vezi Nervul, trigemen, rădăcinile motorie şi senzitivă
muşchilor auriculari 117
muşchilor gemeni inferiori 479, 481, 485
muşchilor gemeni superiori 479, 481, 484, 485
muşchilor globului ocular 79, 82, 112, 115, 126
muşchilor iliaci 479, 480
muşchiului coccigian 259, 479, 481
muşchiului drept al capului 28, 123
muşchiului geniohioidian 28
muşchiului lung al capului 28, 123
muşchiului lung al gîtului 28, 123, 413
muşchiului obturator intern 479, 481, 484, 485
muşchiului omohioidian 28–vezi de asemenea Ansa cervicală
muşchiului pătrat femural 479, 481, 485
muşchiului piriform 479, 481
muşchiului psoas 479, 480
muşchiului pterigoidian 42, 67, 116
muşchiului pterigoidian lateral 42, 67
muşchiului pterigoidian medial 42, 67, 116
muşchiului ridicător al scapulei 28, 123
muşchiului ridicător anal 259, 479, 481
muşchiului scăriţei 117
muşchiului scalen 28, 123, 413
muşchiului sternohioidian 28–vezi de asemenea Ansa cervicală
muşchiului sternotiroidian 28–vezi de asemenea Ansa cervicală
muşchiului stilofaringian–vezi Nervul, glosofaringian, ramura pentru muşchiul stilofaringian
muşchiului stilohioidian–vezi Nervul, facial, ramura stilohioidiană
muşchiului subclavicular 417
muşchiului tensor al timpanului 42, 116
muşchiului tensor al vălului palatin 42, 67, 116
muşchiului tirohioidian 28, 30–vezi de asemenea Ansa cervicală
musculocutan 412–414, 416, 418, 431, 455–**457**, 458
nazal–vezi ramura nazală a Nervului alveolar, superior; etmoidal, anterior; infraorbital; maxilar; palatin, mare; de asemenea vezi ganglionul, pterigopalatin
nazociliar 41, 79, 82, 115, 116, 125, 126
nazopalatin 38–40, 116
obturator 245, 259, 327, 380, 390, 479–481, 483, 487, 520, **521**, 526, 527, 538–540
accesor 259, 479, 480
ramura anterioară 483, 521
ramura articulară 521
ramura posterioară 483, 521
occipital
al treilea 20, 170, 171
mare 20, 123, 170, 171
mic 20, 28, 123, 170, 171
ramura–vezi Nervul, auricular, posterior
oculomotor 79, 80, 82, 98, 108, 110–112, **115**, 125, 159, 160
oftalmic 20, **41**, 42, 82, 98, 112, 115, 116, 125–129
ramura meningeală–vezi Nervul, oftalmic, ramura tentorială (meningeală)
ramura tentorială (meningeală) 41, 82, 116
olfactiv 38, 39, 112, 113
optic 44, 79, 80, 82, 83, 86, 98, 101, 112, **114**, 126, 136, 137, 142, 144
orbitei 41, 82
organelor genitale 160, 389, 393, 395, 396
pătrat plantar 523
palatin
descendent 127
mare 38–41, 48, 58, 67, 116, 125,127
ramura nazală 38, 39, 125, 127
mic 38–41, 48, 58, 67, 116, 125, 127
palmar–vezi ramura palmară a Nervului, median; ulnar
palpebral–vezi Nervul, lacrimal, ramura palpebrală
pancreasului 160, 321, 322
parasimpatici–vezi Fibrele nervoase, parasimpatice
parotidian–vezi Nervul, auriculotemporal, ramura parotidiană
pectoral
lateral 182, 411–413
medial 182, 411–413
penisului 259, 364, 366, 385, 389–391, 396, 479, 485
peretelui abdominal 249, 250, 259
peretelui toracic 187
pericardic–vezi Nervul, frenic, ramura pericardică
perineal
ramura–vezi la Ramura, perineală, sacrală
ramura labială posterioară a 393, 479, 485
ramura scrotală posterioară a 390, 391, 479, 485
perineului 391, 393, 395, 396
peronier (fibular)
comun 477, 479, 481, 484, 487–489, 498–503, 522–**524**
ramura articulară 522
piciorului 512–517, 522, 523
profund 501, 502, 504, 512, 513, 524
ramura digitală dorsală 512
ramurile laterală şi medială 502, 512, 522
superficial 501–504, 512, 513, 522,524, 526
ramura digitală dorsală 512
pietros
mare 39, 40, 58, 82, 89, 117–119, 125,127, 129
mic 42, 82, 116, 117, 119, 128
profund 39, 40, 117, 119, **125**, 127
pilloric–vezi ramura pilorică a Nervului, vag, ramura hepatică
plămînului 160, 205, 206
plantar
lateral 500, 514, 516, 517, 522, 523, 527
ramura cutanată 514
ramura profundă 516, 517, 523
ramura superficială 516, 517, 523
ramurile digitale (comună şi proprie) 515–517
medial 500, 511, 514–517, 522, 523, 527
ramura cutanată 514
ramurile digitale (comună şi proprie) 515–517
posterior
diviziunea
nervului mandibular 42
nervului obturator–vezi Nervul,

Nervul *continuare*
obturator, ramura posterioară
presacral–vezi Plexul (nervii), hipogastric, superior
profund–vezi Nervul, peronier (fibular); pietros; temporal–vezi de asemenea Ramura profundă a Nervului, plantar, lateral; radial; ulnar
prostatei 160
pupilei
dilator 115, 160
sfincter 115, 160
rădăcina–vezi Rădăcina
radial 409, 412, 413, 415, 418, 427, 428, 430–432, 442, 450–452, 455–458, **460, 461,** 464
ramura dorsală 432, 461
ramura profundă 428, 430–432, 456, 459
ramura superficială 427, 430, 432, 442, 450–452, 455, 456, 461, 463, 464
ramura cutanată anterioară a nervului femural–vezi Nervul, femural, ramura cutanată anterioară
ramura dentară–vezi Nervul, maxilar
ramura externă–vezi Nervul, accesor; laringeu, superior
ramura gastrică–vezi Nervul, vag, ramura gastrică
ramura internă–vezi Nervul, accesor; laringeu superior
ramura laringofaringiană a ganglionului cervical superior–vezi Ganglionul, simpatic cervical, superior
ramura mandibulară marginală–vezi Nervul, facial
ramura meningeală–vezi Nervul, hipoglos; mandibular; maxilar; spinal; vag–vezi Nervul, oftalmic
ramura superficială–vezi Nervul, plantar, lateral; radial; ulnar
rectal (anal)
inferior 314, 390, 391, 393, 394, 479, 485
superior 314
rectului 160
recurent
laringeu–vezi Nervul, laringeu, recurent
ramura–vezi de asemenea Nervul, spinal (recurent), ramura meningeală
rinichiului 160, 334, 336
ruşinos 153, 259, 314, 330, 390–397, 479, 481, 484, 485, 540
blocare (anestezie) 393
ramura perineală–vezi Ramura, perineală
safen 482, 483, 487, 501, 502, 504, 520, 523, 526, 527
ramura cutanată medială 520
ramura infrapatelară 482, 483, 520
scrotal–vezi Nervul, genitofemural, ramura genitală; ilioinghinal, ramura scrotală anterioară; ramura scrotală perineală posterioară
senzitivi
rădăcina trigemenului–vezi Nervul, trigemen, rădăcinile motorie şi senzitivă
sfincterului pupilei 115, 160
simpatici–vezi Fibrele, nervoase, simpatice
spinal
cervical 20, 28, 31, 67, 108, 121, 153, 154, 159, 170, 171, 173, 190, 223, 224
gaura intervertebrală 16
lombar 152–154, 159, 163, 170, 172, 173, 223, 224, 246, 250, 390, 395, 397
ramura cutanată 170, 171, 173, 246, 250
ramura meningeală (recurentă) 163, 250, 315
sacral 153, 154, 159, 170, 173, 394
ramura perineală a 56, 483, 485
şanţul 16
toracic 126–128, 153, 154, 159, 162, 163, 170, **173,** 186, 187, 223, 224, 246, **250,** 315–vezi de asemenea Nervul, intercostal
splanhnic
imus (inferior) 159, 160, 189, 205, 224, 255, 259, 308–315, 330, 331, 334, 336, 389, 390, 394–396
lombar 159, 160, 308, 313, 314, 330, 331, 334, 389, 390, 392, 394–397
mare 159, 160, 188, 189, **205,** 224, 226, 227, 236, 237, 250, 255, 259, 308–315, 317, 318, 330, 334, 389, 390, 394–396
mic 159, 160, 189, **205,** 224, 250, 255, 259, 308–315, 330, 331, 334, 336, 389, 390, 394–396
pelvian 159–161, 259, 308, 313, 330, 331, 390, 392, 394–397, 479, 481
sacral 159, 160, 313, 314, 330, 390, 392, 397, 481
toracic–vezi Nervul, cardiac (simpatic), toracic; splanhnic, mare; imus; mic
stomacului 160, 308–311
subcostal 153, 246, 249, 259, 319, 320, 389, 394, 479, 480, 526
ramura cutanată 246, 249, 259
sublingual 42
suboccipital 17, 171
subscapular
inferior 409, 412, 413, 460
superior 412, 413
supraclavicular 20, 27, 28, 123, 249, 462, 464
supraorbital 20, 32, 41, 77, 82, 116
suprascapular 409, 412, 413, 460
supratrohlear 20, 32, 41, 77, 82, 116
sural 522, 523, 527
ramura calcaneană (laterală) 500
ramura comunicantă 518
ramura cutanată
dorso–laterală 512, 513, 522–524, 526, 527
laterală 484, 498, 499, 504, 522–527
medială 484, 498, 499, 504, 522, 523, 527
temporal
profund 36, 42, 67, 116
ramură din facial–vezi Nervul, facial, ramura temporală
tentorial–vezi Nervul, oftalmic, ramura tentorială (meningeală)
tibial 477, 479, 481, 484, 487, 498–500, 504, 511, 516, 522, 523
ramura articulară 522
ramura calcaneană (medială) 514–517, 522
timpanic (Jacobson) 89, 117, 119, 128
tonsilar–vezi Nervul, glosofaringian, ramura tonsilară
toracelui posterior 170
toracoabdominal 250
toracodorsal 409, 412, 413
traheal 160, 206
trigemen 20, 41, 42, 58, 92, 108, 110–112, **116,** 125, 127–129, 137
rădăcinile motorie şi senzitivă 42, 125
trohlear 79, 82, 98, 108–112, **115**
tubar, ramură a plexului timpanic 119
ulnar 412, 413, 415, 416, 418, 427–432, 437, 443, 444, 448, 449, 451, 455–**459,** 464
ramura articulară 459
ramura dorsală 427, 429–431, 451, 452, 455, 459, 463
ramura palmară 430, 442, 443, 449, 455, 463, 464
ramura profundă 430, 431, 437, 442, 443, 448, 449, 456, 459
ramura superficială 430, 442, 443, 453, 456, 459
umărului 460–462
ureterului 330, 331, 397
vag 28–31, 43, 58, 65–67, 70–72, 76, 98, 108, 110–112, 119, **120,** 121, 124, 125, 129, 159–161, 190, 202, 205–208, 222, 223, 226–228, 236, 308–315, 331, 530, 531–vezi de asemenea Nervul, laringeu
ramura auriculară 20, 120
ramura cardiacă
cervicală 120, 124, 125, 205, 222, 223, 228
toracică 120, 205, 222, 223, 228
ramura celiacă 120, 228, 312, 313
ramura esofagiană
ramura faringiană 119, 120, 124, 159, 236
ramura gastrică 120, 308–313
ramura hepatică 120, 308, 309
ramura pilorică 120, 309
ramura intestinală 120
ramura meningeală 120
ramura pulmonară 206
trunchiul vagal anterior 120, 228,

Nervul *continuare*
308–313
trunchiul vagal posterior 228, 308–313
şoldului 485
vaselor sanguine 224
vaselor sanguine periferice 160
vestibular 87, 90, 92, 118
vestibulocohlear 87, 90, 92, 98, 108, 110–112, **118**, 125
vezicii biliare 160
vezicii urinare 160, 330, 397
Vidian–vezi Nervul, canalului pterigoidian (al lui Vidius)
viscerelor pelviene 390, 392, 395, 396
zigomatic 41, 115, 116
ramura nervului facial–vezi Nervul, facial, ramura zigomatică
ramura nervului maxilar–vezi Nervul, zigomatic
ramura zigomaticofacială 20, 41, 67, 116
ramura zigomaticotemporală 20, 41, 67, 116
venele superficiale 462
Neurohipofiza 133, 140
infundibulul –vezi Infundibulul, neurohipofizei
Nicovala 87, 88, 91, 118
Noduli limfatici–vezi şi Vasele limfatice
ai cavităţii abdominale 258
ai cavităţii bucale 68, 69
ai esofagului 235
ai faringelui 68, 69
ai ficatului–vezi Noduli limfatici, hepatici
ai gîtului 68, 69
ai intestinului gros 306
ai intestinului subţire 305
ai limbii 69
ai membrelor
ai organelor genitale 388
ai pelvisului 386, 388
ai perineului 386–388
ai plămînului 204
ai rinichiului 329
ai sînului 177
ai stomacului 304
nodulii din jurul cardiei 235, 304
ai vezicii urinare 329, 388
aortici
ai arcului aortic 204
laterali 253, 325, 382
apendiculari 306
axilari (anteriori) pectorali–vezi Nodulii limfatici, axilari, pectorali
axilari (posteriori) subscapulari–vezi Noduli limfatici, axilari, subscapulari
axilari 68, 177, 411, 542
anteriori–vezi Noduli limfatici, axilari, pectorali
apicali 68, 177
brahiali 177
centrali 177, 411
laterali–vezi Noduli limfatici, axilari, brahiali
pectorali 177, 411
posteriori–vezi Noduli limfatici, axilari, subscapulari
subscapulari 177
axilari apicali–vezi Nodulul limfatic, axilar, apical
axilari brahiali (laterali)–vezi Noduli limfatici, axilari, brahiali
axilari centrali–vezi Noduli limfatici, axilari, centrali
bronhopulmonari 195, 204, 226, 227
buccinatori 68
cardiali (ai stomacului)–vezi Noduli limfatici, gastrici, stîngi
carinali–vezi Noduli limfatici, traheobronhici
cecali 306
celiaci 235, 258, 304, 305, 307
cervicali 68, 69, 204, 235
cervicali transverşi 68
cistici 307
colici 306
cubitali 466
deltopectorali 466
diafragmatici 235
epicolici 306
epigastrici
inferiori 258
superficiali 258, 387
faciali 68
frenici, inferiori 177, 258
gastrici, stîngi 235, 304, 307
gastroepiploici–vezi Noduli limfatici, gastro–omentali
gastro–omentali 304
hepatici 300, 307
hilari–vezi Noduli limfatici, bronhopulmonari
hipogastrici–vezi Noduli limfatici, iliaci, interni
ileocolici 306
iliaci
comuni 258, 306, 329, 386, 388
externi 258, 306, 329, 386, 388, 528
interni 258, 306, 329, 386, 388
inferiori 528
superiori 466
infracardiaci 235
infrapilorici–vezi Noduli limfatici, subpilorici
inghinali
profunzi 258, 386–388, 5140
suprem 258, 386–388
superficiali 258, 306, 386–388, 528
intercalaţi 68, 69
intercostali 235, 258
interpectorali 177
intestinali–vezi Noduli limfatici, mezenterici, superiori
intrapulmonari–vezi Noduli limfatici, pulmonari
jugulari
anteriori–vezi Noduli limfatici, cervicali
externi–vezi Noduli limfatici, cervicali
interni–vezi Noduli limfatici, cervicali
jugulodigastrici 68, 69
jugulo–omohioidieni 68, 69
lombari 258, 329, 386
lui Calot–vezi Nodulul limfatic, cistic
lui Cloquet–vezi Nodulul limfatic, inghinal, profund, suprem
mandibulari 68
mastoidieni 68
mediastinali 235, 258, 530
mezenterici
inferiori 258, 306, 307
superiori 258, 304–307
nazolabiali 68
obturatori 386
occipitali 68
pancreatici 304, 307
pancreaticoduodenali 307
paracolici 306
parasternali 177
paratraheali 204, 235
paravezicali 329
parotidieni 68
pilorici 307
poplitei 528
preaortici 258, 306, 388
presacrali–vezi Noduli limfatici, sacrali, medii
pretraheali 68, 70
promontoriali 329, 386, 388
pulmonari 204
rectali 306
retrocardiaci 235
retrofaringieni 69
retropilorici 304
Rosenmuller–vezi Noduli limfatici, inghinali, profunzi, supremi
Rotter–vezi Noduli limfatici, interpectorali
sacrali
laterali 258, 386, 388
medii 258, 329, 386, 388
scaleni–vezi Noduli limfatici, cervicali
sigmoidieni 306
spinali accesori–vezi Noduli limfatici, cervicali
splenici 304, 307
sternocleidomastoidieni 68
subclaviculari–vezi Noduli limfatici, axilari apicali
subinghinali–vezi Noduli limfatici, inghinali
submandibulari 56, 68, 69
submentali 68, 69
subparotidieni 68
subpilorici 304
supraclaviculari 68
suprahioidieni 68
suprapilorici 304

Noduli limfatici *continuare*
tiroidieni 68
toracici interni–vezi Noduli limfatici, parasternali
toracici, interni–vezi Noduli limfatici, parasternali
traheali–vezi Noduli limfatici, paratraheali
traheobronhici 204, 226, 227, 235, 258, 531, 532
Nodulii limfoizi
agregaţi
ai apendicelui vermiform 275
ai ileonului (plăcile Peyer) 272
solitari
ai ileonului 272
ai stomacului 268
Nodulul
atrioventricular (AV) 221
cerebelului 107, 137
fibros, al valvei mitrale (Albini) 219
limfatic–vezi Nodulul limfatic
lui Albini–vezi Nodulul, fibros, al valvei mitrale
lui Arantius–vezi Nodulul, valvei semilunare
sinoatrial (SA) 212, 221
valvei semilunare (Arantius) 219
Nodulus al cerebelului 109
Nou-născutul
circulaţia–vezi Circulaţia, postnatală
craniul 11
Nucleul
ambiguu 110, 111, 119–121
bazal (ganglionul bazal) 104
caudat 102, 104–106, 134, 138
cerebelos (dinţat, emboliform, fastigial, globos) 107
cohlear (anterior şi posterior) 110, 111, 118
cristalinului 84, 85
dinţat, al cerebelului 107, 109
dorsal
cohlear 110, 111, 118
vagal–vezi Nucleul, posterior (dorsal), al nervului vag
dorsomedial, al hipotalamusului 140
Edinger–Westphal–vezi Nucleul, oculomotor accesor
emboliform, al cerebelului 107
facial 110, 111
fastigial, al cerebelului 107
geniculat, lateral 114
globos, al cerebelului 107
hipotalamic (dorsomedial; mamilar; paraventricular; posterior; supraoptic; tuberal; ventromedial) 140
intermediolateral (IML) 126–128–vezi şi Cornul, lateral, al substanţei cenuşii
intralaminar, al talamusului 105
lentiform 102, 104, 134
mamilar, al hipotalamusului 140
mezencefalic, al nervului trigemen 110, 111, 116, 129
motor
al nervului facial 117
al nervului trigemen **110, 111,** 116, 129
nervilor cranieni 110, 111, 115–122
nervului abducens 110, 111, 115
nervului hipoglos 110, 111, 122
nervului oculomotor 115
accesor 110, 111, 115, 126
nervului vag, posterior (dorsal)–vezi Nucleul, posterior (dorsal), al nervului vag
olfactiv 113
paraventricular, al hipotalamusului 140
pontin, al nervului trigemen–vezi Nucleul, senzitiv principal, al nervului trigemen
posterior (dorsal)
al hipotalamusului 140
al nervului vag 110, 111, 120, 223, 314, 331
pulpos 148, 156
reticular 105
roşu 101, 110, 111
salivator
inferior 110, 111, 119, 128
superior 40, 110, 111, 117, 127
senzitiv principal, al nervului trigemen 110, 111, 116
septului pellucid 113
spinal
al nervului accesor 110, 111
al nervului trigemen 110, 111, 116, 119, 120
supraoptic, al hipotalamusului 140
talamic 105
tractului solitar 110, 111, 117, 119, 120, 129, 223, 336
trigeminal–vezi Nucleul, motor; senzitiv, principal; spinal; al nervului trigemen
trohlear 110, 111, 115
tuberal, al hipotalamusului 140
vagal, dorsal–vezi Nucleul, posterior (dorsal), al nervului vag
ventromedial, al hipotalamusului 140
vestibular 110, 111, 118
inferior, lateral, medial şi superior 118

O

Oasele tarsiene–vezi Oasele, piciorului
Oasele
antebraţului 422
articulaţiei cotului 424
articulaţiei şoldului 340–342, 468, 469, 471–473
articulaţiei gleznei 495, 496, 505–507
articulaţiei umărului 402–404
auditive–vezi Oscioarele, auditive
bazei craniului 9
braţului 403, 404
carpului 435–439
cavităţii nazale 34, 46
clavicula–vezi Clavicula
coapsei 469, 487
cornetul–vezi Cornetul, nazal
falanga
distală
(degetul inelar) 440
(policele) 440
degetul mijlociu 440
proximală
(indexul) 440
(policele) 440
femurul–vezi Femurul
fibula–vezi Fibula
gîtului (scheletul osos) 12–16
gambei 495, 496
mîinii 444
mandibulei–vezi Mandibula
metacarpiene 421–441, 444, 447, 450
(indexul) 440
diafiza 440
metatarsiene 500, 503, 505, 506, 509–511, 513, 518, 519
nasului 1, 2, 4, 6, 11, 32, 34, 35, 46
navicularul–vezi Osul Navicular
osul calcaneu–vezi Osul calcaneu
osul capitat (mare)–vezi Osul capitat
osul coxal–vezi Osul coxal
osul cu cîrlig–vezi Osul cu cîrlig (hamatum)
osul cuboid–vezi Osul cuboid
osul cuneiform–vezi Osul cuneiform
osul etmoid 2, 4, 6, 9–11, 33–35, 39, 46
osul frontal 1, 2, 4, 6–9, 11, 32, 34, 35, 77, 78
osul hioid 12, 23–25, 27, 30, 49, 55–57, 59, 61, 63, 64, 70, 72, 73
osul lacrimal 2, 4, 6, 11, 34, 46
osul maxilar 43–vezi şi Maxilarul
osul occipital 4–9, 11, 17, 26, 33–35, 59–63
partea bazilară–vezi Partea, bazilară, a osului occipital
osul palatin 2, 6, 8, 11, 12, 34, 43, 46
osul parietal 2–9, 11
osul semilunar–vezi Osul semilunar
osul sfenoid 2–6, 8, 9, 11, 12, 34, 35, 43
aripa mare 3, 5
aripa mică 3
osul temporal 2–6, 8, 9, 11, 12
osul zigomatic 1, 2, 4, 8, 11, 77
pelvisului 340, 341–vezi şi Pelvisul, osos
piramidalul (triquetrum)–vezi Osul piramidal
pisiformul–vezi Osul pisiform
piciorului 505–507
scafoidul–vezi Osul scafoid
scheletul osos al abdomenului 240
scheletul osos al toracelui 178, 179
sesamoide 439, 505, 506, 512, 516–519
sternul–vezi Sternul
talus–vezi Talusul

Oasele *continuare*
tarsiene–vezi Oasele, plantei
tibia–vezi Tibia
toracelui posterior 146–148, 150
trapezoidul–vezi Osul trapezoid
trapezul–vezi Osul Trapez
urechii interne–vezi Oscioarele, auditive
vertebra–vezi Vertebra
vomerul–vezi Vomerul
Oddi–vezi Sfincterul, ampulei hepatopancreatice
Olecranul ulnei 401, 415, 419, 420, 422, 424, 427, 428, 460
fosa 420
Ombilicul 239, 245, 297, 339
membranei timpanice 88
Omentul
mare 261, 264, 265, 267, 280, 335, 337
mic 267, 280, 288, 309, 310, 335, 336, 537
marginea liberă dreaptă 271
Ora serrata 83, 85, 86
Orbita 2, 4, 11, 44, 46, 77–82
anexa anterioară 77, 78
arterele 81
fascia 79
mușchii 80
nervii 41, 82
venele 81
Organele genitale
la bărbat 363–365, 370, 398
la femeie 359, 398
structuri omoloage ale 398, 399
Organul
reproducător
la bărbat, inervația 396
la femeie, inervația 395
spiral, al lui Corti 91
Orificiile nazale, anterioare (nări) 1
Orificiile nazale, posterioare–vezi Coanele
Orificiul–vezi de asemenea Deschiderea
apendicelui (vermiform) 274
cardic, al stomacului 268
piloric 271
ureteric 353, 362, 367
uretral, extern 339, 347, 348, 359, 362, 365, 368, 372, 398
vaginal 347, 359
valvei tricuspide 533
Originea
diafragmului 189
mușchilor șoldului 472, 473
mușchilor antebrațului 433, 434
mușchilor brațului 403, 404
mușchilor gambei 497
mușchilor scaleni 26
mușchilor umărului 179
mușchiului cremaster 242
mușchiului dințat anterior 179
mușchiului genioglos 49
mușchiului subclavicular 179
Orofaringele 31, 47, 58–60, 62, 63
Oscioarele, auditive 88
Ostiul–vezi de asemenea Deschiderea uterin (extern, intern) 359
Osul capitat (mare) 435, 439, 440
Osul cu cîrlig 435, 436, 438–440–vezi de asemenea Cîrligul osului cu cîrlig
Osul cuboid 505, 506, 508–510, 518, 519
Osul maxilar 2, 4, 6, 8, 11, 12, 32–35, 44, 46, 48, 52, 77, 93
procesul palatin 5
Osul pisiform 429–431, 435–444, 448, 449
Osul sacru 145, 146, 149, 150, 152, 154, 240, 340, 344, 345, 400
Ovarul 351, 353, 358, 359, **362**, 384, 396, 399, 406
Ovulul 362

P

Palatul 35, 44, 46
Pancreasul 102, 172, 264–266, 270, 271, 285, 287, **288**, 294, 318, 335, 343, 535–537–vezi Capul
arterele 291–294
canalul 285, 287
histologie 288
in situ 288
incizura 288
inervația (schemă) 160, 322
inervația intrinsecă 318
secțiune transversală 265, 535–537
vasele limfatice și ganglionii limfatici 311
venele 303
Papila
circumvalată–vezi Papila, valată
ductului parotidian 47
duodenală
mare 271, 285, 287
mică 271, 287
filiformă 54
foliată 54, 129
fungiformă 54, 129
gingivală 53
incisivă 48
lacrimală 77, 78
lui Vater–vezi Papila, duodenală, mare
renală 325
valată 54, 129
Paradidimul 399
Parooforonul 399
Partea
atrioventriculară, a septului membranos 217–221
bazilară, a osului occipital 6, 8, 9, 17, 18, 26, 33–35, 48, 61–63
cardială, a stomacului 232
cavernoasă, a plexului nervos al carotidei interne–vezi Plexul (nervos), al arterei carotide, interne
centrală, a ventriculului lateral 102
ciliară, a retinei 83, 85
cricofaringiană, a mușchiului constrictor inferior al faringelui–vezi Mușchiul, cricofaringian
distală, a adenohipofizei 140
duodenului 262, 270, 335
ascendentă (a 4–a) 271
descendentă (a 2–a) 271
orizontală (a 3–a) 271
superioară (prima) 271
flaccida, a membranei timpanice 88
girusului frontal inferior 99
glandei lacrimale 78
glosofaringiană, a mușchiului constrictor superior al faringelui–vezi Mușchiul, constrictor, superior, al faringelui
hipotalamusului 314
inelară, a tecii fibroase a tendonului digital 438, 441, **442**, 445
inferioară 271
infundibulară, a adenohipofizei 140
interarticulară, a vertebrei cervicale 15, 16
coloana articulară 16
intercondral, al mușchiului intercostal intern 191
intermediară, a adenohipofizei 140
ischiocondilară, a mușchiului adductor mare 521
încrucișată, a tecilor fibroase ale tendoanelor digitale 438, 441, **442**, 445
ligamentului (colateral) medial al gleznei
tibiocalcanean 509
tibionavicular 509
tibiotalar (anterior și posterior) 509
membranoasă, a septului interventricular 217–221, 237
musculară, a sistemului interventricular 216, 217, 219–221
nervoasă–vezi Partea, optică (vizuală), a retinei
optică (vizuală), a retinei 83
osului temporal
pietroasă 6, 8, 92
scuamoasă 4, 6
plană, a corpului ciliar 85
septului interventricular 217–221, 237
tensa, a membranei timpanice 88
tuberală, a adenohipofizei 140
Passavant–vezi Creasta, lui Passavant
Patela 467, 474–476, 483, 488, 489, 492, 493, 501, 503
Pecten
anal 374
pubis 240, 255, 340, 341, 345, 468
Pediculul
axisului 15, 16
vertebral 15, 147–149, 151, 152
Pedunculul
cerebelos

Pedunculul *continuare*
inferior 107–109, 118, 137
mijlociu 107–109, 137
superior 107–109, 137
cerebral 100, 101, 109, 132, 138
Pelvisul
arterele 378, 380–385
pelvisului la bărbat 383
pelvisului la femeie 380, 382, 384
diafragma 344–346
diametrele 342
diferenţe în funcţie de sex 342
fals 340, 349, 350
inervaţia 390, 395, 396
viscerelor pelviene la bărbat 396
viscerelor pelviene la femeie 392, 394
ligamentele 340, 341
măsurătorile 342
muşchii–vezi Diafragma pelviană
osos 240, 340–342, 468
real 340
renal 321, 537
vasele limfatice şi nodulii limfatici 333, 386–388
ai pelvisului la bărbat 388
ai pelvisului la femeie 386
venele 380, 382–385
viscerele
pelviene la bărbat 348, 350, 353, 367
pelviene la femeie 347, 349, 353–358
Penisul 363–365, 368, 370, 398–vezi Corpul; Glandul; Vena; penisului
Peretele
abdominal 240–259
anterior 241–245, 247–249
arterele 247
disecţia 241–243
straturilor intermediare 242
straturilor profunde 243
straturilor superficiale 241
inervaţia 249
peritoneul 245
vedere internă 245
venele 248
posterior 255–259
arterele 256
inervaţia 259
peritoneul 266
vasele limfatice şi nodulii limfatici 258
vedere internă 255
venele 257
postero–lateral 246
nazal
lateral 33, 34
medial 35–vezi şi Septul, nazal
toracic 182–187
anterior 182–184
muşchii 182–187
nervii cutanaţi 182
posterior 186
secţiune transversală 187, 530–534
Peretele inferior
al cavităţii bucale 49
al cavităţii nazale 33
al uretrei 372
Peretele superior al cavităţii bucale 48
Pericardul 31, 188, 194, 202, 207, 208, 211, 226–229
Pericraniul 96
Perineul 347, 348, 359–361, 363, 364, 366, 385, 387, 391, 393
(la bărbat)
arterele 381, 385
disecţia profundă 366
disecţia superficială 364, 365
inervaţia 389, 391
organele genitale externe 363
scrotul şi conţinutul acestuia 370
testiculul, epididimul 371
uretra 368
vasele limfatice şi nodulii limfatici 388
venele 381, 385
(la femeie)
arterele 384
disecţia profundă 361
disecţia superficială 360
inervaţia 393
organele genitale externe (vulva) 359
uretra 362
vasele limfatice şi nodulii limfatici 386, 387
venele 384
Periodonţiul 53
Periorbita 79
Peritoneul 172, 232, 243–245, 253, 254, 276, 312, 319, 332, 333, 347–350, 352, 353, 355, 360, 372, 373, 377, 380, 392–vezi şi Cavitatea, peritoneală
parietal 252, 263, 265, 266, 335–337, 350
peretelui abdominal posterior 266
visceral 265, 272, 275, 316
Petit–vezi Trigonul, lombar
Peyer–vezi Nodulii limfatici, agregaţi ai intestinului subţire
Pia mater 94, 96, 102, 162, 163
Piciorul
arterele 518
de gîscă (pes anserinus) 474, 488, 489
faţa plantară 467
hipocampului 105, 106
ligamentele 509, 510
muşchii 512–519
nervii 522, 523
nodulii limfatici 528
oasele 505–507
planta 514–517
tendoanele 510
Pilierul–vezi şi Braţul
antihelixului 88
cerebral 100, 101, 107, 109, 132, 138
clitorisului 347, 353, 355, 361
diafragmului–vezi Diafragmul, toracic, pilierii
fornixului 100, 104, 106, 136
helixului 88
inelului inghinal superficial 251
nicovalei 88, 89
penisului 353, 365, 366, 368
scăriţei 87–89
Pilorul 267–271, 307, 309, 535
Pintenul, scleroticii 83
PIP–vezi Articulaţia
Piramida
renală 321, 325, 326
trunchiului cerebral 108
Piramidalul 435–440
Plămînul 161, 192–**195,** 196, 197, 204, 207, 208, 237, 278, 332
aspect extern 192–195
circulaţia intrapulmonară (schemă) 201
in situ 194
lobul
superior stîng 238
superior drept 238
secţiuni transversale 237, 530–534, 541, 542
segmentele bronhopulmonare 196, 197
topografie 192, 193
vasele limfatice şi nodulii limfatici 204
Planul
abdomenului 260
interspinos 260
intertubercular 260
lateral al muşchiului drept abdominal 260, 278
medioclavicular 260
medioinghinal–vezi Planul, lateral, al muşchiului drept abdominal
semilunar–vezi Planul, lateral, al muşchiului drept abdominal
subcostal 260
transpiloric 260, 278
Pleoapele 77
muşchiul ridicător al pleoapei superioare 144
Pleura
cervicală 192, 193
costală 188, 192–194, 202, 207, 226–228, 245, 278, 324, 336
cupula 192, 193
diafragmatică 188, 190, 194, 202, 207, 226–228, 245, 278, 336
domul 192, 193
mediastinală 188, 190, 194, 202, 207, 208, 211, 226–228, 237
parietală–vezi Pleura, cervicală; costală; diafragmatică; mediastinală
pericardică–vezi Pleura, mediastinală
viscerală 201
Plexul (arterial)
maleolar 502
patelar 482, 483, 494
pial 164, 165
Plexul (capilar), al rinichiului 326
Plexul (coroidian) al
ventriculului lateral 94, 102, 104–106, 132, 136, 138
ventriculului patru 103, 108, 109
ventriculului trei 100, 102, 103, 136

Plexul (limfatic), subpleural 204
Plexul (nervos)
alveolar, superior–vezi Plexul nervos, dentar, superior
aortic 159, 205, 259, 308, 311, 330, 390, 392–397–vezi de asemenea Plexul (nervos), intermezenteric
arterei apendiculare 304. 313
arterei carotide
comune 124, 125
externe 124, 125, 127
partea cavernoasă 115
interne 82, 115, 117, 119, 125, 126, 159
arterei faciale 125
arterei gastroduodenale 310, 312, 317
arterei gastro-omentale 309, 310
arterei hepatice 120, 308–310, 312, 317, 336
arterei ileocolice 312, 313
arterei marginale 313
arterei maxilare 125
arterei meningee medii 125
arterei rectosigmoidiene 313
arterei splenice 308–310
arterei vertebrale 124
arterelor cecale 317
arterelor colice
dreaptă 312, 313
medie 312, 313
stîngă 312–314
arterelor gastrice
dreaptă 309–312
stîngă 308–313, 390
arterelor iliace
comună 308, 392
externă 308, 392
internă 305, 308, 392
arterelor pancreaticoduodenale
antero-inferioară 309, 310
antero-superioară 309, 310
inferioară 309, 312, 313
postero-inferioară 310
postero-superioară 310
arterelor rectale
medie 313
superioară 308, 313, 390
arterelor sigmoidiene 313
autonom, intrinsec, al intestinului (schemă) 316
brahial 1, 23, 26–28, 67, 153, 176, 181, 183, 185, 190, 194, 202, 207, 224, 226–228, 411–**413**, 416
canalului deferent 389, 390, 396
cardiac 120, 159, 160, 205, 222, 223, 236
cavernos–vezi Plexul (nervos), al arterei carotide, interne
celiac 120, 159, 236, **308–311**, 312, 313, 330, 331, 334, 390, 395
cervical 20, **28**, 122, 123, 153–vezi de asemenea Ansa cervicală
coccigian 479, 481
dentar
inferior 116
superior 41
enteric 315, 316
esofagian 120, 159, 202, 205, 226–228, 236, 237, 311
faringian 58, 67, 119, 120, 124, 125
frenic, inferior 308–310, 312, 313, 334, 390
hipogastric
inferior 159, 160, 300, 313, 314, 330, 331, 389, 390, 392, 394–397
superior 159, 160, 308, 313, 314, 330, 331, 349, 350, 389, 390, 392, 394–397
intermezenteric 159, 160, 259, 308, 312–314, 330, 331, 337, 389, 390, 392, 394–397
intrinsec, al intestinului (schemă) 316
jejunal 309
lombar 153, 224, 259, 337, **478, 479,** 480, 520, 521, 538
lombosacral 479
lui Auerbach–vezi Plexul (nervos), mienteric
lui Meissner–vezi Plexul (nervos), submucos
mezenteric
inferior 159, 308, 313, 314, 390
superior 159, 308–310, **312,** 314, 318, 390
mienteric (al lui Auerbach) 316
ovarian 308, 330, 392, 395
parotidian, din nervul facial 21
patelar 526
pelvian 159, 308, 313, 314, 328, 331, 389, 390, 392, 394–397
periglandular 316
perivascular 315–vezi şi numele fiecărei artere la Plexul (nervos)
piloric 309
prostatic 159, 330, 390, 396, 397
pulmonar 120, 159, 160, 205, 206, 236
rectal 159, 313, 314, 330, 390, 392
renal 308, 313, 330, 331, 334, 390, 397
sacral 153, 224, 259, 308, 313, 330, 331, 390, 395–397, **479, 481**
submucos (al lui Meissner) 316
subseros 316
suprarenal 308, 313
testicular 308, 330, 389, 396
timpanic 89, 117, 119, 126, 128
ureteric 308, 330, 390
uterin 392, 394, 395
uterovaginal 392, 394, 395
vaginal 392, 394, 395
vezical 159, 313, 330, 390, 392, 394, 396, 397
Plexul (venos)
anal 373
areolar 248
bazilar 97, 98
epidural–vezi Plexul (venos), vertebral, intern
esofagian 234
pampiniform 248, 370, 381, 383
paravezical 353
pial 166
prevezical 352, 383
prostatic 383
pterigoidian 66, 81
rectal
extern 305, 374, 375, 379
intern 374, 375, 379
perimuscular 257, 305, 379
retropubian 352, 383
ruşinos 257
submucos 234
uretral 362
vertebral
extern 166
intern (epidural) 163, 166
vezical 348
vezicouretral 257
Plica–vezi de asemenea Pliul
semilunară, a conjunctivei 77, 78
Pliul–vezi de asemenea Ligamentul; Plica
alar, al genunchiului 494
ariepiglotic 62, 63, 74
axilar
anterior 174
posterior 174
cecal 273, 349, 350
ciocanului 88, 89
circular 271
al duodenului 271, 287
ileal 272
jejunal 272
digital
distal 401
mijlociu 401
proximal 401
duodenal 262, 270
duodenojejunal–vezi Piul, duodenal
faringoepiglotic 61, 63, 231
fesier 145, 467
fimbriat, al limbii 47
gastric 232, 268, 534
gastropancreatic 264
glosoepiglotic 54
ileocecal 273
infrapatelar 494
inghinal 399
interureteral 353
irisului 84
longitudinal 271
longitudinal, al canalului cervical 356
longitudinal, radial 401
lui Kerckring–vezi Pliul, circular, al duodenului; ileal; jejunal
nevascular, al lui Treves–vezi Pliul, ileocecal
ombilical
lateral 245, 266, 349, 350, 539
medial 244, 245, 266, 349, 350, 380
median 244, 245, 266, 349, 351, 354
palatin, transvers 48

Pliul *continuare*
palmar, proximal 401
pubovezical 245
rectal–vezi Pliul, transvers, al rectului
rectosacral–vezi Pliul, sacrogenital; uterosacral
sacrogenital 266, 350, 373–vezi şi Pliul, uterosacral
salpingofaringian 60, 62
semilunar
al conjunctivei 77, 78
al intestinului gros 276
al orofaringelui 60
sublingual 47, 57
transvers, al rectului 374
triunghiular, al orofaringelui 60
tubei uterine 356
ureteric 349, 350, 354
uretral 398
urogenital 398
uterosacral 327, 349, 354, 373–vezi de asemenea Pliul, sacrogenital
vascular al cecului 273
venei cave stîngi 211, 217
vezical, transvers 245, 349, 350
vezicosacral 350
vocal 59
Poirier–vezi Spaţiul, lui Poirier
Polul cerebral 99, 101
Por
interalveolar (Kohn) 200
Poupart–vezi Ligamentul, inghinal (al lui Poupart)
Poziţia
apendicelui 275
stomacului 267
uterului 358
Precuneus 100
Prepuţul
clitorisului 360, 398
penisului 348, 398
Pre–Rolandic–vezi Artera, sulcală, precentrală
Procesul palatin–vezi Maxilarul
Procesul
accesor, al vertebrei lombare 148
alveolar, al osului maxilar 2, 4, 6, 12, 34, 44
anterior al ciocanului 89
articular al
coloanei articulare 16
inferior, al vertebrei L1 149
sacral, superior 150
vertebral
inferior 15, 16, 147, 148, 151, 152
superior 147, 148, 151, 152
articular inferior 15, 16
caudat, al ficatului 279, 281
ciliar 83, 84, 85
clinoid
anterior 6, 9, 144
posterior 9
condilar, al mandibulei 4, 12, 13
coracoid, al scapulei 178, 182, 183, 209,403–406, 408–412, 414, 416
coronoid, al
mandibulei 4, 5, 12, 13, 43
ulnei 419, 420, 422, 426
etmoidal, al cornetului nazal inferior 34
frontal, al
osului maxilar 2, 4, 32, 34, 77
osului zigomatic 2
infundibular, al neurohipofizei 140
jugular, al osului occipital 26
lenticular, al nicovalei 89
mamilar, al vertebrei lombare 148
mastoid, al osului temporal 4, 8, 12, 21, 23–26, 30, 49, 55, 93, 169
muscular, al cartilajului aritenoid 73, 74
odontoid–vezi Dintele, axisului
orbital, al osului palatin 2, 34
palatin, al osului maxilar 6, 8, 33–35, 48, 93
papilar, al ficatului 279
piramidal, al osului palatin 8, 11, 12
pterigoid, al osului sfenoid 4, 6, 8, 11, 12, 34, 35
sfenoid, al osului palatin 34
spinos, al 15, 16
axisului 169
osului sfenoid–vezi Spina, osului sfenoid
vertebrei 15–17, 147, 148, 151, 152, 167, 169, 170, 172, 185, 193, 238
vertebrei C7 16, 145
vertebrei L3 149
vertebrei L4 149
vertebrei T12 145
stiloid, al 43
radiusului 426, 439, 440
osului temporal 4, 8, 11, 12, 14, 23, 25, 26, 30, 49, 55, 63, 64
ulnei 422, 435, 440
talusului, posterior 508–510
temporal, al osului zigomatic 2, 4
transvers al 15, 16
coccisului 150
vertebrelor lombare 148, 149, 151, 152, 172, 189, 240
vertebrelor toracice 147, 180
vertebrelor cervicale 15, 16, 26, 130
atlasului 15, 26, 169
axisului 15, 26
uncinat, al
osului etmoid 33, 34, 45, 46
pancreasului 288, 537
vertebrelor cervicale 16
vocal, al cartilajului aritenoid 73, 74
xifoid 178, 179, 182, 184, 192, 194, 240, 241, 534
al sternului 174, 239
zigomatic, al osului maxilar 2, 8
osului temporal 4, 8, 11
Proeminenţa
canalului facial 89
canalului semicircular lateral 87, 89
laringiană 73
Promontoriul
cavităţii timpanice 87–89
sacral 150, 240, 340–343, 347, 349, 350, 354, 392, 539
Prostata 161, 245, 335, 346, 353, 366, **367**, 368, 372, 391, 399, 400, 540
Protuberanţa
mentală 1, 2, 13
occipitală
externă 4, 6, 8, 145, 186
internă 9
Pterionul 4
Pubisul–vezi Ramura, pubisului
Pulley–vezi Partea, inelară; încrucişată; a tecii fibroase a tendonului digital
Pulpa, dentară 53
Pulpos–vezi de asemenea Nucleul, pulpos hernierea discului lombar inferior, caracteristici clinice 156
Pulvinar 101, 104, 105, 108, 109, 132, 136–138
Punctul
antropometrie 2, 4, 7
central, al perineului–Centrul, tendinos al perineului
lacrimal 77, 78
lui McBurney 275
Punga lui Rathke 46
Puntea 100, 108, 109, 128, 129, 142, 143
Pupila 77
Purkinje–vezi Ramura, subendocardică, a sistemului de conducere al cordului
Putamen 102, 104
Pyramis
al cerebelului 107, 109, 137

R

Radiografia-vezi Angiografia arterelor coronare
apendicelui 275
ileonului 272
jejunului 272
Radiusul 419–422, 423–426, 428, 431–438, 440, 444, 448, 453–vezi de asemenea Capul; colul; radiusului
Rafeul–vezi de asemenea Ligamentul
faringian 63, 71, 230
iliococcigian 343, 344
median, al
muşchiului milohioidian 49
muşchiului ridicător anal 343, 344
palatului 48
penoscrotal 398
perineal 359, 398
pterigomandibular 12, 36, 48, 51, 56, 60, 61, 64
uretral 398
Rampa
timpanică a cohleei 87, 90, 91
vestibulară a cohleei 87, 90, 91

Ramura
şanţului lateral 99
comunicantă
albă 126–128, 159–**161,** 162, 163, 173, 187, 205, 223, **224,** 226, 227, 236, 250, 259, 308, 311, **314,** 315, 331, 390, 392, 394–397, 479, 480
cenuşie 28, 124, 126–128, 159–163, 173, 187, 205, 223, **224,** 226, 227, 236, 250, 259, 308, 311, **314,** 315, 330, 331, 390, 392, 394–397, 479–481
ischionului 468
ischiopubiană 346, 348, 360, 361, 363–367
fasciculul, sistemului de conducere al cordului–vezi Fasciculul, stîng; drept; de fibre de conducere al cordului
mandibulei 2, 4, 12, 13, 21, 23, 56
nervului spinal
dorsal 20, 162, 163, 171, 173, 187, 250
ventral 162, 163, 173, 187, 250, 331–vezi de asemenea Nervul, intercostal; Plexul (nervos), brahial; cervical; lombar; sacral
pubisului
inferioară 240, 340, 341, 344, 347, 353, 355, 468
superioară 240, 251, 340, 341, 345, 347, 348, 365, 366, 468–470, 475,
subendocardică, a sistemului de conducere al cordului 221
Ramura (arterială)–vezi fiecare arteră
acetabulară–vezi Artera, obturatoare, ramura acetabulară
acromială–vezi Artera, suprascapulară; toracoacromială
alară–vezi Artera, facială, ramura nazală laterală
anastomotică, a arterei lacrimale, cu artera meningee medie 95
angulară–vezi Artera, cerebrală, medie, ramura către girusul angular
articulară–vezi Artera, descendentă, a genunchiului, ramura articulară
ascendentă–vezi ramura ascendentă la Artera, iliacă, circumflexă, profundă; circumflexă, femurală, laterală
atrială–vezi Artera, coronară, dreaptă
atrioventriculară–vezi Artera, coronară, stîngă, ramura circumflexă din, ramura atrioventriculară din
auriculară–vezi Artera, temporală, superficială, ramura auriculară anterioară
calcaneană
laterală–vezi Artera, peronieră (fibulară)
medială–vezi Artera, tibială, posterioară
calcarină–vezi Artera, cerebrală, posterioară
carpiană–vezi Artera, radială; ulnară
cavernoasă–vezi Artera, carotidă, internă
cerebeloasă tonsilară–vezi Artera, cerebeloasă, postero–inferioară
circumflexă–vezi Artera, coronară, stîngă; femurală; tibială, posterioară
claviculară–vezi Artera, toracoacromială
colică–vezi Artera, ileocolică
comunicantă–vezi Artera, peronieră (fibulară)
conus–vezi Artera, coronară, dreaptă
coroidiană–vezi Artera, cerebeloasă, postero–inferioară
corpului calos (dorsală)–vezi Artera, cerebrală, posterioară
cremasterică–vezi Artera, cremasterică
cricotiroidiană–vezi Artera, tiroidiană, superioară
deferenţială–vezi Artera, canalului deferent
deltoidiană–vezi Artera, toracoacromială
descendentă–vezi Artera, coronară, stîngă; Artera, circumflexă, femurală, laterală; occipitală
esofagiană–vezi Aorta, toracică; Artera, bronşică; gastrică, stîngă; frenică, inferioară; tiroidiană, inferioară
frontală–vezi Artera, meningee, medie; temporală, superficială
medială–vezi Artera, calosomarginală
genunchiului–vezi Artera, genunchiului
girusului angular–vezi Artera, cerebrală, medie, ramura către girusul angular
ileală–vezi Artera, ileocolică
infraspinoasă–vezi Artera, suprascapulară
interventriculară, posterioară–vezi Artera, coronară, dreaptă
labială
inferioară şi superioară–vezi Artera, facială
posterioară–vezi Artera, perineală
laterală–vezi Artera, coronară, stîngă, ramura circumflexă din
ligamentului rotund–vezi Artera, uterină
maleolară–vezi Artera, peronieră (fibulară); tibială, posterioară–vezi Artera, maleolară, anterioară
mamară–vezi Artera, toracică, internă; laterală
marginală–vezi Artera, coronară, dreaptă
mastoidiană–vezi Artera, occipitală
meningeală–vezi Artera, carotidă, internă; etmoidală, anterioară; posterioară; occipitală; faringiană, ascendentă; vertebrală
mentală–vezi Artera, alveolară, inferioară
milohioidiană–vezi Artera, alveolară, inferioară
musculară–vezi Artera, brahială; femurală
nazală, laterală–vezi Artera, etmoidală (anterioară şi posterioară); facială; sfenopalatină
nodală atrioventriculară (AV)–vezi Artera, coronară, dreaptă, ramura interventriculară posterioară
nodală sinoatrială (SA)–vezi Artera, coronară, dreaptă
nodală–vezi Artera, coronară, dreaptă, ramura interventriculară posterioară, ramura nodală atrioventriculară (AV); ramura nodală sinoatrială (SA)
palmară, profundă–vezi Artera, ulnară
parietală–vezi Artera, meningee, medie; temporală, superficială
parietooccipitală–vezi Artera, cerebrală, posterioară
pectorală–vezi Artera, toracoacromială
pelviană–vezi Artera, renală
perforantă–vezi Artera, femurală, profundă; peronieră (fibulară); metatarsiană plantară; toracică, internă
postero–laterală–vezi Artera, coronară, stîngă, ramură circumflexă din
pterigoidiană–vezi Artera, maxilară
pubiană–vezi Artera, epigastrică, inferioară; obturatoare
safenă–vezi Artera, descendentă, a genunchiului
scrotală, posterioară–vezi Artera, perineală
septală
interventriculară–vezi Artera, coronară, stîngă, ramura interventriculară anterioară; coronară, dreaptă, ramura interventriculară posterioară
nazală–vezi Artera, etmoidală (anterioară şi posterioară); facială, ramura labială superioară; sfenopalatină
splenică–vezi Artera, splenică
sternocleidomastoidiană–vezi Artera, occipitală
suprahioidiană–vezi Artera, linguală
surală (musculară)–vezi Artera, poplitee
temporală–vezi Artera, cerebrală, medie; posterioară
tentorială–vezi Artera, carotidă, internă
terminală–vezi Artera, cerebrală, anterioară; medie; posterioară
tonsilară–vezi Artera, facială; lingual, dorsală; palatină (ascendentă şi mică); faringiană, ascendentă–vezi Artera, tonsilară la Artera, cerebeloasă, postero–inferioară, ramura cerebeloasă tonsilară
transversă–vezi Artera, circumflexă, femurală, laterală
tubară–vezi Artera, ovariană
ureterică–vezi Aorta, abdominală; şi Artera, iliacă, comună; ovariană; renală; vezicală (inferioară şi superioară)
vermiană–vezi Artera, cerebeloasă, superioară
zigomatică–vezi Artera, lacrimală
Ramura (nervoasă)–vezi fiecare nerv
anterioară–vezi Nervul, obturator
articulară–vezi Nervul, auriculo–temporal; peronier (fibular), comun; median; obturator; tibial; ulnar
auriculară–vezi Nervul, vag
bucală–vezi Nervul, facial–vezi şi Nervul, bucal (al nervului mandibular)

Ramura (arterială) *continuare*
calcaneană–vezi Nervul, sural; tibial
carotidiană (către sinusul carotic şi glomusul carotic)–vezi Nervul, glosofaringian
celiacă–vezi Nervul, vag
cervicală–vezi Nervul, facial
comunicantă
a nervului glosofaringian
cu nervul coarda timpanului al facialului 119
cu ramură auriculară către vag 119
a nervului intercostal cu intercostalul 250
a nervului median cu nervul ulnar 458
a plexului cervical
către nervul vag 28
către plexul brahial 123
a vagului cu nervul glosofaringian 120
a zigomaticului cu nervul lacrimal 41, 116, 127
dintre nervul nazopalatin şi nervul palatin mare 38
cutanată anterioară–vezi Nervul, femural
cutanată–vezi Nervul, femural; iliohipogastric; intercostal; plantar (lateral şi medial); subcostal
dentară–vezi Nervul, maxilar
dorsală–vezi Nervul, digital, propriu (palmar şi plantar); radial; ulnar
externă–vezi Nervul, accesor; laringeu, superior
faringiană–vezi Ganglionul, pterigopalatin; şi Nervul, glosofaringian; vag
femural, posterior; spinal, sacral
femurală–vezi Nervul, genitofemural
ganglionară–vezi Nervul, maxilar, ramuri către ganglionul pterigopalatin
gastrică–vezi Nervul, vag
genitală–vezi Nervul, genitofemural
gingivală–vezi Nervul, maxilar
hepatică–vezi Nervul, vag
infrapatelară–vezi Nervul, safen
internă–vezi Nervul, accesor; laringeu, superior
intestinală–vezi Nervul, vag
labială–vezi Nervul, ilioinghinal; perineal
laringofaringian–vezi Ganglionul, simpatic cervical, superior
linguală–vezi Nervul, glosofaringian
marginală mandibulară–vezi Nervul, facial
meningeală–vezi Nervul, hipoglos; mandibular; spinal; vag–vezi şi Nervul, oftalmic, ramura tentorială (meningeală)
motorie, către muşchii tenari–vezi Nervul, median
nazală–vezi Ganglionul, pterigopalatin; şi Nervul, alveolar, superior; etmoidal, anterior; infraorbital; maxilar; palatin, mare
occipitală–vezi Nervul, auricular, posterior
palmară–vezi Nervul, median; ulnar
palpebrală–vezi Nervul, lacrimal
parotidiană–vezi Nervul, auriculotemporal
pericardică–vezi Nervul, frenic
perineală–vezi Nervul, cutanat,
pilorică–vezi Nervul, vag, ramura hepatică
posterioară–vezi Nervul, obturator
profundă–vezi Nervul, plantar, lateral; radial; ulnar
pterigopalatină–vezi Nervul, maxilar, ramura ganglionară către ganglionul pterigopalatin
recurentă–vezi Nervul, spinal, (recurent) ramura meningeală
scrotală
anterioară–vezi Nervul, ilioinghinal
posterioară–vezi Nervul, perineal
stilofaringiană–vezi Nervul, glosofaringian
stilohioidiană–vezi Nervul, facial
superficială–vezi Nervul, plantar, lateral; radial; ulnar
temporală–vezi Nervul, facial
tentorială–vezi Nervul, oftalmic
tonsilară–vezi Nervul, glosofaringian
zigomatică–vezi Nervul, facial–vezi şi Nervul, zigomatic
zigomaticofacială–vezi Nervul, zigomatic
zigomaticotemporală–vezi Nervul, zigomatic
Raporturile rădăcinilor nervilor spinali cu vertebrele 154
Rathke–vezi Punga, lui Rathke
Rădăcina
ansei cervicale
a hipoglosului–vezi Rădăcina, ansei cervicale, superioare
cervicală–vezi Rădăcina, ansei cervicale, inferioare
inferioare 28, 30, 67, 70, 122, 123
superioare 28, 30, 67, 70, 122, 123
dintelui 53
ganglionului ciliar
nazociliară–vezi Rădăcina, ganglionului ciliar, senzitivă
oculomotorie–vezi Rădăcina, ganglionului ciliar, parasimpatică
parasimpatică 82, 115
senzitivă 82, 115, 116, 125, 126
simpatică 82, 115, 125, 126
ganglionului pterigopalatin–vezi Nervul, maxilar, ramura ganglionară către ganglionul pterigopalatin
limbii 54, 59, 62, 231
mezenterului 262, 266, 270, 288, 300, 327
nervului accesor
craniană 120, 121
spinală 121
nervului spinal 156
arterele 164, 165
compresia 156
dorsal 108, 127, 128, 154, 162, 163, 173, 250, 315, 397
raporturile cu meningele 162, 163
raporturile cu vertebrele 154, 163
venele 166
ventral 108, 127, 128, 154, 162, 163, 173, 187, 250, 311, 315, 397
nervului trigemen
motorie 42, 125
senzitivă 42, 125
plămînului 190, 208
plexului brahial 413
Reţeaua testiculară 371
Reţeaua, trabeculară, a unghiului iridocornean 84
Receptori pentru tuse 206
Recesul–vezi şi Fosa; Punga; Spaţiul
anterior, al fosei ischiorectale–vezi Fosa, ischiorectală, recesul anterior al
bursei omentale (superior) 264, 266, 279, 335
cohlear, al vestibulului 90
costodiafragmatic 188, 192, 193, 202, 226, 227, 320, 332, 336, 534, 541, 542
costomediastinal 188
duodenal 262
eliptic, al vestibulului 90
epitimpanic 87–89
faringian 33, 43, 60, 62
ileocecal 273
ileocolic–vezi Recesul, ileocecal
infundibular, al ventriculului trei 102
intersigmoidian 263, 327
lateral, al ventriculului patru 102, 109
mezentericoparietal 262
optic, al ventriculului 3–vezi Recesul, supraoptic, al ventriculului 3
paracolic 263, 273, 337, 349, 350
paraduodenal 262
pineal, al ventriculului trei 102
piriform–vezi Fosa, piriformă
retrocecal 259, 269
sacului mic–vezi Recesul, bursei omentale
sfenoetmoidal 33, 34
sferic, al vestibulului 90
sinusului maxilar 44
subpopliteal 489, 490
supraoptic, al ventriculului trei 100, 102
suprapineal, al ventriculului trei 102
ventriculului patru, lateral 102, 109
ventriculului trei 100, 102
vestibulului 90
vezicouterin–vezi Spaţiul, vezicouterin
Rectul/canalul anal 160, 255, 263, 266, 276, 319, 335, 343, 344, 346–352, 360, 367, 372–377, 378–380, 392, 400
arterele 378
in situ (la femeie şi la bărbat) 372
sfincterul extern (la femeie şi la bărbat) 376
venele 379
Reflexul
autonom 315
de tuse 206
Hering–Breuer 206
Regiunea
abdomenului 260

Regiunea *continuare*
epigastrică 260
femurală 252
hipocondrică 260
hipogastrică–vezi Regiunea, pubiană
iliacă–vezi Regiunea, inghinală
iliocecală 273, 274
inghinală 251–253, 260
laterală, a abdomenului–vezi Regiunea, lombară (flancul)
lombară (flancul) 260
ombilicală 260
orală/faringiană
arterele 65
inervaţia 67
muşchii 63, 64
vasele limfatice şi nodulii limfatici 68, 69
venele 66
pubiană 260
Regiunea fesieră, inervaţia 484, 485, 527
Regiunea posterioară a trunchiului
articulaţiile 151, 152
inervaţia 170
ligamentele 151, 152
muşchii 167–169, 171
oasele 146–150
secţiune transversală (a regiunii lombare) 172
Reil–vezi Insula
Reissner–vezi Membrana vestibulară (a lui Reissner)
Respiraţia 191
Retina 83, 84, 86, 114
Retinaculul
extensorilor
carpului 427, 428, 450–453
inferior 501, 503, 511, 512, 524
superior 501, 503, 511, 512
fibular
inferior 500, 503, 507, 509, 511
superior 498–500, 503, 509, 511
flexorilor, al
carpului–vezi Ligamentul, carpian, transvers
gleznei 498–500, 511, 516, 517, 523
patelei
lateral 474–476, 488–490, 501–503
medial 474, 475, 483, 488–490, 501, 502
peronier–vezi Retinaculul, fibular
Retrocesiunea uterului 358
Retroversia uterului 358
Retzius–vezi Spaţiul, retropubian
Rinichiul 172, 193, 225, 264–267, 270, 279, 280, 289, **319–321**, 327, 332, 333, 336, 369, 380, 535–537
arterele 326
interne (intrarenale) 323
variaţii 324
in situ 319, 320
inervaţia (schemă) 331
microvascularizaţia 326
nervii 330
raporturi 319, 320, 332
secţiuni transversale 321, 331
segmentele 323
structura
internă 325, 326
macroscopică 321
vascularizaţia 322–vezi de asemenea Rinichiul, microvascularizaţia
vasele limfatice şi nodulii limfatici 329
Riolan–vezi Arcul lui Riolan
Rosenmuller–vezi Nodulul limfatic, inghinal, profund, suprem
Rosenthal–vezi Vena, bazală
Rostrul corpului calos 100, 134, 138
Rotter–vezi Nodulul limfatic, interpectoral
Rugae–vezi de asemenea Pliul
gastrice 232, 268, 534
vaginale 355

S

Sacul
alveolar 200
endolimfatic 91
herniar 254
lacrimal 77, 78
peritoneal mic–vezi Bursa, omentală
scrotal 373
tecal (cisterna lombară) 400
Sacul herniar–vezi Colul, sacului herniar
Sacula urechii interne 87, 90, 91, 118
Santorini–vezi Canalul, pancreatic, accesor
Scafoidul 435–439, 440, 450
Scapula 25, 29, 173, 178, 185, 187, **403, 404,** 411, 530–533, 542–vezi de asemenea Spina
(marginea laterală) 405
marginea medială 145
unghiul inferior 145
Scarpa–vezi Ţesutul, subcutanat, stratul membranos, al abdomenului (al lui Scarpa)
Scăriţa 87–89, 91
Scheletul, osos-vezi şi Oasele
al abdomenului 240
al capului şi gîtului 12
al toracelui (cutia toracică) 178
Schlemm–vezi Sinusul, venos, scleral
Schwalbe–vezi Linia, lui Schwalbe
Sclerotica 77, 79, 83–86
Scrotul 339, 348, 369–371, 376, 385, 398
Secţiune transversală
la nivelul abdomenului
apendice (transversală) 275
bursa omentală (transversală) 265
duoden (coronară) 271
joncţiunea esofago–gastrică (coronară) 232
peretele abdominal şi viscerele abdominale (mediană) 335
peretele abdominal şi viscerele la nivelul L1–2 (transversală) 537
peretele abdominal şi viscerele la nivelul L2–3 (transversală) 337
peretele abdominal şi viscerele la nivelul L5 (transversală) 538
peretele abdominal şi viscerele la nivelul S1 (transversală) 539
peretele abdominal şi viscerele la nivelul T10 (transversală) 534
peretele abdominal şi viscerele la nivelul T12 (transversală) 336, 535
peretele abdominal şi viscerele la nivelul T12–L1 (transversală) 536
peretele abdominal, anterior (transversală) 244
peretele abdominal, lateral (coronară) 245
pilor (coronară) 269
retroperitoneu la nivelul hilului renal (transversală) 332
retroperitoneu, rinichi, glanda suprarenală (sagitală) 332
rinichi (multisecţional) 325
rinichi şi artere (coronară) 323
stomac (coronară) 268
vezică biliară/tract biliar (sagitală) 285
la nivelul capului şi gîtului
cavitatea bucală
cavitatea orală/orofaringe/regiunea parotidiană (transversală) 56
limba şi planşeul cavităţii bucale (coronară) 56
cavitatea nazală
arterele (specimen osos ridicat) 37
nervii (specimen osos ridicat) 38
peretele lateral (median) 33
peretele lateral (osos, median) 6, 34
septul (median) 35
septul (osos, median) 35
sinusurile paranazale (coronară) 44
sinusurile paranazale (sagitală) 45
sinusurile paranazale (transversală) 44
dintele 53
encefal/cavitatea craniană
arterele encefalului (coronară) 134
arterele encefalului (mediană) 135
cerebel (în planul pedunculilor cerebeloşi) 107
cerebel/trunchiul cerebral (mediană) 109
encefalul şi nucleii bazali (transversală) 104
secţiune mediană prin craniu şi encefal 100
secţiune mediană prin craniu cu meninge/sinusurile durei mater 97
secţiune mediană prin encefal cu trunchiul cerebral excizat 100
secţiune mediană prin encefal/trunchiul cerebral/măduva

Secţiune transversală *continuare*
spinării cu spaţiul subarahnoidian 103
sinusurile cavernos/sfenoidal (coronară) 98
talamus (schemă) 105
ventriculii cerebrali (coronară) 102
faringele
mucoasa (mediană) 59
muşchii (mediană) 61
gîtul
straturile fasciale (schematică, mediană) 31
straturile fasciale (schematică, transversală) 31
limba
(coronară) 56
(sagitală) 59
orbitele
conţinutul orbitei (coronară) 79
globul ocular (transversală) 83
camerele anterioară/posterioară 84
vasele sanguine (schemă) 86
orbita anterioară (sagitală) 77
orbita dreaptă (sagitală) şi venele 81
orbita dreaptă (transversală) 79
orbita stîngă şi dreaptă (coronară) 44
orbita stîngă şi dreaptă (transversală) 44
orbita stîngă/sinusul maxilar (sagitală) 45
regiunea parotidiană (transversală) 21, 56
secţiuni mediane
ale capului şi gîtului 59
ale craniului 6
ale craniului cu arterele meningee 95
urechea
cohleea, secţiune prin spirala cohleei 91
externă, medie, internă (schemă) 87
labirintul (osos, membranos) 91
tuba faringotimpanică (auditivă) 93
la nivelul membrului inferior
articulaţia coxofemurală şi arterele (coronară) 486
coapsa (transversale succesive) 487
gamba (deasupra treimii medii) (transversală) 504
genunchiul (sagital lateral către linia mediană) 385
la nivelul membrului superior
antebraţ (transversală succesivă) 432
articulaţia sternoclaviculară (coronară) 402
articulaţiile carpului (coronară) 438
axilă (sagitală) 411
braţ (transversale succesive) 418
carpul/tunelul carpian (transversală) 444
deget, distal (sagitală) 454
deget, distal (transversală) 454
mîna, spaţiul mediopalmar (transversală) 445
umăr (coronară) 406
la nivelul pelvisului şi perineului
fosa ischiorectală (coronară) 373
peretele canalului anal (coronară) 375
peretele pelvian şi planşeul (coronară) 245
peretele pelvian şi viscerele la nivelul capului femural, vîrfului coccisului 540
perineul şi uretra: la bărbat (coronară) 366
prostata (transversală) 367
prostata şi arterele (coronară) 383
rectul (coronară) 374
scrotul şi testiculele (coronară) 371
spaţiile perineopelviene (mediană) 377
testiculele (coronară) 371
uretra prostatică şi bulbară (coronară) 367
uretra: la bărbat (coronară) 368
uretra: la femeie (coronară) 362
uterul şi anexele (coronară) 356
uterul: modificări în raport cu vîrsta (coronară) 357
vaginul şi fascia endopelviană (coronară) 253
vezica urinară şi uretra: la bărbat (coronară) 353
vezica urinară şi uretra: la femeie (coronară) 353
veziculele prostatică, seminală şi uretra peniană (mediană) 367
viscerele pelviene şi perineul: la bărbat (mediană) 348
viscerele pelviene şi perineul: la femeie (mediană) 347, 356
la nivelul toracelui posterior
măduva spinării şi arterele (transversală şi mediană) 165
măduva spinării şi venele (transversală) 166
regiunea lombară a toracelui posterior (transversală) 172
vertebrele lombare/măduva spinării (transversală) 163
vertebrele toracice/măduva spinării (transversală) 163
vertebrele toracice/măduva spinării şi arterele (transversală) 165
la nivelul toracelui
cord: atrii, ventriculi şi septul interventricular (oblică) 220
glanda mamară (sagitală) 175
mediastin (transversală) 237
coaste şi articulaţiile sternocostale (coronară) 179
peretele toracic şi viscerele toracice, la nivelul liniei axilare anterioare (coronară) 541
peretele toracic şi viscerele toracice, la nivelul liniei medioaxilare (coronară) 542
peretele toracic şi viscerele toracice, nivel T4 (transversală) 530
peretele toracic şi viscerele toracice, nivel T5–6 (transversală) 532
peretele toracic şi viscerele toracice, nivel T7 (transversală) 533
peretele toracic şi viscerele toracice, nivel, T4–5 (transversală) 531
peretele toracic/nervul spinal (transversală) 166 (schemă), 250
traheea (transversală) 198
Segmentaţia, dermică–vezi Dermatoamele
Segmentele
bronhopulmonare 196, 197
ficatului 281
pulmonare–vezi Segmentele, bronhopulmonare
renale 327
rinichiului–vezi Segmentele, renale
Semilunarul 435–439, 440
Septul
atrioventricular 218, 221, 237
fibros transvers, al fosei ischiorectale 373–376
interalveolar 13
interatrial 216, 533
intercavernos, fascia lui Buck 364
interlobular, al pancreasului 288
intermuscular
anterior, al gambei 504
lateral
al braţului 414, 415, 418, 428, 431, 460
al coapsei 487
medial
al braţului 414–416, 418, 428–431
al coapsei 487
posterior, al gambei 504
transvers, al gambei 504
interventricular 216–221, 533
lui Denonvilliers–vezi Fascia, rectovezicală/rectoprostatică
nazal 33, **35**, 38, 39, 44, 46, 59, 62, 143, 144
orbital 77
pellucid 100, 102, 104–106, 134, 136, 138, 140
penisului 368
pulmonar 201
rectovezical–vezi Fascia, rectovezicală/rectoprostatică
scrotal 348, 370, 371, 376, 385
Seroasa 316–vezi de asemenea Peritoneul, visceral
apendicelui 275
intestinului subţire 272
Sesamoid–vezi Osul, sesamoid
Sfenoid–vezi Osul, sfenoid
Sfincterul
ampulei hepatopancreatice 287, 317
anal
extern 276, 314, 335, 343, 347, 348, 352, 360, 361, 364–366, 372–378, 384, 398
intern 373–375
canalului coledoc 287
canalului pancreatic 287

Sfincterul *continuare*
esofagian
inferior 229
ileocecal 274
lui Boyden–vezi Sfincterul, canalului coledoc
lui Oddi–vezi Sfincterul, ampulei hepatopancreatice
palatofaringian 61
piloric–vezi Pilorul
pupilei–vezi Muşchiul, sfincter, al pupilei
uretral
extern– vezi Muşchiul, sfincter al uretrei
intern 353, 367, 368
uretrei–vezi Muşchiul, sfincter al uretrei 383
uretrovaginal 343, 352, 355, 360, 361
Sibson–vezi Membrana, subpleurală
Simfiza, pubiană 16, 239, **240**, 251, 253, 255, 339, 340–346, 348, 351, 352, 360, 363, 366, 382, 400, 540
Sinapsa–vezi şi Terminaţiile nervoase
adrenergică 161
colinergică 161
Sincondroza
manubriosternală 179, 402
primei coaste 402
sfeno–occipitală 59
xifosternală 179
Sinusoidele ficatului 282–284
Sinusul–vezi de asemenea Recesul
anal 374
aortic 219, 220
carotidian 119, 124, 125, 130, 206
cavernos 81, 98, 130, 133
confluenţa 97, 98, 137, 138, 143
coronar 210–212, 217, 219, 237, 533, 541, 542
drept 97, 98, 100, 137–139
dural 97, 98, 137, 138
epididimar 371
etmoid 3, 143, 144–vezi Celula, etmoidală
frontal 3, 5, 6, 33–35, 44–46, 59
intercavernos (anterior şi posterior) 97
lui Valsalva–vezi Sinusul, aortic
maxilar 3, 5, 40, 41, 43–46, 142–144
occipital 97, 137
paranazal 44–46–vezi de asemenea fiecare sinus paranazal
modificări funcţie de vîrstă 46
pericardic
oblic 211, 237, 533
transvers 208, 211, 216, 217
pietros
inferior 97, 98
superior 92, 97, 98
piloric 267
prostatic 367, 368
rectal–vezi Sinusul, anal
renal 321
sagital
inferior 94, 97, 98, 137–139
superior 94–98, 100, 103, 137, 138, 143
sfenoidal 5, 6, 33–35, 44–46, 59, 60, 79, 98, 142–144
sfenoparietal 97, 98
sigmoid 92, 97, 98
tarsal 505, 506
transvers, al durei mater 97, 98, 137, 138
uretral–vezi Sinusul, prostatic
urogenital 399
venos 97, 98–vezi şi fiecare sinus venos dural 97, 98
scleral 84
Sistemul
antero–lateral (ALS) 158
biliar, intrahepatic (schemă) 284
coloanelor dorsale 158
de conducere, al cordului 221
nervos, autonom (ANS) 40, 115–117, 119, 120, **124–**128, 159–161, **205**, 206, 223, 224, 236, **308–**318, 330, 331, 334, 389, 390, 392, 394–397
schemă 160
sinapsele 161
topografia 159
nervos, parasimpatic 40, 115–117, 119, 120, 126–128, 159–161, 206, 223, 311, 314, 315, 317, 318, 331, 394–397
nervos, simpatic 40, 115–117, 126–128, 159–161, 206, 223, 224, 311, 314, 315, 317, 318, 331, 334, 394–397
reproducător–vezi Organele, reproducătoare
Sistola 218
Skene–vezi Ductul, parauretral; Glanda, uretrală, la femeie
Smalţul dentar 53
Spaţiul–vezi şi Fosa; Recesul; Punga
cvadrangular 409, 410
endopelvian 351
epidural 94, 96, 163
cranian–vezi Interfaţa, dura mater–oasele craniului
vertebral 163
episcleral 79, 83
interglobular 53
interproximal (interdentar) 53
lombar
inferior–vezi Trigonul, lombar
superior–vezi Trigonul, auscultator
lui Burns–vezi Spaţiul, suprasternal
lui Disse–vezi Spaţiul, perisinusoidal
lui Fontana–vezi Spaţiul, unghiului iridocornean
lui Mall–vezi Spaţiul, periportal (Mall)
lui Poirier 437
lui Retzius–vezi Spaţiul, retropubian
lui Schwalbe, al nervului optic 83
mediopalmar 443, 445, 446
paravezical 353
perianal 373, 374, 377
pericoroidal 83, 84
perineal (superficial) 348, 352, 355, 360, 364–366, 377, 384, 385, 391
perineopelvian 377
periportal (Mall) 283
perisinusoidal (Disse) 283
postanal 377
prerectal 377
presacral (potenţial) 351, 377
prevezical 243, 335, 346, 348, 351, 352, 377
rectouterin 347, 349, 351, 354, 356, 372
rectovaginal (potenţial) 351
rectovezical 348, 377
retrofaringian 31, 56, 59, 61
retroprostatic 377
retropubian 335, 346, 348, 351, 352, 377
subarahnoidian 94, 96, 103, 162, 163
subdural 94, 96
submucos 373, 377
supracoroidian 83, 84
suprasternal (Burns) 24, 31, 59
tenar 443, 445, 446
triunghiular 409, 410
unghiului iridocornean (Fontana) 84
vezicocervical (potenţial) 351, 354
vezicouterin 351, 355, 356, 376
vezicovaginal (potenţial) 351, 354
Spina–vezi de asemenea Coloana, vertebrală
iliacă
anterioară
inferioară 240, 255, 340, 341, 345, 468, 469, 474, 475
superioară 239, **240–**243, 251, 253, 255, 339, **340,** 341, 361, 363, 467, **468,** 469, 474–476, 478, 482
posterioară
inferioară 152, 340, 468
superioară 145, 152, 340, 341, 468
ischiadică 152, 240, 255, 340–345, 378, 391, 393, **468,** 469, 485
mentală 13, 49
nazală
anterioară, a osului maxilar 2, 4, 6, 32, 34, 35
a osului frontal 34, 35
posterioară, a osului palatin 8, 34, 35
osului sfenoid 8, 12, 93
scapulei 145, 167, 170, 178, 186, 193, 209, 404, 405, 407–411
Splenium al corpului calos 100, 101, 104, 106, 109, 136–139
Splina 192, 193, 264, 265, 267, 280, 288, **289**, 333, 336, 338, 534–536, 542
arterele 290–292
in situ 289
secţiuni transversale 289, 534–536, 542
suprafeţele 289
venele 299, 302
Sprînceana
acetabulului 340, 469, 486
glenoidă, a scapulei 410
Stadiile de dezvoltare
ale sinusurilor paranazale 46
Stensen–vezi Canalul, parotidian
Sternul 25, 59, 173, 178, 182, 184, 187, 188, 229, 237, 238, 335, 407, 534, 535, 541, 542–vezi şi Corpul, sternului

Stomacul 192, 228, 229, 232, 233, 261, 264, 265, **267–269**, 279, 280, 285, 288, 289, 336, 338–vezi şi Corpul, stomacului
arterele 290, 291
in situ 267
inervaţia (schemă) 311
loja 266, 270
mucoasa 268
musculatura 269
nervii 309, 310
secţiuni transversale 265, 268, 534, 535, 541, 542
variaţii ale formei 267
venele 303
Stratul–vezi de asemenea Lamina
nuclear, al bulbului rahidian 107
odontoblaştilor 53
Stratul adipos–vezi de asemenea Corpul, adipos
al inelului subhiatal 232
al peretelui abdominal anterior–vezi Ţesutul, subcutanat, stratul adipos, al abdomenului
al sînului 175
din fosa ischiorectală–vezi de asemenea Corpul, adipos, al fosei ischiorectale
din spaţiul epidural 163
din spaţiul prevezical 243
extraperitoneal 392
hilar 330
orbital 143–vezi Corpul, adipos, al orbitei
pararenal 172, 332, 537
pericardic 226, 227
perirenal 172, 325, 332, 537
subcutanat–vezi Ţesutul, subcutanat
Stratul muscular
al apendicelui 275
al colonului 274
al duodenului 269, 271, 287
al esofagului 63, 71, 269
al ileonului 272, 274
al intestinului gros 276
al jejunului 272
al stomacului 269
circular
al duodenului 271
al esofagului 61, 63–71, 230–232
al intestinului 316
al rectului 346, 374, 375
al stomacului 232
longitudinal
al duodenului 271
al esofagului 61, 71
al faringelui 61, 231
al intestinului 320
al rectului 346, 373–375
al stomacului 232
Stria
medulară a talamusului 100, 105, 109
olfactivă 113
terminală 102, 105, 106
Stricturile esofagului 229
Structuri omoloage
ale organelor genitale externe 398
ale organelor genitale interne 399
Submucoasa 271
esofagului 231, 232
gastrică 268
ileonului 272
intestinală 316
jejunului 272
Substanţa
albă 158, 162
cenuşie 158, 162
gelatinoasă 158
interpedunculară–vezi Substanţa, perforată, posterioară
neagră 101
osoasă a dintelui (cementul) 53
perforată
anterioară 101, 113
posterioară 108
Sustentaculum tali 506–510
Sutura
coronară 2, 4–7, 11
frontoparietală–vezi Sutura, coronară
intermaxilară 32
interparietală–vezi Sutura, sagitală
lambdoidă 4–7, 11
palatină mediană 8
palatină transversă 8
parieto–occipitală–vezi Sutura, lambdoidă
sagitală 7, 11
scuamoasă 11
sfeno–occipitală–vezi Sincondroza, sfenooccipitală

Ş

Şanţul
anal intermuscular–vezi Şanţul, intersfincterian
arterei carotide interne–vezi Şanţul, carotidei
arterei occipitale–vezi Şanţul, occipital
arterei subclavii 179
arterei temporale medii 4, 7
arterei vertebrale 15
atrioventricular–vezi Şanţul, coronar
calcanean 525
calcarin (cerebral) 99–101, 105, 114
carotidian 9
central (cerebral) 99, 100
cerebral 99, 101, 134
chiasmatic–vezi Şanţul, prechiasmatic
cingulat (cerebral) 100
colateral (cerebral) 100, 101
coronar 208, 210
coronar, al glandului penisului 398
coronar (al arterei coronare) 533
corpului calos 100
costal 179
frontal (cerebral) 99
gingival 53
hipocampic 106
hipotalamic 100, 109, 140
infraorbital 2
insulei 99
interparietal (cerebral) 99
intersfincterian 373–375
intertubercular, al humerusului 403
interventricular, al cordului
anterior 208
posterior 210, 211
interventricular 533
lateral (cerebral) 99, 101, 134
limitant al ventriculului patru 109
lui Rolando–vezi Şanţul, central (cerebral)
lui Sylvius–vezi Şanţul, lateral (cerebral)
lunat, cerebral 99
ventriculul patru 109
mastoid–vezi Incizura, mastoidă
măduvei spinării
dorsal
intermediar 158
lateral 158
median 109, 158, 162
lateral ventral 158
milohioidian 13
muşchiului digastric–vezi Incizura, mastoidă
nazal (cerebral) 100, 101
nazolabial 1
occipital, transvers (cerebral) 99
occipitotemporal (cerebral) 100, 101
olfactiv (cerebral) 101
orbital (cerebral) 101
nervului şi vaselor nazopalatine–vezi Şanţul, vomerin
nervului pietros mare 9, 92
nervului pietros mic 9
nervului radial 404
nervului spinal 16
nervului ulnar 404, 419
obturator 473
occipital 8
occipital, transvers (cerebral) 99
occipitotemporal (cerebral) 100, 101
olfactiv (cerebral) 101
orbital (cerebral) 101
paracentral (cerebral) 100
paracolic–vezi Recesul, paracolic
parieto–occipital (cerebral) 99, 100
postcentral (cerebral) 99
precentral (cerebral) 99, 100
prechiasmatic 9
sinusului occipital 9
sinusului pietros inferior 6, 9
sinusului pietros superior 6, 9
sinusului sagital superior 7, 9
sinusului sigmoid 6, 9
sinusului transvers 6, 9
terminal 54, 210
tubei auditive (faringotimpanice) 8
urogenital 398

Şanţul *continuare*
vaselor circumflexe scapulare 404
vaselor meningeale anterioare 9
vaselor meningeale medii 6, 7, 9
vaselor meningeale posterioare 9
venei cave inferioare, pe aria nudă a ficatului 279
venei subclavii 179
ventriculului patru 109
vomerin (pentru nervul şi arterele nazopalatine) 35
Şaua turcească 6, 9, 33, 35, 59
Şoldul
arterele 486
articulaţia coxo-femurală 469
ligamentele 469, 471
muşchii 476–478
inervaţia 485
oasele–vezi Osul, coxal

T

Tabachera, anatomică 427, 450, 452, 453
Talamusul 100, 102, 104, **105**, 106, 108, 109, 137, 138, 140, 142, 314
Talusul 505–508–vezi de asemenea Capul; Procesul; Trohleea; talusului
Tarsul–vezi Oasele, piciorului
pleoapei 77, 79, 80
Teaca
bulbară–vezi Teaca, fascială, a globului ocular
carotică 24, 31, 56
fascială, a globului ocular 79, 83
femurală 242, 243, 245, 252, 482, 528
flexorilor–vezi de asemenea Teaca, fibroasă, a degetelor; sinovială
sinovială comună (bursa ulnară) 443–446
glandei tiroide–vezi Capsula, fibroasă a glandei tiroide
muşchilor drepţi abdominali 183, 241–244, 251, 335–337
lama anterioară 182, 249, 348, 360, 407
lama posterioară 247, 249
nervului optic 79, 83
tendinoasă
a gleznei 511
fibroasă a degetelor
mîinii 441, 443–446, 449, 454
părţile inelară şi încrucişată 443, 445, 446
piciorului 515, 516
sinovială
(a extensorilor) carpului/feţei dorsale a mîinii 453
(a flexorilor) degetelor 441, 443, 445, 446, 449, 454
a muşchiului flexor lung al policelui (bursa radială) 443–445
a muşchiului flexor radial al carpului 444
a piciorului 504, 516,
Tectum–vezi Lama, tectală
Tegmentul timpanic 87
Tegumentul 244
penisului 364, 365, 370
scrotului 370
Tendonul 145, 401–vezi fiecare muşchi
calcanean 467, 498–500, 503, 509, 511
comun, al extensorilor 424, 426, 428
degetelor 401
al indexului 401
lung 467
lung al halucelui 467
lung al policelui 401
comun, al flexorilor 425, 426, 429
degetelor, superficial 401
radial al carpului 401
ulnar al carpului 401
comun
al extensorilor 424, 427, 428
al flexorilor 425, 426, 429
inelar–vezi Inelul, tendinos comun
conjunct–vezi Falx, inguinalis
gleznei 509, 511–513
inelar, comun–vezi Inelul, tendinos comun
intermediar, al muşchiului digastric 24, 25, 49, 55, 56
intersecţia, tendinoasă 174, **239**, 339
lui Achille 467, 498–500, 503, 509, 511
muşchiului cvadriceps femural 467, 483, 487–489, 493, 501–503
muşchiului digastric–vezi Tendonul, intermediar, al muşchiului digastric
muşchiului drept femural 467
muşchiului gracilis 467
muşchiului palmar lung 401
muşchiului plantar 477, 498, 499, 504
muşchiului popliteu 489–491
patelar–vezi Ligamentul, patelei
Tenia
colonului
liberă 263, 273, 274, 276, 372, 375
mezocolică 273, 274, 276
omentală 273, 276
ventriculului patru 109
Tenon–vezi Teaca, fascială, a globului ocular
Terminaţii, nervoase–vezi şi Sinapsa
adrenergice 206
colinergice 206
Testiculul 335, 348, 369–371, 385, 396, 399, 400
Thebesius–vezi Valva, sinusului coronar;
Tibia 490, 492, 493, 495, **496, 501,** 475, 504, 507–509, 511–513–vezi de asemenea Condilul, tibiei
vedere anterioară 467
Tija
corpului pineal 104
infundibulară, a neurohipofizei 140
Tonsila
cerebelului 107, 109, 137
faringiană 33, 59, 60, 62, 63
linguală 54, 59, 60
palatină 47, 48, 54, 56, 59, **60**, 62
Topografia
esofagului 229
ficatului 278
glandei tiroide 70
nervului spinal 153, 173
perineului 363
plămînului 192, 193
rinichiului 320
sistemului nervos autonom 159
vezicii biliare 278
viscerelor abdominale 260
Toracele
arterele 184, 187, 233–vezi de asemenea arterele fiecărui organ în parte
articulaţiile 179, 180
muşchii 182–186, 191
nervii 182, 186, 187, 205–vezi şi inervaţia fiecarui organ în parte
oasele 178, 179
secţiuni transversale 237, 530–533, 541, 542
vasele şi nodulii limfatici 177, 204, 235
venele 184, 234–vezi de asemenea venele pentru fiecare organ în parte
viscerele–vezi fiecare organ în parte
Torus tubarius (proeminenţa tubei auditive) 33, 60, 62
Trabecula
cărnoasă 216
fibroasă, a adenohipofizei 140
iridocorneană-vezi Reţeaua, trabeculară, a unghiului iridocornean
septomarginală 216, 219, 220
Tractul
biliar 285–287
inervaţia (schemă) 317
corticospinal 158
dorso-lateral 158
fibros, principal, al măduvei spinării 158
gastrointestinal 161
hipotalamo-hipofizar 140
iliopubian 251, 351
iliotibial 467, 474, **476**, 477, 484, 487–490, 496, 498, 501–503
lui Lissauer–vezi Fasciculul, dorso-lateral lui Schultze 158
măduvei spinării 158
mamilotalamic 140
olfactiv 39, 100, 101, 108, 113
optic 101, 102, 106, 108, 114, 132, 137
piramidal 158
pontoreticulospinal 158
reticulospinal 158
rubrospinal 158
spinal, al nervului trigemen 110, 111, 116, 119, 120
spinocerebelos 158
spinohipotalamic 158
spinomezencefalic 158
spinoolivar 158
spinoreticular 158
spinotalamic 158

spinotectal 158
supraopticohipofizar 140
tectospinal 126, 158
tuberohipofizar 140
vestibulospinal 158
Tragus 1 –vezi de asemenea Antitragus, al urechii externe 88
Traheea 12, 24, 25, 31, 59, 61, 64, 70–73, 120, 161, 192, 194, **198**, 199, 203, 207, 209, 226, 228–230, 233, 530, 531, 541, 542
(bifurcaţia) 238
Trapezoidul 435, 436, 438–440
Trapezul 435, 436, 439–441, 444, 450
Treves–vezi Pliul, ileocecal
Triada, portală 282, 535
Trigonul
anal 363
cervical 22, 31, 167, 171, 182, 186
cistohepatic 292, 299
colateral 105
de auscultaţie 246, 395, 533
deltopectoral 239, 407
fibros, al cordului 218
habenular 105, 109
hipoglosului 109
inghinal 245, 251
lombar 167, 186, 246
lombocostal 189-vezi Trigonul, lombar
lui Calot 292–vezi Trigonul, cistohepatic
lui Hesselbach–vezi Trigonul, inghinal
lui Petit–vezi Trigonul, lombar
olfactiv 113
perineal–vezi Trigonul, urogenital
sternocostal 189
suboccipital 171
urogenital 363
vagului 109
vertebrocostal 189
vezicii urinare 348, 352, 353, 362, 367, 368
Trohanterul femurului
mare 145, 240, 467, 469–471, 474, 475, 477, 478, 484, 485, 540
mic 240, 255, 470, 474, 471, 478
Trohleea
fibulei 505–507
humerusului 403, 404, 419, 420
muşchiului oblic superior 80
peronieră–vezi Trohleea, fibulei
talusului 505, 506, 508
Trolard–vezi Vena, lui Trolard
Tropism–vezi Tropism, faţetar
Trunchiul (arterial)
brahiocefalic 29, 70–72, 130, 131, 184, **190**, 202, 207–210, 228, 233
celiac 159, 189, 225, 228, 233, 256, 262, 266, 270, 288, **290–**295, 297–299, 301, 311, 314, 318, 319, 322, 335, 390, 535, 536
celiacomezenteric 297
corpului calos 100, 134
costocervical 28, 29, 65, 130, 131
gastrofrenic 297
hepatogastric 297
hepatolienomezenteric 297
hepatomezenteric 297
lienogastric 297
lienomezenteric 297
meningohipofizar 95
pulmonar 202, 208, 211, 216, 220, 221, 225, 532, 542
tirocervical 28–30, 65, 67, 70–72, 130, 131, 228, 233, 410
Trunchiul (limfatic)–vezi de asemenea Canalul, toracic
bronhomediastinal 204, 258
intestinal 258, 305
jugular 68, 204, 258
lombar 258, 305, 308, 333
subclavicular 68, 204, 258
Trunchiul (nervos)
al plexului brahial 413
lombosacral 259, 390, 478–481, 520, 521, 538, 539
simpatic 43
cervical 31, 40, 65, 67, 119, **124–**128, 159, 224, 236
lombar 159, 189, 224, 255, **259,** 308, 313, 314, 330, 334–337, 349, 350, 389, 390, 392, 394–396, 479–481
sacral 159, 334, 479, 481
toracic 40, 126–128, 159, 187, 188, **205**, 224, 226, 227, 236, 237, 250, 308, 311, 314, 315, 317, 318, 394–396
vagal
anterior 120, 159, 205, 228, **236**, 255, 308–313, 317, 318, 330, 334, 390
posterior 120, 159, **236,** 255, 308–313, 317, 318, 330, 334, 390
Trunchiul cerebral 108, 110, 111
Tuba
auditivă–vezi Tuba, faringotimpanică; Cartilajul, tubei auditive
faringotimpanică (auditivă) 8, 33, 48, 51, 59–63, 87–89, 91, **93**, 120, 206
lui Eustachio–vezi Tuba, faringotimpanică
lui Fallopius–vezi Tuba, uterină
uterină 347, 349, 354–357, 380, 392, 395, 399
Tuber
al cerebelului 107, 109, 137
cinereum 100, 101, 108, 140
Tuberculul
adductorului 471, 475, 483, 484, 488, 491
anal 398
anterior 15, 16
al atlasului 15, 18, 33
al procesului transvers al vertebrei cervicale 16
al vertebrei C6–vezi Tuberculul, carotic
talamic 105
articular, al osului temporal 4, 8, 14, 51
atlasului, pentru ligamentul transvers 15
auricular 88
buzei superioare 1
carotic 17
conoid, al claviculei 402
corniculat 62, 63, 74
costal 178, 179
crestei iliace 240, 468
cuneat 108, 109
cuneiform 62, 63, 74
dorsal, al radiusului 435
faringian, al părţii bazilare a osului temporal 8, 17, 35, 59–61, 63
genital 398
gracil 108, 109
humerusului
mare 403–406, 409, 414, 415
mic 403, 404, 414
infraglenoid al scapulei 403, 404
intercondilar, al tibiei 495, 496
ligamentului transvers–vezi Ligamentul transvers al atlasului (C1), tuberculul
lui Gerdy 476, 489, 491, 495
lui Vater–vezi Papila, duodenală, mare
mental, al mandibulei 2, 13
olfactiv 113
osului trapez 435, 437, 439
posterior 15, 16
al atlasului 168, 169
al procesului transvers al vertebrei cervicale 16
pubic 239, **240**, 242, 243, 253, 255, 339–341, 345, 346, 360, 365, 468, 474, 475
radiusului–vezi Tuberculul, dorsal, al radiusului
scafoidului 435, 437, 439
supraglenoid, al scapulei 403
şeii 9
talusului 505
trigemenului 109
urechii externe–vezi Tuberculul, auricular
Tuberozitatea
calcaneului 467, 498, 499, 506, 507, 508, 510, 514–517
deltoidiană 403, 404
fesieră, a femurului 471
iliacă 240, 468
ischiadică 152, 240, **340**–342, 344, 346, 360, 361, 363–366, 373, 376, 378, 393, **468**, 469, 470, 477, 484, 485
maxilară 4, 12
navicularului 505, 506, 510, 513, 518
osului cuboid 506, 510, 518
osului metatarsian
al cincilea 505, 506, 508, 517–519
primul 506, 510–512
parietală–vezi Eminenţa, parietală
radiusului 414, 419, 420, 422
sacrală 150
tibiei 467, 474, 475, 488–491, 493, 495, 496, 501, 503

ulnei 414, 419, 422
Tubul
colector, al rinichiului 325, 326
dentinal 53
mezonefrotic 399
Tubul *continuare*
seminifer 371
Tunelul, carpian 437
Tunica
albugineea
a corpului cavernos al penisului 364, 368
a corpului spongios al penisului 364, 368
a penisului–vezi Tunica, albugineea, a corpului cavernos al penisului; a corpului spongios al penisului
testiculului 371
dartos-vezi Fascia, superficială (dartos); a penisului; a scrotului
musculară a esofagului
circulară 61, 63, 71, 230–232
longitudinală 61, 63, 71, 230–232
vaginală, a testiculului 335, 370, 371
Tyson–vezi Glandul, prepuţului

Ţ

Ţesutul
adipos 31, 241–vezi şi Ţesutul, subcutanat
fibroadipos alar 32, 34
adipos, al mediastinului anterior 195
areolar
extraperitoneal 254
subcutanat
stratul adipos (al lui Camper), al abdomenului 241, 244, 335, 348, 360, 363
stratul membranos
al abdomenului (al lui Scarpa) 241, 244, 360
al perineului (al lui Colles)–vezi Fascia, perineală, superficială (a lui Colles)

U

Ulna 419–**422,** 423–428, 432–438, 440, 444, 448, 453 –vezi şi Olecranul (ulnei)
Umărul
arterele 29, 410
articulaţiile 402, 406
fasciile 411
inervaţia 460
muşchii 407–409
oasele 402–404
secţiuni transversale 406, 530–532
vasele limfatice şi ganglionii limfatici 466
Unghiul
camerei anterioare a globului ocular–vezi Unghiul, iridocornean
coastei 178, 179
iridocornean 83, 84, 86
lui Louis–vezi Unghiul, sternului
mandibulei 1, 12, 13, 62
mastoidian 9
scapulei 403, 404, 533
sternului 178
subpubian 342
Uraca 244, **245,** 252, 253, 266, 335, 348–352, 354, 360, 380, 383
Urechea 87–89
externă 88
internă 87
lobulul–vezi Lobulul, auriculului
medie 87, 88–vezi şi Cavitatea, timpanică
timpanul–vezi Membrana, timpanică
Ureterul 245, 252, 257, 263, 266, 308, 319, 321, **327,** 329, 337, 347–352, 354–356, 367, 372, 373, 380–384, 390, 392, 397, 537–539
Uretra 161, 255, 343, 344, 346, 352, 353, 360–**362,** 364, 366–**368,** 399, 540
la bărbat
partea bulbară–vezi Uretra, spongioasă
partea cavernoasă–vezi Uretra, spongioasă
partea intermediară 368
partea membranoasă–vezi Uretra, partea intermediară
partea mobilă (peniană)–vezi Uretra, spongioasă
prostatică 353, 368, 540
spongioasă 367, 368
partea bulbară 353, 367, 368
partea mobilă (peniană) 367, 368
la femeie 352, 353, 360, 361, **362**
Uterul 347, 349, 352, 354–**356,** 357, 358, 360, 372, 380, 392, 394, 395, 399, 400
Utricul
prostatic 367, 368, 399
Utricula
labirintului vestibular 87, 90, 91, 118
Uvula 47, 60, 62, 63
cerebelului 107, 109, 137
vezicii urinare 353, 367, 368

V

Vălul
medular, al cerebelului
inferior 100, 107
superior 100, 107–109
palatin 47, 62
Vaginul 343, 344, 347, 352, 353, **355–**357, 360–362, 372, 376, 380, 395, 398– 400
Vallecula, epiglotică 54, 60
Valsalva–vezi Sinusul, aortic
Valva
anală 374
aortică 217–221, 541
atrioventriculară 219
cordului 218, 219
lui Eustachio–vezi Valva, venei cave inferioare
lui Houston–vezi Pliul, transvers, al rectului
lui Kerckring 271
lui Thebesius–see Valva, sinusului coronar
mitrală 217–221, 237, 533, 541
orificiului oval 217
pulmonară 216, 218, 221
rectală–vezi Pliul, transvers, al rectului
sinusului coronar 216
tricuspidă 216, 218–220, 237, 533, 541
venei cave inferioare 216
Variaţii ale
aportul sanguin al cordului 213
arterelor
bronşice 203
cardiace–vezi Variaţii ale, arterelor, coronare
celiace–vezi Variaţii ale, trunchiului, celiac
colice 298
coronare 213
esofagiene 233
hepatice 297
renale 324
canalului
biliar 287
cistic 286
hepatic 286
pancreatic 287
colonului, sigmoid 277
formei ficatului 280
formei stomacului 267
poziţiei colonului sigmoid 277
poziţiei uterului 358
trunchiului, celiac 297
venelor
cardiace 213
portă 303
renale 324
Vascularizaţia, viscerală 290–311
Vasele–vezi Cordul
epigastrice
inferioare 254
limfatice–vezi Vasele limfatice
sanguine–vezi Artera; Vena
testiculare 254
Vasele drepte
ale intestinului subţire–vezi Arterele, drepte (arteria recta)
ale rinichiului 326
Vasele limfatice–vezi de asemenea Nodulii limfatici; Foliculii limfatici
ale esofagului 235
ale faringelui
ale ficatului 283
ale glandei mamare 177
ale intestinului
gros 306
subţire 305
ale mîinii 466
ale membrelor inferioare 528
ale membrelor superioare 466
ale organelor genitale
la bărbat 388

Vasele limfatice *continuare*
la femeie 386
ale pancreasului 307
ale pelvisului
la bărbat 388
la femeie 386
ale peretelui abdominal posterior 258
ale perineului (la femeie) 387
ale plămînului 204
ale regiunii orale 68
ale rinichiului 329
ale sînului 177
ale stomacului 304
ale traheei 198
ale vezicii urinare 329
anale 306
perianale 306
prostatice 388
testiculare 388
Vasele sanguine, inervaţie 224
Vasul deferent–vezi Ductul (canalul), deferent
Vater–vezi Papila, duodenală, mare
Vena (venele)–vezi şi Sinusul, venos
accesorie
cefalică 462, 511
hemiazigos 203, 227, 234
safenă 526, 527
alveolară
inferioară 56, 66
postero–superioară 66
anastomotică
inferioară (a lui Labbe) 96, 138
superioară (Trolard) 96
angulară 19, 66, 81
anonimă–vezi Vena, brahiocefalică
antebrahială, intermediară (mediană) 401, 432, 462, 463
apendiculară 305, 306
arcuată, a rinichiului 326
atrială 139
auriculară, posterioară 19, 66
axilară 183, 194, 248, 411, 466, 541, 542
azigos 188, 189, 202, 203, 205, 226, 228, **234**, 237, 238, 255, 336, 531–534
bazală (Rosenthal) 137–139
bazilică 401, 412, 418, 432, 451, 462, 463, 466
brahială 412, 418
laterală 137
brahiocefalică 66, 70, 71, 184, 202, 204, 207, 208, 226–228, 234, 530, 541
bronşică 203
canalului anal 379
capsulară, a rinichiului 326
caudată 138, 139
cavităţii bucale 66
ceculuí 301, 302
cefalică 174, 182, 183, 248, 401, 407, 411, 412, 418, 432, 451, **462**, 463, 466, 541
centrală
a ficatului 282, 283
a măduvei spinării 166
a retinei 83, 86
cerebeloasă 137
cerebrală
anterioară 137–139
internă 94, 102, 105, 137–139
laterală directă 138, 139
mare (Galen) 97, 98, 100, 109, 137–139
profundă 94, 96, 98, 137–139
superficială 94–**96**, 98, 138
cervicală, transversă 66, 170
ciliară, anterior 84, 86
circumflexă humerală 462
cistică 303
colică
dreaptă 300–303, 337
medie 288, 299–303
stîngă 301–303
colonului 301
comunicantă, între
venele jugulare anterioară şi internă 27, 66
venele lombare şi hemiazigos 322
conjunctivei 86
cordului 212, 213
coroidiană, superioară 94, 138, 139
coronară 234–vezi de asemenea Vena, gastrică, stîngă
corpului ciliar 86
cremasterică 253, 381
cubitală, mediană 401, 462, 466
deferenţială 301
digitală
dorsală (a mîinii) 451, 463
dorsală (a piciorului) 526
palmară 463
diploică **94**, 96
dorsală
profundă
a clitorisului 257, 343, 344, 347, 351, 352
a penisului 348, 364, 366, 381, 383, 385
superficială, a penisului 339, 364
dreaptă 300
duodenului 299
emisară 94, 96
a lui Vesalius 66
mastoidiană 19, 94
occipitală 94
parietală 19, 94
encefalului 137–139, 141
epigastrică
inferioară 243, 245, **248**, 251–253, 257, 266, 337, 349, 350, 380, 381, 383
superficială 239, 241, 248, 257, 339, 482, 526
superioară 183, 184, 243, 248, 336
episclerală 86
esofagiană 234, 299, 302, 303
facială 19, 27, 28, 43, 55–57, 66, 81
profundă 19, 66
transversă 19, 66
faringelui 66
femurală 242, 243, 248, 252, 253, 257, 363, 381, 387, 475, **482**, 483, 487, 526, 528, 540
profundă–vezi Vena, femurală, profundă
fesieră 257, 301
fosei craniene posterioare 137
frenică, inferioară 234, 257, 266, 322
gîtului 27, 66
gambei 498–502
gastrică
dreaptă 234, 299–303
scurtă 234, 266, 289, 299, 301–303, 336
stîngă 234, **299**–303, 336
gastroepiploică–vezi Vena, gastro–omentală
gastro–omentală 234, 289, 299, 301–303
globului ocular 86
hemiazigos 188, 189, 234, 237, 532
accesorie 203, 227, 234
hemoroidală–vezi Vena, canalului anal; rectală
hepatică 225, 228, 234, 257, 266, 279, 282, 299
centrală 282, 283
intercalată–vezi Vena, hepatică, sublobulară
portă–vezi Vena, portă (hepatică)
sublobulară 282, 283
hipocampică 139
hipofizară 133, 141
hipotalamică 141
ileală 300, 301, 303
ileocolică 300–303
iliacă
circumflexă profundă 245, 252, 257, 351, 383
circumflexă superficială 239, 241, 248, 257, 339, 482, 526
comună 257, 263, 379, 381, 383, 392, 539
externă 245, 251–253, 257, 263, 273, 301, 347–**351**, 354, 373, 379, 381, 383, 483
internă 257, 301, 351, 355, 379, 381, 383
iliolombară 257
inervaţia 224
infraorbitală 19, 66
intercalată, a ficatului–vezi Vena, hepatică, sublobulară
intercapitulară 451, 463
intercostală
anterioară 184, 248
posterioară 226, 227, 234, 248, 336
superioară 226, 227, 234
supremă–vezi Vena, intercostală, superioară
interlobară, renală 326
interlobulară, renală 326

Vena (venele) *continuare*
intervertebrală 166
intestinului 300, 301, 303
gros 301
subţire 300
intra-culmen 137
intrapulmonară 201
jejunală 300, 301, 303
jugulară 43
anterioară 27, 66, 70, 248
internă 19, 24–31, 55–57, **66**, 69–72, 122, 183, 184, 194, 202, 204, 207, 208, 228, 234, 248, 541
externă 1, 19, 27, 57, 66, 70, 194, 202, 207, 234, 248, 541
labială 66
laringiană, superioară 66, 231
linguală 19, 55–57, 66–vezi de asemenea Vena comitantă (însoţitoare), a nervului hipoglos
profundă 47, 55, 66
lombară 257, 322
ascendentă 257, 322
lui Galen–vezi Vena, cerebrală, mare (Galen)
lui Labbe–vezi Vena, anastomotică, inferioară
lui Rosenthal–vezi Vena, bazală (Rosenthal)
lui Trolard 96
lui Vesalius–vezi Vena, emisară, a lui Vesalius
mîinii 451, 463
maculară–vezi Venula, maculară
Marshall–vezi Vena, oblică, a atriului stîng
maxilară 66
medulară, anterioară 137
meningee, medie 94, 96
mentală 66
metacarpiană, dorsală 451, 463
metatarsiană, dorsală 526
mezencefalică 137, 139
mezenterică
inferioară 234, 262, 288, 299, **301–**303, 307, 337, 379
superioară 172, 234, 266, 270, 271, 288, 295, 299, **300–**303, 307, 332, 337, 536, 537
musculofrenică 183, 184, 248
nazală
dorsală 19
externă 66
retiniană–vezi Venula, retiniană, nazală
nazofrontală 19, 66, 81
oblică, a atriului stîng 210–212, 217
obturatoare 234, 245, 257, 379, 383
occipitală 19, 66
internă 139
oftalmică
inferioară 81
superioară 66, 79, 81, 98
ombilicală 225
orbitală 81
ovariană 257, 301, 319, 322, 327, 337, 349, 351, 354, 356, 380, **384**
ramura tubară 383
palatină, externă 66
pancreatică 299, 301, 303
pancreaticoduodenală 299, 301–303
paraombilicală 245, 248, 302
peniană
dorsală
profundă 241, 248, 257, 346, 348, 364, 366, 381, 383, 385
superficială 241, 248, 364, 383
superficială laterală 364
peretelui abdominal 244, 252
pericalosală 137, 139
pericardofrenică 184, 188, 202, 207, 208, 211, 226, 227, 237
perineală 385
peronieră (fibulară) 498, 504
pietroasă 98, 137
plămînului 202
pleoapelor 81
pontină, transversă 137
pontomezencefalică, anterioară 137
poplitee 477, 484, 487, 498, 499, 528
portă (hepatică) 225, 234, 265, 270, 271, 279–282, 285, 288, 290, 292, 299–**302, 303,** 307, 335, 336, 535, 536
anastomoze (portocave) 302
ramura 283, 284
variaţii şi anomalii 303
posterioară, a ventriculului stîng 212
posterioare ale fosei craniene 137
precentrală 137
pre-culmen 137
prepilorică 299, 301
prostatică–vezi Plexul (venos), prostatic
pubiană 252, 257
pulmonară 195, 201, 202, 208, 210, 211, 216, 217, 220, 221, 225–227, 237, 303, 533, 542
radiculară 166
ramura tubară a venei ovariene–vezi Vena, ovariană, ramura tubară
rectală 379
inferioară 301, 302, 379
medie 257, 301, 302, 379
superioară 266, 301, 302, 379
rectosigmoidiană 301, 302, 379
renală 234, 257, 289, 319, 321, 322, 324, 328, 332, 333, 335, 380, 381, 537
retiniană–vezi Venula, retiniană
retromandibulară 19, 27, 43, 55–57, 66, 81
retrotonsilară 137
rinichiului 321, 322, 326–vezi de asemenea Vena, renală
ruşinoasă
externă 248, 257
profundă 381, 482
superficială 241, 381, 387, 493, 526
internă 257, 301, 373, 379, 385, 540
sacrală
laterală 257
mediană 257, 301, 354, 379, 380, 383
safenă
accesorie 526, 527
mare 241, 242, 248, 257, 363, 387, 467, 487, 504, 526–528
mică 467, 484, 498, 504, 526–528
scalpului 19
scrotală, anterioară 248
septală 138, 139
sigmoidiană 266, 301, 302, 337, 379
spermatică
externă–vezi Vena, cremasterică
internă–vezi Vena, testiculară
spinală 137, 166
splenică 234, 265, 266, 289, 295, **299–**303, 307, 333, 335, 336, 535, 536
stelată, a rinichiului 321, 326
stomacului 299
subclavie 26, 28, 29, 66, 70, 71, 183–185, 194, 202, 204, 207, 208, 226–228, **234,** 248, 412
subcostală 257
subependimară 139
sublinguală 55, 57
sublobulară, a ficatului 282, 283
submentală 66
sulcală (anterioară şi posterioară) 166
superficială
a braţului 462
a capului 19
a gîtului 27
a membrului inferior 526, 527
a trunchiului 248
a umărului 474
cerebrală 96
superficiale ale capului 19
superficiale ale trunchiului 248
superficiale, ale membrului inferior 526, 527
supraorbitală 19, 66, 81
suprarenală 234, 257, 322, 333
suprascapulară 66
supratrohleară 19, 66, 81
talamică, superioară 139
talamostriată 94, 139
caudată 139
inferioară 137, 139
superioară 102, 105, 138, 139
temporală
a retinei–vezi Venula, retiniană, temporală
medie 19, 94
profundă 94
superficială 19, 57, 66, 94, 96
terminală–vezi Vena, talamostriată, superioară
testiculară 251–253, 257, 266, 301, 319,

Vena (venele) *continuare*
322, 327, 337, 350, **381**
tibială
anterioară 504
posterioară 498, 499, 504
tiroidiană
inferioară 66, 70, 71, 194, 207, 234
medie 66, 70
superioară 27, 66, 70
toracică
internă 71, 183, 184, 188, 194, 208, 237, 248, 531–533
laterală 248
toracoacromială 462
toracoepigastrică 241, 248
uncinată 138
uterină 257, 301, 354–356, 379, 384
vaginală 305, 383
vermiană 137, 139
vertebrală 234
vertebrei 166
vertebro-bazilară 166
vezicală 257, 301, 379
viscerelor pelviene 380, 382–385
vorticoasă 81, 86
zigomaticofacială 19
zigomaticotemporală 19
Vena cavă
inferioară 172, 188, 202, 205, 209–211, 216, 217, 219, 221, 225, 226, 228, 234, 237, 238, **257**, 264–266, 270, 279, 281, 288, 299, 303, 319, 320, 322, 324, 332, 333, 336–338, 349, 350, 378–383, 392, 534–538, 541
superioară 70, 71, 190, 202, 207–211, 216, 220, 221, 225, 226, 234, 531–533, 541
Vena comitantă (însoţitoare)
a arterei radiale 443
a arterei ulnare 443
a nervului hipoglos 55, 56, 66
a nervului vag 234
Vena terminală–vezi Vena, talamostriată, superioară
Ventriculul
cerebral 102
al patrulea 100, 102, 107, **109,** 136, 137, 139, 143
al treilea **102,** 105, 109, 139
lateral 94, **102**, 104, 106, 132, 136, 139, 142
cordului
drept 208, 210, 211, **216**, 220, 237, 238, 533, 542
stîng 208–211, **217**, 220, 237, 238, 533, 542
Venula
dreaptă, a parenchimului renal 330
macular 86
retiniană 83
nazală 86
temporală 86
Vermisul cerebelului 107, 109
Vertebra–vezi Corpul, vertebral, vertebra C4; vertebra C7
C1–vezi Atlasul (C1)
C2–vezi Dintele axisului
cervicală 12, 15–17, 26, 31, 146, 153, 154, 193, 229
coccigiană–vezi Coccisul
faţeta articulară inferioară–vezi Vertebra C3
incizura, vertebrei L4
vertebrală inferioară 149
lombară 146, 148, 151–154, 163, 229
prominentă 16, 17
sacrală–vezi Osul sacru
toracică 12, 146, 147, 153, 154, 163, 229
vertebra C3 15
faţeta articulară inferioară 15
vertebra C4 15, 16
vertebra C7 16–vezi de asemenea Procesul, vertebrei C7
Vertebra L3–vezi Corpul, vertebrei L3; Pediculul, vertebrei; Procesul, spinos, al vertebrei
Vertebra T12–vezi Procesul, spinos, vertebral, al vertebrei T12
Verumontanum–vezi Colicului, seminal
Vesalius–vezi Vena, emisară (a lui Vesalius)
Vestibulul
labirintului osos 87, 90, 91
nazal 33, 35, 43
vaginal 355, 359, 399
Vezica biliară 120, 160, 192, 261, 264, 267, 278–280, **285,** 286, 292, 336, 535
artera (cistică) 290, 292
inervaţia (schemă) 317
iradierea durerii 317
părţi 285
topografie 278
Vezica urinară 161, 245, 253, 261, 313, 319, 327, 335, 347**–353,** 354, 360, 362, 366, 367, 369, 372, 380, 397, 400, 540
Vezicula, seminală 348, 350, 367, 399
Vidian–vezi Nervul, canalului pterigoid (al lui Vidius)
Vinculum 447
Viscerele 267–277–vezi de asemenea fiecare organ în parte
Vîrful (apexul)
cordului 208–210, 533
fibulei 495, 496
limbii 54
osului sacru 150
plămînului 192, 193, 195
vezicii urinare 348
Vomerul 2, 6, 8, 35, 43

W

Wharton–vezi Ductul, submandibular; Glanda, submandibulară
Winslow–vezi Gaura, omentală (epiploică)
Wirsung–vezi Canalul, pancreatic, principal

X

Xifoid–vezi Procesul, xifoid

Z

Zinn–vezi Inelul, tendinos comun; Zonula, ciliară (a lui Zinn)
Zona–vezi de asemenea Aria; Regiunea
inervaţiei cutanate a feţei 20
orbiculară, a articulaţiei şoldului 469
stomacului 268
subcapsulară, a rinichiului 325, 326
Zonula, ciliară (a lui Zinn) 83–86