CHIRURGIA FICATULUI

Sub redacția

IRINEL POPESCU

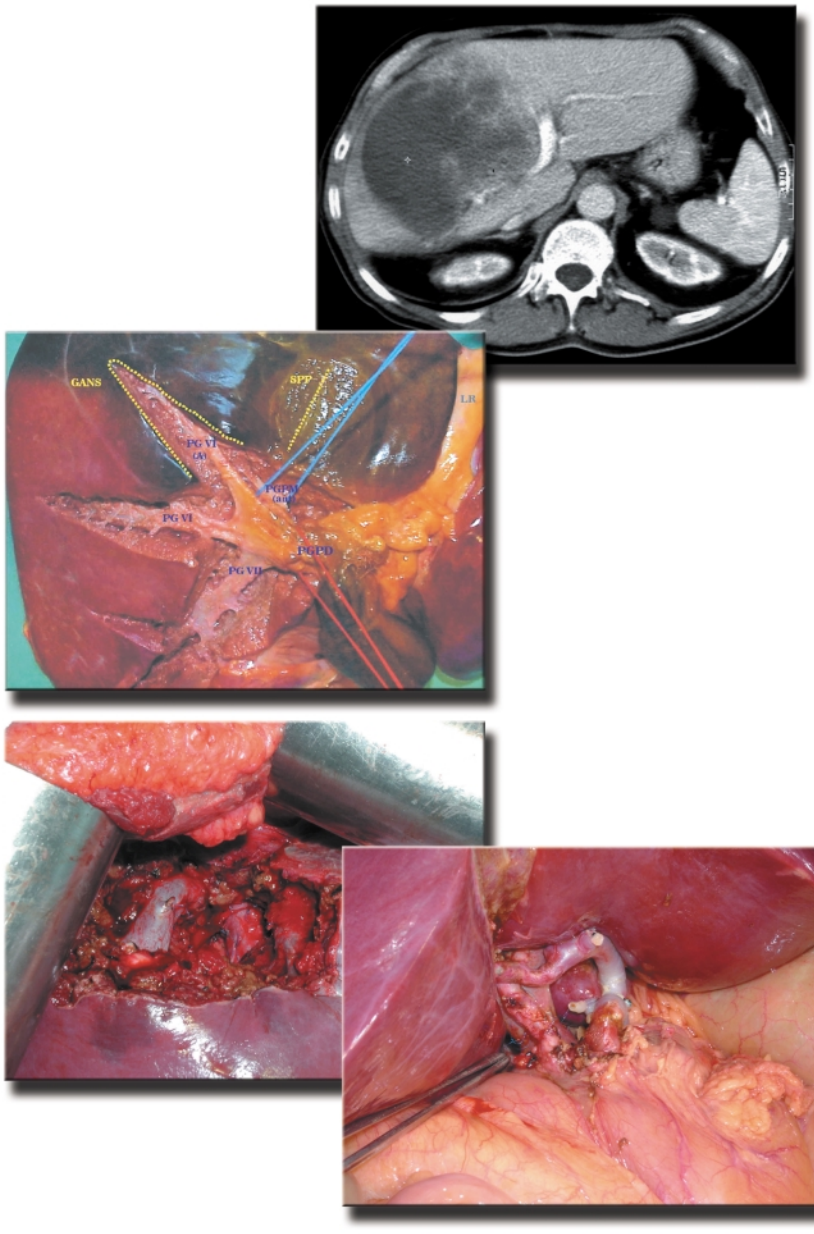



EDITURA UNIVERSITARĂ
"CAROL DAVILA"

CHIRURGIA FICATULUI

Sub redacția

IRINEL POPESCU

EDITURA UNIVERSITARĂ "CAROL DAVILA"
BUCUREȘTI - 2004

AUTORI

Lucian Sorin ANDREI Dr., Asistent cercetare științifică,
Medic rezident chirurgie generală
Centrul de Chirurgie Generală și Transplant Hepatic
Institutul Clinic Fundeni
București, România

Toader Dănuț ANDRONESI Dr., Asistent cercetare
științifică, medic rezident chirurgie generală
Centrul de Chirurgie Generală și Transplant Hepatic
Institutul Clinic Fundeni
București, România

Martin Kurt ANGELE Dr. med.
Clinica de Chirurgie
Spitalul Universitar Grosshadern
Muenchen, Germania

Rodica ANGHEL Profesor Dr., Medic primar oncolog
Directorul Institutului Oncologic "Alexandru Trestioreanu"
București, România

Philippe BACHELLIER Praticien hospitalier
Centrul de Chirurgie Viscerală și Transplant
Spitalul Universitar Hautepierre
Strasbourg, Franța

Șerban BANCU Conferențiar Dr., Medic primar chirurg
Șeful Clinicii a III-a Chirurgicale
Spitalul Clinic Județean
Târgu-Mureș, România

Roman A. BLAHETA PD Dr. phil. nat.
Șeful Laboratorului de Cercetare al Clinicii de Chirurgie,
Urologie și Urologie Pediatrică
Universitatea "Johann Wolfgang Goethe"
Frankfurt am Main, Germania

Mirela BOROȘ Dr., Medic specialist radiolog
Clinica de Radiologie și Imagistică Medicală
Institutul Clinic Fundeni
București, România

Christoph E. BROELSCH Prof. Dr. med. Dr. h.c. mult
Șeful Clinicii de Chirurgie Generală și Transplant
Spitalul Clinic Universitar
Essen, Germania

Ionel CÂMPEANU General de brigadă, Conferențiar Dr.
Șeful Clinicii Chirurgie I
Spitalul Clinic de Urgență Militar Central "Dr.Carol Davila"
București, România

Silviu CIUREA Șef de lucrări Dr., Medic primar chirurg
Centrul de Chirurgie Generală și Transplant Hepatic
Institutul Clinic Fundeni
București, România

Adina CROITORU Dr., Medic primar oncolog
Clinica de Gastroenterologie și Hepatologie
Institutul Clinic Fundeni
București, România

Mircea DICULESCU Profesor Dr., Medic primar gastroenterolog
Șeful Clinicii de Gastroenterologie și Hepatologie
Institutul Clinic Fundeni
București, România

Cezar Angi ILIESCU M.D., Fellow of Cardiology
Universitatea Texas, Centrul științific medical
Houston, Texas, SUA

Domenico FORTI Professore Dottore
Șeful Clinicii de Transplant de organe abdominale
Spitalul Niguarda
Milano, Italia

Daniel JAECK Professeur des Universités, Praticien hospitalier, Chef de service
Centrul de Chirurgie Viscerală și Transplant
Spitalul Universitar Hautepierre
Strasbourg, Franța

Andrea De GASPERI Dottore
Șeful Serviciului II de Anestezie și reanimare pentru Transplant de organe abdominale, Hematologie și Oncologie,
Șeful Unității de Hemostază și Coagulare
Spitalul Niguarda
Milano, Italia

Ioana LUPESCU Șef de lucrări Dr., Medic Primar radiologie - imagistică medicală
Clinica de Radiologie și Imagistică Medicală
Institutul Clinic Fundeni
București, România

Șerban Alexandru GEORGESCU Profesor Dr., Medic primar radiologie - imagistică medicală
Șeful Clinicii de Radiologie și Imagistică Medicală
Institutul Clinic Fundeni
București, România

Massimo MALAGÓ Fachartzt fur Chirurgie
Clinica de Chirurgie generală și Transplant
Spitalul Clinic Universitar
Essen, Germania

Cristian GHEORGHE Șef de lucrări Dr., Medic primar gastroenterolog
Clinica de Gastroenterologie și Hepatologie
Institutul Clinic Fundeni
București, România

Teohari Ștefan MARINESCU Dr., Medic primar gastroenterolog, Medic specialist medicină internă
Clinica de Gastroenterologie și Hepatologie
Institutul Clinic Fundeni
București, România

Liana GHEORGHE Șef de lucrări Dr., Medic primar gastroenterolog
Clinica de Gastroenterologie și Hepatologie
Institutul Clinic Fundeni
București, România

Bernd H. MARKUS Prof. Dr. med.
Șeful Clinicii de Chirurgie Generală și Viscerală
Spitalul Universitar Koblenz
Koblenz, Germania

Vlad HERLEA Dr., Medic primar anatomopatolog
Șeful Laboratorului de Anatomie Patologică
Institutul Clinic Fundeni
București, România

Corneliu MATEESCU Cercetător principal gradul I
Institutul Oncologic "Alexandru Trestioreanu"
București, România

Mihnea IONESCU Conferențiar Dr., Medic primar chirurg
Centrul de Chirurgie Generală și Transplant Hepatic
Institutul Clinic Fundeni
București, România

Adela MIHALCEA Șef de lucrări Dr., Medic primar radiologie - imagistică medicală
Clinica de Radiologie și Imagistică Medicală
Institutul Clinic Fundeni
București, România

Evelina MORARU Profesor Dr., Medic primar pediatru
Șeful Clinicii de Pediatrie
Spitalul “Sf. Maria“
Iași, România

Mihaela PANĂ Dr., Medic rezident
Catedra de Medicină Celulară și Moleculară
Universitatea de Medicină și Farmacie “Carol Davila”
București, România

Irinel POPESCU Profesor Dr., Medic primar chirurg.
Șeful Centrului de Chirurgie Generală și Transplant Hepatic
Institutul Clinic Fundeni
București, România

Laurențiu M. POPESCU Prof. Dr.; Dr. h. c.
Membru titular al Academiei Române
Prim Vice-Președinte al Academiei de Științe Medicale
Șeful Catedrei de Medicină Moleculară și Celulară
Universitatea de Medicină și Farmacie “Carol Davila”
București, România

Horst Günther RAU Prof.Dr.med.
Șeful Clinicii de Chirurgie Generală
Dachau, Germania

Dan SABĂU Profesor Dr., Medic primar chirurg
Clinica Chirurgicală, Spitalul Clinic Județean
Sibiu, România

Rolf SCHAUER Privat-Dozent Dr. med.
Clinica de Chirurgie
Spitalul Universitar Grosshadern
Muenchen, Germania

Friedrich Wilhelm SCHILDBERG Prof. Dr. med. Dr. h.c.
Clinica de Chirurgie
Spitalul Universitar Grosshadern
Muenchen, Germania

Dan STĂNESCU Dr., Medic primar medicină nucleară - ecografie
Șeful laboratorului de Ecografie și Medicină Nucleară
Institutul Clinic Fundeni
București, România

Andrei STIEBER MD, FACS, Associate Professor of Surgery
Universitatea Emory
Atlanta, Georgia, SUA

Adrian STREINU CERCEL Conferențiar Dr., Medic primar boli infecțioase
Directorul Institutului de Boli Infecțioase “Matei Balș”
București, România

Victor TOMULESCU Dr., Medic primar chirurg
Centrul de Chirurgie Generală și Transplant Hepatic
Institutul Clinic Fundeni
București, România

Rosana - Maria Cristina TURCU Dr., Medic specialist medicină de urgență
Coordonator de Transplant
București, România

Cătălin VASILESCU Conferențiar Dr., Medic primar chirurg
Centrul de Chirurgie Generală și Transplant Hepatic
Institutul Clinic Fundeni
București, România

Cristina VIDULESCU Conferențiar Dr.
Catedra de Medicină Celulară și Moleculară
Universitatea de Medicină și Farmacie “Carol Davila”
București, România

Liviu VLAD Profesor Dr., Medic primar chirurg
Șeful Clinicii a III-a Chirurgie
Spitalul Clinic de Adulți
Cluj Napoca, România

Bogdan VOICULESCU Conferențiar Dr., Medic primar
Catedra de Anatomie și Embriologie
Universitatea de Medicină și Farmacie “Carol Davila”
București, România

Mihai VOICULESCU Profesor Dr., Medic primar
medicină internă - nefrologie
Șeful Centrului de Medicină Internă și Nefrologie
Institutul Clinic Fundeni
București, România

Jean-Christophe WEBER Praticien hospitalier
Centrul de Chirurgie Viscerală și Transplant
Spitalul Universitar Hautepierre
Strasbourg, Franța

Radu ZAMFIR Dr., Asistent cercetare științifică, Medic rezident chirurgie generală
Centrul de Chirurgie Generală și Transplant Hepatic
Institutul Clinic Fundeni
București, România

Victor ZOTA Dr., Medic primar medicină generală
Coordonator Național de Transplant
București, România

CUPRINS VOLUMUL I

Foreword - Thomas E. STARZL . . . . . **XVII**

Préface - Bernard LAUNOIS . . . . . **XIX**

Prefață - Irinel POPESCU . . . . . **XXI**

Mulțumiri . . . . . **XXV**

1 ISTORICUL CHIRURGIEI HEPATICE **1**
Irinel POPESCU

2 ANATOMIA FICATULUI **9**
Bogdan VOICULESCU, Cezar Angi ILIESCU

3 HISTOLOGIA MOLECULARĂ A FICATULUI ȘI A CĂILOR BILIARE **41**
Laurențiu M. POPESCU, Cristina VIDULESCU

4 HISTOFIZIOLOGIA MOLECULARĂ A FICATULUI ȘI A CĂILOR BILIARE **81**
Cristina VIDULESCU, Laurențiu M. POPESCU

5 ANATOMIE PATOLOGICĂ **123**
Vlad HERLEA

6 REGENERAREA HEPATICĂ **153**
Mihaela PANĂ, Irinel POPESCU

7 TESTE FUNCȚIONALE HEPATICE **175**
Liana GHEORGHE, Cristian GHEORGHE

8 PUNCȚIA BIOPTICĂ HEPATICĂ **185**
Liana GHEORGHE, Cristian GHEORGHE

9 ENDOSCOPIA DIGESTIVĂ **199**
Cristian GHEORGHE

10 EXPLORĂRI IMAGISTICE **211**
Șerban Alexandru GEORGESCU, Adela MIHALCEA, Ioana LUPESCU, Mirela BOROȘ

11 METODE INVAZIVE ÎN EXPLORAREA ECOGRAFICĂ A TUMORILOR HEPATICE **271**
Dan STĂNESCU

12 TRAUMATISMELE FICATULUI **287**
Silviu CIUREA

13 CHISTUL HIDATIC HEPATIC **319**
Dan SABĂU

14 ABCESELE HEPATICE 355
Silviu CIUREA

15 TUMORILE BENIGNE ALE FICATULUI 367
Irinel POPESCU, Silviu CIUREA

16 TUMORILE MALIGNE PRIMARE ALE FICATULUI 385
Irinel POPESCU, Silviu CIUREA

17 OPȚIUNI TERAPEUTICE ÎN TRATAMENTUL METASTAZELOR HEPATICE ALE CANCERELOR COLORECTALE 411
Jean-Christophe WEBER, Philippe BACHELLIER, Daniel JAECK

18 METASTAZELE HEPATICE ALE CANCERELOR NONCOLORECTALE 425
Silviu CIUREA

19 CARCINOMUL HEPATOCELULAR - TRATAMENTE PALIATIVE 433
Adina CROITORU

20 CHIMIOTERAPIA INTRAARTERIALĂ HEPATICĂ 441
Liviu VLAD

21 DISTRUCȚIA TUMORILOR HEPATICE FOLOSIND HIPERTERMIA 451
Victor TOMULESCU, Mirela BOROȘ, Irinel POPESCU

22 RADIOTERAPIA ÎN TRATAMENTUL TUMORILOR HEPATICE MALIGNE 461
Rodica ANGHEL

23 CANCERUL VEZICII BILIARE 471
Mihnea IONESCU

24 CANCERUL CĂII BILIARE PRINCIPALE PROXIMALE 493
Mihnea IONESCU

25 BOLI HEPATICE RARE 521
Cătălin VASILESCU, Sorin Lucian ANDREI, Dănuț Toader ANDRONESI, Radu ZAMFIR, Irinel POPESCU

INDEX I1

CUPRINS VOLUMUL II

Foreword - Thomas E. STARZL . . . . . **XVII**

Préface - Bernard LAUNOIS . . . . . **XIX**

Prefață - Irinel POPESCU . . . . . **XXI**

Mulțumiri . . . . . **XXV**

26 REZECȚIA HEPATICĂ **537**
Irinel POPESCU

27 REZECȚIILE HEPATICE LAPAROSCOPICE **657**
Martin Kurt ANGELE, Rolf SCHAUER, Friedrich Wilhelm SCHILDBERG, Horst Günter RAU

28 REZECȚIILE HEPATICE EXTRAGLISSONIENE **663**
Ionel CÂMPEANU

29 HIPERTENSIUNEA PORTALĂ **743**
Cristian GHEORGHE, Liana GHEORGHE

30 CHIRURGIA HIPERTENSIUNII PORTALE **765**
Șerban BANCU

31 HEPATITELE VIRALE **795**
Adrian STREINU CERCEL

32 CIROZA HEPATICĂ **829**
Cristian GHEORGHE, Liana GHEORGHE

33 ASCITA ȘI PERITONITA BACTERIANĂ SPONTANĂ **841**
Cristian GHEORGHE, Liana GHEORGHE

34 ENCEFALOPATIA HEPATICĂ **853**
Liana GHEORGHE, Cristian GHEORGHE

35 SINDROMUL HEPATORENAL **863**
Liana GHEORGHE Cristian GHEORGHE

36 SINDROMUL HEPATOPULMONAR **873**
Teohari Ștefan MARINESCU, Mircea DICULESCU

37 DEFICIENȚA DE ALFA-1-ANTITRIPSINĂ **881**
Teohari Ștefan MARINESCU

38 HEMOCROMATOZA EREDITARĂ **887**
Teohari Ștefan MARINESCU

39 **BOALA WILSON** 897
Teohari Ștefan MARINESCU, Liana GHEORGHE

40 **HEPATOLOGIE PEDIATRICĂ** 907
Evelina MORARU

41 **SISTEME SUPORTIVE HEPATICE** 981
Mihai VOICULESCU

42 **TRANSPLANTUL HEPATIC- CONSIDERAȚII GENERALE** 993
Irinel POPESCU

43 **PROFILUL ȘI ATRIBUȚIILE COORDONATORULUI DE TRANSPLANT** 999
Victor ZOTA, Rosana TURCU

44 **IMUNOLOGIA TRANSPLANTULUI HEPATIC** 1009
Roman A. BLAHETA, Bernd H. MARKUS

45 **EVALUAREA ANESTEZICĂ PREOPERATORIE ȘI CONDUITA ANESTEZICĂ ÎN TRANSPLANTUL HEPATIC** 1027
Andrea De GASPERI

46 **TRANSPLANTUL HEPATIC CU GREFĂ DE LA CADAVRU** 1047
Andrei STIEBER, Irinel POPESCU

47 **TRANSPLANTUL HEPATIC “DOMINO”** 1087
Irinel POPESCU, Silviu CIUREA

48 **TRANSPLANTUL CU FICAT REDUS (“REDUCED SIZE”) ȘI ÎMPĂRȚIT (“SPLIT”)** 1093
Domenico FORTI

49 **TRANSPLANTUL HEPATIC DE LA DONATOR VIU LA ADULT** 1111
Massimo MALAGÓ, Christoph BROELSCH

50 **TRANSPLANTUL HEPATIC PEDIATRIC** 1137
Irinel POPESCU

51 **XENOTRANSPLANTUL DE FICAT LA OM. SUINELE TRANSGENICE CA SURSĂ DE ORGANE** 1161
Cornel MATEESCU, Irinel POPESCU

INDEX I1

CONTENTS - VOLUME I

Foreword - Thomas E. STARZL . . . . . **XVII**

Préface - Bernard LAUNOIS . . . . . **XIX**

Prefață - Irinel POPESCU . . . . . **XXI**

Acknowledgments . . . . . **XXV**

1 HISTORY OF LIVER SURGERY **1**
Irinel POPESCU

2 ANATOMY OF THE LIVER **9**
Bogdan VOICULESCU, Cezar Angi ILIESCU

3 MOLECULAR HISTOLOGY OF THE LIVER AND BILE DUCTS **41**
Laurențiu M. POPESCU, Cristina VIDULESCU

4 MOLECULAR HISTOPHYSIOLOGY OF THE LIVER AND BILE DUCTS **81**
Cristina VIDULESCU, Laurențiu M. POPESCU

5 PATHOLOGIC ASPECTS **123**
Vlad HERLEA

6 LIVER REGENERATION **153**
Mihaela PANĂ, Irinel POPESCU

7 ASSESSMENT OF LIVER FUNCTION **175**
Liana GHEORGHE, Cristian GHEORGHE

8 LIVER BIOPSY **185**
Liana GHEORGHE, Cristian GHEORGHE

9 DIGESTIVE ENDOSCOPY **199**
Cristian GHEORGHE

10 IMAGING TECHNIQUES IN LIVER DISEASES **211**
Șerban Alexandru GEORGESCU, Adela MIHALCEA, Ioana LUPESCU, Mirela BOROȘ

11 INVASIVE ULTRASOUND ASSESSMENT AND INTERVENTIONAL ULTRASOUND IN LIVER TUMORS **271**
Dan STĂNESCU

12 LIVER TRAUMA **287**
Silviu CIUREA

13 HYDATID DISEASE **319**
Dan SABĂU

14 LIVER ABSCESS 355
Silviu CIUREA

15 BENIGN LIVER TUMORS 367
Irinel POPESCU, Silviu CIUREA

16 PRIMARY MALIGNANT LIVER TUMORS 385
Irinel POPESCU, Silviu CIUREA

17 TREATMENT OPTIONS IN COLORECTAL LIVER METASTASES 411
Jean-Christophe WEBER, Philippe BACHELLIER, Daniel JAECK

18 LIVER METASTASES FROM NONCOLORECTAL CANCERS 425
Silviu CIUREA

19 PALLIATIVE TREATMENT FOR HEPATOCELLULAR CARCINOMA 433
Adina CROITORU

20 INTRA-ARTERIAL CHEMOTHERAPY FOR LIVER TUMORS 441
Liviu VLAD

21 THERMAL ABLATION OF LIVER TUMORS 451
Victor TOMULESCU, Mirela BOROȘ, Irinel POPESCU

22 RADIOTHERAPY FOR MALIGNANT LIVER TUMORS 461
Rodica ANGHEL

23 TUMORS OF THE GALLBLADDER 471
Mihnea IONESCU

24 TUMORS OF THE COMMON BILE DUCT 493
Mihnea IONESCU

25 RARE LIVER DISORDERS 521
Cătălin VASILESCU, Sorin Lucian ANDREI, Dănuț Toader ANDRONESI,
Radu ZAMFIR, Irinel POPESCU

INDEX I1

CONTENTS - VOLUME II

Foreword - Thomas E. STARZL . . . . . **XVII**

Préface - Bernard LAUNOIS . . . . . **XIX**

Prefață - Irinel POPESCU . . . . . **XXI**

Acknowledgments . . . . . **XXV**

26 LIVER RESECTION **537**
Irinel POPESCU

27 LAPAROSCOPIC LIVER RESECTION **657**
Martin Kurt ANGELE, Rolf SCHAUER, Friedrich Wilhelm SCHILDBERG, Horst Günter RAU

28 THE EXTRAGLISSONIAN LIVER RESECTIONS **663**
Ionel CÂMPEANU

29 PORTAL HYPERTENSION **743**
Cristian GHEORGHE, Liana GHEORGHE

30 SURGERY OF PORTAL HYPERTENSION **765**
Șerban BANCU

31 VIRAL HEPATITIS **795**
Adrian STREINU CERCEL

32 LIVER CIRRHOSIS **829**
Cristian GHEORGHE, Liana GHEORGHE

33 ASCITES AND SPONTANEOUS BACTERIAL PERITONITIS **841**
Cristian GHEORGHE, Liana GHEORGHE

34 HEPATIC ENCEPHALOPATHY **853**
Liana GHEORGHE, Cristian GHEORGHE

35 THE HEPATORENAL SYNDROME **863**
Liana GHEORGHE și Cristian GHEORGHE

36 THE HEPATOPULMONARY SYNDROME **873**
Teohari Ștefan MARINESCU, Mircea DICULESCU

37 THE ALPHA-1-ANTITRIPSIN DEFICIENCY **881**
Teohari Ștefan MARINESCU

38 HEREDITARY HEMOCHROMATOSIS **887**
Teohari Ștefan MARINESCU

39 WILSON'S DISEASE 897
Teohari Ștefan MARINESCU, Liana GHEORGHE

40 PEDIATRIC HEPATOLOGY 907
Evelina MORARU

41 HEPATIC SUPPORTIVE SYSTEMS 981
Mihai VOICULESCU

42 LIVER TRANSPLANTATION - GENERAL CONSIDERATIONS 993
Irinel POPESCU

43 THE TRANSPLANT COORDINATOR 999
Victor ZOTA, Rosana TURCU

44 IMMUNOLOGY OF LIVER TRANSPLANTATION 1009
Roman A. BLAHETA, Bernd H. MARKUS

45 ANESTHESIA AND PERIOPERATIVE MANAGEMENT IN LIVER TRANSPLANTATION 1027
Andrea De GASPERI

46 ORTHOTOPIC LIVER TRANSPLANTATION 1047
Andrei STIEBER, Irinel POPESCU

47 "DOMINO" LIVER TRANSPLANTATION 1087
Irinel POPESCU, Silviu CIUREA

48 "REDUCED SIZE" AND "SPLIT" LIVER TRANSPLANTATION 1093
Domenico FORTI

49 LIVING DONOR LIVER TRANSPLANTATION IN ADULTS 1111
Massimo MALAGÓ, Christoph BROELSCH

50 LIVER TRANSPLANTATION IN CHILDREN 1137
Irinel POPESCU

51 LIVER XENOTRANSPLANTATION IN HUMANS. TRANSGENIC PIGS AS A SOURCE OF ORGANS . .1161
Cornel MATEESCU, Irinel POPESCU

INDEX I1

FOREWORD

Surgery of the liver has become a more and more independent branch from the main trunk of general surgery. Improvements in liver resection and especially the development of liver transplantation were important factors in this evolution. Including current sophisticated variations (e.g. reduced-sized, split, living-related, domino techniques), liver transplantation arguably has become the most complex surgical procedure ever performed.

Developments in Romania reflect the modern trend to liver surgery specialization. Centers for such surgery have been established and a fellowship for special training in liver surgery has been set up. This monograph reflects the substantial clinical experience accumulated in major centers of liver surgery in Romania. The value of the monograph was enhanced by the contributions of prestigious authors from abroad.

The coordinator of the monograph, Prof. Dr. Irinel Popescu, has impressive credentials in liver surgery, in part by virtue of his training in important western centers of liver surgery and transplantation, including a stint at the T.E.Starzl Transplantation Institute in Pittsburgh. After returning home, Popescu developed a Center for Liver Surgery where both resections and transplantation were done. This became a magnet for Romanian patients with surgical liver disease, and for medical personnel who wanted to increase their skills and knowledge base.

The monograph chapters that were written by the authors from abroad reflect important experiences. Thus, the chapter on orthotopic whole liver transplantation (authors Andrei Stieber and Irinel Popescu) exposes mainly the experience of

Chirurgia ficatului a devenit din ce în ce mai mult o ramură independentă desprinsă din trunchiul chirurgiei generale. Progresele rezecției hepatice și în special dezvoltarea transplantului de ficat au fost factori importanți care au contribuit la această evoluție. Incluzând o serie de variante sofisticate (ficatul redus, ficatul împărțit, transplantul de la donator viu, transplantul domino), transplantul hepatic a devenit, probabil, cel mai complex procedeu chirurgical care a fost efectuat vreodată.

Evoluțiile din chirurgia românească reflectă tendințele moderne de specializare în chirurgia hepatică. Au fost puse la punct centre pentru o astfel de chirurgie și a fost introdusă o formă de supraspecializare în chirurgia hepatică. Monografia de față reflectă experiența clinică substanțială acumulată în principalele centre de chirurgie hepatică din România. Valoarea acestei monografii este ridicată de contribuțiile prestigioase ale unor autori din străinătate.

Coordonatorul monografiei, Prof.dr. Irinel Popescu, a acumulat o experiență deosebită în chirurgia hepatică, datorată și stagiilor de specializare în centre din occident, între care se include și Institutul de Transplant T.E. Starzl, din Pittsburgh. După întoarcerea acasă, Popescu a dezvoltat un centru de chirurgie hepatică în care se efectuează atât rezecții, cât și transplant hepatic. Acest centru atrage în prezent atât bolnavi cu afecțiuni hepatice, cât și personal medical ce dorește să se pregătească în acest domeniu.

Capitolele scrise de autorii din străinătate reflectă experiențe importante. Astfel, capitolul de transplant hepatic ortotopic (autori Andrei Stieber și Irinel Popescu) reflectă în principal experiența

the transplant centers in Pittsburgh and Atlanta. The chapters dedicated to split liver transplantation (author Domenico Forti) and to the living donor transplantation (authors Christoph Broelsch and Massimo Malagò) reflect the experience of the surgeons at the Niguarda Hospital in Milan (Italy) and at the University Hospital in Essen (Germany), respectively.

While the monograph as a whole can be viewed as a fundamental guide for the Romanian surgeon with an interest in liver surgery, it also sets a larger stage for the next phase of all Romanian surgery. This will include the expansion of the randomized studies and other methods of modern clinical research. What lies ahead for transplantation has unlimited potential. Current research in Pittsburgh has revealed for the first time not only the mechanisms of acquired immunologic tolerance, but also the therapeutic strategies to achieve this state. The possibility of liver xenotransplantation from genetically modified pigs to humans also is on the horizon.

There is no reason why the Romanian surgeons and the Romanian school of liver surgery should not participate as a full partner in the impending transplant revolution as well as in all aspects of liver surgery. Thus, I consider the development and publication of this monograph to be an important moment in the pursuit of these wide-ranging objectives.

centrelor de transplant din Pittsburgh și Atlanta. Capitolele dedicate transplantului cu ficat împărțit (autor Domenico Forti) și de la donator viu (autori Christoph Broelsch și Massimo Malagò) reflectă experiența chirurgilor de la Spitalul Niguarda din Milano (Italia) și, respectiv, de la Spitalul Universitar din Essen (Germania).

În timp ce monografia în ansamblu poate fi considerată ca un ghid fundamental pentru chirurgul român interesat de chirurgia hepatică, ea stabilește și cadrul dezvoltării viitoare a chirurgiei românești. Aceasta va include dezvoltarea studiilor randomizate și a altor metode moderne de cercetare clinică. Viitorul se întrevede a avea potențial nelimitat. Cercetări recente efectuate la Pittsburgh au arătat, pentru prima dată, nu numai care sunt mecanismele obținerii toleranței imune, dar și strategiile terapeutice prin care aceasta se poate obține. Posibilitatea xenotransplantului de la porci modificați genetic se află de asemenea la orizont.

Nu există nici un motiv pentru care chirurgii români și școala de chirurgie hepatică din România nu ar putea participa ca un partener cu drepturi depline la iminenta revoluție în transplantul hepatic precum și în alte domenii ale chirurgiei hepatice.

De aceea, consider că alcătuirea și publicarea acestei monografii este un moment important în drumul care trebuie parcurs pentru atingerea acestor obiective.

Professor Thomas E. Starzl
Thomas E. Starzl Transplantation Institute
Pittsburgh, November 2003

PRÉFACE

Le Professeur Irinel POPESCU dirige le Centre de Chirurgie Générale et de Transplantation Hépatique à l'Institut Clinique Fundeni de Bucarest.

Sa formation chirurgicale a été très vaste, non seulement en Roumanie mais aussi aux Etats Unis pendant de nombreuses années. Pour parfaire cette formation il a parcouru le monde et rendu visite aux principaux centres chirurgicaux mondiaux, notamment français.

Cette vaste culture et sa qualité chirurgicale lui ont permis de créer un remarquable Centre de Chirurgie Générale et de Transplantation Hépatique à Bucarest qui est devenu l'un des centres majeurs d'Europe. Ainsi, s'explique la publication de ce livre intitulé Chirurgie Hépatique. Ce livre unique s'appuie d'abord sur une connaissance parfaite de l'anatomie, de la physiologie et notamment à l'échelon moléculaire. Des schémas en couleurs en trois dimensions permettent de saisir les rapports des hépatocytes, des cellules endothéliales des cellules de Ito, des cellules de Kupffer et des sinusoïdes. A ces chapitres fondamentaux s'ajoutent un chapitre concernant les maladies métaboliques congénitales et un chapitre d'hépatologie pédiatrique.

Mais la majeure part du livre est consacrée à la chirurgie et à la technique chirurgicale qui repose sur une expérience de plus de 500 hépatectomies et sur 40 transplantations hépatiques, ces dernières effectuées depuis avril 2000. Toutes les variantes techniques de transplantation ont été effectuées, les foies réduits, les foies partagés, les foies dominos. Mais le point fort du livre concerne les résections hépatiques dont l'illustration technique est remarquable. Ainsi sont décrites les voies d'abord intra et extra-

Profesorul Irinel POPESCU conduce Centrul de Chirurgie Generală și Transplant Hepatic de la Institutul Clinic Fundeni din București.

Formarea sa chirurgicală a fost foarte vastă, nu numai în România ci și în Statele Unite, pe parcursul mai multor ani. Pentru a-și completa această instrucție el a vizitat principalele centre chirurgicale ale lumii, în special din Franța.

Această cultură vastă precum și calitățile sale chirurgicale i-au permis crearea unui remarcabil Centru de Chirurgie Generală și Transplant Hepatic în București, care a devenit unul dintre centrele majore din Europa. Astfel se justifică publicarea acestui tratat intitulat "Chirurgia Ficatului". Această carte unică se bazează în primul rând pe cunoașterea perfectă a anatomiei, a fiziologiei și în special a nivelului molecular. Scheme în culori, tridimensionale, permit aprecierea raporturilor hepatocitelor, a celulelor endoteliale, a celulelor lui Ito, a celulelor Kupffer și a sinusoidelor. Acestor capitole fundamentale li se alatură un capitol ce tratează maladiile metabolice congenitale și un altul ce se referă la hepatologia pediatrică.

Partea majoră a tratatului este însă consacrată chirurgiei și tehnicii chirurgicale, care se sprijină pe o experiență de peste 500 de rezecții hepatice și 40 de transplanturi hepatice, acestea din urmă realizate din aprilie 2000. Au fost efectuate toate variantele tehnice de transplantare: cu ficat redus, cu ficat împărțit, domino. Punctul forte al tratatului este reprezentat de capitolele referitoare la rezecțiile hepatice, a căror ilustrație este remarcabilă. Astfel, sunt descrise căile de abord intra- și extraglissoniene - la acestea din urmă se referă Generalul Conf.dr.Ionel CÂMPEANU,

glissonniennes, ces dernières parle Général Prof. agrégé CÂMPEANU dont l'esprit original et l'expérience permettent une autre vision de la chirurgie hépatique.

Dans tous ces chapitres le lecteur est littéralement guidé pour chaque geste d'exérèse hépatique.

Des photographies peropératoires d'une clarté parfaite, décrivent en association avec le texte des dissections minutieuses vues en gros plans. Une segmentectomie VIII en est l'exemple le plus parfait avec une vision directe des veines sushépatique droite et moyenne.

Bien entendu qu'il existe un chapitre sur la chirurgie hépatique laparoscopique.

Enfin, la transplantation hépatique est décrite dans ses moindres détails y compris, les foies réduits, les foies partagés et les greffes à partir de donneurs vivants. Un chapitre entier est consacré à l'avenir c'est à dire aux xénogreffes d'animaux transgéniques.

Mais l'attirance d'un chirurgien pour la technique chirurgicale ne doit pas faire oublier que tous les aspects de la pathologie hépatique sont traités: les explorations fonctionnelles, l'imagerie, les kystes hydatiques, les tumeurs bénignes et malignes du foie.

Ce livre est l'œuvre d'une école, d'une grande école et on ne peut n'être qu'admiratif devant l'apport d'aussi nombreuses informations qui mériteraient d'être traduites à l'étranger.

al cărui spirit original și a cărui experiență îi permit o altă perspectivă asupra chirurgiei hepatice.

În toate aceste capitole cititorul este literalmente ghidat pentru fiecare gest de exereză hepatică.

Fotografii intraoperatorii de o claritate perfectă descriu, în asociere cu textul, disecții minuțioase văzute în „gros-plan". Exemplul perfect este reprezentat de segmentectomia VIII, cu evidențierea directă a venei hepatice drepte și a celei medii.

Desigur că există și un capitol destinat chirurgiei hepatice laparoscopice.

În fine, transplantarea hepatică este descrisă în cele mai mici detalii, inclusiv ficatul redus, ficatul împărțit și grefele de la donatori în viață. Un capitol întreg este consacrat viitorului, adică xenografelor de la animale transgenice.

Atracția manifestată de chirurg pentru tehnica chirurgicală nu trebuie să-l determine pe acesta să neglijeze toate aspectele patologiei hepatice, tratate în carte: explorările funcționale, imagistica, chistele hidatice, tumorile benigne și maligne ale ficatului.

Această carte este opera unei școli, a unei mari școli și nu poți fi decât admirativ în fața unui asemenea aport de informații numeroase care ar merita să fie traduse pentru străinatate.

Professeur B. LAUNOIS
Département de Chirurgie
Université de Rennes I (France) et
Université d'Adélaïde (Australie)
Octobre 2003

PREFAȚĂ

Monografia de față este, în primul rând, rezultatul unei necesități, aceea de a pune la dispoziția tuturor celor interesați în chirurgia ficatului o lucrare care să reflecte stadiul actual al problemei.

Ultimele două decenii au fost marcate de progrese impresionante, chirurgia hepatică devenind astfel unul dintre domeniile cele mai "fierbinți" ale chirurgiei contemporane. Reușita transplantului cu ficat întreg de la cadavru în 1967, progresele rezecției hepatice în anii '90 și, în sfârșit, tipurile moderne de transplant hepatic (transplantul cu ficat redus, cu ficat împărțit și transplantul de la donator viu - de fapt o combinație de rezecție și transplant) care s-au impus tot mai mult după anul 2000, reprezintă momente care au marcat nu numai chirurgia ficatului, ci întreaga medicină contemporană.

Chirurgia românească are tradiții vechi în ceea ce privește chirurgia hepatică. În anii '50 au fost efectuate deja primele hepatectomii majore de către Th. Burghele și I. Făgărășanu, la puțin timp după descrierea lor la nivel mondial.

Monografia Prof. I. Făgărășanu și col., publicată în 1967, a reprezentat un moment de referință în dezvoltarea chirurgiei hepatice. La acea vreme cartea a avut și o importantă recunoaștere internațională, fapt reflectat și de traducerea ei în limba engleză.

Ulterior, monografii dedicate chirurgiei ficatului au mai publicat L. Vlad, P. Andronescu și S. Simion, V. Fluture, E. Burcoveanu.

Deși fiecare din aceste lucrări abordează aspecte importante ale subiectului, bazate în special pe experiența autorilor, considerăm că era momentul unei sinteze care să reflecte experiențe diverse integrate într-o viziune globală și actuală asupra chirurgiei hepatice.

În elaborarea lucrării ne-am bazat în primul rând pe experiența Institutului Clinic Fundeni, unde s-a acumulat în prezent cea mai mare serie clinică din România de rezecții hepatice și unde funcționează totodată programul național de transplant hepatic.

Aici a fost efectuat cu succes primul transplant hepatic din țara noastră, la 15 aprilie 2000, urmat de primul transplant hepatic cu ficat de la donator viu, primul transplant hepatic cu ficat împărțit, primul transplant hepatic de tip domino, momente care au marcat medicina românească modernă și care au înscris România pe harta transplantului hepatic european.

Intervențiile chirurgicale au fost efectuate în Clinica de Chirurgie Generală și Transplant Hepatic, a cărei tradiție în chirurgia hepatică, inițiată de Prof. Dr. Dan Setlacec și Prof. Dr. Mihai Stăncescu, este continuată în prezent.

O contribuție decisivă la reușita intervențiilor chirurgicale a avut-o și Clinica de ATI, condusă de Prof. Dr. Dan Tulbure.

Școala de hepatologie din Fundeni are de asemenea merite deosebite. Atât în Clinica de Medicină Internă, condusă de Prof. Dr. Mihai Voiculescu, cât și în Centrul de Gastroenterologie și Hepatologie, condus de Prof. Dr. Mircea Diculescu (secția de Hepatologie condusă de Dr. Liana Gheorghe și compartimentul de chimioterapie condus de Dr. Adina Croitoru), au fost selectate cazurile care au beneficiat de intervenții chirurgicale în sfera hepatică și, in mod particular, de transplant hepatic.

Nu în ultimul rând trebuie menționată

contribuția Clinicii de Radiologie și Imagistică Medicală condusă de Prof. Dr. Șerban Georgescu, atât în investigarea preoperatorie a bolnavilor, cât și în urmărirea evoluției postoperatorii.

La acestea se adaugă aportul Laboratoarelor de Anatomie Patologică (dr. Vlad Herlea), de Endoscopie Digestivă (dr. Cristian Gheorghe), de Ecografie și Medicină Nucleară (dr. Dan Stănescu), de Biologie Moleculară (dr. Ileana Constantinescu), de Hematologie (dr. Virginia Mirea), de Bacteriologie (dr. Camelia Ghiță), precum și a Laboratorului Clinic (dr. Ileana Dima).

În afara colegilor din Institutul Clinic Fundeni, am avut șansa să colaborăm la această monografie cu o serie de autori de prestigiu din țară și din străinătate.

Astfel am beneficiat de participarea Acad. Prof. Dr. Laurențiu Mircea Popescu împreună cu Dr. Cristina Vidulescu de la Catedra de Biologie Moleculară a Universității "Carol Davila" din București, a Conf. Dr. Bogdan Voiculescu de la Catedra de Anatomie și Embriologie a aceleiași universități, a Prof. Dr. Rodica Anghel, Directorul Institutului Oncologic "Alexandru Trestioreanu" București și a Conf. Dr. Adrian Streinu Cercel, Directorul Institutului de Boli Infecțioase "Matei Balș". Chirurgia hepatică și hepatologia din celelalte centre universitare au fost, de asemenea, reprezentate prin Prof. Dr. Liviu Vlad (Cluj-Napoca), Prof. Dr. Evelina Moraru (Iași), Conf. Dr. Șerban Bancu (Târgu-Mureș), Prof. Dr. Dan Sabău (Sibiu).

Dintre autorii străini ne-au onorat cu prezența, în paginile cărții, vechi prieteni, care, la diverse momente, au jucat un rol important în stabilirea programului național de transplant din România: Andrei Stieber (SUA), Domenico Forti și Andrea de Gasperi (Italia), Christoph Broelsch și Massimo Malagò (Italia).

În cuprinsul monografiei am căutat să prezentăm o viziune integrată, care să permită înțelegerea chirurgiei hepatice prin prisma complexității anatomiei și funcțiilor acestui organ, ca și prin analiza detaliată a diverselor tipuri de afecțiuni ale ficatului.

Capitolul de anatomie prezintă în special punctul de vedere al anatomistului, cu dese referiri la noțiuni de importanță chirurgicală. Capitolele de histologie și histofiziologie abordează, de o manieră modernă și excepțional de bine ilustrată, morfologia celulară și infracelulară a ficatului, corelată cu multitudinea de funcții ale acestui organ, poate cel mai complex din organism.

Anatomia patologică a leziunilor hepatice are la bază cazuistica bogată a Institutului Clinic Fundeni, iar capitolele de explorări funcționale reflectă protocoalele de investigație utilizate în acest Institut.

Capitolul de imagistică medicală cuprinde mai multe subcapitole, care abordează rolul și posibilitățile metodelor moderne de investigație imagistică în afecțiunile chirurgicale ale ficatului.

Traumatismele hepatice reflectă în primul rând experiența unui centru de îngrijire terțiară, în care bolnavii ajung, de regulă, după o intervenție în urgență în altă unitate.

Chistul hidatic hepatic, capitol bogat ilustrat, este redactat pe baza vastei experiențe a școlii românești de chirurgie în această parazitoză. Autorul prezintă în același timp o abordare modernă asupra subiectului, cu accent pe metodele terapeutice non-invazive sau miniinvazive.

Abcesele și supurațiile hepatice sunt abordate atât din punctul de vedere al chirurgului, cât și al radiologiei intervenționale moderne, care a schimbat complet diagnosticul și tratamentul acestor leziuni.

Tumorile benigne și maligne ale ficatului reflectă în primul rând bogata experiență acumulată în Institutul Clinic Fundeni. Tumorile maligne sunt abordate din perspectiva tratamentului multidisciplinar, incluzând și o serie de mijloace introduse recent în arsenalul terapeutic.

Afecțiunile hepatice care, în evoluție, pot constitui indicație de transplant hepatic, dintre care în primul rând cirozele hepatice, sunt tratate pe larg.

Rezecția hepatică este tratată în două capitole diferite, alcătuite de doi autori cu mare experiență în această metodă, și care prezintă unghiuri de abordare complementare.

Menționăm că, pe parcursul monografiei, mai sunt întâlnite asemenea paralelisme. Redactorul cărții își asumă răspunderea pentru acestea, întrucât le găsește o dublă justificare din punct de vedere al cititorului. În primul rând acesta beneficiază de mai multe unghiuri de vedere în aceeași problemă. Dacă ar fi să ne limităm doar la exemplul rezecției hepatice, capitolul redactat de G-ral Conf. Dr. Ionel Câmpeanu reflectă o experiență importantă, extrem de interesantă și un punct de vedere modern și original în multe privințe asupra chirurgiei hepatice de rezecție. În al doilea

rând, redundanța nu poate fi decât benefică pentru cei care încearcă să descifreze tainele unui domeniu atât de dificil precum chirurgia hepatică.

Dat fiind extraordinar de rapida dezvoltare a chirurgiei hepatice și repeziciunea cu care se succed noile metode terapeutice, în unele dintre capitole se reflectă, poate, mai curând experiența personală a autorilor decât o sinteză a unei literaturi încă săracă în date consistente.

Capitolul dedicat hipertensiunii portale se încadrează perfect, în opinia noastră, într-o monografie de chirurgie hepatică, datorită patogeniei acestui sindrom, repercusiunilor asupra funcției hepatice și relației strânse cu indicațiile și momentul transplantării hepatice.

Capitolele dedicate transplantului hepatic subliniază, în primul rând, noțiunea de "program de transplant", cu toate componentele lui (donator și moarte cerebrală, coordonare de transplant, operația la primitor). Aceste capitole reflectă experiențe importante în domeniu ale unor autori prestigioși din centre precum Atlanta (Universitatea Emory), Essen (Spitalul Clinic Universitar) sau Milano (Spitalul Niguarda).

În capitolul de transplant hepatic ortotopic cu ficat întreg de la cadavru este prezentată, pe lângă experiența de la Emory și experiența acumulată în Institutul Clinic Fundeni.

Capitolele de transplant cu ficat împărțit și cu ficat de la donator viu abordează două subiecte foarte noi, în care, chiar și la nivel mondial, curba de învățare nu a fost încă parcursă.

Transplantul pediatric reflectă stadiul la care s-a ajuns în prezent, mai ales din perspectiva unor tehnici de avangardă, în mod particular a transplantului de la donatorul viu.

Capitolul de xenotransplant prezintă atât stadiul actual al problemei la nivel clinic, cât și perspectivele creării unor animale transgenice, care să poată fi utilizate în viitor ca donatori.

Monografia se adresează în primul rând chirurgilor de chirurgie generală și în mod particular celor care vor să se specializeze în chirurgia ficatului.

Recent introdusa supraspecialitate de chirurgie hepatică și transplant hepatic, pentru care centrele de pregătire acreditate au și primit primii cursanți, reprezintă cadrul în care se va dezvolta această ramură a chirurgiei.

Monografia se adresează însă în același timp și hepatologilor, imunologilor, imagiștilor, specialiștilor în anestezie și terapie intensivă, precum și tuturor celor interesați de afecțiunile hepatice cu indicație chirurgicală.

Desigur că lucrarea nu poate și nici nu își propune să epuizeze subiectul. Mai ales că, în ultimii ani, chirurgia hepatică a devenit un domeniu extrem de complex și într-o permanentă schimbare.

De aceea așteptăm cu interes observațiile și sugestiile cititorilor noștri, pe care sperăm să le putem utiliza într-o ediție viitoare.

Prof. Dr. Irinel POPESCU
Centrul de Chirurgie Generală și Transplant Hepatic
Institutul Clinic Fundeni
București, noiembrie 2003

MULȚUMIRI

Redactarea acestei monografii nu ar fi fost posibilă fără ajutorul primit din partea unor persoane cărora dorim să le mulțumim în mod deosebit:

Pentru desenele de o excelentă calitate care au ilustrat, în afara propriului capitol ("Chistul hidatic hepatic") și alte capitole din lucrare, dorim să îi mulțumim D-lui Prof.Dr. Dan Sabău.

Pentru revizia și observațiile deosebit de utile la unele capitole ale monografiei dorim să le mulțumim D-lor: G-ral Conf. Dr. Ionel Câmpeanu, Șef de Lucrări Dr. Silviu Ciurea, Dr.Ioan Lucescu și Dr. Răzvan Iacob.

Pentru efortul substanțial depus în tehnoredactarea acestei monografii dorim să le mulțumim D-lui Șef de Lucrări Dr. Silviu Ciurea, D-nei Ing. Adriana Mihăilescu, D-lui Ing. Mihai Mihăilescu.

Pentru traducerea unor capitole dorim să le mulțumim D-lor: Conf.Dr. Cătălin Vasilescu, Șef de Lucrări Dr. Silviu Ciurea, Dr. Șerban Bubenek, Dr. Sebastian Pîrlog și Dr. Bogdan Barta. Mulțumiri speciale D-lui Dr. Dan Navolan, atât pentru traducerea capitolului de imunologie de transplant, cât și pentru invitația adresată colegilor germani (Dr. R. A. Blaheta și Dr. B. Markus) de a elabora acest capitol.

Mulțumiri Editurii Universitatare "Carol Davila" și în mod special D-lor Victor Lorin Purcărea, Director General, și Conf.Dr. Bogdan Voiculescu, Director Academic, pentru tot sprijinul acordat editării acestei lucrări.

CAPITOLUL 1

ISTORICUL CHIRURGIEI HEPATICE

Irinel POPESCU

Interesul față de studiul ficatului pare a se fi manifestat încă din cele mai vechi timpuri.

Tăbliţe de pământ ars descoperite în Mesopotamia, în urma săpăturilor arheologice, atestă că sumerienii şi akkadienii cunoaşteau anatomia diferitelor organe cărora, de altfel, le atribuiau şi diverse funcţii: astfel, inima era considerată sediul inteligenţei, sângele era considerat sursa vieţii, în timp ce ficatul era considerat organul care determina soarta.

De aceea preoţii analizau cu grijă ficatul animalelor sacrificate, în ceea ce priveşte suprafaţa, configuraţia, consistenţa etc. pentru a-şi formula prezicerile.[1]

Babilonienii credeau că ficatul este sediul sufletului.[2] Au fost găsite modele din argilă ale ficatului, realizate de babilonieni cu 4000 de ani în urmă; ficatul era împărţit pe zone cărora li se atribuiau diferite semnificaţii în preziceri.[2]

Un pasaj referitor la rolul ficatului în predicţia viitorului poate fi găsit şi în Biblie (Iezechiel, Capitolul 21, versetul 21):[3] "*Pentru că regele Babilonului s-a oprit la o răspântie, unde încep două drumuri, şi stă să ghicească: scutură săgeţile, întreabă terafimii şi cercetează ficatul*". Pasajul se referă la un moment dinainte de cucerirea Ierusalimului de către babilonieni.

Egiptenii, în cursul procesului de pregătire a mumiilor, extrăgeau cu grijă ficatul şi îl aşezau într-un container special, numit vas canopic (după numele oraşului Canopus din antichitatea egipteană) (Fig.1).



Fig.1 Vas canopic

La greci, ficatul era considerat a fi sediul sufletului (Platon). Tot grecii sunt şi autorii legendei lui Prometeu care descrie, de fapt, cu multă acurateţe, posibilitatea de regenerare a ţesutului hepatic. În sfârşit, lui Herophilos din Chalcedon (334-280 î.H) îi datorăm prima descriere exactă a ficatului, în ceea ce priveşte poziţia, mărimea, contururile şi vascularizaţia.

Ulterior, studii anatomice documentate asupra ficatului au fost făcute în Imperiul Roman de către Galen (129-199 d.C), marele medic al antichităţii care şi-a desfăşurat activitatea la curtea împăratului Marc Aureliu. Galen a ajuns la concluzia că ficatul este un organ multisegmentat, dar i-a atribuit o serie de funcţii în mod eronat. Astfel, în concepţia lui Galen, ficatul era centrul hematopoiezei şi al distribuţiei sângelui în organism, locul de origine al venelor şi sursa căldurii corpului omenesc.

Până la mijlocul secolului al XV-lea cunoştinţele despre ficat s-au limitat la scrierile lui Galen.

În Evul Mediu ficatul era considerat, în mod tradiţional, sediul stărilor şi dispoziţiilor omului.

Începând din secolul XV s-au pus treptat bazele anatomiei moderne a ficatului, de către o serie de anatomişti precum Carpi (1470-1530), Vesalius (1514-1564) sau Glisson (1592-1656).

Chirurgia hepatică începe propriu-zis în secolele XVII şi XVIII, când au fost descrise procedee de rezecţie a unor porţiuni de ficat prolabate la nivelul unor plăgi abdominale (Hildanus, apoi Mac Pearson, Anglia 1688, Berta, Italia 1716).[2,4]

Garre, în 1889, a descris o operaţie efectuată de către chirurgul Paul von Bruns în ultimele zile ale războiului franco-prusac din 1870-1871 şi care a constat, de asemenea, din rezecţia unei porţiuni prolabate a ficatului la nivelul unei plăgi abdominale.

În 1887, Edler, în Germania, comunică o mortalitate de 56% în traumatismele ficatului.

Prima rezecţie hepatică intraabdominală a fost efectuată în a doua jumătate a secolului al XIX-lea (1886), perioadă în care a început, de fapt, întreaga chirurgie modernă, odată cu descoperirea principiilor asepsiei, antisepsiei precum şi a anesteziei moderne.[2,4] Autorul ei a fost Karl Langenbuch,[5] chirurg la Spitalul Lazarus din Berlin, acelaşi care, în 1882 efectuase şi prima colecistectomie. Indicaţia de rezecţie a constituit-o necroza unei porţiuni a ficatului consecutivă unei strangulări, care, la rândul ei, pare să fi fost determinată fie de corsetul, fie de cingătoarea pe care le purta bolnava. Langenbuch a îndepărtat o porţiune de 370 g de ficat prin secţiune cu bisturiul şi ligaturi transfixiante.

La câteva ore postoperator s-a reintervenit pentru sângerare, care a fost, de asemenea controlată tot cu ajutorul ligaturilor transfixiante. Bolnava a supraviețuit intervenției.

În același an 1886, chirurgul italian Lius rezeca o tumoare hepatică de mărimea unui cap de copil de la un pacient de 67 ani. Din păcate hemostaza nu a putut fi asigurată corespunzător și bolnavul a decedat prin hemoragie la 6 ore postoperator.

În Statele Unite, William Keen a rezecat cu success un chistadenom pediculat al ficatului în anul 1891.[6]

În această perioadă de pionierat a devenit foarte repede evident faptul că obstacolul major în dezvoltarea chirurgiei hepatice îl constituia hemoragia intra- și postoperatorie. De aceea toate eforturile au fost îndreptate pentru găsirea unor metode eficiente de hemostază. Între acestea, metoda imaginată de Pringle[7] în 1908 de clampare a pedicului hepatic a rămas și astăzi în arsenalul chirurgiei hepatice, deși nici unul din cazurile clinice la care a aplicat-o autorul nu a supraviețuit.

În epoca modernă clamparea pedicului hepatic a fost completată cu clamparea aortei și a venei cave inferioare infra- și suprahepatic, ajungându-se la "excluderea vasculară totală" a ficatului (Heaney[8]), metodă care permite efectuarea rezecției cu o pierdere minimă de sânge.

Între timp, cunoașterea anatomiei hepatice progresează o dată cu lucrările lui Rex[9] (1888), care a descris recesul ce îi poartă numele, situat la extremitatea laterală stângă a plăcii hilare, la locul de inserție a ligamentului ombilical, și Cantlie[10] (1898), care a descris scizura principală a ficatului.

În 1911 germanul Wendel[11] efectuează rezecția lobului drept hepatic pentru hepatocarcinom. Artera hepatică dreaptă a fost ligaturată extrahepatic, distal de orginea arterei cistice, în timp ce vena portă a fost rezolvată intraparechimatos, prin ligaturi transfixiante. La vremea respectivă operația nu a întrunit accepțiunea lumii chirurgicale.

Saltul major în chirurgia hepatică de rezectie a fost făcut în anii `50 ai secolului trecut, aproape simultan de către o serie de chirurgi precum Lortat-Jacob[12] și Seneque în Franța, Pettinari în Italia și Quattlebaum în Statele Unite.[13] În 1952 Lortat-Jacob[12] și Pettinari au efectuat primele hepatectomii drepte reglate, iar Seneque a efectuat prima hepatectomie stângă reglată.[14]

Tot în aceeași decadă au apărut lucrările fundamentale ale lui Claude Couinaud (Fig.2) asupra anatomiei hepatice.[15,16] Acuratețea și precizia descrierilor lui Couinaud au făcut ca împărțirea ficatului



Fig.2 Claude Couinaud

propusă de el (un hemificat drept si un hemificat stâng, fiecare având câte două sectoare și patru segmente) să fie unanim acceptată și utilizată în prezent.

În 1958 taiwanezul Lin[17] a descris metoda disecției digitale a parenchimului hepatic cunoscută sub numele de fractură digitală („finger-fracture"), sau digitoclazie, larg utilizată ulterior în chirurgia de rezecție a ficatului.

Abia în ultimii ani, odată cu apariția unor noi metode de disecție a parenchimului hepatic (disectorul cu ultrasunete, disectorul cu jet de apă, disectorul cu laser, disectorul cu radiofrecvență), metoda a început să își piardă din actualitate, deși ea rămâne fără îndoială în arsenalul chirurgiei hepatice.

De asemenea, pentru tratamentul tranșei de secțiune hepatică, au apărut, începând din anii '90 ai secolulului XX, o serie de preparate bazate în special pe produși ai sistemului coagulării (Tissucol®, Beriplast®, TachoComb®, Bioglue®), care au mărit securitatea hemostazei pe tranșa hepatică și au redus mult rata complicațiilor hemoragice postoperatorii.

De o însemnătate capitală pentru progresele chirurgiei hepatice moderne au fost progresele imagisticii. Ecografia tridimensională, tomografia computerizată, rezonanța magnetică nucleară au permis evaluarea în detaliu a morfologiei leziunilor hepatice și a raporturilor lor cu parenchimul normal și, mai ales, cu pediculii vasculari ai ficatului. Rezultatul a fost o mai bună planificare a intervențiilor pe ficat.

Transplantul de ficat, cel mai dificil din toate tipurile de transplant de organe solide, a avut, la rândul



Fig.3 Thomas E. Starzl

lui, o istorie fascinantă. Lucrări cu caracter experimental au apărut încă din anii `50. O parte însemnată a cercetărilor a fost dedicată tehnicii chirurgicale. Perioada timpurie a transplantului de ficat este legată aproape exclusiv de numele lui Thomas E. Starzl (Fig.3), care în acel moment era, după o fericită expresie, "*atât autorul, cât și interpretul principal al piesei*".[18]

Prima intervenție de transplant hepatic la om a fost efectuată de Starzl, la Denver (Colorado) în 1963, dar ea nu s-a soldat cu un succes.[19,20] De asemenea, nici următoarele transplante efectuate tot de Starzl[21] în SUA și de Roy Calne în Anglia nu s-au soldat cu supraviețuirea bolnavilor. Primul transplant de ficat în urma căruia bolnavul a supraviețuit a fost efectuat tot de Starzl, în 1967.[22]

În 1980 Thomas Starzl împreună cu echipa sa s-au mutat la Pittsburgh, care, de la acea dată, a devenit capitala mondială a transplantului hepatic.[23]

În 1983 echipa de la Pittsburgh a introdus "by-pass"-ul extracorporeal veno-venos pentru reducerea sângerării în cursul hepatectomiei și a fazei anhepatice.

Un moment important în istoria transplantului hepatic l-a constituit introducerea Ciclosporinei, ca medicament imunosupresor de bază. Descoperită de Jean Borel de la firma Sandoz și testată clinic de Roy Calne, Ciclosporina este medicamentul care a făcut ca transplantul de ficat să devină, dintr-o metodă cu caracter experimental, așa cum era considerată până atunci, metodă clinică definitiv acceptată. Conferința de consens de la National Institute of Health (NIH) ținută în 1983 a consfințit acest lucru.

La sfârșitul anilor '80 și începutul anilor '90 ai secolului XX un alt medicament imunosupresor, cu acțiune de o sută de ori mai puternică decât a ciclosporinei este testat și, din 1994, aprobat de FDA (Food and Drug Administration): denumit inițial FK506 medicamentul este cunoscut în prezent sub numele de Tacrolimus (Prograf®).

O modificare tehnică importantă este cea introdusă de Jaques Belghiti[24] de la spitalul Beaujon din Paris, care, în 1992, descrie implantarea noului ficat utilizând o anastomoză cavo-cavă latero-laterală; această tehnică permite clamparea laterală a venei cave, prezervarea fluxului cav în cursul perioadei anhepatice și, ca atare, evită utilizarea "by-pass"-ului extracorporeal. Marea majoritate a transplantelor de ficat se efectuează în prezent fără circulație extracorporeală.

În lume se efectuează anual câteva mii de transplante hepatice, cu rezultate impresionante, atât imediate cât și la distanță.

În România, încă de la sfârșitul secolului al XIX-lea apar o serie de studii anatomice cu aplicații chirurgicale. Astfel, P. Botezat din Iași publică un studiu despre anomaliile ficatului, iar St. Măcescu în 1877, un alt studiu despre anomalii arteriale importante din punct de vedere chirurgical.[25]

În 1881 A. Leonte publică un caz de rezecție parțială a hemificatului stâng, iar în 1891, G. Assaky și Carnabel publică o rezecție parțială de hemificat drept, efectuând hemostaza cu fire de sutură și cu termocauterul.[25]

Chirurgia hepatică în România a fost multă vreme dominată de chirurgia chistului hidatic hepatic, boală foarte răspândită pe teritoriul țării noastre. Încă în 1883 V. Bianu de la Spitalul Slatina din județul Suceava publica observații de chisturi hidatice supurate, urmat de T. Ionescu, I. Potirica, N. Duma și alții.[25]

În chirurgia bolii hidatice s-a acumulat o experiență impresionantă, care a făcut și obiectul a numeroase articole sau monografii. De asemenea au fost imaginate numeroase procedee originale de tratament chirurgical de către o serie de mari chirurgi români.

În chirurgia supurațiilor ficatului D. Tatușescu și N. Hortolomei publică un caz de drenaj al unui abces hepatic postexantematic, deschis în căile aeriene, la care au obținut vindecarea (Chișinău 1920),[26] iar I. Bălăcescu comunică o serie de cazuri de abcese hepatice la copii în 1932.[26]

Chirurgia hepatică de rezecție și în mod particular chirurgia tumorilor hepatice a cunoscut o dezvoltare mai lentă.

Printre promotorii rezecțiilor hepatice s-au numărat I. Bălăcescu și Amza Jianu, care au adus de



Fig.4 Ion Făgărăşanu



Fig.5 Theodor Burghele

asemenea contribuții și la tehnica de hemostază în chirurgia hepatică.[27] T. Nasta efectuează o rezecție parțială a lobului stâng hepatic pentru metastaze de la un cancer de sân.[26]

Prima hepatectomie stângă reglată din România a fost efectuată de I. Făgărășanu în 1956 (Fig.4), iar prima hepatectomie dreaptă de Th. Burghele în 1958 (Fig.5).

Un moment de referință în dezvoltarea chirurgiei hepatice il constituie apariția în anul 1967 a monografiei "Chirurgia ficatului și a căilor biliare intrahepatice" a profesorului I. Făgărășanu și col.[27]

Studii dedicate anatomiei sau chirurgiei hepatice au mai publicat Ciobanu, Bancu, Iliescu, Papahagi, Șuteu, Panaitescu, Bidulescu ș.a.

Dintre monografiile de referință în chirurgia hepatică menționăm pe cea dedicată chistului hidatic hepatic a prof. Dumitru Burlui (Fig.6), care aduce o serie de contribuții originale, în special în ceea ce privește drenajul cavității restante.[28]

De asemenea, cele două monografii dedicate patologiei hepatice și biliare ale colectivului clinicii „I. Cantacuzino", condus de prof. Ion Juvara[29,30] (Fig.7) reflectă o experiență bogată în chirurgia hepato-biliară.

O preocupare deosebită pentru chirurgia hepatică a existat în Spitalul Clinic Fundeni, în clinica condusă de Prof. Dan Setlacec (Fig.8), de unde provine si cea mai mare serie de hepatectomii din România (41 cazuri), la



Fig.6 Dumitru Burlui



Fig.7 Ion Juvara



Fig.8 Dan Setlacec



Fig.9 Mihai Stăncescu

momentul la care au fost comunicate (M. Stăncescu[31] – Fig.9).

După 1990 chirurgia hepatică în România s-a dezvoltat într-o serie de centre precum Institutul Clinic Fundeni (I. Popescu), Spitalul Militar Central de Urgență București (I. Câmpeanu), Spitalul de Adulți Cluj Napoca (L. Vlad), Spitalul Municipal Timișoara (V. Fluture), Spitalul Sf. Spiridon Iași (C. Dragomir, C. Burcoveanu) etc.

Au fost dezvoltate o serie de procedee moderne de chirurgie hepatică precum excluderea vasculară totală, rezecțiile hepatice seriate, rezecțiile hepatice iterative (I. Popescu) sau rezecțiile prin abord extra-glissonian al pedicului hepatic, rezecția lobului caudat (I. Câmpeanu) etc.

Cea mai largă serie de rezecții hepatice comunicată în România aparține colectivului de la Spitalul Fundeni și cuprinde 445 de cazuri (I. Popescu și col.).[32]

Chirurgia hepatică de transplant a început cu studii experimentale ale lui S. Duca și V. Fluture. Ulterior, aplicațiile la nivel clinic s-au dezvoltat la Spitalul Fundeni (I. Popescu). Aici a fost efectuat primul transplant hepatic din România la 21 iunie 1997, care nu a fost urmat de succes,[33] și tot aici a fost efectuat și primul transplant hepatic cu supraviețuirea bolnavului, la 15 aprilie 2000 de către echipa condusă de Prof. I. Popescu.[34]

În octombrie 2000, tot în Institutul Clinic Fundeni a fost efectuat primul transplant de ficat „living-related" (de la mamă la fetița Timeea Balogh, care suferea de atrezie biliară).

Anestezia si terapia intensivă a întregului program de transplant au fost asigurate de echipa condusă de Prof.dr. Dan Tulbure, căreia i se datorează numeroase procedee în premieră națională care au permis realizarea intervențiilor chirurgicale în condiții de deplină siguranță.

Până în prezent, în cadrul programului de transplant hepatic de la Fundeni, au fost efectuate peste 40 de transplante hepatice cu ficat întreg de la donator cadavru, cu ficat împărțit de la donator cadavru, cu ficat parțial de la donator viu, precum și un transplant domino (ficatul înlocuit la o bolnavă cu hipercolesterolemie familială a fost, la rândul lui, utilizat pentru transplant la o bolnavă cu hepatom grefat pe ciroză).[35]

BIBLIOGRAFIE

1. Wolff H: The history of hepatic surgery. În "Liver surgery: operative techniques and avoidance of complications". Kockerling F, Schwartz SI (eds.). J.A. Barth. Heidelberg. 2001, 1-7.
2. Fortner JG, Blumgart LH: A historic perspective of liver surgery for tumors at the end of the millennium. J Am Coll Surg 193:210-222, 2001.
3. Biblia sau Sfânta Scriptură, tipărită sub îndrumarea și cu purtarea de grijă a Preafericitului Părinte Teoctist, Patriarhul Bisericii Ortodoxe Române. Editura Institutului Biblic și de Misiune a Bisericii Ortodoxe Române. București .1997.
4. Hardy KJ: Liver surgery: the past 2000 years. Aust N Z J Surg 60:811-817, 1990.
5. Langenbuch D: Ein fall von resektion eines linksseitigen schnurlappens der leber. Heilung. Berl Klin Wochenschr 25:37-38, 1888.
6. Keen WW: Report of a case of resection of the liver for the removal of a neoplasm, with a table of seventy-six cases of resection of the liver for hepatic tumors. Ann Surg 30:267-283, 1899.
7. Pringle JH: Notes on the arrest of the hepatic hemorrhage due to trauma. Ann Surg 48:541-549, 1908.
8. Heaney JP, Stanton WK, Halbert DS et al: An improved technique for vascular isolation of the liver: experimental study and case reports. Ann Surg 163:237-241, 1966.
9. Rex H: Beitrage zur morphologie der saugerleber.

Morphol Jahrb 14:517-617, 1888.

10. Cantlie J: On a new arrangement of the right and left lobes of the liver. J Anat Physiol 32:IX 1897.

11. Wendel W: Beitrarge zur chirurgie der leber. Arch Klin Chir 95:887-892, 1911.

12. Lortat-Jacob JL, Robert HG: Hépatectomie droite reglée. Presse Med 60:511-549, 1952.

13. Quattlebaum JK: Massive Resection of the Liver. Ann Surg 137:787-796, 1953.

14. Senèque J, Roux M, Chatelin C et al: Sur un cas de hépatectomie réglée. Mem Acad Chir 78:728-733, 1952.

15. Couinaud C: Lobes et segments hépatiques: notes sur l'architecture anatomique et chirurgicale du foie. Presse Med 62:709-712, 1954.

16. Couinaud C: Le foie. Etudes anatomiques et chirurgicales. Masson. Paris .1957.

17. Lin TY, Tsu K, Mien C et al: Study of a lobectomy of the liver. J Form Med Assoc 57:742-759, 1958.

18. Cinqualbre J: Histoire de la transplantation hépatique. Acte II: 1987-2002. Ann Chir 128:275-280, 2003.

19. Starzl TE, Marchioro TL, Von Kaulla KN et al: Homotransplantation of the liver in humans. Surg Gynecol Obstet 117:659-676, 1963.

20. Starzl TE, Marchioro TL, Huintley R: Experimental and clinical homotransplantation of the liver. Ann N Y Acad Sci 120:739-765, 1964.

21. Starzl TE, Marchioro TL, Porter KA: Progress in homotransplantation of the liver. Adv Surg 2:295-370, 1966.

22. Starzl TE, Brettschneider L, Groth CG: Liver transplantation. Bull Soc Int Chir 26:474-488, 1967.

23. Starzl TE: Oamenii mozaic. Memoriile unui chirurg de transplant. Editura Medicală. București .1996.

24. Belghiti J, Panis Y, Sauvanet A et al: A new technique of side to side caval anastomosis during orthotopic hepatic transplantation without inferior vena caval occlusion. Surg Gynecol Obstet 175:270-272, 1992.

25. Setlacec D: Medicina românească - medicină europeană (1859-1916). Editura Medicală. București .1995. 236-246.

26. Setlacec D: Medicina românească - medicină europeană (1918-1940). Editura Humanitas. București .1998. 226-227.

27. Făgărășanu I, Ionescu-Bujor C, Aloman D et al: Chirurgia ficatului și a căilor biliare intrahepatice. Editura Academiei. București.1967.

28. Burlui D, Roșca M: Chirurgia chistului hidatic hepatic. Editura Medicalș. București .1977.

29. Juvara I, Rădulescu D, Prișcu Al: Probleme medico-chirurgicale de patologie hepato-biliară. Editura Medicală. București.1969.

30. Juvara I, Rădulescu D, Prișcu Al: Boala hepato-biliară postoperatorie. Editura Medicală. București. 1972.

31. Stăncescu M, Popovici A, Cristea I: 41 de rezecții hepatice. Chirurgia 24:105-112, 1975.

32. Popescu I, Tulbure D, Ionescu M et al: Rezecțiile hepatice: indicații, tehnică, rezultate; analiza unei experiențe clinice de 445 cazuri. Chirurgia 98:17-35, 2003.

33. Popescu I, Radan A, Diculescu M et al: Considerații privind primul transplant hepatic realizat la Spitalul Clinic Fundeni București. Infomedica :38-47, 1997.

34. Popescu I, Tulbure D, Ionescu M et al: Transplantul hepatic - considerații asupra a 8 cazuri operate în anul 2000. Chirurgia 96:453-467, 2001.

35. Popescu I, Simionescu M, Tulbure D, et al: Homozygous familial hypercholesterolemia: specific indication for domino liver transplantation. Transplantation 76:1345-1350, 2003.

CAPITOLUL 2

ANATOMIA FICATULUI

Bogdan VOICULESCU, Cezar Angi ILIESCU

1. ANATOMIA MORFOLOGICĂ - CONFIGURAȚIA EXTERNĂ 11
1.1. Fața diafragmatică 12
1.2. Fața viscerală (facies visceralis) 14
1.3. Marginea inferioară 15
1.4. Mijloace de susținere și fixare ale ficatului 15
1.5. Proiecția și topografia ficatului 19
1.5.1. Proiecția ficatului 19
1.5.2. Topografia ficatului 19
2. ANATOMIA FUNCȚIONALĂ A FICATULUI 20
2.1. Segmentația omologată de Nomina Anatomica 20
2.2. Segmentația Couinaud 20
2.3. Segmentația Bismuth 23
2.4. Segmentația Goldsmith și Woodburne 23
2.5. Organizarea ficatului 23
2.5.1. Organizarea hemificatului drept 24
2.5.2. Organizarea hemificatului stâng 24
3. PEDICULUL AFERENT - PEDICULUL PORTAL 25
3.1. Artera hepatică proprie 25
3.2. Vena portă 26
3.3. Căile biliare intrahepatice 29
4. PEDICULUL EFERENT - PEDICULUL VENELOR HEPATICE 32
4.1. Vena hepatică dreaptă (VHD) 32
4.2. Vena hepatică mijlocie (VHM) 33
4.3. Vena hepatică stângă (VHS) 34
4.4. Venele hepatice ale lobului caudat (Spiegel) 34
5. LIMFATICELE FICATULUI 35
6. INERVAȚIA FICATULUI 35
7. ANOMALIILE FICATULUI 37
7.1. Anomaliile de dezvoltare 37
7.1.1. Atrezia biliară intrahepatică 37
7.1.2. Lobii hepatici accesori și țesutul hepatic heterotopic 38
7.1.3. Ficatul polilobat 38
7.1.4. Hipoplazia și hipertrofia lobilor hepatici 38
7.1.5. Lobul accesor Riedel 38
7.2. Anomaliile de poziție 39
7.2.1. Lobul supradiafragmatic 39
7.2.2. Situs inversus 39
7.3. Anomalii de structură 39

7.3.1. Chistele solitare 39
7.3.2. Boala polichistică a ficatului 39
7.3.3. Hemangiomul hepatic congenital, hemangioendoteliomul și limfangiomul 39
BIBLIOGRAFIE 40

Perfecționarea continuă a studiului anatomic reprezintă cheia progresului în chirurgia modernă a ficatului.

Ficatul prezintă o structură morfo-funcțională complexă determinată de întrepătrunderea sistemelor porto-bilio-arteriale aferent și venos eferent. Dificultatea sistematizării acestora în scopul abordului chirurgical (de la simpla rezecție atipică până la tehnicile de bipartiție pentru transplant) și, mai ales, individualizarea particularităților anatomice ale cazului, lasă și astăzi câmp liber cercetării anatomice clasice sau prin mijloace imagistice moderne. Acestea, în ultimii ani, au revoluționat cercetarea anatomică neinvazivă „in vivo", oferind, pe lângă planșa anatomică apropiată de perfecțiune a cazului, și imaginea tridimensională pre- și intraoperatorie a structurii hepatice și a raporturilor acesteia cu procesul tumoral. În acest context, H. Bismuth[1-3] împarte anatomia ficatului în:

- Anatomia morfologică – Configurația externă
- Anatomia funcțională – Sectoare, segmente și structura internă
- Anatomia radiologică preoperatorie – Ecografie, CT, RMN
- Anatomia radiologică intraoperatorie – Ecografia intraoperatorie

1. ANATOMIA MORFOLOGICĂ - CONFIGURAȚIA EXTERNĂ

Ficatul, cea mai mare glandă din corpul uman, are o structură vasculo-parenchimatoasă cu o plasticitate deosebită, ceea ce îi permite să se muleze după organele cu care vine în raport, determinând pe el anumite impresiuni.

Ficatul este situat în etajul supramezocolic al cavității abdominale și corespunde următoarelor regiuni topografice ale peretelui abdominal: *hipocondrul drept, epigastrul și unei părți din hipocondrul stâng*. El ocupă o lojă numită lojă hepatică care, în partea stângă, comunică larg cu loja gastrică.

Forma generală a ficatului prezintă variații relative în funcție de loja care îl conține, de constituția anatomică a bazei toracelui și de valoarea presei abdominale. Se pot distinge două varietăți cu importanță practică în interpretarea explorărilor imagistice și abordului chirurgical:

- tipul ventro-podal, cu dezvoltare predominant anterioară, aplatizat, în anteversie;
- tipul dorso-podal, cu dezvoltare posterioară, întins cranio-caudal, uneori retroversat.

După Couinaud,[4] importante sunt variațiile de dezvoltare are organului în sens transversal și, de asemenea, în sens vertical, predominant pe dreapta. Aceste variații creează particularități de abord chirurgical cât și necesitatea precizării preoperatorii a reperelor structurii interne hepatice.

Greutatea ficatului este variabilă; în medie, la cadavru este de aproximativ 1500 g, iar la omul viu este cu 500-700 g mai greu din cauza sângelui pe care îl conține. La nou-născut este de aproximativ 1/20 din greutatea corpului.

Spre deosebire de ficatul adult, greutatea ficatului fetal în săptămâna a X-a de dezvoltare, reprezintă aproximativ 10% din greutatea întregului corp embrionar, acest lucru fiind atribuit numărului mare de capilare sinusoide și funcției lui hematopoietice. La naștere greutatea sa ajunge la numai 5% din greutatea corporală.

Ficatul se aseamănă cu un ovoid secționat oblic, de sus în jos și de la stânga la dreapta, prezentând două extremități:

- una dreaptă, voluminoasă și rotunjită;
- alta stângă, efilată.

Dimensiunile medii ale ficatului funcțional, după Soulie, sunt următoarele:

- 28 cm în sens transversal (lungime);
- 16 cm în sens antero-posterior (lățime);
- 8 cm în sens vertical, la nivelul lobului drept.

Volumul ficatului variază mult după vârstă, sex, cantitate de sânge conținută, perioadele digestiei și afecțiunile patologice.

Culoarea ficatului funcțional este roșie-brună. Această culoare variază în funcție de cantitatea de sânge pe care o conține. Un ficat care conține o cantitate mai mare, este congestionat și are o culoare mai închisă.

În privința consistenței, elasticității și plasticității, ficatul are o consistență mai mare decât a celorlalte organe glandulare. Este puțin elastic dar friabil, motiv pentru care se zdrobește și se rupe ușor. Pus pe masa de autopsie, ficatul își pierde forma și se turtește.

În ontogeneză, ficatul apare la mijlocul săptămânii a III-a de dezvoltare sub forma unui diverticul numit diverticul hepato-cistic. Acest diverticul se formează din endodermul peretului ventral al intestinului anterior în segmentul distal (din care se va diferenția și porțiunea descendentă a duodenului).[5-8]

Diverticulul hepatocistic se dezvoltă în mezenchimul septului transvers, formațiune situată între proeminența cordului și peretele sacului vitelin. Dezvoltându-se în septul transvers, extremitatea liberă a diverticulului hepatocistic, în timpul săptămânilor 4-5 de dezvoltare, se divide în:

- o porțiune superioară (mugurele hepatic) din care se dezvoltă:
  - ficatul
  - ductele hepatice drept și stâng
  - ductul hepatic comun.
- o porțiune inferioară (mugurele cistic) din care se vor diferenția:
  - vezica biliară
  - ductul cistic.

Segmentul comun al celor doi muguri crește mult în lungime și devine ductul coledoc.

Mugurele hepatic (Fig.1,2) proliferează intens în mezenchimul septului transvers și al mezogastrului ventral, formând cordoane endodermale (hepatoblaste) anastomozate între ele, unde se organizează în două mase celulare ce reprezintă lobii hepatici primitivi drept

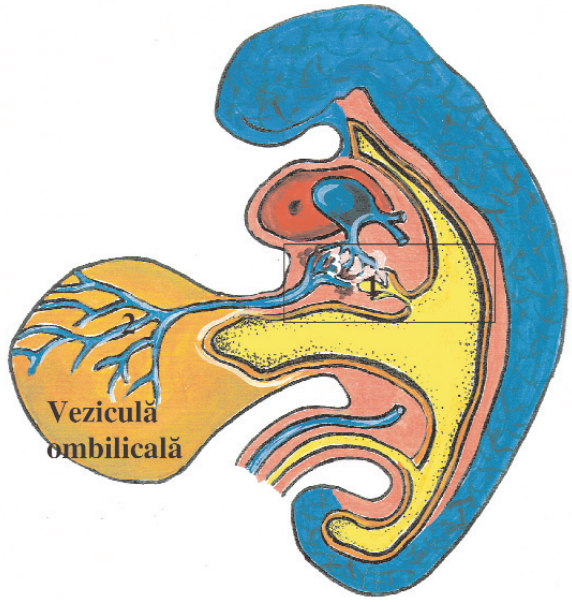

Fig.1 Embrion săptămâna a 4-a.
1. Mugure hepato cistic;
2. Vene viteline;
3. Capilare sinusoide.

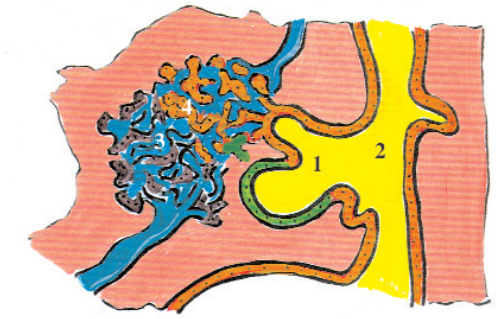

Fig.2 Detaliu din Fig.1:
1. Mugure hepatocistic;
2. Proenteron distal;
3. Capilare sinusoide;
4. Cordoane endodermale.

și stâng. Cordoanele endodermale vor da naștere hepatocitelor și epiteliului căilor biliare intrahepatice, dar extralobulare. Canaliculele biliare intralobulare încep să se diferențieze din săptămâna a VIII-a de dezvoltare între cordoanele de hepatocite și nu au perete propriu. Restul de canale biliare intrahepatice apar ulterior sub influența țesutului mezenchimal situat de-a lungul vaselor portale. Ele se formează din țesutul hepatic nediferențiat care este dispus în cordoane și care ulterior capătă înveliș și lumen.[9] Din celulele mezenchimale situate între cordoanele de hepatocite se diferențiază insule sangvine (viitoarele capilare sinusoide), anastomozate între ele, având la periferie o limitantă endotelială.

Din țesutul mezenchimal al septului transvers se diferențiază, în afară de capilarele sinusoide și:

- capsula ficatului
- țesutul conjunctiv al ficatului
- celulele Kupffer, situate în pereții capilarelor sinusoide ce apar în luna a 3-a de gestație
- celulele hematopoietice ale ficatului.

În concluzie, hepatocitele și epiteliul căilor biliare intrahepatice dar extralobulare sunt de origine endodermală, restul elementelor ficatului derivând din mezenchimul septului transvers și al mezogastrului ventral.

Ficatul prezintă două fețe: o față diafragmatică și una viscerală, care sunt separate printr-o margine inferioară.

1.1. Fața diafragmatică

Prezintă următoarele părți, fără o delimitare precisă între ele:

- *Partea anterioară* (pars anterior) (Fig.3), vine în raport cu coastele și cartilajele costale VI-X în dreapta și VII-VIII în stânga. Între aceste două câmpuri laterale, care vin în raport cu arcurile costale, se descrie un câmp mijlociu de formă triunghiulară, care vine în raport cu peretele anterior abdominal (latura dreaptă și stângă sunt reprezentate de arcurile costale, iar latura inferioară este o linie oblică care unește extremitățile anterioare ale cartilajului costal IX drept cu cartilajul costal VII stâng). Partea anterioară este acoperită de foița viscerală a peritoneului aproape în totalitate, cu excepția teritoriului dispus de-a lungul ligamentului falciform. Ligamentul falciform împarte fața diafragmatică (facies diaphragmatica) în doi lobi inegali: lobul drept (voluminos) și lobul stâng, ce nu au corespondență reală în anatomia funcțională hepatică.
- *Partea superioară* (pars superior) este convexă în

sens antero-posterior, fiind situată sub cupola diafragmatică dreaptă, centrul frenic și o parte a cupolei diafragmatice stângi (Fig.4). Această parte este intraperitoneală în cea mai mare parte, cu excepția teritoriului situat posterior, ce corespunde liniei de inserție a ligamentului coronar.

➢ *Partea posterioară* (pars posterior) este, în cea mai mare parte, extraperitoneală, având raport cu coloana vertebrală și stâlpii diafragmatici. Regiunea care nu este acoperită de peritoneu și care aderă prin tracturi conjunctive de diafragmă constituie area nuda sau pars affixa (Fig.4). Ea este delimitată astfel:

- baza: vena cavă inferioară;
- vârf: ligamentul triunghiular drept;
- superior și inferior: foițele superioară și inferioară ale ligamentului coronar.

Partea posterioară este cuprinsă, practic, între reflexia foițelor superioară și inferioară ale ligamentelor coronare drept și stâng, prelungite cu ligamentele triunghiulare drept și stâng. Ea prezintă două depresiuni verticale, una dreaptă și alta stângă.[10]

Depresiunea dreaptă adăpostește partea retrohepatică a venei cave inferioare. La acest nivel se găsește joncțiunea hepatico-cavă, zonă de importanță majoră în chirurgia hepatică.[11]

Depresiunea stângă conține ligamentul venos Arantius, care prelungește fisura care îl conține, situată pe fața viscerală. Ajuns la marginea postero-superioară,

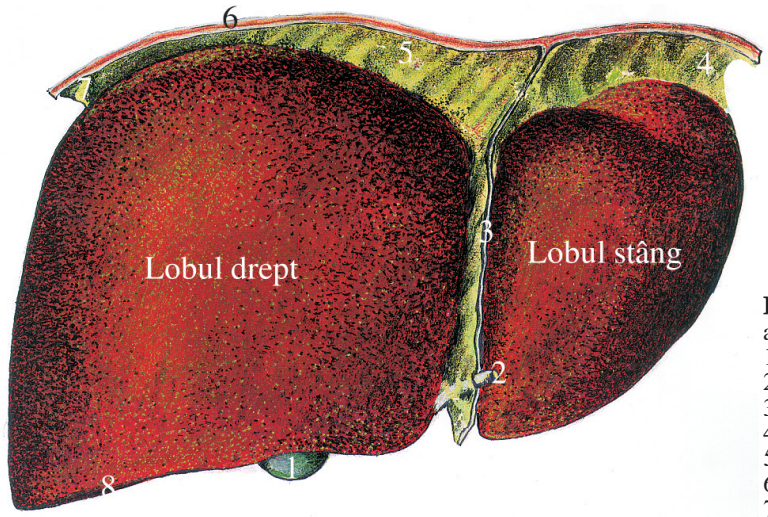

Fig.3 Fața diafragmatică a ficatului (partea anterioară).
1- vezica biliară
2- ligamentul venos
3- ligamentul falciform
4- ligament triunghiular stâng
5- ligament coronar drept
6- diafragm
7- ligament triunghiular drept
8- marginea inferioară

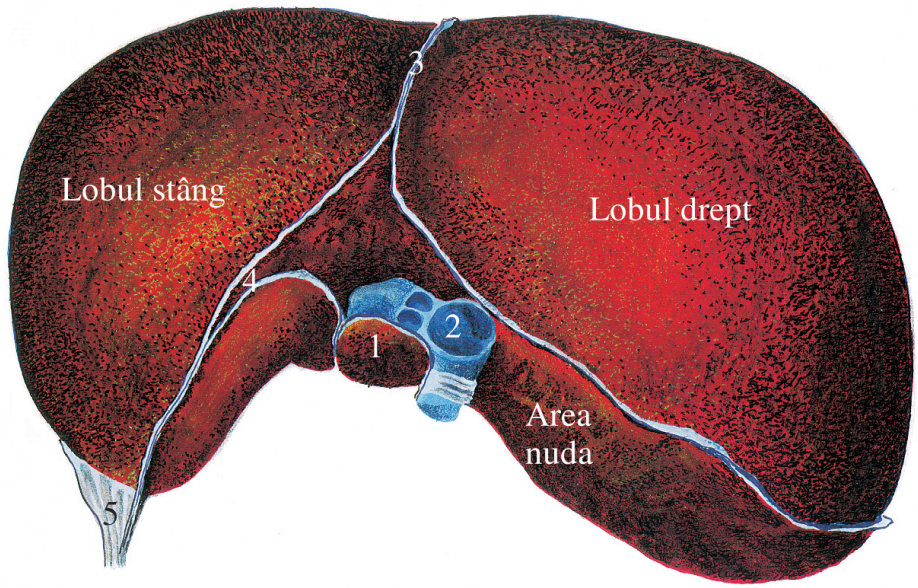

Fig.4 Fața diafragmatică a ficatului (partea superioară).
1- lobul caudat
2- vena cavă inferioară
3- ligamentul falciform
4- ligamentul coronar stâng
5- apendice fibros.

această fisură se curbează în unghi drept și întâlnește șanțul venei cave inferioare.

În apropierea fisurii ligamentul venos se găsește amprenta esofagiană.

1.2. **Fața viscerală** (facies visceralis)

Este orientată posterior, inferior și spre stânga. Este acoperită de peritoneu, cu excepția fosei vezicii biliare și a venei porte (Fig.5).

Fața viscerală prezintă două șanțuri sagitale, unite printr-un șanț transversal, ce dau aspectul literei "H": Aceste șanțuri delimitează lobii clasici (parte din parenchim limitată de fisuri sau șanțuri).

- *Șanțul sagital stâng* separă, pe fața viscerală (inferioară), lobul anatomic drept de cel stâng. Acest șanț este împărțit în două părți: una anterioară, prehilară și alta posterioară, retrohilară. În partea anterioară (prehilară) prezintă șanțul venei ombilicale, în care se găsește ligamentul rotund (ligamentum teres hepatis), care se fixează pe ramura stângă a venei porte. În partea posterioară (retrohilară), șanțul este determinat de fisura ligamentului venos (fissura ligamenti venosi) în care se află ligamentul venos. Ligamentul rotund se formează prin obliterarea, după naștere, a venei ombilicale stângi, iar ligamentul venos, prin obliterarea și fibrozarea după naștere a ductului venos Arantius, care, la făt, este un canal de legătură între vena ombilicală și vena cavă inferioară.[12]
- *Șanțul sagital drept* este divizat de către procesul caudat (processus caudatus), lama de parenchim hepatic reprezentând o prelungire spre dreapta a lobului caudat Spiegel, într-o parte anterioară prehilară, fosa vezicii biliare (fossa vesicae fellae) și o parte posterioară retrohilară (șanțul venei cave inferioare) (sulcus venae cavae inf.).
- *Șanțul transversal* măsoară 6-7 cm în lungime și 1-2 cm în lățime, fiind prelungit la dreapta, înaintea procesului caudat, printr-o fisură îngustă – incizura Gans. El se numește și hilul ficatului (porta hepatis) pentru că prin el trec elementele pedicului hepatic (vena portă, artera hepatică proprie, canalul hepatic, limfatice, nervi). Formațiunile anatomice ce alcătuiesc pedicului hepatic sunt dispuse astfel: vena portă situată pe un plan posterior, canalul hepatic comun situat anterior și la dreapta iar artera hepatică proprie situată anterior și la stânga față de portă.

Aceste șanțuri și fose delimitează pe fața viscerală următorii *lobi*:

- *Lobul drept*
  - este cel mai voluminos fiind situat la dreapta șanțului sagital drept. Pe suprafața sa se găsesc impresiunile viscerelor cu care vine în contact. Aceste impresiuni sunt: (Fig.5) impresiunea colică (impressio colica) situată cea mai anterior, determinată de flexura colică dreaptă, impresiunea duo-

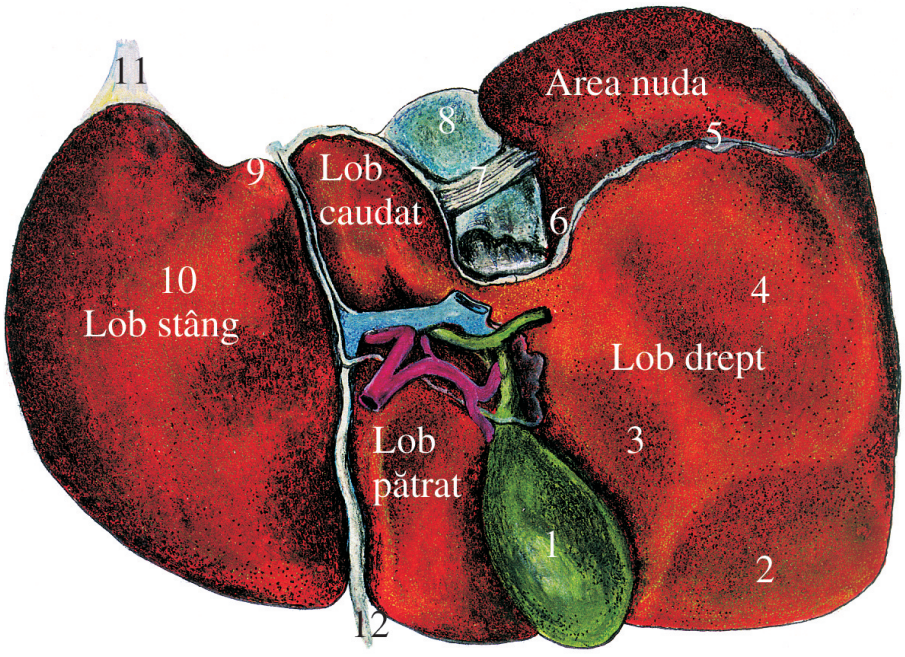

Fig.5 Faţa viscerală a ficatului.
1- vezica biliară
2- impresiunea colică
3- impresiunea duodenală
4- impresiunea renală
5- ligamentul coronar drept
6- impresiunea suprarenală
7- ligamentul venei cave
8- venă cavă inferioară
9- impresiunea esofagiană
10- impresiunea gastrică
11- apendice fibros.

denală (impressio duodenalis), situată la dreapta fosei vezicii biliare, determinată de flexura duodenală superioară, impresiunea renală (impressio renalis) situată înapoia impresiunii colice, determinată de treimea superioară a feței anterioare a rinichiului drept și impresiunea suprarenală (impressio suprarenalis) care este determinată de fața superioară a glandei suprarenale drepte și care ajunge parțial în area nuda.[12]

- *Lobul pătrat*
  - este situat între fosa vezicii biliare (la dreapta), fisura ligamentului rotund (la stânga) și hilul hepatic (posterior).
  - prezintă impresiune duodenală (impressio duodenalis) determinată de prima porțiune a duodenului – D_1) și impresiunea pilorică (impressio piloris) determinată de canalul piloric (Fig.5).
- *Lobul caudat (SPIEGEL)*
  - este situat între șanțul venei cave inferioare, la dreapta, fisura ligamentului venos, la stânga și vena portă, anterior (Fig.5);
  - prezintă o prelungire oblică anterior și spre dreapta. Prima porțiune a acestei prelungiri se numește procesul papilar (processus papilaris) și formează marginea posterioară a șanțului transversal, iar a doua porțiune, numită procesul caudat (processus caudatus), separă fosa vezicii biliare de șanțul venei cave inferioare și se continuă cu fosa vezicii biliare, formând peretele superior al orificiului epiplooic.
- *Lobul stâng*
  - este situat la stânga șanțului sagital stâng;
  - prezintă impresiunea gastrică (impressio gastrica), determinată de fața anterioară a stomacului, iar spre posterior impresiunea esofagiană (impressio esophagea), situată la stânga fisurii ligamentului venos;
  - la dreapta impresiunii gastrice, imediat lângă extremitatea stângă a șanțului transversal, se găsește o proeminență rotunjită, numită tuberozitatea omentală (tuber omentale).

Este necesar de precizat că morfologia externă și descrierea lobilor clasici nu corespunde distribuției sectoriale a elementelor vasculo-biliare în interiorul ficatului.[3, 11]

1.3. Marginea inferioară

- separă fața diafragmatică de cea viscerală;
- are direcție oblic ascendentă de jos în sus și de la dreapta spre stânga, fiind inițial paralelă cu rebordul costal stâng. Ulterior, străbate regiunea epigastrică după o linie care unește extremitatea anterioară a cartilajului coastei a 9-a dreapta cu extremitatea anterioară a cartilajului coastei a 7-a stânga;
- ea prezintă două incizuri, una situată la stânga, la nivelul fisurii ligamentului rotund, numită incizura ligamentului rotund (incizura ligamenti teretis), prin care trece ligamentul omonim și baza ligamentului falciform. Cealaltă este situată la dreapta, conține fundul vezicii biliare și se numește incizura cistică.[12]
- părțile superioară, anterioară și dreaptă ale feței diafragmatice se continuă prin margini rotunjite.

1.4. Mijloace de susținere și fixare ale ficatului

Sunt reprezentate de ligamentele hepatice, vena cavă inferioară, venele hepatice și presa abdominală.

Peritoneul realizează *structuri ligamentare* care conectează ficatul de stomac, duoden, esofagul abdominal, diafragm și peretele anterior abdominal. Liniile lor de inserție pe ficat sunt, de asemenea, lipsite de peritoneu.

În ortostatism, ligamentele hepatice sunt insuficiente pentru a menține poziția ficatului; factorul principal de menținere a ficatului în ortostatism ar fi presiunea negativă din spațiul inter-hepato-frenic.[13]

Mijloacele de susținere și fixare ale ficatului au fost clasificate astfel:[10]

- *mijloace de solidarizare a ficatului la peretele posterior al abdomenului*, reprezentate de venele hepatice, vena cavă inferioară, ligamentele coronare și triunghiulare;
- *mijloace de susținere*, reprezentate de rinichiul drept, flexura colică dreaptă și blocul duodeno-pancreatic;
- *mijloace de suspensie,* reprezentate de ligamentul falciform și cordonul ombilico-arantian, al cărui componentă esențială este ligamentul rotund.

Cu toate aceste numeroase mijloace de susținere și fixare, ficatul nu este un organ imobil. El se deplasează cu variațiile respiratorii ale presei abdominale, astfel: coboară în inspirație și urcă în expirație. Când mijloacele de fixare sunt insuficiente, ficatul poate fi deplasat (hepatoptoză).

Ligamentul falciform

- leagă ficatul de diafragm și de partea supraombilicală a peretelui anterior abdominal;
- are o formă triunghiulară, prezentând două fețe și trei margini:
  - *marginea abdomino-diafragmatică:* convexă și se întinde între:
    - fața inferioară a diafragmului (în vecinătatea venei cave inferioare) și
    - fața posterioară a peretelui anterior abdominal, până la nivel ombilical.
  - *marginea liberă* - inferioară- este concavă și se întinde de la ombilic până la nivelul incizurii ligamentului rotund. Conține ligamentul rotund al ficatului (vestigiu parțial obliterat al venei ombilicale stângi)
  - *marginea hepatică* – începe la nivelul incizurii ligamentului rotund și se termină cu foițele superioară și inferioară ale ligamentului coronar
- la nivelul extremității diafragmatice, cele două foițe (dreaptă și stângă) ale ligamentului falciform se depărtează pentru a forma:
  - foița superioară a ligamentului coronar drept și triunghiular drept;
  - foița superioară a ligamentelor coronar stâng și triunghiular stâng.
- împarte spațiul suprahepatic în două loje interhepato-diafragmatice dreaptă și stângă, care trebuie explorate chirurgical separat, colecțiile patologice rămânând izolate la dreapta sau la stânga. Secționarea ligamentului falciform și a ligamentului rotund sunt obligatorii pentru realizarea mobilizării largi a ficatului în rezecțiile hepatice majore.

Ligamentul rotund al ficatului

- apare prin obliterarea incompletă a venei ombilicale stângi;
- acest proces începe din luna a VII-a intrauterină, continuă odată cu ligaturarea și secționarea cordonului ombilical la naștere și se definitivează în următorii 2-3 ani;[5]
- este situat în marginea liberă a ligamentului falciform;
- se întinde de la ombilic până la ramul stâng (pars ombilicalis) al venei porte, cu care se continuă;
- face parte din sistemul de suspensie ombilico-arantian, care este un inel fibros, constituit din: ligamentul rotund (lig. teres hepatis), ramura stângă a venei porte, sinusul porto-ombilical (recesul Rex), ligamentul venos (lig. venosum) și porțiunea terminală a venei hepatice stângi, mai rar vena cavă inferioară;
- este format din trei segmente:
  - parietal;
  - parieto-visceral, orientat la dreapta și posterior, în unghi de 130° față de primul;
  - visceral, se inseră la nivelul sinusului porto-ombilical (recesul Rex); în această porțiune, ligamentul rotund este neobliterat, în el deschizându-se venele paraombilicale.
- sistemul de suspensie ombilico-arantian, întins de la peretele abdominal anterior la vena cavă inferioară, separă ficatul, în două părți: dreaptă (voluminoasă, bine susținută și acolată) și stângă (redusă de volum, insuficient susținută, care se poate rupe pe coarda ombilico-arantiană în traumatisme).

Ligamentele coronare drept și stâng

- sunt formate din două foițe peritoneale (superioară și inferioară) între care se află țesut conjunctiv, ce ancorează intim ficatul de mușchiul diafragm (Fig.6).
  - *Ligamentul coronar drept* este alcătuit dintr-o foiță superioară și una inferioară. Țesutul conjunctiv care le separă este extrem de dens în vecinătatea venei cave inferioare și unește capsula fibroasă a ficatului de diafragm.
  - *Ligamentul coronar stâng* este alcătuit dintr-o foiță superioară și inferioară, separate printr-un compartiment mai îngust de țesut conjunctiv.

  Cele două foițe ale ligamentului coronar drept și stâng, la nivelul extremităților, se alătură, formând ligamentele triunghiulare drept și stâng.

Ligamentele triunghiulare stâng și drept

- *Ligamentul triunghiular stâng* prezintă trei laturi: două fixe și una liberă.
  - atașează marginea posterioară a lobului stâng și segmentul orizontal al fisurii ductului venos Arantius la peretele posterior. Este mai subțire și mai efilat decât ligamentul triunghiular drept.
  - foița superioară se reflectă de pe cupola diafragmatică pe partea superioară a ficatului;
  - foița inferioară trece de pe partea posterioară a feței diafragmatice pe fața inferioară a ficatului, fiind întreruptă la stânga lobului caudat prin segmentul vertical al micului epiploon, cu care se continuă.
- *Ligamentul triunghiular drept* este relativ larg, baza sa corespunde marginii drepte a venei cave inferioare, iar vârful, efilat, se întinde până la extremitatea dreaptă a feței posterioare a lobului drept;
  - foița superioară a ligamentului este realizată de reflexia peritoneului diafragmatic pe fața superioară a ficatului și se continuă cu foița dreaptă a ligamenului falciform;
  - foița inferioară este formată de reflexia perito-

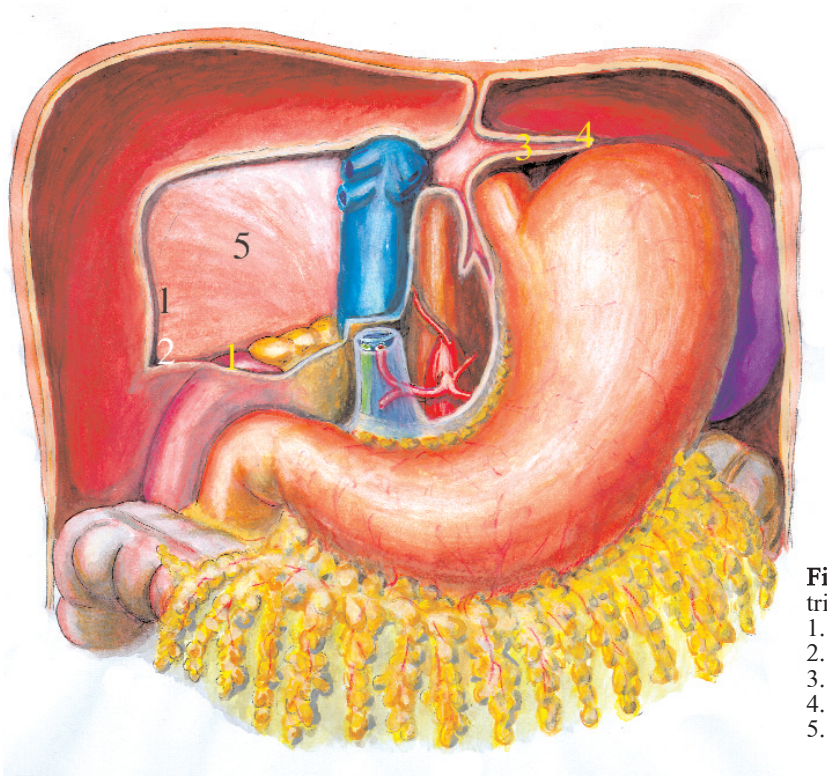

Fig.6 Ligamentul coronar şi ligamentele triunghiulare ale ficatului.
1. ligamentul coronar drept
2. ligamentul triunghiular drept
3. ligamentul coronar stâng
4. ligamentul triunghiular stâng
5. aria nuda

neului parietal posterior pe fața inferioară a ficatului; o porțiune este întinsă între rinichi și ficat - ligamentul hepato-renal. Foița inferioară se continuă cu peritoneul care acoperă procesul caudat, înaintea venei cave, formând extremitatea superioară a hiatusului Winslow.

- ligamentul triunghiular drept trebuie secționat împreună cu ligamentul coronar până la marginea dreaptă a venei cave, atunci când este necesară mobilizarea ficatului și descoperirea venei hepatice drepte.

Ligamentul hepatogastroduodenal (micul epiploon)

- este o dedublare peritoneală, cudată în unghi drept, prezentând:
  - un *segment orizontal,* în care cele două foițe se inseră pe cele două margini ale hilului hepatic, de unde se continuă cu peritoneul perihepatic;
  - un *segment vertical*, fixat pe marginile fisurii ligamentului venos (fissura ligamenti venosi). Ajuns la extremitatea superioară a acestei fisuri, cele două lame peritoneale se despart la dreapta și la stânga, pentru a se continua cu foița inferioară a ligamentului triunghiular stâng; la dreapta, această foiță formează limita superioară a recesului superior al vestibulului bursei omentale;
- se întinde între esofagul abdominal, mica curbură gastrică, duoden și ficat, formând peretele anterior al vestibulului bursei omentale (Fig.7);.
- prezintă *trei porțiuni:*
  - *pars condensa*, groasă, cu structură fibroasă, situată în partea superioară eso-hepatică a omentului mic. Ea conține ramurile hepatice ale nervului vag stâng și poate conține și o ramură stângă din

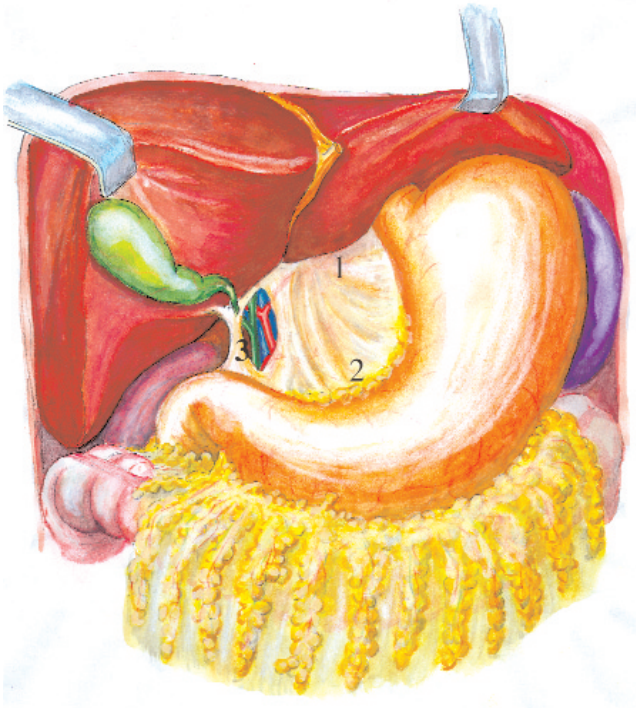

Fig.7 Ligamentul hepato-gastro-duodenal.
1. pars condensa
2. pars flaccida
3. pars vasculosa

artera gastrică stângă;

- *pars flaccida*, subțire, reprezintă peretele anterior al vestibulului bursei omentale;
- *pars vasculosa*, partea liberă, conține elementele pediculului hepatic și reprezintă peretele anterior al orificiului epiploic (foramen Winslow).

- micul epiploon este, uneori, prelungit în afară, printr-o lamă fină, întinsă la colul vezicii biliare, la duoden și chiar la colon, numită ligament infundibulo-duodeno-colic.

Ficatul este ancorat solid la vena cavă inferioară, în așa fel încât, după secțiunea tuturor ligamentelor, este necesară o tracțiune de 27-28 kg pentru a smulge organul.

Acest fapt se datorează următoarelor caracteristici ale zonei de joncțiune hepatico-cavă:

- în spațiul celulos supra- și retrohepatic, țesutul conjunctiv se condensează în fascii perivenoase foarte aderente la vena cavă și la ficat;
- lobul hepatic drept și lobul caudat Spiegel sunt unite retrocav printr-un ligament, de obicei unic, uneori dublu sau triplu;
- masa hepatică este suspendată prin venele hepatice la vena cavă inferioară în regiunea confluentului hepatico-cav, în special prin vena hepatică dreaptă, care suportă cea mai mare parte din greutatea ficatului. Dezinserțiile la acest nivel se produc fără leziuni concomitente ale ligamentelor ficatului.
- vena cavă aderă strâns la marginile orificiului său diafragmatic prin: venele frenice și prelungirile fibroase ale centrului tendinos, paralele cu axul venei, aderând de adventicea acesteia.

Ficatul, dezvoltându-se între foițele mezogastrului ventral și a septului transvers (Fig.8) se va interpune între stomac și peretele ventral al cavității abdominale, iar mezogastrul ventral (formațiune mezenchimală ce leagă intestinul anterior de peretele ventral al corpului embrionar) se va împărți în:

- micul epiploon (omentul mic), dispus între ficat și proenteronul distal
- ligamentul falciform, dispus între ficat și peretele ventral al corpului embrionar. Acest ligament va conține în marginea sa liberă vena ombilicală stângă care degenerează curând după naștere, devenind ligamentul rotund al ficatului.
- începând cu săptămâna a 4-a de dezvoltare apar diverticuli peritoneali ce se dispun între porțiunea diafragmatică a septului transvers și suprafața masei hepatice. Prin fuzionarea diverticulilor peritoneali se formează peritoneul visceral care va separa suprafața ficatului de septul transvers.

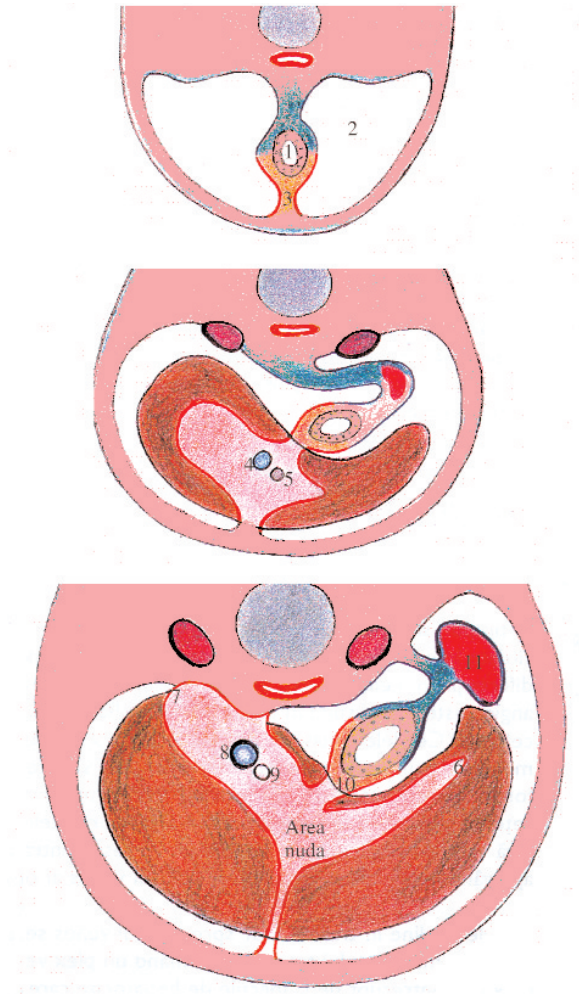

Fig.8 Secțiune transversală prin partea superioară a abdomenului. Transformarea mezogastrului ventral în omentul mic.
1- intestin primitiv
2- celom
3- mezogastrul ventral
4- vena hepatică dreaptă
5- ductul venos
6- ligamentul triunghiular stâng
7- ligamentul triunghiular drept
8- vena cavă inferioară
9- ligament venos
10- omentul mic
11- splina.

Excepție face partea cranială a masei hepatice, care va rămâne unită de mușchiul diafragm prin două foițe peritoneale superioară și inferioară, ce formează ligamentul coronar. Între foițele ligamentului coronar se delimitează, pe fața diafragmatică a ficatului, aria nudă, regiune neacoperită de peritoneul visceral, datorită contactului nemijlocit al masei hepatice cu porțiunea orizontală a septului transvers.[8]

1.5. Proiecția și topografia ficatului

1.5.1. Proiecția ficatului

Aria de proiecție a ficatului prezintă variații în funcție de tipul constituțional, prezentând două limite: una cranială și alta caudală (Fig.9).

- *limita superioară* este reprezentată de o linie curbă convexă superior, având următoarele repere osoase:
  - 1 cm sub areola mamară dreaptă și 2 cm medial de linia medioclaviculară. Acest punct se suprapune peste marginea superioară a celei de a *5-a coaste drepte*;
  - 2 cm inferior de areola mamară stângă, pe linie medioclaviculară. Acest punct se suprapune peste spațiul 5 intercostal stâng;
- linia, ce unește cele două extremități ale limitei superioare, intersectează linia mediană, puțin inferior de joncțiunea xifosternală;
- *limita inferioară* este o diagonală care pleacă de la extremitatea stângă a limitei superioare, spre dreapta, intersectând joncțiunea cartilajelor costale stângi 7 și 8 și ajunge la joncțiunea cartilajelor costale drepte 8 și 9 de unde proiecția se continuă cu o linie ușor convexă spre dreapta ce se termină la extremitatea dreaptă a limitei superioare.
- pe *coloana vertebrală*: corespunde ultimelor trei vertebre toracale.
- pe *peretele toracic*:
  - pe linia axilară corespunde ultimelor 5-6 coaste;
  - pe linia medioclaviculară se proiectează de la coasta a V-a la rebordul costal.

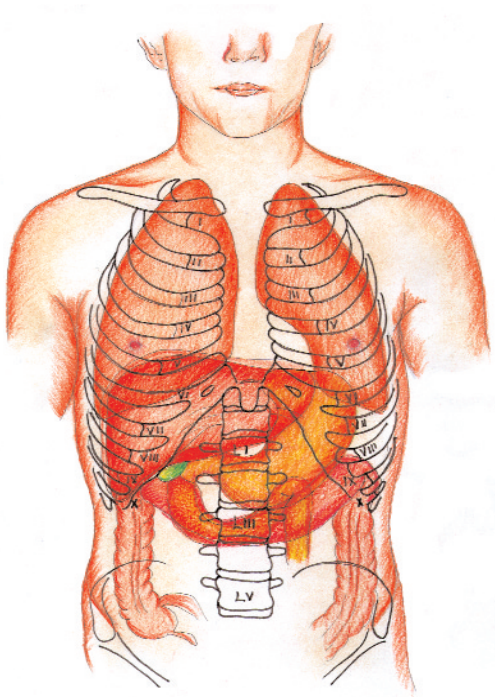

Fig.9 Proiecţia ficatului pe peretele anterior abdominal.

1.5.2. Topografia ficatului

Ficatul este situat în loja hepatică delimitată:

- superior, posterior și lateral de mușchiul diafragm;
- inferior:
  - în partea laterală de:
    - flexura colică dreaptă;
    - extremitatea dreaptă a colonului transvers și a mezocolonului transvers;
    - peritoneu parietal ce acoperă rinichiul drept și porțiunea supramezocolică a duodenului;
  - în partea stângă comunică liber cu loja gastrică.

Prin intermediul mușchiului diafragm, *fața diafragmatică* stabilește raporturi cu:

- *organele toracice* (pleura bazală și recesul pleural costodiafragmatic, fața diafragmatică a plămânilor și a cordului);
- *peretele anterior abdominal* (în partea ventrală).

Aceste raporturi explică patologia comună a ficatului cu aceste organe sau structuri (de exemplu în plăgile penetrante la nivelul diafragmului se impun laparotomii, toracotomii sau toracofrenolaparotomii pentru evaluare și tratament).

Între pereții lojei și ficat se delimitează o serie de recesuri peritoneale (“funduri de sac”) - *spațiile subfrenice* (hepato-frenic sau suprahepatic) *drept și stâng*, ce constituie localizări de predilecție ale abceselor subfrenice. Spațiile subfrenice drept și stâng sunt separate de ligamentul falciform.

O serie de viscere intra- și extraperitoneale ale etajelor supra- și inframezocolic vin în raport cu *fața viscerală*. Inserția omentului mic pe fața viscerală a ficatului creează două spații: pre- și retrohilar. Fața viscerală a lobului drept contribuie la delimitarea *spațiului hepato-duodeno-parieto-colic (SHDPC)* (firida Morrison) care comunică:

- anterior și la stânga cu spațiul prehilar (stabilind o comunicare liberă cu loja gastrică);
- posterior și la stânga cu spațiul retrohilar (vestibulul bursei omentale).

SHDPC are o mare importanță practică, aici localizându-se abcesele biliare și fiind poziționate tuburile de dren în intervențiile chirurgicale din sfera biliară.

2. ANATOMIA FUNCȚIONALĂ A FICATULUI

Anatomia clasică descrie la nivelul feței diafragmatice doi lobi - drept și stâng, separați prin ligamentul falciform, iar la nivelul feței viscerale patru lobi - drept, stâng, pătrat și caudat, despărțiți de cele două șanțuri sagitale și de către șanțul transversal.

Nomina Anatomica recunoaște împărțirea ficatului în lob drept (divizat în segment anterior și posterior) și lob stâng (divizat în segment medial și lateral). Segmentul lateral se suprapune lobului stâng clasic, în timp ce segmentul medial corespunde lobului pătrat și teritoriului supraiacent până la vena cavă inferioară.

Anatomia funcțională a ficatului are la bază ramificațiile extrem de bogate a doi pediculi: unul aferent - vasculo-biliar (portal) și altul eferent - vascular - venos hepatic (suprahepatic).[3]

Particularitatea remarcabilă a circulației hepatice constă în faptul că ramurile sistemului venos eferent al venelor hepatice nu urmează în sens retrograd același traiect descris de sistemul aferent al venei porte și arterei hepatice. Ramurile intrahepatice ale sistemului aferent sunt dispuse radial, în jurul unui centru situat în hilul hepatic, în timp ce venele hepatice sunt așezate în forma unui evantai cu vârful îndreptat spre vena cavă, ramurile evantaiului trecând printre zonele libere dintre ramurile pedicululuui portal.[14] Această intricare se aseamănă, după Couinaud, cu "degetele încrucișate a două mâini.[15]

Urmând distribuția celor doi pediculi, constatăm că pedicului eferent, prin cele trei vene hepatice principale, delimitează parenchimul hepatic în *patru sectoare* distincte. Spațiile virtuale de trecere a venelor hepatice se numesc *scizuri*, iar *pediculii aferenți portali* (ce devin *pediculi glissonieni*), datorită ramificațiilor lor cu caracter terminal, irigă și drenează teritorii inegale de parenchim hepatic, numite, convențional, *segmente*.[3, 15]

Este esențial de precizat că structura anatomică funcțională nu corespunde cu cea a lobilor anatomici clasici de pe fața diafragmatică și viscerală a ficatului.

Sub peritoneul visceral, direct pe suprafața ficatului se găsește o membrană subțire, foarte rezistentă dar aproape inextensibilă, numită tunica fibroasă (tunica fibrosa) sau capsula Glisson. Aceasta se prelungește din hil în interiorul ficatului, în lungul elementelor vasculo-biliare, alcătuind capsula fibroasă perivasculară numită clasic capsula hepatobiliară Glisson.

Importante din punct de vedere chirurgical sunt unele îngroșări ale capsulei Glisson la nivelul feței inferioare a ficatului, reprezentate de:

- *placa hilară*, reprezintă o îngroșare a capsulei la nivelul hilului ficatului, de importanță particulară, deoarece ea poate fi detașată de parenchim fără hemoragie, obținându-se coborârea hilului și abordul larg, în special asupra confluentului biliar și al canalului hepatic stâng;
- *placa veziculară*, reprezintă o îngroșare a capsulei la nivelul fosei cistice; aceasta permite clivajul veziculei biliare fără hemoragie în cursul colecistectomiei;
- *placa ombilicală*, ce formează planșeul șanțului ombilical;
- *placa arantiană*, care este situată la nivelul fisurii ligamentului venos.

Majoritatea încercărilor de sistematizare a arhitectonicii segmentare a ficatului au luat ca reper pedicului aferent (arterio–bilio–portal) și eferent (venos).

Deși studiile privind sistemul venelor hepatice și răspântiei hepatico-cave sunt mai puține, se poate afirma, totuși, că venele hepatice sunt adevărata cheie a anatomiei hepatice și, în același timp, cheia chirurgiei reglate hepatice. Traiectul venelor hepatice desenează scizurile, iar vena hepatică medie poate fi considerată axa vasculară a ficatului.[16]

Ton That Tung arată în 1979 că segmentația hepatică variază în lume, în funcție de autori și țări, propunând el însuși o sistematizare bazată pe distribuția căilor biliare.[17]

În prezent există mai multe clasificări segmentare care domină chirurgia hepatică modernă:

- Segmentația omologată de Nomina Anatomica;
- Segmentația Couinaud;
- Segmentația Bismuth;
- Segmentația Goldsmith și Woodburne.

2.1. Segmentația omologată de Nomina Anatomica

Împarte ficatul astfel:

- *lobul hepatic drept:*
  1. sector anterior
  2. sector posterior
- *lobul hepatic stâng:*
  3. sector medial
  4. sector lateral
- *lobul caudat* - aparține ambilor lobi hepatici
- *lobul pătrat* - face parte din lobul hepatic stâng

2.2. Segmentația Couinaud

Propusă în 1954 și perfecționată de autor în 1957, în urma recomandărilor Comitetului Internațional pentru Nomina Anatomica, segmentația Couinaud a câștigat definitiv competiția datorită aplicabilității sale, verificată

într-o mare experiență chirurgicală, datorită faptului că echilibrează logic importanța pedicululuiaferent și eferent. Este considerată de majoritatea autorilor cea mai completă și reprezintă, astăzi, baza chirurgiei hepatice moderne.[18, 19]

Segmentația Couinaud propune divizarea ficatului în 8 segmente, în funcție de distribuția pediculilor portali intricați cu traiectul celor trei vene hepatice.

Recent, Couinaud încearcă să individualizeze porțiunea paracavă a lobului caudat într-un al 9-lea segment.

Venele hepatice principale, dreaptă, mijlocie și stângă, delimitează în ficat patru sectoare portale, fiecare primind un pedicul glissonian. Planurile virtuale intersectoriale de secțiune (care conțin o venă hepatică) sunt denumite *scizuri portale*,[1, 3] iar scizurile care conțin pediculi portali se numesc *scizuri hepatice*. Fisura ombilicală, singura cu traducere la fața externă a ficatului, corespunde unei scizuri hepatice. În acest fel, studiul scizurilor portale, în realitate planuri virtuale ce conțin principalele vene hepatice și în care nu se găsesc pediculii glissonieni, reprezintă cheia sistematizării sectoriale (Couinaud), urmând ca sistematizarea segmentară să fie dată de distribuția pediculilor glissonieni.

La nivelul ficatului s-au descris *trei scizuri portale*.

Scizura portală principală (sagitală) - linia Cantlie

Acest plan de secțiune sagitală conține vena hepatică mijlocie - adevărata axă vasculară a ficatului (Ton That Tung) și separă, la nivelul hilului, pedicului glissonian primar drept de cel stâng. Astfel, acest plan împarte ficatul în două porțiuni: hemificatul drept și hemificatul stâng (termenii de lob drept și lob stâng sunt impropii, deoarece creează confuzie cu lobii descriși de Nomina Anatomica) independenți doar din punct de vedere al pediculilor glissonieni, deci a vascularizației arterioportale și drenajului biliar (Fig.10).

Scizura portală principală trece prin fundul fosei vezicii biliare, intersectează hilul la nivelul bifurcației portale și ajunge în partea stângă a venei cave inferioare. Planul acestei scizuri face cu marginea inferioară a ficatului un unghi de 75° (Bismuth, Couinaud),[3,4] deschis către stânga. Scizura este constant întâlnită și ușor de localizat; ea împarte ficatul la nivelul hilului și este, de aceea, un reper chirurgical foarte important.

Hemificatul drept și stâng se subdivid în câte două sectoare prin alte două planuri scizurale portale și anume scizura portală dreaptă și respectiv stângă.

Scizura portală dreaptă

Scizura portală dreaptă nu este evidentă (nu are corespondență anatomică).

Acest plan de secțiune conține vena hepatică dreaptă, având un traiect relativ imprecis trasat. Ea împarte ficatul în două sectoare: lateral și paramedian drept (Couinaud), respectiv posterior și anterior (Bismuth), ținând cont de poziția spațială in situ.

Pe fața diafragmatică a ficatului scizura are o direcție curbă cu concavitatea orientată antero-medial, pornind de la mijlocul distanței dintre unghiul hepatic drept și marginea dreaptă a fosei veziculare, de unde se îndreaptă posterior, spre locul de vărsare al venei hepatice drepte. Pe fața inferioară descrie o linie ce trece prin extremitatea dreaptă a hilului, fiind separată de fosa vezicii biliare printr-o lamă îngustă de parenchim hepatic, aceasta fiind varianta anatomică cea mai frecventă.

Planul scizurii portale drepte formează cu orizontala, pe fața inferioară a ficatului, un unghi de 40°.

Scizura portală stângă

Nu are corespondență anatomică. Această scizură împarte ficatul stâng în două sectoare inegale: lateral stâng și paramedian stâng (Couinaud), respectiv posterior și anterior (Bismuth).

Scizura portală stângă cuprinde, cel puțin în porțiunea superioară, vena hepatică stângă. Ea pornește de la nivelul porțiunii superioare a inserției ligamentului falciform, de pe flancul stâng al venei cave inferioare. De aici, scizura intersectează fața diafragmatică a lobului hepatic stâng clasic, curbându-se în unghi de 45°. După ce intersectează marginea inferioară a ficatului, scizura traversează fața viscerală, până la fisura ligamentului venos, a cărei porțiune dorsală o urmează spre flancul stâng al venei cave inferioare.

În segmentația omologată de Nomina Anatomica, scizura portală stângă se confundă cu fisura ombilicală, urmând șanțul sagital stâng pe fața viscerală, iar pe fața diafragmatică urmează inserția ligamentului falciform.[16] Scizura portală stângă nu trebuie confundată cu fisura ombilicală (tradusă anatomic pe suprafața hepatică); în timp ce fisura ombilicală conține un pedicul portal, scizura portală stângă conține o venă hepatică.

Dispoziția pediculilor portali la nivelul sectoarelor descrise determină împărțirea acestora în *segmente*, unități funcționale independente (H. Bismuth).

Couinaud descrie următorul model de segmentație hepatică (Fig.11):[4, 19]

- *Hemificatul drept*
  - sectorul lateral drept
    - segmentul anterior - VI
    - segmentul posterior - VII
  - sectorul paramedian drept
    - segmentul anterior - V
    - segmentul posterior - VIII

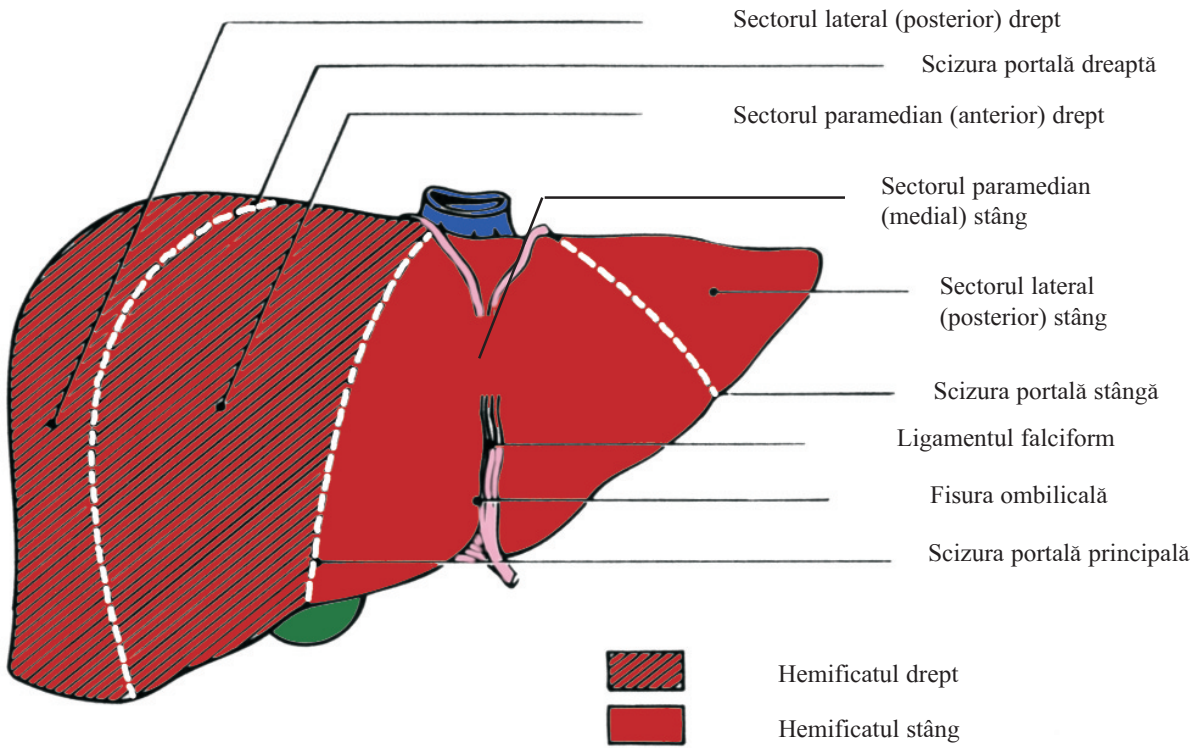

Fig.10 Sectoarele şi scizurile ficatului.

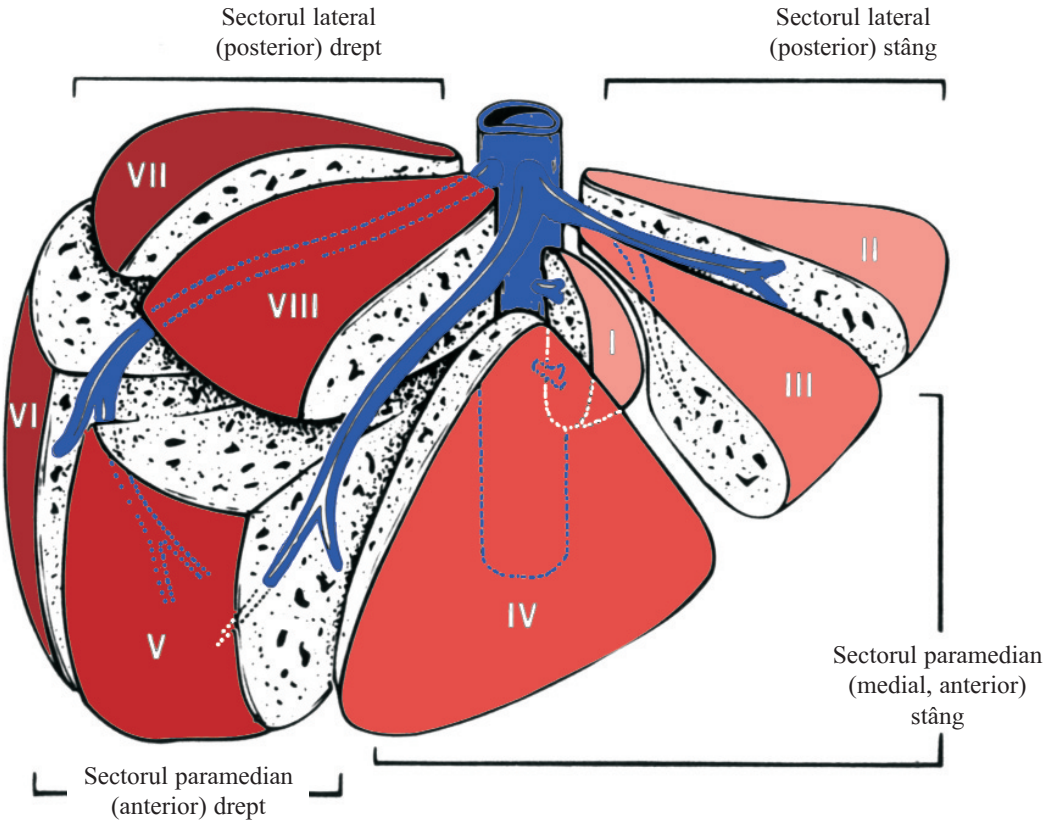

Fig.11 Diagramă reprezentând sectoarele şi segmentele ficatului după Couinaud (cu corecţie Bismuth).

- *Hemificatul stâng*
  - sectorul lateral stâng
    - segmentul II (reprezintă partea posterioară a clasicului lob stâng)
  - sectorul paramedian stâng
    - segmentul medial - IV (reprezintă clasicul lob pătrat), cu teritoriul superior până la vena cavă inferioară
    - segmentul lateral - III (reprezintă partea anterioară a clasicului lob stâng)
  - sectorul dorsal - lobul caudat - segmentul I.
- *Lobul caudat*
  Lobul caudat, denumit și lobul lui Spiegel sau segmentul I este cel mai mic dintre segmentele hepatice. Poate fi considerat un veritabil segment autonom din punct de vedere funcțional. El primește pediculi portali din ambele ramuri primare ale venei porte, arterei hepatice, iar circulația eferentă este asigurată de vene hepatice proprii care se deschid independent în vena cavă inferioară. Acest veritabil al treilea ficat (ficatul în miniatură) poate asigura singur rezerva funcțională hepatică (pe ficat sănătos). În sindromul Budd-Chiari, întreaga circulație eferentă hepatică trece prin venele hepatice ale lobului Spiegel, acesta hipertrofiindu-se masiv.

2.3. Segmentația Bismuth

Bismuth descrie următorul model de segmentare hepatică:[1,3]

- *Ficatul drept*
  - sectorul posterior
    - segmentul inferior - VI
    - segmentul superior - VII
  - sectorul anterior
    - segmentul inferior - V
    - segmentul superior - VIII
- *Ficatul stâng*
  - sectorul posterior
    - segmentul II (reprezintă partea posterioară a clasicului lob stâng)
  - sectorul anterior
    - segmentul medial - IV (reprezintă clasicul lob pătrat)
    - segmentul lateral - III (reprezintă partea anterioară a clasicului lob stâng)
  - sectorul dorsal - lobul caudat - segmentul I

Diferențele de terminologie între clasificarea Couinaud și Bismuth provin din modalitatea de studiere a ficatului.[1, 4] În ficatul in situ scizura portală dreaptă se dispune aproape în plan frontal, sectorul lateral plasându-se posterior de cel paramedian drept, fapt ce prezintă importanță în interpretarea examenelor imagistice (ecografie, CT, RMN, arteriografie). Atunci când studiul se face pe ficatul izolat, sectoarele se plasează oarecum în linie, meritând denumirea de lateral și paramedian.

2.4. Segmentația Goldsmith și Woodburne

Segmentația lui Goldsmith și Woodburne[20] este apropiată de cea propusă de Healey și Schroy,[21] care a dominat școala anglo-saxonă. Sectoarele și segmentele din nomenclatura Couinaud sunt numite segmente și, respectiv subsegmente.

De asemenea, clasificarea identifică fisura ombilicală cu scizura portală stângă, astfel încât segmentul lateral stâng este format din subsegmentele II și III, iar subsegmentul medial constituie segmentul IV (Couinaud). Couinaud arată, însă, că fisura ombilicală este de apartenență portală, pe când celelalte segmente respectă traiectul venelor hepatice.[4, 15]

2.5. Organizarea ficatului

Din punct de vedere al anatomiei funcționale, în acord cu Couinaud și Bismuth,[1, 4] astăzi este acceptat următorul model de segmentație hepatică.

- *Hemificatul drept*
  - Sectorul anterior (paramedian)
    - segmentul V
    - segmentul VIII
  - Sectorul posterior (lateral)
    - segmentul VI
    - segmentul VII
- *Hemificatul stâng*
  - Sectorul lateral (posterior)
    - segmentul II
  - Sectorul paramedian (medial, anterior)
    - segmentul III
    - segmentul IV

De fiecare parte a scizurii porte principale, organizarea ficatului este aceeași, cuprinzând: un sector adiacent – drept, respectiv stâng - paramedian (anterior) și un sector lateral (posterior) – drept, respectiv stâng, separate între ele de scizura portă dreaptă, respectiv stângă, care sunt variabile și nu prezintă limite anatomice.

Un pedicul portal este un mănunchi care grupează: vena portă și artera hepatică dar și elemente eferente – ducte biliare și o parte din vasele limfatice precum și nervii responsabili de inervația ficatului.

2.5.1. Organizarea hemificatului drept

Contrar organizării hemificatului stâng, organizarea hemificatului drept este variabilă, consecință a dezvoltării sale recente în cursul evoluției filogenetice.

Inițial se dezvoltă în spatele hilului; partea posterioară a ficatului devine voluminoasă și groasă, extinzându-se ulterior către dreapta, în principal prin hipertrofia sectorului lateral (posterior) drept. Pedicului drept este scurt, fiind inconstant. În această situație, întâlnim cei doi pediculi sectoriali separați (paramedian și lateral).

La nivelul ficatului drept, se disting:

- o porțiune mai veche din punct de vedere filogenetic, situată la stânga, aplatizată și cu pediculi bine individualizati;
- o porțiune mai nouă din punct de vedere filogenetic, situată la dreapta și posterior.

Pedicului paramedian drept (pentru segmentul omonim) pornește de pe fața superioară a pedicului portal drept, curbându-se apoi posterior și menținându-se într-un plan sagital. Ramurile anterioare delimitează segmentul V, iar ramurile posterioare delimitează segmentul VIII (Fig.12).

Pedicului lateral drept continuă direcția pedicului portal drept, într-un plan aproximativ paralel cu marginea inferioară a ficatului. Apoi se îndreaptă posterior, mai mult sau mai puțin paralel cu marginea dreaptă a ficatului, evidențiindu-se larg pe fața posterioară a lobului drept. Ramurile anterioare delimitează segmentul VI, iar ramurile posterioare delimitează segmentul VII, situat pe fața posterioară a ficatului.

Sectorul lateral (posterior) drept este localizat la dreapta, inferior și posterior de sectorul paramedian (anterior) drept.

Sectorul paramedian (anterior) drept este situat pe fața superioară, între scizura portă dreaptă și cea principală, proiectându-se la nivelul feței inferioare, anterior unui plan frontal ce trece prin hil, incluzând jumătatea dreaptă a fosei cistice. Acest sector poate fi observat în principal pe fața postero-superioară a ficatului.

2.5.2. Organizarea hemificatului stâng

Organizarea hemificatului stâng este constantă și caracterizată prin prezența lobului stâng clasic și a fisurii ombilicale precum și prin regresia importantă a sectorului lateral stâng (posterior) (Fig.13).

De obicei, pedicului portal stâng este mai lung decât cel drept și prezintă o porțiune transversală care, la extremitatea stângă hilară, se curbează anterior în unghi drept, în zona șanțului ombilical. Această porțiune a pedicului portal stâng constituie pedicului paramedian (anterior) stâng sau recesul lui Rex. Din marginea stângă a recesului lui Rex pleacă pediculii portali (glissonieni) pentru sectorul lateral (posterior) stâng sau segmentul II și pentru segmentul III. Din marginea dreaptă a recesului lui Rex, ca și de pe fața superioară, pornesc pediculii portali (glissonieni) pentru segmentul IV (subsegmentele IVa și IVb).

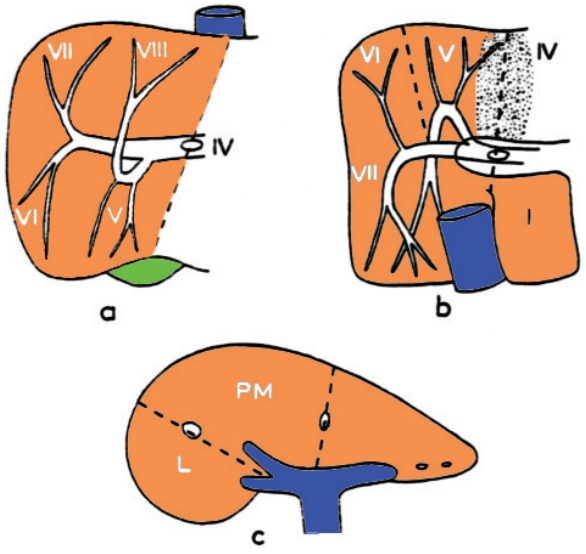

Fig.12 Segmentația ficatului drept (după Couinaud)
a) Fața diafragmatică;
b) Fața inferioară (punctat - fosa vezicii biliare);
c) Secțiune frontală prin pedicului portal.
PM = sector paramedian (anterior)
L = sector lateral (posterior)
Linia întreruptă = scizura portală principală şi dreaptă.

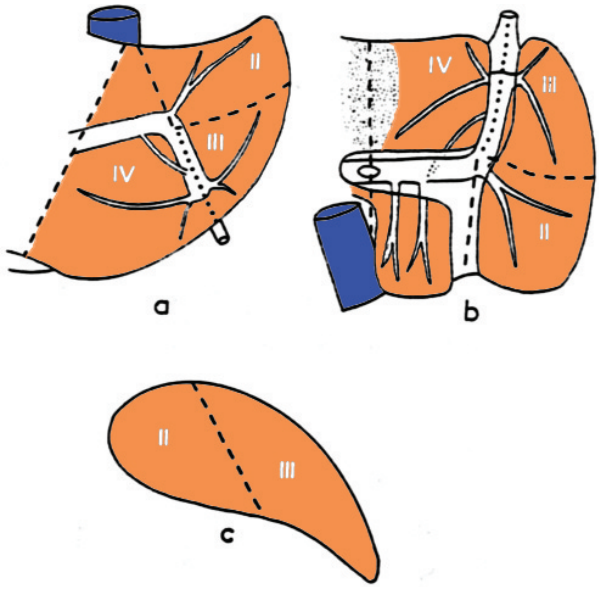

Fig.13 Organizarea ficatului stâng (după Couinaud)
a) Fața diafragmatică;
b) Fața inferioară (punctat - fosa vezicii biliare);
c) Secțiune sagitală prin lobul stâng.
Linia întreruptă = scizura portală principală şi stângă.
Linia punctată = limita între segmentul III şi IV.
Sectorul paramedian (anterior) stâng este divizat în segmentul III şi IV.

3. PEDICULUL AFERENT - PEDICULUL PORTAL

Este alcătuit din artera hepatică, care asigură 20% din circulația hepatică, vena portă, care asigură 80% din circulația hepatică și căile biliare intrahepatice, limfatice și nervi.

3.1. Artera hepatică proprie

Artera hepatică comună, ram al trunchiului celiac, se bifurcă în artera gastroduodenală și artera hepatică proprie. Artera hepatică proprie ascensionează în marginea liberă (pars vasculosa) a lig. hepatogastroduodenal. Aici este situată la stânga căii biliare principale (coledoc și ductul hepatic comun) și anterior de vena portă. Cele trei elemente alcătuiesc pedicului hepatic și constituie peretele anterior al orificiului epiploic Winslow (foramen vestibuli bursae omentalis).

Artera hepatică proprie se divide în două ramuri terminale, dreaptă și stângă (Fig.14). Din ea pornesc următoarele artere:

- artera cistică (mai frecvent din ramul său drept);
- artera gastrică dreaptă.

➢ *Ramul drept* are un traiect posterior (rareori anterior) de ductul hepatic comun. Vascularizează hemificatul drept și jumătatea dreaptă a lobului caudat (inclusiv procesul caudat); se divide inițial în ramuri pentru sectoarele lateral (posterior) și paramedian (anterior) drept, iar acestea dau ramuri pentru segmentele VI și VII, V și VIII.

➢ *Ramul stâng* vascularizează hemificatul stâng și jumătatea stângă a lobului caudat (inclusiv procesul papilar); se divide în ramuri pentru sectoarele paramedian (medial) și lateral (posterior) stâng.

Varianta descrisă este cea uzuală reprezentând aproximativ 50% din indivizi, restul reprezentând variante anatomice, cele mai importante fiind (Fig.15):

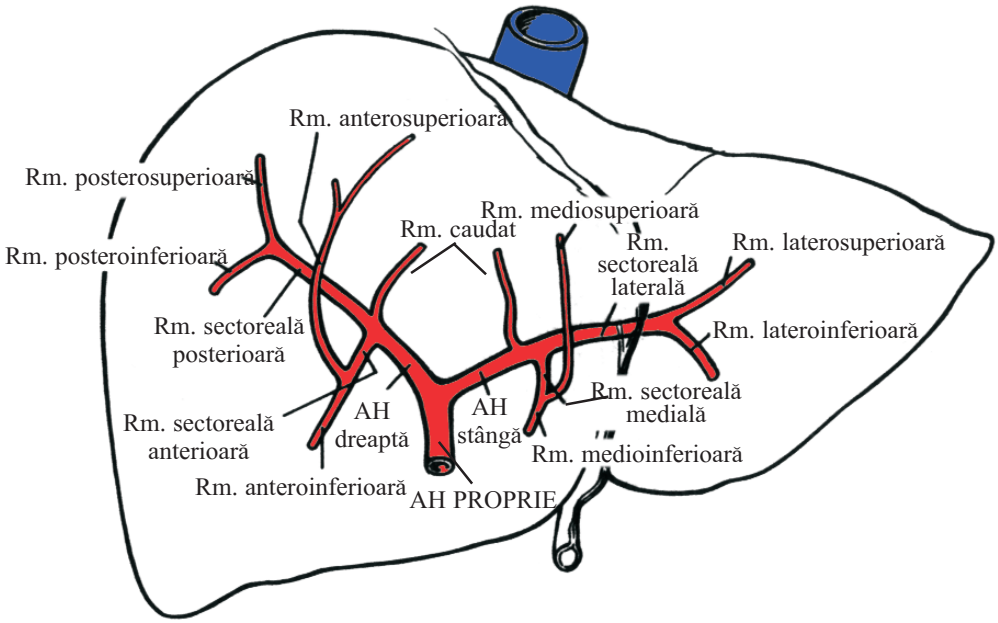

Fig.14 Distribuţia intrahepatică a arterei hepatice (AH) proprii.

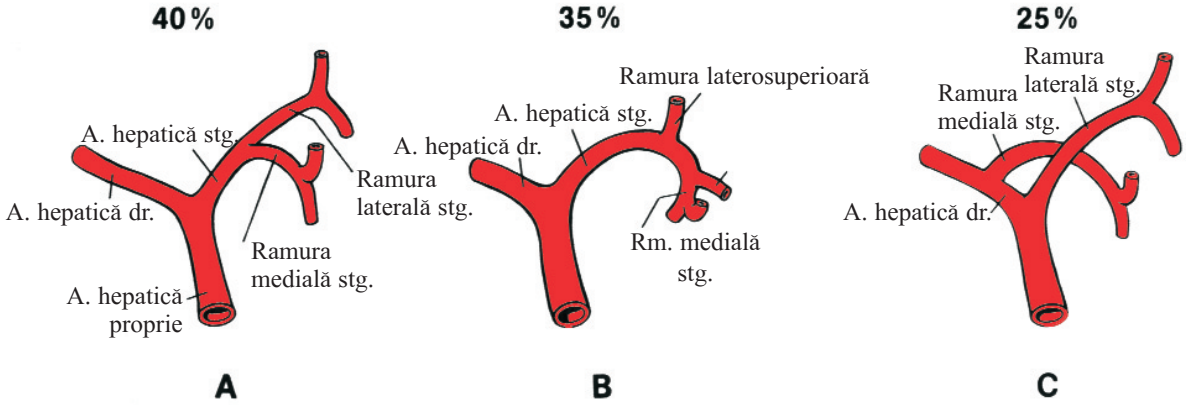

Fig.15 Variantele ramificaţiilor arterei hepatice stângi. La C., ramura medială stângă are originea în artera hepatică dreaptă.

- ramura hepatică stângă cu originea în artera gastrică stângă;
- ramura hepatică dreaptă poate proveni din artera pancreaticoduodenală inferioară, ram din artera mezenterică superioară;
- ramura hepatică dreaptă ia naștere direct din artera mezenterică superioară;
- nivelul de bifurcare al arterei hepatice proprii în ramură dreaptă și stângă poate varia.

În chirurgie, nerecunoașterea acestor variante poate conduce la hemoragii grave și neașteptate. Aceste sângerări pot fi controlate prin compresia pediculului hepatic între police și indexul introdus în orificiul epiploic.

3.2. Vena portă

Colectează și transportă la ficat sânge venos de la nivelul splinei și de la nivelul organelor digestive abdominale (stomac, intestin subțire și gros, pancreas). Vena portă este un sistem venos care prezintă o particularitate anatomică. Această constă în aceea că posedă la cele două extremități o rețea capilară: una la origine (la extremitatea periferică) și cealaltă la nivelul ficatului în spațiile interlobulare (portale). Nu considerăm capilarele sinusoide ca terminații centrale ale venei porte deoarece ele se formează in situ din țesutul mezenchimal al septului transvers (formațiune care se formează în perioada embrionară și care participă la formarea mușchiului diafragmă. De asemenea, ele reprezintă locul unde sângele portal (venos) se amestecă cu sângele arterial hepatic.

Vena portă este unică și nu prezintă arteră omonimă. Ea începe la nivelul vertebrei lombare 2, prin unirea venei mezenterice superioare cu trunchiul splenomezenteric (format prin unirea venei lienale cu vena mezenterică inferioară, anterior de vena cavă inferioară și posterior de colul pancreasului) (Fig.16).

Ea aduce "sânge funcțional" la ficat din etajul subdiafragmatic; în perioada digestivă, în capilarele sinusoide se găsește preponderent sânge portal, în timp ce în perioada interdigestivă sinusoidul hepatic are preponderent sânge din artera hepatică proprie.

Vena portă este avalvulară, fapt ce explică de ce sângele portal este deviat în contracurent în afecțiunile hepatice presinusoidale, sinusoidale și postsinusoidale, prin anastomozele porto-cave spre venele sistemelor cave (superior și inferior). Datorită caracterului său avalvular, în cadrul intervențiilor pentru hipertensiune portală, presiunea la nivelul venei porte poate fi estimată cu ușurință prin determinarea valorilor presionale dintr-o venă mezenterică de calibru mai redus sau dintr-o venă omentală.

Vena portă are o lungime cuprinsă între 5 și 8 cm și un calibru care variază între 1-3 cm. Continuă traiectul venei mezenterice superioare, încrucișând în "X" vena cavă inferioară (raport important pentru executarea anastomozelor portocave latero-laterale și termino-laterale în hipertensiunea portală).

Presiunea sangvină în vena portă la intrarea în ficat are o valoare medie de 9 mm Hg, iar în venele hepatice care părăsesc ficatul și intră în vena cavă inferioară are o valoare medie de 0 mm Hg. Această diferență de presiune de numai 9 mm Hg indică faptul că rezistența vasculară prin sinusoidele hepatice este în mod normal foarte scăzută, în condițiile în care 1,45 l sânge străbat acest teritoriu în fiecare minut.

Vena portă prezintă următoarele porțiuni:

- *retropancreatică*, cu următoarele raporturi:
  - anterior - colul pancreasului;
  - la dreapta - ductul coledoc "luat la braț" de artera retroduodenală
  - posterior - fascia de coalescență Treitz, prin intermediul căreia vine în raport cu vena cavă inferioară, ganglionii limfatici pericavi, lanțul simpatic ganglionar lombar drept, pilierul drept diafragmatic.
- *retroduodenală*, care stabilește raporturi:
  - anterior - duodenul I (DI);
  - la dreapta - coledoc și artera retroduodenală;
  - la stânga - artera hepatică comună și artera gastroduodenală.
- *intraepiplooică*, cu următoarea particularitate: împreună cu celelalte elemente ale pedicului hepatic situate în marginea liberă a omentului mic (artera hepatică proprie - anterior și la stânga și calea biliară principală - anterior și la dreapta) delimitează anterior foramen epiplooicum (Winslow).

În hilul hepatic în apropierea extremității drepte a hilului hepatic, vena portă se împarte în două ramuri terminale (Fig.17):

- *ramura dreaptă*, care la rândul ei se divide în două ramuri pentru sectoarele paramedian (anterior) și lateral (posterior) drept, iar acestea în ramuri pentru segmentele VI, VII și V, VII. Ramura dreaptă primește: vena cistică și trimite câteva ramuri pentru lobul caudat.
- *ramura stângă* este mai subțire și mai lungă decât ramura dreaptă. Prezintă o parte transversală care începe în extremitatea dreaptă a hilului. La nivelul extremității stângi a hilului se continuă cu partea ombilicală (recesul lui Rex), din care pleacă ramuri pentru sectoarele medial (paramedian) și lateral stâng, iar acestea dau ramuri segmentare pentru segmentele II, III, IV (subsegmentele IVa și IVb).[12]

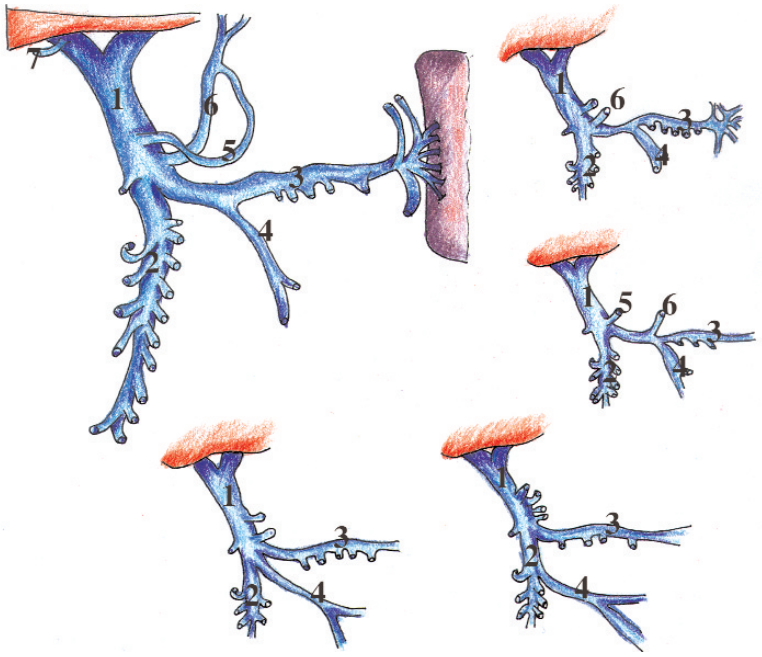

Fig.16 Variante de formare ale venei porte.
1. vena portă
2. vena mezenterică superioară
3. vena lienală
4. vena mezenterică inferioară
5. vena gastrică dreaptă
6. vena gastrică stângă
7. vena cistică

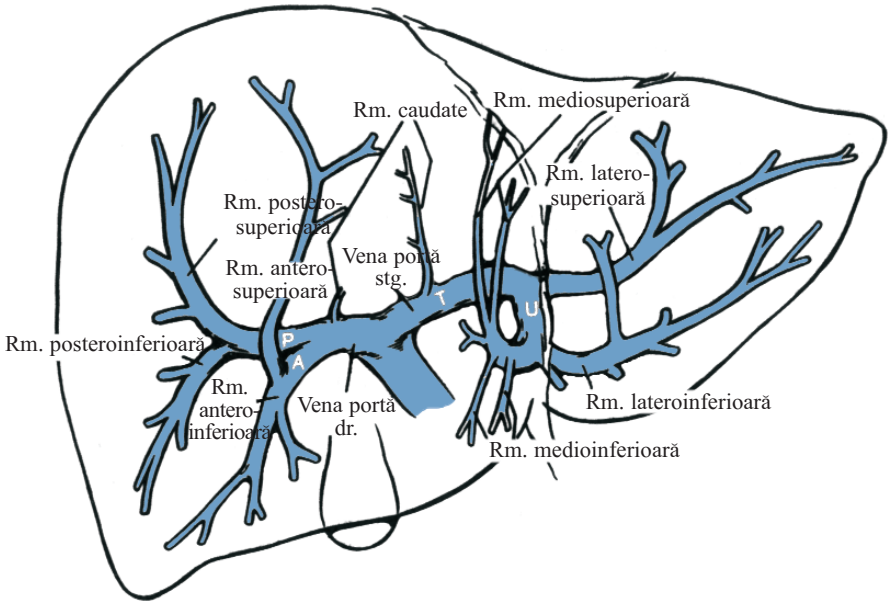

Fig.17 Distribuţia intrahepatică a venei porte. Pars umbilicalis (U) este locul ductului venos embrionar. (T, pars transversalis; P, segment posterior; A, segment anterior).

Ontogeneza venei porte

În cursul ontogenezei, ficatul este perfuzat succesiv cu sânge venos de la: venele viteline cu origine la nivelul sacului vitelin, venele ombilicale ce aduc sângele de la nivel placentar și vena portă (Fig.18).

Venele viteline

În timpul săptămânii a 3-a de dezvoltare ce corespunde perioadei de gastrulație, unele celule mezoblastice situate în peretele veziculei viteline, devin angiogene. Acestea se dispun în insule (Wolff și Pander) sau cuiburi celulare. Celulele situate în centrul acestora reprezintă precursorii celulelor hematopoietice iar cele situate periferic reprezintă precursorii celulelor endoteliale numite angioblaste. Diferențierea angioblastelor din țesutul mezenchimal și formarea vaselor sangvine din angioblaste sunt două procese distincte ale vasculogenezei. În ultimii ani, o serie de cercetători au descris prezența la nivelul angioblastelor a unor molecule de adeziune specifică precum: VE-cadherin, cunoscută și sub numele de cadherin-5, [35] PECAM-1 (moleculă de adeziune celulă endotelială-trombocit) [36] și cd-34 (molecule de adeziune celulă-celulă).[37, 38]

Venele viteline, în traiectul lor spre sinusul venos, se ramifică în mezenchimul septului transvers formând un plex venos. Acest plex este întrerupt de cordoane

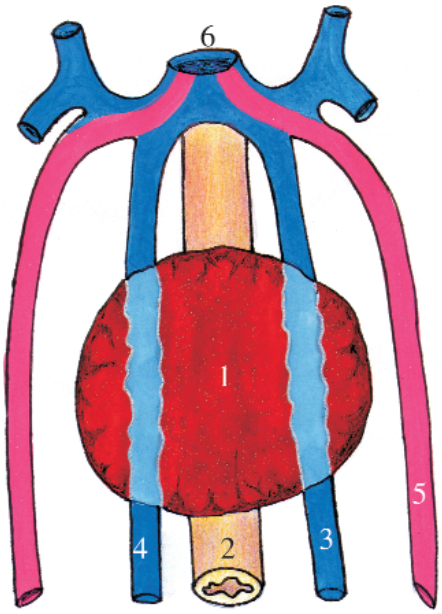

Fig.18 Dezvoltarea venelor viteline şi a venelor ombilicale - săptămâna a 4-a.
1- mugure hepatic
2- duoden
3- venă vitelină stg.
4- venă vitelină dr.
5- venă ombilicală stg.
6- sinus venos.

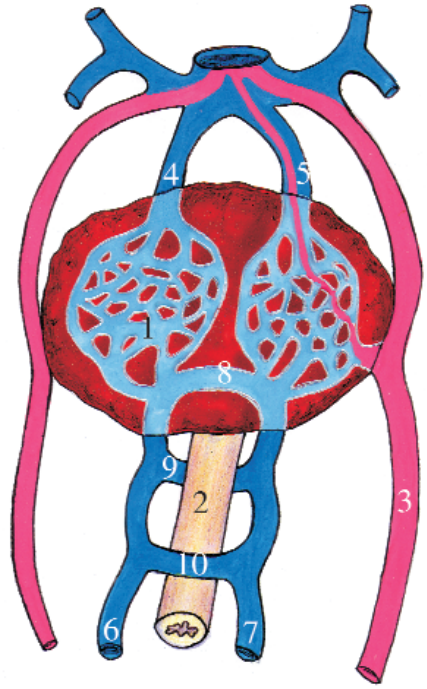

Fig.19 Venele viteline şi venele ombilicale în raport cu ficatul - săptămâna a 5-a.
1- capilare sinusoide
2- duoden
3- venă ombilicală stg
4- venă redvehentă dr
5- venă redvehentă stg
6- venă vitelină dr
7- venă vitelină stg
8- anastomoza vitelo-vitelină superioară
9- anastomoza vitelo-vitelină mijlocie
10- anastomoza vitelo-vitelină inferioară

endodermale (hepatocite) care au originea în mugurele hepatic și pătrund în septul transvers (Fig.19).

Partea inferioară a plexului venos formează venele advehente (aferente). Aceste vene se deschid în capilarele sinusoide dezvoltate in situ din mezenchimul septului transvers, capilare care sunt situate între cordoanele de hepatocite.

Partea superioară a plexului venos formează venele redvehente (eferente) care se deschid în sinusul venos. Între vena redvehentă stângă și dreaptă se formează o anastomoză intra-hepatică.

În urma procesului de involuție a lobului stâng hepatic, cât și a cornului stâng al sinusului venos, vena redvehentă stângă se atrofiază și dispare. Prin dispariția venei redvehente stângi, anastomoza intrahepatică dintre cele două vene redvehente devine venă hepatică stângă.[22]

Vena redvehentă dreaptă, în segmentul intrahepatic, formează venă hepatică dreaptă, iar în segmentul suprahepatic formează venă hepatică comună, ce va deveni segmentul hepatic al venei cave inferioare.

Între venele advehente (aferente) în segmentul subhepatic se formează trei anastomoze vitelo-viteline dispuse în jurul porțiunii caudale a proenteronului (viitorul duoden).

- o anastomoză vitelo-vitelină superioară intrahepatică;
- o anastomoză vitelo-vitelină mijlocie retroduodenală;
- o anastomoză vitelo-vitelină inferioară preduodenală ;

Din anastomoza superioară, ulterior, se formează ductul venos Arantius ce drenează o mare parte din sângele hepatic prin vena hepatică comună.

Segmentul superior al venei advehente (aferente) stângi dispare. De asemenea, va dispare segmentul inferior al venei advehente (aferente) drepte și anastomoza inferioară pre-intestinală. Ceea ce a rămas din cele două vene advehente și anastomoza mijlocie va deveni venă portă.

Venele ombilicale

Unele celule mezenchimale ale pediculului de fixație devin angiogene, formând în jurul alantoidei venele ombilicale. Acestea vor face joncțiunea la un capăt (distal) cu rețeaua capilarelor vilozitare placentare, iar cu celălalt capăt (proximal) se vor deschide în sinusul venos.

Inițial, există două vene ombilicale care se găsesc pe fața dorsală a ficatului, dar, prin creșterea acestuia, ele sunt incorporate în parenchimul hepatic și stabilesc conexiuni cu capilarele sinusoide hepatice.

Vena ombilicală dreaptă, precum și partea proximală a venei ombilicale stângi, dispare. Partea distală a venei ombilicale stângi persistă, drenând sângele placentar spre ficat. Această porțiune a venei ombilicale stângi intră în componența cordonului ombilical.

Între vena ombilicală stângă și vena hepatică comună se realizează o anastomoză directă – ductul venos Arantius, prin care se scurtcircuitează capilarele sinusoide.

După naștere, vena ombilicală stângă și ductul venos Arantius se vor oblitera, formând ligamentul rotund și respectiv, ligamentul venos al ficatului.

Venele porte accesorii

Venele porte accesorii sunt vene mici, care provin din anumite teritorii, pătrund în ficat și se capilarizează la acest nivel la fel ca vena portă. Venele porte accesorii au fost împărțite în cinci grupe:

- *grupul paraombilical* - la nivelul peretelui anterior abdominal, ce însoțesc apoi ligamentul rotund și pătrund în ficat la nivelul șanțului sagital stâng (partea neobliterată a ligamentului rotund); periombilical. Acest grup de vene stabilește anastomoze cu ramuri din venele epigastrice superioare (afluenți ai sistemului cav superior) și venele epigastrice inferioare și superficiale (afluenți ai sistemului cav inferior). În hipertensiunea portală această rețea derivativă se dezvoltă , dând un aspect caracteristic de “cap de meduză”;
- *ligamentul falciform* conține, de asemenea, un sistem port accesoriu. Acesta ia naștere pe fața inferioară a diafragmului și pătrunde în ficat prin dreptul inserției ligamentului falciform, pe fața diafragmatică.
- *grupul gastrohepatic* - pleacă de la stomac și pătrunde prin omentul mic, în ficat la nivelul hilului.
- *grupul cistic* - pleacă de la fața superioară și fundul vezicii biliare, pătrund în ficat la nivelul fosei cistice.
- *un grup al vaselor nutritive* care pleacă din pereții arterei hepatice, ductelor biliare, venelor porte și se distribuie în ficat. include venele din ligamentele coronare ale ficatului.

Anastomozele porto-cave

Sunt legături venoase care se realizează între afluenții venei porte și ai venelor cave superioară și inferioară (Fig.20).

Anastomoza portocavă rectală se găsește la nivelul plexurilor venoase rectale, între vena rectală superioară (afluent al venei mezenterice inferioare, componentă a sistemului venos port) și venele rectale medii și inferioare (afluente ale venei iliace interne, componentă a sistemului cav inferior).

Are importanță clinică prin hemoroizii interni simptomatici în hipertensiunea portală.

Sistemul coloparietal Retzius se găsește în locurile unde intestinul răspunde direct pereților abdominali, fără interpunere de peritoneu (colon ascendent, descendent). Reprezintă anastomoza dintre venele colice și venele parietale lombare. Este calea cu cea mai mare eficiență în derivarea sângelui în hipertensiunea portală.

Anastomozele splenorenale stângi sunt directe sau indirecte, prin intermediul venelor din țesutul retroperitoneal al regiunii renale stângi sau prin venele perisplenice și vena renoazigolombară.

Anastomoza portocavă esofagiană este reprezentată de plexul venos submucos de la nivelul esofagului distal, fiind sediul unei importante anastomoze portocave. Aici pot apare varicele esofagiene.

Se stabilește între ramuri ale venei gastrice stângi (afluent al venei porte) și venele esofagiene inferioare (afluente ale venei azygos și hemiazygos - componente ale sistemului cav superior).

Studii recente (Ispas și colaboratorii),[23] afirmă o prelungire a modelului vascular “în palisadă” descris de Carvalho spre inferior, până la nivelul cardiei și la nivelul ariei gastrice juxtacardiale.

Anastomoze porto-cave periombilicale. Venele paraombilicale și ale ligamentului falciform se anastomozează cu venele subcutanate toracice și cu vena toracică internă (tributara venei cave superioare) cât și cu venele epigastrice superficiale și inferioare (tributare ale venei cave inferioare). Anastomozele toracoabdominale formează sub tegument un desen varicos caracteristic, ca niște raze ce pleacă de la ombilic, cunoscut sub numele de “cap de meduză”.

3.3. Căile biliare intrahepatice

Căile biliare intrahepatice respectă traiectul ramurilor portale și arteriale, împreună cu care realizează în ficat pediculii glissonieni (Fig.21).

Astfel, în *hemificatul drept* canalul antero-superior (segmentul VIII) și antero-inferior (segmentul V) se unesc pentru a forma canalul paramedian (anterior) drept, iar canalele postero-superior (segmentul VII) și postero-inferior (segmentul VI) converg, formând canalul lateral (posterior) drept. Canalul paramedian (anterior) și cel lateral (posterior) drept se unesc pentru a forma, în grosimea plăcii hilare, canalul hepatic drept. În 28% din cazuri cele

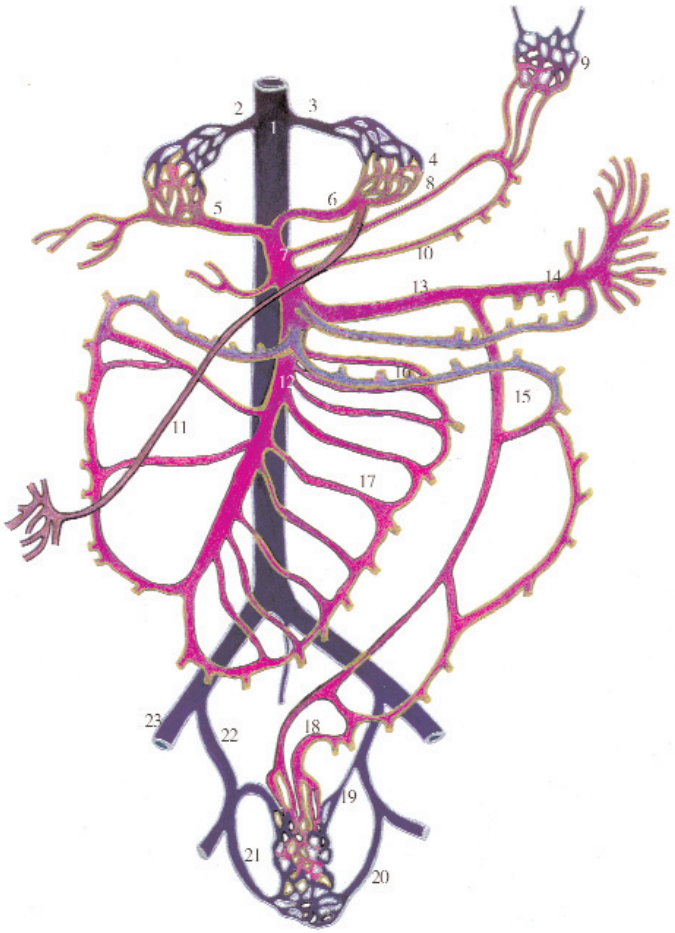

Fig.20 Anastomoze porto-cave.
1- vena cavă inferioară
2- vena hepatică dreaptă
3- vena hepatică stângă
4- plex hepatic sinusoidal
5- ram hepatic drept al venei porte
6- ram hepatic stâng al venei porte
7- vena portă
8- venă gastrică stângă
9- plex venos esofagian
10- venă gastrică dreaptă
11- venă paraombilicală
12- venă mezenterică superioară
13- trunchi splenomezenteric
14- venă lienală
15- venă mezenterică inferioară
16- venă colică medie
17- vene jejunale şi ileale
18- venă rectală superioară
19- venă rectală medie
20- venă rectală inferioară
21- plex rectal
22- venă iliacă internă
23- venă iliacă externă.

două canale nu se unesc, vărsându-se aberant în canalul hepatic stâng sau formând cu acesta o trifurcație.[21,24]

La nivelul *hemificatului stâng* canalele lateral superior (segmentul II) și inferior (segmentul III) se unesc, formând canalul lateral (posterior); este de remarcat constanța anatomică a canalului lateral superior (II).

Canalele medial superior (subsegmentul IVa) și inferior (subsegmentul IVb) formează canalul medial care, împreună cu cel lateral (posterior), formează canalul hepatic stâng.

Lobul caudat are propriul său sistem de căi biliare care drenează în ambele canale hepatice principale. Între canalele hepatice drepte și stângi nu există comunicări cunoscute prin intermediul lobului caudat, așa cum a fost afirmat în trecut.

Cele două canale hepatice, drept și stâng, se unesc într-un unghi de 60-105° (Hjortsjo), imediat sub fața inferioară a ficatului, înglobate în capsula Glisson. Ele formează canalul hepatic comun. Mai rar, cele două canale realizează o convergență joasă, extrahepatică. Hepaticul comun se plasează în ligamentul hepatico-duodenal pe o distanță de aproximativ 4 cm după care se unește în "țeavă de pușcă" cu canalul cistic, formând canalul coledoc. În mod normal, canalul hepatic se plasează la origine, anterior față de artera hepatică dreaptă și ramul drept al venei porte.

În realitate, nimic nu este mai variabil decât modul de formare a căii biliare principale, ceea ce confirmă valoarea efectuării de rutină a colangiografiei intraoperatorii și disecția atentă a confluentului biliar la nivelul hilului.[4]

Variațiile formării hepaticului comun privesc atât modul de unire a canalelor hepatice drept și stâng (segmentare), cât și nivelul la care acestea se unesc în raport cu hilul (convergențe modale, medii, sau joase) (Fig.22,23). Confluentul biliar superior este situat în hilul hepatic, înaintea ramului drept al venei porte sau a porțiunii terminale trunchiului portal (dacă există variații venoase), deasupra și anterior diviziunii arterei hepatice. Prin poziția sa, confluentul biliar se găsește situat sub placa hilară, fără interpoziție vasculară, iar abordul său direct este posibil decolând placa hilară sau prin deschiderea scizurii principale.

Convergența modală a canalelor hepatice, drept și stâng, se găsește doar în 56% din cazuri. În general, canalul hepatic drept este foarte scurt, impunând ligatura atentă în hepatectomiile drepte.

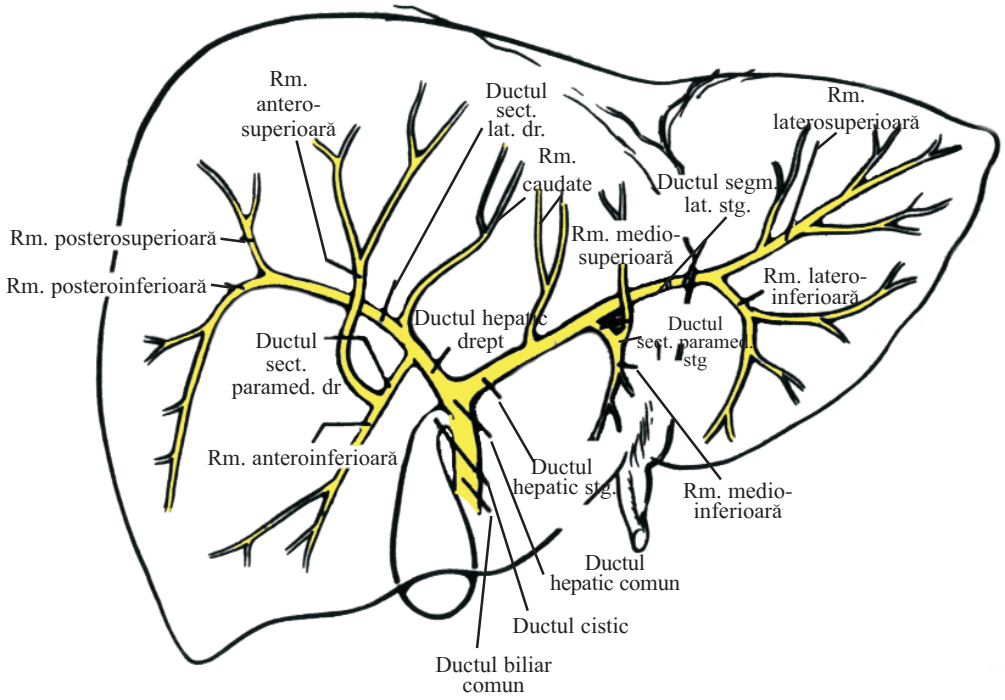

Fig.21 Distribuţia intrahepatică a ductelor biliare.

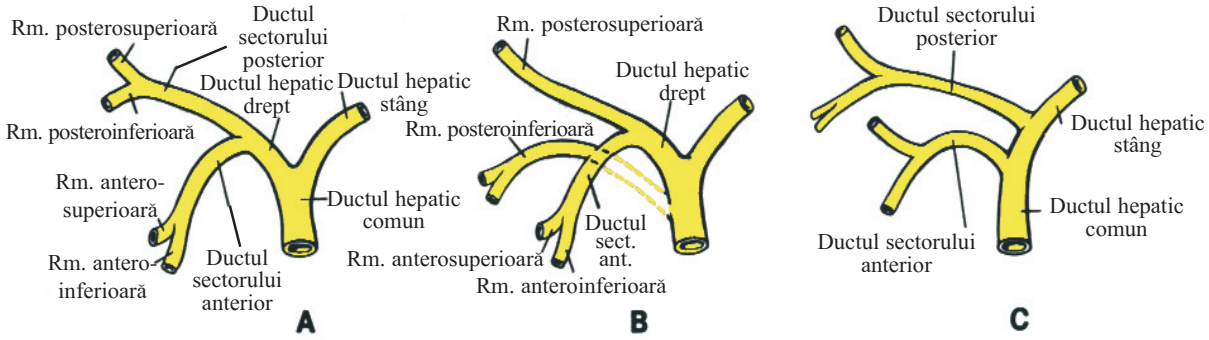

Fig.22 Variantele tributarelor ductului hepatic drept.
A) Cazul comun, în care ductul hepatic drept primeşte ductele sectoarelor anterior şi posterior.
B) Caz alternativ, în care ductul regiunii posteroinferioare intră în ductul hepatic comun.
C) Ductele sectoarelor anterior şi posterior intră în ductul hepatic stâng iar ductul hepatic drept este absent.

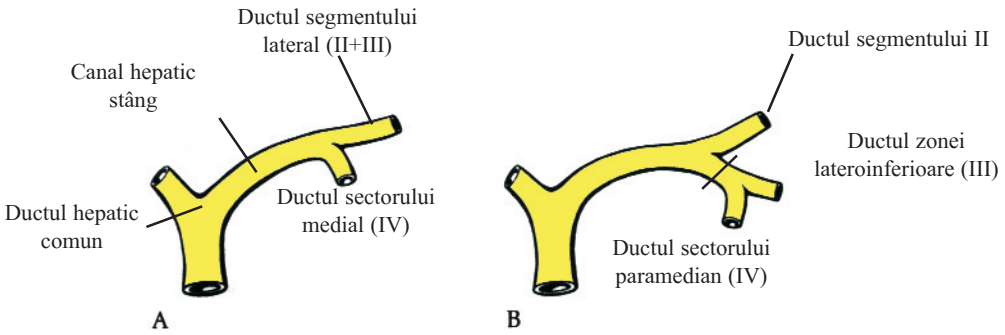

Fig.23 Variantele ductului hepatic stâng.
A) Cazul comun, în care ductul hepatic stâng este format prin confluenţa ductelor sectoarelor medial şi lateral.
B) Ductul sectorului medial poate drena în ductul lateroinferior. Ductul sectorului paramedian este de obicei dublat.

4. PEDICULUL EFERENT - PEDICULUL VENELOR HEPATICE

Amestecul de sânge portal și arterial din sinusoidele hepatice este drenat de venele centro-lobulare (lobulul clasic), apoi este colectat de vene de calibru progresiv, care formează cele trei vene hepatice (suprahepatice): dreaptă, mijlocie și stângă, la care se adaugă venele hepatice accesorii și venele hepatice ale lobului caudat (Fig.24).

4.1. Vena hepatică dreaptă (VHD)

În distribuția modală, VHD reprezintă principalul element al sistemului venos eferent hepatic, datorită diametrului său (1-2,5 - 1/2 din calibrul venei cave) și teritoriului parenchimatos pe care îl drenează; acest teritoriu corespunde sectorului posterior (lateral) drept și parțial sectorului paramedian (anterior).

Vena hepatică dreaptă, lungă de aproximativ 11-12 cm, are originea aproape de unghiul antero-inferior al ficatului.

Direcția sagitală a trunchiului venos descrie la adult o curbură cu concavitatea inferioară, urmărind direcția domului hepatic, pentru a încrucișa fața superioară a venei porte. În 1/3 distală vena se apropie mult de fața inferioară a ficatului; în 1/3 medie ea se găsește în plin parenchim, iar la nivelul 1/3 superioare trunchiul venos se plasează foarte aproape de fața posterioară a "domului hepatic" (segmentul VIII).

Vena hepatică dreaptă se varsă la nivelul venei cave inferioare, în poziție antero-laterală dreaptă sub un unghi ce variază între 45° și 70°.[16]

De regulă, VHD prezintă un trunchi anterior format de vena antero-medială dreaptă și vena antero-laterală dreaptă.

În porțiunea mijlocie a trunchiului anterior se varsă vena transversală dreaptă și vena transversală anterioară dreaptă, iar în regiunea terminală se deschide vena postero-superioară dreaptă și vena postero-medială dreaptă. Vena postero-superioară dreaptă se poate deschide separat în vena cavă inferioară. Vena transversă dreaptă și vena transversă anterioară dreaptă pot forma un trunchi comun.[16]

Variații

În funcție de numeroasele variații de distribuție intraparenchimatoasă, se întâlnesc frecvente variatii de deschidere în vena cavă inferioară, atât în ceea ce privește structura trunchiului principal al venei hepatice drepte pe ultimul centimetru, cât și în ceea ce privește numărul venelor hepatice drepte.

Chevallier[11] pe 32 disecții găsește VHD unică de 11 ori și dublă de 17 ori.

Venele hepatice, zise accesorii - mijlocie și inferioară - predomină în 18-25% din cazuri. În această situație VHD nu drenează decât partea postero-superioară a ficatului drept ("domul hepatic").

Ton That Tung evidențiază prezența a 2-3 vene hepatice accesorii - și chiar mai multe - la partea inferioară a venei cave retrohepatice; uneori nu există

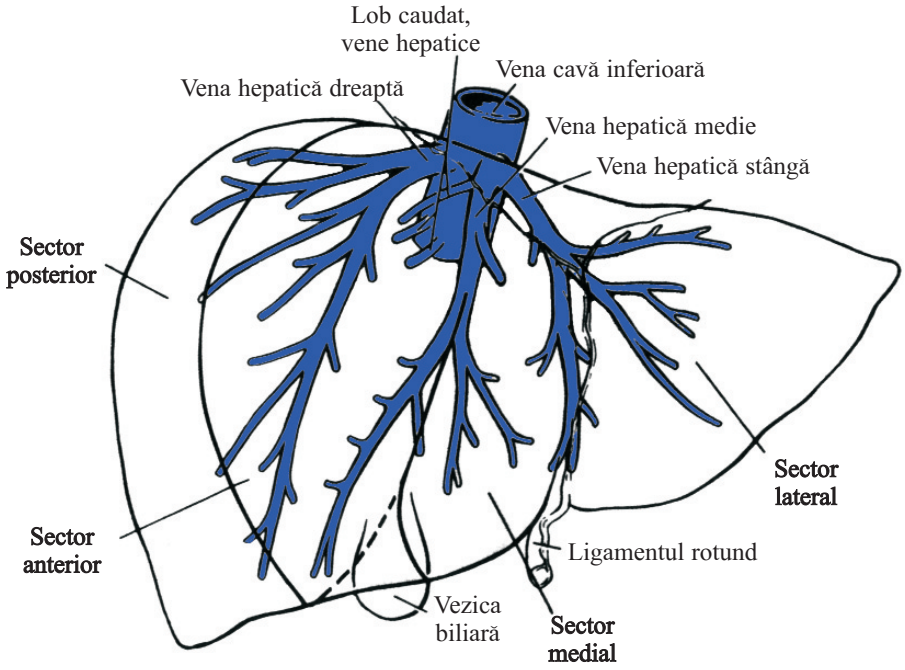

Fig.24 Venele hepatice, localizate în planurile intersegmentare.

decât un grup de vene hepatice drepte - mijlocii și inferioare, cu absența VHD clasice (superioare).

Taylor și Johnson[19] (1991) atrag, de asemenea, atenția asupra unei vene prezente de obicei, dar inconstant descrise în lucrări, numită vena hepatică inferioară dreaptă, care drenează segmentul VI (pe care am evidențiat-o la disecție). Aceasta este de regulă foarte scurtă, cu diametrul de până la 1 cm.

Venele hepatice accesorii

Au mai fost numite și venele suprahepatice drepte mijlocii și inferioare de către Ton That Tung.

Aceste vene prezintă o mare variabilitate din punct de vedere a prezenței (50% din cazuri; 20% după Ton That Tung), a numărului - 2, 3 (Ton That Tung) și a calibrului lor.[25, 26]

Ton That Tung atrage atenția asupra faptului că numărul venelor suprahepatice drepte este practic imposibil de prevăzut preoperator.

În această categorie sunt prezente constant vena hepatică dreaptă mijlocie și vena hepatică dreaptă inferioară. Acestea provin din etajul inferior și se deschid în porțiunea retro-hepatică a venei cave inferioare.

Venele au un traiect oblic de jos în sus și din afară înăuntru, dispunându-se uneori ca treptele unei scări în treimea inferioară a venei cave[25, 26] cu care fac un unghi de aproximativ 60°. De regulă ele încrucișează fața inferioară a trunchiului recurent port posterior care se găsește astfel cuprins între două etaje suprahepatice.[25, 26]

Vena hepatică dreaptă inferioară, semnalată insistent în literatură[25] prezintă importanță chirurgicală în abordul convergenței hepatico-cave, datorită variabilității calibrului său ce poate depăși 0,5 cm, traiectului scurt extraparenchimatos, ascuns în țesutul dens din marginea dreaptă a impresiunii cave de pe fața posterioară a ficatului. Incidența acestei vene variază în literatură de la 10 la 24%.

Vena hepatică dreaptă inferioară drenează segmentul VI direct în vena cavă inferioară, existând un balans între vena hepatică dreaptă superioară și cea inferioară în sensul diminuării calibrului VHD superioare în funcție de mărimea diametrului VHD mijlocii și mai ales inferioare.

Vena hepatică dreaptă inferioară, de calibru semnificativ (peste 0,5 cm) poate fi detectată prin CT sau RMN și în special prin ecografie intraoperatorie. În condiții patologice anastomozele între vena hepatică dreaptă și vena hepatică dreaptă inferioară, atunci când are calibru important, pot constitui o modalitate satisfăcătoare de compensare a circulației eferente hepatice.

4.2. Vena hepatică mijlocie (VHM)

VHM reprezintă un element constant, prezent în toate cazurile.

Autorii clasici o considerau un ram colateral al venei hepatice stângi, cu care formează adesea un trunchi comun pentru a se vărsa în sinusul cav.

Vena ocupă planul scizurii portale principale (linia Cantlie) care separă ficatul drept de cel stâng, constituind o veritabilă axă vasculară. Această scizură pornește de pe latura stângă a venei cave inferioare (locul de deschidere a VHM independent sau prin intermediul trunchiului comun) și ajunge la polul anterior al patului vezicular; planul scizurii are o înclinare de 170° la stânga, în raport cu fața inferioară a ficatului.

Lungă de aproximativ 12 cm, VHM descrie, de la origine la vărsare, o dublă curbură:

- sagitală, urmând domul, vena arcuindu-se peste bifurcația hilară a venei porte;
- frontală, cu concavitatea la dreapta, formând cu VHD o arie ovală alungită la stânga și în sus.

Datorită raporturilor importante cu patul vezicular și hilul portal Ton That Tung[25] împarte traiectul venei în trei segmente: prehilar, suprahilar și retrohilar.

VHM are originea deasupra și anterior de diviziunea portală, hilară, la nivelul unirii a două ramuri venoase provenind din segmentul V, respectiv din segmentul IV - vena anterioară dreaptă și vena anterioară stângă. Această unire se poate efectua[25] pe două etaje venoase paralele, deasupra fosei veziculare, formate fiecare dintr-o venă din segmentul V și din segmentul median.

Uneori, vena de origine a segmentului V ajunge până la unghiul anterior și drept al ficatului (Couinaud[14] consideră această variație ca o hipertrofie a venei sagitale). Pe această porțiune VHM are uneori o poziție foarte superficială în raport cu patul vezicular putând fi lezată în cursul unor colecistectomii.

În a doua porțiune vena devine profundă în parenchimul hepatic, fiind situată deasupra și retrohilar, la aproximativ 1 cm de hil. Astfel vena ocupă o poziție mult mai apropiată de fața viscerală a ficatului.

VHM primește multiple colaterale de mic calibru cu dispoziție penată, atât pe latura dreaptă cât și pe latura stângă. Dintre acestea, două sunt constante și de calibru mai mare:

- pe latura dreaptă în 1/3 terminală - vena segmentului VIII;
- pe latura stângă - vena segmentului IV (vena sagitală stângă - Couinaud -1957).

Într-o treime din cazuri vena hepatică mijlocie drenează o parte importantă din domul hepatic, substituindu-se venelor drepte accesorii. Există deci și în acest

caz o balansare evidentă în repartiția teritoriilor de drenaj între o venă hepatică medie și venele hepatice drepte.

4.3. Vena hepatică stângă (VHS)

Vena hepatică stângă se găsește în porțiunea inițială a planului dintre segmentele hepatice medial și lateral la nivelul scizurii portale stângi.

Teritoriul drenat de VHS este considerat de majoritatea autorilor[25] lobul hepatic stâng clasic (sectorul hepatic lateral).

VHS are originea în confluența unui număr variabil de vene plasate între diferitele ramuri ale pediculilor portali ai segmentului lateral.

Principalele trunchiuri de formare ale VHS sunt:

- *vena sagitală stângă* (*trunchiul antero-posterior* - Ton That Tung);
- *vena transversală stângă* (*trunchiul transvers* - Ton That Tung).

La acestea Ton That Tung adaugă prezența unui trunchi intermediar, în general paralel cu marginea posterioară a ficatului.[25]

Trunchiul venos sagital (antero-posterior), mai voluminos (7-8 mm), asigură returul venos al segmentului III, fiind format la rândul său din unirea a două ramuri: anterioară și transversală, la aproximativ 2 cm înăuntrul canalului ligamentului rotund, în apropierea feței inferioare a ficatului. Pe măsură ce se apropie de trunchiul principal, ramul venos devine profund, venind în raport apropiat (aproximativ 2-3 cm la stânga) cu extremitatea anterioară a recesului Rex.

Trunchiul sagital încrucișează treimea posterioară a ligamentului falciform; astfel o hepatectomie laterală stângă efectuată pe marginea sa stângă, poate, în 70% din cazuri, să lezeze longitudinal vena sagitală.

Trunchiul venos transversal drenează sângele segmentului II și are un calibru mai redus decât precedentul.

Vena transversală face cu trunchiul venos sagital un unghi de aproximativ 90°.

Trunchiul venos intermediar (mai subțire decât celelalte două) este inconstant. El se termină în 60% din cazuri în trunchiul transversal, în 38% din cazuri în trunchiul anterior (sagital) și în 10% din cazuri în unghiul format de cele două mari trunchiuri de origine.

Variații

Trunchiul anterior poate dispărea, fiind înlocuit de o venă care, pornind din lobul stâng, se îndreaptă spre lobul drept, deschizându-se în VHM (4% - Ton That Tung).[25]

După unirea celor trei ramuri de origine, trunchiul scurt al VHS trece deasupra lobului Spiegel pentru a forma un trunchi comun cu VHM (dispoziție considerată modală).

VHS se situează în profunzimea fisurii ligamentului venos (posterior, pe ultimii 2 cm) devenind tot mai superficială pe măsură ce se apropie de vena cavă. Astfel, în apropierea trunchiului comun, ea este acoperită doar de țesutul conjunctiv al ligamentului triunghiular stâng (Testut, Hata, Ciobanu - citați de Matusz[16]).

Trunchiul comun este format prin unirea venelor hepatice mijlocie și stângă și se deschide în VCI pe fața antero-laterală stângă.

Atunci când există, are lungimea cuprinsă între 0,3-1,7 cm și orificiul de formă eliptică cu diametrul de 1,7±0,4 cm.

4.4. Venele hepatice ale lobului caudat (Spiegel)

Lobul caudat este singurul segment hepatic (Couinaud - segm. I) care prezintă un sistem venos eferent care drenează direct în vena cavă inferioară. Adăugându-se venelor hepatice acestea formează sistemul vascular al joncțiunii hepatico-cave.

Numărul venelor hepatice ale lobului caudat este variabil (1-9, medie 4 - Bartlett;[27] 1-14 - Chevallier, 1986[11]) dar în peste 50% din cazuri găsim mai mult de o singură venă. În general lobul caudat este drenat de una sau două vene principale (Zuidema[28]).

Ostiumul cav al acestor vene se găsește în treimea mijlocie sau inferioară a porțiunii retro-hepatice a venei cave inferioare, adesea pe fața anterioară, lateral stâng de vena suprarenală dreaptă. Dar venele hepatice caudate se pot deschide într-o venă hepatică postero-inferioară sau stângă (uneori în trunchiul comun - Ton That Tung). Dacă lobul caudat se extinde retro-cav (uneori poate încercui vena cavă inferioară venind în contact cu segmentul VII - D. Bartlett și colab.[27]) atunci venele hepatice caudate se pot deschide pe peretele postero-lateral al venei cave inferioare.

Ton That Tung numește, pe bună dreptate venele caudate - vene suprahepatice ale lobului Spiegel[25] și le împarte în 2 grupe: prima este reprezentată de numeroase vene mici care se deschid în vena cavă inferioară de-a lungul segmentului ei retrohepatic; a doua cuprinde vene mai mari în număr variabil de la 1 la 3: superioară, mijlocie, inferioară.

Multiplele căi de drenaj venos ale lobului caudat explică posibilitatea de restabilire a căii de retur a sângelui după ligatura uneia sau a două vene hepatice. De aceea, Ton That Tung recomandă respectarea sectorului posterior în cursul exerezelor hepatice largi, deși în prezent

rezecția înaltă a lobului caudat, sau asociată hepatectomiei stângi extinse reprezintă o tehnică perfect aplicabilă în cancerul hepatic primar și mai ales secundar.

Joncțiunea hepato-cavă (sinusul cav - Ton That Tung)
Joncțiunea hepato-cavă reprezintă din punct de vedere anatomo-chirurgical o individualitate de importanță vitală situată înapoia masei hepatice, posterior ligamentelor ce asigură suspensia hepatică, deci extraperitoneal. Raporturile intime ale venei cave intrahepatice cu parenchimul adiacent și scurtarea traiectului extraparenchimatos al venelor hepatice aseamănă regiunea cu blocul duodeno-pancreatic, iar volumul vaselor participante și apropierea atriului drept, dau măsura abordului dificil în chirurgia de exereză hepatică și a dramatismului leziunilor traumatice inclusiv iatrogene, la acest nivel.

Zona de joncțiune hepato-cavă este formată de deschiderea venelor hepatice principale și accesorii precum și venelor hepatice ale lobului caudat la nivelul peretelui anterior al venei cave inferioare retrohepatice. Deschiderea venelor hepatice principale se face, în raport cu diafragmul, fie în poziție înaltă - 22%, fie în poziție joasă - 78%.[11]

Acest complex vascular contractă raporturi intime cu fața posterioară a ficatului și lobul caudat, reprezentând principalul element al acestei fețe.

În proximitatea deschiderii venelor hepatice, disecția trebuie să țină seama de prezența venei suprarenale drepte și a venelor diafragmatice.

5. LIMFATICELE FICATULUI

Deoarece sinusoidele hepatice sunt foarte permeabile și permit trecerea fluidelor și a proteinelor în spațiile Disse, limfa drenată din ficat are o concentrație proteică doar cu aproximativ 6mg/dl mai scăzută decât concentrația proteică plasmatică.

Aproximativ jumătate din limfa formată în organism în condiții de repaus ia naștere în ficat. Când presiunea din venele hepatice la nivelul vărsării în vena cavă inferioră crește cu 3-7 mmHg peste valoarea normală, cantități crescute de fluid transudează în sistemul limfatic și apoi sunt eliberate prin capsula hepatică direct în cavitatea abdominală. Acest lichid este aproape plasmă pură, conținând 80-90% din concentrația proteică a plasmei normale. La valori cu 10-15mmHg mai mari decât normal, fluxul limfatic crește de 20 de ori, "transpirația" de pe suprafața ficatului creând cantități mari de lichid numit ascită.

Limfa hepatică este transportată din spațiile perisinusoidale Disse (între sinusoid și cordoanele hepatocitare) spre vasele cu calibru crescut din hilul hepatic și ductul toracic.

Se descriu vase limfatice în jurul venelor hepatice, în capsula glissoniană și în jurul ductelor biliare. Toate aceste vase au fost grupate în două sisteme: superficial și profund.

Vasele limfatice hepatice superficiale
Se găsesc în țesutul subseros areolar care acoperă întreaga suprafață a organului. Drenajul superficial se realizează în patru direcții (Fig.25):

- Spre vena cavă inferioară până la ganglionii juxtacavi. Adună limfa de la:
  - lobul caudat,
  - partea mijlocie a feței posterioare,
  - partea posterioară a suprafeței convexe a ficatului a ambilor lobi în apropierea inserției ligamentului falciform,
  - partea posterioară a suprafeței inferioare a lobului drept.
- Spre vena portă; sunt vase care converg și se vărsă în ganglionii hepatici. Adună limfa de la:
  - restul feței viscerale;
  - partea anterioară a suprafeței convexe a ambilor lobi.
- Vase ce adună limfa din regiunea posterioară a lobului stâng și care trec prin hiatusul esofagian pentru a se termina în ganglionii paracardiali.
- Trunchiuri (1-2) de la restul suprafeței convexe a lobului drept și care însoțesc artera frenică inferioară de-a lungul pilierului drept diafragmatic până la ganglionii celiaci.

Vasele limfatice profunde
Vasele limfatice profunde formează trunchiuri ascendente și descendente:

- trunchiurile ascendente însoțesc venele hepatice, străbat hiatusul venei cave inferioare pentru a se termina în ganglionii din vecinătatea VCI.
- trunchiurile descendente au originea în vecinătatea venei porte și se varsă în ganglionii hepatici.

6. INERVAȚIA FICATULUI

Plexul hepatic este cel mai mare plex derivat din plexul celiac. Primește și ramuri directe din trunchiul vagal anterior și din nervul frenic drept și însoțește artera hepatică (partea anterioară a plexului), vena portă (partea posterioară a plexului) și ramurile lor până în ficat, unde fibrele nervoase sunt în vecinătatea intimă a ramurilor vasculare. El conține fibre aferente și eferente (simpatice și parasimpatice). Fibrele vagale se distribuie predominant musculaturii vezicii biliare și a ductelor biliare cu rol

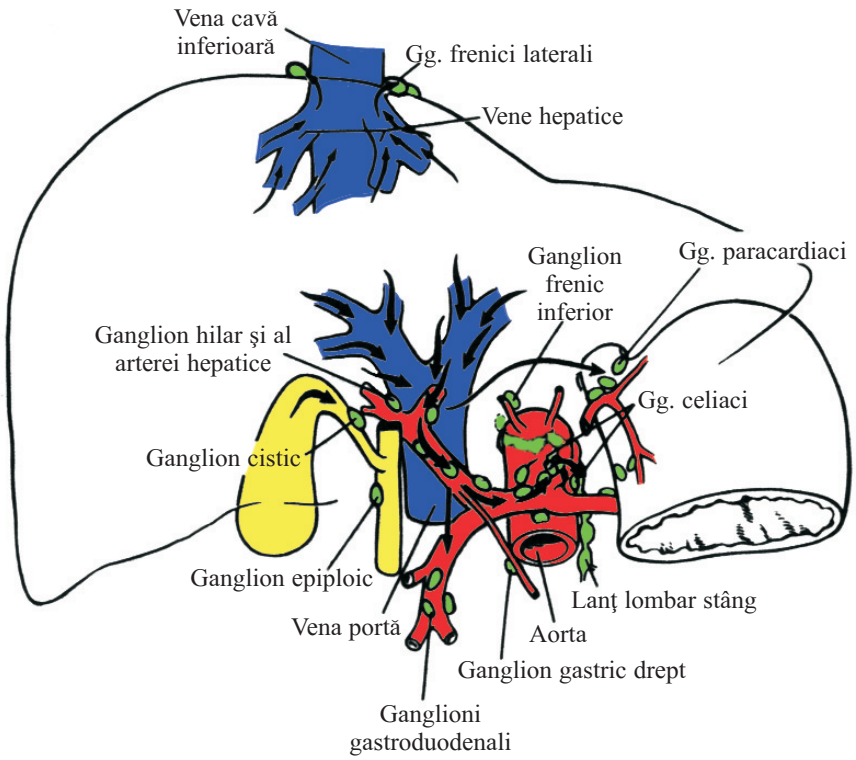

Fig.25 Drenajul limfatic profund al ficatului. Limfaticele profunde şi superficiale se anastomozează liber.

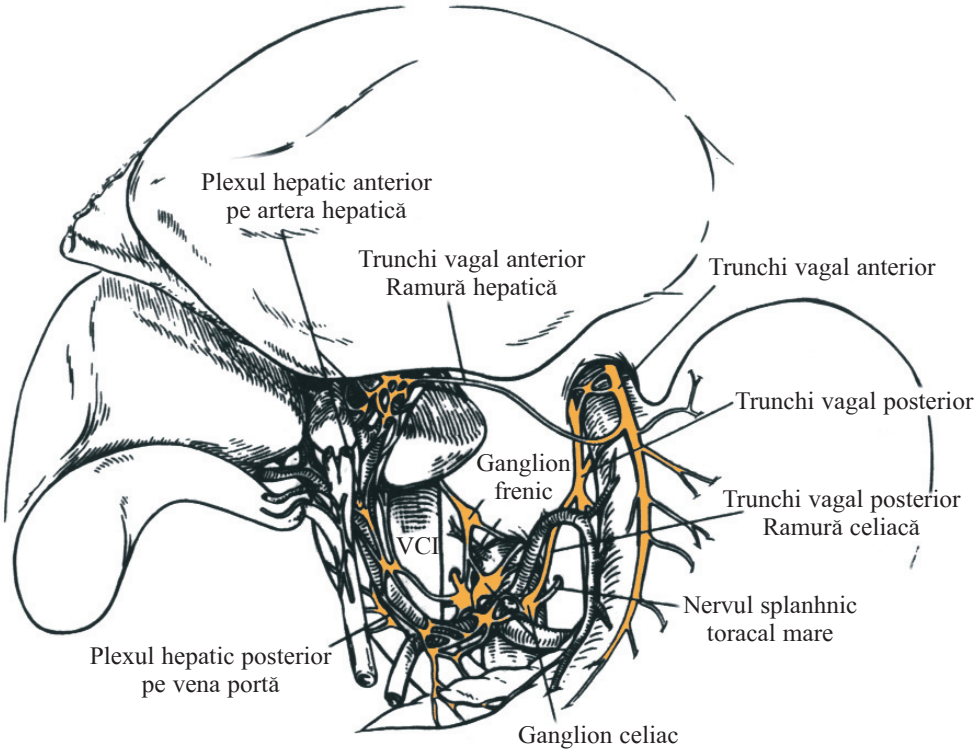

Fig.26 Distribuţia fibrelor nervului vag în torace şi abdomenul superior. Ramura hepatică a trunchiului vagal anterior conţine fibre parasimpatice şi senzoriale pentru ficat. Traseul intrahepatic al acestor fibre nu este bine cunoscut.
VCI - vena cavă inferioară

motor și au efect inhibitor pe sfincterul ductului biliar.

Plexul hepatic prezintă trei componente:

- parasimpatică,
- simpatică,
- senzitivă.

➢ *Componenta parasimpatică* este reprezentată de:

- fibre preganglionare au originea în nucleul dorsal al vagului din bulb și pe calea trunchiurilor vagale (mai ales cel posterior) se distribuie ganglionilor celiaci (semilunari), prin care trec fără a face sinapsă; fibrele preganglionare fac sinapsă cu neuronii postganglionari care sunt situați în interiorul ficatului în spațiile porte.
- fibre preganglionare parasimpatice care vin pe calea trunchiului vagal anterior și care trec între foițele omentului mic (în pars condensa) până în hilul ficatului; cele aproximativ 1-4 ramuri trec anterior de ramul stâng al arterei hepatice proprii și se distribuie parenchimului hepatic și căilor biliare; sinapsa cu al doilea neuron eferent (postganglionar) se face în spațiile portale (Fig.26).

➢ *Componenta simpatică*:

- fibrele preganglionare simpatice au originea în coarnele laterale ale măduvei (T5-T9, în nucleul intermedio-lateral) și ajung la plexul celiac pe calea nervilor splanhnici mari. Fibrele preganglionare simpatice fac sinapsă în ganglionii celiaci cu cel deal doilea neuron. Ajung la ficat pe calea plexului hepatic situat în jurul arterei hepatice.

➢ *Componenta senzitivă* este constituită din:

- fibre din nervul frenic drept care ajung la ficat și la căile biliare pe calea plexului hepatic sau direct de pe suprafața ficatului în stratul subseros, fiind foarte dense la nivelul ariei nuda; aceste fibre explică durerea în umărul drept în afecțiunile hepatobiliare și sughițul prin iritarea peritoneului hepatic;
- fibre senzitive care provin din ggl. spinali T7-T9 și care însoțesc fibrele simpatice;
- fibre senzitive care provin din ganglionii senzitivi ai nervului vag și care însoțesc fibrele parasimpatice.

Plexul hepatic conține o componentă anterioară și una posterioară care urmează ramurile vasculo-biliare până în spațiile portale. Plexul hepatic anterior conține fibre mai ales din ganglionul celiac stâng și nervul vag drept, iar plexul hepatic posterior primește fibre din ganglionul celiac drept și din nervul vag stâng.

Există fibre nervoase care-și pierd teaca de mielină și pătrund printre hepatocitele din lobuli. Vasele sanguine au doar inervație simpatică, în timp ce ductele biliare au atât inervație simpatică cât și parasimpatică.

7. ANOMALIILE FICATULUI

Anomaliile ficatului pot fi sistematizate[29] în anomalii de:

- dezvoltare
- poziție
- structură.

➢ *Anomaliile de dezvoltare* includ:

- atrezia biliară intrahepatică
- lobii hepatici accesori
- ficatul polilobat
- hipoplazia și hipertrofia lobilor hepatici
- țesutul hepatic heterotopic

➢ *Anomaliile de poziție* sunt reprezentate de:

- lobi supradiafragmatici
- situs inversus

➢ *Anomaliile de structură* pot fi:

- chistele solitare hepatice
- boala polichistică a ficatului
- hemangiomul, hemangioendoteliomul și limfangiomul

7.1. Anomaliile de dezvoltare

7.1.1. Atrezia biliară intrahepatică

Această boală se caracterizează prin absența ductelor biliare interlobulare din spațiul port. Canaliculele biliare sunt prezente, iar ductele extrahepatice pot fi atrezice sau prezente și funcționale. În legătură cu originea sa s-au emis două teorii: congenitală și dobândită.

Teoria congenitală susține că:

- boala apare prin extensia atreziei biliare extrahepatice și întreg arborele biliar are origine comună.
- boala apare distinct de atrezia extrahepatică, cele două grupuri de ducte având o origine embrionară separată.

Teoria dobândită consideră că boala se datorează unei atrofii sau atrezii post inflamatorii. În plus, poate fi produsă experimental prin ligaturarea arterelor hepatice.

Argumentele în favoarea originii congenitale constau în faptul că atrezia biliară intrahepatică apare precoce și prezintă o analogie evidentă cu atrezia biliară extrahepatică.

Argumentul în favoarea originii dobândite constă în faptul că boala se asociază cu fibroza. Altman sugerează că boala are o origine infecțioasă sau imunologică.[34]

Teoria curentă a etiologiei atreziei biliare intra și extrahepatice este fibroza progresivă a elementelor epiteliale printr-un mecanism viral, toxic sau imunologic.

7.1.2. Lobii hepatici accesori și țesutul hepatic heterotopic

Lobii hepatici accesori sunt formațiuni pediculate cu vase aberante atașați feței viscerale hepatice. Aceste formațiuni au fost descoperite și pe suprafața vezicii biliare, prezentând un mezou de dimensiuni variabile. Lobii accesori se pot torsiona producând ocluzii intestinale iar uneori pot fi sediul unor metastaze tumorale. În privința formării lobilor hepatici accesori s-au emis două ipoteze: una consideră că aceștia apar datorită unei dezvoltări excesive a țesutului conjunctiv care comprimă țesutul hepatic iar alta susține că spațiul dintre lobulul accesor și ficat este constituit dintr-un grup de celule hepatice primordiale care migrează anormal în stadiul proliferativ. Aceste malformații apar în cadrul unor anomalii cromozomiale numerice (aneuploidie: sindromul Patau – trisomia 13, sindromul Edwards – trisomia 18, sindromul Down – trisomia 21).

Țesut hepatic heterotopic a fost găsit în multe organe; astfel: la nivelul pancreasului. În acest caz, canaliculul biliar al țesutului respectiv se varsă în ductul pancreatic. De asemenea, s-a găsit țesut hepatic în glanda suprarenală sau în capsula splinei.

7.1.3. Ficatul polilobat

Ficatul polilobat este în mod normal caracteristic vertebratelor inferioare. Trecerea de la ficatul polilobat la ficatul "unitar", caracteristic mamiferelor superioare și omului a fost descrisă de Reiner în 1945, susținând că reducerea lobilor se realizează în urma apariției unor punți hepatice interlobare.

7.1.4. Hipoplazia și hipertrofia lobilor hepatici

Variațiile dimensiunilor lobilor hepatici sunt destul de frecvente, dar această anomalie nu este incompatibilă cu viața, putând fi bine tolerată. Cea mai comună malformație este hipoplazia lobului stâng care este o consecință a obliterării și fibrozei venei ombilicale stângi. Această anomalie poate fi depistată ocazional în urma unor examene ca: ecografia, tomografia computerizată, rezonanța magnetică. Au fost descrise cazuri de hipoplazie de lob drept asimptomatice, cu hipertrofia lobului stâng și cu o vezică biliară supra sau retrohepatică. Aceste cazuri au putut fi diagnosticate, de asemenea, cu ajutorul ecografiei sau a tomografiei computerizate.

7.1.5. Lobul accesor Riedel

În 1888, Riedel[30] descrie o prelungire de țesut hepatic ce se întindea de la lobul drept până la nivelul ombilicului, ajungând la concluzia că este vorba de un lob accesor hepatic cu țesut viabil. Această prelungire care a căpătat numele de lob accesor Riedel este mobilă cu respirația și uneori poate adera la flexura hepatică a colonului, putând duce la manifestări ocluzive (Fig.27).

Pacienții cu lobi accesori Riedel[30] pot manifesta semnele unei colecistite. Riedel a semnalat faptul că

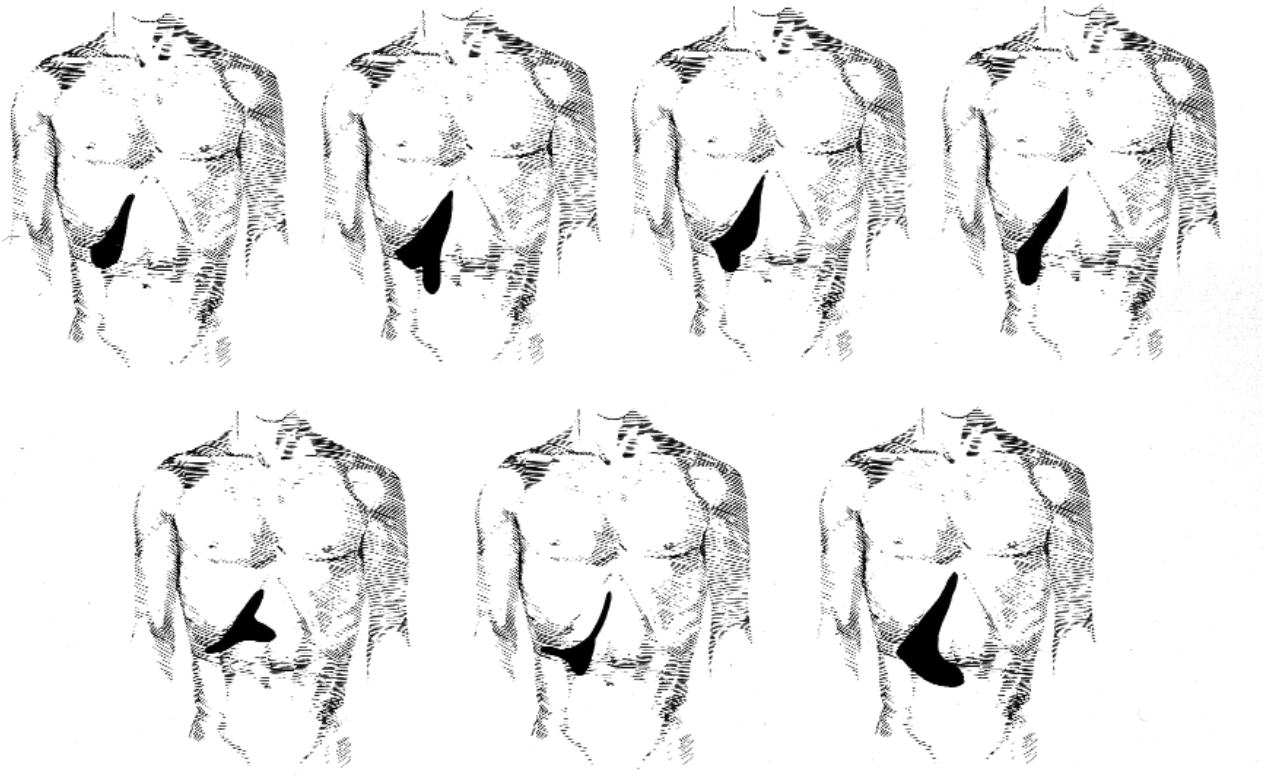

Fig.27 Lobi accesori Riedel.

lobul accesor tinde să involueze după colecistectomie.

Dick și van der Reis[31,32] au descris o lamă de țesut hepatic asemănătoare, având originea la nivelul lobului stâng hepatic. Lobul drept era hipoplazic iar cel stâng mărit, dar poziționarea corectă a vezicii biliare a exclus posibilitatea de situs inversus.

Un alt caz a fost semnalat de Chiba și colab.,[33] de această dată, lama de țesut hepatic avea originea în porțiunea medio-inferioară a lobului stâng.

7.2. Anomaliile de poziție

7.2.1. Lobul supradiafragmatic

Există referiri cu privire la prezența unor fragmente de țesut hepatic la nivelul hemitoracelui drept. Acest lob ectopic este conectat cu ficatul prin intermediul unui pedicul ce trece în cavitatea toracică datorită unei agenezii parțiale a mușchiului diafragm (Fig.28).

7.2.2. Situs inversus

Ficatul în stânga este o anomalie de poziție care apare în cazul unui situs inversus în care splina e situată în partea dreaptă a etajului supramezocolic iar ficatul se poate palpa sub rebordul costal stâng.

7.3. Anomalii de structură

7.3.1. Chistele solitare

Chistele solitare și boala polichistică a ficatului fac parte din grupa chistelor hepatice nonparazitare. Chistele solitare hepatice sunt structuri ce provin din fuziunea anormală a căilor biliare, având etiologie neprecizată.

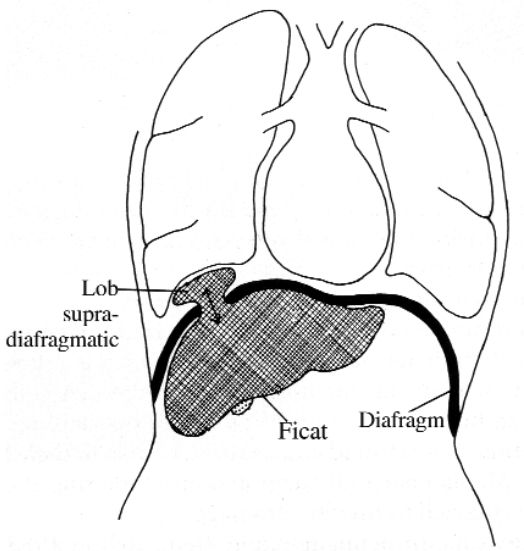

Fig.28 Lob supradiafragmatic.

Sunt de obicei pediculate, având origine la nivelul feței viscerale a lobului drept hepatic iar în 10% din cazuri pot fi multiloculare. Au un perete subțire, format din țesut hialin, tapetat cu un epiteliu ce variază de la columnar la pavimentos și uneori ciliat. Chistele sunt de obicei mici, pot fi septate și uneori ating o capacitate de 700 cm^3, iar conținutul lor este clar sau hemoragic dar nu bilios.

Spre deosebire de chistele parazitare (chistul hidatic) unde presiunea este mare, putând fi palpate, chistele solitare sunt flasce, foarte greu de palpat și nu prezintă calcifieri. Majoritatea chistelor solitare sunt asimptomatice, fiind descoperite întâmplător, în uma examenului ecografic. Sunt bine tolerate dar când sunt voluminoase apare o distensie abdominală și pot da dureri.

7.3.2. Boala polichistică a ficatului

Este o anomalie congenitală cu transmitere autozomală dominantă care de regulă se asociază cu diverticuli esofagieni, colonici, anevrisme cerebrale și rinichi polichistic. În 1918 von Meyenburg a descris un grup de ducte biliare intrahepatice dilatate ce au persistat în timpul dezvoltării ficatului și care în final au dus la apariția bolii polichistice.

De obicei, chistele sunt numeroase și măsoară 1-3 cm diametru dar pot atinge și 10 cm. Sunt acoperite de un epiteliu cubic sau pavimentos în funcție de distensie. Masa totală a chistelor poate atinge 70 cm sau mai mult în diametru iar conținutul este aproape întotdeauna clar ceea ce demonstrează că aceste dilatații nu au stabilit legături cu adevăratele ducte biliare. În majoritatea cazurilor, afecțiunea nu produce disfuncție hepatică, este asimptomatică, nu periclitează viața dar prognosticul depinde de evoluția rinichiului polichistic cu care se asociază și care apare mult mai precoce. Boala se poate manifesta târziu în timpul vieții apărând o ușoară distensie abdominală.

7.3.3. Hemangiomul hepatic congenital, hemangioendoteliomul și limfangiomul

Sunt malformații congenitale vasculare ale ficatului, în prezent descoperite cu o frecvență crescută cu ajutorul ecografiei și tomografiei computerizate.

Hemangioamele, de obicei sunt de tip cavernos și măsoară mai puțin de 5 cm diametru.

Hemangioendotelioamele pot fi unice sau multiple și sunt caracterizate de spații vasculare acoperite de endoteliu cubic. Amândouă afecțiunile sunt caracterizate clinic prin hepatomegalie progresivă, hemangioame cutanate și insuficiență cardiacă congestivă. Au evoluție similară cu hemangioamele cutanate, cu mărire progresivă, până la vârsta de 2 ani, apoi stabilizare și regresie în jurul vârstei de 3 ani. Acest sindrom este

asociat cu apariția de echimoze subcutanate și hemoragii tisulare.

Limfangiomul hepatic este o boală foarte gravă. Poate interesa doar ficatul sau poate fi parte a unui proces generalizat care include și alte organe (limfangiomatoză).

BIBLIOGRAFIE

1. Bismuth H., Surgical anatomy and anatomic surgery of the liver, World J. Surgery, 6:3-9, 1982
2. Bismuth H., Chiche L., Adam R., Castaing J. et al., Liver resection versus transplantation for hepatocellular carcinoma in cirrhotic patients, Ann Surg., 218:145-151, 1993
3. Bismuth H., Aldridge H.C., Kunstliger M., Macroscopic anatomy of the liver, Oxford textbook of clinical hepatology, vol. 1, McIntyre N., Benhamon J.P., Bircher J., Rizzetto M., Oxford University Press, 1991
4. Couinaud C., Intrahepatic anatomy, Application to liver transplantation, Ann. Radiol. Paris, 37:323-333, 1994
5. Hamilton W. J., Boyd J. D., Mossman H. W., Human Embryology. Prenatal development of form and function, 4th ed. Heffer, Cambridge, 1972
6. Langman M.D., Medizinische embryology, 8th, Ed. Thieme, Stuttgart, 1991
7. Arey, L.B., Developmental Anatomy, 7th ed., Revised. W.B. Saunders Co., Philadelphia, 1974
8. Larsen W.J., Human embryology, 2nd edition, Churchill Livingstone, New York, 1997
9. Andronescu A., Anatomia dezvoltării omului. Embriologie medicală, Ed. Medicală, București, 1987
10. Gray's Anatomy, Williams P.L., ed., Churchill Livingstone, 1995
11. Chevallier J.M., Le carrefour hepatocave: aspects anatomo chirurgicaux actuels. Apropos de 32 dissections, Journal de Chir., Paris, 123:689-699, 1986
12. Papilian V., Anatomia omului, vol. II, Splanhnologia, Ed. didactică și pedagogică, București, 1979
13. Făgărășanu I., Ionescu Bujor C., Chirurgia ficatului și a căilor biliare intrahepatice, Ed. Academică, 1967
14. Couinaud C., The parabiliary venous system, Surg. Radiol. Anat., 10:311-316, 1988
15. Couinaud C., Anatomie de l'abdomen, T II G., Doin & Cie, 1983
16. Matusz P.L., Segmentarea hepatică, Ed. Orizonturi Universitară, 1998
17. Ton That Tung, Les resectiones majeures et mineures du foie, Ed. Masson, Paris, 1979
18. Popescu I., Actualități în chirurgia ficatului în Actualități în chirurgie, Ed. Celsius, București, 1998, pp. 177-192
19. Couinaud C., Un scandale: segment IV et transplantation du foie, J. Chi. Paris, 130:443-446, 1993
20. Goldsmith N.A., Woodburne R.T., Surgical anatomy pertaining to liver resection. Surgery, Gynecology and Obstetrics, 195:310-318, 1957
21. Healey J.E. Jr., Schroy P.C., Anatomy of the biliary ducts within the human liver: analysis of the prevailing pattern of branchings and the major variations of the biliary ducts. Arch Surg, 66: 599-616, 1953
22. Tuchmann-Duplessis H., Haegel P., Illustrated human embryology, Masson, Paris, 1972
23. Ispas Al.T., Filipoiu F., Lupu G., Popescu D., Tomescu R., Esophageal porto-caval anastomoses. Critical view of the hypothesis of F.C. Carvalho, 11th European Anatomical Congress, Timisoara, Romania, 10-13 September 1998
24. Healey J.E. Jr., Schroy P.C., Sorensen J.R., The intrahepatic distribution of the hepatic artery in man, J. Int. Coll. Surg., 20:133, 1953
25. Ton That Tung. La vascularisation veineuse du foie et ses applications aux résections hĉpatiques. Thése Hanoi, 1939
26. Ton That Tung. Chirugie d'excerese du foi. Ed. Langue Etrangére, Hanoi, 1962
27. Bartlett D.L., Fong Y., Gallbladder Cancer. In: Hepatobiliary Cancer, Blumgart L.H., Fong Y., Jarnagin W.R., eds. American Cancer Society and BC Decker, Inc., 2000
28. Zuidema G.D., Shackelford's surgery of the alimentary tract, Ed. WB Saunders Com, vol. III, 1996
29. Constantinoiu S., Mateș I.N., Miron A., Voiculescu B., Icterul litiazic, Ed. Regina din Arcadia, 1998
30. Riedel I., Uber den zungenformingen Fortsatz des rechten Leberlappens und seine pathognostische Bedeutung fur die Erkrankung der Gallenblase nebst Bemerkungen uber Gallensteinoperationen. Berl Klin Wschr, 25:577-602, 1888
31. Dick J., Riedel's lobe and related partial hepatic enlargements. Guy Hosp Rep., 100:270-277, 1951
32. van der Reis L., Clark A.G., McPhee V.G., Congenital hepatomegaly, California Med., 85:41-42, 1956
33. Chiba S., Suzuki T., Kasai T., A tongue like projection of the left lobe in human liver, accompanied with lienorenal venous shunt and intrahepatic arterial anastomosis, Okajimas Folia Anat Jpn, 68:51-66, 1991
34. Altman R.P., Infantile obstructive jaundice. In: Schiller M., ed., Pediatric surgery of the liver, pancreas and spleen. Philadelphia W.B. Saunders, 62, 1991
35. Lampugnani M.G., Resnati M., Raiteri M, Pigott R., Pisacane A., Houen G., Ruco L.P., Dejana E., A novel endothelial-specific membrane protein is a marker of cell-cell contacts. J Cell Biol., 118:1511-1522, 1992
36. Baldwin H.S., Shen H.M., Yan H.C., DeLisser H.M., Chung A., Mickanin C., Trask T., Kirschbaum N.E., Newman P.J., Albelda S.M., et al., Platelet endothelial cell adhesion molecule-1 (PECAM-1/CD31): alternatively spliced, functionally distinct isoforms expressed during mammalian cardiovascular development., Development, 120:2539-2553, 1994
37. Fina L., Molgaard H.V., Robertson D., Bradley N.J., Monaghan P., Delia D., Sutherland D.R., Baker M.A., Greaves M.F., Expression of the CD34 gene in vascular endothelial cells, Blood, 75:2417-2426, 1990
38. Young P.E., Baumhueter S., Lasky L.A., The sialomucin CD34 is expressed on hematopoietic cells and blood vessels during murine development, Blood, 85:96-105, 1995

CAPITOLUL 3

HISTOLOGIA MOLECULARĂ A FICATULUI ȘI A CĂILOR BILIARE

Laurențiu M. POPESCU, Cristina VIDULESCU

1. INTRODUCERE 43
2. ORGANIZAREA HISTOLOGICĂ A FICATULUI 43
2.1. Structură generală 43
2.2. Tracturile portale 45
2.3. Organizarea parenchimului hepatic: lobulul hepatic clasic 45
2.4. Căile biliare intrahepatice 46
2.5. Vasele sanguine 47
2.6. Limfaticele 48
2.7. Nervii 48
2.8. Modalități alternative de interpretare a structurii histologice a ficatului 49
2.8.1. Lobulii clasici 49
2.8.2. Lobulii portali 49
2.8.3. Acinii hepatici 50
2.9. Zonarea lobulilor și a acinilor hepatici 50
3. CELULELE 52
3.1. Număr și tipuri de celule 52
3.2. Celulele sinusoidelor 52
3.3. Celulele din spațiul perisinusoidal (Disse) 57
3.4. Celulele parenchimului hepatic - hepatocitele 59
3.5. Canaliculele biliare interhepatocitare, originea sistemului de căi biliare 67
3.6. Celulele ductelor biliare intrahepatice 67
3.7. Celulele spațiului portal 69
3.8. Celulele progenitoare: celule stem și celule ovale 69
4. MATRICEA EXTRACELULARĂ 73
5. CĂILE BILIARE EXTRAHEPATICE 75
5.1. Ductele biliare extrahepatice 75
5.2. Vezica biliară 75
5.3. Vasele, limfaticele și nervii vezicii biliare 78
BIBLIOGRAFIE 78

1. INTRODUCERE

Structură

Ficatul este cea mai mare glandă (și cel mai mare organ) din organismul uman, cu greutatea de ~1500 g la adult, reprezentând ~2% din greutatea corpului.

Unicitatea ficatului ca organ este dată de poziția sa "strategică" între cele două teritorii majore ale sistemului vascular: sursa sanguină aferentă majoră (75%) este *vena portă*, prin care primește sângele venos de la tubul digestiv subdiafragmatic, pancreas și splină, iar *artera hepatică* (25%) aduce din circulația generală, sânge oxigenat. Sângele din aceste două surse, cu un debit de 1 ml/min/g de țesut, se amestecă în *sinusoidele hepatice***,** unde moleculele au acces direct la celulele hepatice. Sângele care părăsește ficatul este vărsat prin *venele hepatice* în vena cavă inferioară.

De la ficat la duoden pleacă sistemul de *căi biliare intrahepatice* și *extrahepatice*, prin care se elimină bila produsă (în cantitatea de cca 1 litru/zi) de celulele hepatice. Cea mai mare parte a bilei ajunge întâi în *vezica biliară***,** unde se concentrează de cca 10 ori și este păstrată până se descarcă în duoden, ca răspuns la ingestia de alimente.

Ficatul constă din miriade de unități morfofuncționale microscopice. Acestea au fost numite tradițional *lobuli hepatici*, marcați de repere microvasculare - *venule hepatice eferente centrale (vene centrolobulare)* și *triade portale* periferice (spații Kiernan), între care se întind *coloane radiare de celule hepatice (hepatocite)*, alternând cu *sinusoide*. Un concept mai funcțional este acela modern de *acini hepatici,* în care reperele sunt schimbate, punându-se în centru *ramurile terminale arteriale hepatice* nutritive, sursa de sânge oxigenat, situate alături de *ramurile terminale portale* și *biliare.* Fiecare acin este divizat în trei zone funcționale, în funcție de distanța de la vasele nutritive.[1,2,3]

Funcții

Gândirea esoterică veche considera ficatul ca sediu al sufletului. Gândirea raționalistă a acumulat dovezi experimentale pentru un număr impresionant de funcții hepatice interdependente, vitale pentru organism:

- *sinteza proteinelor proprii (hepatocitare):* receptori, enzime, transportori, pompe, care îndeplinesc funcțiile hepatice;
- *prelucrarea moleculelor alimentare,* absorbite din tubul digestiv, aduse la ficat de sângele portal:
  - *metabolismul glucidelor, lipidelor, aminoacizilor*;
  - *detoxifierea și inactivarea substanțelor potențial toxice* prin oxidare sau conjugare, pentru a forma produși inofensivi, care sunt excretați prin bilă și ajung din nou în intestin, de unde se elimină (sau se reabsorb);
- *controlul homeostaziei*: stocarea și/sau eliberarea în sânge a moleculelor prelucrate, ce sunt apoi transportate la celulele din organele și țesuturile organismului; un exemplu este menținerea constantă a glicemiei, prin capacitatea de a prelua și depozita glucoza sub formă de glicogen și de a elibera glucoza - sursă importantă de energie - când e necesar;
- *ureogeneza*: detoxifierea amoniacului rezultat din metabolismul aminoacizilor exogeni și endogeni printr-un ciclu de reacții - *ciclul ureei*, cu formarea moleculelor hidrosolubile de uree și eliberarea lor în sânge pentru a fi excretate de rinichi;
- *prelucrarea unor molecule endogene:* glucide, lipide, aminoacizi, hormoni; de exemplu conversia tiroxină (T4) - triiodotironină (T3);
- *secreție endocrină* - sinteza și secreția în sânge a majorității proteinelor plasmatice;
- *secreție exocrină - sinteza și secreția de bilă*: ca glandă exocrină asociată tractului digestiv, ficatul produce continuu bila, un fluid care este în final excretat în duoden, prin sistemul de căi biliare; bila facilitează digestia, prin emulsionarea grăsimilor alimentare, cu formarea de micele, care sunt mai repede absorbite de către epiteliul intestinal; de asemenea, prin bilă se realizează și:
  - eliminarea bilirubinei din sânge,
  - traficul de IgA: funcție accesorie imună,
  - eliminarea substanțelor detoxifiate;
- *funcție de apărare imunologică* - filtrarea sângelui prin fagocitarea materialelor străine de către macrofagele ficatului;
- *hematopoieza prenatală* și *reglarea hematopoiezei* în viața postnatală.

2. ORGANIZAREA HISTOLOGICĂ A FICATULUI

2.1. Structură generală

Ficatul este un organ parenchimatos, compus din următoarele compartimente:

- *hepatocite*, celule epiteliale majoritare, așezate în cordoane radiare;
- *capilare sinusoide* - calea finală comună pentru cele două sisteme vasculare aferente - venos portal și arterial hepatic, ce se varsă într-o venă hepatică eferentă centrală, origine a venelor hepatice eferente;
- *spațiul perisinusoidal,* spațiu de schimb situat

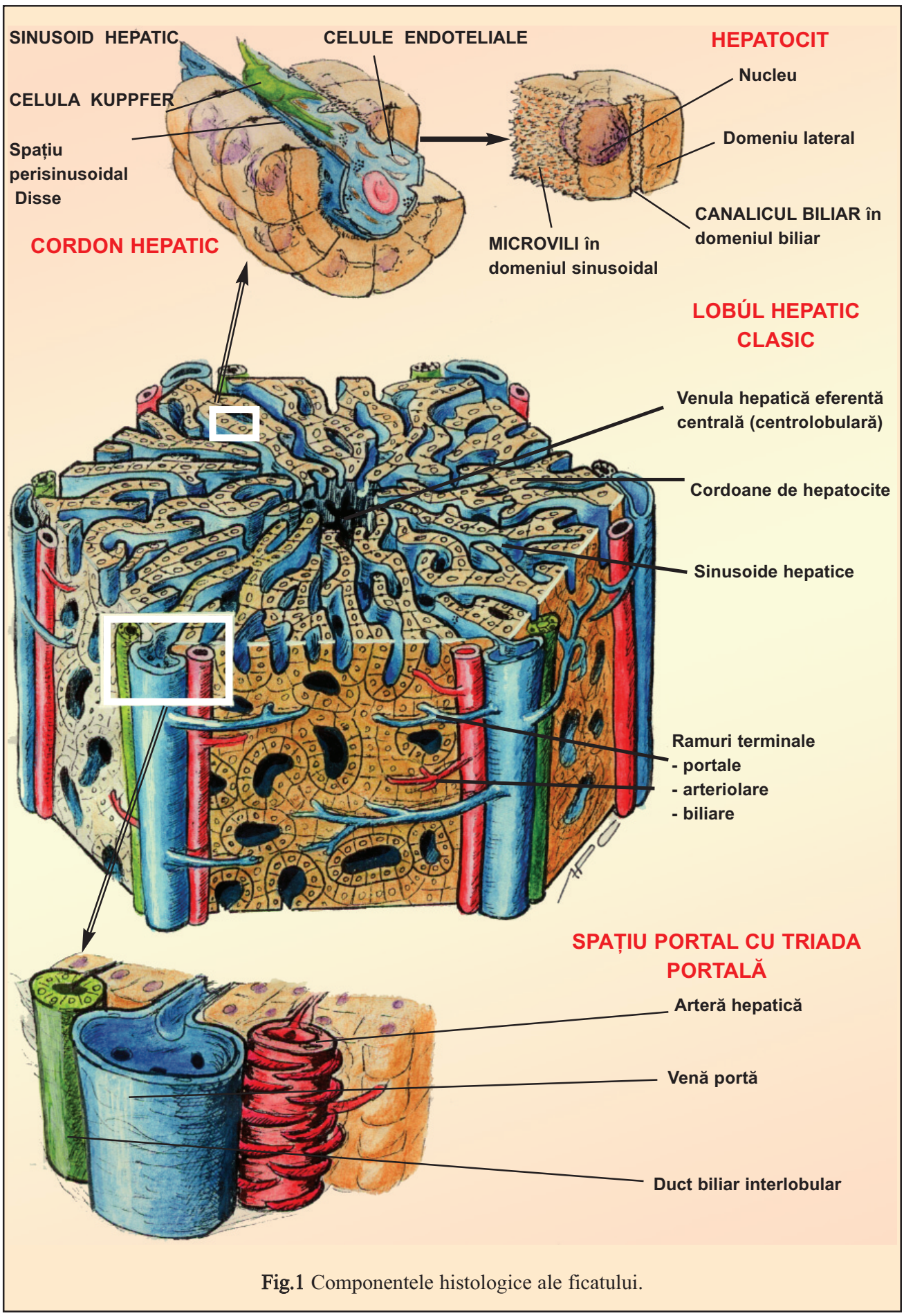

Fig.1 Componentele histologice ale ficatului.

între hepatocite și sinusoide, în care se află celule perisinusoidale;

- *căi biliare:* canaliculele biliare interhepatocitare, dependințe ale hepatocitelor, se continuă cu ductele biliare intrahepatice, ce se varsă în ductele biliare extrahepatice;
- *tracturi (spații) portale,* reprezentând ramificații din esafodajul de țesut conjunctiv, care acoperă ficatul și însoțesc în ramificarea lor, vasele, nervii, limfaticele, ductele biliare, așa încât fiecare spațiu portal conține câte un element vascular, biliar, limfatic, nervos, de același ordin de ramificare, înglobate în țesut conjunctiv lax.

Volumul relativ al componentelor ficatului este prezentat în Tabelul 1.

Tabel 1 Volumul relativ al componentelor parenchimului hepatic.[4]

COMPARTIMENT	% din volumul ficatului
SPAȚIUL INTRALOBULAR*	
Hepatocite	70,6 ± 1,1
Sinusoide	22,3 ± 0,3
SPAȚIUL EXTRALOBULAR	7,1 ± 0,5
Spațiu portal	4,3 ± 0,4
- țesut conjunctiv	2,0 ± 0,2
- ramuri venă portă	1,8 ± 0,4
- ramuri arteră hepatică	0,2 ± 0,02
- limfatice	0,08 ± 0,06
Vene centrale	1,4 ± 0,1
Vene hepatice	1,3 ± 0,2

**Se exclud rețeaua de reticulină, canaliculele biliare intralobulare.*

2.2. Tracturile portale

- *Capsula Glisson,* formată din țesut conjunctiv dens, gros de 70-100 μm, acoperă toată suprafața ficatului și este acoperită pe majoritatea suprafeței de mezoteliul peritoneal, cu excepția unei mici arii unde fața superioară vine în contact direct cu diafragma. Ea este mai groasă pe fața inferioară, în dreptul hilului, numit și *porta hepatis*, pe unde intră vasele sanguine și nervii, și pe unde pleacă ductele biliare hepatice drept și stâng. Travee de țesut conjunctiv pleacă din capsulă și se ramifică în parenchimul hepatic, însoțind în traiectul lor vasele sanguine și limfatice, nervii și ductele biliare. Ficatul are 2 lobi, marcați la suprafață de inserția ligamentului falciform pe fața superioară (vezi anatomia), dar distribuția arborelui vascular și biliar, stă la baza împărțirii în *lobi, sectoare, segmente, lobuli.*
- La om, țesutul conjunctiv este distribuit de-a lungul arborelui vascular și biliar, fiind concentrat în spații prismatice triunghiulare - *spații portale Kiernan (tracturi portale interlobulare)* - în jurul unei *triade portale*, formate dintr-o *ramură a venei porte*, o *ramură a arterei hepatice*, ambele cu caracter *preterminal* și o *ramură a sistemului de ducte biliare* de același ordin de ramificare. De fapt, *termenul de triadă ar trebui înlocuit cu acela de tetradă*, deoarece în spațiul portal se află și un al patrulea element, un *vas limfatic*, originea sistemului de limfatice.

2.3. Organizarea parenchimului hepatic: lobulul hepatic clasic

- *Parenchimul hepatic uman* apare continuu, printre spațiile portale, fără limite clare între lobuli. Epiteliul său are un aspect uniform în toată masa organului: hepatocite dispuse în *cordoane (lame) radiare,* alternând cu capilare *sinusoide*, ce converg radiar spre o venă centrală. Continuitatea lamelor de hepatocite este întreruptă doar de prezența din loc în loc a spațiilor portale.
- *Lobulul hepatic* a fost descris de Kiernan (1833)[8] ca unitate structurală și funcțională a ficatului. De aceea, este numit *lobul clasic,* pentru a-l distinge de alte unități, descrise ca urmare a unor concepții mai recente asupra arhitecturii ficatului (*vide infra*).
- *Reperele lobulului clasic.* Alternanța venelor centrale și a spațiilor portale triunghiulare, crează repere, în raport cu care se pot trasa pe secțiuni arii poligonale repetitive, care au în centru câte o venă centrală, iar la periferie câteva spații portale (de obicei două - trei) (Fig.1,2).
- *Forma și mărimea.* Reconstrucția spațială a secțiunilor sugerează o unitate morfologică cu formă spațială de prismă hexagonală, cu diametrul de aproximativ 0,7 mm și lungimea de 2 mm.
- *Spațiul portal* (Fig.2-4) poate fi privit și ca locul de întâlnire a trei unghiuri ale acestor prisme hexagonale. El apare pe secțiune ca o zonă mică, triunghiulară, cu țesut conjunctiv, care învelește o

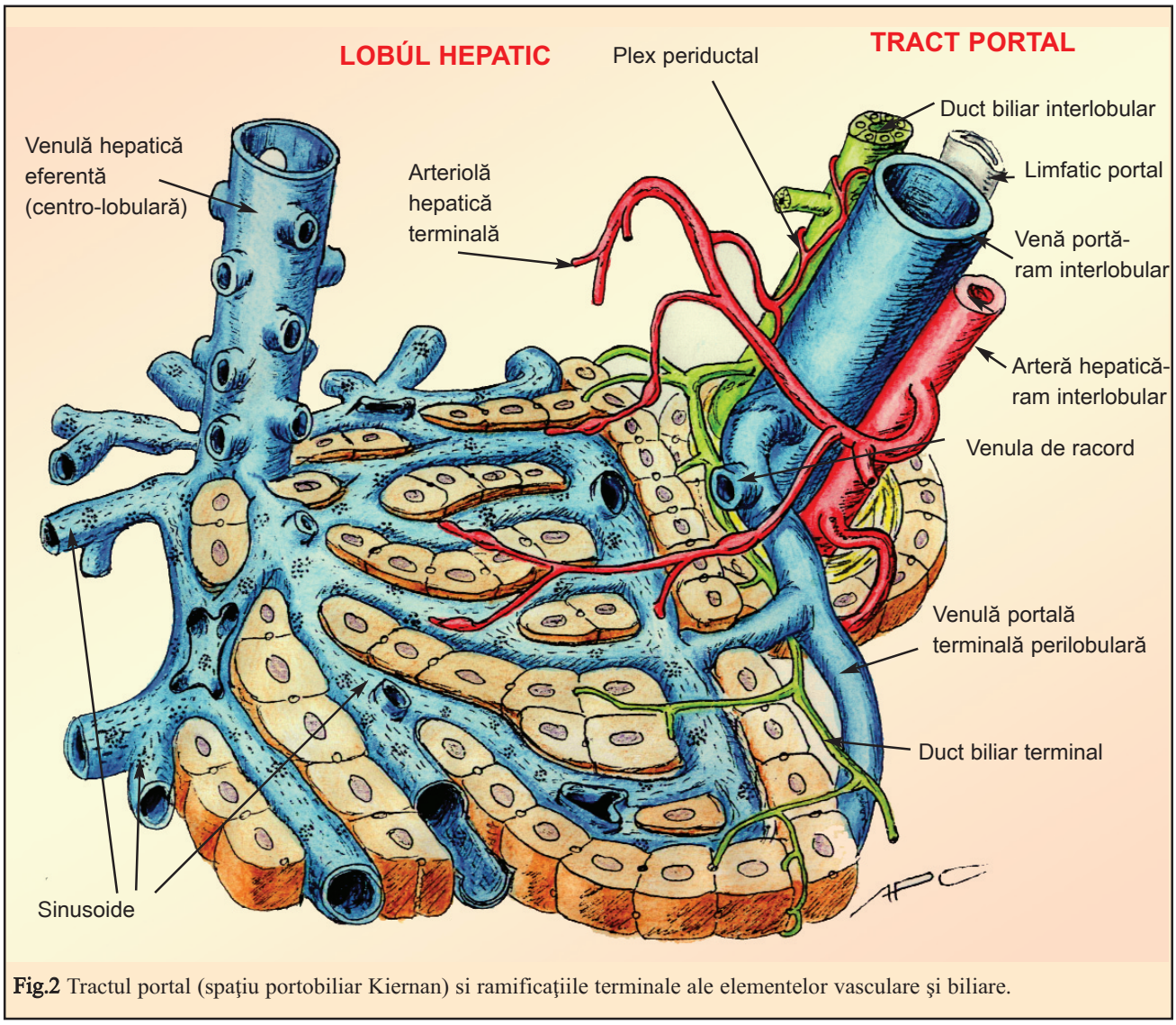

Fig.2 Tractul portal (spaţiu portobiliar Kiernan) si ramificaţiile terminale ale elementelor vasculare şi biliare.

ramură a arterei hepatice, o ramură a venei porte, ambele cu caracter preterminal și o ramură a sistemului de ducte biliare cu același ordin de ramificare. Conține și un limfatic – origine a sistemului de vase limfatice.

- *Ramurile portale terminale* apar lateral la scurte intervale de-a lungul ramurilor portale (v. Fig. 2) și apoi, prin mici venule de racord, confluează cu sinusoidele hepatice, capilare cu perete subțire, care ocupă spațiile dintre lamele radiare de celule hepatice și se varsă în vena centrală (centrolobulară).

Astfel, celulele hepatice sunt expuse unui volum mare de sânge care curge centripet în sistemul labirintic de sinusoide.

- Bila este secretată continuu, într-o rețea de *canalicule biliare intercelulare,* cuprinse între lamele de celule hepatice și curge centrifug spre *ducte terminale* periferice, care se deschid în *ductele biliare* din spațiile portale.

Sângele și bila sunt în contracurent.

2.4. Căile biliare intrahepatice (Fig.3)

La periferia lobulului hepatic clasic (în axul acinului hepatic, *vide infra*), canaliculele biliare confluează în *ductule terminale (Hering)*, numite și *colangiole*. Peretele căilor biliare este format din celule biliare turtite, așezate pe o membrană bazală.

Ductele biliare interlobulare (diametrul de 30-40 μm) fac parte din triada portală, alături de arteriola hepatică și venula portală din spațiul portal. Peretele lor este format dintr-un epiteliu simplu cuboidal sau columnar, așezat pe o membrană bazală.

Ductele septale continuă ductele interlobulare, progresiv mai mari, căptușite cu epiteliu cuboidal și columnar, care capătă progresiv o tunică fibroasă cu numeroase fibre elastice și o musculară fină. Ele converg în porta hepatis în *ductele hepatice drept și stâng*, care inițiază sistemul de ducte biliare extrahepatice (*vide infra*).

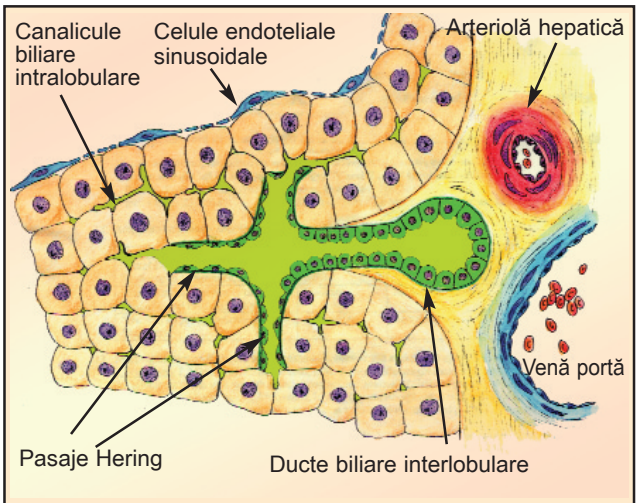

Fig.3 Tract portal şi ramificaţiile intralobulare ale canaliculului biliar interlobular.

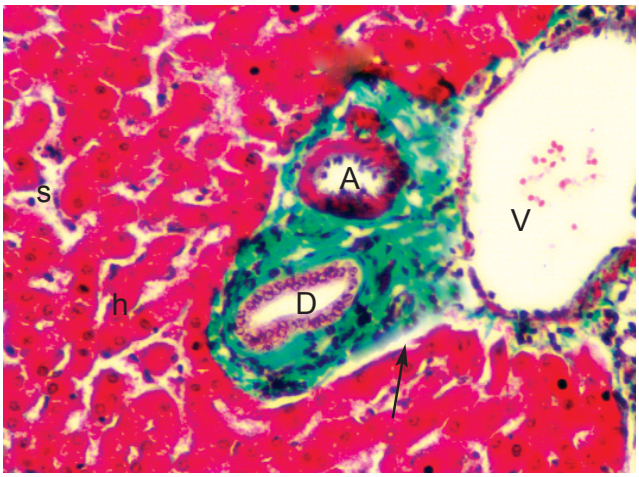

Fig. 4 Spaţiu portal: V - venulă portală; A - arteriolă hepatică; D - ducte bilare interlobulare; s - sinusoide; h - hepatocite; săgeată - spaţiul portal. Coloraţie tricromă Masson.

2.5. Vasele sanguine

Ficatul are o circulație cu caracteristici speciale: e situat între sistemul portal și circulația generală.

➢ *Vascularizația aferentă* este dublă: venoasă și arterială.

- *Vena portă* este vasul aferent principal (75%) prin care vine sânge venos de la tubul digestiv, splină și pancreas. Astfel, sângele ce vine la ficat aduce substanțele absorbite în intestin, produsele distrugerii hematiilor în splină și hormoni ai pancreasului endocrin.
  - După ce intră prin *porta hepatis,* vena portă se divide în *vene interlobare*, care la rândul lor se divid în *vene conductoare* cu diametrul de cca 400 μm și pereți foarte subțiri, comparativ cu vene de același calibru din alte localizări. Ele se divid în *vene interlobulare*.
  - Acestea din urmă se ramifică în vene mai mici, *venule portale*, cu diametrul de cca 280 μm și perete foarte fin, pe care le găsim în spațiile portale (vezi Fig.4), formând triada portală alături de o ramură a arterei hepatice și un duct biliar (toate cu un traiect paralel cu cel al venei centrale).
  - Din acestea se formează ramuri terminale laterale, numite *venule portale terminale* sau *venule perilobulare,* ce emerg la mici intervale de-a lungul precedentelor. Ele merg de-a lungul limitelor lobulilor clasici și se ramifică în scurte *venule de racord*, care se varsă în *sinusoide* (vezi Fig.2).
- *Artera hepatică,* ramură din trunchiul celiac, aduce restul (25%) sângelui aferent.
  - La intrarea prin porta hepatis, artera hepatică se ramifică în *artere interlobare* și *interlobulare*.
  - Majoritatea sângelui arterial este distribuit prin capilare țesutului conjunctiv al ficatului, iar un volum mai mic ajunge la *arteriolele hepatice* din triadele portale.
  - Acestea dau *arteriole laterale terminale*, care se deschid în *sinusoide* și alte ramuri mici care se capilarizează în jurul ductului biliar al triadei, formând *plexul peribiliar* sau *periductal.* Acesta din urmă se deschide direct în sinusoide, nu în venulele portale, cum se credea înainte de studiul microvascularizației la microscopie electronică de scanning (SEM).[9,10,13] Astfel, o mare parte din sângele arterial ajunge la sinusoide indirect, prin plexul peribiliar. Vascularizația bogată a ductelor biliare sugerează posibilitatea ca unii constituenți ai bilei să fie reabsorbiți în trecerea lor prin ductele biliare intrahepatice.
- *Sinusoidele* (v. Fig.1,2)
  - Funcția primară a circulației hepatice (schimbul de molecule între sânge și hepatocite) este dusă la îndeplinire în sinusoidele hepatice, care formează în lobuli un plex tridimensional complicat, totalizând o suprafață de schimb enormă pentru schimbul metaboliților între sânge și hepatocite.
  - Sângele arterial și cel venos se amestecă în sinusoide, astfel că hepatocitele nu sunt niciodată expuse unui sânge complet oxigenat. Fiecare celulă din cordoanele radiare de hepatocite este expusă pe un versant sau, mai des, pe două, la sângele care curge prin sinusoide.
  - Sinusoidele hepatice sunt mai largi decât capilarele obișnuite, iar pereții lor, formați dintr-un singur rând de celule endoteliale turtite, se adaptează suprafeței lamelor de hepatocite care le înconjoară pe toate părțile.
  - Sunt însă separate de hepatocite printr-un spațiu îngust numit *spațiu perisinusoidal Disse.*

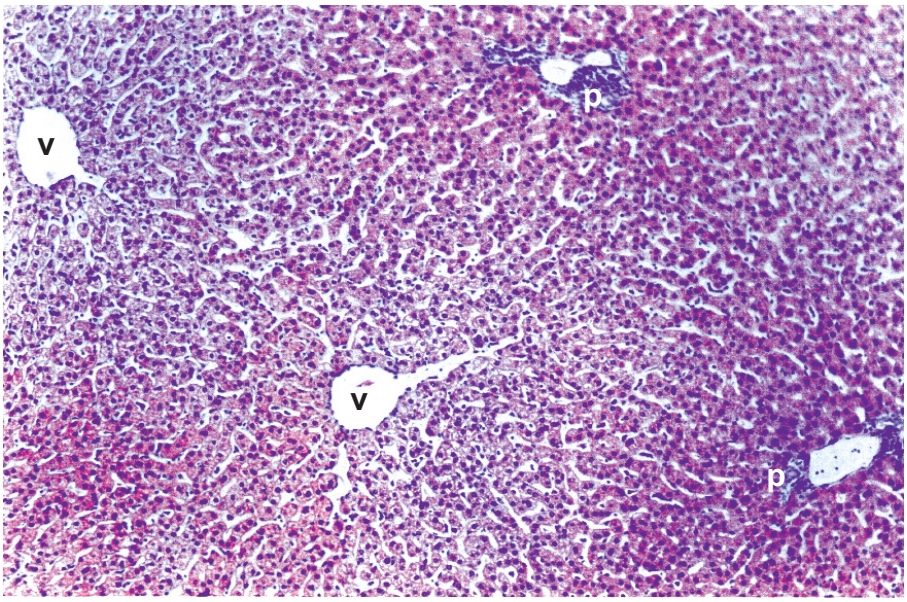

Fig 5. Lobulul "clasic"; parenchim hepatic uman. Lobulii hepatici nu sunt clar delimitaţi prin ţesut conjunctiv.
v - venule centrale (centrolobulare)
p- spaţii portale
Coloraţie HE.

➢ *Vascularizația eferentă.*

- Sângele părăsește sinusoidele prin *vena centrală (venulă centrolobulară, venulă hepatică terminală),* de unde trece apoi în venele sublobulare.
- *Venele sublobulare* merg în unghi drept față de venele centrale. Ele au o adventiție bine dezvoltată formată din fibre de colagen și elastice, așezată direct sub endoteliu, deoarece tunica medie lipsește. Ele se deschid în *venele colectoare.* Acestea din urmă converg pentru a da în final venele hepatice (două sau mai multe).
- *Venele hepatice* nu au valvule, dar au o tunică medie bine dezvoltată. Ele se varsă în *vena cavă inferioară*.

2.6. Limfaticele

În interiorul lobulilor nu au fost descrise limfatice, *originea rețelei limfatice* se află în *capilarele limfatice din spațiul portal*, spre care curge fluidul ce rămâne necaptat de hepatocite. Plasma, ce iese prin fenestrațiile sinusoidelor, merge prin *spațiile Disse*,[14] într-o direcție contrară curgerii sângelui, strecurându-se în *spațiile Mall*[15] din jurul ramurilor terminale ale venei porte și ale arterei hepatice de la periferia lobulilor clasici (în axul acinilor hepatici). De aici, intră în capilarele limfatice care însoțesc vasele sanguine și ductele din triada spațiului portal. Ele se continuă cu *rețeaua de limfatice*, care este paralelă cu ramurile venei porte, de la spațiile portale interlobulare până la porta hepatis.

În final, 80% din limfa hepatică se varsă în *canalul toracic,* iar restul drenează în *rețeaua de limfatice* care însoțește venele hepatice.[18]

Ficatul produce o mare cantitate de limfă, 1/4 până la 1/2 din limfa ce ajunge în canalul toracic. Limfa hepatică colectează molecule mari și mici, proteine plasmatice, detritusuri celulare, bacterii, substanțe străine și fluid. Diferă de limfa formată în alte regiuni prin conținutul mare de proteine plasmatice. Conține proteine (3-5%), albumină în cea mai mare parte. Conținutul în electroliți este asemănător cu al plasmei, dar raportul albumine/globuline este mai mare decât în plasmă.

Când eferența venoasă este obstrucționată, presiunea din sinusoide crește, producția de limfă în spațiul perisinusoidal crește, ceea ce joacă un rol în favorizarea ascitei.

2.7. Nervii

Plexul nervos hepatic conține:

- *fibre simpatice* din ganglionii simpatici T_7-T_{10}, care fac sinapsă în plexul celiac;[20]
- *fibre parasimpatice* din nervii vagi drept și stâng;
- fibre din nervul frenic drept.

Nervii eferenți vegetativi se ramifică odată cu arborele vascular și pot fi observați în țesutul conjunctiv din jurul "triadelor" portale. Fibrele simpatice inervează vasele sanguine. Fibrele parasimpatice inervează ductele biliare. La șoarece și șobolan fibrele nervoase vin în contact numai cu celulele din regiunea periportală a lobulului clasic.[19]

La om și la alte specii fibrele nervoase se găsesc peste tot în lobul. Terminații simpatice *adrenergice, axoni amielinici,* se pot vedea în spațiul perisinusoidal Disse, foarte aproape de hepatocite.[21]

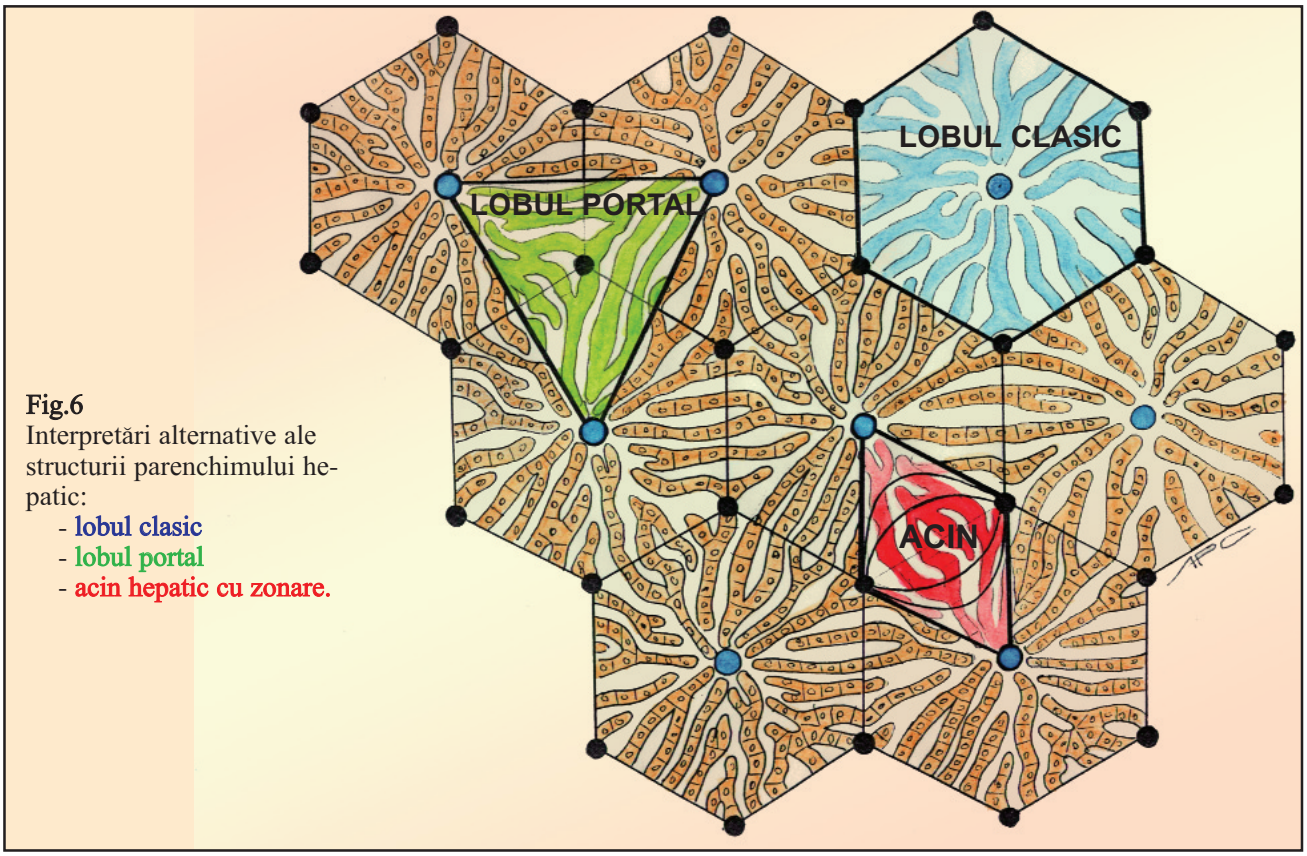

Fig.6
Interpretări alternative ale structurii parenchimului hepatic:
- lobul clasic
- lobul portal
- acin hepatic cu zonare.

2.8. Modalități alternative de interpretare a structurii histologice a ficatului

Majoritatea glandelor exocrine sunt compartimentate de țesut conjunctiv în lobi și lobuli, iar parenchimul lor este format din grupuri de celule epiteliale, formând acini, ce se varsă la extremitățile unui arbore de ducte excretorii.

Ficatul este diferit, prin dispoziția particulară a țesutului conjunctiv, care nu delimitează lobulii (Fig.5) și prin poziția sa unică în raport cu sursele de sânge arterial și venos. Delimitarea unității morfofuncționale de bază poate fi făcută conform unor linii imaginare, care pot fi trasate în cel puțin 3 moduri (Fig.6):

1. *lobulul clasic*, centrat de venula centrală;
2. *lobulul portal*, centrat de spațiul portal;
3. *acinul hepatic*, centrat de vasele aferente cu caracter terminal.

Evident că cele trei interpretări nu intră în conflict, ci sunt moduri alternative de a defini unitățile morfofuncționale ale parenchimului hepatic.

2.8.1. Lobulii clasici (Fig.5-8, v. Fig.1)

Definiție. Lobulul clasic este definit prin localizarea centrală a venulei hepatice eferente (venei centrale sau centrolobulare) și localizarea periferică a ramurilor vasculare preterminale din spațiul portal și prin distribuția radiară a sinusoidelor, alternativ cu lamele de hepatocite.

Forma este de prismă hexagonală.

Axul central este dat de venula hepatică terminală (vena centrală sau centrolobulară).

Limitele sunt marcate de spații portale cu triade portale.

Fluxul sanguin și biliar. Sângele curge centripet prin sinusoide, iar bila curge centrifug prin canaliculele biliare intercelulare.

Semnificație. Conceptul de lobul clasic permite înțelegerea clară a raportului dintre morfologia ficatului și funcțiiile sale exo- și endocrină. Lobulul clasic pare a fi adevărata unitate anatomică a parenchimului hepatic, mai ales din perspectiva histologiei comparate: la unele animale (porc, urs, cămilă), această unitate este clar demarcată prin septuri aproape complete de țesut conjunctiv (v. Fig.7).

2.8.2. Lobulii portali (v. Fig.6)

Pe la începutul secolului XX a fost propusă o altă interpretare a organizării ficatului, lobulul portal.

Definiție. Lobulul portal este o masă de parenchim în jurul fiecărui spațiu portal, cuprinzând acele celule care secretă bila ce se varsă în ductul biliar al acelui spațiu portal.

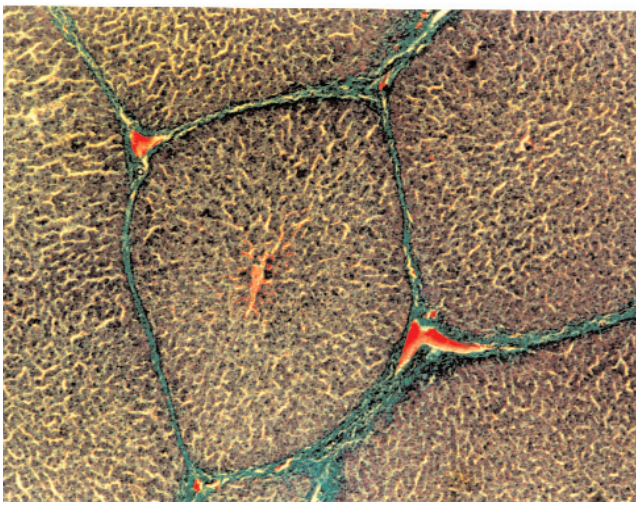

Fig.7 Lobulul clasic. Ficat de porc. Lobulii sunt delimitaţi complet prin ţesut conjunctiv. Coloraţie tricromă Masson. Micrografie.

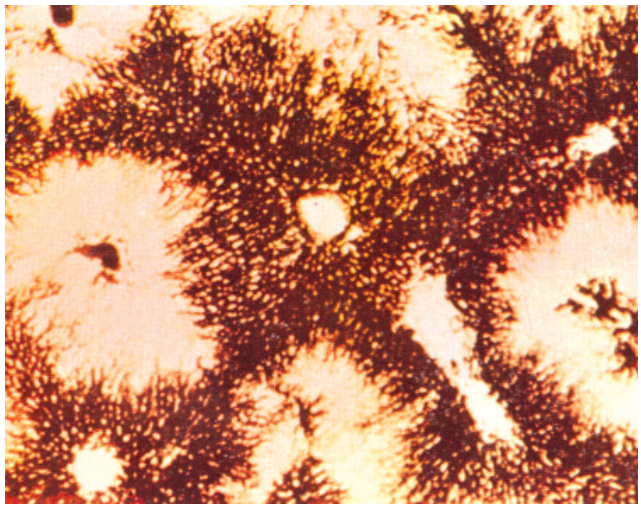

Fig.8 Lobulul clasic. Ficat uman. Microvascularizaţie. Se observă zonarea lobulului: zona 1 primeşte cea mai bogată aferenţă arterială. Injecţie intrarterială cu tuş de China. Micrografie x 100. Reprodus cu permisiune din: L.M. Popescu et al. - Atlas de Histologie, Editura Medicală, Bucureşti, 1995.

Formă. Pe secțiune are formă triunghiulară, iar forma spațială se înscrie într-o prismă triunghiulară.

Axul central trece prin ductul biliar al triadei dintr-un spațiu portal.

Limitele periferice desenează un triunghi, cu câte o venulă hepatică terminală (vână centrală) în fiecare din cele trei unghiuri.

Comparație cu lobulul clasic. Include sectoare din trei lobuli clasici adiacenți unui anume spațiu portal.

Semnificație. Se argumentează că această împărțire concordă cu cea a altor glande exocrine în care vascularizația lobulilor pleacă de la vase axiale, iar produsul secretat se varsă într-un duct central colector. Totuși, ea nu este unanim acceptată.

2.8.3. Acinii hepatici (Fig.9)

Majoritatea cercetătorilor preferă acinul hepatic (Rappaport, 1958)[22] ca unitate elementară structurală și funcțională a ficatului .

Definiție. Acinul constă dintr-o masă de celule, vascularizată de ramuri terminale ale venei porte și arterei hepatice și drenată de cea mai mică ramură din sistemul de ducte biliare.

Formă. Ovoidă sau romboidă.

Axe. Axul său mic este paralel cu ramurile laterale cu caracter terminal ale fiecărei arteriole hepatice, venule portale și duct biliar. El unește două spații portale adiacente, situate la capetele axului.

Axul lung al acinului este o linie imaginară care unește cele două vene centrale din lobulul clasic, situate la fiecare extremitate a acestui romboid și acum numite venule hepatice terminale, reprezentând originea sistemului de vene hepatice.

Comparație cu lobulul clasic. Acinul include câte un sector din doi lobuli clasici adiacenți.

Semnificație. Acinul a fost adoptat pentru că a ușurat explicarea degenerării celulelor hepatice, care apare după atacul hipoxic sau toxic asupra ficatului, ca și a evoluției ulterioare: regenerare sau ciroză hepatică. Acinul a devenit baza considerațiilor actuale asupra funcției hepatice, deoarece permite explicarea zonării parenchimului hepatic, în legătură cu distanța față de arteriola hepatică terminală nutritivă, ce aduce sânge oxigenat.[23]

2.9. Zonarea lobulilor și a acinilor hepatici

Acum 70 de ani, la microscopul optic, în lobulul clasic, au fost observate diferențe în aspectul hepatocitelor, în trei zone concentrice. S-a interpretat că aceste variații reflectă gradul de activitate metabolică a celulelor din aceste trei zone. O zonă la periferia lobulului a fost desemnată ca “zonă cu funcție permanentă”, o zonă intermediară ca “zonă cu funcție variabilă”, iar zona din jurul venei centrale “zonă de repaus permanent”.[24]

Știind că sângele intră în lobulul clasic pe la periferie și iese prin vena centrală, s-a dedus că activitatea hepatocitelor depinde de localizarea lor în raport cu concentrația oxigenului de-a lungul traiectului sinusoidelor. Celulele de la periferie ar fi situate mai “favorabil”, cele mijlocii mai puțin, iar cele din jurul venei centrale ar fi expuse la sânge cu mai puțin oxigen și metaboliți.[27]

Această interpretare a fost sprijinită de observațiile patologilor asupra “necrozei centrolobulare” ce se instalează în stările patologice cu hipoxemie.

Concepția actuală este că heterogenitatea citolo-

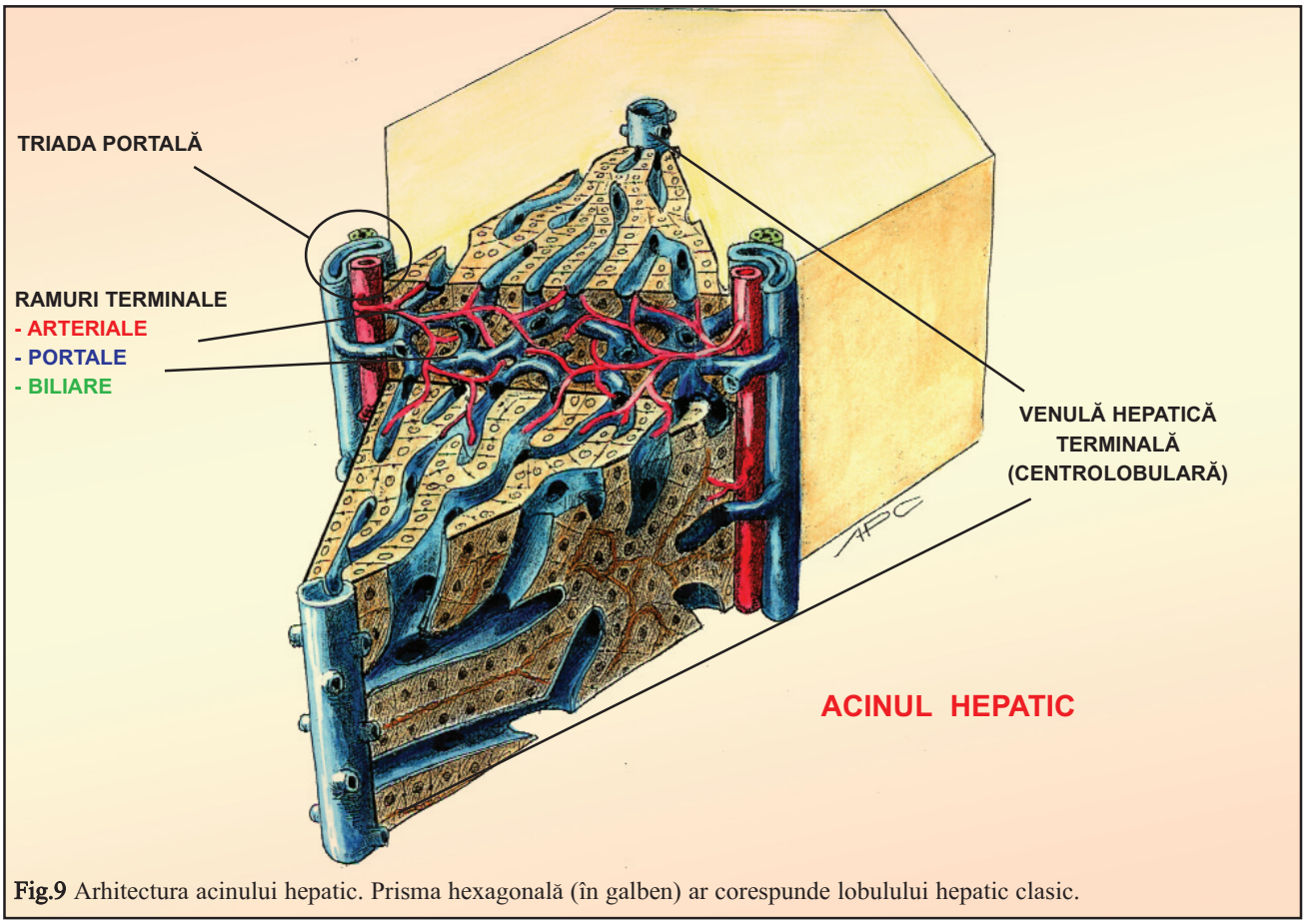

Fig.9 Arhitectura acinului hepatic. Prisma hexagonală (în galben) ar corespunde lobulului hepatic clasic.

gică a hepatocitelor nu depinde în totalitate de gradientul oxigenului disponibil, ci și de alți factori mai puțin cunoscuți, dar împărțirea în zone este justificată. Aceasta a fost aplicată acinilor hepatici, astfel:

- *zona 1* - o zonă elipsoidală, în jurul arteriolei hepatice și venulei portale terminale;
- *zona 2* - intermediară;
- *zona 3* - celulele de la extremitățile acinului (spre vena centrală) (v. Fig.6-8).

Sângele curge străbătând pe rând aceste zone și pleacă prin ramurile terminale ale venei hepatice (venele centrale) pe la extremitățile acinului.

De-a lungul cordoanelor de celule hepatice pot fi demonstrate diferențele de comportament, ultrastructură și activitate enzimatică între hepatocitele din zone diferite:

➢ *zona 1*
- sunt primele care primesc oxigenul și substanțele nutritive sau toxice din sânge;
- mor ultimele când circulația este afectată și se regenerează primele;
- sunt primele afectate în cazul ocluziei și stazei biliare;
- predomină enzimele metabolismului oxidativ și ale gluconeogenezei, respectiv glicogenogenezei;

➢ *zona 3*
- sunt ultimele care primesc ce a mai rămas din oxigen și substanțele din sânge;
- sunt primele care arată semne de necroză ischemică (necroză centrolobulară);
- reacționează ultimele la ocluzia și/sau staza biliară;
- sunt primele care se încarcă cu lipide, consecutiv atacului toxic sau hipoxic;
- celulele sunt foarte bogate în enzime implicate în glicoliză și în metabolizarea lipidelor și a medicamentelor;

➢ *zona 2*
- celulele au o configurație funcțională intermediară.

Toate hepatocitele au probabil aceleași potențialități, dar ele exprimă diferențe în ultrastructură și funcție, în relație cu concentrația oxigenului și a altor molecule din zona lor acinară. Hepatocitele din orice zonă au capacitatea de a-și schimba structura și funcția ca răspuns la modificarea micromediului înconjurător. De exemplu, administrarea de fenobarbital induce o hipertrofie a reticulului endoplasmic neted (REN), care inițial are loc numai în hepatocitele zonei 1, dar dacă ea este continuată timp de 10 zile, hipertrofia REN și,

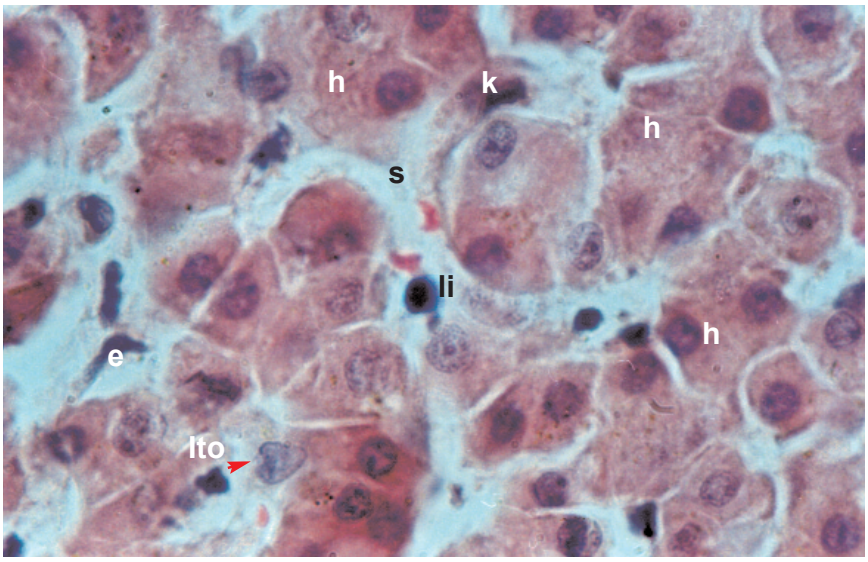

Fig.10 Parenchim hepatic, cordoane de hepatocite alternând cu sinusoide.
h- hepatocite;
e-celule endoteliale;
k-celule Kupffer;
li-limfocit;
Ito- celulă Ito;
Coloraţie HE.
Micrografie x 1000.

concomitent, creșterea asociată a enzimelor de metabolizare a medicamentului se produc și în zona 2 și, în final, în zona 3.

3. CELULELE

3.1. Număr și tipuri de celule

Există aproximativ 202x10³ celule/mg de țesut în ficatul uman normal. Ele sunt grupate, pe criteriul localizării, în: *hepatocite* (celule hepatice parenchimatoase), *celule ale sinusoidelor* și *celule perisinusoidale* (Fig.10). La acestea se adaugă: *celule biliare* care formează peretele căilor biliare intrahepatice, *celulele din spațiul portal*[5] precum și *celulele progenitoare (stem)*, considerate sursa menținerii și regenerării parenchimului hepatic.[58] (Vezi Tabelul 2)

Tabelul 2 Volumul relativ ocupat de diferite tipuri celulare din ficat.

CELULE	%	COMPARTIMENT
EPITELIALE	65	
HEPATOCITE	60	PARENCHIM
CELULE BILIARE	5	DUCTE BILIARE INTRAHEPATICE
MEZENCHIMALE	35	
ENDOTELIALE	19	SINUSOIDE
KUPFFER	15	SPAȚIU PERISINUSOIDAL
STELATE (ITO)	1	SPAȚIU PERISINUSOIDAL
PROGENITOARE	0.5-1	?

3.2. Celulele sinusoidelor (Fig.11-14)

Tipuri de celule. Sinusoidele, capilare de tip fenestrat, sunt mărginite de *celule endoteliale* printre care se află *celulele Kupffer*, tipuri celulare distincte, cu origine și funcție diferită.

➢ **Celulele endoteliale**

Morfologie:
Celulele endoteliale formează peretele discontinuu și fenestrat al sinusoidelor (Fig.11). Studiile asupra ratei de *clearance* a substanțelor dizolvate în sânge și asupra mărimii particulelor care pot traversa peretele sinusoidelor sugerează prezența discontinuităților în perete, care permit accesul direct al plasmei sanguine la celulele hepatice. Acestea au fost confirmate de imaginile de microscopie electronică (ME), în care se observă că, în unele zone, extremitățile efilate ale celulelor endoteliale pot fi separate de un spațiu de 0,1-0,5 μm.[26]
În plus porțiunile subțiri ale celulelor au fenestrații cu mărimi și forme variate, lipsite de diafragmă. Aceste fenestrae apar adesea în grupuri care au aspect de sită (engl. “sieve-plate”).[27] Deci, peretele sinusoidelor hepatice are atât discontinuități între celule, cât și fenestrae transcelulare (Fig.12). Celulele endoteliale sunt unite prin numeroase joncțiuni gap.[28]
Membrana bazală. Între endoteliile sinusoidelor hepatice de la specii diferite sunt diferențe. La

oaie, capră, vită, endoteliul sinusoidelor are o lamină bazală distinctă și puține fenestrații. La om, ca și la șobolan, nu există lamină bazală (vezi și matricea extracelulară), astfel că nu există o barieră semnificativă în calea particulelor ce traversează peretele sinusoidelor. În 30s după injecția de dioxid de thoriu în vena portă, particulele electronodense pot fi găsite între peretele sinusoidelor și suprafața hepatocitelor.[29,30]

Totuși, spațiile și fenestrele impun o barieră dimensională în calea moleculelor. Chilomicronii mari, bogați în trigliceride, veniți de la intestin prin sângele portal, nu pot trece prin filtrul endoteliului, dar chilomicronii mai mici, cu colesterol și retinol, veniți de la alte țesuturi, trec în spațiul Disse.[31]

Celulele endoteliale au gradiente zonale.[32] De exemplu, SEM arată la bolnavii alcoolici o reducere evidentă a numărului de fenestrae, cu formarea unei lamine bazale, în special în zona 3.

Funcții:

- *Transcitoză* - transport transcelular al substanțelor prin vezicule care traversează celula.
- *Endocitoză mediată de receptori* (v. Fig.11).

Celulele endoteliale sunt active în înglobarea unor particule și macromolecule din sânge, după fixarea lor de receptori de suprafață. Ele prezintă receptori pentru hialuronan, condroitin sulfat, glicoproteine cu manoză, ca și pentru fragmentul Fc al IgG și pentru LBP (engl., *lipopolysaccharide binding protein*).

- *Fagocitoză.* Celulele endoteliale acționează ca "gunoieri", alături de celulele Kupffer, pentru a îndepărta enzime și substanțe patogene. De asemenea, înghit colagenul denaturat din sânge, leagă și înglobează lipoproteine.[31,33]

➢ **Celulele Kupffer** (Fig.11-18)

Morfologie, localizare.

Von Kupffer observa în 1898 pe preparate colorate cu clorură de aur, celule stelate în peretele sinusoidelor, care se colorează selectiv prin această metodă. Au fost descrise ca celule cu prelungiri, care sunt intercalate printre celulele endoteliale (Fig.16). Celulele Kupffer sunt situate pe suprafața celulelor endoteliale, iar prelungirile lor se extind în lumen și printre celulele endoteliale.

Membrana celulară. ME arată că au *microvili* lungi și *lamellipodia* care se proiectează de pe suprafața expusă curentului sanguin (v. Fig.16). Nu

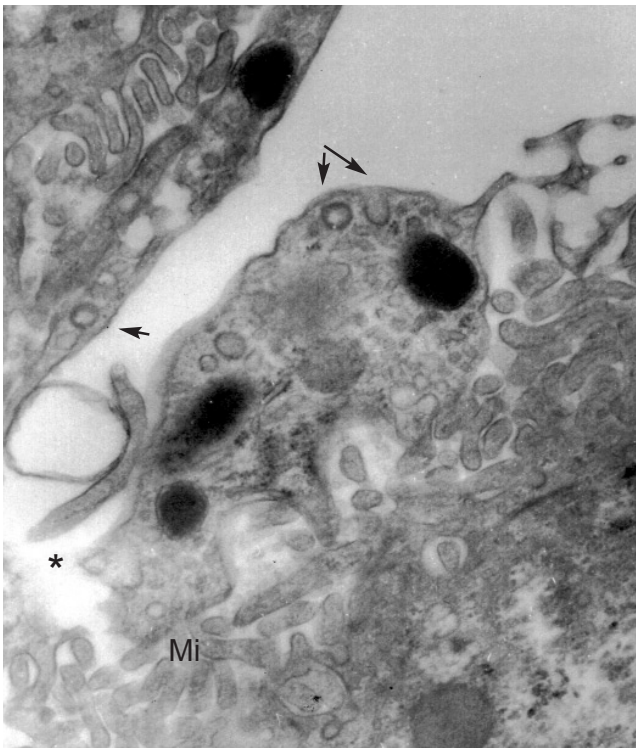

Fig. 11 Endocitoză în celulă endotelială şi în celulă Kupffer din sinusoid hepatic.
Săgeţi - invaginare şi veziculă de endocitoză.
Mi - microvili în spaţiul Disse.
* - lamellipodia
Electronomicrografie x 48000.

formează joncțiuni cu celulele înconjurătoare și au o formă variabilă, ceea ce sugerează că localizarea lor se poate schimba.

Invaginații înguste ale plasmalemei pătrund adânc în citoplasmă și formează *corpi vermiformi* sinuoși, ce constau din două membrane paralele, cu o linie densă între ele și fine striații transversale. Această structură se vede uneori și în macrofagele din alte organe. Semnificația sa funcțională este deocamdată necunoscută.

Organite. Celula Kupffer are un complex Golgi juxtanuclear și numeroase mitocondrii. Are profile de reticul endoplasmic ce pot fi evidențiate prin reacția histochimică pentru peroxidază. Această reacție servește la identificarea celulelor Kupffer în raport cu celulele endoteliale, care nu posedă această enzimă (Fig.17) Citoplasma este încărcată cu vacuole electronotransparente, fagozomi, lizozomi, ce conțin frecvent eritrocite (v. Fig.16) sau depozite de feritină, depozite de pigment lipocrom.

Funcții:

- *Endocitoza.* Celulele Kupffer sunt macrofage, derivate din monocitele circulante și fac parte din

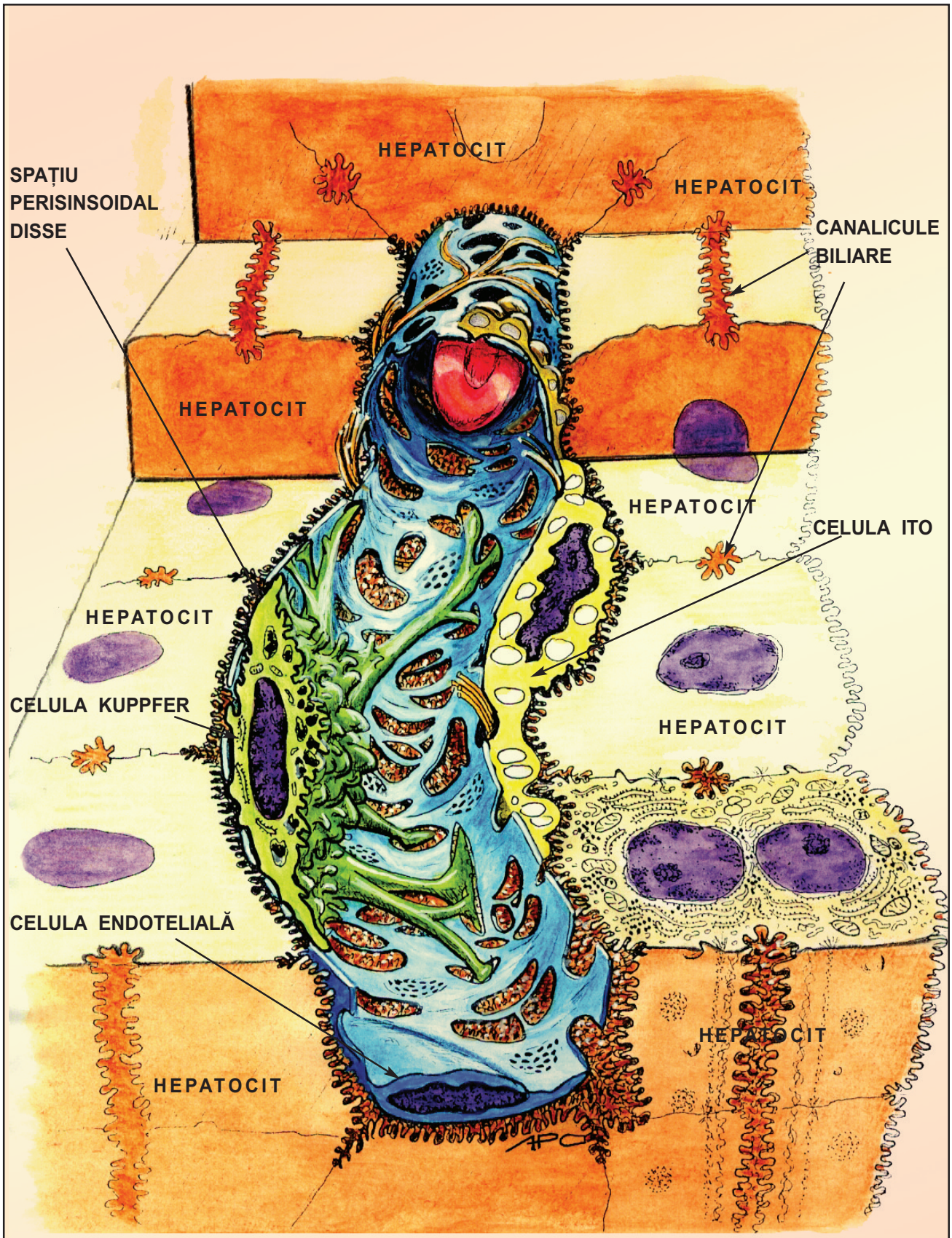

Fig.12 Sinusoid hepatic. Raporturile între hepatocite, celulele sinusoidale şi perisinusoidale.

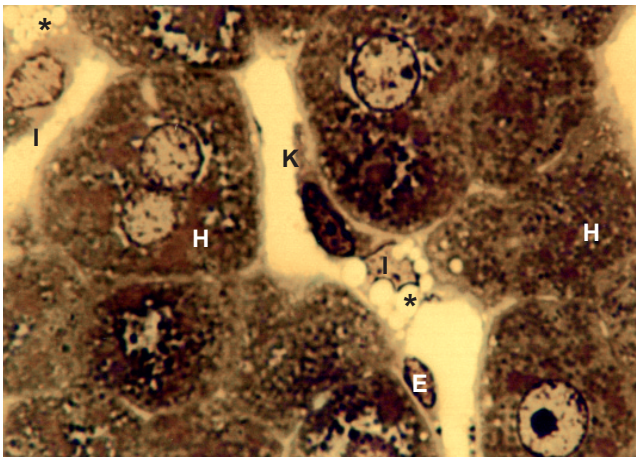

Fig.13 Sinusoid hepatic.
K - Celula Kupffer; I - Celula Ito; E - Celula endotelială; H - Hepatocite; * - Picături lipidice în celula Ito.
Secţiune semifină.
Coloraţie albastru de toluidină.
Micrografie x 1500.
Din *Dicţionar de Imunologie*, L.M. Popescu et al., Editura Universitară "Carol Davila", Bucureşti, 2002.

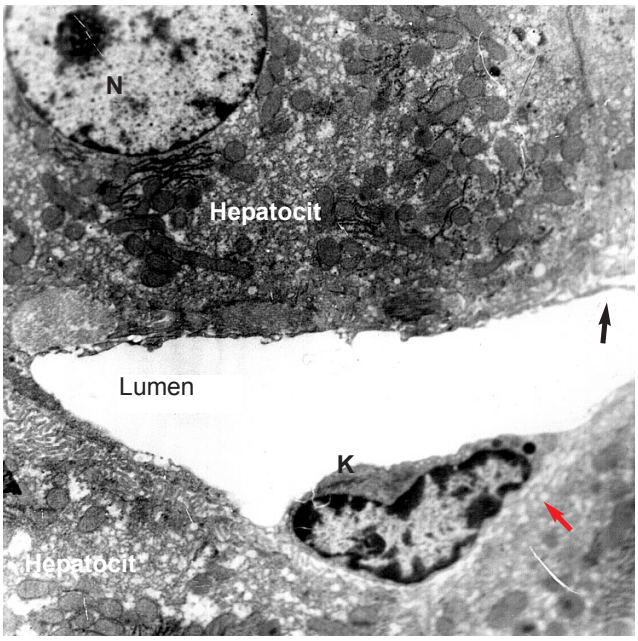

Fig. 14 Sinusoid hepatic.
N - nucleu; săgeată neagră - endoteliu; săgeată roşie - spaţiu Disse; K - celulă Kupffer în secţiune transversală;
Electronomicrografie x 10000.

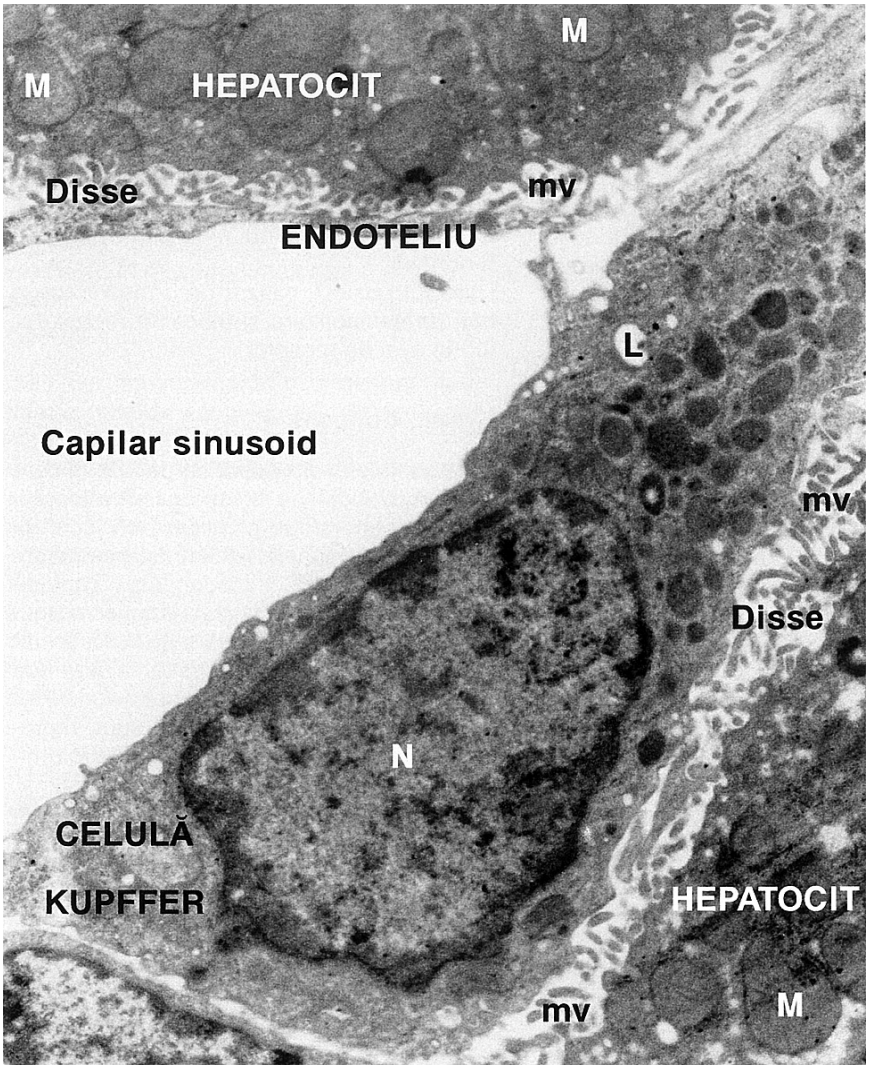

Fig. 15 Ficat uman, microscopie electronică. Se remarcă o celulă Kupffer rezidentă în capilarul sinusoid, vizibilă aproape în totalitate, între hepatocite şi endoteliul vascular. Spaţiu Disse (Disse), mitocondrii (M), microvili (mv) ai membranei hepatocitului, lizozomi (L). Din *Dicţionar de Imunologie*, L.M. Popescu et al., Editura Universitară "Carol Davila", Bucureşti, 2002.

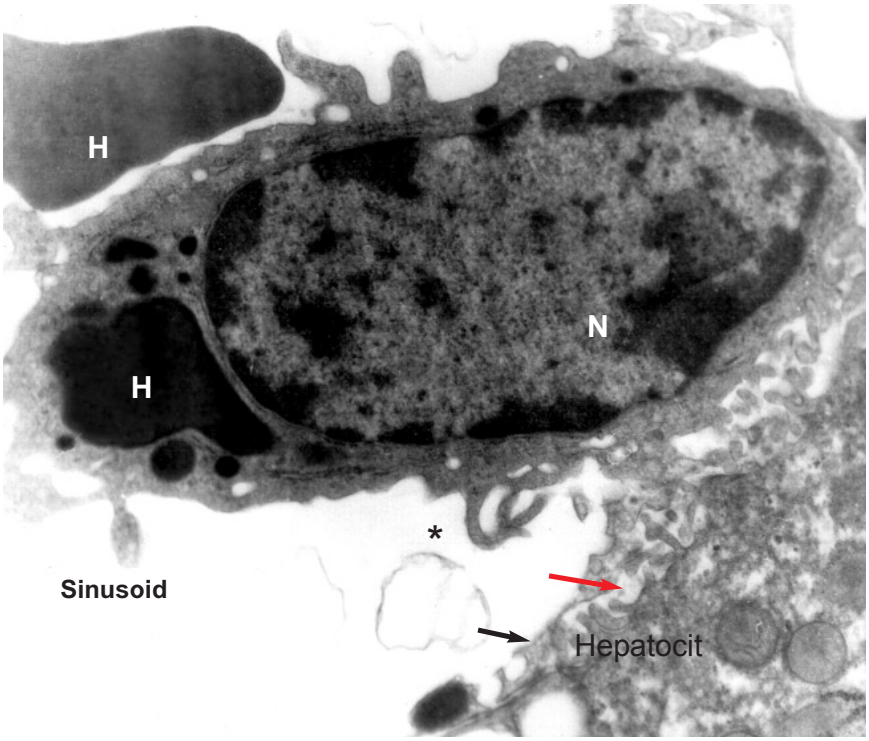

Fig.16 Celulă Kupffer
H - hematie (una în lumenul sinusoidului, alta fagocitată de celula Kupffer);
săgeată neagră - endoteliu;
săgeată roşie - spaţiu Disse;
N - nucleul celulei Kupffer;
* - lamellipodia.
Electronomicrografie x 46000.

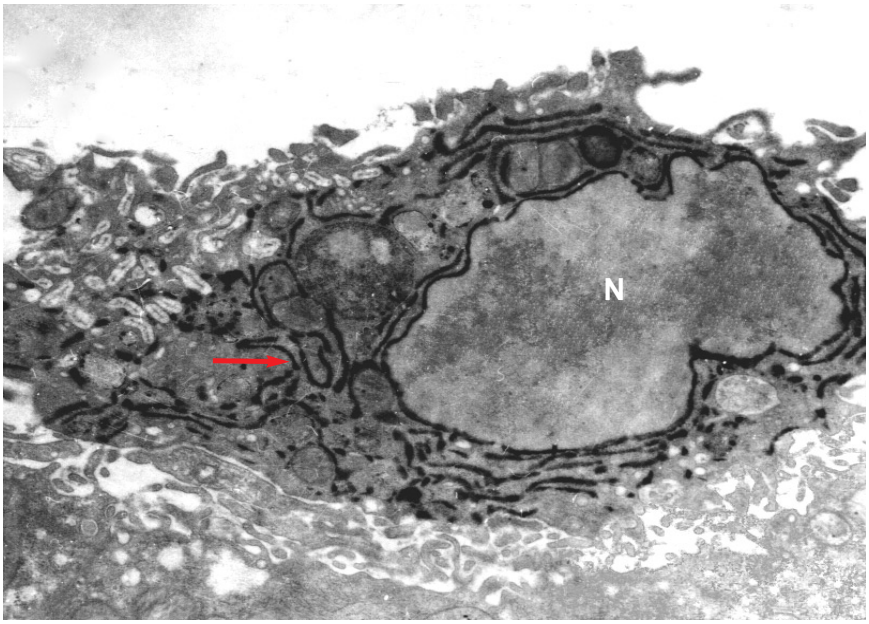

Fig.17 Sinusoid hepatic. Celula Kupffer, săgeată - reacţie pozitivă pentru peroxidază în reticulul endoplasmic rugos şi cisterna perinucleară; N - nucleu.
Elelctronomicrografie x 45 000.
Preparat şi foto: Dr.E. Mandache, Institutul Naţional de Patologie "Victor Babeş".

sistemul fagocitic mononuclear al organismului, la fel ca macrofagele sesile din alte organe. Au o mare capacitate de endocitoză (pinocitoză, fagocitoză), mediată sau nu de receptori. Experimental, ele înglobează activ un colorant vital - albastrul tripan și alte particule injectate (Fig.18).

Injecția repetată de substanțe particulate în sânge duce la creșterea numărului de celule Kupffer. Capacitatea lor de a prolifera prin mitoză în aceste condiții, a fost demonstrată prin evidențierea capacității lor de a îngloba timidina tritiată. Numărul lor crește în ficat și prin recrutarea de precursori (monocite) din sânge și diferențierea lor în celule Kupffer. Dacă celule din măduva hematogenă a unui animal donator, marcate cu un marker cromozomic, sunt injectate la un animal iradiat, pentru a împiedica diviziunea propriilor sale celule, se poate vedea că celulele Kupffer din ficatul primitorului prezintă marker-ul cromozomic, ceea ce arată că s-au format din celulele medulare ale donatorului.

Celulele Kupffer prezintă pe suprafață receptori specifici pentru porțiunea Fc a imunoglobulinelor și componenta C3b a complementului, importante

pentru prezentarea antigenului.
Opsoninele, fibronectina plasmatică, imunoglobulinele și tuftsina (un peptid imunomodulator natural) favorizează recunoașterea antigenilor și grăbesc endocitoza de către celulele Kupffer.
Fagocitarea microorganismelor și a particulelor străine. Celulele Kupffer îndepărtează din sânge bacteriile care reușesc să ajungă din colon în sângele portal. Fagocitează de asemenea bacterii patogene, virusuri, paraziți și orice fel de particule străine.
Fagocitarea celulelor și moleculelor alterate. Celulele Kupffer sunt capabile să recunoască și să fagociteze resturi celulare și celule întregi, de exemplu, eritrocite lezate sau îmbătrânite, celule tumorale.
Preiau și prelucrează LDL (engl. low density lipoproteins - liporoteinele de joasă densitate) în stare oxidată, care altfel ar fi aterogene. În condiții de coagulare intravasculară diseminată fagocitează fibrina și proteinele denaturate din sânge.
Endocitarea și metabolizarea moleculelor normale:[34]

- *imunoglobuline*, pe care le degradează la peptide;
- *proteinele ce intervin în hemostază* sunt reciclate;
- *complexe ligand-receptor:* celula Kupffer are receptori pentru insulină, glucagon și lipoproteine. Receptorul pentru monozaharide care recunoaște N-acetil glucozamina, manoza și galactozamina poate media endocitarea unor glicoproteine, în special hidrolazele lizozomale. Acest receptor mediază, de asemenea, endocitarea complexelor imune cu IgM;
- *chilomicroni*: celula Kupffer captează și endocitează chilomicronii, care sunt degradați în lizozomi până la trigliceride, apoi prin acțiunea lipazelor, la acizi grași liberi, care sunt eliberați în plasmă, unde se leagă de albumine, formă în care sunt captați de hepatocite;
- *steroizi:* celula Kupffer captează steroizii și îi catabolizează în vederea detoxifierii lor de către hepatocit.

• *Sinteza și secreția.* În cazul infecțiilor generalizate sau în starea post-traumatică celulele Kupffer se activează. Ele endocitează specific *endotoxina bacteriană* și, ca răspuns, secretă în cantități mari *TNF* (engl. tumour necrosing factor - *factorul necrozei tumorale)*, *citokine, interleukină-1, colagenază și hidrolaze lizozomale*. Acestea alterează starea generală a bolnavilor, iar starea de rău se datorează produșilor celulelor Kupffer, căci endotoxina însăși nu este toxică. De notat că

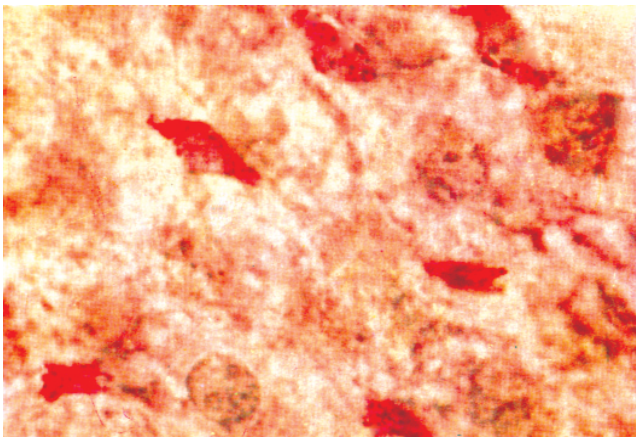

Fig. 18 Celule Kupffer care au fagocitat carmin. Injectare cu carmin, supracolorare hemalaun. Micrografie x 1500
Reprodus cu permisiune din: L.M. Popescu et al., Atlas de Histologie, Editura Medicală, Bucureşti, 1995.

aceste molecule sunt secretate și în condiții "bazale", în cantități mai mici, reprezentând totuși un procent semnificativ (5%) din totalul proteinelor secretate de ficat. Celula Kupffer sintetizează de asemenea *complement* și *metaboliți ai acidului arahidonic*, inclusiv *prostaglandine*. Prin sintetiza de *transferină* participă la metabolismul și transportul Fe, prin sinteza unor factori ai complexului protrombinic participă la balanța factorilor coagulării.[35]

• *Funcția eritroblastoidă* a celulei Kupffer a fost descrisă în ficatul fetal.

3.3. Celulele din spațiul perisinusoidal (Disse)

Considerată inițial artefact, existența unui spațiu între sinusoid și celula hepatică este acum ferm stabilită prin studiile la ME.[36] Endoteliul stă în apropiere de vârfurile microvililor hepatocitelor, orientați neregulat, proiectați în spațiul îngust perisinusoidal (Fig.19).

Tipuri de celule.
La omul adult normal, în spațiul perisinusoidal au fost descrise: *celulele Ito (celule depozitare de lipide)* (Fig.20-22) și *fibroblaști* tipici (rari). Ele sunt probabil două fenotipuri ale aceleiași celule. La rozătoare s-au observat *celulele cu "sâmburi"* (engl. *"pit" cells*) care sunt *limfocite natural killer* (NK) sau LGL (large granular lymphocytes). La om aceste celule au fost observate în interiorul sinusoidelor hepatice, în relație cu celulele endoteliale (Fig.23,24).

În ficatul fetal uman, între hepatocite și sinusoide se găsesc *celulele liniilor hematopoietice* (Fig.25).

➢ *Celulele hepatice stelate sau celulele Ito* (Ito

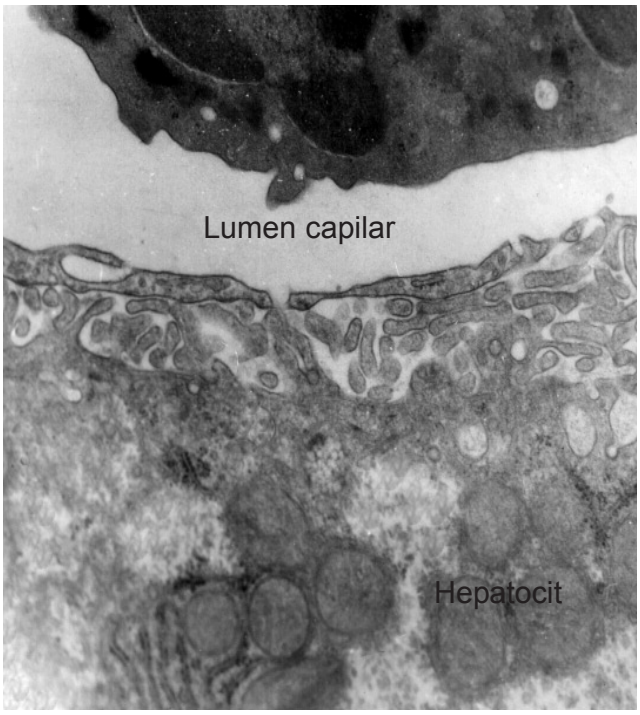

Fig.19 Spaţiul perisinusoidal Disse.

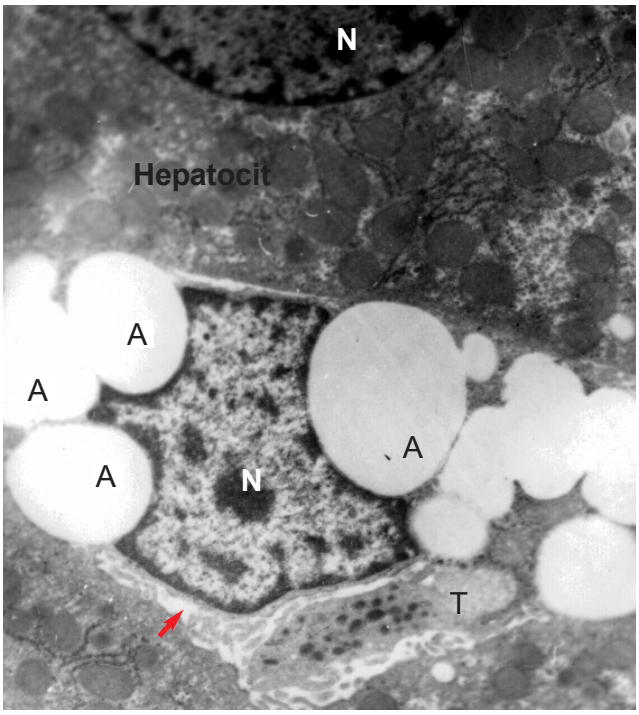

Fig.20 Celulă Ito depozitară de lipide în spaţiul perisinusoidal. N - nucleu; A - picături lipidice care stochează vitamina A; săgeată - spaţiu Disse; T - trombocit în spaţiul Disse. Electronomicrografie x 46 000.

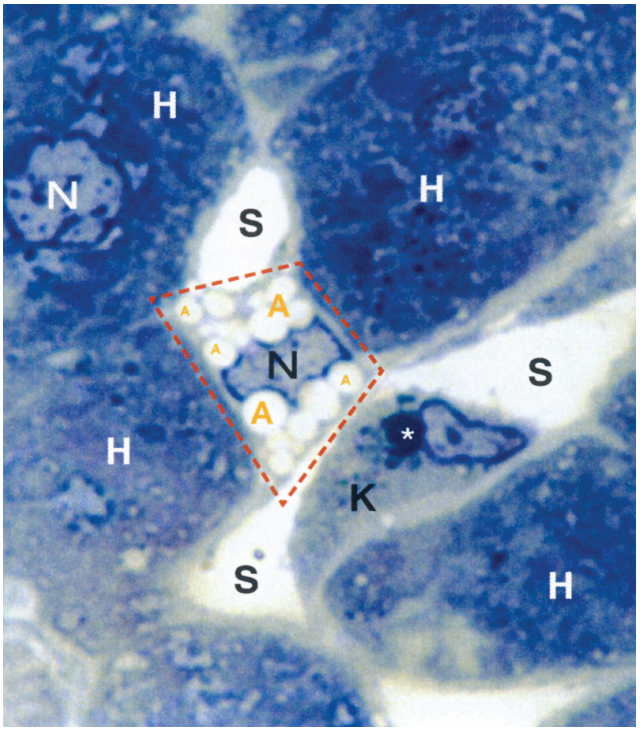

Fig.21 Microscopie optică, "specială". Ficat preparat pentru microscopie electronică (prefixare glutaraldehidă, postfixare în OsO_4, includere în Epon), dar secţionat la ultramicrotom în *secţiuni semifine*, colorat cu albastru de toluidină şi examinat la microscopul optic cu Ob. x100. Conturul trapezoidal delimitează o celulă Ito între două sinusoide, în vecinătatea unei celule Kupffer (K), care a fagocitat material dens (*). Se remarcă spaţii rotund ovalare în citoplasma celulelor Ito, aparent goale, ele conţinând în realitate vitamina A (A), care fiind liposolubilă se dizolvă în timpul manevrelor preparative în care se folosesc solvenţi organici. Hepatocite (H), sinusoide (S), nucleu (N). Din *Dicţionar de Imunologie*, L.M. Popescu et al., Editura Universitară "Carol Davila", Bucureşti, 2002.

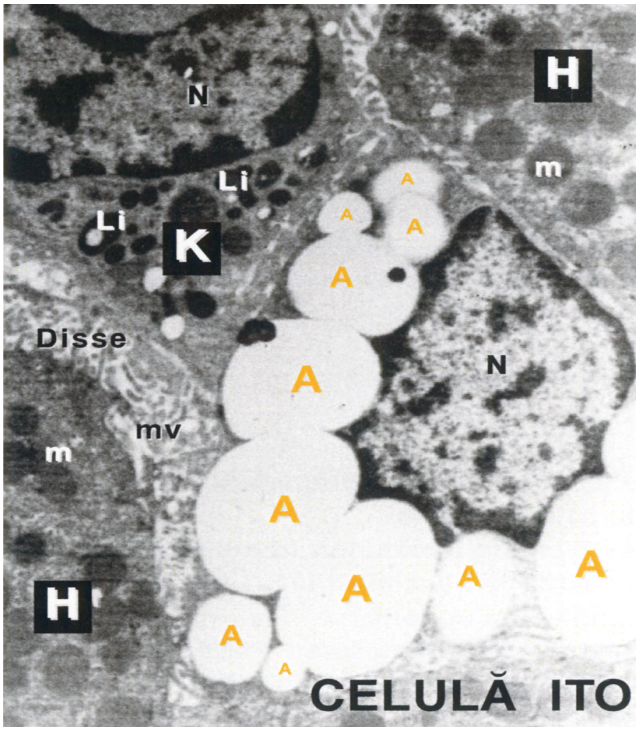

Fig.22 Ficat uman, microscopie electronică. Se remarcă o celulă Ito, rezidentă în capilarul sinusoid, vizibilă aproape în totalitate, între hepatocite. Se remarcă spaţii rotund-ovalare în citoplasma celulelor Ito, aparent goale, ele conţinând în realitate vitamina A (A). Spaţiu Disse (Disse), mitocondrii (m), microvili (mv) ai membranei hepatocitului, lizozomi (LI), celulă Kupffer (K). Din *Dicţionar de Imunologie*, L.M. Popescu et al., Editura Universitară "Carol Davila", Bucureşti, 2002.

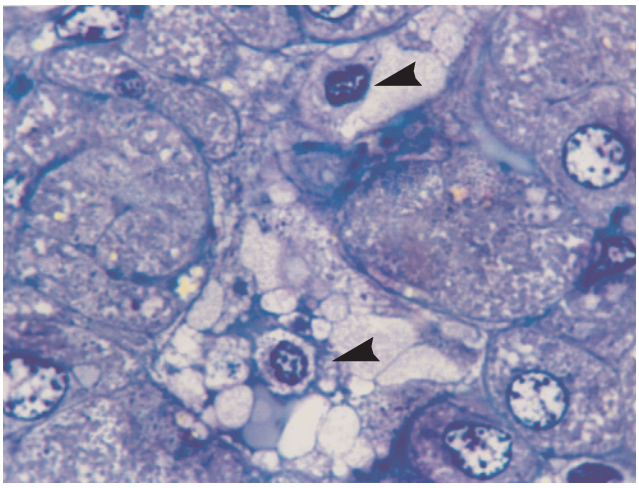

Fig.23 Sinusoid hepatic. Limfocite (săgeată) în sinusoidele hepatice de om. Secţiune semifină.
Coloraţie albastru de toluidină. Micrografie x 1000.

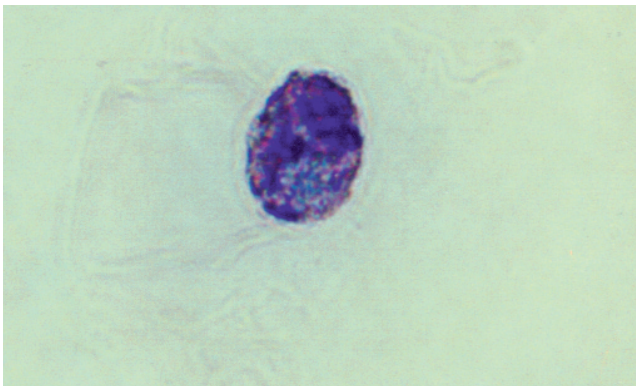

Fig.24 Limfocit cu granule mari (LGL) - celulă "pit". Izolarea mononuclearelor din sângele hepatic, prin centrifugare în gradient de densitate, apoi izolarea celulelor NK prin metoda cu anticorpi (şoarece anti-om) monoclonali anti-CD16 şi anti CD 56 şi bile magnetice acoperite cu anticorpi anti-şoarece. Celulele separate au morfologie de LGL. Frotiu, coloraţie Giemsa x 1500.

și Shibasaki, 1968)[35] au mai fost numite celule depozitare de lipide, celule interstițiale, lipocite.

Originea lor este puțin cunoscută. Se crede că ar putea fi celule asemănătoare cu pericitele care însoțesc diferite tipuri de capilare.

Morfologie, localizare.

Ele ocupă spații între celulele hepatice și au prelungiri care vin în contact cu celulele endoteliale (Fig.20). Sunt mai frecvente spre centrul lobulului clasic decât la periferia acestuia. Ceea ce le deosebește pe preparatele histologice de rutină este prezența a numeroase picături lipidice în citoplasmă. Când nu stochează picături lipidice au un aspect identic cu cel al fibroblaștilor.

Pot fi colorate selectiv cu clorură de aur. Probabil că celulele stelate descrise inițial de Von Kupffer după colorare cu clorură de aur erau în realitate celule Ito, căci fagocitele intravasculare numite azi celule Kupffer nu se colorează cu clorură de aur.[37]

Funcții:[38-40]

- *Stocare de vitamină A*

Când este administrată *vitamina A* (vitamină liposolubilă), ea este stocată în aceste celule, în picăturile lipidice.

- *Reglează fluxul sanguin prin sinusoide.*

Conțin actină și miozină și se contractă ca răspuns la endotelină-1 și substanță P.

Secreția matricei extracelulare. Este neclar dacă ele participă la *secreția matricei extracelulare* în ficatul normal. După unii autori ar secreta colagen III în spațiul Disse. Este însă sigur că, după lezarea hepatocitelor, ele își

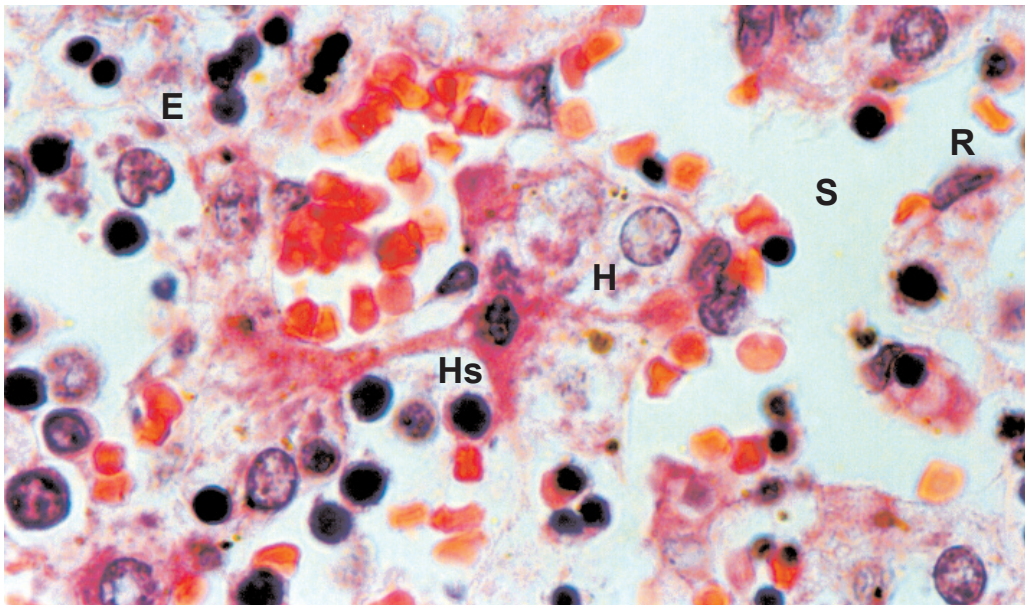

Fig 25 Ficat fetal de om (12 săptamâni)
H - hepatocite;
Hs - Hepatocite stelate;
R - celule de reticul;
E - elemente ale seriei roşii (eritroblaşti);
S- sinusoid.
Micrografie x600, coloraţie HE.

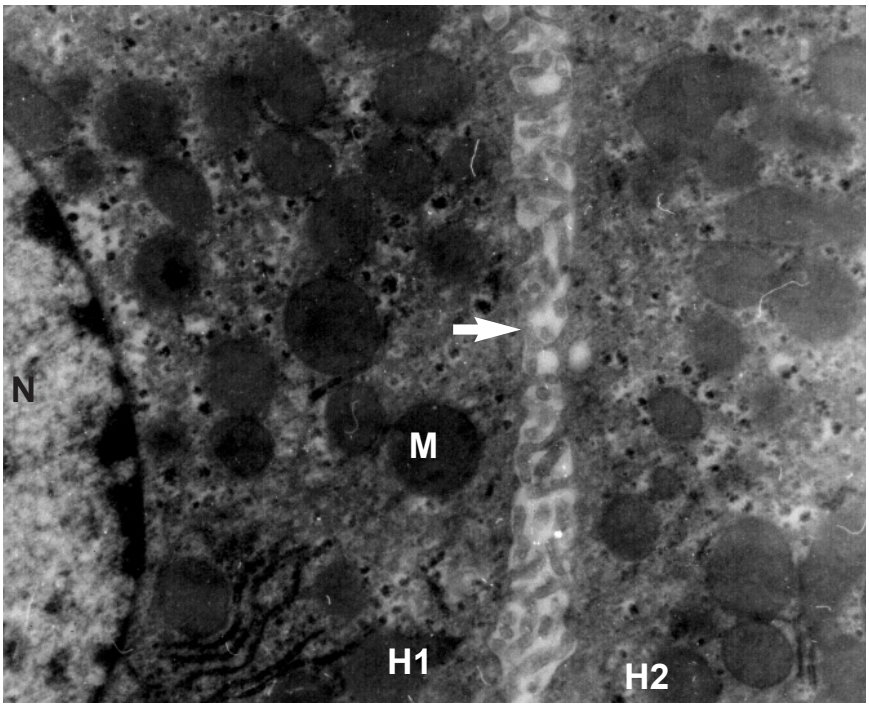

Fig.26 Hepatocite (H1, H2) delimitând un canalicul biliar(săgeată);
N - nucleu;
M - mitocondrii
Electronomicrografie x 50000.

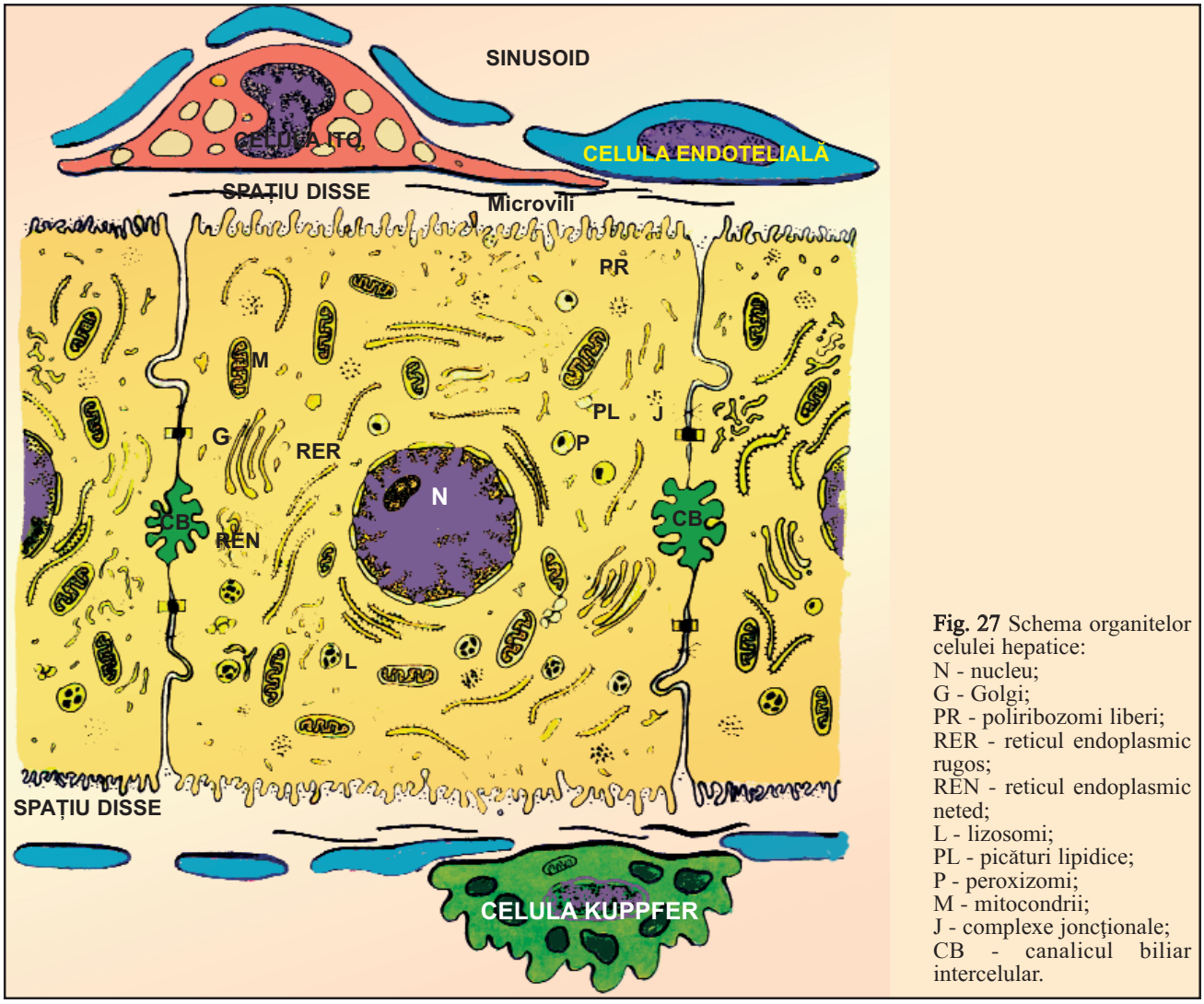

Fig. 27 Schema organitelor celulei hepatice:
N - nucleu;
G - Golgi;
PR - poliribozomi liberi;
RER - reticul endoplasmic rugos;
REN - reticul endoplasmic neted;
L - lizosomi;
PL - picături lipidice;
P - peroxizomi;
M - mitocondrii;
J - complexe joncționale;
CB - canalicul biliar intercelular.

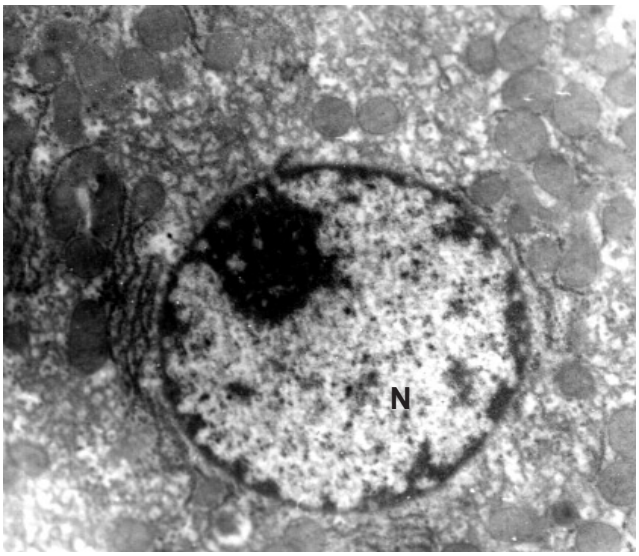

Fig. 28 Hepatocit. N- nucleu caracteristic, eucromatic, cu nucleol vizibil.

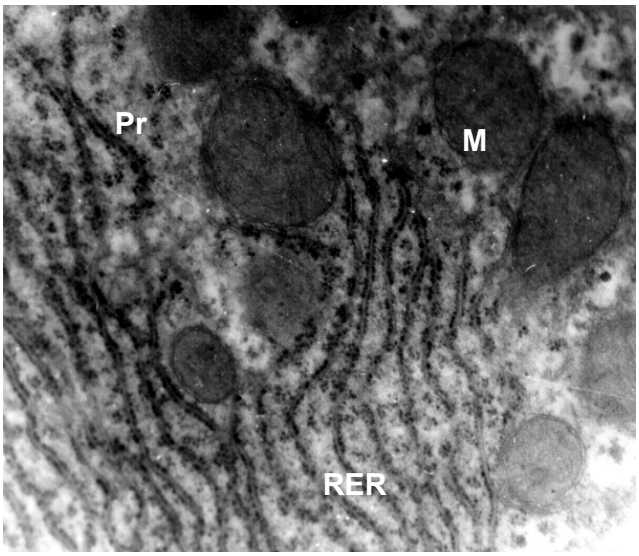

Fig. 29 Hepatocit. Organite hepatocitare. M - mitocondrii; RER- Reticul endoplasmic rugos; Pr - poliribozomi liberi.

pierd picăturile lipidice, proliferează, migrează în zona 3 a acinului, își schimbă fenotipul devenind asemănătoare cu miofibroblaștii și *secretă colagen I, III și IV* și *laminină.* Colagenizarea intensă a spațiului Disse duce la îngreunarea accesului substratelor proteice la hepatocite.

- *Secretă citokine*

➢ *Celulele cu "sâmburi" (engl."pit" cells)* sunt, de fapt, *limfocite NK* (engl. *natural killer*). Ele conțin granule tipice, mari, azurofile, ce apar electronodense la ME și vezicule cu o incluziune în formă de bastonaș. Celule similare se găsesc și în alte organe: plămân, intestin subțire, epididim, glanda mamară. De notat că ele sunt numeroase în ficatul rozătoarelor. La om, limfocitele NK nu au fost descrise în spațiul perisinusoidal, ci în sângele sinusoidelor hepatice (Fig.23,24). Cu toate acestea, există dovezi indirecte că pot penetra în spațiul perisinusoidal, având receptori de adezivitate pe suprafața celulelor endoteliale.[41-43]

➢ *Celulele liniilor hematopoietice* se găsesc în ficatul fetal uman din luna a doua până la naștere și câteva săptămâni după aceea.[44] Celulele hematopoietice sunt în interdependență cu (pre)hepatocite stelate cu prelungiri care, alături de celulele perisinusoidale stelate, formează o rețea tridimensională asemănătoare cu cea formată de celulele reticulare din țesuturile hematopoietice adulte (Fig.25). Alături de acestea coexistă cordoane de hepatocite poligonale, asemănătoare cu cele mature.[45] Recent a devenit evidentă înrudirea strânsă între hepatocite și celulele hematopoietice. Se acumulează dovezi care lasă să se întrevadă posibilitatea unei filiații directe celulă hematopoietică - hepatocit.

3.4. Celulele parenchimului hepatic - hepatocitele (Fig.26,27)

Hepatocitul este o celulă epitelială multifuncțională.

Date generale

Număr, formă, mărime. Hepatocitele reprezintă aproximativ 80% din populația celulară a ficatului. Convențional, hepatocitului i se atribuie o formă ce poate fi înscrisă într-un hexaedru, cu un diametru mediu de 30 μm.

Dispoziție. Hepatocitele sunt aranjate în cordoane sau lame, în jurul sinusoidelor și, pe de altă parte, delimitează între ele canalicule biliare minuscule.

Polaritate, domenii, analogie între domeniile hepatocitului și domeniile altor celule epiteliale. Hepatocitele nu au, ca multe celule epiteliale, un singur ax de polaritate, cu un domeniu apical și latero-bazal, ci se pot descrie mai multe domenii ale hepatocitului, în funcție de vecinătăți:

- domenii sinusoidale, care vin în raport cu sinusoidele, prin intermediul spațiului perisinusoidal Disse; sunt echivalente cu domeniile bazale ale altor celule epiteliale; (unele hepatocite au suprafețe care vin în contact cu țesutul conjunctiv al spațiului portal. Acestea pot fi și ele echivalate cu suprafețele bazale ale altor celule epiteliale);
- domenii laterale, spre hepatocitele adiacente; pot fi echivalate cu domeniile laterale ale altor celule

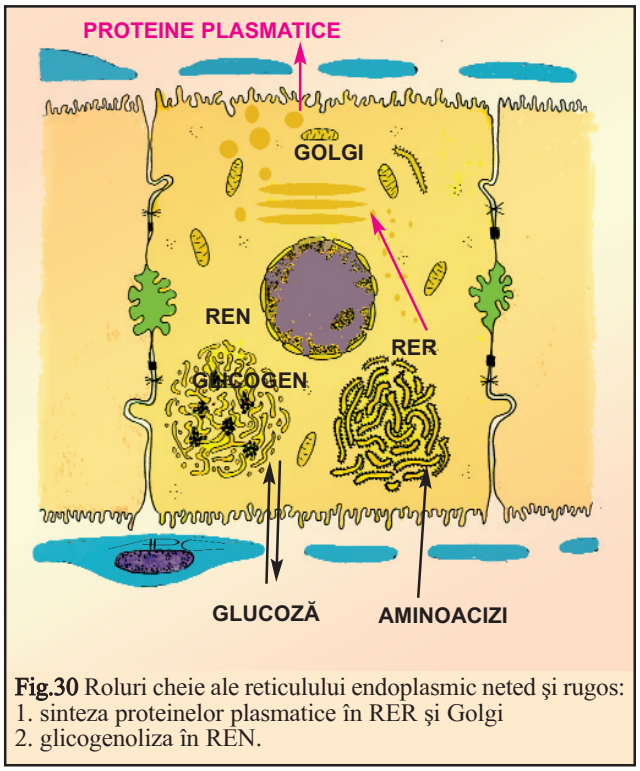

Fig.30 Roluri cheie ale reticulului endoplasmic neted şi rugos:
1. sinteza proteinelor plasmatice în RER şi Golgi
2. glicogenoliza în REN.

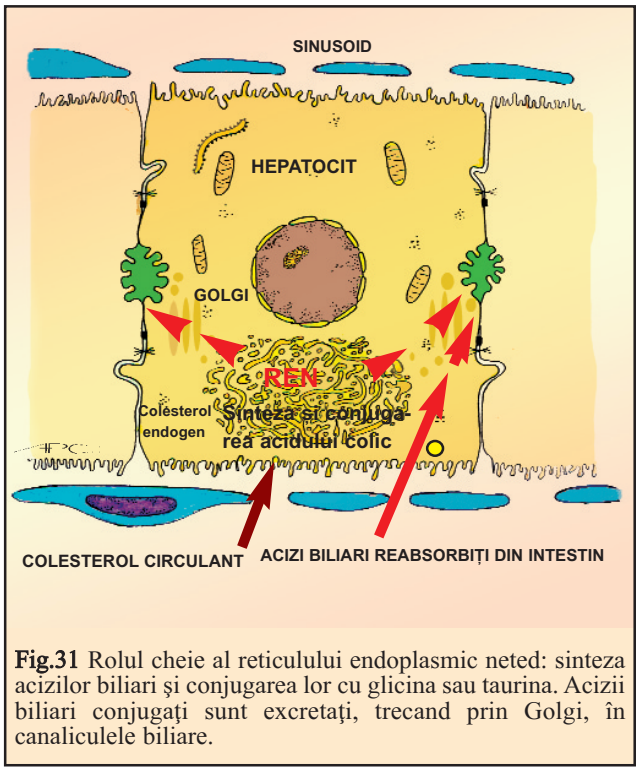

Fig.31 Rolul cheie al reticulului endoplasmic neted: sinteza acizilor biliari şi conjugarea lor cu glicina sau taurina. Acizii biliari conjugaţi sunt excretaţi, trecand prin Golgi, în canaliculele biliare.

epiteliale;

- domenii biliare - câte o porțiune a domeniului lateral, care participă la formarea peretelui canaliculului biliar intercelular; pot fi echivalate cu domeniile apicale ale altor celule epiteliale.

Geometrie. Fiind un hexaedru, hepatocitul are două domenii sinusoidale și patru domenii laterale, domeniul biliar fiind o specializare centrală a fiecărui domeniu lateral. Rezultă că fiecare hepatocit este înconjurat de un canalicul biliar ca un inel, format între membrana celulei în cauză și membranele a patru hepatocite adiacente.[46]

Organitele celulare[47-49]

Nucleul (Fig.28)

Este rotund, cu unul sau doi nucleoli vizibili. Nucleii variază ca mărime, 40-60% dintre ei sunt poliploizi (4n, 8n), mărimea fiind proporțională cu gradul de ploidie. Majoritatea hepatocitelor au un singur nucleu, dar aproximativ 25% dintre ele sunt binucleate (v. Fig.32). Cisterna perinucleară are pe suprafața internă o lamină nucleară fină, filamentoasă.

Reticulul endoplasmic rugos (Fig.29,30).

Morfologie. La microscopul optic (MO) se observă în citoplasmă corpusculi bazofili cu denumirea tradițională de ergastoplasmă. La ME se vede că aceștia sunt formați din agregate de cisterne de reticul endoplasmic rugos (RER), iar ribozomii atașați sunt substratul bazofiliei observate la MO.

Funcție. RER este abundent, căci funcția de bază a hepatocitului este sinteza și secreția proteinelor plasmatice exportate în sânge: albumine, și -globulinele, factorii plasmatici ai coagulării (cu excepția factorului VIII și mai abundent factorii I, II, III, V, VII, X), ceruloplasmină, transferină, feritină, fibronectina plasmatică. Fac excepție imunoglobulinele plasmatice (γ-globuline), care sunt sintetizate de limfocitele B. Hepatocitele sintetizează și componentele proteice (apoproteinele) pentru lipoproteinele serice (v. cap. 3).

RER poate fi convertit în REN. Injectarea de fenobarbital la animal produce o proliferare imediată a RER în celulele hepatice. După proliferare, ribozomii se desprind de RER, care astfel e convertit în REN, conținând acum enzime care să detoxifice celula de fenobarbital. Ficatul detoxifică organismul de "otrăvurile" ingerate și de aceea hepatocitul are mult RER / REN, cu enzime de detoxifiere.

Poliribozomii liberi

Sunt numeroși, dispuși în rozete sau spirale, fiind sediul sintezei proteinelor destinate propriei citoplasme, de exemplu glucozo-6-fosfataza, o enzimă ce funcționează în REN.

Reticulul endoplasmic neted (Fig.30-32)

Morfologie. Este prezent din abundență. Constă dintr-o rețea de tubuli ramificați anastomozați. Se observă adesea legături tubulare evidente între REN și RER.

Zonare. REN este mai rar în celulele din zona 1 (periportală) dar este foarte abundent în celulele zonei 3, care sunt foarte active în metabolizarea lipidelor.[50]

Funcții și componența enzimatică

- *Sinteza trigliceridelor* din acizi grași și glicerol. Produsele apar în spațiul cisternal, unde devin parte a particulelor de lipoproteine (VLDL). În lumenul reticulului endoplasmic neted (REN) se observă un material globular cu diametrul de aproximativ 30-40 nm, format din VLDL (eng. very low density lipoproteins - lipoproteine cu densitate foarte mică). Aceste complexe de lipoproteine serice sunt sintetizate în hepatocit și eliberate în sânge; au în componența lor colesterol, fiind astfel vehicule ale acestei molecule, pe care o transportă la toate celelalte celule.
- *Sinteza fosfolipidelor* destinate pe de o parte secreției ca lipoproteine și pe de altă parte structurii mebranelor proprii.
- *Interconversia lipidelor* prin enzime care operează la diverse niveluri: *transacilaze* care remaniază compozoția în acizi grași a fosfolipidelor; un sistem de enzime care desaturează acizii grași, format din: *NADH-citocrom b_5-reductază, citocrom b_5, desaturază.*
- *Sinteza de colesterol*. Biosinteza colesterolului are ca intermediari-cheie mevalonatul și squalen-ul. Prima etapă este formarea de 3-hidroxi-3-metil-glutaril-co-enzimă A (HMG-CoA) din aceto-acetil-CoA și acetil-CoA. Această etapă are loc în mitocondrii. HMG-CoA se găsește în mitocondrii și citosol. *HMG-CoA- reductaza* din membrana REN convertește HMG-CoA la acid mevalonic. Sinteza de acid mevalonic este etapa-cheie în sinteza colesterolului. Squalen-sintetaza (convertește farnezil pirofosfatul în squalen), squalen-epoxidaza, sterolciclaza și alte enzime implicate în conversia squalenului în colesterol sunt constituente ale membranei REN.
- *Sinteza acizilor biliari.* Enzime care sintetizează acizii biliari (*acizi colici* și *chenocolici*) din colesterol sunt constituente ale membranei REN (fac parte din sistemul de oxidaze cu funcții multiple, *vide infra*).
- *Conjugarea* acizilor biliari cu aminoacizi, cu formarea sărurilor biliare, taurocolat și glicocolat. Enzime: aminoacil-transferaze pentru taurină și glicocol.
- *Detoxifiere prin conjugare.* Enzime: glucuronil transferaze - enzime care conjugă glucuronatul fie cu bilirubina fie cu medicamentele și substanțele toxice pentru detoxifiere.
- *Hidroxilare pentru sinteze și detoxifiere.* Enzime: sistem de oxidaze cu funcții multiple, proteine integrale ale membranei REN, dintre care citocrom-P-450 și NADPH-citP450-reductaza, ce produc reacții de hidroxilare, implicate în: 1) sinteze (colesterol, acizi biliari, prostaglandine); 2) catabolismul unor compuși hidrofobi potențial toxici ca medicamentele liposolubile (fenobarbital, morfină, codeină), carcinogenii, insecticidele. Trebuie notat că uneori metaboliții intermediari în procesul de detoxifiere (de exemplu epoxizii) pot fi mai toxici sau mai intens carcinogeni decât compușii inițiali.

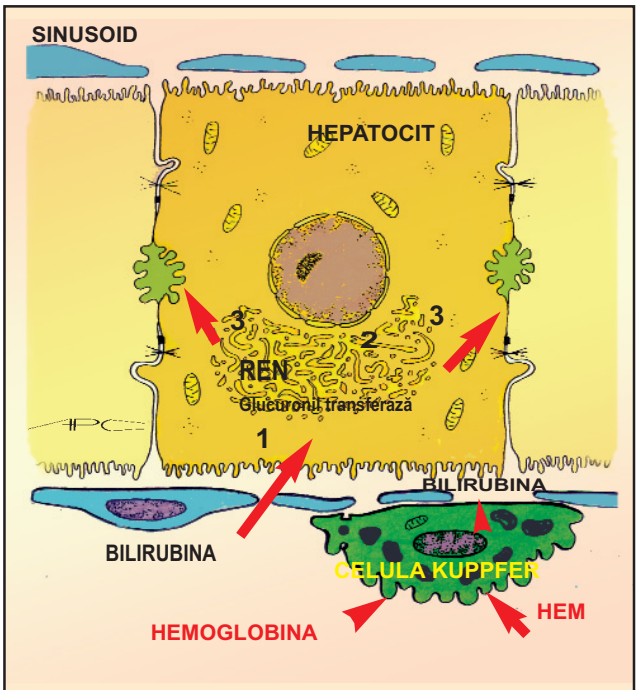

Fig.32 Rol cheie al reticulului endoplasmic neted: conjugarea bilirubinei:
1. Preluare prin transportor a bilirubinei insolubile;
2. Conjugarea bilirubinei cu acid glucuronic, cu formare de bilirubin glucuronid, hidrosolubil ;
3. Excreție prin mecanism activ- transportor dependent de ATP.

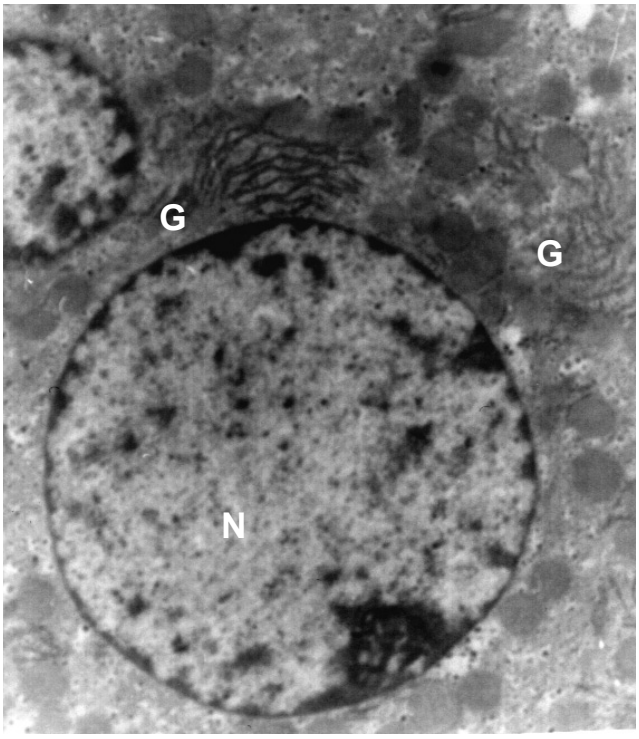

Fig. 33 Aparat Golgi (G) într-un hepatocit binucleat; N - nucleu; Electronomicrografie x 30000.

• *Metabolismul glicogenului și al glucozei.* Enzime: glucozo-6-fosfataza, proteină integrală a membranei REN scindează glucozo-6-fosfatul cu eliberarea glucozei în sânge. Fosforilaza, enzima care scindează glicogenul pentru a forma glucozo-6-fosfat este localizată în citosol, lângă granulele de glicogen.

• *Glicozilarea proximală* a proteinelor de export. Enzime: glicozil transferaze

• *Deiodarea* hormonului tiroidian tiroxină (T_4) pentru a forma triiodotironină (T_3), cu activitate crescută.

Hipertrofia REN

Anumite medicamente și hormoni (compuși aromatici hidrofobi) stimulează activitatea REN ca și sinteza de membrane REN, împreună cu enzimele asociate, proces numit inducție. REN se hipertrofiază după expunerea la fenobarbital, etanol, steroizi anabolici, progesteron și anumite medicamente anticanceroase.

Stimularea repetată a REN de către o substanță toxică crește capacitatea sa de a detoxifia alte substanțe cum ar fi: medicamente (de exemplu, anestezicele), pesticide sau carcinogeni. Această inducție are unele consecințe clinice, de exemplu: anestezia generală la alcoolicii cronici necesită doze periculos mai mari ca cele obișnuite; la nou-născuți, al căror REN este stimulat de bilirubina rezultată din prelucrarea hemoglobinei fetale, anestezia generală este dificilă.

Aparatul Golgi

Morfologie și localizare. Aparatul Golgi nu este într-un singur exemplar, ca în multe alte celule, ci constă din multe stive de cisterne (10-50). Fiecare stivă are 5-9 cisterne. Unele stive de cisterne sunt localizate în apropierea nucleului (Fig.33), iar altele lângă domeniile biliare ale membranei hepatocitului, adică spre canaliculele biliare. Numeroase vezicule golgiene din zona *trans* transportă constituenți ai bilei spre canaliculul biliar apropiat.

Funcție. Elementele golgiene situate spre domeniul biliar sunt implicate în secreția de bilă. Aparatul Golgi prelucrează și majoritatea proteinelor plasmatice de exemplu prin glicozilare terminală, efectuată de glicozil transferazele specifice, înainte de a fi secretate în spațiul sinusoidal. Tot în aparatul Golgi au loc stadiile finale ale sintezei VLDL și împachetarea lor în vezicule, care sunt exocitate în domeniul sinusoidal. Aparatul Golgi este implicat în reciclarea membranelor și în formarea lizozomilor și peroxizomilor.[51-53]

Lizozomii

Morfologie număr și localizare

Lizozomii, vezicule electronodense, cu diametrul de 0,2-0,5 μm, care prezintă o reacție histochimică pozitivă pentru hidrolaze acide. Morfologia lizozomilor hepatici este foarte variată, deoarece ei conțin multe feluri de materiale fagocitate, distruse parțial (feritină, lipofuscină, pigmenți biliari, cupru).

De obicei apar în vecinătatea veziculelor golgiene, dar mulți lizozomi sunt situați și în apropierea canaliculelor biliare.

În mod normal, sunt 800-1000 de lizozomi per celulă, dar numărul lor crește în condiții de hipoxie, anemie, stază biliară și în hepatitele virale.

Funcții

• *Autofagia* - distrugerea componentelor celulare uzate- pare a fi funcția de bază a lizozomilor.

• *Endocitoza mediată de receptori* a liganzilor macromoleculari. Complexele receptor-ligand endocitate sunt înglobate în endozomi care fuzionează cu lizozomii, formându-se lizozomi secundari, în care se produce disocierea complexelor și catabolismul macromoleculelor.

• *Reciclare*. Reziduurile lizozomale din hepatocit sunt descărcate în bilă, prin domeniul biliar al membranei plasmatice. De altfel lizozomii participă la reciclarea unor componente ale bilei. Sunt dovezi că lizozomii intervin și în recuperarea unor elemente ca fierul și cuprul și în reciclarea depozitelor de glicogen.

Peroxizomii

Morfologie, număr. Peroxizomii sunt vezicule sferice, delimitate de membrane, cu diametrul de 0,2-0,8 μm, răspândite în citoplasmă, 200-300 per celulă. La rozătoare, în matricea fin granulară a peroxizomilor se observă un "nucleoid" cristalin, plasat excentric. Nucleoizii izolați din omogenatele de ficat au în componența lor enzima *uricază.* Nucleoidul lipsește din peroxizomii ficatului uman.

Funcții și componență enzimatică. Semnificația funcțională a peroxizomilor hepatici la om este înțeleasă fragmentar. Se știe că ei conțin enzime care participă la gluconeogeneză și la metabolizarea alcoolului, lipidelor, purinelor. O mare parte dintre ele sunt oxidaze producătoare de peroxid de hidrogen (H_2O_2) și catalază care reduce H_2O_2 la apă, prin mecanismul peroxidativ.

Metabolizarea alcoolului e realizată de către alcool-dehidrogenază.

Prelucrarea purinelor. Purinele sunt convertite în xantină, care este apoi oxidată la acid uric, cu formarea de superoxid, radical convertit de către superoxiddismutază în peroxid de hidrogen.

β-oxidarea acizilor grași. Peroxizomii pot realiza -oxidarea acizilor grași cuplați cu coenzima A, printr-un set de enzime comparabil cu cel din matricea mitocondrială, dar cu diferența că una dintre enzimele setului peroxizomal generează H_2O_2.

Mitocondriile

Morfologie, număr, localizare. Sunt alungite, cu *cristae* lamelare sau tubulare, proiectându-se spre o matrice mitocondrială cu densitate relativ mică, conținând câteva granule dense. Ultrastructura mitocondriilor hepatice nu este neobișnuită, dar sunt diferențe regionale izbitoare ca număr și mărime. În zona 1 (periportală) sunt mai puține, dar de două ori mai mari ca cele din zona 3 a acinului hepatic.

Fiecare hepatocit are sute de mitocondrii distribuite relativ uniform în citoplasmă, reprezentând un procent important (20%) din volumul citoplasmei.

Funcții și componență enzimatică.

- *Sinteza de ATP* necesar activității hepatocitului.
- *Metabolismul aminoacizilor.* Conțin enzime ce catalizează reacții de descompunere a aminoacizilor cu formare de cetoacizi care pot intra în ciclul Krebs și, respectiv, grupări amoniu, ce intră în ciclul ureei. În ciclul ureei enzimele mitocondriale colaborează cu enzime citosolice.

Din categoria enzimelor ce metabolizează aminoacizii fac parte: *aspartat-transaminaza* (enzimă citosolică și mitocondrială) și *alanin-transaminaza* (enzimă citosolică); *glutamat-dehidrogenaza*, enzimă-cheie în deaminarea aminoacizilor în ficat, ce dezaminează glutamatul cu formare de α-cetoglutarat și amoniu (în matricea mitocondrială); *carbamoilfosfat-sintetaza* și *ornitincarbamoil-transferaza*, care, din ornitină și carbamoilfosfat, formează (în matricea mitocondrială) *citrulină,* care intră în ciclul ureei.

- *Sinteza hemului,* pornind de la succinilCoA și glicină, cu formarea acidului δ-aminolevulinic, cu mai multe etape succesive în care enzimele mitocondriale colaborează cu enzimele citosolice (vezi cap.4).
- *Sinteza de colesterol* din acetat. În mitocondrii se produc primele etape ale sintezei colesterolului, cu formare de 3-hidroxi-3-metilglutaril CoA, intermediar utilizat apoi în etapele finale care au loc în REN.

Incluziuni

- *Glicogen.* În secțiunile histologice standard (colorație HE), multe hepatocite au arii necolorate. Pe preparatele colorate cu carmin Best (Fig.34) sau prin reacția PAS (periodic acid - Schiff) pentru zaharide, aceste arii se colorează în roșu. Ele conțin glicogen. La ME glicogenul apare sub forma unor particule cu diametrul de 0,1 μm, numite particule α. Acestea sunt agregate ale unor particule mai mici - particule β, cu diametrul de 20-30 nm. Glicogenul este o formă de depozitare a glucozei care poate fi utilizată pentru a menține constantă concentrația glucozei în sânge. De multe ori glicogenul se găsește asociat cu REN.

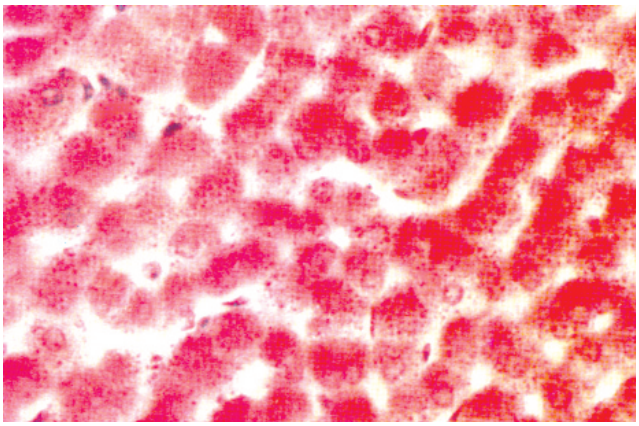

Fig.34 Cordoane de hepatocite, colorație carmin Best. Se evidențiază glicogenul stocat în citoplasmă, ca granule roșii, supracolorare hemalaun. Micrografie x 400. Reprodus cu permisiune din: L.M. Popescu et al. - Atlas de Histologie, Editura Medicală, Bucureşti, 1995.

- *Lipide.* Hepatocitele conțin cantități variabile de lipide sub forma unor picături electronodense, fără membrană. În ficatul normal sunt relativ puține, dar cresc foarte mult după ingestia de alcool sau alte substanțe hepatotoxice. Acumularea lipidelor începe sub forma a multiple picături mici care apoi se unesc, iar în stările toxice severe celula poate fi sufocată de o singură picătură lipidică foarte mare. Încărcarea hepatocitelor cu lipide (steatoza) se produce în zona 1 sau în zona 3, în funcție de natura agentului hepatotoxic.
- *Hemosiderină,* formă de depozit a Fe, prezentă în celula hepatică și în seria roșie sub forma unor granule de culoare brun închis.
- *Lipofuscină,* granule de pigment de culoare brun roșcată.

Citoscheletul

Constă dintr-un strat subplasmalemal (cortex) de filamente intermediare de citocheratine și microfilamente subțiri de actină. Acest strat este prezent pe toată suprafața internă a membranei, dar este mai gros în domeniul biliar, unde ajută motilitatea canaliculului biliar și menținerea lumenului său. Fascicule de filamente intermediare se extind de la cortex spre interiorul celulei, spre centrozom și spre complexele por ale învelișului nuclear. Microtubulii ajută la mișcarea veziculelor secretorii și eliberarea lor din celulă.

Membrana celulară

Morfologie. Domeniul sinusoidal și cel biliar au microvili neregulați. Prin existența microvililor, care măresc suprafața de schimb de aproximativ 6 ori, este crescută eficiența schimbului între sinusoide și hepatocite. În celelalte domenii membrana celulară este netedă.

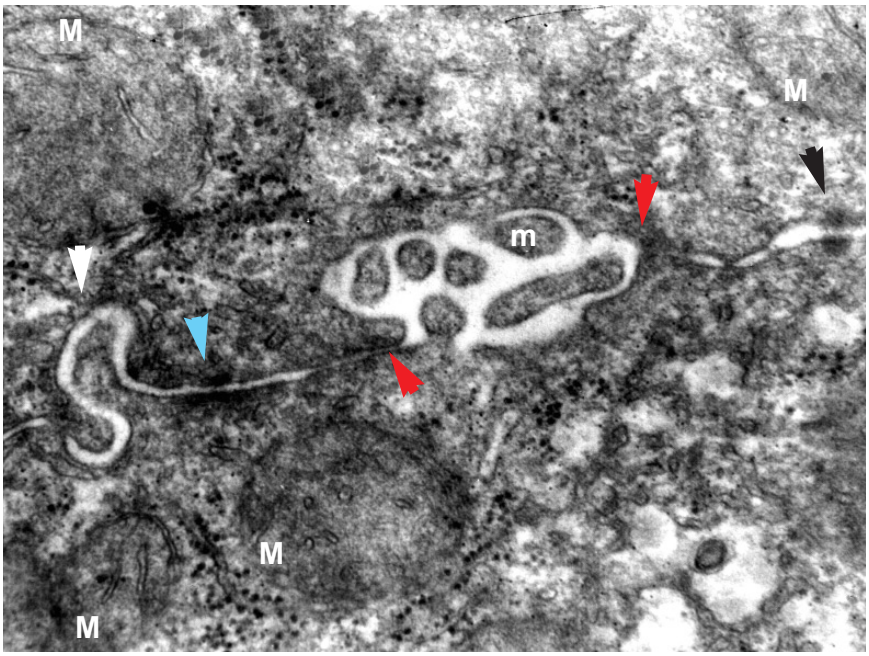

Fig. 35 Canalicul biliar interhepatocitar
Săgeţile indică:
roşie - zonula occludens;
albastră - fascia adherens;
neagră - macula adherens (desmozom);
albă- joncţiune digitiformă;
m - microvili;
M - mitocondrii.

Domenii funcționale deosebite pot fi identificate prin metode (imuno)citochimice, care identifică receptori sau enzime cu localizare membranară.

Receptori. Receptorii pot fi identificați prin utilizarea de anticorpi antireceptor, marcați prin diverse metode. În domeniul sinusoidal sunt prezenți receptori pentru substanțe care sunt internalizate prin endocitoză mediată de receptori, de exemplu sialoglicoproteine, manozo-6-fosfat. Receptorii sunt cuplați la diferite sisteme de transducție a semnalului. De exemplu, receptorii pentru glucagon și adrenalină funcționează prin stimularea adenilatciclazei, cu formare de AMPc, care stimulează fosforilaza pentru a scinda glicogenul, cu formare de glucoză.

Enzime. Adenilatciclaza și Na^+/K^+-ATP-aza (o fosfatază alcalină) se găsesc atât în domeniul sinusoidal, cât și în domeniile laterale, care se învecinează cu cele ale hepatocitelor adiacente. 5'-Nucleotidaza catalizează hidroliza nucleotidelor (de exemplu, hidrolizează adenozin-5'fosfatul) cu eliberarea fosfatului din poziția 5'. Ea este abundentă în membrana hepatocitelor, comparativ cu alte celule. Concentrația serică de 5'-nucleotidază crește în bolile hepatobiliare, dar nu și în cele osoase, de aceea dozarea ei este folosită în diagnostic, coroborată cu dozarea fosfatazelor alcaline serice, care cresc nespecific, atât în bolile hepatobiliare cât și osoase.

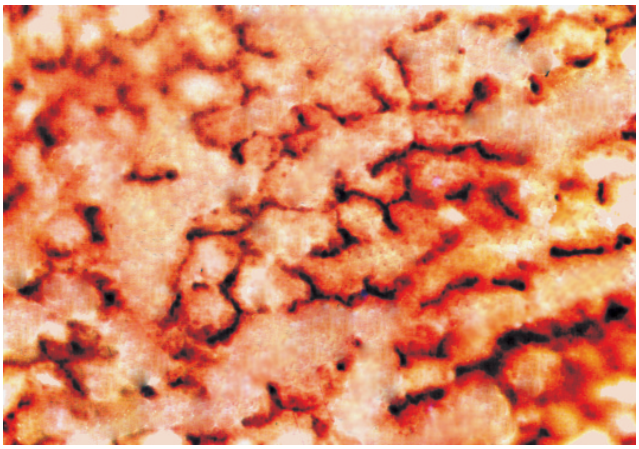

Fig.36 Canalicule biliare interhepatocitare fără perete propriu printre cordoanele de hepatocite. Metoda enzimatică pentru ATP-ază. Micrografie x 400. Reprodus cu permisiune din: L.M. Popescu et al. - Atlas de Histologie, Editura Medicală, Bucureşti, 1995.

Domeniul biliar conține aminopeptidaze, fosfataze și trei glicoproteine specifice. Conține transportori pentru anionii organici complecși. Nu este încă elucidată semnificația funcțională a tuturor proteinelor membranare ale hepatocitului.

Joncțiuni intercelulare. Membranele hepatocitelor adiacente prezintă joncțiuni intercelulare de tip occludens, în jurul canaliculului biliar, joncțiuni de tip adherens (desmozomi) și numeroase joncțiuni communicans (gap), care realizează cuplarea electrotonică dintre celule (v. Fig.35).

Excitabilitatea hepatocitelor

Hepatocitele apar ca celule excitabile, cu automatism funcțional care se manifestă prin oscilații spontane ale Ca^{2+} intracelular. Totuși, inervația vegetativă a ficatului joacă un rol important în reglarea imediată (pe termen scurt) a metabolismului celular, influențând eliberarea de glucoză și lactat. Inervația nu joacă probabil un rol determinant în inducția enzimatică pe termen lung.

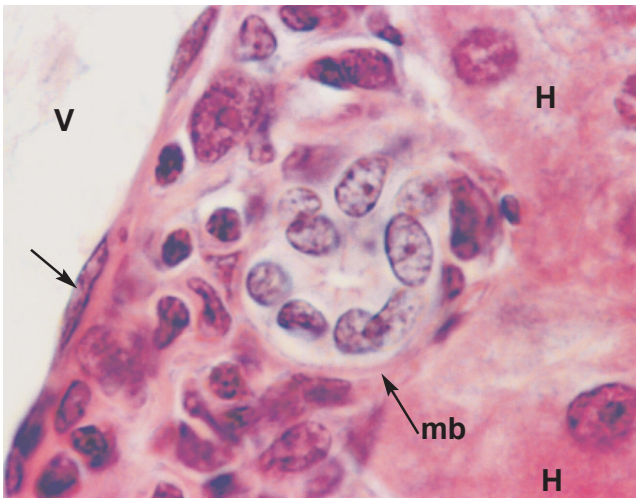

Fig 37 Duct biliar interlobular în spaţiul portal
V - vena portă cu endoteliu (săgeată);
H-hepatocite;
mb - membrana bazală a ductului interlobular. Ductul este înconjurat de celulele din spaţiul portal: limfocite, fibroblaşti, posibil celule ovale.
Micrografie x 1000. Coloraţie HE.

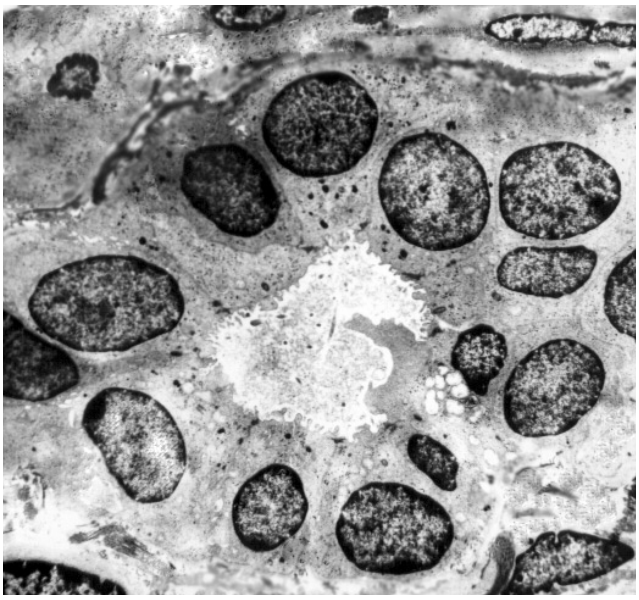

Fig.38 Duct biliar interlobular uman.
Electronomicrografie x 8000; Preparat şi foto: Dr. E. Mandache, Institutul Naţional de Patologie "V. Babeş".

3.5. Canaliculele biliare interhepatocitare, originea sistemului de căi biliare

Un canalicul biliar este localizat la mijlocul interfeței între celulele hepatice adiacente. Aceste canale minuscule, cu diametrul de 0,5-1,5 μm, formează o rețea cuprinsă în interiorul cordoanelor (lamelor) de hepatocite, cu ochiuri în care se găsește o singură celulă. Datorită ramificării și anastomozei lamelor de celule rețeaua este continuă pe toată întinderea unui lobul, iar la unele specii se continuă între lobulii învecinați.

Histologia clasică descria canaliculele biliare ca având un perete propriu. Microscopia electronică a relevat însă că ele nu au perete propriu, ci peretele canaliculului este o specializare a membranei hepatocitelor adiacente, iar lumenul său este de fapt o dilatare a spațiului intercelular.

Membrana domeniilor laterale ale celulelor adiacente este aproximativ plană, membranele în contact sunt quasi-paralele, iar spațiul intercelular care le separă are aproximativ 15 nm. La mijlocul acestei interfețe, membranele, de regulă aparținând a două hepatocite, diverg pentru a forma un spațiu intercelular mai larg care constituie lumenul unui canalicul biliar, cu diametrul de 1-2 μm (v. Fig.35). Câțiva microvili scurți se proiectează în lumen, iar membrana ce mărginește canaliculul este consolidată de o îngroșare a stratului cortical de filamente citoscheletale.

De o parte și de alta a canaliculului, membranele hepatocitelor formează joncțiuni strânse comparabile cu *zonulae occludentes*. Ele previn ieșirea bilei din canalicul și izolează canaliculul, pentru a nu permite ca bila, cu efect citolitic, să ajungă în sânge sau printre hepatocite. În apropiere se pot vedea *zonulae adherentes.* De asemenea, la o oarecare distanță, există desmozomi, joncțiuni gap, între hepatocitele adiacente.

Canaliculele pot fi evidențiate prin injectare cu coloranți sau mase plastice. Histochimic dau o reacție pozitivă pentru Na^+/K^+-ATP-ază, și alte fosfataze alcaline (Fig.36). Compoziția membranei plasmatice hepatocitare este diferită la nivelul canaliculului de cea din restul celulei, prin abundența de acid sialic, raportul colesterol/fosfolipide mai mare și raportul fosfolipide/sfingomielină mai mic, ceea ce îi crește rezistența la acțiunea detergentă a bilei.[55,56]

Fluxul biliar. Prezența Na^+/K^+-ATP-azei sugerează că secreția bilei este un proces activ. Membrana conține transportori pentru componentele secreției biliare. Direcția fluxului biliar este de la parenchim spre spațiul portal, opusă direcției fluxului sanguin.

3.6. Celulele ductelor biliare intrahepatice

Ductele biliare iau naștere în timpul dezvoltării embrionare a ficatului din hepatoblaștii periportali, care poartă denumirea de placă ductală.

La adult, ductele biliare rămân în legătură cu celulele parenchimului hepatic prin anastomozele complexe ale canaliculelor biliare interhepatocitare. Acestea se continuă cu ductule terminale sau colangiole, formate în segmentul inițialdin hepatocite alături de celule ductulare (v. Fig.3) pentru ca apoi colangiolele să fie căptușite exclusiv de celule ductulare turtite

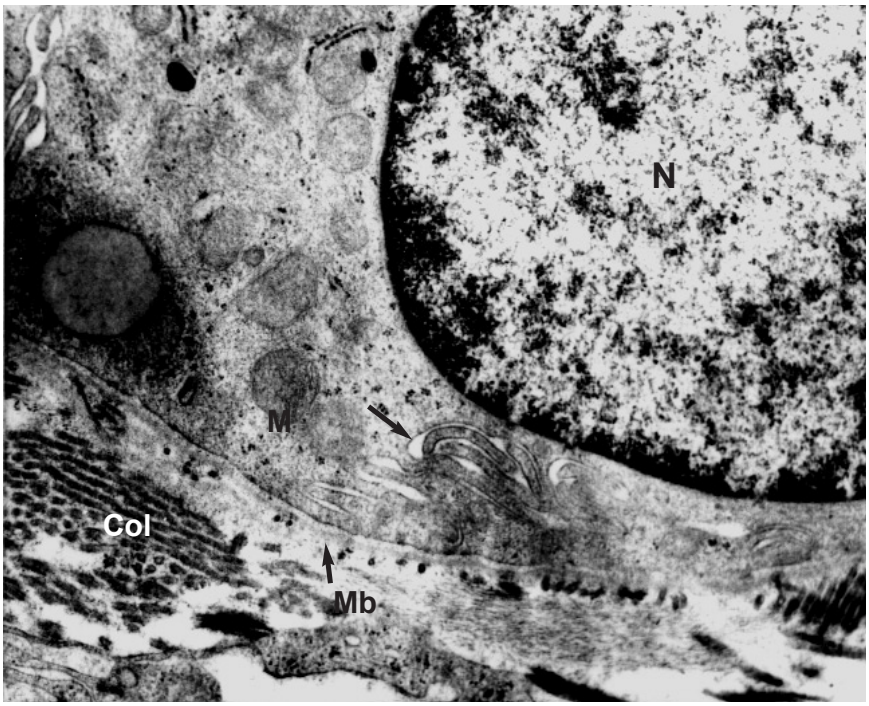

Fig. 39 Polul bazal al celulelor ductulare umane
N- nucleu,
M - mitocondrii,
Mb - membrană bazală,
Col - colagen,
săgeată neagră - falduri ale membranei
Preparat şi foto: Dr. E. Mandache, Institutul Naţional de Patologie "V. Babeş".

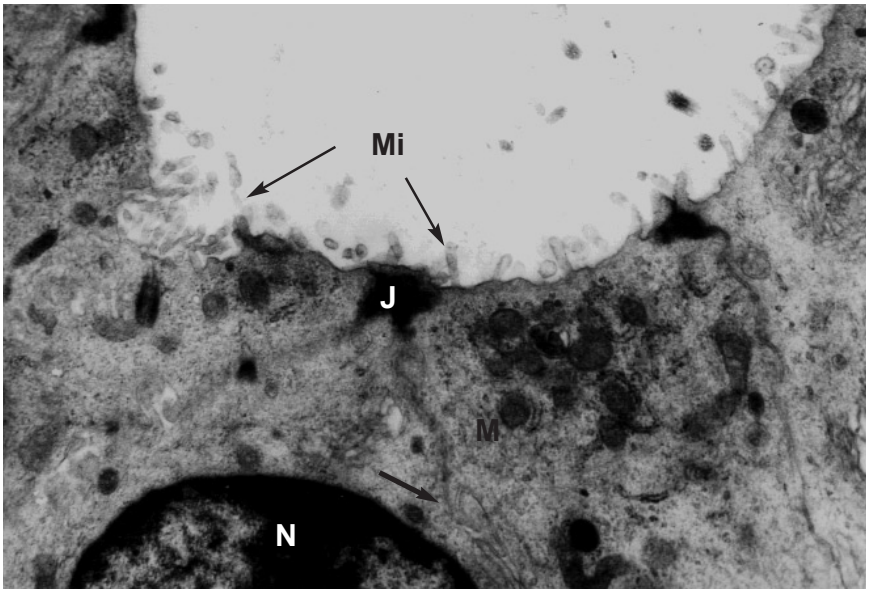

Fig. 40 Polul apical al celulelor ductulare umane
N- nucleu;
M - mitocondrii;
Mi - microvili săgeată neagră - falduri şi interdigitaţii ale membranei laterale;
J - joncţiuni stânse;
Preparat şi foto: Dr. E. Mandache, Institutul Naţional de Patologie "V. Babeş".

(scuamoase). De aici, bila trece în ducte interlobulare mici (marginale) și apoi în ducte interlobulare mai mari, și în ducte mari septale, până la ductele mari hepatice, drept și stâng, care se continuă cu ductele extrahepatice. Ramificarea ductelor însoțește ramificarea vaselor.[1-3,5]

Morfologia și histochimia celulelor epiteliale biliare se schimbă de la colangiole la ductele mari.

Colangiolele(ductule terminale, canale Hering) sunt mărginite de celule ductulare sau colangiocite, turtite, elipsoidale, cu caractere primitive, care amintesc de celulele stem. Secționate longitudinal, colangiolele apar ca duble coloane de celule alungite, turtite, cu citoplasmă puțină, fără reacții histochimice specifice. La începutul colangiolei, celulele sunt turtite, apoi peretele se continuă cu celule cuboidale mici, pe măsură ce ductulii se apropie de ductele interlobulare, în care se varsă. Această regiune de tranziție a sistemului de ducte se vede clar la MO numai dacă ductulii sunt destinși, cum se întâmplă în cazul ocluziei unui duct biliar.[57]

Ductele interlobulare mici constau din celule ductale cuboidale sau columnare cu citoplasmă puțină, eozinofilă (Fig.37-40). Citoplasma este rareori PAS-pozitivă, întotdeauna albastru alcian-negativă, ceea ce arată că nu secretă mucus decât rareori. Membrana celulară prezintă numeroși microvili în domeniul apical.

Ductele mari sunt căptușite cu celule ductale mari, înalt columnare, cu microvili apicali, secretoare de

mucus, cu citoplasmă PAS-pozitivă, albastru alcian-pozitivă, cu nucleii mici, situați bazal.

La ME se observă că toate ramurile arborelui biliar, de la colangiole până la ductele mari au, spre deosebire de hepatocite, o membrană bazală (v. Fig.39).

Funcție. Ductulele și ductele bilare servesc drept conducte pentru transportul bilei din spațiile canaliculare la duoden. Volumul și compoziția chimică ale bilei sunt modificate în trecerea prin arborele biliar. O caracteristică importantă a transportului fluidului și electroliților este aceea că ductulele bilare intrahepatice secretă în bilă un fluid bogat în bicarbonat, ori de câte ori sunt stimulate de către secretină. Totuși există diferențe de specie în secreția ductulară indusă hormonal. La șobolan, deși există receptori pentru secretină pe celulele biliare, răspunsul la secretină este foarte slab. La om, stimularea prin secretină duce la un răspuns dependent de doză, cu dublarea sau triplarea fluxului biliar bazal, nestimulat, cu creșterea HCO_3^-. Secretina se leagă de receptorul său și prin aceasta duce la creșterea intracelulară de AMPc. Mai mulți transportori de ioni și canale ionice au fost identificate în epiteliul biliar. Ele sunt prezentate în capitolul "Histofiziologia moleculara a ficatului și a căilor biliare".

3.7. Celulele spațiului portal

Sunt celulele care populează țesutul conjunctiv lax din spațiile portale: în majoritate fibroblaști și fibrocite, alături de limfocite, macrofage, mastocite (Fig.41), rare în ficatul uman normal, dar numeroase în ficatul inflamat sau cirotic unde joacă un rol în favorizarea fibrogenezei: mononuclearele prin eliberarea de citokine ce stimulează celulele Ito să sintetizeze matrice extracelulară; mastocitele prin activitatea de inhibiție a proteazelor care lizează componentele matricei extracelulare.[58,59]

3.8. Celulele progenitoare: celule stem și celule ovale

Ficatul adult normal nu este unanim considerat ca o ierarhie de celule originare din celula stem, unii fiind în favoarea, alții contra acestei teorii.

- *Modelul ficatului "curgător"*[60] consideră ficatul ca un sistem de linii celulare cu origine în celulele stem, de-a lungul cărora se produce un proces de diferențiere lentă, unidirecțională, terminală, permanentă. Doar cinetica acestui proces variază în starea regenerativă, față de starea normală, "liniștită". Astfel, ficatul normal s-ar comporta asemănător cu intestinul, ca o linie de

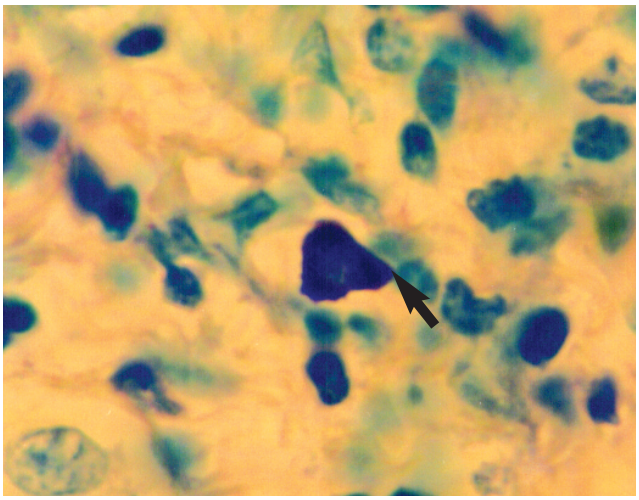

Fig.41 Mastocit în spaţiul portal. Coloraţie albastru de toluidină. Micrografie x 600. Colecţia Catedrei de Medicină Celulară şi Moleculară, UMF "Carol Davila", Bucureşti.

celule continuu reînnoite, cu originea în celule stem.

Ficatul sănătos are o populație celulară care se reînnoiește încet, cu hepatocite care trăiesc 200-450 de zile, eliminate apoi prin apoptoză. Apoptoza este decelabilă pe secțiunile de ficat prin prezența unor formațiuni acidofile, numite corpi Councilman.[61] Noi celule hepatice se formează în special în zona periportală, probabil din celule stem. Aceste hepatocite noi "curg" foarte încet de-a lungul lamelor de celule hepatice spre venele hepatice terminale.

S-a sugerat că hepatocitele ar deveni mai diferențiate funcțional pe măsură ce se mișcă spre zona perivenoasă, dar această ipoteză pare improbabilă, deoarece celulele își schimbă funcția ca răspuns la schimbarea micromediului (conform experimentelor de perfuzie inversată, de la vena hepatică terminală la spațiul portal).

- Un alt model pornește de la recunoașterea unanimă a capacității ficatului de a se regenera ca răspuns la pierderea hepatocitelor. Aceasta s-ar realiza prin declanșarea proliferării hepatocitelor "liniștite", aflate în G_0, care sunt determinate să reintre în ciclul celular. Acest model admite prezența de celule stem facultative localizate în sau lângă epiteliul biliar. Rețeaua biliară este nu numai un conduct pentru bilă, ci și un compartiment celular care proliferează în condiții adecvate pentru a da naștere la hepatocite complet diferențiate și la alte tipuri celulare. Celulele "ovale" reprezintă progenitura acestor celule stem și funcționează ca un compartiment de amplificare pentru generarea de noi hepatocite. Acesta este un proces condiționat care apare numai când capacitatea de regenerare a hepatocitelor este depășită.[62]

Tabelul 3 Markeri pentru celulele ovale.

Citokeratinele 7, 8, 18, 19 (expresie intensă)
Citokeratina 14 (exprimată de puține celule)
Vimentina
OV 6, OC 2, OC 3 - antigene citoscheletale
Gama-glutamil transpeptidaza
CD 34
SCF (stem cell factor)
c-kit (CD 117) - receptor pentru SCF
Thy-1 (CD 90)
Alfa-fetoproteina

Reproducere cu permisiune din M. Pană, C. Vidulescu, Celulele stem - cheia regenerării ficatului, Medical Update, 5:227-231, 2001

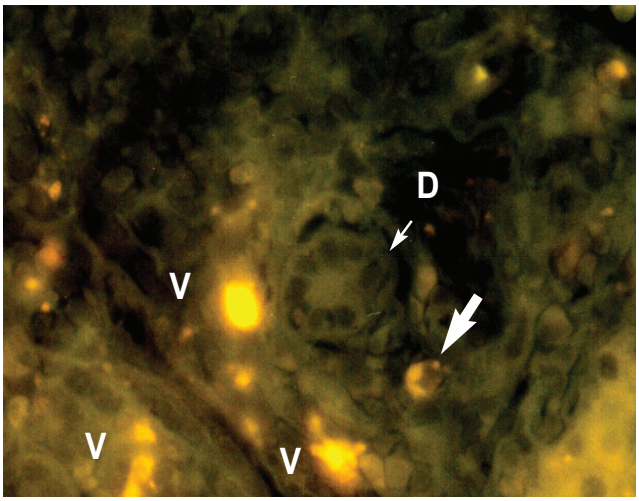

Fig.42 Spaţiu portal. Săgeata mare indică o celulă ce exprimă pe suprafaţă receptorul c-kit (CD 117) pentru SCF (stem cell factor)
D - duct biliar interlobular.
V - vase pline cu hematii au o intensă fluorescenţă nespecifică.
Imunofluorescenţă. Anticorpi anti-CD117 marcaţi cu ficoeritrină x 400. Secţiune de ficat uman, zonă paratumorală, bolnav cu hepatocarcinom, operat la Institutul Clinic Fundeni, Centrul de Chirurgie Generală şi Transplant hepatic.

➢ *Celulele stem*

Compartimentul celulelor stem este presupus a exista pe baza unor dovezi indirecte, de vreme ce celulele stem sunt greu de identificat cu precizie. În privința localizării lor, dovezile experimentale indică următoarele posibilități:

- celule localizate în stroma spațiului portal;
- celule periductulare, celule mici din jurul ductulilor (colangiolelor);
- celule ductulare din chiar peretele ductulilor (colangiolelor) și al ductelor biliare interlobulare mici;
- celule localizate în orice regiune a epiteliului arborelui biliar, inclusiv extrahepatic;
- printre hepatocitele periportale;
- localizare extrahepatică: celule stem cu proveniența în măduva osoasă, ce vin la ficat prin curentul sanguin.[63-65]

În prezența unui stimul natural sau experimental adecvat, aceste celule stem își semnalează prezența prin apariția progeniturii lor, reprezentată de celulele ovale, celule neparenchimatoase, cu nucleu oval și citoplasmă bazofilă, puțin abundentă. Aceste celule se dispun inițial sub forma unei arborizații de ductuli asemănători cu ductulii terminali Hering, apoi sunt capabile să se diferențieze fie în hepatocite, fie în celule biliare ductale.

➢ *Celulele ovale*

În cazurile de extremă hepatotoxicitate, proliferarea hepatocitelor este restrânsă sau chiar abolită. Când regenerarea hepatocitelor este compromisă, apar structuri ductulare, în continuarea arborelui biliar, care avansează spre parenchim prin proliferare și migrare.

Observate inițial la animalele de experiență celulele ce proliferează formând expansiuni ale ductulelor (colangiolelor) spre parenchim au fost numite celule ovale (Farber, 1955). Celulele ovale au suscitat mult interes, deoarece ele reprezintă celulele-țintă pentru carcinogenii hepatici. Șobolanii tratați cu carcinogeni chimici prezintă o hiperplazie evidentă a ductulelor bilare, formate din celule ovale. Ele au capacitatea de a se diferenția în celule ce exprimă toate caracterele morfologice ale hepatocitelor mature.

La om, aceste structuri ductulare, formate din celule epiteliale biliare numite celule ovale ductulare, au fost numite neoductuli sau neocolangiole, observate în bolile hepatice cronice și cancer.

Asocierea proliferării celulelor ovale cu regenerarea deficientă, la animal și la om, a dus la ideea că ele reprezintă o populație de celule progenitoare. Se crede că celulele ovale preiau sarcina creșterii regenerative după pierderea substanțială de celule din ficat, sugerând că ele sunt progenitura unor celulele stem facultative. Celulele ovale ductulare migrează în parenchimul periportal. Ele exprimă pe membrana celulară sau în citoplasmă o combinație specifică de markeri moleculari (Tabelul 3). Inițial aceste celule se comportă ca celule biliare autentice, cu expresia filamentelor intermediare (citokeratine) specifice, dar apoi capătă trăsături de hepatocit ca sinteza de α-fetoproteină și sinteza de

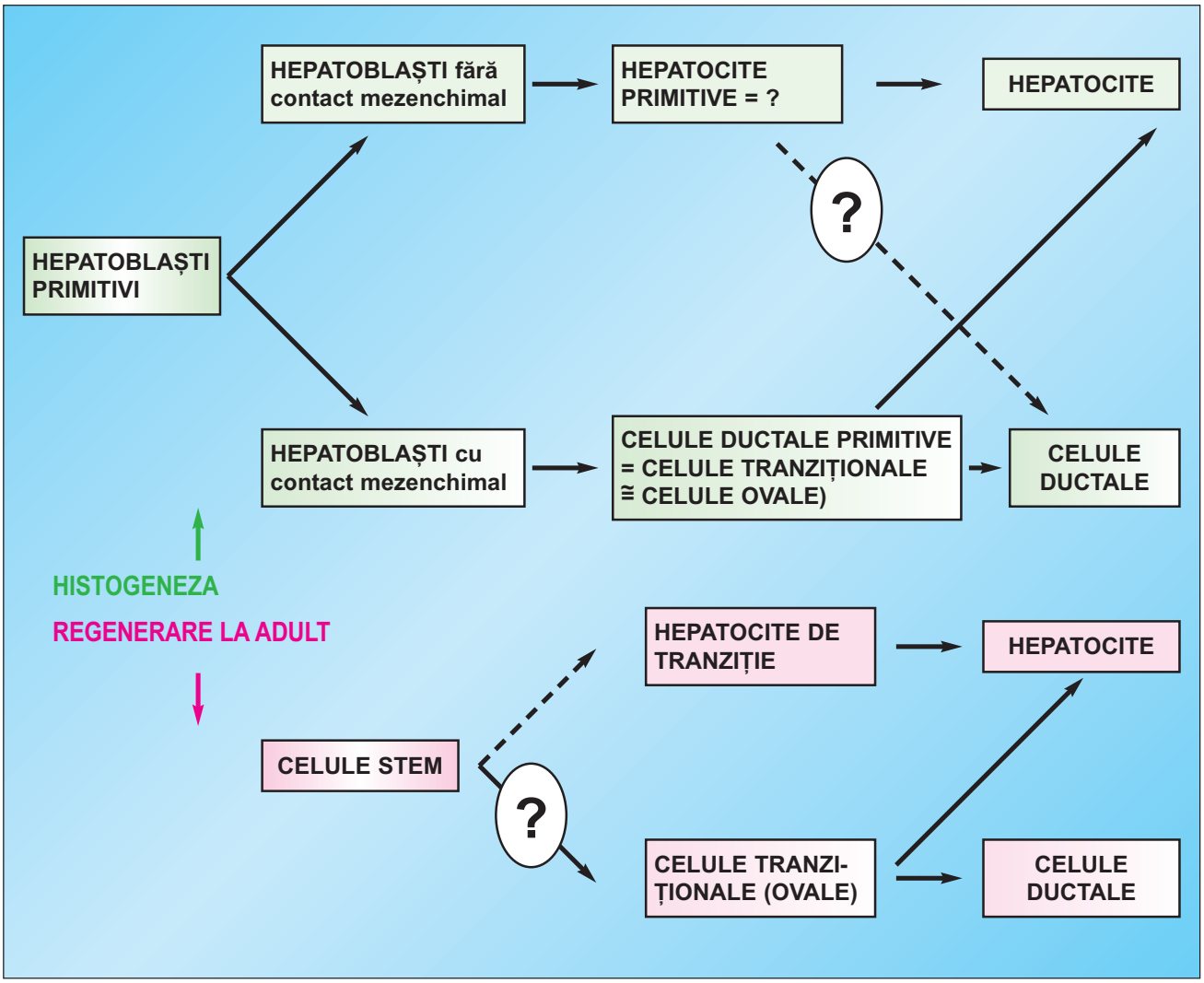

Fig.43 Analogie între histogeneza şi regenerarea hepatocitelor.

albumină. Ulterior, aceste ducte dispar rapid și sunt înlocuite cu hepatocite mici sau chiar celule intestinale. Proliferarea și diferențierea celulelor ovale este probabil influențată puternic de semnalizarea paracrină de la celulele hepatice stelate (vezi cap.4).

Celulele ovale apar ca progenitura unor celule stem pluripotente (facultative) care au potențialul celulelor stem gastro-intestinale. Aceste celule stem par să fie localizate în colangiole sau ductele biliare mici intelobulare sau în apropierea lor (Fig.42). Astfel, celulele ovale constituie o rezervă pentru hepatocite, atunci când regenerarea hepatocitelor este compromisă.[66] În acest context se consideră că ele pot fi vehicule utile pentru terapia genică ex vivo.

Geneza și filiația celulelor hepatice

Ficatul vertebratelor își are originea într-o expansiune a peretelui intestinului primitiv, caudal de stomac, pancreas și vezica biliară și constă din componente endodermale și respectiv mezodermale. Acestea dau naștere hepatoblaștilor și respectiv celulelor sinusoidale, perisinusoidale și celulelor conjunctive din spațiile portale.

Hepatoblaștii primitivi care înconjoară mezenchimul portal formează un cilindru cu perete dublu, format de hepatocite, numit placă ductală care se remodelează și migrează în mezenchim pentru a forma ductele biliare intrahepatice.

Hepatoblaștii exprimă proteinele specifice hepatocitare: α-fetoproteina (αFP) și albumina, în timp ce migrează spre stroma portală, iar în plus încep să exprime marker-ul specific pentru ductele bilare, gamma-glutamil transpeptidaza (GGT). Inițial, expresia filamentelor intermediare este restrânsă la citokeratina 8, dar în timpul stadiilor ulterioare ale morfogenezei ductelor, noile celule ductale încep să exprime citokeratinele biliare caracteristice 7, 8, 18 și 19, deși continuă să exprime trăsături de hepatocit până la 7-14 zile după naștere.

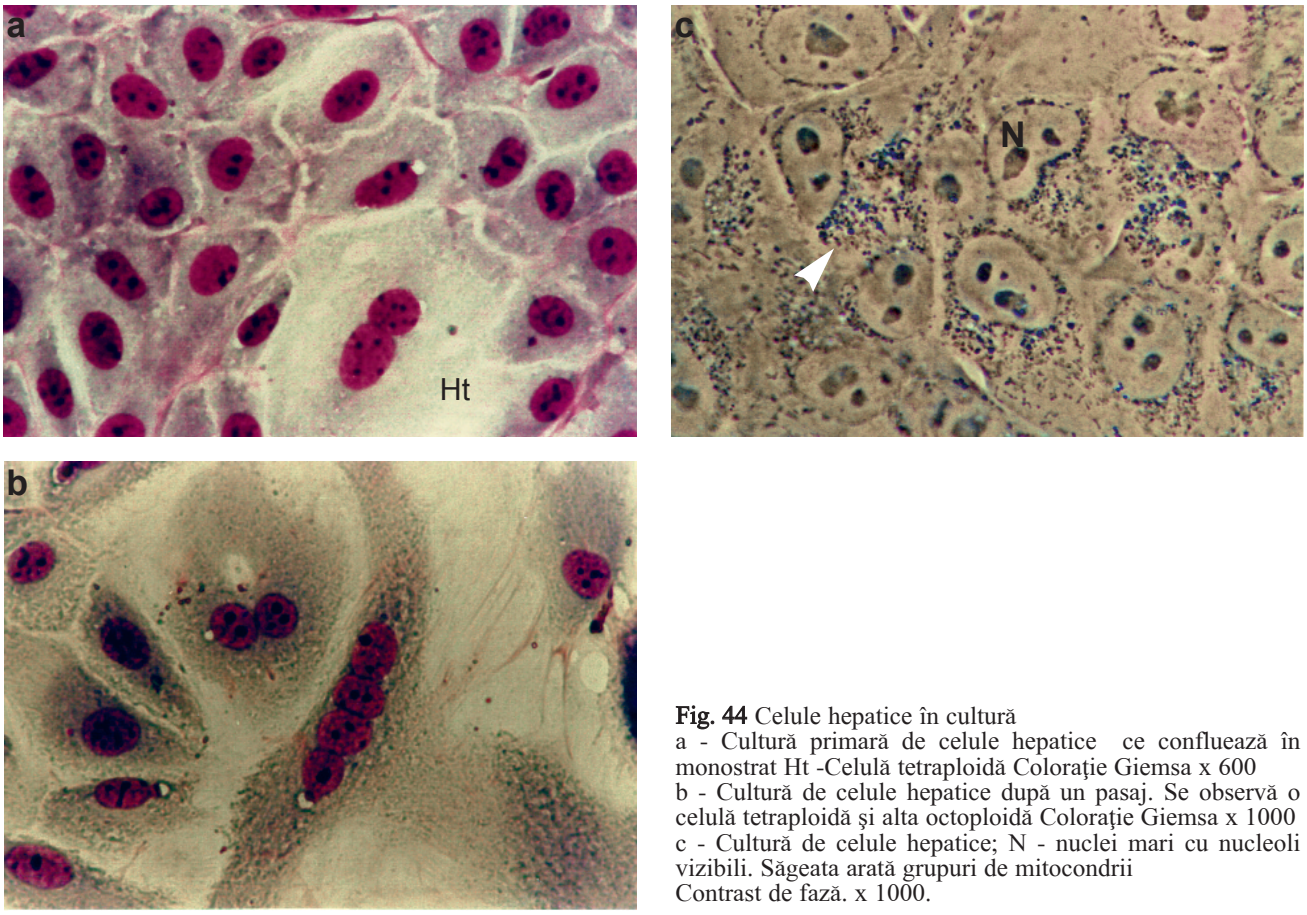

Fig. 44 Celule hepatice în cultură
a - Cultură primară de celule hepatice ce confluează în monostrat Ht -Celulă tetraploidă Coloraţie Giemsa x 600
b - Cultură de celule hepatice după un pasaj. Se observă o celulă tetraploidă şi alta octoploidă Coloraţie Giemsa x 1000
c - Cultură de celule hepatice; N - nuclei mari cu nucleoli vizibili. Săgeata arată grupuri de mitocondrii
Contrast de fază. x 1000.

În contrast, hepatoblaștii care nu sunt în contact cu mezenchimul portal se diferențiază în hepatocite ce formează cordoane, deși, la rândul lor, continuă să exprime markerul biliar GGT până la naștere. Citokeratinele hepatocitare sunt numai 8 și 18.

Astfel, în ficatul de om și de șobolan, hepatoblaștii și celulele bilare primitive sunt bipotențiale pentru hepatocite și celule biliare, cel puțin până la naștere. Experimental, destinația hepatoblaștilor fetali poate fi schimbată *in vitro* manipulând condițiile specifice de cultură.

Expresia în embriogeneză a genelor specifice ficatului este recapitulată la adult prin reapariția și proliferarea echivalenților celulelor tranziționale reprezentate de celulele ovale (Fig.43). Celulele ovale sunt progenitura unor celule stem facultative localizate în arborele biliar.

În timpul dezvoltării embrionare, transcripția α-FP este marker-ul cel mai timpuriu al expresiei genelor specifice ficatului în anumite celule endodermale determinate și este urmată, după o zi, de sinteza de albumină. Celulele devin astfel hepatoblaști. În acest timp are loc formarea cordoanelor hepatice.

Celulele ductelor biliare primitive intrahepatice exprimă, în plus față de aceste proteine hepatocitare, markeri epiteliali biliari și, în consecință, au fost numite celule tranziționale, considerate a rămâne în ficatul adult ca progenitoare bipotențiale pentru hepatocite și celulele biliare.

Celulele ovale reprezintă progenitura celulelor stem activate, concepție sprijinită de faptul că ele exprimă markeri considerați caracteristici celulelor stem (Tabelul 3), printre care factorul celulelor stem (SCF) și receptorul său c-kit (CD117) de asemenea bcl-2 și citocheratine.[14,67,68]

Culturile de celule hepatice

Comportamentul celulelor hepatice în cultură (Fig.44) este intens studiat, deoarece acestea pot constitui modele experimentale pentru studii ale metabolismului hepatic, biotransformării, mutagenezei și pot oferi dovezi experimentale farmacologice pentru tratamentul insuficienței hepatice și a bolilor genetice hepatice prin terapie genică. Stăpânirea condițiilor de supraviețiure a hepatocitelor umane și condiționarea lor în culturi deschide perspectiva utilizării lor terapeutice prin transplant de celule. Pe de altă parte se speră construirea de dispozitive cu rolul de ficat artificial, care să suplinească funcțiile hepatice la bolnavii cu insuficiență hepatică gravă. Un asemenea dispozitiv poate folosi celule hepatice încapsulate în mici bile construite din mase plastice speciale și căptușite cu colagen modificat.

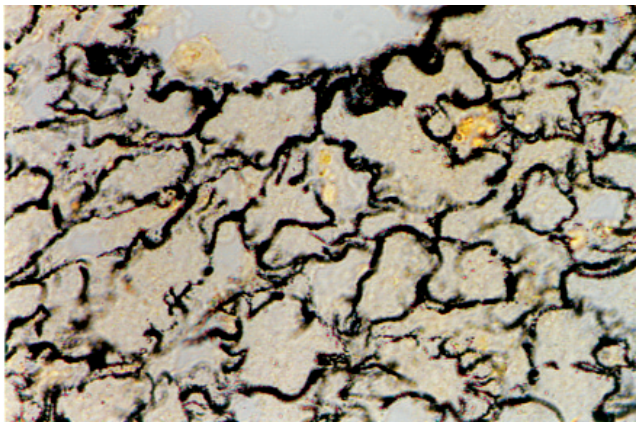

Fig.45 Fibre de reticulină (colagen III) printre cordoanele de hepatocite şi în jurul venulei centrolobulare.Impregnare argentică. Micrografie x 200. Colecţia Catedrei de Medicină Celulară şi Moleculară, UMF "Carol Davila", Bucureşti.

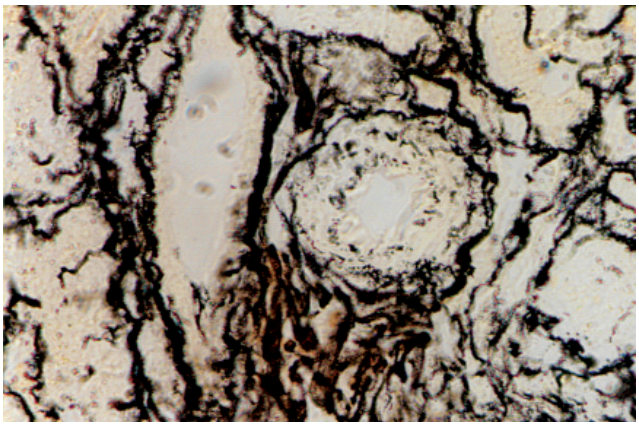

Fig.46 Fibre de reticulină (colagen III) în spaţiul port. Impregnare argentică. Micrografie x 200. Colecţia Catedrei de Medicină Celulară şi Moleculară, UMF "Carol Davila", Bucureşti.

Calitatea hepatocitelor folosite pentru transplant este extrem de importantă depinzând de natura țesutului de origine. Cum orice ficat disponibil este utilizat în general pentru transplant, sunt folosite ca surse de celule segmente de ficat neadecvat pentru transplantare de organ precum și cele rezultate din reducția grefelor. O altă sursă poate fi ficatul fetal. De aceea studiile se concentrează acum și pe perfecționarea crioprezervării.

4. MATRICEA EXTRACELULARĂ

Matricea extracelulară a ficatului este formată din

- colagen: predomină tipurile I, III, IV;
- glicoproteine: predomină fibronectina și laminina;
- proteoglicani: predomină heparan sulfat, condroitin sulfat, dermatan sulfat, hialuronat.

În spațiile portale ce conțin țesut conjunctiv, este cert că fibroblaștii produc colagen, glicoproteine și proteoglicani, dar și în parenchimul hepatic, hepatocitele, celulele endoteliale, celulele Kupffer, celulele Ito, pot produce componente ale matricei.

Substanța fundamentală, cu consistența ei obișnuită de gel, pare să lipsească în spațiul perisinusoidal. Plasma, care iese prin fenestrațiile endoteliului sinusoidelor are acces direct la suprafața hepatocitelor. Aceasta facilitează schimbul metaboliților între sânge și hepatocite. Nu poate fi observată o membrană bazală; cu toate acestea, în ficatul normal pot fi detectați, în spațiul perisinusoidal, toți constituenții majori ai unei membrane bazale, care însă nu au o aparență morfologică: colagen IV, laminină, heparan sulfat și

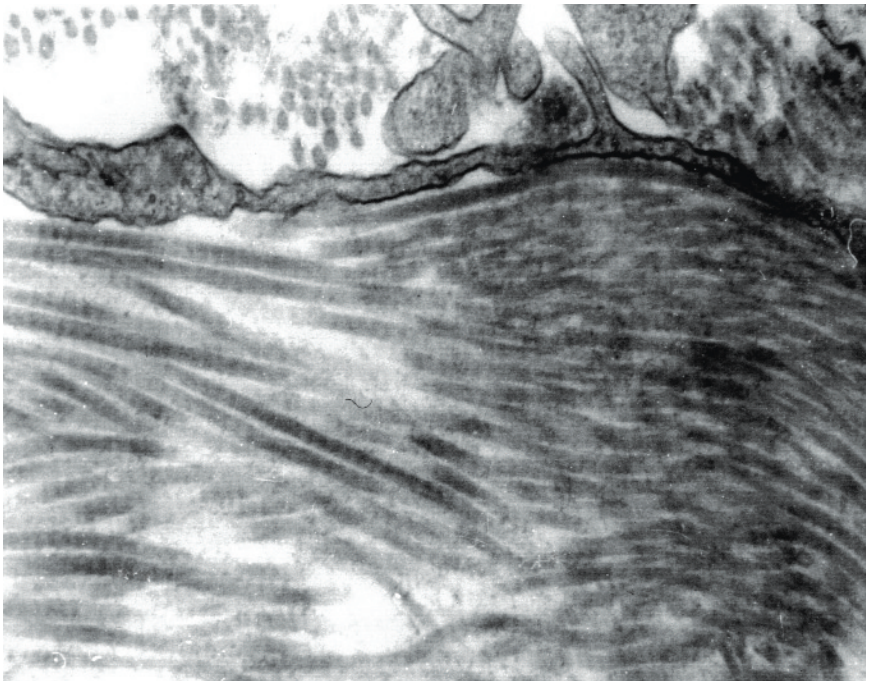

Fig. 47 Colagen în spaţiul Disse. Electronomicrografie x 50000. Colecţia Catedrei de Medicină Celulară şi Moleculară, UMF "Carol Davila", Bucureşti.

fibronectină. Matricea din spațiul Disse influențează funcția hepatocitelor, afectând expresia genelor specifice, ca cea pentru albumină, și de asemenea, numărul și porozitatea fenestrațiilor sinusoidelor. Poate fi importantă în regenerarea hepatică.

În acest spațiu există fascicule subțiri de colagen, ce formează o rețea laxă, corespunzând rețelei argirofile de fibre reticulare sau de reticulină (colagen III) din jurul sinusoidelor, demonstrabilă la MO prin impregnare argentică (Fig.45,46) și vizibilă pe preparatele de TEM (Fig.47).

Aranjamentul tridimensional al fibrelor de colagen intralobulare se observă bine la SEM pe un preparat din care au fost îndepărtate celulele hepatice prin macerare în baze tari. Se văd fascicule de fibrile de colagen de 60nm în țesutul conjunctiv al spațiilor portale, continuându-se cu o rețea de fascicule fine de fibrile ce înconjoară sinusoidele. Rețelele de fibrile ce înconjoară sinusoidele adiacente sunt interconectate prin fascicule mai groase de colagen care traversează cordoanele de hepatocite, trecând printre celule. Fibrilele de colagen din spațiile portale au același diametru cu cele din jurul sinusoidelor. De aceea nu mai are rost perpetuarea ideii tradiționale de deosebire între "fibrele reticulare" și fibrele de colagen, acum fiind clar că "reticulina" din fibrele reticulare este de fapt unul dintre tipurile de colagen și anume colagen III.[69]

Dată fiind raritatea fibroblaștilor tipici în spațiul Disse, originea rețelei de colagen din lobulii hepatici este un subiect de dispută. Există dovezi că sunt implicate celulele Ito (depozitare de lipide), care în anumite condiții virează spre fenotipul de fibroblast. Celulele endoteliale au fost și ele incriminate, dar și celulele hepatice, știindu-se că, în cultură, secretă mici cantități de colagen. Cu toate acestea, nu se știe care este celula responsabilă, în condiții normale, de majoritatea producției colagenului.

Controlul fibrilogenezei, puțin cunoscut, pare să implice interacțiuni celulare între celulele sinusoidale și perisinusoidale.

Colagenul

Celulele Kupffer secretă un *factor* (necaracterizat) care poate stimula celulele Ito să producă colagen. Radicalii liberi de 0_2 eliberați de celulele Kupffer activate și de alte macrofage au un efect similar. Creșterea fibroblaștilor este favorizată de factori eliberați de celula Kupffer de exemplu interleukina I (IL-I), factorul necrozei tumorale (TNF-α), și factorul de creștere derivat din plachete (PDGF). Leukotrienele secretate de macrofage atrag prin chimiotactism celule inflamatorii ce secretă factori promotori ai fibrozei. Vitamina A în doze mari, ca și β-factorul de creștere transformant (TGF-β) stimulează fibrilogeneza de către celulele Ito. TGF-β secretat de celulele hematopoietice poate regla fibrilogeneza la mai multe nivele: prin creșterea producției de ARNm pentru colagen și fibronectină; prin producția de inhibitor de colagenază; prin chimiotaxia monocitelor și fibroblaștilor.

În fibroza hepatică, celulele Ito proliferează și se acumulează în exces matrice extracelulară. Când ficatul se regenerează, celulele Ito se transformă în miofibroblești și își modifică secreția de colagen de la tipurile III, IV, la tipul I, prezent în majoritatea formelor de ciroză.

Fibroza poate fi nu numai rezultatul fibrilogenezei active ci și al alterării mecanismului de degradare a colagenului normal sau anormal. În această privință, celulele endoteliale, celulele Ito, și celulele Kupffer au roluri importante în *clearance*-ul colagenului tip I, proteoglicanilor și al colagenului denaturat. Schimbarea în activitățile acestor celule poate modifica extensia fibrozei.

Astfel, sinteza crescută și/sau degradarea scăzută a colagenului duc la depunerea excesivă a acestuia, care afectează funcția hepatică. Proliferarea excesivă a elementelor matriciale, în special a colagenului, împiedică curgerea sângelui și a bilei și interferă cu regenerarea celulelor hepatice:

- fibroza pericelulară afectează hrănirea celulelor cu producerea de atrofie hepatocelulară.
- fibroza spațiului Disse împiedică trecerea substanțelor din sânge în celule.
- fibroza în jurul spațiilor portale și a venulelor hepatice obstrucționează fluxul sanguin prin ficat. Rezistența venoasă în ficat crește de la ramurile venei porte la sinusoide și în final la venele hepatice.

  Toate cele 3 moduri pot fi implicate.

Benzile fibroase care leagă tracturile portale cu venulele centrale favorizează apariția de canale anastomotice: sângele arterial ocolește hepatocitele normale și se varsă direct în venele hepatice eferente, ceea ce alterează și mai mult funcția hepatocelulară și duce la necroză. Tipul de proces implicat, localizarea și extinderea lui determină importanța disfuncției hepatice.[70]

Problema este importantă, datorită implicațiilor pe care le are în stările patologice, în care fibroza este un element redutabil. De exemplu, la alcoolici, se produce colagenizarea spațiului Disse, formarea unei lamine bazale sub endoteliul sinusoidelor și scăderea numărului fenestrelor. Aceste procese sunt maximale în zona 3.

Acidul hialuronic

Acidul hialuronic (HYA) este un polizaharid ramificat, cu greutate moleculară (GM) mare, răspândit în țesutul

conjunctiv. Este produs mai ales de celulele mezenchimale, intră în circulație prin limfă, și este reciclat de către celulele endoteliale ale sinusoidelor hepatice, care posedă un receptor de mare afinitate pentru HYA. În ficatul adult, HYA este sintetizat de celulele hepatice stelate (Ito).

Endotoxinemia și/sau septicemia cresc producția HYA de către un număr crescut de celule stelate, prin activare celulelor stelate, cu creșterea producției de HYA și prin activarea celulelor reticulo-endoteliale ale ficatului, cu producerea de mediatori ce cauzează proliferarea celulelor stelate și sinteza crescută de HYA.

HYA din ser se poate măsura prin RIA ("radioimmunoassay"). Semiviața lui în ser este de doar 2-5 min., cu o concentrație de 20-40 μg/l la 30-40 de ani, cu o limită superioară de 100 μg/l la 60-70 de ani, la indivizii normali.

HYA aparține unui grup de substanțe, glicozaminoglicani acizi, componentă majoră, alături de colagen, a matricei extracelulare.

Glicozaminoglicanii acizi, inclusiv HYA, cresc în ficat în ciroză, proporțional cu conținutul în colagen. Celulele stelate Ito sunt, probabil, responsabile și de formarea de colagen. Colagenizarea spațiului Disse duce la modificarea sinusoidelor hepatice, cu pierderea fenestrelor și formarea unei membrane bazale. Acest fenomen de "capilarizare" a sinusoidelor e însoțit de producția crescută de HYA și de eliberarea lui în sânge, ca și de un clearance redus al HYA aflat în circulație. De aceea concentrația serică a HYA crește la 200μg/l, iar concentrația 300μg/l indică ciroza, mai ales ciroza biliară primară, hepatita cronică și boala hepatică alcoolică. Concentrația crescută de HYA poate apărea și în artrita reumatoidă, osteoartrită, sclerodermie, unde producția crescută are loc în sinoviala inflamată.[71-73]

5. CĂILE BILIARE EXTRAHEPATICE

5.1. Ductele biliare extrahepatice

Porțiunea extrahepatică a sistemului de ducte conduce bila de la ficat la vezica biliară și apoi în duoden.

Ductele hepatice drept și stâng, drenează bila din lobii corespunzători ai ficatului.

Ductul hepatic comun (*ductus choledochus*) este format prin unirea acestora. La 3 cm de la originea sa ductul hepatic comun primește afluența ductului cistic, apoi se continuă, în jos, până la vărsarea sa în duoden, pe o lungime de încă 7 cm, prin spatele capului pancreasului, apropiindu-se de ductul pancreatic. Ambele ducte traversează musculara duodenului, apoi au un traiect oblic prin submucoasa acestuia unde în final se unesc formând ampula hepato-pancreatică (Vater) care se deschide în lumenul duodenului, în vârful unei mici papile.[74-76]

Structura histologică. Ductele au un epiteliu simplu columnar. La om, după colecistectomie, și la animalele care nu au vezică biliară, ca șobolanul, epiteliul coledocului poate suplini în mică măsură funcția de concentrare a bilei. Uneori au în epiteliul lor grupuri de celule secretoare de mucus.

Sunt învelite de un țesut conjunctiv dens, acoperit de mezoteliul peritoneal.

În peretele duodenului, ductul biliar și cel pancreatic sunt înconjurate de o bandă de mușchi neted, numită sfincterul Oddi. Acest complex de mușchi constă din patru părți:

- o bandă circulară de mușchi neted - sphincter choledochus - în jurul porțiunii terminale a ductului biliar;
- un *sphincter pancreaticus*, în jurul ductului pancreatic;
- fascicule longitudinale de mușchi neted - *fasciculus longitudinalis* - în spațiul dintre ducte; fasciculele longitudinale scurtează porțiunea intramurală a ductelor și probabil facilitează scurgerea bilei în duoden.
- o rețea de fibre musculare în jurul ampulei - *sphincter ampullae.*[77]

În mod normal, contracția sfincterului coledocului oprește curgerea bilei. Sfincterul are un tonus bazal de 10 mmHg și o activitate fazică independentă de contracția mușchiului neted duodenal. Răspunde la doze foarte mici de hormoni enteroendocrini și la anticolinergice.

Gradul de dezvoltare al acestor componente ale sfincterului Oddi diferă între indivizi. Când sfincterul ampulei este prea bine dezvoltat, contracția sa poate avea nedoritul efect de reflux biliar în ductul pancreatic, ducând în timp la pancreatită.

Ductul cistic (al vezicii biliare) are o mucoasă plicaturată, cu falduri spiralate, numite valvele lui Heister. Ductul cistic are o lungime de 3-4 cm între gâtul vezicii și vărsarea sa în ductul hepatic comun.

5.2. Vezica biliară

Generalități. Vezica biliară este un *organ cavitar*, în formă de pară, ce ocupă o adâncitură de pe suprafața inferioară a ficatului. Constă din corp, fund și un gât care se continuă cu canalul cistic. Are dimensiunile 10/4 cm și o

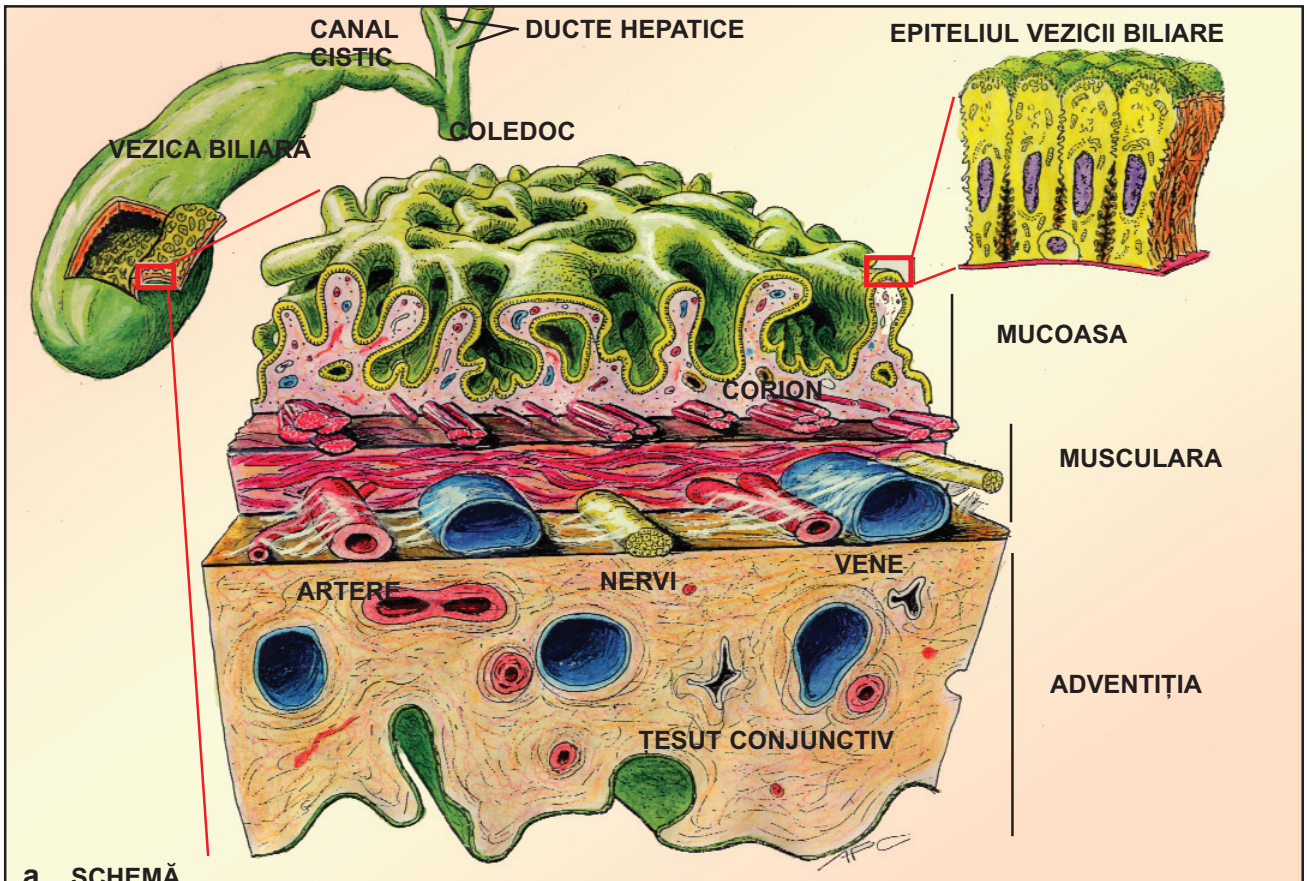

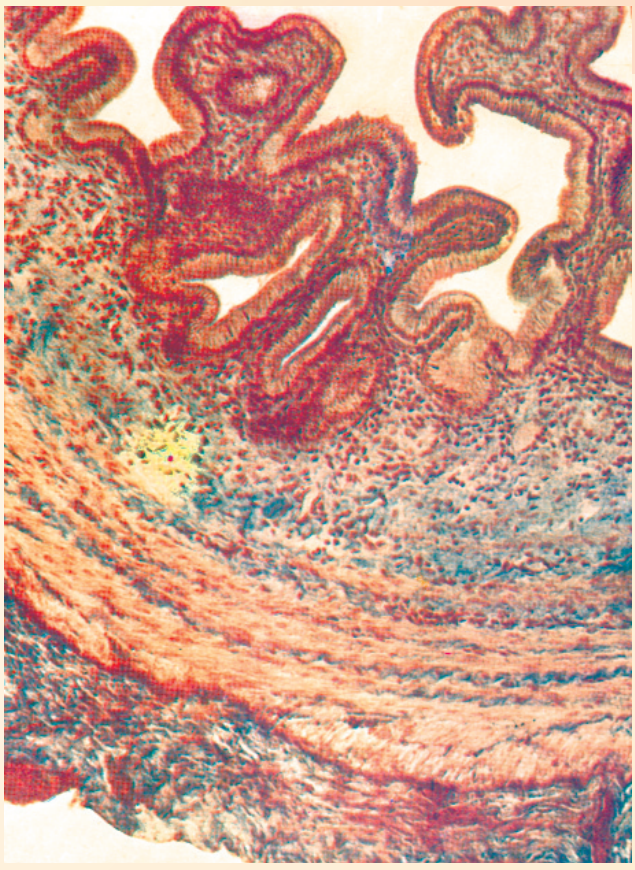

Fig.48 STRUCTURA HISTOLOGICĂ A PERETELUI VEZICII BILIARE. Coloraţie tricromă Masson.

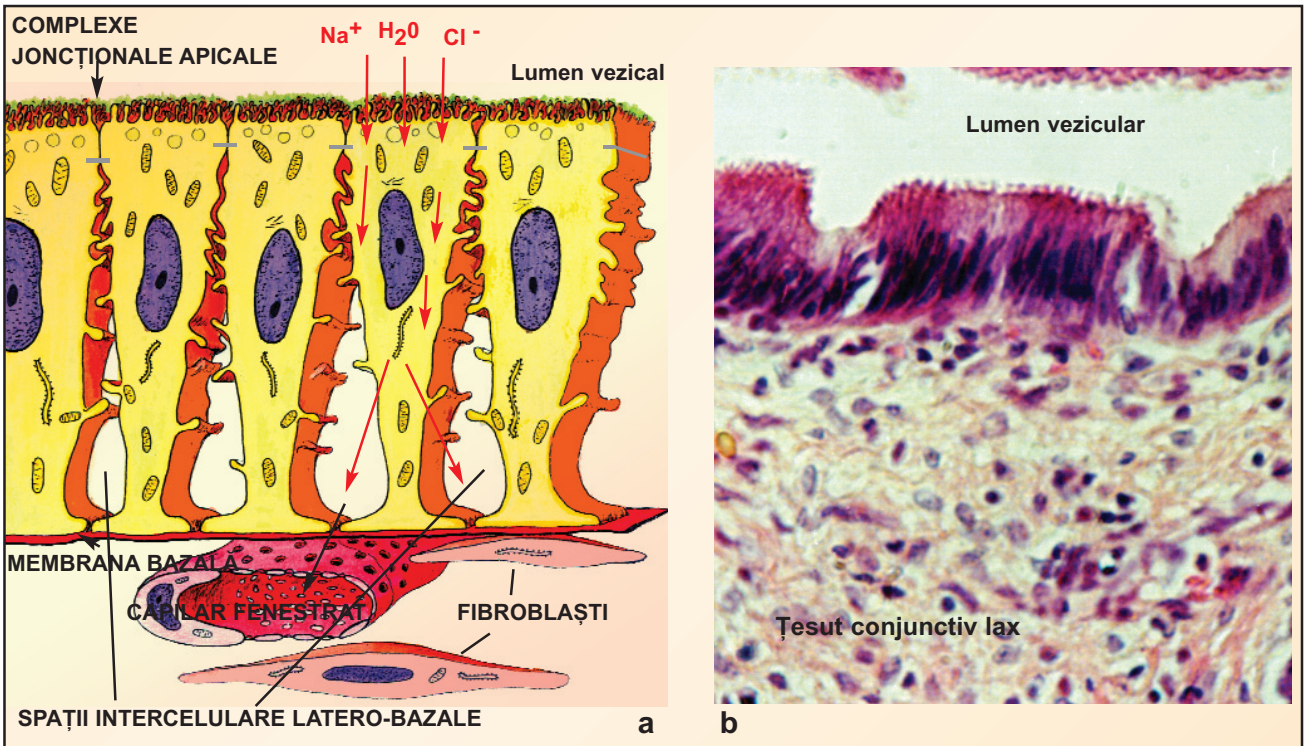

Fig.49 Mucoasa vezicii biliare. Epiteliu simplu cilindric cu platou striat (microvili) din vezica biliară.
a. Schemă după ME x 1800: săgeţile roşii indică direcţia de transport al apei şi ionilor de către celulele epiteliale biliare;
b. micrografie x 600, coloraţie HE.

capacitate de 40-70 ml. Poate varia ca formă de la un individ la altul și este adesea sediul unor procese patologice care îi afectează capacitatea și grosimea peretelui.

Structura histologică (Fig.48). Suprafața vezicii biliare este acoperită cu mezoteliul seroasei peritoneale, cu excepția feței sale hepatice. Peretele are un strat exterior de țesut conjunctiv și o musculară formată din mușchi neted, căptușite de o mucoasă compusă din epiteliu și lamina propria foarte vascularizată.

Mucoasa este plicaturată în falduri ramificate care delimitează cripte. Faldurile mucoasei sunt înalte și mai apropiate în vezica contractată, dar sunt scurte și mai depărtate în vezica destinsă. Aceste diferențe se văd foarte bine la SEM.

- *Epiteliul (Fig.49*) are un singur rând de celule înalte, columnare, cu nuclei ovali și citoplasmă slab eozinofilă, cu *platou striat* (la ME microvili mai scurți decât în intestinul subțire, cu glicocalix la vârfurile lor). *Marginile laterale* ale celulelor sunt drepte în porțiunea *apicală,* dar pot fi plicaturate și interdigitate în porțiunea *latero-bazală.* În interiorul faldurilor din această zonă se află șiruri de mitocondrii. ATP-aza de Na^+/K^+ este localizată în membrana plasmatică laterală. Spațiul intercelular în jumătatea apicală este de 15-20 nm și e închis spre lumen de *zonula occludens*. Lărgimea spațiului intercelular în partea latero-bazală depinde de starea funcțională a vezicii. Este îngust în inactivitate, destins atunci când bila se concentrează prin resorbția apei ce traversează epiteliul.[78-80]
- *Lamina propria* are fibre de colagen și fibre elastice care asigură flexibilitatea peretelui și acomodarea la schimbările de volum. Conține capilare fenestrate și mici venule. Nu are vase limfatice.
  Spre gâtul vezicii se află *glande tubuloalveolare simple* care se întind din lamina propria până în musculară. Epiteliul lor este cuboidal, cu o regiune apicală necolorată, datorită acumulării de vezicule de secreție ce conțin o formă specială de mucus. Nucleul este turtit, situat la bază.
  În această regiune se pot afla invaginări profunde ale mucoasei (greșit interpretate ca fiind glande). Acestea se întind până la lamina propria și musculară. Se numesc *sinusurile Rokitansky - Aschoff* și pot favoriza evaginarea patologică a mucoasei printre fasciculele de mușchi neted din musculară.

Musculara peretelui vezical este formată din fibre musculare netede așezate neregulat în fascicule longitudinale, oblice și transversale. Spațiile dintre fascicule sunt ocupate de fibre elastice și de colagen și rar fibroblaști.

Țesutul conjunctiv extern este dens, bogat în colagen și elastină, cu fibroblaști, macrofage și uneori

grupuri de celule adipoase. Vasele sanguine, nervii, limfaticele vin prin acest strat și trimit ramuri mici spre musculară și mucoasă.

Destul de frecvent, pe suprafața hepatică a vezicii, lângă gâtul ei, se găsesc în țesutul conjunctiv ducte relativ lungi, care nu au deschidere în lumen. Unele pot fi în conexiune cu ductele biliare. Se numesc *ductele Luschka*. Au fost interpretate ca ducte biliare aberante, formate în viața embrionară și persistând la adult.

5.3. Vasele, limfaticele și nervii vezicii biliare

Vezica biliară este vascularizată de artera cistică. Sângele venos este colectat de vene care se varsă în majoritate în vene mici hepatice, numai câteva se varsă în ramura cistică a venei porte.

Există o bogăție de limfatice, desfășurate în două plexuri, în lamina propria și în țesutul conjunctiv extern. Ultimul primește limfatice de la ficat, permițând o cale ce explică colecistita asociată adesea cu hepatita. Aceste plexuri limfatice drenează în limfatice mai mari care trec în ganglionii limfatici de la gâtul vezicii.[16] De la aceștia, limfa eferentă curge prin limfatice care însoțesc ductul cistic și ductul hepatic comun și, după ce traversează o serie de ganglioni limfatici de lângă duoden, se varsă în *cisterna chyli*.

Nervii vezicii biliare sunt ramuri din simpaticul splanhnic și nervul vag. Studiile privind efectul stimulării acestor nervi sunt contradictorii, probabil că fiecare are fibre atât excitatorii cât și inhibitorii. Există și fibre nervoase senzitive, căci supradistensia vezicii sau spasmul tractului biliar extrahepatic poate iniția tulburări reflexe ale intestinului.[81]

BIBLIOGRAFIE

1. Arias IM, Boyer JL, Chisari F.V., et al. eds. The liver. Biology and pathobiology. Fourth edition. Lippincott Williams and Wilkins, Philadelphia, 2001.

2. Arias IM, Jakoby VB, Boyer JL, et al. eds. The liver. Biology and pathobiology. Raven Press, New York, 1994.

3. Motta PM, ed. Biopathology of the liver, an ultrastructural approach, Dordrecht, Kluver, 1988.

4. Melinkoff SM, Some meanings of the liver, Gastroenterology, 76:636-638, 1979.

5. Finlayson NDC, The liver: anatomy, physiology, liver biopsy and congenital disorders, In: Shearman DJC, Finlayson N, Camilleri M, Carter D, eds, Diseases of the Gastrointestinal Tract and Liver, Churchill Livingstone, New York, 1997, 707-733.

6. Hess FA, Weibel ER, Preisig R. Morphometry of dog liver: normal base-line data, Virchows Arch B Cell Pathol. 12:303-317, 1973.

7. Walker RM, Francis Glisson and his capsule, Annals of the Royal College of Surgeons of England, 38:71-91, 1966.

8. Kiernan F, The anatomy and physiology of the liver, Philosophical Transactions of the Royal Society, London, 123:711-770, 1833.

9. Vonnahme FJ, A scanning electron microscopic study of the liver of the monkey Macacca speciosa. II. Intra- and extrahepatic biliary system, Cell Tissue Research, 215:207-214, 1981.

10. Mc Cuskey RS, The hepatic microvascular system, In Arias IM, Jakoby VB, Boyer JL, Fausto N, Schachter D, Schafritz DA, eds. The liver. Biology and pathobiology. New York, Raven Press, 1994, 1089-1106.

11. Brauer RW, Liver circulation and function, Physiological reviews, 43:115-213, 1963.

12. Lautt WW, Hepatic vasculature: a conceptual review, Gastroenterology, 73:1163-1169, 1977.

13. Schaffner F, Popper H, Capillarization of hepatic sinusoids in man, Gastroenterology, 44:239-242, 1963.

14. Disse J, Uber die Lymphbahnen der Saugetierleber, Archive Mikroscopie Anatomie, 36:203, 1890.

15. Mall FP, A study of the structural unit of the liver, American Journal of Anatomy, 5:227, 1906.

16. Trutmann M, Sasse D, The lymphatics of the liver, Anatomy and Embryology, 190:201-209, 1994.

17. Dumont AE, Mulholland JH, Flow rate and composition of thoracic duct lymph in patients with cirrhosis, New England Journal of Medicine, 263:471-474, 1960.

18. Comparini L, Lymph vessels of the liver in man, Microscopic morphology and histotopography, Angiologica, 6:262-274, 1969.

19. Jayle GE, Les nerfs du foie, etude anatomique et histologique, Nutrition, 7:57, 1937.

20. Mallet-Guy P, et al, Etude experimentale de la neurectomie periartere hepatique. I. Effets de la resection du “pedicule nerveux anterieure” sur le foie normale, Lyon Chir, 51:45, 1956.

21. Bioulac –Sage P, Lafon ME, Saric J, et al, Nerves and perisinusoidal cells in human liver, Journal of Hepatology, 10:105, 1990.

22. Rappaport AM, The structural and functional unit in the human liver (liver acinus), Anatomical Record, 130:673-687, 1958.

23. Rappaport AM, The microcirculatory acinar concept of normal and pathological hepatic structure, Beitragen Pathologie, 157:215, 1976.

24. Gebhart R, Metabolic zonation of the liver: regulation and implications for liver function, Pharmacology and Therapeutics, 53:275-354, 1992.

25. Riede UN, Lobinger A, Grunholz D, et al. Influence of autolysis on the quantitative cytoarchitecture of rat hepatocytes. (An ultrastructural morphometric study) Beitragen Pathologie 157:391-411, 1976.

26. Wisse E, An electron microscopic study of the fenestrated endothelial lining of rat liver sinusoids, Journal of Ultrastructural Research, 31:125-150, 1970.

27. Fraser R, Dobbs BR, Rogers GWT, Lipoproteins and the liver sieve: the role of fenestrated sinusoidal endothelium in lipoprotein metabolism, atherosclerosis and cirrhosis, Hepatology, 21:863, 1995.

28. Balabaud C, Boulard A, Quinton A, et al., Light and transmission electron microscopy of sinusoids in human liver In: Bioulac-Sage P, Balabaud C, eds, Sinusoids in human liver:health and disease, Rijswijk: Kupffer Cell Foundation, 1988, 87-110.

29. Burt AD, Le Bail B, Balabaud C, Bioulac-Sage P, Morphologic investigation of sinusoidal cells, Seminars in liver disease, 13:21-38, 1993.

30. Wisse E, An electron microscopic study of the fenestrated

endothelial lining of rat liver sinusoids, Journal of Ultrastructural Research, 31:125-150, 1970.

31. Jones EA, Hepatic sinusoidal cells: new insights and controversies, Hepatology, 3:259-266, 1983.

32. Deaciuc IV, Spitzer JJ Hepatic sinusoidal endothelial cell in alcoholemia and endotoxemia, Alcohol Clin Exp Res. 20:607-614, 1996.

33. Eriksson S, Fraser JRE, Laurent TC, et al., Endothelial cells are the site of uptake and degradation of hyaluronic acid in the liver, Experimental Cell Research, 144:223-238, 1983.

34. Deaciuc IV, Bagby GJ, Niesman MR et al, Modulation of hepatic sinusoidal endothelial cell function by Kupffer cells: an example of intercellular communication in the liver, Hepatology, 19:464, 1994.

35. Kuiper J, Brouwer A, Knook DL, et al., Kupffer and sinusoidal endothelial cells, In Arias IM, Jakoby VB, Boyer JL, Fausto N, Schachter D, Schafritz DA, eds. The liver. Biology and pathobiology. New York, Raven Press, 1994, 791-818.

36. Ito T, Shibasaki S, Electron microscopic study on the hepatic sinusoidal wall and fat- storing cells in normal human liver Archives of Histology and Cytology, 29:137-192, 1968.

37. Ahern M, Halliday J et al, Hepatic stellate cell nomenclature, Hepatology, 23:193, 1996.

38. Geerts A, De Bleser P, Hautekeete ML, et al., Fat storing (Ito) cell biology, In Arias IM, Jakoby VB, Boyer JL, Fausto N, Schachter D, Schafritz DA, eds. The liver. Biology and pathobiology. New York, Raven Press, 1994, 819-838.

39. Wake K., Sternzellen in the liver: perisinusoidal cells with special reference to storage of vitamin A, American Journal of Anatomy, 132:429-461, 1971.

40. Pinzani M, Hepatic stellate (Ito) cells: expanding role for a liver specific pericyte, Journal of Hepatology, 22:700-706, 1995.

41. Wisse E. et al On the tumoricide function of the pit cells the NK cells of the liver, In: Vidal Vanaclocha F ed, functional heterogeneity of the liver tissue, Austin:Medical Intelligence Unit, RG Landes Co., 1996, 207-235.

42. Bioulac-Sage P, Kuiper J, VanBerkel TJC, et al., Lymphocyte and macrophage populations in the liver, Hepato-Gastroenterology, 43:4-14, 1996.

43. Bouwens L, Wisse ER, Pit cells in the liver, Liver 12:3, 1992

44. Medlock ES, Haar JL, The liver hemopoietic environment: I. Developing hepatocytes and their role in fetal hemopoiesis, Anat Rec. 207:31-41,1983.

45. Yong KL, Fahey A, Pahal G, et al., Fetal haemopoietic cells display enhanced migration across endothelium, Br J Haematol. 116:392-400, 2002.

46. Gumucio JJ, Bilir BM, Moseley RH, et al., The biology of the liver cell plate, In Arias IM, Jakoby VB, Boyer JL, Fausto N, Schachter D, Schafritz DA, eds. The liver. Biology and pathobiology. New York, Raven Press, 1994, 1143-1163.

47. Jones AL, Anatomy of the normal liver, In: Zakim D and Boyer TD, eds, Hepatology, Philadelphia, WB Saunders Co, 1982, 17-21.

48. Loud AV, A quantitative stereological description of the ultrastructure of normal rat liver parenchymal cells, Journal of Cell Biology, 37:27, 1968.

49. Schmucker DL, Hepatocyte fine structure during maturation and senescence, Journal of Electron Microscopy techniques, 14:106, 1990.

50. Gumucio JJ, Hepatocyte heterogeneity: the coming of age from the description of a biological curiosity to a partial understanding of its physiological meaning and regulation, Hepatology, 9:154, 1989.

51. Claude A, Growth and differentiation of cytoplasmic membranes in the course of lipoprotein granule synthesis in the hepatic cell, Journal of Cell Biology, 47:745, 1970.

52. Jones AL, Schmucker DL, Mooney JS, et al., Alterations in hepatic pericanalicular cytoplasm during enhanced bile secretory activity, Laboratory Investigation, 40:512, 1979.

53. Jones AL, Schmucker DL, Renston LH, et al., The architecture of bile secretion: A morphological perspective of physiology, Digestive Diseases and Sciences, 25:609, 1980.

54. Phillips MJ, Oshio C, Miyairi M, et al., What is actin doing in the liver cell? Hepatology, 3:433-436, 1983.

55. Jones AL, Renston R, Schmucker DL, et al., A morphologic evaluation of the pericanalicular cytoplasm in the rat hepatocyte demonstrating possible components of the bile secretory apparatus. In Preiseg R, Bircher J, eds., The Liver – Quantitative aspects of structure and function, Aulendorf, Editio Cantor, 1979, 63.

56. Jones AL, Burwen SJ, Pathways and functions of biliary protein secretion, In Forte JG ed, handbook of physiology, The gastrointestinal system III, Bethesda, MD, American Physiological Society, 1989, 663.

57. Alpini G, McGill JM, Larusso NF, The pathobiology of biliary epithelia.Hepatology, 35:1256-1268, 2002.

58. Armbrust T, Batusic D, Ringe B, et al., Mast cells distribution in human liver disease and experimental rat liver fibrosis. Indications for mast cell participation in development of liver fibrosis, Journal of Hepatology, 26:1042-1054, 1997.

59. Roberts IS, Brenchley PE, Mast cells: the forgotten cells of renal fibrosis, Journal of Clinical Pathology, 53:858-862, 2000.

60. Zajicek G, Oren R, Weinreb M Jr., The streaming liver, Liver, 5:293-300, 1985.

61. Valente M, Calabrese F, Liver and apoptosis, Ital J Gastroenterol Hepatol. 31:73-77, 1999.

62. Brill S., Holst P., Sigal S., et al., Hepatic progenitor populations in embryonic, neonatal and adult liver, P.S.E.M.B., 204:261-269, 1993.

63. Sell S., Heterogeneity and plasticity of hepatocyte lineage cells, Hepatology, 33:738-750, 2001.

64. Petersen B.E., Bowen W.C., Patrene, K.D., et al., Bone marrow as a potential source of hepatic oval cells, Science, 284:1168-1170, 1999.

65. Theise N.D., Nimmakayalu M., Gardner R, et al., Liver from bone marrow in humans, Hepatology 32:11-16, 2000.

66. Alison M., Liver stem cells: a two compartment system, Curr. Op. Cell Biol., 10:710-715, 1998.

67. Schmidt C, Bladt F, Goedecke S, et al., Scatter factor/hepatocyte growth factor is essential for liver development, Nature, 373:699-702, 1995.

68. Sigal SH, Brill S, Fiorino AS, et al., The liver as a stem cell and lineage system, American Journal of Physiology (Gastrointest. Liver Physiol. 26):G139-G148, 1992.

69. Rojkind M and Greenwl P, The extracellular matrix of the liver In Arias IM, Jakoby VB, Boyer JL, Fausto N, Schachter D, Schafritz DA, eds. The liver. Biology and pathobiology. New York, Raven Press, 1994, 843-868.

70. Martinez-Heranadez A, Delgado FM, Amenta PS, The extracellular matrix in hepatic regeneration: localization of collagen types I, III, IV, laminin, and fibronectin, Laboratory Investigation, 64:157-166, 1991.

71. Murata K, Ochiai I, Akashio K, Polydispersity of acidic glycosaminoglycan components in human liver and the changes at different stages in liver cirrhosis, Gastroenterology, 89:1248-1257, 1985.

72. Johnson SJ, Extracellular matrix proteins and hepatic fibrosis, Hepato-Gastroenterology, 43:44-55, 1996.

73. Bissell DM, Choun MO, The role of extracellular matrix in normal liver, Scandinavian Journal of Gastroenterology, 23(suppl.151):1, 1988.

74. Niederau C, Sonnenberg A, Mueller J, Comparison of the extrahepatic bile duct size measured by ultrasound and by different radiographic methods, Gastroenterology, 87:615, 1984.

75. Northover JMA, Terblanche J, A new look at the arterial supply of the bile duct in man and its surgical implications, British Journal of Surgery, 66:379, 1979.

76. Boyden EA, The sphincter of Oddi, Surgery, 1:25, 1937.

77. Elias H, Petty D, Gross anatomy of blood vessels and ducts within the human liver, American Journal of Anatomy, 90:59, 1952.

78. Govil H, Reddy V, Kluskens L, et al., Brush cytology of the biliary tract: Retrospective study of 278 cases with histopathologic correlation, Diagn Cytopathol. 26:273-277, 2002.

79. Onori P, Franchitto A, Alvaro D, et al., Immunohistochemical features of bile duct epithelial cells in normal and experimental liver conditions, Ital J Anat Embryol.,106(Suppl 1):371-378, 2001.

80. Jezequel AM, Benedetti A, Marucci L, et al., Morphological features and modulation of the intrahepatic biliary epithelium. Ital J Anat Embryol.106(Suppl 1):363-369, 2001.

81. Shaffer EA, Review article: control of gall-bladder motor function, Aliment Pharmacol Ther. 14 Suppl 2:2-8, 2000.

CAPITOLUL 4

HISTOFIZIOLOGIA MOLECULARĂ A FICATULUI ȘI A CĂILOR BILIARE

Cristina VIDULESCU, Laurențiu M. POPESCU

1. FUNCȚIA VASCULARĂ: CIRCULAȚIA ÎN FICAT 83
2. FUNCȚIA METABOLICĂ, HOMEOSTAZICĂ ȘI SECRETORIE:
PRELUAREA, PRELUCRAREA, STOCAREA ȘI ELIBERAREA MOLECULELOR 83
2.1. Mecanisme generale 83
2.1.1. Utilizarea ATP-ului 85
2.1.2. Inducția enzimelor hepatice 85
2.2. Glucidele 85
2.2.1. Transportul monozaharidelor în sânge 85
2.2.2. Prelucrarea 87
2.2.3. Menținerea constantă a glicemiei 88
2.2.4. Zonarea metabolismului glucidic 89
2.2.5. Variații patologice 89
2.3. Lipidele 89
2.3.1. Transportul lipidelor în plasma sanguină 89
2.3.2. Clasificarea lipoproteinelor 90
2.3.3. Formarea lipoproteinelor 91
2.3.4. Preluarea lipidelor plasmatice 91
2.3.5. Prelucrarea lipidelor 92
2.3.6. Eliberarea 93
2.3.7. Transportul lipidelor la țesuturi; transportul invers de colesterol 93
2.3.8. Variații patologice 93
2.4. Proteinele și aminoacizii 94
2.4.1. Transportul aminoacizilor în sânge 94
2.4.2. Preluarea aminoacizilor de către ficat 94
2.4.3. Prelucrarea aminoacizilor 94
2.4.4. Sinteza proteinelor hepatice 98
2.5. Funcția hepatică endocrină: sinteza și secreția proteinelor plasmatice 98
2.6. Vitaminele 100
2.7. Microelementele 100
2.7.1. Fe 100
2.7.2. Zn 101
2.7.3. Cu 101
2.7.4. Variații patologice 102
2.8. Hemul 103
2.8.1. Transportul hemului în plasmă 103
2.8.2. Sinteza hemului 103
2.8.3. Rolul hemului 103
2.8.4. Metabolismul hemului 103

2.9. Funcția hepatică exocrină: sinteza și secreția de bilă 103
2.10. Acizii biliari 104
2.10.1. Sinteza 104
2.10.2. Circulația enterohepatică 104
2.10.3. Transportul în sânge 105
2.10.4. Preluarea și eliberarea de către hepatocit 105
2.10.5. Formarea bilei și fluxul biliar 107
2.10.5.1. Fluxul biliar dependent de acizii biliari 107
2.10.5.2. Fluxul biliar independent de acizii biliari 108
2.10.5.3. Reglarea fluxului biliar 108
2.11. Funcția hepatică de detoxifiere și excreție 108
2.12. Bilirubina 108
2.12.1. Formarea 109
2.12.2. Transportul în plasmă 109
2.12.3. Preluarea de către hepatocite 109
2.12.4. Conjugarea 109
2.12.5. Excreția biliară 109
2.12.6. Circuitul enterohepatic 109
2.12.7. Variații patologice 109
2.13. Porfirinele 110
2.14. Medicamente liposolubile 110
2.15. Hormonii 111
2.16. Imunoglobulinele A (IgA) 111
3. PRELUCRAREA ȘI ELIMINAREA BILEI DE CĂTRE CĂILE BILIARE INTRA ȘI EXTRAHEPATICE 112
3.1. Modificarea bilei în arborele biliar 112
3.2. Efectele secretinei asupra epiteliului biliar 112
3.2.1. Secretina și pH-ul intracelular 112
3.2.2. Secretina și exocitoza 112
3.2.3. Secreția ductulară de bilă, dependentă de secretină 112
3.3. Efectul acizilor biliari neconjugați din circuitul entero-hepatic 114
3.3.1. Modificarea bilei în vezica biliară 114
3.3.2. Reglarea umorală a fluxului biliar și a contracției vezicii biliare 115
4. FUNCȚIA DE APĂRARE IMUNĂ: FILTRAREA SÂNGELUI DE CĂTRE CELULELE KUPFFER 115
5. FUNCȚIA HEMATOPOIETICĂ ȘI REGLAREA HEMATOPOIEZEI 115
6. PROLIFERAREA ȘI MOARTEA CELULARĂ ÎN FICAT: MENȚINEREA ȘI REGENERAREA FICATULUI 116
6.1. Menținerea 116
6.2. Modelul ficatului “curgător” 116
6.3. Modelul conservator 116
6.4. Regenerarea 116
6.4.1. Mecanismele regenerării 118
6.4.2. Apoptoza în ficat 119
BIBLIOGRAFIE 120

1. FUNCȚIA VASCULARĂ: CIRCULAȚIA ÎN FICAT

Fluxul sanguin hepatic total a fost estimat prin tehnica injecției de BSP (bromosulfoftaleină) la aproximativ 1500ml/min, reprezentând 30% din debitul cardiac de repaus. Din această cantitate, 70-75% vine prin vena portă, iar restul prin artera hepatică (vezi vascularizația).

Reglarea fluxului arterial hepatic

Există o creștere compensatorie a fluxului arterial hepatic, ca răspuns la reducerea fluxului venos portal, dar nu și invers: fluxul portal nu crește în urma ocluziei arterei hepatice. De exemplu, șuntul porto-cav sau ligatura arterei mezenterice superioare, care scad fluxul portal, duc la o creștere cu 100% a fluxului arterial hepatic, totuși fără o compensare completă, încât fluxul total nu revine la normal.

Controlul nervos reflex are o mare importanță în reglarea circulației prin artera hepatică, dar nu și prin vena portă. Aceste reflexe sunt mediate de plexul nervos periarterial.

Autoreglarea vasculară se constată în teritoriul arterei hepatice, dar nu și în cel al venei porte. Creșterea presiunii venoase hepatice duce la constricție arterială și fluxul sanguin descrește, datorită proprietăților miogenice ale peretelui arterial.

Reglarea fluxului portal

Fluxul portal este modificat prin mecanisme predominant umorale. Este crescut de către alimente, săruri biliare, secretină, colecistokinină, pentagastrină, epinefrină, polipeptidul vasoactiv intestinal, glucagon și izoproterenol. Este scăzut de serotonină, vasopresină și angiotensină. Efectele acelorași substanțe pe fluxul arterial hepatic sunt mai puțin evidente.

Funcția de rezervor a vaselor hepatice

În timpul exercițiului fizic moderat fluxul sanguin hepatic crește. În exercițiu viguros, fluxul scade din cauza redistribuirii sângelui spre creier și mușchi. O cantitate considerabilă de sânge - 1000 ml poate fi mobilizată din ficat și pusă la dispoziție organismului în perioadele de stress.

Presiunea sanguină în ficat. *Presiunea arterială* hepatică reflectă presiunea sistemică. *Presiunea portală* este între 7-10 mm Hg. *Presiunea în sinusoide* este cu 2-4 mm Hg sub presiunea din vena cavă inferioară, iar *presiunea din venele hepatice* este doar ușor mai mare ca cea din vena cavă inferioară.

Sinusoidele

Sistemele portal și arterial converg în patul capilar sinusoidal, unde presiunea rămâne remarcabil de constantă și joasă, iar rezistența la flux este foarte mică. Reducerea presiunii arteriale se produce la intrarea ramurilor mici arteriale printre lamele de celule hepatice. Venulele de racord cu sinusoidele reglează fluxul portal spre patul sinusoidal. Deși s-a presupus existența lor, nu au fost descrise sfinctere anatomice la limitele dintre compartimentul sinusoidal și circulația aferentă și eferentă.[1,2]

Blocarea circulației portale

Blocarea circulației portale acută sau cronică duce la *ascită,* acumularea de fluid transsudat în cavitatea abdominală. Blocarea de lungă durată stimulează formarea de *șunturi porto-cave* care tind să restabilească presiunea normală în teritoriile vasculare, dar sângele portal ocolește astfel parenchimul hepatic.

Rolul "trofic" al sângelui portal

Privarea de sângele portal prin șunt porto-cav produce deteriorarea structurii și funcției hepatice, marcată în patologie de atrofia, chiar necroza, respectiv încărcarea grasă a hepatocitelor din zona 3 a acinilor hepatici (zona centrolobulară). Apar modificări ultrastructurale la nivelul reticulului endoplasmic rugos, al poliribozomilor, și scade numărul de granule de glicogen. Aceste efecte adverse nu se datorează reducerii fluxului sanguin *per se*, ci privării celulelor hepatice de factorii hormonali și nutritivi, prezenți în sângele portal, care mențin integritatea morfologică și funcțională a ficatului.[3-7]

2. FUNCȚIA METABOLICĂ, HOMEOSTAZICĂ ȘI SECRETORIE: PRELUAREA, PRELUCRAREA, STOCAREA ȘI ELIBERAREA MOLECULELOR

2.1. Mecanisme generale

Situat "strategic" între circulația portală și circulația generală, ficatul prelucrează practic toate moleculele, care ajung la celulele hepatice. Sângele sistemic aduce de la țesuturi molecule endogene, care provin din metabolismul tisular, secreție endocrină, activitatea imună, iar sângele portal aduce molecule exogene absorbite în tubul digestiv și molecule endogene de la pancreas și splină. Sângele hepatic arterial și portal se amestecă la nivelul sinusoidelor hepatice. Ficatul "monitorizează" atât moleculele endobiotice cât și pe cele xenobiotice.

Analizând circulația moleculelor din organism

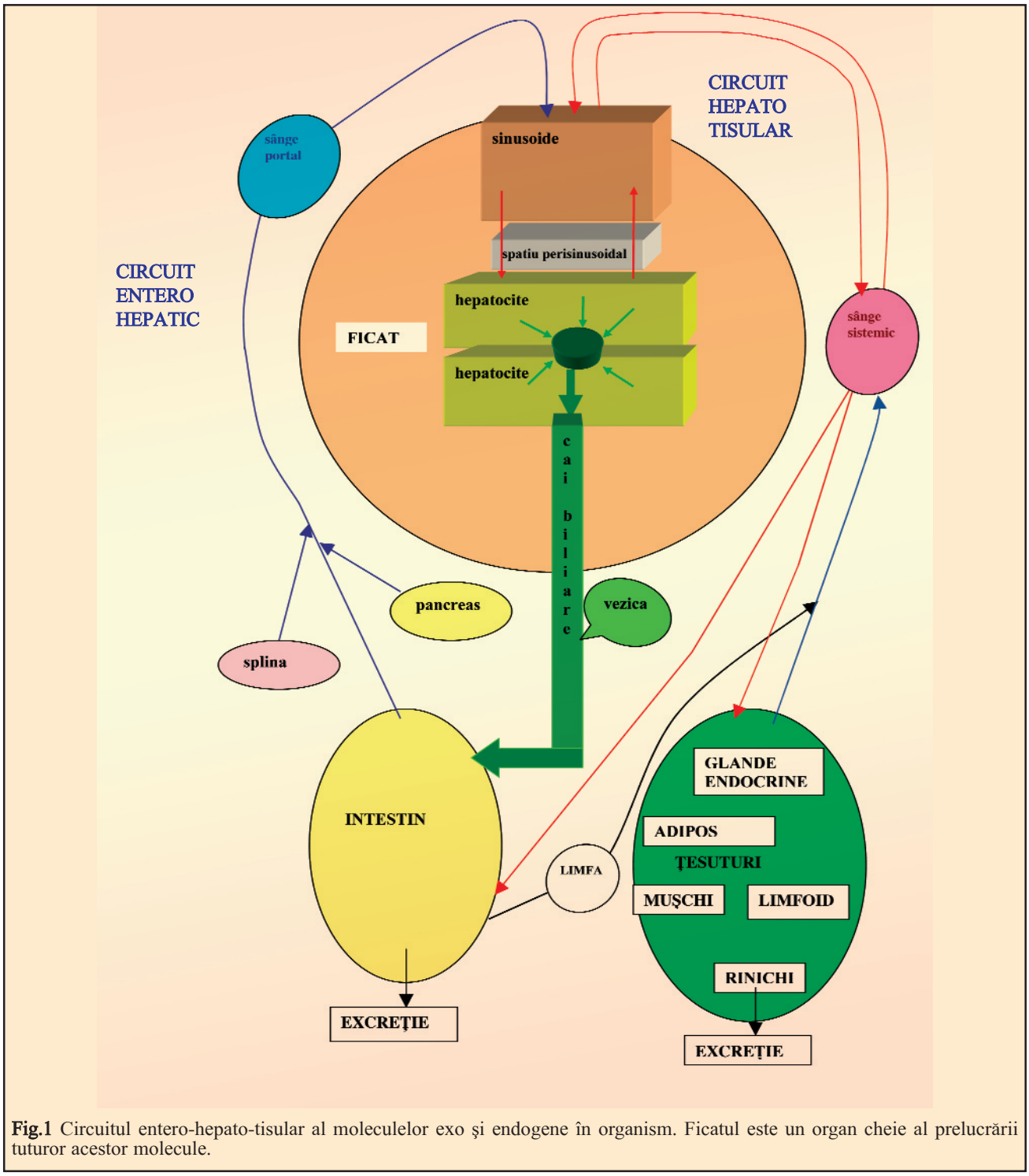

Fig.1 Circuitul entero-hepato-tisular al moleculelor exo şi endogene în organism. Ficatul este un organ cheie al prelucrării tuturor acestor molecule.

(fig.1), mediată de ficat, rezultă că ele execută un circuit entero-hepatic (vehicule - sângele portal și bila) un circuit hepato-tisular (vehicul - circulația sistemică și limfatică), un circuit entero-tisular (vehicul - limfa intestinală), iar pe ansamblu un mare circuit entero-hepato-tisular cu puncte de restricție, care variază de la o moleculă la alta.

Etapele parcurse de oricare dintre aceste molecule sunt:

- formarea tisulară pentru moleculele endogene, respectiv absorbția intestinală pentru moleculele exogene;
- transportul prin sânge;
- intrarea în celula hepatică prin domeniul sinusoidal prin diferite mecanisme (receptor, transportor);
- prelucrarea moleculelor: liză, conversii, detoxifiere, sinteza *de novo;*
- transportul intracelular pre- și post- prelucrare;
- repartizarea spre un compartiment intracelular adecvat, pentru moleculele destinate funcționării

în hepatocit;
- eliberarea din celulă în domeniul sinusoidal (latero bazal) și/sau biliar (apical) a moleculelor de "export", în proporții variabile, în funcție de tipul de moleculă și de momentul funcțional, prin diferite mecanisme (exocitoză, transportori);
- transportul prin plasma sanguină către țesuturi, respectiv transportul prin bilă către intestin.

Moleculele "corespunzătoare" sunt internalizate, stocate sau/și prelucrate, apoi eliberate de către ficat, care le menține constantă concentrația în sângele circulant. Cele "necorespunzătoare" sunt, după caz, fagocitate de către celulele Kupffer sau endoteliale, prelucrate și convertite de către hepatocit (prin descompunere, detoxifiere prin oxigenare, conjugare, etc.) și recuperate sau eliminate.

Ficatul are o poziție de "dispecer" al glucidelor, lipidelor, proteinelor și a altor molecule între mediul extern și mediul intern. De aceea posedă "monopolul" unor reacții biochimice, ca: sinteza proteinelor plasmatice, sinteza lipoproteinelor cu densitate joasă (VLDL), producerea de corpi cetonici, ciclul ureei, oxigenarea, glucuronidarea.

Eliberarea moleculelor are loc prin domeniul sinusoidal (laterobazal) al hepatocitului în sângele sistemic - *secreție endocrină* - sau prin domeniul canalicular (apical) al hepatocitului în bilă - *secreție exocrină.*

Produșii moleculari ai metabolismului și sintezei hepatice, necesari îndeplinirii unor funcții numeroase și diverse în organism, sunt eliberați fie exclusiv printr-un anume domeniu, fie prin ambele domenii, sinusoidal și biliar, în proporții controlate.

2.1.1. Utilizarea ATP-ului

Energia din ATP-ul sintetizat de ficat este folosită în special pentru transportul moleculelor prin membrana celulelelor hepatice în domenii distincte. 1/2 din energia ficatului este folosită pentru transportul de Na^+ și secreția de Na^+. Restul este folosit în reacțiile biochimice: gluconeogeneză, sinteză de glicogen, biosinteza acizilor grași, colesterolului și a unor numeroase lipide complexe, biosinteza enzimelor hepatice și a proteinelor plasmatice, formarea ureei și a altor molecule mici ca aminoacizii neesențiali, purine, pirimidine, porfirine, corpi cetonici, biosinteza acizilor biliari și altele.

2.1.2. Inducția enzimelor hepatice

Ficatul are probabil cea mai mare flexibilitate metabolică, dintre toate organele, deoarece este primul care supraveghează moleculele absorbite din intestin și deci trebuie să-și ajusteze activitățile metabolice la variațiile de compoziție ale hranei absorbite și la orarul variabil al aportului alimentar.

Ficatul suferă schimbări rapide de mărime, de conținut în glicogen și lipide, depinzând de starea nutrițională. Când un subiect, care a ținut post, reia alimentarea, ficatul poate în scurt timp să crească în greutate, nu numai datorită creșterii conținutului în proteine, ci datorită unei mari creșteri în cantitatea de glicogen, care poate atinge 10% din greutatea umedă a ficatului.

Flexibilitatea metabolică este asigurată prin inducția unor enzime specifice, ca răspuns la compoziția hranei. De exemplu, dacă un mamifer este pus la o dietă cu multe proteine, într-o zi-două ficatul va demonstra o creștere a enzimelor implicate în metabolismul aminoacizilor și în gluconeogeneza din aminoacizi. Dacă subiectul este apoi supus la o dietă bogată în glucide, enzimele catabolismului aminoacizilor și ale gluconeogenezei stimulate de regimul precedent dispar aproape în totalitate, unele în ore, iar altele în una-două zile, în schimb este favorizată depozitarea glucidelor prin glicogenogeneză.

Același fenomen de inducție se produce și în cazul enzimelor de detoxifiere, după administrarea unor molecule xenobiotice: substanțe toxice sau medicamente (în special cele liposolubile).

Inducția are la bază capacitatea celulei hepatice de a regla transcripția genelor care specifică enzimele implicate în metabolism. Glucoza însăși, ca și insulina, funcționează ca reglatori importanți ai transcripției genelor metabolice în celulele hepatice.[8-11]

2.2. Glucidele

2.2.1. Transportul monozaharidelor în sânge

Ficatul primește prin sângele portal o mixtură de monozaharide exogene: glucoză, fructoză, galactoză, manoză, care sunt absorbite din intestin, după digestia oligo- și polizaharidelor.

Preluarea și eliberarea monozaharidelor se face prin transportorii de hexoze[11,12] (glucoză) (vezi Tabelul 1), situați în membrana sinusoidală a hepatocitului.

În celulele mamiferelor au fost descrise 2 clase de transportori pentru glucoză, prezente și în celula hepatică:
- cotransportorul Na^+/glucoză (SGLT);
- transportorul de glucoză prin difuzie facilitată (GLUT).

Cotransportorul Na^+/glucoză (SGLT) transportă glucoză contra gradientului de concentrație prin cuplarea influxului de glucoză cu influxul de Na^+, care este transportat în sensul gradientului de concentrație.

Transportul facilitator de glucoză (GLUT) accelerează transportul glucozei în sensul gradientului de concentrație, prin fenomenul difuziei facilitate - o formă de transport pasiv.

Din țesuturile umane s-au izolat cDNA ce codifică

Tabelul 1 Transportorii glucozei din membrana plasmatică a celulei hepatice şi a altor tipuri celulare.

Transportor	Molecule transportate	Mecanismul şi sensul transportului	Proprietăți biochimice	Localizare predominantă
SGLT	Na+/glucoză	simport: glucoza - contrar gradientului de concentrație, cuplat cu Na+ - în sensul gradientului de concentrație		enterocite nefrocite
GLUT izoforme:	glucoza	în sensul gradientului de concentrație, prin difuzie facilitată		
- GLUT1		preluare (unidirecțional)	înaltă afinitate Km glicemia interprandială	hematii
- **GLUT3**		preluare (unidirecțional)	înaltă afinitate Km glicemia interprandială	creier
- **GLUT4**		preluare (unidirecțional)	înaltă afinitate Km glicemia interprandială	miocite; adipocite
- GLUT2		preluare/eliberare (bidirecțional)	joasă afinitate; Km glicemia interprandială	hepatocite; enterocite; nefrocite; celule pancreatice
- **GLUT5**	fructoza; glucoza	preluare/eliberare (bidirecțional)		enterocite

un SGLT și 5 izoforme de transportori facilitatori ai glucozei (vezi Tabelul 1).

SGLT este exprimat de celulele intestinale și este implicat în absorbția glucozei alimentare. Un transportor asemănător e prezent în nefrocite și intervine în absorbția glucozei în tubii renali.

GLUT sunt exprimați în foarte multe celule (probabil în toate). Izoformele au distribuție tisulară specifică, proprietăți biochimice distincte și contribuie la utilizarea precisă a glucozei în diferite situații funcționale.

Pentru preluarea constitutivă (bazală) a glucozei sunt responsabili GLUT1 (hematii) și GLUT3 (creier).

În ficat este prezentă izoforma GLUT2, ce mediază transportul bidirecțional al glucozei prin membrana hepatocitului. GLUT2 e prezent și în enterocite și nefrocite, unde mediază ieșirea glucozei din aceste celule pe la polul bazolateral, în circulație. Această izoformă e implicată în mecanismul complex al sesizării concentrației glucozei de către celulele pancreatice β, producătoare de insulină.

GLUT4 este prezent în celulele musculare și adipoase, iar localizarea sa subcelulară se schimbă (este translocat) ca răspuns la insulină, această izoformă fiind responsabilă de preluarea glucozei stimulată de insulină de către mușchi și țesutul adipos.

GLUT5 (intestin subțire) este exprimat la cel mai înalt nivel în enterocite și este probabil implicat în transportul transcelular al glucozei și fructozei de către enterocite.

GLUT1, GLUT3 și GLUT4 sunt transportori de înaltă afinitate, GLUT2 este de joasă afinitate, iar GLUT5 este în principal transportor de fructoză. Ca o adaptare la variațiile metabolice, exprimarea acestor transportori pe suprafața celulei este reglată de glucoză și diferiți hormoni: insulină, glucagon, deoarece GLUT controlează aspectele fundamentale ale homeostaziei glucozei.

Deoarece au Km (constanta Michaelis) sub concentrația normală a glucozei sanguine (5 mM), transportorii de înaltă afinitate funcționează cu o intensitate apropiată de cea maximă. Astfel, gradul lor de

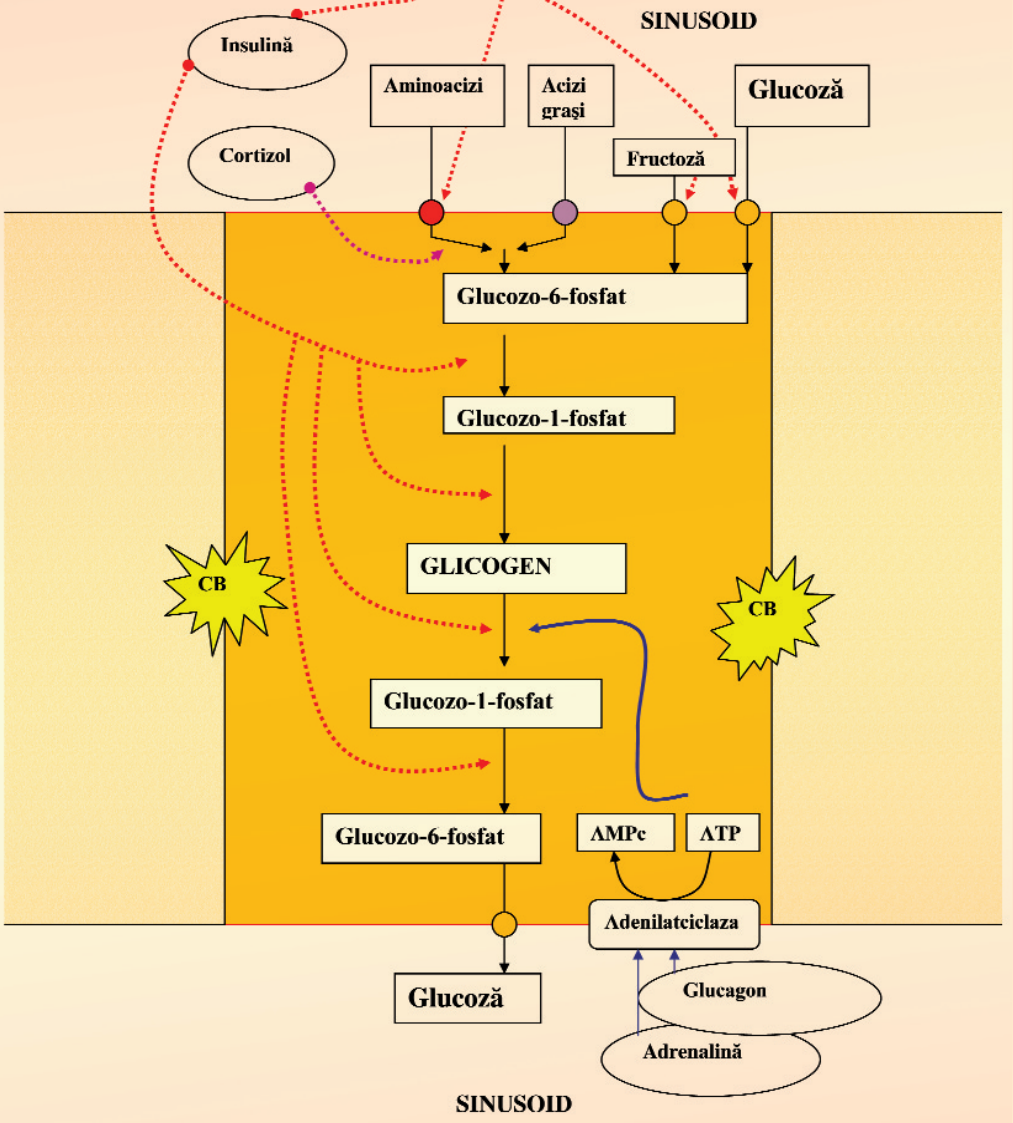

Fig.2 Etapele glicogenogenezei şi ale glicogenolizei în hepatocit. CB - canalicul biliar.

exprimare pe suprafața celulei (reglat de însăși concentrația glucozei și de insulină) influențează rata de absorbție a glucozei de către celule. În contrast, rata absorbției glucozei de către GLUT2, cu joasă afinitate (Km = 17 mM), crește în paralel cu creșterea glucozei în sânge deasupra limitelor fiziologice.

Transportorii de înaltă afinitate se găsesc în aproape toate țesuturile, cu expresie mai mare în celulele cu activitate glicolitică înaltă. GLUT2, însă, se găsește în țesuturile ce transportă cantități mari de glucoză: intestin subțire, rinichi, ficat.

2.2.2. Prelucrarea

Principalele funcții hepatice din metabolismul glucidelor (Fig.2,3) sunt:

1. formarea de noi compuși din produșii intermediari ai metabolismului glucidelor;
2. conversia galactozei și fructozei în glucoză;
3. glicogenogeneza și gluconeogeneza;
4. glicogenoliza.

Un corolar al acestor funcții este menținerea constantă a glicemiei.

1. Aproape două treimi din glucoza liberă care vine la ficat este fosforilată de hexokinază, cu formare de glucozo-6-fosfat, condiție pentru rămânerea ei în celula hepatică. Restul glucozei rămâne liberă în sânge, care o transportă la țesuturi.

   Căile metabolice majore pe care le poate urma în ficat glucozo-6-fosfatul sunt schițate în Fig.2. Dacă dieta este normală, majoritatea este convertit în glicogen, acizi grași sau glucoză liberă sanguină. Relativ puțin este oxidat complet, deoarece în ficat majoritatea ATP-ului necesar provine prin oxidarea acizilor grași și a aminoacizilor. Jumătate din glucoza care este degradată în ficat intră în calea fosfogluconatului, care este responsabilă de

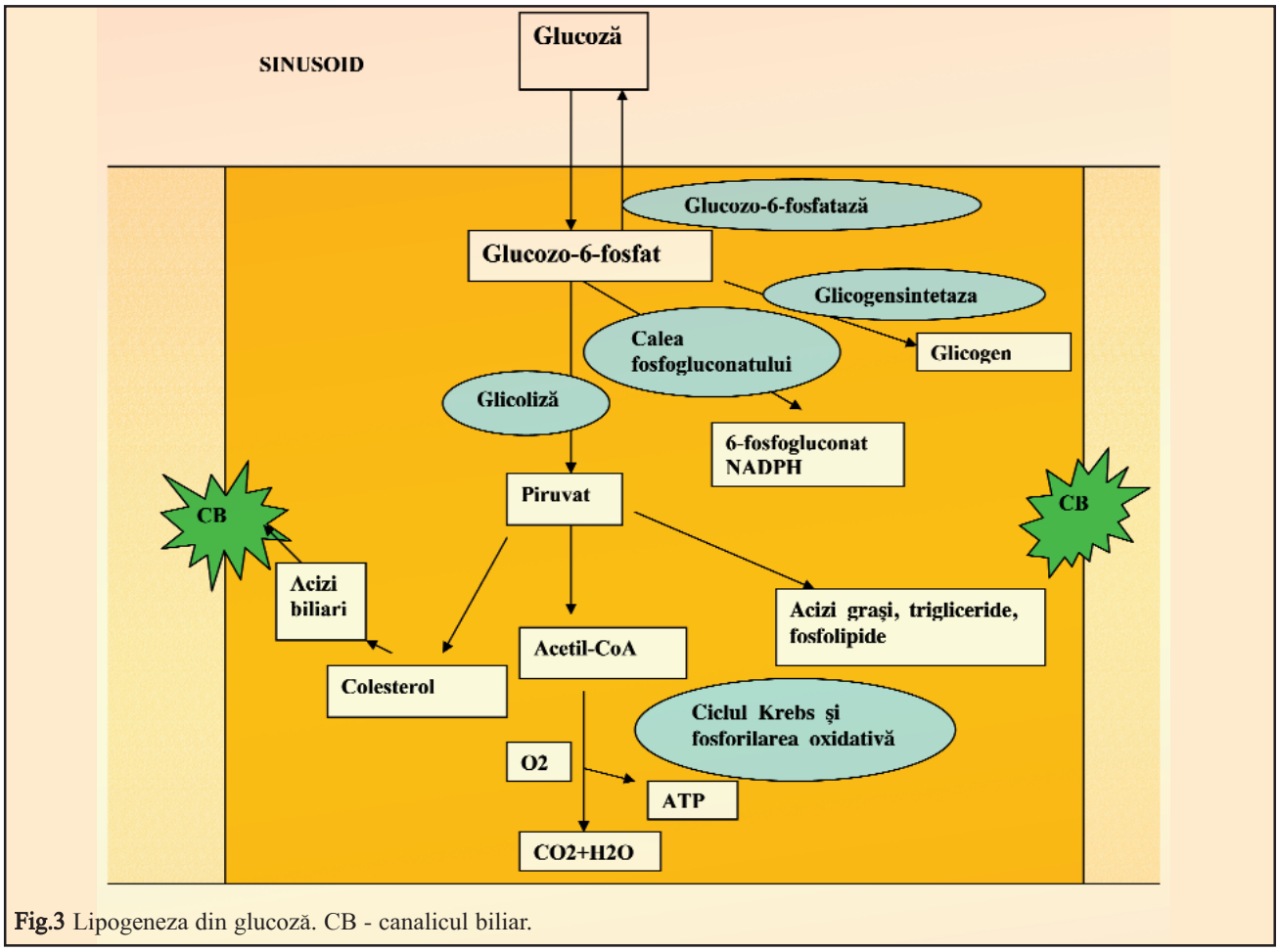

Fig.3 Lipogeneza din glucoză. CB - canalicul biliar.

generarea NADPH-ului, necesar ca agent reducător în biosinteza acizilor grași.

2. Monozaharide ca D-fructoza, D-galactoza și D-manoza sunt fosforilate în ficat și apoi transformate în glucozo-6-fosfat prin diverse mecanisme. Sângele sistemic nu conține alte monozaharide decât D-glucoză și cantități minore de D-fructoză. D-Riboza, după fosforilare, poate fi folosită în biosinteza nucleozidelor sau poate fi transformată în intermediari ai căii glicolitice.[13]
3. Glucoza este polimerizată, printr-o serie de reacții enzimatice (glicogenogeneză), în *glicogen*[14], forma de depozit a glucozei. Ficatul are o capacitate maximă de depozitare a glicogenului de 65 g /kg de țesut hepatic.
   Pe de altă parte, celula hepatică poate converti în glucoză și apoi în glicogen substanțe ca: acid lactic, glicerol, acid piruvic (gluconeogeneză).
4. Când este nevoie, glicogenul este scindat în glucoză (glicogenoliză) prin acțiunea enzimei *fosforilază.* Această enzimă, prezentă într-o formă inactivă, este activată specific de adrenalină (epinefrină) sau glucagon, hormoni a căror secreție este stimulată de hipoglicemie. Rezultatul este eliberarea glucozei în sânge, utilizată ca unic substrat de creier și eritrocit, și de asemenea de mușchi, țesut adipos și celelalte țesuturi.
   Enzimele glicogenolizei și gluconeogenezei sunt localizate în citosol.

2.2.3. Menținerea constantă a glicemiei

Ficatul menține nivelele normale ale glucozei sanguine prin echilibrul între glicogeneză, glicogenoliză, glicoliză și gluconeogeneză.

Două sunt semnalele importante pentru răspunsurile adaptative ale ficatului: concentrația glucozei în sângele sinusoidal și concentrația unor hormoni reglatori: insulină, glucagon, hormon de creștere și unele catecolamine.

Hepatocitul este sensibil la insulină, ceea ce determină preluarea glucozei alimentare de către hepatocit (vezi mai sus transportorii pentru glucoză).

Glicogenul în ficat reprezintă 5-7% din greutatea normală a țesutului hepatic. Deoarece capacitatea ficatului de a stoca glicogen este limitată (aproximativ 70 g), iar consumul de glucoză se produce cu o intensitate constantă (150 g/zi), depozitele hepatice de glicogen se consumă după 24-48 de ore de post total.

În starea de post, ca răspuns la hipoinsulinemie și hiperglucagonemie, ficatul contribuie la homeostazia glucozei prin glicogenoliză și gluconeogeneză. Menți-

nerea nivelului glucozei sanguine prin gluconeogeneză este reglată prin catabolismul proteinelor musculare, care dă aminoacizii necesari, în special alanină. Gluconeogeneza folosește unități de 3 atomi de carbon de la aminoacizii proteinelor musculare.

Postprandial, în mod complementar, ficatul îndreaptă alanina și aminoacizii cu lanț ramificat spre mușchi, unde sunt încorporați în proteinele musculare. Aceste căi reciproce formează o *navetă glucoză - alanină,* care este modulată de schimbarea concentrației hormonilor menționați. În perioada postprandială are loc sinteza glicogenului și a acizilor grași. Deși se credea că aceasta se produce prin conversia directă a glucozei, există date care sugerează că, de fapt, aceste căi sunt mai degrabă indirecte, cu produși ce derivă din metaboliți cu 3 atomi de carbon ai glucozei sau alți compuși gluconeogenetici: lactat, fructoză și alanină.[13]

2.2.4. Zonarea metabolismului glucidic

În afară de diferențele durabile între hepatocitele din zone diferite ale acinului hepatic (vezi zonarea parenchimului hepatic), există diferențe temporare (studiate la rozătoare de laborator) care sunt legate de ingestia de hrană. După o masă bună, glicogenul e depozitat inițial în celulele din zona 1, care sunt bogate în enzimele gluconeogenezei și glicogenogenezei. Pe măsură ce continuă asimilarea, depunerea de glicogen continuă în zona 2 și zona 3, până când celule hepatice, cu excepția celulelor adiacente venulei centrale, se încarcă bine cu glicogen. Între mese, glucoza este eliberată în sânge începând cu zona 3 și terminând cu zona 1. Astfel, la rozătoare, care se hrănesc de obicei noaptea, există o "maree" cotidiană a glicogenului în lobul. Toate hepatocitele sunt implicate în metabolismul glucidic, dar, în timpul absorbției, celulele perivenoase (zona 3) preiau glucoza și o încorporează în glicogen sau o convertesc în lactat, în timp ce celulele periportale (zona 1) convertesc lactatul în glucoză și glicogen. În perioada postprandială celulele periportale (zona 1) primesc glucoză, iar celulele perivenoase (zona 3) eliberează lactat. Astfel ficatul acționează ca un "glucostat".

La alte specii și la om aceste variații sunt mai greu de demonstrat.[15,16]

2.2.5. Variații patologice

Homeostazia glucozei este de obicei afectată în *ciroză.* Cele mai frecvente manifestări sunt: hiperglicemia și intoleranța la glucoză.

Intoleranța la glucoză este asociată cu nivele normale sau crescute ale insulinei plasmatice (cu excepția cazurilor cu hemocromatoză), sugerând că nu este implicată o deficiență a insulinei, ci o rezistență la insulină. Unul din factorii care pot juca un rol în aparenta rezistență la insulină este scăderea absolută a capacității ficatului de a metaboliza o încărcătură de glucoză, datorită scăderii masei de celule hepatice funcționale. Sunt dovezi că răspunsul la insulină este scăzut datorită unor defecte ale hepatocitelor, la nivelul receptorilor și post-receptor. În plus, pot fi prezente atât hiperinsulinemie cât și hiperglucagonemie din cauza *clearance*-ului hepatic scăzut al acestor doi hormoni, datorat șuntului porto-sistemic. Totuși, la pacienții cu hemocromatoză nivelul insulinei poate fi scăzut datorită depunerii de Fe în pancreas și din cauza coexistenței uneori a diabetului zaharat genetic. Pacienții cu ciroză pot avea, de asemenea, nivele serice ridicate de lactat, reflectând capacitatea scăzută a ficatului de a utiliza lactatul pentru gluconeogeneză.

Hipoglicemia este rară în boala hepatică cronică dar poate fi prezentă în ciroza terminală sau, mai frecvent, în hepatita acută fulminantă. Hipoglicemia din ciroza terminală poate fi datorată scăderii depozitelor de glicogen, răspunsului diminuat la glucagon sau capacității scăzute de a sintetiza glicogen, datorită distrugerii masive a parenchimului. De altfel, o hipoglicemie pronunțată poate fi observată și după o rezecție hepatică mare.[17]

2.3. Lipidele

2.3.1. Transportul lipidelor în plasma sanguină

Lipidele din sânge provin fie din absorbția intestinală (*via* circulația portală), fie din mobilizarea rezervelor stocate în țesutul adipos (*via* artera hepatică).

Lipidele plasmatice sunt de 4 tipuri, importante din punct de vedere biochimic și funcțional:

- acizii grași și esterii lor: acizii grași sunt prezenți în plasmă ca *esteri*, în trigliceride, fosfolipide și esteri cu colesterolul, dar și *neesterificați*: acizi grași "liberi";

Tabelul 2 Modificările metabolismului glucozei în ciroza hepatică.

Hipoglicemie	Scăderea gluconeogenezei și a conținutului de glicogen hepatic Hiperinsulinism datorită șunturilor porto-cave Rezistența la glucagon
Hiperglicemie	Scăderea sintezei de glicogen hepatic Rezistența periferică și hepatică la insulină și preluare hepatică redusă a glucozei Creșterea concentrației glucagonului și insulinei serice* Scăderea cortizolului seric

*insulinemia serică nu crește în hemocromatoză

- colesterolul și esterii lui;
- trigliceridele
- fosfolipidele

Transportul lipidelor prin plasma sanguină, deci printr-un mediu apos, se face sub formă de lipoproteine, stabile în soluții apoase. Fac excepție acizii grași neesterificați, care circulă legați de *albumine*, ce se comportă ca transportor.[18]

Lipoproteinele sunt complexe formate din toate cele 4 tipuri de lipide cu proteine numite *apoproteine* (prin interacțiuni fizico-chimice) (vezi Tabelul 3, Tabelul 4). Există mai multe tipuri de apoproteine: Apo A, B, C și E. Ele sunt componente esențiale care ajută la edificarea lipoproteinelor, dar acționează și ca:

- *liganzi* ce pot fi recunoscuți de receptori de pe membrana acelor celule care preiau lipoproteinele prin endocitoză și apoi metabolizează lipidele componente;
- *cofactori pentru enzimele plasmatice* ca: *lecitin-colesterol-acil transferaza (LCAT),* care esterifică colesterolul circulant cu acizi grași, clivați din molecula fosfatidilcolinelor (lecitinelor) sau *lipoprotein-lipaza* care joacă un rol central în depunerea trigliceridelor în țesutul adipos.[19]

2.3.2. Clasificarea lipoproteinelor

Lipoproteinele au fost clasificate conform conținutului de lipide, comportamentului lor la ultracentrifugare sau electroforeză și conținutului de apoproteine.[20,21]

Există 5 mari clase de lipoproteine, conform criteriului comportării la ultracentrifugare: chilomicroni, VLDL, IDL, LDL și HDL. Vezi Tabelul 3.

Chilomicronii.

Aceștia sunt particule mari, sintetizate în mucoasa intestinului subțire și trec în sânge sau în limfă, ca răspuns la absorbția intestinală de lipide alimentare. Prezența postprandială a chilomicronilor dă un aspect opalescent plasmei. Chilomicronii constau în special din trigliceride (90%), însoțite de mici cantități de colesterol și fosfolipide, alături de apoproteinele A, E, C și un subgrup al apoproteinelor B, sintetizat în enterocite: B48.

Lipoproteinele cu densitate foarte joasă (VLDL)

Acestea sunt sintetizate și secretate de ficat. Ele sunt mai mici decât chilomicronii, dar conțin predominant tot trigliceride (65%), colesterol (20%) și fosfolipide. Apoproteina C predomină și este însoțită de B și E, subgrupul B este B100, sintetizat în ficat. VLDL livrează trigliceride mușchilor și țesutului adipos.

Lipoproteinele cu densitate intermediară (IDL)

Acestea apar din metabolizarea VLDL în sânge, constând în îndepărtarea trigliceridelor, a apoproteinelor C și a unora dintre apoproteinele E. Ele conțin doar apoproteine E și apoproteina B100. IDL sunt preluate de ficat

Tabelul 3 Clase de lipoproteine.

Particula	Lipid major	Apoproteina majoră	Densitatea (g/l)	Funcția
Chilomicroni	Trigliceride	B-48, C, E, A1	< 0,95	Transportul trigliceridelor exogene
VLDL	Trigliceride	B-100, C, E	0,96 - 1,006	Transportul trigliceridelor endogene spre mușchi, adipocite
IDL	Colesterol	B-100, E	1,007 - 1,019	Precursor al LDL
LDL	Colesterol	B-100	1,02 - 1,063	Transport de colesterol la țesuturi, mai ales la ficat, suprarenale, gonade.
HDL	Colesterol, fosfolipide	A, C, E	1,064 - 1,21	Transportul invers al colesterolului

Tabelul 4 Apolipoproteinele şi funcţia lor.

APOLIPOPROTEINA	FUNCȚIE
A-I	Proteină majoră a HDL; activează LCAT
A-II	Structurală în HDL; activează triglicerid-lipaza pancreatică
A-IV	Necunoscută
B-48 (sinteza în enterocite)	Componentă a chilomicronilor; nu se poate lega de receptorul LDL
B-100 (sinteza în hepatocite)	Componentă a LDL și VLDL; ligandul pentru receptorul LDL se combină cu apo B-100 în lipoproteina (a) care este un factor de risc independent pentru boala coronariană, dar cu funcție necunoscută; structural are omologie cu fibrinogenul
C-I	Necunoscută
C-II	Prezentă în chilomicroni și VLDL; activează lipoprotein-lipaza
C-III	Componentă majoră a VLDL; inhibă lipoprotein-lipaza
D	Apoproteină "minoră"; funcție necunoscută
E	Prezentă în toate lipoproteinele cu excepția LDL; ligand pentru receptorul "resturilor" de chilomicroni și pentru receptorul LDL

printr-un mecanism mediat de receptor,[22] livrând ficatului astfel colesterol esterificat pentru a fi convertit în acizi biliari și noi VLDL.

Lipoproteinele cu densitate joasă (LDL)

Aceste particule bogate în colesterol și fosfolipide sunt formate în sânge din IDL. Ele conțin numai apoproteina B100. LDL sunt preluate prin mecanism mediat de receptor, 75% din ele sunt preluate de ficat. Dar, receptorii pentru LDL sunt larg distribuiți, cea mai mare parte a receptorilor fiind, pe lângă ficat, în suprarenale și gonade, dar nu lipsesc nici de pe alte celule, de exemplu celulele musculare netede.

Lipoproteinele cu densitate mare (HDL)

HDL este un grup heterogen de lipoproteine care conțin proporțional o cantitate mai mare de proteine decât celelalte tipuri, de aceea au densitate mai mare. HDL conțin cantități aproximativ egale de colesterol și fosfolipide, trigliceridele practic lipsind. Predomină apoproteinele de tip A.

2.3.3. Formarea lipoproteinelor

Calea exogenă. Chilomicronii sunt parte a căii exogene ce trafichează trigliceridele alimentare, în vederea depunerii lor în organism. Chilomicroni bogați în trigliceride, intră în circulația sistemică prin limfă, colectată de ductul toracic.

Ei sunt complexe foarte mari, care nu pot intra în ficat, dar merg la țesuturi și sunt degradate. Chilomicronii sunt atacați de *lipoprotein-lipaza* secretată de endoteliul vascular, predominant în țesutul adipos și în țesutul muscular. Aceasta duce la pierderea trigliceridelor cu formarea de “resturi de chilomicroni” care rămân în circulație. Aceste resturi sunt preluate de ficat prin *receptorul B,E* și își descarcă colesterolul esterificat în ficat.

Calea endogenă începe cu secreția VLDL de către ficat. Și din VLDL, trigliceridele sunt îndepărtate în patul capilar al mușchilor și țesutului adipos, iar resturile VLDL devin IDL care păstrează apoproteinele E și B100. Aproximativ 1/2 din IDL sunt preluate de ficat, apoproteina E legându-se de receptori B,E pe suprafața hepatocitelor. Restul particulelor IDL rămân în circulație și sunt convertite în LDL, care au pierdut Apo E, dar au păstrat Apo B100 ca singură apoproteină. Această apoproteină B100 se leagă de receptorul corespunzător de pe celulele hepatice, ficatul fiind principalul sediu al catabolismului LDL.

2.3.4. Preluarea lipidelor plasmatice

Ficatul joacă un rol major în preluarea lipoproteinelor, ca și a acizilor grași neesterificați legați de albumine.

Lipoproteinele sunt preluate prin endocitoză mediată de receptori. Pe membrana plasmatică a hepatocitelor există *receptorul B,E* pentru recunoașterea apoproteinelor B și E, *receptorul B* pentru recunoașterea apoproteinelor B și probabil un *receptor A* (cu existența deocamdată controversată) pentru recunoașterea apoproteinelor A. Unele lipide absorbite din tractul intestinal în sângele portal sunt sub formă de fosfolipide și sunt preluate ca atare de ficat. Acizii grași neesterificați sunt preluați prin transportori specifici (vezi Tabelul 8).

Transportul intracelular este mediat de proteine citosolice, așa cum sunt: ligandina, FABP, PC-TP.

Ligandina (glutation-S-transferaza B; proteina Y) are afinitate nespecifică pentru anionii organici și transportă liganzii mici hidrofobi. Astfel sunt transportate: bilirubina, acizii biliari.

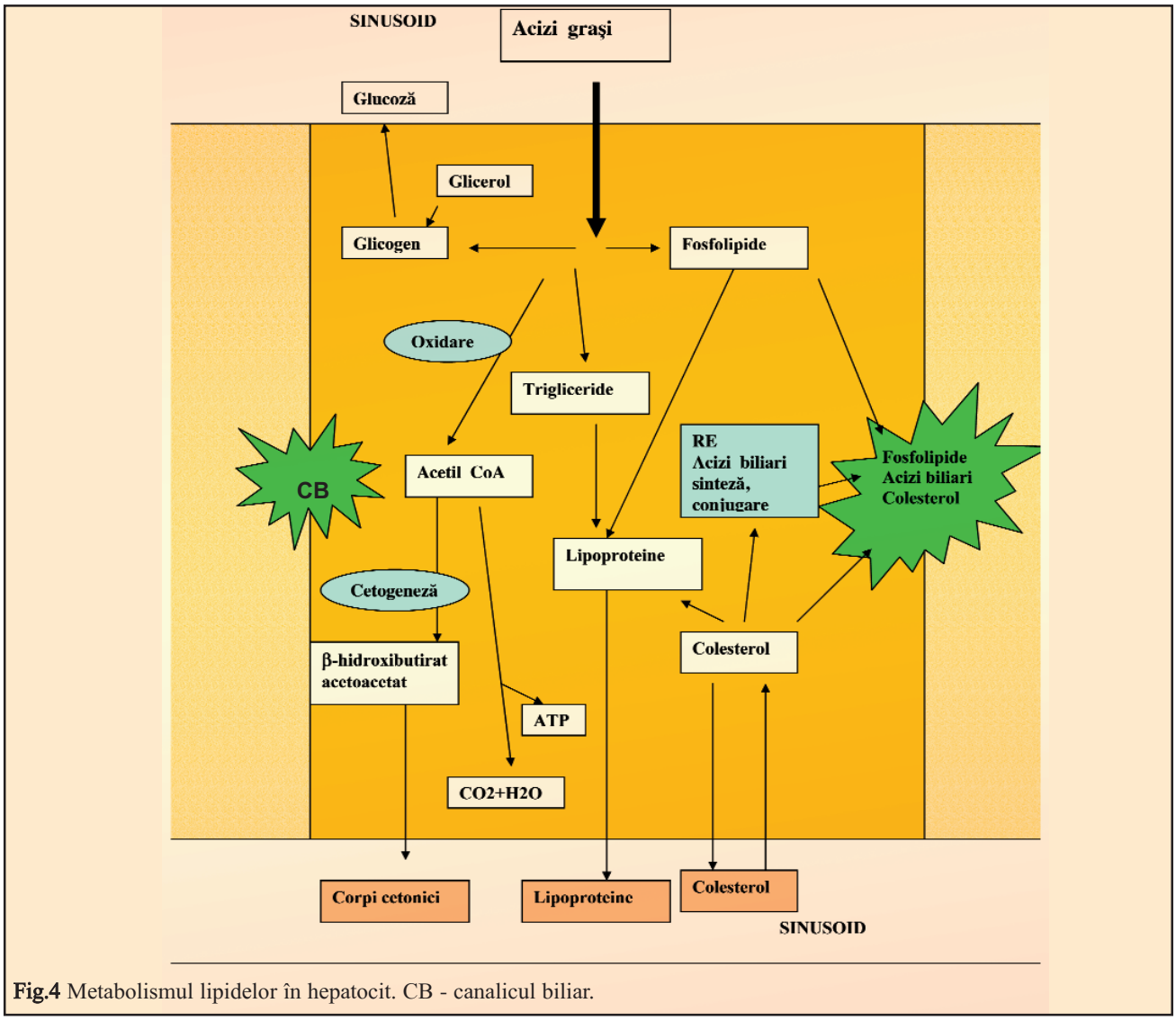

Fig.4 Metabolismul lipidelor în hepatocit. CB - canalicul biliar.

FABP (fatty acid binding protein) este o proteină citosolică specializată în transportul acizilor grași spre domeniul biliar, iar PC-TP (phosphatidyl choline transfer protein) transportă fosfatidilcolina către domeniul biliar, pe unde aceste molecule pot fi eliminate în bilă.

2.3.5. Prelucrarea lipidelor

Metabolizarea lipidelor are loc în grade diferite în toate celulele organismului, dar unele reacții din metabolismul lipidelor apar în mod preferențial în ficat. Ficatul are un rol major în menținerea nivelului normal al lipemiei.

Funcțiile hepatice specifice în metabolismul lipidelor sunt: (vezi Fig.4)

1. formarea majorității lipoproteinelor;
2. conversia unei mari cantități de glucide și proteine în lipide;
3. oxidare intensă a acizilor grași pentru a livra energie altor celule din organism;
4. sinteza și metabolizarea de colesterol și fosfolipide.

1. ***Biosinteza lipoproteinelor plasmatice***, forma în care trigliceridele, fosfolipidele și colesterolul sunt transportate la țesuturi. Lipoproteinele sunt sintetizate în celulele hepatice din lipide și proteine. La ME se văd particule mici dense, cu diametrul de 30-100 nm, în expansiunile terminale ale RER, în elementele tubulare ale REN, în vezicule de transport din zona Golgi și în spațiul Disse. Acestea sunt VLDL (engl. *very low density lipoproteins* - lipoproteine cu densitate foarte mică), formate în hepatocite și eliberate prin exocitoză în spațiul Disse. *Trigliceridele* sunt generate din acizi grași în REN. În mitocondrii și în REN are loc sinteza de *colesterol*, din acetil CoA. HMG Co A este enzima care limitează rata sintezei colesterolului. Când se induce experimental proliferarea REN, crește capacitatea ficatului de a sintetiza colesterol din acetat. Proteinele (*apoproteine*) se sintetizează în RER, iar combinarea lor în particule de VLDL are loc în zona *cis* a aparatului Golgi, de unde pleacă împachetate

în vezicule și sunt eliberate prin exocitoză în spațiul Disse, de unde ajung în sinusoide.

2. ***Lipogeneza din glucide și proteine***
   Are loc aproape în întregime în ficat. Din glucoză se sintetizează acizi grași care pot fi esterificați și secretați ca VLDL. Fructoza este un substrat mai bun pentru lipogeneză decât glucoza. Lipidele astfel sintetizate sunt și ele încorporate în lipoproteine și sunt transportate la țesutul adipos pentru a fi depozitate.
3. ***Generarea de energie.*** Pentru a produce energie din lipidele neutre, lipidul este întâi clivat în glicerol și acizi grași, apoi acizii grași sunt scindați prin beta-oxidare în radicali acetil cu 2 carboni care formează acetil coenzima A (acetil-CoA). Aceasta intră în ciclul acidului citric și este oxidată, eliberând cantități mari de energie. Beta-oxidarea are loc în toate celulele corpului, dar mai ales în celula hepatică se produce cu mare viteză.
   Ficatul însuși nu poate folosi toată acetil-CoA generată astfel, în schimb, ea este convertită prin condensarea a două molecule de acetil- CoA, în acid acetoacetic, un acid foarte solubil, care trece din hepatocit în fluidul extracelular și este transportat la toate celulele. Țesuturile, la rândul lor, convertesc acidul acetoacetic la loc în acetil-CoA și o oxidează ca de obicei, pentru energie. Astfel, ficatul este responsabil de o parte majoră a metabolismului lipidelor, pe care o îndeplinește ca "serviciu" adus celorlalte celule.
4. ***Metabolismul colesterolului și al fosfolipidelor***
   Colesterolul intră în ficat prin lipoproteine, dintre care LDL este transportorul plasmatic major de colesterol, dar resturile de chilomicroni, formate după degradarea chilomicronilor în paturile capilare sunt probabil singura sursă mai importantă de colesterol pentru ficat. Resturile de VLDL sunt îndepărtate ineficient de către ficat.
   Cea mai mare parte din colesterolul preluat sau sintetizat de ficat este convertit în acizi biliari și excretat în bilă (vezi acizii biliari). *Sinteza acizilor biliari este calea metabolică majoră a colesterolului în ficat,* iar 7α-hidroxilaza este enzima care limitează rata conversiei colesterolului în acizi biliari. Cantitatea de colesterol produs *de novo* chiar de către ficat este necunoscută, deși se știe că 20% din colesterolul biliar provine dintr-o sursă de colesterol nou sintetizat.

2.3.6. Eliberarea

O altă rută importantă este *secreția colesterolului direct în bilă. Restul colesterolului este încorporat în lipoproteine* și ajunge în sânge pentru a fi transportat la celelalte țesuturi. Lipoproteinele sunt eliberate din celulă prin exocitoză în spațiul Disse, de unde ajung în sinusoide.

Fosfolipidele *sunt în cea mai mare parte incluse în componența lipoproteinelor, dar sunt excretate ca atare și prin bilă.*

2.3.7. Transportul lipidelor la țesuturi; transportul invers de colesterol

Colesterolul și fosfolipidele ajung prin lipoproteine la toate celulele, unde sunt utilizate ca material de edificare a membranelor celulare, ca surse de energie și ca substrat pentru sinteza enzimatică a numeroase substanțe. Pe de altă parte, colesterolul de la țesuturi este transportat înapoi la ficat, pentru a fi excretat prin bilă sau reciclat. HDL pare a fi cea mai importantă lipoproteină implicată în transportul colesterolului de la țesuturile periferice la ficat pentru excreție în bilă, proces numit transport invers de colesterol.

2.3.8. Variații patologice

Deși înțelegerea rolului ficatului în metabolismul lipidelor și traficul de lipoproteine a progresat mult, aceasta nu s-a materializat în avantaje practice semnificative pentru clinica medicală.

În bolile hepatice apar schimbări mari în lipidele plasmatice. Aceasta duce la schimbarea compoziției și funcției eritrocitelor, plachetelor și probabil a hepatocitelor înseși.[23]

Colestaza

Este asociată cu concentrații crescute ale lipidelor în plasmă. Aceasta se datorează unei lipoproteine anormale, lipoproteina X (LP-X) ce conține cantități mari de colesterol neesterificat și fosfolipide, dar în cantitate foarte mică trigliceride sau apoproteină.[24] Este prezentă în plasmă și o α_1-LDL.

LP-X este caracteristică în colestază, dar poate apărea și în deficiența genetică de LCAT. Formarea ei și natura apoproteinei sunt neclare, dar se știe că prezența ei este asociată cu o activitate scăzută a LCAT plasmatice care duce la nivele crescute de colesterol neesterificat și cu "regurgitarea" complexelor lipoproteice biliare.

LP-X a fost utilizată în investigarea colestazei, deoarece apare practic la toți bolnavii cu obstrucție biliară a ductelor mari, care depășește durata câtorva zile. Din păcate, 25% dintre pacienții cu boală intrahepatică au de asemenea LP-X în plasmă. Diagnosticul diferențial nu se poate face nici prin coroborarea valorilor LP-X și LCAT, de aceea aceste teste nu sunt folosite în mod obișnuit în clinică.

Boala parenchimatoasă

În *boala alcoolică hepatocelulară* există o deficiență a activității LCAT, însoțită de o reducere în concentrația de HDL, în special a fracțiunii HDL_3 și un catabolism crescut al apoproteinei A. Reduceri similare în concentrația apo-A din HDL se întâlnesc în *ciroza compensată,* deși în aceste cazuri concentrația colesterolului esterificat poate fi normală, sugerând că activitatea LCAT în sânge este normală. Trebuie notat că la acești bolnavi concentrația colesterolului neesterificat poate fi mare, indicând o anormalitate marginală a activității LCAT.

Ficatul gras (steatoza hepatică)

Diferitele modificări ale metabolismului hepatic pot duce la apariția steatozei macro- și microveziculare.

Acumularea intrahepatocitară de lipide(vacuole mari care împing nucleul către periferia celulei) însoțită sau nu de modicări inflamatorii reprezintă steatoza macroveziculară. Aceasta apare ca răspuns la o varietate de stimuli (v. tabel). Cel mai adesea se produce acumularea de trigliceride datorită:

1. influxului crescut de de acizi grași intrahepatocitar;
2. creșterii concentrației de acizi grași intrahepatocitar
3. deficitului de excreție a lipoproteinelor

Steatoza microveziculară reprezintă modificarea histologică aparută într-o serie de boli severe: sindromul Reye, steatoza acută din sarcină, hepatita după administrare de valproat de sodiu, sindromul Alpers, boala esterilor de colesterol, fiind incriminat un defect mitocondrial.

Deficiența de LCAT

Este o boală familială rară,[25] caracterizată prin absența activității serice a LCAT. LCAT catalizează transferul acizilor grași de la fosfatidilcolină (lecitină) la colesterol cu producerea de colesterol esterificat și lizofosfatidilcolină (lizolecitină). Aceasta explică concentrația mică de colesterol esterificat în deficiența de LCAT. Sunt prezente și anormalități ale lipoproteinelor, inclusiv prezența LP-X, care se formează din cauza prezenței crescute a colesterolului neesterificat și a fosfatidilcolinei. Colestaza nu este o caracteristică a deficienței LCAT.

Pacienții prezintă accelerarea procesului de ateroscleroză (*arcus senilis* foarte vizibil, vederea afectată, anemie normocromă moderată). Au de asemenea proteinurie, iar moartea survine prin insuficiență renală și uremie. În aceste cazuri dieta cu puține grăsimi poate fi benefică.

Tabelul 5 Cauzele steatozei macroveziculare.

Cauze frecvente de steatoză macroveziculară	Diabetul zaharat Obezitatea Malnutriția și scăderea ponderală rapidă Bypass jejunoileal Medicamente: metotrexat, amiodaronă (mecanism lizozomal), sulfasalazină, tetraciclină, nifedipină, diltiazem
Cauze rare	Nutriția parenterală totală Unele forme de hepatită cronică (VHC) Boala Wilson Sindroamele de malabsorbție Abetalipoproteinemia

2.4. Proteinele și aminoacizii

Rolul ficatului în metabolismul proteinelor este de importanță vitală. După numai câteva zile, în absența funcțiilor specifice hepatice din metabolismul proteic, survine moartea.

Preluarea proteinelor plasmatice de către celula hepatică se face prin endocitoză mediată de receptor.[26-28]

Un exemplu de *clearance* al proteinelor efectuat în exclusivitate de ficat este cel al asialoglicoprotei nelor. Asialoglicoproteinele sunt glicoproteine cu N-acetilglucozamină în poziții terminale ale lanțului oligozaharidic, în timp ce majoritatea glicoproteinelor posedă acid sialic în pozițiile terminale. Hepatocitele posedă în exclusivitate un receptor în domeniul lor sinusoidal care recunoaște și fixează asialoglicoproteinele din plasma sanguină.[29] La adult, acest receptor este foarte puțin exprimat (practic absent) pe alte tipuri celulare.[30]

Unele proteine sunt parțial desialilate în celulele endoteliale ale sinusoidelor hepatice, fiind astfel pregătite să fie internalizate de către hepatocite.

Prelucrarea intracelulară și repartizarea proteinelor. Vezi: Hormonii, Imunoglobulinele A.

2.4.1. Transportul aminoacizilor în sânge

Majoritatea aminoacizilor provin din proteinele alimentare și vin la ficat prin vena portă, restul aminoacizilor provin din catabolismul proteinelor tisulare și vin prin sângele sistemic.

2.4.2. Preluarea aminoacizilor de către ficat

Preluarea aminoacizilor de către ficat se face prin sisteme de transport specifice (vezi Tabelul 6).

2.4.3. Prelucrarea aminoacizilor

Enumerarea sumară a funcțiilor-cheie în prelucrarea aminoacizilor și proteinelor include:

1. deaminarea aminoacizilor;
2. formarea ureei pentru a îndepărta amoniul din organism;
3. interconversia între diferiți aminoacizi sau între aminoacizi și alți compuși importanți funcțional;

Tabelul 6 Transportori pentru aminoacizi în hepatocit.

Sistem transportor	Specificitate de substrat	Substrat preferat	Reglare	Localizare
Cotransportori Na^+/aminoacizi				
A	AA neutri neramificați (Ala)	MAIB (acid 2-metil aminoizobutiric)	insulină, glucagon, vasopresină, adenozină, noradrenalină, citokine, privarea de AA, pH extracelular scăzut	domeniu sinusoidal și canalicular
ASC	AA neutri cu grupări -OH , -SH	cisteina	insensibil la hormoni și la pH	domeniu canalicular și sinusoidal
N	AA cu N (Gln, Asn, His) - influx	Gln	indus de insulină glucagon, glucocorticoizi, reglat de disponibilitatea substratului	domeniu sinusoidal, hepatocite periportale
X^-	AA acizi (Asp, Glu)	Glu	indus în membrana sinusoidală de streptozocină, dexametazonă	prezenți selectiv în membrana canaliculară
Gly	Gly	Gly	inhibat de sarcozină, insensibil la: insulină, privare de AA, pH	
β	β -AA	Taurina	dependent de Na+ și Cl-, sensibil la hipertonicitatea mediului	domeniu sinusoidal
Transportori facilitatori (independenți de Na^+)				
L	AA neutri ramificați	BCH (acid 2-aminobiciclo 2,2,1 heptan-2-carboxilic)		domeniu sinusoidal
y^+	AA cationici	L-Arg	glucagonul, transformarea malignă îi cresc expresia; indus de endotoxină, TNF, în ciroză, stări septice	domeniu sinusoidal
n	AA cu N (Gln, Asn, His) - eflux	Gln		domeniu sinusoidal, hepatocite perivenoase
T	AA aromatici	Tyr		domeniu sinusoidal
x_c^-	AA acizi (Cys, Glu)	Cistina		domeniu sinusoidal

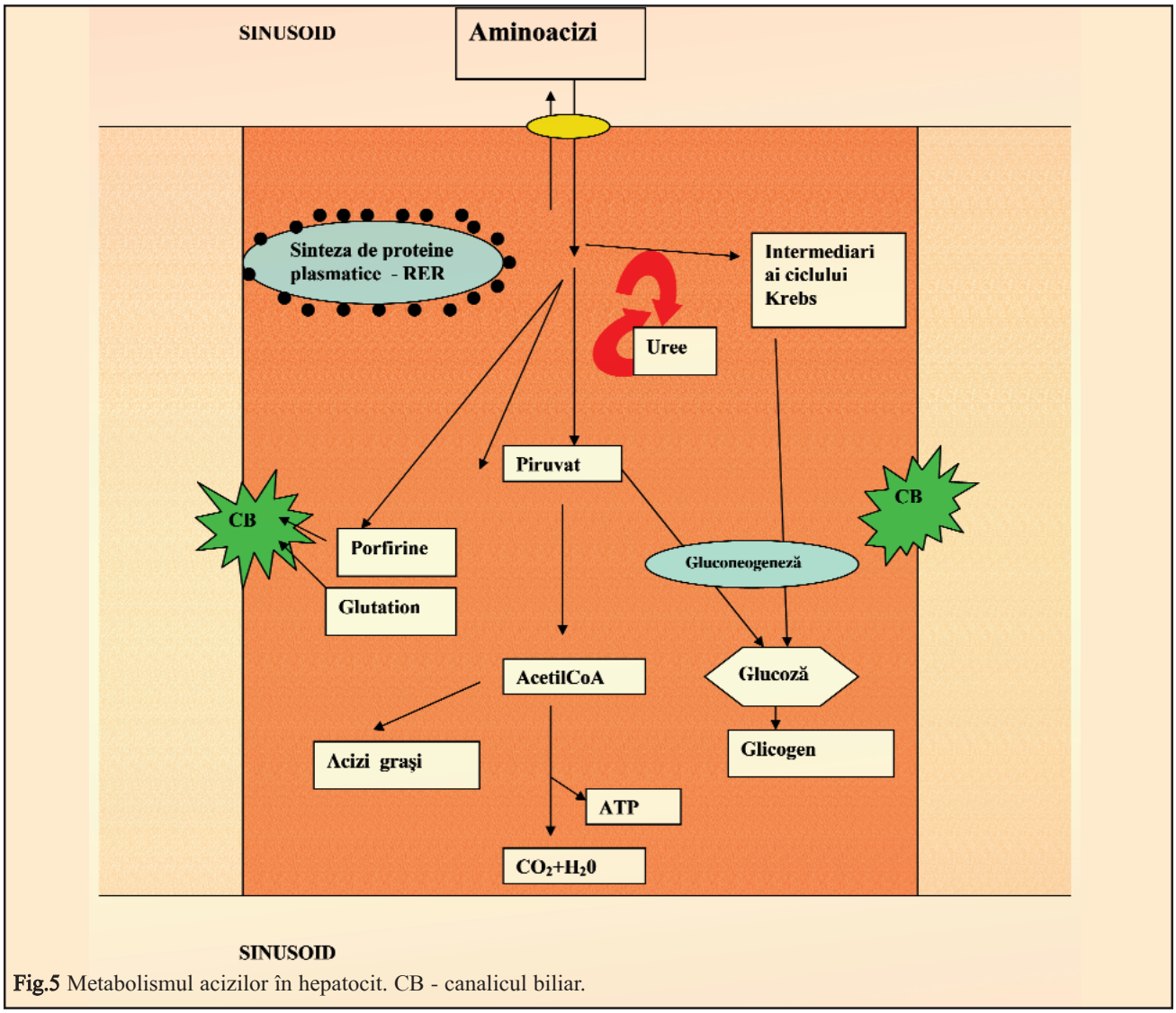

Fig.5 Metabolismul acizilor în hepatocit. CB - canalicul biliar.

4. sinteza unor compuși speciali ca: glutation, taurină, carnozină, hem, etc.
5. sinteza proteinelor hepatice și a proteinelor plasmatice;

Aminoacizii ajunși în ficat au câteva rute metabolice posibile (vezi Fig.5):

- trec direct în sângele sistemic pentru transport la țesuturile periferice, unde aminoacizii sunt utilizați pentru biosinteza proteinelor;
- sunt utilizați de ficat pentru biosinteza proteinelor proprii, în special pentru enzimele induse și pentru biosinteza proteinelor plasmatice;
- anumiți aminoacizi pot fi convertiți în produse specializate variate ca: porfirine (vide infra), poliamine, purine;
- când aminoacizii sunt disponibili în exces, ei sunt catabolizați. Catabolismul hepatic al aminoacizilor implică deaminarea oxidativă și transaminarea, cuplate cu gluconeogeneza, sinteza de noi aminoacizi și producția de uree din amoniu. Aminoacizii sunt deaminați și degradați pentru a forma piruvat, acetoacetat și intermediari ai ciclului Krebs. Unii din acești produși pot fi oxidați complet pentru a sintetiza ATP, iar alții pot fi folosiți ca precursori în gluconeogeneză.

1. ***Deaminarea aminoacizilor*** este necesară înainte ca ei să fie utilizați pentru energie sau înainte să fie convertiți în glucide sau lipide. O mică parte din aminoacizi sunt deaminați și în alte țesuturi, în special în rinichi.

   Deaminarea oxidativă, care produce cetoacizi și amoniu, este catalizată de L-aminoacid-oxidază, cu două excepții: oxidarea glicinei, catalizată de glicin-oxidază și oxidarea glutamatului catalizată de glutamic-dehidrogenază.
2. ***Formarea ureei*** de către ficat este intim legată de deaminarea oxidativă, deoarece prelucrează amoniul, produs foarte toxic al acesteia. Ficatul este unicul organ al mamiferelor capabil de sinteza ureei. Ficatul uman fabrică 20-30g de uree pe zi, proces

care necesită o cantitate substanțială de energie din ATP. Grupările amino ale aminoacizilor hepatici sunt convertite în uree prin ciclul ureei (Krebs-Henseleit). Aminoacizii sunt catabolizați la uree, cu excepția aminoacizilor cu lanț ramificat - leucină, izoleucină și valină. Etapa finală - formarea ureei de către arginază - este ireversibilă. Descompunerea aminoacizilor și formarea ureei are loc în mitocondrii și în REN. Amoniul (NH_3) se formează în mari cantități în procesul deaminării aminoacizilor hepatici, la care se adaugă amoniul format în intestin prin acțiunea bacteriilor și absorbit în sângele portal. Rinichiul produce și el cantități variabile de NH_3, în special prin deaminarea glutaminei. De aceea, când ficatul este lezat, în absența funcției ureogenetice a ficatului, concentrația plasmatică a amoniului crește rapid. Amoniul liber este foarte toxic. Toxicitatea amoniului afectează în special sistemul nervos central, încât de instalează coma hepatică și survine moartea.

Afectarea acestui proces este foarte importantă la pacienții cu boli hepatice acute și cronice. În bolile hepatice acute, sinteza ureei este deprimată, ducând la acumularea de NH_3, cu reducerea azotului ureic sanguin, semn clar de insuficiență hepatică. Aceasta poate fi mascată de insuficiența renală asociată uneori cu insuficiența hepatică severă. Ureea este în majoritate excretată prin rinichi, dar 25% difuzează în intestin unde este reconvertită în amoniu de către ureaza bacteriană. Producția intestinală de amoniu apare și prin deaminarea bacteriană a aminoacizilor neabsorbiți și a proteinelor derivate din alimente, celule exfoliate sau sânge, în tractul gastrointestinal. NH_3 intestinal este absorbit și transportat prin vena portă la ficat, iar NH_3 produs de rinichi difuzează în sângele sistemic și ajunge la ficat prin artera hepatică, unde NH_3 este convertit în uree.

Contribuțiile intestinului și rinichiului la sinteza de amoniu au implicații importante pentru controlul stării de hiperamoniemie la bolnavii cu boală hepatică gravă, de obicei asociată cu șunt porto-sistemic.

În timp ce o parte din mediatorii chimici ai encefalopatiei portale rămân necunoscuți, nivelele ridicate ale amoniemiei se corelează cu gradul encefalopatiei, deși 10% dintre acești bolnavi au amoniemie normală. În plus, măsurile terapeutice care reduc nivelul NH_3 seric duc la ameliorarea simptomelor.

3. ***Transaminarea.*** În transaminare, un grup amino de la un aminoacid este transferat unui cetoacid. Acest proces este catalizat de aminotransferaze (transaminaze) care se găsesc în cantități mari în ficat, dar sunt prezente și în alte țesuturi: rinichi, mușchi, inimă, plămân, creier.

Ca rezultat al transaminării, aminoacizii pot intra în ciclul acidului citric și pot să funcționeze apoi în metabolismul intermediar al glucidelor și lipidelor. Majoritatea aminoacizilor neesențiali sunt sintetizați în ficat prin transaminare.[31]

Unele enzime implicate în aceste procese, cum ar fi aspartat-transaminaza (AST) (numită înainte glutamic-oxalacetic-transaminaza - GOT) și alanin-transaminaza (ALT) (numită înainte glutamic-piruvic-transaminaza - GPT) sunt prezente și în ser, concentrația lor crește în cazul afectării hepatice. AST este prezentă în ficat, dar și în mușchi scheletic, cord, creier și rinichi. În ciuda acestei lipse de specificitate, nivelele serice crescute indică afectarea celulei hepatice. Valori peste 400 U/ml sugerează hepatita acută virală sau toxică. ALT se găsește în special în celula hepatică, de aceea are mai mare specificitate pentru bolile hepatice.[32]

Sinteza de noi aminoacizi sau interconversia între diferiți aminoacizi se numără printre cele mai importante funcții ale ficatului.

Toți aminoacizii neesențiali pot fi sintetizați de ficat. Sinteza are loc pornind de la cetoacidul corespunzător, căruia i se transferă apoi un radical amino, prin transaminare de către transaminaze.

Ficatul este sediul major al interconversiei aminoacizilor prin variate procese anabolice și catabolice. De exemplu, γ-glutamil transpeptidaza (GGT) prezentă în ficat, pancreas și rinichi, transferă grupul γ-glutamil de la un peptid la alt peptid (de exemplu la glutation) sau la un L-aminoacid. În ficat ea este prezentă în cantitate mai mare în celulele ductelor biliare, și mai puțin în hepatocite. Nivelul ei seric este crescut în bolile hepatice și pancreatice care duc la obstrucția ductului hepatic comun, dar rămâne normal în sarcină sau boli osoase. De aceea are valoare diagnostică, atunci când este coroborată cu investigarea fosfatazei alcaline și a 5'-nucleotidazei, care cresc și ele în condiții de colestază.[33,34]

O cantitate mică de aminoacizi este eliberată în circulația generală ca aminoacizi plasmatici liberi, iar aceștia pot juca un rol important în ciclul glucoză-alanină, menționat înainte.

Alterarea metabolismului aminoacizilor poate fi reflectată de concentrația modificată a aminoacizilor plasmatici. În general, nivelele aminoacizilor aromatici metabolizați în mod normal de ficat (ca și al metioninei) sunt ridicate, în timp ce nivelele aminoacizilor cu lanț ramificat, utilizați de mușchii scheletici, tind să fie normale sau scăzute. S-a sugerat că o schimbare a raportului între aceste două tipuri de

aminoacizi joacă un rol în dezvoltarea encefalopatiei hepatice (dar nu există un consens în această privință). În lezarea severă a parenchimului hepatic (de exemplu, necroză hepatică masivă) utilizarea aminoacizilor este afectată, cresc aminoacizii liberi în ser și poate apărea aminoaciduria de tip *"overflow".*

4. ***Sinteza unor compuși speciali*** ca: glutation, glutamină, taurină, carnozină și creatină; porfirine, hem, poliamine, purine.
   Glutationul este un tripeptid format din glutamat, cisteină și glicină, cu roluri foarte variate. Este un rezervor și vehicul pentru cisteină, un aminoacid cu grupare -SH. Prin conjugarea cu glutation la nivelul grupului -SH nucleofil, se produce detoxifierea substanțelor liposolubile electrofile, reacție catalizată de glutation-S-transferază (GST). Glutationul este substrat pentru o peroxidază care elimină peroxizii exo și endogeni, protejând contra radicalilor liberi. Glutationul este exportat prin domeniul sinusoidal în sânge, dar este eliberat și prin domeniul canalicular în bilă, cu ajutorul unor transportori specifici de joasă afinitate, situați în domeniile respective. În hepatocit, glutationul se găsește în citosol, de unde este transportat și în mitocondrii, cu ajutorul unui transportor situat în membrana mitocondrială internă.
5. ***Sinteza de noi proteine.*** Aminoacizii sunt utilizați pentru sinteza proteinelor intracelulare hepatice și a proteinelor plasmatice. Aminoacizii utilizați pentru sinteza proteinelor provin din proteinele alimentare, *turn-over*-ul proteinelor endogene, mai ales musculare, preluate de ficat din circulația generală și din sinteza *de novo* în ficat.

2.4.4. Sinteza proteinelor hepatice

Producția unor proteine hepatice este însoțită în mod normal și de eliberarea unei fracțiuni plasmatice a acestora, care este un indicator al funcției hepatice: creșterea concentrației plasmatice a acestora indică afectarea celulelor hepatice. Creșterea SGOT/SGPT indică necroza hepatocelulară, iar creșterea de fosfataza alcalină[35,38], 5'-nucleotidaza, leucinaminopeptidaza, γ-glutamiltranspeptidaza, indică prezența colestazei.

2.5. Funcția hepatică endocrină: sinteza și secreția proteinelor plasmatice

Ficatul este sediul sintezei proteinelor plasmatice, care are loc în RER și în aparatul Golgi al hepatocitelor. Ficatul este unicul organ care produce albumina și α-globulinele din ser. În afară de albumina plasmatică, α și β-globuline, ficatul mai secretă factori ai coagulării, α_1-antitripsina, haptoglobină, transferină, feritină, ceruloplasmină, heparină, angiotensinogen, apoproteinele din componența lipoproteinelor, unele componente ale sistemului complement, etc. Reglarea hepatică a metabolismului proteinelor afectează profund o serie de funcții ale organismului: sistemul coagulării și fibrinolizei, imunitatea, eritropoieza, tensiunea arterială,[39] etc.

Tabelul 7 prezintă o serie de proteine plasmatice secretate de ficat.

Albumina (GM 66.000) este proteina serică majoritară.[40]

Concentrația serică este determinată de raportul dintre sinteză și degradare/eliminare, de distribuția între patul vascular și extravascular și de volumul plasmatic. Ficatul normal sintetizează 10-15 g/zi, ceea ce reprezintă 3% din cantitatea totală de albumine. Au o semiviață de 20 zile, de aceea nivelul lor nu reflectă funcția celulară în bolile hepatice acute. Sinteza și nivelul plasmatic al albuminelor plasmatice sunt scăzute în bolile hepatice cronice (ciroză cu ascită), alcoolism, malnutriție.

Reglarea sintezei. În post scade sinteza proteinelor plasmatice, inclusiv a albuminei care descrește cu 40-50% în 24 de ore.

Triptofanul, aminoacid esențial, este necesar pentru sinteză.

Androgenii, tiroxina, glucocorticoizii și hormonul de creștere cresc sinteza albuminei, glucagonul descrește producția de albumină în hepatocite izolate. Insulina nu are efect. Sinteza albuminei nu este reglată de concentrația albuminei în ser, ci indirect de presiunea oncotică, determinată în cea mai mare parte de albumină. Albumina nu este indispensabilă vieții, așa cum arată cazurile de analbuminemie congenitală în care subiecții sunt aparent sănătoși.

Rol. Albuminele plasmatice transportă numeroase substanțe, ca de exemplu bilirubina neconjugată, acizi biliari, calciu, acizi grași, urați, hormoni ca aldosteronul și numeroase medicamente. Sunt principalul determinant al presiunii oncotice a plasmei.

Angiotensinogenul este un prohormon care va fi transformat în angiotensină I activă de către renină, enzimă activatoare secretată de aparatul juxtaglomerular din rinichi.

Factorii coagulării secretați de ficat în formă inactivă sunt: fibrinogenul (I), protrombina (II), tromboplastina (III), factorii V, VII VIII, IX, X, XI și XII. Secretă de asemenea prekalikreina și kininogenul, proteine cu rol critic în hemostază și plasminogen, cu rol critic în fibrinoliză. În timpul coagulării aceste proteine sunt activate într-o serie complexă de interacțiuni de către molecule activatoare, implicând căi cu feed-back pozitiv și negativ, rezultând o formare ordonată a coagulului

Tabelul 7 Proteinele plasmatice sintetizate de ficat.

Proteine plasmatice sintetizate de ficat	Concentrația plasmatică (mg/dl)	Funcția
Albumine	3500 - 5000	- menținerea presiunii coloidosmotice; - transportul de acizi grași, pigmenți biliari, săruri biliare, metale, vitamine, hormoni steroizi, medicamente; - rezervă de aminoacizi
Angiotensinogen		- precursorul angiotensinei I formată prin acțiunea reninei
α $_1$-Antitripsina	85 - 213	- inhibitor de proteaze tisulare
Apolipoproteine		- componentele proteice ale lipoproteinelor, vezi tabel III
Ceruloplasmina	20 - 40	- transport de cupru; - feroxidază: catalizează reacția Fe^{2+} - Fe^{3+}, apoi Fe^{3+} e preluat de transferină; - efect anti-radicali liberi
Eritropoietina	20 - 40 mU/ml	- factor umoral de stimulare a eritropoiezei
Factorii coagulării și ai fibrinolizei		vezi tabel
Factorii complementului: C1q, C1r, C1s, C2, C3, C4, C5		vezi imuno
α-Fetoproteina	20 ng/ml	- neidentificată
Fibrinogen	150 - 350	- precursorul fibrinei în coagulare
Fibronectina	25 - 40	- mediază interacțiunea celule-matrice extracelulară
Globuline	2300 - 3500	
α $_1$-Glicoproteina acidă	90 - 100	- transport de hormoni steroizi și vitamina B12
α $_1$-Globulina transportoare de tiroxină	1,5 - 2	- transportă tiroxina
Globuline transportoare de hormoni steroizi	3,3	- transportă hormoni steroizi
Haptoglobina	40 - 336	- captează hemoglobina liberă în plasmă, provenită din hemoliză
Hemopexina	50 - 100	- transportă hemul
Insulin-like growth factor I,II	pg/dl	
Kininogenii		
α $_2$-Macroglobulina		- inhibitor de proteaze serice - transportă hormoni (insulină), oligoelemente (Zn)
Proalbumina	25 - 30	- transportul tiroxinei
Proteina C reactivă	0,5	- opsonină nespecifică, activează sistemul complement pe calea clasică, vezi imuno
Proteina serică A a amiloidului	10	- precursor al amiloidului A
Transferina	200 - 400	- transportă Fe3+ în plasmă
Vitronectina		- mediază interacțiunea celule-matrice extracelulară

hemostatic. Vitamina K (vitamină liposolubilă) este necesară pentru producerea protrombinei, factorilor VII, IX și X, în formă activă. Deficitul sintezei acestor factori duce la tendința de a sângera excesiv, chiar în cazul unor răni minore (vezi vitamina K). Factorii coagulării dependenți de vit. K au o semiviață plasmatică mai mică decât albumina, și în consecință hipoprotrombinemia este un marker fin al suferinței hepatice, decelat înaintea apariției hipoalbuminemiei. Pe de altă parte, pentru a preveni coagularea excesivă, funcția proteinelor activate este suprimată de inhibitori ca anti-trombina 3. Investigarea timpului de sângerare, timpului de coagulare, timpului de protrombină, ca și a concentrației acestor substanțe în sânge sunt o modalitate de a evalua funcția hepatică. Fibrinogenul scăzut indică disfuncție hepatică severă. În bolile hepatice poate fi redus de asemenea *clearance*-ul proteinelor activate ale coagulării. Astfel, bolnavii pot avea o sinteză scăzută a proteinelor coagulante și o concentrație crescută a factorilor de coagulare activați în circulație. Celulele Kupffer sunt elementul major al *clearance*-lui proteinelor coagulării.[41,42]

α-Fetoproteina (AFP),[43-46] proteină sintetizată de ficatul fetal, este, în mod normal, crescută la nou-născut și mamă. La vârsta de 1 an este atinsă valoarea normală de la adult (sub 20 ng/ml). Creșteri marcate ale concentrației serice a acestei proteine apar în carcinomul hepatocelular primitiv, ca și în hepatita fulminantă.

α_1-Antitripsina (AAT), glicoproteină produsă de ficat, reprezintă 80-90% din α_1-globulina din plasmă. E prezentă și în salivă, fluidul duodenal, secreții pulmonare, lacrimi, secreții nazale, lichid cerebrospinal. Ea dă plasmei capacitatea de a inhiba tripsina, enzimă proteolitică. Deficiența genetică de AAT poate duce la distrugerea parenchimului hepatic, cu instalarea cirozei sau la distrugerea parenchimului pulmonar, ducând la emfizem pulmonar, datorită acțiunii proteazelor eliberate în cursul procesului inflamator (ex. elastaza neutrofilică).

2.6. Vitaminele

Ficatul contribuie decisiv la preluarea, stocarea, prelucrarea și mobilizarea vitaminelor și la sinteza unor proteine plasmatice de transport al vitaminelor.[47]

Vitamina A este stocată în ficat, în celulele hepatice stelate (Ito), de unde este mobilizată când nevoile organismului o cer.[48]

Vitamina D. Faza inițială a activării vitaminei D_3 se produce în ficat, unde vitamina D este convertită în 25-hidroxicolecalciferol (25-OHD_3). *Proteina plasmatică de transport pentru vitamina D*, numită *DBP*, este fabricată de ficat.

Vitamina K are o importanță deosebită, este vitală pentru carboxilarea precursorilor factorilor coagulării.[49] Ea este necesară pentru formarea factorilor II, VII, IX și X ai coagulării, deoarece ea este cofactorul esențial pentru γ-carboxiglutamil-transferază, o enzimă care adaugă un grup -COOH la radicalul glutamil în orice peptid. Aceasta capacitează fiecare proteină ca să poată lua configurația adecvată pentru a participa la cascada coagulării.

Capacitatea de stocare a vitaminei K în ficat este limitată, iar depleția poate apărea când aportul a fost diminuat timp de 4 săptămâni. Necesarul zilnic de vitamină K este foarte mic, mai puțin de 0,1 mg/kg corp. Totuși, vitamina K este dată de obicei în doze farmacologice pentru a contracara efectele anticoagulantelor.

Tulburări ale coagulării prin deficit de vitamină K pot fi cauzate de colestază, antibiotice, sindromul de malabsorbție. Aceste tulburări pot fi corectate prin administrarea vitaminei K parenteral.

În contrast, *boala hepatocelulară severă*, cu prelungirea timpilor de coagulare, nu răspunde bine la vitamina K parenterală, deoarece este afectată însăși sinteza factorilor coagulării prin insuficiența celulei hepatice. Corecția timpului de protrombină prin administrarea de vitamină K poate fi utilizată ca indicator al severității bolii hepatocelulare.

Vitaminele E și C participă împreună cu unele metale la îndeplinirea unor funcții hepatice importante. Metalele fier, cupru, zinc, mangan, seleniu și cobalt sunt esențiale pentru funcția normală hepatică.

Vitaminele B hidrosolubile trec în sângele portal, iar riboflavina, acidul nicotinic, vitamina B_{12}, acidul folic, și acidul pantotenic sunt reținute preferențial în ficat. Acestea pot fi cofactori în numeroase reacții catalizate de enzime sau pot fi metabolizate pentru depozitare sau sinteza de forme active. Exemple de forme active ale vitaminelor B, prelucrate și utilizate de către ficat, sunt tiamin-pirofosfatul și piridoxal-fosfatul.

Vitamina B_{12} (ciancobalamina) este prelucrată metabolic, apoi reciclată în circuitul enterohepatic. Ficatul sintetizează *transcobalamina II,* proteină plasmatică pentru transportul vitaminei B_{12}.

2.7. Microelementele

Ficatul are un rol esențial în metabolismul unor microelemente ca: fierul (Fe), zincul (Zn), cuprul (Cu), cobaltul (Co), manganul (Mn), seleniul (Se), iodul (I).

2.7.1. Fe

Hepatocitele sintetizează proteina transportoare de Fe, numită transferină, cu 2 locuri de legare a Fe. Transferi-

na este capabilă să preia Fe din unele celule (enterocite, care îl absorb din lumenul intestinal; macrofage, care fagocitează hematiile bătrâne) și să-l livreze altor celule (eritroblaști, hepatocite) care au *receptori specifici pentru transferină.* Ea se leagă de receptorii săi membranari de pe eritroblaști sau hepatocite, complexul Fe-transferină intră în celule prin endocitoză, iar Fe este transferat mitocondriilor care leagă Fe de protoporfirină, ce astfel devine hem. Transferina este apoi exocitată pentru reutilizare. În plasmă are o semiviață de 8 zile. Fe neutilizat pentru sinteza de hemoglobină este transferat de transferină în depozite, care au două forme:

- feritina, familie de proteine heterogene purtătoare de Fe, fracțiune solubilă, mobilizabilă, cu sediul *în țesuturi:* ficat (hepatocite și celule Kupffer), măduva osoasă, splină (macrofage), hematii și, respectiv, în *plasmă* (concentrația 100 ng/ml). Ficatul conține 20-30% din totalitatea Fe din organism. *Feritina tisulară* este un depozit labil, oricând mobilizabil pentru nevoile de Fe ale organismului. *Feritina circulantă* din plasmă provine din sistemul monocito-macrofagic, iar concentrația ei este proporțională cu depozitele tisulare (1 ng/ml feritină plasmatică corespunde la 8 mg Fe în depozitele de feritină tisulară);
- hemosiderina, relativ insolubilă, prezentă în special în ficat (hepatocite, celule Kupffer) și în măduva osoasă (macrofage).

Deoarece absorbția de Fe este destul de limitată, organismul are un mecanism bine reglat pentru a recupera Fe. Hematiile bătrâne sunt fagocitate de macrofage și digerate în fagolizozomi. De aici Fe este preluat de transferină și este reutilizat. Acest sistem este foarte eficace: pune la dispoziție 97% din necesarul zilnic de Fe (~25 mg Fe), restul de 3% (~1 mg) provine din absorbția intestinală.

Încărcarea cronică cu Fe este caracterizată prin depunerea excesivă a Fe în țesuturi, numită *hemosideroză.* Când acestă depunere este asociată cu leziuni tisulare, iar Fe total depășește 15g, aceasta poartă denumirea de *hemocromatoză.* Hemocromatoza este rară înainte de vârsta matură. Manifestările tipice sunt ciroza, hiperpigmentarea cutanată, diabetul zaharat și cardiomiopatia, datorită depunerii Fe în țesuturi. Fe seric este crescut, iar saturarea transferinei este peste 70%. Feritina serică și feritina din hematii este peste valorile normale.[50-53] Tipurile de hemocromatoze sunt prezentate în Tabelul 8.

Tabelul 8 Tipuri de hemocromatoze.

Hemocromatoza și hemosideroza

1. Hemocromatoza primară:
- Eroare genetică, cu absorbție crescută a Fe
- Trăsătură autozomală recesivă.
- Este cauzată de un defect al genei HFE, situată pe cromozomul 6, aproape de locusul HLAA (substituția C282Y).

2. Hemocromatoza sau hemosideroza secundară

a. Aport crescut de Fe
- transfuzii repetate
- Fe parenteral

b. Absorbție crescută de Fe
- ingestie crescută de Fe (terapie orală cu Fe)
- ingestie normală de Fe
  - anemia cu hiperplazie eritroidă
  - posibil, megadoze de vitamina C

3. Hemosideroza focală
- hemosideroza pulmonară idiopatică
- hemosideroza renală idiopatică
- *porphyria cutanea tarda* cu hemosideroză hepatică

2.7.2. Zn

Zincul este prezent în cantități apreciabile în oase, dinți, păr, piele, ficat, mușchi și testicule. Zn este esențial pentru activitatea unor enzime al căror cofactor este. Printre acestea se află ALA-dehidrataza, enzimă ce participă la sinteza hemului (vezi mai jos), localizată în citosol.[54,55] Deficitul de zinc se poate instala în cursul hepatopatiilor și se manifestă clinic prin apatie și slăbirea vederii nocturne.

2.7.3. Cu

Este un element indispensabil vieții. La naștere, ficatul conține 57% din Cu total al organismului. La adult, organismul conține, în medie, 150 mg Cu, din care 10-25 mg (6-17%) se află în ficat. Restul este distribuit ubicuitar. Dieta normală zilnică conține 2-3 mg Cu, cantitate care depășește mult nevoile fiziologice. Jumătate din cuprul alimentar se absoarbe, restul este eliminat prin fecale. Cu absorbit în exces este eliminat prin bilă, prin intermediul lizozomilor hepatocitari.

Sunt bine cunoscute 12 proteine care au ca grupare prostetică Cu, printre care: citocrom c-oxidaza, ceruloplasmina, lizil-oxidaza.

Ceruloplasmina, α_2–globulină, cu GM 130.000, este sintetizată și catabolizată în ficat. Gena ce controlează producția este localizată pe cromozomul 3. Fiecare moleculă poartă 8 atomi de Cu și are o semiviață de 4 zile. Este, probabil, proteina transportoare a Cu în plasmă, la proteinele conținătoare de Cu din țesuturi, căci conține peste 90% din Cu plasmatic. Restul este legat în majoritate de albumine, iar o mică

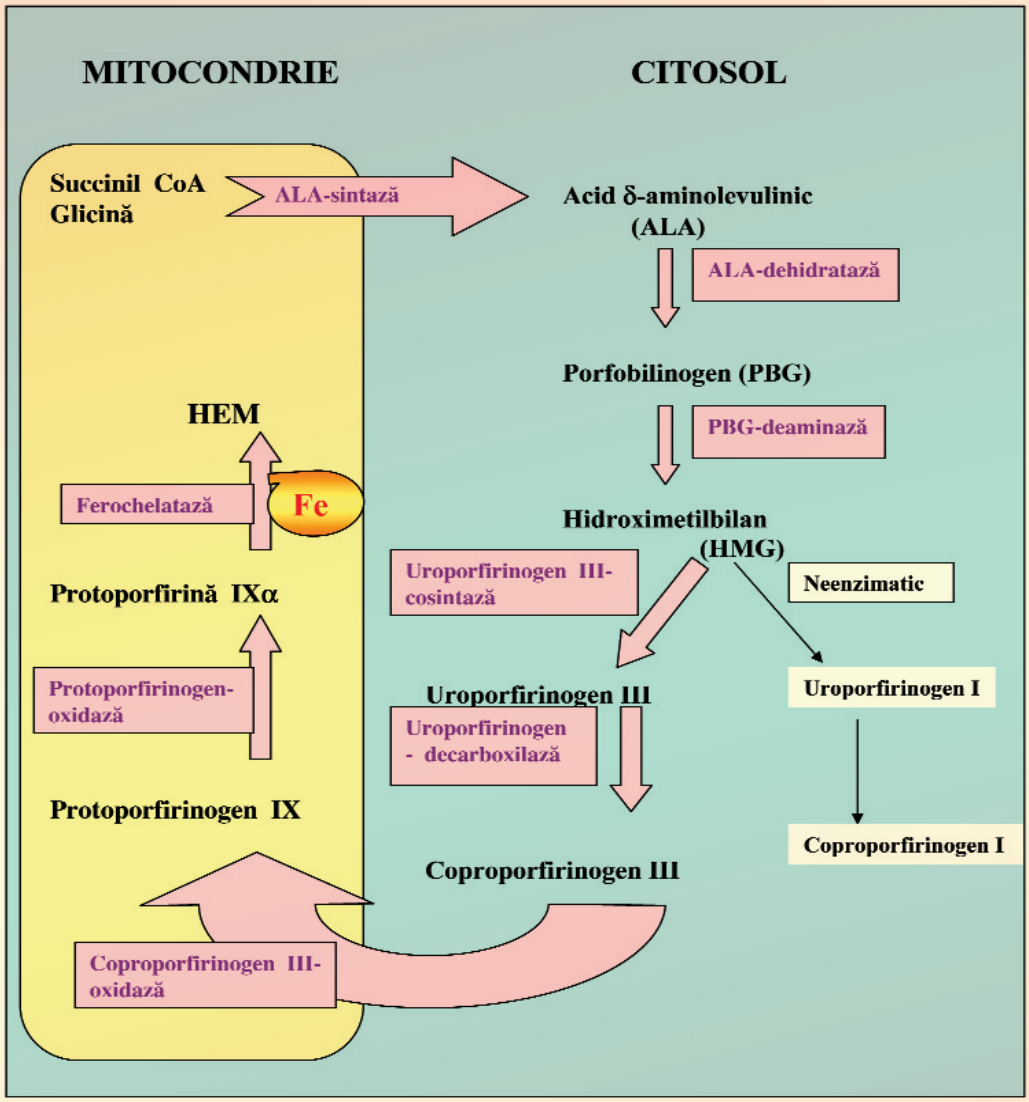

Fig.6 Sinteza hemului în hepatocit.

fracțiune este legată de aminoacizi și poate fi importantă în transportul Cu prin membranele celulare.

Funcțiile ceruloplasminei sunt puțin cunoscute. Unii bolnavi cu deficiență ereditară de ceruloplasmină au concentrații plasmatice foarte joase de ceruloplasmină și un metabolism anormal al fierului, deoarece ceruloplasmina, numită și feroxidază, catalizează transferul fierului din depozitele celulare pe transferină. Transferina este principalul transportor al Fe de la depozite la măduva osoasă și deci ceruloplasmina este importantă în menținerea fluxului de Fe către măduva osoasă. Probabil că este importantă pentru homeostazia Cu în ficat, doarece obstrucția biliară prelungită, care împiedică excreția Cu prin bilă, este asociată cu creșterea concentrației serice a ceruloplasminei. Concentrația plasmatică normală este de 230-440 mg/l și se măsoară prin metode imunologice sau prin activitatea sa de oxidare ușoară a unor amine aromatice.[56-58]

2.7.4. Variații patologice

Sinteza ceruloplasminei poate fi afectată în boala Wilson[59], caracterizată prin defectul genei homeostaziei Cu, situată pe cromozomul 13q14.3. Această genă, numită ATP7B, codifică o ATPază membranară, implicată în excreția Cu și încorporarea sa în ceruloplasmină. Există peste 60 de mutații descrise, cea mai frecventă fiind substituția His1070Gly.

Boala Wilson se transmite autosomal recesiv și constă dintr-o alterare a metabolismului Cu, care netratată duce la moarte. Afectează 1/30000 de indivizi, homozigoți pentru gena homeostaziei Cu. Din populația globului, 1,1% sunt purtători heterozigoți ai unei asemenea gene. Heterozigoții pot avea concentrații plasmatice foarte joase ale ceruloplasminei, dar fără simptome. La bolnavi, Cu hepatic este crescut de 10-50 de ori, începând cu primele săptămâni de la naștere. Până în al 5-lea an de viață singurele dovezi de boală sunt deficiența de ceruloplasmină, mitocondrii hepatice anormale

și steatoza hepatică moderată. Totuși, unii bolnavi pot avea concentrații serice normale ale ceruloplasminei. Manifestările clinice ale intoxicației cu Cu apar la bolnavii între 5 și 50 de ani. La 40-50% dintre ei primele manifestări de boală apar la ficat, exprimate inițial prin steatoză hepatică și transaminaze serice crescute. Boala progresează cu dezvoltarea fibrozei și a cirozei, care se pot complica prin instalarea unei hepatite acute fulminante sau a hepatitei cronice active.

La 40-50% dintre pacienți boala începe în sistemul nervos central. La aceștia Cu difuzează în sânge și de aici în toate organele, cu efectele cele mai nocive asupra creierului, cu manifestări neurologice sau psihiatrice. Cu se depune totdeauna în membrana bazală Descemet a corneei, formând inelul galben-verzui al lui Kayser-Fleischer, vizibil la examinarea refractometrică a ochiului.

Netratată (D-penicilamină/trientină), boala Wilson este totdeauna fatală.

2.8. Hemul

2.8.1. Transportul hemului în plasmă

Haptoglobina, secretată de ficat, este o proteină plasmatică, cu concentrația normală de 40-336 mg/dl. Ea captează hemoglobina liberă în plasmă, formând un complex hem-haptoglobină, care scapă de filtrarea glomerulară. Acest complex este pus la dispoziția macrofagelor, inclusiv a celulelor Kupffer din ficat, pentru a recupera componentele, în special fierul care poate fi refolosit în organele hematopoietice sau în hepatocit pentru resinteza hemului. În mod normal, hemoglobina liberă nu depășește 5 mg/dl. Puterea combinatorie a haptoglobinei este mare, fiind suficientă pentru 50-150 mg hemoglobină/100 ml plasmă. În cazul anemiilor hemolitice severe, poate fi produsă o cantitate atât de mare de hemoglobină liberă, încât toată haptoglobina este ocupată, iar în plasmă rămâne o cantitate considerabilă de hemoglobină liberă, din care o parte este excretată prin rinichi, rezultând hemoglobinurie.

Hemopexina este o β-globulină, care leagă hemul liber din sânge. Este sintetizată de ficat și este preluată din circulație tot de către ficat, odată ce este legată de hem.

2.8.2. Sinteza hemului

Sinteza hemului are loc în principal în hepatocite și în eritroblești. Etapele formării hemului în hepatocit sunt prezentate în Fig.6. Produșii intermediari ai sintezei hemului ca porfirinele se pot elimina prin bilă (vezi mai jos porfirinele).

Reglarea sintezei hemului în ficat este dependentă de rata formării sintazei acidului δ-aminolevulinic (engl. *aminolevulinic acid synthase*, ALAS), prima enzimă a căii. Localizată în membrana internă mitocondrială, ea necesită un cofactor: piridoxal-5'-fosfat. Activitatea enzimei în hepatocitele normale este foarte scăzută, dar nivelul său crește considerabil când ficatul are nevoie să producă mai mult hem, ca răspuns la diferite agresiuni chimice, în contextul inducției enzimelor de detoxifiere produsă de aceste agresiuni. Sinteza enzimei este reglată chiar de concentrația de hem, prin feed-back negativ. La concentrații de hem mai mari ca cele ce reprimă ALAS este stimulată *hem-oxigenaza* din REN, rezultând creșterea catabolismului hemului. Astfel, concentrația hepatică de hem este menținută prin echilibrul între sinteza de ALAS și hemoxigenază, ambele sub influența reglatoare a concentrației de hem.

În contrast, ALAS din celulele eritroblastice este refractară la variațiile hemului. Reglarea este diferită față de ficat. De altfel, ALAS din seria roșie și, respectiv, ALAS din celulele neeritroblastice sunt codificate de gene diferite.

2.8.3. Rolul hemului

Hemul sintetizat în hepatocite nu este destinat exportului, ci intră în componența unor enzime hepatice, de exemplu catalaza, guanilatciclaza, citocromii (cit P450), citocromoxidaze. De aceea, perturbarea metabolismului hemului are consecințe asupra activității acestor enzime și a unor funcții legate de acestea.

2.8.4. Metabolismul hemului

Metabolizarea hemului (a protoporfirinei IXα) are ca produs bilirubina, care este prelucrată și apoi eliberată din celulă pe cale biliară (vezi mai jos). Catabolismul hemului se produce în principal prin acțiunea enzimei hemoxigenază, în cooperare cu altă enzimă din reticulul endoplasmic, NADPH-citocrom c (P450)-reductaza, alături de enzima citosolică biliverdin-reductaza. Secvența completă de reacții necesită oxigen și NADPH, iar produșii sunt bilirubină și monoxid de carbon în cantități echimolare. Hemoxigenaza este indusă, în afară de hem, de alte metaloporfirine, L-arginină, unii hormoni, nemâncare, stress, molecule toxice și xenobiotice. Pe de altă parte, activitatea hemoxigenazei este inhibată de metaloporfirine ca zinc-porfirina.

2.9. Funcția hepatică exocrină: sinteza și secreția de bilă

Prin secreția de bilă ficatul participă la digestie, metabolism, excreție, detoxifiere și imunitate. Secreția bilei este

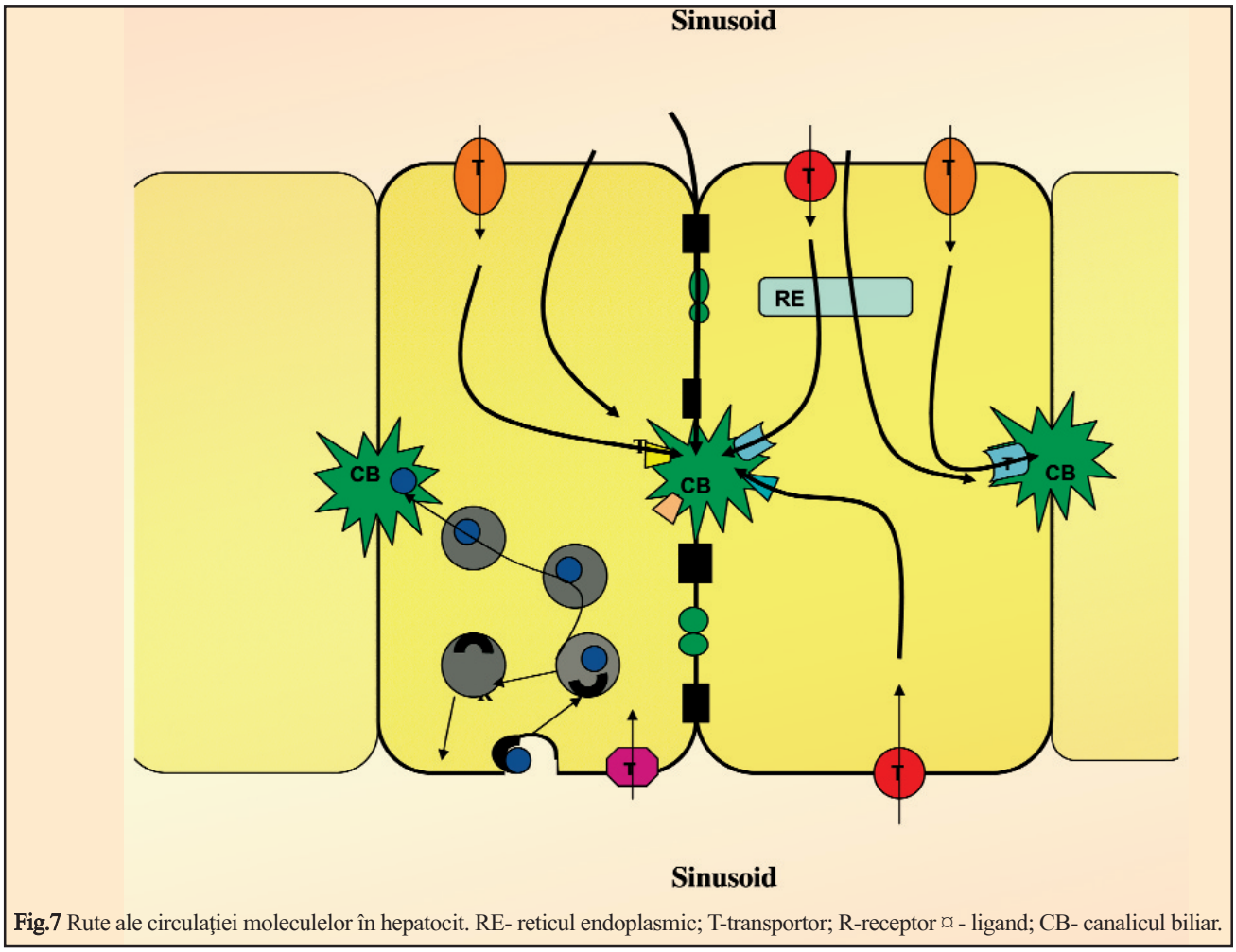

Fig.7 Rute ale circulației moleculelor în hepatocit. RE- reticul endoplasmic; T-transportor; R-receptor ¤ - ligand; CB- canalicul biliar.

un proces activ, relativ independent de fluxul sanguin. Bila se formează prin contribuția a două situri:

- hepatocitele (domeniul biliar - membrana canaliculară)
- celulele ductelor biliare.

Pentru formarea bilei sunt utilizate două căi: una transcelulară și alta paracelulară (vezi Fig.7). Din cantitatea totală de acizi biliari, colesterol, fosfolipide, bilirubină, 10-40 % sunt transportate și eliminate în bilă prin vezicule de exocitoză, iar restul sunt vehiculate prin transportori membranari și prin difuzie citoplasmatică mediată de proteine.

Compoziția bilei

Bila este un fluid complex, izo-osmotic cu plasma, ce conține apă, electroliți, acizi biliari conjugați, colesterol, fosfolipide (lecitină), acizi grași, pigmenți biliari (bilirubină), proteine (de exemplu: apoproteine, hormoni), glutation. Prin bilă se elimină numeroși compuși exogeni, medicamente. Bila este o soluție micelară. Concentrațiile substanțelor organice și anorganice sunt prezentate în Tabelul 9.

2.10.Acizii biliari

2.10.1. Sinteza

Acizii biliari se sintetizează în REN din colesterol, astfel bila joacă un rol-cheie în balanța colesterolului. În hepatocit are loc conversia colesterolului la acizi colici și chenocolici care se conjugă apoi cu glicina sau taurina rezultând acizii biliari primari: *acid glicocolic* și, respectiv, *acid taurocolic,* prezenți ca anioni.

2.10.2. Circulația enterohepatică

Cantitatea totală de acizi biliari este de 2-5 g. Circulă de 2-3 ori în timpul unui prânz, de 6-10 ori într-o zi. Prin scaun se pierd 0,2-0,6 g/zi și această cantitate este înlocuită de acizii biliari nou-sintetizați.

În fiecare zi se secretă aproximativ 0,5 g de acizi biliari conjugați (taurocolat, glicocolat), reprezentând 10% din cantitatea totală vehiculată. Restul de 90% din acizii biliari sunt reabsorbiți din intestin și revin la ficat care îi transportă în bilă (circuit entero-hepatic).

În cursul fazei intestinale a circulației enterohepatice se formează sub acțiunea bacteriilor intestinale, prin dehidroxilare, *acizi biliari secundari*: acid deoxicolic și

Tabelul 9 Principalii constituenţi ai bilei hepatice.

Componenta	Concentrația	Funcții principale	Destinația
Apă		Solvent pentru celelalte componente	Reciclare
Electroliți:		Mențin bila izotonică cu plasma	Reciclare
Na^+	140-165 mEq/l		
Cl^-	3,8-5,8 mEq/l		
HCO_3^-	93-123 mEq/l		
K^+	15-55 mEq/l		
Ca^{2+}	1,4-5,0 mEq/l		
Mg^{2+}	1,5-3 mEq/l		
Acizi biliari: acid glicocolic și taurocolic	5-50 mM	Emulgatori: pentru lipide în intestin; pentru colesterol și fosfolipide în bilă	Reciclare
Pigmenți bilari: mono- și diglucuronid-bilirubină		Detoxifierea și eliminarea bilirubinei	Eliminare prin fecale, prelucrare în intestin de către flora bacteriană
Colesterol	100-340 mg/dl	Substrate pentru alte celule, precursori pentru componentele membranei și pentru steroizi	Reciclare
Fosfolipide (în principal fosfatidil colină - lecitină)	150-800 mg/dl		
Proteine (în principal imunoglobuline A)	25-500 mg/dl	Imunitate secretorie	Reciclare

acid litocolic. Acidul ursodeoxicolic se formează primar în ficat, prin sinteză din colesterol sau terțiar prin epimerizarea acizilor biliari secundari.

2.10.3. Transportul în sânge

În sânge acizii biliari circulă legați de albumine și de HDL. În mod normal, nivelul acizilor bilari în ser este scăzut, deoarece 95% din cei aflați în circulația portală sunt preluați eficient de către ficat. Nivelul lor crește la bolnavii hepatici. Pruritul asociat cu icterul obstructiv poate fi legat de nivelul seric crescut al acizilor biliari, deși aceștia nu se depun prea mult în piele.

2.10.4. Preluarea și eliberarea de către hepatocit

Recaptați prin domeniul vascular al hepatocitelor de către un transportor dependent de Na^+, acizii biliari din circuitul enterohepatic sunt asociați cu glutationul de către glutation-S-transferază, apoi transportați în celulă și eliberați în domeniul biliar de către diferiți transportori, printre care și MRP (engl. *multidrug resistance protein*) (*vide infra*). Secreția activă a acizilor bilari prin membrana canaliculară este pompa metabolică primară a circulației enterohepatice.

Glutation-S-transferazele (GST) formează un grup de enzime compuse din 2 subunități, B1 și B2. Funcția GST este aceea de a conjuga diferite substanțe, inclusiv acizii biliari cu glutation (tripeptid cu sulf, format din glicină, cisteină și acid glutamic). Izoenzimele hepatice sunt detectabile prin RIA (radio immuno assay), specific pentru fiecare dintre cele 2 subunități. Concentrația lor serică crește sensibil în leziunile celulelor hepatice, de aceea sunt un bun indicator al acestor leziuni.

Tabelul 10 Transportori în hepatocit - domeniul sinusoidal (bazal).

Transportor	Molecule transportate	Omologie	Caracteristici funcționale	Localizare celulară
BTL (bilitranslocaza)	anioni organici, BSP		electrogen; afinitate joasă	domeniu sinusoidal
OABP	anioni organici	subunitate a F1-ATP-azei din membrana internă mitocondrială	afinitate joasă	domeniu sinusoidal
BSP/BR - BP (BBBP)	anioni organici: bilirubină, BSP		independent de Cl^-; electroneutru, afinitate joasă	domeniu sinusoidal
OATP	acizi biliari (colat, taurocolat), BSP, estron 3-sulfat, ouabainã, ajmalină;cationi organici hidrofobi sau amfipatici		dependent de Cl^-, independent de Na^+, afinitate înaltă	domeniu sinusoidal
NTCP	Na+ / taurocolat		simport Na^+ - taurocolat	domeniu sinusoidal, prezent exclusiv în hepatocite, lipsește din celulele biliare
FABP pm/ mAspAT	acizi grași	aspartat amino-transferaza mitocondrială (identitate!)		exprimat intens în ficat, domeniu sinusoidal
FATP	acizi grași			exprimat puțin în ficat
OCT1	cationi organici hidrofili			domeniu sinusoidal
PGT	prostaglandine	matrina F/G 1, proteină a matricei nucleare		domeniu sinusoidal

Transportori în hepatocit - domeniile lateral şi biliar (apical).

Transportor	Molecule transportate		Caracteristici funcționale	Localizare celulară
Transportori ABC:			transport dependent de ATP	
- MRP1/ pompa GS-X	anioni conjugați amfipatici		exprimare joasă în hepatocitele normale, crește mult în proliferare	domeniu lateral
- MRP2/ cMOAT	anioni conjugați amfipatici		translocarea în membrana canaliculară e stimulată de PKA, iar activitatea transportoare e stimulată de PKC; lipsește în sindromul Dubin-Johnson	domeniu biliar
- MDR1	compuși cationici puternic hidrofobi sau amfipatici			domeniu biliar
- MDR2				
- c-BAT	acizi biliari		baza moleculară a fluxului biliar dependent de acizii biliari	domeniu biliar

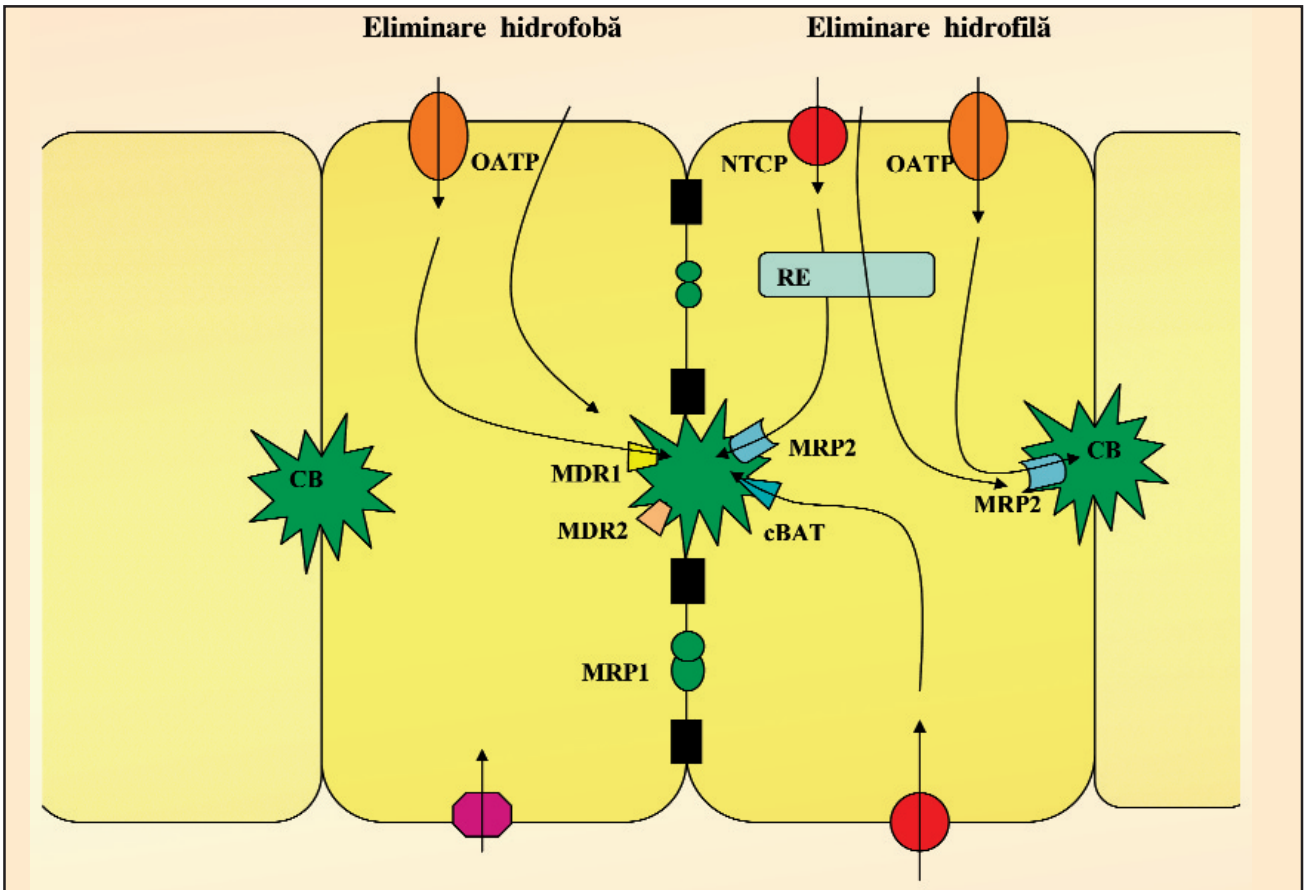

Fig.8 Transportori în hepatocit. Ruta hidrofilă şi ruta hidrofobă în excreţia hepatobiliară (explicaţiile prescurtărilor în Tabelul 8).

Acizii biliari au o acțiune emulgatoare asupra hranei ingerate, ceea ce favorizează absorbția acizilor grași și a monogliceridelor, ca și a vitaminelor liposolubile. În absența secreției de bilă, grăsimile alimentare nu mai sunt absorbite, ci sunt eliminate prin materiile fecale (steatoree). Acidul litocolic induce ciroza la animale de experiență. Un depozit scăzut de acizi biliari predispune la formarea de pietre în vezica biliară.

Bila conține și cationi organici care sunt secretați cu ajutorul unui transportor specific (MDR2-pgp170), aparținând grupului de transportori ABC (*ATP-binding cassette* - transportori ce leagă ATP-ul) (vezi Tabelul 10).

2.10.5. Formarea bilei și fluxul biliar

Aproape toată bila e formată de hepatocite și secretată în canaliculele biliare, ale căror pereți sunt formați de membranele hepatocitelor. Din cauza corelației dintre fluxul biliar și cantitatea de acizi biliari excretați, termenul de flux biliar dependent de acizii biliari descrie această fracțiune a formării bilei. În plus, există un flux biliar ce variază în absența acizilor biliari sau în prezența unei cantități constante de acizi biliari, fracțiune numită flux biliar independent de acizii biliari.

Fluxul biliar total nestimulat la un om de 70 kg a fost estimat la 0,41-0,43 ml/min. Din acesta 0,15-0,16 ml/min este flux dependent de acizii biliari, iar alți 0,16-0,17 ml/min reprezintă flux biliar independent de acizii biliari, iar 0,11 ml/min reprezintă secreția ductulilor biliari. În condiții fiziologice, fluxul biliar total pe zi este 600-1000 ml. Această cantitate poate varia considerabil în funcție de prezența unor stimulatori sau inhibitori fiziologici. Presiunea bilei: 10-20 cm salin.

2.10.5.1. Fluxul biliar dependent de acizii biliari

Principala problemă în înțelegerea formării bilei: cum este generat fluxul de apă în canaliculele biliare? Presiunea hidrostatică nu este un factor important, pentru că fluxul biliar poate continua la o presiune hidrostatică ce o depășește pe cea din sinusoide. Gradientele osmotice create de hepatocite în raport cu membrana canaliculară par să fie "motorul" secreției.

Manitolul este preluat de hepatocite din sânge și este excretat prin canaliculele biliare și este inert în ductele biliare. Astfel, clearance-ul manitolului poate fi utilizat pentru măsurarea fluxului net de apă în canaliculele biliare. Această metodă a arătat că la om și la alte specii există o corelație liniară între mărimea fluxului canalicular și cantitatea de acizi biliari excretați. Acest fenomen este numit *flux biliar dependent de acizii biliari* și este probabil consecința proprietăților osmotice ale acizilor biliari.

Acizii biliari conjugați sunt anioni secretați de hepatocite prin membrana canaliculară printr-un *sistem de transport activ*, diferit de cel utilizat de alți anioni organici ca bilirubina conjugată, bromosulfoftaleina (BSP). Acizii biliari conjugați trec în canaliculi, iar proteinele mebranare care-i leagă pot fi importante în acest proces. Secreția de colesterol și fosfolipide este strâns legată de secreția acizilor biliari. Când concentrația acizilor biliari, care sunt detergenți, depășește un anume nivel critic se formează micele, care încorporează și colesterolul și lecitina. Stimularea fluxului biliar independent de acizii biliari de către glucagon poate descrește excreția colesterolului.

2.10.5.2. Fluxul biliar independent de acizii biliari

Fluxul biliar dependent de acizii biliari nu explică formarea întregii bile canaliculare. Cantitatea de acizi biliari este direct proporțională cu fluxul biliar. Cu toate acestea, atunci când excreția de acizi biliari este redusă, fluxul biliar se menține la un nivel ridicat, acest fapt fiind atribuit unui mecanism independent de acizii biliari. Din păcate nu poate fi măsurat direct, pentru că nu se poate obține situația în care bila să fie complet lipsită de acizi biliari, chiar la cele mai joase valori ale fluxului biliar. Mecanismul producerii fluxului biliar independent de acizii biliari este necunoscut, dar se presupune că este implicată secreția de Na^+, prezent în cantități suficiente în bilă. De asemenea, fluxul biliar independent de acizii biliari se corelează bine cu activitatea ATP-azei de Na^+/K^+ a hepatocitului. De aceea, cel mai probabil mecanism al acestui flux independent de acizii biliari este pomparea Na^+ de către hepatocit prin membrana canalicululuui biliar, ceea ce creează un gradient osmotic, urmat de trecerea apei prin membrană. Majoritatea Na^+ este secretat în canaliculele biliare, iar bicarbonatul e secretat în cantități mari în ductulii biliari.

Când intră în ductele biliare mai mari, bila este izoosmotică cu plasma, ceea ce implică disiparea gradientelor create de acizii biliari și Na^+. Se crede că echilibrarea are loc în canaliculele biliare. Deci, secreția bilei este rezultatul creării și disipării gradientelor osmotice în canaliculele biliare. Înțelegerea acestor procese ar putea explica apariția colestazei în cazul afectării hepatocelulare.

O contribuție la volumul total al bilei o aduc și celulele epiteliale ale ductulilor biliari și ale ductelor biliare, distal de canaliculi. Bila este modificată prin secreția sau absorbția apei și electroliților sodiu, clor, bicarbonat, de către celulele epiteliale.*Vide infra*.

2.10.5.3. Reglarea fluxului biliar

Ingestia de alimente stimulează producția de bilă, ambele fracțiuni.

Substanțele care au efect coleretic la fel cu acizii biliari sunt: BSP, fluoresceina, verdele de indocianină, agenți radiologici, florizina.

Acizii biliari din intestin au efect de feed-back negativ asupra eliberării colecistokininei din intestin.

Bilirubina este încorporată în micele și nu produce colereză, chiar dacă se infuzează cantități foarte mari.

Fluxul independent de acizii biliari este stimulat de barbiturice, hormon tiroidian, insulină, secretină, glucagon, VIP, teofilină, dibutiril-AMPc, prostaglandinele A1, E1 și E2, salicilați. Dintre toți stimulatorii fluxului independent de acizii biliari, secretina și glucagonul par să fie cei mai buni candidați pentru reglarea naturală, fiziologică. Este inhibat de ouabaină, acid etacrinic, amilorid, clorpromazină și somatostatină.

Nervul vag are efect nesemnificativ asupra formării sau compoziției bilei.

2.11. Funcția hepatică de detoxifiere și excreție

Funcția exocrină este legată de funcția de detoxifiere deoarece bila este vehiculul de excreție a deșeurilor endogene ca bilirubina, a medicamentelor, a toxicelor și a imunoglobulinelor A (Ig A).

Substanțele lipofile nu pot fi eliminate fără a fi transformate în compuși hidrosolubili. Această transformare cuprinde mai multe faze:

faza 1: reacții produse de sistemul de oxigenaze cu funcții multiple (cit P-450), care introduc un radical O în acești compuși; aceste reacții se produc în reticulul endoplasmic;

faza 2: conjugarea produșilor fazei precedente cu glutation prin GST dar și cu acid glucuronic sau acid sulfuric; aceste reacții se produc în citosol;

faza 3: compușii sunt eliminați de către pompele sau transportorii membranari; excreția conjugatelor cu glutation, acid glucuronic sau sulfuric se face prin intermediul unei ATP-aze numite fie MOAT (multispecific organic anion transporter), fie MRP (multidrug resistance protein), aparținând grupului transportorilor de tip ABC (ATP-binding cassette - transportori ce leagă ATP-ul) (vezi Tabel 10 și Fig.8).

2.12. Bilirubina

Una dintre funcțiile excretorii ale ficatului este degradarea protoporfirinei IX, derivată din proteinele cu hem, la pigmenți biliari, tetrapiroli cu lanț deschis. Aceștia sunt bilirubina și biliverdina.

O funcție foarte importantă a ficatului este eliminarea bilirubinei din sânge prin excreția ei în bilă. *Bilirubina* este un pigment toxic, insolubil, de culoare

galben-roșiatică, care se formează prin degradarea protoporfirinei din hem. Sursele sunt hemoglobina din eritrocitele bătrâne sau din seria roșie a măduvei osoase și alte proteine cu hem (de exemplu citocromii), care sunt fagocitate de către celulele Kupffer sau de fagocitele măduvei și splinei. Pentru a fi excretată, bilirubina trebuie să devină solubilă în apă. Acesta este scopul major al metabolizării ei, care are loc în 5 etape majore:[74-76]

2.12.1. Formarea

Zilnic se formează 250-300 mg de bilirubină, din care 70-80% provine din eritrocitele bătrâne, iar restul din proteine cu hem localizate în special în măduva osoasă și ficat. *Hemul* din hemoglobină este degradat de către *hem-oxigenază* în fier și biliverdină. *Biliverdina* este convertită în bilirubină de către o altă enzimă *biliverdin-reductaza*. Aceste etape au loc în fagocite. Hemoliza crescută a hematiilor este cea mai importantă cauză a formării bilirubinei în exces.

2.12.2. Transportul în plasmă

Bilirubina nu este solubilă în apă. *Bilirubina neconjugată* este deci transportată în plasmă legată de albumină și nu poate traversa membrana glomerulară; de aceea nu apare în urină. Legarea bilirubinei este mai slabă în acidoză sau în prezența unor substanțe care competiționează pentru locurile de legare: unele antibiotice, salicilații.

2.12.3. Preluarea de către hepatocite

Detaliile acestui proces sunt puțin cunoscute. Probabil că se produce prin transport activ și implică separarea de albumină. În citoplasmă se leagă de unele proteine ca ligandină (sinonime: proteina Y; glutation-transferaza B) și proteinele Z (leagă și steroizii) care joacă un rol în transportul intracelular.

2.12.4. Conjugarea

Bilirubina liberă este concentrată în ficat și este conjugată cu UDP-acid glucuronic, în reticulul endoplasmic neted, cu ajutorul enzimei *UDP-glucuronil-transferază*, formând *bilirubina conjugată,* solubilă în apă.

2.12.5. Excreția biliară

Cea mai mare parte a conjugatului - *bilirubin- diglucuronid* este transportat în citoplasmă prin vezicule golgiene, apoi eliberat prin membrana domeniului biliar datorită unui sistem de transport (MOAT sau MRP) și excretat prin bilă. Totuși, o cantitate mică de bilirubină conjugată este eliberată și în sânge.

2.12.6. Circuitul enterohepatic

Bilirubina din bila excretată în intestin este redusă de bacterii la produse necolorate mezobilirubinogen și stercobilinogen, cunoscut global ca urobilinogen, excretate prin scaun. O fracțiune de urobilinogen este oxidată la urobilină (*stercobilina),* pigment maro, care dă scaunului culoarea normală.

Cantități considerabile de bilirubină și urobilinogen sunt reabsorbite din intestin și ajung din nou la ficat unde ciclul se reia, iar cantități mici de *urobilinogen* ajung în urină. Rinichiul filtrează și excretă bilirubina conjugată dar nu poate elimina bilirubina neconjugată.

2.12.7. Variații patologice

Icterul

Acumularea bilirubinei în sânge are drept rezultat icterul. Acesta se produce când unul dintre procesele menționate este afectat. Când producția de bilirubină este prea mare și depășește capacitatea ficatului de a o excreta, fie când preluarea sau conjugarea bilirubinei sunt defectuoase datorită îmbolnăvirii celulelor hepatice rezultatul este *icter cu hiperbilirubinemie neconjugată.* Afectarea excreției biliare duce la *icter cu hiperbilirubinemie conjugată.*

Determinarea în sânge a concentrațiilor de *bilirubină conjugată* și *neconjugată* poate fi utilizată ca indicator al funcției hepatice, la bolnavii cu icter.[77] În practică, însă, bolile hepatice și obstrucția biliară duc la defecte multiple, cu *hiperbilirubinemie mixtă.* Mai mult, o mare parte din bilirubina conjugată este legată foarte strâns de albumină (δ-bilirubină) și nu poate fi măsurată prin tehnicile de rutină. Astfel, la majoritatea bolnavilor cu afecțiuni hepatobiliare evidente, cercetarea celor două feluri de bilirubină nu are prea mare valoare diagnostică, deoarece nu diferențiază afectarea hepatocelulară de obstrucția biliară. Ea merită să fie făcută doar la bolnavi cu o afectare hepatică discretă, care produce icter în absența unor dovezi patente de boală hepatică, ca în cazul unor defecte familiale: sindromul Gilbert și sindromul Crigler-Najjar cu *hiperbilirubinemie neconjugată,* respectiv sindromul Dubin-Johnson și sindromul Rotor cu *hiperbilirubinemie conjugată necolestatică.*

Sindromul Gilbert [78]

Este important clinic deoarece afectează 3-5% din populație și poate fi confundat cu icterul hemolitic sau cu hepatita cronică. Se manifestă prin hiperbilirubinemie ușoară neconjugată. Are un caracter familial, unii membri ai unei familii pot fi afectați, dar este greu să fie stabilit cu precizie modul de transmisie genetică.[79] Patogeneza este și ea neclară (scăderea expresiei genei UGT1, datorită prezenței suplimentare a două nucleotide (TA)). Există defecte complexe în preluarea bilirubinei de către celula hepatică, iar glucuronil-transferaza este scăzută.

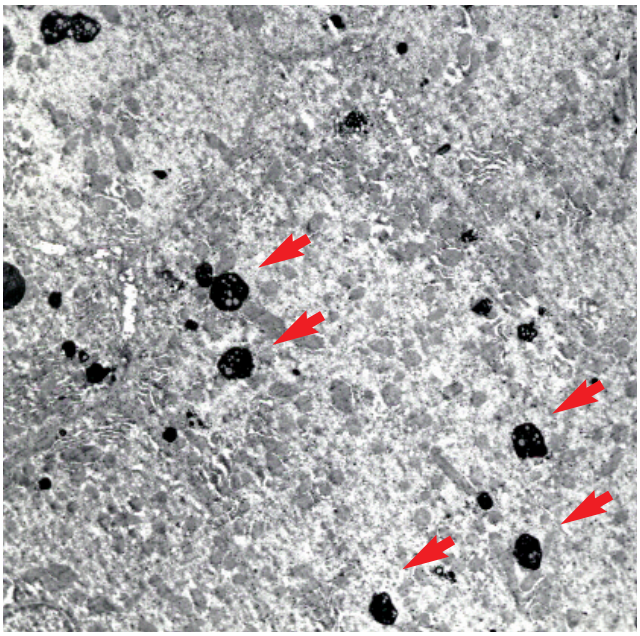

Fig.9 Incluziuni pigmentare (săgeţi) în citoplasma unui hepatocit. Sindrom Dubin-Johnson. Electronomicrografie x 30000 Colecţia Institutului Naţional "V. Babeş".

Sindromul Crigler-Najjar [80]
Este o boală genetică rară ce constă în deficitul de glucuronil-transferază. Apare în două forme: tipul I - boală autosomală recesivă cu hiperbilirubinemie severă, ce are de obicei sfârșit letal până la vârsta de 1 an;[81] tipul II - boală autosomală dominantă cu hiperbilirubinemie mai puțin severă (<20 mg/dl), cu supraviețuire lungă, fără afectare neurologică.[82] Fenobarbitalul, care induce parțial glucuronil-transferaza, poate diminua icterul în tipul 2 de boală.

Sindromul Dubin-Johnson (Fig.9) [83]
Boală autosomală recesivă cu icter ușor. Este afectată excreția unor anioni organici, printre care și bilirubina, dar excreția acizilor biliari este nemodificată. Cauza moleculară este absența transportorilor de tip MRP2/cMOAT din membrana canaliculară. Hiperbilirubinemia este conjugată, de aceea bila apare în urină. Spre deosebire de subiecții normali, care excretă predominant coproporfirină III, în sindromul Dubin-Johnson se excretă predominant coproporfirină I. Ficatul este normal histologic, dar este foarte pigmentat datorită prezenței, din cauze necunoscute, a unui pigment asemănător cu melanina, care se depune în celula hepatică.[84]

Sindromul Rotor
Este similar cu sindromul Dubin-Johnson, dar ficatul nu este pigmentat și există alte mici diferențe metabolice (fiind vorba de o tulburare de stocare și nu de excreție a bilirubinei).

Alte boli moleculare
Alte boli moleculare sunt: hiperbilirubinemia neonatală cu bilirubină neconjugată, hiperbilirubinemia neconjugată, colestaza recurentă intrahepatică.

2.13. Porfirinele

Bilirubina este doar unul dintre pigmenții biliari. Porfirinele, implicate în formarea hemului, (vezi mai sus) rămase nedegradate la bilirubină, sunt și ele eliminate prin bilă.

Variații patologice
Un grup de boli caracterizate prin deficiența în activitatea de sinteză a hemului poartă numele de *porfirii* (vezi Tabelul 11). Ele se caracterizează prin nivele crescute ale porfirinelor sau precursorilor: acid δ-aminolevulinic (ALA) și porfobilinogen (PBG), care, în mod normal, se elimină prin bilă. Produși în exces, sunt eliberați în sânge pe la polul sinusoidal al hepatocitelor și se acumulează în țesuturi sau sunt excretați în urină și scaun. Simptomele cardinale ale porfiriilor sunt fotosensibilitatea, datorată acumulării porfirinelor în piele și dezordinile neurologice. Clinic, apar dureri abdominale puternice, greață, vărsături, diaree, hipertensiune, convulsii, parestezii și pareze ale nervilor periferici. Se face diagnosticul diferențial cu alte cauze de abdomen acut. Tratamentul include infuzia de hematină sau de hemarginină, care inhibă ALA sintetaza.

2.14. Medicamente liposolubile

Prelucrarea medicamentelor liposolubile, printre care barbituricele (folosite în mod curent ca sedative) are loc în ficat. Medicamentele și substanțele sunt inactivate prin oxidare, metilare sau conjugare. Enzimele care participă sunt localizate mai ales în REN. Administrarea acestui tip de medicamente induce hipertrofia acestui organit cu creșterea cantitativă a enzimelor care le metabolizează. *Glucuronil transferaza*, enzima care conjugă bilirubina cu acid glucuronic, conjugă și alte substanțe ca: steroizi, barbiturice, antihistaminice, anticonvulsivante. Proliferarea membranelor REN este un răspuns adaptativ care crește capacitatea hepatocitelor de a elimina medicamentul inductor.[87,88] Aceste modificări biochimice și ultrastructurale sunt baza instalării fenomenului de *toleranță* - scăderea progresivă a eficacității unui medicament, după administrarea pe termen lung.

Tabelul 11 Porfiriile şi defectele lor enzimatice.

Deficitul enzimatic	Porfiria	Situl principal al defectului biochimic	Modul de transmitere
Acid δ amino-levulinic-dehidrataza	Porfiria prin deficit de ALA-dehidratază	Ficat	Recesiv
Porfobilinogen - deaminaza	Porfiria acută intermitentă	Ficat	Dominant
Uroporfirinogen III - cosintază	Porfiria eritropoietică congenitală	Măduva osoasă hematogenă	Recesiv
Uroporfirinogen III - decarboxilază	Porphyria cutanea tarda	Ficat	
	- tip I		Dobândit
	- tip II		Dominant
	- tip III		Dominant
	Porfiria hepato-eritropoietică	Ficat și măduvă osoasă hematogenă	Recesiv
Coproporfirinogen III-oxidază	Coproporfiria ereditară	Ficat	Dominant
Protoporfirinogen -oxidază	Porfiria variegata	Ficat	Dominant
Ferochelatază	Protoporfiria eritropoietică	Măduvă osoasă hematogenă	Dominant

2.15.Hormonii

Ficatul preia prin endocitoză mediată de receptori în domeniul sinusoidal al hepatocitelor, unii hormoni - proteine sau steroizi - produși de glandele endocrine, îi transportă prin vezicule și îi excretă în bilă, pe la polul canalicular al hepatocitelor. Unii hormoni traversează celula pe o cale directă (transcitoză) și sunt eliberați intacți în bilă prin exocitoză în domeniul biliar. Alții urmează o cale indirectă în care veziculele fuzionează în drumul lor cu lizozomi primari în care conținutul este descompus, apoi produșii sunt eliminați în bilă. Alții sunt prelucrați fiind substratul unor modificări biochimice, după care sunt eliberați fie pe la polul biliar, fie pe la cel vascular al hepatocitului.

De exemplu, insulina și glucagonul vin direct prin vena portă, sunt endocitați, transportați prin vezicule și sunt parțial eliminați prin bilă. Corticosteroizii, după hidrogenarea ciclului A în celula Kupffer, sunt conjugați în hepatocit, care elimină în permanență astfel hormonii suprarenalei. Estrogenii și progesteronul sunt și ei metabolizați, conjugați și eliminați în cea mai mare parte prin domeniul vascular, dar și prin domeniul biliar al hepatocitului. Fracțiunea mică eliminată prin bilă execută un circuit entero-hepatic. Testosteronul și alți androgeni sunt de asemenea reduși, apoi glucuronoconjugați în hepatocit. Tiroxina (T4) este deiodată și astfel convertită în triiodotironină (T3), după care este eliberată în sânge pe la polul vascular.

2.16.Imunoglobulinele A (IgA)

Hepatocitele au o funcție ajutătoare în imunitate, prin sinteza de *componentă secretorie* pentru IgA. Plasmocitele secretă IgA în *lamina propria* a intestinului. Moleculele de IgA se complexează cu componentă secretorie în celulele intestinale și sunt apoi secretate în lumenul intestinal. Însă, numai o parte din moleculele de IgA din lamina propria parcurg această rută directă spre lumenul intestinal. O altă parte este transportată prin limfă la ductul toracic și apoi în circulația generală, de unde sunt

preluate de celulele hepatice. IgA din sânge vor ajunge în final în intestin pe calea hepato-biliară.

Componenta secretorie este continuu sintetizată de celulele hepatice și este inserată în membrana celulară ca proteină-receptor transmembranară în domeniul perisinusoidal ce privește spre spațiul Disse. IgA se fixează pe componenta secretorie, sunt preluate prin endocitoză mediată de receptori, și transportate prin vezicule la canaliculele biliare unde componenta secretorie este clivată, apoi anticorpii sunt exocitați în bilă, care îi transportă în lumenul intestinal. IgA sunt prezente în bilă într-o concentrație de 4 ori mai mare decât în sânge. Dacă ductul biliar este ligaturat la animale de experiență, cantitatea de IgA din sânge crește considerabil, iar cea din lumenul intestinal scade la 1/10 din concentrația normală. Este deci evident că IgA din bilă contribuie major la nivelul anticorpilor din lumenul intestinal.

3. PRELUCRAREA ȘI ELIMINAREA BILEI DE CĂTRE CĂILE BILIARE INTRA ȘI EXTRAHEPATICE

Sistemul de căi biliare prelucrează bila la mai multe nivele:

1. *ductulele Hering* leagă canaliculele bilare intercelulare de ductele biliare interlobulare;
2. *ductele biliare interlobulare* sunt înconjurate de un *plex vascular periductal* ce permite reabsorbția unor molecule;
3. *celulele epiteliale ductale* secretă ioni *bicarbonat* și substanțe ca *ceruloplasmina*;
4. în *căile biliare extrahepatice* se adaugă mucusul secretat de grupuri de celule mucoase din epiteliu, apoi mucusul secretat de *glandele mucoase* din *lamina propria* de la gâtul vezicii biliare;
5. *contracția și relaxarea sfincterului Oddi,* comandate mai ales umoral, reglează trecerea bilei în duoden;

3.1. Modificarea bilei în arborele biliar

Ductulele și ductele bilare servesc drept conducte pentru transportul bilei din spațiile canaliculare la duoden. Volumul și compoziția chimică ale bilei sunt modificate în trecerea prin arborele biliar. O caracteristică importantă a transportului fluidului și electroliților este aceea că ductulele biliare intrahepatice secretă în bilă un fluid bogat în bicarbonat, ori de câte ori sunt stimulate de către secretină. Totuși există diferențe de specie în secreția ductulară indusă hormonal. La șobolan, deși există receptori pentru secretină pe celulele biliare, răspunsul la secretină este foarte slab. La om, stimularea prin secretină duce la un răspuns dependent de doză, cu dublarea sau triplarea fluxului biliar bazal, nestimulat, cu creșterea HCO_3^- la 80 mmol/l. Secretina se leagă de receptorul său și prin aceasta duce la creșterea intracelulară de AMPc. Mai mulți transportori de ioni și canale ionice au fost identificate în epiteliul biliar. Ele sunt prezentate în Tabelul 12 (vezi și Fig.8). Volumul secreției ductelor poate fi crescut de secretină. Secretina acționează prin inhibiția absorbției ductale a apei și sărurilor și, așa cum era de așteptat, nu crește *clearance*-ul manitolului.

3.2. Efectele secretinei asupra epiteliului biliar

3.2.1. Secretina și pH-ul intracelular

În celulele biliare intrahepatice umane, imortalizate *in vitro,* pH-ul intracelular este aproximativ 7,16. Stimularea prin secretină nu modifică pH-ul biliar intracelular la om.

3.2.2. Secretina și exocitoza

Secretina produce exocitoză în celulele ductale biliare. Rolul exocitozei nu e bine definit în secreția bilei de către celulele biliare. Probabil contribuie la exteriorizarea canalului pentru apă (aquaporina) în toată membrana celulară și la inserția reglatorului conductanței transmembranare din fibroza chistică (CFTR) în polul apical al membranei celulare. Exocitoza de vezicule indusă de secretină, poate fi responsabilă de expansiunea membranei bazolaterale și implică inserția H^+-ATP-azei vacuolare în acest domeniu bazolateral, unde H^+-ATP-aza poate cauza secreția electrogenă de H^+ în lichidul interstițial și să susțină (activeze în mod secundar) secreția ductulară de HCO_3^-, declanșată electric. În procesul exocitozei un rol esențial îl au microtubulii.

3.2.3. Secreția ductulară de bilă, dependentă de secretină

Secreția ductulară de $NaHCO_3$, NaCl și apă este stimulată de secretină pe o cale dependentă de AMP-ul ciclic. Este inhibată de somatostatină, probabil prin interferență cu rata sintezei de AMPc în celulele ductulare.

Mecanismul responsabil de secreția bicarbonatului în celulele biliare este incomplet cunoscut. Se știe totuși că HCO_3^- secretat provine din HCO_3^- extracelular. Teoretic, ionii HCO_3^- pot ajunge în bilă pe două căi: 1. prin transport transepitelial; 2. prin transport epitelial vectorial H^+/HCO_3^-.

1. Transportul transepitelial este independent de anhidraza carbonică, deoarece nu implică reacții de carboxilare sau hidratare.

Tabelul 12 Molecule implicate în traficul de ioni în celulele biliare din căile intrahepatice: canale ionice, pompe transportori în membrana plasmatică şi anhidraza carbonică în citosol.

Denumire (prescurtare)	Specia	Localizare / domeniul membranar	Rol	Reglare
Reglatorul conductanței transmembranare din fibroza chistică (CFTR)	om	apical	canal de Cl^-, scoate Cl^- din celulă	stimulare prin AMPc și Ca^{2+}
Canale anionice cu conductanță mare	șobolan	apical	trafic de Cl^- și HCO_3^-	inhibiție prin proteinele G
Schimbătorul Cl^-/ HCO_3 independent de Na^+ (AE2)	om, șobolan	apical	scoate HCO_3^- și introduce Cl^-, alcalinizează pH-ul intracelular în celulele acidifiate	stimulare prin AMPc, probabil secundară
Schimbătorul Cl^-/ HCO_3^- dependent de Na^+	om	bazolateral	introduce HCO_3^- și Na^+, scoate Cl^- și H^+; alcalinizează pH-ul intracelular în celulele acidifiate; necesită prezența Na+	?
Simportul Na^+/HCO_3^-	șobolan	probabil bazolateral	electrogen	?
Schimbătorul Na^+/H^+	om, șobolan, porc	probabil bazolateral	extruzia H^+ în celulele acidifiate; nu este implicat în secreția de bicarbonat	nu este influențat de secretină
Simport $Na^+/K^+/2Cl^-$	om	apical	introduce Na^+, K^+, $2Cl^-$;crește secundar reabsorbția HCO_3^- în absența stimulării	nu este influențat de secretină
Anhidraza carbonică II	om, șobolan, porc, cobai	intracelular, citosol	formarea și secreția de HCO_3^-	?
Aquaporina, canal de apă (CHIP)	om, șobolan	apical și bazolateral	facilitează mișcarea apei în și din celulă, ca răspuns la gradientele osmotice	osmotică
H^+-ATP-aza vacuolară	porc, la om nu a fost descrisă	bazolateral	scoate H^+ din celule	?

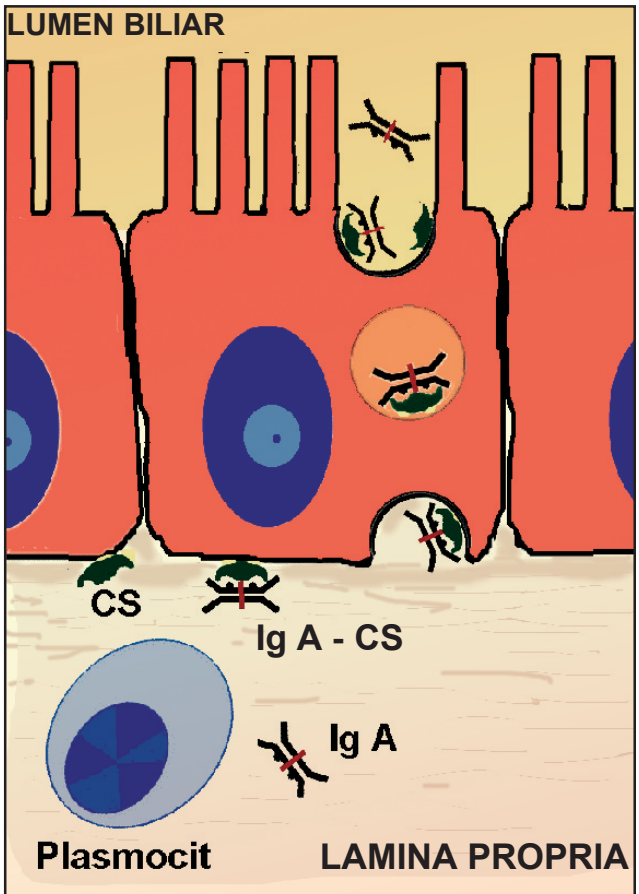

Fig.10 Secreţia imunoglobulinelor A şi transportul lor în bilă de către celulele epiteliului vezicii biliare
CS - componenta secretorie; IgA - imunoglobuline A; IgA - CS - complex între componenta secretorie şi imunoglobulinele A.

2.Transportul vectorial al H^+/HCO_3^- este dependent de anhidraza carbonică, doarece reacţiile catalizate de ea: hidratare/carboxilare sunt necesare pentru eficacitatea transportului. Aproximativ 70% din secreţia ductulară de bicarbonat dependentă de secretină este mediată de anhidraza carbonică. Ieşirea bicarbonatului prin membrana apicală în bilă implică schimbul Cl^-/HCO_3^-. Evenimentul iniţial este deschiderea conductanţei pentru Cl^-, reglată de AMPc, în membrana apicală. Aceasta permite Cl^- să iasă în bilă şi depolarizează membrana plasmatică. Schimbarea concentraţiei Cl^- activează, la rândul ei, schimbătorul Cl^-/HCO_3^-. O parte din ionii HCO_3^- poate să iasă prin canalul anionic cu conductanţă mare din membrana apicală depolarizată. Un potenţial luminal electronegativ atrage după sine transportul paracelular al ionilor de Na^+.

Nu este clar ce mecanism anume furnizează energia care determină ieşirea secundară a anionilor prin membrana plasmatică apicală, dar există argumente care conduc spre trei posibilităţi: 1. Na^+/K^+-ATP-aza, 2. H^+-ATP-aza vacuolară; 3. ambele cooperează.

Transportul transepitelial al apei rezultând din secreţia ductulară a bicarbonatului are loc în mare parte prin canalele de apă (aquaporina). O parte din apă trece însă pe cale paracelulară.

3.3. Efectul acizilor biliari neconjugaţi din circuitul entero-hepatic

Compoziţia electrolitică a bilei este modificată în timpul secreţiei de anioni organici lipofili, ca acidul ursodeoxicolic.

Administrarea de *acid ursodeoxicolic* stimulează fluxul biliar şi duce la secreţia bilei bogate în bicarbonat. Hipercolereza depinde de prezenţa HCO_3^-. Se crede că acidul ursodeoxicolic este secretat în bilă sub formă anionică şi apoi protonat în ductuli. Forma protonată este apoi reabsorbită pasiv de către epiteliul biliar şi se reîntoarce în sânge în vasele periductulare, de unde este returnat în sinusoide. Rezultatul net este producţia unei molecule HCO_3^- în lumenul ductului biliar pentru fiecare moleculă de acid ursodeoxicolic protonată şi reabsorbită.

Deci, CFTR, operând în conjuncţie cu schimbătorul Cl^-/HCO_3^- şi posibil cu canale anionice cu conductanţă mare, joacă un rol central în secreţia ductulară secretin-dependentă. Mecanismul activ primar al transportului ionic este reprezentat de Na^+/K^+-ATP-ază sau de H^+-ATP-aza vacuolară sau de o combinaţie a lor. Canalul de apă (aquaporina) mediază mişcarea apei declanşată osmotic. Unii acizi biliari neconjugaţi, de exemplu acidul ursodeoxicolic, modulează volumul şi compoziţia electrolitică a bilei, prin circulaţia lor enterohepatică.

3.3.1. Modificarea bilei în vezica biliară

Vezica biliară este branşată lateral la calea excretorie;

Funcţia vezicii biliare este de a stoca şi a concentra de aproximativ 10 ori bila care este continuu secretată de ficat şi de a o elibera atunci când hrana este prezentă în duoden, fapt semnalat de secreţia unor hormoni.

Mecanismul concentrării bilei seamănă cu cel din alte epitelii care transportă intensiv apă şi ioni, ca: epiteliul tubului contort proximal din rinichi, epiteliul intestinal, epiteliul plexului coroid. Această funcţie a epiteliului depinde de diferenţele de compoziţie moleculară ale domeniilor apical şi bazo-lateral ale celulelor epiteliale.

Canalele ionice prezente în membrana apicală permit trecerea ionilor de Na^+ în celulă, iar pompa de Na^+/K^+ din membrana bazolaterală transportă activ Na^+ din celulă în spaţiul extracelular. Concentraţia crescută a Na^+ în acest spaţiu atrage după sine mişcarea apei, ce traversează epiteliul, concentrând astfel bila conţinută în lumen.

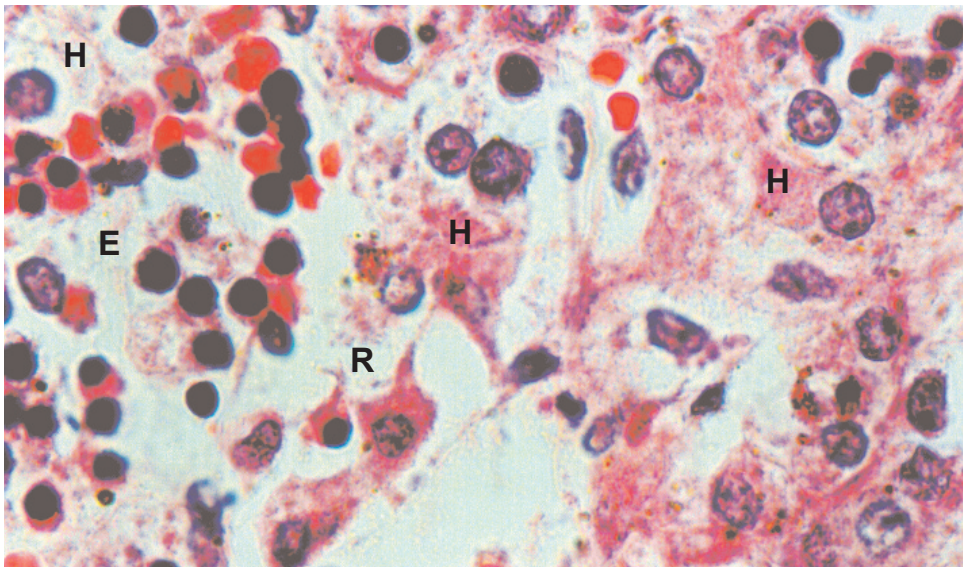

Fig.11 Ficat fetal uman (săptămîna 14)
Eritroblaşti (E) în apoziţie cu hepatocite (H), celule de reticul (R)
Coloraţie HE. Micrografie x 600.

3.3.2. Reglarea umorală a fluxului biliar și a contracției vezicii biliare

Curgerea bilei dinspre ficat și golirea vezicii biliare sunt reglate de hormoni secretați de celulele entero-endocrine. Secretina, colecistokinina și gastrina cresc fluxul biliar. Intrarea hranei în duoden provoacă secreția de colecistokinină în sânge, care o transportă la vezica biliară, unde provoacă *contracții ritmice* ale mușchilor netezi. Aproape concomitent, colecistokinina provoacă *relaxarea sfincterului* Oddi.

Secreția de IgA este realizată de plasmocite din *lamina propria* a vezicii biliare. Moleculele de IgA sunt apoi cuplate cu componenta secretorie produsă de celulele epiteliului biliar, transportate și eliberate pe la polul apical. Astfel vezica biliară contribuie la creșterea concentrației IgA din bilă (Fig.10).

4. FUNCȚIA DE APĂRARE IMUNĂ: FILTRAREA SÂNGELUI DE CĂTRE CELULELE KUPFFER

Ficatul are o funcție importantă de filtrare a sângelui. Primește aproximativ 1000 ml de sânge/min de la vena portă și aproximativ 350 ml de sânge/min de la artera hepatică. În timp ce curge prin sinusoide sângele este expus la aproximativ 1,2 x 10^7 celule Kupffer *per* gram de țesut, iar acestea fagocitează celule (de exemplu, hematiile îmbătrânite), resturi celulare, molecule denaturate, particule străine, microorganisme care pot ajunge în sânge din lumenul intestinal. Celulele endoteliale participă și ele la îndepărtarea din sânge a unor molecule denaturate și a unor substanțe patogene. În bolile hepatice cronice capacitatea de filtrare a sângelui scade deoarece sistemul reticuloendotelial este deficitar sau este ocolit prin șunturi vasculare. Incapacitatea cronică de a curăța sângele portal de bacteriile din flora colonului duce la stimularea permanentă a țesutului limfoid și rezultatul este hipergamaglobulinemia. Nivelul γ-globulinelor serice crește în hepatita cronică activă, în special la cea autoimună. Mecanismul acestei creșteri pare a fi mai complex, deoarece există un algoritm legat de tipurile de imunoglobuline: IgG cresc predominant în hepatita cronică activă, IgA în ciroza alcoolică, IgM în ciroza biliară primară.

5. FUNCȚIA HEMATOPOIETICĂ ȘI REGLAREA HEMATOPOIEZEI

În viața intrauterină, din luna a doua până la naștere și câteva săptămâni după aceea, ficatul are funcție hematopoietică.

Până în săptămâna 30-34 de viață intrauterină ficatul este principalul sit al hematopoiezei. În ficat se formează toate celulele sanguine, cu predominanța cantitativă a liniei eritropoietice (Fig.11). Celule stem hematopoietice cu originea în ficat merg să colonizeze măduva osoasă și țesuturile limfoide care vor produce celule sanguine și limfocite în stadiile ulterioare ale dezvoltării și în viața adultă.

Ficatul hematopoietic este intens studiat, deoarece cunoașterea acestui domeniu are o deosebită importanță practică:

1. transplantul de ficat fetal uman sau perfuzia cu celule din ficatul fetal uman pot fi folosite cu succes, în anumite condiții, la bolnavi cu măduvă osoasă hipoplazică sau cu imunodeficiență, datorită capacității celulelor fetale de a regenera hematopoieza medulară și imunitatea și chiar de a inhiba creșterea celulelor tumorale;
2. hematopoieza hepatică se reia la adult, după transplantul de ficat, în cursul regenerării sau în

circumstanțe care duc la anemie cronică. Aceste procese pun în centrul atenției tipurile de celule fetale hepatice, relația dintre proliferarea și diferențierea acestor celule, ca și posibilitățile de condiționare a lor, pentru a fi folosite în terapie.

La omul adult normal ficatul intervine în reglarea hematopoiezei prin funcția sa de distrugere a hematiilor îmbătrânite și reciclarea componentelor acestora, prin depozitare/mobilizare a Fe, Cu, folaților, vitaminei B12 și a altor vitamine, ca și prin funcția sa probabilă de sinteză a *precursorului eritropoietinei.*

Împreună cu splina, ficatul este principalul rezervor de *vitamină B12 (ciancobalamina),* care este complexată cu o β-globulină. Localizarea mitocondrială este predominantă. Hepatocitul este de asemenea locul unde *acidul folic* este convertit în *folat activ.*

6. PROLIFERAREA ȘI MOARTEA CELULARĂ ÎN FICAT: MENȚINEREA ȘI REGENERAREA FICATULUI

6.1. Menținerea

Mărimea ficatului în relație cu restul corpului rămâne remarcabil de constantă în tot timpul vieții iar transplantul de ficat la om și animal a arătat că un ficat transplantat crește sau scade în concordanță cu mărimea primitorului. Mecanismele prin care se menține acest raport cantitativ sunt necunoscute.

Ficatul normal nu are o rată prea mare de reînnoire, comparativ cu alte organe, iar celulele în mitoză pot fi observate destul de rar în ficatul normal. Ficatul sănătos are o populație celulară care se reînnoiește încet, cu hepatocite care trăiesc 150-600 de zile eliminate apoi prin apoptoză. Apoptoza este decelabilă la microscopul optic pe secțiunile de ficat prin prezența unor formațiuni acidofile, numite *corpi Councilman*.

Există două modele pentru reînnoirea celulelor ficatului sănătos. Ficatul nu este unanim considerat ca o ierarhie de celule originare din celula stem, ca în alte epitelii, unii fiind în favoarea, alții contra acestei teorii:

6.2. Modelul ficatului "curgător"

Ficatul ar fi o linie de celule continuu reînnoite, cu originea în celulele stem. Noi celule hepatice se formează în special în zona periportală. Aceste hepatocite noi "curg" foarte încet de-a lungul lamelor de celule hepatice spre venele hepatice terminale.[117] S-a sugerat că hepatocitele ar deveni mai diferențiate funcțional pe măsură ce se mișcă spre zona perivenoasă, dar această ipoteză nu explică în totalitate zonarea acinilor hepatici, deoarece celulele își schimbă funcția ca răspuns la schimbarea micromediului (conform experimentelor de perfuzie sanguină inversată, dinspre vena hepatică terminală spre vena portă din spațiul portal).

6.3. Modelul conservator

Majoritatea hepatocitelor sunt în G_0. O mică parte dintre hepatocite se divid, înlocuind lent celulele pierdute normal prin apoptoză. Ficatul are celule stem facultative cu caractere primitive, dificil de recunoscut, cu posibilă localizare în epiteliul biliar sau în spațiul portal în celule periductulare. Acestea ar fi inactive în ficatul normal și se activează patologic, numai atunci când există o depleție majoră a hepatocitelor capabile de mitoză.

6.4. Regenerarea

Ficatul are o excepțională capacitate de regenerare. Acest fapt pare a fi fost intuit sau cunoscut de către antici, deoarece prin mitul lui Prometeu, ficatul a rămas un arhetip al regenerării perpetue.

La om, deși ficatul are mare capacitate de regenerare, ea este cu mult mai modestă decât la animalele de laborator. Regenerarea ficatului a fost studiată mult la animale (în special șobolani) supuse la hepatectomie parțială sau la lezarea toxică a ficatului. Aceste experimente arată clar că după lezare, hepatocitele din orice zonă a acinului pot prolifera, iar în acest caz, celulele stem nu par să aibă un rol important, cu excepția cazului în care afectarea hepatică este foarte severă.

La rozătoare, după ablația experimentală a 2/3 din ficat, regenerarea aproape completă are loc în aproximativ o lună. Regenerarea, la fel de rapidă și completă, are loc după distrugerea unei părți importante a fiecărui lobul, consecutiv administrării de hidrocarburi clorurate. La alte specii, capacitatea de regenerare este de regulă invers proporțională cu mărimea animalului.

Unele dintre leziunile observate la om în bolile hepatice cronice pot fi reproduse la șobolan și șoarece. O doză toxică de tetraclorură de carbon produce necroza centrală a lobulului cu distrugerea a 1/3 - 1/2 din fiecare lobul. Sunt distruse numai celulele hepatice parenchimatoase, sinusoidele rămân intacte, astfel că circulația sângelui prin lobul e normală. Celulele centrale lezate se auto-lizează, iar celulele rămase proliferează rapid, reconstituind arhitectura normală a lobulului în 5-6 zile. Dacă agentul hepatotoxic e administrat în mod repetat, în timp ce regenerarea își urmează cursul, rezultând o nouă leziune înainte ca cea veche să fie

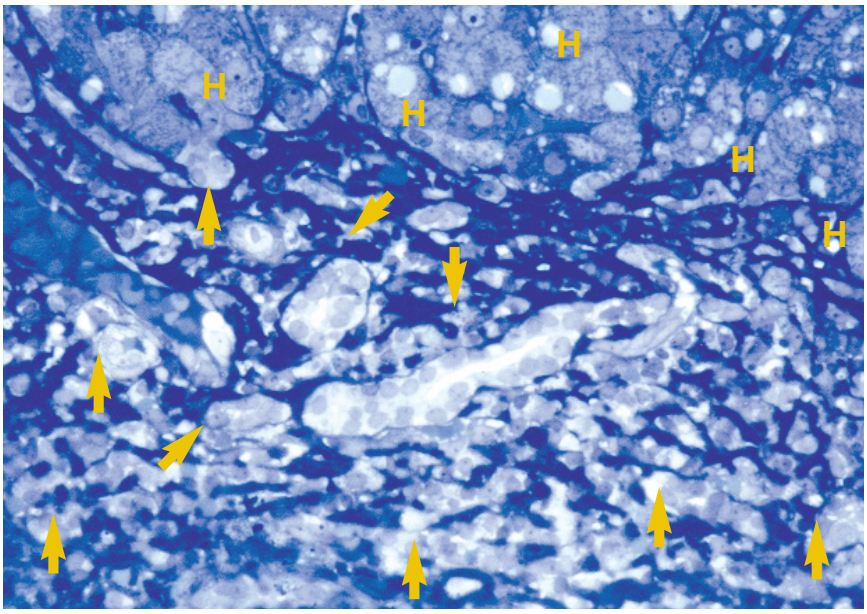

Fig.12 Neoductulii (săgeţi) sunt principalele structuri din spaţiul portal la un bolnav cu hepatită cronică activă. Hepatocite periportale (H). Colorație albastru de toluidină x 200. Reproducere cu permisiune din Mandache E. et al, *J. Cell. Mol. Med.* 6:59-74, 2002.

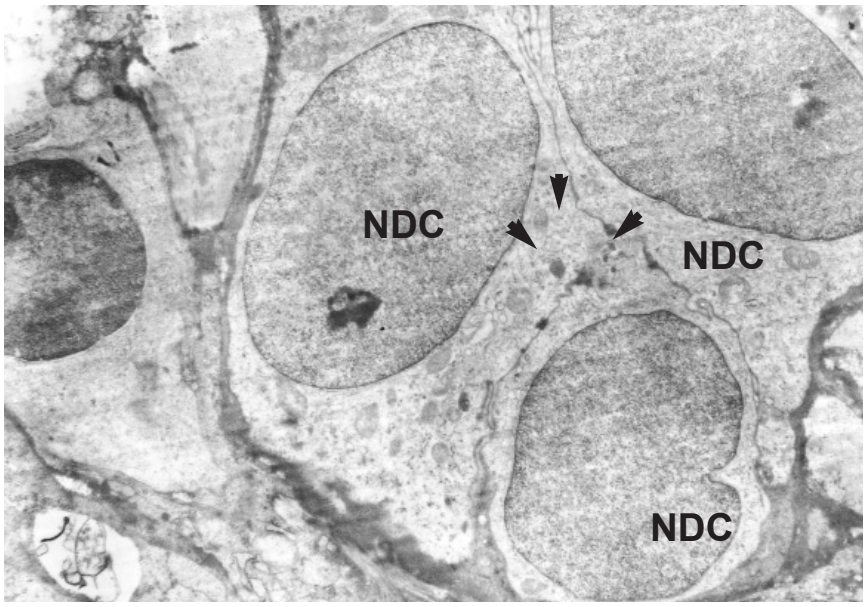

Fig.13 Neoductul în spaţiul portal. Ficat uman. Hepatită cronică activă. Celule mari "ovale" neoductulare (NDC) cu polaritate de duct, au un raport nucleo-citoplasmic mare, nuclei eucromatici, organite puține. Lumenul ductular este foarte mic, amintind de canaliculele biliare interhepatocitare, cu joncţiuni strânse (săgeţi), între membranele celulelor adiacente.
Electronomicrografie x 20.000.
Reproducere cu permisiune din Mandache E. et al, *J. Cell. Mol. Med.* 6:59-74, 2002.

vindecată, se produce fibroză extinsă, comparabilă cu cea observată în ficatul uman atins de ciroză.

Capacitatea ficatului de a se regenera ca răspuns la pierderea hepatocitelor este unanim recunoscută. Aceasta se realizează de obicei prin declanșarea proliferării hepatocitelor "liniștite", aflate în G_0, care sunt determinate să reintre în ciclul celular. Celulele periportale proliferează mai rapid și mai frecvent decât celulele perivenoase, dar acest lucru probabil că nu se datorează unei mai mari capacități proliferative intrinseci, ci micromediului, așa cum arată experimentele de inversare a fluxului sanguin.

Menținerea funcției ficatului în timpul regenerării necesită proliferarea hepatică, dar și continuarea funcțiilor hepatocitelor și aceasta se reflectă în expresia genelor legate de creștere și de funcția celulelor hepatice în timpul acestui proces.

Regenerarea hepatocitelor la om este înceată. Începe la 5 zile după rezecția de ficat (sănătos) și durează 6 luni pentru a restaura masa normală a ficatului. Nu există regenerare după rezecția ficatului cirotic, probabil pentru că este nevoie de o arhitectură normală a fibrelor de reticulină, astfel că rezecția la cirotici produce frecvent insuficiență hepatică și moarte.

Totuși, în cazurile de extremă hepatotoxicitate, proliferarea hepatocitelor este restrânsă sau chiar abolită, când regenerarea hepatocitelor este compromisă, apar structuri ductulare, în continuarea arborelui biliar, care avansează spre parenchim prin proliferare și migrare (Fig.12, 13). La om, aceste celule biliare au fost numite structuri ductulare, neoductuli sau neocolangiole, observate în bolile hepatice cronice și cancer. La animalele de experiență aceste celule sunt numite *celule ovale* și asocierea lor cu regenerarea deficientă a dus la ideea că ele reprezintă o populație de celule progenitoare.

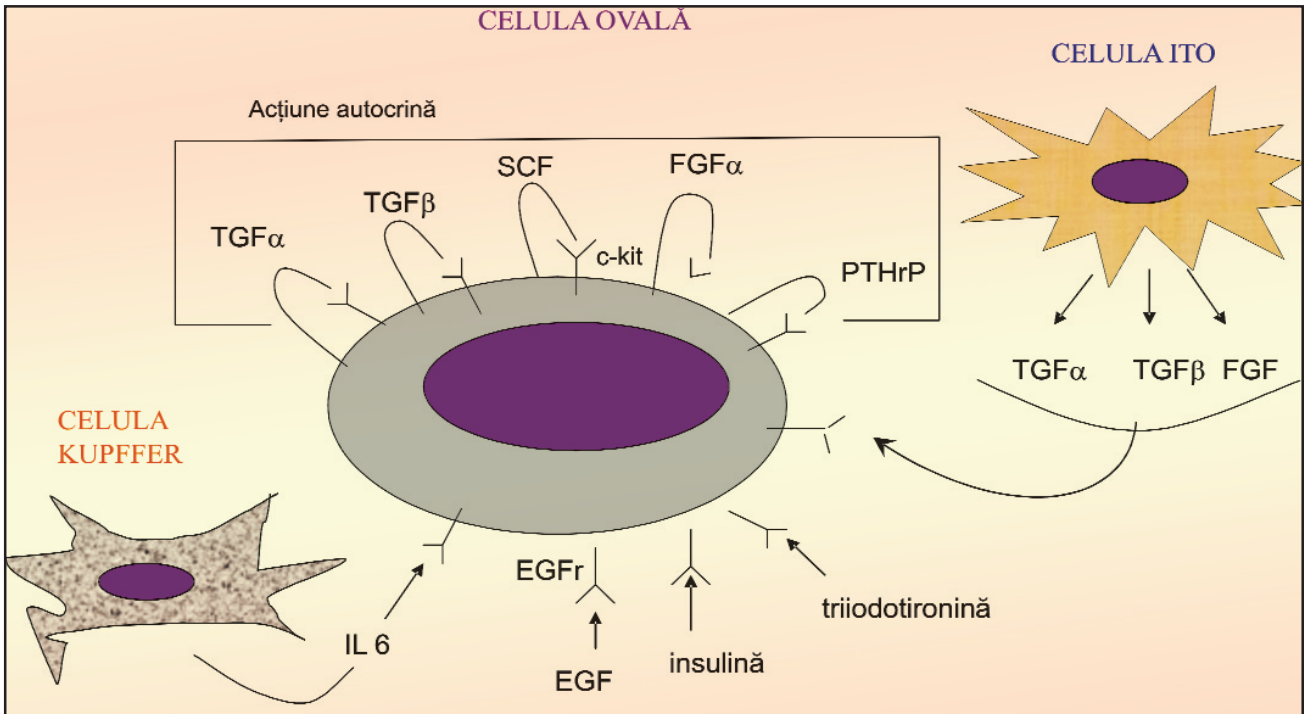

Fig.14 Celula ovală secretă factori de creştere cu acţiune autocrină. Ea prezintă receptori pentru citokine şi factori de creştere secretaţi local de celulele Kupffer şi celulele Ito sau pentru hormoni şi factori de creştere din circulaţie. EGF - epidermal growth factor; FGF - fibroblastic growth factor; IL - interleukină; PTHrP -parathyroid hormone - related peptide; SCF - stem cell factor; TGF - transforming growth factor

Se crede că celulele epiteliale biliare numite celule ovale ductulare preiau sarcina creșterii regenerative după pierderea substanțială de celule din ficat, sugerând că ele sunt progenitura celulelor stem facultative. Celulele ovale migrează în parenchimul periportal. Inițial aceste celule se comportă ca celule biliare autentice, cu expresia filamentelor intermediare (citokeratine) specifice, dar apoi capătă trăsături de hepatocit: exprimă α-fetoproteina și sinteza de albumină. Apoi, aceste ducte dispar rapid și sunt înlocuite cu hepatocite mici sau celule intestinale. Proliferarea și diferențierea celulelor ovale este probabil influențată puternic de semnalizarea paracrină de la celulele hepatice stelate (Fig.14).

Celulele ovale apar ca progenitura unor celule stem pluripotente (facultative?) care au potențialul celulelor stem gastro-intestinale. Aceste celule stem par să fie localizate cel mai probabil în ductuli (colangiole) sau în ductele biliare mici interlobulare. Astfel, celulele ovale constituie o rezervă pentru hepatocite, atunci când regenerarea hepatocitelor este compromisă. Indiferent de aceasta, celulele ovale au suscitat mult interes, deoarece ele reprezintă celulele-țintă pentru carcinogenii hepatici și pot fi vehicule utile pentru terapia genică *ex vivo*.

6.4.1. Mecanismele regenerării

Mecanismele regenerării ficatului sunt puțin cunoscute. Se știe că hepatocitele răspund la un sistem complex de factori stimulatori și inhibitori, ce controlează procesul de regenerare, deși modul în care acestea sunt coordonate rămâne necunoscut.

Aceste semnale sunt purtate de diferiți reglatori ai creșterii:

1. *mitogeni,* care stimulează direct sinteza de ADN, ca: factorul de creștere a hepatocitelor (hepatocyte growth factor, HGF), factorul de creștere epidermică (*epidermal growth factor*, EGF), factorul α al necrozei tumorale (*tumour necrosis factor* α, TNFα);
2. *co-mitogeni,* care cresc sinteza de ADN fără să o stimuleze direct, ca: hormoni, neurotransmițători, substanțe alimentare.
3. *inhibitori ai proliferării,* ca: factorul de creștere transformant β (*transforming growth factor* β, TGF β), interleukine.

Investigarea factorilor care inițiază *proliferarea celulară* și o opresc la terminarea regenerării este foarte intensă. Se știe că unul dintre semnalele umorale responsabile de creșterea proliferării hepatocitelor consecutivă ablației de parenchim, este o proteină, numită *HGF* (engl. *hepatocyte growth factor - factorul de creștere a hepatocitelor*). HGF este cel mai puternic inductor al sintezei de ADN în hepatocite. Acesta stimulează diviziunea hepatocitelor în culturi, iar concentrația sa în sânge crește mult, ca urmare a distrugerii unei părți din ficat. Mecanismul acestei creșteri este însă necunoscut. Același factor afectează și alte tipuri celulare, dar în alt mod, și anume determină disocierea și migrarea unor celule epiteliale. Ca

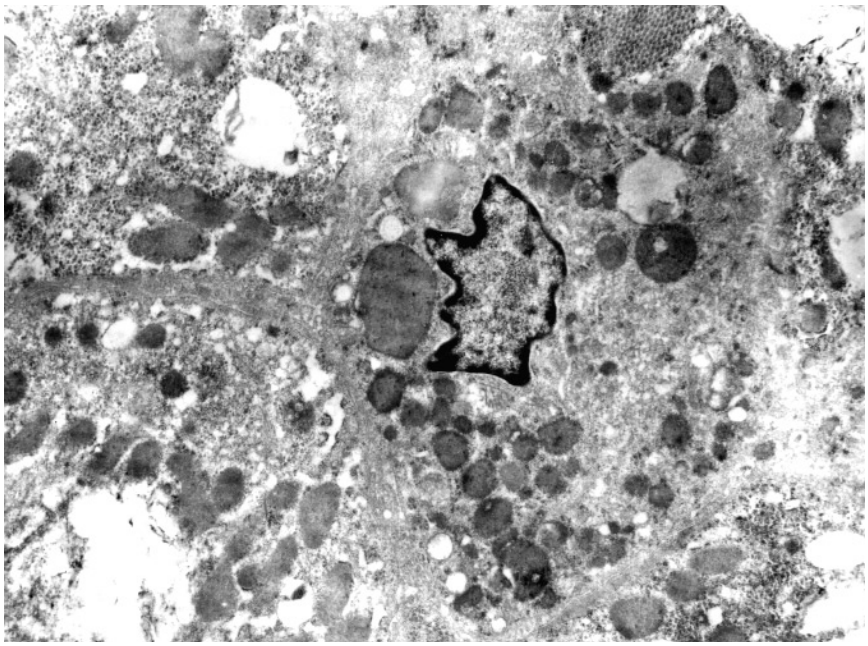

Fig.15 Hepatocit în apoptoză. Electronomicrografie x 20000. Colecţia Institutului Naţional "Victor Babeş".

factor de creștere acționează numai asupra hepatocitelor. Este un mediator important al regenerării hepatice și esențial pentru transformarea malignă a ficatului.

HGF este sintetizat în celulele mezenchimale ca pro-mitogen care are nevoie să fie activat înainte să poată acționa ca mediator al creșterii. HGF-ul din sânge este preluat preferențial de către ficat și se concentrează în celulele periportale. În ficatul normal este sintetizat probabil de celulele hepatice stelate, dar în ficatul regenerativ e produs în cantități mari și de celulele endoteliale.

Modul în care e reglată sinteza HGF-ului este necunoscut. În cursul regenerării apar schimbări majore în exprimarea genelor hepatocitare, dar mecanismele ce controlează aceste schimbări, ca și controlul proliferării și diferențierii hepatocitelor sunt în mare parte necunoscute.

Echilibrul dintre moartea celulară și proliferarea celulară nu este menținut numai prin reglarea proliferării, dar și prin *controlul morții celulare*, care este foarte puțin cunoscut în cazul celulelor hepatice.

6.4.2. Apoptoza în ficat

Apoptoza, numită și moarte celulară programată, este o formă specială de moarte celulară, diferită de necroza celulară în multe privințe, morfologic și biochimic. Ca și mitoza sau diferențierea, apoptoza este un fenomen celular normal, care depinde de expresia genelor capabile să inducă sau să împiedice acest tip de distrugere celulară. Totuși, apoptoza poate fi declanșată de mulți factori externi celulei și a fost descrisă în multe boli. Condițiile foarte diferite în care apare moartea celulară programată sugerează că mecanismele care duc la activarea genelor supraveghetoare ale apoptozei sunt foarte variate.

Apoptoza apare și în ficat (Fig.15), întâi în ficatul ce se dezvoltă, apoi în ficatul adult. Dar apoptoza este prezentă și în boli hepatice virale, imune, maligne sau induse de substanțe toxice, ca și în bolile obstructive biliare.

În contrast cu alte tipuri celulare, mecanismele ce duc la apoptoza celulelor hepatice sunt foarte puțin investigate. Se știe totuși că două proteine ar putea juca un rol important în acest domeniu: proteina fas/apo-1, prezentă pe suprafața hepatocitelor și proteina bcl-2, localizată în celulele ductelor biliare. Analiza genelor care controlează exprimarea acestor două proteine ar putea aduce informații esențiale asupra mecanismului apoptozei în ficat. Fas/apo-1/CD-95, un membru al familiei receptorilor pentru factorul necrozei tumorale (TNF), poate media apoptoza, atunci când este activat de ligandul său. Din contră, bcl-2 protejează celula contra apoptozei, iar semnalele apoptotice duc în unele celule la reglarea negativă a exprimării sale.

Deși mai multe oncogene sau produse ale lor au fost implicate în transducția semnalului inductor de apoptoză, rămâne de văzut care dintre ele este cu adevărat responsabilă de declanșarea comenzii «da/nu» de apoptoză.

Moartea celulară activă este sub controlul factorilor de creștere și al semnalelor de moarte. În ficat, factori endogeni ca TGF-β_1, ligandul CD-95 și TNF pot fi implicați în inducerea apoptozei. Eliberarea și activarea acestor factori poate fi declanșată de semnale exogene, ca îndepărtarea mitogenilor hepatici, inanița, etc.

În timpul stadiilor succesive ale hepatocarcinogenezei, apoptoza crește progresiv ca intensitate. Astfel, în carcinoamele umane, ratele de proliferare și moarte ale celulelor sunt de multe ori mai mari decât în ficatul normal.

BIBLIOGRAFIE

1. Richardson PDI, Withrington PG, Liver blood flow. I. Intrinsic and nervous control of liver blood flow, Gastroenterology 81:159-173, 1981.

2. Richardson PDI, Withrington PG, Liver blood flow. II. Effects of drugs and hormones on liver blood flow, Gastroenterology 81: 356-375, 1981.

3. Hahn M, Massen O, Nencki M, et al. Die Eck'sche fistel zwischen der unteren Hohlvene und der Pfortader ind ihre Folgen fur den Organismus, Arch Exp Pathol Pharmacol, 1893, 32:161.

4. Putnam CW, Porter KA, Starzl TE, Hepatic encephalopathy and light and electron micrographic changes of the baboon liver after portal diversion, Ann Surg, 1976.

5. Starzl TE, Porter KA, Francavilla A, The Eck fistula in animals and humans, Curr Prob Surg, 20:688, 1983.

6. Mc Gonigle RJS, Mowat AP, Bewick M, et al., Congenital hepatic fibrosis and polycystic kidney disease: role of porta-caval shunting and transplantation in three patients, Quarterly Journal of Medicine, 50:269-278, 1981.

7. Starzl TA, Francavilla A, Halgrimson CG, et al, The origin hormonal nature and action of hepatotrophic substances in portal venous blood, Surg Gynecol Obstet, 137:179, 1973.

8. Finlayson NDC, The liver: anatomy, physiology, liver biopsy and congenital disorders, In Shearman DJC, Finlayson N, Camilleri M, Carter D, eds, Diseases of the Gastrointestinal Tract and Liver, Churchill Livingstone, New York, 1997, 707-733.

9. Melinkoff SM, Some meanings of the liver, Gastroenterology, 76:636-638, 1979.

10. Price CP, Alberti KGMM, Biochemical assessment of liver function, In: Wright R, Alberti KGMM, Karran S, Milward-Sadle GH, eds., Liver and biliary disease, WB Saunders, London, 1979, 381-416.

11. Gollan JL, ed., The molecular basis of hepatic transport, In: Rothschild MA, Berk PD, eds., Seminars in Liver Disease, 16:107-229, 1996.

12. Ciaraldi TP, Horuk R, Matthaei S, Biochemical and functional characterization of the rat liver glucose-transport system. Comparisons with the adipocyte glucose-transport system, Biochemical Journal, 240:115-123, 1986.

13. Percy-Robb IW, Finlayson NDC, Clinical chemistry of liver disease, În "Diseases of the Gastrointestinal Tract and Liver". Shearman DJC, Finlayson N, Camilleri M, Carter D (eds). Churchill Livingstone, New York, 1997, 735-761.

14. Starling, EH, Principles of human physiology, 2nd ed, Lea and Feibiger, Philadelphia, 1915,1014.

15. Thurman RG, Kaufmann FC, Sublobular compartmentation of pharmacologic events (SCOPE): metabolic fluxes in periportal and pericentral regions of the liver lobule Hepatology, 5:144-151, 1985.

16. Gebhart R, Metabolic zonation of the liver: regulation and implications for liver function, Pharmacology and Therapeutics, 53: 275-354, 1992.

17. Gross JB, Metabolic diseases of the liver, In Shearman DJC, Finlayson N, Camilleri M, Carter D, eds, Diseases of the Gastrointestinal Tract and Liver, Churchill Livingstone, New York, 1997, 951-985.

18. WeigerR, Gollan J, Ockner R, Receptor for albumin on the liver cell surface may mediate uptake of fatty acids and other albumin-bound substances, Science 211:1048-1051, 1981.

19. Percy-Robb IW, Finlayson NDC, Clinical chemistry of liver disease, In: Shearman DJC, Finlayson N, Camilleri M, Carter D, eds, Diseases of the Gastrointestinal Tract and Liver, Churchill Livingstone, New York, 1997, 735-761.

20. Kroon PA, Powell EE, Liver, lipoproteins and disease. I. Biochemistry of lipoprotein metabolism. Journal of Gastroenterology and Hepatology, 7:214-224, 1992.

21. Powell EE, Kroon PA, Liver, lipoproteins and disease: II. Clinical relevance of disordered cholesterol metabolism in liver disease, Journal Gastroenterology and Hepatology, 7:225-231, 1992.

22. Brown MS, Goldstein JL, A receptor mediated pathway for cholesterol homeostasis, Science, 232:34-47, 1986.

23. Chang L, Clifton P, Barter P, et al., High density lipoprotein subpopulations in chronic liver disease, Hepatology, 6:46-49, 1986.

24. Magnani HN, Alaupovic P, Utilization of the quantitative assay of lipoprotein X in the differential diagnosis of extrahepatic obstructive jaundice and intrahepatic disease, Gastroenterology, 71:87-93, 1976.

25. Gjone E, Familial LCAT deficiency, Acta Medica Scandinavica, 194:353-356, 1973.

26. Putnam FW, ed., The plasma proteins, Vols I and II, 2nd edn., Academic Press London, 1975.

27. Larson PH, Serum proteins: diagnostic significance of electroforetic patterns, Human Pathology, 5:629-640, 1974.

28. Hobbs JR, Serum proteins in liver disease, Proceedings of the Royal Society of Medicine, 60:1250-1254, 1967.

29. Mimura T, Hamazaki K, Sakai H, et al., Evaluation of hepatic functional reserve in rats with obstructive jaundice by asyaloglycoprotein receptor, Hepatogastroenterology, 48:777-782, 2001.

30. Pacifico F, Laviola L, Ulianich L, et al., Differential expression of the asialoglycoprotein receptor in discrete brain areas, in kidney and thyroid, Biochem Biophys Res Commun, 210:138-144, 1995.

31. Clermont RJ, Chalmers TC, The transaminase tests in liver disease, Medicine, 46:197-207, 1967.

32. Goldie DJ, Mc Connell AA, Serum alanine transaminase, (ALT) reference ranges estimated from blood donors, Journal of Clinical Pathology, 43:929-931, 1990.

33. Dragosics B, Ferenci P, Pesendorfer F, et al., Gamma-glutamyltranspeptidase (GGTP): its relationship to other enzymes for diagnosis in liver disease În "Progress in liver diseases". Popper H, Schaffner F (eds.), Grune and Stratton, New York, 1972, vol. 5, 436-449.

34. Goldberg DM, Martin JV, Role of gamma-glutamyltranspeptidase activity in the diagnostic of hepatobiliary disease, Digestion, 12:232-246, 1975.

35. Becker KL, Stauffer MH, Evaluation of concentrations of serum alkaline phosphatase in hepatitis and obstructive jaundice, American Journal of the Medical Sciences, 243:222-227, 1962.

36. Kaplan MM, Alkaline phosphatase, Gastroenterology, 62:452-468, 1972.

37. Warnes TW, Alkaline phosphatase, Gut 13:926-937, 1972.

38. Wilson JW, Inherited elevation of alkaline phosphatase activity in the absence of disease, New England Journal of Medicine, 301:983-986, 1970.

39. Tavill AS, Swain CP, The protein secretory activities of the liver, In: Dutie HL, Wormsley KG, eds., Scientific basis of gastroenterology, Churchill Livingstone, Edinburgh, 1979, 249-287.

40. Rotschild MA, Oratz M, Schreiber SS, Serum albumin, Hepatology 8: 385-401, 1988.

41. Mammen EF, Coagulation abnormalities in liver disease, Hematology/Oncology Clinics of North America 6:1247-1257, 1992.

42. Mammen EF, Coagulation defects in liver disease, Medical Clinics of North America 78: 545-554, 1994.

43. Greenberg F, Rose E, Alpert E, Hereditary persistence of alpha-fetoprotein, Gastroenterology, 98:1083-1085,1990.

44. Alpert E, Feller ER, alpha-Fetoprotein (AFP) in benign liver

disease. Evidence that normal liver regeneration does not induce AFP synthesis, Gastroenterology, 74:856-858, 1978.

45. Burditt LJ, Johnson MM, Johnson PJ, et al., Detection of hepatocellular carcinoma-specific alpha-fetoprotein by isoelectric focusing, Cancer, 74:25-29, 1994.

46. Chen D-S, Sung J-L, Serum alpha-fetoprotein in hepatocellular carcinoma, Cancer 40:779-783, 1977.

47. Herman RH, Metabolism of vitamins by the liver in normal and pathological conditions, In: Zakim D, Boyer TD, eds., Hepatology, Philadelphia, WB Saunders Co., 1982, 152-198.

48. Wake K., Sternzellen in the liver: perisinusoidal cells with special reference to storage of vitamin A, American Journal of Anatomy, 132:429-461, 1971.

49. Friedman PA, VitaminK. În "The Liver: Biology and Pathobiology". Arias IM, Popper H, Schachter D, Shafritz DA (eds.). New York, Raven Press, 1982, 359-365.

50. Card RT, Brown GM, Valberg LS, Serum iron and iron-binding capacity in normal subjects, Canadian Medical Association Journal, 90:618-622, 1964.

51. Chapman RW, Morgan MY, Laulicht M, et al., Hepatic iron stores and markers of iron overload in alcoholics and patients with idiopathic hemochromatosis, Digestive Diseases and Sciences, 27:909-916, 1982.

52. Grace ND, Powell LW, Iron storage disorders of the liver, Gastroenterology, 67:1257-1283, 1974.

53. Adams PC, Powell LW, Halliday JW, Isolation of a human hepatic ferritin receptor, Hepatology, 8:719-721, 1988.

54. Laursen J, Milman N, Pedersen HS, et al., Elements in autopsy liver tissue samples from Greenlandic Inuit and Danes. III. Zinc measured by X-ray fluorescence spectrometry, J Trace Elem Med Biol, 15:209-214, 2001.

55. Fernandez-Cuartero B, Rebollar JL, Batlle A, Enriquez de Salamanca R, Delta aminolevulinate dehydratase (ALA-D) activity in human and experimental diabetes mellitus, Int J Biochem Cell Biol. 31:479-488, 1999.

56. Cartwright GE, Markowitz H, Shields GS, et al., Studies in copper metabolism XXIX. A critical analysis of serum copper and ceruloplasmin concentrations in normal subjects, patients with Wilson's disease and relatives of patients with Wilson's disease, American Journal of Medicine, 28:555-563, 1960.

57. Walshe JM, Copper: not too little not too much, but just right, Journal of the Royal College of Physicians of London, 29:280-288, 1995.

58. Burrows S, Pekala B, Serum copper and ceruloplasmin in pregnancy, American Journal of Obstetrics and Gynecology, 109:907-909, 1971.

59. Schilsky ML, Diagnosis and treatment of Wilson's disease, Pediatr Transplant. 6:15-19, 2002.

60. Gross JB, Metabolic diseases of the liver, In: Shearman DJC, Finlayson N, Camilleri M, Carter D, eds, Diseases of the Gastrointestinal Tract and Liver, Churchill Livingstone, New York, 1997, 951-985.

61. Ponka P, Cell biology of heme, Am J Med Sci. 318:241-256, 1999.

62. Sewell RB, Mao SJT, Kawamoto T, et al., Apolipoproteins of high, low, and very low density lipoproteins in human bile, Journal of Lipid Research 24:391-401, 1983.

63. DeBelle RC, Vaupshas V, Vitulio BB et al, Intestinal absorbtion of bile salts: immature development in the neonate, Journal of Pediatrics, 94:472-476, 1979.

64. Suchy FJ, Balistreri WF, Heuby JE, et al., Physiological cholestasis: evaluation of the primary serum bile acid concentrations in normal infants, Gastroenterology, 80:1037-1041, 1981.

65. Watkins JB, Ingall D, SzczpanikP, et al., Bile salt metabolism in the newborn: measurement of pool size and synthesis by stable isotope technique, New England Journal of Medicine, 288:431-434, 1973

66. Beckett GJ, Douglas JG, Finlayson NDC, et al., Differential timing of maximal postprandial concentrations of plasma chenodeoxycholate and cholate: its variability and implications Digestion, 22:248-254, 1981.

67. Westergaard H, Dietschy JM, The mechanism whereby bile acids micelles increase the rate of fatty acid and cholesterol uptake into the intestinal mucosal cell, Journal of Clinical Investigation, 58:97-108, 1976.

68. Festi D., Morselli Labate AM, Roda A, et al, Diagnostic effectiveness of serum bile acids in liver diseases as evaluated by multivariate statistical methods, Hepatology, 3:707-713, 1983.

69. Molino G, Hofmann AF, Cracetto C, et al., Simulation of the metabolism and enterohepatic circulation of endogenous chenodeoxycholic acid in man using a physiological pharmacokinetic model, European Journal of Clinical Investigation, 16:397-414, 1986.

70. Schlichting J, Leuschner U, Drug therapy of primary biliary diseases: classical and modern strategies, Journal of Cellular and Molecular Medicine, 5:98-115, 2001.

71. Vlahcevic ZR, Heuman DM, Hylemon PB, Regulation of bile acid synthesis, Hepatology, 13:590-600, 1991.

72. Vessey DA, Hepatic metabolism of drugs and toxins, In: Zakim D, Boyer TD, eds., Hepatology, Philadelphia, WB Saunders Co., 1982, 197-229.

73. Lu AYH, Coon MJ, Role of hemoprotein P-450 in fatty acid w-hydroxilation in a soluble enzyme system from liver microsomes, Journal of Biological Chemistry, 243:1331, 1968.

74. Billing BH, Twenty five years of progress in bilirubin metabolism, (1952-77), Gut, 19:481-491, 1978.

75. Chowdhury JR, Chowdhury NR, Conjugation and excretion of bilirubin, Seminars in liver disease, 3:11-23, 1983.

76. Ostrow JD, Celic L, Bilirubin chemistry, ionization and solubilization by bile salts, Hepatology, 4:38S-45S, 1984.

77. Berthelot P, Dhumeaux D, New insights into the classification and mechanisms of hereditary, chronic nonhaemolytic hyperbilirubinaemias, Gut, 19: 474-480, 1978.

78. Gilbert A, Lereboulet P, Hercher M, Les trois cholemies congenitales, Bulletin et Memoires de la Societe Medicale des Hopitaux de Paris, 24:1203-1209, 1907.

79. Bailey A, Robinson D, Dawson AM, Does Gilbert's disease exist? Lancet, 1:931-933, 1977.

80. Crigler JF, Najjar VA, Congenital familial nonhemolitic jaundice with kernicterus, Pediatrics, 96:169-180, 1952.

81. Bosma PJ, Chowdhury NR, Goldhoorn BG, et al, Sequence of exons and the flanking regions of human bilirubin – UDP – glucuronosyl transferase gene complex and identification of a genetic mutation in a patient with Crigler-Najjar syndrome type I, Hepatology, 15:941-947, 1992.

82. Bosma PJ, Goldhorn B, Oude Elfering RPJ, et al., A mutation in bilirubin uridine 5'-diphosphate-glucuronyl transferase isoform 1, causing Crigler-Najjar syndrome type II, Gastroenterology, 105:216-220, 1993.

83. Dubin IN, Johnson FB, Chronic idiopathic jaundice with unidentified pigment in liver cells. A new clinicopathologic entity with a report of 12 cases, Medicine, 33:155-196, 1954.

84. Cohen L, Lewis C, Arias IM, Pregnancy, oral contraceptives and chronic familial jaundice with predominantly conjugated hyperbilirubinemia (Dubin-Johnson syndrome), Gastroenterology, 62:1182-1190, 1972.

85. Mc Coll KEL, Thompson GG, El Omar E, et al., Porphyrin

metabolism and hem biosynthesis in Gilbert's syndrome, Gut, 28:125-130, 1987.

86. Thunell S, Porphyrins, porphyrin metabolism and porphyrias. I. Update. Scand J Clin Lab Invest. 60:509-540, 2000.

87. McCarver DG, Hines RN, The ontogeny of human drug-metabolizing enzymes: phase II conjugation enzymes and regulatory mechanisms, J Pharmacol Exp Ther. 300:361-366, 2002.

88. Fisher MB, Paine MF, Strelevitz TJ, et al., The role of hepatic and extrahepatic UDP-glucuronosyltransferases in human drug metabolism, Drug Metab Rev, 33:273-297, 2001.

89. Henry JC, Domingo N, Chanussot F, et al., Bile lipid secretion in isolated perfused rat liver. A model for metabolic studies, Lipids, 22:1-5, 1987.

90. Vansell NR, Klaassen CD, Increase in rat liver UDP-glucuronosyltransferase mRNA by microsomal enzyme inducers that enhance thyroid hormone glucuronidation, Drug Metabolism and Disposition, 30:240-246, 2002.

91. Vansell NR, Klaassen CD, Effect of microsomal enzyme inducers on the biliary excretion of triiodothyronine (T(3)) and its metabolites, Toxicological Sciences. 65:184-191, 2002.

92. Feizi T, Immunoglobulins in chronic liver disease, Gut, 9:193-198, 1968.

93. Floreani A, Baragiotta A, Pizzuti D, et al., Mucosal IgA defect in primary biliary cirrhosis, American Journal of Gastroenterology, 97:508-510, 2002

94. Larkin JM, Woo B, Balan V, et al., Rab3D, a small GTP-binding protein implicated in regulated secretion, is associated with the transcytotic pathway in rat hepatocytes, Hepatology, 32:348-356, 2000.

95. Eliakim M, Zlotnick A, Slavin S, Gammopathy in liver disease, In: Popper H, Schaffner F, eds., Progress in liver diseases, Vol. 4, Grune and Stratton, New York, 1972, 403-417.

96. Bartl R, Clinical relevance of polyclonal IgA gammopathy, Dtsch Med Wochenschr. 127:465, 2002.

97. Boyer JL, Klatskin G, Canalicular bile flow and bile secretory pressure, Gastroenterology, 59:853-859, 1970.

98. Hofmann AF, Bile acid secretion, bile flow and biliary lipid secretion in humans, Hepatology, 12:517-525,1990.

99. Schwartz CC, Almond HR, Vlahcevic ZR, et al., Bile acid metabolism in cirrhosis.V. Determination of biliary secretion rates in patients with advanced cirrhosis, Gastroenterology, 77:1177-1182, 1979.

100. Buanes T, Grotmol T, Landsverk T, et al., Secretin empties bile duct cell cytoplasm of vesicles when it initiates ductular HCO_3 secretion in pigs, Gastroenterology, 95:417-424, 1988.

101. Paumgartner G, Physiology. I. Bile acid dependent bile flow, In: Bianchi L, Gerok W, Sickinger K, eds., Liver and bile, Lancaster, MTP Press, 1977, 45

102. Raeder MG, Mechanisms of fluid and electrolyte transport by the biliary epithelium and their contribution to bile formation, Current Opinion in Gastroenterology, 11:439-444, 1995.

103. Gomez G, Upp JR, Lluis F, et al, Regulation of the release of cholecystokinin bile salts in dogs and humans, Gastroenterology, 94:1036-1046, 1988.

104. Inoue M, Kinne E, Tram T, et al., Taurocholate transport by rat liver canalicular membrane vesicles. Evidence for the presence of a Na+ independent transport system, Journal of Clinical Investigation, 73:659-663, 1984.

105. Sewell RB, Mao SJT, Kawamoto T, et al., Apolipoproteins of high, low, and very low density lipoproteins in human bile, Journal of Lipid Research 24:391-401, 1983

106. Ishii M, Vroman B, La Russo NF, Morphologic demonstration of receptor-mediated endocytosis of epidermal growth factor by isolated bile duct epithelial cells, Gastroenterology, 98:1284, 1990.

107. Pozo MJ, Perez GJ, Nelson MT, et al., Ca(2+) sparks and BK currents in gallbladder myocytes: role in CCK-induced response, Am J Physiol Gastrointest Liver Physiol. 282:G165-174, 2002.

108. O'Riordan AM, Quinn T, Baird AW, Role of prostaglandin E(2) and Ca(2+) in bradykinin induced contractions of guinea-pig gallbladder in vitro, Eur J Pharmacol. 431:245-252, 2001.

109. Williams GM, Iatropoulos MJ, Alteration of liver cell function and proliferation: differentiation between adaptation and toxicity, Toxicologic Pathology 30:41-53, 2002.

110. Jelkmann W , The role of the liver in the production of thrombopoietin compared with erythropoietin, European Journal of Gastroenterology and Hepatology, 3:791-801, 2001.

111. Traver D, Miyamoto T, Christensen J, et al., Fetal liver myelopoiesis occurs through distinct, prospectively isolatable progenitor subsets, Blood, 98:627-635, 2001.

112. DiMartino JF, Selleri L, Traver D, et al., The Hox cofactor and proto-oncogene Pbx1 is required for maintenance of definitive hematopoiesis in the fetal liver, Blood, 98:618-626, 2001.

113. Zajicek G, Oren R, Weinreb M Jr., The streaming liver, Liver, 5:293-300, 1985.

114. Sigal SH, Brill S, Fiorino AS, et al., The liver as a stem cell and lineage system, American Journal of Physiology (Gastrointest. Liver Physiol.) 26:G139-G148, 1992.

115. Theise ND, Nimmakayalu M, Gardner R, et al., Liver from bone marrow in humans, Hepatology, 32:11-16, 2000.

116. Buyssens N, Ductular proliferation, Gastroenterology, 49:702-706, 1965.

117. Haber B, Naji L, Cressman D, et al., Co expression of liver-specific and growth –induced genes in perinatal and regenerating liver; attainment and maintenance of the differentiated state during rapid proliferation, Hepatology, 22:906-914,1995

118. Kawasaki S, Makuuchi M, Ishizone S, et al., Liver regeneration in recipients and donors after transplantation Lancet 339:580-581, 1992.

119. Lin T-Y, Lee C-S, Chen C-C, et al., Regeneration of human liver after hepatic lobectomy studied by repeated liver scanning and repeated liver biopsy, Annals of Surgery, 190:48-53, 1979.

120. Simpson KJ, Lukacs NW, Coletti L, et al., Cytokines and the liver, Journal of Hepatology, 27:1120-1132, 1997.

121. Feldmann G, Liver apoptosis, Journal of Hepatology, 26(Suppl.2):1-11, 1997.

122. Searle J, Harmon BV, Bishop CJ, et al., The significance of cell death by apoptosis in hepatobiliary disease, Journal of Gastroenterology and Hepatology, 2:77, 1987.

CAPITOLUL 5

ANATOMIE PATOLOGICĂ

Vlad HERLEA

1. EVALUAREA ANATOMO-PATOLOGICĂ A UNEI PIESE CHIRURGICALE ȘI A UNEI BIOPSII HEPATICE 125
2. FORMAȚIUNI TUMORALE CHISTICE 125
2.1. Abcese hepatice 125
2.1.1. Abcesele bacteriene 125
2.1.2. Abcesele amoebiene 126
2.2. Chistul hidatic (Echinococoza) 126
2.3. Chisturi nonneoplazice (benigne) neparazitare (chistul solitar unilocular, congenital) . . 127
2.4. Chisturi neoplazice 129
3. TUMORI EPITELIALE HEPATOCITARE 130
3.1. Tumori hepatocelulare benigne și cu potențial malign incert (de tip borderline) . . . 130
3.1.1. Adenomul hepatocelular 130
3.1.2. Hiperplazia nodulară focală (HNF) 131
3.1.3. Hiperplazia nodulară regenerativă (transformarea nodulară) 132
3.1.4. Noduli de macroregenerare (noduli regenerativi de talie mare) 132
3.1.5. Noduli displazici (cu potențial malign incert - borderline) 132
3.2. Tumori hepatocelulare maligne 133
3.2.1. Carcinomul hepatocelular (CHC) 133
3.2.2. Carcinomul mixt hepatocelular și colangiocarcinom (hepato-colangiocarcinomul) 137
3.2.3. Hepatoblastomul 137
4. TUMORI ALE DUCTELOR BILIARE INTRAHEPATICE 138
4.1. Benigne 138
4.1.1. Adenomul ductelor biliare (adenom biliar, colangioadenom) 138
4.1.2. Hamartom al ductelor biliare (microhamartom, complex von Meyenburg) . . . 138
4.2. Maligne 140
4.2.1. Colangiocarcinomul intrahepatic (carcinom al ductelor biliare, adenocarcinom hepatic) 140
4.2.2. Chistadenocarcinomul biliar 141
5. ALTE TUMORI EPITELIALE 141
5.1. Neoplasme neuroendocrine 141
6. TUMORI MEZENCHIMALE 141
6.1. Tumori vasculare benigne 141
6.1.1. Hemangiomul (Hemangiom cavernos, angiom) 141
6.1.2. Hemangioendoteliomul infantil (angioendoteliom) 142
6.2. Tumori vasculare maligne 143
6.2.1. Angiosarcomul (hemangiosarcom, hemangioendoteliom malign, sarcom angioblastic, sarcomul celulelor Kupffer) 143

6.2.2. Hemangioendoteliomul epitelioid (sarcom pseudocartilaginos, sarcom vascular interstitial sclerozant) 143
6.2.3. Sarcomul Kaposi 144
7. ALTE TUMORI BENIGNE MEZENCHIMALE 144
7.1. Pseudotumora inflamatorie (tumora inflamatorie miofibroblastică, granulom plasmocitar) 144
7.2. Tumori ale țesutului adipos 144
7.3. Nodulii solitari (fibrotici) sclerozanți 145
8. ALTE TUMORI MALIGNE MEZENCHIMALE 145
8.1. Sarcomul nediferențiat (sarcom embrionar, mezenchimom malign, fibromixosarcom) . 145
8.2. Fibrosarcomul și histiocitomul fibros malign 145
8.3. Leiomiosarcomul 145
8.4. Rabdomiosarcomul (rabdomiosarcomul botrioid) 146
8.5. Alte tipuri de sarcoame 146
8.6. Limfomul primitiv hepatic și alte afecțiuni hematologice 146
9. TUMORI METASTATICE HEPATICE 146
BIBLIOGRAFIE 148

NOTĂ: Ilustrațiile macroscopice ale diferitelor tipuri de leziuni prezentate în acest capitol reprezintă, cu o singură excepție (figura 29), piese de rezecție aparținând Centrului de Chirurgie Generală și Transplant Hepatic Fundeni.

1. EVALUAREA ANATOMO-PATOLOGICĂ A UNEI PIESE CHIRURGICALE ȘI A UNEI BIOPSII HEPATICE

Evaluarea morfologică efectuată pentru investigația histopatologică a ficatului se poate efectua cu ajutorul biopsiilor hepatice, pe piesele de rezecție chirurgicală segmentară și în unitățile unde se efectuează transplant hepatic pe piese de hepatectomie totală.[1-4]

Biopsia hepatică se poate efectua cu ac fin sau Menghini, cel mai frecvent obținută prin abord percutan, dar și laparoscopic, prin abord transjugular sau în cursul laparotomiei.[2,5,6] De asemenea se poate obține material tisular pentru diagnostic prin biopsie chirurgicală (laparoscopică sau în cursul intervenției chirurgicale deschise). Diagnosticul histopatologic efectuat pe biopsia hepatică depinde foarte mult de cantitatea și calitatea materialului recoltat.[7-10] Există numeroase situații în patologia tumorală hepatică în care nu se poate preciza un diagnostic de certitudine prin puncția biopsică (ex.: în leziunile hepatocelulare benigne este foarte greu de precizat diagnosticul de adenom hepatocelular versus hiperplazie nodulară focală; în cadrul nodulilor de regenerare tip I și II și a carcinomului hepatocelular bine diferențiat există mari limite în interpretarea corectă a leziunilor).

Uneori, pentru a obține un diagnostic de certitudine și a adopta o conduită chirurgicală în funcție de acesta, este nevoie de examen histopatologic extemporaneu. Anatomopatologul trebuie înștiințat înainte sau în momentul diagnosticului de datele clinice ale pacientului și trebuie precizat dacă fragmentul trimis pentru examen extemporaneu face parte dintr-o masă tumorală solitară sau leziunea este difuză[11-14] (de exemplu hiperplazia nodulară focală poate fi confundată cu ciroza hepatică). De asemenea examenul intraoperator este important pentru a diferenția:

1) un hamartom sau un adenom de ducte biliare de un adenocarcinom metastatic (pancreatic, gastric, colonic),
2) un nodul de macroregenerare / nodul displazic de un carcinom hepatocelular la un ficat cirotic,
3) un adenom hepatocelular sau o hiperplazie nodulară focală de o tumoră malignă primitivă hepatică.

În cazul pieselor de rezecție chirurgicală este obligatorie măsurarea și cântărirea acestora; se descriu marginile de rezecție și limitele de siguranță oncologică în condițiile existenței unor formațiuni tumorale; se vor recolta fragmente tisulare intratumorale și de la diferite niveluri de la limita cu parenchimul adiacent, de asemenea se recoltează fragmente de la marginea de rezecție chirurgicală. Cel mai folosit fixator pentru fragmentele recoltate îl reprezintă formolul tamponat 10%; când există posibilități tehnice se vor păstra fragmente pentru microscopie electronică (glutaraldehida 2,5%) și biologie moleculară (azot lichid -70°C:-80°C). Pentru anumite afecțiuni metabolice sau tumorale vor fi folosiți fixatori speciali: Bouin, metanol, etanol, Zenker. Fragmentele vor fi deshidratate, incluse în parafină și secționate la 3-5μm la microtom. Cea mai uzuală colorație este hematoxilin-eozina pentru microscopia optică. În cadrul diagnosticului diferențial se vor folosi mai multe colorații specifice, utile pentru trașarea diagnosticului (PAS, PAS-diastază, Masson, Best, Gomori, Warthin-Starry, roșu Congo, roșu Sirius, Fontana, etc.).

În ultima decadă, imunohistochimia a devenit o tehnică de rutină utilizată cu succes diagnostic în patologia tumorală hepatică.[15-20] În Tabelul 1 prezentăm diferiții anticorpi folosiți în diagnosticul imunohistochimic din patologia chirurgicală hepatică.[21-25]

2. FORMAȚIUNI TUMORALE CHISTICE

La ora actuală există încă multe controverse în privința clasificării precise, a diferențierii și originii chisturilor hepatice.[26-28] În acest capitol, termenul de chist este folosit pentru a desemna un spațiu tisular izolat, anormal ca localizare și mărime; el poate conține material lichid și/sau solid. Această definiție include chisturile care au perete propriu tapetat de epiteliu (chisturile adevărate) sau nu (pseudochisturile). Agenții infecțioși (bacterii și paraziți) pot dezvolta mase tumorale chistice, subiect care va fi detaliat în continuare în acest capitol.

2.1. Abcese hepatice

2.1.1. Abcesele bacteriene

Abcesele bacteriene reprezintă de cele mai multe ori rezultatul însămânțării microbiene de la nivelul tractului biliar (la 30 -70% dintre pacienții cu afecțiuni maligne sau benigne ale tractului biliar). Aceste abcese apar frecvent în lobul drept hepatic, pot fi unice sau multiple și de dimensiuni variabile.[29-31] Falsele membrane dau aspectul macroscopic de „fagure de miere". Conținutul lor îl reprezintă puroiul galben verzui, urât mirositor conținând țesut hepatic necrozat și numeroase polimorfonucleare neutrofile. O capsulă fibroasă periferică este de cele mai multe ori prezentă. Hepatocitele din vecinătate prezintă modificări reactive, ceea ce nu trebuie interpretat ca leziune neoplazică în cadrul diagnosticului realizat pe material tisular recoltat prin

puncție biopsie. Escherichia coli reprezintă cea mai frecventă bacterie responsabilă de producerea acestor abcese (35-45%). Când este izolată *Yersinia enterocolitica*, pacientul trebuie explorat pentru hemocromatoză ereditară sau alte afecțiuni care generează încărcare ferică hepatică.[27,28]

2.1.2. Abcesele amoebiene

Abcesul hepatic reprezintă o complicație a amibiazei în 3 - 9% din cazuri. Leziunea inițială este mică, bine circumscrisă, de consistență fermă, de culoare gălbuie și cu aspect histopatologic de necroză de coagulare. Se localizează preferențial în lobul drept hepatic.[26,28] În evoluția bolii, prin dezvoltarea leziunilor, se formează una sau mai multe cavități chistice, cu conținut brun portocaliu, cremos, conținând țesut hepatic necrozat (acest material este descris în literatura anglosaxonă ca „anchovy sauce"). Conținutul chistic este inodor, bacteriologic steril și nu conține polimorfonucleare neutrofile; există însă riscul instalării unei suprainfectări secundare. La periferie se evidențiază o zonă fibronecrotică și țesut de granulație vascularizat; parenchimul hepatic adiacent prezintă leziuni de compresie, inflamație cronică nespecifică și fibroză. La periferia abcesului, în zona necrotică fibroasă, se pot evidenția trofozoiți de *Entamoeba histolytica*, cu formă ovală, cu un diametru de 10 - 60 μm și nucleu mic, rotund, cu citoplasmă spumoasă, care conține frecvent hematii fagocitate. Materialul histologic poate fi eviden-țiat prin coloratia uzuală hematoxilină-eozină, dar pot fi folosite și colorațiile: PAS, hematoxilina ferică și Diff-Quick.[12,27,32,33]

2.2. Chistul hidatic (Echinococoza)

Este produs în majoritatea cazurilor prin infestarea cu tenia *Echinococcus granulosus*. Foarte rar sunt implicate și speciile *E. multilocularis* și *E. vogeli*. Chistul hidatic este mic în 75% din cazuri și asimptomatic până atinge diametrul de 10 cm. Se poate dezvolta profund intraparenchimatos sau superficial, sub capsula Glisson, când poate deveni pedunculat.[27,28,31,34,35]

Leziunea apare sub forma unei vezicule care se mărește treptat, cu conținut lichidian clar în care plutesc vezicule fiice. Peretele chistului conține trei straturi:

a) stratul germinal (intern) cu grosimea de 10 - 25 μm, care în chisturile fertile formează o membrană „germinativă" cu granule fine, atașate de perete cu un pedicul scurt, unde se vor forma scolecșii; când se detașează de perete se vor transforma în vezicule fiice;
b) al doilea strat este o membrană lamelară localizată imediat dedesubtul stratului germinal,

Tabelul 1 Anticorpi folosiţi pentru evidenţierea antigenilor tisulari în patologia chirurgicală hepatică

Antigen tisular	Aplicație
Factor VIII	Hemangiom, hemangioendoteliom epitelioid, angiosarcom
Ulex europeus	Tumori vasculare benigne și maligne (angiosarcomul)
CD 34	Hemangiom, hemangioendoteliom epitelioid
Mioglobina	Rabdomiosarcom embrionar
Desmina	Rabdomiosarcom, leiomiosarcom, celule Ito
Vimentina	Tumori de origine mezenchimală, celule endoteliale
Actina de mușchi neted (SMA)	Miofibroblaste, celule musculare netede (tumori cu celule musculare netede)
Proteina S 100	Melanom malign metastatic, tumori neurogene, tumori cu celule granulare extrahepatice
HMB-45 (marker melanocitar)	Melanom malign, angiomiolipom
Lizozim	Celule Kupffer, celule ductale
Antigen carcinoembrionic policlonal (CEA	Colangiocarcinom, adenocarcinom metastatic, celulele ductelor biliare (normale / neoplazice)
Alfafetoproteina (AFP)	Carcinom hepatocelular, hepatoblastom
α 1-antitripsina	Deficitul de α 1-antitripsină
Transferina	Carcinomul hepatocelular
Citocheratine (CK) AE1 / AE3	Colangiocarcinom, adenocarcinom metastatic
CK 7,19	Celulele ductale biliare, colangiocarcinom
CK 8,18	Hepatocite, carcinom hepatocelular
HepPar-1	Carcinom hepatocelular
Antigenul de membrană epitelială (EMA)	Colangiocarcinom, adenocarcinom metastatic
Amiloid A	Amiloidoza secundară
CLA, CD 45, CD 19, CD 3, CD 15	Afecțiuni hematologice maligne (primitive sau metastatice)

este avasaculară, eozinofilă și chitinoasă, atinge grosimea de 1 μm și se colorează intens pozitiv cu PAS, Best și Gomori argint metenamina;

c) stratul extern (perichistul) este format dintr-un țesut dens fibrovascular cu un număr variabil de polimorfonucleare neutrofile, în 25% din cazuri pot exista calcificări la acest nivel (de obicei în chisturi cu vechime de 5-10 ani), iar delimitarea de parenchimul hepatic înconjurător nu este bine determinată și are un aspect infiltrativ.

2.3. Chisturi nonneoplazice (benigne) neparazitare (chistul solitar unilocular, congenital)

Termenul de chist solitar se referă la chistul unilocular, unic, fără asociere cu alte tipuri de chisturi în alte organe.[26-28] Acesta poate fi congenital, dar nu ereditar. Este un tip de chist comun (95%) comparativ cu cel multilocular (5%) acesta din urmă fiind confundat adesea cu chistadenomul. Chisturile solitare se descoperă la 1% din necropsiile efectuate de rutină. Se constată o ușoară predominanță la sexul feminin și în cele mai multe cazuri sunt asimptomatice. Deși originea lor este controversată, se presupune că provin din mici ducte biliare restante în parenchimul hepatic, separate de tractul biliar care apoi se dilată. Majoritatea acestor chisturi sunt localizate superficial sub capsula hepatică, dar unele se dezvoltă și la nivelul ligamentului falciform. Dimensiunile variază de la câțiva centimetri până la 40 cm. Pot să conțină până la 17 l de lichid clar, seros, ocazional poate fi sanguinolent, mucoid sau purulent.

Microscopic, epiteliul care tapetează cavitatea chistică este de tip cubic pavimentos sau mai rar cilindric simplu, ciliat sau epidermoid scuamos. Diagnosticul diferențial cu chistadenomul biliar se face prin existența unui perete subțire, colagen pe care stă epiteliul cubic, fără să apară acea stromă densă, abundentă, cu celule fuziforme caracteristică chistadenomului.

Modificări degenerative secundare în chistul solitar unilocular pot duce la descuamări epiteliale, un aspect multilocular și foarte rar calcificari. Cu o frecvență redusă, adenocarcinomul și carcinomul epidermoid scuamos pot să se dezvolte la nivelul chistului solitar hepatic.[36,37]

Boala polichistică hepatică (chisturi multiple, ereditare)
În concordanță cu definiția dată de Witzleben, termenul de boală polichistică hepatică reprezintă un grup de afecțiuni ereditare în care este prezentă sau potențială dilatarea chistică a ductelor biliare și prezentă sau potențială dezvoltarea unor anomalii renale de tip chistic, având origine tubulară.[28,37,38] Boala polichistică autozomal dominanta renală (ADPKD - autosomal dominant polycystic kidney disease - de asemenea denumită și boala polichistică hepatică) este o afecțiune ereditară, transmisă genetic autozomal dominant, în care chisturile nu prezintă comunicare cu tractul biliar (chisturi biliare necomunicante) și nu prezintă conținut biliar. Frecvența bolii polichistice hepatice este de 0,15% descoperită la necropsii și de 71-93% la pacienții la care este asociată cu rinichi polichistici.[27,28] Boala/sindromul Caroli, afecțiunea polichistică autozomal recesivă renală (ARPKD - autosomal recessive polycystic kidney disease) și fibroza congenitală hepatică reprezintă un grup de afecțiuni ereditare genetice transmise recesiv la care chisturile hepatice, când sunt prezente, au comunicare cu tractul biliar (chisturi biliare comunicante) și conțin bilă.

În cadrul bolii polichistice hepatice a adultului chisturile sunt uniloculare, de mărimi variabile și pot afecta întreg ficatul. De obicei se limitează la un singur lob și rareori prezintă calcificări.

Aspectul microscopic este similar cu cel al chistului solitar unilocular; in majoritatea cazurilor se evidențiază asociat complexe Meyenburg. Numărul și dimensiunile chisturilor hepatice la pacienții adulți cu boală polichistică hepatică sunt în strânsă corelație cu: vârsta înaintată (în a doua decadă de viață se citează prezența chisturilor hepatice la 5% dintre pacienți, iar la persoanele de peste 70 de ani frecvența apariției chisturilor crește la 75-90%), severitatea afecțiunii chistice renale, sexul (la femei un factor agravant îl reprezintă consumul de contraceptive orale și graviditatea). Complicațiile citate cu o frecvență scăzută sunt reprezentate de: suprainfectări și malignizare (colangiocarcinomul și carcinomul epidermoid scuamos).

Chisturile biliare comunicante sunt prezente în boala Caroli (o afecțiune hepatică ce se caracterizează prin dilatația chistică izolată și multifocală a căilor biliare intrahepatice segmentare). Dilatarea izolată a ductelor biliare intrahepatice asociată cu fibroza congenitală hepatică (FCH) sunt cunoscute sub denumirea de sindrom Caroli, întâlnit cu o frecvență mult mai mare decât boala cu același nume. Asemenea cu FCH, boala Caroli a fost asociată uneori cu chisturi coledociene și ADPKD. Pacienții prezintă simptomele unei angiocolite ce pot să apară de la naștere și până la vârsta de 45 de ani. De obicei, răspândite în întregul ficat, rareori dilatațiile chistice sunt localizate într-un singur lob (frecvent drept) sau segment. Chisturile au diametre cuprinse între 1 și 4,5 cm și sunt separate de porțiuni ductale biliare indemne (Fig.1). Ductele dilatate sunt tapetate de epiteliu cubic sau cilindric, ce poate fi ulcerat

și cu arii de hiperplazie epitelială focale; calculi biliari pot fi găsiți endoluminal. Peretele ductelor biliare este de obicei fibros, cu grade variate de inflamație acută și/sau cronică asociată (Fig.2). Arhitectura lobulară este păstrată, regenerarea nodulară absentă, nu se evidențiază aspecte histopatologice de ciroză hepatică. Uneori diagnosticul diferențial cu colangita sclerozantă primitivă este foarte dificil. Puncția-biopsie hepatică poate fi utilă pentru diagnostic, dar pretează la erori și riscuri; biopsia chirurgicală este mai concludentă. Scintigrafia, ecografia și arteriografia selectivă pot ajuta la precizarea diagnosticului. Complicațiile care pot apărea (citate cu o frecvență de 7-14%) sunt reprezentate de dezvoltarea unui colangiocarcinom (precedat de displazia epitelială care trebuie urmărită și precizată, când există, pe fragmentele recoltate prin biopsie).[38,39]

Leziunile hepatice din cadrul FHC și ARPKD sunt de asemenea clasificate în cadrul chisturilor biliare comunicante deși leziunile chistice macroscopice sunt foarte rare.[40] Ficatul este marit de volum, neted, de consistență fermă și pare acoperit de o rețea fină alb cenușie (datorată fibrozei interlobulare ce transpare prin capsulă).



Fig.1 Boala Caroli, aspect macroscopic.

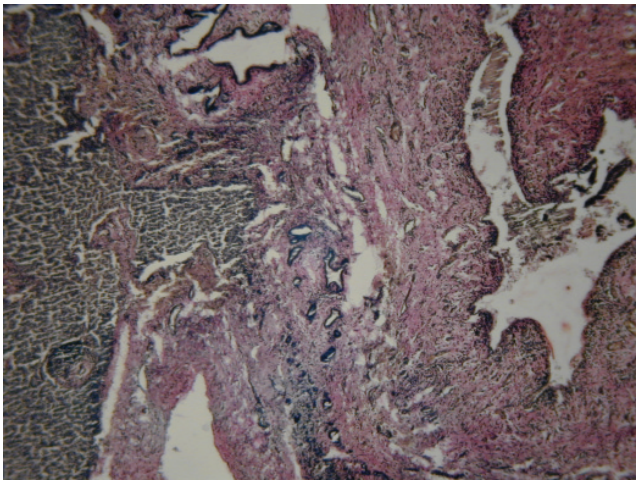

Fig.2 Boala Caroli, aspect microscopic; Coloraţie van Gieson x 100.

Microscopic aspectul lezional este difuz, interesând spațiile porte exclusiv, constând în fibroză cu caracter neinflamator (când nu se asociază și angiocolita) și proliferarea ductelor biliare portale. Benzile de fibroză lărgesc și unesc între ele spațiile porte, înconjurând lobulii hepatici pe care nu îi invadează. Hepatocitele au aspect normal, nu există colestază intralobulară, arhitectura hepatică este conservată. La nivelul țesutului fibros portal se evidențiază o proliferare variabilă a canaliculelor biliare. Ductele biliare proliferate au lumen dilatat, contur rotund ovalar, unele tortuoase, peretele fiind tapetat cu epiteliu cubic, cilindric. Lumenul acestor vase poate fi optic vid sau poate conține bila sau trombi biliari. Ramurile venei porte sunt rarefiate și colabate în masa de fibroză portală (ceea ce poate explica apariția sindromului de hipertensiune portală presinusoidală) în timp ce arteriolele din spațiul port au aspect normal. Apariția colangiocarcinomului ca o complicație a fost citată.[28,38]

Chisturile multiple hilare (chisturile glandelor perihilare)
Ductele biliare largi intrahepatice și extrahepatice în regiunea hilului conțin glande peribiliare. Deși se citează la aproximativ 25% din necropsii dilatații chistice necomunicante ale acestor glande, în general acestea reprezintă o descoperire microscopică incidentală. Prezintă diametrul maxim de 2 cm. Chisturile sunt uniloculare, frecvent multiple, realizând uneori un aspect spongios, buretos la nivelul parenchimului hepatic. Sunt tapetate de epiteliu cilindric și cuboidal și conțin un lichid seros clar. Parenchimul înconjurător prezintă fibroza, moderat infiltrat inflamator cronic și leziuni obstructive datorate fibrozei la nivelul elementelor venoase de calibru redus. Epiteliul chistic poate deveni hiperplastic. Cel mai frecvent acestea apar în cadrul afecțiunilor cronice hepatice în stadiile avansate (tipic în ciroză), tromboza de venă portă și boala hepatică polichistică a adultului.

Alte tipuri de chisturi neparazitare
Pseudochisturile sunt delimitate de țesut fibros dens fără a fi tapetate de epiteliu. Ele pot fi de dimensiuni apreciabile, frecvent conțin sânge sau bilă și se suprainfectează. Principalele cauze ale formării acestora pot fi: traumatice (pseudochistul traumatic) extrinseci sau iatrogene (după colangiopancreatografie retrogradă endoscopică), ischemice și/sau prin afectarea hepatică de catre un pseudochist pancreatic.

Diferențierea histopatologică între pseudochist și chistul unilocular biliar cu modificări degenerative importante nu poate fi facută.

2.4. Chisturi neoplazice

Hamartomul mezenchimatos

Hamartomul mezenchimatos reprezintă o tumoră solitară compusă dintr-o proliferare în proporții variabile de elemente epiteliale și un țesut conjunctiv mixoid. Tumora apare în copilărie, mai frecvent la pacienții de sex masculin, este unică, bine delimitată de parenchimul înconjurător, dimensiunile variind de la 5 la 23 cm și cel mai frecvent este evidențiată în lobul drept hepatic.[26-28,41] Ca aspect macroscopic, pe suprafața de secțiune, chisturi multiple variind în dimensiuni de la câțiva milimetri până la 14 cm sunt prezente în peste 90% din cazuri. Chisturile au conținut seros sau mucoid, alternând cu zone solide roz cenușii. Microscopic se evidențiază în proporții variabile diferite tipuri celulare:

a) țesut mezenchimatos primitiv constituit din celule stelate și fuziforme răspândite aleatoriu într-o stromă mixoidă cu conținut variabil de colagen,
b) o bogată proliferare venoasă cu lumen tortuos și pereți îngroșați,
c) hepatocitele se evidențiază la periferie dispuse în grupuri sau în șiruri, sau ca un nodul mic dispus central,
d) ducte biliare cu lumen tortuos dilatate, epiteliul acestora prezentând leziuni atrofice sau degenerative cu infiltrat inflamator neutrofil periductal.

Se evidențiază arii de hematopoieză extramedulară și vase limfatice, intratumoral. Diagnosticul diferențial se face cu hemangioendoteliomul infantil și limfangiomul. Dimensiunile mari ale hamartomului mezenchimatos sunt în opoziție cu hemangioendoteliomul infantil care este mai mic și frecvent multifocal.

Limfangiomul hepatic apare ca o leziune izolată, de obicei la adulți și este caracterizată prin afectare difuză sinusoidală cu atrofie hepatocelulară fără modificări chistice.

În unele cazuri a fost evidențiată o translocație cromozomială (19q13.4) și aneuploidie ceea ce sugerează că hamartomul mezenchimatos este o leziune neoplazică. Recent a fost comunicat un caz de transformare a unui hamartom mezenchimatos într-un sarcom nediferențiat (embrionar).[42]

Chistadenomul hepatobiliar

Chistadenomul hepatobiliar a mai fost denumit si adenom chistic biliar sau chistadenom biliar, dar nu există nici o dovadă histologică privind originea lor din epiteliul biliar, de aceea se preferă termenul de chistadenom hepatobiliar.[26-28,36] Această entitate chistică este multiloculară și tapetată de epiteliu cubic și/sau cilindric neciliat. Este o tumoră rară (reprezintă sub 5% din totalul chisturilor hepatice) cu trei forme distincte clinicopatologice:

1. chistadenom hepatobiliar cu stromă mezenchimatoasă (85% din cazuri, apar la sexul feminin);
2. chistadenom hepatobiliar fără stromă mezenchimatoasă (apare la sexul masculin);
3. chistadenom hepatobiliar polipoid intraductal (apare exclusiv la sexul feminin, are stromă mezenchimatoasă, unii autori îl consideră o variantă a tipului 1).

Din punctul de vedere histologic al celulelor epiteliale componente, se recunosc două varietăți: mucinoasă (reprezentând majoritatea chistadenoamelor hepatobiliare) și seroasă.[28,43]

Chistadenoamele mucinoase hepatobiliare intrahepatice sunt încapsulate și solitare. Ele au dimensiuni cuprinse între 2,5 până la 28 cm, conțin un fluid gelatinos, mucinos, clar, dar uneori poate fi maroniu sau franc hemoragic. Suprafața interioara este netedă cu unele zone solide, polipoide. Foarte rar se evidențiază calculi. Microscopic se evidențiază un epiteliu monostratificat cu nuclei dispuși bazal și o cantitate abundentă de mucină la polul apical celular. Epiteliul poate fi focal aplatizat, denudat, pseudostratificat uneori cu celule pavimentoase cheratinizate. Metaplazia intestinală se evidențiază în 20% din cazuri și celule neuroendocrine (chromogranin imunopozitive) se evidențiază într-o treime din cazuri. Varianta cu stroma mezenchimatoasă (care apare exclusiv la sexul feminin) prezintă subepitelial o stromă dens celulară similară cu cea ovariană, cu puține fibre colagene și bogat vascularizată. Chistadenomul hepatobiliar intraductal polipoid apare de obicei asociat cu chistadenomul intrahepatic. Singurul semn clinic il reprezintă icterul. Aspectul macroscopic este cel al unui polip multichistic intraductal. Microscopic aspectul histopatologic este similar celui descris la chistadenomul hepatobiliar, excepție fiind absența capsulei fibroase periferice. Diagnosticul diferențial se face cu chisturile parazitare, care nu sunt tapetate de epiteliu și prezintă resturi parazitare în interiorul cavității.

Chistadenomul seros, reprezentat de mici spații chistice tapetate de epiteliu cubic aplatizat cu celule cu

nuclei bazali și citoplasma fără mucină, este foarte rar. Stroma densă caracteristică majorității chist-adenoamelor mucinoase hepatobiliare este absentă. Unii autori nu le includ în cadrul tumorilor primitive hepatice.

Chistadenocarcinomul hepatobiliar

Chistadenocarcinomul hepatobiliar este o tumoră malignă, de obicei un adenocarcinom papilifer dezvoltat la nivelul unui chistadenom.[26,42,44] Evidențierea leziunilor benigne-displazie agravată-adenocarcinom este posibilă la aproape o jumatate din cazuri. Incidența pe sexe este aproximativ egală, frecvența maximă apărând la pacienți cu vârste cuprinse între 40 și 65 de ani. Aspectul chistic este multilocular cu dimensiuni cuprinse între 5 și 14 cm. Largi arii solide, papilifere, alb cenusii, friabile se evidențiază in interior (Fig.3). Microscopic se evidențiază o varietate de tipuri epiteliale: cubic, cilindric, scuamos cu dispoziție papiliferă (Fig.4). Diagnosticul diferențial se va face cu



Fig.3 Chistadenocarcinom hepatobiliar, aspect macroscopic.

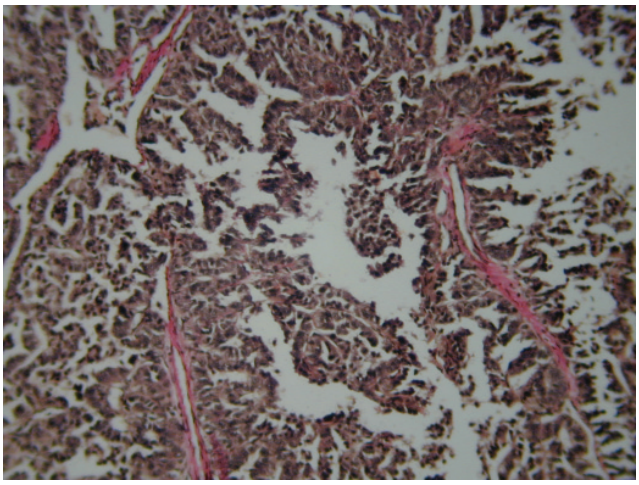

Fig.4 Chistadenocarcinom hepatobiliar, aspect microscopic; Coloraţie van Gieson x 400.

colangiocarcinomul dezvoltat la nivelul unui chist hepatic benign. Este foarte important să se evidențieze leziunile de displazie-carcinom in situ pentru stabilirea diagnosticului, deoarece prognosticul și atitudinea terapeutică sunt diferite. În stabilirea diagnosticului final trebuie exclusă posibilitatea unei metastaze hepatice cu aspect histopatologic similar de la nivelul pancreasului, ovarului, apendicelui.

Teratomul

Teratomul hepatic este de o raritate extremă. Majoritatea pacienților la diagnosticare au vârsta sub un an, incidența crescută apare în special la sexul feminin. Tumora este de dimensiuni mari, multichistică și calcificată. Microscopic teratomul hepatic este compus din țesuturi benigne derivate din toate cele trei foițe embrionare: ectoderm, mezoderm și endoderm. Prezența unei componente maligne, cum ar fi: tumora de sinus endodermal ("yolk sac carcinoma") sau coriocarcinomul nu se raportează la teratomul hepatic și dacă se evidențiază tumora trebuie clasificată după componenta malignă.

3. TUMORI EPITELIALE HEPATOCITARE

3.1. Tumori hepatocelulare benigne și cu potențial malign incert (de tip borderline)

3.1.1. Adenomul hepatocelular

Este o tumoră benignă compusă din celule asemănătoare hepatocitelor normale, aranjate în cordoane separate de sinusoide. Această tumoră apare la ficatul normal.[42-46] De obicei este solitară, dar poate fi și multiplă, frecvent fiind bine delimitată și parțial sau complet încapsulată. Diametrul mediu este în jur de 10 cm, culoarea brun gălbuie cu zone hemoragice pe suprafața de secțiune (Fig.5). Microscopic hepatocitele din cadrul adenomului hepatocelular au un aspect diferit de acelea prezente la nivelul parenchimului hepatic adiacent. Hepatocitele adenomatoase se distribuie în cordoane compacte de 2-3 rânduri celulare, separate de sinusoide, tapetate de endoteliu (Fig.6). Sinusoidele conțin rare celule Kupffer fără activitate fagocitară. Celulele componente ale adenomului hepatocelular sunt de patru tipuri, intitulate neohepatocite datorită aspectului lor asemănător cu hepatocitele normale, absența semnelor citologice de malignitate, prezența lor doar în componenta adenomului și nu în parenchimul hepatic adiacent normal. Cele mai frecvente și comune neohepatocite (o treime din adenoamele asociate cu etiologia estrogenică) sunt asemănătoare ca talie cu



Fig.5 Adenom hepatocelular, aspect macroscopic.

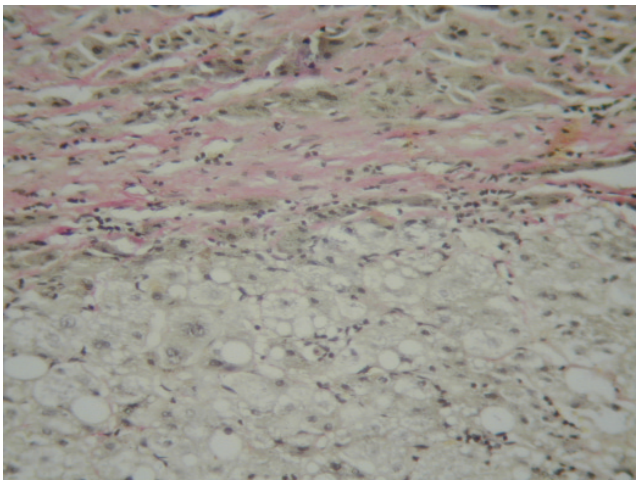

Fig.6 Adenom hepatocelular, aspect microscopic; Colorație van Gieson x 200.

hepatocitele, au nuclei mici și uniformi și citoplasma acidofilă. Al doilea tip de neohepatocite „hidropice", balonizate, apar la marginea adenomului, sub capsula periferică. Al treilea tip se numesc „pleomorfe" datorită taliei crescute, nucleului voluminos cu cromatina densă. Al patrulea tip de neohepatocite prezintă un nucleu central și citoplasma clară cu conținut bogat în glicogen.

Uneori în citoplasma hepatocitelor se evidențiază pigment biliar. Spații porte și ducte biliare nu se observă. Vasele de tip arterial și venos de la acest nivel pot fi trombozate, putându-se produce infarcte și rupturi tumorale cu hemoragii masive, în unele situații amenințând viața pacienților. De obicei aceste evenimente apar la pacientele de sex feminin (adenomul hepatocelular aparând în perioada fertilă) în timpul menstruației și gravidității.[43,46,47] Este stabilită o relație etiologică prin numeroase studii statistice, cu consumul de contraceptive orale.[48,49] De asemenea au fost raportate și la persoane care folosesc substanțe steroidiene anabolizante, la cei cu glicogenoze (frecvent tip I) și la cei cu diabet zaharat familial.[50] Diagnosticul diferențial se face cu carcinomul hepatocelular, hiperplazia nodulară focală și hiperplazia nodulară regenerativă.[45,46,51,52]

3.1.2. Hiperplazia nodulară focală (HNF)

Este o formațiune tumorală ovoidă, de obicei solitară, compusă din parenchim hepatic hiperplastic divizat în noduli prin septuri fibroase care formează o cicatrice stelată centrală. A mai fost denumită ciroza focală, hamartom hepatic, nodul hiperplastic solitar. A fost descrisă la toate varstele, dar cele mai multe cazuri apar la sexul feminin (raportul pe sexe F/M=2/1) între 30 și 50 de ani.[43,54,53] Majoritatea sunt depistate întâmplător. Parenchimul hepatic adiacent este normal. Este de obicei o leziune tumorală solitară și vizibilă sub capsula hepatică. Dimensiunile variază între 1 și 15 cm (cu o medie de 5 cm) și în două treimi din cazuri se evidențiază la nivelul lobului drept hepatic. Are o culoare brun gălbuie, mai deschisă decât parenchimul înconjurător, neîncapsulată. Central se evidențiază o cicatrice stelată de la care pornesc septuri fine radiare delimitând leziunea în lobuli (Fig.7). Microscopic tesutul dens conjunctiv fibros central conține vase sanguine de tip arterial cu perete îngroșat, mixomatos. Țesutul hepatic component prezintă arhitectura acinară modificată. Hepatocitele pot conține glicogen și grăsimi, dar nu se evidențiază lipofuscina. În zonele periseptale se pot evidenția corpi Mallory, colestază și depozite granulare de cupru. La interfața dintre septurile fibroase și țesutul hepatic se evidențiază o proliferare de canalicule biliare, unele fiind încorporate septal; la acest nivel se poate evidenția un infiltrat inflamator limfocitar formând chiar agregate limfoide (Fig.8).

Se presupune că etiologia acestei entități tumorale benigne este reprezentată de o malformație vasculară arterială.[43,45] Se citează asocierea acestei

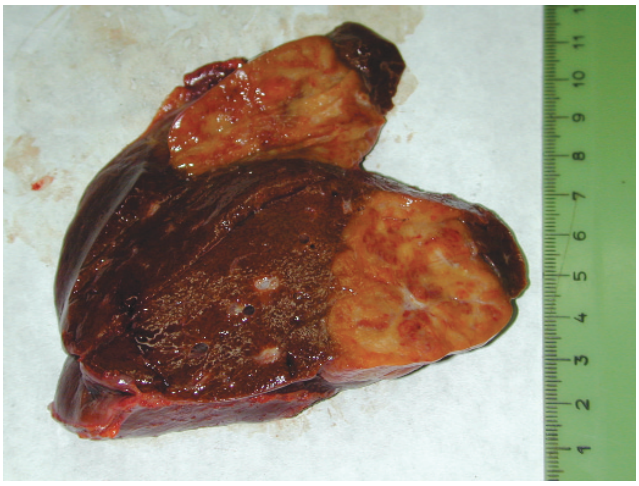

Fig.7 Hiperplazie nodulară focală hepatică, aspect macroscopic.

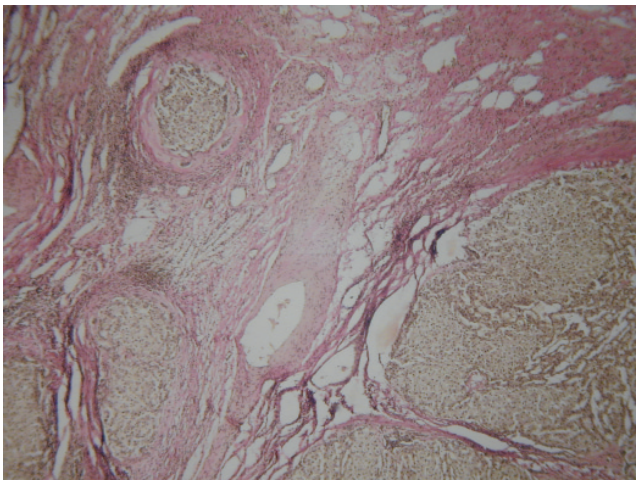

Fig.8 Hiperplazie nodulară focală hepatică, aspect microscopic; Coloraţie van Gieson x 200.



Fig.9 Nodul de macroregenerare hepatică, aspect macroscopic.

tumori cu hemangiomul și cu adenomul hepatocelular. Wanless a comunicat un caz de HNF multiplă, asociată cu alte malformații vasculare și cu o tumoră malignă cerebrală.[26,27]

3.1.3. Hiperplazia nodulară regenerativă (transformarea nodulară)

Este caracterizată prin noduli multipli măsurând 0,5-1,5 cm în diametru, difuz distribuiți la nivelul parenchimului hepatic, fără fibroză și/sau ciroză.[54-56] Nu se cunoaște etiologia acestei entități tumorale benigne, dar a fost asociată cu artrita reumatoidă, sindrom Felty, sindromul CREST (calcinoza, fenomene Raynaud, esofagita, sclerodactilie, telangiectazie), afecțiuni mieloproliferative, boli autoimune, boli inflamatorii intestinale, consum de contraceptive și/sau substanțe anabolizante steroidiene. Apare mai frecvent la adulți decât la copii. Aspectul clinic și histopatologic poate preta la confuzii cu ciroza. Diagnosticul anatomopatologic este mai facil (și recomandabil) pe fragmente recoltate prin biopsie chirurgicală (laparoscopică/intraoperatorie) decât prin puncție biopsie. Microscopic, nodulii de hepatocite hiperplaziate prezintă o distribuție cordonală cu șiruri de maximum 2 celule în grosime; nu se evidențiază septuri fibroase și la periferia nodulului se evidențiază o lamă fină de parenchim hepatic atrofic (prin compresiune).

A fost sugerată ipoteza ca HNR apare ca urmare a ocluziei ramurilor intrahepatice ale venei porte.[43,55]

3.1.4. Noduli de macroregenerare (noduli regenerativi de talie mare)

Au mai fost denumiți noduli de macroregenerare tip I, hiperplazie adenomatoasă, hiperplazie adenomatoidă, hiperplazie nodulară multiplă, pseudotumoră hepatocelulara.[26,43,45] Aceștia reprezintă leziuni nodulare, cu dimensiuni cuprinse între 1-12 cm diametru, au colorație galben portocalie și apar în două circumstanțe: în injurii hepatice acute severe cum ar fi necroza hepatică masivă (reprezintă sub 2% din cazuri) sau în afecțiunile cronice hepatice cum ar fi ciroza hepatică în stadii avansate. De obicei aceștia sunt depistați după urmărirea îndelungată a unui pacient suspect de a dezvolta un carcinom hepatocelular. În ficatul cirotic nodulii de macroregenerare prezintă dimensiuni mai reduse, 1-6 cm și impregnare biliară mai frecventă (Fig.9). Microscopic masele largi de hepatocite hiperplaziate formează cordoane cu 1-2 șiruri celulare. Hepatocitele apar normale, fără modificări displazice. La marginile nodulului se evidențiază spații porte, mici ducte biliare și vase de tip portal. Nu se evidențiază o capsulă adevarată delimitantă. Studiile imunohistochimice efectuate (PCNA, Ki-67, AgNOR) au arătat că hepatocitele componente au o rată de proliferare similară, sau chiar mai scazută comparativ cu parenchimul hepatic adiacent.[21,57,58]

3.1.5. Noduli displazici (cu potențial malign incert - borderline)

Aceștia au mai fost denumiți: noduli de macroregenerare tip II, noduli de macroregenerare atipici, hiperplazie adenomatoasă atipică, carcinom hepatocelular normotrabecular, carcinom hepatocelular grad I (Edmondson-Steiner).[26,27,43,45,57-59]

Displazia hepatocitară - indicator de malignizare la ficatul cirotic

Conceptul de displazie hepatocitară ca un indicator de potențială malignizare la nivelul ficatului cirotic a fost introdus prima oară de Anthony în 1973.[60] La ora actuală se recunosc două subtipuri de hepatocite atipice denumite celule hepatice de talie mare displazice și

celule hepatice de talie mica displazice. Deși aceste două tipuri celulare sunt frecvent asociate cu carcinomul hepatocelular, semnificația lor exactă și natura premalignă sunt controversate încă.[61-64] Întrucât nu a fost atins un consens internațional în acceptarea unanimă a acestei nomenclaturi, se sugerează folosirea termenului de celule de talie mare, mică, modificate în loc de displazice.[64,65]

Hepatocite de talie mare modificate / displazice (Large cell change-LCC)

Corespund cu termenul citologic de hepatocite atipice descris originar de Anthony și au următoarele caractere: talie mare celulară, pleomorfism nuclear cu hipercromazie, nucleoli proeminenți și uneori multinucleolați, dar un raport nucleocitoplasmatic normal.[60,65] Aceste celule apar în mod obișnuit în ficatul cirotic, frecvența acestora variind în diferite studii publicate între 13-80%, în funcție de tipul de prelevare tisulară (biopsie-piesă de rezecție), de marimea fragmentului analizat, cauza cirozei (mai frecvente în cea cu virus B) și durata afecțiunii.[62-64]

Hepatocite de talie mică modificate / displazice (Small cell change-SCC)

Au fost descrise prima dată de Watanabe în 1983, ca hepatocite de talie mică, având citoplasma redusă bazofilă, nucleu hipercromatic, fără atipii nucleare, dar cu un raport nucleo-citoplasmatic crescut.[62,66] Aceste celule de talie mică sunt aranjate în coloane cu 2-3 șiruri celulare, formând mici cuiburi celulare care apar ca niște arii de aglomerări nucleare. Astfel diagnosticul de SCC este pus mai mult pe modificări arhitecturale decât citologice.

Alte modificări atipice de leziuni posibile premaligne au fost descrise:

- zone libere de fier: descrise în ficatul pacienților cu hemocromatoză ereditară, complicată sau nu cu carcinom hepatocelular, prezintă o importantă activitate proliferativă și atipii citologice;[67]
- zone cu hepatocite alterate: incluzând zone cu celule clare, cu conținut excesiv de glicogen și zone mixte, sunt considerate preneoplazice;[64,68] studiul lui Bannash demonstrează că glicogenoza hepatică focală reprezintă primul pas în transformarea neoplazică a hepatocitelor (implicând metabolismul energetic).[69]

Nodulii displazici

Nodulii displazici apar în ficatul cirotic cu o frecvență de 5-15%, nu prezintă o capsulă adevarată, dimensiunile lor sunt peste 2 cm. În concordanță cu clasificările internaționale aceștia se pot împărți în două categorii.[26,45,59,70,71]

Tabelul 2 Tipuri de noduli de regenerare întâlniţi la ficatul cirotic

Noduli de macroregenerare - benigni
Noduli displazici (ND) - potențial malign
- Cu displazie de grad scăzut
- Cu displazie de grad ridicat
Noduli displazici conținând carcinom hepatocelular (CHC)
- ND cu zone microscopice de CHC
- ND cu zone macroscopice focale de CHC < 2 cm = CHC de talie redusă (incipient)

- noduli cu displazie de grad scăzut, care prezintă mici atipii citologice, a căror arhitectură rămâne normală, pot conține arii de LCC și SCC. Numeroase vase de tip arterial pot fi observate. Acești noduli pot prezenta un conținut crescut de fier în contextul absenței în restul ficatului. Se diferențiază cu dificultate de nodulii de macroregenerare.
- noduli cu displazie de grad ridicat, care evidențiază atipii difuze sau focale, citologice și arhitecturale cum ar fi SCC, dispoziție celulară pseudoglandulară. Aceste atipii pot să apară într-un subnodul, realizând aspectul de dezvoltare de „nodul în nodul" cu o activitate proliferativă celulară intensă comparativ cu parenchimul nodulului displazic înconjurător. Astfel, acești noduli prezintă elemente sugestive, dar insuficiente pentru un diagnostic cert de malignitate. În Tabelul 2 sunt grupate tipurile principale de noduli de regenerare întâlniți la ficatul cirotic.

3.2. Tumori hepatocelulare maligne

3.2.1. Carcinomul hepatocelular (CHC)

Tumorile maligne epiteliale reprezintă 98% din totalul neoplaziilor hepatice, cea mai frecventă dintre acestea fiind carcinomul hepatocelular (85-90%).[26,43,72-74] La copii, carcinomul hepatocelular se întâlnește la aproxmativ 30-40% din totalul neoplaziilor hepatice.[26,27,75]

Legătura carcinomului hepatocelular cu ciroza hepatică este evidentă, acesta apărând la 85% din pacienții cirotici.[72,76,77] Factorul principal pentru dezvoltarea carcinomului hepatocelular îl constituie prezența cirozei hepatice, dar infecția cu virusul hepatitei B și C sunt considerați factori predispozanți.[78-80] Alți pacienți cu factor de risc crescut sunt aceia cu hemocromatoză, deficit de α1- antitripsină, consumatorii de alcool, expuși la substanțe toxice (de exemplu: thorotrast, aflatoxine, hormoni estrogeni, hormoni steroidieni,

etc).[76,77,81-83] O creștere a nivelului alfa-fetoproteinei serice (AFP>1 000 ng/ml) este frecvent evidențiată în 2/3 din cazuri.

Din punct de vedere clinic și anatomopatologic carcinomul hepatocelular poate fi diferențiat în două tipuri: precoce și avansat.[45,80,84-88]

Carcinomul hepatocelular de talie mică, precoce, incipient („small hepatocellular carcinoma") are un diametru mai mic de 2 cm, de cele mai multe ori este nedecelabil macroscopic și poate fi identificat doar microscopic, de obicei la nivelul nodulilor de regenerare displazici cu grad înalt. Nodulul are de obicei un diametru mai mic de 1,5 cm, fără necroză, de culoare alb cenușie, verzuie sau gălbuie, reflectând gradul de steatoză la nivelul celulelor tumorale. Aspectul microscopic evidențiază o dispoziție trabeculară cu 2-3 șiruri celulare grosime, cu hepatocite de talie mică, atipiile celulare sau structurale fiind minime.

Carcinomul hepatocelular bine diferențiat este deosebit de nodulul de regenerare displazic din care derivă (dezvoltare „nodul în nodul") printr-o densitate nucleară dublă față de normal și atipii nucleare specifice (hipercromazie, contur nuclear neregulat). Zonele de diferențiere moderată sau scăzută se evidențiază în centrul nodulului, iar zonele de carcinom bine diferențiat de la periferie se diminuează pe măsura creșterii tumorale. Pot aparea și zone de steatoză, arii cu celule clare și corpi Mallory (steatohepatita), făcând diagnosticul mai dificil, dificultate accentuată în cazul fragmentelor recoltate prin puncție biopsie.

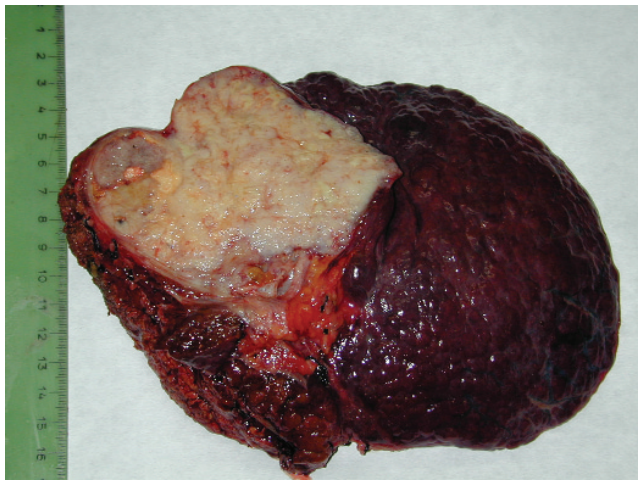

Fig.10 Carcinom hepatocelular dezvoltat pe ciroză hepatică (HVB), aspect macroscopic.

Carcinomul hepatocelular avansat („clasic") prezintă un aspect macroscopic specific, în funcție de prezența sau absența cirozei hepatice și de dimensiunile tumorale.

Dezvoltarea într-un ficat normal se face ca o masă tumorală omogenă, ocazional cu mici noduli sateliți (tipul expansiv compact), pe când apariția carcinomului hepatocelular pe un ficat cirotic se evidențiază sub forma unor noduli (Fig.10), de obicei de talie crescută (tipul nodular) sau numeroși noduli de talie mică (tipul difuz), care pot simula aspectul cirotic (cirotomimetic). Criteriile de stadializare anatomopatologică pentru tumorile primitive epiteliale hepatice (carcinom hepatocelular și colangiocarcinom) se pot observa în Tabelul 3,

Tabelul 3 Clasificarea şi stadializarea TNM a tumorilor epiteliale maligne primitive hepatice.

T	Tumora primitivă
T1	Tumoră mică, ≤2 cm, fără invazie vasculară
T2	Tumoră mică, ≤2 cm, cu invazie vasculară, sau mase tumorale multiple afectând un lob, toate ≤2 cm, fără invazie tumorală, sau tumoră mică >2 cm fără invazie vasculară
T3	Tumoră mică, >2 cm cu invazie vasculară, sau multiple tumori într-un singur lob, fiecare ≤2 cm , cu invazie vasculară, sau multiple tumori într-un lob >2 cm cu sau fără invazie vasculară
T4	Tumori multiple în mai mult de un lob hepatic sau invazia ramurilor venoase majore portale sau hepatice, sau invazia în organe adiacente, altele decât vezica biliară
N	Limfoganglioni regionali
N0	Limfoganglioni fără metastaze
N1	Limfoganglioni cu metastaze
M	Metastaze la distanță
MX	Nu pot fi evidențiate
M0	Fără metastaze la distanță
Stadiul I	T1N0M0
Stadiul II	T2N0M0
Stadiul IIIA	T3N0M0
Stadiul IIIB	T1N1M0, T2N1M0, T3N1M0
Stadiul IVA	T4 oricare N M0
Stadiul IVB	Oricare T oricare N M1

în principal acestea fiind în concordanță cu dimensiunile, numărul și localizarea (unul sau mai mulți lobi) nodulului sau nodulilor tumorali și prezența sau absența invaziei vasculare.[26,84]

Macroscopic ficatul este mărit prin prezența unei formațiuni tumorale, unică sau multiplă, compactă, solidă, netedă pe suprafața de secțiune, alb cenușie sau verzuie, frecvent cu arii hemoragice și de necroză centrale.

Microscopic există mai multe grade de diferențiere histopatologică stabilite de Edmondson și Steiner în 1954 (vezi Tabelul 4).[43,45,73,84] Aceste grade sunt acceptate și la ora actuală, cu specificarea că gradul I (simplu) de diferențiere cu modificările citologice și arhitecturale descrise, se evidențiază și la adenomul hepatocelular și se evidențiază la nivelul nodulilor de regenerare (borderline) displazici (cu grad înalt) mai nou definiți în literatura de specialitate.[26,45,84]

Din punct de vedere histologic se recunosc mai multe tipuri arhitecturale (pattern-uri). De obicei acestea coexistă în cadrul aceleiași tumori, semnificație prognostică diferită având doar tipul fibrolamelar.

Următoarele tipuri histologice sunt acceptate în clasificarea internațională OMS:[26,84]

1. Trabecular (sinusoidal, în platou) - celulele tumorale formează structuri care simulează așezarea cordonală, în platou, a ficatului normal, dar cu importante diferențe diagnostice. Cordoanele hepatocitare în carcinomul hepatocelular prezintă trei sau mai multe șiruri celulare în lărgime comparativ cu unul sau două cum apar la ficatul normal și în nodulii de regenerare (Fig,11,12). Ca și la parenchimul hepatic indemn se evidențiază celule endoteliale, dar celulele Kupffer sunt absente sau foarte rare. Rețeaua de reticulină (evidențiată prin colorații speciale) este absentă sau diminuată, alterată în special la capetele trabeculelor. În compoziția trabeculelor se găsesc celule hepatice de talie mică modificate/displazice (SCC); celulele de talie mare modificate/displazice (LCC) apar mai rar și de asemenea pot fi văzute celule tumorale de talie normală intratumoral.[26,27,43]
2. Pseudoglandular (acinar, adenoid) - este o variantă mai rară (5-10% din cazuri) dar când apare pretează la confuzii diagnostice cu colangiocarcinomul și adenocarcinomul metastatic sau carcinomul colangiocelular.[26,89,90] Canaliculii biliari sunt dilatați, tapetați de hepatocite maligne; uneori aceste dilatații chistice marcate realizează aspectul foliculilor tiroidieni. Conținutul acestora poate fi PAS pozitiv dar negativ la colorațiile cu mucicarmin și Albastru alcian.
3. Compact (solid) - apare în 5-15% din cazuri. Acest aspect este mai mult aparent, aranjamentul de

Tabelul 4 Gradele de diferenţiere histopatologică ale carcinomului hepatocelular.

Tip morfologic	Grad de diferențiere după Edmondson și Steiner	Caracteristici microscopice
Bine diferențiat	Grad I/II	Cordoane hepatocitare cu 2-3 rânduri de celule hepatice care sunt de obicei de talie mai mică decât cele normale, cu atipii celulare minime și o densitate nucleară dublă față de cea întâlnită în ficatul indemn; dispoziție arhitecturală pseudoglandulară și modificări steatozice frecvente. Diagnosticul diferențial cu adenomul hepatocelular în unele situații este foarte dificil dacă nu se evidențiază zone bine diferențiate și dacă nu se cunoaște starea parenchimului hepatic adiacent. Acest aspect corespunde frecvent carcinomului hepatic de talie mică, precoce (< 2 cm).
Moderat diferențiat	Grad II/III	Aspectul tipic este caracterizat de dispoziția trabeculară în care celulele se dispun în cordoane, în fâșii cu mai mult de trei șiruri celulare lărgime. Celulele tumorale sunt de talie mai mare, cu citoplasma eozinofilă mai abundentă, nucleoli bine evidențiați, comparativ cu tumorile bine diferențiate. Frecvent se evidențiază structuri pseudoglandulare și trombi biliari; celule gigante tumorale pot fi observate. Acesta este cel mai frecvent aspect histopatologic evidențiat în carcinomul hepatocelular avansat (>2 cm).
Slab diferențiat	Gradul III/IV	Celulele tumorale au nuclei mai mari, hipercromatici, cu o distribuție compactă (solidă), cu rare sau absente trabecule sau bila. Pleomorfismul poate fi proeminent, pot fi evidențiate arii cu celule fuziforme și originea hepatocelulară poate fi recunoscută cu dificultate.

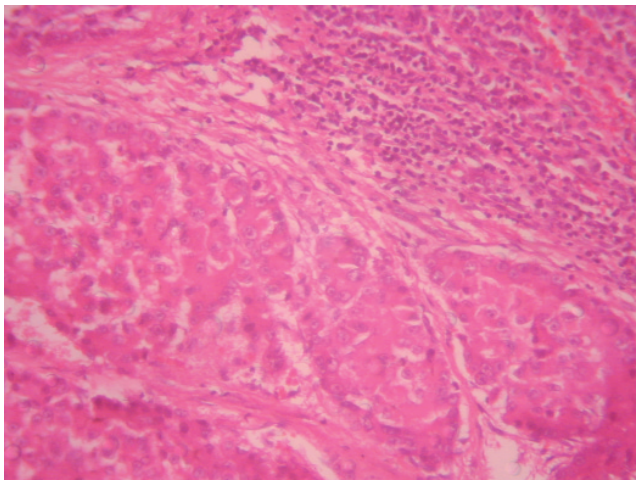

Fig.11 Carcinom hepatocelular asociat cu hepatită cronică HVB; Coloraţie hematoxilină-eozină x 200.

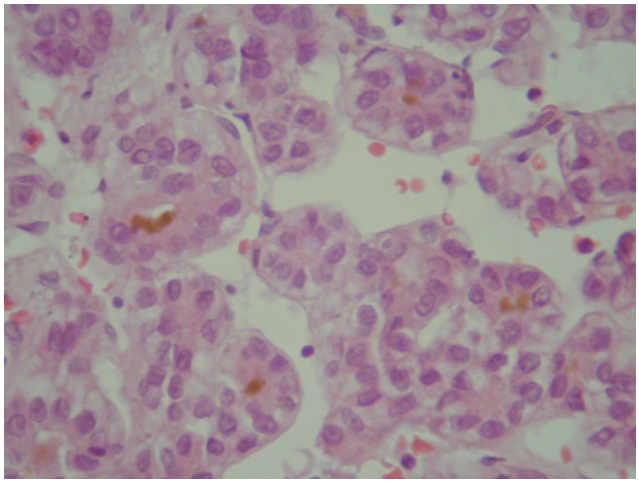

Fig.12 Carcinom hepatocelular pseudoglandular şi microtrabecular (recoltat prin puncţie biopsie cu ac); Coloraţie hematoxilină-eozină x 200.

bază este trabecular, dar sinusoidele sunt rare datorită compresiei sau a expansiunii tumorale și apare aspectul solid.[26,43]

4. Schiros - se întâlnește în 1-2% din cazuri; zone cu stromă fibroasă abundentă separând cordoane de celule tumorale sunt frecvent evidențiate după radioterapie, chimioterapie sau infarct. Acest aspect trebuie diferențiat de colangiocarcinom și/sau adenocarcinomul metastatic.[26,43,91] Termenul de carcinom hepatic sclerozant este folosit pentru a evidenția un grup de tumori maligne apărute la ficatul noncirotic și asociate cu hipercalcemie.[91]
5. Fibrolamelar - celulele tumorale se dezvoltă în platou sau mici trabecule (uneori cu aspect pseudoglandular) separate de benzi groase de colagen cu arii de hialinizare. Septuri fine colagene pot separa grupuri sau celule tumorale individuale. Intratumoral se observă mici arteriole cu pereții îngroșați, arii de calcificare și canaliculi biliari cu trombi biliari endoluminali. Celulele tumorale sunt poligonale, de talie mare, cu citoplasmă eozinofilă, fin granulară (Fig.13). În citoplasmă se evidențiază numeroase incluzii: „corpi palizi"(PAS -), corpi Mallory și globi eozinofili de talii variate (PAS+/-). De obicei carcinomul hepatocelular fibrolamelar apare la ficatul necirotic, la adolescenți și adulți tineri.[26,43,92,93] Prognosticul este mai favorabil decât la CHC trabecular și rezecția chirurgicală a unei tumori solitare poate fi curativă.[77,86,94,95]

Următoarele modificări citologice ale CHC sunt notate: în tumorile tipice celulele componente sunt asemănătoare cu hepatocitele (cu grade diferite de diferențiere). Raportul nucleo-citoplasmatic este crescut; celulele sunt poligonale, cu nuclei veziculari și nucleoli proeminenți. Canaliculi biliari sunt observați printre celulele tumorale.

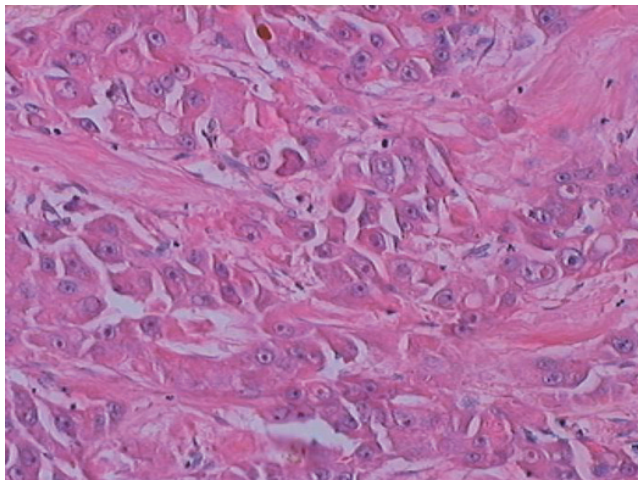

Fig.13 Carcinom hepatocelular fibrolamelar; Coloraţie hematoxilină-eozină x 200.

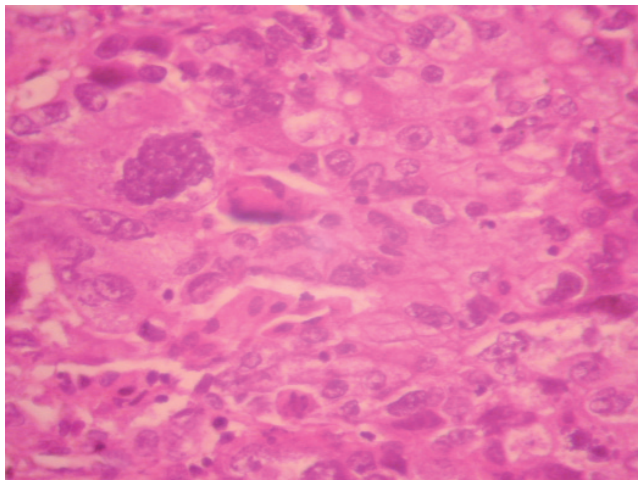

Fig.14 Carcinom hepatocelular slab diferenţiat, cu celule gigante; Coloraţie hematoxilină-eozină x 400.

Se specifică următoarele variante citologice:

1. *Pleomorfic*: există mari variații de talie celulară și nucleară, formă și colorabilitate. Se evidențiază celule gigante, bizare și hipercromazie nucleară. Se pierde coeziunea celulară, aspectul trabecular nu este evident și producția de bilă a hepatocitelor tumorale este scăzută și inconstantă (Fig.14).
2. *Cu celule clare*: tumora este compusă predominant sau în totalitate din celule cu citoplasmă clară datorită prezenței glicogenului (acesta nu poate fi observat la materialul recoltat postmortem datorită autolizei). Diagnosticul diferențial cu un carcinom metastatic cu celule clare (renal) este dificil dacă nu se evidențiază canaliculi biliari, bilă sau alfa-fetoproteina.
3. *Oncocitar (de tip oncocitar)*: celulele componente de CHC fibrolamelar sunt de talie mare, cu citoplasmă granulară, intens eozinofilă. Granularitatea citoplasmei este dată de numărul mare de mitocondrii (puse în evidență prin coloratia hematoxilina-acid fosfotungstic). Nucleii acestor celule sunt de talie mare, hipercromatici și au nucleoli eozinofili voluminosi. Mitozele sunt rare. Celulele de tip oncocitar pot fi văzute în CHC „comun" dar numai în zone restrânse.
4. *Cu celule fuziforme (pseudosarcomatos, sarcomatoid)*: celulele tumorale sunt fuziforme și greu de diferențiat de fibrosarcom sau sarcoamele cu diferențiere musculară. De obicei celule epiteliale în cantitate redusă se evidențiază printre ariile pseudosarcomatoase. Denumirea de carcinosarcom i-a fost dată acestei variante. În formele slab diferențiate cu grad înalt de anaplazie, diagnosticul diferențial al CHC cu colangiocarcinomul și adenocarcinomul metastatic se stabilește cu dificultate.[18,23,25,89] Examenele clinic, paraclinice complementare și imunohistochimice vor transa diagnosticul.

3.2.2. Carcinomul mixt hepatocelular și colangiocarcinom (hepato-colangiocarcinomul)

Este o tumoră rară conținând elemente de carcinom hepatocelular și colangiocarcinom distribuite aleatoriu și în strânsă conexiune.[26,27,43,45,96]

Componenta hepatocelulară este de obicei de tip „comun" dar poate fi în cazuri rare și de tip fibrolamelar. Această entitate tumorală trebuie diferențiată de cazul în care CHC și CC apar separat în același ficat. Aceste tumori sunt separate una de cealaltă sau apropiate (tumori de coliziune) dar elementele celulare componente niciodată nu sunt amestecate. Această categorie nu se va folosi pentru tumori slab diferențiate, caz în care se va folosi nomenclatura specifică pentru componenta epitelială recognoscibilă, sau se vor denumi carcinoame nediferențiate.

3.2.3. Hepatoblastomul

Este o tumoră malignă compusă din celule asemănătoare celor primitive din parenchimul hepatic cu sau fără componenta mezenchimală. Este întâlnită în copilărie cu o frecvență maximă la vârsta de 1-2 ani și rar la copiii mai în vârstă (Fig.15). Tumora afectează în special lobul drept al ficatului, are dimensiuni cuprinse între 3-30 cm și greutatea între 290-1300g.[26,43,96,97]

Această tumoră diferă de carcinomul hepatocelular al adultului, deși se poate întâlni la adolescenți și adulții tineri. Tipul fetal se întâlnește, de obicei, la băieți cu pubertate precoce și fete cu virilizare precoce.[26,27,43,98] Din punct de vedere histopatologic prezintă două componente:

- Componenta epitelială-cuprinde două tipuri de celule tumorale (Fig.16):
  - "embrionare"-mici, fusiforme, întunecate, cu



Fig.15 Hepatoblastom, aspect macroscopic.

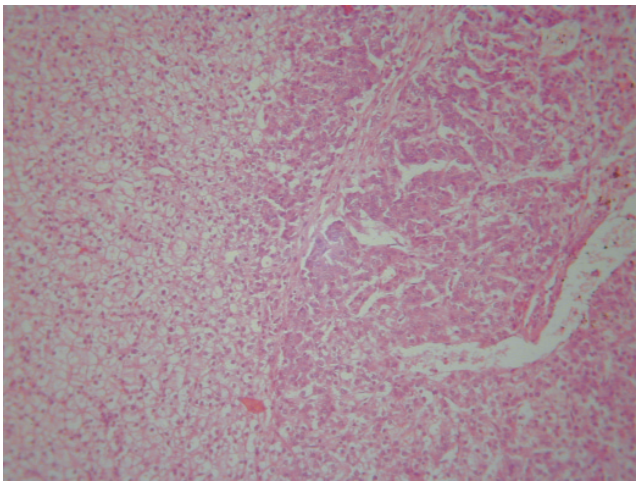

Fig.16 Hepatoblastom (tip epitelial, fetal), aspect microscopic; Colorație hematoxilină-eozină x 200.

nuclei hipercromi și puțină citoplasmă, aranjate în plaje, travee, rozete sau cu pattern glandular;
- "fetale"-mari, cu multă citoplasmă care poate fi granulară sau clară în funcție de conținutul de glicogen sau lipide, organizate în trabecule înguste cu canaliculi și sinusoide.

Se pot observa și: arii de carcinom hepatocelular trabecular, focare de epiteliu scuamos cu sau fără cheratinizare, spații vasculare largi, schițe de structuri glandulare amintind de ductele biliare.

➢ Componenta mezenchimală-prezintă țesut fibros cu grade variabile de maturație și țesut cartilaginos. Cel mai frecvent întâlnite sunt focarele osteoid-like ce conțin celule epiteliale, rareori mușchi neted, elemente rabdomioblastice și excepțional celule ce conțin melanină sau alte elemente derivate din cele trei foițe embrionare.

Raportul între componenta epitelială și mezenchimală este în funcție de gradul de maturitate al tumorii. În Tabelul 5 sunt prezentate principalele tipuri histologice de hepatoblastom și caracteristicile specifice acestora.

Diagnosticul nu este dificil când sunt prezente ambele componente: epitelială și mezenchimală. Dacă e prezentă numai componenta epitelială diagnosticul se stabilește prin identificarea celulelor fetale și embrionare, cât și prin prezența hematopoiezei extramedulare.

Nu se asociază cu ciroza, dar se poate asocia cu anomalii congenitale și diverse sindroame cum sunt:
- absența congenitală a venei porte;
- hemihipertrofia;
- sindrom Beckwith- Wiedemann;
- adenomatoza familială (polipoza).

Din punct de vedere imunohistochimic, celulele fetale exprimă alfa-fetoproteina și coriogonadotrofina, tipul fetal și embrionar - citokeratina hepatocelulara 8 și 18, citokeratina de tip ductal biliar 7 și 19 și celulele din focarele osteoid-like - vimentina, citokeratina 7, 18 și 19 (vezi Tabelul 1).

4. TUMORI ALE DUCTELOR BILIARE INTRAHEPATICE

4.1. Benigne

4.1.1. Adenomul ductelor biliare (adenom biliar, colangioadenom)

Este o tumoră benignă, frecvent solitară, sub forma unui mic nodul subcapsular, de obicei descoperită incidental. Majoritatea au dimensiuni până într-un centimetru, dar există citate și cazuri de peste doi centimetri. Microscopic se evidențiază într-o stromă hipercelulară cu arii de hialinizare, ducte biliare cu epiteliu cubic unistratificat (Fig.17). Nu se evidențiază o capsulă de delimitare.

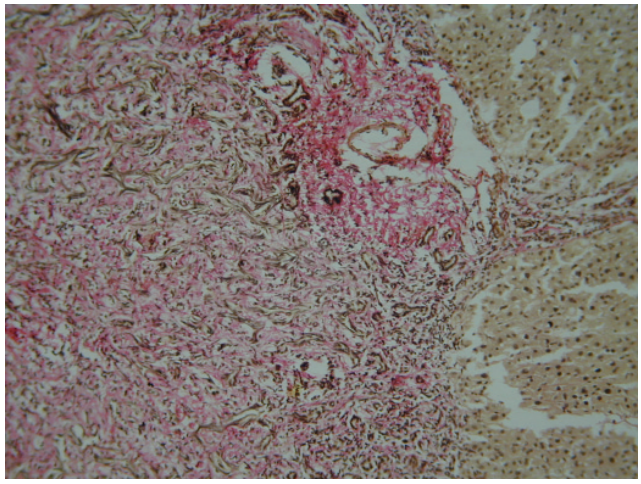

Fig.17 Adenom de ducte biliare, aspect microscopic; Coloraţie van Gieson x 400.

Intratumoral se pot evidenția spații porte dar nu și hepatocite. Diagnosticul diferențial (vezi Tabelul 6) se face cu complexele von Meyenburg, colangiocarcinomul, adenocarcinomul metastatic și colangita sclerozantă.[26,27,43,100-102]

4.1.2. Hamartom al ductelor biliare (microhamartom, complex von Meyenburg)

Este o tumoră benignă, formată din numeroase ducte biliare dispuse într-o stroma fibroasă abundentă. Apare sub forma unor noduli multipli (cel mai frecvent) cu diametrul de 0,5 - 1 cm, în ambii lobi hepatici, subcapsular. Microscopic, stroma fibroasă poate fi hialinizată, ductele prezintă lumen cu contur neregulat, frecvent cu conținut biliar și de obicei cu dilatații chistice (Fig.18). Diagnosticul diferențial (vezi Tabelul 6) se face cu adenomul ductelor biliare, colangiocarcinomul, adenocarcinomul metastatic și colangita sclerozantă.[26,43,100,101,103]

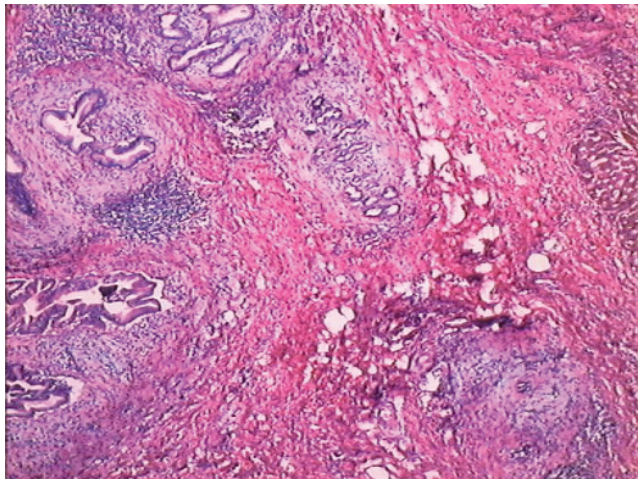

Fig.18 Hamartom de ducte biliare, aspect microscopic; Coloraţie hematoxilină-eozină x 400.

Tabelul 5 Clasificarea diferitelor tipuri histopatologice de hepatoblastom. HPEM - hematopoieză extramedulară; DD - diagnostic diferenţial; CHC - carcinom hepatocelular; CK - citocheratină.

Pattern histologic (%)	Arhitectura	Raport N/C	Nucleoli	Pleomorfism	Mitoze (10 HPF)	Observații
Tip epitelial (56%)						
Fetal(31%)	Trabecule cu 2-3 rânduri de celule clare/întunecate. HPEM	Mic	Mici	Minim	<2	Cel mai bun prognostic, dar depinde de stadiu
Embrionar (19%)	Plaje, travee, acini, pseudorozete, HPEM	Mare	Mari	Frecvent	>2	-
Macrotrabecular	Trabecule cu >10 rânduri de celule	Variabil	Variabili	Variabil	Variabile	Prognostic rezervat, DD dificil cu CHC
Cu celule mici (3%)	Plaje laxe de celule mici, uniforme, cu sau fără stromamucoida	Cel mai mare	Variabili	Minim	>2	DD cu tumori cu celule mici rotunde, CK+
Tip mixt (44%)	Celule oval-fusiforme; frecvent osteoid, rar alte elemente sarcomatoase	Inalt	Variabili	Minim	-	"Osteoblaşti" CK+, pronostic favorabil
Nonteratoid (34%)						-
Teratoid (10%)						Suprapunere cu tumori cu celule germinale

Tabelul 6 Diagnosticul diferenţial al tumorilor solide benigne biliare intrahepatice, afecţiuni ale tractului biliar şi adenocarcinom (primitiv/metastatic).

Aspecte	Hamartom de ducte biliare	Adenom de ducte biliare	Colangita sclerozantă	Adenocarcinom
Explorare Intraoperatorie	frecvent	frecvent	nu	rar
Macroscopic				
-loc. sbcapsulară	Frecvent	Frecvent	Nu	Rar
-noduli multipli	Frecvent	f. rar	Frecvent	Frecvent
-dimensiuni				
< 0,5 cm.	Frecvent	comun(60%)	variabil	Rar
0,5 – 2cm.	Rar	40%		Ocazional
2 cm	nu	nu		Tipic
Microscopic				
- Spații porte	Localizate	Incluse	Incorporate	Variabil
- ducte-lumen mic/absent	Nu	Tipic	Tipic	Variabil
- bila	Comun	Absent	Posibil	Absent
- mucine	Nu	Prezente	Nu	Comun
- pleomorfism, mitoze	Absent	Absent	Rare	Comun
- nucleoli proem.	Nu	Nu	Moderat	Da
- Invazie vasc/limf.	Nu	Nu	Nu	Comun
- Invazie parench/sin	Nu	Nu	Nu	Comun
- Inf. limfocitar	Absent	Comun	Absent	Rar
- stroma	sclerogena	sclerogena	sclerogena	sclerogena

4.2. Maligne

4.2.1. Colangiocarcinomul intrahepatic (carcinom al ductelor biliare, adenocarcinom hepatic)

Colangiocarcinomul (CC) este o tumoră malignă epitelială a ductelor biliare intrahepatice. Reprezintă o cincime din totalul neoplaziilor primitive hepatice.[26,27,43,104] Carcinomul ductelor biliare poate apărea oriunde pe parcursul tractului biliar între ampula Vater și ramurile de calibru mic ale arborelui biliar intrahepatic. Din punct de vedere patologic și chirurgical, tumorile tractului biliar se împart în intrahepatice și extrahepatice.[27,43,105,106] Colangiocarcinomul intrahepatic, poate fi clasificat în patru tipuri în funcție de locul de origine:[27,43,107-109]

1. CC periferic are originea la nivelul ductelor biliare mici din spațiile porte și din jurul acestora
2. CC ductelor hepatice mari provine de la nivelul ductelor hepatice de calibru crescut
3. CC hilar are originea la nivelul ductelor hepatice drept, stâng și/sau comun (tumora Klatskin)
4. CC intraductal papilifer care este limitat în interiorul ductelor biliare.

Macroscopic se pot împărți în forme polipoide, nodulare și sclerozante (difuze) (Fig.19).

Microscopic, cel mai comun aspect este acela al unui adenocarcinom microglandular cu bogată fibroză colagenă stromală. Glandele tumorale au un lumen de calibru redus cu epiteliu cubic, având nuclei rotunzi, fără nucleoli (Fig.20,21,22). Uneori intra tumoral se evidențiază un bogat infiltrat inflamator. La nivelul polului apical celular se evidențiază o cantitate de mucină (PAS-AB pozitivă), variabilă în funcție de gradul de diferențiere histopatologică (cantitatea scade cu creșterea gradului de anaplazie).[110] Diagnosticul diferențial (vezi Tabelul 6, 7) este extrem de complex, aspectul microscopic în unele



Fig.19 Colangiocarcinom, aspect macroscopic.

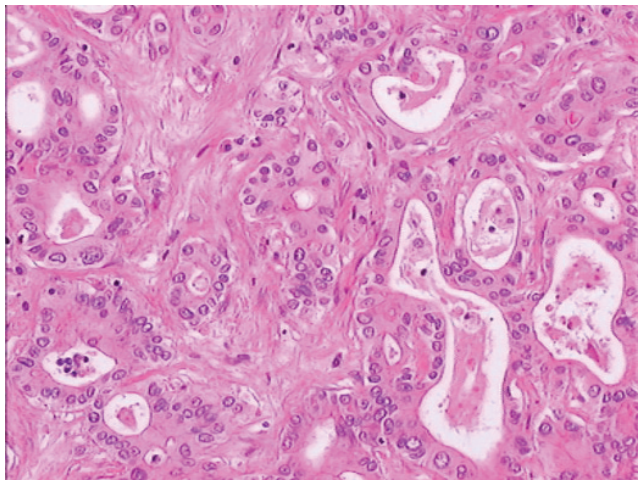

Fig.20 Colangiocarcinom periferic intrahepatic, Coloraţie hematoxilină-eozină x 200.

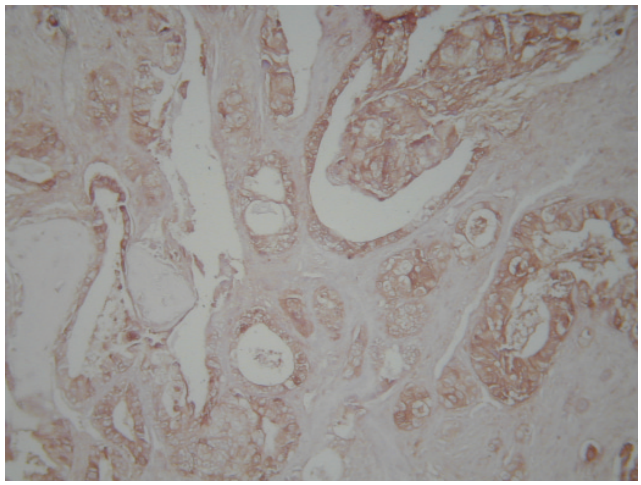

Fig.21 Colangiocarcinom periferic intrahepatic; Coloraţie imunohistochimică,CEA +, x 200.

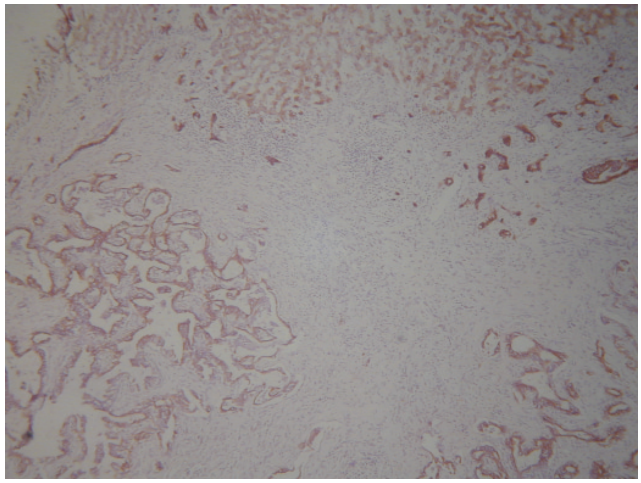

Fig.22 Colangiocarcinom periferic intrahepatic; Coloraţie imunohistochimică,EMA +, x 100.

cazuri fiind similar cu: adenocarcinomul metastatic, carcinomul hepatocelular sclerozant, chistadenocarcinomul, tumorile carcinoide și hemangioendoteliomul epitelioid.[104,109,111,112]

Pentru anatomopatolog marea problemă diagnostică o reprezintă diferențierea între CC periferic, adenocarcinomul metastatic și carcinomul hepatocelular în formele mai slab diferențiate histopatologic.[90,113-120] Microscopic diferența între CC periferic și adenocarcinomul metastatic (în special de la nivelul vezicii biliare, pancreas, arbore biliar extrahepatic, glanda mamară) este de cele mai multe ori imposibilă, în aceste cazuri diagnosticul de CC periferic este unul de excludere.[26,43,90,116,117]

Imunohistochimic, la ora actuală, nu există un anticorp specific pentru evidențierea CC. Există unii anticorpi specifici folosiți (vezi Tabelul 1), dar în formele slab diferențiate, cu largi arii de necroză, pot apărea rezultate fals pozitive sau fals negative. Totuși prin folosirea unui număr mare de anticorpi (complementari) se pot evita rezultatele false și se poate preciza diagnosticul (Fig.21,22).

CC se poate dezvolta, mai rar, în chisturi solitare uniloculare, în cadrul bolii Caroli, în hamartomul ductelor biliare, în cadrul litiazei biliare intrahepatice și a angiocolitei piogene recurente.[37,38,115,121,122] Pe materialul recoltat prin biopsie este dificil de efectuat diagnosticul diferențiat între tumorile hilare și colangita sclerozantă primitivă (vezi Tabelul 6).

Din punct de vedere histopatologic există mai multe variante ale colangiocarcinomului:[26,43,123-126]

- CC mucinos (mucipar, coloid) prezintă un aspect adenocarcinomatos tubular cu largi arii de mucus (extracelular) endoluminal și stromal;
- CC cu celule „în inel cu pecete"- predomină celulele maligne cu mucus intracitoplasmatic;
- CC adenoscuamos - pe lângă elementele glandulare maligne se evidențiază elemente celulare epidermoide scuamoase (cheratinizări și/sau punți intercelulare);
- CC mucoepidermoid - este similar cu carcinomul glandelor salivare, conținând ambele tipuri epiteliale dispuse în „cuiburi";
- CC cu celule fuziforme (pseudosarcomatos) - prezintă aspectul tipic al unui CC periferic având zone cu celule fuziforme asemănătoare fibrosarcomului; această variantă are un comportament foarte agresiv și un prognostic mai rezervat față de tipul clasic de CC.[126-128]

4.2.2. Chistadenocarcinomul biliar - vezi formațiuni tumorale chistice, chisturi neoplazice.[26,42,44,129]

5. ALTE TUMORI EPITELIALE

5.1. Neoplasme neuroendocrine

Un neoplasm neuroendocrin este dificil de diferențiat de un carcinom hepatocelular (CHC) mai ales dacă se dezvoltă în forma acinară sau trabeculară. La aceste tumori prezența unei bogate rețele vasculare și/sau arii de hialinizare stromală cu pozitivarea celulară difuză imunohistochimică pentru chromogranina și/sau sinaptofizina (markeri neuroendocrini) converg spre diagnosticul de neoplasm neuroendocrin. Aceste tumori neuroendocrine sunt frecvent neoplazice, dar foarte rar se pot dezvolta primitiv intrahepatic. Unele neoplasme hepatice cum ar fi: CHC, CHC fibrolamelar și hepatoblastomul prezintă focal diferențiere neuroendocrină, dar nu pot fi etichetate ca tumori neuroendocrine.[26,27,43,130-133]

În Tabelul 7 sunt reprezentate principalele caractere clinico-patologice utile în diagnosticul diferențial al principalelor leziuni nodulare benigne și maligne hepatice.

6. TUMORI MEZENCHIMALE

6.1. Tumori vasculare benigne

6.1.1. Hemangiomul (Hemangiom cavernos, angiom) Reprezintă o tumoră benignă bine circumscrisă (solitară sau multiplă), cu conținut sanguin, compusă din numeroase canale vasculare tapetate de celule endoteliale plate și o stromă fibroasă (Fig.23). Macroscopic (Fig.24) ele pot avea dimensiuni care variază între câțiva milimetri și peste 20 cm.[134-136] Un hemangiom gigant este definit la un diametru de 10 cm și peste această

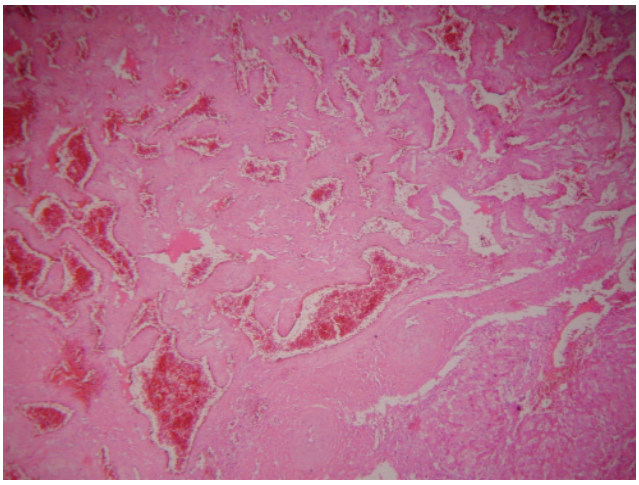

Fig.23 Hemangiom cavernos, aspect microscopic; Colorație hematoxilină-eozină x 200.



Fig.24 Hemangiom cavernos, aspect macroscopic.

valoare.[137] La aceste dimensiuni pot apărea complicații cum ar fi: rupturile spontane, sindromul Kasabach-Merritt. Hemangioamele pot suferi un proces de tromboză sau o fibroză progresivă (hemangiom sclerozat) și calcificare. În cadrul acestor procese aspectul radiologic și macroscopic intraoperator poate simula o tumoră metastatică hepatică.[138,139]

Telangiectazia hemoragică ereditară (boala Osler-Weber-Rendu) poate afecta ficatul. Afectarea hepatică este difuză, cu telangiectazii periportale de dimensiuni variate, formate din canale vasculare cu perete subțire. Hiperplazia nodulară regenerativă poate fi asociată.

6.1.2. Hemangioendoteliomul infantil (angioendoteliom)
Este o tumoră vasculară formată din multiple vase sanguine tapetate de celule endoteliale proeminente, dispuse printre ducte biliare, cu o bogată stromă fibroasă. 90% din hemangioendotelioamele infantile sunt diagnosticate în primele 6 luni de viață și afectează predominant pacienți de sex feminin. Cel mai frecvent tip este cel multinodular afectând și alte organe cum ar fi: tegument, pulmoni, ganglioni limfatici, oase. Hemangio-endoteliomul infantil solitar este o varietate rară, limitată la nivelul ficatului. În varianta multinodulară sunt afectați ambii lobi hepatici, pe când în varianta solitară lobul drept este mai frecvent afectat.[26,27,43,134,140] Dimensiunile variază de obicei între 0,5 și 3 cm, de consistență fermă, culoare maroniu roșcată și alb gălbuie, cu fibroză centrală. Se pot evidenția calcificări și hemoragii pe suprafața de secțiune. Din punct de vedere histopatologic se evidențiază două tipuri:

- tipul 1 - cel mai frecvent, reprezentând o bogată proliferare de canale vasculare de calibru redus, tapetate de un singur strat de celule endoteliale

Tabelul 7 Aspecte morfologice şi clinice utile în diagnosticul diferenţial al tumorilor benigne şi maligne hepatice la adult şi copil. M/F - raport masculin/feminin; durere abd. ac. - durere abdominală acută; HTP - hipertensiune portală; hem. - hemoragică; par. hep. - parenchim hepatic; AFP - alfa-fetoproteina; CO - contraceptive orale hormoni steroidieni; a.a. intran - arteriole intranodulare.

Caractere	Adenom	Hiperplazie nodulară focală	Hiperplazie regenerativă nodulară	Hepatoblastom	Nodul de macroreg.	Carcinom hepatocelular
Ciroza	Nu	Nu	Nu	Nu	Da	Da
Clinice						
-vârsta	30-40 ani	30-40 ani	50-70 ani	1an(90%<5ani)	50-60 ani	60-70(USA) ani
-M/F	1:15	1:6-15	1:0-1	2:0-1	2-3:1	3-4:1
-prezentare	durere abd.ac	asimptomatic	HTP	tum.abdomen	screening	durere abd
-lez.asociate	CO85-90%	CO66-95%	b.tes.conj.b. limfoprolif.tox.	5%malf.cong.		
-AFPserică	normal	normal	normal	90% crescută	normal	60-80%
Macro						
-nr.noduli	70-80% unic	70-80% unic	Mulți	70-80% unic	frecvent>1	frecvent>1
-diametru	75%>10cm	75%Ł5cm	0,1-4cm	50%10-12cm	90%<1,5	variabil
-suprafața	cenușie,hem.	nodulară,rar hem	cenușie,hem.	maro,verde,necroză	ca par.hep	cenușie, verde
-cicatrice	rară	prezentă	absentă	absentă	absentă	absentă
Micro						
-sp.porte	absent	absent	prezent	absent	prezent	absent
-platou hep.	1-2celule	1-2celule	1-2celule	2-3celule	1-2celule	tipic>3cel.
-atipii nucl.	rare	absent	rare	absent/rare	absent	prezent
-mitoze	absente	absent	absent	rare/absente	absent	frecvente
-aa.intran.	comun	absent/rare	rare	--	absente/rar	absente

proeminente, cu rare hematii endoluminal; printre canalele vasculare se evidențiază ducte biliare, central se pot evidenția largi arii cavernoase, hemoragie, tromboză, fibroză, calcificări; nu se evidențiază celule Kupffer;
- tipul 2 - prezintă celule endoteliale cu nuclei hipercromi, pleomorfi, cu mitoze și pluristratificare celulară.

Majoritatea pacienților nu se încadrează strict într-o singura categorie, de obicei fiind dificil de stabilit cu exactitate tipul celular (se stabilește tipul predominant). Complicațiile sunt reprezentate de insuficiența cardiacă congestivă și transformarea malignă spre angiosarcom.[141] Diagnosticul diferențial se face cu hemangiomul cavernos, angiosarcomul (frecvent tipul 2 celular) și hamartomul mezenchimatos.

Pelioza hepatică (angiomatoza hepatică)

Reprezintă multiple cavități chistice de dimensiuni variabile (sub 5-10 mm diametru), cu conținut sanguin, netapetate de endoteliu. Apare la toate vârstele și nu are o semnificație clinică. Este asociată frecvent cu: SIDA, consumul de steroizi anabolizanți, transplantul renal, tuberculoza, afecțiuni maligne.[26,142,143]

6.2. Tumori vasculare maligne

6.2.1. Angiosarcomul (hemangiosarcom, hemangioendoteliom malign, sarcom angioblastic, sarcomul celulelor Kupffer)

Este o tumoră malignă care apare mai frecvent la adulți, derivată din celulele endoteliale, asociată cu expunerea organismului la acțiunea unor agenți chimici sau radioactivi (clorura de vinil, compuși arseniați, thorotrast).

Angiosarcomul hepatic este o tumoră rară, dar este cea mai frecventă tumoră mezenchimală malignă a ficatului.[26,27,144,145] Sunt mai afectați pacienții de sex masculin (M/F=3/1), vârsta de apariție cea mai frecventă fiind 50-55 ani. Macroscopic angiosarcomul hepatic apare într-o varietate de forme, ariile tumorale putând fi foarte mici și difuze, sau largi și hemoragice. Astfel macroscopic angiosarcomul este împărțit în 4 forme: difuz micronodular, difuz multinodular, masiv, mixt. Se evidențiază noduli subcapsulari, pe suprafața de secțiune având margini neregulate, cu zone solide alb cenușii, sau în formele masive un aspect cavernos cu tromboză și necroză centrală. Microscopic se evidențiază o proliferare malignă cu celule fuziforme, cu un aspect combinat sinusoidal, cavernos, papilar și solid. Focal pot apărea celule gigante și multinucleate. Angiosarcomul metastatic este identic histopatologic cu cel primitiv hepatic. Datorită pattern-ului combinat este dificil de efectuat un diagnostic de certitudine pe un fragment de dimensiuni reduse, recoltat prin biopsie.

6.2.2. Hemangioendoteliomul epitelioid (sarcom pseudocartilaginos, sarcom vascular interstitial sclerozant)

Este o tumoră cu un potențial malign variabil, formată din celule epitelioide și/sau celule fuziforme dezvoltate la nivelul unor vase sanguine (preexistente sau formând noi vase). Această entitate tumorală se evidențiază la nivelul țesutului subcutanat, pulmonului și ficatului. Hemangioendoteliomul epitelioid hepatic apare la ambele sexe (mai frecvent la pacienții de sex feminin), la vârste cuprinse între 19 și 86 de ani, cu o medie în jurul vârstei de 50 de ani.[26,134,140,146,147] Macroscopic se evidențiază o masă tumorală nodulară solitară cu mici noduli sateliți afectând ambii lobi hepatici. Dimensiunile variază între 3 și 11 cm. Ficatul este mărit de volum, suprafața externă este retractată și neregulată, pe suprafața de secțiune evidențiindu-se abundent țesut fibros (Fig.25).

Microscopic se observă aspecte variate în cadrul aceleiași tumori. Central apare un tesut fibrocolagen dens în care se mai observă spații porte, mici ducte biliare indemne și celule alungite fuziforme, cu citoplasmă vacuolată, numite celule dendritice. La periferie se evidențiază celule epitelioide, pleomorfe, cu bogată citoplasmă eozinofilă, nuclei voluminoși tahicromatici cu numeroase mitoze. Multe zone tumorale au arii celulare intermediare între cele două tipuri descrise (Fig.26). Stromal apare un bogat infiltrat inflamator format predominant din: limfocite, polimorfonucleare neutrofile și eozinofile.

Această entitate tumorală nu se asociază cu

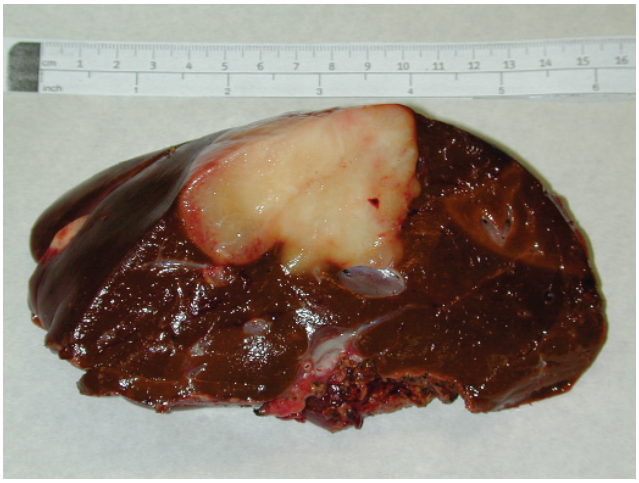

Fig.25 Hemangioendoteliom epitelioid, aspect macroscopic.

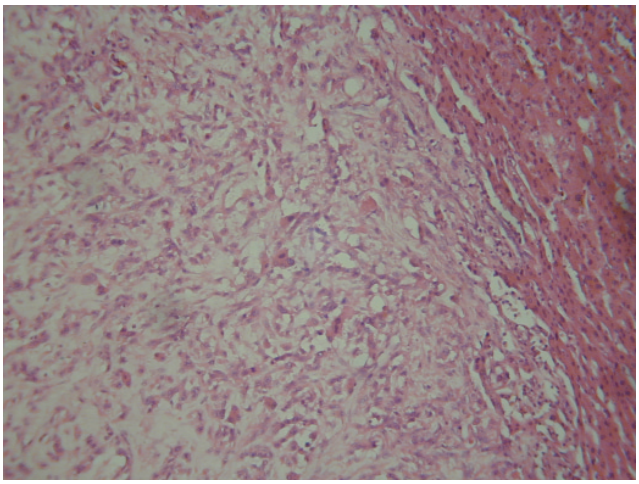

Fig.26 Hemangioendoteliom epitelioid, aspect microscopic; Coloraţie hematoxilină-eozină x 400.

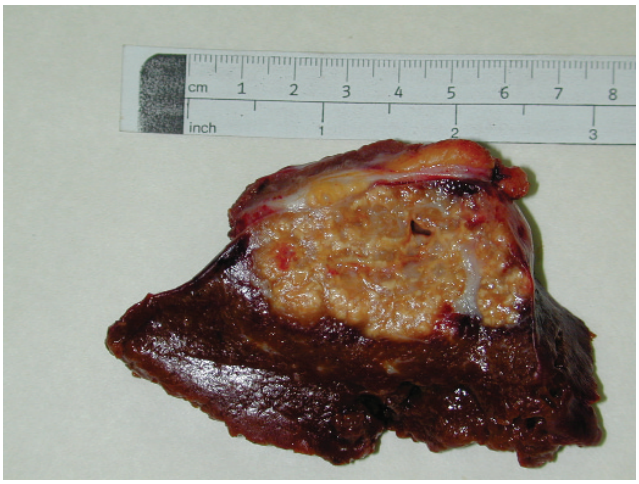

Fig.27 Pseudotumoră inflamatorie, aspect macroscopic.

ciroza și/sau cu alte boli cronice hepatice. La 1/3 din pacienți se citează afectarea extrahepatică prin dezvoltare multicentrică sau metastazare, principalele regiuni afectate fiind: abdomenul (splina), retroperitoneul, limfoganglionii mediastinali, pulmonii și oasele.[148,149] Aspectul microscopic tumoral la nivelul metastazelor este mai bogat celular decât la nivelul leziunilor hepatice, componenta cu celule fuziforme putând fi confundată cu un leiomiosarcom. La nivelul metastazelor se evidențiază largi arii de transformare cartilaginoasă și osoasă.

Diagnosticul diferențial se face cu: CC, carcinomul metastatic cu celule în "inel cu pecete" și angiosarcomul.

6.2.3. Sarcomul Kaposi

Este o tumoră malignă cu histogeneză necunoscută, caracterizată prin infiltrarea la nivelul spațiilor porte cu celule fuziforme, canale vasculare, infiltrat inflamator mononuclear și rare macrofage conținând hemosiderina. Multe din cazurile de sarcom Kaposi cu afectare hepatică apar la pacienți cu SIDA. Leziunile tipice sunt limitate la nivelul spațiilor porte și sunt identice cu cele care apar la nivelul tegumentelor și/sau altor țesuturi.[26,140]

7. ALTE TUMORI BENIGNE MEZENCHIMALE

7.1. Pseudotumora inflamatorie (tumora inflamatorie miofibroblastică, granulom plasmocitar)

Este o formațiune tumorală nodulară, solitară sau multiplă, bine circumscrisă (poate fi încapsulată), formată din țesut fibros cu numeroase miofibroblaste, bogat țesut inflamator format predominant din plasmocite policlonale. Dimensiunile variază de la câțiva centimetri până la 25 cm, cu localizare preferențială la nivelul lobului drept hepatic.[26,27,53,150] Pe suprafața de secțiune aspectul este fin granular, cu o colorație gălbuie (Fig.27). Parenchimul hepatic adiacent este indemn. Microscopic, central se observă țesut fibrocolagen dens, iar la periferie numeroase celule fuziforme, macrofage, limfocite și plasmocite; intratumoral se evidențiază spații porte, ducte biliare și resturi de parenchim hepatic atrofic. Diagnosticul diferențial se face cu afecțiuni benigne și maligne cum ar fi: abces, pseudochist traumatic, limfom și sarcom cu celule fuziforme (histiocitom fibros malign mai frecvent).[150,151]

7.2. Tumori ale țesutului adipos

Tumorile benigne hepatice compuse din celule adipoase sunt foarte rare și includ: lipomul (tipul pur), hibernomul (compus din adipocite distincte specifice) și tipurile compuse: angiolipomul (cu componentă vasculară), angiomiolipomul (cu componentă musculară netedă) și mielolipomul (cu hematopoieza extramedulară). Aceste tumori de obicei nu sunt clinic manifeste și se descoperă accidental radiologic sau intraoperator. Nu există o afectare predilectă pe sexe și vârsta de apariție este cuprinsă între 24-70 de ani.[26,27,134,140,152] Macroscopic acestea sunt tumori solitare, ovoide, bine circumscrise, neîncapsulate, dezvoltate de obicei pe un ficat indemn, cu dimensiuni cuprinse între 1-20 cm (pot fi pediculate).

Microscopic lipoamele sunt formate din adipocite de talii diferite, hibernoamele conțin adipocite brune de talie mare cu citoplasmă granulară și calcificări focale. Angiomiolipomul este format din adipocite, celule musculare netede fuziforme sau epitelioide (pozitive imunohistochimic la desmină, actină de mușchi neted,

HMB-45=marker melanocitar) și numeroase vase cu pereți îngroșați.[152]

Diagnosticul diferențial se va face cu pseudolipomul hepatic (pseudolipomul capsulei Glisson), acesta fiind o tumoră rară, bine încapsulată, înconjurată de abundent țesut fibros, localizată la nivelul capsulei Glisson.

Steatoza focală hepatică (steatoza macroveziculară acinară) poate fi unică sau multiplă și greu de diferențiat macroscopic și/sau ecografic, radiologic de un lipom sau o tumoră metastatică. Microscopic se evidențiază hepatocite cu steatoza macroveziculară și nu adipocite.[153]

Rezecția chirurgicală a acestor formațiuni este necesară pentru precizarea diagnosticului, dar nu se citează până acum nici un caz de transformare malignă.

7.3. Nodulii solitari (fibrotici) sclerozanți

Au dimensiuni variabile, cuprinse între 0,2 și 2,5 cm, fiind localizați sub marginea anterioară a ficatului. Microscopic se observă o arie de necroză centrală înconjurată de o capsulă fibro-elastică hialinizată. Majoritatea acestor noduli par să fie hemangioame sclerozate, totuși acest grup este mai heterogen cuprinzând infecții (paraziți, granuloame), traumatisme, hamartoame de ducte biliare hialinizate și noduli benigni hepatocelulari degenerați.[140,154,155] Radiologic acești noduli pot simula metastaze carcinomatoase hepatice.

8. ALTE TUMORI MALIGNE MEZENCHIMALE

8.1. Sarcomul nediferențiat (sarcom embrionar, mezenchimom malign, fibromixosarcom)

Este o tumoră cu grad înalt de malignitate afectând în principal copiii cu vârste cuprinse între 6-10 ani. Macroscopic este o tumoră nodulară cu dimensiuni cuprinse între 7-20 cm, pe suprafața de secțiune cu largi arii hemoragice, de necroză, cu dilatații chistice, cu un conținut gelatinos brun roșcat.

Microscopic se evidențiază o proliferare difuză cu celule fuziforme embrionare de talie mică, având nuclei hipercromi fără nucleoli, cu numeroase mitoze și o abundentă stromă mixoidă.[26,140]

Diagnosticul diferențial se face cu histiocitomul fibros malign, hamartomul mezenchimatos și un fragment recoltat prin biopsie poate preta la confuzii cu un fibrosarcom sau un leiomiosarcom.

8.2. Fibrosarcomul și histiocitomul fibros malign

Fibrosarcomul este o tumoră malignă cu celule fuziforme cu dispoziție fasciculată având origine fibroblastică. Este destul de dificil de stabilit cu precizie (chiar imunohistochimic si electronomicroscopic) histogeneza celulară.[26,43,140] Histiocitomul fibros malign este o entitate relativ nouă și se definește ca o proliferare tumorală mezenchimală cu celule fuziforme aranjate într-un pattern storiform.[26,43,140] Macroscopic sunt tumori nodulare de talie mare, 10-20 cm diametru, cu arii hemoragice de necroză și cu degenerescență chistică pe suprafața de secțiune. Microscopic fibrosarcoamele nu prezintă diferențe mari de talie celulară și au activitate mitotică redusă. În cazul fibrosarcoamelor bine diferentiate, diagnosticul diferential cu fibroamele benigne este extrem de dificil. Histiocitoamele fibroase maligne prezintă marcată variație de talie și formă nucleară. În diagnosticul diferențial trebuie luat în considerare histiocitomul fibros malign metastatic.

8.3. Leiomiosarcomul

Leiomiosarcomul primitiv hepatic este o tumoră malignă rară, cu celule fuziforme derivate din elementele celulare musculare netede intrahepatice (se presupune ca acestea provin de la nivelul ductelor biliare și/sau vaselor sanguine). Macroscopic dimensiunile variază între 6-35 cm, sunt tumori solitare (localizate de obicei în lobul drept), alb cenușii cu largi arii hemoragice și de necroză pe suprafața de secțiune. Se observă mici noduli sateliți în jur.

Microscopic se evidențiază o proliferare densă cu celule fuziforme, cu nuclei tahicromatici cu capetele rotunjite, cu numeroase mitoze (Fig.28). Focal apar

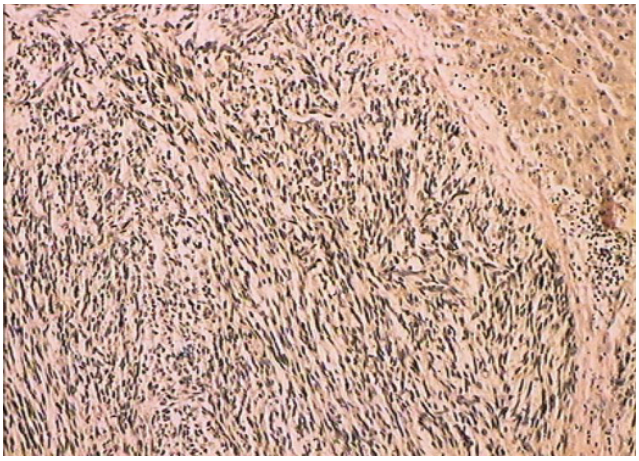

Fig.28 Leiomiosarcom hepatic, aspect microscopic; Coloraţie van Gieson x 100.

celule gigante. Diagnosticul diferențial al tumorilor cu celule fuziforme hepatice presupune în primul rând excluderea unei metastaze (retroperitoneu, uter, tub digestiv, pulmon).[140,156,157] Alte tumori primitive hepatice cu care se face diagnosticul diferențial sunt: fibrosarcomul, histiocitomul fibros malign, carcinomul hepatocelular și colangiocarcinomul cu celule fuziforme.

8.4. Rabdomiosarcomul (rabdomiosarcomul botrioid)

Este o tumoră malignă formată din celule primitive cu caractere celulare musculare striate (striații celulare transversale și proteine specifice: actina, miozina, mioglobina). Majoritatea rabdomiosarcoamelor hepatice apar la copii și sunt derivate de la nivelul structurilor biliare. Macroscopic apar ca mase polipoide intraductale, alb cenușii, friabile, cu spații chistice pe suprafața de secțiune. Microscopic se evidențiază o proliferare difuză cu rabdomioblaste cu citoplasmă abundentă eozinofilă, nucleu excentric hipercromatic. Ocazional se observă celule cu striații transversale. Diagnosticul diferențial se face cu sarcomul nediferențiat ale cărui celule tumorale nu prezintă pozitivitate imunohistochimică pentru actină, desmină, mioglobină, miozină.[26,43,140,158]

8.5. Alte tipuri de sarcoame

Diferite alte tipuri de tumori mezenchimale maligne primitive hepatice cum ar fi: osteosarcomul, schwanomul malign, melanomul malign, hemangiopericitomul, au fost citate, dar sunt extrem de rare.[26,140,159,160]

8.6. Limfomul primitiv hepatic și alte afecțiuni hematologice

În această categorie vom specifica doar situațiile în care singurul organ afectat este ficatul (Fig.29,30). Un număr semnificativ de limfoame non-Hodgkiniene primitive hepatice au fost comunicate.[26,43,140,161-164] Majoritatea apar la pacienți adulți, unele la cei cu SIDA. Cele mai multe sunt limfoame difuze cu celule de talie mare și se presupune că provin din celulele limfoide existente în spațiile porte. Sunt mai frecvente cele cu celule de tip B decât cele cu celule de tip T, infiltratele limfoide distrugând treptat parenchimul hepatic pe care îl invadează formând mase nodulare.

Mai multe tipuri de histiocitoze afectează primitiv ficatul. Histiocitoza cu celule Langerhans prezintă o

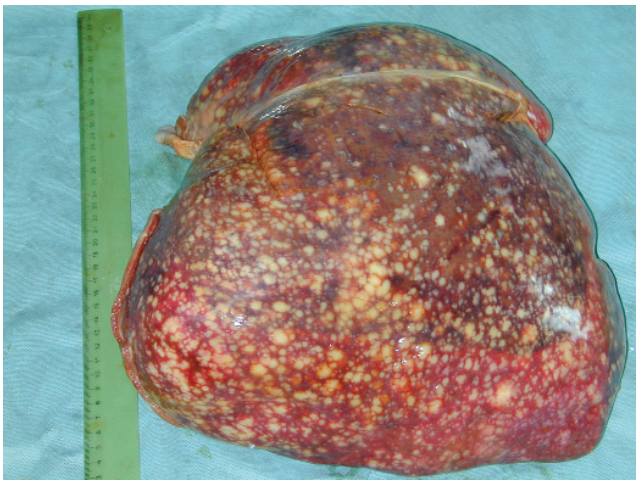

Fig.29 Limfom hepatic primitiv, aspect macroscopic (piesă de necropsie).

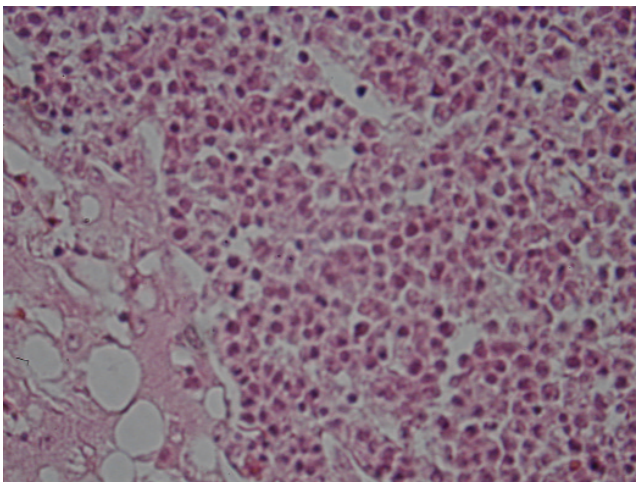

Fig.30 Limfom hepatic primitiv, aspect microscopic; Coloraţie hematoxilină-eozină x 400.

infiltrare difuză a spațiilor porte, ductelor biliare și sinusoidelor cu histiocite Langerhans (natura lor fiind confirmată prin pozitivarea imunohistochimocă la anticorpii S-100). Asociat se evidențiază eozinofile, limfocite, plasmocite, celule gigante multinucleate și mici granuloame. Diagnosticul diferențial cu colangita sclerozantă primitivă este dificil pe fragmentele recoltate prin puncție biopsie. Ficatul de asemenea poate fi afectat în cadrul histiocitozei cu masivă limfadenopatie (boala Rosai-Dorfman) aspectul microscopic evidențiind o bogată proliferare histiocitară (la nivelul sinusoidelor și spațiilor porte) cu marcată leuco și eritrofagocitoză.

9. TUMORI METASTATICE HEPATICE

Ficatul este frecvent sediul metastazelor de origine epitelială și/sau mezenchimală provenite de la alte țesuturi din organismul uman.[165, 166] Cele epiteliale sunt mult mai frecvente, uneori distincția dintre o tumoră

primitivă hepatică și o metastază fiind extrem de dificilă, în unele cazuri chiar prin folosirea unor tehnici sofisticate sau a unei necropsii, originea exactă tumorală nu poate fi determinată (Fig.31, 32, 33). Metastazele hepatice se dezvoltă cel mai frecvent pe cale vasculară (sanguină sau limfatică) și mult mai rar prin însămânțarea din fluidul peritoneal. Originea primitivă poate fi ocultă.

Cele mai frecvente metastaze hepatice apar de la nivelul tractului digestiv, pancreasului, glandei mamare și pulmonului.[167-171] Sindroamele produse de tumorile metastatice depind de factori variați, incluzând sediul și tipul tumorii primitive, numărul și localizarea metastazelor intrahepatice și gradul de afectare hepatică. Metastazele sunt frecvent decelate la pacienți asimptomatici cu tumori primitive cunoscute, în cursul evoluției bolii. Majoritatea metastazelor hepatice care prezintă simptome în momentul decelării se întâlnesc în stadii foarte avansate, cu prognostic rezervat.

Metastazele de la nivelul ficatului sunt foarte rar tumori solitare. Tipic ele apar ca multiple mase tumorale nodulare, neregulate, distribuite difuz în ambii lobi. Parenchimul hepatic înconjurator este de obicei indemn. O tumoră care apare într-un ficat cirotic este cel mai probabil un carcinom hepatocelular primitiv. Metastazele hepatice cresc în timp în dimensiuni producând o marcată hepatomegalie care deplasează restul viscerelor abdominale. Frecvent în centrul nodulilor tumorali metastatici apar arii de necroză dându-le un aspect chistic. Retracțiile și cicatricile înconjurătoare pot produce o deprimare la nivelul suprafeței hepatice care apare frecvent la metastazele de la neoplasmul de colon și ajută în cadrul diagnosticului diferențial macroscopic cu tumorile primitive hepatice. Reacțiile desmoplazice stromale pot da multor metastaze consistență fermă, dură. Ocazional anumite tumori, în mod special metastaze de la nivelul glandei mamare, se răspândesc difuz la nivelul sinusoidelor fără să formeze noduli distincți și pot să nu fie vizibile și deci recunoscute, macroscopic. Adenocarcinomul hipersecretant mucipar (coloid) are o aparență vâscoasă, lucioasă pe suprafața de secțiune, carcinomul epidermoid scuamos este alb-cenușiu, fin, granular; melanomul are culoarea brun-negricioasă.

Metastazele, microscopic, sunt frecvent identice cu tumora primitivă. Dacă tumora primitivă este cunoscută și a fost excizată sau biopsiată, compararea imaginilor microscopice confirmă că tumora hepatică este o metastază.

Metastazele de adenocarcinom de la nivelul pancreasului, ductelor biliare extrahepatice, veziculei biliare și tubului digestiv (esofag, stomac, intestin subțire) sunt aproape imposibil de diferențiat de colan-

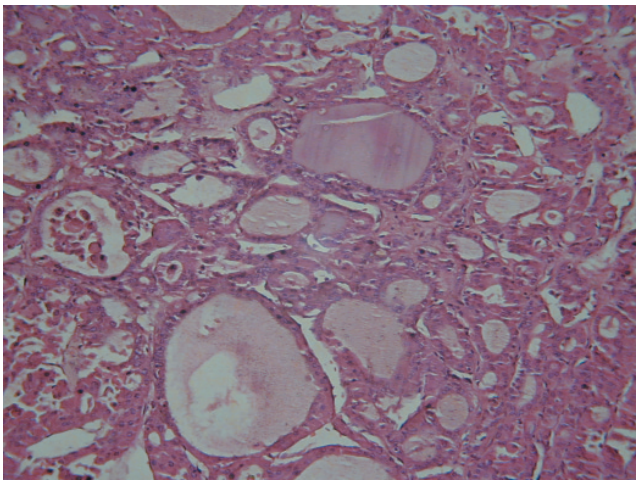

Fig.31 Metastază hepatică de carcinom folicular tiroidian; Coloraţie hematoxilină-eozină x 400.

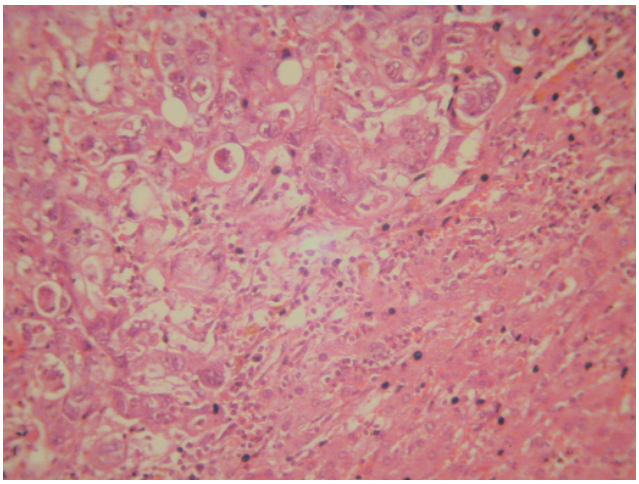

Fig.32 Adenocarcinom microglandular bine diferenţiat metastazat de la un neoplasm primitiv gastric.
Coloraţie hematoxilină-eozină x100.

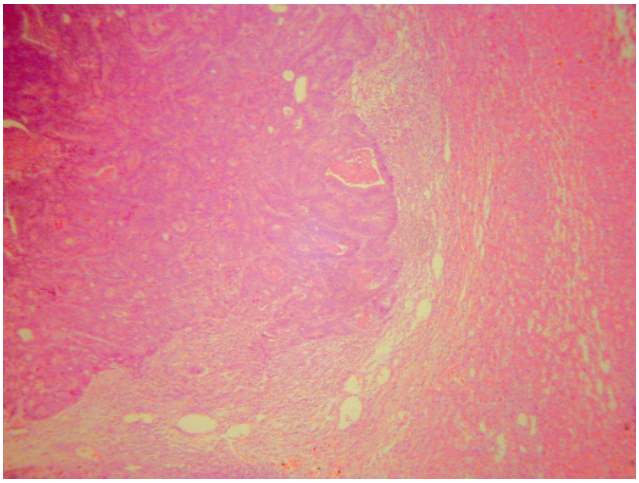

Fig.33 Adenocarcinom tubular bine diferenţiat metastazat de la un neoplasm primitiv de colon.
Coloraţie hematoxilină-eozină x40.

giocarcinomul primitiv intrahepatic.[90, 116, 117, 120, 169-173] Neoplasmul de colon metastatic de obicei reproduce aspectul microscopic al tumorii primitive realizând aspectul unui adenocarcinom cu glande tubulare largi, cu epiteliu cilindric înalt și nuclei tahicromatici (majoritatea sunt pozitive imunohistochimic la CK 20 și negative pentru CK 7).

Unele metastaze au un aspect microscopic specific: limfomul Hodgkin, limfomul non- Hodgkin, carcinomul cu celule mici, în „bob de ovăz" pulmonar și melanomul malign. Melanomul malign poate produce metastaze hepatice la mulți ani după excizia tumorii primitive. Tumorile pigmentate, brun-negricioase, sunt frecvent facil de identificat, dar uneori pigmentul melanic poate fi confundat cu pigmentul biliar și se poate pune diagnosticul incorect de carcinom hepatocelular. În melanoamele acromice celulele epitelioide de talie mare, cu citoplasmă eozinofilă și nuclei proeminenți cu largi nucleoli, pot sugera un carcinom hepatocelular primitiv. Un diagnostic de certitudine, în aceste situații, se poate face imunohistochimic. Metastazele de carcinom renal cu celule clare sunt greu de diferențiat de carcinomul primitiv hepatocelular, varianta cu celule clare. Carcinoidul și alte tumori neuroendocrine sunt frecvent metastatice dar uneori pot fi primitive. Imunohistochimia este utilă în identificarea originii celulare, cum ar fi: antigenul specific prostatic (PSA) pentru adenocarcinomul de prostată, tireoglobulina pentru carcinomul folicular tiroidian,[174] citocheratina 20 pentru tumorile tubului digestiv, HMB-45 și S-100 pentru melanomul malign.

BIBLIOGRAFIE

1. Krauer CM: Percutaneous biopsy of the liver as a procedure for outpatients, Gasterology 74:101, 1978.

2. Ishak KG,Schiff ER, Schiff L: Needle biopsy of the liver in Schiff L,Schiff ER, ed: Diseases of the liver, ed 6, Philadelphia 1987, Lippincott.

3. Stocker JT: An approach to handling pediatric liver tumors, Am J Surg Pathol 109: S 67-72, 1998.

4. Maharaj B, Maharaj JR, Lear WP, et al: Sampling variability and its influence on the diagnostic yeld of percutaneous nedle biopsy of the liver, Lancet 523-525, 1986.

5. Silverman I: A new biosy needle, Am J Surg 40: 671-672, 1938.

6. Menghini G: One-second needle biosy of the liver, Gastroenterology 35: 190-199, 1958.

7. Chi EY, Smuckler EA: A rapid method for processing liver biopsy specimens for 2 m sectioning, Arch Pathol Lab Med 100:457, 1976.

8. Shikata T, Uzawa T, Yoshiwara N, et al: Stainig methods of Australia antigen in paraffin section: detection on cytoplasmic inclusion bodies, Jpn J Exp Med 44: 25, 1974.

9. Hall P, Gormley BM, Jarvis LR, et al. A staining method for the detection and measurement of fat droplets in hepatic tissue, Pathology 12:605, 1980.

10. Terriff BA, Gibney RG, Scudamore CH: Fatality from fine-needle aspiration biopsy of a hepatic hemangioma, A J R 154:203-204, 1990.

11. Ferrell LD, Roberts JP: Liver. In : Intraoprative consultations in surgical pathology. Ranchod M, ed. Pathology: State of the Art Reviews 3:367-377, 1996.

12. Snover DC: Technical aspects of the evaluation of liver biopsies. In: Snover DC, ed. Biopsy diagnoses of liver disease. Williams & Wilkins: Baltimore 2: 23, 1992.

13. Yu CC- W, Filipe M. Update on proliferation – associated antibodies applicable to formalin – fixed paraffin – embedded tissue and their application. Histochem J 25:843-53, 1993.

14. Frias-Hidvegi D: Guides to clinical aspiration biopsy: liver and pancreas. New York: Igaku-Shoin, 1988, 78.

15. Anthony PP, Ramani P: Endothelial markers in malignant vascular tumors of the liver: superiority of QB-END/10 over von Willebrand and Ulex europaeus agglutinin I, J Clin Pathol 44:29, 1991.

16. Traweek ST: The human hematopoietic progenitor cell antigen (CD 34) in vascular neoplasia, Am J Clin Pathol 96:25, 1991.

17. Chastonay P, Hurlimann J: Characterization of different amyloids with immunological techniques, Pathol Res Pract 81:657, 1986.

18. Ganjei P, Nadji M, Albores-Saavedra J et al. Histologic markers in primary and metastatic tumors of the liver. Cancer 62:1994-1998, 1988.

19. Hsu S M,Raine L, Franger H : The use of antiavidin antibody and avidin-biotin-peroxidase complex in immunoperoxidase technics. Am J Clin Pathol 75:816-821, 1981.

20. Hurlimann J, Gardiol D: Immunohistochemistry in the differential diagnosis of liver carcinomas. Am J Surg Pathol 15:280-288, 1991.

21. Garcia RL, Coltrera MD, Gown AM. Analysis of proliferative grade using anti- PCNA/cyclin monoclonal antibodies in fixed, embedded tissues. Am J Pathol 135:733-739, 1989.

22. van Eyken P, Desmet VJ: Cytokeratins and the liver. Liver 13:113-122, 1993.

23. Duval JV, Savas S, Banner BF: Expression of cytokeratins 7 and 20 in carcinomas of the extrahepatic biliary tract, pancreas and gallbladder. Arch Pathol Lab Med 124:1196-1200, 2000.

24. Fisher HP, Altmannsberger M, Weberk et al: Keratin polypeptides in malignant epithelial liver tumors: differential diagnostic and histogenetic aspects. Am J Pathol 127:530-537, 1987.

25. Leong AS, Sormunen RT, Tsui WM, Liew CT: Hep Par 1 and selected antibodies in the immunohistological distinction of hepatocellular carcinoma from cholangiocarcinoma, combined tumours and metastatic carcinomas. Histopathology 33:318-324, 1998.

26. Ishak KG, Anthony PP, Sobin LH. Histological Typing of Tumours of the Liver.2nd.edn.1994.Springer-Verlag.

27. Anthony PP. Tumours and tumour-like lesions of the liver and biliary tract: aetiology, epidemiology and pathology. In: MacSween RNM, Burt AD, Portman BC, et al, eds: Pathology of the liver, 4th ed. Churchilln Livingstone, 2002, 711-777.

28. Witzleben CL. Cystic diseases of the liver.In: Zakim D, Boyer TD, eds. Hepatology: a text book of liver disease, 3rd ed. Philadelphia: WB Saunders, 1996, 1630-1649.

29. De Cock KM, Reynolds TB. Amebic and pyogenic liver abscess. In: Schiff L, Schiff ER, eds. Diseases of the liver, 7th ed. Philadelphia: JB Lippincott, 1993, 1320-1337.

30. Frey CF, Zhu Y, Suzuki M, et al. Liver abscess. Surg Clin North Am 69:259-271, 1989.

31. Karhunen PJ, Penttila A, Liesto K, et al. Benign bile duct tumors, nonparasitic liver cysts and liver damage in males. J Hepatol 2: 89-99, 1986.

32. Nigam P, Gupta AK, Kapoor KK, et al. Cholestasis in amoebic liver abscess. Gut 26:140-145, 1985.

33. Seydel KB, Stanley SL. Entamoeba histolytica induces host-cell death in amebic liver abscess by a non-Fas-dependent, non-tumour necrosis alpha-dependent pathway of apoptosis. Infect Immun 66: 2980-2983, 1998.

34. Hira PR, Lindberg LG, Francis I, et al. Diagnosis of cystic hydatid disease: role of aspiration cytology. Lancet 2:655-657, 1988.

35. Wilson JF, Rausch RL, Wilson FR. Alveolar hydatid disease. Review of the surgical experience in 42 cases of active disease among Alaskan eskimos. Ann Surg 221:315-323, 2000.

36. Wheeler DA, Edmondson HA. Cystadenoma with mesenchymal stroma in the liver and bile ducts. A clinicopathologic study of 17 cases, 4 with malignant change. Cancer 56:1434-1445, 1985.

37. Willis RA. Carcinoma arising in congenital cysts of the liver. J Pathol Bacteriol 55:492-495, 1943.

38. Fozard JBJ, Wyatt JI, Hall RI. Epithelial dysplasia in Caroli's disease. Gut 30:1150-1153, 1989.

39. Unger PD, Thung SN, Kaneko M. Pseudosarcomatous cystadenocarcinoma of the liver. Hum Pathol 18:521-523, 1987.

40. Bayraktar Y, Balkanci F, Kayhan B, et al. Congenital hepatic fibrosis associated with cavernous transformation of the portal vein. Hepatogastroenterology 44:1588-1594, 1997.

41. Manivel JK, Pettinato G, d'Amore ESG, Mesenchymal hamartoma of the liver: Immunohistochemical and ultrastructural study of 8 cases. Lab Invest 64:93A, 1991.

42. Lauwers GY, Grant LD, Donnelly WH, et al. Hepatic undifferentiated (embryonal) sarcoma arising in a mesenchymal hamartoma. Am J Surg Pathol 21:1248-1254, 1997.

43. Craig JR, Peters RL, Edmondson HA:Tumors of the liver and intrahepatic bile ducts. Washington DC: Armed Forces Institute of Pathology, 1988.

44. Woods GL.Biliary cystadenocarcinoma: case report of hepatic malignancy originating in benign cystadenoma. Cancer 47:2936-2940, 1981.

45. Wanless I. Terminology of nodular lesions of the liver. Hepatology 25:983-993, 1995.

46. Reddy KR, Schiff ER. Approach to a liver mass. Semin Liver Dis 13: 423-435, 1993.

47. Flejou J-F, Barge J, Meniu Y, et al. Liver adenomatosis: an entity distinct from liver adenoma? Gastroenterology 89:1132-1138, 1985.

48. Edmundson HA, Reynolds TS, Henderson B, et al. Liver cell adenoma associated with use of oral contraceptives. N Engl J Med 294:470-472, 1976.

49. Tao L. Oral contraceptive-associated liver cell adenoma and hepatocellular carcinoma: cytomorphology and mechanism of malignant transformation. Cancer 68: 341-347, 1991.

50. Soe KL, Soe M, Gluud C. Liver pathology associated with the use of anabolic-androgenic steroids. Liver 12:73-79, 1992.

51. Ferrell L. Malignant liver tumors that mimic benign lesions: analysis of five distinct lesions. Semin Diagn Pathol 12:64-76, 1995.

52. Foster JH, Berman MM. The malignant transformation of liver cell adenomas. Arch Surg 129:712-717, 1994.

53. Zurac S, Herlea V, Frunza E, et al. Focal nodular hyperplasia of the liver (three cases report). Ann Fundeni Hospital 2:209-215, 1997.

54. Nakanuma Y, Ohta G, Sasaki K. Nodular regenerative hyperplasia of the liver associated with polyarteritis nodosa. Arch Pathol Lab Med 108:133-135, 1984.

55. Wanless IR. Micronodular transformation (nodular regenerative hyperplasia) of the liver: a report of 64 cases among 2500 autopsies and a new classification of benign hepatocellular nodules. Hepatology 11: 787-797, 1990.

56. Steiner PE. Nodular regenerative hyperplasia of the liver. Am J Pathol 35:943-953, 1959.

57. Furnuya K, Nakamura M, Yamamoto Y, et al. Macroregenerative nodule of the liver: a clinicopathologic study of 345 autopsy cases of chronic liver disease. Cancer 61:99-105, 1988.

58. Hytiroglou P, Theise ND, Schwartz M, et al. Macroregenerative nodules in a series of adult cirrhotic liver explants : issues of classification and nomenclature. Hepatology 21:703-708, 1995.

59. Theise N. Macroregenerative (dysplastic) nodules and hepatocarcinogenesis: theoretical and clinical considerations. Semin Liver Dis 15:360-371, 1995.

60. Anthony PP, Vogel CI, Barker LF. Liver cell dysplasia: a premalignant condition. J Clin Pathol 26:217-223, 1973.

61. Kondo Y. Pathology of early hepatocellular carcinoma and preneoplastic lesions in the liver. In: Okuda K, Tabor E, eds. Liver Cancer. New York Churchill Livingstone, 1997, 135-153.

62. Borzio M, Bruno S, Roncalli M, et al. Liver cell dysplasia is a major risk factor for hepatocellular carcinoma in cirrhosis: a prospective study. Gastroenterol 108:812-817, 1995.

63. LeBail B, Bernard PH, Carles J, et al. Prevalence of liver cell dysplasia and association with HCC in a series of 100 cirrhotic liver explants. J Hepatol 27:835-842, 1997.

64. Su Q, Benner A, Hofmann WJ, et al. Human hepatic preneoplasia: phenotypes and proliferation kinetics of foci and nodules of altered hepatocytes and their relationship to liver cell dysplasia. Virchows Arch 431:391-406, 1997.

65. Lee RG, Tsamandas AC, Demetris AJ. Large cell change (liver cell dysplasia) and hepatocellular carcinoma in cirrhosis: matched case-control study, pathological annalysis, and pathogenic hypothesis. Hepatology 26:1415-1422, 1997.

66. Watanabe S, Okita K, Harada T, et al. Morphologic studies of liver cell dysplasia. Hum Pathol 51:2197-2205, 1983.

67. Deugnier YM, Charalambous P, Le Quilleuc D, et al. Preneoplastic significance of iron-free foci in genetic hemo-chromatosis: a study of 185 patients. Hepatology 18:1363-1369, 1993.

68. Bianchi L. Glycogen storage disease I and hepatocellular tumors. Eur J Pediatr 152(suppl):S63-70, 1993.

69. Bannasch P, Jahn UR, Hacker HJ, et al. Focal hepatic glycogenosis: a putative preneoplastic lesion associated with neoplasia and cirrhosis in explanted human livers. Int J Oncol 10: 261-268, 1997.

70. Ferrell L, Wright T, Lake J, et al. Incidence and diagnostic features of macroregenerative nodule vs small hepatocellular carcinoma in cirrhotic livers. Hepatology 16:1372-1381, 1992.

71. Mion F, Grozel L, Boillot O, et al. Adult cirrhotic liver explants: precancerous lesions and undetected small hepatocellular carcinomas. Gastroenterology 111:1587-1592, 1996.

72. Okuda K. Hepatocellular carcinoma: recent progress. Hepatology 15:948-963, 1992.

73. Edmondson HA, Steiner PE: Primary carcinoma of the liver: a study of 100 cases among 48900 necropsies. Cancer 7:462-503, 1954.

74. Anthony PP: Primary carcinoma of the liver: a study of 282 cases in Ugandan Africans. J Pathol 110:37, 1973.

75. Bathe OF, Scudamore CH, Caron NR, et al. Resection of hepatocellular carcinoma. In: Okuda K, Tabor E, eds. Liver Cancer. New York Churchill Livingstone 511-535, 1997.

76. Collier J, Sherman M. Screening for hepatocellular carcinoma. Hepatology 27:273-278, 1998.

77. Stuart K, Anand A, Henkins R. Hepatocellular carcinoma in the United States: pronostic features, treatment outcome, and survival. American cancer Society 77:2217-2222, 1996.

78. Kojiro M, Sugihara S, Nakashima O. Pathomorphologic characteristics of early hepatocellular carcinoma. Gann Monogaph on Cancer Research 38:29-37, 1991.

79. Beasley R. Hepatitis B virus: the major etiology of hepatocellular carcinoma. Cancer 61:1942-1956, 1988.

80. Kojiro M. Pathology of early hepatocellular carcinoma – progression from early to advanced. Hepato – Gastroenterology 45:1203-1205, 1998.

81. Ishak KG. Hepatic neoplasms associated with contraceptive and anabolic steroids. In: Lingerman CH, ed. Carcinogenic hormones: Recent results in cancer research. New York: Springer-Verlag 73-128, 1979.

82. Smoron G, Battifora H. Thorotrast-induced hepatoma. Cancer 30:1252-1259, 1972.

83. London W. Primary hepatocellular carcinoma – etiology, pathogenesis, and prevention. Human Pathology 12:1085-1097, 1981.

84. American Joint Comittee on Cancer. Liver. In: Cancer staging manual, 5 th ed. Philadelphia: Lippincott-Raven Publishers 97-101, 1997.

85. Zanconati F. Small cell carcinoma of the liver: a hitherto unreportedvariant of hepatocellular carcinoma. Histopathology 29:449-453, 1996.

86. Hamazaki K, et al. Surgical treatment for hepatocellular carcinoma (HCC) 3 cm or less than 3 cm in diameter. Hepatogastroenterology 6:485-588, 1992.

87. Yamasaki S, et al. Choice of treatments for small hepatocellular Craig JR. Fibrolamellar carcinoma: clinical and pathologic features. In: Okuda K, Tabor E, eds. Liver Cancer. New York Churchill Livingstone, 1997, 255-262.

88. Wakasa K, et al. Pathological study of small hepatocellular carcinoma: frequency of their invasion. Virchows Archives A Pathologic Anatomy and Histopathology 407: 259-270, 1985.

89. Kondo Y, Nakajima T. Pseudoglandular hepatocellular carcinoma: a morphogenetic study. Cancer 60:1032-1037, 1987.

90. Balaton AJ, Nehama-Sibony M, Gotheil C et al: Distinction between hepatocellular carcinoma, cholangiocarcinoma and metastatic carcinoma based on immunohistochemical staining for carcinoembrionic antigen and for cytokeratin 19 on paraffin sections J Pathol 156: 305-10, 1988.

91. Omata M, Peters R, Tatters D. Sclerosing hepatic carcinoma: relationship to hypercalcemia. Liver 1:33-49, 1981.

92. Burgart L, Martinez C, Batts K. Fibrolamellar hepatoma: importance of using a strict definition. Modern Pathology 7:129A, 1994.

93. Berman M, Libbey N, Foster J. Hepatocellular carcinoma: polygonal cell type with fibrous stroma – an atypical variant with a favorable prognosis. Cancer 46:1448-1455, 1980.

94. Scoazec J-Y, Flejou J-F, D'Errico A, et al. Fibrolamellar carcinoma of the liver: composition of the extracellular matrix and expression of cell-matrix and cell-cell adhesion molecules. Hepatology 24:1128-1136, 1996.

95. Craig JR. Fibrolamellar carcinoma: clinical and pathologic features. In: Okuda K, Tabor E, ed. Liver cancer, New York Churchill Livingstone, 1997, 255-262.

96. Goodman ZD, Ishak KG, Langloss JM, et al. Combined hepatocellular - cholangiocarcinoma: a histologic and immuno-histochemical study. Cancer 55:124-135, 1985.

97. Harada T, Matsuo K, Kodama S, et al. Adult hepatoblastoma: case report and review of the literature. Aust NZ Surg 65: 686-688, 1995.

98. Stocker JT, Conran RM. Hepatoblastoma. In: Okuda K, Tabor E, eds. Liver Cancer. New York Churchill Livingstone, 1997, 263-278.

99. Ruck P, Harms D, Kaiserling E. Neuroendocrine differentiation in hepatoblastoma: an immunohistochemical investigation. Am J Surg Pathol 14:847-855, 1990.

100. Craig JR. Pseudoneoplastic lesions of the liver and biliary tree. In: Wick MR, Humphrey PA, Ritter JR, eds. Pathology of pseudoneoplastic lesions. Philadelphia: Lippincott-Raven Publishers, 1997, 157-182.

101. Nakanuma Y. Non neoplastic nodular lesions in the liver. Pathol Int 45:703-714, 1995.

102. Allaire GS, Rabin L, Ishak KG, et al. Bile duct adenoma: a study of 152 cases. Am J Surg Pathol 12:708-715, 1988.

103. Lev-Toaff AS, Bach AM, Wechsler RJ. The radiogaphic and pathologic spectrum of biliary hamartomas. A J R 165:309-313, 1995.

104. Altaee MY, Johnson PJ, Farrant JM et al: Etiologic and clinical characteristics of peripheral and hilar cholangiocarcinoma. Cancer 68:2051-2055, 1981.

105. Adam A, Benjamin IS: The staging of cholangiocarcinoma Clinical Radiology 46:299-303, 1992.

106. Weinbren K, Mutum SS: Pathological aspects of cholangiocarcinoma. J Pathol 139:217-238, 1983.

107. Chu K-M, Lai ECS, Al-Hadeedi S et al: Intrahepatic cholangiocarcinoma. World J Surg 21:301-306, 1997.

108. Hamrick-Turner J, abbitt Pl, Ros PR: Intrahepatic cholangiocarcinoma: MR appearance Am J Roentgenol 158:77-79, 1992.

109. Nakajima T, Kondo Y, Miyazzaki M, et al. A histopathologic study of 102 cases of intrahepatic cholangiocarcinoma: histologic classification and modes of spreading. Hum Pathol 19:1228-1234, 1988.

110. Chou ST, Chan CW, Ng WL: Mucin histochemistry of human cholangiocarcinoma. J Pathol 118:165-170, 1976.

111. Nakajima T, Kondo Y: A clinicopathologic study of intrahepatic cholangiocarcinoma containing a component of SCC. Cancer 65:1401-1404, 1990.

112. Nakanuma Y, Hoso M: Clinical and pathologic features of cholangiocarcinioma. In: Okuda K, Tarber E eds. Liver cancer. New York: Churchill Livingstone, 1997, 279-290.

113. Maeda T, Adachi E, Kajiyama K, et al: Combined hepatocellular and cholangiocarcinoma: proposed criteria according to cytokeratin expression and analysis of clinicopathologic features. Hum. Pathol 26:956-964, 1995.

114. Nakeeb A, Pitt HA, Sohn TA et al: Cholangiocarcinoma. A spectrum of intrahepatic, perihilar and distal tumors. Ann Surg 224:463-475, 1996.

115. Ohashi K, Nakajima Y, Tsutsumi M et al : Clinical Characteristics and proliferating activity of intrahepatic cholangiocarcinoma J Gastroenterol & Hepatol 9:442-446, 1994.

116. Popescu I, Ciurea S, Herlea V et al: Peripheral cholangiocarcinoma. A four-year experience in a hepatobiliary unit. Rom J Gastroenterol 1:15-23, 1999.

117. Herlea V, Popescu I, Zurac S, et al. Diagnostic difficulties in peripheral cholangiocarcinoma. Ann Fundeni Hospital 2:134-140, 2001.

118. Rosai J : Ackerman's Surgical Pathology, 8th ed.vol2, St.Louis: Mosby Year Book,1996, 1543-1614.

119. Scheuer PJ, Liver biopsy interpretation, 4th ed. WB Saunders, 1988, 159-160.

120. Shimonishi T, Miyazaki K, Nakanuma V: Cytokeratin profile relates to histological subtypes and intrahepatic location of cholangiocarcinoma and primary sites of metastatic adenocarcinoma of liver. Histopathology 37:55-63, 2000.

121. Terada T, Kida T, Nakanuma Y et al : Extensive portal tumor thrombi with portal hypertension in an autopsy case of intrahepatic cholangiocarcinoma Am J Gastroenterology 87:1513-1518, 1992.

122. Terada T, Kida T, Nakanuma Y et al: Intrahepatic cholangiocarcinomas associated with nonbiliary cirrhosis. A clinicopathologic study. J Clin. Gastroenterol 18:335-342, 1994.

123. Maeda T, Takenaka K, Taguchi K, et al. Adenosquamous carcinoma of the liver. Cancer 80:364-371, 1997.

124. Nakajima T, Kondo Y: Well differentiated cholangiocarcinoma. Diagnostic significance of morfologic and immunohistochemical parameters. Am J Surg Pathol 13:569-573, 1989.

125. Nimura Y, Hayakawa N, Kamiya J, et al. Hilar cholangiocarcinoma – surgical anatomy and curative resection. J Hepat Bil Pancr Surg 2:239-248, 1995.

126. Capizzi PJ, Rosen CB, Nagorney DM: Intermitent jaundice by tumor emboli from intrahepatic cholangiocarcinoma Gastroenterology 103:1669-1673, 1992.

127. Chou FF, Sheen-Chen SM, Chen CI et al: Prognostic factors of resectable intrahepatic cholangiocarcinoma: J Surg Oncol 59:40-44, 1995.

128. Cerqui D, Tantawi B, Alon R et al: Intrahepatic cholangiocarcinoma. Results of aggressive surgical management. Archiv Surg 130:1073-1078, 1995.

129. Hytiroglou P, Zurac S, Popescu I, et al. Biliary cystadenocarcinoma with two types of tumour cells. Virchows Arch 437:555-559, 2000.

130. Norgaard T, Bardram L. Endocrine liver tumor differential diagnosis from hepatocellular carcinoma. Histopathology 9:777-778, 1985.

131. Wang J. Neuroendocrine differentiation in primary neoplasms of the liver. J Pathol 163:61-67, 1991.

132. Barron-Rodriguez LP, Manivel JC, Mendez-Sanchez N, et al. Carcinoid tumor of the common bile duct. Evidence for its origin in metaplastic endocrine cells. Am J Gastroenterol 86:1073, 1991.

133. Dixon J, Lisehora G, Margaret LY. Carcinoid tumor of the common bile duct. Contemporary Surg 41:37-40, 1992.

134. Craig JR. Mesenchymal tumors of the liver. In: Diagnostic problems for the surgical pathologist. Pathology:State of the art reviews 3:141-160, 1994.

135. Goodman ZD. Nonparenchymal and metastatic malignant tumors of the liver. In: Haubrich WS, Schaffner F, Berk JE eds. Bochus Gastroenterology, 5th ed. Philadelphia: WB Saunders, 1994, 2488-2500.

136. Adam YG, Huvos AG, Fortner JG. Giant hemangiomas of the liver. Ann Surg 172:239-245, 1970.

137. Popescu I, Ciurea S, Brașoveanu V, et al. Liver hemangioma revisted: current surgical indications, tehnical aspects, results. Hepato-Gastroenterology 48:770-776, 2001.

138. Hobbs KEF. Hepatic haemangiomas. World J Surg 14:468-471, 1990.

139. Shimizu M, Miura J, Itoh H, et al. Hepatic giant cavernous hemangioma with microangiopathic hemolytic anaemia and consumption coagulopathy. Am J Gastroenterol 85:1411-1413, 1990.

140. Ishak KG. Malignant mesenchymal tumors and some other nonhepatocellular tumors of the liver. In: Okuda K, Tabor E, eds. Liver Cancer. New York Churchill Livingstone, 1997, 291-314.

141. Dachmann AH, Lichtenstein JE, Friedman AC, et al. Infantile hemangioendothelioma of the liver: a radiologic-pathologic-clinical correlation. A J R 140:1091-1096, 1983.

142. Czapar CA, Weldon-Linne M, Moore DM, et al. Peliosis hepatis in the acquired immunodeficiency syndrome. Arch Pathol Lab Med 110:611-613, 1986.

143. Scheuer PJ, Schachter LA, Mathur S. Peliosis hepatis after liver transplantation. J Clin Pathol 43:1036-1037, 1990.

144. Locker GY, Doroshow JH, Zwelling LA, et al. The clinical features of hepatic angiosarcoma: a report of four cases and review of the English literature. Medicine 58:48-64, 1979.

145. Forbes A, Portmann B, Johnson P, et al. Hepatic sarcomas in adults: a review of 25 cases. Gut 28:668-674, 1987.

146. Tsang WYW, Chan JKC. The family of epithelioid vascular tumors. Histol Histopathol 8:187-212, 1993.

147. Lauffer JM, Zimmermann A, Triller J, et al. Epithelioid hemangioendothelioma of the liver : a rare hepatic tumor. Cancer 78:2318-2327, 1996.

148. Bralet MP, Terris B, Vilgrain V, et al. Epithelioid hemangioendothelioma, multiple focal nodular hyperplasyas and cavernous hemangiomas of the liver : an unusual association. Arch Pathol Lab Med 123:846-849, 1999.

149. Makhlouf HR, Ishak KG, Goodman ZD. Epithelioid hemangioendothelioma of the liver: a clinicopathological and follow-up study of 137 cases. Lab Invest 78:154A, 1998.

150. Anthony PP, Telesinghe PU. Inflammatory pseudotumor of the liver. J Clin Pathol 39:761-768, 1986.

151. Chen KTK. Inflammatory pseudotumor of the liver. Hum Pathol 15:694-696, 1984.

152. Nonomura A, Mizukami , Kadoya M. Angiomyolipoma of the liver: a collective review. J Gastroenterol 29:95-105, 1994.

153. Brawer MK, Austin GE, Lewin KL. Focal fatty change of the liver, a hitherto poorly recognized entity. Gastroenterology 78:247-252, 1980.

154. Sundaresan M, Lyons B, Akosa AB. „Solitary" necrotic nodules of the liver: an aetiology reaffirmed. Gut 32:1378-1380, 1991.

155. Tsui WMS, Yuen RWS, Chow LTC, et al. Solitary necrotic nodule of the liver: parasitic origin? J Clin Pathol 45:975-978, 1992.

156. Chen KTK. Hepatic leiomyosarcoma. J Surg Oncol 24:325-328, 1983.

157. Cioffi U, Quattrone P, De Simone M, et al. Primary multiple epithelioid leiomyosarcoma of the liver. Hepato – Gastroenterol 43:1603-1605, 1996.

158. Scheimberg I, Cullinane C, Kelsey A, et al. Primary hepatic malignant tumor with rhabdoid features. Surg Pathol 20:1394-1400, 1996.

159. Fiel MI,Schwartz M, Min AD, et al. Malignant Schwanoma of the liver in a patient without neurofibromatosis. Arch Pathol Lab Med 120:1145-1147,1996.

160. Jaeck D, Paris F, Welsch M, et al. Primary hepatic pheochromocytoma: a second case. Surgery 117:586-590, 1995.

161. Jaffe ES. Malignant lymphomas: pathology of hepatic involvement. Semin Liver Dis 7:257-268, 1987.

162. Harris AC, Ben-Ezra JM, Contos MJ, et al. Malignant lymphoma can present as hepatobiliary disease. Cancer 78: 2011-2019, 1996.

163. Zaman A, Bramely PN, Wyatt J, et al. Hodgkin's disease presenting as liver abscesses. Gut 32:959-962, 1991.

164. Zandi P, Panis Y, Debray D, et al. Pediatric liver transplantation for Langerhans'cell histiocytosis. Hepatology 21:129-133, 1995.

165. Strohmeyer T, Haugeberg G, Lierse W. Angioarchitecture and blood supply of micro- and macrometastases in human livers. J Hepatol 4:181-189, 1987.

166. Pickren JW, Tsukada Y, Lane WW. Liver metastases: analysis of autopsy data. In: Weiss L, Gilbert HA, eds. Liver metastasis. Boston: GK Hall Medical Publishers, 1982, 2-18.

167. Fenster LF, Klatskin G. Manifestations of metastatic tumors of the liver. A study of eigty-one patients subjected to needle biopsy. Am J Med 31:238-248, 1961.

168. Willis RA. The spred of tumours in the human body. London Butterworth Co. 1973.

169. Riopel MA, Klimstra DS, Godellas CV, et al. Intrahepatic grouth of metastatic colonic adenocarcinoma: a pattern of intrahepatic spread easily confused with primary neoplasia of the biliary tract. Am J Surg Pathol 21:1030-1036, 1997.

170. Izumi R, Shimizu K, Kiriyama M et al: Long-term survival of peripheral intrahepatic cholangiocarcinoma with distant metastatsis. Am J Gastroenterol 90:505-507, 1995.

171. Ishak KG, Goodman ZD, Stocker JT. Tumors of the liver and intrahepatic bile ducts. Washington DC: Armed Forces Institute of Pathology 2001

172. Ohtsuka M, Miyazaki M, Itoh H, et al. Routes of hepatic metastatis of gallbladder carcinoma. Am J Clin Pathol 109:62-68, 1998.

173. Fong Y, Blumgart LH, Cohen AM. Surgical treatment of colorectal metastases to the liver. CA Cancer J Clin 45:50-62, 1995.

174. Popescu I, Ciurea S, Herlea V, et al. Liver metastases from thyroid cancer. Rom J Gastroenterol 2:119-122, 2001.

CAPITOLUL 6

REGENERAREA HEPATICĂ

Mihaela PANĂ, Irinel POPESCU

1. INTRODUCERE 155
2. BIOLOGIA REGENERĂRII HEPATICE 155
2.1. Bazele moleculare ale regenerării hepatice 158
2.1.1. Expresia genică în timpul regenerării hepatice 158
2.1.2. Faza precoce a activării genice 159
2.1.3. Activarea factorilor de transcripție 159
2.1.4. Genele cu expresie tardivă 159
2.1.5. Expresia genelor ciclului celular 160
2.1.6. Factorii de creștere și citokinele care influențează regenerarea hepatică . . . 160
2.1.7. Factorul de creștere hepatocitar („hepatocyte growth factor" HGF) 161
2.1.8. Factorul de creștere transformant alfa („transforming growth factor alpha" – TGF α) 161
2.1.9. Citokinele 162
2.1.10. Inițierea hepatocitelor pentru replicare 162
2.1.11. Angiogeneza în regenerarea hepatică 162
2.2. Mecanismele de reglare a regenerării hepatice și factorii care o influențează 163
3. MODALITĂȚI DE EVALUARE ȘI URMĂRIRE A REGENERĂRII HEPATICE 164
4. MODELE DE REGENERARE HEPATICĂ 165
4.1. Regenerarea hepatică după agresiunea chimică 166
4.2. Regenerarea după hepatectomii 166
4.3. Regenerarea hepatică în cazul transplantului de ficat parțial (split, living-donor) 168
4.4. Anatomia vasculară a regenerării hepatice pe ficatul rezecat 169
4.5. Regenerarea hepatică după ocluzia de ram portal 169
BIBLIOGRAFIE 172

ABREVIERI

ALT	=	*alanin-aminotransferaza*
ALRf	=	*factorul de amplificare a regenerării hepatice („amplificating liver regeneration factor")*
AP 1	=	*proteina activatoare 1 („activating protein 1")*
cdk	=	*kinaze dependente de ciclină (cyclin dependent kinases)*
c-fos, c-myc, c-jun	=	*protooncogene*
EGF	=	*factorul de creștere epidermal („epidermal growth factor")*
HB-EGF	=	*„heparin binding" EGF*
HGF	=	*factoruL de creștere hepatocitară („hepatocyte growth factor")*
HSS	=	*substanța stimulatoare hepatică („hepatic stimulatory substance")*
IL-6	=	*interleukină 6*
KGF	=	*factorul de creștere keratinocitic („keratinocytic growth factor")*
Ki 67	=	*epitop al unui antigen nuclear*
MAP kinaze	=	*fosfokinaze mitogen-activate („mytogen activated phosphokinases")*
NFkB	=	*factorul nuclear kB („nuclear factor kB")*
PCNA	=	*antigenul nuclear al proliferării celulare („proliferating cell nuclear antigen")*
REPFR	=	*rata estimată a parenchimului hepatic funcțional restant*
rtPCR	=	*reacție de polimerizare în lanț cu ajutorul reverse-transcriptazei („reverse transcriptase – polymerase chain reaction")*
STAT 3	=	*traductorul de semnal și activatorul transcripției („signal transducer and activator of transcription")*
TGF	=	*factorul de creștere transformant („transforming growth factor")*
TNF	=	*factorul de necroză tumorală („tumor necrosis factor")*
TNFR 1,TNFR 2	=	*receptori pentru TNF*
VEGF	=	*factorul de creștere al endoteliului vascular („vascular endothelial growth factor")*
VEGFR	=	*receptorul pentru VEGF*

1. INTRODUCERE

Capacitatea ficatului de a se regenera este menționată încă din cele mai vechi timpuri.

Mitul lui Prometeu, în care apare ideea regenerării perpetue a ficatului, arată că anticii intuiau sau chiar cunoșteau acest fenomen.

În epoca modernă, probabil Cruveilhier (1833) a fost primul care a introdus ideea regenerării hepatice.[1] Ulterior, numeroși cercetători au arătat că ficatul mamiferelor are capacitatea unică de a-și regla creșterea masei și dimensiunilor sale deși, din punct de vedere al diviziunii și proliferării celulare, se află în mod normal în stare „dormantă" (latentă).

În 1886, K. Podwyssozki a creat conceptul morfologic de proliferare celulară. Pe lângă aprecierea secvențelor de timp în activitatea mitotică, el a observat și formarea tardivă de canaliculi biliari, în procesul de regenerare.

Mai târziu, alți cercetători, printre care H. Tillmans, E. Ponfick, K. Adler și mai ales L.S. Milne, au realizat o serie de experimente care pot fi considerate baza cunoștințelor actuale despre morfopatologia regenerării hepatice.[2] Desigur, cele mai multe cunoștințe provin din studii efectuate pe animale (în special pe șoareci), având la bază diverse modele experimentale. Protocolul cel mai utilizat este cel în care se realizează o hepatectomie parțială.

Cercetările moderne, bazate pe aceste modele experimentale în mare parte, se concentrează asupra influențelor umorale, modulatorii, stimulatorii și inhibitorii, care intervin în reglarea procesului de proliferare hepatocitară.

2. BIOLOGIA REGENERĂRII HEPATICE

Din punct de vedere anatomo-funcțional, procesul de regenerare tisulară semnifică înlocuirea unui țesut pierdut. Abilitatea diverselor specii de a-și regenera țesuturile și organele este cu atât mai mare cu cât poziția în schema filogenetică este mai joasă.

Capacitatea de regenerare a țesuturilor depinde de tipul de organ implicat și este invers proporțională cu vârsta individului și diferențierea tisulară (cu cât țesutul este mai specializat, posibilitatea regenerării este mai mică).

În cazul mamiferelor, regenerarea tisulară semnifică refacerea țesutului pierdut printr-un proces de hipertrofie (creșterea dimensiunilor celulare și a conținutului proteic în timpul perioadei prereplicative) și hiperplazie (creșterea numărului de celule) a țesutului restant.

Regenerarea hepatică postrezecție diferă semnificativ de procesul de vindecare a plăgilor din alte organe; diferă și de regenerarea adevărată, întâlnită la amfibieni, după amputarea unui membru.

În cazul regenerării adevărate la caudate, în care se reface membrul pierdut, apar fenomene de transdiferențiere celulară.[3] În prezent există studii asupra fenomenului de transdiferențiere a celulelor stem și la mamifere, dar concluziile acestora sunt controversate. După rezecții, proliferarea țesutului hepatic se produce prin expansiunea segmentelor restante, cu refacere funcțională deplină dar cu o anatomie modificată. Pe lângă hipertrofia și hiperplazia hepatocitară, creșterea masei hepatice se face și pe seama tumefacției celulelor reticuloendoteliale și a spațiului interstițial.

Atât la animale cât și la om, hepatocitele au, în mod normal, o rată de proliferare foarte scăzută, o rată a apoptozei neglijabilă și un timp de viață foarte lung.

Din aceste motive ficatul este considerat un țesut stabil, fiind caracterizat printr-un proces redus de pierdere și reînnoire celulară.

În schimb, în cazul unor pierderi majore care necesită refacere tisulară, diferitele tipuri de celule care alcătuiesc ficatul sunt capabile să se dividă și să prolifereze rapid.

Studiile de repopulare celulară prin transplantări seriate au demonstrat că hepatocitele au o capacitate remarcabilă de proliferare și pot suferi până la 80 de diviziuni celulare. Dat fiind acest potențial de replicare, nu mai este surprinzător faptul că în anumite condiții ele pot prolifera.

Regenerarea ficatului a fost studiată îndelung la animale (în special la șobolani), utilizând modele de hepatectomie parțială sau de lezare toxică a ficatului.

De asemenea, regenerarea hepatică mai poate apărea ca răspuns la pierderi celulare hepatice prin agresiuni fizice, infecțioase sau chimice, în scopul menținerii unei funcții hepatice normale.

O parte din leziunile observate la om în bolile hepatice cronice au fost reproduse experimental la șobolan și la șoarece.

Spre exemplu, administrarea unei doze toxice de tetraclorură de carbon produce necroză centrală a lobulului, cu distrugerea a 1/3-1/2 din fiecare lobul. În acest caz apare numai distrugerea celulelor hepatice parenchimatoase, sinusoidele ramânând intacte. În consecință, circulația sângelui prin lobul este normală.

Celulele centrale afectate se autolizează iar cele rămase proliferează rapid, reconstituind arhitectura normală a lobulului în 5-6 zile. Dacă agentul hepatotoxic este administrat în mod repetat, în timp ce regenerarea își urmează cursul, se va constitui o nouă leziune,

înainte ca cea veche să fie vindecată. Astfel, apare fibroza extinsă, comparabilă cu cea observată în ficatul cirotic.

Experimentele efectuate argumentează faptul că, după lezarea chimică sau fizică, hepatocitele din orice zonă a acinului pot prolifera.

Interesant este că, în acest caz, celulele stem nu par să aibă un rol important. Ele intervin atunci când afectarea hepatică este foarte severă și când proliferarera hepatocitară este blocată.

Se știe că la animale capacitatea de regenerare este de regulă invers proporțională cu mărimea corpului acestora.

La rozătoare, după rezecția a 2/3 din ficat, regenerarea aproape completă are loc în aproximativ o lună. O regenerare la fel de rapidă și completă are loc după distrugerea unei părți importante a fiecărui lobul, consecutiv administrării de hidrocarburi clorurate.

La om, deși ficatul are o capacitate de regenerare importantă, ea este cu mult mai modestă decât la animalele de laborator. Regenerarea hepatocitelor umane este mai lentă, începe la 3-5 zile după rezecția de ficat (sănătos) și durează aproximativ 6 luni pentru a reface masa normală a ficatului. Unele studii raportează recuperarea completă chiar la 3 luni postrezecție.[4]

În ceea ce privește proliferarea hepatocitară în funcție de tipul celulelor implicate, nu există diferențe în potențialul de replicare. Ficatul noului-născut conține numai celule diploide, dar celulele binucleate și poliploide apar rapid după naștere. La vârsta de trei luni, ficatul de șobolan conține cel mult 10-20% celule diploide. La această vârstă, majoritatea hepatocitelor sunt tetraploide, mono- sau binucleate dar există într-un procent mic și celule octoploide binucleate. Deși pare surprinzător, hepatocitele diploide, tetraploide și octoploide au potențial identic de repopulare a ficatului distrus.[5] Aceste fapte sunt argumentate de studii care au arătat că proliferarea hepatocitară are loc atât prin diviziunea mitotică a celulelor mononucleate cât si prin citokineza celulelor binucleate, după replicarea ADN în ambii nuclei.[6]

În privința distribuției spațiale a proliferării hepatocitare în timpul regenerării, observațiile experimentale au dus la concluzia că celulele periportale proliferează mai rapid și mai frecvent decât celulele perivenoase. Acest fenomen se datorează mai degrabă unei mai mari capacități proliferative intrinseci și a unui micromediu diferit, teorie susținută de experimentele în care s-a utilizat inversarea fluxului sanguin prin lobulul hepatic.

Inițial, proliferarea celulară este mai intensă în zona I (periportală) a lobulului. S-a observat că proliferează în special celulele situate în apropierea, dar nu cele adiacente tractului portal (acestea din urmă au o rată scăzută de replicare). Hepatocitele cu nivelul cel mai scăzut de replicare sunt situate în zona III, înconjurând vena centrolobulară. Odată ce procesul de regenerare progresează, distribuția celulelor care proliferează devine întâmplătoare, desfășurându-se în întregul lobul. Au fost sugerate mai multe modele de distribuție a proliferării celulare. Ipoteza „curentului“, cea care a fost cel mai mult discutată, susține migrarea celulelor care proliferează din zona I către zona III a lobulului. Această ipoteză este infirmată însă de observațiile experimentale recente. Explicația cea mai plauzibilă pentru distribuția zonală a proliferării celulare în cursul regenerării hepatice este aceea că celulele din zona I au o durată a fazei G1 a ciclului celular mai scurtă decât cele din zonele II, III.[7] Analiza expresiei imediate a genelor precoce a arătat faptul că activarea acestora, la începutul regenerării hepatice, apare mai mult sau mai puțin simultan la celulele din întregul lobul. Variabilitatea lungimii fazei G1 a ciclului celular, asociată cu poziția celulei în lobul, poate fi consecința activării intracelulare diferențiate a ciclinelor și a kinazelor dependente de cicline (cdk). Aceste enzime sunt implicate în progresia ciclului celular.

În ceea ce privește pierderea de țesut, există totuși un prag de deficit tisular care determină proliferarea celulară și regenerarea țesutului. De exemplu, la șobolanul adult (nu și la cel nou-născut) acest prag de pierdere tisulară este de 30%; o pierdere mai mică de 30% nu determină o regenerare rapidă ci doar o proliferare ușoară și o replicare hepatocitară asincronă.[8] La cealaltă extremă, hepatectomiile care implică mai mult de 80% din țesutul hepatic nu induc o regenerare eficientă și sunt asociate cu o rată crescută a mortalității, prin apariția insuficienței hepatice fulminante. Atât la șobolani cât și la șoareci, creșterea hepatică încetează atunci când masa ficatului regenerat atinge aproximativ 10% din masa hepatică inițială (înainte de hepatectomie).[6]

După o rezecție hepatică la om, ca și la animale, părțile rezecate din ficatul uman nu cresc din nou ci sunt compensate de creșterea segmentelor restante. Principiile care guvernează regenerarea hepatică la om par să fie similare cu cele de la rozătoare. Înțelegerea acestor principii a dus deja la aplicații clinice importante, cum ar fi transplantul hepatic „living-related“ (de la donator viu) sau transplantul „split-liver“ (cu ficat împărțit).

Arhitectura țesutului de regenerare este diferită de cea a țesutului normal, în ceea ce privește distribuția hepatocitelor și organizarea acestora. Cordoanele hepatocitare nu mai apar cu aceeași structură ca în ficatul normal (Fig.1). Noile hepatocite replicate formea-

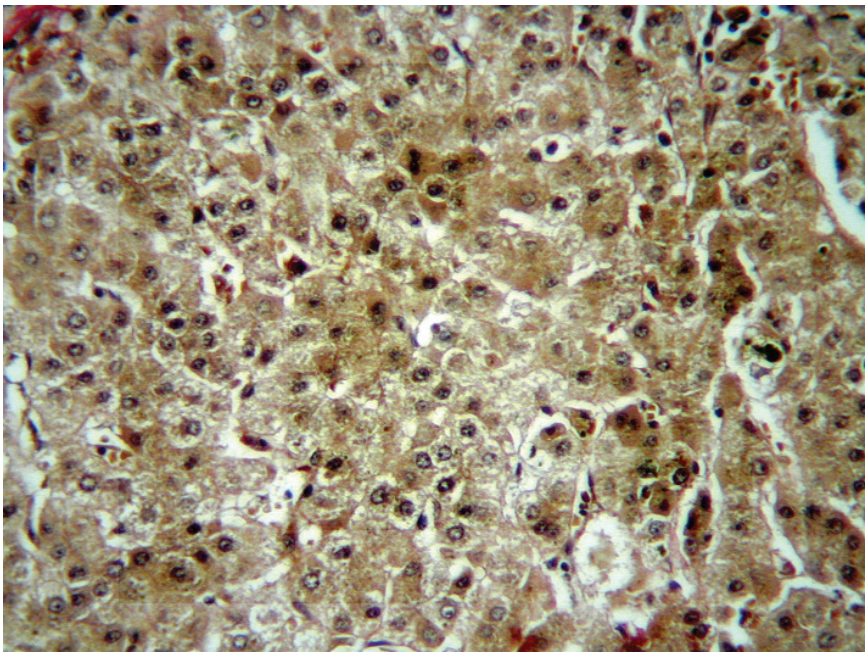

Fig.1.Preparat din ţesut hepatic uman adult de regenerare obţinut prin rezecţie hepatică iterativă.
Coloraţie Van Gieson;
Mărire X 200;
Se observă dezorganizarea completă a arhitecturii hepatocitare.
(Colecţia dr. V. Herlea).

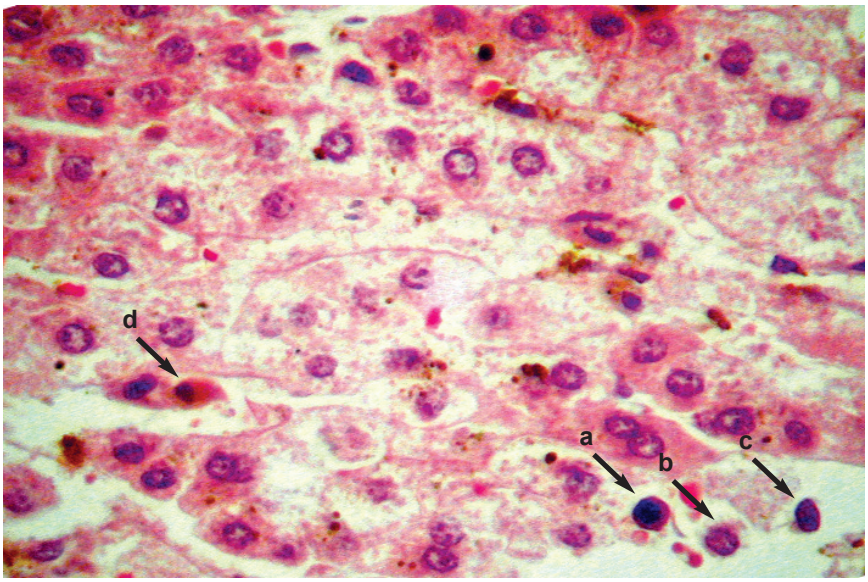

Fig.2 Preparat din ţesut hepatic uman adult de regenerare, obţinut prin rezecţie hepatică iterativă.
Coloraţie Hemalaun-Eozina
Mărire X 400
Se observă dispoziţia anarhică a hepatocitelor, elemente de hematopoieză
a - eritroblast policromatofil;
b -eritroblast bazofil;
c - limfoblast;
d - eritroblast acidofil şi hepatocite de regenerare, cu nucleu mare eucromatic, unele fiind binucleate.
(Colecţia dr. V. Herlea).

ză aglomerări celulare, inițial în aria periportală și ulterior în regiunea centrolobulară. Celulele endoteliale invadează grupurile de celule și formează noi sinusoide.

A fost semnalată și aparitia hematopoiezei în ficatul de regenerare adult posthepatectomie, prin identificarea unor celule progenitoare hematopoietice.

În Fig.2 se observă, pe lângă dezorganizarea hepatocitară, și câteva elemente celulare de eritropoieză.

După hepatectomie, pe lângă modificările hepatocitare, apar și modificări ale expresiei componentelor matricei extracelulare. Acestea preced și însoțesc proliferarea celulară. Creșterea plasminei și a activatorului tisular al plasminogenului, de tip urokinază, și creșterea degradării fibrinogenului apar rapid și persistă câteva ore după hepatectomiile parțiale.[9,10] Transcrierea genică a inhibitorului tisular al metaloproteinazelor de tip I crește foarte mult în timpul replicării maxime a ADN și se produce mai ales în celulele mezenchimale portale și perisinusoidale.[11] Transcrierea genică pentru procolagenul tip 1 și 2 apare după încetarea replicării ADN și este asociată cu creșterea serică a peptidului aminoterminal al procolagenului 3.

Finalizarea sintezei de matrice extracelulară se produce odată cu reapariția stării de țesut dormant.

După rezecțiile hepatice apar rapid și modificări în volumul hepatocitelor restante.

Se pare că acest fapt se datorează activării unui sistem A de transport transmembranar al aminoacizilor, cu creșterea alaninei intracelulare și a influxului de apă, concomitent cu efluxul de cloruri. Apar de asemenea și modificări ale potențialului de membrană al hepa-

tocitelor, fiind observate atât hiperpolarizarea cât și depolarizarea.[12]

În ciuda capacității lor replicative în anumite condiții, hepatocitele rămân normal niște celule dormante. Astfel s-a născut ideea că replicarea hepatocitară este supresată activ în ficatul normal și că mecanismele represorii dispar în anumite condiții (cum ar fi de exemplu rezecția hepatică).

Din păcate, în ciuda progreselor făcute pentru înțelegerea inițierii și încetării procesului de regenerare hepatică, se știe încă foarte puțin despre mecanismele care le determină.

În'elegerea mecanismelor intime ale procesului de regenerare hepatică depinde într-o mare măsură și de posibilitățile tehnice de evidențiere a acestui proces. Hipertrofia hepatică poate fi evaluată prin determinări volumetrice (tomografie computerizată), măsurători morfometrice, microscopie optică și electronică și tehnici izotopice. Diviziunea celulară se poate evidenția prin aprecierea sintezei de ADN și prin identificarea mitozelor celulare.

Cunoștințele acumulate din analiza evenimentelor celulare și moleculare ce apar în timpul regenerării vor fi cu siguranță utile pentru intervenții terapeutice complexe. Studiul și înțelegerea mecanismelor de inițiere a regenerării hepatice și analiza efectelor factorilor de creștere vor contribui la stabilirea unor metode de accelerare a creșterii ficatului transplantat (în transplantul cu ficat parțial). Deja au fost înregistrate progrese în ceea ce privește transplantul de celule, terapia genică și ficatul artificial.[13,14]

2.1. Bazele moleculare ale regenerării hepatice

Menținerea funcției ficatului în timpul regenerării necesită proliferare hepatocitară, dar și susținerea funcțiilor celulare hepatice. Aceasta se reflectă în expresia genelor răspunzătoare de creșterea și funcționalitatea celulelor hepatice în timpul procesului regenerativ.

După hepatectomia parțială sau lezarea toxică hepatică, răspunsul regenerativ este orchestrat de acțiunea mai multor citokine și factori de creștere. Acestea duc la amplificarea expresiei genelor răspunzătoare de proliferare și la creșterea telomerelor (secvențe repetitive de ADN aflate în pozițiile terminale ale cromozomilor, și care îi protejează de digestia enzimatică). Este prevenită astfel pierderea de ADN care ar influența negativ capacitatea de replicare. Telomerele sunt implicate în oprirea procesului de replicare și se știe că scurtarea lor este răspunzătoare de îmbătrânirea celulară și imposibilitatea diviziunii celulare. Construcția telomerelor depinde de telomerază, această enzimă nefiind exprimată în mod normal de celulele hepatice adulte ci doar de cele aflate în replicare. Se știe că celulele maligne își cresc expresia telomerazei, fiind de altfel un marker al transformării maligne precoce.

În diviziunea celulară apar două evenimente distincte: diviziunea nucleului (kariokineză) și diviziunea citoplasmei (citokineză). În ceea ce privește kariokineza, ciclul celular pe care îl parcurge o celulă ce se divide, este format din interfază și mitoză. Interfaza se împarte în trei stadii: G1 (first gap), S (faza de sinteză) și G2 (second gap). Activitatea de sinteză a unei celule nu este constant continuă. Astfel, în timpul mitozei nu apare sinteza de ADN sau de proteine. Pe de altă parte, în interfază, sinteza de ADN este limitată doar la o scurtă perioadă a ciclului celular, pe când sinteza proteică are loc permanent. Replicarea ADN are loc în faza S iar sinteza de proteine necesare mitozei (histone), are loc în faza G2. Durata ciclului celular și a stadiilor sale variază mult în funcție de tipul celular. Celulele care se opresc înaintea fazei S, deci incapabile să se dividă, sunt cele aflate în faza G0 (stadiul în care se găsesc celulele dormante sau în repaus din punct de vedere al diviziunii celulare).[15] După cum am menționat anterior, hepatocitele se află normal într-un stadiu latent. Inițierea regenerării hepatice înseamnă declanșarea proliferării hepatocitelor dormante, aflate în faza G0, care sunt determinate să intre în ciclul celular. În timpul acestui proces are loc activarea și expresia mai multor tipuri de gene răspunzătoare de creșterea și funcția celulelor hepatice, printr-o derulare de etape, care se succed în cascadă.

2.1.1. Expresia genică în timpul regenerării hepatice

Regenerarea hepatică poate fi privită simplificat ca un proces ce se desfășoară în mai multe etape. După declanșarea de către un stimul (spre exemplu hepatectomia parțială), se activează un număr foarte mare de gene, printre care cele mai importante sunt: gene ale ciclului celular, gene metabolice, gene care codifică proteinele matricei extracelulare, factori de creștere, citokine și factori de transcripție. Expresia genică în timpul regenerării hepatice poate fi împărțită în mai multe faze, care includ: expresia genelor precoce (imediate) – cele care se activează primele, proteinele corespunzătoare lor declanșând expresia altor gene, a genelor cu activare tardivă în perioada imediată și a genelor ciclului celular.[16] Expresia acestor gene este controlată de factori transcripționali, citokine și factori de creștere. Acești factori reglatori sunt la rândul lor modulați prin căi de transducție de semnal, prin care

sunt recepționate și transmise semnalele necesare replicării celulare. Factorii de transcripție sunt proteine care se leagă de situsuri de recunoaștere specifică la nivelul genelor, pentru a iniția sau amplifica activarea acestora.

O primă etapă implică activarea în principal a unor factori de transcripție. Această etapă este reversibilă și nu este suficientă pentru a determina replicarea ADN și proliferarea celulară. O mare importanță o are inițierea celulară („priming"); este necesară pentru a face hepatocitele complet responsive la acțiunea factorilor de creștere, în special a factorului de creștere hepatocitară („hepatocyte growth factor" – HGF) și a factorului de creștere transformant („transforming growth factor" – TGF) (care se exprimă intens în timpul regenerării hepatice). Odată ce au intrat în ciclul celular și trec de punctul de restricție din G1, hepatocitele sunt angajate ireversibil către replicare. Expresia ciclinei D1 reprezintă un marker important pentru aprecierea momentului când celulele capătă autonomie în procesul de replicare și nu mai necesită acțiunea factorilor de creștere.[17]

2.1.2. Faza precoce a activării genice

Genele precoce imediate sunt activate foarte rapid după hepatectomia parțială (1-3 ore) și activarea lor nu necesită sinteză proteică. Printre primele gene activate se numără protooncogenele c-fos, c-myc și c-jun.[18,19] Acestea acționează ca reglatori transcripționali. Principalii factori de creștere influențați de aceste gene sunt HGF și TGF α și β. Genele c-fos și c-jun, care sunt transcrise imediat în faza precoce, codifică unități proteice ale proteinei activatoare 1 („activating protein 1" – AP-1).

Analiza expresiei genice la începutul regenerării hepatice, prin metode de hibridizare, a arătat că mai mult de 70 de gene pot participa în răspunsul imediat.[20] Este posibil ca o mare parte din aceste gene să fie gene metabolice, nelegate direct de replicarea ADN.

Reglarea genei c-myc a fost în mod particular studiată în regenerarea hepatică, în special la șoarecii transgenici.[21] S-a observat astfel că deficitul concomitent al genelor c-myc și c-jun determină moarte embrionară. Deficitul de exprimare numai al genei c-myc determină defecte cardiace și de tub neural, iar cel al genei c-jun, separat, determină un defect major în hepatogeneză. Mai mult, deficitul homozigot c-jun previne colonizarea hepatică cu celule stem embrionare la șoarecii himerici, demonstrând faptul că c-jun are o funcție esențială în dezvoltarea hepatică.[22]

2.1.3. Activarea factorilor de transcripție

Factorii de transcriptie care sunt rapid activați după hepatectomie includ factorul nuclear kB („nuclear factor kB" – NFkB), traductorul de semnal și activatorul transcripției („signal transducer and activator of transcription" – STAT 3) și AP-1.[23] Importanța acestor factori derivă din capacitatea lor de a se lega de gene multiple care conțin secvențe specifice de recunoaștere și consecutiv activează transcripția genelor țintă. În consecință, un singur stimul care acționează asupra unui singur factor de transcripție poate duce la activarea și transcripția mai multor gene. O importanță particulară pentru activarea genelor precoce o au factorii NFkB și STAT 3. Aceștia sunt activați în primele ore după hepatectomie. Factorul de necroză tumorală („tumor necrosis factor" – TNF) este unul dintre cei mai importanți activatori ai NFkB în ficat. Translocarea în nucleu a NFkB și legarea sa de ADN determină expresia a mai mult de 12 gene implicate în răspunsul imediat. Activarea NFkB este necesară atât pentru dezvoltarea cât și pentru regenerarea hepatică. În hepatocitele și celulele ovale (celule progenitoare hepatice bipotente) din culturi, blocarea factorului NFkB determină apoptoză în celulele expuse la acțiunea TNF. Inhibarea NFkB în timpul regenerării hepatice determină apoptoză masivă și inhibă replicarea celulară.[24] Rolul esențial al NFkB a fost evidențiat prin studii pe șoareci "knock-out" pentru TNFR 1 sau TNFR 2 (receptori pentru TNF).[25,26] Lipsa TNFR 2 nu a determinat modificări în legarea NFkB în sinteza de interleukină 6 (IL-6), în activarea STAT 3 sau în replicarea ADN hepatocitar, după hepatectomie. În schimb, lipsa TNFR1 a dus la legarea deficitară a NFkB, la producție scăzută de IL-6 și la nivele scăzute de replicare ADN. La aceste animale, o singură injecție de IL-6 a corectat deficitul de replicare ADN și de activare a STAT 3. IL-6 este o genă țintă pentru NFkB, care este un inductor puternic al activării STAT3. Aceste date sugerează faptul că semnalizarea prin TNFR1, care duce la activarea STAT 3 și activarea NFkB cu sinteza consecutivă de IL-6, este un mecanism prin care este inițiată regenerarea hepatică după hepatectomie.[27]

2.1.4. Genele cu expresie tardivă

Acest grup de gene este transcris după expresia genelor precoce dar înainte ca expresia genelor ciclului celular să fie maximă. Cele mai multe dintre acestea au fost descoperite în diverse experimente și au rămas încă necaracterizate. Dintre genele cu expresie tardivă menționăm HRS/SRp40, un membru al familiei de proteine bogate în Arg-Ser și care funcționează ca factor de îmbinare și de modulare a îmbinării alternative de ARN.[28]

O importantă genă cu expresie tardivă în ficatul murin de regenerare este bcl-x, principala genă antiapoptotică în ficat. Expresia acestei gene înregistrează două vârfuri la 12 și 48 de ore după hepatectomie și are

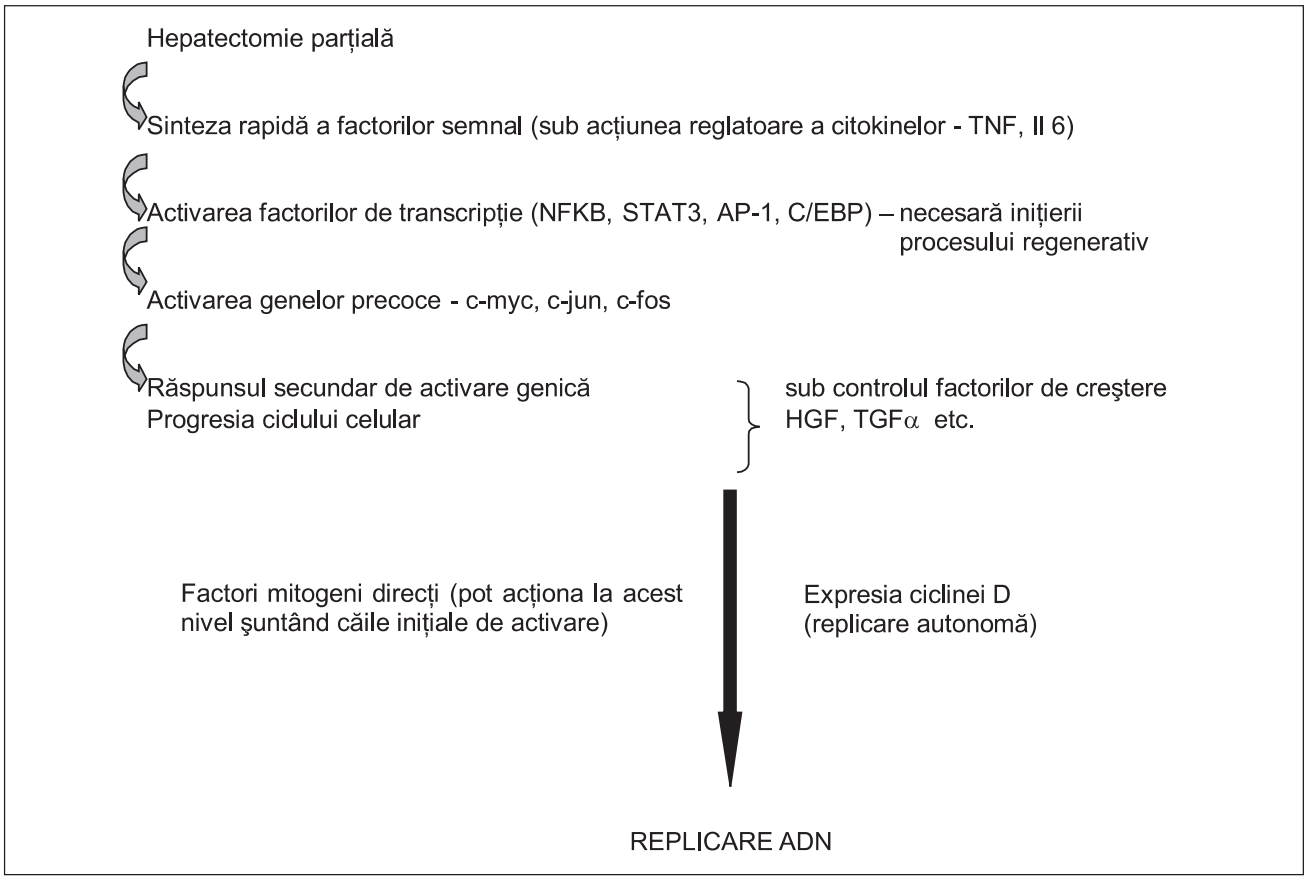

Fig.3 Schema succesiunii fenomenelor ce au loc în timpul replicării la nivel celular.

o reglare dependentă de ciclul celular în ficatul de regenerare. Nu se știe încă dacă expresia crescută a acestei gene se corelează sau nu cu creșterea activității antiapoptotice.[29]

2.1.5. Expresia genelor ciclului celular

Aceste gene, care codifică cicline și kinaze dependente de ciclină (cdk), sunt exprimate în timpul parcurgerii ciclului celular de la G1 la faza S și în final spre faza de mitoză. Cele mai multe studii pe ficatul de regenerare s-au concentrat asupra rolului ciclinelor D1 și E2F1 în progresia ciclului celular. Acestea sunt factori de transcripție pentru enzimele de legare a catenelor de ADN. Hiperexpresia E2F1 inițiază proliferarea celulară „in vivo" și „in vitro". Ciclinele sunt exprimate diferențiat în timpul regenerării hepatice. În timp ce ciclinele A și B sunt exprimate foarte puțin după primul vârf al replicării hepatocitare, ciclinele D1 și E sunt intens exprimate în timpul fazei de replicare a ADN, interacționând cu diverși factori promotori sau inhibitori ai cdk. Ciclinele D1 și E sunt necesare pentru ca celula să depășească punctul de restricție din G1. Expresia ciclinei D1 crește după depășirea punctului de restricție din G1 și este un marker specific al perioadei tardive din G1. Expresia maximală a ciclinei D1 coincide cu momentul în care celula capătă autonomie replicativă, fără a mai fi dependentă de factori de creștere.[17]

2.1.6. Factorii de creștere și citokinele care influențează regenerarea hepatică

Procesul de regenerare hepatică implică acțiunea unor mediatori multipli. Cele două etape majore în acest proces sunt inițierea și parcurgerea ciclului celular.[27,30] Procesul de inițiere sensibilizează celula pentru factorii de creștere dar, după cum am menționat anterior, modificările ce se produc în această etapă nu sunt suficiente pentru replicarea hepatocitară. Parcurgerea ciclului celular, care se finalizează cu replicarea ADN, necesită și acțiunea unor factori de creștere. Dintre aceștia, cei mai importanți sunt HGF și TGF.

Factorul de creștere epidermal („epidermal growth factor" – EGF) a fost menționat și el, dar nu este clar stabilit dacă nivelul său crește în ficat după hepatectomii. Factorul de creștere al endoteliului vascular („vascular endothelial growth factor" – VEGF) are și el o importanță deosebită în proliferarea hepatocitară dar mai ales în stimularea angiogenezei. De asemenea, sunt menționați în literatură și alți factori care participă la stimularea replicării ADN în hepatocitele din cultură, cum ar fi „heparin binding EGF" (HB-EGF) și factorul de

creștere keratinocitic (KGF).[31,32] Sunt definiți și factori „permisivi“ ai regenerării hepatice, cum ar fi hormonii tiroidieni și paratiroidieni, ca și factori adjuvanți ai regenerării, cum ar fi insulina și norepinefrina. În contrast cu acțiunea acestor factori se află TGF beta și activina, care inhibă replicarea hepatocitară.[33]

În ceea ce privește acțiunea HGF și TGF alfa, nu s-a stabilit până în prezent dacă acești doi factori acționează sinergic, în cadrul unui mecanism protector, pentru a întări siguranța procesului de regenerare, sau acționează complementar, ducând la apariția unui proces de regenerare amplificat. În culturile primare de hepatocite, de exemplu, acești doi factori acționează, cel puțin parțial, într-o manieră complementară. Astfel, nivelul replicării ADN este mai mare când acești factori acționează simultan, decât atunci când acționează succesiv.[34]

2.1.7. Factorul de creștere hepatocitar („hepatocyte growth factor” HGF)

HGF, împreună cu receptorul său c-met, reprezintă factori cheie pentru creșterea și funcția hepatică. HGF (numit și “scatter factor”) a fost inițial identificat în serul murin, posthepatectomie, ca fiind un mitogen puternic pentru hepatocitele din cultură. El este produs de celulele nonparenchimale hepatice, în special de celulele Kupffer, de celule endoteliale sinusoidale (în ficatul de regenerare) și de celulele mezenchimale din alte organe. Nu a fost găsit în hepatocite, ceea ce sugerează faptul că acționează într-o manieră paracrină.

HGF este cel mai puternic inductor al sintezei de ADN în hepatocite. Concentrația sa în sânge crește mult ca urmare a rezecției unei părți din ficat, dar mecanismul acestei creșteri este încă necunoscut. HGF influențează și alte tipuri celulare, cum ar fi celulele epiteliale, asupra cărora acționează diferit și anume determină disocierea și migrarea lor. Ca factor de creștere acționează numai asupra hepatocitelor. Este un mediator important al regenerării hepatice și un factor esențial pentru declanșarea procesului de malignizare la nivelul ficatului.[30]

HGF este sintetizat în celulele mezenchimale ca pro-mitogen, care necesită activare pentru a putea acționa ca mediator al creșterii. HGF din sânge este preluat preferențial de către ficat și se concentrează în celulele periportale.

Modul în care este reglată sinteza HGF ramâne deocamdată neelucidat. În cursul regenerării apar schimbări majore în exprimarea genelor hepatocitare, dar mecanismele ce controlează aceste schimbări, ca și reglarea proliferării și diferențierii hepatocitelor, sunt în mare parte necunoscute. Modelele experimentale la șoareci transgenici au arătat că supraexpresia HGF se corelează cu nivele crescute ale ARNm pentru c-myc și c-jun, sugerând faptul că aceste gene sunt implicate în stimularea acțiunii HGF.

2.1.8. Factorul de creștere transformant alfa („transforming growth factor alpha” – TGF α)

TGF alfa este produs de asemenea de celulele hepatice nonparenchimale (în special de celulele Kupffer), dar și de hepatocite, acționând printr-un mecanism autocrin. TGF alfa este sintetizat inițial sub forma unui precursor cu 160 de aminoacizi, care este de fapt o proteină membranară integrală. O secvență de 50 aminoacizi din ectodomeniu, situată în apropierea situsurilor de clivaj proteolitic, formează TGF alfa solubil, acesta fiind fragmentul care difuzează în plasmă. Atât forma ancorată cât și forma solubilă a TGF alfa sunt active și pot interacționa cu receptorul pentru EGF. Astfel este inițiată o importantă cale de transducție de semnal care implică procese de fosforilare și activare de fosfokinaze mitogen-activate („mytogen activated phosphokinases” – MAP), cu rol în replicarea ADN. Afinitatea TGF alfa asupra receptorului EGF este de 20 de ori mai mică decât a EGF, dar TGF alfa determină o stimulare mai susținută a MAP kinazelor implicate, ducând la nivele mai mari de replicare a ADN-ului hepatocitar.[35]

Atât TGF alfa cât și EGF sunt mitogeni pentru hepatocitele din cultură, iar studiile experimentale arată că EGF acționează ca mitogen în stadiile precoce, imediat după hepatectomie, iar TGF alfa intervine în stadiile tardive.[36]

Expresia TGF alfa se corelează foarte bine cu proliferarea hepatocitară în timpul perioadei neonatale, în ficatul de regenerare după hepatectomie sau după lezarea chimică a acestuia, și în hepatocarcinogeneză.[30] Aceste date s-au stabilit pe baza unor studii experimentale care au evaluat expresia TGF în anumite condiții. S-a observat că în orice condiție experimentală creșterile expresiei TGF coincid cu replicarea ADN. Există chiar unele studii care au arătat că replicarea ADN se corelează mai bine cu expresia TGF alfa, decât cu cea HGF. Această situație apare în cazul replicării hepatocitare induse de galactozamină, fenobarbital ca și după transplantul hepatic la om.[37,38]

Deși se cunosc multe date despre mecanismul de acțiune al TGF alfa în ficatul de regenerare, se știe încă foarte puțin despre semnalele care induc expresia TGF alfa după hepatectomie sau agresiune chimică. S-a stabilit că TNF poate crește semnificativ replicarea ADN indusă de TGF alfa. Acest fapt sugerează că procesele de inițiere în timpul regenerării hepatice au un rol esențial în creșterea responsivității hepatocitare la TGF alfa.[39]

2.1.9. Citokinele

TNF, IL-1 și IL-6, citokine proinflamatorii, sunt principalele substanțe de acest tip implicate în procesul de regenerare hepatică. Procesul de inițiere a proliferării, care este reversibil și care semnifică trecerea celulelor din stadiul G0 în ciclul celular (G1), are loc în principal sub efectul TNF și IL-6. Aceste citokine sunt detectate în circulație la câteva minute după hepatectomie. Nivele crescute de IL-6 și TNF apar în sânge încă din primele ore după hepatectomie, deși sinteza de ADN apare mai târziu, chiar până la 24 ore postrezecție.[40] Ele sunt secretate de celulele non-parenchimale și stimulează hepatocitele să secrete proteinele de fază acută. Efectele proliferative și anti-apoptotice ale acestor citokine apar numai în anumite condiții, ca acelea existente după hepatectomii. În ficatul de regenerare, expresia IL-6 este esențială pentru inițierea hepatocitară. La animalele „knock-out" pentru gena ce codifică IL-6 regenerarea după hepatectomii parțiale este deficitară, ajungându-se chiar la necroză hepatică masivă. Există studii care arată că IL-6 are și o acțiune de inhibare a apoptozei indusă de TGF (un important factor antiregenerativ).

2.1.10. Inițierea hepatocitelor pentru replicare

Provocarea majoră în studiul regenerării hepatice o reprezintă stabilirea modului de inițiere a acestui proces. Nici unul dintre factorii de creștere sau citokinele amintite mai sus nu sunt suficiente pentru a induce proliferarea celulelor hepatice normale „in vivo".

Pentru a avea un efect deplin, acești mitogeni necesită prezența unor semnale de „priming" (inițiere), care să acționeze asupra hepatocitelor restante după hepatectomie. Asemenea semnale de priming includ degradarea matricei extracelulare, cu convertirea formei inactive de HGF asociat matricei extracelulare, în forma sa activă, capabilă să interacționeze cu receptorii specifici.[36]

În ultimul deceniu, în replicarea hepatocitară după hepatectomii, un accent deosebit a fost pus pe rolul factorilor de transcripție, al protooncogenelor și factorilor de creștere. Date recente indică însă faptul că TNF și IL-6, citokine care pot avea un efect nociv asupra ficatului, sunt de asemenea componente importante ale mecanismului de inițiere a regenerării hepatice. La șoarecii modificați genetic la care s-a indus lipsa de TNFR 1 și imposibilitatea sintezei de IL-6, regenerarea hepatică a fost afectată sever și chiar inhibată.[41,42]

Pe baza acestor experimente s-a stabilit faptul că pentru inițiere sunt necesari mai mulți factori care se intercondiționează: TNF, TNFR 1, NFkB, IL-6 și STAT 3. Desigur, această cale de activare a NFkB nu exclude existența altor căi de activare necesare inițierii procesului proliferativ.

După hepatectomie, masa celulară restantă trebuie să se adapteze necesităților metabolice crescute, deoarece fluxul sanguin rămâne nemodificat. Supraîncărcarea metabolică, astfel apărută, determină apariția în exces a radicalilor liberi de oxigen ca urmare a creșterii fosforilărilor oxidative și depășirii capacității celulare de neutralizare a acestora. Există studii care arată că radicalii liberi de oxigen cresc activarea NFkB, crescând în consecință capacitatea acestuia de activare genică.[43] Astfel, radicalii liberi de oxigen, generați de supraîncărcarea metabolică a hepatocitelor, contribuie la activarea unei cascade de evenimente, care în final determină proliferarea hepatocitelor aflate în repaus.

2.1.11. Angiogeneza în regenerarea hepatică

Angiogeneza este un proces complex, de formare a noi vase sanguine, care intervine într-o multitudine de procese fiziologice și patologice. Este intens studiată în procesele de tumorigeneză și i se atribuie un rol important în creșterea tumorală. În ultima vreme, numeroase studii se concentrează asupra rolului angiogenezei în procese fiziologice, cum ar fi repararea tisulară și, în speță, în regenerarea hepatică. Numeroși factori de creștere care sunt implicați în regenerarea hepatică sunt cunoscuți ca având proprietăți angiogenice „in vivo". HGF, al cărui nivel crește dramatic după hepatectomie, este un important factor angiogenic „in vivo", stimulând producția de proteaze de către celulele endoteliale, motilitatea, proliferarea și diferențierea acestor celule.[44] El este un mediator paracrin derivat din celulele endoteliale sinusoidale hepatice care stimulează, după cum s-a precizat mai sus, creșterea hepatocitară. De asemenea și VEGF crește mult după hepatectomia parțială. Este un factor proangiogenic major și se pare că este implicat în îmbunătățirea reconstrucției sinusoidale în timpul regenerării hepatice. Importanța stimulării prin VEGF a fost semnalată de numeroase studii efectuate la șoareci. S-a observat că administrarea de VEGF a crescut masa hepatică în timpul regenerării, dar nu a avut efect asupra creșterii hepatocitelor „in vitro", decât dacă în cultură erau prezente și celule endoteliale sinusoidale hepatice.[45] Acest fapt semnalează importanța cooperării celulare și a implicării VEGF (prin activarea VEGFR) în comunicarea celulelor endoteliale cu celulele stromale înconjurătoare (prin secreția factorilor de creștere care acționează paracrin). S-a observat, de asemenea, că activarea selectivă a receptorului VEGFR-1 stimulează proliferarea hepatocitară „in vivo" dar nu și pe cea endotelială. Concluzia acestor studii a fost că, după

activarea VEGFR-1, endoteliul este determinat să producă o serie de factori mitogeni care să protejeze celulele parenchimale și să inițieze regenerarea. Deși era cunoscut de mult faptul că unii factori proangiogenici majori sunt intens exprimați în regenerarea hepatică, nu există o dovadă clară că angiogeneza intrahepatică apare în timpul regenerării. Un studiu recent, care investighează relația dintre regenerarea hepatică și angiogeneză, folosește administrarea la animalele de experiență a angiostatinei, cel mai puternic factor antiangiogenic cunoscut.[46] Autorii au arătat că regenerarea hepatică după hepatectomia parțială 70% este asociată cu angiogeneza (pe baza creșterii densității microvascularizației). Inhibarea acestui proces a dus la o întârziere în regenerare, sugerând că, cel puțin parțial, fenomenul regenerării depinde de angiogeneză. Acest fapt, bazat pe creșterea microvascularizației în timpul regenerării, susține conceptul general că formarea de noi vase sanguine este necesară pentru repararea tisulară adecvată.

2.2. Mecanismele de reglare a regenerării hepatice și factorii care o influențează

Mecanismul exact al inițierii și finalizării procesului de regenerare hepatică nu este în totalitate elucidat. Se cunosc mai mulți factori care influențează aceste procese, dar secvența reală a desfășurării lor nu este pe deplin reconstituită. Există numeroși factori care pot induce sau pot crește replicarea hepatocitară atât „in vivo" cât și „in vitro". Mitogenii compleți și comitogenii acționează prin activarea diverselor căi intracelulare de transducție de semnal, implicate în replicarea celulară. Mitogenii compleți sunt cei care pot stimula replicarea hepatocitară „in vitro" în absența altor factori. Printre cei cunoscuți și utilizați în diverse modele experimentale se numără: HGF, TGF alfa, EGF, substanța stimulatoare hepatică („hepatic stimulatory substance" – HSS, un factor de progresie pentru replicarea hepatocitară care acționează numai asupra hepatocitelor aflate în G1), HB-EGF, OK-432 (un imunostimulator obținut din streptococ, care crește activitatea sistemului reticuloendotelial) și prodiosaina (un polizaharid derivat din *Serratia marcescens*). Modul de acțiune al câtorva dintre mitogenii compleți a fost amintit anterior, la fel și importanța acestora.

Proliferarea hepatocitară poate apărea însă și în absența unui deficit tisular sau a unei injurii celulare. Un număr mare de substanțe, denumite agenți mitogeni direcți, pot determina acest tip de proliferare. Printre acestea se află nitratul de plumb, bromura de etil, acidul 9-cis retinoic, triiodotironina și diverși stimulatori ai proliferării peroxizomilor cum ar fi TNF în doze mari. Mecanismele prin care acești mitogeni acționează sunt diferite. În cazul administrării lor, răspunsul proliferativ nu a fost asociat cu modificări semnificative ale nivelelor hepatice de HGF și TGF. Există însă o creștere rapidă a concentrației TNF în ficat, în aceste condiții. Mai mult, tratamentul cu dexametazonă sau inhibitori de TNF inhibă creșterea hepatică indusă de mitogenii direcți. Cea mai probabilă explicație pentru acțiunea acestor mitogeni este că ei funcționează ca promotori ai ciclului celular la nivelul stimulării ciclinei D1, prin intermediul receptorilor nucleari hormonali, ceea ce explică de fapt excluderea fazei de inițiere a regenerării hepatice.[6]

Factorii care amplifică efectul mitogenilor compleți „in vitro", dar nu au efectul acestora când acționează singuri, se numesc mitogeni incompleți sau comitogeni. Printre aceștia se numără: insulina, glucagonul, epinefrina, norepinefrina, factorul de amplificare a regenerării hepatice („amplificating liver regeneration factor" – ALRf), hormonii tiroidieni, parathormonul, prolactina, estrogenii și TNF alfa.

Experimental s-a observat că hipofizectomia, tiroidectomia și paratiroidectomia, tratamentul cortizonic și dieta fără proteine la animalele de experiență tinere, menținută trei zile înaintea rezecției parțiale hepatice, întârzie rata maximală de sinteză a ADN cu 16-20 ore în timpul regenerării, dar nu o inhibă total. Efecte asemănătoare (de intârziere a regenerării) au fost observate și la administrarea de lovastatin, actinomicină, tamoxifen, colchicină, indometacin și radioterapie experimentală.[47] Pe de altă parte, s-a observat că stresul chirurgical sau injecțiile cu hormoni de creștere, administrate înaintea hepatectomiei parțiale, cresc sinteza de ADN sau pot scurta intervalul prereplicativ din timpul regenerării hepatice. S-a observat că administrarea factorilor de creștere, precedată de administrarea TNF alfa (intrahepatic de preferat), crește efectul EGF, TGF alfa, și HGF asupra proliferării hepatocitare în cazul unor transplante hepatice „small for size" sau în cazul repopulării hepatocitare după leziuni acute majore.[27]

Există numeroși factori care inhibă sinteza ADN-ului indusă în hepatocite. Dintre aceștia cei mai importanți sunt TGF beta 1, TGF beta 2, TGF beta 3 și activina.[47]

Dieta pare a avea și ea un rol în influențarea procesului regenerativ. La animalele de experiență s-a observat că proliferarea hepatocitară prezintă variații circadiene, în funcție de comportamentul nutrițional. Astfel, proliferarea a fost inhibată de deprivarea de alimente și stimulată de ingerarea lor. Este posibil ca acest efect să apară sub influența unor aminoacizi specifici.

Despre stimulii de blocare a regenerării se știe prea puțin. Acest proces ar putea fi dependent de dispariția semnalelor pozitive sau de un sistem independent de factori reglatori. După hepatectomia parțială, creșterea hepatică este inițiată de mediatori secretați sub influența necesităților metabolice. Este posibil ca încetarea proliferării celulare să depindă de aceleași semnale, care apar și la restabilirea masei și funcționalității normale hepatice. În consecință, înțelegerea mecanismelor exacte de reglare a creșterii hepatice depinde de identificarea interacțiunilor dintre căile metabolice și cele mitogenice.

3. MODALITĂȚI DE EVALUARE ȘI URMĂRIRE A REGENERĂRII HEPATICE

Regenerarea hepatică poate fi apreciată prin diverse teste. Unele sunt bazate pe analiza țesutului hepatic, cum ar fi: volumul și greutatea ficatului, indicele mitotic, rata de sinteză și conținutul de ADN, identificarea imunohistochimică a antigenelor nucleare; altele se bazează pe determinarea în serul pacientului a nivelelelor unor enzime specifice sau ale unor markeri de proliferare.

- *Volumetria ficatului* (determinată imagistic prin tomografie computerizată sau RMN) și greutatea ficatului estimată în funcție de volumul hepatic. Rezultatele sunt uneori însă influențate de depozitarea diverselor substanțe fără legătură cu regenerarea (lipide, glicogen ș.a.), sau de acumularea de celule inflamatorii și sânge, ceea ce modifică determinarea dimensiunilor reale hepatice. Avantajul constă în faptul că este simplu de efectuat, folosindu-se mai ales în studiile experimentale dar nu ca singur parametru.
- *Tehnici de biologie celulară și moleculară care să evidențieze pe țesut*:[48]

  A. *Conținutul de ADN celular și rata de sinteză*
  - încorporarea timidinei radioactive este un marker bine standardizat și reproductibil, fiind relativ ușor de realizat. Această metodă este limitată însă de imposibilitatea folosirii „in vivo" la om și de nespecificitatea încorporării timidinei (reflectă nu numai sinteza de ADN dar și repararea ADN; este încorporată și în lipide).[49] La om evaluarea „in vitro" se poate face pe țesut hepatic recoltat prin biopsie sau pe hepatocite izolate. Metodele de detectare sunt: autohistoradiografia, tomografia cu emisie de pozitroni și detectarea scintilațiilor beta.
  - încorporarea bromdeoxiuridinei poate fi detectată imunohistochimic folosind anticorpi specifici sau prin citometrie în flux.[50] Principalele avantaje ale acestei metode constau în posibilitatea folosirii la om „in vivo" și în timpul scurt (față de timidină) necesar obținerii rezultatelor.

  B. *Numărul de mitoze* – este o tehnică limitată de mai multe probleme:
  - țesutul obținut prin biopsie hepatică percutanată poate fi insuficient
  - mitozele sunt observate rareori la microscop, datorită duratei scurte a acestei faze a ciclului celular
  - numărul de mitoze depinde de regiunea din care este prelevată biopsia, ținând cont că activitatea de regenerare este diferită în zona periportală de zona lobulară mijlocie și de cea centrolobulară.[51]
  - identificarea mitozelor depinde de abilitățile în microscopie ale observatorului

  C. *Colorarea imunohistochimică a antigenelor nucleare*, precum antigenul nuclear al proliferării celulare („proliferating cell nuclear antigen" – PCNA), ADN polimeraza alfa, Ki 67 și proteinele de organizare nucleolară (NOR).
  - cea mai simplă, exactă și reproductibilă metodă este măsurarea nivelului PCNA. Este o proteină asociată ADN polimerazei delta, esențială pentru replicarea ADN. Este detectată în hepatocite prin tehnici de imunohistochimie. Expresia sa este maximă în faza S a ciclului celular. Avantajele determinării PCNA sunt: o bună corelare cu alți markeri ai proliferării (încorporarea timidinei, activitatea timidin kinazei) și mai ales posibilitatea efectuării studiilor retrospective, detectarea PCNA fiind posibilă și pe țesutul păstrat la parafină.[52] Dezavantajele determinării PCNA constau în variabilitatea intralobulară, variabilitate în intensitatea de colorare (dată de diminuarea rapidă a imunoreactivității când specimenele sunt expuse la lumină și la uscare), variabilitatea exprimării PCNA în diferite tipuri celulare.[53]
  - ADN polimeraza – este o enzimă implicată în sinteza de ADN, care apare în fazele G1, S, G2 ale ciclului celular și în mitoză dar nu în faza G0. Este detectată cu ajutorul anticorpilor monoclonali prin tehnici de imunohistochimie. Este ușor de testat, însă există dezavantajul că apare în multe faze ale ciclului celular. Indexul de etichetare este dat de procentul hepatocitelor pozitive pentru ADN polimerază la 1000 de celule.
  - Ki 67 - reprezintă un epitop al unui antigen

nuclear care apare în toate celulele aflate în cursul proliferării și este absent în celulele dormante. Apare în toate fazele ciclului celular cu excepția G0 și G1 foarte devreme. Este maxim în faza S și în mitoză.[54] Se identifică prin imunohistochimie cu ajutorul unui anticorp monoclonal MIB-1.52 Indexul de etichetare este dat de procentul hepatocitelor Ki 67 pozitive la 1000 de celule. Avantajul major al determinării acestui antigen este că poate avea aplicabilitate clinică și rezultatele se corelează și cu alți indici de proliferare. Dezavantajul acestei metode constă în faptul că este necesar țesut proaspăt sau înghețat rapid, pentru că antigenul este sensibil la fixare și se poate deteriora în timp. Există însă o metodă de păstrare a antigenului după fixarea în formaldehidă, prin expunerea prealabilă a materialului la microunde.[55]

- proteinele NOR – reprezintă un grup de proteine acide nucleolare. Nucleolina și B 23 sunt principalele componente. Inițial, o creștere marcată a acestor proteine în hepatocite a fost asociată cu riscul de dezvoltare a carcinomului hepatocelular la pacienții cu boli hepatice cronice. Studiile ultimilor ani au arătat că o creștere marcată a acestor proteine apare în hepatocite și la șobolanii supuși la hepatectomii parțiale, sugerând faptul că aceste proteine pot fi folosite ca markeri pentru proliferarea hepatocitară.[56] Aceste proteine sunt detectate prin diferite metode: impregnare argentică, Western blot și citometrie în flux. Pot fi identificate și pe secțiuni din blocuri incluse la parafină.

D. *Expresia genelor și nivelul anumitor proteine sau enzime*

- histona H3 – este o componentă majoră a nucleosomilor. Transcripția ARNm – histonă H3 este maximă la începutul fazei S și încetează odată cu terminarea proliferării. ARNm este detectat prin hibridizare „in situ" și prin rtPCR. Este o tehnică laborioasă, sofisticată și mai puțin sensibilă decât determinarea altor markeri ai proliferării. Principalul avantaj este acela că rezultatele se corelează strâns cu sinteza ADN „de novo".[57]
- timidin kinaza – este o enzimă care acționează numai în timpul sintezei de ADN care fosforilează timidina și ajută la incorporarea sa în ADN-ul celulelor aflate în proliferare. Pentru punerea în evidență a enzimei, țesutul hepatic este omogenizat și incubat cu timidină radioactivă. Se măsoară ulterior radioactivitatea.
- ornitin decarboxilaza și putresceina – reprezintă enzima și proteina de a cărei sinteză este responsabilă. Putresceina este o poliamină esențială pentru regenerarea ficatului. Enzima este detectată în homogenatul hepatic prin măsurarea 14CO2 eliberat din substratul marcat cu C14.[58] Putresceina se măsoară prin cromatografie cu schimb ionic. Avantajele determinării lor constau în corelarea bună cu extinderea rezecției hepatice, restituirea masei hepatice și încorporarea de timidină.

➢ *Teste serologice* – determinări de enzime sau markeri ai proliferării, cum ar fi ornitin decarboxilaza, timidin kinaza, fibronectina, alfa-fetoproteina

- timidin kinaza și ornitin decarboxilaza; metodele folosite la detectarea acestor enzime în sânge sunt similare cu cele folosite la detectarea lor în țesut. Avantajul acestei metode este că oferă posibilitatea practică și non-invazivă de a studia regenerarea hepatică la om. Sensibilitatea lor este mai scăzută fiind necesari stimuli regenerativi majori (cum ar fi rezecția hepatică majoră) pentru a detecta schimbări apreciabile în activitatea enzimatică din ser.
- fibronectina - este o glicoproteină solubilă în plasmă, sintetizată de hepatocite și celule endoteliale. Studiile de până acum sunt neconcludente în ceea ce privește valoarea fibronectinei, în unele corelându-se foarte bine cu activitatea regenerativă iar în altele nu.[59,60]
- alfa-fetoproteina - rolul ei în determinarea activității de regenerare este controversat. Există totuși o corelare pozitivă între nivelul seric al alfa fetoproteinei și indexul PCNA la pacienții cu insuficiență hepatică acută.[61] Dezavantajul major este că nu prezintă specificitate pentru proliferarea hepatocitară.

În concluzie, nu există un marker ideal care să aprecieze regenerarea ficatului; fiecare metodă prezentată are inconvenientele ei și chiar pot apărea rezultate discordante între metode. De aceea, din testele prezentate anterior se utilizează cel puțin două în studiul regenerării hepatice.

4. MODELE DE REGENERARE HEPATICĂ

Unele dintre leziunile observate la om în bolile hepatice au fost reproduse și la animalele de laborator prin diverse experimente. Pentru studiul regenerării în aceste cazuri, s-au utilizat diverse modele de afectare hepatică.

4.1. Regenerarea hepatică după agresiunea chimică

Există numeroase toxine și substanțe chimice folosite în modelele de regenerare, care pot determina leziuni hepatice și moarte celulară, urmate de un anume tip de proliferare.

Modelele experimentale hepatice au un rol limitat în studiul regenerării deoarece efectele locale și sistemice ale toxinelor folosite depind de doza și calea de administrare, de specia animalului folosit, de vârsta și statusul nutrițional, precum și de alți factori. Extinderea necrozei hepatice este greu de prezis deoarece există o variabilitate semnificativă de la un caz la altul. Regenerarea tisulară implică atât replicarea cât și repararea de ADN iar toxina poate interfera direct cu mecanismele celulare și moleculare implicate în aceste procese. Pot apărea distrucții de membrane celulare (cu dispariția interacțiunii factor de creștere – receptor), tulburări ale expresiei genice și sintezei proteice necesare răspunsului inflamator, activarea celulelor hepatice non-epiteliale cu creșterea TGF-1 și producției de matrice extracelulară. Dat fiind faptul că cele două procese (distrucția celulară și reparația tisulară) se intercondiționează, studiul regenerării ca atare este destul de dificil în acest caz.[62]

Regenerarea hepatică apărută în urma leziunilor toxice diferă în unele privințe de cea care survine în urma hepatectomiilor. Replicarea hepatocitară are loc ca răspuns la moartea celulelor, determinată de substanța toxică. După hepatectomii structura acinilor rămâne intactă, în timp ce în cele mai multe forme de boală hepatică prin lezare toxică apare distrucție periportală (zona I) sau centrolobulară (zona III). Rezecțiile hepatice sunt urmate de un proces de regenerare care apare pe un țesut cu o masă redusă, dar intact din punct de vedere al structurii celulare. În modelele experimentale ale regenerării hepatice după lezarea chimică parenchimatoasă, se folosesc diverse substanțe, cum ar fi: brombenzen, tetraclorura de carbon și alil-alcool care produc, la rândul lor, diverse tipuri de afectare lobulară.

Studiul regenerării hepatice după lezarea chimică cu tetraclorura de carbon a arătat că mecanismele fundamentale ale replicării celulare, comparativ cu regenerarea posthepatectomie, nu sunt foarte diferite, în esență. Răspunsul de activare genică precoce apare în primele ore după administrarea de tetraclorură de carbon, odată cu activarea factorilor de creștere HGF și TGF–α. Diferența majoră dintre cele două tipuri de regenerare apare însă în momentul inițierii replicării ADN. Saltul celulei în faza G1 a ciclului celular se produce mai lent în cazul replicării hepatocitare indusă de substanța toxică. Motivele pentru care apare această diferență nu au fost încă identificate (se presupune apariția unei refractarități celulare în ceea ce privește intrarea în ciclul celular, sau intensității reduse ori alterate a stimulilor pentru regenerare).[6]

Multe dintre studiile efectuate în încercarea de a clarifica mecanismele de regenerare după agresiunile chimice s-au concentrat asupra rolului TNF și IL-6 în stimularea regenerării.

Aceste studii utilizează diverse toxine hepatice care induc creșterea de TNF. Substanțele toxice, cum ar fi alcoolul și tetraclorura de carbon, sunt administrate la șoareci cu diverse modificări genice induse („knock-out"), precum deficitul în receptorul de tip 1 pentru TNF sau în expresia de IL-6. Extinderea leziunilor cauzate de toxice se evaluează prin examinări histologice și dozare de transaminaze. Concluziile celor mai multe studii au fost că semnalizarea TNF prin intermediul receptorului său TNF-R1 este necesară pentru o replicare hepatocitară eficientă în cazul lezării toxice cu tetraclorură de carbon. Similar, la șoarecii deficitari în expresia de IL-6 a fost observată o afectare hepatocelulară mai severă și o rată crescută de apoptoză, indicând faptul că IL-6 are un rol important în protecția împotriva agresiunii toxice și în procesul de reparare tisulară.[63]

4.2. Regenerarea după hepatectomii

Cel mai studiat model animal de regenerare hepatică este cel bazat pe experimentele efectuate de Higgins și Anderson, care implică îndepărtarea chirurgicală a 2/3 din ficatul de șobolan. Apare astfel un deficit hepatic standardizat de 68% iar răspunsul de regenerare poate fi rapid cuantificabil și reproductibil. După hepatectomia standard 2/3 apare o creștere marcată a replicării ADN și a mitozelor celulare hepatocitare. Proliferarea celulelor non-epiteliale este mult redusă, comparativ cu cea a hepatocitelor. Inițial, ciclurile de proliferare celulară nu sunt atât de evidente și nici sincronizate, datorită faptului că replicarea celulelor apare progresiv.

Etapele celulare în timpul proliferării se împart astfel: o fază prereplicativă (de la 0-12 ore), în timpul căreia hepatocitele trec din stadiul G0 în stadiul de sinteză proteică – G1 și o fază replicativă (12-30 ore) în care se produce sinteza ADN (S), urmată de mitoza celulei (M). După hepatectomia standard (2/3) și în condiții optime, vârful replicării ADN apare la 24 de ore. Diviziunea mitotică are aceeași evoluție, decalată cu 6 ore mai târziu, fiind caracterizată de o periodicitate diurnă în primele 6 zile. Durata fazei prereplicative, intensitatea și momentul sintezei maxime de ADN,

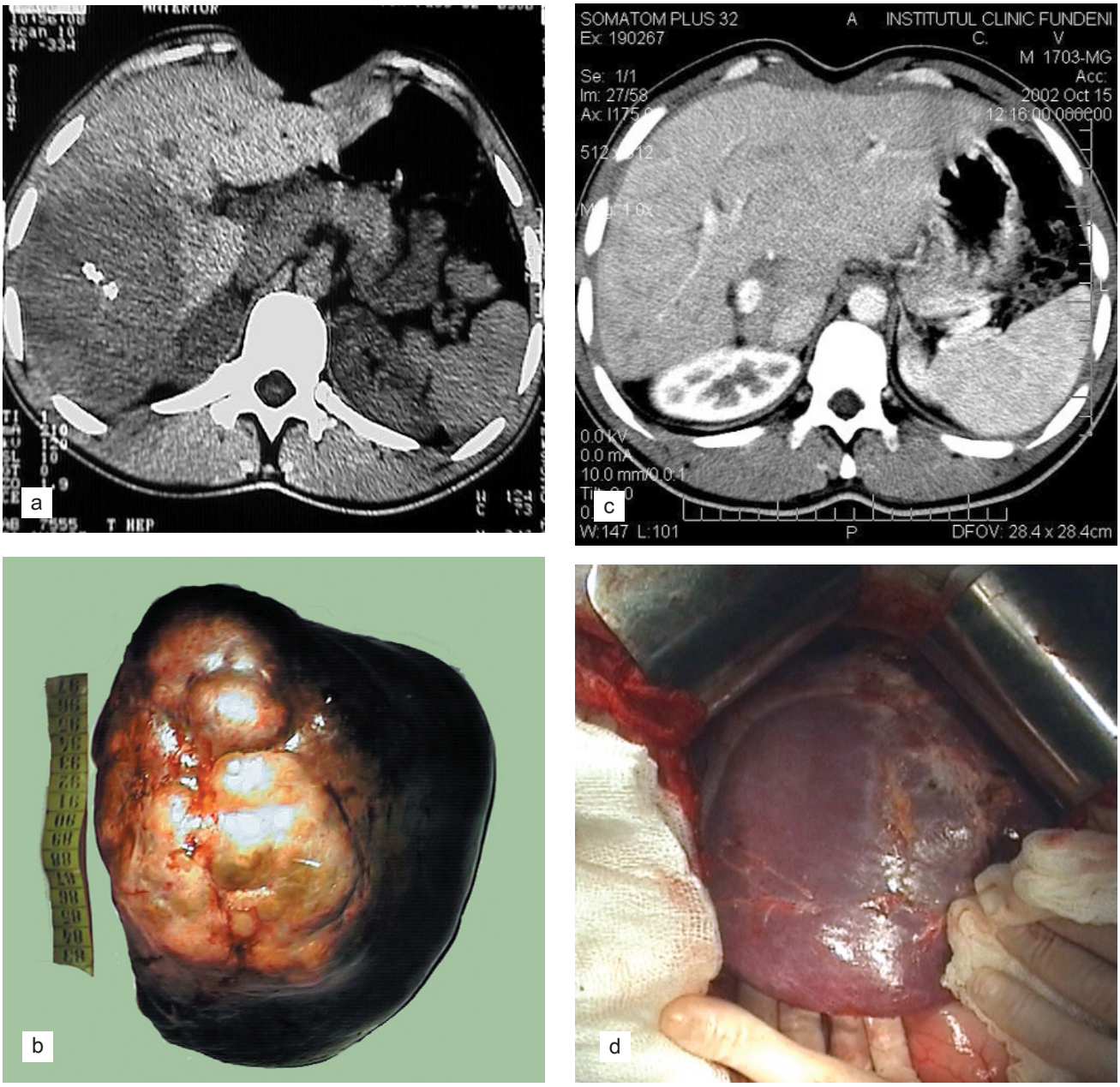

Fig.4 Regenerare cvasicompletă după hepatectomie dreaptă pentru carcinom fibrolamelar:
a) aspect CT preoperator (colecţia Prof.dr. Ş. Georgescu);
b) piesă de hepatectomie dreaptă reglată;
c) aspect CT la 4 ani de la rezecţie: ficat regenerat în întregime; metastază ganglionară retroperitoneală (colecţia Prof.dr. Ş. Georgescu)
d) aspectul normal al ficatului la reintervenţie, ficat regenerat în întregime: aspect intraoperator.

precum și faza mitotică variază după hepatectomiile parțiale, în funcție de speciile animale folosite, vârsta animalului, statusul nutrițional, ritmul diurn, balanța hormonală și, nu în ultimul rând, amploarea hepatectomiei.

Masa hepatică este în relație de proporționalitate directă cu greutatea organismului. În cazul unui țesut normal, răspunsul de regenerare este maxim atunci când se îndepărtează 2/3 din masa hepatică (Fig.4). Când este rezecată o cantitate mai mică de parenchim, procesul de regenerare este mai lent. Pe de altă parte, rezecția care depășește 2/3 din masa hepatică diminuează atât sinteza de ADN cât și activitatea mitotică. Hepatectomia subtotală (90%) duce invariabil la deces, fără apariția procesului de regenerare.[64] Teoretic, hepatectomia subtotală poate fi un model ideal de studiu al mecanismelor de inhibiție a răspunsului regenerativ, la subiecți cu o masă hepatocitară critică, foarte scăzută. În practică însă efectele adverse și complicațiile legate de procedură (incluzând staza venoasă portală, edemul cerebral, hipotermia, hipoglicemia, endotoxemia, sepsisul, proteinuria și apoptoza) pot interfera cu constantele metabolice, celulare și moleculare, necesare studiului.

4.3. Regenerarea hepatică în cazul transplantului de ficat parțial (split, living-donor)

Principiile care guvernează regenerarea hepatică la animale, deduse din observațiile experimentale, sunt respectate și în cazul regenerării la om. Aceste principii sunt bine ilustrate în cazul transplantului hepatic ortotopic la om, de tipul „small for size“ și „large for size“. Raportul dintre mărimea ficatului și restul masei corporale rămâne constant pe tot parcursul vieții. În cazul transplantării unui ficat prea mic, apare creșterea hepatică în concordanță cu mărimea primitorului. Acest proces încetează atunci când raportul masă hepatică/masă corporală atinge o valoare optimă. Pe de altă parte, atunci când se transplantează un ficat prea mare pentru primitor, acesta nu va crește în noua gazdă ci chiar descrește în masă, prin fenomenul de apoptoză.

Așadar, pentru un ficat sănătos, fără steatoză, fără acumulări de glicogen sau alte procese patologice, indicele optim masă hepatică/masă corporală constituie punctul final al procesului ce corectează deficitul sau excesul de masă hepatică.

În transplantul hepatic, două tehnici folosite în clinică se bazează pe capacitatea ficatului de a se regenera (de a-și regla creșterea): tehnica „split-liver” (cu ficat împărțit) și transplantul „living-donor” (de la donator în viață).[65] Spre exemplu, în cazul transplantării lobului drept de la adult la adult, ritmul regenerării hepatice, atât la donator cât și la primitor, este rapid și se estimează prin volumetrie TC sau rezonanță magnetică nucleară volumetrică. Figura 5 ilustrează imaginile tomografice ale unui donator de hemificat drept, înainte și la 9 zile după hepatectomie. Volumul segmentelor I-IV restante este de 505 cc iar la 9 zile de la hepatectomie acesta ajunge la 800 cc.

Unele studii afirmă că volumul hepatic se dublează la 7 zile postoperator în cazul donatorului și în 7 până la 14 zile în cazul primitorului. La 60 zile postoperator, volumul hepatic atinge aproape parametrii inițiali. O creștere la fel de rapidă a fost obținută și în cazul transplantării de hemificat stâng de la donator în viață.[66] În general există însă o variabilitate în ceea ce privește creșterea volumului hepatic postoperator în funcție de timp, fapt datorat unor condiții biologice diferite. Aceste rezultate sunt extrem de interesante deoarece segmentele hepatice umane, care sunt de 200-400 de ori mai mari decât la șoricei, cresc doar cu puțin mai lent decât ficatul acestora, după hepatectomii.

Există însă un raport optim între masa grefei hepatice și greutatea corpului primitor, care permite creșterea adecvată a ficatului transplantat. Valoarea minimă a acestui raport trebuie să fie între 0,8% și 1%.

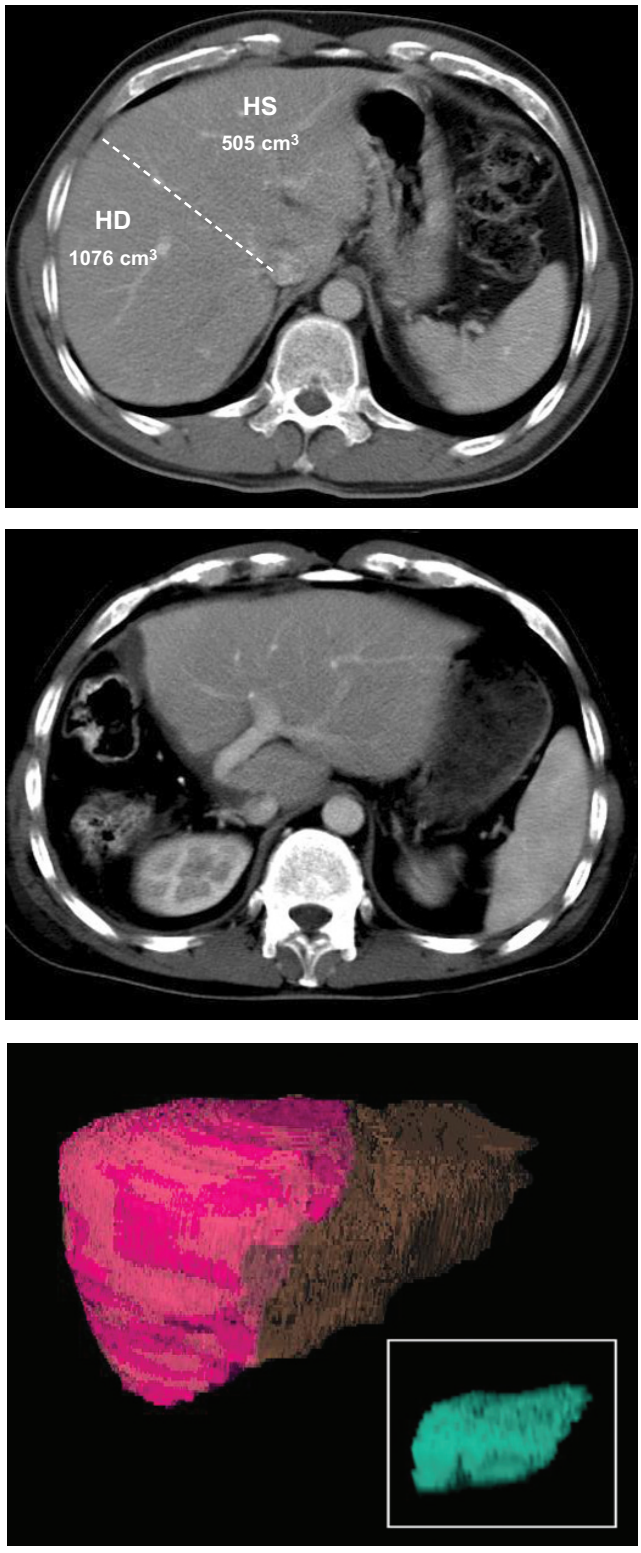

Fig.5 Imagini tomografice ale unui donator de hemificat drept, înainte şi la 9 zile după hepatectomie.
a) Volumetrie CT înainte de recoltare (segmentele V-VIII - 1076 cm^3 planul lateral de VHM, segmentele II-IV - 505 cm^3);
b) Volumetrie CT a ficatului restant la donator şi creşterea sa în volum (regenerarea) la 9 zile postoperator (segmentele II-IV - 800 cm^3);
c) volumetrie hepatică - reconstrucţie 3D; maro - HS înainte de hepatectomie, verde - HS la 9 zile post operator.
(colecţia Prof.dr. Ş. Georgescu).
HD - hemificatul drept; HS - hemificatul stâng.

Concluziile care se desprind din aceste date trebuie interpretate cu atenție, deoarece măsurătorile clinice ale creșterii hepatice după transplantul de ficat de la donator în viață se bazează pe determinări volumetrice realizate prin TC și RMN. Nu se poate spune foarte clar dacă există o corelație strânsă între volumul hepatic estimat prin aceste metode și indicii de proliferare celulară. O problemă ar fi dacă nu cumva creșterea rapidă de volum, observată imagistic atât la donator cât și la primitor, nu reflectă mai curând prezența edemului tisular. În orice caz, funcția hepatică este rapid restaurată în timpul perioadei în care există o creștere de volum maximală și nu sunt decelate imagistic anormalități la nivelul ficatului.

Invers, atunci când se transplantează un ficat mai mare decât dimensiunile fosei hepatice a primitorului (situație care, de regulă, trebuie evitată prin evaluarea preoperatorie a dimensiunilor ficatului donator și alegerea receptorului în funcție de acestea) abdomenul se lasă deschis, cu o plasă sintetică ce se suturează la marginile tegumentului.

Ulterior, sub plasa respectivă ficatul transplantat va ajunge aproximativ la forma și dimensiunile adaptate fosei hepatice a primitorului.

4.4. Anatomia vasculară a regenerării hepatice pe ficatul rezecat

La anumiți pacienți, la care s-a practicat hepatectomia parțială pentru cancer hepatic primitiv, poate fi indicată uneori o hepatectomie iterativă pentru recidive sau tumori metastatice. În aceste cazuri pot fi necesare rezecții extinse. Efectuarea unei hepatectomii iterative extinse, într-un ficat restant hipertrofiat, necesită cunoașterea anatomiei vasculare a acestuia. După cum s-a menționat anterior, regenerarea funcțională a ficatului rezecat apare numai prin creșterea segmentelor hepatice restante.

Anatomia vasculară a ficatului restant a fost studiată pe diverse preparate hepatice corodate, în care pot fi evidențiate ramurile portale. S-a demonstrat că în procesul de regenerare nu apare fenomenul de neoangiogeneză și, în consecință, nu apare o înlocuire reală a vaselor secționate. Ceea ce se produce de fapt este creșterea în lungime și maturizarea colateralelor din ramurile portale ale segmentelor restante, ca și ramificarea acestora.[67]

Astfel, efectuarea unei rezecții hepatice iterative pe criterii anatomice pornește de la o arhitectură vasculară modificată, creată din structurile vasculare ale ficatului restant. Aparent poate fi văzut un nou hil hepatic cu formarea unui ram drept și stâng hepatic, acestea provenind de fapt doar din vascularizația segmentelor restante. Spre exemplu, în cazul unui pacient care a suferit anterior o hepatectomie stângă, la o rezecție iterativă se pot observa vase portale care se îndreaptă către stânga și care pornesc din ramuri portale ce vascularizează segmentele V și VIII. Segmentele VI și VII sunt marcat hipertrofiate și sunt vascularizate din ramurile portale segmentare corespunzătoare. Se creează astfel impresia existenței unui nou hil format dintr-un ram portal stâng și un ram portal drept.

4.5. Regenerarea hepatică după ocluzia de ram portal

În anul 1861, Frerichs a observat că obliterarea sifilitică a unui ram portal determină atrofia lobului afectat (atrofie portală), în timp ce segmentele hepatice restante creșteau mult în dimensiuni. Această observație a rămas un subiect de dispută, până la clasicele experimente efectuate de Rous și Larimore. În 1920, ei au arătat că ligatura de ram portal la iepuri determină atrofia lobului hepatic ipsilateral și hipertrofia lobului controlateral. În urma acestui studiu, au considerat că răspunsul hiperplazic ce apare după ligatura de ram portal este stimulat de factori umorali prezenți în sângele portal.[65] Tot ei au efectuat un alt experiment în care, pe lângă ligatura de ram portal, realizau și ligatura de canal hepatic pentru segmentele hepatice restante. În condițiile de apariție a colestazei, rezultatul consta în răspuns hiperplazic mai mic în lobul restant și răspuns atrofic mai mic în segmentele corespunzătoare ramului portal ligaturat. Ulterior, mulți cercetători au confirmat acest fenomen, pe diverse modele clinice și experimentale (Schalm în 1956, Starzl[68] în 1976). În ceea ce privește patogeneza acestui fenomen, părerea unanimă a fost că sângele portal controlează mărimea hepatocitelor, iar deprivarea portală duce la pierderea masei citoplasmatice hepatocitare, prin mecanisme încă neclare. După Starzl, rolul determinant în acest proces îl are insulina din sângele portal.[68,69]

Există și în prezent numeroase studii pe acest model. Ele confirmă prezența proliferării compensatorii induse în lobii restanți și faptul că intensitatea acesteia este proporțională cu cantitatea de țesut hepatic deprivat de vascularizația portală.[70] Răspunsul hiperplazic este însă mai slab decât cel obținut în urma hepatectomiilor corespunzătoare.

Pe baza observațiilor exprimentale, ligatura și embolizarea percutanată de ram portal se utilizează și în clinică. Embolizarea portală în prealabil, urmată într-un al doilea timp de rezecție hepatică majoră, a fost

introdusă în practică de Makuuchi.[71] Ocluzia selectivă a venei porte înaintea unei hepatectomii majore este actualmente o metodă de a reduce morbiditatea și mortalitatea postoperatorie. Practicarea ocluziei portale înaintea hepatectomiei permite efectuarea rezecției hepatice extinse în timpul secund, după obținerea hipertrofiei lobului controlateral (cel care nu conține tumoră). În acest fel crește nu numai volumul ficatului restant, dar și rezerva hepatică după hepatectomia care depășește lobul cu ramul portal ligaturat.[72] Cel de-al doilea timp, de rezecție hepatică, nu poate fi efectuat însă întotdeauna. Uneori, nici hipertrofia indusă în ficatul controlateral nu este suficientă pentru evitarea insuficienței postoperatorii.[73] Rezecția hepatică efectuată pe ficat normal este de obicei bine tolerată, permițând ablația până la 75% din parenchim. În schimb, la cirotici, chiar și rezecțiile foarte limitate pot duce la insuficiență hepatică gravă și deces. Insuficiența hepatică postoperatorie este o complicație foarte gravă a hepatectomiilor extinse, uneori fatală, mai ales la pacienții care au o boală cronică hepatică asociată. Unii autori sunt de părere că nu există regenerare eficientă după rezecția ficatului cirotic, probabil pentru că este nevoie de o arhitectură normală a fibrelor de reticulină, astfel că rezecția la cirotici produce frecvent insuficiență hepatică și moarte. Rezultatele unor studii clinice și experimentale (cu embolizare de ram portal) sunt însă pozitive și încurajatoare în cazul unor carcinoame hepatocelulare asociate cu ciroză hepatică, lărgind indicația acestor manevre preoperatorii în cazurile respective.[74]

În cazul ocluziei selective portale, hipertrofia lobului controlateral se datorează procesului de regenerare hepatică, iar atrofia lobului ipsilateral apare ca urmare a proceselor de necroză și apoptoză celulară. Factorii care stimulează hipertrofia sunt de origine hepatică și extrahepatică. Sângele portal are un rol foarte important în procesul de regenerare. Aceste observații au la bază diverse experimente pe modele animale. Mecanismele fiziologice implicate în declanșarea hipertrofiei, ca și cele implicate în procesul de stopare a acestui fenomen, nu sunt complet elucidate.

Există studii care arată că inițirea răspunsului proliferativ ce apare după ligaturarea unui ram portal precede și, în consecință, este independentă de atrofia lobului corespunzător ramurii ligaturate. De fapt, răspunsul proliferativ care apare după ligatura unui ram portal, poate fi împărțit în două faze: una precoce, care apare independent de apariția atrofiei, și o fază tardivă dependentă de reducerea masei lobului nesupleat.[75] Probabil, în prima etapă, fluxul portal crescut prin ramura neligaturată, este răspunzător de inițierea proliferării celulare. Cea de-a doua fază, tardivă, reprezintă proliferarea celulară compensatorie, inițiată de atrofia hepatocitară din lobul corespunzător ramurii ligaturate. Deși au fost descrise modificări de structură celulară importante în hemificatul deprivat portal, cum ar fi: depleția reticulului endoplasmic rugos și reducerea numărului poliribozomilor, mecanismul prin care atrofia inițiază sinteza compensatorie de ADN hepatic este necunoscut. S-a observat însă că în lobul deprivat portal nu există o reducere semnificativă a cantității totale de ADN. Acest fapt a dus la concluzia că stimulii de inițiere a sintezei ADN nu depind de reducerea materialului nuclear ci mai degrabă de o componentă plasmatică existentă în hepatocitele atrofiate.[76]

În timpul regenerării hepatice sunt reglate atât proliferarea cât și apoptoza. Se pare că rolul cheie în procesul de atrofie hepatică după ocluzia de ram portal îl joacă apoptoza. Acest fenomen de moarte celulară programată diferă de procesul de necroză prin aceea că este controlat activ și este neînsoțit de prezența necrozei. Se pare că gradul de obstrucție al venei porte influențează declanșarea procesului de necroză sau de apoptoză. Un studiu experimental efectuat la șobolani arată că ligatura parțială de venă portă induce atrofie prin reducerea volumului hepatocitar și prin apoptoză, semnalând apariția necrozei numai la grade severe de ligatură (> de 68%). Același studiu arată că există o relație directă între creșterea masei lobului ce se hipertrofiază și reducerea masei celui ce se atrofiază, iar gradul modificărilor de masă hepatică se corelează bine cu gradul de obstrucție portală.[77]

Assy și Minuk[48] consideră că rata de hipertrofiere a segmentelor hepatice fără ligatură se corelează cu gradul de creștere a fluxului portal. Acesta poate fi estimat prin ecografie Doppler la o zi după embolizare. Pentru a obține un răspuns regenerativ bun trebuie ca fluxul prin ramul neocluzionat să se dubleze cel puțin. Acest lucru se întâmplă chiar din a doua zi postligatură, fluxul portal rămânând semnificativ crescut timp de două săptămâni. La pacienții la care se obține doar o creștere ușoară a fluxului portal, hepatectomia trebuie practicată mai târziu, după ce se obține un răspuns regenerativ suficient.

Măsurătorile volumetrice prin tomografie computerizată se efectuează înainte și după ocluzia portală. Se obțin secțiuni transverse seriate la intervale de 1 cm, începând cu domul hepatic și terminând cu extremitatea inferioară a ficatului. Se folosește substanță de contrast și poziția pacientului cu respirația oprită în expir. Fiecare secțiune este delimitată apoi cu ajutorul cursorului iar aria hepatică este calculată de computer. Vena hepatică medie (VHM) și vezica biliară sunt folosite ca repere pentru delimitarea hemificatului drept de cel stâng. Pentru calculul segmentului IV hepatic se folosesc ca

repere vena hepatică medie și porțiunea ombilicală a venei porte stângi. Volumul total se calculează apoi multiplicând aria fiecărei regiuni calculate cu grosimea secțiunii și adăugând toate volumele interval ale fiecărei părți. Rata estimată a parenchimului hepatic funcțional restant (REPFR) se calculează după formula:

$$REPFR = \frac{\text{volumul hepatic restant} \times 100}{\text{volumul hepatic total} - \text{volumul tumoral}}$$

Procentul de creștere a ficatului restant, după ligatură sau ocluzie de ram portal se calculează astfel:[78]

$$\frac{\left(\text{volumul hepatic restant înainte de hepatectomie} - \text{volumul hepatic restant înainte de ocluzia de ram portal}\right) \times 100}{\text{volumul hepatic restant înainte de ocluzia de ram portal}}$$

Se consideră că decizia de rezecție hepatică trebuie luată atunci când REPFR a crescut la mai mult de 40% și când testele funcționale hepatice au valori comparabile cu cele anterioare ocluziei portale.

În figurile 6 și 7 sunt exemplificate două cazuri la care s-a practicat ligatură de ram portal prehepatectomie, evaluate prin TC înainte și după ligatura de ram portal.

Insuccesul obținerii hipertrofiei adecvate în cazul ligaturii de ram portal poate fi explicat prin existența colateralelor porto-portale intrahepatice.[79] Acesta este unul din motivele pentru care embolizarea portală este mai avantajoasă. De asemenea, embolizarea portală înlătură stress-ul chirurgical, putând fi realizată prin puncție percutanată sub ghidaj ecografic, transhepatic, prin abord direct al venei porte. Un alt avantaj al embolizării este și faptul că ea este urmată în timp de repermeabilizare, ceea ce împiedică arterializarea ficatului cu obstrucție portală. De asemenea, procedeul poate fi repetat.

Ligatura chirurgicală a venei porte oferă avantajul explorării și aprecierii exacte a leziunii și parenchimului normal hepatic, dar embolizarea se realizează printr-o tehnică mai ușoară și nu determină modificări aderențiale la nivelul hilului, cum se întâmplă după ligatură.

Unii autori iau în calcul anumite criterii, în vederea embolizării portale, prehepatectomie. În cazul hepatectomiilor majore la pacienți cu boli hepatice severe, aceste criterii sunt următoarele:

- vârsta mai mică de 70 ani
- rata retenției de verde indocianin (ICG) la 15 minute de la injectare 10% sau mai mică
- teste funcționale hepatice normale
- albumina serică cel puțin 3 g/dL și bilirubina totală sub 20 mmol/L



Fig.6 Tomografie computerizată.
a) Înainte de ligatura de ram drept portal ;
Segm. IV, V, VI, VII, VIII - 1885 cm^3;
Segm. I, II, III - 493 cm^3;
b) La 3 luni de la ligatura de ram drept portal;
Segm. IV, V, VI, VII, VIII - 1056 cm^3;
Segm. I, II, III - 516 cm^3;
(colecţia Prof.dr. Ş.Georgescu).

- timpul de protrombină să fie cel puțin 80% din normal
- REPFR mai mare de 40%

Urmărirea pacientului postembolizare se face monitorizând: testele funcționale hepatice, AST, ALT și timpul de protrombină, rata retenției de verde indocianin și volumetria TC.

Pentru embolizare se folosesc diverse substanțe. Cele mai multe studii folosesc combinații de substanțe embolizante (fie materiale trombozante și sclerozante asociate între ele, fie asocieri între acestea și substanțe radioopace). Printre substanțele astfel folosite se numără: enbucrilatul (Histoacryl®, Braun), gelul de fibrină, gelasponul, trombina, polidocanolul, etanolul, lipiodolul. În funcție de substanța folosită, sunt publicate rezultate diferite în ceea ce privește mărimea hipertrofiei obținute.



Fig.7 Tomografie computerizată.
a) înainte de ligatura de ram drept portal
Segm. IV, V, VI, VII, VIII - 1535 cm^3
Segm. I, II, III - 477 cm^3
b) la 6 săptămâni de la ligatura de ram drept portal
Segm. IV, V, VI, VII, VIII - 1520 cm^3
Segm. I, II, III - 503 cm^3
(colecţia Prof.dr. Ş.Georgescu)

Ishikawa și col.[80] comunică obținerea unui raport între volumul hemificatului hipertrofiat și volumul total hepatic de la aprox. 30.8% la aprox. 39,8% după embolizare, prin utilizarea combinației de gelaspon și trombină. Shimamura și col.[81] obține o modificare a acestui raport de la 32,2% la 48,1% după embolizare, utilizând alcool absolut, pentru un efect permanent. De asemenea accentuează faptul că alcoolul absolut pare să inducă o regenerare mai rapidă a lobului neembolizat, în comparație cu alte substanțe, deși induce, în același timp, o creștere marcată a transaminazelor serice și o scădere a trombocitelor la mai puțin de 50% din valoarea inițială. Un studiu recent folosește ca material de embolizare o mixtură formată din gelaspon și polidocanol, injectată în vena portă. Polidocanolul este o substanță folosită în scleroterapia varicelor esofagiene, care determină tromboză și inflamație cu necroză a venelor submucoase. În cazul ocluziei portale se pare că asigură o embolizare perfectă, fără o recanalizare ulterioară.

Compararea efectelor date de diverse substanțe embolizante este dificil de făcut deoarece patologia de bază și cea asociată hepatică, precum și vârsta pacienților, diferă in studiile efectuate. Probabil că, totuși, diferiți agenți embolizanți sunt asociați cu efecte diferite de hipertrofiere a hemificatului neembolizat.

Tolerarea mai bună a ligaturii de ram portal, cu evitarea sindromului de necroză tumorală (manifestat clinic prin dureri, greață, vărsături și febră și paraclinic prin valori crescute ale enzimelor hepatice), se poate obține prin metode de ocluzie gradată a ramului portal (în câteva zile). Unii autori au aplicat această metodă în cazul unor tumori hepatice nerezecabile la copii, asociată cu chimioterapie sistemică și intraarterială și cu ligatură de arteră hepatică.[82]

BIBLIOGRAFIE

1. Cruveilhier LJB: Anatomie pathologique du corps humain, ou description, avec figures lithographiées et colorieés, des diverses alterations morbides dont le corps humain est susceptible. J. B. Baillič re. Paris.1829.

2. Rozga J: Animal models of liver regeneration. În Surgical Research. Souba WW, Wilmore DW (eds.). Academic Press. San Diego. 2001, cap. 50, 703-704.

3. Brockes JP, Kumar A: Plasticity and reprogramming of differentiated cells in amphibian regeneration. Nat Rev Mol Cell Biol 3:566-574, 2002.

4. Nagasue N, Yukaya H, Ogawa Y et al: Human liver regeneration after major hepatic resection. A study of normal liver and livers with chronic hepatitis and cirrhosis. Ann Surg 206:30-39, 1987.

5. Weglarz TC, Degen JL, Sandgren EP: Hepatocyte transplantation into diseased mouse liver. Kinetics of parenchymal repopulation and identification of the proliferative capacity of tetraploid and octaploid hepatocytes. Am J Pathol 157:1963-1974, 2000.

6. Fausto N: Liver regeneration. În The Liver: Biology and Pathobiology. Arias I (ed.). Lippincott Williams & Wilkins. Philadelphia. 2001.

7. Gebhardt R: Metabolic zonation of the liver: regulation and implications for liver function. Pharmacol Ther 53:275-354, 1992.

8. Bucher NLR, Swaffield MN: The rate of incorporation of labeled thymidine into the deoxyribonucleic acid of regenerating rat liver in relation to the amount of liver excised. Cancer Res 24:1611-1625, 1964.

9. Mars WM, Liu ML, Kitson RP et al: Immediate early

detection of urokinase receptor after partial hepatectomy and its implications for initiation of liver regeneration. Hepatology 21:1695-1701, 1995.

10. Kim TH, Mars WM, Stolz DB et al: Extracellular matrix remodeling at the early stages of liver regeneration in the rat. Hepatology 26:896-904, 1997.

11. Rudolph KL, Trautwein C, Kubicka S et al: Differential regulation of extracellular matrix synthesis during liver regeneration after partial hepatectomy in rats. Hepatology 30:1159-1166, 1999.

12. Freeman TL, Ngo HQ, Mailliard ME: Inhibition of system A amino acid transport and hepatocyte proliferation following partial hepatectomy in the rat. Hepatology 30:437-444, 1999.

13. Davern TJ: Molecular therapeutics of liver disease. Clin Liver Dis 5:381-414, vi, 2001.

14. Kay MA, Fausto N: Liver regeneration: prospects for therapy based on new technologies. Mol Med Today 3:108-115, 1997.

15. Gray's Anatomy. Williams PT, Warwick R, Dyson M et al (eds.). Churchill Livingstone. Edinburgh, London, Melbourne, New-York. 1989, cap. 1, 37-38.

16. Fausto N: Hepatic regeneration. In Oxford Textbook of Clinical Hepatology. Bircher J, Benhamou JP, McIntyre N (eds.). Oxford University Press. Oxford. Ediția 2. 1999, 189-202.

17. Albrecht JH, Hansen LK: Cyclin D1 promotes mitogen-independent cell cycle progression in hepatocytes. Cell Growth Differ 10:397-404, 1999.

18. Thompson NL, Mead JE, Braun L et al: Sequential protooncogene expression during rat liver regeneration. Cancer Res 46:3111-3117, 1986.

19. Morello D, Fitzgerald MJ, Babinet C et al: c-myc, c-fos, and c-jun regulation in the regenerating livers of normal and H-2K/c-myc transgenic mice. Mol Cell Biol 10:3185-3193, 1990.

20. Haber BA, Mohn KL, Diamond RH et al: Induction patterns of 70 genes during nine days after hepatectomy define the temporal course of liver regeneration. J Clin Invest 91:1319-1326, 1993.

21. Lavenu A, Pistoi S, Pournin S et al: Both coding exons of the c-myc gene contribute to its posttranscriptional regulation in the quiescent liver and regenerating liver and after protein synthesis inhibition. Mol Cell Biol 15:4410-4419, 1995.

22. Hilberg F, Aguzzi A, Howells N et al: c-jun is essential for normal mouse development and hepatogenesis. Nature 365:179-181, 1993.

23. Taub R: Liver regeneration 4: transcriptional control of liver regeneration. FASEB J 10:413-427, 1996.

24. Iimuro Y, Nishiura T, Hellerbrand C et al: NFkappaB prevents apoptosis and liver dysfunction during liver regeneration. J Clin Invest 101:802-811, 1998.

25. Yamada Y, Webber EM, Kirillova I et al: Analysis of liver regeneration in mice lacking type 1 or type 2 tumor necrosis factor receptor: requirement for type 1 but not type 2 receptor. Hepatology 28:959-970, 1998.

26. Yamada Y, Fausto N: Deficient liver regeneration after carbon tetrachloride injury in mice lacking type 1 but not type 2 tumor necrosis factor receptor. Am J Pathol 152:1577-1589, 1998.

27. Fausto N: Liver regeneration. J Hepatol 32:19-31, 2000.

28. Du K, Leu JI, Peng Y et al: Transcriptional up-regulation of the delayed early gene HRS/SRp40 during liver regeneration. Interactions among YY1, GA-binding proteins, and mitogenic signals. J Biol Chem 273:35208-35215, 1998.

29. Tzung SP, Fausto N, Hockenbery DM: Expression of Bcl-2 family during liver regeneration and identification of Bcl-x as a delayed early response gene. Am J Pathol 150:1985-1995, 1997.

30. Fausto N, Laird AD, Webber EM: Liver regeneration. 2. Role of growth factors and cytokines in hepatic regeneration. FASEB J 9:1527-1536, 1995.

31. Tanahashi T, Imamura T, Suzuki M: Re-evaluation of FGF-1 as a potent mitogen for hepatocytes. In Vitro Cell Dev 30A:139-141, 1994.

32. Ito N, Kawata S, Tamura S et al: Heparin-binding EGF-like growth factor is a potent mitogen for rat hepatocytes. Biochem Biophys Res Commun 198:25-31, 1994.

33. Michalopoulos GK: Liver regeneration: molecular mechanisms of growth control. FASEB J 4:176-187, 1990.

34. Webber EM, Fitzgerald MJ, Brown PI et al: Transforming growth factor-alpha expression during liver regeneration after partial hepatectomy and toxic injury, and potential interactions between transforming growth factor-alpha and hepatocyte growth factor. Hepatology 18:1422-1431, 1993.

35. Thoresen GH, Guren TK, Sandnes D et al: Response to transforming growth factor alpha (TGFalpha) and epidermal growth factor (EGF) in hepatocytes: lower EGF receptor affinity of TGFalpha is associated with more sustained activation of p42/p44 mitogen-activated protein kinase and greater efficacy in stimulation of DNA synthesis. J Cell Physiol 175:10-18, 1998.

36. Cotran RS: Cellular Pathology II: Adaptations, Intracellular Accumulations and Cell Aging. În Robbins Pathologic Basis of Disease. Cotran RS, Kumar V, Collins T et al (eds.). W. B. Saunders Company. 1999, cap. 19, 31-38.

37. Tomiya T, Ogata I, Fujiwara K: Transforming growth factor alpha levels in liver and blood correlate better than hepatocyte growth factor with hepatocyte proliferation during liver regeneration. Am J Pathol 153:955-961, 1998.

38. Tomiya T, Ogata I, Yamaoka M et al: The mitogenic activity of hepatocyte growth factor on rat hepatocytes is dependent upon endogenous transforming growth factor-alpha. Am J Pathol 157:1693-1701, 2000.

39. Webber EM, Bruix J, Pierce RH et al: Tumor necrosis factor primes hepatocytes for DNA replication in the rat. Hepatology 28:1226-1234, 1998.

40. Court FG, Wemyss-Holden SA, Dennison AR et al: The mystery of liver regeneration. Br J Surg 89:1089-1095, 2002.

41. Cressman DE, Greenbaum LE, DeAngelis RA et al: Liver failure and defective hepatocyte regeneration in interleukin-6-deficient mice. Science 274:1379-1383, 1996.

42. Yamada Y, Kirillova I, Peschon JJ et al: Initiation of liver growth by tumor necrosis factor: deficient liver regeneration in mice lacking type I tumor necrosis factor receptor. Proc Natl Acad Sci U S A 94:1441-1446, 1997.

43. Meyer M, Pahl HL, Baeuerle PA: Regulation of the transcription factors NF-kappa B and AP-1 by redox changes. Chem Biol Interact 91:91-100, 1994.

44. Aoki M, Morishita R, Taniyama Y et al: Therapeutic angiogenesis induced by hepatocyte growth factor: potential gene therapy for ischemic diseases. J Atheroscler Thromb 7:71-76, 2000.

45. LeCouter J, Moritz DR, Li B et al: Angiogenesis-independent endothelial protection of liver: role of VEGFR-1. Science 299:890-893, 2003.

46. Drixler TA, Vogten MJ, Ritchie ED et al: Liver regeneration is an angiogenesis - associated phenomenon. Ann Surg 236:703-711, 2002.

47. Kountouras J, Boura P, Lygidakis NJ: Liver regeneration after hepatectomy. Hepatogastroenterology 48:556-562, 2001.

48. Assy N, Minuk GY: Liver regeneration: methods for monitoring and their applications. J Hepatol 26:945-952, 1997.

49. Schneider WC, Greco AE: Incorporation of pyrimidine deoxyribonucleosides into liver lipids and other components. Biochim Biophys Acta 228:610-626, 1971.

50. Gratzner HG: Monoclonal antibody to 5-bromo- and 5-iododeoxyuridine: A new reagent for detection of DNA replication. Science 218:474-475, 1982.

51. Rabes HM: Kinetics of hepatocellular proliferation after partial resection of the liver. Prog Liver Dis 5:83-99, 1976.

52. Hall PA, Levison DA, Woods AL et al: Proliferating cell nuclear antigen (PCNA) immunolocalization in paraffin sections: an index of cell proliferation with evidence of deregulated expression in some neoplasms. J Pathol 162:285-294, 1990.

53. Wolf HK, Michalopoulos GK: Hepatocyte regeneration in acute fulminant and nonfulminant hepatitis: a study of proliferating cell nuclear antigen expression. Hepatology 15:707-713, 1992.

54. Gerdes J, Lemke H, Baisch H et al: Cell cycle analysis of a cell proliferation-associated human nuclear antigen defined by the monoclonal antibody Ki-67. J Immunol 133:1710-1715, 1984.

55. Shi SR, Key ME, Kalra KL: Antigen retrieval in formalin-fixed, paraffin-embedded tissues: an enhancement method for immunohistochemical staining based on microwave oven heating of tissue sections. J Histochem Cytochem 39:741-748, 1991.

56. Sirri V, Roussel P, Trere D et al: Amount variability of total and individual Ag-NOR proteins in cells stimulated to proliferate. J Histochem Cytochem 43:887-893, 1995.

57. Feinberg AP, Vogelstein B: A technique for radiolabeling DNA restriction endonuclease fragments to high specific activity. Anal Biochem 132:6-13, 1983.

58. Minuk GY, Gauthier T, Benarroch A: Changes in serum and hepatic polyamine concentrations after 30%, 70% and 90% partial hepatectomy in rats. Hepatology 12:542-546, 1990.

59. Kwon AH, Inada Y, Uetsuji S et al: Response of fibronectin to liver regeneration after hepatectomy. Hepatology 11:593-598, 1990.

60. Chijiiwa K, Nakano K, Kameoka N et al: Proliferating cell nuclear antigen, plasma fibronectin, and liver regeneration rate after seventy percent hepatectomy in normal and cirrhotic rats. Surgery 116:544-549, 1994.

61. Kayano K, Yasunaga M, Kubota M et al: Detection of proliferating hepatocytes by immunohistochemical staining for proliferating cell nuclear antigen (PCNA) in patients with acute hepatic failure. Liver 12:132-136, 1992.

62. Czaja MJ: Liver regeneration following hepatic injury. În Liver Growth and Repair. Strain AJ, Diehl AM (eds.). Kluwer Academic Publishers. Dordrecht. 1997, 28-49.

63. Kovalovich K, DeAngelis RA, Li W et al: Increased toxin-induced liver injury and fibrosis in interleukin-6-deficient mice. Hepatology 31:149-159, 2000.

64. Eguchi S, Kamlot A, Ljubimova J et al: Fulminant hepatic failure in rats: survival and effect on blood chemistry and liver regeneration. Hepatology 24:1452-1459, 1996.

65. Kremer BC, Henne-Bruns D, Koonstra G: Atlas of liver, pancreas and kidney transplantation. Kremer BC, Henne-Bruns D, Koonstra G (eds.). Thieme. New York .1994.

66. Kawasaki S, Makuuchi M, Matsunami H et al: Living related liver transplantation in adults. Ann Surg 227:269-274, 1998.

67. Koeckerling F, Schneider C, Scheuerlein H et al: Intrahepatic vascular anatomy of the liver after regeneration. În Liver surgery. Koeckerling F, Schwartz SI (eds.). Barth JA. Heidelberg. 2001, cap. 5, 47-50.

68. Starzl TE, Porter KA, Putnam CW: Insulin, glucagon, and the control of hepatic structure, function, and capacity for regeneration. Metabolism 25:1429-1434, 1976.

69. Starzl TE, Porter KA, Francavilla A: The Eck fistula in animals and humans. Curr Probl Surg 20:687-752, 1983.

70. Rous P, Larimore LD: Relation of the portal blood to liver maintenance. A demonstration of liver atrophy conditional on compensation. J Exp Med 31:609-632, 1920.

71. Makuuchi M, Thai BL, Takayasu K et al: Preoperative portal embolization to increase safety of major hepatectomy for hilar bile duct carcinoma: a preliminary report. Surgery 107:521-527, 1990.

72. Kameoka N, Chijiiwa K, Saiki S et al: Advantage of preoperative portal vein occlusion for hepatectomy that exceeds portal vein occluded lobes. Surgery 123:545-553, 1998.

73. Popescu I, Ionescu M, Sirbu-Boeti P et al: Rezecție hepatică seriată - ligatură de venă portă urmată de rezecție hepatică în timpul doi. Chirurgia (Bucur) 97:459-470, 2002.

74. Lee KC, Kinoshita H, Hirohashi K et al: Extension of surgical indications for hepatocellular carcinoma by portal vein embolization. World J Surg 17:109-115, 1993.

75. Lambotte L, Li B, Leclercq I et al: The compensatory hyperplasia (liver regeneration) following ligation of a portal branch is initiated before the atrophy of the deprived lobes. J Hepatol 32:940-945, 2000.

76. Fausto N, Hadjis NS, Fong Y: Liver hyperplasia, hypertrophy and atrophy and the molecular basis of liver regeneration. În Surgery of the liver and biliary tract. Blumgart LH, Fong Y (eds.). W.B. Saunders Company Ltd. London. 2001, cap. 3, 65-84.

77. Bilodeau M, Aubry MC, Houle R et al: Evaluation of hepatocyte injury following partial ligation of the left portal vein. J Hepatol 30:29-37, 1999.

78. Azoulay D, Castaing D, Krissat J et al: Percutaneous portal vein embolization increases the feasibility and safety of major liver resection for hepatocellular carcinoma in injured liver. Ann Surg 232:665-672, 2000.

79. Denys AL, Abehsera M, Sauvanet A et al: Failure of right portal vein ligation to induce left lobe hypertrophy due to intrahepatic portoportal collaterals: successful treatment with portal vein embolization. AJR Am J Roentgenol 173:633-635, 1999.

80. Ishikawa M, Yogita S, Iuchi M et al: Experimental and clinical studies on liver regeneration following transcatheter portal embolization. Hepatogastroenterology 47:226-233, 2000.

81. Shimamura T, Nakajima Y, Une Y et al: Efficacy and safety of preoperative percutaneous transhepatic portal embolization with absolute ethanol: a clinical study. Surgery 121:135-141, 1997.

82. Ikeda K, Hayashida Y, Suita S et al: Gradual occlusion of the portal branch with hepatic artery ligation for unresectable hepatic tumour in children. Z Kinderchir 32:121-128, 1981.

CAPITOLUL 7

TESTE FUNCȚIONALE HEPATICE

Liana GHEORGHE, Cristian GHEORGHE

1. INTRODUCERE 177
2. TESTE CARE REFLECTĂ INJURIA HEPATO-BILIARĂ ȘI COLESTAZA 177
2.1. Aminotransferazele 177
2.2. Fosfataza alcalină 180
2.3. Gama-glutamil transferaza 181
2.4. 5'-Nucleotidaza și leucin aminopeptidaza 181
2.5. Lactat dehidrogenaza (LDH) și LDH5 181
3. TESTE CARE REFLECTĂ CAPACITATEA FICATULUI DE A PRELUA, CONJUGA ȘI EXCRETA ANIONII ORGANICI ȘI DE A METABOLIZA DIFERITE MEDICAMENTE 181
3.1. Bilirubina 181
3.2. Teste funcționale hepatice cantitative 182
4. TESTE CARE REFLECTĂ CAPACITATEA DE BIOSINTEZĂ HEPATICĂ 183
4.1. Albumina 183
4.2. Factorii coagulării și timpul de protrombină 184
BIBLIOGRAFIE 184

ABREVIERI

ALT = alanin-aminotransferaza
AST = aspartat-aminotransferaza
FALC = fosfataza alcalină
GGT = gama-glutamil transferaza
BR = bilirubina
PT = timp de prototrombină
ANA = anticorpi anti-nucleari
SMA = anticorpi anti-fibră musculară netedă
LKM = anticorpi anti-LKM
VHC = virus hepatitic C
LDH = lactic dehidrogenaza
5'NC = 5'nucleotidaza
LAP = leucin-aminopeptidaza
BRD = bilirubina directă
BRT = bilirubina totală
BRI = bilirubina indirectă
ICG = indocianina green
BSP = brom-sulfon-ftaleina

1. INTRODUCERE

Numeroase teste biochimice sunt utilizate pentru evaluarea indirectă a pacienților cu afecțiuni hepato-biliare. Termenul de *teste funcționale hepatice* este folosit în mod generic pentru a desemna testele hepatice uzuale necesare evaluării afecțiunilor hepatice și biliare. Numeroase dintre aceste teste reflectă mai degrabă integritatea hepatocitului sau a celulei epiteliului biliar decât funcția acestora (aminotransferaze, fosfataza alcalină).[1]

În prezent, testele funcționale hepatice fac parte din screeningul de laborator automatizat al subiecților asimptomatici, precum și din investigația inițială a pacienților simptomatici[2]. Creșterea numărului de pacienți și a complexității intervențiilor chirurgicale hepatice, precum și creșterea numărului pacienților transplantați, determină confruntarea frecventă a chirurgului cu pacientul cu teste hepatice anormale, a căror interpretare corectă și rapidă facilitează decizia terapeutică optimă.

Majoritatea bateriilor de teste de laborator de screening cuprind determinarea alanin aminotransferazei (ALT), aspartat aminotransferazei (AST), fosfatazei alcaline (FALC), gama-glutamil transferazei (GGT), bilirubinei (BR), albuminei, timpului de protrombină (PT). Limitele testelor funcționale hepatice sunt legate de sensibilitatea (numeroși pacienți cu ciroză hepatică pot prezenta teste funcționale hepatice normale sau minim modificate) și specificitatea acestora (pacienți cu teste funcționale hepatice modificate ca urmare a unor afecțiuni cardiace, musculare, osoase etc) (Tabelul 1).[2,3]

Utilizarea testelor funcționale hepatice în evaluarea pacienților cu afecțiuni hepato-biliare este facilitată de clasificarea acestora în câteva categorii[4,5] (Tabelul 2):

I. teste care reflectă injuria hepatobiliară și colestaza, dintre care aminotransferazele, FALC și GGT sunt cele mai larg utilizate

II. teste care reflectă capacitatea ficatului de a prelua, conjuga și excreta anionii organici și de a metaboliza diferite medicamente, cel mai important dintre acestea fiind reprezentat de bilirubină

III. teste care reflectă capacitatea de biosinteză hepatică (se referă la compuși circulanți sintetizați în ficat), albumina serică și factorii coagulării fiind cele mai utilizate teste din această categorie

IV. teste care detectează inflamația cronică, anomalii ale imunoreglării și hepatitele virale (imunoglobuline, serologia virală, autoanticorpi). Acești compuși sunt eliberați de limfocite și nu reprezintă teste funcționale hepatice în sensul delimitării anterioare. Aceste teste fac subiectul altor capitole.

2. TESTE CARE REFLECTĂ INJURIA HEPATO-BILIARĂ ȘI COLESTAZA

2.1. Aminotransferazele

Aminotransferazele reprezintă cel mai specific indicator al injuriei hepatocitare[1]. Aminotransferazele catalizează transferul grupărilor α-amino ale alaninei și aspartatului la grupările α-ceto ale acidului cetoglutaric. Ambele aminotransferaze – ALT (sau transaminaza glutamic piruvică - GPT) și AST (sau transaminaza glutamic oxaloacetică – GOT) se găsesc în mod normal în ser la valori sub 30-40 UI/l. ALT este localizată predominant în ficat, în timp ce AST este localizată într-o varietate de țesuturi și organe incluzând ficatul, cordul, mușchiul scheletic, rinichiul, pancreasul, eritrocitul, creierul[5]. În timp ce ALT este localizată exclusiv în citoplasmă, AST este localizată atât la nivel citoplasmatic cât și mitocondrial[1]. Ambele enzime sunt eliberate din hepatocite ca urmare a creșterii permeabilității membranei celulare sau necrozei celulare[5]. Eliberarea AST mitocondriale din hepatocite reflectă injuria hepatocitară severă, în timp ce eliberarea AST sau ALT citoplasmatice nu are această semnificație[5] (puține laboratoare determină izoenzimele AST mitocondrială și citoplasmatică).

În practică, clinicianul este confruntat cu interpretarea valorilor aminotransferazelor în următoarele situații: pacienți simptomatici sau asimptomatici care prezintă creșteri ușoare, moderate sau severe, pacienți cu afecțiuni hepatice cunoscute și aminotransferaze normale, pacienți cu hipoaminotransferazemie, interpretarea raportului AST/ALT, creșterea aminotransferazelor în condiții extrahepatice. Aceste situații vor fi prezentate în cele ce urmează.

Se consideră că în practică este necesară determinarea ambelor aminotransferaze[5]. Astfel, la pacienții cu steatoză hepatică, steatohepatită non-alcoolică sau hepatită cronică C, nivelul ALT poate fi ușor crescut în timp ce nivelul AST este persistent normal. În mod contrar, la pacienții cu boală hepatică alcoolică AST poate crește fără a fi acompaniat de creșterea ALT. Aceste condiții pot fi subdiagnosticate dacă se determină numai una dintre cele două aminotransferaze[5].

O clasificare convențională a anomaliilor testelor funcționale hepatice în raport cu severitatea modificărilor este prezentată în Tabelul 3.[1,6] Gradul creșterii aminotransferazelor (ușor, moderat sau sever) poate orienta diagnosticul. Creșterea ușoară a aminotransferazelor (<2-3 ori valoarea maximă a normalului) este întâlnită frecvent la pacienții cu steatoză hepatică, steatohepatită non-alcoolică[7] și hepatite cronice virale. Creșterea moderată a aminotransferazelor (2-3 până la 20 de ori va-

Tabelul 1 Modificările testelor funcţionale hepatice în afecţiuni extrahepatice.

Test	Afecțiune	Teste complementare pentru diagnosticul diferențial
Albumina ↓	Enteropatia cu pierdere de proteine	Globuline, clearence-ul a_1 antitripsinei
	Sindromul nefrotic	Proteinuria/24 h
	Malnutriția	Examen clinic
	Insuficiența cardiacă congestivă	Examen clinic
Fosfataza alcalină ↑	Afecțiuni osoase	GGT, LAP, 5'-NT*
	Sarcina	GGT, 5'-NT*
	Afecțiuni maligne	Electroforeza FALC (izoenzime)
	Infarct miocardic	MB-CPK*
	Afecțiuni musculare	Creatin kinaza
Bilirubina ↑	Hemoliză	Frotiu periferic, reticulocite, bilirubina indirectă
	Sepsis	Tablou clinic, hemoculturi
	Eritropoeză ineficientă	Frotiu periferic, bilirubina urinară, electroforeza hemoglobinei, medulograma
Timpul de protrombină ↑	Antibiotice, anticoagulante, malabsorbția lipidelor	Istoric, examen clinic, determinarea grăsimilor fecale (steatoree), răspunsul la administrarea de vitamina K (test Koller)

**GGT-gama-glutamil transferaza, LAP – leucin aminopeptidaza, 5'-NT - 5'nucleotidaza, FALC – fosfataza alcalină, MB-CPK – creatin fosfokinaza miocardică*
Adaptat după Moseley FH, 1996[3]

Tabelul 2 Clasificarea testelor funcţionale hepatice.

Teste care reflectă injuria hepatobiliară
ALT*, AST*
FALC*
GGT*
Lactat dehidrogenaza (LDH) și izoenzima LDH_5*
Glutation-S-transferaza
Feritina serică
Vitaminemia B_{12}
Teste de colestază (teste care indică obstrucția biliară)
FALC*
GGT*
5'-nucleotidaza*
Leucin aminopeptidaza*
Teste care reflectă capacitatea ficatului de a prelua, conjuga și excreta anionii organici și de a metaboliza diferite medicamente
Bilirubina*
Acizii biliari
Testul la verde de indocianină*
Testul respirator cu aminopirină*
Clearence-ul cafeinei*
Clearence-ul galactozei*
Testul la lidocaină*
Teste care reflectă capacitatea de biosinteză hepatică
Albumina serică*
Prealbumina*
Cholinesteraza serică
Proteinele serice – electroforeza
Timpul de protrombină (INR)*

**teste discutate în text*

Modificat după Pratt DS, Kaplan MM, 1999[4] *și Rosalki SB, McIntyre N, 1999*[5]

Tabelul 3 Clasificarea anomaliilor testelor funcţionale hepatice în raport cu severitatea modificărilor.

Test	Valori normale* (UI/l)	Ușoară**	Moderată**	Severă**
AST	11-32	<2-3	2-3 până la 20	>20
ALT	3-30	<2-3	2-3 până la 20	>20
FALC	35-105	<1.5-2	1.5-2 până la 5	>5
GGT	2-65	<2-3	2-3 până la 10	>10

**valorile diferă în funcție de laborator*
***reprezintă multipli ai limitei superioare a normalului*
Adaptat după Keeffe ED, 1994[6]

loarea maximă a normalului) caracterizează hepatitele acute și cronice, în timp ce creșterile severe (>20 de ori valoarea maximă a normalului) sunt întâlnite în hepatitele acute fulminante de etiologie virală, medicamentoasă sau toxică și în hepatita ischemică[8] determinată de starea de șoc sau timpul crescut de prezervare a grefei (ischemie rece) în transplantul hepatic.[9] Gradul creșterii aminotransferazelor nu se corelează cu gradul necrozei hepatocelulare în fragmentele de biopsie hepatică și, de aceea, nu are valoare prognostică. În insuficiența hepatică fulminantă, scăderea rapidă a nivelului aminotransferazelor reflectă scăderea numărului hepatocitelor viabile și se asociază cu un prognostic infaust[1]. De asemenea, din motive necunoscute, pacienții cu boală Wilson prezintă valori numai ușor sau moderat crescute ale aminotransferazelor chiar în formele subacute/fulminante[5]. La pacienții cu obstrucție biliară extrahepatică, aminotransferazele pot crește până la valori de 10 ori valoarea maximă a normalului, dar înregistrează ulterior o scădere rapidă. Un pattern caracteristic al aminotransferazelor, reprezentat de creșterea ușoară și episodică a acestora, este întâlnit în hepatita cronică C.[10]

Creșterea aminotransferazelor poate constitui primul indiciu asupra unei afecțiuni hepatice subclinice la

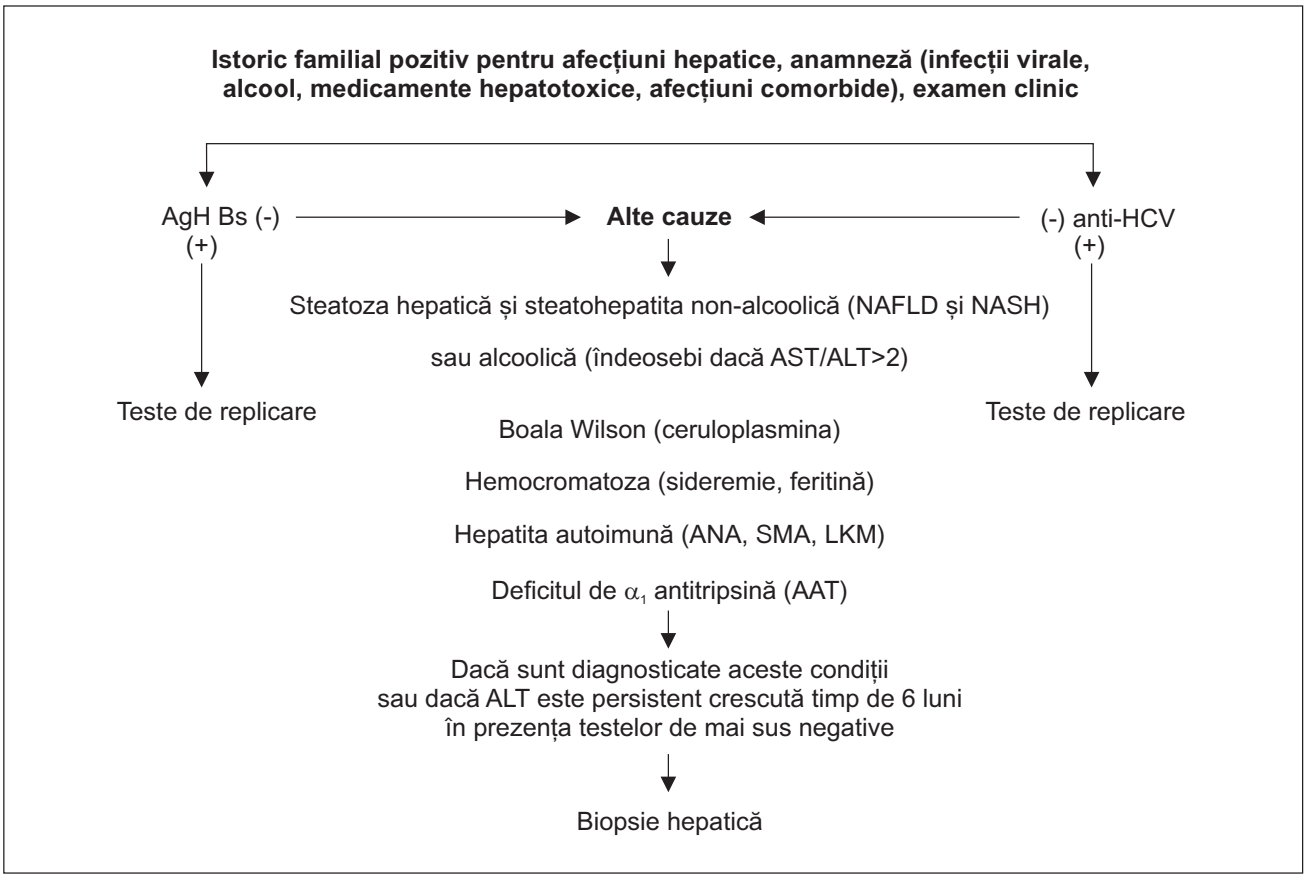

Fig.1 Algoritm pentru evaluarea subiecţilor asimptomatici cu aminotransferaze crescute. *(Modificat după Rosen HR, Keefe EB, 2000[1]).*

subiecții asimptomatici[11]. Evaluarea subiecților asimptomatici cu valori crescute ale aminotransferazelor detectate incidental este prezentată în Fig.1.

Afecțiunile hepatice nu determină întotdeauna creșterea aminotransferazelor; valoarea acestora poate fi normală la unii pacienți cu ciroză hepatică compensată și la peste 50% din pacienții cu hepatită cronică C[5].

Este important de menționat că o serie de condiții se asociază cu hipo-aminotransferazemie. Astfel, pacienții în program de hemodializă cronică se caracterizează printr-un nivel scăzut al aminotransferazelor, astfel încât valoarea maximă admisă ca normală la acești pacienți este de 20 UI/l[12]. Această situație prezintă o importanță particulară datorită proporției crescute de pacienți hemodializați infectați cu VHC; la acești pacienți, replicarea activă a VHC este adeseori întâlnită în absența modificărilor biochimice (creșterea aminotransferazelor)[13].

Raportul AST/ALT poate fi util pentru diagnostic. Raportul AST/ALT>2 caracterizează boala alcoolică hepatică[14], iar în absența acesteia, are semnificația unei necroze hepatocelulare severe[5].

Nivelul aminotransferazelor poate crește în numeroase condiții extrahepatice: infarctul miocardic, miocardite, tromboembolismul pulmonar, miopatii (miozite, distrofia Duchenne, miopatia cronică indoloră alcoolică), hipertiroidism[15], boala celiacă[16] (Tabelul 4).

2.2. Fosfataza alcalină

Sub denumirea de *fosfatază alcalină* este cuprins un grup de metaloenzime cu zinc care catalizează hidroliza fosfatului anorganic din organofosfați (fosfat esteri) la pH alcalin[5]. Aceste enzime sunt distribuite în majoritatea țesuturilor și organelor, fiind bine reprezentate în ficat, os, intestin, rinichi și placentă. FALC hepatică, osoasă și renală sunt codificate de aceeași genă, în timp ce izoenzimele intestinală și placentară sunt sintetizate de gene diferite. În ficat, FALC este localizată la nivelul microvililor epiteliului biliar și suprafației sinusoidale a hepatocitelor[1]. La pacienții cu afecțiuni hepato-biliare, nivelul crescut al FALC rezultă din regurgitarea în ser a enzimei din hepatocitele injuriate și nu din incapacitatea de a excreta biliar FALC circulantă[4]. Activitatea FALC în ser este reprezentată îndeosebi de izoenzimele hepatică și osoasă; la aproximativ 20% dintre subiecți, FALC intestinală poate determina până la 20% din activitatea enzimei serice[17].

Valorile FALC sunt crescute în mod fiziologic în perioada neo-natală, adolescență (prin creșterea FALC osoase) și trimestrul al treilea de sarcină (influx de FALC placentară în sângele matern); de asemenea, nivelul tinde să crească cu vârsta, pe seama FALC hepatice la sexul masculin și pe seama izoenzimei osoase la sexul feminin, în perioada post-menopauzală.[1, 5]

În majoritatea laboratoarelor, determinarea FALC face parte din bateria standard de *teste funcționale hepatice.*[18] La pacienții cu creșterea FALC, clinicianul este confruntat adeseori cu necesitatea stabilirii originii

Tabelul 4 Principalele cauze ale valorilor crescute ale aminotransferazelor.

Cauze hepatice
Boala alcoolică hepatică
Steatoza și steatohepatita non-alcoolică
Hepatita autoimună
Hepatita cronică B, D, C
Hepatita medicamentoasă și toxică
Hemocromatoza
Boala Wilson (la pacienți sub 40 de ani)
Deficitul de a_1 antitripsină
Cauze non-hepatice
Infarctul miocardic și miocardite
Tromboembolismul pulmonar
Miopatii (miozite, distrofia Duchenne, hipotiroidism, miopatia cronică indoloră alcoolică)
Hipertiroidism
Boala celiacă

osoase sau hepatice a acesteia. Dacă determinarea izoenzimelor FALC nu este posibilă, stabilirea originii hepatice sau osoase se realizează prin efectuarea GGT sau 5'-nucleotidazei (5'-NC); asocierea valorilor crescute ale acestor enzime indică originea hepatică a FALC.

Valorile FALC sunt crescute în numeroase afecțiuni hepatice colestatice sau infiltrative. Creșterea severă a FALC este întâlnită în obstrucția biliară extrahepatică, ciroza biliară primitivă, colangita sclerozantă primitivă și colestaza medicamentoasă.[1] Creșteri ușoare sau moderate ale FALC sunt întâlnite in afecțiuni infiltrative hepatice (amiloidoza), afecțiuni inflamatorii granulomatoase (tuberculoza, sarcoidoza), afecțiuni maligne[1]. Pacienții cu boală Wilson fulminantă prezintă nivele scăzute ale FALC[5]. De asemenea, nivele scăzute ale FALC sunt întâlnite în anemia pernicioasă, hipotiroidie, deficitul de zinc. Valori crescute ale FALC în absența unei afecțiuni hepato-biliare sunt întâlnite la pacienții cu limfom Hodgkin sau carcinom renal.

2.3. Gama-glutamil transferaza

GGT reprezintă o glicoproteină membranară care catalizează transferul grupărilor γ- glutamil între aminoacizi[5]. Ea este bine reprezentată la nivelul rinichiului, ficatului, pancreasului, intestinului și prostatei. În mod fiziologic, nivelul GGT este crescut la nou-născuți și sugari și după vârsta de 60 de ani[5].

GGT este crescută în majoritatea afecțiunilor hepato-biliare, reprezentând un indicator sensibil dar lipsit de specificitate al acestora.[1,5] Valorile crescute ale GGT sunt întâlnite în aproximativ același spectru de afecțiuni hepato-biliare ca și FALC, 5'-NC și leucin aminopeptidaza (LAP). Determinarea GGT este utilă pentru a confirma originea hepato-biliară a valorilor crescute ale FALC.[1,2,4,5] Cele mai mari valori ale GGT (de 10-20 de ori valoarea maximă a normalului) (Tabelul 3) sunt întâlnite în obstrucția biliară, cancerul hepatic primitiv și metastatic.[5] Valori crescute ale GGT pot fi întâlnite la subiecții care consumă medicamente ca barbiturice sau fenitoină sau care ingeră cantități crescute de alcool, chiar atunci când alte enzime serice (FALC) și BR au valori normale. Creșterea izolată a GGT la pacienții care nu consumă alcool se poate datora steatozei hepatice asociată cu obezitate sau hipertrigliceridemie[5].

2.4. 5'-Nucleotidaza și leucin aminopeptidaza

5'-NC este o fosfatază alcalină care are ca substrat nucleotidele cu un fosfat în poziția 5 a pentozei. Ea se găsește în toate țesuturile, dar numai enzima cu origine hepatică este responsabilă de nivelul seric. Nivelul seric al enzimei este cuprins între 1-15 UI/l[5]. Utilitatea determinării 5'-NC este limitată la diagnosticul afecțiunilor hepato-biliare în situațiile în care FALC este crescută în mod fiziologic (copii, sarcină)[1], deși în aceste situații, determinarea izoenzimelor FALC reprezintă o metodă mai bună pentru diagnostic.[5]

LAP este rareori utilizată în practică; determinarea ei are aceeași utilitate ca și GGT și 5'-NC (confirmarea originii hepatice a valorilor crescute ale FALC).

2.5. Lactat dehidrogenaza (LDH) și LDH5

În marea majoritate a afecțiunilor hepatobiliare, valorile LDH sunt normale. Creșterea moderată a LDH (aproximativ de două ori valoarea maximă a normalului) este întâlnită în hepatitele acute virale. Valori sever crescute ale LDH caracterizează hepatita acută indusă de paracetamol și hepatita ischemică, un raport ALT/LDH mai mic de 1,5 fiind considerat a avea valoare diagnostică pentru aceste entități. Izoenzima LDH_5 este crescută în mod specific în afecțiuni hepatice, musculare și maligne; determinarea ei are specificitate și sensibilitate superioară determinării LDH total pentru diagnosticul afecțiunilor hepatice.

3. TESTE CARE REFLECTĂ CAPACITATEA FICATULUI DE A PRELUA, CONJUGA ȘI EXCRETA ANIONII ORGANICI ȘI DE A METABOLIZA DIFERITE MEDICAMENTE

3.1. Bilirubina

BR este un anion organic endogen rezultat din degradarea hemoglobinei eliberate de eritrocite. Metoda van den Bergh este utilizată în majoritatea laboratoarelor pentru determinarea bilirubinei serice directe (conjugate) (BRD) și totale (BRT); bilirubina indirectă (neconjugată) (BRI) reprezintă diferența dintre BRT și BRD. BRD reprezintă fracțiunea BR care interacționează cu acidul diazo-sulfanilic (reactiv Ehrlich) în decurs de 1 minut, în absența alcoolului, în timp ce BRT reprezintă BR care interacționează cu reactivul specific în 30 de minute de la adiția de alcool. Determinată prin metoda van den Bergh, concentrația serică normală a BR este sub 1

Tabelul 5 Cauzele creşterii izolate a BR serice (hiperbilirubinemie cu enzime hepatice normale).

Hiperbilirubinemie neconjugată
Hematopoeză ineficientă (de exemplu, anemia pernicioasă)
Hemoliză (transfuzii, medicamente, etc)
Anomalii ale preluării sau conjugării BR (nou-născuți, sindrom Gilbert, sindrom Crigler-Najjar)
Hiperbilirubinemie conjugată
Sindrom Dubin-Johnson
Sindrom Rotor
Colestaza de sarcină, tratamentul cu anticoncepționale orale

Modificat după Rosalki SB, McIntyre N, 1999[5]

mg/dl (17 mol/l). Aproximativ 30% din BRT este BRD (până la 0,3 mg/dl sau 5,1 mol/l).

Hiperbilirubinemia poate rezulta din:

1. producerea excesivă de bilirubină
2. reducerea preluării, conjugării sau excreției hepato-biliare a bilirubinei
3. regurgitarea BR conjugate sau neconjugate din ductele biliare sau hepatocitele afectate

Din punct de vedere fiziopatologic, se consideră că o creștere a BRI este determinată de supraproducție sau afectarea preluării / conjugării, în timp ce creșterea BRD se datorează reducerii excreției sau regurgitării.

Creșterea BR poate fi izolată (Tabelul 5)[5] sau poate fi acompaniată de anomalii ale enzimelor hepatice. La pacienții cu hiperbilirubinemie prin injurie hepatocelulară sau colestază, BR serică este predominant BRD, hidrosolubilă și, de aceea, rapid excretată urinar. Hiperbilirubinemia extremă (peste 25 mg/dl) este întâlnită în afecțiuni parenchimatoase hepatice severe, de regulă în asociere cu insuficiență renală sau/și o cauză de hiperbilirubinemie neconjugată (hemoliză). În obstrucția biliară, chiar completă, nivelul BR tinde să rămână în platou.

Istoria naturală și prognosticul unor afecțiuni hepatice specifice se corelează cu nivelul BR serice[1]. Astfel, BR reprezintă o variabilă cu valoare prognostică în ciroza biliară primitivă (hiperbilirubinemia peste 10 mg/dl se asociază cu o supraviețuire medie de 1.4 ani la pacienții cu ciroză biliară primitivă)[19], insuficiența hepatică fulminantă și hepatita acută alcoolică[1].

3.2. Teste funcționale hepatice cantitative

Deși cuantificarea rezervei funcționale hepatice nu se efectuează de rutină în practică, testele funcționale hepatice cantitative furnizează informații utile privind prognosticul afecțiunilor hepatice acute și cronice[20], riscul chirurgical și efectele terapeutice la pacienții cu afecțiuni hepatice. Testele hepatice funcționale cantitative au o valoare predictivă superioară clasificării Child Pugh în identificarea pacienților cu ciroză hepatică care necesită prioritar transplant hepatic sau a pacienților a căror rezervă hepatică permite rezecția tumorilor hepatice maligne[1]. Principalele teste hepatice funcționale cantitative valoarea lor estimativă sunt prezentate în Tabelul 6.

Măsurarea clearence-ului sanguin al verdelui de indocianină reprezintă o metodă sensibilă de apreciere a riscului insuficienței hepatice postoperatorii, îndeosebi la

Tabelul 6 Testele hepatice funcţionale cantitative.

Test	Semnificația
Capacitatea de eliminare a galactozei	Capacitatea metabolică
Eliminarea maximă a ICG	
Demetilarea aminopirinei	Funcția enzimatică microsomală
Clearence-ul cafeinei	
Clearence-ul antipirinei	
Clearence-ul galactozei	Perfuzia funcțională hepatică
Clearence-ul sorbitolului	
Clearence-ul ICG	
Clearence-ul BSP	
Metabolizarea lidocainei (formarea de monoetilglicinxilidid)	Funcția enzimatică microzomală și perfuzia hepatică

ICG (indocyanine green)
BSP (bromosulfophtalein)
Modificat după Rosen HR, Keeffe, 2000[1]

Tabel 7 Cauze de hipoalbuminemie.

Sinteza deficitară
Malnutriție
Malabsorbție
Afecțiuni hepatice
Afecțiuni maligne
Pierderi crescute
Proteinuria (sindrom nefrotic)
Enteropatia cu pierdere de proteine (bolile inflamatorii intestinale)
Arsuri
Afecțiuni dermatologice exudative
Creșterea catabolismului
Status hipercatabolic (traumatisme, postoperator)
Hiperhidratarea
Afecțiuni genetice (analbuminemia)
Afectarea distribuției între spațiul intra- și extravascular
Afecțiuni inflamatorii acute – creșterea permeabilității
Blocarea sintezei
Afecțiuni inflamatorii acute/cronice

Modificat după Rosalki SB, McIntyre N, 1999[5]

pacienții cu ciroză hepatică în clasa Child Pugh A.[21] Verdele de indocianină este un compus non-toxic, îndepărtat din circulație exclusiv de către hepatocite, fără a fi conjugat intrahepatic sau recirculat prin circuitul enterohepatic. Clearence-ul său depinde de fluxul sanguin hepatic și reflectă funcția hepatocitară. Se administrează intravenos 0.5 mg/kg corp verde de indocianină, prelevându-se eșantioane sanguine anterior, la 5 și 15 minute după injectare. Din fiecare eșantion, 1.0 ml de plasmă sunt diluați cu 3.0 ml de ser fiziologic și analizați pentru concentrația verdelui de indocianină în lumina spectrofotometrică cu lungime de undă de 805 nm.[21] În mod normal, concentrația verdelui de indocianină în circulație la 15 minute după administrare (ICG R_{15}) trebuie să fie mai mică de 10% din cantitatea inițială. ICG R_{15} este utilizat pentru evaluarea insuficienței hepatice la pacienții cu ciroză hepatică și pentru aprecierea volumului hepatic ce poate fi îndepărtat prin hepatectomie. Se consideră că în cazul pacienților cu ICG R_{15} sub 10% pot fi îndepărtate cu un risc minor două sectoare hepatice (de exemplu, hepatectomie dreaptă), în cazul pacienților cu ICG R_{15} cuprins între 11 și 20% numai un singur sector hepatic, iar la valori ICG R_{15} între 21 și 30% doar un segment hepatic.[21] La valori ICG R_{15} peste 30% riscul este acceptabil numai pentru enucleerea tumorilor hepatice sau rezecții subsegmentare.[21]

Testul respirator cu aminopirină este superior testelor funcționale standard în aprecierea prognosticului pe termen scurt și mortalității pacienților cu hepatită etanolică. Clearance-ul la cafeină (determinarea nivelului cafeinei în sânge/salivă) este destinat evaluării capacității funcționale hepatice la pacienții cu afecțiuni hepatice avansate; avantajul său constă în faptul că nu utilizează radiotrasor și nu necesită colectarea aerului expirat[4].

Testul respirator cu 14_C-galactoză are valoare prognostică la pacienții cu insuficiență hepatică fulminantă la care capacitatea de eliminare a galactozei este redusă; de asemenea, el oferă o bună evaluare a prognosticului, competitivă cu scorul Mayo, în cazul pacienților cu ciroză biliară primitivă. Testul este lipsit de utilitate pentru aprecierea rezervei funcționale hepatice în vederea rezecției tumorilor maligne, deoarece unele dintre tumorile hepatice maligne metabolizează galactoza.

Lidocaina este metabolizată prin demetilare oxidativă la monoetil-glicinxilidid de către citocromul P450.[22] Testul este utilizat în transplantul hepatic pentru evaluarea funcționalității grefei pre-transplant; el s-a dovedit superior testului la indocianină sau testului la galactoză în evaluarea non-funcției primare a grefei post-transplant.[23]

4. TESTE CARE REFLECTĂ CAPACITATEA DE BIOSINTEZĂ HEPATICĂ

4.1. Albumina

Albumina reprezintă cea mai importantă proteină circulantă sintetizată în ficat, responsabilă de 3/4 din presiunea coloid-osmotică (oncotică) a plasmei. Ficatul este singurul loc de sinteză a albuminei, cu o capacitate de 12-15 g/zi la adult. Valoarea serică a albuminei este cuprinsă între 3,5-5 g/dl. Aproximativ 1 g se pierde zilnic, în mod fiziologic, la nivel intestinal. Timpul de înjumă-

tățire al albuminei circulante este de aproximativ 21 de zile. La pacienții febrili sau după traumatisme, timpul de înjumătățire al albuminei se reduce la 7 zile.[5]

Nivelul seric al albuminei este considerat un test funcțional hepatic care reflectă sinteza hepatică.[24,25] Albumina serică face parte din criteriile clasificării Child Pugh, larg utilizată în practică pentru evaluarea severității afecțiunilor hepatice. Concentrația plasmatică a albuminei scade în afecțiunile hepatice acute și cronice.

În afara afecțiunilor hepatice, hipoalbuminemia poate fi întâlnită în numeroase alte condiții (Tabelul 7).

Pre-albumina (albumina legată de iodo-tironine) reprezintă un indicator superior albuminei pentru aprecierea sintezei hepatice a proteinelor, îndeosebi în insuficiența hepatică acută și aprecierea toxicității medicamentoase, datorită duratei de înjumătățire reduse (1,9 zile)[1].

4.2. Factorii coagulării și timpul de protrombină

Cu excepția factorului VIII, toți factorii coagulării sunt sintetizați în ficat. Factorii coagulării care determină timpul de protrombină au durată de viață scurtă (ore), ceea ce îi recomandă pentru evaluarea injuriei hepatice acute. Timpul de protrombină reprezintă un element esențial în scorurile de prognostic ale hepatitei acute fulminante, hepatitei alcoolice acute, cirozei hepatice, precum și în scorurile destinate evaluării priorității pentru transplantul hepatic (MELD). Prelungirea timpului de protrombină cu 2 secunde peste valoarea martorului este considerată anormală. Din nefericire, timpul de protrombină nu este un indicator sensibil în afecțiunile hepatice cronice. De asemenea, specificitatea testului este redusă în prezența malabsorbției (factorii II, VII și X fiind dependenți de vitamina K).

BIBLIOGRAFIE

1. Rosen HR, Keeffe EB. Evaluation of abnormal liver enzymes, use of liver tests, and the serology of viral hepatitis. In: Bacon BR, Di Bisceglie AM, eds. Liver Disease: Diagnosis and Management. New York: Churchill Livingstone, 2000, 24-35

2. Pratt DS, Kaplan MM. Evaluation of abnormal liver-enzyme results in asymptomatic patients. N Engl J Med 342:1266-1271, 2000.

3. Moseley FH. Evaluation of abnormal liver function tests. Med Clin North Am 80:888-889, 1996.

4. Pratt DS, Kaplan MM. Evaluation of the liver: Laboratory tests. In: Schiff ER, Sorell MF, Maddrey WC, eds. Schiff's Diseases of the Liver. Philadelphia: Lippincott-Raven, 1999, 205-244.

5. Rosalki SB, McIntyre N. Biochemical investigations in the management of liver disease. In: Bircher J, Benhamou JP, McIntyre N, Rizzetto M, Rodes H, eds. Oxford Textbook of Clinical Hepatology. Oxford: Oxford University Press, 1999, 503-521.

6. Keeffe ED. Diagnostic approach to mild elevation of liver enzyme levels. Gastrointest Dis Today 3:1-9, 1994.

7. Bacon BR, Farahvash MJ, Janney CG, et al. Nonalcoholic steatohepatitis: an expanded clinical entity. Gastroenterology 107:1103-1108, 1994.

8. Whitehead MW, Hawkes ND, Hainsworth I, et al. A prospective study of the causes of notably raised aspartate aminotransferase of liver origin. Gut 45:129-135, 1999.

9. Rosen HR, Martin P, Gross J, et al. Significance of early aminotransferase elevation after liver transplantation. Transplantation 65:68-75, 1998.

10. Healey CJ, Chapman RWG, Fleming KA. Liver histology in hepatitis C infection: a comparison between patients with perssitently normal or abnormal transaminases. Gut 37:274-278, 1995.

11. Flora KD, Keeffe EB. Evaluation of mildy abnormal liver tests in asymptomatic patients. J InsurMed 22:264-267, 1990.

12. Zasuda K, Kunio O, Endo N, et al. Hypoaminotransferasemia in patients undergoind long-term hemodyalysis. Clinical and biochemical appraisal. Gastroenterology 109:1295-1300, 1995.

13. Rosen HR, Friedman LS, Martin P. Hepatitis C in renal dialysis and transplant patients. Viral Hepatitis Rev 2:91-110, 1996.

14. Sherlock S, Dooley J. Assessment of liver function. In: Sherlock S, Dooley J, eds. Diseases of the liver and biliary system. Oxford: Blackwell Publishing, 2002, 19-35

15. Gurlek A, Cobankara V, Bayraktar M. Liver tests in hyperthyroidism: effect of antithyroid therapy. J Clin Gastroenterol 24:180-185, 1997.

16. Bardella MT, Vecchi M, Conte D, et al. Chronic unexplained hypertransaminasemia may be caused by occult coeliac disease. Hepatology 29:654-661, 1999.

17. Rosalki SB, Foo AY, Dooley JS. Benign familial hyperphosphatasemia as a cause of unexplained increase in plasma alkaline phosphatase activity. J Clin Pathol 46:738-737, 1993.

18. Hawker F. Liver function tests. In: Hawker F, ed. The liver. London: WB Saunders, 1993, 41-70.

19. Shapiro JM, Smith H, Shaffner F. Serum bilirubin: a prognostic factor in primary biliary cirrhosis. Gut 20:137-140 , 1979.

20. Stremmel W, Wojdat R, Groteguth R, et al. Liver function tests in a clinical comparison. Gastroenterology 30:784-790, 1992.

21. Miyagawa S, Makuuchi M, Kawasaki S, et al. Criteria for safe hepatic resection. Am J Surg 169:589-594, 1995.

22. Huang YS, Lee SD, Deng JF, et al. Measuring lidocaine metabolism – monoethylglicinexylidide as a quantitative index of hepatic function in adults with chronic hepatitis and cirrhosis. J Hepatol 19:140-146, 1993.

23. Zotz RB, Schonfeld JV, Erhard J, et al. Value of an extended monoethylglycinexylidide formation test and other dynamic liver function tests in liver transplant donors. Transplantation 63:538-546, 1997.

24. Sherman KE. Evaluation of abnormal liver tests. In: McNally PR, ed. GI/Liver Secrets. Philadelphia: Hanley & Belfus, 2001, 93-98.

25. Rothschild MA, Oratz M, Schreiber SS, et al. Serum albumin. Hepatology 8:385-340, 1988.

CAPITOLUL 8

PUNCȚIA BIOPTICĂ HEPATICĂ

Liana GHEORGHE, Cristian GHEORGHE

1. INTRODUCERE, ISTORIC, CLASIFICARE 187
2. INDICAȚII 188
2.1. Tumorile hepatice 188
2.2. Diagnosticul hipertensiunii portale 189
2.3. Indicațiile PBH în transplantul hepatic 189
3. CONTRAINDICAȚII 191
3.1. Pacientul necooperant 191
3.2. Colestaza extrahepatică cu dilatația căilor biliare intrahepatice 191
3.3. Colangita bacteriană 191
3.4. Anomaliile severe ale coagulării 191
3.5. Ascita 191
3.6. Chistele hepatice 192
3.7. Amiloidoza 192
4. TIPURI DE BIOPSIE HEPATICĂ 192
4.1. PBH percutanată 192
4.1.1. PBH transtoracică sau subcostală 192
4.1.2. PBH “oarbă” sau ghidată imagistic 192
4.1.3. PBH cu obliterarea traiectului de biopsie 192
4.2. PBH transvenoasă (transjugulară) 192
4.3. PBH laparoscopică 193
5. PROCEDURA DE BIOPSIE 193
5.1. Consimțământul informat al pacientului 193
5.2. Investigații și corecții hematologice 193
5.3. Întreruperea unor tratamente ce expun la complicații hemoragice 193
5.4. Antibioprofilaxia 193
5.5. Ultrasonografia pre-procedură 194
5.6. Prânzul anterior procedurii 194
5.7. Sedarea pacientului 194
5.8. Tehnica PBH 194
5.9. Urmărirea pacientului post-PBH 194
6. COMPLICAȚII 195
6.1. Biopsia hepatică percutanată 195
6.2. Biopsia hepatică transjugulară 196
6.3. Biopsia laparoscopică 196
BIBLIOGRAFIE 196

ABREVIERI

PBH = puncția biopsie hepatică
US = ultrasonografie
CT = computer tomografie
RMN = rezonanță magnetică nucleară
TIPS = șunt porto-sistemic transjugular intrahepatic ("Transjugular Intrahepatic Porto-systemic Shunt")

1. INTRODUCERE, ISTORIC, CLASIFICARE

Puncția bioptică hepatică (PBH) a devenit o metodă esențială pentru diagnosticul și stadializarea afecțiunilor hepatice primitive, stabilirea conduitei terapeutice și evaluarea răspunsului la tratament. PBH poate fi, de asemenea, necesară pentru diagnosticul unor afecțiuni care interesează secundar ficatul (metastaze hepatice, sarcoidoză, amiloidoză, limfom, infecția HIV)[1].

Pentru chirurgia hepatică, diagnosticul histopatologic prin PBH este util în 4 situații:

1) evaluarea proceselor localizate intrahepatic,
2) diagnosticul hipertensiunii portale în vederea tratamentului chirurgical decompresiv,
3) evaluarea receptorului și, uneori, a donatorului în vederea transplantului hepatic,
4) urmărirea pacientului cu transplant hepatic și diagnosticul unor complicații specifice ficatului transplantat (rejetul acut și cronic, toxicitatea medicamentoasă, recidiva afecțiunii primitive)[2].

Paul Ehrlich este creditat cu efectuarea primei PBH percutanate în Germania, în 1883 (citat de Grant A, et al)[3]. O revoluție și o largă acceptabilitate a procedurii se asociază cu descrierea tehnicii rapide ("one-second needle biopsy") de către Menghini în anul 1958 (citat de Bravo AA, et al)[4]. Indicațiile și tehnica PBH au cunoscut o dinamică remarcabilă în ultimele decade ca urmare a progreselor în domeniul diagnosticului serologic și terapiei hepatitelor cronice virale, noilor tehnici de diagnostic imagistic în procesele localizate intrahepatic și creșterii numărului și supraviețuirii pacienților cu transplant hepatic.

În momentul actual se descriu următoarele tehnici pentru obținerea fragmentului hepatic, fiecare dintre aceste metode având avantaje, dezavantaje și indicații specifice: PBH percutanată, PBH transvenoasă (transjugulară) și PBH laparoscopică. Alegerea tehnicii de biopsie hepatică este dictată de prezența tulburărilor de coagulare, prezența ascitei și rezultatul examenului ultrasonografic (US)[5] (Fig.1).

Mărimea eșantionului bioptic variază între 1 și 3 cm lungime și 1,2-2 mm diametru, ceea ce reprezintă aproximativ 1/50 000 din masa hepatică totală[6]. De regulă, un fragment de 1,5 cm lungime este suficient pentru diagnosticul histopatologic al afecțiunilor hepatice difuze[4]. Eșantionul bioptic adecvat diagnosticului histopatologic trebuie să conțină cel puțin 4 spații porte, îndeosebi în afecțiunile hepatice difuze (hepatita cronică, ciroza hepatică, afecțiuni colestatice), în care severitatea procesului patologic variază între diferite spații porte[5]. O serie de afecțiuni hepatice difuze sunt recunoscute prin caracterul non-reprezentativ al eșantionului de PBH și prin dificultatea diagnosticului histologic: ciroza hepatică macronodulară, hiperplazia regenerativă nodulară, hipertensiunea portală idiopatică (sindromul Banti) (în care fibroza perisinusoidală este recunoscută numai prin examen electronomicroscopic)[5].

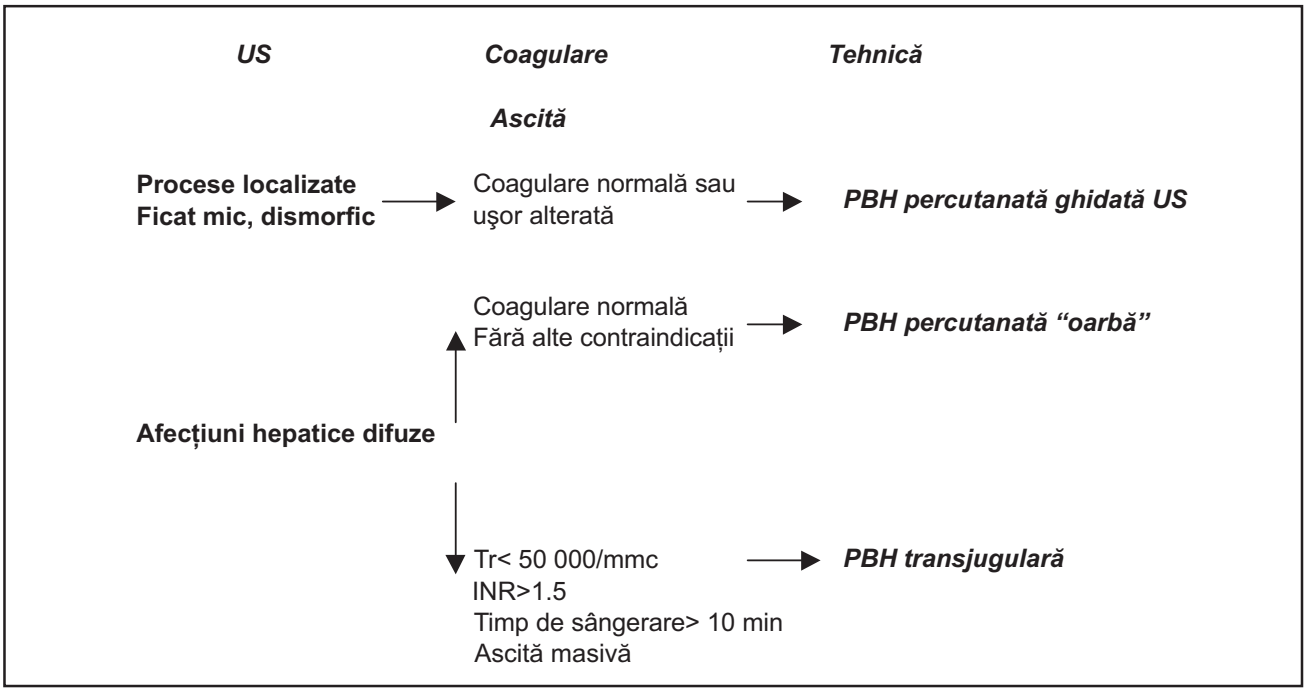

Fig.1 Alegerea tehnicii de biopsie hepatică în raport cu prezenţa tulburărilor de coagulare, ascitei şi rezultatul examenului US.

Tabelul 1 Indicaţiile PBH (Modificat după Bravo AA 20014).

Diagnosticul, gradarea şi stadializarea afecțiunilor hepatice induse de alcool şi a steatohepatitei non-alcoolice
Diagnosticul, gradarea şi stadializarea hepatitei autoimune
Gradarea şi stadializarea hepatitelor cronice virale B, D, C
Diagnosticul hemocromatozei la pacienții index şi rudele acestora, cu determinarea cantitativă a fierului/gram de țesut hepatic
Diagnosticul bolii Wilson, cu determinarea cantitativă a cuprului/gram de țesut hepatic
Evaluarea afecțiunilor colestatice hepatice, ciroza biliară primitivă şi colangita sclerozantă primitivă
Evaluarea pacienților cu teste biochimice hepatice anormale în asociere cu un profil serologic negativ/neconcludent pentru diagnostic
Evaluarea eficienței unor regimuri terapeutice, precum şi a reacțiilor adverse medicamentoase
Diagnosticul proceselor localizate intrahepatic
Evaluarea ficatului transplantat sau a ficatului donorului anterior transplantului
Evaluarea sindromului febril de cauză neelucidată, cu culturi din țesutul prelevat

2. INDICAȚII

Indicațiile PBH sunt continuu reevaluate în lumina progreselor apărute în hepatologie, așa cum s-a întâmplat, de exemplu, în ultimele decade prin dezvoltarea noilor terapii antivirale, tratamentului chirurgical şi non-chirurgical al tumorilor hepatice sau a transplantului hepatic.

Indicațiile PBH sunt prezentate succint în Tabelul 1.[4]

Situațiile în care examenul histopatologic poate fi urmat de sancțiune chirurgicală necesită o discuție particulară.

2.1. Tumorile hepatice

În stabilirea diagnosticului maselor tumorale intrahepatice, indicația examenului histopatologic prin PBH este amplu disputată. Nu toți pacienții cu procese înlocuitoare de spațiu intrahepatice necesită PBH. Dacă formațiunea intrahepatică prezintă criterii imagistice sugestive pentru diagnosticul de hemangiom sau chist esențial/hidatic, PBH nu este indicată datorită riscului de hemoragie, suprainfecție sau şoc anafilactic.[7] Masele tumorale fără caracter de chist sau hemangiom, chiar acompaniate de o stare generală bună, pot reprezenta proliferări tumorale benigne (adenom, hiperplazie focală nodulară) sau tumori maligne lent progresive. Progresele în tehnicile imagistice (ecografie cu examen Doppler, CT, RMN, arteriografie) au permis definirea unor trăsături imagistice înalt sugestive pentru diagnosticul proceselor localizate intrahepatic (hiperplazie focală nodulară, adenom hepatic, metastaze hepatice, carcinom hepatic primitiv).[8] Protocoalele imagistice actuale, care recomandă utilizarea a cel puțin două metode imagistice pentru caracterizarea unei mase tumorale intrahepatice, au o sensibilitate de diagnostic de 80-90%.[9] Atunci când este suspicionat carcinomul hepatocelular, metodele imagistice (RMN, CT cu administrare de lipiodol, arteriografia) asociate cu valori crescute ale α-fetoproteinei, confirmă diagnosticul în 95% din cazuri, fără a fi necesar examenul histopatologic[9]. Examenul histopatologic al proceselor localizate intrahepatic este indicat numai atunci când:

- metodele imagistice și nivelul markerilor tumorali (α-fetoproteina) sunt necaracteristice pentru diagnosticul carcinomului hepatocelular
- metodele imagistice și nivelul markerilor tumorali (CEA, CA 19-9, etc.) sunt necaracteristice pentru diagnosticul metastazelor intrahepatice
- criteriile imagistice nu permit diagnosticul diferențial între hiperplazia focală nodulară și adenomul hepatic.

Citologia/biopsia cu ac fin (22 gauge) reprezintă metoda preferată. Sensibilitatea de diagnostic variază amplu, între 60-70 și 95% în diferite serii.[7,8] Una dintre problemele legate de utilizarea citologiei aspirative este reprezentată de dificultatea diagnosticului diferențial între hepatocitele normale, tumorile hepatice benigne și carcinomul hepatocelular bine diferențiat.[7,8]

O altă controversă asupra utilizării PBH în tumorile hepatice maligne, îndeosebi în carcinomul hepatocelular, constă în riscul diseminării tumorii sau al însămânțării traiectului de biopsie[7], estimate la aproximativ 5%. Această complicație poate avea consecințe grave la pacienții cu indicație de transplant hepatic sau la pacienții la care, pe baza criteriilor clinice și imagistice, este considerată rezecția tumorii în scop curativ. Pentru a preveni diseminarea de-a lungul traiectului de biopsie, se recomandă utilizarea celui mai subțire ac (cu un diametru de 22 gauge), ce poate fi un ac de citologie aspirativă sau un ac de biopsie de tip Menghini[10]. Deşi riscul diseminării tumorale sau al însămânțării traiectului de biopsie este rareori raportat, majoritatea chirugilor preferă evitarea PBH percutanate înaintea rezecției chirurgicale, înlocuind-o cu examenul histopatologic

extemporaneu la momentul intervenției chirurgicale[11].

Biopsia tumorilor hepatice se poate realiza prin mai multe tehnici:[7,9]

- biopsia percutanată "oarbă" poate fi efectuată în cazul pacienților cu tumori mari, palpabile;
- atunci când tumora hepatică este de dimen-siuni mici sau medii, diagnosticul este facilitat de efectuarea PBH sub ghidaj ecografic sau CT; efectuarea PBH sub ghidaj ecografic a devenit o procedură de rutină în majoritatea unităților medicale;
- ocazional, atunci când tumorile sunt multiple și superficiale (îndeosebi în tumorile hepatice metastatice), este recomandată biopsia hepatică efectuată prin laparoscopie sau laparotomie.

2.2. Diagnosticul hipertensiunii portale

În general, diagnosticul și clasificarea sindromului de hipertensiune portală în raport cu sediul rezistenței la fluxul portal, se realizează cu acuratețe prin tehnici imagistice adecvate (ecografie Doppler, CT, RMN, arteriografie, endoscopie digestivă superioară) asociate sau nu cu determinări invazive ale presiunii în sistemul port. Încadrarea hipertensiunii portale ca prehepatică, intrahepatică (presinusoidală, sinusoidală și postsinusoidală) și posthepatică prezintă nu numai interes academic ci și practic, corelându-se cu prognosticul și sancțiunea terapeutică. Din punctul de vedere al chirurgului, indicarea PBH la pacienții cu hipertensiune portală este destinată:

- diferențierii hipertensiunii portale intrahepatice non-cirotice (fibroza hepatică idiopatică etc.) de ciroza hepatică;
- identificării unor afecțiuni specifice care determină hipertensiune portală extrahepatică, prehepatică (cavernom portal) sau posthepatică (sindrom Budd-Chiari), situație în care parenchimul hepatic are aspect normal sau prezintă leziuni specifice localizate în zona 3.

Intervenția chirurgicală decompresivă (șunt porto-cav) este destinată profilaxiei secundare a hemoragiei digestive superioare prin efracție de varice eso-gastrice sau gastropatie portal-hipertensivă. Ea este indicată pacienților cu hipertensiune portală non-cirotică și unui grup restrâns de pacienți cu ciroză hepatică (pacienți aflați în clasa Child A, la care terapia endoscopică a eșuat).[12] Tratamentul chirurgical decompresiv aplicat pacienților cu hipertensiune portală non-cirotică se asociază cu un prognostic intra- și postoperator semnificativ mai bun comparativ cu pacienții cu ciroză hepatică. Tratamentul chirurgical decompresiv nu este indicat pacienților cu ciroză hepatică în clasele Child B și C, la care opțiunea terapeutică este TIPS sau transplant hepatic.[12]

2.3. Indicațiile PBH în transplantul hepatic

Biopsia ficatului donatorului se recomandă în două circumstanțe: evaluarea histologică pretransplant în vederea deciderii transplantului și evaluarea funcției grefei post-transplant.[1]

Evaluarea histologică pretransplant se recomandă atunci când aspectul macroscopic al ficatului este modificat sau antecedentele donatorului evocă o afecțiune hepatică.[13] Evaluarea constă într-un examen histologic extemporaneu necesar identificării steatozei hepatice sau unor afecțiuni hepatice pre-existente care pot reprezenta criterii de excludere pentru transplant. Steatoza hepatică macroveziculară care afectează peste 30% din hepatocite reprezintă un factor de risc independent corelat cu disfuncția sau non-funcția primară a grefei.[14] Prezența steatozei hepatice microveziculare nu pare asociată cu acest risc.[15] Patogeneza insuficienței funcționale a grefei în cazul ficatului steatozic este incomplet elucidată dar pare a fi datorată unei susceptibilități crescute la ischemie.[13] Alte criterii de excludere relevate de PBH pretransplant sunt reprezentate de necroza ischemică difuză cetrolobulară, fibroza periductală marcată, inflamația portală și periportală difuză, granuloame, modificări de tip malign.[13] În majoritatea cazurilor, ficatul donatorului prezintă numai modificări minore, de fibroză portală blândă, întâlnită la donatorii în vârstă sau steatoză hepatică blândă, care nu constituie criterii de excludere pentru efectuarea transplantului.

Evaluarea ficatului transplantat poate fi necesară în perioada precoce post-transplant (0-7 zile), în perioada intermediară (7 zile-2 luni) și perioada tardivă post-transplant (peste 2 luni).[13]

Deoarece manifestările clinice și testele biochimice nu au sensibilitate și specificitate adecvată, biopsia hepatică reprezintă metoda optimă de diagnostic al rejetului precoce[13]. Majoritatea centrelor de transplant au adoptat protocoale de biopsie hepatică post-transplant la intervale pre-determinate, protocolul cel mai cunoscut recomandând biopsia hepatică la 5 zile post-transplant.[16] Disfuncția grefei în perioada precoce post-transplant (0-7 zile) poate fi mediată imunologic (rejetul acut) sau non-imunologic (leziuni datorate conservării-reperfuziei, trombozelor vasculare - tromboza de arteră hepatică asociată sau nu cu

tromboza de venă portă sau stenozelor biliare intra- sau extrahepatice). Diagnosticul pozitiv și diferențial al acestor leziuni prin biopsie hepatică este important datorită prognosticului și terapiei diferite. Aportul unui anatomopatolog familiarizat cu histopatologia transplantului hepatic este esențială pentru interpretarea corectă a leziunilor puse în evidență de biopsia hepatică[2]. În perioada precoce post-transplant poate fi întâlnit rejetul hiperacut, rejetul acut și rejetul acut agresiv sau ductopenic (acute vanishing bile duct syndrome);[1] prognosticul și tratamentul acestor entități este profund diferit și poate căpăta accente dramatice prin caracterul de urgență al tratamentului specific. Rejetul hiperacut reprezintă o complicație rară a transplantului hepatic, cu patogenie imunologică mediată umoral, fiind determinat de anticorpi îndreptați împotriva antigenelor majore de histocompatibilitate sau antigenelor de grup sanguin ABO ale donatorului;[17] prognosticul rejetului hiperacut este infaust necesitând retransplant de urgență.[2] Rejetul acut reprezintă o cauză comună de disfuncție a ficatului transplantat, întâlnită cel mai frecvent între zilele 5-21 post-transplant; rejetul acut este mediat celular și are un prognostic favorabil datorită răspunsului la terapia imunosupresoare.[13] Rejetul acut ductopenic (acute vanishing bile duct syndrome) se caracterizează prin diminuarea sau dispariția ductelor biliare interlobulare, infiltrat inflamator minim sau absent și leziuni de colestază în zona 3; rejetul acut ductopenic are caracter ireversibil și necesită retransplant hepatic relativ urgent.[1]

În perioada intermediară post-transplant, principalele complicații la diagnosticul cărora poate contribui biopsia hepatică sunt reprezentate de rejetul acut, toxicitatea hepatică medicamentoasă (leziuni de steatoză, colestază, necroză centrolobulară și pelioză hepatică determinate de corticosteroizi, azatioprină, ciclosporină) și prezența infecțiilor oportunistice (infecția cu citomegalovirus, herpes simplex virus, adenovirus, virus Epstein-Barr, infecții fungice și bacteriene). Infecțiile cu germeni oportuniști reprezintă o complicație frecvent întâlnită în primele două luni post-transplant și cauza cea mai frecevntă de deces la pacienții cu transplant hepatic.[13] În timp ce infecțiile fungice și bacteriene interesează, de regulă, alte organe și nu necesită biopsie hepatică pentru diagnostic, infecțiile virale pot afecta direct grefa și necesită biopsie hepatică pentru diagnosticul diferențial cu rejetul hepatic; cele mai importante virusuri pe care anatomopatologul le poate identifica pe fragmentul bioptic ca incluziuni nucleare sunt virusul citomegalic, herpes simplex, varicela-zoster și adenovirusul.

În perioada tardivă post-transplant sunt întâlnite două probleme majore: rejetul cronic și recidiva afecțiunii inițiale. Rejetul cronic este întânit, în general, între 6 săptămâni și 6 luni post-transplant[18]. Instalarea este insidioasă, manifestarea evocatoare fiind reprezentată de sindromul colestatic cronic. Diagnosticul de certitudine se realizează prin biopsie hepatică care relevă leziunile caracteristice: ductopenie și arteriopatie cu macrofage spumoase localizate la nivelul intimei arteriolare.[13] Mecanismul de producere al rejetului cronic este imunologic și reprezintă o combinație între atacul imun celular și umoral. Caracterul leziunilor este ireversibil.[1] Administrarea de tacrolimus și retransplantul reprezintă soluțiile terapeutice.[2] Din fericire, incidența rejetului cronic este în scădere datorită imuno-

Tabelul 2 Contraindicaţiile PBH percutanate (Modificat după Bravo AA 20014).

Absolute
Pacient necooperant
Coagulopatie caracterizată prin:
timp de protrombină cu >3-5 sec față de normal
număr de trombocite<80 000/mmc
timp de sângerare prelungit >10 minute
Utilizarea de anticoagulante, aspirină sau antiinflamatoare non-steroidiene cu 7-10 zile anterior procedurii
Absența sângelui pentru transfuzie în caz de hemoragie post-PBH sau a posibilității de testare directă a compatibilității de grup sanguin
Imposibilitatea de a identifica locul de abord prin percuție sau vizualizare US
Tumori hipervascularizate
Chiste hepatice / chistul hidatic hepatic
Amiloidoza hepatică
Colestaza extrahepatică cu dilatația căilor biliare intrahepatice
Afecțiuni congestive hepatice (insuficiența cardiacă, boala veno-ocluzivă, pelioza hepatică)
Boala Rendu Osler Weber
Relative
Obezitatea morbidă
Ascita
Infecții ale cavității pleurale drepte sau infecții infradiafragmatice

supresoarelor potente, diagnosticului și tratamentului prompt al rejetului acut și profilaxiei eficiente a infecției cu citomegalovirus[2]. Riscul recidivei afecțiunii inițiale depinde de natura acesteia. Principalele afecțiuni asociate cu recidiva post-transplant sunt ciroza hepatică cu VHB, VHC și autoimună, ciroza biliară primitivă și sclerozantă primitivă. În toate aceste afecțiuni există criterii histopatologice înalt caracteristice pentru diagnostic, evidențiate de biopsia hepatică.

3. CONTRAINDICAȚII

Contraindicațiile PBH percutanate sunt bine definite[4] (Tabelul 2). Tehnicile alternative (biopsia ghidată sau transjugulară) pot înlocui cu succes acest tip de biopsie hepatică în scopul obținerii unui eșantion de țesut hepatic la pacienții care prezintă unele dintre aceste contraindicații. Numeroase dintre aceste contraindicații constituie dogme stabilite cu mai multe decade în urmă, în perioada în care utilizarea PBH era limitată și nu au fost confirmate în practică.

3.1. Pacientul necooperant

Cooperarea pacientului în cursul procedurii este esențială. Mișcările efectuate atunci când acul de biopsie se găsește în parenchimul hepatic pot determina o breșă a capsulei hepatice și a parenchimului urmată de o hemoragie masivă intraperitoneală. La pacienții anxioși se poate administra midazolam 2 mg.[19] În cazul în care pacientul este necooperant, iar beneficiul este superior riscului (copii, pacienți cu psihoze), PBH poate fi efectuată sub anestezie generală.[5]

3.2. Colestaza extrahepatică cu dilatația căilor biliare intrahepatice

La pacienții cu obstrucție biliară extrahepatică și dilatația căilor biliare intrahepatice, biopsia hepatică percutanată se poate complica cu peritonită biliară, șoc septic și deces. Atunci când diagnosticul este incert, iar beneficiul depășește riscurile, biopsia hepatică poate fi efectuată sub ghidaj US/CT sau prin tehnica transjugulară[5].

3.3. Colangita bacteriană

Riscul diseminării infecției cu producerea unei peritonite și șoc septic face din colangita bacteriană o contraindicație pentru PBH, deși culturile bacteriene din țesutul prelevat pot aduce informații importante, îndeosebi în contextul investigării sindromului febril de cauză neprecizată.

3.4. Anomaliile severe ale coagulării

Evaluarea indicatorilor coagulării reprezintă o etapă obligatorie în cazul fiecărui pacient supus PBH. În mod normal, concentrația intrahepatică a factorilor coagulării asociată cu elasticitatea parenchimului hepatic ce determină compresia mecanică a traiectului de biopsie contracarează tendința de sângerare a parenchimului după PBH.[1] Laparoscopic, s-a demonstrat că nu există o corelație între sângerarea la locul de puncție (observată laparoscopic) și paramentrii periferici ai coagulării, atunci când aceștia nu sunt sever alterați.

PBH poate fi utilă într-o serie de condiții clinice speciale ce presupun alterarea specifică a coagulării, de exemplu evaluarea afectării hepatice la pacienții cu hemofilie și hepatită cronică C. La acești pacienți, PBH se poate efectua după corectarea coagulării prin administrare de concentrat de factor VIII timp de 24 de ore anterior și după procedură.[21,22]

Există controverse asupra valorilor indicilor de coagulare de la care PBH percutanată devine o contraindicație. Aceste valori nu sunt absolute, o serie de studii arătând o proporție semnificativă de sângerări la pacienții cu constante normale.[23] În general, PBH percutanată este contraindicată la valori ale INR de peste 1,5, trombocite sub 80 000/mmc și timpului de sângerare de peste 10 minute.[5,23] Funcția trombocitară este la fel de importantă ca și valoarea absolută a acestora, putând fi afectată de consumul de aspirină, AINS, consumul de alcool, prezența unei afecțiuni hematologice, insuficiența renală cronică.[5,23]

3.5. Ascita

Ascita voluminoasă este considerată o contraindicație pentru PBH percutanată din două motive: probabilitatea de a nu obține fragment hepatic datorită distanței mari dintre peretele abdominal și ficat și riscul unei hemoragii necontrolabile în lichidul de ascită.

Dacă PBH este necesară în cazul unui pacient cu ascită voluminoasă, efectuarea unei paracenteze totale urmată de tehnica percutanată, biopsia ghidată imagistic, biopsia transjugulară sau laparoscopică pot constitui alternative ale tehnicii percutanate clasice.[5]

3.6. Chistele hepatice

Tehnicile imagistice moderne permit evitarea puncționării chistelor hepatice în cursul biopsiei sub control US efectuată pentru diagnosticul afecțiunilor difuze hepatice.

Chistul hidatic este considerat o contraindicație majoră pentru PBH percutanată "oarbă" datorită riscului șocului anafilactic. Progresele recente în tratamentul chistului hidatic tind să determine dispariția acestei dogme[5], aspirația chistelor hidatice sub control US asociată cu injectarea unei soluții saline hipertone sau alcool 95% dovedindu-se o procedură eficientă și sigură.[24,25]

3.7. Amiloidoza

Raportarea unor accidente hemoragice și decese post-PBH la pacienții cu amiloidoză a determinat includerea acestei afecțiuni pe lista contraindicațiilor PBH, deși nu există studii controlate care să confirme incidența crescută a hemoragiei post-PBH la pacienții cu amiloidoză hepatică. Numeroși autori consideră actualmente că efectuarea PBH constituie o indicație la pacienții cu hepatomegalie de cauză necunoscută sau suspiciune crescută de amiloidoză, valoarea ei diagnostică fiind superioară procedurilor asociate cu un risc mai mic, ca de exemplu biopsia rectală.[5]

4. TIPURI DE BIOPSIE HEPATICĂ

4.1. PBH percutanată

PBH pecutanată poate fi clasificată în raport cu locul de acces, caracterul "orb" sau ghidat imagistic și obliterarea traiectului de biopsie.

4.1.1. PBH transtoracică sau subcostală

Se efectuează cu pacientul în decubit dorsal. Marginea superioară a ficatului este delimitată prin percuție și vizualizată ecografic. În marea majoritate a cazurilor, locul de acces este situat în spațiile intercostale VIII-IX, pe linia medio-axilară, imediat proximal de marginea superioară a coastei. La pacienții cu hepatomegalie, la care ficatul se extinde distal de rebordul costal, abordul pentru PBH percutanată poate fi subcostal. Complicațiile sunt mai frecvent întâlnite în abordul transtoracic (4,1%) comparativ cu cel subcostal (2,7%).[5]

4.1.2. PBH "oarbă" sau ghidată imagistic

PBH "oarbă" nu utilizează controlul imagistic pentru vizualizarea parenchimului hepatic în cursul manevrei bioptice. În PBH ghidată imagistic procedura se realizează sub control US, CT sau RMN în timp real.

Principalele avantaje ale controlului imagistic al procedurii sunt evitarea interceptării unor leziuni focale (hemangiom, chist hidatic), evitarea puncționării organelor sau structurilor vasculare adiacente, accesul în profunzimea parenchimului și posibilitatea de a biopsa cu acuratețe leziunile localizate hepatice.

4.1.3. PBH cu obliterarea traiectului de biopsie

PBH cu obliterarea traiectului de biopsie reprezintă o modificare a tehnicii clasice percutanate. A fost descrisă în 1984 ca tehnică alternativă pentru prelevarea unui fragment hepatic la pacienții cu tulburări de coagulare[26], acolo unde PBH transjugulară nu este disponibilă.[26,27] Eșantionul hepatic este prelevat prin tehnica convențională, după care, obturatorul și fragmentul sunt îndepărtate, lăsând teaca externă tăietoare în parenchimul hepatic. Pe această rută se inseră ulterior o canulă de plastic pe care se injectează în cursul expirului gelatină sau gel-spumă în timp ce teaca se extrage lent.

4.2. PBH transvenoasă (transjugulară)

Tehnica convențională percutanată este contraindicată la pacienții cu tulburări severe ale coagulării datorită riscului crescut de sângerare (deși acest risc nu a fost evaluat în studii comparative). Pentru acești pacienți, în 1964 a fost descrisă PBH transvenoasă.[28, 29] Indicațiile PBH transvenoase sunt prezentate în Tabelul 3.

Aceasta se realizează, de regulă, prin abord transjugular, mai rar transfemural. Manevra se efectuează în laboratorul de cateterism, asistată videofluoroscopic și în condiții de monitorizare cardiacă datorită riscului aritmiilor cardiace la trecerea cateterului prin atriul drept. Cateterul este introdus prin tehnica Seldinger. Se cateterizează uzual vena jugulară internă dreaptă și un cateter lung de 45 cm este introdus sub control fluoroscopic prin cordul drept în vena cavă inferioară. Pe cateter se introduce acul de biopsie transvenoasă și,

Tabelul 3 Indicaţiile biopsiei hepatice tranvenoase (Modificat după Bravo AA 2001[4]).

Coagulopatii severe
Ascita masivă
Obezitatea morbidă
Obstrucția biliară extrahepatică cu dilatație de căi biliare intrahepatice
Suspiciunea unor afecțiuni vasculare intrahepatice (boala veno-ocluzivă, pelioza hepatică)
Imposibilitatea de a preleva un eșantion hepatic prin tehnica convențională

împreună cu acesta, se avansează ulterior în venele hepatice. Poziția de biopsie este stabilită fluoroscopic, prin injectare de contrast. Din această poziție, acul avansează rapid cu 1-2 cm deasupra vârfului cateterului, în timp ce pacientul își ține respirația. Fragmentul este aspirat cu ajutorul unei seringi plasată la extremitatea distală a acului.[30,31]

4.3. PBH laparoscopică

Utilizarea electivă a biopsiei hepatice laparoscopice este actualmente rar întâlnită, fiind înlocuită de tehnicile moderne, sub control US, CT sau RMN. PBH laparoscopică este utilizată pentru biopsia proceselor localizate hepatice descoperite întâmplător în cursul intervențiilor laparoscopice de rutină.

Pe o bază electivă, răspândirea biopsiei hepatice laparoscopice este variabilă; unele centre din SUA practică biopsia laparoscopică în regim ambulator[30], în timp ce în anumite centre din Japonia, biopsia hepatică efectuată laparoscopic reprezintă aproximativ 50% din numărul total al biopsiilor hepatice.[32]

Principalele indicații și contraindicații ale biopsiei hepatice laparoscopice sunt prezentate în Tabelul 4.[4]

5. PROCEDURA DE BIOPSIE

Acest capitol este destinat expunerii procedurii de biopsie în cazul tehnicii convenționale, particularitățile tehnicilor alternative fiind expuse anterior (vezi T*ipuri de biopsie hepatică*). În cadrul procedurii PBH se individualizează următoarele etape.

5.1. Consimțământul informat al pacientului

Consimțământul informat trebuie obținut de la toți pacienții supuși procedurii după explicarea detaliată a manevrei, riscului și beneficiilor, precum și a eventualelor complicații legate de procedură.

5.2. Investigații și corecții hematologice

Toți pacienții care urmează să efectueze PBH trebuie să aibă notate pe foaia de observație grupul sanguin și Rh-ul. De asemenea, în cadrul unității medicale în care se efectuează procedura trebuie să existe posibilitatea testării directe a compatibilității de grup sanguin sau, în lipsa acesteia, să existe sânge izogrup și izoRh. Anterior

Tabelul 4 Indicaţiile biopsiei hepatice laparoscopice (Modificat după Bravo AA 2001[4]).

Indicații
Stadializarea cancerului
Ascita de cauză neprecizată
Hepatosplenomegalia de cauză neprecizată

PBH sunt necesare o serie de investigații de laborator efectuate cu cel mult 3 zile anterior procedurii, preferabil cu 24h[5]: hemograma, numărul de trombocite, INR, timpul/indicele de protrombină, timpul parțial de tromboplastină, timpul de sângerare. Administrarea de vitamina K, plasmă proaspătă sau masă trombocitară este larg utilizată pentru corectarea tulburărilor de coagulare anterior efectuării PBH. Nu există date certe asupra valorilor la care corecția tulburărilor de coagulare trebuie abandonată în favoarea tehnicilor alternative (PBH transjugulară sau PBH cu obliterarea traiectului de biopsie)[5], cele mai larg acceptate fiind expuse în Tabelul 2.[4]

Vitamina K se administrează parenteral minimum 6 ore anterior biopsiei și este eficientă îndeosebi în tulburările de coagulare determinate de obstrucții biliare și malabsorbție[5]. Administrarea de plasmă proaspătă congelată în doze de 12-15 ml/kgc anterior PBH poate determina corectarea timpului de protrombină[33]. Transfuzia de masă trombocitară este rezervată pacienților cu trombocitopenie prin hipersplenism hematologic. O doză de 10 ml/kgc este recomadată, cu evaluarea creșterii numărului de trombocite la 1 h post-administrare. Transfuzia de masă trombocitară nu scade riscul de sângerare atunci când funcția trombocitară este afectată.

5.3. Întreruperea unor tratamente ce expun la complicații hemoragice

Pentru evitarea complicațiilor hemoragice, se recomandă întreruperea tratamentului cu aspirină, AINS și anticoagulante cu cel puțin 7 zile anterior procedurii.

5.4. Antibioprofilaxia

Bacteriemia asociată PBH reprezintă un fenomen documentat. De aceea, antibioticoprofilaxia este recomandată la pacienții protezați, cu afecțiuni valvulare sau endocardită în antecedente, precum și la pacienții cu bacteriemie anterior documentată[3]. Profilaxia se realizează prin administrare de amoxicilină per os 3 g cu 1 h înainte de procedură, urmată de 1,5g la 6 h după procedură; la pacienții alergici la penicilină pot fi utilizate clindamicina sau eritromicina.

5.5. Ultrasonografia pre-procedură

US este o procedură non-invazivă și larg disponibilă. Examinarea US este obligatorie în cazul fiecărui pacient care va efectua PBH[3], în următoarele scopuri:

- excluderea unor variante anatomice ca interpoziția colonului între ficat și peretele abdominal (sindrom Chilaiditi), ce predispun la complicații (perforația intestinală)
- diagnosticul unor contraindicații absolute ale procedurii, cum ar fi dilatația căilor biliare intrahepatice, chistul hidatic hepatic, tumorile vasculare
- detecția leziunilor localizate intrahepatic și efectuarea PBH sub ghidaj US
- ghidarea PBH în cazul pacienților la care marginile superioară și inferioară hepatice nu pot fi detectate prin percuție (pacienți obezi, cirotici).

Utilizarea US pentru asistarea PBH ghidate în procesele localizate intrahepatic reprezintă o tehnică bine statuată. Ea se asociază cu un număr redus de pasaje, cu reducerea numărului complicațiilor și eficiență sporită. Utilizarea US pentru a asista PBH în afecțiuni difuze hepatice este o problemă controversată. Această tehnică este preferată de unii operatori datorită reducerii riscului complicațiilor majore și raportului favorabil cost-eficiență.[34,35]

Prin urmare, rolul US în PBH este diagnosticul și facilitarea biopsiei ghidate a proceselor localizate, precum și identificarea unor condiții care constituie contraindicații pentru PBH "oarbă" și definirea anatomiei hepatice, poziției colecistului, plămânului și rinichiului drept.

5.6. Prânzul anterior procedurii

Un prânz ușor (ciocolată) se recomandă cu 2-3 ore anterior procedurii în scopul evacuării veziculei biliare, pentru a nu fi puncționată în cursul tehnicii "oarbe". În cazul sedării conștiente, ultima masă trebuie să fie în seara precedentă, pentru a preveni vărsătura și aspirația.

5.7. Sedarea pacientului

De regulă, biopsia hepatică se efectuează fără sedare, cu cooperarea pacientului. La pacienții anxioși se poate administra midazolam 2 mg; acesta controlează anxietatea legată de procedură, asigurând în același timp amnezia și reducerea durerii post-procedură. La copii și în cazul pacienților cu psihoze se preferă efectuarea PBH în condiții de anestezie generală.

5.8. Tehnica PBH

PBH percutanată "oarbă" se efectuează cu pacientul în decubit dorsal, cu brațul drept ridicat pentru un bun acces și deschiderea spațiilor intercostale. Marginea superioară a ficatului este delimitată prin percuție sau/și vizualizată ecografic. În marea majoritate a cazurilor, locul de acces este situat în spațiile intercostale VIII-IX, pe linia medio-axilară, imediat proximal de marginea superiară a coastei inferioare. Locul este dezinfectat, după care se practică o anestezie locală adecvată, injectându-se cu 10 ml xilocaină 1%, strat cu strat, țesutul subcutanat, spațiul intercostal, diafragmul și capsula hepatică. Acul este inserat de-a lungul marginii superioare a coastei pentru a evita puncția arterei și nervului intercostal. Dacă este nevoie, o mică incizie a tegumentului poate fi efectuată cu ajutorul unui mini-bisturiu cu care este echipată trusa de biopsie, pentru facilitarea pasajului acului de biopsie.

Tehnica de biopsie cuprinde 2 etape: o etapă lentă și o etapă rapidă.

În etapa lentă, acul de puncție, atașat unei seringi care conține 1-2 ml ser fiziologic, este inserat de-a lungul traiectului de biopsie, cu vârful orientat cranial pentru a evita puncționarea veziculei biliare. După traversarea țesutului subcutanat și stratului muscular intercostal, în apropierea capsulei Glisson, cei 1-2 ml ser fiziologic sunt injectați pentru a spăla lumenul acului. Etapa lentă se termină cu acul situat la nivelul capsulei hepatice, situație care oferă examinatorului o senzație tactilă particulară (de *zgâriere*).

În etapa rapidă, se cere pacientului să efectueze un expir blocat, timp în care, concomitent cu o presiune negativă exercitată în seringă, acul este împins și retras rapid din parenchimul hepatic. Fragmentul de biopsie este transferat într-un container special, inspectat și trimis laboratorului de anatomie-patologică după ce pe buletinul care însoțește eșantionul bioptic au fost specificate datele personale ale pacientului, diagnosticul, data și ora efectuării biopsiei și operatorul.

Dacă este necesar un eșantion tisular suplimentar, se pot efectua 1-2 pasaje adiționale fără creșterea semnificativă a riscului complicațiilor.[1] Creșterea numărului de pasaje amplifică valoarea diagnostică a PBH dar se asociază cu creșterea riscului complicațiilor minore și hemoragiei la un număr mai mare de 3 pasaje.[36]

5.9. Urmărirea pacientului post-PBH

Post-procedură, se recomandă decubitul lateral drept timp de 1-2h și repausul la pat timp de 3-4h, cu

monitorizarea semnelor vitale la 15 minute interval. Majoritatea complicațiilor apar în primele 6-8h post-procedură.[1]

6. COMPLICAȚII

6.1. Biopsia hepatică percutanată

PBH este o procedură sigură, asociată cu o rată redusă a complicațiilor.[36] Numai aproximativ 1-3% dintre pacienți necesită spitalizare pentru tratamentul complicațiilor, cel mai frecvent pentru durere și hipotensiune post-procedură.[37] Aproximativ 60% din complicații apar în primele 2 h, iar 96% în primele 24 h de la procedură.[38] Complicațiile fatale sunt întâlnite în primele 6 h post-procedură.[39] Rata mortalității post-PBH este de aproximativ 1 la 10 000-12 000 de proceduri.[40] Mortalitatea este semnificativ mai mare printre pacienții cu afecțiuni maligne și ciroză hepatică[4] și este corelată cu apariția unor hemoragii severe.

Complicația majoră cea mai frecvent întâlnită este hemoragia. Hemoragiile severe apar la 0.06-0.35% din cazuri[1]. Hemoragia post-PBH poate fi reprezentată de hematomul intrahepatic și/sau subcapsular, hemoragia intraperitoneală și hemobilia.

Hematomul intrahepatic și/sau subcapsular este pus în evidență prin examen ecografic la 25% dintre pacienți la 24 de ore post-PBH;[1] este adeseori asimptomatic, iar frecvența cu care este întâlnit este similară în cazul PBH percutanate "oarbe" și PBH ghidate.[39] Hematoamele mari pot determina durere sau se pot asocia cu scăderea hematocritului, tahicardie și hipotensiune; pot fi prezente febră și leucocitoză. Tratamentul conservator este, în general, suficient; rareori, arteriografia poate fi necesară pentru a emboliza o fistulă arterio-venoasă.

Deși este rar întâlnită, hemoragia intraperitoneală reprezintă o complicație redutabilă a PBH. Marea majoritate a cazurilor apar în primele 2-3 ore post-procedură.[39] Mecanismul de producere constă într-o dilacerare cauzată de inspirul profund în timpul procedurii sau de interceptarea unui ram al arterei hepatice sau venei porte. Factorii de risc asociați cu hemoragia intraperitoneală sunt reprezentați de vârsta înaintată, pasajele multiple ale acului de biopsie, ciroza hepatică și cancerul hepatic.[4] Riscul hemoragic asociat cu tumorile maligne primitive hepatice este datorat, probabil, naturii hipervasculare a tumorilor hepatice.[10] Dacă tumora este localizată superficial, sângerarea practic nu se opreste spontan.[10] Hipotensiunea și/sau tahicardia care urmează PBH, în mod particular atunci când se asociază cu durere abdominală, evocă hemoragia. Investigația recomandată pentru diagnostic este ecografia efectuată la patul pacientului sau CT care pun în evidență fluidul intraperitoneal. Măsurile conservatoare (echilibrarea volemică, administrarea de preparate de sânge, masă trombocitară, plasmă proaspătă) pot fi suficiente. Dacă instabilitatea hemodinamică persistă, în pofida măsurilor conservatoare, se recomandă tratamentul chirurgical hemostatic sau, în situația ideală, arteriografie cu embolizarea vasului care sângerează.[39]

Hemobilia este o complicație hemoragică rară a PBH; se manifestă prin triada clasică: hemoragie digestivă, colică biliară și icter. Este notată în decursul primelor 5 zile post-PBH și poate avea o severitate variabilă. Factorii de risc asociați cu hemobilia includ trombocitopenia, coagulopatia, tipul de ac (tăietor) și numărul de pasaje. Hemobilia este pusă în evidență de examinarea endoscopică a papilei duodenale, iar sfincterotomia endoscopică poate facilita eliminarea cheagurilor și dispariția durerii biliare.[39] Tratamentul este conservator sau, în caz de eșec, prin embolizare arteriografică.[41] Intervenția chirurgicală este rareori necesară, iar opțiunile includ: ligatura arterei hepatice și/sau rezecția hepatică.[39]

Complicațiile biliare pot fi considerate, în asociere cu complicațiile hemoragice, complicații majore ale PBH. Ele sunt reprezentate de ascita biliară, pleurita biliară și peritonita biliară. Cea mai comună cauză a peritonitei biliare este interceptarea colecistului în cursul procedurii. Acest eveniment se asociază cu durere intensă, hipotensiune prin reflex vaso-vagal, febră și leucocitoză. Examenul ecografic, CT sau laparoscopia identifică bila

Tabelul 5 Complicațiile biopsiei hepatice percutanate (Modificat după Reddy KR, 1999[39]).

Durere (0,056-22%)
Pleuritică
Peritoneală
Diafragmatică
Hemoragie
Intraperitoneală (0,03-0,7%)
Hematom intrahepatic şi/sau subcapsular (0,059-23%)
Hemobilie (0,059-0,2%)
Peritonită biliară (0,03-0,22%)
Bacteriemia
Sepsis (0,088%) şi abces hepatic
Pneumotorax şi/sau revărsat pleural (0,08-0,28%)
Hemotorax (0,18-0,49%)
Fistula arterio-venoasă (5,4%)
Emfizem subcutanat (0,014%)
Ruptura acului (0,02-0,059%)
Biopsia altor organe
Plămân (0,001-0,014%)
Colecist (0,034-0,12%)
Rinichi (0,096-0,29%)
Colon (0,0038-0,044%)
Deces (0,0088-0,3%)

intraperitoneal, iar ERCP și scintigrafia biliară demonstrează fistula biliară. Opțiunea terapeutică constă în drenajul arborelui biliar.

Alte complicații rare ale PBH includ pneumotorax, hemotorax, emfizem subcutanat, pneumoperitoneu, pneumoscrot, abces subfrenic, pancreatită secundară hemobiliei, ruptura acului de biopsie (vezi Tabelul 5).[4,39]

Complicațiile minore asociate cu PBH sunt reprezentate de disconfortul/durerea tranzitorie localizată la locul de puncție, durerea moderată care necesită tratament analgezic și hipotensiunea tranzitorie datorată unui reflex vaso-vagal. Aproximativ 25% dintre pacienți prezintă durere în hipocondrul drept sau umărul drept post-PBH. Durerea este, uzual, blândă, surdă și de scurtă durată (Tabelul 5).

6.2. Biopsia hepatică transjugulară

Rata complicațiilor acestei proceduri variază între 1,3-20,2%, cu o mortalitate cuprinsă între 0,1-0,5%[41]. Complicațiile minore includ sângerarea la locul de puncție, dezvoltarea unui hematom la nivelul gâtului, aritmii cardiace, sindrom Horner tranzitor, disfonia, durerea abdominală, pneumotorax. Complicațiile majore sunt reprezentate de perforarea capsulei hepatice asociată sau nu cu hemoragia intraperitoneală și colangita bacteriană[39].

6.3. Biopsia laparoscopică

Complicațiile biopsiei hepatice laparoscopice sunt rareori întâlnite dacă procedura este efectuată de un laparoscopist experimentat și sunt, în general, datorate variantelor anatomice observate la unii pacienți. Principalele complicații asociate cu biopsia hepatică laparoscopică sunt prezentate în Tabelul 6.[39]

Tabelul 6 Complicaţiile majore ale biopsiei hepatice laparoscopice (Modificat după Reddy KR, 1999[39]).

Hematomul peretelui abdominal (0,22%)
Hemoragia (0,02%)
Peritonita biliară (0,05%)
Perforația intestinală (0,07%)
Leziuni ale vaselor mari (aorta, vase mezenterice, vase iliace)

BIBLIOGRAFIE

1. Brown KE, Janney CG, Brunt EM. Liver biopsy: indications, technique, complications, and interpretation. In: Bacon BR, Di Bisceglie AM, eds. Liver Disease: Diagnosis and Management. New York: Churchill Livingstone, 2000, 47-75
2. Collins BH. Rejection of the liver graft. In: Killenberg PG, Clavien PA, eds. Medical care of the liver transplant patient. Oxford: Blackwell Science, 2001, 183-197
3. Grant A, Neuberger J. Guidelines on the use of liver biopsy in clinical practice. Gut 45(Suppl IV): IV1-IV11, 1999.
4. Bravo AA, Sheth SG, Chopra S. Liver biopsy. N Engl J Med 344:495-500, 2001.
5. Degos F, Benhamou JP. Biopsy and laparoscopy. In: Bircher J, Benhamou JP, McIntyre N, Rizzetto M, Rodes H, eds. Oxford Textbook of Clinical Hepatology. Oxford: Oxford University Press, 1999, 903-922
6. General principles. In: Lee RG. Diagnostic liver pathology. St. Louis: Mosby-Year Book, 1994, 1-21
7. Schaffner F, Thung SN. Liver Biopsy. In: Haubrich WS, Schaffner F, Berk JE, eds. Bockus Gastroenterology: WB Saunders, 1995, 1822-1848
8. Sherlock S, Dooley J. Biopsy of the liver. In: Sherlock S, Dooley J, eds. Diseases of the liver and biliary system. Oxford: Blackwell Publishing, 2002, 37-46
9. Okuda K, Kondo Y. Primary carcinoma of the liver. In: Haubrich WS, Schaffner F, Berk JE, eds. Bockus Gastroenterology. Philadelphia: Saunders WB, 1995, 2444-2487
10. Okuda K, Okuda H. Primary liver cell carcinoma. In: Bircher J, Benhamou JP, McIntyre N, Rizzetto M, Rodes H, eds. Oxford Textbook of Clinical Hepatology. Oxford: Oxford University Press, 1999, 1491-1530
11. Johnson PJ. Benign and malignant tumors of the liver. In: Bacon BR, Di Bisceglie AM, eds. Liver Disease: Diagnosis and Management. New York: Churchill Livingstone, 2000, 310-320
12. Henderson JM. Surgical management of portal hypertension. In: Schiff ER, Sorell MF, Maddrey WC, eds. Schiff's Diseases of the Liver. Philadelphia: Lippincott-Raven, 1999, 443-452
13. Washington MK, Howell DN. The role of histopathology in the evaluation of the liver transplant recipient. In: Killenberg PG, Clavien PA, eds. Medical care of the liver transplant patient. Oxford: Blackwell Science, 2001, 233-264
14. Marsman WA, Wiesner RH, Rodriguez L, et al. Use of fatty donor liver is associated with dimineshed early patient and graft survival. Transplantation 62:1246-1251, 1996.
15. Neuberger J, Wilson P, Adams D, et al. Protocol liver biopsies: the case in favour. Transplant Proc 30:1497-1499, 1998.
16. Brunt EM, Peters MG, Flye WW, et al. Day-5 protocol liver allograft biopsies document early rejection episodes and are predictive of recurrent rejection. Surgery 111:511-517, 1992.
17. Batts KP. Acute and chronic hepatic allograft rejection: pathology and classification. Liver Transplant Surg 5(Suppl 1):S21-S29, 1999.
18. Wiesner RH, Krom RAF. Evolving concepts in the diagnosis, pathogenesis, and treatment of chronic allograft rejection. Liver Transplant Surg 5:388-400, 1999.
19. Alexander JA, Smith BJ. Midazolam sedation for percutaneous liver biopsy. Dig Dis Sci 38:2209-2211, 1993.
20. Dillon JF, Simpson KJ, Hayes PC. Liver biopsy bleeding time – an unpredictable event. J Gastroenterol Hepatol 9:269-271, 1994.

21. Wong VS, Baglin T, Beacham E, et al. The role for liver biopsy in haemophiliacs infected with the hepatitis C virus. Br J Haematol 97:343-347, 1997.

22. Ahmed MM, Mutimer DJ, Elias E, et al. A combined management protocol for patients with coagulation disorders infected with hepatitis C virus. Br J Haematol 95:383-388, 1996.

23. Gilmore IT, Burroughs A, Murray-Lyon IM, et al. Indications, methods, and outcomes of percutaneous liver biopsy in England and Wales: an audit by the British Society of Gastroenterology and the Royal College of Physicians of London. Gut 36:437-441, 1995.

24. Kumar A, Chattopadhyay TK. Management of hydatid disease of the liver. Postgrad Med J 68:853-856, 1992.

25. Filice C, Pirola F, Brunetti E, et al. New therapeutic approach for hydatid liver cysts. Gastroenterology 98:1366-1368, 1990.

26. Riley SA, Ellis WR, Irving HC, et al. Percutaneous liver biopsy with plugging of needle track: a safe method for use in patients with impaired coagulation. Lancet ii:436-440, 1984.

27. Tobin MV, Gilmore IT. Plugged liver biopsy in patients with impaired coagulation. Dig Dis Sci 34:13-15, 1989.

28. Dotter CT. Catheter biopsy. Experimental technique for transvenous liver biopsy. Radiology 82:312-314, 1964.

29. Chau TN, Tong SW, Li TM, et al. Transjugular liver biopsy with an automated trucut-type needle: comparative study with percutaneous liver biopsy. Gastroenterol Hepatol 14:19-24, 2002.

30. Lightdale CJ, Das L. Difficult liver biopsies: only for radiologists ? Am J Gastroenterol 92:364-365, 1997.

31. Lebrec D. Various approaches to obtaining liver tissue – choosing the biopsy technique. J Hepatol 25(Suppl 1):20-24, 1996.

32. Sue M, Caldwell SH, Dickson RC, et al. Variation between centres in technique and guidelines for liver biopsy. Liver 16:267-270, 1996.

33. Contreras M, Ala FA, Greaves M, et al. Guidelines for the use of fresh frozen. Trabsfus Med 2:57-63, 1992.

34. Caturelli E, Giacobbe A, Facciorusio D, et al. Percutaneous biopsy in diffuse liver disease: increasing diagnostic yield and decreasing complication rate by routine ultrasound assessment of puncture site. Am J Gastroenterol 91:1318-1321, 1996.

35. Younnossi ZM, Teran JC, Ganiats TG, et al. Ultrasound-guided liver biopsy for parenchymal liver disease: an economic analysis. Dig Dis Sci 43:46-50, 1998.

36. C. Gheorghe, G. Aposteanu, L. Gheorghe, T. Marinescu, et al. Percutaneous liver biopsy in outpatients versus inpatients. Rom J Gastroenterol 6:81-84, 1997.

37. Janes CH, Lindor KD. Outcome of patients hospitalized for complications after outpatient liver biopsy. Ann Intern Med 118:96-98, 1993.

38. van Leeuwen DJ, Wilson L, Crowe DR. Liver biopsy in the mid-1990s: questions and answers. Semin Liver Dis 15:340-359, 1995.

39. Reddy KR, Jeffers LJ. Liver biopsy and laparoscopy. In: Schiff ER, Sorell MF, Maddrey WC, eds. Schiff's Diseases of the Liver. Philadelphia: Lippincott-Raven, 1999, 245-266.

40. Van Thiel DH, Gavaler JS, Wright H, et al. Liver biopsy: its safety and complications as seen at a liver transplant center. Transplantation 55:1087-1090, 1993.

41. Murata K, Oohashi Y, Takase K, et al. A case of hemobilia after percutaneous liver biopsy treated by transcatheter arterial embolization with histoacryl. Am J Gastroenterol 91:160-164, 1996.

42. McAffee JH, Keefe EM, Lee RG, et al. Transjugular liver biopsy. Hepatology 15:726-732, 1992.

CAPITOLUL 9

ENDOSCOPIA DIGESTIVĂ

Cristian GHEORGHE

1. INTRODUCERE 201
2. ENDOSCOPIA DIGESTIVĂ LA PACIENȚII CU AFECȚIUNI HEPATICE, CANDIDAȚI PENTRU TRANSPLANTUL HEPATIC 201
2.1. Endoscopia digetivă superioară și inferioară 201
2.2. Colangiopancreatografia endoscopică retrogradă 204
3. ENDOSCOPIA DIGESTIVĂ DUPĂ TRANSPLANTUL HEPATIC 206
3.1. Endoscopia digestivă superioară 206
3.2. Endoscopia digestivă inferioară 206
3.3. Colangiopancreatografia endoscopică retrogradă 207
BIBLIOGRAFIE 209

ABREVIERI

THx = transplantul hepatic
EDS = endoscopia digestivă superioară
EDI = endoscopia digestivă inferioară
HDS = hemoragia digestivă superioară
ERCP = colangiopancreatografia endoscopică retrogradă
PTC = colangiografia percutanată transhepatică
RMN = rezonanța magnetică nucleară

1. INTRODUCERE

Transplantul hepatic (THx) reprezintă tratamentul final al afecțiunilor hepatice cronice în stadii terminale, precum și al afecțiunilor hepatice fulminante. Progresele remarcabile realizate în tehnica chirurgicală, tratamentul imunosupresor și tratamentul complicațiilor post-transplant au determinat creșterea supraviețuirii acestor pacienți la 90% la 1 an și 80% la 5 ani post-transplant. Ca urmare a succesului procedurii s-a întregistrat o creștere logaritmică a numărului de pacienți destinați THx, precum și o extindere a indicațiilor pentru THx, ceea ce a determinat alungirea progresivă a timpului de așteptare pe lista de THx și, implicit, creșterea numărului complicațiilor gastrointestinale și biliare la acești pacienți. Majoritatea complicațiilor gastrointestinale (hemoragia variceală, hemoragia prin colopatie portal-hipertensivă) și biliare (stenoze și fistule biliare) la pacienții cu afecțiuni hepatice terminale beneficiază în momentul actual de terapie endoscopică, ceea ce are drept rezultat creșterea probabilității de a fi transplantat și ameliorarea prognosticului pre- și post-transplant. Pe de altă parte, endoscopia digestivă ocupă un loc important în diagnosticul și stadializarea afecțiunilor hepatice destinate THx: diagnosticul colangitei sclerozante primitive și colangiocarcinomului care complică evoluția acesteia, aprecierea riscului de sângerare variceală.

Complicațiile gastrointestinale (esofagite infecțioase, hemoragia digestivă, colita infecțioasă sau ischemică, boala limfoproliferativă) și biliare (stenoze și fistule biliare) post-transplant, supravegherea pacienților transplantați pentru riscul de a dezvolta afecțiuni maligne la nivelul tubului digestiv, precum și tratamentul unora dintre aceste complicații, se realizează cu succes prin metode endoscopice.

2. ENDOSCOPIA DIGESTIVĂ LA PACIENȚII CU AFECȚIUNI HEPATICE, CANDIDAȚI PENTRU TRANSPLANTUL HEPATIC

Pacienții cu afecțiuni hepatice beneficiază de diagnostic și tratament endoscopic prin endoscopie digestivă superioară, inferioară și colangiopancreatografie endoscopică retrogradă, înainte și după includerea pe lista de așteptare pentru THx.

2.1. Endoscopia digetivă superioară și inferioară

Endoscopia digestivă superioară (EDS) și inferioară (EDI) este indicată pacienților cu ciroză hepatică în cursul evaluării pre-transplant sau după includerea pe lista de așteptare pentru:

1. diagnosticul varicelor esofagiene (evaluarea prezenței, gradului și semnelor roșii variceale)
2. diagnosticul gastropatiei portal-hipertensive și încadrarea acesteia ca formă blândă sau severă
3. diagnosticul colopatiei portal-hipertensive, hemoroizilor și varicelor ano-rectale
4. diagnosticul și tratamentul hemoragiei digestive active variceale și non-variceale.

EDS are ca scop detecția varicelor esofagiene, aprecierea riscului de sângerare - risc corelat cu mărimea varicelor și prezența semnelor roșii pe suprafața acestora (Fig.1), tratamentul endoscopic al pacienților cu hemoragie variceală activă și profilaxia secundară a resângerării variceale.

Toți pacienții diagnosticați cu ciroză hepatică necesită evaluare endoscopică pentru detecția varicelor esogastrice la momentul diagnosticului inițial al cirozei.[1] La pacienții cu ciroză hepatică compensată, fără varice esofagiene, endoscopia trebuie repetată la 2-3 ani pentru a detecta apariția varicelor.[1] Pentru pacienții cu

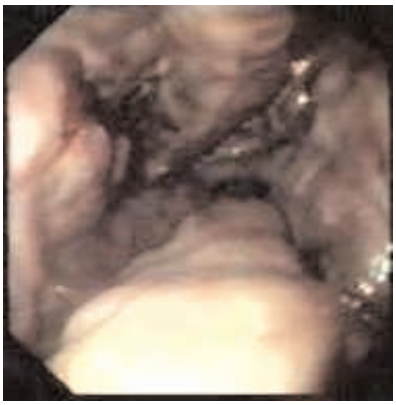

Fig.1 "Semne roşii" pe suprafaţa varicelor esofagiene.

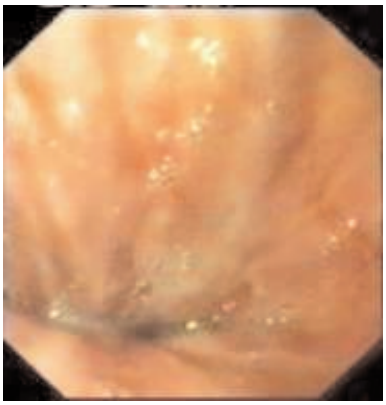

Fig.2 Varice esofagiene mici.

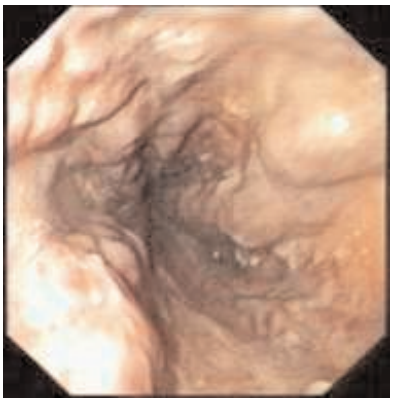

Fig.3 Varice esofagiene mari.



Fig.4 Hemoragie variceală activă.

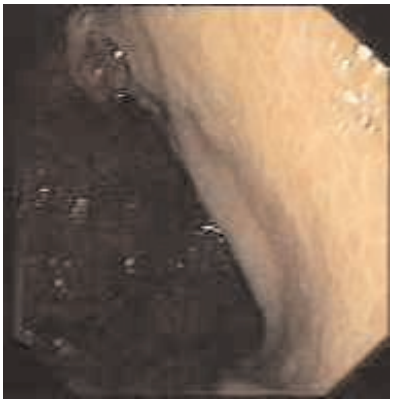

Fig.5 Gastropatie portal-hipertensivă blândă.

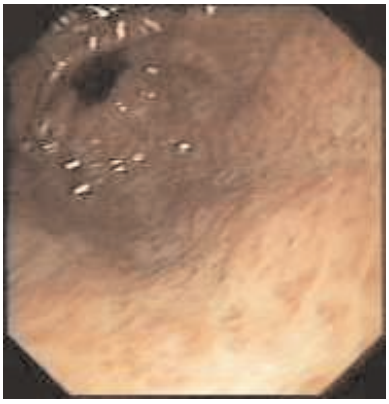

Fig.6 Gastropatie portal-hipertensivă severă.

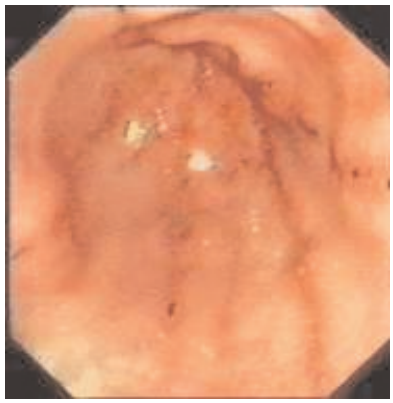

Fig.7 Ectazia vasculară gastrică (stomac "în pepene verde").

varice mici (Fig.2), endoscopia trebuie repetată la 1-2 ani interval pentru a detecta progresia către varicele esofagiene mari și pentru a indica necesitatea terapiei profilactice.[1] După detecție, varicele esofagiene mari (Fig.1,3) nu necesită urmărire; la pacienții cu varice esofagiene mari, endoscopia este indicată numai în prezența hemoragiei digestive[1] (Fig.4). Pentru hemoragia activă variceală, tratamentul endoscopic reprezintă standardul terapeutic actual[2] (vezi capitolul "Hipertensiunea portală").

Evaluarea leziunilor caracteristice gastropatiei portal-hipertensive se realizează în aceeași ședință endoscopică în care sunt evaluate varicele esogastrice.[2] Pacienții cu gastropatie portal-hipertensivă blândă (Fig.5) nu necesită urmărire endoscopică sau tratament profilactic. Detectarea lezinilor de gastropatie portal-hipertensivă severă (Fig.6) este importantă deoarece necesită tratament profilactic. Acesta constă în administrarea de b-blocante neselective (Propranolol sau Nadolol) asociate sau nu cu isosorbid dinitrat.[2] Doza eficientă de b-blocant este doza care scade alura ventriculară index cu 20-25% la 6-12 ore de la administrarea medicamentului. Administrarea de b-blocante este eficientă la aproximativ 50% dintre pacienți.[3]

O leziune gastrică descrisă frecvent la pacienții cu hipertensiune portală este ectazia vasculară gastrică. Ea reprezintă o entitate clinică, endoscopică și histopatologică distinctă, raportată nu numai în asociere cu ciroza hepatică, ci și cu gastrita atrofică și sclerodermia. Leziunea se caracterizează endoscopic prin spoturi roșii dispuse linear în antru, convergent către pilor și a mai fost denumită "stomac în pepene verde"[4] (Fig.7). Mai rar, această leziune poate avea aspect de spoturi roșii difuze, greu de diferențiat de gastropatia portal-hipertensivă severă. Histologic leziunea se caracterizează prin prezența unor ectazii vasculare conținând, în mod caracteristic, trombi de fibrină.[5] Hemoragia activă din ectazia vasculară gastrică poate beneficia de tratament endoscopic prin

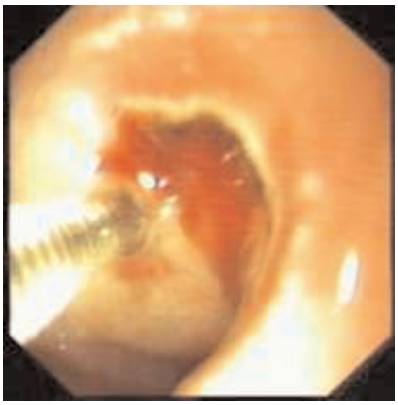

Fig.8. Hemoragie digestivă din ulcer - stadiul Forrest Ia.

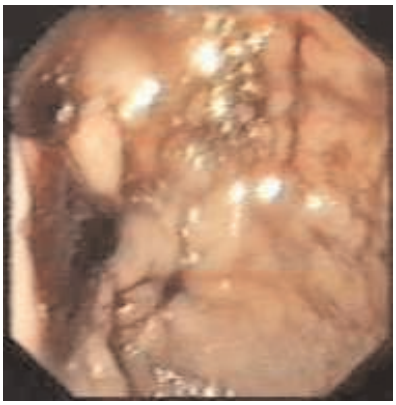

Fig.9 Hemoragie digestivă din ulcer - stadiul Forrest Ib.

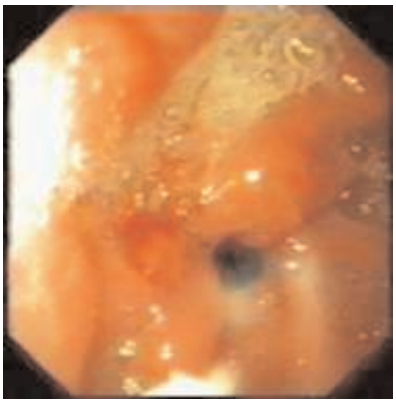

Fig.10 Hemoragie digestivă din ulcer - stadiul Forrest IIa.

coagulare în plasmă de argon.

Asocierea dintre ciroza hepatică și ulcerul gastric sau duodenal este bine definită. Ulcerul este întâlnit de aproximativ 10 ori mai frecvent la pacienții cu ciroză hepatică decât în populația generală, iar mortalitatea în rândul acestor pacienți este de 5 ori mai mare, cauza fiind constituită îndeosebi de hemoragia digestivă superioară. În majoritatea cazurilor (aproximativ 80%), hemoragia prin ulcer se oprește spontan. O minoritate de pacienți prezintă hemoragie digestivă superioară severă, persistentă sau recidivantă. Rata resângerarii din ulcerul gastric sau duodenal este de aproximativ

Tabelul 1 Clasificarea Forrest.

Clasificarea Forrest	Elemente endoscopice	Riscul de resângerare
Ia	Sângerare arterială "în jet"	80-90%
Ib	Sângerare "în pânză"	10-30%
IIa	Vas vizibil nesângerând	50-60%
IIb	Cheag aderent	25-35%
IIc	Baza ulcerului cu hematină (neagră)	0-8%
III	Baza ulcerului curată	0-2%

28%. Riscul resângerarii scade progresiv în primele 3 zile de la episodul inițial. Identificarea pacienților cu risc de resângerare este importantă datorită ratei mari a mortalității și posibilității aplicării unui tratament endoscopic specific. O serie de trăsături endoscopice permit identificarea pacienților cu risc crescut. Semnele endoscopice detectate în timpul EDS pentru HDS, indicând riscul de resângerare se clasifică, în acord cu Forrest, în trei stadii (Tabelul 1). Tratamentul endoscopic al ulcerului hemoragic este indicat la pacienții în stadiile Ia, Ib și IIa Forrest cu scopul de a opri sângerarea activă (stadiile Ia și Ib) și de a preveni resângerarea (IIa) (Fig.8,9,10). Terapia endoscopică este controversată în stadiul IIb (Fig.11) și nu este indicată în stadiile IIc (Fig.12) și III. Tratamentul pacienților cu ulcer hemoragic se realizează

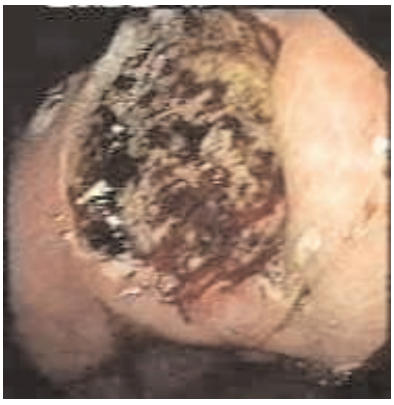

Fig.11 Hemoragie digestivă din ulcer - stadiul Forrest IIb.



Fig.12 Hemoragie digestivă din ulcer - stadiul Forrest IIc.

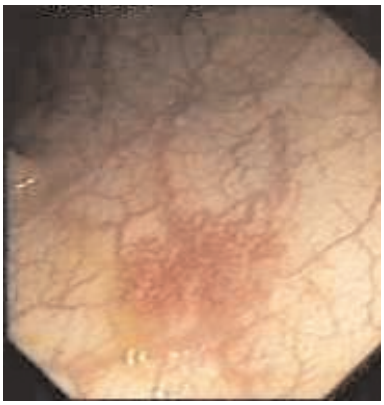

Fig.13 Colopatie portal-hipertensivă.

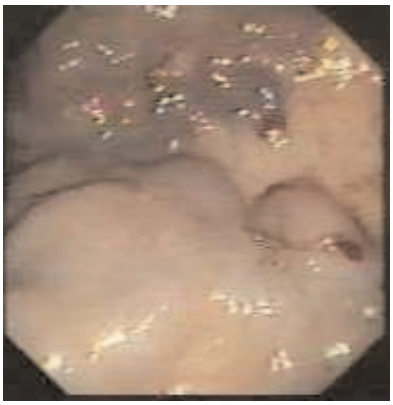

Fig.14 Varice recto-sigmoidiene.

endoscopic, în asociere cu inhibitori de pompă de protoni administrați intravenos (Omeprazol 80 mg în bolus, apoi 8 mg/h). Metodele endoscopice utilizate actualmente pentru hemostaza ulcerului se clasifică în metode termice (electrocoagulare mono-, bi- sau multipolară, termocoagulare, coagulare cu laser, coagulare în plasmă de argon), metode care utilizează injectarea a variate substanțe chimice (adrenalină 1:10.000, alcool absolut, polidocanol, tetradecilsulfat de sodiu, glucoză 50%, ser fiziologic, trombină etc.) și metode mecanice (clipsuri).

În literatură sunt publicate o serie de studii pe un număr mare de pacienți aflați pe lista de așteptare pentru THx la care EDS a fost efectuată ca parte a procesului de evaluare pentru THx. Numai 7% dintre acești pacienți prezintă o EDS normală. Varicele esofagiene au fost evidențiate la aproximativ 85% dintre pacienți, varicele mari fiind prezente la 46%; gastropatia portal-hipertensivă a fost observată la 50% dintre pacienți, iar varicele gastrice la aproximativ 11% dintre aceștia.[6]

Șaptezeci la sută din pacienții cu ciroză hepatică pot prezenta leziuni colonice vizualizate în cursul EDI.[7] Majoritatea acestora sunt leziuni de colopatie portal-hipertensivă (Fig.13) sau varice recto-sigmoidiene (Fig.14). Aproximativ 4% din pacienții cu ciroză hepatică prezintă un episod de hemoragie digestivă inferioară[8]. Hemoragia din varicele rectale poate fi tratată prin ligatură endoscopică.[9]

Colonoscopia este indicată la pacienții asimptomatici aflați pe lista de așteptare pentru THx pentru diagnosticul și excizia endoscopică a polipilor, excluderea cancerului colorectal, precum și pentru screeningul bolilor inflamatorii intestinale în cazul pacienților cu colangită sclerozantă primitivă.[10]

2.2. Colangiopancreatografia endoscopică retrogradă

Pacienții aflați pe lista de așteptare pentru THx pot dezvolta variate afecțiuni biliare interesând colecistul și căile biliare, responsabile de creșterea morbidității și mortalității pre-transplant. De la introducerea sa în practică în 1968, colangiopancreatografia endoscopică retrogradă (ERCP) a devenit procedura standard de diagnostic și terapie în afecțiunile căilor biliare.[11] Terapia endoscopică are ca scop ameliorarea simptomelor și stabilizarea pacienților până la transplant. Cele mai comune afecțiuni biliare la pacienții cu boli hepatice în stadii terminale, aflați pe lista de așteptare pentru THx, sunt: litiaza coledociană, stenozele biliare determinate de colangita sclerozantă primitivă și afecțiuni simptomatice ale colecistului, cu sau fără litiază biliară asociată.[11] Tratamentul endoscopic este minim invaziv și, de aceea, cel mai inofesiv în cazul acestor pacienți cu risc crescut datorită hipertensiunii portale, coagulopatiei și insuficienței hepatice severe. La un număr redus de pacienți, terapia endoscopică nu este posibilă sau este ineficientă; în aceste cazuri, colangiografia percutanată transhepatică (PTC) cu drenaj biliar extern/intern poate fi utilizată cu bune rezultate.

Prevalența litiazei biliare la pacienții cu ciroză hepatică este semnificativ mai mare față de populația generală. În era laparoscopiei, colecistectomia laparoscopică este considerată minim invazivă și a devenit procedura terapeutică standard. Pacienții cu ciroză hepatică aflați pe lista de așteptare pentru THx (clasa Child B sau C), reprezintă un grup cu risc crescut la care chirurgia biliară, chiar laparoscopică, este, în general, contraindicată.[12] ERCP și sfincterotomia endoscopică reprezintă o tehnică endoscopică eficientă și lipsită de riscuri majore pentru tratamentul litiazei coledociene (Fig.15). Succesul manevrei este întâlnit în 85-90% din cazuri. Complicațiile manevrei apar la 10% dintre pacienți și includ: hemoragia (2-5%), pancreatita (3-5%), perforația (1%), sepsisul (1%).[13] La pacienții cu ciroză hepatică în stadiu terminal (clasa Child B și C) supuși ERCP și sfincterotomiei endoscopice, riscul de sângera-



Fig.15 Sfincterotomie endoscopică.

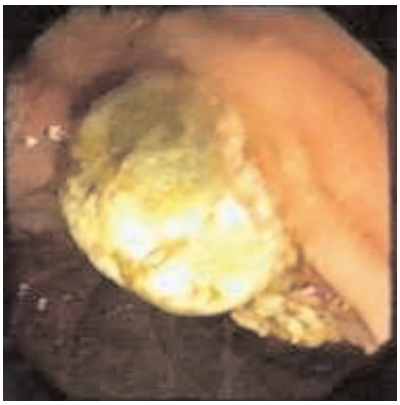

Fig.16 Extracţia de calculi coledocieni cu sonda Dormia.

re și sepsis poate fi redus prin administrarea de antibiotice, trombocite și plasmă proaspătă congelată. De asemenea, pentru reducerea riscului de sângerare asociat sfincterotomiei, pentru calculii mici (sub 8 mm diametru) se poate utiliza dilatarea cu sonda cu balon a sfincterului Oddi, urmată de extragerea cu balonul a calculilor.[11] Metodele endoscopice de îndepărtare a calculilor coledocieni sunt:

- pentru calculii foarte mici: lavajul căii biliare cu soluție salină și extracția cu sonda cu balon
- extracția calculilor cu sonda Dormia (pentru calculii mici și medii) (Fig.16)
- litotripsia mecanică (pentru calculii mari).

Pacienții cu calculi coledocieni care nu pot fi extrași endoscopic beneficiază de plasarea unei proteze biliare ce facilitează drenajul și previne obstrucția căii biliare. Calculii coledocieni la acești pacienți pot fi îndepărtați în momentul efectuării THx.[11]

Pacienții cu afecțiuni colestatice hepatice reprezintă aproximativ 20% din indicațiile de THx; 50% dintre acești pacienți au colangită sclerozantă primitivă.[13] Evaluarea unui pacient cu colangită sclerozantă primitivă pentru THx cuprinde evaluarea hipertensiunii portale, evaluarea funcției de sinteză hepatică, precum și evaluarea stenozelor și infecției căilor biliare. Majoritatea pacienților cu colangită sclerozantă sunt supuși unui ERCP ca parte a procesului de evaluare pre-transplant. ERCP reprezintă standardul de aur pentru diagnosticul colangitei sclerozante, metoda optimă pentru detectarea și tratamentul endoscopic al stenozelor dominante, precum și pentru diagnosticul colangiocarcinomului complicând evoluția colangitei sclerozante. Trăsătura colangiografică a colangitei sclerozante primitive este reprezentată de prezența stenozelor multifocale difuze la nivelul ductelor biliare intra- și extrahepatice. Stenozele sunt, de regulă, scurte, cu segmente interstenotice normale sau dilatate, cu aspect de "șirag de mărgele" (Fig.17). Alte elemente frecvent întâlnite sunt reprezentate de diverticuli, neregularități parietale și prezența sludge-ului biliar. Stenozele detectate colangiografic beneficiază de dilatare și protezare endoscopică, cu scopul reducerii riscului angiocolitei. Cea mai bună indicație pentru terapia endoscopică o reprezintă pacienții cu stenoze extrahepatice dominante, cu sau fără litiază și cu minime stenoze intrahepatice. Pacienții cu stenoze intrahepatice difuze severe, precum și cei aflați în stadii terminale ale afecțiunii, nu beneficiază de tratament endoscopic.[14] ERCP asociată cu periajul sau biopsia ductelor biliare permite diagnosticul pentru detecția colangiocarcinomului (Fig.18), complicație redutabilă a colangitei sclerozante. ERCP nu este o metodă inofensivă, fiind grevată de riscul complicațiilor pancreatice (pancreatita acută) precum și de riscul diseminării infecției în căile biliare neinfectate. Protezarea pe termen lung a stenozelor biliare crește riscul infecțiilor, prezența protezei făcând, de asemenea, dificil diagnosticul citologic al displaziei și malignizării.

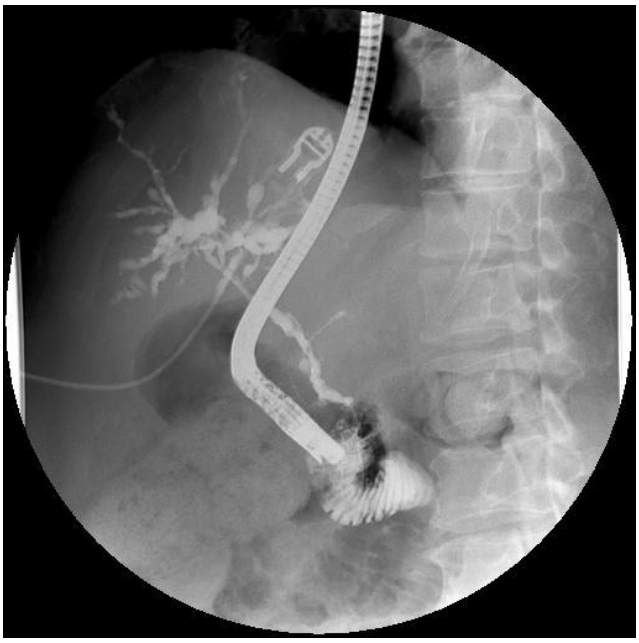

Fig.17 Aspect colangigrafic de colangita sclerozantă primitivă.

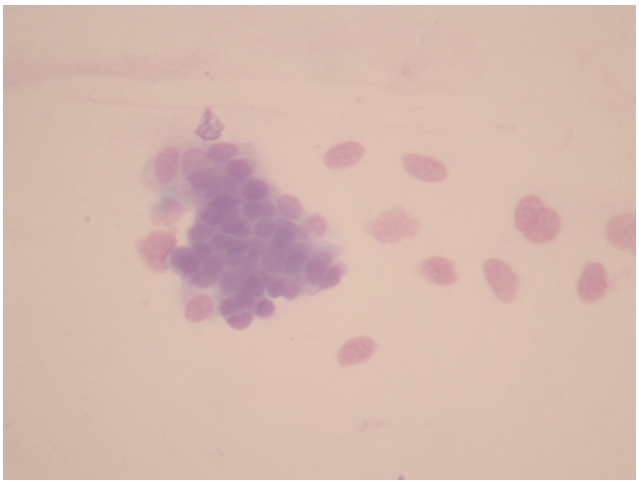

Fig.18 Colangiocarcinom complicând evoluția unei colangite sclerozante primitive - citologie prin periaj prelevată la momentul ERCP.

Alte metode destinate evaluării anatomice a sistemului biliar includ colangiografia prin rezonață magnetică nucleară și ecoendoscopia; ERCP sau PTC cu periajul sau biopsia epiteliului biliar reprezintă "standardul de aur" pentru diagnosticul afecțiunii, aprecierea extensiei și identificarea displaziei. Ecoendoscopia cu aspirație cu ac fin din limfoganglionii periportali este indicată pentru evaluarea metastazelor. Istoria naturală a colangitei sclerozante primitive variază, numai o proporție redusă de pacienți dezvoltând colangiocarcinom (9-15%).[15] Pacienții cu colangită sclerozantă primitivă aflați pe lista de așteptare pentru THx necesită monitorizare prin ERCP și citologie prin periaj sau determinare de CA 19-9.[15]

Litiaza biliară veziculară reprezintă cea mai comună afecțiune a colecistului. Majoritatea cazurilor sunt asimptomatice. Litiaza biliară simptomatică se poate complica cu colecistită acută, obstrucție biliară sau pancreatită. Prevalența litiazei biliare este semnificativ mai mare la pacienții cu ciroză hepatică comparativ cu pacienții non-cirotici (ajungând în unele statistici la 59%)[16]. Rata mortalității post-colecistectomie este de aproximativ 1% la pacienții non-cirotici și de 83% la pacienții cu ciroză hepatică avansată.[12]

Obiectivul terapiei pre-transplant pentru pacienții cu litiază biliară simptomatică este paliativ. Terapia paliativă constă în plasarea unei proteze între vezicula biliară și duoden prin intermediul ERCP.[11] Protezarea colecistului a fost utilizată pentru colecistita acută, colecistita recurentă și colica biliară.[17] Tipul de proteză sau cateter de drenaj nazo-biliar variază în raport cu lungimea arborelui biliar și distanța dintre vezicula biliară și duoden. Proteza biliară previne impactarea calculilor în arborele biliar, și face posibilă paliația simptomelor pînă în momentul transplantului.

3. ENDOSCOPIA DIGESTIVĂ DUPĂ TRANSPLANTUL HEPATIC

3.1. Endoscopia digestivă superioară

Post-transplant, EDS este indicată pentru următoarele manifestări clinice: hemoragia digestivă superioară, durerea epigastrică și disfagia.

Hemoragia digestivă superioară (HDS) se poate datora varicelor eso-gastrice, ulcerului, gastritei de stres, rupturii unei fistule vasculare sau anevrism al arterei hepatice; pacienții cu coledoco-jejunostomă pe ansă în Y *à la Roux* pot prezenta hemoragie de la nivelul anastomozei bilio-digestive. Varicele eso-gastrice retrocedează, de regulă, post-transplant, deși persistența acestora la o lună de la transplantul hepatic nu este o situație neobișnuită.[14] Tratamentul hemoragiei variceale post-transplant se realizează prin ligatură sau sclerote-rapie endoscopică. Ulcerul gastric hemoragic este întâlnit în prima săptămînă post-transplant, are dimensiuni mari, se localizează pe mica curbură gastrică și are drept cauză ischemia mucoasei gastrice. Tratamentul constă în administrarea de inhibitori de pompă de protoni, plasmă proaspătă congelată, masă eritrocitară și trombocitară. O sursă potențială de hemoragie digestivă severă, exteriorizată ca melenă sau hematochezie, poate fi reprezentată de anastomoza arterială, îndeosebi atunci cînd este necesară interpunerea unui grefon între aortă și artera hepatică a donatorului. Ruptura unui anevrism micotic al arterei hepatice poate determina, de asemenea, o hemoragie gastrointestinală severă sau hemoperitoneu masiv[18]. În aceste situații este necesară intervenția chirurgicală. Hemoragia de la nivelul anastomozei coledoco-jejunale se tratează endoscopic prin termocoagulare sau laser, iar dacă hemoragia nu este controlată este indicată intervenția chirurgicală.

Durerea epigastrică, greața și vărsăturile pot apare în primele săptămâni post-transplant și se datorează infecțiilor sau medicamentelor. De exemplu, infecția cu citomegalovirus poate determina leziuni localizate oriunde în tubul digestiv, producând disfagie, greață, hemoragie sau diaree; infecția cu *Candida albicans* poate determina *disfagie și odinofagie* datorată esofagitei candidozice (Fig.19). Dintre medicamentele imunosupresoare utilizate post-transplant, mycofenolatul mofetil se asociază cu cea mai mare rată de efecte adverse la nivelul tubului digestiv, deteminând frecvent sindrom dispeptic prin ulcerații gastro-duodenale.

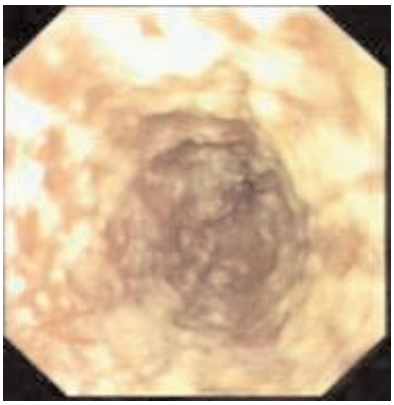

Fig.19 Esofagită candidozică.



Fig.20 Colită cu citomegalovirus.

3.2. Endoscopia digestivă inferioară

Indicațiile efectuării endoscopiei digestive inferioare post-transplant sunt hemoragia digestivă inferioară, sindromul diareic, supravegherea pacienților transplantați pentru colangită sclerozantă primitivă care asociază boli inflamatorii intestinale și screeningul pacienților transplantați, pentru riscul de a dezvolta afecțiuni maligne intestinale.

Diareea este frecvent întâlnită în perioada precoce post-transplant; ea poate avea multiple cauze, îndeosebi infecțioase și medicamentoase (Tabelul 2). Acestea includ colita pseudomembranoasă determinată de *Clostridium difficile*, diareea indusă de antibioterapie și alte medicamente utilizate în regimurile terapeutice post-transplant (suplimente de magneziu, inhibitori de pompă de protoni, imunomodulatoare ca mycofenolatul mofetil și azatioprina), nutriția enterală, malabsorbția sărurilor biliare, sindromul de poluare bacteriană, infecții gastrointestinale (infecția cu citomegalovirus sau herpes simplex virus) (Fig.20). Malnutriția determină o diaree osmotică prin hipoalbuminemie și edem al peretelui intestinal. Pacienții cu pancreatită alcoolică și insuficiență pancreatică exocrină pre-transplant pot dezvolta diaree și malabsorbție în cursul dietei hipercalorice administrate postoperator.

Apariția diareei cu sânge, mucus și puroi post-transplant la pacienții transplantați pentru colangită sclerozantă primitivă impune evaluarea colonoscopică promptă pentru diagnosticul bolilor inflamatorii intestinale. Teoretic, utilizarea unor imunosupresoare din ce în ce mai potente pentru profilaxia rejetului se asociază cu un risc crescut de dezvoltare a afecțiunilor maligne la pacienții transplantați. Pacienții cu rectocolită ulcero-hemoragică prezintă un risc crescut de apariție a displaziei și adenocarcinomului colorectal post-transplant.[19-21] Într-un studiu recent,[22] riscul dezvoltării cancerului colorectal la pacienții cu rectocolită ulcero-hemoragică transplantați pentru colangită sclerozantă primitivă este de 4 ori mai mare decât în cazul pacienților netransplantați, riscul cumulativ al displaziei fiind de 15% la 5 ani și 21% la 8 ani. Supravegherea colonoscopică anuală a acestor pacienți este esențială[14, 22]; deși în literatură se impune din ce în ce mai mult intensificarea supravegherii colonoscopice, la 6 luni interval.[21] Colonoscopia anuală este, de asemenea indicată pentru screeningul cancerului colorectal la toți pacienții transplantați cu vârstă de peste 40 de ani sau cu rude de gradul I cu cancer colorectal.

3.3. Colangiopancreatografia endoscopică retrogradă

Indicațiile examinării sistemului biliar după transplantul hepatic includ: febra recurentă, creșterea sau caracterul fluctuant al testelor de colestază (gama-glutamiltranspeptidaza, fosfataza alcalină, bilirubina), nivelul fluctuant al concentrației ciclosporinei, prezența colangitei la examenul histologic și tromboza arterei hepatice ce poate determina apariția stenozelor biliare intrahepatice cu etiologie ischemică.

Reconstrucția biliară este privită din punct de

Tabelul 2 Cauzele diareei post-transplant.

Infecțioase	Iatrogene sau efecte adverse medicamentoase	Alte cauze
Colita cu Clostridium difficile	Alimentația enterală	Pancreatita cronică
Infecția cu citomegalovirus	Medicamente	Boli inflamatorii intestinale
Infecția cu virus herpes simplex		Malnutriția
Sindromul de poluare bacteriană		

vedere al dificultății tehnice ca un "călcâi al lui Achile" în transplantul hepatic și continuă să reprezinte o problemă indiferent de tipul anastomozei biliare (coledoco-coledociană sau coledoco-jejunoanastomoză în Y *à la Roux*). Prevalența complicațiilor biliare post-transplant variază între 10 și 34%. Protezarea anastomozei biliare cu tub T este controversată într-o serie de studii recente, deși avantajele plasării tubului T în cursul transplantului hepatic sunt bine statuate: posibilitatea monitorizării funcției ficatului transplantat imediat după reperfuzie, posibilitatea decompresiei sistemului biliar, accesul radiologic fără a fi necesară efectuarea ERCP sau PTC.

Complicațiile biliare care beneficiază de terapie endoscopică sunt fistulele și stenozele biliare anastomotice sau intrahepatice.

Fistulele biliare pot interesa anastomoza coledoco-coledociană, coledoco-jejunostoma sau inserția tubului T. Ele determină durere localizată în hipocondrul drept sau dureri și meteorism difuz abdominal ca rezultat al peritonitei biliare sau dezvoltării unui abces. Numeroși pacienți prezintă numai febră, apariția unui nivel de gaz liber interhepato-diafragmatic la radiografia abdominală simplă sau a unei colecții subhepatice detectată ecografic sau computer tomografic. În majoritatea centrelor se preferă efectuarea unei colangiografii intraoperatorii pe tubul Kehr pentru o corectă poziționare a acestuia și pentru identificarea fistulelor apărute precoce post-transplant. Un examen ecografic este recomandat în cursul primei zile post-transplant și repetarea unei colangiografii pe tubul Kehr în zilele 3-5. Tubul T este pensat imediat post-transplant și eliberat dacă se identifică o fistulă precoce; acestea sunt, de regulă, mici și se tratează numai prin drenaj pe tubul Kehr. Fistulele mari se datorează, de regulă, injuriei ischemice a ductului biliar al donatorului și necesită rezecție și reconstrucție biliară. Fistulele la nivelul anastomozei bilio-digestive beneficiază, cel mai frecvent, de protezare endoscopică sau radiologică intervențională (montarea unui drenaj biliar extern/intern percutanat transhepatic în cursul PTC). Din nefericire, peste 50% dintre fistulele anastomotice bilio-digestive apar în prima lună post-transplant și se asociază cu tromboza arterei hepatice; ele beneficiază de tratament chirugical.

Stenozele anastomotice determină febră, durere abdominală, creșterea asimptomatică a enzimelor de colestază și dilatarea căilor biliare intrahepatice și căii biliare principale a donatorului, evaluate ecografic. Colangiografia pe tubul Kehr este utilă pentru diagnostic. Ocazional, examenul imagistic poate pune în evidență existența unui material în lumenul căii biliare *(sludge)* care poate determina obstrucția parțială a tubului T sau anastomozei coledoco-coledociene. Acest *sludge* poate fi reprezentat de cheaguri biliare apărute ca rezultat al hemobiliei secundare unei puncții biopsii hepatice sau descuamării epiteliului biliar ca urmare a leziunilor ischemice. Simpla eliberare a tubului T și, ulterior, protezarea endoscopică a căii biliare pot fi salutare pentru aceste situații. Dacă tubul T a fost suprimat, diagnosticul de stenoză biliară se poate realiza prin ERCP, PTC sau RMN; colangiografia RMN are avantajul caracterului non-invaziv, dar dezavantajul major al imposibilității intervenției terapeutice. În majoritatea centrelor, intervenția endoscopică (dilatarea cu balon a stenozei și plasarea unei proteze de 10, 11,5 sau 12 F) este preferată pentru tratamentul stenozelor anastomotice; aceasta poate rămâne pe loc timp de 3-4 luni, în speranța că, după îndepărtare stenoza este nesemnificativă și permite o bună funcționare a grefei. Dacă controlul simptomatologiei și modificărilor biologice necesită episoade repetate de dilatare și protezare, se recomandă convertirea chirurgicală a anastomozei biliare într-o coledoco-jejunostomă. Stenozele la nivelul coledoco-jejunostomei sunt rareori întâlnite datorită lumenului mare al anastomozei și beneficiază de tratament intervențional prin PTC.

Tromboza arterei hepatice și timpul prelungit de ischemie rece predispun la apariția *stenozelor biliare intrahepatice.* Ischemia determină necroza epiteliului biliar, cu apariția fistulelor și stenozelor biliare. Reducerea timpului de ischemie rece sub 13 ore (în medie 9,5 ore) se asociază cu o scădere a incidenței stenozelor biliare intrahepatice de la 20% la 1,7%.[22,23] Stenozele biliare intrahepatice datorate colangiopatiei ischemice sunt dificil de tratat ERCP; tehnica combinată ERCP-PTC poate fi utilă pentru profilaxia infecțiilor, conservarea funcției grefei și preîntâmpinarea retransplantului.

În concluzie, evaluarea endoscopică pre-transplant a pacienților asimptomatici este esențială pentru aprecierea riscului complicațiilor asociate cu hipertensiunea portală (de exemplu, hemoragia digestivă din varice eso-gastrice, leziuni de gastropatie sau colopatie portal-hipertensivă) și pentru identificarea unor leziuni care contraindică efectuarea transplantului hepatic (de exemplu, afecțiuni maligne). Datorită perioadei îndelungate pe lista de așteptare, intervențiile endoscopice profilactice devin imperative pentru reducerea mortalității pe lista de așteptare și menținerea pacienților într-o condiție bună pentru transplantul hepatic (de exemplu, ligatura profilactică a varicelor esofagiene, plasarea sondei de nutriție enterală, polipectomia etc.). După transplantul hepatic, endoscopia se efectuează pentru o serie de probleme specifice (hemoragii digestive, complicații biliare sau sistemice – infecțioase, boala limfoproliferativă). În mod categoric, se poate

afirma că endoscopia digestivă are un rol decisiv și integrat în managementul adecvat al pacienților pre- și post-transplant hepatic.

BIBLIOGRAFIE

1. D'Amico G, Garcia-Tsao G, Cales P, et al. Diagnosis of portal hypertension: How and when. In: De Franchis R, ed. Portal hypertension III. Oxford: Blackwell Science Ltd, 2001, 36-64

2. C. Gheorghe. Portal-hypertensive gastropathy (Editorial). Rom J Gastroenterol 4:195-197, 1995.

3. Garcia-Pagan JC, Grace ND. Primary prophylaxis. In: De Franchis R, ed. Portal hypertension III. Oxford: Blackwell Science Ltd, 2001, 127-131

4. Jabbari M, Cherry R, Lough JO, et al. Gastric antral vascular ectasia: the watermelon stomach. Gastroenterology 87:1165-1170, 1984.

5. Payen JL, Cales P, Voigt JJ, et al. Severe portal hypertensive gastropathy and antral vascular ectasia are distinct entities in patients with cirrhosis. Gastroenterology 118:905-911, 2000.

6. Poles MA, Martin P. Routine endoscopy in liver transplant candidates. Is it indicated? Am J Gastroenterol 94:871-875, 1999.

7. Ganguly S, Sarin SK, Bahtia V, et al. The prevalence and spectrum of colonic lesions in patients with cirrhotic and noncirrhotic portal hypertension. Hepatology 21:1226-1229, 1995.

8. Bresci G, Gambardella L, Parisi G, et al.Colonic disease in cirrhotic patients with portal hypertension: An endoscopic and clinical evaluation. J Clin Gastroenterol 26:222-226, 1998.

9. Russo MW, Brown RS Jr. Endoscopic treatment of patients with portal In: Schiff ER, Sorell MF, Maddrey WC, eds. Schiff's Diseases of the Liver. Philadelphia: Lippincott-Raven, 1999, 443-452.

10. Swain MW. Evaluation of potential liver transplant recipients, In: Killenberg PG, Clavien PA, eds. Medical care of the liver transplant recipients. Oxford: Blackwell Science, 2001, 23-35.

11. Shrestha R, Lasch H. Endoscopic therapy for biliary tract disease before orthotopic liver transplantation. Gastrointest Endosc Clin North Am 11:45-64, 2001.

12. Ashraf M, Watson W, Shayani V, et al. Abdominal operations in patients with cirrhosis: still a major surgical challenge. Surgery 122:730-736, 1997.

13. Cotton PB, Lehman G, Venes J, et al. Special report: Endoscopic sphincterotomy complications and their management: An attempt at consensus. Gastrointest Endosc 37:383-393, 1991.

14. Donovan JP. Endoscopic management of the liver transplant patients. Clin Liv Dis 4:607-618, 2000.

15. Sherman S, Lehman GA. Endoscopic retrograde cholangiopancreatography with emphasis on liver disease patients. In: Schiff ER, Sorell MF, Maddrey WC, eds. Schiff's Diseases of the Liver. Philadelphia: Lippincott-Raven, 1999, 301-330.

16. Del Olmo JA, Garcia F, Serra MA, et al. Prevalenmce and incidence of gallstones in liver cirrhosis. Scan J Gastroenterol 32:1061-1065, 1997.

17. Kalloo AN, Tuluvath PJ, Pasricha PJ, et al. Treatment of high risk pacients with symptomatic cholelithiasis by endoscopic gallbladder stenting. Gastrointest Endosc 40:608-610, 1994.

18. Goldman DE. Mycotic aneurysm of arterial conduct presenting as massive upper gastrointestinal hemorrhage after liver transplantation. Liver Transpl Surg 4:435-437, 1998.

19. Bleday R, Lee E, Jessurun J, et al. Increased risk of early colorectal neoplasms after hepatic transplantation in inflammatory bowel disease. Dis Colon Rectum 36:908-912, 1993.

20. Higushi H, Yanaga K, Marsh JW, et al. Development of colon cancer after liver transplantation for primary sclerosing colangitis. Hepatology 11:477-481, 1990.

21. Knechtle SJ, D'Alessandro AM, Harms BA, et al. Relationships between sclerosing colangitis, inflammatory bowel disease, and cancerin patients undergoing liver transplantation. Surgery 118:615-620, 1995.

22. Krom RAF, Sanchez-Urdazpal L. The biliary tree – the Achille's tendon of liver preservation? Transplantation 53:1167-1170, 1992.

23. Li S, Stratta RJ, Langnas AN, et al. Diffuse biliary injury after orthotopic liver transplantation. Am J Surg 164:536-540, 1992.

CAPITOLUL 10

EXPLORĂRI IMAGISTICE

Șerban Alexandru GEORGESCU, Adela MIHALCEA, Ioana LUPESCU, Mirela BOROȘ

1. METODE IMAGISTICE DE EXAMINARE ALE FICATULUI 215
1.1. RADIOLOGIA CONVENȚIONALĂ 215
1.1.1. Radiografia abdominală simplă 215
1.1.2. Tehnici de opacifiere instrumentală a căilor biliare intrahepatice 215
1.2. ECOGRAFIA 215
1.3. COMPUTER-TOMOGRAFIA 216
1.4. IMAGISTICA PRIN REZONANȚĂ MAGNETICĂ 217
1.5. ANGIOGRAFIA 218
1.6. ALGORITM DE INVESTIGAȚIE IMAGISTICĂ HEPATICĂ 218
2. MASE HEPATICE INFLAMATORII ȘI PARAZITARE 219
2.1. ABCESE HEPATICE 219
2.1.1. Abcesele hepatice cu germeni piogeni 219
2.1.2. Abcesele parazitare 220
2.1.2.1 Abcesul amoebian 220
2.1.2.2 Schistosomiaza (Bilharzioza) 220
2.1.3. Abcesele micotice 220
2.2. HIDATIDOZA HEPATICĂ 221
3. AFECȚIUNI VASCULARE 223
3.1. FICATUL CARDIAC 223
3.2. SINDROMUL BUDD-CHIARI 223
3.3. INFARCTUL HEPATIC 224
3.4. MALADIA RENDU-OSLER 224
3.5. ANEVRISMUL ARTEREI HEPATICE 225
3.6. FISTULE ARTERIO-PORTALE 226
3.7. FISTULE BILIO-VASCULARE 226
3.7. ȘUNTURILE PORTO-CAVE 227
4. PATOLOGIA TRAUMATICĂ HEPATICĂ 227
4.1. LEZIUNI PARENCHIMATOASE HEPATICE 228
4.1.1. Contuzia hepatică 228
4.1.2. Fisuri și fracturi parenchimatoase 228
4.1.3. Hematomul intraparenchimatos 228
4.1.4. Ischemia și necroza hepatică 228
4.2. LEZIUNI VASCULARE 228
4.2.1.Hematom subcapsular 228
4.2.2. Hemoperitoneu 228
4.2.3. Fractura arterială sau venoasă 228
4.2.4. Fistula arterio-venoasă (portală sau hepatică) 229
4.2.5. Pseudoanevrism 229

4.3. LEZIUNI BILIARE 229
4.3.1. Fractura de căi biliare intra- sau extrahepatice 229
4.3.2. Bilioame 229
5. PATOLOGIA TUMORALĂ HEPATICĂ 230
5.1. TUMORI HEPATICE BENIGNE 230
5.1.1. Masele chistice 230
5.1.1.2. Chistul simplu (biliar) 230
5.1.1.2. Boala polichistică hepatică 231
5.1.1.3. Hamartoamele biliare (complexul von Meyenburg) 231
5.1.1.4. Hamartomul 231
5.1.1.5. Chistadenomul biliar 231
5.1.2. Tumori benigne hepatice cu componenta solidă dominantă 231
5.1.2.1. Hemangiomul hepatic 231
5.1.2.2. Hiperplazia nodulară focală (HNF) 233
5.1.2.3. Adenomul hepatocelular (AHC) 234
5.1.2.4. Adenomatoza sau adenoamele hepatocelulare multiple 235
5.1.2.5. Hiperplazia nodulară regenerativă (HNR) 235
5.1.2.6. Hemangioendoteliomul infantil (HEI) 235
5.1.3. Tumori hepatice benigne cu conținut lipomatos 235
5.2. TUMORI HEPATICE MALIGNE PRIMARE 235
5.2.1. Tumori maligne cu originea în hepatocit 235
5.2.1.1. Carcinomul hepatocelular (CHC) 235
5.2.1.2. Carcinomul fibrolamelar (CFL) 237
5.2.1.3. Hepatoblastomul 237
5.2.2. Tumori maligne hepatice cu originea în căile biliare 237
5.2.2.1. Chistadenocarcinomul 237
5.2.2.2. Colangiocarcinomul intrahepatic (CAC-I) 237
5.2.2.3. Colangiocarcinomul căilor biliare mari 238
5.2.2.4. Neoplasmul veziculei biliare. 238
5.2.3. Alte tumori maligne ale ficatului 239
5.2.3.1. Limfomul hepatic. 239
5.2.3.2. Angiosarcomul 239
5.2.3.3. Hemangioendoteliomul epitelioid (HEE) 239
5.3. TUMORILE HEPATICE MALIGNE SECUNDARE 240
5.3.1. Metastazele hepatice 240
5.3.2. Ierarhizarea metodelor imagistice în bilanțul leziunilor focale maligne hepatice . . 241
6. ECOGRAFIA INTRAOPERATORIE A FICATULUI ȘI A CĂILOR BILIARE 243
7. IMAGISTICA TRANSPLANTULUI HEPATIC 247
7.1. EVALUAREA PRE-TRANSPLANT 247
7.1.1. Ultrasonografia 248
7.1.2. CT 248
7.1.3. ARM 249
7.1.4. Arteriografia 249
7.1.5. Biopsia hepatică 249
7.1.6. Terapie radio-intervențională 249
7.2. EVALUAREA POSTTRANSPLANT 249
7.2.1. Ecografia 250
7.2.2. CT 250
7.2.3. Arteriografia 250

7.2.4. Colangiografia 250
7.3. IMAGISTICA COMPLICAȚIILOR 251
7.3.1. Rejetul grefonului 251
7.3.2. Modificări parenchimatoase hepatice 251
7.3.3. Colecții perihepatice 251
7.3.4. Complicații biliare 251
7.3.4.1. Stenozele biliare 251
7.3.4.2. Pierderile biliare 252
7.3.5. Complicații vasculare 252
7.3.5.1. Complicații arteriale 252
7.3.5.2. Complicații venoase 253
7.3.6. Alte complicații 253
7.3.6.1. Infecții 253
7.3.6.2. Hematoamele post-operatorii 253
7.3.6.3. Complicații pulmonare 253
8. HIPERTENSIUNEA PORTALĂ 254
8.1. DIAGNOSTICUL DE SEDIU ȘI A NATURII OBSTACOLULUI 255
8.2. TROMBOZA PORTALĂ CRUORICĂ (NETUMORALĂ) 255
9. METODE IMAGISTICE INTERVENȚIONALE DE DIAGNOSTIC ȘI TERAPIE 259
9.1. PUNCȚIA HEPATICĂ DIAGNOSTICĂ 259
9.2. DRENAJUL COLECȚIILOR HEPATICE ȘI PERIHEPATICE 259
9.3. DRENAJUL BILIAR 260
9.4. TRATAMENTUL PERCUTANAT AL LEZIUNILOR CHISTICE HEPATICE 260
9.4.1. Chistele hepatice 261
9.4.2. Chistele hidatice 261
9.5. TRATAMENTUL PERCUTANAT AL TUMORILOR MALIGNE HEPATICE 261
9.5.1. Alcoolizarea tumorilor hepatice 262
9.5.2. Chimioterapia intra-arterială lipiodolată 262
9.5.3. Termoterapia și tratamentul prin radiofrecvență 263
9.5.4. Crioterapia 263
9.6. EMBOLIZAREA VENEI PORTE 263
9.7. TIPS 263
BIBLIOGRAFIE 265

1. METODE IMAGISTICE DE EXAMINARE ALE FICATULUI

Ficatul beneficiază de o explorare imagistică foarte variată și performantă, metodele imagistice completându-se adesea reciproc.[1,2] Structurile lumenale vasculare sau biliare beneficiază de mai mult timp de metode specifice de vizualizare, progresul diagnostic înregistrându-se în special în vizualizarea structurilor parenchimatoase propriu-zise. Dacă ar fi să facem o ierarhizare a performanței diagnostice, cea mai completă metodă este computer-tomografia (CT).[3] Ultrasonografia și imagistica prin rezonanță magnetică (IRM) rămân metode alternative, optarea pentru una dintre ele făcându-se în funcție de pacient și diagnostic. Alte metode utilizate, dar limitate azi ca indicație, sunt reprezentate de radiologia convențională și angiografie.[4]

1.1. RADIOLOGIA CONVENȚIONALĂ

Între tehnicile convenționale radiologice în explorarea ficatului și a căilor biliare intrahepatice sunt utilizate încă radiografia abdominală simplă și tehnicile de opacifiere instrumentală a căilor biliare.

1.1.1. Radiografia abdominală simplă

Este un examen simplu, practicat sistematic, mai ales în cazurile de urgență.

Permite o apreciere relativă a taliei ficatului și a modificărilor de contur precum și evidențierea în aria de proiecție hepatică a anomaliilor de tip:

1. calcificări (litiază intrahepatică, chist hidatic, tumori etc);
2. transparențe gazoase (aerobilie, aeroportie);
3. imagini hidroaerice (abcese intrahepatice).

1.1.2. Tehnici de opacifiere instrumentală a căilor biliare intrahepatice

Tehnicile de opacifiere instrumentală a căilor biliare asociate altor tehnici imagistice de explorare hepatobiliară (ecografie, colangio-IRM, CT) se dovedesc extrem de utile în precizarea localizării și naturii unui obstacol biliar, precum și în tratamentul acestuia.[5]

Colangiografia endoscopică retrogradă permite după cateterizarea papilară endoscopică și sub control radioscopic, opacifierea retrogradă cu substanță de contrast iodat a căilor biliare extra și intrahepatice.

Colangiografia percutanată și-a pierdut din importanță odată cu apariția IRM. Ea este încă utilizată în diagnosticul icterelor cu localizare înaltă, hilară (colangiocarcinom) sau în cazul existenței unei dilatații segmentare de căi biliare atunci când accesul la alte metode imagistice este limitat. Colangiografia percutanată reprezintă primul timp al unor tratamente radiointervenționale (drenaj biliar, protezare).

1.2. ECOGRAFIA

Ultrasonografia reprezintă metoda diagnostică de primă intenție în patologia hepatică. Ecografia clasică completată de Duplex-Doppler, color-Doppler, power-Doppler și utilizarea "sistemului armonic" (THI – "Tissue Harmonic Imaging") aduce într-un timp scurt un maxim de informație. Un bilanț ecografic corect poate trânșa diagnosticul sau poate orienta pacientul spre o altă metodă diagnostică.[6]

Pentru explorarea ecografică a ficatului nu este necesară o pregătire prealabilă a pacientului. Se utilizează transductori de 3,5-5 MHz, iar pentru vizualizarea regiunilor superficiale sonde liniare de 5-7 MHz. Examinarea trebuie să fie sistematică, în toate planurile de secțiune, inclusiv în incidențe oblice și oblic-recurente, cu pacientul în decubit dorsal și decubit lateral stâng, respectiv lateral drept, utilizând manevre respiratorii pentru a pune în evidență zonele dificil explorabile (segmentele superioare și posterioare, raportul cu diafragmul, etc).[7]

Protocolul de examinare include explorarea parenchimului hepatic, a căilor biliare și a structurilor vasculare. Pentru un bilanț complet examinarea trebuie extinsă obligatoriu asupra întregului abdomen (splină, pancreas, grupe ganglionare, etc).

Ecografic obținem o evaluare morfologică hepatică completă - dimensiuni, contururi și o împărțire internă a ficatului în lobi și segmente plecând de la modelul Couinaud, utilizând repartiția venelor hepatice și a ramurilor portale.

Se evidențiază atât modificările parenchimatoase difuze (steatoza hepatică, ciroza) cât și cele localizate.

Examinarea Doppler a structurilor arteriale și venoase este indispensabilă în diagnosticul și urmărirea unor afecțiuni ca hipertensiunea portală, sindrom Budd-Chiari sau în monitorizarea transplantului hepatic. Se obțin date despre viteza și debitul de circulație, tipul spectral, indicii de rezistență și pulsatilitate, etc.[8,9]

Leziunile tumorale sunt caracterizate din punct de vedere al localizării prin precizarea segmentelor. Elemente de ecostructură și comportamentul vascular lezional pot orienta diagnosticul spre o leziune de tip lichidian (chist biliar, chist hidatic, etc) sau solidă cu caractere de benignitate (hiperplazie nodulară focală, hemangiom), respectiv de malignitate (hepatocarcinom)

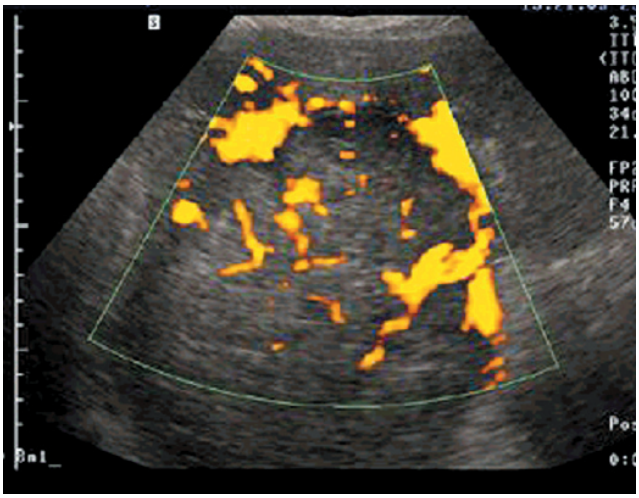

Fig.1 Examen ecografic - power Doppler. Nodul tumoral unic, voluminos, cu vascularizaţie bogată de tip neoplazic: carcinom hepatocelular grefat pe ciroza hepatică.

(Fig.1).[10] Utilizarea substanțelor de contrast ecografic (Levovist) și a THI permite o mai bună evidențiere a leziunilor, chiar de mici dimensiuni și a tipului lor de vascularizație. [11,12]

Ecografia este cea mai frecvent utilizată metodă de ghidaj pentru puncția citologică, respectiv pentru biopsia hepatică. De asemenea tratamentul percutanat al unor leziuni tumorale prin alcoolizare sau radiofrecvență se face ecoghidat.

În ciuda performanțelor de necontestat și a progreselor metodei, trebuie însă să ținem întotdeauna cont de faptul că ecografia prezintă cert câteva limite care țin atât de condițiile tehnice (aparat, transductori), cât și de experiența operatorului.[7]

1.3. COMPUTER-TOMOGRAFIA

Examinarea computer-tomografică (CT) reprezintă la ora actuală cea mai sensibilă și mai completă metodă de explorare hepatică. Odată cu progresele înregistrate în ce privește achiziția (CT spiral, multi-slice) și timpului de reconstrucție precum și prelucrarea de imagine (achiziții multiplanare și 3D) practic întreaga patologie hepatică este complet acoperită.[13]

Explorarea ficatului presupune o achiziție dublu-spiral după administrarea de substanță de contrast iodat în bolus dinamic.[14] O primă spirală de achiziție - în fază arterială (la 15-20 secunde delay) face un bilanț al structurilor arteriale și al leziunilor parenchimatoase cu vascularizație precoce (hiperplazie nodulară focală, metastaze - carcinom renal, carcinoid) (Fig.2,3). O a doua spirală efectuată la 60 de secunde - în faza portală – prezintă repartiția intraparenchimatoasă portală și a venelor hepatice și caracterizează parenchimul hepatic, evidențiind leziunile cu vascularizație tardivă (majoritatea tumorilor maligne primare și secundare).[15] Pentru situații speciale achiziții la câteva minute de la debutul injectării, țintite pe o leziune pot aduce informații diagnostice suplimentare (hemangiom cavernos, metastaze).[16,17]

Cu o singură examinare dublu spiral și reconstrucții 3D, obținem un bilanț complet parenchimatos și lezional și un mapping vascular cu variante anatomice și segmentație hepatică exacte, precum și o evaluare volumetrică a parenchimului hepatic (Fig.4).[18] Aceste elemente permit elaborarea unui adevărat plan chirurgical virtual, cu evaluarea planurilor de rezecție chirurgicală și aprecierea volumului hepatic restant, fiind deosebit de importante în chirurgia hepatică modernă și indispen-



Fig.2 Examen CT, achiziţie spirală bifazică, faza arterială. În segmentul IV se evidenţiază o leziune intens iodofilă în timp arterial, prezentând central o zona hipodensă - "cicatrice": hiperplazie nodulară focală (Colecţia de imagini a Serv. Radiologie, Spital Edouard Heriott, Lyon, Franţa, cu acordul Prof. PJ Valette).

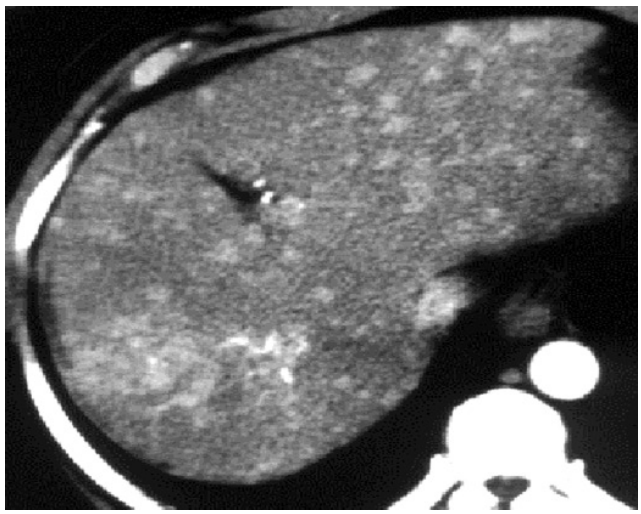

Fig.3 Examen CT, achiziţie spirală bifazică, faza arterială. Leziuni multiple diseminate in tot parenchimul hepatic, iodofile în timp arterial - carcinom hepatocelular multicentric.

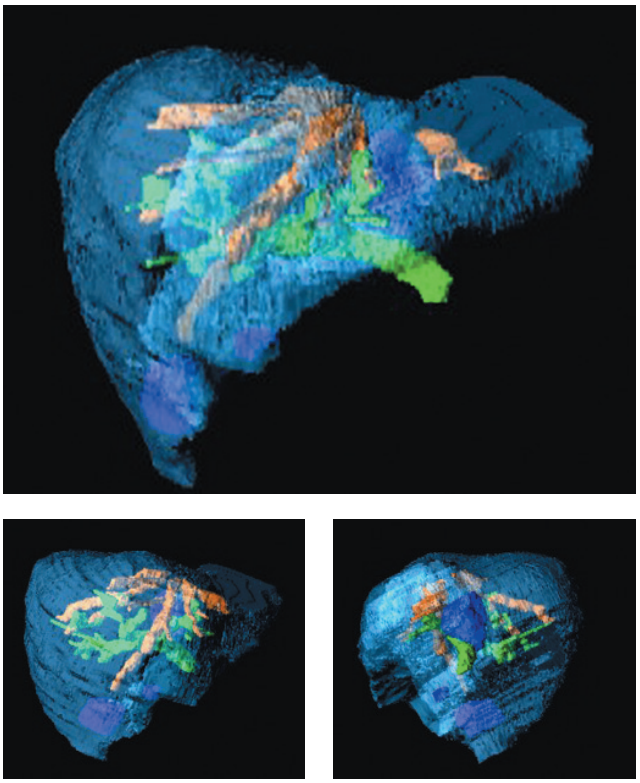

Fig.4 Examen CT, achiziţie spirală bifazică cu reconstrucţii 3D volumetrice. Se evidenţiază prin tranparenţa parenchimului hepatic structurile venoase - vena portă şi ramurile (verde), venele hepatice (maro) şi trei leziuni intraparenchimatoase (albastru).

sabile transplantului hepatic cu donator viu.[19,20]

Porto-CT este o metodă de evaluare a parenchimului hepatic prin încărcarea cu contrast doar a vascularizației venoase portale, obținută după cateterizarea selectivă a arterei mezenterice superioare, care exclude vascularizația arterială hepatică responsabilă de alimentarea majorității tumorilor maligne. Metoda este utilă în diagnosticul tumorilor hepatice secundare care apar ca zone hipodense în parenchimul hepatic opacifiat normal. Această metodă tinde să fie înlocuită de IRM.[21]

1.4. IMAGISTICA PRIN REZONANȚĂ MAGNETICĂ

Imagistica prin rezonanță magnetică a cunoscut o evoluție constant ascendentă în explorarea ficatului. Sensibilitatea și specificitatea diagnostică a IRM depășesc performanțele CT în diagnosticul unor leziuni tumorale care prezintă un comportament tipic IRM, nativ și după injectarea de substanța de contrast - hemangiom hepatic, hiperplazie nodulară focală (Fig.5).[22]

IRM cu injectare de substanță de contrast cu tropism hepatocitar este cea mai sensibilă metodă de diagnostic a metastazelor hepatice și este o etapă de diagnostic obligatorie în bilanțul de extensie al leziunilor

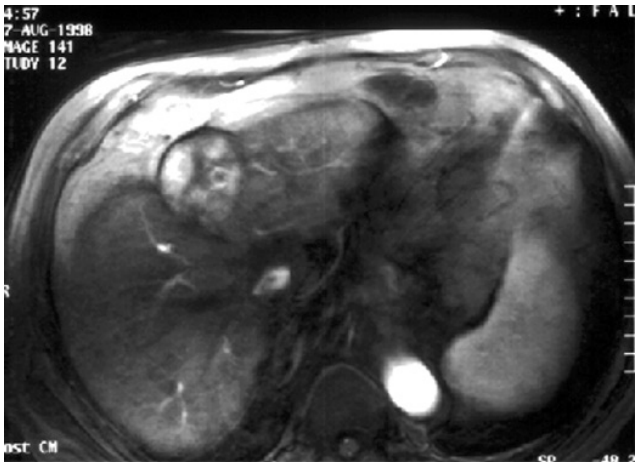

Fig.5 IRM, secvenţă T1, după injectare de Gadolinium, fază arterială. În segmentul IV leziune în hipersemnal T1, în timp arterial - carcinom hepatocelular.

tumorale în vederea unei conduite terapeutice corecte.[21]

Achizițiile de colangio-IRM fac un bilanț complet al localizării și naturii unui obstacol biliar atât pe căile biliare intrahepatice cât și a celor extrahepatice (performanța sa este egală cu a ERCP). În cazul unor tumori hilare această metodă face o stadializare corectă Bismuth utilă atât în chirurgia hepatică cât și în tratamentul percutanat al dilatației secundare de căi biliare intrahepatice (Fig.6).[23]

Angio-IRM cu reconstrucții 3D a înlocuit practic arteriografia diagnostică – toate structurile vasculare cu traiect și variante anatomice sunt vizibile obținându-se un mapping vascular complet. Astfel putem vizualiza toate elementele colaterale venoase din hipertensiunea portală sau putem aprecia elementele vasculare în vederea unui transplant hepatic (Fig.7).[24]

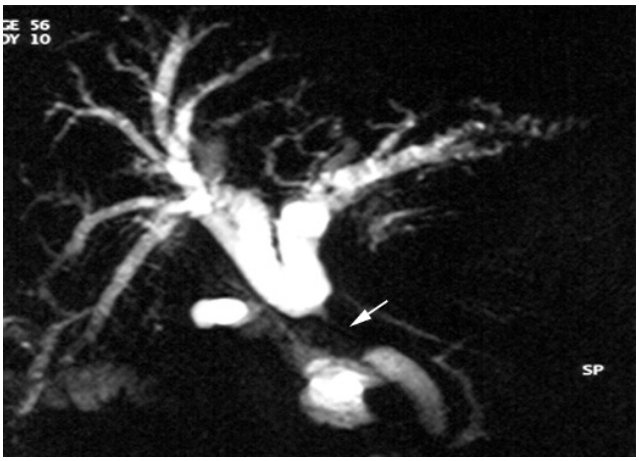

Fig.6 Colangio-IRM, secvenţă RARE. Stenoză malignă de căi biliare la nivelul canalului hepatic comun, cu dilatarea căilor biliare intrahepatice.

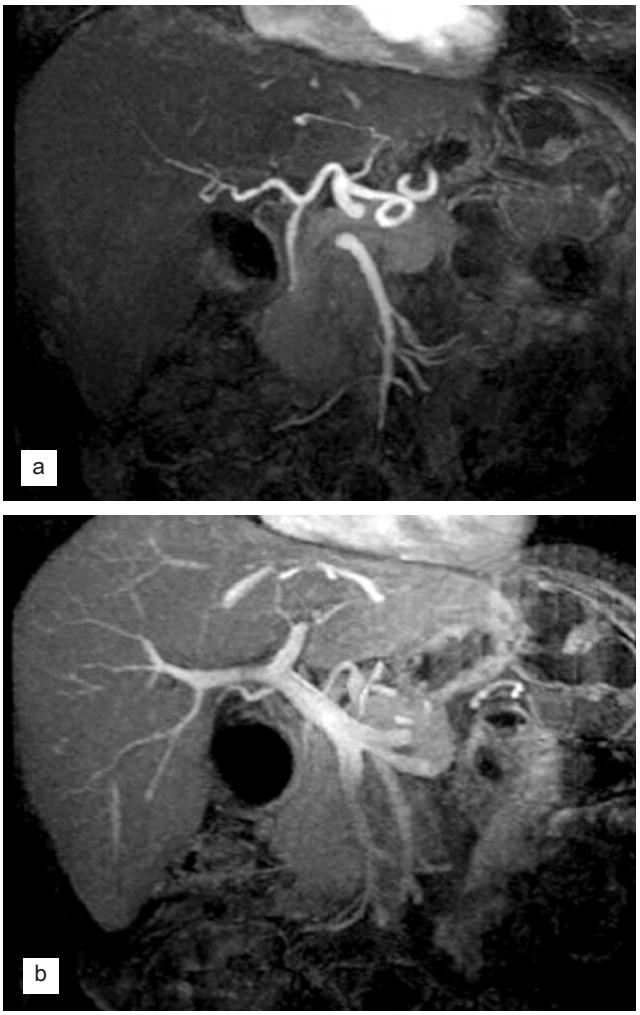

Fig.7 Angio-IRM Faza arterială
a) cu evidenţierea arterei hepatice şi ramurilor sale.
b) Fază venoasă cu evidenţierea confluentului portal şi al ramurilor portale (Colecţia de imagini a Serv. Radiologie, Spital Edouard Heriott, Lyon, Franţa, cu acordul Prof. PJ Valette).

1.5. ANGIOGRAFIA

În patologia hepatică angiografia diagnostică a pierdut teren în favoarea CT și a angio-IRM. Rămâne însă foarte importantă angiografia terapeutică, ca una din metodele alternative de tratament al tumorilor hepatice și tratamentul intervențional al anevrismelor sau al stenozelor vasculare.[25]

Utilizarea unor aparate moderne, cu achiziția cu substracție digitală permite obținerea unor imagini cu rezoluție mare și vizualizarea de elemente de detaliu vascular chiar în cazul unor leziuni foarte mici.[26]

Tehnica curentă este Seldinger, cu abord femural. După realizarea unor secvențe de bilanț vascular cu vizualizarea arterei mezenterice superioare și a returului venos mezenteric și respectiv portal se cateterizează trunchiul celiac și apoi selectiv artera hepatică și ramurile sale (Fig.8).

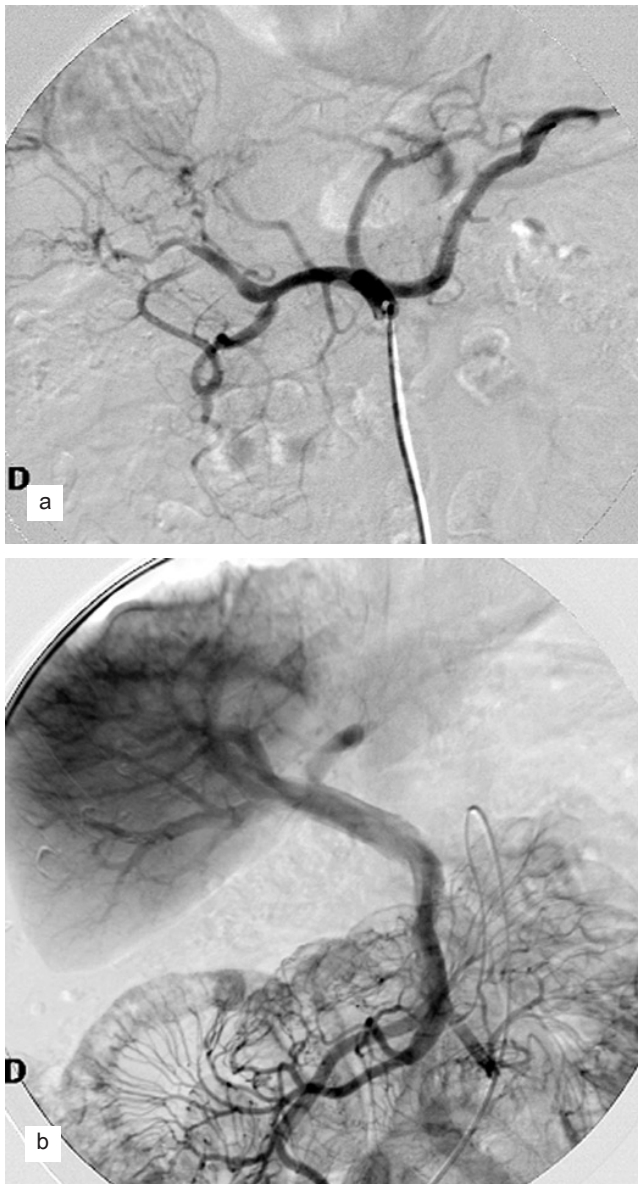

Fig.8 Arteriografie.
a) Cateterizare selectivă a arterei hepatice proprii cu evidenţierea unui teritoriu hipervascularizat arterial în zona domului hepatic - carcinom hepatocelular.
b) Retur venos mezenterico-portal - bilanţ înainte de CEL.

Tratamentul de chemoembolizare lipiodolată (CEL) constă în injectarea selectivă intraarterială a unui citostatic în combinație cu Lipiodol Ultrafluid și un material emboligen rezorbabil sau permanent, în scopul de a obține o necroză cât mai importantă a leziunilor tumorale hepatice.

1.6. ALGORITM DE INVESTIGAȚIE IMAGISTICĂ HEPATICĂ

Stabilirea unei ierarhii de explorare este dificilă și trebuie adaptată la specificul afecțiunii hepatice, la complexitatea acesteia și la conduita terapeutică de urmat.[27,28]

Metoda de prima intenție rămâne ecografia. În funcție de rezultatele sale se va face alegerea între CT sau IRM, sau ambele metode.[29]

Dacă ecografic se decelează o leziune hepatică cu caractere tipice (chist, hemangiom) la un pacient asimptomatic, cu un bilanț biologic normal, simpla urmărire ecografică periodică este suficientă.

Pentru a trânșa un diagnostic diferențial între un hepatocarcinom și un hemangiom sau o hiperplazie nodulară focală, metoda de ales este IRM.

Un pacient la care ecografic se decelează o masă tumorală hilară cu dilatație de căi biliare intrahepatice va fi îndrumat mai curând spre IRM decât spre CT. Evaluarea imagistică a oricărui icter obstructiv este obligatorie înainte de orice intervenție chirurgicală, constând intr-o evaluare ecografică și colangio-IRM. Cele două metode permit un bilanț lezional complet fiind capabile să tranșeze indicația de operabilitate a unui pacient.

O suspiciune de tumoră primară hepatică va face un examen CT dublu-spiral cu reconstrucții 3D în vederea unei intervenții chirurgicale.

Un pacient cunoscut cu un cancer primitiv altul decât hepatic, va fi îndrumat direct de preferință spre CT urmat de IRM pentru un bilanț metastatic preoperator.

Dacă există o leziune hepatică confirmată bioptic, ca hepatocarcinom la un cirotic neoperabil, investigația imediata este CT de bilanț și se optează apoi pentru una din metodele de tratament intervențional.

Un candidat la transplant are nevoie de un examen ecografic complet și de un CT dublu-spiral 3D cu planning chirurgical virtual.

Iată deci că alegerea unei metode este uneori dificilă. O ecografie de orientare combinată cu datele clinice va permite radiologului să decidă algoritmul imagistic și asupra acestor variante vom mai reveni și în capitolele următoare. Ceea ce trebuie însă reținut este faptul că o investigație imagistică competentă, care adună de la fiecare din metodele sale un maximum de informații, poate da chirurgului în marea majoritate a cazurilor, detalii asupra leziunii, a extinderii acesteia, a implicării vasculare și a determinărilor la distanță. Pentru o categorie mare de afecțiuni hepatice imagistica poate da criterii de rezecabilitate sau non-rezecabilitate a unei leziuni, trasând o limită obiectivă între pacienții care pot beneficia de un tratament chirurgical și cei care vor fi indrumați, într-un prim timp sau definitiv, spre alte forme de tratament – radiologie intervențională, terapie sistemică, radioterapie, etc.

2. MASE HEPATICE INFLAMATORII ȘI PARAZITARE

2.1. ABCESE HEPATICE

Abcesele hepatice sunt sugerate de simptomatologia clinică: existența unei porți de intrare, febra, hepatomegalia dureroasă și modificările biologice și hematologice specifice sepsisului.

Imagistica are un rol major atât în diagnosticul precoce și în caracterizarea infecțiilor supurate ale parenchimului hepatic, cât și în tratamentul acestora prin posibilitățile de drenaj ghidate imagistic. Examenul de prima intenție este ecografia, iar cel de maxim randament este computer tomografia.[30]

Aspectul imagistic al abceselor este variabil în funcție de agenții patogeni incriminați.[31,32]

2.1.1. Abcesele hepatice cu germeni piogeni

Pe *imaginile radiologice standard* se pot evidenția uneori semne indirecte de abcedare hepatică: pleurezie bazală, lipsa de mobilitate a diafragmului drept, prezența de bule de gaz sau a unor imagini hidroaerice proiectate pe aria hepatică.[33]

Localizarea este electivă în segmentele posterioare ale lobului drept fără să existe o explicație exacta a fenomenului.

Ecografia

Aspectul ecografic variază în funcție de stadiul evolutiv al leziunii.[34]

În stadiul precoce în parenchimul hepatic se pot distinge una sau mai multe plaje imprecis delimitate, neomogene ce corespund infiltrației inflamatorii și edemului inițial.

Leziunea se modifică rapid, în interval de zile, zona delimitându-se net de parenchimul adiacent. Centrul leziunii devine ecogen, apoi hipoecogen. În momentul în care se constituie colecția purulentă centrul este hipodens, pseudochistic sau, mai rar, transonic. Septuri ecogene se pot identifica în interior. Periferia leziunii rămâne hipoecogenă sau ecogenă, delimitând leziunea ca un perete net și de grosime variabilă și realizând astfel o imagine „în țintă". Uneori imagini de reverberație date de prezența aerului pot fi detectate în interiorul colecției, sugerând o infectare cu germeni anaerobi (Fig.9).[35]

CT

În faza presupurativă examinarea după administrarea de substanță de contrast poate evidenția intraparenchimatos plaje hipodense imprecis delimitate.

În faza de colectare imaginea CT păstrează caracterele de baza ale chistelor, dar cu unele diferențe



Fig.9 Abcese hepatice – examen ecografic. Peretele este gros, ecogen iar centrul este transonic şi neomogen.

sau particularități generate de patogenia procesului.[36]

Densitatea spontană a porțiunii centrale a formațiunii este intermediară, mai mare decât conținutul unui chist adevărat și mai mică decât a zonelor de necroză tumorală, cu care se poate confunda.

Zona hipodensă centrală este delimitată spre parenchimul hepatic de un *perete propriu*, dens, slab iodofil, mai gros decât cel al chistelor adevărate. Peretele propriu este la rândul lui delimitat extern de un fin lizereu hipodens reprezentând edemul perilezional. Din peretele propriu se pot forma septuri interne care au grosimea mai mică, dar densitatea identică cu a peretelui. Contururile peretelui propriu sunt netede atât la exterior cât și la interior. Peretele este un element de diagnostic diferențial cu pseudoperetele constituit din masa tumorilor necrozate la care este șters pe conturul extern și anfractuos pe conturul intern (Fig.10).

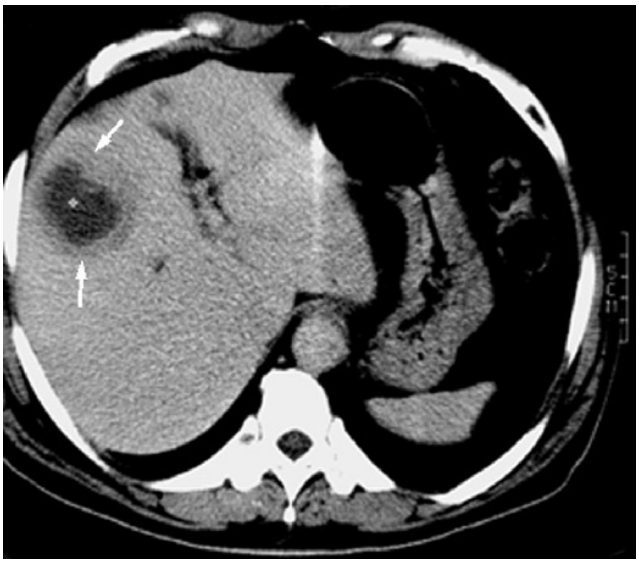

Fig.10 Abces hepatic – examen CT. Se observă la periferie peretele gros (săgeţi) iar centrul este hipodens.

Prezența bulelor de gaz în perimetrul zonei hipodense este rară, dar constituie proba indubitabilă a caracterului septic al leziunii.[37]

Certitudinea de diagnostic o conferă puncția percutanată ghidată ecografic sau computertomografic.[38]

2.1.2. Abcesele parazitare

Apar în infestările cu entamoeba histolitica sau în schistosomiază. Anamneza cu precizarea prezenței pacientului într-una din zonele endemice specifice este esențială în diagnosticul de prezumție.

2.1.2.1 Abcesul amoebian

Abcesul conține puroi și sânge și corespunde unei necroze aseptice a parenchimului hepatic, fără o reacție inflamatorie majoră de vecinătate. Parazitul este cantonat sub forma unor pseudopilozități la periferia leziunii, de unde lizează țesutul normal, fără a permite formarea unui perete propriu. Limita între abces și parenchimul normal este șterasă, practic imposibil de precizat.[39]

Ecografic se evidențiază o leziune rotundă, ușor ecogenă și fără un perete net de delimitare cu parenchimul hepatic adiacent.

Densitatea lui spontană CT este numai cu foarte puțin mai mică decât a parenchimului hepatic înconjurător.

Evoluția este lentă și puțin zgomotoasă, iar proba de certitudine este punerea în evidență a parazitului în examenul direct al puroiului examinat instantaneu după recoltare și preferabil dintr-o zona periferică a abcesului.

Nu necesită evacuare chirurgicală. Se utilizează cel mult drenaj percutan asociat tratamentului antiparazitar specific.

2.1.2.2 Schistosomiaza (Bilharzioza)

Asociază aspectului de abces poliseptat calcificări masive periferice. Unele variante ale parazitozei asociază calcificări lineare în afară perimetrului abcesului propriu-zis cu distribuție arborescentă care urmează traseul vaselor porte.

2.1.3. Abcesele micotice

Apar la bolnavi tarați sau imunodepresați. Contextul clinic este cel care trebuie să evoce această etiologie - boli hematologice, chimioterapie, pacienți transplantați, SIDA.[39]

Imagistica este aproximativ aceeași cu cea a abceselor cu piogeni, dar transpusă unor determinări de regulă multiple, ce pot afecta concomitent mai multe organe.

În candidoza hepatică, ecografic se evidențiază

leziuni de dimensiuni ce variază de la câțiva milimetri la 3-4cm, hipoecogene cu centrul ecogen (imagini în „țintă"). Leziunile sunt adesea numeroase și diseminate în întregul parenchim. Acestea apar frecvent și la nivelul parenchimului splenic.[40]

CT leziunile în curs de constituire devin vizibile după administrarea substanței de contrast și apar ca mici noduli hipodenși cu conținut semifluid, neomogen. Diametrul redus al leziunilor nu permite totdeauna identificarea peretelui și cu atât mai puțin a septurilor.[39] În faza constituită apar ca formațiuni chistice.

Examinarea IRM, mai ales după administrarea de substanță de contrast se dovedește o metodă mai sensibilă decât CT în detectarea acestui tip de leziuni și aduce date mult mai exacte despre extinderea bolii.[41,42]

Diagnosticul diferențial se face cu boala polichistică hepatică și Boala Caroli. Studiul conținutului cavităților recoltat direct pe ac Chiba sau colangiografia directă, sunt probe cerute de diagnosticul diferențial.

Tratamentul este eminamente medical, drenajul percutan fiind practic imposibil din cauza numărului mare al leziunilor și a dimensiunilor reduse.

2.2. HIDATIDOZA HEPATICĂ

În România infestarea se face aproape în exclusivitate cu echinococus granulosus și numai excepțional cu echinococus alveolaris.

Din punct de vedere imagistic leziunea se comporta ca un chist cu perete vizibil dar cu unele particularități specifice. În funcție de aspectul și structura lor există o clasificare a chistelor hidatice (Gharbi).[43]

Tipul 1: chistul tânăr - masă strict lichidiană, în tensiune și cu pereți neți;

Tipul 2: decolarea totală sau parțială a membranelor care plutesc în interiorul chistului;

Tipul 3: apariția de vezicule fiice, inițial sub forma unei coroane periferice de mici chiste care în timp au tendința să umple întreg chistul, dând un aspect de fagure de miere;

Tipul 4: masă aparent solidă, ce conține vezicule fiice comprimate, nisip hidatic și calcificări;

Tipul 5: masă cu pereți calcificați;

Ecografia este metoda cea mai simplă de diagnostic a chistelor hidatice, imagistica hidatidozei fiind caracteristică (Fig.11,12).[44,45] Examenul CT este însă mai sensibil în evidențierea microcalcificărilor parietale și în diagnosticul diferențial al stadiului IV și V Gharbi cu leziunile tumorale. IRM poate deveni utilă în cazul

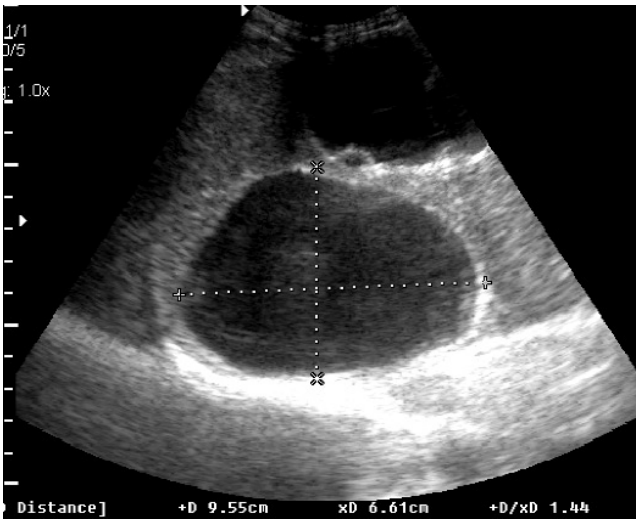

Fig.11 Chist hidatic stadiu I – leziune transonică, voluminoasă cu pereți ecogeni.

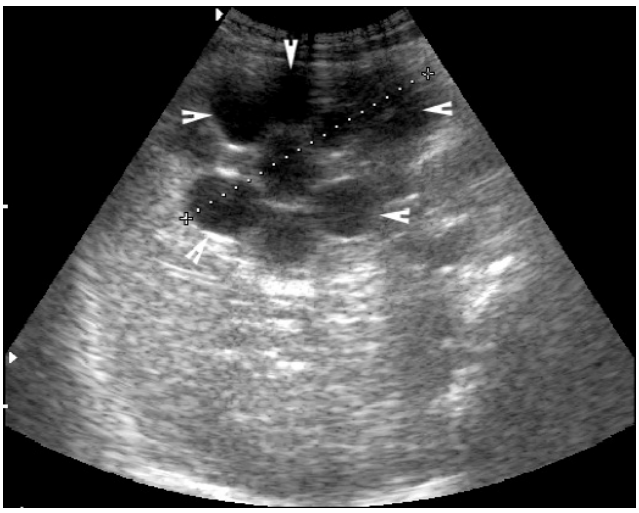

Fig.12 Chist hidatic cu multiple vezicule fiice (capete de săgeată).

chistelor hidatice atipice sau complicate.[46]

Atât în ecografie cât și în computer-tomografie, chistul hidatic hepatic beneficiază de semne patognomonice:

1. *Calcificările parietale* se materializează sub forma de imagini ecogene (ecografie) respectiv de hiperdensități lineare (CT) în grosimea peretelui propriu al chistului. Depunerile calcare se fac sub formă de placarde, care dau hiperdensități lineare discontinui. Calcificarea este progresivă și se poate ajunge la o hiperdensitate circumferențială continuă, căruia i se pot adăuga acumulări muriforme nedepartajabile de inelul calcificat periferic (Fig.13,14,15). În această fază a calcificărilor simpla radiografie abdominală pe gol poate fi sugestivă.[47]
2. *Vizualizarea veziculelor fiice* sub forma unor formațiuni rotunde cu densitate fluidă, fără perete propriu vizibil, dispuse periferic tangente la contu-

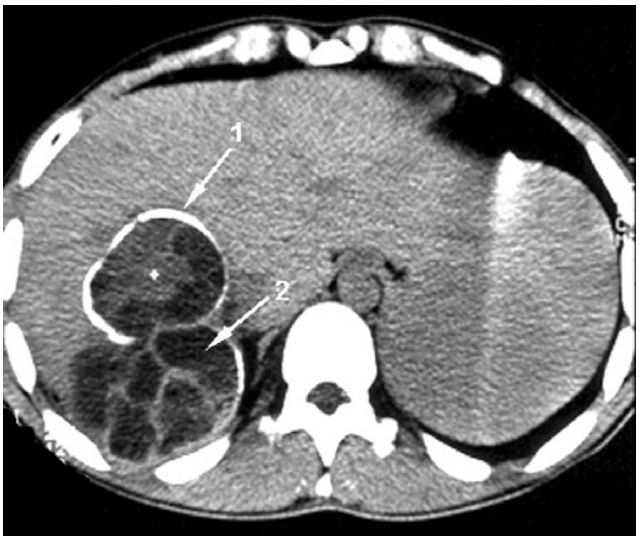

Fig.13 Examen CT – Chist hidatic cu calcificări parietale (1) şi vezicule fiice (2).



Fig.14 Examen ecografic - Chist hidatic cu calcificări parietale (săgeţi) şi structură ecogenă, foarte neomogenă – stadiul IV Gharbi.

rul intern al peretelui chistului. Vizualizarea lor se datorează unei creșteri a densității lichidului de stâncă prin moartea chistului, prin îmbătrânire și alterarea permeabilității peretelui sau prin supra-infecție. Aspectul de ansamblu este comparat cu al unei roate de căruță (Fig.12).[48]

3. *Vizualizarea membranei proligere decolate*. Decolarea poate fi spontană sau iatrogenă, ca efect al tratamentelor paraziticide directe, cu instilații intrachistice de alcool absolut sau clorură de sodiu hipertonă. Ecografic membrana decolată parțial sau total este vizibilă ca o bandă ecogenă, sinuoasă ce plutește în cavitatea chistică, iar pe secțiunile de CT ca o hiperdensitate lineară, cu contur anfractuos, discontinuu, cu multiple întreruperi (Fig.15).

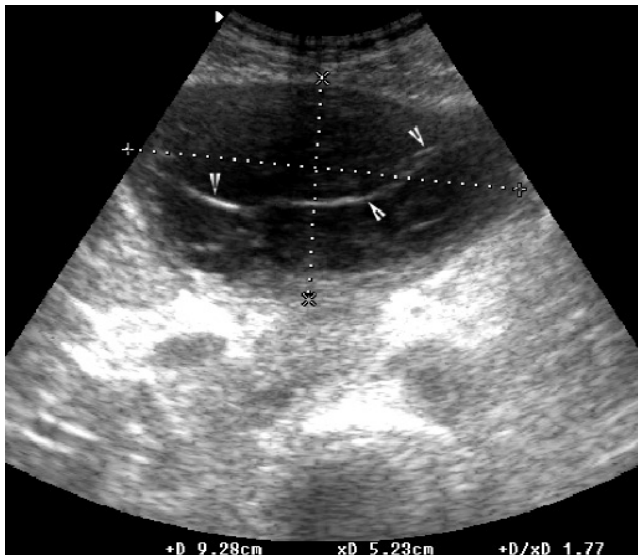

Fig.15 Chist hidatic cu membrana decolată parţial - bandă ecogenă, sinuoasă ce pluteşte în cavitatea chistică (capete de săgeată).

Unul singur dintre cele trei semne descrise mai sus este suficient pentru precizarea naturii hidatice a chistului.[32]

Chistele hidatice pot varia ca număr, dimensiuni și poziție. De asemenea există descrise variante imagistice sub care se poate prezenta un chist hidatic hepatic, unele superpozabile clasificării Gharbi.

Chistul hidatic îmbătrânit suferă un proces de ratatinare. Volumul său scade, iar conținutul este de densitate crescută. Poate prezenta calcificări pe contur. Imaginile succesive în timp sunt esențiale pentru diagnostic.

Chistul hidatic mort. Moartea chistului este argumentată de prezența calcificărilor parietale sau de decolarea membranei proligere.

Chistul hidatic suprainfectat. Conținutul său este de densitate crescută iar veziculele fiice se văd foarte bine. Poate prezenta bule de gaz.

Chistul hidatic fisurat. Conturul peretelui este întrerupt. Extravazarea conținutului se poate face în plin parenchim hepatic și se materializează sub forma unei imagini alungite, semilunare, care dublează în exterior conturul peretelui inițial. Fisurarea în căile biliare poate da dilatație a vasului biliar interesat, cu prezența de material hidatic în lumen.

Dimensiunile mici ale elementelor hidatice extravazate biliar face ca de cele mai multe ori ele să nu fie vizibile. În aceste situații examenul prin rezonanță magnetică sau colangiografia directă sunt indicate. Uneori se poate asocia aerobilie spontană sau acumulare de gaz în chist.

Chistul hidatic tratat percutanat are tendința de a-și reface volumul inițial, chiar dacă membrana prolige-

ră a fost decolată. În timp se produce procesul de ratatinare asemănător îmbătrânirii.[49,50]

Chistul hidatic operat, se prezintă sub forma unei cavități reziduale, cu sau fără material hidatic rezidual, cu sau fără perete propriu, în funcție de tehnica chirurgicală adoptată. Cu excepția veziculelor fiice, restul materialului hidatic rezidual se confundă cu orice alte resturi biologice intracavitare postoperatorii.

În cazul chistelor hidatice tinere sau a celor atipice, fără prezența vreunuia din semnele specifice semnalate mai sus, soluția diagnostică de certitudine este examenul microscopic al centrifugatului din lichidul recoltat pe ac Chiba, sub ghidaj ecografic sau CT.[51] Caracterul atraumatic al acestui tip de ac, cu absența unui orificiu post puncție și decomprimarea prin recoltare de conținut, reduc sensibil riscul unei reacții anafilactice.[52]

În afara hidatiozei cu echinoccocus granulosus se mai semnalează extrem de rar în România și hidatidoza cu *echinoccocus alveolaris*. Acesta se deosebește de precedentul prin dezvoltarea exogenă de vezicule fiice și prezența de chiste multiple, conglomerate, fiecare dintre ele având caracterele determinării unice din infestarea cu echinococus granulosus. Leziunea apare ca o masă voluminoasă, infiltrantă, imprecis delimitată, cu calcificări, zone de necroză chistică și zone de fibroză. Acestea infiltrează parenchimul și structurile vasculare și biliare având un comportament pseudo-tumoral.

3. AFECȚIUNI VASCULARE

Diagnosticul afecțiunilor vasculare hepatice doar pe criterii clinice sau de laborator este dificil. Explorarea imagistică, uneori laborioasă, poate implica separat sau succesiv mai multe metode - ecografie, CT, IRM și angiografie.[53] Se tratează în acest capitol următoarele afecțiuni:

- afecțiuni congestive (ficatul cardiac, Sindromul Budd-Chiari)
- infarctul hepatic
- maladia Rendu-Osler
- fistulele arterio-portale
- șunturi porto-cave congenitale
- anevrismul arterei hepatice

3.1. FICATUL CARDIAC

În caz de insuficiență cardiacă hipodiastolică acută sau cronică, secundar distensiei retrograde a sistemului venos sinusoidal apare staza hepatică cu hepatomegalie și modificări difuze parenchimatoase la care se poate asocia ascita.[54]

Ecografic se evidențiază:[55]

- Hepatomegalie, cu scăderea ecogenității și apariția în cazuri severe de plaje de heterogenitate parenchimatoasă
- Dilatarea venei cave inferioare (VCI) și a venelor hepatice (VH) - peste 6mm diametru,
- Analiza spectrală Doppler arată o modificare a fluxului în VH, cu dispariția modulării fiziologice în funcție de mișcările respiratorii și de contracțiile atriale.

  Nu toate aceste modificări sunt patente din primul moment al afecțiunii.

CT pune în evidență:[56]

- Hepatomegalie uneori cu aspect lobular, cu iodofilie eterogenă, cu un deficit de opacifiere periferică
- Dilatarea elementelor venoase (VCI și VH) cu persistența, în secvențele tardive, a substanței de contrast intraluminal (deficit de drenaj)

  Dacă insuficiența cardiacă este cronică ea poate determina apariția cirozei cardiace care, exceptând reducerea de volum hepatic, prezintă aceleași modificări imagistice ca oricare ciroză de altă cauză.

3.2. SINDROMUL BUDD-CHIARI

Sindromul Budd-Chiari este consecința existenței unui obstacol acut sau semiacut pe traiectul venelor hepatice, la nivelul abușării în VCI sau a segmentului terminal al VCI, iar manifestările sunt secundare apariției unui gradient presional acut sau cronic între sistemul port și cel hepatic. Forma clasică a sindromului se manifestă clinic prin hepatomegalie, ascită și febră. Când obstacolul este cronic o circulație colaterală de șunt porto-cav se poate dezvolta.[53,57]

Diagnosticul pozitiv de sindrom și cel etiologic aparțin imagisticii medicale care evidențiază fie direct cauza și nivelul obstacolului (tromboză a VH, invazie tumorală), fie consecințele acestuia (ascită, ficat dismorfic, etc).

Ecografic se evidențiază:[57]

- ficat dismorfic cu hematomegalie și hipertrofie de segment I în afecțiunea acută, respectiv atrofie hepatică în cazurile cronice;
- parenchim hepatic foarte heterogen, cu zone hipoecogene în cazurile grave;
- examinarea Doppler este esențială - VH pot fi dificil de vizualizat în caz de tromboză sau pot fi

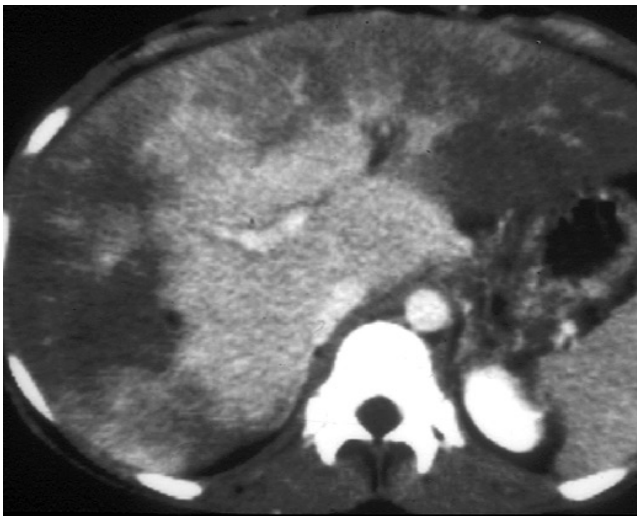

Fig.16 Sindrom Budd-Chiari – examen CT după injectarea substanţei de contrast. Parenchimografie omogenă, persistentă şi importantă în zona centrală şi săracă şi eterogenă în periferia hepatică.

tortuoase, îngustate și cu inversări de flux sau flux nedetectabil;
- dacă există o stenoză ostială, VH sunt dilatate și dispare modularea spectrală respiratorie și atrială;
- fluxul portal poate fi încetinit sau inversat – semne de hipertensiune portale (HTP);
- în cazul unei obstrucții membranare la nivelul segmentului distal al VCI – aceasta apare ca o bandă hiperecogă intraluminală, care antrenează modificări de flux;
- circulație colaterală intra-suprahepatică sau suprahepatico-cavă (rar vizibile)

CT pune în evidență:[58]
- un ficat dismorfic, cu o zonă centrală spontan hiperdensă, față de zona periferică distribuită paralel cu conturul extern al ficatului și care apare izo- sau hipodensă
- după administrarea de substanță de contrast intravenos se evidențiază o parenchimografie omogenă, persistentă și intensă în zona centrală (perihilar și în segmentul I), respectiv săracă și eterogenă în periferia hepatică (Fig.16);
- lipsa de opacifiere a VH în caz de tromboză, respectiv dilatarea și stagnarea contrastului în VH în stenoza ostială;
- circulație colaterală de tip porto-cav în cazurile cu evoluție cronică.

Angio-IRM [59]
- reprezintă cea mai bună metodă de diferențiere a fluxurilor mobile de cele stagnante și devine necesară în vederea unei decizii terapeutice intervenționale sau chirurgicale.

3.3. INFARCTUL HEPATIC

Infarcul hepatic este rezultatul unei leziuni arteriale hepatice concomitente cu o afectare portală. Ischemia poate fi intraparenchimatoasă sau subcapsulară. Etiologia este variabilă – post-traumatic, post-chirurgical, în discrazii sanguine. Complicația cea mai importantă este infecția secundară cu abcedare.

Ecografic se decelează:[60]
- modificări nespecifice de structură hepatică – zone hipoecogene, de forme foarte variate și imprecis delimitate – dificil de diferențiat de o tumoră necrozată sau de un abces
- în evoluție: regiunea infarctizată se delimitează și poate deveni transonică, adesea secundar unei necroze canalare biliare în zona de infarct
- cauzele determinante – anomalii de flux arterial sau portal
- puncția ecoghidată devine necesară pentru un diagnostic diferențial

CT [61]
- evidențiază zona de infarct - triunghiulară cu baza subcapsular, spontan hipodensă și hipofixantă post-contrast
- apreciază structurile vasculare portale și arteriale, care pot fi trombozate evidențiindu-se ca benzi hipodense suprapuse parenchimografiei hepatice
- monitorizează evoluția leziunii

3.4. MALADIA RENDU-OSLER

Determinările hepatice ale maladiei Rendu-Osler se caracterizează prin existența de fistule arterio-venoase intraparechimatoase, cu o hipervascularizație masivă hepatică, asociate unei dilatații importante a arterei hepatice și a venelor hepatice. Frecvent intraparenchimatos se dezvoltă noduli de hiperplazie nodulară focală (HFN). Evoluția bolii este spre fibroză și ciroză hepatică.[62]

Ecografia – imagistica Doppler este caracteristică:
- dilatarea arterei hepatice, cu creștere importantă a debitului și vitezelor de circulație și prezența de dilatații anevrismale pe traiect
- parenchimul hepatic este hiperecogen cu existența unor ectazii vasculare aberante și tortuoase
- noduli de HNF
- dilatare de VH cu creșterea debitului sanguin

CT pune în evidență (Fig.17,18)[63]
- aceleași modificări vasculare și parenchimatoase ca la ecografie
- la administrarea de substanță de contrast se remarcă existența unei hipervascularizații anar-

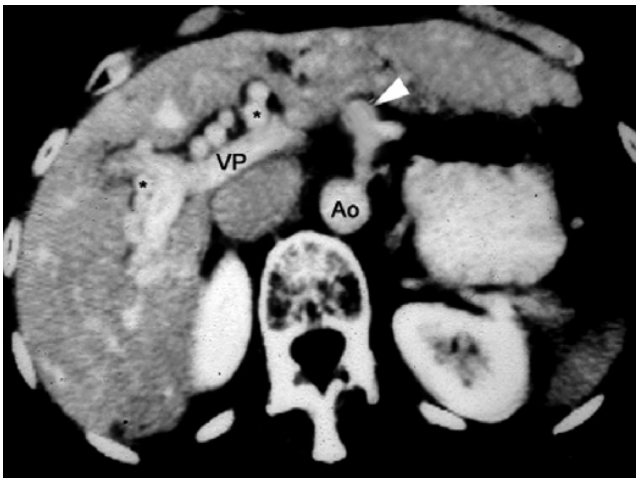

Fig.17 Maladie Rendu-Osler – examen CT după injectarea substanţei de contrast. Dilatare importantă a arterei hepatice comune (cap de săgeată) şi a ramurilor drepte şi stângi (asterisc) (Colecţia de imagini a Serv. Radiologie, Spital Edouard Heriott, Lyon, Franţa, cu acordul Prof. PJ Valette).

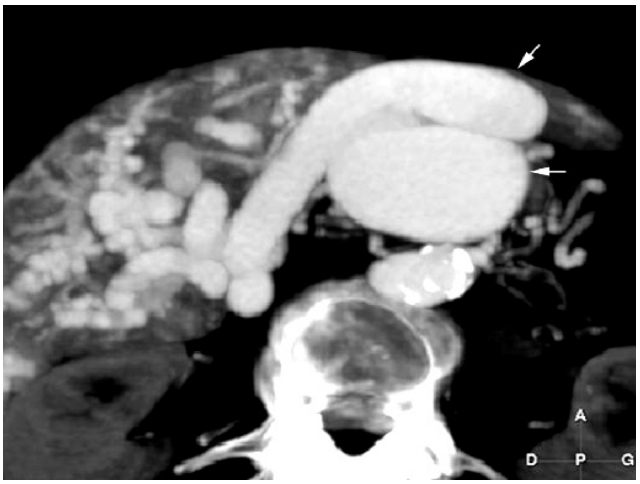

Fig.18 Maladie Rendu-Osler – examen CT cu reconstrucţie 3D. Dilataţia arterei hepatice şi a ramurilor cu evidenţierea unor ectazii vasculare aberante şi tortuoase intraparenchimatoase (Colecţia de imagini a Serv. Radiologie, Spital Edouard Heriott, Lyon, Franţa, cu acordul Prof. PJ Valette).

hice cu opacifierea masivă și practic simultană a tuturor structurilor vasculare arteriale și venoase

Angiografia și Angio-IRM [64]

- evidențiază extinderea modificărilor vasculare (Fig.19) și parenchimatoase, cu extensie și la alte teritorii vasculare ce pot fi la originea unor sângerări digestive (de exemplu artera mezenterică superioară sau inferioară).

3.5. ANEVRISMUL ARTEREI HEPATICE

Poate fi primar (origine ateromatoasă, displazie – Fig.20) sau secundar (traumatic, post-operator, post-biopsie sau manevre intervenționale vasculare). O pan-

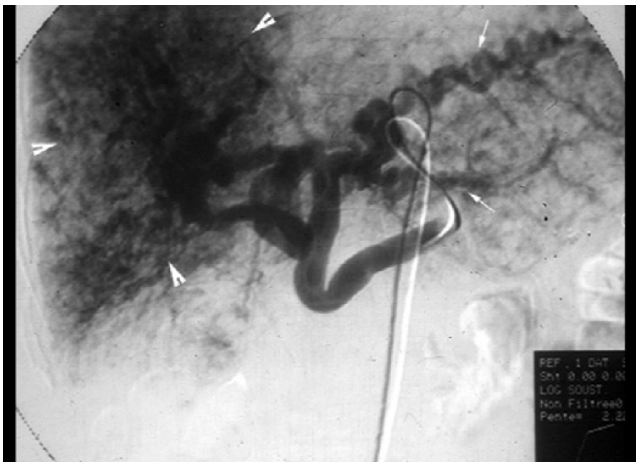

Fig.19 Maladie Rendu -Osler – angiografie selectivă de arteră hepatică. Hipervascularizaţie anarhică cu opacifierea unor artere tortuoase în stânga (săgeată). În teritoriul drept se obţine o parenchimografie hepatică neomogenă, dată de existenţa fistulelor arterio-venoase (cap de săgeată) (Colecţia de imagini a Serv. Radiologie, Spital Edouard Heriott, Lyon, Franţa, cu acordul Prof. PJ Valette).

creatită acută sau cronică se poate complica cu un pseudoanevrism arterial. Localizarea este cel mai frecvent extrahepatică, interesând cel mai adesea artera hepatică comună.[54]

Ecografia Doppler [65]

- vizualizează anomalii vasculare – masă transonică care comunică cu artera hepatică sau un ram al acesteia; posibilă evidențierea de trombi ecogeni intraluminal



Fig.20 Displazie arterială – Angio-IRM. Se evidenţiază o dilataţie anevrimală pe traiectul arterei hepatice comune (cap de săgeată). Există şi o a doua localizare la nivelul arterei mezenterice superioare (săgeată).

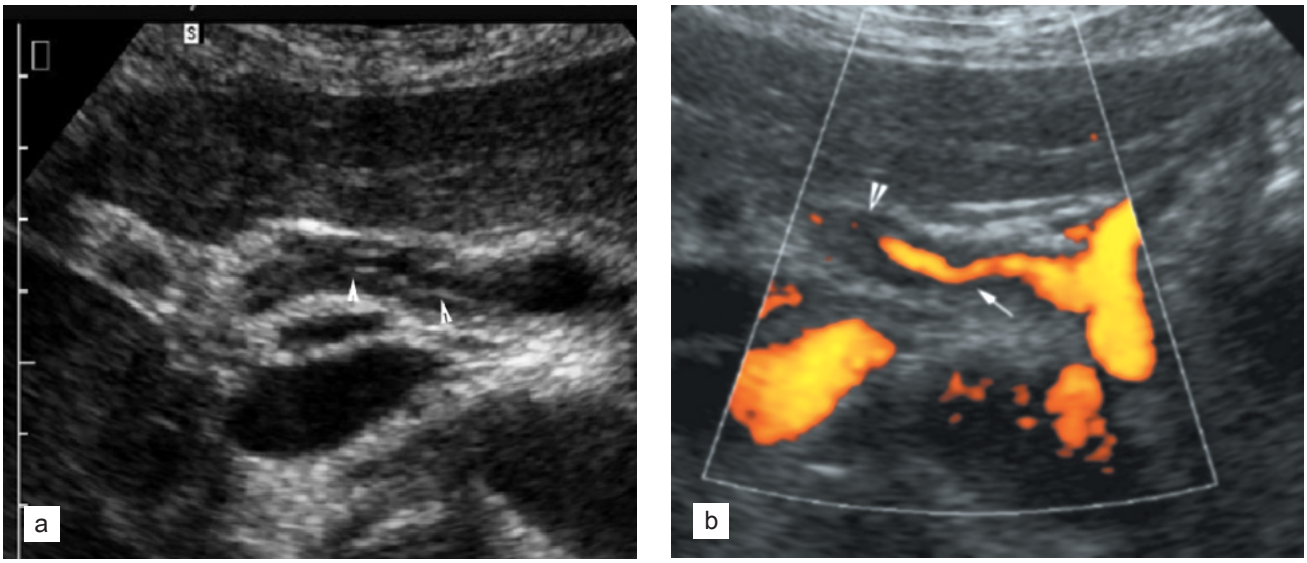

Fig.21 Displazie de arteră hepatică cu disecţie – ecografie
a) vizualizarea faldului de disecţie intralumenal (cap de săgeată).
b) Power-Doppler – modificare de calibru a lumenului circulant în zona de disecţie (săgeată) şi tromboză segmentară (cap de săgeată) distal de aceasta (Colecţia de imagini a Serv. Radiologie, Spital Edouard Heriott, Lyon, Franţa, cu acordul Prof. PJ Valette).

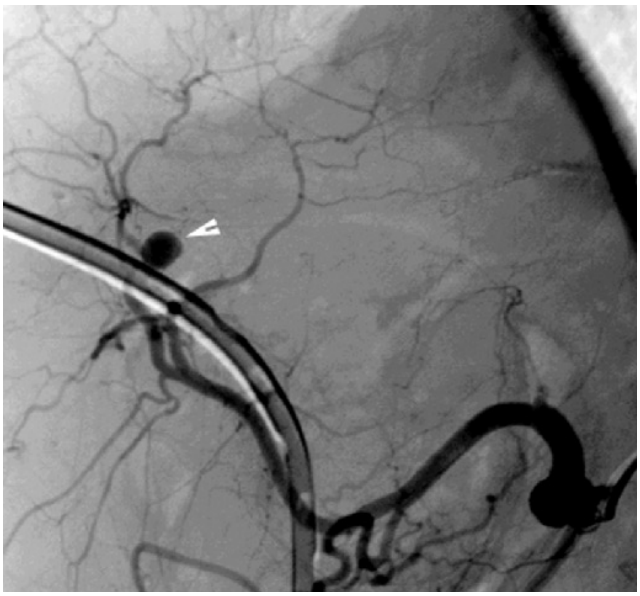

Fig.22 Arteriografie selectivă. Pseudoanevrism arterial după drenaj biliar percutanat (Colecţia de imagini a Serv. Radiologie, Spital Edouard Heriott, Lyon, Franţa, cu acordul Prof. PJ Valette).

- evidențiază un flux turbulent, în spirală în interior și în dublu sens la nivelul coletului anevrismal
- apreciază consecințele hemodinamice (Fig.21)

CT spiral și multi-slice și Angio-RM [66,67]

- pot aduce în plus informații despre raporturile anatomice și existența altor anomalii vasculare asociate

Angiografia [68,69]

- face un bilanț lezional complet și se pot tenta manevre terapeutice intervenționale de embolizare (Fig.22)

3.6. FISTULE ARTERIO-PORTALE

Fistulele arterio-portale intrahepatice pot fi secundare unui traumatism sau iatrogene, după o biopsie sau un drenaj transhepatic. Cele extrahepatice dezvoltate între artera hepatică și vena portă sunt consecința unei rupturi în vena portă a unui anevrism arterial preexistent. Adesea asiptomatice ele devin vizibile când debitul de circulație este important. Fenomene de HTP se pot dezvolta în timp.[70]

Ecografic - Doppler

- Se evidențiază dilatații arteriale și venoase segmentare cu circulație la viteze mari și flux turbulent.

CT, angio-IRM și angiografia sunt caracteristice.[71,72]

- Opacifierea în faza arterială a unui teritoriu triunghiular cu baza subcapsulară – prin existența șuntului se obține de fapt o parenchimografie portală în timp arterial (Fig.23).

3.7. FISTULE BILIO-VASCULARE

Existența unei hemobilii ridică suspiciunea existenței unei fistule între o structură vasculară și un canal biliar.[54]

Fistulele bilio-vasculare intrahepatice sunt secundare unui traumatism sau iatrogene, post-biopsie dau drenaj transhepatic. Cele extrahepatice sunt extrem de rare și apar între artera hepatică sau vena portă și calea biliară principală.

Obiectivarea sa este adesea foarte dificilă și necesită o explorare ***colangiografică.*** Când debitul vascular este mare căile biliare se pot dilata, iar la ***ERCP***



Fig.23 Fistulă arterio-portală – arteriografie hepatică. Parenchimografie hepatică precoce, apărută la injectarea arterială de substanţă de contrast, consecinţa unei fistule arterio-portale (săgeată).

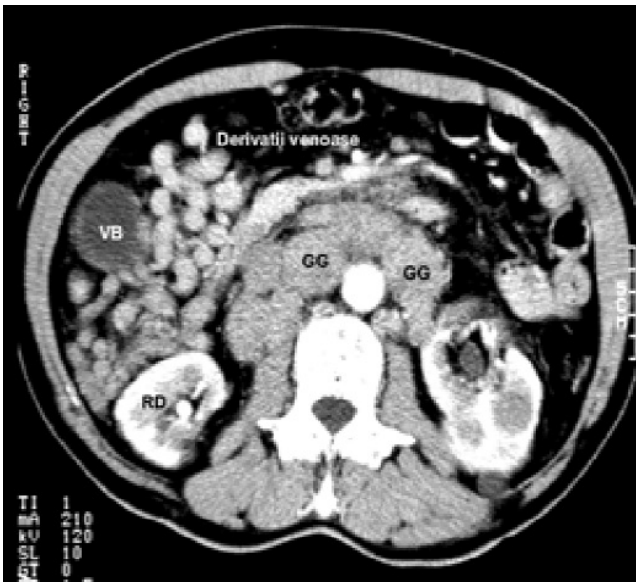

Fig.24 Circulaţie colaterală venoasă subhepatică şi inter-hepatorenală dreptă.

la nivelul papilei se evidențiază hemobilie.

Ecografia poate arăta dilatații segmentare de căi biliare cu evidențierea de flux sanguin în interior, iar dacă fluxul sanguin este lent, în căile biliare se poate evidenția material ecogen (trombi).[73,74]

3.7. ȘUNTURILE PORTO-CAVE

Șunturile venoase portosistemice sunt rare și pot fi congenitale sau secundare. Pot exista șunturi intrahepatice, respectiv extrahepatice, între un ram portal și o VH sau între vena portă sau un ram portal și VCI. Aspectul este anevrismal sau tubular.[75]

Doppler, CT și IRM se evidențiază elementele vasculare implicate și se poate aprecia debitul și influența șuntului asupra funcției hepatice, șunturile de mari calibru fiind o cauză de encefalopatie (Fig.24).

4. PATOLOGIA TRAUMATICĂ HEPATICĂ

Diagnosticul clinic al leziunilor traumatice hepatice este foarte limitat, examinarea imagistică fiind obligatorie pentru un bilanț lezional complet.[76] Tipul de leziuni și gravitatea acestora poate varia foarte mult în funcție de mecanismul de producere și de amploarea acestuia. Includem aici și traumatismele de cauze iatrogene – post biopsie hepatică, postdrenaj, etc.

Stabilirea algoritmului de investigație imagistică se face în funcție de situația clinică și starea hemodinamică a pacientului după principiul utilizării de primă intenție a celei mai simple și bogate în informații metode.[77] Din acest punct de vedere cea mai completă metodă de explorare este CT și aceasta trebuie practicată sistematic în traumatismele abdominale.[78] Ecografia și IRM trebuie utilizate mai degrabă în urmărirea evoluției leziunilor sau a complicațiilor eventuale.[79]

Radiografia abdominală simplă poate pune în evidență leziuni asociate – pneumoperitoneu, fracturi costale, corpi străini radio-opaci, etc.

Ecografia este metoda de screening în situații de urgență, mai ales în cazul politraumatismelor grave cu implicații neurochirurgicale. Evidențierea unor leziuni parenchimatoase sau perihepatice, respectiv a unui hemoperitoneu poate influența decizia operatorie în aceste cazuri.[80]

În cazurile grave examinarea poate fi dificilă și incompletă (pacient necooperant, leziuni superficiale de hipocondru drept). În aceste situații ecografia trebuie înlocuită de CT.[81,82]

Examinarea *computer-tomografică* dă un tablou complet lezional, atât asupra ficatului și pedicului vascular, cât și a celorlalte organe abdomino-pelvine, dar practicarea sa implică, de preferință, un pacient stabil hemodinamic. Se face obligatoriu o achiziție nativă pentru evidențierea leziunilor hemoragice, urmată de o achiziție dublu spiral cu injectare de substanță de contrast. Achizițiile tardive pot evidenția extravazarea substanței de contrast.[83] În condiții de urgență majoră o achiziție spirală abdominală cu injectare de contrast de la început este oportună și suficientă.[84]

Arteriografia și *angio-IRM* devin necesare în cazul existenței unor leziuni arteriale, fistule arterio-portale,

hemobilie sau hematoame diagnosticate ecografic sau CT.[85]

Realizarea arteriografiei depinde de starea clinică a pacientului și cuprinde un bilanț complet al elementelor arteriale și venoase (trunchi celiac, arteră hepatică, arteră mezenterică superioară cu retur venos mezenterico-port). Rolul său este diagnostic și terapeutic – în cazul hemoragiilor distale se embolizează elementele vasculare responsabile de sângerare.[86]

Existența unor leziuni biliare intra sau extrahepatice fac necesară practicarea unei *colangiografii retrograde* sau *percutanate*. Realizarea unui examen de *colangio-IRM* nativ și după injectare de contrast cu eliminare biliară poate fi de asemenea utilă.[87]

Indiferent de metoda utilizată, examenul trebuie să dea informații asupra integrității parenchimului, a elementelor vasculare și biliare.

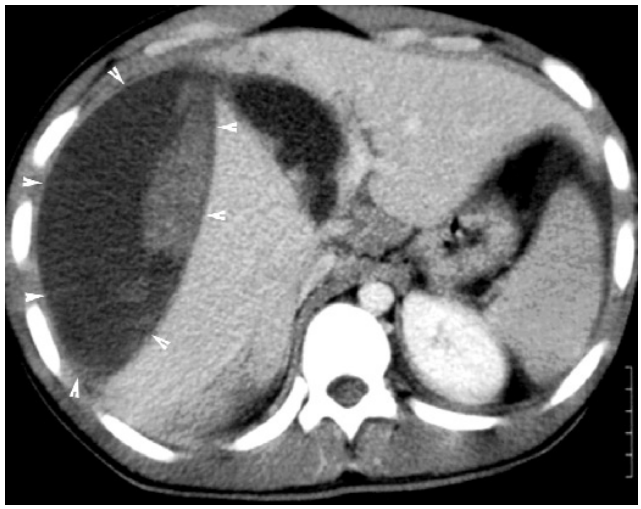

Fig.25 Traumatism hepatic
Examen CT după administrarea de substanţă de contrast iodat. Hematom subcapsular ce comprimă lobul drept hepatic (săgeți).

4.1. LEZIUNI PARENCHIMATOASE HEPATICE

Leziunile parenchimatoase hepatice pot fi de gravitate variabilă, iar aspectul lor imagistic diferă atât în funcție de importanța leziunilor, cât și de stadiul evolutiv al acestora - acut, subacut sau cronic.

4.1.1. Contuzia hepatică

Ecografic apare ca o plajă hipoecogenă, eterogenă, imprecis delimitată, care regresează în 5-7 zile în cazurile simple.

CT – imagine în bandă sau în plajă, nesistematizată, nativ hipodensă și neiodofilă.[88]

4.1.2. Fisuri și fracturi parenchimatoase

Ecografic și ***CT*** se evidențiază întreruperi de contur, în bandă, superficiale respectiv profunde în cazul fracturilor, asociind frecvent imagini adiacente de contuzie sau hematom.

4.1.3. Hematomul intraparenchimatos[14]

Ecografic

- în faza acută apare ca o plajă hiperecogenă, imprecis delimitată (primele 24 ore)
- în evoluție se delimitează și devine inițial heterogen, apoi hipoecogen sau chiar chistic; apariția de septuri și debriuri ecogene sugerează tendința spre organizare
- talia sa poate diminua până la rezorbție completă în câteva săptămâni sau luni, se poate stabiliza prin transformarea chistică a leziunii (devine transonic) sau poate crește în cazul unei rupturi secundare
- apariția de bule de gaz în interior ridică ipoteza unei abcedări a hematomului

CT

- în fază acută apare ca o leziune nativ hiperdensă și neiodofilă
- ulterior devine hipodensă și heterogenă (Fig.25)

4.1.4. Ischemia și necroza hepatică[90]

CT se evidențiază un teritoriu mai mult sau mai puțin sistematizat, hipodens, neiodofil; bule de gaz pot apărea în cazurile de necroză extensivă.

4.2. LEZIUNI VASCULARE

4.2.1.Hematom subcapsular

Ecografic *și* ***CT*** apare ca o imagine lenticulară, în formă de semilună, delimitată de capsula hepatică și parenchimul hepatic adiacent, pe care îl deformează[91]

- are aceleași caracteristici structurale și evolutive ca și un hematom parenchimatos

4.2.2. Hemoperitoneu

Ecografic se evidențiază un epanșament lichidian perihepatic, în șanțurile parietocolice sau pelvin, care ***CT*** este nativ hiperdens (Fig.26,27)

4.2.3. Fractura arterială sau venoasă[76,92]

Ecografic sunt dificil de vizualizat direct, chiar în modul Doppler, exceptând situațiile când este interesat un vas de mare calibru

CT poate evidenția o extravazare de substanță de contrast în interiorul unei colecții hemoragice, iar recostrucțiile MIP și 3D pot stabili apartenența la o



Fig.26 Politraumatism
Examen ecografic. Colecţie perihepatică ecogenă: hemoperitoneu (asterisc).

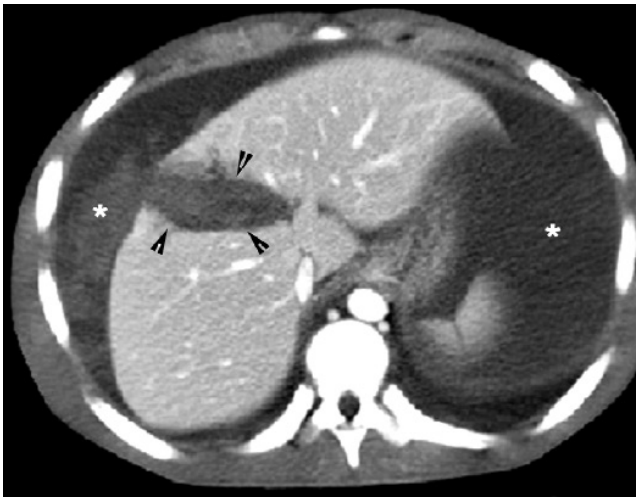

Fig.27 Traumatism hepatic
examen CT după administrarea de substanţă de contrast iodat. Hemoperitoneu (asterisc) şi fractură hepatică la nivelul segmentului VIII (săgeţi).

anumită structură vasculară (Fig.28).

Angiografia devine necesară pentru un bilanț complet și o eventuală corecție terapeutică

4.2.4. Fistula arterio-venoasă (portală sau hepatică)[77,92]

Ecografic - leziuni transonice situate pe traseul sau în vecinătatea unor vase și care prezintă în interior semnal Doppler de aspect turbulent și alternat (color și spectral)
CT - leziuni hipodense sau izodense nativ și intens iodofile în timp arterial, cu opacifierea simultană a unei vene adiacente

4.2.5. Pseudoanevrism[93]

Ecografic - leziune rotund-ovalară, transonică situată pe traseul unui vas și care prezintă în interior semnal Doppler de aspect turbionar, și de dute-vino la nivelul



Fig.28 Traumatism hepatic complex, cu leziuni parenchimatoase, biliare şi vasculare
Examen CT după administrarea de substanţă de contrast iodat. Contuzie de segmente VII şi VIII (săgeţi mici). Hematom intraparenchimatos în segmentul IV (capete de săgeată) cu focar de sângerare activă (asterics).

coletului anevrismal (color și spectral)
CT - leziuni eterogene hipodense sau dense nativ și intens iodofile, cu spălare rapidă, situate pe traseul unui vas.

Unele leziuni vasculare traumatice identificate și evaluate pot beneficia de o terapie radio-intervențională de tratament: embolizare, stentare, etc.[94,95,96]

4.3. LEZIUNI BILIARE

4.3.1. Fractura de căi biliare intra- sau extrahepatice[77,97]

- sunt dificil de vizualizat direct ecografic sau CT, existența lor fiind bănuită în cazul apariției unor colecții cu conținut biliar

Colangiografia retrogradă sau *percutanată* sau un examen *colangio-IRM* nativ și după injectare de substanță de contrast cu eliminare biliară poate evidenția localizarea fracturii și consecințele sale (colecții biliare).[85]

4.3.2. Bilioame

Pot fi localizate intrahepatic, peri-hepatic sau la distanță, intraperitoneal
Ecografic – colecții transonice, rotunde, cu contururi nete și pereți fini, uneori cu debriuri ecogene în interior
CT – colecții hipodense, neiodofile, cu caractere de chist, dar fără pereții proprii

Dacă sunt voluminoase și compresive se pot drena percutanat sub ghidaj ecografic sau CT.

Existența unei hemobilii ridică suspiciunea exis-

tenței unei fistule între o structură vasculară și un canal biliar, iar obiectivarea sa este adesea foarte dificilă și necesită o explorare *colangiografică*.

5. PATOLOGIA TUMORALĂ HEPATICĂ

Diagnosticul leziunilor tumorale hepatice se face prin mijloace imagistice neinvazive: ecografie, computertomografie (CT), imagistică prin rezonanță magnetică (IRM). Metodele sunt complementare și permit avansarea unui diagnostic corect, bineînțeles în corelație cu datele clinice și de laborator.

Fiecare compartiment celular ce intră în alcătuirea ficatului poate fi la originea unor tumori benigne sau maligne.

5.1. TUMORI HEPATICE BENIGNE

5.1.1. Masele chistice

5.1.1.2. Chistul simplu (biliar)

În 1-5% din cazuri chistul biliar este descoperit întâmplător printr-o ecografie de rutină sau prin examen CT efectuat pentru o altă indicație.[98,99]

Ecografia este metoda de elecție. Chisturile necomplicate se prezintă sub forma unor mase anecogene cu contururi regulate, fără perete propriu vizibil, fără septuri sau calcificări (Fig.29). Chisturile complicate (infectate sau hemoragice) pot prezenta septuri, depozite declive și pereți ecogeni.

CT. Chistul biliar se prezintă sub forma unei imagini

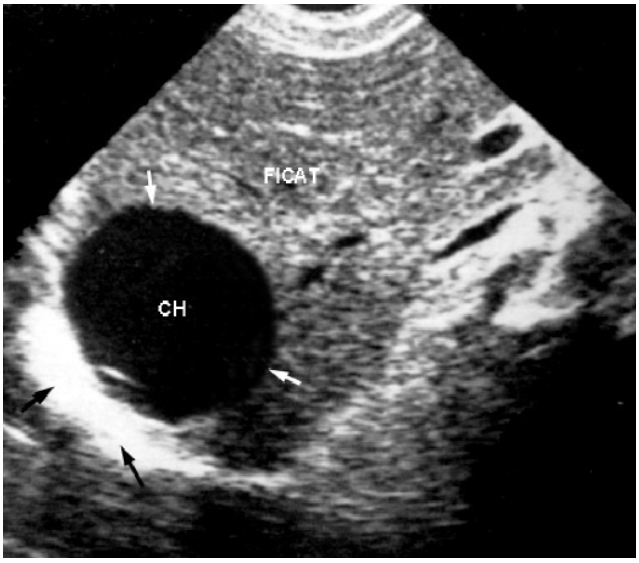

Fig.29 Chist biliar simplu.
Ecografie hepatică: imagine anecogenă net trasată cu întărire posterioară.

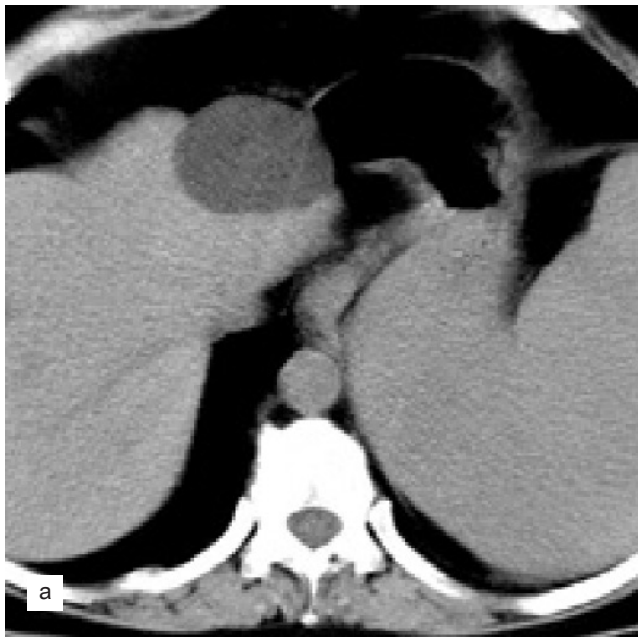

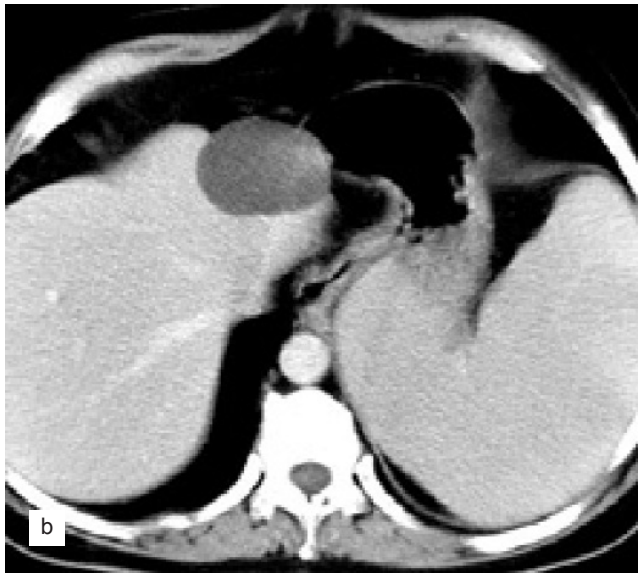

Fig.30 Chist biliar necomplicat.
a) CT nativ: leziune cu densitate fluidă, omogenă net trasată, fără perete propriu vizibil, localizată în lobul stâng hepatic
b) CT cu substanţă de contrast: leziune cu densitate fluidă, omogenă net trasată, fără perete propriu vizibil, neiodofilă localizată în lobul stâng hepatic.

circumscrise de formă rotundă /ovalară, cu contur net față de parenchimul adiacent și densitate fluidă (0-20UH), omogenă, neiodofilă; dimensiunile pot varia de la câțiva mm la 10-12cm. Peretele chistului este foarte subțire, uneori invizibil[100] (Fig.30 a,b). Chisturile simple hepatice sunt de regulă solitare dar în unele cazuri se pot întâlni chisturi multiple; atunci când numărul lor este mai mare de 10 trebuie să ne gândim la o boală de tip polichistic.

IRM. Chistul biliar necomplicat apare sub forma unei leziuni înlocuitoare de spațiu net delimitate, cu semnal omogen, în izosemnal T1 și T2 cu LCR. IRM este mai sensibilă decât CT în caracterizarea chisturilor hepatice

de mici dimensiuni sau a celor cu conținut modificat, situație în care chistul poate apare în hipersemnal T1 datorită conținutului hemoragic sau proteic.[98,101,115]

5.1.1.2. Boala polichistică hepatică

Ecografia constituie explorarea de rutină.[99]

CT. Semiologia CT este superpozabilă peste aspectele CT descrise la chistul biliar. Se pot întâlni calcificări, secundare perturbării metabolismului vitamino-calcic. Se poate asocia hepatomegalie.

IRM. Aspectul chisturilor necomplicate este identic cu cel al chistului biliar unic. Sângerarea intrachistică sau infecția duc la creșterea semnalului și la aspectul heterogen intralezional.[101]

5.1.1.3. Hamartoamele biliare (complexul von Meyenburg)

Hamartoamele biliare se datoresc unei dezvoltări incomplete și aberante de canalicule biliare ce nu sunt conectate cu ductele biliare normale rezultând o dilatație chistică. De regulă sunt multiple și cu dimensiuni mai mici de 1 cm. Sunt stabile ca aspect și dimensiuni de-a lungul timpului.[108,124]

5.1.1.4. Hamartomul

Hamartomul este o tumoră benignă de tip chistic, de dimensiuni mari putând ajunge la un diametru axial de 15 cm, cu contur bine delimitat, încapsulată sau pedunculată. Reprezintă 8% din tumorile hepatice ale copilului.[98]

Ecografic,CT *și* ***IRM,*** aspectul este superpozabil peste cel al chistului biliar cu variații în funcție de cantitatea de țesut stromal existentă în structura chistului.

5.1.1.5. Chistadenomul biliar

Chistadenomul biliar este o tumoră rară cu potențial de malignizare, ce se prezintă sub forma unor mase tumorale chistice de dimensiuni mari (diametru axial: 5-14 cm), compartimentate de septuri, uneori prezentând conturul intern ușor neregulat.[98]

5.1.2. Tumori benigne hepatice cu componenta solidă dominantă

5.1.2.1. Hemangiomul hepatic

Hemangiomul hepatic este o tumoră benignă frecventă (1% din examenele computertomografice) cu aspect imagistic caracteristic.

Ecografic, hemangiomul apare sub forma unei leziuni hiperecogene, bine delimitate.[102] Ecogenitatea poate varia datorită componentelor chistice sau de tip fibrotic pe care hemangiomul le poate conține (Fig.31). Eco Doppler color poate pune în evidență structuri vasculare periferice fără însă a evidenția prezența unui flux doppler în interiorul hemangiomului.

CT. La examenul CT spontan leziunea este hipodensă cu o densitate apropiată de cea a sângelui circulant. După injectarea contrastului iodat i.v., se pune în evidență existența unei prize de contrast intense în periferie ce apare sub forma unor bulgări iodofili sau a unor "limbi de foc".[98,99] În faza portală, încărcarea hemangiomului progresează din aproape în aproape de la periferie spre centru având tendință să umple leziunea. Examinarea CT tardivă arată umplerea totală a leziunii cu contrast și persistența intralezională a produsului de contrast în cantitate superioară și timp mai îndelungat față de restul parenchimului hepatic (Fig.32 a,b,c).

Hemangiomul de talie mare sau cavernos prezintă o structură heterogenă datorită unei zone centrale de fibroză ce este mai mult sau mai puțin exclusă din circulația generală. Acesta este și motivul pentru care hemangioamele cavernoase nu se încarcă complet cu contrast.[100,122] Aspectul CT este patognomonic.

IRM reprezintă cea mai bună metodă de detecție și caracterizare a hemangioamelor hepatice (Fig.33 a,b,c). Hemangiomul apare sub forma unei le-ziuni cu semnal similar chisturilor biliare adică în hiposemnal T1 și hipersemnal T2 datorită timpilor de relaxare T1 și T2 lungi (peste 120 ms). Examinarea cu contrast în mod dinamic permite în majoritatea cazurilor diferențierea hemangioamelor de metastaze, prin modul lor de încărcare de la periferie spre centru, sub forma unor noduli periferici ce progresează centripet.[101,115,117]

Contrastul intralezional persistă în fază parenchimatoasă spre deosebire de metastaze la care consta-



Fig.31 Hemangiom
Ecografie hepatică: masă net delimitată, hiperecogenă.

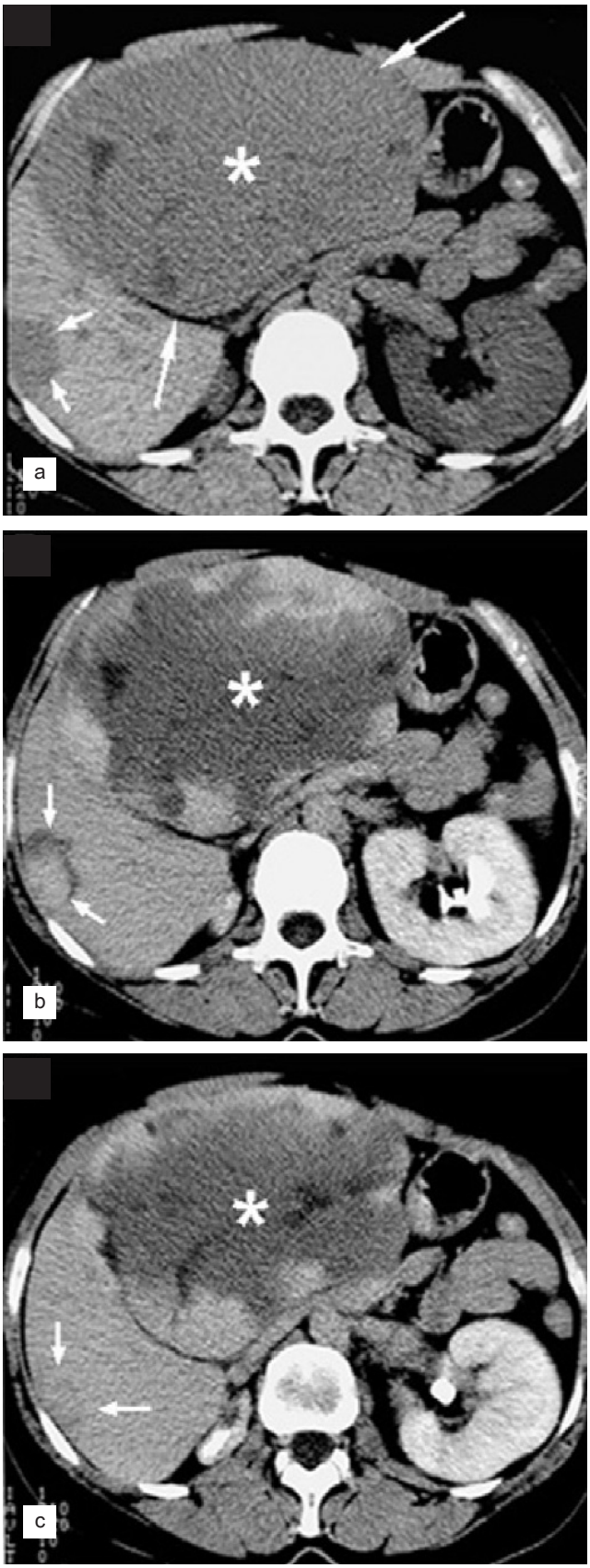

Fig.32 CT cu substanţă de contrast în mod dinamic (a, b, c): formaţiuni hipodense spontan dintre care una gigantă cu zone intens hipodense dispuse central ce se încarcă centripet, cea mică cu umplere totală în fază venoasă, aspect sugestiv pentru hemangiom, cel mare fiind de *tip cavernos.*

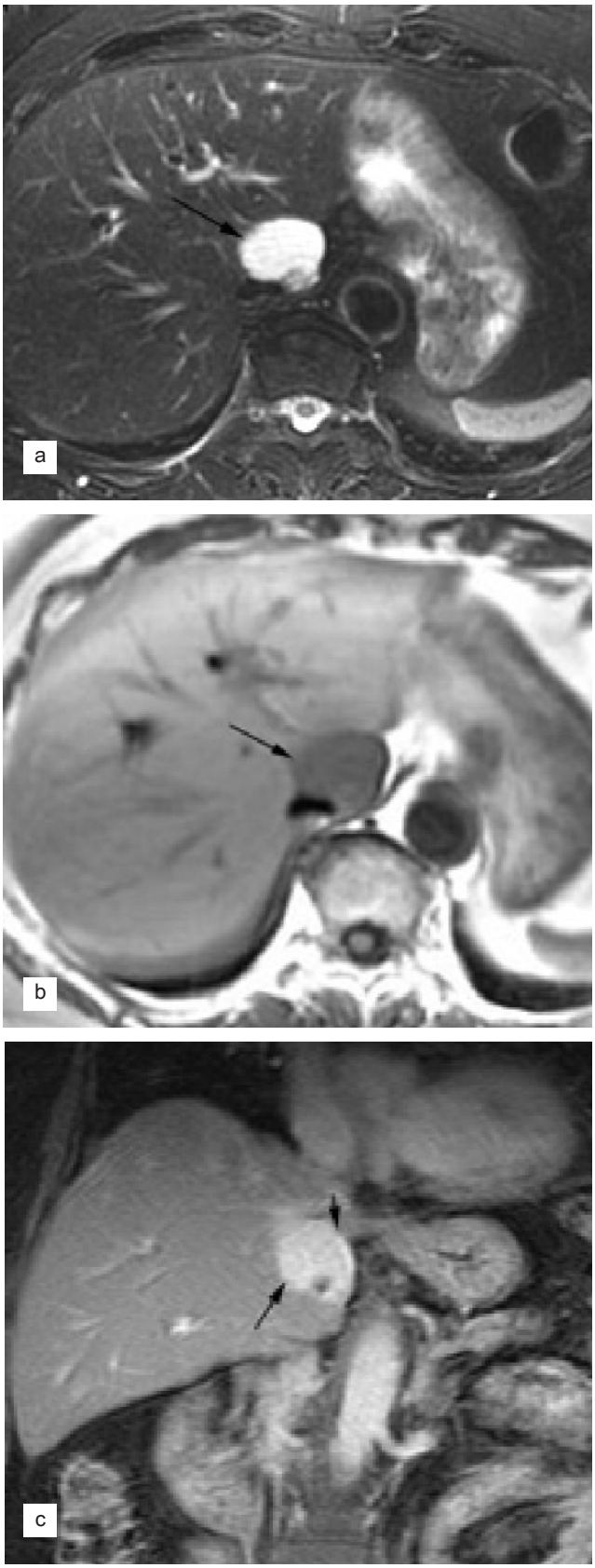

Fig.33 Hemangiom
a) IRM axial T2: - masă în hipersemnal accentuat T2, net conturată, proiectată în lobul caudat;
b) IRM axial T1: masă în hiposemnal omogen T1;
c) RM coronal T1 post Gd: persistenţa contrastului intralezional.

tăm o spălare sau un aspect heterogen.[98]

Administrarea contrastului specific hepatobiliar tip MultiHance demonstrează la examinarea în mod dinamic aceeași comportare a hemangioamelor ca și la agenții de contrast paramagnetici extracelulari.[101,104]

Administrarea iv de contrast specific celulelor Kupffer (SPIO-small iron oxide particle) cu realizarea unei achiziții dinamice T1 evidențiază o încărcare centripetă a hemangiomului cu persistența în timp a contrastului intralezional. În ponderație T2 postSPIO la 10 minute de la injectare se constată scăderea intensității semnalului în sânul hemangiomului față de intensitatea semnalului intralezională la examinarea T2 nativă, datorită efectului de blood pool al SPIO.[101,134]

5.1.2.2. Hiperplazia nodulară focală (HNF)

Hiperplazia nodulară focală (HNF) este o leziune tumorală benignă unică sau multiplă. Reprezintă aproximativ 8% din tumorile primare și este a doua cauză de tumoră benignă hepatică.

Ecografic, HNF apare sub forma unei mase bine delimitate hiperecogene sau izoecogene față de parenchimul hepatic (Fig.34). Cicatricea centrală apare în aproximativ 20% din cazuri, sub forma unei benzi lineare hiperecogene.[99] Eco Doppler color arată prezența de structuri vasculare cu dispoziție radiară de la centru spre periferie conectate cu o arteră nutritivă dispusă central, cu aspect similar examenului angiografic.[103]

CT. La examenul CT spontan, HNF se prezintă sub forma unei leziuni izodense cu parenchimul hepatic ce poate conține o imagine de cicatrice centrala hipodensă. După injectarea contrastului iodat i.v., priza de contrast este precoce și fugace fiind practic totdeauna atenuată în fază portală. Cicatricea centrală rămâne hipodensă după injectare. Examinarea tardivă a leziunii evidențiază retenția produsului de contrast la nivelul cicatricei ce este compusă din țesut conjunctiv (Fig.35 a,b,c).

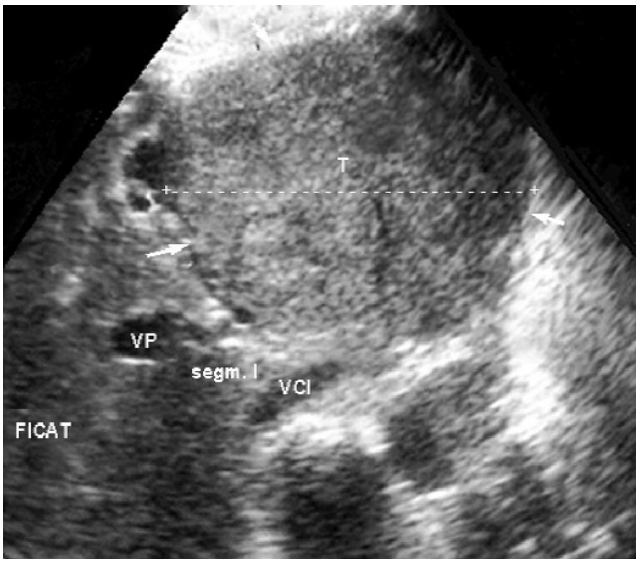

Fig.34 Hiperplazie nodulară focală.
Ecografie hepatică. Masă discret hiperecogenă, cu fine imagini hipoecogene proiectate central.

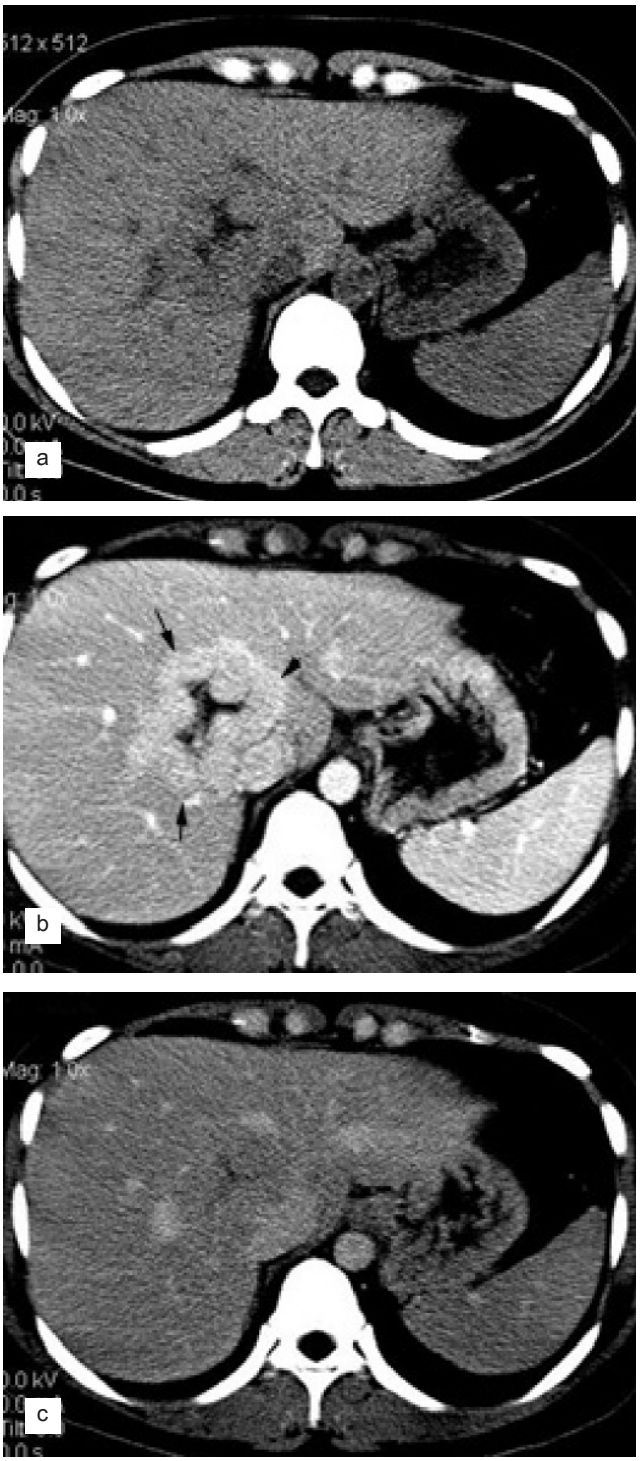

Fig.35 Hiperplazie nodulară focală
a) CT nativ: masă discret hipodensă cu zonă stelată intens hipodensă proiectată central;
b) CT cu contrast fază precoce: iodofilie periferică în fază arterială;
c) CT postcontrast tardiv: periferia devine izodensă cu parenchimul hepatic adiacent, cicatricea îşi micşorează aria de proiecţie.

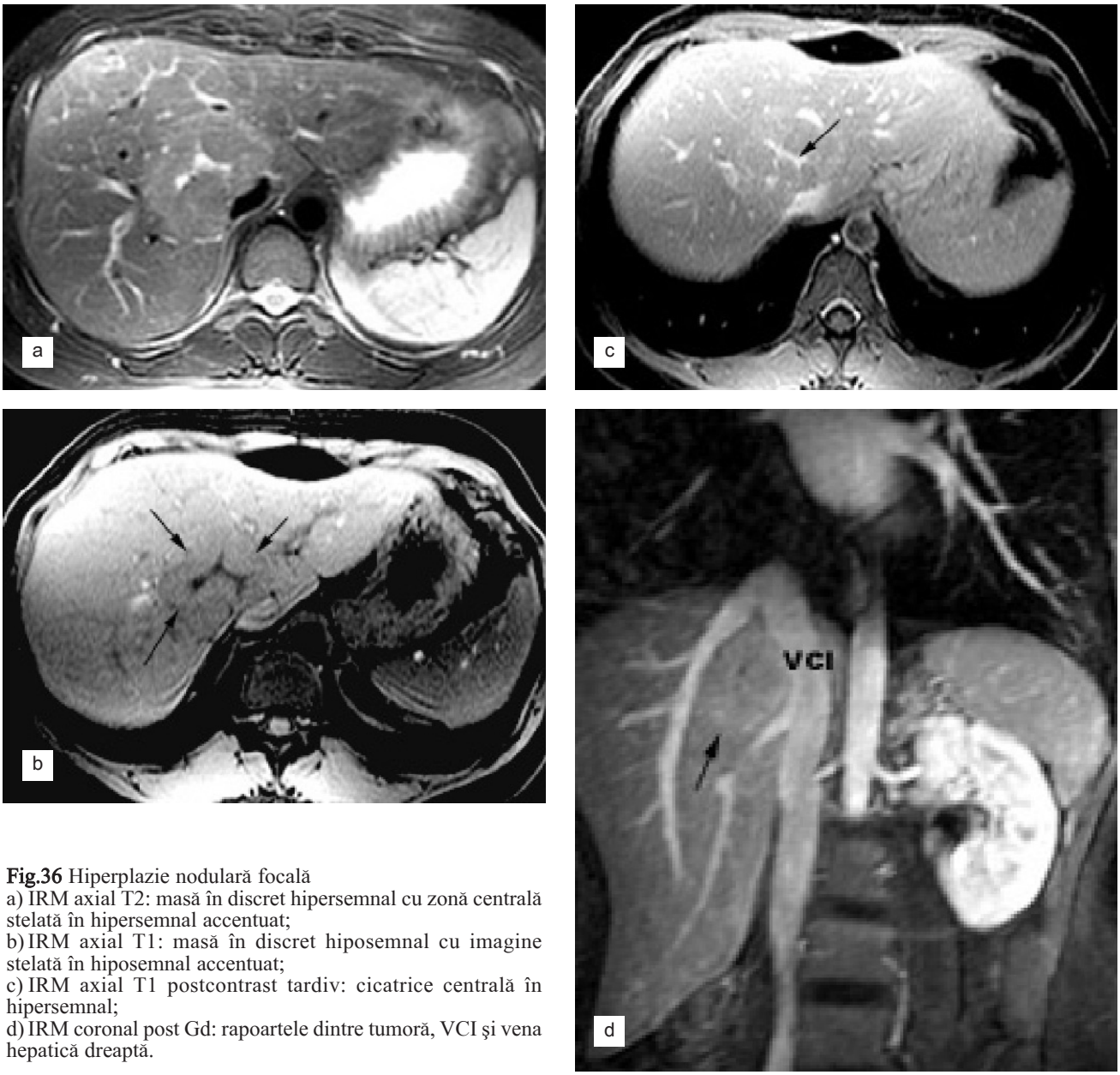

Fig.36 Hiperplazie nodulară focală
a) IRM axial T2: masă în discret hipersemnal cu zonă centrală stelată în hipersemnal accentuat;
b) IRM axial T1: masă în discret hiposemnal cu imagine stelată în hiposemnal accentuat;
c) IRM axial T1 postcontrast tardiv: cicatrice centrală în hipersemnal;
d) IRM coronal post Gd: rapoartele dintre tumoră, VCI şi vena hepatică dreaptă.

Această comportare a leziunii semnează diagnosticul de HNF.[100,122]

IRM. Aspectul tipic în IRM al HNF este: masă în discret hiposemnal T1 și izo sau discret hipersemnal T2. Cicatricea centrală apare în hiposemnal T1 și hipersemnal T2, dar este prezentă doar la 1/3 din pacienți. Semiologia HNF postinjectare de contrast paramagnetic extracelular este identică cu cea computertomografică[106] (Fig.36 a,b,c,d). HNF se încarcă cu substanțe de contrast specifice pentru hepatocit cît și cu cele cu tropism pentru structurile Kupfferiene.[98,101,115]

5.1.2.3. Adenomul hepatocelular (AHC)

Adenomul hepatocelular (AHC) este o tumoră benignă, solitară în 80% din cazuri, bine delimitată încapsulată, de mari dimensiuni.[98]

Ecografic, AHC apare ca masă hiperecogenă; hemoragia recentă intratumorală poate duce la o creștere a ecogenității tumorii, în timp ce una veche la o imagine hipo sau anecogenă.[99,102] Eco Doppler color arată prezența de vase periferice de tip arterial și venos, iar central prezența de structuri de tip venos.[103]

CT. La examenul CT spontan, adenomul nu prezintă elemente semiologice caracteristice, leziunea putând fi hiper/izo sau hipodensă, omogenă sau heterogenă. După injectare adenomul captează în grade variabile contrastul. Pe secțiunile realizate tardiv nu se evidențiază stagnarea produsului de contrast. Uneori AHC prezintă un perete propriu hipodens. In practică este imposibil de diferențiat, pe baza datelor de semiologie CT, un adenom de un carcinom hepatocelular.[100,121,122]

IRM, adenomul este heterogen, cu semnalul variabil T1;

în ponderație T2 adenoamele prezintă discret hipersemnal. Conținutul lipomatos al adenoamelor poate fi demonstrat în secvențele T1 EG în opoziție de fază, în care hipersemnalul intratumoral se șterge, față de T1 EG în fază. O treime din adenoame prezintă un halou periferic în hiposemnal T1 și T2 ce corespunde unei capsule fibroase. În fază arterială postinjectare de Gd notăm un flash uneori heterogen cu spălare rapidă în primele 60 de sec.[98,101,105,115] Utilizarea particulelor de oxid de Fier (SPIO) evidențiază o comportare similară cu cea descrisă la HNF adică o descreștere a intensității semnalului, în ponderație T2 (la 10 minute de la injectare), în interiorul adenomului, datorită celulelor Kupffer incluse.[101,115]

5.1.2.4. Adenomatoza sau adenoamele hepatocelulare multiple

Se caracterizează prin prezența de adenoame multiple (mai mult de 4) distribuite în ambii lobi.[100] Această entitate trebuie diferențiată de alte entități cum ar fi hiperplazia nodulară de tip regenerativ, nodulii de regenerare sau de tip displazic din ciroză.

5.1.2.5. Hiperplazia nodulară regenerativă (HNR)

Imagistica nu are semne specifice de delimitare a acestei entități. Elemente ajutătoare în diagnostic ar fi: caracterul difuz al afectării hepatice, asocierea HTP (în 50% din cazuri), contextul clinic de apariție.

5.1.2.6. Hemangioendoteliomul infantil (HEI)

Reprezintă 12% din tumorile hepatice apărând în primele 6 luni de viață. Există o formă solitară și o formă difuză. Imagistic aspectul tumorii este nespecific.[98]

5.1.3. Tumori hepatice benigne cu conținut lipomatos

Tumorile lipomatoase sunt excepționale, solitare, rotunde, bine delimitate; apar pe ficat indemn și au ca exponenți lipomul și angiomiolipomul (AML). Prezența intratumorală a unui conținut lipomatos nu indică obligatoriu că este vorba de un lipom sau de un angiomiolipom. Dimpotrivă tumora hepatică care are cel mai frecvent grăsime în interior este carcinomul hepatocelular urmată de adenomul hepatic.[98,100]

Ecografic, tumorile lipomatoase sunt hiperecogene, net delimitate cu atenuare posterioară.[99,102]

CT *nativă* evidențiază existența insulelor lipomatoase cu densități negative: -40 /-80 UH.

IRM. AML sunt în hipersemnal T1 și T2. IRM cu supresie de grăsime evidențiază ștergerea semnalului în AML.[98]

5.2. TUMORI HEPATICE MALIGNE PRIMARE

5.2.1. Tumori maligne cu originea în hepatocit

5.2.1.1. Carcinomul hepatocelular (CHC)

Carcinomul hepatocelular (CHC) este cea mai frecventă tumoră hepatică primară. 85% din CHC apar pe un ficat cirotic.[99,100]

Există două forme de CHC: nodulară (90% din cazuri) și difuză (10% din cazuri). Forma nodulară poate fi încapsulată. În 50% din cazuri tumora este unică, iar în 40% din cazuri tumora este multifocală.[106]

Ecografia. Semnele ecografice sunt variabile și nespecifice: tumorile mai mici de 3 cm sunt mai frecvent hipoecogene, omogene, semănând cu nodulii de regenerare sau displazici din ciroză. Tumorile voluminoase sunt cu structură heterogenă: hiper/hipo-ecogene.[99,102] Anumite aspecte semiologice pot sugera diagnosticul: inel periferic hipoecogen ce corespunde capsulei (Fig.37), aspect de tras la țintă cu halou hipoecogen periferic, aspect heterogen în mozaic.

Evaluarea tip Doppler pulsat, continuu sau power cuplată cu injectarea de agenți de contrast specifici (Levovist) este utilă în evidențierea vaselor de neoformație din sânul tumorii.[126] (Fig.38)

CT. La examenul CT spontan tumora se prezintă ca o leziune hipodensă, cu structură omogenă sau heterogenă; foarte rar, tumora este izodensă când se evidențiază după contrast sau când este bănuită prin deformarea conturului hepatic. Calcificările pot fi prezente în 15-20% din cazuri. Componenta lipomatoasă apare în 2-21% din CHC. Obligatoriu examenul spontan se conti-nuă cu explorarea CT cu contrast iodat injectat iv. cu achiziție în mod spiral în timp precoce, întrucât CHC este hipervascularizat în peste 85% din cazuri.[107, 108,121,122,128,129,130](Fig.39) Examinarea CT în

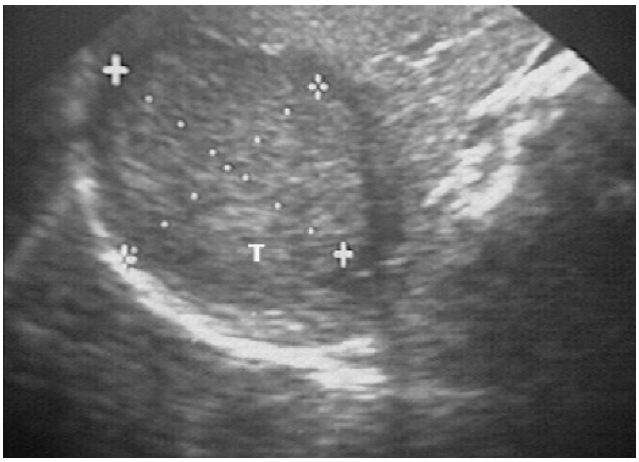

Fig.37 Carcinom hepatocelular
Ecografie hepatică: masă izo-/discret hiperecogenă cu halou hipoecogen periferic.

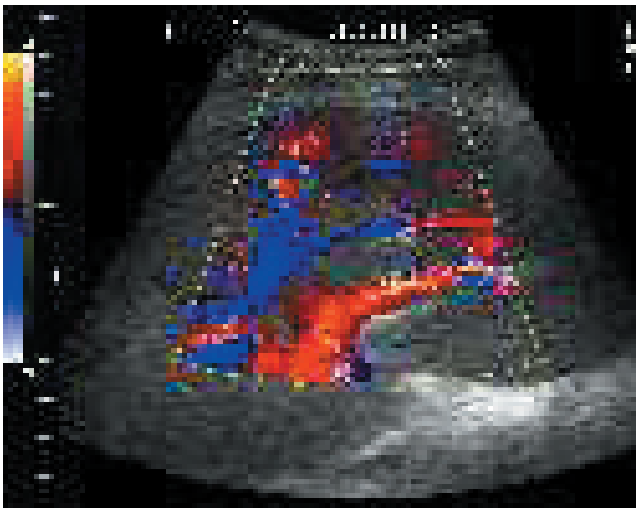

Fig.38 Carcinom hepatocelular
Eco Doppler cu Levovist: vase de neoformaţie în sânul unui nodul hipoecogen.

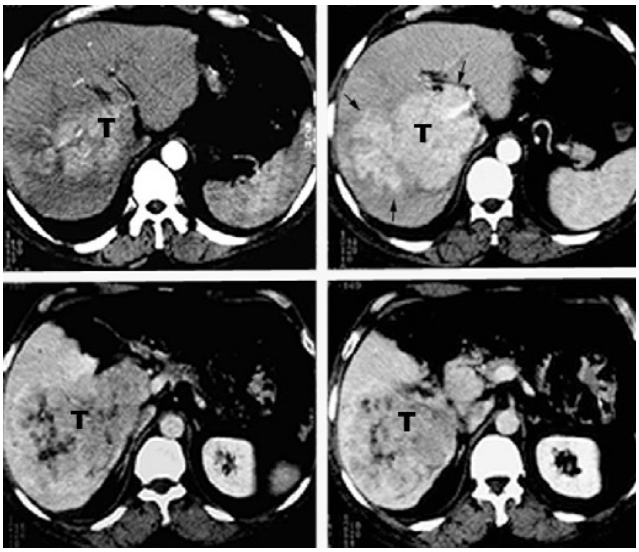

Fig.39 Carcinom hepatocelular
CT cu contrast în mod dinamic: masă cu contur neregulat cu iodofilie în fază precoce, cu spălare parţială în fază tardivă şi mici zone necrotice incluse.







Fig.40 Carcinom hepatocelular
a) IRM axial T1 nativ: masă în hiposemnal ce atinge segmentele 7, 8 ale lobului drept hepatic;
b) IRM axial T2: masă în hipersemnal cu structură discret heterogenă;
c) RM coronal T1 post Gd: masă heterogenă în hipo/hipersemnal cu structură polivacuolară.

faza portală poate pune în evidență uneori o priză de contrast inelară periferică compatibilă cu o capsulă (30-67% din cazuri). Acest aspect este întâlnit mai frecvent în CHC bine diferențiate. Prezența invaziei venoase portale sau la nivelul venei cave inferioare și a venelor hepatice este întâlnită în 33-48% din cazurile de CHC, fiind comună tumorilor cu diametrul mai mare de 5 cm. Trombul apare ca o imagine lacunară endolumenală neiodofilă sau io-dofilă (tromb tumoral) total sau parțial obstructiv, vasul trombozat apărând de dimensiuni crescute. Absența de vizualizare a venei porte sau a unui ram lobar semnifică invazia tumorală. Fistulele arterio-portale se întâlnesc în 11-60% din cazurile de CHC, bilanțul lor realizându-se prin CT spiral bifazic arterial și portal ce evidențiază modificări de perfuzie hepatică.

IRM. Semnalul CHC este variabil funcție de structura sa.[98,101,113,119,120] Cea mai frecventă combinație este hiposemnal T1 și hipersemnal T2 (54% din cazuri) (Fig.40 a,b,c), urmată de izosemnal T1 și T2 (16%), hiposemnal T1, izosemnal T2 (10%), hipersemnal T1 și T2 (6,8%), izosemnal T1, hipersemnal T2 (6,2%). 91% din CHC cu dimensiuni de pînă la 2 cm sunt în izosemnal T1 și T2 și se încarcă omogen cu contrast.

Gradul de încărcare al tumorii este corelat cu gradingul tumoral, tumorile foarte bine diferențiate pot fi hipovasculare.[117,119,120,125,127] Invazia structurilor vasculare adiacente hepatocarcinomului sau tromboza ramurilor portale sau a VCI și a venelor hepatice se pun în evidență prin realizarea unei angio-RM 3D FSPGR T1 postinjectare iv de Gd sau de Gd-BOPTA cu înlănțuirea de faze multiple (arterială, portală și parenchimatoasă) și reconstrucții multiplanare și de tip angiografic.[114,115,125]

Angiografia nu mai are indicație în diagnosticul CHC decât în cazuri particulare unde poate ameliora sensibilitatea diagnosticului în detecția nodulilor tumorali.

Realizarea unui porto-CT, prin injectarea contrastului iodat direct în AMS, permite un bilanț exact al hepatomului multicentric.[110]

5.2.1.2. Carcinomul fibrolamelar (CFL)

Carcinom fibrolamelar (CFL) este o tumoră malignă ce apare la adulții tineri pe ficat normal.

Ecografia. CFL este fie izo/ hipo sau hiperecogen, având contur polilobulat. Cicatricea centrală este întâlnită în aproximativ 50% din cazuri sub forma unei benzi lineare hiperecogene. Se pot întâlni calcificări proiectate central.[99]

CT. La examenul nativ tumora este hipodensă omogenă. În 40% din cazuri apar calcificările care sunt dispuse central. În fază arterială tumora este hipervascularizată. Cicatricea centrală se poate sau nu încărca pe secțiunile realizate tardiv.

IRM. CFL se prezintă sub forma unei leziuni heterogene predominant hipointensă în T1 și hiperintensă în T2.[111]

5.2.1.3. Hepatoblastomul

Hepatoblastomul reprezintă cea mai comună tumoră primară a copilului.

De regulă tumora este voluminoasă, unică cu contur bine delimitat, uneori cu suprafață lobulată. În 20% din cazuri hepatoblastomul este multifocal. Calcificările amorfe sunt vizualizate în 30% din cazuri.

Ecografic hepatoblastomul apare ca o masă cu structură heterogenă hiperecogenă față de parenchimul hepatic sănătos.[112]

CT și ***IRM*** sunt utile în stabilirea localizării exacte și a extensiei vasculare.[104,111] Calcificările intratumorale sunt cel mai bine evidențiate în explorarea CT nativă.

5.2.2. Tumori maligne hepatice cu originea în căile biliare

5.2.2.1. Chistadenocarcinomul

Chistadenocarcinomul nu poate fi diferențiat imagistic de chistadenom.

5.2.2.2. Colangiocarcinomul intrahepatic (CAC-I)

Colangiocarcinomul intrahepatic (CAC-I) sau colangiocarcinomul periferic se poate prezenta sub forma unei mase unice de dimensiuni mari, sub forma unor noduli tumorali multiplii confluenți sau unei tumori infiltrative.[98]

Ecografia. CAC-I este hiperecogen în leziunile mai mari de 3 cm, hipo-/ sau izoecogen în leziunile mai mici de 3 cm. Delimitarea față de parenchimul sănătos este neregulată în 50% din cazuri. CAC-I nu prezintă semnal Doppler. Se poate asocia dilatație parcelară precoce de ducte biliare intrahepatice (în 30% din cazuri) sau invazie portală (rar întâlnită).

CT. CAC-I se prezintă la examinarea CT nativă sub forma unei mase hipodense, cu contur neregulat, cu posibile mici calcificări incluse. Postcontrast în fază arterială și portală se constată o iodofilie moderată periferică mimând un inel gros, fără diferențe semnificative între cele două faze, explicația fiind progresia lentă a substanței de contrast în țesutul tumoral până la omogenizare.[100,123]

IRM. CAC-I apare mai frecvent sub forma unei leziuni în hiposemnal T1 și hipersemnal accentuat T2. Injectarea de contrast paramagnetic demonstrează progresia lentă a Gd de la periferie spre centru. Secțiunile realizate tardiv arată o tumoră cu încărcare incompletă heterogenă. CAC-I sunt hipervasculare doar în 30% din cazuri.[98]

Alte semne care pot orienta diagnosticul imagistic

de CAC-I sunt reprezentate de:

- dilatația de căi biliare intrahepatice periferice prezentă în 20-60% din cazuri.
- compresia sau obstrucția structurilor portale intrahepatice (45-50% din cazuri)
- retracție capsulară (în 20% din cazuri)
- modificări morfologice ale ficatului: atrofie segmentară sau lobară a lobului locuit tumoral evidențiabilă în 40% din cazuri.
- adenopatii locoregionale sau invazie a organelor vecine.

Angiografia, evidențiază vase de neoformație fără traiecte fistuloase de tip arteriovenos, asociate cu stenoze sau ocluzii de ramuri portale intrahepatice.

5.2.2.3. Colangiocarcinomul căilor biliare mari

Colangiocarcinomul căilor biliare mari, atinge cu predilecție căile biliare centrohilare; este o tumoră de dimensiuni mici endolumenală ce determină obstrucție biliară în amonte și invadează relativ precoce structurile vasculare. Tumora Klatskin reprezintă localizarea colangiocarcinomului la nivelul porțiunii craniale a canalului hepatic, cu extensie în porțiunea proximală a ductului hepatic drept și stâng.[99]

Ecografia evidențiază existența dilatației uni-/ sau bilaterale a căilor biliare intrahepatice cu decalibrare în regiunea hilului, uneori evidențiind la acest nivel existența unei mase hipo sau hiperecogene cu extensie în parechimul adiacent (Fig.41). Invazia vasculară poate fi demonstrată prin ecografie Doppler.

CT vizualizează pe lângă dilatația de arbore biliar intrahepatic, globală sau segmentară, obstrucția în regiunea centrohilară și prezența invaziei tumorale în parenchimul hepatic adiacent hilului sau în structurile vasculare (Fig.42 a,b). Procesul tumoral de regulă se extinde în segmentele IV și I hepatice.[101,121,123]

IRM este superior ecografiei și CT prin realizarea (pe lângă secțiunile clasice ponderate T1 și T2) colagi0-pancreatografiei RM (cu TE scurt și lung) ce permite o cartografie exactă a CBIH și EH și o caracterizare superioară a aspectului obstrucției (efilare în vârf de creion, stop total, imagine lacunară).[116,118] (Fig.43 a,b)

Metodele imagistice invazive: *colangiografia transhepatică percutanată* și/sau *ERCP* (colangio-pancreatografia retrogradă endoscopică) rămân indicate ca ultimă soluție de diagnostic și pentru realizarea de derivații biliare externe sau interne.

5.2.2.4. Neoplasmul veziculei biliare

Există două forme: *nodulară* cu o voluminoasă leziune endolumenală și *infiltrativă* cu îngroșare localizată sau difuză a peretelui, greu de diferențiat de o veziculă

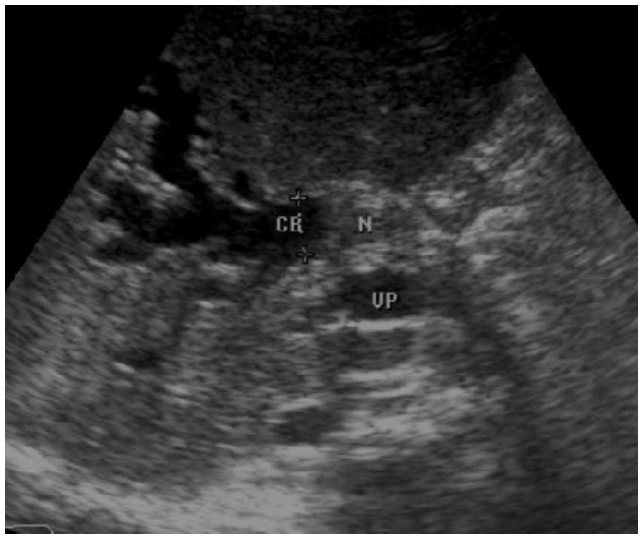

Fig.41 Colangiocarcinom central
Ecografie hepatică: nodul izoecogen proiectat la nivelul ductului hepatic comun cu dilataţie în amonte de arbore biliar.

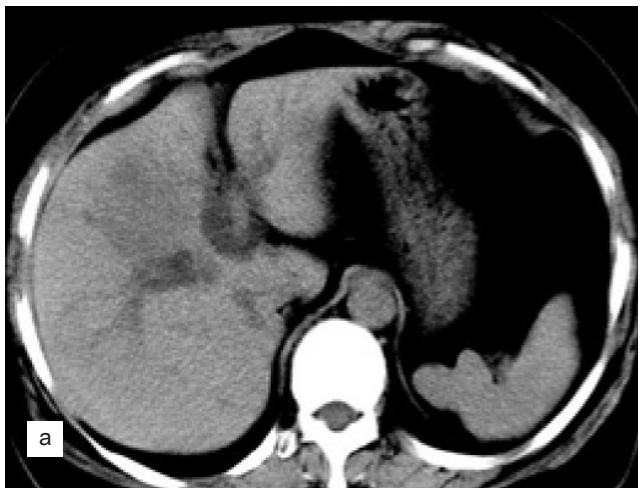



Fig.42 Colangiocarcinom central cu invazie în parenchim
a) Macronodul anfractuos, hipodens, proiectat în porţiunea internă a segmentului IV;
b) Macronodul anfractuos, hipofixant, proiectat în porţiunea internă a segmentului IV ce infiltrează căile biliare adiacente.





Fig.43 Colangiocarcinom central.
a) Colangio-RM cu TE scurt: dilataţie de arbore biliar intrahepatic prin obstrucţie hilară tumorală infiltrativă;
b) Colangio -RM cu TE lung: dilataţie de arbore biliar intrahepatic prin obstrucţie hilară tumorală infiltrativă.

biliară scleroatrofică. Extensia se face rapid spre hil, spre pedicului hepatic și în parenchimul hepatic din segmentele V și IV. Uneori sunt prezente adenopatii regionale de pedicul hepatic și peripancreatice.[100,123]

5.2.3. Alte tumori maligne ale ficatului

5.2.3.1. Limfomul hepatic

Determinările secundare limfomatoase intrahepatice pot ajunge până la 50-55% în cursul evoluției limfoamelor hodgkiniene sau nonhodgkiniene. Limfomul nonhodgkinian primitiv este excepțional.[100] Leziunile limfomatoase pot îmbrăca un aspect nodular pseudometastatic sau cel mai frecvent difuz infiltrativ.

Ecografic, nodulii limfomatoși sunt hipoecogeni, putând simula metastaze, un CHC multilocular sau microabcese. Forma infiltrativă se prezintă sub formă de benzi hiperecogene dispuse periportal.[99]

CT*. Formele nodulare* se prezintă la examenul spontan sub forma de leziuni hipodense rotunde ce se șterg după administrarea contrastului i.v. Calcificările sunt rar întâlnite. În *formele difuz infiltrative* densitatea spontană a parenchimului hepatic nu este modificată; hepatomegalia apare intr-o proporție de până la 46%.[100] CT cu contrast i.v. poate evidenția un aspect heterogen „pătat" al ficatului, secundar tulburărilor de perfuzie. Uneori pot fi evidențiate imagini hipodense periportale vizibile postcontrast ce corespund unei infiltrații limfomatoase la acest nivel.

IRM. Leziunile focale apar sub formă de noduli în hiposemnal T1 și în discret hipersemnal T2. Examinarea dinamică cu contrast paramagnetic arată o încărcare tardivă omogenă.

5.2.3.2. Angiosarcomul

Angiosarcomul este o tumoră rară, de tip nodular, cu contururi anfractuoase și topografie periferică. Nu are semne imagistice specifice.

5.2.3.3. Hemangioendoteliomul epitelioid (HEE)

Hemangioendoteliomul epitelioid (HEE) este o tumoră mezenchimatoasă rară, multinodulară, cu topografie periferică dând un aspect neregulat boselat al suprafeții hepatice. Diametrul nodulilor variază între 1 și 10 cm. Odată cu progresia tumorii, nodulii confluează și determină retracție capsulară secundară componentei fibroase, în timp ce segmentele hepatice neafectate de tumoră se hipertrofiază compensator.[98]

Diagnosticul imagistic al HEE poate fi afirmat pe: localizarea tumorii la periferia ficatului, calcificările intratumorale, modificările de contur hepatic (retracție capsulară), invazia ramurilor portale și a venelor hepatice, aspect concentric intratumoral, tendință la confluarea nodulilor într-o masă unică.

5.3. TUMORILE HEPATICE MALIGNE SECUNDARE

5.3.1. Metastazele hepatice

Metastazele hepatice reprezintă cele mai frecvente tumori maligne ale ficatului.[100]

Ecografia este o metodă de diagnostic foarte sensibilă (între 57-92%) pentru toate leziunile secundare cu dimensiuni de peste 2 cm. Pentru leziunile sub 1 cm sensibilitatea ecografiei scade sub 20%. În 60% din cazuri metastazele sunt hiperecogene cu halou periferic hipoecogen datorită parenchimului hepatic sănătos comprimat (Fig.44). În 20% din cazuri metastazele sunt hipoecogene iar în restul de 20% din cazuri prezintă un aspect în cocardă. În localizările periferice metastazele deformează contururile hepatice ce devin boselate, iar în localizările profunde amprentează structurile venoase portale și venele hepatice ducând în unele cazuri la dilatație segmentară de căi biliare intrahepatice. Ecografia intraoperatorie reprezintă standardul de aur, sensibilitatea ajungând la 95% pentru leziunile mai mari de 2 cm.[105]

CT reprezintă metoda cea mai sensibilă de diagnostic curent al determinărilor secundare hepatice (sensibilitate cuprinsă între 65 și 90% dependentă de pacient și de tipul tumorii primare și o specificitate de 81-98%).[105] Examenul CT face un bilanț complet al topografiei metastazelor la nivelul parenchimului hepatic, în spațiul extraperitoneal, la nivelul celorlalte viscere abdominale, intratoracic sau la nivelul sistemului nervos. Specificitatea CT scade în cazul metastazelor cu dimensiuni mai mici de 1 cm, neexistînd posibilitatea diferențierii între metastază, chist sau un mic hemangiom.

Semiologia CT a metastazelor hepatice variază funcție de natura lor. Fără injectare, marea majoritate

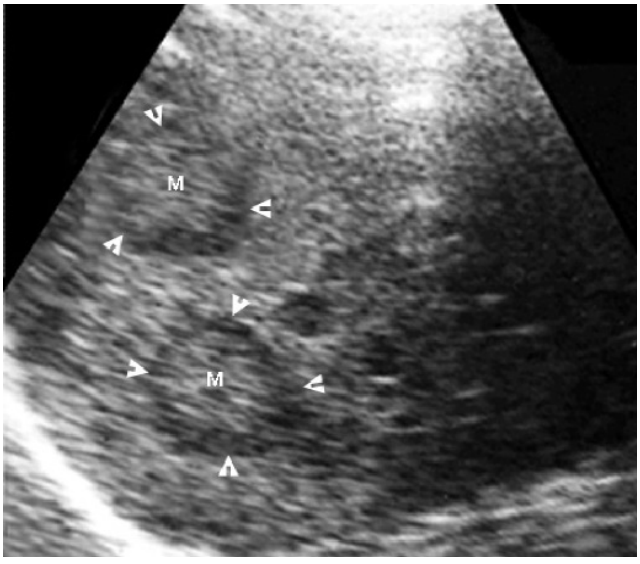

Fig.44 Metastaze hepatice
Ecografie hepatică: noduli izo-/hiperecogeni cu halou periferic hipoecogen.



Fig.45 CT cu contrast: masă tumorală, hipofixantă corporeală pancreatică ce invadează trunchiul celiac şi determinări secundare hepatice, hipocaptante.

sunt hipodense, unele izodense. Anumite metastaze pot fi calcificate, precum cele din: cancerul colorectal, gastric, renal, melanom, gastrinom (calcificări în spiță de roată), sân, ovar chistadenocarcinom. Metastazele chistice pot apărea secundar: leiomiosarcoamelor digestive, tumorilor carcinoide, colice sau celor ovariene.[100]

După injectare, în timp portal, cea mai mare parte a metastazelor sunt hipovascularizate apărând hipodense față de parenchimul hepatic (Fig.45). Un caz particular îl constituie metastazele hipervascularizate ce sunt întâlnite în mod curent în tumorile neuroendocrine și mai rar în sarcoame, în anumite tipuri de cancer renal, în melanoame, în tumorile carcinoide.

Sensibilitatea CT spiral variază între 80 și 85% cu o specificitate de 85%.[100,113]

IRM, permite o caracterizare superioară a aspectului, a numărului și a topografiei metastazelor**.** În majoritatea cazurilor, metastazele sunt în hiposemnal T1, hipersemnal T2[101] (Fig.46,47). Conturul poate fi regulat sau neregulat, iar forma rotundă sau ovalară. Hemoragia inclusă poate duce la apariția hipersemnalului în ponderație T1. Necroza de coagulare (metastazele colorectale), calcificările și țesutul fibrotic determină scăderea semnalului în ponderație T2. Producția de mucină duce la apariția unui hipersemnal T1. La fel ca în CT, în IRM metastazele sunt mai bine detectate în fază portală, prezentându-se ca leziuni hipovascularizate. Metastazele cu componentă importantă necrotică (necroză de lichefacție) pot apărea sub forma unor leziuni chistice. Un inel periferic de hipersemnal T1 poate apare în fază portală sau în fază tardivă. Metastazele hipervascularizate pot mima aspectele întâlnite în hemangioame. Melanina apare hiperintensă în T1 datorită proprietăților

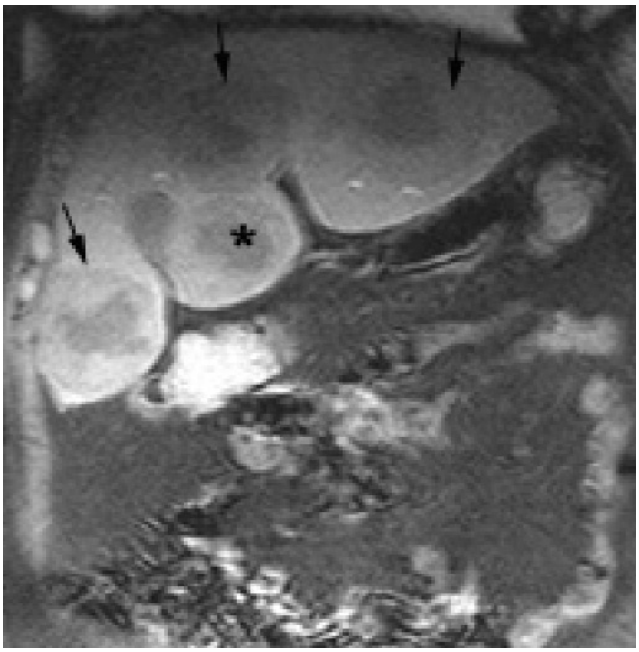

Fig.46 Metastaze hepatice
IRM coronal T1: macronoduli tumorali cu periferia în hiposemnal T1 şi centru necrotic (în antecedente neoplasm de colon operat).

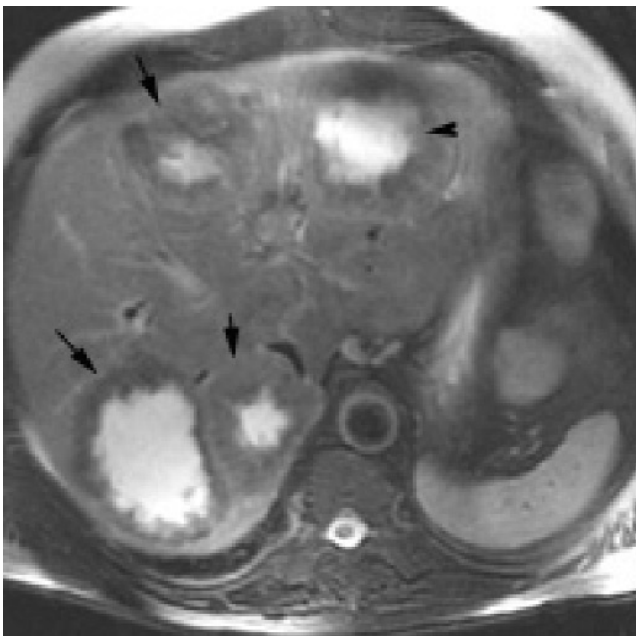

Fig.47 Metastaze hepatice
IRM axial T2: macronoduli tumorali cu periferia în discret hiposemnal T2 şi centru necrotic (în antecedente neoplasm de colon operat).

sale paramagnetice. Explorarea în mod dinamic arată o încărcare inelară, nodulară sau de tip neregulat în fază precoce cu spălare în fază tardivă, ceea ce permite diferențierea lor față de hemangioame. Sensibilitatea și specificitatea IRM este egală sau discret mai mare decât cea a CT spiral. Utilizarea contrastului specific SPIO ameliorează specificitatea ce poate ajunge la 99%.[105]

5.3.2. Ierarhizarea metodelor imagistice în bilanțul leziunilor focale maligne hepatice

Ecografia constituie actualmente metoda de primă intenție în diagnosticul leziunilor focale hepatice.[113] Cu toate acestea trebuie să ținem cont de o serie de limite. Rata de detecție a CHC depinde de:

1. dimensiunea acestuia. Un diametru axial mai mare de 2 cm duce la o rată de detecție cuprinsă între 46 și 95%. În CHC mai mici de 1 cm ecografia prezintă o rată de detecție ce variază între 13 și 37%.
2. localizarea tumorii. Detecția ecografică este cu 10% mai mare în localizările tumorale la nivelul segmentelor anterioare din LD în comparație cu segmentele posterioare sau în cele laterale din LS.
3. aspectul tumorii nodular sau infiltrativ difuz și de gradul de ecogenitate. În leziunile de tip infiltrativ sensibilitatea ecografiei este scăzută fiind cuprinsă între 58 și 68%.
4. rezoluția în contrast dependentă de tipul de transductor utilizat, de frecvență și focalizarea fasciculului de US.
5. experiența operatorului: rata de detecție ajunge la 80-92% pentru operatorii experimentați.
6. nodulii sateliți CHC sunt subestimați, ecografia având o sensibilitate de 45% față de CT cu contrast cu o Sb de 58%, arteriografie cu substracție digitală o Sb de 67% și portografia arterială CT cu o Sb de 85%.

Cuplarea examinării ecografice clasice 2D cu *examinarea Doppler* (pulsat, color și/sau power) permite creșterea sensibilității la 70-75% în diferențierea leziunilor tumorale maligne de cele benigne.

În studiile publicate, sensibilitatea în detecția CHC cu diametru mai mic de 3 cm variază în limite largi funcție de metoda imagistică utilizată în completarea ecografiei:

- 46-84% pentru CT secvențial
- 71-96% pentru CT cu contrast iodat
- 89-97% pentru CT spiral bi sau trifazic
- 61-81% pentru arteriografie hepatică
- 71-96% pentru portografia arterială CT
- 94-98% pentru ecografie intraoperatorie.
- IRM prezintă o Sb egală sau discret superioară CT spiral.

Chiar dacă ecografia convențională prezintă o sensibilitate mai mică decât *examenul CT spiral sau IRM*, ea rămâne metoda de screening în CHC, bilanțul complet preoperator realizându-se fie prin CT spiral sau IRM ce prezintă acuratețea diagnostică cea mai mare.[109] Actualmente IRM cu contrast specific celulelor sistemului reticu-

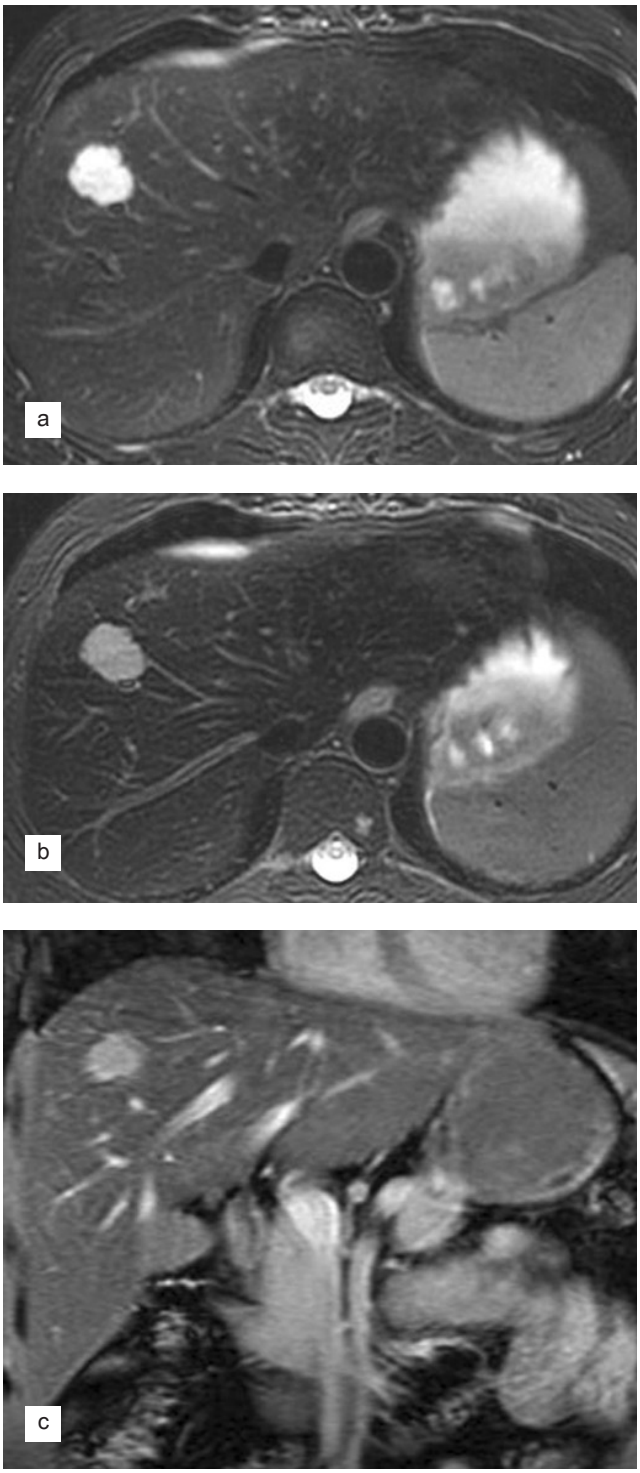

Fig.48 Hemangiom
a) IRM axial T2 nativ: leziune hepatică, net delimitată, în hipersemnal T2 omogen;
b) IRM aial T2 postResovist: scăderea intensităţii semnalului intralezional datorită efectului de blood pool al Resovistului;
c) IRM coonal T1 postResovist tardiv: persistenţa contrastului intralezional.

loendotelial (SPIO) permite detecția și caracterizarea superioară a leziunilor tumorale hepatice primitive și secundare fiind ideală pentru diferențierea leziunilor benigne de cele maligne cât și pentru identificarea sau excluderea leziunilor hepatice multifocale.[131,132,133] După administrarea intravenoasă, aproape 85% din doza de SPIO ("Small Particle Iron Oxid") este preluată de către celulele Kupffer. Particulele de dimensiuni mai mari sunt preluate mai rapid decât cele de dimensiuni mai mici, ce persistă în vase mai mult timp inducând o caracteristică de tip blood-pool. Datorită proprietăților superparamagnetice ale oxidului de fier se produce o reducere a timpului de relaxare T2 ce asociază distorsiuni ale câmpurilor magnetice locale, ambele efecte fiind pronunțate după fagocitarea și compartimentarea SPIO în celulele Kupffer. Aceste fenomene determină, în parenchimul hepatic normal și în tumorile benigne, scăderea semnificativă a semnalului în ponderație T2 și T2 EG (la 10 minute de la injectarea iv) și într-o măsură mai mică în ponderație T1.

Tumorile benigne ce conțin celule Kupffer prezintă o scădere a semnalului intrinsec în T2 postadministrare de SPIO (Fig.48a,b,c), în timp ce tumorile maligne primitive slab diferențiate (Fig.49a,b) și metastazele neconținând celule Kupffer rămân cu semnal nemodifi-

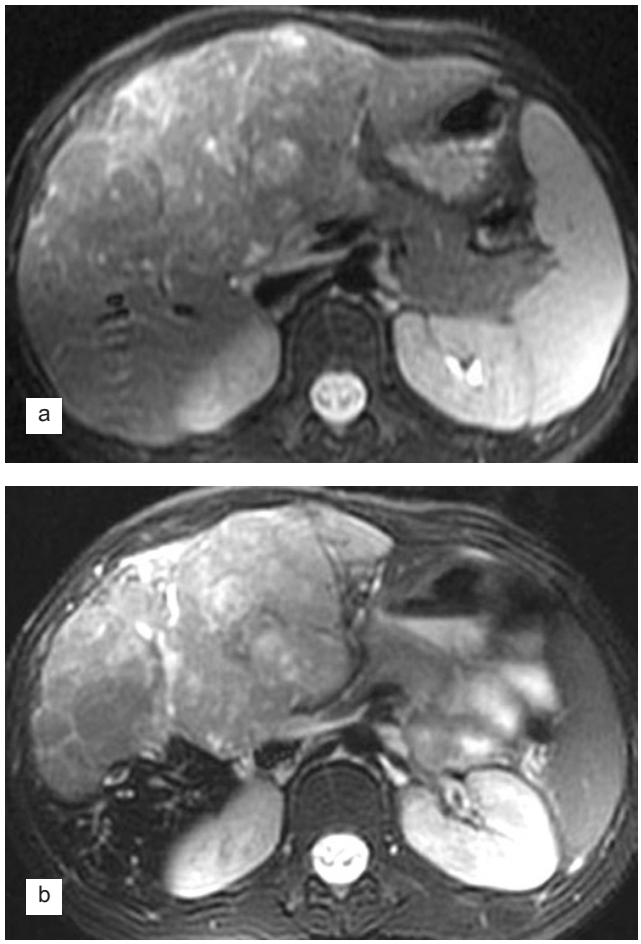

Fig.49 Hepatoblastom
a) IRM axial T2 nativ: masă voluminoasă polilobată ce ocupă lobul stîng hepatic şi se extinde în lobul drept cu contururi şterse în izo/ hipersemnal T2;
b) IRM axial T2 post Resovist: masa tumorală devine în hipersemnal intens heterogen T2; se delimitează net limita dintre parenchimul hepatic indemn în hiposemnal accentuat şi tumoră.

Tabelul 1 Caracterizarea şi diferenţierea leziunilor tumorale hepatice postadministrare de SPIO.

Secvență	Hemangiom	Hiperplazie nodulară focală	Adenom hepatic	Carcinom hepatocelular	Colangio carcinom	Metastaze
T2 nativ	Hipersemnal	Izo/discret hipersemnal	Variabil Heterogen	Hipersemnal heterogen	Izo/ Hipersemnal	Hipersemnal moderat
T2 postSPIO	Scăderea semnalului	Scăderea semnalului	Scăderea semnalului	Hipersemnal	Hipersemnal	Hipersemnal

cat T2 sau chiar își intensifică semnalul postadministrare de SPIO (Fig.50 a,b).

Cele mai recente studii IRM efectuate, au demonstrat beneficiul diagnostic ce rezultă din cuplarea contrastului specific celulelor Kupffer cu cel extracelular, în detecția și caracterizarea leziunilor maligne hepatice, în speță a hepatocarcinomului precum și în evaluarea leziunilor focale cu dimensiuni mai mici de 1 cm,[133] sensibilitatea IRM în aceste cazuri fiind superpozabilă sau chiar superioară ecografiei intraoperatorii iar specificitatea superioară în caracterizarea substratului tumoral.[135]

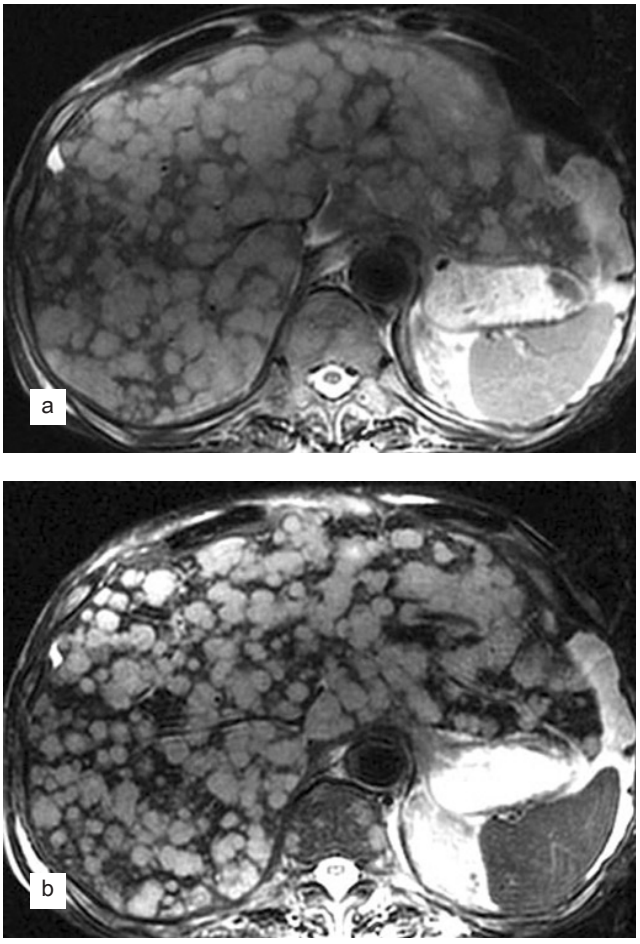

Fig.50 Metastaze hepatice şi vertebrale
a) IRM axial T2 nativ: multiplii noduli în hipersemnal T2 distribuiţi în întreg parenchimul hepatic;
b) RM axial postResovist: accentuarea hipersemnalului la nivelul leziunilor nodulare hepatice (absenţa celulelor Kupffer) şi evidenţierea de leziuni nodulare vertebrale.

6. ECOGRAFIA INTRAOPERATORIE A FICATULUI ȘI A CĂILOR BILIARE

Tratamentul eficient al tumorilor hepatice este condiționat de depistarea și diagnosticarea imagistică corectă a leziunilor. Diagnosticul imagistic este de regulă făcut preoperator, dar poate fi completat de o etapă intraoperatorie.

Depistarea preoperatorie a leziunilor focale hepatice este în strânsă legatură cu mărimea leziunii, localizarea ei, tipul tumoral (structura) dar și cu investigația imagistică aleasă. Sensibilitatea în detectarea leziunilor focalizate hepatice cu diametrul sub 3 cm este variabilă, pornind de la 46 - 84% în CT convențională, 61 - 81% în angiografie și ajungând la 86 - 91% în arterio-portografia CT.[136,137,138] Metoda diagnostică cu rata cea mai mare de succes este considerată ecografia intraoperatorie (EIO) cu sensibilitatea de 94 - 96%.[137,139]

Noile tehnici computer tomografice cum ar fi CT spiral bi- sau trifazic au o sensibilitate crescută (85%) în detectarea nodulilor sub 2 cm.[139,140] În plus, recent s-au raportat corelații între gradul de vascularizație arterială și gradul de malignitate tumorală. Sensibilitatea tehnicilor RM este echivalentă cu aceea a CT spiral. Însă, în ciuda îmbunătățirilor substanțiale ale tehnicilor CT și RM, depistarea nodulilor sub 2 cm rămâne o importantă provocare. Folosind arterioportografia CT, sensibilitatea în depistarea leziunilor hepatice ajunge la 90%, cu valori de 61-79% pentru leziuni sub 1 cm.[141,142] Cu toate acestea arterio-portografia CT are o rată crescută de diagnostice fals pozitive (arii de steatoză, noduli regenerativi din ciroză sau zone de hipoperfuzie portală).

Metoda diagnostică cu randamentul cel mai bun în depistarea leziunilor hepatice este considerată ecografia intraoperatorie (gold-standard), cu sensibilitatea de 94 – 96%.[143,144] Majoritatea leziunilor detectate prin ecografia intraoperatorie (EIO), și care nu au fost evidențiate prin examenele preoperatorii sunt mai mici de 1 cm. EIO a putut evidenția leziuni chistice de cca. 1-3 mm și leziuni solide de 3-5 mm,[145,146] ceea ce ar putea reprezenta limita de rezoluție a metodei (Fig.51).

Din aceste motive, în diagnosticul de precizie al neoplaziilor hepatice, ecografia intraoperatorie devine o

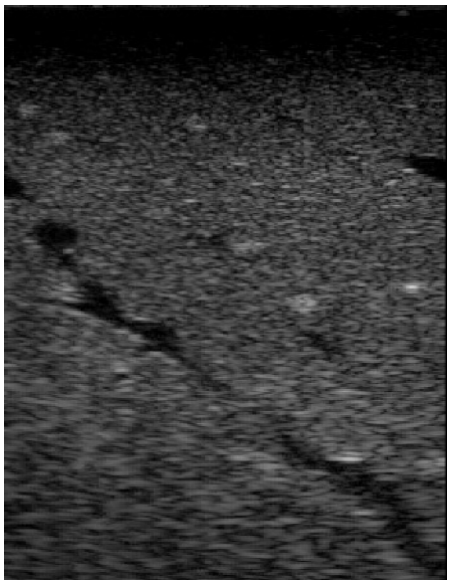

Fig.51 Metastaze colorectale nedetectate prin examenele imagistice preoperatorii şi nici palpator: leziuni milimetrice hiperecogene vizibile numai cu ajutorul EIO.

tehnică indispensabilă chirurgului pentru confirmarea informațiilor imagistice preoperatorii, cât și pentru obținerea unor eventuale noi informații ce pot modifica strategia operatorie.

Examinarea ecografică intraoperatorie a ficatului se realizează prin scanarea sistematică a întregului parenchim hepatic, prin secțiuni transversale de la stânga la dreapta.

Durata unei EIO hepatice este în medie de cca. 5-10 minute, în funcție de experiența ecografistului. Este de dorit ca transductorii utilizați intraoperator să poata fi sterilizați înainte de a fi folosiți în operație. O alternativă constă în utilizarea sacilor de plastic sterili precedată de imersia transductorului timp de 30 minute în Cidex, metodă utilizată în Clinica de Chirurgie a Institutului Fundeni. Asigurarea transmisiei ultrasunetelor se realizează cu un gel steril interpus între transductor și sacul de plastic.

Sondele folosite pot fi de tip linear sau convex, dar pentru realizarea unei examinări complete a întregului parenchim hepatic se recomandă o configurație de tip special, denumită, în literatura de specialitate, *SIDE – FIRE*. Utilizând acest tip de sondă, se obține penetrarea completă a ficatului dinspre anterior spre posterior, chiar și în cazul lobului drept, unde trebuie vizualizați aprox. 12 cm de țesut. Examinarea ficatului se realizează cu un transductor de 5 MHz.O sondă cu frecvența mai mare (7 MHz) permite explorarea a cca. 6 cm de țesut, ceea ce conduce la necesitatea unei rescanări a ficatului, dinspre profunzime spre suprafață. Astfel, crește timpul de examinare cât și dificultatea executării EIO.

Indicațiile ecografiei intraoperatorii hepatice sunt numeroase:

- Caracterizarea anatomiei hepatice, lobare sau segmentare, precum si punerea în evidență a vascularizației normale sau aberante.
- Stabilirea cu precizie a numarului și a localizării tumorilor hepatice primare sau metastatice (aprox. 30% mai multe leziuni detectate, în comparație cu examinările preoperatorii) (Fig.52);
- Aprecierea raporturilor tumorale cu vasele intra-



Fig.52 Noduli metastatici hipoecogeni milimetrici nedetectați prin explorările preoperatorii.



Fig.53 CHC - imagine nodulară hipoecogenă ce amprentează şi deformează VSH medie. Intervenţie chirurgicală: hepatectomie dreaptă extinsă.



Fig.54 Mică imagine ecogenă în lumenul VSH (tromb) la un pacient cu CHC.

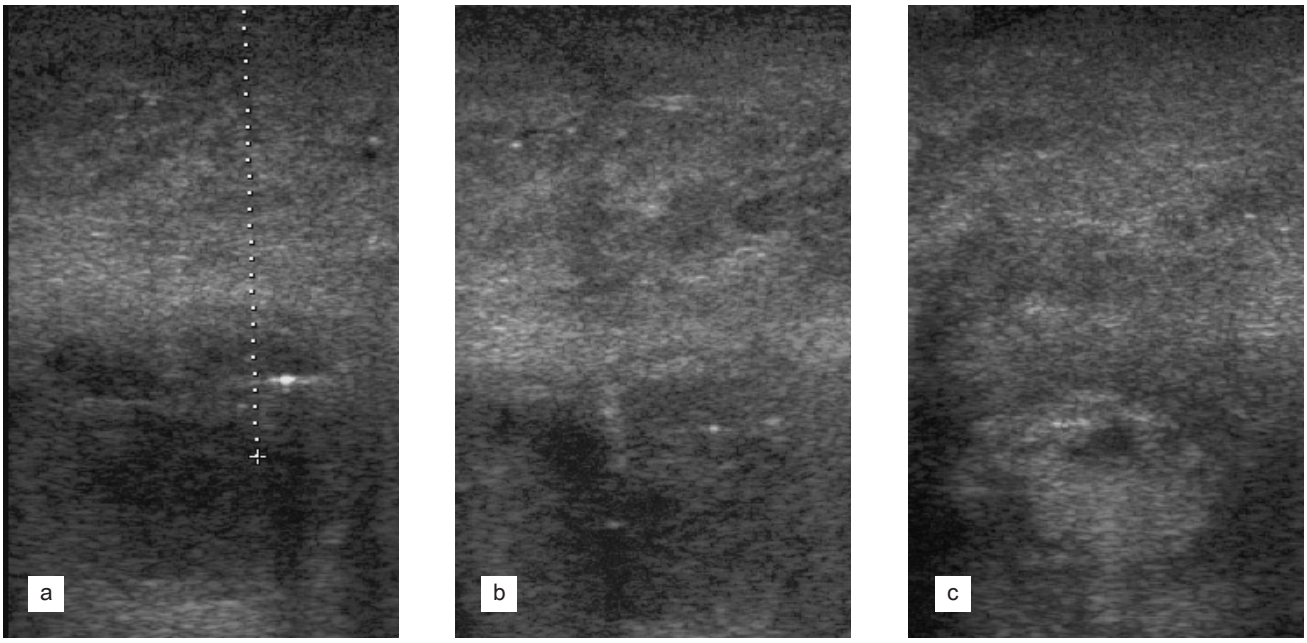

Fig.55 Colecţie hipoecogenă (abces) de segment V hepatic evacuată sub ghidaj ecografic intraoperator
a) colecţie hipoecogenă intrahepatică;
b) se vizualizează acul de puncţie în interiorul colecţiei;
c) aspect post-evacuare (se vizualizează cămaşa abcesului (hiperecogenă).

hepatice, precum și ecoghidarea planurilor de secțiune (Fig.53);

- În cazul pacienților cu tumori hepatice primitive, în particular hepatocarcinomul celular, EIO detectează invazia sistemului venos portal sau a venelor suprahepatice. Prezența trombilor tumorali în sistemul venos hepatic este un factor de prognostic grav, in special în cazul în care trombul se extinde spre VCI sau chiar spre atriul drept (Fig.54)
- Ghidarea în timp real, în vederea biopsierii tumorilor solide și aspirarea colecțiilor fluide (chiste, abcese intrahepatice) (Fig.55)
- Diseminările metastatice în ganglionii pediculului hepatic, peripancreatici sau în grupul ganglionar celiac reprezintă un criteriu de inoperabilitate al pacienților cu tumori hepatice. Evaluarea acestor zone prin EIO, precum și ecoghidarea punctiilor ganglionare pot stabili natura leziunilor (inflamatorie/diseminare metastatică) (Fig.56)
- Examinarea EIO a colecistului nu se efectuează de rutină. Totuși, în rarele ocazii, când imaginile preoperatorii nu au fost satisfăcătoare, EIO poate fi realizată rapid, și demonstrează eficace cholelitiaza și, în mod particular, microlitiaza. Ocazional EIO poate fi, de asemenea, folositoare în evaluarea pacienților cu carcinom vezicular, în vederea aprecierii extensiei tumorale în parenchimul hepatic, stabilind planul de rezecție. În același timp, poate evidenția diseminările metastatice la distanța în parenchimul hepatic sau invazia ganglionară, putând fi astfel evitată o operație majoră, în cazul unui pacient inoperabil.
- Leziunile obstructive benigne sau maligne ale căilor biliare pot fi, de asemenea, evaluate prin EIO, care are ca scop, în acest caz, stabilirea extensiei obstrucției și alegerea tipului de by-pass biliar. În formele infiltrativ-stenozante ale colangiocarcinoamelor este dificil de stabilit extensia procesului tumoral, chiar și cu ajutorul EIO. Celelalte forme de colangiocarcinom și leziunile de tip papilom sunt de obicei bine vizualizate. În cazul pacienților cu tumori Klatskin extensive, ocazional se



Fig.56 Adenopatie în hilul hepatic la un pacient cu colangiocarcinom hepatic.

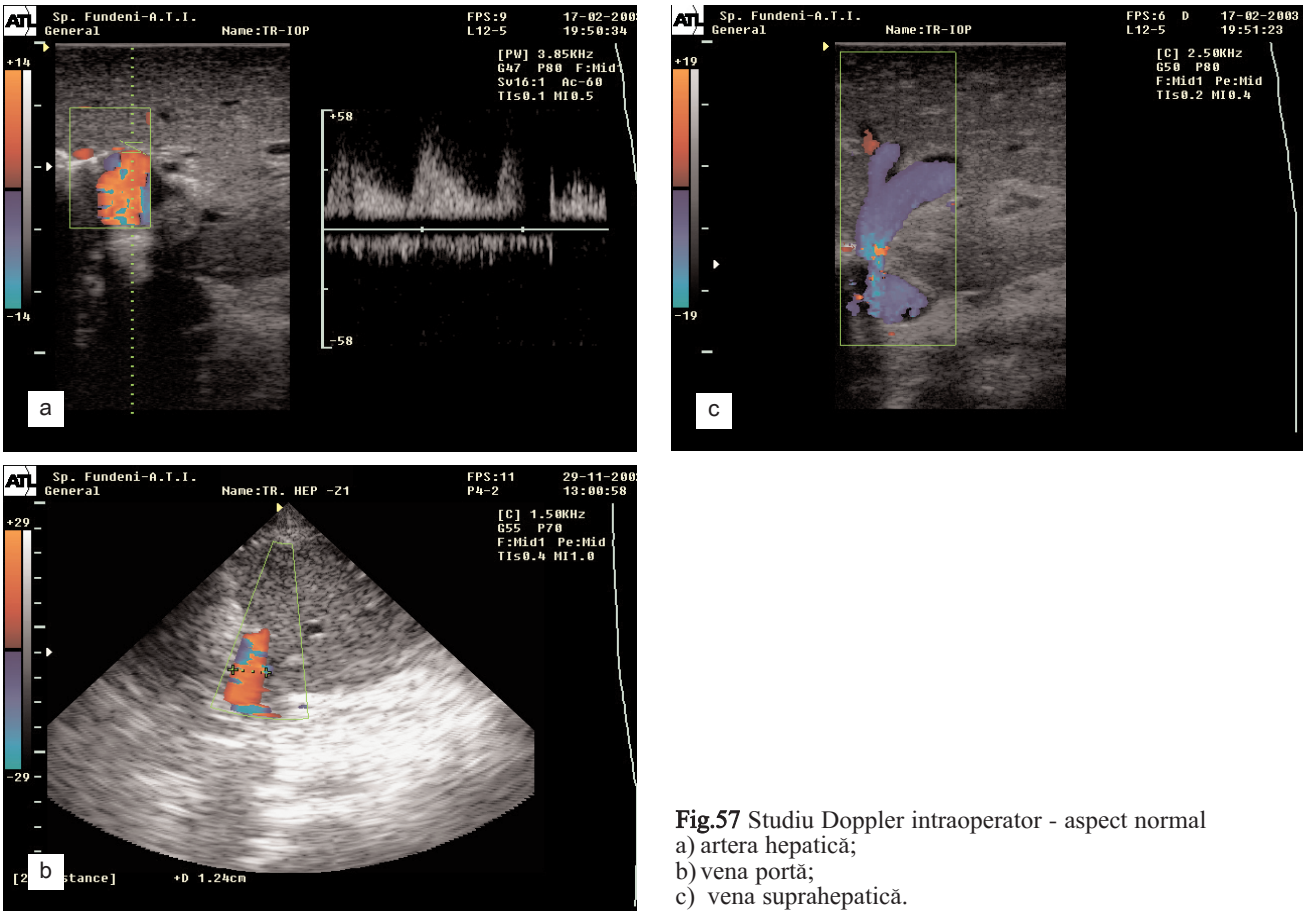

Fig.57 Studiu Doppler intraoperator - aspect normal
a) artera hepatică;
b) vena portă;
c) vena suprahepatică.

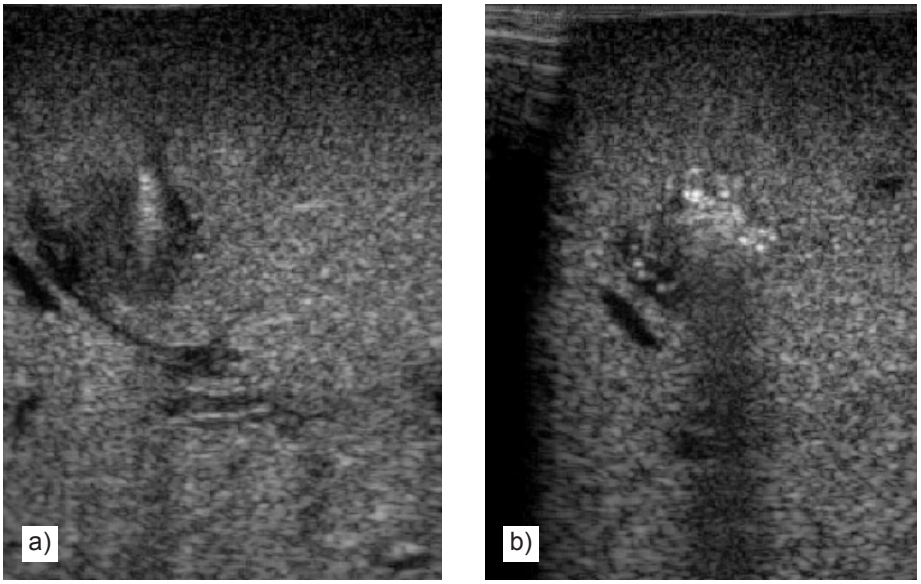

Fig 58. Metastaze colonice – ablaţie prin metoda de coagulare şi necroză locală ce utilizează undele de radiofrecvenţă: ecoghidare ultrasonografică-
a) imagine liniară hiperecogenă în interiorul nodulului reprezentând vârful acului;
b) în urma acţiunii undelor de radiofrecvenţă nodulul devine intens hiperecogen cu con de umbră posterior.

scanează parenchimul hepatic pentru identificarea unor căi biliare intrahepatice dilatate ce se pretează pentru realizarea anastomozei hepatico-jejunale.

- În transplantul hepatic ecografia Doppler intra - și postoperatorie este utilă în diagnosticarea precoce a tulburărilor de hemodinamică în circulația graftului. Mai mult, ecografia Doppler intraoperatorie apreciază în mod obiectiv starea anastomozelor vasculare contribuind în acest mod la reducerea incidenței complicațiilor vasculare post transplant.(Fig.57)
- Noile tehnici de ablație tumorală (crioablația, termoablația) se bazează pe reperarea ultrasonografică a leziunilor, concomitent realizându-se monitorizarea în timp real a procesului de distrucție tumorală (Fig.58,59);

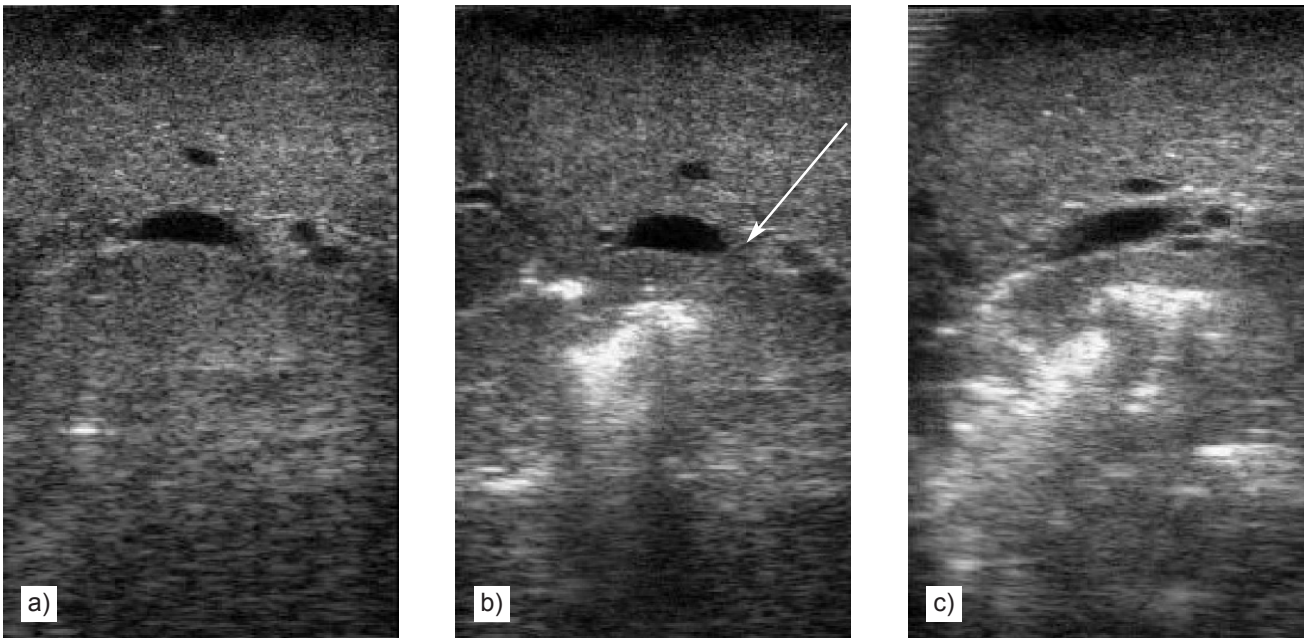

Fig 59. Hepatom grefat pe ficat cirotic – termoablaţie prin intermediul microundelor;
a) se vizualizează acul în interiorul nodulului;
b,c) formaţiunea tumorală işi schimbă aspectul devenind neomogenă cu centrul intens hiperecogen.

În concluzie, EIO oferă un ajutor important în stabilirea strategiei intraoperatorii din cel puțin două motive:

- detectarea leziunilor foarte mici care au scăpat tehnicilor preoperatorii.
- precizarea anatomiei vasculare hepatice, în vederea unei rezecții sigure și a prezervării unei cantități suficiente de parenchim hepatic.

7. IMAGISTICA TRANSPLANTULUI HEPATIC

Imagistica medicală este esențială în transplantul hepatic, intervenind atât în stabilirea indicațiilor de transplant, în efectuarea bilanțului pretransplant precum și în monitorizarea pacienților post transplant.[147] Metodele utilizate sunt:

- ultrasonografia
- CT abdominal – angio CT
- IRM – hepatic, colangio-IRM și angio-IRM
- colangiografia percutanată sau/și ERCP
- angiografia
- biopsia hepatică

La metodele diagnostice se adaugă metodele de terapie intervențională a complicațiilor – drenaj de colecții, dilatări și protezări de stenoze biliare și vasculare, tratamentul percutanat al recidivelor tumorale, etc.

7.1. EVALUAREA PRE-TRANSPLANT

Evaluarea pre-transplant este complexă și presupune interferențe multidisciplinare. Obiectivul major al evaluării imagistice este stabilirea anatomiei vasculare, cuantificarea modificărilor hepatice, determinarea volumului hepatic, identificare elementelor de HTP și determinarea existenței unor afecțiuni maligne intra sau extrahepatice.

Protocolul de examinare imagistică constă în:

1. Ecografie abdominală și Doppler hepatic
2. Radiografie pulmonară – incidența postero-anterioară și profil
3. CT dublu-spiral cu reconstrucții 3D și planning de rezecție hepatică virtuală
4. Colangio-IRM și angio-IRM (ARM) cu “mapping vascular” 3D și/sau arteriografie în cazuri selectate

Se studiază:

1. vascularizația - arterială, sistemul port, venele hepatice, VCI; circulația colaterală din HTP
2. arborele biliar
3. parenchimul hepatic și leziunile intraparenchimatoase, volumul hepatic
4. patologia asociată - ascită, splenomegalie, adenopatii, etc.

Un bilanț imagistic competent oferă chirurgului un tablou complet nu numai al afectării hepatice dar și al anatomiei vasculare și biliare cu variante anatomice, al anatomiei hepatice cu segmentație, precum și o evaluare exactă a volumului hepatic, toate acestea reprezentând elemente pentru un planning chirurgical virtual, indispensabil în cazul transplantului cu donator viu.[148,149]

7.1.1. Ultrasonografia

Examinarea ecografică este centrată pe elementele anatomice, evaluarea parenchimului hepatic și aprecierea gradului de HTP:[150,151]

1. identificarea *venei porte și ramurilor sale*, cu evaluarea calibrului, spectrului și vitezelor de circulație și excluderea unei tromboze portale care poate constitui un inconvenient tehnic chirurgical (Fig.60);
2. identificarea *variantelor de arteră hepatică*;
3. identificarea *VCI*;
4. identificarea *colateralelor porto-sistemice* – dacă sunt voluminoase și neligaturate, post-transplant acestea vor avea un efect de "furt sanguin" asupra grefonului;
5. evaluarea *parenchimului hepatic* – dimensiuni, structură, leziuni
6. determinarea *gradului de ascită*, măsurarea *splinei*

Ecografia practicată intraoperator permite în cazul transplantului cu donator viu identificarea structurilor vasculare de reper în vederea prelevării. Practicată imediat după montajul chirurgical, evaluează reluarea fluxului normal în structurile vasculare și arată reușita tehnică a intervenției, reprezentând și un reper pentru monitorizarea ulterioară.[152]

7.1.2. CT

Achiziția este spirală cu administrarea de substanță de contrast în bolus rapid și achiziție în fază arterială, venoasă și tardivă. Examinarea CT face cea mai bună evaluare a parenchimului hepatic și a eventualelor leziuni parenchimatoase, și este cert mai sensibilă decât ecografia în evaluarea HTP.[153,154]

Examinarea CT bifazică exclude existența unor leziuni focalizate (CHC, colangiocarcinom) asociate afecțiunii hepatice care a dus la necesitatea transplantului.

Reconstrucțiile MIP și 3D dau o hartă anatomică exactă a structurilor vasculare și apreciază volumul hepatic.[155] În cazul transplantului cu donator viu, această explorare este obligatorie și deosebit de importantă atât pentru donator cât și pentru primitor. Evaluarea corectă a volumului hepatic transplantat și a celui restant evită apariția unor complicații postoperatorii grave și de importanță vitală, cum este insuficiența hepatică. (Fig.61)[156,157]

Existența de variante anatomice la donator complică intervenția chirurgicală. Cunoașterea lor permite elaborarea unui plan adecvat de reconstrucție arterială și venoasă. Există câteva anomalii vasculare care pot influența decizia chirurgicală și tipul reconstrucției vasculare și acestea trebuie detectate imagistic.[147,158]

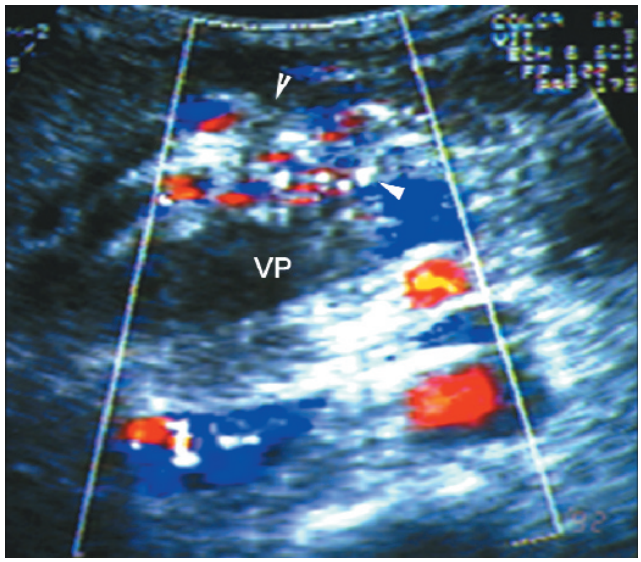

Fig.60 Ecografie Doppler - tromboză de venă portă (VP) şi existenţa unui cavernom portal (săgeţi).

Tromboza de venă portă. Deși inițial acesta reprezenta o contraindicație de transplant, actualele tehnici de tratament au înlăturat această problemă. Cuantificarea imagistică exactă a întinderii trombozei decide tipul de anastomoză venoasă. În trombozele întinse este necesară o reconstrucție portală utilizând un grefon din vena iliacă a donatorului. Dacă tromboza este scurtă anastomoza poate fi cea obișnuită.

Stenoza de trunchi celiac. Prezența unei stenoze de trunchi celiac este esențială pentru ficatul transplantat, artera hepatică fiind singura sursă de sânge arterial responsabilă de vascularizația arborelui biliar. Existența unui ligament arcuat poate determina o ischemie cronică a grefonului sau poate determina tromboza arterei hepatice cu toate complicațiile asociate, inclusiv pierderea grefonu-

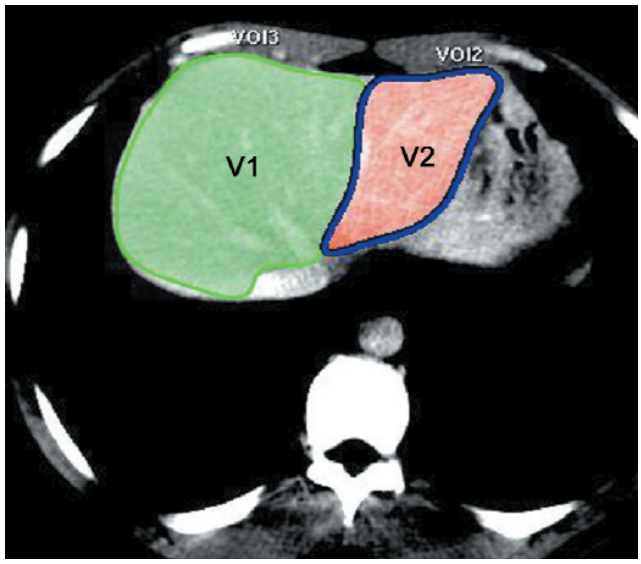

Fig.61 Volumetrie hepatică CT. Se evidenţiază două sectoare V1 şi V2 a căror volum va fi determinat separat.

lui. Diagnosticul este imagistic – ecografic și ARM. Cunoașterea acestei anomalii face posibilă fie tratarea chirurgicală a stenozei, fie utilizarea unui grefon iliac de interpoziție aorto-hepatică.

Arterele hepatice mici. O arteră cu un calibru de sub 3 mm diametru nu va putea asigura un flux sanguin suficient făcând necesară interpoziția unui grefon aorto-hepatic.

Anevrismele de arteră splenică. Creșterea presiunii în artera splenică secundară cirozei hepatice și HTP asociate, determină dilatarea și alungirea arterei splenice cu apariția de anevrisme arteriale. Interesul cunoașterii acestora este legat de riscul lor crescut de rupere în perioada post-transplant.

Artera hepatică comună cu origine în AMS. Existența acestei variante anatomice, cu o arteră situată profund față de vena portă va schimba secvențialitatea anastomozelor portală și arterială.

7.1.3. ARM

Un examen IRM poate fi necesar în cazul existenței unor leziuni intraparenchimatoase a căror etiologie este incertă ecografic și CT. Examinarea ARM este deosebit de utilă în obținerea mappingului vascular. (Fig.62,63)[159,160]

7.1.4. Arteriografia

Arteriografia diagnostică a fost practic înlocuită de reconstrucțiile 3D pe achiziții CT și ARM. Arteriografia se va practica doar la pacienți selectați în cazul în care există variante anatomice ce nu pot fi bune cuantificate CT sau ARM.[161]

7.1.5. Biopsia hepatică

Biopsia este obligatorie pentru evaluarea histopatologică a afecțiunii hepatice. La aceasta se adaugă puncții citologice sau bioptice țintite în cazul existenței unor leziuni intraparenchimatoase focalizate.

7.1.6. Terapie radio-intervențională

În unele cazuri, în așteptarea apariției unui grefon, metodele de terapie intervențională pot încetini evoluția unei afecțiuni hepatice și pregăti terenul în vederea transplantului – de exemplu tratamentul unui hepatocarcinom grefat pe ciroză.

7.2. EVALUAREA POSTTRANSPLANT

Urmărirea pacienților cu evoluție normală se face ecografic în zilele 1, 3, 7 și 21, iar ulterior la o lună, la 4 luni, la 1 an, etc. Se monitorizează toate structurile vasculare și parenchimul hepatic. Este esențial pentru

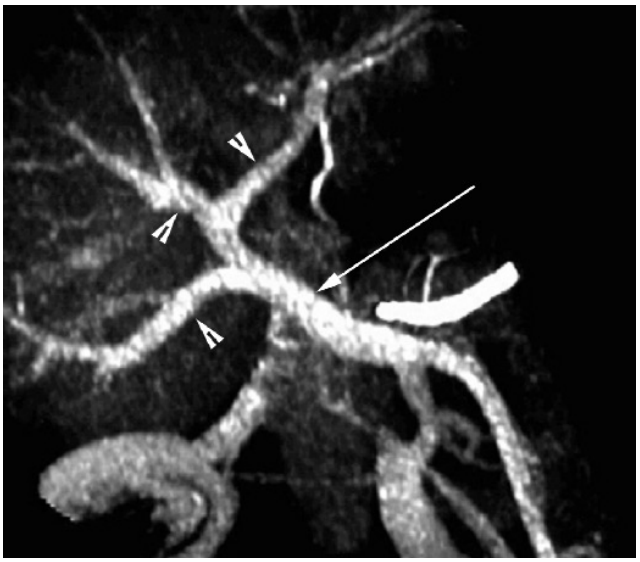

Fig.62 Angio-IRM. Variantă anatomică de ramificaţie a venei porte (săgeată) cu trei ramuri principale (cap de săgeată) (Colecţia de imagini a Serv. Radiologie, Spital Edouard Heriott, Lyon, Franţa, cu acordul Prof. PJ Valette).

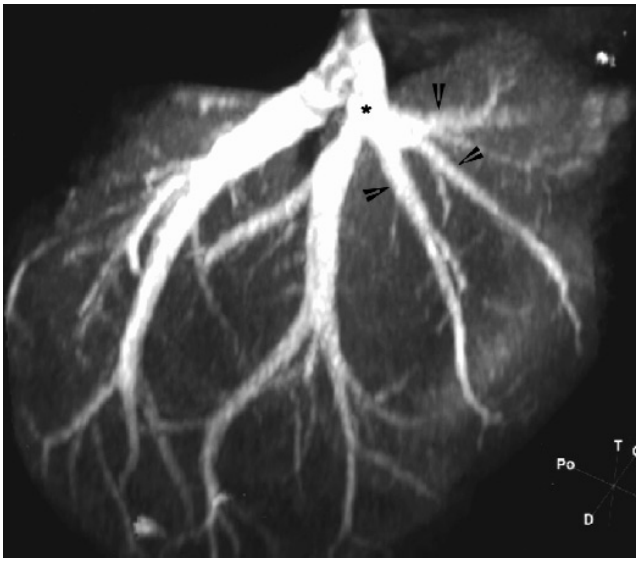

Fig.63 Angio-IRM. Variantă anatomică de vene hepatice, cu existenţa unui trunchi comun (asterisc) pentru vena hepatică medie şi mai multe vene hepatice stângi (capete de săgeată) (Colecţia de imagini a Serv. Radiologie, Spital Edouard Heriott, Lyon, Franţa, cu acordul Prof. PJ Valette).

imagist să cunoască tipul de montaj chirurgical practicat, mai ales când este vorba de anastomoze atipice.

La 10-12 zile se face controlul colangiografic al anastomozei biliare pe tubul T lăsat în calea biliară. Acest tub se poate lăsa pe loc, clampat, pentru 2-3 luni pentru a evalua eventualele pierderi biliare la nivelul anastomozei.

La 4 luni sunt necesare o radiografie de bazin și de coloană lombară pentru aprecierea efectului corticoterapiei cronice.

Imagistic se pot diagnostica și monitoriza modificările post-transplant și se pot trata intervențional o par-

te din complicații – obstrucții biliare, hemoragii, abcese, recidive tumorale.

7.2.1. Ecografia

Se face sistematic post-operator, de câteva ori în prima săptămână sau de câte ori se suspectează o complicație. Examinarea este adesea dificilă datorită bandajelor, a plăgii deschise sau a drenurilor și suturilor. Explorarea este obligatoriu și Doppler (pulsat, color și power).[151,162]

Se examinează:

1. parenchimul hepatic – pentru detectarea de leziuni focale sau difuze,
2. sistemul biliar intra și extrahepatic – detectarea de obstrucții, sludge, calculi
3. toate pediculele vasculare și zonele de sutură – arterele intra și extrahepatice, vena portă, VH și VCI - cu analiza spectrală
4. regiunea adiacentă cu recesuri perihepatice, șanțuri parieto-colice, pelvis.

Toate structurile vasculare analizate trebuie să fie permeabile, chiar dacă inițial spectrul poate fi diferit de cel obișnuit (Fig.64,65).

Uneori, mai ales în primele zile postoperator, precum și datorită variantelor anatomice și chirurgicale, artera hepatică este dificil de vizualizat pe traiect, fiind analizabile doar ramurile intrahepatice.[163] Lipsa de identificare ecografică face necesară examinarea CT și eventual arteriografia.

Elementele venoase nu pun de obicei probleme de detectare.

Cea mai obișnuită modificare parenchimatoasă hepatică este hiperecogenitatea periportală, secundară edemului periportal.

Existența unei aerobilii este normală în cazul unei anastomoze bilio-digestive. Detectarea unui mic revărsat perihepatic, a unui hematom postoperator sau pleurezia dreaptă sunt considerate normale.

7.2.2. CT

Este indicată doar dacă examinarea ecografică ridică problema unei complicații sau dacă evoluția clinică este în discordanță cu datele ecografice. Ținându-se cont de modificările majore de funcție hepatică și renală frecvente la grefați, injectarea de produs de contrast nu trebuie făcută decât în caz de necesitate absolută. Densitatea ficatului trebuie să fie normală și omogenă înainte și după injectarea de contrast. Hipodensitatea periportală și pericavă este normală și se datorează stazei limfatice.[147,164]

7.2.3. Arteriografia

Se efectuează imediat ce ecografia Doppler a identificat complicații vasculare de tip tromboză sau stenoză.

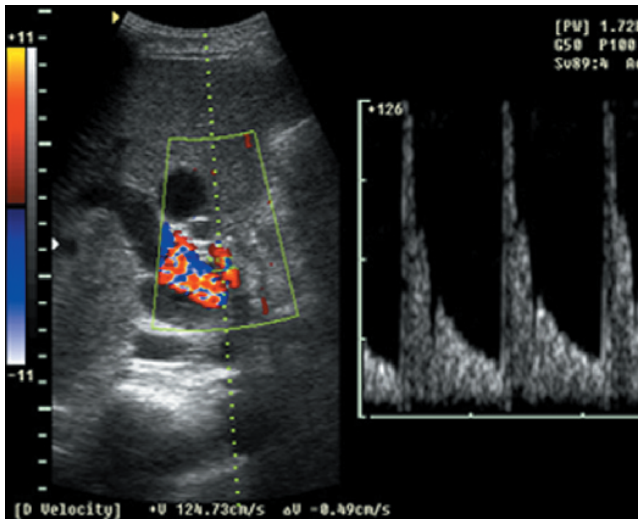

Fig.64 Ziua 7 post-transplant hepatic – ecografie Doppler. Flux arterial cu spectru normal. Flux portal accelerat – normal postoperator.

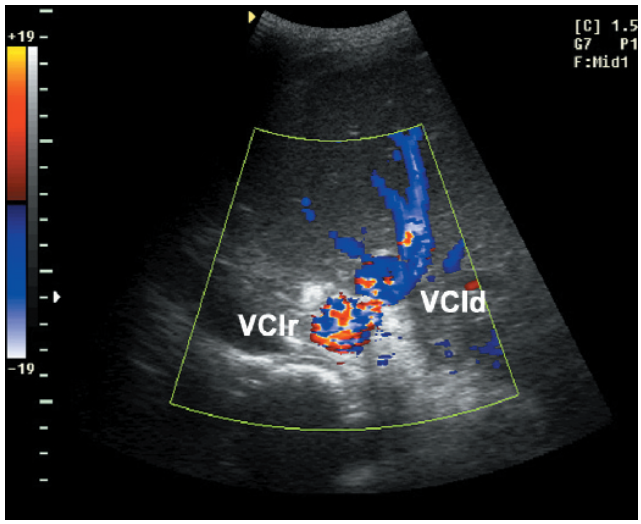

Fig.65 Anastomoza cavo-cavă, „piggyback technique", cu anastomoză termino-laterală între partea posterioară a cavei retrohepatice a grefonului (VCId) şi faţa anterioară a venei cave a receptorului (VCIr).

Radiologul trebuie să cunoască montajul chirurgical efectuat. Se cateterizează selectiv artera de origine a grefonului și în funcție de complicație poate fi inițiată o terapie țintită – fibrinoliză, dilatare, etc.

7.2.4. Colangiografia

Se face sistematic prin injectare în tubul de dren biliar, mai ales în cazul în care există colestază inexplicabilă. Este necesară o acoperire antibiotică pentru a evita o angiocolită.

Dacă nu există tub biliar se face colangiografie percutanată dacă anastomoza este coledoco-jejunală sau colangiografie retrogradă dacă anastomoza este coledoco-coledociană. Colangiografia poate fi înlocuită de colangio-IRM.[165]

La pacienții cu coledoco-jejunostomă, căile bilare

trebuie să fie complet colabate deoarece nu există sfincter, iar canalul biliar comun nu trebuie să măsoare mai mult de 4 mm. Transplantații cu anastomoză termino-terminală au drenaj normal.

Este important de subliniat că arborele biliar al donatorului primește sânge din artera hepatică și în cazul unei obstrucții arteriale acesta suferă modificări ischemice, cu apariția de stenoze sau pierderi biliare. Existența unei dilatații de canal hepatic poate fi secundară unei stenoze post-ischemice sau a unei disfuncții de sfincter Oddi, relativ frecventă la transplantați și care se tratează cu succes prin sfincterotomia endoscopică.

7.3. IMAGISTICA COMPLICAȚIILOR

Complicațiile post-transplant pot fi multiple și cu implicații de gravitate diferită asupra evoluției ulterioare. Cele mai importante sunt reprezentate de rejetul grefonului, de complicații ale sistemului biliar și de complicațiile vasculare.

7.3.1. Rejetul grefonului

Diagnosticul de rejet este de excludere, după eliminarea altor complicații chirurgicale de tip biliar sau vascular și se pune numai bioptic.

Rejetul poate fi hiperacut, acut sau cronic. Imagistica nu are criterii absolute de diagnostic al rejetului fiind utilă de fapt în diagnosticul diferențial cu anomaliile hepatice secundare obstrucției vasculare.

Rejetul cronic este un fenomen semnalat umoral și confirmat bioptic.[166]

Modificările imagistice pot fi sugestive dar nu reprezintă elemente de mare specificitate pentru diagnosticul de rejet și nici factori de predicție:

1. modificarea fluxului arterial - spectru arterial de înaltă rezistență
2. scăderea sau dispariția periodicității spectrale a venelor hepatice
3. modificarea CT a regiunii periportale - apariția unui inel periportal hipodens.

7.3.2. Modificări parenchimatoase hepatice

Modificările parenchimatoase pot fi difuze sau focalizate.

Compromiterea fluxului în artera hepatică prin stenoză, tromboză sau rejet cronic poate duce la infarcte segmentare sau subsegmentare – aparița ecografică variază în funcție de vechimea leziunii de la zone hipoecogene la hipoecogene.

Un segment hepatic ischemic sau infarctizat se poate suprainfecta sau abceda – în funcție de conținutul său, aspectul poate fi transonic sau ecogen cu bule de gaz, sau hiperecogen.

Într-o tromboză arterială cronică o colecție intrahepatică neregulat delimitată poate fi o pierdere de bilă secundară leziunii ischemice a arborelui biliar.

Datorită imunosupresiei pacienții pot dezvolta un sindrom limfom-like – PTLD ("post-transplantation lymphoproliferative disorder"). Aspectul său imagistic este asemănător cu cel al limfoamelor non-Hodgkin cu leziuni infiltrative hepatice - majoritatea leziunilor în acest caz sunt hipoecogene.[167]

Pacienții transplantați care prezentau pretransplant CHC, colangiocarcinom sau metastaze și la care se evidențiază leziuni focalizate pot fi suspectați de recidive.

Administrarea cronică de steroizi poate duce la infiltrarea grasă a ficatului cu distribuție focală sau difuză vizibilă ecografic și CT.

7.3.3. Colecții perihepatice

Colecțiile perihepatice sunt cele mai frecvente complicații postoperatorii și pot fi hematoame, seroame, sau ascită. Bilioamele și abcesele sunt mult mai rare dar și mult mai semnificative clinic. Prezența septurilor sau modificările ecogenității lezionale nu ajută la stabilirea tipului de colecție, necesitând o corelare cu datele clinice, de laborator și CT.

O colecție situată în vecinătatea venei porte trebuie examinată Doppler pentru a exclude o complicație vasculară de tip pseudoanevrism. O colecție care crește în dimensiuni rapid, imediat postoperator trebuie considerată ca o sângerare activă, care se investighează CT și se poate trata pe cale arterială.

O colecție transonică, rotundă poate reprezenta un limfocel sau un biliom.

În cazul în care colecțiile sunt mari și compresive pot compromite perfuzia organului și necesită drenaj percutanat.[151]

7.3.4. Complicații biliare

Sunt reprezentate de apariția de pierderi biliare la nivelul anastomozei sau apariția de obstrucții biliare. Ecografia și CT sunt limitate în evaluarea acestora, iar diagnosticul cert se pune prin colangiografie sau colangio-IRM.[168]

7.3.4.1. Stenozele biliare

Pot fi anastomotice sau non-anastomotice, oriunde în sistemul biliar mai ales după tromboza arterei hepatice, a episoadelor de rejet sau a infecțiilor.

La colangiografie căile biliare prezintă pereți neregulați sau stenoze focale. Dacă stenoza este importantă determină dilatarea arborelui biliar superior (Fig.66).

Stricturile pot fi unice sau multiple, localizate intra sau extrahepatic.

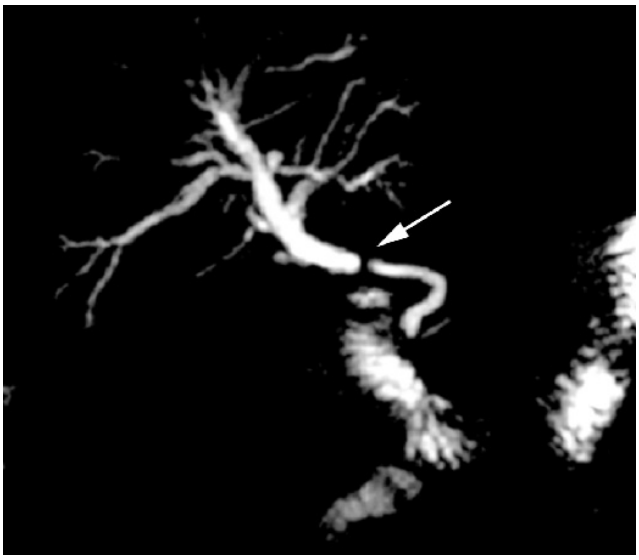

Fig.66 Stenoză importantă de anastomoză biliară (săgeată) cu dilatația căilor biliare în amonte - colangio-IRM (Colecția de imagini a Serv. Radiologie, Spital Edouard Heriott, Lyon, Franța, cu acordul Prof. PJ Valette).

Tratamentul este dilatarea cu balonet transhepatic sau endoscopic și este eficientă dacă se face într-un interval mai mic de 3 luni de la transplant.[169] În caz de eșec este necesară reintervenția chirurgicală.

7.3.4.2. Pierderile biliare

Pierderea de bilă este semnalată de febră, dureri în hipocondrul drept, sepsis, creșterea nivelului bilirubinei serice, scurgerea de bilă pe tuburile de dren.

Pierderile biliare pot apărea intrahepatic sau pe o cale biliară situată la distanță de anastomoză - aceste localizări sunt sugestive pentru ocluzia de arteră hepatică cu necroză secundară de duct biliar.

Pierderile biliare la nivelul anastomozei necesită reintervenție chirurgicală.

Pierderile biliare pot genera bilioame, diagnosticabile CT sau ecografic. Acestea necesită diagnostic diferențial cu hematoamele, ascita cloazonată, seroamele sau abcesele. Aspirația cu ac fin este indicată în scop diagnostic și este recomandată înainte de orice manevră de drenaj percutanat.

Pierderile biliare pot fi uneori rezolvate prin drenarea unui biliom combinată cu sfincterotomia endoscopică.

7.3.5. Complicații vasculare

Complicațiile vasculare sunt relativ frecvente și pot fi cauză de morbiditate și mortalitate. Ele includ tromboza și stenoza de arteră hepatică, de venă portă sau cavă inferioară.[147,151,170]

7.3.5.1. Complicații arteriale

Urmărirea arterei hepatice este una din indicațiile fundamentale de US la pacienții transplantați pentru identificarea rapidă a trombozei de arteră hepatică, complicațiile arteriale fiind responsabile de pierderea a 7% din grefoane.[171] De notat frecvența mai mare a trombozei arteriale în cazul copiilor.

Ecografic se pot înregistra *modificări de spectru arterial*:

1. un flux de înaltă rezistență – poate sugera o leziune a arterei hepatice, o compresie extrinsecă, existența unei obstrucții venoase hepatice sau o afectare hepatocelulară severă
2. un flux de joasă rezistență – poate fi secundar unei stenoze de arteră hepatică, unei fistule arterio-venoasă sau arterio-biliară

Tromboza de arteră hepatică este complicația cea mai gravă, iar semnele clinice și simptomele generate de ea sunt nespecifice și pretează la confuzii.

Un spectru arterial de înaltă rezistență poate fi văzut imediat postoperator și este secundar edemului – determinat de anoxie și lezarea pe timpul manevrelor de recoltare și transplantare. Această modificare dispare în mod normal în câteva zile posttransplant. Descoperirea, însă, a unui astfel de flux după o perioadă cu flux normal este un indicator de prognostic rezervat, unii din acești pacienți dezvoltând tromboză arterială.

Dacă ecografia nu detectează în lumenul arterei și în ramurile sale flux sanguin este obligatorie o arteriografie de urgență. Există situații în care dacă există o rețea arterială colaterală se poate detecta flux arterial intrahepatic chiar dacă artera hepatică e trombozată.

Ecografic și CT se pot evidenția și complicațiile trombozei arteriale: necroză hepatică sau colecții biliare.

Un diagnostic fals pozitiv de tromboză arterială poate apărea la pacienți cu edem hepatic important, hipotensiune sistemică, sau stenoză arterială importantă.

Arteriografia este cea care confirmă diagnosticul și se poate tenta o terapie radio-intervențională de repermeabilizare.

Stenoza arterială apare de obicei proximal, la nivelul anastomozei. Stenozele distale sunt intrahepatice și sunt legate în general de rejetul cronic. La nivelul stenozei se înregistrează Doppler o accelerare a vitezei sistolice asociată cu dispersie spectrală imediat distal de stenoză, iar în aval o demodulare de flux dacă stenoza este strânsă. Stenoza poate fi sugerată și dacă se detectează un flux de tipul “tardus parvus” în amonte de stenoză, la nivelul ramurilor intrahepatice (Fig.67).[172,173]

În cazul în care există o suspiciune de stenoză se face angiografie (Fig.68). Tratamentul poate fi de

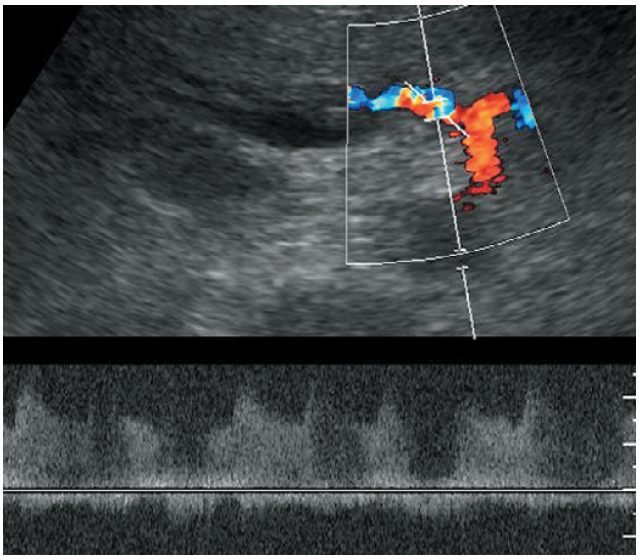

Fig.67 Stenoză la nivelul anastomozei arteriale cu modificarea totală a spectrului arterial – ecografie Doppler (Colecţia de imagini a Serv. Radiologie, Spital Edouard Heriott, Lyon, Franţa, cu acordul Prof. PJ Valette).



Fig.68 Stenoză la nivelul anastomozei arteriale (săgeată) – arteriografie selectivă (Colecţia de imagini a Serv. Radiologie, Spital Edouard Heriott, Lyon, Franţa, cu acordul Prof. PJ Valette).

dilatație percutanată cu balon, protezare sau chirurgical.[174,175]

Formarea de *pseudoanevrisme* este o complicație rară, dar posibil fatală. Dacă sunt suficient de mari pot fi detectate Doppler sau CT. Apar ca o structuri transonice, pulsatile cu semnal Doppler de tip jet, cu flux turbulent, rotativ intracavitar și de dute-vino la nivelul coletului. Un pseudoanevrism poate eroda vena portă, vena hepatică sau un duct biliar adiacent și necesită deci o monitorizare atentă. Se pot trata prin embolizare cu spirale sau chirurgical.

7.3.5.2. Complicații venoase

Complicațiile care interesează venele portă și cavă (tromboză, stenoză) sunt rare. Pacienții cu aceste complicații pot avea modificări de tip hipertensiune portală, cu sângerare de varice sau ascită refractară.

Tromboza portală este rară și adesea legată de o stenoză anastomotică subiacentă. Diagnosticul este Doppler prin evidențierea trombului intralumenal. Pacienții cu risc mare de tromboză portală sunt copiii mici, cu hipoplazie de venă portă și adulții cu flux lent prin vena portă cu tromboze anterioare, flebite sau șunturi sistemice. Tratamentul poate fi chirurgical sau de tromboliză percutanată.[176]

Stenoza de venă portă. Adesea porta donatorului și cea a receptorului sunt de calibru diferit, diferența de calibru putând genera fluxuri turbulente și distorsionate. Doppler se identifică o îngustare a lumenului cu o creștere importantă a vitezei la nivelul stenozei. Pentru ca stenoza să fie semnificativă hemodinamic, gradientul de viteză de a lungul anastomozei (segment prestenotic – zona de stenoză) măsurat prin Doppler spectral trebuie să fie de cel puțin 3-4 ori. Portografia confirmă diagnosticul și permite măsurarea gradientului presional cu aprecierea semnificației hemodinamice a stenozei.

Tratamentul constă în angioplastie percutanată transhepatică și eventual stentare.

Tromboza și stenoza de VCI și VH sunt foarte rare. Ecografia face screening, iar venografia confirmă diagnosticul. Fluxul inversat in VH sau absența periodicității sunt indicatori ai unei stenoze înalte de anastomoză. Modificările ecografice trebuie corelate cu cele clinice – pleurezie, ascită, hepatomegalie, edeme periferice. Tratamentul este angioplastia asociată eventual cu stentarea sau reintervenția chirurgicală.[177,178]

7.3.6. Alte complicații

7.3.6.1. Infecții

Abcesele hepatice se detectează și tratează ecografic sau CT. Drenajele colecțiilor se fac cu precauție la cei cu tulburări de coagulabilitate.[151]

7.3.6.2. Hematoamele post-operatorii

Sunt frecvente și de obicei fără semnificație patologică. Diagnosticul este ecografic sau CT. Apariția secundară a unui hematom mare, perihepatic trebuie să determine căutarea unei rupturi de anastomoză sau de anevrism.

7.3.6.3. Complicații pulmonare

Atelectazia, pleurezia (mai ales dreaptă) sunt obișnuite precoce post-operator. Se pot asocia cu pneumonia sau colabarea unui plămân. O pareză de nerv frenic drept

apare secundar lezării sale în timpul pensării venei cave suprahepatice. Radiografia pulmonară în dinamică, completată în cazurile complicate de CT pune diagnosticul și permite monitorizarea leziunilor în evoluție.

8. HIPERTENSIUNEA PORTALĂ

Imagistica are rolul de a confirma *hipertensiunea portală* (HTP), de a preciza sediul obstacolului (prehepatic, intrahepatic sau posthepatic) și etiologia HTP, de a ajuta în stabilirea deciziilor terapeutice și eventual în realizarea unui tratament intervențional tip șunt porto-cav pe cale tranjugulo-hepatică.

Diagnosticul HTP se bazează pe punerea în evidență a derivațiilor porto-sistemice ce cuprind cinci grupuri:

- *grupul superior*: vena coronară gastrică cu circulație în contracurent spre plexurile venoase esofagiene cu formarea varicelor esofagiene;
- *grupul anterior*: vena ombilicală (în ligamentul rotund), anastomoze spleno-renale directe ce drenează sângele spre vena renală stângă, circulație colaterală abdominală anterioară;

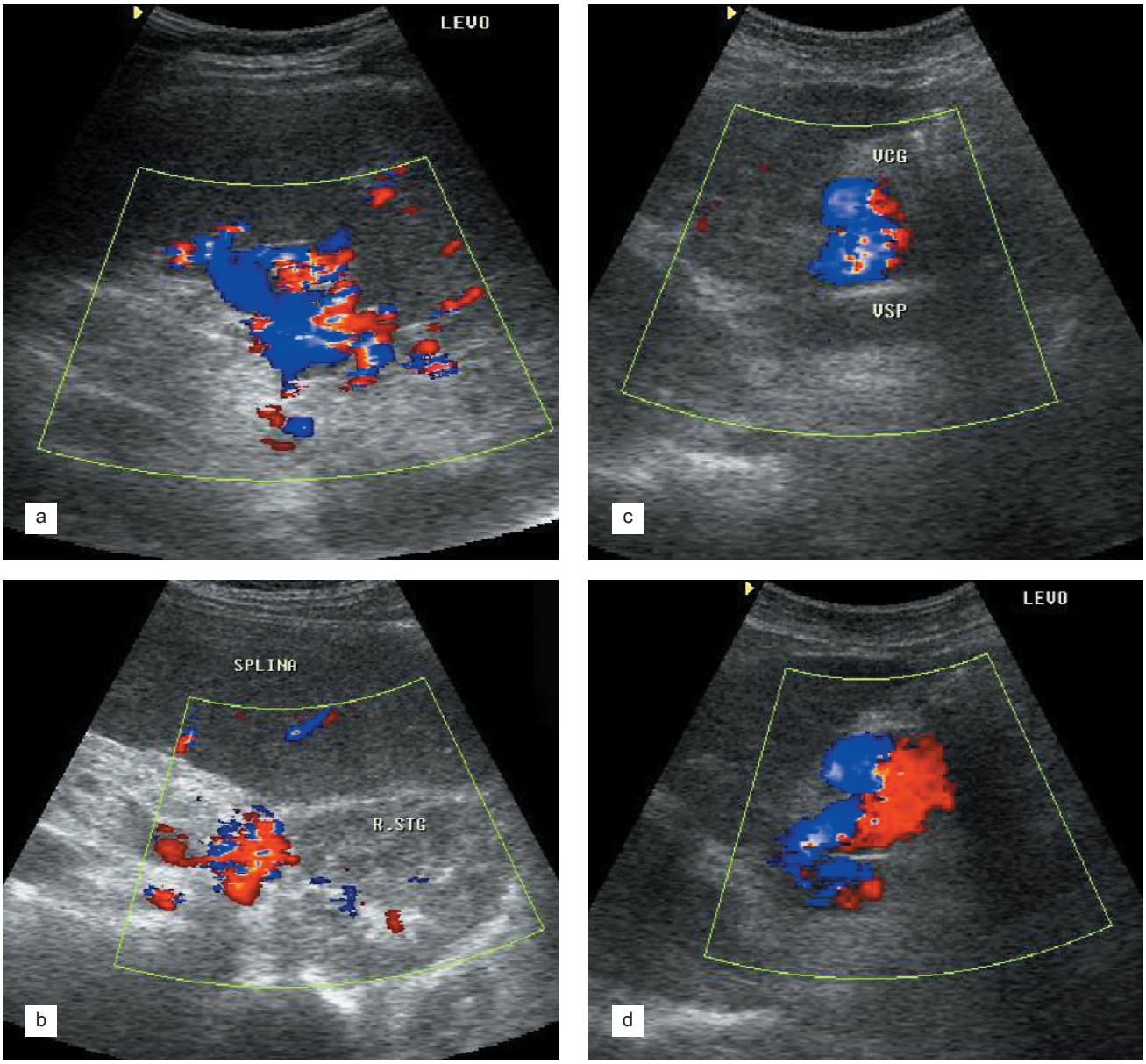

Fig.69 HTP
a) Eco Doppler cu Levovist- traiecte de circulaţie colaterală grupate în buchet la nivelul hilului splenic asociate cu splenomegalie;
b) Eco Doppler cu Levovist - circulaţie colaterală intersplenorenal cu drenaj în vena renală stângă;
c) Eco Doppler cu Levovist - dilataţie de venă coronară gastrică;
d) Eco Doppler cu Levovist - traiecte de circulaţie colaterală interhepato-gastrică.

- *grupul posterior*: anastomoze splenorenale indirecte (spleno-gastro-freno-suprareno-renale), vena mezentrică inferioară;
- *grupul inferior* cu circulație în contracurent către venele hemoroidale superioare și VCI;
- *altele*: transperitoneale, mezenterico-gonadice sau mezenterico-lombare, vene gastro-epiploice, cavernoame.

Ecografia permite diagnosticul HTP, evidențiind creșterea diametrului venei porte peste 15 mm. Acest semn este specific dar puțin sensibil lipsind în HTP severă cu inversarea fluxului portal și derivații hepatofuge.[179,180]

Eco Doppler color permite o analiză precisă a modificărilor de direcție a fluxului sanguin în sistemul port. Inversarea fluxului portal poate fi globală sau parțială limitată de exemplu la porta dreaptă în timp ce porta stângă păstrează un flux ortograd cu drenaj în vena ombilicală. Fluxul poate fi variabil funcție de mișcările respiratorii și poziția pacientului.[181]

Variațiile de calibru individuale ale venei splenice și mezenterice superioare nu permit utilizarea lor drept criteriu în diagnosticul HTP. In schimb pierderea capacității de a-și diminua calibrul în inspir este un semn specific și sensibil de HTP.

Punerea în evidență a circulației colaterale (Fig.69 a,b,c,d):

- vena ombilicală cu diametru mai mare de 3 mm și prezența unui flux hepatofug continuu;
- anastomoze spleno-renale spontane directe identificate între pilierul diafragmatic stâng și vena renală stângă;
- vena coronară gastrică este vizualizată în secțiune sagitală la originea sa. Un diametru de peste 6 mm, cu flux hepatofug sunt sugestive.
- vizualizarea varicelor esofagiene și gastrice cu prezența unei modulații respiratorii de tip cav superior;
- splenomegalie și ascită.

8.1. DIAGNOSTICUL DE SEDIU ȘI A NATURII OBSTACOLULUI

- La nivelul trunchiului portal prin prezența unui tromb ecogen endolumenal în trombozele recente sau a unei rețele cavernomatoase pediculare sau hilare în formele vechi.
- Prin semne indirecte de tromboză a venelor hepatice în sindromul Budd-Chiari (hipertrofia segmentului 1, anastomoze interhepatice subcapsulare, absența vizibilității venelor hepatice).
- Permeabilitatea conservată a trunchiului port și a venelor hepatice permite localizarea obstacolului la nivelul ficatului.

Examenul Doppler pulsat permite în mod neinvaziv să evalueze fluxul portal prin calcularea vitezei hematiilor și măsurarea debitului portal. Aceste două măsurători sunt puțin reproductibile, existând variații operator dependente ce pot merge pînă la 30%. În faza de debut a cirozei se observă o diminuare netă a fluxului portal datorită dezvoltării circulației colaterale, în timp ce în formele avansate se constată o creștere importantă a debitului în artera hepatică, rezultatul fiind o mărire a debitului hepatic total.

CT arată aceleași elemente morfologice ca și examenul ecografic 2D în secțiunile axiale transverse, permițând o analiză superioară a căilor de derivație para-esofagiene, a anastomozelor splenorenale directe și indirecte. Dilatațiile vasculare sunt uneori monstruoase îmbrăcând un aspect pseudotumoral fiind ușor identificabile după injectare de contrast i.v. Calcificările și tromboza sistemului port sunt ușor de identificat în CT[182,183,184] (Fig.70 a,b,c și Fig.71).

IRM aduce informații morfologice identice cu cele din CT în ceea ce privește starea structurilor vasculare portale normale și patologice. De asemenea IRM permite bilanțul unui proces trombotic portal într-un context de hepatocarcinom precum și evaluarea sistemului cav inferior și a venelor hepatice.[185]

Actualmente, IRM este considerată cea mai bună metodă de explorare atraumatică a HTP cu sediu suprahepatic precizând starea VCI, a venelor hepatice și a parenchimului hepatic.[186,187,188] (Fig.72 a,b).

Angiografia, opacifierea selectivă a arterei splenice și-/sau a mezentericei superioare permite un studiu dinamic a fluxului portal și a derivațiilor cu dificultăți de analiză în cazul existenței unei inversiuni segmentare de flux și în cazul fluxurilor stagnante ce pot simula o tromboză. Actualmente angiografia nu mai are indicație în bilanțul HTP, în afara situațiilor în care se preconizează un tratament endovascular.[180]

8.2. TROMBOZA PORTALĂ CRUORICĂ (NETUMORALĂ)

Tromboza portală cruorică reprezintă obstrucția totală sau parțială a unui element din sistemul port printr-un tromb. Este mai puțin frecventă decât invazia tumorală a ramurilor portale și a trombului neoplazic din CHC[180] (Fig.73 a,b,c).

Două elemente domină datele de imagistică:

- trombul, vizibil în stadiu precoce ce se organi-

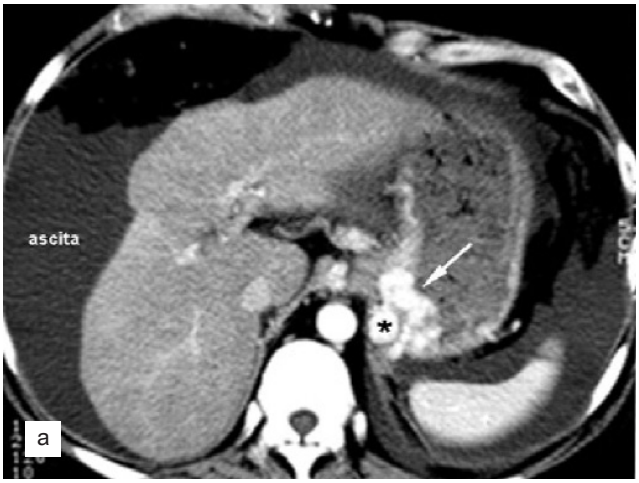

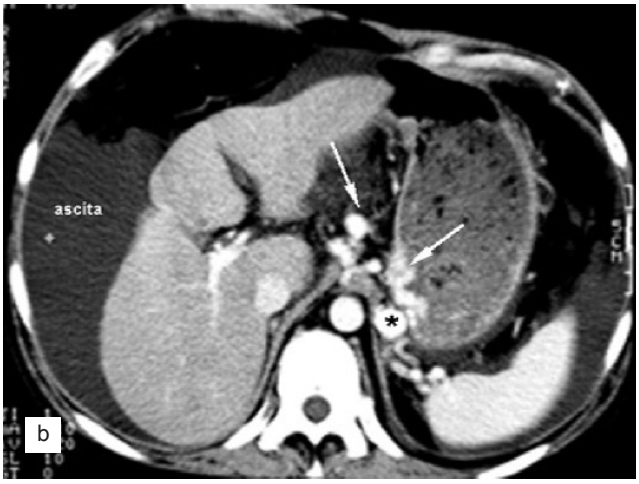

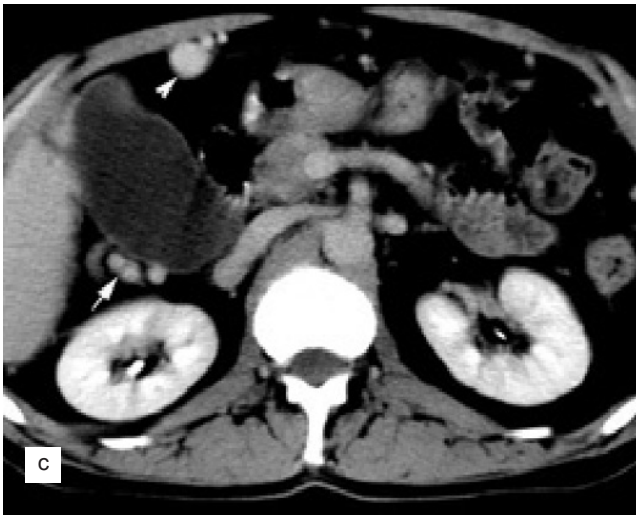

Fig.70 Ciroză hepatică şi HTP
a) CT cu contrast i.v.- varice esogastrice, pe mica curbură gastrică, în fornix, ficat mic, deformat, ascită;
b) CT cu contrast i.v.- varice esogastrice, pe mica curbură gastrică, intersplenofrenice. ficat mic, deformat, ascită;
c) CT cu contrast i.v.- varice pericolecist şi repermeabilizarea venei ombilicale.

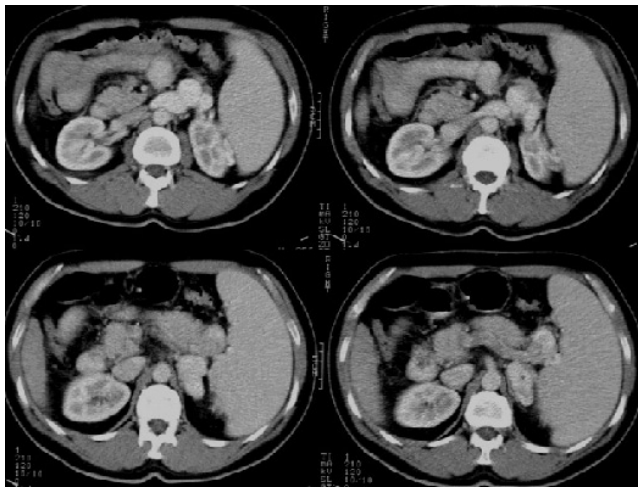

Fig.71 HTP; CT cu contrast i.v.- traiecte de şunt intersplenorenale cu drenaj în vena renală stângă

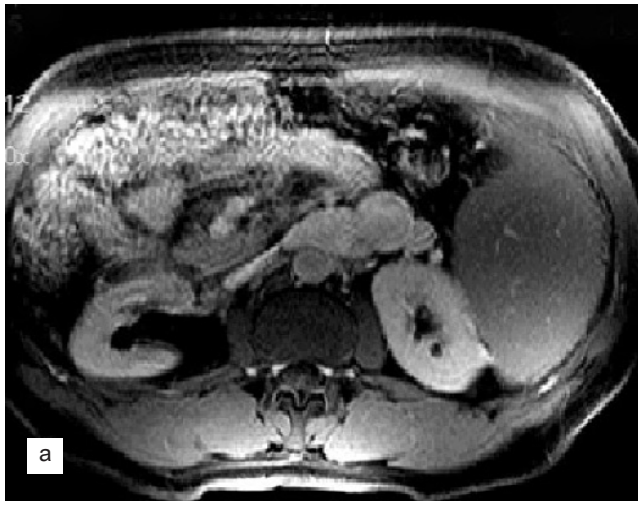



Fig.72 HTP
a) IRM cu contrast paramagnetic iv - şunt spleno-renal cu drenaj în vena renal stângă;
b) IRM c contrast paramagnetic iv - reconstrucţia şuntului în plan coronal.

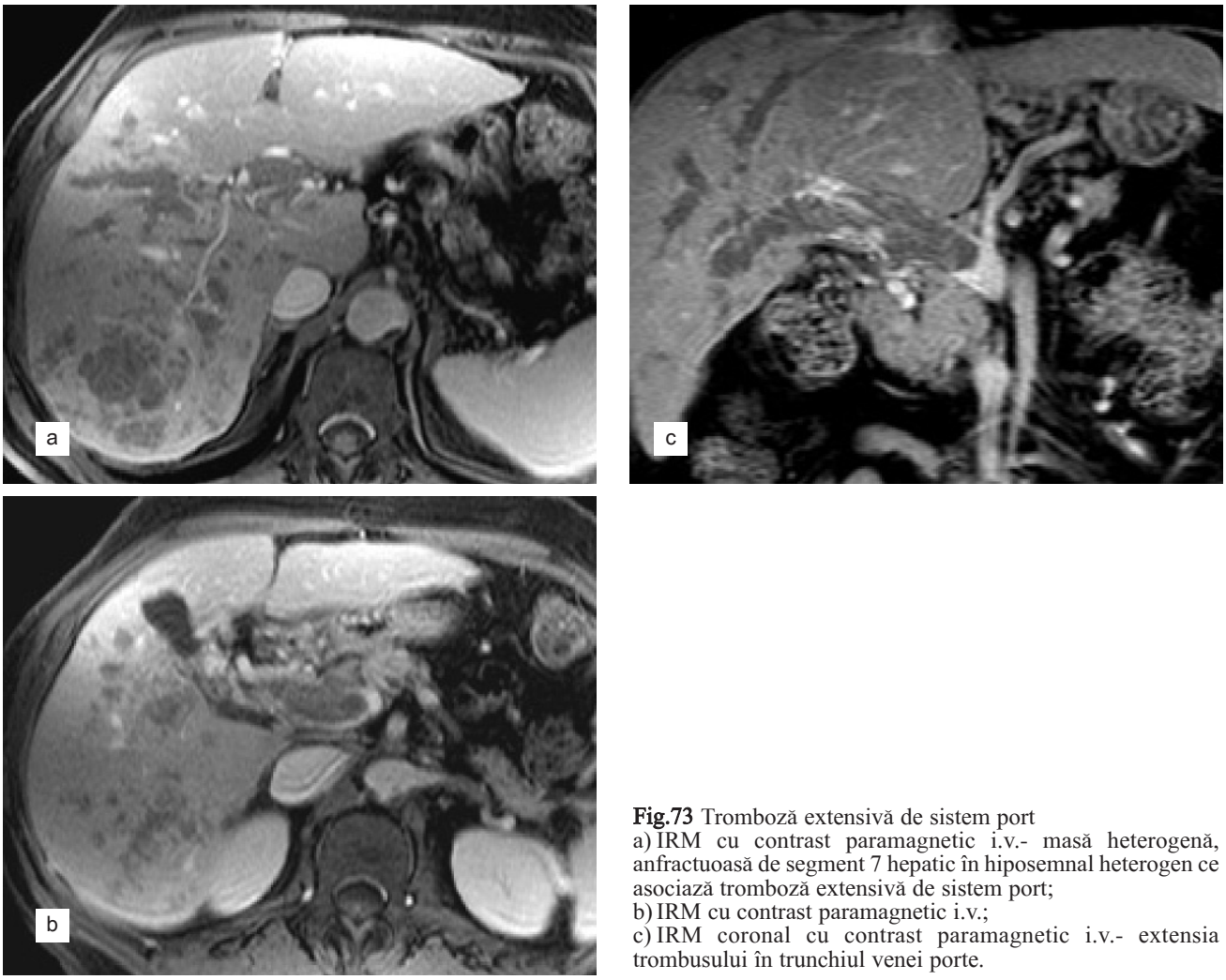

Fig.73 Tromboză extensivă de sistem port
a) IRM cu contrast paramagnetic i.v.- masă heterogenă, anfractuoasă de segment 7 hepatic în hiposemnal heterogen ce asociază tromboză extensivă de sistem port;
b) IRM cu contrast paramagnetic i.v.;
c) IRM coronal cu contrast paramagnetic i.v.- extensia trombusului în trunchiul venei porte.

zează progresiv cu transformarea fibroasă a venei;[189]

- apariția circulației colaterale prin vasa vasorum din structurile portale, prin venele coledociene și veziculare, cu formarea după aproximativ 5-6 săptămâni a unui ghem vascular pedicular, respectiv a cavernomului portal. Fluxul său este în general insuficient și în majoritatea cazurilor există o HTP în aval.[190]

Ecografia este examenul de primă intenție permițând adaptarea planului de secțiune la axul vascular studiat, cu limite în distensiile aerice ale tubului digestiv; examinarea se poate cupla cu o explorare Doppler color. Trombul apare sub forma unei imagini ecogene în sânul unei vene porte dilatate. Cavernomul se traduce prin existența unui ghem serpiginos de structuri canalare anecogene cu sediu periportal ce asociază absența de vizualizare a venei porte.[180]

Examenul Doppler pulsat și ***Doppler color*** arată absența fluxului portal ce reprezintă semnul direct de tromboză cruorică. În unele cazuri trombul nu este decât parțial obstructiv și examinarea Doppler color arată existența unui flux puțin intens, turbulent sau accelerat în jurul trombului, ajutând în diagnostic. În aval de obstacol, fluxul este încetinit, însă există cazuri cu flux normal. Se poate observa în unele cazuri o intensificarea a fluxului în artera hepatică. Cavernomul portal prezintă un semnal continuu, puțin modulat, hepatopet de tip portal.

Examenul CT este indicat în căutarea etiologiei procesului trombotic și în cazurile în care examenul ecografic nu a vizualizat anumite zone de interes. Trombul apare CT sub forma unei leziuni hiperdense în fază precoce ce, în timp tardiv, devine progresiv hipodens. Postcontrast trombul este neiodofil spre deosebire de pereții vasului afectat ce sunt iodofili.[183,184] Vasul trombozat este dilatat contrastul diferențiând o obstrucție trombotică totală de una parțială. Examinarea cu contrast iodat în fază portală permite un bilanț complet al cavernomului portal (Fig.74). Anomaliile de perfuzie hepatică sunt vizibile la examinarea cu contrast în mod spiral: hipervascularizație periferică în timp arterial- arterializare vicariantă, în timp ce regiunile perihilare sunt perfuzate tardiv de către cavernom sau



Fig.74 Cavernom
CT cu contrast i.v.- multiple traiecte de circulaţie colaterală grupate în ciorchine în hilul hepatic extinse retropancreatic.

fluxul rezidual. Atrofia moderată a lobului drept hepatic poate fi evidențiată în fazele tardive.

IRM. Semnalul sângelui circulant (hiposemnal accentuat în secvențele de SE și FSE clasice și hipersemnal în secvențele de EG) diferă de cel al trombusului ce apare funcție de vechimea sa în hipersemnal T1 în fază precoce și hiposemnal în fază tardivă. Injectarea de contrast paramagnetic oferă în mod neinvaziv o imagine globală a întregului sistem port, vizibil în oricare din planurile spațiului.[191,192] (Fig.75 a,b,c)

Arteriografia. Injectarea selectivă în artera mezenterică sau splenică cu opacifierea portală de retur evidențiază obstrucția totală sau parțială a ramului portal implicat, căile de derivație și formarea cavernomului portal.

Splenoportografia prin injectarea contrastului direct în splină cu o presiune inferioară celei din masa organului, reușește prin contrastul obținut să vizualizeze foarte bine axul splenoportal și circulația venoasă intrahepatică. Splenoportografia supune însă pacientul la riscul rupturii de splină.

Portografia directă percutană dirijată eco sau CT nu permite debite suficiente de injectare și pretează la confuzii.[180]

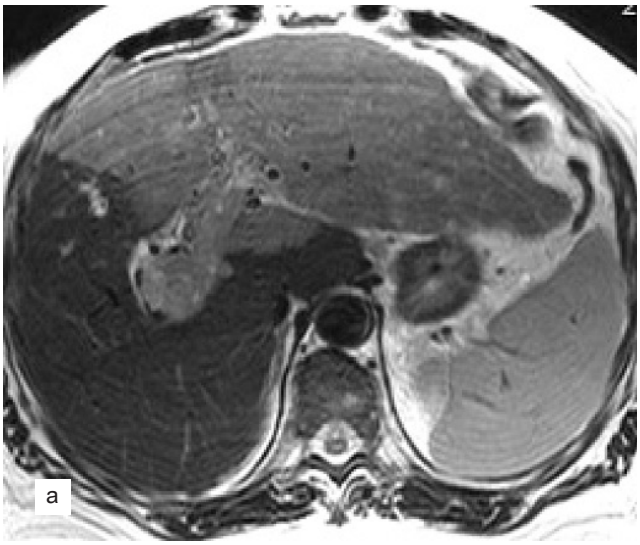

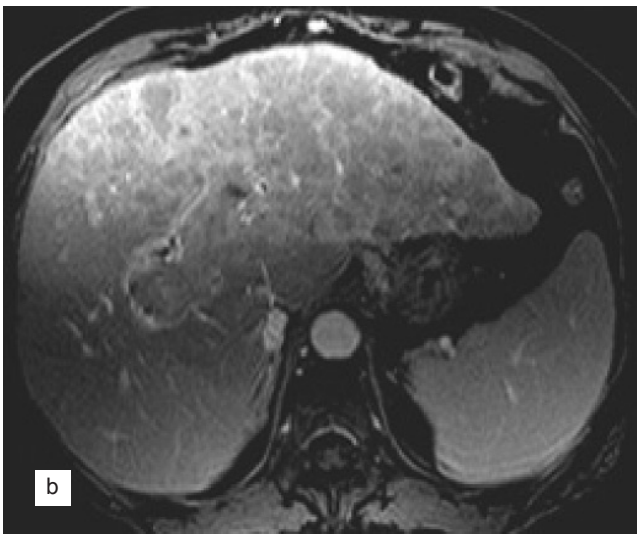

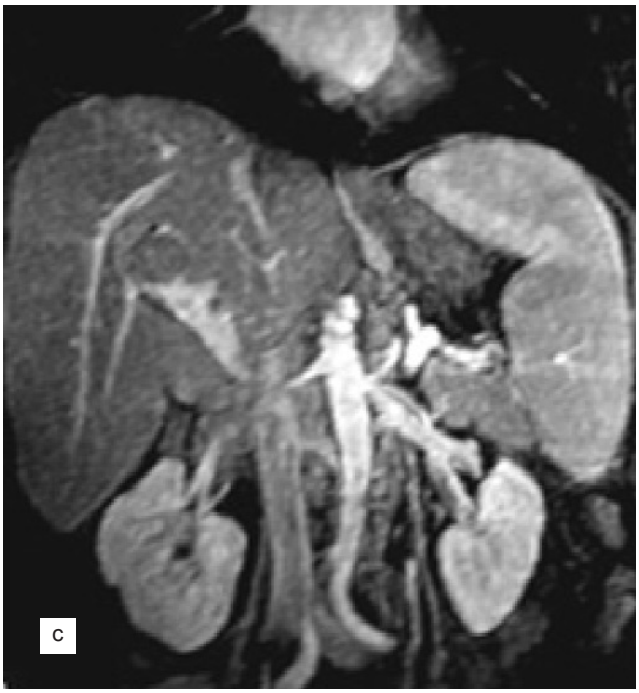

Fig.75 Tromboză de vene porte intrahepatice
a) IRM în ponderaţie T2- plajă în hipersemnal T2 net trasată ce ocupă întreg lobul stâng hepatic şi imagine lacunară în porta dreaptă;
b) IRM cu contrast paramagnetic în plan axial: imagine lacunară ce ocupă porta dreaptă, ramurile portale stângi şi trunchiul de portă;
c) IRM cu contrast paramagnetic în plan coronal: imagine lacunară ce ocupă parţial trunchiul de portă.

9. METODE IMAGISTICE INTERVENȚIONALE DE DIAGNOSTIC ȘI TERAPIE

Indicațiile și contraindicațiile tehnicilor intervenționale mini-invazive trebuie bine cunoscute și respectate ținând cont de particularitățile fiecărui caz și de faptul că există riscul apariției de complicații.[193,194] Tehnicile de drenaj sau tratament vascular sunt adesea dificile și necesită o echipă de radiologi calificată.[195]

Vom trata în acest capitol:

- Puncția citologică și puncția bioptică hepatică
- Drenajul percutanat al colecțiilor și chistelor
- Drenajul biliar
- Tratamentul percutanat al tumorilor hepatice: alcoolizare, chemoembolizare, radiofrecvență
- TIPS

9.1. PUNCȚIA HEPATICĂ DIAGNOSTICĂ

Puncția hepatică (PH) este o metodă intervențională ce permite obținerea unui fragment de țesut (puncție bioptică) sau a unui aspirat tisular (puncție citologică) cu ajutorul căruia se poate pune diagnosticul histopatologic al unei afecțiuni hepatice.[196] Puncția biopsie și-a dovedit complet eficacitatea diagnostică, în condițiile unor complicații minime și a unui cost incomparabil mai reduse decât laparatomia exploratorie.[197]

Indicațiile punctiei hepatice sunt multiple. Majoritatea modificărilor tisulare hepatice detectabile imagistic pot beneficia de o biopsie percutanată, indiferent dacă se referă la leziuni focalizate sau la afecțiuni infiltrative. Cele mai multe biopsii vizează afecțiuni tumorale maligne sau benigne, dar metoda este indicată și în investigarea patologiei infecțioase sau inflamatorii.[198]

Pregătirea pacientului este minimă și se poate practica și în condiții de ambulatoriu. Constă într-un tratament analgetic și sedativ, la care se asociază antibioterapie per os dacă există risc de suprainfectare sau pacienți cu tare imunologice. Gestul se practică sub anestezie locală.

Cea mai importantă condiție pentru practicarea unei puncții hepatice este vizibilitatea leziunii și existența unei căi de abord adecvate, care să evite structurile vasculare sau digestive. Ghidajul se face ecografic (cel mai frecvent) sau printr-o altă metodă radiologică - tomografie computerizată, radioscopie, IRM.[199,200] Indiferent de tipul de ghidaj se recomandă ca traiectul acului până la leziunea țintă să se facă întotdeauna prin parenchim hepatic normal, înlăturând astfel riscul unei hemoragii.[201]

Decizia de a practica o PH trebuie să plece de la o evaluare exactă a raportului beneficiu-risc făcută pentru fiecare pacient în parte. Alegerea între practicarea unei biopsii sau a unei puncții citologice ține de caracteristicile vasculare lezionale, de raporturile vasculare, de bilanțul sanguin al pacientului. Diagnosticul unei hepatopatii difuze necesită obținerea unui fragment bioptic. Pentru o leziune focalizată de obicei o puncție aspirativă citologică este suficientă.

Există multiple tipuri de ace, diferite în funcție de sistemul de tăiere. Alegerea tipului de ac și a dimensiunilor acestuia se face în funcție de tipul leziunii. Cu cât dimensiunile acului și ale fragmentului sunt mai mari cu atât crește acuratețea diagnosticului histologic dar crește și riscul complicațiilor, mai ales de tip hemoragic.[202]

Principalele contraindicații ale PH sunt:

- tulburări ale bilanțului de coagulare
- lipsa unei căi de abord adecvate
- pacient necooperant
- ascita voluminoasă

În cazul unor leziuni bogat vascularizate – hepatocarcinom, hemangiom hepatic sau când este vorba de leziuni de mici dimensiuni situate în vecinătatea unor structuri vasculare importante, se preferă puncția citologică, cu ac atraumatic tip Chiba.

Dacă o biopsie hepatică trebuie practicată la un pacient care prezintă unui bilanț de coagulare deteriorat sau o ascită voluminoasă se poate practica biopsia hepatică pe cale vasculară, transjugulară.

Complicațiile post PH sunt puține și apar în general în primele 12-24 ore. Principala complicație este durerea care poate persista 2-3 zile. Alte complicații (sângerare intratumorală, ruptura tumorală cu hemoperitoneu, suprainfectare) sunt rare și sunt secundare nerespectării contraindicațiilor sau unei tehnici inadecvate.

9.2. DRENAJUL COLECȚIILOR HEPATICE ȘI PERIHEPATICE

Colecțiile intra-hepatice (bilioame, abcese) sau perihepatice pot fi tratate imagistic intervențional.[193,203] Drenajul reprezintă un gest diagnostic și terapeutic. Drenajul percutanat poate face diagnosticul pozitiv al conținutului unei colecții – bila, sânge, puroi. În cazul unor colecții mici tratamenul percutanat poate fi complet curativ, reducând sepsisul și scăzând rapid simptomatologia pacientului. În cazul colecțiilor multiple sau la pacienții tarați abordul percutanat poate temporiza evoluția bolii permițând o intervenție chirurgicală în condiții clinice ameliorate.[204]

Contraindicațiile sunt puține și sunt reprezentate de inconveniente de ordin tehnic (lipsa căii de abord, structuri vasculare de vecinătate) sau de perturbări ale

bilanțului de coagulare.[205]

Manevra se practică sub medicație anxiolitică, neurolept-analgezie și anestezie locală. Ghidajul se face sub dublu control, ecografic sau CT și radioscopic, cel mai frecvent prin tehnica Seldinger.[206] După puncția colecției, sub control radioscopic se introduce în cavitate un ghid pe care se inseră o sonda multi-perforată. Se fac prelevări pentru analize bacteriologice, citologice și chimice.[207] Injectarea de substanță de contrast iodată prin dren permite verificarea poziției și eficacității drenajului.

Sonda se lasă în sifonaj și permeabilitatea sa va fi menținută obligatoriu prin spălaturi cu ser fiziologic la care se pot adăuga agenți antiseptici (betadină), dacă este vorba de un abces necomplicat cu o fistulă biliară.[208]

Complicațiile sunt relativ puține, cele mai importante fiind hemoragia, șocul septic, puncționarea accidentală a unui vas sau a unei structuri digestive.[209]

Evoluția colecției se apreciază ecografic. Durata menținerii unui drenaj variază de la câteva zile la câteva luni, până la dispariția totală a colecției și depinde de natura leziunii inițiale precum și de respectarea tratamentului post-drenaj.

9.3. DRENAJUL BILIAR

Existența unui obstacol pe căile biliare determină modificări importante ale funcției hepatice. Indiferent de etiologia acestui obstacol (tumoral benign sau malign, fibroză, colangită, litiază intra sau extrahepatică) gestul terapeutic de ales este drenajul.[193] Acesta permite fie rezolvarea percutanată a obstacolului (protezare, dilatare), fie stabilizează funcția hepatică în vederea intervenției chirurgicale.[210] Abordarea poate fi percutanată sau endoscopică (ERCP).

Indicațiile sunt reprezentate de:

1. tratarea unei colangite și a sepsisului asociat, secundare obstrucției biliare;[211]
2. tratarea icterului obstructiv simptomatic de origine benigna sau malignă;
3. tratarea icterului obstructiv asimptomatic în vederea chimioterapiei;[212]
4. tratamentul unor plăgi și fistule biliare;
5. tratamentul unor afecțiuni de duct biliar – litiaza, stenoze biliare sau de anastomoze biliodigestive;[213]
6. tratamentul stenozei de anastomoză biliară în transplant hepatic;[214]
7. biopsia unor stenoze biliare;
8. decompresie biliară și protezare preoperatorie, cu ameliorare clinică și asistare a reconstrucției biliare in timpul operator.

Evaluarea imagistică prealabilă este obligatorie, constând într-o examinare ecografică și în colangio-IRM.

Manevra se practică sub anestezie generală sau neurolepanalgezie, în condiții de bloc operator.

Într-o primă etapă se face o colangiografie diagnostică prin puncționarea sub ghidaj ecografic a unei căi biliare intrahepatice. Aceasta permite o caracterizare exactă a numărului și dimensiunilor obstacolului precum și a extensiei acestuia cu evaluarea arborelui biliar afectat. Apoi sub control radioscopic se puncționează transhepatic o cale biliară cu un ac cateter pe care se introduce un fir ghid – tehnica Seldinger. Pe ghid se inseră o sondă multiperforată definitivă.[215]

Drenajul este extern dacă nu se poate depăși stenoza, iar drenul se lasă în sifonaj, caz în care bila drenează în exterior. Dacă stenoza poate fi depășită *drenajul este intern-extern* sau *internalizat*, iar bila se scurge în duoden sau în ansa de anastomoză prin capătul intern al drenul, capătul extern al drenul fiind închis și utilizat numai pentru spălaturi sub prescripție medicală (Fig.76,77). Internalizarea este uneori dificilă intr-o primă etapă, dar se poate face după câteva zile de la drenajul extern.

În cazul stenozelor care implică cele două canale hepatice sau mai multe căi biliare segmentare este necesar un drenaj multiplu al tuturor teritoriilor interesate

Drenajul biliar este eficace în 70-90% din cazuri.

Drenajul percutanat este o metodă invazivă, efectuarea sa în condiții de securitate necesitând o echipă de radiologi antrenată. Complicațiile pot fi de gravitate variabilă și cunoașterea lor este obligatorie: hemoragie și hemobilie secundare unei lezări vasculare, șocul septic, pneumotoraxul, peritonita biliară, etc.

Odată drenajul constituit se pot efectua manevre de dilatare cu un cateter balonet și de protezare. Utilizarea de proteze de plastic, care pot fi ulterior înlocuite, este recomandată la pacienții cu obstrucție malignă sau benignă. Plasarea de stenturi este contraindicată atâta timp cât există o terapie chirurgicală viabilă. Stenturile metalice sunt indicate în tratamentul paliativ al obstrucțiilor maligne depășite chirurgical.[216,217]

9.4. TRATAMENTUL PERCUTANAT AL LEZIUNILOR CHISTICE HEPATICE

Tratamentul intervențional poate reprezenta o alternativă simplă și eficace în tratamentul leziunilor chistice hepatice atât în polichistoza hepatică cât și în chistele hidatice.[218]



Fig.76 Colangiocarcinom cu stenoză de canal hepatic comun şi dilataţie de căi biliare intrahepatice. Drenaj biliar extern-internalizat – cateterul de drenaj este introdus prin căile biliare stângi şi coborât prin calea biliară principală în duoden (capete de săgeată).



Fig.77 Dublă anastomoză bilio-digestivă, dreaptă şi stângă cu stenoză anastomotică. Drenaj biliar extern-internalizat drept şi stâng (capete de săgeată) (Colecţia de imagini a Serv. Radiologie, Spital Edouard Heriott, Lyon, Franţa, cu acordul Prof. PJ Valette).

9.4.1. Chistele hepatice

Chistele hepatice voluminoase, compresive pot fi sclerozate prin injectare percutanată de alcool 95^0. Dacă ele sunt complicate (sângerare, suprainfectare) beneficiază de drenaj percutant.[193]

Manevra se face sub neuroleptanalgezie sau anestezie generală după caz. Sub ghidaj ecografic sau CT se injectează intrachistic alcool absolut, doza variind în funcție de dimensiunile leziunii (10-100 ml). După 15-20 minute timp în care acesta acționează asupra pereților, conținutul chistului este evacuat complet (Fig.78).

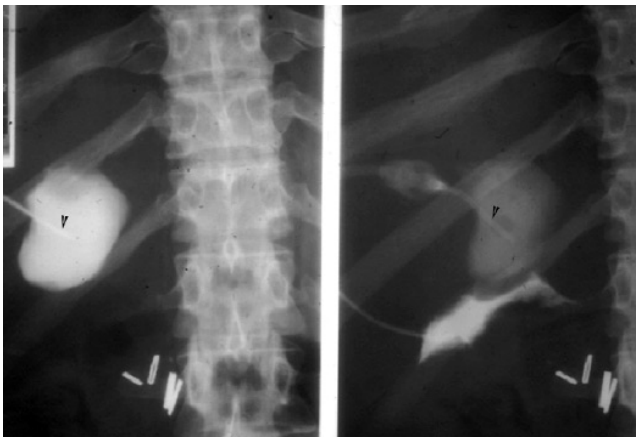

Fig.78 Alcoolizare de chist hepatic. Opacifirea cu substanţă de contrast a cavităţii chistice (a) şi evacuarea leziunii după alcoolizare (b). Se vizualizează intrachistic acul-cateter (cap săgeată).

Tratamentul se face în una sau mai multe ședințe repetate la 2-3 zile interval.

9.4.2. Chistele hidatice

Leziunile chistice hidatice pot fi tratate prin aceeași metodă injectându-se intrachistic fie alcool 95^0, fie soluție salină hipertonă.[219,220] Aceste substanțe produc ratatinarea chistului, decolarea membranei proligere și deci moartea parazitului. Măsuri de precauție stricte trebuie luate pentru a împiedica diseminarea materialului hidatic activ.[221] Opțional un dren se lasă în leziune pentru a facilita mai multe ședințe și pentru a evacua materialul hidatic mort.[222]

9.5. TRATAMENTUL PERCUTANAT AL TUMORILOR MALIGNE HEPATICE

Singura terapie demonstrată ca cert eficace, în cazul tumorilor maligne hepatice și cu impact asupra supraviețuirii pacienților este cea chirurgicală. Coexistența unei hepatopatii, un ficat prea mic pentru o hepatectomie segmentară, numărul, dimensiunile sau tipul de leziuni, existența unei invazii vasculare, pot limita sau chiar contraindică intervenția chirurgicală.[193,194,223] Imagistica intervențională propune mai multe soluții care singure sau asociate pot duce la vindecare, la stabilizarea leziunilor în vederea unui act chirurgical (hepatectomie, transplant hepatic) sau constituie doar o variantă paliativă.[224]

Metodele cele mai utilizate sunt reprezentate de alcoolizare, chemoembolizare lipiodolată, tratament prin radiofrecvență, termoterapie sau crioterapie. În ultimii ani două alte metode au început să se impună – laserterapia și terapia genică. Menționăm aici și embolizarea

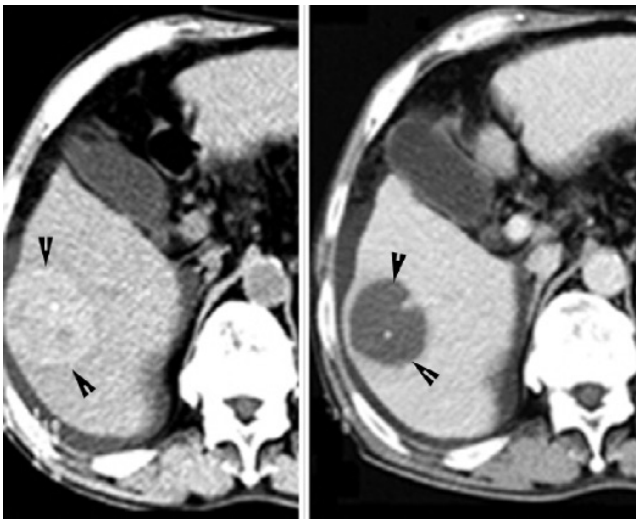

Fig.79 Hepatocarcinom (capete de săgeată) - examen CT înainte şi la 48 de ore după tratarea prin alcoolizare. Leziunea este complet necrozată, dar prezintă un element vascular periferic care face necesară o a doua şedinţă terapeutică.

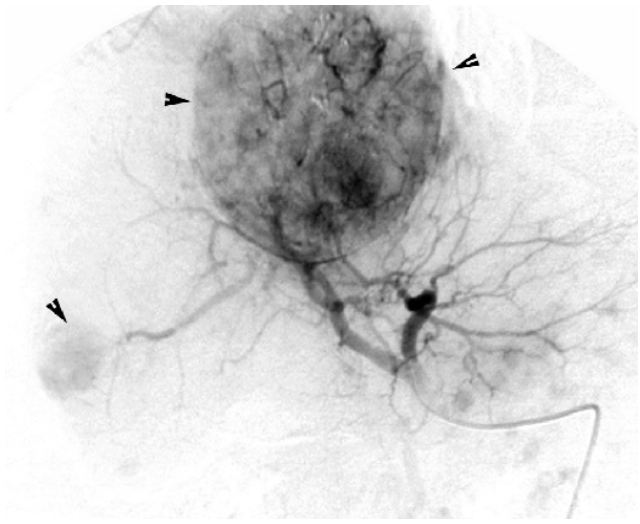

Fig.80 Arteriografie hepatică selectivă. Evidenţierea a două leziuni nodulare hipervascularizate arterial – carcinom hepatocelular. S-a practicat CEL.

unui ram de venă portă ca gest preoperator, în vederea unei hepatectomii ulterioare.[226,226,227,228]

9.5.1. Alcoolizarea tumorilor hepatice

Injectarea percutanată de etanol (PEI) este considerată ca o alternativă a intervenției chirurgicale în cazul pacienților cirotici cu grefare a unui carcinom hepatocelular, dacă acesta este unic și de mici dimensiuni (se admit leziuni sub 3-5 cm diametru și mai puțin de trei ca număr).[193,229]

Ghidajul este ecografic sau CT sub neurolepanalgezie sau anestezie generală. Gestul terapeutic constă în injectarea intratumorală de alcool 95^0. Tehnica utilizată și doza se adaptează în funcție de tipul și numărul leziunilor tumorale, de starea ficatului și de evaluarea circulației portale. Numărul de ședințe variază în funcție de răspunsul tumoral apreciat prin persistenta țesutului tumoral activ evaluată ecografic și CT (Fig.79).

9.5.2. Chimioterapia intra-arterială lipiodolată

Este o metodă de tratament pe cale arterială a uneia sau mai multor tumori hepatice primitive prin injectarea unui produs antimitotic (Adriablastine sau Cysplatine) asociat cu Lipiodol ultrafluid. O embolizare temporară (material resorbabil) sau definitivă (spirale, particule emboligene) poate completa tratamentul. Agentul chimioterapic acționează direct la nivelul leziunii, iar Lipiodolul și embolizarea prelungesc și potențează efectul acestuia.[230]

Contraindicațiile sunt legate de alterarea majoră a funcției hepatice, alterarea bilanțului de coagulare, leucopenie. La acestea se adăugă alergia la substanța de contrast. Existenta unei tromboze de venă portă sau a unei hipertensiuni portale grave, contraindică emboliza-

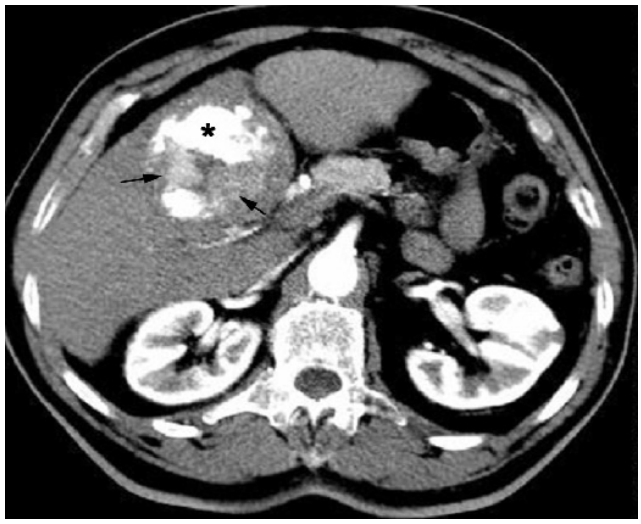

Fig.81 Examen CT la o lună post chemoembolizare lipiodolată. Leziunea tumorală prezintă o fixare importantă de Lipiodol în periferia tumorii (asterisc), dar persistă priză de contrast central (săgeţi) – este necesară o nouă şedinţă de CEL.

rea arterială.[231]

Sub anestezie locală se punctionează prin tehnica Seldinger artera femurală (cel mai frecvent dreapta). După efectuarea unui bilanț arterial și venos local complet, cu evaluarea arterelor hepatică și mezenterică, a returului venos portal și a parenchimului hepatic se cateterizează artera hepatică cu plasare cât mai selectivă a cateterului în vecinătatea tumorii (Fig.80). La acest nivel se injectează Adriablastine în emulsie cu Lipiodol. Dacă există mai multe leziuni doza se fracționează în funcție de teritoriul vascular ce urmează a fi abordat. În final artera sau ramurile arteriale se embolizează.[232]

Ritmul curelor este în funcție de răspunsul tumoral apreciat CT (fixarea tumorală de Lipiodol și lipsa țesutului tumoral vascularizat) (Fig.81). În general se face o

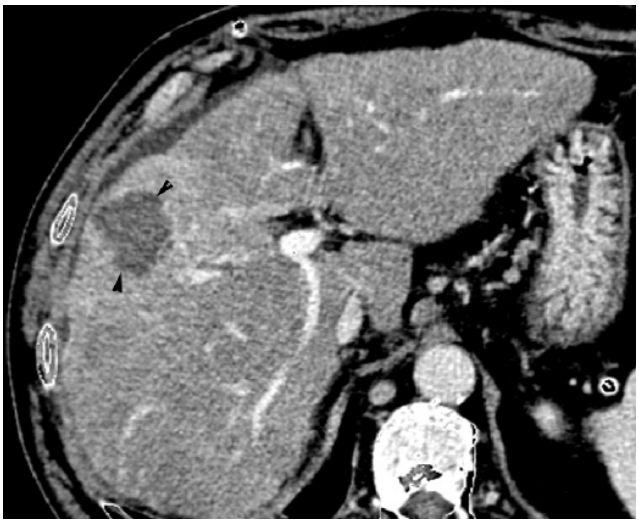

Fig.82 Examen CT de control la 48 de ore după tratarea prin radiofrecvenţă a unui hepatocarcinom. Leziunea este complet necrozată, fără elemente vasculare tumorale vizibile (capete de săgeată).

cură la 1-2 luni interval până la stabilizarea leziunii și apoi la interval de 4-6 luni până la distrugerea totală a țesutului tumoral, ținând însă cont de evoluția funcției hepatice.[233]

9.5.3. Termoterapia și tratamentul prin radiofrecvență

Indicațiile și limitele sale sunt asemănătoare alcoolizării. Aplicarea cu ajutorul unor ace speciale a unor fluxuri de radiofrecvență în interiorul unei leziuni determină necroza termică a țesutului tumoral (Fig.82).

9.5.4. Crioterapia

Crioterapia este o alternativă de terapie a tumorilor hepatice primitive sau maligne. Sub ghidaj ecografic se introduce în leziune un ac special prin care circulă nitrogen lichid și care produce o sferă de gheață care înglobează tumora și țesutul peri-tumoral pe o grosime de aproximativ 1 cm. Tumora va fi astfel distrusă prin înghețare.

Terapia prin radiofrecvență, laser-terapia, crioterapia sau alcoolizarea pot fi utilizate și intra-operator pentru a trata leziuni hepatice izolate, asociate unei hepatectomii lobare sau atipice limitate. Dacă abordul percutanat este dificil se pot practica sub control coelioscopic și ultrasonografie intraoperatorie.[234,235]

9.6. EMBOLIZAREA VENEI PORTE

Se recomandă ca etapă pre-operatorie, în cazul pacienților cu leziuni limitate la un lob hepatic, în vederea unei hepatectomii drepte sau stângi extinse. Scopul este dublu: obținerea atrofiei ficatului tumoral, concomitent cu o hipertrofie compensatorie a ficatului normal și deci a ficatului restant, cu evitarea unei insuficiențe hepatice post-operatorii. Abordul este percutanat, transhepatic cu cateterizarea selectivă a ramului port sau a segmentarelor ce vascularizează ficatul tumoral. Embolizarea se face cu agenți de embolizare definitivă.[193,194]

9.7. TIPS

TIPS – "Transjugular Intrahepatic Porto-systemic Shunt", este o metodă terapeutică intervențională care, prin crearea unei comunicări permanente între sistemul port și cel cav, determină echilibrarea presiunilor dintre cele două sisteme venoase (Fig.83).[236]

Indicația sa este hipertensiunea portală gravă, indiferent de patogenia acesteia. Decizia terapeutică se pune în condițiile existenței de complicații ale HTP de tip hemoragii digestive recurente, ascită refractară sau sindrom hepatorenal. TIPS se practică și la pacienții cirotici cu HTP în așteptarea transplantului hepatic.[237,238]

Impactul fiziopatologic al TIPS este practic imediat, cu efecte asupra circulației splanhnice și hepatice (scăderea presiunii portale, pierderea vascularizației portale hepatice care rămâne în sarcina arterei hepatice), precum și a circulației sistemice și a funcției cerebrale (risc de encefalopatie).[239]

Față de șunturile chirurgicale TIPS este mai puțin invaziv, cu scăderea riscului perioperator și deci cu creșterea numărul de pacienți eligibili. În plus există posibilitatea de calibrare a șuntului în funcție de contextul clinic.[240]

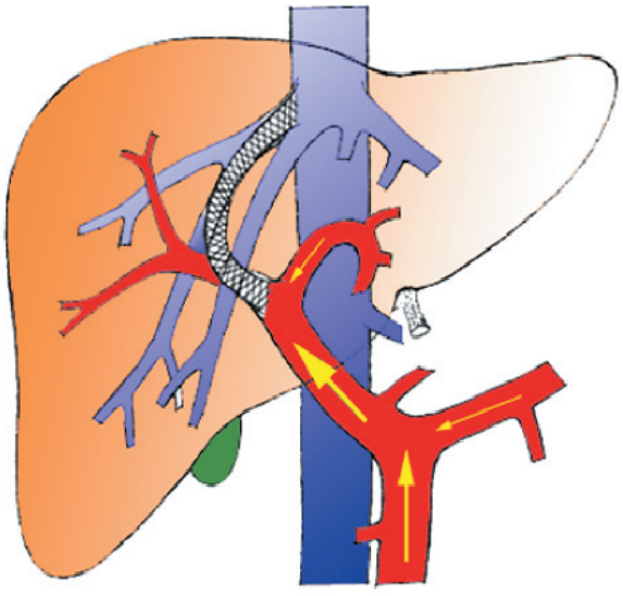

Fig.83 Schema TIPS.

Contraindicații absolute

1. HTP nedovedită – altfel decât clinic sau anatomic - necesită măsurători directe în VH și la nivel de capilar sinusoid hepatic
2. Constante biologice patologice
   TIPS pentru sângerare varice
   - Bilirubina totală mai mare de 60 micromol/l (3.5 mg/dl), mai ales la pacienții Child C
   TIPS pentru corectare ascită refractară
   - Bilirubina totală mai mare de 50 micromol/l (3 mg/dl),
   - Creatinina serică mai mare de 180 micromol/l (2.1 mg/dl),
3. Encefalopatie portală prost controlată, mai ales la pacienți peste 60 de ani, diabetici și hemodializați
4. Obstrucție cronică portală cu colaterale periportale – cavernom port
5. Invazia tumorală a sistemului venos hepatic
6. Instabilitate hemodinamică – scor APACHE II mai mare de 20 mai ales la pacienții Child C
7. Sepsis
8. Incompatibilități procedurale
9. Tumori maligne hepatice primare cu metastaze hepatice

Contraindicațiile relative sunt

1. Anomalii anatomice ale VCI, VH și VP;
2. Tromboza recentă de VP;
3. Tumori hepatice hipervasculare;
4. Boala hepatică polichistică

Actul intervențional este dificil și presupune echipe de radiologi intervenționali bine antrenate. Cele mai frecvente cauze de insucces tehnic sunt tromboza de VP, existența unor VH obstruate sau distorsionate, un ficat atrofic sau fibros, sau ascita masivă.[241,242,243]

Bilanțul pre-terapeutic este complex și multidisciplinar, ținând cont că este o intervenție aproape "chirurgicală" asupra unor pacienți fragili. Se evaluează funcția hepatică apreciindu-se efectele ulterioare ale șuntului porto-sistemic, funcția renală, cordul.[236,194] Pacientul este echilibrat clinic și hemodinamic (corectarea tulburărilor de coagulare, drenarea ascitei, antibioterapie, desensibilizare în caz de teren alergic).

Pacientul este evaluat din punct de vedere radiologic pentru stabilirea anatomiei vasculare, cuantificarea afecțiunii și a volumului hepatic, aprecierea gradului de HTP și identificarea colateralelor venoase și determinarea unei afecțiuni asociate, intra sau extrahepatice.

Metodele imagistice de investigare sunt ultrasonografia, cu evaluarea Doppler obligatorie și CT. La acestea se pot adăuga angiografia și IRM, endoscopia digestivă superioară.[239]

Ultrasonografia este esențială:

1. confirmă HTP – măsurători ale *venei porte și ramurilor* (dimensiuni, sens circulator, viteză, debit) și exclude o tromboză portală cruorică sau tumorală;
2. identifică *variantele de arteră hepatică, VCI și VH;*
3. identifică *colateralele porto-sistemice* – varicele gastrice, spleno-renale, vena paraombilicală;
4. determină *gradului de ascită;*
5. evaluează *ficatul* - cuantificarea dimensiunilor, analiza structurii (inclusiv PBH) și detectarea tumorilor hepatice, în special CHC;
6. evaluarea CBIH și CBEH, a splinei și rinichilor (morfologie și vascularizație)

CT vine să completeze ecografia, mai ales în determinarea patogeniei HTP și consecințelor acesteia. Achiziția este dublu-spiral cu administrarea de substanță de contrast în bolus rapid.

Gestul intervențional se practică în condiții de bloc operator, cu pacientul sub anestezie generală. Ghidajul este dublu, ecografic și radioscopic. Prima etapă este cateterizarea venei jugulare interne prin tehnica Seldinger.[236] Sub control radioscopic se introducere un ghid prin vena cavă superioară și atriul drept și se cateterizează selectiv vena hepatică dreaptă sau medie. La acest nivel se măsoară presiunea liberă în VH și cea blocată (capilară) determinându-se gradul de HTP. Sub control ecografic și fluoroscopic se creează o comunicare transhepatică între VH și ramul drept al venei porte utilizând o "sabie" de foraj. Traiectul obținut se dilată cu o sondă balonet și apoi pe traiectul creat se plasează o

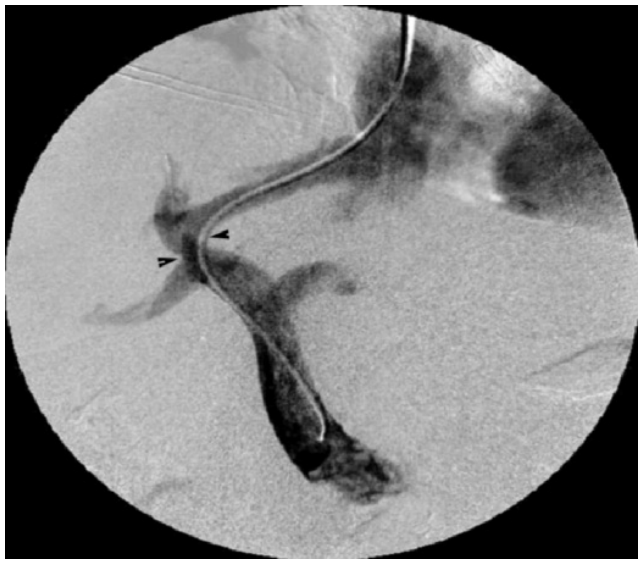

Fig.84 TIPS. Există un traiect circulant între vena hepatică dreaptă şi ramul drept de venă portă (cap de săgeată).

proteză între ramul portal și vena hepatică.[244]

Verificarea radioscopică arată stabilirea fluxului porto-cav prin proteză, iar presiunile între cele două sisteme tind să se echilibreze (Fig.84). Un control Doppler la 24 ore arată permeabilitatea șuntului și permite o primă evaluare hemodinamică utilizată ca reper în monitorizarea ulterioară a pacienților.

Complicațiile procedurale sunt multiple și de gravitate variabilă (aritmii cardiace, perforarea capsulei hepatice), chiar și fatale (hemoragie intraperitoneală prin rupere intraperitoneală a VP sau lacerare arterei hepatice, infarct miocardic intraprocedural, insuficiență cardiacă dreaptă). Cea mai frecventă complicație ulterioară este stenozarea protezei cu necesitatea dilatării sau reprotezării.[245,246]

BIBLIOGRAFIE

1. Taylor HM, Ros PR – Hepatic Imaging; An Overview – Radiol Clinics North Am, 36-2: 237-247, 1998.

2. Vauthey JN - Liver Imaging: A surgeon's perspective - Radiol Clin North Am, 36-2:445-459, 1998.

3. Ros PR, Y. Meniu, V. Vilgrain, et al. Liver neoplasms and tumor-like conditions – European Radiology, vol.11, 2, p. 145, 2001.

4. Regent D., Schmutz G., Genin G – Imagerie du foie, des voies biliares et du pancreas – Masson, 3-99, 1994.

5. Allison DJ, Standertskjold CG – The liver, biliary tract, pancreas and spleen - A global TextBook of Radiology – Nycomed, 1027-1042, 1995.

6. McGahan JP, Goldberg BB – Diagnostic Ultrasound – Lippincott-Raven , 1998.

7. Abbitt PL – Ultrasonography: Update on Liver Technique - Radiol Clin North Am, 36:299-309, 1998.

8. Grenier N, Basseau F, Rey MC, et al. Interpretation of Doppler signals – Eur. Radiol., 11: 1295-1307, 2001.

9. Gaiani S, Carla Serra, Laura Volpe, et al. Doppler tissue characterisation: liver lesions – Syllabus, Bracco, Education in Diagn Imag, 33-39, 1999.

10. Choi BI, Kim TK, Han JK, et al. – Power versus conventional color Doppler sonography: Comparison in the depistion of vasculature in liver tumors – Radiology, 200:55-58, 1996.

11. Jakobsen JA - Ultrasound contrast agents: clinical applications - Eur. Radiol., 11: 1329-1337, 2001.

12. Ernst H, Hahn EG, Balzer T, et al. – Color Doppler ultrasound of liver lesions: signal enhancement after intravenous injection of the ultrasound contrast agent Levovist – J Clin Ultrasound, 24:31-35, 1996.

13. Kemmerer SR, Mortele KJ, Ros PR – CT scan of the liver – Radiol Clin North Am, 36:247-263, 1998.

14. Sandstede JJW, Tschammler A, Beer M, et al. – Optimisation of automatic bolus tracking for timing of the arterial phase of helical liver CT - Eur. Radiol., 11: 1396-1400, 2001.

15. Heiken JP, Bae KTB – Liver: CT Contrast Enhancement Techniques - RadioGraphics, vol.17, 6, supll.2, 1997.

16. Baron RL, Oliver HJ, Dodd GD, et al. – Hepatocellular carcinoma: Evaluation with biphasic, contrast-enhanced helical CT – Radiology, 199:503-511, 1996.

17. Lim JH, Kim CK, Lee WJ, et al. Detection of hepatocellular carcinomas and dysplastic nodules in cirrhotic livers: accuracy of helical CT in transplant patients - AJR 175:693-8, 2000.

18. Heyneman LE, Nelson RC – The Liver: Anatomy and Examination Techniques - Radiology on CD - Lippincott-Raven, 1998

19. Hogemann D, Stamm G, Shin H, et al. Individual planning of liver surgery interventions with a virtual model of the liver and its associated structures - Radiologe 40:267-73, 2000.

20. Shakil AO, Jones BC, Lee RG, et al. Prognostic value of abdominal CT scanning and hepatic histopathology in patients with acute liver failure - Dig Dis Sci 45:334-9, 2000.

21. Fujita T, Honjo K., Ito K., et al. Homogeneous enhancement of hepatic parenchyma: MR imaging during arterial portography versus CT during arterial portography – Abdominal Imaging, Vol 23,1, p. 51, 1998.

22. Siegelman ES, Outwater EK – MR Imaging techniques of the liver - Radiol Clin North Am, 36:263-287, 1998.

23. Van Hoe L – MR Imaging of the Abdomen: What we need to know - Syllabus, Bracco, Education in Diagn Imag,, 56, 2001.

24. Bartolozzi C, Cioni D, Donati F, et al. Focal liver lesions: MR imaging-pathologic correlation - Eur. Radiol., 11: 1374-1388, 2001.

25. Keller FS, Rosch J – Visceral and renal angiography – Sem. Interv. Radiol., 17, 29-68, 2000.

26. Krinsky GA, Nguyen MT, Lee VS, et al. Dysplastic nodules and hepatocellular carcinoma: sensitivity of digital subtraction hepatic arteriography with whole liver explant correlation - J Comput Assist Tomogr 24:628-34, 2000.

27. Baert AL, H. Rigauts, G. Marchal – Diagnostic of liver tumours with ultrasound, computed tomography and magnetic resonance imaging - Gastrointestinal and Urogenital Radiology – Nycomed, 196-222, 1994.

28. Specht NT, Russo RD – Diagnostic Imaging - Practical Giude – Mosby, 159-177, 1998

29. Bartolozzi C, R. Lencioni - Advance in Abdominal Ultrasonography – Syllabus, Educ Diagn Imag, 50-54, 2001.

30. Ralls Philips – Focal Inflamatory Disease of the Liver – Radiol Clinics North Am, 36: 377-391, 1998.

31. McDowell RK, Dawson SL – Evaluation of Abdomen in Sepsis of Unknown Origin – Radiol Clinics North Am, 34:177-191, 1996.

32. Eisenberg RL – Clinical Imaging, an atlas of differential diagnosis – Lippincott-Raven, Third Edition, 277-534, 1996.

33. Harle TS - Pathology Seminars – RadioGraphics, 18, 6, supll.1, 1998.

34. Lin ZY, Wang GH, Wang LW – Changes in intrahepatic portal hemodynamic in early stage hepatic abscesses - J Ultrasound Med, 15:595-598, 1996.

35. Schmutz GR, Regent D, Chapuis F, et al. Imagerie de l'abdomen aigu – Masson, 1996.

36. Gazelle GS, Mueller PR – Abdominal abscess: Imaging and intervention - Radiol Clinics North Am, 32: 913-932, 1994.

37. Lee TY, Wan YL, Tsai CC – Gas containing liver abscess: Radiological findings and clinical significance – Abdom Imaging, 19:47-52, 1994.

38. Miller FJ, Ahola DT, Bretyman PA, et al. – Percutaneous management of hepatic abscess: a perspective by interventional radiologists – J Vasc Interv Radiol, 8:241-247, 1997.

39. Burgener FA, Kormano M – Differential Diagnosis in Computed Tomography - Thieme Medical Publisher, Inc, New York, 1996.

40. GorgC, Weide R, Schwerk WB, et al. – Ultrasoud

evaluation of hepatic and splenic microabscesses in the immunocompromised patient: Sonographic patterns, differential diagnosis and follow-up – J Clin Ultrasound, 22:525-529, 1994.

41. Anttila VJ, Lamminen AE, Bondestam S – Magnetic resonance imaging is superior to CT and ultrasonography in imaging infectious liver foci in acute leukaemia – Eur J Haematol 56:82-87, 1996.

42. Lamminem AE, Anttila VJ, Bondestam A, et al. – Infectious liver foci in leukemia: Comparison of short-inversion-time inversion-recovery, T1 weighted spin-echo, and dynamic Gadolinium-enhanced MR imaging – Radiology, 191:539-543, 1994.

43. Gharbi HA, Hassine W, Brauner MW – Ultrasound examination of the hydatic liver – Radiology, 139:459-463, 1981.

44. Esfahani F, Rooholamini SA, Vessal K – Ultrasonography of hepatic hydatic cysts: New diagnostic signs – J Ultrasound Med, 7:443-450, 1988.

45. Suzwan Z – Sonographic findings in hydatid disease of the liver: Comparison with other methodes – Ann Trop Med Pasasitol, 89:261-269, 1995.

46. Kalovidouris A, Gouliamos A, Vlachos L – MRI of abdominal hydatid disease – Abdom Imaging, 19:489-494, 1994.

47. Paley MR, Ros PR – Hepatic Calcification – Radiol Clinics North Am, 36: 391-399, 1998.

48. Beggs I – The radiology of hydatid disease – AJR, 145:639-648, 1985.

49. Akhan O, Ozmen MN, Dincer A, et al. – Liver hydatid disease: Long term results of percutaneous treatment – Radiology, 198:259-264, 1996.

50. Krebs TL, Daly B, Wong You, et al. Abdominal and pelvis therapeutic procedures using CT fluoroscopic guidance – Semin Interv Radiol, 16:191-199, 1999.

51. VonSinner WN, Linjawi T, Ali AM – Fine needle aspiration biopsy of hydatid cysts – Acta Radiol, 36:168-172, 1995.

52. Saremi F, McNamara TO – Hydatic cystis of the liver: Long term results of percutaneous treatment using a cutting instrument – AJR, 165:1163-1167, 1995.

53. Eisenberg RL – Clinical Imaging, an atlas of differential diagnosis – Lippincott-Raven, Third Edition, 277-534, 1996.

54. RSNA Radiologic - Pathology Seminars – RadioGraphics, 18(supll.1), 1998.

55. Abbitt PL – Ultrasonography: Update on Liver Technique - Radiol Clin North Am, 36:299-309, 1998.

56. Foley WD, Hoffmann RG, Quiroz FA, et al. – Hepatic helical CT: contrast material injection protocol – Radiology, 192:367-371, 1994.

57. Boros M, Morariu C, A. Ioan-Mihalcea, Lupescu I, Lesaru M, Ciobanu S, Zaharia C, Georgescu SA - Aspecte CT în hipertensiunea portală - Imagistica Medicală, 5:33-40, 1999.

58. Fishman EK, Kuszyk BS - CT Angiography: Principles and Techniquesą RSNA Categorical Course în Vascular Imaging 1998 - RadioGraphics, 18(supll.2), 1998.

59. Debatin JF, Wildermuth S - Abdominal MR Angiography - RadioGraphics, 18(supll.2), 1998.

60. Bartolozzi C, Lencioni R - Advance in Abdominal Ultrasonography în 2nd refresher course series 1998-2000 – Springer, 50-65, 2001.

61. Heiken JP, Bae KTB – Liver: CT Contrast Enhancement Techniques in RSNA Categorial Course in Gastrointestinal Radiology - RadioGraphics, CD-Rom, 17(supll.2), 1997.

62. Elliot K. Fishman, Brian S. Kuszyk - CT Angiography: Principles and Techniquesą RSNA Categorical Course în Vascular Imaging 1998 Kemmerer SR, Mortele KJ, Ros PR – CT scan of the liver – Radiol Clin North Am, 36:247-263, 1998.

63. Heiken JP, Brink JA, McClennan BL, et al. – Dynamic contrast enhanced CT of the liver: comparison of contrast medium injection rates and uniphasic and biphasic injection protocols - Radiology, 187:327-331, 1993.

64. Potchen EJ - Utilization and Utility of MR Angiography - RadioGraphics, 18(supll.2), 1998.

65. Grenier N, Basseau F, Rey MC, et al. Interpretation of Doppler signals – Eur. Radiol., 11: 1295-1307, 2001.

66. Sandstede JJW, Tschammler A, Beer M, et al. – Optimisation of automatic bolus tracking for timing of the arterial phase of helical liver CT - Eur. Radiol., 11:1396-1400, 2001.

67. Fujita T, Honjo K., Ito K., et al. Homogeneous enhancement of hepatic parenchyma: MR imaging during arterial portography versus CT during arterial portography – Abdominal Imaging, 23:51, 1998.

68. Keller FS, Rosch J – Visceral and renal angiography – Sem. Interv. Radiol., 17:1, 29-68, 2000.

69. Schwartz RA, Teitelbaum GP, Katz MD, et al. Effectiveness of transcatheter embolization in the control of hepatic vascular injuries – J Vasc Interv Radiol, 4: 359-365, 1993.

70. Saito H, Ishibashi T, Zuguchi M, et al. Embryology, Anatomic Variation, and Pathology of the Portal Venous System - RadioGraphics, 18(supll.2), 1998.

71. Taylor HM, Ros PR – Hepatic Imaging; An Overview – Radiol Clinics North Am, 36: 237-247, 1998.

72. Van Hoe L – MR Imaging of the Abdomen: What we need to know - Syllabus, Bracco, Education in Diagn Imag, 56, 2001.

73. Jakobsen JA - Ultrasound contrast agents: clinical applications - Eur. Radiol., 11:1329-1337, 2001.

74. Bartolozzi C, Cioni D, Donati F, et al. Focal liver lesions: MR imaging-pathologic correlation - Eur. Radiol., 11:1374-1388, 2001.

75. Siegelman ES, Outwater EK – MR Imaging techniques of the liver - Radiol Clin North Am, 36:263-287, 1998.

76. Schmutz GR, Regent D, Chapuis F, et al. Imagerie de l'abdomen aigu – Masson, 1996, 145-178.

77. N. Grenier, C. Douws – Traumatismes et transplantation – Radiologie digestive, Edicerf, 272-280, 1994.

78. Foley WD, Hoffmann RG, Quiroz FA, et al. Hepatic helical CT: contrast material injection protocol – Radiology, 192:367-371, 1994.

79. Taylor HM, Ros PR – Hepatic Imaging; An Overview – Radiol Clinics North Am, 36: 237-247, 1998.

80. Abbitt PL – Ultrasonography: Update on Liver Technique - Radiol Clin North Am, 36:299-309, 1998.

81. Heiken JP, Bae KTB – Liver: CT Contrast Enhancement Techniques in RSNA Categorial Course in Gastrointestinal Radiology - RadioGraphics, 17(supll.2), 1997.

82. Burgener FA, Kormano M – Differential Diagnosis in Computed Tomography - Thieme Medical Publisher, Inc, New York, 1996.

83. Kemmerer SR, Mortele KJ, Ros PR – CT scan of the liver – Radiol Clin North Am, 36:247-263, 1998.

84. Shanmuganathan K, Mirvis S – CT scan evaluation of blunt hepatic trauma - Radiol Clinics North Am, 36: 399-413, 1998.

85. Potchen EJ - Utilization and Utility of MR Angiography - RadioGraphics, 18(supll.2), 1998.

86. Keller FS, Rosch J – Visceral and renal angiography – Sem. Interv. Radiol., 17:1, 29-68, 2000.

87. Van Hoe L – MR Imaging of the Abdomen: What we need

to know - Syllabus, Bracco, Education in Diagn Imag, 2001, 56.

88. Foley WD, Hoffmann RG, Quiroz FA, et al – Hepatic helical CT: contrast material injection protocol – Radiology, 192:367-371, 1994.

89. Heiken JP, Brink JA, McClennan BL, et al. – Dynamic contrast enhanced CT of the liver: comparison of contrast medium injection rates and uniphasic and biphasic injection protocols - Radiology, 187:327-331, 1993.

90. Patten RM, Spear RP, Vincent LM, et al. – Traumatic laceration of the liver limited to the bear area: CT findings in 25 patients – AJR Am J Roentgenol: 160:1019-1022, 1993.

91. Shanmuganathan K, Mirvis SE, Sover ER – Value of contrast enhanced CT in detecting active hemorrhage in patients with blunt abdomina or pelvic trauma - AJR Am J Roentgenol: 161:65-69, 1993.

92. Macrander SJ, Lawson TL, Foley WD, et al. – Periportal tracking in hepatic trauma: CT features – J Comput Assist Tomogr, 13: 952-957, 1989.

93. Roberts JL, Dalen K, Bosanko CM, et al. CT in abdominal and pelvic trauma – Radiographics 13:735-752, 1993.

94. Schwartz RA, Teitelbaum GP, Katz MD, et al. Effectiveness of transcatheter embolization in the control of hepatic vascular injuries – J Vasc Interv Radiol, 4:359-365, 1993.

95. Denton JR, Moore EE, Cildwell CM – Multimodality treatment for grade V hepatic injuries: Perihepatic packing, arterial embolization, and venous stenting – J Trauma, 42:964-969, 1997.

96. Prasad UP, Killeen KL, Tisnado J, et al. - Angiographic Management of Traumatic Injuries to Small Central and Peripheral Arteries - RadioGraphics, 18(supll.2), 1998.

97. Eisenberg RL – Clinical Imaging, an atlas of differential diagnosis – Lippincott-Raven, Third Edition, 1996, 277-534.

98. Ros PR, Meniu Y, Vilgrain V, et al. Liver neoplasms and tumor-like conditions. Eur.Radiol 11(suppl 2):145-165, 2001.

99. Regent D, Schmutz G, Genin G. Imagerie du foie des voies biliaires et du pancreas, Masson, Paris, 1994, 35-95.

100. Legmann P, Meniu Y. Scanner helicoidal: principes et applications cliniques, Estem, 1997, 71-89.

101. Reimer P, Parizel PM, Stichnoth FA- A practical approach clinical MR imaging Springer-Verlag, Berlin, 1999, 247-272.

102. Bonnin A, Legmann P, Convard JP, Broussouloux. Echographie. Masson, Paris, 1993, 25-51.

103. Bartolozzi C, Lencioni R, Paolicchi A et al. Differentiation of hepatocellular adenoma and focal nodular hyperplasia of the liver: comparison of power Doppler imaging and conventional color Doppler sonography. Eur Radiol 7:1410-1415, 1997.

104. Hamm B, Kirchin M, Pirovano G, et al. Clinical utility and safety of MultiHance in magnetic Resonance Imaging of liver cancer: results of multicenter studies in Europe and USA. JCAT 25(suppl 1):53-60, 1999.

105. Solbiati L, Cova L, Ierace T, et al. Liver cancer imaging: the need for accurate detection of intrahepatic disease spread. JCAT 25(suppl 1):29-37, 1999.

106. Low RN. Current uses of Gadolinium chelates for clinical magnetic resonance imaging examination of the liver. Applied radiology supplement 137-151, 2000.

107. Cho JS, Kwag JG, Oh YR, et al. Detection and characterization of hepatocellular carcinoma: value of dynamic CT during the arterial dominant phase with uniphasic contrast medium injection. JCAT 20:128-134, 1996.

108. Baron RL, Oliver JH, Dodd GD et al. Hepatocellular carcinoma: evaluation with biphasic contrast enhanced, helical CT. Radiology 199:505-511, 1996.

109. Grazioli L, Kirchin M, Pirovano G, et al. Multihance in the dynamic phase of contrast enhancement a pictorial assessment. JCAT 23(suppl 1):61-64, 1999.

110. Chagnon S, Dahan H, Zoppardo P, et al. Imagerie et indications therapeutiques du carcinome hepatocellulaire. Feuillets de Radiologie 31:185-196, 1991.

111. Blakeborough A, Ward J, Wilson D, et al. Hepatic lesion detection a MR imaging: a comparative study with four sequences. Radiology 203:759-65, 1997.

112. Devred Ph, Panuel M, Raybaud Ch. Radiopediatrie, Masson, Paris, 1997, 189-191.

113. Sharma R, Saini S. Role and limitations of magnetic resonance imaging in the diagnostic work-up of patients with liver cancer. JCAT 23(suppl 1):39-44, 1999.

114. Okumura A, Watanabe Z, Dohke M, et al. Contrast-enhanced three-dimensional portography. Radiographics 19:973-987, 1999.

115. Bartolozzi C, Lencioni R, Ciono D. Abdominal MR: liver and pancreas. Syllabus, Springer, 2000, 121-137.

116. Pavone P, Laghi A, Catalano C, et al. MRI of the biliary and pancreatic ducts. Syllabus, Springer, 2000, 138-147.

117. Van Beers BE, Gallez B, Pringot J. Contrast enhanced MR imaging of the liver. Radiology 203: 297-306, 1997.

118. Pavone P, Laghi A, Panebianco V et al. MR-cholangiography: techniques and clinical applications. Eur Radiol 8:901-910, 1998.

119. Peterson MS, Baron RL, Murakami T. Hepatic malignancies: usefulness of acquisition of multiple arterial and portal venous phase images at dynamic gadolinium-enhanced MR imaging. Radiology 201:337-345, 1996.

120. Vogl TJ, Stupavsky A, Pegios W, et al. Hepatocellular carcinoma: evaluation with dynamic and static gadobenate dimeglumine-enhanced MR imaging and histopathologic correlation. Radiology 205:721-728, 1997.

121. Wegener OHW. Whole body computed tomography, second edition, Blackwell Scientific Publication 11:224-87, 1993.

122. Vasile N. Tomodensitometrie corps entier, a 2-a editie, Vigot 9:183-219, 1990.

123. Vasile N. Tomodensitometrie corps entier, a 2-a editie, Vigot 10:231-43, 1990.

124. Leclerc JC, Cannard L, Lefevre F, Debelle L et al. La pathologie des voies biliaires intrahepatiques en cholangio-pancreatographie-IRM. Feuillets de Radiologie 40:338-348, 2000.

125. Pirovano G, Vanzulli A, Bonmati LM, et al. Evaluation of the accuracy of Gadobenate Dimeglumine-Enhanced MR Imaging in the detection and Characterization of focal liver lesions. AJR 175:1111-1120, 2000.

126. Bertolotto M, Dalla Palma L, Quaia E, Locatelli. Characterization of unifocal liver lesions with pulse inversion harmonic imaging after Levovist injection: preliminary results. Eur Rdiol 10:1369-1376, 2000.

127. Kamel IR, Blumke DA. Imaging evaluation of hepatocellular carcinoma. J Vasc Interv Radiol 13:180-184, 2002.

128. Ichikawa T, Kitamura T, Nakajima H, et al. Hypervascular hepatocellular carcinoma: can double arterial phase imaging with mulltidetector CT improve tumor depiction in the cirrothic liver ?. AJR 179:751-758, 2002.

129. Murakami T, Kim T, Takamura M, et al. Hypervascular hepatocellular carcinoma: detection with double arterial phase multidetector row helical CT. Radiology 218:763-767, 2001.

130. Baron RL, Peterson MS. Screening the cirrhotic liver for hepatocellular carcinoma with CT and MR Imaging : opportunities and pitfalls. Radiographics 21:117-132, 2001.

131. Ward J, Chen F, Guthrie JA, et al. Hepatic lesion detection after superparamagnetic iron oxide enhancement: comparison of five T2 weighted sequences at 1.0T by using alternative free response receiver operating characteristic analysis. Radiology 214:159-166, 2000.

132. Reimer P, Jahnke N, Fiebich M, et al. Hepatic lesion detection and characterization: value of nonenhanced MR imaging, superparamagnetic iron oxide enhanced MR imaging and spiral CT-ROC analisis. Radiology 217:152-158, 2000.

133. Ward J, Guthrie JA, Scott DJ, et al. Hepatocellular carcinoma in the cirrhotic liver: double-contrast MR imaging for diagnosis. Radiology 216:154-162, 2000.

134. Arbab AS, Ichikawa T, Sou H, et al. Ferumoxides-enhanced double-echo T2-weighted MR imaging in differentiating metastases from nonsolid benign lesions of the liver. Radiology 225:151-158, 2002.

135. Raman SS, Lu DSK, Chen SC, et al. Economou J. Hepatic MR imaging using ferumoxides. Prospective evaluation with surgical and intraoperative sonographic confirmation in 25 cases. AJR 177:807-812, 2001.

136. Matsui O, Itai Y. Diagnosis of primary liver cancer by computed tomografy. In: Tobe T, Kameda H et al. Primary liver cancer in Japan. Tokyo, Springer-Verlag, 1992, 132.

137. Choi BI, Park JH, Kim BH, et al. Small hepatocellular carcinoma: detection with sonography, computed tomography, angiography and lipiodol CT. Br J Radiol 62:897-903, 1989.

138. Sheu JC, Sung JL, Chen DS, et al. Ultrasonography of small hepatic tumors using high-resolution linear-array real-time instruments. Radiology 150:797-802, 1984.

139. Baron RL, Oliver JH, Dodd GD, et al. Hepatocellular carcinoma: evaluation with biphasic, contrast-enhanced,helical CT. Radiology 199:505-511, 1996.

140. Winter TC, Takayasu K, Muramatsu Y, et al. Early advanced hepatocellular carcinoma: evaluation of CT and MR appearace with pathologic correlation. Radiology 192:379-387, 1994.

141. Heiken JP , Weyman PJ , Lee JKT , et al. Detection of focal hepatic masses : prospective evaluation with CT , delayed CT , CT during arterial portography and MRI. Radiology 171:47-52, 1989.

142. Nelson RC. Staging liver tumors for therapeutic intervention: determination of resectability by CT – angiography . Boston : Andover Med Publ, 1990, 237-240 .

143. Machi J, Isomoto H, Yamashita Y, et al. Intraoperative ultrasonography in screening for liver metastasis from colo-rectal cancer: comparative study accuracy with traditional procedures. Surgery 101:678-684, 1987.

144. Gozzetti G, Mazziotti A. Expectations and possibilities of liver resection in the management of secondary liver tumors . In : Lygidakis NJ, Tytgat GNF (eds) Hepatobiliary and pancreatic malignancies. Diagnosis, medical and surgical management . Stuttgart : Thieme, 1998, 183-190.

145.Clarke MP, Kane RA, Steele GD, et al. Prospective comparison of preoperative imaging and intraoperative ultarasonography in the detection of liver tumors.Surgery 106:849-855, 1989.

146. Soyer P, Levesque M, Elias D, et al. Detection of liver metastases from colorectal cancer : comparison of intraoperative US and CT during arterial portography. Radiology 183:541-544, 1992.

147. Hahn Vu Nghiem – Imaging of hepatic transplantation –Radiol Clin North Am 36:429-445, 1998.

148. Marcos A, Fisher RA, Ham JM, et al - Selection and outcome of living donors for adult to adult right lobe transplantation - Transplantation 69:2410-2415, 2000.

149. Vauthey JN - Liver Imaging: A surgeon's perspective - Radiol Clin North Am 36:445-459, 1998.

150. Bartolozzi C, R. Lencioni - Advance in Abdominal Ultrasonography în 2nd refresher course series 1998-2000 – Springer, 2001, 50-65.

151. Hylton B. Gebel – The role of Ultrasound în Liver Transplantation - EFSUMB, Post-graduate course în vascular Doppler, 1999, 57-152.

152. Sidhu PS, Marshall MM, Ryan SM, Ellis SM - Clinical use of Levovist, an ultrasound contrast agent, în the imaging of liver transplantation: assessment of the pre- and post-transplant patient - Eur Radiol 10:1114-1126, 2000.

153. Sandstede JJW, Tschammler A, Beer M, et al – Optimisation of automatic bolus tracking for timing of the arterial phase of helical liver CT - Eur. Radiol. 11:1396-1400, 2001.

154. Kamel IR, Raptopoulos V, Pomfret EA, et al. - Living adult right lobe liver transplantation: imaging before surgery with multi-detector multiphase CT - AJR Am J Roentgenol 175:1141-1143, 2000.

155. Winter T, Freeny P, Nghiem H, et al. – Hepatic arterial anatomy in transplantation candidates: Evaluation with 3D CT arteriography – Radiology 195:363-370, 1995

156. Tarhan NC, Uslu Tutar N, Yologlu Z, et al. - Volume measurement by computed tomography în auxiliary heterotopic partial liver transplant recipients: follow-up results - Transplant Proc 32:601-603, 2000.

157. Schiano TD, Bodian C, Schwartz ME, et al., Min AD - Accuracy and significance of computed tomographic scan assessment of hepatic volume în patients undergoing liver transplantation - Transplantation 69:545-550, 2000.

158. Hogemann D, Stamm G, Shin H, et al. - Individual planning of liver surgery interventions with a virtual model of the liver and its associated structures - Radiologe 40:267-273, 2000.

159. Fujita T, Honjo K., Ito K., et al. - Homogeneous enhancement of hepatic parenchyma: MR imaging during arterial portography versus CT during arterial portography – Abdominal Imaging 23:51, 1998.

160. Nghiem H, Winter T III, Mountford M, et al. – Evaluation of the portal venous system before liver transplatation: value of phase-contrast MR angiography – AJR 164:871-878, 1995.

161. Keller FS, Rosch J – Visceral and renal angiography – Sem. Interv. Radiol. 17:29-68, 2000.

162. Grenier N, Basseau F, Rey MC, et al. - Interpretation of Doppler signals – Eur. Radiol. 11:1295-1307, 2001.

163. Maceneaney PM, Malone DE, Skehan SJ, et al. - The role of hepatic arterial Doppler ultrasound after liver transplantation: an audit cycle evaluation - Clin Radiol 55:517-524, 2000.

164. Kemmerer SR, Mortele KJ, Ros PR – CT scan of the liver – Radiol Clin North Am 36:247-263, 1998.

165. Matar LD, Frazer C, Jeffrey G - Magnetic resonance cholangiopancreatography following liver transplantation - Australas Radiol 43:279-283, 1999.

166. Silverman SG – Percutaneous abdominal biopsy – recent advances and future directions – Semin Interv Radiol 13:3-15, 1996.

167. Honda H, Franken E, Barloon T, et al – Hepatic lymphoma in cyclosporine treated transplant recipients: Sonography and CT findings – AJR 152:501-503, 1989.

168. Ito K, Siegelman ES, Stolpen AH, et al. - MR imaging of

complications after liver transplantation - AJR Am J Roentgenol 175:1145-1149, 2000.

169. PJ Valette, L. Henry – Radiologie interventionnelle digestive – Radiologie digestive, Edicerf, 1994, 279-289.

170. Glockner JF, Forauer AR, Solomon H, et al. - Three-dimensional gadolinium-enhanced MR angiography of vascular complications after liver transplantation - AJR Am J Roentgenol, 174:1447-1453, 2000

171. De Gaetano AM, Cotroneo AR, Maresca G, et al. - Color doppler sonography în the diagnosis and monitoring of arterial complications after liver transplantation - J Clin Ultrasound 28:373-380, 2000.

172. Dodd G III, Memel D, Zajko A, et al. – Hepatic artery stenosis and thrombosis in transplants recipients: Doppler diagnosis with resistive index and systolic acceleration time – Radiology, 192:657-661, 1994.

173. Richard HM 3rd, Silberzweig JE, Mitty HA, et al. - Hepatic arterial complications in liver transplant recipients treated with pretransplantation chemoembolization for hepatocellular carcinoma – Radiology 214:775-779, 2000.

174. Cardella J, Castaneda-Zuniga W, Hunter D, et al. – Angiografic and interventional radiologic consideration in liver transplatation – AJR 164:143-153, 1986.

175. Raby N, Karani J, Thomas S, et al – Stenosis of vascular anastomoses after hepatic transplantation: treatment with ballon angioplasty – AJR 157:167-171, 1990.

176. Haskal Z, Naji A – Treatement of portal vein thrombosis after liver tranplantation with percutaneous thrombolysis and stent placement – J Vasc Interv Radiol 4:789-792, 1993.

177. Borsa JJ, Daly CP, Fontaine AB, et al. – Treatment of inferior vena cava anastomotic stenoses with the Wallstent endoprosthesis after orthotopic liver transplantation - J Vasc Interv Radiol 10:17-22, 1999

178. Zulke C, Berger H, Anthuber M, et al. – Detection of suprahepatic caval stenosis following liver trasplantation and treatment via balloon-expandable intravascular stent – Traspl Int 8:330-332, 1995.

179. Bonnin A, Legmann P, Convard JP, Broussouloux. Echographie. Masson, Paris, 1993, 25-51.

180. Regent D, Schmutz G, Genin G. Imagerie du foie des voies biliaires et du pancreas, Masson, Paris, 1994, 35-95.

181. Leeuwen MS. Doppler ultrasound in the evaluation of portal hipertension. Clin Diagn Ultrasound 26:53-76, 1990.

182. Legmann P, Meniu Y. Scanner helicoidal: principes et applications cliniques, Estem, 1997, 71-89.

183. Wegener OHW. Whole body computed tomography, second edition, Blackwell Scientific Publication 11:224-87, 1993.

184. Vasile N. Tomodensitometrie corps entier, a 2-a ediție, Vigot 9:183-219, 1990.

185. Reimer P, Parizel PM, Stichnoth FA- A practical approach clinical MR imaging Springer-Verlag, Berlin, 1999, 247-272.

186. Okumura A, Watanabe Z, Dohke M, et al. Contrast-enhanced three-dimensional portography. Radiographics 19: 973-987, 1999.

187. Finn JP, Kane RA, Edelman RR, et al. Imaging of the portal venous system in patients with cirrhosis: MR angiography vs duplex Doppler sonography. AJR 161:989-994, 1993.

188. Leyendecker JR, Rivera E, Washburn WK, et al. MR angiography of the portal venous system: techniques, interpretation, and clinical application. Radiographics 17:1425-1443, .

189. Abitt PL. Portal vein thrombosis: imaging features and associated etiologies. Curr Probl Duagn Radiol 214: 696-702, 1992.

190. Glassman MS, Klein SA, Spivak W. Evaluation of cavernous transformation of portal vein by magnetic resonance imaging. Clin Pediatr 32:77-80, 1993.

191. Alley MT, Shifrin RY, Herfkens RJ. Ultrafast contrast-enhanced three-dimensional MR angiography: state of the art. Radiographics 18:273-285, 1998.

192. Watanabe Y, Dohke M, Okumura A, et al. Dynamic substraction contrast-enhanced MR angiography: technique, clinical application and pitfalls. Radiographics 20:135-152, 2000.

193. PJ Valette, L. Henry – Radiologie interventionnelle digestive – Radiologie digestive, Edicerf, 1994, 279-289.

194. Kandarpa K, Aruny JE – Handbook of Interventional Radiology – Lippincott Williams, 2001, 173-377.

195. Allison D, Pettersonnon H - Interventional radiology – Nicer Year Book, 1994

196. Silverman SG – Percutaneous abdominal biopsy – recent advances and future directions – Semin Interv Radiol 13:3-15, 1996.

197. Silverman SG, Deuson TE, Kane NM, et al. – Percutaneous abdominal biopsy: Cost-identification analysis – Radiology 206:429-435, 1998.

198. Martino CR – CT-guided liver biopsies – eight years experience – Radiology 152:755-757, 1984.

199. Silverman SG, Tuncali K, Adams DF et al. – CT fluoroscopy-guided abdominal interventions: techniques, results and radiation exposure compared to conventional CT – Radiology 212:673-680, 1999.

200. Silverman SG, Collick BD, Figueria MR, et al. – Interactive MR-guided biopsy in an open configuration MRI system – Radiology 197:175-181, 1995.

201. Magnusson A, Akerfeldt D – CT–guided core biopsy using a new guidance device – Acta Radiol 32:83-85, 1991.

202. Gazelle GS, Haaga JR – Biopsy needle characteristics – Cardiovasc Interv Radiol 14:13-16, 1991.

203. Miller FJ, Ahola DT, Bretyman PA, et al. – Percutaneous management of hepatic abscess: a perspective by interventional radiologists – J Vasc Interv Radiol 8:241-247, 1997.

204. Gazelle GS, Mueller PR – Abdominal abscess: Imaging and intervention - Radiol Clinics North Am 32:913-932, 1994.

205. VanSonnenberg E, D"Agostino HB, Casola GC, et al – Percutaneous abscess drainage: Current concepts – Radiology 181:617-626, 1991.

206. Krebs TL, Daly B, Wong You Cheong JJ – Abdominal and pelvis therapeutic procedures using CT fluoroscopic guidance – Semin Interv Radiol 16:191-199, 1999.

207. Van Allen RJ, Katz MD, Johnson MB – Uncomplicated amebic liver abscess: Prospective eveluation of percutaneous therapeutic aspiration – Radiology 183:827-830, 1992.

208. Do H, Lambiase RE, Deyoe L, et al. – Percutaneous drainage of hepatic abscesses: Comparison of results in abscesses with and without intrahepatic biliary communication – AJR Am J Roentgenol 157:1209-1212, 1991.

209. Lee TY, Wan YL, Tsai CC – Gas containing liver abscess: Radiological findings and clinical significance – Abdom Imaging 19:47-52, 1994.

210. Baijal SS, Dhiman RK, Gupta S, et al. – Percutaneous transhepatic biliary drainage in the management of ostructive jaundice – Trop. Gastroenterol 18:167-171, 1997.

211. Audisio RA, Morosi C, Bozzetti F, et. al. – The outcome of cholangitis after percutaneous biliary drainage in neoplastic jaundice – HPB Surg 6:287-293, 1993.

212. Funaki B, Zaleski GX, Straus CA, et al - Percutaneous transhepatic biliary drainage in patients with nondilated intrahepatic bile ducts – AJR, 173:1541-1544, 1999

213. Watkinson A – Benign biliary stricture: Operate or dilate? – Cardiovasc Interv Radiol 23:64-65, 2000.

214. Born P, Rosch T, Bruhl K, et al. – Long term results of endoscopic and percutaneous transhepatic treatment of benign biliary strictures – Endoscopy 31:725-731, 1999.

215. Shlansky-Goldberg RD, Soulen MC, Haskal ZJ, et al. – Use of articulated catheters in the treatment of biliary strictures – Cardiovasc Interv Radiol 20:232-236, 1997.

216. Brountzos EN, Petropoulos E, Kelekis NL, et al. – Malignant biliary obstruction: management with percutaneous metallic stent placement – Hepatogastroenterology 46:2764-2771, 1999.

217. Lee BH, Choe DH, Lee JH, et. al. – Metallic stents in malignant biliary obstruction: prospective long term clinical results – AJR 168:741-745, 1997.

218. Akhan O, Ozmen MN, Dincer A, et al. – Liver hydatid disease: Long term results of percutaneous treatment – Radiology 198:259-264, 1996.

219. Bret PM, et al. – Percutaneous aspiration and drainage of hydatid cysts in the liver - Radiology 161:617-620, 1988.

220. Saremi F, McNamara TO – Hydatic cysts of the liver: Long term results of percutaneous treatment using a cutting instrument – AJR Am J Roentgenol 165:1163-1167, 1995.

221. Georgescu SA, Mihalcea A, Mateescu C et al. – Tratamentul radiointervențional direct al hidatidozei hepatice reziduale sau recidivate – Imagistica medicală 3:47-53, 2000.

222. VonSinner WN, Linjawi T, Ali AM – Fine needle aspiration biopsy of hydatid cysts – Acta Radiol 36:168-172, 1995.

223. Vogl TJ - Newer ablation techniques (laser, cryo) - European Radiology 12: 91, 2002.

224. Adam, Katzen, Kurdziel, et al. Transarterial chemoembolization for hepatocellular carcinoma: volumetric and morphologic CT criteria for assessment of prognosis and therapeutic success-results from a liver transplantation center - Radiology 214:349-57, 2000.

225. Kruskal JB – Gene therapy in interventional radiology - Cardiovasc Interv Radiol 23:65-68, 2000.

226. Dick EA, Joarder R, Jode MG, et al. MR-guided laser thermal ablation of primary and secondary liver tumours - European Radiology 12:188, 2002.

227. Engelman K, Mack MG, Straub R, et al. Photodynamic laser therapy (PDT) for the treatment of unresectable liver metastases of colorectal cancer: preliminary results of a multicenter phase-I study - European Radiology 12:122, 2002.

228. Mack MG, Eichler K, Sollner O, et al. Can MR-guided LITT replace surgery in colorectal liver metastases - European Radiology, 12:224, 2002.

229. Bezzi M – Alcohol or radiofrequency - European Radiology, ECR, 2002, 91.

230. Davril B, Ioan-Mihalcea A, Borson O, Valette PJ - Chemoembolisation arterielle hepatique dans le traitement du CHC non-resecable: facteurs de pronostic et survie – Rev. Congr. Est-Europeen Francophone D'Imagerie Medicale, p.85, 1996.

231. Davril B, Borson O, Jacob P, Chapuis F, Ioan-Mihalcea A, Valette PJ - Facteurs pronostiques du carcinome hepatocellulaire (CHC) non resecable, traite par chemoembolisation (CE) exclusive –Journal de Radiologie 81: 911, 1997.

232. Gates J, Hartnell GG - Chemoembolization of Hepatic Neoplasms: Safety, Complications, and When to Worry - RadioGraphics, 18 (supll.2), 1998.

233. Kelekis DA – Chemoembolization – European Radiology, ECR, 2002, 91.

234. Breen DJ – Radiofrequency ablation of solid organ malignant disease – European Radiology, ECR, 2002, 49.

235. Danza F, Rossi P, Marino V, et al. Radio frecquency interstitial thermal ablation of hepatocellular carcinoma - European Radiology 12:122, 2002.

236. Dvorak P, Elias P, et al. - Current Practice of TIPS – Ed. Petr Hulek, Antonin Krajna, Cehia, 2001

237. Goffette P - Transjugular Intrahepatic Portosystemic Stent Shunt în 2nd refresher course series 1998-2000 – Springer, p 227, 2001

238. Walser EM, De La PR, Villanueva-Meyer J at al. Hepatic perfusion before and after the TIPS procedure: impact on survival – JVIR 7:263-267, 1996.

239. Surlan M, Popovic P, Kljucevsek T, et al. TIPS- six year follow-up - European Radiology, ECR 12:121-122, 2002.

240. Walser EM, Harris VM, Harman JT et al. Quantification of intrahepatic portosystemic shunting after placement of a TIPS – JVIR 7:263-267, 1996.

241. Haskal ZJ, Martin L, Cardella JF et al. Quality improvement guidelines for TIPS - JVIR 12:131-136, 2001.

242. Brensing KA, Textor J, Strunk H et al. TIPS for hepatorenal syndrome – Lancet, 349:697-702, 1997.

243. Bahramipour PF, Festa S, Biswal R et al. TIPS for the treatment of intractable ascites in a patients with polycystic liver disease - Cardiovasc Interv Radiol 23:232-234, 2000.

244. Duda SH, Wiskirchen J, Tepe G et al. – Physical properties of endovascular stents: an experimental comparison – JVIR 11:645-654, 2000.

245. Haskal ZJ - Update on Transjugular Intrahepatic Portosystemic Shunts: Results of Randomized Clinical Trials and Restenosis Research - RadioGraphics 18(supll.2), 1998.

246. Owen RJT, Rose JGD – Endovascular Treatment of portal vein tear during TIPS - Cardiovasc Interv Radiol 23:230-232, 2000.

CAPITOLUL 11

METODE INVAZIVE ÎN EXPLORAREA ECOGRAFICĂ A TUMORILOR HEPATICE

Dan STĂNESCU

1. ECOGRAFIA INTRAOPERATORIE ÎN DIAGNOSTICUL TUMORILOR HEPATICE 273
1.1. Introducere 273
1.2. Principalele indicații ale ecografiei hepatice intraoperatorii 274
2. ECOGRAFIA INTRAOPERATORIE ÎN CHIRURGIA CĂILOR BILIARE 275
3. PUNCȚIA BIOPSIE HEPATICĂ GHIDATĂ ECOGRAFIC 275
3.1. Istoric 275
3.2. Avantajele și inconvenientele puncției ghidate ecografic 276
3.3. Metodele de puncționare 276
3.4. Dispozitivele automate de puncție 277
3.5. Metodele de ghidaj ultrasonografic 278
3.6. Pregătirea pacientului 279
3.7. Sterilizarea transductorului 279
4. TEHNICA ALCOOLIZĂRII HEPATOCARCINOAMELOR ȘI A METASTAZELOR HEPATICE 280
4.1. Criterii de selecție pentru alcoolizarea hepatocarcinoamelor 280
4.1.1. Criterii de includere 280
4.1.2. Criterii de excludere 280
4.2. Criterii de selecție pentru alcoolizarea metastazelor hepatice 280
4.2.1. Criterii de includere 280
4.2.2. Criterii de excludere 280
4.3. Metoda alcoolizării 280
4.3.1. Pregătirea pacientului 280
4.3.2. Anestezia 280
4.3.3. Tehnica ghidajului ecografic 280
4.3.4. Volumul injectat și numărul ședințelor 281
4.3.5. Urmărirea efectului terapeutic 281
5. UTILIZAREA AGENȚILOR DE CONTRAST ÎN DIAGNOSTICUL TUMORILOR HEPATICE . .282
BIBLIOGRAFIE 284

1. ECOGRAFIA INTRAOPERATORIE ÎN DIAGNOSTICUL TUMORILOR HEPATICE

1.1. Introducere

Ecografia intraoperatorie aparține explorărilor intervenționale ultrasonografice, putând fi practicată atât de un ecografist familiarizat cu tehnica chirurgicală pe care o asistă, cât și de un chirurg competent în explorarea cu ultrasunete. Metoda este utilizată în cadrul unei intervenții chirurgicale, în scop diagnostic sau terapeutic.

Din punct de vedere tehnic, o dotare minimă presupune existența unui sistem ultrasonografic în timp real, în mod B. Un sistem ultrasonografic cât mai compact (datorită spațiului limitat din jurul mesei de intervenție) și dotat cu posibilități de explorare Doppler, este recomandat pentru explorarea intraoperatorie. Sistemul trebuie să poată furniza imagini de înaltă rezoluție, obținute cu transductori cu frecvența de 5-10 MHz, fie dedicați ecografiei intraoperatorii (transductori mici, plasați pe deget, pentru explorarea în locuri greu accesibile) sau transductori de uz general, convecși sau liniari, cu câmp de vizualizare mare, pentru organele parenchimatoase (Fig.1 a,b).

Fiind în contact direct cu structura de examinat, problemele generale legate de penetrabilitatea ultrasunetelor sunt eliminate. Aceasta permite folosirea transductorilor cu frecvențe mai mari decât în explorările transabdominale. De aceea transductorii cu frecvențe mai mici de 5 MHz nu sunt utili în ecografia intraoperatorie, datorită rezoluției slabe a imaginilor.[1]

Se admite că pentru explorarea intraoperatorie a ficatului, plaja de frecvență 5-10 MHz este ideală, transductorii asigurând o penetrabilitate suficientă și o rezoluție acceptabilă a imaginii.[2]

Alegerea formei geometrice a transductorului depinde de organul sau structura de explorat. Pentru explorarea intraoperatorie a ficatului se folosesc fie transductori de dimensiuni reduse pentru locuri greu accesibile (retrohepatic, interhepatodiafragmatic) fie transductori liniari sau convecși cu suprafața mare de emisie, pentru vizualizarea organelor parenchimatoase.

Transductorii sunt fie sterilizați fie - mai frecvent – plasați în anvelope sterile de unică folosință, care îmbracă parțial și cordonul transductorului. De menționat că mănușa sterilă cu care se îmbracă transductorul uneori pentru intervențiile ghidate ecografic transcutan, nu este suficientă pentru asigurarea măsurilor de asepsie și antisepsie într-o explorare intraoperatorie.

Între anvelopa sterilă și suprafața transductorului se interpune o mică cantitate de mediu de cuplare steril (gel steril, glicerină sterilă, etc). Este rar necesară interpunerea unui mediu de cuplare (gel sau ser fiziologic steril) între exteriorul anvelopei și suprafața ficatului, contactul fiind asigurat de umorile intraperitoneale fiziologice sau datorate actului chirurgical.

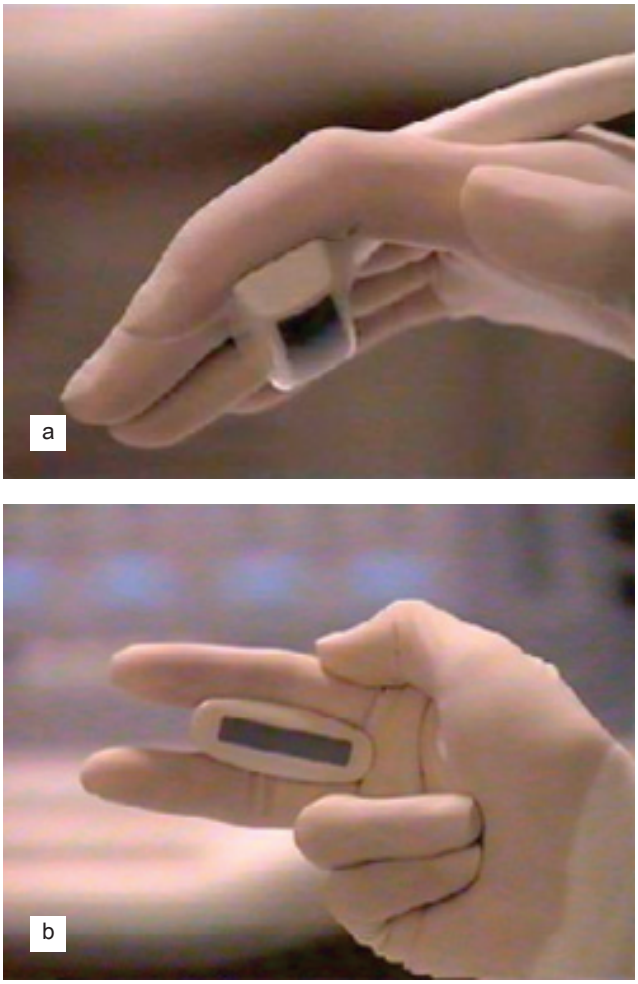

Fig.1 a, b) Transductori liniari folosiţi în ecografia intraoperatorie pentru explorarea organelor parenchimatoase.



Fig.2 Anvelopa sterilă îmbracă transductorul pentru explorarea intraoperatorie.

1.2. Principalele indicații ale ecografiei hepatice intraoperatorii

O primă indicație o constituie formațiunile intrahepatice de orice natură fizică, propuse pentru rezecție, dar nedepistabile intaoperator de către chirurg, atât la inspecție cât și la palparea ficatului. Situația tipică o reprezintă formațiunile intrahepatice de dimensiuni relativ mici, descrise ecografic sau tomografic anterior intervenției și pe care intraoperator chirurgul nu le poate localiza.[3,4]

O statistică pe 203 cazuri de carcinoame hepatocelulare cu diametrul mai mic de 5 cm, publicată de Makuuchi și col.[5] în 1987 prezintă o comparație a sensibilității metodelor (Tabelul 1):

Tabelul 1 Comparaţie între sensibilitatea diferitelor metode imagistice în depistarea carcinoamelor hepatocelulare cu diametre sub 5 cm (după Makuuchi[5]).

Eco preop.	Angiografie	CT	Eco intraop.
89,3 %	84,1 %	89,6 %	99 %

O altă indicație o constituie contabilizarea exactă a tumorilor secundare, nedetectate prin metode imagistice anterioare interventiei, cum sunt tumorile fiice din hepatocarcinoamele cu evolutie multicentrică sau metastazele hepatice mici coexistente cu cele de dimensiuni mari.[6] Comparând sensibilitatea de detecție pentru astfel de tumori, Makuuchi[5] găsește următoarele rezultate (Tabelul 2):

Tabelul 2 Comparaţie între sensibilitatea de detecţie a diferitelor metode imagistice în hepatocarcinoame cu evoluţie multicentrică (după Makuuchi[5]).

Eco preop	Angiografie	CT	Eco intraop.
12,5 %	14 %	22,4 %	41,7 %

În diagnosticul tumorilor hepatice maligne, o complicație relativ frecventă o reprezintă invazia tumorală a vaselor intrahepatice cu tromboză asociată. Detecția trombilor tumorali intravasculari reprezintă o altă indicație majoră a ecografiei hepatice intraoperatorii. În același studiu Makuuchi găsește următoarele sensibilități de detecție (Tabelul 3):

Tabelul 3 Sensibilitatea comparativă a unor metode imagistice în detecţia intravasculara a trombilor tumorali (după Makuuchi[5]).

Eco preop.	Angiografie	CT	Eco intraop.
21 %	21 %	-	70 %

La cele trei indicații majore citate se poate adăuga necesitatea ghidajului unui ac într-o formațiune parenchimatoasă, pentru biopsia intraoperatorie ori în scop evacuator, sau a unei sonde de crioablație, când formațiunea nu poate fi localizată de chirurg.[7]

De asemenea, nu este de neglijat confortul oferit chirurgului de controlul ecografic intraoperator al poziționării unui ac sau cateter într-un ram portal sau canal biliar intrahepatic. În prezența unei tumori hepatice de vecinătate, manevra este necesară în scopul controlului permeabilității căilor biliare, prin măsurarea presiunii sau injectarea unei substanțe de contrast.[8]

În plus, metoda ecografiei hepatice intraoperatorii furnizează chirurgului informații suplimentare cu ocazia rezecției hepatice, în stabilirea precisă a demarcației între segmente. Fenomenul prezintă importanță mai ales în situația în care o formațiune tumorală este plasată la limita dintre două sau mai multe segmente hepatice. În astfel de cazuri, repetarea examenului ecografic în timpul rezecției poate controla direcția planului de rezecție și raportul cu formațiunea tumorală, contribuind direct la realizarea unei rezecții complete.[9]

În Fig.3 se pot observa la nivelul capsulei hepatice, marcajele efectuate de chirurg cu ajutorul electrocauterului, pentru a stabili limitele rezecției după delimitarea ecografică a extensiei tumorale, într-un ficat cirotic. Ecografia intraoperatorie a fost efectuată în anul 1995 în Clinica de Chirurgie Generala a Spitalului Clinic Fundeni și a reprezentat prima aplicație în domeniu a acestei proceduri imagistice intervenționale, în țara noastră.

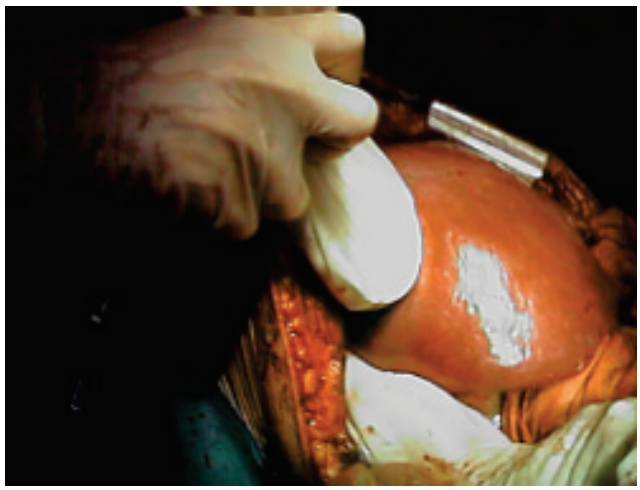

Fig.3 Rezecţie hepatică atipică efectuată în Clinica de chirurgie a Spitalului Clinic Fundeni, asistată ecografic în 1995.

2. ECOGRAFIA INTRAOPERATORIE ÎN CHIRURGIA CĂILOR BILIARE

Indicațiile principale sunt reprezentate de:

- evaluarea tumorilor de tract biliar
- cercetarea canalului biliar comun pentru depistarea unor eventuali calculi, invizibili preoperator sau migrați din colecist, cu ocazia intervenției chirurgicale
- depistarea unui duct biliar extrahepatic nelocalizat de către chirurg (ex. datorită fenomenelor de periviscerită) și care ar necesita o disecție prea laborioasă pentru punerea lui în evidență și explorarea prin metoda chirurgicală clasică
- cercetarea prezenței unui microcalcul în vezica biliară, omis uneori de explorarea imagistică preoperatorie, datorită dimensiunilor reduse ale acestuia. Astfel, prin explorarea ecografică transabdominală, conul de umbră al unui microcalcul cu diametrul mai mic de 2-3 mm, adesea nu se poate pune în evidență. Intraoperator, frecvența crescută a transductorului, lipsa interpoziției altor structuri și mai ales a absorbției ultrasunetelor în peretele abdominal, permit stabilirea cu precizie a prezenței unui microcalcul chiar pentru dimensiuni de cca. 3 mm.





b

Fig.4 a,b) Explorarea căilor biliare prin imersia transductorului.

Metoda ecografiei intraoperatorii se practică cu rezultate foarte bune în cazul explorării ductului biliar extrahepatic. Porțiunea supraduodenală a ductului biliar este mai bine vizualizată în plan longitudinal, prin imersie în ser fiziologic steril (Fig.4 a,b).

Porțiunea intrapancreatică se poate vizualiza prin duoden, deplasând aerul din acesta prin compresia blândă cu transductorul. Astfel devine mult mai simplă localizarea precisă a sediului și a cauzei unei obstrucții a căilor biliare extra-hepatice.

Machi[10] a publicat rezultatele unor studii efectuate pe 580 de interventii chirurgicale la care s-au efectuat ecografii intraoperatorii și 368 colangiografii simultane pentru depistarea unor calculi în canalul hepatic comun. Autorul a comunicat unele diferențe între cele două metode în ce privește sensibilitatea și specificitatea, mai performantă dovedindu-se ecografia intraoperatorie (Tabel 4):

Tabelul 4 (după Machi).

	Colangio intraop.	Ecografie intraop.
SENSIBILITATE	85,4%	92,8 %
SPECIFICITATE	95%	99 %

3. PUNCȚIA BIOPSIE HEPATICĂ GHIDATĂ ECOGRAFIC

3.1. Istoric

Puncția biopsie hepatică este folosită pe scară largă în diagnosticul afecțiunilor hepatice difuze și pentru precizarea diagnosticului proceselor localizate intrahepatic. Deși a fost introdusă în practica clinică în anii ‘’30, puncția biopsie hepatică s-a impus mai târziu ca metodă de diagnostic. Metoda a câștigat mulți adepți printre medicii clinicieni, după ce imagistica medicală a pus la punct o serie de proceduri pentru controlul acului în timpul puncției.

În 1972, Goldberg[11] și Holm[12] au pus la punct independent un sistem ultrasonografic de control al plasării acului în structura de puncționat, prin folosirea unor transductori speciali. Transductorii erau dedicați acestui scop, având un orificiu central prin care se introducea acul sub control ecografic, până la atingerea țintei. Vizualizarea se făcea în modul A, vârfului acului corespunzându-i o deflexiune în mișcare pe ecranul osciloscopului.

Creșterea marcată a calității imaginii ultra-

sonografice la care asistăm mai ales în ultimii ani, a sporit semnificativ numărul indicațiilor și al utilizatorilor puncției ghidate ecografic.[13] Deși a fost imaginată inițial ca metodă de diagnostic, metoda ghidajului ecografic al unui ac este folosită și în scop terapeutic.

Alături de controlul ecografic și alte metode radiologice de ghidaj (între care s-a impus metoda tomografiei computerizate), oferă unele avantaje, dar implică și unele neajunsuri legate de limite tehnice. Astfel, explorarea computer-tomografică are avantajul unei bune vizualizări a acului, indiferent de grosimea acestuia sau de structurile traversate, dar metoda nu asigură atigerea țintei în timp real. Metoda ecografică asigură controlul puncționării în timp real dar vizualizează cu dificultate acul și este influențată de unele artefacte independente de operator, absorbția și reflexia ultrasunetelor prin interpoziție de gaze fiind cele mai supărătoare.

3.2. Avantajele și inconvenientele puncției ghidate ecografic

Până în prezent, în ciuda progreselor tehnice pe care le-a înregistrat imagistica medicală, diagnosticul unei tumori prin examenul morfologic al materialului recoltat din structura de investigat rămâne deocamdată "standardul de aur".[14]

Puncția biopsie hepatică a câștigat mult din combinația cu metoda ultrasonografică. Tehnica puncției aspirative și a puncției biopsie dintr-o leziune sau dintr-o zonă de parenchim hepatic oferă:

- precizie în atingerea țintei prin controlul "în timp real" al progresiei acului de puncție în țesuturi
- posibilitatea reducerii numărului de incidente în timpul manevrei de puncționare și a complicațiilor după puncție prin vizualizarea unor structuri "de evitat" din calea acului de puncție (vase mari, organe cavitare, etc)
- abordul unor leziuni inaccesibile unei puncții "oarbe", prin poziția dificilă a țintei
- puncționarea unei ținte de dimensiuni mici
- creșterea încrederii și a ușurinței în acceptarea de către bolnav a indicației de puncționare
- creșterea "confortului" în efectuarea puncției de către medicul practician

Există desigur și unele dezavantaje pe care le aduce metoda ghidajului ultrasonografic al unei puncții hepatice. Principalele dezavantaje sunt:

- limitarea procedurii prin interpoziția unor structuri osoase sau gazoase. În astfel de situații metoda computer-tomografică se dovedește superioară.
- creșterea (uneori nesemnificativă) a timpului de efectuare a manevrei de puncționare
- limitarea accesibilității prin necesitatea existenței unui sistem ultrasonografic. Dintre toate metodele de ghidaj al unei puncții, ecografia rămâne totuși metoda cea mai larg răspândită și cel mai ușor accesibilă (existând aparate transportabile și la patul bolnavului).
- riscul infecției prin creșterea numărului componentelor presupuse sterile, în cazul utilizării adaptoarelor sau a transductorilor speciali pentru puncție.
- asigurarea ghidajului ecografic al puncției încarcă costul metodei.

3.3. Metodele de puncționare

Puncția biopsie histologică este efectuată cu ace cu un calibru mare (peste 1mm), cea ce permite extragerea unui mic fragment histologic (Fig.5). Pe lângă avantajele sporirii șanselor de diagnostic, utilizarea acelor groase atrage firesc un număr crescut de complicații posibile, în special prin creșterea riscului de sângerare (între 1 și 2,5 % din intervenții)[15]. Riscul crește prin multiplicarea în aceiași ședință a manevrelor de recoltare a fragmentelor tisulare. Un risc înalt de sângerare se înregistrează și în condițiile



Fig.5 Puncție biopsie histologică ghidată ecografic.

unor tulburări de hemostază induse de diferite sindroame hemoragipare, inclusiv de un grad de insuficiență hepatică[16].

Riscul sângerării prin cauze locale poate fi diminuat prin cercetarea zonei de puncționat cu ajutorul examenului Doppler color. Metoda se practică în vederea depistării unor vase cu calibru semnificativ și a evitării acestora în timpul puncționării.[17]

O a doua măsură vizează alegerea unui traiect al acului de puncție care să asigure prezența unei porțiuni de parenchim hepatic indemn de minim 1 cm grosime între ținta de puncționat și capsula ficatului.[18]

Alt risc, cel al însămânțării celulelor neoplazice pe traiectul acului, nu poate fi practic evitat cu tehnica standard de puncție dar este relativ redus, la cca. 2 %.[19]

Prin utilizarea unor *ace subțiri* care combină avantajul diametrului redus cu mecanismul de tăiere al acului gros (tip Tru-Cut), se pot obține mici fragmente histologice[20]. Într-un studiu publicat în 1997 de De Sio și col.[21], autorii comunică rezultate superioare ale sensibilității diagnosticului prin studierea microfragmentelor histologice (92,6%) fața de citologie (81,3%) în carcinomul hepatocelular.

Diferețierea caracterelor maligne de cele benigne în materialului extras prin puncție biopsie cu ac fin, nu este ușor de realizat. De Boer și col. analizează posibilitatea utilizării unui marker celular endotelial-CD34 - pe care îl găsesc împrăștiat difuz în fragmentele vasculare ale materialului celular extras din hepatocarcinoame și care lipsește în sinusoidele hepatice normale din leziunile benigne. Autorii compară distribuția acestui factor cu cea a reticulinei și constată că un pattern anormal al reticulinei întâlnit în hepatocarcinomul diferențiat, caracterizat prin aspecte insulare sau trabeculare expansionate, poate fi comparat mai ușor cu distribuția reticulinei, întotdeauna normală în tumorile benigne. În opinia autorilor, reticulina s-a dovedit un indicator mai fidel în diferențierea caracterelor de malignitate sau benignitate ale aspiratului bioptic din tumorile hepatice solide[22].

Puncția biopsie citologică este efectuată cu ace de calibru redus (21-25 G) și permite extragerea unor mici cantități de celule din structura investigată. Metoda a fost introdusă pentru prima dată în clinică de Martin și Ellis[23] la Memorial Hospital în New York. Deși ulterior Papanicolau a publicat lucrarea despre importanța diagnosticului citologic al cancerului uterin, multă vreme biopsia cu ac fin nu a căștigat adepți în Statele Unite prin lipsa de experiență a anatomo-patologilor la acea dată, familiarizați doar cu examenul histologic.[24]

În schimb, în Europa metoda s-a impus din anii '40, mai întâi în țările nordice, unde hematologi precum Soderstrom[25] și Franzen[26] în Suedia sau Cardozo în Olanda[27] au practicat-o cu succes. Metoda are avantajele unei invazivități minime. Complicațiile hemoragice sunt reduse aproximativ la jumătate față de puncția histologică (0,5 %)[15] în condițiile în care acuratețea diagnostică scade puțin (83%) pentru leziunile hepatice mai mici de 3 cm[28] dar rămâne foarte ridicată pentru leziuni mari (95%).[29]

3.4. Dispozitivele automate de puncție

În 1987 Ragde și col.[30] comunică pentru prima dată rezultatele unui studiu efectuat cu un dispozitiv automat de biopsie în patologia prostatică. În anul următor Parker și colab. publică un articol despre utilizarea unui astfel de dispozitiv automat în biopsiile percutane.[31] De atunci, o mulțime de dispozitive de puncție, automate sau semiautomate, au fost introduse pe piață.

Avantajele utilizării lor sunt:[32]

- scad rata puncțiilor "albe"(situații în care nu este scos material bioptic)
- scad timpul de efectuare a puncției în general și în special al perioadei de plasare a acului în parenchimul hepatic. Aceasta reduce riscul complicațiilor prin posibila dilacerare cu acul a parenchimului hepatic odată cu mișcarea respiratorie a pacientului
- cresc acuratețea diagnostică
- oferă un comfort tehnic deosebit practicantului biopsiei

Folosirea dispozitivelor implică și unele dezavantaje dintre care citățm:

- necesitatea puncționării repetate a țesuturilor superficiale în cazul în care se doresc efectuate mai multe pasaje prin tumoră
- costul ridicat al dispozitivelor automate de puncție
- compatibilitatea limitată a dispozitivelor, cu posibilitatea adaptării unor anumite tipuri de ace

Acele pentru biopsie taie și aspiră materialului de biopsiat. Majoritatea acelor extrag materialul de puncție prin combinația între cele două principii de bază (tăiere și aspirație).

Acele care taie materialul fără să-l aspire pot avea forme variate, mai cunoscute fiind:

- acele tip Tru-Cut - cu stiletul având o degajare laterală
- acele tip Rotex - cu stiletul în formă de spirală (aspect de tirbușon)

Acele care funcționeză prin combinația principiului tăierii materalului de biopsiat cu aspirația lui sunt majoritare (Green, Franseen, Westcott, Menghini, etc) Tot ace care aspiră materialul de biopsie sunt în general

mai toate acele de calibru mic (sub 1 mm) folosite pentru citologie (ex. acul Chiba).

3.5. Metodele de ghidaj ultrasonografic

Există mai multe tehnici de ghidaj ecografic al unui ac de puncție în țesuturi. Transductori speciali de puncție și dispozitive adaptabile unor transductori ordinari au fost dezvoltate și perfecționate oferind o gamă largă de posibilități tehnice. Modalitățile de ghidaj se bazează pe trei principii ale poziționării acului față de fasciculul ultrasonor în timpul progresiei acestuia spre ținta de biopsiat:

- ultrasunetele sunt emise paralel cu direcția acului. Metoda se aplică la transductorii dedicați puncției, dotați cu o fantă sau un orificiu care străbate suprafața cu cristalele de emisie (Fig.6).
- ultrasunetele sunt emise sub un unghi ascuțit față de direcția acului (Fig.7). Metoda utilizează un dispozitiv de puncție adaptat transductorului. Transductorii sunt ordinari, sau speciali (ex. intracavitari) având posibilitatea aplicării unui sistem de susținere (asemenea unui colier) în vecinătatea suprafeței de emisie. Un mic dispozitiv de ghidare a acului, de obicei de unică folosință, se atașează sistemului de susținere.
- ultrasunetele sunt emise aproximativ perpendicular pe direcția de înaintare a acului. Procedura este numită a "mâinii libere" (freehand) deoarece transductorul este plasat la distanță de acul de puncție, atât acul cât și transductorul mișcându-se independent. Transductorul este înclinat și vizează relativ perpendicular traiectul acului, având în câmpul de vizualizare atât acul cât și ținta.

În procedura "mâinii libere" există și o variantă a plasării transductorului adiacent acului și a înclinării lui astfel ca ultrasunetele să lovească acul sub un unghi ascuțit, similar metodei cu dispozitiv de ghidaj [33].

Vizualizarea acului reprezintă principala problemă în efectuarea unei puncții ghidate ecografic. Vizualizarea acului depinde de interacțiunea complexă între fasciculul de ultrasunete, structurile tisulare și structura acului.

Ecourile de întoarcere realizate prin reflexia ultrasunetelor de la acul de puncție sunt condiționate de:

- diferența de impedanță acustică dintre țesuturi și compoziția acului
- unghiul de incidență între ac și fasciculul ultrasonor



Fig.6 Transductor special pentru puncţie.



Fig.7 Dispozitiv de ghidare a acului de biopsie, ataşat unui transductor liniat.

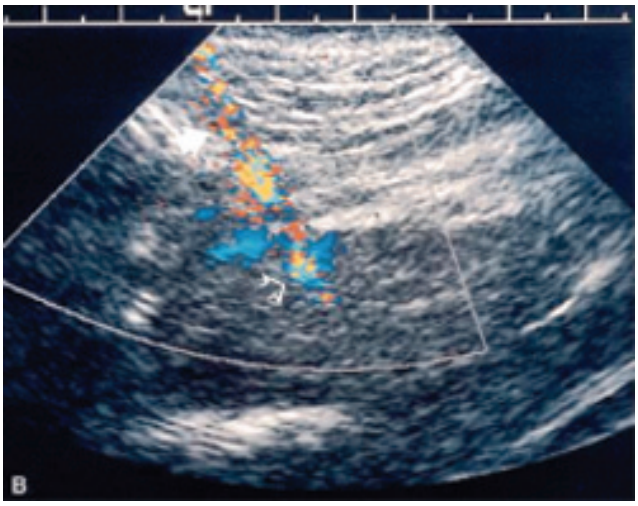

Fig.8 Injectarea de lichid permite vizualizarea acului prin metoda Doppler color.

- dimensiunea (diametrul) acului

Când fasciculul ultrasonor este perpendicular pe acul de biopsie aproape toate ecourile realizate prin reflexie, se întorc în transductor și creează o imagine fidelă a acului, acesta fiind identificat pe toată lungimea, în țesuturi.

Cu cât unghiul făcut de direcția de emisie a ultrasunetelor și ac este mai ascuțit, cu atât vor scade ecourile reflectate spre transductor. Acul devine greu vizibil, și dacă se ajunge la situația în care fasciculul ultrasonor este perfect paralel cu acul, vizualizarea acestuia devine imposibilă.

Acele de calibru mare sunt evident mai bine vizibile ecografic decât cele de calibru redus.

Vizualizarea acului este optimă când acesta este plasat în focarul transductorului. În acest sens, un avantaj îl reprezintă folosirea transductorilor cu focalizare electronică cu adâncime variabilă, sau a transductorilor multifocali.

Având unghiuri multiple, vârful acului asigură o reflexie mai importantă a ultrasunetelor și este mai bine vizibil decât restul acului. Acest fenomen face ca în situația paralelismului dintre ac și ultrasunetele emise, vârful acului să fie totuși vizibil pe imaginea ecografică.

Dacă suprafețele internă sau externă ale acului sunt neregulate, sau dacă stiletul este rugos, vizualizarea acului devine mai bună. Un stilet de formă spiralată (acul tip Rotex) reține aer în interior și crește intensitatea reflexiei. Aceasta face ca acul să fie mai bine vizilbil ecografic.

Înjectarea de lichid (ser fiziologic) sau introducerea unui mic volum de aer pe ac, asigură o mai bună vizualizare a acului (vezi Fig.8)

Mișcarea acului prin mici manevre de oscilație cu o amplitudine redusă, duce la identificarea mai rapidă a acului prin vizualizarea mișcării în țesuturile străbătute de ac.

Simpla progresie sau retragere a stiletului va crește șansa vizualizării acului.

3.6. Pregătirea pacientului

Înaintea puncției, pacientului trebuie să i se explice în ce constă manevra de puncționare, la ce să se aștepte și trebuie obținut obligatoriu consimțământul său pentru efectuarea manevrei.

Pacienților anxioși li se pot administra anxiolitice sau tranchilizante. În mod obligatoriu copiii trebuie sedați pe perioada puncției.

Controlul coagulării, al timpului de sângerare precum și oprirea din timp a medicației antiacoagulante și antiplachetare, sunt necesare pentru limitarea complicațiilor legate de sângerare.

Tehnica puncției ghidate ecografic este aplicată de unii autori la pacienți ambulatori chiar în condițiile puncționării unor formațiuni tumorale cu risc crescut de sângerare, cum sunt hemangioamele hepatice.[34] Există încă unele controverse în ce privește aplicarea acestei metode de diagnostic la pacienți ambulatori.

3.7. Sterilizarea transductorului

Întrucât biopsia sub control ecografic este asimilată unei manevre chirurgicale minore, trebuie luate toate măsurile de asepsie și antisepsie.

Sterilizarea transductorului este necesară doar în situația utilizării transductorilor speciali, dedicați pentru puncție.

În cazul utilizării unor dispozitive de ghidare a acului, adaptate la un transductor ordinar, se poate folosi metoda plasării transductorului într-o mănușă chirurgicală sterilă, contactul dintre transductor și fața internă a mănușii fiind asigurat de gel nesteril. În schimb, contactul între tegumente la locul puncției și mănușa ce îmbracă transductorul, se realizează obligatoriu printr-un mediu de cuplare steril (gel, glicerină, ser fiziologic, etc).

Dacă metoda de puncționare este cea a “mâinii libere” (freehand), o dezinfecție a transductorului cu alcool este de obicei suficientă, acesta nefiind în contact direct cu materialul de puncție sau cu tegumentul la locul puncționării.

4. TEHNICA ALCOOLIZĂRII HEPATOCARCINOAMELOR ȘI A METASTAZELOR HEPATICE

4.1. Criterii de selecție pentru alcoolizarea hepatocarcinoamelor

Toți pacienții selectați pentru a fi supuși alcoolizării unor formațiuni hepatice trebuie să aibă diagnosticul confirmat prin cel puțin o metodă considerată de referință ("standard de aur"). Unii pacienți candidați la tehnica alcoolizării tumorale sub ghidaj ecografic sunt supuși unui tratament oncologic anterior alcoolizării, constând din rezecția chirurgicală a unor formațiuni hepatice, cure de radioterapie sau chimioterapie.

4.1.1. Criterii de includere

Metoda alcoolizării pe cale percutanată, sub control ultrasonografic, a hepatocarcinoamelor, este o metodă imagistică intervențională, cu scop terapeutic. Metoda este deja consacrată,[35] fiind aplicată în prezent pe scară largă în serviciile de imagistică intervențională. În Departamentul de Medicină Nucleară și Ultrasonografie din Institutul Clinic Fundeni metoda se folosește de mai mulți ani în tratamentul hepatocarcinoamelor cu diametrul de până la 5 cm. Am aplicat această metodă doar la pacienții la care numărul maxim de formațiuni intrahepatice nu a depășit în total 3 leziuni, în momentul începerii sedințelor de alcoolizare.

4.1.2. Criterii de excludere

Nu utilizăm metoda la pacienți care:

- au un număr mai mare de 3 leziuni hepatice sau diametrul maxim al unei leziuni a depășit valoarea de 5 cm
- au ascită sub tensiune
- au ascită suprainfectată
- prezintă probe de coagulare alterate (Indice de Protrombină < 40%), numărul trombocitelor mai mic de 70 000/ ml, sau timp de sângerare mult prelungit (+50% față de martor)

4.2. Criterii de selecție pentru alcoolizarea metastazelor hepatice

Au fost supuse alcoolizării unele metastaze hepatice existente doar la pacienți care au avut cunoscut diagnosticul tumorii de origine. În majoritatea cazurilor, în momentul alcoolizării, la acești pacienți s-a practicat anterior o terapie oncologică (intervențională sau conservativă) cu sau fără caracter de radicalitate.

În toate cazurile care sunt supuse alcoolizării, diagnosticul de metastază hepatică trebuie stabilit pe criterii clinice, paraclinice imagistice și cito- sau histologice.

4.2.1. Criterii de includere

Pentru un tratament cu caracter de radicalitate acoolizarea percutană sub control ecografic se efectuează la pacienți cu un număr de maximum trei leziuni secundare de parenchim hepatic, cea mai mare nedepășind diametrul maxim de 3 cm.

Ca și în cazul hepatocarcinoamelor, topografia leziunilor (lob stâng sau drept) nu modifică indicația de alcoolizare, dar au existat unele limitări în abordarea leziunilor foarte profunde, prin lungimea uneori insuficientă a acelor pe care le-am avut la dispoziție.

4.2.2. Criterii de excludere

- pacienți la care diametrul maxim al unei leziuni metastatice a depășit 3 cm sau numărul total al metastazelor intrahepatice este mai mare de trei
- aceleași criterii de excludere folosite în cazul hepatocarcinomului

4.3. Metoda alcoolizării

Atât în cazul hepatocarcinomului cât și pentru metastaze se poate folosi aceeași tehnică de ghidaj ecografic al acului și aceleași materiale (ace de lungimi diferite, alcool alb absolut, autoclavat).

4.3.1. Pregătirea pacientului

Constă în:

- explicarea procedurii și obținerea consimțământului
- premedicație individualizată cu o medicație analgezică și anxiolitică

4.3.2. Anestezia

Se utilizează anestezia de tip local, plan cu plan, introducând progresiv o cantitate de cca.10 ml Xilină 1%.

4.3.3. Tehnica ghidajului ecografic

- în apoape toate cazurile se preferă metoda "mâinii libere" (freehand)
- abordul leziunilor se face pe traiectul cel mai scurt de la suprafața tegumentului, datorită lungimii limitate a acelor de puncție, cu evitarea pasajului prin cavitatea pleurală
- acolo unde localizarea o permite, este bine ca abordul leziunilor să se facă din 2-3 direcții diferite, în încercarea de a asigura alcoolizarea în toată masa tumorală

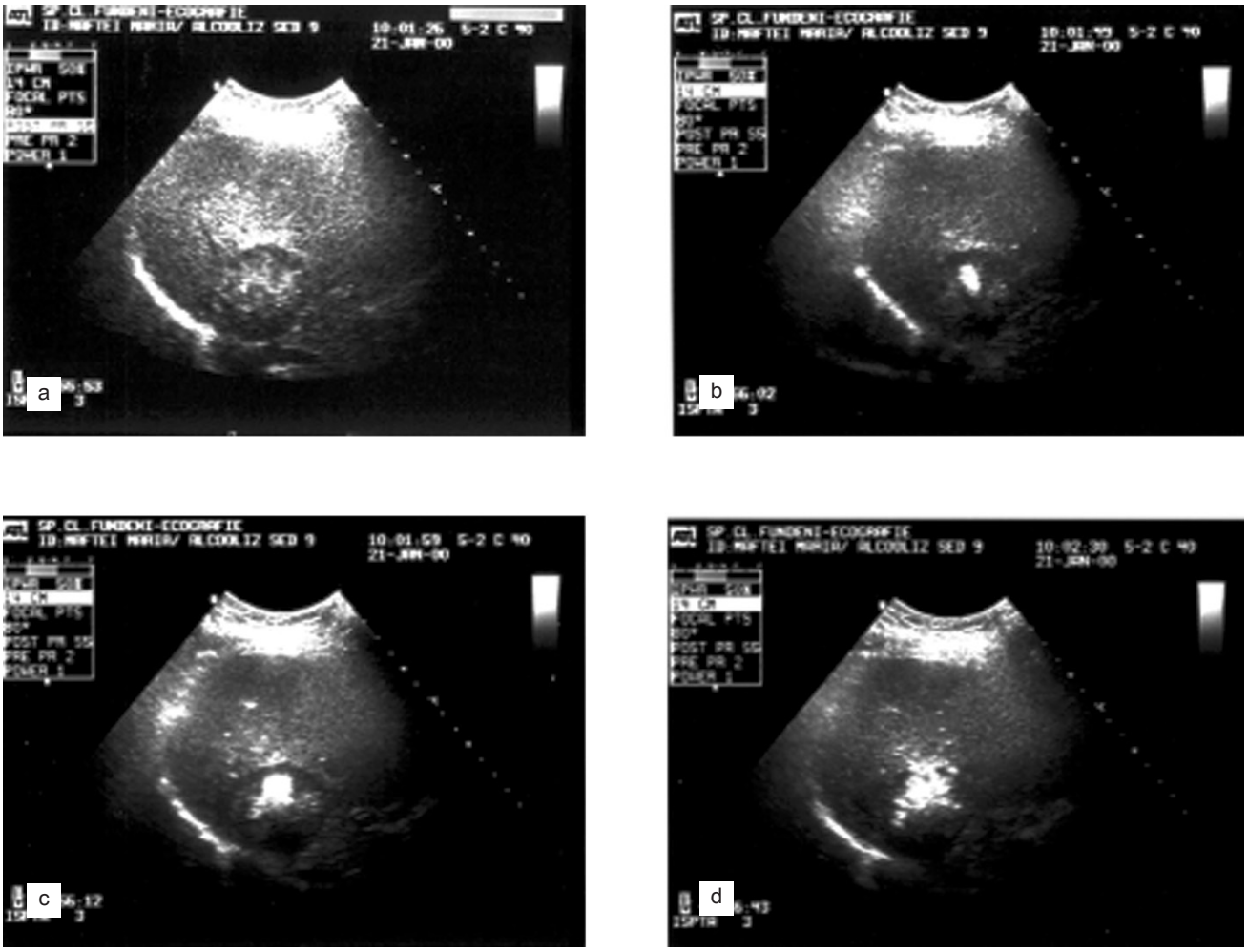

Fig.9 Alcoolizarea unui hepatocarcinom. Aspectul înainte de şedinţa 9 (stânga sus). Pe imaginile următoare se observă progresia alcoolului în tumoră.

4.3.4. Volumul injectat și numărul ședințelor

- depind de mărimea și numărul formațiunilor intrahepatice ca și de toleranța individuală
- se poate folosi formula lui Shina și col.[35] în scop orientativ:

$$V = 4/3\ \pi\ (r + 0.5)^3$$

Unde:
V = volumul total de alcool injectat (ml)
r = raza maximă a formațiunii alcoolizate
0,5 = factor de siguranță

- în principiu nu ar trebui depășit volumul de 10 ml/ formațiune/ ședință
- numărul de ședințe la un pacient poate ajunge la 10-15
- ședințele sunt spațiate la interval de 2-3 zile

În Fig.9 se observă în diferite faze, progresia alcoolului în masa tumorală intrahepatică.

4.3.5. Urmărirea efectului terapeutic

Pacienții sunt urmăriți ecografic la fiecare 2-3 săptămâni, în primele 3 luni după ultima ședință de alcoolizare.

După acest interval, examenul ecografic este repetat la fiecare 3 luni în primul an și la 6 luni începînd cu al doilea an.

Examenul ecografic include obligatoriu aprecierea morfologică tumorală și examenul Doppler (puls, color și power sau angio direcțional) (Fig.10).

După primele 3 luni de la ultima ședință de alcoolizare și ulterior la intervale de 6 luni, se recomandă pacienților controlul parenchimului hepatic cu o altă metodă de explorare imagistică (tomografie computerizată sau rezonanță magnetică).[36]

Două criterii stau la baza considerării unei alcoolizări complete:

- morfologic
  - diminuarea diametrelor tumorale
  - delimitarea formațiunilor alcoolizate de parenchimul adiacent
  - creșterea ecogenității în toată masa tumorală



Fig.10 Controlul vascularizaţiei unui hepatocarcinom în curs de alcoolizare. Se observă un vas intratumoral cu semnal arterial.

- aspectul constant în timp al acestor modificări
- vascular
- lipsa semnalului Doppler color și Doppler power în toată masa tumorală

5. UTILIZAREA AGENȚILOR DE CONTRAST ÎN DIAGNOSTICUL TUMORILOR HEPATICE

Agenții de contrast au fost introduși în explorarea clinică în anii '60 de către Gramiak și Shah.[37] Având ca destinație inițială explorarea vasculară, aria lor de aplicare s-a extins, ca de altfel și numărul produșilor folosiți ca agenți de contrast. Deși au cunoscut o diversificare remarcabilă, principiul lor este comun. Plecând de la faptul că celulele sanguine au diametre mult mai mici decât lungimea de undă a ultrasunetelor, ele nu vor asigura o reflexie omogenă, care să permită vizualizarea conținutului vascular, ci vor dispersa ultrasunetele în direcții diferite. Un agent de contrast introdus în circulație are rolul de a produce o diferență mare de impedanță acustică față de structurile încojurătoare, astfel ca un fascicul ultrasonor care întâlnește substanța, să fie reflectat în proporție maximă.[38] În Fig.11 este prezentat schematic modul de lucru al agenților de contrast.

Una dintre aplicațiile majore este reprezentată de studiul vascularizației intratumorale hepatice. Agenții de contrast din ultimele generații, care nu sunt distruși de bariera capilară pulmonară, permit vizualizarea pe durate de timp variabile a vaselor din unele tumori hepatice. În Europa, compania Schering AG comercializează de câțiva ani agenți de contrast ce conțin granule de galactoză și microbule de gaz aderente la suprafața acestor granule. Microbulele de gaz sunt stabilizate la suprafața particulelor de galactoză

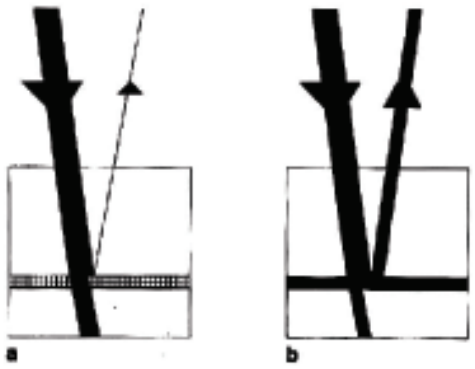

Fig.11 a) Precontrast-reflexie minimă; b)Postcontrast-impedanţă acustică mărită, reflexie îmbunătăţită.

de un acid gras reprezentat de acidul palmitic [39] (Fig.12).

Noi tipuri de agenți de contrast, având în componență ca element de bază perfluoro-carbon, sunt gata să intre în practica medicală, după ce au trecut cu succes testele clinice.[40]

În ultimul timp, aplicațiile agenților de contrast nu se mai limitează la creșterea gradului de vizualizare a structurilor vasculare. Metoda "pulse inversion" detectează amplificarea ecourilor în mod preferențial din structurile hepatice. Ariile hiperecogene sunt obținute prin expunerea agentului de contrast la ultrasunete cu indici mecanici înalți, fenomen ce produce spargerea microbulelor din substanța de contrast și emisia unor ecouri neliniare, de mare intensitate (Fig.13 și 14). Metoda permite vizualizarea vaselor imediat după ce agentul de contrast a pătruns în vascularizația intrahepatică. La câteva minute după ce agentul părăsește patul vascular, fiind captat de celulele Kupffer, o baleiere a ficatului cu transductorul va furniza imagini din faza postvasculară. Aceste imagini arată distribuția agentului de contrast în parenchim și permite recunoașterea unor leziuni ce nu conțin celule Kupffer, chiar pentru dimensiuni sub 1 cm.



Fig.12 Aspectul microscopic al unui agent de contrast. Se observă microbule de gaz pe suprafaţa granulelor de galactoză. (comp Schering AG).

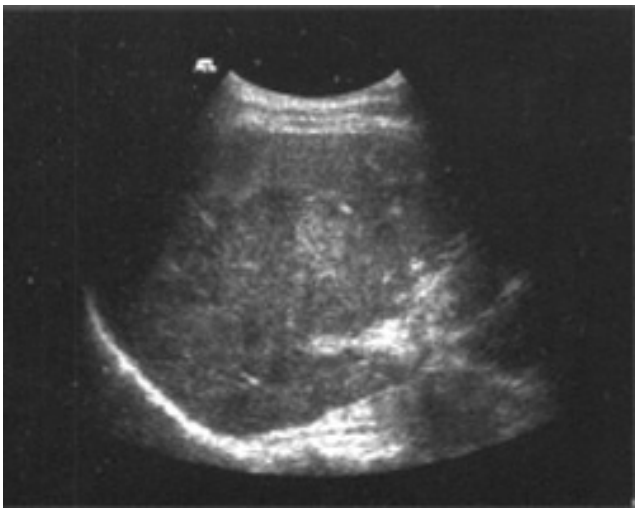

Fig.13 Parenchim hepatic precontrast.

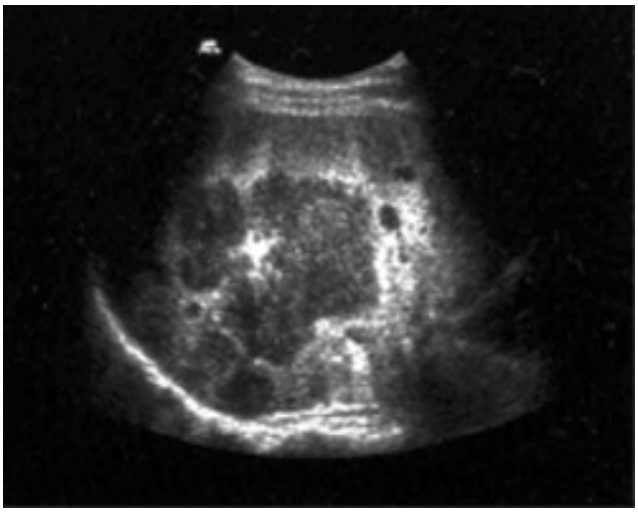

Fig.14 Parenchim hepatic postcontrast-spargerea bulelor din hepatocite relevă procesul înlocuitor de spaţiu.

Într-un studiu efectuat în 1999, Khong și col.[41] a utilizat agentul de contrast Levovist® în scopul diagnosticării carcinomului hepatocelular la pacienți la care acesta a fost suspicionat clinic. În 96 % din hepatocarcinoamele studiate (24 din 25 de cazuri) administrarea Levovistului a amplificat semnificativ semnalul Doppler color intratumoral. Nu s-a înregistrat semnal Doppler color atât pre- cât și postvascular în nici una din formațiunile non-hepatocarcinom. Autorii au emis părerea că administrarea de Levovist® poate să îmbunătățească caracterizarea formațiunilor tumorale hepatice.

Dongil Choi[42] a prezentat recent rezultatele unui studiu efectuat pe un lot de 40 de pacienți tratați prin ablație cu radiofrecvență pentru un număr total de 45 de hepatocarcinoame. Pacienții au fost urmăriți post terapeutic prin metoda Doppler power cu substanță de contrast, comparativ cu examenul computer-tomografic în trei faze, cu achiziție tomografică spirală. Sensibilitatea celor două metode (Doppler color cu contrast și CT) a fost identică, cu avantajul controlului prin examen CT imediat după ablația tumorală cu radiofrecvență, întrucât aceasta creează artefacte intratumorale (microbule de gaz) care denaturează rezultatele imediate ale examenului Doppler.

Wilson și col.[43] a publicat rezultatele unui studiu având drept scop caracterizarea fluxului sanguin în leziunile focale intrahepatice, utilizând ecografia cu armonici superioare și agenți de contrast. Autorii au studiat variația amplificării semnalului în metastazele hepatice, comparativ cu hemangioamele și hepatocarcinoamele. Ei au observat o amplificare a semnalului mai mare la marginea metastazelor decât în centrul lor, cu un comportament diferit de al hepatocarcinomului (cu amplificare global crescută) sau al hemangiomului (absența amplificării semnalului după contrast).

Recent, autori italieni[44] au evaluat posibilitățile examinării ecografice cu substanță de contrast în caracterizarea leziunilor hepatice unifocale. Utilizând metoda investigației cu Levovist® (2,3g - 300mg/ml) cu examinare prin metoda *"pulse-inversion"*, autorii găsesc anumite aspecte prezentate în Tabelul 5.

Explorarea la 2 minute a furnizat informații suficiente pentru caracterizarea leziunilor metastatice și a hemangioamelor mici. Cu excepția a 2 hemangioame care au fost mai bine caracterizate la 4 minute, în rest

Tabelul 5 Aspectul leziunilor hepatice unice în faze diferite după administrarea agentului de contrast Levovist® prin metoda "pulse-inversion" (după Bertolotto[44]).

	30sec	2 min	4 min
Hepatocarcinom celular	hiperecogen	hipo- izoecogen	
Metastaze cu etiologie variabilă	hipoecogen	hipoecogen	hipoecogen
Colangio-carcinom	neomogen	neomogen	neomogen
Hiperplazie nodulară focală	hiper- izoecogen	izoecogen	hiperecogen
Hemangiom de dimensiuni mari	hiperecogen periferic	extensie centripetă	
Hemangiom de dimensiuni mici		izoecogen	hiperecogen

această fază de explorare nu a adus informații suplimentare. Metoda s-a dovedit în opinia autorilor, o alternativă interesantă la explorarea computer-tomografică cu achiziție spirală.[44]

BIBLIOGRAFIE

1. Stone MD, Kane R, Bothe A, et al. Intraoperative ultrasound imaging of the liver at the time of colorectal cancer resection. Arch Surg 129:431, 1994.

2. Machi J, Isomoto H, Yamashita Y, et al. Intraoperative ultrasonography in screening for liver metastases from colorectal cancer: comparative accuracy with traditional procedures. Surgery 101:678, 1987.

3. Soyer P, Levesque M, Elias D, et al. Detection of liver metastases from colorectal cancer: comparison of intraoperative US and CT during arterial portography. Radiology 183:541, 1992.

4. Schmidt J, Strotzer M, Fraunhofer S, et al. Intraoperative ultrasonography versus helical computed tomography and computed tomography with arterioportography in diagnosing colorectal liver metastases: lesion-by-lesion analysis. World J Surg (discussion) 48 24: 43-47, 2000.

5. Makuuchi M, Hasegawa H, Yamazaki S, et al. The use of operative ultrasound as an aid to liver resection in patients with hepatocellular carcinoma. World J Surg 11:615-621, 1987.

6. AbdelWahab N, Sultan A, ElGhawalby A, et al. Is Resection for Large Hepatocellular Carcinoma in Cirrhotic Patients Beneficial? Study of 38 Cases.Hepatogastroenterology 48:757-761, 2001.

7. Lee FT, Mahvi DM, Chosy SG, et al. Hepatic cryosurgery with intraoperative US guidance. Radiology 202:624, 1997.

8. Kane RA, Hughes LA, Cua EJ, et al. The impact of intraoperative ultrasonography on surgery for liver neoplasms. J Ultrasound Med 13:1, 1994.

9. Parker GA, Lawrence W, Horsley JS, et al. Intraoperative ultrasound of the liver affects operative decision making. Ann Surg 209:569, 1989.

10. Machi J. Operative ultrasonography: fundamentals and clinical applications. Tokyo, Life Science, 1987.

11. Goldberg BB, Pollack HM. Ultrasonic aspiration transducer. Radiology 102:187-189, 1972.

12. Holm HH, Kristensen JK, Rasmussen SN, et al. Ultrasound as a guide in percutaneus puncture technique. Ultrasonics 10:83-86, 1972.

13. Stănescu DA, Chirion C, Ioan Mihalcea A, et al. Rolul ecografiei în diagnosticul tumorilor glandei suprarenale. Revista Română de Ultrasonografie 1:97-101, 1999.

14. Horigome H, Nomura T, Saso K, et al. Diagnosis of small hepatocellular carcinoma—imaging diagnosis and significance of tumor biopsy.. Hepatogastroenterology 47:1659-1662, 2000.

15. Souto E, Gores GJ. When should a liver mass suspected of being hepatocellular carcinoma be biopsied?. Liver Transpl 6:73-75, 2000.

16. Little AF, Ferris JV, Dodd GD, et al. Image-guided percutaneus hepatic biopsy; effect of ascites on the complication rate. Radiology 199:79-83, 1996.

17. Lencioni R, Caramella D, Bartolozzi C. Percutaneus biopsy of liver tumors with color Doppler guidance. Abdom Imaging 20:206-208, 1995.

18. Ch Yu S, Metrevveli C, Lau WY, et al. Safety of percutaneus biopsy of hepatocellular carcinoma with 18 gauge automated needle. Clin Radiol 52:907-911, 1997.

19. Spârchez Z, Badea R. Biopsia leziunilor focale pe ficatul cirotic: indicații, tehnică, performanțe, complicații. Revista Română de Ultrasonografie 3:21-25, 2001.

20. Duysburgh I, Michielsen P, Fierens H, et al. Fine-needle Tru-Cut biopsy of focal liver lesions: a new technique. Dig Dis Sci 42:2077-2081, 1997.

21. de Sio I, Castellano L, Calandra M, et al. Ultrasound guided biopsy for the diagnosis of hepatocellular carcinoma-a study based on 420 patients. J Hepatol 26:1155-1156, 1997.

22. de Boer WB, Segal A, Frost FA. Can CD34 discriminate between benign and malignant hepatocytic lesions in fine-needle aspirates and thin core biopsies? Cancer 90:273-278, 2000.

23. Martin HE, Ellis EB. Biopsy of needle puncture and aspiration. Ann Surg 92:169-181, 1930.

24. Martin HE, Ellis EB. Aspiration biopsy. Surg Gynecol Obstet 59:578-589, 1934.

25. Soderstrom N. Fine Needle Aspiration Biopsy. Almquist and Wiksell. Stockholm, 1996.

26. Franzen S, Giertz G, Zajicek J. Cytologic diagnosis of prostatic tumors by transrectal aspiration biopsy: A preliminary report. Br J Urol 32:193-196, 1960.

27. Lopez-Cardozo P. Clinical cytology. Leiden, Staflen. 1954.

28. Fornari F, Filice C, Rapaccini GL, et al. Small (< or = 3cm) hepatic lesions. Results of sonographically guided fine-needle biopsy in 385 patients. Dig Dis Sci 39:2077-2081, 1994.

29. Bolondi L, Gaiani S, Benzi G, et al. Ultrasonography and guided biopsy in the diagnosis of hepatocellular carcinoma. Ital J Gastroenterol 24:46-49, 1992.

30. Ragde H, Aldape HC, Blasko JC. Biopty: An automatic needle biopsy device-its use with an 18-gauge Tru-cut needle. (Byopty-cut) in 174 consecutive prostate core biopsies. Endosonographique 3:5, 1987.

31. Parker SH, Hopper KD, Yakes WF, et al. Image-directed percutaneous biopsies with a biopsy gun. Radiology 171:663-669, 1989.

32. Hopper KD, Abendroth CS, Sturtz KW, et al. Blinded comparison of biopsy needles and automatic devices in vitro:1.Biopsy of diffuse hepatic disease. AJR 161:1293-1297, 1993.

33. Stănescu DA, Chirion C, Ioan Mihalcea A, et al. Ecografia în diagnosticul colecțiilor intraabdominale. Revista Română de Ultrasonografie 1:97-101, 1999.

34. Solbiati L, Livraghi T, DePra L, et al. Fine needle biopsy of hepatic hemangioma with sonographic guidance. AJR Am J Roentgenol 144:471, 1985.

35. Shina S, Tagawa K, Unuma T, et al. Percutaneous ethanol injection therapy of hepatocellular carcinoma: analysis of 77 patients. AJR Am J Roentgenol 155:1221, 1990.

36. Shirato K, Numata K, Mitsui K,et al. Color Doppler sonography for evaluating response to transcatheter arterial embolization and percutaneous ethanol injection therapy and for detecting recurrence of hepatocellular carcinoma. J Ultrasound Med 19:807-814; quiz 815-816, 2000.

37. Gramiak R, Shah P. Echocardiography of the aortic root. Invest Radiol 3:356-366, 1968.

38. Stănescu DA. Aspecte ale utilizării agenților de contrast în explorarea ecografică a pacienților cu transplant hepatic și renal. Agenți de contrast vs. power Doppler (abstract). Revista Română de Ultrasonografie Supliment (1):4, 2001.

39. Fiore F, Vallone P, Ricchi P, et al. Levovist-enhanced Doppler sonography versus spiral computed tomography to evaluate response to percutaneous ethanol injection in hepatocellular carcinoma. J Clin Gastroenterol 31:164-168, 2000.

40. Gould P. Better protocols for ultrasound contrast minimize artifacts. Diagn Imaging Europe. july-august :6-8, 2002.

41. Khong PL, Chau MT, Fan ST, et al. Ultrasound contrast agent Levovist in colour Doppler sonography of hepatocellular carcinoma in Chinese patients. Australas Radiol 43:156-159, 1999.

42. Dongil Choi. Hepatocellular carcinoma treated with percutaneous radio-frequency ablation: usefulness of power Doppler US with a microbubble contrast agent in evaluating therapeutic. Radiology 217:558–563, 2000.

43.Wilson SR, Burns PN, Muradali D, et al. Harmonic hepatic US with microbubble contrast agent: initial experience showing improved characterization of hemangioma, hepatocellular carcinoma, and metastasis. Radiology 215:153-161, 2000.

44.Bertolotto M, Dalla Palma L, Quaia E, et al. Characterization of unifocal liver lesions with pulse inversion harmonic imaging after Levovist injection: preliminary results. Eur Radiol 10:1369-1376, 2000.

CAPITOLUL 12

TRAUMATISMELE FICATULUI

Silviu CIUREA

1. TRAUMATISMELE FICATULUI 289
2. ETIOLOGIE. ANATOMIE PATOLOGICĂ 289
3. INCIDENȚĂ 291
4. DIAGNOSTIC 292
5. EVALUAREA GRAVITĂȚII TRAUMATISMELOR HEPATICE 295
6. TRATAMENT 295
6.1. Abstenția chirurgicală 296
6.2. Tratamentul chirurgical 298
6.2.1. Controlul chirurgical al hemostazei 298
6.2.2. Rezecția hepatică 304
6.2.3. Leziunile vasculare majore 305
6.2.4. Transplantul hepatic 307
7. COMPLICAȚIILE TRAUMATISMELOR HEPATICE ȘI TRATAMENTUL SECUNDAR . . . 307
7.1. Complicații intraoperatorii 307
7.2. Complicații postoperatorii 308
7.2.1. Hemoragia 308
7.2.2. Complicații biliare 308
7.2.2.1. Hemobilia posttraumatică 308
7.2.2.2. Bilhemia posttraumatică 309
7.2.2.3. Coleperitoneul posttraumatic cronic 309
7.2.2.4. Fistula biliară externă 310
7.2.2.5. Stenozele căilor biliare 310
7.2.3. Complicații septice 311
7.2.3.1. Supurațiile intrahepatice și abcesele perihepatice 311
7.2.4. Complicații vasculare tardive 311
7.2.5. Icterul postoperator 311
8. PROGNOSTIC ȘI MORTALITATE 312
9. TRAUMATISMELE CĂILOR BILIARE EXTRAHEPATICE 313
9.1. Traumatismele vezicii biliare 313
9.2. Traumatismele căii biliare principale 314
BIBLIOGRAFIE 315

1. TRAUMATISMELE FICATULUI

Prin volumul și greutatea sa, prin fragilitatea sa relativă, prin situarea sa toraco-abdominală, cu posibilitate de compresie pe planul dur costo-vertebral, ficatul este un viscer deosebit de vulnerabil.

Încă din antichitate traumatismele hepatice (TH) au fost considerate leziuni potențial letale. Celsus, în primul secol d.H., Paulus Aegina, în secolul VII d.H., mai târziu J. Thompson la bătălia de la Waterloo, realizau rezecții limitate (debridări) hepatice prin intermediul plăgii produse de sabie sau lance. Abia la sfârșitul secolului al XIX-lea au fost realizate primele rezecții hepatice soldate cu succes (Burckhard – 1886, Edler – 1886 ș.a.).

În 1908 Pringle a aplicat pentru prima dată clampajul pedicului hepatic și a publicat un studiu clinic și experimental ale cărui concluzii sunt valabile și astăzi: clampajul pedicului permite limitarea pierderii de sânge, iar anumite traumatisme hepatice se pot vindeca fără intervenție pentru hemostază. În condițiile unei letalități ridicate, Halsted a introdus în 1913 meșajul hemostatic – tratament care a constituit un standard terapeutic până la sfârșitul anilor '30.

Elementul cel mai evident care se desprinde din studiile ce au urmat celui de-al doilea război mondial și în special după 1970 este scăderea letalității (de la 60-65% până la 9%).[1] Un rol decisiv în ameliorarea prognosticului în TH l-au jucat progresele tehnicilor de reanimare și terapie intensivă, de transfuzie și, nu în ultimul rând, elucidarea anatomiei și vascularizației ficatului și adoptarea unor tactici și tehnici chirurgicale noi.

2. ETIOLOGIE. ANATOMIE PATOLOGICĂ

Leziunile traumatice hepatice pot fi clasificate, în funcție de mecanismul de producere, în contuzii sau plăgi. De tipul acestor leziuni depind gesturile terapeutice și eficiența lor.

Contuziile hepatice survin în traumatismele abdominale închise: lovituri directe, compresie între coastele inferioare și coloana vertebrală, sau decelerare. Cel mai frecvent traumatismele hepatice închise sunt consecința accidentelor rutiere, prin coliziune frontală; purtarea incorectă a centurilor de siguranță poate cauza secțiuni hepatice iar volanul automobilului este situat ideal pentru a comprima și rupe ficatul în cursul unei decelerări bruște. O cauză rară de contuzie hepatică este masajul cardiac extern.[2]

Contuziile se pot prezenta, în funcție de starea capsulei lui Glisson (intactă sau ruptă), sub o gamă lezională variată: de la simple deșirări subcapsulare, cu constituirea unui *hematom* care se poate rupe "în doi timpi", la *rupturi* parenchimatoase deschise în cavitatea peritoneală, rupturi vasculo-biliare cu smulgeri hepatico-cave sau la adevărate explozii ale parenchimului, cu dispersarea fragmentelor în cavitatea peritoneală. Incidența celor două tipuri de leziuni este de, respectiv, 61 și 39%.[3] Gravitatea contuziilor rezidă în amploarea leziunilor vasculare (ale venei porte și ale ramificațiilor sale, ale venelor hepatice și ale arterei hepatice) și biliare. Consecințele acestor leziuni sunt: ischemia teritoriului hepatic distal, hematomul subcapsular sau intraparenchimatos, hemoperitoneul (de amploare variabilă) și fistula bilio-vasculară. În acest ultim tip de leziune pot fi implicate ramurile arterei hepatice sau sistemul venos portal, cu producerea hemobiliei sau a bilhemiei posttraumatice. Fragmente hepatice se pot mobiliza și pot produce embolii pulmonare letale.

Hematomul poate fi situat superficial sau profund. Cel superficial se produce printr-un mecanism de forfecare între capsula Glisson și parenchim (mai puțin rezistent). Întinderea lui poate fi variabilă. Hematoamele subcapsulare pot adopta una din următoarele evoluții:

- rezoluție spontană;
- ruptură în doi timpi (prin ruptura unui hematom superficial întins se poate produce o sângerare "în pânză" greu de controlat);
- infectare, cu dezvoltarea unui abces hepatic;
- ruptură în căile biliare (hemobilie). Hematoamele profunde sunt mai frecvent localizate la nivelul hemificatului drept (Fig.1) și, în cazul alimentării de către un pedicul important, se pot rupe

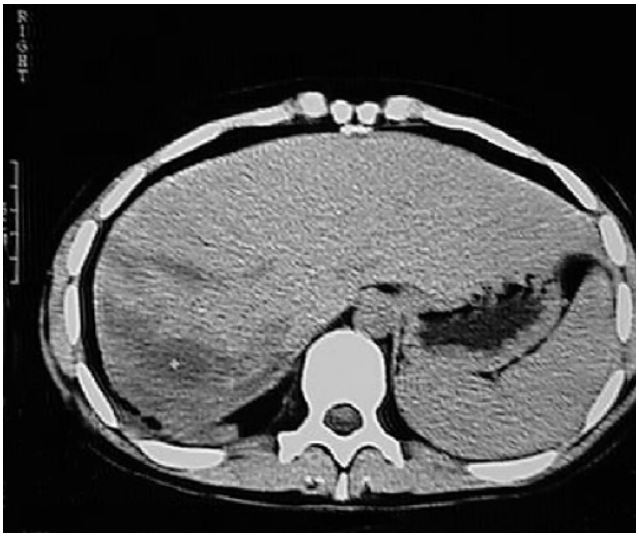

Fig.1 Hematom hepatic posttraumatic (grad III), asociat unui abces retroperitoneal (tratament: hepatectomie dreaptă atipică şi evacuarea abcesului).

secundar hiperpresiunii interne.

Rupturile parenchimatoase pot fi la rândul lor superficiale (de exemplu – cele produse de proiectilele din cauciuc) sau fracturi profunde (impact violent), cu hemoperitoneu, sângerare activă și necroza teritoriului distal de pedicului interesat. Întinderea rupturii sau interesarea plurisegmentară este variabilă.

În traumatismele prin decelerare se produce o sfâșiere în punctele de fixare a ficatului; cum fixarea acestui organ este asigurată în special de ligamentul triunghiular drept, traumatismele prin decelerare antrenează o fractură parenchimatoasă de-a lungul inserției acestui ligament (de-a lungul scizurii portale drepte, ce separă segmentele VI-VII de segmentele V-VIII, cu lezarea venei hepatice drepte și/sau a venei cave inferioare). În contrast, traumatismele prin strivire frontală sau prin cădere verticală produc leziuni ale segmentelor hepatice centrale (IV, V și VIII), mai ușor de abordat chirurgical.

În timp ce la copii 83% dintre contuziile hepatice afectează hemificatul drept (în special segmentele posterioare), la adult distribuția leziunilor este mai uniformă. Într-o serie de 128 de leziuni traumatice hepatice nepenetrante Boone[4] a constatat următoarea distribuție a leziunilor: 42% din cazuri au prezentat leziuni singulare ale hemificatului drept, 38% leziuni bilobare iar 20% implicări strict ale hemificatului stâng. Acestea din urmă sunt mai profunde și sunt urmate mai frecvent de complicații.

Plăgile (traumatisme deschise, penetrante) sunt produse prin acțiunea armelor albe sau a proiectilelor, mai ales în caz de război. Orice pacient cu traumatism penetrant în hipocondrul drept sau la baza hemitoracelui drept trebuie suspectat de leziune hepatică. Leziunile sunt diverse și în cazul plăgilor hepatice. Aceste aspecte variate depind de tipul agentului traumatic, de intensitatea de acțiune, de proximitatea față de hilul hepatic (riscul lezării unor elemente biliare sau vasculare de mare calibru este mai mare decât în cazul contuziilor). Domul hepatic este mai frecvent implicat în plăgile situate la baza toracelui, cu un raport hemificat drept/hemificat stâng de 7/1.

Ruptura ficatului poate surveni și în mod spontan: în condiții patologice (pe ficat cirotic sau tumoral – la 8% din bolnavii cu hepatom, la bolnavii cu adenom), la gravide[5], la nou-născuții supraponderali în cursul travaliului. Ruptura hepatică spontană, cu sau fără interesarea capsulei, respectiv cu constituirea hemoperitoneului sau a unui hematom intrahepatic, a fost menționată pentru prima dată la gravide în 1844 de către Abercombie.

În încercarea de a standardiza metodele de diagnostic, tratament și de a putea aprecia prognosticul, au fost elaborate o multitudine de clasificări ale traumatismelor hepatice, fapt ce reflectă de fapt dificultățile din acest domeniu de patologie și absența unui consens. Încă din 1938 Krieg a clasificat plăgile ficatului în:

- plăgi liniare nete, produse frecvent prin arme albe, cu prognostic favorabil;
- plăgi tunelizate, prin proiectile ale armelor de foc (cu un orificiul de intrare punctiform și unul de ieșire care poate fi delabrant);
- plăgi anfractuoase, veritabile explozii hepatice, produse de proiectile explozive, cu devitalizări parenchimatoase importante.

În funcție de profunzimea lor, leziunile hepatice pot fi clasificate în transcapsulare, subcapsulare și centrale. În 1990 Buechter[6] clasifica leziunile traumatice hepatice în funcție de segmentația ficatului după Couinaud:

- gradul I – care nu necesită sancțiune chirurgicală sau la care exereza se limitează la un segment;
- gradul II – care necesită o hepatectomie ce implică cel puțin două segmente hepatice;
- gradul III – în care sunt prezente leziuni venoase juxta- sau retro-hepatice.

Tabelul 1 Clasificarea traumatismelor hepatice după Moore.[8]

Clasa	Descriere
I	avulsie capsulară, fără sângerare activă dilacerare parenchimatoasă cu o adâncime sub 1 cm, fără sângerare activă
II	fractură parenchimatoasă cu o adâncime de 1 până la 3 cm leziune penetrantă periferică hematom subcapsular cu un diametru sub 10 cm
III	fractură parenchimatoasă cu o adâncime mai mare de 3 cm, cu sângerare activă leziune penetrantă centrală, cu sângerare activă hematom subcapsular cu un diametru peste 10 cm, fără tendință de expansiune
IV	distrucție tisulară unilobară hematom masiv central, în expansiune
V	leziune de venă cavă retrohepatică sau leziune venoasă majoră hepatică distrucție extensivă a ambilor lobi hepatici

Tabelul 2 New Liver Injury Scale.[9]

GRAD*	TIPUL LEZIUNII	DESCRIEREA LEZIUNII
I	Hematom	Subcapsular, neexpansiv, < 10% din suprafață
	Dilacerație	Sfâșiere capsulară, nesângerândă, cu profunzime parenchimatoasă < 1 cm
II	Hematom	Subcapsular, neexpansiv, 10-50% din suprafață; intraparenchimatos, neexpansiv, < 2 cm diametru
	Dilacerație	Profunzime parenchimatoasă < 3 cm, lungime < 10 cm
III	Hematom	Subcapsular, > 50% din suprafața ficatului sau expansiv; hematom subcapsular rupt cu sângerare activă; hematom intraparenchimatos > 2 cm
	Dilacerație	Profunzime parenchimatoasă > 3 cm
IV	Hematom	Hematom central rupt
	Dilacerație	Distrucție parenchimatoasă implicând 25-75% din lob
V	Dilacerație	Distrucție parenchimatoasă > 75% din lob
	Vasculară	Leziune venoasă juxtahepatică (vena cavă retrohepatică / vene hepatice majore)
VI	Vasculară	Avulsie hepatică

** Avansează cu un grad în cazul leziunilor multiple la același organ.*

Având în vedere faptul că prognosticul în traumatismele hepatice depinde în mare parte de afectarea vasculară, Namieno[7] clasifică traumatismele nepenetrante în:

- tipul I – cu leziune vasculară subcapsular glissoniană;
- tipul II – leziune vasculară transcapsular glissoniană;
- tipul III – leziunea vaselor de influx și eflux.

În prezent, cele mai utilizate clasificări sunt cea propusă de Moore[8] în 1984 și clasificarea AAST (*American Association for the Surgery of Trauma*). Moore a clasificat leziunile traumatice hepatice, bazându-se pe aspectul intraoperator, în 5 grade, cu o bună corelare cu măsurile terapeutice și cu prognosticul (Tabelul 1). Într-o încercare unificatoare, bazată pe clasificarea lui Moore, leziunile hepatice au fost clasificate de către "Organ Injury Scaling Committee" al AAST, după importanța distrucției parenchimatoase, în 6 tipuri (grade) cu gravitate în creștere (*New Liver Injury Scale*).[9] Această clasificare este utilizată în prezent de majoritatea autorilor (Tabelul 2).

3. INCIDENȚĂ

În cadrul general al traumatismelor abdominale, leziuni hepatice survin la aproximativ 10-20% din cazuri.[10-12] Ficatul este situat pe locul al doilea după splină în cazul traumatismelor închise abdominale grave (40-45%)[13,14] și după intestinul subțire în plăgile prin arme albe (40%) sau prin arme de foc (30%).[14,15] Frecvența este mai mare la copii datorită proporțiilor anatomice modificate, dar gravitatea leziunilor este mai redusă – probabil datorită factorilor traumatizanți mai puțin variați în mediul copilului precum și elasticității și mobilității mărite a peretelui abdominal și a ficatului.

Incidența leziunilor de grad III-V, considerate severe și care necesită de obicei un tratament chirurgical, este de 31%.[16]

În funcție de diverse asocieri se pot distinge leziuni hepatice izolate, traumatisme abdominale pure și politraumatisme. În seria de 102 traumatizați a lui Eisner[12], proporția acestora a fost de, respectiv, 9%, 21% și 79%.

În prezent, pe plan mondial se remarcă o serie de schimbări în comportamentul general al leziunilor traumatice hepatice:

- datorită creșterii frecvenței traumatismelor prin accidente de trafic, contuziile hepatice predomină actual față de leziunile penetrante[17];
- în timp ce în Europa plăgile prin arme albe sau prin proiectile reprezintă 10-35% din leziunile traumatice hepatice, în unele centre din Statele Unite ele ajung la 80% din total (fiind vorba de plăgi hepatice izolate sau traumatisme abdominale pure, pacienții au un prognostic mai bun decât în cazul contuziilor hepatice și ajung mai frecvent la spital)[12,18];
- incidența plăgilor prin arme albe a diminuat, în timp ce frecvența celor prin proiectile cu mare viteză sau de calibru mare a crescut;
- se constată o creștere a frecvenței leziunilor grave (20%),[10] posibil datorită transportului mai rapid la spital și îmbunătățirii metodelor de reanimare.

Leziunile asociate intervin în gravitatea traumatismelor hepatice, influențând în bună parte letalitatea. Există o relație direct proporțională între gravitatea leziunilor hepatice și incidența altor leziuni. Cel mai frecvent se asociază leziuni toracice și diafragmatice[19], apoi ale viscerelor abdominale (rinichi drept, stomac, intestin subțire, colon, pancreas).[20] În traumatismele

penetrante frecvent sunt lezate toracele și pericardul, iar în contuzii – splina și rinichii. Incidența traumatismelor hepatice asociate cu leziuni toracice și diafragmatice ajunge la 74% iar asocierea cu leziuni ale altor viscere abdominale se situează între 35 și 50%[11,21,22], ajungând în unele serii la 66-77%.[23,24] Asocierea cu leziuni ale viscerelor cavitare abdominale este raportată la 25%.[16]

4. DIAGNOSTIC

Pentru a împiedica tranziția spre stadii ireversibile a pacienților care au suferit un traumatism abdominal este imperios necesară o evaluare precoce, rapidă. Acesta este motivul pentru care diagnosticul unui traumatizat trebuie să decurgă în paralel cu măsurile terapeutice primare, de asigurare a funcțiilor vitale: restabilirea permeabilității căilor aeriene, tratamentul pneumotoraxului, a hemotoraxului, a tamponamentului cardiac, a sângerărilor arteriale. În privința priorităților în evaluarea diagnostică la internare, pe prim plan se situează cea hemodinamică și respiratorie, apoi neurochirurgicală și ortopedică.

În general traumatismul hepatic trebuie întotdeauna luat în considerare în cazul plăgilor înțepate sau împușcate ale abdomenului superior. În cazul contuziilor hepatice sunt orientative excoriațiile, semnele lăsate de centurile de siguranță.

O bună parte din traumatizați (49-75%) au încă de la prezentare semne de șoc hipovolemic.[12] Iritația peritoneală poate fi prezentă, cu diversele sale corespondente clinice, impunând intervenția chirurgicală de urgență. Progresia distensiei abdominale și durerea în umărul drept – pot la rândul lor sugera existența unui traumatism hepatic.

Timpul nu trebuie pierdut cu teste diagnostice în cazul unui pacient hemodinamic instabil, cu abdomen destins și care necesită transfuzii pentru menținerea tensiunii arteriale; acesta va fi supus urgent unei explorări chirurgicale. În aceste situații critice, mai ales în cazul traumatismelor abdominale deschise, manevrele diagnostice nu fac decât să întârzie tratamentul eficient. În schimb, în cazul pacienților stabili hemodinamic asimptomatici sau cu simptomatologie minimă dilemele diagnostice nu pot fi rezolvate decât cu ajutorul mijloacelor paraclinice, corelate pentru creșterea rapidității diagnosticului și instituirii în timp util a măsurilor terapeutice. Din păcate sunt rare situațiile în care doar examenul clinic este suficient pentru a pune diagnosticul de leziuni viscerale abdominale și mai precis de traumatism hepatic. De cele mai multe ori acesta este mascat de leziunile traumatice extraabdominale și este descoperit doar intraoperator.

Lipsa de precizie a examinării clinice repetate, utilizată ca singură metodă în detectarea leziunilor unui bolnav traumatizat, a dus la folosirea unor investigații speciale care permit o evaluarea rapidă. Întrucât decizia operatorie se bazează în final pe decelarea hemoperitoneului, controversele diagnostice s-au centrat asupra lavajului peritoneal diagnostic și metodelor imagistice (ecografia și tomografia computerizată).

Lavajul peritoneal diagnostic (LPD) a constituit standardul de aur al evaluării traumatismelor abdominale încă din 1965 (având și avantajul argumentului medico-legal). Metoda și-a câștigat popularitatea datorită simplității sale precum și dificultății efectuării examenului clinic la bolnavul traumatizat. LPD este indicat în cazul pacienților dificil de examinat clinic: cu stare de conștiență alterată (leziuni craniene, alcoolici sau drogați), cu leziuni ale măduvei spinării, cu anestezie generală. Condiții ale aplicării acestei metode diagnostice sunt stabilitatea hemodinamică și absența semnelor clinice evocatoare ale unei peritonite.

LPD are o bună sensibilitate în diagnosticul hemoperitoneului (95-97,7%) dar nu localizează leziunile (specificitatea se situează în jurul valorii de 81%); acuratețea diagnostică este de 89%.[13,25,26] În ciuda sensibilității ridicate, în centrele care utilizează LPD, procentajul celiotomiilor nonterapeutice ajunge la 39%[27]. Sunt posibile, rarisim, rezultate fals negative – reprezentate de cazurile cu ruptură diafragmatică simultană, în care sângele cu sursă hepatică drenează în totalitate în torace.[28]

Inserția cateterului intraperitoneal poate fi realizată după tehnica deschisă (preferată de majoritatea autorilor datorită siguranței sale), după tehnica închisă percutanată sau după tehnica Seldinger. Lavajul este realizat inițial prin introducerea în peritoneu a 1500 ml de ser fiziologic, apoi cu un ritm de 3000 mL/8 ore; LPD trebuie menținut 48 de ore[26]. Testul este considerat pozitiv în cazul decelării în lichidul extras prin lavaj a unui număr de eritrocite peste 100.000/mm^3, de leucocite peste 500/mm^3, a prezenței fecalelor sau a materiilor vegetale – elemente ce obligă la practicarea laparotomiei.

În momentul de față indicația LPD s-a restrâns mult. Lavajul peritoneal pozitiv (sânge) nu mai constituie o indicație absolută de laparotomie; metoda rămâne indicată în cazul pacienților la care TC decelează sânge juxtamezenteric, pentru a exclude o leziune intestinală (de regulă, sângele acumulat în peritoneu printr-o leziune hepatică se acumulează în pelvis și în spațiul Morison)[29].

Ecografia și TC s-au consacrat în prezent ca

metode standard de diagnostic în TH. Ele permit atât evaluarea hemoperitoneului cât și efectuarea unui bilanț lezional parenchimatos și retroperitoneal.

Examinarea *ultrasonică* trebuie realizată după evacuarea în prealabil a stomacului printr-un cateter nazo-gastric, pentru a elimina distensia gazoasă gastrică. Există o serie de avantaje ale ecografiei față de TC: poate fi practicată în mod repetat la patul bolnavului (aparate portabile), într-un timp mai scurt decât în cazul TC (în medie 30 minute față de 79 minute);[11] permite efectuarea de urgență a paracentezei ghidate la pacientul instabil hemodinamic; costul scăzut. Datorită acestor avantaje, în unele centre din Europa și în Japonia ecografia este adoptată de rutină în diagnosticul traumatismelor hepatice, în asociere cu TC și LPD sau ca singură alternativă. Cavina și colaboratorii[11] au adoptat un algoritm de diagnostic și opțiuni terapeutice într-o serie de 23 de traumatisme hepatice (Fig.2), axat pe datele oferite în special de ecografie. În diagnosticul leziunilor posttraumatice hepatice ecografia are o sensibilitate de 80%, o specificitate de 100%, o acuratețe de 83%[25] și o valoare predictivă pozitivă de 100%.[11,30]

Atât ecografia standard cât și cea intraoperatorie sunt folosite în tratamentul secundar al traumatismelor hepatice. Monitorizarea ultrasonică este adecvată pentru decelarea complicațiilor postoperatorii.

Tomografia computerizată cu contrast intravenos este de fapt investigația imagistică cea mai utilă în evaluarea traumatismului hepatic.[31,32] Ea permite delimitarea localizării și extensiei leziunii, încadrarea într-unul din gradele de severitate, aprecierea cantitativă

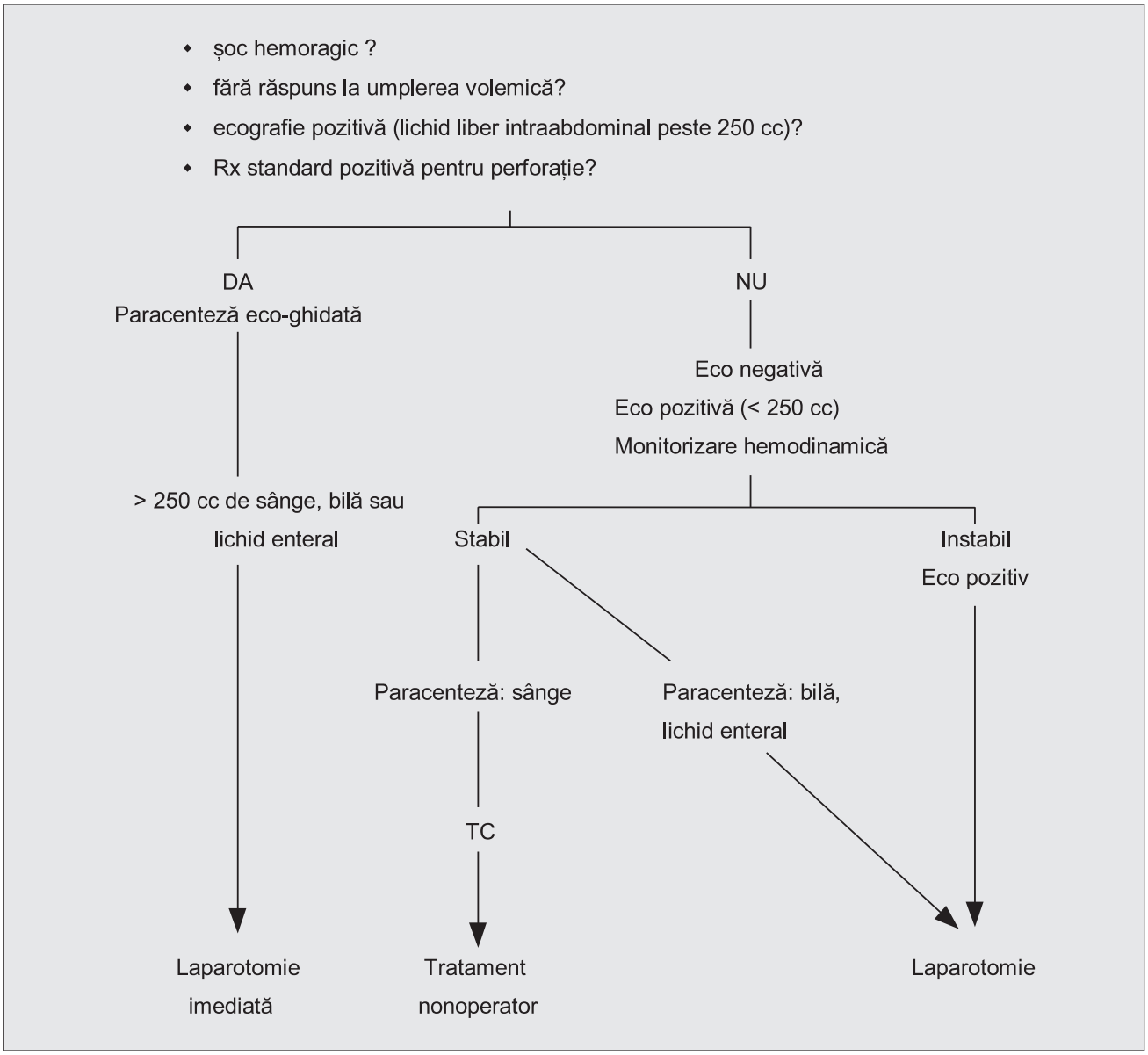

Fig. 2 Algoritm diagnostic şi terapeutic în traumatismele hepatice (Cavina şi colab.[11]).

a hemoperitoneului și a leziunilor asociate. În plus – TC permite realizarea unei examinări retroperitoneale, toracice și cerebrale.

Estimarea volumetrică, cantitativă, a hemoperitoneului se bazează pe decelarea sângelui în șapte spații intraperitoneale, fiecare dintre ele putând să conțină aproximativ 125 ml de sânge. Orientativ, cantitatea hemoperitoneului poate fi apreciată după cum urmează:

- minim – sânge perihepatic în spațiul subfrenic sau subhepatic (aproximativ 250 ml);
- moderat – sânge perihepatic plus sânge în unul sau în ambele spații paracolice (250-500 ml);
- apreciabil – sânge perihepatic, paracolic și în pelvis (> 500 ml).

Atitudinea nonoperatorie adoptată în ultimii ani la pacienții stabili hemodinamic a fost posibilă datorită progreselor TC, care se traduc prin ameliorarea spectaculoasă a rezoluției imaginilor obținute. A devenit astfel posibilă decelarea unor aspecte "de finețe". Zonele de fractură parenchimatoasă pot fi identificate prin prezența semnului contrastului sentinelă – material de contrast extravazat nondecliv.[33] Un alt semn tomografic este așa-numitul "perivenous tracking": acumularea de sânge cu atenuare scăzută adiacent venelor mari hepatice (pericav, periportal), prezent la 62% din pacienți.[34,35] Această imagine tomografică este contestată de unii autori[36], care o consideră un semn de presiune venoasă centrală crescută și nu de leziune traumatică. Tomografia computerizată, prin măsurători densitometrice, permite distingerea și diferențierea diferitelor componente ale leziunilor traumatice: sânge, cheaguri, sfaceluri, necroză.

Monitorizarea tomografică a pacienților este utilă în decelarea evoluției spre complicații tardive (abcese, biliom). Deși limitativă prin timpul de execuție, reconstrucția tridimensională a imaginilor TC (achiziționate prin modul spiral) a fost recent utilizată în evaluarea leziunilor traumatice hepatice[37]. Prin această tehnică se obține o delimitare anatomică precisă a zonelor lezate și a raporturilor cu vasele mari, cu o acuratețe mai mare decât TC convențională.

Procentajul de rezultate fals negative (13,7%)[11] și lipsa de acuratețe în detectarea leziunilor organelor cavitare sau multiviscerale sunt principalele limitări ale TC în diagnosticul unui pacient cu traumatism abdominal. Aceste dezavantaje contraindică TC la pacienții instabili. Unii autori pun la îndoială sprijinirea deciziei terapeutice pe datele furnizate de TC, datorită subestimării leziunilor[14,21]. Croce și colaboratorii[38] contestau în 1991 fidelitatea TC în a aprecia corect gradul leziunii hepatice; în seria sa, de 37 de pacienți, gradația indicată de TC s-a corelat cu ceea ce s-a descoperit intraoperator la doar 16%, cu 41% subevaluări TC. Într-un alt studiu prospectiv al lui Croce, din 1995 [39], rata de eșec a TC în leziunile de grad I - V a fost de, respectiv, 20%, 3%, 3%, 0% și 12% iar în aprecierea hemoperitoneului – de 2% pentru minim, 6% pentru mediu și 7% pentru masiv. Leziuni dificil de gradat TC sunt mai ales cele localizate central, în jurul ligamentului falciform.

TC și LPD sunt metode complementare de diagnostic și nu se exclud una pe cealaltă. Creșterea acurateții diagnostice a TC din ultimii ani a determinat diminuarea recurgerii la LPD. În ultimă instanță, clinicianul este cel care determină oportunitatea efectuării și utilitatea fiecăreia dintre cele două metode. Interpretarea rezultatului unei puncții peritoneale trebuie coroborată cu contextul clinic: un aspirat negativ nu exclude diagnosticul de hemoperitoneu, iar unul pozitiv nu obligă la explorare dacă pacientul este stabil hemodinamic (în cazul pacienților cu traumatisme hepatice minore se constată ades oprirea sângerării la momentul laparotomiei). În cazul recurgerii exclusiv la LPD, metodă cu sensibilitate mare, există riscul practicării unor laparotomii "albe". TC determină mai rar efectuarea de laparotomii nonterapeutice dar sunt leziuni care pot trece neobservate (mai ales cele intestinale și mezenterice).

Alte metode de investigație paraclinică

Rezonanța magnetică nucleară - metodă imagistică mai puțin accesibilă, nu oferă avantaje semnificative față de TC în evaluarea de rutină a pacienților cu traumatisme hepatice.[40]

Arteriografia poate fi utilă în identificarea leziunii hepatice, dar este de obicei rezervată diagnosticului complicațiilor posttraumatice sau postoperatorii (hemobilia, bilhemia). Indicația efectuării arteriografiei derivă din datele furnizate de TC (semne de leziune arterială sau venoasă majoră). Cu ajutorul arteriografiei se poate încerca controlul nonoperator al hemoragiei în hematoamele subcapsulare sau intraparenchimatoase, în anevrisme și în fistule arterio-venoase secundare. Aceste tehnici de radiologie intervențională au determinat căderea în disgrație a perfuziilor cu vasoconstrictoare, fiind înlocuite cu embolizarea selectivă pe calea cateterului introdus în artera hepatică.

Cu ajutorul *scintigramei cu technețiu – acid hepato-iminodiacetic (Tc^{99m} HIDA)* și a *colangiografiei endoscopice retrograde* pot fi obținute dovezi ale unei biliragii sau pot fi localizate leziuni mici, nedetectabile prin alte metode, în coroborare cu datele imagistice furnizate de TC și ecografie, în special în cazul

pacienților cu traumatisme severe la care s-a optat pentru abstenția chirurgicală[41]. Scintigrama HIDA indică momentul optim al suprimării drenajului cu tub Kehr.

O alternativă promițătoare de diagnostic pare să fie *laparoscopia*. Explorarea laparoscopică a pacientului traumatizat este însă mult mai pretențioasă deoarece trebuie examinat întregul abdomen și spațiul retroperitoneal. Indicația de laparoscopie se pune la pacientul stabil hemodinamic, fără intervenții abdominale în antecedente sau leziuni toracice evidente. În cazul traumatismelor închise și al plăgilor înțepate indicația de laparoscopie se bazează pe evaluarea clinică, lavajul peritoneal pozitiv și examenul TC, care sugerează existența unor leziuni viscerale. În plăgile penetrante prin proiectile la baza toracelui sau abdominale laparoscopia poate fi indicată indiferent de examenul clinic.

Deși există studii încă din anii '60 (unele susținând "mini-laparoscopia" sub anestezie locală, la patul pacientului), opiniile diverșilor autori privind utilitatea metodei în traumatismele ficatului sunt contradictorii, atât timp cât există o codificare destul de precisă a indicației de celiotomie bazată pe celelalte metode diagnostice. Laparoscopia permite aprecierea naturii revărsatului peritoneal, rezolvarea sângerărilor hepatice superficiale,[42,43] decelarea unor leziuni hepatice cu potențial hemoragic (hemangioame), evacuarea hemoperitoneului și lavajul, efectuarea unui inventar lezional al abdomenului traumatizat. Este clar însă că laparoscopia nu poate examina unele structuri cum ar fi fața posterioară a ficatului. Rata de rezultate fals pozitive ce obligă la o laparotomie nonterapeutică este de 20%[44] iar frecvența leziunilor hepatice nedetectate laparoscopic este, în studii preliminare, de 19-25%.[45] În plus, imposibilitatea examinării intestinului subțire și a aprecierii cantitative a hemoperitoneului limitează utilitatea laparoscopiei în a decela care pacienți cu leziuni vizualizate laparoscopic necesită celiotomie.[46]

Dintre modificările de urmărit ale *investigațiilor biologice* sunt de menționat creșterea numărului de leucocite, scăderea hematocritului și hiperbilirubinemia (care poate apărea după 3-4 zile). Important de asemenea este studiul coagulării pentru decelarea coagulopatiei, pentru evaluarea efectelor transfuziilor și pentru aprecierea funcționalității hepatice. Nivelul transaminazelor poate fi un indicator al existenței unei leziuni hepatice la copiii cu traumatisme abdominale nepenetrante (valori ale aspartat aminotransferazei peste 450 UI/L și ale alanin aminotransferazei mai mari de 250 UI/L).[47]

În evaluarea diagnostică a pacientului cu traumatism hepatic investigațiile paraclinice specifice trebuie completate cu o urografie intravenoasă (care să demonstreze prezența sau absența unuia sau ambilor rinichi funcționali), radiografii toracice și de bazin.

5. EVALUAREA GRAVITĂȚII TRAUMATISMELOR HEPATICE

Pentru aprecierea prognosticului cât și pentru a putea evalua eficiența diferitelor metode diagnostice sau terapeutice au fost utilizate diverse scoruri de gravitate. Prognosticul unui pacient cu traumatism hepatic depinde de gravitatea leziunilor hepatice, de asocierea altor leziuni viscerale precum și de alți factori.

Scorul Traumatic Revizuit (*Revised Trauma Score*, RTS) reprezintă o evaluare funcțională a alterărilor fiziologice care survin în traumatisme. Acest sistem utilizează Scorul Glasgow (*Glasgow Coma Score*), tensiunea sistolică și frecvența respiratorie. El variază între 0 și 12 (valorile cele mai ridicate corespund unei probabilități mai mari de supraviețuire). Maione[13] a găsit un scor mediu de 6,6 la traumatizații care au decedat și de 11,1 la supraviețuitori ($p<0,05$). În SUA, în evaluarea politraumatizaților sunt larg folosite AIS (*Abbreviated Injury Score*) și ISS (*Injury Severity Score*).

6. TRATAMENT

Factorul determinant în traumatismele hepatice severe este rapiditatea cu care este controlată hemoragia. De aceea, obiectivul primar al tratamentului în traumatismele severe ale ficatului este hemostaza completă, cu scopul supraviețuirii pacientului, iar cel secundar este prevenirea complicațiilor postoperatorii majore (hemoragia și infecția).

Confruntați cu exsanghinarea rapidă a pacientului dintr-un organ friabil, chirurgii au căutat în permanență soluții noi de hemostază. Prima reușită chirurgicală îi aparține lui Bruns, care în 1870 a practicat o hepatectomie într-o plagă hepatică împușcată. Kousnetzoff și Pensky, în 1897, au imaginat tehnica suturii în "U", cu ace boante, pentru sutura plăgilor hepatice. J. Hogarth Pringle a publicat în 1908 tehnica clampării pedicului hepatic. În 1913 W. S. Halsted a introdus tehnica mețajului intrahepatic. Progrese importante au fost realizate în urma primului și a celui de-al doilea război mondial (sutura plăgilor sângerânde, debridarea și drenajul extern, renunțarea la mețajul intrahepatic). Cunoașterea fiziopatologiei șocului hemoragic (Blalock, Shires) și introducerea transfuziilor de sânge au permis

Tabelul 3 Schema orientativă pentru măsurile terapeutice necesare diverselor grade ale traumatismelor hepatice (după Schweizer[18]).

GRADUL LEZIUNII	TRATAMENT
I	Conservator (operator sau nonoperator), coagulare infraroșie, sutură
II	Ca pentru gradul I, plus hemostază: sutură, hemostatice
III	Ca pentru gradul II, plus debridare, rezecție, tamponament (+/- manevra Pringle)
IV	Ca pentru gradul III, plus excludere vasculară
V	Ca pentru gradul IV

** Meșajul perihepatic poate fi aplicat în oricare din stadii, în caz de hemostază incompletă*

efectuarea unor intervenții de mai lungă durată. Atitudinea chirurgilor față de traumatismele hepatice a devenit mai agresivă în cursul anilor '60, odată cu imaginarea exluderii vasculare hepatice (Buckberg, Schrock), dar în același timp s-a constatat o creștere a mortalității până la 80%. În consecință, o serie de tehnici chirurgicale mai puțin agresive (meșajul perihepatic, compresia manuală, aplicarea de spray-uri hemostatice) și principiile exerezei "a minima" enunțate în urmă cu un secol au redevenit actuale. Abstenția operatorie a devenit o alternativă terapeutică din ce în ce mai frecventă, prin ameliorarea performanțelor imagisticii. Progresele tehnicilor de terapie intensivă au contribuit în mod hotărâtor la ameliorarea prognosticului în traumatismele hepatice.

Opțiunile terapeutice în TH sunt nuanțate în funcție de o multitudine de factori, dintre care cei mai importanți sunt tipul anatomic al leziunii traumatice hepatice, leziunile asociate și starea hemodinamică a pacientului. O schemă orientativă pentru măsurile terapeutice necesare diverselor grade ale traumatismelor hepatice îi aparține lui Schweizer[18] (Tabelul 3).

6.1. Abstenția chirurgicală

Abstenția chirurgicală, împreună cu "împachetarea" perihepatică și reexplorarea planificată, reprezintă cele mai importante achiziții în terapia traumatismelor hepatice din ultimii zece ani. Această atitudine terapeutică, extrapolată de la copii[48], a fost posibilă ca urmare a perfecționării metodelor de diagnostic și a procedurilor de resuscitare și terapie intensivă a traumatizaților cu leziuni hepatice. Progresele metodelor imagistice – în special ale TC, au facilitat identificarea și încadrarea leziunilor traumatice hepatice care nu necesită laparotomie. Meyer și colab.[31] au publicat în 1985 primele articole privind utilitatea TC în evaluarea inițială a traumatismului hepatic și inițierea tratamentului nonoperator. În ultimii ani opțiunea pentru un tratament nonoperator a fost din ce în ce mai recomandată în abordarea unor cazuri selecționate de traumatisme ale organelor solide abdominale (ficat, splină, rinichi).

Abstenția chirurgicală s-a bazat pe observația retrospectivă că hemoragia cu sursă în leziunea hepatică se poate opri spontan. Iată câteva dintre studiile care au atestat acest fenomen:

- 37% din cei 323 de pacienți raportați de Cox[22] nu mai sângerau la momentul intervenției; leziunile erau reprezentate de sfâșieri capsulare, dilacerări minore, dilacerări cu cheag iar 81% dintre acești pacienți erau stabili hemodinamic, necesitând în medie 3 unități de sânge;
- Studiind retrospectiv observațiile sale (inclusiv leziunile găsite intraoperator), Boone[4] a ajuns la concluzia că doar 33% din pacienții cu traumatism hepatic necesită laparotomie pentru leziunea hepatică, restul putând fi tratați nonoperator; la pacienții cu traumatism hepatic supuși laparotomiei sângerarea este oprită la 70%.
- Hiatt[49] a avut surpriza să constate oprirea spontană a sângerării la unii pacienți tratați nonoperator, la care a fost nevoit să intervină în cele din urmă datorită hematocritului în scădere sau durerii abdominale;
- În seria de 233 de pacienți operați de Stain[50] la 148 (63,5%) intervenția s-a rezumat la explorare[17] sau drenaj.[131]

Avantaje majore ale abordării nonoperatorii a traumatismelor hepatice sunt:

- permiterea stabilizării chirurgicale a leziunilor majore extraabdominale (în special cerebrale), ca primă prioritate;
- necesarul mai redus de sânge administrat față de pacienții operați;[27]
- evitarea complicațiilor postoperatorii.

În prezent, aproximativ 50-80% dintre traumatismele hepatice închise sunt abordate nonopera-



Fig.3 Aspect TC la o pacientă cu traumatism hepatic închis (grad III-IV) şi tratament conservator.

tor.[17,23,51-54] Rutledge[27], într-un studiu multicentric (152 de spitale) efectuat în 1995 la Universitatea din North Carolina a constatat creşterea opţiunii pentru această atitudine terapeutică între anii 1988-1992 de la 55% la 79%. La copii proporţia tratamentului nonoperator se situează între 60 şi 90% din traumatismele hepatice închise.[48,55] Aceste procente variază şi în funcţie de gradul leziunii, mergând de la 90% în leziunile uşoare la 19-40% în leziunile severe.[27]

În ceea ce priveşte tipul leziunii hepatice tratabilă nonoperator, această atitudine este în mod particular aplicabilă contuziilor. Tratamentul nonchirurgical este în prezent indicat în leziunile hepatice din stadiul I, II, III, al hematoamelor subcapsulare şi intrahepatice, în ficatul despicat ("split liver"), atât timp cât nu există elemente de indicaţie chirurgicală (instabilitate hemodinamică, semne de iritaţie peritoneală) (Fig.3). Atitudinea poate fi extinsă chiar la 20-50% din pacienţii cu leziuni de grad III-V, stabili hemodinamic.[4,56] În leziunile posterioare ale hemificatului drept sângerarea se produce (şi este tamponată) retroperitoneal – pericav, în regiunea suprarenaliană – şi nu în peritoneu. Leziunile de tip "split liver" secţionează ficatul de-a lungul unui plan relativ avascular, situat între cei doi hemificaţi, cu sângerări reduse comparativ cu leziunile dilacerante ale hemificatului stâng. Există de altfel o corelaţie destul de strânsă între gradaţia AAST şi necesarul de sânge transfuzat. În acest fel, atitudinea nonoperatorie reprezintă o metodă sigură de tratament pentru pacienţii stabili hemodinamic cu traumatisme hepatice nepenetrante, indiferent de grad. Richardson[57] preferă însă să limiteze indicaţiile tratamentului nonoperator la hematoamele intrahepatice şi la pacienţii care nu necesită transfuzii de sânge (pericolele acestora sunt mai mari decât ale unei celiotomii). Din nefericire leziunile asociate obligă de multe ori la intervenţie chirurgicală şi în cazul în care leziunea hepatică este tratabilă nonoperator.

În leziunile penetrante, incertitudinea căii luate de agentul traumatic şi posibilitatea asocierii altor leziuni, detectabile doar prin laparotomie, impun o atenţie sporită până la vindecarea completă. Sunt autori care raportează tratament nonoperator la un număr (redus) de pacienţi cu traumatisme penetrante.[58,59] O atitudine nonoperatorie poate fi adoptată la pacienţii stabili cu plăgi împuşcate abdominale sau ale flancurilor, pe baza tomografiei computerizate, folosită ca screening diagnostic iniţial, pentru decelarea prezenţei sau absenţei penetraţiei peritoneale. În cazul suspiciunii de penetraţie peritoneală se recurge imediat la laparoscopia diagnostică.

Condiţiile generale pentru adoptarea unei abstenţii chirurgicale sunt stricte:

- Stabilitatea hemodinamică a pacientului, caracterizat printr-un index de şoc (raport puls/TA sistolică) < 1, cu un necesar de soluţii electrolitice < 2 litri şi de masă eritrocitară < 2 unităţi în cele două ore succesive internării[18] sau de maximum 4 unităţi de sânge în 24 de ore.[49]
- Absenţa semnelor de iritaţie peritoneală, a pneumoperitoneului pe radiografia abdominală simplă, a sindromului infecţios sau a altor semne de leziuni abdominale asociate; prezenţa oricărui indiciu privind implicarea altor viscere abdominale trebuie să orienteze chirurgul fără ezitare spre intervenţia chirurgicală (excepţie fac o serie de leziuni ale viscerelor abdominale care pot fi şi ele abordate nonoperator – hematoamele splenice[60] sau perirenale);
- Posibilitatea supravegherii riguroase clinic şi imagistic (ecografic şi TC), care să evidenţieză stabilizarea sau ameliorarea leziunii;
- Integritatea neurologică a pacientului, ce permite examinări seriate.[49]

Decizia aplicării unei atitudini nonchirurgicale se bazează în bună parte pe datele oferite de examenul TC dar aceste criterii trebuie completate cu starea hemodinamic stabilă a pacientului şi cu examinările clinice seriate; sângerarea dintr-o ruptură parenchimatoasă adâncă a hemificatului drept se poate opri spontan, în timp ce o sfâşiere minimă capsulară poate produce exsanghinarea unui pacient cu coagulopatie (secundară altor leziuni concomitente). În ciuda acestor reticenţe, TC cu înaltă rezoluţie este din ce în ce mai utilizată în alegerea tacticii chirurgicale şi în indicaţia de laparotomie. Deşi limitată în prezent de factorul timp, reconstrucţia tridimensională a imaginilor TC ar putea să constituie, în viitor, metoda de elecţie în evaluarea corectă a traumatismelor hepatice şi în luarea deciziei terapeutice.

Clasic, o limită maximă de 250 ml de sânge decelat prin TC în peritoneu reprezintă după unii autori[11,61] un argument sigur pentru abstenție operatorie. Un hemoperitoneu mai mare de 500 mL nu exclude această atitudine dacă pacientul este stabil hemodinamic[62]. Prezența unui hemoperitoneu masiv, asociat cu un necesar de sânge transfuzat peste 2 unități, cu scăderea hematocritului și cu distensia abdominală indică de obicei o hemoragie intraabdominală în curs și impune laparotomia.[21] Examinarea TC repetată la 48 de ore permite monitorizarea leziunilor hepatice precum și decelarea colecțiilor ce necesită drenaj percutanat[63]. Nu există un acord în privința frecvenței examinărilor ulterioare, dar majoritatea autorilor recomandă repetarea TC doar dacă există o indicație clinică. O scintigramă cu Tc^{99m} HIDA este indicată la 5-7 zile pentru a decela eventualele acumulări biliare (bilom).

Pacienții cu leziuni hepatice stabile și cu semne de regresie a hemoperitoneului la evaluări TC repetate pot fi externați și reexaminați la 1, 2 și 3 luni (perioadă documentată TC de vindecare completă a leziunii hepatice, ce atinge o rezistență cel puțin egală cu cea a țesutului hepatic normal).[65] Cei la care acești parametri se agravează necesită explorare diagnostică suplimentară (angiografică, cu embolizarea sursei arteriale, laparoscopică).

Timp de 5-10 zile după traumatism este contraindicată mobilizarea pacientului.[4] Limitarea activităților fizice pentru pacienții externați nu trebuie să difere însă față de pacienții supuși unei laparotomii.[66]

Cauze de eșec al tratamentului nonoperator care impun explorarea chirurgicală sunt hemoragia cu instabilitate hemodinamică și persistența coagulopatiei, leziunile biliare cu scurgeri importante de bilă, hemobilia și leziunile asociate intraabdominale nedecelate care necesită laparotomie. Conversia tratamenului nonoperator la tratament chirurgical este raportată în mod variabil, între 0 și 13%.[16,39,49,67] Croce [39] precizează faptul că doar la jumătate dintre acești pacienți laparotomia este determinată de cauze hepatice.

Rata supraviețuirii la cazurile selecționate cu tratament nonoperator ajunge la 92-97%.[68-71] În 1990 Knudson[56] a găsit un singur deces la cele 300 de cazuri recenzate din literatură.

Complicații legate de leziunea hepatică (hemoragii tardive, hemobilie, coleperitonită, abcese perihepatice) au fost remarcate la 0-3% din pacienții adulți tratați nonoperator, semnificativ mai rare decât cei 11% dintre pacienții operați.[39,56,71,72] O bună parte dintre aceste complicații pot fi tratate la rândul lor prin metode minim invazive – drenaj percutanat, chirurgie laparoscopică (cum ar fi, de exemplu, dezinserția colecistului).[68]

Este evident faptul că adoptarea unei atitudini nonoperatorii în traumatismele hepatice implică o monitorizare minuțioasă, o bună disponibilitate a mijloacelor diagnostice, o dotare optimă a sălilor de operație special destinate urgențelor traumatice și un personal special instruit (cerințe împlinite de așa-numitele "trauma-centers"). În aceste condiții, atitudinea nonoperatorie cu monitorizare a pacienților cu traumatisme hepatice închise, stabili hemodinamic, a devenit standardul terapeutic.

6.2. Tratamentul chirurgical

Spre deosebire de chirurgia electivă, celiotomia pentru traumatism se desfășoară în condiții precare: leziune imprecis definită, fiziologie instabilă, expunere dificilă, distrucție tisulară preexistentă intervenției chirurgicale. Pacientul este caracterizat prin hipotermie, acidoză și coagulopatie. Datorită acestor condiții adverse terapia traumatizaților (inclusiv a celor cu leziuni hepatice) respectă următoarele etape:

- controlul leziunii
- restaurarea fiziologiei normale
- reconstrucția.

Controlul leziunii trebuie realizat la scurt timp după internarea pacientului și constă în oprirea rapidă a hemoragiei (eventual meșaj hemostatic) printr-o intervenție de cât mai scurtă durată. În faza a doua se corectează hipotermia, coagulopatia, dezechilibrul acido-bazic, perfuzia tisulară. Reconstrucția constă în reintervenție chirurgicală cu demeșare, restaurarea anatomiei normale. Obiectivele primare ale tratamentului în traumatismele severe ale ficatului sunt hemostaza completă și prevenirea complicațiilor postoperatorii majore (hemoragia și infecția). "Cheia" supraviețuirii acestor pacienți rezidă în realizarea concomitentă a actului chirurgical și a măsurilor de resuscitare.

6.2.1. Controlul chirurgical al hemostazei

Controlul hemoragiei constituie principalul obiectiv al tratamentului leziunilor hepatice majore traumatice. Pentru aceasta este necesară o bună cunoaștere a anatomiei ficatului și a opțiunilor terapeutice disponibile și potrivite fiecărui caz în parte.

Politraumatizații în stare de șoc hemoragic decompensat sunt supuși fără amânare laparotomiei de hemostază. Resuscitarea acestor pacienți trebuie să fie minimă. În cazul unui hemoperitoneu masiv clamparea aortei poate fi singura metodă care să împiedice hemoragia abdominală și care să asigure în același timp perfuzia cordului și a creierului. Clampajul poate fi

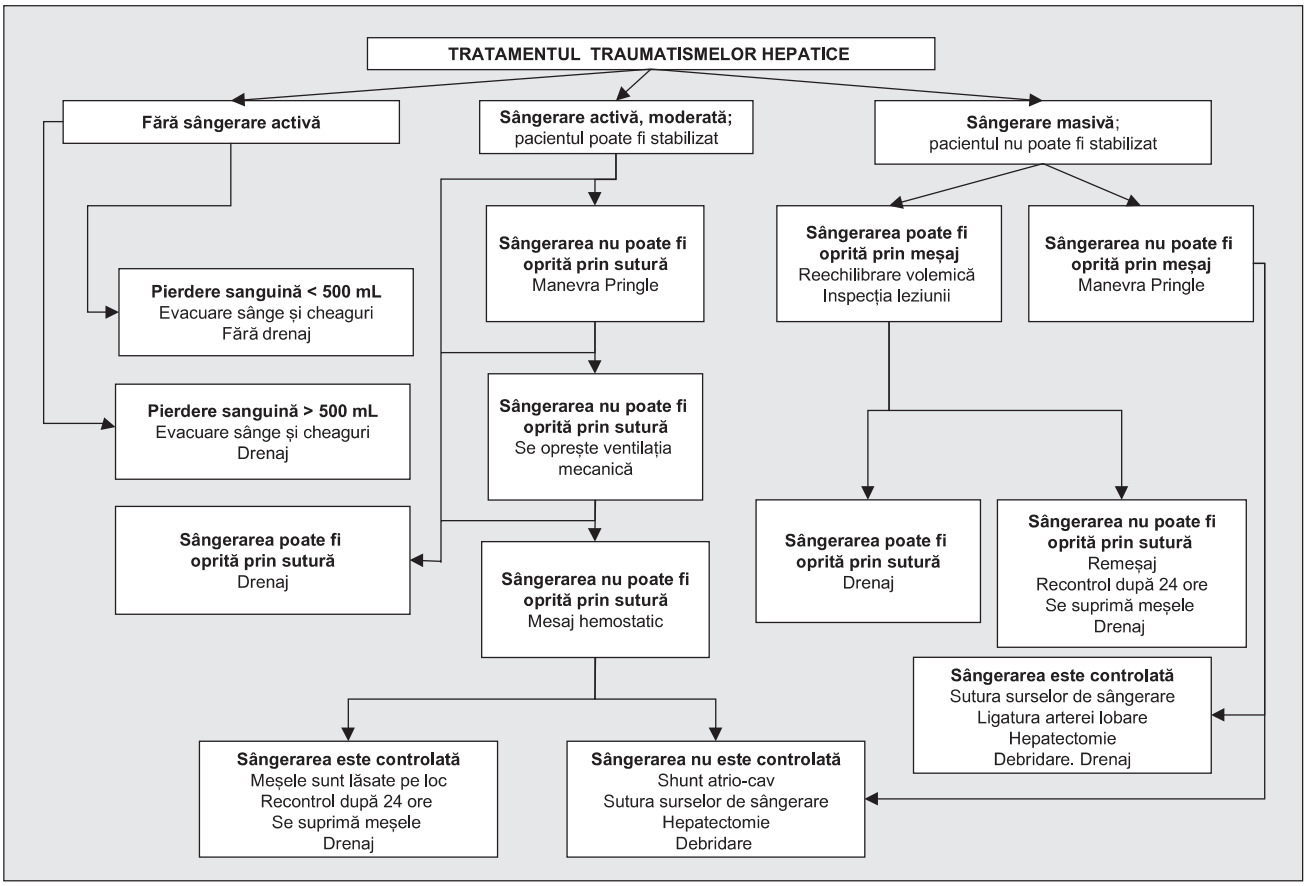

Fig.4 Algoritm pentru tratamentul operator al traumatismelor hepatice (după S. Beal[1]).

aplicat la nivelul aortei toracice, printr-o toracotomie stângă, înainte de decompresiunea abdomenului prin evacuarea hemoperitoneului; cel mai ades se practică însă clamparea aortei supraceliac, prin abord abdominal.

Abordarea operatorie nu diferă în plăgile ficatului față de contuzii, decât în ceea ce privește explorarea orientativă de la debutul intervenției. În contuzii atenția chirurgului trebuie să fie îndreptată rapid în primul rând spre organele parenchimatoase (splină, ficat), eventual mezenter; în traumatismele penetrante trebuie căutate leziuni mai ales la nivelul tractului digestiv, apoi la nivelul ficatului și a vaselor retroperitoneale.

În hemoragiile cu sursă hepatică ce nu se opresc spontan (pacient instabil hemodinamic) se intervine operator. Algoritmurile de tratament chirurgical al TH sunt în general centrate pe tipul leziunii, cantitatea hemoperitoneului și comportamentul sângerării (Fig.4).

Calea de abord trebuie să permită un acces confortabil asupra leziunii hepatice. Când leziunea hepatică este greu accesibilă printr-o incizie mediană sau subcostală Kocher, se poate alege de la bun început o incizie transversală, tip “Mercedes” sau combinată transversală-mediană.

Dacă intraoperator se constată oprirea spontană sau după compresie a hemoragiei, nu este necesară sutura (de cele mai multe ori aceasta produce sau accentuează sângerarea) iar drenajul este opțional. Drenajul perihepatic era un principiu comun acceptat. Aspirativ, menținut 7-10 zile, se considera că împiedică acumularea de sânge, bilă sau alte fluide în spațiile subfrenic drept sau subhepatic și permite formarea unui traiect fibrinos care să dreneze eventualele colecții după suprimarea drenurilor. În ultimii ani această atitudine a fost controversată. Drenajul leziunilor minore hepatice a fost utilizat din ce în ce mai rar, datorită riscului crescut de complicații septice, mai ales în condițiile unui control eficient al hemo- și biliragiei. Dezvoltarea tehnicilor de radiologie intervențională a permis renunțarea la drenaj chiar în intervenții mai complexe; drenajul eventualelor colecții survenite postoperator, ghidat ecografic sau sub TC, este realizat în prezent cu tuburi moi, multiperforate, cu lumen mare.

Și în cazul drenajului biliar extern se manifestă aceleași rezerve. Drenajul biliar extern de rutină cu tub în T al unei căi biliare principale neafectate de traumatism nu este justificat și a fost asociat cu o rată crescută a complicațiilor (datorate infecției și colestazei – colangită, stenoze ale CBP).

Dacă explorarea demonstrează existența unei

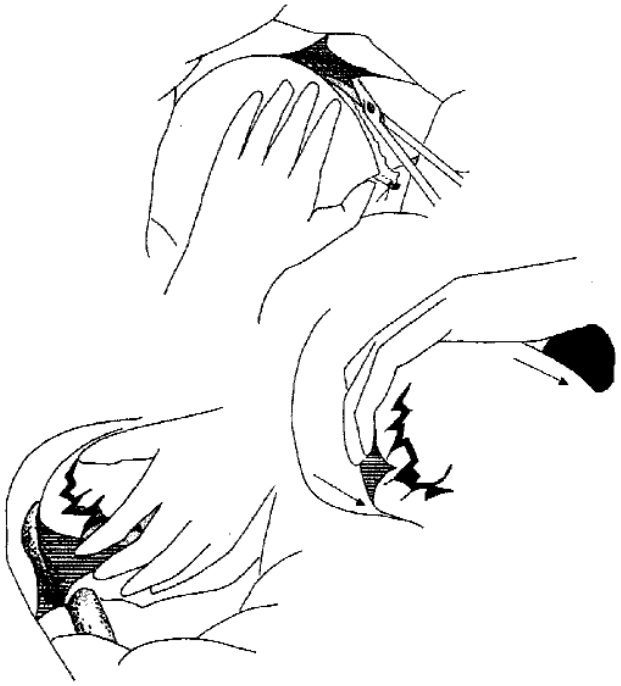

Fig.5 Mobilizarea ficatului prin secţionarea ligamentelor, cu protejarea leziunilor posttraumatice.

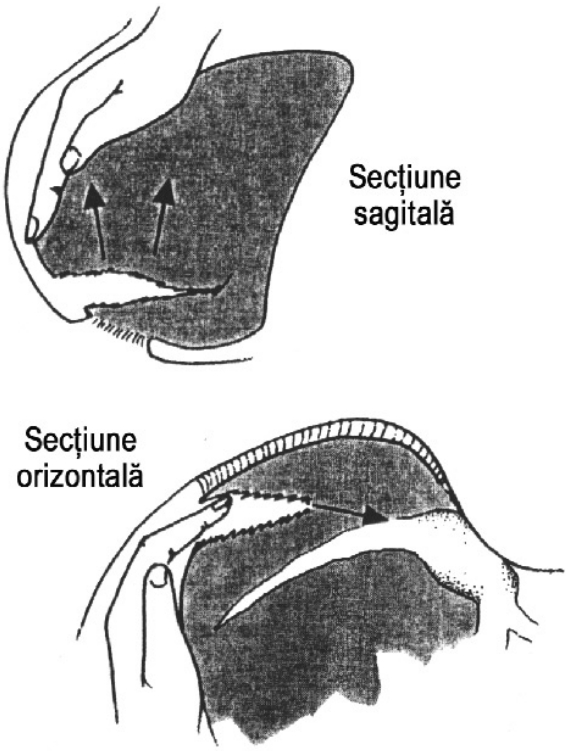

Fig.6 Agravarea leziunilor traumatice prin manevre intempestive, în absenţa unei mobilizări adecvate.

sângerări active hepatice, primul gest trebuie să fie compresia leziunii și a ficatului pe peretele posterior abdominal. Ulterior orice manevre de mobilizare hepatică și de hemostază locală trebuie precedate de manevra Pringle, asociată compresiei leziunii, concomitent cu măsurile de reechilibrare volemică, pentru a preveni alunecarea pacientului într-o stare de șoc ireversibil. O mobilizare adecvată a ficatului, prin secționarea ligamentelor ce îl suspendă, previne agravarea iatrogenă a leziunilor, care frecvent își au sediul la nivelul inserției ligamentului triunghiular drept și al scizurii sagitale drepte (Fig.5,6). Asocierea compresiei manuale (directe sau prin comprese) cu *manevra Pringle* permite vizualizarea precisă a surselor de sângerare și controlul hemostazei în majoritatea cazurilor. Dacă sângerarea nu se oprește după clamparea venei porte, cauza trebuie căutată la nivelul venelor hepatice. Clamparea poate fi aplicată selectiv, intermitent, doar la artera hepatică și la ramul portal corespunzător hemificatului afectat de traumatism.[73] Pentru majoritatea autorilor mitul limitării în timp a ocluziei portale hepatice (la 15-20 de minute) nu mai este actual, dar persistă unele suspiciuni în legătură cu agravarea coagulopatiei la traumatizatul grav sau asupra distrucției hepatocitare la cirotic.[15] Ficatul suportă perioade mult mai mari de ischemie. Există un consens în privința duratei maxime de menținere a clampării pedicului, fără consecințe hepatocelulare: 60 de minute (chiar până la 90) pentru ficatul normotermic.[16] Timpul mediu de clampare este în general de 30 de minute. Manevra poate fi repetată după perioade intermitente de restabilire a fluxului sanguin hepatic, având în vedere hipovolemia, acidoza și hipoxia prezentă la traumatizați, elemente ce diminuează totuși toleranța parenchimului la ischemie prelungită. Este de asemenea indicată protecția hepatocitară profilactică printr-o doză-bolus steroidiană (30-40 mg/kg de Solu-Medrol); riscul unor complicații septice consecutive corticoterapiei este doar ipotetic.[16]

Meșajul hemostatic și "împachetarea" ficatului. Mortalitatea ridicată constatată în cazul pacienților supuși hepatectomiilor de necesitate în urgență a dus la reabilitarea meșajului hemostatic temporar, precum și la imaginarea altor metode non-rezecționale – compresia hemostatică prin contenție cu plasă de acid poliglicolic sau de poliglactin (Vicryl mesh®, Dexon mesh®). Aceste proceduri permit oprirea hemoragiei în cadrul primei etape ("staged celiotomy") din abordarea pacientului *in extremis.* Ele fac posibile ulterior resuscitarea, stabilizarea hemodinamică și previn apariția coagulopatiei secundare transfuziilor masive la pacienții cu leziuni grave la care hemostaza nu este posibilă.

Meșajul perihepatic ("packing" - împachetare). Indicațiile meșajului perihepatic sunt limitate la hemoragiile considerate necontrolabile de la bun început (cel mai ades leziuni multiple) precum și atunci când alte

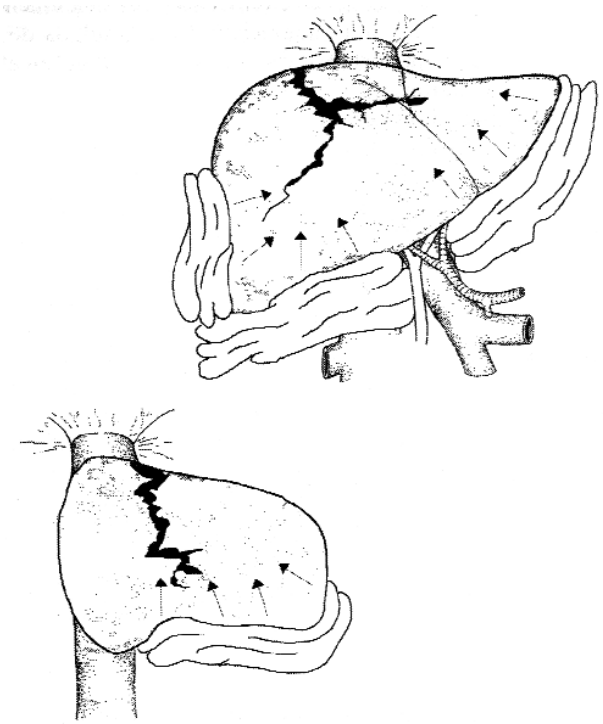

Fig.7 Meşaj perihepatic ("packing" - împachetarea ficatului).

metode de hemostază nu sunt eficiente (când pacientul devine acidotic, hipotermic, coagulopatic). Meșajul poate fi doar o cale de a controla hemoragia hepatică înainte de a transfera pacientul în alt serviciu, mai specializat, sau poate reprezenta o parte a planului definitiv de tratament. Deoarece tehnicile convenționale de realizare a hemostazei sunt de obicei suficiente, metoda este aplicată la 4-12% din pacienții cu leziuni traumatice hepatice, mai ales grave.[74,75] Controlul sângerării este realizat cu succes la 65% din cazuri[16] atunci când decizia aplicării "packing"-ului hemostatic este luată precoce (atunci când pacientul a primit sub 10 unități de sânge, înainte de declanșarea coagulopatiei sau când aplicarea meșajului constituie un procedeu adjuvant altor procedee); rata supraviețuirii coboară vertiginos atunci când metoda este folosită ca o încercare finală disperată de salvare a pacientului (acesta decedează de cele mai multe ori prin recidiva sângerării).

Se pot folosi 3-5 câmpuri cu dimensiunea de 40 x 50 cm.[23] Meșele sunt plasate perihepatic și nu în interiorul plăgilor, după tehnica descrisă de Feliciano și colaboratorii.[15] Plaga însăși poate fi lăsată neacoperită (Fig.7). Pentru a împiedica aderența și detașarea cheagurilor se poate plasa o folie (Steri Drape®) între comprese și suprafața ficatului. Drenajul nu este necesar. După obținerea controlului sângerării (și a coagulopatiei), stabilizare hemodinamică, corectarea acidozei, meșele pot fi suprimate – de regulă după 36-72 de ore.[74,76,77] Pacientul poate fi transferat într-un centru specializat. Dacă hemoragia reîncepe la demeșaj (1/3 din cazuri), "packing"-ul este reinstalat și menținut fără inconveniente până la 5-8 zile.[23] În această perioadă se recomandă efectuarea unei suturi abdominale temporare (obligată uneori și de edemul parietoabdominal, de distensia intestinală ce împiedică apropierea marginilor plăgii sau de necesitatea lavajelor programate la 24-48 de ore). Contenția viscerală abdominală poate fi realizată cu ajutorul unor măsuri ce permit închiderea rapidă a abdomenului și reexplorarea[77,78]:

- sutura peretelui abdominal cu surjet neresorbabil sau sutură exclusiv cutanată,
- contenție cu proteze de tip Velcro®,
- prin acoperirea masei intestinale cu un câmp umed și a abdomenului cu Steri Drape®.

Pentru a controla hemoragia reziduală după plasarea meșelor a fost folosită embolizarea arterială supraselectivă.[79] La demeșaj (programat sau nu) se urmărește debridarea țesuturilor neviabile și drenajul. Manevra poate fi combinată cu orice altă procedură reconstructivă chirurgicală aplicată asupra ficatului. Continuarea sau recidiva hemoragiei pot impune meșaje multiple.

Cu interes istoric este de menționat o alternativă a meșajului, preconizată în 1965 de către Rumenov [80], care practica hepatofrenopexia (sutura marginii anterioare a ficatului la peretele abdominal anterior) în plăgile feței diafragmatice a ficatului; se miza pe efectul compresiv al hematomului conținut în spațiul închis realizat interhepatofrenic.

Drenajul aspirativ menținut perihepatic între momentul intervenției și relaparotomie facilitează autotransfuzia sângelui drenat cu ajutorul dispozitivului Cell-Saver, cu condiția ca să nu existe o contaminare concomitentă.[13,63,81]

Nu sunt excluse complicațiile — cauze de demeșaj neplanificat. *Compresia venei cave suprahepatice*, cu insuficiență renală oligurică secundară poate fi diagnosticată prin determinarea presiunii din vena cavă cu ajutorul unui cateter intracav[82] sau a presiunii intraabdominale transvezical (peste 20-25 mm Hg) și tratată prin reducerea numărului de meșe. John[83] a raportat cazul unui pacient cu traumatism hepatic sever și *tromboză a venei cave inferioare*, secundară meșajului perihepatic, diagnosticată prin ecografie peroperatorie și tratată prin dezobstrucție percutanată. *Sindromul de compartiment abdominal*, caracterizat prin distensie abdominală, presiune inspiratorie înaltă (peste 85 cm H_2O în cazul ventilației asistate), retenție de CO_2 și oligurie apare în 15% din cazuri.[77] Tratamentul constă în celiotomie pentru decompresiune abdominală,

progresiv, cu atenție la posibila asistolie cardiacă prin colaps cardiovascular sau prin sindrom de reperfuzie, contenție abdominală cu evitarea tensiunii. Cauzele *sepsis-ului perihepatic* (abcese) consecutiv meșajului sunt controversate, iar incidența este raportată la 10-30%.[16,23,77,84] Pentru reducerea complicațiilor septice secundare meșajului se recomandă reducerea perioadei de menținere a meșelor la 24 de ore în cazul asocierii cu leziuni colonice sau cu scurgeri de bilă.[74]

Contenția perihepatică cu plasă. În timp ce meșajul perihepatic este indicat în special în sângerările din leziuni juxtacave, contenția hepatică cu plasă ("mesh-wrapping") permite compresia eficientă a parenchimului cu controlul hemostazei (în special în coagulopatie) și a biliragiei în decapsulări și în cazul mai multor fragmente viabile atașate hilului hepatic. [85,86] Aplicarea plasei resorbabile în leziuni de grad IV a fost testată experimental cu succes de către Bakker [87] la porci heparinizați (pentru a simula coagulopatia). Plasa își păstrează timp de 70 de zile capacitățile elastice și de compresie a parenchimului hepatic; se evită în acest mod reintervenția cu posibilele sale complicații septice. Față de meșaj, plasa are dezavantajul că aplicarea ei necesită un timp mai mare, dar are avantajul că evită compresia organelor vecine (diafragm, VCI, venă portă), care ar putea afecta funcția renală și respiratorie. Mai mult decât atât – ea este aplicabilă și într-un mediu septic (datorită proprietăților sale bacteriostatice[88]), nu împiedică reintervenția secundară, supravegherea radiologică sau puncția/drenajul percutanat.[85] Este posibilă apariția unor zone reduse de necroză parenchimatoasă, cu modificarea testelor hepatice, datorită presiunii crescute aplicate.[87]

Față de splină, unde plasa poate înveli întreg organul, în cazul ficatului a fost necesară producerea a două modele de plasă cu mărimi diferite pentru fiecare lob. Colecistectomia precede amplasarea plasei. După ce în prealabil se clampează pedicului hepatic și se secționează ligamentele falciform și coronar, se suturează plasa la ligamentul falciform prin latura sa mare și se strâng bursele. Se realizează o incurbare a feței inferioare a ficatului care protejează pedicului hepatic. În cazul asocierii unor suturi ale venelor hepatice, pentru a evita tracțiunile aplicate de ficat, plasa poate fi solidarizată la diafragm prin câteva puncte de sutură. Reed[14] recomandă realizarea unui "plic" din două plase dreptunghiulare, fixat prin două laturi la ligamentul falciform (Fig. 8), respectiv în vecinătatea venei cave inferioare; este lăsat un orificiu în plasă pentru trecerea pediculului hepatic.

Metoda este indicată în leziunile din grupele II – V AAST (în special leziunile stelate), în cazul în care manevra Pringle și celelalte măsuri de hemostază rămân fără rezultat. Ea poate fi adoptată *ab initio* în situații critice, în care este necesară terminarea rapidă a intervenției datorită hipotermiei profunde și a coagulopatiei induse de transfuziile multiple, în leziuni severe bilaterale și în cazul în care se intenționează transferul pacientului spre un centru specializat. Procedeul este aplicabil mai ales în cazul intervențiilor de urgență pe timp de noapte, cu o echipă chirurgicală redusă.

Contenția hepatică cu plasă este ineficientă în leziunile venoase majore juxtahepatice.

Deși nu influențează mortalitatea (25-37%)[14], aplicarea plasei resorbabile scade morbiditatea postoperatorie de la 5 la 1%.[85]

Un tip mai fin de plasă resorbabilă, plasată intrahepatic, poate fi folosită cu succes în tratamentul

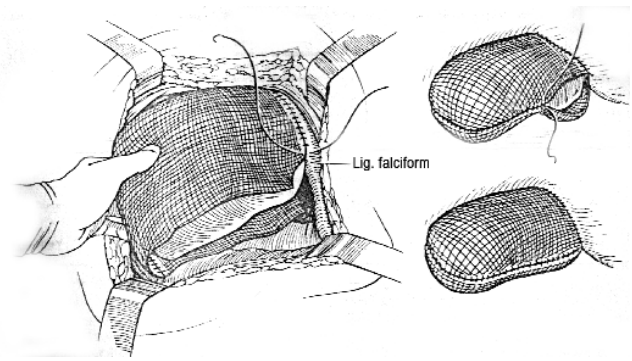

Fig.8 Contenţia ficatului cu plasă.

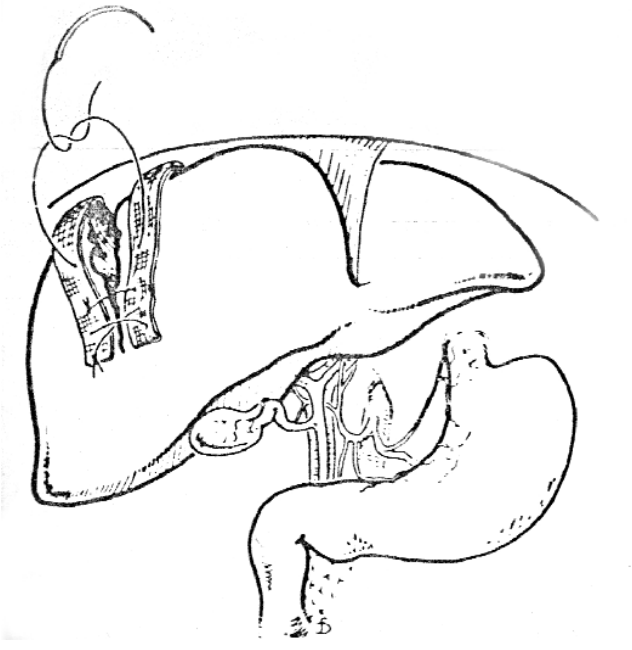

Fig.9 Sutura unei leziuni hepatice prin fire sprijinite pe material sintetic resorbabil.

leziunilor hemoragice hepatice: ea oferă o matrice bună pentru hemostază, tamponează zonele hemoragice și nu necesită reintervenție pentru extragere.[89] În timp, plasa este înconjurată de fibroză, iar resorbția are loc în 6 luni.

Dacă se consideră că metodele de hemostază prezentate anterior nu sunt indicate, vizualizarea surselor de sângerare se obține ulterior doar după o bună iluminare a plăgii și mobilizarea amplă a ficatului, prin secționarea ligamentelor care îl atașează la diafragm. În acest moment este utilă aprecierea severității leziunii și includerea într-una din gradațiile AAST, cu scopul de a permite compararea statistică a loturilor de pacienți și de a aplica măsurile terapeutice codificate.

Tehnicile simple de hemostază sunt eficiente la aproximativ 85% din pacienți.[57] În leziunile cu adâncime de 1-3 cm hemostaza poate fi obținută prin apropierea blândă a marginilor plăgii hepatice, realizată cu fire separate sau printr-un surjet lax de catgut 0 trecut prin parenchim la 2 cm de marginile plăgii. Firele pot fi sprijinite pe material special destinat (Surgicel® – celuloză oxidată regenerată, Gelfoam® - Fig.9) sau pe epiploon.

Cauterizarea cu laserul neodymium-YAG sau prin coagulare cu fascicul de argon este folosită cu succes la oprirea hemoragiilor difuze de pe suprafața tranșei hepatice sau în avulsiile capsulare. Procedeul a fost utilizat și în repararea leziunilor traumatice pe un ficat ce a fost ulterior transplantat.[90]

Adeseori ligatura și electrocoagularea nu sunt eficiente în oprirea hemoragiilor parenchimatoase; cercul vicios "transfuzie → hipotermie → coagulopatie" se declanșază. Pentru aceste situații s-a recurs la agenți hemostatici topici. S-a renunțat la cianoacrilat (folosit în războiul din Vietnam) datorită faptului că trebuia să fie folosit pe suprafețe uscate, producea reacții de corp străin și datorită posibilei carcinogenicități. Spray-ul cu fibrină ("fibrin glue"), utilizat inițial în 1980 în chirurgia cardio-vasculară de către Borst, este un agent hemostatic ce coagulează aproape instantaneu la aplicare. Hemoragia se oprește după una sau două aplicații, chiar în coagulopatii sau în trombocitopenii. Spray-ul este realizat prin combinarea fibrinogenului uman concentrat nonautolog (crioprecipitat) și a soluției standard de trombină cu clorură de calciu, în volume egale (la care se poate adăuga aprotinină – un inhibitor al fibrinolizei sau acid epsilon-aminocaproic – inhibitor al urokinazei). Pentru a reduce riscul infecției cu virus hepatitic sau HIV se recomandă ca plasma furnizoare de fibrinogen să fie recoltată de la un singur donator, testat în prealabil. Combinația este aplicată topic pe suprafețele rugoase de parenchim și atinge rezistența maximă la tensionare după 10 minute. Injectarea intraparenchimatoasă în contuzii hepatice sau în traiecte de proiectile a fost experimentată cu succes de unii autori.[91,92] Într-un studiu experimental din 1993 Salvino[92] a controlat cu succes hemoragii traumatice hepatice prin injectarea intraparenchimatos de "fibrin-glue" sub control laparoscopic. Mai recent, în 1998, Chen[42] a demonstrat eficiența asocierii laparoscopie – spray cu fibrină, la pacienți tratați inițial conservator. Metoda a fost pusă la îndoială de alți autori datorită unor reacții (hipotensiune intraoperatorie) – uneori fatale, chiar în condițiile în care acestea au fost rarisime.[93 și Berguer citat de 94] În ultimii ani folia de Tachocomb®, similară în ceea ce privește compoziția cu spray-ul cu fibrină, a fost folosită din ce în ce mai frecvent în oprirea sângerărilor hepatice difuze. Un alt material hemostatic – pulberea microcristalină de colagen (Avitene®), a fost de asemenea folosit la oprirea hemoragiilor din plăgi minore hepatice, având avantajul reacției minime de corp străin.

În încercarea de a opri sângerarea din aceste tipuri de plăgi hepatice Blidaru[95] a recomandat aplicarea unor grefoane de piele liberă despicată sau de lambou diafragmatic peste leziunile traumatice hepatice.

O serie de tehnici mai selective, descrise mai jos, sunt indicate la restul pacienților, adică la aproximativ 10% din plăgile hepatice și 40% din leziunile nepenetrante.[57]

Hepatorafia clasică, realizată cu fire în "U", are indicații extrem de limitate deoarece în majoritatea cazurilor distruge țesutul încă intact, favorizează dezvoltarea necrozei și a abceselor sub sutură.[96] Cogbill[84] raportează un procentaj de complicații de 30% după sutura plăgii hepatice din stadiul III. Este posibil ca în cazul relatat de Roman[97], eliminarea sfacelurilor hepatice postoperator la un pacient cu ruptură hepatică prin contuzie să fi fost consecința ligaturilor în "U" și nu a exploziei hepatice nerecunoscute intraoperator. Trecerea unor fire de sutură pe fundul plăgii, cu scopul de a intercepta pediculii lezați este de asemenea periculoasă deoarece favorizează necroza parenchimului, formarea sechestrelor și abcedarea, așa cum a arătat Setlacec încă din 1979.[98] Aceste fenomene survin tardiv, după un interval liber de câteva săptămâni. Singurele indicații ale hepatorafiilor multiple rămân:

- pacienții cu leziuni multiple asociate cu hipotensiune și coagulopatie[61];
- leziunile domului și porțiunii posterioare a hemificatului drept.[50]

În cazul pacienților cu plăgi complexe hepatice, cu surse profunde de sângerare sau cu traiect de proiectil, se poate tenta abordul direct al vaselor și al elementelor biliare prin *hepatotomie* simplă, după clamparea

pediculului hepatic. Explorarea plăgilor profunde cu scopul de a ligatura vasele separat poate fi urmată de accentuarea hemoragiei, mai ales dacă este necesară lărgirea plăgii hepatice. Mai puțin riscantă este abordarea prin hepatoclazie ultrasonică, digitală sau prin Kelly-clazie, de-a lungul unor planuri neanatomice, în parenchim sănătos, cu hemostază minuțioasă a vaselor întâlnite. Se pătrunde în profunzimea dilacerației și se efectuează ligatura directă a vaselor lezate. Se poate efectua sutura laterală a ramurilor vasculare mari cu polipropilen 5-0 sau 6-0. După realizarea hemostazei prin hepatotomie sau în plăgile cu pierdere de substanță, se recomandă interpunerea unei *lame pediculate de epiploon* între cele două tranșe.[22,99] Epiploonul este secționat la jumătatea sa longitudinal iar porțiunea vascularizată de artera gastro-epiplooică dreaptă este fixată prin puncte de sutură resorbabile, trecute lax de pe o tranșă pe cealaltă, astfel încât să nu îi compromită vascularizația. Nu se cunoaște cu certitudine modul în care acționează plombajul epiplooic (probabil prin tamponarea surselor mici de sângerare și prin absorbția bilei sau a sângelui). Studii diverse au dovedit incidența scăzută a complicațiilor septice postoperatorii în cazul folosirii omentoplastiei, probabil datorită conținutului crescut în macrofage și granulocite din epiploon.[61] Examinarea TC a pacienților cu neoplazii digestive care au avut în antecedente un traumatism hepatic cu epiploon inclus intrahepatic prin omentoplastie poate furniza imagini fals pozitive de metastaze.[100]

În plăgile tunelizate rezultate prin împușcare Lucas și Ledgerwood au recomandat sutura orificiilor de intrare și de ieșire a proiectilului; dacă în decurs de 10 minute survine resângerarea sau mărirea de volum a ficatului este necesară punerea "plat" a tunelului pentru a putea izola și ligatura diferitele elemente bilio-vasculare. Poggetti și colaboratorii[101] au imaginat tamponada cu balon în plăgile bilobare rezultate prin împușcare, în timp ce Venzi[102] umple spațiul din ficat rezultat în plăgile transfixiante cu epiploon introdus prin orificiul anterior și fixat posterior la piele.

Traumatismele ficatului se însoțesc de sângerări de cauză arterială hepatică în 10% din cazuri. Truman Mays[103] a arătat în 1974 faptul că circulația arterială hepatică nu este de tip terminal, iar ***l****igatura arterei hepatice* nu este urmată de consecințe nefaste; extracția oxigenului din sângele portal crește suficient pentru a asigura o funcție adecvată într-un ficat sănătos, iar în cazul practicării unei ligaturi a arterei hepatice o circulație colaterală devine evidentă după patru ore. Arteriografia selectivă este utilă pentru determinarea acestei cauze de sângerare, iar embolizarea percutanată poate substitui ligatura chirurgicală, fie la pacienții tratați conservator, fie postoperator, dacă actul chirurgical a fost ineficient. Gorich și colaboratorii (Ulm – Germania), pe o serie de 21 de pacienți cu traumatism hepatic și sângerare de cauză arterială hepatică a constatat eficiența embolizării non-chirurgicale, cu complicații minime, chiar și în cazurile în care actul chirurgical nu a fost eficient.[104] Hashimoto[105] a folosit cu succes tehnica chiar și în urgență, pe patru pacienți cu traumatism hepatic nepenetrant sever și șoc hipovolemic, cu documentare de extravazare angiografică, introducând particule de Gelfoam în combinație cu spirale din oțel inoxidabil și epinefrină. Atunci când se recurge la ligatura chirurgicală, trebuie realizată disecția arterei hepatice proprii și a ramurilor sale la nivelul hilului hepatic. Ligatura ar trebui să se limiteze selectiv la ramurile arterei, responsabile de teritoriul afectat de traumatism. Gestul nu este de efectuat "profilactic" la toți pacienții cu traumatisme hepatice deoarece, în majoritatea cazurilor, sângerarea masivă are o sursă venoasă. Ligatura arterei hepatice nu previne hemoragiile postoperatorii și nici hemobilia. Feliciano a constatat că, de fapt, doar 2% dintre pacienții cu sângerare de cauză arterială hepatică necesită ligatura arterei hepatice pentru oprirea hemoragiei.[94] Ligatura selectivă a arterei hepatice este o manevră controversată sub aspectul consecințelor asupra parenchimului hepatic; deși unii autori afirmă că ligatura nu este urmată de necroză hepatică[61], sunt citate insuficiențe hepatocelulare grave și necroze hepatice letale datorate ligaturii arterei hepatice chiar în condițiile unui flux portal normal.[73] Pe un ficat traumatizat scăderea fluxului arterial favorizează infecția.

6.2.2. Rezecția hepatică

În condițiile dezvoltării tehnicilor descrise mai sus se pune problema dacă în traumatismele hepatice rămân indicații pentru hepatectomii.

Între anii 1960 - 1970 hepatectomiile majore erau grevate de o mortalitate ridicată, care varia între 10 și 80%, datorată în principal întârzierii momentului operator, coagulopatiei prin politransfuzii, hipotermiei și acidozei. În ciuda acestor insuccese o serie de autori au susținut fervent utilitatea acestor tipuri de rezecții în comparație cu alte metode. Astfel, în 1981, Balasegaram (Malaezia) a prezentat propria experiență (84 de rezecții hepatice majore dintr-un total de 379 pacienți cu traumatisme hepatice).[106] În opinia sa, procedurile nonrezecționale nu erau justificate, iar decizia practicării unei rezecții hepatice majore nu trebuia amânată, diminuând astfel mortalitatea (11,7%). Într-un studiu prospectiv efectuat între 1985 și 1991 Kasai[107] a studiat

în Japonia profilul clinic și evoluția unui număr de 37 de pacienți cu traumatisme hepatice severe (24 în clasa IV și 13 în clasa V Moore), din care 30 au fost supuși unor hepatectomii diverse (hemihepatectomie pentru pacienții stabili hemodinamic intraoperator sau debridare rezecțională – în caz contrar) conform unui protocol strict (hepatectomie indicată doar la pacienții cu tensiune arterială sistolică mai mare de 60 mm Hg, pH arterial mai mare de 7,2, temperatură peste 32°C, absența coagulopatiei). Opinia lui Kasai este că, respectând protocolul, diversele tipuri de rezecție hepatică sunt mai utile pentru oprirea sângerării decât manevrele conservatoare; el a reușit scăderea mortalității la pacienții cu hepatectomie la 5% în clasa IV și la 33% în clasa V (letalitate generală de 21%, respectiv, de 46% în rândul pacienților din clasele respective).

Deși este cunoscută posibilitatea supraviețuirii cu doar 20% din masa ficatului (cu regenerare hepatică în câteva luni), studii în care clasificarea leziunilor s-a bazat pe anatomia segmentară a ficatului au demonstrat că morbiditatea și mortalitatea în traumatismele hepatice sunt direct proporționale cu volumul parenchimului implicat[6]. Din acest motiv atitudinea generală în prezent este de renunțare pe cât posibil la rezecții hepatice majore, grevate de o mare letalitate (40%), în favoarea celor segmentare sau atipice (debridări rezecționale sublobare), care nu respectă delimitările anatomice, dar sunt eficiente în obținerea hemostazei.[16] Proporția rezecțiilor hepatice diverse în traumatismele hepatice se situează în prezent între 14 și 17%, cu o letalitate de 36%.[18,108] Se pare totuși că, atunci când în efectuarea hepatectomiilor anatomice sunt implicații chirurgi din servicii specializate în chirurgia hepatobiliară, ratele morbidității și mortalității scad, respectiv, la 19% și 8,1%.[109]

Debridarea rezecțională este indicată în plăgile de la nivelul marginilor ficatului, cu țesut parțial devascularizat, sfacelat. Doar 4-5% din pacienții cu traumatisme hepatice necesită acest tip de rezecție hepatică. Pentru a evita necroza țesutului devitalizat, evoluția spre abces ș hemoragia secundară se recomandă efectuarea debridării rezecționale la circa 2 cm proximal de leziune, prin digitoclazie și aplicare de ligaturi sau hemoclipuri. Temerea față de o eventuală hemoragie determinată de digitoclazie în parenchimul normal de-a lungul unor planuri neanatomice este nejustificată. Pachter și colaboratorii[16] au obținut rezultate remarcabile prin această metodă chiar la pacienți cu traumatisme hepatice de grad III-IV (supraviețuire de 75%).

Hepatectomia dreaptă (preferabil "hepatectomia dreaptă rapidă" descrisă în Vietnam, fără ligatură hilară) sau stângă anatomică rămân recomandate în exploziile hepatice, cu scop de regularizare sau atunci când sutura hepatică sau "împachetarea" ficatului nu sunt posibile datorită gravității extreme a leziunilor.[15] Procentajul pacienților cu traumatisme hepatice care necesită rezecții lobare reprezintă de altfel doar 2-3% din total.

Oprirea hemoragiei în leziunile din stadiul IV sau V este dificil de asigurat; primele gesturi de adoptat sunt compresia manuală a ficatului, clamparea pedicului hepatic (manevra Pringle). În explozii parenchimale, în funcție de profunzime și de topografie se pot tenta rezecția sau sutura directă.

6.2.3. Leziunile vasculare majore

Mortalitatea ridicată asociată rezecțiilor hepatice în traumatisme reflectă de fapt incidența leziunilor venoase grave asociate și mai puțin riscul rezecției înseși. Leziuni vasculare majore survin la 15% din traumatismele hepatice închise. Leziunile venei cave retrohepatice și ale venelor hepatice sunt caracterizate printr-o mortalitate de 60-80%, datorată în bună parte varietății leziunilor și dificultăților în abord.[16,110] Leziunile venoase juxtahepatice datorate traumatismelor nepenetrante sunt mai grave decât cele determinate de traumatisme penetrante, datorită forțelor mari de decelerare cauzate de impact. Aceste leziuni sunt aproape întotdeauna mortale, astfel încât majoritatea studiilor prezintă doar unul sau doi supraviețuitori.[111,112] Majoritatea pacienților decedează prin hemoragii necontrolabile înainte de a ajunge la spital, preoperator sau intraoperator. În cazurile cu supraviețuire, tardiv posttraumatic sau postoperator, se poate constata tromboza venei cave inferioare; aceasta poate sau nu fi manifestă, necesitând trombectomie.[113]

Leziunile venoase majore juxtahepatice sunt sugerate de aspectul clinic dramatic, de datele furnizate de TC, de scurgerea intraoperator de sânge de tip venos din spatele ficatului, în ciuda compresiei manuale și a manevrei Pringle.

Nu există un consens în modalitatea de rezolvare a acestor leziuni. Atunci când se decide intervenția chirurgicală și în aceste leziuni grave poate fi adoptată abstenția de la o metodă agresivă. Astfel, Beal[1] a introdus conceptul meșajului inițial în controlul leziunilor vaselor mari retrohepatice (metodă în aparență "primitivă" dar confirmată de studii ulterioare).[114]

O serie de metode au fost imaginate pentru a împidica exsanghinarea pacientului, scăzând fluxul de sânge în zona ficatului și pentru a permite expunerea și reparația leziunii vasculare. Realizarea concomitentă a rezolvării chirurgicale și a măsurilor de resuscitare este esențială. Un aparat de infuzie rapidă este extrem de

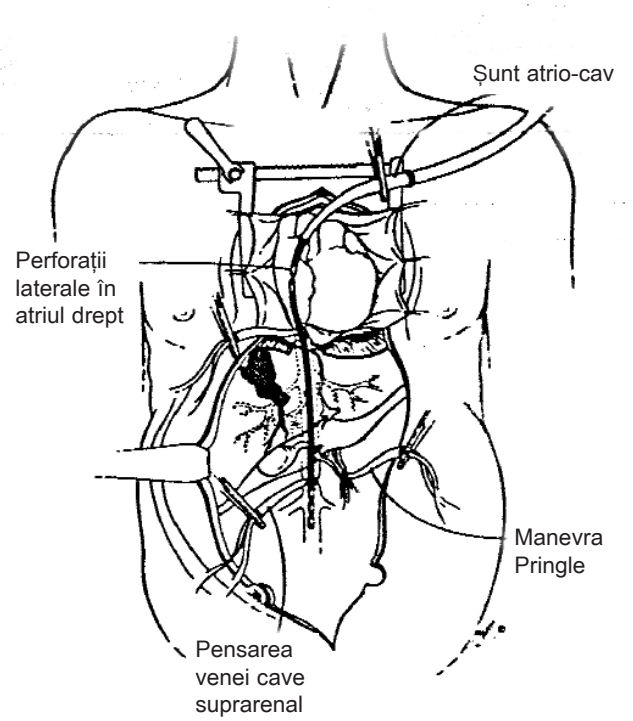

Fig.10 Şuntul atrio-cav.

util, facilitând introducerea aproape instantanee a unor volume mari de sânge. Atunci când se suspicionează leziuni ale venelor mari retrohepatice, datorită riscului de exsanguinare prin decompresie în momentul celiotomiei, unii autori recomandă începerea intervenției mediane printr-o sternotomie mediană cu pericardotomie, pentru controlul venei cave inferioare.[93,115]

Excluderea vasculară totală, efectuată cât mai precoce, este o metodă rapidă și utilă pentru oprirea sângerării din porțiunea retrohepatică a venei cave inferioare sau din venele hepatice, la un grup selecționat de pacienți dar consecințele pot fi periculoase pentru un traumatizat hipovolemic. Ea constă în ocluzia prin clampare a venei porte, a aortei imediat subdiafragmatic (deasupra trunchiului celiac), a venei cave inferioare suprarenal și suprahepatic (subdiafragmatic sau transpericardic). Pentru a tolera această manevră pacientul trebuie să fie foarte bine resuscitat, normovolemic și fără acidoză.

Datorită riscului de aritmii cardiace și de insuficiență renală Schrock recomandă o altă tehnică. Plasarea unor tourniquet-uri la nivelul celor două vene cave permite ocluzia temporară venoasă și inserția unui *șunt intracav*. Prin urechiușa atriului drept se introduce un tub special realizat, cu balonaș ocluziv, până în vena cavă inferioară, suprarenal (șunt atriocav) (Fig.10). Un tub endotraheal poate fi utilizat în același scop. În acest mod vena cavă retrohepatică este șuntată. Afluxul sanguin spre ficat este suprimat prin manevra Pringle. Tehnica este dificilă și este aplicabilă doar în ultimă instanță, în situațiile în care sângerarea este incontrolabilă prin alte metode; decizia aplicării ei nu trebuie amânată prea mult (transfuziile masive pot declanșa coagulopatia intratabilă).

Alte tehnici practicate sunt: clampajul aortei toracice sau abdominale, ocluzia aortică printr-un cateter cu balon ocluziv introdus prin artera femurală, folosirea bypass-ului veno-venos cu ajutorul unei pompe centrifuge (asemenea celei din transplant).

Ciresi[116] raportează o experiență pe 27 de pacienți în 20 de ani la care a practicat tehnici de șuntare internă, cu o mortalitate de 55%, demonstrând eficiența abordării agresive a acestor leziuni venoase grave.

În cazul copiiilor, aceste leziuni pot fi rezolvate mai ușor prin simpla compresie manuală, datorită situării extrahepatic a venei cave și a venelor hepatice.

Abordul leziunii venoase majore este realizat după mobilizarea extensivă a ficatului, efectuarea hepatotomiei, folosind ca reper vena hepatică medie, situată în planul scizurii portale principale (pe linia ce unește fundul vezicii biliare cu vena cavă inferioară). Sutura venelor hepatice și a altor vene cu calibru mare este realizată cu surjet și nu prin ligatură simplă, care derapează frecvent și generează hemoragii catastrofale. Ligatura uneia din venele hepatice, cu conservarea parenchimului drenat, poate fi o soluție în traumatismele cu avulsie venoasă sau în leziunile de segment VIII[117]; teritoriul corespunzător trebuie rezecat doar dacă, după ligatură, survine congestia sa marcată sau dacă se practică ligatura a două vene mari hepatice.[118]

Plăgile venei porte, majoritatea produse prin traumatisme penetrante, sunt rezolvate preferabil printr-o venorafie laterală. În cadrul contuziilor, leziunile trunchiului principal sunt rare; mai frecvente sunt rupturile ramului drept sau stâng, în cadrul fracturilor parenchimatoase profunde. Ligatura venei porte, compatibilă cu supraviețuirea la circa 80% din cazuri, este o soluție alternativă atunci când axul venos mezenteric este integru. Alte alternative terapeutice sunt însoțite de o morbiditate și o mortalitate ridicată. Astfel – sutura termino-terminală este supusă ades dehiscenței, grefa este sortită trombozei, iar șuntul porto-cav – complicațiilor metabolice (insuficiență hepatică sau encefalopatie).

În *secțiunile traumatice de arteră hepatică* comună sau proprie se recomandă reparația arterială primară[119]; ligatura arterei, grevată de riscul necrozei hepatice, este indicată doar în cazul în care reconstrucția nu este posibilă.

Experiența ultimilor ani, din centre specializate în traumatisme și chirurgie hepatică, indică o mai bună

eficiență a metodelor de abord direct a leziunilor venoase juxtahepatice, cu șanse mai mari de supraviețuire. Mortalitatea în cazul plasării unui șunt intracav este situată între 67 și 81%, în timp ce supraviețuirea la pacienții tratați fără șunt este de 47-49%.[16,110,120] Prin secțiunea ligamentelor triunghiular și coronar drept se obține o mobilizare largă a hemificatului drept și rotația sa medială, ceea ce permite uneori o expunere suficientă a venelor mari. Lacerația venoasă poate fi abordată direct dacă este accesibilă. Prin defectul parietal venos se introduce un cateter Foley; umflarea balonașului permite ocluzia leziunii, fiind astfel posibilă repararea sa.[121]

Datorită progreselor chirurgiei de transplant, o nouă alternativă terapeutică se profilează în abordarea acestor grave leziuni: hepatectomia totală cu transplant într-un al doilea timp.

6.2.4. Transplantul hepatic

În rezolvarea leziunilor traumatice grave hepatice transplantul hepatic este o soluție finală, logică, dar care pune probleme etice și logistice. Numărul cazurilor raportate până în prezent este extrem de redus, dar au fost comunicate cazuri rezolvate cu succes în acest mod.[110,122-124]

Candidații potențiali sunt pacienții cu sângerări necontrolabile sau cu necroze hepatice masive (ficat total devascularizat, care nu mai poate fi recuperat)[122]. Hepatectomia trebuie practicată, într-un prim stadiu, pentru a controla hemoragia. După transferul într-un centru de transplant hepatic se așteaptă un donator. Transplantul poate fi efectuat imediat, atunci când există donator disponibil sau în doi timpi, după o perioadă anhepatică, cu susținerea funcției hepatice printr-un ficat artificial. În acest interval de timp circulația venoasă poate fi asigurată printr-o anastomoză porto-cavă termino-terminală și un șunt veno-venos femuro-atrial drept (prin tub Gott heparinizat).

Nu se cunoaște exact durata de timp în care poate fi menținut în viață un pacient anhepatic (probabil câteva zile), dar dependența de donator face ca această metodă să fie deocamdată o opțiune puțin viabilă.

Prognosticul depinde nu numai de severitatea leziunilor hepatice, dar și de complicațiile tratamentului primar.

7. COMPLICAȚIILE TRAUMATISMELOR HEPATICE ȘI TRATAMENTUL SECUNDAR

Pacientul cu traumatism hepatic poate să pună o multitudine de probleme intra- și postoperator, datorate fie leziunii hepatice, fie leziunilor asociate. Incidența cumulată a complicațiilor la pacienții cu traumatisme hepatice se situează între 15 și 50% (a celor neletale – 20%).[10,16] Un indicator fidel al pacienților cu risc potențial în dezvoltarea complicațiilor hepato-biliare este gradul leziunii hepatice.[10]

Tratamentul secundar în traumatismele hepatice implică atât reintervențiile după packing perihepatic, cât și tratamentul complicațiilor postoperatorii. Atât diagnosticul complicațiilor, cât și tratamentul secundar pot să pună probleme deosebite. În cazul reintervențiilor după meșaj hemostatic s-a constatat că cel mai frecvent sunt implicate leziuni hemoragice situate la nivelul segmentelor 6 și 7, care necesită o sectorectomie laterală dreaptă.[125] În cazul complicațiilor, reintervențiile sunt dictate de hemoragia necontrolabilă, hematomul intrahepatic, sepsis, complicația biliară secundară (hemobilie); leziunile cel mai frecvent găsite sunt: hemoperitoneul, sechestrele hepatice, coleperitoneul și abcesele subfrenice.[73,125,126] Reintervențiile multiple nu sunt o raritate la pacienții cu traumatism hepatic.

În abordarea acestor complicații, unii autori sunt de părere că este necesară stabilirea unui prag jos pentru relaparotomie (chiar “second-look” planificat)[18]; alți autori consideră că rezolvarea majorității complicațiilor poate fi realizată conservator, prin eforturi combinate din partea chirurgului și radiologului intervenționist.[10]

7.1. Complicații intraoperatorii

Cele mai multe complicații intraoperatorii se datorează imposibilității de a controla hemoragia. Printre ele pot fi amintite hipotermia, coagulopatia și leziunile iatrogene datorate accesului insuficient.

Hipotermia reprezintă un fenomen frecvent la pacienții traumatizați, indicând existența unor tulburări fiziologice majore și un prognostic rezervat. Unul dintre cele mai importante efecte ale hipotermiei este accentuarea coagulopatiei. Hipotermia trebuie prevenită prin diverse măsuri în cursul resuscitării sau tratată atunci când este deja instalată: soluții perfuzate calde (37-43° C), încălzirea gazelor anestezice, lavaj peritoneal cu ser cald, pături și dispozitive speciale pentru încălzirea bolnavului, infuzie de lichide calde pe sonda nazo-gastrică.

Coagulopatia survine în momentul critic al depleției factorilor coagulării și este amplificată de hipotermie. Controlul coagulopatiei se desfășoară sub monitorizarea coagulogramei și constă în packing hemostatic, terapia șocului, administrare de componente sanguine (plasmă proaspătă congelată, crioprecipitat, masă trombocitară și nu sânge proaspăt integral – un lux de altfel abandonat în majoritatea centrelor specializate).

Gesturile intempestive, practicate în urgență cu scop hemostatic, sunt contraindicate. Astfel, se citează ligaturi fatale ale venelor hepatice și necroze hepatice cu sindrom hepato-renal consecutive ligaturii arterei hepatice.[73] Leziunile pot fi agravate în încercarea de a opri sângerarea. Astfel, în fracturile hepatice prin decelerare, cu traiect de-a lungul scizurii portale drepte, orice tracțiune exercitată pe ficat pentru a evidenția mai bine leziunea nu face decât să extindă defectul, prelungindu-l spre venele hepatice (Fig.6). Pentru a preîntâmpina acest incident este indicată secțiunea prealabilă a ligamentului triunghiular drept; o alternativă este meșajul compresiv și transferul într-o unitate specializată.

7.2. Complicații postoperatorii

Deși în cele ce urmează complicațiile postoperatorii ale traumatismelor hepatice vor fi prezentate separat, este posibilă asocierea unora dintre acestea la același pacient (de pildă – hemobilie și fistulă biliară externă[127]).

7.2.1. Hemoragia

Cauză principală de mortalitate, hemoragia postoperatorie poate să survină fie datorită ignorării unei leziuni vasculare (de cele mai multe ori un ram al arterei hepatice), fie secundar necrozei și sechestrării de țesuturi infectate. Incidența hemoragiei postoperatorii este raportată variabil (între 2 și 3%); în cazuistica lui Pachter această complicație a necesitat reintervenție la 1,9% dintre pacienții cu traumatisme hepatice de grad III-IV.[16] Hemoragia postoperatorie se poate exterioriza prin tuburile de dren sau se constituie sub forma hemobiliei.

Când cauza sângerării este un ram arterial, o metodă eficientă de tratament este embolizarea selectivă, în cursul arteriografiei, cu gelaspon (Gelfoam®) sau cu microspirale din oțel. În hemoragiile postoperatorii de cauză venoasă care necesită reintervenție se poate recurge la metode simple de hemostază, dar uneori sunt necesare rezecții hepatice sau rezecții hepatice iterative, atunci când alte metode de hemostază sunt ineficiente.

7.2.2. Complicații biliare

Spre deosebire de complicațiile hemoragice, complicațiile biliare ale traumatismelor hepatice se pot manifesta tardiv, după o perioadă latentă, chiar în cazul lezării unor ducte principale. Leziunile ductelor biliare periferice pot fi rezolvate printr-un simplu drenaj. Mult mai rare sunt leziunile unor ducte biliare mari. Dacă vascularizația teritoriului hepatic drenat de ductul lezat nu este compromisă, se poate tenta inițial plasarea endoscopică a unei proteze. Reconstrucția biliară intrahepatică prin hepatotomie, cu respectarea anatomiei, este rareori indicată. Dacă conservarea segmentului hepatic respectiv nu este justificată, este indicată rezecția hepatică.

7.2.2.1. Hemobilia posttraumatică

Datorită folosirii din ce în ce mai frecvent a procedurilor diagnostice invazive au avut loc modificări atât ale incidenței, cât și ale etiologiei hemobiliei. Din totalul cauzelor de hemobilie, cea posttraumatică ocupă în prezent locul al doilea ca incidență după hemobilia iatrogenă (20%, respectiv, 50%)[128]; restul hemobiliilor au drept cauză litiaza, inflamațiile, tumorile (hemangioamele), anevrismele. Suspectată de Glisson în 1654 și definită de Sandbloom în 1948, hemobilia posttraumatică apare cu o incidență de 1-2% în traumatismele hepatice.[129,130] Este posibil ca adoptarea din ce în ce mai des a unei atitudini conservatoare în traumatismele hepatice să favorizeze creșterea incidenței hemobiliei posttraumatice.

Din punct de vedere anatomic, hemobilia rezultă dintr-o comunicare între arborele biliar pe de o parte și ramificațiile arterei hepatice, ale venei porte sau ale venelor hepatice pe de altă parte. În majoritatea situațiilor este vorba de comunicări arterio-biliare, fistulele bilio-venoase fiind rare.

Hemobilia posttraumatică este consecutivă în primul rând traumatismelor hepatice închise (dilacerare parenchimatoasă fără lezarea capsulei Glisson), cu dezvoltarea unui hematom central sau subcapsular și, în al doilea rând, plăgilor suturate.

Relația de cauză-efect între traumatismul inițial și simptomatologie este rareori evidentă (mai ales în cazul contuziilor minore). Debutul clinic (colică biliară, icter colestatic, hematemeză sau/și melenă) poate fi precedat de un interval liber mergând până la câteva luni. Incidența colestazei prin obstrucție datorată cheagurilor este de aproximativ 10%. Simptomatologia depinde de volumul hemoragiei; dacă amploarea acesteia este redusă, manifestările sunt dureri vagi în hipocondrul drept, sindromul anemic și colestaza anicterică.[130] Episoadele de hemoragie digestivă pot fi repetitive (mai ales melenă), datorită efectului fibrinolitic exercitat de

bilă.[131] Uneori poate surveni un sindrom toxico-septic sever prin suprainfectarea amestecului de bilă și sânge, însoțit de leziuni de colangită supurativă.[98]

În cazul coexistenței unui drenaj biliar extern instalat intraoperator, prezența acestuia facilitează stabilirea diagnosticului (permite exteriorizarea hemoragiei) și se poate preciza colangiografic topografia leziunii.

Examenul paraclinic de primă linie este arteriografia. Date fiind variațiile anatomice ale arterei hepatice este obligatorie explorarea atât a axului celiac, cât și a celui mezenteric superior. Imaginea obținută cel mai frecvent (în 88-94% din cazuri) este cea a unui pseudoanevrism.[129] Rareori, în 15% din cazuri, se evidențiază pasajul substanței de contrast în căile biliare.[130] Arteriografia constituie și un mijloc terapeutic eficient, în cazul cavităților mici, fără sepsis, permițând embolizarea selectivă a ramului arterial afectat. Manevra se realizează cu spirale din oțel, particule de Gelfoam® sau cu baloane detașabile din silicon[132], cu o eficiență de 75-86%; o a doua embolizare este necesară la 8-23% din cazuri.[130]

Utilă este și endoscopia eso-gastro-duodenală, care demonstrează evacuarea de sânge și cheaguri prin papila duodenală. Cu aceeași ocazie se poate efectua colangiografia endoscopică retrogradă, completată printr-o papilosfincterotomie endoscopică (ce permite evacuarea cheagurilor).

Ecografia și TC oferă imaginea unei colecții fluide intrahepatice, a unui hemocolecist și chiar a fistulei arterio-biliare. Ele permit ghidarea plasării unui drenaj extern în cavitatea hematomului.

Tratamentul hemobiliei posttraumatice a evoluat. Metodele de tratament nonoperator menționate mai sus pot fi efectuate izolat, asociate între ele sau cu metode chirurgicale. Rata de succes a opririi hemoragiei prin embolizare este ridicată. Chirurgia este adecvată leziunilor care necesită rezecție hepatică (cavități masive, refractare altor forme de tratament, cu sepsis asociat). După ce în prealabil s-a obținut controlul vascular, prin embolizare preoperatorie sau intraoperatorie, se pot practica hepatectomii diverse sau hepatotomii cu evacuarea hematomului, expunerea și ligatura sursei de sângerare și a ramurilor biliare afectate.

Ligatura arterei hepatice sau a uneia din ramurile sale este controversată. Ea este indicată de unii autori la pacienții cu stare precară, ce nu permite adoptarea unor gesturi mai agresive, precum și la copii, care tolerează mai ușor ischemia arterială hepatică.[133]

Hemobiliile posttraumatice sunt grevate de un nivel ridicat al letalității (12-25%, mergând până la 25-45% în cazul nerecunoașterii leziunii sau al unui tratament inadecvat).[130] Din această cauză este necesară recunoașterea precoce în special a hematoamelor intrahepatice, prin monitorizarea evoluției pacienților cu traumatisme hepatice cu ajutorul TC și a ecografiei.

7.2.2.2. Bilhemia posttraumatică

Această complicație, extrem de rară secundar traumatismelor hepatice, este consecința apariției unor fistule bilio-venoase.

Complicația se poate manifesta brutal, prin icter intens datorat comunicării bilio-venoase[134] sau poate fi doar sugerată de creșterea bilirubinei directe în ser, asociată cu o creștere moderată a enzimelor hepatice. Fistula poate fi localizată cu ajutorul colangiografiei endoscopice retrograde. Ecografia și TC detectează extensia și localizarea distrucției hepatice.

Atitudinea terapeutică poate fi conservatoare, cu așteptarea închiderii sale spontane dacă starea pacientului este bună iar localizarea fistulei este neclară. Modalități de tratament non-chirurgical sunt plasarea unui stent de drenaj biliar pe cale endoscopică sau a unui cateter percutanat de drenaj biliar, cu urmărirea bilirubinemiei. Opțiunile de tratament chirurgical sunt:

- hepatectomia cu sutura fistulei;
- drenajul biliar extern al CBP cu tub Kehr asociat drenajului juxtalezional hepatic.

7.2.2.3. Coleperitoneul posttraumatic cronic

O complicație rară a traumatismelor hepatice este acumularea în cantități mari de bilă în peritoneu, însoțită de reacția peritoneală la acțiunea iritantă a sărurilor biliare. Această reacție explică perpetuarea revărsatului peritoneal chiar în cazul unei leziuni hepatice cicatrizate. Uneori coleperitoneul rezultă din eclatarea unei colecții bilioase perihepatice.

Coleperitoneul poate fi surprinzător de bine tolerat vreme îndelungată. Manifestările clinice sunt de obicei fruste: subicter, dureri abdominale vagi, distensie abdominală, stare subfebrilă. Paracenteza extrage un lichid bilios. Alteori evoluția este rapidă spre o peritonită purulentă tipică.

Tratamentul constă în evacuarea coleperitoneului și drenaj peritoneal. O atitudine chirurgicală modernă în cazul pacienților tratați conservator pentru traumatism hepatic și care dezvoltă peritonită biliară este evacuarea și drenajul laparoscopic, urmate de plasarea endoscopică a unui stent biliar.[135]

7.2.2.4. Fistula biliară externă

Cu o frecvență de 6-7%[16,136], o fistulă biliară externă poate surveni în medie la 15 zile de la intervenția primară. Cel mai ades ea este urmarea unei necroze extinse parenchimatoase (în special de segmente centrale), hepatectomiei sau unei hepatorafii (practicate pentru leziuni de grad III-IV).[73,136] Mult mai rare sunt fistulele interne, bilio-pleurale sau bilio-bronșice.[137] Apariția unei fistule biliare externe pune trei probleme diagnostice principale:

- fistula este în raport cu un segment hepatic exclus. Fistulografia permite recunoașterea unui segment hepatic exclus (se opacifiază doar căile biliare aparținând unui singur segment);
- există un obstacol intra- sau extrahepatic pe căile biliare? Colangiografia endoscopică retrogradă poate elucida diagnosticul în acest al doilea caz. O situație particulară de obstrucție biliară o constituie cudura unui canal biliar segmentar sau lobar care antrenează excluderea parțială a segmentului sau lobului respectiv;
- concomitența unei plăgi duodenale nerecunoscute.

TC, scintigrama cu Tc-HIDA și colangiografia transhepatică percutanată sunt utile în precizarea diagnosticului și pentru instalarea unui drenaj biliar ghidat.

Fistula biliară externă poate fi prevenită prin bilistaza atentă în cursul hepatectomiei, cu control intraoperator prin injectare de albastru de metilen în vezica biliară.[73] În cazul în care se optează pentru plasarea unui drenaj biliar extern (metodă controversată), este de preferat o colecistostomie sau un drenaj transcistic în locul unui drenaj Kehr, datorită morbidității consecutive plasării acestuia pe o cale biliară principală nedilatată.

Există situații în care aceste măsuri nu sunt eficiente. Tratamentul nonchirurgical al acestei complicații postoperatorii constă în papilosfincterotomie endoscopică, prin care se urmărește îmbunătățirea drenajului biliar. Dintre metodele de tratament chirurgical sunt de reținut:

- hepatectomia segmentului exclus;
- anastomoza hepato-bilio-jejunală cu ansă în Y;
- fistulo-jejuno-anastomoza în Y;
- fistulo-colecisto-anastomoza, în fistulele vecine vezicii biliare.[138]

Timpul minim de așteptare pentru închiderea spontană a unei fistule biliare trenante este de aproximativ 3 luni.[97]

7.2.2.5. Stenozele căilor biliare

Stenozele căilor biliare pot surveni la ani de zile după traumatismul hepatic. În medie ele sunt descoperite la 12 luni de la intervenția inițială pentru un traumatism hepatic.

În ceea ce privește etiologia, în unele dintre aceste stenoze pot fi decelate cauze iatrogene. În literatură sunt însă menționate și cazuri la care CBP nu a fost abordată în cursul intervenției primare. Farges[73] incriminează în aceste situații clampajul prelungit al pedicului hepatic.

Tratamentul depinde de distribuția anatomică și de întinderea stricturii. O stenoză segmentară sau lobară, asociată cu hipotrofia parenchimului corespunzător și cu hipertrofia compensatoare a restului ficatului, nu necesită tratament. În stenoza căilor biliare extrahepatice, însoțită de icter, se poate tenta inițial o dilatare endobiliară cu balonaș, dar cel mai adesea rezolvarea constă într-o anastomoză bilio-digestivă pe ansă în "Y".

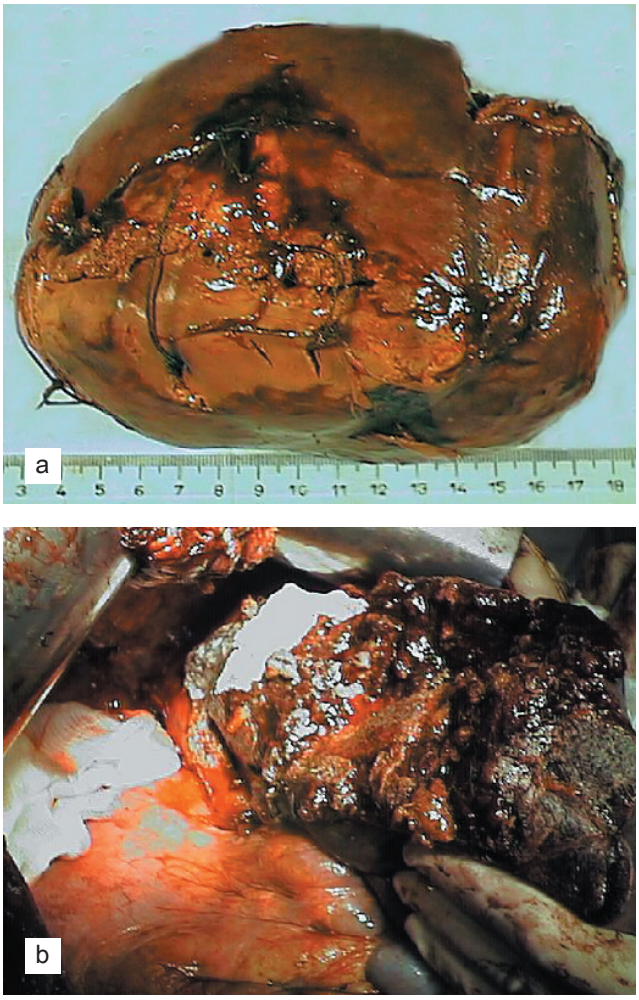

Fig.11 Supurație hepatică după hepatorafie
a) piesa de sectorectomie laterală dreaptă;
b) aspectul la finalul intervenției.

7.2.3. Complicații septice

7.2.3.1. Supurațiile intrahepatice și abcesele perihepatice

Cu o frecvență raportată între 3,5 și 20%[16,61,121,139], aceste abcese reprezintă cea mai frecventă complicație postoperatorie. Mai frecvente în plăgile împușcate decât în contuzii, ele sunt consecința necrozei parenchimatoase prin devascularizare și a continuării hemo- și biliragiei postoperator, cu infectarea hematoamelor. În prezent incidența acestor complicații a scăzut mult datorită perfecționării metodelor de hemostază.

O serie de factori de risc sunt asociați cu infecțiile perihepatice la pacienții cu traumatisme hepatice:

- șocul (risc crescut de 3 ori);
- distrucțiile hepatice complexe cu devitalizări întinse, din leziunile grave de grad IV-V (risc crescut de 6 ori);
- ligaturile ischemiante (de tipul hepatorafiilor) (Fig.11);
- necesarul de transfuzii masive (risc crescut de 10 ori);
- splenectomia;
- asocierea cu leziuni colonice;
- drenajul simplu, neaspirativ[140,141].

Majoritatea studiilor au arătat că meșajul hemostatic nu crește incidența abceselor[84], dar complicațiile septice apar mai des dacă îndepărtarea meșelor este realizată tardiv.[142] Chevallier[143] afirmă că probabilitatea complicațiilor septice este redusă dacă colangiografia perioperatorie exclude scurgerile biliare din canale majore.

Spectrul lezional este divers: abcese hepatice uni- sau biloculate, microabcese diseminate (Fig.12), carnificare. Diagnosticul diferențial între tumorile hepatice primitive necrozate și leziunile posttraumatice supurative care se constituie ca pseudotumori este dificil, atât preoperator cât și intraoperator. Supurațiile bilio-purulente peri- sau intrahepatice pot evolua spre peritonită generalizată gravă.[98]

Nu orice sindrom febril care survine la un pacient cu traumatism hepatic semnifică apariția unui abces. ebra, care poate apărea în primele 3-4 zile postoperator (la circa 75% din pacienți), nu este în mod obligator expresia unui sepsis abdominal sau cu altă localizare. Ea este produsă prin eliberarea în circulație a mediatorilor inflamației asociate traumatismului hepatic.[144]

Deși în prezent majoritatea acestor complicații se rezolvă prin drenaj percutanat, uneori sunt necesare rezecții hepatice majore (supurații difuze cu microabcese).

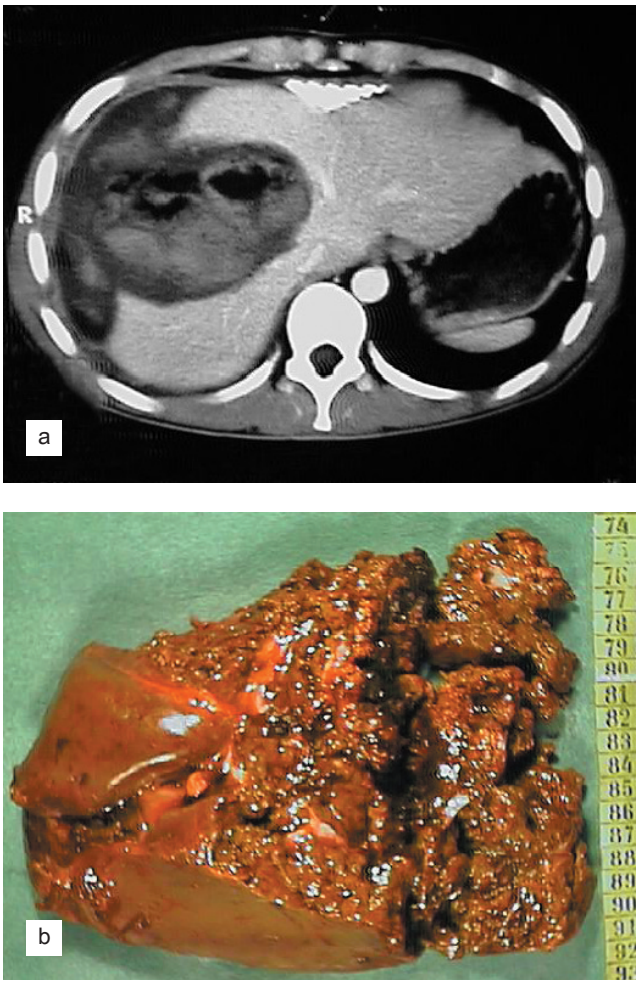

Fig.12 Supurație hepatică posttraumatică a lobului drept
a) aspect TC;
b) piesă de hepatectomie dreaptă reglată.

Sepsisul intraabdominal la pacienții cu traumatisme hepatice este asociat cu o letalitate de 23-30%.[13]

7.2.4. Complicații vasculare tardive

Complicațiile vasculare tardive includ anevrismele arterei hepatice, fistulele arterio-venoase și fistulele arterio-biliare (cauza hemobiliei, discutată mai sus).

Anevrismul arterei hepatice este stabilit imagistic și necesită reconstrucție vasculară.

Fistulele arterio-venoase pot fi: arterio-portale intrahepatice sau arterio-venoase (vv. hepatice). Atunci când sunt situate periferic, fluxul sanguin prin fistulă este redus și există posibilitatea rezoluției spontane. Fistulele centrale, detectabile uneori și prin TC, evoluează cu dilatația venei porte; tratamentul constă în embolizare transarterială.

7.2.5. Icterul postoperator

Sindromul colestatic dezvoltat postoperator de pacienții cu rezecții hepatice majore se remite în general în 3

săptămâni. El se datorează probabil unei obstrucții tranzitorii prin cheaguri, insuficienței hepatice determinată de șoc, scăderii masei hepatice sau sepsisului.

O altă cauză a insuficienței hepatice postoperatorii poate fi ligatura arterei hepatice sau tromboza ei, secundară clampajului prelungit al pedicului.[73]

8. PROGNOSTIC ȘI MORTALITATE

Capacitatea ficatului de a-și reveni după un traumatism sever este remarcabilă, cu regenerare parenchimatoasă rapidă. În ciuda progreselor realizate în reanimare, mortalitatea pacienților cu traumatisme hepatice severe rămâne ridicată în toată lumea. Deși a scăzut de la 60% – la începutul secolului, la 30% – în cursul celui de-al doilea război mondial, în momentul de față letalitatea prin traumatisme hepatice se situează între 0-17% pentru traumatismele penetrante[10] și între 10-31% în cazul traumatismelor nepenetrante.[18]

Traumatismele hepatice severe pot fi considerate ca o afecțiune specifică, ce alterează semnificativ fiziologia organismului. Mortalitatea prin traumatism hepatic este direct proporțională cu gravitatea leziunii și invers proporțională cu experiența echipei chirurgicale. S-a remarcat de altfel că cele mai multe dezastre survin noaptea și la sfârșitul săptămânii. Rezultate optime se obțin în unitățile în care există echipe specializate în chirurgia hepatică. Din această cauză este recomandabilă abstenția de la gesturi agresive (se poate eventual apela la meșajul hemostatic) și trimiterea pacientului într-un serviciu care dispune de această echipă specializată.

Decesul poate surveni prin cauze acute (hemoragie incontrolabilă peroperatorie sau postoperatorie din vase mari parenchimatoase sau juxtahepatice, coagulopatie indusă de transfuzii) sau tardiv (disfuncții organice multiple secundare sepsisului prin abces, eritonită), sau poate fi determinat de leziunile asociate (toracice, encefalice). În seria de 121 de traumatisme hepatice severe raportată de Beal[1] în 1990, 31 (82%) din cele 38 de decese s-au datorat exsanghinării.

Analiza comparativă a curbelor de mortalitate este afectată de lipsa de omogenitate a seriilor, de polimorfismul traumatismelor (asocierea mai multor leziuni potențial letale) și de diferențele în perioada de realizare a studiilor (Tabelul 4).

Gradul leziunii traumatice hepatice și în special

Tabelul 4 Mortalitatea prin traumatism hepatic în diverse serii.

AUTOR	Mortalitate generală (%)	Gradul I (%)	Gradul II (%)	Gradul III (%)	Gradul IV (%)	Gradul V (%)
Stain[50] 1988	12*					
Cox[22] 1988	31(41,5†)					
Cogbill[84] 1988				25(7†)	46(30†)	80(66†)
Beal[1] 1990	31					
Cavina[11] 1992	11,51					
Encke[23] 1992	31,7	0	28,5	25	36	100
Becker[24] 1992	38	0	0	26	27	82
Eisner[12] 1992		25	31	45	100	
Pachter[16] 1992	12‡	3,6*		6,5		43
Kasai[107] 1993					21	46
Schweizer[18] 1993	13					
Maione[13] 1994	37	16*	27*	36*	38	71
Boone[4] 1995	22(9†)			9	0	67
Caruso[76] 1999	14					
Marr[59] 2000	17(8†)					

* = *decese a căror cauză nu poate fi imputată (doar) leziunii hepatice*

† = *decese datorate traumatismului hepatic*

‡ = *decese prin traumatisme hepatice cu grad III-V*

afectarea vasculară influențează în mod decisiv letalitatea. Din această cauză este utilă raportarea letalității la stadiul leziunii. În cest sens raportul lui Cogbill și colab.[84] din 1988, asupra unui studiu multicentric cuprinzând 1335 de pacienți demonstrează creșterea ratei mortalității în funcție de severitatea leziunii: 7%, 30%, și 66% pentru leziuni de gradul III, IV șI respectiv V. Raportarea unei rate scăzute a mortalității generale se datorează faptului că majoritatea traumatismelor hepatice sunt minore (de grad I-II) și necesită un tratament nonoperator sau operator minim. Astfel, în stadiul I și II (clasificarea AAST), în care sângerarea se oprește chiar spontan, fără să fie nevoie de intervenția chirurgului, prognosticul este excelent; el depinde mai puțin de leziunea hepatică și mai mult de leziunile asociate. În schimb, atunci cînd se iau în considerare traumatismele hepatice nepenetrante de grad III-IV, mortalitatea depășește 50%.[13,16,145] În stadiul III și IV severitatea leziunii hepatice, leziunile viscerale asociate și metoda de tratament aleasă influențează decisiv prognosticul. Prognosticul rămâne dezastruos în cazul leziunilor venoase majore juxtahepatice din stadiile V și VI; orice metodă de tratament are rezultate decepționante. Pacienții cu leziuni de grad V și VI decedează cu mare probabilitate înainte ca actul chirurgical să fie eficient.

Afecțiunile hepatice preexistente influențează și ele mortalitatea. De exemplu în cazul cirozei hepatice leziunile traumatice sunt mult mai grave, iar complicațiile – mult mai frecvente. Letalitatea este de cinci ori mai mare la pacienții cirotici care au suferit un traumatism.[146,147] Este cunoscut, de asemenea, faptul că un traumatism minor poate determina ruptura unui hemangiom gigant sau a unui chist hidatic hepatic, cu șoc anafilactic și deces.

Leziunile asociate determină o bună parte din mortalitate la pacienții cu TH. Se poate afirma că în leziunile de grad I-IV prognosticul depinde în special de leziunile asociate, în timp ce în leziunile de grad V decesele se datorează hemoragiei masive. Atunci când se încearcă o disociere a cauzelor de deces (mortalitate generală, decese datorate strict leziunilor hepatice și decese datorate leziunilor asociate) se constată că la 64-66% dintre decedații cu politraumatisme ce implică și ficatul cauza morții este reprezentată de leziunile asociate și doar la 22-36% de leziuni hepatice grave.[12,13,24,148] În condițiile în care letalitatea generală este de 10-30%, cea datorată strict leziunii hepatice (prin hemoragie sau sepsis) se situează, după unii autori, în jurul cifrei de 5%. Leziunile cerebrale sunt responsabile pentru cea mai mare parte – 56% – din decesele bolnavilor traumatizați, urmate de cele pulmonare.[149,150] Letalitatea crește vertiginos cu numărul de organe afectate precum și cu natura organului lezat (complicațiile infecțioase sunt mult mai frecvente în asocierea ficat-colon). Plăgile înțepate hepatice izolate sunt asociate cu o mortalitate de doar 1%; atunci când sunt însă afectate mai mult de cinci viscere în afara ficatului (sau dacă pentru oprirea hemoragiei este necesară o hepatectomie majoră) mortalitatea urcă la 45-50%. Mortalitatea generală crește de la 17%, atunci când se asociază leziunile unui singur sistem extraabdominal, la 59% în asocierile lezionale cu 4 sisteme extraabdominale.[24]

Un indice fidel al letalității este astfel scorul severității traumatismului (*Injury Severity Score*). Un alt factor predictiv este indexul șocului; atunci când este mai mare de 1 el este asociat cu o mortalitate semnificativ mai mare decât atunci când este mai mic de 1 (14% respectiv 2% în seria lui Schweizer[18]).

Letalitatea în complicațiile postoperatorii este de 17%[126], dar printr-o atitudine chirurgicală rezervată, conservatoare, este posibilă reducerea ratei letalității după tratamentul secundar al traumatismelor hepatice la 6,5%.[73]

9. TRAUMATISMELE CĂILOR BILIARE EXTRAHEPATICE

Deși rare, leziuni ale căilor bliare extrahepatice pot să survină atât în traumatismele abdominale penetrante cât și în cele nepenetrante. Diagnosticul este dificil de precizat preoperator mai ales în cazul pacienților cu contuzii la care este adoptată o atitudine nonoperatorie; mai mult decât atât, în cazul intervenției chirurgicale există posibilitatea ignorării leziunii chiar intraoperator. O altă categorie de leziuni traumatice ale căilor biliare sunt cele de origine iatrogenă (ERCP, laparoscopie etc.).[151]

9.1. Traumatismele vezicii biliare

Vezica biliară este lezată mai frecvent în cazul plăgilor hepatice decât în contuzii, dar sunt citate și rare leziuni izolate ale colecistului.[152] O ruptură a patului vezicular se poate extinde și poate antrena fie o dezinserție a vezicii biliare, cu risc de volvulus și necroză, fie o ruptură completă a vezicii. Alteori leziunile sunt de tipul contuziilor, plăgilor sau al avulsiilor, cu sau fără hemoragie intraluminală.

Diagnosticul poate fi stabilit ecografic, TC sau prin colangiografie endoscopică dar cel mai ades este precizat intraoperator. Spectrul imaginilor TC care sugerează lezarea vezicii biliare include: aspect de lichid

pericolecistic, contur imprecis delimitat ("flou") al peretelui colecistic, hemoragie intraluminală cu densitate înaltă, efect de masă al duodenului, colapsul vezicii biliare. Acestor aspecte li se pot asocia cele de dilacerații hepatice pericolecistice și de hematom sau perforație duodenală.[153] O metodă neinvazivă utilă pentru diagnosticul leziunilor vezicii biliare (și ale CB extrahepatice în general) este colangiografia i.v. asociată tomografiei computerizate spirale.[154]

Opțiunile terapeutice recomandate sunt colecistectomia – pentru pacienții stabili și colecistostomia în cazul leziunilor severe, cu instabilitate hemodinamică.

9.2. Traumatismele căii biliare principale

Calea biliară principală (CBP) poate fi lezată direct în traumatismele penetrante. În traumatismele închise, ruptura CBP – elementul cel mai scurt al pediculului hepatic, are loc mai frecvent la nivelul extremităților fixate (hil sau retropancreatic). Leziunile ductale posttraumatice pot trece neobservate atât la pacienții tratați conservator cât și intraoperator. Scintigrama HIDA, colangiografia asociată tomografiei computerizate spirale, colangioRMN, colangiografia endoscopică retrogradă și colangiografia intraoperatorie sunt utile în detectarea leziunilor ductale oculte. Colangiografia endoscopică retrogradă este în același timp și o metodă terapeutică; cu ajutorul ei se pot introduce stenturi în calea biliară afectată de traumatism.

Aparent, leziunile traumatice ale căii biliare principale par ușor de recunoscut intraoperator (în special atunci când intraoperator din zona subhepatică se exteriorizează bilă și sânge). Sunt însă situații când acest diagnostic este dificil de precizat: situarea leziunii pe canalul hepatic stâng în interiorul fisurii ombilicale, hilar, retropedicular sau retropancreato-duodenal.[155] Hemoragia masivă din elementele vasculare ale ligamentului gastro-hepatic poate masca aceste leziuni. În această situație, îndepărtarea hematoamelor și a cheagurilor, în vederea unei mai bune explorări, poate declanșa hemoragii greu de stăpânit. În schimb, efectuarea manevrei Pringle într-o primă instanță și a unei minime decolări retroduodeno-pancreatice permite aplicarea a două clampe vasculare cât mai proximal și distal pe pedicul hepatic. Este facilitată astfel rezolvarea plăgilor vasculare și recunoașterea leziunilor căii biliare principale. Trebuie remarcată orice impregnare bilioasă a structurilor vecine. Este necesară explorarea atentă atât a căii biliare principale, cât și a bifurcației (incluzând sistemul ductal stâng în regiunea fisurii ombilicale).[155]

Atitudinea chirurgului în fața leziunilor traumatice ale căii biliare principale trebuie nuanțată în funcție de situația pacientului și de tipul leziunii (plagă sau contuzie, secțiune completă sau incompletă).

În cazul *plăgilor* CBP, dacă starea traumatizatului este precară și o intervenție de durată este inoportună, cel mai indicat este interpunerea temporară a unui tub Kehr între capetele secționate, urmată la scurt timp de procedura de reparare definitivă.

Secțiunile incomplete ale CBP pot fi rezolvate printr-o sutură primară sau cu "patch" (grefă venoasă sau colecistică).

În *secțiunile complete,* sutura primară termino-terminală a ductului este urmată în majoritatea cazurilor de stenoză. Majoritatea autorilor recomandă în aceste leziuni efectuarea unor derivații bilio-digestive. Anastomoza hepatico-jejunală în "Y" sau, mai rapid, cu o simplă ansă în continuitate, oferă rezultatele cele mai bune. În cazul integrității vezicii biliare și a canalului cistic, derivația bilio-digestivă poate fi realizată printr-o colecisto-jejunoanastomoză, cu ligatura capetelor secționate ale coledocului. Rezultatele derivațiilor bilio-enterale depind în special de conservarea vascularizației căii biliare și de absența tensiunii la nivelul anastomozei.[156]

În ceea ce privește eficiența utilizării tubului Kehr în rezolvarea plăgilor CBP — aceasta nu este dovedită; metoda este chiar contraindicată în cazul unui duct cu calibru redus.

Contuziile CBP sunt rare și survin mai ales după traumatisme abdominale prin strivire. Cel mai frecvent leziunea este situată retroduodenal. Amploarea semnelor peritonitei biliare consecutive depinde de cantitatea și de viteza revărsării de bilă în peritoneu. Coleperitoneul se poate manifesta uneori tardiv (la peste 10 zile de la traumatism), oligosimptomatic (icter, distensie abdominală).[52] Și în contuziile CBP derivațiile biliare interne (cu duodenul sau cu jejunul), efectuate primar, se însoțesc de o rată scăzută a complicațiilor precoce și a stricturilor tardive, spre deosebire de drenajul extern.

La pacienții cu leziuni ale CBP și leziuni concomitente ale arterei hepatice comune sau drepte este indicată reconstrucția arterială, deoarece riscul complicațiilor postoperatorii (dezuniri ale anastomozei bilio-jejunale, necroze hepatice) crește semnificativ.[157]

Mai frecvente decât plăgile sau contuziile CBP sunt stenozele tardive ale CBP – consecințe fie ale unui hematom pedicular disecant, fie de cauză iatrogenă (ligatură directă în cursul hemostazei).

BIBLIOGRAFIE

1. Beal SL: Fatal hepatic hemorrhage: an unresolved problem in the management of complex liver injuries. J Trauma 30:163-169, 1990.

2. Vock R: Leber- und Milzrupturen als Komplikation der Herzdruckmassage. Beitr Gerichtl Med 50:192-203, 1992.

3. Letoublon C, Castaing D: Les traumatismes fermes du foie (Rapport présenté au 98e Congrés Français de Chirurgie). Paris, Arnette Blackwell 1996.

4. Boone DC, Federle M, Billiar TR et al: Evolution of management of major hepatic trauma: identification of patterns of injury. J Trauma 39:344-350, 1995.

5. Neirynck C, Bertrand C, Landen S et al: Rupture spontanée du foie avec hémopéritoine durant la grossesse. A propos d'un cas, revue de la littérature. J Chir (Paris) 128:231-234, 1991.

6. Buechter KJ, Zeppa R, Gomez G: The use of segmental anatomy for an operative classification of liver injuries. Ann Surg 211:669-675, 1990.

7. Namieno T, Hata Y, Uchino J et al: Blunt liver trauma: a new concept for classification of liver trauma based on vessel injury. Int Surg 79:52-59, 1994.

8. Moore EE: Critical decisions in the management of hepatic trauma. Am J Surg 148:712-716, 1984.

9. Moore EE, Shackford SR, Pachter HL et al: Organ injury scaling: spleen, liver, and kidney. J Trauma 29:1664-1666, 1989.

10. Knudson MM, Lim RC, Olcott EW: Morbidity and mortality following major penetrating liver injuries. Arch Surg 129:256-261, 1994.

11. Cavina E, Goletti O, Menconi C et al: Clinical evaluation of hepatic lesions: guidelines for diagnostic protocols and injury severity scores. Ann Ital Chir 63:735-742, 1992.

12. Eisner L, Harder F: Diagnostic management and classification in hepatic trauma. Ann Ital Chir 63:699-705, 1992.

13. Maione G, Tommasini Degna C, Baticci F et al: Les contusions du foie. Importance des lesions associées chez les polytraumatises. J Chir (Paris) 131:194-200, 1994.

14. Reed RL, Merrell RC, Meyers WC et al: Continuing evolution in the approach to severe liver trauma. Ann Surg 216:524-538, 1992.

15. Feliciano DV, Pachter HL: Hepatic trauma revisited. Curr Probl Surg 26:453-524, 1989.

16. Pachter HL, Spencer FC, Hofstetter SR et al: Significant trends in the treatment of hepatic trauma. Experience with 411 injuries. Ann Surg 215:492-502, 1992.

17. Lucas CE, Ledgerwood AM: Changing times and the treatment of liver injury. Am Surg 66:337-341, 2000.

18. Schweizer W, Tanner S, Baer HU et al: Management of traumatic liver injuries. Br J Surg 80:86-88, 1993.

19. Kotsis L, Moisescu M, Vidican M: Plaga penetrantă a ventriculului drept, asociată cu hemoperitoneu de origine hepatică. Chirurgia 25:127-131, 1976.

20. Pascu D, Samoila I: Ruptura traumatică totală de pancreas și a lobului stâng hepatic. Chirurgia 18:59-62, 1969.

21. Durham RM, Buckley J, Keegan M et al: Management of blunt hepatic injuries. Am J Surg 164:477-481, 1992.

22. Cox EF, Flancbaum L, Dauterive AH et al: Blunt trauma to the liver. Analysis of management and mortality in 323 consecutive patients. Ann Surg 207:126-134, 1988.

23. Encke A, Holzer K: Blunt and penetrating liver trauma: surgical strategies. Ann Ital Chir 63:719-724, 1992.

24. Becker H, Varney M, Roeher HD: Prognostic factors in the management of blunt hepatic injury. Ann Ital Chir 63:713-718, 1992.

25. Visvanathan R, Low HC: Blunt abdominal trauma — injury assessment in relation to early surgery. J R Coll Surg Edinb 38:19-22, 1993.

26. Moncade F, Fortier A, Guyon P et al: Ponction dialyse péritonéale dans la surveillance et le traitement des hémopéritoines d'origine traumatique? J Chir (Paris) 128:285-289, 1991.

27. Rutledge R, Hunt JP, Lentz CW et al: A statewide, population-based time-series analysis of the increasing frequency of nonoperative management of abdominal solid organ injury. Ann Surg 222:311-326, 1995.

28. Tribble JB, Julian S, Myers RT: Rupture of the liver and right hemidiaphragm presenting as right hemothorax. J Trauma 29:116-118, 1989.

29. Levine CD, Patel UJ, Wachsberg RH et al: CT in patients with blunt abdominal trauma: clinical significance of intraperitoneal fluid detected on a scan with otherwise normal findings. Am J Roentgenol 164:1381-1385, 1995.

30. Goletti O, Ghiselli G, Lippolis PV et al: The role of ultrasonography in blunt abdominal trauma: results in 250 consecutive cases. J Trauma 36(2):178-181, 1994.

31. Meyer AA, Crass RA, Lim RC et al: Selective nonoperative management of blunt liver injury using computed tomography. Arch Surg 120:550-554, 1985.

32. Pachter HL, Hofstetter SR: The current status of nonoperative management of adult blunt hepatic injuries. Am J Surg 169:442-454, 1995.

33. Radin DR: Liver trauma and transection of the inferior vena cava. Sentinel contrast sign and hepatic perivenous tracking. Acta Radiol 33:255-257, 1992.

34. Yokota J, Sugimoto T: Clinical significance of periportal tracking on computed tomographic scan in patients with blunt liver trauma. Am J Surg 168:247-250, 1994.

35. Macrander SJ, Lawson TL, Foley WD et al: Periportal tracking in hepatic trauma: CT features. J Comput Assist Tomogr 13:952-957, 1989.

36. Shanmuganathan K, Mirvis SE, Amoroso M: Periportal low density on CT in patients with blunt trauma: association with elevated venous pressure. Am J Roentgenol 160:279-283, 1993.

37. Goodman DA, Tiruchelvam V, Tabb DR et al: 3D CT reconstruction in the surgical management of hepatic injuries. Ann R Coll Surg Engl 77:7-11, 1995.

38. Croce MA, Fabian TC, Kudsk KA et al: AAST organ injury scale: correlation of CT-graded liver injuries and operative findings. J Trauma 31:806-812, 1991.

39. Croce MA, Fabian TC, Menke PG et al: Nonoperative management of blunt hepatic trauma is the treatment of choice for hemodynamically stable patients. Results of a prospective trial. Ann Surg 221:744-753, 1995.

40. McGehee M, Kier R, Cohn SM et al: Comparison of MRI with postcontrast CT for the evaluation of acute abdominal trauma. J Comput Assist Tomogr 17:410-413, 1993.

41. Sugimoto K, Asari Y, Sakaguchi T et al: Endoscopic retrograde cholangiography in the nonsurgical management of blunt liver injury. J Trauma 35:192-199, 1993.

42. Chen RJ, Fang JF, Lin BC et al: Selective application of laparoscopy and fibrin glue in the failure of nonoperative management of blunt hepatic trauma. J Trauma 44:691-695, 1998.

43. Femi-Pearse J, Mahmoud A, Kolachalam RB: Laparoscopic control of bleeding liver laceration. Surg Endosc 12(9):1171-1172, 1998.

44. Guth AA, Pachter HL: Laparoscopy for penetrating thoracoabdominal trauma: pitfalls and promises. J Soc Laparoendosc Surg 2:123-127, 1998.

45. Rossi P, Mullins D, Thal E: Role of laparoscopy in the evaluation of abdominal trauma. Am J Surg 166:707-711, 1993.

46. Livingston DH, Tortella BJ, Blackwood J et al: The role of laparoscopy in abdominal trauma. J Trauma 33:471-475, 1992.

47. Hennes HM, Smith DS, Schneider K et al: Elevated liver transaminase levels in children with blunt abdominal trauma: a predictor of liver injury. Pediatrics 86:87-90, 1990.

48. Cywes S, Bass DH, Rode H et al: Blunt liver trauma in children. Injury 22:310-314, 1991.

49. Hiatt JR, Harrier HD, Koenig BV et al: Nonoperative management of major blunt liver injury with hemoperitoneum. Arch Surg 125:101-103, 1990.

50. Stain SC, Yellin AE, Donovan AJ: Hepatic trauma. Arch Surg 123:1251-1255, 1988.

51. Carrillo EH, Platz A, Miller FB et al: Non-operative management of blunt hepatic trauma. Br J Surg 85:461-468, 1998.

52. Andreoiu C, Băescu N, Marta L et al: Ruptura traumatică a căilor biliare externe (coleperitoneu consecutiv). Chirurgia 8:915-917, 1959.

53. David RJ, Franklin GA, Lukan JK et al: Evolution in the management of hepatic trauma: a 25-year perspective. Ann Surg 232:324-330, 2000.

54. Malhotra AK, Fabian TC, Croce MA et al: Blunt hepatic injury: a paradigm shift from operative to nonoperative management in the 1990s. Ann Surg 231:804-813, 2000.

55. Amroch D, Schiavon G, Carmignola G et al: Isolated blunt liver trauma: is nonoperative treatment justified? J Pediatr Surg 27:466-468, 1992.

56. Knudson MM, Lim RCJr, Oakes DD et al: Nonoperative management of blunt liver injuries in adults: the need for continued surveillance. J Trauma 30:1494-1500, 1990.

57. Richardson JD, Flynn WJ: Hepatic trauma. Surgical Rounds (May):417-429, 1992.

58. Ginzburg E, Carrillo EH, Kopelman T et al: The role of computed tomography in selective management of gunshot wounds to the abdomen and flank. J Trauma 45:1005-1009, 1998.

59. Marr JD, Krige JE, Terblanche J: Analysis of 153 gunshot wounds of the liver. Br J Surg 87:1030-1034, 2000.

60. Federico JA, Horner WR, Clark DE et al: Blunt hepatic trauma. Nonoperative management in adults. Arch Surg 125:905-909, 1990.

61. Feliciano DV: Surgery for liver trauma. Surg Clin North Am 69:273-284, 1989.

62. Letoublon C, Alnaasan I, Pasquier JC et al: Attitudes conservatrices dans le traitement des traumatismes fermes du foie. Chirurgie 117:337-342, 1991.

63. Meyer C, Rohr S, de Manzini N et al: La terapia chirurgica dei traumi epatici. Ann Ital Chir 63:707-711, 1992.

64. Jeffrey RBJr, Olcott EW: Imaging of blunt hepatic trauma. Radiol Clin North Am 29:1299-1310, 1991.

65. Dulchavsky SA, Lucas CE, Ledgerwood AM et al: Efficacy of liver wound healing by secondary intent. J Trauma 30:44-48, 1990.

66. Pachter HL, Knudson MM, Esrig B et al: Status of nonoperative management of blunt hepatic injuries in 1995: a multicenter experience with 404 patients. J Trauma 40:31-38, 1996.

67. Sherman HF, Savage BA, Jones LM et al: Nonoperative management of blunt hepatic injuries: safe at any grade? J Trauma 37:616-621, 1994.

68. Carles J, Dubuisson V, Douws C et al: Traitement conservateur des traumatismes hepatiques. Prise en charge et evolution. Chirurgie 120:444-450, 1995.

69. Coburn MC, Pfeifer J, DeLuca FG: Nonoperative management of splenic and hepatic trauma in the multiply injured pediatric and adolescent patient. Arch Surg 130:332-338, 1995.

70. Mirvis SE, Whitley NO, Vainwright JR et al: Blunt hepatic trauma in adults: CT-based classification and correlation with prognosis and treatment. Radiology 171:27-32, 1989.

71. Farnell MB, Spencer MP, Thompson E et al: Nonoperative management of blunt hepatic trauma in adults. Surgery 104:748-756, 1988.

72. Hollands MJ, Little JM: Non-operative management of blunt liver injuries. Br J Surg 78:968-972, 1991.

73. Farges O, Sherlock DJ, Bismuth H: Traitement secondaire des traumatismes hepatiques. Ann Ital Chir 63:729-733, 1992.

74. Krige JE, Bornman PC, Terblanche J: Therapeutic perihepatic packing in complex liver trauma. Br J Surg 79:43-46, 1992.

75. Hollands MJ, Little JM: Perihepatic packing: its role in the management of liver trauma. Aust N Z J Surg 59:21-24, 1989.

76. Caruso DM, Battistella FD, Owings JT et al: Perihepatic packing of major liver injuries: complications and mortality. Arch Surg 134:958-962, 1999.

77. Morris JAJr, Eddy VA, Blinman TA et al: The staged celiotomy for trauma. Issues in unpacking and reconstruction. Ann Surg 217:576-586, 1993.

78. Aprahamian C, Wittmann DH, Bergstein JM et al: Temporary abdominal closure (TAC) for planned relaparotomy (etappenlavage) in trauma. J Trauma 30:719-723, 1990.

79. Fandrich BL, Gnanadev DA, Jaecks R et al: Selective hepatic artery embolization as an adjunct to liver packing in severe hepatic trauma: case report. J Trauma 29:1716-1718, 1989.

80. Rumenov I: Hepatofrenopexia în tratamentul rupturilor suprafetei diafragmatice a ficatului. Chirurgia 14:437-439, 1965.

81. Reiner DS, Tortolani AJ: Postoperative peritoneal blood salvage with autotransfusion after hepatic trauma. Surg Gyn Obst 173:501-504, 1991.

82. Gadzijev EM, Stanisavljevic D, Mimica Z et al: Can we evaluate the pressure of perihepatic packing? Results of a study on dogs. Injury 30:35-41, 1999.

83. John TG, Chalmers N, Redhead DN et al: Case report: inferior vena caval thrombosis following severe liver trauma and perihepatic packing—early detection by intraoperative ultrasonography enabling treatment by percutaneous mechanical thrombectomy. Br J Radiol 68:314-317, 1995.

84. Cogbill TH, Moore EE, Jurkovich GJ et al: Severe hepatic trauma: a multi-center experience with 1,335 liver injuries. J Trauma 28:1433-1438, 1988.

85. Brunet C, Sielezneff I, Thomas P et al: Place actuelle du filet péri-hépatique résorbable. A propos d'une série de 105 traumatismes du foie. Ann Chir 49:275-280, 1995.

86. Delany HM, Ivatury RR, Blau SA et al: Use of biodegradable (PGA) fabric for repair of solid organ injury: a combined institution experience. Injury 24:585-589, 1993.

87. Bakker FC, Wille F, Patka P et al: Surgical treatment of liver injury with an absorbable mesh: an experimental study. J Trauma 38:891-894, 1995.

88. Sturm J, Saeger HD, Hagmuller E et al: Mesh-Wrapping der Leber. Eine vielversprechende Methode zur Versorgung des schweren Lebertraumas. Chirurg 65:382-387, 1994.

89. Frame SB, Enderson BL, Schmidt U et al: Intrahepatic absorbable fine mesh packing of hepatic injuries: preliminary clinical report. World J Surg 19:575-580, 1995.

90. Shapiro MJ, Minor CBJr, Brems J et al: Argon beam coagulator hepatorrhaphy in potential donors. Am Surg 58:353-354, 1992.

91. Hauser CJ: Hemostasis of solid viscus trauma by intraparenchymal injection of fibrin glue. Arch Surg 124:291-293, 1989.

92. Salvino CK, Esposito TJ, Smith DK et al: Laparoscopic injection of fibrin glue to arrest intraparenchymal abdominal hemorrhage: an experimental study. J Trauma 35:762-766, 1993.

93. Moulton SL, Lynch FP, Canty TG et al: Hepatic vein and retrohepatic vena caval injuries in children. Sternotomy first? Arch Surg 126:1262-1266, 1991.

94. Feliciano DV: Continuing evolution in the approach to severe liver trauma [editorial; comment]. Ann Surg 216:521-523, 1992.

95. Blidaru P: Traumatismele hepatice. Studiu statistic, clinic și experimental. Editura Academiei. București. 1977.

96. Cohn SM, Cross JH, Ivy ME et al: Fibrin glue terminates massive bleeding after complex hepatic injury. J Trauma 45:666-672, 1998.

97. Roman St: Ruptura prin explozie a lobului drept hepatic. Chirurgia 7:285-287, 1958.

98. Setlacec D, Apreotesei C: Atitudinea terapeutica în unele forme clinice ale traumatismelor hepatice. Chirurgia 28:327-334, 1979.

99. Stone HH, Lamb JM: Use of pedicled omentum as an autogenous pack for control of hemorrhage in major injuries of the liver. Surg Gynecol Obstet 141:92-94, 1975.

100. Vas W, Bilotta W, Sundaram M et al: Computed tomography of omental liver packs. J Comput Assist Tomogr 12:592-594, 1988.

101. Poggetti RS, Moore EE, Moore FA et al: Balloon tamponade for bilobar transfixing hepatic gunshot wounds. J Trauma 33:694-697, 1992.

102. Venzi G, Martinoli S: Lesion centrale du foie par balle a grande vitesse avec hemorragie massive: quelle solution? Helv Chir Acta 60:813-816, 1994.

103. Mays ET, Wheeler CS: Demonstration of collateral arterial flow after interruption of hepatic arteries in man. N Engl J Med 290:993-996, 1974.

104. Gorich J, Rilinger N, Brado M et al: Non-operative management of arterial liver hemorrhages. Eur Radiol 9:85-88, 1999.

105. Hashimoto S, Hiramatsu K, Ido K et al: Expanding role of emergency embolization in the management of severe blunt hepatic trauma. Cardiovasc Intervent Radiol 13:193-199, 1990.

106. Balasegaram M, Joishy SK: Hepatic resection: the logical approach to surgical management of major trauma to the liver. Am J Surg 142:580-583, 1981.

107. Kasai T, Kobayashi K: Searching for the best operative modality for severe hepatic injuries. Surg Gyn Obst 177:551-555, 1993.

108. Hollands MJ, Little JM: The role of hepatic resection in the management of blunt liver trauma. World J Surg 14:478-482, 1990.

109. Strong RW, Lynch SV, Wall DR et al: Anatomic resection for severe liver trauma. Surgery 123:251-257, 1998.

110. Chen RJ, Fang JF, Lin BC et al: Surgical management of juxtahepatic venous injuries in blunt hepatic trauma. J Trauma 38:886-890, 1995.

111. Hansen JG: Avulsion of hepatic veins with survival. Am J Surg 120:388-389, 1970.

112. Ionescu A, Buhociu I, Moscovici A: Traumatism toracoabdominal închis cu ruptură de ficat și de venă cavă inferioară (retrohepatic). Chirurgia 20:375-378, 1971.

113. Kimoto T, Kohno H, Uchida M et al: Inferior vena caval thrombosis after traumatic liver injury. HPB Surg 11:111-116, 1998.

114. Morris JA, Eddy VA, Blinman TA et al: The staged celiotomy for trauma. Issues in unpacking and reconstruction. Ann Surg 217:576-584, 1993.

115. Park CS, Wesselhoeft CWJr: Blunt traumatic laceration of the suprahepatic inferior vena cava presenting as abdominal pain and shock in a child: a case report. J Trauma 38:68-69, 1995.

116. Ciresi KF, Lim RCJr: Hepatic vein and retrohepatic vena caval injury. World J Surg 14:472-477, 1990.

117. Depinto DJ, Mucha SJ, Powers PC: Major hepatic vein ligation necessitated by blunt abdominal trauma. Ann Surg 183:243-246, 1976.

118. Popescu I: Resection of segment VIII of liver with right hepatic vein ligation. Annals of Fundeni Hospital 1:29-33, 1996.

119. Sica GS, Di Lorenzo N, Lania M et al: Il trattamento delle lesioni traumatiche dell'arteria epatica. Ann Ital Chir 65:131-134, 1994.

120. Burch J, Feliciano DV, Mattox KL: The atrio-caval shunt. Ann Surg 207:555-568, 1988.

121. Schwartz SI: Liver. În Principles of Surgery. Schwartz SI, Shires GT, Spencer FC et al (eds.). Mc Graw Hill, Inc. New York. 1994, 1319-1366.

122. Ringe B, Pichlmayr R: Total hepatectomy and liver transplantation: a life-saving procedure in patients with severe hepatic trauma. Br J Surg 82:837-839, 1995.

123. Ringe B, Pichlmayr R, Ziegler H et al: Management of severe hepatic trauma by two-stage total hepatectomy and subsequent liver transplantation. Surgery 109:792-795, 1991.

124. Ginzburg E, Shatz D, Lynn M et al: The role of liver transplantation in the subacute trauma patients. Am Surg 64:363-364, 1998.

125. Sherlock DJ, Bismuth H: Secondary surgery for liver trauma. Br J Surg 78:1313-1317, 1991.

126. Nordlinger B, Tohme C, Huguet C et al: Les reinterventions dans les traumatismes graves du foie. Trente cas. Ann Chir 44:739-745, 1990.

127. Steiner Z, Brown RA, Jamieson DH et al: Management of hemobilia and persistent biliary fistula after blunt liver trauma. J Pediatr Surg 29:1575-1577, 1994.

128. Hamoir E, Defraigne JO, Bruyninx L et al: L'hemobilie majeure. Revue de la litterature. A propos de 2 observations. J Chir (Paris) 128:226-230, 1991.

129. Croce MA, Fabian TC, Spiers JP et al: Traumatic hepatic artery pseudoaneurysm with hemobilia. Am J Surg 168:235-238, 1994.

130. Dousset B, Belghiti J, Di Carlo I et al: Le emobilie conseguenziali a contusioni epatiche. Ann Ital Chir 63:725-728, 1992.

131. Naftali Z, Pop D.Popa I, Georgescu T et al: Hemobilia traumatică. Chirurgia 22:809-814, 1973.

132. Ross PJr, Denny DFJr, Baker CC: Angiographic embolization of traumatic hepatic artery pseudoaneurysm. Conn Med 54:308-310, 1990.

133. Ionescu GO, Tuleasca I, Gavrilita N et al: Un caz de hemobilie traumatică la copil. Chirurgia 34:47-51, 1985.

134. Visner SL, Helling TS, Watkins M: Early profound jaundice following blunt hepatic trauma: resolution after lobectomy—case report. J Trauma 36:576-579, 1994.

135. Griffen M, Ochoa J, Boulanger BR: A minimally invasive approach to bile peritonitis after blunt liver injury. Am Surg 66:309-312, 2000.

136. Howdieshell TR, Purvis J, Bates WB et al: Biloma and biliary fistula following hepatorraphy for liver trauma: incidence, natural history, and management. Am Surg 6:165-168, 1995.

137. Ionescu A, Buhociu I: Evoluția complexă a unei rupturi traumatice de ficat. Chirurgia 20:451-454, 1971.

138. Michel P, Passicos J, Pagliano G: Fistule biliaire externe apres hepatectomie sectorielle laterale droite pour traumatisme du foie. Guerison par anastomose cholecysto-fistuleuse. Ann Chir 46:940-943, 1992.

139. Bender JS, Geller ER, Wilson RF: Intra-abdominal sepsis following liver trauma. J Trauma 29:1140-1145, 1989.

140. Fabian TC, Croce MA, Stanford GG et al: Factors affecting morbidity following hepatic trauma. A prospective analysis of 482 injuries. Ann Surg 213:540-548, 1991.

141. Noyes LD, Doyle DJ, McSwain NEJr: Septic complications associated with the use of peritoneal drains in liver trauma. J Trauma 28:337-346, 1988.

142. Degiannis E, Levy RD, Velmahos GC et al: Gunshot injuries of the liver: the Baragwanath experience. Surgery 117:359-364, 1995.

143. Chevallier JM, Jost JL, Menegaux F et al: Hepatic trauma: experience with 135 consecutive liver injuries (1982-1989) and arguments for conservative surgery. Langenbecks Arch Chir 376:335-340, 1991.

144. Cogbill TH, Moore EE, Feliciano DV et al: Hepatic enzyme response and hyperpyrexia after severe liver injury. Am Surg 58:395-399, 1992.

145. Asensio JA, Demetriades D, Chahwan S et al: Approach to the management of complex hepatic injuries. J Trauma 48:66-69, 2000.

146. Gomez GA, Jacobson LE, Asensio JA et al: Pre-existing liver disease in the trauma patient. Crit Care Clin 10:555-566, 1994.

147. Tinkoff G, Rhodes M, Diamond D et al: Cirrhosis in the trauma victim. Effect on mortality rates. Ann Surg 211:172-177, 1990.

148. Menegaux F, Langlois P, Chigot JP: Severe blunt trauma of the liver: study of mortality factors. J Trauma 35:865-869, 1993.

149. Hanna SS, Pagliarello G, Taylor G et al: Blunt liver trauma at Sunnybrook Medical Centre: a 13 year experience. HPB Surg 4:49-58, 1991.

150. Rivkind AI, Siegel JH, Dunham CM: Patterns of organ injury in blunt hepatic trauma and their significance for management and outcome. J Trauma 29:1398-1415, 1989.

151. Lichtenstein S, Moorman DW, Malatesta JQ et al: The role of hepatic resection in the management of bile duct injuries following laparoscopic cholecystectomy. Am Surg 66:372-376, 2000.

152. Bidulescu A, Botescu V, Botescu M: Ruptura traumatică de colecist. Chirurgia 21:343-345, 1972.

153. Erb RE, Mirvis SE, Shanmuganathan K: Gallbladder injury secondary to blunt trauma: CT findings. J Comput Assist Tomogr 18:778-784, 1994.

154. Dinkel HP, Moll R, Gassel HJ et al: Helical CT cholangiography for the detection and localization of bile duct leakage. AJR Am J Roentgenol 173:613-617, 1999.

155. Moser JJ, Schweizer W, Czerniak A et al: Segmental bile duct injury after blunt abdominal trauma: a difficult diagnosis. Hepato-Gastroenterology 42:103-105, 1995.

156. Feliciano DV: Biliary injuries as a result of blunt and penetrating trauma. Surg Clin North Am 74:897-912, 1994.

157. Gupta N, Solomon H, Fairchild R et al: Management and outcome of patients with combined bile duct and hepatic artery injuries. Arch Surg 133:176-181, 1998.

CAPITOLUL 13

CHISTUL HIDATIC HEPATIC

Dan SABĂU

1. ISTORIC 321
2. TERMINOLOGIE (CADRU NOSOLOGIC) 321
3. RELAȚIA LARVĂ PARAZITARĂ (METACESTOD) - ORGAN PARAZITAT (FICAT) 322
3.1. Elemente de anatomie patologică 322
3.2. Topografia chistului hidatic hepatic 324
4. DIAGNOSTICUL CHISTULUI HIDATIC HEPATIC (CHH) 325
4.1. Diagnosticul epidemiologic al CHH 325
4.2. Diagnosticul clinic al CHH 325
4.2.1. Complicații evolutive 326
4.3. Diagnosticul paraclinic 327
4.3.1. Diagnosticul imunologic 327
4.3.2. Aportul imagisticii medicale în diagnosticul chistului hidatic hepatic 327
5. TRATAMENTUL NECHIRURGICAL AL CHISTULUI HIDATIC HEPATIC 332
5.1. Tratamentul medical al chistului hidatic hepatic 332
5.2. Tratamentul asistat imagistic al chistului hidatic hepatic 332
6. TRATAMENTUL CHIRURGICAL AL CHISTULUI HIDATIC HEPATIC 333
6.1. Căile de abord chirurgical 333
6.2. Tratamentul chirurgical pe cale deschisă 334
6.2.1. Distrugerea - “lichidarea“- parazitului 334
6.2.2. Atitudinea față de cavitatea restantă 335
6.2.2.1. Tehnici conservatoare 336
6.2.2.2. Tehnici reducționale 341
6.2.2.3. Tehnici radicale 345
6.3. Chistul hidatic de dom hepatic 347
6.4. Tratamentul laparoscopic al chistului hidatic hepatic 348
7. COMPLICAȚII 352
7.2. Complicații intraoperatorii 352
7.3. Complicații postoperatorii 352
BIBLIOGRAFIE 353

1. ISTORIC

Boală milenară, hidatidoza hepatică a fost pentru prima dată menționată în antichitatea egipteană, cu aproximativ 1550 de ani î.e.n., în papirusul Ebers, un compendiu pe teme medicale. Ulterior, antichitatea greacă (Hipocrate) și romană (Areteus, Galen), au contribuit și ele la istoria scrisă a bolii cu descrieri limitate, dar nu lipsite de interes.

Relația om - animal a acestei boli a fost pentru prima oară sugerată în 1781 de Palas, pentru ca ulterior, Goetze, în 1782, să stabilească natura parazitară a bolii, urmare a evidențierii microscopice a scolecșilor.

Patru ani mai târziu, în 1786, Batsch a descoperit și agentul etiologic al bolii - tenia adultă conținută în intestinul canin. La începutul secolului al XIX-lea (1801) parazitul a fost încadrat în genul Echinococcus (Rudolphi), iar la jumătatea secolului amintit s-a obținut pe cale experimentală cestodul adult, urmare a ingestiei de către câine a metacestodului (von Siebold - 1853).

Micul ciclu echinococic, hidatidoza secundară sau declanșarea germinației metacestodului generator de metacestode secundare a fost studiată de Budd (1857) și Bright (1861) care au atras atenția asupra însămânțării accidentale.

Afirmațiile celor doi autori au fost confirmate în 1872 de Finsen, care a comunicat 11 recidive postoperatorii, probabil urmare a însămânțării chirurgicale.

Odată precizată natura parazitară a afecțiunii precum și existența celor două cicluri echinococice (mare și mic), progresele terapeutice precum și o abordare avizată chirurgicală, au început să-și facă loc în strategiile de abordare. Un rol important i-a revenit lui Volkmann și Deve, lui Cassoni, apoi lui Weinberg și Pirvu care au semnalat, la rândul lor, capacitatea imunogenă a secreției hidatidei.

În sfârșit, în epoca modernă, acumularea cunoștintelor despre biologia parazitului a impus reevaluarea atitudinii chirurgicale, măsuri de izolare a teatrului operator, tentative scolicide curative sau/și profilactice. Din punct de vedere chirurgical atitudini intraoperatorii zise "istorice", inițial abandonate, au fost reactualizate, contextul măsurilor de protecție intra- și post-operatorii și tehnicile miniinvazive oferindu-le un nou orizont de utilizare.

Puncția evacuatorie preconizată în secolul al XVII-lea de Muralta, utilizată apoi de Dolbeau, Brete, Simion, Verneuil a ajuns să fie reactualizată de imagistica intervențională (PAIR, Double PAI).

În urma stabilirii caracterului germinativ, proliferativ și infestant al metacestodului, au fost introduse tratamente cu agenți scolicizi: sulfat de cupru, acid fenic, iodoform, tinctura de iod, sublimat săruri de mercur, bilă, formol. Lăsarea pe loc a parazitului a fost înlocuită cu extirparea endochistului după formolizare, Ed. Quenu fiind primul care a recomandat și utilizat metoda intraoperator (1889).

Marsupializarea chistului (Lindenn și Landau) utilizată de elevul acestora Kirschner, procedeu recomandat și de Volkman, a însemnat un pas important în securitatea și confortul intervenției, fiind grevată, însă, de o vindecare lentă și cu posibile complicații.

Extragerea chistului parazitar și sutura ectochistului constituie o variantă terapeutică istorică (Thornton - 1883) reactualizată în prezent de abordul miniinvaziv. În 1896 s-a născut probabil cea mai frecvent utilizată metodă chirurgicală: perichisto-rezecția parțială imaginată de Mabit, Russel, Lagrot (procedeu cunoscut drept Mabit - Lagrot).

Perichistectomia parțială cu anastomoză pe ansă exclusă a fost recomandată de Goinard și a deschis capitolul anastomozelor perichistodigestive.

Perichistectomia totală Pozzi (1887) (cu chist deschis) și chisto-perichistectomia ideală (cu chist închis - Napalkoff 1904) au constituit germenii metodelor radicale de tipul rezecțiilor chistohepatice.[1]

Chirurgia românească a fost confruntată precoce cu patologia hidatică datorită poziției geografice și a statutului socio-economic, afirmându-se prin nume de rezonanță: Hortolomei, Jianu, Burghele, Juvara, Setlacec, Burlui, Stoica ș.a.

2. TERMINOLOGIE (CADRU NOSOLOGIC)

Boala hidatică umană, polimorfă, cu o mare varietate topografică, are drept agent cauzal forma larvară a patru tipuri de tenii:

1. tenia echinococcus granulosus (BATSCH - 1786)
2. tenia echinococcus multilocularis (LEUCKART - 1863)
3. tenia echinococcus oligarthus (DIESING - 1863)
4. tenia echinococcus vogeli (RAUSCH - 1972)

Au fost descrise încă alte 11 specii, clasificare însă incertă și inoperantă din punct de vedere chirurgical.[2-4]

Forma matură a parazitului are drept gazdă definitivă câinele sau alte animale carnivore sălbatice sau domestice (șacal, vulpe, lup).

Tenia (pamblica, cestodul) se dezvoltă în intestinul canin elor și generează cca. 800 de ouă la interval de 14 zile (pentru tenia echinococcus granulosus), ouă care se elimină în mediul înconjurător. Trebuie menționat caracterul hermafrodit al cestodului în forma

adultă.

Numai o parte din aceste ouă sunt ingerate de ierbivore, om (din neglijență), primate sau marsupiale ierbivore, care pot dezvolta forma larvară (numită și metacestod sau chist hidatic) cu localizare frecvent hepatică, eventual pulmonară, dar uneori cu localizări surprinzătoare: retiniene, cardiopericardice, tiroidiene, etc. Omul și cortegiul de ierbivore nu dezvoltă forme adulte enterale, motiv pentru care constituie, în ciclul evolutiv, o așa-zisă gazdă intermediară. Metacestodul are caracter asexuat, în comparație cu cestodul, care este hermafrodit.

Nomenclatura parazitară uzează de termeni ca cestod = pamblică, pentru forma adultă a parazitului, și de metacestod = chist, pentru forma larvară. Aspectul macroscopic este sugerat de termeni precum echinos = arici, kokos = boală; granulos = grăunte, hidates = strop de apă.

Metacestodul prezintă interes datorită problemelor chirurgicale pe care le ridică prezența sa în organismul uman. Forma adultă rămâne în perimetrul pur parazitologic sau veterinar, extrem de importante mai ales în ceea ce privește profilaxia bolii.

În acest capitol ne vom ocupa de elemente de structură și anatomie ale larvei parazitare din punct de vedere al interesului chirurgical, de interrelația parazit-organism și organ parazitat (ficatul, în speță) cât și de date specifice de anatomie patologică și biologie hepatică în contextul prezenței parazitului in organism.

3. RELAȚIA LARVĂ PARAZITARĂ (METACESTOD) - ORGAN PARAZITAT (FICAT)

3.1. Elemente de anatomie patologică

Cele patru tipuri de cestode amintite dezvoltă stadii larvare relativ distincte: chist unic, chist alveolar (policiclic), chiste multiple, dar structurate comparabile atât ca anatomie proprie larvară cât și ca anatomie patologică indusă ficatului.

Metacestodul ”granulosus”, chist sferic unic, constituie un exemplu tipic al leziunii parazitare.

Interrelația larvă-ficat determină o structură sferică concentrică pluristratificată, ce implică organismul gazdă în trei planuri circumferențiale, ce îmbracă alte 2 straturi parazitare și conținutul lichidian generat de acestea. Cele trei straturi circumferențiale hepatice[1,5,6] constituie perichistul (chistul neparazitar) sau adventicea și se distribuie și structurează astfel (Fig.1):

1. stratul extern de atelectazie mecanică (canalicule, vase, țesut hepatic)
2. stratul intermediar, conjunctiv, friabil, bogat în eozinofile (zona de conflict imunogen)
3. stratul intern, conjunctiv fibros, hialinizat, rezistent, de contact direct cu primul strat al chistului parazitar.

Cele trei straturi ale chistului parazitar sunt atât rezultatul condensării sub presiune mecanică a conținutului chistic cât și expresia conflictului imunogen de la interfața gazdă-parazit, cu rezultate frecvent în favoarea chistului (creștere), dar uneori soldate cu moartea parazitului (infecție, calcificare).[5,7]

Ca urmare a presiunii mecanice și a conflictului

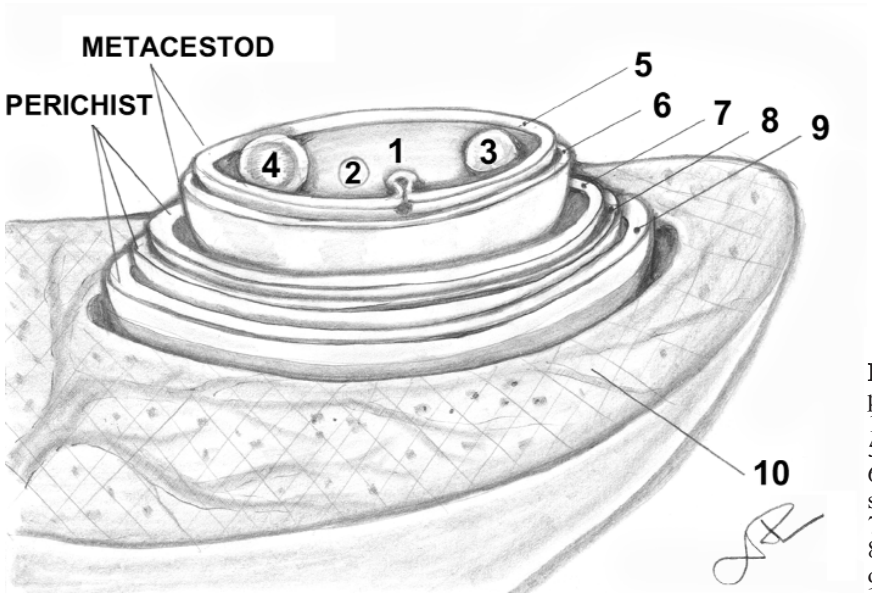

Fig.1 Chistul hidatic -aspectul structurii pe secțiune.
1,2,3,4 - vezicule fiice;
5 - membrana germinativă;
6 - pătură de rezistență cu rol nutritiv semipermeabil;
7 - strat intern al perichistului;
8 - strat intermediar al perichistului;
9 - strat extern de atelectazie mecanică;
10 - parenchim hepatic.

imunitar și nu rareori în relație cu timpul scurs de la infestare, dar și cu vârsta gazdei, perichistul sau adventicea pot evolua către calcifiere parțială sau totală.

Chistul parazitar (metacestodul) are, de asemenea, o dispoziție concentrică a învelișurilor, fiind alcătuit dintr-un complex de straturi anhiste, acelulare, chitinoase ce reprezintă pătura de așa-zisă rezistență, dar care are și un rol nutritiv, semipermeabil. Aceasta pătură coafează membrana germinativă subțire, granulată, bistratificată, cu un strat subcuticular, generator de chitină și un strat proliger secretant de lichid, scolecși, vezicule fiice. Scolecșii larvari, deosebiți de "capul" teniei adulte, sunt numiți de diverși autori protoscolecși. Calitatea germinativă a protoscolecșilor separă și introduce termenul de metascolecși pentru forma degenerată, oprită în evoluție și ortoscolecși, pentru formațiunile viabile.[1,5,6,8]

Pentru metacestodul viabil conținutul chistic este reprezentat de lichidul hidatic, o „supă" mineral-biologică, limpede, sterilă, alergogenă, conținând capsule proligere, protoscolecși și vezicule fiice.

Lichidul hidatic conține ptomaina, substanță responsabilă de reacția alergică a organismului de la forme simple până la șoc anafilactic și încă alți 23 de compuși cu capacitate imunogenă.

Chistele hidatice tinere, cu conținut clar sunt numite acefalochiste, cele conținând vezicule fiice sunt asimilate variantei proligere, rezultat al conflictului mecanic și imunologic cu gazda, soldat cu suferința chistului.

Din punct de vedere chirurgical, diferențierea prezintă interes, având implicații asupra strategiei, tacticii și tehnicii operatorii.

Dinamica chistică pentru metacestodul granulosus cu localizare hepatică presupune o creștere anuală între 1 și 5 cm diametru (de regulă mai aproape de extrema inferioară). Stadiul dezvoltării metacestodului de la scolex la vezicula laminată necesită circa 14 zile. Chistul hidatic hepatic astfel rezultat este neinfestant între 5 și 12 luni pentru ca ulterior să devină proliger. Studii în curs de desfășurare afirmă posibilitatea existenței chistelor neinfestante pe toată durata existenței lor.

Adventicea, rezultat atât al condensării mecanice hepatocitare și glissoniene cât și al conflictului imunogen de graniță, are o bună rezistență mecanică și o remarcabilă tendință la reversibilitate funcțională și morfologică. Aceste calități constituie suportul unor principii terapeutice chirurgicale ce promovează sutura perichistică sau mizează pe reconversia structurală odată cu dispariția presiunii chistice. Apariția depunerilor de calciu în perichist (lichidul hidatic este mai bogat decât plasma în calciu) în cca. 19-50% din cazuri, nu semnifică neapărat moartea parazitului, dar determină cu certitudine suferințe privind dezvoltarea și eventual vitalitatea metacestodului. Calcificarea adventicială poate uneori determina apariția unor carcase dure, inabordabile cu material chirurgical clasic, cu aspect de bilă de biliard și eventual abces intracavitar.

Presiunea de secreție lichidiană larvară (100 cm H_2O) este net superioară presiunii de secreție hepatice (30 cm H_2O) cât și presiunii intracanalare (15 cm H_2O), ceea ce explică tendința la fisurare sau rupere în căile biliare a metacestodului. În urma fisurării apare tendința echilibrării presiunilor.

În varianta neviabilă, conținutul chistic poate fi o magmă alb-gălbuie, puroi sau un amestec biliohidatic. Dată fiind evoluția individuală a veziculelor fiice și diversele grade de alterare larvară dependente de durata suferinței, "chistul mort" poate oferi o serie de surprize neplăcute chirurgului (recidiva), în eventualitatea relaxării măsurilor de siguranță și a simplificării excesive a tehnicilor de inactivare.

Larva cestodei multilocularis (alveolaris) are o serie de particularități, invadând multilocular - vezicular - ficatul gazdei intermediare (cel mai frecvent un rozător mic). În eventualitatea infestării umane, mai rară dar mai gravă prin invazivitate și diseminare, se impun soluții terapeutice agresive, radicale.

Metacestodul multilocularis are un nivel de agresivitate și prolificitate evident, atingând capacitatea infestantă mult mai repede decât specia granulosus (dupa cca. 3-4 luni acefalochistul devine proliger).[2]

Spectaculoasă și greu de explicat biologic este situația prezenței concomitente a cestodului și a metacestodului multilocularis la aceeași gazdă, care poate fi atât definitivă cât și intermediară, în cazul câinelui și pisicii.

Parazitul alveolaris este prezent în Europa, America de Nord, Japonia și absent în America de Sud, Australia.

Larvele cestodului vogelli și oligarthus sunt mult mai puțin frecvent întâlnite și au fost mai puțin studiate. Ele se plasează anatomo-biologic între tenia granulosus și alveolaris.[2]

Caracteristică este multiplicitatea chistelor de aspect policiclic cu proliferare endochistică, ce oferă aspecte septate cuticulare și proligere.

Metacestodele multilocularis, vogelli și oligarthus au drept gazdă intermediară rozătoarele, în timp ce metacestodul granulosus se dezvoltă în organismul ierbivorelor mari.

3.2. Topografia chistului hidatic hepatic

O serie de particularități biologice ale parazitului (penetrația intestinală, dimensiunile microscopice, vitalitatea parazitară) precum și elemente legate de organismul gazdă (capacitatea de apărare imunitară, rezistența parietală intestinală la penetrația parazitară, laminarea fluxului portal, dimensiunea pediculului portal drept, filtrul capilar portal) impun două caracteristici topografice dominante:

1. Localizarea preferențială este hepatică (70%), urmată de cea pulmonară (20%), celelalte localizări sumând 10% (Fig.2).
2. Localizare preferențială se află în lobul hepatic drept (65%), la nivelul lobului hepatic stâng se identifică aproximativ 25% din chiste iar între 5-10% din localizări se găsesc în zona de tranziție a celor 2 lobi sau au plasament bilateral (Fig.3).[5,9]

În cca. 85% din cazuri chistele hidatice sunt unice și in 15% din cazuri multiple (Fig.3). Dintre acestea, varianta chistelor duble acoperă procentul cel mai important. 60% dintre chiste au un plasament posterior, 25% ocupă spații anterioare și cca. 15% sunt neclasificabile (Fig.4).

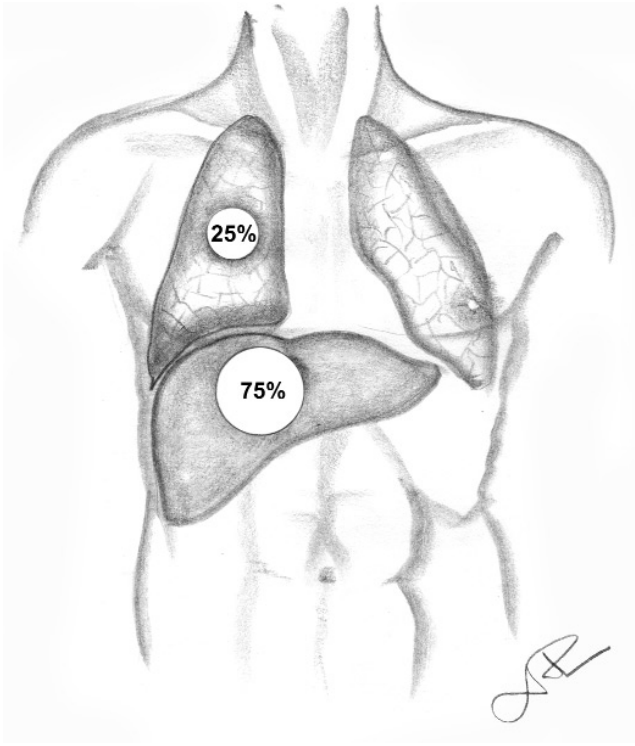

Fig.2 Frecvența localizărilor hepatice şi pulmonare.

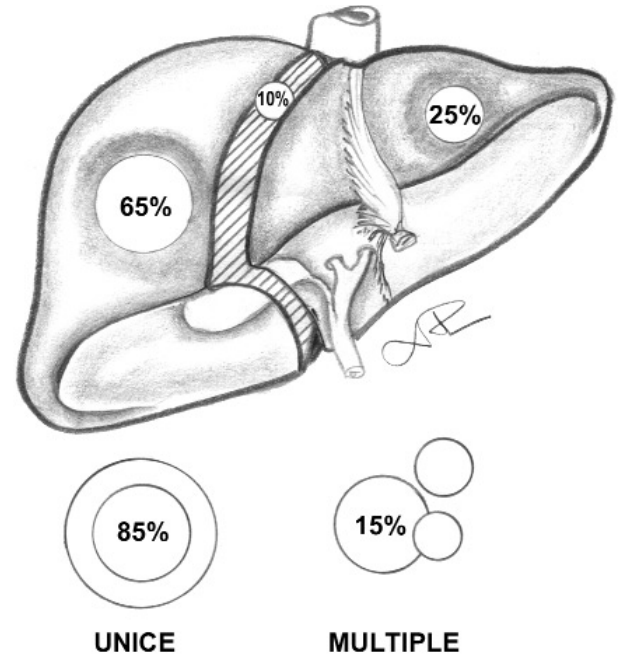

Fig.3 Frecvența localizărilor la nivelul ficatului.

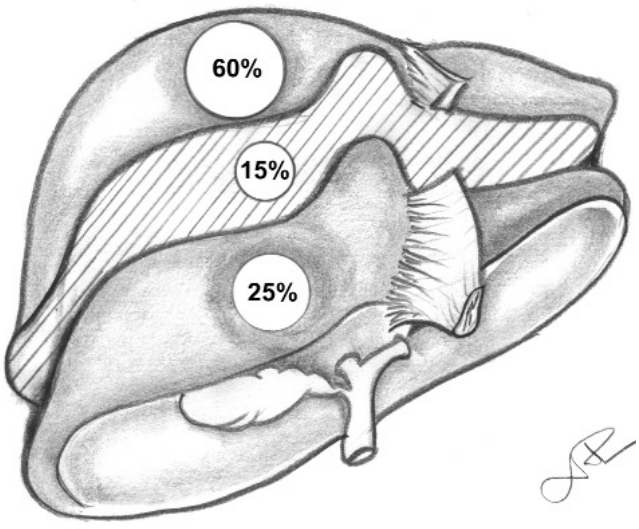

Fig.4 Frecvența localizărilor la nivelul ficatului.

4. DIAGNOSTICUL CHISTULUI HIDATIC HEPATIC (CHH)

- epidemiologic
- clinic
- serologic
- imagistic

4.1. Diagnosticul epidemiologic al CHH

Diagnosticul epidemiologic aparține parazitologului și uzează de tehnici specifice microscopice și epidemiologice.

4.2. Diagnosticul clinic al CHH

Particularitățile clinice ale CHH depind de localizare, mărime, stadiul de evoluție, de viabilitatea chistului și de posibilitatea infectării sale.

Cea mai importantă caracteristică a unui chist hidatic necomplicat este evoluția sa insidioasă, paucisimptomatică până în momentul apariției complicațiilor. Chistele asimptomatice pot fi depistate in cursul unor examinări de rutină, intraoperator sau la autopsie. În absența complicațiilor și având o rată medie de creștere anuală de 1-2 cm, CHH poate avea practic vârsta pacientului. Afecțiunea poate fi contactată de către adult și manifestările clinice se pot rezuma la durere în hipocondrul drept, senzație de distensie abdominală asociată hepatomegaliei. La extrema cealaltă se situează cazurile de excepție ce se manifestă prin « cașexie hidatică », ce apar mai ales la copiii cu chiste gigante.

După Milicevic,[10] manifestările clinice ale CHH s-ar grupa în felul următor: 14% pacienți asimptomatici, aproximativ 85% dintre pacienți acuză durere abdominală sau disconfort de etaj abdominal superior, 38% - dispepsie, 22% - vărsături, 12% - scădere ponderală, 9% - febră, 9% - icter.

Pe parcursul evoluției sale, un chist hidatic hepatic se poate infecta, eveniment de cele mai multe ori precedat de perforația chistului și de comunicarea cu arborele biliar.[11] Membrana laminată este o excelentă barieră antibacteriană, dar pătrunderea de ser sau bilă în interiorul chistului îl transformă într-un foarte bun mediu de cultură.

În stadiul pretumoral, diagnosticul echinococozei hepatice umane presupune existența unui sindrom dispeptic nesistematizat sau cu o nuanță biliară, însoțit de semne alergice mai mult sau mai puțin importante (de la urticarie până la fenomene dramatice de genul șocului anafilactic).

În stadiul tumoral, simptomatologia CHH, mai degrabă de împrumut, exprimă grade variabile ale hepatomegaliei, însoțită sau nu de icter sau semne particulare, uneori prezentând vărsătură biliohidatică și eventual semnele alergice minore sau majore în antecedente.

Evoluția anatomo-clinică a CHH are mai puțin o relație cu segmentația anatomică proprie ficatului și mai degrabă o relație semnificativă cu elementele canalare și vasculare, elemente concentrate central, într-un așa zis sector periculos.

Această particularitate a determinat necesitatea sectorizării ficatului ținând cont de elementele de risc și perspectiva terapeutică chirurgicală. Burgeon, apoi Burlui au propus o sectorizare independentă de anatomia convențională a glandei, ce delimitează 5 sectoare de risc (Fig.5): sectorul median (segmentele I,IV,V,VIII), sectorul paramedian (granița dintre segmentele I-II, IV-III, V-VI, VIII -VII) și sectorul lateral (segmentele II-III-VI-VII).

O altă sectorizare se referă la fața pe care chistul

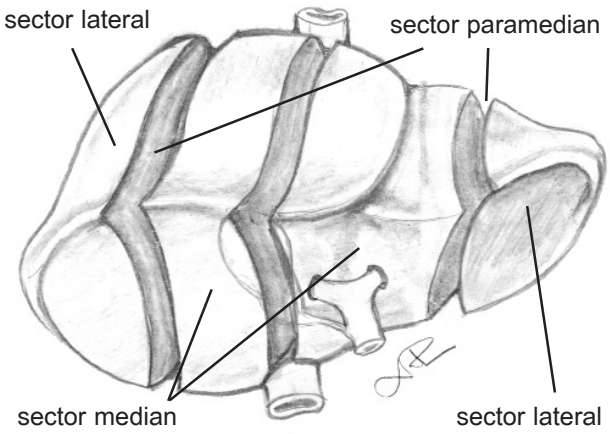

Fig.5 Secţiuni hepatice verticale pe zone de risc.

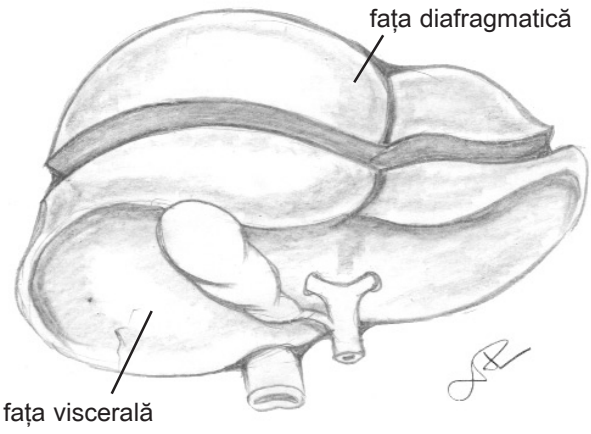

Fig.6 Secţiune hepatică orizontală pe zone de risc

hidatic are expresia dominantă, diafragmatică sau viscerală (Fig.6).

Chistele hidatice cu localizare în sectorul median, implică riscuri chirurgicale majore datorită vecinătății vasculare și canalare: hepatocoledoc, portă, artera hepatică, vene hepatice, cavă inferioară. De aceea se impun uneori soluții nestandardizate mergând de la abstenția chirurgicală până la rezecții cu reconstrucții plastice canalare sau perichisto-entero-anastomoze.

Procentul localizărilor în sectorul median atinge cca. 10 %, procent mic din fericire. Chistele sectoarelor paramediane drept și stâng constituie, de asemenea, o localizare relativ dificilă, care, asociată volumului considerabil al chistului, constituie suportul unor complicații biliovasculare redutabile. Acestea pot impune soluții plastice sau anastomoze perichistodigestive, mai ales în sectorul paramedian drept, semnificativ mai frecvent afectat.

Sectoarele laterale drept și stâng dețin circa 20 % din localizările hepatice ale metacestodului, sunt relativ accesibile chirurgical, cu implicații biliare mai reduse. Intervențiile sunt grevate de un grad mai redus de risc și permit o paletă largă de procedee, de la unele foarte simple până la rezecții radicale, reglate sau nu.

Localizarea sectorială corticalizată facilitează tehnica operatorie, în timp ce plasamentul profund accentuează dificultățile.

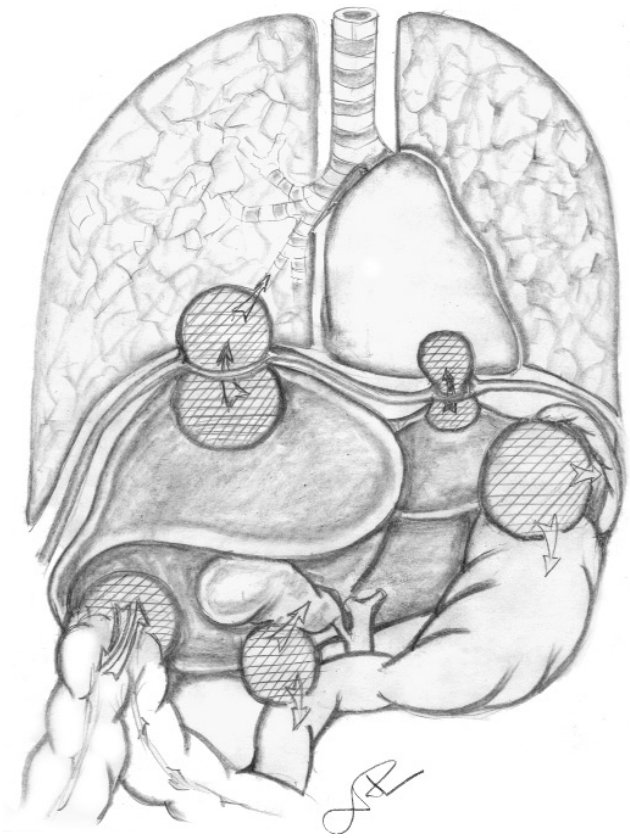

Fig.7 Localizări supramezocolice ale chistului hidatic.

Localizarea subdiafragmatică dreaptă și/sau stângă se poate complica cu fistulă biliobronșică, penetrație pleurală sau pericardică (Fig.7).

Localizările feței viscerale pun probleme diagnostice și terapeutice dificile în contextul, din fericire rar, al fistulelor chistodigestive și al compresiunii de venă portă sau venă cavă inferioară, în funcție de localizarea anterioară sau posterioară.

4.2.1. Complicații evolutive

Sărăcia semnelor clinice și ineficiența explorării imagistice în trecut, au dus frecvent la evoluții trenante, de lungă durată ale bolii, acompaniate de complicații uneori dezastruoase.

În prezent, rata complicațiilor a scăzut semnificativ, datorită mijloacelor moderne de diagnostic (ecografie, tomografie computerizată) și a precocității diagnosticului.

Complicațiile biliare presupun implicarea arborelui biliar (calea biliară principală sau colecistul) cu consecințe clinice imediate: icterul mecanic, colangite, papiloodite, ciroze biliare, colecistopatii parahidatice.

Ruptura chistului hidatic hepatic constituie o complicație redutabilă, agresivă, uneori mortală în condițiile șocului anafilactic.

Rupturile în arborele biliar sau colecist determină icter mecanic și cortegiul de implicații amintit mai sus.

Rupturile în mezotelii determină: hidatidoperitonita, hidatidotorax, hidatidopericard.

Rupturile intraviscerale determină hidatidouria, hidatidenteria, vomică hidatică sau embolie hidatică.

În mod particular chistul poate migra intact în peritoneu (chist avortat).

Infectarea chistului, frecvent urmare a fisurării arborelui biliar și inundării chistului cu bilă, presupune moartea parazitului cu abcedarea cavității. Colonizarea coliformă frecventă este depașită ca gravitate de infestarea anaerobă, imaginea hidroaerică proiectată în perimetrul opacității hepatice certificând diagnosticul în contextul agravării semnificative a stării generale.

Astfel de supurații ale cavității chistice se pot complica cu șoc septic.

Hipertensiunea portală, mai frecvent, sau sindromul de venă cavă inferioară, mai rar, constituie variante mecanice grave ale compresiunii vasculare.

Ciroza hepatică, de origine vasculobiliară sau ca rezultat al conflictului imunogen perichistic sau canalar biliar constituie o modalitate evolutivă dramatică pe termen lung.

4.3. Diagnosticul paraclinic

4.3.1. Diagnosticul imunologic

Primul test introdus a fost reacția intradermică Cassoni, utilizată în clinică încă din 1912. În prezent este considerată cu valoare limitată, mai ales datorită numărului mare de reacții fals pozitive.

Diagnosticul actual se bazeaza în special pe o serie de reacții serologice, dintre care cele mai cunoscute sunt (după Milicevic):[10]

- testul de hemaglutinare indirectă (HAI)
- testul de fixare a complementului (CFT)
- testul de aglutinare la latex (LA)
- testul de floculare la bentonită (BFT)
- testul de fluorescență indirectă a anticorpilor (IFAT)
- imunoelectroforeza (IEF)
- contraimunoelectroforeza (CIE)
- testul de dublă difuzie (DD)
- testul de imunoadsorbție enzimatică (ELISA)
- testul de radioalergoadsorbție (RAST)

Întrucât fiecare dintre aceste teste produce frecvent rezultate fals pozitive sau fals negative, au fost propuse diferite combinatii de teste. În practică, în special în ariile endemice, cel mai utilizat dintre acestea este testul ELISA, care, asociat cu ecografia abdominală, are cea mai mare valoare diagnostică. HAI sau LA sunt utilizate ca screening inițial urmat de confirmarea rezultatului prin prin IEF, DD, ELISA sau RAST. În cazul în care HAI sau LA sunt pozitive și IEF negativ, diagnosticul serologic este neconcudent. Un test IEF pozitiv este înalt specific pentru infestarea activă (apare o reacție încrucișată doar cu Tenia solium cysticercosis).

Testele serologice nu au o utilitate clinică prea mare în monitorizarea pacienților după operație sau în cursul tratamentului chimioterapic antiparazitar. Titrurile HAI pot rămâne ridicate pentru mai multe luni după tratamentul chirurgical reușit, deși de cele mai multe ori ele scad. IEF se negativează la 6-12 luni după tratamentul chirurgical sau după moartea parazitului. CFT joacă, totuși, un rol în monitorizarea eficienței tratamentului chirurgical întrucât este unul dintre puținele teste care se negativează înainte de 12 luni de la actul terapeutic sau după moartea parazitului.

Testele de diagnostic rapid vor fi, probabil, introduse în practica clinică. Testul degranulării bazofilelor pare a avea o sensibilitate înaltă și se negativează la 1 săptămână după operație. Rezultate promițătoare au fost obținute și în cadrul unor studii imunologice complexe cu privire la expresia ARNm a citochinelor sintetizate de limfocitele T, în CHH.

4.3.2. Aportul imagisticii medicale în diagnosticul chistului hidatic hepatic

Entitate clinică prezentă pe tot teritoriul României, cu zone de hiperendemism (Mărginimea Sibiului, Dobrogea), chistul hidatic cu localizare hepatică pune diverse probleme de diagnostic, atât datorită clinicului frust, nespecific (uneori chiar absent), cât și posibilităților multiple de evoluție spre complicații. Dacă testele de laborator specifice (ELISA etc) sau nespecifice (eozinofilie ridicată) pot orienta diagnosticul, imagistica medicală este cea care are un rol determinant în diagnosticarea afecțiunii, încadrarea clinică, evidențierea complicațiilor și urmărirea postoperatorie. Astfel este posibilă depistarea în faze incipiente (în afara complicațiilor) a parazitozei, fapt ce a ameliorat semnificativ rezultatele chirurgicale.

Metodele imagistice aflate în uzul curent au randament diferit în diagnostic și, de asemenea, necesitatea folosirii lor pentru un diagnostic corect și complet este variabilă. Putem separa metodele de diagnostic imagistic în două mari categorii: *radiologice* (cele care folosesc radiația X) și *neradiologice*. Astfel, metodele radiologice sunt reprezentate de radiografia simplă, radioscopia, computer-tomografia (CT), angiografia și examinările cu contrast (cavitografia postoperatorie). Metodele neradiologice sunt reprezentate de ecografie și imagistică prin rezonanță magnetică. Nu am inclus aici metodele izotopice, de medicină nucleară, utilizarea lor în diagnosticul chistului hidatic fiind astăzi aproape inexistentă datorită informațiilor nespecifice pe care le furnizează, riscurilor biologice precum și dificultăților tehnice.

Dintre *metodele radiologice*, radiografia, radioscopia și angiografia nu prezintă importanță diagnostică, neaducând date concrete pentru diagnostic. Angiografia are indicație doar la pacienți selectați. Chistele hidatice mari și intervențiile chirurgicale multiple distorsionează anatomia locală vasculară și, în această situație, explorarea angiografică poate fi utilă. Cavitografia postoperatorie este folosită uneori pentru urmărirea dinamicii reducerii dimensiunilor cavității restante, însă acest lucru este posibil și neinvaziv, prin ecografie, metoda cavitografiei fiind rareori folosită. Computer-tomografia în schimb, prin bogația de date pe care le oferă, reprezintă metoda de maximă performanță pentru diagnostic. CT permite determinarea multiplicității, măsurarea densităților intrachistice, stabilirea raporturilor anatomice ale chistului cu structurile învecinate, localizarea precisă a leziunilor, ceea ce face din această metodă un instrument de neînlocuit în diagnosticul chistului hidatic hepatic. Utilizată în varianta simplă sau cu substanță de contrast, CT poate constitui un important accesor terapeutic al imagisticii intervenționale sau în

cazurile de graniță interviscerală. Dintre acestea, granița hepatofrenopulmonară este principalul beneficiar.

Dintre *metodele neradiologice*, atât ecografia, cât și IRM prezintă o foarte bună performanță diagnostică, însă necesitatea aplicării acestora este foarte diferită. În timp ce ecografia reprezintă metoda de primă linie în diagnostic, uneori ea însăși suficientă pentru un diagnostic corect și complet, prin costurile pe care le implică, IRM este rareori necesară pentru diagnosticul chistului hidatic hepatic. IRM, mai costisitoare, oferă detalii asupra raporturilor bilio-vasculare. Chistele profunde localizate juxtavascular sau juxtacanalar constituie indicația de elecție a metodei.

Apare evident faptul că tandemul ecografie-CT este suficient pentru un diagnostic corect și complet al bolii, însă cele două metode nu sunt complet superpozabile, existând forme de boală în care performanțele uneia sau ale celeilalte metode sunt comparativ mai mari. Utilizarea intraoperatorie a ecografiei cu transductor adecvat oferă detalii greu de obținut altfel, în chisturile profunde, multiple sau/și multiloculare.

Este necesar de amintit faptul că diagnosticul imagistic al chistului hidatic hepatic se face pe baza unor semne imagistice încadrabile în două mari categorii: semne de probabilitate și semne de certitudine. Aceste semne sunt valabile atât pentru ecografie, cât și pentru metodele secționale (CT și IRM). Astfel, semnele de probabilitate sunt reprezentate de:

- formațiune rotundă sau ovalară, tensionată, cu conținut lichidian și perete propriu fin, net trasat.
- prezență intrachistică de debriuri declive ("nisip" hidatic)
- calcifieri parietale ale chistului

De remarcat că, deși aceste elemente sunt caracteristice pentru chistul hidatic, ele pot fi întâlnite și la alte entități patologice, motiv pentru care ele sunt considerate evocatoare, dar nu patognomonice pentru CHH. Semnele de certitudine sunt specifice NUMAI chistului hidatic, iar descoperirea acestora certifică diagnosticul. Acestea sunt:

- prezența de vezicule fiice
- prezența membranei proligere interne

Clasificarea imagistică a chistelor hidatice se face pe baza aspectului acestora, fiind propusă de Gharbi în 1981 și revizuită recent de OMS. Aspectul imagistic al celor șase tipuri OMS este diferit și performanța celor două metode imagistice implicate în diagnostic este de asemenea diferită, fiind discutată în continuare. Clasificarea Gharbi, corectată de OMS, cuprinde șase categorii, după cum urmează:

- Tip I - chist cu conținut pur lichidian, omogen, cu perete propriu net delimitat.
- Tip II - chist cu conținut lichidian pur, cu septări interne
- Tip III - chist cu prezență de vezicule fiice la interior
- Tip IV - chist cu conținut neomogen, cu aspect "parenchimizat"
- Tip V - chist cu calcifieri parietale
- Tip VI - chist cu perete complet și intens calcificat.

Fiecare dintre aceste tipuri merită o discuție din punctul de vedere al metodelor imagistice principale implicate în diagnostic (CT și ECO).

➢ **Tipul I** poate fi diagnosticat cu ușurință de ambele metode, cu remarca faptului ca CHH tip I nu prezintă elemente imagistice patognomonice, de certitudine. Ecografic se prezintă ca formațiune înlocuitoare de spațiu hepatic cu perete propriu fin, omogen și cu conținut pur transsonic, omogen, cu întărire acustică posterioară (Fig.8). Computer-tomografia evidenția-

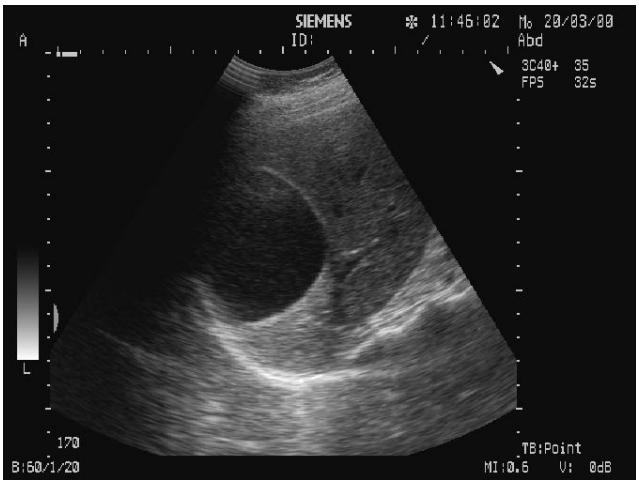

Fig.8 Chist hidatic hepatic tip I. Aspect echografic (colecţie Dr. A. Şanta).

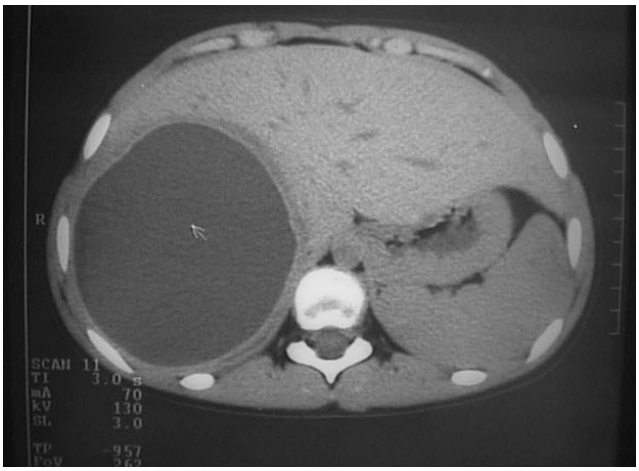

Fig.9 Chist hidatic hepatic tip I. Aspect CT (colecţie Dr. A. Şanta).

ză o formațiune cu perete propriu fin și densități fluide interne, cu valori apropiate de lichidul pur (0 -10 HU), net delimitată de parenchimul înconjurător, uneori cu un fin halou periferic extern capsulei chistice, de densitate intermediară, considerat a fi rezultatul compresiei celulelor hepatice adiacente chistului (Fig.9). Ambele metode pot stabili relația față de structurile vasculare adiacente (CT cu contrast i.v. și eco cu Doppler Mapping), poziția relativă la segmentele hepatice, însă performanța ecografiei este ceva mai mare pentru chistele de mici dimensiuni situate subdiafragmatic în segmentele II sau IV, unde secțiunile axiale și mișcările generate de cord fac mai puțin fiabilă imaginea CT.

- **Tipul II** nu prezintă dificultăți de examinare nici la eco, nici la CT, ambele metode evidențiind cu ușurință septurile interne ale chistului. Nici tipul II nu prezintă elemente patognomonice de diagnostic (Fig.10).
- **Tipul III** cu prezență de vezicule fiice este de aspect cert hidatic, frecvent CT (Fig.11) evidențiind densități interne diferite în interiorul veziculelor fiice față de chistul principal, considerată a fi datorită vârstei diferite (veziculele având, caracteristic, densități mai apropiate de lichidul pur (0 HU). Aspectul și dimensiunile chistului hidatic sunt evidențiabile prin ambele metode, ecografia prezentând măsurători mai exacte datorită posibilității de examinare a structurilor în orice plan (Fig.12), față de CT ce vizualizează doar plan axial, cu posibilitatea apariției erorilor de volum parțial.
- **Tipul IV** pune cele mai mari probleme de



Fig.10 Chist hidatic hepatic tip II. Aspect echografic (colecţie Dr. A. Şanta).

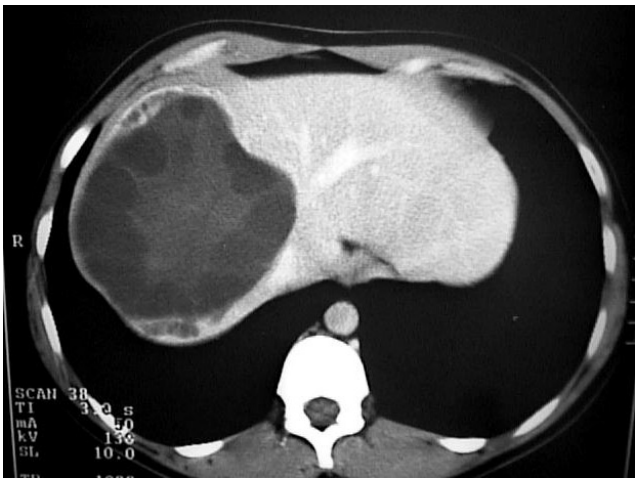

Fig.11 Chist hidatic hepatic tip III. Aspect CT (colecţie Dr. A. Şanta).

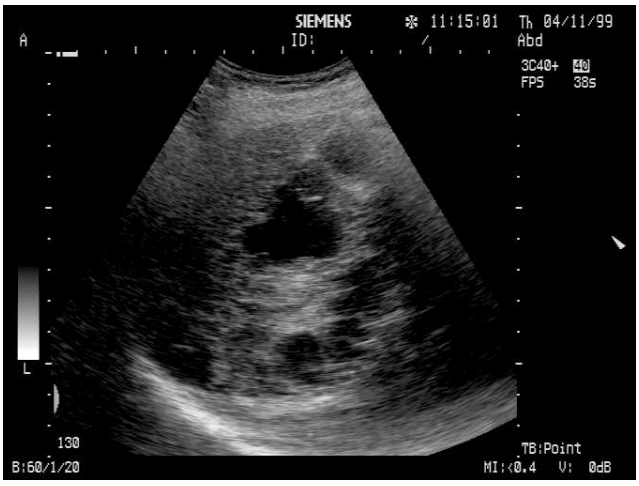

Fig.12 Chist hidatic hepatic tip III. Aspect echografic (colecţie Dr. A. Şanta).

diagnostic, frecvent "parenchimizarea" (creșterea ecogenității, respectiv a densității măsurate la CT fiind apropiate de cele ale țesuturilor tisulare), modificând dramatic aspectul imagistic al CHH. Astfel, ecografic acesta poate mima o masă parenchimatoasă tumorală, fiind adesea confundat cu procese tumorale tisulare sau hemangioame cavernoase, acestea din urmă pretând cel mai des la confuzii, deoarece au atât întărire acustică slabă (ca și chistul hidatic tip IV), cât și pentru că sunt lipsite de semnal Doppler intern (fluxul sanguin intern în hemangioame este prea lent pentru a determina variație Doppler) (Fig.13). Abcesul hepatic prezintă, de asemenea, aspect ecografic asemanător. Examinarea CT cu administrare de contrast i.v. este metoda de diagnostic cu randament maxim în această patologie, evidențiind formațiuni net delimitate, cu densități interne variabile, la limita fluid-solid, dar lipsite

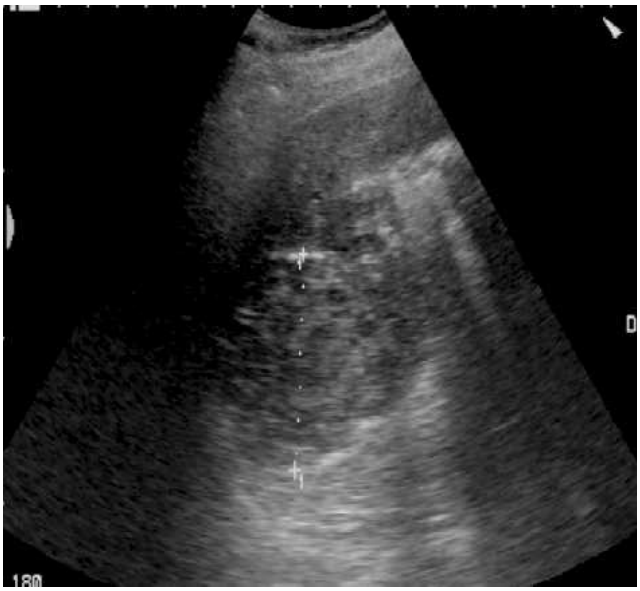

Fig.13 Chist hidatic hepatic tip IV, suprainfectat. Aspect echografic (colecţie Dr. A. Şanta).

complet de iodofilie (în timp ce tumorile prezintă un grad diferit, dar prezent, de iodofilie, hemangioamele se încarcă lent și centripet, iar abcesele prezintă perete mai gros și iodofil). Indiferent de aspectul imagistic, atunci când se poate evidenția membrana proligeră decolată, diagnosticul devine facil și cert.

- **Tipul V și tipul VI** prezintă calcificări ale peretelui chistic. Acestea sunt perfect evidențiabile CT (Fig.14). Ecografia prezintă performanță variabilă, calcifierile masive producând efect de umbrire posterioară ce poate masca imaginea chistului propriu-zis, cu dispariția aspectului transsonic și a întăririi acustice posterioare, pretând la confuzii de diagnostic.

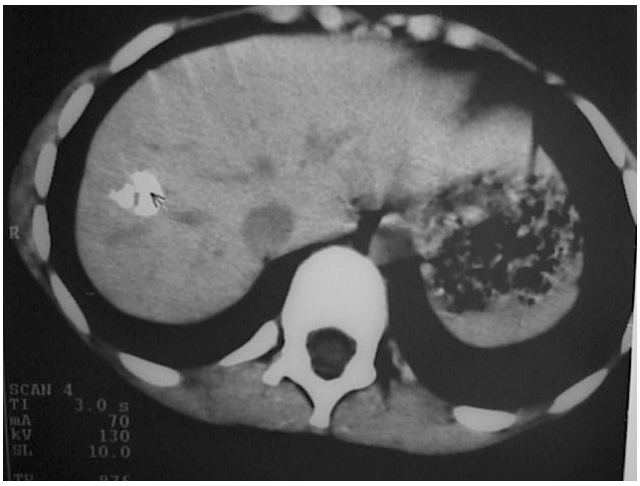

Fig.14 Chist hidatic hepatic tip VI. Aspect CT (colecţie Dr. A. Şanta).

Diagnosticul de multiplicitate chistică, precum și de stadiu, influențează alegerea strategiei, tacticii și tehnicii operatorii (Fig.15).

O problemă de diagnostic imagistic este reprezentată de gama variată de complicații posibile în cadrul bolii hidatice hepatice. Există cazuri în care imagistica medicală poate evidenția prezența fisurii chistului hidatic. Deși fisura propriu-zisă nu este evidențiabilă, prezența de lichid în jurul unui chist hidatic și modificarea formei acestuia cu aspect detensionat este intens sugestivă pentru fisura cu extravazare. Uneori se poate evidenția și comunicarea între cavitatea chistică și căile biliare (Fig.16), iar prezența de nivel hidro-aeric în chist semnează comunicarea acestuia cu structuri fiziologic aerate (plamân sau tub digestiv).

Relativ nouă în arsenalul imagistic modern, IRM prezintă performanțe similare cu CT în diagnosticul chistului hidatic hepatic, aspectul fiind cel al unei formațiuni net delimitate, cu perete propriu fin, cu conținut intens hipersemnal în secvențele ponderate T2, semnal intermediar în T1 și reducere până la dispariție a semnalului în secvențele FLAIR (supresia semnalului lichidian). Deși imensa majoritate a cazurilor de chist hidatic hepatic nu necesită recurgerea la IRM, prin posibilitatea sa de a efectua secțiuni în orice plan și prin perfecta evidențiere a arborelui biliar dilatat (colangio-IRM), metoda este rezervată cazurilor cu complicații, în care rezultatul eco și CT este ambiguu.

Este important de reținut că, având în vedere randamentul relativ mare al principalelor metode imagistice descrise mai sus în diagnosticul CHH, aplicarea acestora trebuie să urmeze calea unui algoritm imagistic optim, costul, atât financiar, cât și "ad sanationem" fiind diferit (CT și cavitografia, respectiv angiografia fiind relativ intens iradiante, IRM și CT fiind mult mai costisitoare decit ecografia).

Astfel, ecografia ramâne metoda de screening și de cele mai multe ori suficientă pentru diagnosticul complet și corect al chistului hidatic hepatic tip I, II și uneori III. CT rămâne "eșalonul doi", rezervată cazurilor de chist bănuit sau incert ecografic, complicațiilor și chistelor de tip IV, V. IRM este mai rar folosită în diagnostic, doar pentru cazurile cu fistulă bilio-digestivă sau în care este necesară o foarte precisă localizare a chistului în parenchimul hepatic și relativ la elementele vasculo-biliare hepatice (posibilitatea efectuării de secțiuni în orice plan anatomic este extrem de utilă în acest sens).

În cazul pacienților icterici sunt necesare explorări suplimentare. Colangiografia transhepatică percutană poate ajuta în diagnosticarea rupturii chistelor intrabiliar,

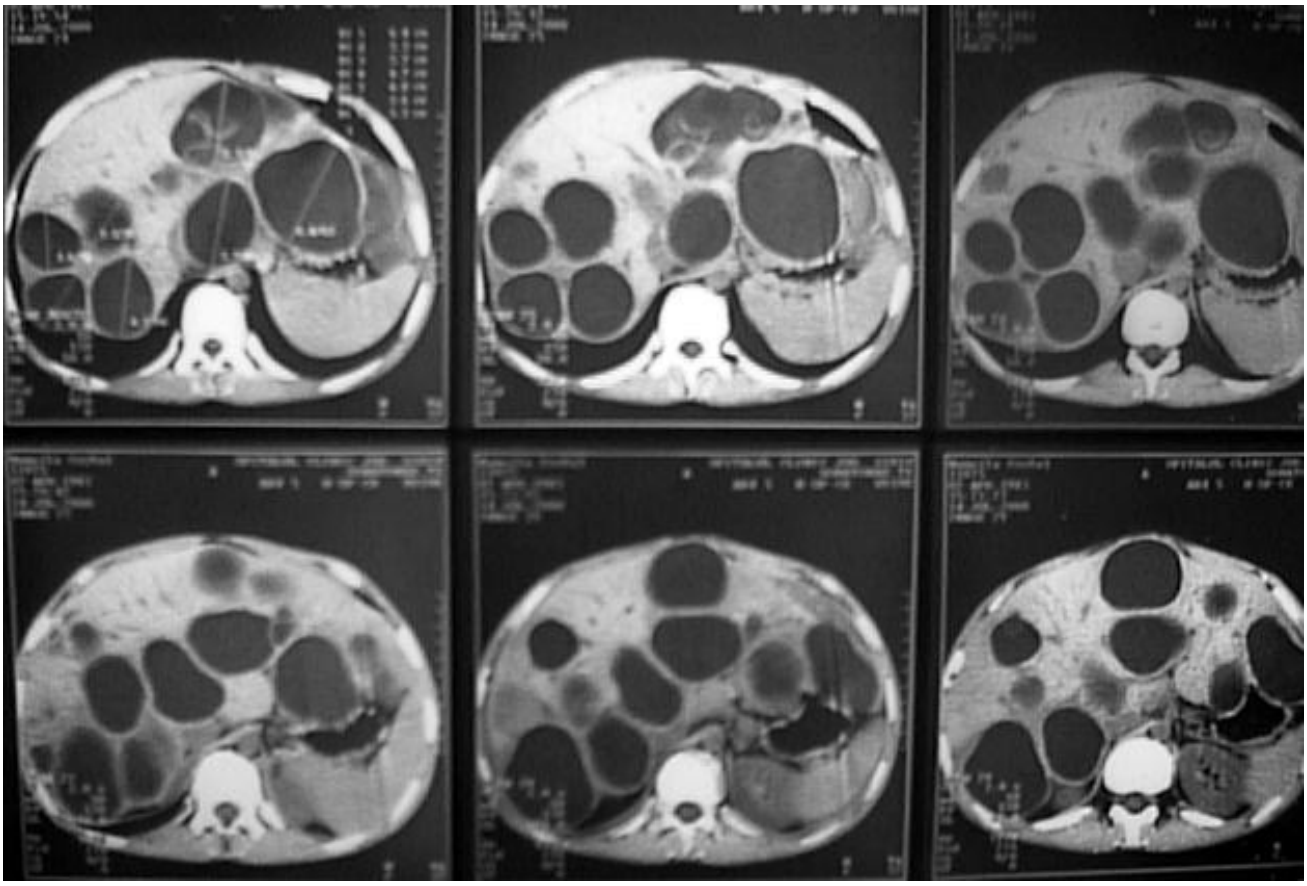

Fig.15 Hidatidoză hepatică multiplă. Aspect CT (colecţie Dr. A. Şanta).

identificând veziculele fiice la nivelul căii biliare principale.[11] Investigația este însă grevată de riscuri, întrucât unele chiste pot avea pereți subțiri iar lichidul hidatic poate fi sub presiune. În aceste situații ruptura chisturilor și scurgerile de lichid hidatic precipitate de investigație pot constitui riscuri importante.

Colangiopancreatografia endoscopică retrogradă (ERCP) este extrem de utilă atunci când icterul obstructiv este datorat membranelor hidatice, când colangita face parte din tabloul clinic sau în situația în care intervenții chirurgicale în antecedente au distorsionat anatomia organului. Comunicarea dintre ductele biliare și chist poate fi demonstrată prin ERCP, investigație care trebuie efectuată după ecografie la pacienții icterici. ERCP are o valoare redusă la pacienții asimptomatici.

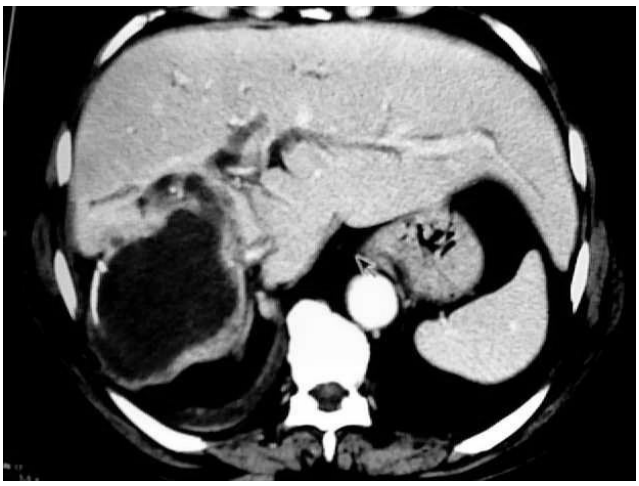

Fig.16 Chist hidatic hepatic fistulizat in calea biliară. Aspect echografic (colecţie Dr. A. Şanta).

Indicațiile corecte de papilotomie sunt de o importanță majoră în cazul chistelor complicate. Papilotomia se recomandă în perioada preoperatorie ori de câte ori ERCP, ecografia sau CT identifică material hidatic la nivelul căii biliare principale, sau în cazul prezenței colangitei, indiferent dacă o comunicare chisto-biliară a fost sau nu evidențiată. În perioada postoperatorie, papilotomia este indicată în cazul identificării de reziduuri hidatice la nivelul CBP, a prezenței unei fistule biliare ce trenează mai mult de 3 săptămâni, în cazul unor fistule biliare cu debit mare (peste 1000 ml/24h) și în prezența icterului. În cazul pacienților cu comunicări chisto-biliare, ERCP și papilotomia au redus semnificativ mortalitatea și durata de spitalizare.[13]

5. TRATAMENTUL NECHIRURGICAL AL CHISTULUI HIDATIC HEPATIC

5.1. Tratamentul medical al chistului hidatic hepatic

Hidatidoza hepatică, nu rareori comparată cu bolile maligne - tumoră progresivă, cu invazivitate, tendință la metastazare, tendință la recidivă postoperatorie - poate beneficia de terapie conservatoare. În acest scop au fost propuse vaccinoterapia, imunoterapia si chimioterapia scolicidă.

Maladia, cu etiologie bine definită chiar în diversitatea celor 4 specii studiate, ar putea beneficia, teoretic, de un tratament imunoprotector specific.

Experimental, începutul secolului XX a descurajat prin rezultatele obținute cu tentativele de vaccinare antihidatică.

Între 1932 și 1957 autori ca Appatie, Colagano, Perez, Fontana, Girord au raportat o moderată ameliorare a experimentelor însă fără rezultate convingătoare statistic, motiv pentru care, deocamdată, cea mai importantă măsură terapeutică conservatoare este reprezentată de tratamentul chimioterapic antiparazitar.

Lipsa de rezultate a imunoterapiei a impus (în condițiile unui parazit cunoscut, accesibil studiului și experimentului) căutarea unui agent scolicid eficient.

Treptat au fost abandonate substanțele antiparazitare cu efecte terapeutice inconstante precum timolul iodat, clorochina sau paludina.

Mebendazolul (derivat de benzimidazol) prezentat inițial cu oarecare entuziasm, nu s-a dovedit a fi chiar atât de eficient pe cât se credea. Dozele mari necesare din cauza absorbției intestinale capricioase, rezultatele incerte, efectele adverse au limitat indicația administrării, numai în cazul chistelor cu perichist subțire, permeabil - chiste tinere hepatice, chiste pulmonare, chiste peritoneale - eventual în asociere cu niclosamida sau cu interferonul gamma.

O altă serie de derivați ai benzimidazolului (flubendazolul, albendazolul) și-au făcut apariția, ultimul impunându-se în mod special în atenția practicienilor, mai ales în varianta asocierii cu un derivat, albendazol sulfoxid sau cimetidina-dexametazona. Rezultate comparabile s-au obținut și în cazul hidatidozei alveolare.

Albendazolul sulfoxid a fost utilizat și în contact direct cu parazitul prin puncție simplă aspirativă și injectare consecutivă.

Praziquantelul, ultimul preparat apărut în lista terapeutică paraziticidă, pare să ofere rezultate superioare, mai ales în asociere cu albendazolul.

Rezultatele chimioterapiei ramân totuși grevate de absorbția capricioasă și de efecte secundare semnificative.Toate acestea au limitat indicațiile terapiei medicamentoase, utilizată mai curând ca adjuvant al chirurgiei și ca factor de prevenție a recidivelor.[2,4,6] În plus, ele nu oferă certitudinea vindecării.

5.2. Tratamentul asistat imagistic al chistului hidatic hepatic

Numim tratamente semiconservatoare sau microinvazive procedeele percutanate, sub ghidaj imagistic.

Prima puncție terapeutică hidatică a fost efectuată în 1985 de Mueler.[14] Ulterior Ben Amor, în1986, a propus primul protocol terapeutic PAIR:

- P - puncție ecoghidată
- A - aspirație pe ac subțire
- I - instilație de substanțe paraziticide
- R - reaspirație

Sub diverse forme acest protocol a fost adoptat si practicat și de alți autori.[7,15-18]

Protocolul propune chimioterapie profilactică timp de o săptămână (Akhan) sau 1 zi (Pavia) înainte și o lună după operație.[5,7]

Intervenția se poate adresa și chistelor recidivate sau multiple, pacienților tarați și se execută sub anestezie locală, cu profilaxie antialergică și antibiotică (Akhan). Protocolul implică puncție simplă pentru chiste sub 5 cm, dar impune drenajul cu catetere autostatice (pig-tail) pentru chiste mai mari de 6 cm.[7]

Aspirarea a 10-20 ml din volumul chistului evidențiază ecografic decolarea membranei proligere. Lichidul extras este examinat microscopic și biochimic. În cazul unor date incerte parazitare se recomandă întreruperea protocolului. Confirmarea de laborator impune continuarea procedurilor care investighează imagistic existența comunicărilor biliare. Prezența acestora interzice instilarea alcoolului datorită riscului de colangită.

Aspirarea substanței de contrast este urmată de injectarea agentului scolicid - alcool 95%, apă oxigenată, betadină. O mențiune suplimentară merită nitratul de argint, un adevărat lider scolicid cu agresivitate minimă tisulară. După 20 de minute se aspiră mixtura endochistică (în absența comunicărilor biliare, alcoolul, care precipită proteinele, penetrează perichistul în 4-12 ore).[7,17]

Reaspiratul este verificat microscopic, iar absența viabilității protoscolecșilor intrerupe procedura scolicidă. Prezența viabilității impune repetarea procedurii.

Chistele cu diametrul de peste 6 cm sunt drenate percutan până la diminuarea productivității sub 10-20 ml.

Monitorizarea ecografică este lunară timp de 6 luni, apoi anuală în primii 5 ani, însoțită de teste

serologice.

Obliterarea cavității restante necesită între 19 și 26 de luni.

Metoda poate fi practicată ambulator în cazurile simple. Cele complicate necesită spitalizare și o relație fermă cu serviciile de chirurgie în eventualitatea apariției complicațiilor.

O variantă a metodei constă în repetarea protocolului la 72 de ore (D-PAI) și instilarea alcoolului 95% care se abandonează intrachistic.[19]

Metoda, relativ eficientă atunci când se adresează eșantioanelor selecționate constituie o variantă atractivă, mai ieftină, grevată de mai puține complicații decât chirurgia, și se adresează, după recomandările OMS, bolnavilor cu contraindicații chirurgicale sau celor care refuză ferm chirurgia.

6. TRATAMENTUL CHIRURGICAL AL CHISTULUI HIDATIC HEPATIC

6.1. Căile de abord chirurgical

Chirurgia chistului hidatic hepatic, în varianta deschisă sau laparoscopică, beneficiază de abordurile parietale standard ale glandei în general, cu diferențe determinate de topografia, dimensiunea și multiplicitatea chistelor parazitate, de tipul constituțional și, nu în ultimul rând, de preferința și experiența chirurgului.

Un loc din ce în ce mai important îl ocupă chirurgia laparoscopică prin extinderea accesului la aparatura necesară și creșterea exponențială a tehnicității.[20-22]

Abordul deschis al CHH, apelează, în procente comparabile ca frecvență, la incizia subcostală dreaptă sau incizia mediană, prima dintre aceste incizii adresându-se lobului drept, cea de a doua, sectorului median sau lobului stâng.[1,5,9]

Ambele incizii pot beneficia de prelungiri în ax, unghiulare în T sau în Y.

Toracofrenolaparotomia dreaptă oferă un beneficiu în vizualizarea chistelor de segment VII sau VIII, sau a celor de graniță toracoabdominală.[1,5,9,23,24] Abordul median se poate prelungi unghiular la dreapta în unghi drept sau ascuțit atunci când incizia inițial estimată devine insuficientă.

Abordul unor chiste duble sau multiple ce interesează glanda în totalitate, sau distinct, cei doi poli hepatici în extremitățile lor, pot beneficia de o incizie largă subcostală bilaterală, mai frecvent asimetrică, cu brațul scurt la stânga.[1,5]

În principiu, căile utilizate, de regulă, pentru abordul deschis al CHH sunt similare celor utilizate în

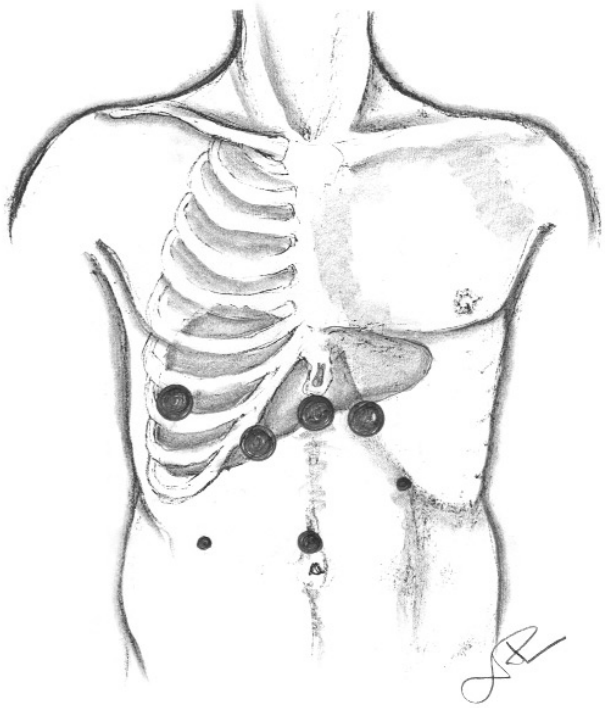

Fig.17 Amplasamentul trocarelor pentru abordul laparoscopic al chistului hidatic hepatic

rezecția hepatică (vezi capitolul 27).

Abordul laparoscopic în variante simple de terapie hidatică poate presupune 3 sau 4 trocare dispuse standard, cu minime diferențe dictate de topografia leziunii sau de preferința chirurgului (Fig.17).

În eventualitatea unei terapii hidatice “agresive” dar și eficiente pe cale laparoscopică, se impun o serie de precizări. Chistoperichistectomia și meșajul perichistic de protecție, impun utilizarea de trocare etanșe de 20 mm, care se plasează de preferință perpendicular, fiind centrate de chist. Plasamentul acestei incizii are o relativă varietate, cel mai frecvent situându-se pe linia arcuată epigastrico-subcostală și uneori intercostal, penetrația parietală cu trocarul (Fig.18) fiind precedată, în acest caz, de etanșarea frenopleurotoracică cu acul Reverdin sau Endoclose (Fig.19).

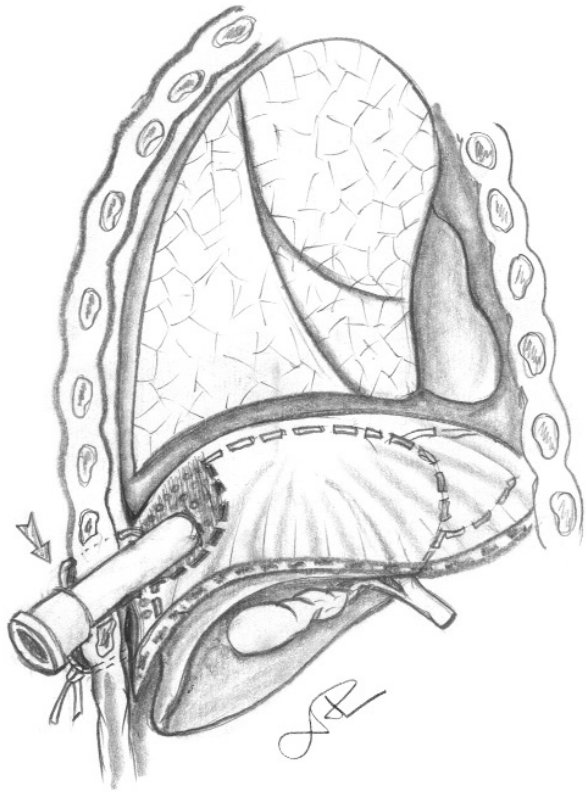

Fig.18 Plasamentul trocarului de 20 mm la nivelul chistului

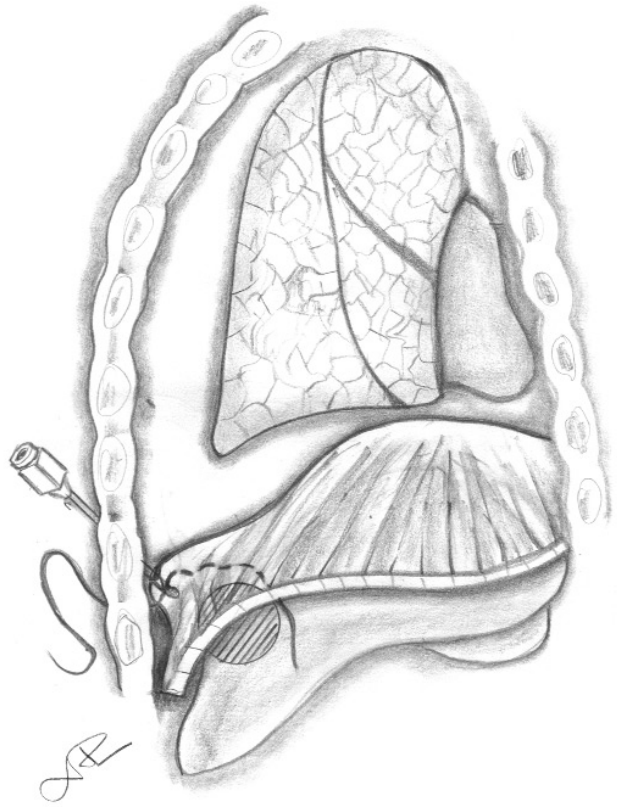

Fig.19 Abord transtoraco-diafragmatic al chistelor

6.2. Tratamentul chirurgical pe cale deschisă

Se adresează nemijlocit larvei cestodului, locatară a gazdei intermediare accidentale, omul, localizare ce induce impasul biologic al parazitului.

Soluția chirurgicală constituie încă regula în tratamentul CHH, cu tot efortul de a impune metode farmacologice sau microinvazive, de tipul punctiei aspirative. Tehnicile chirurgicale utilizate, atît în chirurgia deschisă cât și în chirurgia laproscopică, asemănătoare principial, se împart în procedee conservatoare sau radicale, cu variante intermediare.

Atitudinea preponderent conservatoare domină în general topografiile sectoarelor mediane, eventual paramediane; localizarea profund parenchimatoasă a chistelor sub 5 cm diametru recomandă chiar abstenția. La polul celălalt, topografiile laterale, superficiale, beneficiază de tehnici "radicale" fără implicații notabile funcționale și morfologice asupra ficatului.

Indiferent de opțiunea și agresivitatea intervenției, principial chirurgia își asumă 2 obiective:

- distrugerea parazitului (se adresează metacestodului viabil)
- tratamentul "activ" al cavității restante (perichistului).[1,5,23,24]

6.2.1. Distrugerea - "lichidarea"- parazitului

Distrugerea parazitului presupune puncția aspirativă parțială sau totală a lichidului hidatic și introducerea unei substanțe scolicide (de preferat printr-un sistem de canale cu două căi) în cantitate echivalentă sau inferioară aspiratului și abandonarea acesteia pentru 5-10 minute.

Reabsorbția conținutului chistic permite deschiderea mai mult sau mai puțin conservatoare a perichistului (în funcție de opțiunea tehnică a rezolvării cavității restante) și extragerea membranei proligere și a veziculelor fiice. Acestea se pot extrage cu un aspirator cu diametrul "generos" și margini relativ tăioase, cu "lingura" (Fig.20) sau cu o pensă atraumatică. Extragerea elementelor viabile descrise este mult ușurată de fragmentarea acestora cu un mixer electric "cordless", gest ce normalizează dimensiunea, presiunea de absorbție și în special eficacitatea aspiratorului.

Toate soluțiile tehnice enunțate se pot transfera chirurgiei laparoscopice, cu avantajul apreciabil al miniinvazivității.

Se recomandă ca manevrele scolicide deschise să fie acompaniate și precedate de măsuri de izolare a teatrului operațiilor, cu câmpuri îmbibate în ser clorurat hiperton (pentru chirurgia deschisă) sau de meșe (în chirurgia laparoscopică).

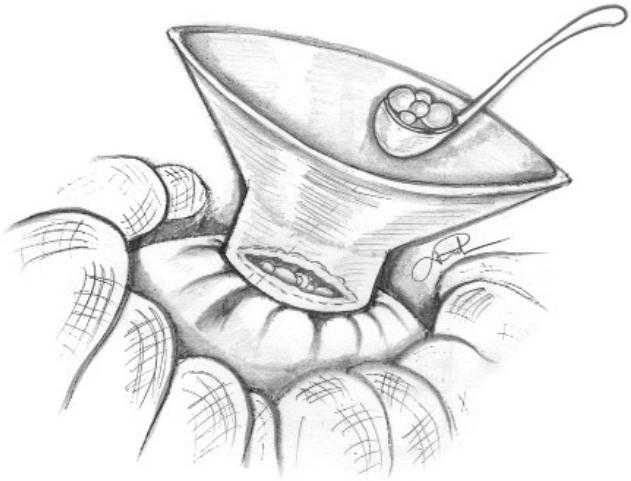

Fig.20 Evacuarea conţinutului chistului cu "lingura" utilizând conul lui Aaron.

În efortul de a proteja cavitatea peritoneală, Saidi și Aaron (Fig.21) au recomandat utilizarea unor conuri de lucru care izolează segmentar zona de abordare a chistului - în chirurgia deschisă - sau utilizarea unor trocare largi (20 mm diam.) (Sabău) cu simplu sau dublu lumen și aspirație coaxială[20,21] - în chirurgia laparoscopică.

Ultimul instrument are și avantajul autoancorării prin crampoane în cârlig de undiță și beneficiază de vidul aspirativ de ventuzare și preluare a scurgerilor din zona de efracție a crampoanelor. O variantă interesantă de trocar autofixabil presupune expansiunea metalică distală cu mărirea diametrului.

O măsură suplimentară scolicidă și ultima la îndemâna chirurgului o constituie badijonajul energic al stratului hialinizat al perichistului (Fig.22), cu beneficiul imediat al evidențierii canaliculelor hepatice deschise și

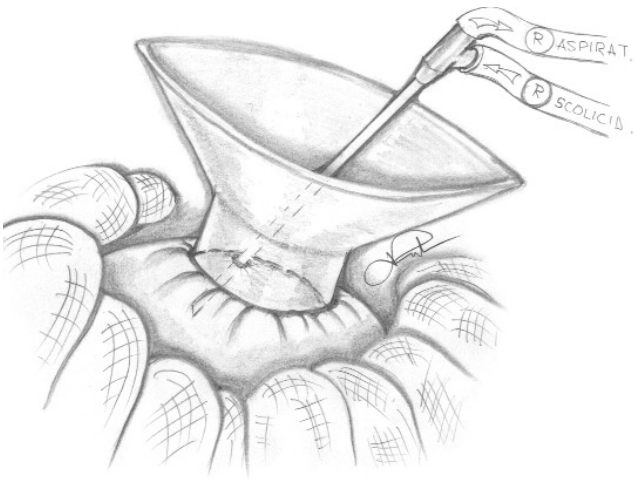

Fig.21 Conul lui Aaron, Saidi.

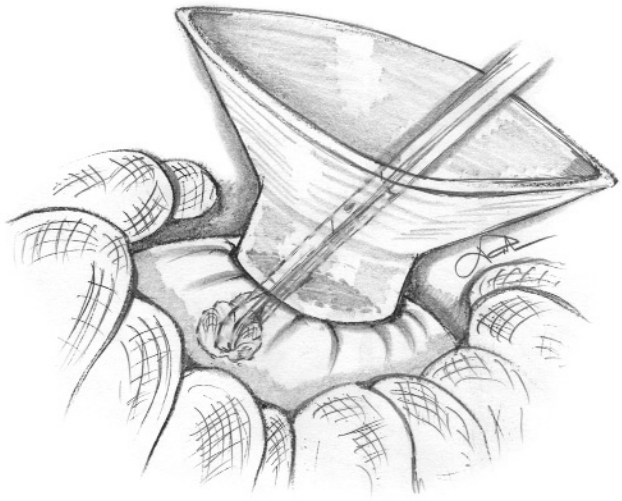

Fig.22 Badijonajul energic al perichistului.

cu posibilitatea îndepărtării ultimelor fragmente proligere migrate în pliurile perichistului (scolecși, microvezicule fiice). Preferăm alcoolul iodat sau tinctura, iodului proteic tocmai datorită unui efect suplimentar, presupus iritativ ce crește adezivitatea.

Ca agenți scolicizi se mai utilizează, în afară de alcool și ser hiperton, apa oxigenată, cetrimidul, nitratul de argint, iodul proteic. Formolul a fost abandonat datorită unor complicații redutabile, uneori mortale (colangita scleroasă). Nici celelalte substanțe nu au o poziție foarte bună în constelația agenților farmacodinamici, în studiile retrospective evidențiindu-se complicații la fel de grave. Nu se poate preciza, însă, nici ce beneficiu real îl are utilizarea acestor agenți, nici cui se poate imputa cu certitudine apariția efectelor adverse. Leziunile se pot datora în egală măsură scolicidului sau lichidului hidatic.

Sunt autori care recomandă evitarea timpului scolicid,[25] (punct de vedere la care nu aderăm din prudență) datorită lipsei unor dovezi clare privind efectele adverse și, poate, din “conservatorism”.

Alcoolul pur, cu un puternic efect coagulant proteic este de preferat, efectele adverse fiind superpozabile celorlalți agenți.

6.2.2. Atitudinea față de cavitatea restantă

Perichistul, o adevărată plagă sferoidală determinată de prezența și presiunea metacestodului, constituie un obiectiv aproape obligatoriu pentru chirurgi. Menționăm totuși și posibilitatea utilizării unor metode micro- și mini-invazive acompaniate de studii imagistice ale dinamicii cavității restante, care consideră compresiunea mecanică parenchimatoasă reversibilă în majoritatea cazurilor, ceea ce ar conduce implicit la vindecarea cavității restante.

O clasificare a atitudinii față de cavitatea reziduală cuprinde o paletă largă de procedee, cu extreme ce variază de la conservatorismul aproape absolut până la radicalismul metodelor de exereză.

Inevitabil, între extreme se găsește marea majoritate a procedeelor uzuale, accesibile majorității chirurgilor și serviciilor, grevate de riscuri mici. Din păcate, însă, ele sunt cronofage și costisitoare prin durata vindecării, eventual necesitatea reintervențiilor, ceea ce justifică tentativele de ajustare și optimizare a procedeelor.

Clasificarea intervențiilor chirurgicale:

- conservatoare (mențin cavitatea reziduală)
- reducționale (reduc perichistul)
- radicale (perichistectomii totale, hepatoperichistectomii totale)

6.2.2.1. Tehnici conservatoare

Tehnicile conservatoare, uneori aparent simple, seducătoare pentru imagiști sau interniști, se adresează cazurilor cu diverse grade de risc sau cu topografii dificile, eventual în contextul unor tare asociate ale bolnavului, ce contraindică practicarea chirurgiei tradiționale.

Considerăm termenul "conservator" definitoriu pentru păstrarea intactă a cavității restante, desigur după tratarea endochistului prin una din variante: de la simpla alcoolizare, la extragerea parazitului.

Conservarea ectochistului se poate realiza prin:

1. Puncția aspirație injecție +/- reaspirația/reinjectarea (PAI sau PAIR în condițiile intervenției chirurgicale)
2. Drenajul extern
   - direct (marsupializare)
   - indirect (cu traiect)
   - peritoneal
   - ligamentar
   - parenchimatos
3. Drenajul intern
   - direct (anastomoza chistodigestivă)
   - indirect (anastomoze chistobiliare sau plombaj epiplooic)

1. Puncția aspirație injecție are ca obiectiv transformarea chistului parazitar într-unul neparazitar, cu riscul abcedării tardive. Procedeul poate fi aplicat percutanat (vezi anterior), deschis sau miniinvaziv.

   În varianta miniinvazivă (celioscopică) și deschisă, procedeul beneficiază de măsuri de izolare și extragere mecanică a elementelor viabile (membrana proligeră, vezicule fiice, nisip hidatic). Procedeul presupune riscul abcedării cavității, în varianta închisă, în condițiile injectării serului fiziologic cu abandonarea cavității.

   Cu toate aceste riscuri, în cazul chistelor intraparenchimatoase profunde situate în zona mediană "riscantă", puncția aspirație injecție este, uneori, singura soluție accesibilă, atât chirurgiei deschise cât și chirurgiei laparoscopice. Procedeul poate fi utilizat în chistul mic (Fig.23) ca procedeu singular sau asociat altui procedeu în chistele multiple. Atunci când localizarea permite fixarea chistului la peretele abdominal (Fig.24) în vederea puncțiilor evacuatorii iterative, se reduce simțitor riscul complicațiilor postoperatorii.

2. Drenajul extern al chistului hidatic ca procedeu singular, precede cronologic puncția aspirație. Variante multiple au fost utilizate, de la marsupializarea adevărată (Fig.25) și marsupializarea stenozantă pe sondă Pezzer (Fig.26) până la

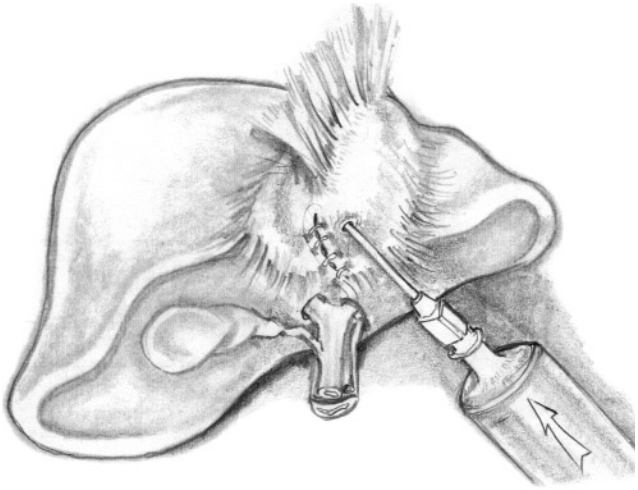

Fig.23 Puncţia aspiraţie injecţie.

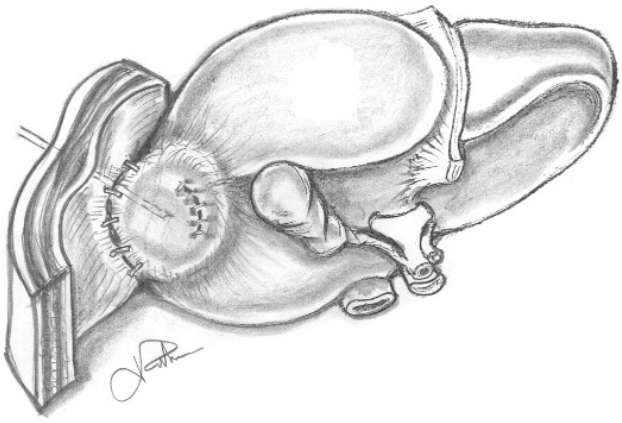

Fig.24 Parietofixaţia perichistului.

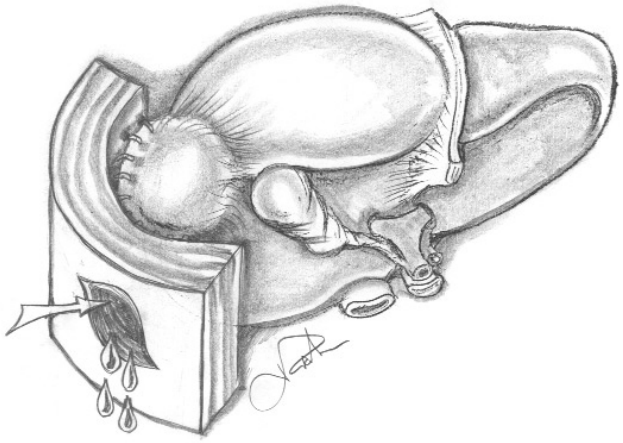

Fig.25 Marsupializarea.

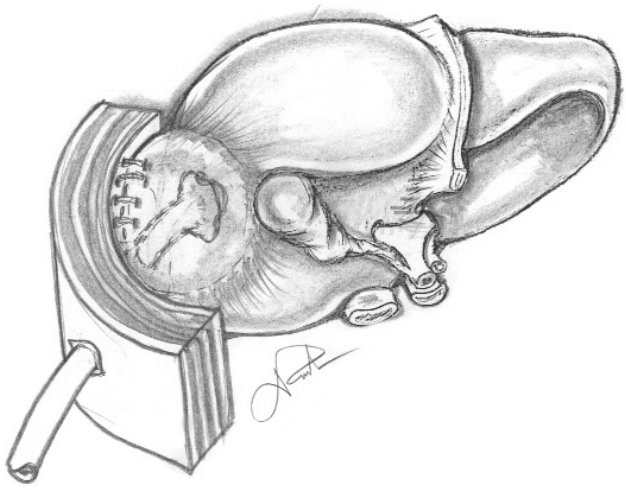

Fig.26 Marsupializarea stenozantă pe sondă Pezzer.

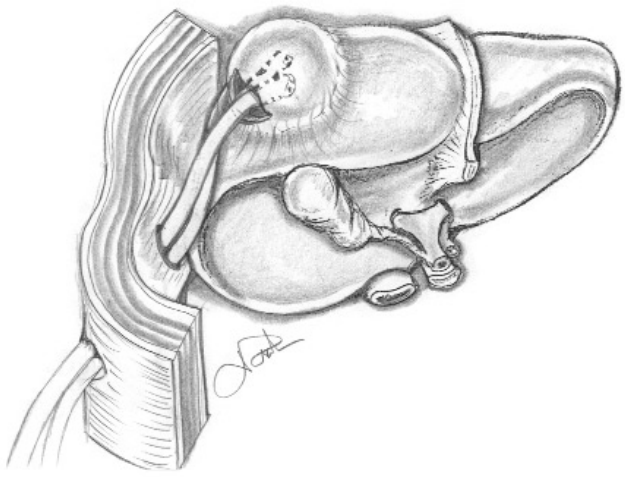

Fig.27 Drenaj extern cu traiect intermediat intraperitoneal.



Fig.28 Drenaj transligamentar.

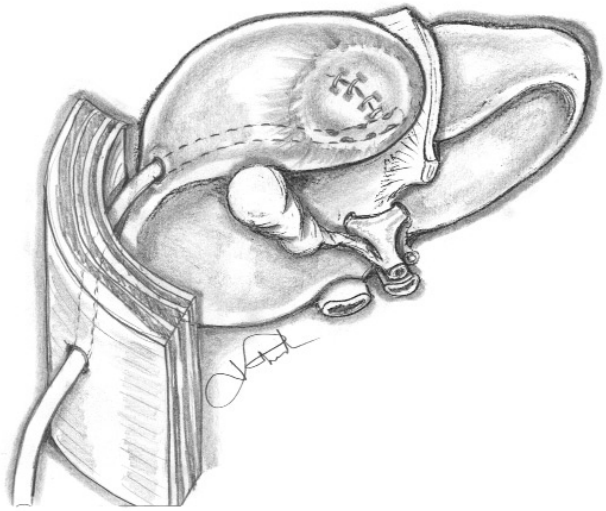

Fig.29 Drenaj perichistic transparenchimatos.

"marsupializarea" disimulată, ce beneficiază de drenaje cu traiect intermediat intraperitoneal (Fig.27), intraligamentar (Fig.28) sau transparenchimatos (Fig.29).

Marsupializarea propriu-zisă, adevărată chistostomie, cu fixarea buzunarului ectochistic la peretele abdomenului (Fig.25) presupune frecvent complicații supurative, deperdiții biliare și durată extrem de lungă de vindecare. Limitarea orificiului de marsupializare la diametrul, de preferat generos, al unei sonde Pezzer (Fig.26), Foley sau multiperforată, are avantajul direcționării sensului drenajului, al tutorizării orificiului și al cuantificării cantitative a scurgerilor în recipient închis, ceea ce previne atât suprainfecția cât și ocluzarea stomei.[1,5,6,8,26]

Se apreciază procedeul direct ca fiind riscant, preferabil de înlocuit cu marsupializarea disi-

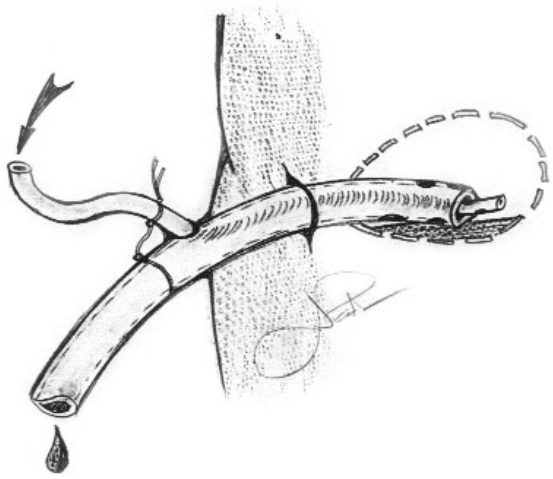

Fig.30 Lavaj-drenaj în contracurent cu un cateter montat în tubul de dren ("tub în tub").

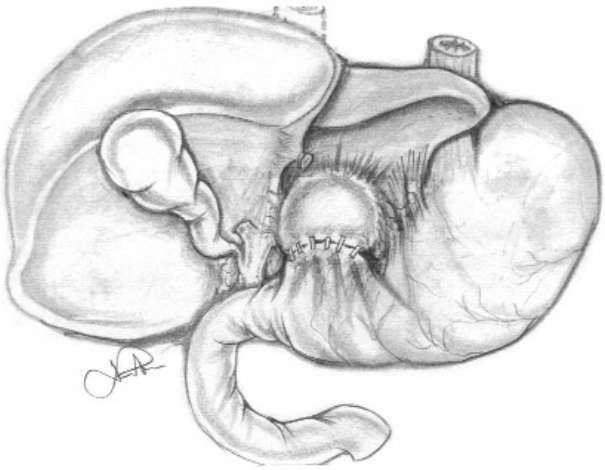

Fig.33 Perichisto-gastro anastomoză la nivelul antrului.

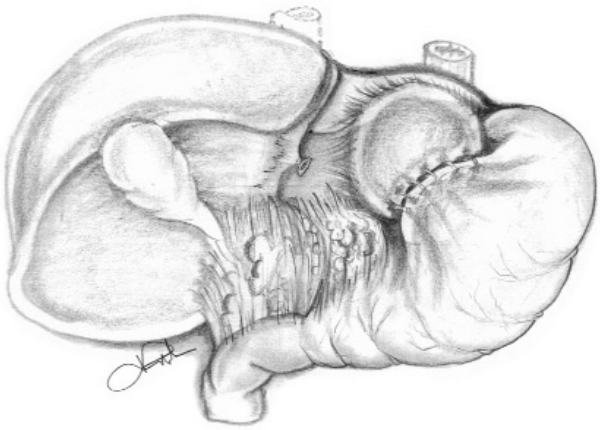

Fig.31 Perichisto-gastro anastomoză la nivelul fornixului.



Fig.34 Perichisto-gastro anastomoză cu tunel confecţionat din marea curbură.

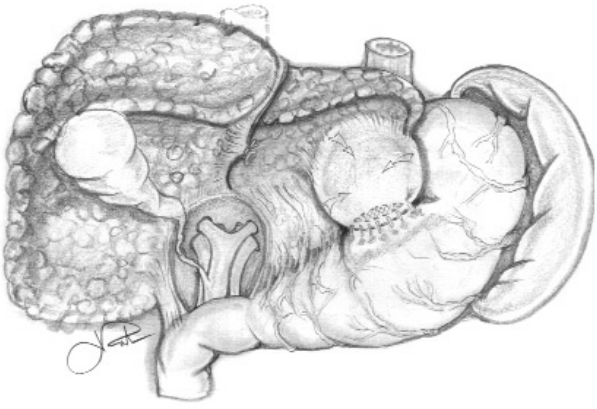

Fig.32 Perichisto-gastro anastomoză la nivelul corpului.

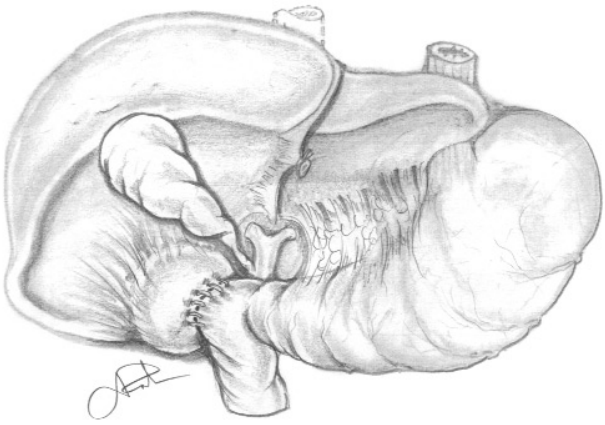

Fig.35 Perichisto-duodeno anastomoză.

mulată. Traiectul peritoneal sau extraperitoneal al drenajului, colectarea direcționată (eventual lavaj-aspirativă) tunelizarea fibro-conjunctivă a traiectului de dren, posibilitatea lavajului drenaj cu acid lactic și antibiotice (Fig.30) constituie argumente în favoarea acestui procedeu.

3. Drenajul intern al chistului hidatic hepatic a apărut ca o variantă a marsupializărilor și ca replică a multitudinii de complicații cronofage ce impunea spitalizări prelungite de luni de zile.

   Diverticulul temporar rezultat, cu tendință la desființare, evoluează subclinic în cazul unei stome suficiente, plasate decliv, ce absolvă complexul anastomotic de incidente retenționale.

   O indicație particulară a drenajului intern o constituie în special topografiile mediane "zise" periculoase, cu cel puțin un sector de sferă corticalizat și condensat, accesibil tehnic unei anastomoze.

   Decizia de drenaj intern, în varianta anastomozei, trebuie însă luată relativ precoce înainte de "demolarea" iremediabilă a chistului, atunci când breșa de extragere a membranei proligere este încă liniară și limitată la câțiva cm. Investigația vizuală internă și precoce a perichistului, fistule canalare, conținutul biliar abundent și necesitatea protejării unui bolnav tarat de o biliragie externă dirijată prelungită, pot decide apelarea la astfel de procedee (Fig.31).

   Viscerele luminale de interes chirurgical în varianta chisto-anastomozelor pot fi stomacul, duodenul, jejunul, colecistul (în anumite condiții) și în cazuri de excepție chiar căile biliare intrahepatice.

   O variantă specială a drenajului "intern" o constituie plombajul epiploic, care este capabil să aspire, să filtreze și să limiteze "producția" endochistică.

Stomacul, structură bine vascularizată cu plasticitate și toleranță recunoscută în condiții de anastomoză poate fi utilizat la nivelul oricărui segment, atât la nivelul fornixului (Fig.31), corpului (Fig.32) și antrului (Fig.33), în anastomoze directe BURLUI, cât și în variante plastice, cu tunelizări ale marii curburi, izoperistaltice, SCHRAGER, FERESTIS, COSTESCU (Fig.34).

Anastomoza cu stomacul trebuie plasată decliv pentru clino- și ortostatism.

Dintre variantele tehnice ale anastomozei perichist-stomac, se preferă sutura monoplan, cu fire separate, nerezorbabile, subțiri, cu evitarea tensiunii în sutura. Chistogastroanastomozele au fost utilizate, uneori, ca procedeu destinat unor topografii speciale și în condițiile unor riscuri biologice speciale (ciroza, insuficiența renală, vârsta înaintată). Principala complicație o constituie hemoragia; dezunirea de sutură cu fistulă anastomotică sau peritonita secundară survin cu o frecvenă semnificativ mai redusă.

Anastomoza perichistului hepatic cu duodenul (Burlui) poate fi utilizată în topografiile feței viscerale paramediene drepte a metacestodului, în condițiile contactului topografic inițial al celor două elemente implicate în sutură. (Fig.35). Fixitatea anastomotică a duodenului, vascularizația relativ pretențioasă a peretelui acestuia, limitează, totuși, indicațiile perischistoduodenoanastomozei.

Perichistoenteroanastomoza (GOINARD -1958) [27] constituie varianta cea mai frecvent utilizată, datorită



Fig.36 Perichisto-jejuno anastomoză pe ansă exclusă în "Y" à la Roux precolică.

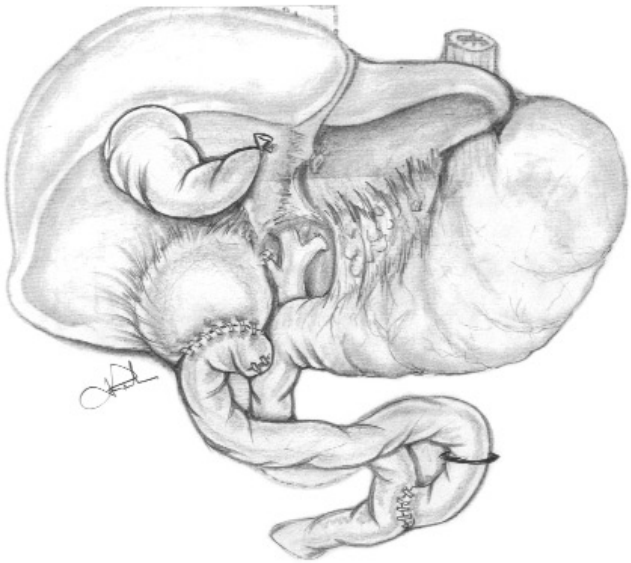

Fig.37 Perichisto-jejuno anastomoză pe ansă exclusă în "Y" à la Roux transmezocolică.

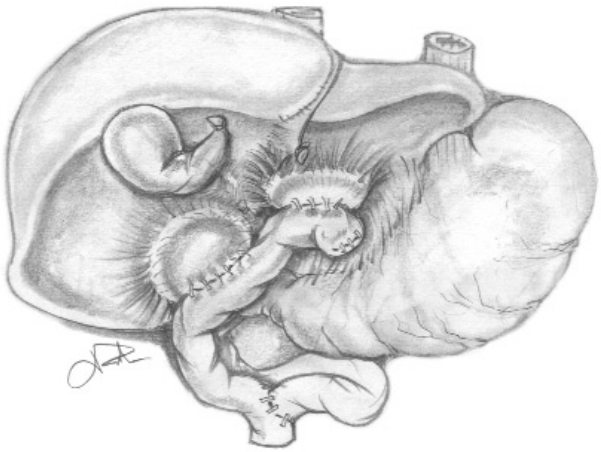

Fig.38 Dublă anastomoză biperichisto-jejunală pe ansă în "Y".



Fig.39 Perichisto-colecisto anastomoză protezată cu tub pierdut transpapilar.

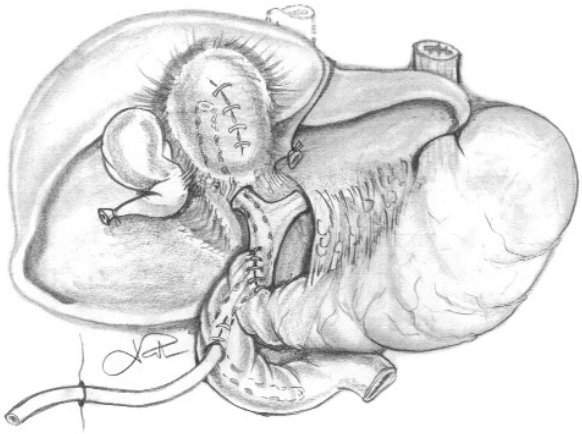

Fig.40 Drenaj chisto-canalaro-duodenal exteriorizat a la Volker.

mobilității deosebite enterale, a vascularizației satisfăcătoare, precum și datorită posibilității de a evita refluxul digestiv în cavitatea chistică. Cele două variante uzuale ce pot fi utilizate sunt montajul în Y și montajul omega, de preferat fiind montajul în Y (a la Roux) (Fig.36,37). Posibilitatea plasamentului atât precolic (Fig.36), cât și retrocolic, face din intestin o soluție de elecție, care se alătură avantajelor enumerate mai sus. Există posibilitatea de a realiza o dublă anastomoză (bichistoenterală) în plasamente chiar la distanță ale perichistelor (Fig.38).

Anastomozele chirurgicale chistobiliare constituie o eventualitate rară sau foarte rară, în care permeabilitatea căilor biliare este condiția obligatorie, iar eventualitatea unor “mega” dilatații constituie tentația pentru operator de a practica o chirurgie “de caz”, imposibil de standardizat și recomandat, dat fiind variabilitatea de impunere anatomochirurgicală.

Colecistul în contact cu chistul, eventual perforat, realizându-se o anastomoză spontană în prezența unui cistic și coledoc permeabile, și nelocuite, poate fi utilizat pentru o anastomoză largă, declivă, în condițiile în care chistul este plasat în plină zonă “riscantă“ a sectoarelor mediane (Fig.39).

Anastomoza și cisticul, eventual papila, pot fi cateterizate de un tutore (tub de politen multiperforat) extractibil transpapiloduodenal endoscopic (Fig.39) sau transparietoduodenal à la Volker (Fig.40), cu avantajul în ultima variantă al unui posibil control fistulografic cu substanța de contrast, și al spălării iterative a tutorelui intrachistic.

În condițile deschiderii spontane a chistului hidatic hepatic într-unul din canalele biliare importante intrahepatice și a permeabilității sigure a căilor biliare se poate apela la drenajul transcanalar cu tub Kehr cu o ramură a T-ului în chist (Fig.41) iar cealaltă facultativ transpapilar în duoden. În condițiile unor căi biliare

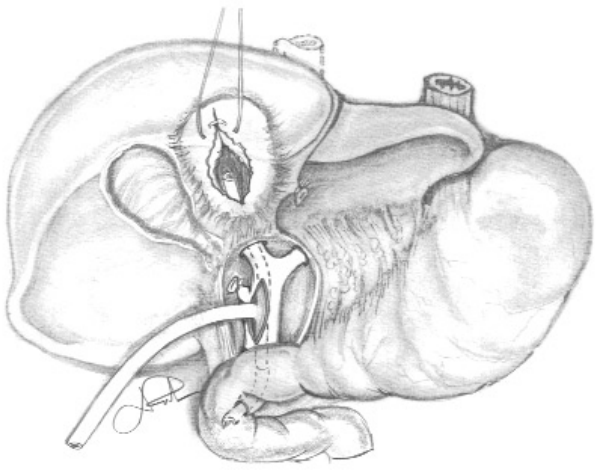

Fig.41 Drenajul transcanalar cu tub Kehr.

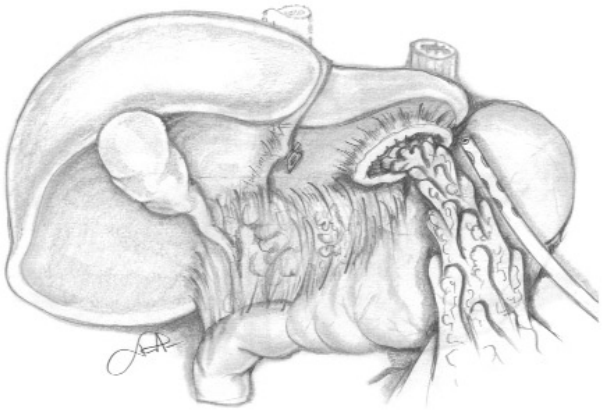

Fig.42 Plombajul cu epiploon al cavităţii restante.

nealterate și în absența papilitei, ramura duodenală poate fi plasată supraoddian. Avantajul controlului imagistic postoperator al căilor biliare, cât și al dinamicii chistului, ar fi de semnalat. Același avantaj ar putea fi menționat în condițiile unei coledocoduodenoanastomoze calibrate pe tutore chistocanalaroduodenal, exteriorizat à la Volker. În condițiile unui serviciu endoscopic, avantajul poate fi menționat și în varianta unui tub pierdut intraduodenal, transpapilar sau transanastomotic.

Evident, toate aceste drenaje canalare se vor practica în condițiile colecistectomiei, cu excepția cazurilor unor plastii colecistice suplimentare, care să constituie un traiect intermediar.

În cadrul tehnicilor de drenaj intern a fost introdusă și o variantă greu de încadrat și anume "plombajul epiploic"; calitățile plastice și rezorbtive ale omentului mare permit utilizarea acestuia, în special în perichistele tinere sau la extrema cealaltă, în cazul perichistelor calcificate, atunci cand alte procedee sunt fie excesive, fie insuficiente (Fig.42). Formal, "plombajul epiploic" are drept indicație localizări dificile sau inoportune unui procedeu anastomotic, absența coleragiei intraoperatorii, posibilitatea mobilizării unui fragment epiploic cu pedicul vascular, imposibilitatea desființării unei plăgi sferoidale calcificate sau a anastomozarii acesteia. Procedeul neîncadrabil practic în categoria drenajelor interne, constituie o "licență" chirurgicală auxiliară, care trebuie asociată cu drenajul de vecinătate obligatoriu.

Ca și complicații ale procedeelor descrise, cu agresivitate minimă față de perichist, au fost semnalate: fistula persistentă biliară (pentru drenajul extern), peritonita biliară, hemoperitoneul, hemoragia digestivă superioară (în special pentru chistogastroanastomoze), abcesul hepatic, icterul mecanic, dinamica lentă a cavității.

6.2.2.2. Tehnici reducționale

Aceste procedee "conservatoare" chirurgicale sunt doar aparent simple, intrucât, atunci când sunt practicate devin cele mai mari consumatoare de zile de spitalizare.

"Timiditatea" reducțională prelungește inutil spitalizarea, în timp ce "agresivitatea" inutilă asociată lipsei de experiență în chirurgia hepatică crește riscul operator și posibilitatea complicațiilor.

Magnitudinea rezecției perichistului subîmparte procedeele reducționale în 3 categorii (Fig.43):

- Operculectomii
- Perichistectomii parțiale
- Perichistectomii maximale (subtotale)

Indiferent de amploarea procedeului, dar mai ales în cazul ultimelor două variante, este recomandat ca rezecția să aibă în vedere o bună hemostază, utilizând electrocauter, disector ultrasonic, ligatura vasculară etc.

Operculectomia, procedeu ce definește o minimă reducție, se poate adresa unor chiste mari, profunde și

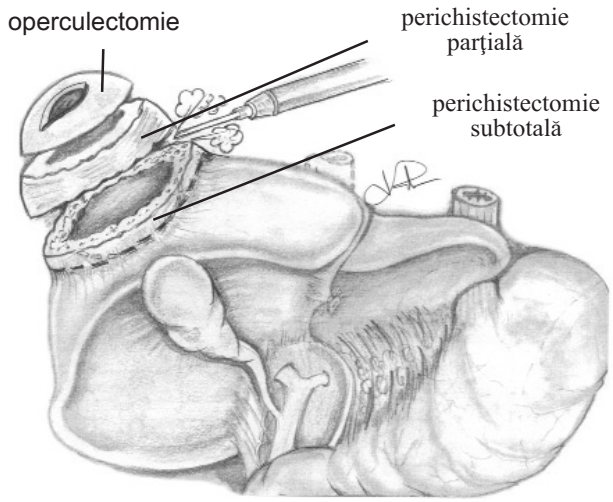

Fig.43 Nivele de magnitudine a rezecţiei perichistului.

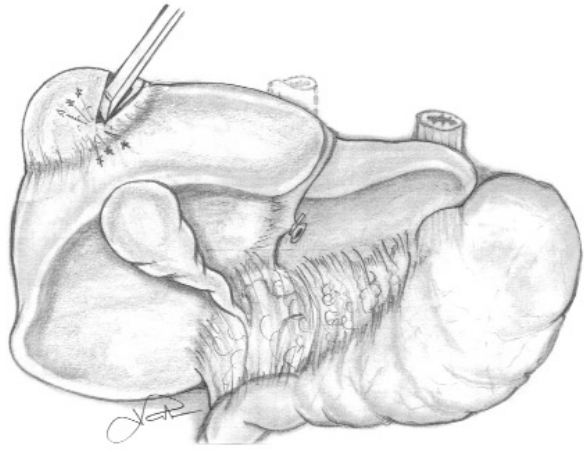

Fig.44 Operculectomie cu cleşte Liston (chist calcificat).

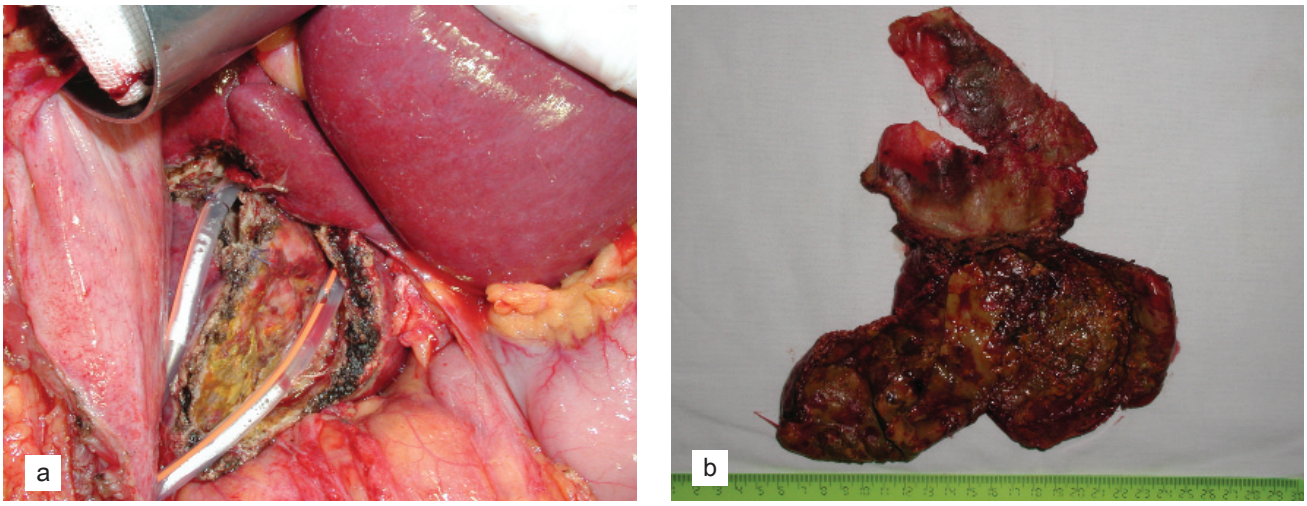

Fig.45 Chiste hidatice hepatice (2) de segmente IV- V, respectiv VI-VII- a) aspect intraoperator după perichistectomie parţială b) aspectul perichistului rezecat.

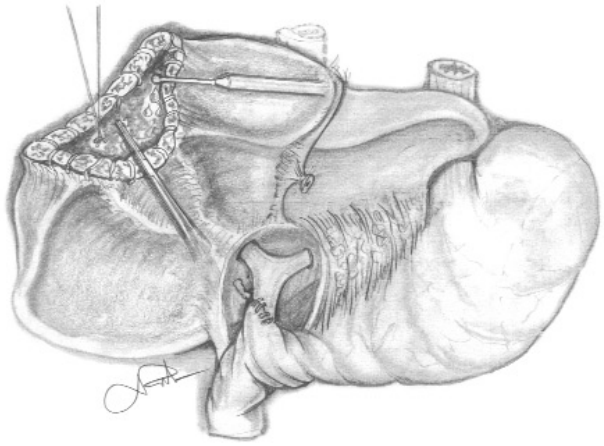

Fig.46 Sutură circumferenţială hemostatică şi colestatică.

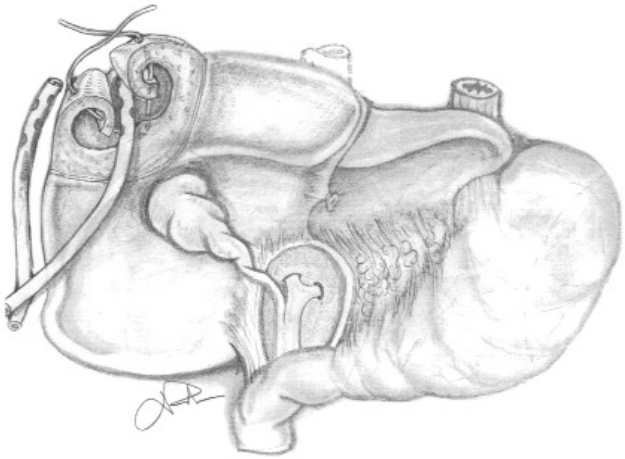

Fig.48 Reducerea cavităţii perichistice prin invaginarea marginilor. Drenaj de contact.

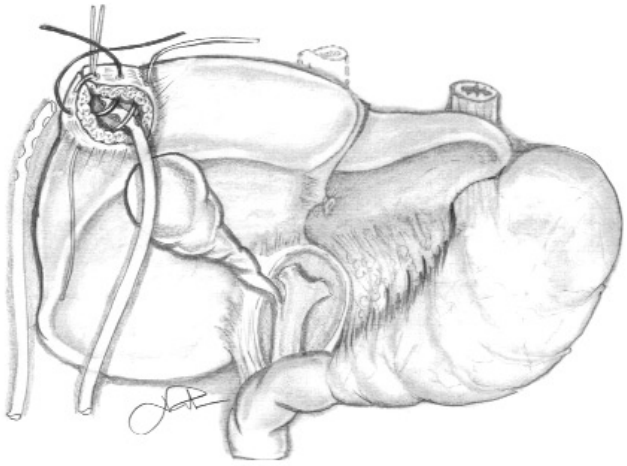

Fig.47 Suturi tunelizante Guedj. Drenaj de contact.

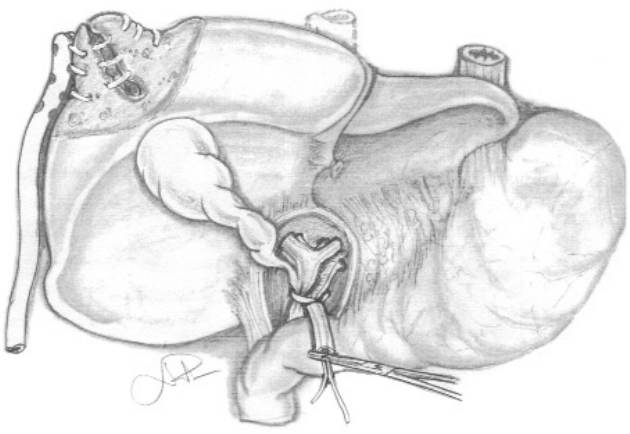

Fig.49 Desfiinţarea cavităţii perichistice. Drenaj de contact.

implică o spitalizare de regulă lungă, exceptând cazurile ce pot fi finalizate printr-o anastomoză digestivă.

Operculectomia este însă, uneori, singura soluție posibilă în chistul calcificat și atunci se apelează la tehnici mai degrabă ținând de osteotomie cu dalta, costotom, clește Liston (Fig.44). Tehnica descrisă, însoțită de plombaj epiploic și drenaj extern, poate oferi rezultate surprinzătoare, cu vindecări spectaculoase.

Chistectomia parțială constituie probabil varianta reducțională cea mai utilizată în chistul hidatic hepatic (Fig.45). Este relativ simplă, eficientă, accesibilă majorității chirurgilor, fără riscuri inutile intraoperatorii și cu o evoluție postoperatorie acceptabilă ca durată și complicații. Procedeul reprezintă varianta anatomo-patologică ce conservă țesut hepatic relativ rapid reversibil, extirpând zonele scleroase cu beneficiul evitării riscurilor vasculare și biliare semnificative.

Procedeul poate fi finalizat cu sutura circumferențială hemostatică și colestatică pe suprafața restantă (ligatură sau/și electrocoagulare în funcție de calibrul și debitul vascular sau canalar) (Fig.46) și un drenaj de contact. Această variantă constituie o soluție convenabilă în chistele cu dominanta corticalizată și un procedeu de elecție în chirurgia laparoscopică.

În cazul dubiilor în legătură cu hemo- și colestaza, rezecția chistoperischistică se poate suplimenta cu suturi tunelizate (Fig.47) sau invaginate (Fig.48) (Juvara) centrate de unul sau două tuburi de dren multiperforate.

Procedeul aparent mai sigur are, de fapt, evoluție postoperatorie lungă cu toate avatarurile unei fistule biliare externe.

Uneori, în obliterarea completă a traiectului perichistic restant, este de preferat procedeul recomandat de Stoica și Sabău (Fig.49).

Chistoperichistectomia maximală (Fig.50) reprezintă un nivel de agresivitate mai mare și presupune o rezecție hepatoperichistică mai complexă, cu colehemostază minuțioasă intrachistic dar și în țesut hepatic de contact (Fig.51) (Stoica, Sabău).

Din dorința menținerii a cât mai puțin țesut scleros, prin acest procedeu se extirpă aproape în totalitate perichistul, dar de cele mai multe ori se lasă pe loc o "pastilă" mai mult sau mai puțin largă din ectochist (Fig.46,50,52); astfel, rezecția poate fi echivalentă unei rezecții hepatice (Fig.52,53,54).

Intervenția, în condițiile certitudinii hemo- și colestazei poate fi finalizată cu sutura circumferențială sau poate fi completată cu obliterarea completă a cavității, prin suturi etajate fără drenaj ce ancorează marginile perichistice de partea profundă, cu avantajul, de loc de neglijat, al unei rezistențe remarcabile la

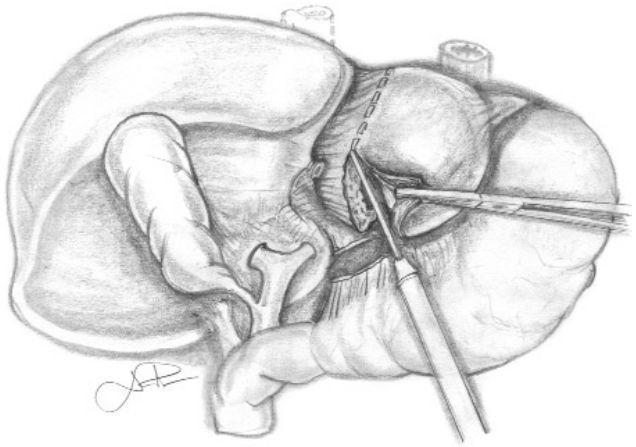

Fig.50 Chistoperichistetcomie maximală.

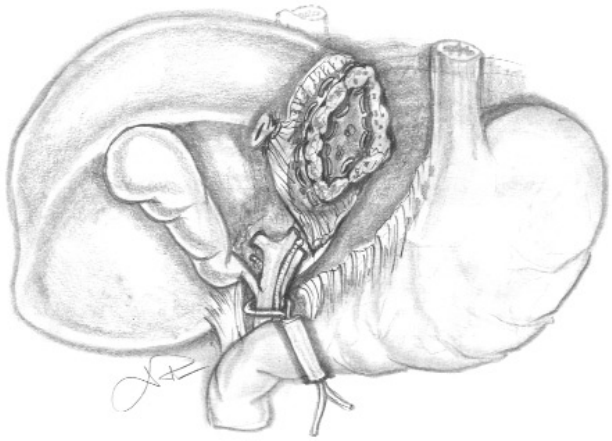

Fig.51 Segmentectomie II-III cu perichistorezecţie maximală.

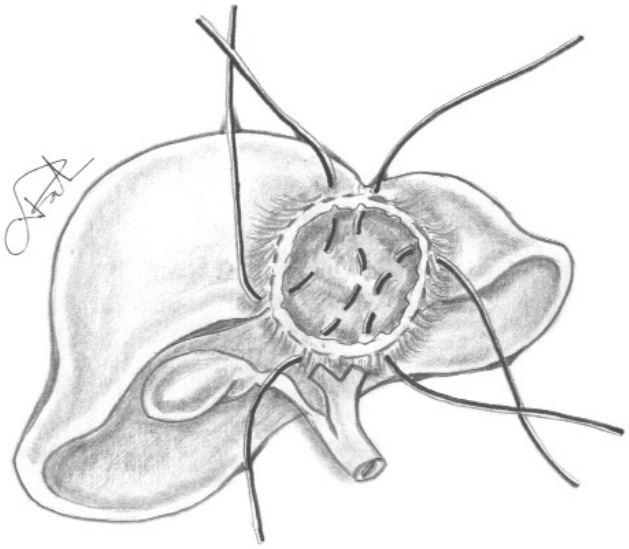

Fig.52 Chistohepatorafie.

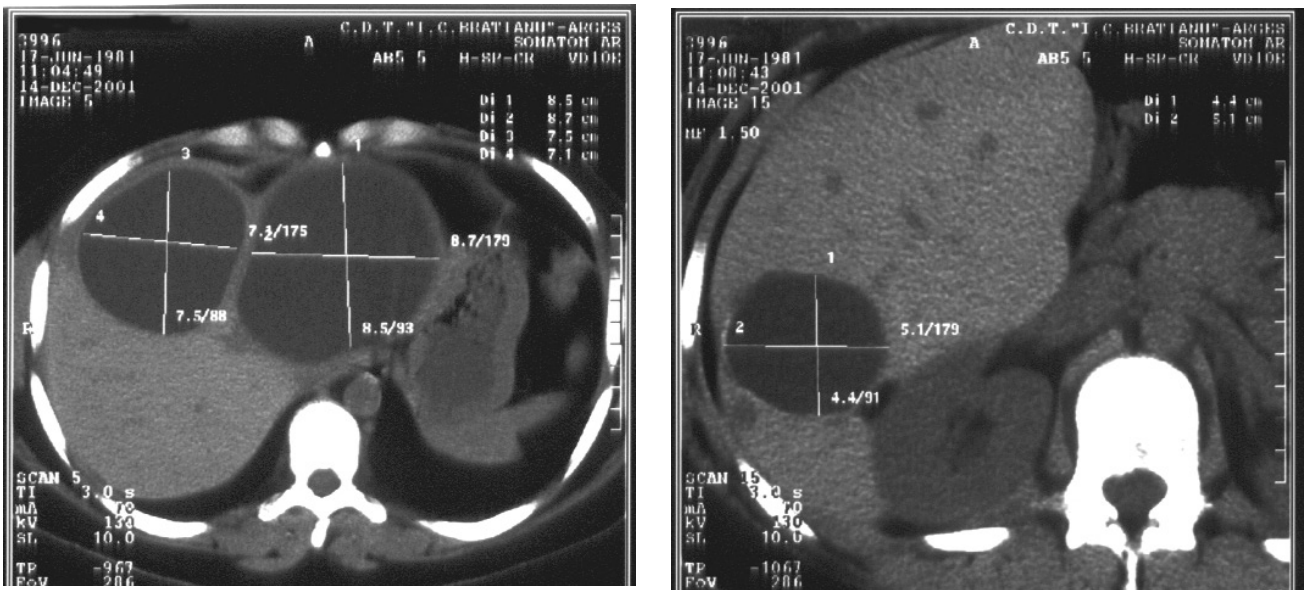

Fig.53. Chiste hidatice hepatice multiple (3) situate în segmentele II-III, IV (care desfiinţează practic lobul stâng) şi VI (colecţie Dr. A. Şanta).

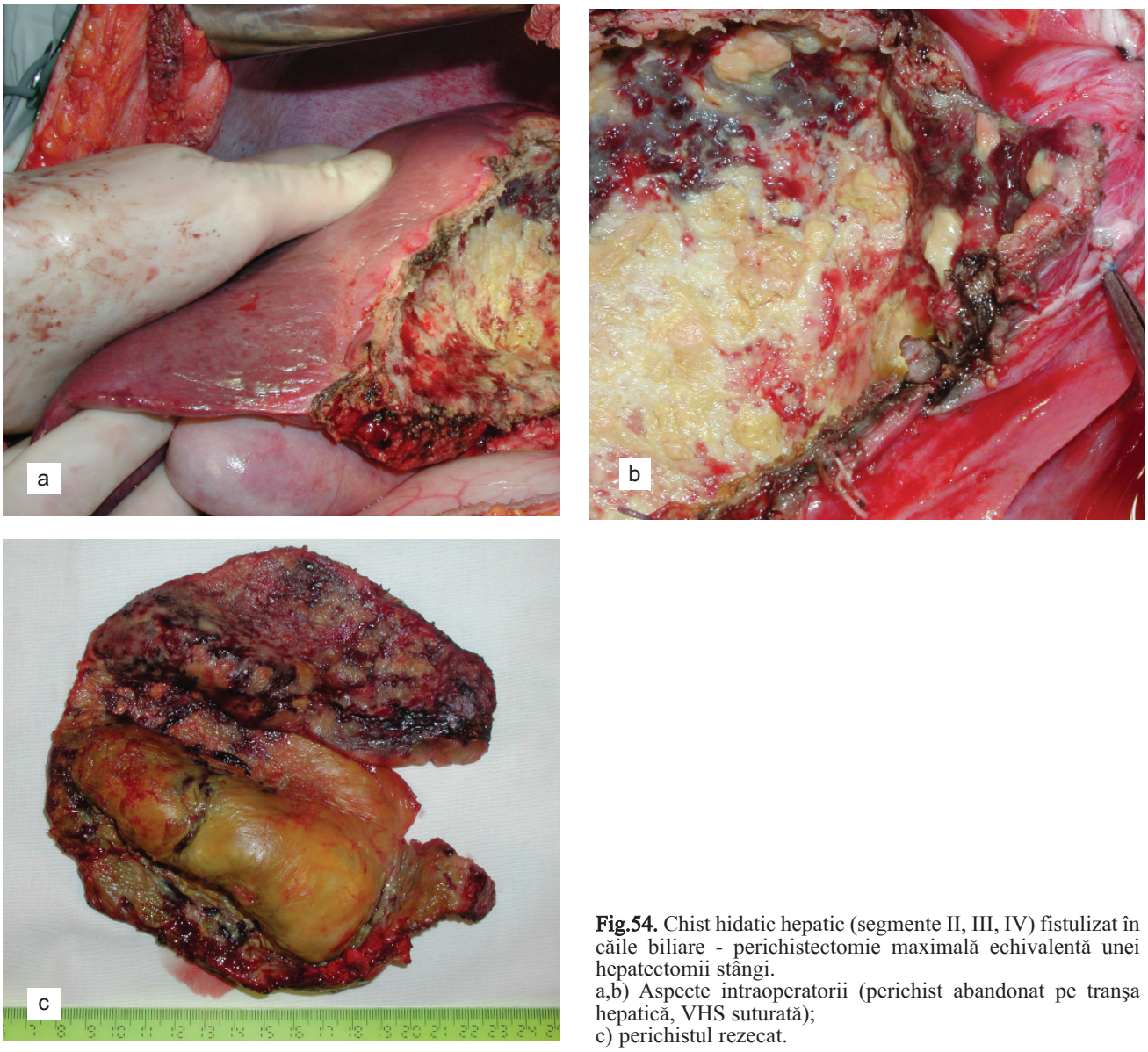

Fig.54. Chist hidatic hepatic (segmente II, III, IV) fistulizat în căile biliare - perichistectomie maximală echivalentă unei hepatectomii stângi.
a,b) Aspecte intraoperatorii (perichist abandonat pe tranşa hepatică, VHS suturată);
c) perichistul rezecat.

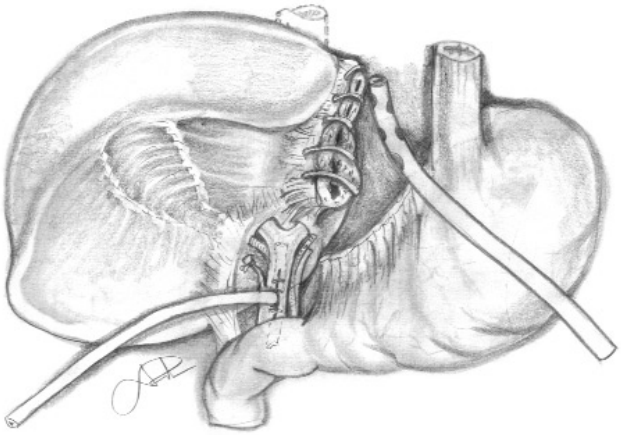

Fig.55 Perichistorafie cu desfiinţarea plăgii sferoidale.

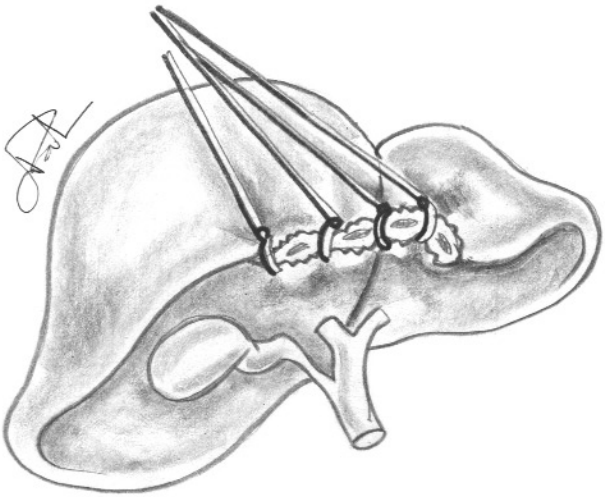

Fig.56 Chistohepatorafie.

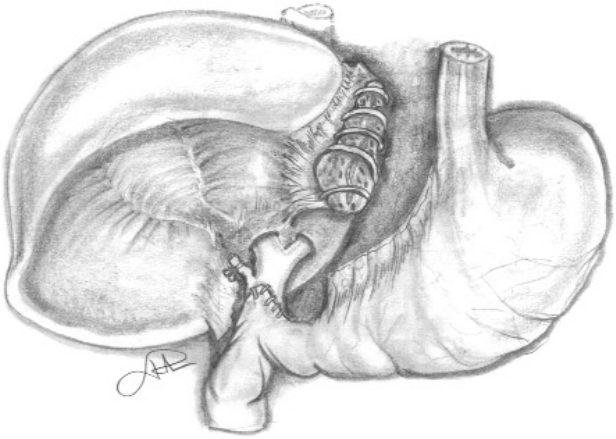

Fig.57 Modalităţi de drenaj.

sutura perichistului, comparativ cu parenchimul hepatic necondensat.

Ca material de sutură se preferă fire groase, nerezorbabile sau foarte lent rezorbabile. Beneficiile acestei atitudini rezidă în bilihemostaza suplimentară și refacerea capsulei Glisson (Fig.49,55,56).

Suplimentar, implicarea ligamentului falciform în sutură, acolo unde este posibil, oferă un supliment de rezistență la secțiunea prin înnodare.

Cavitatea închisă rezultată nu are nici o consecință septică, în condițiile badijonării cu alcool iodat a suprafeței perichistice restante și, după experiența proprie, nu s-au remarcat complicații postoperatorii majore imputabile procedeului.

Drenajul extern de contact sau intern (abord bipolar), asociat obliterării complete, prin decompresiunea CBP și implicit a canalului biliar intrahepatic comunicant, poate asigura un plus de siguranță în protecția antiretențională (Fig.55,57). Utilizarea sistematică a abordului bipolar, chistic și biliar s-a dovedit facultativă, procedeul vizând asocierea efracție biliară perichistică - dilatație coledoc (papilite, coledoc locuit) în condițiile efectuării colecistectomiei.

6.2.2.3. Tehnici radicale

Chistoperichistectomia totală

Recidivele postoperatorii, altădată frecvente, complicațiile existenței plăgii sferoidale, cât și condiții speciale de confort topografic, au sugerat chirurgilor posibilitatea unei intervenții “radicale” față de complexul metacestod-perichist și anume extirparea completă.

Radicalismul extirpării parazitului are numeroși adepți, mai ales în țările cu o incidență redusă a echinococozei și presupune un plus de experiență în chirurgia rezecției hepatice, datorită posibilelor riscuri vasculare și biliare.

Tehnicile numite “radicale” pot fi clasificate în trei categorii tehnice:

1. Perichistectomia ideală (cu chist închis) (Napalkov) (Fig.58)
2. Perichistectomia cu chist deschis (Fig.59)
3. Enucleorezecția chistohepatică (Imperatii) (Fig.60)
4. Rezecțiile hepatice “adevărate” (Fig.61)

Primele două categorii de procedee în special, se adresează chistelor cu topografii dominant corticalizate sau chiar pediculate, procentual destul de reduse, beneficiind însă de o remarcabilă viteză de vindecare în absența complicațiilor.

Perichistectomia ideală, rămasă în literatură sub numele de operația Napalkov, este posibilă în chirurgia deschisă și necesită o minimă hemo- și bilistază (electrică, prin sutura pe tranșă sau pedicul). (Fig.58,62)

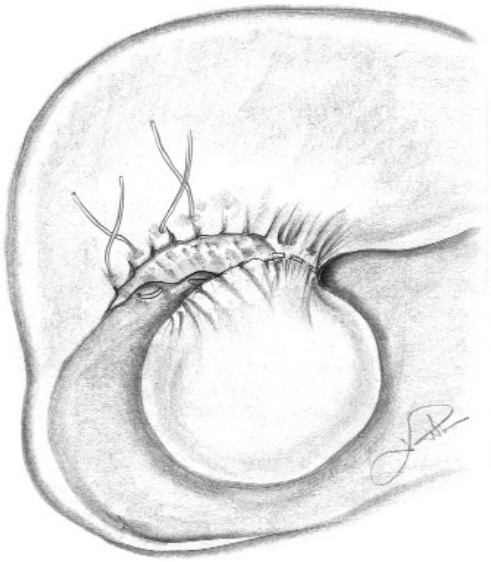

Fig.58 Chistectomie ideală Napalkoff.

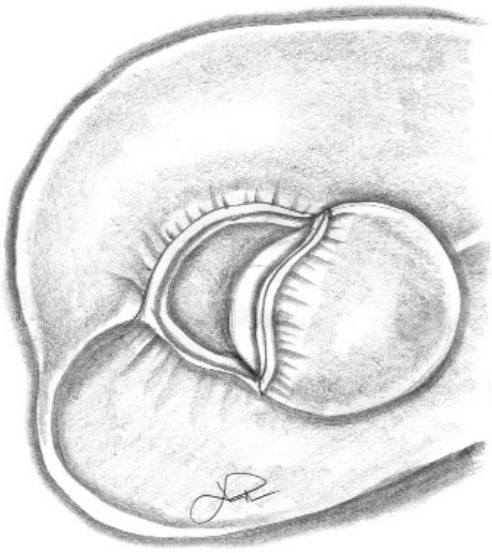

Fig.60 Enucleorezecţia Imperatii.

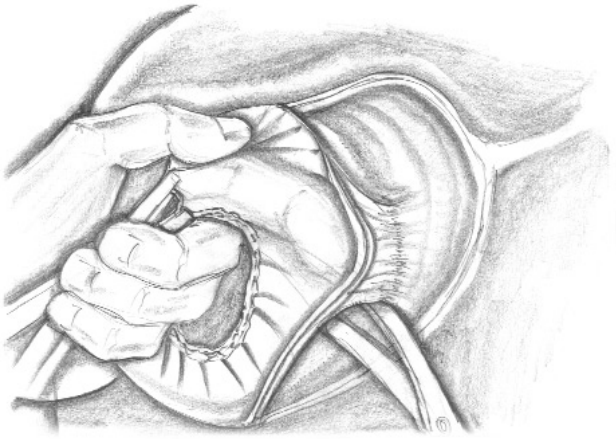

Fig.59 Perichistectomie cu chist deschis.

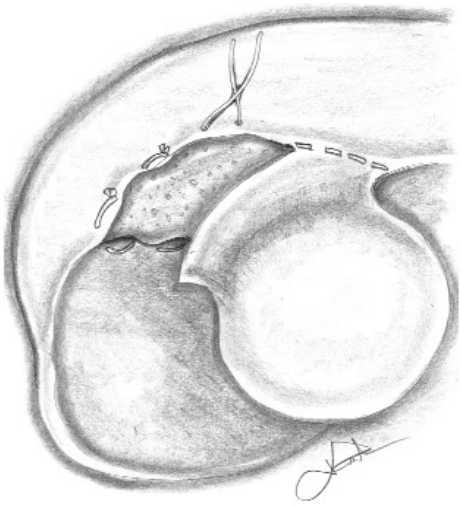

Fig.61 Hepatoperichistectomie.

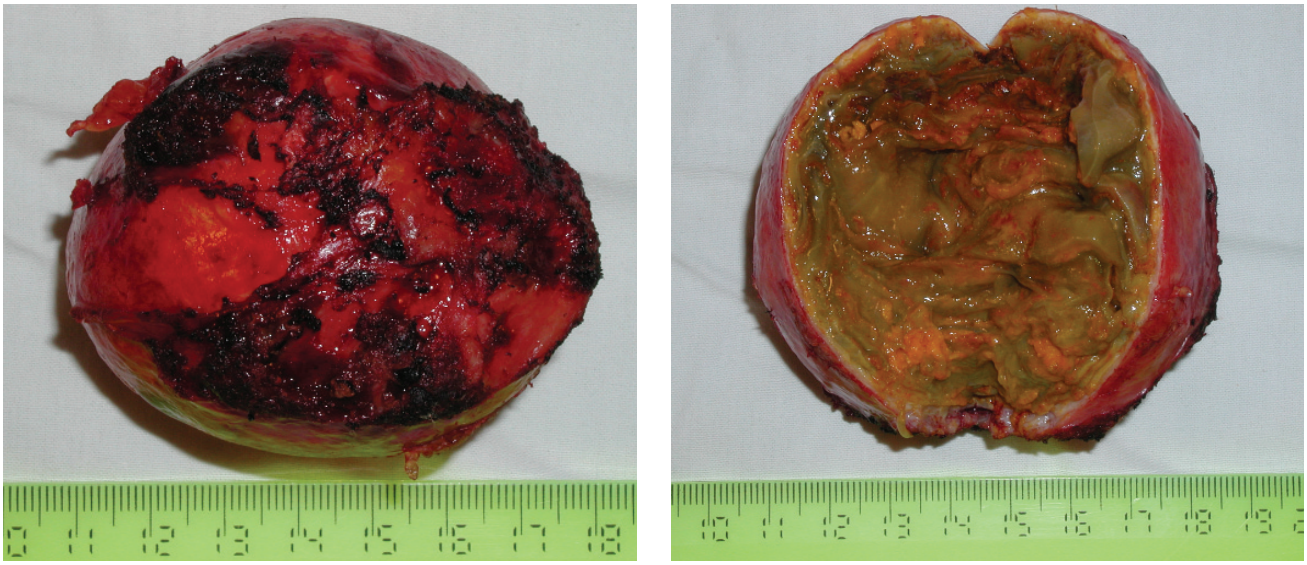

Fig.62 Piesă de chistectomie ideală (chist hidatic de segment III).



Fig.63 Piesă de bisegmentectomie II-III pentru chiste hidatice hepatice multiple situate în segmentele II, III; IV, VI-VII (acestea din urmă tratate prin inactivare, evacuare, perichistectomie parţială).

Perichistectomia cu chist deschis, se poate practica în afara celor trei straturi de condensare ale țesutului hepatic (Fig.59) sau între lamele celor trei straturi (Arce, Constantini, Rivas, Ivanissevich), cu beneficiul reducerii riscurilor vasculare și realizării unei hemostaze ultrasonice sau electrice mai comfortabile în zona paucivasculară.

Localizări particulare, cu lame de țesut hepatic ce coafează perichistul, au impus un procedeu special, enucleorezecția Imperati, care are avantajul reducerii suprafeței de hemo- și bilistază, diminuând în același timp riscul de necroză secundară a structurilor restante (Fig.60).

Rezecțiile hepatice reglate vor fi tratate într-un capitol ulterior. De menționat că procedeele "radicale" de extirpare chistoperichistică, în special cele cu perichist deschis, enucleorezecția, și rezecțiile hepatice (Fig.63) pot beneficia de manevra de compresiune digitală sau instrumentară a pedicului hepatic (Pringle).

6.3. Chistul hidatic de dom hepatic

Chistele hidatice hepatice localizate la nivelul feței superioare a ficatului, cunoscute și sub denumirea de chiste hidatice ale domului hepatic, reprezintă circa 10% din localizările bolii hidatice hepatice și constituie o entitate anatomo-clinică datorită particularităților clinice, evolutive și terapeutice.[28] Chistele cu această topografie prezintă o serie de particularități:

- diagnosticul în stadii avansate, complicate
- evoluția predominant spre torace și spre complicații pleuropulmonare
- frecvența mare a fistulizării în căile biliare

Manifestările clinice sînt fruste în stadiile inițiale, majoritatea pacienților acuzînd ușoară jenă la nivelul hipocondrului drept. Similar chistelor hidatice hepatice cu alte localizări, pot fi întâlnite episoade urticariene, sindrom subfebril, subicter, mai rar icter. Creșterea în dimensiuni a chistului hidatic determină apariția durerilor la baza hemitoracelui, cu iradiere în umăr, hepatomegalie. Chistele voluminoase, prin compresia efectuată asupra venelor suprahepatice dreaptă și medie, pot determina o simptomatologie similară sindromului Budd-Chiari. În stadii avansate, clinica este dominată de complicațiile pleuropulmonare, fiind întîlnite febra, tusea, vomica hidatică, biliptizia.

Evoluția chistelor cu această topografie este spre complicații, succesiunea fiind deschiderea în căile biliare, infecția chistului. Gradientul presional dintre cavitatea pleurală și cea peritoneală favorizează evoluția toracică a chistelor cu această topografie; după constituirea fistulei biliochistice, chistul aderă la diafragm, îl erodează și are loc deschiderea în cavitatea pleurală sau în parenchimul pulmonar. Datorită procesului inflamator, se constituie aderențe pleuropulmonare la nivelul diafragmului, deschiderea în cavitatea pleurală fiind mult mai rară decît fistulizarea în parenchimul pulmonar. Comunicarea chistului cu parenchimul pulmonar determină leziuni inflamatorii intense la acest nivel, cu necroză tisulară, ulcerația bronșiilor segmentare și constituirea fistulei bilio-chisto-bronșice. Biliptizia reprezintă semnul patognomonic al acestei complicații.

Diagnosticul chistelor hidatice de dom hepatic se face prin coroborarea datelor clinice cu explorările paraclinice. Datele de laborator sînt similare celorlalte localizări ale chistelor hidatice hepatice. Dintre explorările imagistice sunt în uz:

- ecografia (explorare de primă intenție)
- examenul CT (sensibilitate 100%)[29]
- radiografia toracică, față și profil (relevă boselura diafragmului, prezența revărsatului pleural, arii de condensare la nivelul parenchimului pulmonar)
- colangiografia (poate evidenția fistula biliobronșică)
- ERCP (recomandată în chistele complicate)
- RMN

În cazul chistelor complicate cu fistulă bronșică este indicată bronhoscopia, pentru aprecierea severității leziunilor inflamatorii bronșice și precizarea sediului fistulei (lob mediu sau lob inferior drept, excepțional de rar lob inferior stâng).[30]

Diagnosticul diferențial al chistelor hidatice de

dom hepatic trebuie făcut cu:

- tumorile și chistele diafragmului
- alte tumori (chistice) hepatice
- abcesele hepatice
- tumori retroperitoneale

Tratamentul chirurgical este indicat de principiu, excepție făcînd chistele calcificate.[31] Elementele particulare sunt reprezentate de alegerea căii de abord, dificultățile de drenare a cavității restante și, în cazul constituirii fistulei biliobronșice, stabilirea momentului operator.

Calea de abord poate fi abdominală, toracică, mixtă. Calea abdominală este cea mai utilizată, permițând tratarea chistului și a cavității, precum și manevre asupra CBP.

Toracotomia joasă (spațiul VIII), este indicată în cazurile de fistulizare în pleură, în cazul fistulelor biliobronșice. Timpii operatori sunt: eliberarea plămînului din aderențe, vizualizarea traiectului fistulos, frenotomie, tratarea chistului, tratarea leziunilor pulmonare (rezecție atipică, segmentectomie, lobectomie, decorticare), tratarea cavității restante, frenorafie. La cazurile cu obstacol biliar evident, înlăturarea acestuia este obligatorie, fie prin laparotomie, fie prin papilo-sfincterotomie endoscopică, eventual cu montarea unui stent în CBP.

În cazul fistulelor biliobronșice, pregătirea preoperatorie necesită o terapie intensivă de reechilibrare, pacienții prezentîndu-se de obicei cu o stare generală alterată și un teren biologic precar. Unii autori[32] recomandă hepatectomie (cel mai frecvent hepatectomia dreaptă), omentoplastie, sutura diafragmului, drenaj interhepatodiafragmatic.

6.4. Tratamentul laparoscopic al chistului hidatic hepatic

După o perioadă de tatonări și căutări de soluții, s-a ajuns la concluzia că celioscopia prezintă o serie de avantaje tehnice și tactice, deloc de ignorat, în rezolvarea afecțiunii, comparativ cu chirurgia deschisă:[20-22]

- vizibilitate excelentă
- posibilitatea de protecție cu meșe perifocale
- posibilitatea de a lucra extraperitoneal, pe tunele de lucru de diverse calibre, impuse de chist
- protecție integrală a peretelui abdominal
- vizualizarea endochistică foarte bună
- hemostaza și bilistaza cu electrocauterul, clip sau sutură

Dezavantajele comparativ cu chirurgia deschisă sunt acceptabile:

- palparea directă ca mijloc de investigație este înlocuită cu cea instrumentală, care are o valoare proporțională cu curba de învățare
- capacitatea de sutură eficientă hepatică are, de asemenea, o valoare limitată, putând fi compensată
- abordul bipolar, cu drenaj al CBP are, din păcate, deocamdată, limite în ceea ce privește anastomozele, atât cele chisto-digestive cât și cele biliodigestive.

Loturile analizate până în prezent, evident neomogene, demonstrează o vindecare mult mai rapidă după acest tip de chirurgie.

Vom expune tehnica standard, concordant cu ajustările pe care le-am considerat necesare pentru tratarea în condiții optimale a unor afecțiuni, care prezintă câteva caracteristici semnificative:

- invazivitate
- tendință evolutivă către complicații majore
- posibilitate de recidivă

În afara instrumentarului obișnuit laparoscopic, considerăm necesare o serie de alte instrumente existente, sau create special pentru chistul hidatic:

1. aspirator cu dublu lumen concentric larg (2mm/12mm) cu dublă sursă de aspirație, transparent (Fig.64,65,67a)
2. cârlige de ancorare perichistică a aspiratorului (Fig.64,65,66,67b)
3. trocar de 20 mm pentru instalarea meșelor de protecție (de regulă trei)
4. mixer electric pentru fragmentare (Fig.68,69)
5. valva cu sursă de lumină rece și lame intersanjabile (Fig.70), pentru asistarea laparoscopică în abordul miniinvaziv, complementar eventual operației laparoscopice
6. laparolift în varianta metalică sau fire de suspensie ce protejează de decompresiunea accidentală în cazul aspirației forte prin dublu lumen
7. două sisteme de aspirație simultană

Abordul laparoscopic se realizează, până la un punct, standard, în funcție de estimarea topografică preoperatorie și inventarul vizual de debut (Fig.17,71). Ultimele trocare se plasează, de regulă, în funcție de necesitățile impuse de caz - instalare a meșelor, aspirație, abord direct al chistului, extragerea perichiștilor.

Câmpul operator este protejat prin meșaj (meșe introduse în cartuș etanș cu trocar de 20 mm) dispuse circumferențial leziunii și prin abord al chistului prin tunele de lucru, izolate de peritoneu, ventuzate și autoancorate cu cârlige.[20,21]

Tratarea parazitului se realizează prin aspirație parțială lichidiană și introducerea de lichid scolicid (soluție salină 20 % sau alcool 90 %) pe axul central al

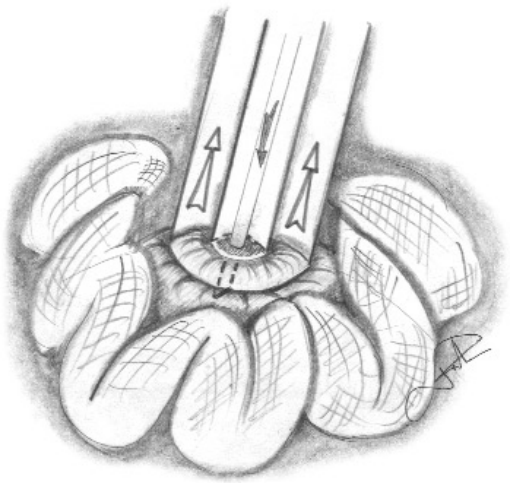

Fig.64 Ventuzarea cavităţii chistice izolate cu meşe.

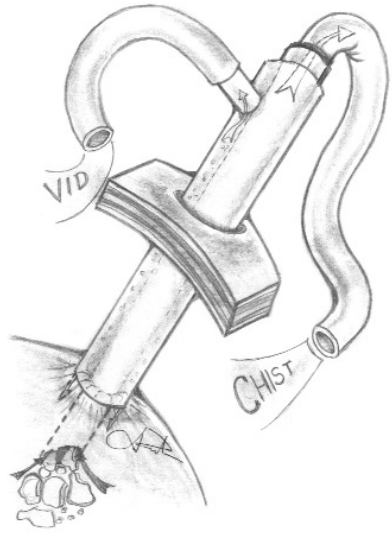

Fig.65 Aspiratorul coaxial aplicat pe perichist.

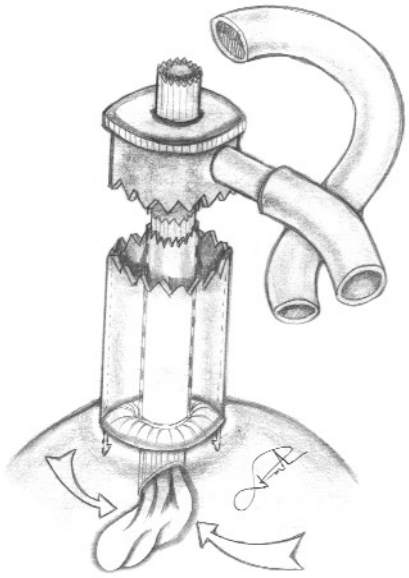

Fig.66 Aspirarea membranei proligere cu ajutorul aspiratorului coaxial.

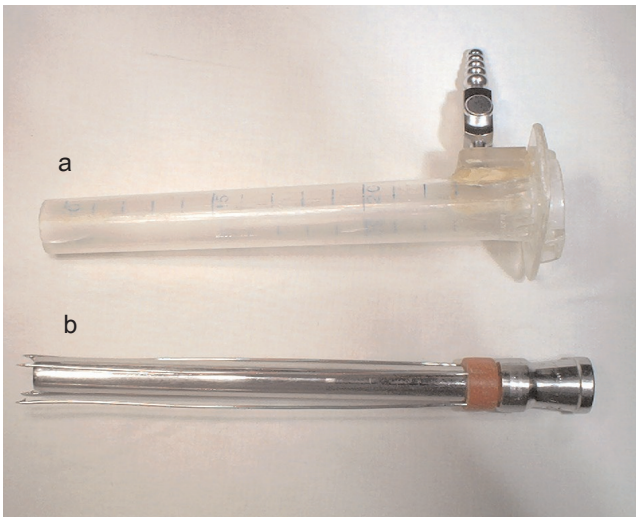

Fig.67 a) aspirator coaxial;
b) cârlige de ancorare perichistică a aspiratorului.

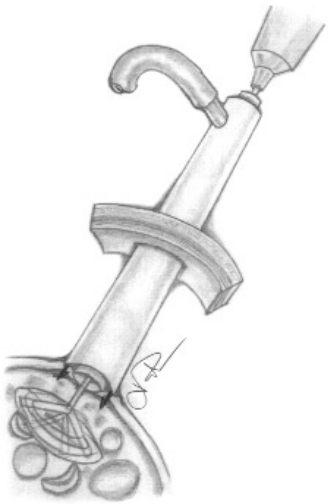

Fig.68 Omogenizarea conţinutului chistic cu ajutorul mixerului electric.

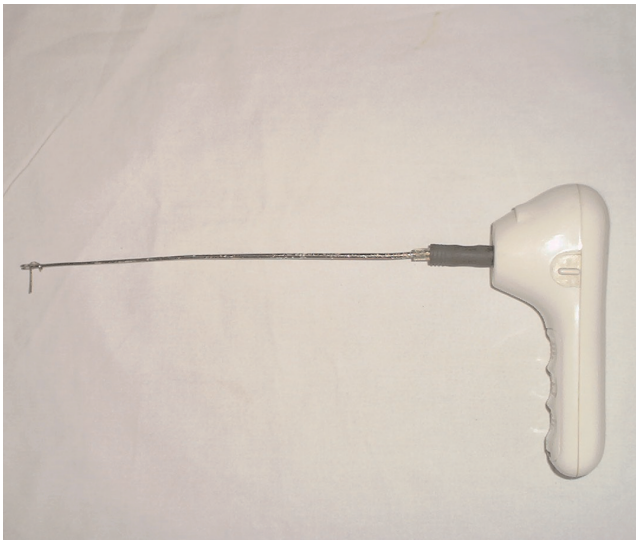

Fig.69 Mixer electric.

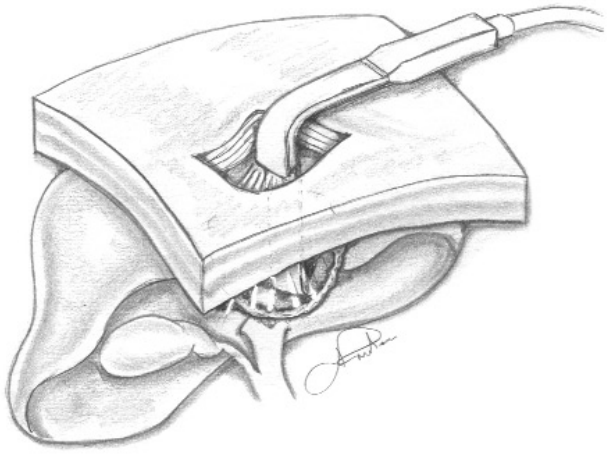

Fig.70 Valvă cu lumină rece (tratamentul miniinvaziv al chistului hidatic hepatic).

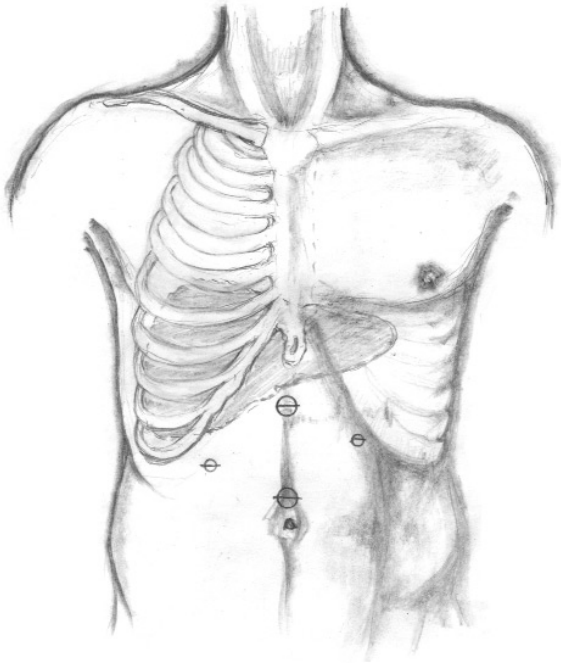

Fig.71 Inventarul vizual iniţial.

aspiratorului (Fig.64). După cca. 10 minute de așteptare, se trece la extragerea parazitului, care cunoaște 2 sau 3 etape, când utilizăm aspirația dublă.

Abordul cavitar chirurgical debutează cu operculare minimă a chistului, extragerea lichidului restant și a membranei proligere prin aspirație pe trocarul aspirativ central de 12 mm. Trocarul de 20 mm, de asemenea aspirativ, ce realizează ventuzarea, preia eventualele scăpări prin cel de-al doilea sistem de aspirație (este de preferat ca acest trocar să fie transparent).

În eventualitatea unei membrane proligere supradimensionate, dificil de extras aspirativ, se poate utiliza fragmentarea mecanică cu mixer electric (Fig.68, 69) sau extragerea cu pensa (Fig.72). Se verifică perichistul

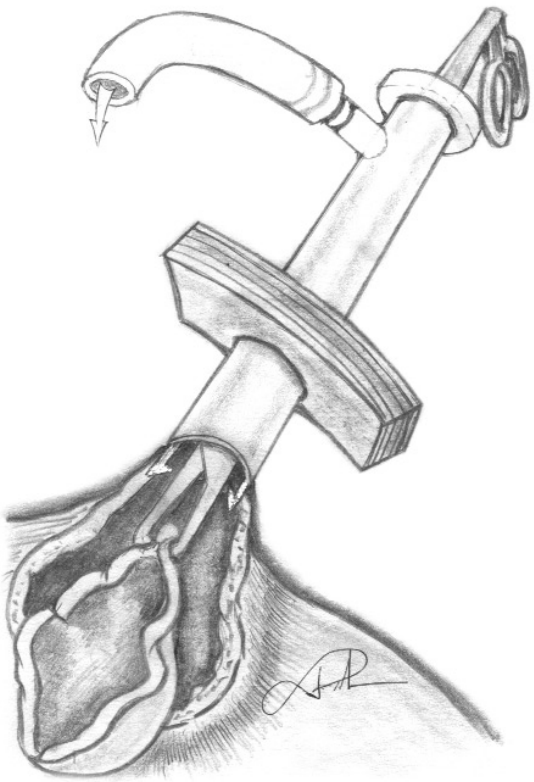

Fig.72 Extracţia membranei proligere prin trocarul ventuzat pe chist.

prin vizualizare directă pe trocarul endochistic protejat de cel de ventuzare și se extrag resturi, dacă există, sau se cauterizează eventualele comunicări biliare sau sanguine.[20,21]

Odată finalizată tratarea parazitului, se introduce un antibiotic intrachistic, se spală cavitatea, apoi se detașează sistemul de aspirație și se reevaluează tranșa și dimensiunea rezecției perichistice.

Atitudinea față de perichist în general, este extirparea maximală (Fig.73) ori de câte ori este posibilă, realizată cu electrocauterul eventual asigurată de clipuri sau fire de sutură. Timpul este delicat, o extirpare insuficientă prelungind recuperarea postoperatorie, o extirpare excesivă predispunând la complicații hemoragice sau biliragie intra- sau postoperatorie.

Tratarea cavității restante în diverse variante topografice a cunoscut două atitudini:

1. Abandonarea plăgii sferoidale redusă prin extirparea maximală (în dispozițiile topografice greu adordabile: segmente VII-VIII sau I, II, IV) (Fig.74)
2. Perichistohepatorafie, relativ facilă pentru segmentele III, IV, V, VI, dar dependentă de relația cu canalele hepatice, în special pentru segmentele IV-V, realizabilă laparoscopic și miniinvaziv prin plaga de 2-4 cm, folosind valva îngustă cu fibră

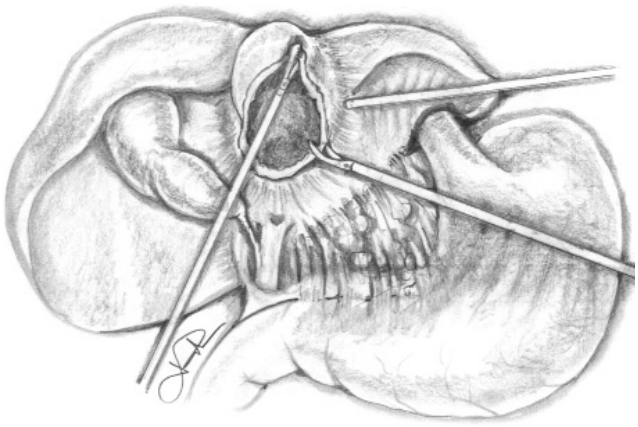

Fig.73 Perichistectomie maximală laparosopică.

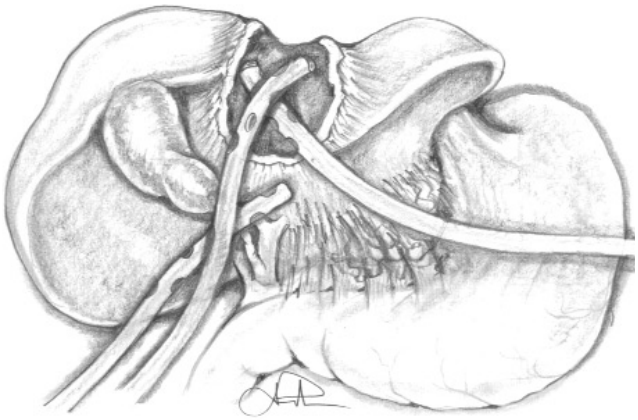

Fig.74 Dublu drenaj al cavității restante a chistului.

optică și acul Reverdin (Fig.70,75,76).

Drenajul de contact este obligatoriu (Fig.74). Drenajul cu traiectoria cea mai directă (obiectiv important) se poate realiza transpleurodiafragmatic, cu prealabilă etanșare pleurală transparietală cu acul Reverdin sau echivalența actuală (Endoclose) (Fig.19,77).

Evoluția poate fi surprinzător de rapidă - 3-7 zile spitalizare – în comparație cu chirurgia deschisă.

Dimensiunile chistelor constituie criterii de selecție, laparoscopic operându-se chiste de până la 18 cm.

Mixerul mecanic simplifică aspirarea unui conținut oricât de vâscos (eventual lavaj-aspirație).

Aspiratorul dublu, concentric, protejează cavitatea peritoneală de contaminarea potențială prin deficiențe ale soluției paraziticide. Autoancorarea aspiratorului simplifică ventuzarea și stabilizarea parteneriatului trocar-perichist.

Sutura hepatică scurtează considerabil evoluția (3-5 zile) (în condițiile unei experiențe prealabile în chirurgia deschisă) (Fig.75,76) și cu beneficiul cosmetic evident al abordului miniinvaziv.

Izolarea cu meșe, preluată din chirurgia deschisă, conferă chirurgiei laparoscopice un plus de siguranță împortiva contaminarii. Uneori topografia chistică impune colecistectomia.

Se pot utiliza, uneori, spasmolitice oddiene de contact sau pe cale generală în profilaxia biliragiei.

Decolarea chistofrenică poate duce la apariția unei perforații diafragmatice, soluționabilă prin sutura laparoscopică fără drenaj toracic, dar cu aspirația peroperatorie a pneumotoraxului. Meșajul constituie un factor suplimentar de protecție frenică.

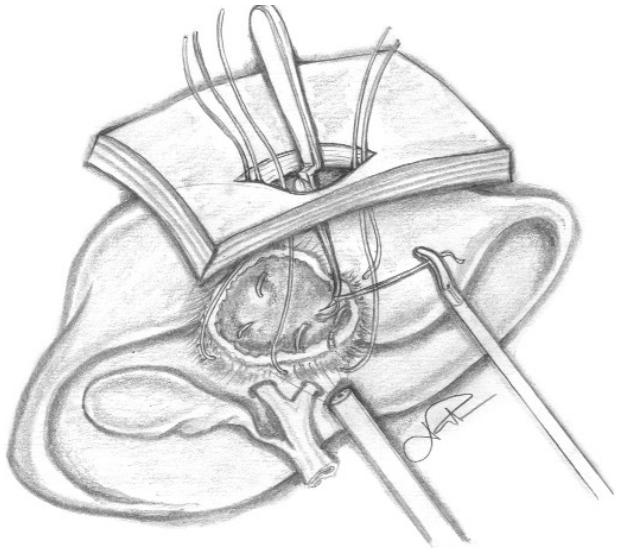

Fig.75 Chistohepatorafie cu acul Reverdin miniinvazivă.

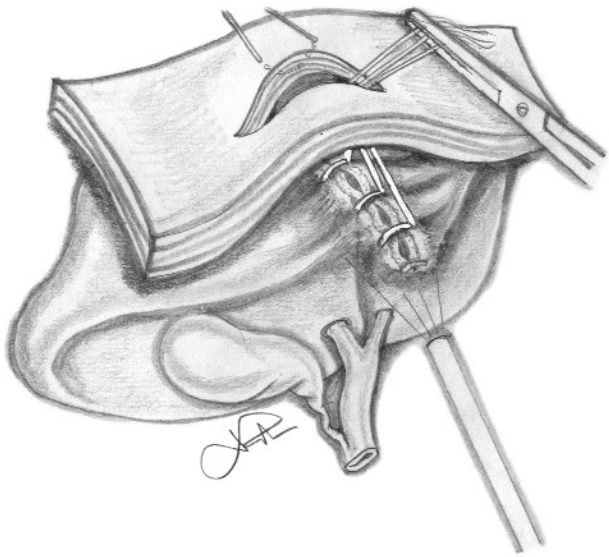

Fig.76 Perichistorafie asistată laparoscopic.

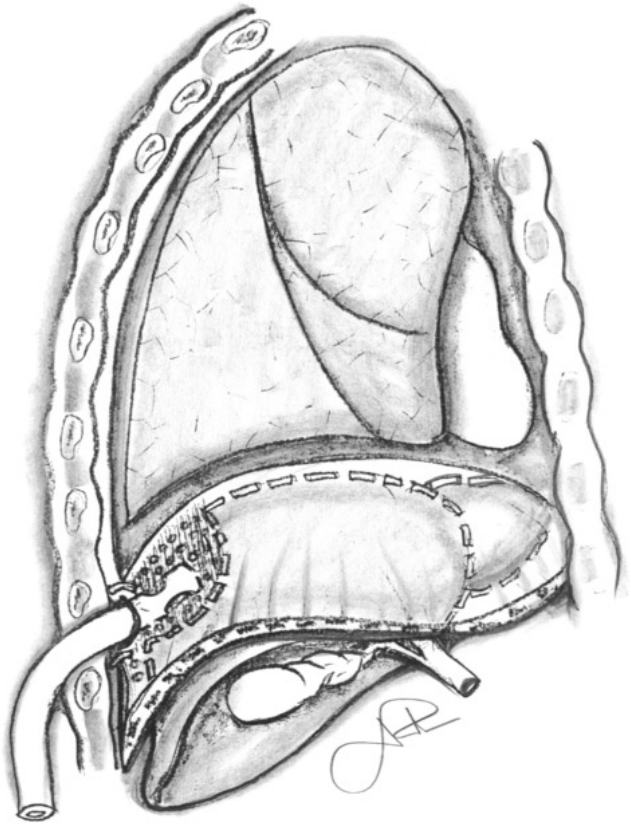

Fig.77. Drenaj extern transparietal al cavităţii perichis.

7. COMPLICAȚII

7.2. Complicații intraoperatorii

Imposibilitatea localizării intrahepatice a chistului cu tehnici convenționale (inspecție, palpare, percuție), situarea sa profundă, în zone riscante sau negăsirea acestuia după evacuare prin puncție în vederea alcoolizării, pot pune chirurgul într-o situație delicată, în absența ecografiei intraoperatorii.

Infestarea secundară locoregională, în absența măsurilor scolicide (meșaj simplu sau alcoolizat de vecinătate, alcoolizarea parazitului, raclaj și badijonaj alcoolic sau iod-alcoolic al perichistului) poate constitui o complicație microscopică intraoperatorie imputabilă chirurgului, cu consecințe apreciabile pe termen lung.

Sângerarea intraoperatorie de cauză chirurgicală poate complica actul chirurgical, cu pierderi sangvine uneori importante.

Hemostaza definitivă apelează la electrocoagulare, coagulare ultrasonică, sutură vasculară sau parenchimatoasă, bureți de fibrină, substanțe coagulante și, în ultimă instanță, meșaj.

Leziunile vasculare importante intraparenchimatoase se soluționează prin ligaturi, în timp ce leziunile vaselor pediculare (venă portă, arteră hepatică), ale venelor hepatice sau ale venei cave, beneficiază de suturi conservatoare sau reconstrucții vasculare.

Biliragia intraoperatorie la nivelul perichistului poate fi sancționată cu electrocauterul sau cu ligaturi punctiforme. Biliragia pediculară, la nivelul căii biliare principale, impune utilizarea unor soluții specifice: drenaj intern (anastomoze ducto-digestive), drenaj extern (Kehr) sau mixt, eventual asociat cu plastii în zona lezată.

Leziunile veziculei biliare se soldează cel mai frecvent cu colecistectomie.

Indiferent de procedeul operator, de complexitatea și durata acestuia, șocul anafilactic declanșat de deschiderea chistului hidatic poate însoți orice intervenție. Se impune tratamentul intensiv de deșocare aplicat rapid, odată cu apariția primelor semne de alarmă: erupții, congestie, hipotensiune, tahicardie etc.

7.3. Complicații postoperatorii

Tratamentul diversificat al chistului hidatic (chirurgie clasică, miniinvazivă sau imagistică intervențională), poate fi urmat de o serie de complicații.

Procedeele chirurgiei deschise, în general mai agresivă, se pot complica cu sângerări postoperatorii semnalate de tuburile de dren, prezența hemoperitoneului sau apariția HDS (anastomoze chisto-digestive sau hemobilie).

Procedeele asistate imagistic (PAIR, double PAI) sau chirurgical conservatoare (marsupializarea adevărată sau întermediată de tub de dren) se complică mai frecvent cu fistulizarea sau abcedarea cavității perichistice, eventual peritonită localizată sau generalizată.

Biliragia poate însoți oricare din procedee cu exteriorizarea bilei sau apariția de abcese intrahepatice, perihepatice (peritonite localizate) sau peritonite ale marii cavități. Destul de frecventă inițial, biliragia a fost aproape desființată de utilizarea electrocauterului sau a disectorului ultrasonic. Drenajul bipolar perichistic sau intrachistic, asociat uneia din variantele de drenaj a căii biliare principale, constituie soluții în special pentru chistele complicate. Uneori anastomoza traiectului fistulos extern (sclerozat) cu jejunul a constituit soluția terapeutică a biliragiei trenante.

Fistula biliară externă pe tub de dren sau urmare a constituirii unui traiect, poate fi soluționată și prin lavaj continuu cu acid lactic 0.47% (Tremollieres), cu rezultate satisfăcătoare.

Peritonita postoperatorie în chistul hidatic hepatic poate fi urmarea biliragiei singulare, a asocierii biliragie-

hemoragie sau a asocierii de hemobiliragie cu conținut enteral (în anastomozele perichisto-biliare dehiscente) cu determinarea celor două forme clasice ale inflamației peritoneale - localizată și generalizată.

Peritonita localizată beneficiază în majoritatea cazurilor de drenaj percutanat ghidat ecografic. Peritonita generalizată necesită reintervenție chirurgicală.

BIBLIOGRAFIE

1. Juvara I, Rădulescu D, Prișcu A: Probleme medico-chirurgicale de patologie hepato-biliară. Editura Medicală. București, 1969.
2. Bardac OD: Clasic și modern în chistul hidatic hepatic. Editura "Mira Design". Sibiu .2002.
3. Bouree P: Hydatidosis: dynamics of transmission. World J Surg 25:4-9, 2001.
4. Gherman I: Boala hidatică. Editura Medicală. București, 1991.
5. Burlui D, Roșca M: Chirurgia chistului hidatic hepatic. Editura Medicală. București.1977.
6. Paraian I: Chistul hidatic hepatic. Editura Didactică și Pedagogică R.A, București,1998.
7. Akhan O, Ozmen MN: Percutaneous treatment of liver hydatid cysts. Eur J Radiol 32:76-85, 1999.
8. Vlad L: Chirurgie hepatică - aspecte actuale. Editura Casa Cărții de Știință, Cluj-Napoca.1993.
9. Bratucu E, Ulmeanu D, Bota D et al: Opțiuni terapeutice în chisturile hidatice centrale ale lobului drept hepatic. Chirurgia 44:29-41, 1995.
10. Milicevic MN: Hydatid Disease. În Surgery of the Liver and Biliary Tract. Blumgart LH, Fong Y (eds.). W B Saunders. 2000, 1167-1203.
11. Lygidakis NJ: Diagnosis and treatment of intrabiliary rupture of hydatid cyst of the liver. Arch Surg 118:1186-1189, 1983.
12. Tuttle RJ: Cause of recurring obstructive jaundice revealed by percutaneous cholangiography--hydatid cyst. N Engl J Med 283:805-806, 1970.
13. Vicente E, Meneu JC, Hervas PL et al: Management of biliary duct confluence injuries produced by hepatic hydatidosis. World J Surg 25:1264-1269, 2001.
14. Mueller PR, Dawson SL, Ferrucci JT, Jr. et al: Hepatic echinococcal cyst: successful percutaneous drainage. Radiology 155:627-628, 1985.
15. Crippa FG, Bruno R, Brunetti E et al: Echinococcal liver cysts: treatment with echo-guided percutaneous puncture PAIR for echinococcal liver cysts. Ital J Gastroenterol Hepatol 31:884-892, 1999.
16. Giorgio A, Tarantino L, De Stefano G et al: Long term follow-up of echoguided percutaneous aspiration and ethanol injection in the treatment of unilocular and multilocular hydatid liver cysts. (XVIII International Association of Hydatidology) 1997.
17. Karayalcin K, Besim H, Sonisik M et al: Effect of hypertonic saline and alcohol on viability of daughter cysts in hepatic hydatid disease. Eur J Surg 165:1043-1044, 1999.
18. Pettinary R, Cabral R, Klingler E et al: P.A.I.R. our experience Patagonia Argentina. (XVIII International Congress of Hydatidology) 1997.
19. Wang X, Feng S, Chen J: Theoretic research on therapy drainage curettage percutaneous puncture for echinococcosis in the liver and abdominal cavity. (XVIII International Congress of Hydatidology) 1997.
20. Sabau D, Draghincescu M, Iugulescu M et al: Chistul hidatic hepatic în chirurgia miniinvaziva. Chirurgia (Bucur) 92:59-65, 1997.
21. Sabau D: The extension of the use of the miniinvasive procedures in the surgery of the hydatid cyst of the liver. (10th EAES Congress) 2002.
22. Seven R, Berber E, Mercan S et al: Laparoscopic treatment of hepatic hydatid cysts. Surgery 128:36-40, 2000.
23. Sabau D: Chirurgia chistului hidatic hepatic si procedeul Stoica. 1995.
24. Stoica T: Controverse si dileme în chirurgia digestiva. Editura Litera.2003.
25. Belghiti J, Benhamou JP, Houry S et al: Caustic sclerosing cholangitis. A complication of the surgical treatment of hydatid disease of the liver. Arch Surg 121:1162-1165, 1986.
26. Scott Jones R: Atlas of liver and biliary surgery. Book Medical Publishers Inc.1990.
27. Goinard P: Kysto-jejunostomie sur anse Y. Mem Acad Chir 3(128), 1960.
28. Juvara I, Priscu Al, Tomescu O: Complicațiile pleurale ale chistului hidatic hepatic. Fistulele biliopleurale. Chirurgia 22:289-303, 1973.
29. Balik A: Surgical Treatment of Hydatid disease of the liver: Review of 304 cases. Archives of Surgery 134:99-104, 1999.
30. Tierris EJ, Avgeropoulos K, Kourtis K et al: Bronchobiliary fistula due to echinococcosis of the liver. World J Surg 1:99-104, 1977.
31. Farrokh S: Treatment of Echinococcal Cysts. In Mastery of Surgery. 1992, 818-834.
32. Franco D, Vons C: Traitement chirurgical des kystes hydatiques du foie. În Encycl Med Chir. Elsevier, Paris. 1999, 740-775.

CAPITOLUL 14

ABCESELE HEPATICE

Silviu CIUREA

1. INTRODUCERE 357
2. INCIDENȚĂ 357
3. PATOGENIE. BACTERIOLOGIE 357
4. CLASIFICARE 361
5. DIAGNOSTIC 361
5.1. Tablou clinic 361
5.2. Laborator 362
5.3. Imagistică 362
6. TRATAMENT 362
7. ABCESELE AMOEBIENE 363
BIBLIOGRAFIE 365

1. INTRODUCERE

Abcesele hepatice (AH) sunt colecții purulente dezvoltate intrahepatic. Descrise de către Bright încă din 1836, abcesele hepatice au fost abordate în 1938 în clasica lucrare a lui Ochsner[1] și atribuite pacienților tineri, de sex masculin, fiind secundare unor afecțiuni abdominale (cea mai frecventă cauză la vremea aceea era pileflebita consecutivă apendicitei). În era antibioticelor incidența și etiologia abceselor hepatice a cunoscut modificări semnificative. Etiologic, abcesele hepatice au fost din ce în ce mai frecvent asociate cu afecțiuni ale tractului biliar.[2-14] În ultimele două decenii, metode noi, cum sunt ecografia, tomografia computerizată, ERCP, puncția-aspirativă ghidată, drenajul percutanat, au modificat atât posibilitățile de diagnostic cât și pe cele de tratament. O abordare mai selectivă a acestei patologii a dus la scăderea morbidității și mortalității.

2. INCIDENȚĂ

Incidența AH raportată în ultimii 60 de ani este relativ constantă și se situează între 5-13 cazuri la 100.000 de internări. În centre în care sunt concentrați pacienți cu patologie hepatică incidența este mare (în Centrul de Chirurgie Generală și Transplant Hepatic din Institutul Clinic Fundeni - 27 de cazuri de abcese hepatice într-o perioada 5 ani, raportate la 8.074 de internari).[15]

Incidența maximă a abceselor hepatice a virat de la decadele 3-4 de viață la decadele 6-8, probabil datorită modificărilor în etiologie (scăderea importanței apendicitei în favoarea afecțiunilor biliare, a neoplaziilor și a altor afecțiuni ce evoluează cu imunodepresie).

În ceea ce privește sexul, era cunoscută prepon-derența masculină, dar în momentul de față diferența se estompează.

3. PATOGENIE. BACTERIOLOGIE

O serie de mecanisme au fost incriminate în patogenia AH, dintre care cele mai importante sunt:

- contaminarea ascendentă biliară
- contaminarea hematogenă
- infectarea unor leziuni hepatice (traumatisme, necroză tumorală, paraziți, corpi străini, intervenții chirurgicale hepatice în antecedente)

Patogenia AH s-a modificat în ultimii 70 de ani. Studiul lui Ochsner raporta o incidență de 45% a mecanismului pileflebitic.[1] De atunci, majoritatea studiilor au raportat creșterea incidenței altor modalități de producere a AH, deși au mai fost raportate cazuri prin acest mecanism (de pildă – abcese hepatice multiple secundare pileflebitei de cauză pancreatitică[16]).

În prezent *infecțiile ascendente* (via ducte biliare) sunt cea mai frecventă cauză de abces hepatic. Obstrucția ductală extrahepatică (litiazică, neoplazică sau iatrogenă) și colangita secundară reprezintă cauza a 30-50% din cazuri. În cazul obstrucției complete, cu hiperpresiune ductală, apar abcese multiple, miliare (datorită distribuției uniforme a germenilor în arborele biliar) – așa numita "colangită acută supurativă". Dacă obstrucția nu este completă se pot constitui abcese unice. În prezent litiaza biliară reprezintă cea mai frecventă cauză de AH. O altă categorie de AH se constituie consecutiv colangitei secundare obstrucției unor anastomoze bilio-digestive[17] (Fig. 1).

Tot pe cale ascendentă are loc și contaminarea chistului hidatic hepatic, care se poate constitui sub forma unui adevărat abces hepatic. Abcesele dezvoltate în cavitățile restante după chirurgia chistului hepatic nu sunt o raritate.[18] Boala Caroli, caracterizată prin dilatația multifocală segmentară a ductelor biliare intrahepatice, se complică frecvent cu colangită recurentă și abcese hepatice. Deși rară, suprainfectarea chistelor hepatice (chistadenoame biliare, chiste seroase) este posibilă, făcând dificil diagnosticul lezional (biopsia din peretele abcesului poate fi edificatoare).

Contaminarea hematogenă se poate produce pe calea sistemului venos port sau pe cale arterială. În primul caz abcesele sunt consecința pileflebitei (tromboflebita supurativă a venei porte), secundară apendicitei, pancreatitei, diverticulitei colonice, colitei ulcerative, hemoroizilor infectați. Însămânțarea pe cale arterială (5-15% dintre abcesele hepatice) se poate produce fie în cadrul unei bacteriemii sistemice (endocardită, pneumonie, infecții renale, dependență de droguri, imunodeprimați), fie prin tromboza arterei hepatice (la copii cu transplant hepatic, la pacienți cu embolizarea terapeutică de arteră hepatică pentru hemobilie etc.) (Fig. 2).

Traumatismele hepatice, atât cele deschise cât și cele închise, se complică uneori cu abcese hepatice, rezultate prin contaminarea hematoamelor, a biloamelor și a țesuturilor devitalizate.[19] Uneori manevrele chirurgicale folosite pot favoriza constituirea unui AH. Hepatorafiile cu fire care apropie marginile plăgii hepatice sunt proscrise tocmai din acest motiv (Fig. 3,4). Embolizarea terapeutică sau ligatura arterei hepatice (mai frecvent a uneia dintre ramurile sale), efectuată fie cu scopul de a opri sângerarea parenchimatoasă de cauză arterială, fie în caz de hemobilie, poate fi cauza

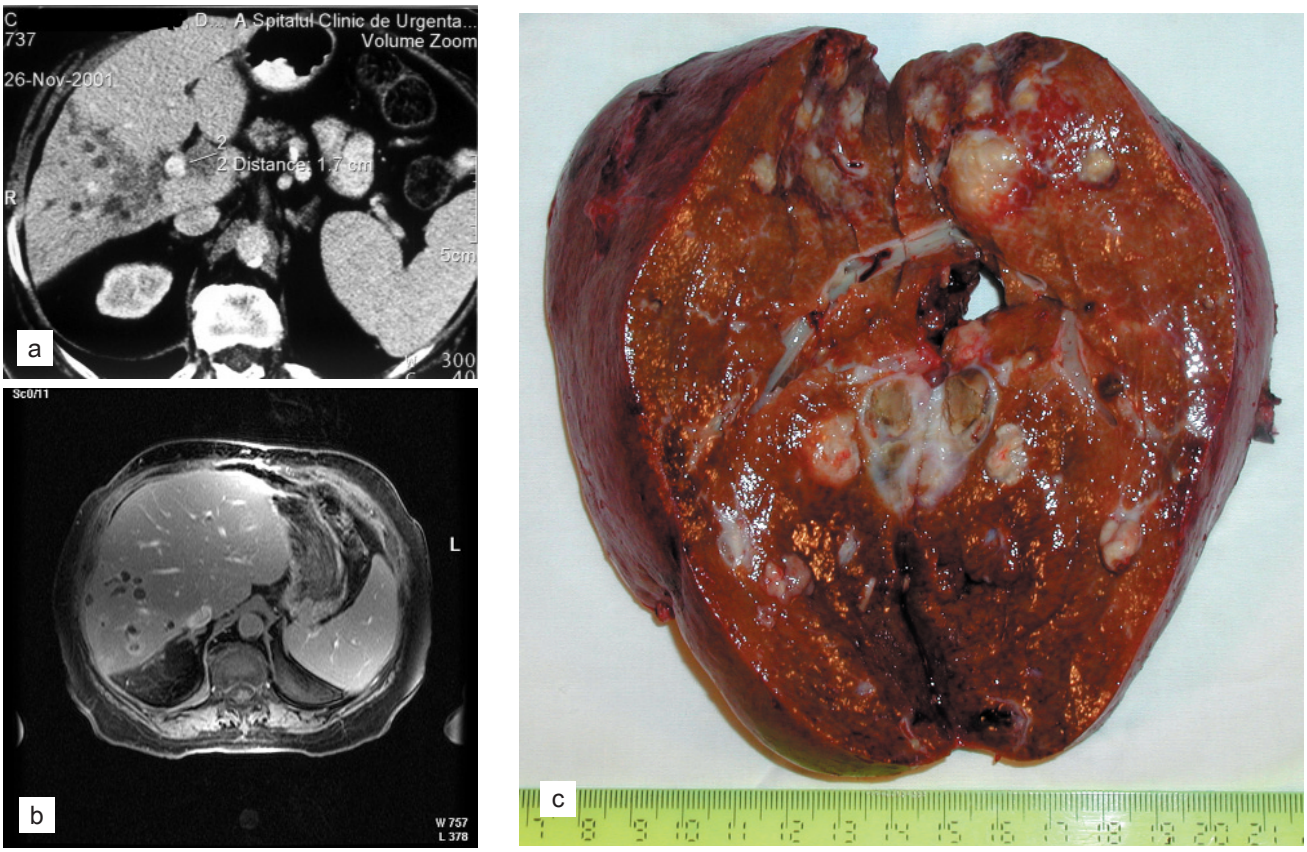

Fig.1 Abcese hepatice multiple în segmentele VI-VII prin stenoză de coledoco-duodenoanastomoză (pentru litiază coledociană), tratate prin hepatectomie atipică segmente VI-VII, desfiinţarea anastomozei şi hepaticojejunoanastomoză pe ansă în „Y" Roux.
a) Aspect TC;
b) RMN;
c) piesa de rezecţie.

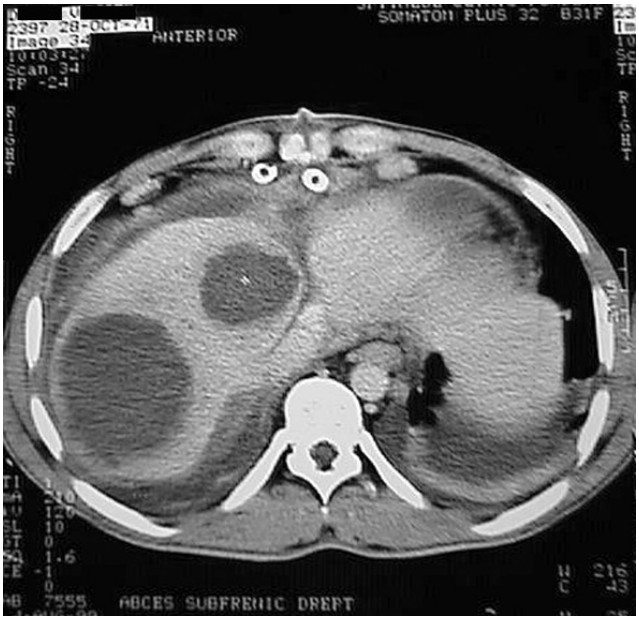

Fig.2 Abcese hepatice multiple segmente VI-VII-VIII prin contaminare posibil hematogenă (pericardită purulentă) – aspect TC; operaţia - hepatectomie dreaptă reglată.

constituirii unui AH la acești pacienți.

Contaminarea directă survine prin propagarea unui proces infecțios de vecinătate (piocolecistită, abces subfrenic, perforație gastrică ulceroasă, tumorală sau prin corp străin[20,21]) (Fig. 5).

Într-un număr restrâns de cazuri, AH pot surveni în urma rezecțiilor hepatice pentru tumori hepatice.[22] În ultimii ani, odată cu apariția unor noi metode terapeutice în tratamentul tumorilor hepatice (microunde, radiofrecvență, laser, embolizare), o serie de AH au survenit în urma acestor proceduri.[23-29]

La pacienții cu transplant hepatic macroabcesele hepatice constituie o complicație rară (1%) care se produce prin tromboza arterei hepatice (în special la copii).[30] Un număr important de pacienți cu transplant hepatic dezvoltă însă microabcese hepatice în cursul vieții (după unele studii – 44%[31]) – leziuni ce pot să compromită supraviețuirea grefei. Infecții diverse (printre care și cea cu citomegalovirus[32]), ischemia hepatică, obstrucția biliară sau o combinație a acestora par să fie cauzele principale.

În ciuda progreselor diagnostice, la un număr important de pacienți (5-20%) etiologia nu poate fi

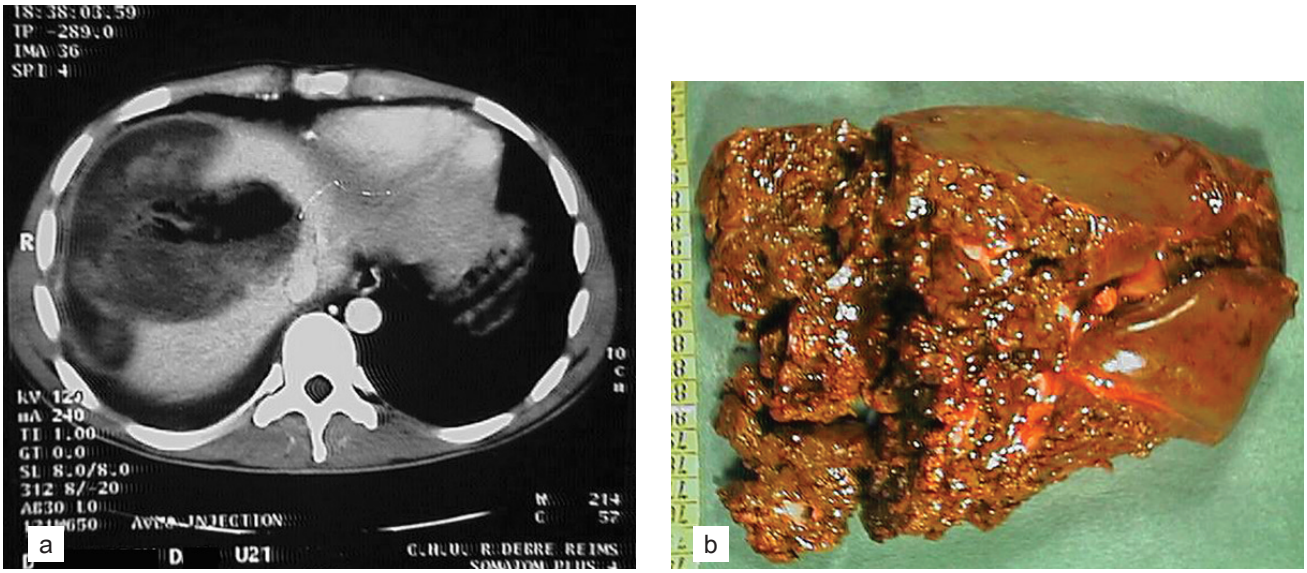

Fig.3 Abces posthepatorafie pentru contuzie hepatică;
a) TC;
b) piesa de hepatectomie dreaptă reglată.

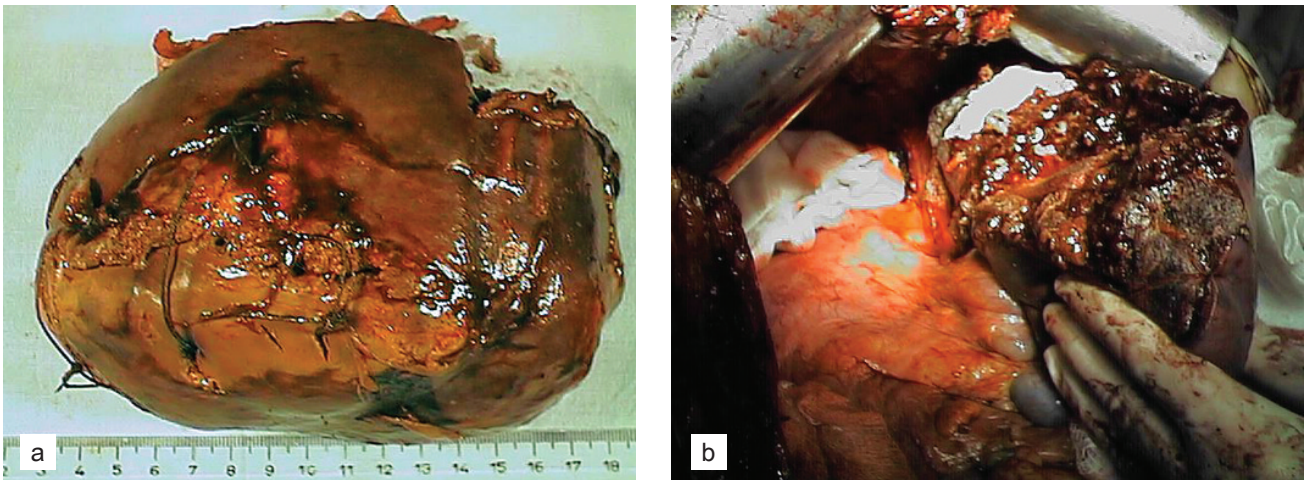

Fig.4 Supurație hepatică după hepatorafie pentru contuzie
a) piesa de hepatectomie dreaptă atipică (segmente VII-VIII);
b) aspect la finalul rezecției.

elucidată (*abcese criptogenetice sau primitive*).[15,33] În cazul acestor pacienți nu se poate obiectiva existența unei surse de infecție (Fig. 6).

Teoretic, tromboembolismul sau infarctizarea spontană intrahepatică, urmată de suprainfectare pe cale hematogenă de la o sursă situată la distanță, ar putea fi incriminați în etiologia acestor abcese "primitive". De asemenea, posibile leziuni metabolice, ischemice sau traumatice necunoscute, însoțite de scăderea rezistenței la infecție, ar putea duce la formarea unui abces hepatic. Aceste mecanisme nu au fost însă demonstrate și rămân în domeniul ipotezelor.

O posibilă explicație a creșterii cazurilor criptogenetice de abces hepatic ar putea fi îmbunătățirea mijloacelor de diagnostic și tratament, ceea ce a dus la scăderea incidenței pileflebitei și a patologiei tractului biliar. Deși această creștere poate fi explicată prin scăderea etiologiei pileflebitice sau biliare (creștere relativă), nu poate fi exclusă și o creștere absolută a acestor cazuri de etiologie neprecizabilă prin posibila existență a unui proces infecțios activ sau rezolvat in regiunea portală.[34-37] Unii autori susțin că neidentificarea cauzei acestor abcese hepatice este rezultatul unor investigații insuficiente sau inadecvate și afirmă că, prin optimizarea actului diagnostic, se poate atinge o rată a AH criptogenetice de 10%, considerată acceptabilă.[3,38,39] Alte studii contrazic această opinie, afirmând că într-o bună parte din AH criptogenetice etiologia nu poate fi elucidată nici în urma efectuării de investigații cu sensibilitate și specificitate mare și nici chiar în urma

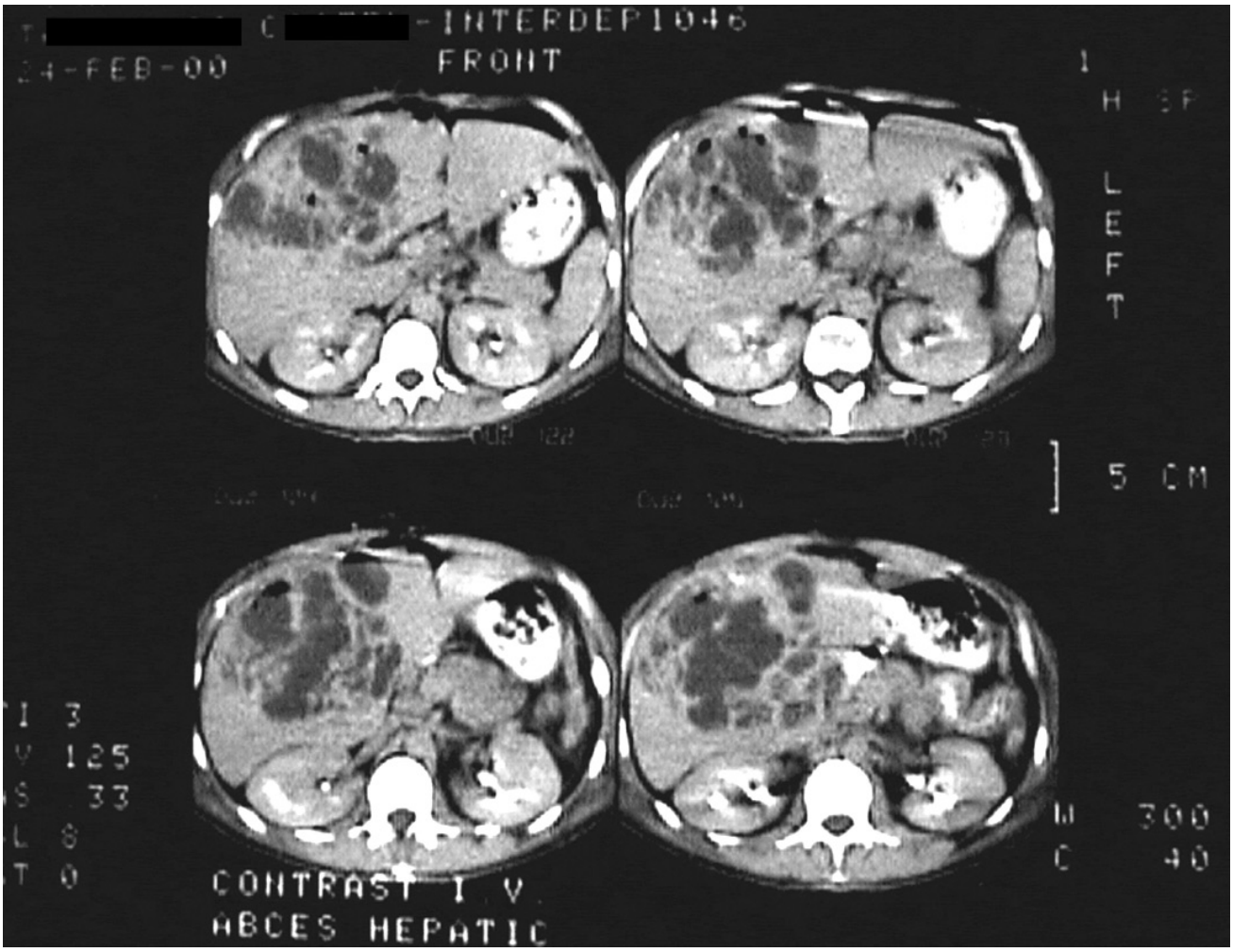

Fig.5 Abcese hepatice secundare unei perforaţii gastrice prin corp străin (aspecte TC); operaţia – hepatectomie dreaptă extinsă la segmentul IV.

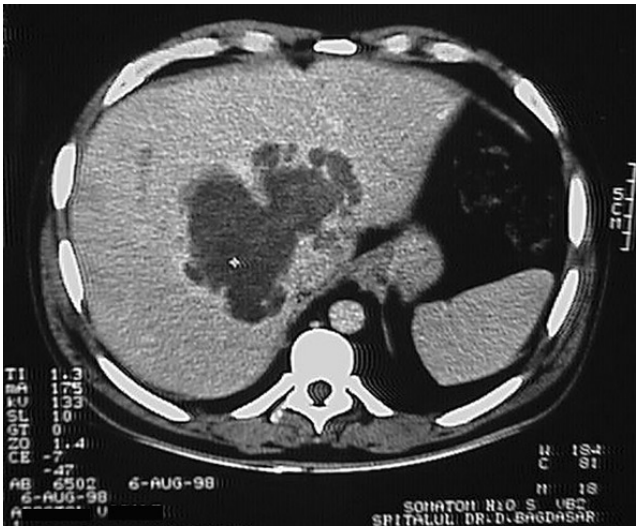

Fig.6 Abces hepatic criptogenetic situat central; debut recent cu febră, frison, dureri în umărul drept (laparotomie „albă" în altă unitate); operaţia - hepatectomie dreaptă atipică (segmente V-VI-VII parţial), urmată de evoluţie simplă.

explorării chirurgicale.[13,15,33]

Microbiologie

Abcesele hepatice pot avea o cauză bacteriană (nespecifică sau specifică), fungică sau amoebiană. Termenul de "abcese hepatice piogene" se referă la abcesele de origine nespecifică bacteriană.

Deși determinările bacteriologice de la nivelul abceselor hepatice au evidențiat practic toată gama de microorganisme patogene, o serie de germeni au fost identificați cu o frecvență mai mare. *E. Coli* predomină (30%), urmat de *Staphylococcus aureus* și de specii de Streptococ (fiecare cu frecvență de 20%). Acești germeni se găsesc cel mai ades în cultură pură (contaminare ascendentă, respectiv hematogenă). AH cu germeni anaerobi sunt mai rare decât cele cu germeni aerobi, frecvență raportată între limite largi în literatură (7-43%).[10,15,40,41] Una dintre cauzele acestei raportări variabile poate fi faptul că transportul probelor și izolarea germenilor anaerobi necesită condiții speciale.[40] Infecțiile polimicrobiene au o incidență de 22-64% și sunt produse de germeni aerobi și anaerobi

plecați de la un focar situat în teritoriul de distribuție al venei porte.

În ultimele decenii frecvența abceselor cu culturi sterile a scăzut dramatic (la cca. 7-13%) datorită progreselor tehnice în bacteriologie. În schimb, a crescut incidența abceselor cu germeni anaerobi (*Bacteroides, Fusobacterium, Clostridium*) și microaerofili (*Streptococcus milleri*);[42] aceștia, necesitând tehnici de prelevare și cultivare speciale, pot fi incriminați în etiologia unora dintre așa-zisele abcese „sterile".

Deși rare, sunt cunoscute AH produse de germeni specifici (*M. Tuberculosis*[43,44], *Actinomyces israelii* ș.a.). Datorită faptului că identificarea acestor germeni este mai pretențioasă, în cazurile în care nu există un alt focar identificat și aceste AH pot fi etichetate drept „sterile".

Abcesele cu diferite specii de *Candida* survin la pacienți sub chimioterapie (pentru leucemie) sau la transplantați, în timp ce la tropice sunt frecvente AH amoebiene.

4. CLASIFICARE

În funcție de distribuția leziunilor, dimensiune, clinică și felul tratamentului necesar, abcesele hepatice pot fi divizate în macroabcese și microabcese.

Macroabcesele hepatice sunt unice sau confluente, au o simptomatologie subacută și necesită drenaj. Sunt mai frecvent monomicrobiene (spre deosebire de abcesele multiple), survin în special la nivelul hemificatului drept (55% din cazuri), în segmentele posterioare, probabil datorită distribuției fluxului portal mezenteric superior în mod predilect spre hemificatul drept și deoarece se presupune că aceste segmente se constituie ca un adevărat filtru bacterian; hemificatul stâng este implicat în doar 10% din cazuri.

Macroabcesele hepatice se pot complica cu fisurare intraperitoneală și peritonită secundară, ruptură în cavitatea pleurală sau pericard, ruptura într-un organ cavitar.[45]

În 35% din cazuri este vorba despre *microabcese*, multiple, bilaterale (inoculi multipli fie prin infecție biliară, fie prin bacteriemii). Clinica acestei forme este acută, iar tratamentul este medical și vizează leziunea primară.

Între cele două tipuri extreme de procese infecțioase intrahepatice există însă forme extrem de variate de prezentare. Una dintre acestea este cea cu formare de microabcese, însoțite de o intensă reacție fibroasă a parenchimului, pentru care ar fi mai adecvat termenul de *supurații intrahepatice*. Acestea pot fi situate pe zone variabile, putând fi cu greu diferențiate de tumorile hepatice abcedate (Fig. 7).

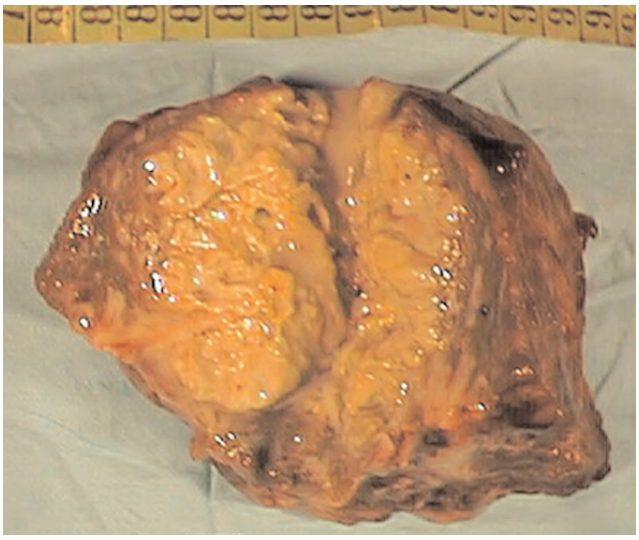

Fig.7 Abces hepatic cu aspect pseudotumoral de segmente III-IV (în urmă cu 2 ani: hepatico-jejunoanastomoză pe ansă în „Y" Roux pentru litiază colecisto-coledociană). Piesa de segmentectomie III-IV.

5. DIAGNOSTIC

5.1. Tablou clinic

Semiologia abceselor hepatice este diversă. Febra, uneori singurul simptom în macroabcese, poate fi zilnică sau intermitentă. Se pot înregistra și alte simptome, nespecifice, cum ar fi astenie, greață, vărsături, care să domine tabloul clinic. Pacienții cu abcese hepatice de etiologie biliară se prezintă mai repede decât cei cu abcese criptogenetice, simptomatologia fiind dominată de cea biliară, mult mai zgomotoasă. Hepatomegalia este relativ frecventă. Icterul, atunci când este prezent, este asociat cu etiologia biliară.

În cazul microabceselor clinica este acută, cu febră, frisoane, transpirații profuze, hipotensiune, dureri în hipocondrul drept, alterarea stării generale. Nu sunt însă rare cazurile la care sindromul septic nu asociază nici un fel de simptomatologie de hipocondru drept, astfel încât doar investigațiile paraclinice orientează diagnosticul.[46] Unii bolnavi se pot prezenta în șoc toxicoseptic și insuficiențe organice multiple, cu prognostic extrem de rezervat.

În funcție de patogenie pot apărea simptome specifice: icter în cazul obstrucției biliare, insuficiență cardiacă în caz de endocardită. Antecedentele pacientului pot orienta diagnosticul (intervenții pe căile biliare, traumatism etc.).

Diagnosticul diferențial clinic al abceselor hepatice este dificil de realizat iar colecistita acută, colangita, abcesul subfrenic sau subhepatic, neoplasme hepatice, hepatita sunt doar câteva dintre afecțiunile de eliminat.

5.2. Laborator

Probele biologice nu sunt specifice și reflectă sindromul infecțios bacterian. Leucocitoza marcată este prezentă la 70-80% din pacienți; absența ei nu exclude diagnosticul de abces hepatic. Anemia este constatată la 50-65% din cazuri. Hiperbilirubinemia și creșterea enzimelor marker ale colestazei (fosfataza alcalină) sunt găsite la o treime dintre pacienți (cei cu obstrucție de cale biliară principală). Alterarea testelor hepatice sugerează o afecțiune la acest nivel, chiar dacă aceste modificări sunt de cele mai multe ori nespecifice. Hemoculturile, recoltate în cursul unui frison, permit identificarea germenului în 50% din cazuri.

5.3. Imagistică

În majoritatea cazurilor simptomatologia AH este nespecifică, astfel că diagnosticul este precizat în cele din urmă prin metode imagistice. În același timp nu trebuie neglijată decelarea cauzei care a dus la însămânțarea microbiană a ficatului.

Dezvoltarea ecografiei și a tomografiei computerizate (TC) în anii ’70 a facilitat stabilirea precoce a diagnosticului în abcesele hepatice, efectuarea drenajului percutan și a contribuit la îmbunătățirea prognosticului acestor pacienți. *Ecografia* este investigația imagistică “de primă linie”; cu ajutorul ei pot fi decelate leziuni de 2 cm. *Examinarea TC* abdominală are o sensibilitate mai mare decât ecografia, decelează microabcesele (0,5 cm) și leziunile situate spre domul ficatului; are beneficiul de a aduce informații și despre patologia abdominală asociată și poate decela focarul de plecare. Ecografia este însă mai fidelă în a diferenția leziunile solide de cele fluide. Din punct de vedere terapeutic, atât TC cât și ecografia abdominala pot fi utilizate pentru a ghida plasarea unui cateter în cavitatea abcesului.

Rezonanța magnetică nucleară (RMN), puțin accesibilă datorită costului, oferă date comparabile cu ecografia sau TC. Asociată cu administrarea unei substanțe de contrast (colangioRMN sau angioRMN) permite însă

- obținerea unor detalii fine ale arborelui biliar și ale vascularizației hepatice care pot fi utile în strategia terapeutică (de pildă – în cazul în care este indicată rezecția hepatică)
- diferențierea abceselor de mici dimensiuni (sub 3 mm) de alte leziuni (hemangioame sau metastaze).[47]

În cazul abceselor voluminoase de hemificat drept, *radiografia simplă* poate evidenția ascensionarea și hipomobilitatea hemidiafragmului drept, revărsatul pleural reactiv. Uneori, prezența gazului în interiorul abcesului generează o imagine hidro-aerică. Pneumobilia, la un pacient neoperat pe căile biliare, sugerează existența colangitei.

Scintigrafia cu aur coloidal, technețiu-sulf coloidal sau cu citrat de gallium evidențiază abcese cu diametru minim de 2 cm (imagine “rece”, de hipocaptare). Indicația acestei investigații este din ce în ce mai rară astăzi, datorită înlocuirii ei prin ecografie și TC.

Puncția percutanată a abcesului permite examinarea citologică, bacteriologică (directă Gram, cultură aerobă și anaerobă, antibiogramă), căutarea trofozoiților de Entamoeba histolytica.

Ecografia și în special tomografia computerizată abdominală joacă un rol central atât în elucidarea diagnosticului cât și în descoperirea eventualelor cauze ale AH. Majoritatea studiilor au demonstrat superioritatea TC în diagnosticul AH. Astfel, sensibilitatea TC, a ecografiei și a scintigrafiei hepatice este de, respectiv, 97%, 79% si 80%.[15,48]

În ciuda progreselor imagistice, diagnosticul preoperator al abceselor hepatice nu este întotdeauna ușor de precizat. Supurațiile cu microabcese multiple, cu carnificare a parenchimului hepatic, pot îmbrăca aspecte pseudotumorale și sunt dificil de diferențiat imagistic și chiar intraoperator de tumorile supurate. Sunt citate cazuri de AH multiple în care simptomatologia și imagistica au pledat pentru diagnosticul de metastaze hepatice (diagnosticul fiind în cele din urmă o surpriză în momentul puncției biopsice).[49] Aceleași dificultăți de diagnostic le pot pune macroabcesele cu țesut necrotic, cheaguri de sânge și puroi în interior.

6. TRATAMENT

Tratamentul abceselor hepatice diferă în funcție de tipul leziunii, de patogenie, de starea biologică și vârsta pacientului. Rezolvarea cauzei AH este obligatorie (focarul infecțios inițial abdominal, obstrucția biliară etc.).

Principalele metodele de tratament utilizate în abcesele hepatice sunt:

1. drenajul percutan ghidat echografic sau prin TC,
2. drenajul chirurgical,
3. hepatectomie,

la care se asociază rezolvarea cauzei și antibioterapia.

Alegerea metodei depinde de dimensiunile abcesului, de localizare, de multiplicitate, de starea biologică a pacientului și de prezența unei patologii abdominale care necesită sancțiune chirurgicală. Uneori este indicată asocierea diverselor metode terapeutice.

În cazul *microabceselor hepatice,* unice sau diseminate, imposibil de drenat, tratamentul constă în *antibioterapie*; de obicei se optează pentru o asociație de antibiotice (de pildă o betalactamină, un aminoglicozid și metronidazol) sau monoterapie (antibiotic cu spectru larg), pentru o lungă perioadă de timp, pentru eradicarea infecției reziduale din jurul abceselor. Pentru microabcesele multiple, localizate într-o zonă restrânsă a ficatului, *rezecția hepatică* constituie o soluție terapeutică dacă tratamentul antibiotic este ineficient.

Macroabcesele piogene hepatice nu pot fi tratate doar prin antibiotice deoarece nu se pot obține nivele bactericide eficiente în interiorul abcesului. Drenajul este de obicei indicat pentru abcesele cu dimensiuni peste 15 mm.[5]

Din anii ’80 *drenajul percutanat*, ghidat ecografic sau prin TC, asociat antibioterapiei, a devenit tratamentul de elecție al macroabceselor hepatice unice.[2,9,50] Cateterul de drenaj este introdus după tehnica Seldinger, după care conținutul abcesului este evacuat; pot fi introduse mai multe tuburi de dren, prin care cavitatea restantă poate fi ulterior spălată. Drenajul percutanat sub ghidaj ecolaparoscopic reprezintă o alternativă de tratament miniinvaziv.[51] Controlul periodic al cavității este realizat imagistic. Contraindicațiile drenajului percutanat sunt abcesele multiple, prezența ascitei, situarea cranială a abcesului (care ar necesita un abord transpleural), coexistența unei patologii abdominale asociate, cu indicație chirurgicală.

Drenajul percutanat poate fi ineficient în 10-30% din cazuri datorită plasării deficitare, compartimentării abcesului, vâscozității conținutului. În aceste situații se recurge la *drenaj chirurgical*. Rezolvarea laparoscopică este indicată în cazuri bine selecționate: abces unic, situat în segmentele hepatice abordabile laparoscopic.[52] Abordul chirurgical clasic transperitoneal anterior este indicat în majoritatea cazurilor. În abcesele solitare, unice, voluminoase, situate postero-superior se poate recurge la drenajul chirurgical retroperitoneal, precedat de rezecția coastei a 12-a. Ecografia intraoperatorie este utilă pentru localizarea abceselor. Incizia și evacuarea abcesului este urmată de debridarea și lavajul cavității, apoi de drenaj extern cu tuburi de dren plasate decliv. Este obligatorie prelevarea probelor bacteriologice și a unui fragment din peretele abcesului pentru examen histologic (pentru a se exclude o tumoră abcedată). Unii autori recomandă omentoplastia cavității restante, cu scopul de a facilita resorbția fluidelor, migrarea macrofagelor și vindecarea.[53] Burlui și colab. au recomandat drenajul transomfalic al AH primitive și în supurația cavității restante după cura chistului hidatic, cu scopul evitării contaminării cavității peritoneale.[54]

Alegerea între aceste două metode de tratament, drenaj chirurgical sau percutan, rămâne în cele din urmă legată de preferințele chirurgului și de experiența serviciului de radiologie cu care acesta poate colabora.

O altă metodă de tratament non-chirurgical este rezervată pacienților cu abcese hepatice secundare colangitei supurate de cauză litiazică (cauza cea mai frecventă de AH). Papilosfincterotomia endoscopică, urmată de extragerea calculilor, plasarea unui cateter nazo-biliar și lavaje cu antibiotice transcateter este recomandată de unii autori.[55]

Rezecția hepatică este indicată în cazuri bine codificate, la pacienți a căror stare generală și biologică permite o rezecție hepatică și la care există:

- abcese hepatice multiple într-o zonă limitată,
- abcese multiple sau unice gigante, distrugând practic întreg parenchimul hepatic al unui lob,[56]
- aspect intraoperator care pledează pentru o tumoră hepatică abcedată (Fig. 8)
- la cei la care asigurarea declivității drenajului ar fi problematică, expunând acești pacienți la o evoluție trenantă sau nefavorabilă.

Complicațiile postoperatorii. Chirurgia abceselor hepatice se poate complica postoperator imediat cu hemoragii sau biliragii din cavitatea drenată extern sau de pe tranșa de hepatectomie iar tardiv, cu fistule biliare, recidiva abcesului. Frecvența acestor complicații este de 14,8%.[15]

Mortalitatea în abcesele hepatice, consecutivă de cele mai multe ori stării septice și instalării insuficiențelor organice multiple, a rămas ridicată chiar și în era antibioticelor. Acest lucru a fost atribut întârzierii diagnos-

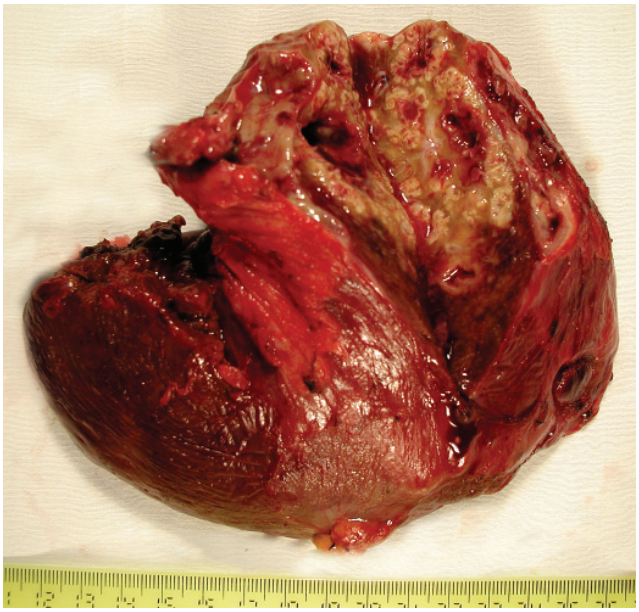

Fig.8 Piesă de sectorectomie laterală stângă pentru abcese cu aspect pseudotumoral.

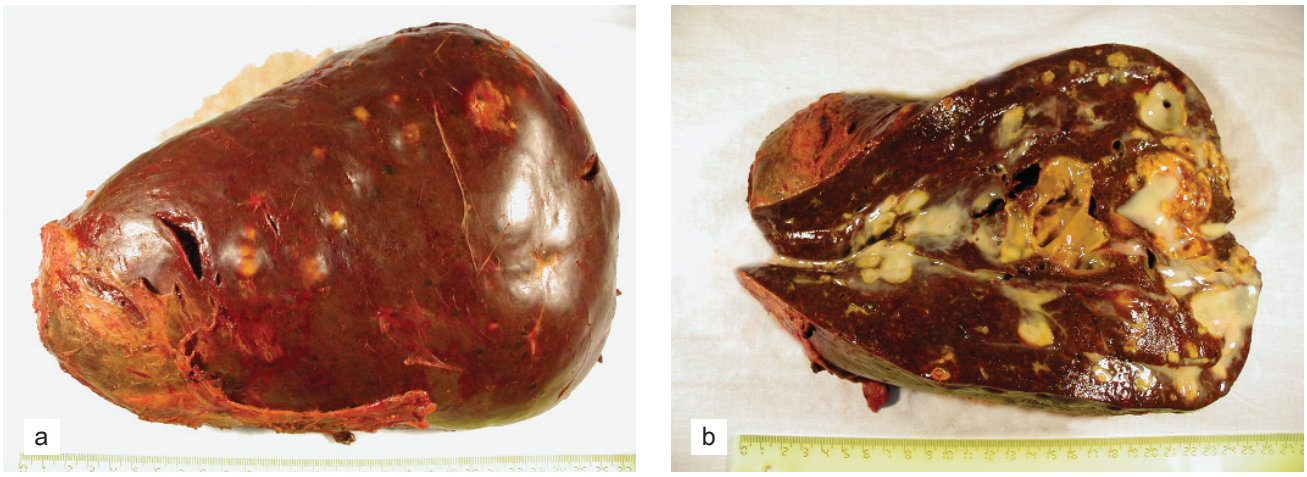

Fig.9 Abcese hepatice diseminate în lobul drept la o pacientă cu stare septică (episoade de colangită repetate prin stenoza unei hepatico-jejunoanastomoze, efectuată pentru stenoza postcolecistectomie a CBP);
a,b) piesa de hepatectomie dreaptă reglată.

ticului sau tratamentului. Totuși, curba mortalității a fost descendentă, astfel încât de la o mortalitate de 60-80% (până la începutul anilor `70)[57] s-a ajuns la 19-50% între anii 1970-1990,[17,33,40,58-60] ajungând în prezent la 7-11%.[15] Factori negativi de prognostic sunt prezența abceselor diseminate (Fig. 9), starea septică la prezentare, vârsta înaintată, prezența unei patologii hepatice preexistente, ruptura în peritoneu sau pleură, asocierea cu patologia malignă hepatică.[61] Prezentarea, diagnosticul și tratamentul precoce sunt asociate cu o supraviețuire mai bună.

7. ABCESELE AMOEBIENE

Infestarea cu *Entamoeba histolytica* afectează 10% din populația lumii, cu distribuție predominantă în zonele tropicale. Abcesele hepatice amoebiene survin la 3-9% dintre indivizii infestați,[5] cu predilecție bărbați. Termenul de „abces" este impropriu pentru aceste leziuni deoarece conținutul lor, brun, păstos, este amicrobian, lipsit de neutrofile.[45] Macroabcesele rezultă prin confluarea leziunilor inițiale, caracterizate prin necroză de coagulare.

Amoebiaza este declanșată prin ingestia chistelor de *E. histolytica* (contaminare fecal-orală). În intestin sunt eliberați trofozoiți, care pătrund în circulația portală. Prin blocarea venulelor portale intrahepatice se produc infarctizări hepatice, cu necroză și formare de abcese. În 80% din cazuri se formează macroabcese, situate la nivelul hemificatului drept (amoebiaza se localizează preferențial la nivelul colonului cecoascendent, drenat veno-portal spre hemificatul drept), sunt gigante și pline cu un puroi cremos gălbui sau verde.

Clinica este subacută, cu evoluție de săptămâni sau luni, timp în care simptoamele dominante devin febra, durerea în hipocondrul drept și hepatomegalia.[62] Simptome toraco-pulmonare apar la 25% dintre pacienți.

Anemia și leucocitoza sunt modificările biologice cele mai frecvente. Hemoculturile, coproculturile și aspiratul din abces evidențiază trofozoiții. Testul de hemaglutinare indirectă este pozitiv la 90% din pacienți. Diagnosticul nu este însă întotdeauna ușor de stabilit, fiind în cele din urmă precizat de examenul parazitologic din aspirat sau examinarea histologică a unui fragment din peretele abcesului amoebian, prelevat intraoperator.[63]

Abcesele amoebiene au un prognostic mai bun și o mortalitate mai scăzută decât abcesele piogene. Majoritatea abceselor amoebiene se vindecă în urma unei cure de metronidazol (750 mg per os sau i.v. de trei ori pe zi, timp de 10 zile), urmată de administrarea unui drog care să distrugă chistele intestinale (iodochinol, diloxanid furoat, paramomycin). Drenajul percutanat grăbește evoluția favorabilă și este indicat mai ales în AH amoebiene mai mari de 4-5 cm, în cazurile la care se suspectează suprainfectarea bacteriană, cazurile acute, în cazul lipsei de răspuns la tratamentul medicamentos. Tratamentul chirurgical (evacuare cu drenaj extern al cavității) este rareori indicat, în situația ineficienței drenajului percutanat sau în cazurile complicate – de pildă fisurarea abcesului în cavitatea pleurală.[64]

BIBLIOGRAFIE

1. Ochsner A, De Bakey M, Murray S: Pyogenic abscess of the liver. II. An analysis of forty-seven cases with review of the literature. Am J Surg 40:292-319, 1938.

2. Bertel CK, van Heerden JA, Sheedy PF: Treatment of pyogenic hepatic abscesses. Surgical vs percutaneous drainage. Arch Surg 121:554-558, 1986.

3. Cohen JL, Martin MF, Rossi RL et al: Liver abscess: The need for complete gastrointestinal evaluation. Arch Surg 124:561-564, 1989.

4. De La Maza LM, Naeim F, Berman LD: The changing etiology of liver abscess. JAMA 227:161-163, 1974.

5. Frey CF, Zhu Y, Suzuki M et al: Liver abscesses. Surg Clin North Am 69:259-271, 1989.

6. Greenstein AJ, Lowenthal D, Hammer GS et al: Continuing changing patterns of disease in pyogenic liver abscess: A study of 38 patients. Am J Gastroenterol 79:217-226, 1984.

7. Gyorffy EJ, Frey CF, Silva JJR et al: Pyogenic liver abscess: Diagnostic and therapeutic strategies. Ann Surg 206:699-705, 1987.

8. Klatchko BA, Schwartz SI: Diagnostic and therapeutic approaches of the liver. Surg Gynecol Obstet 168:332-336, 1989.

9. McDonald MI, Corey GR, Gallis HA et al: Single and multiple pyogenic liver abscesses. Natural history, diagnosis and treatment, with emphasis on percutaneous drainage. Medicine (Baltimore) 63:291-302, 1984.

10. Miedema BW, Dineen P: The diagnosis and treatment of pyogenic liver abscesses. Ann Surg 200:328-335, 1984.

11. Pitt HA, Zuidema GD: Factors influencing mortality in the treatment of pyogenic hepatic abscess. Surg Gynecol Obstet 140:228-234, 1975.

12. Rubin RH, Swartz MN, Malt R: Hepatic abscess: changes in clinical, bacteriologic and therapeutic aspects. Am J Med 57:601-610, 1974.

13. Sherman JD, Robbins JL: Changing trends in the causistics of hepatic abscess. Am J Med 28:943-950, 1960.

14. Warren KW, Hardy KJ: Pyogenic hepatic abscess. Arch Surg 97:40-45, 1968.

15. Grigoroiu M, Ionescu M, Brașoveanu V et al: Abcese hepatice piogene. Evaluarea schimbărilor apărute în etiologie, diagnostic, tratament și evoluție. Chirurgia 95:511-521, 2000.

16. Origuchi N, Kimura W, Sawabe M et al: The development of a pancreatic abscess, suppurative pylethrombosis, and multiple hepatic abscesses after a pancreatojejunostomy for chronic pancreatitis: report of a case. Surg Today 29:358-360, 1999.

17. Popa G, Popescu I: Particularitățile abceselor hepatice angiocolitice. Chirurgia 34:189-198, 1985.

18. Abu ZM, El Eibiedy G, Abu-El-Einien A et al: Surgical treatment of hepatic hydatid cysts. Hepatogastroenterology 45:1802-1806, 1998.

19. Setlacec D, Apreotesei C: Atitudinea terapeutică în anumite forme clinice de traumatisme hepatice. Chirurgia 28:327-334, 1979.

20. Broome CJ, Peck RJ: Hepatic abscess complicating foreign body perforation of the gastric antrum: an ultrasound diagnosis. Clin Radiol 55:242-243, 2000.

21. Horii K, Yamazaki O, Matsuyama M et al: Successful treatment of a hepatic abscess that formed secondary to fish bone penetration by percutaneous transhepatic removal of the foreign body: report of a case. Surg Today 29:922-926, 1999.

22. Madariaga JR, Fung J, Gutierrez J et al: Liver resection combined with excision of vena cava. J Am Coll Surg 191:244-250, 2000.

23. Wood TF, Rose DM, Chung M et al: Radiofrequency ablation of 231 unresectable hepatic tumors: indications, limitations, and complications. Ann Surg Oncol 7:593-600, 2000.

24. Eckel F, Lersch C, Huber W et al: Multimicrobial sepsis including clostridium perfringens after chemoembolization of a single liver metastasis from common bile duct cancer. Digestion 62:208-212, 2000.

25. Rose DM, Allegra DP, Bostick PJ et al: Radiofrequency ablation: a novel primary and adjunctive ablative technique for hepatic malignancies. Am Surg 65:1009-1014, 1999.

26. Gates J, Hartnell GG, Stuart KE et al: Chemoembolization of hepatic neoplasms: safety, complications, and when to worry. Radiographics 19:399-414, 1999.

27. Tanaka K, Shimada H, Togo S et al: Use of transcatheter arterial infusion of anticancer agents with lipiodol to prevent recurrence of hepatocellular carcinoma after hepatic resection. Hepatogastroenterology 46:1083-1088, 1999.

28. Sakamoto I, Aso N, Nagaoki K et al: Complications associated with transcatheter arterial embolization for hepatic tumors. Radiographics 18:605-619, 1998.

29. Shimada S, Hirota M, Beppu T et al: Complications and management of microwave coagulation therapy for primary and metastatic liver tumors. Surg Today 28:1130-1137, 1998.

30. Rabkin JM, Orloff SL, Corless CL et al: Hepatic allograft abscess with hepatic arterial thrombosis. Am J Surg 175:354-359, 1998.

31. Lamps LW, Pinson CW, Raiford DS et al: The significance of microabscesses in liver transplant biopsies: a clinicopathological study. Hepatology 28:1532-1537, 1998.

32. MacDonald GA, Greenson JK, DelBuono EA et al: Mini-microabscess syndrome in liver transplant recipients. Hepatology 26:192-197, 1997.

33. Branum GD, Tyson GS, Branum MA et al: Hepatic abscess. Changes in etiology, diagnosis, and management. Ann Surg 212:655-662, 1990.

34. Beaver DC: Granulomatous abscess of the liver of pyogenic origin. Am J Pathol 7:259-276, 1931.

35. Butler TJ, McCarthy CF: Pyogenic liver abscess. Gut 10:389-395, 1969.

36. Cronin K: Pyogenic abscess of the liver. Gut 2:53-59, 1961.

37. Stokes JF: Cryptogenic liver abscess. Lancet 1:355-358 1960.

38. Buchman TG, Zuidema GD: The role of computerized tomographic scanning in the surgical management of pyogenic hepatic abscess. Surg Gynecol Obstet 153:1-9, 1981.

39. Davidson JS: Solitary pyogenic liver abscess. Br Med J 2:613-615, 1964.

40. Sabbaj J, Sutter VL, Finegold SM: Anaerobic pyogenic liver abscess. Ann Intern Med 77:627-638, 1972.

41. Balasegaram M: Management of hepatic abscess. Curr Probl Surg 18:282-340, 1981.

42. Corredoira J, Casariego E, Moreno C et al: Prospective study of Streptococcus milleri hepatic abscess. Eur J Clin Microbiol Infect Dis 17:556-560, 1998.

43. Balsarkar D, Joshi MA: Isolated tuberculous hepatic abscess in a non-immunocompromised patient. J Postgrad Med 46:108-109, 2000.

44. Patanakar T, Prasad S, Armao D et al: Tuberculous abscesses of the liver. AJR Am J Roentgenol 174:1166-1167, 2000.

45. Ancuşa D, Fluture V: Abcesele hepatice. În Tratat de patologie chirurgicală. Angelescu N (ed.). Editura Medicală. Bucureşti. 2001, 1834-1839.

46. Barkhausen J, Stoblen F, Dominguez-Fernandez E et al: Impact of CT in patients with sepsis of unknown origin. Acta Radiol 40:552-555, 1999.

47. Balci NC, Semelka RC, Noone TC et al: Pyogenic hepatic abscesses: MRI findings on T1- and T2-weighted and serial gadolinium-enhanced gradient-echo images. J Magn Reson Imaging 9:285-290, 1999.

48. Halvorsen RA, Foster WL, Wilkinson RH et al: Hepatic abscess: sensitivity of imaging tests and clinical findings. Gastrointest Radiol 13:135-141, 1988.

49. Indik JH, Masters L: What appears to be cancer. Arch Intern Med 158:1374-1377, 1998.

50. Bayraktar Y, Arslan S, Sivri B et al: Percutaneous drainage of hepatic abscesses: therapy does not differ for those with identifiable biliary fistula. Hepatogastroenterology 43:620-626, 1996.

51. Guglielminetti D, Poddie DB: [Liver abscess secondary to ingestion of foreign body. A case report]. G Chir 20:453-455, 1999 (Abstract).

52. Puia IC, Chira O, Iancu C: Laparoscopic drainage of a hepatic abscess. A case report. Rom J Gastroenterol 6:125-127, 1997.

53. Dziri C, Paquet JC, Hay JM et al: Omentoplasty in the prevention of deep abdominal complications after surgery for hydatid disease of the liver: a multicenter, prospective, randomized trial. French Associations for Surgical Research. J Am Coll Surg 188:281-289, 1999.

54. Burlui D, Bratucu E, Bobocescu E et al: Abces hepatic primitiv drenat transomfalic. Chirurgia 31:205-209, 1982.

55. Dull JS, Topa L, Balgha V et al: Non-surgical treatment of biliary liver abscesses: efficacy of endoscopic drainage and local antibiotic lavage with nasobiliary catheter. Gastrointest Endosc 51:55-59, 2000.

56. Schwartz SI: Hepatic resection for multiple abscesses. J Am Coll Surg 189:530 1999.

57. Firică Th, Gradinaru V: Abcesele hepatice. Chirurgia 19:1071-1084, 1970.

58. Setlacec D: Tumorile inflamatorii hepatice. Chirurgia 20:213-223, 1971.

59. Joseph WL, Kahn AM, Longmire WPJr: Pyogenic liver abscess: Changing patterns in approach. Am J Surg 115:68, 1968.

60. Neoptolemos JP, Macpherson DS, Holm J et al: Pyogenic liver abscess: A study of forty-four cases in two centres. Acta Chir Scand 148:415-421, 1982.

61. Yeh TS, Jan YY, Jeng LB et al: Pyogenic liver abscesses in patients with malignant disease: a report of 52 cases treated at a single institution. Arch Surg 133:242-245, 1998.

62. Hoffner RJ, Kilaghbian T, Esekogwu VI et al: Common presentations of amebic liver abscess. Ann Emerg Med 34:351-355, 1999.

63. Oancea T, Cojocea V, Singer D et al: Abcesul amibian al ficatului. Chirurgia 34:229-235, 1985.

64. Juvara I, Panaitescu D, Vereanu I et al: Asupra unui caz autohton de abces amibian cu diseminare pleurală. Bacteriologia (Buc) 21:55-61, 1976.

CAPITOLUL 15

TUMORILE BENIGNE ALE FICATULUI

Irinel POPESCU, Silviu CIUREA

1. CARACTERE GENERALE 369
2. HEMANGIOMUL 369
2.1. Anatomie patologică 369
2.2. Manifestare clinică. Evaluare diagnostică 370
2.3. Tratament 374
2.4. Hemangiomul hepatic la copii 376
3. HIPERPLAZIA NODULARĂ FOCALĂ (HNF) 376
3.1. Anatomie patologică 376
3.2. Manifestare clinică. Evaluare diagnostică 376
3.3. Tratament 377
4. ADENOMUL 377
4.1. Anatomie patologică 378
4.2. Manifestare clinică. Evaluare diagnostică 378
4.2. Tratament 379
5. PSEUDOTUMORA INFLAMATORIE 379
6. TUMORILE EPITELIALE (HAMARTOAMELE ȘI ADENOAMELE BILIARE) 381
7. TUMORILE MEZENCHIMALE (FIBROAMELE, HAMARTOAMELE MEZENCHIMALE, LIPOAMELE, MIXOAMELE ȘI TERATOAMELE) 381
BIBLIOGRAFIE 382

1. CARACTERE GENERALE

Tumorile hepatice benigne se caracterizează printr-o serie de trăsături generale, indiferent de natura lor histologică.

De regulă simptomatologia este ștearsă și nespecifică: dureri vagi în hipocondrul drept sau în epigastru, greață, senzație de vomă. De multe ori sunt descoperite întâmplător, cu ocazia unui examen ecografic sau la pacienți cu leziuni hepatice maligne. Leziunile benigne reprezintă 83% dintre leziunile descoperite incidental.[1,2] Când tumorile sunt voluminoase ele se pot palpa iar durerile devin mai accentuate. Rareori tumorile benigne sunt descoperite cu ocazia unei complicații – ruptură sau hemoragie. Anamneza poate oferi date importante – de pildă folosirea contraceptivelor orale la pacientele cu adenom hepatic.

Protocolul diagnostic implică de regulă ecografie și tomografie computerizată (sunt utile examinările din antecedente), precum și un screening biologic general. Atunci când se pun probleme de diagnostic diferențial cu cancerul se indică efectuarea markerilor tumorali (antigen carcino-embrionar, alfa-fetoproteina, CA 19-9) și a unei puncții bioptice (cu rezerve însă în cazul suspiciunii de hemangiom, când pentru confirmarea diagnosticului este mai recomandabilă o scintigrama cu hematii marcate decât o puncție bioptică – aceasta putându-se solda cu accidente). Rezonanța magnetică nucleară (RMN) devine din ce în ce mai utilă în diferențierea tumorilor maligne de cele benigne și în diferențierea diverselor tipuri de leziuni benigne.

Atitudinea terapeutică este diferențiată. Au indicație chirurgicală tumorile simptomatice (deși simptomatologia clinică trebuie interpretată cu foarte mare atenție pentru a stabili în ce măsură poate fi atribuită tumorilor), când ating dimensiuni importante și când, cu toate examenele efectuate, nu poate fi făcut un diagnostic diferențial cu un neoplasm – indicație de rezecție ce poate atinge în unele statistici 45% din cazurile cu tumori benigne.[3]

Intervenția chirurgicală de elecție este rezecția hepatică. Tipul de rezecție este dictat de mărimea și localizarea tumorii. Rezecțiile reglate nu sunt necesare decât în cazul tumorilor voluminoase care ocupă un lob aproape în întregime. Pentru restul leziunilor, rezecții mai limitate, de cele mai multe ori atipice, sunt suficiente.

În rezecțiile pentru tumori benigne mortalitatea a ajuns în prezent practic nulă iar morbiditatea este foarte scăzută.

Atunci când intervenția chirurgicală nu este indicată bolnavii trebuie reevaluați periodic ecografic și, eventual, computertomografic.

Prognosticul tumorilor benigne este în general favorabil.

Nu toate tipurile de tumori benigne prezintă relevanță clinică, de aceea în continuare vor fi tratate în special tipurile mai importante.

2. HEMANGIOMUL

Este tumora hepatică primară cea mai frecvent întâlnită, reprezentând cca 80% dintre tumorile hepatice benigne. Se situează pe locul doi ca frecvență între tumorile hepatice, după metastaze.[4-8] Reprezintă în același timp tumora cea mai des descoperită întâmplător (așa-numitul "incidentalom") – circa 56% din incidentaloame.[1,2]

Hobbs diferențiază hemangioamele copilului de cele ale adultului.[9] Hemangioamele copilului mai sunt denumite și hemangioendotelioame hepatice infantile; pot avea un prognostic grav datorită șunturilor arteriovenoase extensive, care, la rândul lor, pot să producă insuficiență cardiacă. Dacă apare insuficiența cardiacă, hemangioamele trebuie tratate activ, prin ligatură arterială sau embolizare.

Hemangioamele adulților apar în special în decada a patra și a cincea de viață și au o incidență mai mare la femei.[10,11] Terapia estrogenică de substituție pare să joace un rol în patogenia bolii.[12]

2.1. Anatomie patologică

Histopatologic sunt descrise două varietăți – capilară și cavernoasă.

Hemangioamele capilare sunt cele mai frecvente dar, fiind de mici dimensiuni (sub 2 cm), nu au semnificație clinică; sunt dificil de diferențiat imagistic și chiar intraoperator de tumorile maligne.

Hemangioamele cavernoase pot atinge în schimb dimensiuni gigante, devin simptomatice și se pot complica. Macroscopic tumorile sunt violacee, buretoase și se colabează la secționare (Fig.1). Microscopic sunt caracteristice arhitectura spongiformă și prezența lacurilor venoase. În majoritatea cazurilor hemangioamele sunt bine delimitate de țesutul hepatic înconjurător printr-o interfață constituită din țesut fibros sau parțial necrotic ce permite enucleerea tumorii.[13] Alteori această interfață este prost definită și are aspectul unor interdigitații sau de compresie parenchimatoasă, situații ce fac enucleerea imposibilă. Printr-o evoluție îndelungată procesul de fibroză, ce debutează central (Fig.2),

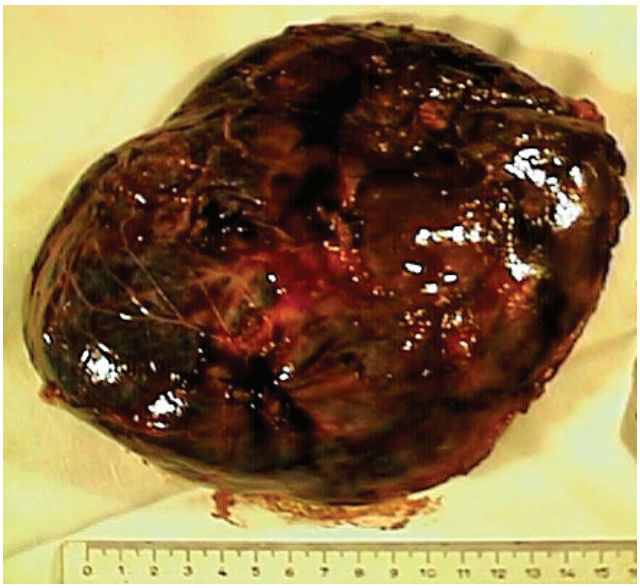

Fig.1 Hemangiom hepatic – aspect macroscopic.

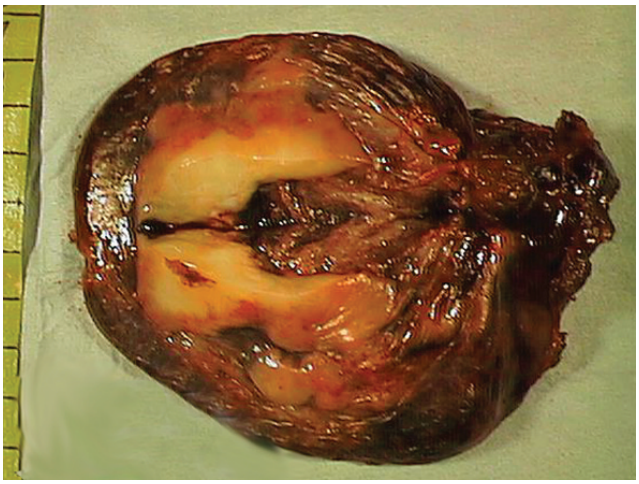

Fig.2 Hemangiom hepatic cu fibroză centrală.

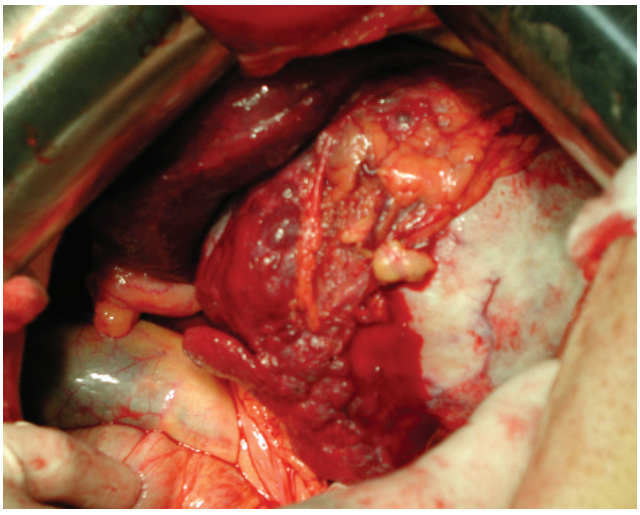

Fig.3 Hemangiom cu aspect solid al lobului caudat – aspect intraoperator.

se extinde la întreg hemangiomul, mascându-i originea vasculară și conferindu-i un aspect de tumoră solidă, ombilicată, dificil de diferențiat macroscopic de metastaze (Fig.3).

Hemangioamele sunt de regulă unice, dar în până la 10% din cazuri pot fi întâlnite și hemangioame multiple[14,15] (Fig.4).

2.2. Manifestare clinică. Evaluare diagnostică

Hemangioamele sunt în majoritatea situațiilor asimptomatice[9,11,16-19] și pot fi descoperite incidental împreună cu alte tumori hepatice: adenoame, noduli de regenerare sau carcinom hepatocelular.[1,2,20,21]

Într-un număr de cazuri simptomatologia clinică poate fi atribuită în mod eronat unui hemangiom descoperit ecografic.[11,16] Din acest motiv, la pacienții cu hemangioame sunt necesare investigații extensive pentru înlăturarea unei alte patologii, cauza reală a simptomatologiei.

Hemangioamele simptomatice se pot manifesta prin durere moderată în epigastru sau în hipocondrul drept, masă tumorală palpabilă. Febră, anemie și manifestări inflamatorii au fost communicate în cazul unor hemangioame gigante și se datorează probabil necrozei și sângerării intratumorale.[22,23]

Deși rară (21 de cazuri raportate în literatură din 1898[3]), ruptura spontană a hemangiomului rămâne complicația cea mai de temut.[24]

Unii bolnavi pot prezenta tulburări hematologice precum anemie hemolitică sau fibrinoliză primară,[10] policitemie prin secreție de eritropoietină,[25] nivel crescut al TGF-beta1 plasmatic, cu scăderea numărului de limfocite periferice și imunodepresie.[26] Sindromul hemolitic poate fi produs de microangiopatie asociată cu coagulopatie de consum.[27] Sindromul poate fi reversibil după rezecția hemangiomului.[28] Sindromul Kasabach-Merritt (coagulopatie produsă de coagulare și fibrinoliză înăuntrul hemangiomului), descris inițial la copii cu hemangioame cutanate sau splenice, a fost constatat și la copiii (rareori la adulții) cu hemangioame hepatice.

Ecografia și tomografia computerizată au o sensibilitate care variază între 60 și 80% în depistarea hemangioamelor.[16,29] Aspectul ecografic tipic de hemangiom este cel de formațiune hiperecogenă, uniformă, cu margini bine definite și cu accentuarea ecogenicității posterior.[30,31] (Fig.5). La examenul Doppler, în interiorul tumorilor nu se detectează semnale (Fig.6), dar se pot întâlni anomalii vasculare precum fistulele arterio-portale. Recent introdusă, ecografia cu bioxid de carbon (CO_2-US) pare să fie un examen valoros pentru

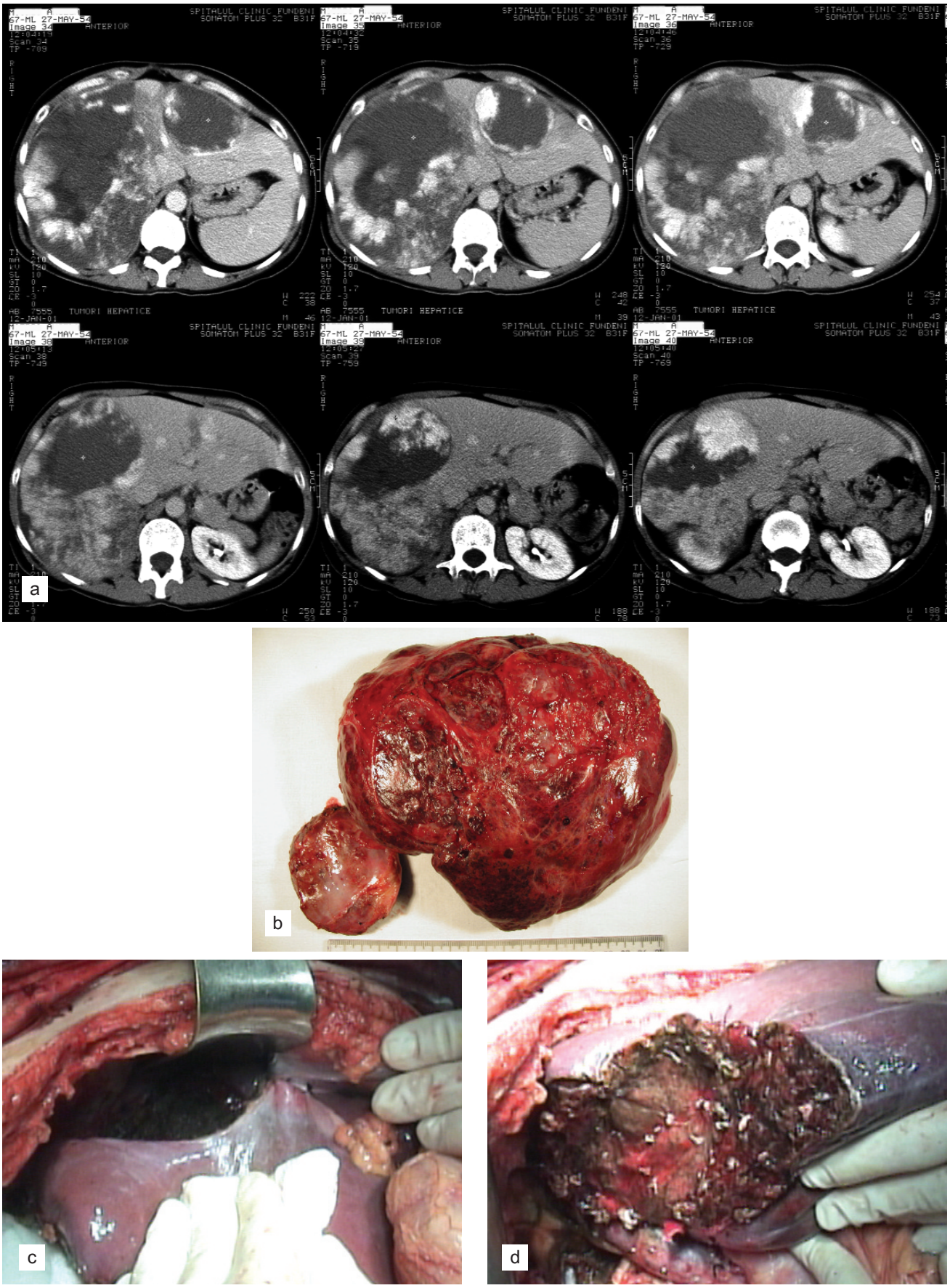

Fig.4 Hemangioame hepatice multiple localizate în hemificatul drept şi segmentul III a) aspect TC; b)piese de enucleere c,d) aspect la finalul intervenţiei.

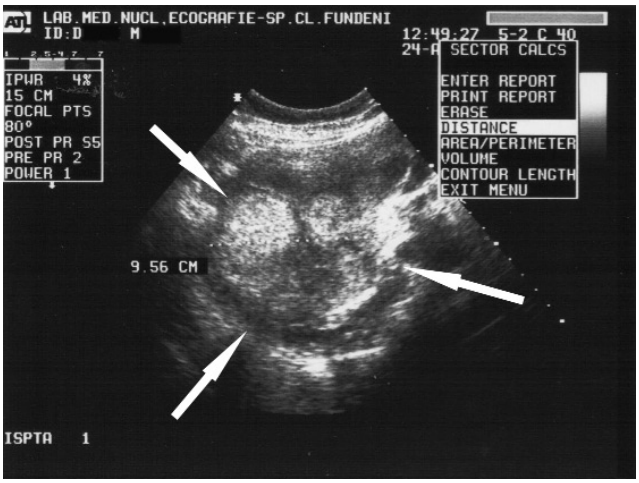

Fig.5 Hemangiom hepatic – aspect ecografic.

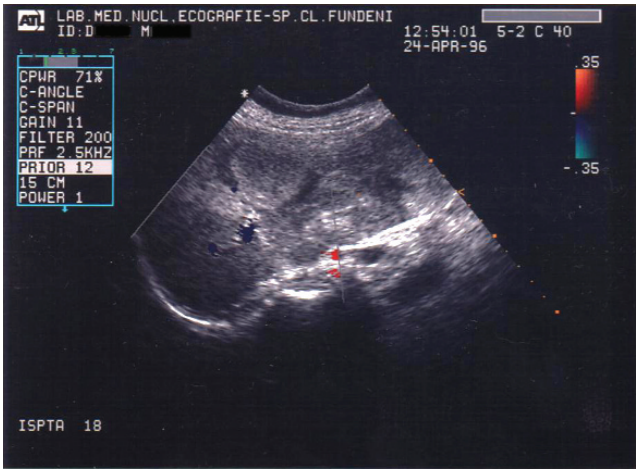

Fig.6 Hemangiom hepatic – examen eco Doppler.

diferențierea hemangioamelor de alte tumori hepatice.[32]

Examenul computertomografic este următoarea investigație la care se recurge, deoarece ecografia nu este suficient de specifică. Criteriile considerate tipice pentru hemangiom sunt:

- aspectul de leziune hipodensă la examenul fără contrast
- încărcarea cu contrast de la periferie către centru (Fig.7)
- umplerea completă a tumorii pe clișee tardive, pe care apare izodensă sau hiperdensă.[30]

Scintigrama cu hematii marcate (Tc^{99m}) este un alt examen valoros care poate trânșa diagnosticul în caz de dubiu ecografic sau computer tomografic (Fig.8).

Rezonanța magnetică nucleară – examen cu sensibilitate și specificitate mare, rămâne rezervată leziunilor mai mici de 2 cm precum și celor care se află în vecinătatea trunchiului venelor hepatice.[33-36] Examinarea RMN T2 arată un aspect hiperintens iar administrarea de gadolinium oferă un aspect similar celui TC (Fig.9).

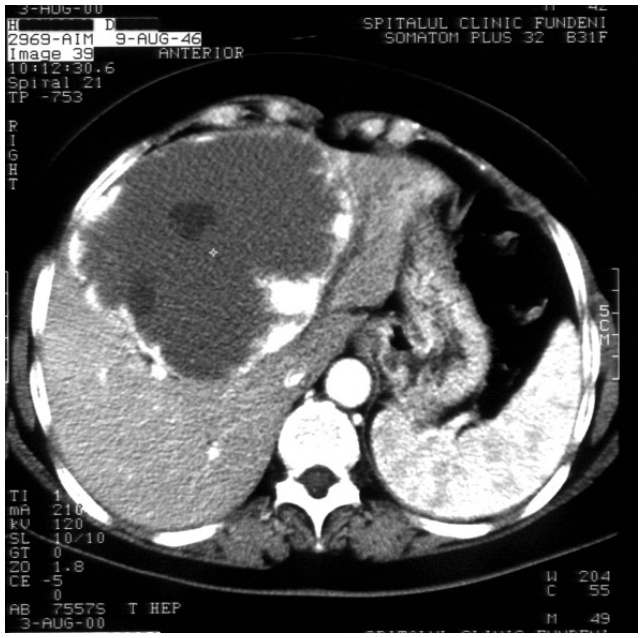

Fig.7 Hemangiom hepatic gigant – aspect TC cu contrast.

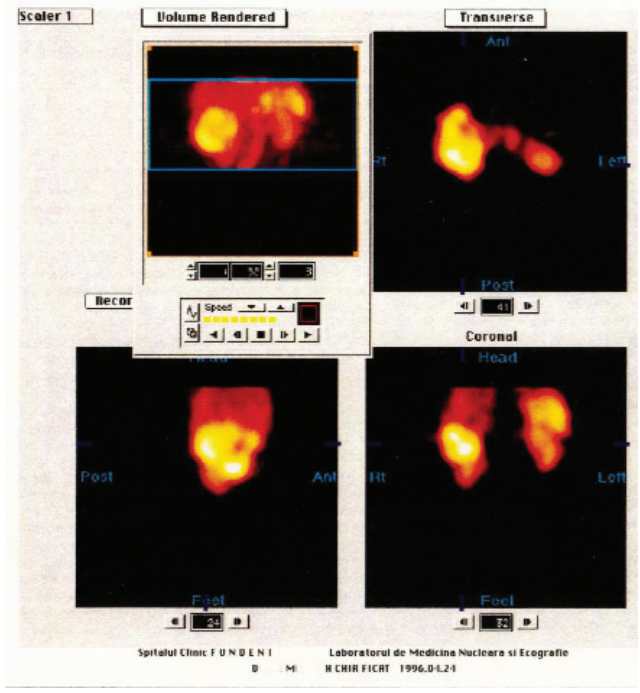

Fig.8 Hemangiom hepatic – examen scintigrafic cu hematii marcate cu Tc^{99m}.

Angiografia hepatică selectivă, investigație invazivă rareori necesară, demonstrează aspecte de tirbușon (neovascularizație) și de vătuire centrală (Fig.10).

Biopsia trebuie în general evitată datorită riscului hemoragic[10] deși, în practică, sunt autori care o utilizează cu succes, mai ales în cazul în care trebuie să se facă diferențierea între metastaze și hemangioame.[37,38]

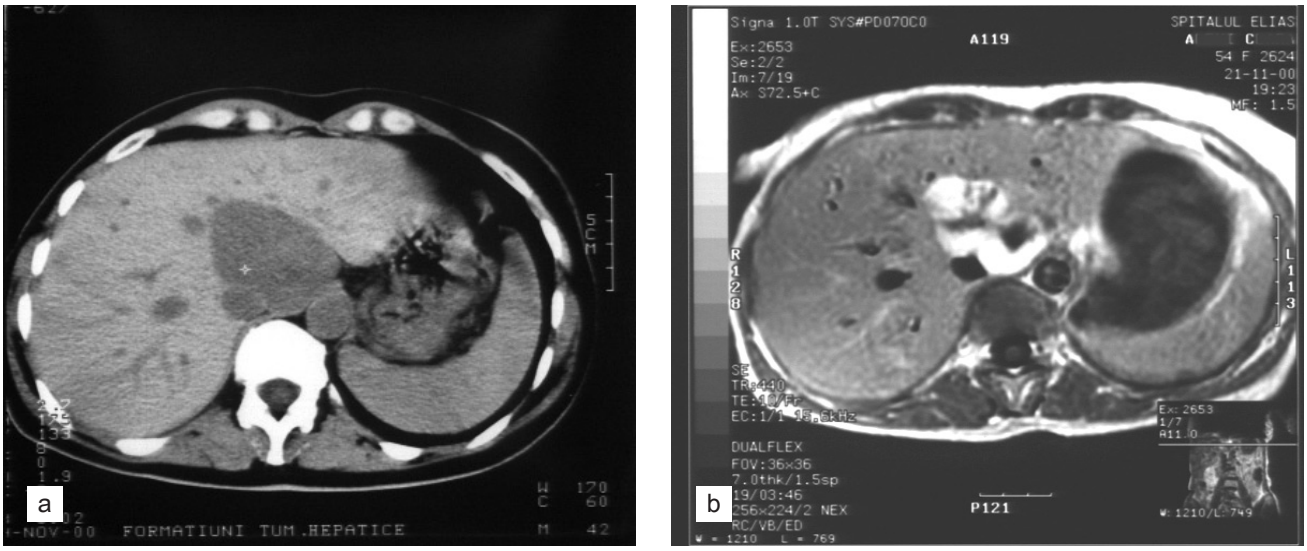

Fig.9 Hemangiom hepatic a) examen TC; b) examen RMN
Se evidenţiază o formaţiune înlocuitoare de spaţiu cu diametre maxime de 54/36/47 mm, centrată pe hilul hepatic şi care ajunge până în vecinătatea venei porte şi îndeosebi a venei cave. RMN – hipersemnal intens în secvenţele ponderate T1 cu gadolinium.

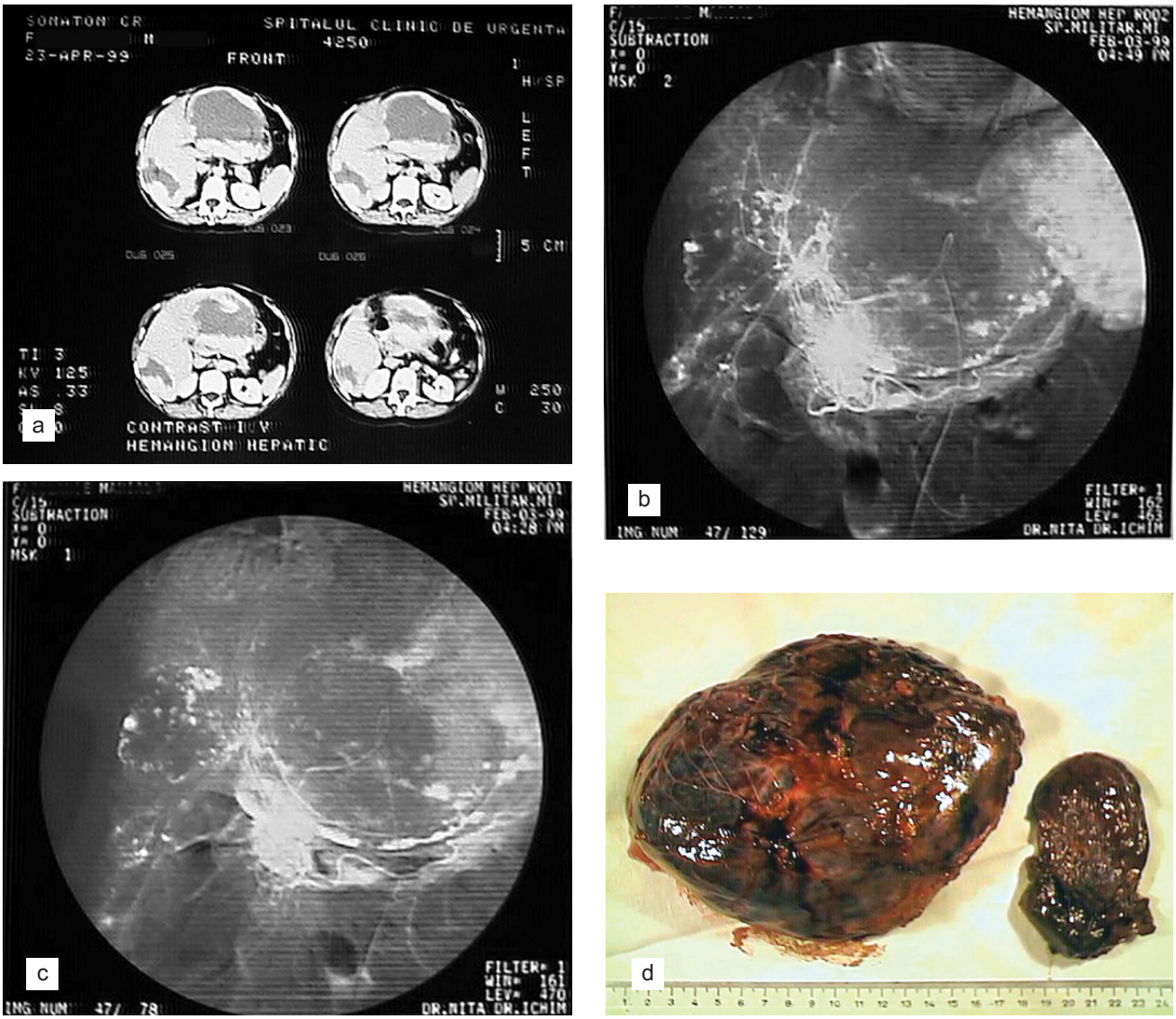

Fig.10 Hemangioame multiple a) aspecte TC; b,c) aspecte arteriografice; d) piesele de enucleere.



Fig.11 Hemangiom – piesă de enucleere ce include şi colecistul.

2.3. Tratament

Tratamentul hemangioamelor este în prezent obiectul unor controverse în special în ceea ce privește indicația.

Se consideră că hemangioamele asimptomatice nu trebuie tratate, ci doar urmărite imagistic, chiar și atunci când ating dimensiuni importante.[19,39,40] Atunci când tumora depășește 10 cm diametru, majoritatea autorilor sunt de acord cu indicația de tratament. Dimensiunea clasică a hemangiomului considerat "gigant", și anume 4 cm[41,42] a fost reconsiderată ulterior la peste 5 cm[17,43], 8 cm[24], 10 cm[44] și chiar la 15 cm.[45] Ceea ce contează mai mult decât dimensiunile hemangiomului este însă modificarea lui în dinamică.[10,19]

De asemenea, tratamentul este necesar în cazu-

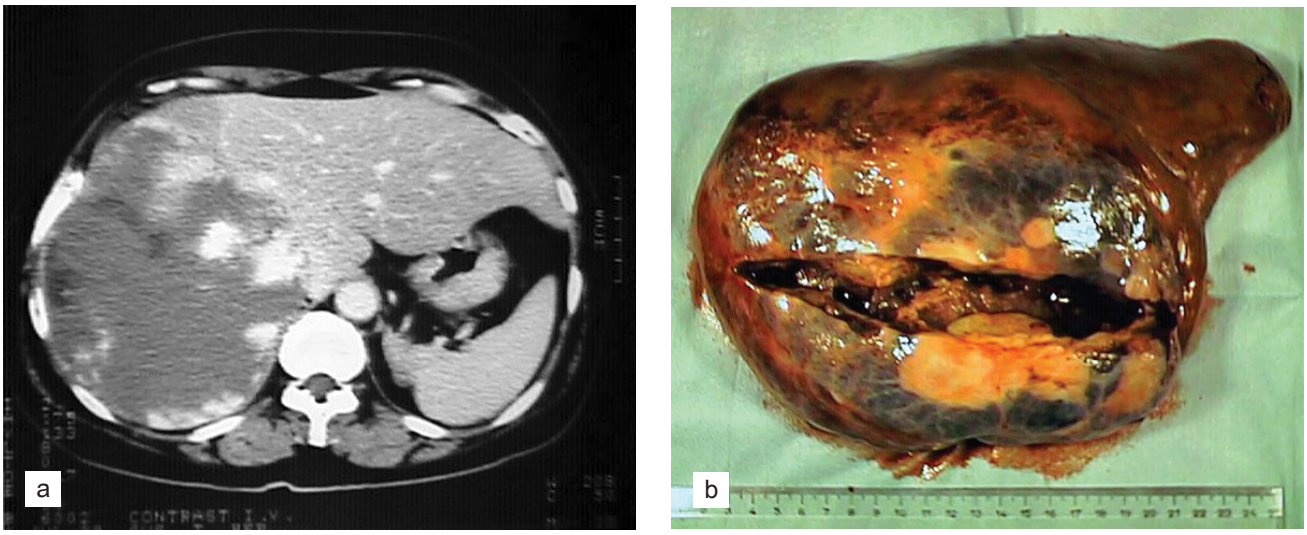

Fig.12 Hemangiom gigant al hemificatului drept a) aspect TC; b) piesa de hepatectomie dreaptă reglată.

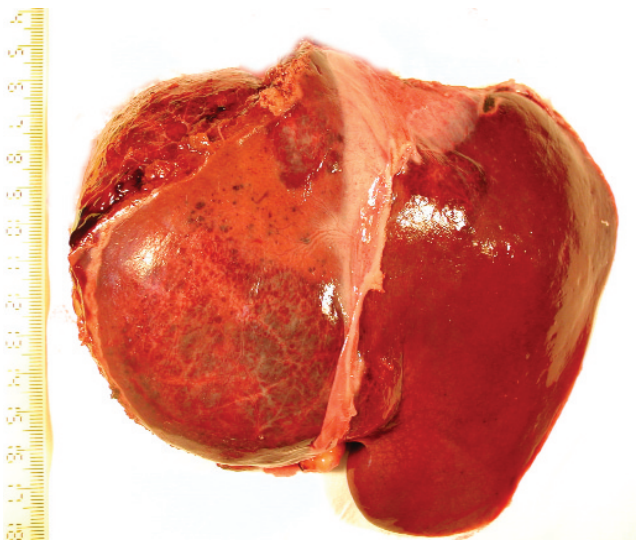

Fig.13 Hemangiom hepatic gigant al hemificatului stâng – piesă de hepatectomie stângă reglată.

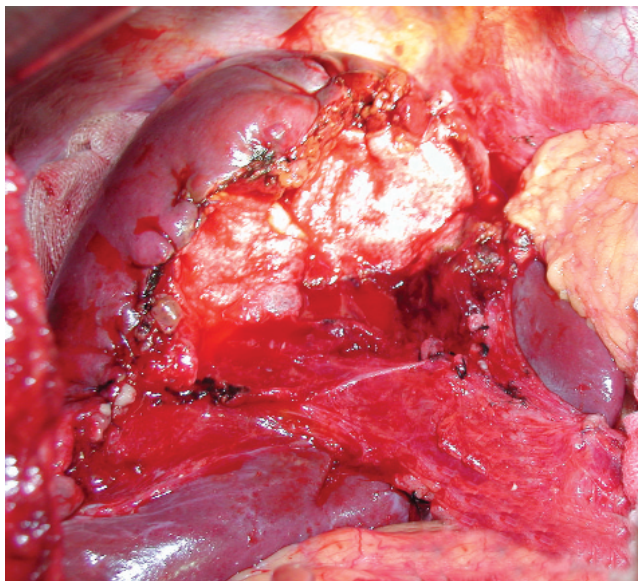

Fig.14 Hemangiom hepatic gigant al hemificatului stâng – aspect la finalul hepatectomiei stângi.

rile simptomatice. Acutizarea simptomatologiei pare să țină de tromboză și infarctizare și mai puțin de creșterea în volum a hemangiomului.[3] Simptomatologia trebuie evaluată însă cu mare grijă, deoarece s-a constatat că în unele cazuri ea poate avea un alt substrat.

Alte indicații ale tratamentului chirurgical sunt considerate: ruptura, hemoragia subcapsulară sau intratumorală, necroza centrală, prezența tulburărilor hematologice sau incertitudinea de diagnostic.[10,15,19,43,46] Studiile din literatură au demonstrat însă că există un risc de apariție a complicațiilor acute în cazul hemangioamelor gigante, însă acesta este mult mai mic decât cel considerat inițial.[24] În ceea ce privește incertitudinea diagnosticului, diferențierea de alte tumori hepatice (în special metastazele și carcinomul hepatocelular) este posibilă prin optimizarea diagnosticului imagistic.

Ca tratament nechirurgical au fost încercate cu diferite rezultate tratamentul steroidic, interferonul alfa, radioterapia și embolizarea arterială.[47]

În prezent embolizarea se folosește în special înaintea intervenției chirurgicale pentru a scădea vascularizația tumorilor și a oferi mai mult confort chirurgical.[48-50] Metoda nu este însă lipsită de complicații: abcese, gangrenă colecistică.[51]

Tratamentul chirurgical rămâne în continuare de elecție. Chirurgul are de ales între o rezecție anatomică și o enucleere simplă a tumorii. Aceasta din urmă este de preferat pentru că se conservă parenchim hepatic sănătos dar mai ales datorită existenței unui plan de clivaj între tumoare și restul ficatului, plan care facilitează rezecția[6,13,15,19,52,53] (Fig.11). În cazul hemangioamelor gigante enucleerea poate fi convertită într-o rezecție majoră când planul de clivaj coincide cu una din scizurile hepatice (Fig.12,13,14). În hemangioamele hepatice multiple pot fi realizate enucleeri multiple. Rezecția poate fi efectuată în prezent și laparoscopic, datorită planului de clivaj între tumoare și restul parenchimului hepatic. Prima rezecție de acest tip din Romania pentru hemangiom a fost practicată cu succes în Centrul de Chirurgie Generală și Transplant Hepatic Fundeni.[15] În cazul hemangioamelor multiple sau gigante și nerezecabile, se poate ajunge până la transplant hepatic.[54-57] Rezultatele tratamentului chirurgical, atât imediate cât și la distanță sunt, în general, favorabile.

În ceea ce privește recidiva postoperatorie se pare că rezecția incompletă nu este urmată de recurența hemangiomului la nivelul țesutului tumoral restant.[19,43,58] Recidiva tumorii este însă posibilă sub forma creșterii postoperatorii a unor hemangioame mici, ignorate sau fără soluție chirurgicală la momentul rezecției inițiale, sub influența factorilor de creștere elaborați în cursul regenerării parenchimului[15] (Fig.15).

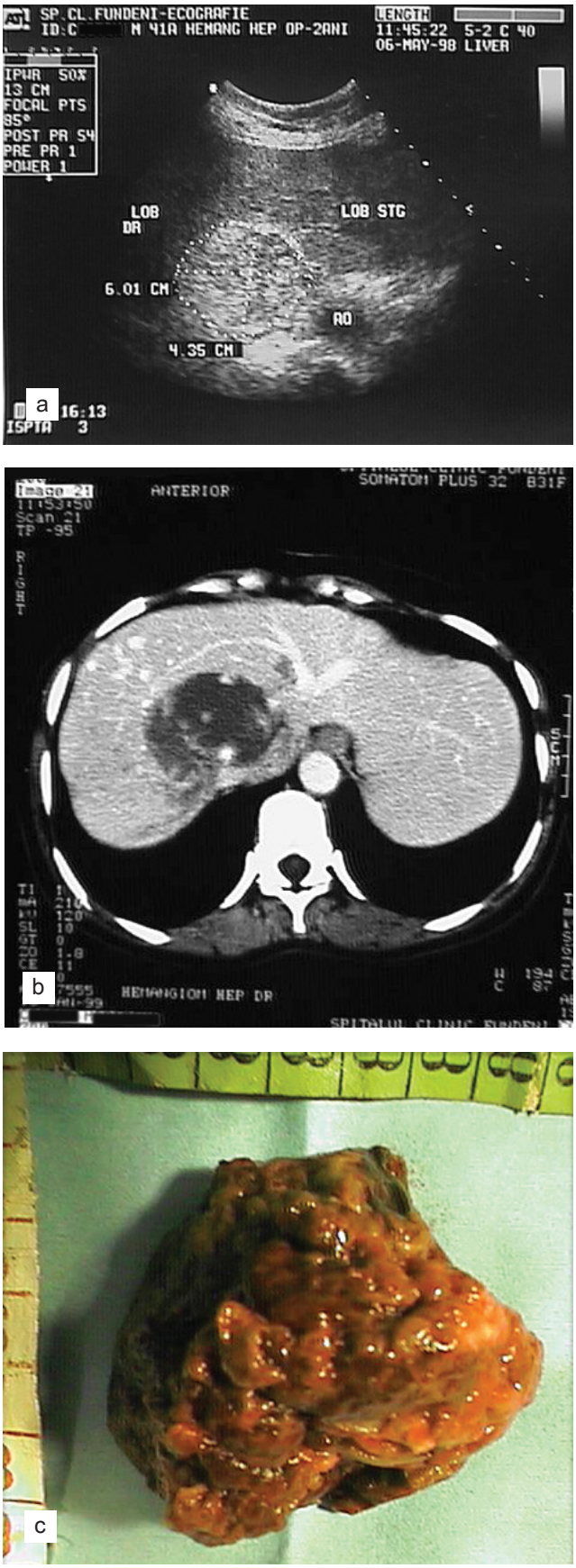

Fig.15 Hemangiom recidivat la 2 ani după hepatectomie non-anatomică V-VI-VII a) aspect ecografic; b) aspect TC; c) piesa de enucleere.

2.4. Hemangiomul hepatic la copii

Leziunile de acest tip la copii îmbracă un tablou dramatic.[3] Tumora este adeseori voluminoasă iar fistulele arterio-venoase din interiorul hemangiomului pot să determine insuficiență cardiacă congestivă severă. Riscul de ruptură spontană este mult mai mare decât la adult. Sindromul Kasabach-Merritt (trombocitopenie și afibrinogenemie) este mai frecvent. Tratamentul nechirurgical ameliorează sindroamele descrise dar nu rareori este necesară intervenția de urgență.

3. HIPERPLAZIA NODULARĂ FOCALĂ (HNF)

Descrisă pentru prima dată de Edmundson în 1958, poate fi întâlnită în literatură sub diverse denumiri, ceea ce poate crea confuzii: ciroză focală, pseudociroză, hamartom, adenom mixt ("mixed adenoma"), nodul hiperplastic solitar, transformare nodulară tip 2. Din 1975, la recomandarea OMS, s-a adoptat denumirea de "hiperplazie nodulară focală".[59]

Ca frecvență, între tumorile hepatice benigne ocupă locul al doilea, după hemangioame.[60]

Se întâlnește cel mai frecvent la femei în decada a patra de viață,[60,61] dar poate fi întâlnită chiar și la copii.[61,62]

Este o leziune solitară în 66-95% din cazuri.[60,61,63,64]

A fost descris un sindrom de hiperplazie nodulară focală multiplă care asociază doi sau mai mulți noduli de hiperplazie nodulară cu o leziune vasculară (hemangiom cavernos,[65] displazie arterială) sau cu o tumoră a sistemului nervos central (meningiom, astrocitom).[66].

Au fost avansate mai multe teorii în ceea ce privește etiologia nodulilor. Incidența mai mare a bolii la femei sugerează posibilitatea unui factor hormonal. De asemenea a fost incriminat rolul contraceptivelor orale, remarcându-se creșterea nodulilor de HNF la femei supuse unui astfel de tratament,[67] deși o relație etiologică clară nu a fost dovedită.

3.1. Anatomie patologică

Anatomopatologic au fost descrise două tipuri de hiperplazie nodulară focală: tipul solid și tipul teleangiectatic.

Tipul solid, care este cel mai frecvent întâlnit, se prezinta macroscopic sub forma unei leziuni de mici dimensiuni, fermă, cu vase proeminente pe suprafață. Tumorile de mari dimensiuni sunt dificil de diferențiat de



Fig.16 Hiperplazie nodulara focala de segmente II-III – piesă de bisegmentectomie II-III.

carcinomul hepatocelular (Fig.16). Microscopic se remarcă nodulii de hepatocite hiperplastice separați de septuri fibroase care converg într-o cicatrice centrală. Această zonă fibroasă cicatriceală centrală este una din principalele caracteristici ale HNF. La nivelul său precum și al septurilor fibroase au fost puse în evidență artere cu perete îngroșat care nu sunt însoțite de celelalte elemente ale pediculului portal (vena și canaliculul biliar). Aspectul histologic poate preta la confuzii cu nodulii de regenerare cirotici. Spre deosebire de adenomul hepatic în HNF sunt prezente proliferarea ductulară la interfața cu plăcile hepatocitare și la nivelul septurilor precum și o abundență de celule Kupffer[3] – element cu importanță în diagnosticul diferențial scintigrafic (sulf coloidal marcat cu Tc^{99m}) cu adenomul. Uneori septurile pot să conțină infiltrat limfocitar sau polimorfonuclear. Hepatocitele sunt ceva mai mari și pot avea grade variate de steatoză sau depozite de glicogen.[59]

Tipul teleangiectatic se întâlnește în sindromul de HNF multiplă și se caracterizează anatomopatologic prin prezența de spații dilatate pline cu sânge, situate în centrul nodulului.

3.2. Manifestare clinică. Evaluare diagnostică

Tumorile sunt de obicei asimptomatice, fiind descoperite întâmplător[60] (11% dintre tumorile descoperite incidental[2]).

Deși rare, au fost totuși descrise o serie de complicații, corelate cu dimensiunile crescute ale tumorii: ruptura, sindromul de hipertensiune portală, hemoragia, necroza.[68]

În schimb se admite faptul că HNF nu este o leziune premalignă.

Diagnosticul se stabilește pe baza imagisticii (ecografie și TC). Cicatricea fibroasă centrală, cu septuri

emergente, constituie o imagine caracteristică. Scintigrafia cu sulf coloidal marcat cu Tc^{99m} poate demonstra prezența celulelor Kupffer în interiorul tumorii, fără a fi însă patognomonică. Angiografia evidențiază hipervascularizația tumorii, cu aspect de arteră centrală și vase radiare.

Diagnosticul diferențial trebuie făcut cu orice altă leziune nodulară a ficatului. Atunci când imagistica nu este clară, biopsia poate aduce elemente suplimentare. Astfel, adenomul nu prezintă stromă fibroasă și nici proliferare biliară ductulară. Hamartomul mixt are stroma fibroasă abundentă dar care nu este dispusă sub forma atât de caracteristică a HNF.

Pentru diagnosticul diferențial cu ciroza se recomandă efectuarea a două biopsii, una din tumoră și una din restul parenchimului hepatic (în ciroză ambele vor fi modificate, pe când în HNF numai nodulul tumoral va prezenta modificări).

În sfârșit, în nodulii maligni pot fi puse în evidență anomaliile celulare caracteristice.

3.3. Tratament

Indicația chirurgicală este dictată de cele mai multe ori de incertitudinea de diagnostic, mai exact din imposibilitatea de a exclude o leziune malignă, precum și de creșterea semnificativă în dimensiuni a tumorilor.[68,69]

Se preferă rezecțiile limitate, centrate pe tumoră, cu examen histopatologic extemporaneu, dar în cazul tumorilor voluminoase, care ocupă mai multe segmente hepatice, rezecția poate deveni majoră, reglată (Fig.17,18).



Fig.17 Hiperplazie nodulară focală ce ocupă hemificatul stâng – piesă de hepatectomie stângă reglată.

Rezultatele terapeutice sunt în general excelente.[68]

4. ADENOMUL

Se întâlnește mai frecvent la femei care au utilizat contraceptive orale, dar și la bărbați sub tratament cu steroizi anabolizanți.[70,71] Bolnavii cu glicogenoze prezintă un risc crescut de apariție a adenoamelor hepatice.[72]

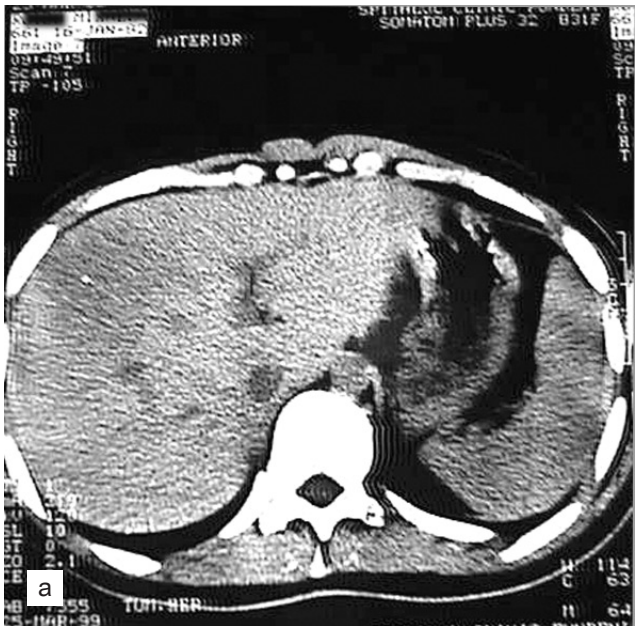

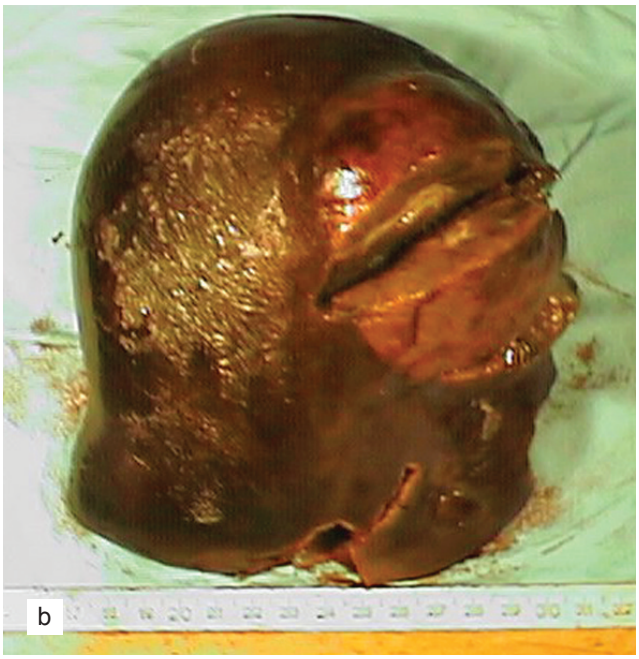

Fig.18 Hiperplazie nodulară focală a) examen TC; b) piesă de hepatectomie dreaptă extinsă la segmentul IV.

4.1. Anatomie patologică

Tumorile sunt bine delimitate, uneori încapsulate, de obicei solitare. Macroscopic, pe secțiune, tumora este gălbuie, cu pete hemoragice (Fig.19). Histopatologic se remarcă structura tipică de adenom: hepatocite aranjate în cordoane, fără structuri biliare sau fibroase (spre deosebire de HNF). Lacurile venoase („peliosis hepatis") și zonele de necroză cu „celule fantomă" sunt frecvente în adenoamele hepatice. Tumorile primesc exclusiv vascularizație arterială. Între complicații este citată hemoragia intratumorală, care uneori poate duce chiar la ruptura capsulei. Transformarea malignă este în general rară, dar posibilă, mai ales atunci când se asociază o glicogenoză hepatică sau utilizare de corticosteroizi anabolizanți.

În rare cazuri pot exista adenoame multiple. O situație și mai rară este adenomatoza hepatică, atunci când se întâlnesc mai mult de patru tumori.[73] Adenomatoza hepatică are o incidență egală la bărbați și femei și nu se asociază cu utilizarea contraceptivelor orale. În schimb are o incidență crescută la bolnavii cu glicogenoze și la cei sub tratament corticosteroidic.

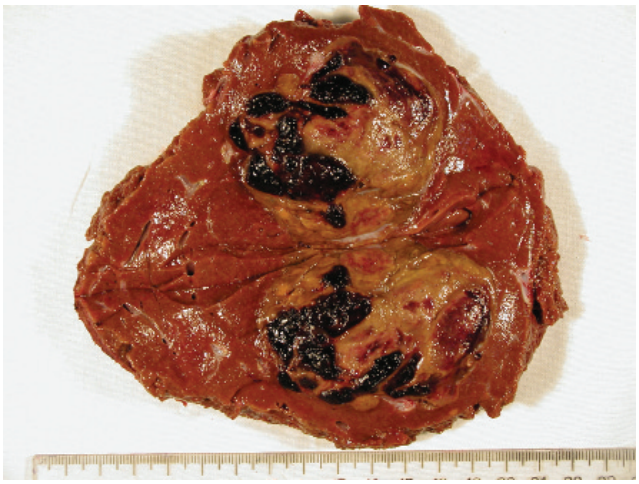

Fig.19 Adenom al segmentelor IV si V cu hemoragie intratumorală – piesa de hepatectomie nonanatomică.

4.2. Manifestare clinică. Evaluare diagnostică

Atât adenomul hepatic cât și HNF sunt frecvente la femei tinere și pot fi confundate. Diferențierea lor este importantă datorită atitudinii terapeutice diferite.

Simptomatologia constă de regulă în dureri abdominale acute produse de hemoragii intratumorale sau intraperitoneale (la o treime din pacienți[74]), dureri abdominale cronice sau apariția unei mase tumorale palpabile (elemente clinice care le diferențiază de HNF). Un număr important de bolnavi (aproximativ o treime[3]) ramân totuși asimptomatici, tumorile fiind descoperite întâmplător.

În evoluția clinică au fost descrise cazuri de transformare malignă.[75]

Deși examenele imagistice pot găsi aspecte sugestive pentru diagnostic, acesta este de cele mai multe ori incert. Diagnosticul imagistic se bazează pe ecografie și tomografie computerizată dar aspectele nu sunt suficient de specifice. La examenul TC nativ ele sunt fie izodense, fie ușor hipodense față de restul parenchimului (Fig.20). La TC cu contrast i.v., tumorile, hipervascularizate, se vizualizează cel mai bine în timpul fazei arteriale („flush" arterial).

La examenul RMN tumorile apar ca heterogene și hiperintense sau izointense față de restul ficatului pe imagini T1 și ca hiperintense pe imagini T2, probabil datorită diferențelor în arhitectură și vascularizație, necrozei, hemoragiei sau depozitelor de glicogen ori de grăsime; în 17-31% din cazuri poate fi evidențiată o capsulă fibroasă.[76,77]

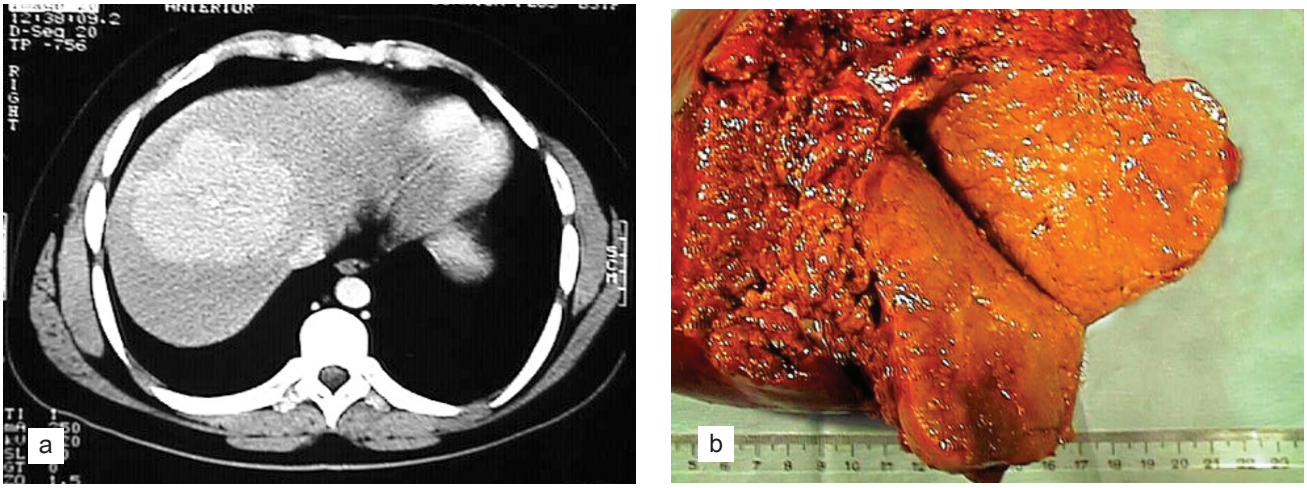

Fig.20 Adenom hepatic a) aspect TC; b) piesă de hepatectomie dreaptă reglată.

4.2. Tratament

În situația sângerării acute, atunci când intervenția chirurgicală nu este fezabilă, o soluție terapeutică temporară poate fi embolizarea arteriografică.

Rezecția adenoamelor hepatice este indicată atât pentru posibilitatea complicațiilor evolutive citate mai sus, cât mai ales datorită riscului de transformare malignă (Fig.21). Atunci când există certitudinea benignității (ceea ce implică un examen histopatologic extemporaneu) enucleerea poate fi o soluție chirurgicală suficientă,[78] fie prin abord clasic, fie laparoscopic. Metodele moderne de distrucție tumorală (radiofrecvența, microundele, laserul, crioablația) ar putea fi utilizate la unii pacienți dar deocamdată experiența cu aceste metode în tratamentul adenoamelor hepatice este redusă.[79]

În cazul adenoamelor multiple sau adenomatozei hepatice singurul tratament posibil, atunci când se impune datorită complicațiior sau incertitudinii benignității, este transplantul hepatic.

Suprimarea definitivă a contraceptivelor orale este obligatorie la femeile care dezvoltă adenoame hepatice. Sarcina este de evitat la femeile cu adenoame netratate, știut fiind că riscul complicațiilor crește în această situație fiziologică.

5. PSEUDOTUMORA INFLAMATORIE

Întâlnită în literatură sub diverse denumiri – histiocitom, pseudolimfom, granulom cu celule plasmocitare sau chiar plasmocitom[80] sau tumoră inflamatorie miofibroblastică, pseudotumora inflamatorie este o leziune solidă



Fig.21 Adenom hepatic – piesa de hepatectomie dreaptă reglată.

hepatică frecvent confundată cu o tumoră malignă.

O revizie a literaturii din anul 1993 găsește circa 50 cazuri comunicate până la acea dată.[81]

Au o incidență crescută la copii și tineri de sex masculin.

Simptomele obișnuite sunt febra intermitentă și scăderea în greutate.

Au fost citate și cazuri manifestate prin sindrom de obstrucție biliară.[82]

Datele de laborator confirmă sindromul inflamator: leucocitoza, VSH crescut, proteina C reactivă pozitivă.

Dupa Horiuchi și col.[83] patogenia tumorilor inflamatorii s-ar explica prin însămânțarea pe calea curentului portal a unor microorganisme conținute în alimente sau dezvoltate în lumenul apendicular; aceasta duce la apariția în ficat a unor leziuni inflamatorii care se dezvoltă progresiv concomitent cu apariția unei pileflebite obliterative.

Pseudotumorile sunt bine delimitate și solitare în două treimi din cazuri. Focarele supurative sunt frecvente, uneori cu constituirea de macroabcese (Fig.22,23). Histologic au fost descrise 3 categorii:[84]

- tipul hialinizat sclerogen
- tipul xantogranulomatos
- tipul granulomatos cu plasmocite

Pseudotumora prezintă grade variabile de fibroză și de celularitate (plasmocite, limfocite, celule stromale cu caractere imunohistochimice și ultrastructurale de miofibroblaste).

La ecografie se observă o imagine “mozaicată”, iar la tomografie computerizată aspectul este de imagine hipodensă și bine circumscrisă. Caracteristic poate fi considerat aspectul ecografic sau computertomografic de îngroșare a peretelui ramului portal care intră în tumoră.[83]

Diagnosticul diferențial cel mai important este cel cu carcinomul hepatocelular. De regulă acesta din urmă nu se însoțește de semnele care sunt tipice pentru pseudotumora inflamatorie. Totuși aceasta nu este întotdeauna foarte simplu de decelat în practică, întrucât cancerul hepatic se poate însoți de febră și leucocitoză, datorate necrozei tumorilor. Puncția biopsie este absolut necesară în caz de dubiu, întrucât un rezultat clar de tumoră inflamatorie poate evita o intervenție chirurgicală inutilă.[85] Un tratament antiinflamator nespecific[86-88] sau chiar simpla urmărire clinică[89-91] sunt suficiente și, după un timp, se constată dispariția tumorilor.

Atunci când pseudotumora inflamatorie este localizată în vecinătatea hilului hepatic diagnosticul diferențial cu colangiocarcinomul este de asemenea dificil de realizat.[92]

În practică confuziile diagnostice nu sunt rare[93] și,

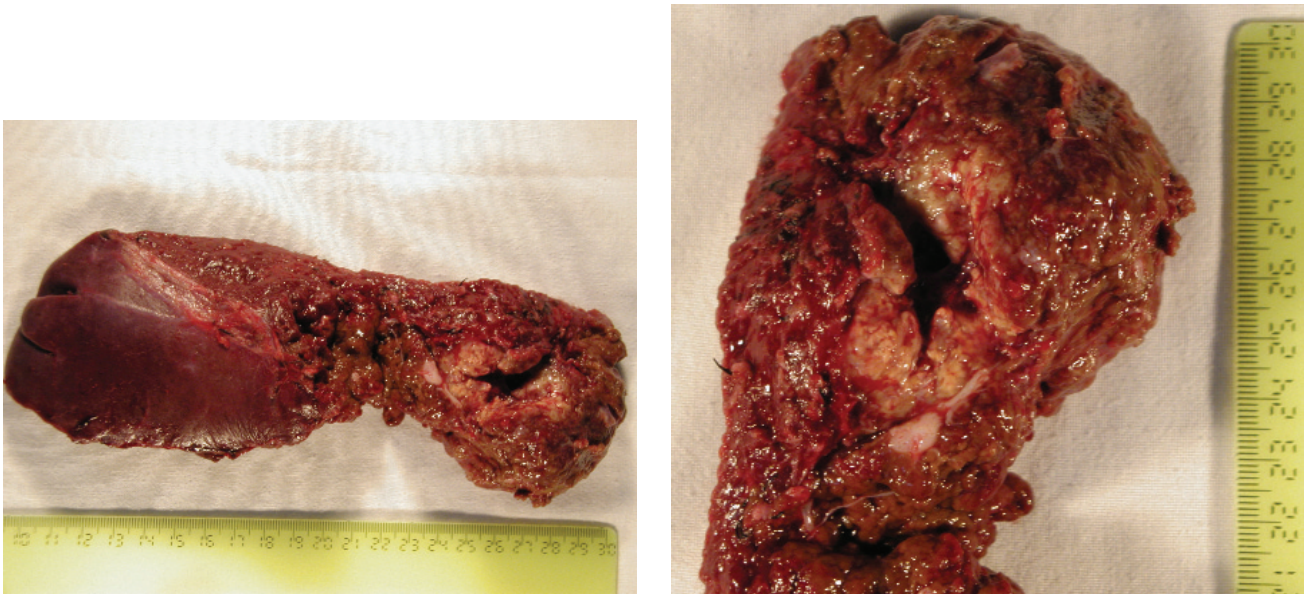

Fig.22 Pseudotumoră inflamatorie de segment VIII cu abces central – piesa de sectorectomie medială dreaptă.

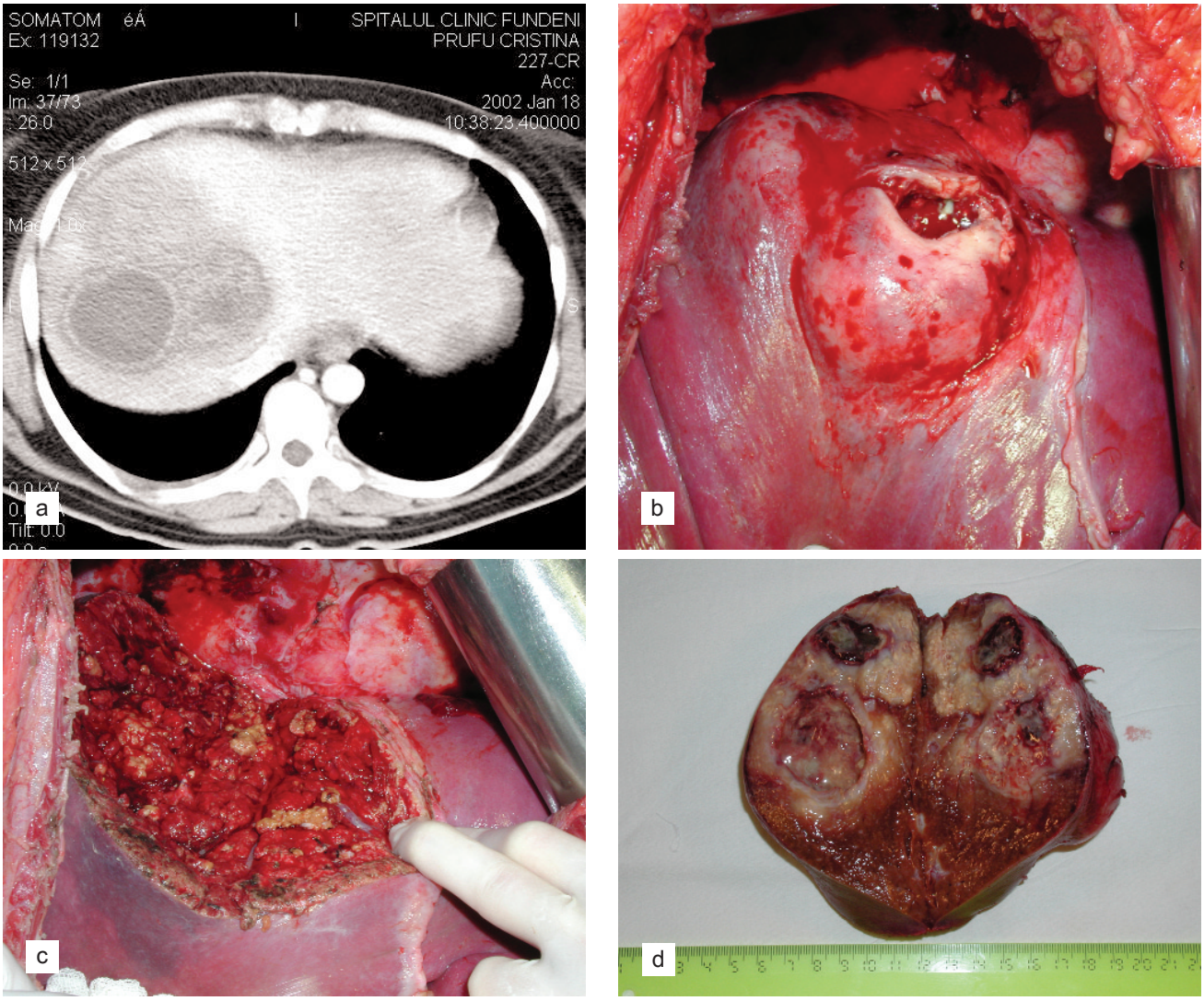

Fig.23 Pseudotumoră inflamatorie de segment VIII cu aspect de macroabcese a) imagini TC; b,c) aspect intraoperator; d) piesa de segmentectomie VIII.

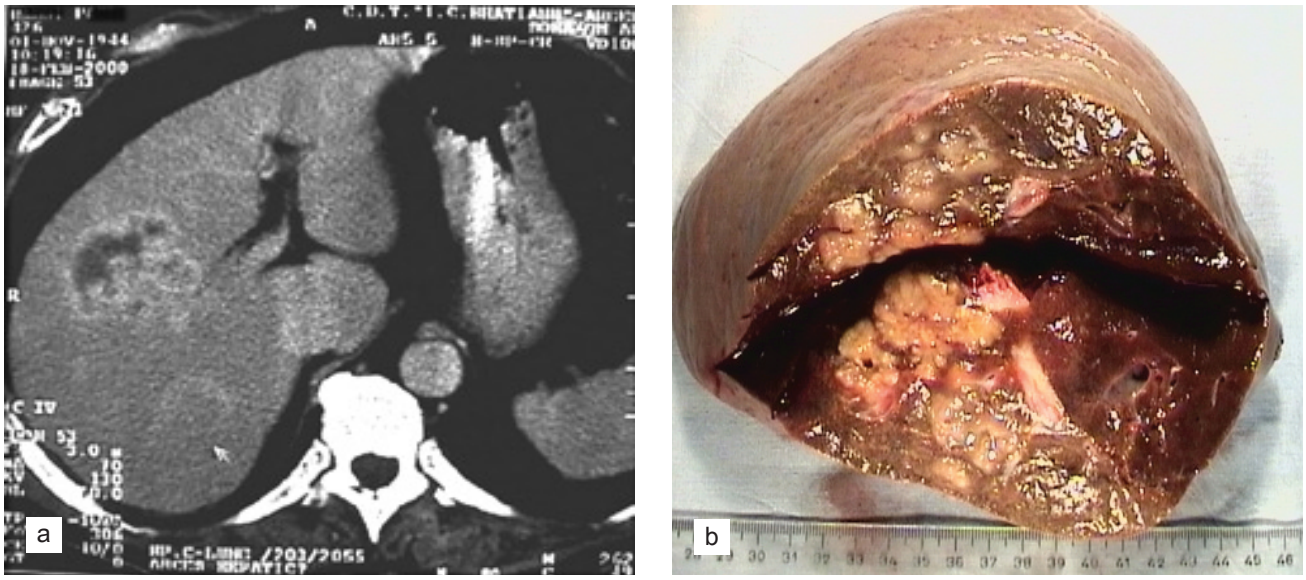

Fig.24 Pseudotumora inflamatorie a) aspect TC; b) piesa de hepatectomie dreaptă ce sugerează o tumoră malignă.

în final, histologia piesei de exereză tranșează diagnosticul[94,95] (Fig.24). În unele situații rezecția pseudotumorii este dictată de supurația difuză, cronică – cauză de sindrom infecțios sever ce nu cedează la tratamentul conservator (Fig.25). Prognosticul este considerat în general favorabil, deși au fost înregistrate și decese, datorate foarte probabil sindromului inflamator local și sistemic.[83] În literatură au fost raportate rare cazuri de evoluție sau recidivă sub forma unei tumori maligne – sarcom.[96]

6. TUMORILE EPITELIALE (HAMARTOAMELE ȘI ADENOAMELE BILIARE)

Hamartoamele nu sunt tumori propriu-zise din punct de vedere histologic, ele fiind alcătuite din țesutul normal prezent într-un anumit organ, dar aranjat de o manieră dezordonată; hiperplazia și proliferarea celulară lipsesc.

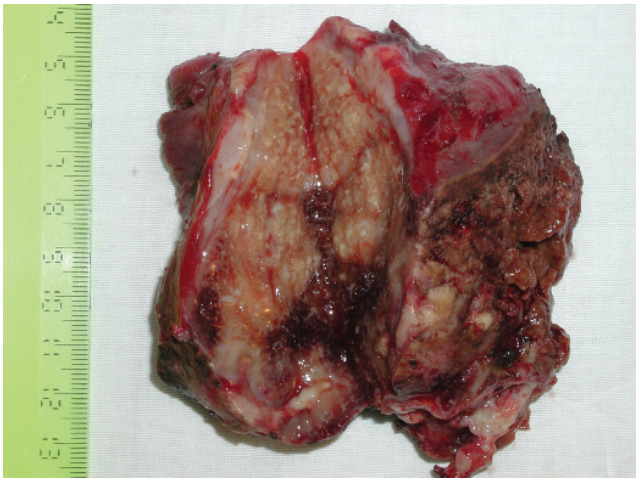

Fig.25 Pseudotumoră inflamatorie abcedată de segmente V-VI – piesă de hepatectomie non-anatomică (la 12 zile după drenajul chirurgical al abcesului).

Hamartoamele biliare hepatice sunt compuse din ducte biliare mature dilatate, înconjurate de țesut fibros.[97] Dimensiunile tumorilor pot varia de la câțiva milimetri până la tumori voluminoase. Acestea din urmă se manifestă, de regulă, sub forma unor mase tumorale cu evoluție rapidă și se întâlnesc mai frecvent la copii. Tumorile sunt în general nodulare, alb-cenușii, ferme, localizate sub capsula hepatică. Pot fi solitare sau multiple și se pot asocia cu alte leziuni benigne hepatice, solide sau chistice.

Adenoamele biliare apar sub forma unor tumori de mici dimensiuni, albicioase, de obicei solitare, situate subcapsular.

Ecografia și tomografia computerizată sunt nespecifice.

Leziunile simptomatice trebuie excizate chirurgical. Cele asimptomatice pot fi lăsate pe loc, dacă dimensiunile sunt mici și dacă diagnosticul histologic este cert.

7. TUMORILE MEZENCHIMALE (FIBROAMELE, HAMARTOAMELE MEZENCHIMALE, LIPOAMELE, MIXOAMELE ȘI TERATOAMELE)

Fibroamele hepatice sunt tumori rare, dar care pot fi ușor confundate, imagistic sau intraoperator, cu metastazele. Comportamentul lor clinic și histologic poate fi uneori agresiv, cu atipii celulare și mitoze. În aceste condiții rezecția fibroamelor hepatice este indicată.

Lipoamele hepatice sunt extrem de rare[5] și, uneori, sunt descoperite la autopsie. Până în 1994 au fost menționate în literatură 52 de cazuri[98] din care 8

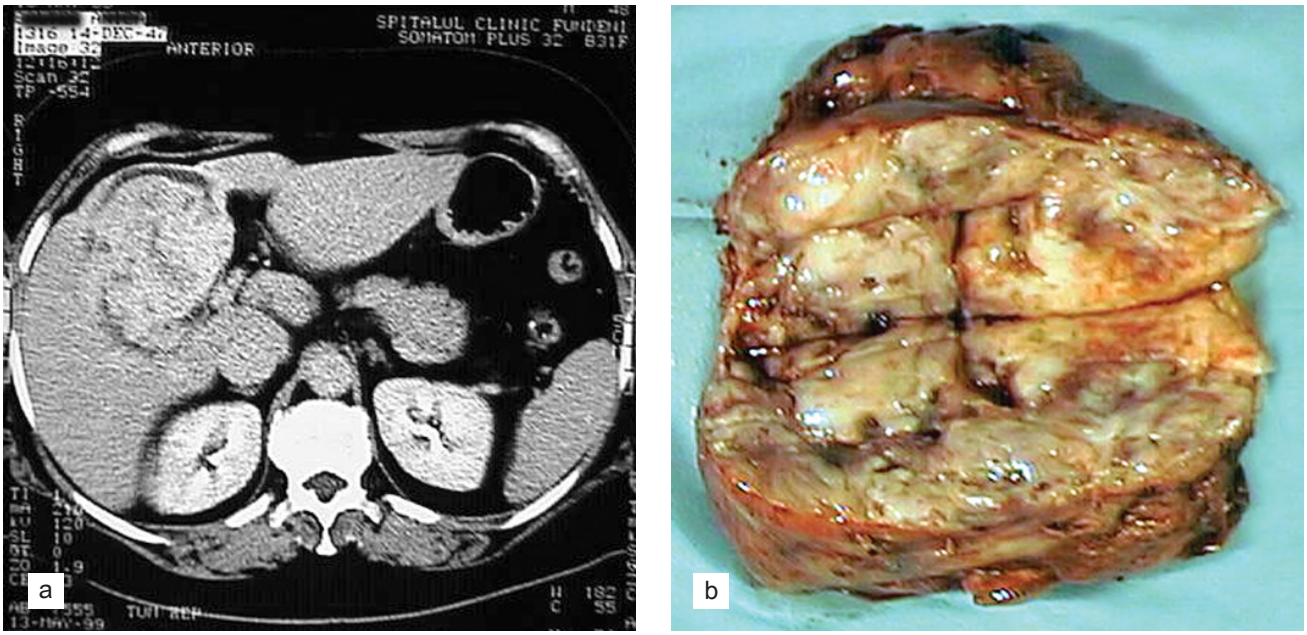

Fig.26 Hamartom mezenchimal la adult a) aspect TC; b) piesa de bisegmentectomie IV-V.

necroptice.[99] Ele trebuie diferențiate de „pseudolipoamele hepatice" – țesut grăsos extrahepatic, posibil de origine epiplooică, încarcerat interhepato-frenic sau într-o depresiune hepatică. Tumorile conțin de obicei și alte componente cu origine mezenchimală, de unde denumirea de angiomiolipom și se asociază cu alte localizări (renal, pulmonar). Recidiva tumorii este posibilă.[100]

Hamartoamele mezenchimale, tumori rare la adulți[101](Fig.26), reprezintă 8% din tumorile copilului și a doua tumoră benignă pediatrică.[102] Spre deosebire de hamartoamele biliare, cele mezenchimale pot atinge dimensiuni impresionante, cu repercusiuni asupra funcției ficatului la copil. Histologic – ele sunt alcătuite dintr-un amalgam de hepatocite, ducte biliare, vase de sânge și chiste (ce conferă tumorii uneori un aspect de fagure), dispuse într-o matrice mezenchimală mixoid-fibroasă. Nivelul alfa-fetoproteinei serice poate fi crescut. Rezecția este urmată de rezultate favorabile,[103] chiar și în cazul în care este parțială („debulking"), fără risc de recidivă.

Mixoamele și teratoamele localizate la nivelul ficatului sunt de asemenea rarități descoperite întâmplător sau necroptic. Teratoamele trebuie rezecate în totalitate datorită potențialului de malignizare.

BIBLIOGRAFIE

1. Little JM, Kenny J, Hollands MJ: Hepatic incidentaloma: a modern problem. World J Surg 14:448-451, 1990.
2. Little JM, Richardson A, Tait N: Hepatic dystychoma: a five year experience. HPB Surg 4:291-297, 1991.
3. Chamberlain RS, DeCorato D, Jarnagin WR: Benign liver lesions. In Hepatobiliary cancer. Blumgart LH, Fong Y, Jarnagin WR (eds.). B.C. Decker Inc. Hamilton - London. 2001, cap. 1, 1-30.
4. MacSween RN, Anthony PP, Scheuer PJ: Pathology of the liver. Mac Sween RN, Anthony PP, Scheuer PJ (eds.). Churchill Livingstone. New York.1987.
5. Ishak KG, Rabin L: Benign tumors of the liver. Med Clin North Am 59:995-1013, 1975.
6. Baer HU, Dennison AR, Mouton W et al: Enucleation of giant hemangiomas of the liver. Technical and pathologic aspects of a neglected procedure. Ann Surg 216:673-676, 1992.
7. Little JM, Kenny J, Hollands MJ: Hepatic incidentaloma: a modern problem. World J Surg 14:448-451, 1990.
8. Rubin RA, Lichtenstein GR: Scintigraphic evaluation of liver masses: cavernous hepatic hemangioma. J Nucl Med 34:849-852, 1993.
9. Hobbs KE: Hepatic hemangiomas. World J Surg 14:468-471, 1990.
10. Iwatsuki S, Todo S, Starzl TE: Excisional therapy for benign hepatic lesions. Surg Gynecol Obstet 171:240-246, 1990.
11. Tait N, Richardson AJ, Muguti G et al: Hepatic cavernous haemangioma: a 10 year review. Aust N Z J Surg 62:521-524, 1992.
12. Conter RL, Longmire WP: Recurrent hepatic hemangiomas. Possible association with estrogen therapy. Ann Surg 207:115-119, 1988.
13. Alper A, Ariogul O, Emre A et al: Treatment of liver hemangiomas by enucleation. Arch Surg 123:660-661, 1988.
14. Shimada M, Matsumata T, Ikeda Y et al: Multiple hepatic hemangiomas with significant arterioportal venous shunting. Cancer 73:304-307, 1994.
15. Popescu I, Ciurea S, Brașoveanu V et al: Liver hemangioma revisited: current surgical indications, technical aspects, results. Hepatogastroenterology 48:770-776, 2001.

16. Farges O, Daradkeh S, Bismuth H: Cavernous hemangiomas of the liver: are there any indications for resection? World J Surg 19:19-24, 1995.

17. Gandolfi L, Leo P, Solmi L et al: Natural history of hepatic haemangiomas: clinical and ultrasound study. Gut 32:677-680, 1991.

18. Lise M, Feltrin G, Da Pian PP et al: Giant cavernous hemangiomas: diagnosis and surgical strategies. World J Surg 16:516-520, 1992.

19. Pietrabissa A, Giulianotti P, Campatelli A et al: Management and follow-up of 78 giant haemangiomas of the liver. Br J Surg 83:915-918, 1996.

20. Ndimbie OK, Goodman ZD, Chase RL et al: Hemangiomas with localized nodular proliferation of the liver. A suggestion on the pathogenesis of focal nodular hyperplasia. Am J Surg Pathol 14:142-150, 1990.

21. Kanazawa S, Niiya H, Mitogawa Y et al: Cavernous hemangioma with arterioportal and arterio-hepatic vein shunts coexisting with hepatocellular carcinoma. Radiat Med 12:83-85, 1994.

22. Pol B, Disdier P, Le Treut YP et al: Inflammatory process complicating giant hemangioma of the liver: report of three cases. Liver Transpl Surg 4:204-207, 1998.

23. Pateron D, Babany G, Belghiti J et al: Giant hemangioma of the liver with pain, fever, and abnormal liver tests. Report of two cases. Dig Dis Sci 36:524-527, 1991.

24. Malt RA: Principles of hepatic surgery for cancer. În Oxford Textbook Of Medicine. Oxford University Press, 1995, cap. 22.4.1, 1188.

25. Taillan B, Sanderson F, Fuzibet JG et al: Association polyglobulie angiome hépatique. Mise en évidence d'une activité "érythropoietine-like" intratumorale. Presse Med 19:1319-1320, 1990.

26. Ito N, Kawata S, Tsushima H et al: Increased circulating transforming growth factor beta1 in a patient with giant hepatic hemangioma: possible contribution to an impaired immune function. Hepatology 25:93-96, 1997.

27. Martinez J: Microangiopathic hemolytic anemia. În Hematology. Williams JW (ed.). McGraw-Hill, Inc. 1990, cap. 64, 657-659.

28. Shimizu M, Miura J, Itoh H et al: Hepatic giant cavernous hemangioma with microangiopathic hemolytic anemia and consumption coagulopathy. Am J Gastroenterol 85:1411-1413, 1990.

29. Li GH, Li JQ: Localization of small liver tumors. J Surg Oncol 44:115-118, 1990.

30. Bennett WF, Bova JG: Review of hepatic imaging and a problem-oriented approach to liver masses. Hepatology 12:761-775, 1990.

31. Moody AR, Wilson SR: Atypical hepatic hemangioma: a suggestive sonographic morphology. Radiology 188:413-417, 1993.

32. Chen WT, Chen RC, Wang CK et al: Carbon dioxide enhanced ultrasonography of hepatic haemangiomas. Clin Radiol 53:281-286, 1998.

33. Birnbaum BA, Weinreb JC, Megibow AJ et al: Definitive diagnosis of hepatic hemangiomas: MR imaging versus Tc-99m-labeled red blood cell SPECT. Radiology 176:95-101, 1990.

34. Lipman JC, Tumeh SS: The radiology of cavernous hemangioma of the liver. Crit Rev Diagn Imaging 30:1-18, 1990.

35. Itoh K, Saini S, Hahn PF et al: Differentiation between small hepatic hemangiomas and metastases on MR images: importance of size-specific quantitative criteria. AJR Am J Roentgenol 155:61-66, 1990.

36. Hamm B, Fischer E, Taupitz M: Differentiation of hepatic hemangiomas from metastases by dynamic contrast-enhanced MR imaging. J Comput Assist Tomogr 14:205-216, 1990.

37. Heilo A, Stenwig AE: Liver hemangioma: US-guided 18-gauge core-needle biopsy. Radiology 204:719-722, 1997.

38. Taavitsainen M, Airaksinen T, Kreula J et al: Fine-needle aspiration biopsy of liver hemangioma. Acta Radiol 31:69-71, 1990.

39. Gilon D, Slater PE, Benbassat J: Can decision analysis help in the management of giant hemangioma of the liver? J Clin Gastroenterol 13:255-258, 1991.

40. Trastek VF, van Heerden JA, Sheedy PF et al: Cavernous hemangiomas of the liver: resect or observe? Am J Surg 145:49-53, 1983.

41. Adam YG, Huvos AG, Fortner JG: Giant hemangioma of the liver. Ann Surg 172:239-245, 1970.

42. Duron JJ, Keilani K, Jost JL et al: Giant cavernous hepatic hemangiomas in adults: enucleation under selective blood inflow control. Am Surg 61:1019-1022, 1995.

43. Yamagata M, Kanematsu T, Matsumata T et al: Management of haemangioma of the liver: comparison of results between surgery and observation. Br J Surg 78:1223-1225, 1991.

44. Nichols FC, van Heerden JA, Weiland LH: Benign liver tumors. Surg Clin North Am 69:297-314, 1989.

45. Bismuth H: Comunicare personală. 1999.

46. Tsai MK, Lee PH, Tung BS et al: Experiences in surgical management of cavernous hemangioma of the liver. Hepatogastroenterology 42:988-992, 1995.

47. Iyer CP, Stanley P, Mahour GH: Hepatic hemangiomas in infants and children: a review of 30 cases. Am Surg 62:356-360, 1996.

48. Suzuki H, Nimura Y, Kamiya J et al: Preoperative trans-catheter arterial embolization for giant cavernous hemangioma of the liver with consumption coagulopathy. Am J Gastroenterol 92:688-691, 1997.

49. Soyer P, Levesque M: Haemoperitoneum due to spontaneous rupture of hepatic haemangiomatosis: treatment by superselective arterial embolization and partial hepatectomy. Australas Radiol 39:90-92, 1995.

50. Srivastava DN, Sharma S, Yadav S et al: Pedunculated hepatic haemangioma with arterioportal shunt: treated with angio-embolization and surgery. Australas Radiol 42:151-153, 1998.

51. Panis Y, Fagniez PL, Cherqui D et al: Successful arterial embolisation of giant liver haemangioma. Report of a case with five-year computed tomography follow- up. HPB Surg 7:141-146, 1993.

52. Ozden I, Emre A, Alper A et al: Long-term results of surgery for liver hemangiomas. Arch Surg 135:978-981, 2000.

53. Borgonovo G, Razzetta F, Arezzo A et al: Giant hemangiomas of the liver: surgical treatment by liver resection. Hepatogastroenterology 44:231-234, 1997.

54. Tepetes K, Selby R, Webb M et al: Orthotopic liver transplantation for benign hepatic neoplasms. Arch Surg 130:153-156, 1995.

55. Chui AK, Vass J, McCaughan GW et al: Giant cavernous haemangioma: a rare indication for liver transplantation. Aust N Z J Surg 66:122-124, 1996.

56. Brouwers MA, Peeters PM, de Jong KP et al: Surgical treatment of giant haemangioma of the liver. Br J Surg 84:314-316, 1997.

57. Longeville JH, de la Hall P, Dolan P et al: Treatment of a giant haemangioma of the liver with Kasabach- Merritt syndrome by orthotopic liver transplant a case report. HPB Surg 10:159-162, 1997.

58. Moreno EA, Del Pozo R, Vicente CM et al: Indications for surgery in the treatment of hepatic hemangioma. Hepatogastroenterology 43:422-426, 1996.

59. Zurac S, Herlea V, Frunza E et al: Focal nodular hyperplasia - three cases report. Annals of Fundeni Hospital 2:209-214, 1997.

60. Craig JR, Peters RL, Edmonson HA: Tumors of the liver and intrahepatic bile ducts. În seria Atlas of tumor pathology. Hartmann,

W. H. and Sobin, L. H. (edit.). Armed Forces Institute of Pathology, Washington, DC. 1989.

61. International Working Party: Terminology of nodular hepatocellular lesions. Hepatology 22:983-993, 1995.

62. Stocker JT, Ishak KG: Focal nodular hyperplasia of the liver: a study of 21 pediatric cases. Cancer 48:336-345, 1981.

63. Kerlin P, Davis GL, McGill DB et al: Hepatic adenoma and focal nodular hyperplasia: clinical, pathologic, and radiologic features. Gastroenterology 84:994-1002, 1983.

64. Brady MS, Coit DG: Focal nodular hyperplasia of the liver. Surg Gynecol Obstet 171:377-381, 1990.

65. Mathieu D, Zafrani ES, Anglade MC et al: Association of focal nodular hyperplasia and hepatic hemangioma. Gastroenterology 97:154-157, 1989.

66. Wanless IR, Algreght S, Bilbao J et al: Multiple focal nodular hyperplasia of the liver associated with vascular malformation of various organs and neoplasia of the brain: a new syndrome. Mod Pathol 110:331-335, 1989.

67. Nakamuta M, Ohashi M, Fukutomi T et al: Oral contraceptive-dependent growth of focal nodular hyperplasia. J Gastro Hepatol 9:521-523, 1994.

68. Nagorney DM: Benign hepatic tumors: focal nodular hyperplasia and hepatocellular adenoma. World J Surg 19:13-18, 1995.

69. Moskal TL, Charnsangavej C, Ellis ML: Work-up, diagnosis, and treatment of benign hepatic tumors. Cancer Bull 47:385-391, 1995.

70. Baum JK, Bookstein JJ, Holtz F et al: Possible association between benign hepatomas and oral contraceptives. Lancet 2:926-929, 1973.

71. Klatskin G.: Hepatic tumors: possible relationship to use of oral contraceptives. Gastroenterology 73:386-394, 1977.

72. Howell RR, Stevenson RE, Ben-Menachem Y et al: Hepatic adenomata with type 1 glycogen storage disease. JAMA 236:1481-1484, 1976.

73. Arsenault TM, Johnson CD, Gorman B et al: Hepatic adenomatosis. MayoClinic 71:478-480, 1996.

74. Charny CK, Jarnagin WR, Schwartz LH et al: Management of 155 patients with benign liver tumours. Br J Surg 88:808-813, 2001.

75. Foster JH, Berman MM: The malignant transformation of liver cell adenomas. Arch Surg 129:712-717, 1994.

76. Paulson EK, McCellan JS, Washington K et al: Hepatic adenoma:MR Characteristics and corelation with patological findings. Am J Roentgenol 163:113-116, 1994.

77. Arrive L, Flejou JF, Vilgrain V et al: Hepatic adenoma: MR findings in 51pathologically proved lesions. Radiology 193:507-512, 1997.

78. Eckhauser FE, Knol JA, Raper SE et al: Enucleation combined with hepatic vascular exclusion is a safe and effective alternative to hepatic resection for liver cell adenoma. Am Surg 60:466-471, 1994.

79. Buscarini L, Rossi S, Fornari F et al: Laparoscopic ablation of liver adenoma by radiofrequency electrocauthery. Gastrointest Endosc 41:68-70, 1995.

80. Anthony PP, Telesinghe PU: Inflammatory pseudotumour of the liver. J Clin Pathol 39:761-768, 1986.

81. Anthony PP: Inflammatory pseudotumour (plasma cell granuloma) of lung, liver and other organs. Histopathology 23:501-503, 1993.

82. Pokorny CS, Painter DM, Waugh RC et al: Inflammatory pseudotumor of the liver causing biliary obstruction. J Clin Gastroenterol 13:338-341, 1991.

83. Horiuchi R, Uchida T, Kojima T et al: Inflammatory pseudotumor of the liver. Cancer 65:1583-1590, 1990.

84. Someren A: “Inflammmatory pseudotumor” of liver with occlusive phlebitis. Report of a case in a child and review of the literature. Am J Clin Pathol 69:176-181, 1978.

85. Lacaille F, Fournet JC, Sayegh N et al: Inflammatory pseudotumor of the liver: a rare benign tumor mimicking a malignancy. Liver Transpl Surg 5:83-85, 1999.

86. Setlacec D, Stancescu M, Laky D: Tumorile inflamatoare hepatice. Chirurgia 20:213-221, 1971.

87. Hertzer NR, Hawk WA, Hermann RE: Inflammatory lesions of the liver which simulate tumor: report of two cases in children. Surgery 69:839-846, 1971.

88. Hytiroglu P, Brandwein MS, Strauchen JA et al: Inflammatory pseudotumor of the parapharyngeal space: case report and review of the literature. Head & Neck 14:230-234, 1992.

89. Karatsis P, Wyman A, Sweetland HM et al: Inflammatory pseudotumor of the liver. Eur J Surg Oncol 19:384-387, 1993.

90. Gollapudi P, Chejfec G, Zarling EJ: Spontaneous regression of hepatic pseudotumor. Am J Gastroenterol 87:214-217, 1992.

91. Zamir D, Jarchowsky J, Singer C et al: Inflammatory pseudotumor of the liver—a rare entity and a diagnostic challenge. Am J Gastroenterol 93:1538-1540, 1998.

92. Nonomura A, Minato H, Shimizu K et al: Hepatic hilar inflammatory pseudotumor mimicking cholangiocarcinoma with cholangitis and phlebitis—a variant of primary sclerosing cholangitis? Pathol Res Pract 193:519-25, 1997.

93. Torzilli G, Inoue K, Midorikawa Y et al: Inflammatory pseudotumors of the liver: prevalence and clinical impact in surgical patients. Hepatogastroenterology 48:1118-1123, 2001.

94. Zurac S, Hytiroglu P, Popescu I: Inflammatory pseudotumor of the liver. Annals of Fundeni Hospital 1:117-122, 1996.

95. Pack GT, Baker HW: Total right hepatic lobectomy. report of a case. Ann Surg 138:53-58, 1953.

96. Zavaglia C, Barberis M, Gelosa F et al: Inflammatory pseudotumour of the liver with malignant transformation. Report of two cases. Ital J Gastroenterol 28:152-159, 1996.

97. Principe A, Lugaresi ML, Lords RC et al: Bile duct hamartomas: diagnostic problems and treatment. Hepatogastroenterology 44:994-997, 1997.

98. Nonomura A, Mizukami Y, Kadoya M: Angiomyolipoma of the liver: a collective review. J Gastroenterol 29:95-105, 1994.

99. Bakhotmah MA, Yamasaki S: Hepatic angiomyolipoma. HPB Surg 8:133-137, 1994.

100. Croquet V, Pilette C, Aube C et al: Late recurrence of a hepatic angiomyolipoma. Eur J Gastroenterol Hepatol 12:579-582, 2000.

101. Cook JR, Pfeifer JD, Dehner LP: Mesenchymal hamartoma of the liver in the adult: association with distinct clinical features and histological changes. Hum Pathol 33:893-898, 2002.

102. Saul SH: Masses of the liver. În Diagnostic Surgical Pathology - On CD-ROM. Sternberg SS (ed.). Lippincott Williams & Wilkins, 1999, cap. 37.

103. Bilge O, Emre A, Cevikbas U et al: Liver hamartoma in an adult: report of a rare case. Surg Today 26:513-516, 1996.

CAPITOLUL 16

TUMORILE MALIGNE PRIMARE ALE FICATULUI

Irinel POPESCU, Silviu CIUREA

1. CARCINOMUL HEPATOCELULAR 387
1.1. Etiopatogenie 387
1.2. Anatomie patologică 388
1.3. Căile de expansiune și diseminare ale CHC 388
1.4. Diagnostic 388
1.5. Stadializare 389
1.5. Evoluție și complicații 390
1.6. Profilaxie 390
1.7. Tratament 390
1.8. Prognostic 397
1.9. Carcinomul fibrolamelar 398
2. COLANGIOCARCINOMUL 399
2.1. Etiologie 399
2.2. Anatomie patologică 399
2.3. Diagnostic 400
2.4. Tratament 401
2.5. Supraviețuire. Prognostic 401
3. CARCINOMUL MIXT HEPATO- ȘI COLANGIOCELULAR 403
4. CHISTADENOCARCINOMUL BILIAR 403
5. HEPATOBLASTOMUL 403
6. SARCOAMELE HEPATICE 404
6.1. Angiosarcomul 404
6.2. Hemangioendoteliomul epitelioid 405
6.3. Sarcomul nediferențiat 405
7. ALTE TUMORI RARE HEPATICE 405
BIBLIOGRAFIE 406

1. CARCINOMUL HEPATOCELULAR

Carcinomul hepatocelular (CHC) reprezintă aproximativ 80% din tumorile maligne primare hepatice.[1] Este o boală răspândită în anumite arii endemice din Asia, cu o frecvență de 30 de cazuri / 100.000 locuitori / an, datorită incidenței mari a hepatitei cu virus B și a ingestiei de aflatoxine alimentare. În Japonia este al treilea cancer în ordinea frecvenței la bărbați, în timp ce la femei se află pe locul al cincilea,[2] posibil datorită creșterii incidenței hepatitei C.[3] În același timp incidența bolii în America de Nord este în creștere.[4]

Anual se produc circa 312.000 decese datorate acestei boli, rata de decese fiind aproape similară cu rata cazurilor noi, ceea ce denotă lipsa unor metode terapeutice eficiente.[5]

1.1. Etiopatogenie

Au fost definiți până în prezent o serie de factori cu rol în etiopatogenia CHC și anume:[6]

- infecții virale: cu virus B, cu virus C și cu virus D
- boli hepatice cronice:
  - ciroza alcoolică
  - boli metabolice:
    - hemocromatoza
    - tirozinemia ereditară
    - deficitul de alfa-1-antitripsină
    - glicogenoze
    - boala Wilson
  - hepatita autoimună
  - ciroza criptogenetică
  - boala veno-ocluzivă la nivelul venei cave inferioare
- toxine, medicamente și substanțe chimice
  - aflatoxine
  - steroizi androgeni
  - steroizi estrogeni
  - bioxid de thoriu
  - arsenic anorganic
  - metotrexat

O strânsă corelație etiopatogenică este cea cu ciroza hepatică (Fig.1). În 60-90% din cazuri carcinomul hepatocelular este grefat pe o formă sau alta de ciroză a ficatului.[7]

De asemenea, virusul hepatitei B și aflatoxinele (substanțe conținute într-o ciupercă denumită *Aspergillus flavus*) sunt considerați factori etiopatogenici importanți și posibil cu acțiune sinergică în ariile endemice. Aflatoxina B1 produce o mutație la nivelul genei supresoare tumorale p53; acest locus genetic este frecvent modificat la pacienții cu CHC și expunere la aflatoxine.[3,8] Unii autori sunt de părere că aflatoxinele acționează prin potențarea efectului carcinogenetic hepatic al virusului hepatitei B.[9]

Alți factori etiologici mai pot fi consumul scăzut de proteine și boala Kwashiorkor determinată de acesta, precum și o serie de substanțe industriale: solvenții organici, tetraclorura de carbon, pesticidele organice, policlorura de vinil etc.

Virusul hepatitei B (HBV) este considerat un factor etiopatogenic prin el însuși, întrucât s-a constatat apariția carcinomului hepatocelular la bolnavii infectați înainte de producerea cirozei. A fost unul dintre primele virusuri implicate în oncogeneza umană și cu circa 20 de ani în urmă a fost descoperit ADN-ul HBV integrat în ADN-ul hepatocitelor umane și la nivelul CHC uman. Ulterior a fost obținută o linie de cultură de celule de CHC conținând ADN HBV și care produc antigen B de suprafață (HBsAg).

În prezent HBV poate fi evidențiat integrat în ADN-ul celulelor canceroase la practic toți bolnavii cu CHC care au HBsAg pozitiv în ser.[3]

Spre deosebire de infecția cu virus B, în infecția cu virus C, hemocromatoză și alcoolism, carcinomul hepatocelular se dezvoltă numai după apariția leziunilor de ciroză hepatică.[4]

În ansamblu, riscul cel mai mare de cancer este la bolnavii infectați viral, el fiind de șapte ori mai mare decât la restul populației la bolnavii infectați cu virus B și de patru ori mai mare la cei infectați cu virus C.[10]

De asemenea, se consideră în prezent că bolnavii infectați atât cu virus B cât și cu virus C prezintă un risc mult mai mare de a dezvolta atât o formă severă de

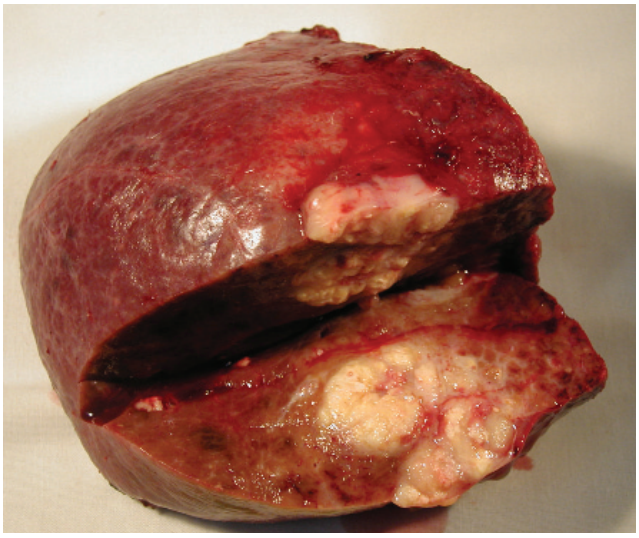

Fig.1 Hepatocarcinom grefat pe ciroză – piesă de rezecție atipică de segmente VII-VIII.

hepatopatie cât și carcinom hepatocelular.

Procesul oncogen a fost studiat pe modele animale și este similar dezvoltării altor cancere, caracterizându-se prin apariția unor modificări genice multiple induse de un inițiator, urmată de un proces de proliferare și progresie indus de un promotor.[11]

În ultimul timp sunt foarte mult studiate o categorie specială de celule, recent identificate, numite "celule ovale", care, după unele păreri, sunt cele din care se dezvoltă carcinoamele hepatocelulare. Cercetările asupra acestui subiect sunt încă în curs.

1.2. Anatomie patologică

Spre deosebire de colangiocarcinom și de metastazele hepatice, carcinomul hepatocelular este o tumoare de consistență moale, de culoare maroniu-deschis.

Macroscopic au fost descrise mai multe forme anatomopatologice:

- forma nodulară
- forma masivă
- forma difuză.

O altă clasificare este cea a lui Okuda,[12] după care se deosebesc:

- forma inflitrativă: se întâlnește, de regulă, în cancerul pe ficat normal și se caracterizează printr-o limită imprecisă între neoplasm și restul ficatului
- forma expansivă: de regulă este asociată cu ciroza; tumorile sunt bine delimitate și, uneori, încapsulate
- forma mixtă, expansivă și infiltrativă: caracterizează formele avansate, tumoarea principală fiind de tip expansiv, cu focare infiltrative în afara capsulei și/sau metastaze în restul parenchimului hepatic
- forma difuză, multifocală: se întâlnește aproape exclusiv pe ficat cirotic și se caracterizează prin prezența de numeroși noduli răspândiți în tot ficatul, de dimensiuni mici (sub 1 cm), fără să fuzioneze unul cu altul.

Dintre formele macroscopice prognosticul cel mai bun îl au formele nodulare, încapsulate.

Microscopic tumorile sunt alcătuite din celule cu aspect asemănător hepatocitelor; în formele slab diferențiate pot fi identificate celule multinucleate sau celule gigante cu aspect bizar.

Carcinoamele hepatocelulare sunt tumori foarte vascularizate, predominent arterial. Au fost de asemenea descrise mai multe forme microscopice:

- forma trabeculară
- forma pseudoglandulară
- forma compactă
- forma schiroasă.

1.3. Căile de expansiune și diseminare ale CHC

Ca și în cazul altor tipuri de cancere hepatice, acestea sunt:

1. Creșterea centrifugă, cu compresiunea ficatului adiacent
2. Extensia parasinusoidă: reprezintă invazia tumorală în parenchimul înconjurător, fie prin spațiile parasinusoidale, fie prin sinusoide ca atare
3. Diseminarea venoasă fie anterograd, în sistemul venelor hepatice și apoi în vena cavă inferioară și de aici mai departe în atriul drept și în plamâni, fie retrograd, în sistemul venei porte, începând cu ramurile mici, până la trunchiul principal
4. Diseminarea limfatică, având ca rezultat adenopatia hilară și loco-regională
5. Invazia diafragmului, se întâlnește în cancerele cu expresie pe fața diafragmatică a ficatului și se poate însoți de adenopatie mediastinală.

1.4. Diagnostic

Simptomatologia clinică este de cele mai multe ori săracă și nespecifică: vagi dureri în hipocondrul drept, astenie, fatigabilitate, slăbire, simptome suprapuse la unii pacienți pe cele generate de boala cronică hepatică.

Uneori tumorile devin palpabile și pot atinge chiar dimensiuni impresionante, ajungând până la nivelul ombilicului sau chiar sub acesta (în asemenea cazuri prognosticul este, de regulă, foarte rezervat).

În rare cazuri tumorile pot debuta acut, cu ruptură spontană, ceea ce se traduce clinic prin tabloul unui abdomen acut și al unei hemoragii interne. Debutul cu obstrucție biliară și icter este de asemenea rar, ca și debutul sub forma metastazelor.

CHC se poate însoți de diverse sindroame paraneoplazice: hipoglicemie, hipercalcemie, eritrocitoză, osteoartropatie hipertrofică pneumică, sindrom carcinoid, porfiria cutanea tarda, pubertate precoce, ginecomastie, feminizare, hipercolesterolemie etc.

Tabloul biologic poate evidenția grade variate de anemie, un VSH crescut, și un titru crescut al alfa-fetoproteinei și des-gama-carboxi-protrombinei (testul PIVKA II).

Fosfataza alcalină și 5-nucleotidaza pot fi, de asemenea, crescute.

Explorarea imagistică începe, de regulă, cu ecografia. Aparatele moderne (cu Doppler color) utilizate de ecografiști experimentați, pot să ofere majoritatea detaliilor necesare unei decizii terapeutice: numărul și dimensiunile tumorilor, gradul de invazie al țesutului

hepatic dar, mai ales, gradul de invazie vasculară (vena portă și ramurile ei, venele hepatice), raportul cu elementele hilului hepatic, raportul cu venele hepatice și cu vena cavă inferioară etc. Aplicată intraoperator, ecografia a devenit un mijloc de investigație indispensabil în stadializarea și ghidarea rezecțiilor hepatice pentru CHC.[13]

Cu toate acestea tomografia computerizată rămâne încă indicată de rutină la bolnavii la care ecografia evidențiază tumori hepatice. Examenul trebuie efectuat neaparat cu substanță de contrast pentru detecția tumorilor mici. Cea mai recomandată este lipiodolul,[14] dar trebuie avut în vedere că și alte tumori captează acest mediu de contrast (metastazele, nodulii hiperplastici, hemangioamele), ceea ce face ca metoda să fie mai puțin specifică. Aspectul TC – de tumoră cu hipervascularizație arterială, este prezent la CHC cu dimensiuni peste 2 cm, în timp ce tumorile mai mici se comportă similar parenchimului hepatic normal. Tomografia computerizată spirală permite obținerea unor imagini de calitate mai bună.

Rezonanța magnetică nucleară, mai recent introdusă, are încă indicații limitate. Se consideră a fi metoda de elecție pentru diferențierea carcinomului hepatocelular de hemangiom și de adenomul hepatic.

Arteriografia este utilă, punând în evidență o vascularizație crescută și anarhică, dar este destul de rar folosită deoarece este o metodă invazivă.

Laparoscopia, cu posibilitatea unei ecografii pe cale laparoscopică și a prelevării unei biopsii, este o metodă ale cărei indicații se extind. Poate fi efectuată în ziua operației, înainte de laparotomie, uneori datele obținute la examenul laparoscopic putând să contraindice definitiv laparotomia.

Utilitatea biopsiei hepatice rămâne controversată. Aceasta pentru că în cele mai multe cazuri examenul clinic coroborat cu datele biologice și cu imagistica sunt suficiente pentru un diagnostic corect. De asemenea, pentru cele mai multe din aceste tumori indicația terapeutică nu este influențată de obținerea unui diagnostic histologic. Pe de altă parte, puncția-biopsie nu este lipsită de riscuri (sângerări);[15] însămânțarea de celule tumorale, estimată a fi între 1,6-5,1%[16-19] poate fi în prezent evitată prin folosirea dispozitivelor actuale de puncție-biopsie (traiectul acului este protejat printr-un manșon protector). Principala indicație rămân nodulii mici (sub 5 cm), cu caracter solid, la care trebuie luată o decizie chirurgicală (intervenție imediată în cancer, urmărire periodică ecografică și clinică în tumorile benigne). O altă indicație o constituie necesitatea obținerii unui document histopatologic în cancerele inoperabile la care trebuie început un tratament oncologic (chimioterapie sistemică sau intraarterială, radioterapie etc.). În Clinica Mayo, de pildă, biopsia este indicată doar la pacienții cu un nivel de alfa-fetoproteină sub 20 ng/mL, dacă leziunea este hipovascularizată și dacă un eventual rezultat pozitiv ar conferi pacientului o poziție prioritară pe lista de transplant hepatic;[20] restul pacienților cu suspiciune de CHC și indicație chirurgicală sunt supuși imediat intervenției fără confirmare bioptică.

Întrucât afecțiunile preexistente care pot conduce la apariția carcinomului hepato-celular au fost în mare parte identificate, s-a pus problema unor programe de screening pentru depistarea precoce a tumorilor.

Asemenea programe de screening au fost folosite la populația cu risc crescut – purtătorii de virus B sau C, precum și la bolnavii de hemocromatoză. Testele utilizate au fost determinarea nivelului de alfa-fetoproteină plasmatică și ecografia hepatică, repetate la 3-6 luni.[21-23] În acest fel se consideră că pot fi depistate precoce circa 97% dintre CHC. Totuși, deși prin aceste metode au putut fi depistate tumori în stadii rezecabile,[24] supraviețuirea nu pare a fi influențată.[21] De aceea, având în vedere și costul ridicat al programelor de screening, nu există în momentul de față o opinie unanimă asupra utilității lor.[25]

1.5. Stadializare

Există în prezent o stadializare recomandată de AJCC (American Joint Committee on Cancer), în funcție de tumoră (T), ganglioni (N) și metastaze (M):

Tumora primară (T)

- Tx Tumoră primară necunoscută
- T0 Fără tumoră
- T1 Tumoră unică, mai mică sau egală cu 2 cm, fără invazie vasculară
- T2 Tumoră unică, mai mică sau egală cu 2 cm, cu invazie vasculară
  Tumori multiple mai mici sau egale cu 2 cm, limitate la un lob și fără invazie vasculară
  Tumoră unică, mai mare de 2 cm, fără invazie vasculară
- T3 Tumoră solitară mai mare de 2 cm cu invazie vasculară
  Tumori multiple mai mici sau egale cu 2 cm, limitate la un lob, cu invazie vasculară
  Tumori multiple, oricare dintre ele mai mare de 2 cm, limitate la un lob, cu sau fără invazie vasculară
- T4 Tumori multiple în mai mult de un lob
  Tumori care invadează un ram major al venei porte sau venele suprahepatice

Ganglionii loco-regionali (N)

Nx Ganglioni loco-regionali neevaluați
N0 Fără metastaze ganglionare loco-regionale
N1 Metastaze ganglionare regionale (hilare, de-a lungul VCI, AH, VP)

Metastaze (M)

Mx Metastaze la distanță neevaluate
M0 Fără metastaze la distanță
M1 Cu metastaze la distanță

În funcție de cei trei parametri enunțați, pot fi definite următoarele stadii:

Stadiul I	T1	N0	M0
Stadiul II	T2	N0	M0
Stadiul III	T3	N0	M0
	T1-3	N1	M0
Stadiul IVa	T4	orice N	M0
Stadiul IVb	orice T	orice N	M1

1.5. Evoluție și complicații

Au fost comunicate ruptura spontană a carcinoamelor hepato-celulare,[26] precum și posibilitatea metastazării tumorilor.[27]

1.6. Profilaxie

Există în prezent mai multe mijloace de profilaxie a CHC:

1. Vaccinul impotriva virusului hepatitei B se recomandă a fi utilizat în ariile endemice, mai ales pentru vaccinarea copiilor născuți din mame infectate.[28] Asemenea programe sunt folosite în prezent în țări precum Singapore sau Taiwan.[29,30]
2. Interferonul alfa: a fost recomandat în primul rând pentru acțiunea sa împotriva virusurilor hepatitice B și C, dar și datorită capacității demonstrate de a inhiba creșterea liniilor celulare tumorale derivate din CHC uman. Rezultatele preliminare par să sugereze un anume efect, dar studiile sunt încă în curs de efectuare.[31,32]

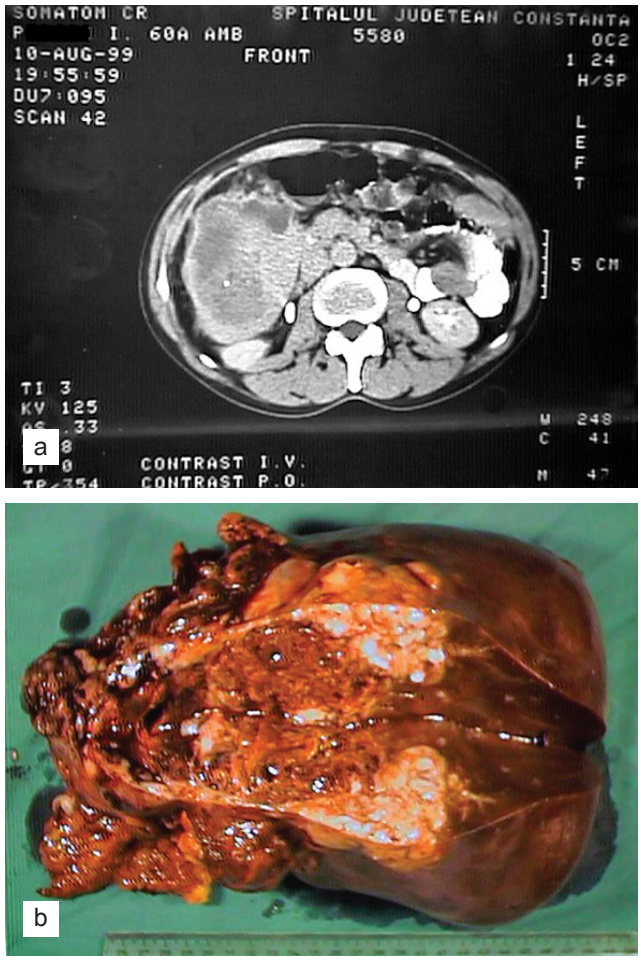

Fig.2 Carcinom hepatocelular al lobului drept a) aspect TC b) piesă de hepatectomie dreaptâ reglată.



Fig.3 Carcinom hepatocelular – piesă de hepatectomie dreaptă extinsă la segmentul IV.

1.7. Tratament

În prezent se consideră că tratamentul carcinomului hepato-celular este multimodal. Metodele disponibile sunt următoarele:

- rezecție chirurgicală
- citostatice pe cale sistemică
- chimioterapie pe cale arterială
- embolizare arterială
- chimioembolizare
- alcoolizare
- diverse forme de radioterapie
- criochirurgie
- distrucție cu microunde, radiofrecvență

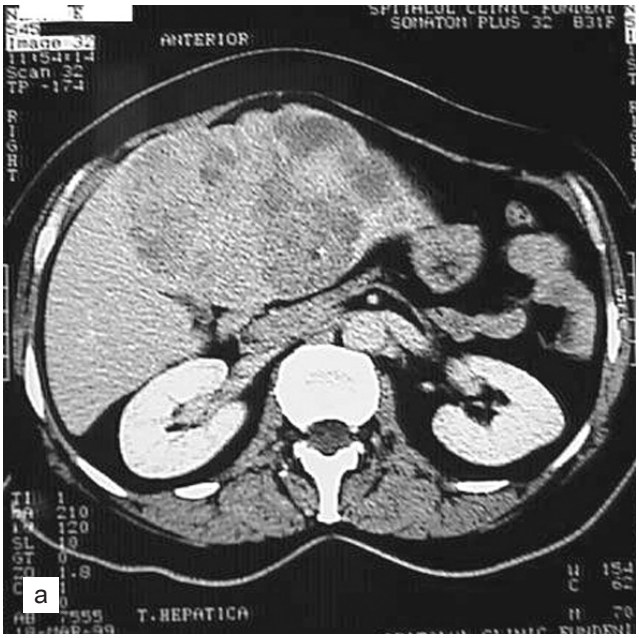



Fig.4 Carcinom hepatocelular a) aspect TC; b) piesă de hepatectomie stângă reglată.



Fig.5 Carcinom hepatocelular – piesă de segmentectomie reglată VIII.

Rezecția chirurgicală rămâne metoda terapeutică de elecție *la bolnavii necirotici*, la care mortalitatea postoperatorie a ajuns în prezent sub 3%.[33,34] Sunt preferate hepatectomiile anatomice (Fig.2,3,4,5). Delimitarea ecografică intraoperatorie a raporturilor vasculare ale tumorii constituie un element important.[35]

Rezecția își are locul și în tratamentul CHC voluminoase (peste 5-10 cm), în stadii avansate, la un grup selectat de pacienți necirotici,[36,37] după embolizarea/ligatura portală, care permite hipertrofierea lobului hepatic contralateral și previne insuficiența hepatică postoperatorie[38,39] (Fig.6).

Carcinoamele hepatocelulare dezvoltate pe fața superioară a ficatului invadează uneori diafragmul, impunând rezecții parțiale ale acestuia (Fig.7).

La pacienții non-cirotici cu tumori voluminoase și metastaze bilaterale o alternativă terapeutică este rezecția tumorii („debulking") și asocierea altor metode de tratament pentru nodulii restanți.[40,41] Yamamoto și colab.[42] au elaborat un „Index al Tumorii Reziduale" prin care sunt selectați pacienții la care rezecția paliativă este indicată.

Estimarea preoperatorie a riscului chirurgical este deosebit de importantă și trebuie să ia în considerare evaluarea funcției hepatice, volumul și calitatea parenchimului restant, vârsta pacientului și starea lui biologică. Evaluarea extensiei intra- și extrahepatice a bolii este de asemenea obligatorie (în special absența/prezența invaziei vasculare – factor critic pentru prognostic și pentru decizia terapeutică[43]).

Pentru *pacienții cu CHC și ciroză* indicațiile rezecției sunt relativ bine codificate. Rezecția poate fi recomandată în stadiul Child A (ciroza bine compensată), deși chiar și în acest caz există riscul decompensării postoperatorii, iar recidivele relativ frecvente și, în general, rapide par să nu justifice intervenția.[43]

Unii autori au dezvoltat scoruri de predicție a mortalității postrezecție la bolnavul cirotic, în timp ce alții consideră că cel mai bun indicator al riscului de decompensare hepatică în astfel de cazuri este testul cu verde-indocianin ("indocyanine - green").[38,44]

Calitatea parenchimului hepatic restant după o rezecție majoră de ficat este un factor atât de important pentru prognosticul imediat încât unii autori au propus chiar examenul histologic obligatoriu înainte de a lua o decizie de rezecție.[45]

În ceea ce privește tipul de rezecție indicată s-a renunțat atât la hepatectomiile majore cât și la rezecțiile limitate în favoarea rezecțiilor segmentare reglate (Fig.8), care pe de o parte conservă parenchim hepatic (prevenind astfel insuficența hepatică postoperatorie), iar pe de altă parte oferă rezultate similare rezecțiilor

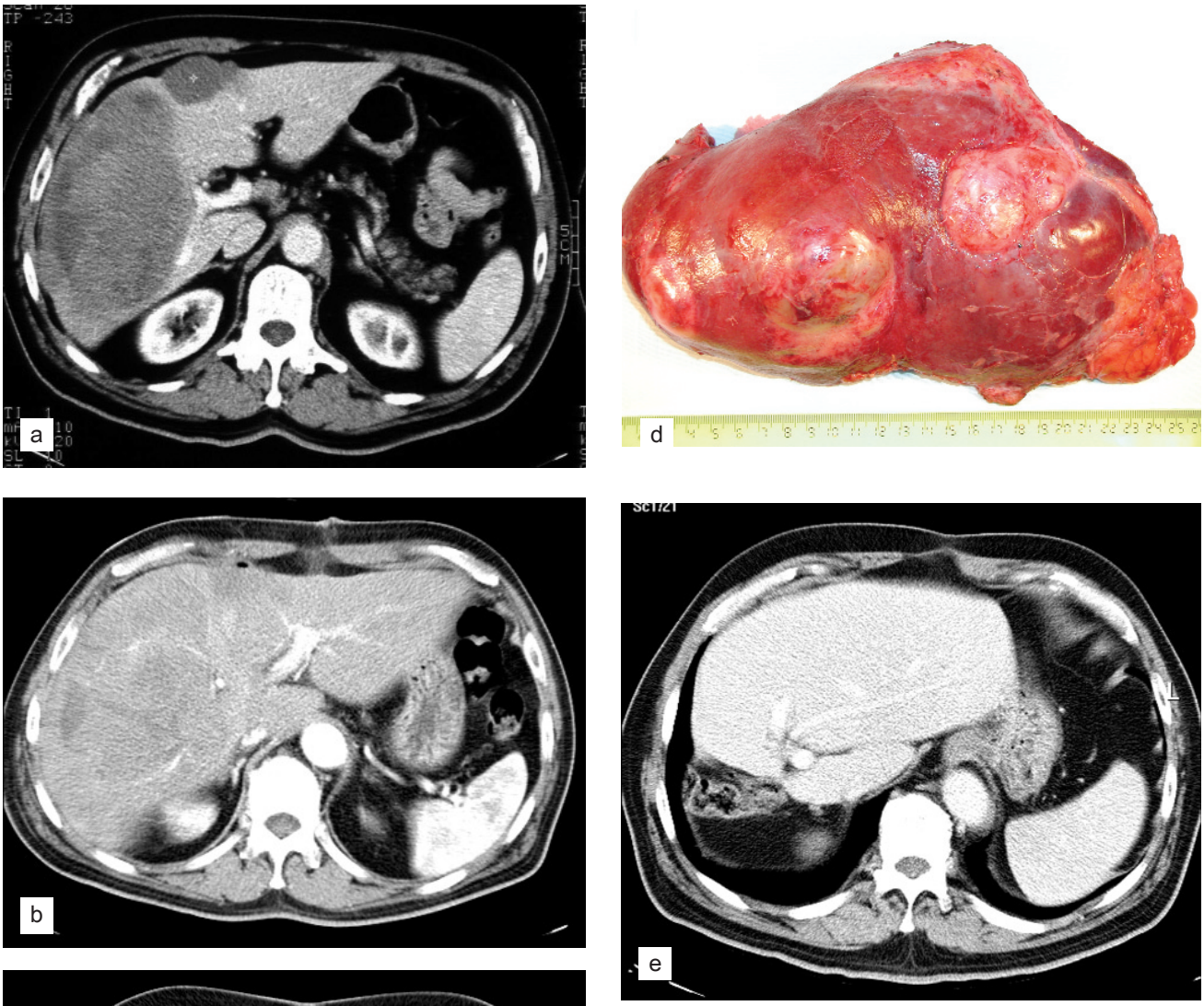

Fig.6 Ligatură de ram drept portal în carcinom hepatocelular cu dublă localizare (hemificat drept şi segment IV)
a) aspect TC înainte de ligatură
b) TC după ligatura ramului drept al venei porte – se observă absenţa opacifierii ramului drept al venei porte
c) TC la 8 săptămâni după ligatură, cu diminuarea volumului tumorii şi a hemificatului drept şi hipertrofia hemificatului stâng
d) piesă de hepatectomie dreaptă extinsă la segmentul IV
e) aspect TC la un an postoperator – fără recidivă.

majore.[46,47] Aplicarea acestei atitudini mai conservatoare nu a fost însoțită de creșterea incidenței marginilor pozitive de rezecție.[48]

În general, nu se recomandă rezecția a mai mult de un sfert din parenchimul funcțional hepatic deoarece capacitatea regenerativă a ficatului cirotic este limitată.[43]

Hepatectomia la pacientul cirotic este o operație dificilă datorită, în special, riscului crescut de sângerare (defecte de coagulare, trombocitopenie). Asocierea manevrei Pringle este utilă pentru reducerea sângerării.[49] Ecografia intraoperatorie este indicată în cazul segmentectomiilor reglate atât la pacienții cirotici cât și la cei necirotici, pentru delimitarea tumorii și a marginilor de rezecție.[13,38,50,51]

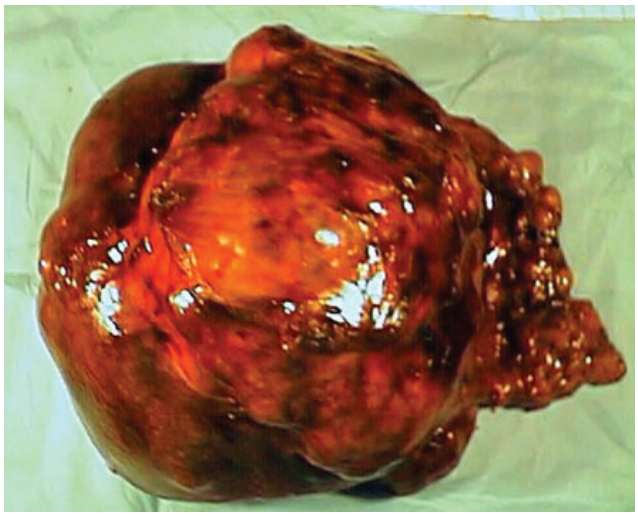

Fig.7 Hepatectomie dreaptă cu rezecţie de diafragm pentru hepatocarcinom.

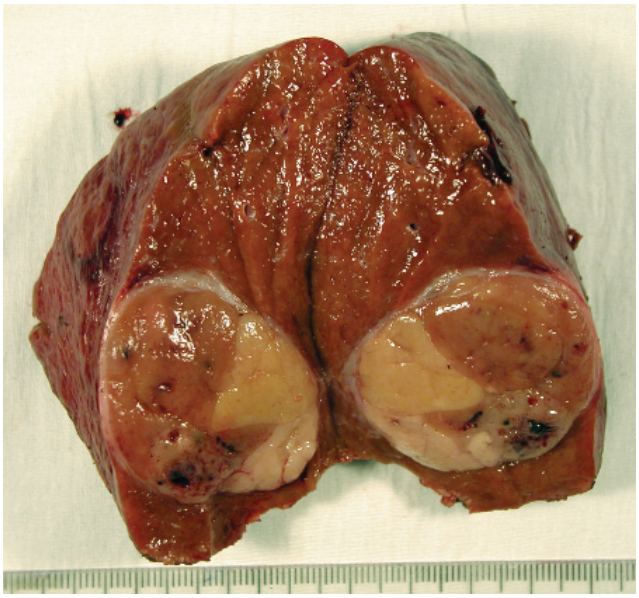

Fig.8 Hepatocarcinom grefat pe ciroză compensată – piesă de segmentectomie V.

Asocierea rezecției cu metode de distrucție tumorală „in situ" (ablație hipertermică) este aplicabilă în cazurile cu tumori multiple (Fig. 9).

Rezecția hepatică pentru CHC poate fi realizată cu o mortalitate de sub 3% la pacienții necirotici[33] și de sub 4% la pacienții cirotici în stadiul Child A.[52] În ultimul deceniu a fost înregistrată o tendință evidentă de scădere a letalității operatorii sub 2%,[53] cu tendință spre zero în unele serii recente[35,38]. Mortalitatea operatorie depinde în primul rând de prezența afecțiunilor hepatice cronice. Belghiti și colab. au înregistrat o letalitate de 1,7% și 6,4% la pacienții fără/cu hepatopatie cronică, respectiv.[54]

Rata generală de recidivă după rezecția chirurgicală este de până la 66% la 5 ani.[4,55] Factorii de care depinde apariția recidivei sunt clasificarea histologică, rezerva funcțională a ficatului și marginea de siguranță oncologică.[56] Tipul de recidivă postrezecție este important pentru modalitatea de tratament: hepatocarcinogeneza metacronă multicentrică, care, atunci când sunt mai puțin de 3 noduli se poate preta la rezecție chirurgicală, față de recurențele multinodulare, produse prin diseminarea metastatică pe cale portală, fară sancțiune chirurgicală și cu prognostic defavorabil.[57]



Fig. 9 Carcinom hepatocelular multicentric grefat pe ciroză – sectorectomie laterală stângă asociată cu distrucția cu microunde a nodulului din segmentul VIII; piesa de sectorectomie.

Rezecțiile hepatice iterative pentru recidive pot fi efectuate cu succes în unele cazuri,[58-61] oferind atât un prognostic favorabil cât și o bună calitate a vieții.[55] Rata înaltă de recidivă este considerată de unii autori un argument pentru transplantare.[62]

Supraviețuirea la 5 ani după rezecția hepatică a crescut de la cca 3% în anii '60, la 12,2% în anii '70 pentru a ajunge la 40,2% în anii '80; se presupune că această evoluție se datorează creșterii numărului rezecțiilor limitate pentru tumori mici, al rerezecțiilor pentru recidive depistate precoce prin mijloacele moderne de investigație, precum și al rezecțiilor citoreductive sau secvențiale în tumori considerate anterior nerezecabile.[63] Un factor important al supraviețuirii la 5 ani pare a fi dimensiunea tumorii. Într-un studiu prospectiv pe 412 pacienți cu CHC Fong și colab.[64] au constatat că supraviețuirea la 5 ani a fost de 57% la pacienții cu CHC sub 5 cm și de 32% la cei cu tumori peste 10 cm.

Transplantul de ficat rămâne o metodă controversată. Deși există riscul unei rate ridicate de recidivă, amplificată de imunosupresia postoperatorie, în practică s-a constatat prognosticul relativ favorabil al bolnavilor cu ciroză compensată și tumori mici (sub 5 cm diametru) și, mai ales, al celor cu tumori descoperite întâmplător și la care indicația de transplant a fost determinată de

evoluția cirozei hepatice și nu de existența cancerului; în unele cazuri de tumori mai mari de 5 cm, reducerea dimensiunilor tumorale prin chemoembolizare a permis transplantarea cu succes a bolnavilor.[65-69] În prezent, supraviețuirea la 3 ani se apropie de cea a pacienților cirotici fără cancer (70-80%)[70] iar la 5 ani este de 44%.

Criteriile de selecție diferă în diversele centre de transplant, dar cele mai utilizate sunt așa-numitele "criterii de la Milano" (tumori unice mai mici sau cel mult egale cu 5 cm sau cel mult trei tumori cu dimensiuni sub 3 cm). Biopsia tumorală pretransplant ar putea avea un rol important pentru selecția pacienților deoarece s-a constatat că "grading"-ul înalt și dimensiunea tumorii peste 4 cm sunt predictori fideli ai invaziei microvasculare – element important ce afectează supraviețuirea.[71]

După părerea unor autori din centre cu experiență,[70] transplantarea este indicată și la pacienții fără ciroză, cu tumori nerezecabile (bilobare) sau a celor cu recidive limitate după rezecție, având în vedere progresia lentă a acestui subtip de CHC.

Transplantarea pacienților cu CHC cu ficat de la donator cadavru este practic prohibită datorită disponibilității limitate a organelor. Recent, unele echipe de transplant au introdus pentru bolnavii cu cancer așa-numitul transplant "domino": ficatul îndepărtat în cursul operației de transplant de la bolnavi cu amiloidoză,[72,73] hiperoxalurie[74] sau hipercolesterolemie ereditară[75] (afecțiuni determinate de deficite enzimatice hepatice) este transplantat unui bolnav cu cancer, care în cei 1-2 ani pe care îi trăiește de regulă după această operație, nu ajunge să dezvolte leziunile viscerale severe secundare deficitului enzimatic (Fig.10). Se consideră că în acest fel este respectat pe de o parte principiul etic după care un ficat normal nu trebuie alocat unui bolnav cu cancer în momentul în care bolnavi cu afecțiuni curabile mor pe lista de așteptare din cauza insuficienței donatorilor, iar pe de altă parte li se acordă bolnavilor cu cancer șansa a câștiga 1-2 ani de viață pe care îi pot obține după operația de transplant.

O altă modalitate tehnică alternativă pentru acești pacienți o constituie transplantarea cu segmente de ficat de la un donator în viață.[76,77]

Chimioterapia: citostaticele cu acțiunea cea mai puternică asupra carcinomului hepato-celular sunt considerate adriamicina, cisplatinul și mitomicina C.

Embolizarea arterială, recomandată datorită vascularizației predominent arteriale a tumorilor, și-a dovedit o anume eficiență, deși nu foarte semnificativă.[78]

Chimioterapia loco-regională pornește de la principiul că administrarea locală a citostaticului este superioară administrării sistemice.[79] Citostaticele sunt introduse fie prin ședințe repetate de cateterizare arterială percutanată (de obicei intrându-se prin artera femurală) fie prin catetere instalate chirurgical în artera hepatică, folosind artera gastro-duodenală. Cateterele sunt atașate fie unui rezervor simplu, care este plasat subcutanat și în care se va injecta repetat agentul citostatic, fie unei pompe speciale, care este de asemenea plasată subcutanat și care este programată să injecteze într-un anumit ritm agentul citostatic în artera hepatică.

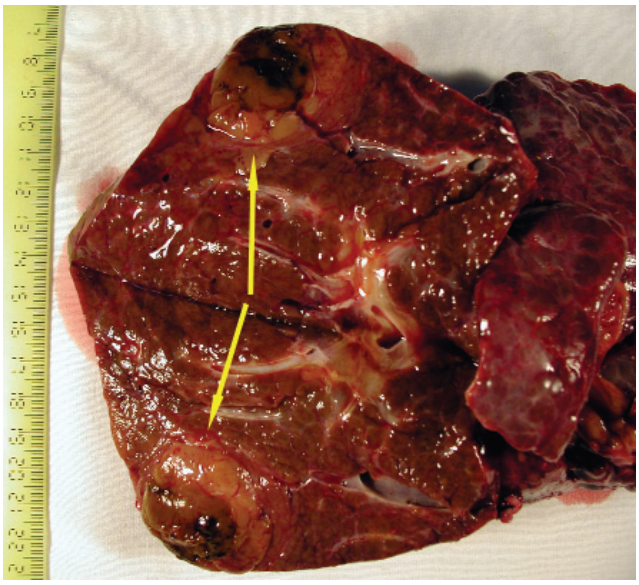

Fig.10 Hepatocarcinom grefat pe ciroză - ficat extirpat la o pacientă căreia i s-a grefat ficatul unei paciente cu hipercolesterolemie familială (transplant domino).

Citostaticele cele mai folosite sunt, în general, aceleași ca pentru chimioterapia sistemică. Indicațiile sunt reprezentate de CHC inoperabile, de recidivele postrezecție și de CHC cu indicație de transplant.[80]

În prezent este larg răspândită metoda chimioembolizării, care utilizează o combinație de embolizare și chimioterapie, la care se adaugă Lipiodol sau Lipiodol și Urografin, aceste ultime substanțe dovedind o fixare electivă pe tumori și având, teoretic, rol de "transportor" al citostaticului la nivelul leziunilor tumorale. Unii autori contestă rolul de transportor al Lipiodolului și Urografinului pe motiv că ele nu se leagă covalent de medicamentele citostatice, ci formează doar o emulsie.[4]

Calitatea parenchimului hepatic este un factor de care trebuie ținut seama înainte de a începe tratamentul, efectele toxice ale acestuia putând decompensa un ficat cu leziuni preexistente. Hepatopatiile cronice constituie, în general, o contraindicație a chimioterapiei loco-reonale.

Cu toată atracția teoretică pe care o prezintă metodele loco-regionale de chimioterapie, nu există încă o unanimitate de vederi asupra valorii acestora. Aceasta și pentru faptul că unele rezultate excelente comunicate de anumiți autori nu au putut fi reproduse și de alte

colective. În experiența noastră, relativ modestă, rata de răspuns a tumorilor a fost foarte redusă.

Supraviețuirea la 1 an după chimioembolizare este situată între 30-60%, fiind mai mare decât cea după chimioterapia sistemică. Nici una dintre metodele de chimioterapie, neoadjuvantă sau adjuvantă, administrate prin diverse metode, nu îmbunătățesc însă semnificativ supraviețuirea globală sau cea „disease-free".[81]

În ultimii ani o metodă aplicată cu rezultate promițătoare n tratamentul CHC a fost imunochimioterapia.[82-84] Sunt folosite limfocite splenice limfokinactivate de tip „killer" și interleukină 2 recombinantă (rIL-2),asociate cu administrarea unui citostatic (Doxorubicin) în emulsie de Lipiodol-Urografin (substanțe reținute preferențial în tumorile hepatice hipervascularizate).

Alcoolizarea percutantă a fost utilizată cu succes de o serie de autori, având și avantajul aplicațiilor repetate și a costului scăzut. Metoda constă în injectarea percutanată ghidat ecografic, sub anestezie locală, de alcool absolut (99,5%), care produce desicare celulară și tromboza microvascularizației tumorale. Se adresează în special pacienților cu risc chirurgical, cu tumori multiple (sub 3), mici (sub 3 cm), și recidivelor.[80] Metoda este contraindicată la pacienții cu ascită datorită riscului hemoragic și la cei cu tumori situate pe domul hepatic (risc de pneumotorax). A fost obținută chiar dispariția completă a tumorilor.[85,86] Rata de recidive se situează în jur de 60%, iar supraviețuirea la 5 ani în jur de 39%.[87] Alte substanțe care au fost testate în distrucția chimică a CHC sunt acidul acetic și serul fiziologic fierbinte.

Criochirurgia pentru tumori hepatice a fost introdusă în 1963 de către Cooper[88] și constă în distrugerea prin înghețare la temperaturi foarte joase a leziunilor considerate nerezecabile, fie datorită invaziei locale, fie datorită multiplicității. Înghețarea tumorii este realizată peroperator (laparotomie sau laparoscopie), sub anestezie generală și ghidaj ecografic, cu ajutorul unui aplicator vacuumat, răcit cu argon sau azot lichid.

Avantajul față de alte metode de ablație locală este faptul că pot fi abordate tumori de dimensiuni mai mari (5 cm pentru un singur aplicator sau 10 cm pentru aplicatoare multiple). Abordarea tumorilor situate în vecinătatea vaselor mari este considerată riscantă.

O serie de rezultate preliminare comunicate pot fi considerate promițătoare dar folosirea criodistrucției este limitată de morbiditatea apreciabilă (hipotermie, aritmii, fistule biliare, sângerare, trombocitopenie, fractura tranșei hepatice etc.),[89-91] cu mortalitate cuprinsă între 0 și 4% (prin coagulopatii severe, MSOF).[89] În plus, dacă ciclurile înghețare-dezghețare nu sunt adecvate, iar temperatura nu atinge -38°C, există riscul diseminării celulelor tumorale.[89]

Supraviețuirea la 5 ani se situează între 20-40%.[89]

Ablația prin hipertermie (obținută prin microunde, radiofrecvență sau laser) a tumorilor nerezecabile a fost de curând introdusă, cu rezultate considerate încurajatoare.[87,92-95] Metoda, cu mai puține complicații și o rată mai mică a recidivelor, tinde să înlocuiască alte metode ablative. Rezultatele cele mai bune se obțin atunci când metoda este aplicată intraoperator direct pe ficat, cu asocierea manevrei Pringle (ceea ce scade cantitatea de căldura "furată" de vascularizația tumorilor) și cu ghidaj ultrasonografic intraoperator.[96] Tumorile mai mari de 3 cm necesită aplicații repetate (în experiența Centrului MD Anderson din Texas, SUA, sunt tratate cu succes CHC cu diametrul de până la 6 cm).[94] Se încearcă a se crea o zonă de securitate oncologică prin distrugerea unei zone de 1 cm peritumoral. Metoda poate fi aplicată și percutanat, cu efecte secundare mai puține dar cu eficiență, se pare, mai redusă. Asocierea embolizării transarteriale și a distrucției cu radiofrecvență pare să reprezinte o strategie promițătoare în tratamentul CHC de dimensiuni mai mari.[80]

Alte forme de terapie care au fost încercate sunt: iradierea cu lipiodol marcat cu I-131, iradierea cu mărgele de sticlă marcate cu itriu, iradierea cu anticorpi antiferitină marcați cu I-131.[97]

Chirurgia minim invazivă devine din ce în ce mai utilă atât în stadializarea preterapeutică (prerezecție, pretransplant) cât și în tratamentul CHC.[98-100] Ultrasonografia laparoscopică permite depistarea unor leziuni nedecelate imagistic preoperator, realizarea biopsiei tumorale precum și efectuarea unor tratamente interstițiale (distrucție prin hipertermie).[99,101,102] Este de asemenea fezabilă rezecția laparoscopică a CHC de mici dimensiuni, situate în segmente accesibile pe această cale.[98,103]

Deși este dificil de ales între toate metodele menționate anterior și uneori preferința pentru o anumită metodă poate juca un rol decisiv, abordarea terapeutică a CHC trebuie să fie multimodală (Fig 11).[104,105] Rezecția hepatică oferă cele mai mari șanse de vindecare. Pentru tumorile nerezecabile, la pacienții cu rezervă hepatică insuficientă, trebuie luată în calcul aplicarea diverselor forme de ablație tumorală (chimică sau fizică), aplicate asociat cu diversele metode de chimioterapie, cu eficiență sporită.[92] Transplantul hepatic este indicat numai la pacienții cirotici cu tumori mai mici de 5 cm în diametru, folosind și alte protocoale adjuvante (chemoembolizare, chimioterapie neoadjuvantă).

Unele dintre aceste metode pot fi combinate, cu efect potențat. Așa cum a fost menționat mai sus, unele dintre tumori pot fi reduse în dimensiuni prin chimioem-

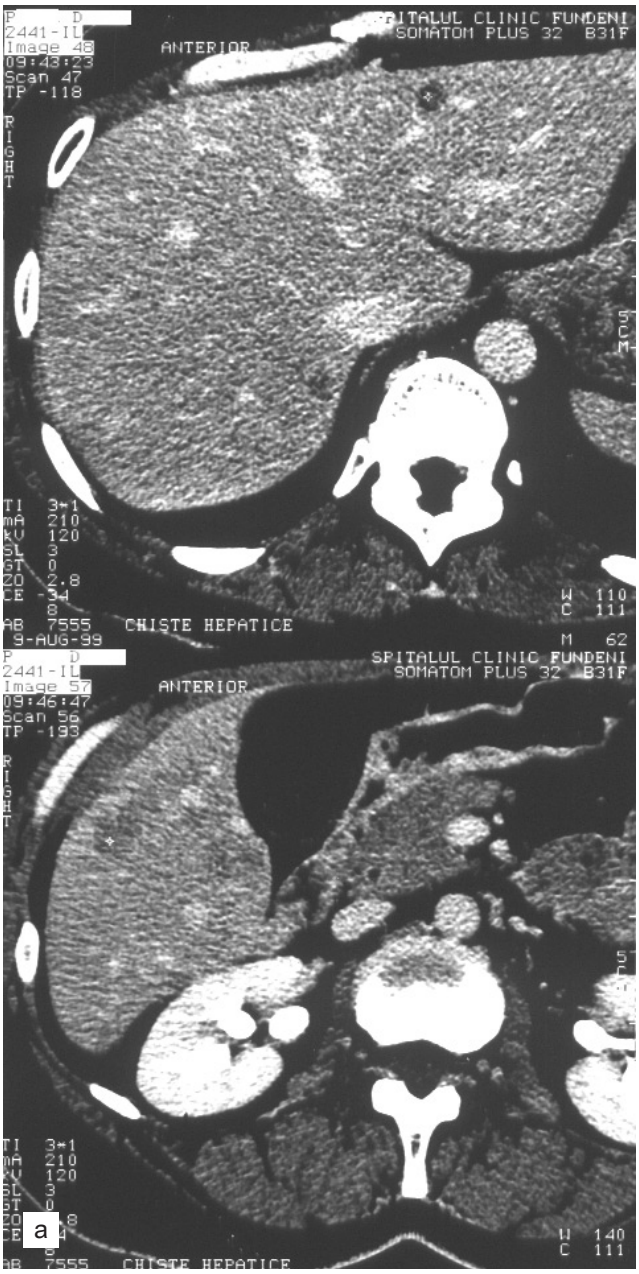

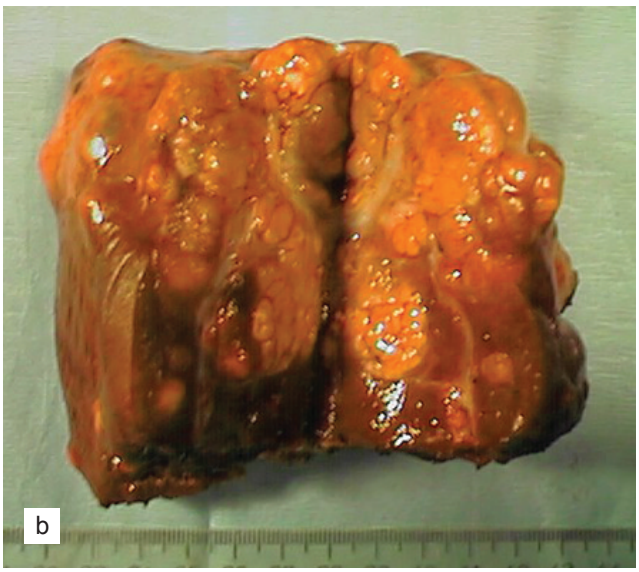

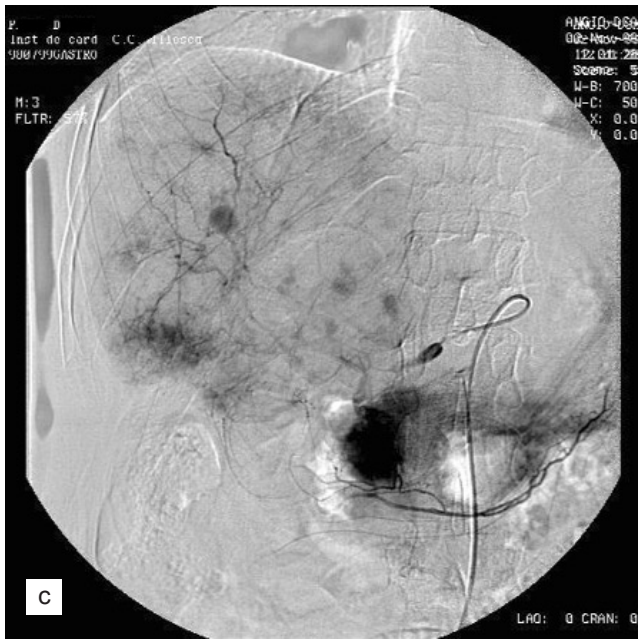



Fig.11 Debulkig şi tratament multimodal pentru CHC.
a) TC preoperator – tumoră voluminoasă de segmente V-VI şi multipli noduli în restul ficatului
b) piesă de bisegmentectomie V-VI
c,d) angiografie (multiple mase hipervascularizate) şi chimioembolizare lipiodolizată la 2 luni postoperator (4 şedinţe)
e,f) aspect eco de recidivă în segmentul IV şi TC după alcoolizare percutanată ghidată ecografic
g,h) recidivă pe tranşă la 3 ani postoperator (aspect TC şi intraoperator)
i) piesa de rerezecţie.



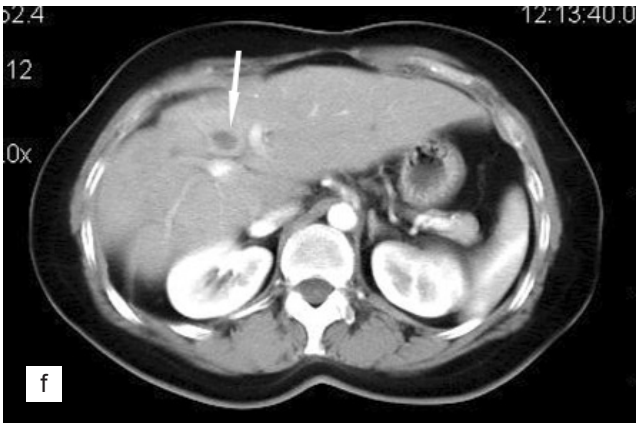

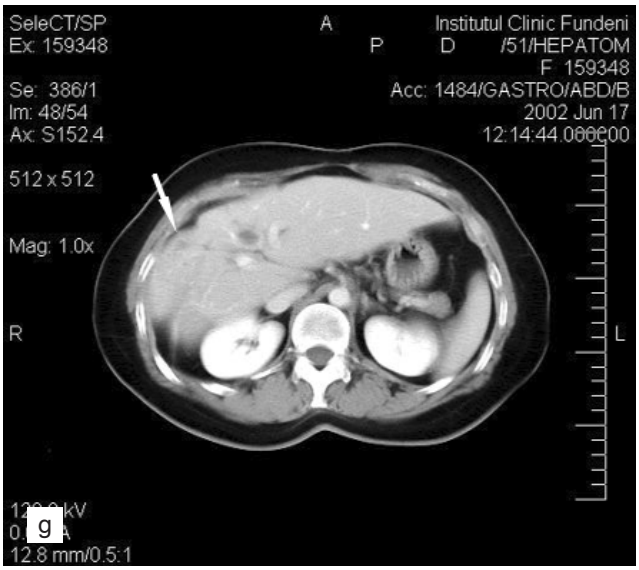

bolizarea arterială și pot beneficia ulterior de transplant. De asemenea s-au efectuat rezecții tumorale cu succes după chimioterapie intraarterială pentru tumori inițial nerezecabile.[106,107]

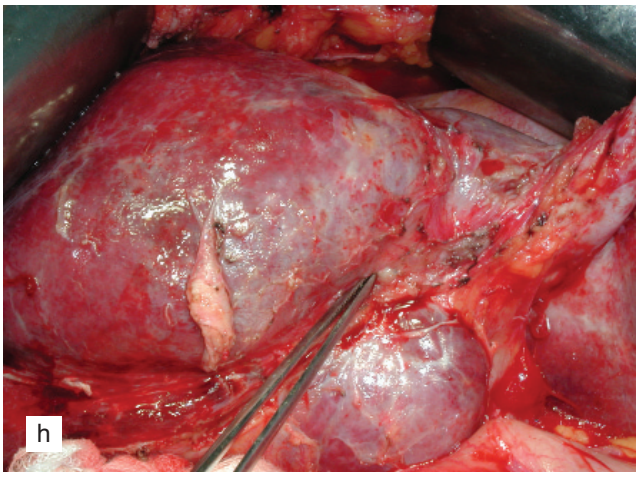

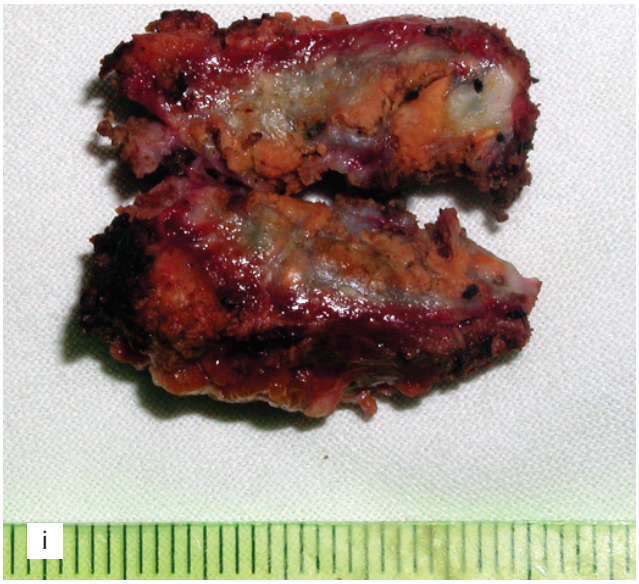

1.8. Prognostic

Este în general nefavorabil, majoritatea bolnavilor decedând în decurs de 1 an de la stabilirea diagnosticului.[4] Carcinomul hepatocelular este considerat în prezent unul dintre cancerele cu potențial letal extrem de ridicat, aproximativ 95% dintre cei cu această boală decedând ca o consecință directă a cancerului.[108]

Dintre factorii negativi de prognostic, cel mai important este considerat invazia vasculară.[109] Alți factori de prognostic importanți sunt: valorile crescute ale alfa-fetoproteinei preoperator (peste 100ng/mL),[62] mărimea tumorii (peste 3-5 cm), absența unei capsule peritumorale și prezența infiltrației peritumorale, a nodulilor sateliți și a metastazelor intrahepatice.[110,111] La cirotici factorii care influențează prognosticul sunt: tipul de rezecție, invazia vasculară, mărimea tumorii (peste 4-5 cm), prezența nodulilor sateliți.[1,52]

Supraviețuirea la 5 ani poate ajunge global la 40-50%,[38,54] dar supraviețuirea la același interval de timp fără recidivă tumorală este în medie de 30%.[111,112]



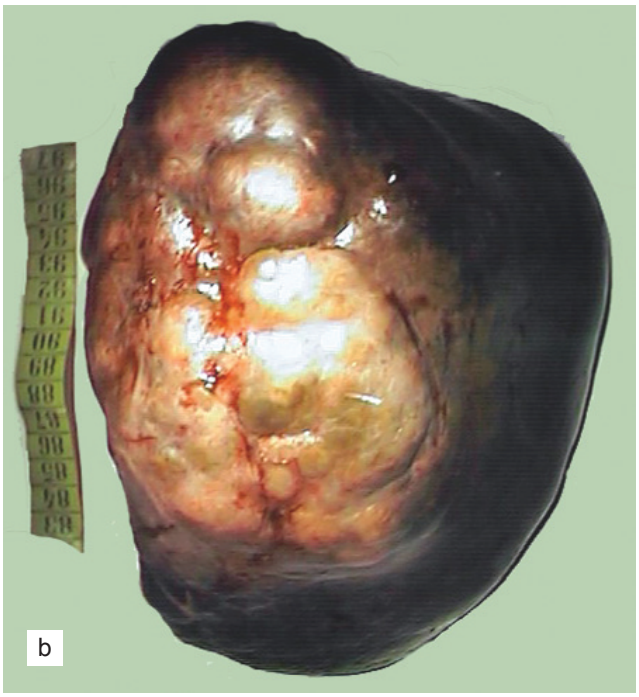

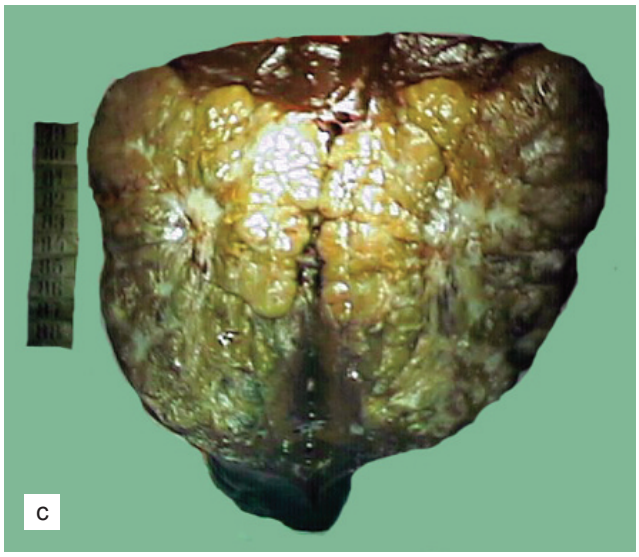

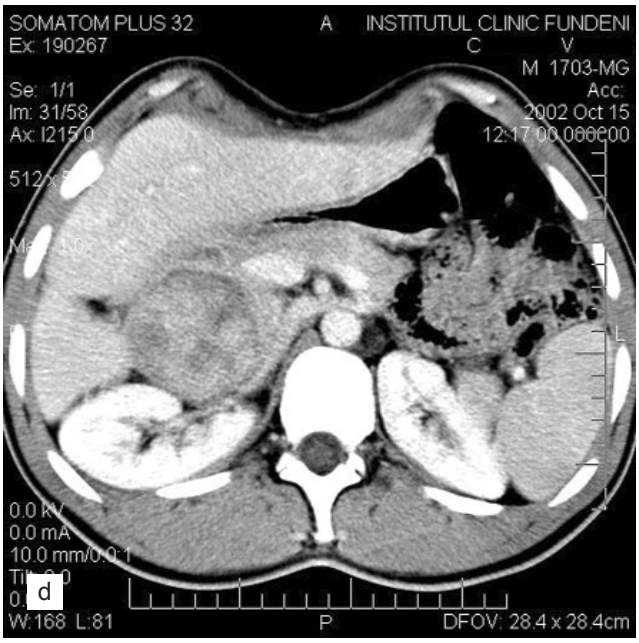



Fig. 12 Carcinom fibrolamelar hepatic în viaţă la peste 5 ani de la intervenţia primară:
a) aspect TC preoperator
b,c) piesa de hepatectomie dreaptă reglată
d) metastază ganglionară retroperitoneală la 4 ani postoperator - aspect TC
e) piesa de rezecţie a metastazei ganglionare retroperitoneale

1.9. Carcinomul fibrolamelar

O variantă histologică particulară de CHC este așa-numitul *carcinom hepatocelular fibrolamelar*. Celule mari, bine diferențiate, poligonale, eozinofile, sunt incluse într-o stromă fibroasă, cu dispoziție lamelară.

Carcinomul fibrolamelar apare la tineri și nu este asociat cu ciroza sau cu nivele crescute de α-fetoproteină.

Aspectul TC este de tumoră voluminoasă, cu calcificări și cicatrice centrală.[15] Diferențierea de cicatricea centrală a HNF poate fi realizată prin RMN (în carcinomul fibrolamelar aceasta are un semnal T2 de

slabă intensitate, fără accentuare[15]).

Deși metastazele ganglionare sunt mai frecvente decât în alte forme de CHC,[113] carcinomul fibrolamelar are o rezecabilitate mai mare decât alte forme de CHC (75% față de 30%) și are un prognostic mai bun (supraviețuire de 50% la 5 ani, față de 44%)[64] (Fig.12).

2. COLANGIOCARCINOMUL

Colangiocarcinomul (CC) intrahepatic este o tumoare hepatică ce își are originea în epiteliul ductelor biliare mici din interiorul ficatului.[114] Reprezintă circa 6-13% din totalul tumorilor maligne de orgine biliară,[115] restul fiind reprezentate de colangiocarcinomul hilar (tumora Klatskin) și distal (subiecte tratate în alt capitol). Incidența CC intrahepatic a crescut semnificativ în ultimii 30 de ani în SUA,[116] fiind însoțită de o creștere de asemenea semnificativă a mortalității, de la 0,14/100000 locuitori la 0,65/100000 locuitori. În Anglia mortalitatea prin CC intrahepatic s-a dublat în ultimii 30 de ani.[117]

2.1. Etiologie

Spre deosebire de carcinoamele căilor biliare extrahepatice, pe lângă mutațiile K-ras, în CC au fost remarcate mutații ale genei supresoare tumorale p53.[118] Ca factor etiologic, în unele țări din Asia este cunoscut faptul că infestarea cu parazitul *Clonorchis sinensis* reprezintă un factor de risc în dezvoltarea CC intrahepatic. Alți factori etiologici probabili sunt colangita sclerogenă și boala Caroli.[119-122]

2.2. Anatomie patologică

De cele mai multe ori CC intrahepatice sunt tumori voluminoase, cu zone de necroză, cu noduli sateliți. Evacuarea de fragmente tumorale în căile biliare reprezintă o complicație rară (Fig.13).

Din punct de vedere anatomopatologic tumorile au aspectul unui adenocarcinom slab diferențiat, secretor de mucină, înconjurat de o stromă fibroasă densă cu originea la nivelul ductelor biliare mici. Uneori poate fi întâlnit un aspect chistic-papilar (Fig.14), iar alteori poate fi pusă în evidență producția de mucus.[123]

Deși carcinoamele hepatocelulare reprezintă majoritatea tumorilor primitive hepatice la cirotic, apariția unui colangiocarcinom pe fondul unei ciroze hepatice este posibilă (Fig.15).

Diferențierea de carcinomul hepatocelular se face și pe baza profilului imunohistochimic: aspect de impregnare a canaliculelor biliare cu anticorpi policlonali specifici pentru antigenul carcinoembrionar pCEA, evidențierea antigenului epitelial specific de membrană și a citokeratinelor. Pe de altă parte, rareori, CC și CHC pot fi regăsite în aceeași tumoră (tumori combinate CC-CHC).[124]

În unele cazuri este aproape imposibil de făcut un diagnostic diferențial cu metastazele de adenocarcinom cu punct de plecare digestiv numai pe baza examenului microscopic, chiar și când se efectuează teste imunohistochimice.[123,125,126] Din acest motiv unii autori îl definesc ca și adenocarcinom intrahepatic fără tumoră primară extrahepatică detectabilă.[125] Diagosticul final este în asemenea cazuri stabilit după excluderea unei tumori primare extrahepatice prin examen clinic,



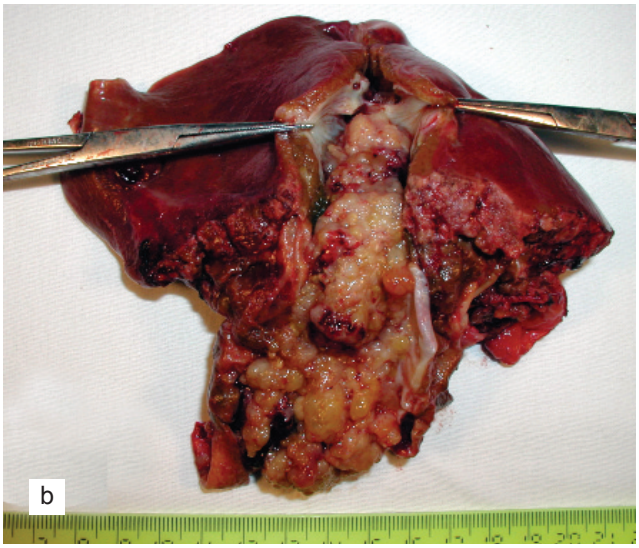

Fig.13 Colangiocarcinom intrahepatic de segmente II-III cu icter mecanic prin fragmente tumorale evacuate în căile biliare:
a) colangiografie intraoperatorie
b) piesa de bisegmentectomie II-III.

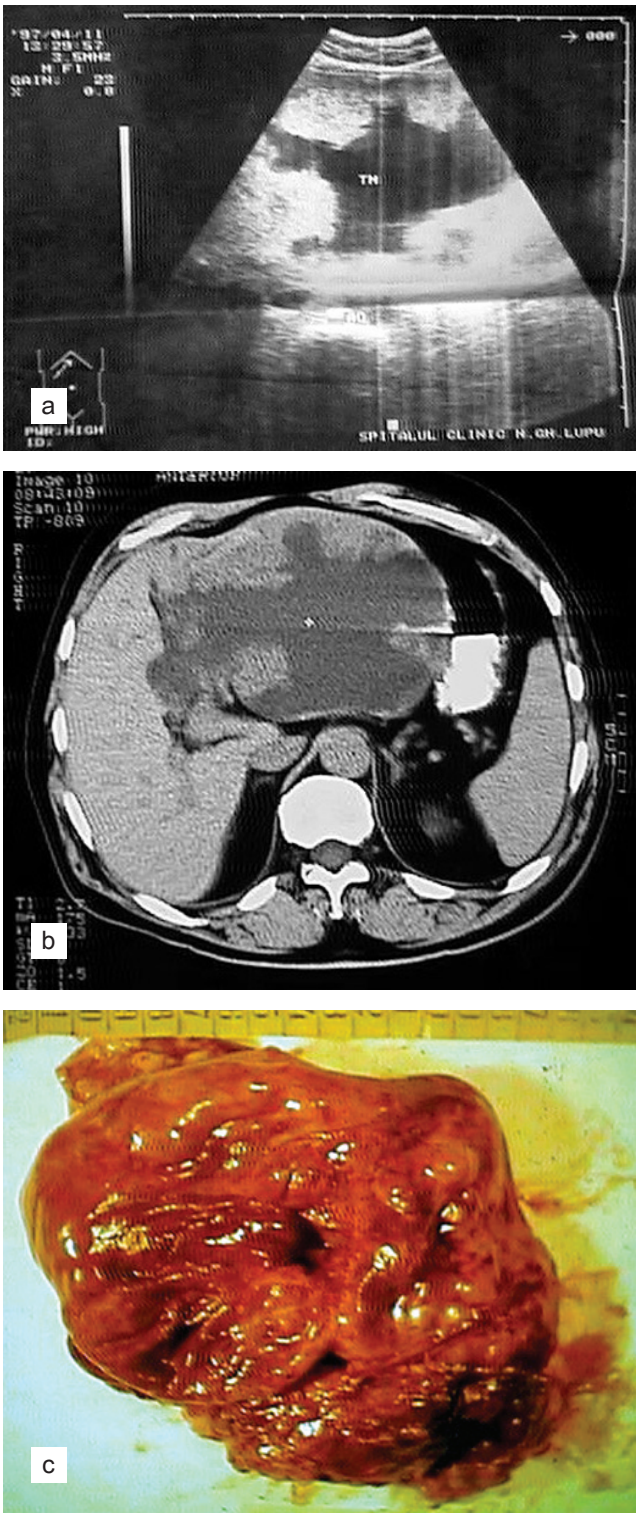

Fig.14 Colangiocarcinom periferic chistic-papilar de segmente II-IV a) aspect ecografic; b) aspect TC; c) piesa de hepatectomie stângă.

explorări imagistice, explorare intraoperatorie și chiar prin examen necroptic.[123,127]

Identificarea unor subtipuri macroscopice și microscopice de CC intrahepatic este impusă în ultimul timp de observarea diferențelor în supraviețuire între

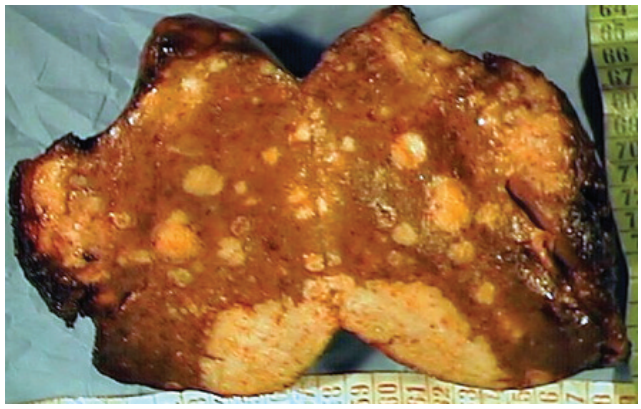

Fig.15 Colangiocarcinom periferic multicentric dezvoltat pe fond de ciroză hepatică – piesă de hepatectomie atipică de segmente V-VI.

diferite forme de CC. Din acest motiv se propune diferențierea macroscopică a CC intrahepatic în CC dezvoltat strict periferic și CC cu invazie secundară hilară,[128] sau microscopică – în CC formă proliferativă („mass-forming"), periductal-infiltrativă, proliferativă plus periductal-infiltrativă și intraductală sau papilară.[129,130]

2.3. Diagnostic

Simptomatologia este nespecifică. Simptomele care se întâlnesc în mod curent sunt: durerea abdominală și hepatomegalia; icterul este prezent la aproximativ 12% dintre pacienți.[123,131]

Diagnosticul preoperator se bazează pe ecografie și tomografie computerizată. Ecografia endovasculară intracavă a fost utilizată pentru tumorile cu evoluție posterioară pentru a aprecia gradul de invazie al venei cave.[132]

Aspectul TC este de masă intrahepatică omogenă hipodensă asociată uneori cu dilatarea căilor biliare intrahepatice. Aspectul nu este tipic pentru colangiocarcinoame, putând fi întâlnit și în alte tipuri de tumori maligne hepatice primare sau secundare.[133]

Întrucât s-a demonstrat prezența receptorilor somatostatinici la nivelul tumorilor, analogii de somatostatină sunt utilizati în prezent pentru diagnosticul, localizarea și tratamentul colangiocarcinoamelor.[134]

Dintre markerii tumorali, antigenul carbohidrat 19-9 (CA 19-9) și antigenul carcino-embrionar (CEA) sunt de obicei normali;[135] unii autori consideră că, în colangiocarcinomul dezvoltat pe colangită sclerozantă, formula care asociază CEA și CA 19-9, sub forma CA19-9 + (CEA x 40), are o acuratețe de 86% în diagnostic.[136]

2.4. Tratament

Tratamentul CC intrahepatic se bazează în primul rând pe rezecția hepatică, singura care și-a dovedit eficiența (Fig. 16). Rata de rezecabilitate este apreciată variabil de diferiți autori, oscilând între 40% și 74%;[137] cauze de inoperabilitate sunt considerate a fi invazia structurilor adiacente ficatului sau adenopatia masivă în ganglionii hilari.[138] Există însă autori care preferă un abord chirurgical mai agresiv, care include rezecții complexe, extinse la vena cavă inferioară[123,139,140] (Fig.17) sau organele adiacente.[141] Se pare că limfadenectomia efectuată de principiu nu influențează supraviețuirea[142] și nici rata recidivelor (majoritatea recidivelor survin intrahepatic).

În situația unor tumori voluminoase, care implică o rezecție majoră, uneori extinsă, cu riscul insuficienței hepatice postoperatorii datorată unui parenchim restant insuficient, este indicată embolizarea/ligatura portală în teritoriul hepatic ce urmează a fi rezecat[39].

Au fost communicate de asemenea rezecții iterative pentru recidive[123,143] (Fig.18), care survin la aproximativ 46-61% dintre pacienții rezecați.[137,143] Recidiva este mai frecventă la pacienții cu CC intrahepatice formă proliferativă și la cei cu tumori mai mari de 3 cm[143]. O alternativă propusă în tratamentul recidivelor este ablația cu radiofrecvență.[144]

Indicațiile transplantului de ficat rămân controversate: tumori nerezecabile și cu evoluție lentă, asocierea cirozei sau a bolii Caroli. [122,145-148] Transplantul de la donator înrudit poate constitui o soluție în cazuri selecționate.[122]

Radioterapia postoperatorie a fost încercată dar rezultatele sunt, în general, nesatisfăcătoare.[149,150] De asemenea, chimioterapia a dovedit o eficiență redusă[151,152] (Fig.19).

Terapii moderne, aflate încă în curs de evaluare sunt chimioterapia moleculară (conversia genetică a precursorilor unor substanțe active terapeutic) combinată cu iradierea și cu terapia fotodinamică.[153,154] A mai fost încercat de asemenea tamoxifenul, datorită acțiunii sale de inhibiție a creșterii tumorale via receptorii pentru estrogen.[155]

2.5. Supraviețuire. Prognostic

La bolnavii netratați supraviețuirea nu depășește 4 luni.

Cu tratament supraviețuirea la 5 ani se situează între 27-44%; durata medie a supraviețuirii este situată între 15-28 luni.[138,149,150,156,157] În experiența Centrului de Chirurgie Generală și Transplant Hepatic Fundeni supraviețuirea la distanță a fost de 11,7 luni.[123]

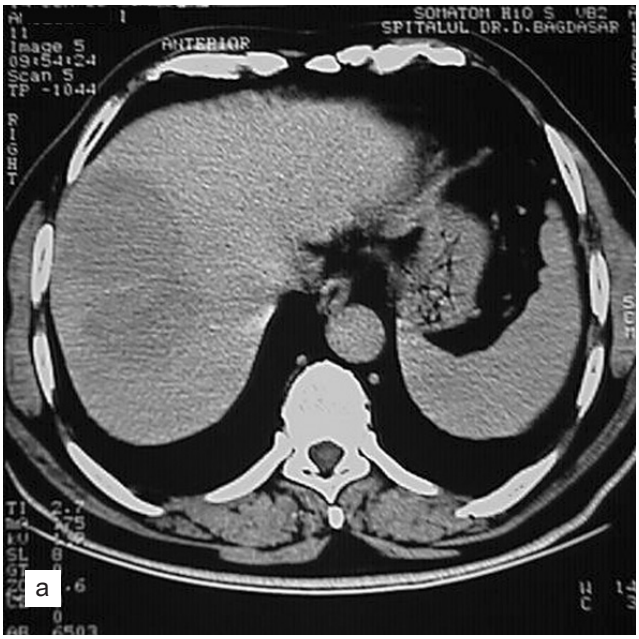

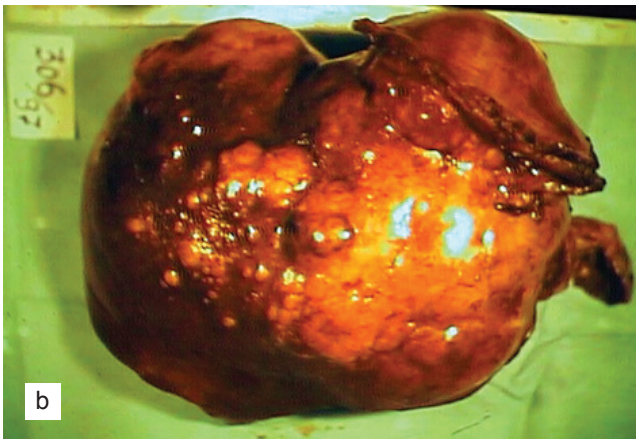

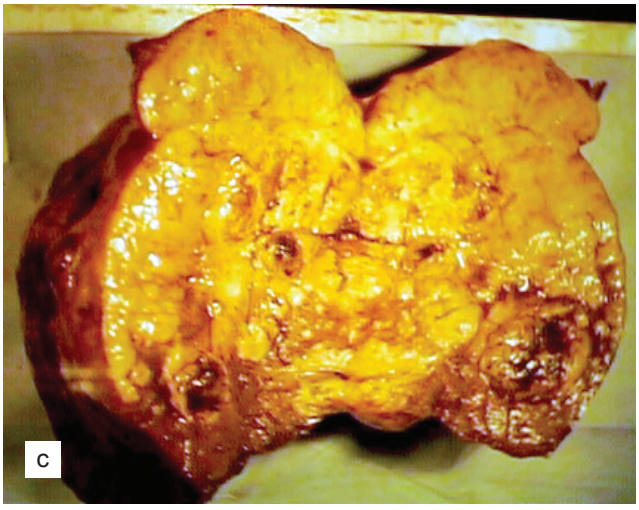

Fig.16 Voluminos colangiocarcinom intrahepatic a) aspect TC b,c) piesă de hepatectomie dreaptă reglată.

Tumorile descoperite precoce în mod întâmplător pot beneficia de o supraviețuire mai îndelungată.[158] În mod obișnuit însă supraviețuirea este relativ scurtă.



Fig.17 Colangiocarcinom de lob drept cu extensie la segmentul IV şi invazie de venă cavă inferioară; laparotomie bioptică în altă unitate (1997), urmată de chimioterapie; în clinică - hepatectomie dreaptă atipică extinsă şi rezecţie de venă cavă (săgeata) cu cavo- cavo anastomoză T- T (1998) a) aspect TC preoperator b) piesa de rezecţie.

Factorii de prognostic cei mai importanți sunt considerați marginea de rezecție, nivelul seric preoperator al albuminei, mucobilia, papilomatoza intraductală, invazia ganglionilor din hilul hepatic, prezența nodulilor sateliți și invazia vasculară.[137,149,150,156,159,160] Tumorile cu diametru mai mare de 5 cm sunt mai predispuse la recidivă.[156] Practic s-a constatat că după 5 ani nu supraviețuiesc decât pacienții care au suportat o rezecție curativă, fără metastaze limfoganglionare și cu tumori bine diferențiate.[157]

Atât supraviețuirea la distanță cât și intervalul liber de boală sunt semnificativ mai mari în cazul colangiocarcinomului periferic decât în cazul colangiocarcinomului hilar.[156] Prognosticul diferă și între colangiocarcinoamele intrahepatice cu sau fara invazie hilară. Studiind aceste două forme de CC intrahepatic, Nakagohri și colab.[128] au

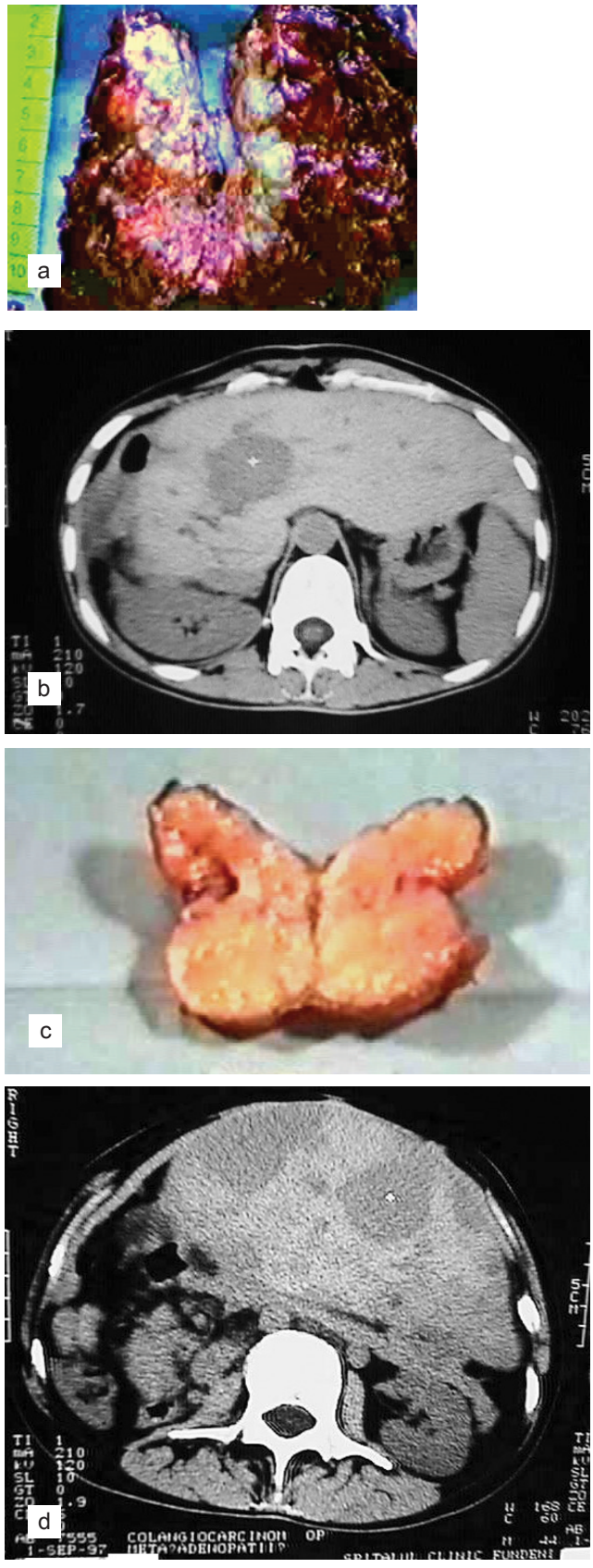

Fig.18 Colangiocarcinom intrahepatic:
a) piesă de hepatectomie dreaptă extinsă;
b,c) recidivă la 6 luni postoperator – aspect TC, piesa de rerezecţie
d) diseminări multiple intrahepatice la 12 luni postoperator; deces la 18 luni.



Fig.19 Colangiocarcinom periferic al lobului stâng hepatic cu metastaze în lobul drept. Hepatectomie stângă reglată și chimioterapie transarterială (cateter în artera hepatică dreaptă).

constatat că supraviețuirea la 5 ani a pacienților cu CC intrahepatic situat strict periferic era de 43% față de numai 4% la cei cu CC intrahepatice cu invazie hilară (p=0,005). Prognosticul diferit al celor două forme de CC intrahepatic se datorează marginilor de rezecție pozitive, invaziei perineurale și metastazelor ganglionare – mult mai frecvente în formele cu invazie secundară hilară.

Markerii tumorali sunt în prezent și ei cercetați cu scopul găsirii unei corelații prognostice. Astfel, reactivitatea scăzută a CC intrahepatic la keratina 903 indică un prognostic favorabil.[161]

3. CARCINOMUL MIXT HEPATO- ȘI COLANGIOCELULAR

Carcinomul mixt hepato- și colangiocelular este o tumoră hepatică rară ce reprezintă 1-4% dintre tumorile maligne primitive hepatice. Prezintă caracteristici histologice, citologice și imunohistochimice atât ale CHC cât și ale CCP. Șaizeci la sută dintre cazuri survin pe ficat cirotic.[2]

Leziunea primară este de obicei înconjurată de noduli sateliți. Structurile de CHC pot fi separate, adiacente sau intricate cu cele de CCP.

Clinica este similară CHC. Rezecția chirurgicală reprezintă tratamentul de elecție.

Prognosticul pacienților cu carcinom mixt pare să mai nefavorabil în cazul tumorilor cu diferențiere predominant colangiocelulară.[162]

4. CHISTADENOCARCINOMUL BILIAR

Chistadenocarcinomul biliar se poate dezvolta din chistadenoame biliare[163,164] sau în contextul bolii polichistice hepatice.

Sunt descrise două forme clinico-patologice: chistadenocarcinomul biliar ce apare la femei, cu o stromă de tip ovarian, mai puțin agresiv și chistadenocarcinomul biliar la bărbați, cu evoluție agresivă, fatală.[165] Rareori insule de hepatocarcinom pot apărea pe fondul unui chistadenocarcinom biliar.[166]

Leziunile chistice nu comunică cu arborele biliar, sunt voluminoase, cu proliferări papilare și conținut mucinos.

Confuziile diagnostice cu chistul seros unic hepatic sau cu un chist hidatic hepatic nu sunt rare. Din acest motiv diagnosticul este adesea suspectat intraoperator și confirmat histologic.[164] Totuși, prezența proliferărilor papilare descrise imagistic și markerul tumoral CA 19-9 crescut (în majoritatea cazurilor) pot orienta diagnosticul.

Rezecția hepatică este tratamentul de elecție deoarece simpla enucleere este urmată de recidivă sigură.[167]

5. HEPATOBLASTOMUL

Hepatoblastomul are o incidență de 1/1.000.000 și constituie o treime dintre tumorile hepatice maligne la copil. Tumora apare la copii sub 15 ani (mai frecvent sub 5 ani), dar au fost descrise cazuri rare și la adulți.[168]

Hepatoblastomul derivă din hepatoblaste primitive care se dediferențiază în celule maligne. Modificări genetice (trisomia cromozomilor 2 și 20 și anomalii ale brațului scurt al cromozomului 11) sunt incriminate în geneza acestor tumori și în asocierea cu alte afecțiuni cu determinism genetic (polipoza familială adenomatoasă).

Tumora se dezvoltă cu precădere la nivelul lobului drept și este adeseori asimptomatică (Fig.20). Din acest motiv este depistată în stadii avansate, când atinge dimensiuni apreciabile, devine palpabilă și este însoțită de sindrom febril, anorexie, vărsături. Se pot asocia diverse sindroame paraneoplazice.

Dintre markerii tumorali, alfa-fetoproteina este constant crescută. Prezența acestui marker este utilă în evaluarea extensiei bolii prin scintigrafie cu fragmente monoclonale Fab' anti-AFP marcate cu Tc-99m.[169]

Terapia hepatoblastomului trebuie să fie agresivă, multimodală. Chimioterapia neoadjuvantă (Cisplatin + Doxorubicin), urmată de rezecție, are ca rezultat o supraviețuire de 70-100% la 5 ani.[170] Rezecțiile anatomice sunt preferate, fiind considerate curative.

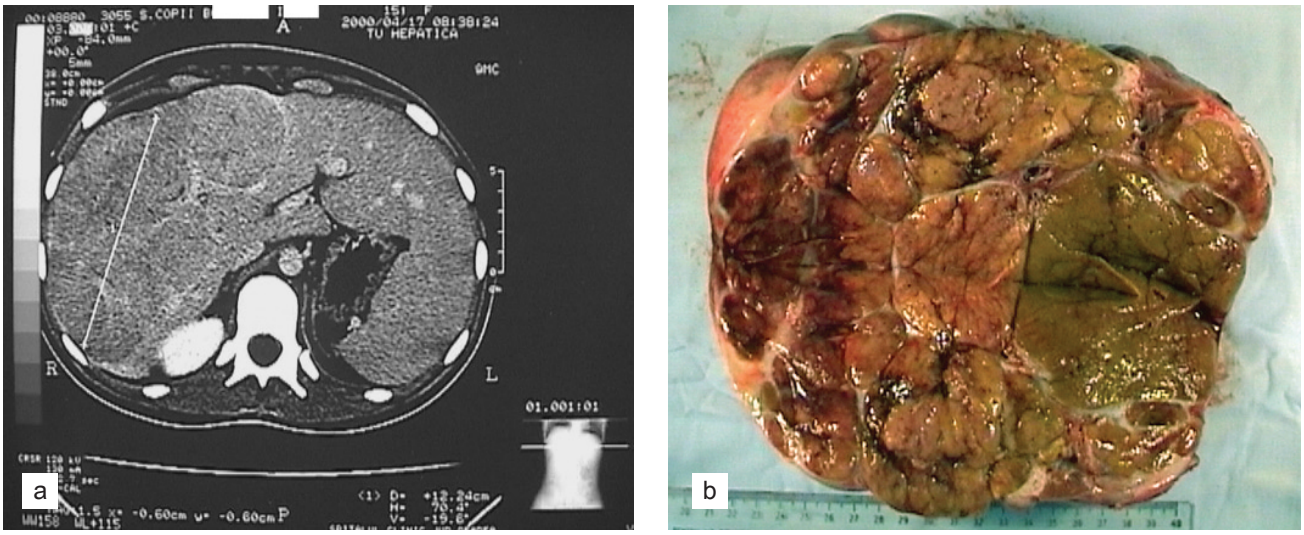

Fig.20 Hepatoblastom asimptomatic la un copil de 15 ani, descoperit intraoperator (hemoperitoneu posttraumatic) a) aspect TC b) piesă de hepatectomie dreaptă extinsă la segmentul IV.

Adesea, fiind vorba de tumori voluminoase, sunt necesare hepatectomii extinse, rezecții bilaterale, rezecții de venă cavă inferioară sau organe vecine (diafragm, glandă suprarenală dreaptă). În tumorile considerate inoperabile datorită volumului se poate tenta embolizarea portală (sau chimioembolizare[171]), urmată de chimioterapie și rezecție după downstaging. Rezecția recidivelor și a metastazelor extrahepatice este indicată pentru prelungirea supraviețuirii.

Transplantul hepatic (preferabil de la donator înrudit) constituie o alternativă terapeutică în hepatoblastomul nerezecabil după chimioterapie (tumoră unică nerezecabilă sau hepatoblastom multifocal limitat la ficat).[172-175] Având în vedere faptul că vena cavă inferioară este frecvent invadată de acest tip de tumoră hepatică, hepatectomia la primitor trebuie să asocieze rezecția VCI, fiind uneori necesară reconstrucția acesteia cu grefon.

6. SARCOAMELE HEPATICE

Sarcoamele hepatice sunt tumori rare ce reprezintă 1-2% din totalul tumorilor hepatice.[176]

Dintre cele mai frecvente sarcoame hepatice sunt de menționat angiosarcomul și hemangioendoteliomul epitelioid la adult și sarcomul nediferențiat la copii.

Diagnosticul de sarcom hepatic este de obicei stabilit după excluderea unei tumori primare cu altă localizare. Pe un lot de 25 de pacienți cu sarcoame hepatice, Forbes și colab. au constatat că acestea erau primitive în 15 cazuri, la restul sediul tumorii primare fiind extrahepatic (în principal tumori oculte retroperitoneale).[177]

6.1. Angiosarcomul

Dintre factorii depistați până în prezent în etiologia angiosarcomului cei mai importanți sunt clorura de vinil și substanța radiologică denumită thorotrast (care însă nu se mai utilizează astăzi în explorarea radiologică), precum și arsenicul neorganic și steroizii androgeni. Incidența de patru ori mai mare la bărbați reflectă de fapt expunerea la clorura de vinil; se pare că oxidul de cloretilen, un metabolit carcinogenic al clorurii de vinil, produce mutații ale genei p53 (transversia A:T → T:A).[178] În ceea ce privește thorotrastul, granule de dioxid de thoriu radioactiv (emițător de particule alfa) pot fi decelate la nivelul macrofagelor din ficat.

Cazurile cu agenți etiologici identificabili reprezintă aproximativ un sfert din totalul angiosarcoamelor hepatice, iar perioada de latență de la momentul expunerii este de 20-35 de ani.

Asocierea cu fibroza/ciroza hepatică este frecventă.

Incidența maximă a angiosarcomului este în decadele 6-7 de viață. Simptomele sunt nespecifice (durere și distensie abdominală, icter, ascită). În absența tratamentului evoluția este spre hemoragie intraperitoneală (30% din cazuri), insuficiență hepatică și metastazare (predominent pulmonară).

Trombocitopenia este frecvent întâlnită (50% din cazuri), determinată de sechestrare intratumorală, CID. La majoritatea tumorilor se poate detecta imunohistochimic un antigen înrudit cu factorul VIII.

Singurul tratament cu oarecare eficiență este rezecția chirurgicală, atunci când se poate interveni la timp. Evoluția este însă rapidă, cu prognostic nefavorabil; supraviețuirea la 2 ani este de 3%.

6.2. Hemangioendoteliomul epitelioid

Hemangioendoteliomul epitelioid derivă din endoteliul vascular și, spre deosebire de angiosarcom, apare în special la femei de vârstă medie. Prezența receptorilor pentru 17β–estradiol la 20% dintre tumori este un argument pentru asocierea etiopatogenică cu tratamentele contraceptive. Tumora poate fi multicentrică într-un sfert din cazuri – ficat, plămâni, țesuturi moi (de fapt este dificil de precizat dacă este vorba despre tumori multiple sau metastaze ale unei tumori primare).

Tumora este asimptomatică și este descoperită incidental în 40% din cazuri. Durerea abdominală și scăderea ponderală sunt simptomele inițiale ale bolii dar hemangioendoteliomul epitelioid se complică rar cu hemoragie intraabdominală sau cu insuficiență hepatică. Datorită trombozei ramurilor principale ale venelor hepatice pot să apară manifestări de tip sindrom Budd-Chiari.

Calcificări tumorale sunt decelabile pe radiografia abdominală simplă la 20% dintre pacienți. La examinările imagistice tumora este avasculară, cu noduli tumorali sateliți.

Rezecția chirurgicală constituie principala metodă de tratament (Fig.21) dar în multe cazuri aceasta nu este realizabilă deoarece tumora este multicentrică. Transplantul hepatic este indicat de unii autori în tumorile fără diseminare extrahepatică.[179-181] În metastazele post-transplant unii autori recomandă tratamentul cu interferon.[182]

Supraviețuirea pacienților cu hemangioendoteliom este variabilă (de la câteva luni la 27 de ani). De importanță prognostică pare să fie celularitatea tumorală. De cele mai multe ori tumora are o agresivitate redusă, astfel încât chiar și pacienții cu metastaze (decelate la cca 50%) pot avea o supraviețuire de lungă durată.

6.3. Sarcomul nediferențiat

Cunoscut și sub denumirile de sarcom embrionar, sarcom mezenchimal sau mezenchimom malign hepatic, sarcomul nediferențiat hepatic reprezintă 10% din tumorile hepatice la copiii de vârstă mare. Peste 90% dintre sarcoamele nediferențiate apar până la vârsta de 21 de ani (50% survin între 6 și 10 ani).

Tumorile sunt de obicei gigante (peste 10 cm), cu zone chistice cu conținut gelatinos, hemoragic sau necrotic (confuzia cu un chist hidatic hepatic este posibilă[183,184]). Metastazele pulmonare, pleurale sau peritoneale sunt frecvente. Au fost descrise cazuri cu

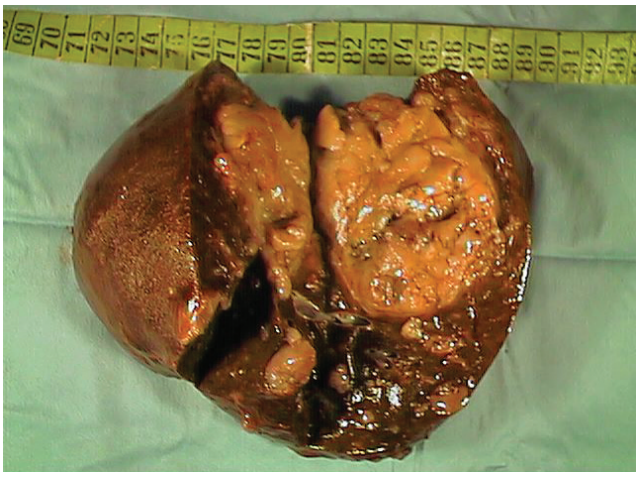

Fig.21 Hemangioendoteliom epitelioid – piesă de hepatectomie dreaptă reglată.

tromboză tumorală a venei cave inferioare prelungită până în atriul drept.[185] Ruptura intraperitoneală a tumorii este posibilă.[186]

Manifestările clinice principale sunt durerea și tumora palpabilă.

Tratamentul constă în rezecție chirurgicală completă, atunci când este fezabilă, cu polichimioterapie neoadjuvantă/adjuvantă – atitudine care poate ameliora în mod semnificativ prognosticul.[187,188]

Supraviețuirea fără recidivă la 2 ani, într-o serie comunicată, a fost de 27%.[186]

Rare cazuri de fibrosarcoame, leio- sau rabdomiosarcoame precum și alte forme de sarcoame au fost raportate, cu prognostic de obicei rezervat (supraviețuire sub 2 ani).[189,190]

Leiomiosarcomul și fibrosarcomul hepatic ating dimensiuni impresionante (40 cm); noduli sateliți sunt prezenți în două treimi din cazuri. Fujita și colaboratorii au descris un leiomiosarcom primar hepatic la o pacientă cu transplant renal realizat cu 6 ani în urmă.[191] Rezecția tumorii poate fi urmată de o supraviețuire de lungă durată.

Rabdomiosarcomul poate apărea la copii (rabdomiosarcom embrionar de origine biliar-ductală) sau la adulți peste 50 de ani. Chiar în condițiile rezecției complete supraviețuirea nu depășește 12 luni.

7. ALTE TUMORI RARE HEPATICE

Carcinoidul

Diagnosticul unei tumori carcinoide hepatice primare este dificil deoarece ficatul este frecvent sediul metastazelor carcinoide de la nivelul tractului digestiv. Spre deosebire de metastazele carcinoide, sindromul carcinoid este extrem de rar în tumorile carcinoide

primare hepatice (2 cazuri din cele 50 raportate în literatură).[192,193] Tumorile sunt voluminoase, galben-brun pe secțiune. Diagnosticul este de obicei stabilit imunohistochimic. În absența diseminărilor tumorale rezecția poate fi curativă.

Limfomul primar hepatic este de asemenea o raritate. Toate cazurile raportate au fost limfoame non-hodgkiniene.[194] Rezecția, urmată de chimioterapie, este urmată de supraviețuire de lungă durată.

BIBLIOGRAFIE

1. Molmenti EP, Klintmalm GB: Liver transplantation in association with hepatocellular carcinoma: an update of the International Tumor Registry. Liver Transpl 8:736-748, 2002.
2. Liver Cancer Study Group of Japan: Survey and follow-up study of primary liver cancer in Japan. Acta Hepatol Jpn 32:1138-40, 1991.
3. Okuda K: Hepatocellular carcinoma. Recent progress. Hepatology 15:948-953, 1992.
4. Sherman M: Hepatocellular carcinoma. The Gastroenterologist 3:55-56, 1995.
5. Tabor E, DiBisceglie AM: Hepatitis B: Hepatocellular carcinoma. Clinics in Liver Disease 3:327-351, 1999.
6. Tsai SL, Liaw YF: Etiology and pathogenesis of hepatocellular carcinoma. Dig Surg 12:1-9, 1995.
7. Irene OL: Pathological features and pathological prognostic indicators in hepatocellular carcinoma. Dig Surg 12:16-21, 1995.
8. Chen CJ, Wang LY, Lu SN et al: Elevated aflatoxin exposure and increased risk of hepatocellular carcinoma. Hepatology 24:38-42, 1996.
9. Wang LY, Hatch M, Chen CJ et al: Aflatoxin exposure and risk of hepatocellular carcinoma in Taiwan. Int J Cancer 67:620-625, 1996.
10. Tsukuma H, Hiyama T, Tanaka S et al: Risk factors for hepatocellular carcinoma among patients with chronic liver disease. N Engl J Med 328:1797-1801, 1993.
11. Gordon JW: Transgenic mouse models of hepatocellular carcinoma. Hepatology 19:538-539, 1994.
12. Okuda K, Peters RL, Simson IW: Gross anatomic features of hepatocellular carcinoma from three disparate geographic areas. Proposal of new classification. Cancer 54:2165-2173, 1984.
13. Torzilli G, Leoni P, Gendarini A et al: Ultrasound-guided liver resections for hepatocellular carcinoma. Hepatogastroenterology 49:21-27, 2002.
14. Colombo M: Hepatocellular carcinoma in cirrhotics. Semin Liver Dis 13:374-383, 1993.
15. Coakley FV, Schwartz LH: Imaging of hepatocellular carcinoma: a practical approach. Semin Oncol 28:460-473, 2001.
16. Durand F, Regimbeau JM, Belghiti J et al: Assessment of the benefits and risks of percutaneous biopsy before surgical resection of hepatocellular carcinoma. J Hepatol 35:254-258, 2001.
17. Kim SH, Lim HK, Lee WJ et al: Needle-tract implantation in hepatocellular carcinoma: frequency and CT findings after biopsy with a 19.5-gauge automated biopsy gun. Abdom Imaging 25:246-250, 2000.
18. Takamori R, Wong LL, Dang C et al: Needle-tract implantation from hepatocellular cancer: is needle biopsy of the liver always necessary? Liver Transpl 6:67-72, 2000.
19. Leeuwen DJ, Wilson L, Crowe RD: Liver biopsy in the mid -1990s:questions and answers. Semin Liver Dis 15:340-359, 1995.
20. Souto E, Gores GJ: When should a liver mass suspected of being a hepatocellular carcinoma be biopsied? Liver Transpl 6:73-75, 2000.
21. Kang JY, Guan R: Early detection of hepatocellular carcinoma. Dig Surg 12:79-84, 1995.
22. Sato Y, Nakata K, Kato Y et al: Early recognition of hepatocellular carcinoma based on altered profiles of alpha-fetoprotein. N Engl J Med 328:1802-1806, 1993.
23. Colombo M, Sangiovanni A: The European approach to hepatocellular carcinoma. Hepatogastroenterology 49:12-16, 2002.
24. Nakajima Y, Shimamura T, Kamiyama T et al: Evaluation of surgical resection for small hepatocellular carcinomas. Am J Surg 171:360-363, 1996.
25. Sherman M: Surveillance for hepatocellular caarcinoma. Semin Oncol 28:450-459, 2001.
26. Zhu LX, Wang GS, Fan ST: Spontaneous rupture of hepatocellular carcinoma. Br J Surg 83:602-607, 1996.
27. Hiraoka T, Iwai K, Yamashita R et al: Metastases from hepatocellular carcinoma in sclerosed oesophageal varices in cirrhotic patients. Br J Surg 73:932 1986.
28. Chang MH, Chen CJ, Lai MS et al: Universal hepatitis B vaccination in Taiwan and the incidence of hepatocellular carcinoma in children. Taiwan Childhood Hepatoma Study Group. N Engl J Med 336:1855-1859, 1997.
29. Guan R: Hepatitis B virus infection in Singapore. Gut 38 Suppl 2:S13-S17, 1996.
30. Chang MH, Shau WY, Chen CJ et al: Hepatitis B vaccination and hepatocellular carcinoma rates in boys and girls. JAMA 284:3040-3042, 2000.
31. Broderick AL, Jonas MM: Hepatitis B in children. Semin Liver Dis 23:59-68, 2003.
32. Mallat DB, El Serag HB: Interferon: benefit beyond hepatitis therapy? Am J Gastroenterol 96:3435-3436, 2001.
33. Bismuth H, Chiche L, Castaing D: Surgical treatment of hepatocellular carcinoma in noncirrhotic liver: experience with 68 liver resections. World J Surg 19:35-41, 1995.
34. Fan ST: Methods and related drawbacks in the estimation of surgical risks in cirrhotic patients undergoing hepatectomy. Hepatogastroenterology 49:17-20, 2002.
35. Makuuchi M, Imamura H, Sugawara Y et al: Progress in surgical treatment of hepatocellular carcinoma. Oncology 62 Suppl 1:74-81, 2002.
36. Usatoff V, Isla AM, Habib NA: Liver resection in advanced hepatocellular carcinoma. Hepatogastroenterology 48:46-50, 2001.
37. Hanazaki K, Kajikawa S, Shimozawa N et al: Hepatic resection for hepatocellular carcinoma in diameter of > or = 10 cm. Hepatogastroenterology 49:518-523, 2002.
38. Makuuchi M: Remodeling the surgical approach to hepatocellular carcinoma. Hepatogastroenterology 49:36-40, 2002.
39. Popescu I, Ionescu M, Sârbu-Boeti P et al: Rezecție hepatică seriată: ligatură de venă portă cu rezecție consecutivă. Chirurgia (Bucur) 97:459-470, 2002.
40. Lau WY: Management of hepatocellular carcinoma. J R Coll Surg Edinb 47:389-399, 2002.
41. Shimamura Y, Gunven P, Ishii M et al: Debulking surgery and arterial embolization for unresectable liver cancer. Hepatogastroenterology 40:10-13, 1993.

42. Yamamoto K, Takenaka K, Kawahara N: Indications for palliative reduction surgery in advanced hepatocellular carcinoma: the use of a remnant tumor index. Arch Surg 132:120-123, 1994.

43. Little SA, Fong Y: Hepatocellular carcinoma: current surgical management. Semin Oncol 28:474-486, 2001.

44. Hemming AW, Scudamore CH, Shackleton CR et al: Indociyanine green clearance as a predictor of successful hepatic resection in cirrhotic patients. Am J Surg 163:515-518, 1992.

45. Takenaka K, Kanematsu T, Fukuzawa K et al: Can hepatic failure after surgery for hepatocellular carcinoma in cirrhotic patients be prevented? World J Surg 14:123-127, 1990.

46. Billingsley KG, Jarnagin WR, Fong Y et al: Segment-oriented hepatic resection in the management of malignant neoplasms of the liver. J Am Coll Surg 187:471-481, 1998.

47. Regimbeau JM, Kianmanesh R, Farges O et al: Extent of liver resection influences the outcome in patients with cirrhosis and small hepatocellular carcinoma. Surgery 131:311-317, 2002.

48. Fan ST, Lo CM, Liu CL et al: Hepatectomy for hepatocellular carcinoma: toward zero hospital deaths. Ann Surg 229:322-330, 1999.

49. Man K, Fan S-T, Ng IOL et al: Prospective evaluation of the Pringle manoeuver in hepatectomy for liver tumors by a randomized study. Ann Surg 226:704-713, 1997.

50. Hasegawa H, Yamasaki S, Makuuchi M et al: Segmentectomies echoguidees sur foie cirrhotique. J Chir (Paris) 128:343-350, 1991.

51. Castaing D, Garden OJ, Bismuth H: Segmental liver resection using ultrasound-quided selective portal venous occlusion.. Ann Surg 210:20-23, 1989.

52. Fuster J, Garcia -Valdecasas JC, Grande L: Hepatocellular carcinoma and cirrosis: results of surgical treatment in a european series. Ann Surg 233:297-302, 1996.

53. Tsao JI, Loftus JP, Nagorney DM et al: Trends in morbidity and mortality of hepatic resection for malignancy: a matched comparative analysis. Ann Surg 220:199-205, 1994.

54. Belghiti J, Regimbeau JM, Durand F et al: Resection of hepatocellular carcinoma: a European experience on 328 cases. Hepatogastroenterology 49:41-46, 2002.

55. Tanabe G, Ueno S, Maemura M et al: Favorable quality of life after repeat hepatic resection for recurrent hepatocellular carcinoma. Hepatogastroenterology 48:506-510, 2001.

56. Lee C-S, Sheu J-C, Wang M et al: Long-term outcome after surgery for asymptomatic small hepatocellular carcinoma. Br J Surg 83:330-333, 1996.

57. Adachi E, Maehara S, Tsujita E et al: Clinicopathologic risk factors for recurrence after a curative hepatic resection for hepatocellular carcinoma. Surgery 131:S148-S152, 2002.

58. Lo CM, Lai ECS, Fan ST et al: Resection for extrahepatic recurrence of hepatocellular carcinoma. Br J Surg 81:1019-1021, 1994.

59. Hu R-H, Lee P-H, Yu S-C et al: Surgical resection for recurrent hepatocellular carcinoma: prognosis and analysis of risk factors. Surgery 120:23-29, 1996.

60. Popescu I, Ciurea S, Brasoveanu V et al: Rezecţiile hepatice iterative. Chirurgia (Bucur) 93:87-96, 1998.

61. Poon RT, Fan ST, O'Suilleabhain CB et al: Aggressive management of patients with extrahepatic and intrahepatic recurrences of hepatocellular carcinoma by combined resection and locoregional therapy. J Am Coll Surg 195:311-318, 2002.

62. Belghiti J, Panis Y, Farges O et al: Intrahepatic recurrence after resection of hepatocellular carcinoma complicating cirrhosis. Ann Surg 214:114-117, 1991.

63. Tang Z-Y, Yu Y-Q, Zhou X-D: Evolution of surgery in the treatment of hepatocellular carcinoma from the 1950s to the 1990s. Sem Surg Oncol 9:293-297, 1993.

64. Fong Y, Sun RL, Jarnagin W et al: An analysis of 412 cases of hepatocellular carcinoma at a Western center. Ann Surg 229:790-799, 1999.

65. Schwartz ME, Sung M, Fisher A et al: A multidisciplinary approach to hepatocellular carcinoma in patients with cirrhosis. J Am Coll Surg 180:596-603, 1995.

66. Van Thiel DH, Carr B, Iwatsuky S: The 11 year Pittsburgh experience with liver transplantation for hepatocellular carcinoma. J Surg Oncol 3:78-82, 1993.

67. Schwartz ME: Primary hepatocellular carcinoma: transplant versus resection. Semin Liver Dis 14:135-139, 1994.

68. Olthoff KM, Milis M, Rosove MH et al: Is liver transplantation justified for the treatment of hepatic malignancies. Arch Surg 125:1261-1268, 1990.

69. Moreno Gonzalez E, Gomez R, Garcina I et al: Liver transplantation in malignant primary hepatic neoplasms. Am J Surg 163:395-400, 1992.

70. Durand F, Belghiti J: Liver transplantation for hepatocellular carcinoma. Hepatogastroenterology 49:47-52, 2002.

71. Esnaola NF, Lauwers GY, Mirza NQ et al: Predictors of microvascular invasion in patients with hepatocellular carcinoma who are candidates for orthotopic liver transplantation. J Gastrointest Surg 6:224-232, 2002.

72. Azoulay D, Samuel D, Castaing D et al: Domino liver transplants for metabolic disorders: experience with familial amyloidotic polyneuropathy. J Am Coll Surg 189:584-593, 1999.

73. Suehiro T, Terashi T, Shiotani S et al: Liver transplantation for hepatocellular carcinoma. Surgery 131:S190-S194, 2002.

74. Donckier V, el N, I, Closset J et al: Domino hepatic transplantation using the liver from a patient with primary hyperoxaluria. Transplantation 71:1346-1348, 2001.

75. Popescu I, Simionescu M, Tulbure D et al: Homozygous familial hypercholesterolemia: specific indication for domino liver transplantation. Transplantation 76:1345-1350, 2003.

76. Gondolesi G, Munoz L, Matsumoto C et al: Hepatocellular carcinoma: a prime indication for living donor liver transplantation. J Gastrointest Surg 6:102-107, 2002.

77. Kawasaki S: Living-donor liver transplantation for hepatocellular carcinoma. Hepatogastroenterology 49:53-55, 2002.

78. Berger DH, Carrasco HC, Curley SA: Hepatic artery chemoebolization or embolization for primary and metastatic liver tumors: post-treatment management and complications . J Surg Oncol 60:116-121, 1995.

79. Clavien PA, Selzner N, Morse M et al: Downstaging of hepatocellular carcinoma and liver metastases from colorectal cancer by selective intra-arterial chemotherapy. Surgery 131:433-442, 2002.

80. Poon RT, Fan ST, Tsang FH et al: Locoregional therapies for hepatocellular carcinoma: a critical review from the surgeon's perspective. Ann Surg 235:466-486, 2002.

81. Schwartz JD, Schwartz M, Mandeli J et al: Neoadjuvant and adjuvant therapy for resectable hepatocellular carcinoma: review of the randomised clinical trials. Lancet Oncol 3:593-603, 2002.

82. Okuno K, Takagi H, Nakamura T et al: Treatment for unresectable hepatoma via selective hepatic arterial infusion of lymphokine-activated killer cells generated from autologous spleen cells. Cancer 58:1001-1006, 1986.

83. Kountouras J, Boura P, Kouklakis G: Locoregional

immunochemotherapy in hepatocellular carcinoma. Hepatogastroenterology 49:1109-1112, 2002.

84. Lygidakis NJ, Sgourakis G, Vlachos L et al: Metastatic liver disease of colorectal origin: the value of locoregional immunochemotherapy combined with systemic chemotherapy following liver resection. Results of a prospective randomized study. Hepatogastroenterology 48:1685-1691, 2001.

85. Lee MJ, Mueller PR, Dawson SL et al: Percutaneous ethanol injection for treatment of hepatic tumors: indications, mechanism of action, technique, and efficacy. Am J Roentgenol 82:122-126, 1995.

86. Livraghi T, Lazzaroni S, Meloni F et al: Intralesional ethanol in the treatment of unresectable liver cancer. World J Surg 164:215-220, 1995.

87. Shiina S, Teratani T, Obi S et al: Nonsurgical treatment of hepatocellular carcinoma: from percutaneous ethanol injection therapy and percutaneous microwave coagulation therapy to radiofrequency ablation. Oncology 62 Suppl 1:64-68, 2002.

88. Cooper IS: Cryogenic surgery: a new method of destruction or extirpation of benign or malignant tissue. N Engl J Med 268:743-749, 1963.

89. Barnett CC, Jr., Curley SA: Ablative techniques for hepatocellular carcinoma. Semin Oncol 28:487-496, 2001.

90. Que FG, Nagorney DM: Resection of "recurrent" colorectal metastases to the liver. Br J Surg 81:255-258, 1994.

91. Hemming AW, Langer B: Repeat resection of recurrent hepatic colorectal metastases. Br J Surg 81:1553-1554, 1994.

92. Livraghi T, Meloni F: Treatment of hepatocellular carcinoma by percutaneous interventional methods. Hepatogastroenterology 49:62-71, 2002.

93. Curley SA, Izzo F, Delrio P et al: Radiofrequency ablation of unresectable primary and metastatic hepatic malignancies: results in 123 patients. Ann Surg 230:1-8, 1999.

94. Curley SA, Izzo F: Radiofrequency ablation of primary and metastatic hepatic malignancies. Int J Clin Oncol 7:72-81, 2002.

95. Buscarini L, Buscarini E: Therapy of HCC-radiofrequency ablation. Hepatogastroenterology 48:15-19, 2001.

96. Mahvi DM, Lee Jr FT: Radiofrequency ablation of hepatic malignancies: is heat better than cold? Ann Surg 230:9-11, 1999.

97. Sitzman JV, Abrams RA: Radiation and chemotherapy for hepatocellular cancer. Dig Surg 12:73-78, 1995.

98. Montorsi M, Santambrogio R, Bianchi P et al: Perspectives and drawbacks of minimally invasive surgery for hepatocellular carcinoma. Hepatogastroenterology 49:56-61, 2002.

99. Tait IS, Yong SM, Cuschieri SA: Laparoscopic in situ ablation of liver cancer with cryotherapy and radiofrequency ablation. Br J Surg 89:1613-1619, 2002.

100. Teramoto K, Kawamura T, Sanada T et al: Hand-assisted laparoscopic hepatic resection. Surg Endosc 16:1363 2002.

101. Podnos YD, Henry G, Ortiz JA et al: Laparoscopic ultrasound with radiofrequency ablation in cirrhotic patients with hepatocellular carcinoma: technique and technical considerations. Am Surg 67:1181-1184, 2001.

102. Montorsi M, Santambrogio R, Bianchi P et al: Radiofrequency interstitial thermal ablation of hepatocellular carcinoma in liver cirrhosis. Role of the laparoscopic approach. Surg Endosc 15:141-145, 2001.

103. Gigot JF, Glineur D, Santiago AJ et al: Laparoscopic liver resection for malignant liver tumors: preliminary results of a multicenter European study. Ann Surg 236:90-97, 2002.

104. Alvarez AM, Jenkins RL, Washburn KW et al: Multimodality treatment of hepatocellular carcinoma in a speciality center. Arch Surg 131:292-298, 1996.

105. Popescu I: Hepatocellular carcinoma: a review. Arch Med Balk Un 33:87-92, 1998.

106. Elias D, Lasser Ph, Rougier Ph et al: Hepatectomies majeurs apres chimiotherapie intra-arterielle hepatique (CIAH) pour tumeurs du foie initialement non-resecables. Ann Chir 50:130-138, 1996.

107. Bismuth H, Morino M, Sherlock D et al: Primary treatment of hepatocellular carcinoma by arterial chemoembollization. Am J Surg 163:387-394, 1992.

108. Rustgi V: Epidemiology of hepatocellular cancer. Gastroenterol Clin North Am 16:545-551, 1987.

109. Vauthey JN, Klimstra D, Franceschi D et al: Factors affecting long-term outcome after resection for hepatocellular carcinoma. Am J Surg 169:28-35, 1995.

110. Di Carlo V, Ferrari G, Castoldi R et al: Surgical treatment and prognostic variables of hepatocellular carcinoma in 122 cirrhotics. Hepatogastroenterology 42:222-229, 1995.

111. Franco D, Usatoff V: Resection of hepatocellular carcinoma. Hepatogastroenterology 48:33-36, 2001.

112. Takenaka K, Kawahara N, Yamamoto K et al: Results of 280 liver resections for hepatocellular carcinoma. Arch Surg 131:71-76, 1996.

113. Craig JR, Peters RL, Edmondson HA et al: Fibrolamellar carcinoma of the liver: a tumor of adolescents and young adults with distinctive clinico-pathologic features. Cancer 46:372-379, 1980.

114. Altemeier WA, Gall EA, Zinninger MM et al: Sclerosing carcinoma of the major intrahepatic bile ducts. Arch Surg 75:450-455, 1957.

115. Nakeeb A, Lipsett PA, Lillemoe KD et al: Biliary carcinoembryonic antigen levels are a marker for cholangiocarcinoma. Am J Surg 171:147-52; discussion 152-3, 1996.

116. Patel T: Increasing incidence and mortality of primary intrahepatic cholangiocarcinoma in the United States. Hepatology 33:1353-1357, 2001.

117. Taylor-Robinson SD, Toledano MB, Arora S et al: Increase in mortality rates from intrahepatic cholangiocarcinoma in England and Wales 1968-1998. Gut 48:816-820, 2001.

118. Terada T, Shimizu K, Izumi R et al: Methods in pathology. p53 expression in formalin-fixed, paraffin-embedded archival specimens of intrahepatic cholangiocarcinoma: retrieval of p53 antigenicity by microwave oven heating of tissue sections. Mod Pathol 7:249-252, 1994.

119. Falco E, Nardini A, Celoria G et al: Caroli's disease associated with cholangiocarcinoma. A case of our own observation. Minerva Chir 48:961-964, 1993.

120. Totkas S, Hohenberger P: Cholangiocellular carcinoma associated with segmental Caroli's disease. Eur J Surg Oncol 26:520-521, 2000.

121. Lesurtel M, Regimbeau JM, Farges O et al: Intrahepatic cholangiocarcinoma and hepatolithiasis: an unusual association in Western countries. Eur J Gastroenterol Hepatol 14:1025-1027, 2002.

122. Takatsuki M, Uemoto S, Inomata Y et al: Living-donor liver transplantation for Caroli's disease with intrahepatic adenocarcinoma. J Hepatobiliary Pancreat Surg 8:284-286, 2001.

123. Popescu I, Ciurea S, Herlea V et al: Peripheral cholangiocarcinoma: a four-year experience in a hepato-biliary unit. Rom J Gastroenterol 8:15-23, 1999.

124. Eguchi H, Nagano H, Sakon M et al: A successful resection and long-term survival of a patient with intrahepatic recurrences of combined hepatocellular-cholangiocarcinoma: report of

a case. Surg Today 32:742-746, 2002.

125. Cherqui D, Tantawi B, Alon R et al: Intrahepatic cholangiocarcinoma. Results of aggressive surgical management. Arch Surg 130:1073-1078, 1995.

126. Herlea V, Popescu I, Zurac S et al: Diagnostic difficulties in peripheral cholangiocarcinoma. Ann Fundeni Hospital 6:134-140, 2001.

127. Popescu I, Ciurea S, Herlea V et al: Intrahepatic cholangiocarcinoma (ICC): a three-year experience in a hepatobiliary unit. În 8-th World Congress of the International Gastro-Surgical Club, Strasbourg (France), April 15-18, 1998. Bismuth H, Galmiche JP, Huguier M et al (eds.). Monduzzi Editore. Bologna. 1998, 1003-1007.

128. Nakagohri T, Asano T, Kinoshita H et al: Aggressive Surgical Resection for Hilar-invasive and Peripheral Intrahepatic Cholangiocarcinoma. World J Surg 27:289-293, 2003.

129. Martin RC, Klimstra DS, Schwartz L et al: Hepatic intraductal oncocytic papillary carcinoma. Cancer 95:2180-2187, 2002.

130. Hirohashi K, Uenishi T, Kubo S et al: Macroscopic types of intrahepatic cholangiocarcinoma: clinicopathologic features and surgical outcomes. Hepatogastroenterology 49:326-329, 2002.

131. Madariaga JR, Iwatsuki S, Todo S et al: Liver resection for hilar and peripheral cholangiocarcinomas: a study of 62 cases. Ann Surg 227:70-79, 1998.

132. Kaneko T, Nakao A, Endo T et al: Intracaval endovascular ultrasonography for malignant hepatic tumor: new diagnostic technique for vascular invasion. Semin Surg Oncol 12:170-178, 1996.

133. Soyer P, Bluemke DA, Hruban RH et al: Intrahepatic cholangiocarcinoma: findings on spiral CT during arterial portography. Eur J Radiol 19:37-42, 1994.

134. Tan CK, Podila PV, Taylor JE et al: Human cholangiocarcinomas express somatostatin receptors and respond to somatostatin with growth inhibition. Gastroenterology 108:1908-1916, 1995.

135. Harrison LE, Fong Y, Klimstra DS et al: Surgical treatment of 32 patients with peripheral intrahepatic cholangiocarcinoma. Br J Surg 85:1068-1070, 1998.

136. Ramage JK, Donaghy A, Farrant JM et al: Serum tumor markers for the diagnosis of cholangiocarcinoma in primary sclerosing cholangitis. Gastroenterology 108:865-869, 1995.

137. Weber SM, Jarnagin WR, Klimstra D et al: Intrahepatic cholangiocarcinoma: resectability, recurrence pattern, and outcomes. J Am Coll Surg 193:384-391, 2001.

138. Cherqui D, Tantawi B, Alon R et al: Intrahepatic cholangiocarcinoma. Results of aggressive surgical management. Arch Surg 130:1073-1078, 1995.

139. Yamamoto M, Takasaki K, Nakano M et al: Hepatic recurrence of cholangiolocellular carcinoma: report of a case. Hepatogastroenterology 43:1046-1050, 1996.

140. Nakagohri T, Konishi M, Inoue K et al: Extended right hepatic lobectomy with resection of inferior vena cava and portal vein for intrahepatic cholangiocarcinoma. J Hepatobiliary Pancreat Surg 7:599-602, 2000.

141. Hui AM, Kawasaki S, Hashikura Y et al: Long-term survival after surgery for advanced intrahepatic cholangiocarcinoma: a case report. Hepatogastroenterology 44:813-816, 1997.

142. Shimada M, Yamashita Y, Aishima S et al: Value of lymph node dissection during resection of intrahepatic cholangiocarcinoma. Br J Surg 88:1463-1466, 2001.

143. Yamamoto M, Takasaki K, Otsubo T et al: Recurrence after surgical resection of intrahepatic cholangiocarcinoma. J Hepatobiliary Pancreat Surg 8:154-157, 2001.

144. Slakey DP: Radiofrequency ablation of recurrent cholangiocarcinoma. Am Surg 68:395-397, 2002.

145. Goldstein RM, Stone M, Tillery GW et al: Is liver transplantation indicated for cholangiocarcinoma? Am J Surg 166:768-772, 1993.

146. Casavilla FA, Marsh JW, Iwatsuki S et al: Hepatic resection and transplantation for peripheral cholangiocarcinoma. J Am Coll Surg 185:429-436, 1997.

147. Lieser MJ, Barry MK, Rowland C et al: Surgical management of intrahepatic cholangiocarcinoma: a 31- year experience. J Hepatobiliary Pancreat Surg 5:41-47, 1998.

148. Jeyarajah DR, Klintmalm GB: Is liver transplantation indicated for cholangiocarcinoma? J Hepatobiliary Pancreat Surg 5:48-51, 1998.

149. Nakeeb A, Pitt HA, Sohn TA et al: Cholangiocarcinoma. A spectrum of intrahepatic, perihilar, and distal tumors. Ann Surg 224:463-475, 1996.

150. Jan YY, Jeng LB, Hwang TL et al: Factors influencing survival after hepatectomy for peripheral cholangiocarcinoma. Hepatogastroenterology 43:614-619, 1996.

151. Carr BI, Flickinger JC, Lotze MT: Cholangiocarcinoma. În Principles & Practice of Oncology. DeVita VT, Hellman S, Rosenberg SA (eds.). Lippincott-Raven Publishers. Philadelphia. 1997, cap. 32 (Cancers of the Gastrointestinal tract -- Section 5: Hepatobiliary Cancers), 1119-1126.

152. Shimada M, Takenaka K, Kawahara N et al: Chemosensitivity in primary liver cancers: evaluation of the correlation between chemosensitivity and clinicopathological factors. Hepatogastroenterology 43:1159-1164, 1996.

153. Wong Kee Song LM, Wang KK, Zinsmeister AR: Mono-L-aspartyl chlorin e6 (NPe6) and hematoporphyrin derivative (HpD) in photodynamic therapy administered to a human cholangiocarcinoma model. Cancer 82:421-427, 1998.

154. Pederson LC, Buchsbaum DJ, Vickers SM et al: Molecular chemotherapy combined with radiation therapy enhances killing of cholangiocarcinoma cells in vitro and in vivo. Cancer Res 57:4325-4332, 1997.

155. Sampson LK, Vickers SM, Ying W et al: Tamoxifen-mediated growth inhibition of human cholangiocarcinoma. Cancer Res 57:1743-1749, 1997.

156. Madariaga JR, Iwatsuki S, Todo S et al: Liver resection for hilar and peripheral cholangiocarcinomas: a study of 62 cases. Ann Surg 227:70-79, 1998.

157. Kawarada Y, Yamagiwa K, Das BC: Analysis of the relationships between clinicopathologic factors and survival time in intrahepatic cholangiocarcinoma. Am J Surg 183:679-685, 2002.

158. Horie Y, Akamizu H, Nishimura Y et al: Intrahepatic cholangiocarcinoma with a long-term survival of 12 years after surgical resection: report of a case and review of the literature. Hepatogastroenterology 42:506-509, 1995.

159. Chu KM, Lai EC, Al-Hadeedi S et al: Intrahepatic cholangiocarcinoma. World J Surg 21:301-306, 1997.

160. Chen MF, Jan YY, Chen TC: Clinical studies of mucin-producing cholangiocellular carcinoma: a study of 22 histopathology-proven cases. Ann Surg 227:63-69, 1998.

161. Aishima S, Asayama Y, Taguchi K et al: The utility of keratin 903 as a new prognostic marker in mass-forming-type intrahepatic cholangiocarcinoma. Mod Pathol 15:1181-1190, 2002.

162. Jarnagin WR, Weber S, Tickoo SK et al: Combined hepatocellular and cholangiocarcinoma: demographic, clinical, and prognostic factors. Cancer 94:2040-2046, 2002.

163. Florman SS, Slakey DP: Giant biliary cystadenoma: case

report and literature review. Am Surg 67:727-732, 2001.

164. Kinoshita H, Tanimura H, Onishi H et al: Clinical features and imaging diagnosis of biliary cystadenocarcinoma of the liver. Hepatogastroenterology 48:250-252, 2001.

165. Horsmans Y, Laka A, Van Beers BE et al: Hepatobiliary cystadenocarcinoma without ovarian stroma and normal CA 19-9 levels. Unusually prolonged evolution. Dig Dis Sci 42:1406-1408, 1997.

166. Hytiroglou P, Zurac S, Popescu I et al: Biliary cystadenocarcinoma with two types of tumour cells. Virchows Arch 437:555-559, 2000.

167. Frameglia M, Nimura Y, Hayakawa N et al: Biliary cystadenocarcinoma resected by segment 3 and 4 hepatectomy. Hepatogastroenterology 43:1029-1034, 1996.

168. Inagaki M, Yagi T, Urushihara N et al: Successfully resected hepatoblastoma in a young adult with chronic hepatitis B: report of a case. Eur J Gastroenterol Hepatol 13:981-984, 2001.

169. Kairemo KJ, Lindahl H, Merenmies J et al: Anti-alpha-fetoprotein imaging is useful for staging hepatoblastoma. Transplantation 73:1151-1154, 2002.

170. Fuchs J, Rydzynski J, von Schweinitz D et al: Pretreatment prognostic factors and treatment results in children with hepatoblastoma: a report from the German Cooperative Pediatric Liver Tumor Study HB 94. Cancer 95:172-182, 2002.

171. Tashjian DB, Moriarty KP, Courtney RA et al: Preoperative chemoembolization for unresectable hepatoblastoma. Pediatr Surg Int 18:187-189, 2002.

172. Chardot C, Saint MC, Gilles A et al: Living-related liver transplantation and vena cava reconstruction after total hepatectomy including the vena cava for hepatoblastoma. Transplantation 73:90-92, 2002.

173. Pimpalwar AP, Sharif K, Ramani P et al: Strategy for hepatoblastoma management: Transplant versus nontransplant surgery. J Pediatr Surg 37:240-245, 2002.

174. Srinivasan P, McCall J, Pritchard J et al: Orthotopic liver transplantation for unresectable hepatoblastoma. Transplantation 74:652-655, 2002.

175. Molmenti EP, Nagata D, roden J et al: Liver transplantation for hepatoblastoma in the pediatric population. Transplant Proc 33:1749 2001.

176. Craig JR, Peters RL, Edmonson HA: Tumors of the liver and intrahepatic bile ducts. Hartmann, W. H. and Sobin, L. H. (edit.) Seria Atlas of tumor pathology. 1989,

177. Forbes A, Portmann B, Johnson P et al: Hepatic sarcomas in adults: a review of 25 cases. Gut 28:668-674, 1987.

178. Soini Y, Welsh JA, Ishak KG et al: p53 mutations in primary hepatic angiosarcomas not associated with vinyl chloride exposure. Carcinogenesis 16:2879-2881, 1995.

179. Kelleher MB, Iwatsuki S, Sheahan DG: Epithelioid hemangioendothelioma of liver. Clinicopathological correlation of 10 cases treated by orthotopic liver transplantation. Am J Surg Pathol 13:999-1008, 1989.

180. d'Annibale M, Piovanello P, Carlini P et al: Epithelioid hemangioendothelioma of the liver: case report and review of the literature. Transplant Proc 34:1248-1251, 2002.

181. Margarit C, Charco R, Hidalgo E et al: Liver transplantation for malignant diseases: selection and pattern of recurrence. World J Surg 26:257-263, 2002.

182. Kayler LK, Merion RM, Arenas JD et al: Epithelioid hemangioendothelioma of the liver disseminated to the peritoneum treated with liver transplantation and interferon alpha-2B. Transplantation 74:128-130, 2002.

183. Joshi SW, Merchant NH, Jambhekar NA: Primary multilocular cystic undifferentiated (embryonal) sarcoma of the liver in childhood resembling hydatid cyst of the liver. Br J Radiol 70:314-316, 1997.

184. Shah SR, Joshi P, Bhaduri AS et al: Cystic variant of embryonal sarcoma of liver. Indian J Gastroenterol 21:35-36, 2002.

185. Gallivan MV, Lack EE, Chun B et al: Undifferentiated ("embryonal") sarcoma of the liver: ultrastructure of a case presenting as a primary intracardiac tumor. Pediatr Pathol 1:291-300, 1983.

186. Uchiyama M, Iwafuchi M, Yagi M et al: Treatment of ruptured undifferentiated sarcoma of the liver in children: a report of two cases and review of the literature. J Hepatobiliary Pancreat Surg 8:87-91, 2001.

187. Harris MB, Shen S, Weiner MA et al: Treatment of primary undifferentiated sarcoma of the liver with surgery and chemotherapy. Cancer 54:2859-2862, 1984.

188. Kim DY, Kim KH, Jung SE et al: Undifferentiated (embryonal) sarcoma of the liver: combination treatment by surgery and chemotherapy. J Pediatr Surg 37:1419-1423, 2002.

189. Torres A, Bollozos GD: Primary reticulum cell sarcoma of liver. Cancer 27:1489-1492, 1971.

190. Zornig C, Kremer B, Henne-Bruns D et al: Primary sarcoma of the liver in the adult. Report of five surgically treated patients. Hepatogastroenterology 39:319-321, 1992.

191. Fujita H, Kiriyama M, Kawamura T et al: Primary hepatic leiomyosarcoma in a woman after renal transplantation: report of a case. Surg Today 32:446-449, 2002.

192. Krishnamurthy SC, Dutta V, Pai SA et al: Primary carcinoid tumor of the liver: report of four resected cases including one with gastrin production. J Surg Oncol 62:218-221, 1996.

193. Moriura S, Ikeda S, Hirai M et al: Hepatic gastrinoma. Cancer 72:1547-1550, 1993.

194. Koea J, Fong Y: Primary hepatic malignancies. În Hepatobiliary Cancer. Blumgart LH, Fong Y, Jarnagin WR (eds.). Seria Atlas of Clinical Oncology, Steele, G. D. Jr., Phillips, T. L., and Chabner, B. A. (editorii seriei), B.C. Decker Inc. Hamilton, London. 2001, cap. 3, 43-74.

CAPITOLUL 17

OPȚIUNI TERAPEUTICE ÎN TRATAMENTUL METASTAZELOR HEPATICE ALE CANCERELOR COLORECTALE*

Jean-Christophe WEBER, Philippe BACHELLIER, Daniel JAECK

1. INTRODUCERE 413
2. SELECȚIA PACIENȚILOR 413
3. EVALUAREA PREOPERATORIE A PACIENȚILOR 414
4. PRINCIPIILE REZECȚIEI HEPATICE 414
5. TEHNICA CHIRURGICALĂ 415
6. COMPLICAȚII 418
7. NOI STRATEGII OPERATORII 418
7.1. Pacienții cu metastază unică, voluminoasă, a cărei rezecție ar lăsa un parenchim hepatic funcțional insuficient 418
7.2. Pacienții cu metastaze hepatice în ambii lobi 420
7.3. Pacienții cu recidivă hepatică după rezecția metastazelor 420
7.4. Rezecția simultană a unei tumori primitive colorectale și a metastazelor hepatice sincrone 422
8. CONCLUZII 422
BIBLIOGRAFIE 422

* Traducerea din limba franceză: Silviu CIUREA, Bogdan BARTA

NOTA REDACTORULUI: în cuprinsul acestui capitol autorii utilizează termenii de “vene suprahepatice” și de “lob”, care au fost păstrați ca atare; menționăm însă că în celelalte capitole ale monografiei se utilizează termenii actuali de “vene hepatice” și, respectiv, de “hemificat”.

1. INTRODUCERE

În evoluția unei tumori primitive colorectale apariția metastazelor este întâlnită în 60% din cazuri.[1] Metastazarea se produce fie pe cale limfatică, fie pe cale sangvină, în special portală, determinând apariția de metastaze hepatice în 50 % din cazuri, pulmonare în 15% din cazuri și mai rar cerebrale sau osoase. Invazia tumorii primare în organele învecinate este frecvent întâlnită. Fără tratament, supraviețuirea nu depășește 12 luni de la apariția metastazelor hepatice. În încercarea de a prelungi supraviețuirea pacienților au fost propuse numeroase scheme de tratament, bazate în principal pe chimioterapie. Deși au aparut noi medicamente și protocoale terapeutice, rezultatele au rămas modeste, cu rate de răspuns cel mai frecvent sub 50%, cu o supraviețuire medie la 3 ani de sub 20% și de 0% la 5 ani.[2-5] Rezecția chirurgicală a metastazelor hepatice este astăzi singura variantă terapeutică cu viză curativă, obținându-se astfel rate de supraviețuire la 5 ani de 35-40%, semnificativ superioare altor forme de tratament.[6-7] Deși, actualmente, în centrele specializate rezecția hepatică este grevată de o rată scăzută a complicațiilor postoperatorii și de o morbiditate de aproximativ 1%,[8] doar 20% dintre pacienții cu metastaze hepatice de cancer colorectal au indicație chirurgicală.[9] Prezența metastazelor extrahepatice (pulmonare, peritoneale) nu mai este considerată o contraindicație de rezecție hepatică, cu condiția ca tot țesutul tumoral să poată fi rezecat, într-unul sau doi timpi. Scopul chirurgiei hepatice este de a crește supraviețuirea pe termen lung; acest obiectiv se poate realiza printr-o mai bună selecție a pacienților propuși pentru rezecție, printr-o creștere a rezecabilității tumorale, combinând tehnicile chirurgiei clasice cu alte tehnici de distrucție tumorală ca radiofrecvența, embolizarea portală, prin folosirea unor noi protocoale chimioterapeutice și, nu în ultimul rând, printr-o abordare multidisciplinară.

2. SELECȚIA PACIENȚILOR

Rezecția chirurgicală trebuie să se adreseze doar acelor pacienți ale căror metastaze hepatice sunt rezecabile în totalitate de la început sau după un tratament neoadjuvant. Rezecția incompletă a metastazelor hepatice nu ameliorează rata de supraviețuire pe termen lung.[9]

Numeroase studii au încercat să identifice care sunt cei mai importanți factori de prognostic. Printre acestea, studiul realizat de Asociația Franceză de Chirugie regrupează lotul cel mai important din literatură - 1895 de pacienți. Acest studiu a arătat că, dintre diverșii factori de prognostic studiați, cel mai important în privința supraviețuirii pe termen lung este tipul rezecției (completă sau incompletă). Nici unul dintre cei 77 de pacienți la care s-a efectuat o rezecție incompletă nu a supraviețuit 5 ani. Alți factori, unanim recunoscuți ca predictivi pentru o supraviețuire scăzută sunt existența de metastaze extra-hepatice nerezecabile, numărul de metastaze hepatice (>4), dimensiunea metastazelor (>5cm), apariția sincronă a acestora, perioada scursă de la rezecția tumorii primare până la apariția metastazelor (<12 luni[10] sau <24 luni [9]), stadiul tumorii primare precum și nivelul seric ridicat al ACE (>200 ng/ml). Pe baza acestor criterii s-au stabilit anumite scoruri clinice care permit o mai bună selecție a pacienților propuși pentru rezecție.[10,11] Valoarea predictivă a acestor criterii variază, totuși, destul de mult în cadrul diverselor studii,[10,12-14] neputându-se demonstra o relație exactă între acești factori și rata de supraviețuire. În afara acestor elemente clinice, sunt în curs de evaluare anumiți factori moleculari a căror importanță nu a fost deocamdată validată.[15,16]

Astfel, rezecția chirurgicală a metastazelor hepatice trebuie să fie opțiunea principală, cu condiția ca acestea să fie îndepărtate în totalitate. Au fost raportate supraviețuiri prelungite la pacienți cu scoruri nefavorabile preoperator la care s-a efectuat o rezecție completă.[17]

Cu toate acestea, mai mult de jumătate din pacienții supuși unei rezecții a metastazelor hepatice de cancer colorectal, cu viză curativă, vor dezvolta o recidivă hepatică. Aceasta apare, în general, în primii 2 ani de la rezecția hepatică.[18] Dintre acești pacienți, aproximativ 10% vor putea beneficia de o rezecție iterativă.[19,20] În studiul multicentric al AFC,[9] 130 de pacienți cu recidivă hepatică au beneficiat de 143 de hepatectomii iterative. Morbiditatea și mortalitatea postoperatorie au fost comparabile cu cele ale rezecțiilor hepatice primare. Supraviețuirea a fost de 57% la 2 ani și de 33% la 5 ani. Rezultatele obținute au arătat importanța rezecțiilor iterative. Această atitudine, relativ agresivă, a fost susținută și de alte studii mai recente.[21-24] La fel ca în cazul supraviețuirii, au fost studiați numeroși factori prognostici în încercarea de a-i identifica pe acei pacienți cu risc scăzut de recidivă după rezecție. În studiul AFC „pacientul ideal" prezenta mai puțin de patru metastaze, fiecare mai mică de 5 cm, apărute la mai mult de 2 ani de la ablația tumorii primare clasificată în clasa A, B1 sau B2 după Astler-Coller, fără localizări extra-hepatice și cu nivel normal al ACE.

Prezența metastazelor extrahepatice (pulmonare, peritoneale) sau a recidivei locale a tumorii primare nu contraindică rezecția hepatică, atât timp cât rezecabilita-

tea este totală. Totuși, prognosticul este în funcție de localizare. În cazul metastazelor pulmonare exereza se face în general în al 2-lea timp operator, cu excepția localizării în lobul pulmonar inferior drept, care permite rezecția concomitentă cu a metastazelor hepatice. Rata de supraviețuire în cazurile cu metastazare hepatică și pulmonară, fără alte localizari, a fost de 21-44% la 5 ani (25-28) și de 25% la 10 ani.[29] Dacă în metastazarea peritoneală rezecția completă și chimioterapia intraperitoneală hipertermică a permis o supraviețuire de 40% la 5 ani, în cazul unei rezecții incomplete supraviețuirea a fost de 0% la 5 ani.[30]

Prezența adenopatiilor metastatice la nivelul pedicului hepatic și al trunchiului celiac, deși considerată un factor de prognostic sever, nu reprezintă o contraindicație absolută pentru rezecția hepatică. Supraviețuirea la 5 ani pentru pacienții cu ganglioni pozitivi în hilul hepatic a fost de 12% în studiul AFC, după evidarea ganglionară cu viză curativă și de doar 4% în cel al lui Hughes și colab. Un studiu prospectiv, mai recent, efectuat pe 160 de pacienți la care s-a practicat evidare ganglionară sistematică în pedicului hepatic, la 17 dintre aceștia identificându-se adenopatie metastatică, a arătat o supraviețuire de 38% la 3 ani după evidare ganglionară la nivelul pedicului hepatic, retroduodenopancreatic și celiac la cei cu ganglioni pozitivi doar în pedicului hepatic (zona 1) și de 0% la cei cu ganglioni pozitivi la nivelul arterei hepatice comune sau celiac (zona 2).[31]

Astfel, dat fiind numărul mare de factori implicați, identificarea „pacientului ideal" pentru rezecția hepatică nu este un lucru ușor și o atitudine univocă este greu de adoptat. Cu toate acestea, tratamentul chirurgical, fiind considerat singurul cu viză curativă, trebuie avut în vedere, asociat mai mult sau mai puțin altor gesturi complementare, ori de câte ori este realizabilă rezecția integrală a tumorii, într-una sau mai multe proceduri.[17]

3. EVALUAREA PREOPERATORIE A PACIENȚILOR

Înaintea efectuării unei rezecții hepatice trebuie realizat un bilanț oncologic în căutarea altor posibile localizări ale metastazelor și identificate eventualele contraindicații ale acesteia. O ecografie abdominală, un examen TC spiral abdominal, adesea completat de RMN-abdomen vor permite o mai bună determinare a numărului metastazelor, localizarea precisă a acestora, raportul cu elementele pedicului portal și venele suprahepatice. Prezența metastazelor pulmonare trebuie sistematic căutată printr-un TC toracic. Cum deja am amintit, prezența metastazelor pulmonare rezecabile nu constituie o contraindicație pentru rezecția hepatică.[25-29,32-36] Această regulă este aplicabilă și altor localizări extrahepatice, cu condiția rezecabilității acestora în totalitate.[37] Dacă s-a practicat deja o rezecție colorectală pentru tumora primară, trebuie efectuată o colonoscopie pentru identificarea unei posibile recidive anastomotice sau a unei alte localizări colorectale. Totuși, cele mai frecvente sunt recidivele pericolice, nediagnosticabile, de cele mai multe ori, prin colonoscopie; acestea trebuie căutate sistematic prin efectuarea unui examen TC și/sau RMN abdominal și printr-o explorare peroperatorie. Efectuarea unei scintigrafii osoase sau a unui TC cerebral pot fi utile dacă există suspiciuni. În ultimul timp s-a propus PET-scanul pentru identificarea mai bună a metastazelor extrahepatice, ceea ce permite o selecție corectă a pacienților și implicit o creștere a ratei de supraviețuire la 5 ani.[38] Bilanțul biologic, prin teste complete hepatice, prin dozarea markerilor tumorali și prin testul la verde-indocianin va permite o mai bună evaluare a funcției hepatice.[39] Acest ultim test devine în mod particular necesar dacă se preconizează o hepatectomie lărgită, dacă s-a efectuat chimioterapie preoperator sau în cazul unei patologii hepatice preexistente (hepatită cronică, ciroză).

4. PRINCIPIILE REZECȚIEI HEPATICE

Tehnicile de rezecție hepatică însumează un ansamblu de intervenții ce permit exereza unuia sau a mai multora din cele 8 segmente ale ficatului. Tipul de rezecție poate fi anatomică sau non-anatomică.

Rezecțiile anatomice se bazează pe segmentația hepatică descrisă de Couinaud[40] (Fig.1). Sunt considerate rezecții minore dacă vizează unul sau două segmente (uni- sau bisegmentectomii) și majore cele care vizează cel puțin trei segmente hepatice contigue.

În cazul rezecțiilor non-anatomice amploarea exerezei este dictată de dimensiunea metastazei/metastazelor. Se îndepărtează o zonă de parenchim hepatic independentă de scizurile și pediculii glissonieni. Practic, este vorba despre o metastazectomie.

În cazul unor metastaze multiple în unul sau ambii lobi hepatici se pot efectua în același timp operator rezecții anatomice și rezecții non-anatomice.

Pentru evitarea unor complicații postoperatorii trebuie respectate mai multe reguli:

- Evitarea insuficienței hepato-celulare prin conservarea a cel puțin 30% din parenchimul hepatic funcțional;
- Limitarea folosirii transfuziilor sangvine; s-a demonstrat că acestea favorizează recidiva;[41]
- Diminuarea riscului de recidivă prin respectarea

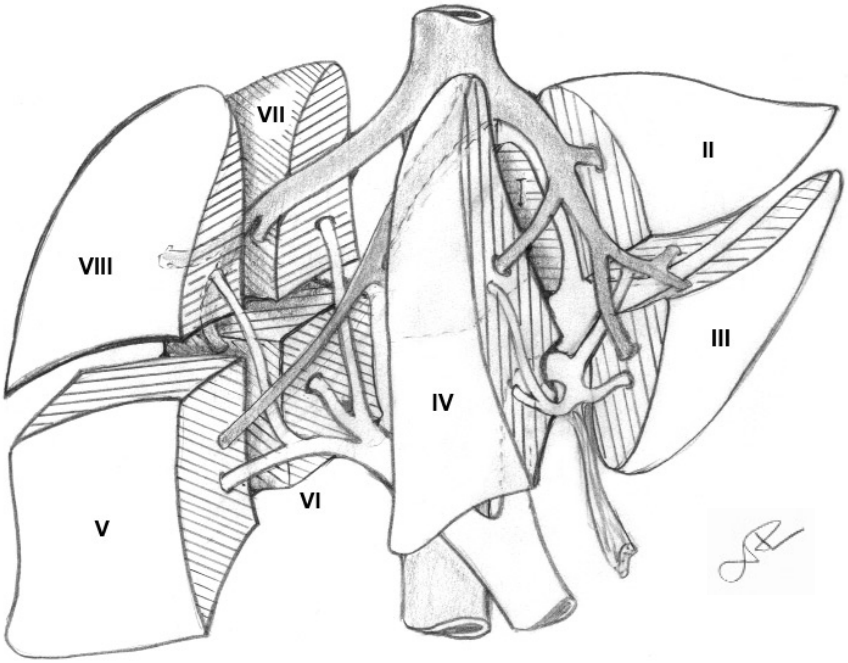

Fig.1 Segmentaţia ficatului după Couinaud.
Hemificatul drept este compus din patru segmente (V, VI, VII, VIII). Hemificatul stâng este de asemenea compus din patru segmente (I, II, III, IV). Scizura portală principală, plan virtual ce uneşte placa veziculară de faţa anterioară a venei cave inferioare şi care conţine vena suprahepatică medie, separă ficatul drept de cel stâng. Fiecare hemificat primeşte un pedicul glissonian principal care se divide în pediculi segmentari, destinaţi fiecărui segment.

unor margini de securitate de cel puțin 1 cm.[9] Un studiu recent a demonstrat totuși că o margine de siguranță de 2-4 mm este suficientă și implică un risc de recidivă de doar 6%;[42]

- Conservarea pediculilor glissonieni ai segmentelor restante, pentru a nu exista parenchim exclus sau prost vascularizat – posibilă sursă de ischemie, necroză sau fistulă biliară.

5. TEHNICA CHIRURGICALĂ

Pacientul este așezat în decubit dorsal. Sondajul vezical se efectuează sistematic. Câmpul operator este cuprins între linia mamelonară și simfiza pubiană, cu posibilitatea extinderii la regiunea inghinală sau axilară dacă se intenționează instituirea circulației extra-corporeale (în caz de invazie a venei cave inferioare retrohepatic). Se plasează câmpurile de izolare.

Deși s-au descris mai multe tipuri de incizii, cum ar fi cea propusă de Makuuchi – în „J”, este de preferat să se utilizeze incizia subcostală bilaterală (Fig.2a),

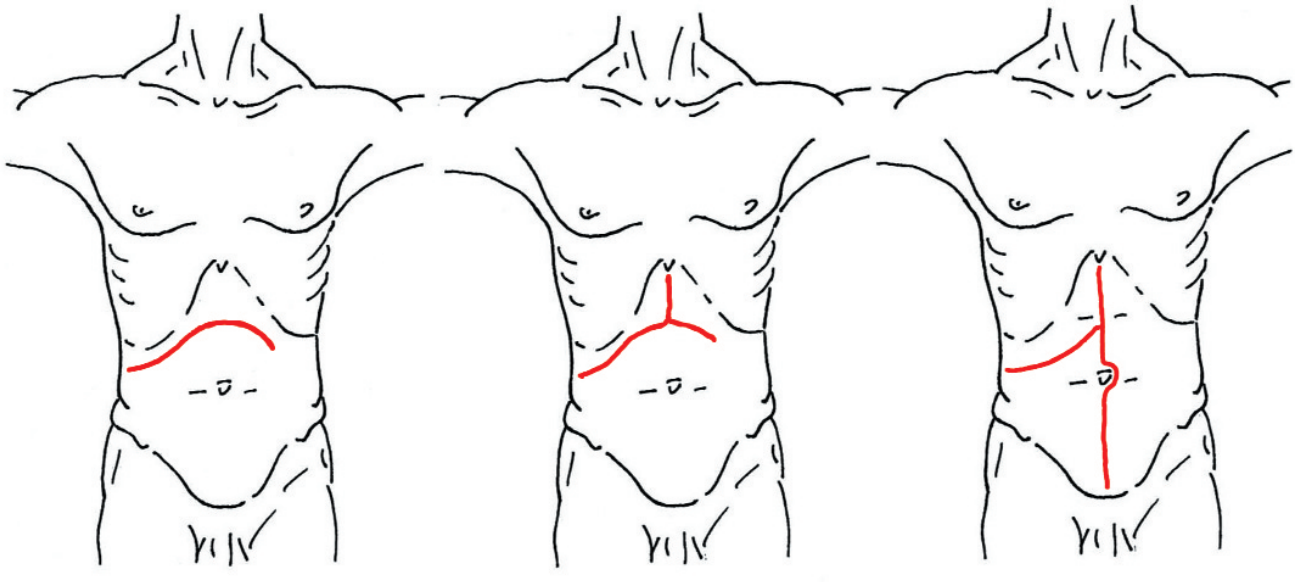

Fig.2 Poziţionarea pacientului şi inciziile; pacientul este aşezat în decubit dorsal.
a) Incizia bisubcostală; b) Incizia bisubcostală cu prelungire mediană; c) laparotomie mediană cu branşare subcostală dreaptă.

plasată la 5 cm sub rebordul costal. Incizia poate fi prelungită pe linia mediană, pentru un acces mai bun la segmentele superioare ale ficatului (segmentele IV posterior, VII, VIII) (Fig.2b). În cazul rezecției simultane a unui neoplasm de colon descendent sau rectal și a metastazelor hepatice sincrone se practică o laparotomie mediană, prelungită cu o incizie sub-costală dreaptă (Fig.2c). Expunerea se realizează prin folosirea unui depărtător dotat cu 4 valve retractoare pentru rebordul costal (tip Kent sau Jakasago). Lamboul aponevrotic inferior poate fi retractat prin două fire de nylon.

În etajul submezocolic, intestinul subțire este derulat pe toată lungimea sa pentru căutarea nodulilor de carcinomatoză. Cadrul colic este palpat și se controlează zona de anastomoză, dacă rezecția colorectală a fost realizată într-un timp operator anterior. Se inspectează mezourile și spațiul retroperitoneal median pentru identificarea adenopatiilor metastatice și a nodulilor de carcinomatoză.

În etajul supramezocolic sunt căutate și biopsiate adenopatiile de la nivelul pedicului hepatic, duodenopancreatic și regiunii celiace. Se practică manevra Kocher pentru o explorare corectă a regiunii interaorticocave și a pedicului mezenteric superior. Se explorează cu atenție cupolele diafragmatice. La nivelul ficatului, o primă examinare este realizată prin palpare, apreciindu-se numărul, localizarea și dimensiunea metastazelor. Leziunile suspecte sunt biopsiate pentru examinare histo-patologică extemporanee. Dacă aspectul macroscopic al ficatului pare modificat sau dacă se intenționeaza o hepatectomie majoră (≥ 3 segmente) se practică o biopsie din parenchimul hepatic netumoral pentru examen extemporaneu, cu scopul de a aprecia calitatea parenchimului hepatic (steatoză, fibroză, ciroză).

După efectuarea unei colecistectomii de principiu, se plasează un drenaj biliar transcistic. Se individualizează și tracționează cu ajutorul unui laț calea biliară, fără a fi devascularizată, pentru a fi exclusă din zona de clampare (Fig.3). Se secționează ligamentul rotund, conservându-l lung; se secționează de asemenea ligamentele falciform, triunghiular drept și stâng; odată ficatul mobilizat în întregime se poate realiza o ecografie intraoperatorie în condiții foarte bune.

Ecografia intraoperatorie, realizată sistematic, permite descoperirea unor leziuni de mici dimensiuni, nediagnosticate preoperator prin diversele tehnici imagistice, localizarea unor leziuni nepalpabile sau confirmarea leziunilor deja palpate sau văzute, precizându-le dimensiunea și raporturile cu elementele vasculo-biliare ce determină planurile de secțiune parenchimatoasă și care se marchează pe suprafața ficatului.

La nivelul pedicului hepatic se identifică variantele de vascularizație arterială a ficatului; posterior și la dreapta de vena portă se caută artera hepatică dreaptă, cu originea în artera mezenterică superioară; prin deschiderea micului epiploon se caută o arteră hepatică stângă cu originea în artera gastrică stângă. În funcție de rezecția planificată, se poate realiza un control electiv

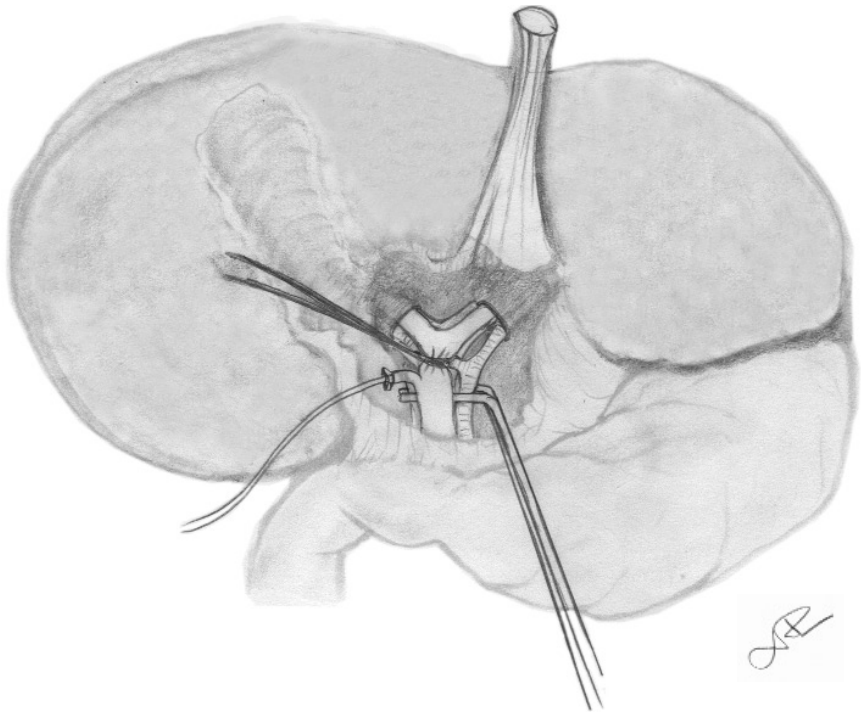

Fig.3 Prepararea pedicului hepatic
Calea biliară este tracţionată cu ajutorul unui şnur, fără a o devasculariza. Clampajul este aplicat pe ţesutul celulogrăsos – manevră care protejează elementele vasculare de posibilele leziuni traumatice provocate în cazul unui clampaj direct. Calea biliară este exclusă din clampaj.

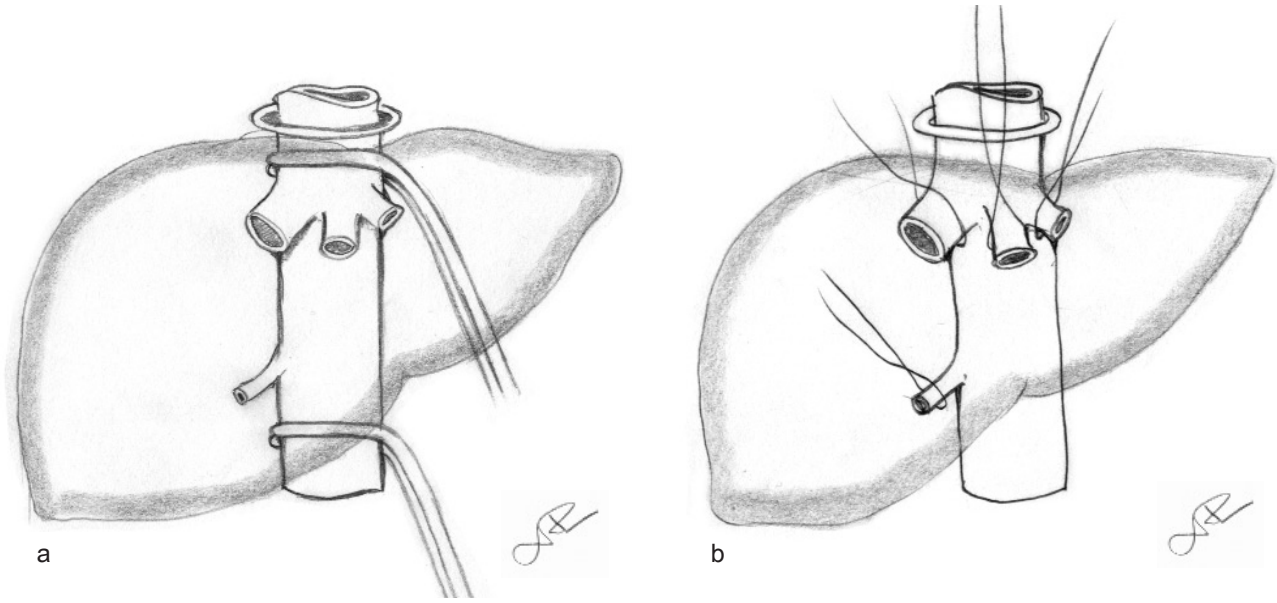

Fig. 4 Controlul vascular
a) Controlul venei cave inferioare.
Vena cavă inferioară infra-hepatică este disecată deasupra venelor renale şi clampată.
Vena cavă inferioară supra-hepatică este disecată deasupra venelor supra-hepatice şi clampată.
b) Controlul venelor supra-hepatice.
Venele supra-hepatice sunt disecate şi ridicate pe şnururi fiecare în parte. Venele accesorii hepatice cu diametru important pot fi de asemenea izolate pe şnururi dacă este necesară conservarea lor pentru asigurarea unui drenaj venos eficient după rezecţie.

arterio-portal prin ridicarea pe șnururi a ramurilor arterei hepatice și venei porte.

Vena cavă inferioară este inspectată subhepatic, deasupra venelor renale dar și suprahepatic și este izolată pe șnur (Fig. 4a). Identificarea venelor suprahepatice a devenit un timp operator din ce în ce mai întâlnit (Fig. 4b); se permite în felul acesta, în caz de hemoragie venoasă suprahepatică, clamparea selectivă a acestora, evitându-se astfel clamparea venei cave, câteodată prost tolerată de pacienții vârstnici sau cardiaci.

Atunci când este necesară clamparea vasculară, prin manevra Pringle se clampează pedicului hepatic în întregime, cu excluderea căii biliare principale (Fig. 3). Aceasta clampare „în masă” permite aplicarea clampei la nivelul țesutului adipos ce protejează elementele vasculare de posibilele leziuni traumatice ce ar fi provocate de un clampaj direct. Clamparea poate fi continuă sau intermitentă. Clamparea intermitentă se realizează dacă este necesară o perioadă mai mare de 30 minute, în caz de modificări ale parenchimului hepatic (steatoză, fibroză, ciroză) și în cazul rezecțiilor multiple. De fiecare dată când se dorește un clampaj selectiv (hepatectomie dreaptă sau stângă) acesta este realizat și menținut doar dacă este eficient.

Excluderea vasculară totală a ficatului se efectuează în mod excepțional, doar în cazul metastazelor voluminoase localizate central sau cu interesarea domului hepatic sau a venei cave inferioare.

După incizia capsulei Glisson, secționarea parenchimului se realizează cu ajutorul unei pense fine hemostatice („Kellyclazie”) sau cu bisturiul cu ultrasunete. Pediculii accesorii sunt fie electrocoagulați cu pensa bipolară, fie sunt ligaturați cu fire resorbabile 2/0 sau 3/0, fie sunt clipați pe măsură ce se avansează cu clipuri, preferabil resorbabile (Absolock®). Pediculii principali și venele suprahepatice sunt suturate manual sau, mai rar, cu ajutorul unui stapler linear vascular sau de tip EndoGIA®; acesta din urmă este util în special în controlul venei suprahepatice drepte în caz de hepatectomie dreaptă.

După declampare se realizează o compresie ușoară a tranșei cu câmpuri moi, timp de câteva minute. Hemostaza este completată prin ligaturi cu fire monofilament non-resorbabile 5/0. În cazul unei sângerări difuze poate fi folosită și coagularea cu argon, cu prudență în vecinătatea venelor suprahepatice, pentru a evita riscul emboliei gazoase.

Bilistaza este verificată prin injectare de albastru de metilen prin tubul de dren transcistic; eventualele biliragii sunt rezolvate prin suturi cu fire monofilament 5/0.

Acest timp operator se termină prin aplicarea unui gel biologic hemostatic pe suprafața tranșei/lor hepatice.

Evidarea ganglionară în pedicului hepatic, retroduodenopancreatic și la nivelul trunchiului celiac se realizează în mod sistematic, mai ales în caz de metastaze la nivelul segmentelor IV și V. Această evidare se

realizează după efectuarea hepatectomiei, pentru a nu leza elementele vasculare în momentul clampării pedicului hepatic.

Se plasează de fiecare dată un drenaj cu tuburi de dren la nivelul hiatusului Winslow, care se exteriorizează prin contraincizie.

Se păstrează de obicei și drenajul biliar transcistic, care este exteriorizat subcostal drept. Dacă bilistaza este perfectă iar hepatectomia este minoră se renunță imediat la tubul de dren transcistic.

6. COMPLICAȚII

În centrele specializate, mortalitatea postoperatorie este sub 1% iar morbiditatea postoperatorie este sub 20%.[10,43-45]

Hemoragiile intra- și postoperatorii sunt în prezent rar întâlnite, cei mai mulți dintre pacienți neavând nevoie de transfuzii sangvine. Controlul hemostazei și tehnicile de clampare, bine codificate astăzi, permit realizarea unor rezecții hepatice din ce în ce mai extinse în perfectă siguranță.[46] Ecografia Doppler intraoperatorie, realizată în mod sistematic, permite o bună identificare a raporturilor vasculare ale tumorii și alegerea, astfel, a celei mai bune tehnici de clampaj. Noile instrumente, ca bisturiul cu ultrasunete sau disectorul cu jet de apă, au permis realizarea unor disecții fine transparenchimatoase ale elementelor portale și suprahepatice. În acelasi timp, clipurile resorbabile, laserul coagulator cu Argon și disectorul ultrasonic au permis o mai bună hemostază la nivelul tranșei de hepatectomie.

Colecțiile postoperatorii (abcese, bilioame, hematoame) sunt din ce în ce mai puțin întâlnite. Drenajul percutan sub ghidaj radiologic al acestor abcese a redus numărul intervențiilor iterative.

Riscul insuficienței hepato-celulare postoperatorii poate fi în prezent bine apreciat preoperator. Într-adevăr, dezvoltarea tehnicilor radiologice, ca tomografia tridimensională sau RMN cu secțiuni coronale, au permis o mai bună determinare a volumului parenchimului hepatic restant.

Constantele bioumorale și testul retenției de verde-indocianin evaluează cu fidelitate capacitatea funcțională a parenchimului hepatic.

7. NOI STRATEGII OPERATORII

Un pacient cu metastază hepatică limitată la un segment, fără diseminare extra-hepatică, este un „candidat ideal” pentru rezecție hepatică dacă sunt respectate criteriile descrise anterior și tehnica expusă mai sus. Să ne amintim totuși că doar 10-20% dintre pacienți sunt selectați pentru o interventie chirurgicală.[9] O provocarea reală pentru chirurgul hepatic este creșterea proporției pacienților ce pot beneficia de o rezecție hepatică cu viză curativă prin apelarea la noi strategii terapeutice. Progresul chirurgiei hepatice și aportul noilor tehnici ca distrucția tumorală prin radiofrecvență sau prin crioterapie,[47,48] dezvoltarea noilor tehnici de radiologie intervențională cum ar fi embolizarea portală[49,50-53] și apelarea la noi droguri chimioterapeutice[54] au permis elaborarea unor strategii inovatoare, făcând posibile astfel intervențiile cu viză curativă la pacienți considerați anterior nerezecabili.

Aceste noi strategii terapeutice vizează în special 4 grupe de pacienți :

- Pacienți cu metastază unică, voluminoasă, a cărei rezecție ar lăsa un parenchim hepatic funcțional insuficient;
- Pacienți cu metastaze în ambii lobi;
- Pacienți cu recidivă de metastază hepatică după rezecție;
- Pacienți cu neoplasm colorectal și metastaze hepatice sincrone.

7.1. Pacienții cu metastază unică, voluminoasă, a cărei rezecție ar lăsa un parenchim hepatic funcțional insuficient (Fig. 5a)

Pentru acești pacienți, inițial nerezecabili, pot fi propuse două opțiuni terapeutice:

- Chimioterapie neoadjuvantă sistemică sau locoregională pentru diminuarea masei tumorale;
- Embolizarea portală a ficatului tumoral în scopul producerii unei hipertrofii compensatorii a ficatului netumoral.

➢ *Chimioterapia neoadjuvantă sistemică sau locoregională pentru diminuarea masei tumorale.* Echipa Spitalului Paul Brousse[55] a demonstrat, printr-un studiu efectuat pe 53 de pacienți cu metastaze cu origine colorectală, inițial nerezecabile, 8 dintre aceștia având metastaze hepatice voluminoase, importanța chimioterapiei sistemice neoadjuvante ce asociază 5-fluorouracil, acid folic și oxaliplatin. După diminuarea masei tumorale, acești pacienți au putut fi operati, supraviețuirea lor fiind comparabilă cu a celor ce prezentau leziuni rezecabile din primă instanță. Rezultate similare au fost raportate și de alți autori.[7, 56]

➢ *Embolizarea portală a ficatului tumoral în scopul producerii unei hipertrofii compensatorii a ficatului*

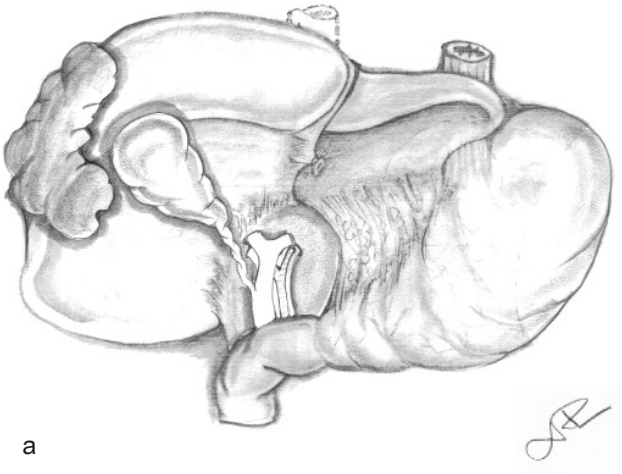

a

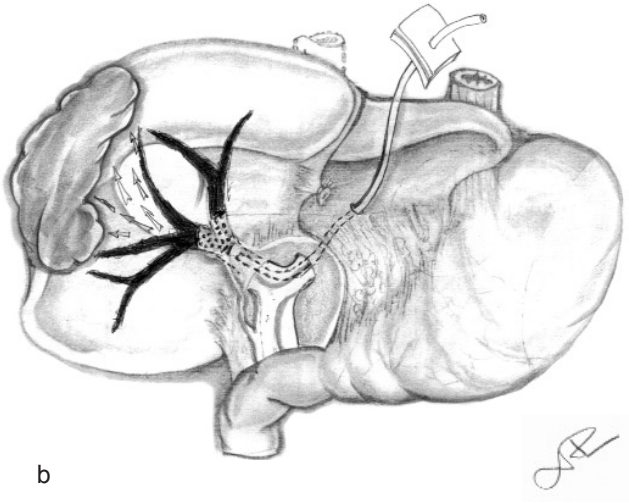

b

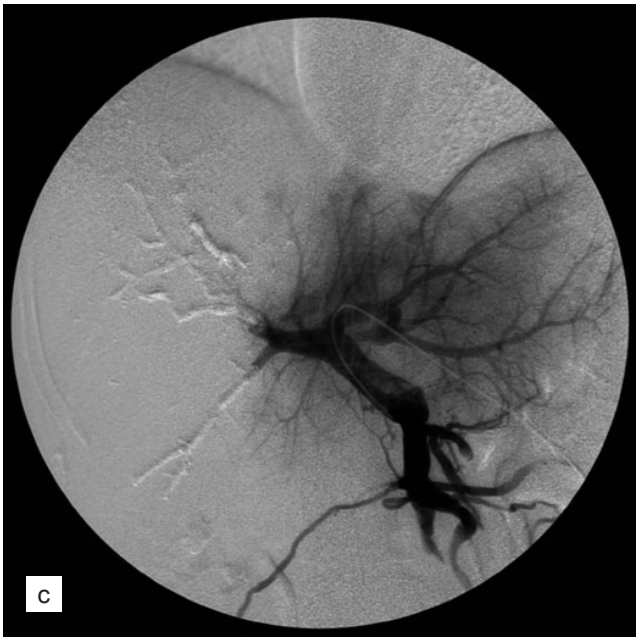

c

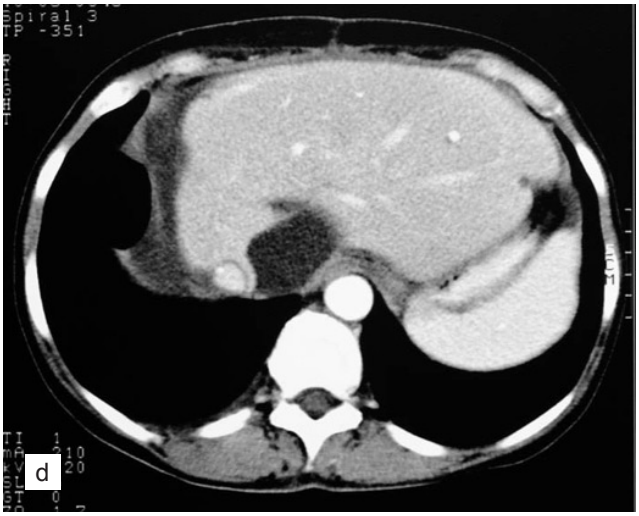

d

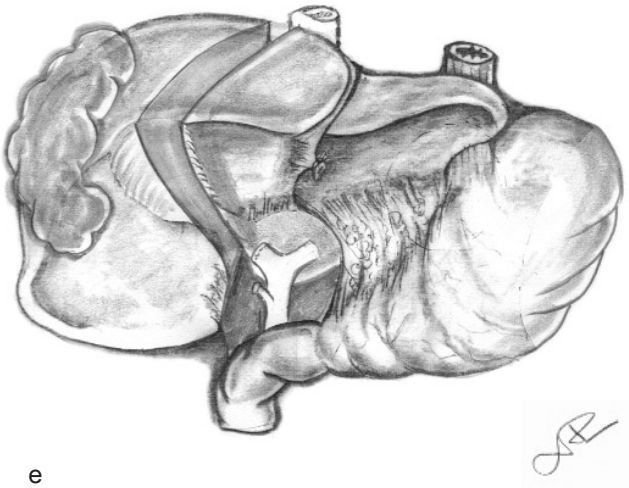

e

Fig. 5 Strategie terapeutică ce include embolizarea portală pentru a face rezecabilă o metastază voluminoasă.
a) Metastază unică voluminoasă a cărei rezecţie ar fi urmată de insuficienţă hepato-celulară post-operatorie prin insuficienţa parenchimului rezidual;
b) Procedură de embolizare portală. Ramurile drepte ale venei porte sunt ocluzionate;
c) Angiografie digitală ce demonstrează ocluzia teritoriului portal drept în cursul procedurii;
d) TC de control după hepatectomie dreaptă;
e) Schemă ce arată segmentele restante.

netumoral (Fig.5b,c,d,e).

Dacă nu se poate efectua o rezecție primară ("d'emblée") datorită volumului insuficient al viitorului ficat restant, în general lobul stâng hepatic, se poate obține o hipertrofiere compensatorie a ficatului netumoral printr-o embolizare portală preoperatorie.[53, 57] Această tehnică radiologică constă în puncționarea percutanată, sub anestezie locală și ghidaj radiologic a ramului portal stâng. După efectuarea unei portografii, ramul portal de partea ficatului tumoral este embolizat, folosind izobutil-2-cianocrilat (Histoacryl®). Printr-o nouă portografie se controlează eficiența embolizării. Hipertrofia compensatorie indusă va fi evaluată după 3-5 săptămâni de la procedură prin efectuarea unei tomografii tridimensionale. Dacă această hipertrofie este suficientă și se prevede că volumul parenchimului hepatic rezidual va fi de cel puțin 30% din masa hepatică funcțională totală, rezecția hepatică poate fi efectuată.

Rezultatele noastre, pe un studiu efectuat pe 24 de pacienți cu neoplasm colorectal, cu una sau mai multe metastaze hepatice unilobulare, nerezecabile în prima fază, pentru care am folosit această nouă strategie terapeutică, arată că fezabilitatea rezecției după embolizarea portală este de 71% și că rata de supraviețuire este similară cu a celor operați d'emblée.[58]

7.2. Pacienții cu metastaze hepatice în ambii lobi

Pentru acești pacienți pot fi propuse mai multe variante terapeutice.

- *Hepatectomie efectuată în doi timpi incluzând embolizare portală* (Fig.6)

  Succesul observat în hepatectomiile într-un timp după embolizarea portală i-a determinat pe medici să-i trateze pe pacienții cu metastaze bilobare într-un mod similar, exereza acestora fără embolizarea portală prealabilă implicând un risc de insuficiență hepato-celulară postoperatorie. Deoarece s-a observat o creștere în dimensiuni a metastazelor în ficatul neembolizat, după efectuarea embolizării portale,[59] a apărut ideea unei rezecții hepatice în doi timpi. În această variantă, în primul timp se realizează rezecția sau distrugerea metastazelor situate în parenchimul hepatic care va fi păstrat (lobul stâng) (Fig.6a), ulterior embolizându-se restul ficatului tumoral (lobul drept) (Fig.6b) și în final realizarea hepatectomiei drepte mai mult sau mai puțin lărgite la segmentul IV, după obținerea unei hipertrofii suficiente (Fig.6c). Rezultatele noastre, pe un studiu efectuat pe 19 pacienți cu neoplasm colorectal, cu metastaze hepatice în ambii lobi, nerezecabile "d'emblée", pentru care am folosit această nouă variantă terapeutică, au arătat că rata de supraviețuire este similară cu a celor cu rezecții într-un singur timp.[58,60]

- *Hepatectomie efectuată în doi timpi*

  Această strategie terapeutică, descrisă de Adam și colab.[51], constă în rezecția a cât mai multor metastaze în primul timp; în timpul doi, după obținerea unei regenerări hepatice, este efectuată rezecția metastazelor restante. Între cei doi timpi operatori, pacienții sunt chimiotratați. Supraviețuirea celor 13 pacienți astfel tratați a fost de 35% la 3 ani.

- *Hepatectomie ce asociază rezecția cu distrucția tumorală locală* (Fig.7)

  În această variantă, metastazele cele mai voluminoase ale unui lob sunt rezecate iar cele de dimensiuni mai reduse din lobul restant sunt distruse local prin radiofrecvență[50] sau crioterapie.[47] Limita acestei metode constă în faptul că metastazele cele mai voluminoase trebuie să fie localizate într-un singur lob și că regula de 30% parenchim funcțional restant trebuie respectată, altfel riscându-se apariția unei insuficiențe hepatocelulare postoperatorii al cărei prognostic rămâne sever.

- *Hepatectomie într-unul sau doi timpi după chimioterapie neoadjuvantă*

  Scopul este de a obține o diminuare a masei tumorale care să permită exereza metastazelor hepatice într-unul sau doi timpi. Și la acești pacienți rata de supraviețuire după rezecția cu viză curativă a fost similară cu a celor rezecați "d'emblée".[55,56]

7.3. Pacienții cu recidivă hepatică după rezecția metastazelor

A fost demonstrat că și în cazul recidivei hepatice izolate sau asociate unei recidive extra-hepatice rezecabile reintervenția chirurgicală pentru exereza completă a formațiunii tumorale rămâne singura variantă terapeutică cu viză curativă, ratele de supraviețuire a acestora fiind comparabile cu ale celor observate după prima rezecție.[21-23,61] Într-un fel, rezecția iterativă permite „să dai ora înapoi". În acest context indicațiile distrucției tumorale prin radiofrecvență sau crioterapie, utilizate

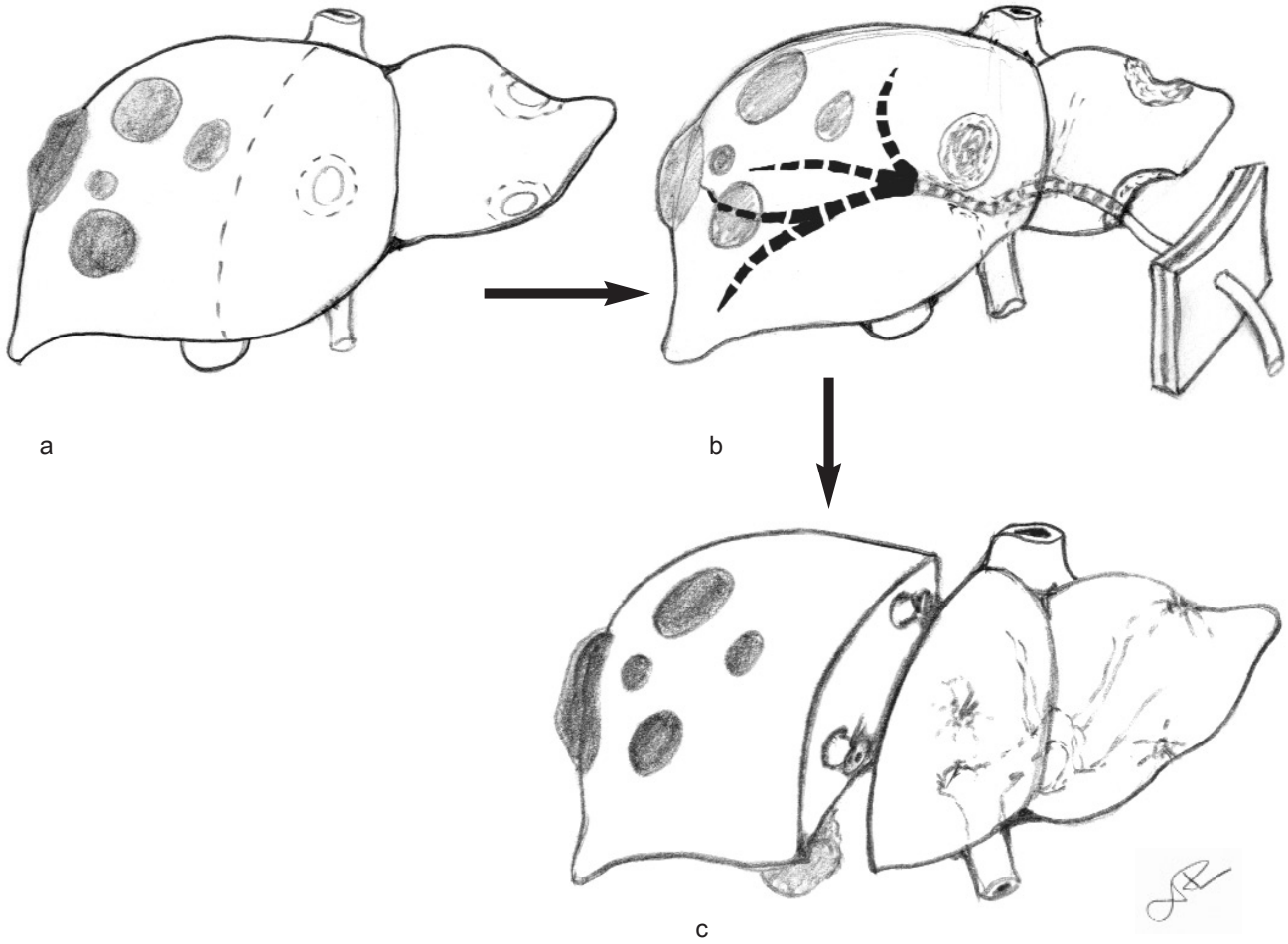

Fig.6 Strategia hepatectomiei în doi timpi, incluzând o embolizare portală.
a) Rezecţia metastazelor din ficatul stâng;
b) Embolizare portală dreaptă;
c) Hepatectomie dreaptă după obţinerea unei hipertrofii stângi compensatorii suficiente.

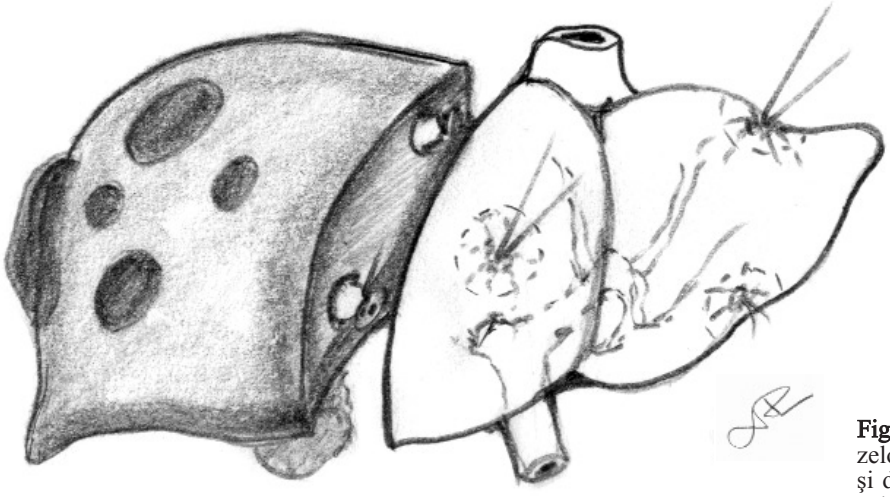

Fig.7 Tratament într-un timp al metastazelor bilobare prin hepatectomie dreaptă şi distrucţie tumorală asociată a metastazelor din ficatul stâng.

singure sau în asociere cu rezecția hepatică, pot fi extinse.[47,62,63] Rezultatele obținute sunt încurajatoare și realizarea experimentelor randomizate va permite precizarea valorii acestor noi tehnici.

7.4. Rezecția simultană a unei tumori primitive colorectale și a metastazelor hepatice sincrone

Tratamentul chirurgical al metastazelor hepatice sincrone provenite de la o tumoră colorectală rămâne controversat. Partizanii rezecției simultane și cei ai rezecțiilor seriate aduc, fiecare, argumente oncologice, tehnice, imunologice și legate de confortul pacientului.[64-67] În studiul nostru, efectuat pe 97 pacienți,[68] am arătat că morbiditatea și mortalitatea actului operator nu sunt semnificativ diferite în caz de rezecție simultană sau seriată. În plus, și supraviețuirea a fost comparabilă (94%, 45% și 21% la 1, 3 și 5 ani pentru grupul cu rezecție simultană (35 pacienți) și 92%, 45% și 22% pentru grupul cu rezecții seriate (62 pacienți)). Pe baza unui studiu anterior efectuat, am ajuns la concluzia că pacientul ideal pentru rezecția simultană este un pacient cu cancer de colon drept la care o hepatectomie minoră rezolvă metastazele sincrone.[67] În fața rezultatelor încurajatoare obținute prin studiul nostru, am lărgit indicațiile rezecției hepatice simultane și pentru cancerele de colon stâng, mai ales dacă este vorba de o rezecție hepatică minoră. Din punct de vedere tehnic, calea de abord este subcostală bilaterală în cazul unui cancer de colon drept și o laparotomie mediană prelungită subcostal de partea dreaptă în cazul unui cancer de colon stâng.

Într-o primă fază se practică rezecția de colon, iar dacă se identifică contraindicații ale rezecției hepatice într-un timp, operația se oprește aici. În plus, este de preferat să se realizeze anastomoza colo-colică înaintea unei eventuale clampări a pedicului, aceasta putând provoca edemul peretelui colonic. Rezecția hepatică se realizează după principiile anterior expuse.

8. CONCLUZII

Rezecția chirurgicala a metastazelor hepatice constituie tratamentul de elecție, el permițând obținerea unor rate de supraviețuire de ordinul 40% la 5 ani, net superioare altor tratamente și mai ales chimioterapiei. Totuși, doar 15-20% dintre metastazele de cancer colorectal sunt rezecabile. Progresul chirurgiei hepatice și apariția unor noi tehnici i-au permis chirurgului hepatic elaborarea unor strategii inovatoare, reușindu-se astfel ca un număr mai mare de bolnavi să beneficieze de rezecții cu viză curativă.

Devine astfel clar faptul că evaluarea și tratarea acestor pacienți trebuie să se înscrie într-un cadru multidisciplinar care să reunească chirurgul hepatic, oncologul, hepatogastroenterologul și radiologul.

BIBLIOGRAFIE

1. Bellocq JP, Marcelin L, Chenard-Neu MP. Anatomie pathologique des métastases hépatiques des adénocarcinomes colorectaux. În Nordlinger B, Jaeck D, eds. Traitement des métatases hépatiques des cancers colorectaux. Springer-Verlag. Paris. 1992, 11-25.

2. Culy CR, Clemett D, Wiseman LR. Oxaliplatin. A review of its pharmacological properties and clinical efficacy în metastatic colorectal cancer and its potential în other malignancies. Drugs 60:895-924, 2000.

3. Levi F, Zidani R, Misset JL. Randomised multicentre trial of chronotherapy with oxaliplatin, fluorouracil, and folinic acid în metastatic colorectal cancer. International Organization for Cancer Chronotherapy. Lancet 350:681-686, 1997.

4. Maindrault-Goebel F, de Gramont A, Louvet C et al. Evaluation of oxaliplatin dose intensity în bimonthly leucovorin and 48-hour 5-fluorouracil continuous infusion regimens (FOLFOX) în pretreated metastatic colorectal cancer. Oncology Multidisciplinary Research Group (GERCOR). Ann Oncol 11:1477-1483, 2000.

5. Rougier P, Milan C, Lazorthes F et al. Prospective study of prognostic factors în patients with unresected hepatic metastases from colorectal cancer. Fondation Française de Cancérologie Digestive. Br J Surg 82:1397-1400, 1995.

6. Rose DM, Essner R, Hughes TM et al. Surgical resection for metastatic melanoma to the liver: the John Wayne Cancer Institute and Sydney Melanoma Unit experience. Arch Surg 136:950-955, 2001.

7. Rivoire M, Elias D, De Cian F et al. Multimodality treatment of patients with liver metastases from germ cell tumors: the role of surgery. Cancer 92:578-587, 2001.

8. Fan ST, Lo CM, Liu CL et al. Hepatectomy for hepatocellular carcinoma: toward zero hospital deaths. Ann Surg 229:322-330, 1999.

9. Nordlinger B, Jaeck D, Guiguet M et al. Résection chirurgicale des métatases hépatiques. Enquęte de l'Association Française de chirurgie. În Nordlinger B, Jaeck D, eds. Traitement des métatases hépatiques des cancers colorectaux. Springer-Verlag. Paris. 1992, 141-159.

10. Fong Y, Fortner J, Sun RL et al. Clinical score for predicting recurrence after hepatic resection for metastatic colorectal cancer: analysis of 1001 consecutive cases. Ann Surg 230:309-318, 1999.

11. Jaeck D, Bachellier P, Guiguet M et al. Long-term survival following resection of colorectal hepatic metastases. Association Française de Chirurgie. Br J Surg 84:977-980, 1997.

12. Elias D, Lasser P, Rougier P et al. Nouvel échec dans la tentative de définition des indications d'exérèse des métastases hépatiques d'origine colorectale. J Chir 129:59-65, 1992.

13. Nordlinger B, Guiguet M, Vaillant JC et al. Surgical resection of colorectal carcinoma metastases to the liver. A prognostic scoring system to improve case selection, based on 1568 patients. Association Française de Chirurgie. Cancer 77:1254-1262, 1996.

14. Scheele J, Stangl R, Altendorf-Hofmann A, at al. Indicators of prognosis after hepatic resection for colorectal secondaries. Surgery 110:13-29, 1991.

15. Weber JC, Schneider A, Rohr S et al. Analysis of allelic imbalance în patients with colorectal cancer according to stage and presence of synchronous liver metastases. Ann Surg 234:795-802, 2001.

16. Weber JC, Nakano H, Bachellier P et al. Is a proliferation index of cancer cells a reliable prognostic factor after hepatectomy în patients with colorectal liver metastases? Am J Surg 182:81-88, 2001.

17. Minagawa M, Makuuchi M, Torzilli G et al. Extension of the frontiers of surgical indications în the treatment of liver metastases from colorectal cancer: long-term results. Ann Surg 231:487-499, 2000.

18. Finlay IG, Meek DR, Gray HW et al. Incidence and detection of occult hepatic metastases în colorectal carcinoma. Br Med J 284:803-805, 1982.

19. Nordlinger B, Vaillant JC, Guiguet M et al. Survival benefit of repeat liver resections for recurrent colorectal metastases: 143 cases. Association Française de Chirurgie. J Clin Oncol 12:1491-1496, 1994.

20. Vaillant JC, Balladur P, Nordlinger B et al. Repeat liver resection for recurrent colorectal metastases. Br J Surg 80:340-344, 1993.

21. Adam R, Bismuth H, Castaing D et al. Repeat hepatectomy for colorectal liver metastases. Ann Surg 225:51-60, 1997.

22. Muratore A, Polastri R, Bouzari H et al. Repeat hepatectomy for colorectal liver metastases: A worthwhile operation? J Surg Oncol 76:127-132, 2001.

23. Sugarbaker PH. Repeat hepatectomy for colorectal metastases. J Hepatobiliary Pancreat Surg 6:30-38, 1999.

24. Yamamoto J, Kosuge T, Shimada K et al. Repeat liver resection for recurrent colorectal liver metastases. Am J Surg 178:275-281, 1999;.

25. Headrick JR, Miller DL, Nagorney DM et al. Surgical treatment of hepatic and pulmonary metastases from colon cancer. Ann Thorac Surg 71:975-979, 2001.

26. Inoue M, Kotake Y, Nakagawa K et al. Surgery for pulmonary metastases from colorectal carcinoma. Ann Thorac Surg 70:380-383, 2000.

27. Kobayashi K, Kawamura M, Ishihara T. Surgical treatment for both pulmonary and hepatic metastases from colorectal cancer. J Thorac Cardiovasc Surg 118:1090-1096, 1999.

28. Lehnert T, Knaebel HP, Duck M et al. Sequential hepatic and pulmonary resections for metastatic colorectal cancer. Br J Surg 86:241-243, 1999.

29. Scheele J, Altendorf-Hofmann A, Stangl R et al. Pulmonary resection for metastatic colon and upper rectum cancer. Is it useful? Dis Colon Rectum 33:745-752, 1990.

30. Sugarbaker PH, Schellinx ME, Chang D et al. Peritoneal carcinomatosis from adenocarcinoma of the colon. World J Surg 20:585-591, 1996.

31. Jaeck D, Nakano H, Bachellier P et al. Significance of hepatic pedicle lymph node involvement în patients with colorectal liver metastases: a prospective study. Ann Surg Oncol 9:430-438, 2002.

32. Baron O, Hamy A, Roussel JC et al. Traitement chirurgical des métastases pulmonaires des cancers colorectaux. Rev Mal Respir 16:809-815, 1999.

33. Brister SJ, de Varennes B, Gordon PH et al. Contemporary operative management of pulmonary metastases of colorectal origin. Dis Colon Rectum 31:786-792, 1988.

34. De Giacomo T, Rendina EA, Venuta F et al. Thoracoscopic resection of solitary lung metastases from colorectal cancer is a viable therapeutic option. Chest 115:1441-1443, 1999.

35. Koodziejski L, Goralczyk J, Dyczek S et al. The role of surgery în lung metastases. Eur J Surg Oncol 25:410-417, 1999.

36. Nagakura S, Shirai Y, Yamato Y et al. Simultaneous detection of colorectal carcinoma liver and lung metastases does not warrant resection. J Am Coll Surg 193:153-160, 2001.

37. Elias D, Rougier P, Mankarios H et al. Métastases hépatiques et localisations extra-hépatiques synchrones et résécables d'origine colorectale. Indications opératoires. Presse Med 22:515-520, 1993.

38. Strasberg SM, Dehdashti F, Siegel BA et al. Survival of patients evaluated by FDG-PET before hepatic resection for metastatic colorectal carcinoma: a prospective database study. Ann Surg 233:293-299, 2001.

39. Miyagawa S, Makuuchi M, Kawasaki S, Kakazu T. Criteria for safe hepatic resection. Am J Surg 169:589-594, 1995.

40. Couinaud C. Principes directeurs des hépatectomies réglées. Chirurgie 106:136-142, 1980.

41. Rosen CB, Nagorney DM, Taswell HF et al. Perioperative blood transfusion and determinants of survival after liver resection for metastatic colorectal carcinoma. Ann Surg 216:493-504, 1992.

42. Kokudo N, Miki Y, Sugai S et al. Genetic and histological assessment of surgical margins în resected liver metastases from colorectal carcinoma: minimum surgical margins for successful resection. Arch Surg 137:833-840, 2002.

43. Ambiru S, Miyazaki M, Isono T et al. Hepatic resection for colorectal metastases: analysis of prognostic factors. Dis Colon Rectum 42:632-639, 1999.

44. Chiappa A, Zbar AP, Biella F, Staudacher C. Survival after repeat hepatic resection for recurrent colorectal metastases. Hepatogastroenterology 46:1065-1070, 1999.

45. Imamura H, Kawasaki S, Miyagawa S et al. Aggressive surgical approach to recurrent tumors after hepatectomy for metastatic spread of colorectal cancer to the liver. Surgery 127:528-535, 2000.

46. Buell JF, Koffron A, Yoshida A et al. Is any method of vascular control superior în hepatic resection of metastatic cancers? Longmire clamping, pringle maneuver, and total vascular isolation. Arch Surg 136:569-575, 2001.

47. Adam R, Akpinar E, Johann M et al. Place of cryosurgery în the treatment of malignant liver tumors. Ann Surg 225:39-8, 1997.

48. Ruers TJ, Joosten J, Jager GJ et al. Long-term results of treating hepatic colorectal metastases with cryosurgery. Br J Surg 88:844-849, 2001.

49. Elias D, Debaere T, Muttillo I et al. Intraoperative use of radiofrequency treatment allows an increase în the rate of curative liver resection. J Surg Oncol 67:190-191, 1998.

50. Elias D. Radiofrequence: Avis de tempęte sur la chirurgie hépatique. Ann Chir 125:815-817, 2000.

51. Adam R, Laurent A, Azoulay D et al. Two-stage hepatectomy: A planned strategy to treat irresectable liver tumors. Ann Surg 232:777-785, 2000.

52. Jaeck D, Oussoultzoglou E, Bachellier P et al. Hepatic metastases of gastroenteropancreatic neuroendocrine tumors: safe hepatic surgery. World J Surg 25:689-692, 2001.

53. Makuuchi M, Thai BL, Takayasu K et al. Preoperative portal embolization to increase safety of major hepatectomy for hilar bile duct carcinoma: a preliminary report. Surgery 107:521-527, 1990.

54. Adam R, Avisar E, Ariche A et al. Five-year survival

following hepatic resection after neoadjuvant therapy for nonresectable colorectal. Ann Surg Oncol 8:347-353, 2001.

55. Bismuth H, Adam R, Levi F et al. Resection of nonresectable liver metastases from colorectal cancer after neoadjuvant chemotherapy. Ann Surg 224:509-520, 1996.

56. Shankar A, Leonard P, Renaut AJ et al. Neo-adjuvant therapy improves resectability rates for colorectal liver metastases. Ann R Coll Surg Engl 83:85-88, 2001.

57. Azoulay D, Castaing D, Smail A et al. Resection of nonresectable liver metastases from colorectal cancer after percutaneous portal vein embolization. Ann Surg 231:480-486, 2000.

58. Jaeck D, Bachellier P, Nakano H et al. One or two-stage hepatectomy combined with portal vein embolization for initially non resectable colorectal liver metastases. Am J Surg 185:221-229, 2003.

59. Elias D, De Baere T, Roche A et al. During liver regeneration following right portal embolization the growth rate of liver metastases is more rapid than that of the liver parenchyma. Br J Surg 86:784-788, 1999.

60. Bachellier P, Nakano H, Weber JC et al. Two-stage hepatectomy combined with portal vein embolization for initially unresectable multiple bilobar liver metastases from colorectal carcinoma. HPB 3:79a, 2001.

61. Lange JF, Leese T, Castaing D et al. Repeat hepatectomy for recurrent malignant tumors of the liver. Surg Gynecol Obstet 169:119-126, 1989.

62. De Baere T, Elias D, Ducreux M et al. Ablathermie percutanée des métastases hépatiques par radiofréquence. Gastroenterol Clin Biol 23:1128-1133, 1999.

63. Elias D, Goharin A, El Otmany A et al. Usefulness of intraoperative radiofrequency thermoablation of liver tumours associated or not with hepatectomy. Eur J Surg Oncol 26:763-769, 2000.

64. Belghiti J. Métastases hépatiques synchrones et résécables des cancers colorectaux: y a-t-il un délai minimum à respecter avant de faire la résection hépatique. Ann Chir 44:427-429, 1990.

65. Doko M, Zovak M, Ledinsky M et al. Safety of simultaneous resections of colorectal cancer and liver metastases. Coll Antropol 24:381-390, 2000.

66. Jaeck D, Bachellier P, Weber JC et al. Le traitement chirurgical des métastases hépatiques synchrones des cancers colorectaux. Résection simultanée ou résection différée. Ann Chir 50:507-512, 1996.

67. Jaeck D, Bachellier P, Weber JC et al. Stratégie chirurgicale dans le traitements des métastases hépatiques synchrones des cancers colorectaux. Analyse de 59 malades opérés. Chirurgie 124:258-263, 1999.

68. Weber JC, Bachellier P, Oussoultzoglou E et al. Simultaneous resection of colorectal primary tumour and synchronous liver metastases. Br J Surg 90:956-962, 2003.

CAPITOLUL 18

METASTAZELE HEPATICE ALE CANCERELOR NONCOLORECTALE

Silviu CIUREA

1. METASTAZE HEPATICE ALE CANCERELOR NEUROENDOCRINE 427
2. METASTAZE HEPATICE ALE ALTOR CANCERE 428
BIBLIOGRAFIE 431

Scopul acestui capitol este de a prezenta, în principal, indicațiile și limitele tratamentului chirurgical și ale altor forme de tratament în metastazele hepatice cu diverse origini, altele decât cea colorectală (tratate în capitolul precedent).

1. METASTAZE HEPATICE ALE CANCERELOR NEUROENDOCRINE

Tumorile neuroendocrine pancreatice și de la nivelul intestinului (carcinoid, gastrinom etc.) pot metastaza hepatic. Metastazele hepatice de la aceste cancere neuroendocrine au, de regulă, o evoluție lentă. Este de referință articolul lui Moertel și colab. din 1961[1] care constata că supraviețuirea la 5 ani a pacienților cu tumori carcinoide abdominale nerezecabile este de peste 50% iar a celor cu metastaze hepatice nerezecabile de aproape 30%, cu o supraviețuire mediană de peste 3 ani. Date similare au fost înregistrate și pentru tumorile insulare pancreatice.

Metastazele hepatice neuroendocrine sunt de regulă multiple, diseminate în ambii lobi. Agresivitatea tumorală este variabilă chiar în cazul aceluiași tip de tumoră neuroendocrină. De exemplu, se pare că gastrinoamele duodenale sunt mai agresive și metastazează mai frecvent decât cele pancreatice, fiind, din această cauză, și mai puțin rezecabile.[2]

Simptomatologia de tip endocrin produsă de aceste tumori este corelată, în general, cu volumul tumorii. La mulți pacienți apariția simptomatologiei endocrine specifice hormonilor secretați de tumora respectivă este determinată de dezvoltarea metastazelor hepatice.[3] Acest fenomen poate fi explicat atât prin faptul că substanțele biologic active nu mai sunt metabolizate hepatic cât și prin creșterea secreției acestor substanțe la nivelul metastazelor hepatice voluminoase (adesea mult mai mari decât tumora primară) (Fig.1). Chiar în condițiile metastazării hepatice o bună parte dintre pacienți (circa 25%) nu prezintă sindrom endocrin.[3]

Diagnosticul se sprijină pe datele oferite de imagistică și de dozările biochimice și hormonale specifice dar adesea acesta se stabilește postoperator – histologic.

Tratamentul metastazelor hepatice neuroendocrine este în momentul de față multimodal.[4,5]

Tratamentul simptomatic este o opțiune terapeutică în unele cazuri de tumori neuroendocrine cu metastaze hepatice, obținându-se supraviețuiri confortabile de peste 10 ani (de pildă – cu omeprazol pentru pacienții cu gastrinom).[2,6]

Metastazele hepatice de insulinom, glucagonom și gastrinom pot fi tratate prin *chimioterapie* (streptozotocin și 5-FU).

Embolizarea arterială hepatică urmărește producerea citoreducției prin necroză tumorală ischemică ("debulking" non-chirurgical). Metoda se adresează în special pacienților cu boală avansată și risc chirurgical apreciabil.

În momentul de față se consideră că realizarea unei *chirurgii citoreductive* pentru metastazele hepatice ale tumorilor neuroendocrine, cu scopul reducerii masei tumorale și a secreției hormonale, este pe deplin

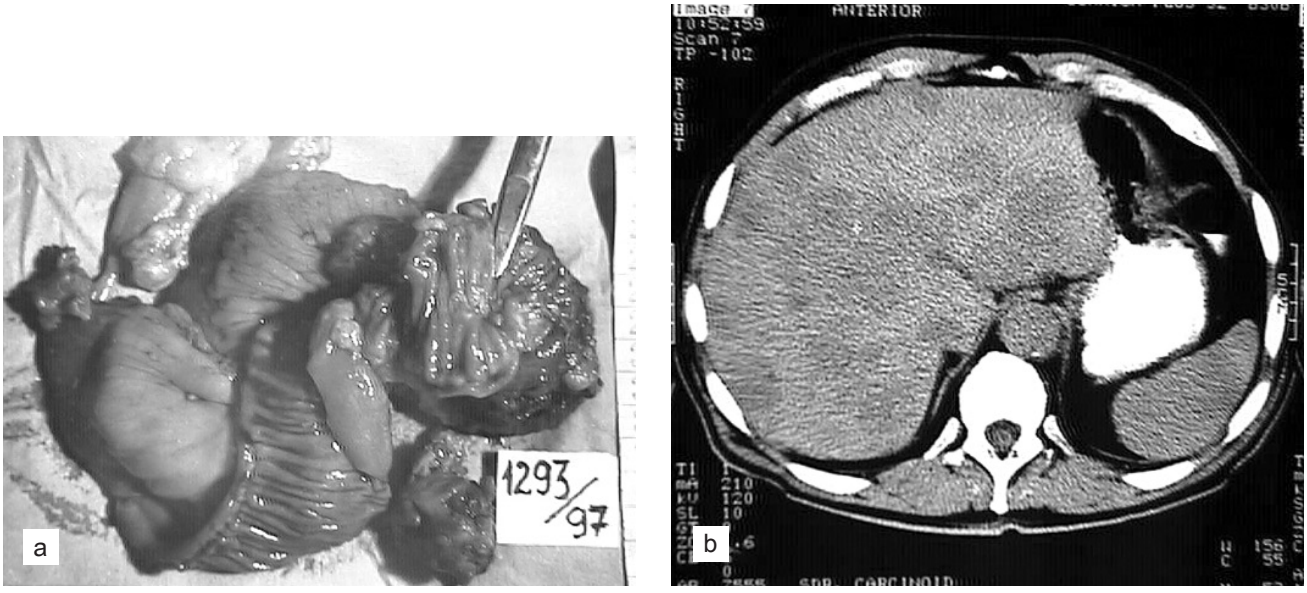

Fig.1 Carcinoid al intestinului subțire cu metastaze hepatice multiple:
a) piesa de enterectomie segmentară;
b) aspectul TC al ficatului, cu metastaze multiple, disemínate în ambii lobi.

justificată[3], chiar în condițiile în care metastazele de mici dimensiuni sunt lăsate pe loc și, uneori, char tumora primară nu poate fi rezecată. Reducerea masei tumorale metastatice ("debulking") are ca efect diminuarea simptomatologiei mecanice și endocrine (ameliorarea calității supraviețuirii) și permite reducerea dozei necesare de octreotid.[5,7]

Evaluarea imagistică volumetrică preoperatorie este deosebit de importantă pentru decizia terapeutică. În general se consideră că beneficiul terapeutic poate fi atins doar prin rezecția a 90% din masa tumorală. Volumul parenchimului hepatic sănătos restant este important pentru prevenirea insuficienței hepatice postoperatorii. Pentru a extinde indicația de rezecție se poate recurge la embolizarea portală și la rezecția hepatică seriată.[7]

Dat fiind faptul că octreotidul este un cunoscut inhibitor hormonal, premedicația cu acest analog de somatostatină este indicată pentru prevenirea crizelor acute prin eliberare masivă de produși tumorali în cursul intervenției chirurgicale.

Rezecția agresivă a metastazelor hepatice provenind de la tumori neuroendocrine este facilitată de modul particular de dezvoltare intrahepatică a acestora: majoritatea metastazelor neuroendocrine deplasează pediculii portali în loc de a-i încastra.[8] Marginea de rezecție poate fi sub 1 cm. Deși ficatul acestor pacienți este hipervascularizat, acest fapt nu este considerat un impediment major pentru rezecție. În schimb, prezența unei presiuni venoase centrale crescute (consecința insuficienței cardiace la pacienții cu carcinoid) contraindică pe moment rezecția hepatică și impune mai întâi corectarea afectării carcinoide cardiace. Un alt element ce poate îngreuna rezecția este embolizarea arterială preoperatorie, care determină o scleroză parenchimatoasă.

Rezecției masei tumorale importante i se pot asocia diverse *metode de ablație locală* a metastazelor restante (alcoolizare, criodistrucție, radiofrecvență).[7,9]

O altă modalitate de a realiza rezecția metastazelor neuroendocrine hepatice este cu ajutorul *radiofrecvenței, pe cale laparoscopică*.[9] Berber și colab. raportează o experiență ce cuprinde 44 de rezecții de acest fel la 34 de pacienți, cu rezultate similare chirurgiei clasice dar cu beneficiile chirurgiei miniinvazive.[10] Distrucția cu radiofrecvență poate fi aplicată și percutanat.

În ceea ce privește supraviețuirea la 5 ani, atât în metaanaliza realizată de Que și colab. pe un studiu cuprinzând 44 de pacienți cu rezecții hepatice pentru metastaze de tumori neuroendocrine (din care 29 cu carcinoid)[8], cât și în alte serii[11-13] aceasta a fost de 50-70% la pacienții cu carcinoid și tumori insulare. Supraviețuirea la 5 ani poate atinge 90% dacă rezecția este curativă.[12,14] Mortalitatea postoperatorie se situează între 2,7-7%.[8,15]

Recidiva este frecventă dar tardivă, afectând două treimi dintre pacienți după 4 ani.[12,14]

Transplantul hepatic a fost practicat cu succes atât în cazuri de carcinoid metastatic cât și în cazuri cu tumori neuroendocrine non-carcinoide, obținându-se vindecări. În condițiile crizei de organe precum și a riscului mare de recidivă (40-80%[14]), această opțiune de tratament are un rol limitat. Totuși, în momentul de față, metastazele hepatice de la tumori neuroendocrine constituie principala indicație de transplantare în cazul bolii metastatice hepatice.[16]

Le Treut și colab.,[17] într-un studiu multicentric din Franța, consideră că transplantul hepatic pentru metastaze neuroendocrine este indicat la un grup bine selecționat de pacienți:

- cu tumori carcinoide
- cu simptome clinice
- la care tumora primară a fost deja rezecată
- cu insucces al altor forme de tratament.

Olausson și colab.[18] consideră că pentru transplant trebuie acceptați și pacienții cu sindrom endocrin sever, care le pericliteză viața, precum și cei la care chirurgia curativă sau citoreductivă nu poate fi realizată.

Rezecția tumorii primitive poate fi realizată înaintea, concomitent sau după transplantul hepatic.

La cele 92 de cazuri transplantate găsite de Que și colab. în literatura cercetată până în 1999 supraviețuirea la 5 ani a fost de 51%.[8] Supraviețuirea este mai mare după transplantul pentru tumori carcinoide față de cea după transplant pentru metastaze de tumori neuroendocrine necarcinoide (69 față de 8%[17]).

2. METASTAZE HEPATICE ALE ALTOR CANCERE

Rezecția metastazelor de la cancere noncolorectale nonneuroendocrine este controversată, datorită comportamentului variabil al bolii metastatice în aceste tumori. În general prognosticul este mult mai nefavorabil decât la metastazele provenite de la un cancer colo-rectal.

Majoritatea studiilor[13,19,20] furnizează aceleași concluzii (Tabelul 1):

- rezecția este indicată în metastazele provenind de la cancere genito-urinare (ovarian, testicular, renal) (Fig.2), cu scopul reducției masei tumorale înainte sau după chimioterapie
- rezecția pentru metastaze de la diverse sarcoame poate fi benefică
- supraviețuirea în cazuri de metastaze ale

Tabelul 1 Supraviețuirea după rezecția metastazelor hepatice ale cancerelor noncolorectale nonneuroendocrine.

	Nr. total de pacienți	Supraviețuire globală la 5 ani	Supraviețuire la 5 ani după rezecții pentru meta de la cancere genito-urinare	Supraviețuire la 5 ani după rezecții pentru meta de la sarcoame, cancere mamare, melanoame	Supraviețuire la 5 ani după rezecții pentru meta de la cancere gastro-intestinale noncolorectale
Harrison și colab.[19], (Memorial Sloan-Kettering Cancer Center - New York, SUA)	95	37%	60%	26%	0
Elias și colab.[13] (Institut Gustave Roussy, Villejuif, Franța)	120	36% (incluși și 27 pacienți cu meta de la cancere neuroendocrine)	46% pentru meta de la tumori testiculare 20% pentru meta de la cancere ginecologice	18-20%	< 20% pentru meta de la cancere gastrice
Hemming și colab.[20] (University of Toronto, Toronto, Canada)	37	45%	60%		0
Metaanaliză 10 studii - Hemming și colab.[20] (University of Toronto, Toronto, Canada)					6%

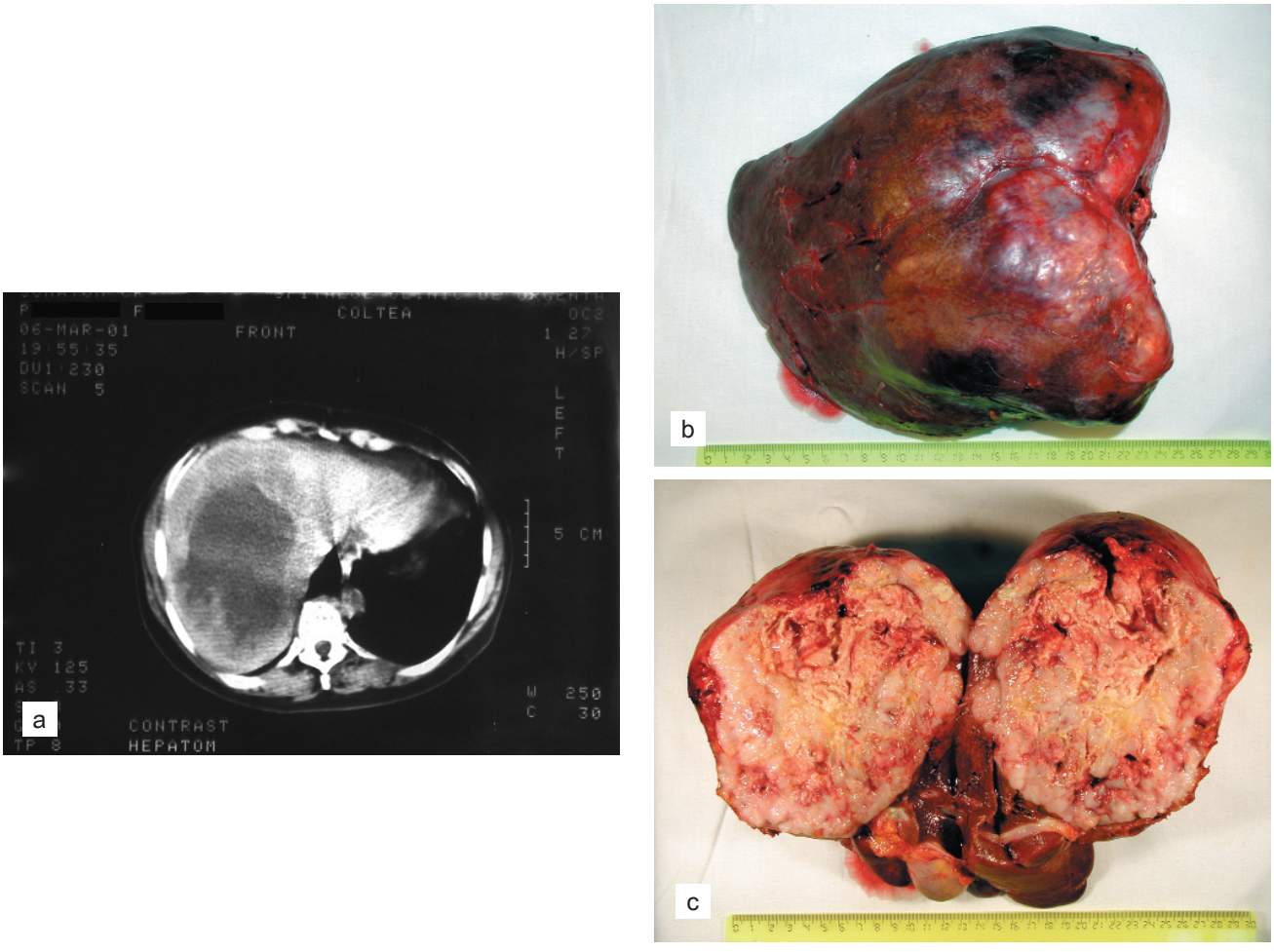

Fig.2 Metastază de la un cancer endometrial a) aspect TC; b,c) piesa de hepatectomie dreaptă extinsă la segmentul IV.

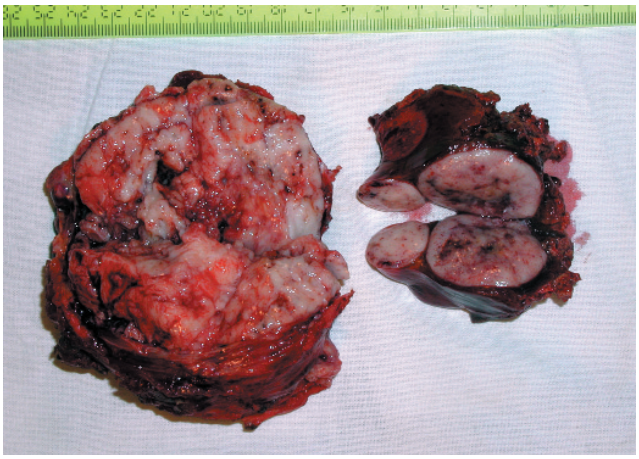

Fig. 3 Metastază hepatică de la un hemangiopericitom malign ileal (diagnostic în urmă cu 10 ani) – piesă de hepatectomie atipică de segmente IV, V şi VI.

cancerelor digestive noncolorectale (gastric, pancreatic), pulmonare, mamare sau melanoame este atât de scurtă încât, în general, nu justifică rezecția

- unii autori[19] au constatat că factori de prognostic cu importanță statistică sunt perioada fără boală peste 36 de luni, rezecția curativă și histologia tumorii, în timp ce alte studii[20] nu au găsit aceste corelații.

Unul dintre elementele orientative în indicația de rezecție pentru metastaze este și timpul scurs de la rezecția tumorii primare; prognosticul este favorabil în cazul pacienților cu metastaze la care există o lungă perioadă fără boală („disease-free")[19] (Fig.3).

Atunci când este indicată, o rezecție cu viză

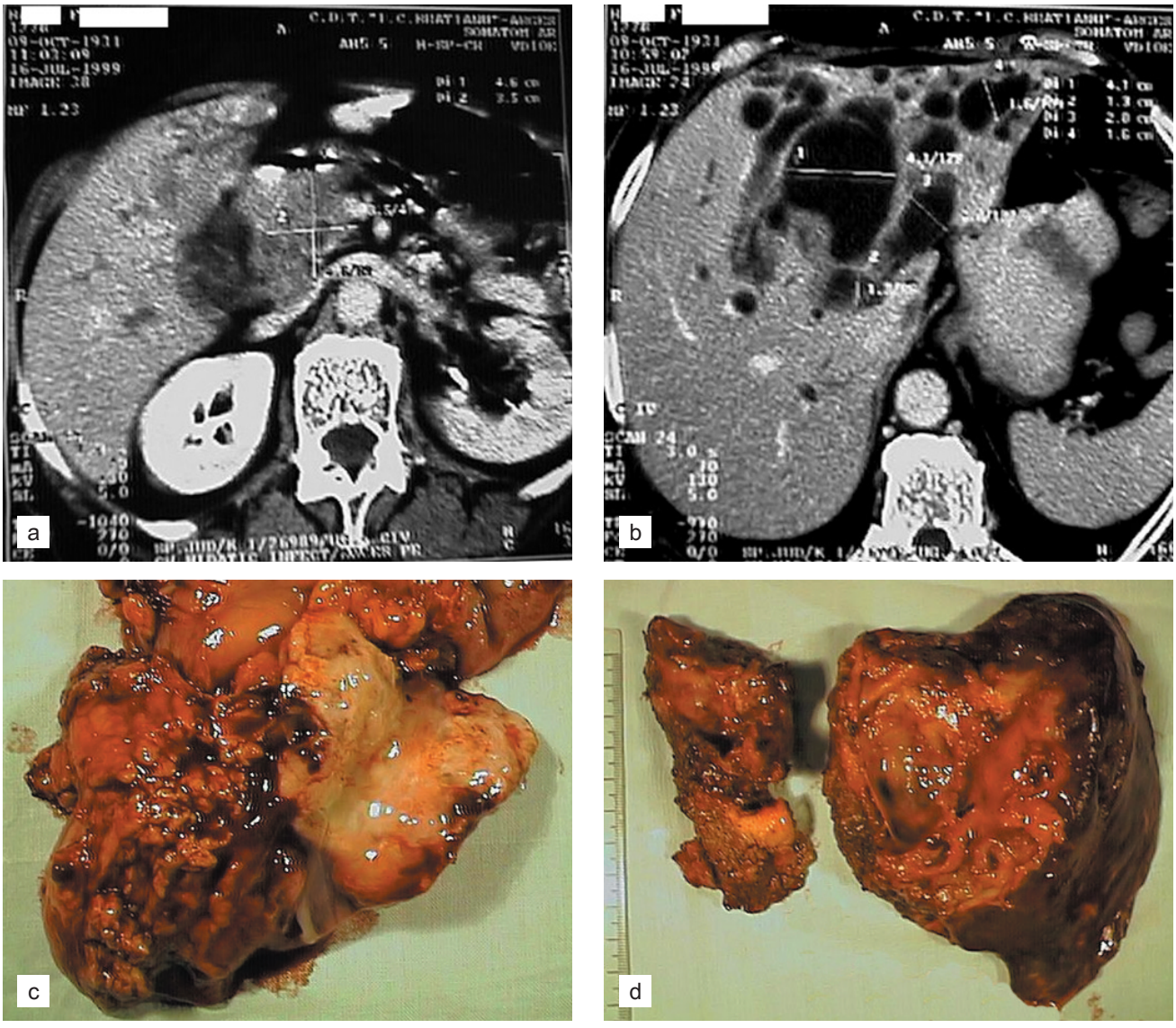

Fig. 4 Chistadenocarcinom pancreatic cu metastaze hepatice:
a) aspect TC al tumorii pancreatice;
b) aspect TC al metastazelor hepatice (pacienta a fost adresată clinicii cu diagnosticul de chiste hidatice hepatice);
c) piesa de duodenopancreatectomie cefalică;
d) piesa de hepatectomie stângă.

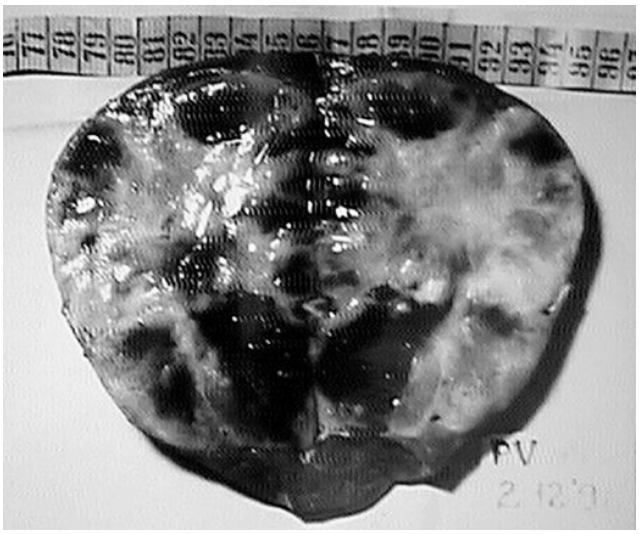

Fig.5 Metastază hepatică de carcinom folicular tiroidian ocult (diagnosticat după hepatectomia dreaptă atipică).

curativă trebuie tentată în majoritatea cazurilor. Hepatectomia paliativă ("debulking") poate fi indicată în cazuri selectate pentru ameliorarea simptomatologiei (Fig.4) sau premergător terapiei adjuvante. Asocierea rezecției metastazelor cu alte localizări decât cea hepatică este uneori necesară.

O categorie specială o constituie metastazele hepatice de la cancere endocrine diverse – tiroidiene non-medulare (Fig.5), suprarenaliene. Acestea sunt uneori descoperite înainte de diagnosticarea tumorii de origine, nemanifestă clinic. Metastazele sunt de regulă voluminoase dar, dat fiind ritmul lent de creștere, pot fi rezecate cu succes, cu un prognostic bun pe termen îndelungat.[21]

Transplantul hepatic pentru metastaze de cancere non-colorectale nonneuroendocrine nu este considerat justificat, dată fiind supraviețuirea extrem de redusă (sub 50% la un an și 21% la 5 ani).[22]

În cele din urmă, în centrele cu o experiență bogată în oncologie și chirurgie hepatică, indicația terapeutică (inclusiv pentru rezecția hepatică) în cazul unui anumit pacient trebuie stabilită în urma unei decizii multidisciplinare. În acest fel va putea fi ales tratamentul optim al bolii metastatice la un anumit pacient.

BIBLIOGRAFIE

1. Moertel CG, Sauer WS, Dockerty MB et al: Life history of the carcinoid tumor of the small intestine. Cancer 14:901-912, 1961.
2. Norton JA, Doppman JL, Jensen RT: Curative resection in Zollinger-Ellison syndrome. Results of a 10-year prospective study. Ann Surg 215:8-18, 1992.
3. Popescu I, Șerbănescu M: Tumorile jejuno-ileonului. În Tumorile intestinului subțire. Editura Medicală. București. 1988, cap. 5, 439-458.
4. Schindl M, Kaczirek K, Passler C et al: Treatment of small intestinal neuroendocrine tumors: is an extended multimodal approach justified? World J Surg 26:976-984, 2002.
5. Chung MH, Pisegna J, Spirt M et al: Hepatic cytoreduction followed by a novel long-acting somatostatin analog: a paradigm for intractable neuroendocrine tumors metastatic to the liver. Surgery 130:954-962, 2001.
6. Norton JA, Alexander HR, Fraker DL et al: Comparison of surgical results in patients with advanced and limited disease with multiple endocrine neoplasia type 1 and Zollinger-Ellison syndrome. Ann Surg 234:495-505, 2001.
7. Jaeck D, Oussoultzoglou E, Bachellier P et al: Hepatic metastases of gastroenteropancreatic neuroendocrine tumors: safe hepatic surgery. World J Surg 25:689-692, 2001.
8. Que FG, Heywood G, Nagorney DM: Hepatic surgery for metastatic gastrointestinal neuroendocrine tumors. În Hepatobiliary Cancer. Blumgart LH, Fong Y, Jarnagin WR (eds.). B.C. Decker Inc. Hamilton, London. 2001, cap. 5, 97-116.
9. Siperstein AE, Berber E: Cryoablation, percutaneous alcohol injection, and radiofrequency ablation for treatment of neuroendocrine liver metastases. World J Surg 25:693-696, 2001.
10. Berber E, Flesher N, Siperstein AE: Laparoscopic radiofrequency ablation of neuroendocrine liver metastases. World J Surg 26:985-990, 2002.
11. Chen H, Hardacre JM, Uzar A et al: Isolated liver metastases from neuroendocrine tumors: does resection prolong survival? J Am Coll Surg 187:88-92, 1998.
12. Grazi GL, Cescon M, Pierangeli F et al: Highly aggressive policy of hepatic resections for neuroendocrine liver metastases. Hepatogastroenterology 47:481-486, 2000.
13. Elias D, Cavalcanti dA, Eggenspieler P et al: Resection of liver metastases from a noncolorectal primary: indications and results based on 147 monocentric patients. J Am Coll Surg 187:487-493, 1998.
14. el Rassi ZS, Ferdinand L, Mohsine RM et al: Primary and secondary liver endocrine tumors: clinical presentation, surgical approach and outcome. Hepatogastroenterology 49:1340-1346, 2002.
15. Que FG, Nagorney DM, Batts KP et al: Hepatic resection for metastatic neuroendocrine carcinomas. Am J Surg 169:36-42, 1995.
16. Ringe B, Lorf T, Dopkens K et al: Treatment of hepatic metastases from gastroenteropancreatic neuroendocrine tumors: role of liver transplantation. World J Surg 25:697-699, 2001.
17. Le Treut YP, Delpero JR, Dousset B et al: Results of liver transplantation in the treatment of metastatic neuroendocrine tumors: a 31-case French multicentric report. Ann Surg 225:355-364, 1997.
18. Olausson M, Friman S, Cahlin C et al: Indications and results of liver transplantation in patients with neuroendocrine tumors. World J Surg 26:998-1004, 2002.
19. Harrison LE, Brennan MF, Newman E et al: Hepatic resection for noncolorectal, nonneuroendocrine metastases: a fifteen-year experience with ninety-six patients. Surgery 121:625-632, 1997.
20. Hemming AW, Sielaff TD, Gallinger S et al: Hepatic resection of noncolorectal nonneuroendocrine metastases. Liver Transpl 6:97-101, 2000.
21. Popescu I, Ciurea S, Herlea V et al: Liver metastases from thyroid cancer. Rom J Gastroenterol 10:119-122, 2001.
22. Penn I: Hepatic transplantation for primary and metastatic cancers of the liver. Surgery 110:726-734, 1991.

CAPITOLUL 19

CARCINOMUL HEPATOCELULAR - TRATAMENTE PALIATIVE

Adina CROITORU

1. CLASIFICAREA TRATAMENTELOR ÎN CARCINOMUL HEPATO-CELULAR (CHC) 435
2. TRATAMENTE ENDOVASCULARE 435
3. CHIMIOTERAPIA SISTEMICĂ 438
4. IMUNOTERAPIA SISTEMICĂ 439
5. HORMONOTERAPIA SISTEMICĂ 439
BIBLIOGRAFIE 439

1. CLASIFICAREA TRATAMENTELOR ÎN CARCINOMUL HEPATO-CELULAR (CHC)

CHC este una dintre tumorile solide larg răspândite, responsabilă pentru aproximativ 1 milion de decese anual.[1] Tumora nu are până în prezent un tratament standard, fiind cunoscută în oncologie ca o tumoră rezistentă la tratament. În tratarea acestei tumori apar câteva probleme importante:

- 50-80% dintre acești pacienți asociază și ciroza, care are morbiditatea sa proprie și limitează modalitățile de tratament;
- în stadiile inițiale tumora are o mare capacitate de invazie intravasculară și biliară, făcând foarte scurtă perioada în care pacienții pot beneficia de tratamente curative;15% dintre pacienții nou diagnosticați se prezintă cu boală avansată, având o supraviețuire medie mai mică de 1 an iar în plus, la cei care au fost rezecați curativ, recidiva survine în proporție de 50% în primul an postchirurgical;
- deși pentru bolnavii cu ciroză există programe de supraveghere, doar o treime din tumorile diagnosticate pe ciroză beneficiază de tratamente radicale.

În funcție de scopul tratamentului, modalitățile de terapie pot fi împărțite în:[1]

A) POTENȚIAL CURATIVE:

1. hepatectomii parțiale
2. hepatectomii complete urmate de transplant hepatic ortotopic

B) ASOCIATE (PALIATIVE)

B1) Tratamente Regionale

1. tratamente citoreducționale (ablative):

- rezecții chirurgicale paliative
- ablația prin criochirurgie/microfrecvență
- injectare intratumorală de alcool etilic / acid acetic

2. tratamente endovasculare (în artera hepatică):

- chimioterapia intraarterială
- embolizare intraarterială
- chimioembolizare intraarterială
- radioterapia intraarterială

3. iradierea conformațională

4. asocieri terapeutice regionale

B2)Tratamente Sistemice

1. chimioterapia

2. imunoterapia

3. hormonoterapia

C) SIMPTOMATICE

(de care beneficiază în jur de 20-30% din pacienții nou diagnosticați)

La pacienții bine selectați, cu cancere incipiente, tratamentul chirurgical și transplantul hepatic sunt urmate de o supraviețuire la 5 ani la 70%.

La pacienții cu cancere incipiente tratați prin tehnici percutanate, supraviețuirea ajunge la 5 ani la 50% dintre cei tratați.

Prognosticul bolii depinde de următorii factori: stadiul bolii, statusul de performanță al bolnavului, modalitatea de tratament și de funcția ficatului.

2. TRATAMENTE ENDOVASCULARE

Tratamente Regionale sau tratamente endovasculare (în artera hepatică):

- chimioterapia intraarterială
- embolizarea intraarterială
- chemoembolizarea intraarterială
- radioterapia intraarterială.

Chimioterapia intraarterială (chimioterapia prin artera hepatică) se poate face printr-un cateter plasat în artera hepatică prin tehnica chirurgicală (laparotomie) sau prin tehnica endovasculară sub control radiologic. Cateterul (Fig.1) este conectat la o pompă de infuzie externă (Fig.2) sau la o pompă implantată intraabdominal, chirurgical. Citostaticele care se pot administra intraarterial trebuie să aibă o rată de extracție hepatică mare și timp de injumătățire plasmatică scurt (5fluorouracilul - 5FU, fluorodeoxiuridina, cisplatin, doxorubicin). Cele mai bune rezultate s-au obținut cu fluorodeoxiuridina (o rată de răspuns de 60%). Deși în trialurile de faza II rata de răspuns a fost destul de mare, această terapie nu s-a impus ca modalitate de tratament în hepatocarcinomul inoperabil din mai multe motive:

- se însoțește de o toxicitate importantă: colangită, toxicitate medulară
- în prezența cirozei hepatice, implantarea chirurgicală a cateterului se însoțește de o morbiditate importantă postoperatorie.

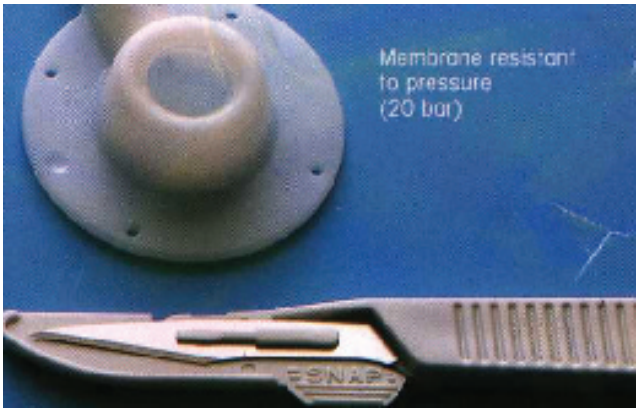

Fig.1 Cateter implantabil intraarterial port-a-cath.



Fig.2 Pompă de infuzie continuă externă.

Embolizarea transarterială asociată sau nu cu chimioterapie intraarterială a produs o rată de răspuns obiectiv la 16-55% din pacienții tratați, reducând rata de progresie a tumorii.[2] Această metodă se recomandă ca primă terapie la pacienții cu tumori nerezecabile, ca tratament asociat la tumorile metastazate sau ca tratament neoadjuvant la pacienții aflați pe lista de transplant hepatic.[3]

Ficatul are o dublă vascularizație: cea mai mare parte prin vena portă (3/4) și doar 1/4 din artera hepatică, ceea ce face ca ocluzionarea arterei hepatice să nu producă ischemie hepatică. Spre deosebire de aceasta, tumorile hepatice se hrănesc preponderent din artera hepatică și mai puțin din vena portă, ceea ce a făcut ca în trecut să se folosească ligatura chirurgicală a arterei hepatice ca modalitate de tratament în tumorile hepatice. Această metodă nu se mai folosește deoarece tumorile își dezvoltă rapid o circulație colaterală, iar asocierea cirozei hepatice cu hipertensiune portală la aproape toți pacienții s-a asociat cu o mortalitate foarte mare.

Ligatura arterei hepatice a fost înlocuită de o tehnică endovasculară de *embolizare*. Prin abord femural (tehnica Seldinger) cateterul este direcționat în artera hepatică cât mai selectiv în ramurile ce alimentează tumora, unde se eliberează particulele de embolizare degradabile sau nedegradabile. Embolizarea selectivă a tumorii determină necroza prin ocluzionarea irigației arteriale și permite menținerea vascularizației normale a ficatului. Riscul apariției complicațiilor postembolizare este mare în ciroza hepatică Child C.

Ca particule degradabile de embolizare temporară se folosesc: lipiodol ultrafluid, particule sau spumă de gelaspon (gel foam), microsfere de amidon (Spherex)[5] sau particule de colagen (Angiostat).

Indicațiile embolizării transarteriale:[4]

- tumoră unică < 10 cm
- tumori multiple < 3 cm (dar care nu ocupă mai mult de 50% din ficat)
- tumoră hepatică ruptă (însoțită sau nu de hemoperitoneu)
- tumori simptomatice (durere, sindroame paraneoplazice)

Contraindicațiile embolizării transarteriale:[3]

- boli infecțioase acute
- tromboza de arteră hepatică
- tromboza de venă portă
- ciroza Child-Pugh C (BT>3mg/dl, timp de protrombină >16 secunde, encefalopatie necontrolabilă, ascită necontrolabilă prin tratament)
- icter obstructiv
- alte metastaze (osoase, peritoneale, ganglionare abdominale)
- alte boli asociate (insuficiență renală, cardiacă)
- stări terminale

Selectarea bolnavilor pentru embolizare se face cu multă atenție, ei trebuind să îndeplinească anumite condiții pentru ca procedura să se poată efectua cu minumum de reacții adverse:

- ciroză Child A sau B
- status de performanță bun (ECOG 0,1,2)
- tumori bine vascularizate
- permeabiltatea arterei hepatice
- permeabiltatea venei porte

Din *embolizarea transarterială* (temporară) prin gelaspon au derivat metodele de embolizare prezentate în continuare. Pentru a îmbunătăți eficacitatea embolizării, investigatorii au adaugat la embolizare diverse citostatice *(chimioembolizare transarterială).* Astfel, o doză mare de citostatic se poate administra local, ceea ce reprezintă un real avantaj față de administrarea sistemică. Rata de răspuns a fiecărei tumori depinde de doza de citostatic care ajunge la nivelul ei, dar cele mai multe citostatice au un index terapeutic îngust (cu cât crește cantitatea de citostatic administrat sistemic cu atât apar și mai multe efecte adverse). Administrarea unui citostatic direct în tumoră poate produce concentrații mari la nivelul acesteia și în regiunea irigată de artera respectivă, fără să crească concentrația sistemică și deci fără efectele adverse sistemice.

În alte încercări de a îmbunătăți și mai mult rezultatele, cercetătorii au folosit diverși agenti lipidici radioopaci (lipiodol, etiodol) inițial pentru a vizualiza mai bine tumora iar ulterior amestecați cu citostatic pentru a se fixa la nivelul tumorii și pentru a menține pentru cât mai mult timp citostaticul în tumoră. Această metodă de tratament se numește *chimiolipiodolizare (CL)*.[6] De ce lipiodolul se acumulează cu predilecție la nivelul tumorii nu este bine explicat. Pentru a crește și mai mult

eficacitatea embolizării s-a adaugat la CL o embolizare finală cu particule de gelaspon / particule de ivalon / microsfere de amidon (*chimioembolizarea transarterială lipiodolizată - CTL*)**.** Această embolizare dublă împiedică dispersarea citostaticului. Citostaticele folosite pentru administrare locală (rată de extracție hepatică mare) sunt: doxorubicin, epirubicin, cisplatin, mitomicina C.[3,7]

Yoshioka și colab. au cercetat factorii asociați cu o supraviețuire peste 5 ani la 232 pacienți, tratați prin embolizare transarterială asociată cu citostatic, timp de 9 ani. Ei au administrat selectiv în artera hepatică particule sau pulbere de gelaspon amestecată cu mitomicină C 10mg sau doxorubicin 40mg. Tratamentul s-a repetat la 4-6 săptămâni, de 2 până la 7 ori, pentru că CHC prezintă invazie intravasculară și extravasculară precum și micrometastaze intrahepatice care nu pot fi distruse cu un singur tratament.[8] Pacienții care au supraviețuit mai mult de 5 ani au avut următoarele caracteristici: ciroză hepatică Child A sau B, AFP < 1500 ng/mL, tumoră mai mică de 5 cm în diametrul cel mai mare și absența invaziei portale.[4,8]

Tehnica embolizării transarteriale. Inițial se efectuează o arteriografie hepatică care vizualizează anatomia arterei hepatice și a ramurilor acesteia, ce irigă tumora (hipovasculară sau hipervasculară). După plasarea cât mai selectivă a cateterului în vasele care irigă tumora se administrează local un amestec format din doxorubicin, urografin și lipiodol (Fig.3). În final se poate face embolizarea cu particule mici de gelaspon.

După procedură poate apărea *sindromul postembolizare* care constă în dureri abdominale (epigastrice sau hipocondrul drept), febră (38-39^0 C), transpirații, frisoane, greață, vărsături, anorexie. Acesta este determinat de necroza tumorală, sau de embolizarea arterei colecistului, ram al arterei hepatice sau embolizarea arterei gastroduodenale. Biochimic, pot crește transaminazele și enzimele de colestază, care revin la normal în câteva zile.

Eficacitatea tratamentului se evaluează astfel:

- clinic: dispariția/menținerea simptomatologiei
- imagistic: prin tomografie computerizată, care evaluează modalitatea de dispunere a lipiodolului intratumoral (Fig.4)[9,10]
  - *Tip I* - omogen, intratumoral (completă) cu subtipurile:
    - Ia - și în jurul tumorii
    - Ib - fără acumulare în jurul tumorii
  - *Tip II* - defect parțial
  - *Tip III* - acumulare sporadică (deficiență)
  - *Tip IV* - punctiformă sau fără acumulare în interiorul tumorii (ineficientă)
- valorile AFP



Fig.3 Administrarea arterială hepatică de citostatic şi lipiodol (aspect angiografic).

S-a încercat realizarea unei corelații între modalitatea de dispunere a lipiodolului intratumoral și necroza produsă, analizându-se tumorile embolizate și ulterior rezecate. Astfel:[11]

Tipul Ia s-a asociat cu necroza în 100% din cazurile rezecate,
Tipul Ib s-a asociat cu necroza în 90-100%,
Tipul II s-a asociat cu necroza în 60-70%,
Tipul III s-a asociat cu necroza în 40-50%,
Tipul IV s-a asociat cu necroza în 10-20%.

Imagistic, un răspuns tumoral bun este definit prin dispariția tumorii. Uneori este dificil de măsurat diametrul tumoral, căci tumora poate fi necrozată central sau periferic și astfel măsurarea diametrului nu reflectă exact tumora restantă. Un rezultat bun (definit mai sus) s-a obținut doar în 30-50% din cazurile tratate, cu o supraviețuire la 1 an la 40-70% din pacienții tratați.

Trialurile randomizate pe un număr mare de pacienți nu au arătat un beneficiu clar al acestei metode de tratament versus tratament simptomatic.[2] În schimb, Okuda și colab., tratând 52 pacienți prin chimioembolizare lipiodolată cu cisplatin și 5FU au raportat o supraviețuire la 5 ani la 46% dintre cei tratați. Din cauza

Tip	I	II	III	IV
L-CT				

Fig.4 Modalitatea de dispunere a lipiodolului intratumoral.

numărului mic de pacienți intrați în tratament, doar o metaanaliză a studiilor randomizate publicate sau un trial pe un număr mare de pacienți ar putea să tragă o concluzie clară asupra acestei modalități de tratament.

Josep M. Llovet de la Spitalul Clinic Universitar din Barcelona a tratat 112 pacienți în trei centre medicale din Barcelona, prin embolizare transarterială, chimioembolizare și tratament simptomatic. În acest trial embolizarea s-a facut cu particule de gelaspon, iar chimioembolizarea - cu doxorubicin amestecat cu gelaspon. Trialul a fost oprit din desfășurare în designul inițial întrucât era evident ca pacienții chemoembolizați și embolizați au supraviețuit mai mult decât cei tratați simptomatic. Deoarece acest trial a fost oprit prematur nu se va putea face o analiză corectă a supraviețuirii pentru pacienții chemoembolizați/embolizați. Totuși, investigatorii au estimat o rată de supraviețuire la 1 an de 82% la pacienții chemoembolizați, respectiv de 75% la cei embolizați și doar de 50% la cei cu tratament simptomatic. Jordi Bruix a concluzionat: "Chimioembolizarea trebuie să devină standardul de tratament pentru un grup de pacienți atent selecționați".[2]

Tabelul 1 Caracteristicile pacienţilor cu CHC trataţi prin chimioembolizare transarterială lipiodolată (CTL) / chimiolipiodolizare (CL).

CARACTERISTICILE PACIENȚILOR		CTL(8)	CL(4)
Tratament chirurgical anterior		2	1
M/F		6/2	3/1
Vârsta medie(ani)		57,3 (40-77)	60 (51-65)
ECOG 0/1,2		1/7	2/2
Afectarea ficatului:			
-ciroză		5	3
-hepatită		1	1
-necunoscut/sănătos		2	-
Numărul tumorilor:	1	2	3
	2-3	2	1
	>4	4	-
Număr tratamente :	1-3	4	3
	4-6	2	1
	>6	2	-
Reacții adverse:			
sindrom postembolizare		6	1
scleroza de arteră hepatică		-	1
hipertiroidism		-	1
Răspuns complet(RC)		1	1
Boală stabilă(BS)		3	1
Boală progresivă(BP)		2	1
Pacienți în viață		6	2
Pacienți decedați		1	-

În departamentul de oncologie digestivă din Institutul Clinic Fundeni s-au urmărit 12 pacienți cu CHC tratați prin chimioembolizare transarterială lipiodolizată sau chimiolipiodolizare, realizată în laboratorul de cardiologie intervențională din Institutul de boli cardiovasculare "C.C.Iliescu" în perioada ianuarie 1999 - decembrie 2001. Tabelul 1 arată caracteristicile acestor pacienți.

Din cei 12 pacienți doar 9 pacienți au putut fi evaluați din punct de vedere al reacțiilor adverse și răspunsului final după 2 ani de supraveghere (1 pacient a decedat după primul tratament, al 2-lea a refuzat al 2-lea tratament, iar al 3-lea s-a pierdut din urmărire). La 2 paciente tratamentul endovascular s-a facut adjuvant tratamentului chirurgical[12,13] care a fost efectuat cu scop citoreductiv, cu obținerea unei RC timp de 24 luni, pacientele aflându-se în viață. Rezultatele obținute în departamentul de oncologie digestivă la acești pacienți sunt superpozabile cu cele prezentate în literatură. Metodele de tratament endovascular se pot asocia cu alcoolizarea percutanată, crescând eficacitatea antitumorala.[14]

3. CHIMIOTERAPIA SISTEMICĂ

Deși majoritatea pacienților care se prezintă cu CHC sunt candidați pentru chimioterapie sistemică nu toți pot fi tratați. Astfel, pacienții în stadii terminale cu hiperbilirubinemie importantă, ascită, pleurezie, hipoalbuminemie, tumori mari sau multiple, metastaze diseminate, de obicei nu răspund la chimioterapie și din acest motiv sunt mai bine tratați prin terapie de susținere ("best supportive care") până la deces.

Diversele scheme de chimioterapie administrate în CHC inoperabile au adus o supraviețuire medie de mai puțin de 4 luni. CHC este o tumoră chimiorezistentă, fapt explicat prin mai mulți factori:[2]

- CHC produce cantități mari de dihidro-pirimidin-dehidrogenază (enzimă care degradează 5FU, tumora fiind astfel rezistentă la 5FU)
- CHC conține cantități mari de genă MDR (multidrug resistance) și de gene care produc glicoproteină P (lucru care explică în plus rezultatele slabe la 5FU)

Chimioterapia s-a administrat sub formă de *monoterapie* (doxorubicin, etoposid, cisplatin, 5FU asociat cu acid folinic, capecitabina, mitoxantrona etc) dar și sub formă de *politerapie* (5FU asociat cu interferon, gemcitabina asociată cu doxorubicina).

Supraviețuirea medie asociată cu tratament simptomatic nu depășește 10,4 săptămâni, cu 5FU 12 săptămâni, iar cu doxorubicin 16 săptămâni.

Doxorubicin-ul este cel mai folosit drog în această localizare, cu doze care variază între 45-80 mg/m^2. Rezultatele diverselor studii au arătat o rată de răspuns mai mică de 20% cu o supraviețuire medie mai mică de 4 luni. În cazul în care se obțin rezultate obiective, acestea sunt de scurtă durată. O recentă revizuire a studiilor randomizate publicate în CHC cu doxorubicin nu a arătat o creștere a ratei de supraviețuire. La Congresul Societății Oncologice Americane din 2001, Centrul de Cancer "M.D. Anderson" a publicat un studiu pe 43 de pacienți cu CHC inoperabil la care s-a administrat 5FU și interferon cu un răspuns parțial la 7 din cei 43 pacienți. În Departamentul de Oncologie din Institutul Clinic Fundeni am tratat între 1999-2001:

- 10 pacienți cu DOX 60mg/m^2 zi la 3 săptămâni, cu o supraviețuire medie de 5, 6 luni
- 3 pacienți cu 5FU și interferon, unul dintre ei aflându-se în remisiune completă la 3 ani de la terminarea tratamentului.

4. IMUNOTERAPIA SISTEMICĂ[1]

Într-un studiu randomizat interferonul alfa (IFN) în doze de 18-50 MU/m^2 a fost găsit mai eficace decât doxorubicinul, fiind asociat cu o toxicitate și cu o mortalitate mai reduse. Același grup a comparat IFN-ul cu tratamentul simptomatic, dovedind o supraviețuire mai mare pentru pacienții tratați cu IFN. Rezultatele modeste obținute cu aceste doze mari de IFN nu au impus această modalitate de tratament ca un tratament standard în această localizare.

5. HORMONOTERAPIA SISTEMICĂ[1]

Întrucât această tumoră este mai frecventă la bărbați s-a ajuns la concluzia că aceasta ar putea avea receptori pentru estrogeni sau androgeni. Dintre multiplele tratamente hormonale, tamoxifenul a fost cel mai utilizat, mecanismul lui de acțiune datorându-se în principal restabilirii ineficacității MDR ("multidrug resistance gene"). Tamoxifenul a fost folosit în multiple studii sub formă de monoterapie, dar fără rezultate evidente în supraviețuire sau în rata de răspuns. Tamoxifenul s-a folosit și asociat cu citostatice (etoposid, doxorubicin) cu rezultate diferite: asocierea cu etoposid a crescut supraviețuirea, în timp ce asocierea cu doxorubicin nu a influențat-o.

Tratamentul antiandrogenic cu ciproteron acetat sau ketoconazol este încă în faza inițială neputându-se trage concluzii pertinente în acest moment.

Modalități noi de tratament propuse pentru cercetare în lume sunt:

- talidomida, cu un important efect antiangiogenic (pornind de la faptul că aceste tumori sunt foarte bine vascularizate)
- talidomida asociată cu interferon sau octreotid
- alte combinații de citostatice: gemcitabina + carboplatina sau irinotecan
- doxorubicin sub forma peghilată (caelyx/doxil) care asigură o prelungire a timpului de circulație dar și o acumulare preferențială în interiorul tumorii și cu efecte adverse mai mici
- acidul retinoic.

BIBLIOGRAFIE

1. DeVita VTJr, Hellman S, Rosenberg SA: Cancer of Liver and Biliary Tree. În Cancer, Principles and Practice of Oncology, 6th edition, 2001, cap. 5, 1162-1177.

2. Llovet JM, Real MI, Montana X et al.: Arterial Embolisation or Chemoembolisation Versus Symptomatic Treatment in-Patients with Unresectable Hepatocellular Carcinoma: A Randomised Controlled Trial. Lancet 359:1734-1739, 2002.

3. Lopez RR, Pan SH, Lois JF et al.: Transarterial Chemoembolization Is a Safe Treatment for Unresectable Hepatic Malignancies. Am Surg 63:923-926, 1997.

4. Yoshioka H, Sato M, Sonomura T et al.: Factors Associated with Survival Exceeding 5 Years after Transcatheter Arterial Embolization for Hepatocellular Carcinoma. Semin Oncol 24 (Suppl 6):29-37, 1997.

5.Hakanson L, Hakanson A, Morales O et al.: Spherex (Degradable Starch Microspheres) Chemo-oclusion Enhancement of Tumor Drug Concentration and Therapeutic Efficacy: An Overview. Semin Oncol 24 (Suppl 6):100-109, 1997.

6. Suzuki M, Suzuki H, Yamamoto T et al.: Indication of Chemoembolization Therapy Without Gelatin Sponge for Hepatocellular Carcinoma: Semin Oncol 24 (Suppl 6):110-155, 1997.

7. Kawai S, Tani M, Okamura J et al.: Prospective and Randomized Trial of Lipiodol Transcatheter Arterial Chemoembolization for Treatment of Hepatocellular Carcinoma: A Comparison of Epirubicin and Doxorubicin (Second Cooperative Study). Semin Oncol 24 (Suppl 6):38-45, 1997.

8. Hashimoto T, Nakamura H, Tomoda K et al.: Hepatocellular Carcinoma Patients Showing Long Term Complete Responses to Chemoembolization. Semin Oncol 24 (Suppl 6):26-28, 1997.

9. Oi H, Kishimoto H, Matsushita M et al.: Antitumor Effect of Transcatheter Oily Chemoembolization for Hepatocellular Carcinoma Assessed by Computed Tomography:Role of Iodized Oil. Semin Oncol 24 (Suppl 6):56-60, 1997.

10.Matsuo N, Uchida H, Sakaguchi H et al.: Optimal Lipiodol Volume in Transcatheter Arterial Chemoembolo Therapy for Hepatocellular Carcinoma Study Based on Lipiodol Accumulation Patterns and Histopathologic Findings. Semin Oncol 24(Suppl 6):61-70, 1997.

11.Jin-no K, Hyodo I, Tanimizu M et al.: Total Necrosis of Hepatocellular Carcinoma with a Combination Therapy of Arterial Infusion of Chemotherapeutic Lipiodol and TranscatheterArterial

Embolization: Report of 14 Cases. Semin Oncol 24 (Suppl 6):71-80, 1997.

12.Tani M, Edamoto Y, Kavai S et al.: Results of 90 Consecutive Hepatectomies for Hepatocellular Carcinoma: A multivariate Analysis of Survival. Semin Oncol 24 (Suppl 6):1-6, 1997.

13.Ono T, Nagasue N, Kohno H et al.: Adjuvant Chemotherapy with Epirubicin and Carmofur after Resection of Hepatocellular Carcinoma:A prospective Randomized Study. Semin Oncol 24 (Suppl 6):18-25, 1997.

14.Yamamoto K, Masuzawa M, Kato M et al.: Evaluation of Combined Therapy with Chemoembolization and Ethanol Injection for Advanced Hepatocellular Carcinoma. Semin Oncol 24 (Suppl 6):50-55, 1997.

CAPITOLUL 20

CHIMIOTERAPIA INTRAARTERIALĂ HEPATICĂ

Liviu VLAD

1. INTRODUCERE 443
2. CHIMIOTERAPIA INTRAARTERIALĂ A TUMORILOR HEPATICE 443
2.1. Tehnica 444
2.2. Complicațiile 447
2.3. Indicațiile și rezultatele chimioterapiei intraarteriale 447
BIBLIOGRAFIE 449

1. INTRODUCERE

Evoluția locală extensivă a unei tumori hepatice, fie primare, fie secundare metastatice determină la un moment dat nerezecabilitatea. Deoarece soluția rațională cu pretenție de radicalitate este rezecția tumorii hepatice, nerezecabilitatea unei tumori orientează inevitabil procedeul terapeutic spre o metodă paliativă. Tumorile hepatice sunt considerate nerezecabile atunci când volumul tumoral este excesiv, iar parenchimul restant nu asigură o rezervă funcțională hepatică adecvată. Nerezecabilitatea mai este determinată și de factori anatomici cum ar fi: invazia convergenței portale, invazia venelor hepatice, invazia venei cave și extensia tumorală la segmentul I.[1]

În bilanțul preoperator este foarte importantă evaluarea acestor criterii, mijloacele imagistice actuale cele mai utile fiind: tomografia computerizată, scintigrafie radioimunologică ("radioimmune scanning") cu anticorpi monoclonali marcați radioactiv, anti-antigene din tumori colo-rectale,[2] ultrasonografia intraoperatorie[3] și laparoscopia diagnostică. [4,5]

Obiectivele tratamentului în cazul nerezecabilității sunt: influențarea creșterii tumorale sau diminuarea volumului tumoral pentru o eventuală convertire la rezecabilitate, diferite procedee de distrugere a tumorii cum ar fi criochirurgia și radiofrecvența.

Influențarea creșterii tumorale se poate face prin chimioterapie sistemică, diferite procedee de devascularizare hepatică, chimioterapie intraarterială, chimioembolizări pe cale arterială, portală sau combinat.

2. CHIMIOTERAPIA INTRAARTERIALĂ A TUMORILOR HEPATICE

Ideea aplicării chimioterapiei intraarteriale provine din rezultatele nesatisfăcătoare obținute cu chimioterapia sistemică în tratamentul tumorilor hepatice. Metastazele cancerului colo-rectal au arătat un răspuns mai slab la chimioterapia sistemică.[6] Frecvența mare a metastazelor hepatice în cancerele colo-rectale, 70%[7] și răspunsul slab la chimioterapia sistemică au orientat tratamentul spre o chimioterapie intraarterială hepatică.

Infuzia intraarterială a agenților chimioterapeutici este foarte eficace la ora actuală, grație existenței unor dispozitive speciale, administrarea făcându-se cu ajutorul unor pompe cu debit și volum variabil, astfel construite. Tipurile noi de catetere siliconate conectate la camere (port) cu plasare subcutanată au o bună tolerabilitate și au resuscitat interesul pentru chimioterapia intraarterială.

Argumentele raționale pentru chimioterapia intraarterială hepatică se bazează pe criterii anatomice și farmacologice.

Tumorile hepatice și foarte frecvent metastazele, au o irigație arterială, pe când hepatocitele normale au o irigație predominant portală, sau mixtă (arteră, portă).[8] Injectarea unui agent chimioterapeutic pe cale arterială sau portală nu dă concentrații hepatice diferite,[9] dar concentrația la nivelul tumorii este semnificativ mai crescută în cazul administrării intraarteriale hepatice.[10]

Folosirea unor agenți chimioterapeutici a căror extracție la nivelul ficatului este maximă după prima traversare, asigură concentrații locale crescute comparativ cu o toxicitate generală scăzută. Ensminger și colab. au demonstrat că 94-99% din 5-fluoro 2-deoxiuridină este extrasă de ficat în cursul primei traversări hepatice, comparativ cu numai 19-55% în cazul administrării 5-fluorouracilului.[11] Tabelul 1 redă avantajele administrării intraarteriale a diferiților agenți chimioterapeutici.[12] De asemenea, unii agenți asigură la concentrații mai mici, dar crescânde, un răspuns terapeutic mai bun în cazul administrării intraarteriale.

Medicamentele cu o rată ridicată a "clearance"-lui corporal sunt foarte utile pentru adminstrarea intraarterială, deoarece rata de schimb a fluxului arterial hepatic (100-1500 ml/min), asigură concentrații progresive la nivelul ficatului.[13] La medicamentele care nu sunt epurate rapid, concentrația sistemică prin recirculație face să dispară avantajul administrării intraarteriale.[14]

Nu în cele din urmă, chimioterapia intraarterială hepatică se dovedește eficace în cazul tumorilor metas-

Tabelul 1 Substanţe folosite în chimioterapia intraarterială.[11]

Agentul chimioterapic	Timp de înjumătățire (minute)	Creșterea estimată prin administrare intraarterială
Fluorouracil (5-FU)	10	5-10 x
5-fluorouracil-2-dezoxyuridine (5-FUDR)	**< 10**	**100-400** x
Bischlorethylnitrosurea (BCNU)	< 5	6-7 x
Mitomycin C	< 10	6-8 x
Cisplatin	20-30	4-7 x
Adriamycin (Doxorubicine hydrochloride)	60	2 x
Dichloromethotrexate (DCMTX)	-	6-8 x

tatice ale cancerului colorectal, deoarece "pattern"-ul creșterii acestora este progresiv ("stepwise"). Conform acestei teorii metastazarea cancerului se produce pe cale portală mai întâi la ficat și pe urmă la plămân sau alte organe.[15,16] Or, dacă terapia intraarterială hepatică este agresivă, ea va preveni propagarea ulterioară a metastazării, asigurând prelungirea supraviețuirii acestor pacienți.

2.1. Tehnica

Plasarea cateterului în artera hepatică se poate face: chirurgical, prin manevre selective de angiologie intervențională, sau pe cale combinată.

1. Plasarea chirurgicală se face prin laparotomie. Majoritatea cazurilor sunt explorate chirurgical, întrucât cu această ocazie se precizează în mod cert stadializarea și caracterul nerezecabil al tumorii, atât prin explorarea largă care se face, cât și cu ajutorul ecografiei intraoperatorii, care completează relațiile obținute numai prin inspecție și palpare. După decizia privind caracterul nerezecabil al tumorii, se va proceda la tehnica plasării intraateriale a cateterului.

   Pentru o corectă terapie intraarterială trebuie avute în vedere și variantele anatomice ale arterei hepatice. Tipul cel mai frecvent întâlnit este *varianta clasică* în care artera hepatică comună provine din trunchiul celiac și dă ramura gastroduodenală, după care se divide în artera hepatică dreaptă și stângă. Variantele anatomice sunt redate în Fig.1.[17] Aceste variante includ *trifurcarea* unde originea arterei gastroduodenale și ramificația arterei hepatice drepte și stângi se fac în același punct, sau originea arterei hepatice stângi se face mult înaintea ramificației arterei gastroduodenale, *artera hepatică stângă fiind autonomă*, această ultimă situație fiind prezentă la 20% dintre pacienți. Alteori *artera hepatică dreaptă provine din artera mezenterică superioară* (11%), iar artera gastroduodenală și artera hepatică stângă provin din trunchiul celiac. O situație mai rară este originea arterei hepatice stângi din artera gastrică stângă, iar originea arterei hepatice drepte împreună cu artera gastroduodenală provine din trunchiul celiac. Tot o situație rară o constituie *tripla irigație arterială a ficatului*: cu ramuri distincte din artera mezenterică superioară, trunchiul celiac și artera gastrică stângă.

   După recunoașterea tipului anatomic de vascularizație arterială se va diseca la nivelul pedicului hepatic arborizația arterială, punându-se în evidență artera gastroduodenală, a cărei cale va fi utilizată pentru introducerea cateterului în artera hepatică proprie, pentru a se asigura o cale cât mai selectivă pentru administrarea intrahepatică a agentului chimioterapeutic. Artera gastroduodenală se ligaturează distal, iar artera hepatică comună și cea proprie se ocluzionează temporar cu două cleme vasculare (bulldog). Se practică o arteriotomie longitudinală la nivelul arterei gastroduodenale, după care se introduce cateterul. Cateterul se fixează prin două ligaturi (Fig.2), lumenul său rămânând permeabil și asigurând infuzia direct în artera hepatică comună. Plasarea corectă

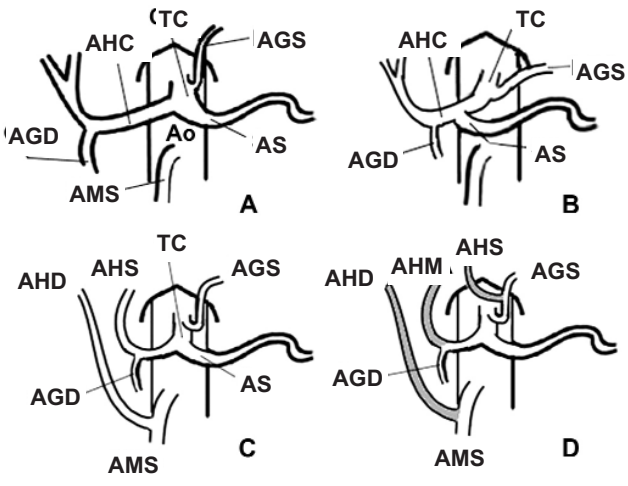

Fig.1 Variantele anatomice ale arterei hepatice.
A -varianta clasică; B -varianta cu trifurcare; C - artera hepatică dreaptă provine din mezentarică; D - irigaţia arterială triplă, distinctă a ficatului; TC- trunchiul celiac; AGS-artera gastrică stângă; AS-artera splenică; AHC-artera hepatică comună; AGD-artera gastro-duodenală; AMS-artera mezenterică superioară; AHD-artera hepatică dreaptă; AHM-artera hepatică medie; AHS-artera hepatică stângă.

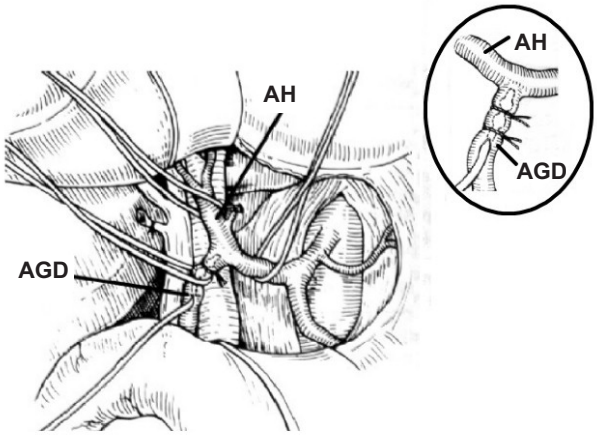

Fig.2 Inserţia cateterului în cazul variantei clasice[18]
AH-artera hepatică; AGD-artera gastro-duodenală.

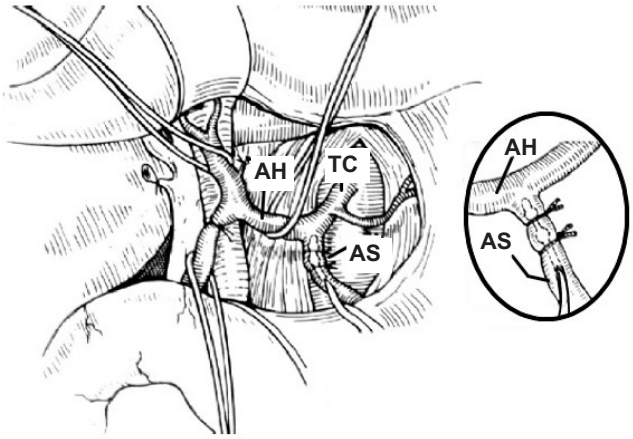

Fig.3 Inserţia cateterului în cazul variantei cu trifurcare[18]
AS-artera splenică; AH-artera hepatică.

și ligaturile aplicate vor asigura o solidă poziționare și vor evita ajungerea substanței în alte teritorii arteriale, în afara celei intrahepatice. După montarea camerei de injectare (port) întregul sistem va fi heparinat, ea fiind necesară ulterior săptămânal, pentru a menține permeabilitatea sistemului.

În cazul existenței variantei arteriale cu trifurcație, un acces bun pentru perfuzia intrahepatică se va obține prin plasarea retrogradă a cateterului prin artera splenică (Fig.3). În caz de artere hepatice distincte, dreaptă și stângă, se va plasa cateterul în artera care este mai dezvoltată, iar cealaltă, nondominantă, se va putea ligatura, realizându-se o perfuzare încrucișată ("cross perfusion") prin artera dominantă la teritoriul arterei ligaturate.[18]

În cazul în care artera hepatică dreaptă provine direct din artera mezenterică superioară se vor

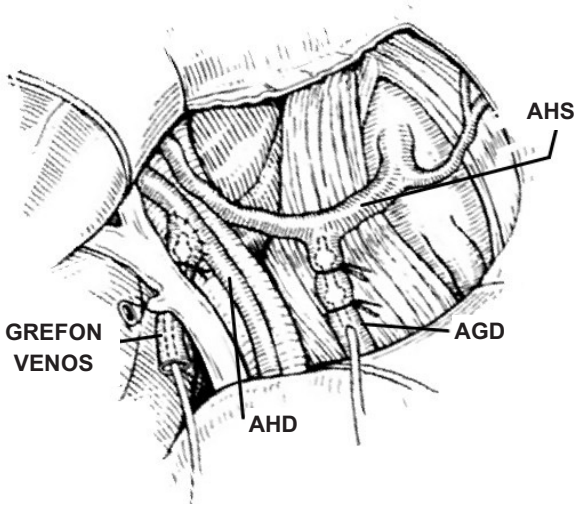

Fig.4 Inserţia cateterului în cazul arterei hepatice drepte autonome.[18] AHD-artera hepatică dreaptă; AGD-artera gastroduodenală; AHS-artera hepatică stângă.

plasa două catetere. Unul prin artera gastroduodenală în artera hepatică stângă, iar cu ajutorul unui grefon autolog de venă safenă se va implanta ca-teterul prin intermediul acestui grefon în artera hepatică dreaptă, conservându-se fluxul arterei hepatice drepte (Fig.4).

În privința îngrijirilor postoperatorii se impune administrarea profilactică a inhibitorilor de H2 pentru a reduce riscul apariției ulcerelor gastroduodenale și se va efectua heparinizarea sistemului săptămânal.

2. Plasarea percutanată se face prin tehnicile de angiologie intervențională, după principiul angiografiei selective. Dacă cateterizarea este precedată de o chimioembolizare, în continuare se poate recurge la lăsarea unui cateter în poziția deja reperată pe care se va efectua administrarea în continuare a chimioterapiei. Inconvenientele metodei sunt reprezenate de parcursul intravascular lung al cateterelor și de riscul dislocării, mai ales când s-a optat pentru calea brahială sau femurală.[19]
3. Plasarea combinată. Trebuie menționat că, pentru a evita laparotomia, au fost încercate diverse căi de plasare a cateterelor în artera hepatică cum ar fi: plasarea prin vena femurală,[20] prin vena humerală,[21] prin vena axilară,[22] sau pe cale laparoscopică.[23] Colectivul de la Spitalul Paul Brousse, Paris utilizează o tehnică chirurgicală minim invazivă, fără laparotomie asociată cu plasarea retrogradă a unui cateter, via arteră intercostală.[24]
Tehnica. Sub anestezie generală se practică o incizie de cca. 5 cm la nivelul coastei a X-a, în dreptul liniei medioclaviculare, cu descoperirea și izolarea arterei intercostale. Capătul distal al arterei se ligaturează, iar proximal în arteră se introduce un cateter cu ajutorul unui ghid metalic. Sub control fluroscopic retrograd cateterul este introdus și poziționat în artera hepatică (Fig.5). Dificultăți pot apărea când originea axului celiac se face printr-un unghi ascuțit. În cazurile cu arteră hepatică dreaptă autonomă, accesul se va face retrograd prin artera mezenterică superioară. Datorită calibrului arterei intercostale nu se pot utiliza catetere cu mărime superioară la 3-5 F. Cateterul va avea atașat la extremitatea opusă un port pentru acces, care va fi plasat subcutanat în regiunea toraco-abdominală stângă. Corecta plasare și perfuzie intrahepatică se va controla prin scintigramă, injectându-se la nivelul sistemului Technețiu 99m. Chimioterapia poate fi începută deja din ziua V-a, iar menținerea

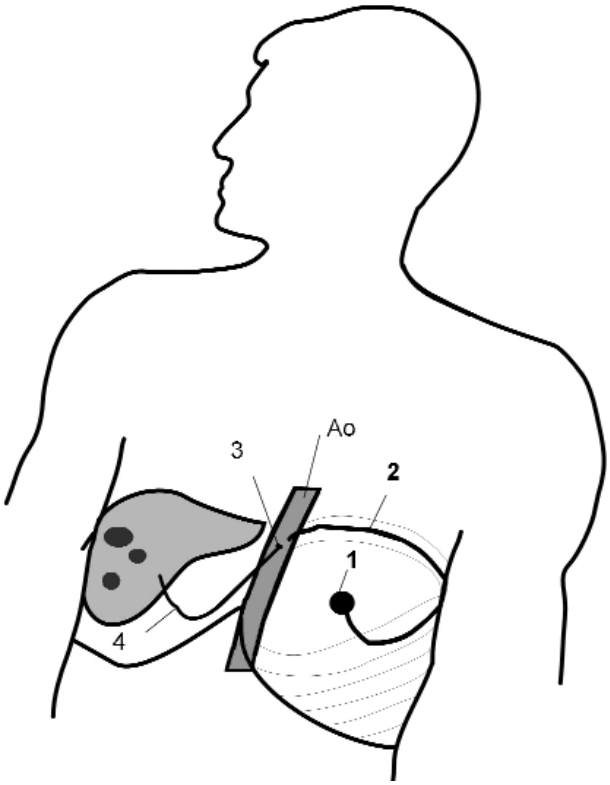

Fig.5 Plasare retrogradă via artera intercostală.[24]
1-port implantabil; 2-artera intercostală stângă; 3-trunchiul celiac; 4-cateter în artera hepatică comună.

permeabilității sistemului se va face prin spălarea săptămânală cu ser heparinat. Metoda are avantaje și inconveniente. Avantajele constau în relativa simplitate tehnică, imobilitatea sistemului care evită dislocările și un foarte scurt parcurs intraaortic al cateterului.

Inconvenientele metodei ar fi:

- lipsa evaluării complete a stadiului tumoral, deoarece nu se face laparotomia; complicațiile din partea colecistului deoarece nu se poate face colecistectomia profilactică;
- neligaturarea arterei gastroduodenale ar favoriza apariția ulcerelor duodenale prin toxicitatea chimioterapiei asupra mucoasei gastro-duodenale;
- variantele anatomice multiple la nivelul vascularizației arteriale hepatice necesită o evaluare angiografică minuțioasă preoperatorie.[25] Varianta anatomică nu are influență notabilă asupra eficacității chimioterapiei intraarteriale, rezultatele fiind comparabile cu cele obținute la cei cu anatomie normală.[26]

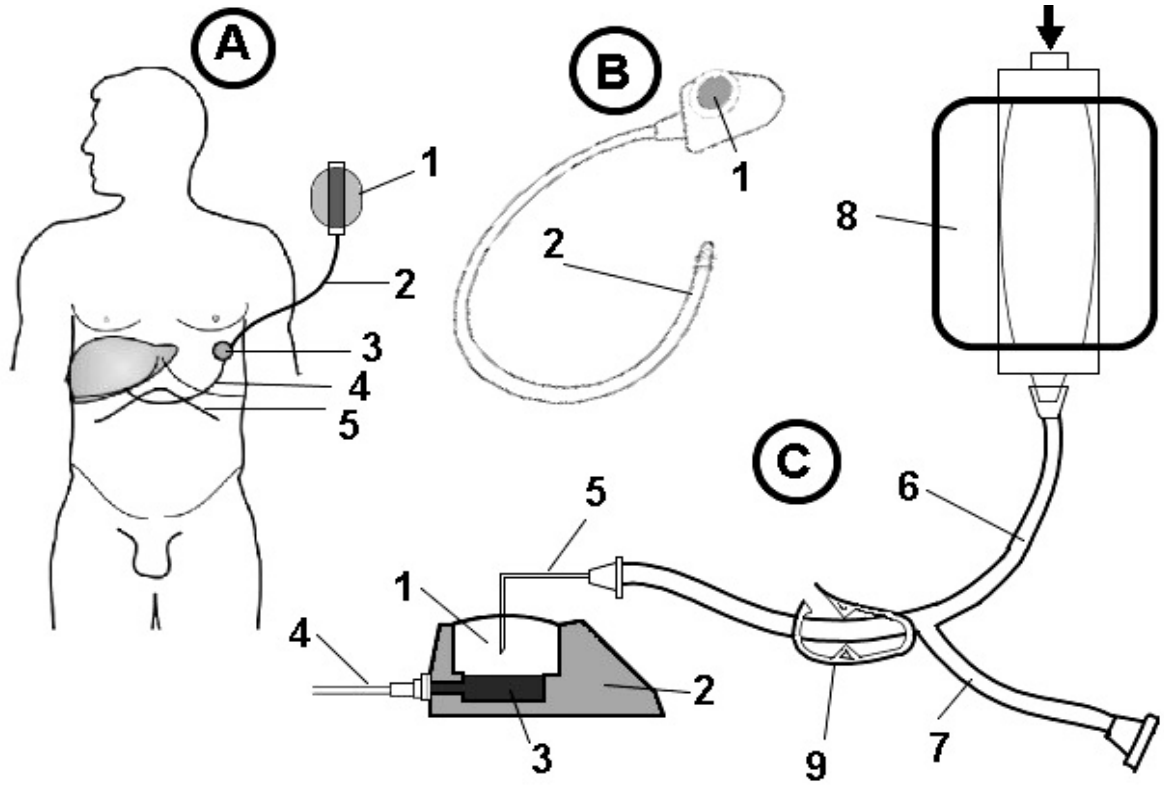

Fig.6 Sistemele perfuziei intraarteriale hepatice pentru chimioterapie. A) Sistemul complet instalat la pacient; 1-pompa de infuzie; 2-conexiunea dintre pompa şi portul de injectare; 3- portul de acces implantat subcutanat; 4- cateterul intraarterial; 5-incizia pentru implantarea chirurgicală. B) Cateterul intraarterial cu portul implantabil; 1- camera de injectare; 2-cateterul intraarterial radio-opac. C) Sistemul de perfuzie. 1- sept de silicon; 2-membrană de răşină epoxi; 3-camera de titanium; 4-conectarea la cateter; 5- ac angulat pentru puncţionarea portului; 6- sistemul de conectare între port şi pompă; 7- acces cu două căi; 8-pompa; 9- clemă pentru ocluzie.

Sistemul de administrare intraarterial se compune din: (Fig.6)

- cateterul cu inserție intraarterială (diferite calibre) de obicei siliconate, radioopace, confecționate dintr-un material cu bună tolerabilitate biologică (polyurethane);
- portul – camera de injectare, confecționat din Titanium/Epoxy, cu cameră unică pentru drogurile care sunt compatibile și cu dublă cameră în caz de administare de droguri care prezintă incompatibilitate fizico-chimică în amestec;
- sistemul de racordare între pompă și port, care permite multiple puncționări percutanate (de ordinul sutelor) ale portului plasat subcutanat. Acest sistem are mai multe căi și permite un acces paralel în timpul funcționării pompei.
- pompa are din fabricație diferite tipuri și permite administrarea de diferite cantități la intervale variabile, privind volumul și ritmul administrării drogurilor citostatice, în funcție de alegerea diferitelor protocoale ale chimioterapiei.

2.2. Complicațiile

Cele de ordin tehnic sunt reprezentate de: perfuzia extrahepatică, perfuzia ineficace, trombozarea cateterului sau arterei, defectele de pompă. Pentru a fi siguri de permeabilitatea și buna poziționare a sistemului se impune un control înainte de începerea chimioterapiei. Corecta plasare și permeabilitatea sistemului se poate controla efectuând o scintigramă hepatică prin administrarea pe cateter a 3-5 mCi Technețiu 99m MAA (macroagregat de albumină), sau printr-o angiografie a sistemului. Angiografia poate arăta și alte căi extrahepatice, prin ramuri arteriale originare din artera hepatică, care nu au fost legate și care pot contribui la eșecul metodei. Perfuzarea cu citostatice a altor teritorii decât ficatul, poate determina apariția ulcerelor gastro-duodenale, a pancreatitelor severe, a colecistitei acute, motiv pentru care aceste situații trebuie corectate înainte de începerea chimioterapiei. Dacă plasarea cateterului se face prin laparotomie se va asocia colecistectomia profilactică, pentru a preveni complicațiile de tipul necrozei veziculare, sau a colecistitei gangrenoase. Alte complicații biliare citate au fost: necroza căii biliare principale și colangita scleroasă.[27]

O altă complicație observată în aceste cazuri este apariția ulcerelor gastro-duodenale, care sunt în legătură cu efectele citostaticelor care ajung în teritorii de perfuzie extrahepatică. Prevenirea acestora se poate face prin excluderea vaselor care provin din artera hepatică (artera gastro-duodenală, artera pancreatico-duodenală) și prin administrarea profilactică de inhibitori ai receptorilor H2.[28]

Tabelul 2 Incidenţa complicaţiilor chimioterapiei intra-arteriale.

Tipul complicației	Număr	Procentaj %
perfuzia extrahepatică	6	3
perfuzia incompletă	5	1,7
ulcere gastrice	3	1,0
tromboza arterială / cateter	14	4,7
hemoragia	1	0,3
pneumonia	3	1,0
infecția	2	0,7
defecte de pompă	2	0,7
Morbiditatea generală	**34**	**11,8**
Mortalitatea	**2**	**0,7**

Complicațiile septice pot surveni și sunt reprezentate de: pneumonii, infecții urinare, supurația plăgii, infecția din jurul port-cateterului. Pentru prevenirea lor se impune o riguroasă asepsie, o protecție cu antibiotice în primele 48 de ore postoperator și o energică antibioterapie sistemică dacă complicațiile infecțioase și-au făcut apariția.

Efectele secundare generale de tipul depresiei medulare, a scăderii elementelor figurate sanguine sunt absente în cazul administrării intraarteriale. Doar în cazul administrării intrahepatice a Mytomicinei C a fost raportată scăderea trombocitelor. Leziunile hepatice secundare chimioterapiei intraarteriale sunt caracterizate prin infiltrate cu mononucleare difuze sau în spațiile porte, atrofii focale ale hepatocitelor, îngroșări fibroase ale pereților arterelor mici, cu obstruarea lor și o creștere accentuată a formării de colagen.[29] Hepatotoxicitatea poate fi prevenită printr-o strânsă monitorizare a testelor funcționale hepatice (bilirubină, transaminaze, fosfatază alcalină) și prin administrarea intrahepatică de Dexametason.[30]

Tabelul 2 sintetizează incidența celor mai frecvente complicații în legătură cu chimioterapia intraarterială hepatică.[31]

2.3. Indicațiile și rezultatele chimioterapiei intra-arteriale

Chimioterapia intraarterială are ca bază rațională ideea că tumorile hepatice maligne au predominant o irigație arterială din momentul creșterii tumorale.[32]

Chimioembolizarea folosește material embolizant (lipiodol, gel foam, Ivalon-polyvinyl sponge particles) pe care se fixează un agent chimioterapeutic și care

asigură un contact prelungit cu țesutul tumoral și induce prin embolizare și ischemia tumorii. Cele două procedee constituie un arsenal terapeutic paliativ foarte utilizat pentru cancerele hepatice nerezecabile. Chimioembolizarea este rezervată pentru reducerea tumorală sau pentru paliația carcinomului hepatocelular (CHC).

Chimioterapia intraarterială are o indicație mai largă, asigurând accesul direct al agentului chimioterapic la nivelul tumorii, răspunsul terapeutic fiind crescut, în timp ce toxicitatea generală este scăzută. Dubla irigație arterială și portală a ficatului face ca agenții chimioterapici să nu se distribuie la țesutul hepatic normal, diminuându-se astfel hepatotoxicitatea.

Chimioterapia intrarterială în carcinomul hepatocelular (CHC)

Volumul tumoral în formele masive și difuze ale CHC limitează serios posibilitățile chirurgicale (rezecție, transplantare). Acestor cazuri la început le-a fost rezervată chimioterapia sistemică (Doxorubicina, Mitomicina C, 5-FU) dar rezultatele au fost dezamăgitoare, deoarece răspunsul terapeutic maxim a fost numai de 20%, fără influențarea semnificativă a ratei de supraviețuire.[33,34,35,36] Chimioterapia intraarterială a arătat rezultate cu o rată de răspuns de 50% și sensibil o supraviețuire mai lungă.[37] Metoda de elecție pentru CHC rămâne totuși chemoembolizarea, rezultatele depind în cazul CHC pe ciroză de clasa Child. Mortalitatea este crescândă paralel cu gravitatea cirozei, fiind de 2.8% pentru clasa Child A, 8% pentru clasa B și 37% pentru clasa C.[38] Multe centre de chirurgie hepatică preferă aplicarea chemoembolizării ca o măsură preoperatorie în vederea reducerii volumului tumoral cu convertire la rezecabilitate, sau ca o temporizare în vederea transplantării.[39,40]

Chimioterapia intraarterială în metastazele hepatice ale cancerului colo-rectal

Creșterea frecvenței cancerului colorectal (133.500 de îmbolnăviri în USA în 1996, cu o mortalitate de 54.900 cazuri) arată importanța problemei. Metastazarea hepatică este foarte frecventă și poate rămâne destul de mult timp doar la nivel hepatic.[41] Studii prospective randomizate cu evaluarea comparativă a chimioterapiei intraarteriale (HAI) față de chimioterapia sistemică au arătat rate de răspuns favorabile între 42-62%, în cazul HAI față de 21% pentru chimioterapia sistemică în cazul administrării FUDR sau 5-FU.[42,43] Tabelul 3 reunește diversele trialuri prospective privind rezultatele chimioterapiei intraarteriale față de chimioterapia sistemică.

Chimioterapia intraarterială în metastazele hepatice ale tumorilor neuroendocrine

Tumorile rezultate din proliferarea celulelor neuroendocrine de la nivelul tractului gastrointestinal, pancreasului sau bronșiilor dau frecvent metastaze hepatice, manifestându-se clinic printr-o varietate de simptoame, datorate secreției necontrolate de peptide active. Din păcate caracterul multiplu al acestor metastaze limitează rezecabilitatea chirurgicală a acestor tumori. Rezultatele chimioterapiei intraarteriale în aceste metastaze arată rezultate clinice mai bune în corelație cu morfologia tumorală. Volumul și vascularizația tumorii par a fi mai puțin influențate decât simptoamele determinate de secreția de peptide active. Ruszniewski [cit.[49]] raportează rezultate bune ale HAI mai ales în corelație cu administrarea de octreotid în prevenirea crizelor determinate de metastazele tumorilor carcinoide. Răspunsul cel mai bun s-a obținut în cazul metastazelor tumorilor carcinoide, care au arătat o scădere a volu-

Tabelul 3 Studii prospectiv-comparative între chimioterapia intraarterială şi cea sistemică.

AUTORI	NR.PACIENȚI		răspuns (%)		*p*	Supraviețuirea medie în luni		Crossover
	HAI	Sys	HAI	Sys		HAI	Sys	
Rougier[44]	81	82	43	9		23%	13%	nu
						2 ani supravieţuire		
Kemeny [45]	48	50	50	20	0,0010	17	12	da
Chang[46]	21	29	62	17	<0,0030	22%	15%	nu
						2 ani supravieţuire		
Hohn[47]	50	65	42	10	0,0001	16,7	16,1	da
Martin[48]	33	36	48	21	0,0200	12,6	10,5	nu

mului tumoral la 1/3 din pacienți și o scădere de 50% a secreției hormonale la 1 din pacienți.[49]

Perfuzia intraarterială hepatică asociată cu izolarea venoasă a ficatului și chemofiltrare extracorporeală

Ideea procedeului provine de la eforturile de a reduce toxicitatea generală a unor citostatice administrate intraarterial hepatic. Curley a descris un sistem prin care se realizează o infuzie selectivă intrahepatică pe cale percutanată, transfemurală. Un alt sistem de cateterizare venoasă blochează prin vena cavă sângele ce vine de la ficat și îl trece printr-un dispozitiv de hemofiltrare (cu filtre de carbon) extracorporal și pe urmă îl reintroduce în circulație via vena jugulară internă. Studiile cu această metodă au vizat în principal administrarea Doxorubicinei, evidențiindu-se o reducere cu 90% a drogului după chemofiltrare. Astfel se poate realiza o doză maximă la nivelul ficatului și o puternică reducere a concentrației sistemice a doxorubicinei.[50]

S-a putut obține astfel o citoreducție la nivel tumoral în cazul CHC și o convertire la rezecabilitate chirurgicală. Un alt aspect al izolării venoase a ficatului implică rezistența tumorală față de agenții chimioterapeutici. Ficatul normal și tumorile hepatice pot secreta o P-glicoproteină, care este o pompă de eflux transmembranară pentru toxinele lipofile care pot fi induse de drogurile chimioterapeutice. Pentru a bloca această pompă se poate recurge la agenți farmacologici (verapamil), sau se crește doza de citostatic care determină o toxicitate sistemică crescută. Experimental s-a obținut potențarea efectului doxorubicinei prin creșterea dozei acesteia asociată cu doze mari de verapamil. Efectul sporit a acestei combinații a avut ca expresie creșterea enzimelor de citoliză hepatică. Din aceste motive combinația acestor droguri nu este tolerată de pacienții cu rezervă hepatică limitată.

Chimioterapia intraarterială hepatică (HAI) face parte din protocoalele de terapie a tumorilor hepatice primitive și secundare. HAI induce regresiunea tumorală la pacienții cu metastaze ale cancerului colorectal. Cercetările actuale continuă pentru a găsi combinații noi de agenți chimioterapeutici pentru a potența eficacitatea chimioterapiei adjuvante sistemice. Esența HAI rămâne realizarea unei concentrații sporite la nivel tumoral hepatic cu reducerea paralelă a toxicității sistemice.

BIBLIOGRAFIE

1. Launois B. Métastases hépatiques des cancers colorectaux. Quel sont les éléments anatomiques hépatiques qui vous font rennoncer a l'éxérčse ? Ann Chir 44:193-201, 1990.
2. Adbel-Nabi H, Doerr R J, Clinical application of Indium-111-labeled monoclonal antibody imaging in colorectal cancer patients. Sem Nucl Med 23:99–113, 1993.
3. Castaing D, Emond J, Kunstlinger F et al. Utility of operative ultrasound in the surgical management of liver tumors. Ann Surg 204:600–605, 1986.
4. John T, Grieg JD, Crosbie JL et al. Superior staging of liver tumors with laparoscopy and laparoscopic ultrasound. Ann Surg 220: 711–719, 1994.
5. Babineau TJ, Lewis WD, Jenkins RL et al. Role of staging laparoscopy in the treatment of hepatic malignancy. Am J Surg 167:151–155, 1994.
6. Kemeny N, Golbey R. A chemotherapeutic approach to colorectal carcinoma. În Neoplasms of the colon, rectum and anus. Stearns M W Jr (ed). Wiley, New York, 1980, 155–168.
7. Daly J, Kemeny N. The therapy of colorectal hepatic metastases. În Important advances in oncology. DeVita V T, Hellman S, Rosenberg S (eds). Lippincott, New York, 1986, 251–268.
8. Breedis C, Young C. The blood supply of neoplasms in the liver. Am J Pathol 30:969-971, 1954.
9. Seifert P, Baker L, Reed M et al. Comparison of continuously infused 5-fluorouracil with bolus injection in treatment of patients with colorectal adenocarcinoma. Cancer 36:123-129, 1975.
10. Sigurdson E R, Ridge J A, Kemeny N, Daly J M. Tumor and liver drug uptake following hepatic artery and portal vein infusion. J Clin Oncol 5:1936–1940, 1987.
11. Ensminger W D, Rosowsky A, Raso V. A clinical pharmacological evaluation of hepatic arterial infusions of 5-fluoro-2-deoxyuridine and 5-fluorouracil. Cancer Res 38:3784–3792, 1978.
12. Ensminger W D, Gyves J W. Clinical pharmacology of hepatic arterial chemotherapy. Semin Oncol 10:176–182, 1983.
13. Collins J M, Pharmacologic rationale for regional drug delivery. J Clin Oncol 2:498–504, 1984.
14. Collins J M. Pharmacologic rationale for hepatic arterial therapy. Recent Results Cancer Res 100:140–148, 1986.
15. Weiss L, Grundmann E, Torhorst J et al. Hematogenous metastatic patterns in colonic carcinoma: an analysis of 1541 necropsies. J Pathol 150:195–203, 1986.
16. Weiss L. Metastatic inefficiency and regional therapy for liver metastases from colorectal carcinoma. Register of Cancer Treatments 2:77–81, 1989.
17. Castaing D, Smail A. Anatomie du foie et des voies biliaires. În Encycl Med Chir (Elsevier, Paris), Hépatologie, 7-001-A-10,1999,12.
18. McArdle CS. Management of hepatic malignancy by hepatic arterial infusion of chemotherapy. În Rob & Smith's Operative Surgery - Hepatobiliary and Pancreatic surgery. Carter D, Russell RCG, Pitt H, Bismuth H (eds). Chapman & Hall, London, 1996, 58-59.
19. Oberfield RA, McCaffrey JA, Polio J, et al. Prolonged and continuous percutaneous intra-arterial hepatic infusion chemotherapy in advanced metastatic liver adenocarcinoma from colorectal primary cancer. Cancer 44:414-423, 1979.
20. Matsumada T, Yamagishi H, Bong Jin M et al. Laparotomy versus interventional radiological procedures for implantation of arterial infusion devices. Surg Today 27:398-402, 1997.
21. Cohen AM, Wood WC, Greenfield A et al. Transbrachial

hepatic arterial chemotherapy using an implanted infusion pump. Dis Colon Rectum 23:223-227, 1980.

22. Cohen AM, Greenfield A, Wood WC et al. Treatment of hepatic metastases by transaxillary hepatic artery chemotherapy using an implanted pump. Cancer 51:2013-2019, 1983.

23. Feliciotti F, Paganini A, Guerrieri M et al. Laparoscopic intraarterial catheter implantation for regional chemotherapy of the liver metastases. Surg Endosc 449-452, 1996.

24. Castaing D, Azoulay D, Fecteau AH, Bismuth H. Implantable hepatic arterial infusion device: Placement without laparotomy via an intercostal artery. J Am Coll Surg 187:565-568, 1998.

25. Hiatt JR, Gabbay J, Busuttil RW. Surgical anatomy of the hepatic arteries in 1000 cases. Ann Surg 220:50-52, 1994.

26. Doughty JC, Warren H, Anderson JH, et al. Response to regional chemotherapy in patients with variant hepatic arterial anatomy. Br J Surg 83:652-653, 1996.

27. Kemeny M, Battifora H, Blayney D, et al. Sclerosing cholangitis after continuous hepatic artery infusion of FUDR. Ann Surg 202:176-181, 1985.

28. Hohn DC, Stagg RJ, Price DC, et al. Avoidance of gastroduodenal toxicity in patients receiving hepatic arterial 5-fluoro-2'-deoxyuridine.J Clin Oncol 3:1257–1260, 1985.

29. Pettavel J, Gardiol D, Bergier N, et al. Necrosis of main bile ducts caused by hepatic artery infusion of 5-fluoro-2-deoxyuridine.Register of Cancer Treatments 1:83–92, 1988.

30. Kemeny N, Seiter K, Niedzwiecki D, et al. A randomized trial of intrahepatic infusion of fluorodeoxyuridine with dexamethasone versus fluorodeoxyuridine alone in the treatment of metastatic colorectal cancer. Cancer 69:327–334, 1992.

31. Kemeny N, Daly J, Oderman P et al. Hepatic artery pump infusion toxicity and results in patients with metastatic colorectal carcinoma. J Clin Oncol 2:595–600, 1984.

32. Ackerman NB. The blood supply of experimental liver metastases: IV. Changes in vascularity with increasing tumor growth. Surgery 75:589–596, 1974.

33. Olweny CLM, Katongole-Mbidde E, Bahendeka S et al. Further experiences in treating patients with hepatocellular carcinoma in Uganda. Cancer 46:2717–2722, 1980.

34. Lai CL, Wu PC, Chan GC, et al. Doxorubicin vs. no antitumor therapy in an inoperable hepatocellular carcinoma: a prospective randomized trial. Cancer 62:479–483, 1988.

35. Falkson G, MacIntyre JM, Moertel CG, et al. Primary liver cancer: an Eastern Cooperative Oncology Group trial. Cancer 54:970–977, 1984.

36. Falkson G, Ryan LM, Johnson LA, et al. A random phase II study of mitoxantrone and cisplatin in patients with hepatocellular carcinoma. An ECOG study. Cancer 60:2141–2145, 1987.

37. Atiq O T, Kemeny N, Niedzwieki D, et al. Treatment of unresectable primary liver cancer with intrahepatic fluorodeoxyuridine and mitomycin C through an implantable pump. Cancer 69:920–924, 1992.

38. Bismuth H, Morino M, Sherlock D, et al. Primary treatment of hepatocellular carcinoma by arterial chemoembolization. Am J Surg 163:387–394, 1992.

39. Hwang TL, Chen MF, Lee TY, et al, Resection of hepatocellular carcinoma after transcatheter arterial embolization. Arch Surg 122:756–759, 1987.

40. Yu YQ, Xu DB, Zhou XD, et al. Experience with liver resection after hepatic arterial chemoembolization for hepatocellular carcinoma. Cancer 71:62–65, 1993.

41. Choi J. Regional transcatheter therapy of hepatic neoplasms. Cancer Control: JMCC 3:407-413, 1996.

42. Kemeny M M, Goldberg D, Beatty JD, et al. Results of a prospective randomized trial of continuous regional chemotherapy and hepatic resection as treatment of hepatic metastases from colorectal primaries. Cancer 57:492, 1986.

43. Kemeny N, Daly J, Oderman P, Niedzwiecki D, Shurgot B. Prognostic variables in patients with hepatic metastases from colorectal cancer: importance of medical asessment of liver involvement. Cancer 63:742–747, 1989.

44. Rougier P, Laplanche A, Huguier M, et al. Hepatic arterial infusion of floxuridine in patients with liver metastases from colorectal carcinoma: long-term results of a prospective randomized trial. J Clin Oncol 10:1112–1118, 1992.

45. Kemeny N, Seiter K, Niedzwiecki D, et al. A randomized trial of intrahepatic infusion of fluorodeoxyuridine with dexamethasone versus fluorodeoxyuridine alone in the treatment of metastatic colorectal cancer. Cancer 69:327–334, 1992.

46. Chang AE, Schneider PD, Sugerbaker PH. A prospective randomized trial of regional versus systemic continuous 5-fluorodeoxyuridine chemotherapy in the treatment of colorectal liver metastases. Ann Surg 206:685–693, 1987.

47. Hohn DC, Stagg RJ, Friedman M, et al. A randomized trial of continuous intravenous versus hepatic intra-arterial floxuridine in patients with colorectal cancer metastatic to the liver: the Northern California Oncology Group trial. J Clin Oncol 7:1646–1654, 1989.

48. Martin JK Jr, O'Connell MJ, Wieand HS, et al. Intra-arterial floxuridine vs systemic fluorouracil for hepatic metastases from colorectal cancer. A randomized trial. Arch Surg 125:1022-1027, 1990.

49. Oberg K, Norheim I, Theodorsson E. Treatment of malignant midgut carcinoid tumours with a long-acting somatostatin analogue octreotide. Acta Oncol 30:503–507, 1991.

50. Curley SA, Byrd DR, Newman RA, et al. Hepatic arterial infusion chemotherapy with complete hepatic venous isolation and extracorporeal chemofiltration: a feasability study of a novel system. Anticancer Drugs 2:175–183, 1991.

CAPITOLUL 21

DISTRUCȚIA TUMORILOR HEPATICE FOLOSIND HIPERTERMIA

Victor TOMULESCU, Mirela BOROȘ, Irinel POPESCU

1. INTRODUCERE 453
2. INDICAȚII 453
3. CONTRAINDICAȚII 453
4. DISTRUCȚIA TUMORALĂ CU RADIOFRECVENȚĂ 453
5. DISTRUCȚIA TUMORALĂ CU MICROUNDE 455
6. DISTRUCȚIA TUMORALĂ CU LASER 457
BIBLIOGRAFIE 458

1. INTRODUCERE

Mai puțin de 25% dintre pacienții cu tumori hepatice primare sau metastatice sunt candidați pentru o rezecție curativă.[1] Pentru pacienții la care o astfel de rezecție nu este realizabilă, pot fi aplicate terapii alternative, cum sunt embolizarea arterială, chemoembolizarea, alcoolizările percutanate, crioterapia sau distrucția hipertermică.

Opțiunea pentru una sau alta dintre aceste alternative de tratament a tumorilor hepatice nerezecabile este legată de tipul histologic, stadializarea și localizarea tumorii primare, mărimea tumorii, prezența metastazelor extrahepatice și, nu în ultimul rând, de tehnologia existentă și de experiența echipei în a o utiliza.

Capitolul de față se ocupă de distrucția hipertermică a tumorilor hepatice, utilizând tehnologii de tipul radiofrecvenței, microundelor sau laserului.

Utilizarea hipertermiei în tratamentul tumorilor a fost menționată încă din timpul celei de a doua dinastii egiptene (1700 î.C.), în papirusul Edwin Smith și Ebers, atribuit medicului Imhotep.[2]

În ultimele decenii hipertermia produsă de electrocauter sau laser a avut o utilizare largă în rezolvarea obstrucțiilor tumorale ale organelor cavitare. La aceasta s-a adaugat recent distrucția prin hipertermie a unor zone anatomice precise din țesuturile parenchimatoase, fără a afecta țesuturile din jur.[3] Radiofrecvența, microundele și laserul sunt modalități ce pot fi utilizate cu rol curativ sau paleativ în tratamentul tumorilor solide.[4]

Trebuie precizat că aceste metode sunt încă în curs de evaluare și că nu există până acum studii clinice pe loturi mari care să ateste potențialul lor curativ. Astfel, aceste metode ramân indicate doar la pacienții care, din diferite motive, nu sunt candidați pentru tratamentul chirurgical (stare generală alterată, prezența cirozei sau a insuficienței hepatice, localizarea nefavorabilă a tumorilor sau prezența acestora într-un număr care contraindică intervenția chirurgicală, recidiva leziunilor hepatice și, nu în ultimul rând, refuzului pacientului de a se supune unei intervenții chirurgicale).

Indicațiile și contraindicațiile distrucției termice a tumorilor hepatice, precizate de Chamberlain și Fong[1] pentru radiofrecvență, pot fi extinse tuturor modalităților de distrucție prin hipertermie.

2. INDICAȚII

- Pacienții cu carcinoame hepatocelulare (CHC) sau metastaze ale unor tumori colorectale, cu cel mult patru leziuni hepatice, de dimensiuni mici (sub 5 cm), care nu pot fi rezolvate chirurgical datorită:
  - stării generale alterate
  - prezenței cirozei sau a insuficienței hepatice
  - localizării sau distribuției leziunilor hepatice
  - recidivei leziunilor hepatice (contraindicație relativă)
  - refuzului pacientului.
- Ca modalitate de completare a rezecției hepatice în vederea distrucției unor leziuni ce nu pot fi rezolvate prin rezecția chirurgicală
- La pacienții cu hepatocarcinoame mici (sub 5 cm), în așteptarea transplantului hepatic.
- La pacienții cu cel mult 4 metastaze hepatice noncolorectale de dimensiuni mici (sub 5 cm), cu rezerva de a analiza cu responsabilitate evoluția naturală și biologia unei astfel de neoplazii înainte de a propune pacientului această modalitate de tratament.

Sunt preferați pacienții cu CHC sau cu metastaze de cancer colorectal deoarece probabilitatea coexistenței unor metastaze cu alte localizări decât cele hepatice este mult redusă față de alte neoplasme.

3. CONTRAINDICAȚII

- Absolute
  - afectare extrahepatică
  - speranța de viață sub șase luni
  - existența unei alte neoplazii
  - hipertensiune portală sau tromboză de venă portă
  - status mental alterat
  - vârstă sub 18 ani
  - sarcină
  - alterarea severă a funcției respiratorii
  - infecție activă
  - coagulopatie refractară la tratament
- Relative
  - tumori de peste 5 cm în diametru
  - mai mult de patru tumori
  - tumori situate în apropierea marilor vase, pericard, diafragm sau a altor viscere.

4. DISTRUCȚIA TUMORALĂ CU RADIOFRECVENȚĂ

Distrucția termică prin această metodă se bazează pe efectul unor curenți alternativi de a produce agitație ionică intratisulară, având drept rezultat generarea de căldură prin frecare. Sunt utilizați curenți alternativi cu frecvența

cuprinsă în scara radiofrecvenței (200 - 1200 MHz). Undele de radiofrecvență (RF) nu produc prin ele însele nici o leziune tisulară. Căldura rezultată prin frecare ionică determină desicarea țesuturilor din jur cu evaporarea apei intracelulare și necroză de coagulare. Agitația ionică apare doar în jurul electrodului prin care este aplicat curentul alternativ, astfel încât zona de injurie termică poate fi precis controlată.

Dimensiunea zonei de injurie termică este proporțională cu intensitatea curentului, cu dimensiunile acului electrod, cu durata acțiunii curentului, cu conductivitatea termică a țesutului și cu căldura pierdută prin circulație (convecție).[5] Pentru coagularea țesutului hepatic este necesară o temperatură minimă de 49.5° și o temperatură optimă de 80-100°C. Modalitatea de penetrare a curentului în jurul electrodului face să apară o zonă uniformă de hipertermie radiantă/conductivă în primii milimetri la interfața tesut - electrod. Dimensiunile sferei de țesut distrus depind de impedanța tisulară. Dacă țesutul este încălzit și desicat prea repede, în jurul electrodului se formează un coagul de țesut necrozat cu impedanță foarte mare, ce reduce foarte mult propagarea căldurii și extensia zonei de necroză.

Utilizând un electrod convențional, aria de necroză se întinde la 5-15 mm de electrod. Dincolo de 15 mm, datorită necrozei, impedanța crește atât de mult, încât transferul termic nu mai este posibil.

Utilizarea mai multor electrozi, folosirea unor electrozi al căror vârf se poate extinde (RITA Medical® System, Inc. - patru extensii, Radiotherapeutics® - 10 extensii), sau răcirea electrodului cu ser fiziologic (Radioionics®) - pentru a împiedica supraîncălzirea țesutului din jurul electrodului și de a scădea astfel impedanța - sunt soluții tehnice care au permis obținerea unor leziuni distructive termice de până la 35 mm. Prețurile aparatelor sunt în jur de 30.000 USD. Durata unei proceduri este de aproximativ 10 minute după introducerea electrodului ac.

Sunt efectuate atâtea proceduri câte sunt necesare pentru distrucția tumorii și a unei zone de 5-10 mm de țesut sănătos din jurul tumorii. Astfel, pentru leziuni sub 30 mm, sunt necesare una-două proceduri, iar, pentru leziuni ce depășesc 40 mm, sunt necesare cel puțin 12 aplicații. Extragerea acului electrod este însoțită de cauterizarea traiectului de puncție în scop hemostatic.

Distrucția este efectuată de cele mai multe ori percutanat,[6] sub anestezie locală, electrodul ac fiind introdus sub control ecografic. Există servicii în care se preferă efectuarea abordului percutan sub control tomografic.[1] Disconfortul în abordul percutan este minim, mai ales dacă sunt folosite diferite modalități de sedare. Există posibilitatea utilizării radiofrecvenței intraoperator, ca de altfel și a celorlalte modalități de distrucție prin hipertermie, atât prin chirurgie clasică, cât și sub abord laparoscopic.[2]

Datorită posibilităților de explorare în timp real, ecografia este metoda preferată de ghidare a distrucției tumorale percutanate. Distrucția prin RF determină apariția în țesutul necrozat a numeroase bule de gaz care cresc ecogenicitatea țesutului. În cazul tumorilor mici aceste bule de gaz indică distrucția tumorală, dar în tumorile mari ele pot masca zone tumorale nedistruse sau chiar pot face greu determinabilă poziția vârfului electrodului. Din acest motiv, pentru distrucția completă a tumorilor mari este deosebit de importantă evidențierea porțiunilor de tumoră distruse precum și planificarea

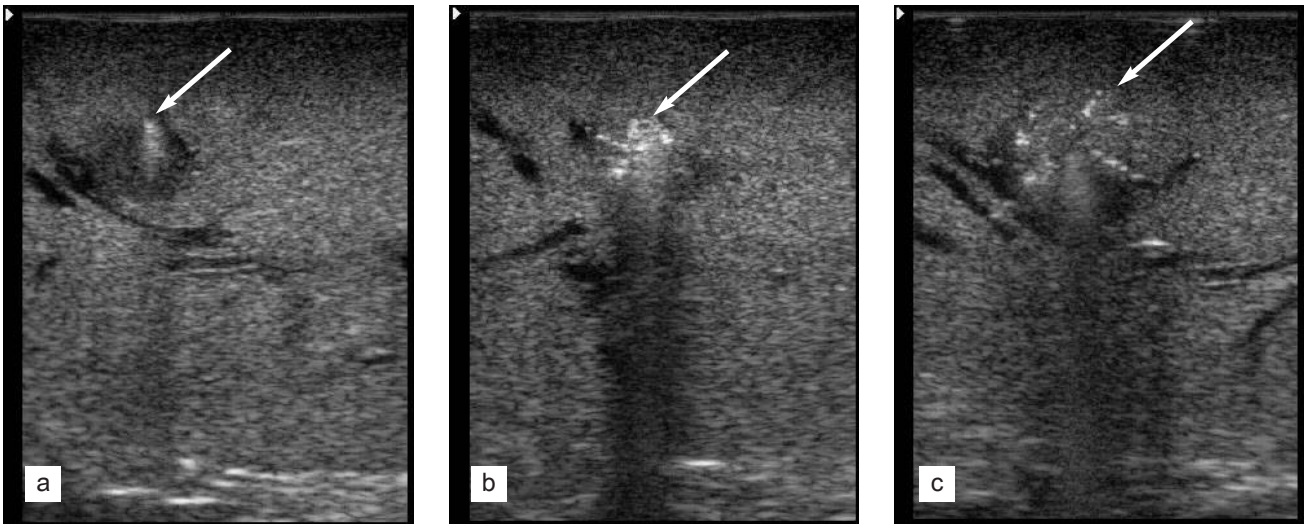

Fig.1 a) Metastază cancer colorectal - nodul hipoecogen infracentimetric Se vizualizează acul (indicat de săgeată) în interiorul nodulului (banda lineară hiperecogenă);
b), c) Aspectul nodulului (săgeată) postdistrucţie - hiperecogen datorită eliberării de gaz în procesul de distrucţie.

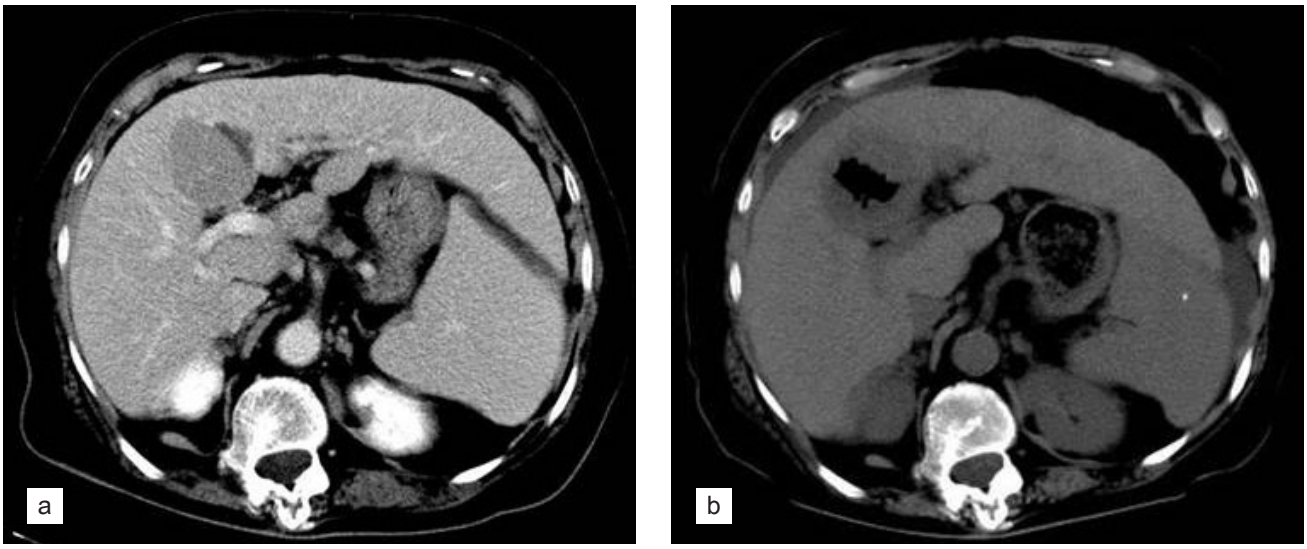

Fig.2 Hepatocarcinom. Ciroză hepatică. Abord intraoperator cu RF (colecţia Prof.dr.Şerban Georgescu).

atentă a numărului de aplicații, cu abordul inițial a regiunilor profunde. Ecografia este foarte eficientă pentru a ghida electrodul de distrucție, dar nu poate preciza cu exactitate dacă leziunea a fost distrusă în totalitate (Fig.1).

Majoritatea studiilor recomandă tomografia computerizată (TC) pentru precizarea gradului de distrucție tumorală.[7] Imaginile postoperatorii imediate pot preciza dacă porțiuni de tumoră nu au fost distruse și impun repetarea aplicației în următoarea săptămână. Datorită hiperemiei peritumorale induse de procesul de distrucție cu RF se recomandă ca evaluarea TC a situației marginilor tumorii să fie efectuată la o lună de la episodul de distrucție (Fig.2).

Chamberlain și Fong[1] analizează 9 studii ce vizează distrucția prin radiofrecvență a hepatocarcinoamelor sau a metastazelor hepatice. Distrucția completă este realizată în 52% până la 92% din cazuri, fără mortalitate și cu doar 4 complicații majore (sângerări) printre cei 249 pacienți analizați. Urmărirea la un an a arătat 50% din pacienți fără recidivă.

Caracterul curativ al procedurii ramâne încă în discuție. Astfel, Solbiati arăta în 1997[8] că, din cei 4 pacienți tratați inițial cu RF și cu rezecție ulterioară (la 15-60 zile), toți 4 aveau tumoră reziduală pe piesa de rezecție. Rezultate similare sunt comunicate și de Dodd în 2000[6] pe un lot de 3 pacienți cu CHC pe ciroză, tratați cu radiofrecvență, în așteptarea transplantului.

Experiența preliminară a Centrului de Chirurgie Generală și Transplant Hepatic Fundeni în distrucția prin hipertermie folosind radiofrecvența constă în 6 pacienți cu tumori hepatice (3 pacienți cu CHC pe ciroză și 3 metastaze de cancer colorectal) la care s-a optat pentru abordul intraoperator al leziunilor datorită posibilităților de evaluare mai corectă a rezecabilității, a numărului, dimensiunilor și stadiului tumorii (ganglioni, metastaze peritoneale) și, nu în ultimul rând, posibilitatea de a folosi manevra Pringle pentru a accentua gradul de distrucție - în tumorile bine vascularizate. Manevrele intraoperatorii au fost continuate de alte două ședințe percutan în două cazuri. Toți pacienții cu metastaze hepatice de cancer colorectal și doi din cei cu hepatocarcinoame sunt fără semne de recidivă la 1 an. Din păcate se obiectivează alte leziuni la distanță de prima localizare apărute la doi dintre pacienții cu metastaze colorectale și la unul dintre pacienții cu hepatocarcinom.

Ca în orice procedeu, este necesară o curbă de învățare. Studii de amploare mai mare și cu o durată mai mare de supraveghere sunt necesare pentru evaluarea metodei și compararea ei cu celelalte modalități de distrucție prin hipertermie. Ceea ce este clar este că metoda ramâne o terapie alternativă în cazurile inoperabile.

5. DISTRUCȚIA TUMORALĂ CU MICROUNDE

Microundele (MW) sunt unde electromagnetice cu frecvențe cuprinse între 300 MHz și 300 GHz. La introducerea într-un câmp electromagnetic a unei molecule polare, cum este cea de apă, apare o orientare a moleculelor polare către cei doi poli; modificarea polarității câmpului determină reorientarea moleculelor polare. Întrucât într-un câmp electric cum este cel al microundelor (frecvența cel mai des folosită este cea de 2450 MHz) polaritatea se schimbă cu o frecvență egală cu 2450 x 10^6 ori pe secundă, rezultă o mișcare complexă la o viteză foarte mare a moleculelor, care generează o imensă căldură de frecare - căldură dielectrică.

Când electrodul este introdus într-un țesut și începe să emită microunde, acestea penetrează câțiva centimetri în țesut, energia fiind convertită în căldură

dielectrică, care începe să determine coagularea țesutului. Odată cu progresia procesului de coagulare, apa din țesut scade prin evaporare și astfel, indirect, scade progresia procesului de coagulare. Procesul este cunoscut de mult, dar a fost folosit în distrucția prin hipertermie a tumorilor hepatice doar după imaginarea și producerea de către Tabuse și colaboratorii în 1979 a unui electrod de mici dimensiuni.[9] În prezent există un singur tip de echipament în lume, care este folosit în toate studiile clinice: Microtaze® (Heiwa, Osaka, Japonia) cu un preț de 40.000 US$. Durata unei proceduri este în jur de 120 secunde; o aplicație determină creșterea temperaturii locale la peste 50°C într-o zonă cu un diametru între 1,6 și 2,4 cm în jurul vârfului electrodului. Astfel, leziuni sub 2 cm necesită una sau două proceduri, leziuni mai mari necesitând proceduri multiple (Fig.3). Procesul distructiv determină apariția de foarte numeroase mici bule de gaz ce fac posibilă vizualizarea procesului de distrucție în timp real sub control ecografic, de o manieră superioară distrucției prin radiofrecvență. Criteriile CT de evaluare a rezultatelor sunt scăderea vascularizației tumorale și ulterior diminuarea până la dispariție a tumorii, cu persistența zonelor de necroză.[10]

Prima serie clinică raportată a fost cea a lui Seiki și colaboratorii, în 1994.[11] Aceștia au evaluat eficacitatea metodei în 18 cazuri de HCC, tumori unice, nerezecabile, cu un diametru de cel mult 2 cm. La toți pacienții examinările CT și RMN postintervenționale au demonstrat o distrucție tumorală completă. Nu au fost observate recidive tumorale la nivelul locului de distrucție în intervalul studiat, cuprins între 11 și 33 luni; la 3 cazuri a fost constatată apariția altor leziuni la distanță de prima localizare. Nu s-au raportat complicații serioase legate de procesul de distrucție, toți pacienții suferind episoade tranzitorii de febră, iar jumătate dintre aceștia au relatat o durere moderată în timpul procesului de distrucție.

Percutanat sau intraoperator, prin chirurgie deschisă, laparoscopică sau toracoscopică,[12] această modalitate de distrucție prin hipertermie este din ce în ce mai mult folosită, în special în Japonia.[13,14] Pentru tumori localizate în segmentul VIII, situate pe domul hepatic, foarte greu abordabile sub control ecografic, introducerea de ser fiziologic intraabdominal (100 ml) sau intratoracic (500 ml) face posibilă rezolvarea percutanată.[15] Ascita sau hidrotoraxul induse artificial, permit pe de o parte rezolvarea percutanată,[16,17] sub control ecografic, iar pe de altă parte împiedică eventuala lezare pulmonară sau diafragmatică.

Pentru lărgirea indicațiilor distrucției prin microunde și pentru a împiedica leziunile căii biliare principale în leziunile situate în apropierea acesteia, Shimada recomandă refrigerarea căii biliare principale cu ser fiziologic rece, ser introdus în calea biliară printr-un cateter transcistic și ghidat sub control radiologic până în apropierea leziunii tumorale.[18] Analizând un lot de 71 bolnavi cu tumori hepatice rezolvate prin distrucție hipertermică prin microunde, Shimada[18] arată că frecvența complicațiilor este direct proporțională cu dimensiunea tumorii, pentru tumori mai mari de 4 cm. Frecvența acestor complicații pe lotul analizat a fost de 14,2% pentru pacienții cu HCC și de 20,6% pentru pacienții cu metastaze, dintre complicațiile serioase remarcând: colecții biliare, hemoragia, insuficiența hepatică sau diseminarea. Pentru acest ultim aspect atât Shimada[18] cât și Ohmoto[19] au arătat că leziunile situate pe suprafața hepatică au cel mai mare potențial de diseminare și au recomandat irigarea zonei de distrucție cu 20 mg de mitomicină C dizolvată în 50 ml soluție ser fiziologic.

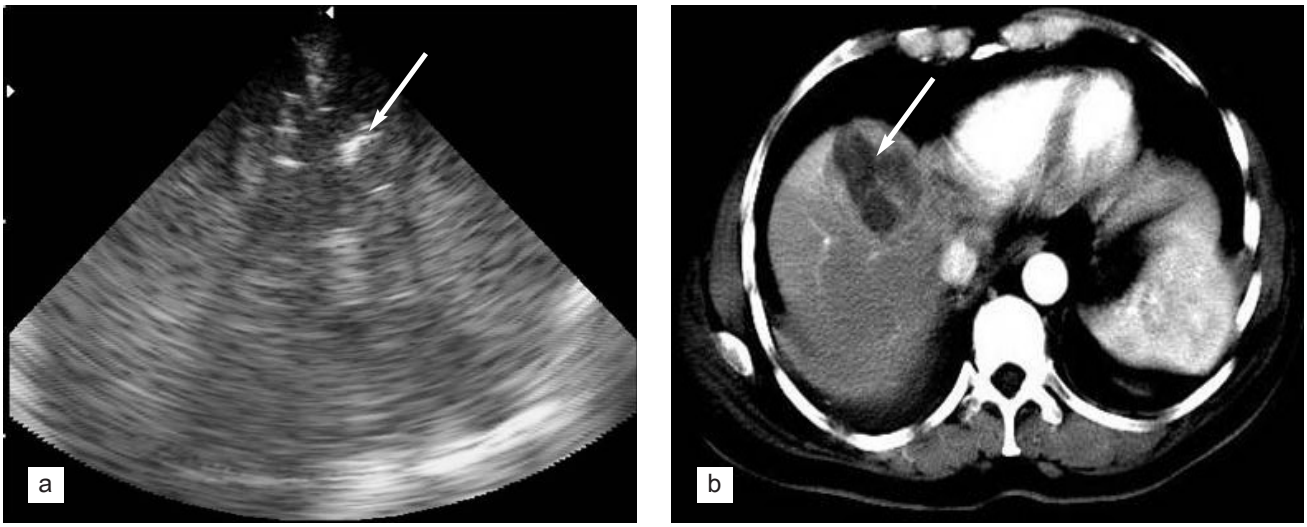

Fig.3 Hepatocarcinom. Hepatită cronică.
a) Abord intraoperator cu microunde - aspectul nodulului în timpul procesului de distrucţie (eliberare de gaz - săgeată);
b) Examenul CT obiectivează zona de necroză (indicată de săgeată) (colecţia Prof.dr.Şerban Georgescu).

Experiența preliminară a Centrului de Chirurgie Generală și Transplant Hepatic Fundeni în distrucția prin hipertermie folosind microundele constă în 19 pacienți cu hepatocarcinoame pe ciroză hepatică la care s-a practicat distrucția intraoperator, în trei cazuri ca manevră asociată unei rezecții hepatice pentru leziuni multicentrice. În patru cazuri au fost necesare completarea distrucției prin abord percutan sub control ecografic, rezultat obținut în una până la cinci ședințe percutane. Într-un caz de hepatocarcinom pe ciroză localizat în segmentul VIII a fost necesar abordul percutanat transpleural sub hidrotorax artificial și, ulterior, chemoembolizarea pentru rezolvarea unei leziuni de 7 cm în diametru. Urmărirea la distanță nu depășește un an - fără semne de recidivă în 79% din cazuri (15 pacienți). Morbiditatea a constat în două cazuri (10,5%) la care distrucția prin hipertermie s-a complicat prin apariția de colecții biliare ce au fost rezolvate prin drenaj percutanat sub control ecografic.

Deși concluzia generală este că rezultate bune se obțin în cazul unor tumori cu diametru de până la 2 cm în proporție de 100%,[20] tendința la ora actuală este de a extinde indicațiile, existând chiar cazuri comunicate în care, în asociere cu alte proceduri (chemoembolizare cu lipiodol), se pot rezolva tumori de mari dimensiuni - de peste 8 cm, cu peste 100 de aplicații, cu o supraviețuire la 4 ani fără semne de recidivă.[21]

Clamparea pedicului hepatic în abordul acestor tumori mari crește intensitatea distrucției și îmbunătățește rezultatele.[22]

6. DISTRUCȚIA TUMORALĂ CU LASER

Distrucția prin hipertermie a unei tumori cu ajutorul laserului a fost descrisă pentru prima dată de Bown în 1983.[23] Lumina de intensitate foarte mare determină vaporizarea apei intracelulare.

Există la ora actuală trei tipuri de lasere ce pot determina necroza de coagulare. Acestea sunt:

- laserul neodymium:yttrium-aluminium-garnet (Nd:YAG),
- laserul cu carbon
- laserul cu argon.

Laserul Nd:YAG, utilizat la putere foarte mică, pare să fie cel mai indicat pentru ablația tumorilor hepatice, determinând apariția unei leziuni elipsoidale intrahepatice cu un diametru între 25 și 30 mm, la aplicarea unei puteri de 5W pentru 20 de minute.

Generatorul laser are un preț de cost în jurul a 120.000 USD. Fiecare procedură durează între 5 și 45 minute. Prezența unor termocupluri-ac la periferia tumorii monitorizează temperatura la care este supusă aceasta, distrucția fiind condusă până la o temperatură de 60°C sau o temperatură de peste 45°C timp de 15 minute.

În distrucția hipertermică prin laser, ecografia este frecvent utilizată pentru ghidarea percutanată a fibrelor optice. RMN poate însă monitoriza cu acuratețe mai mare atât ghidarea, cât și evaluarea rezultatelor distrucției prin hipertermie.[24,25] Rezultatele comunicate - necroza completă și controlul local al creșterii tumorale la 6 luni - variază între 75% pentru tumori sub 20 mm și 45% în tumori peste 20 mm[6,25,26,27] cu o rată a complicațiilor sub 3%.

Tratamentul prin hipertermie, utilizând radiofrecvența, microundele sau laserul, are câteva avantaje față de celelalte metode terapeutice aflate în apanajul medicinei moderne în lupta împotriva tumorilor hepatice, primare sau secundare :

- Pot fi folosite prin abord percutanat, cu o morbiditate scazută, spre deosebire de rezecțiile hepatice clasice sau de criochirurgie, care impun abordul deschis sau laparoscopic
- Aceste metode pot fi aplicate în mod repetat pentru tratarea recidivelor marginale sau a altor tumori nou apărute
- Toate cele trei modalități de distrucție prin hipertermie s-au dovedit a fi sigure și urmate de un număr scăzut de complicații
- Reprezintă modalitatea de elecție de atac a HCC mici la pacienții aflați în așteptarea transplantului, având cel mai mic risc de apariție a aderențelor intraperitoneale
- Față de distrucția prin alcoolizare a tumorilor hepatice, modalitate de tratament ce și-a dovedit eficiența, distrucția hipertermică prezintă două avantaje majore:
  - Rezolvarea într-o ședință, cel mult două, a tumorilor sub 3 cm diametru
  - Posibilitatea de a aborda atât leziunile maligne primare, cât și cele secundare

Datele existente la ora actuală nu permit tragerea unor concluzii ferme, deși au fost efectuate o serie de studii, dar cu un număr redus de pacienți, leziunile fiind variate și ca dimensiuni și ca histologie, iar o parte dintre pacienți suferind concomitent și alte tratamente oncologice.

Ceea ce se poate concluziona este că toate aceste metode par a fi deosebit de eficiente în rezolvarea leziunilor mici, de până la 3 cm diametru, ce necesită cel mult 2 proceduri pentru ablație. Rezultatele depind de experiența celui care execută procedura.[24-27] Lărgirea indicațiilor spre tumori cu dimensiuni mai mari a

condus la rezultate mai slabe. Stabilirea exactă a căii de abord, plasarea adecvată a fiecărei distrucții (ce poate fi aproximată la o sferă cu diametrul de 2,5-3 cm), având în vedere necesitatea păstrării unei zone de siguranță oncologică de 0,5-1 cm peritumoral - sunt dificil de realizat în practică.

Pentru a veni în ajutorul celor ce folosesc aceste metode, au fost concepute programe computerizate care să aprecieze numărul necesar de proceduri pentru distrucția unei tumori cu un anumit diametru. Aceste modele pornesc de la premiza unei leziuni tumorale sferice și a unei leziuni de distrucție fie sub formă sferică, fie sub formă cilindrică. Astfel, pentru distrucția unei leziuni tumorale de 3 cm și a unei zone înconjurătoare de 1 cm (limita de siguranță admisă în chirurgia tumorilor hepatice) ar fi necesare 14 proceduri, dacă leziunea distructivă este imaginată ca o sferă cu diametrul de 3 cm și 9 proceduri dacă leziunea distructivă este concepută ca un cilindru cu diametrul de 3 cm.[27] Totuși, în clinică trebuie luate în calcul mult mai multe elemente, cum ar fi heterogenicitatea ficatului în conducerea termică în diferite zone, prezența vaselor sau canaliculelor biliare în apropiere, potențarea procedurilor repetate, imposibilitatea aprecierii cu exactitate a marginilor tumorii și în special al zonei de distrucție.

În prezent nu se poate face o comparație între diferitele forme de distrucție prin hipertermie, numărul pacienților rezolvați prin aceste procedee fiind foarte diferit. Diferențele sunt legate uneori de promovarea facută în diferite părți ale lumii de firmele producătoare a aparaturii necesare și nu de rezultatele clinice.

Din punct de vedere al costurilor, generatoarele de microunde sau radiofrecvență sunt mult mai ieftine decât laserul Nd:YAG (30.000-40.000 USD față de 120.000 USD), acest lucru explicând probabil și frecvența mai scazută în utilizarea laserului în distrucția prin hipertermie.

Toate aceste metode sunt capabile să producă o distrucție prin hipertermie intrahepatică cu un diametru de 2,5-3 cm într-o singură procedură, durata de timp fiind însă diferită și variind de la 1-6 min, pentru microunde, la 5-10 min pentru radiofrecvență și până la 45 min pentru laser.

Studiile randomizate, pe un număr mai mare de pacienți vor putea preciza eficacitatea acestor metode în comparație cu metodele convenționale clasice, permițând și o comparație realistă între fiecare dintre ele. Aceste metode ramân să fie utilizate doar în cazul pacienților la care, din diferite motive, tratamentul chirurgical nu este indicat.

BIBLIOGRAFIE

1. Chamberlain R.S., Fong Y. Radiofrequency thermal ablation of liver tumors. În Blumgart LH, Fong Y. (eds). Surgery of the Liver and Biliary Tract. W.B. Saunders Company LTD. London, Edinburgh, New York, Philadeplhia, St. Louis, Sydney, Toronto. 2000, 1589-1595.

2. Curley SA, Izzo F, Ellis LM et al. Radiofrequency ablation of hepatocellular cancer in 110 patients with cirrhosis. Ann Surg 232:381-391, 2000.

3. Rossi S, Fornari F, Pathies C et al. Thermal lesions induced by 480 kHz localized current field in guinea pig and pig liver. 76:54-57, 1990.

4. Brown KT, Brody LA. Percutaneos methods for ablation of hepatic neoplasms. In Blumgart LH, Fong Y. (eds). Surgery of the Liver and Biliary Tract. W.B. Saunders Company LTD. London, Edinburgh, New York, Philadeplhia, St Louis, Sydney, Toronto. 2000, 1565-1567.

5. Buscarini L, Buscarini E. Therapy of HCC-radiofrequency ablation. Hepatogastroenterology 48:15-19, 2001.

6. Dodd GD, Soulen MC, Kane RA, et al. Minimally invasive treatment of malignant hepatic tumors: at the threshold of a major breakthrough. Radiographics 20:9-27, 2000.

7. Yamasaki T, Kurokawa F, Shirahashi H, et al. Percutaneous radiofrequency ablation therapy with combined angiography and computed tomography assistance for patients with hepatocellular carcinoma. Cancer 91:1342-1348, 2001.

8. Solbiati L, Goldberg SN, Ierace T, et al. Hepatic metastases: percutaneous radio-frequency ablation with cooled-tip electrodes. Radiology 205:367-373, 1997.

9. Tabuse K, Katsumi M, Kobayashi Y, et al. Microwave surgery: hepatectomy using a microwave tissue coagulator. World J Surg 9:136-143, 1985.

10. Mitsuzaki K, Yamashita Y, Nishiharu T, et al. CT appearance of hepatic tumors after microwave coagulation therapy. AJR Am J Roentgenol 171:1397-1403, 1998.

11. Seki T, Kubota Y, Wakabayashi M, et al. Percutaneous transhepatic microwave coagulation therapy for hepatocellular carcinoma proliferating in the bile duct. Dig Dis Sci 39:663-666, 1994.

12. Abdel-Atty MY, Farges O, Jagot P, et al. Laparoscopy extends the indications for liver resection in patients with cirrhosis. Br J Surg 86:1397-1400, 1999.

13. Yamanaka N, Tanaka T, Oriyama T, et al. Microwave coagulonecrotic therapy for hepatocellular carcinoma. World J Surg 20:1076-1081, 1996.

14. Watanabe Y, Sato M, Abe Y, et al. Laparoscopic microwave coagulo-necrotic therapy for hepatocellular carcinoma: a feasible study of an alternative option for poor-risk patients. J Laparoendosc Surg 5:169-175, 1995.

15. Yamashita Y, Sakai T, Maekawa T, et al. Thoracoscopic transdiaphragmatic microwave coagulation therapy for a liver tumor. Surg Endosc 12:1254-1258, 1998.

16. Ohmoto K, Yamamoto S. Percutaneous microwave coagulation therapy using artificial ascites. AJR Am J Roentgenol 176:817-818, 2001.

17. Shimada S, Hirota M, Beppu T, et al. A new procedure of percutaneous microwave coagulation therapy under artificial hydrothorax for patients with liver tumors in the hepatic dome. Surg Today 31:40-44, 2001.

18. Shimada S, Hirota M, Beppu T, et al. Complications and management of microwave coagulation therapy for primary and metastatic liver tumors. Surg Today 28:1130-1137, 1998.

19. Feng YQ. Microwave technique in hepatic surgery: report of 70 cases. Zhonghua Wai Ke Za Zhi 30:610-1, 636, 1992.(rezumat)

20. Joines WT, Zhang Y, Li C, et al. The measured electrical properties of normal and malignant human tissues from 50 to 900 MHz. Med Phys 21:547-550, 1994.

21. Sato M, Watanabe Y, Tokui K, et al. A long-term survivor undergoing extensive microwave coagulation for unresectable hepatocellular carcinoma. Hepatogastroenterology 46:3234-3236, 1999.

22. Elias D, De Baere T, Smayra T, et al. Percutaneous radiofrequency thermoablation as an alternative to surgery for treatment of liver tumour recurrence after hepatectomy. Br J Surg 89:752-756, 2002.

23. Bown SG. Phototherapy of tumors. World J Surg 7:700-709, 1983.

24. Vogl TJ, Muller PK, Mack MG, et al. Liver metastases: interventional therapeutic techniques and results, state of the art. Eur Radiol 9:675-684, 1999.

25. Solbiati L. New applications of ultrasonography: interventional ultrasound. Eur J Radiol 27 Suppl 2:S200-S206, 1998.

26. Georgiades CS, Ramsey DE, Solomon S, et al. New nonsurgical therapies in the treatment of hepatocellular carcinoma. Tech Vasc Interv Radiol 4:193-199, 2001.

27. Moroz P, Jones SK, Gray BN. Status of hyperthermia in the treatment of advanced liver cancer. J Surg Oncol 77:259-269, 2001.

CAPITOLUL 22

RADIOTERAPIA ÎN TRATAMENTUL TUMORILOR HEPATICE MALIGNE

Rodica ANGHEL

1. INTRODUCERE 463
2. MODALITĂȚI DE RADIOTERAPIE 463
2.1. Radioterapia externă 463
2.1.1. Radioterapia convențională 463
2.1.2. Radioterapia conformațională tridimensională 465
2.1.3. Radioterapie stereotaxică 465
2.1.4. Radioterapia cu protoni 466
2.2. Radioterapia internă 466
2.2.1. Brahiterapia 466
2.2.2. Radioterapia internă selectivă (SIRT) 466
2.2.3. Radioterapia metabolică cu lipiodol marcat cu iod 131 467
2.3. Asocierea radioterapiei cu alte metode terapeutice 467
2.3.1. Radio-chimioterapia 467
2.3.2. Radioimunoterapia 467
2.3.3. Radioterapia asociată cu hipertermie 468
2.3.4. Radioterapia asociată cu chemoembolizarea 468
3. INDICAȚIILE RADIOTERAPIEI ÎN TUMORILE HEPATICE MALIGNE 468
4. LIMITELE RADIOTERAPIEI TUMORILOR HEPATICE MALIGNE 468
5. COMPLICAȚIILE RADIOTERAPIEI ÎN TUMORILE HEPATICE 469
BIBLIOGRAFIE 469

1. INTRODUCERE

Indicația iradierii în tratamentul cancerelor hepatice primitive sau secundare constituie o temă controversată în literatura medicală oncologică.

Incidența anuală a cancerului hepatic primitiv sau a celui secundar depășește două milioane de pacienți, mai mult de 90% dintre aceștia fiind stadii avansate (nerezecabile), incurabile. Aproximativ 10% dintre bolnavii cu cancer hepatic pot beneficia de intervenție chirurgicală cu caracter de radicalitate, dar 45 – 75% dintre aceștia vor dezvolta recidive după ablația completă a tumorii. Acest prognostic defavorabil a sporit interesul pentru tratamentele nonchirurgicale, inclusiv pentru radioterapie. Terapia radiologică urmărește îmbunătățirea calității vieții și, pe cât posibil, a duratei supraviețuirii.

Tehnicile clasice de iradiere externă a întregului ficat sunt însoțite de complicații redutabile și de aceea rezultatele nu au fost satisfăcătoare, neputându-se administra doze eficiente. Acest fapt se poate atribui și statusului funcțional hepatic anterior tratamentului, de multe ori pacienții prezentând un grad de ciroză hepatică (mai ales în cazul hepatocarcinoamelor primitive). Aceste rezultate justifică eforturile făcute pentru îmbunătățirea tehnicilor de iradiere care să permită administrarea unor doze mai mari de iradiere în volumul tumoral. Câteva trialuri clinice raportează rezultate promițătoare cu aceste noi tehnici de tratament.[1, 2] În consecință, în ultimul timp, rolul radioterapiei în cancerul hepatic a fost reconsiderat, în principal ca urmare a trecerii de la iradierea întregului ficat, care s-a dovedit fie ineficace (la doze mici), fie prea agresivă (la doze mari), la iradierea localizată a ficatului, care a dus la regresie tumorală semnificativă, în condiții de siguranță, chiar la doze mari de radiații.

Unii bolnavi pot beneficia de radioterapie ca singură metodă terapeutică, în timp ce la alții se va aplica asocierea radioterapiei cu alte modalități terapeutice: chirurgie, chimioterapie, hipertermie, chemoembolizare arterială.

2. MODALITĂȚI DE RADIOTERAPIE

În funcție de calea de administrare, iradierea poate fi clasificată în iradiere externă și iradiere internă.

- Radioterapie externă:
  - radioterapie convențională a întregului ficat;
  - radioterapie conformațională tridimensională;
  - radioterapie stereotaxică;
  - radioterapie cu protoni.
- Radioterapie internă:
  - radioterapie internă selectivă cu microsfere de yttrium (SIRT);
  - radioterapie metabolică cu lipiodol marcat cu Iod 131;
  - brahiterapie;
- Radioterapie în asociere cu alte modalități terapeutice:
  - asociere cu chimioterapie;
  - asociere cu hipertermie;
  - asociere cu chemoembolizarea;
  - radioimunoterapia.

2.1. Radioterapia externă

Din punct de vedere istoric, iradierea cancerului hepatic este una dintre cele mai vechi modalități terapeutice, fiind aplicată pentru prima dată de Case și Warthin în 1924.

Toleranța țesutului hepatic reprezintă factorul limitativ al oricărei forme de radioterapie cu intenție curativă în cancerele hepatice primitive și secundare.

2.1.1. Radioterapia convențională

Radioterapia convențională are numai un rol paliativ în tratamentul tumorilor hepatice maligne, mai ales în cazul iradierii hepatice totale. Tehnica cea mai frecvent utilizată este iradierea în scop paliativ a întregului ficat prin două câmpuri antero-posterioare. Aceasta se realizează cu fotoni de energie înaltă 6-15 MV sau Cobalt 60

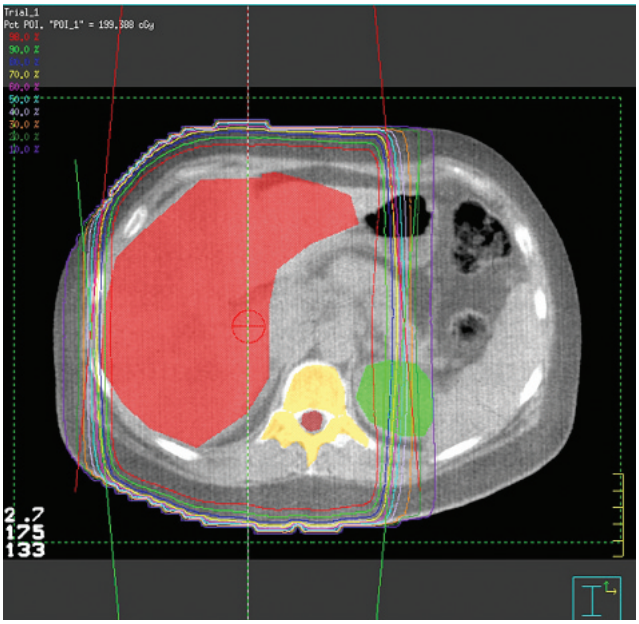

Fig.1 Iradierea întregului ficat pe două câmpuri anteroposterioare cu accelerator liniar 15 MV (Laborator Plan de Tratament IOB).

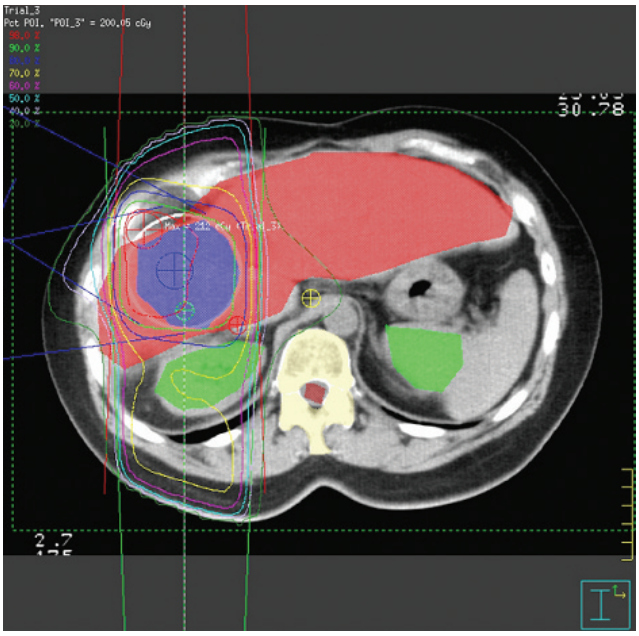

Fig.2 Distribuţia dozei în volumul tumoral prin combinare de fascicole (Laborator Plan de Tratament al IOB).

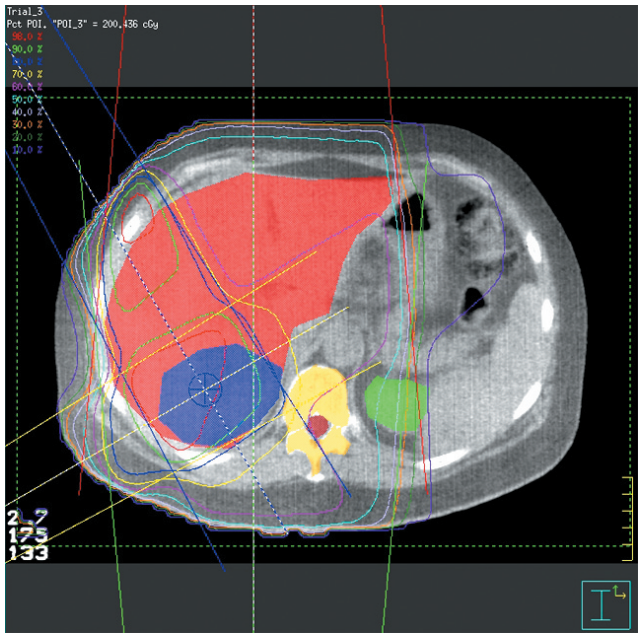

Fig.3 Iradierea întregului ficat cu reducerea câmpului după 20 Gy strict pe tumora hepatică (Laborator Plan de Tratament al IOB).

(Fig.1). Doza se calculează la jumătatea diametrului antero-posterior al ficatului, ambele câmpuri fiind iradiate zilnic.

Tumorile hepatice primitive sau secundare unice, sau cele multiple grupate pot fi iradiate, în funcţie de scopul urmărit, prin tehnici de iradiere mai sofisticate care utilizează 3-4 fascicule, filtre pană sau supraimpresii prin câmpuri pendulare (Fig.2).

Utilizarea acestor tehnici duce la protejarea într-o măsură mai mare a parenchimului hepatic normal; în anumite situaţii cele două tehnici pot fi combinate în scopul creşterii dozei administrate şi, în acelaşi timp a toleranţei hepatice. Astfel ficatul poate fi iradiat cu 20 Gy în 2 săptămâni, după care câmpul se limitează strict la zona leziunilor hepatice continuându-se iradierea până la o doză de 50-55 Gy, în funcţie de volumul hepatic indemn (Fig.3). Doza administrată este limitată de toleranţa hepatică şi de volumul tumoral. Aplicându-se doze mai mari pe volume ţintă mai mici rezultatele sunt mai bune.

În cazul iradierii hepatice totale cu fracţionare standard toleranţa hepatică este de aproximativ 25 Gy cu 2,5 Gy/fracţie. Un studiu realizat de grupul de studiu american RTOG pe 164 de bolnavi, a demonstrat eficacitatea iradierii cu 21 Gy în 7 fracţii. S-a înregistrat un răspuns terapeutic la 80% dintre bolnavi, cu remisiune completă şi o supravieţuire mediană de 4,2 luni. Nu s-au constatat efecte toxice la aceasta doză. Hiperfracţionarea nu permite depăşirea acestor doze.[4]

Administrarea unor doze mai mari de 30 Gy pe întrega arie hepatică este însoţită de complicaţii. Cea mai gravă complicaţie, deseori letală, este boala hepatică radioindusă, care are la bază un mecanism veno-ocluziv. Dupa 2-4 luni de la terminarea iradierii poate apare o creştere în volum a abdomenului datorită hepatomegaliei şi ascitei cât şi durere de intensitate medie sau mare în hipocondrul drept. Diagnosticul de laborator al bolii hepatice radioinduse se bazează pe creşterea fosfatazei alcaline, creşterea moderată a transaminazelor, bilirubinei, creşterea timpului de protrombină si tromboplastină, trombocitopenie. Nu exista un tratament efectiv pentru dispariţia leziunilor apărute. Pentru prevenirea bolii hepatice radioinduse o atenţie deosebită trebuie acordată dozei administrate şi volumului iradiat, în sensul nedepăşirii limitei de toleranţa a ficatului (la 35 Gy riscul de apariţie a bolii hepatice radioinduse este de 50%). După atingerea limitei de 30-35 Gy se reduce volumul ţintă, administrându-se până la 50 – 55 Gy pe volumul tumoral. Protejarea a cel puţin 25% din ficat poate permite iradierea cu doze mai mari cu reducerea riscului de apariţie al bolii hepatice radioinduse, adesea însă în detrimentul efectului terapeutic. Cei mai mulţi autori sunt de acord că prin radioterapie externă standard nu se pot administra doze mai mari de 30 – 35 Gy pe mai mult de 30% din volumul hepatic. Doze suplimentare de 30-35 Gy se folosesc pentru supraimpresii localizate după ce ficatul a fost iradiat în întregime cu 20 Gy, 2 Gy/fracţie.[42]

2.1.2. Radioterapia conformațională tridimensională

Radioterapia conformațională tridimensională realizează o adaptare dinamică la forma tumorii, chiar în timpul iradierii. Aceasta determină în primul rând o protecție crescută a țesuturilor normale din jurul tumorii, o reducere a volumului iradiat și în consecință, reducerea efectelor secundare și complicațiilor datorate iradierii, precum și creșterea dozei administrate în volumul țintă cu ameliorarea controlului local.[41] Radioterapia conformațională dinamică constituie un progres important în domeniul tehnicilor de iradiere. Adaptarea la forma tumorii se realizează prin utilizarea unui colimator multifoliar, compus din 40-60 de perechi de lamele opuse, late de 1 cm, acționate independent. Colimatorul este adaptat la capul de iradiere al unui accelerator liniar. O îmbunătățire a radioterapiei conformaționale s-a realizat prin iradierea cu modularea intensității fasciculului. Prin modularea intensității este adaptată la forma tumorii nu numai forma pe sectiune a fasciculului, ci și intensitatea acestuia este modificată dinspre margini spre centru, astfel încât să se obțină o distribuție cât mai uniformă a dozei în tumoră și o scădere cât mai rapidă la limita cu țesutul sănătos.

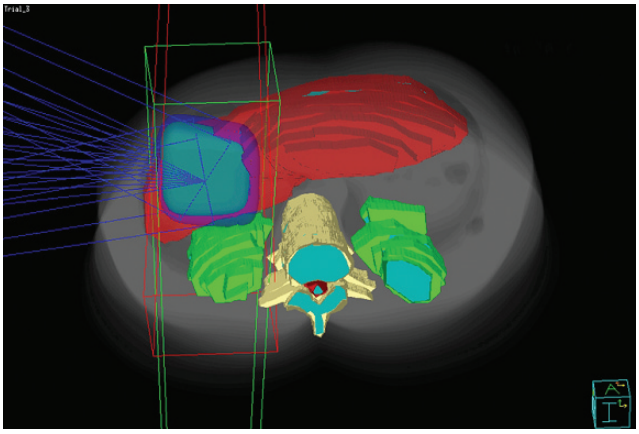

Fig.4 Reconstrucţia tridimensională a tumorii şi organelor din jur, cu distribuţia dozelor (izodoze 90%-turcoaz şi 80%-violet) (Laborator Plan de Tratament al IOB).

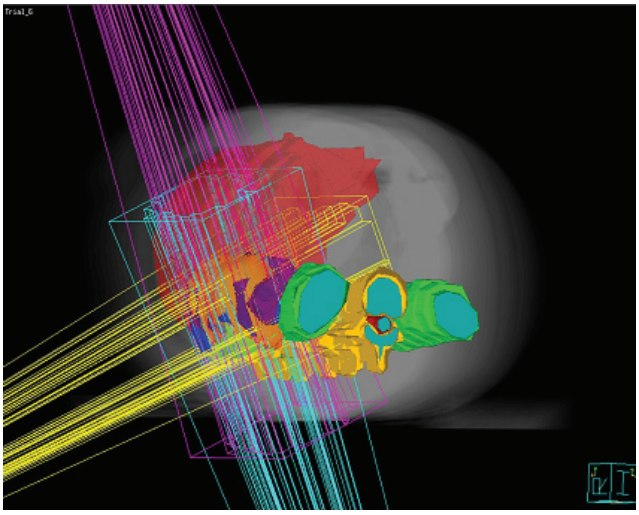

Fig.5 Reprezentarea tridimensională a volumului ţintă de iradiat, organe critice şi colimator multifoliar (Laborator Plan de Tratament al IOB).

Reconstrucția tridimensională a tumorii și organelor din jur evită expunerea excesivă a ficatului indemn și a organelor înconjurătoare la radiații, devenind astfel una dintre cele mai sigure terapii în cazul hepatocarcinomului nerezecabil (Fig.4, 5).

Răspunsul este direct corelat cu doza administrată.

Iradierea se realizează cu fascicul de fotoni de 6-10 MV. Câmpul de iradiere cuprinde volumul tumoral și margini de siguranță suficient de largi. Se pot administra doze de 48 – 72 Gy. Rata de răspuns este în medie de 50%, iar supraviețuirea medie este de 16 – 20 luni.[48] Rezultatele recente susțin ipoteza conform căreia doza eliberată este un factor de prognostic important atât pentru controlul local cât și pentru supraviețuirea pacienților cu cancere hepatobiliare primare.[48] Doza administrată a ajuns până la 90 Gy, în concordanță cu fracția de țesut sănătos nesupus iradierii, calculată pe baza unor modele radiobiologice actuale de probabilitate a complicațiilor țesuturilor normale (NTCP). Bolnavii care au primit doze mai mari de 70 Gy au avut o supraviețuire medie de 17 luni, care corespunde rezultatelor obținute prin tratament chirurgical.[17,46]

Radioterapia conformațională tridimensională se poate asocia cu chimioterapia, sistemică sau locoregională (intra-artera hepatică).

2.1.3. Radioterapie stereotaxică

Radioterapia stereotaxică este o tehnică care inițial, a constat în administrarea cu foarte mare acuratețe a unei doze unice, relativ mare, într-un volum țintă redus, în cazul tumorilor cerebrale, folosind un tip particular de cobaltron (Gamma-knife).[45] Ulterior, s-au folosit acceleratoare lineare de fotoni, dotate cu colimatoare speciale care eliberează o doză crescută de radiații pe un volum tumoral mic (aproximativ 3 cm). Câteva fascicule staționare asociate cu rotații arciforme concentrează doza de radiații la nivelul țesutului tumoral, protejând țesutul sănătos înconjurător. Cu toate că această modalitate de iradiere non-coplanară nu a fost la fel de eficientă în iradierea tumorilor extracraniene, ea și-a dovedit totuși eficiența în anumite cazuri, cum este carcinomul hepatocelular. Lax si colaboratorii au obținut o distribuție bună a dozei, utilizând 8 porți de intrare non-coplanare diferite și o singură doză de iradiere stereotaxică în tumorile abdominale. Pentru reducerea erorii de mișcare datorate deplasării ficatului în timpul

respirației sunt necesare modalități speciale de contenție a pacientului și numeroase examinări computer-tomografice.[47]

Pornind de la conceptul că dozele fracționate de iradiere sunt mai eficiente decât dozele unice în tratamentul tumorilor maligne, în carcinomul hepatocelular solitar s-a folosit iradierea stereotaică fracționată și arcterapia. Metoda a fost propusă la cazurile care nu au beneficiat de un alt tratament (intervenție chirurgicală, embolizare transarterială etc.).[44]

Dozele utilizate au fost 52 Gy în 13 fracții aplicate în 29 de zile. S-a obținut reducerea masei tumorale și a viabilității celulelor tumorale, precum și normalizarea alfa-fetoproteinei.[47]

2.1.4. Radioterapia cu protoni

Radioterapia cu protoni este o formă particulară de iradiere externă. Proprietățile caracteristice acestui tip de particule fac ca iradierea cu protoni să fie cea mai precisă modalitate de iradiere la ora actuală, deoarece:

- energia protonilor rămâne aproximativ constantă pe parcursul traiectoriei prin țesuturile normale proximal de tumoră;
- la sfârșitul traiectoriei, protonii încetinesc sau se opresc și cedează rapid energia electronilor secundari, eficacitatea biologică fiind maximă în această zonă (vârful curbei Bragg);
- ulterior, energia scade brusc, astfel încât țesuturile normale distal de tumoră primesc o doză neglijabilă, comportament total diferit de cel al fotonilor;
- mărimea acestui vârf de eficacitate biologică maximă este de obicei inferioară diametrului tumoral, ceea ce presupune iradierea tumorii cu energii diferite (modularea în intensitate a fasciculului) astfel încât distribuția dozei în tumoră să fie optimă.

Proprietățile protonilor au aplicații practice directe, obiectivul cel mai important este concentrarea fasciculului în volumul țintă și iradierea minimă a țesutului sănătos, putând fi atins prin combinații de fascicule, similar cu fotonii, dar cu obținerea unei iradieri de 3 ori mai reduse a țesutului sănătos. Datorită acestor caracteristici ale fasciculului de protoni, volumul de tratat se micșorează cu reducerea incidenței morbidităților legate de tratament. Micșorarea volumului tratat a permis administrarea unor doze mai mari de 50-87 Gy în tumoră, cu efecte adverse minime.[24] Astfel iradierea cu protoni este o opțiune terapeutică nouă, sigură și efectivă la pacienții cu carcinom hepatocelular nerezecabil sau al acelora care prezintă complicații severe (ciroză hepatica etc.).[24,43]

Radioterapia cu protoni se poate asocia cu chemoembolizarea cu lipiodol. Există un studiu care compară radioterapia cu protoni singură, versus asocierea cu chemoembolizare cu lipiodol, versus chemoembolizare cu lipiodol singură la pacienții cu carcinom hepatocelular; supraviețuirea la 4 ani a fost 67%, respectiv, 81% și 36%.[49]

2.2. Radioterapia internă

Limitele radioterapiei externe au crescut interesul pentru găsirea unor noi metode de iradiere, care să permită administrarea cât mai țintită a unor doze mari in volumul tumoral, cu protejarea țesutului sănătos.

2.2.1. Brahiterapia

Brahiterapia intratumorală (interstițială) constă in plasarea izotopului radioactiv in tumoră, fie percutanat, fie în momentul laparotomiei și reprezintă o tehnică de iradiere mai invazivă, utilizată atât în hepatocarcinoame, cât și în metastazele hepatice. [26, 3]

Au fost evaluate mai multe tipuri de izotopi radioactivi: I125, Ir192, Y90. Prin administrarea unor doze de 20-30 Gy intratumoral s-a realizat un control local bun, cu rate de răspuns de 90%, fără toxicitate semnificativă.

Limitele metodei sunt reprezentate de accesul limitat la tumoră, caracterul invaziv al metodei și caracterul diseminat al bolii.

De asemenea, există riscul de pierdere de material radioactiv în cavitatea peritoneală și posibilitatea acestuia de a ajunge pe cale limfatică la nivel pulmonar.

2.2.2. Radioterapia internă selectivă (SIRT)

Metoda poate fi utilizată atât în hepatocarcinoamele primitive, cât și în tumorile metastatice.

Metastazele hepatice au o vascularizație provenită exclusiv din artera hepatică, în timp ce țesutul normal este tributar atât arterei hepatice, cât și venei porte. În consecință, injectarea în artera hepatică a unui material radioactiv va ținti cu precădere țesutul tumoral. Acest efect țintă poate fi îmbunătățit prin administrarea simultană a unor vasoconstrictoare, cum ar fi angiotensina II, care determină o vasoconstricție selectivă pe vasele țesutului hepatic normal fără afectarea vascularizației intratumorale, cu creșterea relativă a fluxului sanguin tumoral.[12, 13]

Radioterapia internă selectivă presupune administrarea în artera hepatică a unor particule radioactive, microsfere de yttrium-90. Acesta este un beta emițător, cu o penetrabilitate de 2,5 cm, având un timp de înjumătățire de 64.5 ore si energie medie a electronilor

de 2,23 MeV.[15, 16, 26] În prezent se folosesc produsele SIR-Spheres și Thera-Spheres. Se pot administra doze variabile, până la valori extrem de mari in volumul hepatic tumoral (34 –1580 Gy). Parenchimul normal poate tolera doze mult mai mari (50-324 Gy) în cazul utilizării SIRT în comparație cu metodele radioterapiei externe.[17, 46] Rezultatele depind și de compoziția microsferelor (rășină, sticlă etc). Primele microsfere, cele cu rășină au fost asociate cu complicații uneori letale datorate spargerii microsferelor și extravazării radioizotopului. Ratele de răspuns tumoral înregistrate au fost de minimum 50%, ajungând la 90% în cazul utilizării de sfere-SIR. Un alt produs ce contine Yttrium-90 poartă denumirea de Thera-Sphere, ce conține milioane de microsfere de sticlă cu diametrul de 20-30 microni, care conțin în matricea lor Yttrium-90.

Răspunsul obținut prin radioterapie internă selectivă ajunge la 100% în ceea ce privește reducerea nivelului alfa-fetoproteinei si 26% răspuns obiectivat prin reducerea dimensiunilor tumorale. În cadrul unor trialuri clinice s-au raportat cazuri de reconvertire la operabilitate.[14, 18]

Tehnica SIRT este bine tolerată, fără să se înregistreze complicații notabile.

Radioterapia internă selectivă cu SIR-Spheres se poate asocia cu chimioterapie intraarterială fără creșteri semnificative ale toxicității, cu beneficiu în ceea ce privește rata de răspuns obiectiv.

Infuzia cu Thera-Sphere în carcinomul hepatocelular reprezintă o metodă eficientă, cu o toxicitate minimă, la pacienții refractari la alte forme de tratament.

Terapia cu sfere-SIR este mai degrabă o terapie de tip embolic spre deosebire de terapia cu sfere-Thera care prezintă o activitate mult mai mare per sferă, fiind astfel mult mai apropiată de brahiterapia clasică.[38,39]

2.2.3. Radioterapia metabolică cu lipiodol marcat cu iod 131

Metoda are la bază același principiu al irigării preferențiale a tumorilor hepatice din artera hepatică. Lipiodolul a fost utilizat inițial în diagnosticul hepatocarcinoamelor, observându-se persistența prelungită a acestuia în țesutul tumoral față de țesutul normal (timp de înjumătățire 5,7 zile față de 3,7 zile).[19,20,21] Aceasta a permis folosirea lipiodolului ca vehicul pentru iodul radioactiv în iradierea selectivă a tumorilor hepatice.

Practic, s-a utilizat un radiotrasor LipioCis, format din Lipiodol - produs utilizat în radiodiagnostic, radiomarcat cu iod 131 - particulă folosită de mult timp in explorarea și tratamentul patologiei tiroidiene. Utilizarea de lipiodol marcat cu iod 131 a determinat o reducere a masei tumorale, o scădere a alfa-fetoproteinei și o ameliorare a stării generale a pacientului. La pacienții care au refuzat sau nu au avut indicație de intervenție chirurgicală s-a observat o reducere tumorală de 88,9% pentru tumorile mai mici de 4 cm, o reducere de 65,5% pentru tumorile cu diametrul cuprins între 4 și 6 cm, și de numai 25% în cazul tumorilor mai mari de 6 cm. Această reducere a masei tumorale s-a asociat și cu scăderea valorilor alfa-fetoproteinei. Hipervascularizația tumorală favorizează la acest nivel captarea.

Iradierea internă cu iod radioactiv legat de lipiodol este bine tolerată, cu toxicitate minimă. S-au obținut rate de răspuns de 40 – 52%.[22,23] În ceea ce privește prelungirea supraviețuirii datele din literatură sunt contradictorii; totuși în cazul hepatocarcinoamelor cu tromboză de venă portă, această metodă aduce beneficii și în ceea ce privește supraviețuirea.

2.3. Asocierea radioterapiei cu alte metode terapeutice

Unii pacienți pot beneficia de asocieri ale radioterapiei cu chirurgia, chimioterapia, imunoterapia, hipertermia etc. Noile tehnici de iradiere permit aceste asocieri fără a crește toxicitatea tratamentului.

2.3.1. Radio-chimioterapia

Radioterapia și chimioterapia sunt metode terapeutice complementare, care se pot potența reciproc. Radioterapia se poate asocia cu chimioterapia sistemică, dar și cu chimioterapia loco-regională, intra artera hepatică.

Atât radioterapia externă cât și noile tehnici de radioterapie internă se pot asocia cu chimioterapia.

Datorită multiplelor modalități de asociere, rezultatele sunt extrem de variabile, cu rate de răspuns de la 22% la 83%.[4,5]

Intraarterial se pot administra fluorodeoxyuridina, 5 fluorouracilul, epirubicina sau doxorubicina, cisplatinul, mitomycinul, mitoxantrona.

Sistemic se pot folosi: doxorubicina, cisplatinul, mitoxantrona, ifosfamida, 5 fluorouracilul, vinblastina, etoposidul etc.[2, 5, 6, 7, 8, 9, 10, 11]

Alegerea metodei optime de combinare și a celui mai eficient regim de chimioterapie rămâne un subiect deschis.

2.3.2. Radioimunoterapia

Radioimunoterapia presupune administrarea unui radionuclid legat de un anticorp monoclonal. Izotopii radioactivi cei mai des folosiți sunt I131 și Y90. Anticorpii monoclonali au drept țintă antigenul carcinoembrionic, alfa-fetoproteina și feritina.[3,34] În cele mai multe studii

radioimunoterapia a fost asociată și cu radioterapia externă. Rezultatele au dezamăgit însă, fie din cauza absenței unei ținte tumorale pentru radioimunoterapie, fie din cauza imposibilității de a administra doze de iradiere suficient de mari.

Metoda prezintă risc considerabil de iradiere medulară, cu trombocitopenie și leucopenie consecutive.

2.3.3. Radioterapia asociată cu hipertermie

Hipertermia crește eficiența radioterapiei. Ca și radioterapia, hipertermia este limitată de dificultățile de aplicare țintită, fiind rareori utilizată în tratamentul tumorilor hepatice.

Cea mai studiată a fost asocierea radioterapiei externe cu hipertermia obținută prin radiofrecvență.[27] Metoda presupune o iradiere externă fracționată în doză totală de 30.6 Gy cu hipertermie prin radiofrecvență 8 MHz (care determină o temperatură de 40.8°C la nivelul tumorii). S-a obținut răspuns obiectiv de 40.3% și răspuns subiectiv (ameliorarea simptomatologiei) la 78.6% dintre pacienți. Cele mai frecvente efecte adverse considerate în limite acceptabile au fost durerea locală și necroza țesutului gras. Supraviețuirea mediană a fost de șase luni.[27]

Pentru viitor se studiază posibilitatea asocierii hipertermiei cu una din metodele de radioterapie țintită.

2.3.4. Radioterapia asociată cu chemoembolizarea

Vascularizația predominant din artera hepatică a țesutului hepatic tumoral, spre deosebire de cel normal irigat în special din vena portă, stă la baza unei alte metode terapeutice care constă în obstruarea circulației arteriale hepatice distale prin administrarea pe cateter a unor materiale de tipul colagen, polivinilalcool, gelaspon, lipiodol.

Metoda poartă numele de chemoembolizare, iar combinația cel mai frecvent utilizată și studiată este lipiodol cu gelaspon, la care se asociază un citostatic de tipul Cisplatin sau Adriamicina.

Majoritatea studiilor au condus la concluzia că această metodă nu influențează controlul local și supraviețuirea, cel puțin nu atunci când a fost utilizată singură.

Asocierea chemoembolizării cu radioterapia a dus, potrivit unor studii, la o ameliorare semnificativă a răspunsului local, nu însă și a supraviețuirii.[50]

3. INDICAȚIILE RADIOTERAPIEI ÎN TUMORILE HEPATICE MALIGNE

- Pacienți a căror boală este limitată la ficat; nu vor fi conferiți radioterapiei pacienții cu metastaze extrahepatice.
- Pacienți cu o funcție hepatică acceptabilă; nu vor face radioterapie pacienții cu ciroză hepatică în stadiu terminal.
- Pacienți la care controlul metastazelor hepatice ar duce la îmbunătățirea calității vieții și/sau a supraviețuirii. Dacă în ceea ce privește prelungirea supraviețuirii prin radioterapie datele sunt contradictorii, în ceea ce privește calitatea vieții este unanim acceptat că radioterapia asigură un bun control al simptomatologiei (durere, greață, astenie etc.).[25,28,29]
- Pacienți la care nu este posibilă rezecția chirurgicală, fie din cauza extensiei bolii, fie din cauza unor comorbidități asociate.
- Ca tratament adjuvant după tratamentul chirurgical (în asociere cu chimioterapia) la pacienți cu risc crescut de metastazare sau de recidivă.[4,30,31,32,33,34]
- Pentru reconvertirea la operabilitate a unor pacienți considerați inițial inoperabili, folosind mai ales noile tehnici de radioterapie internă țintită.[14,35,36,37]

4. LIMITELE RADIOTERAPIEI TUMORILOR HEPATICE MALIGNE

Principalele cauze care limitează aplicabilitatea radioterapiei în tumorile maligne hepatice sunt:

- dificultatea administrării dozelor tumoricide fără a leza țesutul hepatic normal; iradierea externă a întregului ficat cu doze peste 30 Gy produce boala hepatică radioindusă, adeseori fatală;
- asocierea cu ciroză hepatică preexistentă;
- prezența micrometastazelor radiorezistente;
- persistența agentului carcinogenetic (mai ales în cazul carcinoamelor hepatocelulare);
- tumorile mari cu centru necrotic slab responsive chiar și la radioterapia internă țintită;
- radioimunoterapia limitată de faptul că nu toate tumorile și nu toate celulele tumorale exprimă antigenele respective (ținta pentru anticorpii monoclonali);
- de multe ori boala nu se limitează la ficat, fiind prezente și alte sedii metastatice.

5. COMPLICAȚIILE RADIOTERAPIEI ÎN TUMORILE HEPATICE

Țesutul hepatic este foarte sensibil la iradiere. Radioterapia externă convențională este grevată de o serie de complicații, care determină de altfel și imposibilitatea administrării unor doze suficient de mari. Tehnicile moderne de iradiere nu sunt lipsite de efecte adverse; principalele complicații întâlnite la iradierea hepatică sunt:

- boala hepatică radioindusă - este cea mai gravă complicație, uneori letală, care apare în 50% dintre cazuri la o doză de 35 Gy (radioterapie externă convențională a întregului ficat);
- scleroza biliară;
- tromboza de venă portă;
- hipertensiunea portală;
- afectarea țesuturilor sănătoase interpuse în calea fasciculelor de iradiere - tegumentul, intestinele, stomacul, rinichiul drept, pancreasul, căile biliare extrahepatice – în cazul iradierii externe;
- reflux al microsferelor de Yttrium și lezarea stomacului sau duodenului, până la apariția de ulcerații ;
- pierderea de material radioactiv în peritoneu în cazul injectării intratumorale, cu iritație peritoneală sau a organelor din jur;
- trecerea de material radioactiv prin șunturi arterio-venoase în circulația pulmonară și apariția de pneumonită de iradiere este tot o complicație a radioterapiei interne și a brahiterapiei; este necesară evaluarea angiografică preterapeutică pentru a exclude pacienții care prezintă astfel de șunturi;
- complicațiile hematologice: trombocitopenie, leucopenie, pancitopenie – mai ales în cazul radioimunoterapiei sau al asocierii radioterapiei cu chimioterapia.

Radioterapia este rareori curativă în tumorile hepatice; de aceea este folosită mai ales în scop paliativ. Exista studii în derulare care evaluează radioterapia ca tratament adjuvant sau pentru reconvertirea la operabilitate. Trialurile clinice aflate în prezent în derulare vor trebui să stabilească locul și tehnica cea mai adecvată de iradiere în aceasta localizare.

BIBLIOGRAFIE

1. Lawrence TS, Dworzanin CM, Walker-Andrews SC, et al. Treatment of cancers involving the liver and porta hepatis with external beam irradiation and intraarterial hepatic fluorodeoxyuridine. Int. J. Radiot. Oncol. Biol. Phys. 20:555, 1991.
2. Robertson JM, Lawrence TS, Andrews JC et al. Long-term result of hepatic artery fluorodeoxyuridine and conformal radiation therapy for primary hepatobiliary cancers. Int. J. Radiot. Oncol. Biol. Phys. 37:325, 1997.
3. Ho S, Lau WY, Leung TWT, et al. Internal radiation therapy for patients with primary or metastatic hepatic cancer – a review. Cancer 83:1894–1907, 1998.
4. Stillwagon G, Order S, Guse C, et al. 194 hepatocelular cancers treated by radiation and chemotherapy combinations; toxicity and response; a Radiation Therapy Oncology Group study. Int. J. Radiot. Oncol. Biol. Phys. 17:1223–1229, 1989.
5. Raju PI, Maruma Y, De Simone P, et al. Treatment of liver metastasis with a combination of chemotherapy and hyperfractionated external radiation therapy. Am. J. Clin. Oncol. 10:41- 43, 1987.
6. Hellman K, Goold M, Higgins N, et al. Responses of liver metastasis to radiotherapy and razoxane. J. Roy Soc Med 85:136–138, 1992.
7. Abrams RA, Cardinale RM, Enger C, et al. Influence of prognostic groupings and treatment results in the management of unresectable hepatoma: Experience with cis-platinum based chemoradiotherapy in 76 patients. Int. J. Radiot. Oncol. Biol. Phys. 39:1077–1085, 1997.
8. Weber BM, Soderberg CH, Leone LA, et al. A combined treatment approach to management of hepatic metastases. Cancer 42:1087–1095, 1978.
9. Wiley A, Wirtanen G, Stephenson A, et al. Combined hepatic artery 5-fluorouracil and irradiation of liver metastases. A randomised study. Cancer 64:1783–1789, 1989.
10. Miller R, Bukowski R, Andersen S, et al. Phase 3 evaluation of sequential hepatic artery infusion of 5-fluorouracil and hepatic irradiation in metastatic colorectal carcinoma. J Surg Oncol 37:1–4, 1988.
11. Friedman M, Phillips T, Hannigan J, et al. Phase 3 trial of irradiation plus chemotherapy for patients with hepatic metastases and hepatoma; experience of the North California Oncology Group. Nat Cancer Inst Monog 6:259–264, 1988.
12. Burton MA, Gray BN, Self GW, et al. Manipulation of experimental rat and rabbit liver tumor blood flow with angiotensin-2 Cancer Res 45:5390-5393, 1985.
13. Burton MA, Gray BN, Redistribution of blood flow in experimental hepatic tumors with noradrenaline and propranolol. Br J Cancer 56:585–588, 1987.
14. Lau WY, Ho S, Leung TWT, et al. Selective internal radiation therapy for nonresectable hepatocellular carcinoma with intra-arterial infusion of Yttrium90 microspheres. Int J Radiat Oncol Biol Phys 40:583–592, 1998.
15. Shepherd F, Rotstein L, Houle S, et al. A phase I dose escalation trial of yttrium-90 microspheres in the treatment of primary hepatocellular carcinoma. Cancer 70:2250-2254, 1992.
16. Anderson J, Goldberg J, Bessent R, et al. Glass Yttrium-90 microspheres for patients with colorectal liver metastases. Radio Oncol 25:137–139, 1992.

17. Dawson L.A., McGinn N.J., Ensminger W. et al. Preliminary Results of Escalated Focal Liver Radiation and Hepatic Arterz Fluoxouridine for Unresectable Liver Malignacies, Proc. ASCO 18: 86a, 1999.

18. Lau W, Leung T, Ho S, et al. Treatment of inoperable hepatocellular carcinoma with yttrium-90 microspheres. A phase 1 and 2 study. Br J Cancer 70:994–999, 1994.

19. Nakajo M, Kobayaski H, Skimabukuro K, et al. Biodistribution and in vivo kinetics of iodine-131 lipiodol infused via the hepatic artery of patients with hepatic cancer. J Nucl Med 29:1066–1077, 1988.

20. Raoul LJ, Bourguet P, Bretagne JF, et al. Hepatic artery injection of I-131-labelled lipiodol. Part 1. Biodistribution study results in patients with hepatocellular carcinoma and liver metastases. Radiology 168:541–545, 1988.

21. Madsen MT, Park CH, Thakur ML. Dosimetry of iodine-131 ethiodol in the treatment of hepatoma. J Nucl Med 29:1038–1044, 1988.

22. Raoul JL, Bretagne JF, Caucanas JP, et al. Internal radiation therapy for hepatocellular carcinoma: results of a French multicentre Phase II trial of transarterial injection of iodine-131-labelled lipiodol. Cancer 69:346–352, 1992.

23. Leung WY, Lau WY, Ho S, et al. Selective internal radiation therapy with intra-arterial iodine-131- lipiodol in inoperable hepatocellular carcinoma. J Nucl Med 35:1313–1318, 1994.

24. Matsuzaki Y, Chiba T, Shoda J, et al. The usefulness of proton irradiation for hepatocellular carcinoma: Present status and future prospects. In: Yamanaka et al, Hepatocellular Carcinoma, Progress in Hepatology. Elsevier Science 3:117–132, 1997.

25. Bretagne JF, Raoul JL, Bourguet P, et al. Hepatic injection of I-131 labelled lipiodol. Part II. Preliminary results of therapeutic use in patients with hepatocellular carcinoma and liver metastases. Radiology 168:547–550, 1988.

26. Tian JH, Xu B-X, Zhang J-M, et al. Ultrasound guided internal radiotherapy using yttrium-90 glass microspheres for liver malignancies. J Nucl Med 37:958–963, 1996.

27. Seong J, Lee HS, Han KH, et al. Combined treatment of radiotherapy and hyperthermia for unresectable hepatocellular carcinoma. Yonsei Medical Journal 35:252–259, 1994.

28. Leibel SA, Pajak TF, Manullo V, et al. A comparison of misonidazole sensitised radiation therapy to radiation therapy alone for the palliation of hepatic metastases: Results of a Radiation Therapy Oncology Group randomised prospective trial. Int J Radiat Oncol Biol Phys 13:1057–1064, 1987.

29. Heimdal K, Hannisdal E, Fossa S. Survival after palliative radiotherapy of liver metastases. A search for prognostic factors. Acta Oncol 28:63–65, 1988.

30. Gastrointestinal Tumor Study Group. Adjuvant therapy with hepatic irradiation plus fluorouracil in colon cancer. Int J Radiat Oncol Biol Phys 21:1151–1156, 1991.

31. Komaki R, Hansen R, Cox J, et al. Phase 1-2 study of prophylactic hepatic irradiation with local irradiation and systemic chemotherapy for adenocarcinoma of the pancreas. Int J Radiat Oncol Biol Phys 15:1447–1452, 1988.

32. Wiley A, Wirtanen G, Mehta M, et al. Treatment of probable subclinical liver metastases and gross pancreatic carcinoma with hepatic artery 5-fluorouracil and radiation therapy. Acta Oncol 27:377–381, 1988.

33. Komaki R, Wadler S, Peters T, et al. High dose local irradiation plus prophilactic hepatic irradiation and chemotherapy for inoperable adenocarcinoma of the pancreas. A preliminary report of a multi-institutional trial (Radiation Ttherapy Oncology Group protocol 8801). Cancer 69:2807–2812, 1992.

34. Order S, Pajak T, Leibel S, et al. A randomized prospective trial comparing full dose chemotherapy to I-131 antiferritin: an RTOG study. Int J Radiat Oncol Biol Phys 20:953–963, 1991.

35. Tang ZY, Zeng ZC, Liu KD, et al. Intrahepatic arterial I-131 anti-hepatocellular carcinoma (HCC) monoclonal antibody combined with hepatic artery ligation for treatment of unresectable HCC. Antibody Immunoconj. Radiopharmacol. 6:167–175, 1993.

36. Sitzmann JV, Conversion of unresectable to resectable liver cancer: An approach and follow up study. World J Surg 19:790–794, 1995.

37. Leung WT, Lau WY, Ho S, et al. Reduction of local recurrence after adjuvant intra-arterial lipiodol-iodine-131 for hepatocellular carcinoma: A planned interim analysis of a prospective randomized study. Proc Am Soc Clin Oncol 16:279a, 1997.

38. Riad Salem, Ziad Sergie, C. Oliver Wong, et al. Treatment of Hepatocellular Carcinoma using Intra-arterial Yttrium-90 (TheraSphere): Imaging, Laboratory&Clinical Response: at 14 IACT, Paris-France, 2003, 20-21.

39. Andew S. Kennedy, Riad Salem: Comparasion of two Yttrium-90 Microsphere Agents for Hepatic Artery Brachytherapy: at 14 IACT, Paris-France, February, 2003, 20-21.

40. N. Ghilezan: Indicațiile radioterapiei în metastazele hepatice: Radioterapie&Oncologie Medicală: 7:246-248, 2001.

41. Park HC, Seong J, Han HK, et al. Dose-response relationship in local radiotherapy for hepatocellular carcinoma: Int J Radiat Oncol Phys; 54:150-5, 2002.

42. Cheng JC, Wu JK, Huang CM, et al.Radiation-induced liver disease after radiotherapy for hepatocellular carcinoma: clinical manifestation and dosimetric description; Radiother Oncol; 63:41-5, 2002

43. Departament of Radiation Oncology, Massachusetts General Hospital: Protons to Replace Photons in External Beam Radiation Therapy: Clinical Oncology, 15: , 2003

44. Drzymala RE, Narayan P, Simpson JR, et al: A computerized three-dimensional planning system for stereotactic radiosurgery. In Lunsford LD, ed: Stereotactic Radiosurgery Update, New York, Elsevier Science, 1992, 251-256.

45. Kihlstrom L, Karlsson B, Lindquist C: Gamma knife surgery for cerebral metastases: Implications for survial based on 16 years experience. Stereotact Funct Neurosurg 61(suppl 1):45-50, 1993

46. Minsky B.D.: Colon cancer, in Textbook of Radiation Oncology, S.A. Leibel, T.L. Phillips (Edits.); W.B. Saunders Comp., Philadelphia, 1998, 677-685.

47. Koichi T.,Minako S., Hiroshi I.,et al. Technical Considerations for Fractionated Stereotactic Radiotherapy of Hepatocellular Carcinoma. Japanese Journal of Clinical Oncology 27, 1997.

48. Wei-Chung Hsu, Po-Ming Wang, Kung-Shin Ying, et al. Preliminary Results of Three-dimensional Conformal Radiotherapy for Hepatocellular Carcinoma with Portal Vein Thrombosis, Chin J Radiol 27:59-66, 2002.

49. Seong J, Keune KC, Han KH at al : Combined transcatheter arterial chemoembolization and local radiotherapy of unresectable hepatocellular carcinoma, Int J Radiat Oncol Biol Phys 43:393, 1999.

50. Seong J, Park HC, Chon CY. Clinical results and prognostic factors in radiotherapy for unresecable hepatocellular carcinoma; A retrospective study of 158 patients; Int J Radiat Oncol Biol Phys 55:329-336, 2003.

CAPITOLUL 23

CANCERUL VEZICII BILIARE

Mihnea IONESCU

1. INCIDENȚA 473
2. ETIOLOGIE 473
3. ANATOMIE PATOLOGICĂ 474
4. EVOLUȚIA PROCESULUI NEOPLAZIC 475
5. STADIALIZARE 477
6. MANIFESTĂRI CLINICE 478
7. COMPLICAȚII 479
8. METODE DE INVESTIGAȚIE 480
9. TRATAMENT CHIRURGICAL 483
10. TRATAMENT ADJUVANT 488
11. TRATAMENTUL PALIATIV 488
BIBLIOGRAFIE 489

1. INCIDENȚA

În general frecvența tumorilor vezicii biliare este raportată având ca reper tumorile maligne ale vezicii biliare, tumorile benigne fiind rare și fără implicații deosebite în atitudinea terapeutică.

Datele din literatură privind frecvența cancerului vezicii biliare au unele variații, dar, în general, atestă raritatea acestei afecțiuni. Cancerul de vezică biliară este mai frecvent decât cancerele căii biliare extrahepatice de aproximativ 2-5 ori și este considerat ca ocupând locul 5 în frecvența neoplasmelor tractului gastrointestinal.[1] Anual în Statele Unite ale Americii sunt diagnosticate între 6.000 – 7.000 noi cazuri de cancer de vezică biliară,[2] incidența cancerului de vezică biliară fiind în America de 1,2-4,4 cazuri la 100.000 locuitori.[1,3]

În România, incidența cancerului de vezică biliară este asemănătoare.[4,5]

Totuși incidența cancerului vezicii biliare variază mult în anumite zone geografice și printre grupările rasial – etnice.[6] Astfel incidența maximă a cancerului de vezică biliară este raportată în regiunile Europei de nord-est, în Israel (13,8 cazuri la 100.000 locuitori femei și 7,5 cazuri la 100.000 bărbați), Mexic (8,5% din toate cancerele), Bolivia, Chile, nordul Japoniei.[2] Recent s-a publicat faptul că în Chile, cancerul vezicii biliare este cea mai frecventă cauză de deces a femeilor.[1] Printre țările cu cele mai mici incidențe se situează India, Nigeria, Singapore, Zimbabwe (Rhodesia), Spania.[1]

2. ETIOLOGIE

Câțiva factori sunt incriminați în etiologia cancerului de vezică biliară. Dintre aceștia litiaza biliară pare a avea cel mai mare rol în apariția cancerului vezicii biliare.

Relația litiază biliară – cancer al VB

Cancerul vezicii biliare este depistat la bolnavii cu litiază veziculară în procente ce variază între 70% și 90%. Totuși, incidența cancerului de vezică biliară, raportată la frecvența litiazei biliare, este relativ mică: doar 0,3 – 3% din pacienții cu litiază dezvoltă cancer de vezică biliară. Cancerul vezicii biliare este, de obicei, asociat litiazei veziculare de tip colesterolic.[7] Din punct de vedere epidemiologic, s-a constatat că la populațiile cu procent redus de litiază, cancerul vezicii biliare este foarte rar, pe când la populațiile cu procent mare de litiază cancerul este mult mai frecvent și nu excepțional la subiecții tineri.[1]

Un argument care ar pleda în favoarea relației litiază-cancer este constatarea că bolnavii la care s-a practicat colecistendeză pentru litiază și la care, după mulți ani, litiaza a recidivat, au dezvoltat cancer al veziculei biliare.

Cancerul de vezică biliară apare mai frecvent în asociere cu litiaza biliară de dimensiuni mari decât cu litiaza biliară multiplă de mici dimensiuni. Se pare că riscul de apariție a cancerului de vezică biliară este de 10 ori mai mare la populația cu calculi de dimensiuni de peste 3 cm, comparativ cu microlitiaza.[8]

În general, cancerul este depistat la bolnavii cu suferință veche. Aproximativ 1% dintre pacienții care se prezintă pentru colecistectomie pentru litiază biliară prezintă leziune malignă pe piesa de colecistectomie, leziune deseori nedepistată de explorările imagistice și nici sugerată de suferința clinică.[4]

În ceea ce privește relația cancer de vezică biliară – vârstă, sex, litiază, există o corelație, în sensul că tumorile maligne ale vezicii biliare se dezvoltă cu precădere la bolnavii cu litiază veziculară, la femei (la care litiaza este frecventă) și după vârsta de 50 de ani.

Relația infecție-inflamație – cancer al VB

Deoarece majoritatea cazurilor de litiază veziculară sunt asociate cu prezența germenilor în bilă s-a presupus că bacteriile ar juca un rol important în patogenia cancerului vezicii biliare. Pentru că atât infecția biliară cu litiază biliară asociată, cât și litiaza biliară fără infecție asociată se pot asocia cu cancerul vezicii biliare în proporție egală, se consideră că factorul determinant în patogenia cancerului de vezică biliară este inflamația cronică, indiferent de cauza acesteia. Inflamația mucoasei veziculare (determinată de litiază) ca factor cancerigen ar putea constitui un argument, dar histopatologic numai 40 – 50 % din vezicile biliare cu cancer au concomitent proces inflamator.[4]

Pe de altă parte, calcificarea peretelui veziculei biliare – vezica de porțelan, calcificare ce este considerată stadiul final al unui proces inflamator cronic, este asociată cu o incidență a cancerului de vezică biliară în procente ce variază între 12,5 și 61 %. Acest lucru poate fi considerat un argument în favoarea inflamației ca factor cancerigen. Datorită faptului că vezica de porțelan este asociată cu un proces intens de fibroză și cicatrizare, s-a emis ipoteza conform căreia apariția cancerului ar fi legată de procesul de cicatrizare și nu de inflamație.[1,4]

Alte opinii acceptă ipoteza că inflamația mucoasei și consecința ei, hiperplazia mucoasei, ar constitui starea precanceroasă, ceea ce ar explica de ce cancerul vezicii biliare apare predominant la bolnavii în vârstă și cu suferință veche. În acest sens pledează faptul că unii autori găsesc hiperplazie epitelială la 90% din veziculele cu litiază biliară și foarte frecvent hiperplazie epitelială

asociată cu degenerare malignă (41-79 %) în cazul cancerelor de vezică biliară.[4]

Ipoteza procesului inflamator vezicular ca etapă precancerigenă se dovedește neconsistentă dacă se ia în considerare faptul că acest proces este frecvent și în colecistopatiile alitiazice, care, la rândul lor, sunt frecvente în populație, în timp ce cancerul de vezică biliară se dezvoltă rar la bolnavii cu astfel de colecistopatii.

Relația anomalie coledoco-wirsungiană – cancer al VB

Un alt factor care determină inflamația mucoasei vezicii biliare și care poate favoriza apariția cancerului este refluxul pancreatico-biliar, favorizat de diverse anomalii ale joncțiunii canal coledoc-canal Wirsung[9 2], explicând frecvența cancerului dezvoltat în chistul congenital de coledoc. În același timp s-a demonstrat că și cancerul de vezică biliară poate apărea la cei cu reflux pancreatic în căile biliare. Cancerul de vezică biliară este mai frecvent la bolnavii cu anomalii de joncțiune fără chist congenital de coledoc,[10-12] pe când la bolnavii cu chist de coledoc și reflux pancreatic în căile biliare apariția cancerului la nivelul chistului congenital de coledoc este preponderentă. Nagota[4] nu găsește decât foarte rar litiaza veziculară la bolnavii cu cancer de colecist și anomalie de joncțiune, dar constată în bila veziculară un nivel mare de amilaze. În colecistul celor cu anomalii de joncțiune pancreatico-biliară dar care nu prezentau cancer de vezică se găsesc frecvent leziuni de hiperplazie epitelială,[10] metaplazie intestinală, infiltrație limfoidă în mucoasă, leziuni considerate stări precanceroase, apărute ca urmare a refluxului pancreatic în căile biliare.[13,14]

Implantarea joasă a canalului cistic în canalul hepatic, se pare că ar avea aceeași importanță ca anomaliile de joncțiune pancreatico-biliară în ceea ce privește posibilitatea apariției cancerului de vezică biliară.[15]

Alți factori etiologici

Prin bilă sunt excretați o serie de metoboliți toxici, unii cu potențial cancerigen, care pot fi incriminați în apariția cancerului biliar. Astfel, o incidență crescută a cancerului de vezică biliară a fost raportată la lucrătorii din industria cauciucului, iar studiile experimentale la animale, au demonstrat că azotoluenul și nitrosaminele pot determina apariția cancerului de vezică biliară.

Studii epidemiologice au sugerat asocierea dintre cancerul biliar, obezitate și estrogeni, dar se pare că numitorul comun în aceste entități este litiaza biliară.

Febra tifoidă este un alt factor ce poate crește riscul de cancer de vezică biliară și canale biliare.

De asemenea, metaplazia de tip scuamos sau adenomatos a mucoasei biliare sunt considerate stări precanceroase.

Polipii veziculei biliare au risc mare de degenerare malignă, mai ales dacă depășesc 1 cm diametru, constituind o indicație de colecistectomie. Riscul mare de malignizare îl au polipii adenomatoși. Malignizarea acestor polipi este susținută de faptul că în peste 19% din cazuri de carcinom vezicular, în structura acestora se găsesc zone adenomatoase fără transformare malignă.[1,16] Bolnavii cu sindrom Peutz-Jeghers pot asocia frecvent polipi adenomatoși veziculari care au potențial mare de malignizare.[2]

S-a remarcat că la bolnavii cu boală inflamatorie cronică colonică (colită ulcerativă) riscul de cancer de vezică biliară este crescut (2%), ca și riscul de cancer de căi biliare, dar nu se poate face o corelație etiopatogenică între acestea.[17] De asemenea, bolnavii cu colangită sclerogenă au un risc crescut de a dezvolta cancer de căi biliare și vezică biliară.[18]

3. ANATOMIE PATOLOGICĂ

Tumorile maligne ale vezicii biliare sunt adesea unice și rareori multifocale.

Localizările, în ordinea frecvenței, sunt: fundice (60%), corporeale (30%), regiunea infundibulară (10%) și canalul cistic (4%). Ultimele localizări, dacă sunt invadante în ligamentul hepatoduodenal și includ calea biliară principală, creează dificultăți în recunoașterea tumorii: veziculară sau ductală.

Macroscopic au mai des caracter infiltrativ. Tumora poate fi limitată, cu margini precis delimitate – forma nodulară – dar poate cuprinde și vezica în cea mai mare parte sau chiar în întregime – forma infiltrativă. La nivelul tumorii peretele vezicular este îngroșat, infiltrat, slăninos, dur, albicios și poate prezenta ulcerații. Uneori leziunea poate fi greu de deosebit de leziunea de colecistită cronică, cu ulcerația mucoasei determinată de calcul.

Forma vegetantă (papilară, polipoidală) este mai rară (10-15%). Se prezintă ca o formațiune protruzivă în lumen, vegetantă, sesilă sau pediculată, dură sau friabilă, sângerândă. Masa tumorală ocupă parțial sau în întregime lumenul vezicular. În formele de carcinom papilar, chiar dacă dezvoltarea intraluminală este impresionantă, peretele vezical la baza tumorii poate prezenta infiltrație minimă. Aceste forme de carcinom papilar au cel mai bun prognostic privind supraviețuirea la distanță. Uneori și în aceste forme peretele este în întregime infiltrat, îngroșat și dur, procesul infiltrativ putând depăși peretele vezicular.[4,19]

În ceea ce privește conținutul vezical, acesta este predominant mucoid, filant sau chiar sanghinolent. Mai rar aspectul conținutului este coloid.

Microscopic, majoritatea tumorilor maligne sunt adenocarcinoame (61-85%). Adenocarcinomul bine diferențiat este forma cea mai frecventă și prezintă mai des celule columnare sau cubo-cilindrice; secretă abundent mucus și rareori are caracterul celulelor în formă de inel cu pecete. Ca varietăți de adenocarcinom sunt identificate următoarele tipuri: schiros, glandular, medular, papilar, coloid.

Forme histologice mai rare sunt: carcinomul anaplazic cu celule mici rotunde,[20] carcinomul scuamos,[21,22] adenoacantomul, melanomul,[23,24] carcinoidul,[25,26] carcinomul epidermoid.

Este de remarcat faptul că în cazul tumorilor carcinoide primare ale vezicii biliare, deși majoritatea sunt descoperite în faze avansate, sindromul carcinoid este foarte rar prezent.[27]

Ca forme rare de tumori maligne sunt citate: melanosarcomul, adenocarcinomul cu celule gigante, carcinomul de tip intestinal,[28] tumorile carcinoid-like, carcinomul neuroendocrin cu celule mari,[29] carcinosarcomul. Limfoamele sunt rare.[30,31]

Tumorile mezenchimale cu localizare primară la nivelul vezicii biliare, deși rare, au fost descrise în literatură: rabdomiosarcomul, leiomiosarcomul, histiocitomul malign fibros, angiosarcomul, sarcomul Kaposi. Rabdomiosarcomul embrionar este în general rar, dar este cea mai frecventă formă de tumoră malignă a căilor biliare extrahepatice la copil.

O caracteristică a tumorilor maligne dezvoltate în vezicula biliară este aceea că pe aceeași piesă de colecistectomie sau în volumul aceleiași tumori pot fi identificate forme variate microscopice.[20,29,32]

Un alt mod de clasificare a cancerului de vezică biliară îl constituie și împărțirea în forme de tumori metaplazice și forme non-metaplazice. Acest tip de clasificare are la bază prezența sau nu în structura țesutului tumoral a modificărilor metaplazice și corespunde clasificării cancerului gastric în forma intestinală sau difuză. Formele metaplazice au un prognostic mai bun.[1]

4. EVOLUȚIA PROCESULUI NEOPLAZIC

Tumorile vezicii biliare au un caracter de mare agresivitate. Warren constată la 80% din bolnavi invazie în ficat și la 1/3 metastaze ganglionare sau în alte organe.[33]

Invazia prin evoluție extraparietală a tumorii

În evoluția ei, tumora depășește mai des peretele vezicular spre placa veziculară și ficat, invadând ficatul în zona fosei cistice (segm. IVb,V).

Invazia din aproape în aproape este forma cea mai frecventă a invaziei hepatice, dar nu singura. În unele forme, în vecinătatea fosei cistice, în parenchimul hepatic, se găsesc mici noduli neoplazici, care nu au semnificația unor metastaze hepatice. Existența lor este explicată prin progresiunea tumorii pe calea canaliculelor biliare, a venelor sau limfaticelor din patul veziculei biliare și nu au corespondență cu metastazele hepatice răspândite în masa parenchimului hepatic.[4,34] Difuziunea prin extensie locală poate cuprinde și ligamentul hepatoduodenal, duodenul, colonul sau stomacul. Extensia progresivă spre ligamentul hepatoduodenal se asociază cu difuziunea pe cale limfatică – limfangita neoplazică; uneori în mezocist sau ligamentul hepatoduodenal se pot identifica mici formațiuni neoplazice (insule de carcinom), care se pot confunda cu metastazele peritoneale.[4]

Invazia pe cale limfatică

Colectoarele limfatice ale veziculei biliare, în număr de două, se situează spre segmentul distal pe fața inferioară a vezicii biliare. Colectorul limfatic anterior drenează în ganglionul cistic, iar colectorul posterior drenează în ganglionul hiatusului, situat juxtacoledocian la dreapta acestuia, ganglion care mai primește limfatice și de la calea biliară principală și din lobul drept hepatic. Același ganglion mai primește limfatice și de la ganglionul cistic, iar eferențele lui drenează către ganglionii venei porte, arterei hepatice comune și pancreaticoduodenali superiori (situați retroduodenal juxtapancreatic), ale căror limfatice eferente se îndreaptă către ganglionii pancreaticoduodenali posteriori. În final fluxul limfatic ajunge în ganglionii interaorticocavi, celiaci și mezenterici superiori.[16]

Sunt studii care arată că există conexiuni limfatice directe între ganglionii pericoledocieni și ganglionii interaorticocavi, lucru ce explică dificultatea de a controla boala numai prin disecția limfatică regională. Acest lucru atestă importanța pe care o are limfodisecția retropancreatică și interaorticocavă, actualmente considerată un gest de rutină în tratamentul cancerului de vezică biliară.

Studiile lui Fahim[35] arată că la nivelul hilului hepatic nu sunt ganglioni limfatici și că ganglionii situați la nivelul arterei hepatice proprii, în segmentul ei juxtahilar, nu primesc eferențe de la ganglionul cistic sau al hiatusului, deci nu reprezintă stație de metastazare în cancerul veziculei biliare. Dacă ganglionul hiatusului și ganglionii pancreaticoduodenali sunt blocați, atunci există posibi-

litatea ca acest curent limfatic să capete un sens retrograd, dirijând metastazele în lobul drept hepatic.

Rezultă deci că grupul important, pivotul diseminării limfatice, îl formează ganglionul cistic, ganglionii hiatusului și ganglionul pancreatico-duodenal superior. Dacă aceștia sunt depășiți, metastazele se dirijează spre grupe ganglionare mai greu de controlat: celiac, mezenteric superior, interaorticocav.

În condițiile invaziei hepatice există posibilitatea ca unele colectoare limfatice de la nivelul feței inferioare a lobului hepatic drept să dreneze în ganglionii laterocavi, explicând astfel posibilitatea apariției metastazelor ganglionare retroperitoneale laterocave și interaorticocave, în absența invaziei ganglionare a ligamentului hepatoduodenal sau a organelor de vecinătate – duoden, colon. Obligatorie în aceste cazuri este prezența invaziei hepatice.[36]

Metastazarea ganglionară este recunoscută în procente foarte variate 35-75%[35] și poate fi considerată reală numai dacă sunt examinate mai multe grupe ganglionare (ganglion cistic, ai hiatusului și pancreatico-duodenal superior).

Invazia pe cale venoasă

În afara venelor directe colecisto-hepatice, care pătrund în țesutul hepatic de la nivelul fosetei cistice și care explică formarea nodulilor sateliți, colectoarele venoase importante ale colecistului, conectate sau nu cu venele canalelor biliare extrahepatice, pătrund în țesutul hepatic la nivelul lobului pătrat. Fahim constată că venele care pătrund în ficat nu se conectează cu rețeaua venoasă portală, ci, prin rețeaua capilară, se conectează direct cu venele hepatice. Joncțiunea cu sistemul portal este deci o excepție.[35] Alți autori consideră că diseminarea hematogenă este precoce și frecventă și are loc ca urmare a existenței conexiunilor venoase cu sistemul portal.[16,37]

Diseminarea peritoneală

Metastazele peritoneale sunt rare, în comparație cu alte cancere abdominale. Ele se localizează în vecinătate – seroasă duodenală, gastrică, colică, sau a ligamentului rotund, rar la nivelul seroasei ligamentului hepatoduodenal și mezocistului. Carcinomatoza peritoneală cu ascită este rară. S-a demonstrat afinitatea mare a cancerului de vezică biliară de a da metastaze peritoneale la locul de puncție sau la locul de pătrundere a trocarelor în cazul manevrelor laparoscopice, precum și în cazul efracției peretelui vezicular și scurgerii bilei în peritoneu.

Invazia pe calea nervilor viscerali

În cancerul vezicii biliare este relativ frecventă invazia nervilor din peretele vezicii biliare (23-36%). Identificarea acestei forme semnifică caracterul agresiv al tumorii, dar nu a fost demonstrată ca modalitate de extensie a neoplasmului.

Invazia pe cale ductală

Extensia neoplasmului în canalul biliar, în ductul principal este rară; se realizează prin progresie din aproape în aproape, dar este posibilă și mobilizarea de fragmente tumorale și grefarea lor la distanță de tumoră. Ultima formă de progresie a neoplasmului se întâlnește mai des în formele papilare, dar, dacă leziunea secundară este avansată, este greu de făcut o diferență între grefa neoplazică și forma multifocală.

Metastazele hepatice

Frecvența metastazelor hepatice este relativ rară. Frecvența redusă a metastazelor este explicată de Fahim[35] prin absența conexiunii sistemului venos al colecistului cu sistemul portal, precum și prin raritatea invaziei venelor colecistului. Nu toți autorii sunt de acord cu această afirmație. Nu poate fi negată existența conexiunilor venoase între venele colecistului și vena portă, care, deși rare și reduse ca importanță, pot

Tabelul 1 Clasificarea tumorilor VB după Bartlett.[1]

Tumori maligne epiteliale	**Tumori maligne mezenchimale**
Adenocacinomul	Rabdomiosarcomul embrionar
Bine diferențiat	Leiomiosarcomul
Papilar	Histiocitomul malign fibros
Intestinal	Angiosarcomul
Cu celule gigante	
Slab diferențiat, cu celule mici	
Cu celule in forma de inel cu pecete	
Cu celule clare	
Coloid	
Scuamos	
Adenoscuamos	
Cu celule în formă de bob de ovăz	

explica în unele cazuri prezența metastazelor hepatice. Astfel Bartlett găsește o incidență a metastazelor hepatice de 34%, afirmând că invazia parietală dincolo de stratul muscular oferă posibilitatea de invazie și diseminare limfatică și venoasă precoce.[1] În principiu, trebuie admis că metastazele hepatice se constituie predominant pe cale venoasă. Invazia directă prin venele limfatice sau canaliculele biliare – cauza nodulilor sateliți – nu este o explicație satisfăcătoare, mai ales că nodulii sateliți pot coexista cu metastaze importante, răspândite în profunzimea parenchimului hepatic.

O cale de metastazare posibilă o constituie curentul limfatic retrograd.

Este de asemenea admisă invazia spațiului retroperitoneal și a venelor retroperitoneale, ceea ce ar explica formarea metastazelor hepatice și a metastazelor în alte organe.

Prezența metastazelor hepatice nu este în raport cu metastazarea ganglionară, care este predominantă.

Pe studii necroptice incidența metastazelor ganglionare este de 94%, iar a metastazelor sistemice este de 64,8%.[38] Incidența invaziei regionale și a metastazelor la momentul diagnosticului și tratamentului se prezintă astfel:[37]

- invazie numai a peretelui vezicular 10 %
- invazie hepatică 59 %
- invazie de cale biliară 35 %
- invazie limfatică și metastaze ganglionare regionale 45 %
- invazia venelor vezicii biliare 39 %
- invazie portală sau de arteră hepatică 15 %
- invazia organelor de vecinătate (fără ficat) 40 %
- invazia perineurală 42 %
- metastaze hepatice 34 %
- alte metastaze 20 %

Cunoașterea modalităților de difuzare a cancerului vezicii biliare permite unele deducții pentru practica chirurgicală:

- Colecistectomia cu limfadenectomie poate constitui o intervenție cu scop radical în formele incipiente.
- Nodulii mici din vecinătatea patului vezicular nu semnifică existența metastazelor hepatice, deci rezecția hepatică regională (a patului veziculei biliare), asociată colecistectomiei și limfadenectomiei, este rațională.

5. STADIALIZARE

Pentru stadializarea cancerului vezicii biliare au fost propuse multiple scheme. Principalele stadializări prezentate în literatură sunt ale lui Nevin,[39] a Societății japoneze de chirurgie biliară[40,41] și AJCC/UICC TNM.[40]

Stadializarea inițială propusă de Nevin împărțea pacienții cu cancer al vezicii biliare în 5 grupe, având drept criteriu de bază profunzimea invaziei parietale, iar pacienții cu invazie hepatică sau metastaze la distanță erau încadrați direct în stadiul V.[39]

Stadiul I - carcinom intramucos
Stadiul II - carcinom care invadează musculara
Stadiul III - carcinom care invadează peretele în totalitate
Stadiul IV - carcinom care invadează peretele și cu metastaze în ganglionul cistic
Stadiul V - carcinom care invadează ficatul, metastaze la distantă (ganglionare, viscerale, peritoneale).

Donahue modifică stadializarea propusă de Nevin considerând tumorile ce invadează ficatul prin contiguitate ca aparținând stadiului III, stadiul IV include tumorile cu metastaze limfoganglionare, iar stadiul V metastazele hepatice.[42]

Stadiul I - carcinomul în situ
Stadiul II - carcinom cu invazie de mucoasă sau musculară
Stadiul III - carcinom cu invazie hepatică prin contiguitate
Stadiul IV - carcinom cu metastaze ganglionare
Stadiul V - metastaze la distanță

Dezavantajul acestei stadializări este faptul că nu se face o diferențiere între tumorile care depășesc stratul muscular, fără însă a invada ficatul și tumorile cu invazie hepatică mai mică de 2 cm sau peste 2 cm, invazia hepatică având o semnificație prognostică importantă.[1]

Societatea japoneză de chirurgie biliară[40,41] propune o altă schemă de stadializare, încadrând pacienții cu cancer al vezicii biliare în 4 stadii în funcție de metastazele ganglionare, invazia seroasei, invazia hepatică și infiltrația neoplazică a canalelor biliare. Aceasta schemă de stadializare se prezintă astfel:

Stadiul I - carcinom limitat la peretele vezicii biliare
Stadiul II - carcinom cu metastaze ganglionare (N1) și invazie minimă hepatică sau de cale biliară
Stadiul III - carcinom cu metastaze ganglionare în N2 sau invazie severă hepatică sau de cale biliară
Stadiul IV - carcinom cu metastaze la distanță

Și această schemă are unele dezavantaje: nu este făcută nici o diferență între T1 și T2 (ambele fiind încadrate în stadiul I), iar metastazele ganglionare sunt încadrate în același stadiu II cu microinvazia hepatică. Totuși, după cum se știe, peretele vezicii biliare este

foarte subțire, atfel încât invazia microscopică a parenchimului hepatic în vecinătatea tumorii se produce uneori cu ușurință și unii autori consideră că aceste cazuri au un prognostic mai bun decât cele cu metastaze ganglionare.[43]

Diversele modalități de stadializare creează confuzii în încercările de comparare a rezultatelor prezentate în literatură, motiv pentru care se încearcă folosirea unui singur mod de stadializare în vederea unei aprecieri cât mai corecte a rezultatelor diverselor serii publicate. Se pare că stadializarea AJCC/UICC TNM corespunde cel mai bine acestui deziderat. Acest sistem de stadializare include tumorile cu invazie de mucoasă și de musculară în stadiul I. Dacă neoplasmul se dezvoltă într-unul din sinusurile Rokitanski-Aschoff, deși este localizat într-o poziție subseroasă, este considerat stadiul I. Stadiul II cuprinde tumorile cu invazia țesutului conjunctiv perimuscular, iar stadiul III include tumorile ce prezintă invazie hepatică < 2 cm și pe cele cu metastaze ganglionare în N1. Stadiul IV cuprinde pacienții cu invazie hepatică > 2 cm și ganglioni sau metastaze la distanță. Datorită faptului că s-a demonstrat că prognosticul pacienților cu cancer de vezică biliară la care tumora invadează ficatul > 2 cm este mai bun comparativ cu al pacienților cu metastaze ganglionare,[43-49] stadiul III din clasificarea AJCC a fost împărțit de Bartlett în substadiile A și B. Stadiul IIIA include tumorile cu invazie hepatică mai mică de 2 cm și fără invazie ganglionară, iar stadiul IIIB cuprinde tumorile cu invazie hepatică >2 cm și pe cele cu invazie ganglionară (T4N0,oriceTN1). Stadiul IV include tumorile cu metastaze ganglionare în N2 și pe cele cu metastaze la distanță.[1]

Stadializare TNM

Stadiul I - invazie de mucoasă sau de musculară
Stadiul II - invazia țesutului conjunctiv perimuscular
Stadiul III - invazie hepatică <2 cm și/sau metastaze ganglionare N1 (T3N1Mo)
Stadiul IV - A - invazie hepatică >2 cm (T4N0M0, oriceTN1Mo)
- B - metastaze la distanță (orice TN2M0, orice T, orice NM1)

Stadializare TNM modificată de Bartlett[48]

Stadiul I - invazie de mucoasă sau musculară
Stadiul II - invazia țesutului conjunctiv perimuscular
Stadiul III A - invazie hepatică < 2 cm (T3N0M0)
Stadiul IIIB - invazie hepatică > 2 cm; N1(T4N0M0, orice TN1Mo)
Stadiul IV - metastaze la distanță(orice T, orice N M1)

6. MANIFESTĂRI CLINICE

Simptomatologia clinică a cancerului de vezică biliară în stadiile incipiente, la care se poate spera un tratament curativ, este necaracteristică. În majoritatea cazurilor simptomatologia este determinată de litiaza biliară asociată.

Cancerul VB se manifestă mai ales atunci când leziunea depășește peretele vezicii biliare, iar când leziunea este curabilă, rareori este diagnosticată preoperator. Apariția durerii de hipocondrul drept, surdă, mai mult sau mai puțin perseverentă, asociată pierderii ponderale la un pacient peste 60 de ani, mai ales dacă suferința este recentă, ne poate îndrepta atenția către neoplasmul de vezică biliară. Când durerea devine intensă leziunea este avansată, invazia neoplazică cuprinzând de obicei ficatul sau extinzându-se spre ligamentul hepatoduodenal, duoden, colon. Starea generală este modificată, iar astenia și pierderea ponderală sunt pronunțate. Palparea în stadiile inițiale nu relevă nimic particular pentru ca în stadiile avansate să evidențieze o formațiune tumorală care face corp comun cu ficatul.

Simptomatologia neoplasmului de vezică biliară are unele particularități în funcție de dezvoltarea lui pe un colecist alitiazic sau litiazic și în funcție de segmentul vezicii biliare pe care se dezvoltă.

Tumorile dezvoltate în colecistul alitiazic

Suferința determinată de neoplasm este dificil de interpretat dacă acesta se dezvoltă la un bolnav cu veche suferință digestivă, adesea interpretată ca si colecistopatie alitiazică, mai mult sau mai puțin confirmată de explorările paraclinice. Neoplasmul trebuie suspectat ori de câte ori suferința își schimbă caracterul: durerea, din episodică, devine permanentă, progresivă în intensitate, se asociază cu semne generale – astenie, pierdere ponderală, paloare. Cu cât vârsta pacientului este mai înaintată cu atât trebuie luată în calcul posibilitatea unui neoplasm. Vârsta tânără nu constituie un argument pentru a nega neoplasmul, de multe ori acesta apărând la vârste tinere.

Formele incipiente pot avea traducere clinică timpurie dacă tumora este dezvoltată în segmentul de evacuare al vezicii biliare, zona infundibulo-cistică, determinând obstrucție și ducând la apariția hidropsului vezicular. În general hidropsul nu este precedat de colică biliară, apare insidios, fiind mai des interpretat ca o consecință a cancerului de pancreas sau ampulomului vaterian. Colica la debut sau pe parcursul suferinței este rară, dar în orice caz mai frecventă decât în cancerul de pancreas.[4]

Ceea ce caracterizează, în general, neoplasmul de vezică biliară este evoluția scurtă a suferinței, sau, dacă se dezvoltă pe o veche suferință dispeptică, evoluția rapidă de la schimbarea caracterului suferinței. Un avertisment asupra eventualității neoplasmului la bolnavul cu colecistopatie nelitiazică îl constituie anemia, colecistopatia alitiazică nefiind însoțită de anemie.

Tumori dezvoltate în colecistul litiazic

Mai frecvent cancerul vezicii biliare, în stadiul de operabilitate este descoperit datorită coexistenței și suferinței determinată de litiaza biliară. În asociația litiază biliară – cancer al vezicii biliare, litiaza poate fi necomplicată și intervenția este impusă de suferința biliară. În aceste forme, cancerul este o descoperire întâmplătoare peroperatorie, prin aspectul leziunii și examenul histologic extemporaneu, sau postoperatorie, după examinarea colecistului extirpat și examen histopatologic.

De cele mai multe ori, ceea ce caracterizează din punct de vedere clinic asocierea neoplasmului, este o modificare a evoluției suferinței și mai ales permanentizarea durerii. Un semn de care trebuie ținut seama este anemia, litiaza biliară necomplicată nefiind cauză de anemie.

De multe ori litiaza biliară poate fi asimptomatică și evoluția neoplasmului poate fi dramatică – extensie hepatică, duodenală, colonică, fără însă ca suferința să fie relevată precoce de litiază.[4]

7. COMPLICAȚII

Cancerul vezicii biliare este adesea descoperit în cursul intervenției pentru complicații; complicația poate fi consecința litiazei, neoplasmului sau incertă.

În majoritatea împrejurărilor, în colecistita complicată la bolnavii cu litiază, modificările macroscopice determinate de complicații ca hidrops, colecistită acută, perforație, contribuie la nerecunoașterea leziunii neoplazice. Modificările macroscopice sunt atribuite de multe ori procesului inflamator, examenul histologic fiind cel ce descoperă leziunea malignă.

Colecistita acută

Este deseori fenomenul revelator al neplasmului VB sau al coexistenței neoplasm – litiază biliară. Orloff [50] constată hidrops și colecistită acută la 10-50% din bolnavii cu cancer al vezicii biliare. Setlacec & Ionescu[4] găsesc 25 cancere de vezică biliară (18%) complicate cu colecistita acută din 139 cancere de vezică biliară operate.

Asocierea colecistită acută – neoplasm poate fi întâlnită și în vezica alitiazică. În multe cazuri factorul patogenic al colecistitei acute este însuși neoplasmul care se dezvoltă în segmentul de evacuare al vezicii biliare; acest lucru nu este întotdeauna obligatoriu, fiind citate și cazuri de asociere neoplasm – colecistită acută alitiazică la care neoplasmul nu determină obstrucția infundibulo-cistică.

Perforația poate însoți asociația colecistită acută – neoplasm într-un procent ce variază între 1,2-10%.[4] În colecistitele acute cu perforație, fie alitiazice, fie litiazice, aceasta poate fi atribuită procesului inflamator sau procesului ischemic determinat de neoplasm sau litiază.

În concluzie colecistita acută, cu sau fără perforație, poate fi sediul unui carcinom care, datorită procesului inflamator, zonei de gangrenă și perforație, este dificil de recunoscut, ceea ce obligă întotdeauna la examen histologic al piesei.

Icterul

Icterul cu caracter colestatic survenit la bolnavul cu cancer al vezicii biliare are o frecvență foarte variabilă (15-48%). Cauzele icterului sunt reprezentate mai des de extensia neoplasmului la calea biliară principală, dar nu este exclusă nici litiaza coledociană. Arnoud constată că în 75% din cazuri icterul a avut drept cauză extensia tumorii, iar în 25% din cazuri cauza a fost litiaza.[4]

În consecință, la bolnavul cu litiază biliară și icter colestatic, nu este exclusă posibilitatea icterului prin cancer de vezică biliară extins la calea biliară principală, iar la bolnavul cu cancer de vezică biliară nu se exclude posibilitatea icterului prin litiază a căii biliare principale. La bolnavii cu localizarea neoplasmului în zona infundibulo-cistică și icter, poate fi prezent hidropsul și interpretat ca semn Courvoisier-Terrier.

Pe lângă extensia neoplasmului la calea biliară, icterul la bolnavii cu cancer de vezică biliară, cu sau fără litiază asociată, mai poate recunoaște drept cauză și compresiunea coledocului prin metastaze masive în ganglionii hilului și pancreatico-duodenali.

Nu întotdeauna litiaza coledociană diagnosticată preoparator sau intraoperator este cauza icterului la un bolnav cu cancer al vezicii biliare. Uneori infiltrația în ligamentul hepatoduodenal cu evoluție spre hil poate determina stenoza căii biliare extrahepatice proximal de joncțiunea cistico-hepatică, aceasta constituind adevăratul obstacol și nu litiaza coledociană distală, care poate fi foarte bine tolerată. De asemenea, nu întotdeauna infiltrația ligamentului hepatoduodenal determină invazia căii biliare principale, icterul putând avea drept cauză litiaza coledociană.

În concluzie considerăm că în caz de icter la un

bolnav cu carcinom vezicular calea biliară trebuie explorată atât radiologic cât și instrumental.

Invazia organelor vecine

Invazia duodenului și a colonului transvers, deși constantă în formele avansate, nu determină decât rareori ocluzie.

Fistulele bilio-digestive

Fistulele colecisto-duodenale, colecisto-colonice sau, mai rar, colecisto-gastrice sunt mai frecvent consecința evoluției litiazei veziculare. Posibilitatea fistulei neoplazice impune însă constant căutarea neoplasmului la toate fistulele operate. Fistulele biliodigestive fără calculi sunt mai frecvent neoplazice. În cazul fistulelor colecisto-colonice, neoplasmul colonic, mai des invadant în colecist, este cauza mai frecventă a acestora, comparativ cu neoplasmul de colecist (precizare importantă pentru conduita terapeutică).

Fistula bilio-biliară

Apare foarte rar între colecistul neoplazic și ductele biliare extrahepatice în cancerele avansate ale vezicii biliare.[22]

Hemoragia digestivă

Este rar întâlnită în cursul constituirii fistulelor biliodigestive duodenale sau colice. De asemenea, hemobilia poate fi cauza posibilă a hemoragiei digestive în unele forme de tumori vegetante.[51] Pierderi mici de sânge, dar constante, neremarcate de bolnavi, au ca rezultat anemia, frecvent întâlnită la pacienții cu cancer de vezică biliară.[52]

8. METODE DE INVESTIGAȚIE

Mare parte din tumorile VB în stadiu incipient sunt descoperite în cursul colecistectomiei, indicată pentru un alt diagnostic decât cel de cancer de vezică biliară. În aceste stadii incipiente, curabile, metodele paraclinice de explorare au valoare majoră, dar nu absolută.

Cunoașterea simptomatologiei cancerului de vezică biliară și considerarea acestei boli în raționamentul clinic și diagnostic și în analiza preoperatorie au adesea mai mare valoare decât examenele paraclinice.

În stadiile avansate examenele paraclinice sunt mult mai utile, dar beneficiul diagnosticului exact este redus în comparație cu eficiența terapeuticii.

Examenele de laborator nu identifică anomalii specifice pentru cancerul de vezică biliară care să poată fi utile pentru un diagnostic precoce.

Prezența *anemiei* și *creșterea VSH* sunt modificări nespecifice și inconstante, chiar în stadii avansate. Prezența anemiei la un bolnav cu suferință litiazică sau colecistopatie cronică trebuie considerată un semnal de alarmă: aparține unei alte boli sau este expresia cancerului de vezică biliară în marea majoritate a cazurilor în formă avansată.

Leucocitoza este consecința supurației determinată de neoplasm sau litiază, neavând semnificație pentru neoplasm.

Probele hepatice, în special bilirubina și fosfataza alcalină, nu sunt semnificative pentru neoplasmul de vezică biliară decât în două situații: metastazele hepatice și invazia căii biliare principale, deci în boala avansată.

Markerii tumorali CEA sau CA 19-9 au fost studiați în vederea folosirii ca potențială metodă de screening în diagnosticul cancerului de vezică biliară. Un nivel al CEA peste 4ng/ml are o sensibilitate de 93% în cancerul de vezică biliară, dar are o specificitate de numai 50% pentru diagnosticul de cancer de VB. CA 19-9 pare să fie un marker mai fidel. La un nivel seric de peste 20 UI/ml testul are o sensibilitate de 79,5% și o specificitate de 79,2%. Folosirea combinată a dozării celor doi markeri nu pare să îmbunătățească rezultatele. Se consideră că dozarea CA 19-9 poate fi de folos în certificarea diagnosticului atunci când rezultatele imagistice sunt greu interpretabile.[43]

Mijloacele imagistice moderne, ecografia și tomografia computerizată, au reprezentat un real progres în diagnosticul tumorilor colecistului. Până la folosirea de rutină a ecografiei și TC, frecvența diagnosticului preoperator de cancer al veziculei biliare era de numai 8,6%. După anul 1980, când aceste mijloace imagistice au fost folosite la scară largă, frecvența diagnosticului preoperator al neoplasmului de vezică biliară a crescut, variind între 75 – 88%. În mod cert, aceste progrese în diagnostic, la care se adaugă și RMN (rezonanța magnetică nucleară), EUS (ecografia endoscopică), pot schimba, în timp, rezultatele tratamentului prin depistarea leziunii în timp util (într-un stadiu precoce).

Ecografia. În general, tumorile diagnosticate preoperator de ecografie sunt deja în stadiu avansat, investigația evidențiind tumora veziculară mare (masă veziculară neomogenă, rău definită, perete vezicular îngroșat, difuz și neomogen), metastazele ganglionare sau metastazele hepatice.[53]

Un ecografist antrenat poate însă diagnostica mici formațiuni tumorale protruzive în vezica biliară, care pot fi benigne sau maligne, sau zone limitate de perete vezicular care distonează în ansamblul peretelui vezi-

cular prin grosime, neregularitate, asimetrie, delimitare imprecisă, trezind suspiciunea de posibilă leziune malignă.

Diagnosticul de leziune malignă sau benignă în stadiul precoce are caractere ecografice bine definite. Astfel, discontinuitatea mucoasei veziculare, ecogenitatea acesteia, aspectul de hipertransparență al submucoasei, sunt caracteristice unei leziuni maligne neinvazive. De asemenea, aspectul ecografic de formațiune polipoidă este prezent în 27% din cancerele veziculare, iar masa tumorală invazivă ce înlocuiește parțial sau total vezica biliară a fost constatată în 50% din cazurile de neoplasm.[1]

Îngroșarea difuză a peretelui vezicular, deși interpretată ca un semn de neoplazie atât ecografic cât și tomografic, nu este întotdeauna reală, multe din leziunile benigne, mai ales cele inflamatorii prezentând aceleași caracteristici.

Astfel de imagini pot fi lesne de recunoscut dacă vezica biliară nu este plină de calculi, dacă peretele vezicular nu este îngroșat de un proces de colecistită cronică și mai greu de recunoscut în condițiile unei multitudini de calculi care ocupă în întregime vezica sau în condițiile unei vezici scleroatrofice.

Se deduce, deci, că semnele de leziune neoplazică sunt mai lesne de recunoscut ecografic și mai semnificative în colecistopatia alitiazică, situație mai puțin frecventă, în hidropsul prin calcul și cu tumoră concomitentă localizată corporeal sau fundic.

Acuratețea examenului ecografic în diagnosticul cancerului veziculei biliare se estimează a fi de aproximativ 75-90%. Sigur că în stadiile precoce această rată a diagnosticului scade și succesul examenului depinde foarte mult de ecografist.[4]

Tomografia computerizată, are valoare incontestabilă în stadiile avansate, în care se recunoaște tumora, eventual metastazele hepatice sau metastazele ganglionare. Valoarea examenului în depistarea neoplasmului în stadii incipiente se pare că nu depășește examenul echografic.[54-56]

Într-un studiu relativ recent[57] se arată că TC poate depista în aproape 42% din cazuri masa tumorală în lumenul vezicular, formațiuni polipoide în 27% din cazuri, și îngroșarea difuză a peretelui vezicular în 6% din cazuri. Aproape 26% din pacienții cu masă tumorală evidențiată în fosa veziculei biliare nu au vezică biliară vizibilă tomografic.

Examenul TC pare să evidențieze cu mai mare acuratețe metastazele ganglionare regionale, lucru ce poate influența operatorul în stabilirea operabilității sau în decizia procedeului operator ce va fi adoptat.

Criteriile TC pentru ganglionii pozitivi sunt: masă cu densitate scăzută, cu un diametru antero-posterior de cel puțin 1 cm și o intensificare a heterogenității. Folosind aceste criterii s-a ajuns la o acuratețe în diagnosticul de metastază ganglionară de până la 89%. Cele mai frecvente rezultate fals pozitive sunt întâlnite în aprecierea metastazării ganglionului cistic. Global însă diagnosticul preoperator de metastază ganglionară nu depășește 38% prin examenul TC.[1]

RMN (Rezonanță Magnetică Nucleară) diagnostichează cu mai mare acuratețe decât ecografia și TC invazia hepatică, imaginile dificil de interpretat prin examenele anterioare. De asemenea, extensia în ligamentul hepatoduodenal este mai fidel interpretată de RMN, iar colangiografia și angiografia asociate acestei investigații evidențiază cu o și mai mare specificitate obstrucția căilor biliare sau invazia vasculară.

EUS ("endoscopic ultrasound" - ecografia endoscopică). Recentele progrese în ecografie și tomografie computerizată, fac posibil diagnosticul precoce al cancerului de vezică biliară; totuși, aceste metode nu reușesc în majoritatea cazurilor să diagnosticheze tumori în stadiu mai mic decât T3.

Ecografia endoscopică, larg folosită pentru diagnosticarea și stadializarea preoperatorie a diverselor neoplasme ale tractului digestiv pare să diagnosticheze cu mai mare acuratețe stadiile incipiente T1, T2 ale neoplasmului de vezică biliară, determinând chirurgul în adoptarea unei decizii operatorii corecte.[58]

Din punct de vedere al imaginii eco-endoscopice, peretele vezicii biliare este compus din 2 straturi: un strat intern hipoecogen și altul extern hiperecogen. Stratul intern corespunde din punct de vedere histologic mucoasei, muscularei proprii, și stratului fibros al subseroasei. Stratul exterior corespunde histologic stratului adipos al subseroasei și seroasei. Pe baza aspectului ecografic al tumorii (bază de implantare, formă polipoidală, nodulară, suprafața regulată sau nu, mărime și invazia straturilor mai sus menționate) s-a propus o stadializare ecoendoscopică în patru stadii, ce au corespondent în stadializarea TNM (UICC)

- stadiul A corespunde T_{is} (UICC)
- stadiul B corespunde T1 și T2(UICC)
- stadiul C corespunde T2
- stadiul D corespunde T3 și T4

Stadiul A cuprinde tumorile cu localizare strictă la epiteliu, corespondentul lor este Tis (UICC).

Datorită faptului că în *stadiul B* sunt incluse tumorile care pot invada și stratul fibros subseros, care face parte din stratul conjunctiv perimuscular din clasificarea T2(UICC), dar și cele care invadează lamina propria și musculara proprie, deci T1(UICC), corespondentul stadiului B sunt T1 și T2.

Stadiul C cuprinde tumorile ce invadează stratul adipos subseros, deci corespund T2(UICC).

Stadiul D cuprinde tumorile ce invadează seroasa sau în afara ei, deci stadiul T3,T4(UICC).

Studiile efectuate de autorii japonezi au arătat o corespondență foarte apropiată de examenele histologice ale pieselor operatorii, astfel încât această metodă de stadializare ecoendoscopică este considerată de mulți autori fidelă și pe baza ei se pot lua decizii terapeutice. De exemplu, simpla colecistectomie este considerată suficientă pentru tumorile localizate la mucoasă, tipul A, fie că este vorba de colecistectomia deschisă sau, preferabil, laparoscopică.[59,60]

În ceea ce privește diagnosticul metastazelor ganglionare, ecoendoscopia nu are rezultate mai bune față de metodele imagistice anterior enunțate, având o rată mare de rezultate fals pozitive (sensibilitate 59,1% și specificitate 25%).

Colangiografia endoscopică retrogradă, are valoare limitată în neoplasmul vezicii biliare, beneficiul ei fiind limitat la formele cu icter, sau cel mult la formele cu colestază minoră (forma preicterică), pentru a depista invazia căii biliare principale în stadiu incipient. De asemenea, pentru tumorile cu invazie de parenchim hepatic, ERCP poate evidenția modificări de calibru, stricturi, deplasări ale canaliculelor biliare ce drenează segmentele IV și V.

Transparietocolangiografia este rar utilizată ca mijloc de diagnostic în cancerul vezicii biliare (la pacienții cu icter). Atât colangiografia retrogradă cât și cea percutanată, pe lângă rolul diagnostic în cancerul avansat de cale biliară, de altfel redus, au un rol important în tratamentul paleativ al neoplasmului avansat reușind în majoritatea cazurilor un drenaj eficient al căilor biliare intrahepatice.

Angiografia nu este practicată pentru formele incipiente, fiind mai des executată pentru formele avansate, în care se bănuiește, pe baza mijloacelor imagistice anterior menționate, extensia cancerului în pediculul hepatic și invazia vasculară (artera hepatică sau vena portă). În aceste cazuri angiografia evidențiază invazia tumorală a vaselor din pedicul, prin amputarea acestora, amprentarea lor, deplasarea traiectului vascular. Aceste semne angiografice nu constituie însă o certitudine pentru invazia vasculară, de multe ori aceste modificări radiologice fiind date și de simpla compresie vasculară; nu de puține ori o imagine arteriografică normală este infirmată de diagnosticul intraoperator al invaziei vasculare.

Rezumând, se poate spune că majoritatea pacienților cu tumori operabile (ceea ce nu înseamnă un diagnostic întotdeauna precoce) se prezintă cu semne de colică biliară, simptomatologia unei colecistite cronice sau colecistită acută și sunt supuși unui examen ecografic de rutină ca primă explorare. Ecografistul poate evidenția semne revelatoare pentru diagnosticul de tumoră de colecist (masă tumorală intraveziculară, perete îngroșat), sau semne incipiente ca întreruperea discontinuității mucoasei. Indicele de suspiciune pentru cancerul de vezică biliară trebuie să fie ridicat în cazul bolnavilor vârstnici, cu simptome atipice, cu explorări biologice ce atestă prezența anemiei, teste hepatice modificate. Orice semn suspect ecografic implică folosirea altor mijloace imagistice de diagnostic (TC, RMN, EUS). Chiar dacă rezultatul acestor metode de explorare nu este constant exact, ele au meritul de a preciza diagnosticul într-un mare număr de cazuri și de a crește indicele de suspiciune, acolo unde diagnosticul nu este de certitudine, ceea ce constituie pentru chirurg un ajutor de necontestat.

Diagnosticul histologic preoperator se poate face prin două modalități: puncție bioptică percutanată (cu ac fin) și examinarea citologică a bilei recoltate, de obicei, după efectuarea ERCP. Diagnosticul histologic preoperator, deși foarte util în stabilirea conduitei chirurgicale, este însă controversat. Această controversă se datorește faptului că puncția bioptică, efectuată chiar cu ac fin, poate fi urmată de implantarea celulelor tumorale în peritoneu, lucru dovedit a fi relativ frecvent în cancerul de vezică biliară. Acuratețea rezultatelor punctiei percutanate este în jur de 88% pentru cancerul vezicii biliare, iar rezultatele fals pozitive sunt nesemnificative. Puncția nu se mai acceptă decât în cazul tumorilor inoperabile, pentru a avea confirmarea histologică astfel încât pacientul să poată fi îndrumat spre alt mijloc de tratament paleativ. În aceste cazuri depășite chirurgical, dacă puncția percutanată cu ac fin nu este concludentă, se acceptă și puncția biopsie, posibilitatea însămânțării peritoneale nemaiavând o importanță majoră.

Examenul citologic al bilei este o metodă care înlătură riscul însămânțării tumorale peritoneale, fiind preferat de mulți autori. În asociere cu ERCP, acuratețea diagnosticului citologic este de 50%, studiile mai recente arătând că rata diagnosticului pozitiv poate ajunge până la 73%.[61,62] Rata rezultatelor fals pozitive este 1%. Deși nu poate fi folosită ca metodă de screening în diagnosticul neoplaziilor de cale biliară, acolo unde există suspiciunea de cancer de vezică biliară și conduita chirurgicală ar impune o intervenție mai complexă decât simpla colecistectomie, atunci metoda poate fi benefică.[63] Un diagnostic corect atât din punctul de vedere al histologiei, dar și al unei stadializări pe baza mijloacelor imagistice, ar permite chirurgului adoptarea unui procedeu chirurgical adecvat. De exemplu un

diagnostic de cancer de vezică biliară în stadiul II ar presupune de la început practicarea unei colecistectomii extinse: colecistectomie în bloc cu segmentele V și IVb și limfadenectomie.

În caz contrar (fără un diagnostic histologic și fără o stadializare corectă), operația ar trebui în primul rând să înceapă cu o colecistectomie bioptică, care pentru un T2 înseamnă și posibilitatea abandonării de țesut tumoral restant în patul vezicii biliare, precum și posibilitatea de implantare de celule neoplazice la nivelul peritoneului (acestea dezvoltându-se ulterior ca puncte de carcinomatoză), chiar dacă după examenul extemporaneu (în caz că leziunea este suspectată la examenul macroscopic al piesei de colecistectomie) se recurge la rezecția patului colecistic și limfadenectomie.

9. TRATAMENT CHIRURGICAL

Colecistectomia profilactică. Relația dintre litiaza biliară și cancerul de vezică biliară impune întrebarea dacă la bolnavii purtători de litiază biliară descoperită întâmplător, deci asimptomatică, colecistectomia profilactică este benefică. Majoritatea autorilor afirmă că datorită faptului că incidența neoplasmului de vezică biliară este redusă în comparație cu incidența litiazei biliare în populație, colecistectomia profilactică pentru a preîntâmpina apariția cancerului de vezică biliară nu-și găsește justificarea.[1,4,16] De asemenea, aceeași autori afirmă că nu este necesară o urmărire ecografică a acestor bolnavi, purtători de litiază, până la apariția primelor simptome de boală (de suferință bilară).

Problema cea mai controversată este a litiazei biliare asimptomatice la tineri, deci cu posibilități de evolutie îndelungată a stării patologice, și cea a litiazei asimptomatice la vârstnici, cu posibilități de dezvoltare mai mare a cancerului.

S-a constatat că bolnavii cu litiază biliară și cancer au dezvoltat suferința biliară cu aproape 14 ani înainte de diagnosticul de cancer, indiferent la ce vârstă se aflau. Se consideră că riscul colecistectomiei elective (0,3%), este apropiat de riscul cancerului (0,35 – 1%), și nu constituie o baza reală pentru a lua în considerație colecistectomia profilactică la bolnavii asimptomatici, de orice vârstă.[4 16] Sigur că la pacienții cu litiază asimptomatică, la care examenul ecografic indică cea mai mică suspiciune de neoplazie, indicația operatorie se impune.

În ceea ce privește litiaza simptomatică, indicația chirurgicală este dată de intensitatea suferinței biliare sau de complicațiile acesteia, iar în condițiile unei suferințe îndelungate este de luat în calcul și posibilitatea apariției cancerului de vezică biliară, mai ales dacă suferința este veche, sau dacă simptomatologia suferinței biliare se modifică. În general o litiază biliară simptomatică, chiar dacă suferința este minoră, justifică colecistectomia nu atât pentru profilaxia neoplasmului de vezică biliară, cât mai ales pentru a preîntâmpina complicațiile litiazei veziculare, de multe ori redutabile.

Colecistectomia profilactică se discută și în cazul tumorilor benigne ale vezicii biliare. Frecvența acestor tumori este mică și pot fi detectate relativ ușor prin examenul ecografic. Ecografia a demonstrat o sensibilitate de 90% și o specificitate de 93,3% în detectarea tumorilor polipoide benigne ale vezicii biliare.[1] Malignizarea acestor leziuni este mai frecventă la bolnavii peste 50 de ani și dacă leziunea depășește 1 cm în diametru.[11,64,65] Pentru leziunile care nu depășesc 1 cm diametru, colecistectomia profilactică nu se impune, bolnavul fiind urmărit ecografic la fiecare 6 luni. Dacă apar modificări ecografice parietale, care să sugereze posibilitatea neoplaziei sau dacă leziunea își mărește dimensiunile atunci colecistectomia este pe deplin justificată.[14,16]

În cazul vezicii de porțelan, asocierea cu cancerul vezicii biliare fiind în proporție de peste 25%, colecistectomia profilactică este indicată chiar la pacienții asimptomatici.[11,65]

De asemenea, anomaliile de joncțiune pancreatico-bilară cu reflux dovedit în căile biliare, mai ales la bolnavii fără dilatație de cale biliară, pot fi beneficiarii colecistectomiei profilactice, de data aceasta asociată cu rezecția de cale biliară și anastomoză bilio-jejunală.[10,11]

În ceea ce privește modul în care se practică colecistectomia, deschis sau laparoscopic, lucrurile sunt relativ bine codificate. În cazul polipilor, dacă aceștia depășesc 18 mm în diametru, colecistectomia laproscopică este contraindicată. Acest lucru se datorează faptului că în aceste cazuri, dacă leziunea este malignă, tumora depășește în general mucoasa și musculara și colecistectomia extinsă se impune ca indicație chirurgicală. Pe de altă parte, în cazul leziunilor malignizate ce depășesc mucoasa, insuflația și manipulările vezicii biliare din cursul colecistectomiei laparoscopice fac posibilă uneori diseminarea și însămânțarea peritoneală a celulelor neoplazice detașate din tumoră în peritoneu sau la nivelul orificiilor parietale de pătrundere a trocarelor.[60,66-72]

Unii autori afirmă că implantarea celulelor neoplazice poate avea loc și în cazul cancerului în stadiul I, dacă în timpul actului operator vezica biliară este ruptă și bila pătrunde în peritoneu.[65]

În cazul vezicii de porțelan este de preferat colecistectomia deschisă, rațiunile fiind aceleași.

Majoritatea pacienților cu cancer de vezică biliară se prezintă în stadii avansate ale bolii, nebeneficiind decât de tratament paleativ. Rata de rezecabilitate, cu intenție de chirurgie curativă, este mică: 20,1% - 33%.[73,74]

Nerezecabilitatea cancerului de vezică biliară este determinată de prezența metastazelor la distanță, carcinomatoza peritoneală sau invazia tumorală a trunchiului celiac, arterei mezenterice superioară, venei cave sau aortei prin adenopatie metastatică.

Invazia tumorală a arterei hepatice proprii sau a venei porte nu mai constituie actualmente un criteriu de nerezecabilitate, rezecțiile vasculare fiind practicate de unii chirurgi de rutină. Totuși nu putem spune că aceste rezecții vasculare intră în tratamentul standard al cancerului de vezică biliară.

Tratamentul chirurgical al cancerului de vezică biliară este dictat de stadiul bolii.

STADIUL I

Colecistectomia este metoda terapeutică suficientă pentru tumorile maligne care nu depășesc stratul muscular, deci stadiul I TNM. În general aceste tumori sunt recunoscute la examenul histopatologic al piesei de colecistectomie, efectuată pentru diagnosticul de colecistopatie litiazică sau alitiazică. Dacă leziunea este strict localizată la mucoasă sau/și stratul muscular, fără să-l depășească, atunci nu se mai impune nici o altă terapie postoperatorie. În cazul în care leziunea este recunoscută intraoperator și examenul extemporaneu confirmă localizarea strict la mucoasă sau/și stratul muscular, atunci este bine de biopsiat ganglionul cistic și un ganglion paracoledocian pentru a înlătura o posibilă boală metastatică.

Supraviețuirea bolnavilor în stadiul I consecutiv simplei colecistectomii se apropie de 100% la 5 ani de zile.[1,4,75,76]

Dacă neoplasmul este localizat la nivelul canalului cistic, este obligator ca piesa să aibă marginile de rezecție negative. În caz contrar, dacă marginea de rezecție a canalului cistic este pozitivă, recidiva este sigură și de aceea se impune reintervenția chirugicală, care în aceste cazuri constă în rezecția de cale biliară[76] sau, dacă bontul cistic a fost lăsat lung, rerezecția acestuia cu examen extemporaneu intraoperator.[77]

Pentru stadiul I al cancerului de vezică biliară limfadenectomia regională pare un gest chirurgical mult prea agresiv, neaducând nici un beneficiu privind supraviețuirea la distanță, invazia ganglionară în acest stadiu fiind extrem de rară.[44 78]

Majoritatea acestor cancere în stadiul I, descoperiri pe piesa de colecistectomie după examenul histopatologic, sunt efectuate prin metoda colecistectomiei laparoscopice și nu mai necesită nici o altă manevră terapeutică dacă examenul histologic confirmă că neoplasmul se află în stadiul I.[79]

Riscul de diseminare peritoneală, după manevrele laparoscopice, apare numai în cazul scurgerii de bilă în peritoneu, ca urmare a efracției peretelui vezicii biliare.[80] Însămânțarea peritoneală apare în special la nivelul locurilor de plasare a trocarelor. În aceste cazuri rezecția parietală poate fi urmată de supraviețuire îndelungată. Sunt citate recidive la nivelul găurilor de trocar dar acestea, în accepțiunea autorilor, nu trebuie considerate un stadiu incurabil al bolii sau boală metastatică difuză, excizia acestora fiind urmată de supraviețuiri îndelungate.[81]

Sunt autori care consideră că incidența implantării peritoneale neoplazice nu este crescută de chirurgia laparoscopică, acest lucru datorându-se mai mult naturii agresive a tumorii.[82]

STADIUL II

Pentru cancerele aflate în stadiul II TNM (invazia țesutului conjunctiv perimuscular fără invazie de seroasă), este indicată *colecistectomia extensivă radicală,* ce include rezecția hepatică și limfadenectomia regională.

La o primă vedere, poate că pentru o leziune care nu interesează seroasa și cu atât mai puțin parenchimul hepatic, rezecția hepatică ar putea părea o măsură de tratament excesivă. Trebuie însă menționat că majoritatea cancerelor de vezică biliară în stadiul II sunt încă descoperite întâmplător pe piesa de colecistectomie iar colecistectomia de rutină, efectuată în plan subseros, plan care cu ușurință poate fi pierdut (disecția colecistului fiind mai aproape de mucoasă), are toate șansele să lase țesut neoplazic restant în patul hepatic al colecistului.[83] Un studiu efectuat de Yamaguchi și Tsuneyoshi[75] evidențiază foarte clar acest lucru. Din 25 bolnavi cu cancer de vezică biliară stadiul II, cărora li s-a practicat simpla colecistectomie, 11 dintre ei au avut țesut restant în patul hepatic. La pacienții cu margini de rezecție negativă supraviețuirea la 5 ani a fost de 65%, pe când nici unul dintre bolnavii cu margini pozitive de rezecție nu a supraviețuit la 5 ani.

Se pune întrebarea cât de mult trebuie extinsă rezecția parenchimului hepatic pentru tumorile aflate în stadiul II. Inițial s-a considerat că pentru aceste tumori rezecția patului vezicii biliare pe o adâncime de 2 cm ar fi suficientă pentru siguranța oncologică ("wedge resection").[84,85] Această grosime de 2 cm a rezecției parenchimului patului vezicii biliare este însă foarte greu de menținut pe toată întinderea patului vezicii biliare și

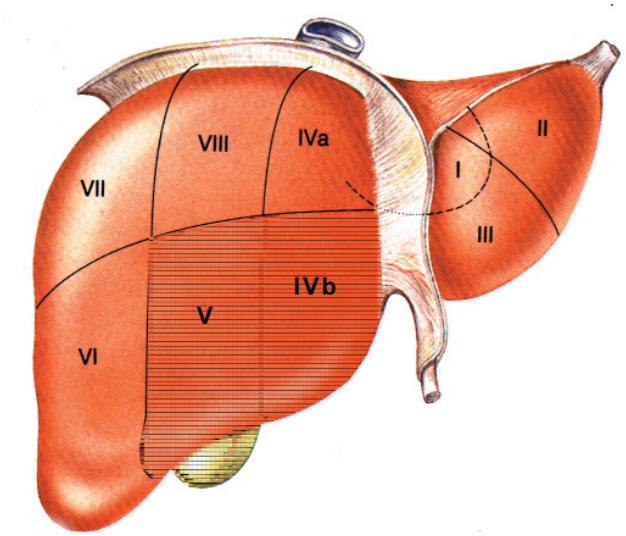

Fig.1 Schema rezecţiei segmentelor IVb şi V. Zona haşurată reprezintă segmentele ce se rezecă.



Fig.2 Aspect intraoperator al ficatuui restant după rezecţia segmentelor IVb şi V în bloc cu colecistul şi aspectul piesei extirpate.

uneori avem surpriza ca această adâncime a rezecției să nu poată fi menținută și, pe alocuri, grosimea parenchimului rezecat să nu fie suficientă. În acest context mulți autori preferă rezecția segmentelor IVb și V (Fig.1). Rezecția segmentelor IVb și V este de preferat rezecției patului vezicular și datorită faptului că s-a demonstrat că invazia subseroasă a peretelui vezicular poate fi urmată de micrometastaze precoce în aceste segmente, metastazarea având loc pe cale venoasă (vena cistică).[1] Rezecția anatomică a acestor segmente este mai greu de efectuat, majoritatea chirurgilor preferând rezecția atipică (Fig. 2).

Sunt chirurgi care recomandă ca rezecției de segmente IVb și V să i se asocieze și rezecția de lob caudat, care poate fi invadat precoce.[86]

Dacă însă neoplasmul este localizat în zonele vezicii biliare care nu intră în contact cu parenchimul

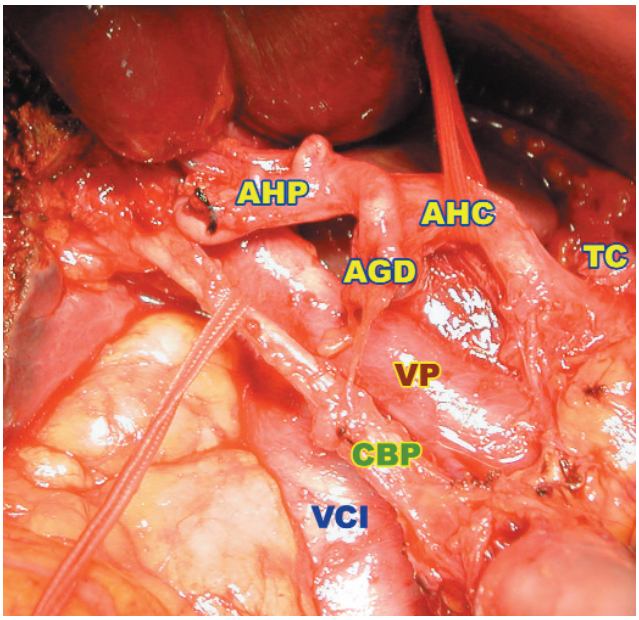

Fig.3 Aspect intraoperator după limfadenectomia regională (AHP – artera hepatică proprie, AHC – artera hepatică comună, AGD – artera gastroduodenală,TC – trunchiul celiac, VP – vena portă, VCI – vena cavă inferioară).

hepatic, atunci colecistectomia simplă poate fi suficientă, rezecția hepatică nemaifiind obligatorie.[44] Totuși, datorită posibilității prezenței acestor micrometastaze în segmentele IV și V, chiar și în aceste localizări ale neoplasmului, asocierea rezecției hepatice este mai sigură.

Asociat colecistectomiei și rezecției hepatice (preferabil rezecția segmentelor V și IVb decât rezecției patului hepatic) se practică și limfadenectomia regională. S-a demonstrat că frecvența diseminării ganglionare neoplazice în cancerele vezicii biliare stadiul II atinge 50%.[66,87,88] De-a lungul timpului limfadenectomia a evoluat: de la simpla ablație a ganglionului cistic, la limfadenectomia în pedicul, la grupele ganglionare celiac, pancreaticoduodenale superioare și posterioare, interaorticocave și mezenterice superioare (Fig.3). Importanța limfadenectomiei rezidă din faptul că este demonstrat clar că invazia ganglionară reprezintă cel mai important factor de prognostic.[49] Astfel, absența invaziei ganglionare determină o supraviețuire globală la 5 ani de 71%, pe când invazia ganglionilor din ligamentul hepatoduodenal, pancreaticoduodenali superiori și artera hepatică comună scade supraviețuirea la 5 ani la 28%. Invazia celorlalte grupe ganglionare din grupul N2 AJCC (pancreaticoduodenali posteriori și inferiori, interaorticocavi și mezenterici superiori) scade dramatic supraviețuirea (nici un supraviețuitor la 2 ani.[46,89-91])

Pentru ca evidarea ganglionară în pedicului hepatic să fie cât mai eficientă, cât și datorită faptului că ligamentul hepatoduodenal este relativ frecvent invadat, s-a propus rezecția de cale biliară (rezecție de hepa-

tocoledoc din zona retroduodenală până la bifurcație),[86,88] care pare justificată în anumite condiții, nefiind practicată de rutină.[92] Rezecția de cale biliară pare justificată în condițiile localizării cancerului în segmentul infundibulo-cistic, când șansele de invazie a căii biliare principale sunt mari. De asemenea, rezecția pare justificată la pacienții cu operații anterioare în zona pediculului hepatic, cu multiple zone fibroase, cicatriciale, care nu permit o bună evidare a pedicului și care uneori nu pot fi departajate clar de o leziune malignă.[1]

În vederea unei cât mai eficiente evidări a ganglionilor retropancreatici s-a propus și duodenopancreatectomia cefalică de rutină. Se pare că mortalitatea și morbididatea postoperatorie legate de o asemenea exereză complexă, corelată cu prognosticul bolii în stadiul II, nu aduce multe beneficii în privința supraviețuirii la distanță.

Majoritatea autorilor propun ca limfadectomia să cuprindă de rutină ganglionii pedicului hepatic, ganglionii arterei hepatice comune și celiaci, ganglionii retroduodenali și pancreatico-duodenali posteriori, interaorticocavi, după o prealabilă manevră Kocher, și dacă este posibil, ganglionii arterei mezenterice superioare.[1,93]

Ar fi de preferat ca tumorile din stadiul II să fie:

- recunoscute intraoperator, fie că este vorba de o colecistectomie deschisă sau laparoscopică (sunt studii care arată că laparoscopia efectuată în stadiul II, la bolnavi la care cancerul nu era diagnosticat preoperator, nu înrăutățește prognosticul acestor bolnavi în ceea ce privește supraviețuirea la distanță;[65,69,94])
- diagnosticate prin examen extemporaneu
- intervenția chirurgicală radicală să fie efectuată în aceeași ședință operatorie (rezecția segmentelor IVb și V, limfadenectomie regională).

Acest lucru impune o examinare atentă din partea chirurgului a piesei de colecistectomie. Orice zonă indurată, ulcerată, trebuie supusă examenului extemporaneu, numai astfel putându-se diagnostica leziunea neoplazică.[1,4,66,67,89,95]

În caz contrar, dacă leziunea nu este recunoscută și diagnosticată intraoperator și este o descoperire a examenului la parafină, reintervenția chirurgicală se impune, în vederea completării intervenției, cu rezecția hepatică a segmentelor IVb și V și limfadenectomie regională.[43] Necesitatea reintervenției radicale este demonstrată clar de faptul că rerezecția radicală este urmată de o supraviețuire la 5 ani, în cazul cancerelor în stadiul II, de 90%, comparativ cu supraviețuire după simpla colecistectomie care variază între 22% și 40%.[96,97,98]

Nerecunoașterea neoplasmului intraoperator și practicarea unei simple colecistectomii, pe lângă faptul că într-un procent important de cazuri lasă țesut restant neoplazic în patul hepatic, poate fi urmată și de diseminarea și însămânțarea celulelor neoplazice în peritoneu, iar reintervenția cu viza radicalității poate diagnostica deja carcinomatoza peritoneală. Astfel, din 17 pacienți reexplorați după colecistectomie simplă pentru cancer de vezică biliară, la 8 dintre aceștia s-au găsit metastaze peritoneale, ce sigur au avut drept cauză operația incompletă.[1]

Datorită acestui risc al diseminării și însămânțării peritoneale, se insistă foarte mult pe un diagnostic preoperator corect al stadializării cancerului de vezică biliară. Orice imagine suspectă de cancer trebuie să alerteze chirurgul, care trebuie sa fie pregătit și pentru o colecistectomie extensivă radicală. Dacă examinarea intraoperatorie indică posibilitatea neoplasmului de vezică biliară atunci puncția cu ac fin, în vederea precizării diagnosticului, cât și în vederea împiedicării diseminării tumorale ce poate avea loc în cursul unei colecistectomii, poate fi considerat procedeul preferat de primă intenție.[99]

Supraviețuirea la 5 ani a bolnavilor în stadiul II, cărora li s-a practicat colecistectomie extinsă, variază între 60 și 88%,[1,21,43,48,88,96,100] comparativ cu supraviețuirea acelora cărora li s-a practicat colecistectomie simplă, care nu depășesc la 5 ani 40% supraviețuire.[1,43,96]

STADIUL III

Pentru cancerul vezicii biliare aflat în stadiul III (T3N1M0) atitudinea chirurgicală este aceeași: colecistectomie extinsă radicală (colecistectomie în bloc cu rezecția segmentelor IVb și V și limfadenectomie regională). (Fig. 4)

STADIUL IV

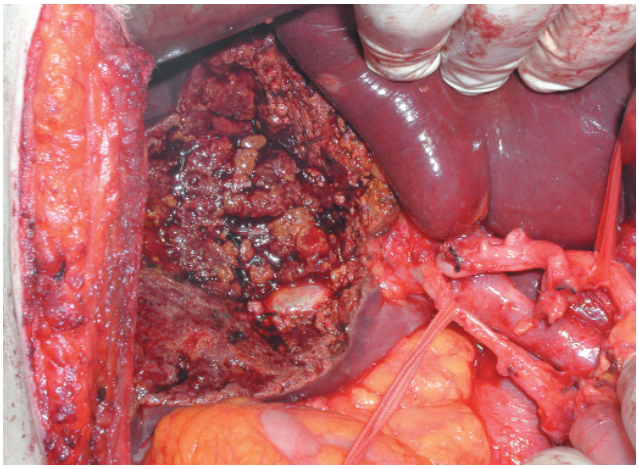

Fig.4 Aspectul intraoperator final al colecistectomiei extensive.

Cancerul în stadiul IVA (T4N0M0, orice TN1M0) și IVB fără metastaze la distanță (orice TN2M0) este supus multor controverse în ceea ce privește tratamentul chirurgical. Merită un tratament cu viză de radicalitate, tratament ce impune o exereză complexă, în condițiile în care ne putem aștepta la o mortalitate și morbiditate mare postoperatorie, iar supraviețuirea la distanță poate fi limitată, sau ne limităm la un tratament paleativ?

Beneficiul unei operații trebuie privit din mai multe puncte de vedere: al mortalității, al supraviețuirii la distanță și calității vieții pacientului. Nu luăm în discuție economicitatea actului medical, care uneori este foarte importantă.

Pentru tumorile aflate în acest stadiu, rezecția segmentelor IVb și V uneori nu mai este posibilă datorită invaziei hepatice masive a acestor tumori și hepatectomia dreaptă extinsă se impune.[101](Fig.5) În ceea ce privește rezecția de cale biliară principală, deși mulți chirurgi o practică de rutină,[88] se consideră că nu trebuie efectuată de principiu pentru facilitarea evidării ganglionare regionale, rezecția impunându-se numai în caz de invazie neoplazică a CBP.[1,92] Duodenopancreatectomia cefalică poate fi luată în considerație dacă tumora invadează și duodenul și pentru a facilita evidarea grupelor ganglionare N2.[102] (Fig.6,7) Dacă inițial rezecția hepatică cu duodenopancreatectomie cefalică asociată a fost considerată o intervenție mult prea riscantă (mortalitate mare și morbiditate mare postoperatorie) și fără mari benficii în ceea ce privește supraviețuirea postoperatorie, actualmente multe rezultate, în special ale chirurgilor japonezi, încep să contrazică acest lucru, supraviețuirea putând ajunge până la 40%, iar mortalitatea postoperatorie scăzând sub 5%.[45,45,101,103] Astfel un studiu multicentric realizat în Japonia raportează o mortalitate de 9,2% pentru 465 de hepatoduodenopancreatectomii efectuate pentru cancer de vezică biliară (350 cazuri) și de căi biliare (110 cazuri),[103] iar Nakamura obține mortalitate 0 la un număr de 25 de pacienți cu cancer al vezicii biliare în stadiul IVA, cărora le-a practicat asemenea operații radicale.[101]

Studiile anterioare au arătat că neoplasmul de vezică biliară în acest stadiu este urmat de supraviețuire la distanță foarte redusă.[41,104]

Publicațiile recente demonstrează însă că, prin aceste operații complexe, se poate îmbunătăți substanțial supraviețuirea la distanță, mulți dintre acești pacienți depășind 5 ani supraviețuire.[49,105]

Astfel, Nakamura, la 25 pacienți cu cancer al vezicii biliare în stadiul IV, cărora le-a practicat colecistectomie extensivă (la 11 dintre aceștia a asociat și DDPC, la 7 dintre ei cu rezecție hepatică de tipul hepatectomiei drepte extinse, la toți pacienții practicând

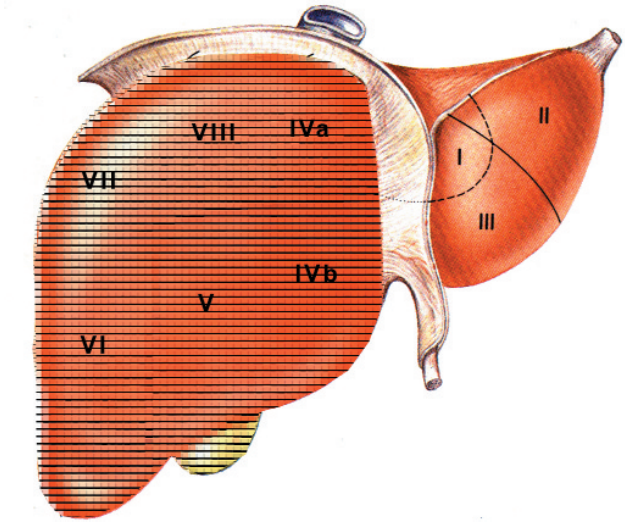

Fig.5 Schema hepatectomiei drepte extinsă la stânga; zona haşurată reprezintă segmentele ce se rezecă.

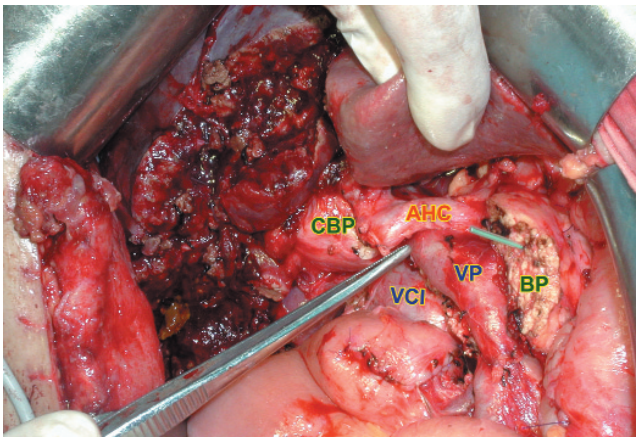

Fig.6 Aspect intraoperator după rezecţia colecistului tumoral în bloc cu segmentele IVb, V şi piesa de duodenopancreatectomie cefalică şi limfodisecţie regională. (AHC – artera hepatică comună, VP – vena portă, VCI – vena cavă inferioară, BP – bontul pancreatic restant cu un stent introdus în canalul Wirsung).

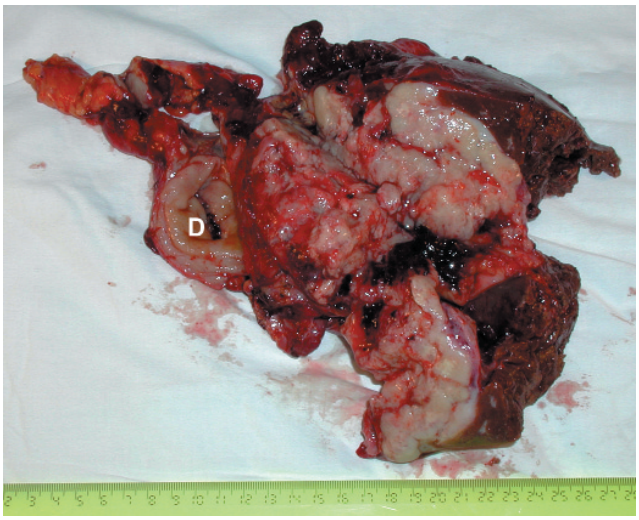

Fig.7 Aspectul piesei de segmentectomie IVb şi V, în bloc cu tumora de colecist şi piesa de duodenopancreatectomie cefalică.

rezecție de cale biliară extrahepatică și limfadenectomie extensivă) obține o supraviețuire la 5 ani de 11%.[101]

Deși se cunoaște faptul că metastazele ganglionare în N2 înrăutățesc mult prognosticul acestor pacienți,[107,108] limfadenectomia extinsă la nivelul grupei ganglionare N2 îmbunătățește substanțial supraviețuirea chiar în caz de metastaze ganglionare: supraviețuire la 5 ani 27,3%.[66,87,106,109]

Rezultatele obținute la Memorial Sloan-Kettering Cancer Center sunt mai mult decât încurajatoare: supraviețuire la 5 ani de 67% pentru bolnavii cu cancer al vezicii biliare în stadiul III, iar pentru stadiul IV obțin, prin operațiile cu viză de radicalitate o supraviețuire la 5 ani de 33%.[1] Rezultate asemănătoare sunt publicate și de alți autori.[21,48,98,100,110]

Nu toate seriile publicate au obținut asemenea rezultate încurajatoare în tratamentul radical al cancerului de vezică biliară în stadiile III și IV,[45,66,89,111] rezultatele cele mai bune fiind obținute de chirurgii japonezi.

În condițiile unei mortalități postoperatorii scăzute, deși media rezultatelor supraviețuirii la 5 ani în aceste stadii este cu mult sub procentele amintite, credem că și în formele ce par avansate trebuie efectuată intervenția cu intenție radicală (rezecție hepatică, limfadenectomie, cu sau fără duodenopancreatectomie cefalică) pentru că uneori aspectul de leziune avansată nu este dat de neoplasm, ci de leziunile inflamatorii perineoplazice;[4,112] alteori, chiar în condițiile de leziune avansată verificată histologic, un rezultat bun este posibil. Nu trebuie neglijat faptul că procentul de supraviețuire la 5 ani este un reper, dar supraviețuiri fără suferință, cu o calitate bună a vieții, pe perioade de 2-4 ani sunt frecvente.[26,47,101,113-116]

10. TRATAMENT ADJUVANT

Prognosticul pacienților cu cancer de vezică biliară, mai ales al acelora operați pentru stadii avansate, rămâne rezervat, în ciuda tratamentului chirurgical agresiv efectuat. De multe ori rezecția se dovedește a fi paleativă și, chiar când pare radicală, este urmată deseori de recidive locale sau de apariția metastazelor la distanță. În condițiile unui tratament chirurgical corect efectuat, se încearcă prelungirea supraviețuirii la distanță prin utilizarea chimioterapiei și radioterapiei.

Chimioterapia

Nu exista un citostatic care să-și fi dovedit cu claritate eficiența în tratamentul cancerului de vezică biliară.

Citostaticele cel mai frecvent folosite sunt 5-FU, mitomicina, cisplatin, adriamicina, leucovorin și gemcitabina. Acestea sunt administrate fie separat, fie în asociere. Administrate în asociere se pare că sunt mai eficiente în prevenirea recidivelor, rata răspunsului în asociere fiind de 18%, față de 8,7% dacă sunt administrate unic (atunci când sunt folosite în tratamentul cancerului nerezecabil). În cazul administrării unice se pare că 5-FU și gemcitabina sunt cele mai eficiente, iar asocierea cea mai eficientă pare a fi combinația dintre 5FU, leucovorin și metotrexat.

În încercările de a îmbunătăți rezultatul tratamentului citostatic, s-a utilizat și administrarea regională, pe calea arterei hepatice, fără însă ca rezultatele să fie semnificativ îmbunătățite.[117]

Rezultatele studiilor publicate sunt greu de interpretat, nefiind studii randomizate, loturile de pacienți fiind mici, nesemnificative statistic.

Asocierea chimioterapiei după rezecția chirurgicală pare să îmbunătățească rezultatele supraviețuirii la distanță, chiar dacă rezecția a fost paleativă, dar rezultatele sunt departe de a fi semnificative.[118-122]

Radioterapia

Radioterapia a fost și este folosită ca tratament adjuvant după rezecția curativă sau paleativă a cancerului de vezică biliară. Aplicată sub forma radioterapiei intraoperatorii sau a radioterapiei externe, se pare că rezultatele sunt încurajatoare. Pentru cancerul în stadiul IV, la care s-a practicat o rezecție completă, Todoroki[45,123] obține o supraviețuire la 3 ani de 10% atunci când asociază radioterapia externă, față de 0% supraviețuire la cei fără radioterapie. Date asemănătoare publică și alți autori: supraviețuire medie de 63 de luni pentru cei cu radioterapie postoperatorie, comparativ cu o supraviețuire de 29 de luni la cei fără.[124-127] Deși aceste rezultate par să pledeze pentru efectul favorabil al radioterapiei, totuși rezultatele trebuie interpretate cu prudență, seriile publicate nefiind mari, iar studiile fiind retrospective.

Deși rezultatele tratamentului adjuvant nu îmbunătățesc în mod substanțial supraviețuirea la distanță, în absența unui alt tratament, chimioterapia și/sau radioterapia sunt singurele mijloace care, în asociere cu un tratament chirurgical corect, pot prelungi viața pacienților.

11. TRATAMENTUL PALIATIV

Obiectivele tratamentului paliativ vizează diminuarea durerii, reducerea icterului, rezolvarea obstrucției digestive și prelungirea vieții bolnavului.

Cea mai bună paleație o reprezintă rezecția, care este preferabil să fie realizată ori de câte ori este posibil.

Rezecția, asociată tratamentului adjuvant, poate oferi uneori supraviețuiri surprinzătoare, însă multe din cancerele de vezică biliară se prezintă în stadii de nerezecabilitate, fie datorită metastazelor la distanță, fie datorită invaziei locale. În aceste cazuri durerea poate fi atenuată prin alcoolizări percutanate de plex celiac.

Icterul este preferabil de rezolvat prin stenturi plasate transtumoral, fie pe cale endoscopică, fie transparietohepatic.[128] Când aceste metode nu pot fi practicate, se indică tratament chirurgical:

- derivație hepatico-jejunală, dacă există segment neinvadat de cale biliară extrahepatică
- colangiojejunoanastomoză la nivelul segmentului VI sau preferabil la nivelul segmentului III, dacă invazia în pedicul este masivă.

Desigur că în multe cazuri plasarea chirurgicală a unui stent transtumoral ne poate feri de complicațiile posibile ale unei colangiojejunoanastomoze.

Stenoza digestivă înaltă (obstrucție de duoden) sau joasă (invazie colonică), se rezolvă relativ ușor prin executarea unei gastroenteroanastomoze, respectiv a unei ileotransversoanastomoze.

Chimioterapia ca tratament paleativ, pentru tumorile nerezecabile, se pare că prelungește cu câteva luni supraviețuirea; radioterapia externă a dat în cazuri izolate rezultate surprinzătoare: luni sau chiar ani de supraviețuire.[129]

În ceea ce privește tratamentul neoadjuvant, folosit în vederea diminuării tumorii și convertirea ei într-un stadiu rezecabil, sunt citate cazuri în care chimioterapia sau radioterapia preoperatorie a fost benefică, pacientul beneficiind ulterior de rezecție (în majoritatea cazurilor de hepatopancreatoduodenectomie).[117,130,131]

BIBLIOGRAFIE

1.Bartlett DL: Tumours of the Gallbladder. In Surgery of the Liver and Biliary Tract. Blumgart LH, Fong Y (eds.). London, Churcill Livingstone, 67:993–1017, 2000.

2.Pitt HA, Grochow LB, Abrams RA: Cancer of the biliary tree. In Cancer : Principles and Practice of Oncology. DeVita VT, Helmann S, Rosenberg SA (eds.). Philadelphia, Lippincott-Raven, 32:1114-1128, 1997.

3.Abi-Rached B, Neugut AI: Diagnostic and management issues in gallbladder carcinoma. Oncology (Huntingt) 9:19-24, 1995.

4.Setlacec D, Ionescu M: Tumorile căilor biliare extrahepatice. București, Editura Medicală 1992.

5.Gerota D: Patologia veziculei biliare. În Tratat de patologie chirurgicală. Proca E, Juvara I (eds.). București, Editura Medicală, 1986, 860-904.

6.Strom BL, Soloway RD, Rios-Dalenz JL et al: Risk factors for gallbladder cancer. An international collaborative case-control study. Cancer 76:1747-1756, 1995.

7.Vitetta L, Sali A, Little P et al: Gallstones and gall bladder carcinoma. Aust N Z J Surg 70:667-673, 2000.

8.Csendes A, Becerra M, Rojas J et al: Number and size of stones in patients with asymptomatic and symptomatic gallstones and gallbladder carcinoma: a prospective study of 592 cases. J Gastrointest Surg 4:481-485, 2000.

9.Hasumi A, Matsui H, Sugioka A et al: Precancerous conditions of biliary tract cancer in patients with pancreaticobiliary maljunction: reappraisal of nationwide survey in Japan. J Hepatobiliary Pancreat Surg 7:551-555, 2000.

10.Tuech JJ, Pessaux P, Aube C et al: Cancer of the gallbladder associated with pancreaticobiliary maljunction without bile duct dilatation in a European patient. J Hepatobiliary Pancreat Surg 7:336-338, 2000.

11.Sheth S, Bedford A, Chopra S: Primary gallbladder cancer: recognition of risk factors and the role of prophylactic cholecystectomy. Am J Gastroenterol 95:1402-1410, 2000.

12.Elnemr A, Ohta T, Kayara M et al: Anomalous pancreaticobiliary ductal junction without bile duct dilatation in gallbladd cancerer. Hepatogastroenterology 48:382-386, 2001.

13.Sato M, Watanabe Y, Kikkawa H et al: Carcinoma of the cystic duct associated with pancreaticobiliary maljunction. J Gastroenterol 36:276-280, 2001.

14.Ochiai M, Funabiki T, Marugami Y et al: Hyperplastic polyp of the gallbladder in a child. J Hepatobiliary Pancreat Surg 7:448-451, 2000.

15.Uetsuji S, Okuda Y, Kwon AH et al: Gallbladder cancer with a low junction of the cystic duct or an anomalous pancreaticobiliary junction. Eur J Gastroenterol Hepatol 8:1213-1217, 1996.

16.Acalovschi M: Carcinomul veziculei biliare. În Tumorile căilor biliare. Cluj, Național, 1999, 53-123.

17.Ogawa H, Funayama Y, Naito H et al: Gallbladder carcinoma complicating Crohn's disease. Am J Gastroenterol 96:263-264, 2001.

18.von Schonfeld J, Lange R, Bug R et al: Liver transplantation in a 29-year-old patient with gallbladder carcinoma complicating primary sclerosing cholangitis. Z Gastroenterol 36:977-981, 1998.

19.Firică TH, Grădinaru V, Rădulescu M: Tumori vegetante maligne ale căilor biliare. Chirurgia 17:1-5, 1969.

20.Maitra A, Tascilar M, Hruban RH et al: Small cell carcinoma of the gallbladder: a clinicopathologic, immunohistochemical, and molecular pathology study of 12 cases. Am J Surg Pathol 25:595-601, 2001.

21.Tomono H, Fujioka S, Kato K et al: Hepatopancreatoduodenectomy for squamous cell carcinoma of the gallbladder. Hepatogastroenterology 47:945-947, 2000.

22.Ercolani G, Nagino M, Sano T et al: Advanced adenosquamous carcinoma of the gallbladder with bilio-biliary fistula: an uncommon case treated by hepatopancreatoduodenectomy. Hepatogastroenterology 46:1650-1654, 1999.

23.Velez AF, Penetrante RB, Spellman JE, Jr. et al: Malignant melanoma of the gallbladder: report of a case and review of the literature. Am Surg 61:1095-1098, 1995.

24.Higgins CM, Strutton GM: Malignant melanoma of the gall bladder--does primary melanoma exist? Pathology 27:312-314, 1995.

25.Yokoyama Y, Fujioka S, Kato K et al: Primary carcinoid tumor of the gallbladder: resection of a case metastasizing to the liver and analysis of outcomes. Hepatogastroenterology 47:135-139, 2000.

26.Mizukami Y, Nagashima T, Ikuta K et al: Advanced endocrine cell carcinoma of the gallbladder: a patient with 12- year survival. Hepatogastroenterology 45:1462-1467, 1998.

27.Khetan N, Bose NC, Arya SV et al: Carcinoid tumor of the

gallbladder: report of a case. Surg Today 25:1047-1049, 1995.

28.Ortiz-Hidalgo C, de Leon BB, Albores-Saavedra J: Stromal tumor of the gallbladder with phenotype of interstitial cells of Cajal: a previously unrecognized neoplasm. Am J Surg Pathol 24:1420-1423, 2000.

29.Papotti M, Cassoni P, Sapino A et al: Large cell neuroendocrine carcinoma of the gallbladder: report of two cases. Am J Surg Pathol 24:1424-1428, 2000.

30.Bickel A, Eitan A, Tsilman B et al: Low-grade B cell lymphoma of mucosa-associated lymphoid tissue (MALT) arising in the gallbladder. Hepatogastroenterology 46:1643-1646, 1999.

31.Chatila R, Fiedler PN, Vender RJ: Primary lymphoma of the gallbladder; case report and review of the literature. Am J Gastroenterol 91:2242-2244, 1996.

32.Eriguchi N, Aoyagi S, Noritomi T et al: Adeno-endocrine cell carcinoma of the gallbladder. J Hepatobiliary Pancreat Surg 7:97-101, 2000.

33.Warren KW: Fifty years of surgery of the liver, pancreas and biliary tract. In Progress in surgery of the liver, pancreas and biliary system. Bengmark S (ed.). Boston, Nijhohoff,M., 1988, 1-44.

34.Shirai Y, Tsukada K, Ohtani T et al: Hepatic metastases from carcinoma of the gallbladder. Cancer 75:2063-2068, 1995.

35.Fahim BR, McDonald RJ, Richards CJ et al: Carcinoma of the gallbladder. A studyof its modes of spread. Ann Surg 156:114-124, 1962.

36.Kurosaki I, Tsukada K, Ohzeki H et al: The role of limfatic drainage of the liver in gallbladder carcinoma. Hepatogastroenterology 46:778-780, 1999.

37.Boerma EJ: Towards an oncological resection of gallbladder cancer. Eur J Surg Oncol 20:537-544, 1994.

38.Kimura W, Nagai H, Kuroda A et al: Clinicopathologic study of asimptomatic gallbladder carcinoma found at autopsy. Cancer 64:98-103, 1989.

39.Nevin JE, Moran TJ, Kay S et al: Carcinoma of the gallbladder: staging, treatment/and prognosis. Cancer 37:141-148, 1976.

40.Beahrs OH, Henson DE, Hutter RVP et al: Manual for staging of cancer. Philadelphia, J.B.Lippincott 1988.

41.Onoyama H, Yamamoto M, Tseng A et al: Extended cholecystectomy for carcinoma of the gallbladder. World J Surg 19:758-763, 1995.

42.Donahue JH, Nagorney.D.M., Grant CS et al: Carcinoma of the gallbladder: does radical resection improve the outcome? Arch Surg 125:241 1990.

43.Bartlett DL: Gallbladder cancer. Semin Surg Oncol 19:145-155, 2000.

44.Yahanda AM: Hepatobiliary cancer. In The M.D. Anderson Surgical Oncology Book. Berger DH, Feig BV, Fuhrman GM (eds.). Houston, M.D.Anderson Cancer Center, 1995, 194-223.

45.Todoroki T, Takahashi H, Koike N et al: Outcomes of aggressive treatment of stage IV gallbladder cancer and predictors of survival. Hepatogastroenterology 46:2114-2121, 1999.

46.Chijiiwa K, Noshiro H, Nakano K et al: Role of surgery for gallbladder carcinoma with special reference to lymph node metastasis and stage using western and Japanese classification systems. World J Surg 24:1271-1276, 2000.

47.Muratore A, Polastri R, Bouzari H et al: Radical surgery for gallbladder cancer: a worthwhile operation? Eur J Surg Oncol 26:160-163, 2000.

48.Bartlett DL, Fong Y, Fortner JG et al: Long-term results after resection for gallbladder cancer. Implications for staging and management. Ann Surg 224:639-646, 1996.

49.Kurosaki I, Hatakeyama K, Tsukada K: Long-term survival of patients with biliary tract cancers with lymph node involvement. J Hepatobiliary Pancreat Surg 6:399-404, 1999.

50.Orlofff JM, Robinson TG: Tumors of the gallbladder. In Gastroenterology. Bockus (ed.). Philadelphia, W.B.Saunders Company, 1985, 3677-3698.

51.Uchiyama K, Aida N, Shibuya T et al: Early carcinoma of the gallbladder accompanied by hemobilia: report of a case. Surg Today 28:763-767, 1998.

52.Firică TH, Grădinaru V, Rădulescu M: Considerații asupra hemoragiilor cu origine în vezicula biliară. Chirurgia 19:769-773, 1970.

53.Bach AM, Loring LA, Hann LE et al: Gallbladder cancer: can ultrasonography evaluate extent of disease? J Ultrasound Med 17:303-309, 1998.

54.Iida F, Kajikawa S, Horigome N: Evaluation of imaging examination for hepatic invasion of carcinoma of the gallbladder and postoperative patient outcome. J Am Coll Surg 180:72-76, 1995.

55.Ohtani T, Shirai Y, Tsukada K et al: Spread of gallbladder carcinoma: CT evaluation with pathologic correlation. Abdom Imaging 21:195-201, 1996.

56.Frezza EE, Mezghebe H: Gallbladder carcinoma: a 28 year experience. Int Surg 82:295-300, 1997.

57.Kumar A, Aggarval S: Carcinoma of the gallbladder. CT findings in 50 cases. Abdom Imaging 19:304-308, 1994.

58.Fujita N, Noda Y, Kobayashi G et al: Diagnosis of the depth of invasion of gallbladder carcinoma by EUS. Gastrointest Endosc 50:659-663, 1999.

59.Pearlstone DB, Curley SA, Feig BV: The managment of gallbladder cancer: before, during and after the laparascopic colecistectomy. Semin Laparosc Surg 5:122-128, 1998.

60.Kubota K, Bandai Y, Noie T et al: How should polyoid lesions of the gallbladder be treated in the era of of laparoscopic cholecystectomy. Surgery 117:481-487, 1995.

61.Harada H, Saski T, Yamamato N: Assement of endoscopic aspiration cytology and endoscopic retrograde cholangio-pancreatography in patients vith cancer of hepatobiliary tract. Gastroenterology in Japan 12:59-64, 1997.

62.Mohandas KM, Swarop VS, Gullar SU et al: Diagnosis of malignanat obstructive jaundice by bile cytology: results improved by dilating the bile duct strictures. Gastrointest Endosc 40:150-154, 1994.

63.Akosa AB, Barker F, Desa L et al: Cytologic diagnosis in the management of gallbladder carcinoma. Acta Cytol 39:494-498, 1995.

64.Friess H, Holzinger F, Liao Q et al: Surveillance of pre-malignant disease of the pancreatico-biliary system. Baillieres Best Pract Res Clin Gastroenterol 15:285-300, 2001.

65.Yoshida T, Matsumoto T, Sasaki A et al: Laparoscopic cholecystectomy in the treatment of patients with gall bladder cancer. J Am Coll Surg 191:158-163, 2000.

66.Karwasra RK, Yadav V, Garg P et al: Implantation malignancy after laparoscopic cholecystectomy. Indian J Gastroenterol 20:36, 2001.

67.Frauenschuh D, Greim R, Kraas E: How to proceed in patients with carcinoma detected after laparoscopic cholecystectomy. Langenbecks Arch Surg 385:495-500, 2000.

68.Nakagawa S, Tada T, Furukawa H et al: Late-type recurrence at the port site of unexpected gallbladder carcinoma after a laparoscopic cholecystectomy: report of a case. Surg Today 30:853-855, 2000.

69.Suzuki K, Kimura T, Ogawa H: Long-term prognosis of gallbladder cancer diagnosed after laparoscopic cholecystectomy.

Surg Endosc 14:712-716, 2000.

70.Sarli L, Costi R, Pietra N et al: Incidental gallbladder cancer at laparoscopy: a review of two cases. Surg Laparosc Endosc Percutan Tech 9:414-417, 1999.

71.Sailer M, Debus S, Fuchs KH et al: Peritoneal seeding of gallbladder cancer after laparoscopic cholecystectomy. Surg Endosc 9:1298-1300, 1995.

72.Copher JC, Rogers JJ, Dalton ML: Trocar-site metastasis following laparoscopic cholecystectomy for unsuspected carcinoma of the gallbladder. Case report and review of the literature. Surg Endosc 9:348-350, 1995.

73.Arnaud JP, Casa C, Georgeac C et al: Primary carcinoma of the gallbladder--review of 143 cases. Hepatogastroenterology 42:811-815, 1995.

74.North JH, Jr., Pack MS, Hong C et al: Prognostic factors for adenocarcinoma of the gallbladder: an analysis of 162 cases. Am Surg 64:437-440, 1998.

75.Yamaguchi K, Tsuneyoshi M: Subclinical gallbladder carcinoma. Am J Surg 163:382-386, 1992.

76.Shirai Y, Yoshida K, Tsukada K et al: Innaparent carcinoma of the gallbladder. An appraisal of a radical second operation after simple colecystectomy. Ann Surg 215:326-331, 1992.

77.Ishibashi T, Nagai H, Yasuda T et al: Two cases of early gallbladder cancer incidentally discovered by laparoscopic cholecystectomy. Surg Laparosc Endosc 5:21-26, 1995.

78.Wakai T, Shirai Y, Yokoyama N et al: Early gallbladder carcinoma does not warrant radical resection. Br J Surg 88:675-678, 2001.

79.Yamaguchi K, Chijiiwa K, Ichimiya H et al: Gallbladder carcinoma in the era of laparoscopic cholecystectomy. Arch Surg 131:981-984, 1996.

80.Wibbenmeyer LA, Wade TP, Chen RC et al: Laparoscopic cholecystectomy can disseminate in situ carcinoma of the gallbladder. J Am Coll Surg 181:504-510, 1995.

81.Sandor J, Ihasz M, Fazekas T et al: Unexpected gallbladder cancer and laparoscopic surgery. Surg Endosc 9:1207-1210, 1995.

82.Ricardo AE, Feig BW, Ellis LM et al: Gallbladder cancer and trocar site recurrences. Am J Surg 174:619-622, 1997.

83.Chijiiwa K, Nakano K, Ueda J et al: Surgical treatment of patients with T2 gallbladder carcinoma invading the subserosal layer. J Am Coll Surg 192:600-607, 2001.

84.Ruckert JC, Ruckert RI, Gellert K et al: Surgery for carcinoma of the gallbladder. Hepatogastroenterology 43:527-533, 1996.

85.Mondragon SR, Saldivar MC, Castillero Pinilla CM et al: [Primary carcinoma of the gallbladder]. Rev Gastroenterol Mex 62:189-193, 1997.

86.Ogura Y, Matsuda S, Sakurai H et al: Central bisegmentectomy of the liver plus caudate lobectomy for carcinoma of the gallbladder. Dig Surg 15:218-223, 1998.

87.Shimada H, Endo I, Fujii Y et al: Appraisal of surgical resection of gallbladder cancer with special reference to lymph node dissection. Langenbecks Arch Surg 385:509-514, 2000.

88.Tsukada K, Hatakeyama K, Kurosaki I et al: Outcome of radical surgery for carcinoma of the gallbladder according to the TNM stage. Surgery 120:816-821, 1996.

89.Orth K, Beger HG: Gallbladder carcinoma and surgical treatment. Langenbecks Arch Surg 385:501-508, 2000.

90.Yamamoto M, Miura K, Yoshioka M et al: Disease-free survival for 9 years after liver resection for stage IV gallbladder cancer: report of a case. Surg Today 25:750-753, 1995.

91.Chijiiwa K, Tanaka M: Indications for and limitations of extended cholecystectomy in the treatment of carcinoma of the gall bladder. Eur J Surg 162:211-216, 1996.

92.Kosuge T, Sano K, Shimada K et al: Should the bile duct be preserved or removed in radical surgery for gallbladder cancer? Hepatogastroenterology 46:2133-2137, 1999.

93.Noie T, Kubota K, Abe H et al: Proposal on the extent of lymph node dissection for gallbladder carcinoma. Hepatogastroenterology 46:2122-2127, 1999.

94.Whalen GF, Bird I, Tanski W et al: Laparoscopic cholecystectomy does not demonstrably decrease survival of patients with serendipitously treated gallbladder cancer. J Am Coll Surg 192:189-195, 2001.

95.Romano F, Franciosi C, Caprotti R et al: Laparoscopic cholecystectomy and unsuspected gallbladder cancer. Eur J Surg Oncol 27:225-228, 2001.

96.Shirai Y, Yoshida K, Tsukada K et al: Radical surgery for gallbladder carcinoma. Long term results. Ann Surg 216:565-568, 1992.

97.Schauer RJ, Meyer G, Baretton G et al: Prognostic factors and long-term results after surgery for gallbladder carcinoma: a retrospective study of 127 patients. Langenbecks Arch Surg 386:110-117, 2001.

98.Fong Y, Jarnagin W, Blumgart LH: Gallbladder cancer: comparison of patients presenting initially for definitive operation with those presenting after prior noncurative intervention. Ann Surg 232:557-569, 2000.

99.Azuma T, Yoshikawa T, Araida T et al: Intraoperative evaluation of the depth of invasion of gallbladder cancer. Am J Surg 178:381-384, 1999.

100.Muratore A, Polastri R, Capussotti L: Radical surgery for gallbladder cancer: current options. Eur J Surg Oncol 26:438-443, 2000.

101.Nakamura S, Suzuki S, Konno H et al: Outcome of extensive surgery for TNM stage IV carcinoma of the gallbladder. Hepatogastroenterology 46:2138-2143, 1999.

102.Paquet KJ: Appraisal of surgical resection of gallbladder carcinoma with special reference to hepatic resection. J Hepatobiliary Pancreat Surg 5:200-206, 1998.

103.Nagakawa T, Kayahara M: Indication for and problems of hepatopancreatoduodenectomy for carcinoma of the biliary tract based on the statistical registry in Japan. Nippon Geka Gakkai Zasshi 102:199-202, 2001.

104.Yamaguchi K, Chijiiwa K, Saiki S et al: Retrospective analysis of 70 operations for gallbladder carcinoma. Br J Surg 84:200-204, 1997.

105.Miyazaki M, Ito H, Nakagawa K et al: Does aggressive surgical resection improve the outcome in advanced gallbladder carcinoma? Hepatogastroenterology 46:2128-2132, 1999.

106.Shirai Y, Ohtani T, Tsukada K et al: Combined pancreatico-duodenectomy and hepatectomy for patients with locally advanced gallbladder carcinoma: long term results. Cancer 80:1904-1909, 1997.

107.Tsukada K, Kurosaki I, Uchida K et al: Lymph node spread from carcinoma of the gallbladder. Cancer 80:661-667, 1997.

108.Shimada H, Endo I, Togo S et al: The role of lymph node dissection in the treatment of gallbladder carcinoma. Cancer 79:892-899, 1997.

109.Shirai Y, Ohtani T, Tsukada K et al: Pancreaticoduo-denectomy for gallbladder cancer with peripancreatic nodal metastases. Hepatogastroenterology 44:376-377, 1997.

110.Gall FP, Kockerling F, Scheele J et al: Radical operations

for carcinoma of the gallbladder; present status in Germany. World J Surg 15:328-336, 1991.

111.Miyazaki K, Tsutsumi N, Kitahara K et al: Hepatopancreatoduodenectomy for squamous and adenosquamous carcinoma of the gallbladder. Hepatogastroenterology 42:47-50, 1995.

112.Tanaka A, Kataoka M, Yamamoto H et al: Extreme discrepancy between macroscopic diagnosis and pathological findings of gallbladder cancer treated by hepatopancreatoduodenectomy. J Hepatobiliary Pancreat Surg 8:101-106, 2001.

113.Bloechle C, Izbicki JR, Passlick B et al: Is radical surgery in locally advanced gallbladder carcinoma justified? Am J Gastroenterol 90:2195-2200, 1995.

114.Pradeep R, Kaushik SP, Sikora SS et al: Predictors of survival in patients with carcinoma of the gallbladder. Cancer 76:1145-1149, 1995.

115.Ota T, Takayama T, Moriya Y et al: Successful radical surgery for an undifferentiated gallbladder carcinoma with lymph node metastases to the mesocolon. Jpn J Clin Oncol 26:484-487, 1996.

116.Miyazaki M, Itoh H, Ambiru S et al: Radical surgery for advanced gallbladder carcinoma. Br J Surg 83:478-481, 1996.

117.Todoroki T: Chemotherapy for gallbladder carcinoma--a surgeon's perspective. Hepatogastroenterology 47:948-955, 2000.

118.Breadwell TA, Hardin W.J.: Primary carcinoma of the gallbladder. The role of adjunctive therapy in its treatment. Am J Surg 34:703-706, 1976.

119.Athlin LE, Domellof LK, Bergman FO: Advanced gallbladder carcinoma: A case report and review of the literature. Eur J Surg Oncol 13:449-453, 1987.

120.Morrow CE, Sutherland DE, Florack G et al: Primary gallbladder carcinoma: Significance of subserosal lesions and results of aggressive surgical treatment and adjuvant chemotherapy. Surgery 94:709-711, 1983.

121.Makela J, Tikkakoski T, Leinonen A et al: Superselective intraarterial chemotherapy with mitomycin C in hepatic neoplasms. Eur J Surg Oncol 19:348-354, 1993.

122.Castro MP: Efficacy of gemcitabine in the treatment of patients with gallblaccer carcinoma: A case report. Cancer 82:639-641, 1998.

123.Todoroki T, Iwasaki Y, Orii K et al: Resection combined with intraoperative radiation therapy (IORT) for stage IV (TNM) gallbladder carcinoma. Journal of Surgery 15:357-366, 1991.

124.Bosset JF, Mantion G, Gillet Meal: Primary carcinoma of the gallbladder. Adjuvant postoperative external irradiation. Cancer 64:1843-1847, 1989.

125.Hanna SS, Rider WD: Carcinoma of the gallbladder or extrahepatic bile ducts: the role of radiotherapy. Canadian Medical Association Journal 118:59-61, 1978.

126.Vaittinen E: Carcinoma of the gallbladder: a study of 390 cases diagnosed in Finland 1953–1967. Annales Chirvrgiae Gynaecologiae Supplementom 168:7-81, 1970.

127.Okamoto A, Tsuruta K, Ishiwata J et al: Treatment of T3 and T4 carcinomas of the gallbladder. Int Surg 81:130-135, 1996.

128.Vij JC, Govil A, Chaudhary A et al: Endoscopic biliary endoprosthesis for palliation of gallbladder carcinoma. Gastrointest Endosc 43:121-123, 1996.

129.Uno T, Itami J, Aruga M et al: Primary carcinoma of the gallbladder: role of external beam radiation therapy in patients with locally advanced tumor. Strahlenther Onkol 172:496-500, 1996.

130.Kaneoka Y, Yamaguchi A, Isogai M et al: Intraportal stent placement combined with right portal vein embolization against advanced gallbladder carcinoma. Surg Today 28:862-865, 1998.

131. Lai DT, Storey DW, Waugh R et al: Induction chemotherapy via hepatic artery for gallbladder carcinoma. Eur J Surg Oncol 21:690-691, 1995.

CAPITOLUL 24

CANCERUL CĂII BILIARE PRINCIPALE PROXIMALE

Mihnea IONESCU

1. INTRODUCERE 495
2. INCIDENȚA 495
3. ETIOPATOGENIE 495
4. ANATOMIE PATOLOGICĂ 496
5. STADIALIZARE 499
6. SIMPTOMATOLOGIE 499
7. EXAMENUL CLINIC 501
8. DIAGNOSTIC ȘI METODE DE INVESTIGAȚIE 501
9. TRATAMENT PREOPERATOR: DRENAJUL BILIAR PREOPERATOR 507
10. TRATAMENT CHIRURGICAL 508
11. TRATAMENT PALIATIV 512
12. TRATAMENT ADJUVANT 516
BIBLIOGRAFIE 517

1. INTRODUCERE

Tumorile căii biliare proximale (TCBP), descrise inițial de Klatskin[1], sunt reprezentate de tumorile ce se dezvoltă la nivelul canalului hepatic comun, convergenței celor două canale hepatice, canalului hepatic drept sau stâng. Aceste tumori au o serie de caracteristici comune cum ar fi: dezvoltarea lentă, preponderența elementului sclerozant, evoluția predominent locală și raritatea metastazelor la distanță.

2. INCIDENȚA

Incidența tumorilor de cale biliară nu este deosebit de mare. În general sunt considerate mai rare decât tumorile vezicii biliare, raportul TVB/TCBP fiind de 2/1, 3/1 sau chiar 5/1 în favoarea neoplasmului de vezică biliară. Frecvența tumorilor de cale biliară principală variază pe serii mari necroptice între 0,01% la 0,2%. Deși sunt considerate tumori cu incidență rară, aproximativ 4500 de cazuri noi apar anual în SUA.[2] În ultimii ani incidența cancerului de cale biliară pare să fi crescut. Nu este clar dacă este vorba de o creștere reală a frecvenței acestui tip de cancer sau dacă această creștere se datorează faptului că TCBP sunt corect diagnosticate și recunoscute mai des, ca urmare a dezvoltării mijloacelor imagistice de diagnostic.

Raportat la numărul total de cancere de cale bilară principală, cancerele căii biliare proximale reprezintă aproximativ 50 – 60% din acestea.[2-5]

Majoritatea bolnavilor cu cancer de cale biliară extrahepatică au vârsta cuprinsă între 50 si 70 de ani, dar limitele vârstelor la care au fost identificate asemenea tumori sunt 26 și 85 ani.[2,6]

În ceea ce privește predominanța la unul din sexe, ea nu este dovedită, unele date clinice indicând o incidență egală între femei și bărbați, altele o frecvență mai mare la bărbați.[5,6]

3. ETIOPATOGENIE

Etiologia cancerului de cale biliară extrahepatică este neprecizată, dar au fost studiați câțiva factori potențiali etiologici sau favorizanți.

Litiaza biliară, spre deosebire de cancerul vezicii biliare, nu constituie un factor etiologic, fiind o asociație rară; în unele forme este secundară obstacolului neoplazic, având caracterele litiazei "de stază".[5]

Infestațiile biliare parazitare

În Orient sunt frecvent întâlnite în populație infestațiile parazitare cu *Clonorchis sinensis*, cu *Opistorchis viverrini* sau *Opistorchis felineus*. Aproximativ 25% din populația Hong – Kong-ului este parazitată, la fel și populația de peste 60 de ani din Tailanda. Dat fiind incidența mare a cancerului de cale biliară la cei infestați se presupune că acest tip de paraziți favorizează apariția cancerului prin iritația cronică la nivelul epiteliului ductului biliar. Dezvoltarea cancerului este dependentă de durata infestației și de intensitatea acesteia. [7,8]

Prezența parazitului este răspunzătoare mai mult pentru apariția colangiocarcinomului periferic.

Deasemenea *bacilul febrei tifoide,* se pare că favorizează apariția cancerului de cale biliară, prin modificarea acizilor biliari și transformarea lor în factori cancerigeni.[5]

Unele afecțiuni ale tubului digestiv sau ale căilor biliare au fost considerate ca factori etiologici sau favorizanți.

Astfel s-a menționat asocierea dintre cancerul căii biliare extrahepatice și *colita ulcerativă,* cancerul fiind de 10 ori mai frecvent la bolnavii cu colită ulcerativă față de populația normală. Tumora apare în general după 10 – 15 ani de evoluție a bolii sau chiar mai mult. Uneori cancerul poate apare la mult timp după ce boala colonică a fost tratată prin rectocolectomie totală.[2,8-10]

Datorită faptului că aceasta afecțiune (colita ulcerativă), se asociază cu colangita sclerogenă primitivă în proporție de 1- 4% și că aceasta este asociată cancerului de cale biliară în proporție de 10 - 30%, s-a presupus că veriga etiopatogenică între cele două afecțiuni ar fi colangita sclerogenă. Riscul pacienților cu colangită sclerogenă primitivă de a dezvolta carcinom biliar este de 30 de ori mai mare decât al populației sănătoase.[2,8,9] Carcinomul de căi biliare asociat colangitei sclerogene și colitei ulcerative, se dezvoltă mai des pe căile biliare extrahepatice și mai rar intrahepatic. Adeseori este multicentric.

Anomaliile congenitale ale căilor biliare

Reprezintă condiții favorizante pentru dezvoltarea cancerului de căi biliare.

Astfel, chistul congenital de coledoc prezintă un risc de malignizare care poate ajunge până la 20 – 28%. S-au emis diverse ipoteze cu privire la factorii care ar putea favoriza dezvoltarea cancerului la bolnavii cu chist congenital de coledoc. Staza biliară, inflamația, calculii autohtoni și refluxul la bolnavii cu derivație prealabilă, constituie factorii de iritație asupra mucoasei care în timp, determină metaplazie biliară, displazie și ulterior degenerescență malignă.[10]

S-a emis ipoteza conform căreia în chistul congenital există o anomalie a joncțiunii canal pancreatic – canal coledoc; secreția pancreatică refluând în chist, provocă iritația mucoasei, ce ulterior evoluează cu leziuni metaplazice și în final degenerescența malignă. Aceasta este explicația faptului că tumorile maligne dezvoltate în chistul congenital de coledoc, coincid cu anomalia de joncțiune wirsungo-coledociană.[11]

În prezența anomaliei de joncțiune wirsungo-coledociană, cancerul vezicii biliare poate apare și este mai frecvent dacă anomalia nu se asociază cu chist congenital, în timp ce în prezența chistului congenital cancerul în chist este mai frecvent iar cancerul vezicular mai rar.

Cancerul dezvoltat în chistul congenital de coledoc, este descoperit frecvent în stadiu avansat, fiind localizat deseori pe peretele posterior al chistului. Cancerul se poate dezvolta și după derivația chisto-digestivă, ceea ce a dus la atitudinea radicală în cazul tratamentului chistului congenital de coledoc - rezecția chistului. În ceea ce privește tipul de chist cel mai frecvent malignizat, acesta corespunde tipului I și IV din clasificarea lui Todani.[8,12]

Frecvența mare a asocierii carcinomului de cale biliară proximală cu boala Caroli (7- 12%), a făcut ca aceasta să fie considerată o leziune premalignă[8,13] (Fig.1).

Tumorile benigne ale căilor biliare

Sunt rare dar au potențial de malignizare.

Papilomul poate fi unic sau multiplu, uneori luând aspectul unei papilomatoze difuze, ce interesează atât căile biliare extra și intrahepatice, cât și vezica biliară. Papilomul degenerează frecvent, putând lua aspectul de carcinom infiltrativ sau invaziv. În multe cazuri, mai ales în formele difuze, s-au găsit pe piesa de exereză zone de papilom benign coexistând cu zone de carcinom, lucru ce atestă posibilitatea malignizării papilomului benign.

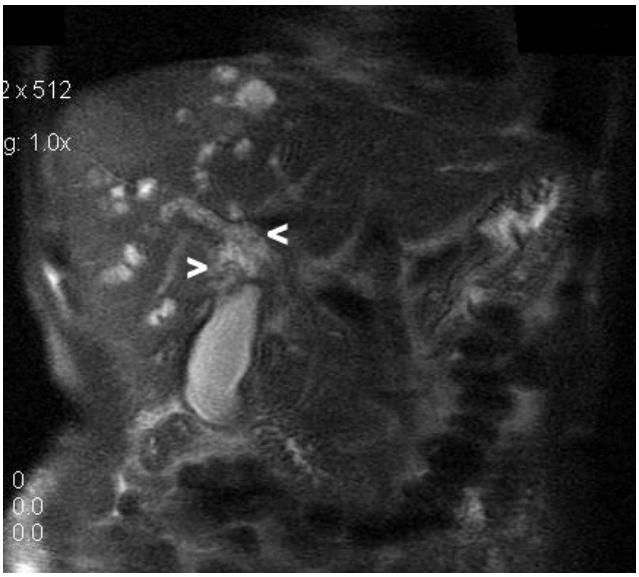

Fig.1 Examen IRM - leziune tumorală hilară (marcată de săgeți) cu invazie de bifurcație biliară. Multiple leziuni chistice intraparenchimatoase, ce par să comunice cu căile biliare – Boala Caroli.

Adenomul, tumoră mai puțin frecventă decât papilomul, are un potențial mai mic de malignizare.

Alți factori cu potențial cancerigen au fost considerați o serie de agenți chimici: pesticide, compuși de nitrosamine, benzidină, substanțe utilizate în industria cauciucului.[5] De asemenea a mai fost emisă ipoteza unei relații cancer de căi biliare – consum de contraceptive[14] sau metildopa, ipoteze ce au rămas în stadiul de supoziție.

4. ANATOMIE PATOLOGICĂ

Localizare

Este frecvent folosită împărțirea în segmente propusă de Longmire:[15]

- segmentul proximal cuprinde canalul hepatic drept, canalul hepatic stâng, convergența și canalul hepatic comun
- segmentul mediu cuprinde canalul coledoc până la marginea superioară a pancreasului
- segmentul inferior cuprinde coledocul retro și intra pancreatic până la nivelul ampulei.

Blumgart[6] împarte calea biliară principală în:

- 1/3 superioară formată din canalele hepatice drept si stâng, convergența și canalul hepatic comun,
- 1/3 medie de la joncțiunea cisticului cu canalul hepatic la marginea superioară a duodenului,
- 1/3 inferioară, reprezentată de coledocul retroduodenal și pancreatic până la papilă.

Bismuth[16] consideră ca localizare proximală, localizarea în canalele hepatice drept și stâng, convergență și canalul hepatic comun, dar subîmparte 1/3 superioară în 2 sectoare: superior – reprezentat de cele două canale și inferior reprezentat de convergență și hepaticul comun până deasupra covergenței cistico-hepatice.

Setlacec și Ionescu consideră că neoplasmul proximal de cale biliară cuprinde tumorile localizate la nivelul canalelor hepatice drept și stâng și convergenței.[5]

Uneori este foarte greu de diferențiat tumorile dezvoltate din căile biliare segmentare, care se extind

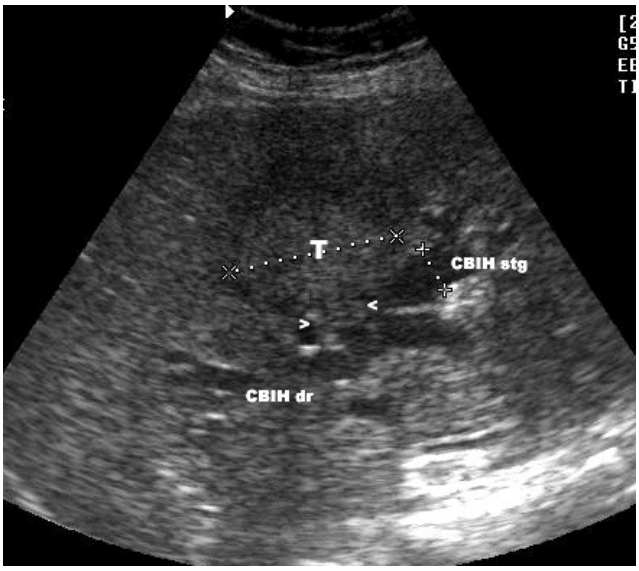

Fig.2 Examen ecografic. Leziune tumorală (T) ce se dezvoltă la nivelul bifurcaţiei căilor biliare cu extensie în segmentul IV (capete de săgeată). Dilataţie secundară de căi biliare intrahepatice drepte şi stângi.

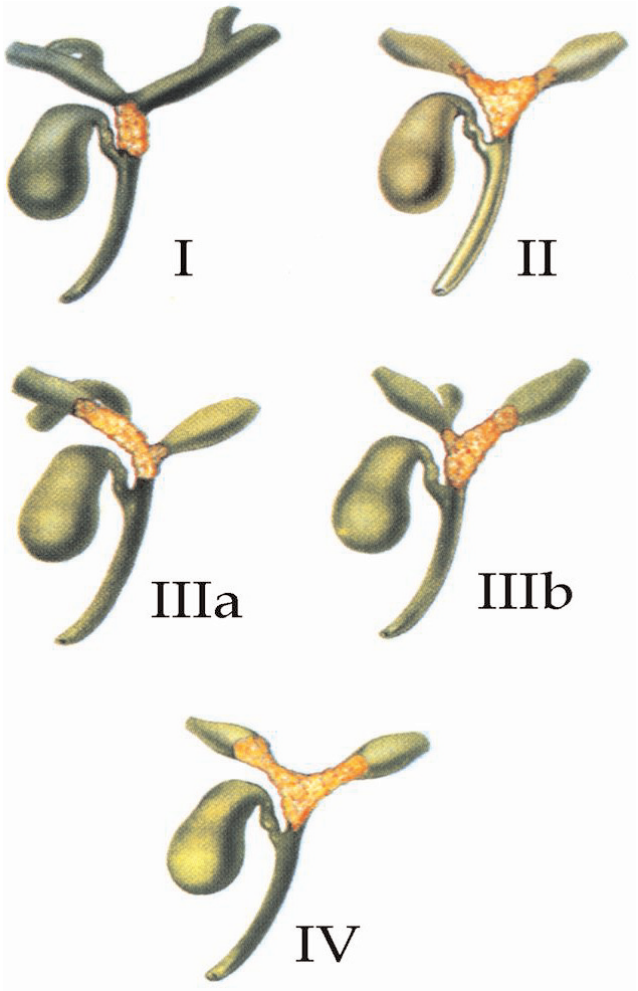

Fig.3 Clasificarea Bismuth-Corlette.

spre canalele hepatice drept sau stâng, deci tumori care se dezvoltă chiar în hilul hepatic, dar cu origine intrahepatică, de tumorile care debutează în segmentul proximal al căilor biliare extrahepatice și au evoluție intrahepatică (Fig.2). Deși examenul histologic poate stabili apartenența la epiteliul biliar al acestor tumori, este foarte greu de precizat intraoperator și uneori chiar necroptic originea acestora: ductele biliare intrahepatice sau canalele biliare proximale extrahepatice. Problema este mai mult teoretică pentru că rezolvarea terapeutică este aceeași, indiferent că este vorba de un colangiocarcinom intrahepatic cu invazie de hil sau un colangiocarcinom de cale biliară proximală cu invazie de ducte biliare intrahepatice.

Bismuth & Corlette[17], împart neoplasmele de cale biliară proximală în 4 tipuri (Fig.3):

1) - Tipul I - tumoră limitată la canalul hepatic comun, invadează convergența, fără a o obstrua
2) - Tipul II - tumora invadează convergența obstruând-o
3) - Tipul III
   a) - tipul III A - tumora obstruează convergența și canalul hepatic drept
   b) - tipul III B - tumora obstruează convergența și canalul hepatic stâng
4) - Tipul IV - tumora obstruează convergența și ambele canale hepatice

Deși majoritatea autorilor consideră că neoplasmele dezvoltate la nivelul canalului hepatic comun, aparțin localizării proximale, trebuie totuși menționat, că tumorile localizate la nivelul canalului hepatic comun sunt mult mai ușor de rezolvat chirurgical, în condițiile în care nu invadează vasele din pedicului hepatic, neimpunând manevre chirurgicale deosebite.

Macroscopic

Se descriu forme infiltrative, nodulare, vegetante (polipoidale).

Carcinoamele 1/3 proximale a canalelor biliare extrahepatice, au de obicei un aspect infiltrativ, sclerozant. Ele pot realiza îngroșări inelare ale peretelui ductului biliar, pe o lungime variabilă. Limitele tumorii sunt greu de recunoscut macrosopic datorită infiltrației submucoasei, frecvent întâlnită în aceste tumori. De multe ori, datorită extensiei în afara peretelui ductului biliar și extensiei în peretele ductal, macroscopic se evidențiază o infiltrație difuză a pediculului, infiltrație care se dovedește a fi sau nu invazivă în structurile vasculare din pedicului hepatic numai după disecția ductelor biliare. Mai rar pentru formele proximale, se întâlnesc formele nodulare, care sunt leziuni circum-

scrise, bine delimitate, de consistență dură, cu un diametru sub 2 cm, care se proiectează în lumenul canalului biliar și se extind prin peretele ductal.

Formele papilare sunt rar întâlnite la nivelul canalelor biliare proximale, fiind mai des întâlnite în segmentul distal sau mediu al căii biliare extrahepatice.[18]

În ansamblu, formele infiltrative sunt cele mai frecvente. În afara formelor extensive sau difuze, se pot recunoaște și forme foarte limitate, cu aspect de îngroșare a peretelui ductal sau de constricție inelară, greu de recunoscut prin palpare.[5] (Fig.4)

Microscopic

Predomină adenocarcinomul cu celule columnare de diverse înălțimi sau celule cubice. Formele de adenocarcinom bine diferențiat(schiros, papilar, medular, mucoid) sunt mai rare, forma moderat diferențiată și forma nediferențiată fiind frecvente, lucru ce explică în parte rezultatele terapeutice nefavorabile. Carcinomul mucoepidermoid, carcinomul scuamos și adenoacantomul sunt forme rare. Carcinomul scuamos apare frecvent în chisturile de coledoc.

Ca și alte carcinoame, cu alte localizări, carcinomul de cale biliară poate secreta mucus în cantitate abundentă. Formele secretante se găsesc și în tumorile infiltrative și în cele papilare.

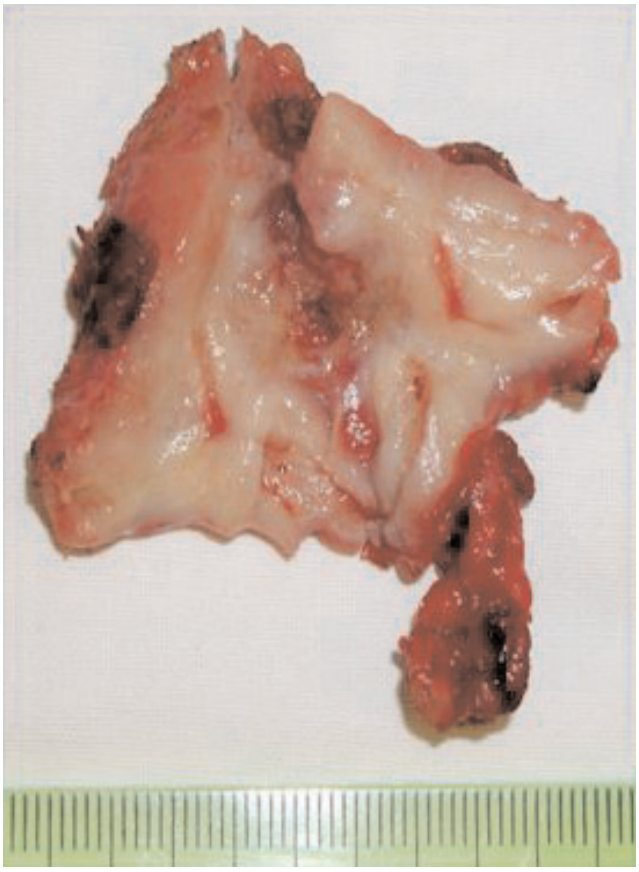

Fig.4 Tumoră Klatskin formă infiltrativă; piesa de rezecţie pe secţiune.

Comparativ cu vezica biliară, carcinoidul dezvoltat în canalele biliare extrahepatice este o raritate.[19]

Carcinomul sclerogen, forma descrisă de Altemeier, este caracterizat prin abundența de țesut scleros, în care carcinomul se prezintă ca niște insule, având caracter bine diferențiat, caracteristica acestei forme fiind invazia locală.[20]

Forme histologice de tumori maligne, ca sarcom, leiomiosarcom, rabdomiosarcom, melanom, limfom sunt excepții.[21 22,23]

Rabdomiosarcomul embrionar este întâlnit mai frecvent la copii; macroscopic are caractere polipoidale, si nu are capacitate metastazantă.[5]

Studii recente au demonstrat o activitate secretorie endocrină și neuroendocrină a carcinoamelor căii biliare extrahepatice. Pe baza diferențelor secretorii, Hsu&colab.,[24] au clasificat carcinoamele căii biliare extrahepatice în:

- adenocarcinom pur
- adenocarcinom cu rare celule neuroendocrine
- carcinoame mixte: exocrin și endocrin
- carcinom pur neuroendocrin
- carcinom predominant endocrin cu celule exocrine ocazionale

Această clasificare are o importanță prognostică, datorită faptului că s-a constatat că în cazul carcinoamelor pur endocrine sau predominant endocrine supraviețuirea la distanță este mai mică.

Evoluția locală a procesului neoplazic

Evoluția procesului neoplazic are unele particularități în cazul cancerelor căii biliare proximale extrahepartice.

Carcinomul se poate extinde pe calea biliară, fie către canalele hepatice, fie distal, fie în ambele direcții, ceea ce face dificilă localizarea primară. În general au tendință de extensie de-a lungul căii biliare. Difuziunea în calea biliară se face pe calea submucoasei, iar în formele papilare (mai rar localizate proximal), prin însămânțarea la distanță de-a lungul canalelor biliare.[18]

Formele infiltrative și nodulare au o capacitate mare de extensie extracanalară, extensie ce este foarte severă în cazul formelor schiroase, cu invazia rapidă a elementelor vasculare din pedicul și a țesutului hepatic.

Extensia limfatică

Extensia procesului malign pe cale limfatică, se face în mai multe direcții în raport cu localizarea tumorii. Limfaticele segmentului proximal superior pătrund direct în ficat la nivelul hilului. Limfaticele segmentului proximal inferior, ce practic corespunde canalului hepatic comun,

se îndreaptă spre ganglionii pediculului hepatic, ai arterei hepatice comune și ganglionii celiaci, în final putând invada și ganglionii pancreatico-duodenali și ai arterei mezenterice superioare. Frecvența invaziei ganglionare este de peste 50%. Astfel, Kitagava[25], examinând 2652 de ganglioni rezecați de la 110 pacienți cu tumori de cale biliară proximală, constată invazie ganglionară la 58% dintre aceștia. Frecvența metastazelor în diversele grupe ganglionare se prezintă astfel: ganglionii pericoledocieni invadați în proporție de 42,7%, ganglionii periportali în 30,9%, ganglionii arterei hepatice comune în 27,3% din cazuri, ganglionii pancreatico-duodenali posteriori în 14,5% iar ganglionii periaortici în 17,3% din cazuri.

Invazia perineurală

Este o caracteristică a modului de extensie a cancerului ductal. Invazia neurală este prezentă la 85% din pacienți, iar la 60% din ei invazia neurală se extinde la plexurile nervoase extramurale biliare sau pancreatice. Explicația acestei invazii masive perineurale, ar putea consta în faptul că tumora urmează o cale de minimă rezistență, sau poate fi stimulată de factori de creștere neuronali. Invazia neurală explică și caracterul continuu al durerii. Invazia deseori depășește limitele unei rezecții aparent satisfăcătoare, fiind o cauză frecventă de recidivă.

Metastazele hepatice

Nu sunt foarte frecvente, ceea ce se explică în parte prin absența conexiunilor sistem venos propriu al căilor biliare-vena portă. Invazia venelor proprii ale căilor biliare și pătrunderea procesului neoplazic pe această cale direct în ficat este mai frecventă, mai ales în formele proximale și se asociază cu difuziunea procesului malign de-a lungul canalelor biliare intrahepatice.[5]

Metastazele peritoneale

Sunt rare. Incidența metastazelor, se prezintă astfel:[5]

- extensie prin difuziune locală avansată 37,5%
- metastaze în ganglionii regionali 26,2%
- metastaze hepatice 28,7%
- metastaze peritoneale 7,5%

5. STADIALIZARE

Stadializare TNM (UICC)

Tx – tumora primară nu poate fi localizată
To – tumora primară nu este evidentă
Tis – carcinom in situ
T1 – tumora invadează țesutul conjunctiv subepitelial sau stratul muscular
T1a – tumora invadează țesutul subepitelial conjunctiv
T1b – tumora invadează stratul fibromuscular
T2 – tumora invadează țesutul conjunctiv peri-muscular
T3 - tumora invadează organe adiacente: ficat, pancreas, duoden, vezică biliară, colon, stomac
Nx - metastazele ganglionare nu pot fi evaluate
No - fără metastaze ganglionare
N1 - metastaze ganglionare în ganglionul cistic, ganglioni pericoledocieni, ganglioni hilari, ligament hepatoduodenal
N2 - metastaze în ganglionii peripancreatici, periduodenali, periportali, celiaci, mezenterici superiori
Mx - metastazele la distanță nu pot fi evaluate
M0 - fără metastaze la distanță
M1 - metastaze la distanță prezente

Stadializarea are următoarele indicative:

Stadiul 0	-	TisNo Mo
Stadiul I	-	T1MoNo
Stadiul II	-	T2MoNo
Stadiul III	-	T1N1Mo
	-	T2N1Mo
Stadiul IV A	-	T3oriceNMo
Stadiul IV B	-	oriceT oriceN M1

Această stadializare, foarte riguroasă de altfel, este greu de făcut preoperator și de obicei este folosită postoperator, pentru a încadra tumora în stadiul respectiv.

6. SIMPTOMATOLOGIE

Neoplasmul de cale biliară extrahepatică, are o simptomatologie clinică, care se încadrează în general în sindromul de icter colestatic progresiv, caracteristic neoplaziilor maligne (biliare, pancreatice), dar cu unele particularități și variante.

În general evoluția bolii are o durată scurtă și este mai dramatică în cazul neoplasmelor cu localizare proximală.

Clinica neoplasmului de cale biliară extrahepatică poate fi împărțită într-o perioadă preicterică și o perioada icterică.

Perioada preicterică este de scurtă durată și nu este caracteristică. Manifestările clinice sunt: balonări postprandiale, disconfort digestiv, anorexie, greață. Bolnavul poate acuza de asemenea astenie și pierdere ponderală. Progresiv poate să apară jena la nivelul hipocondrului drept, persistentă, care crește în intensitate în timp, fiind percepută de bolnav ca o

senzație de greutate, de distensie. Aceasta se poate datora dilatației progresive a căilor biliare intrahepatice. Mai rar apare durerea reală, care poate precede cu luni de zile apariția icterului, îmbrăcând diverse forme și intensități variabile. Durerea se datorează extensiei extracanaliculare și îndeosebi invaziei neuronale.

În general perioada preicterică este mai scurtă în cazul neoplasmelor proximale, dilatația căilor biliare intrahepatice constituindu-se mai rapid.

Pruritul, în perioada preicterică apare rar (13%).

De asemenea colica biliară apare foarte rar în localizările proximale.

Starea febrilă este posibilă, deoarece colangita poate precede icterul, dar frecvența colangitei e mult mai redusă pentru formele proximale, comparativ cu localizările distale.

Urina poate fi hipercromă sau intermitent hipercromă.

În perioada preicterică diagnosticul poate fi orientat spre sindrom de colestază, posibil tumoră de cale biliară, prin evidențierea enzimelor de colestază (fosfataza alcalină, gamaglutamiltranspeptidaza), care sunt constant crescute.

Perioada preicterică are o durată medie de câteva săptămâni până la două luni, dar uneori poate fi și mai lungă. Astfel carcinomul sclerogen, se caracterizează printr-o perioadă preicterică excesiv de lungă, care uneori poate dura luni de zile. Carcinomul papilar, are de asemenea o perioadă preicterică îndelungată, sugerând uneori evoluția de la tumoră benignă la tumoră malignă. Malvy[26] citează observații de carcinom papilar la care suferința biliară manifestată prin colici a durat 2 – 8 ani până la apariția icterului.

Simptomatologia puțin sugestivă pentru această perioadă, este explicația faptului că în această fază, diagnosticul de tumoră de cale biliară extrahepatică este o raritate. Doar 2,6% din pacienții cu neoplasm de cale biliară extrahepatică au fost diagnosticați și operați în perioada preicterică, în statistica lui Setlacec și Ionescu.[5]

Perioada icterică

Icterul se instalează după o perioadă de suferință necaracteristică și în majoritatea cazurilor are evoluție progresivă. Este însoțit constant de agravarea fenomenelor generale: inapetență, astenie, pierdere ponderală.

Icterul cu caracter tumoral (evoluție progresivă, indolor, apiretic), este cea mai frecventă formă prin care se manifestă tumorile de cale biliară proximală. Rareori, icterul apare după o colică biliară, simulând icterul "litiazic". De asemenea icterul ondulant, caracteristic obstacolelor benigne, poate apare cu o incidență apreciabilă în cazul neoplasmelor de cale biliară proximală.[5]

Remisiunile icterului, a căror perioadă poate fi uneori foarte lungă, sunt explicate prin caracterul leziunii:

- tumori cu evoluție lentă, care nu dau obstrucție completă și la care se adaugă fenomene inflamatorii, ce pot fi trecătoare sau repetitive.
- tumori cu evoluție lentă la care obstrucția nu este completă, fiind completată de noroiul biliar sau calculii biliari de stază, ce uneori se pot elimina spontan
- tumori papilare, care evoluează lent și determină obstrucții intermitente, datorită procesului inflamator și posibil dezobstrucții, prin necroze tumorale.

Colangita

Starea subfebrilă, febrilă și uneori frisoanele intermitente, însoțesc icterul, fiind expresia colangitei de diverse forme: cronică sau acută intermitentă. Tumora de cale biliară proximală se poate complica cu colangită supurată, ce poate avea evoluție dramatică în absența unor manevre terapeutice de drenaj al căilor biliare intrahepatice. Uneori colangita poate apare la scurt timp după debutul icterului, putând avea o evoluție letală. În general se consideră că formele de colangită sunt mai rare în obstacolele proximale și mai frecvente în obstacolele distale. Grefarea bacteriană în căile biliare, se poate face pe cale hematogenă, ca urmare a disbacteremiei intestinale, rezultat al lipsei sărurilor biliare din intestin, dar poate fi și directă ca urmare a ascensionării florei bacteriene din tubul digestiv. Evoluția prelungită cu fenomene de colangită poate face posibilă constituirea de abcese hepatice, în general multiple și reduse de volum. Abcesele hepatice vizibile macroscopic sau, uneori numai microscopic nu sunt excepționale în obstrucția neoplazică, așa cum se descria clasic.

Majoritatea bolnavilor cu tumori de cale biliară proximală, la care nu se realizează un drenaj al căilor biliare intrahepatice sau drenajul este insuficient, neinteresând ambii lobi hepatici, decedează nu atât datorită evoluției bolii neoplazice, cât mai ales, datorită apariției colangitei și abceselor în teritoriile hepatice nedrenate.

Uneori aceste abcese hepatice și supurația în căile biliare intrahepatice pot explica evoluția postoperatorie nefavorabilă, după rezolvarea obstacolului.

Durerea intensă este rară și apare în formele depășite chirurgical. În general durerea apare sub forma unei jene dureroase profunde în hipocondrul drept, supărătoare mai mult prin persistență. Ea se intensifică concomitent cu extensia extraductală a tumorii și invazia neuronală de la nivelul ligamentului hepatoduodenal.

Colica biliară este rară și uneori poate fi datorată

unei litiaze colecistice concomitente, litiazei dezvoltate proximal de obstacol.

Pruritul este rar la debutul icterului, dar, în condițiile unui icter îndelungat, poate fi deosebit de supărător și intens.

Hemoragia digestivă superioară este rară, manifestându-se uneori prin hemobilie. Este cazul formelor tumorale papilare, ce pot sângera frecvent. Sângerarea nu se exteriorixează întotdeauna, putând fi blocată supratumoral sau în colecist.

7. EXAMENUL CLINIC

Examenul clinic nu aduce elemente sugestive pentru diagnosticul de cancer de cale biliară proximală.

Hepatomegalia nu este constantă, fiind remarcată în proporție ce variază între 40 și 70%. În icterele cu evoluție îndelungată, hepatomegalia este constant prezentă. Dar, hepatomegalia asociată icterului, cu caractere de icter mecanic, nu sugerează localizarea obstacolului.

Localizarea obstacolului este mai degrabă sugerată de absența distensiei veziculei biliare, vezica biliară goală fiind caracteristică localizării proximale a obstacolului. Nepalparea unei vezici biliare destinse, nu poate fi considerată, "semn" patognomonic pentru diagnosticul de obstacol proximal, pentru că în prezența unei hepatomegalii voluminoase, o vezica biliară destinsă, dar fără dimensiuni impresionante, poate fi cu ușurință mascată de hepatomegalie.

Ca o sinteză a celor spuse cu privire la simptomatologia clinică a neoplasmului de cale biliară proximală, se poate afirma că în diagnosticul întârziat al neoplasmului de cale biliară, ca de altfel în majoritatea neoplasmelor, primul factor care induce în eroare, este însăși boala și evoluția ei. Boala debutează printr-o simptomatologie fără specificitate și gravitate, simptomatologie care este foarte frecventă în afecțiuni benigne, unele fără importanță majoră. Chiar la bolnavii cu durată scurtă a bolii, la care diagnosticul a fost precizat precoce, după debutul bolii, leziunile sunt în general avansate, mai ales pentru formele proximale. Se poate spune că nu atât semnele clinice pot conduce spre un diagnostic într-o fază terapeutic utilă. Menținerea permanentă a posibilității acestei boli, în judecata diagnosticului și instituirea explorărilor adecvate la acești bolnavi cu suferință necaracteristică, vor contribui la ameliorarea diagnosticului și rezultatelor terapeutice.[5]

8. DIAGNOSTIC ȘI METODE DE INVESTIGAȚIE

Boala fiind rară, ipoteza tumorii proximale de cale biliară nu este inclusă în procesul de diagnostic al clinicianului, atât în perioada preicterică unde suferința este total necaracteristică, cât și în perioada icterică. Practica chirurgicală arată că eroarea de diagnostic cu bolile benigne, care sunt supuse tratamentului medical și la care intervenția este temporizată, are rezultate nefericite. Deseori, chiar când diagnosticul a fost stabilit la scurt timp de la apariția icterului și intervenția chirurgicală executată, leziunea s-a dovedit a fi în majoritatea cazurilor depășită chirurgical.

În perioada preicterică, simptomatologia conduce mai mult spre explorarea tubului digestiv, frecvent cu suspiciunea de gastrită sau neoplasm gastric și mai rar este luată în considerare o suferință biliară, cel mai adesea gândindu-ne la o colecistopatie litiazică sau alitiazică.

În această fază, obstacolul poate interesa un singur teritoriu biliar sau ambele, fiind un obstacol incomplet. Orice jenă în drenajul biliar, chiar dacă obstacolul pe calea biliară este minim, este urmată de creșterea nivelului sanguin al enzimelor de colestază: fosfataza alcalină, gamaglutamiltransferaza, leucinaminopeptidaza. Acest lucru are o valoare deosebită, orientând diagnosticul spre un sindrom de colestază. Dacă obstrucția biliară nu este strânsă, sau dacă teritoriul biliar nedrenat nu depășește mai mult de 70% din ficat, atunci bilirubinemia nu crește, sau este discret crescută pe seama bilirubinei directe.

Creșterea enzimelor de colestază ar trebui în mod automat să conducă la efectuarea ecografiei hepatice care, poate evidenția dilatația căilor biliare intrahepatice în ambii lobi hepatici, sau dilatația localizată de căi biliare într-un teritoriu hepatic, funcție de localizarea obstacolului. Dilatația de căi biliare poate să nu fie evidențiată în două situații:

- stenoza este foarte largă și nu determină suficientă presiune în teritoriul biliar suprastenotic, pentru a se dilata căile biliare intrahepatice
- căile biliare intrahepatice nu se dilată în condițiile unui parenchim hepatic modificat structural (ciroză hepatică, fibroză hepatică).

Evidențierea ecografică a dilatației căilor biliare intrahepatice, atrage folosirea altor metode imagistice invazive sau neinvazive, în vederea stabilirii diagnosticului, după cum se va vedea ulterior.

În perioada icterică, probele biologice de colestază sunt constant crescute. În general, nivelul mediu de bilirubinemie și enzime de colestază, la bolnavii cu icter neoplazic, este mai mare decât la cei cu icter litiazic.

Este de remarcat, că uneori, sunt pozitive și probele de citoliză, creșterea aminotransferazelor fiind prezentă în 22% din cazurile de icter colestatic, valorile lor depinzând de bruschețea instalării icterului și intensitatea acestuia.[5]

Modificările probelor de coagulare, exprimate prin prelungirea timpului de protrombină și scăderea albuminelor serice, sunt explicate de fiziopatologia icterului mecanic, indiferent de etiologie.

Anemia este frecventă, ea fiind explicată de tulburările de nutriție și în același timp de pierderile de sânge la nivelul tumorii, chiar dacă nu sunt semne de HDS; 55% din bolnavi au test hemocult pozitiv.

Leucocitoza poate fi prezentă la bolnavii cu fenomene de colangită, dar simptomatologia clinică de colangită cu leucocite normale este frecvent întâlnită.

Markerii tumorali. Nivelul seric al antigenului carcinoembrionar, la bolnavii cu colangiocarcinom are o valoare diagnostică limitată. Asocierea cu determinarea CA 19-9 seric, poate mării acuratețea diagnostică până la 86% în cazul colangiocarcinomului dezvoltat la pacienții cu colangită sclerogenă primitivă.[27,28]

Diagnosticul de sindrom de colestază, pus pe baza probelor biologice de colestază, impune ca primă explorare ecografia hepatică.

Ecografia a dobândit mare credibilitate și fiabilitate. Este neinvazivă, nedureroasă, economică și suficient de fidelă, fiind considerată prima metodă de explorare imagistică în icterul colestatic. Ecografia permite vizualizarea dilatației căilor biliare intra și/sau extrahepatice până la nivelul obstacolului. În condițiile unor căi biliare nedilatate, situații întâlnite în obstacolul recent instalat, obstacol incomplet, modificări de parenchim hepatic sau colangită sclerogenă intrahepatică, ecografia ne este de mai puțin folos. Situațiile menționate sunt excepții, astfel încât ecografia își menține poziția de prim mijloc de investigație imagistică în icterul colestatic.

Dilatația căilor biliare este corect diagnosticată în 94% din cazuri, când bilirubina este în jur de 10mg%, iar în icterele severe diagnosticul este de 100%. Prin delimitarea nivelului la care este întreruptă dilatația căilor biliare, ecografia are și capacitatea de a localiza extremitatea cranială a obstacolului. Dilatația căilor biliare intrahepatice, fără vizualizarea canalelor hepatice drept sau stâng, sugerează obstacol pe ambele canale hepatice; dilatația canalelor intrahepatice și a canalelor hepatice proprii, semnifică obstacol la nivelul convergenței. Nivelul obstacolului poate fi specificat de ecografie în 70% din cazuri.[29,30]

Meritul ecografiei este nu numai de a localiza nivelul obstrucției ci și de a sugera natura acestuia. Definirea naturii tumorale a obstacolului este mai puțin constantă (50% din cazuri), dar mai facilă pentru localizările proximale.[31] (Fig.5)

În ceea ce privește extensia procesului tumoral în pedicul, respectiv invazia vasculară, ecografia cu semnal Doppler, poate aprecia invazia tumorală vasculară cu destulă fidelitate, rezultate exacte obținându-se în aproape 91% din cazuri.[30,32,33] De asemenea ecografia are meritul de a diagnostica prezența adenopatiilor tumorale în zona pediculului hepatic, regiunii celiace, retropancreatice, interaorticocave sau la nivelul arterei mezenterice superioare.

Metastazele hepatice pot fi decelate dacă depășesc în diametru 1cm.

Tomografia computerizata (T.C.) are valoare aproximativ egală cu ecografia în ceea ce privește determinarea dilatației căilor biliare supraiacente, nivelul obstacolului,[34] metastazele hepatice. Mai puțin economică, are dezavantajul de a nu fi repetabilă în aceleași condiții ca ecografia. Are însă avantajul de a aprecia mai corect extensia tumorală în pedicului hepatic și structurile de vecinătate. Astfel invazia vasculară poate fi detectată cu multă fidelitate de C.T. spiral. Tumorile la bifurcația canalelor hepatice pot fi identificate în proporție de 90% din cazuri, dar alte localizări nu beneficiază de aceeași acuratețe de diagnostic.[35,36]

Dilatația supraiacentă obstacolului tumoral este evidențiată prin ambele mijloace imagistice la 95% din bolnavi. Nivelul obstacolului este mai frecvent precizat prin T.C.(96%), decât prin ecografie(75%).[34] (Fig.6,7)

Colangiografia endoscopică retrogradă a fost considerată ca principal examen pentru diagnosticul neoplasmului de cale biliară extrahepatică. Riscurile

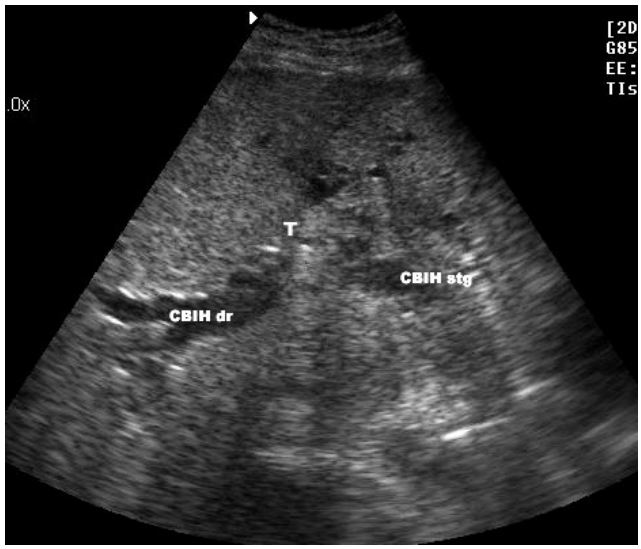

Fig.5 Examen ecografic. Leziune tumorală (T) invadând bifurcația căilor biliare (capete de săgeată). Dilatație secundară de căi biliare intrahepatice drepte și stângi.

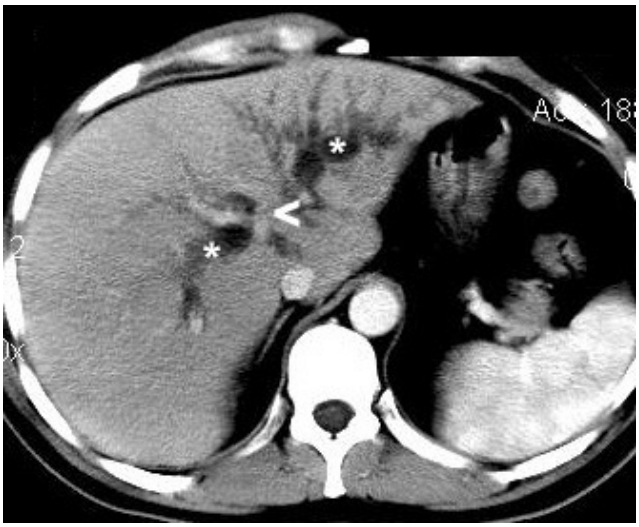

Fig.6 Examen CT – leziune tumorală de tip infiltrant, izodensă cu parenchimul hepatic, extinsă la nivelul bifurcaţiei biliare (cap de săgeată), cu dilataţie secundară de căi biliare intrahepatice (asterisc).

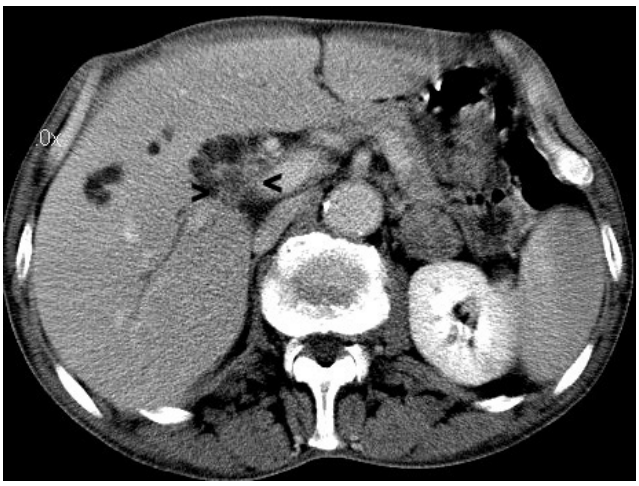

Fig.7 Examen CT – incertă masă tumorală hilară (capete de săgeţi). Minimă dilataţie de căi biliare intrahepatice. Leziuni chistice hepatice.

există (favorizează apariția colangitei, bacteriemiei, pancreatitei acute), dar beneficiile examenului sunt mari, în ceea ce privește diagnosticul de obstacol și nivelul lui. Insuficiența examenului constă în faptul că nu întotdeauna clarifică nivelul superior al obstacolului, ceea ce are importanță mare în neoplasmele de cale biliară proximală despre care discutăm. Acest lucru se întâmplă în cazul obstrucției complete a căii biliare, substanța de contrast neputând depăși zona de stenoză și deci neopacifiind teritoriul biliar suprastenotic. (Fig.8)

În cazul unor stenoze incomplete, substanța de contrast depășește stenoza, reușindu-se evidențierea nivelului superior al obstacolului.

Primul timp al metodei, endoscopia, este important, permițând înlăturarea diagnosticului de ampulom, tumoră duodenală, cancer cefalo-pancreatic (prin evidențierea deformării și infiltrației peretelui duodenal), leziune benignă oddiană.

Al doilea timp al metodei, coloangiografia retrogradă, evidențiază, stenoza totală sau incompletă, neregulată, cu întindere variabilă a căii biliare principale.

Dacă stenoza este incompletă, atunci se poate evidenția segmentul biliar suprastenotic, putându-se aprecia nivelul superior al obstacolului. Diagnosticul de obstacol tumoral neoplazic poate fi uneori dificil de pus, uneori colangita sclerogenă segmentară având un aspect radiologic asemănător. În general, colangita sclerogenă se prezintă ca un defileu neregulat pe întindere mare, procesul extinzându-se și intrahepatic. Colangita difuză, se prezintă radiologic, ca un traiect neregulat cu aspect de mătănii.

În condițiile neevidențierii nivelului superior al obstacolului prin ERCP, se impune efectuarea unei *colangiografii transparietohepatice*.

Mulți autori propun ca *transparietocolangiografia*, în cazul suspiciunii de neoplasm proximal de cale biliară, să fie, după ecografie, următoarea investigație de ales.[4] Este mult mai important în cazul unei tumori proximale de evidențiat nivelul proximal al obstacolului, nivel care indică rezecabilitatea sau nerezecabilitatea tumorii, decât nivelul distal.

Transparietocolangiografia, este de preferință executată sub ecografie sau examen TC, pentru a se vizualiza căile biliare intrahepatice dilatate, puncția făcându-se ghidat și a se evita o puncție oarbă inutilă.

Această metodă evidențiază nivelul obstacolului

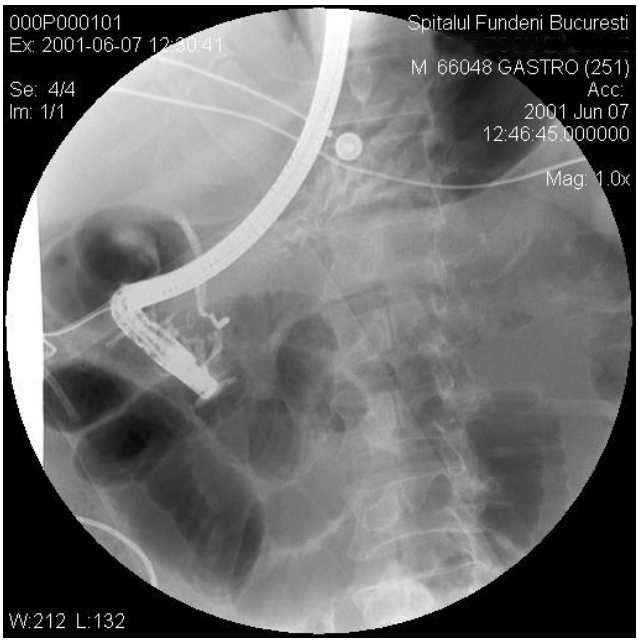

Fig.8 Colangio-pancreatografie endoscopică retrogradă ce relevă stop al substanţei de contrast sub bifurcaţia celor 2 canale hepatice.

şi nivelul extinderii spre căile biliare intrahepatice, completând astfel datele obținute prin ERCP. Extensia leziunii pe căile biliare intrahepatice, poate fi semn de inoperabilitate – extensia bilaterală, dincolo de a doua bifurcație a ductelor biliare. Transparietocolangiografia mai poate oferi indicații privind forma leziunii: protuberanța intraluminală în formele nodulare ale neoplasmului, o stenoză excentrică proeminentă în lumen în formele scleroase sau infiltrative segmentare, un defileu îngust, neregulat, alungit în formele scleroase sau infiltrative difuze. Pentru a oferii date complete asupra extensiei proximale a tumorii, sunt autori care punctionează mai multe canale biliare, reușind astfel o bună vizualizare a întregului arbore biliar intrahepatic.[37] (Fig.9,10)

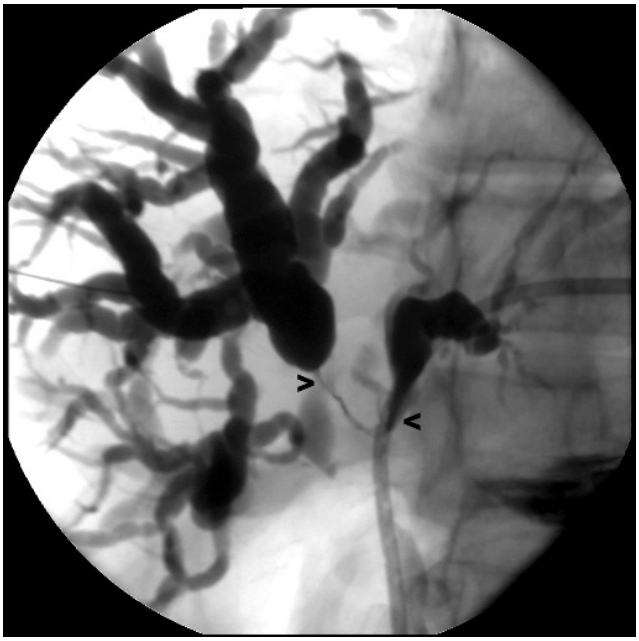

Fig.9 Colangiografie percutanată lob drept cu pasaj filiform al substanţei de contrast la nivelul canalului hepatic drept. Stenoză de bifurcaţie biliară prin tumoră malignă – capete de săgeată. Drenaj internalizat al căilor biliare stângi.

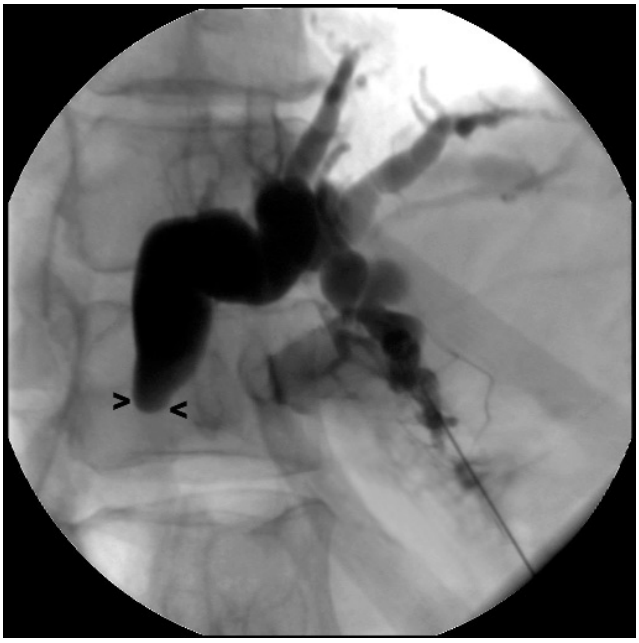

Fig.10 Colangiografie percutanată. Opacifierea căilor biliare stângi mult dilatate şi evidenţierea unei stenoze strânse la nivelul canalului hepatic stâng (capete de săgeată). Fără opacifierea căilor biliare drepte.

Când căile biliare sunt dilatate, reușita metodei este de 80-90%.

Metoda nu este lipsită de riscuri: coleperitoneu (3-4%), hemoperitoneu, sepsis (colangita intrahepatică). Chiar dacă se folosește un ac subțire, complicațiile sunt posibile, calea biliară fiind sub presiune, motiv pentru care este preferabilă execuția ei imediat preoperator, operația urmând, prin soluționarea obstacolului, să înlăture hiperpresiunea și să prevină complicațiile. Pentru evitarea complicațiilor, este de preferat ca transparietocolangiografia, să fie urmată de instituirea unui drenaj transparietohepatic, drenaj ce urmează a decomprima arborele biliar, reducând pericolul complicațiilor: coleperitoneu și colangită.

Pentru a diminua riscul de hemoperitoneu sau coleperitoneu, a fost imaginat de către Hanafer & Weiner[38] *colangiografia transjugulară*, astfel evitându-se puncția directă a capsulei hepatice. În această tehnică un cateter este introdus pe calea venei jugulare în vena hepatică dreaptă; un ac subțire este introdus pe cateter, sub control fluoroscopic, ac ce este implantat ulterior în parenchimul hepatic, reperând un canalicul biliar, în care se injectează substanța de contrast. Deși acest procedeu s-a dovedit eficient la persoane antrenate, nu a fost acceptat ca un mijloc de diagnostic imagistic de rutină.

Colangioscopia transparietohepatica, metodă efectuată cu ajutorul stenturilor de drenaj transparietohepatice, este foarte utilă în aprecierea extensiei proximale a tumorii, mai ales a invaziei superficiale în submucoasă și mucoasă, cât și în decelarea leziunilor multiple.[37]

Colangiografia prin rezonanță magnetică nucleară (IRM), permite vizualizarea directă a tractului biliar și pancreatic, în mod similar colangiografiei cu contrast, dar este neinvazivă, comparativ cu transparietocolangiografia sau colangiografia retrogradă.

Colangiografia IRM, poate diagnostica prezența obstrucției biliare în 91-100% din cazuri și poate determina nivelul obstrucției biliare în 85-100% din cazuri.[8,8,8,30,39,40] Colangiografia IRM, are astfel potențialul de a înlocui tehnicile tradiționale de vizualizare a sistemului bilio-pancreatic.[41,42] (Fig.11,12)

Avantajele colangiografiei IRM în raport cu colan-

giografia endoscopică retrogradă și transparietocolangiografia sunt numeroase:[8]

- metoda este neinvazivă
- poate fi efectuată în prezența modificărilor anatomice (stenoza duodenală, derivații hepatico-jejunale)
- permite vizualizarea căilor biliare atât proximal, cât și distal de obstrucție.
- vizualizează căile biliare intrahepatice mai bine decât colangiografia retrogradă, mai ales în caz de obstacol complet sau incomplet de grad înalt
- complicațiile septice (colangita) sunt evitate
- posibilitatea reconstrucției tridimensionale a imaginii, permițând vizualizarea completă a caracteristicilor anatomice ale arborelui biliar.

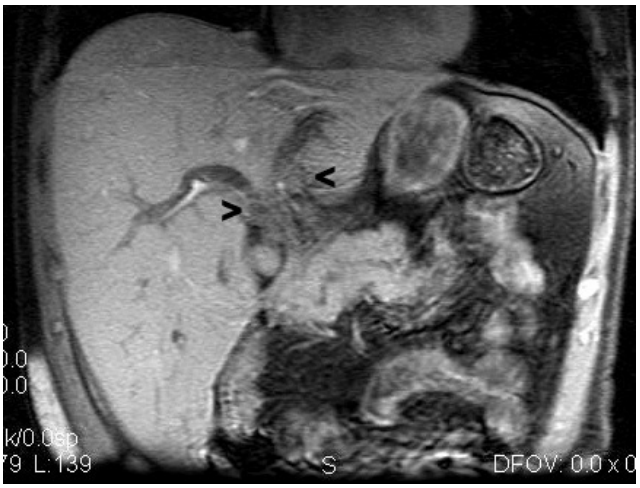

Fig.11 Examen IRM – leziune tumorală hilară (marcată de săgeți) extinsă la nivelul bifurcației biliare şi partial la nivelul canalelor hepatice drept şi stâng.

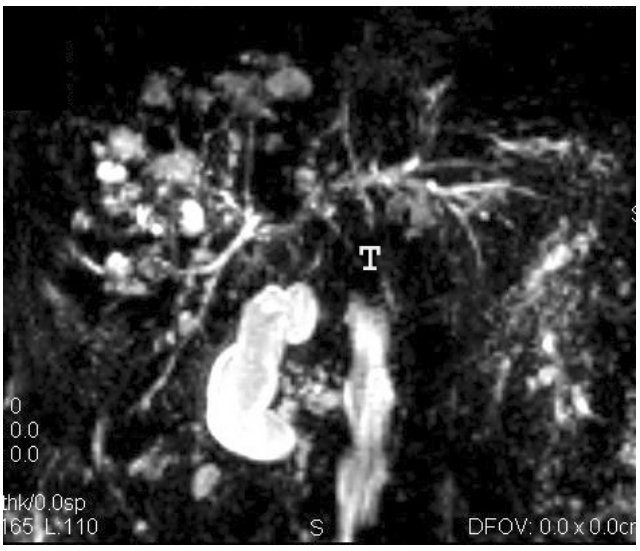

Fig.12 Examen IRM – Dilatație de căi biliare intrahepatice secundar unei stenoze strânse, asimetrice, la nivelul bifurcației biliare extinse la nivelul canalelor hepatice drepte si stângi. T- sediul tumorii Klatskin.

Angiografia și portografia (portografia transparietohepatică) nu urmăresc confirmarea sau infirmarea diagnosticului de tumoră, ci precizarea rezecabilității sau nu a tumorii, prin aprecierea invaziei vasculare[43] și uneori sunt utile, putând descoperi diverse anomalii vasculare.[37,44]

În principiu invazia vaselor lobare (ram portal stâng, drept, artere hepatice dreaptă, stângă), nu constituie un semn de inoperabilitate fiind posibilă rezecția hepatică asociată, dar invazia bilaterală vasculară este criteriu absolut de nerezecabilitate. Invazia arterei hepatice proprii sau a trunchiului comun al venei porte nu mai este considerată criteriu de nerezecabilitate. În prezent majoritatea centrelor mari chirurgicale, recurg la rezecții și reconstrucții vasculare, de trunchi arterial sau portal, cu rezultate bune.[37]

Datele oferite de angiografie și/sau portografie nu întotdeauna sunt reale pentru că diagnosticul între invazie vasculară și compresiune vasculară nu este ușor de făcut și nici sigur. Acest lucru este valabil atât în ceea ce privește diagnosticul de nerezecabilitate a tumorii, dar și în privința rezecabilității tumorale; multe tumori considerate nerezecabile pe aspectul angiografic fiind considerate rezecabile prin laparatomie și invers multe tumori considerate rezecabile, fiind diagnosticate ca nerezecabile după laparotomie.[45]

Angiografia clasică este actualmente înlocuită de angiografia IRM, care este o metodă neinvazivă și se pare cu mai mare acuratețe de diagnostic, în ceea ce privește invazia vasculară.

Diagnosticul histologic preoperator

În neoplasmele de cale biliară proximală nu este întotdeauna ușor de stabilit un diagnostic histologic preoperator. Pe lângă faptul că necesită un anatomopatolog antrenat, necesită un endoscopist experimentat. Diagnosticul histologic se poate face prin două metode; citologia prin periaj și biopsia intraductală.

Citologia prin periaj obținută prin ERCP, are o sensibilitate medie de 50%, specificitatea ajungând la 70%.

Biopsia intraductală, efectuată tot pe calea ERCP, sau pe calea colangioscopei transparietohepatice[37] are aceleași rezultate ca diagnosticul citologic.

Dacă se practică ambele tehnici, se pare că performanța diagnostică este mai mare.[8]

Rezultate încurajatoare în ce privește diagnosticul histologic s-au obținut și prin citologia recoltată prin puncție cu ac fin, puncție ghidată de ecoendoscopie.[46]

Laparoscopia diagnostică

Laparoscopia diagnostică poate preveni laparotomiile inutile la aproximativ 40% din pacienți. Această metodă presupune o mai bună stadializare a tumorii, aprecierea rezecabilității prin detectarea metastazelor peritoneale și a celor hepatice exteriorizate la suprafața parenchimului.[47] Există posibilitatea folosirii unor transductoare de ecografie introduse pe trocarul de laparoscopie, care pot da informații deosebit de utile privind stadializarea tumorii.

Ductele biliare intrahepatice, canalele biliare hepatice drept și stâng, convergența, canalul hepatic sunt optim vizualizate, prin aplicarea sondei pe suprafața segmentului IV hepatic. Această metodă are avantajul că permite cu o mai mare acuratețe diagnosticul de invazie vasculară.[8]

Metodele de diagnostic au deosebită valoare pentru stabilirea nivelului obstacolului, pentru precizarea naturii lui și pentru a se preciza operabilitatea sau inoperabilitatea. Inoperabilitatea ar putea fi considerată ca o indicație pentru drenajul biliar nonchirurgical.

În realitate, cu excepția unor dovezi foarte evidente de contraindicație operatorie (metastaze hepatice,ascită neoplazică, vârsta foarte înaintată, boli asociate grave), drenajul biliar nonchirurgical își are rațiunea doar în icterul prelungit sau colangite, cu scopul de a obține o condiție generală mai bună a pacientului, în vederea unei intervenții ulterioare.[48]

Laparotomia se impune în majoritatea cazurilor, pentru că numai aceasta poate preciza cu certitudine rezecabilitatea sau nerezecabilitatea leziunii.

Laparotomia, ca metodă exploratorie, trebuie să precizeze:

- diagnosticul de obstacol tumoral, nivelul și extensia tumorii, dacă acestea nu au fost clarificate preoperator
- diagnosticul naturii tumorii
- diagnosticul de obstacol tumoral, nivelul și extensia tumorii, chiar dacă au fost precizate preoperator, impun confirmarea și analiza unor date în plus

Colecistul gol, este primul element care atrage atenția și orientează diagnosticul spre un posibil obstacol proximal.

Etapa următoare este explorarea ligamentului hepatoduodenal, pentru evidențierea obstacolului.

Palparea ligamentului, nu întotdeauna poate releva prezența unei formațiuni tumorale. În special în formele nodulare, care nu au infiltrație paratumorală și în formele papilare, care de asemenea nu sunt infiltrative, palparea poate eșua în precizarea diagnosticului. Unele tumori ale joncțiunii canalelor hepatice sunt mici și greu palpabile, iar alte tumori, deși infiltrative, sunt mult ascensionate spre hilul hepatic și greu accesibile palpării, mai ales dacă ficatul este mărit prin colestază sau dacă bolnavul are o veche afecțiune hepatică, ciroză, hepatită cronică. Acest lucru se evidențiază în faptul că pe multe serii publicate de neoplasme proximale de cale biliară, localizarea proximală nu a fost recunoscută prin laparotomie prealabilă.[49]

Pentru clarificarea diagnosticului atunci când tumora nu se palpează și nici explorările imagistice preoperarorii nu stabilesc cu certitudine nivelul obstacolului, se poate recurge la următoarele soluții:

- colangiografia intraoperatorie
- coledocoscopia
- coledocotomia și cateterizarea retrogradă
- disecția căii biliare principale spre hilul hepatic (mai puțin recomandabilă înainte de a se recunoaște tumora)

Colangiografia intraoperatorie, constituie de obicei prima manevră după inspecția și palparea pediculului hepatic. Forma colangiografiei trebuie aleasă în funcție de aspectul căii biliare principale. Coledocul dilatat impune colangiografia prin puncție coledociană, puncția colecistului sau transcistică. Calea biliară nedilatată impune colangiografia prin puncție transhepatică a unui canal biliar intrahepatic, presupunându-se un obstacol proximal. Colangiografia transhepatică are meritul de a arăta, în obstacolele proximale, extinderea leziunii spre căile biliare intrahepatice, factor important pentru indicația de rezecție sau derivație.

Coledocoscopia, este un examen puțin folosit în practica curentă. Un merit al acestei metode este posibilitatea de a descoperi neoplasmul multicentric, în general neidentificat prin alte metode. Cu instrumentar special, se pot recolta și biopsii de la nivelul zonelor suspecte.

Coledocotomia și cateterizarea retrogradă poate pune în evidență obstacolul proximal, prin imposibilitatea de progresie intrahepatică, a exploratorului. Dacă stenoza este incompletă, exploratorul poate depăși obstacolul, însă la zona de stenoză se remarcă rugozitatea, duritatea peretelui ductal. Uneori, mai ales în formele vegetante, papilare, obstacolul poate fi depășit, dar din calea biliară se poate exterioriza sânge sau fragmente tumorale, semn că tumora, datorită friabilității sale a fost ruptă. În multe cazuri, după simpla coledocotomie, din coledoc se poate exterioriza mucus, lucru ce poate sugera un colangiocarcinom hipersecretant.

Disecția căii biliare, atunci când obstacolul este necunoscut este bine să fie făcută, după epuizarea celorlalte mijloace menționate.

Odată stabilit nivelul obstacolului, ar trebui stabilită natura acestuia.

Neoplasmul de cale biliară proximală poate preta la confuzii diagnostice cu stenozele inflamatorii ale căii biliare proximale, leziuni cicatriceale, displazii, tumori benigne.[50-55] Deși sunt considerate leziuni rare, acestea pot reprezenta 13,5% din totalul stenozelor de cale biliară proximală.[56]

În prezența litiazei veziculare, cu multiple episoade de colecistită acută, remise sub tratament, cu proces pericolecistitic intens, cu colecist scleroatrofic strâns aderent la canalul hepatic comun, pot apare fenomene de stenoză inflamatorie cronică, sclerozantă a segmentului de cale biliară, ce poate sugera foarte ușor prezența neoplasmului. Coexistența litiazei colecistului, a semnelor de inflamație veche sclerogenă și a contactului intim cu calea biliară principală, concomitent cu coexistența unei stenoze a ductului biliar principal, nu trebuie însă să conducă întotdeauna la concluzia de stenoză inflamatorie, posibilitatea stenozei neoplazice fiind o realitate.

Colangita sclerogenă creează multe dificultăți de diagnostic, cu neoplasmele căii biliare proximale.[57] Colangita sclerogenă poate determina o stenoză segmentară sau difuză, cuprinzând calea biliară extrahepatică în totalitate, eventual și căile biliare intrahepatice. Formele segmentare sunt cele ce beneficiază de tratamentul chirurgical, iar segmentele mai frecvent afectate sunt canalul hepatic comun și joncțiunea canalelor hepatice. Segmentul de cale biliară afectat de boală, prezintă pereți groși, de consistență fermă și cu reacție periductală uneori extinsă. Boala este caracterizată prin fibroza submucoasă extensivă, dar este păstrată integritatea mucoasei. Nu există elemente certe de diagnostic preoperator. Suferința clinică poate sugera mai des carcinomul, prin evoluția în scurt timp, dar în alte situații, stenoza se poate constitui după o suferință îndelungată, ce poate depăși 2 ani de zile. Colangiografia preoperatorie sau intraoperatorie nu aduce elemente de diagnostic care să susțină diagnosticul de leziune benignă și care să infirme colangiocarcinomul. Zona de stenoză se prezintă ca o zonă de îngustare cu defileul neregulat, filiformă și cu dilatația mai puțin importantă a căilor biliare suprastenotice. Aspectul zonei de stenoză este similar cu al aspectului stenotic produs de carcinomul sclerogen. Intraoperator diagnosticul între colangita sclerogenă și carcinomul sclerogen este greu de făcut, dacă nu imposibil. Aspectul macroscopic nu permite diferențierea și se impune examenul histologic extemporaneu ce poate fi luat în considerare numai dacă se recoltează o porțiune de canal biliar. Chiar și așa diagnosticul histologic extemporaneu este greu de făcut fiind greu de evidențiat carcinomul sclerogen în procesele de fibroză extensivă. În realitate siguranța diagnosticului o oferă doar rezecția segmentului de stenoză și examenul histologic complet.

Diagnosticul diferențial cu leziunile traumatice postoperatorii ale căii biliare principale poate fi uneori dificil. În general condițiile de apariție a acestor tipuri de leziuni sunt caracteristice: colecistectomii dificile pentru colecistită acută sau colecist scleroatrofic, deseori cu accidente intraoperatorii sau urmate de complicații postoperatorii precoce – biliragie, coleperitoneu, icter postoperator precoce. Dar, dezvoltarea ulterioară a unui neoplasm la nivelul căii biliare deasemenea nu poate fi exclusă.

Au mai fost descrise în literatură leziuni stenotice dezvoltate la confluența celor două canale hepatice, la bolnavi fără antecedente de litiază biliară sau operatorii, leziuni care la examenele colangiografice, angiografice au fost interpretate drept neoplazice. Deasemenea aspectul intraoperator a sugerat neoplazia în toate cazurile. Surpriza a constituit-o examenul la parafină care a confirmat benignitatea leziunii: tesut fibros, proliferare bine diferențiată a glandelor submucoase, nuclee normale, infiltrație limfocitară perivasculară și perineuronală. Leziunea pare a se încadra în displazii.[52,56]

Ce au în comun toate aceste leziuni inflamatorii este faptul că o dată luată decizia de rezecție, datorită incertitudinii de diagnostic cu o leziune malignă de cale biliară proximală, se constată că tumorile sunt detașabile de planul vascular, invazia vasculară neapărând în leziunile inflamatorii.

În general chiar dacă bănuim că stenoza de cale biliară poate fi benignă, incertitudinea și dificultatea diagnosticului extemporaneu intraoperator, impune necesitatea rezecției de cale biliară, aceasta fiind de altfel sancțiunea terapeutică cea mai bună și în cazul stenozelor benigne inflamatorii de cale biliară proximală.

9. TRATAMENT PREOPERATOR: DRENAJUL BILIAR PREOPERATOR

Datorită faptului că majoritatea pacienților cu neoplasm de cale biliară proximală prezintă icter prelungit și o condiție biologică precară, a fost propus drenajul biliar preoperator, în vederea îmbunătățirii statusului pacienților și ameliorării condițiilor locale, în eventualitatea unei rezecții hepatice. Beneficiile drenajului biliar preoperator ar fi: blocarea endotoxinelor intestinale ca urmare a prezenței sărurilor biliare în intestin, îmbunătățirea funcției hepatice ca urmare a scăderii presiunii intracanalare și împiedicarea translocației bacteriene. Presiunea crescută în canalele biliare intrahepatice determină

un grad crescut de hipertensiune portală, presiune ce determină congestia peretelui intestinal, cu alterarea funcției de barieră a mucoasei intestinale și posibilitatea translocației bacteriene și endotoxinice, favorizând astfel sepsisul. Drenajul biliar preoperator ar împiedica acest lucru.

De asemenea un ficat fără stază biliară oferă condiții mai bune pentru o rezecție hepatică.

Sunt autori care recomandă de principiu drenajul biliar, majoritatea acestora propunând drenajul biliar intern transparietohepatic.[37,48,58] Sunt și autori care nu folosesc de rutină drenajul biliar preoperator, datorită riscului de colangită, afirmând că apariția unei colangite poate compromite rezultatul unei eventuale rezecții. Studii recente nu au reușit să demonstreze că reducerea icterului preoperator duce la scăderea evidentă a morbidității și mortalității preoperatorii, mortalitatea după rezecția hepatică pentru un cancer hilar la bolnavii drenați preoperator fiind aceeași cu cea a bolnavilor cu icter.[40]

Drenajul biliar aduce unele beneficii, dar nu trebuie folosit de rutină, ci la acei pacienți care prezintă icter prelungit, cu valori mari ale bilirubinei, degradați biologic sau cu fenomene de colangită.

10. TRATAMENT CHIRURGICAL

Cu excepția bolnavilor fără indicație operatorie (metastaze viscerale, insuficiență hepatică sau/și renală, boli grave asociate,invazie locală avansată), soluția terapeutică este intervenția chirurgicală.[59]

În general trebuie admis că, la bolnavul care nu are contraindicații de ordin general sau local, bine documentate prin explorările imagistice preoperatorii, actul operator trebuie să urmărească rezecția tumorii, ceea ce impune o intervenție de mare amploare și riscuri.

Extirparea tumorii poate fi realizată printr-o rezecție de cale biliară, a cărei extindere depinde de tipul tumorii, posibilă, ori de câte ori nu este invazie vasculară iar tumora nu se extinde dincolo de a 2-a bifurcație a canalelor hepatice. În special tumorile aflate în stadiul I și II din clasificarea lui Bismuth pot fi extirpate prin această metodă.[60] Acest tip de rezecție se realizează totuși într-un procent limitat, nedepășind 10% din totalul tumorilor rezecate.[61]

De cele mai multe ori neoplasmul proximal de cale biliară extrahepatică este un neoplasm cu invazie locală, invazia interesând planul vascular, arterial sau venos, sau extensia pe canalele hepatice depășind a doua bifurcație la nivelul unui canal sau uneori bilateral. Ca urmare a acestui lucru multe din cazurile operate sunt considerate nerezecabile.

Asocierea rezecției hepatice de diverse tipuri: hepatectomie dreaptă, hepatectomie dreaptă extinsă, hepatectomie stângă, hepatectomie stângă extinsă, +/- rezecție de lob caudat, rezecție de segment IVb, a determinat creșterea spectaculoasă a rezecabilității tumorilor hilare. Dacă în anii '70, rata rezecabilității atingea un procent de până la 10-15%, în ultimul deceniu rezecabilitatea a crescut foarte mult, fiind serii publicate, în special ale autorilor japonezi, la care rezecabilitatea atinge 70 – 80%, dacă se asociază rezecția hepatică și rezecțiile vasculare.[49,59,59,61-63,63]

Invazia trunchiurilor vasculare, trunchi principal de venă portă sau bifurcație, invazia arterei hepatice proprii, erau considerate elemente clare de nerezecabilitate.

Agresivitatea chirurgicală, tehnicitatea crescută în chirurgia hepatică și vasculară și poate nu în ultimul rând apariția și dezvoltarea mijloacelor tehnice, ce facilitează efectuarea unei chirurgii hepatice agresive, a făcut ca multe din contraindicațiile rezecției acestor tumori hilare să fie depășite.[65]

Actualmente criteriile de nerezecabilitate se prezintă astfel:

- invazia canalelor hepatice bilateral, dincolo de a doua bifurcație
- invazia bilaterală a ramurilor portale sau arteriale lobare
- invazia canalului biliar de o parte, deasupra celei de-a 2-a bifurcații și invazia vasculară de partea opusă (arterială sau portală)

Desigur că nici aceste criterii de nerezecabilitate nu pot fi considerate absolute. Astfel invazia ductelor biliare dincolo de a doua bifurcație, sau invazia întregului pedicul vascular a putut fi depășită prin hepatectomie totală și transplant hepatic ortotopic.[49,62,66-69,69,70]

Evoluția în timp, în ceea ce privește supraviețuirea, a fost în majoritatea seriilor publicate nemulțumitoare, astfel încât această indicație de transplant rămâne discutabilă, aplicându-se în cazuri selecționate.[71]

După cum se vede, criteriile de rezecabilitate a neoplasmului proximal de cale biliară pot deveni absolute sau relative după cum echipa chirurgicală care operează este mai mult sau mai puțin agresivă. De exemplu invazia ramului lobar portal drept, a confluenței portale și parțial a ramului stâng portal, nu reprezintă o contraindicație a rezecției dacă există suficient bont portal stâng pentru a se efectua o anastomoză între trunchiul portal principal și bontul de ram stâng, cu sau fără interpunere de grefon. Exemplele pot fi numeroase. Această modificare a criteriilor de rezecabilitate de la o echipă chirurgicală la alta este ilustrată de un studiu care

urmărește comparativ experiența americană și japoneză privind cancerul de cale biliară proximală.[72] Astfel criteriile de rezecabilitate pentru colectivul de chirurgi amercani de la clinica Lahey au fost absența metastazelor la distanță, absența metastazelor peritoneale și ganglionare și lipsa invaziei vasculare. Comparativ cu aceștia chirurgii japonezi de la Nagoya au considerat ca inoperabile doar cazurile care prezentau metastaze la distanță, iar invazia vasculară a fost considerată ca o contraindicație numai în caz de invazie bilaterală a ramurilor lobare arteriale sau venoase.[72] În acest context rata de rezecabilitate a fost 25% pentru grupul american comparativ cu 79% pentru japonezi.[72]

Ce a încurajat această spectaculoasă creștere a ratei de rezecabilitate?

În primul rând, faptul, demonstrat clar, că numai rezecția tumorii poate oferi speranță de viață pacientului. Rezecția este singura care poate asigura supraviețuire la 5 ani distanță.[25,40,49,65,73-75] Pe de altă parte, deși clasic, se considera că aceste forme de neoplasm sunt forme cu evoluție lentă și că o intervenție chirurgicală sau nonchirurgicală de decompresiune a arborelui biliar poate fi benefică pentru bolnav, uneori supraviețuirea fiind nesperat de lungă, totuși, în absența rezecției, chiar cu un drenaj biliar eficient, supraviețuirea nu depășește 1 an de zile.[76]

Scăderea mortalității acestor operații complexe, constituie alt factor care a încurajat acest tip de chirurgie agresivă. Dacă inițial rezecția de tumori de cale biliară proximală, mai ales în condițiile asocierii rezecției hepatice, avea o mortalitate impresionantă, ajungând până la 30%[77], uneori asocierea rezecțiilor vasculare mărind acest procent, actualmente, mortalitatea s-a redus semnificativ, în condițiile unei creșteri evidente a ratei de rezecabilitate. Sunt serii de asemenea operații complexe, la care mortalitatea nu depășește 5%[78] după cum sunt și serii fără mortalitate.[60,79] Majoritatea autorilor publică o mortalitate postoperatorie în jur de 10%, cifră mai mult decât acceptabilă în contextul unor asemenea operații complexe.[49,61,63,72,72,75,80-83]

Deși aceste exereze compexe se efectuează cu intenția de a extirpa în întregime țesutul tumoral, nu în puține cazuri examenul histologic ne demonstrează că rezecția, considerată radicală, se dovedește a fi de multe ori paliativă, acest lucru fiind una din cauzele recidivelor frecvente.

Rezecția este considerată radicală dacă examenul piesei de exereză nu evidențiază țesut microscopic tumoral la nivelul marginilor de rezecție. În acest caz rezecția este socotită ca fiind R0.

Dacă este identificată invazie microscopică la una din extremitățile piesei de rezecție atunci rezecția este socotită paliativă fiind inclusă în categoria R1.

Dacă constatăm macroscopic la finalul rezecției țesut tumoral restant, atunci rezecția intră în categoria R2, șansele de supraviețuire în timp fiind foarte limitate, practic aceeași supraviețuire cu pacienții cu tumoră nerezecată.[49]

Procentul de rezecții curative depinde foarte mult de limitarea sau nu a rezecției numai la calea biliară, mai ales atunci când tumora se extinde pe canalul hepatic drept, care este mult mai scurt, neavând de multe ori posibilitatea unei rezecții a canalului biliar proximal de tumoră la cel puțin 1 cm în perete macroscopic sănătos.[72,84,84] Această limită de 1-1,5 cm, se datorează faptului că diseminarea submucoasă a tumorii este foarte frecventă. Pentru a putea rezeca cât mai mult din canalele hepatice, în cazul unei rezecții limitată la calea biliară, s-a propus rezecția de segment IV, rezecție care facilitează abordul celor două canale hepatice în hil.[85,86]

În condițiile în care rezecția de cale biliară este completată cu rezecția hepatică, dreaptă sau stângă, rezecția de lob caudat și rezecție vasculară atunci procentul de rezecții R0 crește, putând să ajungă până la o proporție de până la 79%.[48,61,72,75,81,84,87-89]

Procentul cel mai mare de rezecții curative R0 (93%), a fost constatat după hepatectomia totală cu rezecție de pedicul hepatic, duodenopancreatectomie parțială și limfadenectomie extensivă.[71]

Evaluarea rezecabilității

După o atentă examinare intraoperatorie a tuturor segmentelor hepatice, inclusiv lobul caudat, peritoneului, ganglioni retropancreatici, pentru a înlătura eventualele condiții de inoperabilitate (metastaze hepatice, nediagnosticate la examenele imagistice preoperatorii, metastaze peritoneale), este necesară o evaluare a tumorii din punct de vedere al invaziei locale. Acest lucru presupune determinarea sau nu a invaziei vasculare și a extensiei la nivelul canalelor biliare.

Frecvent, impresia de inoperabilitate este falsă; în realitate, în multe cazuri, tumora respectă planul format de țesutul conjunctiv care separă căile biliare de vena portă și artera hepatică proprie și ramurile lor. Practic, extensia tumorii din acest punct de vedere – cu excepția blocurilor tumorale mari, care au și semne de invazie portală, este greu de apreciat și soluția o constituie secționarea coledocului imediat supraduodenal, identificarea venei porte și arterei hepatice și disecția retrogradă a hepatocoledocului și tumorii. Pentru evidențierea canalelor hepatice în hil, în vederea aprecierii extensiei proximale, se procedează la secționarea capsulei glissoniene la nivelul bazei segmentului IV. Pentru o mai bună și mai facilă evidențiere a canalului hepatic stâng

se trece la secționarea lamei de parenchim hepatic ce deseori leagă segmentul IV de sectorul lateral stâng și care, la unii pacienți poate fi foarte bine reprezentată. Secționarea capsulei glissoniene se poate face și la nivelul feței posterioare a pedicului.

Prin disecție digitală sau instrumentală se poate îndepărta țesutul hepatic de la nivelul hilului putându-se evidenția canalele hepatice în porțiunea lor intrahilară, apreciindu-se palpatoriu limita invaziei proximale. Pentru evidențierea canalelor hepatice la pătrunderea lor în hil, Setlacec folosește următorul artificiu: disecția prin digitoclazie a parenchimului hepatic care formează planul anterior al hilului, fără a se îndepărta lateral, mai ales pe partea stângă unde există riscul lezării ramului portal stâng[5]. În acest fel nu trebuie insistat în disecția canalelor în țesut hepatic la nivelul hilului, pentru că ele sunt descoperite în plin țesut hepatic. Hemostaza la nivelul tranșei hepatice se realizează de obicei cu ușurință folosind bisturiul electric sau fire sprijinite.

Dacă tumora nu invadează planul vascular și nici nu depășește a doua bifurcație a canalelor lobare se poate pune problema unei rezecții strict de cale biliară. Condiția este ca rezecția proximală a căii biliare să se facă în țesut sănătos, la cel puțin 1 cm de limita macroscopică a tumorii, limită impusă de frecvența mare a invaziei submucoase. Obligatoriu segmentele de cale biliară restantă trebuie verificate prin examen histologic extemporaneu; prezența invaziei microscopice impunând recupa sau dacă nu este posibil asocierea hepatectomiei de partea invadată. Aceste deziderate ale rezecției locale sunt relativ ușor de realizat pentru tumorile tip I și II din clasificarea lui Bismuth.[60,90] Tumorile de tipul IIIB, la care extensia este predominant pe canalul hepatic stâng, pot fi rezecate în general prin această metodă, lungimea canalului făcând adeseori posibilă, rezecția în limite oncologice.

Rezecția locală este mai greu de realizat în cazul tumorilor IIIA și IV, lungimea canalului hepatic drept (mult mai scurt decât cel stâng), făcând uneori imposibilă rezecția căii biliare în limite curative.[90] De multe ori extensia tumorii pe canalele hepatice, pentru ca rezecția să fie curativă, presupune secționarea canalelor biliare (unilateral sau bilateral), dincolo de bifurcația a 2-a, pe tranșa de secțiune evidențiindu-se orificiile mai multor canale biliare segmentare secționate (deseori 3-5), care trebuiesc implantate separat în ansa jejunală.[49] Asocierea rezecției segmentului IV, ușurează mult rezecția și lasă posibilitatea chiar a unei rezecții curative.[85,86]

Extensia procesului tumoral dincolo de a doua bifurcație, bilateral înseamnă nerezecabilitate, bolnavului urmând a i se practica un procedeu de decompresiune biliară.

Dacă extensia tumorală depășește cea de-a doua bifurcație doar la nivelul unui canal, atunci rezecția de cale biliară se asociază cu hepatectomia de partea invadată. (Fig.13,14)

Dacă tumora prezintă invazie vasculară, invadând una dintre ramurile lobare ale venei porte, chiar în absența extensiei biliare de aceeași parte, hepatectomia de partea invadată se impune.

Invazia ramului portal unilateral cu extensia invaziei biliare dincolo de bifurcația a 2-a de partea contralaterală, este considerat semn de nerezecabilitate.

Invazia ramului portal drept, a confluenței și parțial a ramului portal stâng, cu cale biliară neinvadată sau parțial invadată pe partea stângă, nu mai este considerat de unii autori semn de nerezecabilitate, tumora putându-se extirpa în bloc cu hepatectomie dreaptă, rezecție de confluent portal și rezecție parțială de ram stâng de venă portă, refacerea continuității venoase



Fig.13 Tumoră Klatskin stadiul III A cu invazie la nivelul canalelor hepatice de ordin II (segmentare); piesă de hepatectomie dreaptă reglată.



Fig.14 Tumoră Klatskin stadiul III B cu extensia invaziei la nivelul canalelor hepatice de ordin II (segmentare); piesă de hepatectomie stângă reglată.

portale făcându-se prin anastomoza între bontul restant al ramului stâng și trunchiul portal prin anastomoză T-T, cu sau fără interpunere de grefon.

Invazia arterei hepatice proprii când nu sunt alte criterii de nerezecabilitate, nu mai constituie un criteriu absolut de nerezecabilitate, rezecția acesteia, urmată de reconstrucție vasculară, poate constitui o soluție bună în mâinile unui chirurg antrenat și în chirurgia vasculară.

Hepatectomia asociată rezecției de cale biliară este de regulă o hepatectomie reglată dreaptă sau stângă, funcție de extensia tumorii. Uneori dacă se consideră că tumora invadează și segmentul IV, fapt întâlnit în multe din cazuri, atunci hepatectomia dreaptă devine prin exereză și a segmentului IV, o trisegmentectomie dreaptă (hepatectomie dreaptă extinsă).

Autorii japonezi consideră că în cadrul rezecției de cale biliară, fie că este vorba de o rezecție locală, fie că este vorba de rezecție de cale biliară în bloc cu hepatectomie, este obligatorie rezecția de lob caudat. Acest lucru se datorează conexiunilor frecvente vasculare și biliare pe care lobul caudat le are cu trunchiul biliar și vena portă. În special între ramul stâng al canalului hepatic și lobul caudat sunt conexiuni biliare, astfel încât toți autorii japonezi consideră obligatorie rezecția de caudat asociată hepatectomiei.[63,72,82,86,91,91,92] (Fig.15,16)

Chirurgii europeni și americani au acceptat mai greu rezecția lobului caudat, ca pe un gest de rutină.[39,84,93] Nerezecarea lobului caudat este răspunzătoare de recidiva frecventă[91] și de supraviețuirile mai mici ale seriilor de bolnavi operați în Europa și America, comparativ cu Japonia.[4,87]

În multe cazuri, asemenea rezecții complexe, necesită sacrificiul a mai mult de 70% din parenchimul hepatic existent, cantitatea de parenchim hepatic care rămâne fiind insuficientă pentru supraviețuire, bolnavul având toate șansele să dezvolte insuficiență hepatică ireversibilă postoperatorie, mai ales în condițiile unui icter prelungit.

Pentru aceste cazuri s-a propus embolizarea ramului portal ce irigă partea de ficat ce va fi rezecată, în vederea hipertrofiei lobului contralateral, pentru a preîntâmpina dezvoltarea unei insuficiențe hepatice după rezecție.[94,95] Rezecția este preconizată a fi făcută la un interval de timp ce variază între 2 și 4 săptămâni, după embolizare, funcție de hipertrofia lobului contralateral.[39,61,63,63,70] Embolizarea se poate face fie pe cale transparietohepatică,[37,96] fie pe calea venoasă trans ileocolică, metodă ce presupune abordul prin laparotomie.

În lipsa posibilității de embolizare, ocluzia portală se poate obține și prin ligatura ramului portal.[97,98]

Sunt autori care au obținut același lucru, hipertrofia lobului contralateral, prin embolizarea ramului arterei hepatice, de partea preconizată a se rezeca.[99]

Prognosticul neoplasmului de cale biliară rezecat, depinde de natura rezecției: curativă (R0) sau paliativă (R1), prezența limfoganglionilor invadați tumoral sau nu, extensia invaziei perineuronale, invazia vasculară, diferențierea tumorală.[100]

Astfel în cazul bolnavilor cu rezecție curativă – R0, supraviețuirea la 5 ani variază între 26%, 35% și 51% iar unele serii dau supraviețuire chiar la 10 ani, care în cazul rezecției curative, fără invazie vasculară și fără metastaze ganglionare, poate ajunge la 19%-26%.[39,61,66,72,78,92,101]

Dacă rezecția este curativă, se pare că nu este diferență de supraviețuire la 5 ani între tipurile de

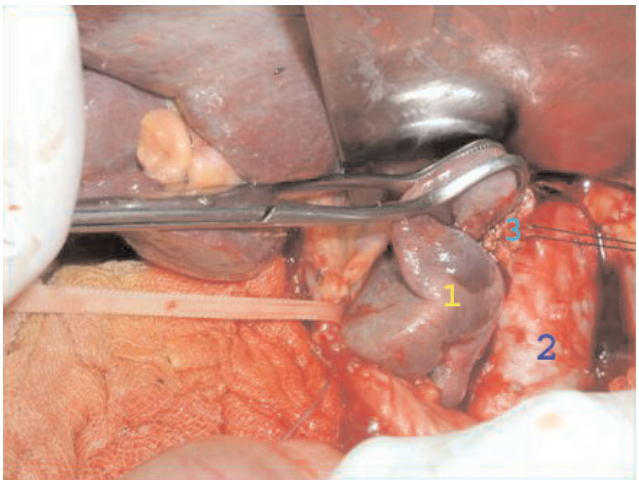

Fig.15 Rezecţie de cale biliară principală şi lob caudat pentru tumoră Klatskin stadiul II (Bismuth-Corlette); imaginea relevă mobilizarea posterioară a lobului caudat cu ligatura câtorva vene spiegeliene; 1-lob caudat, 2-vena cavă inferioară, 3-vene spiegeliene.

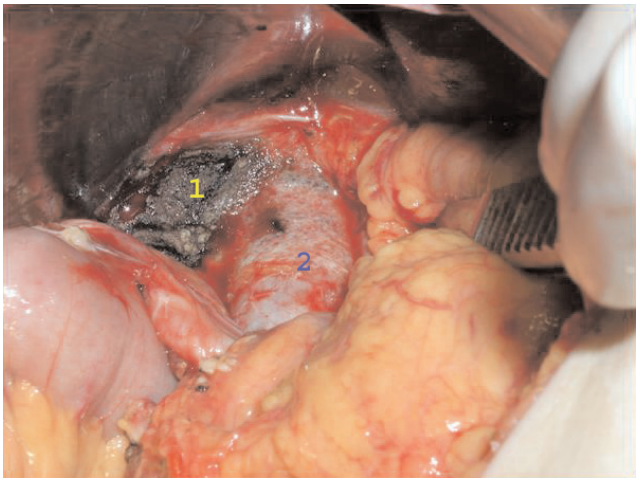

Fig.16 Rezecţie de cale biliară principală şi lob caudat pentru tumoră Klatskin stadiul II (Bismuth-Corlette); aspect final după rezecţia lobului caudat; 1- tranşa hepatică restantă după rezecţia lobului caudat, 2- vena cavă inferioară.

rezecții: rezecția locală sau rezecții complexe. În cazul rezecției curative, dar cu rezecție vasculară, supraviețuirea la 5 ani scade simțitor 4%-7%.[49,72,92]

Rezecția paliativă de tipul R1, în general nu este însoțită de supraviețuire la 5 ani, dar sunt și serii care afirmă că au avut supraviețuire la 5 ani(12,5%) chiar în cazul rezecției tip R1.[92] Oricum o rezecție paliativă de tipul R1, asigură bolnavului o supraviețuire mult mai lungă și mai confortabilă, din punct de vedere a calității vieții, comparativ cu oricare dintre procedeele de drenaj biliar, fără rezecția tumorii.[83,102]

Prezența metastazelor limfoganglionare modifică semnificativ supraviețuirea la 3, 5 și 10 ani, aceasta fiind de 20%-27%, 10%-14%, respectiv 6%-7%.[25,66,72,92]

Sunt date care arată că în cazul prezenței metastazelor ganglionare N1 supraviețuirea la distanță nu este scăzută semnificativ(30%), față de pacienții fără metastaze(38%),[61] în condițiile evidării limfatice. Există diferențe, în ceea ce privește supraviețuirea la distanță în cazul în care sunt invadați ganglionii la distanță (N2). Astfel de pacienți, nu au supraviețuit peste 2 ani[61], cu toate că sunt și autori care citează supraviețuiri la 5 ani de 19%.[25]

Prezența invaziei perineurale deasemenea scade supraviețuirea la distanță. Astfel supraviețuirea la 5 și 10 ani la pacienții operați cu invazie perineurală scade la 21% respectiv la 13%.[92]

11. TRATAMENT PALIATIV

Tratamentul paliativ în cazul tumorilor proximale de cale biliară, presupune decompresiunea biliară, reușindu-se astfel rezolvarea icterului colestatic. Pentru remisia icterului este suficient să fie drenat eficient numai 1/3 din teritoriul hepatic.[103] În consecință, în cazul tumorilor proximale inoperabile, drenajul unui singur lob hepatic, mai ales a lobului drept, ar fi suficient pentru rezolvarea icterului, chiar în cazul unei necomunicări între cele două teritorii biliare.

Există însă posibilitatea dezvoltării supurației în teritoriul nedrenat, ca urmare a dezvoltării colangitei în teritoriul respectiv. În general bolnavii cu drenaj incomplet al arborelui biliar intrahepatic, decedează mai des prin colangită acută și complicațiile ei, decât prin evoluția bolii neoplazice.[103,104]

Metodele de decompresiune biliară, pot fi:

a) metode nonchirurgicale invazive
   - drenajul transparietohepatic, de tipul drenajului extern, sau intern după forajul tumoral
   - forajul transtumoral endoscopic

b) metode chirurgicale
   - derivațiile biliodigestive
   - forajul transtumoral urmat de drenaj extern sau intern (tub pierdut)
   - drenaj extern transhepatic

Drenajul biliar transparietohepatic, pentru reușită, presupune existența căilor biliare intrahepatice dilatate. Prezența metastazelor hepatice multiple face inoportună plasarea unor astfel de stenturi. De asemenea atrofia lobară, ce presupune stenoza ramului portal din teritoriul respectiv, contraindică drenajul teritoriului respectiv.[61] Drenajul transparietohepatic presupune introducerea unor stenturi metalice sau din materiale plastice, expandabile sau nu, în căile biliare intrahepatice. Uneori aceste stenturi sunt plasate deasupra obstacolului tumoral, preferându-se un drenaj biliar extern. Se preferă însă, ori de câte ori este posibil, forajul transtumoral și plasarea stentului sub tumoră în coledoc sau chiar duoden.[105] De obicei este preferată plasarea stentului în coledoc, pentru a diminua posibilitatea colangitei ascendente, mai frecventă, dacă acesta este plasat transpapilar în duoden. Capătul cutanat este închis, dar permite spălarea periodică a stentului, pentru a nu permite colmatarea acestuia. (Fig.17)

În multe cazuri este necesară plasarea a mai multor stenturi pentru un drenaj eficient al ambelor teritorii biliare.[61] Succesul plasării stenturilor ajunge până la 88%.[106] Drenajul este eficient în majoritatea cazurilor, dar eficiența sa este diminuată în timp de posibilitatea obstrucției stentului. În cazul protezelor metalice obstrucția stentului apare mai tardiv.[105] În general un asemenea stent este funcțional pe o perioadă de aproape 6 luni de zile, colmatarea lui

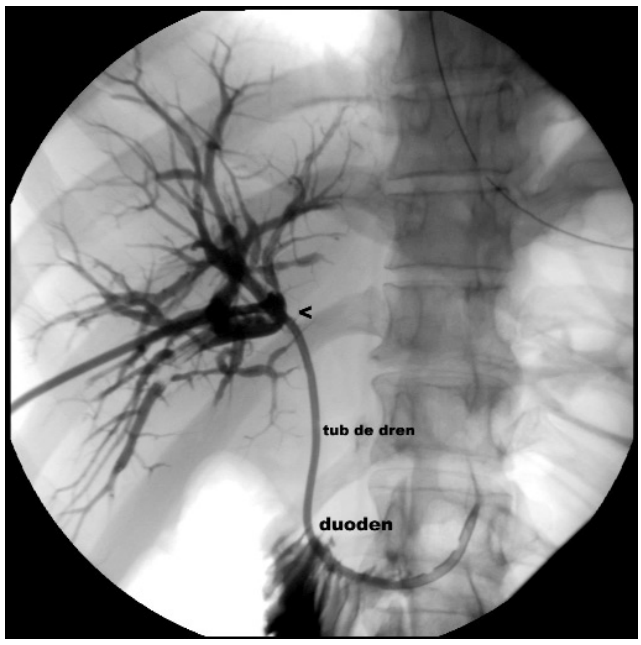

Fig.17 Drenaj trasparietohepatic internalizat în duoden pentru tumoră Klatskin stadiul IV.

necesitând înlocuirea.[104,105,105] Deși pare o metodă simplă, plasarea unui stent presupune existența unui radiolog bine antrenat și este o metodă care poate avea o serie de complicații. Complicațiile posibile sunt în primul rând cele legate de puncția parenchimului hepatic: hemoperitoneul, coleperitoneul, hemobilia, dar și complicații legate de posibilitatea infecției ascendente și apariția colangitei. Incidența hemobiliei apărute în urma drenajului transparietohepatic, apare cu o frecvență ce variază între 2% și 16%[105], iar colangita apare cu o frecvență ce poate varia între 5% și 24%. Mortalitatea procedeului este în jur de 14-20%.[105,107-110]

Datorită faptului că este posibil ca drenajul transparietohepatic, să fie urmat de scurgerea bilei în peritoneu, care în cantitate mică poate să nu dea simptomatologie dramatică, unii autori au considerat că pătrunderea bilei în peritoneu poate antrena și pătrundera celulelor maligne, favorizând astfel apariția carcinomatozei peritoneale. Studii făcute în acest sens, infirmă această posibilitate.[111] Posibilitatea însămânțării celulelor tumorale și apariția metastazelor de-a lungul traiectului cateterului de drenaj este însă dovedită.[112]

Forajul transtumoral endoscopic, prezintă avantaje dar și eșecuri. Sunt autori care preferă această metodă de decompresiune biliară, datorită faptului că evită complicațiile posibile legate de aplicarea transparietohepatică a stentului, complicații deloc neglijabile. La bolnavii cu risc chirurgical crescut, și mai ales la vârstnici metoda endoscopică pare să fie preferată.[61]

În cazul neoplasmelor de cale biliară cu localizare proximală, plasarea unor stenturi endoscopice nu este ușoară. În aceste localizări, se reușește plasarea protezei în aproximativ 85% din cazuri.[61,103,113] Dacă se dorește a se drena ambele teritorii biliare atunci metoda devine mai dificil de efectuat.

Complicațiile precoce ale metodei sunt cele legate de efectuarea papilotomiei, dar de obicei au o evoluție benignă. Astfel pancreatita acută edematoasă apare cu o frecvență mai mică de 2%, iar hemoragia digestivă de la nivelul tranșei de papilotomie are de asemenea o frecvență mai mică de 2% în majoritatea cazurilor(sângerarea oprindu-se la manevrele endoscopice). Perforația duodenală sau a căii biliare, deși citată ca o complicație posibilă, este foarte rară.

O complicație redutabilă este colangita. Apariția ei se datorează posibilității de contaminare cu bacterii de la nivelul tubului digestiv superior. Este mult mai frecventă în cazurile în care nu se reușește un drenaj biliar eficient. Apare cu o frecvență de 2,8 %, după prima încercare de plasare a stentului, dar dacă stentul nu a putut fi plasat, tentativele ulterioare de protezare endoscopică sunt urmate de apariția colangitei în proporție de peste 22%.[103] Pentru evitarea colangitei este de preferat să fie drenate acele ducte biliare ce s-au opacifiat la momentul colangiografiei retrograde.[103]

Dacă convergența este blocată, cum se întâmplă la majoritatea acestor tipuri de tumori, mulți autori consideră, că este preferabil să fie drenate ambele ducte biliare, pentru a evita complicațiile septice pe un teritoriu biliar nedrenat.[114,115] Nu este un consens unanim asupra necesității drenajului ambelor teritorii biliare. În general se consideră că este necesar a se drena eficient teritoriul biliar cel mai accesibil, acesta însă trebuie să reprezinte cel putin 25% din suprafața hepatică, evitându-se pe cât posibil, manipulările și injectarea substanței de contrast în ductele biliare dificil de drenat. Nu este nici o diferență între drenajul lobului drept sau stâng hepatic.[103]

Dacă însă colangita apare în teritoriul biliar nedrenat, este necesară plasarea unui stent în teritoriul biliar respectiv, fie pe cale endoscopică, fie pe cale transparietohepatică.[103]

Dezavantajul major al acestor proteze este posibilitatea colmatării lor. Permeabilitatea stenturilor variază de la două la nouă luni de zile.[115,116] Această variație mare este corelată cu diametrul acestora, calitatea materialului din care e confecționat stentul, numărul găurilor laterale, forma protezei, nivelul unde a fost abandonat capătul distal (în coledoc suprapapilar sau transpapilar în duoden - această din urmă modalitate ar favoriza infectarea protezei cu favorizarea colmatării).

Protezele metalice expandabile pot ajunge la un lumen apreciabil, având astfel o permeabilitate mai bună și de mai lungă durată comparativ cu stenturile de plastic.[115] Acestea sunt însă mai greu de inserat, nu pot fi în general înlocuite și pe termen lung pot să se colmateze. Folosirea acestor proteze metalice expandabile, ce pot ajunge la un lumen mare, mai are avantajul că permite utilizarea coledocoscopului, permitând terapia prin fotocoagulare cu laser a tumorii. Fotocoagularea poate fi folosită și în varianta de drenaj transparietohepatic.

Altă complicație posibilă a acestor proteze este posibilitatea migrării, mai frecvent întâlnite la protezele din plastic, comparativ cu cele metalice.[105]

Mortalitatea procedeului de drenaj endoscopic este în jur de 18 – 20%.

Cele două metode: drenajul biliar transparietohepatic și drenajul endoscopic, nu se exclud, uneori fiind utilizate concomitent, realizându-se astfel o endoprotezare mai eficientă.[107,113] În general, pentru tumorile căii biliare proximale este preferat drenajul transparietohepatic și mai putin drenajul endoscopic.[117] Tumorile

de cale biliară medie și distale beneficiază mai mult de drenajul endoscopic.[105]

Metodele chirurgicale de drenaj biliar, cuprind practic două mari categorii de intervenții chirurgicale. Prima categorie este reprezentată de metodele de drenaj biliar extern sau intern(fie sub forma drenajului transtumoral, fie a drenajului transhepatic) iar a doua categorie este reprezentată de derivațiile biliodigestive.

Forajul transtumoral, presupune descoperirea coledocului în porțiunea supraduodenală, coledocotomie, introducerea unei sonde metalice în vederea forțării trecerii prin defileul tumoral, dincolo de tumoră. Această trecere nu este întotdeauna ușor de realizat, fiind necesar a fi făcută cu insistență și răbdare, existând riscul ca la manevre mai brutale, să fie perforată tumora și peretele canalului biliar, determinând lezarea de obicei a unui ram portal de vecinătate. Depășirea obstacolului, este percepută de chirurg, ca o pătrundere bruscă a instrumentului explorator, în căile biliare intrahepatice. După extragerea exploratorului, prin breșa de coledocotomie se exteriorizează bilă decolorată, semn că obstacolul tumoral a fost depășit. Pentru ca forajul să fie eficient, este necesar ca stenoza tumorală să fie progresiv dilatată, cu instrumente metalice de calibru progresiv crescând. Dilatarea tumorală, are niște limite, care de obicei se situează în jurul a 5 mm, un astfel de calibru fiind suficient pentru un drenaj biliar eficient.

Drenajul transtumoral poate fi executat în mai multe moduri:

1. Varianta cea mai simplă este drenajul cu tub în T. Capătul proximal al tubului este trecut transtumoral în căile intrahepatice, iar capătul distal al T este abandonat în coledoc. Drenajul poate funcționa ca drenaj extern, dacă ramura lungă a T, exteriorizată trasparietal, nu se pensează sau poate funcționa ca un drenaj intern în condițiile pensării ramurii lungi a tubului de drenaj, bila luând calea coledocului inferior și duodenului.
2. Altă variantă este cea a drenajului transhepatic. Prin breșa de coledocotomie se pătrunde cu un explorator metalic gen benique, se depășește zona tumorală, ajungându-se în canalele biliare intrahepatice, până în vecinătatea suprafeței exterioare a ficatului. În general grosimea parenchimului hepatic ce trebuie perforat, pentru ca vârful exploratorului să se exteriorizeze transhepatic, este mică și nu determină complicații hemoragice. De vârful exploratorului este atașat un tub de dren, care la manevra de scoatere a exploratorului, este tras transhepatic, trece transtumoral, ajungând în coledocul subtumoral unde este abandonat. Aceste tuburi sunt prevăzute cu găuri laterale în porțiunea supra și subtumorală. Capătul distal al tubului este abandonat în coledocul inferior, iar capătul exteriorizat transhepatic este scos transparietal, permițând astfel un control periodic al tubului în vederea împiedicării colmatării sale. Datorită complicațiilor posibile ca urmare a perforației parenchimului hepatic, în special coleperitoneul, s-a imaginat folosirea drenajului transomfalic sau transligamentar.[118]
   Forajul transtumoral cu fixarea unei proteze transmurale a devenit posibil datorită tuburilor care permit lăsarea lor în "tub pierdut". Proteza se fixează la peretele coledocian pentru a împiedica deplasarea acesteia.
   În variantele descrise există pericolul colmatării tubului de drenaj, chiar în condițiile unei îngrijiri postoperatorii corecte (spălături periodice ale tubului de drenaj), tub ce odată obstruat nu poate fi înlocuit decât printr-o nouă intervenție chirurgicală.
3. Pentru evitarea acestui inconvenient, s-a imaginat soluția tubului de drenaj în "U", cunoscut și sub numele de "drenaj fără sfârșit".[119,120] Tubul este plasat în maniera descrisă anterior, capătul transhepatic va fi ulterior exteriorizat transparietal. Capătul distal nu mai este abandonat în coledocul inferior, ci este exteriorizat și el la perete.
   Exteriorizarea acestui capăt al tubului se poate face direct prin breșa de coledocotomie, printr-o ansă jejunală, lucru ce presupune o anastomoză hepatico-jejunală pe ansă în Y, la nivelul coledocotomiei anterior făcute, sau exteriorizată transduodenal, opțiune în general evitată, riscul fistulei duodenale fiind mare. Cele două capete sunt exteriorizate la peretele abdominal prin două mici incizii parietale, fiind conectate între ele printr-o piesă în Y. Este important de calculat ca găurile laterale ale tubului în porțiunea subtumorală să nu ajungă în cavitatea peritoneală, lucru ce ar determina coleperitoneul. Acest lucru poate fi posibil prin deplasarea tubului, motiv ce impune o bună fixare a celor două capete ale tubului la peretele abdominal. Avantajul mare al acestui gen de tub, constă în faptul că, în caz de colmatare poate fi schimbat fără intervenție chirurgicală. Se pregătește un tub identic, care este bine ancorat de unul din capetele tubului ce trebuie înlocuit și prin simpla tracțiune de celălalt capăt al tubului în U, tubul nou este poziționat.

Drenajul biliar extern transhepatic, se realizează prin puncția unui canal biliar și cateterizarea lui, cateterul urmând a fi exteriorizat prin peretele abdominal. Această

modalitate de drenaj, este executată in extremis când un foraj transtumoral nu a fost posibil și nici derivația bilio digestivă nu s-a putut efectua. Nu este întotdeauna posibilă executarea acestui tip de drenaj biliar, chiar prin laparotomie. La bolnavii cu tumoră malignă și evoluție îndelungată, infiltrația neoplazică a canalelor biliare intrahepatice sau colangita cu caracter cronic, limitează dilatația căilor biliare intrahepatice, ceea ce împiedică reperarea unui canal biliar intrahepatic și montarea cateterului. Limitarea dilatației căilor biliare intrahepatice, mai poate avea drept cauză boli hepatice independente de obstacolul tumoral: hepatită cronică, scleroză hepatică, ciroză.

Drenajul biliar extern, prin cateterizarea canalelor biliare intra sau extrahepatice, se practică în condițiile tumorilor nerezecabile, la care o derivație în hil nu este posibilă și atunci plasarea unui tub de dren într-unul din canalele hepatice găsite dilatate în hil, (canalul hepatic stang cel mai frecvent), poate duce la ameliorarea stării pacientului.

Derivațiile biliodigestive, sunt de fapt derivații interne intrahepatice supratumorale.

Dacă convergența este liberă, metoda preconizată de majoritatea autorilor este efectuarea unei anastomoze între canalul hepatic stâng și ansa jejunală în Y.

Dacă convergența biliară este invadată tumoral, cum se întâmplă la majoritatea cazurilor nerezecabile, atunci posibilitățile de drenaj se limitează la anastomoza cu un canal biliar intrahepatic. Practic avem la îndemână trei posibilități de drenaj: anastomoza intrahepatică stângă, anastomoza intrahepatică dreaptă, anastomoza intrahepatică bilaterală.

Folosite mai ales înainte de adoptarea pe scară largă a drenajelor prin intubație transtumorală, derivațiile interne intrahepatice sunt astăzi mai rar aplicate, în tratamentul tumorilor proximale de cale biliară, din cauza riscurilor imediate disproporționat de mari pentru o intervenție strict paliativă, ca și din cauza rezultatelor funcționale, nu întotdeauna favorabile.[121] Sunt încă opinii, care afirmă că o anastomoză biliodigestivă oferă o paleație mult mai bună și o calitate a vieții incomparabil mai bună față de metodele de drenaj.[116,122] Acest lucru este adevărat dacă se reușește, o anastomoză cu un canal biliar cu lumen suficient de mare, lucru ce nu este întotdeauna posibil în tumorile căii biliare proximale.

Există două tipuri de procedee pentru drenajul biliar în tubul digestiv: căutarea sistematică în parenchimul hepatic a unui canal biliar dilatat de dimensiuni suficiente pentru a fi anastomozat cu un segment de tub digestiv, realizând astfel o colangioanastomoză, sau anastomozarea la segmentul de tub digestiv a unei tranșe de secționare hepatică, la nivelul căreia se deschid mici canalicule biliare, realizând o hepato-anastomoză.[120,123] Segmentul digestiv folosit pentru anastomoze poate fi stomacul sau ansă jejunală, de preferință în Y. Actualmente, majoritatea operatorilor tind să folosească ansa în Y, anastomozele cu stomacul practic fiind abandonate.

Colangiojejunoanastomozele, dau rezultate mai bune, întrucât afrontarea corectă a epiteliului canalului biliar, la mucoasa jejunală se opune unei obliterări precoce a anastomozei prin procesul de scleroză oarecum inerent unei anastomoze cu tranșa hepatică.[120,124] Unele studii prezintă rezultate bune după hepatojejunoanastomoză.[123]

Colangiojejunostomia intrahepatică stângă. În varianta originală descrisă de Longmire această operație presupunea rezecția hepatică segmentară laterală stângă, într-un plan care trecea la 1 cm de ligamentul falciform. La nivelul tranșei de hepatectomie se evidenția canalul biliar lobar stâng, acesta urmând să fie anastomozat la o ansă jejunală în Y.[15]

Hepp și Couinaud propun abordul canalului biliar al segmentului III. Canalul se poate evidenția, fie prin rezecția acestui segment, fie mai rapid prin amputația unghiului anterior al lobului stâng, ce aparține segmentului III. Canalul segmentului III, mai poate fi descoperit printr-o simplă disecție hepatică în șanțul ombilical. Această tehnică, presupune secțiunea ligamentului rotund și disecarea capătului său hepatic, în interiorul șanțului ombilical, până la nivelul unde ligamentul pătrunde în parenchim, prin cele două prelungiri laterale, stângă și dreaptă. Pedicului vasculo-biliar al segmentului III se găsește la nivelul prelungirii laterale stângi, unde canalul dilatat va fi reperat prin puncție. Canalul biliar este elementul superior și anterior al pediculului segmentar. Dacă este dilatat se deschide pe o distanță de 2 cm, realizându-se anastomoza colangiojejunală pe ansă în Y. Anastomoza poate fi tutorizată sau nu, artificiu de tehnică ce ține de obișnuința echipei chirurgicale.[120]

Colangiojejunostomia intrahepatică dreaptă, se practică de obicei cu canalul segmentului VI. Reperarea acestuia se poate face uneori, prin puncția canalului dilatat, puncție eventual ghidată ecografic. Dacă se reușește reperarea canalului, se practică o hepatotomie sau o incizie cuneifomă centrată de acul de puncție; se evidențiază canalul la nivelul tranșei de hepatotomie, trecându-se la realizarea anastomozei colangiojejunale. Dacă canalul biliar al segmentului VI nu este reperat, atunci se procedează la aceași manevră de hepatotomie sau rezecție cuneiformă la nivelul marginii anterioare a segmentului VI.

În cazul în care canalele biliare nu sunt dilatate operația se poate finaliza ca o hepato-jejuno-anstomo-

ză, realizându-se anastomozarea jejunului, după prealabilă jejunotomie, la marginile tranșei de hepatotomie.[120]

Colangiojejunostomia bilaterală transparenchimatoasă, tehnică propusă de Bismuth[17], presupune rezecția parțială a segmentului IVb. Aceasta se realizează practicând incizia parenchimului hepatic la 1 cm de ligamentul falciform, legând artera și vena lobului pătrat, care apar primele. Astfel se descoperă canalul biliar pentru drenajul lobului stâng. O a doua incizie deschide fisura hepatică principală la nivelul hilului. Printr-o incizie transversală la nivelul segmentului IV se realizează rezecția parțială a acestui segment, reușindu-se identificarea canalelor hepatice drept și stâng și bifurcația a 2- a, realizându-se anastomoza cu ansa jejunală în Y, la nivelul canalelor neinvadate.

Acest tip de operații, prezintă o serie de dezavantaje. Pe de o parte sunt neajunsurile legate de o tehnică laborioasă, cu riscuri majore, disproporționat de mari față de scopul paliativ strict al derivației. Pe de altă parte, neoplasmele înalte care necesită o derivație intrahepatică, se întind în sens ascendent, uneori chiar dincolo de convergența secundară, astfel încât există riscul ca anastomoza să nu poată fi executată. Acest inconvenient poate fi evitat de o colangiografie de bună calitate efectuată pre sau intraoperator. Deseori aceste anastomoze, dificil de executat tehnic, sunt rapid invadate de extensia procesului tumoral. De aceea mulți chirurgi preferă colangioanastomoza periferică (cu canalele biliare ale segmentelor III și VI).

Dacă anastomozele sunt realizate cu canale biliare segmentare dilatate, pot oferi o paleație bună, icterul diminuând evident, uneori până la dispariție și calitatea vieții fiind net ameliorată.[122,122,125] Drenajul ambelor teritorii biliare reduce riscul sepsisului, ce poate apare prin dezvoltarea colangitei în teritoriul hepatic nedrenat.[123] De multe ori, bolnavii nu decedează ca urmare a evoluției procesului neoplazic, ci datorită procesului septic secundar apariției colangitei în teritoriul biliar nedrenat.

Realizările de anastomoze colangio-jejunale sunt urmate de o mortalitate mare operatorie, ce poate ajunge până la procente de 50%, mortalitate datorată în mare parte dehiscențelor anastomotice sau evoluției procesului de colangită în condițiile unui drenaj ineficient.[126]

Trebuie avut în calcul faptul că asemenea tipuri de derivații sunt efectuate la cazuri disperate, la care nu se reușește un drenaj transtumoral, ce uneori poate fi mai eficient decât o derivație intrahepatică periferică.

12. TRATAMENT ADJUVANT

Radioterapia, poate fi utilizată folosind diverse metode de aplicare. Cea mai utilizată rămâne radioterapia externă. Deasemenea folosirea largă a protezelor biliare pentru tratamentul paliativ al cancerului nerezecabil, face ca brahiterapia să fie frecvent utilizată.

Radioterapia intraoperatorie a fost deasemenea propusă, dar utilizarea acestei forme de tratament nu este larg aplicată.[127]

Sunt studii care arată un efect benefic în ceea ce privește supraviețuirea la distanță a bolnavilor cu rezecție tip R1, ce au beneficiat de radioterapie.[128,129] Se pare că asocierea radioterapiei intraoperatorii cu cea postoperatorie are cele mai bune rezultate.[130]

De asemenea, radioterapia externă,[131] dar mai ales radioterapia intraluminală, aplicată prin proteze biliare plasate percutanat sau endoscopic, folosind Ir^{192} sau Co^{60}, ca surse de iradiere, prelungește patența acestor stenturi, proliferarea tumorală putând fi controlată pentru câteva luni în plus.[132-134] Uneori tratamentul iradiant, sub forma radioterapiei neoadjuvante, prin diminuarea tumorii, poate mări rata rezecabilității.[135,136]

Rezultatele radioterapiei nu pot fi corect evaluate, neexistând serii mari de pacienți, cu semnificație statistică și deasemenea nu există studii randomizate.[127]

Chimioterapia

Cancerul de cale biliară este mult mai puțin sensibil la chimioterapie, decât orice alt cancer al tractului gastrointestinal. Chimioterapia poate fi practicată sub forma chimioterapiei sistemice sau sub forma chimioterapiei locale intraarteriale, folosind calea arterei hepatice, formă sub care se pare că este mai eficientă.[127]

Indiferent de calea de administrare, rezultatele tratamentului chimioterapic, ca tratament adjuvant nu sunt deloc încurajatoare.

Lygidakis, publică rezultate bune folosind imunochimioterapia loco-regională, administrată pe calea arterei hepatice.[48]

BIBLIOGRAFIE

1. Klatskin G. Adenocarcinoma af the hepatic duct at its bifurcation within the porta hepatic. An unusual tumor with distinctive clinical and pathological feature. Am J Med 32: 241-256, 1965.

2. Jarnagin WR, Saldinger PF, Blumgart LH. Cancer of the bile ducts: The hepatic ducts and common bile ducts. In: Blumgart LH, Fong Y, eds. Surgery of the liver and biliary tract. London: Churcill Livingstone, 2000, 1017-1041.

3. Launois B, Reding R, Lebeau G, et al. Surgery for hilar cholangiocarcinoma: French experience in a collective survey of 552 extrahepatic bile duct cancers. J Hepatobiliary Pancreat Surg 7:128-134, 2000.

4. Lillemoe KD, Cameron JL. Surgery for hilar cholangiocarcinoma: the Johns Hopkins approach. J Hepatobiliary Pancreat Surg 7:115-2, 2001.

5. Setlacec D, Ionescu M. Tumorile căilor biliare extrahepatice. București: Editura Medicală, 1992.

6. Blumgart LH, Benjamin IS. Cancer of the bile ducts. In: Blumgart LH, Fong Y, eds. Surgery of the liver and biliary tract. London: Churcill Livingstone, 1994.

7. Sher L, Iwatsuki S, Lebeau G, et al. Hilar cholangiocarcinoma associated with clonorchiasis. Dig Dis Sci 34:1121-1123, 1989.

8. Acalovschi M, Olinici CD, Sackmann M, Vlad L, Badea R. Tumorile maligne ale căilor biliare extrahepatice. În: Acalovschi M, ed. Tumorile căilor biliare.: Editura National, 2001, 141-237.

9. Altaee MY, Johnson PJ, Farrant JM, et al. Etiologic and clinical characteristics of peripheral and hilar cholangiocarcinoma. Cancer 68:2051-2055, 1999.

10. Tannapfel A, Wittekind C. Anatomy and pathology of intrahepatic and extrahepatic bile duct tumors. Patholoqe 22:114-123, 2001.

11. Wang HP, Wu MS, Lin CC et al. Pancreaticobiliary diseases associated with anomalous pancreaticobiliary ductal union. Gastrointest Endosc 48:184-189, 1998.

12. Todani T, Watanabe Y, Narusue M. Congenital bile duct cysts.Classification of operative procedures and reviewof 37 cases including cancer arising from choledochal cysts. Am J Surg 134:263-269, 1977.

13. Dayton MT, Longmire WP, Thompkins RK. Caroli's disease. A premalignant condition? Am J Surg 145:41-48, 1983.

14. Klatskin G. Hepatic tumors: possible relationship to use of oral contraceptives. Gastroenterology 73: 386-394, 1977.

15. Longmire PW, McArthur SM, Bastounie AE, et al. Carcinoma of the extrahepatic biliary tract. Ann Surg 178:333-344, 1973.

16. Bismuth H, Castaing D. Surgical treatment of hilus cancers. Acta Chir Belg 84:307-311, 1984.

17. Bismuth H, Corlette MB. Intrahepatic cholangioenteric anastomosis in carcinoma of the hilus of the liver. Surg Gynecol Obstet 140:170-178, 1975.

18. Grădinaru V, Filimon V, Lotreanu S. Adenocarcinoamele papilare ale căilor biliare. Chirurgia 29:169-175, 1980.

19. Chan C, Medina-Franco H, Bell W, et al. Carcinoid tumor of the hepatic duct presenting as a Klatskin tumor in an adolescent and review of world literature. Hepatogastroenterology 47:519-521, 2000.

20. Altemaier WA, Gall EA, Zinniger MM, et al. Sclerosing carcinoma of the major intrahepatic bile ducts. Arch Surg 75:450-461, 1957.

21. Burlui D, Brătucu E, Popescu-Baran D, et al. Melanoame maligne cu localizare viscerală rară. Chirurgia 32: 55-60, 1982.

22. Eliason SC, Grosso LE. Primary biliary malignant lymphoma clinically mimicking cholangiocarcinoma: a case report and review of the literature. Ann Diagn Pathol 5:25-33, 2001.

23. Podbielski FJ, Pearsall GF, Jr., Nelson DG, et al. Lymphoma of the extrahepatic biliary ducts in acquired immunodeficiency syndrome. Am Surg 63: 807-810, 1997.

24. Hsu W, Wu MS, Lin CC et al. Neuroendocrin differentiation and prognosis of extrahepatic biliary tract carcinoma. Surgery 110:604-610, 1991.

25. Kitagawa Y, Nagino M, Kamiya J et al. Lymph node metastasis from hilar cholangiocarcinoma: audit of 110 patients who underwent regional and paraaortic node dissection. Ann Surg 233:385-392, 2001.

26. Malvy P, Neel Le JC, Nomballois FM, et al. Une forme rare de cancer de la voie biliaire principale: l"epithelioma papillaire. J Chir 112:15-24, 1976.

27. Ker G, Sheen PC, Chien CG, et al. Elevation of carcinoembryonic antigen related to biliary malignancy in hepatolithiasis. Surg Today 23:496-499, 1993.

28. Ramage JK, Donaghy A, Farrant JM, et al. Serum tumors markers for the diagnosis of cholangoicarcinoma in primary sclerosing cholangitis. Gastroenterology 108:865-869, 1995.

29. Hann LE, Greatrex KV, Bach AM, et al. Cholangiocarcinoma at the hepatic hilus: sonographic findings. AJR Am J Roentgenol 168: 985-989, 1997.

30. Looser C, Stain SC, Baer HU, et al. Staging of hilar cholangiocarcinoma by ultrasound and duplex sonography: a comparison with angiography and operative findings. Br J Radiol 65:871-877, 1992.

31. Yeung EY, Mc Carthy P, Gompertz RH et al. The ultrasonographic appearances of hilar cholangiocarcinoma (Klatskin tumours). Br J Radiol 61: 991-995, 1988.

32. Bloom CM, Langer B, Wilson SR. Role of US in the detection, characterization, and staging of cholangiocarcinoma. Radiographics 19:1199-1218, 1999.

33. Smits NJ, Reeders JW. Imaging and staging of biliopancreatic malignancy: role of ultrasound. Ann Oncol 10(Suppl 4):20-24, 1999.

34. Choi BI, Lee JH, Han MC et al. Hilar cholangiocarcinoma: comparative study with sonography and CT. Radiology 172:689-692, 1989.

35. Cha JH, Han JK, Kim TK et al. Preoperative evaluation of Klatskin tumor: accuracy of spiral CT in determining vascular invasion as a sign of unresectability. Abdom Imaging 25:500-507, 2000.

36. Takayasu K, Ikeya S, Mukai K et al. CT of hilar cholangiocarcinoma: late contrast enhancement in six patients. AJR Am J Roentgenol 154:1203-1206, 1990.

37. Nagino M, Nimura Y. Hilar and intrahepatic colangiocarcinoma with emphasis on presurgical managment. In: Blumgart LH, Fong Y, eds. Surgery of the liver and biliary tract. London: Churcill Livingstone, 2000, 1041-1058.

38. Hanafer J, Weiner T. Transjugular percutaneous cholangiography. Radiology 85:35-39, 1967.

39. Blanchet MC, Ducerf C, Benoit L, Gerard JP, Baulieux J. Proximal bile duct cholangiocarcinomas. Ann Chir 125:825-831, 2000.

40. Franco D, Usatoff V. Surgery for cholangiocarcinoma. Hepatogastroenterology 48:53-55, 2001.

41.Yeh TS, Jan YY, Tseng JH et al. Malignant perihilar biliary obstruction: magnetic resonance cholangiopancreatographic findings. Am J Gastroenterol 95:432-440, 2000.

42. Manfredi R, Brizi MG, Masselli G, et al. Malignant biliary hilar stenosis: MR cholangiography compared with direct cholangiography. Radiol Med (Torino) 102:48-54, 2001.

43. Nishio H, Kamiya J, Nagino M et al. Value of percutaneous transhepatic portography before hepatectomy for hilar cholangiocarcinoma. Br J Surg 86:1415-1421, 1999.

44. Yamamoto H, Nagino M, Kawabata Y et al. Resection of a hilar cholangiocarcinoma in a patient with absent portal bifurcation. Hepatogastroenterology 47:362-364, 2000.

45. Voyles CR, Bowley NJ, Allison DJ, et al. Carcinoma of the proximal extrahepatic biliary tree radiologic assessment and therapeutic alternatives. Ann Surg 197:188-194, 1983.

46. Fritscher-Ravens A, Broering DC, Sriram PV et al. EUS-guided fine-needle aspiration cytodiagnosis of hilar cholangiocarcinoma: a case series. Gastrointest Endosc 52:534-540, 2000.

47. van Delden OM, de Wit LT, Nieveen van Dijkum EJ et al. Value of laparoscopic ultrasonography in staging of proximal bile duct tumors. J Ultrasound Med 16:7-12, 1997.

48. Lygidakis NJ, Sgourakis GJ, Dedemadi GV, et al. Long-term results following resectional surgery for Klatskin tumors. A twenty-year personal experience. Hepatogastroenterology 48:95-101, 2001.

49. Launois B, Terblanche J, Lakehal M et al. Proximal bile duct cancer: high resectability rate and 5-year survival. Ann Surg 230:266-275, 1999.

50. Bayar S, Saxena R, Salem RR. Foreign body reaction to a metal clip causing a benign bile duct stricture 16 years after open cholecystectomy: report of a case. Surg Today 30:534-536, 2000.

51. te Boekhorst DS, Gerhards MF, van Gulik TM, et al. Granular cell tumor at the hepatic duct confluence mimicking Klatskin tumor. A report of two cases and a review of the literature. Dig Surg 17:299-303, 2000.

52. Dejaco C, Ferenci P, Schober E et al. Stenosis of the common bile duct due to Ormond's disease: case report and review of the literature. J Hepatol 31:156-159, 1999.

53. Mandeville GA, Stawski WS. Obstructing leiomyoma of the common hepatic duct bifurcation simulating a Klatskin tumor. Am Surg 57:676-678, 1991.

54. Kaneko K, Ando H, Watanabe Y et al. Aggressive preoperative management and extended surgery for inflammatory pseudotumor involving the hepatic hilum in a child. Surgery 129:757-760, 2001.

55. Hasegawa H, Kubota K, Komatsu Y et al. Mass-forming Inflammatory Periductal Fibrosis Mimicking Hilar Bile Duct Carcinoma. Hepato-Gastroenterology 47:1230-1233, 2000.

56. Verbeek PC, van Leeuwen DJ, de Wit LT et al. Benign fibrosing disease at the hepatic confluence mimicking Klatskin tumors. Surgery 112:866-871, 1992.

57. Wetter LA, Ring EJ, Pellegrini CA, et al. Differential diagnosis of sclerosing cholangiocarcinomas of the common hepatic duct (Klatskin tumors). Am J Surg 161:57-62, 1992.

58. Saiki S, Chijiiwa K, Komura M et al. Preoperative Inernal Bilary Drainage Is Superior to External Biliary Drainage in Liver Regeneration and Function after Hepatectomy in Obstructive Jaundiced Rats. Annals of Surgerry 230, 1999.

59. Chamberlain RS, Blumgart LH. Hilar cholangiocarcinoma: a review and commentary. Ann Surg Oncol 7: 55-66, 2000.

60. Bismuth H, Nakache R, Diamond T. Management strategies in resection for hilar cholangiocarcinoma. Ann Surg 215:31-38, 1992.

61. Kosuge T, Yamamoto J, Shimada K, et al. Improved surgical results for hilar cholangiocarcinoma with procedures including major hepatic resection. Ann Surg 230:663-671, 1999.

62. Lorf T, Hanack U, Schworer H, et al. Surgical treatment of cholangiocellular carcinoma and proximal bile duct tumors. Zentralbl Chir 125:637-641, 2000.

63. Tabata M, Kawarada Y, Yokoi H, et al. Surgical treatment for hilar cholangiocarcinoma. J Hepatobiliary Pancreat Surg 7:148-154, 2000.

64. Jonas S, Steinmuller T, Neuhaus P. Surgical therapy of liver hilus tumors. Chirurg 72:775-783, 2001.

65. Bismuth H, Majno PE. Hepatobiliary surgery. J Hepatol 32:208-224, 2000.

66. Iwatsuki S, Todo S, Marsh JW et al. Treatment of hilar cholangiocarcinoma (Klatskin tumors) with hepatic resection or transplantation. J Am Coll Surg 187:358-364, 1998.

67. Shimoda M, Farmer DG, Colquhoun SD et al. Liver transplantation for cholangiocellular carcinoma: analysis of a single-center experience and review of the literature. Liver Transpl 7:1023-1033, 2001.

68. Launois B, Meunier B, Foglia M et al. 200 first hepatic transplantation at the Rennes University Hospital. Chirurgie 121: 207-214, 1998.

69. Figueras J, Llado L, Valls C et al. Changing strategies in diagnosis and management of hilar cholangiocarcinoma. Liver Transpl 6: 786-794, 1999.

70. Neuhaus P, Jonas S. Surgery for hilar cholangiocarcinoma—the German experience. J Hepatobiliary Pancreat Surg 7:142-147, 2000.

71. Jonas S, Kling N, Guckelberger O et al. Orthotopic liver transplantation after extended bile duct resection as treatment of hilar cholangiocarcinoma. First long-terms results. Transpl Int 11(Suppl 1):S206-S208, 1998.

72. Tsao JI, Nimura Y, Kamiya J et al. Management of hilar cholangiocarcinoma: comparison of an American and a Japanese experience. Ann Surg 232:166-174, 2000.

73. Gazzaniga GM, Filauro M, Bagarolo C, et al. Neoplasm of the hepatic hilum: the role of resection. Hepatogastroenterology 40:244-248, 1993.

74. Bathe OF, eco JT, Ossi Pach PB et al. Management of hilar bile duct carcinoma. Hepatogastroenterology 48:1289-1294, 2001.

75. Jarnagin WR, Fong Y, DeMatteo RP et al. Staging, resectability, and outcome in 225 patients with hilar cholangiocarcinoma. Ann Surg 234:507-517, 2001.

76. Târcoveanu E, Plesa C, Chifan M et al. Tumora Klatskin. Rev Med Chir Soc Med Nat Iaşi 103:151-160, 1999.

77. Bengmark S, Ekberg H, Evander A, et al. Major liver resection for hilar cholangiocarcinoma. Ann Surg 207:120-125, 1988.

78. Hadjis NS, Blenkharn JI, Alexander N, et al. Outcome of radical surgery in hilar cholangiocarcinoma. Surgery 107:597-604, 1990.

79. Parc Y, Frileux P, Balladur P et al. Surgical strategy for the management of hilar bile duct cancer. Br J Surg 84: 1675-1679, 1997.

80. Nagino M, Kamiya J, Uesaka K et al. Complications of hepatectomy for hilar cholangiocarcinoma. World J Surg 25:1277-1283, 2001.

81. Burke EC, Jarnagin WR, Hochwald SN et al. Hilar Cholangiocarcinoma: patterns of spread, the importance of hepatic resection for curative operation, and a presurgical clinical staging system. Ann Surg 228:385-394, 1998.

82. Nagino M, Nimura Y, Kamiya J et al. Segmental liver resections for hilar cholangiocarcinoma. Hepatogastroenterology 45: 7-13, 1998.

83. Blumgart LH, Benjamin IS. Liver resection for bile duct cancer. Surg Clin North Am 69:323-237, 1989.

84. Neuhaus P, Jonas S, Bechstein WO, et al. Extended resections for hilar cholangiocarcinoma. Ann Surg 230:808-818, 1999.

85. Miyazaki M, Ito H, Nakagawa K et al. Segments I and IV resection as a new approach for hepatic hilar cholangiocarcinoma. Am J Surg 175:229-231, 1998.

86. Shimada H, Izumi T, Note M, et al. Anterior segmentectomy with caudate lobectomy for hilar cholangiocarcinoma. Hepatogastroenterology 40:61-64, 1993.

87. Gazzaniga GM, Filauro M, Bagarolo C, et al. Surgery for hilar cholangiocarcinoma: an Italian experience. J Hepatobiliary Pancreat Surg 7:122-127, 2000.

88. Saldinger PF, Blumgart LH. Resection of hilar cholangiocarcinoma—a European and United States experience. J Hepatobiliary Pancreat Surg 7:111-114, 2000.

89. Gerhards MF, van Gulik TM, de Wit LT, et al. Evaluation of morbidity and mortality after resection for hilar cholangiocarcinoma—a single center experience. Surgery 127:395-404, 2000.

90. van Gulik TM, Gerhards M, de Vries J, et al. Local resection of biliopancreatic cancer. Ann Oncol 10(Suppl 4):243-246, 1999.

91. Mizumota R, Kavarada Y, Suzuki H. Surgical treatment of hilar carcinoma of the bile duct. Surg Gynecol Obstet 162:153-162, 1986.

92. Nimura Y, Kamiya J, Kondo S, et al. Aggressive preoperative management and extended surgery for hilar cholangiocarcinoma: Nagoya experience. J Hepatobiliary Pancreat Surg 7:155-162, 2000.

93. Santoro E, Sacchi M, Carboni F, et al. Diagnostic and surgical features of Klatskin tumors. Chir Ital 51:1-7, 1999.

94. Makuuchi M, Kosuge T, Lygidakis NJ. New possibilities for major liver surgery in patients with Klatskin tumors or primary hepatocellular carcinoma—an old problem revisited. Hepatogastroenterology 38:329-336, 1991.

95. Macuuchi M, Thai BL, Takayasu T, et al. Preoperative portal embolization to increase safety of major hepatectomy for hilar bile duct carcinoma: A preliminary report. Surgery 107:521-527, 1990.

96. Kinoshito H, Sakai K, Hirohashi K, et al. Preoperative portal vein embolization for hepatocellular hepatocarcinoma. World J Surg 10:803-808, 1986.

97. Popescu I, Brașoveanu V, Pâslaru L, Boeți P. Remodelarea ficatului după ligatura de ram portal - trei cazuri de ligatură de ram drept portal pentru tumoră malignă voluminoasă de lob drept hepatic. Buletinul Academiei de Științe Medicale 2001.

98. Popescu I, Ionescu M, Ciurea S, et al. Rezecția hepatică seriată: ligatura de venă portă cu rezecție hepatică consecutivă. Chirurgia 97:459-47, 2002.

99. Vogl TJ, Balzer JO, Dette K, et al. Initially unresectable hilar cholangiocarcinoma: hepatic regeneration after transarterial embolization. Radiology 208:217-222, 1998.

100. Su CH, Tsay SH, Wu CC, et al. Factors influencing postoperative morbidity, mortality, and survival after resection for hilar cholangiocarcinoma. Ann Surg 223:384-394, 1996.

101. Gerhards MF, van Gulik TM, Bosma A, et al. Long-term survival after resection of proximal bile duct carcinoma (Klatskin tumors). World J Surg 23:91-96, 1999.

102. Childs T, Hart M. Aggressive surgical therapy for Klatskin tumors. Am J Surg 165:554-557, 1993.

103. Sherman S. Endoscopic drainage of malignant hilar obstruction: Is one biliary stent enough or should we work to place two? Gastrointestinal Endoscopy 53, 2001.

104. Lammer J, Neumayer K, Steiner H. Biliary endoprostheses in tumors at the hepatic duct bifurcation. Eur J Radiol 6: 275-279, 1986.

105. Brountzos EN, Petropoulos E, Kelekis NL, et al. Malignant Biliary Obstruction: Management with Percutaneous Stent Placement. Hepato-Gastroenterology 46: 2764-2771, 1999.

106. Dumas R, Demuth N, Buckley M, et al. Endoscopic bilateral metal stent placement for malignant hilar stenoses: identification of optimal technique. Gastrointest Endosc 51:334-338, 2000.

107. Born P, Rosch T, Bruhl K, et al. Long-term outcome in patients with advanced hilar bile duct tumors undergoing palliative endoscopic or percutaneous drainage. Z Gastroenterol 38:483-489, 2000.

108. Cremer M, Deviere J, Sugai B, et al. Expandable biliary metal stents for malignancies: endoscopic insertion and diathermic cleaning for tumor ingrowth. Gastrointest Endosc 36: 451-457, 1990.

109. Nordback IH, Pitt HA, Coleman J, et al. Unresectable hilar cholangiocarcinoma: percutaneous versus operative palliation. Surgery 115:597-603, 1994.

110. Gibson RN, Yeung E, Hadjis N, et al. Percutaneous transhepatic endoprostheses for hilar cholangiocarcinoma. Am J Surg 156:363-367, 1988.

111. Martin RC, Fong Y, DeMatteo RP, et al. Peritoneal washings are not predictive of occult peritoneal disease in patients with hilar cholangiocarcinoma. J Am Coll Surg 193:620-625, 2001.

112. Uenishi T, Hirohashi K, Inoue K, et al. Pleural dissemination as a complication of preoperative percutaneous transhepatic biliary drainage for hilar cholangiocarcinoma: report of a case. Surg Today 31:174-176, 2001.

113. Doglietto GB, Alfieri S, Pacelli F, et al. Extrahepatic Bile Duct Carcinoma: A Western Experience with 118 Consecutive Patients. Hepatogastroenterology 47:349-354, 2000.

114. Chang WH, Kortan P, Haber GB. Outcome in patienti with bifurcation tumors who undergo unilateral versus bilateral hepatic duct drainage. Gastrointest Endosc 47:354-362, 1998.

115. Maetani I, Inoue H, Ogawa S, et al. Percutaneous T-tube Placement for Bilateral Internal Drainage in Malignant Hilar Obstruction. Hepato-Gastroenterology 47:1509-1513, 2000.

116. Gerhards MF, den Hartog EA D, Rauws, et al. Palliative treatment in patients with unresectable hilar cholangiocarcinoma: results of endoscopic drainage in patients with type III and IV hilar cholangiocarcinoma. Eur J Surg 167:274-280, 2001.

117. Liu CL, Lo CM, Lai EC, et al. Endoscopic retrograde cholangiopancreatography and endoscopic endoprosthesis insertion in patients with Klatskin tumors. Arch Surg 133:293-296, 1998.

118. Burlui D, Rațiu O. Cateterismul colangiotransomfalic în chirurgia biliară; indicații și avantaje. Chirurgia 11:975-981, 1971.

119. Terblanche J, Louw HJ. U-tube drainage in the palleative therapy of carcinoma of the main hepatic duct jonction. Surg Clin North Am 53:1245-1256, 1973.

120. Rădulescu D. Tumorile căilor biliare. În: Juvara I, Setlacec D, Rădulescu D, Gavrilescu S, eds. Chirurgia căilor biliare

extrahepatice. București: Editura Medicală, 1989, 180-218.

121. Ungureanu FD. Neoplasmele convergenței biliare. București: Editura Printech, 2000.

122. Jarnagin WR, Burke E, Powers C, et al. Intrahepatic biliary enteric bypass provides effective palliation in selected patients with malignant obstruction at the hepatic duct confluence. Am J Surg 175:453-460, 1998.

123. Schlitt HJ, Weimann A, Klempnauer J, et al. Peripheral Hepatojejunostomy as Palliative Treatment for Irresectable Malignant Tumors of the Liver Hilum. Annals of Surgerry 229:181-187, 1999.

124. Cudazzo E, Puviani PP, Lucchini A, et al. Cholangiojejunostomy of the duct of the 3d segment. Palliative treatment of cholestatic jaundice caused by neoplastic obstruction of the hepatic hilus. Chir Ital 48:33-38, 1996.

125. Guthrie CM, Banting SW, Garden OJ, et al. Segment III cholangiojejunostomy for palliation of malignant hilar obstruction. Br J Surg 81:1639-1641, 1994.

126. Ticmeanu F. Protezare chirurgicală în tumora Klatskin. Chirurgia (Bucur) 45:119-124, 1996.

127. Pat P. Cholangiocarcinoma and the role of radiation and chemoteraphy. Hepato-Gastroenterology 48:51-53, 2001.

128. van Gulik TM, Rauws EA, Gonzalez GD, et al. Pre- and postoperative irradiation in the treatment of resectable Klatskin tumours. Ned Tijdschr Geneeskd 141:1331-1337, 1997.

129. Verbeek PC, van Leeuwen DJ, van der Heyde MN, et al. Does additive radiotherapy after hilar resection improve survival of cholangiocarcinoma? An analysis in sixty-four patients. Ann Chir 45:350-354, 1991.

130. Todoroki T, Ohara K, Kawamoto T, et al. Benefits of adjuvant radiotherapy after radical resection of locally advanced main hepatic duct carcinoma. Int J Radiat Oncol Biol Phys 46:581-587, 2000.

131. Shinchi H, Takao S, Nishida H, et al. Length and quality of survival following external beam radiotherapy combined with expandable metallic stent for unresectable hilar cholangiocarcinoma. J Surg Oncol 75:89-94, 2000.

132. Righi D, Maass J, Zanon E, et al. Percutaneous treatment of hilar cholangiocarcinoma completed by high- dose rate brachytherapy. Experience in the first 5 cases. Radiol Med (Torino) 88:79-85, 1994.

133. Golfieri R, Giampalma E, Muzzi C, et al. Unresectable hilar cholangiocarcinoma: combined percutaneous and radiotherapic treatment. Radiol Med (Torino) 101:495-502, 2001.

134. Kuvshinoff BW, Armstrong JG, Fong Y, et al. Palliation of irresectable hilar cholangiocarcinoma with biliary drainage and radiotherapy. Br J Surg 82:1522-1525, 1995.

135. Shiina T, Mikuriya S, Uno T, et al. Radiotherapy of cholangiocarcinoma: the roles for primary and adjuvant therapies. Cancer Chemother Pharmacol 31(Suppl):S115-S118, 1992.

136. McMasters KM, Tuttle TM, Leach Sd, et al. Neoadjuvant chemoradiation for extrahepatic cholangiocarcinoma. Am J Surg 174:605-609, 1997.

CAPITOLUL 25

BOLI HEPATICE RARE

Cătălin VASILESCU, Sorin Lucian ANDREI, Dănuț Toader ANDRONESI, Radu ZAMFIR, Irinel POPESCU

1. CHISTELE HEPATICE NEPARAZITARE 523
1.1. Anatomie patologică 523
1.2. Manifestări clinice 523
1.3. Diagnosticul paraclinic 524
1.4. Diagnosticul diferențial 524
1.5. Tratament 525
2. BOALA CAROLI 526
2.1. Epidemiologie 526
2.2. Etiologie 526
2.3. Patogenie și clasificare 526
2.4. Tablou clinic și diagnostic 527
2.5. Evoluție și complicații 528
2.6. Tratament 528
2.7. Prognostic 529
3. FISTULA ARTERIOVENOASĂ HEPATICĂ 530
3.1. Fistula hepatică arteriovenoasă 530
3.2. Fistula hepatică arterioportală 530
BIBLIOGRAFIE 534

1. CHISTELE HEPATICE NEPARAZITARE

Chistele hepatice neparazitare nu constituie o entitate patologică distinctă, ci aparțin unei familii de afecțiuni fibrochistice ale ficatului și căilor biliare și reprezintă rezultatul unor malformații congenitale (moștenite sau nu) ale căilor biliare intrahepatice.

Sunt formațiuni - unice sau multiple - cu conținut fluid, seros, fără comunicare cu arborele biliar intrahepatic, întâlnite în literatură sub diverse denumiri: chist non-parazitar al ficatului, chist hepatic benign, chist hepatic congenital, chist unilocular hepatic, chist solitar hepatic (denumire improprie, chistele simple fiind deseori multiple).

Ele sunt diagnosticate astăzi din ce în ce mai frecvent, ca o consecință a creșterii performanței metodelor de diagnostic imagistic.

Combinațiile posibile între diversele tipuri de afecțiuni chistice sunt foarte numeroase: boala polichistică a ficatului, dilatațiile congenitale ale căilor biliare intrahepatice (boala Caroli), chistele de coledoc. Leziunile sunt de obicei moștenite, uneori asociate cu boala polichistică a rinichiului, care are transmitere autosomal dominantă.

Chistele simple, simptomatice sau complicate, sunt rare, cele asimptomatice fiind depistate în 1% din necropsiile efectuate. Prevalența chistelor simple, demonstrată prin ecografie sau tomografie computerizată, este însă de aproximativ 3% în populația adultă, deoarece metodele de diagnostic imagistic au o sensibilitate mai mare decât necropsia în depistarea chistelor mici.

În cazul chistelor simple asimptomatice, depistate întâmplător imagistic, raportul femei/bărbați este de 1,5/1; în cazul chistelor simptomatice el este însă de 9/1 în favoarea sexului feminin. Chistele gigante afectează aproape exclusiv femeile de peste 50 de ani.

Mecanismele moleculare de formare a chistelor nu sunt elucidate. Embriologic, aceste anomalii au originea în tulburări de dezvoltare ale plăcii ductale în diferite părți ale tractului biliar. Ele par a fi consecința faptului că ductele hepatice supranumerare prezente în ficatul embrionar nu involuează, pierd comunicarea cu arborele biliar, după care, datorită secreției epiteliale, se dilată progresiv și formează chisturi izolate de arborele biliar. Această ipoteză este susținută și de compoziția lichidului intrachistic, similară secreției epiteliului biliar: apă, electroliți, dar fără acizi biliari și bilirubină.[1]

1.1. Anatomie patologică

În funcție de numărul și mărimea chistelor, ficatul apare de mărime normală sau de volum mărit. Chistele sunt mai frecvent localizate în lobul hepatic stâng și pot atinge un volum de 1 litru dar sunt rareori mai mari de 10 cm diametru. Cele de mari dimensiuni sunt formate prin ruperea septurilor dintre chistele adiacente. Conținutul este seros sau de culoare brună în urma contaminării hematice. Nu conține niciodată bilă, deoarece nu comunică cu arborele biliar.

În cazul chistelor mici, țesutul hepatic perichistic are structură normală. Chistele mari determină atrofia țesutului hepatic adiacent, mergând uneori până la atrofia completă, cu hipertrofia compensatorie a lobului adiacent (în cazul chistelor gigante). Atrofia respectă vasele și canalele biliare mari, care vin în contact intim cu peretele chistului, fără nici o zonă de separație, uneori proeminând endochistic. Lichidul intrachistic este în mod obișnuit clar, rareori hemoragic.

În 50% din cazuri întâlnim două sau mai multe chiste, situație ce se aseamănă cu boala polichistică renală.

La examenul microscopic chistele apar căptușite de un singur strat uniform de celule cuboidale sau cilindrice, fără atipii, similare celulelor epiteliului biliar. Stroma, absentă în cazul chistelor mici, este redusă la un strat subțire de țesut conjuctiv în cazul chistelor mari.

1.2. Manifestări clinice

Chistele hepatice sunt de multe ori asimptomatice constituind descoperiri întâmplătoare la ecografie sau tomografie computerizată. Pacienții la care există și manifestări clinice sunt de obicei de vârstă cuprinsă între 40 și 50 de ani. Se constată frecvent senzația de distensie abdominală și dureri difuze.

Ecografiile repetate de-a lungul anilor nu arată modificări semnificative. La unii pacienți chistele cresc lent. Rareori ele pot crește rapid, o asemenea evoluție fiind de regulă asociată cu durere severă și disconfort, și observată la bolnave de peste 50 de ani.

Numai unele dintre chistele mari produc durere abdominală sau disconfort. Datorită prevalenței ridicate a chistelor simple în rândul adulților, coincidența acestor leziuni cu alte afecțiuni hepatice sau extrahepatice este frecventă. Din acest motiv, relația cauzală dintre durerea abdominală, disconfortul abdominal și chistele simple trebuie evaluată cu prudență și acceptată numai dacă chistul este mare și alte posibile explicații ale simptomelor au fost excluse.

Durerea acută poate semnala ruptura sau hemo-

ragia intrachistică.[2]

La examenul clinic se poate constata o hepatomegalie importantă. Nu se poate face distincția clinică între chiste și alte cauze de hepatomegalie. Chistele mari se pot palpa ca formațiuni tumorale hepatice sferice. De asemenea, în multe situații, conținutul fluid se poate bănui, deși este frecventă confuzia clinică între chistele sub tensiune și tumorile solide.

De regulă nu apare și splenomegalie. Se poate constata existența unor rinichi de volum mărit prin prezența de chiste renale. Funcția hepatică este de obicei normală. În mod cu totul excepțional se poate întâlni un sindrom de hipertensiune portală.

Complicațiile sunt de asemenea rare: sângerări intrachistice, rupturi, infecții bacteriene, compresii pe vena cavă inferioară, fistulizări în duoden, comunicări cu ductele intrahepatice, colestaza determinată de compresiunea pe calea biliară principală, hipertensiune portală consecutivă compresiunii pe vena portă, și malignizarea (carcinom).

Hemoragiile intrachistice se manifestă, așa cum s-a arătat, prin durere bruscă și severă asociată cu creșterea în dimensiuni a chistului. În unele cazuri durerea poate fi absentă sau moderată. Ecografic se decelează cheagurile flotante ca material ecogen în partea declivă a chistului.

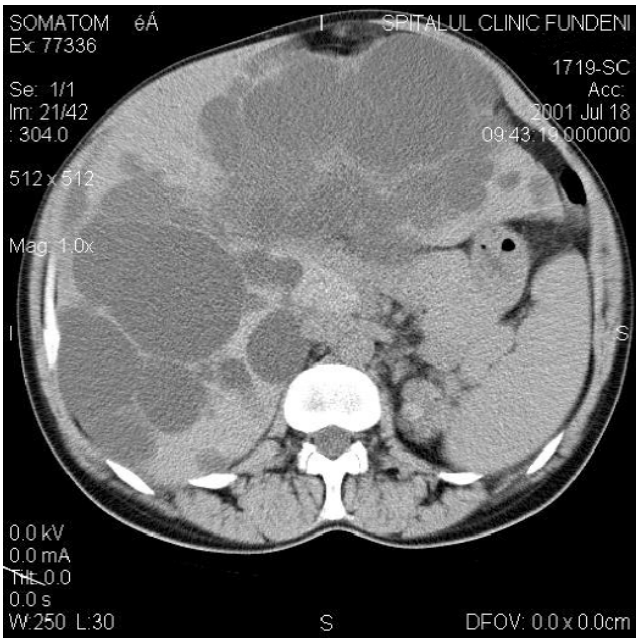

Fig.1 Chiste hepatice nonparazitare; aspect CT (colecţia Prof.dr.Şerban Georgescu).

1.3. Diagnosticul paraclinic

Probele funcționale hepatice sunt în limite normale; deteriorarea acestora la un pacient cu chiste simple sugerează o altă patologie hepatică.

Ecografia este metoda imagistică cu cea mai mare sensibilitate în recunoasterea acestor leziuni, care apar ca arii anecogene, circulare sau ovalare, cu margini bine delimitate și cu puternic ecou posterior, ceea ce indică o interfață fluid-țesut bine definită. În anumite cazuri, datorită sângerărilor, pot fi detectate ecouri în interiorul chistelor.

În circa 50% din cazuri se vizualizeaza numai un singur chist. În cealaltă jumătate de cazuri se evidențiază două sau mai multe chiste și doar în numai câteva cazuri, puține la număr, sunt depistate chiste multiple.

Tomografia computerizată confirmă prezența leziunilor chistice, fără formațiuni intrachistice, examenul în dinamică demonstrând caracterul avascular al leziunilor (Fig.1). În cazul chistelor de mici dimensiuni, recunoașterea poate fi dificilă, o creștere aparentă a densității poate fi observată după injectarea mediului de contrast.Tomografia computerizată poate aduce informații asupra masei de țesut hepatic restant.

Testele serologice pentru infecții parazitare sunt necesare pentru excluderea chistului hidatic, mai ales dacă pacientul provine sau locuiește într-o zonă endemică.

1.4. Diagnosticul diferențial

Diagnosticul de ficat polichistic este suspectat de obicei la un pacient peste 30 ani, cu o stare generală bună, cu hepatomegalie, dar fără disfuncție hepatică, care are și rinichi polichistic sau un istoric familial de rinichi polichistic.

Diagnosticul diferențial se face în primul rând cu chistul hidatic. Prezența veziculelor fiice la examenul ecografic și la cel tomografic constituie un element patognomonic pentru chistul hidatic. Atunci când nu se întâlnesc vezicule fiice, diagnosticul diferențial se stabilește de regulă pe baza testului ELISA, care este pozitiv în chistul hidatic și negativ în cel neparazitar. Certitudinea nu este dată decât de explorare în cursul intervenției chirurgicale.

Metastazele hepatice sunt însoțite de regulă de degradarea stării generale, scădere ponderală, creșterea rapidă a hepatomegaliei și, eventual, evidențierea tumorii primare.

Chistele simple se vor mai diferenția de: abcesele hepatice, tumorile maligne necrozate, hemangioamele voluminoase și hematoamele postraumatice, fiecare cu

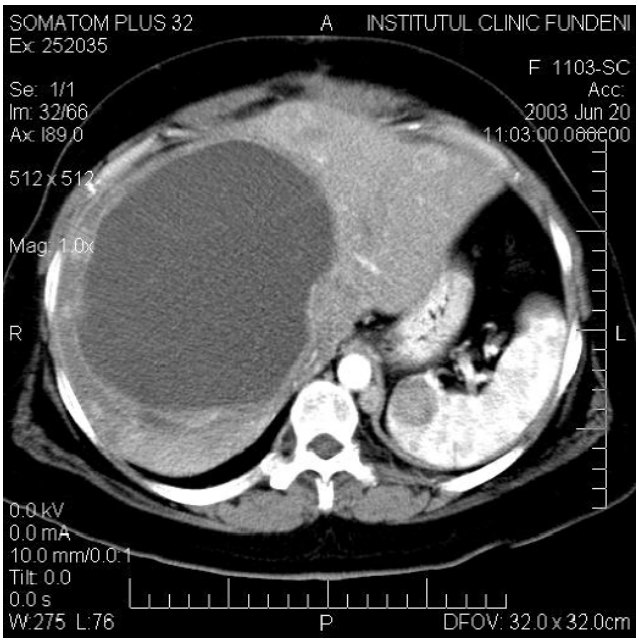

Fig.2 Metastază chistică a unui carcinoid; examen CT (colecţia Prof.dr.Şerban Georgescu).

context clinic diferit. Ecografia și tomografia computerizată stabilesc de cele mai multe ori diagnosticul diferențial.

În unele situații diagnosticul este dificil deoarece chistele neparazitare se confundă cu metastazele hepatice ale unor tumori neuroendocrine (Fig.2).

Diagnosticul diferențial se face în primul rând cu chistul hidatic hepatic. Caracterele imagistice pe baza cărora se poate face distincția între chistele neparazitare și cele hidatice sunt prezența septurilor și calcificărilor (absente în chistele seroase dar prezente la majoritatea chistelor hidatice) și peretele dedublat (absent la chistele seroase și posibil la chistele hidatice).

1.5. Tratament

Chistele unice asimptomatice, chiar de mari dimensiuni, nu necesită tratament.

De regulă chistele mai mici de 8 cm., fără expresie pe suprafața hepatică, chiar multiple, nu necesită nici ele tratament. În cazuri incerte se poate practica puncția aspirativă a chistului sub ghidaj ecografic. De obicei, după puncția aspirativă, cele mai multe chiste involuează. Dacă, după această manevră, simptomatologia nu se ameliorează, este necesar tratament suplimentar.

Tratamentul non-chirurgical constă în injectarea unui agent sclerozant (etanol) în cavitatea chistului cu scopul de a distruge epiteliul secretor.

Manevra nu este lipsită de complicații: durere abdominală la manevra de injectare (extravazarea substanței în cavitatea peritoneală), tulburări neuropsihice tranzitorii (legate de absorbția alcoolului) și modificări inflamatorii la nivelul chistului, care fac dificilă o ulterioară excizie.

Pentru a înlătura aceste efecte secundare s-a încercat folosirea altor agenți sclerozanți, cum ar fi: minociclina, tetraciclina, doxiciclina.

Rata de succes al tratamentului sclerozant este de 65%-95%.

Contraindicațiile sunt legate de prezența sângelui (hemoragie intrachistică) sau a bilei în momentul aspirației.

Tratamentul chirurgical constă, în principiu, în fenestrarea chistului, de fapt excizia peretelui chistic care proemină la suprafața ficatului și se practică fie clasic (chirurgie deschisă), fie laparoscopic.[3-5] Actualmente se încearcă rezolvarea acestor chiste exclusiv laparoscopic. Pentru acest tip de abord se consideră că există următoarele contraindicații: chistele de segment VII sau VIII, hemoragia sau supurația intrachistică (situație în care este indicată intervenția chirurgicală clasică, fiind asociată cu biopsia hepatică și cu ablația completă a chistului).

În cazul chistelor mari, după fenestrare, putem întâlni o ascită tranzitorie.

Chistele multiple mari

La pacienții cu un număr limitat de chiste mari se indică fenestrarea chisturilor, care se poate realiza laparoscopic. Rezolvarea este mai dificilă la pacienții cu afectarea masivă a întregului parenchim hepatic, la care, între chistele de diverse dimensiuni, rămân doar mici teritorii de parenchim neafectat. Fenestrarea se poate încerca, dar rezultatele sunt mai puțin bune.

De regulă întâlnim unul până la cinci chiste mari asociate cu numeroase chiste mici. La acești pacienți simptomatologia este dată numai de către chistele mari, care trebuie individualizate și tratate ca un unic chist. Chistele mici, situate profund în parenchimul hepatic, nu au indicație terapeutică. Atunci când totuși este indicat, tratamentul constă în fenestrare, de obicei laparoscopică.

Chistele multiple mici

La un număr redus de pacienți se pot întâlni multiple chiste mai mici de 5 cm, simptomele fiind legate de hepatomegalie, deseori enormă.Tratamentul este dificil pentru că nu are drept obiectiv leziunile chistice, scopul fiind decompresia întregului ficat. Aceasta se realizează prin fenestrări multiple, asociate sau nu cu rezecții hepatice.

În acest context, scopul fenestrărilor este deco-

pertarea mai întâi a chistelor superficiale, apoi a celor profunde. Abordul laparoscopic nu oferă un câmp operator corespunzător și este contraindicat. Structurile vasculare perichistice comprimate de către chistele în tensiune pot fi lezate accidental. Volumul lichidului aspirat variază între 3 și 8 litri, existând și aici posibilitatea apariției ascitei în perioada postoperatorie. După intervenția chirurgicală se constată o scădere rapidă în dimensiuni a ficatului, cu remisiunea simptomelor.

Recidivarea chistelor este întâlnită în 20%-30% din cazuri.

Au fost propuse rezecții hepatice în combinație cu fenestrări multiple pe țesutul hepatic restant, deși sunt asociate cu un risc postoperator mai mare, determinând hemoragii, fistule biliare, ascită. Cu aceste metode asociate, simptomatologia se remite totuși pe o perioadă de timp mai mare comparativ cu intervalul de timp obținut în cazul fenestrărilor.

Sunt citate în literatură și cazuri la care s-a indicat, după numeroase alte tentative terapeutice eșuate, transplantul hepatic.[6]

2. BOALA CAROLI

Definiție: Boala Caroli este o afecțiune congenitală caracterizată prin dilatații segmentare chistice, multifocale, ale ductelor biliare intrahepatice (interesând, de obicei, ramurile de diviziune de ordinul 2 și 3), cu incidență crescută a litiazei biliare, colangitei și abceselor hepatice.

Prima descriere a unui caz de dilatație chistică de ducte biliare intrahepatice datează din 1906 și aparține lui Vachel și Stevans.[7] În 1958, Caroli descrie principalele caracteristici clinice ale bolii: malformație congenitală a ductelor biliare intrahepatice, caracterizată prin dilatații sacciforme segmentare ale acestora, cu incidență crescută a litiazei biliare și colangitei, în absența cirozei și a hipertensiunii portale și asociată cu ectazie tubulară precaliceală sau alte boli chistice renale.[8,9]

2.1. Epidemiologie

Este o afecțiune rară, în literatura mondială fiind descrise până în prezent sub 200 de cazuri,[10] fără a se remarca predominența bolii la unul dintre sexe.

Deși prezentă de la naștere, boala rămâne de obicei asimptomatică mai mulți ani, uneori chiar toată viața, fiind descoperită accidental în unele cazuri, la o explorare ecografică de rutină.

2.2. Etiologie

Deși în literatura de specialitate au fost citate cazuri cu agregare familială (certă sau prezumptivă), modul de transmitere genetică a bolii Caroli nu este încă elucidat, transmiterea autozomal recesivă fiind luată în discuție datorită prezenței afecțiunii la generații diferite, dar nesuccesive ale aceleiași familii.[11]

2.3. Patogenie și clasificare

Patogenia bolii Caroli nu este încă pe deplin lămurită. Cea mai plauzibilă ipoteză este cea a opririi evoluției plăcii ductale în cursul dezvoltării embrionare. Placa ductală se formează între săptămânile 12 și 20, începând cu ductele mai mari, timp în care se dezvoltă și sistemul venos portal. În faza următoare are loc remodelarea ductelor biliare și ramificațiile venoase portale sunt separate de cele biliare prin țesut conjunctiv. În funcție de dimensiunea ductelor biliare afectate și de momentul instalării malformației în timpul organogenezei, se descriu diferite sindroame. Boala Caroli apare prin afectarea plăcii ductale la nivelul ductelor biliare intrahepatice mari, cu lipsa remodelării ductale. Dacă malformația apare la nivelul ductelor interlobulare, se dezvoltă fibroza congenitală hepatică, iar când remodelarea ductelor biliare intrahepatice este oprită la toate nivelele se dezvoltă sindromul Caroli (boală Caroli + fibroză congenitală hepatică + afectare renală).

Leziunile care rezultă prin lipsa remodelării ductale sunt dilatații segmentare multifocale ale căilor biliare intrahepatice, care formează chiste de diverse dimensiuni separate prin ducte biliare normale sau dilatate. În pereții chistelor sunt prezente vase portale ce protruzionează în lumenul acestora.[12]

Boala Caroli este inclusă în clasificarea lui Todani, reprezentând tipul V de chiste coledociene (chiste limitate la căile biliare intrahepatice) și se subclasifică în două tipuri: tipul difuz (cu dilatații chistice segmentare ale căilor biliare în ambii lobi hepatici) și tipul localizat (dilatații chistice într-un singur lob hepatic, de obicei lobul stâng sau un segment al acestuia).

Boala Caroli-forma difuză trebuie diferențiată de o altă afecțiune ereditară: boala polichistică hepatorenală, care are transmitere autozomal dominantă. Dacă în boala Caroli chistele comunică întotdeauna cu tractul biliar și evoluția este marcată de asocierea cu fibroza hepatică și instalarea hipertensiunii portale alături de litiază și colangite recurente, în boala polichistică hepatorenală chistele sunt mari, seroase și nu prezintă comunicare cu arborele biliar, iar evoluția și prognosticul

sunt determinate de afectarea renală.[7]

Forma localizată de boală Caroli, ce afectează de obicei lobul stâng hepatic, nu se asociază cu malformații renale sau fibroză hepatică, dar poate asocia malformații de tract biliar (de exemplu chiste coledociene).[13,14]

2.4. Tablou clinic și diagnostic

La majoritatea pacienților (60%), primele semne de boală apar în decada a doua sau a treia de viață,[15] debutul fiind frecvent reprezentat de un episod de colangită bacteriană în lipsa unor factori precipitanți. Alteori, colangita poate fi indusă de intervenția chirurgicală sau de intervenții pe tractul biliar (colecistectomie, coledocotomie, drenaj pe tub Kehr, colangiografie intraoperatorie sau colangiografie endoscopică retrogradă).[16,17,18]

Tabloul clinic este dominat de febră, rareori însoțită de dureri abdominale și icter, diagnosticul de colangită fiind dificil în aceste condiții (lipsa triadei specifice a lui Charcot). Hepatomegalia poate fi singurul semn clinic, prezența semnelor de hipertensiune portală (ascită, circulație colaterală abdominală, hemoragii digestive prin ruptură de varice esofagiene) semnificând asocierea cu fibroza congenitală hepatică în boala Caroli difuză.

Caracteristică bolii Caroli este lipsa afectării lobulilor hepatici și conservarea funcției hepatocitare, cu excepția testelor de colestază, care pot fi alterate (fosfatază alcalină și gamaglutamil-transpeptidază moderat crescute). În timpul episoadelor de colangită testele de inflamație devin pozitive (leucocitoză, VSH crescut, proteine de fază acută).

Ecografia abdominală, scintigrama tractului biliar, tomografia computerizată și examenul RMN pun în evidență chiste de diverse dimensiuni, cu distribuție parcelară (segment, lob) sau difuză, litiază intrahepatică și abcese în cazurile complicate, sau hepatomegalie și semne de hipertensiune portală în cazul sindromului Caroli (Fig.3,4,5). Ecografia abdominală este folosită și ca metodă de screening în diagnosticul antenatal al bolii Caroli.

Aspectul caracteristic pentru boala Caroli, evidențiabil tomografic și uneori chiar ecografic, este "semnul punctului central" ("central dot sign"), ce are ca substrat ramul portal surprins în proiecție axială, situat în centrul ductului biliar dilatat. Cunoașterea și punerea în evidență a acestui semn patognomonic poate evita manevrele invazive de diagnostic în boala Caroli. La examenul Doppler se pot evidenția ramuri portale situate în pereții chistelor, ce apar ca benzi lineare cu pattern vascular.

Scintigrafia hepatică cu 99mTc - HITDA aduce alte elemente de diagnostic pozitiv: dilatații de tract biliar ce captează cu întârziere radiotrasorul (zone reci în faza inițială), pe care îl reține după 24 ore (zone calde în faza tardivă). Metoda este recomandată și în urmărirea postoperatorie a pacienților cu rezecție hepatică pentru boală Caroli.

Colangio-RM și colangiografia endoscopică retrogradă sunt două examene valoroase în diagnosticul bolii Caroli;[19] evidențiază dilatațiile chistice intrahepatice

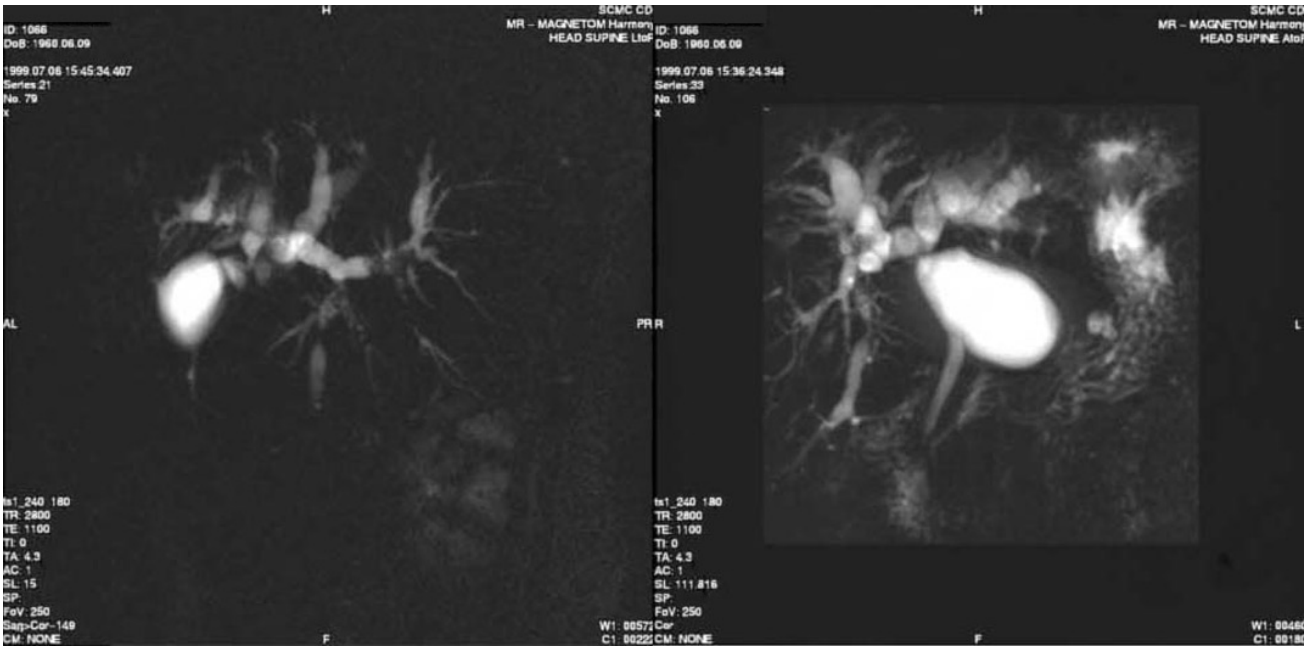

Fig.3 Boala Caroli. Examen RMN (colecţia Prof.dr.Şerban Georgescu).

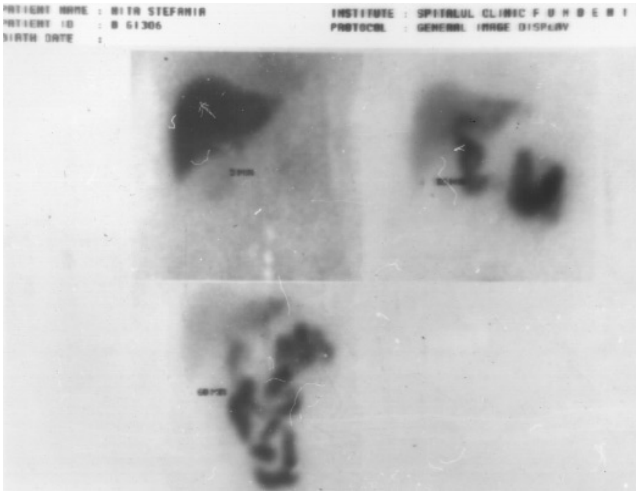

Fig.4 Boala Caroli. Examen scintigrafic al tractului biliar. Retenție marcată a 99m-Tc-HIDA în ductele biliare intrahepatice, cu prelungirea timpului de eliminare a radio-nuclidului în duoden. Figură reprodusă după I.Popescu şi col.,[31] cu permisiune.

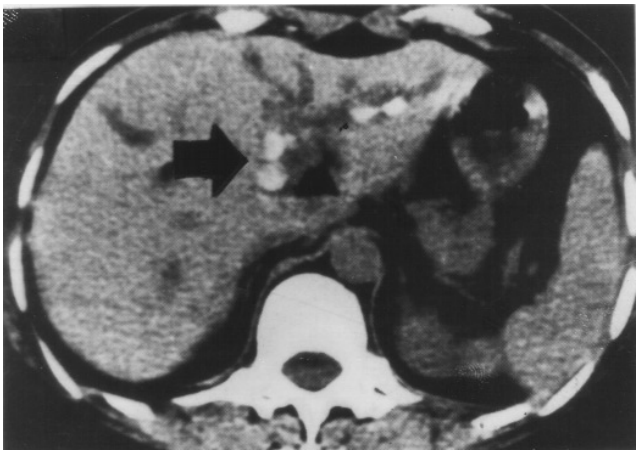

Fig.5 Boala Caroli. Examen TC. Dilataţii ale căilor biliare intrahepatice şi calculi multipli în căile biliare ale lobului hepatic stâng. Figura reprodusă după I.Popescu şi col.,[31] cu permisiune.

care comunică în mod caracteristic cu arborele biliar și pot avea conținut litiazic sau gazos.

Totuși, trebuie menționat că manevrele invazive – colangiografia endoscopică retrogradă, colangiografia percutanată transhepatică, colangiografia intraoperatorie sau postoperatorie pe tub Kehr – pot induce colangită și de aceea se vor indica doar la pacienții la care comunicarea dintre chiste și arborele biliar nu poate fi demonstrată prin metode noninvazive.[20]

Dilatațiile biliare intrahepatice din boala Caroli trebuie diferențiate de ectazia ductelor biliare din colangita sclerogenă primitivă (care sunt de obicei mai mici) și de chistele hepatice multiple sau boala polichistică hepatorenală (în care nu există comunicare cu tractul biliar).

2.5. Evoluție și complicații

Evoluția bolii Caroli este marcată de episoade de colangită recurentă, prognosticul fiind mai rezervat la pacienții cu episoade frecvente (10-20/an), decesul survenind la 5-10 ani de la debut prin colangită necontrolabilă, ce se complică cu abcese hepatice, sepsis sever, abcese extrahepatice și amiloidoză.

Colangitele repetate, staza biliară și prezența cristalelor de colesterol în bila pacienților cu boală Caroli predispun la formarea de calculi intrahepatici, care, la rândul lor, favorizează apariția și menținerea infecției tractului biliar, iar prin migrarea lor pot produce colici biliare, icter mecanic și pancreatită acută.[21]

O complicație tardivă dar redutabilă a bolii Caroli este colangiocarcinomul, comunicat la 7% dintre pacienți.[22] De asemenea, hepatocarcinomul a fost raportat în asociere cu sindromul Caroli.[23]

În cazurile asociate cu fibroză congenitală hepatică sunt prezente complicațiile hipertensiunii portale.

2.6. Tratament

Terapia conservatoare nu asigură în boala Caroli un prognostic favorabil. Ea este reprezentată de antibioterapie și se adresează episoadelor acute de colangită. Antibioticoterapia profilactică, deși a dat rezultate în unele cazuri, nu aduce un beneficiu pe termen lung. În colangitele recurente grave, în care antibioticoterapia cu spectru larg nu reușește să controleze infecția, colangiografia percutanată transhepatică cu recoltarea de probe pentru culturi și antibiogramă urmată de tratament antimicrobian țintit, poate reprezenta o alternativă.[24] Administrarea acidului ursodeoxicolic s-a dovedit eficientă în prevenirea formării calculilor și în tratamentul litiazei intrahepatice, și poate fi utilizată la toți pacienții cu boală Caroli.[25]

Deoarece tratamentul medicamentos se adresează doar complicațiilor bolii, tratamentul chirurgical este de elecție și este indicat la toți pacienții simptomatici la care riscurile intervenției chirurgicale nu sunt prohibitive.

Obiectivele tratamentului chirurgical în boala Caroli sunt:

- îndepărtarea porțiunii de ficat afectată pentru prevenirea complicațiilor (litiaza intrahepatică, colangita, abcesul hepatic, colangiocarcinomul);
- îndepărtarea litiazei intrahepatice, dacă este posibil completă;
- realizarea unui drenaj biliar cât mai larg posibil, care să permită eliminarea spontană a calculilor care nu au fost extrași la momentul operației, sau

care se vor produce ulterior;

- înlocuirea ficatului afectat sever și ireversibil în forma difuză asociată cu fibroză congenitală hepatică.

În formele localizate, hepatectomia parțială (de obicei hemihepatectomia stângă) eventual combinată cu hepaticojejunoanastomoză pe ansă à la Roux, este indicată cu rezultate excelente.[26-29]

În forma difuză, în care chistele predomină într-o arie a ficatului, hepatectomia parțială poate fi o soluție, dar intervenția chirurgicală este mai dificilă din cauza asocierii cu fibroza congenitală hepatică și, în consecință, cu hipertensiune portală. În plus, în forma difuză, pe ficatul restant se pot produce noi dilatări multifocale, cu complicațiile aferente acestora, astfel încât rezultatele pe termen lung pot fi compromise.[28]

În boala difuză asociată cu fibroza congenitală hepatică, complicată cu colangită severă și hipertensiune portală, trebuie luat în considerare transplantul hepatic.[30]

La pacienții cu stare generală alterată sau insuficiență hepatică, la care o intervenție de amploare este contraindicată, pot fi utilizate procedee de drenaj prin colangiografie endoscopică retrogradă cu sfincterotomie sau prin colangiografie percutanată transhepatică, cu evacuarea litiazei intrahepatice și montarea de stenturi care să permită drenajul biliar în duoden, respectiv drenajul extern.

În formele difuze la care transplantul hepatic nu poate fi realizat, derivațiile biliodigestive (coledocojejunostomie, hepaticojejunostomie) pot fi utile pentru asigurarea drenajului biliar intern, cu mobilizarea și eliminarea calculilor intrahepatici, dar nu controlează colangita recurentă.[30]

Rezecția hepatică este singura metodă terapeutică ce poate ameliora prognosticul, în general rezervat, al acestei categorii de bolnavi[31] (Fig.6,7,8).

Toate procedeele de drenaj biliar intern sau extern pot fi însoțite de litotriție cu unde de șoc extracorporeale sau litotriție electrohidraulică intraductală.[24]



Fig.6 Boala Caroli. Colangiografie post-operatorie. Aspect normal al arborelui biliar la nivelul lobului hepatic drept. Figură reprodusă după I.Popescu şi col.,[31] cu permisiune.

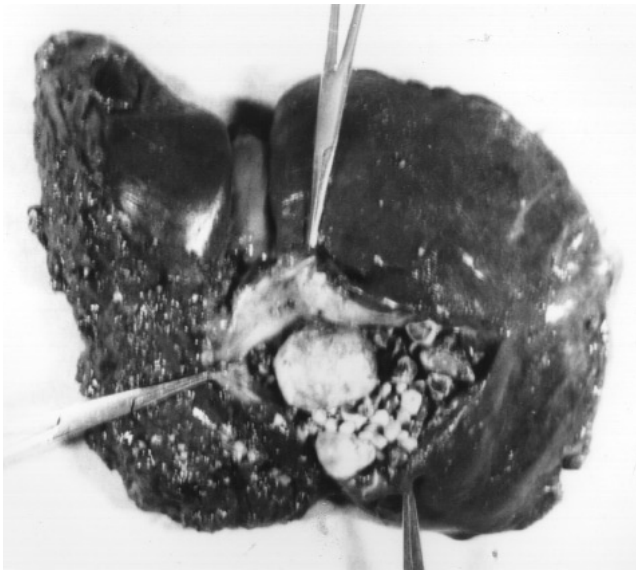

Fig.7 Boala Caroli. Piesă de rezecţie hepatică. Figură reprodusă după I.Popescu şi col.,[31] cu permisiune.

2.7. Prognostic

Rezultatele terapeutice și prognosticul bolii Caroli sunt dependente de întinderea bolii intrahepatice și de asocierea cu fibroza congenitală hepatică. Dacă boala este limitată la un segment sau lob hepatic și rezecția acestuia este posibilă, rezultatul postoperator este foarte bun, cu morbiditate scăzută. Dacă înlăturarea segmentului hepatic afectat nu este posibilă, sau boala este difuză, prognosticul rămâne rezervat din cauza compli-



Fig.8 Boala Caroli. Piesă de rezecţie hepatică. Figură reprodusă după I.Popescu şi col.,[31] cu permisiune.

cațiilor care apar: colangită, abcese intrahepatice, iar tardiv, malignizarea peretelui chistic. Asocierea cu fibroza hepatică congenitală poate adauga în plus complicațiile hipertensiunii portale (sângerări variceale, ascită rebelă la tratament), cu evoluție letală în lipsa transplantului hepatic.

3. FISTULA ARTERIOVENOASĂ HEPATICĂ

Prin termenul de "fistulă arterio-venoasă" (FAV) se înțeleg comunicările între artera hepatică și venele hepatice (fistula arterio-venoasă propriu-zisă) sau între artera hepatică și vena portă (fistula arterioportală hepatică).

Sachs este primul care a descris fistula arterio-venoasă hepatică, în anul 1892, de atunci și până în anul 1980 fiind publicate în literatura de specialitate 179 de cazuri. Acestea pot fi împărțite în două categorii: congenitale și dobândite.

Investigațiile angiografice ale FAV congenitale permit clasificarea lor în mai multe subtipuri:[32]

- comunicare directă între arteră și venele hepatice;
- malformații congenitale arteriovenoase hepato-portale;
- anastomoze congenitale portocave cu persistența circulației sangvine prin ductus venosus.

3.1. Fistula hepatică arteriovenoasă

Fistula arteriovenoasă (FAV) între artera hepatică și venele hepatice este rară și este aproape exclusiv de etiologie congenitală. Ca o regulă, aceasta este fie o masă unică, izolată, formată din canale hemangiomatoase sinusoidale largi, fie sunt numeroși noduli angiomatoși răspândiți în întregul ficat.

Fistulele congenitale apar prin anomalii de dezvoltare morfologică (vase displazice care stabilesc comunicarea arterio-venoasă). Dimensiunile acestora cresc odată cu înaintarea în vârstă a copilului, uneori având o creștere explozivă; pot fi întâlnite în unele sindroame congenitale precum Klippel-Trenaunay sau Parkes-Weber.[33] Biopsia unor leziuni asociate similare, situate în regiuni anatomice mai accesibile, poate stabili diagnosticul.

Primele simptome apar de regulă în timpul primelor luni de viață. Malformația poate determina insuficiența cardiacă în condițiile unui șunt arteriovenos masiv, iar masele hemangiomatoase mari se pot rupe, determinând hemoragii cataclismice fatale. Singurul indiciu diagnostic constă în identificarea unei zone calcificate la nivelul ficatului sugarului pe o radiografie standard sau pe un examen CT abdominal.

În cazul rupturii FAV cu șoc hipovolemic, atitudinea inițială este similară celei aplicate în cazul oricărei hemoragii grave. Atitudinea chirurgicală cea mai frecventă constă în rezecția lobului sau a segmentului hepatic în care este situată FAV. Îndepărtarea unei mase relativ importante de ficat este bine tolerată chiar și de nou-născuți.

Mulți pacienți se prezintă cu insuficiență cardiacă refractară datorită șuntului arteriovenos important. Diagnosticul de certitudine se stabilește cu ajutorul studiilor angiografice efectuate în vederea depistării unei eventuale anomalii cardiace congenitale, prilej cu care se pun în evidență numeroasele șunturi arteriovenoase intrahepatice.

Corticoterapia și iradierea au cel mai frecvent efect temporar. Distribuția difuză a acestor șunturi exclude, în general, orice posibilitate de rezecție segmentară hepatică, singura terapie fiind transplantul hepatic.

3.2. Fistula hepatică arterioportală

Fistulele arteriovenoase ce implică sistemul venos portal creează probleme complet diferite. Și acestea, la rândul lor, pot fi congenitale sau dobândite.

Fistula hepatică arterioportală congenitală reprezintă o entitate nosologică extrem de rară, până în anul 2000 fiind prezentate doar 11 cazuri.[34] Malformația determină hipertensiune portală cu inversarea circulației în sistemul port, ducând la hiperemie și congestie intestinală cu dureri abdominale importante, ascită masivă, anemie, hemoragie gastrointestinală, edeme periferice și malabsorbție cu steatoree.[34,35] Diagnosticul

este sugerat de către ecografia Doppler și confirmat cu ajutorul angiografiei. Tratamentul cel mai eficient constă în ligatura arterei aferente sau embolizarea percutană. Dacă aceste manevre nu sunt posibile, se recurge la rezecția segmentului hepatic în care este situată FAV. Ultima resursă terapeutică constă în efectuarea transplantului hepatic, în special la pacienții care asociază afectare hepatică importantă.[35]

Fistulele hepatice arterioportale dobândite sunt întâlnite mult mai frecvent, în etiopatogenia lor putând fi implicați mai mulți factori:

- biopsia hepatică, percutană sau transjugulară (fără semnificație clinică, datorită debitului sangvin redus);
- traumatisme abdominale soldate cu rupturi de ficat;
- carcinomul hepato-celular

Hepatopatia cronică VHC reprezintă un factor favorizant de apariție și dezvoltare a FAV hepatice.[36]

Mecanismul patogenic posibil este reprezentat de formarea inițială a unui hematom adiacent unei artere sau vene, cu necroză a pereților vasculari, urmată de formarea fistulei.

- **FAV produse prin abordul percutan al ficatului** FAV (de regulă arterioportală) a fost întâlnită la 3,8% din pacienți după colangiografie percutană transhepatică, la 5,4% din biopsiile hepatice și la 26,2% din pacienți după cateterizări transhepatice.[18] *Fistula hepatică arterioportală* postraumatică este descrisă rar, apărând ca sechelă a traumatismelor hepatice. Este frecvent asociată contuziilor hepatice sau leziunilor iatrogene. Majoritatea fistulelor portale postraumatice s-au produs prin efracția spontană a unui anevrism arterial în vena adiacentă după un traumatism abdominal penetrant în care au fost afectate atât artera cât și vena.[18] Aproximativ o treime din aceste tipuri de FAV apar în condițiile ligaturării pedicului splenic, a vaselor pancreatice și peripancreatice sau a ligaturării vaselor mezenterice în rezecțiile intestinale. Componentele axului portal (vena hepatică, splenică și mezenterică superioară) sunt implicate în proporții aproximativ egale în apariția FAV portale (Tabelul 1).

  Majoritatea fistulelor arterioportale postraumatice devin simptomatice la săptămâni sau chiar luni după traumatism, cu dureri abdominale, diaree, hemoragie digestivă superioară și hemobilie. Tardiv, FAV determină insuficiență cardiacă, hipertensiune portală cu splenomegalie și ascită, sau hemoragie digestivă.[37,38] Este citat în literatură cazul unui pacient care a dezvoltat ischemie mezenterică secundară unei FAV, apărute în urma unui traumatism penetrant hepatic, la 20 de ani după acesta; tratamentul a constat în embolizarea cu ajutorul unui cateter a sursei arteriale a FAV, cu dispariția simptomatologiei.[37]

Tabelul 1 Localizarea fistulelor arterioportale.*

Localizarea	Număr
Splenică	39
Mezenterică superioară	31
Hepatică	27
Gastroduodenală	9
Mezenterică inferioară	4
Altele	5

** Reproducere după Stone (1988) citat de Blumgart.[18]*

- **FAV apărute în cadrul tumorilor hepatice** pot fi arterioportale sau arteriovenoase. Dezvoltarea de FAV arterioportale la pacienții cu tumori hepatice agravează și mai mult prognosticul, datorită accentuării hipertensiunii portale cu creșterea riscului de sângerare variceală.[39] Ecografia Doppler color și ecografia de contrast cu amplificare de semnal sunt metodele de diagnostic neinvaziv de preferat în diagnosticul acestui tip de fistule și sunt primele metode de ales în algoritmul de diagnostic al unei tumori hepatice. Rezecția tumorii și a fistulei constituie tratamentul de elecție. În cazurile la care intervenția chirurgicală nu mai este posibilă, embolizarea ramului arterei hepatice care alimentează FAV reduce riscul de efracție variceală.[40] Embolizarea se poate efectua utilizând cianoacrilat (Hystoacryl) sau Lipiodol, rezultatele fiind mult mai bune în primul caz. Metoda nu este lipsită de riscuri, putând fi urmată de formarea de abcese hepatice sau apariția de embolii pulmonare. Diagnosticarea unei FAV transtumorale contraindică efectuarea chemoembolizării tumorii propriu-zise, fiind necesară embolizarea arterei aferente fistulei.[40]

Diagnosticul fistulelor arterioportale hepatice este clinic și paraclinic. Anamneza poate fi utilă prin evidențierea unui factor declanșator (în cazul FAV dobândite). Prezentarea clinică, tardiv, este similară HTP cirotice (varice esofagiene, hemoragie digestivă superioară, ascită), dar, uneori, în cazul fistulelor cu flux ridicat, poate apare insuficiența cardiacă prin sindrom hiperkinetic. Excepțional poate fi întâlnită hemobilia în cazul fistulelor apărute după biopsie hepatică. Auscultația abdominală permite evidențierea la majoritatea pacienților a suflului continuu arterio-venos „de

mașinărie" al fistulei. Diagnosticul fistulelor arterioportale se bazează pe stadiul de evoluție cu simptomatologia caracteristică fiecărui stadiu; sunt descrise trei etape distincte de evoluție a FAV portale:[18]

- Hemoragia gastrointestinală datorată congestiei mucoasei: se instalează în timpul primelor 3 săptămâni până la 6 luni, timp în care se produce maturarea fistulei. Hiperemia gastrică apare în cazul interesării vaselor splenice; hemoragia duodenală este consecința implicării arterei hepatice sau a ramurilor sale gastroduodenale, în timp ce sângerarea de la diverse niveluri ale intestinului subțire sau colonului se produce la pacienții cu afectare vasculară mezenterică. Alte simptome sunt reprezentate de durerile abdominale colicative frecvente și diareea cu mucus eventual amestecat cu sânge. Endoscopia digestivă superioară și inferioară pune în evidență o mucoasă friabilă, edemațiată, frecvent sângerândă. Diagnosticul poate scăpa chiar la laparotomia exploratorie, dacă segmentul intestinal hiperemic este greșit interpretat ca fiind datorat unei obstrucții a fluxului venos sau unui proces inflamator de cauză bacteriană.
- Perioada de latență: între 6 luni - 5 ani. În timpul acestei faze, pacientul nu prezintă nici un simptom. Se dezvoltă colaterale venoase având drept rezultat diminuarea hipertensiunii venoase locale, dar cu creșterea presiunii în întregul sistem port.
- Hipertensiunea portală (HTP) - hemoragia digestivă superioară prin efracția varicelor esofagiene, ascita și hipersplenismul hematologic devin elementele ce domină tabloul clinic și de laborator.

Paraclinic, FAV hepatică poate fi diagnosticată cu înaltă specificitate cu ajutorul ecografiei Doppler, a scintigrafiei cu hematii marcate, a tomografiei computerizate cu substanță de contrast sau prin rezonanță magnetică. Standardul diagnostic este reprezentat de angiografia selectivă a sistemului port, care permite diagnosticul de certitudine prin urmărirea pattern-ului fluxului sanguin celiac și mezenteric.

Diagnosticul diferențial al FAV congenitale se face în principal cu hemangioamele hepatice utilizând elemente clinice, hemodinamice și imunohistochimice, în timp ce pentru FAV dobândite trebuie avute în vedere toate celelalte cauze de HTP non-cirotică.[33,36,41,42]

Au fost descrise și cazuri de fistule arterio-venoase complexe ce stabilesc comunicări între artera hepatică dreaptă, vena portă dreaptă și vena hepatică dreaptă[43] (Fig.9-13). Ele se pot însoți de atrofia marcată

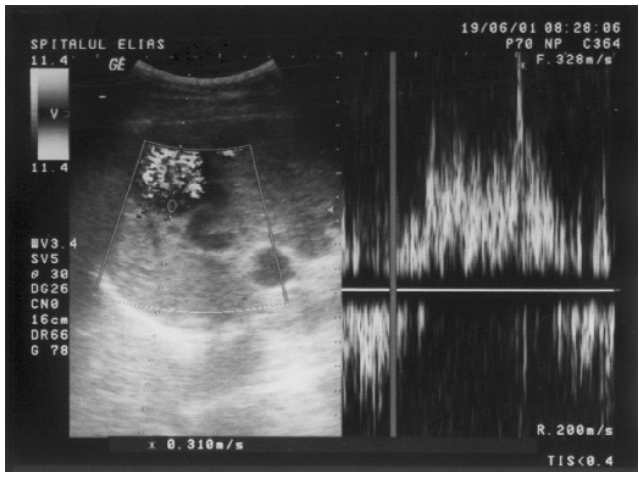

Fig.9 Fistulă arterio-venoasă. Ultrasonografie Doppler. Vena portă dreaptă dilatată cu semnal arterio-venos. Figură reprodusă după R.Zamfir şi col.,[43] cu permisiune.

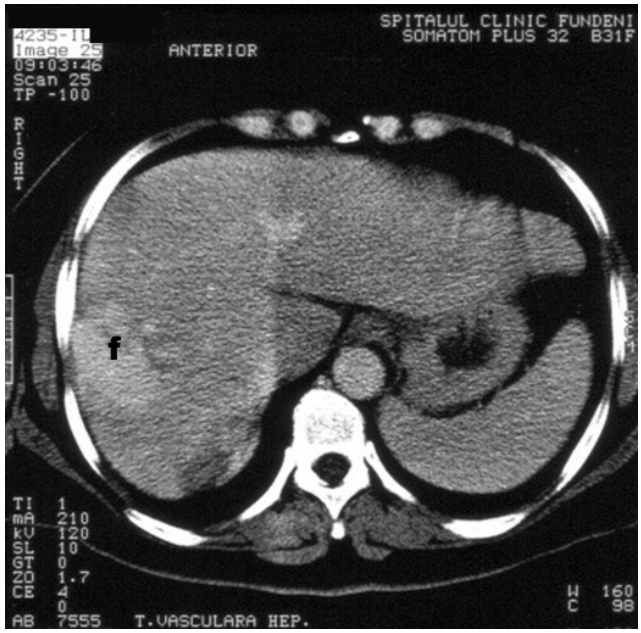

Fig.10 Fistulă arterio-venoasă. Examen CT cu injectare de substanță de contrast.. Imagine rotund-ovalară în hemificatul drept (segmentele VI-VII). Figură reprodusă după R.Zamfir şi col.,[43] cu permisiune.

a hemificatului drept cu hipertrofie compensatorie a hemificatului stâng. Soluția chirurgicală o constituie hepatectomia dreaptă[43] (Fig.14,15).

Evoluția naturală a FAV hepatice este autolimitată în cazul celor cu debit scăzut, în timp ce în cazul celor cu flux înalt apar în timp semnele de HTP.

Tratamentul poate fi atât chirurgical, cât si prin radiologie intervențională, alegerea atitudinii optime depinzând în principal de mărimea debitului fistulei.

Fistulele cu flux mic pot fi tratate conservator (în cazul celor mici și asimptomatice) sau prin embolizare cu fire de oțel, spirale de platină, particule de polivinil sau baloane detașabile, aceasta reprezentând și meto-

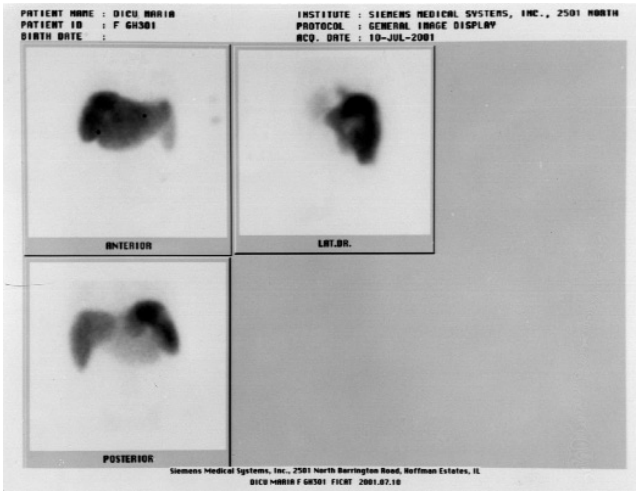

Fig.11 Fistulă arterio-venoasă. Scintigrafie demonstrând atrofia hemificatului drept şi hipertrofia hemificatului stâng. Figură reprodusă după R.Zamfir şi col.,[43] cu permisiune.



Fig.12 Fistulă arterio-venoasă. Angiografie selectivă de arteră mezenterică superioară. Artera hepatică dreaptă are originea din artera mezenterică, cu un diametru mare şi un traiect intrahepatic sinuos, alimentând o fistulă arterioportală cu debit mare. Figură reprodusă după R.Zamfir şi col.,[43] cu permisiune.

da temporară de ameliorare a insuficienței cardiace în cazul FAV cu debit mare, ce permite astfel reducerea importantă a riscului anestezic.[36] La pacienții cu un diagnostic precoce de fistulă arterioportală extrahepatică, cu un număr limitat de vase aferente și care nu asociază fals anevrism, embolizarea terapeutică reprezintă tratamentul de elecție.[18]

Fistulele cu debit mare se tratează aproape exclusiv chirurgical, fie prin ligatura ramului arterial ce alimentează fistula, fie prin rezecția segmentului hepatic în care este situată fistula.[18] Embolizarea angiografică preoperatorie permite obstrucția majorității vaselor

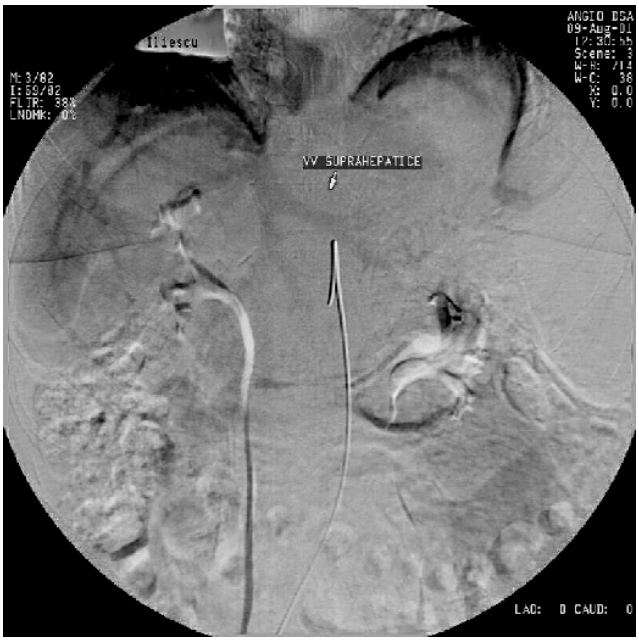

Fig.13 Fistulă arterio-venoasă. Vizualizarea ulterioară a venelor hepatice datorită trecerii substanţei de contrast prin fistula arterio-venoasă
Figură reprodusă după R.Zamfir şi col.,[43] cu permisiune.

aferente, reducând astfel sângerarea intraoperatorie în special la pacienții cu HTP semnificativă. Dacă nu se recurge la această manevră preoperatorie, prima etapă în cursul intervenției chirurgicale constă in identificarea și ligatura principalelor vase aferente identificate angiografic; urmează rezecția completă a fistulei cu ligatura ramurilor aferente și eferente. Uneori însă acest lucru este dificil sau chiar imposibil de efectuat. În unele cazuri se poate aborda sacul fistulos central după ligatura vaselor principale eferente și după ce venele mari de drenaj au fost identificate. Din interiorul lumenului fistulei se poate evidenția fiecare vas tributar; cea mai mare parte a sacului anevrismal poate fi lăsat pe loc după ligatura tuturor acestor vase.

Monitorizarea postoperatorie de durată este esențială. În momentul intervenției chirurgicale sângerarea poate masca multe din vasele aferente; astfel, sutura hemostatică determină oprirea temporară a sângerării, existând posibilitatea ulterioară de restabilire a FAV prin vase colaterale. De aceea, este preferată rezecția completă a FAV ori de câte ori acest lucru este posibil. Indiferent de modalitatea de abordare chirurgicală a fistulei, este obligatorie angiografia de control efectuată la distanță de intervenție pentru a exclude o eventuală recidivă și pentru a permite, dacă este cazul, repetarea embolizării.[18]

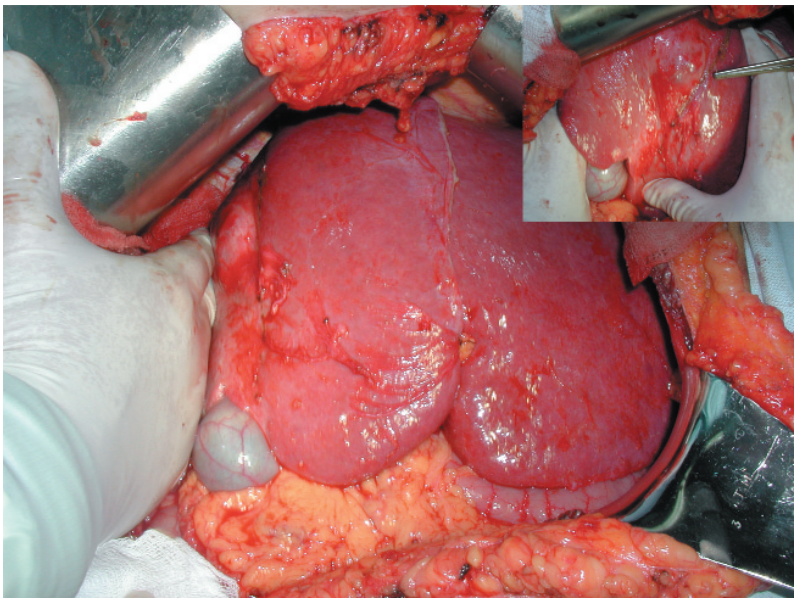

Fig.14 Fistulă arterio-venoasă. Hipotrofie marcată a hemificatului drept cu hipertrofie a hemificatului stâng. Figură reprodusă după R.Zamfir şi col.,[43] cu permisiune.

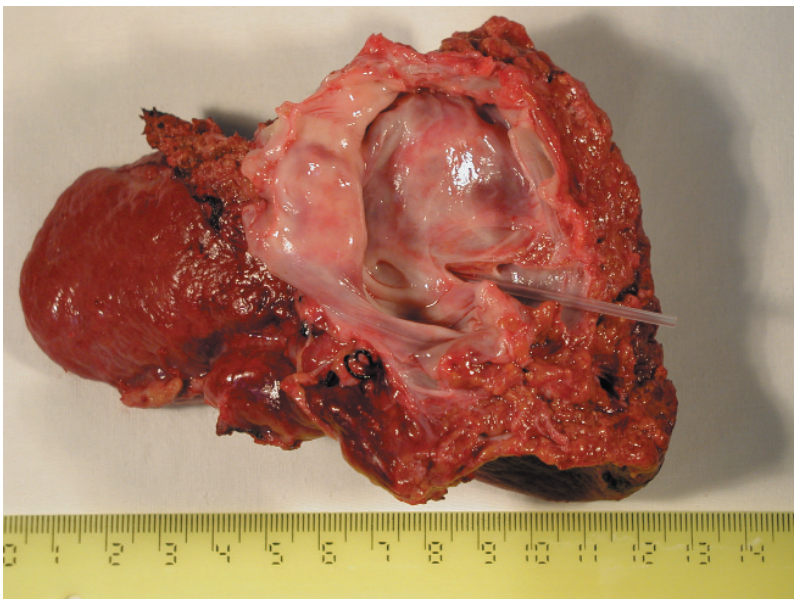

Fig.15 Fistulă arterio-venoasă. Piesă de rezecție. Atrofia hemificatului drept cu o comunicare largă cu artera hepatică dreaptă şi vena portă dreaptă (orificiul este marcat cu un tub de polietilen). Figură reprodusă după R.Zamfir şi col.,[43] cu permisiune.

BIBLIOGRAFIE

1. Sherlock S., Dooley J: Diseases of the liver and biliary system. Blackwell Science. New York, 2002.
2. Ishikawa H, Uchida S, Yokokura Y et al: Nonparasitic solitary huge liver cysts causing intracystic hemorrhage or obstructive jaundice. J Hepatobiliary Pancreat Surg 9:764-768, 2002.
3. Popescu I, Tomulescu V, Hrehoret D et al: Chirurgia laparoscopică a ficatului: analiza unei experienţe de 36 cazuri. Chirurgia (Buc) 98:307-317, 2003.
4. Tagaya N, Nemoto T, Kubota K: Long-term results of laparoscopic unroofing of symptomatic solitary nonparasitic hepatic cysts. Surg Laparosc Endosc Percutan Tech 13:76-79, 2003.
5. Kwon AH, Matsui Y, Inui H et al: Laparoscopic treatment using an argon beam coagulator for nonparasitic liver cysts. Am J Surg 185:273-277, 2003.
6. Swenson K, Seu P, Kinkhabwala M et al: Liver transplantation for adult polycystic liver disease. Hepatology 28:412-415, 1998.
7. Shelly C L, Kaplowitz N: Diseases of the biliary tree. In Textbook of Gastroenterology. Yamada T, Hasler WL, Alpers DH et al (eds.). New York, London, 1996.
8. Caroli J, Soupault R, Kosssakowski J et al: La dilatation polikystiques congenitale des voie biliaires intrahepatiques. Sem Hop Paris 34:488-495, 1958.
9. Benhamou JP: Congenital hepatic fibrosis and Caroli's syndrome. In Diseases of the liver. Schiff ER, Schiff L (eds.), Lippincott Company, Philadelphia, 1204-1210, 1996.
10. Tsuchida Y, Sato T, Sanjo K: Evaluation of long-term results of Caroli's diseases 21 years observation of a family with autosomal „dominant" inheriatance, and review of the literature. Hepatogastroenterology 42:175-181, 1995.
11. Orsoni P: A case of pure unilobar Caroli disease. J Chir (Paris) 131:532-537, 994.
12. Choi B I, Zeon K M, Kim S H et al: Caroli"s Disease: central dot sign in CT. Radiology 174:161-163, 1990.
13. Summerfield J A, Nagafuchi Y, Sherlock S et al: Hepatobiliary fibropolycystic diseases. A clinical and histological review of 51 patients. J Hepatol 2:141-156, 1986.

14. Loubeau J M, Steichen F M: Dilatation of intrahepatic bile ducts in choledocal cysts. Case report with follow-up and review of literature. Arch Surg 111:1384-1390, 1976.

15. Stoica V: Anomaliile congenitale ale căilor biliare. În Medicina internă. Gherasim L (ed.). Editura medicală, București, 1999, 1143-1155.

16. Grumbach R, Bourillon J, Auvert J P: Maladie fibrokystique du foie avec hipertension portale chez l'enfant. Deux observation. Arch Anatom Cytol Pat (Paris) 30:74-77, 1954.

17. Clermont R J, Maillard J N, Benhamou J P et al: Fibrose hepatique congenitale. Can Med Assoc J 97:1272-1278, 1967.

18. Blumgart LH, Fong Y: Surgery of the Liver and Biliary Tract. W.B. Saunders Company. New York, 2000.

19. Chiba T, Shinozaki M, Kato S et al: „Central Dot Sign" on Ultrasound-Diagnostic of Caroli's Disease. Eur Radiol 12:701-702, 2002.

20. Farges O, Menu Y, Benhamou J P: Non-parasitic cystic diseases of the liver and intrahepatic biliary tree. In Diseases of the liver. Blumgart LH, Fong Y (eds.). W.B. Saunders, New York, 2000, 1245-1260.

21. Sahel J, Bourry J, Sarles H: Maladie de Caroli avec pancreatite aigue et angiocholite. Interet diagnostique et therapeutique de la choledoco-wirsungographie endoscopique. Nouv Presse Med (Paris) 5:2067-2069, 1976.

22. Dayton M T, Longmire W P, Tompkins R K: Caroli's disease: a premalignant condition? Am J Surg 145:41-48, 1983.

23. Alexandrescu S, Popescu I, Vasilescu C et al: Hepatic resection for monolobar Caroli's disease complicated by cholangiocarcinoma. Annals of Fundeni Hospital. In press

24. Romano W, Brandon J, Coombs B et al: Caroli disease. www.emedicine.com\radio\topic131 htm 2002.

25. Ros E, Bru C, Navarro S et al: Ursodeoxycholic acid treatment of primary hepatolithiasis in Caroli's syndrome. Lancet 342:404-406, 1993.

26. Thompson H H, Tompkins R K, Longmire W P: Major hepatic resection. A 25-year experience. Ann Surg 197:375-388, 1983.

27. Nagasue N: Successful treatment of Caroli's disease by hepatic resection. Report of six patients. Ann Surg 200:718-728, 1984.

28. Ramond M J, Huguet C, Danan G et al: Partial hepatectomy in the treatment of Caroli's disease. Report of a case and review of the literature. Digest Dis Sci 29:367-370, 1984.

29. Serejo F F, Velosa J, Carneiro de Moura M et al: Caroli's disease of the left hepatic lobe associated with hepatic fibrosis. J Clin Gastroenterol 10:559-564, 1988.

30. Sans M, Rimola A, Navasa M: Liver transplantation in patients with Caroli's disease and recurent cholangitis. Transplant Int 10:241-244, 1997.

31. Popescu I, Gheorghe L, Brașoveanu V et al: Hepatectomy for hepatolithiasis in a patient with Caroli's syndrome. Arch Balkan Med Union 32:49-55, 1997.

32. Paley MR, Farrant P, Kane P: Developmental intrahepatic shunts of childhood: radiological features and management. Eur Radiol 7:1377-1382, 1997.

33. Fishman SJ, Mulliken JB: Vascular Anomalies-A Primer for Pediatricians. Pediatr Clin N Am 45:1455-1477, 1998.

34. Agarwala S, Dutta H, Bhatnagar V: Congenital hepatoportal arteriovenous fistula: report of a case. Surg Today 30:268-271, 2000.

35. D'Agostino D, Garcia Monaco R, Alonso V et al: Liver transplantation as treatment for arterioportal fistulae. J Pediatr Surg 33:938-940, 1998.

36. Kayser S, Marincek B, Schlumpf R: Rapidly Progressive Portal Hypertension 23 Year After Post-Traumatic Arterioportal Fistula of the Liver. Am J Gastroent 91:1442-1446, 1996.

37. English WP, Johnson MB, Borman KR: Mesenteric ischemia: an unusual presentation of traumatic intrahepatic arterioportal fistula. Am Surg 67:865-867, 2001.

38. Eickhoff U, Kemen M, Kollig E: Post-traumatic intrahepatic arterioportal fistula. Zentralbl Chir 125:983-986, 2000.

39. Granov AM, Tarazov PG, Ryzhkov VK: Arterioportal fistulas (APF) in liver tumors: prognosis in relation to treatment. Hepatobil Surg 5:87-94, 1992.

40. Widman A, Speranzini MB, Oliveira IR: Intrahepatic transtumoral arteriovenous fistulae (diagnosis, importance, therapeutic proposals. Arch Gastroenterol 37:13-19, 2000.

41. Naschitz JE, Slobodin G, Lewis RJ et al: Heart diseases affecting the liver and liver diseases affecting the heart. Am Heart J 140:111-120, 2000.

42. Chen CH, Yang PM, Sheu JC: Intrahepatic bilomas associated with hepatic arteriovenous malformation. Hepatogastroenterology 46:443-447, 1999.

43. Zamfir R, Croitoru M, Popescu I: Hepato-portal fistula - a rare cause of portal hypertension. Ann Fundeni Hosp 7:8-13, 2002.

CAPITOLUL 26

REZECȚIA HEPATICĂ

Irinel POPESCU

1. INDICAȚII 539
2. CONTRAINDICAȚII 540
3. EXPLORAREA PREOPERATORIE 540
4. NOȚIUNI DE ANATOMIE CHIRURGICALĂ A FICATULUI 541
5. CLASIFICAREA REZECȚIILOR HEPATICE 553
6. CE CANTITATE DE PARENCHIM HEPATIC POATE FI REZECATĂ? 554
7. TEHNICI DE REZECȚIE HEPATICĂ 554
7.1. Instrumentar și dotarea sălii de operație 555
7.2. Poziția pe masă a pacientului 558
7.3. Incizia 558
7.4. Explorarea intraoperatorie 560
7.5. Mobilizarea ficatului 561
7.6. Abordul pediculului portal 561
7.7. Evidarea limfoganglionară în cancerul hepatic 568
7.8. Abordul venelor hepatice 569
7.9. Controlul temporar al pediculului hepatic și al venelor hepatice 570
7.10. Secțiunea parenchimului hepatic 572
7.11. Atitudinea față de tranșa hepatică 576
7.12. Metode nechirurgicale pentru controlul hemoragiei intraoperatorii 577
7.13. Drenajul 577
7.14. Circulația extracorporeală în cursul chirurgiei hepatice de rezecție 578
8. TIPURI DE REZECȚII HEPATICE 578
A. Rezecții hepatice anatomice (reglate) 578
8.1. Rezectii majore 578
8.1.1. Hepatectomii 578
8.1.1.1. Hepatectomia dreaptă 578
8.1.1.2. Hepatectomia stângă 590
8.1.1.3. Hepatectomia stângă completă 598
8.1.2. Hepatectomii lărgite 602
8.1.2.1. Hepatectomia dreaptă lărgită la segementul IV 602
8.1.2.2. Hepatectomia dreaptă largită la segmentele IV si I 608
8.1.2.3. Hepatectomia stângă lărgită la segmentele V și VIII 609
8.1.2.4. Hepatectomia stângă lărgită la segmentele V, VIII și I 611
8.1.3. Trisegmentectomii 612
8.1.3.1. Trisegmentectomia IVb, V, VI 612
8.1.3.2. Trisegmentectomia IV, V, VIII (hepatectomia centrală) 614
8.1.3.3. Trisegmentectomia V, VII, VIII 618
8.2. Rezecții limitate 618

8.2.1. Bisegmentectomii 618
8.2.1.1. Bisegmentectomia II, III (lobectomia stângă) 618
8.2.1.2. Bisegmentectomia VI, VII (sectorectomia posterioară dreaptă) 620
8.2.1.3. Bisegmentectomia V, VIII (sectorectomia anterioară dreaptă) 623
8.2.1.4. Bisegmentectomia IV și V 625
8.2.1.5. Bisegmentectomia V și VI 626
8.2.2. Segmentectomii 627
8.2.2.1. Rezecția segmentului I (hepatectomia dorsală) 627
8.2.2.2. Rezecția segmentului II 630
8.2.2.3. Rezecția segmentului III 630
8.2.2.4. Rezecția segmentului IV 631
8.2.2.5. Rezecția segmentului V 632
8.2.2.6. Rezecția segmentului VI 633
8.2.2.7. Rezecția segmentului VII 633
2.8.2.8. Rezecția segmentului VIII 633
B. Rezecții hepatice non-anatomice (nereglate) 634
8.3. Rezecția hepatică pentru hemangiom 634
8.4. Rezecția hepatică pentru metastaze 635
9. ÎNGRIJIRI POSTOPERATORII 636
10. COMPLICAȚII POSTOPERATORII 637
10.1. Complicații hemoragice 637
10.2. Complicații biliare 637
10.3. Tromboza de venă portă 638
10.4. Insuficiența hepatică acută 638
10.5. Complicații septice 638
10.6. Complicații bazale pulmonare 639
10.7. Complicații embolice 639
10.8. Complicații generale 639
11. REZULTATE 639
12. REZECȚIA HEPATICĂ LA BOLNAVUL CIROTIC 640
13. REZECȚIILE HEPATICE SERIATE 642
14. REZECȚIILE HEPATICE ITERATIVE 644
15. REZECȚIILE HEPATICE LAPAROSCOPICE
(subcapitol elaborat în colaborare cu Dr. Victor Tomulescu) 646
BIBLIOGRAFIE 652

Rezecția hepatică este una dintre cele mai dificile intervenții din chirurgia abdominală. Ea a intrat în practica curentă mult mai târziu decât alte tipuri de operații datorită evoluției cunoștințelor de anatomie hepatică (multe din achizițiile esențiale fiind de dată recentă), dificultăților legate de poziția în abdomen a ficatului și raporturilor strânse cu vena cavă inferioară, riscului de sângerare intra- și postoperatorie, terenului fragil al bolnavilor cu afecțiuni hepatice etc.

Aceste cauze multiple aveau ca rezultat în trecut o morbiditate și o mortalitate foarte ridicate.

Deși progresele înregistrate în ultimii 10-15 ani atât în ceea ce privește tehnica chirurgicală, cât și terapia intensivă per- și postoperatorie au condus la o remarcabilă îmbunătățire a rezultatelor, rezecția hepatică rămâne o operație care se recomandă a fi efectuată de echipe experimentate, în centre specializate de chirurgie a ficatului. S-a demonstrat, de altfel, că rezultate optime nu pot fi obținute decât în asemenea centre.

1. INDICAȚII

De-a lungul timpului indicațiile rezecției hepatice s-au aflat într-o continuă transformare.

Pe măsură ce rezultatele terapeutice s-au îmbunătățit, indicațiile rezecțiilor s-au lărgit.[1-5] În același timp, evaluarea riscului de complicații majore în cazul unor tumori considerate de indicație chirurgicală (ca, de exemplu, hemangioamele), sau a beneficiului oncologic în alte cazuri, a condus la reformularea indicațiilor. În sfârșit, apariția unor metode alternative de distrucție a tumorilor maligne (alcoolizare, radiofrecvență, microunde, criochirurgie) a schimbat într-o oarecare măsură abordul terapeutic al acestor leziuni.

Fără a intra în detalii (deoarece o descriere „*in extenso*" poate fi găsită la capitolele respective), vom încerca să abordăm principalele indicații ale rezecției în patologia hepatică.

Traumatisme

În cazul în care se intervine de la început într-o unitate specializată, rezecția se indică ori de câte ori anumite porțiuni ale ficatului nu mai pot fi salvate, fie datorită zdrobirii complete a parenchimului hepatic, cel mai frecvent, fie, mai rar, datorită lezării pedicululului bilio-vascular aferent.

În cazul în care se intervine într-un serviciu fără facilități de chirurgie hepatică, se recomandă obținerea hemostazei provizorii prin meșaj și ligaturi vasculare, situație în care rezecția hepatică va fi efectuată într-un timp ulterior, într-un serviciu specializat.[6]

Nu de puține ori reintervenția într-un serviciu specializat este necesară pentru rezecția unei porțiuni a ficatului devitalizată de suturi transfixiante aplicate în cursul intervenției primare, fără a respecta anatomia hepatică și încărcând prea mult parenchim în firele de sutură.

Rezecțiile sunt de cele mai multe ori atipice, dictate de leziune dar, acolo unde condițiile o permit, se pot efectua și rezecții anatomice.

Infecții

Rezecția este indicată în supurațiile care interesează o anumită arie hepatică și care nu pot fi rezolvate printr-un simplu drenaj.[7] Rezecția poate fi efectuată atipic, îndepărtând aria interesată. De cele mai multe ori însă sunt posibile și rezecții reglate.

Pseudotumori inflamatorii

Rezecția este efectuată încă, de cele mai multe ori, datorită incertitudinii de diagnostic.[8,9]

Rezecția se efectuează ca pentru o tumoare hepatică și este, de obicei, reglată.

Chiste hidatice

Deși curativă, rezecția este rareori indicată datorită riscurilor disproporționat de mari față de beneficii.

Rezecțiile atipice au fost recomandate încă de Făgărășanu[10] în chistele cu topografie favorabilă (sediu marginal) și cu țesut hepatic înconjurător subțire.

Hepatectomiile reglate au indicații restrânse, care sunt dictate de mărimea chistului, de multiplicitatea acestuia și de compromiterea definitivă a țesutului hepatic.

Boala polichistică (Caroli)

Rezecția este indicată în anumite forme localizate ale bolii, însoțite de litiază intrahepatică.[11]

Tipul cel mai frecvent de rezecție în boala Caroli este lobectomia stângă (bisegmentectomia II, III), urmată de hepatectomia stângă.

Tumori benigne

Indicațiile de rezecție sunt dictate de:

- prezența unei simptomatologii clinice (se aplică tuturor tumorilor benigne)[12]
- riscul de degenerare malignă: se aplică în mod particular adenomului[13]
- dimensiunile tumorii: se aplică în mod particular hemangiomului "gigant" (dar, de la dimensiunea de 4 cm considerată clasic de indicație chirurgicală[14] s-a ajuns în prezent la minimum 10 centimetri[15])
- incertitudinea de diagnostic:[16,17] tinde să devină din ce în ce mai rară, odată cu perfecționarea mijloacelor de investigație.

Tumorile benigne permit, în majoritatea cazurilor,

efectuarea unor rezecții anatomice. Excepție face hemangiomul hepatic, unde se recomandă excizia tumorii în planul de clivaj paucivascular care separă tumoarea de restul parenchimului hepatic (așa numita "enucleere").

Tumori maligne

Rămâne valabilă axioma conform căreia rezecția este singura metodă cunoscută în prezent cu potențial curativ în cancerele primare sau secundare ale ficatului. Afirmația este valabilă și pentru cancerele vezicii biliare ca și pentru cele ale confluenței căilor biliare extrahepatice (tumorile Klatskin), la care rezecția cel puțin a lobului caudat (iar în stadiul III și a hemificatului drept sau stâng) fac parte integrantă din rezecția cu viză curativă.

Chiar și în cazurile fără viză curativă, rezecția este metoda care asigură cea mai lungă supraviețuire și cea mai bună paleație a simptomelor pe perioada acestei supraviețuiri.[18]

Rezecțiile pentru tumori maligne trebuie să respecte o margine de siguranță oncologică de circa 1 cm față de limitele tumorii și este preferabil să fie efectuate reglat.

În condițiile în care tehnicile de rezecție hepatică s-au perfecționat continuu, iar mijloacele de terapie intensivă s-au îmbunătățit și ele în aceeași măsură, în ultimele două decade au fost abordate tumori maligne considerate nu cu mult timp în urmă inoperabile. În arsenalul terapeutic al tumorilor hepatice au apărut, pe lângă hepatectomiile majore și lărgite, rezecțiile lărgite la vena cavă inferioară, rezecțiile "*ex situ*", hepatectomiile seriate, etc.

Pentru unele dintre ele (cum ar fi, de exemplu, rezecțiile "*ex situ*") rezultatele oncologice nu au fost pe măsura așteptărilor și procedeele au fost abandonate în mare parte.

Pentru altele (rezecția pentru carcinom hepatocelular la cirotic) riscurile (sângerare, insuficiență hepatică) nu au fost compensate de beneficii (recidive rapide și multiple); apariția unor alternative cum ar fi distrucția cu mijloace fizice (microunde, radiofrecvență, criochirurgie) a fost de aceea privită cu speranțe, iar în unele situații aceste mijloace au înlocuit clasica rezecție.

2. CONTRAINDICAȚII

Contraindicațiile rezecției pot fi de ordin sistemic sau de ordin local.

Contraindicații sistemice:

- ciroza decompensată
- infecțiile: în infecțiile acute sistemice este bine ca rezecția să fie amânată, atunci când nu comportă urgență. Infecția cu HIV nu constituie o contraindicație absolută, dar indicațiile trebuie cântărite cu foarte multă grijă
- metastazele la distanță ale tumorii hepatice
- vârsta: deși nu constituie o contraindicație absolută, rezultatele la vârstnici sunt inferioare[19]
- denutriția avansată, nu este nici ea o contraindicație absolută, dar reprezintă un factor de prognostic nefavorabil
- icterul obstructiv este un alt factor de prognostic nefavorabil; unii autori recomandă drenajul biliar percutantat preoperator, însă mai multe studii controlate nu au evidențiat avantaje clare ale acestuia.[19]

Contraindicații locale:

- afectarea tumorală difuză a ficatului
- invazia masivă a pedicului hepatic și invazia venei cave inferioare care constituie, cu unele excepții, contraindicații ale rezecției, atât din rațiuni tehnice, cât mai ales oncologice

3. EXPLORAREA PREOPERATORIE

Explorarea preoperatorie implică atât explorarea sistemică, absolut obligatorie pentru evaluarea riscului chirurgical, cât și pe cea locală, adresată în mod specific leziunii hepatice.

Explorarea sistemică se adresează tuturor aparatelor și sistemelor (respirator, cardio-vascular, reno-urinar, hematologic, nervos). Evaluarea va include obligatoriu un examen fizic complet, hemoleucograma, ionograma, coagulograma, radiografia toracică și electrocardiograma.

Statusul nutrițional al bolnavului este un element de importanță prognostică majoră.

Explorarea ficatului trebuie să urmărească o serie de obiective:

Un diagnostic precis

De regulă explorarea unei afecțiuni hepatice care necesită rezecție începe cu o ecografie care evidențiază leziunea. Un ecografist experimentat, dotat cu un aparat modern, poate oferi de multe ori suficiente date pentru planificarea unei rezecții hepatice.

În ceea ce privește leziunea se vor studia localizarea și dimensiunile tumorii, caracterul unic sau multiplu, raporturile cu pedicului hepatic și cu venele hepatice. Datele ecografice pot sugera de cele mai multe ori natura histologică a tumorilor, acestea având, însă, un caracter orientativ.

Tomografia computerizată (TC) este recomandată de rutină la orice bolnav cu tumoare hepatică ce urmea-

ză a fi operat. Vor fi evaluate aceleași elemente ca și la ecografie. După administrarea de substanță de contrast pot fi definite mai clar atât caracterele tumorii cât și raporturile ei cu elementele de vecinătate. Pot fi apreciate în special invazia elementelor pediculului portal precum și invazia venei cave inferioare. Tromboza portală este un factor care trebuie evaluat în mod particular, întrucât tromboza extensivă este o contraindicație de rezecție în tumorile maligne.

Cu ajutorul tomografiei computerizate se pot face și măsurători volumetrice.

Rezonanța magnetică nucleară (RMN), mai recent intrată în arsenalul investigațiilor imagistice, oferă detaliile cele mai fidele în ceea ce privește raporturile leziunilor hepatice cu vasele ficatului (angio RMN) și cu arborele biliar (colangio RMN). Ca și TC, RMN poate fi utilizată pentru volumetrie hepatică.

Arteriografia a fost foarte mult utilizată în trecut pentru diagnosticul unor tumori hepatice. Ea a fost înlocuită în prezent de angiografia obținută prin tomografie computerizată sau rezonanță magnetică nucleară. Arteriografia clasică rămâne indicată în diagnosticul și tratamentul hemobiliei, precum și al fistulelor arterio-venoase.

Asupra punctiei bioptice, în literatură există controverse. Sunt autori care susțin efectuarea ei de rutină pentru a avea un diagnostic histologic preoperator, în timp ce alții consideră că puncția expune la riscul diseminării tumorale în cazul neoplasmelor, precum și la riscul sângerării, mai ales în cazul hemangioamelor. Pe de altă parte metodele radiologice moderne reușesc să stabilească un diagnostic de mare acuratețe în majoritatea cazurilor.[20]

Opinia noastră este că puncția bioptică preoperatorie nu este necesară dacă nu modifică decizia operatorie și conduita chirurgicală.

Evaluarea rezervei funcționale hepatice

Sub aspect funcțional, probele de coagulare (timpul Quick, INR, APTT, dozarea factorului V), transaminazele, bilirubina, fosfataza alcalină și γ-glutamil-transpeptidaza oferă o orientare suficientă asupra funcției hepatice. Unii autori recomandă și utilizarea unor teste funcționale (eliminarea de verde indocianin, eliminarea de galactoză[21]), pe care le consideră mai fidele pentru evaluarea rezervei funcționale hepatice în cazul unor rezecții lărgite.

Un screening pentru virusurile hepatitice este recomandat, mai ales dacă probele hepatice sunt modificate, multe dintre carcinoamele hepato-celulare fiind asociate cu hepatita cronică sau cu ciroza hepatică.

Depistarea unor variante anatomice sau anomalii bilio-vasculare.

Deși nu constituie investigații de rutină, arteriografia și colangiografia endoscopică retrogradă (ERCP) pot depista variante sau anomalii bilio-vasculare, cu repercusiuni majore asupra tipului de rezecție ce urmează a fi practicată.

4. NOȚIUNI DE ANATOMIE CHIRURGICALĂ A FICATULUI

Anatomia ficatului este de importanță capitală pentru înțelegerea principiilor moderne ale chirurgiei hepatice și a tipurilor de rezecții hepatice.

Fără a reveni asupra detaliilor de morfologie descrise în Capitolul 2 (“Anatomia ficatului”), în cele ce urmează vom încerca să descriem o serie de elemente ale anatomiei chirurgicale hepatice, absolut necesare înțelegerii tipurilor moderne de rezecție hepatică.

În secolul XIX, ficatul era împărțit anatomic în patru lobi: doi lobi “majori”- lobul stâng și lobul drept, despărțiți de ligamentul falciform, și doi lobi “minori”- lobul pătrat (von Haller) și lobul caudat (Spiegel).

În 1898 Cantlie descrie scizura principală, care, deși invizibilă pe suprafața ficatului, împarte organul în două porțiuni (pentru care se preferă în prezent denumirea de **hemificat**) de dimensiuni relativ egale.[22]

În 1950, la Congesul de Anatomie de la Oxford, suedezul Hjörtso face prima descriere anatomică modernă detaliată a ficatului.[23]

Reprezentanții școlii americane, Healey și Schroy (1953) și ulterior Goldsmith și Woodburne (1957), au descris ficatului patru porțiuni pe care le-au denumit “segmente”, pornind de la constatarea că atât hemificatul drept cât și cel stâng, despărțiți de linia lui Cantlie, sunt în continuare divizați de alte două planuri scizurale.

Bazele anatomiei moderne a ficatului au fost puse de către francezul Claude Couinaud,[24-26] care, pornind de la ramificația intrahepatică a elementelor pediculului portal și de la distribuția venelor hepatice, a descris segmentația ficatului, permițând dezvoltarea chirurgiei hepatice în forma ei actuală.

În continuare vom descrie principalele elemente ale anatomiei chirurgicale a ficatului după Couinaud (Fig.1,2).

De menționat faptul că ficatul “in situ” este de fapt basculat catre dreapta, posterior și în jos, astfel încât sectorul paramedian drept devine anterior și se situează deasupra și chiar puțin la dreapta sectorului lateral, care devine posterior. De aceea, pe ficatul “in situ”, pediculii sectoriali ai hemificatului drept aproape se suprapun

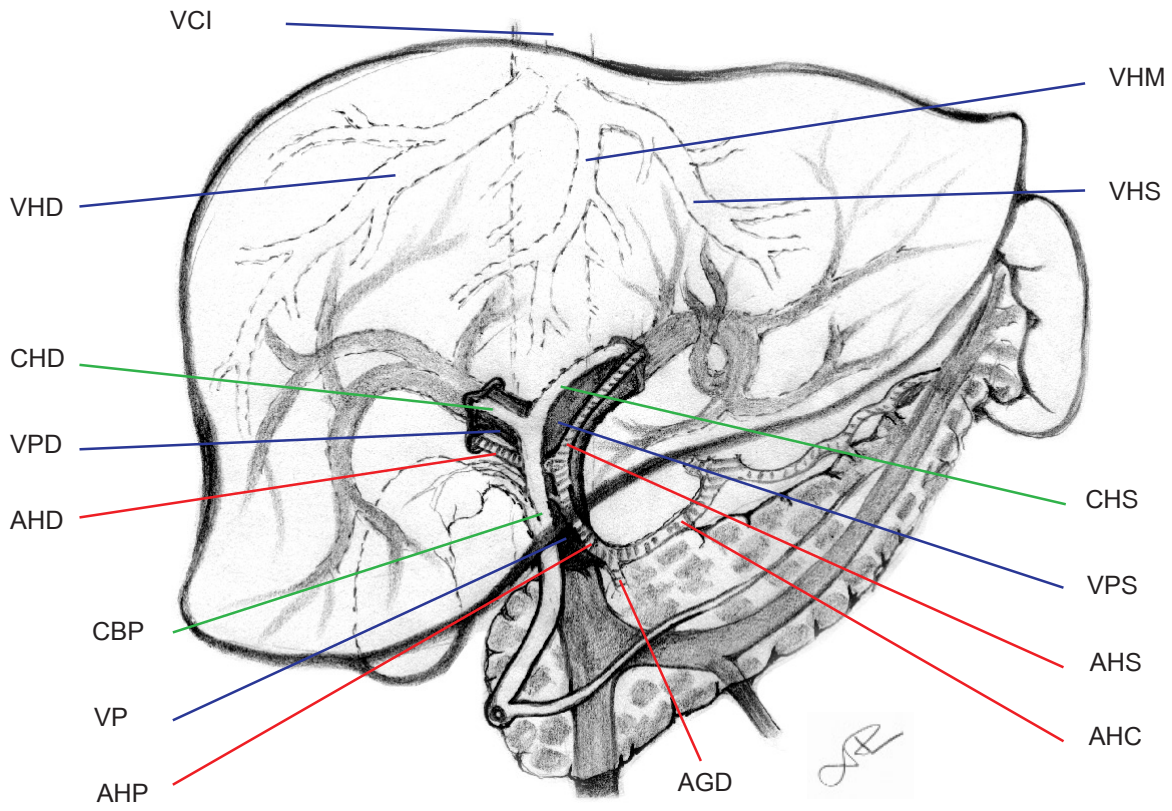

Fig.1 Pediculii portali şi venele hepatice.
AHC - artera hepatică comună; AGD - artera gastro-duodenală; AHP - artera hepatică proprie; VP - vena portă; CBP - calea biliară principală; AHD - artera hepatică dreaptă; VPD - vena portă dreapta; CHD - canalul hepatic drept; AHS - artera hepatică stângă; VPS - vena portă stângă; CHS - canalul hepatic stâng; VCI - vena cavă inferioară; VHD - vena hepatică dreaptă; VHM - vena hepatică medie; VHS - vena hepatică stângă

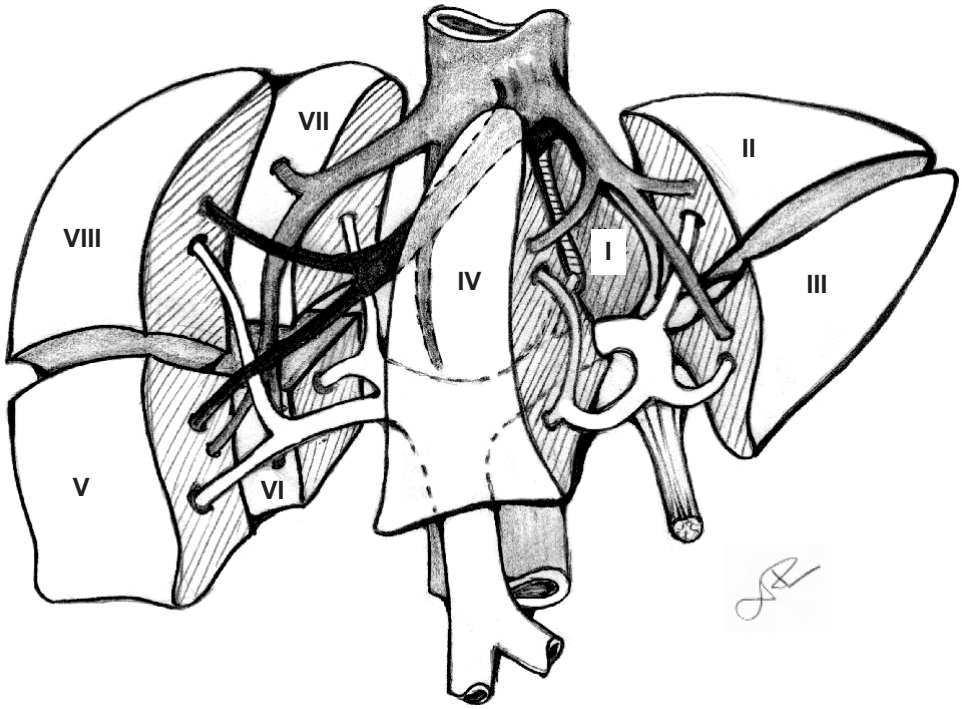

Fig.2 Ficatul explodat: cele opt segmente ale ficatului după Couinaud

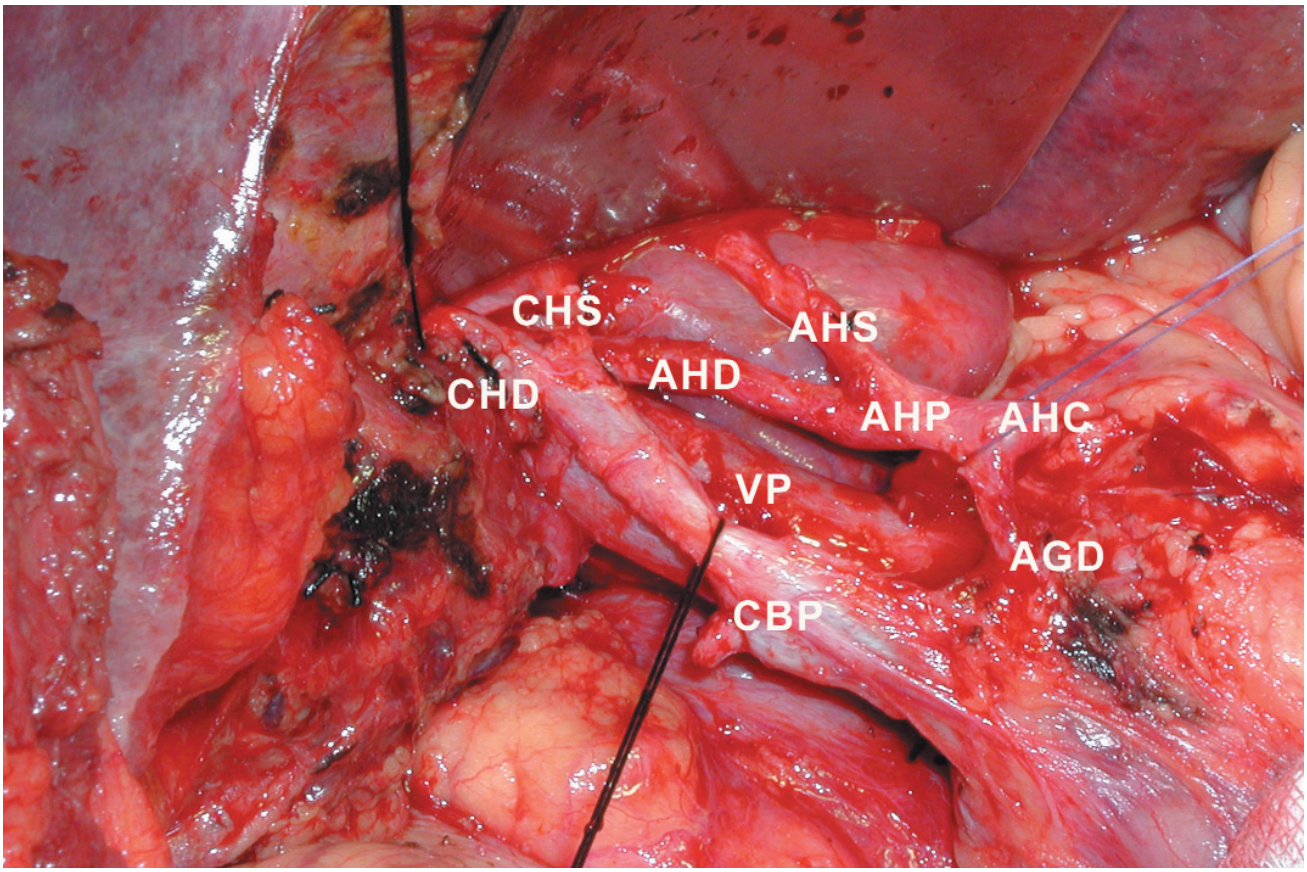

Fig.3 Elementele pediculului hepatic
AHC - artera hepatică comună; AGD - artera gastro-duodenală; AHP - artera hepatică proprie; AHS - artera hepatică stângă; AHD - artera hepatică dreaptă; VP - vena portă; CBP - calea biliară principală; CHS - canalul hepatic stâng; CHD - canalul hepatic drept

într-o incidență antero-posterioară (în plan sagital).

Couinaud a demonstrat că cele trei elemente ale pedicului portal (artera hepatică, vena portă și canalul biliar) se reunesc în interiorul ficatului, fiind învelite într-o singură teacă glissoniană - provenită la rândul ei din prelungirea intrahepatică a capsulei Glisson - devenind astfel pediculi glissonieni.

Pediculii glissonieni sunt de tip terminal și se distribuie unei arii hepatice foarte bine delimitate. Ligatura unui pedicul glissonian conduce la ischemia și necroza ariei respective.

Din punct de vedere anatomic importanța pediculilor glissonieni constă în aceea că, dupa reunirea celor trei elemente, este corect să se vorbească despre o distribuție intrahepatică a pediculilor și nu a fiecăruia din cele trei elemente separat. Această distribuție intrahepatică a pediculilor glissonieni este cea care determină împărțirea ficatului într-un hemificat drept și unul stâng, sectoare și segmente.

Din punct de vedere chirurgical importanța pediculilor glissonieni este dublă:

- pe de o parte elementele pedicului pot fi secționate și ligaturate împreună
- pe de altă parte posibilitatea unor anomalii care să se distribuie altor teritorii este practic exclusă

Cele trei elemente ale pedicului hepatic sunt ilustrate în Fig.3.

Artera hepatică (AH)

Asigură circa 25% din fluxul sanguin hepatic și circa 50% din oxigenarea ficatului.

Artera hepatică comună, ram din trunchiul celiac, are inițial un traiect orizontal, la nivelul căruia emite artera gastro-duodenală, apoi se îndreaptă cranial către hilul hepatic, emite recurent artera gastrică dreaptă (pilorică) după care devine artera hepatică proprie. Aceasta se divide, la niveluri variabile în două ramuri:

- ***artera hepatică stângă (AHS)*** continuă traiectul ascendent în extremitatea laterală stângă a ligamentului hepato-duodenal, emite deseori o ramură pentru segmentul IV al ficatului (artera hepatică medie) și câteva ramuri mai mici pentru lobul caudat, după care pătrunde în parenchimul hepatic la nivelul extremității stângi a plăcii hilare, unde se divide, de regulă, în ramuri pentru segmentul II (posterior) și ramuri pentru segmen-

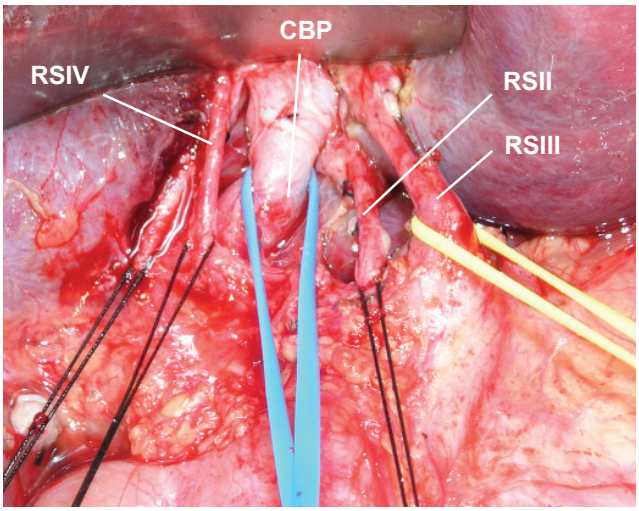

Fig.4 Diviziune precoce a AHS în cele două ramuri segmentare pentru segmentele II (RSII) și III (RSIII).
RSIV - ram pentru segmentul IV din artera hepatică dreaptă;
CBP - calea biliară principală.

tul III (anterior). Mai rar această diviziune se poate face la nivelul hilului (Fig.4).

- ***artera hepatică dreaptă (AHD)*** are un traiect mai lung, ascendent și către dreapta, trecând înapoia canalului coledoc și a canalului hepatic drept. Uneori, ramul pentru segmentul IV se poate desprinde din artera hepatică dreaptă (Fig.4).

Au fost descrise numeroase variații ale vascularizației arteriale a ficatului, care au o importanță deosebită mai ales în transplantul hepatic. Sintetizând atât anatomia normală cât și variantele mai des întâlnite, Hiatt și coll.[27] descriu 6 tipuri de vascularizație arterială a ficatului:

- *Tipul 1*: cel descris mai sus, cu artera hepatică având originea în trunchiul celiac și bifurcându-se în două ramuri, dreaptă și stângă
- *Tipul 2*: în care există o arteră hepatică stângă, ram din artera gastrică stângă (coronară), care merge spre ficat în micul epiploon și pătrunde în parenchim la nivelul recesului Rex. Aceasta poate fi accesorie, când există și un ram stâng bine reprezentat din artera hepatică comună, sau poate înlocui complet artera hepatică stângă („*replaced left artery*").
  În acest ultim caz ligatura arterei (în cursul unor gastrectomii, de exemplu) trebuie evitată deoarece poate determina necroză hepatică. În cazul prelevării ficatului pentru transplant această arteră trebuie neapărat conservată iar în cursul unei manevre Pringle trebuie clampată separat.
- *Tipul 3*: în care există o arteră hepatică dreaptă, ram din artera mezenterică superioară; provine, de regulă, din primii centimentri ai arterei mezenterice superioare, capătă un traiect ascendent, mergând în spatele canalului biliar și lateral de vena portă, dupa care intră în ficat la extremitatea dreaptă a plăcii hilare. Și această arteră poate fi accesorie sau poate înlocui complet artera hepatică dreaptă („*replaced right hepatic artery*").
  Va fi ligaturată separat în cursul hepatectomiilor și va fi obligatoriu prezervată în cursul recoltării ficatului pentru transplant.
  În unele cazuri poate să existe o anastomoză între artera hepatică dreaptă (ram din artera mezenterică superioară) și cea stângă (ram din trunchiul celiac) (Fig.5)
- *Tipul 4*: când sunt întâlnite ambele variante, fiind prezente atât ramul hepatic stâng din artera gastrică stângă cât și ramul hepatic drept din artera mezenterică superioară.
- *Tipul 5*: artera hepatică comună din artera mezenterică superioară ("*totally replaced hepatic artery*"), este o variantă mai rară, în care trunchiul principal provine din artera mezenterică superioară. În acest caz ficatul nu primește nici un ram din trunchiul celiac. Artera hepatică se plasează posterior în pedicului hepatic și emite aceleași ramuri (a. gastro-duodenală și a. gastrică dreaptă), după care se bifurcă în cele două ramuri, drept și stâng.
- *Tipul 6*: foarte rar întâlnit, când artera hepatică comună provine direct din artera aortă.

Este de menționat faptul că arterele hepatice sunt artere de tip terminal, fără comunicări intrahepatice între teritoriile lor. De aceea, ligatura unei artere atrage

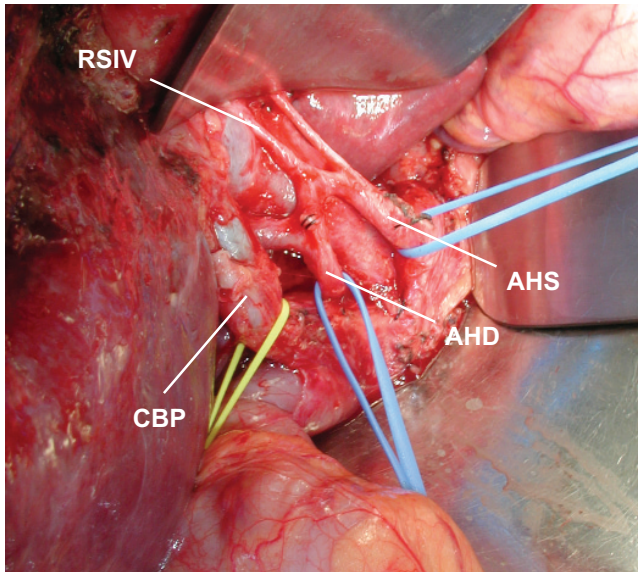

Fig.5 Variantă rară de vascularizaţie a ficatului: AHD din artera mezenterică superioară şi AHS din trunchiul celiac; între cele două artere există o arcadă anastomotică din care se desprinde o ramura pentru segmentul IV (RSIV)
CBP - calea biliară principală

imediat ischemia teritoriului subiacent, ceea ce, de altfel, se poate observa prin schimbarea de culoare a parenchimului hepatic. Totuși, pe de o parte datorită oxigenului adus de sistemul port iar pe de altă parte datorită colateralelor care intră în ficat pe calea ligamentelor (falciform, coronar, triunghiulare), ligatura unei artere hepatice poate să nu se soldeze cu necroza teritoriului aferent. Pe ficatul transplantat însă, unde asemenea colaterale nu există, consecințele trombozei arteriale sunt mult mai severe. Ele se reflectă mai repede și mai pronunțat asupra arborelui biliar, care primește oxigen aproape exclusiv pe cale arterială (față de hepatocit, care primește oxigen și din fluxul portal) și duc, aproape constant, la pierderea ficatului, cu necesitatea de retransplantare.

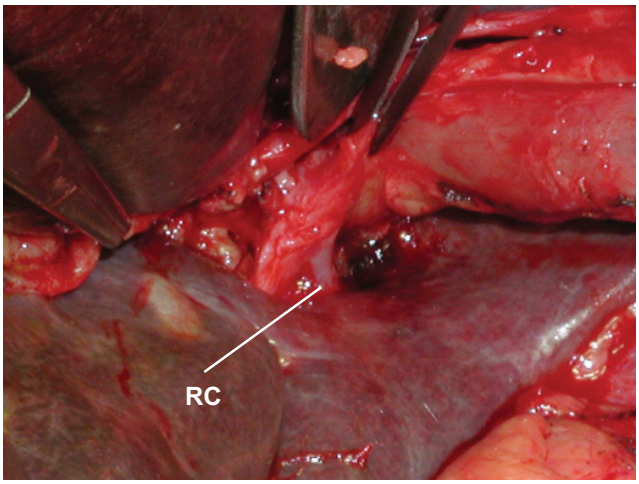

Fig.6 RC: Ram pentru lobul caudat (procesul caudat) din vena portă dreaptă

Vena portă (VP)

Asigură circa 75% din fluxul sanguin al ficatului și circa 50% din oxigenul adus în ficat. După ce ia naștere la nivelul istmului pancreatic prin unirea venei mezenterice superioare cu trunchiul spleno-mezenteric, vena capătă un traiect ascendent de circa 8-9 cm, mai întâi retropancreatic și apoi în pedicului hepatic, posterior de canalul coledoc și de artera hepatică. Trunchiul principal mai primește ca afluent vena gastrică stângă, după care se divide în două ramuri:

- ***vena portă stângă (VPS)*** are un traiect orizontal de circa 4 cm. La nivelul hilului emite rareori un ram pentru segmentul IV și, constant, câteva mici ramuri posterioare pentru segmentul I (lobul caudat) (Fig.6,7). Vena pătrunde în ficat la nivelul extremității stângi a plăcii hilare, unde se curbează anterior, dând naștere așa-numitului reces al lui Rex, la nivelul căruia iau naștere ramurile pentru segmentele hemificatului stâng (Fig.8)
- ***vena portă dreaptă (VPD)*** este mai scurtă, ceea ce se explică prin orginea filogenetică mai nouă a hemificatului drept. După un traiect de circa 0,5-1 cm, vena portă dreaptă intră în ficat la extremitatea dreaptă a plăcii hilare. Posterior emite un ram pentru procesul caudat și apoi se divide în cele două ramuri sectoriale - anterior (paramedian) (VPDA) și posterior (lateral) (VPDP).

Pot fi întâlnite o serie de variații anatomice ale venei porte:

- la stânga variațiile se referă mai ales la numărul ramurilor segmentare. Dacă pentru segmentul II întâlnim în general un singur ram, pentru segmentul III există mai frecvent două sau trei ramuri, iar pentru segmentul IV pot exista până la zece ramuri, care, la rândul lor, pot fi situate în două planuri (anterior și posterior) (Fig.9)

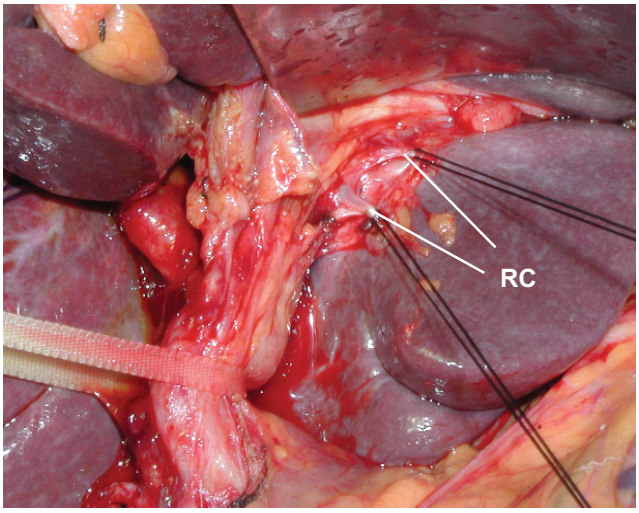

Fig.7 RC: Ramuri pentru lobul caudat din vena portă stângă

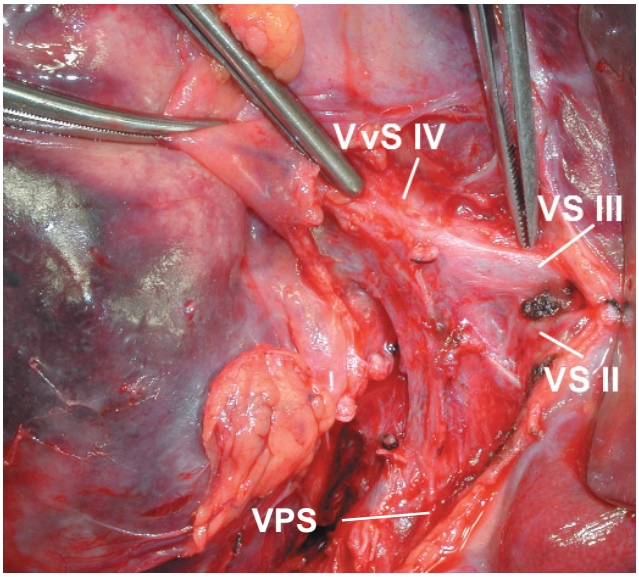

Fig.8 Ramificația venei porte stângi (VPS) la nivelul recesului Rex.
VvS IV - venele segmentului IV
VS III - vena segmentului III
VS II - vena segmentului II

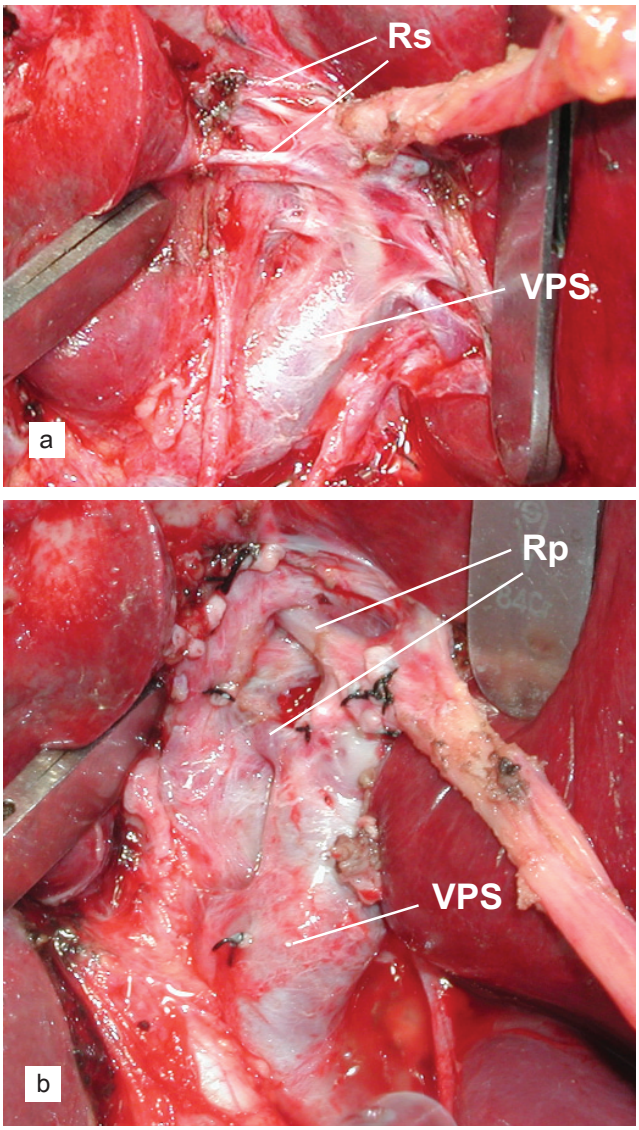

Fig.9 a) Ramuri superficiale (Rs) pentru segmentul IV din vena portă stângă (VPS)
b) Ramuri profunde(Rp) pentru segmentul IV din vena portă stângă (VPS)

- la dreapta variațiile sunt mai importante:
  - în peste 20% din cazuri cele două vene, anterioară și posterioară, au origine distinctă din trunchiul port (uneori este o veritabilă trifurcație)(Fig.10)
  - în peste 30% din cazuri ramurile segmentelor VI și VII au origine distinctă din vena portă dreaptă.

Calea biliară principală (CBP)

Ia naștere imediat sub placa hilară prin unirea celor două canale hepatice, stâng și drept. Din punct de vedere chirurgical este important faptul că cele două canale biliare (drept și stâng) sunt conținute, practic, în grosimea plăcii hilare. De aceea, disecția lor este mult mai dificilă decât a venei porte sau a arterei hepatice (legate

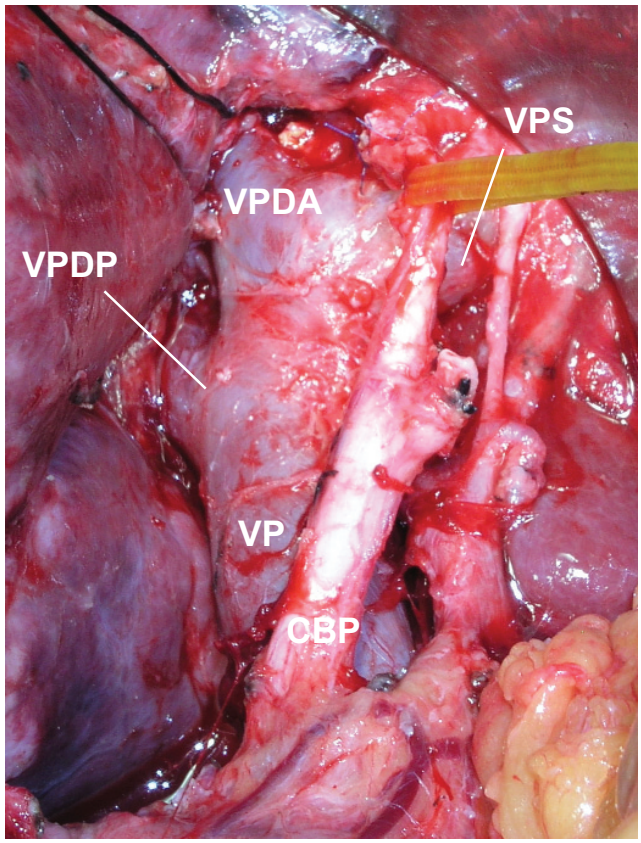

Fig.10 Cele două vene ale hemificatului drept au origine distinctă din vena portă.
VP-vena portă
VPS-vena portă stângă
VPDA-vena portă dreaptă anterioară (segmente V,VIII),
VPDP-vena portă dreaptă posterioară (segmente VI,VII)
CBP- calea biliară principală

de placa hilară doar prin țesut conjunctiv lax, ușor de disecat). Canalul hepatic stâng (CHS) primește, la niveluri variabile, una sau mai multe ramuri din segmentul IV și, de asemenea, una sau mai multe ramuri mici din segmentul I. Canalul hepatic drept (CHD) primește, la rândul lui, 1-2 ramuri de la nivelul procesului caudat.

Ca și în cazul venei porte, canalul hepatic stâng este mai lung și poate fi izolat mai ușor la nivelul hilului, în timp ce canalul hepatic drept este mai scurt.

Dintre posibilele variante biliare, cea mai comună este aceea în care unul din canalele sectoriale drepte (anterior sau posterior) se deschide în canalul hepatic stâng. Această deschidere este situată în cea mai mare parte din cazuri, în prima porțiune a acestui canal. De menționat și faptul că, pentru a se deschide în canalul hepatic drept, canalul sectorului posterior (segmente VI, VII) descrie o curbă cu concavitatea anterioară ce înconjoară pedicului glissonian al sectorului anterior (segmente V, VIII), cunoscută sub numele de curba lui Hjörtso. Această dispoziție anatomică poate predispune la lezarea canalului biliar în cursul ligaturii pedicului glissonian al sectorului anterior. Pentru a evita acest

incident trebuie ținut cont, în primul rând, de faptul că în porțiunea în care se afla în contact cu pedicului, canalul biliar este situat, de regulă, deasupra (poziție epiportală). Pot exista numeroase alte variante sau anomalii, de care trebuie ținut seama pentru a evita accidentele și complicațiile.[28]

La nivelul hilului hepatic cele trei elemente ale pedicului, artera hepatică, vena portă și CBP sunt separate, cu artera la stânga și canalul la dreapta în plan anterior, și vena portă la mijloc, în plan posterior.

Ulterior, după ce pătrund în parenchimul hepatic, ele se reunesc în aceeași teacă glissoniană, căpătând denumirea de pediculi glissonieni. De aceea, în continuare, ramificațiile intrahepatice sunt, în realitate, ramificații ale pediculilor glissonieni și ele determină segmentația modernă a ficatului. Pentru a adopta o terminologie corectă trebuie ținut cont de faptul că vena portă este elementul principal al pediculilor hepatici, care se mai numesc, de aceea, și *pediculi portali*. După intrarea în parenchim, atunci când pediculii devin înveliți în teaca glissoniană, se utilizează în mod curent și denumirea de *pediculi glissonieni*.

În continuare vom descrie distribuția cea mai frecvent întâlnită a pediculilor portali - așa-numita "distribuție modală" - care determină, la rândul ei, segmentația ficatului.

Pediculii portali primari

- ***Pedicului portal drept (PPD)***
  Este foarte scurt (1-2 cm) și, după ce pătrunde în ficat se divide foarte repede în doi *pediculi secundari* (sectoriali):
  - Pedicului glissonian drept anterior (PGDA), care se distribuie sectorului anterior (paramedian). Se desprinde perpendicular de pe fața anterioară a pedicului primar drept, după care se divide, la rândul lui, în doi pediculi terțiari:
    - Pedicului glissonian pentru segmentul V
    - Pedicului glissonian pentru segmentul VIII
  - *Pedicului glissonian drept posterior (PGDP)*, care se distribuie sectorului posterior (lateral), și care se împarte, la rândul lui, în doi pediculi terțiari:
    - Pedicului glissonian pentru segmentul VI
    - Pedicului glissonian pentru segmentul VII
- ***Pedicului portal stâng (PPS)***
  Este mai lung (3-4 cm) și se întinde de la nivelul bifurcației celor trei elemente, până la nivelul extremității stângi a plăcii hilare (aria hilaro-porto-ombilicală), unde formează recesul lui Rex, la nivelul căruia se inseră ligamentul ombilical. La nivelul recesului lui Rex iau naștere *pediculii secundari:*
  - *Pedicului glissonian stâng medial (PGSM)*, care merge către dreapta și se distribuie segmentului IV
  - *Pedicului glissonian stâng lateral (PGSL)*, care intră în parenchimul lobului stâng al ficatului și se împarte în doi pediculi glissonieni:
    - Pedicului glissonian pentru segmentul III
    - Pedicului glissonian pentru segmentul II
- ***Pediculii portali dorsali (ai lobului caudat)***
  Pentru lobul caudat se întâlnesc, de regulă, trei pediculi care iau naștere de pe fața posterioară a pediculilor portali primari drept și stâng. Doi pediculi provin din pedicului portal stâng și se distribuie porțiunii libere a lobului caudat, iar un pedicul provine din pedicului portal drept și se distribuie procesului caudat.

Distribuția intrahepatică a pediculilor glissonieni împarte ficatul în:

- un hemificat drept și unul stâng
- patru sectoare
- opt segmente (sau nouă dacă luăm în considerație și porțiunea paracavă a lobului caudat care constituie, după unii autori, așa-numitul segment IX).

Dacă separarea în teritoriile de mai sus este dată de ramificațiile venei porte, granițele dintre aceste diviziuni sunt delimitate de cele trei vene hepatice. Acestea sunt tributare venei cave inferioare și se formează intrahepatic, unde peretele lor, foarte subțire, este în contact direct cu parenchimul hepatic (spre deosebire de peretele venelor din sistemul port care este învelit în teaca glissoniană).

Venele hepatice

Sistemul venelor hepatice se compune din trei trunchiuri principale:

- ***Vena hepatică dreaptă (VHD)***
  Are calibrul cel mai mare și măsoară circa 11-12 cm în lungime. Drenează cea mai mare parte a sângelui venos din hemificatul drept.
  Traiectul său corespunde scizurii laterale drepte a ficatului care nu are expresie pe suprafața acestui organ dar se întinde, aproximativ, de la nivelul marginii drepte a venei cave inferioare până la jumătatea distanței dintre patul colecistului și extremitatea laterală dreaptă a ficatului. Primește circa 11-12 ramuri de la nivelul sectoarelor anterior și posterior ale hemificatului drept.
  În traiectul său intrahepatic este despărțită de vena hepatică medie prin pedicului glissonian drept secundar anterior (paramedian), în timp ce pedicului glissonian drept secundar posterior

(lateral) trece pe dinapoia venei.

Se deschide pe marginea dreaptă a venei cave inferioare, deasupra locului în care se deschide trunchiul comun al venelor hepatice medie și stângă.

Diametrul său este dependent de numărul și calibrul venelor hepatice accesorii (vide infra), în mod particular al venei hepatice drepte inferioare (care, de regulă, drenează segmentul VI direct în vena cavă inferioară). Cu cât aceste vene sunt mai numeroase și de calibru mai important, cu atât vena hepatică dreaptă are un calibru mai redus și invers. Burcoveanu[29] consideră că, mai corect, vena hepatică dreaptă ar trebui denumită *vena hepatică dreaptă dominantă*.

- ***Vena hepatică medie (VHM)***

Este considerată axul vascular principal al ficatului și se află situată în planul scizurii principale, care desparte hemificatul drept de hemificatul stâng. La suprafață se proiectează după linia descrisă de Cantlie, care se întinde de la marginea stângă a venei cave inferioare suprahepatic, până la nivelul patului colecistic.

Drenează sânge venos de la nivelul segmentului IV și al sectorului anterior (paramedian) drept.

Ia naștere aproximativ la nivelul fundului vezicii biliare și, după ce trece deasupra bifucației portale principale de la nivelul hilului primește mai multe ramuri colaterale la stânga și la dreapta; în porțiunea terminală se unește, de regulă, cu vena hepatică stângă și formează un trunchi comun care se deschide în vena cavă inferioară.

Traiectul extrahepatic al venei hepatice medii este, de regulă, foarte scurt. De aceea, dintre cele trei vene hepatice, vena hepatică medie prezintă cele mai mari dificultăți în privința izolării și secționării extrahepatice. Datorită riscului de sângerare sau embolie gazoasă pe care îl comportă manevrele de izolare și secțiune extrahepatică a venei, este recomandabil ca abordul venei să fie efectuat intraparenchimatos.

- ***Vena hepatică stângă (VHS)***

Are un traiect în general superficial, corespunzând scizurii laterale stângi, al cărei traiect aproximativ la suprafața ficatului se întinde de la marginea stângă a venei cave inferioare până la mijlocul marginii stângi a hemificatului stâng. Drenează sângele venos din segmentele II și III ale ficatului și, parțial, sânge venos din segmentul IV. În cele mai multe cazuri se unește cu vena hepatică medie și formează un trunchi comun care se deschide în vena cavă inferioară.

Poate fi reperată ușor, în special urmând calea ligamentului venos al lui Arantius, care se inseră la nivelul venei hepatice stângi. De regulă are un traiect extrahepatic suficient de lung, astfel încât abordul ei chirurgical să poată fi făcut în afara ficatului.

- ***Venele lobului caudat***

Pot fi întâlnite între 1 și 7 vene ale lobului caudat, care se deschid direct în vena cavă inferioară, pe fața ei anterioară și care drenează atât porțiunea liberă a lobului caudat (vene superioare și mijlocii) cât și procesul caudat (vene inferioare).

- ***Venele accesorii ale hemificatului drept***

Numărul și calibrul lor sunt variabile, așa cum menționam anterior. Sunt vene scurte, care drenează segmentele posterioare ale hemificatului drept, direct în vena cavă inferioară, în segmentul ei retrohepatic.

Un studiu al lui Nakamura și Tsuzuki[30] a demonstrat că numărul și calibrul venelor accesorii sunt în relație directă cu calibrul venei hepatice drepte. Atunci când vena hepatică dreaptă are un calibru important, ea drenează cea mai mare parte din sângele venos al hemificatului drept, iar venele accesorii sunt în număr și de calibru mic sau chiar pot să lipsească. Dacă vena hepatică dreaptă este de calibru mijlociu, se întâlnește aproape întotdeauna o venă posterioară sau posteroinferioară, de circa 0,5-1cm diametru, care drenează de obicei segmentul VI și care se deschide direct în vena cavă inferioară (vena hepatică dreaptă inferioară) (Fig.11). În sfârșit, dacă vena hepatică dreaptă este de calibru mic (caz în care, de regulă,

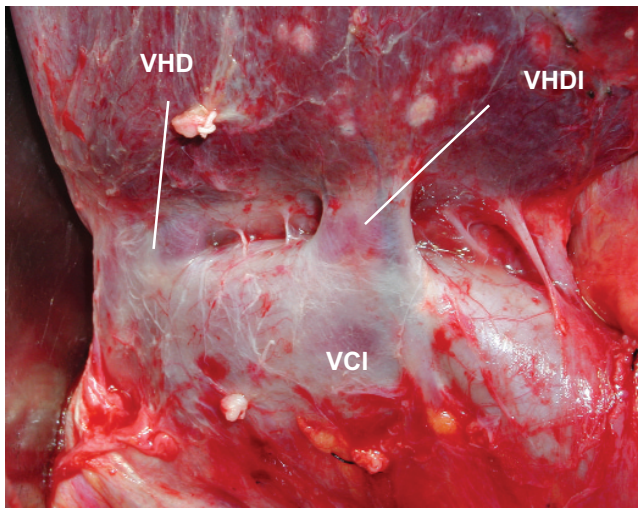

Fig.11 Vena hepatică dreaptă inferioară (VHDI) (drenează predominant segmentul VI);
VHD - vena hepatică dreaptă
VCI - vena cavă inferioară

drenează numai segmentul VII), există întotdeauna o venă de calibru important (până la 1,8 cm diametru) care drenează cea mai mare parte a sângelui venos din sectorul lateral al hemificatului drept; în asemenea situații, sectorul paramedian (segmentele V și VIII) este drenat aproape integral de sistemul venei hepatice mijlocii.

Intrahepatic, ramurile venelor hepatice sunt intersectate de ramurile venei porte (Fig.2).

Dacă nu există legături colaterale între pediculii glissonieni (ligatura unui astfel de pedicul soldându-se cu necroza teritoriului aferent), există, în schimb, numeroase colaterale între teritoriile celor trei vene hepatice, ceea ce face ca ligatura uneia sau alteia dintre ele să nu conducă automat la necroza teritoriului pe care îl drenează.

Din punct de vedere chirurgical, aceasta înseamnă că, deși ar fi mai sigur să se rezece întreg teritoriul drenat de o venă hepatică al cărei trunchi a fost ligaturat,[31] atunci când aceasta ar complica prea mult actul operator, se poate lăsa pe loc teritoriul respectiv, mai ales dacă există și vene accesorii posterioare care să îl dreneze parțial.[32-34]

Scizurile ficatului

Planurile în care se află venele hepatice se numesc scizuri portale, deoarece delimitează teritorii definite de distribuția pediculilor glissonieni, în timp ce planurile în care se află pediculii portali se numesc scizuri hepatice.

Scizurile cu importanță chirurgicală sunt două scizuri portale (medie și dreaptă) și o scizură hepatică (scizura porto-ombilicală), la care se poate adauga și planul transvers.(Fig.12)

- ***Scizura medie (principală)***

  Corespunde traiectului intrahepatic al venei hepatice medii, traiect care este considerat axa vasculară a ficatului. Scizura principală este o adevarată «cale regală» a chirurgiei hepatice. Pe fața diafragmatică scizura principală se întinde de la mijlocul fosetei cistice până la marginea stângă a venei cave inferioare. Pe fața viscerală proiecția scizurii se întinde de la mijlocul fosetei cistice până la nivelul treimii laterale drepte a bifurcației pedicului portal principal la nivel hilar, de unde se continuă trecând prin procesul caudat până la nivelul venei cave inferioare. Pe fața posterioară a ficatului, scizura principală trece printr-un plan sagital de-a lungul venei cave inferioare.

  Scizura principală formează cu suprafața inferioară a ficatului un unghi de 75-80°, deschis la stânga. Scizura principală urmează, de regulă, axul fosetei cistice. Pot exista variații de la poziția obișnuită ale acestui ax, care merg de la 18° la dreapta venei hepatice medii (în acest caz vezica biliară se află sub segmentul V) până la 14° la stânga venei hepatice medii (în acest caz vezica biliară se află sub segmentul IV). De notat și faptul că scizura principală nu intersectează vena cavă inferioară decât la nivelul marginii posterosuperioare a ficatului; în rest, vena cavă inferioară este separată de hemificatul drept și de cel stâng prin sectorul dorsal.[35]

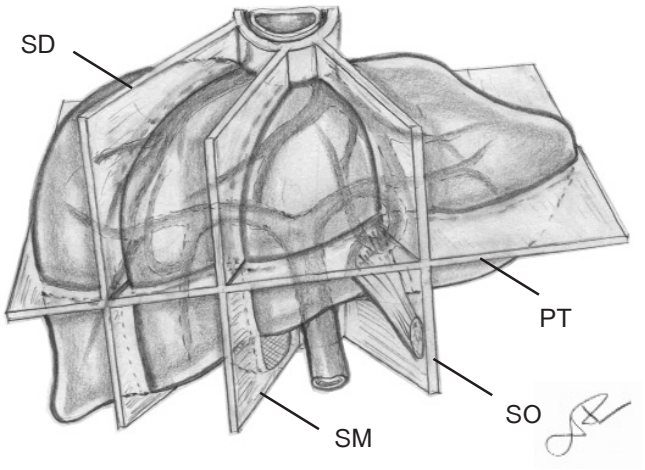

Fig.12 Scizurile ficatului:
SD: scizura laterală dreaptă - conţine VHD
SM: scizura medie (principală) - conţine VHM
SO: scizura ombilicală
PT: planul transvers

- ***Scizura laterală dreaptă***

  Corespunde traiectului intrahepatic al venei hepatice drepte și separă sectorul anterior (paramedian) de cel posterior (lateral) al hemificatului drept. Pe fața diafragmatică urmează mai întâi linia de inserție a foiței drepte a ligamentului coronar până la circa 3-4 cm deasupra originii ligamentului triunghiular drept. Din acest loc, scizura se curbează anterior, ajungând într-un punct situat pe marginea anterioară a ficatului, aproximativ la mijlocul distanței între foseta cistică și marginea laterală dreaptă a ficatului.

  Pe suprafața inferioară a ficatului scizura laterală dreaptă merge paralel cu marginea dreaptă a vezicii biliare până la nivelul șanțului (incizurii) Gans, după care intersectează procesul caudat, pentru a se termina pe marginea laterală dreaptă a venei cave inferioare.

  Pe fața posterioară a ficatului scizura laterală dreaptă merge paralel cu vena cavă inferioară și se termină la nivelul marginii posterioare și superioare a ficatului, aproximativ la 1 cm la dreapta venei cave inferioare.

  Scizura laterală dreaptă formează un unghi de

circa 30° cu fața inferioară a ficatului.

➢ ***Scizura laterală stângă***

Pe fața superioară a ficatului se întinde de la marginea stângă a venei cave inferioare până la un punct situat aproximativ la mijlocul marginii laterale stângi a ficatului. De la acest punct, scizura se continuă pe fața inferioară a ficatului până la nivelul marginii stângi a venei cave inferioare. În planul acestei scizuri se găsește vena hepatică stângă. Scizura laterală stângă desparte segmentul II al hemificatului stâng, situat posterior, de segmentele III și IV, situate anterior.

➢ ***Scizura porto-ombilicală***

- este singura scizură care are expresie pe suprafața externă a ficatului
- este singura scizură care conține un pedicul glissonian și nu o venă hepatică (sub aspect chirurgical aceasta face disecția mult mai puțin sângerândă)

Pe fața diafragmatică, la nivelul scizurii ombilicale, se află inserția ligamentului falciform, în timp ce pe fața viscerală reperele scizurii ombilicale sunt reprezentate de ligamentul ombilical, în jumătatea anterioară (care, la rândul lui, se continuă, la nivelul recesului lui Rex, cu ramul stâng al venei porte) și de ligamentul venos al lui Arantius, în jumătatea posterioară.

Scizura porto-ombilicală formează cu fața inferioară a ficatului un unghi de 45-55°, deschis la stânga și desparte lobul stâng "clasic" (segmentele II și III) de segmentul IV.

În sfârșit, în anatomia chirurgicală a ficatului mai există două planuri importante, amândouă reprezentate pe fața viscerală de hilul hepatic.

➢ ***Planul transvers (PT***)

Se proiectează perpendicular pe hil și merge de la nivelul feței inferioare până pe fața superioară, pe fața inferioară a ficatului corespunde șanțului hilar prelungit atât la dreapta cât și la stânga până la cele două margini ale ficatului, în timp ce pe fața superioară a ficatului nu are nici un fel de expresie. Acest plan determină împărțirea sectorului anterior (paramedian) al hemificatului drept într-un segment ventral (segmentul V) și unul dorsal (segmentul VIII), precum și împărțirea sectorului posterior (lateral) al hemificatului drept într-un segment ventral (segmentul VI) și un segment dorsal (segmentul VII).

Din punct de vedere chirurgical planul transvers este important pentru rezecția izolată a segmentelor V, VI, VII și VIII, pentru subsegmentectomiile IVa și IVb, precum și pentru o serie de rezecții hepatice transverse, cum ar fi, de exemplu rezecția de subsegment IVb și de segment V pentru neoplasmul de colecist.

Unii autori, în special americani, au descris chiar o așa-numită "scizură transversă", care corespunde planului ce separă segmentele VI de VII, V de VIII, IVa de IVb pe fața diafragmatică și care răspunde axului transvers ce trece prin pediculii portali drept și stâng pe fața viscerală.[36] Couinaud[35] nu recunoaste existența unei asemenea scizuri (care ar trebui să fie de tip port) întrucât ea nu este traversată de nici o venă hepatică. După același autor, limita între segmentele VI și VII pe de o parte, V și VIII pe de altă parte, este extrem de variabilă iar segmentului IV nu i se pot distinge un subsegment anterior și unul posterior pe baza dispoziției vasculare. În sfârșit, limita dintre segmentele II și III este stabilită de o adevarată scizură portă, care este partea transversă a scizurii porte stângi. Un ultim argument al lui Couinaud este acela că adevaratele scizuri nu urmează niciodată planuri geometrice și se situeaza de-a lungul unor linii neregulate, "ondulante". Din punct de vedere chirurgical planul de secțiune hepatică este însă întotdeauna liniar, chiar dacă planul scizural (oricare ar fi el), delimitat prin schimbarea de culoare a parenchimului, are aspect "ondulant". Întrucât atât autoritatea lui Couinaud cât și argumentele acestuia nu pot fi puse la îndoială, nu vom adopta denumirea de "scizură transversă" dar o vom păstra pe aceea de "plan transvers", datorită importanței pe care o are în rezecțiile hepatice transverse.

➢ ***Planul oblic de proiecție hilară***

Trece prin hil, la nivelul feței inferioare, iar la nivelul feței superioare intersectează deschiderea venelor hepatice în vena cavă inferioară, desparte ficatul ventral anatomic și funcțional (segmentele II, III, IV, V, VI, VII și VIII), de ficatul dorsal (segmentul I și segmentul IX). Aceste segmente (I și IX) își merită denumirea de „ficat dorsal" întrucât se află situate înapoia pedicului portal și în strânsă relație cu vena cavă inferioară (putând chiar să o înconjoare în unele cazuri), având în același timp pediculi aferenți și eferenți proprii.

Planul oblic de proiecție hilară corespunde unei scizuri hepatice veritabile, așa-numita "scizură dorsală". Din punct de vedere chirurgical această scizură este importantă în foarte multe tipuri de rezecții: în rezecția izolată a lobului caudat, în rezecțiile hemificatului drept, hemificatului stâng sau a segmentelor din fiecare hemificat situate

deasupra lobului caudat. De asemenea, scizura dorsală este importantă în tehnica de abord transparenchimatos posterior a pediculului hepatic (Launois), care se bazează pe deschiderea acestei scizuri.

Unitățile morfo-funcționale ale ficatului

Așadar, în anatomia ficatului, după Couinaud[37] se descriu: un hemificat drept și unul stâng, patru sectoare și opt segmente. Față de terminologia clasică se preferă în prezent renunțarea la termenul de *lob* și la echivalentul său „chirurgical" de *lobectomie* și înlocuirea acestor termeni cu cei de *hemificat* și, respectiv, de *hepatectomie* (dreaptă sau stângă).

În practică însă, la nivelul hemificatului stâng reperul cel mai des folosit pentru diferitele tipuri de rezecții îl constituie scizura porto-ombilicală. De aceea, în cursul acestui capitol vom utiliza împărțirea anatomică descrisă în Fig.13.

Segmentul I poate fi considerat fără îndoială ca o unitatate separată, care este în același timp segment, dar și lob (pediculii săi glissonieni provin direct din pedicului glissonian primar iar venele sale se deschid direct în vena cavă inferioară).

Segmentul IV are, de asemenea, un statut special. Întrucât primește pediculi glissonieni de ordinul doi (secundari), se încadrează mai curând în definiția unui sector, decât a unui segment (care primește un pedicul glissonian terțiar). Pe de altă parte, din punct de vedere chirurgical, el poate fi împărțit de planul transvers în două subsegmente: IVa, situat superior și posterior și IVb, situat inferior și anterior. Această separație este impusă de faptul că subsegmentul IVb este deseori rezecat separat (în neoplasmele veziculei biliare sau pentru un acces mai larg asupra confluentului biliar). Teoretic cele două subsegmente au câte un pedicul glissonian propriu, dar în chirurgia curentă evidențierea separată a celor doi pediculi subsegmentari se face foarte rar.

Un alt teritoriu care merită o delimitare separată este așa-numitul ***mezoficat.***

Mezoficatul este teritoriul drenat de vena hepatică medie, care include segmentul IV, la stânga, și segmentele V și VIII (sectorul anterior al hemificatului drept) - la dreapta. Deși nu are un pedicul glissonian propriu care să îl definească, acest teritoriu este de multe ori rezecat ca atare în cursul unei operații care se numește "mezohepatectomie" sau "hepatectomie centrală".

Mezoficatul este delimitat la stânga de scizura porto-ombilicală și la dreapta de scizura laterală dreaptă, iar inferior de placa hilară. Nu are reprezentare pe fața posterioară și reprezintă circa 43% din totalul volumului hepatic. Are doi pediculi glissonieni:

- pedicului sectorului anterior (paramedian) drept, care este un pedicul glissonian secundar
- pedicului segmentului IV, care poate fi considerat atât pedicul secundar cât și terțiar (secundar

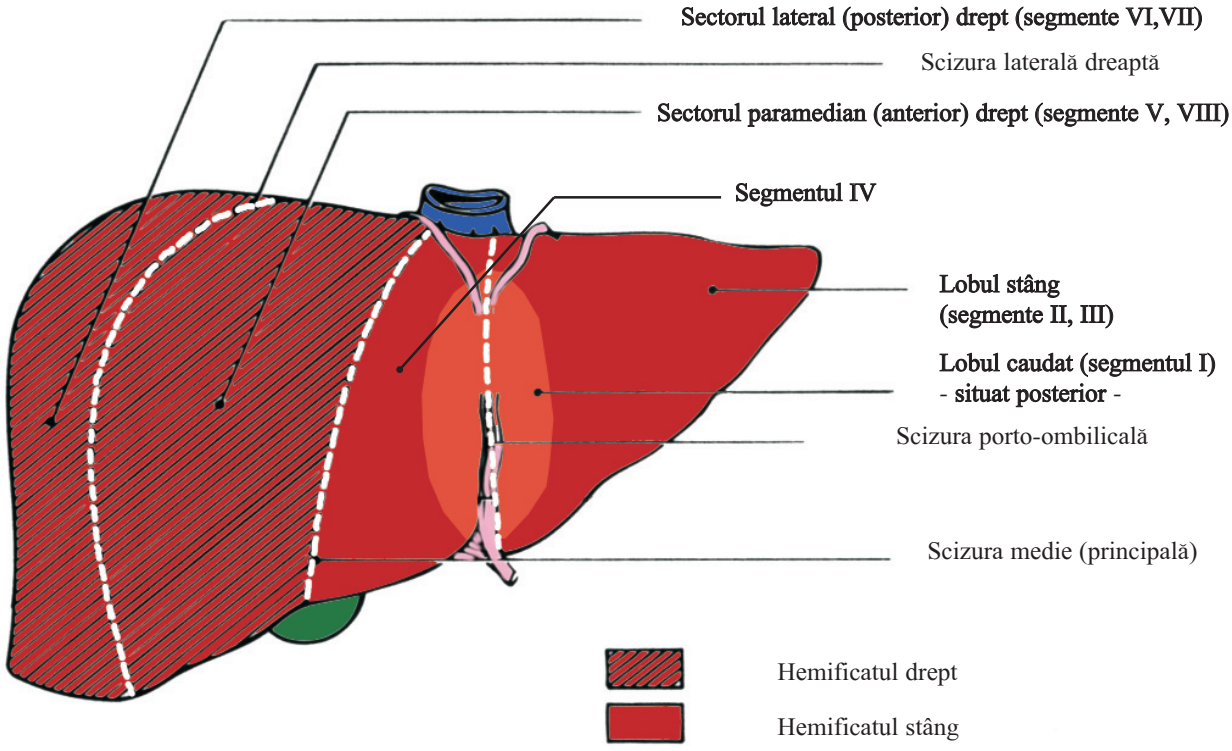

Fig.13 Segmentele şi sectoarele ficatului: împărţire chirurgicală.

întrucât provine din pedicului primar stâng, iar terțiar pentru că nu se divide mai departe, ci se distribuie direct segmentului IV).

Drenajul venos al mezoficatului este asigurat de vena hepatică medie, de ramuri stângi ale venei hepatice drepte și de vene intersegmentare.

În continuare vom descrie unitățile morfo-funcționale ale ficatului conform anatomiei chirurgicale.

- **Hemificatul stâng** care, filogenetic este cel mai vechi, primește ramificațiile stângi ale triadei portale.

  Din punct de vedere chirurgical, împărțirea cea mai practică a hemificatului stâng este cea determinată de scizura porto-ombilicală și, deși aceasta nu corespunde împărțirii lui Couinaud, o vom folosi datorită răspândirii ei foarte largi.

  Hemificatul stâng reprezintă aproximativ 28-30% din volumul hepatic total, are un pedicul glissonian primar (pedicului glissonian al hemificatului stâng) și este drenat de vena hepatică stângă și de ramurile stângi ale venei hepatice medii.

  Urmând ramificațiile intrahepatice ale venei porte și planul foarte bine demarcat al ligamentului falciform (pe fața diafragmatică) și ligamentului rotund, continuat de ligamentul venos (pe fața viscerală), hemificatul stâng este împărțit în:

  - ***Lobul stâng "clasic"***, situat lateral de ligamentul falciform, cuprinzând segmentul II posterior și segmentul III anterior; reprezintă circa 15% din volumul hepatic total, are un pedicul glissonian secundar (pediculul glissonian al lobului stâng), iar drenajul venos este asigurat de vena hepatică stângă.

    Este împărțit, la rândul lui, de planul scizurii laterale stângi (care conține vena hepatică stângă) în două segmente:

    - **Segmentul II** (dorsal), delimitat la stânga de marginea stângă a ficatului, la dreapta de scizura porto-ombilicală și anterior de scizura laterală dreaptă. Are un pedicul glissonian terțiar (pediculul glissonian lateral dorsal stâng) și este drenat de ramurile dorsale ale venei hepatice stângi.
    - **Segmentul III** (ventral), delimitat la stânga de marginea stângă a ficatului, la dreapta de scizura porto-ombilicală și dorsal de scizura laterală stângă. Are un pedicul glissonian terțiar (pediculul glissonian lateral ventral stâng) și este drenat de ramurile anterioare ale venei hepatice stângi.

  - ***Segmentul IV***, situat între scizura porto-ombilicală și scizura principală. Acest segment poate fi subdivizat, de către planul transvers, în subsegmentul anterior (IVb), care este mobil, reprezentând clasicul "lob pătrat" și subsegmentul posterior (IVa), care este fix și, pe fața dorsală, este în contact strîns cu vena cavă. Segmentul IV reprezintă circa 13% din volumul hepatic total. Are un pedicul glissonian care poate fi considerat atât secundar (provine dintr-un pedicul primar) cât și terțiar (nu se divide mai departe și se distribuie unui segment al ficatului). Drenajul venos este asigurat de ramurile stângi ale venei hepatice medii și de vene intersegmentare.
  - **Segmentul I**, clasicul "lob caudat", deși teoretic inclus în hemificatul stâng, practic este individualizat anatomic. Uneori nu există nici o conexiune sau există doar o punte parenchimatoasă foarte subțire între lobul caudat și hemificatul stâng. Pe de altă parte, lobul caudat se continuă cu hemificatul drept prin procesul caudat ("*processus caudatus*") și primește cel puțin un pedicul portal din pediculul hemificatului drept. De aceea, chiar și anatomiștii consideră lobul caudat drept o entitate separată. Această caracteristică a lobului caudat este evidentă mai ales în cazul sindromului Budd-Chiari, când, în condițiile obstrucției venelor hepatice, lobul caudat asigură întregul drenaj venos al ficatului, suferind un important proces de hipertrofie.

    Anatomiștii moderni descriu trei părți ale lobului caudat: una mobilă, clasicul "lob Spiegel", porțiunea paracavă și procesul caudat.

    Mai recent, porțiunea paracavă a lobului caudat a fost individualizată ca segment IX, în timp ce partea liberă a lobului caudat reprezintă segmentul I.[26]

    Lobul caudat reprezintă circa 7% din volumul hepatic, are trei pediculi glissonieni primari (pediculii glissonieni dorsali) și drenează direct în vena cavă inferioară prin intermediul venelor spiegeliene.

- **Hemificatul drept**

  Reprezintă aproximativ 65% din volumul total al ficatului. Are un pedicul glissonian primar (pediculul glissonian al hemificatului drept) și este drenat de vena hepatică dreaptă, de venele accesorii ale hemificatului drept și de ramurile drepte ale venei hepatice medii.

  Este filogenetic mai nou și are un pedicul scurt. Acesta se divide rapid în doi pediculi sectoriali, corespunzător celor două sectoare ale hemificatu-

lui drept:

- ***Sectorul anterior (paramedian***), demarcat medial de scizura principală și lateral de scizura laterală dreaptă, care urmează traiectul venei hepatice drepte. Vena hepatică dreaptă se află într-un plan oblic, orientat de la stânga la dreapta și dinspre marginea superioară spre cea inferioară, plan care, ca și cel al venei hepatice mijlocii, nu are expresie pe suprafața ficatului, corespunzând unei linii imaginare între marginea dreaptă a venei cave inferioare și mijlocul distanței dintre fosa vezicii biliare și marginea laterală a hemificatului drept.
  Sectorul anterior reprezintă circa 30% din volumul hepatic. Are un pedicul glissonian secundar (pedicului glissonian anterior drept) și este drenat de ramurile stângi ale venei hepatice drepte și de ramurile drepte ale venei hepatice mijlocii. Sectorul anterior este subdivizat de distribuția intrahepatică a pediculului glissonian în două segmente. Limita între cele două segmente este situată aproximativ la nivel hilar și este reprezentată de PT.
  - **Segmentul V** (ventral), care pe fața diafragmatică se proiectează de-a lungul unei arii delimitate la dreapta de planul scizurii laterale drepte, la stânga de planul scizurii principale și posterior de planul transvers. Pe suprafața inferioară a ficatului se proiectează de-a lungul unei arii triunghiulare delimitată de scizura principală și de scizura laterală dreaptă și având vârful la nivelul plăcii veziculare.
    Segmentul V are un pedicul glissonian terțiar (pedicului segmentului V) și este drenat de ramurile stângi ventrale ale venei hepatice drepte și de ramurile drepte ventrale ale venei hepatice medii.
  - **Segmentul VIII** (dorsal), se proiectează de-a lungul unei arii delimitată pe fața superioară, la stânga de scizura principală, la dreapta de scizura laterală dreapta și ventral de planul transvers. Segmentul VIII nu este reprezentat nici pe fața inferioară și nici pe cea posterioară a ficatului. Are un pedicul glissonian terțiar (pedicului segmentului VIII) iar drenajul venos este asigurat de ramurile stângi dorsale ale venei hepatice drepte și de ramurile drepte dorsale ale venei hepatice medii.
- ***Sectorul posterior (lateral)*** care este porțiunea situată lateral de scizura laterală dreaptă. Reprezintă circa 35% din volumul hepatic, are un pedicul glissonian secundar (pediculul glissonian posterior drept) iar drenajul venos este asigurat de ramurile drepte ale venei hepatice drepte și de venele accesorii.
  Același plan transvers, care împarte sectorul paramedian în segment ventral și dorsal se continuă spre dreapta și împarte sectorul lateral în două segmente:
  - **Segmentul VI** (ventral) are o arie de proiecție atât la nivelul feței superioare, cât și a celei inferioare a ficatului, delimitată la stânga de scizura laterală dreaptă și dorsal de planul transvers. Are un pedicul glissonian terțiar (pediculul segmentului VI) și un drenaj venos asigurat de ramurile ventrale ale venei hepatice drepte și de venele accesorii.
  - **Segmentul VII** (dorsal) se proiectează pe o arie reprezentată atât pe fața superioară cât și pe cea posterioară a ficatului, fiind delimitată la stânga de scizura hepatică dreaptă și anterior de PT. Are un pedicul glissonian terțiar (pediculul segmentului VII) iar drenajul venos este asigurat de ramuri dorsale ale venei hepatice drepte și de vene accesorii.

5. CLASIFICAREA REZECȚIILOR HEPATICE

În funcție de planul de rezecție

- ***Anatomice (reglate, tipice)*** - sunt considerate anatomice rezecțiile în care teritoriul hepatic îndepărtat corespunde segmentelor descrise de Couinaud. O astfel de rezecție urmează planul uneia din scizuri: laterală dreaptă, porto-ombilicală sau, mai rar, laterală stângă, iar în cazul rezecțiilor transverse urmează unul din planurile scizurale și planul transvers (PT).
  Rezecțiile anatomice sunt recomandate ori de câte ori este posibil, nu numai pentru virtuțile lor "estetice", ci și pentru că se însoțesc de o pierdere mai mică de sânge și de o rată mai scazută a complicațiilor necrotice la nivelul parenchimului hepatic restant.[38]
- ***Non-anatomice (nereglate, atipice) -*** sunt considerate non-anatomice rezecțiile în care partea de ficat extirpată nu corespunde segmentației descrise de Couinaud și nu urmează nici unul dintre planurile anatomice.
  Planul de rezecție în acest caz intersectează planul scizurilor hepatice și nu urmează, în general, o linie regulată. În unele situații rezecțiile non-anatomice pot constitui o bună opțiune întrucât salvează maximum de parenchim hepatic (acest

lucru este important mai ales la cirotici) și se execută mai rapid.[38] Exemplul tipic în care o rezecție non-anatomică este de preferat uneia anatomice îl constituie ablația hemangioamelor hepatice care se efectuează în planul de clivaj dintre tumoare și parenchimul hepatic adiacent. De asemenea, la bolnavul cu hepatom pe ciroză, o rezecție non-anatomică într-un plan situat la circa 1 cm de tumoare este considerată suficientă din punct de vedere oncologic și grevată de cel mai mic risc de decompensare postoperatorie.

În funcție de momentul ligaturii pedicului aferent

După Bismuth[39] rezecțiile se împart în:

- ***Controlate:*** când pedicului este ligaturat (sau clampat temporar) înainte de secțiunea parenchimului, iar ligatura (sau clamparea temporară) conduce la delimitarea teritoriului hepatic ce urmează a fi îndepărtat
- ***Necontrolate:*** când rezecția se face de-a lungul unui plan de secțiune dinainte stabilit, iar elementele pedicului se ligaturează în cursul disecției parenchimului

În funcție de cantitatea de parenchim hepatic îndepărtat

După Ton-That-Tung[40] rezecțiile hepatice se împart în:

- ***Majore:*** când se rezecă cel puțin două segmente hepatice
- ***Minore:*** când se rezecă numai un segment, sau mai puțin de un segment.

O clasificare mai veche, aparținând lui Bismuth [41] împarte rezecțiie hepatice, de asemenea, în două categorii:

- ***Majore:*** când sunt îndepărtate cel puțin trei din segmentele ficatului
- ***Minore:*** când este îndepărtată o porțiune de ficat mai mică sau egală cu două segmente.

Recent însă, același autor[39] consideră că de fapt nu există rezecții "majore" și "minore", fiecare tip de rezecție hepatică putând să ridice probleme atât din punct de vedere anatomic cât și din punct de vedere funcțional. De aceea este preferabil să se renunțe la această împărțire, termenul de "rezecții minore" putând crea o falsă senzație de rezecție facilă, ceea ce în practică poate să nu se verifice. Pentru rezecțiile hepatice care îndepărtează mai puțin de trei segmente ale ficatului autorul preferă termenul de hepatectomii *limitate.*

În capitolul de față vom utiliza o clasificare în care se regăsesc unele din criteriile expuse anterior și care se suprapune și peste experiența noastră personală (vezi mai jos subcapitolul "Tipuri de rezecții hepatice").

6. CE CANTITATE DE PARENCHIM HEPATIC POATE FI REZECATĂ?

Consecința imediată a unei rezecții hepatice este reducerea cantității de parenchim hepatic, ceea ce expune bolnavul la riscul unei insuficiențe hepatice acute.

De aceea înainte de efectuarea oricărei rezecții hepatice trebuie evaluată cantitatea de parenchim hepatic ce va rămâne.

Aceasta se poate face în prezent preoperator, cu ajutorul volumetriei hepatice calculate pe baza datelor examenului computer tomografic sau a rezonanței magnetice. În cazul în care nu a fost efectuată volumetria preoperatorie, chirurgul trebuie să aprecieze intraoperator cantitatea de parenchim hepatic ce va fi rezecată și, în consecință, pe cea care va rămâne.

La un bolnav cu ficat sănătos, cantitatea de parenchim hepatic ce poate fi rezecată poate ajunge până la 75-80%.[42] O altă manieră de a aprecia cantitatea de parenchim hepatic necesară supraviețuirii este derivată din studiile efectuate la donatorii de ficat în cazul transplantului cu ficat de la donator viu (living-related). Se consideră că este nevoie de a pastra o cantitate de parenchim hepatic egală cu cel putin 1% din greutatea corporală a pacientului.

De remarcat faptul că, în cazul ficatului sănătos, perioada critică este cea postoperatorie imediată, întrucât procesul de regenerare demarează rapid și reface progresiv masa de hepatocite până la valorile preoperatorii (a se vedea Capitolul 6, "Regenerarea hepatică").

Lucrurile stau complet diferit în cazul ficatului cirotic.

La cirotic, clasificarea Child-Pugh este utilizată pentru aprecierea rezervei funcționale a ficatului, în funcție de care se poate stabili cantitatea de parenchim hepatic ce urmează a fi rezecat. După Bismuth și coll.[39] în cirozele Child A rezecția trebuie să îndepărteze sub 50% din parenchimul hepatic, în cirozele Child B sub 24%, iar în cirozele Child C, sub 17,5%.

De notat, în plus, că în cazul ficatului cirotic procesul de regenerare posthepatectomie are loc într-o măsură mult mai mică.

7. TEHNICI DE REZECȚIE HEPATICĂ

Din punct de vedere tehnic, în cursul unor rezecții hepatice sunt întotdeauna urmărite o serie de principii și reguli generale.

7.1. Instrumentar și dotarea sălii de operație

Se acceptă în prezent că rezecțiile hepatice trebuie efectuate în centre specializate și în condiții de dotare adecvată.

O sală de operație pentru chirurgie hepatică trebuie să conțină o serie de elemente esențiale:

a) Trusa de chirurgie hepatică în care sunt incluse pe lângă instrumentele obișnuite de chirurgie generală și instrumente de chirurgie vasculară (buldogi, pense Satinsky, pense vasculare fine, tourniquet). Absolut necesar este un sistem de depărtătoare care să asigure o retracție adecvată a celor două reborduri costale, manevră esențială pentru expunerea feței diafragmatice a ficatului.

b) Ecograf: în chirurgia modernă a ficatului ecografia intraoperatorie este recomandată de rutină și este obligatorie în multe cazuri atât pentru un diagnostic lezional de maximă acuratețe, cât și pentru determinarea precisă a planului de secțiune. De aceea este nevoie de un ecograf cu transductori adecvați și de experiență în ecografia intraoperatorie a celui care efectuează examenul.

c) Bisturiul sau disectorul cu ultrasunete (US): este, practic, obligatoriu pentru chirurgia moderna a ficatului. Deși majoritatea operațiilor pe ficat au fost descrise și efectuate înainte de apariția lor, se consideră că acest tip de instrumente a reprezentat un progres major și a condus la o îmbunătățire semnificativă a rezultatelor. Există în prezent două tipuri principale de dispozitive cu ultrasunete: așa-numitul bisturiu cu ultrasunete - Harmonic Scalpel™ (Ethicon) (Fig.14) și așa-numitele disectoare cu ultrasunete, care au în același timp și un sistem de spălare - aspirație atașat - CUSA™ (Valleylab) (Fig.15), Selector™ (Erbe).

d) disectorul Ligasure™ (Valleylab) (Fig.16). Este un alt tip de disector modern care se bazează pe o combinație de electrocoagulare și forcipresură, ce realizează secțiunea și ocluzia permanentă a vaselor cu un diametru mai mic sau egal cu 7 mm. Ocluzia se datorează formării unei pelicule din

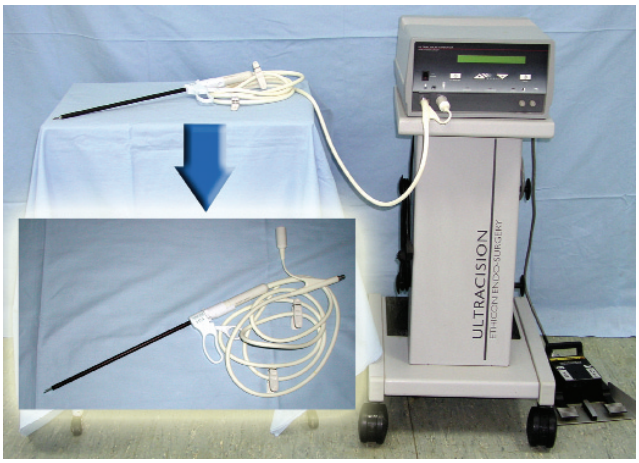

Fig.14 Bisturiu cu ultrasunete Harmonic Scalpel™ (Ethicon)



Fig.15 Disector cu ultrasunete CUSA™ (Valleylab)



Fig.16 Disector Ligasure™ (Valleylab)

colagenul de la nivelul peretelui vascular, peliculă ce obliterează lumenul vascular. Efectul termic se răspândește pe o suprafață minimă în afara celei secționate, astfel încât se evită leziunile termice ale parenchimului adiacent.

d) Sistem de coagulare cu plasmă de argon („*argon beam*") (Fig.17): este unul dintre cele mai eficiente mijloace de obținere a hemostazei pe suprafețe sângerânde cum ar fi tranșa de secțiune hepatică, diafragmul sau area nuda hepatică.

e) Laserul (Fig.18), radiofrecvența (Fig.19) și micro-undele (Fig.20): pot fi utilizate atât pentru distrugerea unor tumori hepatice nerezecabile, cât și pentru secțiunea tranșei hepatice în cursul unor hepatectomii.



Fig.17 Sistem de coagulare cu plasmă de argon (Söring)



Fig.18 Laser NdYAG™ (Martin)

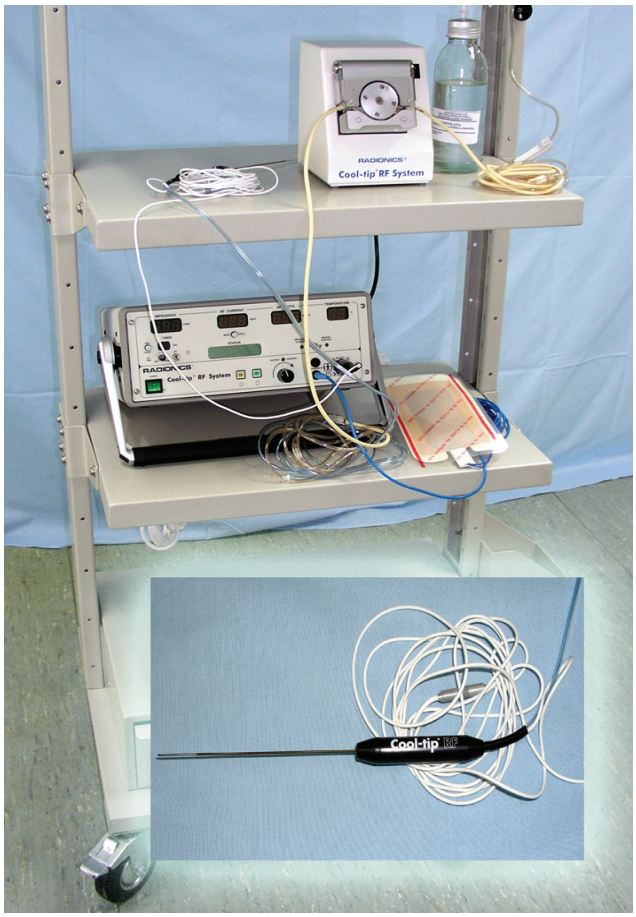

Fig.19 Aparat radiofrecvenţă CoolTip RF™(Radionics)



Fig.20 Aparat microunde Microtaze (Azwell Inc.)



Fig.21 Aparat de autotransfuzie intraoperatorie - Cell- Saver (Fresenius)



Fig.22 Sistem de infuzie rapidă (SIMS - Smiths Industries Medical Systems)

f) Aparat de autotransfuzie intraoperatorie ("*Cell-Saver*") (Fig.21): deși cantitatea de sânge pierdut intraoperator, mai ales în cazul unor echipe cu experiență în chirurgia ficatului, a scăzut dramatic în ultimii ani, existența unui aparat de autotransfuzie intraoperatorie se poate dovedi salvatoare în cazul unor sângerări masive, ce pot apare mai ales în tumorile invazive sau la bolnavii cirotici. Trebuie precizat însă că metoda are și limite întrucât nu este indicată la bolnavii cu neoplasm și cu sepsis.

g) Sistem de infuzie rapidă (Fig.22): în chirurgia ficatului pierderile de sânge pot fi uneori bruște și masive. O astfel de pierdere poate atrage tulburări de coagulare majore în cazul în care nu este compensată într-un interval de timp suficient de rapid. De aceea, sistemele de infuzie rapidă sunt salutare nu atât pentru controlul cantității de sânge pierdut, cât pentru înlocuirea acestei



Fig.23 Sistem de încălzire a bolnavului (SIMS - Smiths Industries Medical Systems)

cantități într-un interval de timp suficient de scurt ca să prevină apariția tulburărilor de coagulare.

h) Sistem de încălzire a bolnavului (Fig.23): atunci când intervențiile depășesc o anumită durată de timp (intervențiile complexe putând dura și 5-6 ore), unul din pericolele potențiale este apariția hipotermiei, care, la rândul ei, poate accentua tendința la sângerare caracteristică intervențiilor pe ficat. De aceea este necesar ca bolnavul să fie învelit într-un sistem de perne cu ajutorul cărora sa fie menținută o temperatură constantă pe toată durata intervenției.

i) Sisteme complexe de monitorizare: intră în responsabilitatea echipei anestezice. Este necesar ca în cursul unei intervenții complexe pe ficat să existe o monitorizare permanentă a tuturor parametrilor biologici importanți. Corecția promptă a parametrilor care suferă modificări pe parcursul intervenției este una din condițiile cele mai importante pentru reușită. În același context, este bine să existe și un mic laborator de urgență în preajma sălii de operație, unde să poată fi efectuate foarte rapid și ori de câte ori este nevoie determinări estențiale (gaze sanguine, echilibru acido-bazic, hemoleucograma, probe de coagulare).

7.2. Poziția pe masă a pacientului

În cazul în care abordul este exclusiv abdominal, pacientul va fi poziționat în decubit dorsal, cu brațul drept întins orizontal la 90° față de corp. În poziționarea câmpurilor sterile este bine să fie avută în vedere posibilitatea extensiei inciziei, precum și necesitatea abordului venei axilare sau femurale, în cazurile în care se instituie circulație extracorporeală. Dacă se are în vedere posibilitatea instituirii circulației extracorporeale, brațul stâng va fi de asemenea întins la 90° pe lângă corp, pentru a permite accesul asupra venei axilare stângi.

Pentru cazurile la care incizia va fi extinsă în hemitoracele drept pacientul va fi ușor înclinat de partea stângă, cu hemitoracele drept ridicat.

În cursul intervenției poziția pacientului poate fi adaptată necesităților. Unii autori[43.44] recomandă un ușor Trendelenburg (de circa 15°) pentru evitarea emboliilor gazoase în timpul disecției parenchimatoase.

7.3. Incizia

Chirurgia de rezecție a ficatului necesită incizii largi, care să permită un abord adecvat asupra leziunii, o explorare completă vizuală, palpatorie și ecografică a ficatului, precum și executarea timpilor operatori ai unei rezecții în deplină siguranță.

Cel mai utilizat tip de incizie este incizia subcostală dreaptă (Fig.24), eventual prelungită până la apendicele xifoid, sau prelungită pe partea stângă, sub forma inciziei subcostale bilaterale (Fig.25), sau a inciziei de tip Mercedes-Benz (Fig.26).

Preferința noastră rămâne incizia de tip Mercedes-Benz, care oferă posibilitatea rezolvării majorității tipurilor de leziuni hepatice fără a mai fi nevoie de prelungiri ulterioare, în condiții de urgență.

În cazul tumorilor situate pe fața superioară a hemificatului drept (în mod special atunci când sunt și cu interesare diafragmatică) se poate utiliza o extensie toracică a inciziei subcostale (în spațiul intercostal VII-VIII), pentru a obține un câmp operator mai larg și un control mai bun asupra venei hepatice drepte și a venei cave inferioare (Fig.27,28).

Sunt autori[45] care preferă un abord integral transtoracic transdiafragmatic în tumorile situate în segmentele VII și VIII, cu argumentul că în acest fel se evită mai ales compresia ficatului, la care trebuie recurs pentru o bună expunere operatorie în cazul abordului abdominal.

Shimada[46] recomandă abordul transtoracoabdominal la ciroticii operați pentru cancer al hemificatului drept. Autorul consideră că, în cazul unui abord strict abdominal, mobilizarea forțată a hemificatului drept duce la o scădere a fluxului sanguin intrahepatic, care, la rândul ei, poate fi cauza de complicații postoperatorii și, în plus, crește riscul diseminării intraoperatorii a celulelor tumorale, mai ales pe calea venei porte. Pacientul este

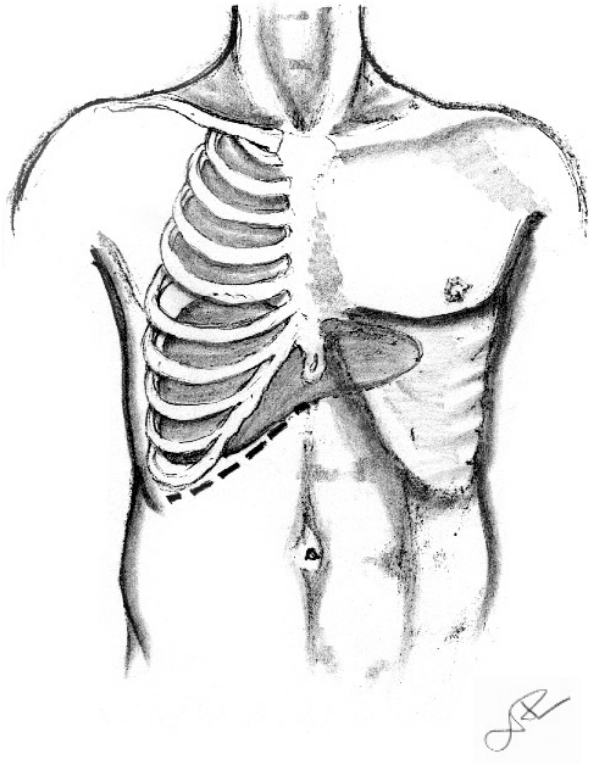

Fig.24 Incizia subcostală dreaptă

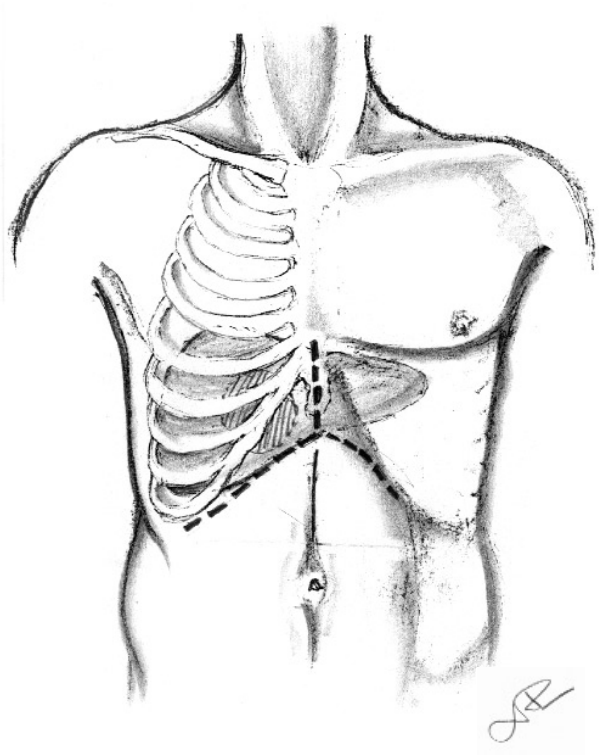

Fig.26 Incizia de tip Mercedes-Benz

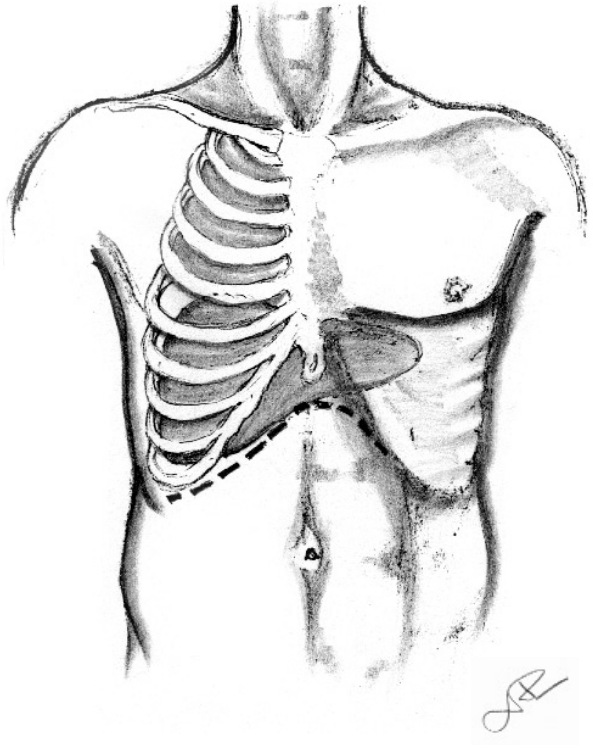

Fig.25 Incizia subcostală bilaterală

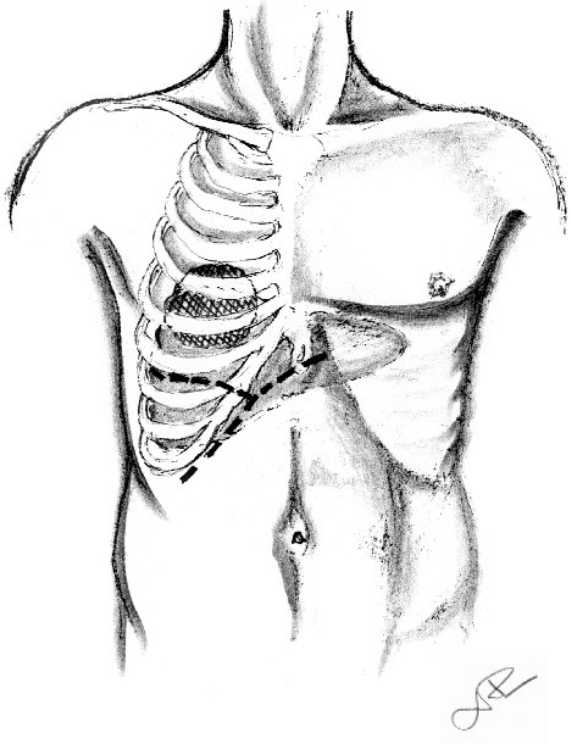

Fig.27 Incizia subcostală dreaptă cu extensie toracică

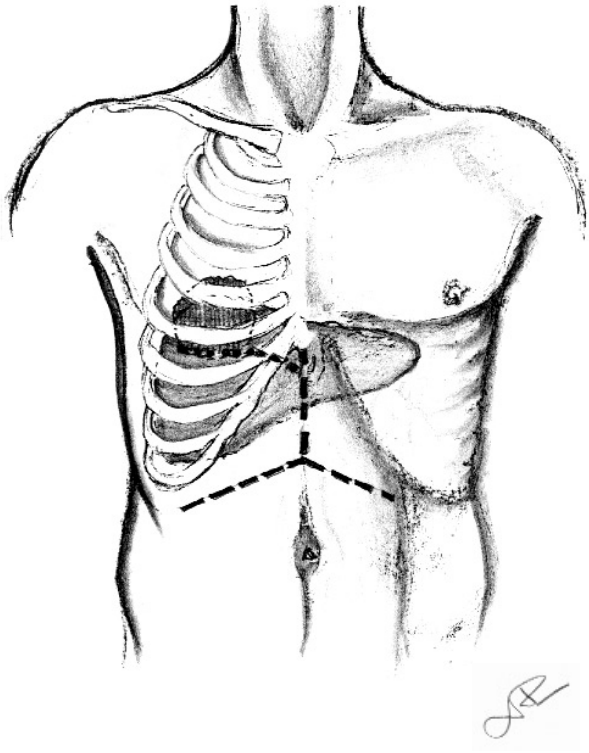

Fig.28 Incizia subcostală bilaterală cu extensie toracică

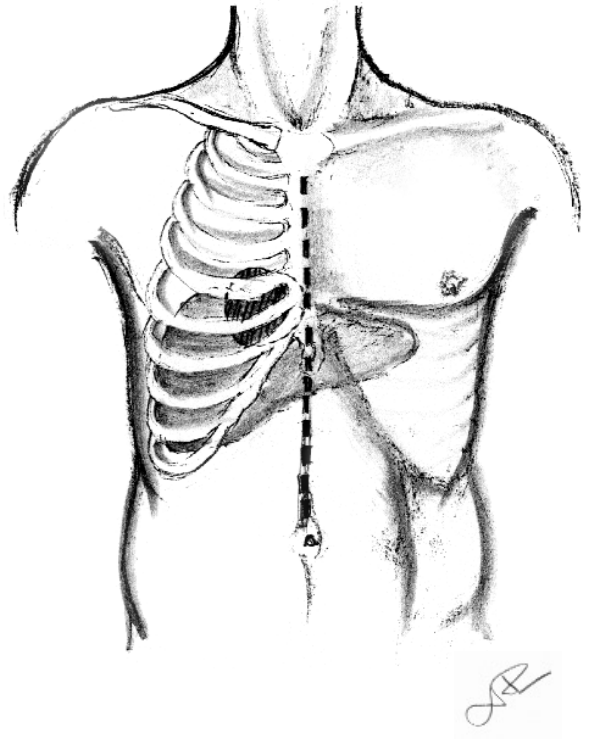

Fig.29 Extensia toracică a unei incizii abdominale prin sternotomie

plasat în poziție semilaterală stângă (înclinat la 45° spre stânga). Linia de incizie este stabilită după datele imagistice preoperatorii (tomografie computerizată, rezonanță magnetică) și chiar peroperatorii (ecografie), astfel încât se ofere abordul cel mai direct asupra leziunii. Masa chirurgicală poate fi rotată, în așa fel încât să ofere câmpul operator optim.

Extensia toracică a unei incizii abdominale se poate face și prin sternotomie, mai ales atunci când se urmărește un control foarte bun asupra venei cave inferioare (Fig.29).

Lobectomia stângă, ca și rezecții mai limitate ale lobului stâng, pot fi efectuate printr-o incizie mediană. X. Rogiers[47] utilizează pentru prelevarea lobului stâng în cursul operației de transplant de la donator viu ("*living-related*"), o incizie mediană prelungită în "T" la polul inferior.

7.4. Explorarea intraoperatorie

Odată cu introducerea laparoscopiei a apărut posibilitatea explorării miniinvazive înainte de deschiderea abdomenului. Datele vizuale obținute laparoscopic pot fi coroborate cu datele obținute prin ecografie laparoscopică. Sunt scutite în acest fel de o laparotomie inutilă cazurile în care se descoperă o ciroză nediagnosticată, tumorile cu metastaze loco-regionale sau cele cu invazie loco-regională nediagnosticată preoperator. Pe de altă parte, tumorile mici și operabile pot fi rezolvate integral pe cale laparoscopică.[42]

Explorarea intraoperatorie în chirurgia deschisă se recomandă a fi cât mai completă și se adresează tuturor viscerelor cavității abdominale. Deși în protocolul de investigație pe care îl utilizăm pentru tumorile hepatice maligne intră, la bolnavii cu ficat sănătos, irigografia și tranzitul baritat, am întâlnit situații când explorarea intraoperatorie a decelat un cancer digestiv nedepistat preoperator.

Explorarea propriu-zisă a ficatului trebuie să aprecieze mai întâi un element esențial pentru atitudinea intraoperatorie și anume calitatea parenchimului hepatic. După cum se știe, în cazul ficatului cirotic riscurile pe care le implică o rezecție hepatică sunt mult mai mari, iar rezultatele terapeutice mult mai puțin favorabile. O situație intermediară este aceea a ficatului cu modificări macroscopice (culoare, consistență) și microscopice de hepatită cronică. Din punct de vedere al chirurgului, atitudinea față de un astfel de ficat trebuie considerat mai aproape de ficatul cirotic, iar amploarea rezecțiilor trebuie limitată.

Inspecția și palparea pot să deceleze o mare

parte a leziunilor tumorale, chistice, inflamatorii sau traumatice ale ficatului.

Orice intervenție de chirurgie hepatică trebuie efectuată având în sală imaginile de tomografie computerizată sau rezonanța magnetică ale pacientului.

În chirurgia hepatică modernă ecografia intraoperatorie este obligatorie în majoritatea cazurilor[48] pentru:

- reevaluarea intraoperatorie a dimensiunilor și localizării leziunii
- precizarea raporturilor acesteia cu pediculii biliovasculari ai ficatului
- identificarea traiectului intrahepatic al pediculilor glissonieni și al venelor hepatice; în special traiectul venelor hepatice este important întrucât el constituie planul de secțiune a ficatului în cursul diferitelor tipuri de rezecție hepatică
- decelarea altor leziuni (în cazul tumorilor maligne, cu ajutorul acestei metode pot fi depistate alte localizări tumorale intrahepatice).

7.5. Mobilizarea ficatului

De regulă, orice rezecție hepatică majoră începe cu mobilizarea ficatului.

Pentru o bună mobilizare a ficatului, ca și pentru restul timpilor operatori ai unei rezecții hepatice, o expunere adecvată este absolut necesară. Aceasta poate fi obținută doar în condițiile unei incizii adecvate. De asemenea, pentru o bună expunere sunt utilizate depărtătoare care tracționează ambele reborduri costale în direcție cranială (Fig.30)

În funcție de tipul de rezecție, mobilizarea are anumite particularități care vor fi abordate la momentul

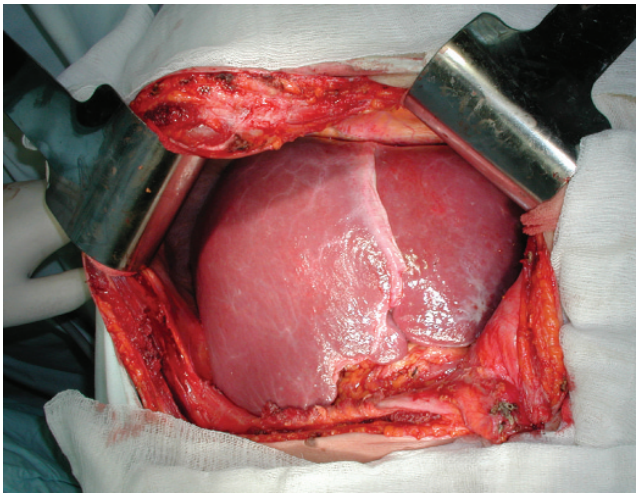

Fig.30 Tracțiunea celor două reborduri costale pentru expunerea ficatului; ca depărtător se folosesc două valve cu lanţuri

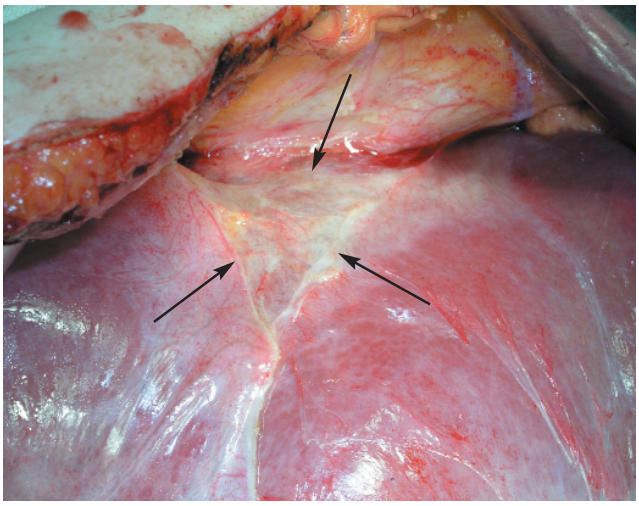

Fig.31 Triunghiul posterior de atac

respectiv. În general, nu este nevoie de o mobilizare completă a ficatului, care poate fi chiar periculoasă datorită posibilității torsionării fie a ficatului, fie a pedicululuui hepatic ori chiar a venei cave inferioare (aceasta din urmă ducând la întreruperea circulației arteriale colaterale a ficatului, cu consecințe grave pentru cazurile, din fericire rare, dar care pot fi întâlnite, în care este necesară ligatura arterei hepatice proprii).[49]

Pentru o completă mobilizare a ficatului trebuie secționate cele două ligamente triunghiulare, drept și stâng, ligamentul coronar, ligamentul rotund, micul epiploon și ligamentul falciform. Secțiunea ligamentului falciform se efectuează până la nivelul așa-numitului "triunghi de atac", situat posterior, între cele două margini ale ligamentului coronar. La nivelul acestui triunghi se pune în evidență vena cavă inferioară suprahepatică. "Triunghiul de atac" constituie unul din reperele cele mai importante în chirurgia hepatică (Fig.31).

Cei cinci timpi descriși până acum pot fi considerați ca timpi preliminari. Timpii operatori care vor fi descriși în continuare sunt cei de rezecție hepatică propriu-zisă.

7.6. Abordul pedicului portal

Reamintim că orice teritoriu hepatic are un pedicul aferent (pedicul portal) și unul eferent (vena hepatică). În cadrul chirurgiei hepatice reglate, pedicului portal interceptat este cel care delimitează teritoriul ce urmează a fi rezecat. În funcție de pediculii portali interceptați putem defini trei tipuri de rezecție hepatică reglată:

a) rezecții cu interceptarea pediculilor portali primari (hepatectomii)
b) rezecții hepatice cu interceptarea pediculilor glissonieni secundari (sectorectomii)

c) rezecții cu interceptarea pediculilor glissonieni terțiari (segmentectomii)

Modul de interceptare a pediculilor portali definește, în linii mari, tipurile de rezecții hepatice practicate în prezent. Au fost descrise mai multe modalități de abord a pediculilor portali:

A) *Abordul hilar*

Cele trei elemente ale pedicului portal sunt disecate și izolate la nivelul hilului hepatic. Este indicat în special pentru abordarea pediculilor portali primari. După cum se știe, un pedicul portal primar conține trei elemente: artera hepatică, vena portă și canalul biliar.

Vena portă și artera hepatică vin din direcții diferite către ficat și se ramifică în cele două ramuri principale (dreaptă și stângă) la niveluri diferite. Calea biliară principală ia naștere la nivelul hilului din unirea celor două canale hepatice, drept și stâng.

Din punct de vedere topografic două elemente sunt importante:

- Locul de bifurcare al celor trei formațiuni care alcătuiesc pedicului portal. Identificarea bifurcației este importantă în cazul hepatectomiilor întrucât conferă siguranța conservării vascularizației lobului restant.

  În majoritatea cazurilor, artera se bifurcă prima, fiind situată anterior și la stânga, față de vena portă și calea biliară principală. Bifurcația este relativ ușor de identificat, iar prin clampare selectivă se poate delimita teritoriul vascularizat de fiecare din cele două ramuri. Bifurcația arterială este cea mai supusă variațiilor anatomice. În evaluarea acestor variații trebuie ținut cont de faptul că se pot întâlni artere hepatice accesorii (stângă din artera gastrică stângă, dreaptă din artera mezenterică superioară), că artera hepatică poate proveni la rândul ei, din artera mezenterică superioară sau chiar direct din aortă, și că, în sfirșit, chiar atunci când există o singură arteră hepatică, provenind din trunchiul celiac, nivelul de bifurcație poate fi diferit.

  Bifurcația venei porte este situată deasupra și posterior; această poziție posterioară crează dificultăți pentru abordul chirurgical. Locul de bifurcație este însă mai constant și variantele anatomice mai rare.

  Confluența celor două canale biliare (drept și stâng), este cea mai sus situată, la un nivel la care placa hilară (rezultată din îngroșarea capsulei Glisson) este practic încastrată în ficat. De aceea expunerea celor doua canale biliare, drept și stâng, precum și a confluenței lor, este cea mai dificilă, raportată la celelalte elemente ale pedicului portal. Canalele biliare pot prezenta și ele numeroase variații, care trebuie identificate (inclusiv prin colangiografie intraoperatorie, acolo unde este cazul). Dificultatea cea mai mare a abordării acestor canale, precum și a convergenței lor, derivă însă din poziția înaltă, aproape intrahepatică, în care se găsesc. Ele sunt înconjurate și de mici ramuri vasculare, a căror lezare produce o sângerare care, deși redusă cantitativ, împiedică vizibilitatea operatorie și face și mai dificilă disecția.

  De aceea unii autori recomandă chiar în cazul tehnicilor de hepatectomie prin abord hilar ca secțiunea și ligatura canalului biliar să se facă intraparenchimatos.[50] Logica unei astfel de recomandări este dublă:

  - pe de o parte se evită o disecție care poate fi lungă și dificilă, iar uneori, mai ales în cazul existenței unor anomalii și variante anatomice, se poate solda cu leziuni
  - pe de altă parte are în vedere fapul că ligatura prealabilă a canalului biliar nu contribuie nici la delimitarea planului de secțiune hepatică și nici la limitarea sângerării intraoperatorii (motivele pentru care se efectuează ligatura prealabilă a venei porte și arterei hepatice)
- Raporturile reciproce ale celor trei elemente ale pedicului: astfel, în partea inferioară a ligamentului hepato-duodenal, artera hepatică, vena portă și calea biliară principală se găsesc relativ distanțate, artera fiind situată anterior și la stânga, canalul biliar, anterior și la dreapta, iar vena portă - posterior și la mijloc. Pe măsură ce urcă spre ficat, ele încep să se apropie și, după ce se bifurcă, cele trei elemente se reunesc într-un pedicul unic (drept și stâng). Fiecare din cei doi pediculi se îndreaptă spre hemificatul respectiv.

  Pedicului drept are un traiect mai scurt și mai vertical. Întrucât artera hepatică dreaptă încrucișează posterior calea biliară principală și trece la dreapta ei (în triunghiul Calot) din punct de vedere topografic artera se găsește la dreapta, vena portă la mijloc și posterior, iar canalul biliar la stânga și superior. Pedicului hepatic drept se bifurcă la un nivel variabil, în cei doi pediculi sectoriali, anterior și posterior.

  Pedicului stâng are un traiect mai lung și mai orizontal. Artera hepatică se găsește la stânga și anterior, vena portă deasupra și posterior, iar canalul biliar deasupra venei, în plan anterior. Din pedicului stâng, la nivelul recesului lui Rex, se desprind mai multe ramuri pentru segmentul IV, pre-

cum și pediculii glissonieni ai segmentelor II și III.

În cadrul abordului hilar se izolează, se secționează și se ligaturează artera hepatică și canalul biliar, iar vena portă se suturează pe tranșa de secțiune. În cazul unor rezecții sectoriale sau segmentare, fiecare dintre cele trei elemente ale pedicululului portal poate fi urmărit până la bifurcația respectivă (sectorială sau segmentară), ceea ce implică însă, mai ales în cazul pediculilor segmentari, o disecție dificilă și de lungă durată. De altfel abordul hilar se utilizează, în primul rând, pentru interceptarea celor doi pedicului portali primari (drept si stâng).

Abordul pediculilor sectoriali și segmentari este, în general, de tip extraglissonian (vide infra). După Castaing[51,52] interceptarea pedicululului anterior (paramedian) al hemificatului drept poate fi efectuată și prin disecție suprahilară.

Consecutiv ligaturii și secțiunii vaselor, porțiunea de ficat ce urmează a fi rezecată poate fi identificată cu ușurință, întrucât își modifică culoarea în violaceu închis. Astfel încât, secțiunea parenchimului hepatic se poate face în continuare de-a lungul liniei de demarcație obținute în acest mod.

Abordul hilar are o serie de particularități:

- Artera hepatică poate prezenta o serie de variante anatomice (vezi anterior), care trebuie identificate și de care trebuie ținut seama în planificarea rezecției. Un alt element care trebuie evaluat în cazul arterei este locul de bifurcație, astfel încât să existe certitudinea conservării vascularizației arteriale pentru ficatul restant.
- Vena portă, prezintă mai rar anomalii, care însă atunci când sunt prezente pot fi extrem de periculoase. Couinaud[26] a descris posibilitatea lipsei de bifurcație a venei porte la nivel hilar, ceea ce se poate solda cu interceptarea trunchiului principal dacă anomalia nu este identificată. De aceea, elementul cheie al disecției portale în hil este vizualizarea bifurcației portale, manveră necesară și pentru o aplicare corectă a pensei clampe vasculare.
- Canalul biliar: este cel mai dificil de disecat la nivelul hilului dintre cele trei elemente ale pedicululului hepatic,fiind conținut în placa hilară, care, la rândul ei, este încastrată în ficat. Pentru disecția canalului biliar Couinaud[53] propune o serie de manevre ajutătoare:
  - Coborârea plăcii hilare, întrucât calea biliară se găsește în partea ei superioară, cel mai greu de abordat, mai ales din cauza încastrării în ficat. Manevra, la rândul ei, comportă următorii timpi:
    - incizia peritoneului la limita dintre placa hilară și parenchimul segmentului IV
    - detașarea plăcii hilare de țesutul hepatic înconjurător, cu ligatura eventualelor mici ramuri vasculare ce pot fi întâlnite la acest nivel. În urma acestei manvere placa hilară este, de fapt, extrasă din ficat și coborâtă 2-3 cm. Se obține astfel un abord excelent asupra canalului hepatic stâng, în timp ce accesul asupra canalului hepatic drept, care este mai scurt și care intră repede în parenchim, este mai limitat
  - Deschiderea scizurii principale, manevră relativ sângerândă, atât din cauza micilor ramuri arteriale și portale parenchimatoase cât și a ramurilor venei hepatice medii, dar care permite un acces excelent asupra feței superioare a plăcii hilare
  - Manevra Champeau și Pineau (detașare ombilico-hilară). Tehnica, modificată de Couinaud,[53] constă în:
    - detașarea plăcii hilare cu expunerea canalului biliar stâng, în interiorul căruia se inseră un cateter sau un instrument rigid, care să poată fi palpat pe dinafară
    - incizia ficatului transversal, la 2-3 cm de extremitatea stângă a hilului
    - detașarea ligamentului rotund pe partea lui dreaptă, mergându-se din porțiunea obliterată a venei ombilicale, până la nivelul primului ram pentru segmentul IV
    - o incizie în “L”, de-a lungul șanțului ombilical, care se unește cu incizia de la extremitatea stângă a hilului

Ceea ce s-a imputat abordului hilar este în special faptul ca cele mai multe din variantele anatomice ale celor trei elemente ale pedicululului hepatic survin la nivelul hilului, unde există, deci, și cel mai mare risc de interceptare a unor variante vasculo-biliare.

De asemenea se consideră că disecția separată a celor trei elemente ale pedicululului (canalul biliar, artera hepatică și vena portă) poate fi lungă și dificilă și se poate însoți de o pierdere de sânge importantă.

În experiența personală nu am înregistrat inconvenitente majore utilizând abordul hilar, tehnică pe care o consideram în același timp elegantă și didactică.

În cazul în care există dubii în privința teritoriului vascularizat de ramul arterial sau portal care urmează să fie ligaturat, este recomandabilă clamparea prealabilă, ceea ce permite delimitarea ariei respective prin modificarea de culoare a suprafeței hepatice.

În cazul canalului biliar, orice dubii privind anatomia sau modul de distribuție al acestuia pot fi tranșate cu ajutorul colangiografiei intraoperatorii.

Un argument de dată recentă în favoarea abordului hilar este indicația mai frecventă de evidare limfoganglionară în rezecțiile pentru diverse tipuri de cancer hepatic. Aceasta implică disecția celor trei elemente ale pedicului hepatic, ceea ce facilitează tehnica de rezecție prin abord hilar.

B) *Abordul transparenchimatos*

Pediculul bilio-vascular este abordat în interiorul parenchimului hepatic și, ceea ce este mai important, este ligaturat în bloc, extraglissonian.

După Couinaud (1981)[53] aceste două principii (expunerea pediculilor portali prin abord transscizural și ligatura lor extraglissoniană) constituie principiile esențiale ale chirurgiei hepatice moderne.

Avantajul major al abordului transparenchimatos față de abordul hilar constă în absența variantelor anatomice în momentul în care cele trei elemente ale pedicului portal se reunesc în teaca glissoniană.[54,55]

În prezent există două maniere de abord transparenchimatos al pedicului portal:

- *Anterior*:

  Este varianta popularizată de Ton That Tung pentru rezecțiile hepatice majore.[40] Autorul a combinat-o cu tehnica de fractură digitală a parenchimului hepatic ("digitoclazie") (Lin 1958) și a utilizat-o cu succes pentru un mare număr de hepatectomii.

  Primele rezultate au fost comunicate în 1962 pe o serie de 82 de bolnavi cu răni de război, la care mortalitatea a fost de 19% (seria a inclus atât bolnavi cirotici, cât și bolnavi cu afecțiuni parazitare ale ficatului).[49]

  În acest tip de abord secțiunea parenchimului hepatic urmează scizurile ficatului (dreaptă, stângă sau medie), începând de pe fața diafragmatică și mergând către hil. La sfârșitul secțiunii parenchimatoase se identifică pedicul glissonian aferent porțiunii ce urmează a fi rezecată și se secționează între ligaturi.

  Abordul transparenchimatos anterior are două dezavantaje majore:

  - întrucât planul de secțiune nu este delimitat de modificările de culoare ale parenchimului hepatic, așa ca în abordul hilar, chirurgul se poate "rătăci" în parenchim și poate transforma o rezecție reglată într-una atipică. Dacă scizura porto-ombilicală este ușor identificabilă datorită inserției ligamentului falciform, iar scizura principală are un traiect relativ constant, în schimb planul scizurii laterale drepte este destul de variabil, putând trece fie mai medial (când segmentele V si VIII vor avea dimensiuni mai mici), fie mai lateral (când cele două segmente vor fi mai voluminoase). Acest handicap a fost parțial surmontat o dată cu introducerea ecografiei intraoperatorii, cu ajutorul căreia se poate trasa pe suprafață externă a ficatului traiectoria venei hepatice drepte.
  - sângerarea intraoperatorie este, de regulă, mai importantă decât în cazul ligaturii prealabile a pedicului. De aceea, se recomandă ca abordul transparenchimatos sa fie însoțit constant de manevra Pringle.

    Pentru un chirurg cu tehnicitate și experiență, abordul transparenchimatos anterior poate oferi rezultate la fel de bune ca și abordul hilar. Dupa Ton That Tung, utilizând această tehnică, o hepatectomie dreaptă se efectueaza în 8-10 minute.[57]

    De curând, de altfel, abordul transparenchimatos a fost reluat pentru rezecțiile hepatice la donator în cazul transplantului "*living-related*" când, pentru scurtarea timpului de ischemie a ficatului, este obligatorie ligatura pediculilor hepatici la sfirșitul intervenției.

- *Posterior*:

  Constă în izolarea pediculilor glissonieni în interiorul parenchimului hepatic prin disecția – digitală sau ultrasonică - a parenchimului hepatic adiacent pedicului, la nivelul feței viscerale a ficatului. Este tot un abord transscizural, deoarece accesul asupra pediculilor glissonieni se face prin deschiderea scizurii dorsale a ficatului.

  Acest tip de abord a fost utilizat inițial de Couinaud și Lazorthes pentru secțiunea și ligatura pedicului hepatic stâng, după coborârea prealabilă a plăcii hilare, în cursul hepatectomiei stângi. Ulterior, tehnica a fost descrisă de Launois și pentru pedicul hepatic drept, constituind timpul initial al hepatectomiei drepte.

  Tipurile de incizie utilizate inițial de Launois[58,59] sunt cele patru variante descrise în Fig.32:

  - la nivelul procesului caudat
  - prin patul vezicii biliare
  - anterior de pedicul hepatic
  - posterior de pedicul hepatic

  Ulterior, autorul a recomandat folosirea inciziei circulare, de jur împrejurul pedicului portal,[59] recomandare pe care am făcut-o și noi la momentul respectiv[60] (Fig.33).

  După incizia capsulei hepatice se pătrunde în parenchim, unde, după 1-2 cm de disecție se identifică pedicul hepatic, care, dupa izolarea

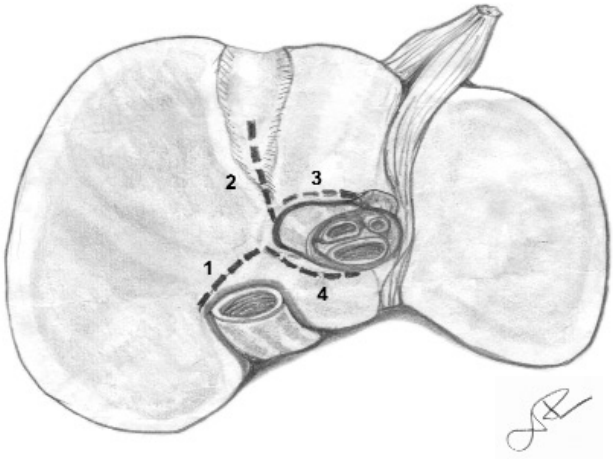

Fig.32 Tipurile de incizie utilizate iniţial de Launois
1.la nivelul procesului caudat
2. prin patul vezicii biliare
3. anterior de pedicului hepatic
4. posterior de pedicului hepatic

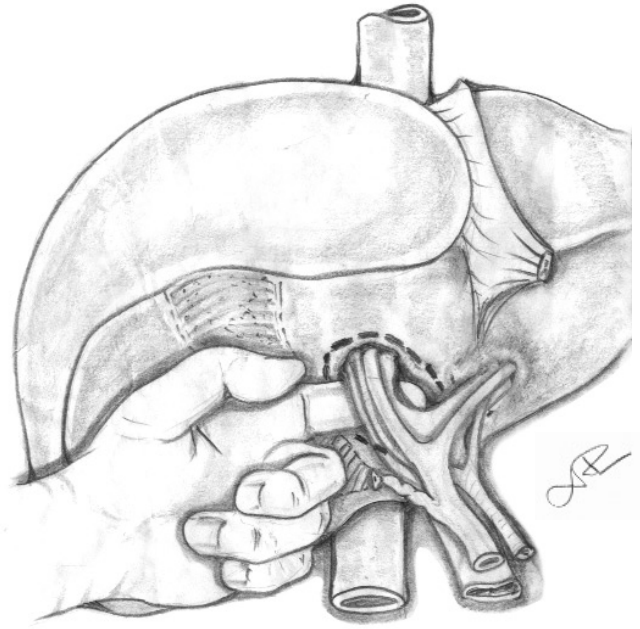

Fig.33 Incizia circulară utilizată în prezent

completă circumferentială, va fi înconjurat cu degetul și ridicat pe un laț (Fig.34). O clampare de probă poate delimita teritoriul parenchimatos aferent și poate identifica variante anatomice vasculare. În continuare, pedicului va fi secționat între ligaturi.

Beneficiul principal al acestei tehnici este considerat acela al evitării interceptării altor pediculi în afara celui destinat terioriului respectiv. De asemenea, prin ligatura "în bloc" a tuturor celor trei elemente ale pedicului se economisește timp operator, față de disecția și ligatura lor separată.

De notat însă că bifurcația pedicului hepatic drept se poate face precoce, ceea ce necesită ligatura separată a celor doi pediculi sectoriali, care practic nu se regăsesc nici un moment într-o teacă comună.

De asemenea, izolarea intrahepatică a pedicului glissonian se poate solda cu un anumit grad de sângerare și necesită experientă pentru a fi corect executată. Mai ales la cirotici sângerarea poate fi extrem de neplăcută și poate prelungi timpul operator.

Un caz comunicat de Thomson și col.[61] arată că pot exista și anomalii intrahepatice, mai ales ale căilor biliare, care, la rândul lor, pot expune la accidente chiar în cazul utilizării abordului extra-glissonian.

O remarcă importantă care privește ambele tipuri

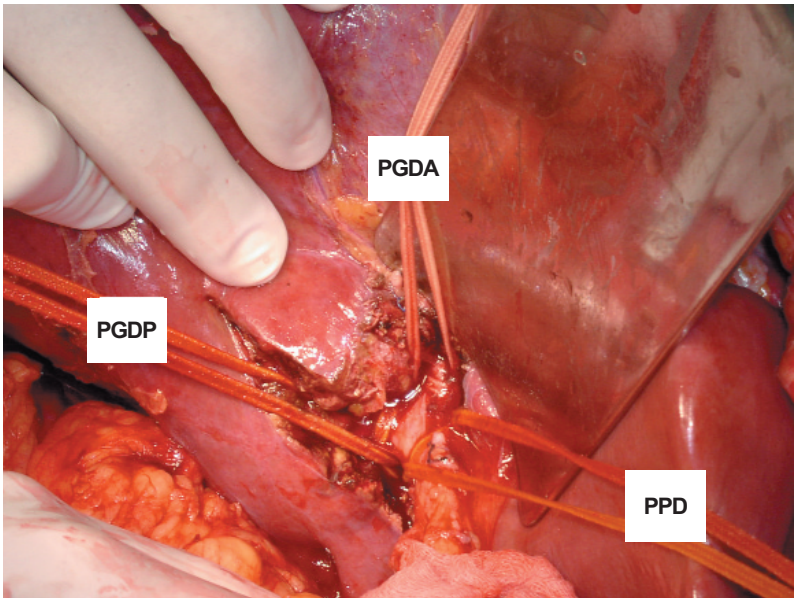

Fig.34 Izolarea pedicului portal drept (PPD) şi a celor doi pediculi sectoriali prin abord transparenchimatos posterior. A fost efectuată o incizie circulară în jurul pedicului portal drept, care este ridicat pe un laţ, la fel ca şi cei doi pediculi sectoriali ai hemificatului drept
PGDA - pedicului glissonian drept anterior
PGDP - pedicului glissonian drept posterior

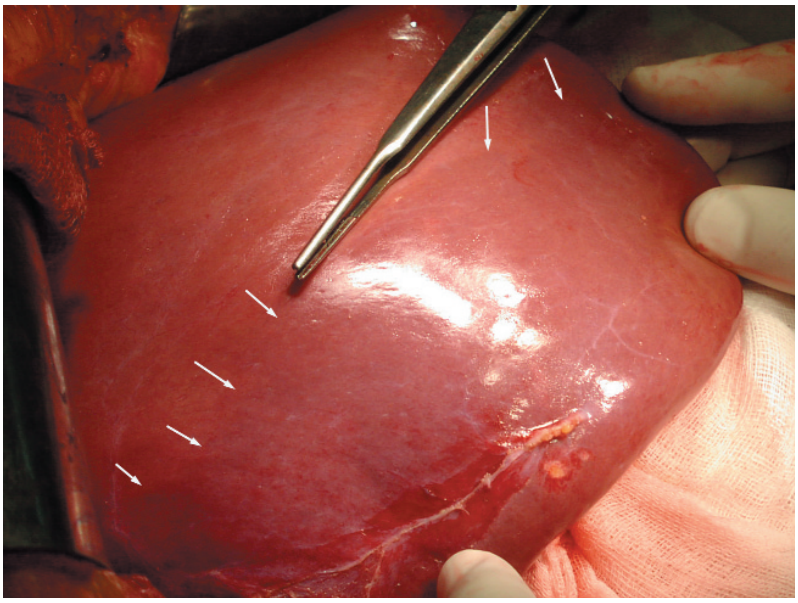

Fig.35 Linia de demarcaţie între sectorul posterior (segmente VI, VII) şi cel anterior (segmente V, VIII) ale lobului drept, corespunzând proiecţiei la suprafaţă a scizurii laterale drepte

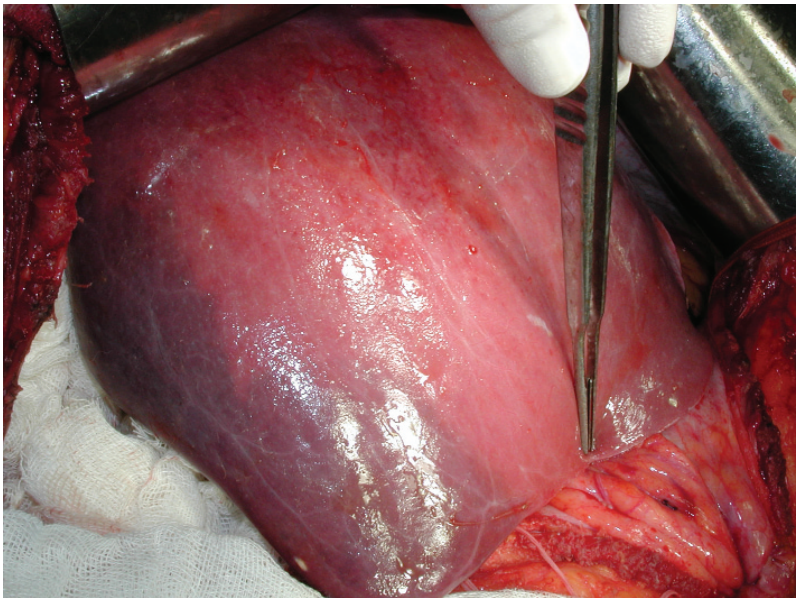

Fig.36 Linia de demarcaţie între sectorul posterior (segmente VI, VII) şi cel anterior (segmente V, VIII) ale lobului drept, corespunzând proiecţiei la suprafaţă a scizurii laterale drepte.

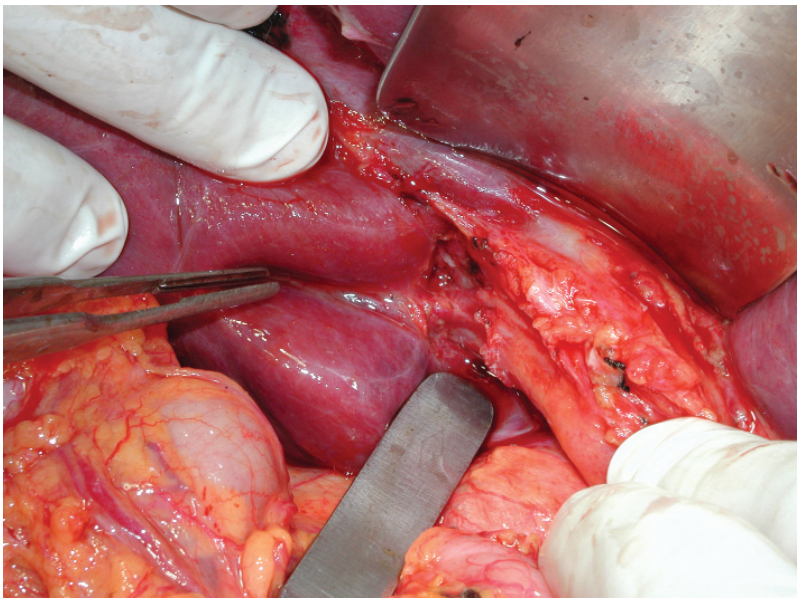

Fig.37 Şanţul Rouvière - Gans (indicat de vârful pensei) facilitează reperarea pediculului portal posterior drept (PPPD).

de abord transparenchimatos este aceea că ele reprezintă tipuri de abord transscizural. În cazul abordului transparenchimatos anterior scizurile care se deschid sunt cele trei scizuri portale iar în cazul abordului transparenchimatos posterior este deschisă scizura dorsală a ficatului. Deschiderea acestor scizuri reprezintă cheia interceptării intraparenchimatoase a pediculilor portali.

Indiferent de tipul de abord (hilar, transparenchimatos anterior sau transparenchimatos posterior), existența anomaliilor bilio-vasculare trebuie avută întotdeauna în vedere. Toate cele trei tipuri de abord pot să fie simple, rapide și eficiente în cazul unei anatomii normale, dar oricare dintre ele poate conduce la accidente în cazul existenței unor anomalii. De aceea, explorarea preoperatorie în chirurgia hepatică trebuie să fie cât mai completă, iar modificările respective evidențiate încă din etapa preoperatorie. În același timp, în cursul operației explorarea va fi reluată, cu multă meticulozitate.

O regulă esențială pentru evitarea accidentelor este aceea ca, înainte de a efectua o manevră ireversibilă (secțiune, ligatură), trebuie asigurată conservarea structurilor bilio-vasculare ale ficatului restant.

În cazul hepatectomiilor majore, când interceptarea unor elemente bilio-vasculare ale lobului restant poate avea consecințe extrem de grave, un element de siguranță important îl constituie evidențierea bifurcației celor trei elemente ale pedicului: artera hepatică, vena portă și canalul biliar. Această manevră este, de altfel, caracteristică abordului hilar și conferă certitudinea conservării structurilor bilio-vasculare ale lobului restant.

De asemenea, înainte de secțiunea și ligatura vaselor, este preferabilă clamparea lor, ceea ce va conduce la delimitarea teritoriului căruia i se distribuie.

Ori de câte ori se bănuiește o anomalie biliară este indicată colangiografia intraoperatorie.

Toate cele expuse anterior se referă la abordul celor doi pediculi portali primari (drept și stâng). În continuare vom preciza câteva detalii legate de abordul pediculilor sectoriali și segmentari.

Abordul pediculilor sectoreali și segmentari ai hemificatului drept

Identificarea și controlul pediculilor sectoriali ai hemificatului drept are o importanță particulară în chirurgia ficatului. Aceasta deoarce limita de demarcație între cele două sectoare, medial (anterior) și lateral (posterior) este foarte variabilă. Această limită, care constituie planul scizurii laterale drepte (în care se află vena hepatică dreaptă) poate trece mai aproape de linia mediană (în acest caz segmentele V și VIII vor fi de dimensiuni mai mici) (Fig.35) sau mai aproape de marginea laterală a ficatului (caz în care segmentele V și VIII sunt mai mari, în timp ce segmentele VI și VII vor fi mai mici) (Fig.36)

În ceea ce privește pediculii glissonieni sectoriali ai hemificatului drept, situațiile mai frecvent întâlnite în practică sunt următoarele:

- pedicul portal drept foarte scurt și care se bifurcă imediat în cei doi pediculi sectoriali. În acest caz fiecare dintre cei doi pediculi poate fi, de regulă, abordat separat prin disecție hilară
- pedicul portal drept lung și care se bifurcă după intrarea în parenchim. În acest caz se recomandă una din tehnicile de abord transparenchimatos (anterior sau posterior), cu identificarea inițială a pedicului hepatic drept și apoi a celor doi pediculi sectoriali.

  Clamparea fiecăruia dintre pediculii sectoriali conduce la delimitarea teritoriului aferent.
- absența pedicului portal drept, situație în care cele două ramuri glissoniene sectoriale se desprind separat din trunchiul principal. În acest caz, fiecare pedicul sectorial va fi abordat separat, la fel ca și în cazul bifurcării precoce

O situație favorabilă pentru abordul pediculului sectorului lateral (posterior) este creată de prezența șanțului (incizurii) Rouvière - Gans, prin care acest pedicul pătrunde în interiorul ficatului (Fig.37).

Utilizând acest reper, pedicului sectorial posterior poate fi atât descoperit cu usurință, cât și rezolvat în condiții optime, prin abord extra- sau intrahepatic.

Diviziunea pediculilor sectoriali ai hemificatului drept în pediculi segmentari se face cu aproximație la nivelul planului transvers. De aceea, abordul cel mai recomandat pentru acești pediculi implică deschiderea acestui plan. De regulă, întâlnim nu doar unul ci mai mulți pediculi. Abordul lor chirurgical este facilitat de tracțiunea asupra segmentului respectiv, care îi pune în tensiune și îi detașează de pediculii segmentelor ce vor fi lăsate pe loc. Dificultatea rezolvării unui pedicul segmentar constă tocmai în posibilitatea interceptării pediculului celuilalt segment, ceea ce poate transforma o segmentectomie într-o sectorectomie.

Abordul pediculilor segmentari ai hemificatului stâng

Aceștia iau naștere la nivelul plăcii ombilicale, acolo unde vena portă stângă se termină în fund de sac constituind recesul lui Rex și se continuă cu ligamentul ombilical. De aceea această zonă are o importanță deosebită pentru abordul pediculilior hemificatului stâng (vezi Fig.8,9).

Pedicului segmentului IV: destul de frecvent segmentul IV are o arteră care se desprinde la nivel hilar, fie din artera hepatică stângă, fie din artera

hepatică dreaptă (așa numita ”arteră hepatică medie”). Artera poate fi izolată și interceptată imediat după emergența sa. Clamparea ei prealabilă duce la delimitarea teritoriului aferent.

Caracteristic este faptul că această arteră pătrunde în pedicului hepatic pe partea dreaptă a șanțului ombilical, în timp ce artera hepatic propriu-zisă, rămâne pe partea stângă a acestui șanț.

Vena portă stângă emite foarte rar ramuri pentru segmentul IV în porțiunea ei transversală. De regulă, ramurile pentru segmentul IV se desprind de pe partea dreaptă a venei, la nivelul șanțului ombilical. Sunt, în general, mai multe ramuri, dispuse etajat și chiar și în planuri diferite (vezi Fig.9a,b).

Ele pot fi disecate, secționate și ligaturate pe rând, astfel încât fața laterală dreaptă a venei porte stângi să rămână liberă, "dezvelind" în același timp complet placa hilară, care este traversată de canalul hepatic stâng.

Canalul biliar al segmentului IV se varsă în canalul hepatic stâng, fie la nivelul porțiunii orizontale care traverseaza hilul, fie la nivelul șanțului ombilical.

Interceptarea canalului se face de regulă, intraparenchimatos.

Segmentului IV i se descriu două subsegmente IV b (anterior) și IV a (posterior), ai caror pediculi pot fi evidentiați în cursul secțiunii parenchimatoase, ce urmează planul transvers. De remarcat că, în cursul rezecțiilor subsegmentului IVb, pediculii subsegmentului IVa pot fi interceptați, ceea ce, însă, nu are consecințe majore asupra parenchimului acestui segment.

Pedicului lobului stâng (segmentele II și III):

Artera lobului stâng este reprezentată de cele mai multe ori de artera hepatică stângă, după ce a emis ramul pentru segmentul IV și ramurile pentru lobul caudat. Artera poate fi interceptată și la nivel hilar. În șanțul ombilical artera se găsește la stânga venei porte, unde poate fi interceptată și ligaturată.

Venele pentru cele două segmente iau naștere de pe fața laterală stângă a venei porte, de regulă separat și la niveluri diferite (mai întâi vena segmentului II, care capătă un traiect posterior, apoi vena segmentului III, care ia naștere chiar la nivelul recesului lui Rex și se îndreaptă anterior). Ca atare, cele două vene sunt interceptate de regulă separat.

Canalele biliare ale segmentelor II și III se unesc la niveluri variabile pentru a forma canalul hepatic stâng, astfel incât, la nivelul planului de secțiune într-o sectorectomie laterală stângă (plan care trece prin șanțul ombilical), putem intercepta fie un singur canal, fie două canale separate. Secțiunea canalului/canalelor biliare se recomandă a fi efectuată în cadrul timpului parenchimatos.

În ceea ce privește *abordul pediculior segmentelor II și III* am menționat faptul că cele două vene porte segmentare se desprind separat din vena portă stângă, ceea ce poate permite izolarea și ligatura lor înainte de secțiunea parenchimului. De regulă, însă, atunci când se efectuează izolat o rezecție de segment II sau III, pedicului portal este interceptat în bloc, în cursul timpului de disecție parenchimatos.

7.7. Evidarea limfoganglionară în cancerul hepatic

Diseminarea limfatică este destul de frecventă în cancerele hepatice.

La nivelul ficatului au fost descrise două rețele limfatice:

- o rețea limfatică superficială, care se găsește imediat sub capsula ficatului și drenează teritoriile hepatice superficiale; vasele limfatice ale acestei rețele dreneaza, la rândul lor, în mai multe direcții:
  a. către ganglionii supradiafragmatici, în cazul limfaticelor feței superioare
  b. către ganglionii paracavi și interaortico-cavi, în cazul limfaticelor regiunii posterioare și inferioare
  c. către ganglionii pedicului hepatic și de aici mai departe catre ganglionii celiaci în cazul limfaticelor din restul ficatului
- o rețea limfatică profundă ale carei vase dreneaza în două direcții
  a. către pedicului hepatic de-a lungul pediculilor portali
  b. către ganglionii latero-cavi supradiafragmatici de-a lungul venelor hepatice

La nivelul pedicului hepatic au fost descrise două lanțuri ganglionare limfatice:

- unul situat adiacent căilor biliare atât de-a lungul canalului cistic unde se găsește aproape constant așa-numitul ganglion cistic cât și de-a lungul canalului coledoc; acest lanț se continuă cu ganglionii retro-duodeno-pancreatici și se termină la nivelul ganglionilor periaortici
- celălalt situat adiacent arterei hepatice al cărei traiect îl urmează până la nivelul trunchiului celiac și periaortic.

Evidarea limfo-ganglionară este un gest de rutină în cancerele vezicii biliare sau în tumorile Klatskin. Evidarea include în aceste cazuri țesutul limfoganglionar din pedicului hepatic, ganglionii de pe traiectul arterei hepatice proprii, arterei gastro-duodenale (retroduodenopancreatici), arterei hepatice comune și trunchiului celiac.

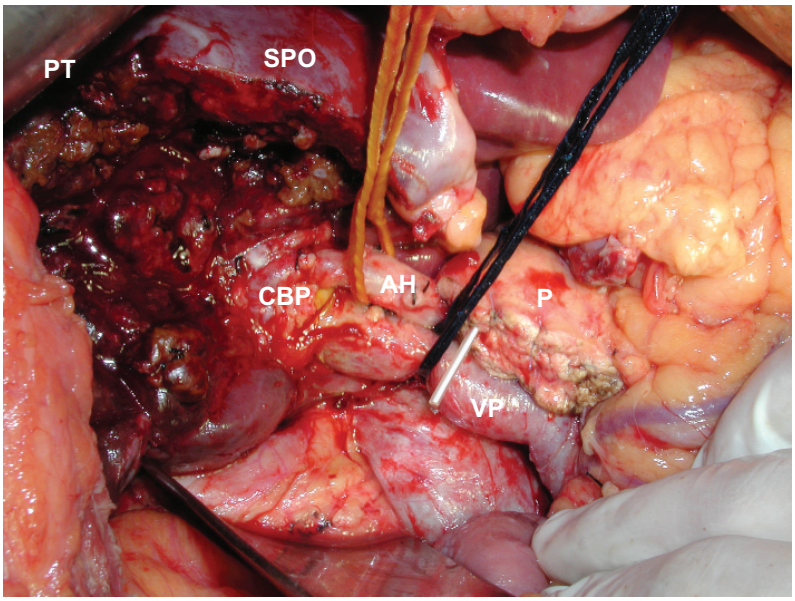

Fig.38 Bisegmentectomie IVb, V asociată cu evidare limfo-ganglionară şi duodenopancreatectomie cefalică pentru cancer de colecist.
SPO - tranşa de secţiune hepatică stângă la nivelul scizurii porto-ombilicale
PT - planul transvers cu tranşa de secţiune hepatică transversă la nivelul său
CBP - calea biliară pricipală secţionată
AH - artera hepatică
VP - vena portă
P -bontul pancreatic cu stent introdus în canalul Wirsung

În cazul în care se asociază duodenopancreatectomia, ganglionii retroduodenopancreatici vor fi extirpați în bloc cu piesa de rezecție cefalică pancreatică (Fig.38).

În cancerul vezicii biliare (stadiul II, III și IVA), în cadrul așa-numitei "colecistectomii extinse", asociat colecistectomiei și segmentectomiei IVb - V, se practică evidarea ganglionară la nivel periportal, pancreatico-duodenal posterior și interaorticocav.[62]

În tumorile maligne primare ale ficatului evidarea limfoganglionară rămâne un gest controversat. Adenopatia la nivelul pedicului hepatic a fost considerată chiar contraindicație de rezecție. În prezent se recomandă totuși rezecția (dacă, bineînțeles, nu sunt metastaze la distanță) asociată cu evidare limfoganglionară. Teritoriul evidat este același cu cel precizat anterior.

Evidarea nu este însă indicată ca gest de rutină atunci când ganglionii pedicului hepatic nu sunt invadați macroscopic, întrucât nu s-a demonstrat că aduce vreun beneficiu.

O atitudine similară se recomandă și în cazul tumorilor metastatice ale ficatului.

7.8. Abordul venelor hepatice

În capitolul de anatomie sistemul venelor hepatice a fost descris pe larg.

Reamintim că ficatul are trei vene hepatice (pentru care se mai utilizează uneori în mod incorect și termenul de vene suprahepatice):

- vena hepatică medie, se află situată în planul scizurii principale a ficatului, care separă hemificatul drept de cel stâng și a cărei proiecție corespunde la suprafața liniei Cantlie
- vena hepatică dreaptă, se află în planul scizurii laterale drepte, ce separă sectorul medial de cel lateral al hemificatului drept (segmentele V si VIII de segmentele VI și VII în clasificarea lui Couinaud)
- vena hepatică stângă, se află în planul ce separă segmentul II de segmentele III și IV în clasificarea lui Couinaud și a cărei proiecție la suprafața ficatului corespunde unei linii imaginare ce unește marginea stângă a venei cave suprahepatice cu mijlocul marginii inferioare stângi a ficatului.

Deși segmentația lui Couinaud pleacă de la modul de distribuție intrahepatică a pediculilor portali, în realitate, limitele dintre hemificatul drept și hemificatul stâng, sectoare și segmente sunt reprezentate de sistemul venelor hepatice. De aceea abordarea acestor vene constituie unul din timpii principali ai unei hepatectomii. Disecția parenchimului hepatic se realizează de fapt în planul uneia dintre venele hepatice, iar pierderea de sânge intraoperatorie are ca și cauză principală sângerarea din sistemul venelor hepatice.

În tehnicile clasice de hepatectomie, disecția, secțiunea și sutura pe tranșa a venelor hepatice se face înainte de abordarea parenchimului.

Disecția și izolarea feței superioare a venei hepatice drepte se face de obicei la începutul intervenției, în cursul mobilizării ficatului, când se secționează peritoneul situat anterior de vena cavă inferioară suprahepatică, până când atât vena, cât și tributarele ei pot fi identificate.

Mai departe este necesară mobilizarea hemificatului drept prin secțiunea ligamentului triunghiular drept și a porțiunii drepte a ligamentului coronar. În

continuare se procedează la ligatura și secțiunea venelor hepatice accesorii, care drenează segmentele posterioare ale hemificatului drept, direct în vena cavă inferioară. Aceste vene sunt disecate de jos în sus, și ligaturate pe rând. În partea finală a disecției, pentru a avea acces asupra venelor accesorii, trebuie secționat ligamentul hepato-cav, care acoperă marginea dreaptă a venei cave inferioare în ultima parte a traiectului ei retrohepatic.

În momentul în care se ajunge la vena hepatică dreaptă, se va secționa cu multă grijă țesutul fibros înconjurător, după care se poate introduce o pensă de disecție, fie de jos în sus, fie de sus în jos, care să înconjoare vena. Apoi se retrage pensa disectoare și se introduce în locul ei o pensă Satinsky, cu care va fi clampat capătul dinspre vena cavă al venei hepatice drepte, precum și o altă pensă de tip Kelly, cu care va fi clampat capătul dinspre ficat al acestei vene. În acest moment vena hepatică dreaptă poate fi secționată între cele două pense.

După secțiune, capătul dinspre ficat va fi suturat cu ață sau Vycril pe tranșa de secțiune, în timp ce capătul dinspre vena cavă va fi suturat cu surjet dublu de Prolen 5-0.

În prezent, pentru secțiunea-sutură a venei se pot folosi staplere vasculare, care au avantajul ca sunt mai rapide, dar au dezavantajul ca sunt mult mai scumpe.

Vena hepatică stângă poate fi abordată extrahepatic, într-un mod asemănător. Pentru abordul venei hepatice stângi nu mai este necesară ligatura tuturor venelor accesorii. În schimb, trebuie disecat posterior ligamentul venos al lui Arantius, pentru a expune fața stângă a venei, iar superior, vena hepatică stângă trebuie separată de vena hepatică medie, cu care face de multe ori un trunchi comun.

În experiența personală, ori de câte ori a fost posibil am preferat abordul extrahepatic al venelor hepatice dreaptă și stângă.

Abordul extrahepatic al venei hepatice medii este mai rar posibil și, de aceea, ținând cont și de riscurile pe care le implică lezarea venei în cursul disecției (sângerare, embolie gazoasă), preferăm, în cazul venei hepatice medii, abordul intraparenchimatos.

7.9. Controlul temporar al pedicului hepatic și al venelor hepatice

În scopul limitării pierderii de sânge intraoperatorii au fost imaginate o serie de metode de control temporar al pediculilor aferenți și eferenți ai ficatului.

Încă în 1908 Pringle[63] a introdus o manevră care îi poartă numele și care constă în clamparea pedicului hepatic la nivelul hilului. Autorul a practicat-o la bolnavi cu traumatisme hepatice pentru controlul sângerării și, deși nu s-a soldat cu succese terapeutice la vremea respectivă, a devenit ulterior una dintre cele mai utilizate manevre în chirurgia hepatică reglată. Ea poate fi efectuată cu o pensă de tip Satinsky sau cu un dispozitiv de tip “tourniquet” (Fig.39).

Multă vreme s-a considerat că durata pe care poate fi menținut acest clampaj este de circa 20 minute. Cercetările moderne ale școlii franceze de chirurgie, în special ale lui Claude Huguet[64-66] și echipei de la Spitalul Saint-Antoine,[67] au demonstrat însă că ficatul sănătos poate suporta perioade mult mai lungi de ischemie.

Nu același lucru este valabil însă în cazul ficatului cirotic, unde nu se recomandă a păstra clampajul mai mult de 15 minute.

Chiar dacă ficatul sănătos poate tolera clampajul continuu pe perioade mai lungi, în schimb efectele sistemice ale declampării pot fi deosebit de nocive datorită sindromului de ischemie-reperfuzie și eliberării în circulația sistemică a unor mediatori ai sindromului de insuficiențe organice multiple (“*multiple-system organ failure*”).[68]

Ca alternativă la clampajul continuu a fost introdus clampajul intermitent, care constă în clampări succesive întrerupte de pauze. Declamparea temporară a pediculului, permite, pe lângă reperfuzia țesutului hepatic și decomprimarea fluxului venos intestinal.

Unii au propus clampări de câte 10 minute, întrerupte de pauze cu o durată similară, în care pedicului este declampat,[58] în timp ce alții recomandă o durată a clampajului de 5-10 min, urmată de intervale de declampare de circa 1 minut.[69] Horiuchi și coll. stabilesc că la șobolan durata maximă pe care poate fi tolerat clampajul fără ca ficatul să dezvolte nici un fel de leziuni ischemice este de 15 minute și că efectele clampajului sunt semnificativ reduse atunci când perioada de declampare este tot de 15 minute (față de perioade de 5 sau 10 minute).[70]

Durata totală a ischemiei prin clampaj intermitent nu trebuie să depășească, la rândul ei, 120 de minute.[71]

Într-un studiu controlat clampajul intermitent s-a dovedit superior clampajului continuu în ceea ce privește toleranța ficatului la ischemie.[72]

O altă metodă al carei scop îl constituie evitarea neajunsurilor clampajului continuu este așa-numitul clampaj selectiv, în care este clampat fie numai pedicului portal aferent porțiunii de ficat ce urmează a fi rezecate, fie atât pedicului portal cât și vena hepatică ce drenează teritoriul respectiv.[73,74]

Clamparea pedicului hepatic, deși reduce sângerarea în cursul disecției parenchimului, nu reușeș-

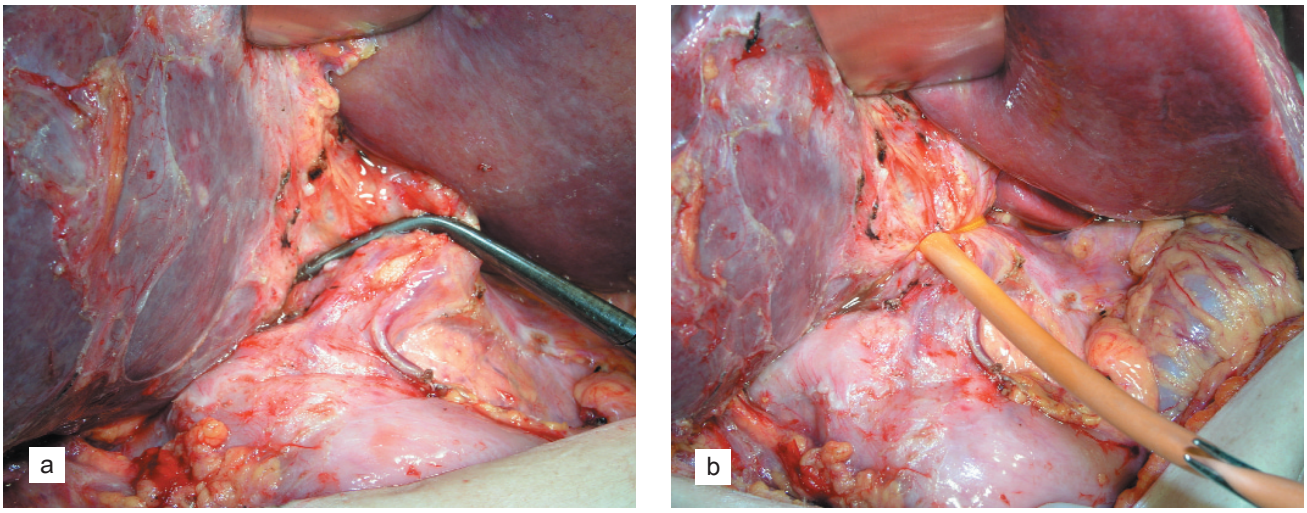

Fig.39 Manevra Pringle efectuată cu a) pensa Satinsky b) tourniquet

te să o controleze total. Aceasta mai ales datorită fluxului inversat („*back flow*") din venele hepatice, fenomen căruia i se poate atribui, cel puțin parțial, și rezistența ficatului la ischemia indusă de clamparea pedicului.[75]

Întrucât s-a demonstrat că sângerarea în cursul hepatectomiilor provine nu atât din pediculii portali ci din sistemul venelor hepatice, unii autori au propus metode de control care să includă și clampajul temporar al acestora.

Cea mai cunoscută dintre aceste metode este așa-numita "excludere vasculară totală" (EVT). Metoda a fost introdusă de Heaney (1966)[76] și consta inițial în clamparea arterei aorte infradiafragmatice, a venei cave inferioare infra- și suprahepatic și a pedicului portal.

În 1974 Fortner propune asocierea hipotermiei la excluderea vasculară totală, pentru prelungirea timpului de clampaj,[77] efect, demonstrat, de altfel, și în condiții experimentale.[78]

În ceea ce privește clampajul aortei, deși există încă autori care îl recomandă,[79] majoritatea îl consideră o manevră periculoasă, care predispune la tulburări de coagulare, artimii cardiace și ischemie medulară. Pe de altă parte, s-a dovedit că sângerarea în cursul secțiunii trănșei hepatice este suficient de redusă și fără clampajul aortei.

Renunțarea la hipotermie nu a modificat semnificativ nici durata pe care poate fi menținută excluderea vasculară și nici consecințele sale. În opinia unora, hipotermia ar fi totuși indicată la bolnavii cu afecțiuni preexistente pentru efectul ei hepatoprotector în condiții de ischemie.[80]

Varianta de EVT cea mai utilizată în prezent este cea popularizată de școala franceză[74,81-85] și constă în clampajul în normotermie al pedicului hepatic și al venei cave inferioare infrahepatic (deasupra venelor renale) și suprahepatic (de regulă imediat subdiafragmatic, deși sunt situații în care vena cavă poate fi clampată chiar și intrapericardic) (Fig.40).

De la un entuziasm inițial care a condus la efectuarea unui mare număr de hepatectomii cu această metodă, s-a ajuns, treptat, la limitarea indicațiilor sale.

EVT este folosită în prezent electiv,[86] în special în rezecțiile pentru tumori voluminoase, situate în vecinătatea venei cave inferioare și, mai ales, la locul de vărsare al venelor hepatice în vena cavă.[87] O indicație

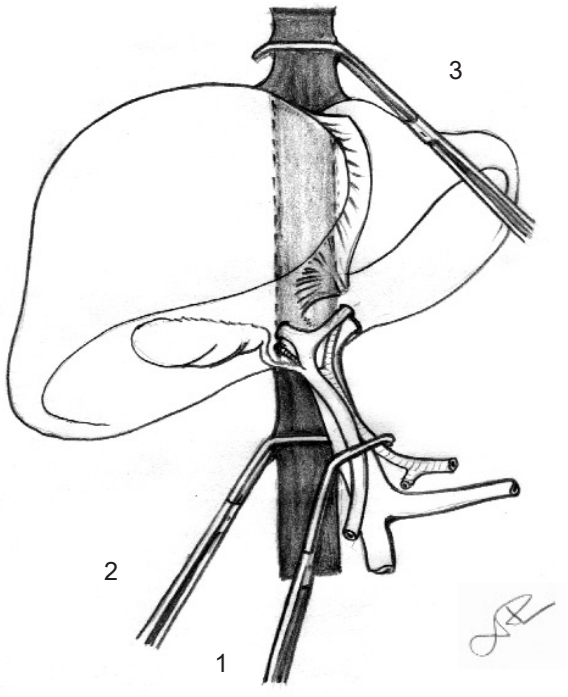

Fig.40 Excludere vasculară totală: cele trei clampe vasculare, în ordinea în care sunt aplicate:
1 - la nivelul pedicului hepatic;
2 - la nivelul venei cave inferioare, infrahepatic;
3 - la nivelul venei cave inferioare, suprahepatic

particulară o constituie hepatectomia stângă lărgită, considerată cea mai dificilă intervenție din chirurgia ficatului,[88] ca și hepatectomiile lărgite, în general.[89,90]

În sfârșit, aplicarea EVT mai poate fi legată și de preferința particulară a chirurgului pentru metodă.[91]

Sunt și autori care nu folosesc niciodată EVT, fără a întâmpina inconveniente majore chiar și în cazurile de tumori cu invazie posterioară.[92]

Din punct de vedere tehnic, pentru efectuarea EVT este necesară mai întâi izolarea și ridicarea pe un laț a pedicului hepatic, urmată de disecția venei cave inferioare; aceasta, la rândul ei implică o bună mobilizare a ficatului.

Disecția venei cave infrahepatic se face deasupra nivelului venelor renale; vena trebuie sa fie înconjurată digital, pentru a putea fi ulterior clampată. O atenție deosebită trebuie acordată tributarelor posterioare ale venei cave inferioare, care, dacă sunt smulse în cursul disecției, se pot retracta făcând hemostaza extrem de dificilă.

De asemenea trebuie identificată vena suprarenaliană dreaptă, care, în cazul în care nu este inclusă în clampaj poate fi sursă de sângerare.[93]

Suprahepatic disecția trebuie făcută cu și mai multă grijă întrucât leziunea venei cave și a venelor hepatice se poate solda cu hemoragii greu de stăpânit sau cu embolie gazoasă.

După izolarea venei cave inferioare se procedează mai întâi la un test de toleranță la clampare. Testul este considerat pozitiv dacă bolnavul dezvoltă hipotensiune marcată, însoțită de scăderea debitului cardiac și nu răspunde la umplerea volemică. În această situație unii au propus clamparea aortei pentru a restabili situația volemică și tensională,[94] dar cei mai multi preferă abandonarea clampajului. Dacă rezecția nu poate fi însă efectuată în afara clampajului, singura soluție rămâne instituirea “by-pass”-ului extracorporeal veno-venos.[95]

În cazul în care testul este negativ, se procedează la clampaj, în următoarea ordine: mai întâi pedicului hepatic pentru a întrerupe afluxul de sânge spre ficat, apoi vena cavă inferioară infrahepatic și, la sfârșit, vena cavă inferioară suprahepatic. Orice altă ordine de pensare va produce congestie hepatică și sângerare în timpul rezecției.[90]

Durata medie a clampajului variază în literatură între 28,3 +/- 0,8 min și 49,7 +/- 16,7 min, cu limite între 8 și 90 min.

Declamparea trebuie efectuată, de asemenea, într-o anumită ordine, care este, de fapt ordinea inversă în care se face clamparea: vena cavă inferioară suprahepatic, vena cavă inferioară infrahepatic, pedicului hepatic.

Pentru a surmonta inconvenientele, mai ales de ordin hemodinamic, ale excluderii vasculare totale, în varianta descrisă mai sus, a fost imaginat un procedu de excludere vasculară totală cu păstrarea fluxului cav. Acest procedeu asociază clampajul pedicular intermitent cu clampajul selectiv al venelor hepatice. Rezultatele clinice obținute s-au dovedit satisfăcătoare.[96]

7.10. Secțiunea parenchimului hepatic

În cursul unei hepatectomii reglate secțiunea parenchimului se face de-a lungul planurilor anatomice descrise pe larg în capitolul de anatomie. Linia de secțiune nu trebuie să treacă exact prin planul scizural pentru a evita lezarea venelor hepatice situate în acest plan, ci va trece puțin mai la stânga sau la dreapta, în funcție de tipul de hepatectomie care se practică.[97]

Atunci când hepatectomia se face cu ligatura prealabilă a pedicului portal aceste linii sunt delimitate la suprafața ficatului de schimbarea de culoare a parenchimului hepatic.

Adesea, linia de demarcație obținută după clampare nu este perfect rectilinie. Așa cum menționam și anterior, din punct de vedere practic linia de secțiune a parenchimului nu trebuie să urmeze toate “meandrele” liniei de demarcație obținute prin schimbarea de culoare a ficatului.

În cursul hepatectomiilor atipice linia de secțiune a parenchimului hepatic este dictată de leziune, față de care păstrează o anumită distanță și în funcție de care linia va avea o anumită traiectorie.

Sângerarea care se produce în cursul secțiunii parenchimului hepatic provine, în cea mai mare parte, din sistemul venelor hepatice. În planul de disecție se întâlnesc atât vene afluente ale celor trei vene hepatice cât și colaterale transversale care unesc sistemele celor trei vene între ele. Ramurile care compun sistemul venelor hepatice au pereți foarte subțiri (față de ramificațiile sistemului port, care au perete mai gros și învelit într-o fascie de culoare albă) și se pot smulge ușor în cursul disecției. Aceasta poate duce la pierderi sanguine importante. Singura metodă de a evita pierderea de sânge intraoperatorie este disecția îngrijită a parenchimului, chiar dacă aceasta prelungește timpul operator. De altfel, o disecție grăbită nu scurtează întotdeauna timpul operației întrucât sângerarea de la nivelul venelor hepatice poate fi foarte greu de controlat, ceea ce prelungește la fel de mult timpul operator, dar cu consecințe mult mai neplăcute pentru bolnav.

În prezent limitarea sângerării intraoperatorii este unul din obiectivele majore în cursul unei rezecții

hepatice, atât pentru evitarea efectelor negative imediate pe plan hemodinamic și hematologic, cât și pentru efectul dovedit al scăderii imunității și recidivei mai frecvente în rezecțiile pentru cancer.

Două situații trebuie semnalate în mod particular:

- sângerarea laterală din trunchiul principal al uneia din cele trei vene hepatice, datorită smulgerii unor colaterale fragile în cursul disecției, incident frecvent întâlnit și care poate fi rezolvat prin sutura cu fire de Prolen trecute în "X"
- retracția în parenchimul hepatic a unei vene hepatice lezate, când hemoragia pare că provine din parenchim și prima tentație a chirurgului este să aplice un fir transparenchimatos; se recomandă însă descoperirea venei sângerânde și rezolvarea sursei de sângerare printr-o sutură vasculară; sutura parenchimului în masă poate duce la constituirea unui hematom intraparenchimatos sau chiar a unei zone de necroză hepatică.

Secțiunea parenchimului hepatic se poate face instrumental sau manual.

Se începe cu incizia capsulei hepatice, care se face de-a lungul unei linii de demarcație trasate de obicei cu bisturiul electric pe suprafața ficatului.

După secțiunea capsulei, se pătrunde în parenchimul hepatic propriu-zis.

Observația că țesutul hepatic este un țesut friabil, care se poate diseca ușor cu degetul, a fost făcută încă de la începuturile chirurgiei hepatice (Anschutz 1903, citat de Couinaud[53]).

Față de țesutul hepatic, vasele care traversează planul de secțiune au o structură de o consistență mai crescută. Prin disecția digitală ele sunt expuse, în traiectul transversal, putând fi pensate și ligaturate. Ligaturile se pot face progresiv, pe masură ce disecția avanseaza, sau la sfârșit, după ce porțiunea rezecată a fost îndepartată.

Pentru o mai mare ușurință a disecției, în locul ligaturilor se pot aplica clipuri vasculare.[98] Pentru vasele de calibru foarte mic se poate folosi si electrocoagularea, cu secțiunea vasului între cele două capete electrocoagulate. Pentru o și mai bună hemostază se recomandă chiar ca, după secțiune, capetele vasculare electrocoagulate, aflate de o parte și de alta a tranșei de secțiune, să fie prinse din nou in pensă și coagulate încă o dată.

Tehnica disecției digitale a fost descrisă inițial de de Lin (1958)[56] și este cunoscută sub numele de "digitoclazie" sau "fractură digitală" ("*finger fracture*"). Practicată de chirurgi cu experiență ea se poate executa în timp scurt și cu rezultate bune. Ton That Tung putea să execute o hepatectomie dreaptă în circa 10 minute, iar Lin în 5-8 minute (utilizând și o "ghilotină" pentru secțiunea ficatului). Datorită rapidității cu care se execută a fost recomandată încă de la început mai ales în leziunile traumatice ale ficatului.[99]

În prezent însă, cei mai mulți dintre chirurgii hepatici preferă tehnici mai sigure și mai puțin expuse sângerării.

Fractura instrumentală poate utiliza pense de disecție de tip Kocher, așa cum au propus Meyer-May și Ton That Tung înca din 1939 sau de tip Kelly ("*Kelly fracture*") precum și instrumente moderne de tipul bisturielor sau disectoarelor ultrasonice, disectoarelor cu jet de apă sau laserului.

Bisturiul cu ultrasunete (*Harmonic-Scalpel*) se bazează pe așa-numitul efect piezoelectric, care constă în transformarea curentului alternativ în oscilații mecanice de către unele cristale. Oscilațiile mecanice se transmit instrumentului propriu-zis (de tip lamă sau foarfecă) cu o frecvență de 55.500 Hz, ceea ce produce o mișcare a acestuia cu o amplitudine de 60-80µ, care nu este percepută ca atare de către chirurg.[100]

Tăierea cu ultrasunete este bazată pe două efecte:

- datorită vibrației longitudinale a lamei disectorului, se produce o scădere de presiune, asemănătoare cu cea provocată de elicea unui vapor. Aceasta duce la trecerea moleculelor de apă din țesuturi din stare lichidă în stare gazoasă, urmată însă de o trecere foarte rapidă la loc în stare lichidă, datorită fenomenului de condensare. Rezultatul acestor schimbări îl constituie o variație rapidă și importantă a volumului celulei (creștere rapidă urmată de scădere rapidă), ceea ce conduce la efectul de tăiere asupra țesuturilor (fragmentație cavitațională)
- fricțiunea mecanică dintre lamă și țesuturi are de asemenea ca rezultat un efect de tăiere, mai ales în țesuturile bogate în proteine, așa cum este țesutul hepatic.

În cursul disecției ultrasonice, pe lângă secțiunea parenchimului hepatic se produce în același timp și hemostaza la nivelul vaselor mici (sub 0,5 mm diametru), ceea ce face ca manevra să fie mult mai puțin sângerândă decât digitoclazia. Acțiunea hemostatică se datorează în mod special descompunerii produșilor hidrogenați din celulă datorită vibrațiilor cu înaltă frecvență, dar și faptului că, în urma procesului de frecare între lama instrumentului și țesuturi, temperatura acestora crește până la circa 80°C, ceea ce conduce la denaturarea proteinelor intracelulare. De remarcat însă că, în comparație cu termocoagularea, aria pe care se propagă căldura în cazul bisturiului cu ultrasunete este de șase ori mai mică: astfel, după o aplicare ultrasonică

de 3 secunde energia termică se propagă lateral pe o distanță de 4,8 mm, în timp ce după o aplicare de termocauter monopolar aria de propagare a energiei termice este de 33,5 mm.

Secțiunea cu ultrasunete trebuie efectuată cu pași mici (circa 5 mm) așa încât beneficiul să fie maxim. În timpul secțiunii este necesară o ușoară tracțiune asupra țesutului hepatic.

Vasele de calibru mai important (peste 2 mm), mai bogate în colagen și elastină și mai sărace în apă decât țesutul hepatic nu sunt distruse de disecția ultrasonică. Ele vor fi evidențiate, pensate, secționate și ligaturate (pe tranșa de ficat care va fi rezecat pot fi aplicate și "clipuri" vasculare pentru a scurta timpul de execuție). Metoda de electrocoagulare descrisă mai sus poate fi de asemenea utilizată pentru vasele de calibru foarte mic, care însă nu au fost secționate în cursul disecției ultrasonice.

Disectorul cu ultrasunete (*CUSA - Valleylab*) se bazează, la fel ca și bisturiul cu ultrasunete, pe efectul piezoelectric. Frecvența oscilațiilor este în acest caz situată între 23000 și 36000 cicli/minut, iar amplitudinea vibrațiilor de circa 100μ. Vârful de titaniu al disectorului este irigat în permanență cu un jet de apă. În paralel, un sistem de aspirație continuă îndepartează apa, sângele și micile fragmente rezultate din disecție.

Vibrațiile ultrasonice ale instrumentului distrug selectiv țesutul hepatic, după principiile expuse mai sus, păstrând, în același timp, structurile bilio-vasculare care traversează tranșa de secțiune și care vor fi secționate și ligaturate.

Pentru a-și păstra caracterul selectiv (de distrucție doar a parenchimului hepatic), frecvența vibrațiilor disectorului trebuie adaptată la fiecare caz în parte, întrucât nivelul optim de vibrații care să asigure selectivitatea suferă variații importante de la bolnav la bolnav. Astfel, țesutul hepatic la bolnavii vârstnici necesită frecvențe de lucru mai mici decât la bolnavii tineri, în timp ce ficatul cirotic necesită frecvențe de lucru mai mari decât ficatul normal.

Disectorul cu ultrasunete nu are și proprietăți hemostatice, de aceea, în afara structurilor vasculare mai mari de 0,5 mm în diametru, care sunt evidențiate, secționate și ligaturate sau clipate, hemostaza pe tranșa de secțiune necesită și coagularea vaselor cu diametru mai mic de 0,5 mm, care sunt secționate în cursul disecției, fără a fi însă și coagulate.

Marele avantaj al utilizării disectoarelor de tip CUSA este acela că nu lezează vasele importante ale ficatului (artera hepatică, vena portă, venele hepatice) și nici căile biliare, făcând posibilă disecția de-a lungul trunchiurilor principale. De aceea, un astfel de disector este util în mod particular în cursul rezecțiilor anatomice reglate, cu disecția prealabilă a pediculilor, uneori pe distanțe mari în interiorul ficatului. De asemenea, venele hepatice pot fi disecate din parenchimul hepatic fără a fi lezate.

După Taniguchi utilizarea disectorului ultrasonic face inutilă manevra Pringle în cursul hepatectomiilor, întrucât o disecție îngrijită cu ajutorul acestui instrument limitează pierderea de sânge intraoperatorie în aceeași măsură, fără să aibă însă efectele negative ale clampării pedicului hepatic.[101]

Disectorul cu jet de apă ("*water jet*") (la care se poate adauga și o unitate de electrocoagulare[102]) se bazează pe aceleași principii: secțiunea parenchimului hepatic, coagularea vaselor mici, evidențierea vaselor mari pentru secțiune și ligatură.

Aparatul dispune de o pompă cu presiune mare care distribuie energie potențială într-un vas cu apă; aceasta la rândul ei, este condusă către capătul instrumentului de disecție, la nivelul căruia se exteriorizează sub forma unui jet foarte fin și cu presiune mare. Pentru o presiune a pompei de 1000 bari (ceea ce înseamnă 1019 kg/cm^2) jetul rezultat are o viteză de 559 km/oră, în timp ce pentru o presiune de 4000 de bari viteza jetului este de două ori mai mare decât viteza sunetului. La o asemenea viteză orice material poate fi secționat (tehnica este utilizată, de altfel, în industrie, pentru secțiunea diferitelor materiale).

O dată ce iese în aer, jetul de apă parcurge trei etape: imediat după ieșire, el rămâne sub forma unui jet compact, cu putere de tăiere maximă; în continuare, jetul se disipează sub forma unor picături, nivel la care puterea de tăiere este mult mai mică, iar în final, jetul se disipează complet și nu mai exercită nici un fel de efect mecanic. Un jet foarte puternic, așa cum este imediat la ieșirea din vârful instrumentului, are putere de secțiune maximă, dar este mai puțin selectiv. O disecție alternând între secțiunea neselectivă și cea selectivă se poate obține prin variația distanței între instrument și țesuturi.

Disecția selectivă este acea disecție în care structurile bilio-vasculare ce traversează planul de secțiune sunt puse în evidență fără a fi secționate. Ele vor fi secționate ulterior între ligaturi sau între clipuri. Prin studii experimentale s-a demonstrat că o bună selectivitate poate fi obținută atunci când presiunea pompei este de 60-80 bari, iar secțiunea capătului instrumentului este de 0,1 mm. În aceste condiții vor fi izolate toate structurile bilio-vasculare cu un diametru mai mare de 0,7 mm.

Atât proprietățile cât și structura chimică ale jetului de apă pot fi modificate în funcție de necesități: astfel, se pot adauga substanțe citostatice în chirurgia cancerelor hepatice pentru a exercita simultan efect tumoricid, după

cum se pot adăuga vasoconstrictoare pentru optimizarea hemostazei pe tranșa de secțiune.

Apa simplă poate fi înlocuită cu soluție salină 10-20% (soluție conducătoare de electricitate) și disectorul cu ultrasunete poate fi cuplat cu un generator de curent de înaltă frecvență. În acest caz efectul de tăiere al jetului de apă este cuplat cu efectul de coagulare al curentului de înaltă frecvență (care provoacă ridicarea temperaturii tisulare până la circa 80°C).

O combinație similară de tăiere și coagulare poate fi obținută și prin asocierea între disectorul cu apă și laserul Nd-YAG, situație în care unda laser se transmite prin apă. Avantajul acestei combinații este că nu mai necesită izolare electrică, ceea ce permite crearea unor instrumente mai mici și mai flexibile.

Tehnica disecției cu jet de apă a fost dezvoltată de Papachristou, Bengmark și în mod special de Horst Rau la Spitalul Grosshadern din Munchen.[103]

Un studiu al lui Rau și coll. pare a demonstra superioritatea disectorului cu jet de apă asupra disectorului ultrasonic (CUSA) în privința timpului operator (0,35 min/cm^2 pătrat față de 0,77 min/cm^2) precum și a pierderii de sânge intraoperatorii (18,4 ml/cm^2 față de 34,4 ml/cm^2).[103]

Laserul de tip Nd-YAG poate fi utilizat atât pentru tăiere cât și pentru coagulare, efectele sale fizice constând în vaporizare, coagulare și sterilizare.

Un studiu experimental pe animale[104] care și-a propus să compare secțiunea cu ajutorul ultrasunetelor (CUSA) cu cea cu laser (Nd-YAG) și cu cea convențională ("*blunt dissection*") ajunge la următoarele concluzii:

- timpul cel mai scurt a fost în cazul utilizării laserului
- pierderea de sânge a fost comparabilă pentru

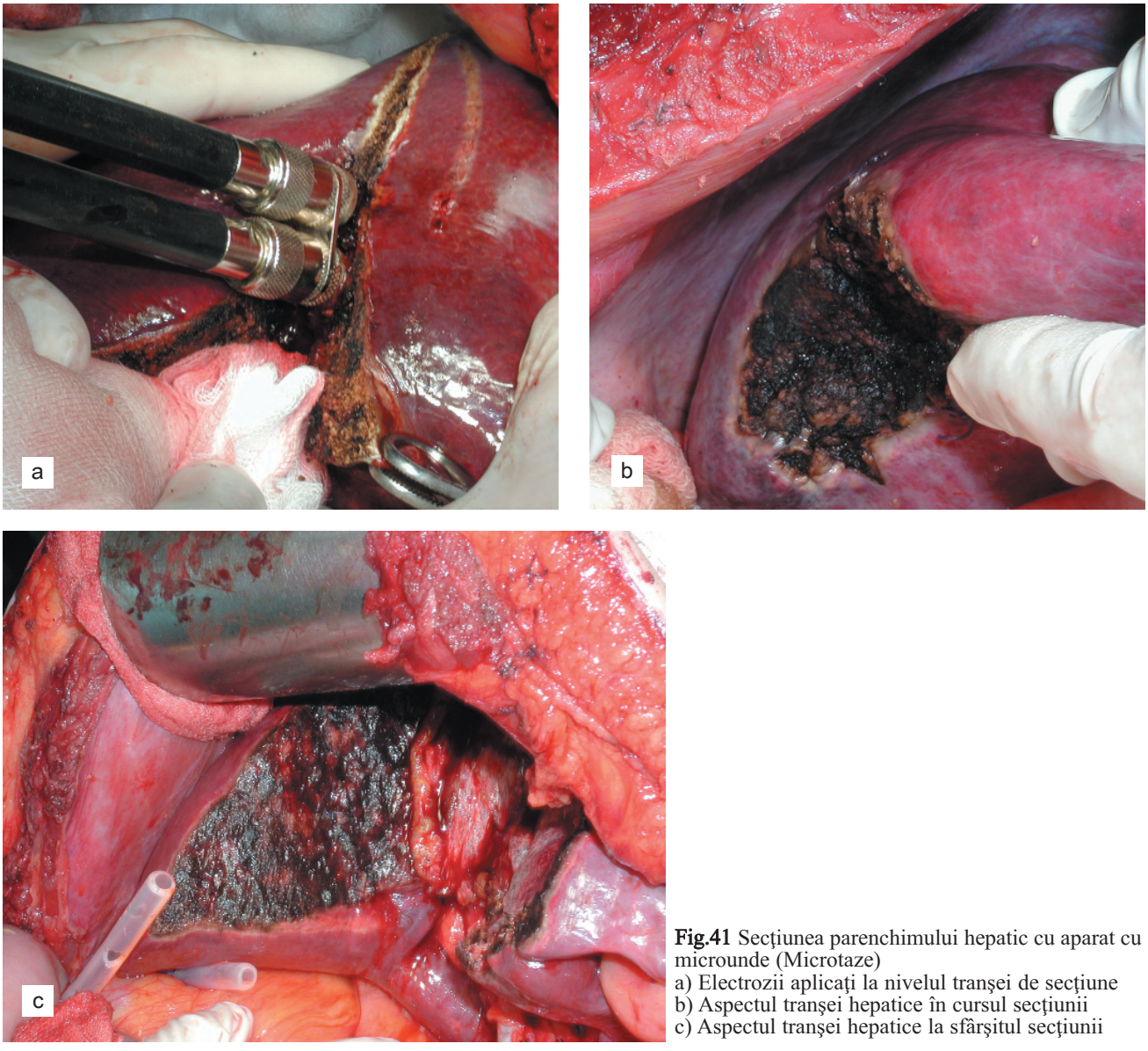

Fig.41 Secţiunea parenchimului hepatic cu aparat cu microunde (Microtaze)
a) Electrozii aplicaţi la nivelul tranşei de secţiune
b) Aspectul tranşei hepatice în cursul secţiunii
c) Aspectul tranşei hepatice la sfârşitul secţiunii

laser și CUSA

- disectorul ultrasonic realizează o mai bună evidențiere a vaselor și canalelor biliare intraparenchimatoase
- disectorul cu ultrasunete provoacă de asemenea leziunile tisulare cele mai reduse asupra țesuturilor înconjuratoare și este grevat de riscul de infecție cel mai redus.

Fan și col. au demonstrat superioritatea disecției ultrasonice asupra tehnicilor de disecție digitală sau instrumentară în rezecțiile pentru carcinom hepatocelular.[105]

Mai recent coagulatorul cu microunde sau aparatul cu radiofrecvență au fost folosite, pe lângă distrucția "in situ" a leziunilor nerezecabile, care constituie indicația obișnuită de utilizare a lor, și pentru secțiunea tranșei hepatice.[106] Deși experiența noastră cu aceste procedee este limitată, rezultatele preliminare sunt încurajatoare (Fig.41a,b,c).

În ansamblu, secțiunea parenchimului hepatic trebuie efectuată meticulos, pentru a limita la maximum sângerarea intraoperatorie, indiferent dacă ea se face înainte sau după ligatura pediculilor vasculari (portal și hepatic).

Pentru limitarea sângerării în cursul secțiunii parenchimului hepatic au fost imaginate și o serie de instrumente care să comprime parenchimul.[107] Unii autori recomandă mai degrabă compresia parenchimului hepatic între cele două mâini de către ajutorul principal al chirurgului.[108] De asemenea, plasarea de câmpuri retrohepatic realizează un efect de compresiune similar, ceea ce are ca efect reducerea sângerării intraoperatorii.

7.11. Atitudinea față de tranșa hepatică

La începuturile chirurgiei hepatice sângerarea din tranșa de hepatectomie constituia una din cauzele cele mai importante de hemoragie intra- și postoperatorie. De aceea au fost încercate o serie de metode precum acoperirea tranșei cu epiploon, cu ligamentul falciform mobilizat sau cu lambou de diafragm iar, ca ultimă resursă, a fost recomandat meșajul.

În prezent metodele moderne de disecție a parenchimului hepatic au limitat considerabil hemoragia din tranșa care rezulta la sfârșitul hepatectomiei.

În cazul în care sângerează vase de calibru mai mare, hemoragia poate fi stăpânită cu ajutorul penselor și ligaturilor sau a firelor trecute în "X". De notat însă că firele trecute transfixiant prin parenchimul hepatic nu trebuie să încarce cantități prea mari de țesut deoarece aceasta predispune la necroză. Este contraindicată sutura celor două margini ale tranșei hepatice una la cealalaltă în scop hemostatic.

Electrocoagularea sau coagularea cu jet de argon sunt folosite pentru oprirea hemoragiei din vasele mici de pe suprafața ficatului.

În același scop mai pot fi folosite spray-urile hemostatice (Tissucol®, Beriplast®), care conțin pe de o parte trombină și pe de altă parte factori de coagulare plasmatică, creându-se în acest fel o peliculă de fibrină pe suprafața de secțiune a ficatului.

Același efect mai poate fi obținut și cu așa-numitul „clei hemostatic" („*fibrin-glue*"),[109] care, mai ales în cazuri de forță majoră, poate fi preparat chiar intraoperator din plasmă proaspătă, trombină și calciu clorat. Unii autori recomandă utilizarea de plasmă autologă pentru a scădea riscul complicațiilor infecțioase.[110]

În sfârșit, mai poate fi utilizat și produsul denumit TachoComb®, care, față de cele două menționate anterior, conține și colagen; acesta din urmă permite foliilor de TachoComb® să adere strâns la suprafața ficatului, realizând o hemostază mai eficientă.

Dezavantajul major atât al preparatelor de tip Tissucol® sau Beriplast®, cât și al TachoComb® este prețul ridicat. Utilizarea acestor preparate se justifică din plin, ele scăzând în mod direct morbiditatea și, în mod indirect, costurile globale legate de reintervenții, administrarea masivă de sânge și preparate precum și restul măsurilor de terapie intensivă pe care le impune o sângerare din tranșa hepatică.

O mențiune specială în ceea ce privește hemostaza pe tranșa hepatică trebuie facută în cazul metodelor care folosesc clampajul pediculului hepatic sau excluderea vasculară totală. În aceste cazuri, deși rezecția decurge aproape exsang, după declampare, chirurgul se poate confrunta cu o hemoragie importantă, pe care trebuie să fie pregătit să o stăpânească.

Echipa anestezică trebuie de asemenea să fie pregătită pentru o transfuzie rapidă în cazul în care necesitățile o impun.

Este recomandabil ca hemostaza să fie făcută pe arii succesive astfel ca, în timp ce chirurgul lucrează într-o anumită zonă, restul tranșei hepatice să fie comprimat de către ajutor în scopul limitării pierderii de sânge.

În afara hemostazei, la nivelul tranșei hepatice trebuie asigurată, de asemenea, și o bilistază minuțioasă. Unii chirurgi recomandă chiar injectarea de ser fiziologic sau albastru de metilen în arborele biliar prin canalul cistic sau prin coledoc, pentru identificarea micilor orificii biliare de la nivelul tranșei, atunci când acestea nu sunt evidente cu ochiul liber.

Un studiu randomizat efectuat în Japonia nu confirmă însă utilitatea unui asemenea test.[111]

După ce sunt puse în evidență, aceste orificii vor fi suturate cu fire trecute în "X". Patența suturilor poate fi, la rândul ei verificată prin injectare de ser fiziologic pe calea unui cateter introdus transcistic în calea biliară principală. Bilistaza trebuie efectuată cu multă grijă întrucât biliragia postoperatorie din tranșa hepatică este una din cele mai neplăcute complicații în chirurgia ficatului, putându-se solda cu abcese subfrenice, reacție pleurală bazală dreaptă sau chiar cu peritonite biliare.

7.12.Metode nechirurgicale pentru controlul hemoragiei intraoperatorii

Sângerarea intraoperatorie a constituit multă vreme principala cauză a complicațiilor, a morbidității și mortalității în chirurgia hepatică.

Deși în prezent există posibilitatea unei substituții adecvate și eficiente a cantității de sânge pierdut, sângerările masive au ca rezultat o creștere semnificativă a ratei de complicații postoperatorii.

Unele din acestea sunt specifice transfuziilor masive de sânge, necesare pentru acoperirea pierderilor, și se referă la posibilitatea transmiterii unor infecții (în special virale), la aloimunizare, sau chiar la reacții posttransfuzionale.

Altele sunt de natură oncologică, fiind în prezent bine documentată scăderea imunității indusă de transfuziile masive peroperatorii, cu posbilitatea recidivei tumorale precoce.

De aceea, de-a lungul timpului, limitarea sângerării intraoperatorii a fost unul din obiectivele majore ale chirurgiei hepatice.

În prezent s-a ajuns ca pierderea de sânge în cazul hepatectomiilor majore să nu depășească 1-2 l, ba chiar, pentru cele mai multe dintre aceste operații să coboare sub 500 ml, iar un numar semnificativ de hepatectomii să poată fi făcute fără a necesita transfuzie sanguină.

Pe o serie de 496 bolnavi rezecați pentru tumori maligne, echipa de la Spitalul Memorial din New York înregistrează o sângerare intraoperatorie medie de 645 ml.[42]

În afara unei tehnici chirurgicale desăvârșite și a unora din "artificiile" menționate anterior (clampaj total sau intermitent al pedicului hepatic, excludere vasculară totală, electrocoagulare sau coagulare cu argon, Tissucol®, Beriplast® sau TachoComb® pe tranșa hepatică) în chirurgia hepatică modernă au fost introduse și o serie de alte mijloace în scopul controlului sângerării intraoperatorii.

În primul rând trebuie menționat faptul că în pregătirea bolnavului este inclusă corectarea tulburărilor de coagulare, ori de câte ori acestea sunt identificate.

În al doilea rând este nevoie ca pentru operație să fie oricând disponibilă o rezervă de masă eritoricitară, plasmă proaspată congelată și concentrat trombocitar. Foarte important este ca anestezistul să dispună de un aparat de transfuzie rapidă, întrucât în cazul unor sângerări masive și bruște (cum se întâmplă mai ales într-o leziune accidentală de venă cavă sau de vene hepatice), este nevoie ca pierderea de sânge să fie acoperită într-un interval de timp suficient de rapid. Astfel este evitată apariția coagulopatiei de consum, situație în care, de regulă, toate eforturile ulterioare de a opri sângerarea sunt inutile.

În al treilea rând, serviciile moderne de chirurgie hepatică sunt dotate în prezent cu aparate de autotransfuzie, care recirculă sângele pierdut de bolnav și îl retransfuzează, limitând necesitățile de sânge exogen, cu toate dezavantajele acestuia. Un set de autotransfuzie trebuie totdeauna avut la dispoziție în cazul rezecțiilor majore de ficat, dar, având în vedere costurile ridicate, nu va fi folosit de rutină, ci doar acolo unde este necesar.

În sfârșit, pentru reducerea pierderilor sanguine în cursul secțiunii parenchimatoase se recomandă menținerea unei presiuni scăzute în vena cavă inferioară (sub 5 cm H_2O[69]) știindu-se că principala sursă a hemoragiei de la nivelul parenchimului o constituie sistemul venelor hepatice (din acest punct de vedere este evident că manevra Pringle nu contribuie semnificativ la scăderea hemoragiei).

7.13.Drenajul

În general, drenajul este obligatoriu în chirurgia hepatică. Urmărirea postoperatorie a tuburilor de dren, mai ales în perioada imediat următoare operației, este unul din parametrii cei mai importanți de evoluție la un bolnav cu hepatectomie. Exteriorizarea de sânge pe tuburile de dren constituie criteriul cel mai important de reintervenție precoce în chirurgia ficatului, înainte de instalarea fenomenelor hemodinamice sau a răsunetului hematologic. Reintervenția precoce se recomandă ori de câte ori la nivelul tuburilor de dren se exteriorizează o cantitate importantă de sânge, riscurile legate de reintervenție fiind cu mult mai mici decât riscul șocului hemoragic sau al coagulopatiei de consum pe care le poate antrena o sângerare care nu a fost controlată la timp.

Numărul și poziția tuburilor de dren variază în funcție de tipul de rezecție. De regulă se recomandă instalarea a cel puțin două tuburi de dren, unul plasat subhepatic și altul interhepatofrenic, cu orificii situate în vecinătatea tranșei de rezecție. Ambele tuburi vor fi exteriorizate prin contraincizie.

În rezecțiile minore un singur tub poate fi suficient,

în timp ce în hepatectomiile lărgite drenajul poate fi suplimentat cu 1-2 tuburi.

Drenajul este menținut atât timp cât este activ, de regulă 6-7 zile. Înainte de suprimarea tuburilor de dren se recomandă o ecografie de control pentru depistarea colecțiilor subfrenice. Prezența unor astfel de colecții semnifică de regulă înfundarea tuburilor de dren. În acest caz se recomandă dezobstrucții și spălătura pe tuburi.

7.14. Circulația extracorporeală în cursul chirurgiei hepatice de rezecție

După cum se știe, introducerea "by-pass"-ului veno-venos a însemnat un moment de răscruce în chirurgia transplantului hepatic.[112] Diferența de confort chirurgical, tradusă printr-o mai mare stabilitate hemodinamică, prin diminuarea sângerării determinată de hipertensiunea portală și prin diminuarea tulburărilor de coagulare a condus la o ameliorare netă a rezultatelor operației de transplant.

Pornind de la experiența acumulată în transplant, a fost introdusă circulația extracorporeală și în anumite tipuri de rezecție hepatică.[113]

Circulația extracorporeală folosită în chirurgia ficatului constă într-un "by-pass" veno-venos, între vena portă și vena cavă inferioară pe de o parte și vena cavă superioară pe de altă parte. Practic se introduce un set de canule montate în "Y" în vena portă și, respectiv, vena femurală sau chiar direct în vena cavă inferioară, cu ajutorul căruia sângele din jumatatea inferioară a corpului este îndreptat către o pompă centrifugă extracorporeală, de la care este trimis mai departe, via vena axilară, către vena cavă superioară (Fig.42).

În chirurgia de rezecție a ficatului o asemenea tehnică poate fi indicată în două situații:

- atunci când pentru rezecția tumorii este nevoie de excludere vasculară totală, dar bolnavul nu tolerează testul de clampaj
- în chirurgia hepatică "*ex situ*", când ficatul este deconectat temporar de la conexiunile sale vasculare pre- și posthepatice. Chirurgia hepatică "*ex situ*" a plecat de la necesitatea extirpării unor tumori voluminoase, cu invazie vasculară importantă (pedicul hepatic, vene hepatice, vena cavă inferioară), a căror extirpare nu se putea face în siguranță decât după deconectarea vasculară a ficatului.

În varianta originală, propusă de Pichlmayr, ficatul este extras din organism, perfuzat cu soluții reci de conservare hepatică (Wisconsin, Brettschneider), iar rezecția se efectuează pe o masă chirurgicală alăturată ("*bench procedure*"), după care ficatul este reintrodus în



Fig.42 Pompă de circulație extracorporeală pentru by-pass veno-venos (3M, Medtronic Bio-Medicus)

organism și reconectat la pediculii vasculari de o manieră similară transplantului. O asemenea tehnică este cunoscută în general sub denumirea de chirurgie "*ex situ, ex vivo*".

Aceasta spre a o deosebi de tehnica propusă ulterior de același autor, care pastrează ficatul în organism, dar îl deconectează de vena cavă inferioară, perfuzându-l în același timp cu soluții reci prin vena portă și artera hepatică. O astfel de tehnică (la care au fost aduse ulterior diverse modificări[114] este denumită "*ex situ, in vivo*"[115-117]).

8. TIPURI DE REZECȚII HEPATICE

A. Rezecții hepatice anatomice (reglate)

8.1. Rezectii majore

În opinia lui Ton-That-Tung[57] sunt rezecțiile care îndepărtează cel puțin 50% din volumul hepatic.

După Bismuth [39] sunt rezecțiile care îndepărtează hemificatul drept sau stâng, sau cel puțin trei segmente după anatomia lui Couinaud.

8.1.1. Hepatectomii

8.1.1.1. Hepatectomia dreaptă

Este operația prin care se rezecă hemificatul drept (segmentele V, VI, VII, VIII).(Fig.43)

Planul de rezecție este reprezentat de scizura principală a ficatului, a cărei proiecție pe fața diafragmatică este reprezentată, la rândul ei, de linia lui Cantlie.

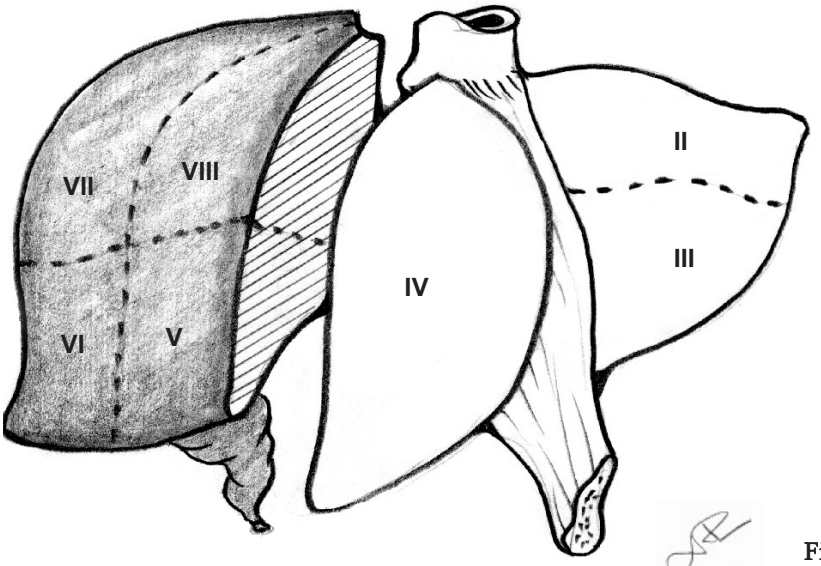

Fig.43 Hepatectomia dreaptă - ablaţia segmentelor V,VI,VII şi VIII

Operația poate fi executată în mai multe moduri:

Tehnica prin abord hilar (Lortat-Jacob)

Este tehnica prin care a fost executată prima hepatectomie dreaptă reglată de către Lortat-Jacob în 1952 (care, în realitate a fost o hepatectomie dreaptă lărgită),[118] considerată de atunci tehnica de referință pentru acest tip de operație.

Timpii principali ai operației sunt următorii:

a) Incizia

Cel mai utilizat tip de incizie este incizia subcostală dreaptă. Este nevoie de o incizie largă, motiv pentru care unii preferă prelungirea ei verticală până la nivelul apendicelui xifoid, pentru un abord cât mai facil asupra venei cave inferioare supra-hepatice și a venei hepatice drepte.

O alternativă este incizia subcostală bilaterală, cu un segment subcostal stâng mai mic ca dimensiuni, dar suficient ca să permită o bună retracție a rebordului costal.

În sfârșit, o a treia soluție este incizia de tip Mercedes Benz, care conferă ambele avantaje, dar este, desigur, mai delabrantă.

Abordul toracic, sau abordul combinat abdomino-toracic a fost propus în tumorile situate pe fața diafragmatică, în vecinătatea joncțiunii dintre vena cavă inferioară și vena hepatică dreaptă și, în mod particular, pentru tumorile cu invazie de diafragm.

Incizia la nivelul toracelui se face în spațiul VI sau VII intercostal drept. Un avantaj al acestui tip de abord îl constituie posibilitatea clampării intra-pericardice a venei cave inferioare, atunci când această manevră devine necesară.

b) Mobilizarea ficatului

Este o manevră esențială în chirurgia hepatică, care permite aducerea ficatului "în plagă", ceea ce conferă o mai mare siguranță gesturilor ulterioare asupra pedicului hepatic, a venelor hepatice accesorii și a venei hepatice drepte, precum și în cursul secțiunii parenchimului hepatic.

În cazul hepatectomiei drepte, de regulă este suficientă mobilizarea hemificatului drept. Aceasta se face prin secțiunea ligamentului triunghiular drept și a ligamentului coronar drept. De asemenea, în acest moment al intervenției este recomandabilă disecția venei cave inferioare supra-hepatic, cu punerea în evidență a așa-numitului "triunghi de atac" (vezi Fig.31), și evidențierea, pe cât posibil, a venei hepatice drepte pe fața ei superioară. În această fază a disecției se poate decide, de regulă, dacă este posibilă o abordare extrahepatică a venei hepatice drepte, sau dacă, mai ales în cazul tumorilor situate în vecinătatea joncțiunii dintre vena hepatică dreaptă și vena cavă inferioară, această manevră este riscantă; în această ultimă situație, vena hepatică dreaptă va fi abordată intraparenchimatos.

c) Abordul pedicului hepatic: se face extrahepatic, la nivelul hilului.

Este bine ca, de la început, pedicului hepatic să fie înconjurat cu degetul, astfel încât să poată fi clampat în orice moment (manvera Pringle) dacă situația o impune.

Operația începe, de regulă, cu colecistectomia, pentru a câștiga de la început un abord mai bun asupra hilului hepatic. În cazul leziunilor tumorale, dacă acestea aderă strâns la colecist, se va

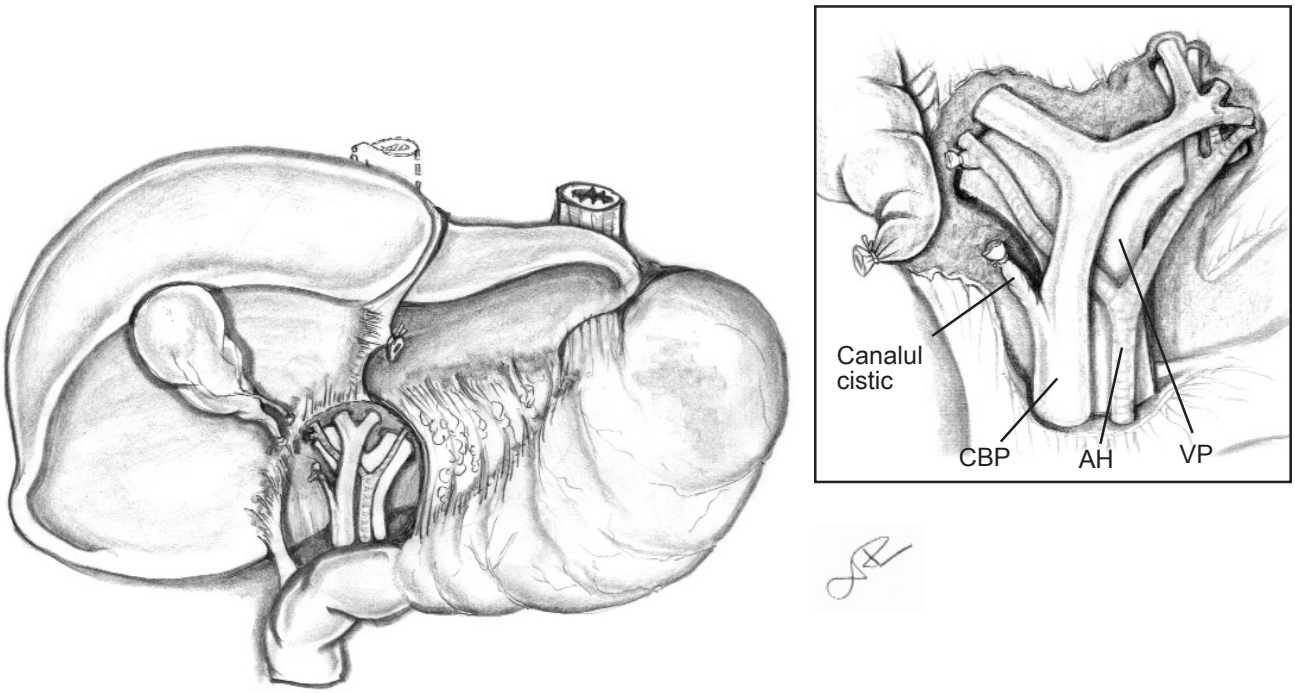

Fig.44 Ligatura arterei şi canalului cistic, fără colecistectomie.
CBP - calea biliară principală; AH - artera hepatică; VP - vena portă

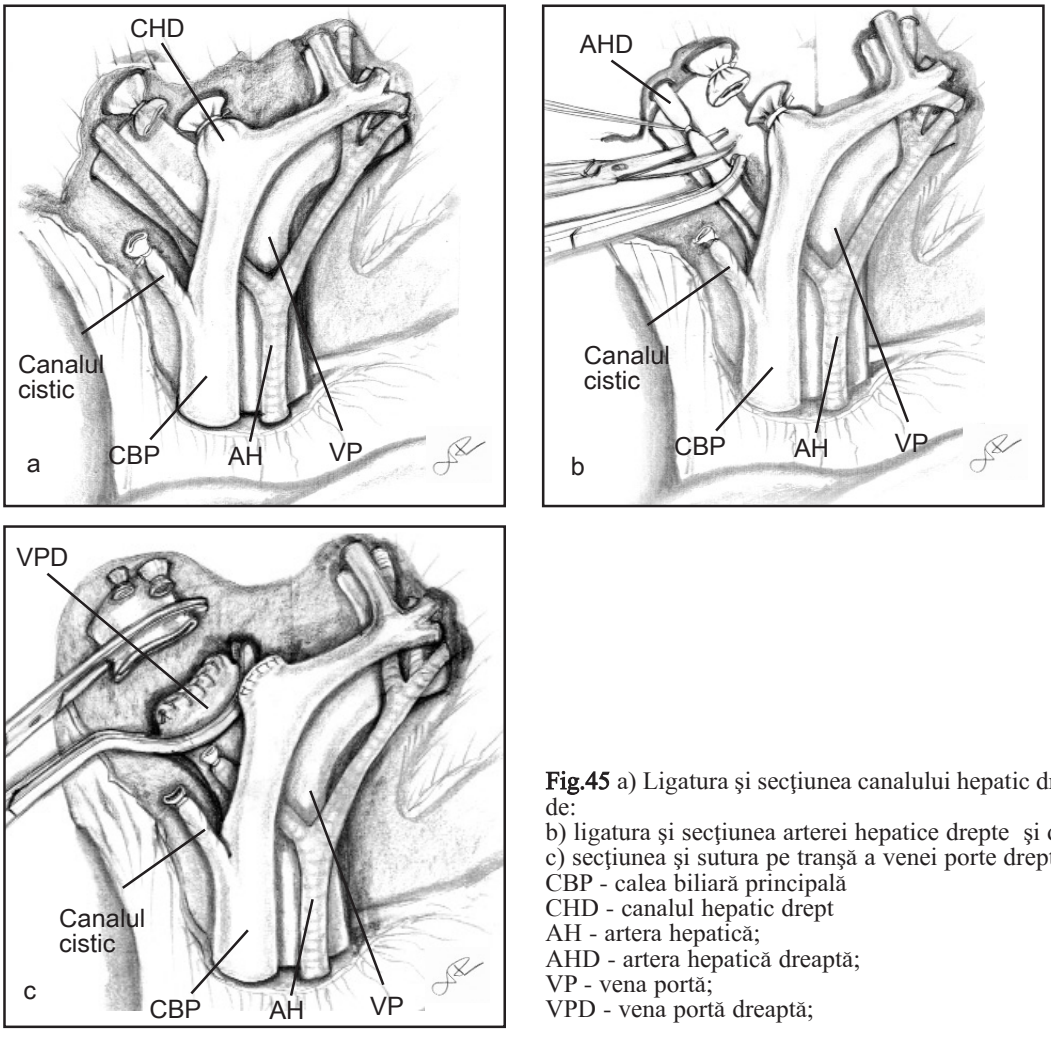

Fig.45 a) Ligatura şi secţiunea canalului hepatic drept urmată de:
b) ligatura şi secţiunea arterei hepatice drepte şi de:
c) secţiunea şi sutura pe tranşă a venei porte drepte
CBP - calea biliară principală
CHD - canalul hepatic drept
AH - artera hepatică;
AHD - artera hepatică dreaptă;
VP - vena portă;
VPD - vena portă dreaptă;

renunța la colecistectomie, efectuându-se doar ligatura arterei cistice și a canalului cistic (Fig.44). Se evidențiază joncțiunea celor două canale hepatice, se izolează și se secționează canalul hepatic drept (Fig.45a). Este o manevră care cere multă atenție, întrucât joncțiunea hepaticelor este situată foarte sus la nivelul hilului, iar izolarea canalelor biliare, conținute în placa hilara, nu este ușoară. Așa cum menționam anterior, coborârea plăcii hilare este o manevră deosebit de utilă. Manevra prin care pensa disectoare înconjoară canalul hepatic (Fig.46a) trebuie efectuată cu multă acuratețe, existând riscul de a leza peretele acestuia, ceea ce conduce la biliragie intraoperatorie și chiar la interceptarea altor elemente biliovasculare.

Dacă s-a efectuat colecistectomia, se poate evidenția cu ușurință artera hepatică dreaptă, la nivelul triunghiului Calot, unde artera ajunge trecând, de regulă, în spatele căii biliare principale (Fig.46b). Artera va fi secționată și ligaturată (Fig.45b).

Înainte de secțiunea și ligatura arterei hepatice drepte este recomandabil să ne asigurăm de existența arterei hepatice stângi, prin palpare la nivelul pedicului hepatic. Această manevră este, în general, suficientă și nu este nevoie de vizualizarea bifurcației arteriale.

Atunci când există un ram hepatic drept provenit din artera mezenterică superioară, el va fi identificat (în mod obișnuit este situat retroportal) și ligaturat.

În cazul în care întreg trunchiul arterei hepatice provine din artera mezenterică superioară este nevoie de disecția acestuia și de vizualizarea bifurcației celor două artere hepatice, dreaptă și stângă. Se recomandă chiar pensarea provizorie cu un buldog sau cu o pensa Satinsky a arterei hepatice drepte înainte de ligatură.

Ultimul element al pedicului care se abordează este, de regulă, vena portă, care este plasată în plan posterior față de arteră și de calea biliară (Fig.46c). În cazul venei porte, ca și în cazul canalului biliar, este necesară vizualizarea bifur-

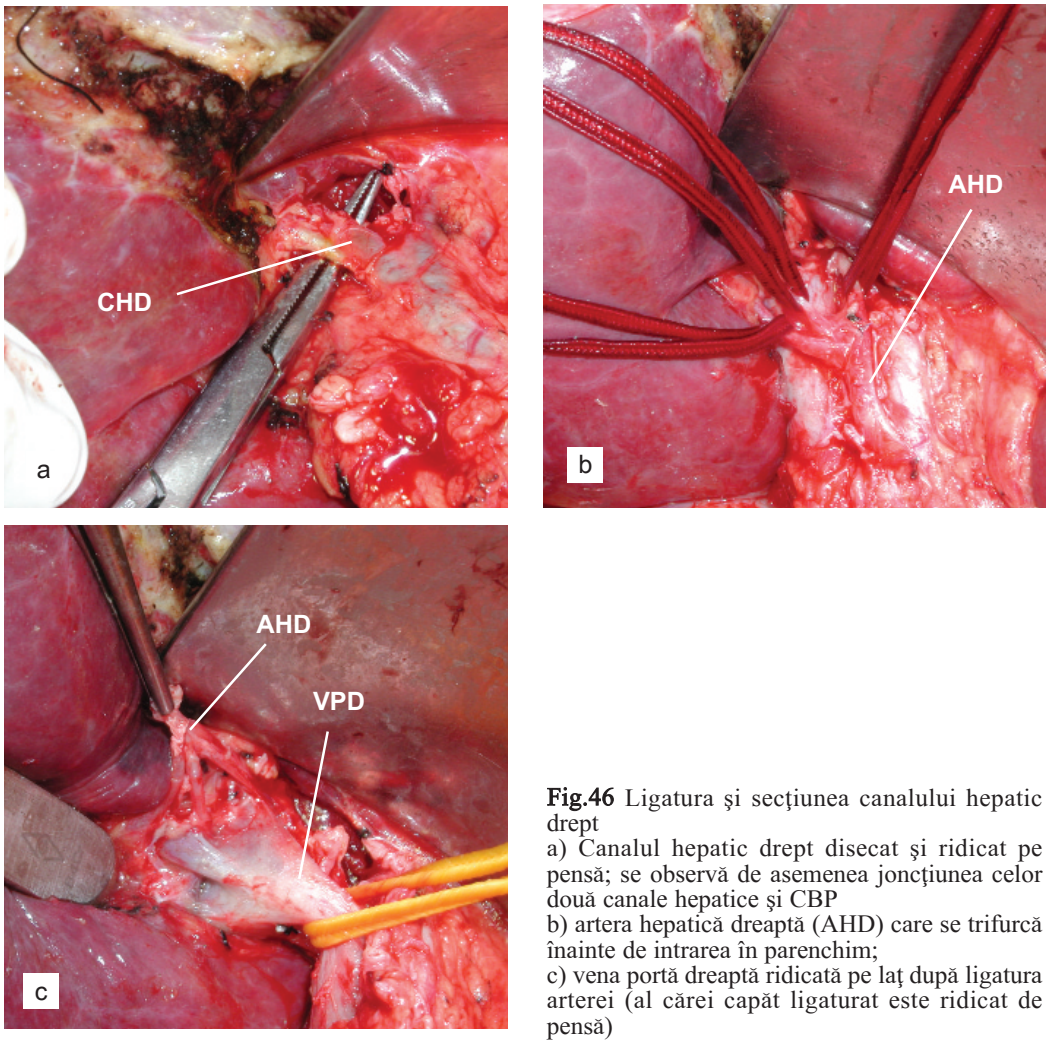

Fig.46 Ligatura şi secţiunea canalului hepatic drept
a) Canalul hepatic drept disecat şi ridicat pe pensă; se observă de asemenea joncţiunea celor două canale hepatice şi CBP
b) artera hepatică dreaptă (AHD) care se trifurcă înainte de intrarea în parenchim;
c) vena portă dreaptă ridicată pe laţ după ligatura arterei (al cărei capăt ligaturat este ridicat de pensă)

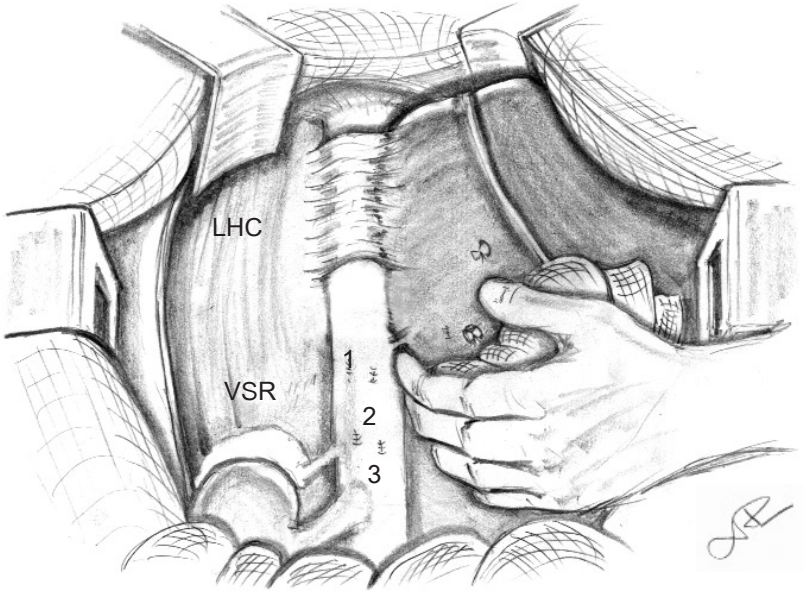

a

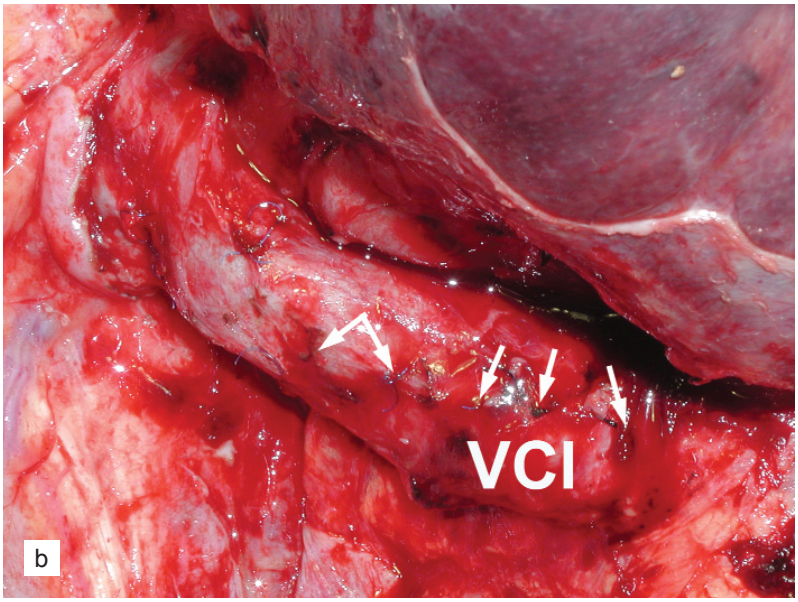

b

Fig.47 a) Abordul venelor hepatice accesorii
1,2,3- vene hepatice accesorii
VSR- vena suprarenală dreaptă
LHC- ligamentul hepato-cav;
b) Abordul venelor hepatice accesorii; săgeţile indică vene accesorii secţionate şi ligaturate

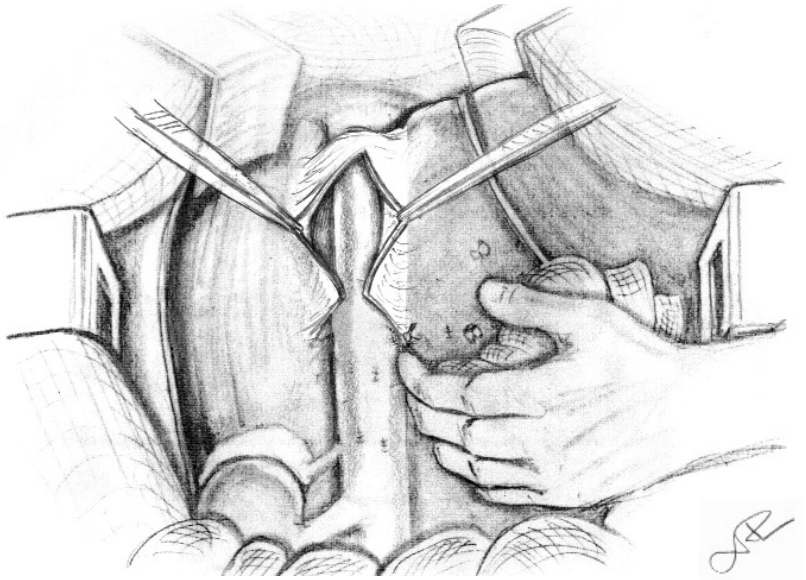

Fig.48 Secţiunea ligamentului hepato-cav

cației portale, înainte de secțiunea ramului drept. Pensa Satinsky trebuie aplicată la o anumită distanță (câțiva mm) de bifurcație, așa încât sutura ulterioară să nu conducă la stenoza trunchiului portal principal sau a ramului stâng al venei porte. După secțiune se recomandă sutura pe tranșă, cu dublu surjet de Prolen 5-0, atât pentru siguranța hemostazei, cât și pentru evitarea unei stenoze postoperatorii (Fig.45c). În cazurile în care cele două vene porte sectoriale se desprind separat din trunchiul principal, ele vor fi abordate pe rând, în aceeași manieră.

După ligatura și secțiunea celor trei elemente ale pedicului portal se poate observa la suprafața ficatului, datorită modificării de culoare, linia de demarcație între porțiunea care rămâne (hemificatul stâng) și cea care urmează a fi rezecată (hemificatul drept). Această linie corespunde liniei Cantlie.

d) Abordul venelor hepatice accesorii și a venei hepatice drepte.

O primă evidențiere și disecție parțială a venei hepatice drepte se face în cursul mobilizării ficatului, când porțiunea suprahepatică a venei se evidențiază la nivelul triunghiului de atac.

Se pregătește în acest fel disecția completă a venei hepatice, care va fi terminată după disecția și ligatura tuturor venelor hepatice accesorii.

Abordul venelor accesorii se face de jos în sus, urmărind planul peretelui anterior al venei cave inferioare (Fig.47a,b). Venele accesorii se identifică pe rând, se secționează și se ligaturează. Pentru capătul dinspre vena cavă este recomandabilă ligatura transfixiantă cu Prolen 5-0 pentru a evita derapajul. Întrucât atât numărul cât și anatomia venelor accesorii sunt variabile, se recomandă multă grijă în cursul disecției pentru a evita lezarea lor, ceea ce ar conduce la o pierdere inutilă de sânge intraoperator. În cursul secțiunii și ligaturii venelor accesorii se va elibera complet marginea dreaptă și fața anterioară a venei cave inferioare. Marginea stângă a venei, la nivelul căreia se deschid venele lobului caudat (spiegeliene), poate fi doar evidențiată, conservând venele respective.

O mențiune pentru vena suprarenală dreaptă: întrucât aceasta se deschide în vena cavă inferioară pe peretele său lateral (Fig.47a), în principiu nu este nevoie să fie interceptată odată cu venele accesorii. Dacă însă se produce o leziune accidentală a ei în cursul disecției, ligatura venei poate fi practicată fără inconveniente majore pentru funcția suprarenaliană. Astfel de leziuni se produc mai ales atunci când glanda suprarenală dreaptă este lipită practic de vena cavă inferioară.

O a doua mențiune pentru ligamentul hepato-cav (Makuuchi): acesta constă într-o foiță peritoneală situată între ficat și vena cavă inferioară (Fig.47a), pe care o acoperă pe fața laterală dreaptă, continuându-se apoi retrocav până la locul de deschidere a venei hepatice stângi în vena cavă inferioară, unde se inseră; secțiunea ligamentului hepato-cav este o manevră absolut necesară în partea finală a disecției și ligaturii venelor accesorii și în cursul manevrelor de preparare a venei hepatice drepte pentru secțiune și ligatură (Fig.48).

Disecția venei hepatice drepte, după secțiunea și ligatura tuturor venelor accesorii, trebuie efectuată, la rândul ei, cu foarte multă atenție. Orice leziune a acestei vene poate conduce la o hemoragie importantă și greu de stăpânit, și creează în plus riscul de embolie gazoasă. Vena trebuie disecată cât mai complet înainte de a fi înconjurată cu pensa. Este necesară îndepărtarea în totalitate a țesutului conjunctiv înconjurător, până la nivelul peretelui venos. Manevra de introducere a pensei disectoare se face fie de jos în sus fie de sus în jos, prin spațiul creat între peretele anterior al venei cave și peretele medial al venei hepatice drepte. Degetul chirurgului trebuie să palpeze vârful pensei disectoare și să se asigure că progresia pensei nu va produce lezarea perelui venos. După efectuarea acestei manevre se retrage pensa disectoare și se introduce pe același traiect o pensă Satinsky, cu care va fi clampat peretele dinspre vena cavă al venei hepatice (Fig.49). Pentru clamparea peretelui dinspre ficat se poate folosi o pensă obișnuită de disecție. Capătul dinspre vena cavă va fi ulterior suturat pe tranșă cu fir continuu de Prolen 5-0, în timp ce capătul dinspre ficat va fi închis cu sutură cu fir de ață sau Vycril (Fig.50, 51,52,53).

Ori de câte ori se estimează că manevra de izolare și secționare a venei hepatice drepte poate întâmpina dificultăți, este mai prudent să se renunțe la secțiunea extrahepatică a venei. În astfel de situații se poate practica ligatura intrahepatică, în cursul disecției parenchimului hepatic. Bismuth, de exemplu, preferă întotdeauna ligatura intraparenchimatoasă a venei hepatice drepte.[119] În ceea ce ne privește, preferăm, ori de câte ori este posibil, secțiunea și ligatura extrahepatică, cu mențiunea că, atunci când aceasta întâmpină dificultăți, recomandăm “replierea” imediată către ligatura

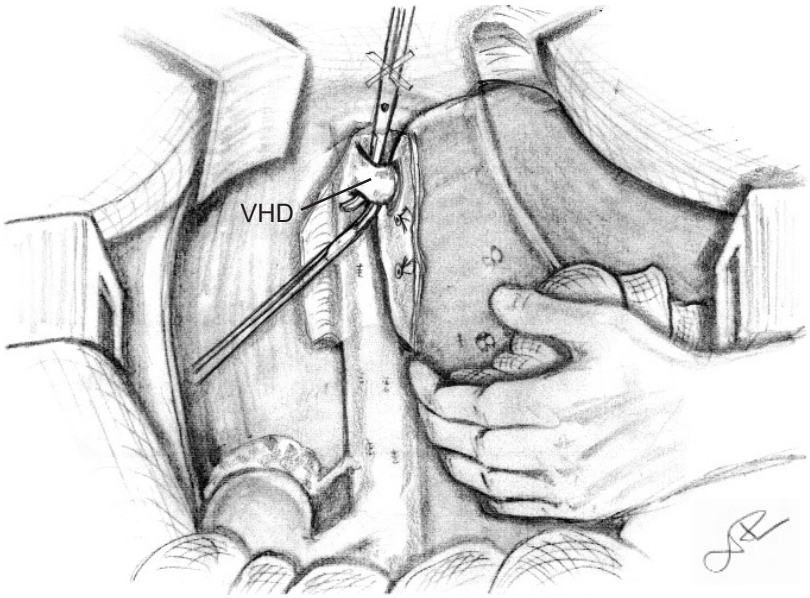

Fig.49 Disecţia venei hepatice drepte
VHD - vena hepatică dreaptă

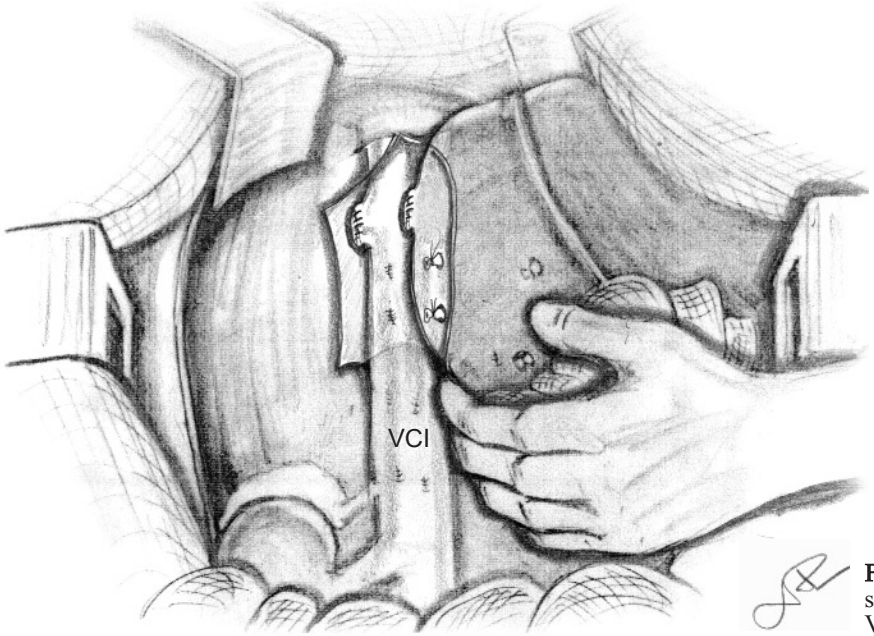

Fig.50 Secţiunea venei hepatice drepte şi sutura pe tranşă a celor două capete
VCI - vena cavă inferioară

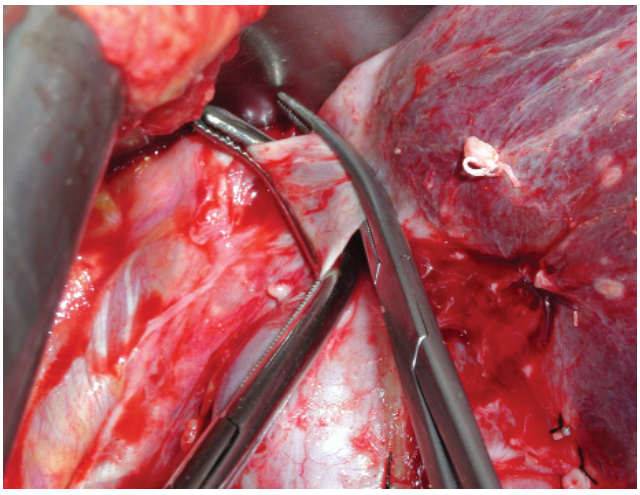

Fig.51 Secţiunea venei hepatice drepte

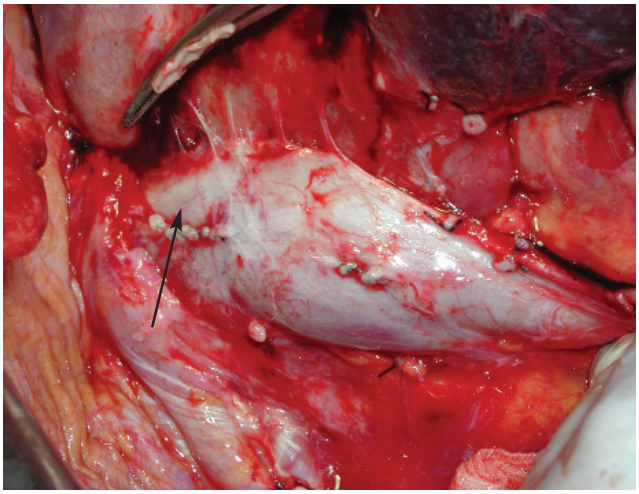

Fig.52 Vena hepatică dreptă suturată pe tranşă (săgeată) la nivelul deschiderii în vena cava inferioară; bontul dinspre ficat este clampat, urmând a fi suturat

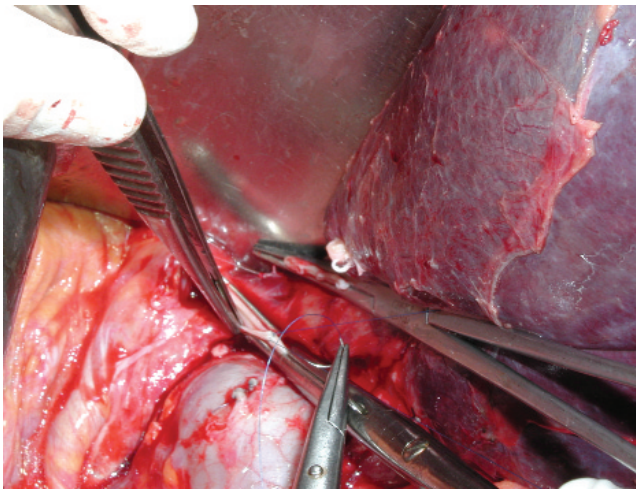

Fig.53 Sutura pe tranşă a capătului dinspre vena cavă inferioară

intraparenchimatoasă.

În cazul tumorilor situate în imediata vecinătate a joncțiunii dintre vena hepatică dreaptă și vena cavă inferioară, este recomandată excluderea vasculară totală. Vena hepatică dreaptă va fi abordată după triplul clampaj, în condiții de deplină siguranță.

e) Secțiunea parenchimului hepatic

Se face de-a lungul liniei de demarcație care apare pe suprafața ficatului după ligatura elementelor vasculare ale pedicului hepatic drept. Linia de demarcație corespunde, la suprafață, liniei Cantlie, iar în profunzime, scizurii principale a ficatului, această adevarată "cale regală" a chirurgiei hepatice (Fig.54).

Indiferent de metoda utilizată (fractura digitală sau instrumentară, disecție ultrasonică etc.) principiile secțiunii parenchimului hepatic rămân aceleași: se "tritureaza" parenchimul propriu-zis, manevră relativ nesângerândă, și se identifică, pe rând, elementele vasculare care traversează scizura principală între un hemificat și celălalt. Aceste elemente sunt, în general, tributare ale sistemului venelor hepatice. Ele se pot deosebi cu ușurință de elementele pedicului portal, după peretele lor mult mai subțire, față de peretele colateralelor portale, mai gros și învelit într-o teacă de culoare albicioasă. Odată identificate și izolate, vasele care traversează scizura principală sunt secționate și ligaturate.

Secțiunea parenchimului este timpul operator grevat de cea mai mare pierdere sanguină în cursul hepatectomiilor. De aceea se recomandă multă meticulozitate și răbdare pentru a limita pierderea de sânge intraoperatorie.

Secțiunea parenchimului începe de la nivelul marginii anterioare și continuă de-a lungul liniei Cantlie pe fața diafragmatică a ficatului. Disecția se face progresiv pe întreaga grosime a tranșei de secțiune (Fig.55,56). Colateralele cele mai importante care trebuie interceptate și ligaturate în cursul secțiunii parenchimului sunt venele segmentare ale segmentelor V și VIII.

De la nivelul marginii anterioare, linia de secțiune coboară pe fața inferioară (viscerală) a ficatului, până când întâlnește procesul caudat. Acesta va fi secționat, permițând astfel separarea hemificatului drept de lobul caudat. În continuare, pe fața posterioară a ficatului se va identifica linia de separație între hemificatul drept și porțiunea paracavă a lobului caudat, linie ce corespunde scizurii

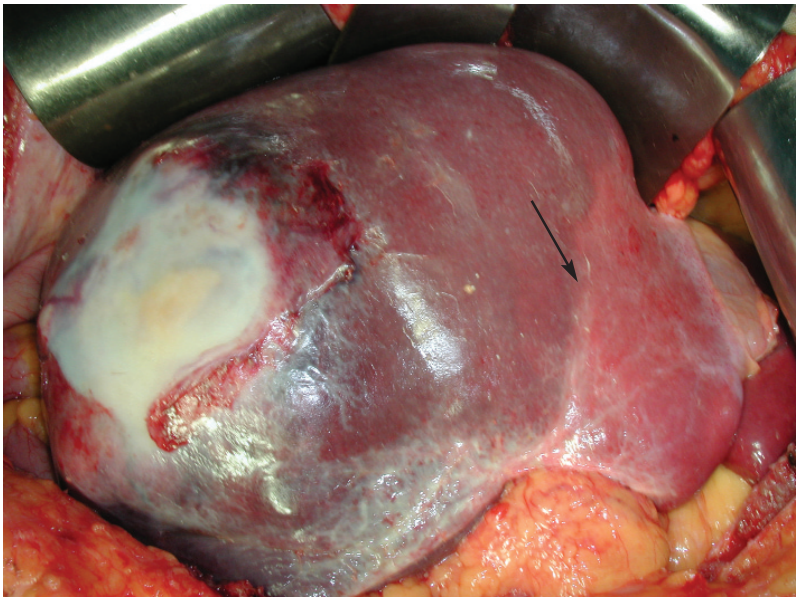

Fig.54 Linia de proiecţie a scizurii principale a ficatului, linia Cantlie (săgeată), delimitată prin modificarea de culoare a parenchimului hepatic după ligatura pediculului portal drept

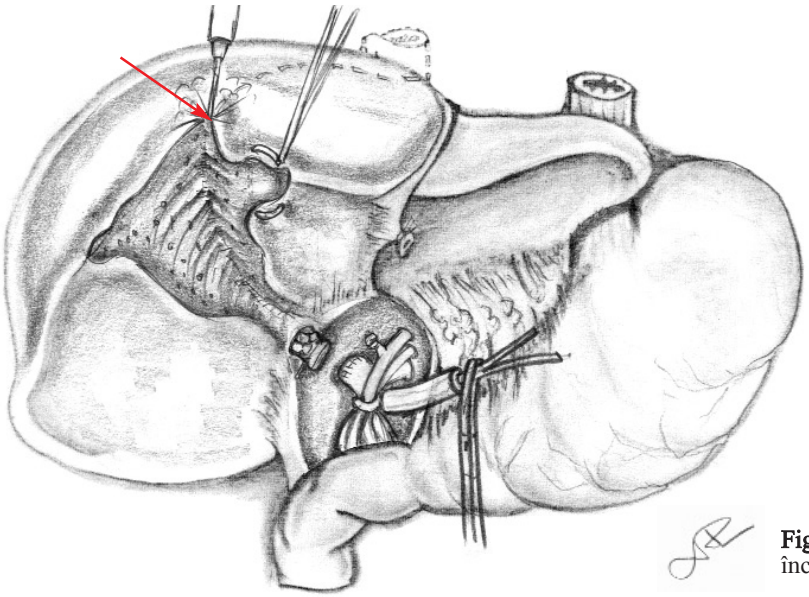

Fig.55 Deschiderea scizurii principale (săgeată), începând de la marginea anterioară a ficatului

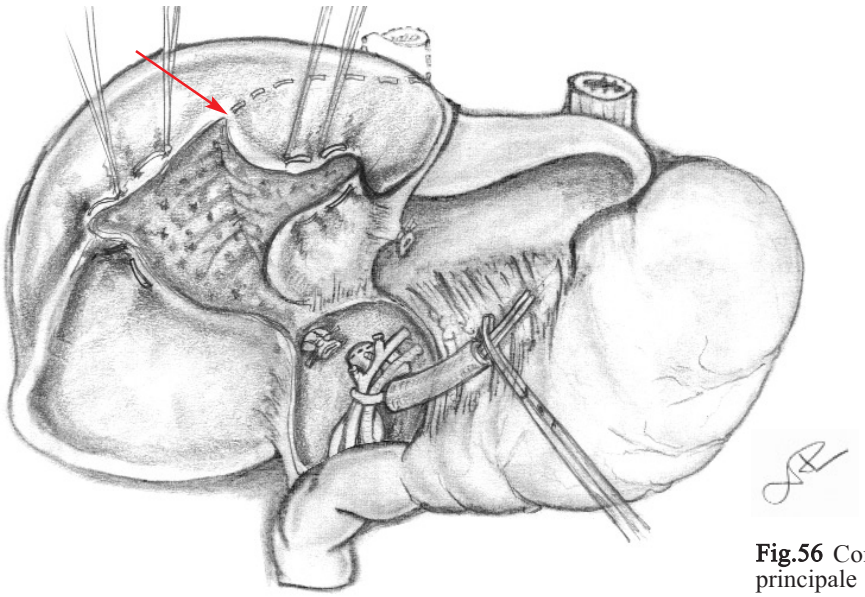

Fig.56 Continuarea disecţiei în planul scizurii principale

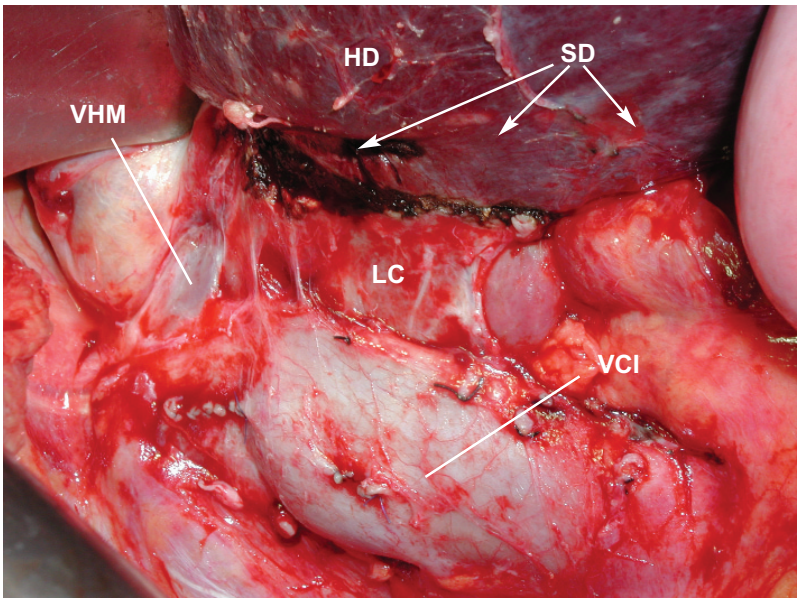

Fig.57 Planul de separare posterior dintre hemificatul drept (HD) şi lobul caudat (LC) care corespunde planului scizurii dorsale (SD);
VCI - vena cavă inferioară;
VHM - vena hepatică medie

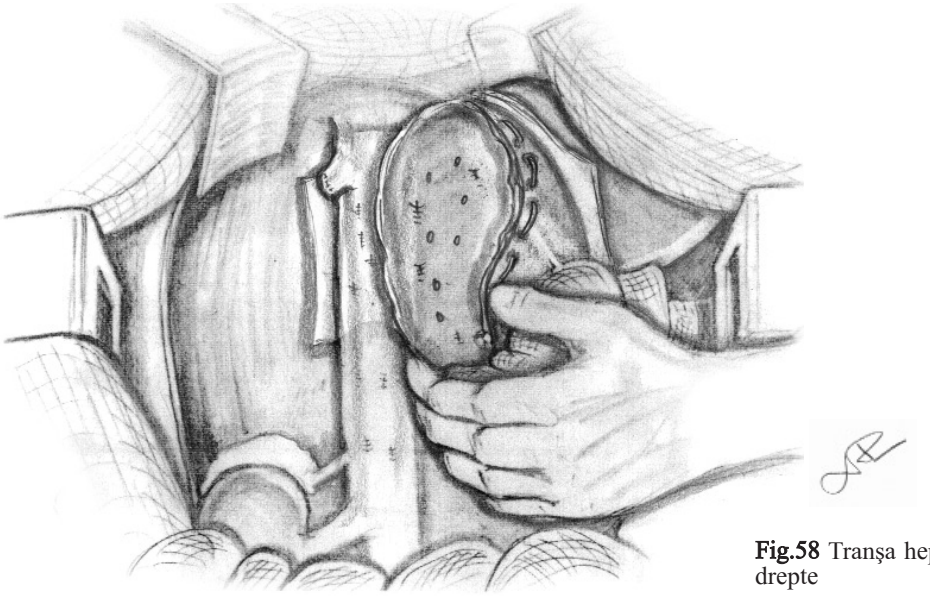

Fig.58 Tranşa hepatică la sfirşitul hepatectomiei drepte

dorsale a ficatului (Fig.57).

Cea mai mare parte a disecției parenchimatoase separă hemificatul drept de cel stâng. O atenție particulară trebuie acordată disecției venelor hepatice medie și dreaptă.

Vena hepatică medie trebuie păstrată, astfel încât orice sângerare din afluenții săi trebuie pe cât posibil evitată, iar atunci când s-a produs, trebuie soluționată prin sutură cu fire de Prolen 5-0 sau 6-0. Uneori hemostaza la nivelul venei hepatice medii poate fi dificilă, întrucât vena are un traiect ascendent și nu orizontal, iar punctele hemoragice (în general locul de inserție al unor colaterale) se pot retracta în parenchimul hepatic și pot fi greu de reperat. Metoda cea mai sigură pentru a nu leza vena hepatică medie este evitarea vizualizării ei în cursul secțiunii parenchimului. Aceasta înseamnă că tranșa de secțiune trebuie să treacă câțiva milimetri mai la dreapta față de planul în care se află situată vena.

Vena hepatică dreaptă nu ridică probleme deosebite în cazul în care a fost deja secționată extrahepatic. Dacă însă acest lucru nu a fost posibil, disecția ei intraparenchimatoasă trebuie efectuată cu multă atenție în porțiunea terminală, deoarece lezarea venei înainte de clampare expune la riscul de embolie gazoasă.

f) Tranșa hepatică rezultată la sfârșitul intervenției va fi tratată în mod obișnuit: ligaturi transfixiante pentru vasele de calibru mai mare, coagulare cu Argon pentru vasele mici, aplicare de TachoComb® sau Beriplast® la sfârșit pentru a obține o tranșă complet curată (Fig.58)

g) Drenajul va fi făcut cu un tub plasat de-a lungul tranșei de sutură și cu un altul plasat subhepatic.

Hepatectomia dreaptă cu evidare ganglionară

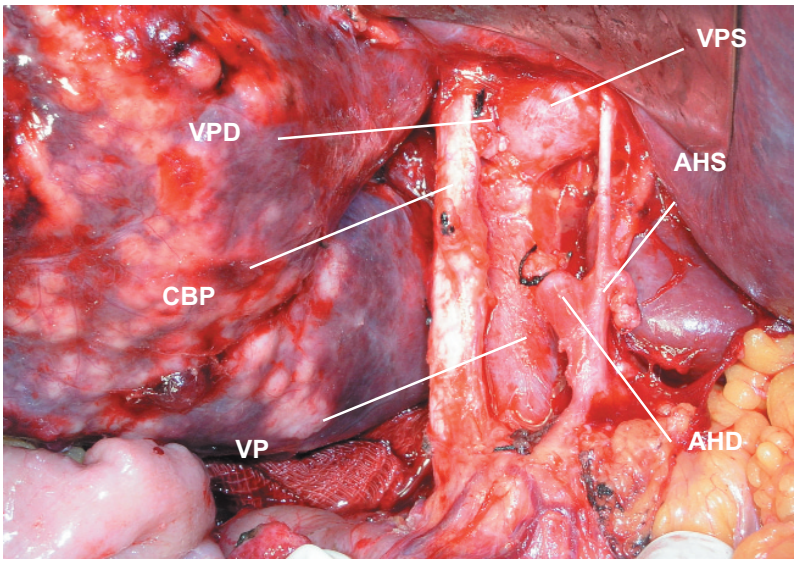

Fig.59 Carcinom hepato-celular multifocal al lobului drept: timpul de evidare limfoganglionară
AHS - artera hepatică stângă
AHD - artera hepatică dreaptă ligaturată
VP - vena portă
VPS - vena portă stângă
VPD - vena portă dreaptă suturată pe tranşă
CBP - calea biliară principală

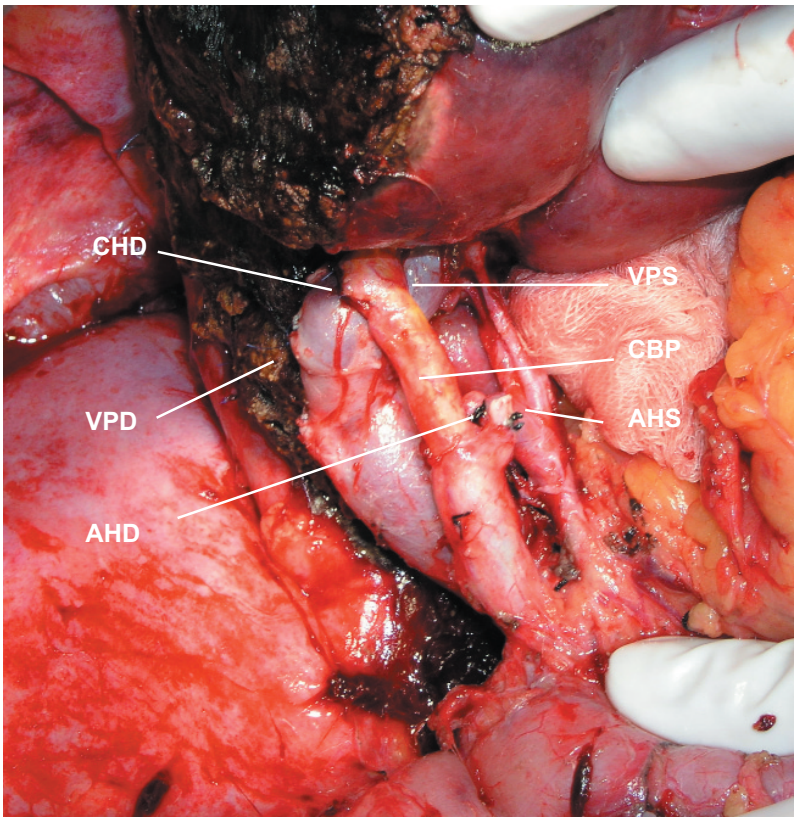

Fig.60 Carcinom hepato-celular multifocal al lobului drept: tranşa de hepatectomie dreaptă la sfârşitul rezecţiei împreună cu pedicului portal evidat
CBP - calea biliară principală
CHD - canalul hepatic drept suturat pe tranşă
AHS - artera hepatică stângă
AHD - artera hepatică dreaptă ligaturată
VPS - vena portă stângă
VPD - vena portă dreaptă suturată pe tranşă

limfatică este indicată în cancerele primare sau secundare ale hemificatului drept. (Fig.59) Se recomandă a se începe cu evidarea limfoganglionară, punându-se astfel în evidență foarte clar anatomia pedicului hepatic. Tehnica evidării limfoganglionare și tehnica hepatectomiei drepte nu comportă particularități față de descrierea anterioară.

Aspectul tranșei de secțiune și al pedicului evidat este cel din Fig.60.

Tehnica transparenchimatoasă anterioară (Ton That Tung)

Această tehnică a aparut, în ordine cronologică, mai târziu decât tehnica Lortat-Jacob.[57] Mult timp a fost considerată o tehnică de rezecție atipică, non-anatomică, efectuată de chirurgi asiatici îndemânatici, în condiții nu totdeauna propice și care necesită o execuție rapidă.

În realitate, tehnica Ton That Tung se bazează pe o cunoaștere perfectă a anatomiei interne a ficatului. Această cunoaștere a permis autorului să descopere foarte precis pediculii principali ai ficatului în interiorul organului, la sfârșitul disecției parenchimului. Pentru a ajunge la pediculi autorul s-a folosit de tehnica introdusă de Lin în 1958 și cunoscută sub numele de fractura digitală ("*finger fracture*") sau digitoclazie, bazată pe proprietatea parenchimului hepatic de a putea fi triturat digital, fără sângerare importantă, permițând în același timp expunerea progresivă și ligatura pediculilor care traversează planul de secțiune.

Metoda este într-adevar rapidă și, în mâinile unor chirurgi experimentați, chiar spectaculoasă. Meritul esențial al lui Ton That Tung este însă acela că el a aplicat-o nu pentru a pătrunde brutal în ficat și a extirpa de o manieră non-anatomică o porțiune oarecare a organului, ci pentru a descoperi intrahepatic pediculii glissonieni, evitând riscurile disecției hilare, dar neabătându-se de la principiile chirurgiei hepatice reglate.

Cel care a înțeles primul acest lucru în Europa occidentală a fost Bismuth care, în 1964 a asistat la spitalul Bichat din Paris la o demonstrație făcută de Ton That Tung, pe ficat formolizat și care ulterior a adoptat o tehnică ce constă într-o combinație a abordului hilar (disecă și pune pe laț, dar nu ligaturează pediculii) și transparenchimatos (pătrunde apoi în parenchim și ajunge la aceiași pediculi, pe care doar în acel moment îi ligaturează, când are siguranța că nu se distribuie și altor teritorii).[119]

O precizare esențială în ceea ce privește tehnica transparenchimatoasă este aceea că unul din neajunsurile majore imputate metodei și anume sângerarea crescută până în momentul interceptării pedicului glissonian aferent, poate fi surmontat cu ajutorul manevrei Pringle. Secțiunea parenchimului hepatic sub clampajul pedicului portal permite, în realitate, realizarea unei rezecții hepatice *controlate* chiar dacă ligatura propriu-zisă a pedicului respectiv se face mai târziu. Evident, secțiu-

nea parechimului trebuie facută suficient de rapid pentru ca ficatul să nu sufere efectele negative ale ischemiei; în cazul în care clampajul se prelungește, acesta trebuie efectuat intermitent (clampare-declampare-reclampare).

Față de interceptarea prealabilă a pedicului, singurul neajuns al unui astfel de abord rămâne acela al planului de secțiune, care nu mai este delimitat prin schimbarea de culoare a parenchimului hepatic. Acest neajuns este mai evident în hepatectomiile efectuate în planul scizurii laterale drepte, care are un traseu foarte variabil, este mai scăzut în hepatectomiile efectuate în planul scizurii principale și al scizurii laterale stângi, care au un traiect mai constant, și este practic nul în hepatectomiile efectuate în planul scizurii porto-ombilicale.

Timpii inițiali sunt aceiași ca și în tehnica clasică (incizie, mobilizare).

În privința abordului, Ton-That-Tung recomandă prelungirea inciziei subcostale cu o toracotomie în spațial VIII intercostal drept, ceea ce în prezent se practică destul de rar și doar cu indicații speciale.

După secțiunea ligamentului falciform, a ligamentului coronar drept și triunghiular drept, se pune în evidență vena cavă inferioară, în porțiunea ei retrohepatică, manevră obligatorie înainte de secțiunea parenchimului.

Pedicului hepatic este înconjurat cu degetul (după secțiunea micului epiploon) și ridicat pe un laț.

În tehnica descrisă de autorul ei, colecistul era lăsat pe loc, efectuându-se la sfârșitul intervenției o colecistostomie, cu rol de decomprimare a căilor biliare ceea ce, cel puțin teoretic, ar scădea riscul biliragiei din tranșa de secțiune.

În prezent, colecistectomia se efectuează practic de rutină în hepatectomiile majore și mai ales în hepatectomia dreaptă, având în vedere că artera cistică provine în majoritatea cazurilor din artera hepatică dreaptă.

În continuare se trasează linia de secțiune pe fața externă a ficatului, după cum urmează:

- Pe fața diafragmatică: de la nivelul marginii anterioare, 1 cm la dreapta scizurii principale, până la nivelul marginii posterioare și superioare, 1 cm la dreapta venei cave inferioare.
- Pe fața inferioară și posterioară: de la nivelul marginii anterioare, 1 cm la dreapta scizurii principale, până la marginea dreaptă a plăcii hilare, trecând peste procesul caudat, de unde incizia se curbează dorsal și merge cam la 1 cm la dreapta venei cave inferioare până când întâlnește marginea superioară și posterioară.

Se pătrunde în parenchimul hepatic la nivelul marginii anterioare, secționând și ligaturând progresiv vasele care traversează planul de secțiune (între care se evidențiază ramura segmentului V pentru vena hepatică medie); se ajunge astfel la nivelul planului transvers, nivel la care se descoperă pedicului glissonian primar al hemificatului drept, care se secționează și se ligaturează în bloc. Disecția progresează apoi posterior, interceptându-se colateralele venei hepatice medii. Ori de câte ori este posibil, se recomandă prezervarea venei hepatice medii, pe o distanță cât mai lungă, astfel încât să nu fie afectat drenajul venos al segmentului IV. În cazul lezării trunchiului venei, fără posibilitatea de a-l repara (prin sutură vasculară cu Prolen 6-0 sau 7-0), acesta poate fi ligaturat la nivelul la care a fost lezat, prezervându-se însă porțiunea supraiacentă până la deschiderea în vena cavă inferioară.

Prin deschiderea completă a scizurii principale, ficatul se deschide ca o carte. Ajutorul va avea în mâini permanent hemificatul stâng, la nivelul căruia poate exercita chiar o ușoară compresie cu efect hemostatic. O dată ce ficatul se deschide complet se va pune în evidență marginea dreaptă a venei cave inferioare.

La capătul superior al planului de disecție se va pune în evidență trunchiul venei hepatice drepte, care se deschide în vena cavă inferioară într-un unghi de aproximativ 45°; se aplică o clampă Satinsky pe capătul dinspre vena cavă și o pensă Kelly pe capătul dinspre ficat. După secțiune, capătul dinspre vena cavă va fi suturat cu dublu surjet de Prolen 5-0.

Ultima parte a operației o constituie secțiunea și ligatura venelor accesorii, care se deschid direct în vena cavă inferioară. Trebuie avut grijă ca ficatul rezecat să nu smulgă prin greutatea sa micile vene din vena cavă; de aceea el trebuie susținut cu mâna de către chirurg.

În perioada de pionierat a chirurgiei hepatice, abordul transparenchimatos a fost utilizat cu succes în special de chirurgi cu o mare tehnicitate, precum promotorul metodei.

În prezent revine în atenție mai ales pentru chirurgia de transplant "*living-related*", în care întreruperea fluxului vascular către porțiunea ce urmează a fi rezecată și imediat transplantată unui alt bolnav, nu se poate face decât la sfârșitul intervenției, după secțiunea completă a parenchimului.

Tehnica combinată (Bismuth)

Bismuth[39,119] preferă pentru execuția hepatectomiei o combinație între abordul hilar și cel transparenchimatos, încercând să beneficieze de avantajele ambelor metode (identificarea planului de secțiune a ficatului și limitarea sângerării, caracteristice abordului hilar, precum și evitarea interceptării unor elemente bilio-vasculare destinate hemificatului restant, caracteristică abordului

transparenchimatos).

Autorul disecă la nivel hilar pedicului glissonian al hemificatului drept, și îl ridică pe un laț. Prin strângerea lațului poate fi delimitată linia de secțiune a parenchimului și poate fi limitată sângerarea intraoperatorie.

În continuare se pătrunde în ficat la nivelul scizurii principale și se secționează parenchimul hepatic de-a lungul acestui plan. Vena hepatică dreaptă se ligaturează intraparenchimatos, iar ligatura pedicului glissonian se face de asemenea la sfârșitul timpului de secțiune parenchimatoasă, evitându-se astfel interceptarea structurilor bilio-vasculare destinate hemificatului stâng.

Hepatectomia dreaptă fără mobilizarea ficatului

În cazul tumorilor hemificatului drept cu invazie a diafragmului, mobilizarea ficatului poate fi o manveră periculoasă.

În astfel de cazuri a fost descrisă hepatectomia dreaptă prin abord anterior, cu secțiunea parenchimului până la nivelul feței anterioare a venei cave inferioare.[120,121] De curând Belghiti[122] îmbunătățește această tehnică, adăugându-i o manevră care să asigure un mai bun control al hemostazei în cursul secțiunii parenchimului hepatic ("*liver hanging maneuver*").

Operația decurge în felul următor:

Se începe cu colecistectomia și identificarea pedicului glissonian al hemificatului drept, care se ridică pe un laț. Se evidențiază în continuare triunghiul de atac la nivelul feței superioare a ficatului, și se disecă spațiul dintre venă hepatică dreaptă și vena hepatică medie pe o distanță de circa 2cm.

Prin tracțiune cranial și spre stânga asupra lațului care încarcă pedicului glissonian al hemificatului drept este expusă fața anterioară a venei cave inferioare infrahepatice. Ramul portal pentru procesul caudat va fi secționat și ligaturat, în timp ce vena accesorie dreaptă inferioară, atunci când este prezentă, va fi numai disecată, dar nu ligaturată.

Timpul cel mai important al operației îl constituie disecția feței anterioare a venei cave inferioare. Aceasta începe la marginea stângă a primei vene accesorii drepte, posterior de lobul caudat, și se continuă superior de-a lungul planului median al venei cave inferioare către spațiul dintre vena hepatică dreaptă și cea medie, spațiu disecat anterior. Disecția se face cu o pensă vasculară lungă; după 4-6 cm de disecție oarbă, această pensă va apare superior, în spațiul dintre vena hepatică dreaptă și cea medie.

Disecția trebuie să urmeze un plan anatomic foarte precis delimitat, cu o lățime de circa 1 cm, situat aproximativ la mijlocul feței anterioare a venei cave retrohepatice. Acest plan este relativ avascular, deschiderea venelor drepte accesorii făcându-se la dreapta lui, iar vena principală a lobului caudat situându-se la stânga. La nivel superior, acest spațiu avascular se termină exact între orificiile de deschidere ale venei hepatice drepte și, respectiv, hepatice medii, în vena cavă inferioară.

În momentul în care pensa de disecție ajunge să iasă printre cele două vene hepatice, în vârful pensei se introduce un al doilea laț, care este tracționat inferior și cu care se înconjoară parechimul hepatic de-a lungul liniei Cantlie.

În continuare se secționează și se ligaturează pedicului glissonian drept, așa încât secțiunea parenchimului să fie făcută cu o pierdere sanguină cât mai mică.

Secțiunea parenchimului se face începând de la nivelul marginii anterioare și de pe fața superioară, mergând către posterior, până pe fața anterioară a venei cave inferioare. În tot cursul disecției parenchimului, lațul trecut chiar prin planul de secțiune servește la orientarea chirurgului precum și la limitarea sângerării. După ce disecția ajunge pe fața anterioară a venei cave inferioare, se vor evidenția, pe partea dreaptă, atât venele accesorii, cât și vena hepatică dreaptă. Urmează secțiunea și ligatura venelor accesorii și, în final, secțiunea și sutura pe tranșă a venei hepatice drepte. Intervenția se termină cu secțiunea ligamentelor coronar și triunghiular drept și extragerea piesei.

Rezecția hemificatului drept cu ajutorul acestei manevre, pe lângă faptul că evită mobilizarea ficatului, care, așa cum menționam anterior, poate fi periculoasă în cazul tumorilor cu invazia diafragmului, mai are câteva avantaje:

- reduce riscul de diseminare a celulelor tumorale (evitând mobilizarea ficatului)
- reduce efectele negative asupra hemificatului stâng determinate de mobilizarea hemificatului drept. Aceste efecte, datorate torsiunii pedicului hemificatului stâng, dar și de efectul compresiv al masei tisulare a hemificatului drept, pot avea consecințe negative, în mod special la bolnavii cu afecțiuni hepatice preexistente (hepatită cronică, ciroză).

Evident însă că acest tip de rezecție este contraindicat în tumorile cu invazie posterioară, care interceptează și desființează planul avascular dintre peretele anterior al venei cave inferioare și fața posterioară a ficatului.

8.1.1.2. Hepatectomia stângă

Sub numele de hepatectomie stângă este cunoscută operația prin care se rezecă segmentele II, III și IV ale ficatului, în clasificarea lui Couinaud (Fig.61). Când rezecția include și segmentul I (lobul caudat) operația

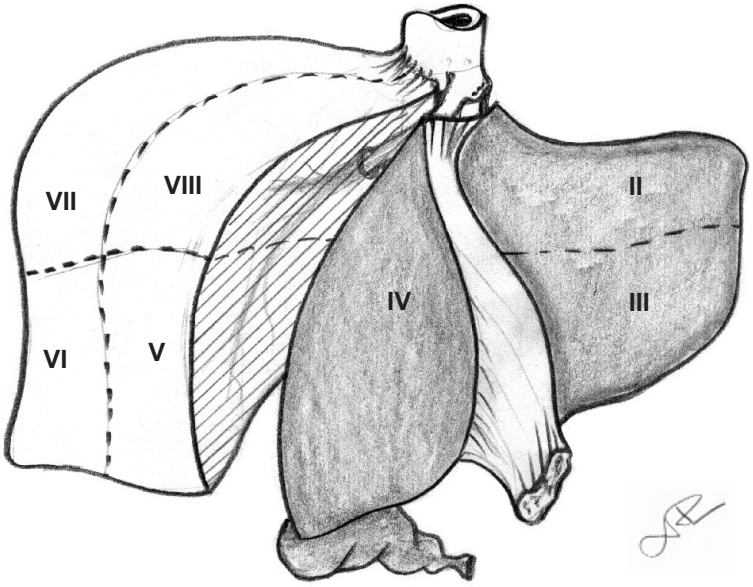

Fig.61 Hepatectomia stângă - ablaţia segmentelor II, III şi IV

este denumită "hepatectomie stângă completă".

Planul de rezecție este situat, ca și pentru hepatectomia dreaptă, la nivelul scizurii principale a cărei proiecție la suprafața ficatului este linia Cantlie.

Hepatectomia stângă poate fi, de asemenea, executată prin mai multe tehnici.

Tehnica prin abord hilar

Pornește de la aceleași principii enunțate mai sus, iar timpii operatori sunt similari.

a) Incizia

Incizia subcostală dreaptă oferă un câmp operator confortabil. Poate fi prelungită atât spre stânga cât și superior, până la nivelul apendicelui xifoid, în cazul în care accesul inițial nu este suficient.

Incizia mediană poate fi de asemenea folosită, iar atunci când nu este suficientă se poate prelungi la polul inferior, de o parte și de alta, în forma literei "T" inversate.

b) Mobilizarea ficatului

Se începe cu secțiunea micului epiploon, la nivelul părții flacide. De cele mai multe ori aceasta nu conține decât ramul hepatic al vagului stâng, care se secționează cu bisturiul electric (ca și restul micului epiploon, de altfel). Atunci când există un ram hepatic stâng din artera gastrică stângă, acesta va fi ligaturat.

Se continuă cu secțiunea ligamentului triunghiular stâng, care este recomandabil să se facă între ligaturi, deoarece acest ligament conține de cele mai multe ori o arteriolă.

Se secționează apoi porțiunea stîngă a ligamentului coronar, până la nivelul venei cave inferioare. La acest nivel se va secționa peritoneul situat deasupra venei cave, punându-se în evidență porțiunea terminală a venei hepatice stângi și triunghiul posterior de atac (Fig.62).

Se revine apoi în pedicului hepatic, înconjurându-se pedicului cu degetul pentru a asigura posibilitatea clampării lui dacă aceasta s-ar impune.

c) Abordul pedicului hepatic

Mai întâi se efectuează colecistectomia deoarece în acest fel se asigură un acces mai bun asupra pedicului (Fig.63).

În continuare se va proceda la secțiunea și ligatura canalului hepatic stâng, care se află tot într-un plan anterior și traversează hilul de la stânga la dreapta (Fig.64). De menționat însă că, spre deosebire de arteră, al cărei abord este aproape totdeauna facil, disecția canalului hepatic stâng poate prezenta dificultăți datorită poziției înalte a acestuia. Uneori poate fi necesară coborârea plăcii hilare pentru un abord mai facil asupra canalului. Locul de secțiune al canalului biliar trebuie să se afle la o oarecare distanță de joncțiunea celor două canale hepatice, atât pentru a evita stenoza postoperatorie a canalului hepatic drept cât și pentru că, uneori, canalul hepatic stâng poate primi un ram sectorial al hemificatului drept, imediat deasupra joncțiunii.

Apoi se secționează artera hepatică stângă, care se află într-un plan anterior și este ușor de abordat la nivelul marginii laterale stângi a pedicului hepatic. Artera va fi secționată și ligaturată cât mai sus, pentru a prezerva ramurile destinate lobului caudat (Fig.65,66,67). În cazul în care există o ramură pentru segmentul IV la nivel hilar (fie din artera hepatică stîngă, fie din artea

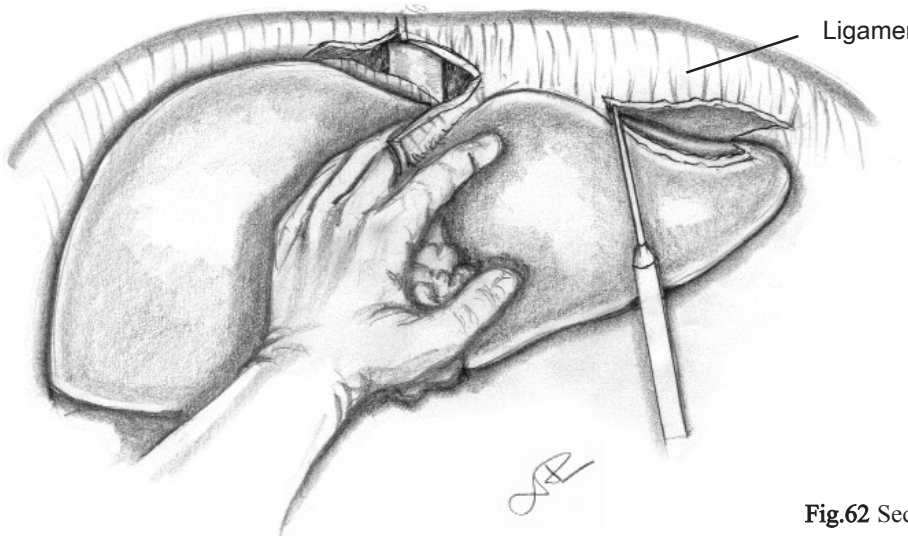

Fig.62 Secţiunea ligamentului coronar stâng

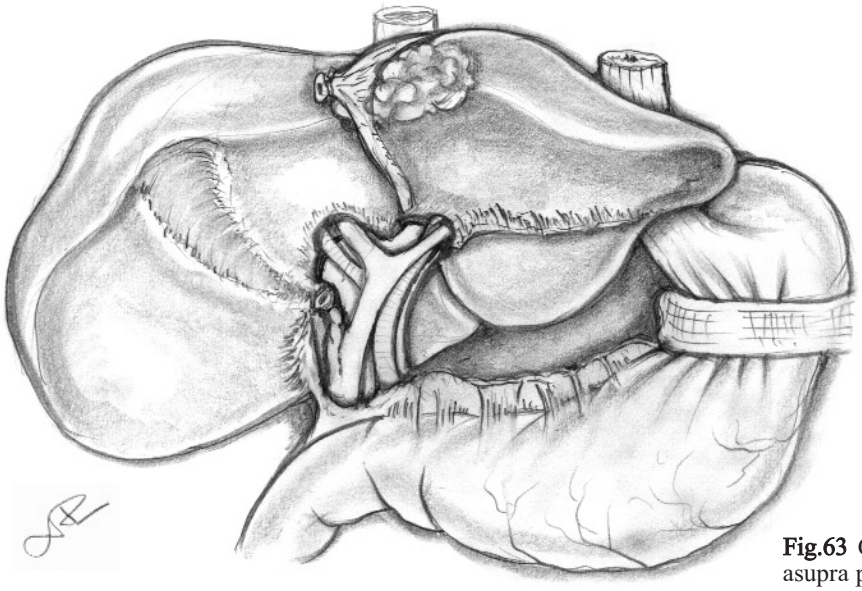

Fig.63 Colecistectomia oferă un acces mai larg asupra pedicului hepatic

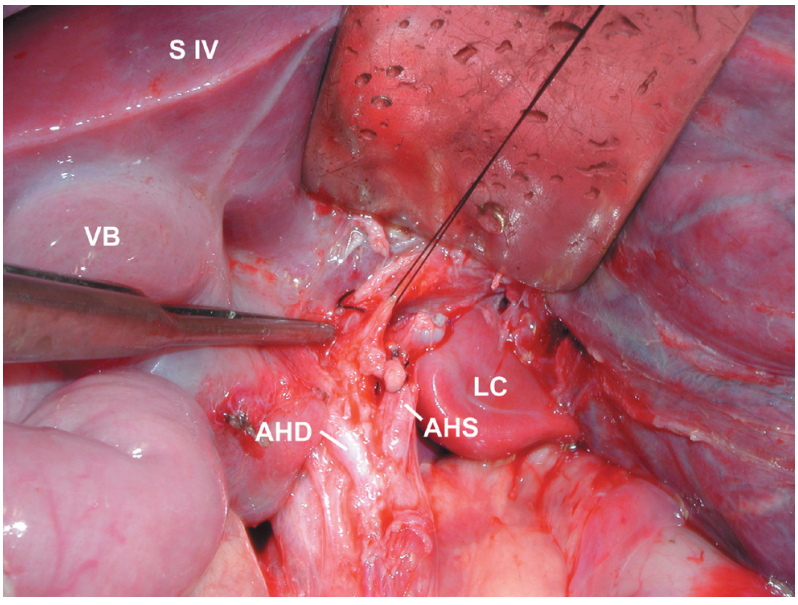

Fig.64 Canalul hepatic stâng ridicat pe un laţ înainte de ligatură şi secţiune
SIV - segmentul IV
LC - lobul caudat
VB - vezica biliară
AHD - artera hepatică dreaptă
AHS - artera hepatică stângă

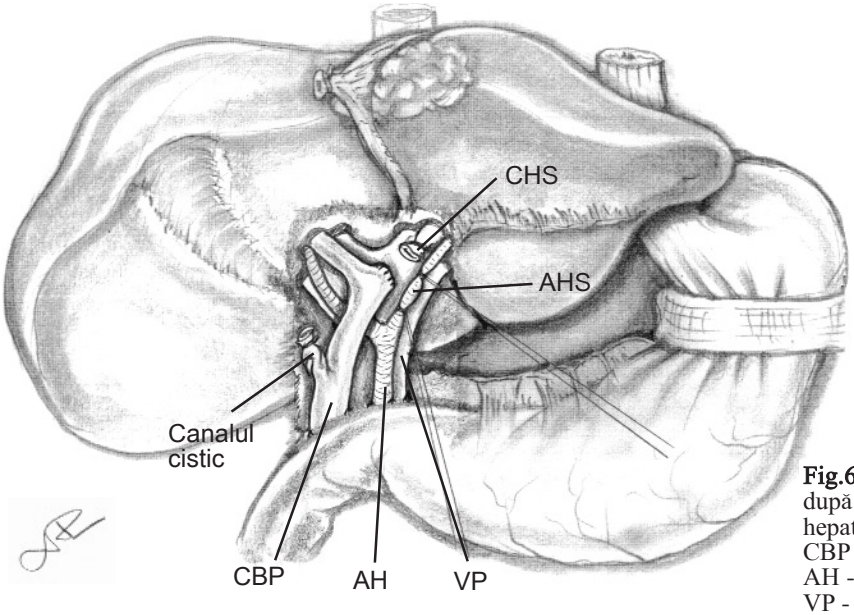

Fig.65 Ligatura arterei hepatice stângi (AHS), după ligatura şi secţiunea prealabilă a canalului hepatic stâng (CHS)
CBP - calea biliară principală
AH - artera hepatică;
VP - vena portă;

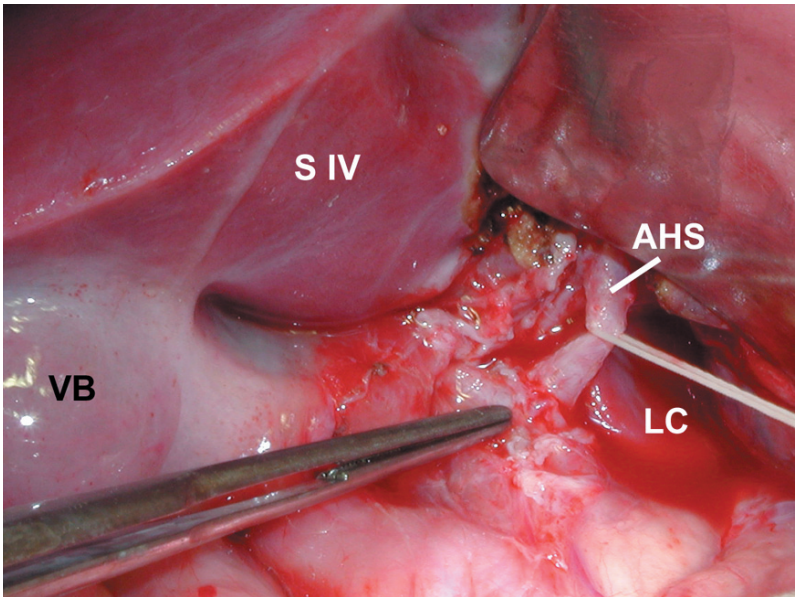

Fig.66 Artera hepatică stângă izolată şi ridicată pe un laţ, înainte de ligatură
SIV - segmentul IV
LC - lobul caudat
VB - vezica biliară
AHS - artera hepatică stângă

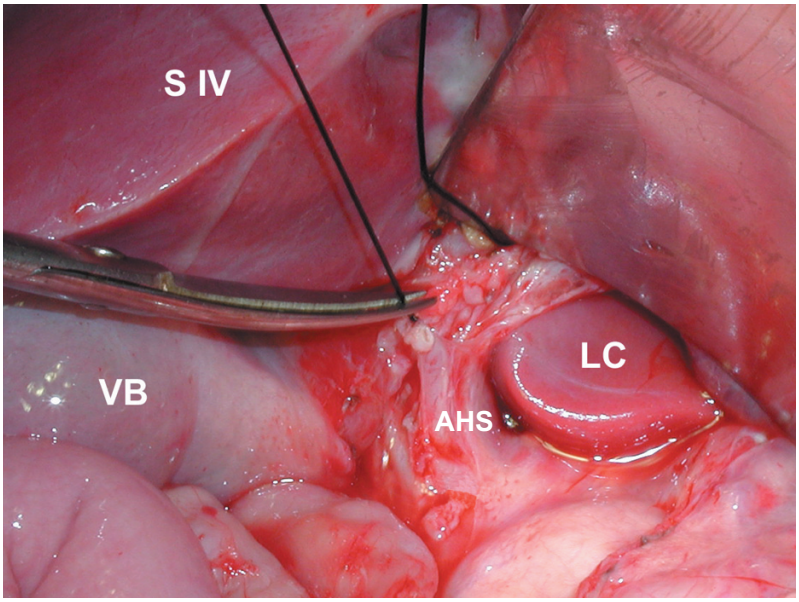

Fig.67 Artera hepatică stângă ligaturată şi secţionată
SIV - segmentul IV
LC - lobul caudat
VB - vezica biliară
AHS - artera hepatică stângă

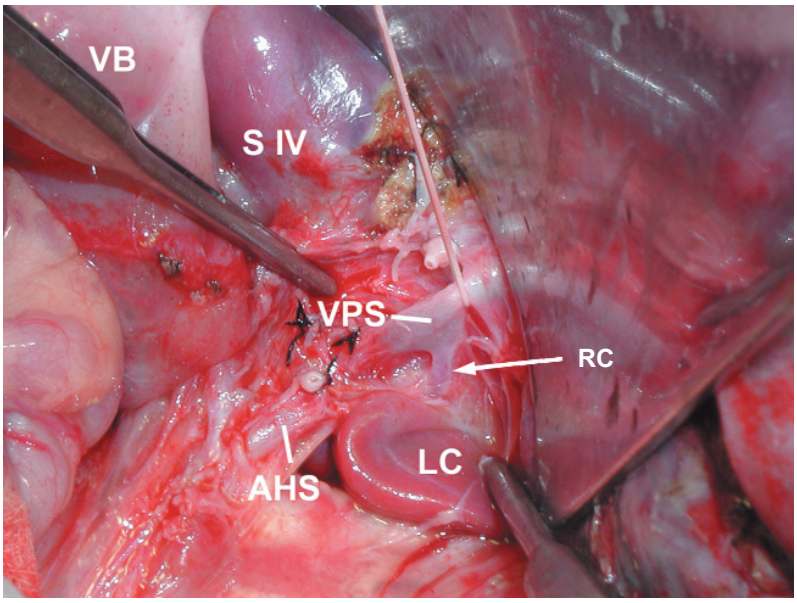

Fig.68 Secţiunea venei porte stângi trebuie efectuată după emergenţa ramului portal pentru lobul caudat (RC)
SIV - segmentul IV
LC - lobul caudat
VB - vezica biliară
AHS - artera hepatică stângă
VPS - vena portă stângă

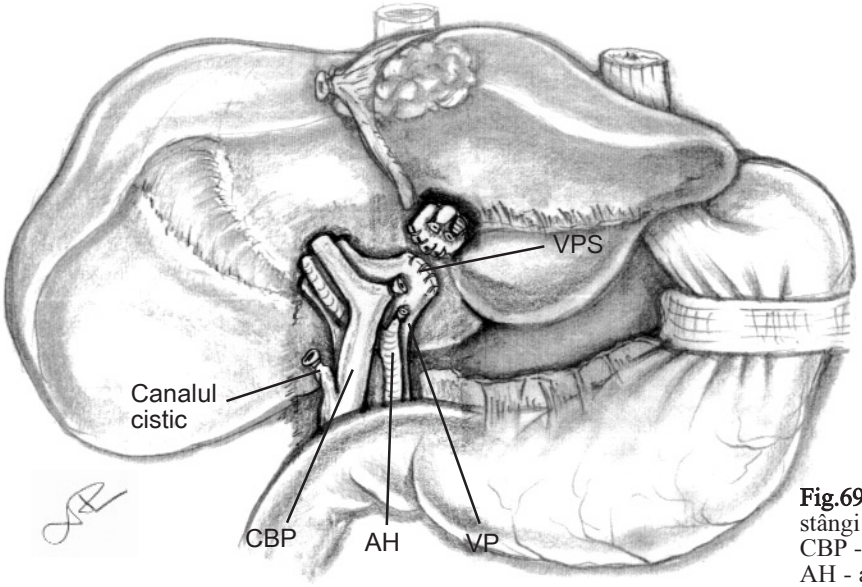

Fig.69 Secţiunea şi sutura pe tranşă a venei porte stângi (VPS)
CBP - calea biliară principală
AH - artera hepatică;
VP - vena portă;

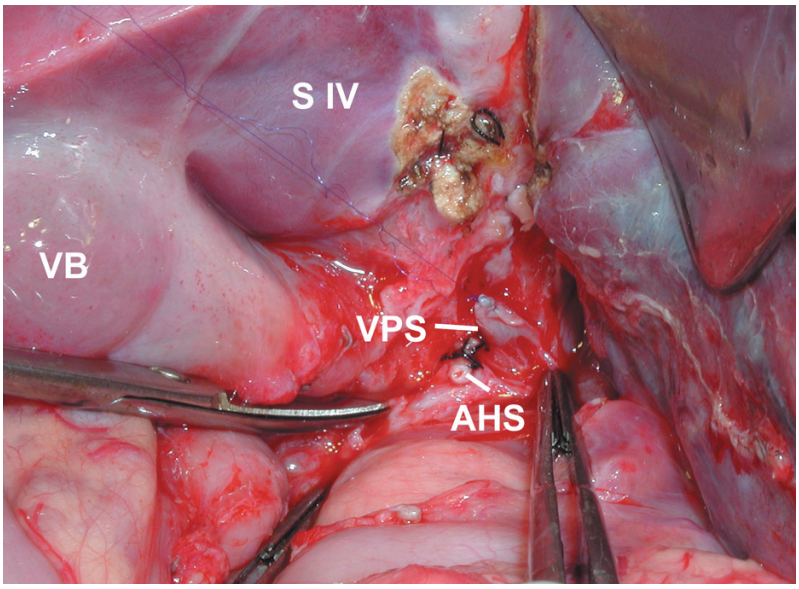

Fig.70 Capătul proximal al venei porte stângi suturat pe tranşă
SIV - segmentul IV
VB - vezica biliară
AHS - artera hepatică stângă
VPS - vena portă stângă

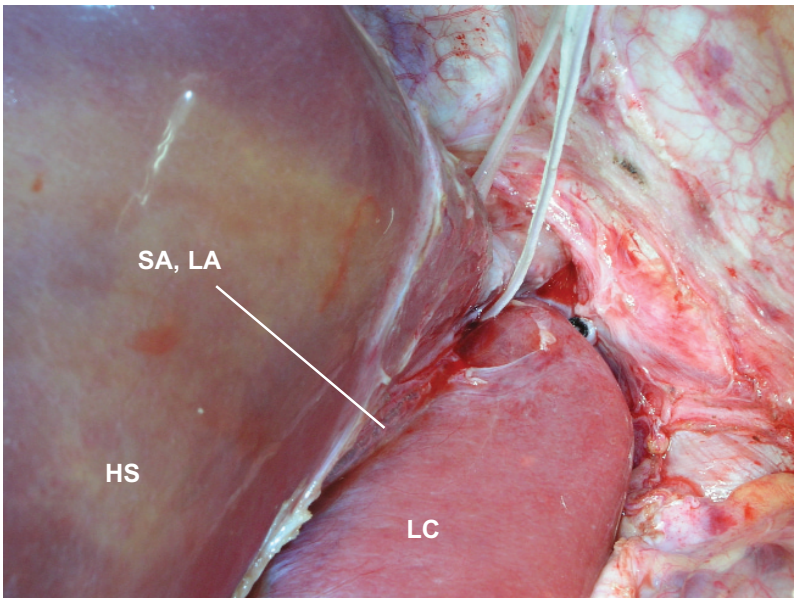

Fig.71 Reperul cel mai sigur pentru a identifica vena hepatică stângă este constituit de şanţul şi ligamentul venos al lui Arantius (SA, LA); HS - hemificatul stâng;
LC - lobul caudat

hepatică dreaptă) aceasta va fi ligaturată separat. La sfârșit se secționează vena portă. Abordul venei la nivel hilar este, de regulă, facil, întrucât vena are un traiect transversal lung, în cursul căruia emite numai rareori un ram pentru segmentul IV. Țesutul conjunctiv lax care o separă de placa hilară poate fi disecat cu ușurință. Secțiunea venei porte trebuie efectuată cât mai distal, după emergența venelor lobului caudat (Fig.68), în așa fel încât acestea să fie conservate. Capătul inferior va fi suturat pe tranșă cu dublu surjet de Prolen 5-0, iar cel superior ligaturat printr-un fir trecut transfixiant (Fig.69,70).

d) Abordul venei hepatice stângi

Ca și în cazul hepatectomiei drepte, atunci când se execută o hepatectomie stângă este de preferat ca vena hepatică medie să fie conservată. În acest fel se asigură un drenaj venos optim al parenchimului hepatic restant. Pe de altă parte, având în vedere faptul că înainte de deschiderea în vena cavă inferioară, vena hepatică medie face de cele mai multe ori un trunchi comun cu vena hepatică stângă și mai ales când rezecția se face pentru tumori situate în această regiune există situații în care hepatectomia stângă implică ligatura ambelor vene. În cele ce urmează vom descrie doar situația în care se ligaturează numai vena hepatică stângă. Atunci când este necesară, secțiunea și ligatura venei hepatice medii se va efectua intraparenchimatos, ținând cont de topografia leziunii tumorale și având grijă să se asigure o margine de securitate adecvată.

Calea cea mai sigură de a ajunge la vena hepatică stângă este urmând șanțul și ligamentul venos al lui Arantius, întrucât ligamentul se inseră la nivelul venei (Fig.71).

Atunci când abordul venei se face extrahepatic, este necesară o disecție preliminară a peritoneului juxtacav în care vena este învelită în porțiunea terminală. După disecția, clamparea și secțiunea venei hepatice stângi, capătul dinspre vena cavă inferioară va fi suturat pe tranșă, în timp ce capătul dinspre ficat va fi soluționat printr-o ligatură transfixiantă (Fig.72,73,74).

Mai frecvent decât pentru vena hepatică dreaptă, în cazul venei hepatice stângi, abordul intraparenchimatos poate fi preferabil, evitându-se astfel sângerarea și riscul de accidente embolice specifice abordului extrahepatic.

e) Secțiunea parenchimului

Linia de secțiune a parenchimului hepatic se trasează cu bisturiul electric pe suprafața ficatului de-a lungul liniei de demarcație rezultate prin modificarea culorii parenchimului hepatic după ligatura pediculului (ce corespunde liniei Cantlie) (Fig.75). Se începe de la nivelul marginii anterioare (Fig.76), progresând pe fața diafragmatică a ficatului, cu ligaturi etajate ale vaselor de calibru mai important întâlnite în planul de secțiune (Fig.77). Problemele ridicate de secțiunea parenchimului sunt similare celor descrise la hepatectomia dreaptă. În cursul disecției intraparenchimatoase trebuie ținut cont de traiectul venei hepatice medii. Dacă se are în vedere păstrarea acesteia, atunci tranșa de secțiune trebuie să treacă cu câțiva milimetri la stânga ei și este preferabil ca trunchiul venei să nu fie vizualizat în cursul secțiunii parenchimului. Dacă însă s-a decis sacrificarea venei, atunci planul de secțiune poate urma planul

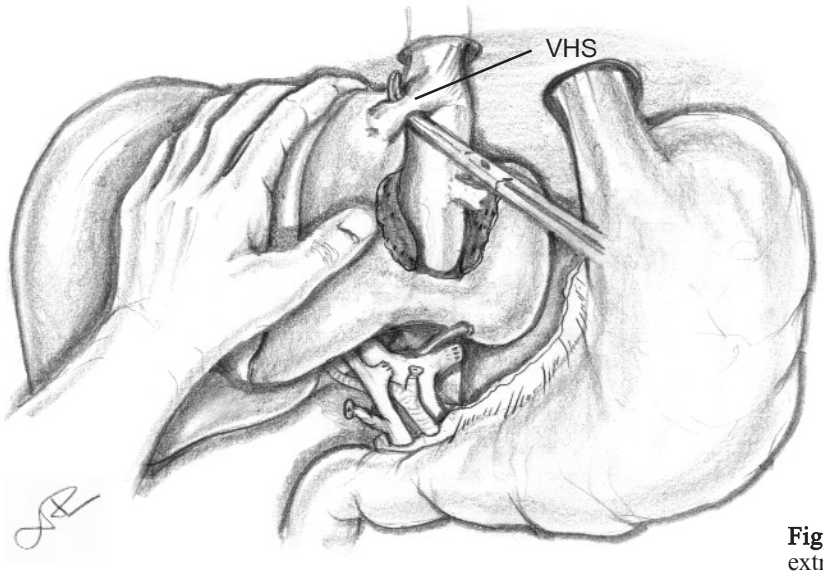

Fig.72 Vena hepatică stângă (VHS) izolată extrahepatic, înconjurată cu o pensă

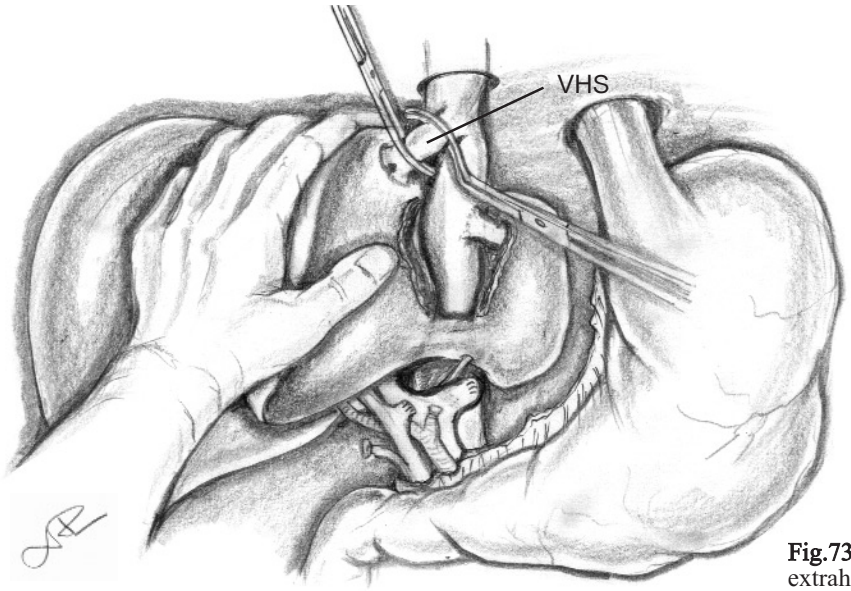

Fig.73 Clamparea venei hepatice stângi (VHS) extrahepatic

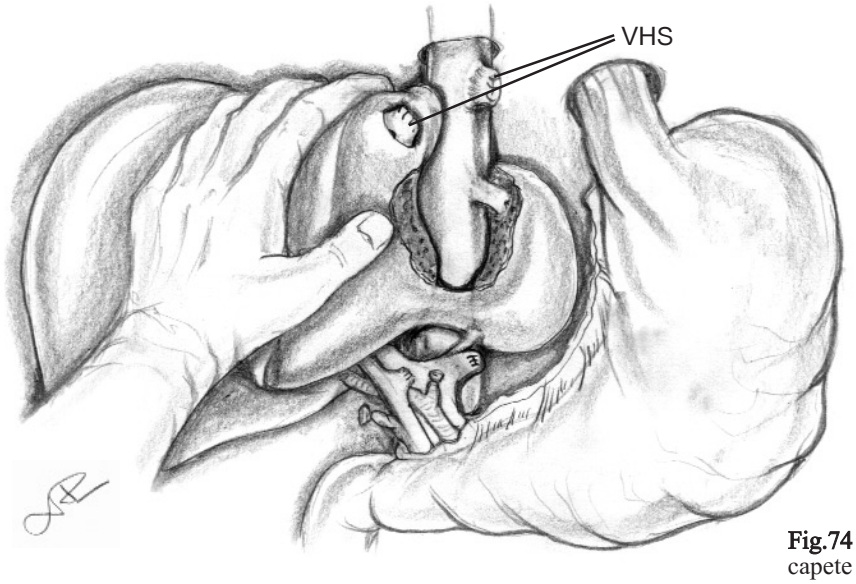

Fig.74 Secţiunea şi sutura pe tranşă a celor două capete ale venei hepatice stângi (VHS)

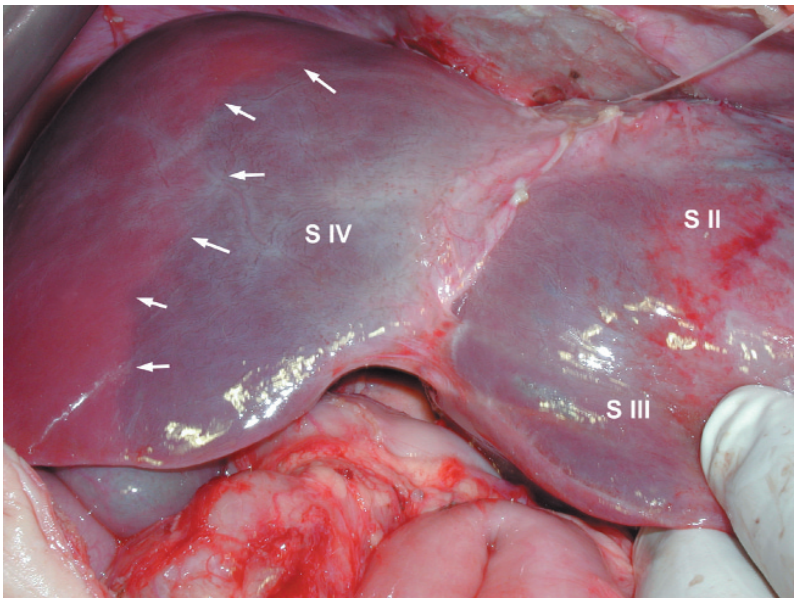

Fig.75 Linia lui Cantlie (săgeţi) delimitată după ligatura elementelor vasculare ale pediculului hepatic stâng; se remarcă traiectul ondulant al liniei
SII, SIII, SIV - segmentele II, III şi IV

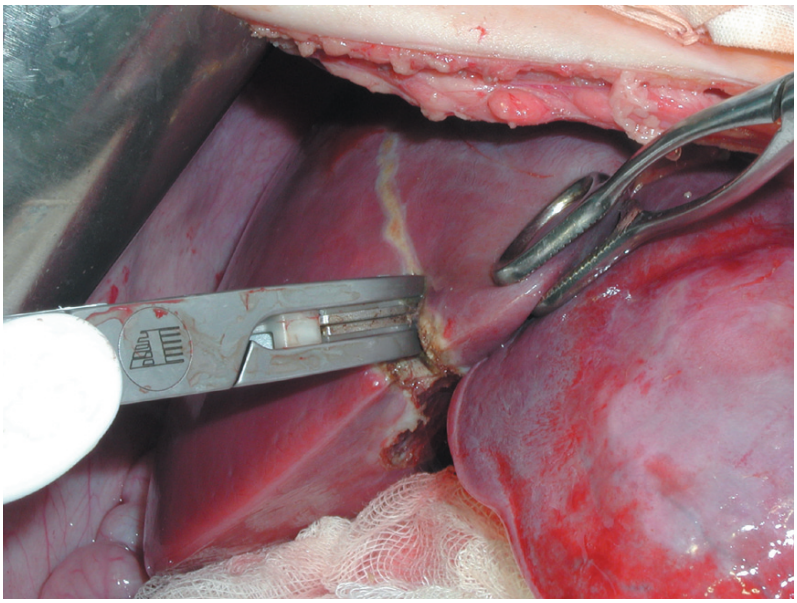

Fig.76 Debutul disecţiei în planul scizurii principale (la nivelul marginii anterioare)

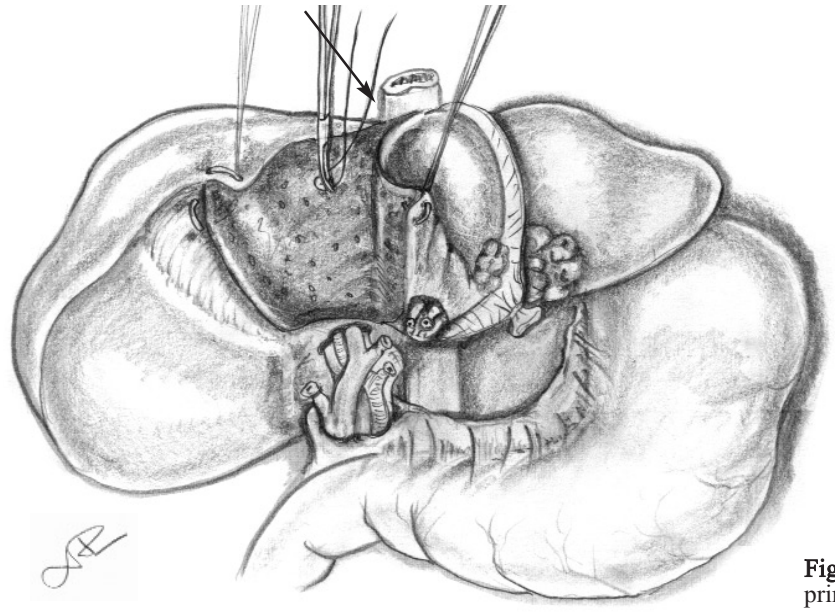

Fig.77 Continuarea disecţiei în planul scizurii principale (săgeată)

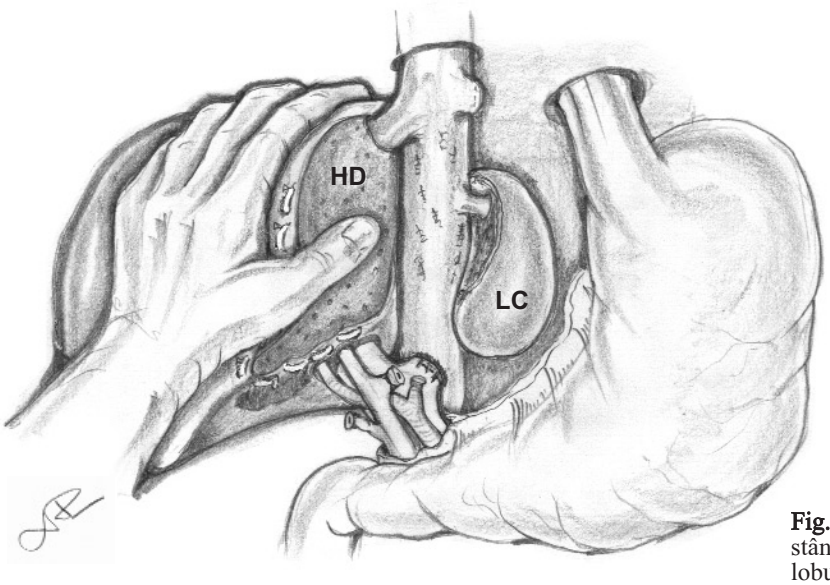

Fig.78 Tranşa hepatică la sfârşitul hepatectomiei stângi, la nivelul hemificatului drept (HD) şi a lobului caudat (LC)

scizurii principale ca atare sau chiar la câțiva milimetri la dreapta acesteia, pentru a avea certitudinea secțiunii în parenchim hepatic bine vascularizat.

f) Tranșa hepatică

Este o tranșă de dimensiuni importante, la fel ca și în cazul hepatectomiei drepte și care necesită un tratament minuțios, pentru a evita hemoragia și biliragia postoperatorie (Fig.78). Produsele de tip TachoComb® sau Beriplast® pot fi utile pentru controlul hemoragiei din tranșă.

g) Drenajul

Două tuburi în vecinătatea transei de secțiune și un tub subhepatic sunt de regulă suficiente.

Tehnica transparenchimatoasă (Ton That Tung)

Timpii inițiali (incizia, mobilizarea) sunt identici cu cei descriși anterior.

Se trasează apoi linia de incizie cu cauterul la nivelul capsulei Glisson, după următorul traiect:

- Pe fața diafragmatică: de-a lungul liniei lui Cantlie (linia de proiecție a scizurii principale).
- Pe fața viscerală (inferioară): de la nivelul marginii anterioare, la locul în care este intersectată de linia Cantlie, până la extremitatea dreaptă a plăcii hilare; continuă apoi la 1 cm deasupra plăcii hilare până la nivelul scizurii porto-ombilicale, unde se curbează dorsal, de-a lungul plăcii ligamentului venos.

Secțiunea parenchimului începe la nivelul marginii anterioare, de la nivelul scizurii principale, mergând în jos, către placa hilară. În cursul secțiunii parenchimului vor fi interceptate și ligaturate ramurile colaterale drepte ale venei hepatice medii. Când se ajunge deasupra bifurcației hilare, disecția va fi continuată spre stânga, la circa 1 cm deasupra plăcii hilare, până la nivelul scizurii porto-ombilicale, nivel la care pedicului glissonian al hemificatului stâng este clampat, secționat și ligaturat, cât mai aproape de recesul lui Rex, pentru a nu intercepta și ramurile pentru lobul caudat.

În continuare disecția parenchimului continuă dorsal până la nivelul triunghiului de atac, unde va fi interceptată și ligaturată intraparenchimatos vena hepatică stângă și, eventual, acolo unde topografia leziunii o impune, vena hepatică medie.

La sfârșit piesa de rezecție este îndepărtată, iar tratamentul tranșei hepatice urmează regulile obișnuite.

8.1.1.3. Hepatectomia stângă completă

Acest tip de operație implică rezecția segmentelor I, II, III și IV ale ficatului, adică a hemificatului stâng împreună cu lobul caudat (Fig.79). În cursul acestei operații vor fi ligaturați pedicului glissonian primar stâng, în vecinătatea bifurcației, pedicului glissonian dorsal (al lobului caudat), venele lobului caudat (spiegeliene), vena hepatică stângă și, eventual, vena hepatică medie (Fig.80,81).

Vom descrie în continuare operația după tehnica transparenchimatoasă.

Timpii inițiali (incizie, mobilizare, colecistectomie) sunt aceiași ca la hepatectomia stângă.

Linia de incizie va fi trasată la nivelul capsulei Glisson după următorul traiect:

- Pe fața diafragmatică: la fel ca în cazul hepatectomiei stângi
- Pe fața viscerală (inferioară): de la marginea anterioară la nivelul scizurii principale, până la marginea stângă a venei cave inferioare, trecând prin placa hilară cu păstrarea pedicului glissonian pri-

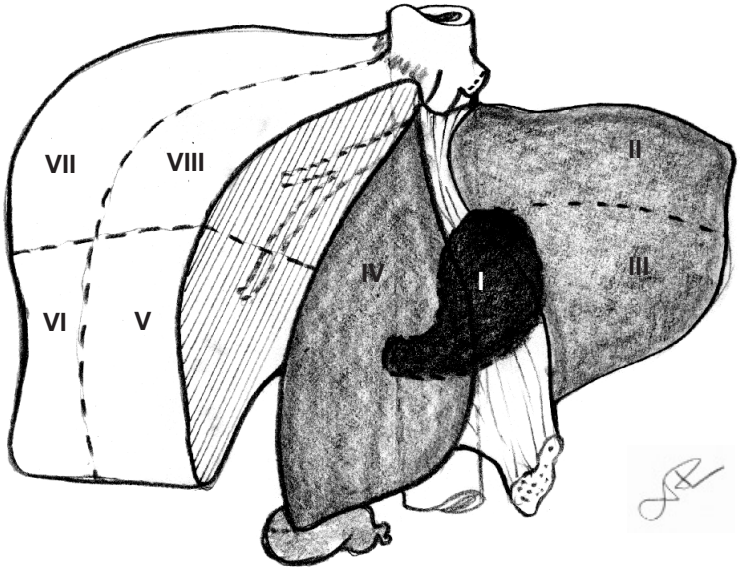

Fig.79 Hepatectomia stângă completă - ablaţia segmentelor I, II, III şi IV

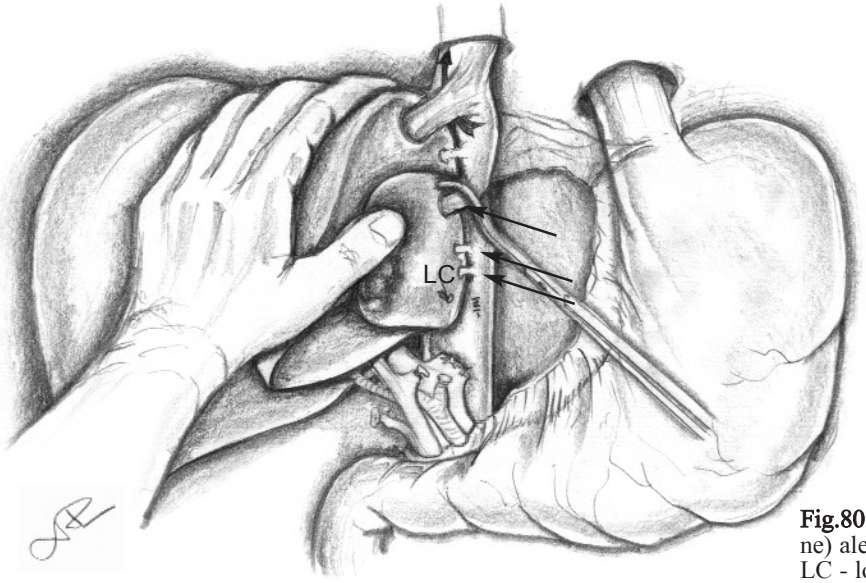

Fig.80 Secţiunea venelor posterioare (spiegeliene) ale lobului caudat (săgeţi)
LC - lobul caudat

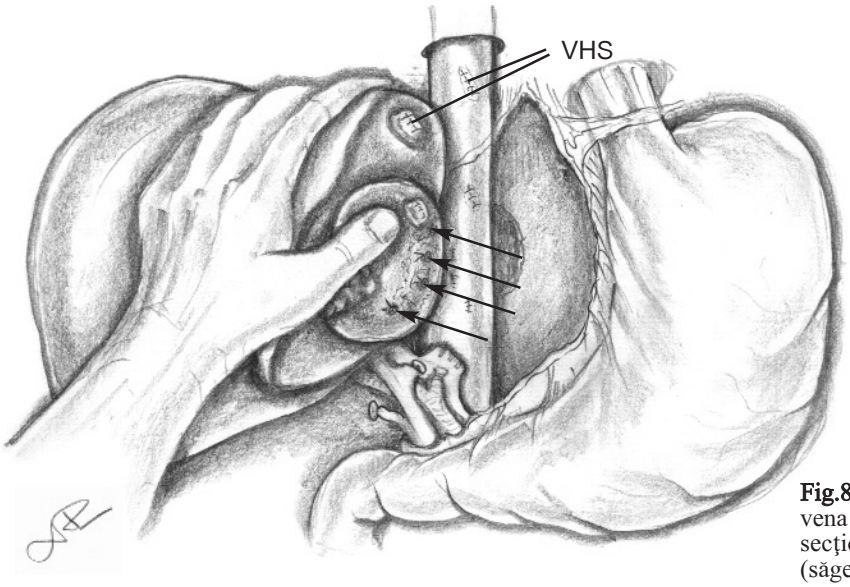

Fig.81 Aspectul final al disecţiei posterioare, cu vena hepatică stângă (VHS) şi venele spiegeliene secţionate şi suturate pe tranşă (sau ligaturate) (săgeţi)

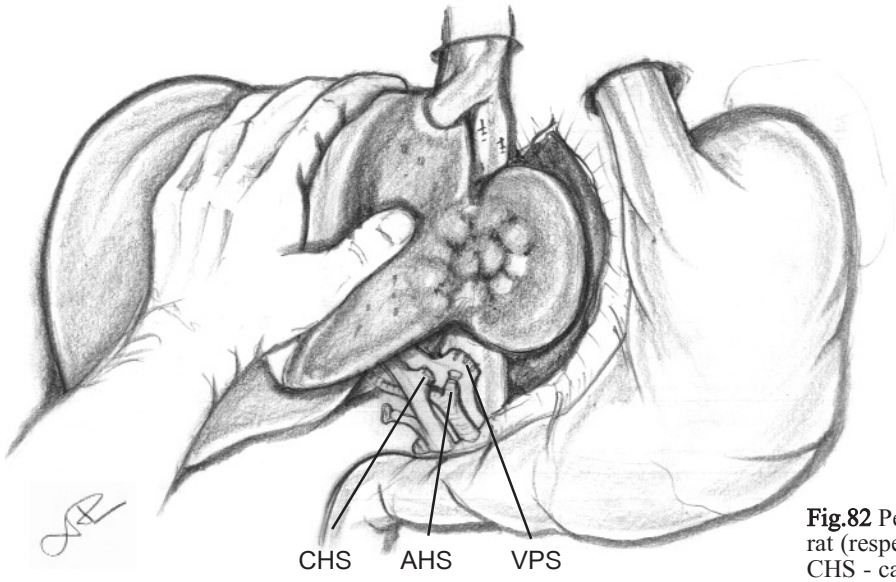

Fig.82 Pedicului lobului stâng secţionat şi ligaturat (respectiv, suturat pe tranşă)
CHS - canalul hepatic stâng
AHS - artera hepatică stângă
VPS - vena portă stângă

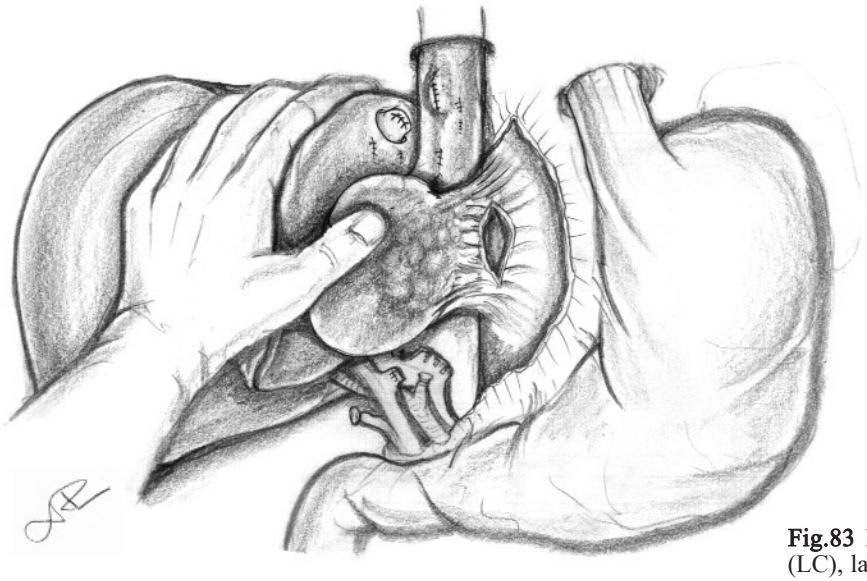

Fig.83 Eliberarea posterioară a lobului caudat (LC), lateral de vena cavă inferioară (VCI)

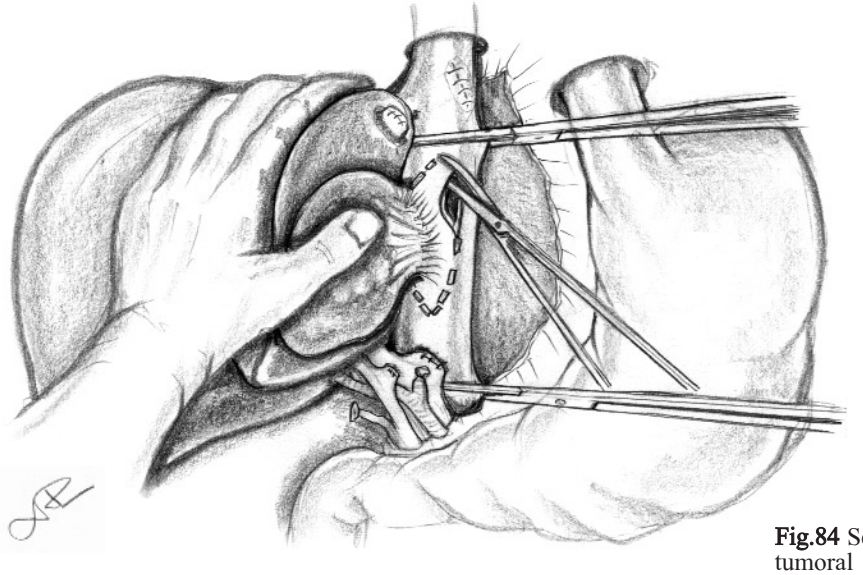

Fig.84 Secţiunea porţiunii de venă cavă invadată tumoral

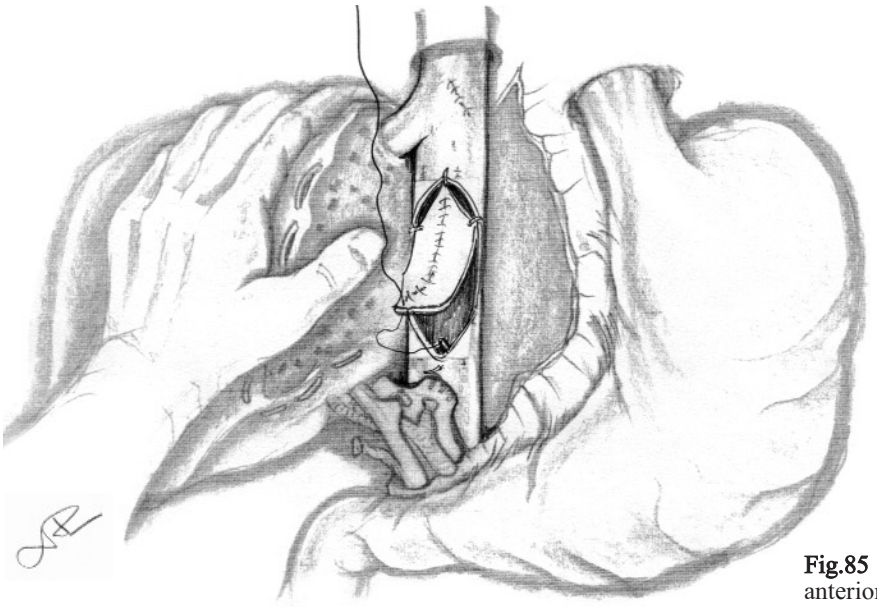

Fig.85 Sutura grefei venoase la nivelul peretelui anterior al venei cave inferioare

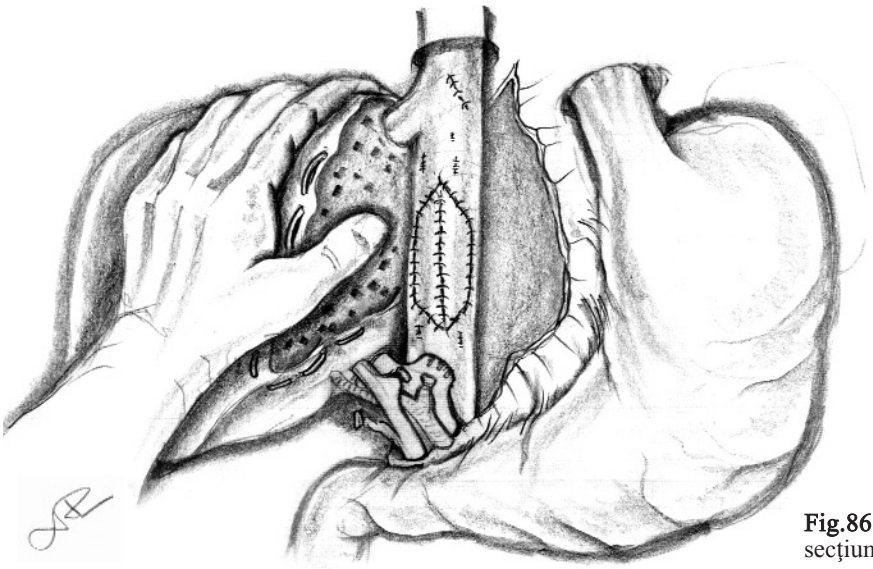

Fig.86 Aspect final al rezecţiei, cu tranşa de secţiune la nivelul hemificatului drept şi cu grefa venoasă complet suturată

mar al hemificatului drept și al procesului caudat.

Diviziunea parenchimului hepatic începe la nivelul marginii anterioare a ficatului, la nivelul scizurii principale, mergând în jos, către placa hilară, cu clamparea secvențială a ramurilor colaterale ale venei hepatice medii. Se ajunge astfel la nivelul pedicululuui glissonian primar stâng, care va fi clampat, secționat și ligaturat cât mai aproape de bifurcație, astfel încât să fie interceptate și ramurile pentru lobul caudat. Urmează eliberarea feței posterioare a lobului caudat de vena cavă inferioară, prin secțiunea și ligatura venelor care se deschid direct în vena cavă inferioară. Uneori se întâlnește o venă care merge de la lobul caudat și se deschide în trunchiul comun al venelor hepatice medie și stângă, venă care trebuie secționată și ligaturată. La sfârșitul disecției va fi secționată și ligaturată vena hepatică stângă sau, în functie de caz, trunchiul comun al venelor hepatice medie și stângă.

Când vena cavă inferioară este invadată de tumoare este necesară și rezecția venei împreună cu lobul caudat și cu hemificatul stâng.[123]

În astfel de cazuri rezecția se execută sub excludere vasculară totală. Când este invadată numai fața anterioară a venei cave inferioare, rezecția se poate limita la îndepărtarea porțiunii interesate și reconstrucția peretelui anterior al venei prin grefa autologă sau sintetică.[124] (Fig.82,83,84,85,86).

Atunci când invazia este circulară, se recomandă rezecția segmentului interesat și reconstrucție cu proteză sintetică. Dacă obstrucția este veche și bolnavul a dezvoltat circulație colaterală suficientă, reconstrucția poate să nu mai fie necesară.

8.1.2. Hepatectomii lărgite

După Ton-That-Tung[40] sunt rezecțiile care îndepărtează peste 70% din volumul hepatic, în timp ce după Bismuth[39] sunt acele rezecții hepatice care îndepărtează mai mult decât un hemificat, adică peste 4 segmente din anatomia lui Couinaud.

8.1.2.1. Hepatectomia dreaptă lărgită la segementul IV

Tehnica prin abord hilar

A fost efectuată pentru prima dată în anii ’50 ai secolului trecut de o serie de chirurgi precum Wangesteen, Lortat-Jacob, Robert și Quattelbaum.

Ulterior, Starzl a descris-o sub numele de “trisegmentectomie dreaptă”.[125,126]

Hepatectomia dreaptă lărgită este o operație de mare anvergură, care îndepartează hemificatul drept și segmentul IV al hemificatului stâng. În cursul operației se ligaturează pedicului hemificatului drept precum și pedicului segmentului IV (Fig.87).

În acest tip de operație este nevoie de o foarte bună evaluare funcțională și morfologică a ficatului atât pre- cât și intraoperator. În funcție de datele funcționale preoperatorii și de dimensiunile lobului stâng (segmentele II și III) se va lua decizia finală în ceea ce privește efectuarea rezecției. Uneori poate fi necesară și o biopsie intraoperatorie pentru evaluarea morfologiei hepatice. În cazul în care se apreciază că ficatul restant nu are o rezervă morfologică și funcțională suficientă se poate recurge la intervenția seriată, practicându-se într-un prim timp ligatura venei porte drepte. În mod normal, după aceasta survine un proces de atrofie a hemificatului drept (la nivelul căruia se află tumoarea) și de hipertrofie compensatorie a hemificatului stâng. După circa 2 luni, se poate reinterveni, în condițiile în care volumetria hepatică (efectuată pe baza datelor imagistice) confirmă hipertrofia ficatului stâng (vezi mai departe “Rezecțiile seriate”).

Dacă se apreciază că lobul stâng este suficient de bine reprezentat, iar funcția hepatică este normală, atunci se poate proceda la rezecție într-un timp.

Planul de rezecție este reprezentat de scizura laterală stângă și este proiectat la nivelul feței diafragmatice a ficatului de-a lungul liniei de inserție a ligamentului falciform, iar la nivelul feței viscerale (inferioare) de șanțul venei ombilicale, anterior, și șanțul ligamenului venos (Arantius) - posterior.

a) Incizia

Pentru o hepatectomie de o asemenea anvergură se recomandă o incizie largă, de tipul inciziei Mercedes-Benz.

b) Mobilizarea ficatului

Hemificatul drept va fi complet mobilizat, după aceleași principii expuse în cazul hepatectomiei drepte. Într-o primă etapă se secționează ligamentul triunghiular drept și porțiunea dreaptă a ligamentului coronar, până deasupra venei cave inferioare. Ulterior, mobilizarea hemificatului drept va fi continuată cu secțiunea și ligatura venelor drepte accesorii.

La nivelul hemificatului stâng se procedează la secțiunea și ligatura ligamentului rotund precum și la secțiunea ligamentului falciform. Secțiunea ligamenului triunghiular stâng și a porțiunii stângi a ligamentului coronar nu sunt, de regulă, necesare.

c) Abordul pedicului hepatic

Se începe cu colecistectomia. În continuare se va proceda la secțiunea și ligatura (sau sutura pe

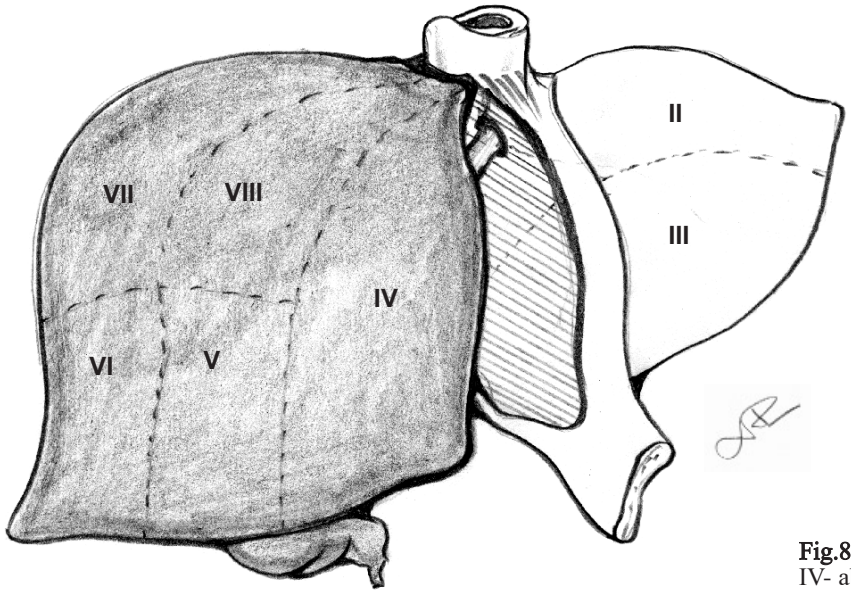

Fig.87 Hepatectomie dreaptă lărgită la segmentul IV- ablaţia segmentelor IV, V, VI, VII şi VIII

tranșă în cazul venei porte) a elementelor pedunculului hepatic, la fel ca și în cazul hepatectomiei drepte. Dintre elementele pedunculului segmentului IV foarte frecvent artera (artera hepatică mijlocie) și mai rar vena și canalul biliar pot fi interceptate la nivel hilar (Fig.88).

Cel mai frecvent pedunculul segmentului IV se abordează la nivelul scizurii ombilicale prin deschiderea acesteia la circa 1 cm în dreapta ligamentului falciform.

În unele cazuri tumorile voluminoase care necesită hepatectomii lărgite pot invada inclusiv pedunculul hepatic. În această situație, pentru extirparea tumorilor este nevoie de rezecție reconstrucție a elementelor vasculare ale pedunculului (Fig.89).

d) Abordul venelor hepatice dreaptă și medie

Secțiunea lor precum și teritoriul pe care îl drenează sunt reprezentate schematic în Fig.90 și 91.

Pentru abordul venei hepatice drepte se începe cu secțiunea și ligatura etajată a venelor drepte accesorii, după același procedeu descris în cazul hepatectomiei drepte. Vena hepatică dreaptă este abordată ultima, secționată între două clampe vasculare și suturată pe tranșă la nivelul celor două capete (pentru capătul dinspre vena cavă inferioară se foloseste Prolen 5-0, în timp ce pentru capătul dinspre ficat se folosește Vycril sau ață 2-0) (Fig.92,93).

Vena hepatică medie este abordată cel mai adesea intraparenchimatos, întrucât abordul extrahepatic este mai dificil și expune la o serie de riscuri. Uneori poate fi însă abordată și extraparenchimatos, expunerea ei fiind facilitată de tracțiunea spre stânga a ficatului, după secțiunea prealabilă a venei hepatice drepte.

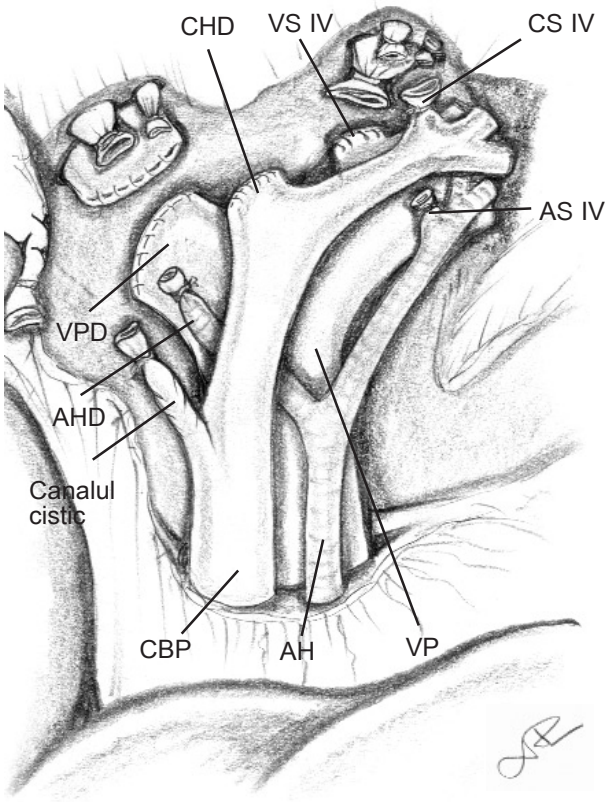

Fig.88 Aspect final al timpului hilar cu elementele pedunculului drept (canalul hepatic drept, artera hepatică dreaptă, vena portă dreaptă) şi ale segmentului IV (canal biliar, arteră şi venă) secţionate şi ligaturate sau suturate pe tranşă
CBP - calea biliară principală
CHD - canalul hepatic drept
CS IV - canalul biliar al segmentului IV
AH - artera hepatică
AHD - artera hepatică dreaptă
AS IV -artera segmentului IV
VP - vena portă
VPD - vena portă dreaptă
VS IV - vena segmentului IV

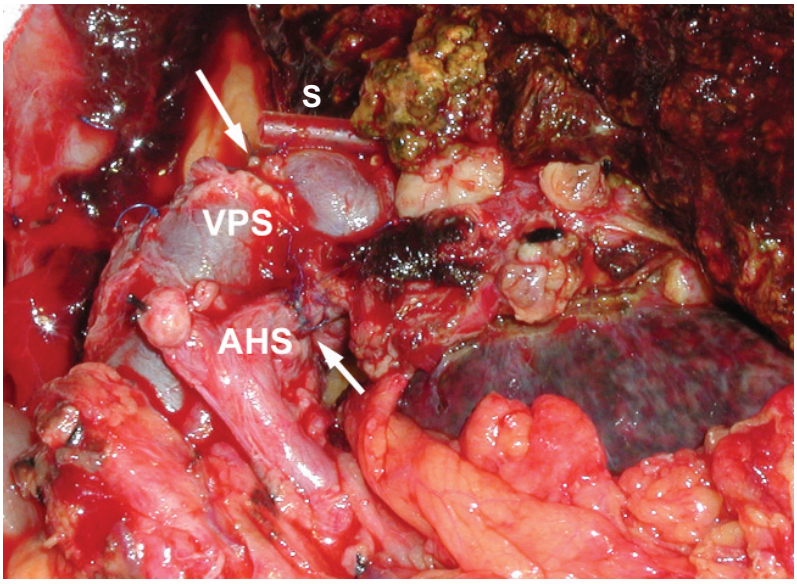

Fig.89 Hepatectomia dreaptă lărgită la segmentul IV, rezecţie reconstrucţie de venă portă stângă şi arteră hepatică stângă - aspectul intraoperator după efectuarea anastomozelor vasculare (indicate de săgeţi) şi stentorizarea canalului hepatic stâng
AHS - artera hepatică stângă
VPS - vena portă stângă
S - stent introdus în canalul hepatic stâng

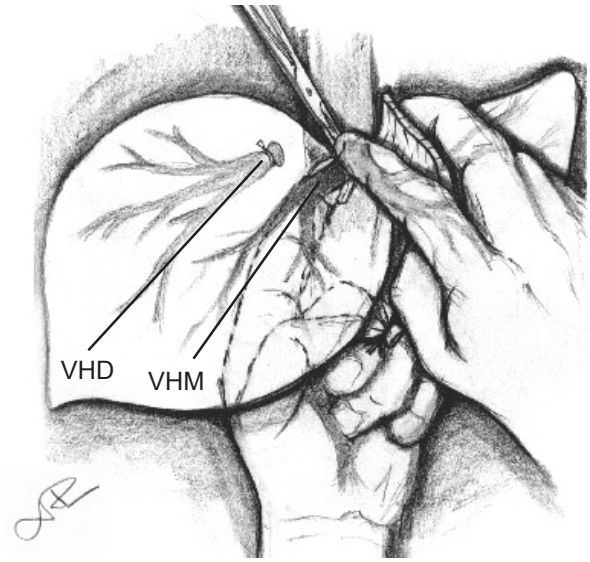

Fig.90 Abordul venei hepatice medii (VHM), după secţiunea venei hepatice drepte (VHD)

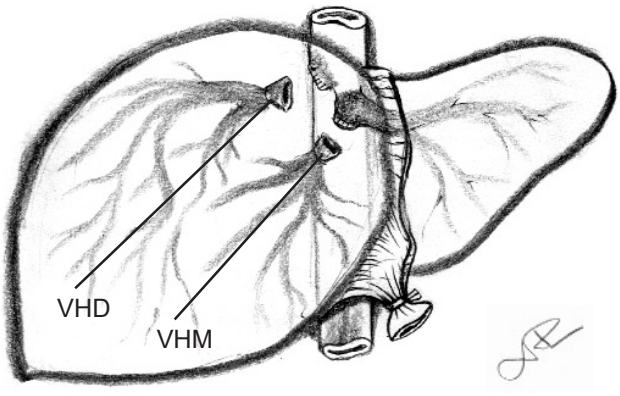

Fig.91 Vena hepatică dreaptă (VHD) şi vena hepatică medie (VHM) secţionate

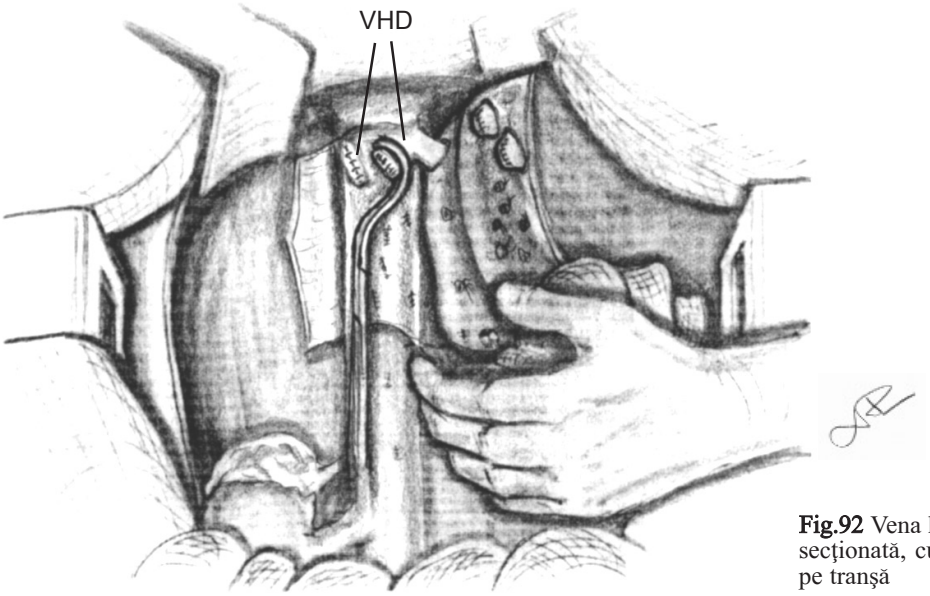

Fig.92 Vena hepatică dreaptă (VHD) clampată şi secţionată, cu capătul dinspre vena cavă suturat pe tranşă

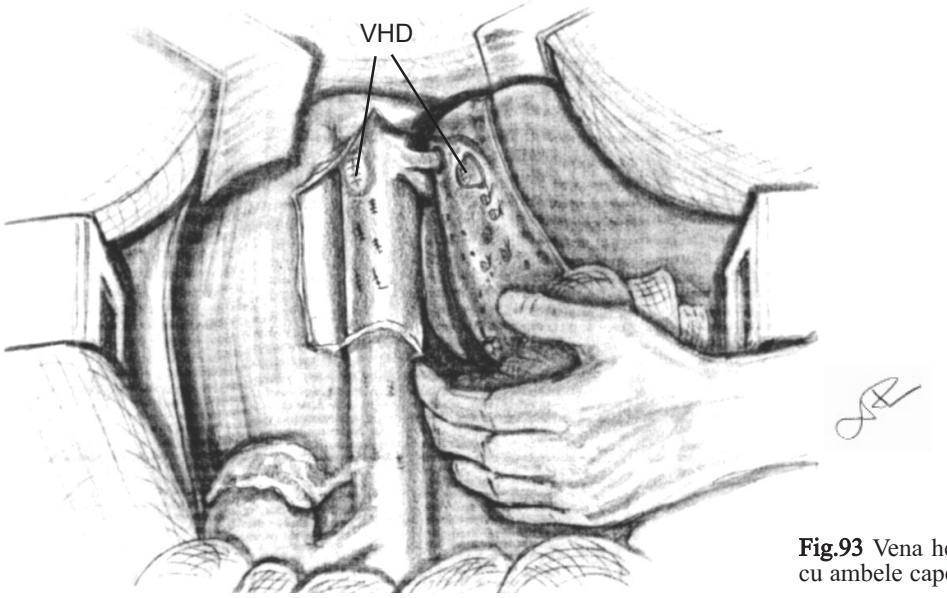

Fig.93 Vena hepatică dreaptă (VHD) secţionată, cu ambele capete suturate

e) Secțiunea parenchimului hepatic

Planul de secțiune al parenchimului hepatic este reprezentat de planul scizurii porto-ombilicale, delimitat pe fața diafragmatică a ficatului de inserția ligamentului falciform, iar pe fața viscerală de șanțul venei ombilicale, prelungit posterior de șanțul ligamentului venos (Arantius).

Disecția în acest plan paucivascular nu comportă, în general, dificultăți deosebite. Secțiunea ficatului începe la nivelul marginii anterioare și progresează de-a lungul liniei de inserție a ligamentului falciform. În prima parte a disecției vor fi secționate pe rând ramurile pentru segmentul IV care provin din ramul stâng al venei porte, iar în ultima parte va fi secționată și ligaturată, intraparenchimatos, vena hepatică medie.

f) Tranșa hepatică

Este o tranșă de mici dimensiuni, care, de regulă, nu ridică probleme deosebite de hemostază (Fig.94).

În schimb trebuie evaluată cu grija poziția ficatului restant (segmentele II și III) la sfârșitul intervenției. Dată fiind mobilizarea extensivă ca și dimensiunile reduse ale ficatului restant, acesta își poate modifica poziția, ceea ce duce la torsionarea pediculului portal, cu consecințe de natură ischemică extrem de grave (putându-se ajunge chiar la tromboza ramului portal stâng).

Aceleași consecințe grave le poate avea, în lipsa unei poziții corecte a ficatului restant, și torsiunea venei hepatice stângi, care se poate solda cu un sindrom Budd-Chiari acut.

De aceea se recomandă fixarea ficatului restant prin sutura resturilor de ligament falciform la peretele anterior al abdomenului, așa încât să se asigure o poziție corectă a segmentelor restante, evitându-se torsiunea pediculului. Este chiar preferabil ca, în timpul mobilizării inițiale a ficatului, secțiunea ligamentului falciform să se oprească aproximativ la mijlocul său, facilitând astfel fixarea ficatului restant la sfârșitul intervenției într-o poziție adecvată.

g) Drenajul

Se recomandă același tip de drenaj, cu două tuburi în vecinătatea tranșei de secțiune și un al treilea plasat subhepatic.

Tehnica transparenchimatoasă (Ton That Tung)

Același tip de incizie, aceiași timpi de mobilizare și, de asemenea, colecistectomia ca gest inițial.

În continuare se trasează cu cauterul la suprafața ficatului linia de incizie, care va avea următorul traseu:

- Pe fața diafragmatică: de la marginea anterioară a ficatului, unde se plasează la circa 1 cm la dreapta scizurii porto-ombilicale, până la marginea posterioară și superioară, unde se oprește la circa 1 cm la dreapta venei cave inferioare
- Pe fața viscerală (inferioară): linia de incizie urmează un traseu "în baionetă": de la nivelul marginii anterioare (același reper ca mai sus), până la nivelul joncțiunii porto-ombilicale hilare (extremitatea stângă a hilului hepatic), urmând traiectul scizurii ombilicale; de aici continuă transversal spre dreapta, pe marginea posterioară a segmentului IV, la circa 1 cm deasupra plăcii hilare, până la nivelul plăcii veziculare, de unde se îndreaptă dinainte înapoi, peste extremitatea dreaptă a hilului hepatic și peste procesul caudat, ajungând

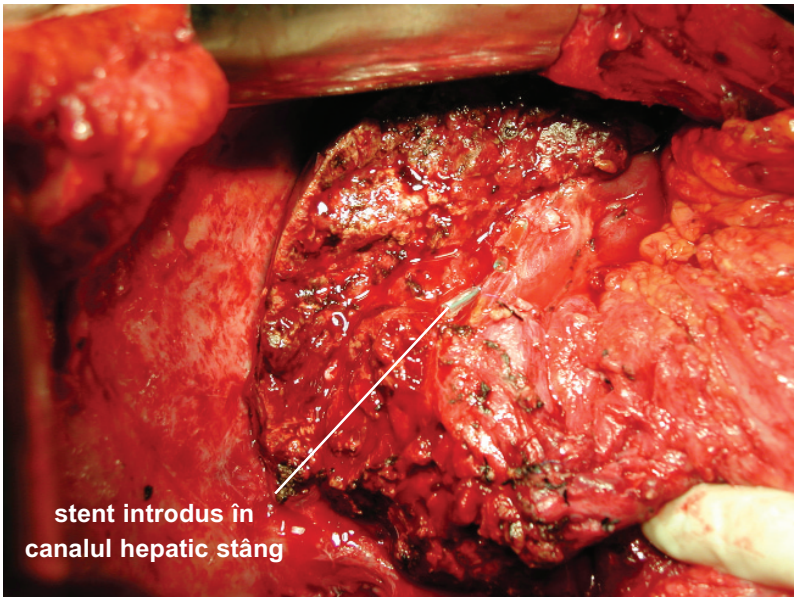

Fig.94 Hepatectomia dreaptă lărgită la segmentul IV - aspectul final al tranşei: în acest caz rezecţia a fost efectuată pentru colangiocarcinom şi a inclus şi rezecţia canalului hepatic stâng

astfel la nivelul marginii drepte a venei cave inferioare.

- Pe fața posterioară: linia de incizie unește punctul inferior descris mai sus (situat la dreapta venei cave inferioare infrahepatice), cu punctul superior situat la circa 1 cm la dreapta venei cave inferioare suprahepatice.

Înainte de a se trece la secțiunea propriu-zisă a parenchimului se recomandă efectuarea manevrei Pringle pentru limitarea sângerării.

Disecția parenchimului începe la nivelul scizurii porto-ombilicale, care este deschisă începând de la nivelul marginii anterioare. În cursul disecției vor fi evidențiați pediculii pentru segmentul IV, care vor fi ligaturați. Odată ce disecția ajunge la nivelul joncțiunii hilare porto-ombilicale (extremitatea laterală stângă a hilului), se continuă transversal, la circa 1 cm deasupra plăcii hilare. Tracționând cranial de ficat se va expune cu mai multă ușurință pedicului glissonian primar al hemificatului drept, care va fi secționat și ligaturat. Secțiunea parenchimului continuă în sens cranial, pe fața diafragmatică a ficatului, până când se ajunge la clamparea și secțiunea venei hepatice mijlocii și a venei hepatice drepte. În acest moment ficatul mai este conectat doar prin venele accesorii la vena cavă inferioară și printr-o lamă fină de parenchim situată deasupa acestora. Cu atenție, pentru a nu provoca smulgerea venelor accesorii din vena cavă, se procedează la clamparea, secțiunea și ligatura lor și la îndepărtarea piesei de rezecție.

Tehnica prin abord anterior

Recent, abordul transparenchimatos a fost reluat, sub forma abordului anterior.[127] Diferența în cazul abordului anterior este că nu recurge la nici un fel de mobilizare a ficatului înainte de pătrunderea în parenchim. Sunt reduse în acest fel o serie de riscuri legate de:

- diseminarea intraperitoneală a tumorii
- diseminarea hematogenă, care poate fi favorizată de manipularea excesivă a tumorii
- sângerarea din țesuturile perihepatice
- lezarea venei hepatice drepte sau a venei cave retrohepatice
- ischemia ficatului restant determinată de torsiunea pedicului și de compresiunea exercitată de ficatul drept în cursul manevrelor de mobilizare.

O variantă particulară de rezecție hepatică dreaptă lărgită este hepatectomia dreaptă asociată cu rezecția lobului caudat (Fig.95). Din punct de vedere tehnic, pe lângă timpii clasici ai hepatectomiei drepte (Fig.96), se adaugă rezecția lobului caudat, care include mobilizarea acestuia de pe vena cavă inferioară (cu ligatura venelor spiegeliene) precum și ligatura pediculilor portali ai lobului caudat (Fig.97,98). Tranșa de rezecție este aproximativ aceeași ca în cazul hepatectomiei drepte și va fi tratată similar (Fig.99,100).

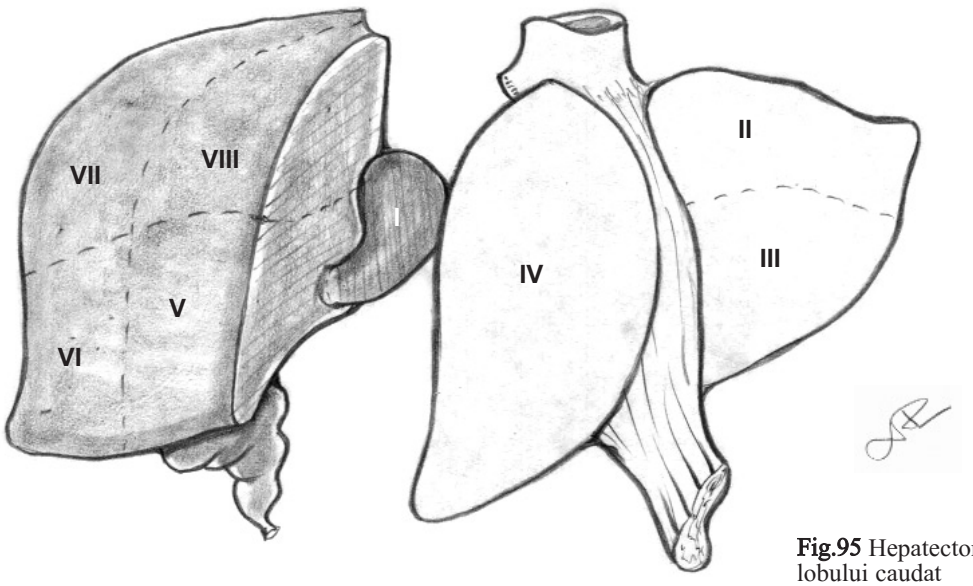

Fig.95 Hepatectomia dreaptă asociată cu rezecţia lobului caudat

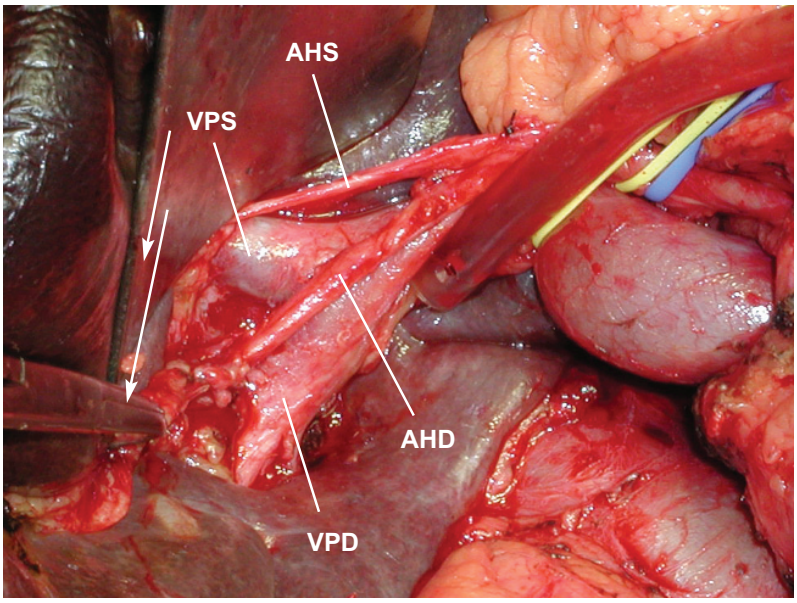

Fig.96 Hepatectomie dreaptă asociată cu rezecţia lobului caudat şi a căii biliare principale pentru tumoră Klatskin. Evidenţierea arterei hepatice şi a venei porte după evidare limfo-ganglionară; CBP a fost secţionată şi este tracţionată cranial cu o pensă (săgeată) AHD - artera hepatică dreaptă
AHS - artera hepatică stângă
VPD - vena portă dreaptă
VPS - vena portă stângă

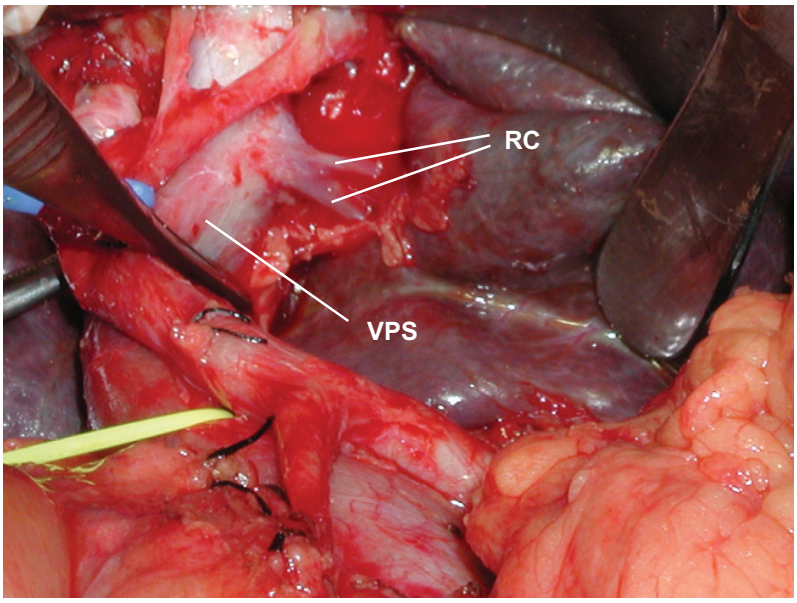

Fig.97 Hepatectomie dreaptă asociată cu rezecţia lobului caudat şi a căii biliare principale pentru tumoră Klatskin. Evidenţierea unor ramuri portale pentru lobul caudat din vena portă stângă
VPS - vena portă stângă
RC - Ramuri pentru lobul caudat din vena portă stângă

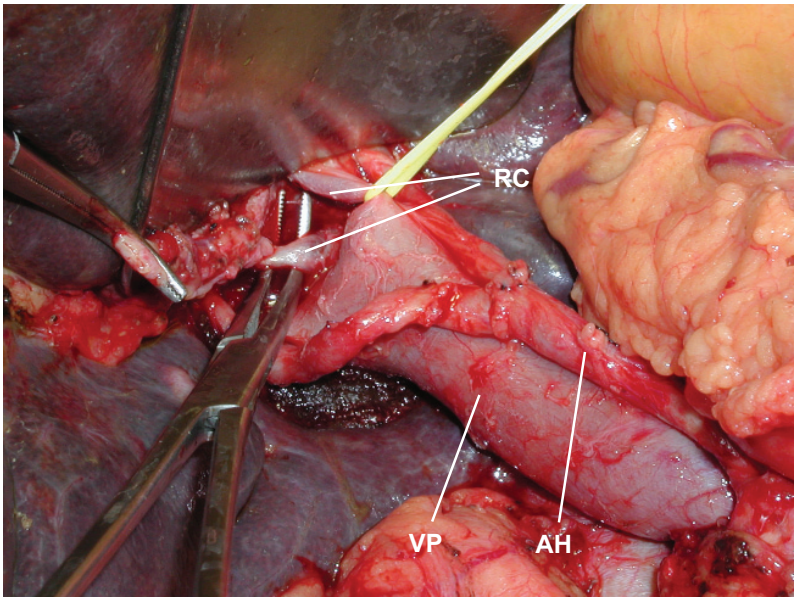

Fig.98 Hepatectomia dreaptă asociată cu rezecţia lobului caudat şi a căii biliare principale pentru tumoare Klatskin. Disecţia unui ram portal pentru lobul caudat, ce urmează a fi ligaturat şi secţionat. Se poate observa calea biliară secţionată şi tracţionată cranial cu o pensă (săgeată)
VP - vena portă
AH - artera hepatică
RC - Ramuri pentru lobul caudat din vena portă stângă

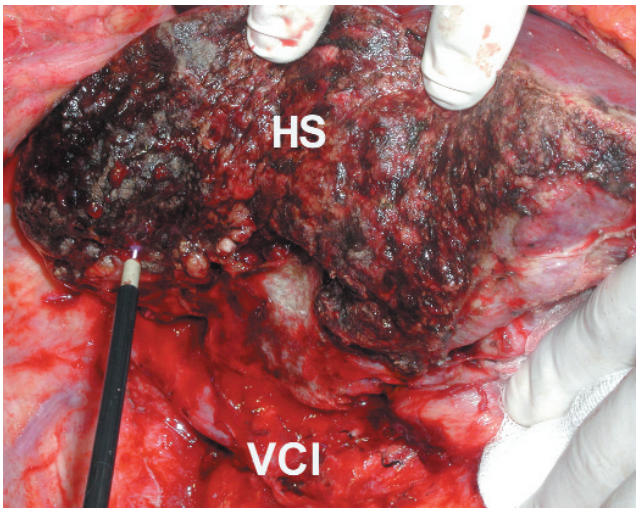

Fig.99 Hepatectomie dreaptă asociată cu rezecţia lobului caudat- aspect final intraoperator
HS - hemificatul stâng; VCI - vena cavă inferioară

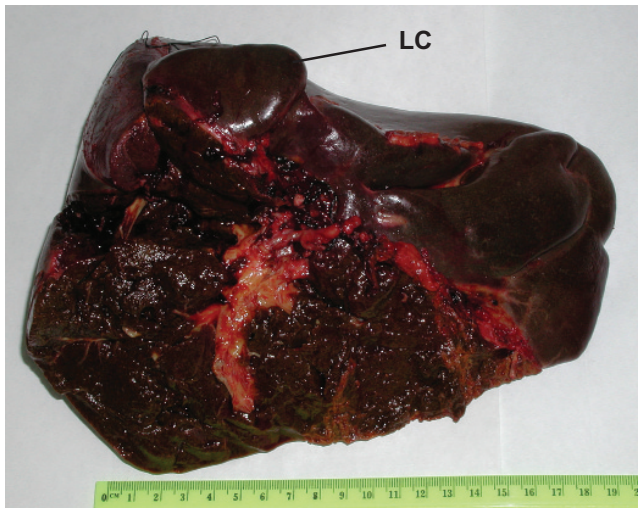

Fig.100 Hepatectomie dreaptă asociată cu rezecţia lobului caudat - piesa de rezecţie
LC - lobul caudat

8.1.2.2. Hepatectomia dreaptă largită la segmentele IV si I (Fig.101)

Timpii operatori sunt similari cu cei ai hepatectomiei drepte lărgite. Diferența principală este reprezentată de disecția și mobilizarea lobului caudat. Aceasta începe, de regulă, de partea stângă, după secțiunea micului epiploon. Tracționând cranial lobul caudat se pun în evidență venele posterioare care se deschid direct în vena cavă inferioară (vv. spiegeliene), ce vor fi secționate și ligaturate. Întrucât hepatectomia dreaptă largită presupune ligatura venelor accesorii ale hemificatului drept precum și a venei hepatice drepte și medii, fața anterioară a venei cave inferioare va fi eliberată complet, până la nivelul deschiderii venei hepatice stângi în vena cavă inferioară, acolo unde se afla vârful piramidei ce reprezintă spațial lobul caudat.

La nivel hilar, elementele pedicului hepatic drept vor fi ligaturate cât mai proximal, astfel încât să includă originea ramurilor pentru lobul caudat, sau aceste ramuri vor fi secționate separat, în cazul în care pedicului drept este rezolvat printr-un abord mai distal (caracteristic tipurilor de abord transparenchimatos). În cazul pedicului stâng, ramurile pentru lobul caudat trebuie ligaturate separat.

Timpul de secțiune parenchimatoasă comportă disecția într-un plan situat la circa 1 cm la dreapta ligamentului falciform, având în acest fel grijă pentru conservarea elementelor bilio-vasculare ale lobului stâng (segmente II și III). În partea superioară a disecției aceeași grijă trebuie avută pentru conservarea venei hepatice stângi.

La sfirșitul intervenției, o atenție particulară trebuie acordată poziției ficatului restant, orice torsiune a acestuia putându-se solda cu ischemie acută și necroză.

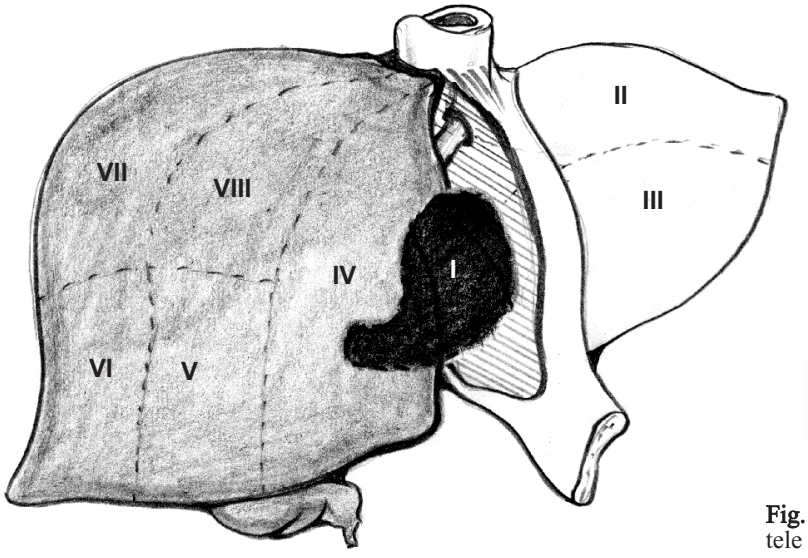

Fig.101 Hepatectomia dreaptă lărgită la segmentele IV şi I

8.1.2.3. Hepatectomia stângă lărgită la segmentele V și VIII

Tehnica prin abord hilar

Hepatectomia stângă lărgită este considerată cea mai dificilă dintre toate tipurile de rezecții hepatice. În mod obișnuit, operația constă în rezecția hemificatului stâng (segmente II, III și IV), împreună cu sectorul medial al hemificatului drept (segmente V și VIII) (Fig.102). Dificultatea operației rezidă în faptul că, pe de o parte îndepărtează o porțiune întinsă a ficatului (segmentele II, III, IV, V și VIII), iar pe de altă parte planul de rezecție este situat în planul scizurii laterale drepte.

Variante ale operației pot fi hepatectomia stângă lărgită la segmentul VIII sau hepatectomia stângă lărgită la segmentul V (Fig.103,104). O variantă foarte rară și cu un mare coeficient de risc este hepatectomia stângă lărgită la segmentele VII și VIII.

De la descrierea tehnicii de către Starzl și col.[128] a rămas încetățenit în literatură termenul de trisegmentectomie stângă, care, desigur, nu corespunde anatomiei lui Couinaud și nu se recomandă a fi folosit. După cum se știe, în anatomia lui Healey și Schroy, ficatul avea patru segmente, care corespund celor patru sectoare din clasificarea lui Couinaud. Întrucât în prezent clasificarea lui Couinaud este practic unanim acceptată, denumirea de "trisegmentectomie" este, evident, neadecvată.

Totuși, chiar și în prezent operația este întâlnită adesea sub acest nume, mai ales în literatura anglo-saxonă.

Decizia de rezecție va fi luată intraoperator, pornind de la aceleași principii enunțate pentru hepatectomia dreaptă lărgită. În cazul în care cantitatea de parenchim restant este apreciată ca insuficientă, se poate recurge de asemenea la intervenție seriată, cu ligatura inițială a venei porte stângi, urmată de evaluare volumetrică a ficatului în circa 2 luni și rezecție într-un al doilea timp, dacă s-a produs hipertrofia compensatorie a ficatului drept.

a) Incizia

Trebuie să fie o incizie largă, de tipul inciziei subcostale bilaterale, prelungită superior (Mercedes-Benz).

b) Mobilizarea ficatului

Implică secțiunea ligamentului triunghiular stâng, a ligamentului coronar și triunghiular drept (este nevoie de o mobilizare cât mai completă a ficatului).

c) Abordul pedicului hepatic

Se începe cu colecistectomia pentru a câștiga de la început un cât mai bun acces asupra pediculului.

Pedicului hemificatului stâng va fi rezolvat după aceleași principii descrise la hepatectomia stângă.

Pedicului sectorului medial drept poate fi rezolvat uneori la nivel hilar (când bifurcația pedicului hepatic drept se face foarte precoce). Izolarea și ligatura acestui pedicul se poate face și prin disecție suprahilară așa cum recomandă Castaing.[52]

O alternativă mai frecvent utilizată este abordul transparenchimatos, anterior sau posterior. În cadrul abordului transparenchimatos anterior secțiunea și ligatura pedicului medial drept se face în cursul disecției parenchimului hepatic. Starzl utilizează un astfel de abord, reperând vena hepatică dreaptă și pătrunzând în parenchim de sus în jos, de-a lungul scizurii laterale drepte;

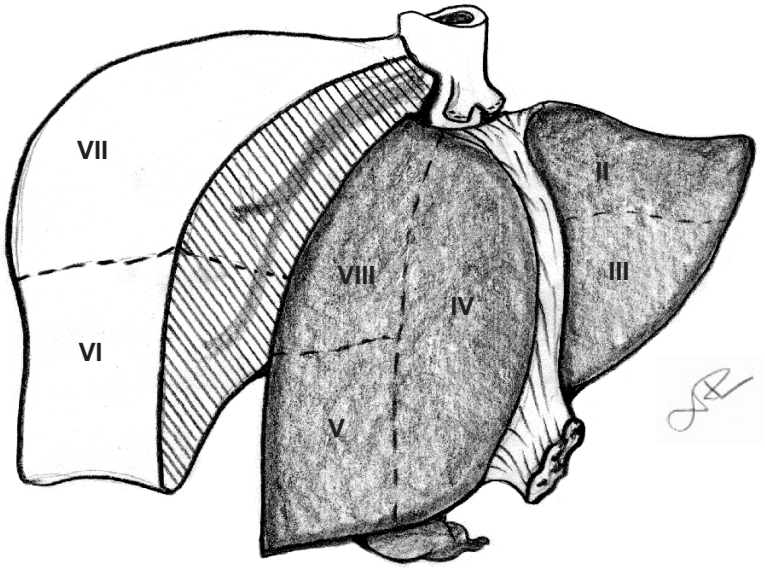

Fig.102 Hepatectomie stângă lărgită la segmentele V şi VIII - ablația segmentelor II, III, IV, V şi VIII

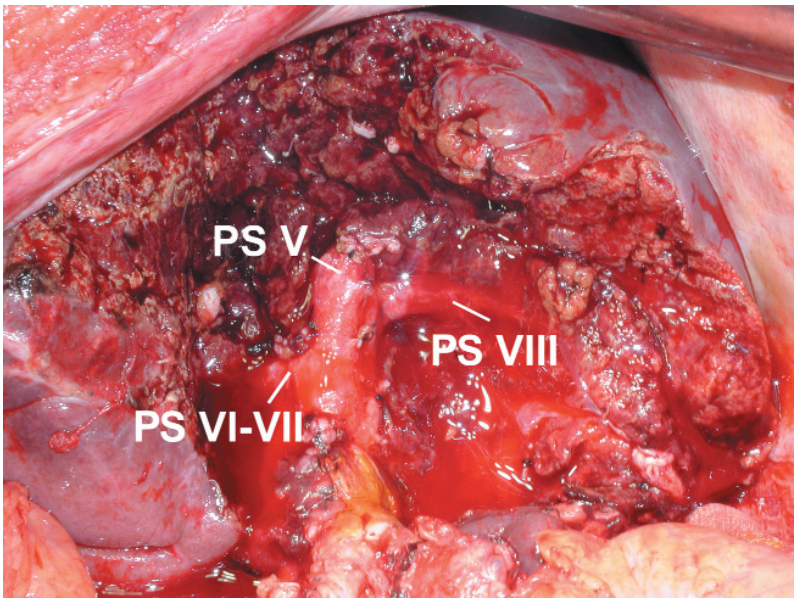

Fig.103 Hepatectomie stângă lărgită la segmentul V - aspectul final al tranşei, cu pediculul segmentului V (PS V) ligaturat şi cu pediculii segmentului VIII (PS VIII), respectiv sectorului posterior (segmente VI-VII)(PS VI - VII) vizibili pe tranşa de secţiune

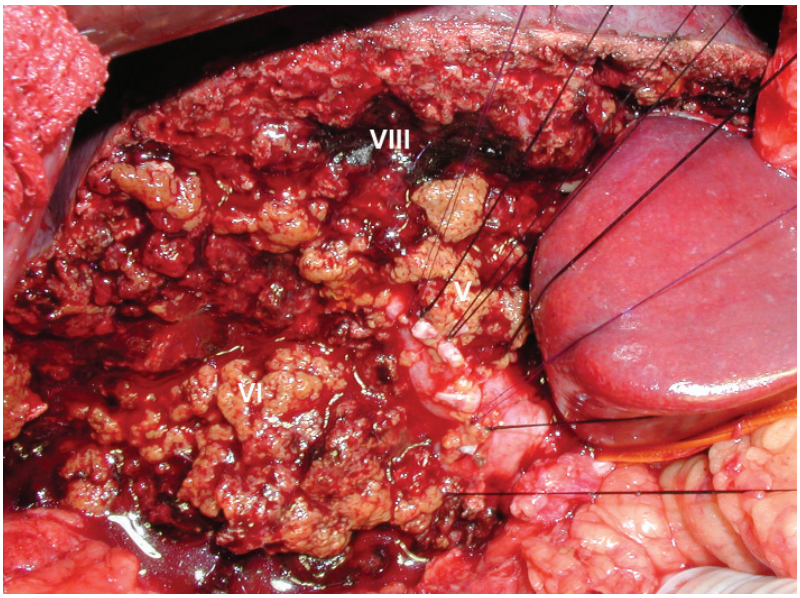

Fig.104 Hepatectomie stângă lărgită la segmentul V - aspectul final al tranşei; în acest caz segmentul V are mai mulţi pediculi marcaţi prin firele de tracţiune

pedicului glissonian anterior drept este rezolvat în cursul acestui timp transparenchimatos. Abordul transparenchimatos posterior urmează regulile descrise la capitolul respectiv.

d) Abordul venelor hepatice stângă şi medie

Se poate face fie extra-, fie intraparenchimatos, după principiile expuse anterior.

e) Secțiunea parenchimului hepatic

Planul de secțiune este reprezentat de planul scizurii laterale drepte, care, pe fața diafragmatică a ficatului, urmează linia de proiecție ce unește marginea dreaptă a venei cave inferioare cu mijlocul distanței dintre patul colecistului și extremitatea dreaptă a marginii inferioare a ficatului. În acest plan se află situată vena hepatică dreaptă și afluenții ei. Întrucât vena trebuie păstrată, este nevoie de atenție în cursul disecției parenchimului pentru a evita sângerările din vena hepatică propriu-zisă sau din colateralele ei. Atunci când totuși s-au produs leziuni, fie la nivelul venei, fie la nivelul colateralelor, locul de sângerare trebuie foarte bine evidențiat și reparat anatomic (în general cu fire de Prolen 5-0 trecute în “X”).

În cursul secțiunii parenchimului este necesară multă atenție la nivelul la care se despart pedicului medial (anterior) de cel lateral (posterior) drept. Pedicului lateral trebuie foarte bine evidențiat și prezervat, întrucât orice leziune a lui poate compromite parenchimul hepatic restant, ceea ce duce la o insuficiență hepatică fatală.

f) Tranșa hepatică

Este o tranșă mai mare decât în cazul hepatectomiei drepte lărgite, care necesită multă atenție pentru rezolvarea hemostazei și a bilistazei. La sfârșit, pe

tranșă se poate aplica TachoComb® sau se pot folosi sprayurile hemostatice (Tissucol®, Beriplast®). Ficatul restant rămâne de regulă într-o poziție normală în fosa hepatică, căzând la loc către poziția din care a fost mobilizat inițial Astfel, problemele de poziție și torsiune ale pedicululuisunt mai rar prezente decât în cazul hepatectomiei drepte lărgite.

g) Drenajul

Se face cu două tuburi în vecinătatea tranșei de secțiune și unul situat subhepatic.

Tehnica transparenchimatoasă (Ton That Tung)

Incizia și mobilizarea sunt identice și, de asemenea, se începe cu colecistectomia.

Apoi se va proceda la trasarea liniei de incizie la nivelul capsulei glissoniene, linie care urmează traseul de mai jos:

- Pe fața diafragmatică: de la marginea anterioară a ficatului, unde se plasează la circa 1 cm la stânga scizurii laterale drepte (care se termină pe marginea anterioară a ficatului la jumătatea distanței dintre fosa veziculară și marginea dreaptă), până la nivelul marginii posterioare și superioare, unde se plasează la circa 1 cm la stânga venei cave inferioare.
- Pe fața viscerală (inferioară): linia de incizie merge de la nivelul marginii anterioare (unde se situează la 1 cm la stânga scizurii laterale drepte), până la nivelul fosei veziculare. De aici se continuă la 1 cm deasupra plăcii hilare spre stânga, până la nivelul joncțiunii cu placa porto-ombilicală, nivel la care se curbeaza dorsal, urmând traiectul șanțului ligamentului venos.

Diviziunea parenchimului se va face de-a lungul acestei linii, începând de la nivelul marginii anterioare a ficatului, spre placa hilară; în cursul disecției vor fi ligaturate câteva ramuri ale venei hepatice drepte, până la nivelul bifurcației glissoniene principale. De aici disecția continuă spre stânga, cu dislocarea inferioară a plăcii hilare, până la nivelul joncțiunii porto-ombilicale, nivel la care pedicului glissonian stâng este clampat, secționat și ligaturat, cât mai aproape de originea recesului lui Rex pentru a păstra ramurile care merg la lobul caudat.

Prin tracțiune ușoară asupra ficatului se va pune în evidență pedicului glissonian drept anterior, care va fi clampat, secționat și ligaturat, având în același timp grijă ca pedicului posterior să fie conservat în întregime.

Rezecția continuă pe fața diafragmatică, interceptându-se ramurile stângi ale venei hepatice drepte, până la nivelul triunghiului posterior de atac, unde vor fi clampate, secționate și ligaturate vena hepatică medie și vena hepatică stângă.

După îndepărtarea piesei urmează tratamentul tranșei de secțiune care nu comportă particularități față de descrierea anterioară.

8.1.2.4. Hepatectomia stângă lărgită la segmentele V, VIII și I (Fig.105)

Tehnica este similară cu tehnica hepatectomiei stângi lărgite la segmentele V și VIII. Diferența constă în manevrele de mobilizare a lobului caudat. La nivel hilar este necesară secționarea ramurii din pedicului drept care merge la procesul caudat. De partea stângă, artera hepatică stângă și vena portă stângă vor fi secționate cât mai proximal, astfel încât să includă și ramurile pentru lobul caudat, sau aceste ramuri vor fi secționate separat.

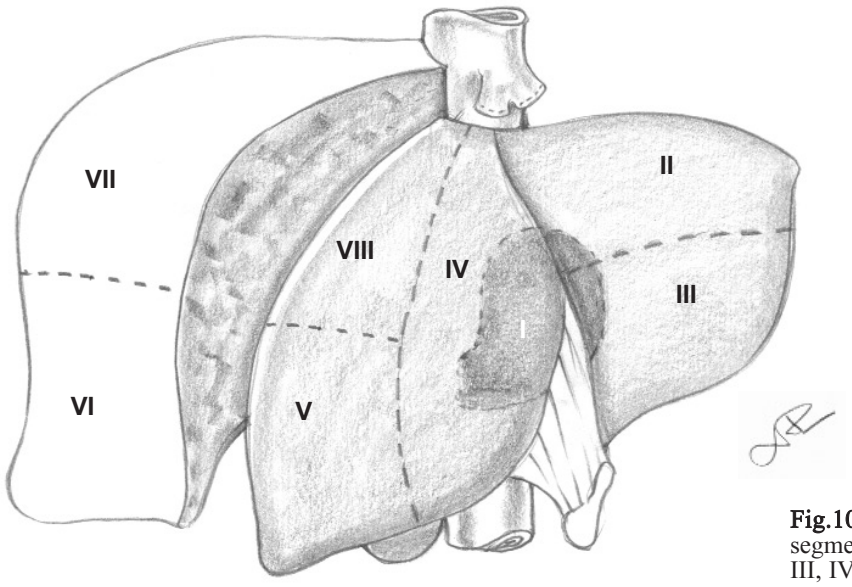

Fig.105 Hepatectomia stângă largită la segmentele V, VIII şi I - - ablaţia segmentelor II, III, IV, V, VIII şi I

Mobilizarea posterioară a lobului caudat implică ligatura venelor spiegeliene, cu eliberarea feței anterioare a venei cave inferioare.

Planul de secțiune parenchimatoasă urmează planul scizurii laterale drepte, la circa 1 cm la stânga față de traiectul venei hepatice drepte (care va fi reperată ecografic). În cursul secțiunii parenchimatoase vor fi ligaturate venele hepatice stângă și medie, precum și venele segmetelor V și VIII care se deschid în vena hepatică dreaptă. De asemenea, procesul caudat și segmentul I vor fi separate de segmentele VI și VII.

8.1.3. Trisegmentectomii

8.1.3.1. Trisegmentectomia IVb, V, VI

Acest tip de rezecție a fost descris de Ton That Tung[40] sub denumirea de hepatectomie medială lărgită și de Couinaud,[25] care a propus-o în tratamentul cancerului vezicii biliare (Fig.106). Operația începe prin interceptarea pedicului segmentului IV la nivelul șanțului omblical, pe versantul drept al ligamentului rotund și falciform (vezi mai departe 8.2.2.4, "Rezecția segmentului IV"). La nivelul feței diafragmatice se secționează ligamentul falciform până la jumătatea sa. De aici linia de secțiune a parenchimului se îndreaptă transversal către dreapta, urmând planul transvers (PT). Se pătrunde mai întâi în parenchimul hepatic la nivelul scizurii

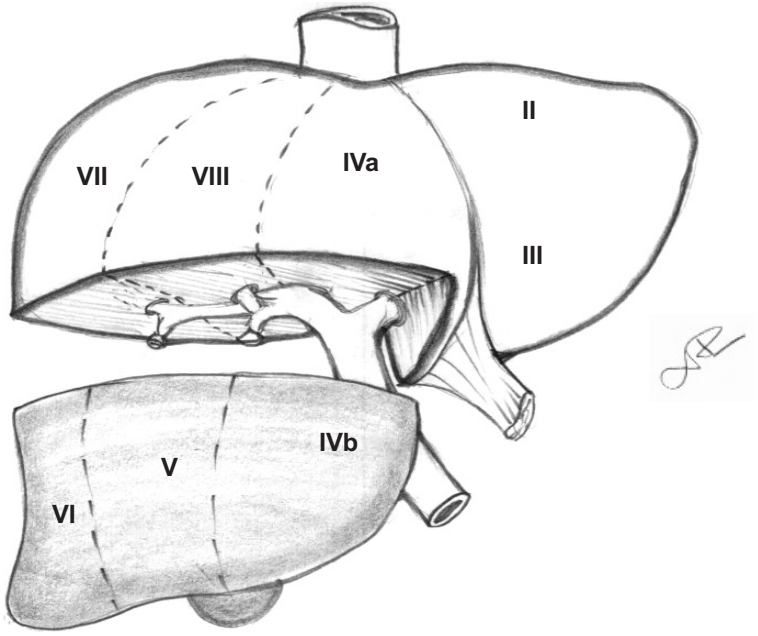

Fig.106 Trisegmentectomia transversă - ablaţia segmentelor IVb, V şi VI

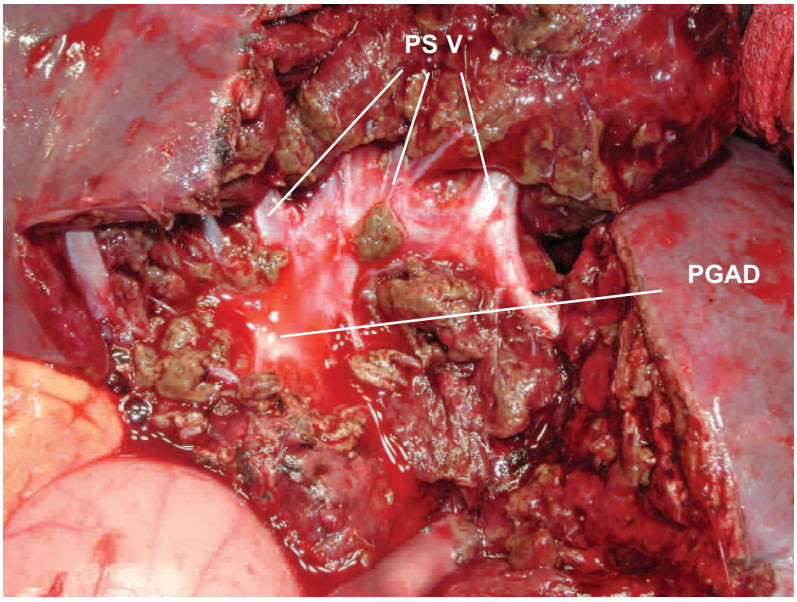

Fig.107 Trisegmentectomie tranversă IVb, V şi VI: pediculii portali pentru segmentul V, care se desprind din pedicului portal anterior drept;
PGAD - pediculul glissonian anterior drept
PS V - pediculi pentru segementul V

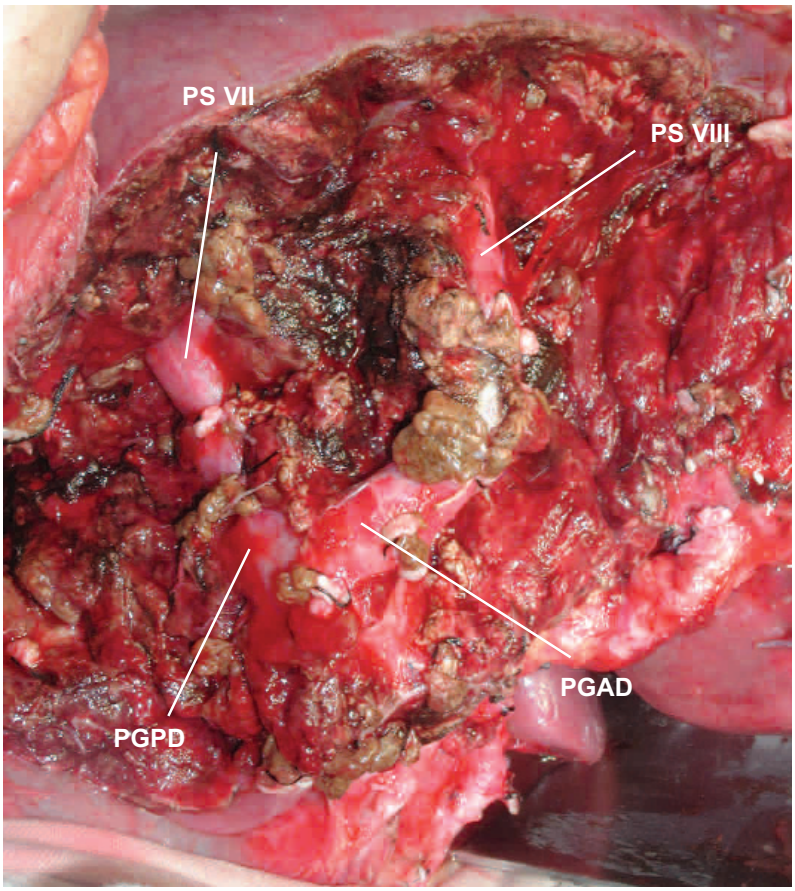

Fig.108 Trisegmentectomie tranversă IVb, V şi VI: pediculii segmentelor VII şi VIII (PS VII, PS VIII) după ligatura pediculilor pentru segmentele V şi VI
PGAD - pedicului glissonian anterior drept
PGPD - pedicului glissonian posterior drept

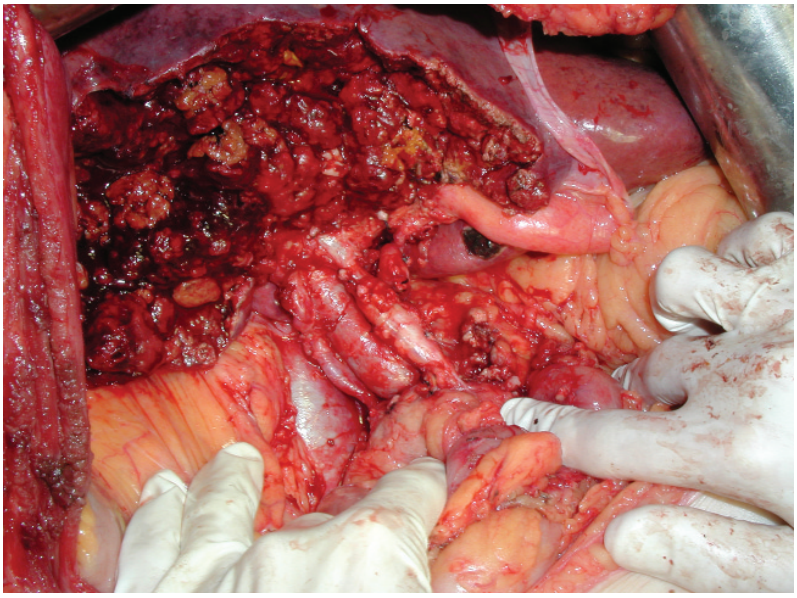

Fig.109 Trisegmentectomie tranversă IVb, V şi VI pentru cancer de colecist; pediculul hepatic după evidarea limfo-ganglionară precum şi cele două tranşe de secţiune

ombilicale, unde disecția este, de regulă, mai puțin sângerândă, întrucât în acest plan nu se găsește nici un pedicul hepatic și nici o venă hepatică. Atunci când ajunge la jumătatea ligamentului falciform, disecția continuă de la stânga la dreapta în planul transvers. Un moment delicat îl constituie separarea pediculilor segmentelor V (care se rezecă) de VIII (care va ramâne) (Fig.107), și VI (care se rezecă) de VII (care va ramâne)(Fig.108). De asemenea, în cursul disecției parenchimului vor fi interceptate cele două ramuri de origine ale venei hepatice medii, precum și porțiunea inițială a venei hepatice drepte.

Transa de secțiune se întinde pe o distanță destul de mare și trebuie tratată cu meticulozitate (Fig.109).

Uneori, când cancerul vezicii a invadat joncțiunea celor două canale hepatice, este nevoie de rezecția acestora, astfel încât operația se poate solda cu o dublă anastomoză biliară pe o ansă adusă în "Y" (Fig.110).

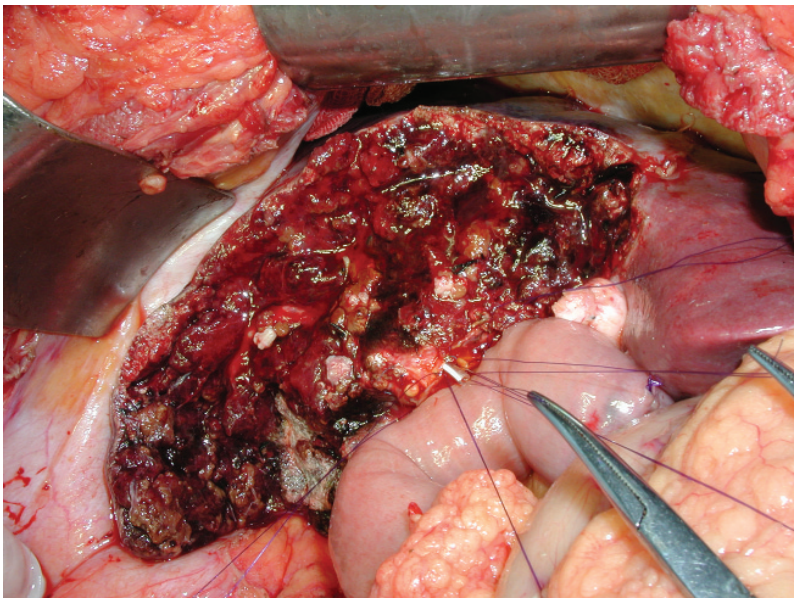

Fig.110 Trisegmentectomie tranversă IVb, V şi VI cu rezecţie de carrefour biliar şi dublă anastomoză hepatico-jejunală pentru cancer de colecist cu invazie de cale biliară; se remarcă stentul din canalul hepatic drept şi firele de anastomoză între acest canal şi ansa jejunală

8.1.3.2. Trisegmentectomia IV, V, VIII (hepatectomia centrală)

În cadrul acestui tip de hepatectomie se rezecă segmentele IV, V și VIII ale ficatului, sau, cu alte cuvinte, cele două sectoare paramediane ale fiecarui hemificat (Fig.111). Indicația majoră o constituie tumorile cu localizare centrală (Fig.112,113,114).

Este o rezecție dificilă, care ajunge posterior până pe fața anterioară a venei cave inferioare și care lasă două tranșe hepatice, de o parte și de alta.[129]

Planul de rezecție este reprezentat de partea stângă de planul scizurii ombilicale, care desparte lobul stâng (segmentele II și III), de sectorul paramedian (segmentul IV) ale hemificatului stâng. Pe partea dreaptă planul de rezecție este reprezentat de planul scizurii laterale drepte, care desparte sectorul anterior (paramedian) respectiv segmentele V și VIII, de sectorul lateral (segmentele VI și VII) ale hemificatului drept (Fig.115).

Abordul pediculilor segmentului IV se face la nivelul scizurii ombilicale, unde aceștia se desprind de pe partea dreaptă a pedicululuui glissonian al hemificatului stâng. Pentru un acces bun asupra pediculilor se recomandă pătrunderea în parenchimul hepatic la nivelul planului de secțiune (planul scizurii ombilicale). Pediculii segmentului IV vor fi secționați și ligaturați pe măsură ce se întâlnesc, având însă grijă să fie conservați pediculii segmentelor laterale (II și III).

Pedicului sectorului anterior drept (segmentele V și VIII)(Fig.115) poate fi rezolvat în mai multe moduri:

- prin abord hilar, destul de rar, când pedicului glissonian al hemificatului drept se bifurcă foarte precoce în cei doi pediculi sectoriali (Fig.116).
- prin disecție suprahilară a elementelor pedicului.
- prin abord transparenchimatos
  - abordul transparenchimatos posterior (Couinaud-Launois)
  - abordul transparenchimatos anterior (Ton That Tung).

După secționarea celor doi pediculi, porțiunea de ficat ce urmează a fi rezecată este delimitată prin modificările de culoare ce se produc (Fig.117). Disecția parenchimului începe de regulă de partea stângă, în planul scizurii ombilicale, de la nivelul marginii anterioare a ficatului, către marginea superioară (triunghul posterior de atac). La acest nivel disecția se recurbează către dreapta la circa 1 centimetru dedesubtul ligamentului coronar drept, pentru a ajunge în planul scizurii laterale drepte. Disecția planului drept de secțiune începe tot la nivelul marginii anterioare și urmează planul scizurii laterale drepte (Fig.118), până ce întâlnește disecția laterală stângă. În cursul disecției se vor ligatura ramurile colaterale, provenite din segmentele V și VIII pentru vena hepatică dreaptă, păstrându-se cu foarte multă atenție, trunchiul principal al acesteia. La nivelul feței viscerale cele două planuri de secțiune vor fi unite printr-o linie transversală care trece la circa 1 cm deasupra pedicului hepatic. Progresiv, pe măsură ce disecția avansează, porțiunea de ficat ce urmează a fi rezecată devine pediculizată de vena hepatică medie. Secțiunea și ligatura acesteia vor fi lăsate la sfârșit, după separarea completă a ficatului central (segmente IV, V, VIII) de restul segmentelor hepatice.

La sfârșitul intervenției se obțin două tranșe de secțiune hepatică: una dreaptă, în planul căreia se vizualizează vena hepatică dreaptă și una stângă, care constituie planul scizurii ombilicale (Fig.119,120). În plan posterior se vizualizează vena cavă inferioară, care este

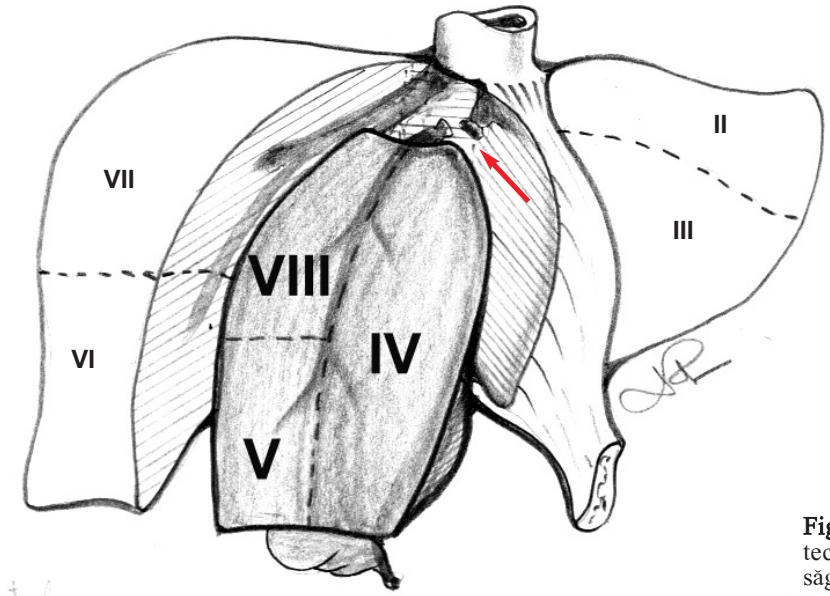

Fig.111 Hepatectomia centrală (mezohepatectomia) - ablaţia segmentelor IV, V şi VIII; săgeata indică VHM secţionată.

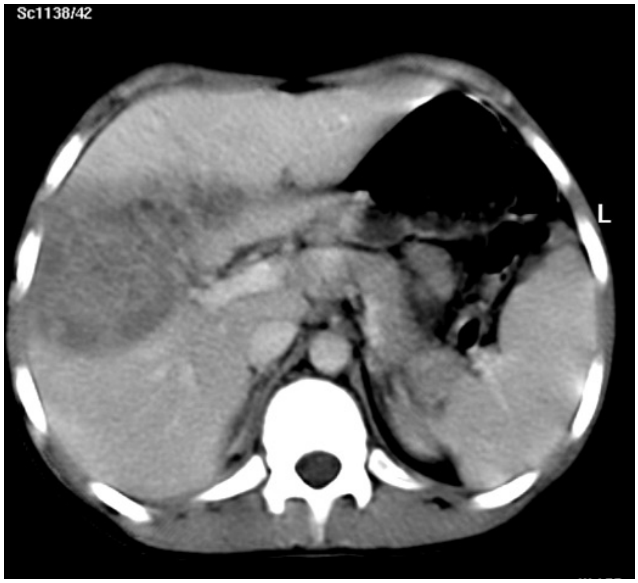

Fig.112 Tumoră inflamatorie a mezoficatului; aspect CT

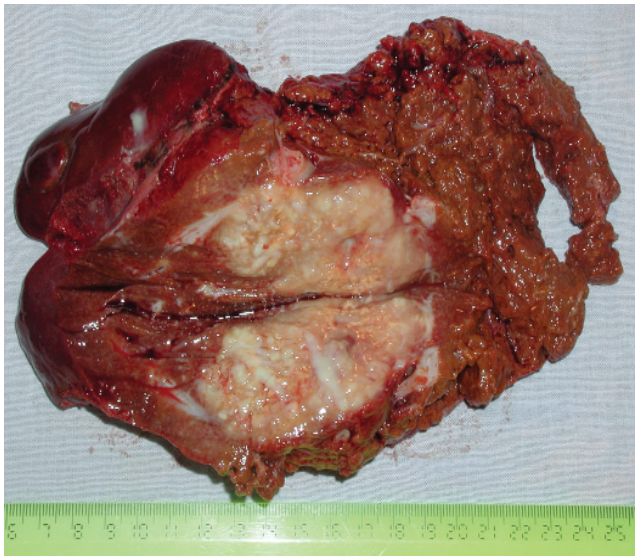

Fig.113 Tumoră inflamatorie a mezoficatului; piesa de rezecţie

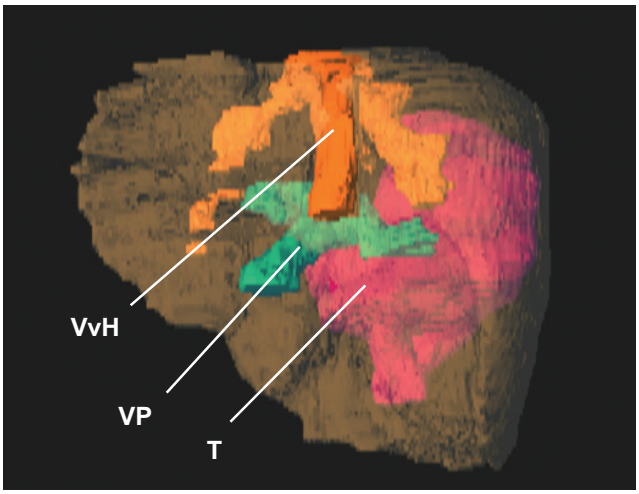

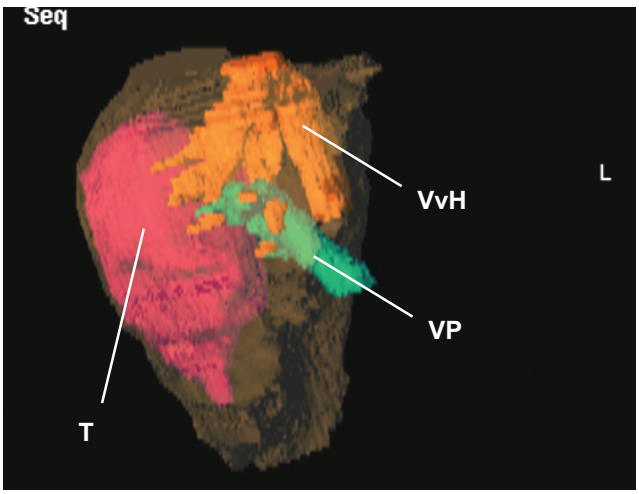

Fig.114 Reconstructie tridimensională computer-tomografică a tumorii din figura 113
a) vedere posterioară, b) vedere laterală dreaptă. VP - vena portă, VvH - venele hepatice, T - tumoră.

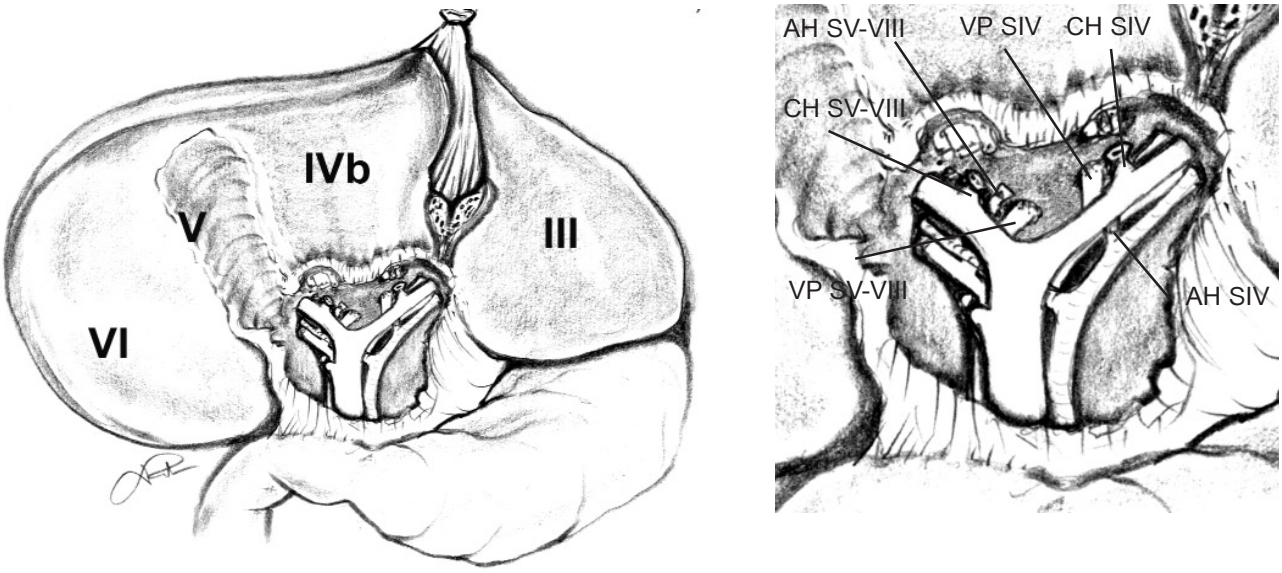

Fig.115 Secţiunea şi ligatura pediculilor segmentului IV, de partea stângă şi respectiv sectorului anterior (segmente V şi VIII) de partea dreaptă
CH SIV - canalul hepatic segment IV, CH SV-VIII - canalul hepatic segmente V-VIII, AH SIV - arterea hepatică segment IV
AH SV-VIII - arterea hepatică segmente V-VIII, VP SIV - vena portă segment IV, VP SV-VIII - vena portă segmente V-VIII

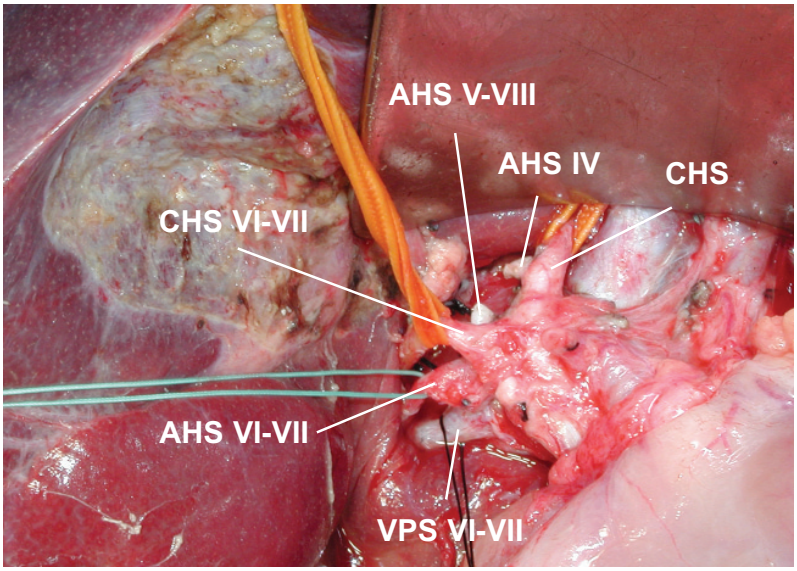

Fig.116 Pedicului sectorului anterior (medial) al hemificatului drept (segmente V,VIII) a fost ligaturat şi secţionat extrahepatic. Se observă cele trei elemente ale pediculului sectorului posterior (lateral) (segmente VI şi VII) ridicate pe laţuri
CHS- canalul hepatic sting
CHS VI-VII - canalul biliar al sectorului posterior drept
AHS VI-VII - artera sectorului posterior drept
AHS V-VIII - artera sectorului anterior drept, ligaturată şi secţionată
AHS IV - artera segmentului IV
VPS VI-VII - vena portă a sectorului posterior drept



Fig.117 Mezoficatul delimitat de restul ficatului prin modificarea de culoare determinată de ligatura celor doi pediculi portali

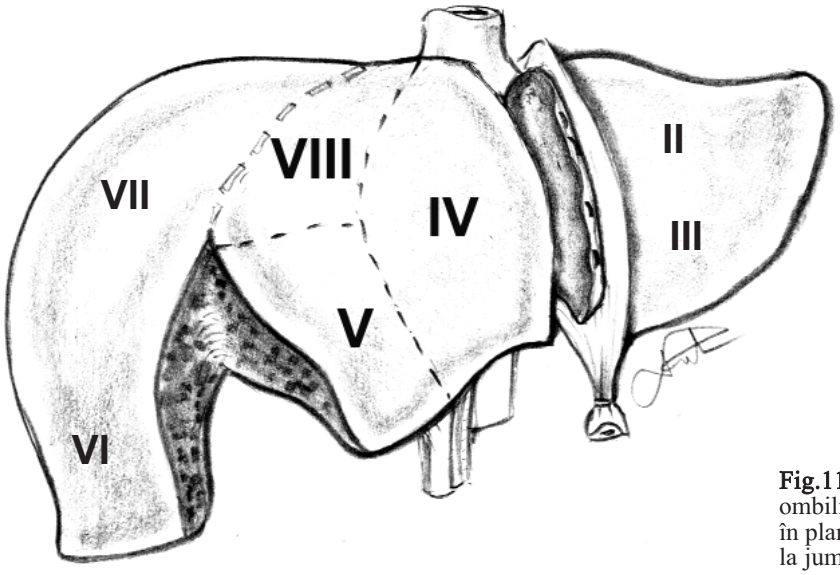

Fig.118 Tranşa de secţiune în planul scizurii ombilicale a fost completată; tranşa de secţiune în planul scizurii laterale drepte este aproximativ la jumătate

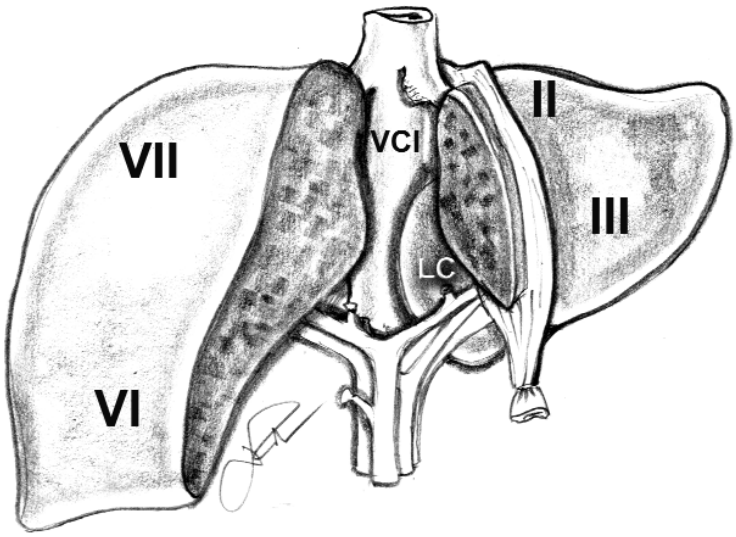

Fig.119 Aspectul final al rezecţiei cu cele două tranşe de secţiune, după îndepărtarea piesei
VCI - vena cavă inferioară
LC - lobul caudat

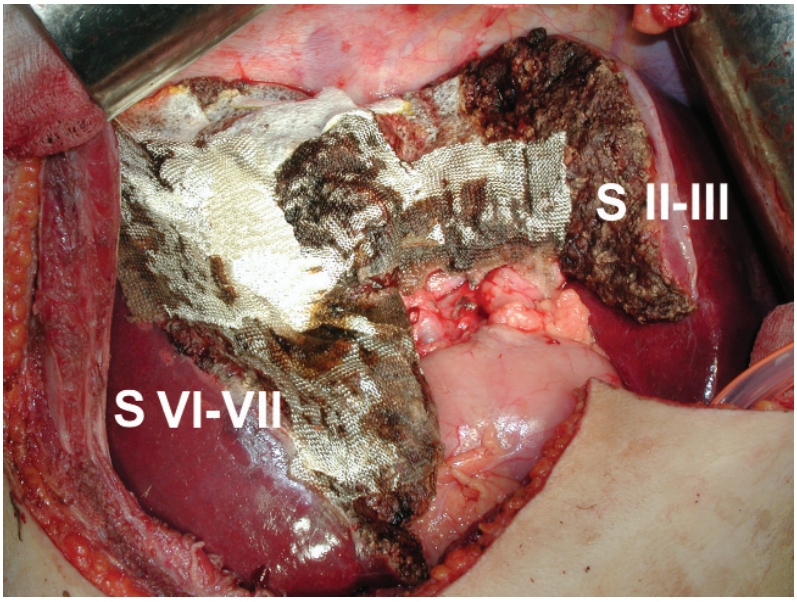

Fig.120 Aspectul intraoperator la finalul rezecţiei, cu cele două tranşe de secţiune

liberă pe fața ei anterioară, la nivelul căreia se găsește, la polul superior, bontul venei hepatice medii ligaturate.

Hemostaza pe tranșă implică aceleași gesturi menționate anterior, iar drenajul este obligatoriu (cel puțin un tub va fi poziționat între cele două tranșe hepatice, pe fața anterioară a venei cave).

8.1.3.3. Trisegmentectomia V, VII, VIII

A fost descrisa de Makuuchi si col.,[130] ca fiind posibilă în situațiile în care există o venă hepatică dreaptă accesorie (vena hepatică dreaptă inferioară). Autorul recomandă reperarea ecografică a planului de secțiune între segmentele VI și VII, precum și a planului scizurii laterale drepte (care separă segmentele VI și VII de segmentele V și VIII).

8.2. Rezecții limitate

Sunt rezecțiile care îndepărtează unul sau două segmente hepatice după anatomia lui Couinaud.

8.2.1. Bisegmentectomii

În cadrul unei sectorectomii este îndepărtat unul dintre cele patru sectoare din anatomia lui Couinaud:

8.2.1.1. Bisegmentectomia II, III (lobectomia stângă)

Îndepărtează segmentele II și III din clasificarea lui Couinaud (Fig.121). Este unul din tipurile de operație cele mai des practicate în chirurgia hepatică. Planul de disecție este bine delimitat de ligamentul falciform pe fața diagfragmatică și de șanțul venei ombilicale, continuat de șanțul lui Arantius pe fața viscerală. Abordul venei hepatice stângi nu comportă dificultățile abordului celorlalte două vene hepatice (medie sau dreaptă). Este de notat faptul că planul de rezecție nu conține elemente vasculare importante: vena hepatică stângă se află situată în planul care separă segmentele II și III (scizura laterală stângă), ceea ce face ca planul scizurii porto-ombilicale să conțină puține elemente vasculare.

Operația poate fi executată atât cu abordul inițial al pediculilor vasculari cât și transparenchimatos, cu interceptarea intraparenchimatoasă a pedicululuiglissonian cât și a venei hepatice stângi.

Se începe, de regulă, cu secțiunea între ligaturi a ligamentului rotund, după care se secționează cu bisturiul electric ligamentul falciform, ligamentul triunghiular stâng (care de multe ori conține elemente vasculare ce necesită pensare și ligatură) și partea stângă a ligamentului coronar.

Tehnica prin abordul inițial al pediculilor vasculari

În această variantă se continuă cu disecția pedicululuihepatic la nivelul hilului. Artera hepatică stângă va fi ligaturată cât mai distal în așa fel încât să fie păstrate ramurile pentru lobul caudat cât și ramul pentru segmentul IV în cazul în care acestea se desprind la nivel hilar. De remarcat că uneori ramul arterial pentru segmentul IV se poate desprinde din artera hepatică dreaptă, ceea ce simplifică timpul arterial în cadrul lobectomiei stângi (Fig.122). Vena portă va fi disecată până la nivelul recesului lui Rex; venele lobului stâng (segmentele II și III) vor fi ligaturate pe fața laterală a venei porte, în timp ce trunchiul principal din care, pe fața medială se desprind venele pentru segmentul IV, va fi păstrat (Fig.123). Canalul biliar se recomandă a fi interceptat intraparenchimatos chiar și în cazul abordului hilar; canalul este conținut în placa hilară și poate fi unic

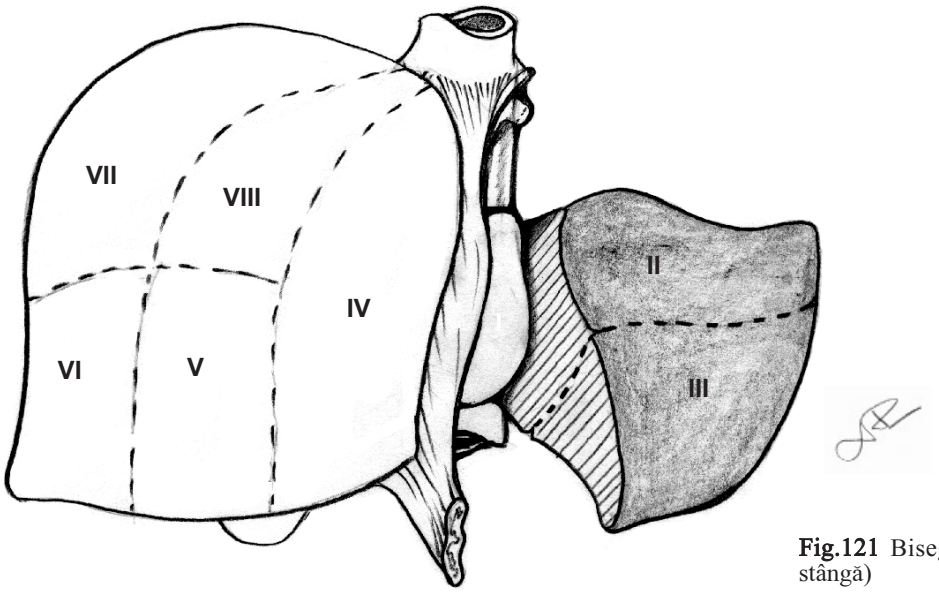

Fig.121 Bisegmentectomia II, III (lobectomia stângă)

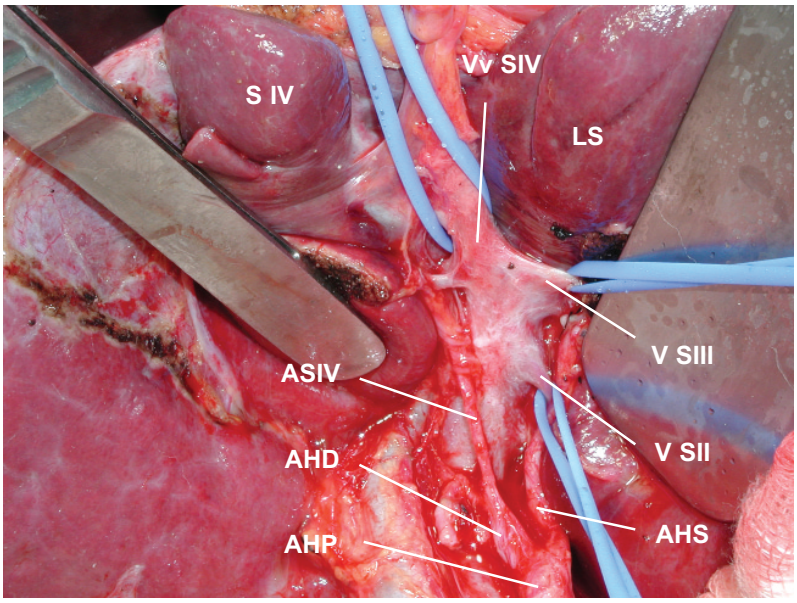

Fig.122 Arteră pentru segmentul IV din artera hepatică dreaptă; în acest caz artera hepatică stângă vascularizează exclusiv lobul stâng; se observă de asemenea ramurile venei porte pentru lobul stâng şi pentru segmentul IV
S IV - segmentul IV
LS - lobul stâng
Vv SIV - venele segmentului IV
V SIII - vena segmentului III
V SII - vena segmentului II
AHP - artera hepatică proprie
AHS - artera hepatică stângă
AHD - artera hepatică dreaptă
ASIV - artera segmentului IV

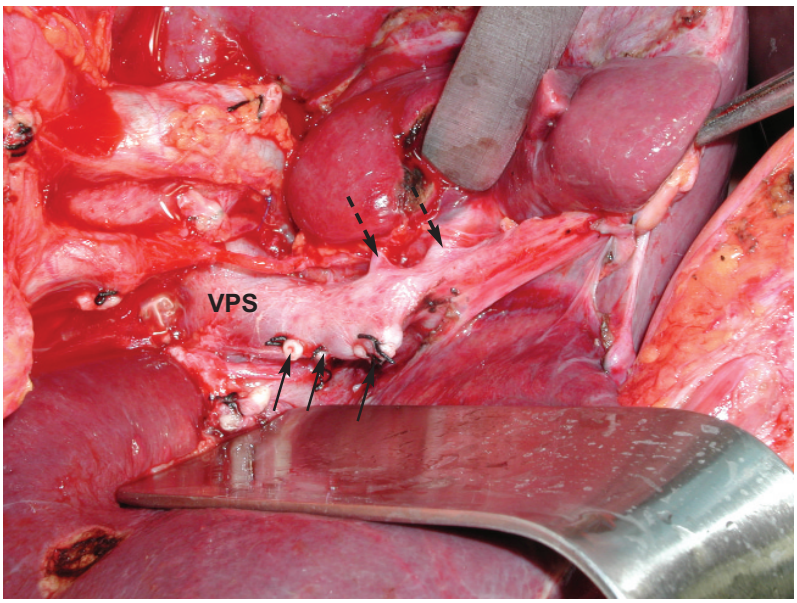

Fig.123 Venele segmentelor II şi III (săgeţi pline) ligaturate pe faţa laterală a venei porte stângi (VPS); trunchiul principal al venei conservat, împreună cu ramurile pentru segmentul IV (săgeţi linie întreruptă)

atunci când cele două canale segmentare se unesc precoce sau poate fi sub forma a două canale separate. În continuarea timpului hilar se tracționează caudal hemificatul stâng și se pune în evidență vena hepatică stângă, care se disecă de jur împrejur. O mare atenție necesită disecția în spațiul dintre vena hepatică stângă și vena hepatică medie, care, în cele mai multe cazuri formează un trunchi comun. În momentul în care vena a fost complet disecată din țesutul fibros înconjurător și când s-a obținut un spațiu de separație convenabil față de vena hepatică medie, se poate introduce o pensă Satinsky, care va fi aplicată pe capătul dinspre vena cavă a venei hepatice stângi, și o pensă Kelly, care va fi aplicată pe capătul dinspre ficat al acestei vene. După secțiunea între cele două pense, capătul dinspre vena cavă va fi suturat pe tranșă cu Prolen 5-0, în timp ce capătul dinspre ficat poate fi sau suturat pe tranșă cu fir continuu, sau pur și simplu ligaturat.

Secțiunea parenchimului se face de-a lungul liniei de inserție a ligamentului falciform pe fața diafragmatică a ficatului (în plus, se observă și modificarea de culoare care se produce după ligatura vaselor). Așa cum menționam anterior, planul de secțiune este relativ avascular, și doar în ultima lui parte conține porțiunea terminală a venei hepatice stângi.

Disecția începe la marginea anterioară a ficatului și continuă cranial, către locul de vărsare a venei hepatice stângi în vena cavă inferioară, mergându-se în planul de secțiune de la nivelul feței diafragmatice până la nivelul feței viscerale.

După terminarea rezecției tranșa de hepatectomie va fi tratată în mod obișnuit, iar drenajul urmează de asemenea regulile descrise în partea generală (Fig.124).



Fig.124 Aspectul final al tranşei de secţiune după bisegmentectomia II, III (lobectomia stângă).

Tehnica prin abord transparenchimatos

În această variantă se începe cu secțiunea parenchimului hepatic de-a lungul linei de inserție a ligamentului falciform (câțiva milimetri la stânga acestei linii). Atât pedicului glissonian cât și vena hepatică stângă vor fi secționate și ligaturate intraparenchimatos, după ce vor fi puse în evidență prin disecția parenchimului.

8.2.1.2. Bisegmentectomia VI, VII (sectorectomia posterioară dreaptă)

Îndepărtează segmentele VI și VII din clasificarea lui Couinaud (Fig.125).

Planul de rezecție este situat de-a lungul scizurii laterale drepte și conține vena hepatică dreaptă. La suprafața ficatului, linia de proiecție unește marginea dreaptă a venei cave inferioare cu mijlocul distanței dintre patul colecistului și extremitatea dreaptă a marginii inferioare a ficatului.

Bifurcația celor doi pediculi, lateral (posterior) și medial (anterior), ai pedicului hepatic drept se produce la niveluri variabile: uneori se poate produce chiar la nivelul hilului sau imediat suprahilar, când cei doi pediculi sunt ușor de separat extrahepatic, iar ligatura pedicului posterior drept se poate face extrahepatic (Fig.126,127,128). Aceasta permite delimitarea sectorului posterior drept al ficatului (Fig.129). Alteori însă, bifurcația poate fi mai înaltă. În aceste cazuri se poate recurge la abordul intraparenchimatos extraglissonian al pedicului glissonian după metoda descrisă de Launois, sau se poate practica operația după metoda Ton That Tung, începându-se cu disecția parenchimului și lăsând ca ultim timp ligatura pedicului portal. După rezolvarea

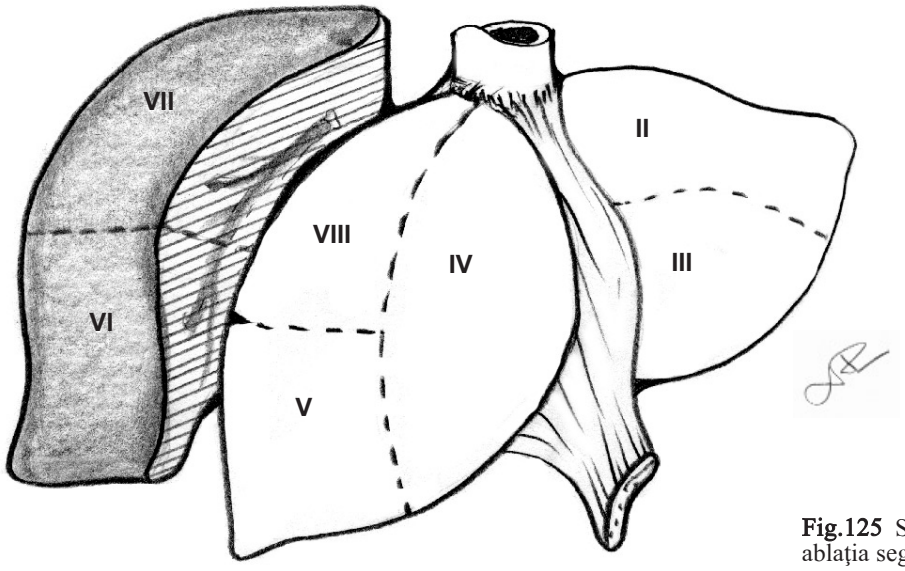

Fig.125 Sectorectomia posterioară dreaptă - ablația segmentelor VI şi VII

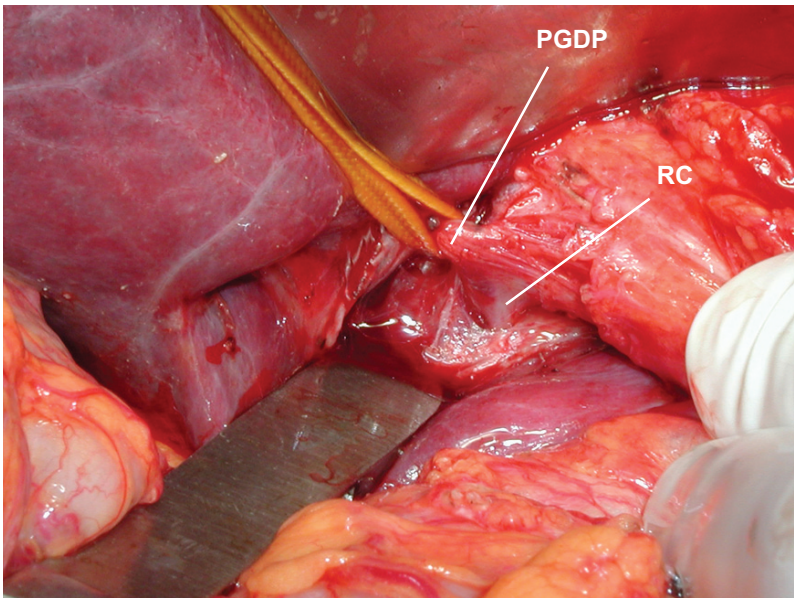

Fig.126 Pedicului glissonian drept posterior (PGDP) (arteră şi venă) izolat şi ridicat pe laţ; secţiunea va fi efectuată după emergenţa ramului portal pentru lobul caudat (RC)

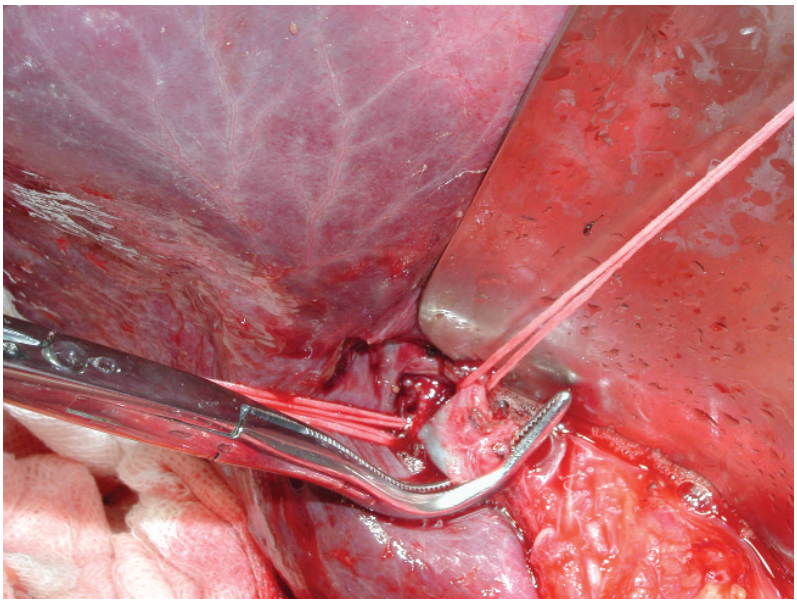

Fig.127 Pedicului sectorului posterior drept (arteră şi venă) clampat

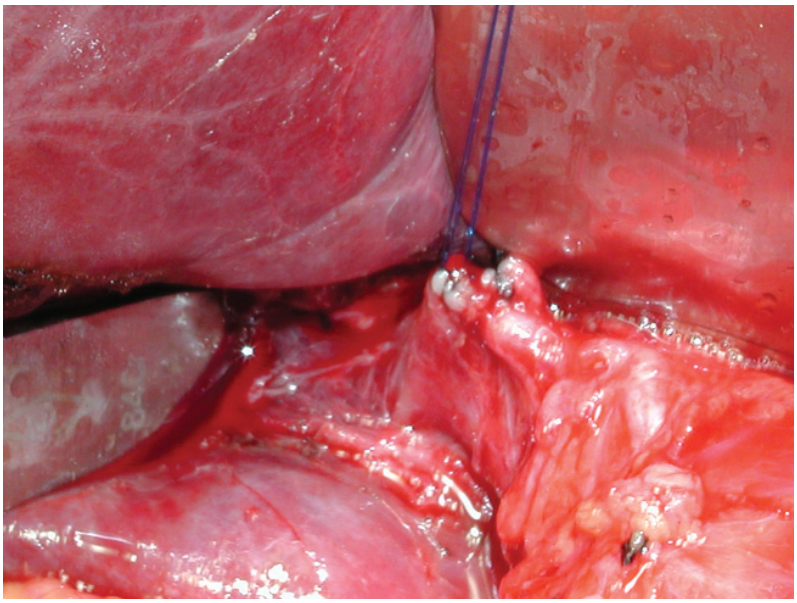

Fig.128 Pedicului sectorului posterior drept: artera şi vena secţionate şi ligaturate

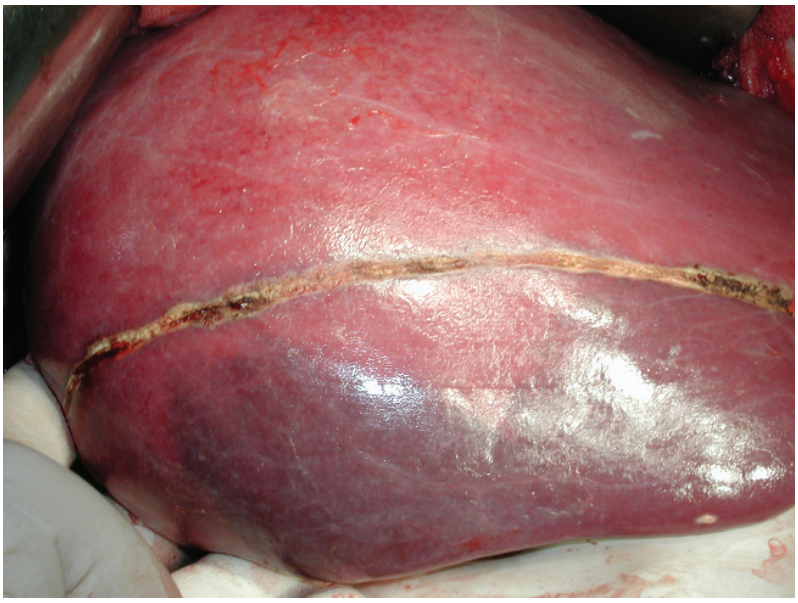

Fig.129 Linia de demarcaţie "ondulantă" realizată de modificarea de culoare a parenchimului hepatic după ligatura pediculului sectoreal; linia dreaptă trasată cu bisturiul electric reprezintă planul de rezecţie

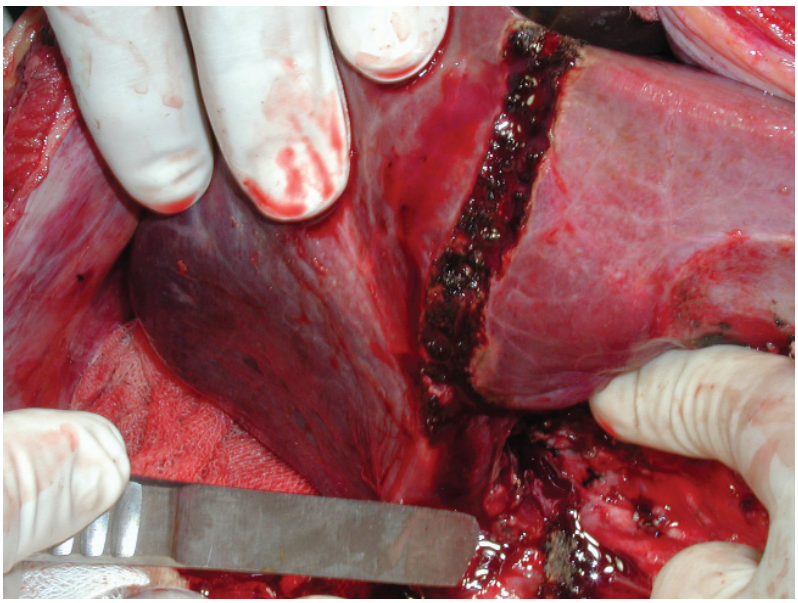

Fig.130 Linia de secţiune a parenchimului hepatic la nivelul feţei viscerale a ficatului prelungeşte şanţul Rouvière-Gans până la nivelul marginii anterioare a ficatului

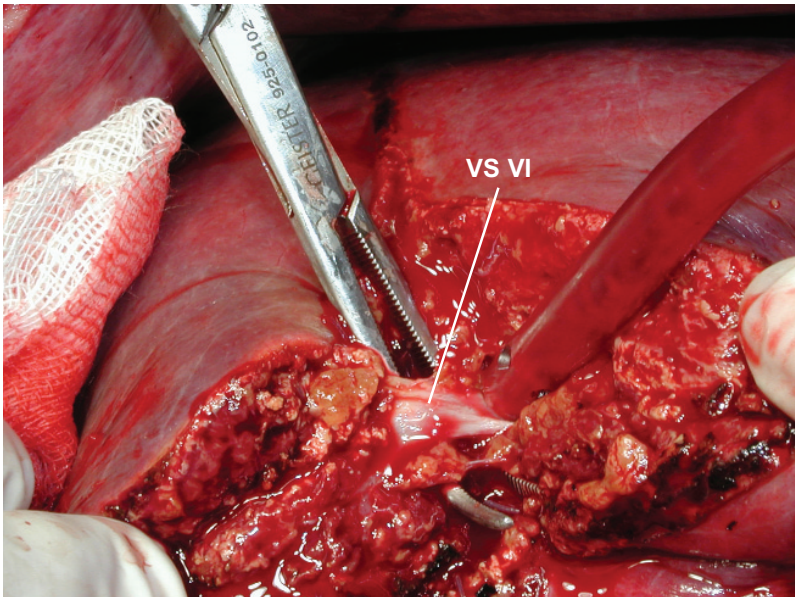

Fig.131 Ligatura venei segmentului VI (VS VI), tributară a venei hepatice drepte

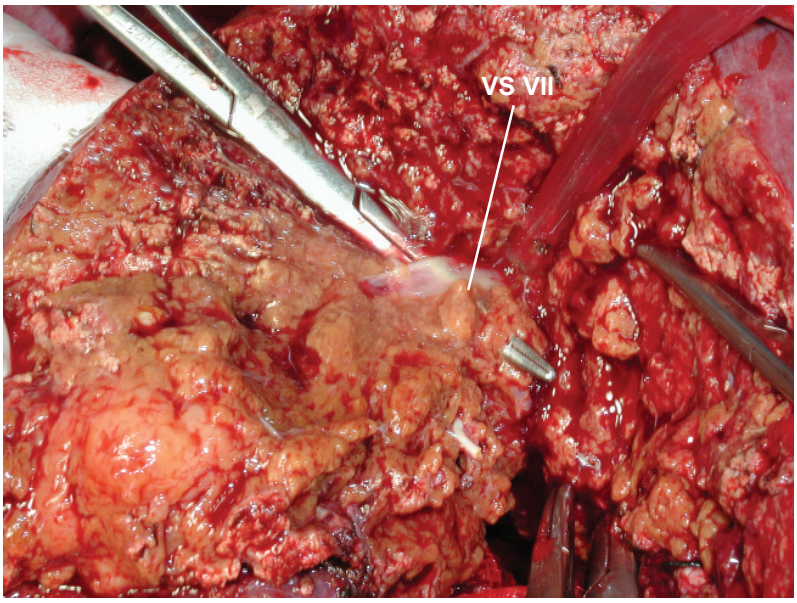

Fig.132 Ligatura venei segmentului VII (VS VII), tributară a venei hepatice drepte

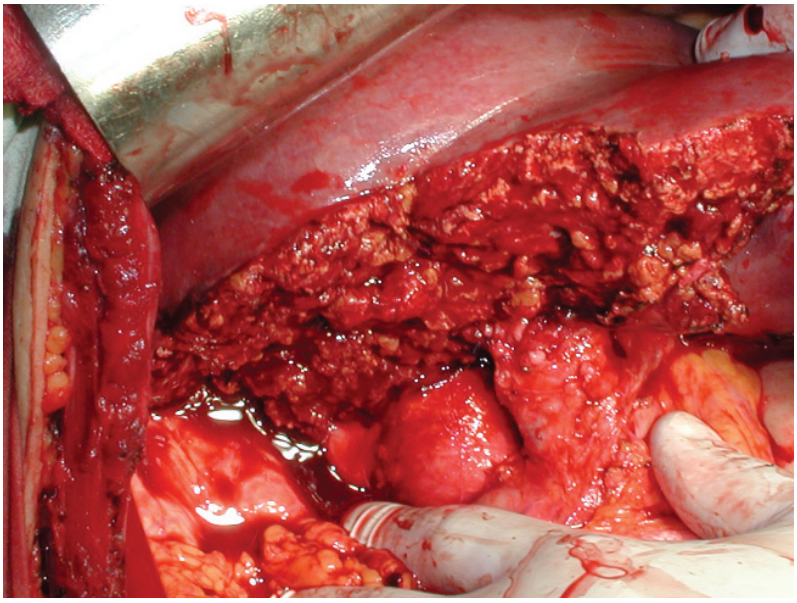

Fig.133 Sectorectomia laterală dreaptă: aspectul final al tranşei

pediculului glissonian se va efectua ligatura și secțiunea venelor accesorii ale hemificatului drept, de jos în sus, pe fața anterioară a venei cave inferioare. Majoritatea acestor vene drenează cele două segmente care se rezecă (VI și VII), numărul și calibrul lor fiind foarte variabile (vezi anatomia ficatului). În continuare se trece la secțiunea parenchimului hepatic de-a lungul liniei de demarcație realizată de modificările de culoare în urma ligaturii pediculului glissonian sectorial sau, atunci când se aplică abordul transparenchimatos, de-a lungul liniei de proiecție a scizurii laterale drepte (Fig.129,130). În cursul secțiunii parenchimului hepatic se ligaturează colateralele venoase pentru segmentele VI și VII ale venei hepatice drepte (Fig.131,132).

Tranșa de secțiune hepatică este de dimensiuni importante și la nivelul ei trebuie efectuată o hemostază și o bilistază minuțioasă (Fig.133).

În tumorile situate în vecinatatea deschiderii venei hepatice drepte în vena cavă inferioară, sectorectomia laterală dreaptă implică ligatura venei hepatice drepte. Consecințele asupra drenajului venos al sectorului medial (segmentele V și VIII) sunt minore, datorită drenajului direct al acestui sector în vena hepatică medie.

8.2.1.3. Bisegmentectomia V, VIII (sectorectomia anterioară dreaptă)

Îndepărtează segmentele V și VIII din clasificarea Couinaud (Fig.134).

Este unul din tipurile de rezectie centrală, care lasă la sfârșitul intervenției două tranșe hepatice, de o parte și de alta a sectorului extirpat.

Ca atare există două planuri de rezecție, unul la stânga și altul la dreapta, între care se află sectorul medial (anterior) drept. Planul stâng de rezecție este

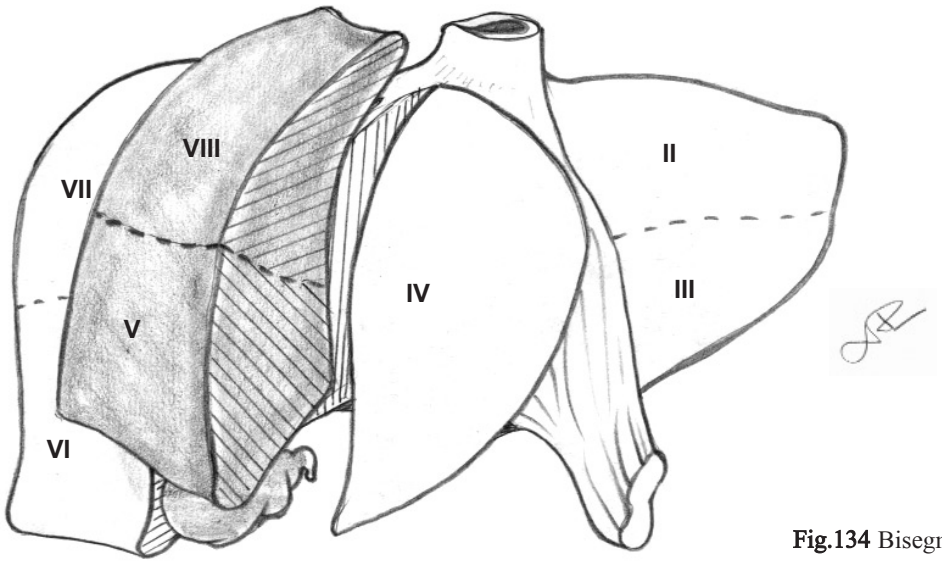

Fig.134 Bisegmentectomia V şi VIII.

reprezentat de planul scizurii principale, care conține vena hepatică medie, în timp ce planul drept de rezecție este reprezentat de scizura laterală dreaptă, care conține vena hepatică dreaptă.

După cum arătam anterior, bifurcația pedicului portal drept în pedicului sectorial lateral și pedicului sectorial medial se poate face la niveluri variabile. În funcție de aceasta, pedicului sectorului medial va putea fi abordat uneori și extrahepatic. Cel mai adesea însă trebuie abordat intraparenchimatos, fie pe cale anterioară Ton That Tung, fie pe cale posterioară Launois. Controlul prealabil al pedicului sectorial are avantajul că delimitează foarte precis planul de secțiune parenchimatoasă (Fig.135).

În ceea ce privește cele două vene hepatice, de regulă trebuie păstrate amândouă, întrucât interceptarea venei hepatice drepte face necesară îndepărtarea sectorului lateral drept, iar interceptarea venei hepatice mijlocii poate face necesară extinderea la stânga a hepatectomiei. Păstrarea ambelor vene implică o disecție atentă în planul celor două scizuri, cu interceptarea etajată a colateralelor, evitându-se smulgerea lor din trunchiul principal.

Posterior disecția ajunge până la nivelul venei cave inferioare.

După terminarea rezecției, cele două tranșe de secțiune trebuie tratate cu multă atenție, riscul de hemo- și biliragie fiind, evident, mai mare decât în cazul existenței unei singure tranșe.

Cel puțin un tub de dren va fi plasat în spațiul dintre cele două tranșe, iar încă unul sau două vor fi plasate subhepatic.

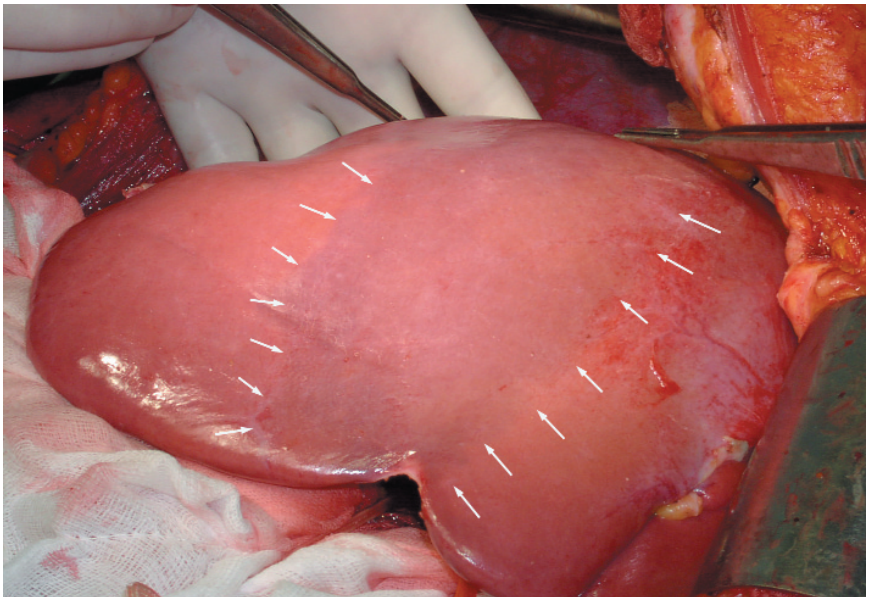

Fig.135 Delimitarea sectorului anterior (segmente V, VIII) al hemificatului drept după clamparea prealabilă a pedicului sectorial

8.2.1.4. Bisegmentectomia IV şi V

Este recomandată de obicei pentru cancerele vezicii biliare.

Este unul din tipurile de rezecție care se încadrează în categoria hepatectomiilor transverse. Toate aceste hepatectomii se efectueaza într-un plan transvers (PT), descris de Sugarbaker,[36] care trece prin extremitățile celor doi pediculi portali (drept și stâng). Rezecția care se practică pentru cancer al veziculei biliare nu este întocmai o bisegmetectomie, întrucât din segmentul IV nu se îndepărteză decât subsegmentul anterior (IV b) (Fig.136).

Din rațiuni de radicalitate oncologică, hepatectomia pentru cancer al vezicii biliare se asociază de regulă cu limfadenectomie la nivelul pedicululuui hepatic (Fig.137) și adesea cu duodeno-pancreatectomie cefalică (Fig.138).

Planul de secțiune are următoarele coordonate:

- la stânga: planul scizurii porto-ombilicale, reprezentată la suprafața ficatului de inserția ligamentului falciform, în jumatatea inferioară a liniei de inserție
- la dreapta: planul scizurii laterale drepte, de asemenea în jumătatea inferioară a acestei linii
- superior: o linie situată pe fața diafragmatică a ficatului, care unește transversal cele două linii longitudinale descrise anterior și care se proiectează la nivelul hilului hepatic, urmând planul transvers
- inferior: marginea anterioară a ficatului, între patul colecistului și inserția ligamentului rotund

Hepatectomia se efectuează de cele mai multe ori prin abord transparenchimatos, respectând coordonate-

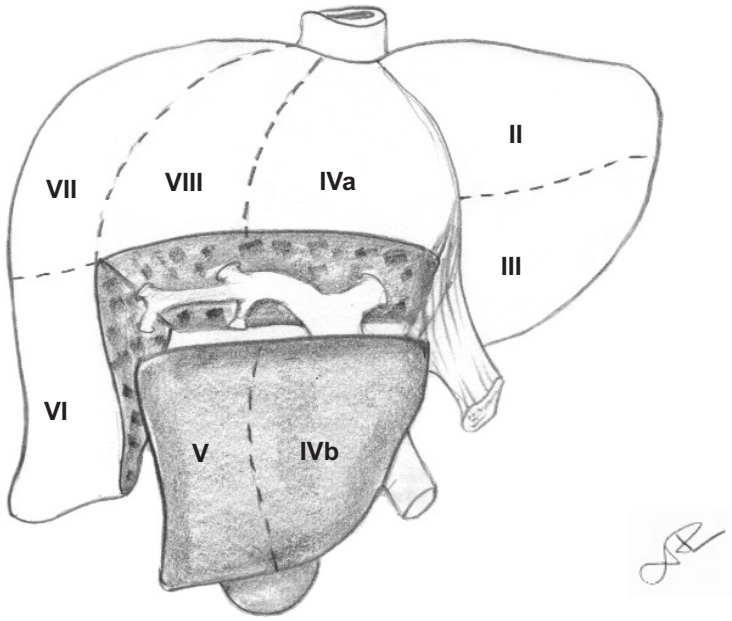

Fig.136 Bisegmentectomia IVb şi V.

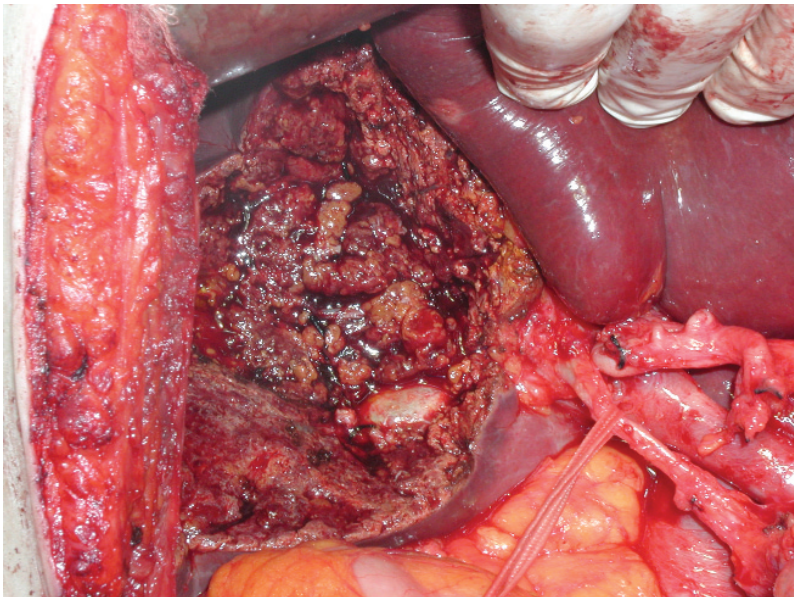

Fig.137 Bisegmentectomie IVb - V pentru cancer de colecist asociată cu limfadenectomie la nivelul pedicululuui hepatic

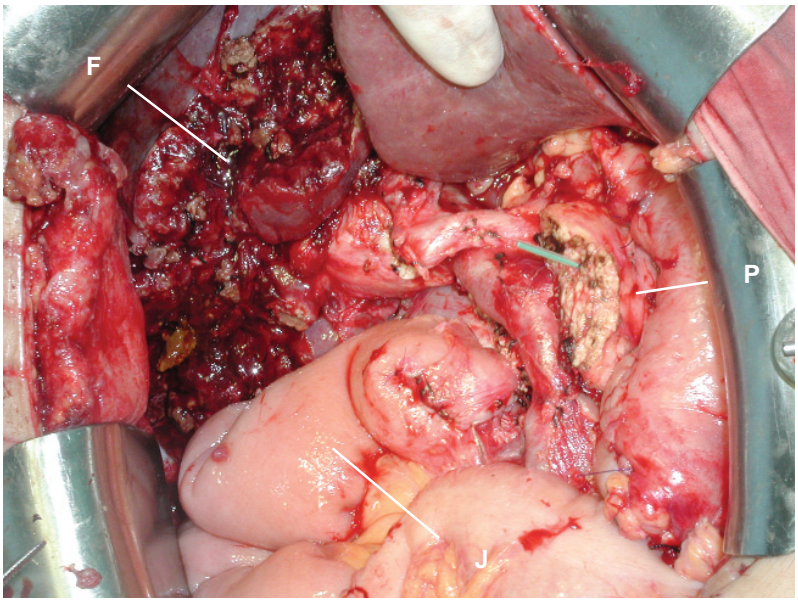

Fig.138 Bisegmentectomie IVb - V pentru cancer de colecist asociată cu limfadenectomie şi duodeno-pancreatectomie cefalică.
Se observă tranşa de secţiune hepatică, tranşa de secţiune pancreatică (cu stent implantat în canalul Wirsung) şi ansa jejunală anastomotică
F - ficat;
P - pancreas;
J - jejun

le de mai sus, cu ligatura pediculilor vasculari în cursul secțiunii parenchimului hepatic.

Secțiunea parenchimului începe, de regulă, în planul scizurii porto-ombilicale, urmând inserția ligamentului falciform, la circa 1 cm în dreapta acestuia.

Disecția merge dinspre marginea inferioară spre cea superioară și dinspre fața diafragmatică spre fața viscerală. În cursul disecției este interceptat pedicului subsegmentului IVb. Linia de secțiune se continuă apoi transversal, de la stânga la dreapta, urmând PT, până intersectează scizura laterală dreaptă. De aici linia de secțiune se îndreaptă din nou inferior, urmând planul scizurii laterale drepte, până la nivelul marginii anterioare hepatice.

Cel mai delicat moment în cursul disecției parenchimatoase este reprezentat de ligatura intraparenchimatoasă a pedicului segmentului V, când trebuie evitată lezarea pediculilor segmentelor VIII, VI și VII.

De notat că pedicului subsegmentului IVa poate fi interceptat în cursul disecției, ceea ce nu are însă, de regulă, consecințe importante asupra parenchimului acestui segment, datorită restabilirii circulației prin colaterale de la segmentele adiacente.

8.2.1.5. Bisegmentectomia V și VI

Este tipul de hepatectomie transversă (Fig.139), indicat pentru anumite tumori localizate în cele două segmente.

Planul de secțiune (Fig.140) are următoarele coordonate:

- la stânga: porțiunea inferioară a liniei de proiecție a scizurii laterale drepte
- la dreapta: marginea laterală a ficatului
- superior: o linie transversă pe fața diafragmatică a ficatului ce corespunde planului transvers.

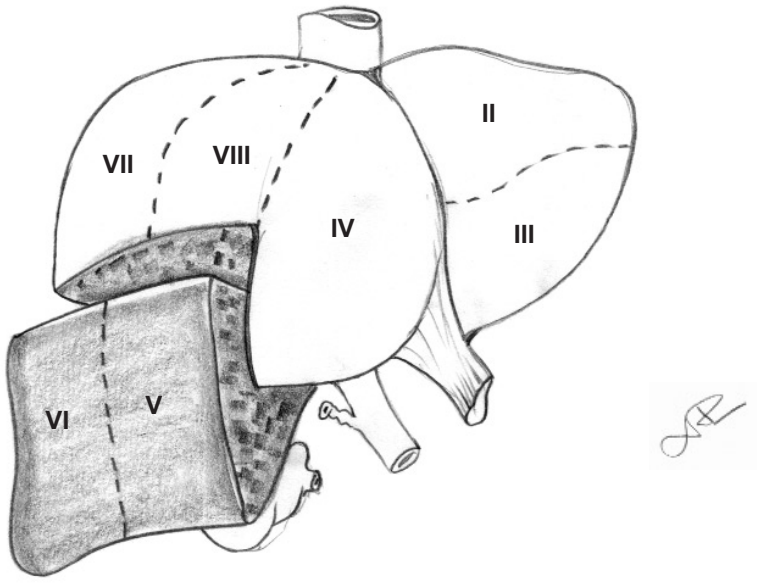

Fig.139 Bisegmentectomia V şi VI.

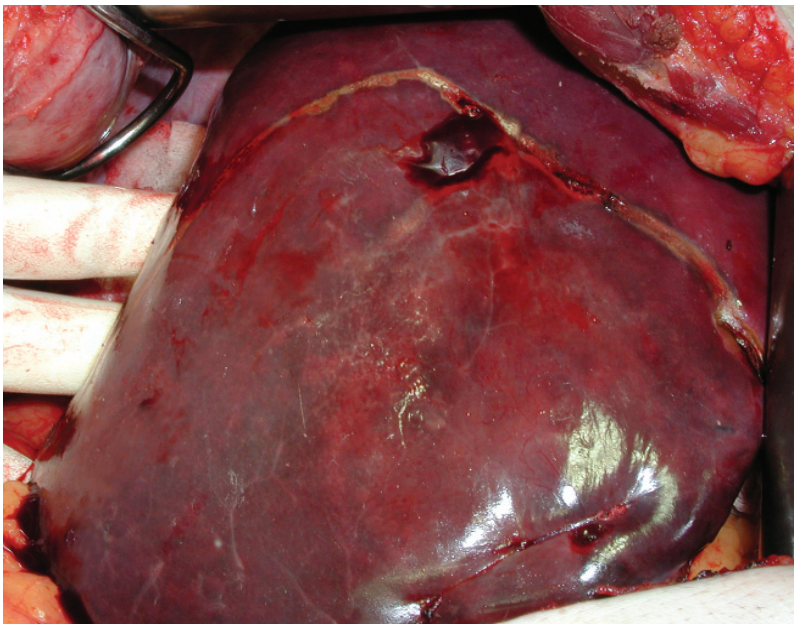

Fig.140 Bisegmentectomie V şi VI - planul de secţiune trasat cu bisturiul electric

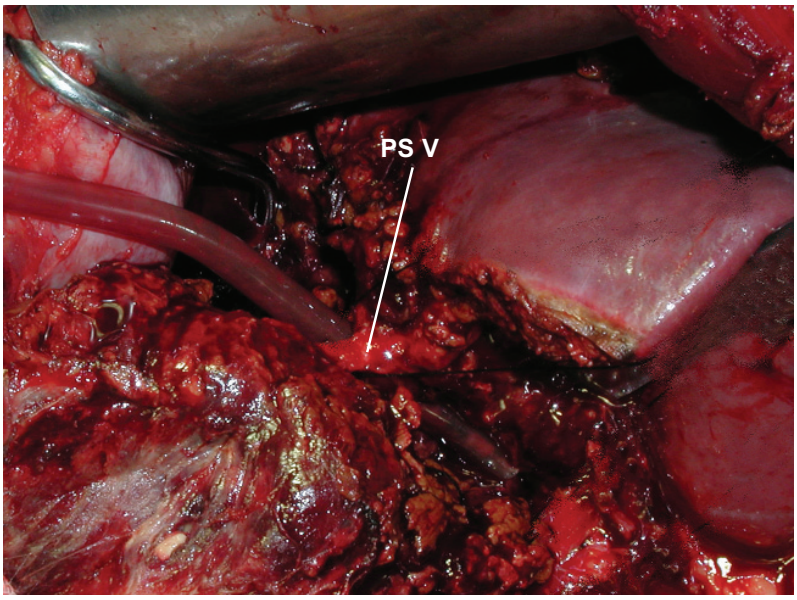

Fig.141 Bisegmentectomie V - VI , aspect din cursul secţiunii parenchimului cu vizualizarea unui pedicul de segment V (PS V)

- inferior: marginea anterioară a ficatului, între extremitatea laterală a hemificatului drept și patul colecistului.

De regulă se indică abordul transparenchimatos, urmând reperele descrise mai sus, cu interceptarea pediculilor vasculari în cursul disecției (Fig.141). Este nevoie de aceeași atenție deosebită pentru a nu intercepta pediculii segmentelor hemificatului drept care vor rămâne (VII și VIII).

8.2.2. Segmentectomii

8.2.2.1. Rezecția segmentului I (hepatectomia dorsală)

Rezecția lobului caudat (segmentul I) este una din cele mai dificile rezecții hepatice reglate.[131,132]

De multe ori o astfel de rezecție se efectuează pentru tumori voluminoase care invadează și lobul caudat și, în astfel de cazuri, se combină, în general, cu o hepatectomie dreaptă sau stângă.

Atunci când se efectuează pentru tumori cu localizare strict la lobul caudat (Fig.142) sau în cadrul exerezei unei tumori Klatskin, rezecția segmentului I este o operație dificilă, desfășurată într-un spațiu restrâns și greu de abordat (datorită poziției posterioare, înapoia pedicului hepatic și în raport strâns cu vena cavă inferioară).

După cum se știe, lobul caudat este alcătuit dintr-o porțiune liberă, situată în bursa omentală, o porțiune fixă, paracavă (care pentru unii constituie segmentul IX) și din procesul caudat, care leagă lobul caudat de hemificatul drept (segmente VI/VII).

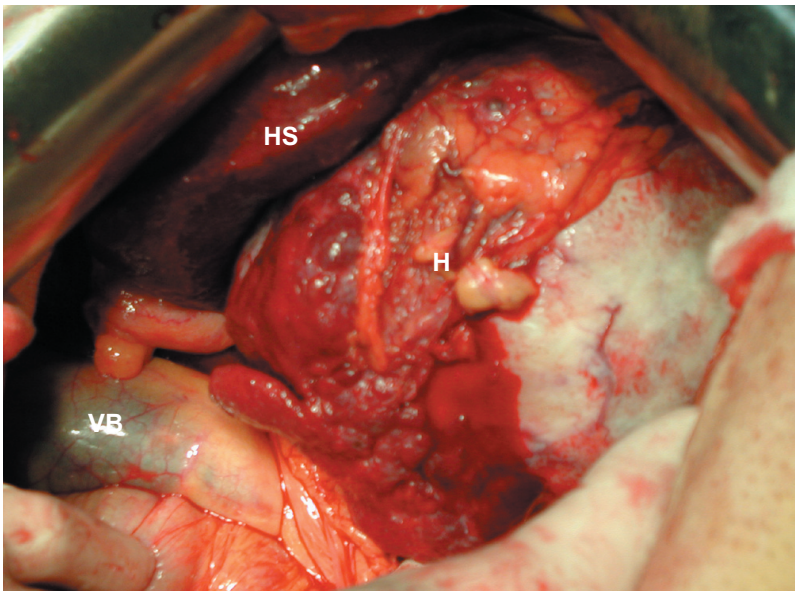

Fig.142 Hemangiom de lob caudat (H)
HS - hemificatul stâng
VB - vezica biliară

Porțiunea liberă (stângă) este de dimensiuni relativ constante și se găsește în bursa omentală. Micul epiploon desparte această porțiune a lobului caudat de lobul stâng (segmentele II și III) al ficatului.

Porțiunea fixă (dreaptă) a lobului caudat, de dimensiuni variabile, trece pe dinaintea venei cave inferioare, pentru a se uni cu hemificatul drept la nivelul procesului caudat, anterolateral de vena cavă inferioară.

La nivelul feței anterioare a venei cave, această porțiune a lobului caudat se întinde superior până la nivelul deschiderii venelor hepatice medie și stângă. În toată această porțiune lobul caudat este acoperit de fața posterioară a lobului pătrat (segmentul IV) ca și de fața posterioară a sectorului paramedian al hemificatului drept (segmentele V și VIII).

Planul de separație dintre porțiunea paracavă a lobului caudat și restul ficatului este reprezentat de planul oblic de proiecție hilară (planul scizurii dorsale), care desparte ficatul ventral de ficatul dorsal (lobul caudat).

În unele situații porțiunea liberă (stângă) a lobului caudat se poate prelungi spre dreapta și retrocav, unindu-se cu segmentul VII al hemificatului drept la dreapta venei cave inferioare. În aceste cazuri vena cavă inferioară este practic manșonată de țesut hepatic, iar rezecția lobului nu se mai poate face de la stânga la dreapta.

Lobul caudat are, de regulă, trei pediculi glissonieni, doi dintre ei provenind din pedicului primar al hemificatului stâng și distribuindu-se porțiunii mobile a lobului caudat, iar unul provenind din pedicului primar al hemificatului drept și distribuindu-se procesului caudat și porțiunii paracave.

Efluentul venos este asigurat de o venă mai mare, de regulă, care drenează direct în vena cavă inferioară, și de o serie de vene mai mici care se varsă tot direct în cava inferioară. Venele lobului caudat sunt cunoscute sub denumirea de vene spiegeliene.

Prin ridicarea spre dreapta a hemificatului stâng se obține un acces mai bun asupra lobului caudat.

Rezecția începe cu ligatura ramurilor portale care merg la lobul caudat (vezi Fig.97,98)

Se continuă cu eliberarea porțiunii mobile a lobului de fața anteriora a venei cave inferioare, prin secțiunea și ligatura venelor spiegeliene (Fig.143). Aceste vene sunt de regulă de calibru mic; în unele cazuri una dintre vene poate fi de calibru mai important (vena lobului caudat)(Fig.144).

După secțiunea pediculilor portali și a venelor spiegeliene lobul caudat poate fi separat de procesul caudat la nivelul căruia nu se întâlnesc elemente bilio-vasculare majore.

Operația descrisă mai sus realizează ablația porțiunii libere a lobului caudat (lobul Spiegel, segmentul I) (Fig.145).

Atunci când este nevoie de rezecția lobului caudat în întregime (împreună cu procesul caudat și cu porțiunea paracavă - segmentul IX), disecția va continua în planul parenchimatos dintre procesul caudat și hemificatul drept (segmentele VI/ VII)(vezi Fig.57) și va urca pe fața anterioară a venei cave inferioare până la nivelul deschiderii venelor hepatice în vena cavă inferioară, unde se vizualizează, de obicei, atât vena hepatică dreaptă cât și vena hepatică medie, precum și vena cavă inferioară, pe fața ei anterioară. Se efectuează astfel o rezecție completă a lobului caudat ("*high dorsal resection*")[133] (Fig.146).

Blumgart atrage atenția în mod particular asupra riscului de sângerare din vena hepatică medie în cursul

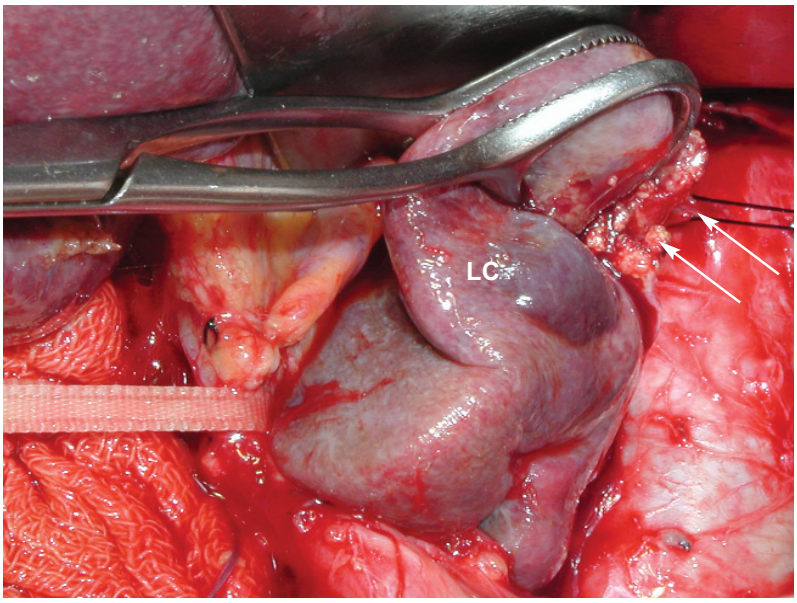

Fig.143 Mobilizarea lobului caudat (LC) de pe faţa anterioară a venei cave inferioare, cu ligatura venelor spiegeliene (săgeţi)

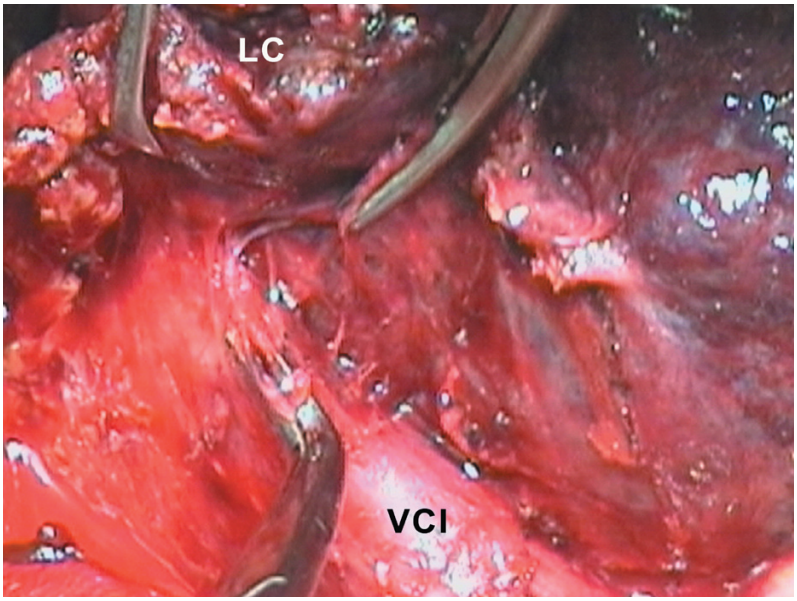

Fig.144 Mobilizarea lobului caudat (LC) de pe faţa anterioară a venei cave inferioare (VCI): vena lobului caudat (VLC) pensată, urmând a fi ligaturată

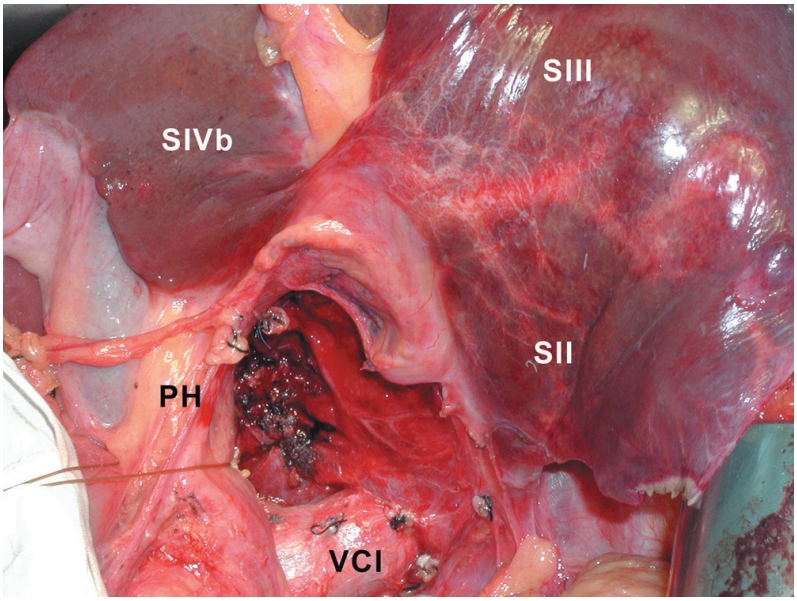

Fig.145 Aspect final după rezecţia lobului Spiegel (segmentul I), cu vena cavă inferioară eliberată pe faţa anterioară şi procesul caudat secţionat
VCI - vena cavă inferioară
PH - pedicului hepatic
SII, III, IVb - segmentele II, III şi IVb

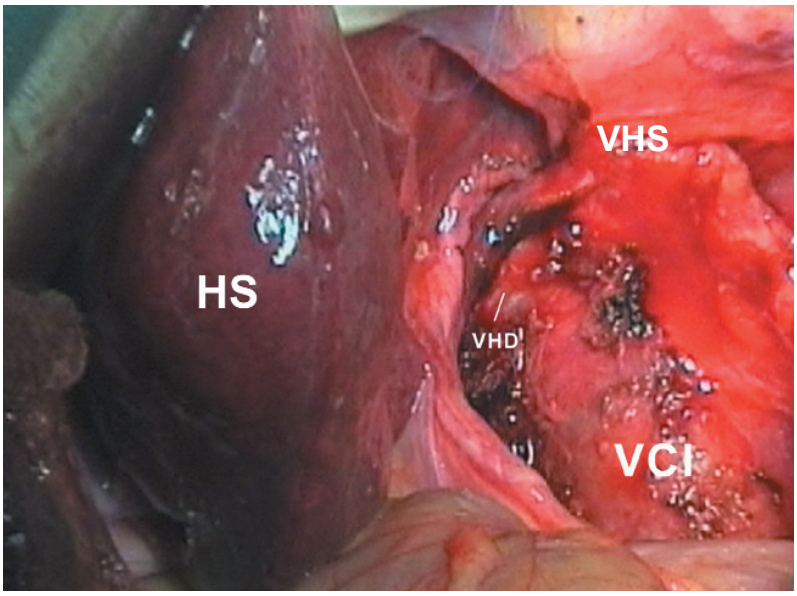

Fig.146 Rezecţie completă a lobului caudat (segmentul I şi segmentul IX). Vena cavă inferioară (VCI) este eliberată pe faţa ei anterioară prin ligatura venelor spiegeliene, vena hepatică stângă (VHS) constituie reperul superior al rezecţiei, în timp ce hemificatul stâng (HS) a fost rabatat spre dreapta şi superior
VHD - vena hepatică dreaptă

rezecției complete a lobului caudat și recomandă controlul porțiunii terminale a acestei vene.[50]

Una din indicațiile frecvente de rezecție a lobului caudat o constituie colangiocarcinoamele, în special cele de tip central (tumorile Klatskin). Utilizând clasificarea Bismuth-Corlette (vezi Capitolul 24, "Cancerul căii biliare principale proximale") se pot descrie trei tipuri principale de operații în aceste cazuri:

- Rezectia de "carrefour" biliar asociată cu rezecția lobului caudat (operație indicată în stadiile I și II)
  Detaliile tehnice privind rezecția lobului caudat sunt aceleași ca cele descrise mai sus.
  În ceea ce privește rezecția "carrefour"-ului biliar, aceasta se poate solda cu două orificii deschise (corespunzând celor două canale hepatice, drept și stâng) sau, de cele mai multe ori, cu trei, patru sau chiar mai multe orificii biliare, când rezecția ajunge la nivelul căilor biliare de ordinul II sau III. Acest tip de operație a fost discutat în Capitolul 23, "Cancerul vezicii biliare".
- Hepatectomia dreaptă (sau dreaptă lărgită) asociată cu rezecția lobului caudat
- Hepatectomia stângă (sau stângă lărgită) asociată cu rezecția lobului caudat

8.2.2.2. Rezecția segmentului II

Este foarte rar practicată, la fel ca și rezecția izolată a segmentului III. Tipul cel mai frecvent de rezecție pentru tumorile localizate în aceste două segmente este lobectomia stângă (bisegmentectomia II-III). Pot exista însă și situații când, din diverse motive (în general pentru a păstra o cantitate cât mai mare de parenchim hepatic la bolnavii cu rezervă funcțională redusă), se poate decide o rezecție a segmentului II.

Pedicului segmentului II se desprinde din pedicului glissonian al hemificatului stâng în extremitatea lui laterală (la nivelul recesului Rex), de unde capătă o direcție posterioară, spre deosebire de pedicului segmentului III, care se desprinde aproximativ la același nivel, dar merge într-o direcție anterioară.

Segmentul II, situat posterior la nivelul hemificatului stâng, este despărțit de segmentele III și IV, situate anterior, de planul în care se găsește vena hepatică stângă.

Limita de separare cu segmentul IV este reprezentată de porțiunea superioară a ligamentului falciform, pe fața diafragmatică și de ligamentul venos al lui Arantius, pe fața viscerală.

De asemenea, segmentul II reprezintă porțiunea ficatului la nivelul căreia se inseră ligamentul triunghiular stâng și o parte a ligamentului coronar stâng, care vor trebui secționate pentru mobilizarea segmentului.

După mobilizare, segmentul va fi rezecat în limitele descrise mai sus, fie prin abord transparenchimatos, cel mai frecvent, fie prin ligatura prealabilă a pediculului glissonian (care va fi identificat la extremitatea laterală stângă a pediculului portal stâng și separat de pedicului segmentului III înainte de a fi ligaturat).

Tranșa de secțiune va avea la dreapta porțiunea superioară a segmentului IV (subsegmentul IVa) și inferior segmentul III.

8.2.2.3. Rezecția segmentului III

Pedicului glissonian al segmentului III se desprinde, de asemenea, din pedicului hepatic stâng, la extremitatea lui laterală, căpătând apoi o direcție anterioară. Ca și pedicului segmentului II, poate fi abordat la nivelul recesului lui Rex.

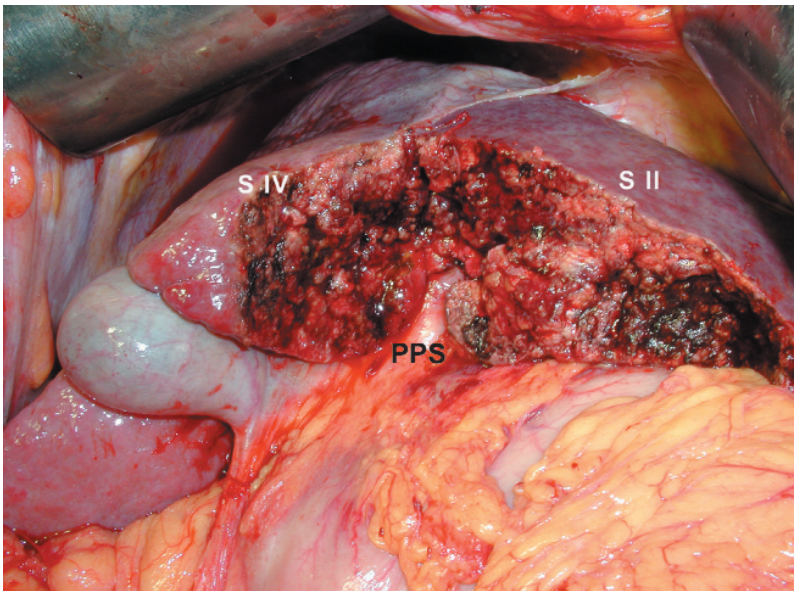

Fig.147 Rezecţia segmentului III
PPS- pedicului portal stâng
S II şi IV - segmentele hepatice limitrofe

Segmentul III este situat anterior de planul venei hepatice stângi, și este despărțit de segmentul IV prin ligamentul falciform pe fața diafragmatică a ficatului și prin ligamentul rotund pe fața viscerală a ficatului.

Tranșa de secțiune după rezecție va avea la dreapta porțiunea inferioară a lobului pătrat (IVb), iar superior segmentul II (Fig.147).

8.2.2.4. Rezecția segmentului IV

Segmentul IV se află situat între două planuri:

- unul bine reprezentat la suprafața ficatului constituit de ligamentul falciform pe fața diafragmatică, ligamentul rotund și ligamentul venos Arantius pe fața viscerală
- celălalt, fără un reper la suprafața ficatului și care este constituit de planul scizurii principale, care se proiectează la suprafață dupa linia lui Cantlie.

Segmentului IV i se descriu două subsegmente, separate de planul transvers:

- un subsegment anterior (IVb), situat inferior de planul transvers, și care corespunde clasicului lob pătrat. Este o porțiune mobilă și mai ușor de extirpat
- un subsegment posterior (IVa), situat deasupra planului transvers.

De menționat că autorii japonezi denumesc cele două subsegmente exact invers: IVa este subsegmentul anterior și IVb este subsegmentul posterior.[134]

În consecință, la nivelul segmentului IV pot fi practicate trei tipuri de rezecție:

1. Rezecția subsegmentului IVb, este tipul cel mai frecvent practicat. Indicațiile principale sunt reprezentate de procese patologice (tumori, supurații, etc.) cu această localizare. Ablația subsegmentului IVb mai poate fi efectuată și pentru a obține un acces larg asupra confluentului biliar și porțiunii inițiale a celor două canale biliare (stâng și drept), în cazul rezecției unor tumori Klatskin, sau a rezolvării unor stenoze biliare înalte. Limitele planului de rezecție sunt constituite de:
   - la stânga, ligamentul falciform
   - la dreapta, linia Cantlie
   - superior, o linie orizontală care unește cele două linii anterioare și care corespunde PT
2. Rezecția subsegmentului IVa, este foarte rar practicată întrucât pentru procese localizate la nivelul acestui subsegment se preferă ablația segmentului IV în întregime. Subsegmentul IVa este situat deasupra liniei orizontale care reprezintă proiecția hilului pe fața diafragmatică, între linia Cantlie, la dreapta, și ligamentul falciform, la stânga.
3. Rezecția segmentului IV, este o intervenție dificilă din două motive:
   - planul de rezecție ajunge posterior până la nivelul venei cave, ceea ce implică o disecție dificilă, care se poate solda cu sângerare importantă și greu de controlat
   - ca și celelalte rezecții centrale lasă la sfârșit două tranșe de secțiune, la nivelul cărora trebuie efectuată o hemostază minuțioasă.

Pedicului glissonian pentru segmentul IV poate fi găsit uneori și la nivelul hilului. Cel mai frecvent, artera segmentului IV se poate desprinde la nivel hilar din artera hepatică stângă sau din artera hepatică dreaptă. Este o arteră relativ bine individualizată, denumită de unii și artera hepatică mijlocie („*middle hepatic artery*”).[134] Canalul biliar al segmentului IV se poate deschide, de asemenea, în canalul hepatic stâng în

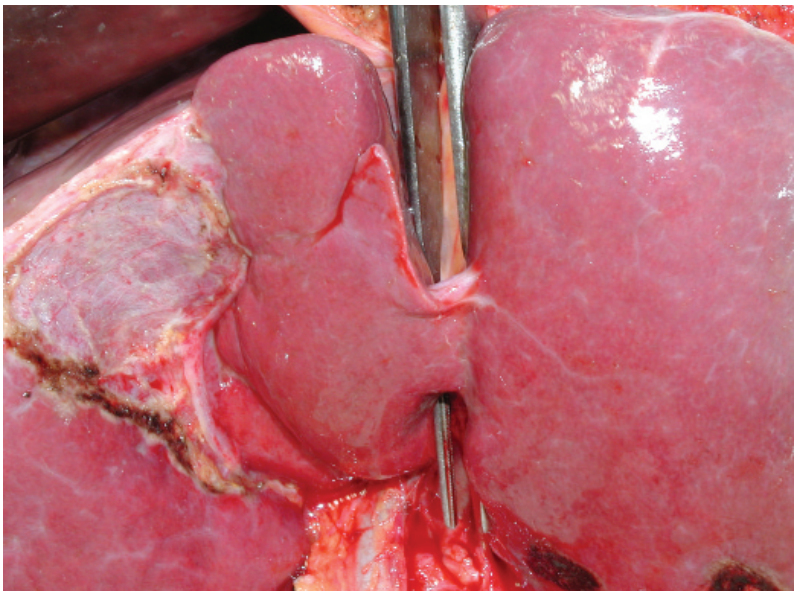

Fig.148 Punte de ţesut hepatic între segmentul IV şi sectorul lateral stâng (segmente II - III)

cursul traiectului orizontal al acestuia în hilul hepatic. O asemenea situație a fost întâlnită de Onishi și col.[134] în 35,5% din cazuri, în timp ce în 54,6% din cazuri canalul se deschide periferic, de regulă în canalul pentru segmentul III.

Vena portă dă naștere foarte rar unor ramuri pentru segmentul IV la nivel hilar. Cel mai adesea aceste ramuri se desprind la nivelul scizurii ombilicale. Vena portă emite, de obicei, nu una, ci mai multe ramuri pentru segmentul IV, care se desprind etajat din trunchiul principal al venei în traiectul acesteiea prin scizura ombilicală (vezi Fig.8). De regulă pentru segmentul IVb (IVa după autorii japonezi) se întâlnesc o ramura de calibru mai mare și 2-3 ramuri de calibru mai mic sau două ramuri de calibru mai mare și 1-2 ramuri de calibru mai mic; pentru segmentul IVa (IVb după autorii japonezi) cel mai des se întâlnesc o ramură de calibru mare și 0-1 ramuri de calibru mic sau două ramuri de calibru mare și nici o ramură de calibru mic[134]

Uneori pentru accesul asupra scizurii ombilicale este necesară secțiunea unei punți de parenchim care se întinde între lobul stâng (segmentele II și III) pe de o parte și segmentul IV, pe de altă parte (Fig.148).

În ceea ce privește ligatura pediculilor propriu-ziși ai segmentului IV, o serie de precauții sunt necesare:

- atunci când se păstrează lobul caudat, ramurile posterioare pentru acesta care provin din pedicului portal stâng trebuie conservate
- înainte de a ligatura ramurile pentru segmentul IV ale ramului stâng al venei porte este recomandabil să fie puse în evidență ramurile pentru lobul stâng (segmentele II și III), în așa fel încât acestea să nu fie interceptate
- ligatura ramurilor pentru segmentul IV nu se va face exact la nivelul originii lor din ramul stâng al venei porte, ci la distanță, puțin la dreapta ligamentului falciform, pentru a evita interceptarea vascularizației arteriale a lobului stâng.[69]

Partea cea mai dificilă a rezecției segmentului IV este rezecția porțiunii superioare (subsegmentul IVa), întrucât disecția se face între venele hepatice medie și dreaptă, ajungând până pe fața anterioară a venei cave inferioare.

8.2.2.5. Rezecția segmentului V

Limita între segmentele V și VIII pe de o parte, și segmentele VI și VII pe de altă parte, este, așa cum s-a arătat anterior, foarte variabilă. Poate fi situată mai aproape de scizura principală, când segmentele V și VIII pot fi de mici dimensiuni, sau mai lateral, când segmentele V și VIII sunt de dimensiuni mai mari.

Pedicului segmentului V provine din pedicului sectorului anterior (paramedian) drept. Segmentul V este delimitat de următoarele repere:

- la stânga: scizura principală
- la dreapta: scizura laterală dreaptă
- superior: orizontala care unește cele două scizuri, și corespunde PT.

Rezecția segmentului V se practică rareori izolat și mai des combinat cu rezecția unor segmente adiacente:

- cu segmentul IV în tumorile de colecist
- cu segmentul VIII ca și sectorectomie medială dreaptă
- cu segmentul VIII și segmentul IV ca și hepatectomie centrală
- cu segmentul VI ca și hepatectomie transversă.

8.2.2.6. Rezecția segmentului VI

Segmentul VI poate fi, de asemenea, mai mare sau mai mic în funcție de limita între sectorul lateral și cel medial, care, la rândul ei depinde de modul de distribuție a celor doi pediculi (lateral și medial) ai hemificatului drept.

Pedicului segmentului VI se desprinde din pedicului posterior (lateral).

Limitele segmentului VI sunt reprezentate de:

- medial (spre stânga): scizura laterală dreaptă
- lateral (spre dreapta): marginea laterală a ficatului
- superior: linia orizontală ce corespunde PT.

Segmentul VI se continuă spre stânga cu procesul caudat, care, la rândul lui, unește hemificatul drept cu lobul caudat. De aceea, în cursul rezecției segmentului VI este necesară secțiunea procesului caudat.

Abordul cel mai obișnuit pentru rezecția segmentului VI este cel transparenchimatos, cu evidențierea pedicului în cursul secțiunii parenchimului. Înainte de a pătrunde în parenchim este nevoie de o mobilizare posterioară completă a segmentului, ceea ce implică secțiunea ligamentului triunghiular și coronar drept, precum și, de cele mai multe ori, ligatura unor vene hepatice accesorii. Secțiunea parenchimului se efectuează de-a lungul liniilor descrise anterior, care vor fi trasate cu bisturiul electric pe suprafața ficatului, înainte de începerea rezecției. În cursul secțiunii parenchimului va fi ligaturată vena segmentului VI - colaterală a venei hepatice drepte.

8.2.2.7. Rezecția segmentului VII

Segmentul VII este situat posterior, limitele lui situându-se între:

- segmentul VI, anterior (inferior)
- segmentul VIII, medial (spre stânga)
- fața diafragmatică a ficatului, la nivelul ariei nude

Pentru ablația separată a segmentului VII este nevoie de mobilizarea hemificatului drept, prin secțiunea ligamentului triunghiular drept și a porțiunii drepte a ligamenului coronar.

Pedicului pentru segmentul VII se desprinde din pedicului posterior (lateral) drept.

În cursul rezecției, segmentul VII trebuie despărțit de lobul caudat, cu care se continuă fără o limită netă de demarcație la nivelul procesului caudat. În planul care desparte segmentul VII de segmentul VIII se află situată vena hepatică dreaptă, care va fi separată de planul de rezecție pe fața ei dreaptă.

De multe ori rezecția segmentului VII trebuie combinată cu rezecția segmentului VIII în tumori hepatice situate superior și posterior și care invadează locul de implantare a venei hepatice drepte în vena cavă inferioară. Astfel de cazuri pot să reclame ligatura venei hepatice drepte. În cazul în care se păstrează segmentele V și VI, al caror efluent venos este asigurat de vena hepatică dreaptă, unii autori[135] recomandă reconstrucția venei (cu grefa de venă safenă).

2.8.2.8. Rezecția segmentului VIII

Considerațiile anterioare privind volumul mai mare sau mai mic al segmentelor ficatului drept sunt valabile și în cazul segmentului VIII.

Reperele între care se află situat segmentul VIII sunt:

- medial, segmentul IV, de care este separat prin scizura principală, în care se află vena hepatică medie
- lateral, segmentul VII, de care este separat de scizura laterală dreaptă, în care se află vena hepatică dreaptă
- superior, fața diafragmatică a ficatului, între locul de vărsare al venelor hepatice, dreaptă și medie
- inferior, segmentul V, de care este separat prin PT.

Rezecția segmentului VIII ridică probleme dificile mai ales în tumorile cu invazie posterioară, care pot invada joncțiunea între vena hepatică dreaptă și vena cavă inferioară, sau chiar vena cava inferioară, ca atare.

Pedicului segmentului VIII se desprinde din pedicului anterior (paramedian) al hemificatului drept. Poate fi abordat cel mai ușor transparenchimatos (anterior sau posterior) (Fig.149), dar uneori este posibil și abordul prin disecție suprahilară.

Linia de incizie pe suprafața ficatului are două brațe verticale corespunzând planului scizurilor dreaptă și medie în porțiunea lor superioară și două brațe orizontale, care le unesc pe cele verticale, aproximativ la

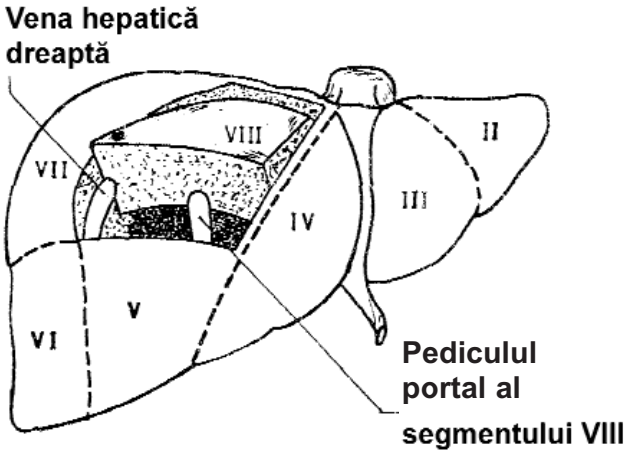

Fig.149 Abordul transparenchimatos al segmentului VIII; în plan lateral se află vena hepatică dreaptă care de obicei este prezervată (din Annals of Fundeni Hospital, cu permisiune)

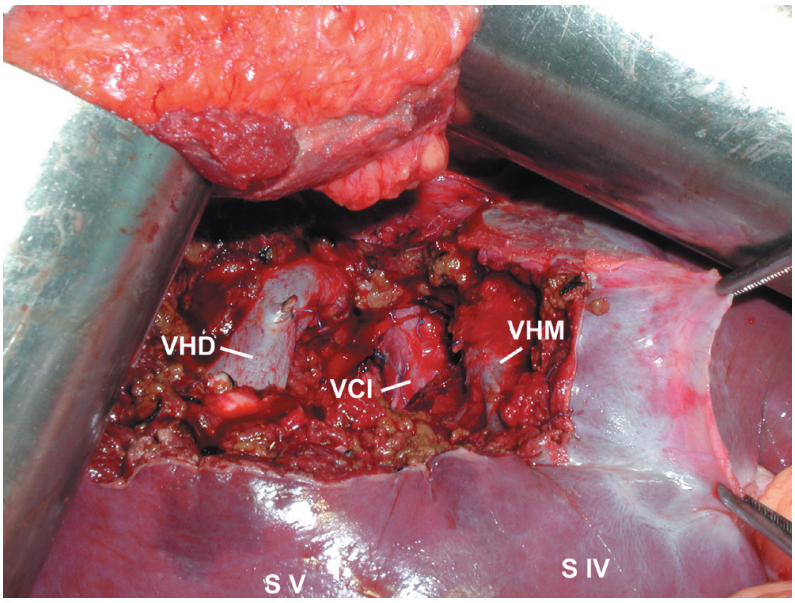

Fig.150 Rezecţia segmentului VIII (aspect final):
VHD-vena hepatică dreaptă
VCI-vena cavă inferioară
VHM-vena hepatică medie

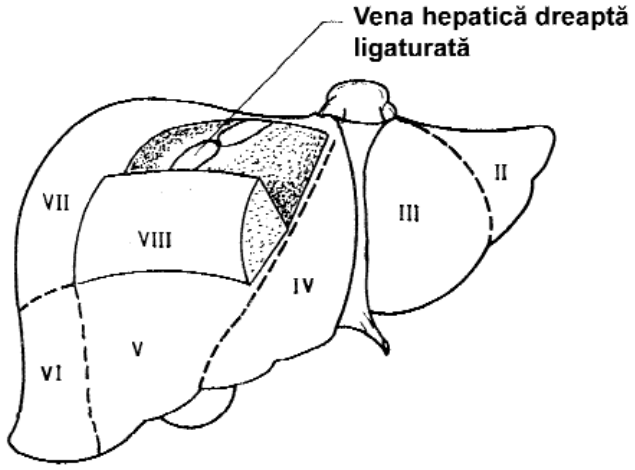

Fig.151 Rezecţie de segment VIII cu ligatura venei hepatice drepte (din Annals of Fundeni Hospital, cu permisiune)

nivelul PT și, respectiv, la nivelul liniei de inserție a foiței anterioare a ligamentului coronar drept.

În abordul transparenchimatos, identificarea, secțiunea și ligatura pedicului se vor face cât mai repede posibil, astfel încât restul disecției să se efectueze într-un teritoriu deja delimitat și cât mai puțin sângerând. În acest fel se evită leziuni majore ale venelor hepatice medie și dreaptă, vene care trebuiesc conservate (Fig.150).

În situația în care se impune ligatura venei hepatice drepte (de regulă în caz de invazie tumorală) (Fig.151) s-a demonstrat că celelalte segmente ale hemificatului drept (V, VI, VII) pot fi conservate, mai ales atunci când există vene accesorii numeroase și/sau de calibru suficient.[34]

B. Rezecții hepatice non-anatomice (nereglate)

Indicația de rezecție hepatică non-anatomică poate fi dictată de:

- *Calitatea parenchimului hepatic*
  Rezecțiile non-anatomice sunt indicate în mod particular la bolnavii cirotici, unde, datorită riscului de decompensare hepatică postoperatorie se impune maximum de economie a rezecției. Rezecțiile hepatice la cirotici vor fi descrise într-un capitol ulterior
  Rezecțiile non-anatomice mai pot fi indicate în cazul unor hipoplazii sau atrofii ale diverselor porțiuni ale ficatului. În Fig.152 este prezentat cazul unui bolnav cu carcinom hepatocelular localizat în segmentele IVa, VIII și VII, dar și cu marcată hipoplazie a lobului stâng (segmente II și III), la care s-a efectuat o rezecție atipică a leziunii, păstrând o margine de siguranță oncologică de circa 1 cm. (Fig.153)
- *Tipul de leziune hepatică*: în mod particular rezecțiile non-anatomice sunt indicate în cazul hemangioamelor precum și în cazul metastazelor hepatice.

8.3. Rezecția hepatică pentru hemangiom

Tratamentul de elecție al hemangiomului hepatic constă în operația numită *enucleere.* Aceasta înseamnă ablația tumorii în planul de clivaj dintre hemangiom și restul parenchimului hepatic. Datorită țesutului de condensare care se formează la acest nivel, sângerarea este mult mai redusă; în plus, o astfel de rezecție conservă maximum de paren-

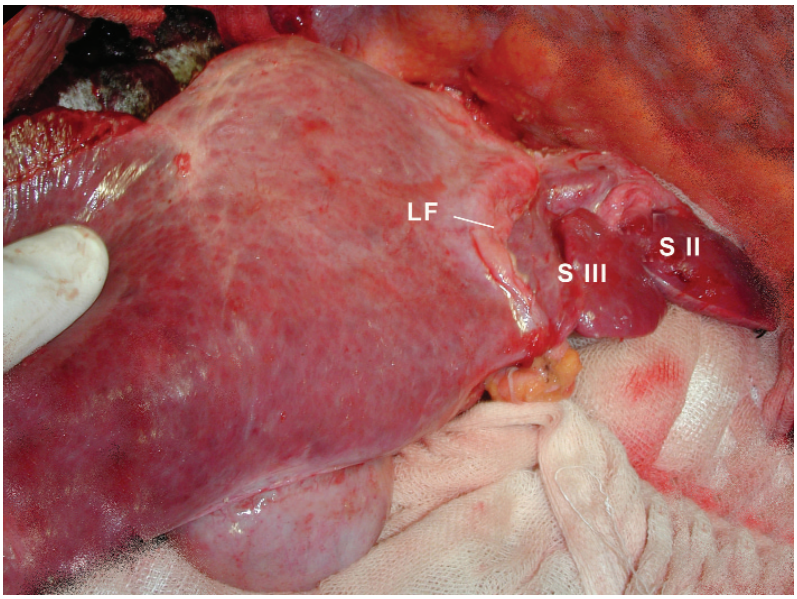

Fig.152 Carcinom hepato-celular de segmente IVb, V şi VI pe un ficat cu atrofia segmentelor II şi III
LF - ligamentul falciform

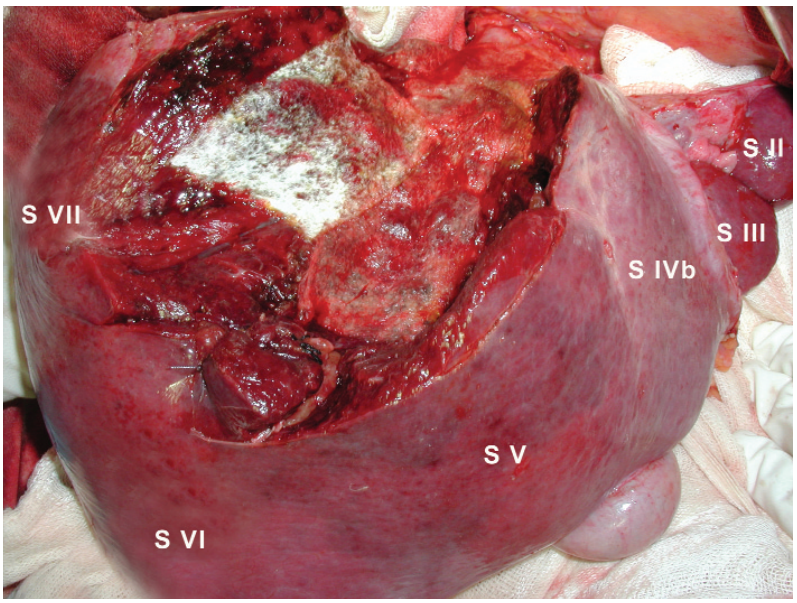

Fig.153 Hepatectomie atipică de segmente IV, V şi VI

chim hepatic (ceea ce este deosebit de important întrucât hemangioamele de indicație chirurgicală sunt tumori voluminoase, care ocupă o mare parte din ficat).[136-139]

Unii autori consideră mai indicată rezecția față de enucleere în cazul hemangioamelor voluminoase.[140] Personal considerăm că rezecția este indicată acolo unde planul de enucleere se suprapune în cea mai mare parte pe unul din planurile rezecțiilor hepatice reglate (scizura principală sau una din scizurile laterale).[15]

Manevra Pringle poate contribui la decongestionarea hemangioamelor pe durata rezecției.[136,141] În hemangioamele foarte voluminoase poate fi necesară excluderea vasculară totală sau chiar chirurgie hepatică "*ex situ*".[115]

Pentru hemangioamele de dimensiuni mai mici și cu localizare adecvată, poate fi utilizat și abordul laparoscopic.

8.4. Rezecția hepatică pentru metastaze

În cazul metastazelor unice și voluminoase, principiile unei rezecții hepatice sunt aceleași ca pentru orice tumoare malignă.

Din păcate însă o astfel de situație se întâlnește relativ rar.

Foarte frecvent, metastazele hepatice, în special cele de cancer colo-rectal (față de care s-a dovedit că merită adoptată o atitudine chirurgicală mai agresivă), sunt multiple și răspândite în întreg ficatul.

Chiar și atunci când numărul metastazelor este redus și ele pot fi rezecate, este de așteptat ca în evoluția ulterioară să apară noi determinări metastatice.

Bolnavii cu metastaze hepatice sunt supuși, de regulă, și unei chimioterapii asociate, fie local, fie sistemic, caracterizată însă prin agresivitate asupra paren-

chimului hepatic normal.

Din aceste trăsături clinice și evolutive rezultă o serie de caracteristici ale tratamentului chirurgical:

- în general este nevoie de ablația mai multor metastaze sub forma unor metastazectomii multiple
- acestea trebuie făcute cu maximum de economie (este de presupus că în viitor vor trebui extirpate și alte metastaze, iar calitatea parenchimului hepatic va avea de suferit în urma chimioterapiei). Se acceptă o limită de siguranță oncologică de circa 1 cm în jurul fiecărei tumori
- rezecțiile iterative sunt relativ frecvente. Ele rămân indicate, întrucât oferă cea mai bună șansă bolnavului și nu de puține ori bolnavii rămân în condiția "*disease free*" timp îndelungat (uneori ani de zile) chiar și după metastazectomii iterative. În experiența noastră am înregistrat cazuri care au decedat cu metastaze pulmonare, fără ca la nivelul ficatului să mai apară alte determinări.[142]

9. ÎNGRIJIRI POSTOPERATORII

Evoluția postoperatorie după o rezecție hepatică depide de mai mulți parametri:

- terenul bolnavului (vârstă, denutriție, boli asociate)
- calitatea parenchimului hepatic: complicațiile apar mai des la bolnavii cu hepatită cronică sau ciroză
- boala de bază: de regulă complicațiile se întâlnesc mai frecvent la bolnavii operați pentru neoplasm decât pentru afecțiuni benigne
- întinderea rezecției: sunt predispuse în mod particular complicațiilor postoperatorii hepatectomiile lărgite, în special hepatectomia stângă lărgită
- evoluția intraoperatorie (cantitatea de sânge pierdut, răsunetul hemodinamic intraoperator): complicațiile apar mai frecvent când pierderea de sânge intraoperatorie a depașit 2-3 litri și când s-a însoțit de modificări hemodinamice majore
- cantitatea de sânge transfuzat intraoperator pare a fi direct proporțională cu frecvența complicațiilor septice postoperatorii, iar la bolnavii cu metastaze hepatice- direct proporțională cu supraviețuirea[143]
- utilizarea clampajului pedicular sau a excluderii vasculare totale: ambele metode induc modificări de tip ischemic la nivelul țesutului hepatic care sunt cu atât mai pronunțate cu cât ischemia a fost mai lungă.

Intervenție dificilă și grevată de multiple riscuri, rezecția hepatică necesită o serie de îngrijiri postoperatorii specifice.

Un aport hidric și electrolitic adecvat sunt absolut necesare. Corecția pierderilor sanguine intraoperatorii poate continua și postoperator, acolo unde este cazul, prin administrarea de masă eritrocitară, plasmă sau concentrat trombocitar.

Ventilația mecanică poate fi prelungită postoperator până când bolnavul respiră eficient. Necesitatea de ventilație mecanică se poate prelungi mai ales la bolnavii denutriți sau la cei cu sângerare intraoperatorie importantă.

Este obligatorie monitorizarea strictă a pulsului, tensiunii arteriale, diurezei și tuburilor de dren, pentru a surprinde precoce orice complicații hemoragice.

Dopamina administrată în doze renale poate fi necesară atunci când diureza este insuficientă. Instabilitatea hemodinamică marcată și necesitatea unor droguri presoare majore trebuie să atragă atenția asupra unei posibile hemoragii intraperitoneale.

Probele funcționale hepatice (transaminaze, bilirubina, fosfataza alcalină, testele de coagulare, albuminemia) vor fi monitorizate la fiecare 6 ore începând din perioada postoperatorie imediată. Majoritatea rezecțiilor hepatice majore se soldează cu modificări ale acestor probe, care traduc o decompensare hepatică, de regulă moderată și reversibilă. Tratamentul cu N-acetilcisteina (Fluimukan®, Lek) are rolul de a ameliora leziunile hepatice postischemice (el se adresează cazurilor în care există o injurie hepatică ischemică dovedită, fie datorată sângerării, fie unui clampaj prelungit al pedicului hepatic).[144-146]

În cazul rezecțiilor extensive (de tipul hepatectomiilor lărgite), decompensarea hepatică poate evolua către o insuficiență hepatică severă. În aceste cazuri, în afara deteriorării progresive a probelor hepatice, se instalează encefalopatia și ulterior coma hepatică. În paralel se instalează o stare hiperdinamică, care pune probleme de diagnostic diferențial cu sepsisul și poate să necesite ventilație mecanică cu frecvențe ridicate precum și suport cardiac inotrop.

Tratamentul trebuie instituit rapid și constă în:

- măsuri nespecifice: lactuloză pe sonda gastrică, restricție proteică în paralel cu administrare de aminoacizi cu catenă ramificată, corectarea hipofosfatemiei consecutivă alcalozei prin administrare masivă de fosfat
- dializa cu ficat artificial sau bioartificial
- transplant hepatic, atunci când toate celelalte măsuri terapeutice au eșuat.

Din păcate, cu toate posibilitățile terapiei intensive moderne, incluzând și transplantul hepatic, multe din aceste cazuri evoluează rapid și inexorabil spre exitus. Insuficiența hepatică acută rămâne o cauză de mortali-

tate importantă după rezecțiile hepatice.

Ascita postoperatorie apare cel mai des tot ca semn al unei decompensări hepatice tranzitorii. Trebuie tratată energic prin restricție de apă și sare, diuretice (atât diuretice de ansă cât și spironolactonă). În cazul în care ascita este limpede, se recomandă suprimarea tuburilor de dren pentru a reduce riscul de suprainfecție.

10. COMPLICAȚII POSTOPERATORII

10.1.Complicații hemoragice

Alături de insuficiența hepatică acută sunt cele mai temute și cele mai redutabile complicații ale chirurgiei hepatice.

Cea mai frecventă sursă de sângerare este tranșa hepatică. Alte surse de sângerare mai pot fi aderențele perihepatice, atunci când există și au fost secționate în cursul intervenției, mici arteriole de la nivelul ligamentelor ficatului, vase diafragmatice sau retroperitoneale, în special după mobilizarea hemificatului drept.

O importanță decisivă în apariția complicațiilor hemoragice o are calitatea parenchimului hepatic restant. În mod special la cirotici, dar și la bolnavii cu hepatite cronice, riscul de sângerare este crescut, pe de o parte datorită alterărilor generale ale coagulării, pe de altă parte datorită dificultății de a obține hemostază pe tranșă hepatică în condițiile modificărilor fibrotice ale parenchimului.

Riscul maxim este în perioada postoperatorie imediată și scade cu cât ne depărtăm de momentul intervenției. Diagnosticul se stabilește în primul rând prin urmărirea tuburilor de dren, la nivelul cărora începe să se exteriorizeze sânge proaspăt. Este indicată reintervenția înainte de apariția modificărilor hematologice și mai ales a fenomenelor de șoc hemoragic. În această ultimă situație, de multe ori chiar dacă se reușește obținerea hemostazei, evoluția ulterioară este marcată de instalarea fenomenelor de insuficiență hepatică, care întunecă mult prognosticul.

Metodele de hemostază sunt cele descrise anterior: fire trecute în “X” sau în “Z”, coagulare cu Argon, sprayuri hemostatice (Tissucol®, Beriplast®), clei hemostatic (Bioglue®) sau bureți hemostatici (TachoComb®). Nu se recomandă nici chiar în cazul reintervențiilor plombarea cu epiploon a tranșei, și, de asemenea, meșajul este de evitat.

Mai rar, hemoragia postoperatorie poate avea drept sursă ramul arterial sau portal, ori bontul venei hepatice respective. În aceste condiții hemostaza este relativ ușor de obținut și, cu atât mai mult, se recomadă reintervenția precoce. Orice întârziere compromite rezultatul, datorită instalării fenomenelor de șoc hemoragic, a coagulopatiei de însoțire și a insuficiențelor multiple de organ.

10.2.Complicații biliare

Cea mai obișnuită este fistula biliară externă. Sursa biliragiei este, de regulă, un canal biliar, mai mare sau mai mic, deschis la nivelul tranșei hepatice.

Yamashita și col.[147] definesc tipurile de rezecții pe care le consideră cu risc crescut de fistulă biliară:

- segmentectomiile anterioare
- hepatectomiile centrale
- rezecția lobului caudat.

Debitul fistulei este direct proporțional cu dimensiunile respectivului canal. Când biliragia din tranșă are drept consecință o simplă fistulă externă, tratamentul este conservator, cel puțin în etapa inițială; de cele mai multe ori fistula se închide spontan.

Alteori, mai ales în condițiile unui drenaj insuficient sau prin obstruarea tuburilor de dren, biliragia se poate solda cu constituirea unor colecții subfrenice, sau chiar a unei peritonite biliare. Colecțiile subfrenice pot fi drenate în prezent de cele mai multe ori percutanat și necesită foarte rar intervenție chirurgicală, în timp ce peritonita biliară necesită reintervenție chirurgicală imediată.

Atunci când se ajunge la reintervenție, aceasta constă în evacuarea colecției subfrenice și drenaj al cavității peritoneale. Sursa biliragiei nu este întotdeauna identificabilă la nivelul tranșei hepatice. Când acest lucru este posibil, soluția constă în trecerea unui fir în “X” la nivelul orificiului biliar deschis.

Mai rar, sursa biliragiei poate fi canalul cistic (prin deraparea ligaturii) sau unul dintre canalele biliare principale printr-o leziune nerecunoscută intraoperator; în asemenea situații debitul fistulei este de regulă mare. Diagnosticul poate fi stabilit prin ERCP iar reintervenția corectoare se impune.

Icterul postoperator se datorează decompensării hepatice tranzitorii și reversibile pe care am menționat-o anterior și care survine deseori după rezecțiile hepatice majore. Un icter care persistă însă peste 7-10 zile, mai ales în condițiile normalizării transaminazelor, indică o complicație obstructivă la nivelul arborelui biliar. Investigația paraclinică în asemenea cazuri include ecografie, tomografie computerizată, RMN și colangio RMN precum și colangiografie endoscopică retrogradă (ERCP). De regulă, leziunile depistate necesită reintervenție corectoare.

10.3. Tromboza de venă portă

Atunci când apare este determinată mai curând de factori tehnici (suturi stenozante, rotație a ficatului restant) decât de tulburări de coagulare. Este o complicație gravă, care, de obicei, evoluează către insuficiență hepatică și exitus. Au fost descrise cazuri în care ficatul a fost salvat prin reintervenție precoce și detrombozare.

10.4. Insuficiența hepatică acută

Survine foarte rar la bolnavii cu ficat sănătos și doar în condițiile în care rezecția depășește 75-80% din cantitatea de parenchim hepatic. Un factor suplimentar de risc, în cazul hepatectomiilor drepte lărgite este posibilă torsiunea pedicului hepatic, datorită poziției incorecte a ficatului restant.

Cel mai adesea survine însă la bolnavii cu modificări anterioare ale țesutului hepatic, de tip hepatită cronică sau ciroză.

Pentru prevenirea insuficienței hepatice Takenaka și col.[148] recomandă:

- un examen histologic al ficatului înainte de rezecție acolo unde se bănuiesc modificări patologice
- limitarea pierderii de sânge intraoperatorii sub 2000 ml
- o terapie postoperatorie susținută. În mod particular, la cirotic terapia intensivă postoperatorie trebuie adresată combaterii infecției. Ciroticul are o capacitate de fagocitare a sistemului reticuloendotelial mai scazută, dezvoltă mai ușor endotoxemie postoperatorie și, ca atare, este expus unui mai mare risc de a dezvolta complicații septice (abcese, peritonită, pneumonie, sepsis sistemic).

Un alt risc care trebuie combătut în perioada postoperatorie la cirotic este acela al coagulării intravasculare diseminate, pe care autorii citați mai sus au întâlnit-o la 25% dintre ciroticii operați.

Insuficiența hepatică se instalează treptat. Bolnavul devine somnolent și apatic, cu evoluție spre encefalopatie și comă. Apare icterul, care la rândul lui se accentuează progresiv. Restul testelor hepatice suferă și ele modificări, cu aceeași tendință evolutivă, spre agravare.

Tratamentul insuficienței hepatice postoperatorii constă în următoarele măsuri:

- lactuloză administrată pe sonda nazo-gastrică, însoțită de clisme repetate
- soluții de aminoacizi în perfuzie endovenoasă
- corectarea tulburărilor de coagulare prin administrare de plasmă proaspătă
- corectarea anemiei prin administrare de masă eritrocitară.

Recent a fost dovedit rolul protector pe care îl are N-acetil-cisteina (Fluimukan®) asupra celulei hepatice aflată în ischemie.[144-146] Tratamentul trebuie început chiar intraoperator, ori de câte ori se întrevede posibilitatea decompensării hepatice postoperatorii (rezecții întinse, sângerare intraoperatorie importantă, parenchim hepatic modificat) și continuat postoperator pe durata mai multor zile.

Ficatul artificial (MARS), bazat pe absorbția de către albumină a toxinelor acumulate, sau ficatul bioartificial, conținând hepatocite umane sau porcine, au fost utilizate cu succes în unele situații de insuficiență hepatică postoperatorie.

Transplantul de ficat trebuie privit ca o ultimă resursă, cu indicații foarte limtate, chiar și în țările cu un număr suficient de donatori. Aceste limite pot fi impuse mai ales de boala de bază, care, dacă este de natură malignă, contraindică practic transplantul.

10.5. Complicații septice

Cel mai obișnuit tip de complicație septică după rezecția hepatică este abcesul subfrenic. La rândul lui, acesta este consecința unei colecții perihepatice, sanguină, biliară sau mixtă- insuficient drenată.

Diagnosticul se stabilește pe date clinice (febră, frison, alterarea stării generale) și, mai ales, imagistice. Ecografia este metoda de elecție. De altfel, această metodă are un rol chiar în profilaxia abceselor, prin identificarea precoce a colecțiilor fluide perihepatice și drenajul lor percutanat. Când colecțiile s-au transformat deja în abcese, vizualizarea lor ecografică permite de cele mai multe ori în același timp, evacuarea și drenajul.

Atât stabilirea diagnosticului cât și drenajul percutanat pot fi efectuate sub ghidaj computer tomografic, dar metoda este mai scumpă și trebuie rezervată situațiilor în care drenajul nu poate fi efectuat sub ecograf.

Supurațiile perihepatice se pot prelungi uneori destul de mult și, în asemenea cazuri pot fi indicate spălături pe tuburile de dren (instalate în cursul operației, sau percutanat în perioada postoperatorie).

În cazurile în care drenajul percutanat nu poate fi efectuat (mai ales în abcesele situate interhepato-frenic, în care traiectul drenului ar trebui să traverseze baza plamânului drept), sau în care se dovedește insuficient (bolnavul continuă să febriciteze iar imagistic se menține colecția), se indică intervenția chirurgicală. De obicei reintervenția se efectuează pe cale transperitoneală, deși a fost descrisă și posibilitatea abordului extraperitoneal.

10.6.Complicații bazale pulmonare

Sunt mai frecvente atunci când se utilizează un abord toraco-abdominal, dar se pot întâlni și în cazul abordului strict abdominal.

O reacție lichidiană bazală pulmonară este relativ obișnuită, în special după rezecția hemificatului drept, aflat într-o relație mai strânsă cu hemidiafragmul drept.

Atunci când traduce o simplă reacție la disecția subdiafragmatică, colecția pleurală este de mici dimensiuni și se resoarbe spontan în câteva zile.

O cantitate importantă de lichid acumulată la baza dreaptă și mai ales atunci când are răsunet respirator și necesită evacuare, trebuie totdeauna să atragă atenția asupra existenței unui abces subfrenic nediagnosticat. Tratamentul pleureziei bazale trebuie să înceapă în aceste cazuri cu tratamentul colecției subfrenice.

Atelectaziile bazale sunt și ele relativ des întâlnite, datorită reducerii mobilității respiratorii a bolnavului, determinată de inciziile abdominale înalte utilizate în chirurgia hepatică.

Infecțiile pleuro-pulmonare pot apare mai ales pe fondul unor complicații atelectatice sau al unor pleurezii bazale. Infecțiile grave, de tipul bronhopneumoniei, înrăutățesc în mod considerabil prognosticul bolnavului.

10.7.Complicații embolice

Apar cu o frecvență egală cu cea în care apar în intervențiile abdominale majore în general, și cunosc aceiași factori de risc (obezitate, emfizem, varice ale membrelor inferioare, clinostatism prelungit, etc.).

De aceea, și în chirurgia hepatică, grevată mai curând de riscuri hemoragice decât trombotice, se recomandă totuși profilaxia trombozei cu heparine cu greutate moleculară mică (Clexane®, Fragmin™ etc.), și, în mod particular la bolnavii cu risc embolic crescut.

10.8.Complicații generale

Sunt complicațiile cunoscute ale chirurgiei majore și survin, de cele mai multe ori, pe un teren patologic preexistent (pulmonar, cardiac, reno-urinar etc.). Cele mai de temut sunt accidentele coronariene, care pot fi precipitate de pierderi sanguine sau de modificări hemodinamice intraoperatorii majore. Prognosticul în astfel de cazuri este destul de rezervat.

11. REZULTATE

Până la începutul anilor 80 existau încă statistici în care mortalitatea după rezecțiile hepatice majore depașea 10% în multe serii.[97,149,150] De atunci și până în prezent, datorită unui diagnostic mai precis, a unor criterii mai bune de selectare a cazurilor, a unor tehnici chirurgicale mai bine codificate, a unei terapii intensive mai eficiente, mortalitatea postoperatorie imediată (primele 30 zile) a scăzut în majoritatea colectivelor cu experiență în jur de 5% sau chiar mai puțin.[1,4,151,152]

În cazul unor echipe antrenate și a unor centre de chirurgie hepatică dispunând de tot echipamentul necesar, mortalitatea poate atinge chiar cifre care să coboare sub 1%.[153]

În cazul rezecțiilor pentru tumori benigne pe ficat sănătos mortalitatea se apropie în prezent de zero, iar rarele cazuri de deces se datorează de obicei unor cauze generale.[154]

Se mai înregistrează încă decese la cirotici, prin hemoragii necontrolabile, dar mai ales prin insuficiența hepatică acută postoperatorie și chiar la bolnavi cu ficat sănătos, în cazul rezecțiilor lărgite (hepatectomie dreaptă lărgită și, mai ales, hepatectomie stângă lărgită) - de asemenea tot prin insuficiență hepatică acută postoperatorie.[154]

Au fost analizați o serie de factori de predicție ai morbidității și mortalității postoperatorii și au fost alcătuite chiar scoruri de predicție.[155,156]

Deși există variații de la autor la autor, o serie de factori de risc comuni se regăsesc în majoritatea studiilor: nivelul bilirubinei serice, nivelul creatininei serice, întinderea rezecției, pierderea de sânge intraoperatorie, durata operației, valoarea retenției de verde indocianin, vârsta pacientului, durata operației, asocierea unor afecțiuni cardio-vasculare.[156-159]

La bolnavii cu hepatopatii cronice, riscul chirurgical depinde de severitatea fibrozei, mai ales în condițiile unei hepatite active, tradusă prin nivelul crescut al transaminazelor.[160]

Studii recente par să arate că vârsta nu constituie, în sine, un factor de risc major.[161,162]

Rezultatele la distanță au fost evaluate în mod particular în cazul tumorilor maligne și ele sunt analizate în capitolul respectiv.

Studii recente au evaluat de asemenea, la bolnavii cu neoplasm, în afara supraviețuirii propriu-zise, și calitatea vieții după rezecție. Concluzia acestor studii este ca rezecția hepatică îmbunătățește nu numai durata supraviețuirii, ci și calitatea vieții.[163]

12. REZECȚIA HEPATICĂ LA BOLNAVUL CIROTIC

Chirurgia hepatică de rezecție la cirotic este grevată de două riscuri majore:

- sângerarea intra- și postoperatorie, datorită tulburărilor de coagulare specifice ciroticului, hipertensiunii portale, aderențelor perihepatice precum și structurii modificate, de tip fibros a parenchimului hepatic
- insuficiența hepatică postoperatorie.

Înainte de intervenție trebuie cântărită în primul rând foarte bine indicația chirurgicală. Leziunea pentru care se indica cel mai frecvent intervenție chirurgicală la cirotic este carcinomul hepatocelular.[164] Aceasta întrucât în leziunile benigne, cu excepția adenomului, intervenția chirurgicală nu este, în general, indicată la cirotic. În ceea ce privește leziunile maligne, este de remarcat raritatea cu care apar metastazele pe ficatul cirotic, ceea ce face ca, practic, carcinomul hepatocelular să reprezinte tipul de leziune cel mai frecvent cu care se confruntă chirurgul.

La cele două riscuri majore subliniate mai sus ale chirurgiei hepatice la cirotic, în cazul carcinomului hepatocelular grefat pe ciroză se poate adauga un al treilea, și anume riscul de recidivă rapidă și masivă (datorat în primul rând caracterului multicentric al carcinomului hepatocelular, cu posibilitatea transformării maligne a altor noduli cirotici).

De aceea trebuie avute în vedere și metode alternative (chemoembolizare, radiofrecvență, microunde, criochirurgie) pentru distrucția nodulilor de carcinom hepatocelular la cirotic. Se consideră că aceste metode declanșează în mai mică măsură activarea factorilor umorali responsabili de procesul de regenerare (vezi capitolul "Regenerarea ficatului"), care, la nivelul lor, pot determina recidiva neoplazică.

Totuși, rezecția continuă să rămână principala metodă terapeutică la bolnavii cu carcinom hepatocelular, chiar și în condițiile unei ciroze asociate, tinând cont pe de o parte de progresele recente ale chirurgiei hepatice, traduse prin scăderea semnificativă a mortalității, iar pe de altă parte de rezultatele la distanță ale rezecției comparativ cu oricare altă metodă.[3]

Într-o experiență de 14 ani, Bismuth[164] constată că 85% din cazurile de carcinom hepato-celular la cirotici au fost nerezecabile datorită extensiei tumorii, stadiului avansat al cirozei sau condiției generale precare a bolnavului.

În condițiile în care s-a optat pentru rezecție este nevoie în primul rând de o bună evaluare a rezervei funcționale hepatice preoperatorii. La bolnavii cu ciroză hepatică decompensată (clasa Child B sau C) rezecțiile sunt, în principiu, contraindicate. Chiar și la bolnavii din clasa Child A unii autori recomandă efectuarea unor teste funcționale și contraindică rezecția la bolnavii la care aceste teste arată o rezervă funcțională insuficientă. Testul de retenție de verde indocianin la 15 minute este considerat a reflecta cel mai fidel rezerva funcțională hepatică; substanța este captată și eliminată aproape exclusiv la nivelul ficatului, astfel încât nivelul plasmatic la 15 minute este cuprins, în mod normal, între 0-10%. La bolnavii la care testul de retenție arată valori mai mari pot fi efectuate numai rezecții minore sau acestea pot fi chiar contraindicate.

Valori scăzute ale retenției de verde indocianin, bilirubina crescută și prezența ascitei sunt considerați factorii de predicție negativă cei mai importanți pentru prognosticul unei rezecții hepatice la un bolnav cirotic.

Alți factori importanți sunt prezența hipertensiunii portale și semnele de hepatită activă (virus replicativ, transaminaze crescute). În primul caz se recomandă o evaluare foarte corectă a gradului de hipertensiune portală și mai ales a varicelor esofagiene (în cazurile cu risc de sângerare este preferabil tratamentul endoscopic al varicelor înaintea rezecției hepatice), iar în al doilea caz poate fi recomandată o perioadă de așteptare pentru scăderea activității inflamatorii.

Intraoperator trebuie avută o rezervă de masă eritrocitară, plasmă proaspată și masă trombocitară care să poată fi infuzate oricând în ritm rapid, în cazul apariției unei sângerări importante.

Mai mult decât la pacientul necirotic, ecografia intraoperatorie poate fi utilă pentru identificarea nodulilor de carcinom încastrați în țesutul fibrotic al ficatului cirotic și mult mai greu de evidențiat prin palpare. Detaliile legate de localizarea pediculilor glissonieni și, mai ales, a venelor hepatice au de asemenea importanță majoră la cirotic, evitarea oricărui factor de risc pentru sângerarea intraoperatorie fiind un obiectiv major în cursul operației.

Pentru diminuarea sângerării este preferabil clampajul pedicului hepatic, dar nu se recomandă clampajul total și continuu; se va alege fie clampajul selectiv al pedicului porțiunii de ficat ce urmează a fi extirpate,[73] fie clampajul total intermitent.[165]

Totuși, este de menționat faptul că la cirotici cu funcție hepatică păstrată au fost efectuate chiar și rezecții sub excludere vasculară totală.[166] Yamaoka consideră că excluderea vasculară totală poate fi utilizată la bolnavul cirotic cu funcție hepatică păstrată, cu condiția să fie efectuată sub circulație extracorporeală ("by-pass" veno-venos) și să nu depașească 60 de minute.[167]

Tehnicile de rezecție reglată se execută ori de câte ori este posibil (Fig.154a,b,c,d,e).

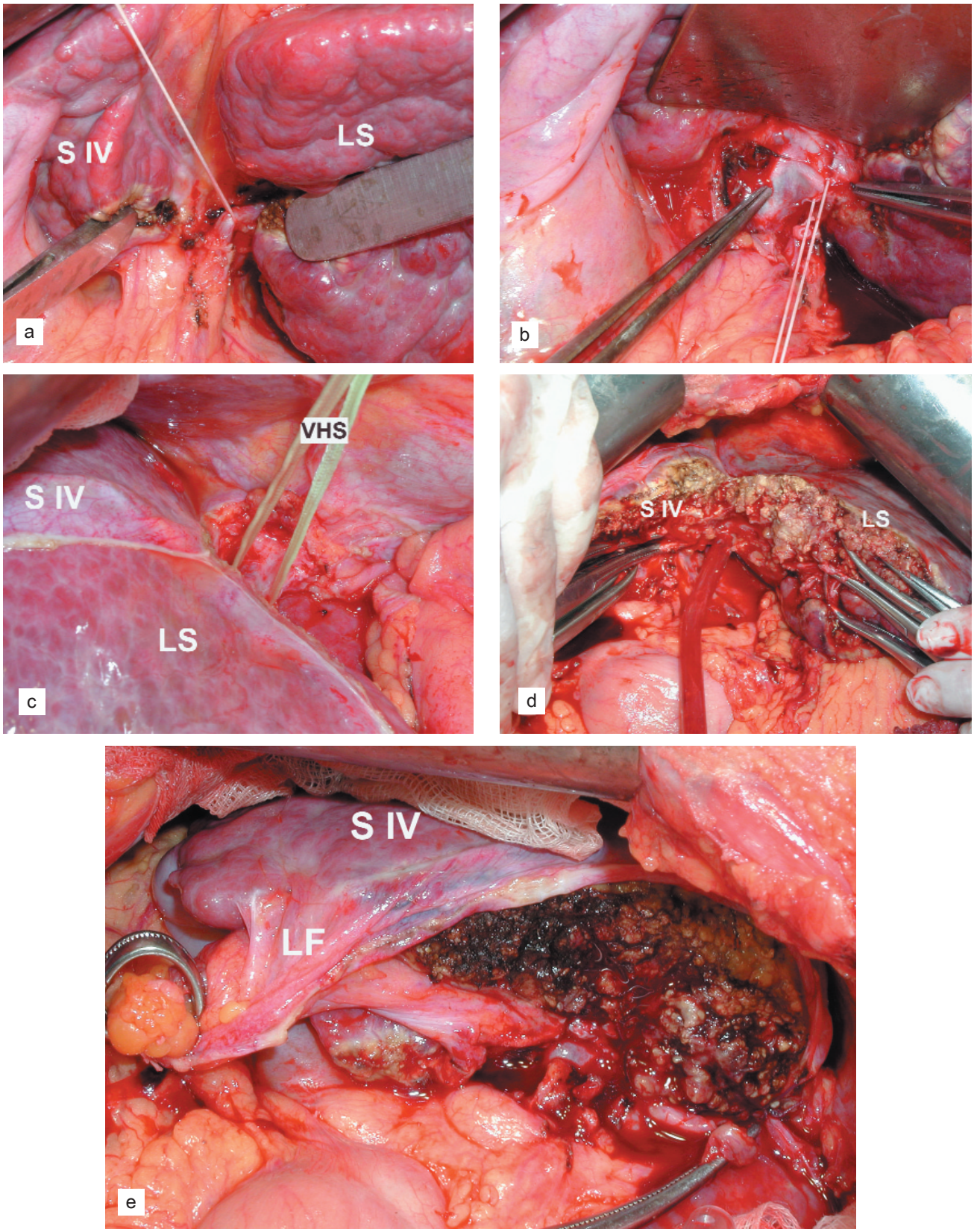

Fig.154 Lobectomie stângă (bisegmentectomie II, III) la cirotic:
a) ligatura arterei pentru segmentele II-III
b) ligatura ramului portal pentru segmentele II-III
c) izolarea venei hepatice stângi înainte de secţiune şi sutură
d) aspect din cursul disecţiei parenchimatoase
e) aspect final cu tranşa de secţiune la nivelul scizurii ombilicale
LS - lobul stâng, S IV - segmentul IV, VHS - vena hepatică stângă, LF - ligamentul falciform

S-a constatat că există o relație directă între cantitatea de sânge pierdut intraoperator și riscul de insuficiență hepatică postoperatorie.[168]

Pentru secțiunea tranșei hepatice se recomandă întotdeauna utilizarea disectorului cu ultrasunete. Pe cât posibil se va urmări ca intervenția să decurgă cu pierdere minimă de sânge.

Tranșa de rezecție trebuie tratată cu cea mai mare atentie, și supusă unei hemostaze minuțioase cu fire de sutură și coagulare cu argon. La sfârșit se va aplica fie un spray hemostatic, fie TachoComb®, pentru a diminua cât mai mult riscul sângerării postoperatorii.

De asemenea, pentru combaterea insuficienței hepatice se recomandă a fi început încă din perioada intraoperatorie tratamentul cu Fluimukan®.

După Franco,[168] o rezecție hepatică majoră poate fi efectuată la un bolnav cirotic numai în următoarele condiții:

- funcție hepatică normală
- în cazul tumorilor voluminoase, dacă se rezecă numai o cantitate minimă de țesut netumoral împreună cu tumoarea
- în cazul tumorilor mici, dacă acestea sunt localizate într-o porțiune atrofică a ficatului, iar restul ficatului nu este atrofic.

Pentru toate celelalte cazuri se recomandă doar rezecții limitate.

La bolnavii cu funcție hepatică alterată poate fi efectuată cel mult o rezecție subsegmentară, cu margine de siguranță oncologică însă (minimum 1 cm), întrucât altfel riscul de recidivă este maxim.

În cazul bolnavilor cirotici, tehnica segmentectomiei descrisă de Hasegawa[169] poate fi utilă. Tehnica constă în identificarea prin ecografie intraoperatorie a ramului portal al teritoriului care urmează a fi rezecat și injectarea în această ramură de colorant (albastru de metilen sau roșu Congo). Substanța colorantă va delimita teritoriul hepatic care urmează a fi rezecat din profunzime și până la suprafață. Pe traiectul acului de puncție se poate introduce de asemenea un cateter, iar pe cateter o sondă cu balonaș, care este umflat cu ser fiziologic; aceasta produce ocluzia venei porte aferente teritoriului ce urmează a fi rezecat. Manevra în sine poate fi importantă și sub aspect oncologic, știut fiind că hepatocarcinoamele diseminează în mod predominant pe cale portală.

Prezența balonașului ocluziv în ramul portal aferent certifică în primul rând patența acestuia, iar în al doilea rând împiedică diseminarea intraoperatorie a celulelor tumorale pe calea curentului portal.

Deși foarte elegantă, o asemenea tehnică necesită o mare experiență în chirurgia hepatică ecoghidată.

Ca și în chirurgia de rezecție la bolnavul cu ficat normal, drenajul este obligatoriu, iar tuburile trebuie urmărite cu mare atenție, în special în perioada postoperatorie imediată.

În perioada postoperatorie, în afara sângerării și insuficienței hepatice, o altă complicație redutabilă care poate apare este ascita. Aceasta predispune la dehiscența de plagă, distensie abdominală și tulburări ventilatorii, depleție fluidică, electrolitică și proteică, suprainfecție a lichidului de ascită etc. Este una din cauzele importante de deces după chirurgia de rezecție la cirotic. Tratamentul este cel obișnuit (restricție de sodiu, diuretice, corectarea albuminemiei), dar semnificația prognostică a ascitei este de regulă severă, în ciuda tratamentului.

Complicațiile septice ca și tromboza portală, atunci când apar, pot precipita insuficiența hepatică postoperatorie.[164]

Datorită tuturor factorilor de risc expuși anterior, mortalitatea în chirurgia de rezecție la cirotic rămâne mai crescută față de bolnavul non-cirotic; media se situează în jur de 7%, cu limite între 0,27% și 14,6%.[168] Morbiditatea medie se situează în jur de 40%. Supraviețuirea la distanță pentru hepatocarcinom poate atinge totuși 45% la 5 ani.[168]

13. REZECȚIILE HEPATICE SERIATE

În cazul tumorilor voluminoase, în care cantitatea de parenchim hepatic restant este insuficientă pentru a preveni decompensarea postoperatorie majoră a ficatului, au fost introduse în practică rezecțiile seriate ("two-stage hepatectomies").[170-172] Prin această metodă pot fi rezecate tumori care altfel erau, în primă instanță, nerezecabile.[173-176]

Metoda constă în ocluzia radiologică sau ligatura chirurgicală a ramului portal al hemificatului tumoral, ca prim timp. În acest fel este indus la nivelul ficatului un proces de atrofie-hipertrofie, atrofie a hemificatului tumoral și hipertrofie a celui controlateral, ceea ce poate permite rezecția ulterioară a ficatului tumoral în condiții de siguranță. Intervalul de timp între embolizare sau ligatură și rezecție este de 4-8 săptămâni.

De menționat că metoda se recomandă la bolnavii cu ficat normal, întrucât ficatul cirotic nu reacționează în aceeași măsură la ocluzia sau ligatura venei porte, iar riscul de insuficiență hepatică este foarte mare.[177]

Cantitatea de țesut hepatic care va rămâne după rezecție poate fi apreciată în prezent foarte exact cu ajutorul tomografiei computerizate și volumetriei efectuate pe baza datelor computer-tomografice. În cazul în care aceste date arată un volum hepatic restant mai mic de 25% din volumul hepatic total, o intervenție seriată

trebuie luată în considerare. În cazul în care se optează pentru această alternativă, se poate continua cu embolizarea radiologică a venei porte, fără a se mai recurge la laparotomie.

Uneori, decizia se ia numai în cursul laparotomiei, după evaluarea intraoperatorie a leziunii, a calității parenchimului hepatic și a gradului de extindere al leziunilor la nivelul ficatului. În cazul în care se decide intervenție seriată este de asemenea preferabilă embolizarea intraoperatorie a venei porte pe calea unui cateter introdus în ramul venos ce urmează a fi embolizat; la ligatura chirurgicală se recurge doar în cazurile în care nu există tehnic posibilitatea embolizării.

Avantajul embolizării față de ligatura chirurgicală este acela că, în timp, este urmată de repermeabilizare, fapt care împiedică fenomenul de arterializare a ficatului cu obstrucție portală și oferă, în plus, posibilitatea repetării procedeului.

Hipertrofia hemificatului controlateral este dirijată de o combinație de factori hepatici și extrahepatici. Fenomenele care se produc la nivelul ficatului sunt de tip regenerativ, asemănătoare celor care survin după rezecțiile hepatice. Un rol important în procesul de hipertrofie îl joacă factorul de creștere hepatocitară ("hepatocyte growth factor" - HGF), cunoscut ca cel mai puternic agent mitogen hepatic in vitro.[178]

Alți factori cu rol în procesul de regenerare sunt insulina și noradrenalina.

Atrofia hemificatului cu ligatură survine în urma unor procese combinate de necroză și apoptoză. La nivel celular, necroza implică umflarea și liza celulei (însoțite întotdeauna de inflamație secundară), în timp ce apoptoza implică micșorarea, condensarea și fragmentarea citoplasmei și nucleului, desprinderea de celulele vecine și fagocitoza rapidă de către macrofage (celulele Kupffer) și celulele epiteliale din jur.

Modificările morfologice din apoptoză (așa-numita "moarte celulară programată") se însoțesc și de activarea unor enzime precum proteazele și endonucleazele, care determină, în final, scindarea proteinelor intracelulare și a ADN-ului nuclear. Scindarea ADN-ului survine târziu în apoptoză și se face prin fragmentare în multipli de 180 baze pereche. Membrana celulară, care se conservă, îmbracă toate fragmentele intracelulare rezultate. Față de necroză, nu există reacție inflamatorie în jur.

La nivelul ficatului există anumiți factori cum ar fi stressul oxidativ sau anoxia completă și brusc instalată, care induc necroza. Alții în schimb, cum ar fi hipoxia sau stresul oxidativ moderat, activează de o manieră silențioasă componentele programului de moarte celulară (apoptoza).

În hemificatul cu ligatură de venă portă, necroza și apoptoza apar în același timp, dar în populații celulare diferite. De remarcat că, din punct de vedere histologic, celulele apoptotice sunt foarte dificil de pus în evidență. Mai mult decât atât, în cazul unor procese de apoptoză masivă, când este depășită capacitatea macrofagelor de fagocitare a celulelor apoptotice, pe de o parte se poate declanșa răspunsul inflamator, care, de regulă, lipsește în apoptoză, iar pe de altă parte aspectul histologic este asemănător cu cel al necrozei de coagulare.

Hipertrofia hemificatului fără ligatură poate fi pusă în evidență printr-o serie de teste:

- Volumetria hepatică
- Numărul de mitoze, care, însă, din păcate, poate fi foarte rar evidențiat la microscop
- Conținutul în ADN și rata de sinteză a acestuia, colorarea imunohistochimică a antigenelor nucleare, expresia genelor și a anumitor proteine: sunt teste dificil de efectuat în practica curentă și care servesc doar unor scopuri de cercetare
- Teste serologice (dozarea de enzime specifice sau markeri ai proliferării precum timdin kinaza, ornitin decarboxilaza, fibronectina, etc.).

În practică se folosește, de regulă, volumetria determinată prin tomografie computerizată.

Prin studii efectuate la bolnavi cu obstrucție neoplazică hilară completă s-au putut estima chiar și modificările funcționale (prin testul de eliminare de verde indocianin) ale hemificatului fără ligatură, care sunt chiar mai accentuate decât cele morfologice.[179]

Situația cea mai frecvent întâlnită în practică este aceea a tumorilor care necesită o hepatectomie lărgită, dreaptă sau stângă, și la care volumul de parenchim restant este considerat insuficient. În experiența personală am folosit până în prezent numai ligatura chirurgicală a venei porte, neavând la dispoziție posibilitatea de embolizare radiologică.[180] Reintervenția de rezecție s-a efectuat după reevaluarea computertomografică și volumetrică a ficatului (vezi Fig.6a,b din Cap.6, Fig.155,156).

Datorită unor cauze insuficient clarificate, nu la toți pacienții la care s-a practicat ligatura de ram portal s-a obținut procesul de atrofie-hipertrofie, astfel încât, rezecția hepatică seriată nu a fost întotdeauna posibilă; o altă cauză care a făcut ca rezecția hepatică să nu fie posibilă în timpul doi a fost progresiunea neoplaziei, manifestată fie prin creșterea tumorii, fie prin apariția de metastaze.[180]

Elias și col. au atras atenția asupra faptului că, pe lângă hipertrofia parenchimatoasă controlaterală, embolizarea venei porte duce de asemenea și la o creștere mai rapidă a metastazelor în hemificatul respectiv.[181]

În scopul creșterii eficienței sub aspect oncologic, se poate asocia obstrucția de ram portal cu chemoembolizarea intraarterială.

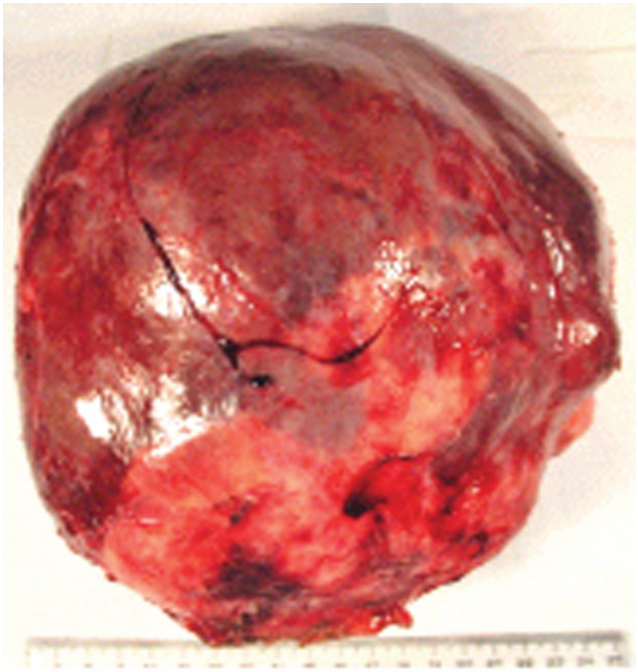

Fig.155 Piesă de hepatectomie dreaptă lărgită

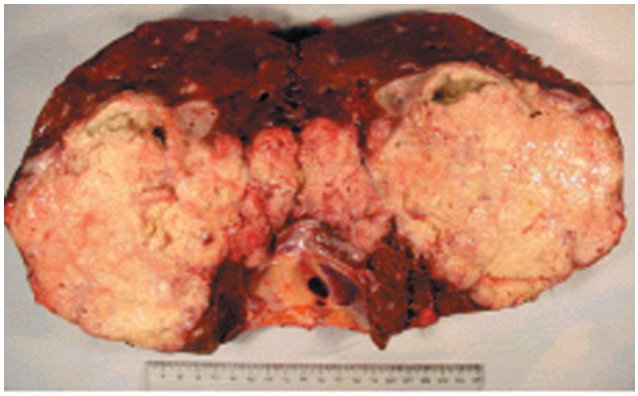

Fig.156 Aspectul piesei pe secțiune

14. REZECȚIILE HEPATICE ITERATIVE

Odată cu îmbunătățirea rezultatelor imediate după rezecția hepatică au început să apară și recidivele la distanță, în special în cazul tumorilor maligne.

Atitudinea recomandată de majoritatea autorilor față de recidivele tumorale este rezecția hepatică iterativă, care oferă cea mai bună șansă terapeutică. Acest lucru este valabil în special pentru carcinomul hepatocelular precum și pentru metastazele de cancer colo-rectal.[182-188] Considerate la început drept un criteriu care desemnează un stadiu "depășit" al cancerului colorectal, metastazele hepatice au început să fie "atacate" din ce în ce mai agresiv de chirurgi în ultimii 20 de ani.[189-191]

În prezent se cunosc cazuri în care s-a reintervenit cu succes de două sau chiar de trei ori pentru recidive tumorale. În experiența personală cea mai lungă supraviețuire pe care am obținut-o în urma unor rezecții hepatice iterative a fost de patru ani și jumatate la un bolnav cu metastaze hepatice de cancer colorectal. Cu ocazia intervenției primare pentru cancerul de colon stâng au fost extirpate 3 metastaze hepatice iar, ulterior, în decursul celor patru ani și jumatate s-a reintervenit încă de două ori pentru ablația unor noi metastaze.[142]

Rezecțiile iterative pun în fața chirurgului o serie de probleme legate atât de cantitatea de parenchim hepatic restant cât și de anatomia uneori complet modificată a pediculilor vasculari. De aceea cea mai mare parte din rezecțiile iterative sunt rezecții non-anatomice, în care se urmărește în primul rând extirparea leziunii în limite de siguranță oncologică (Fig.157,158,159).

În același timp însă trebuie ținut cont de faptul că ficatul este singurul organ de mamifere capabil de regenerare.[193]

Întrucât structurile portale (artera hepatică, vena portă și calea biliară) nu au capacitatea de a regenera, ceea ce survine după o rezecție hepatică este o hiperplazie compensatorie a masei de hepatocite.[194]

Restabilirea completă a masei hepatice inițiale,



Fig.157 Hepatoblastom recidivat cu dublă localizare - aspect CT

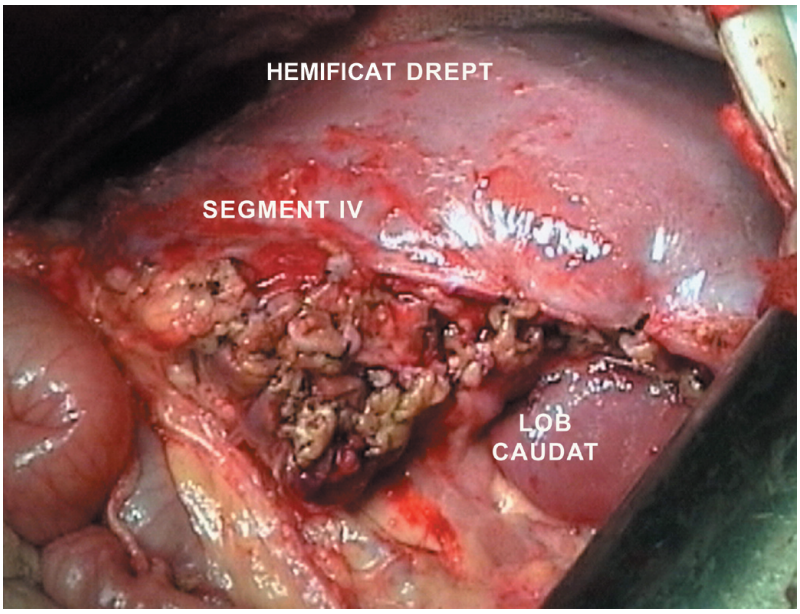

Fig.158 Rezecţie hepatică iterativă la nivelul hemificatului stâng

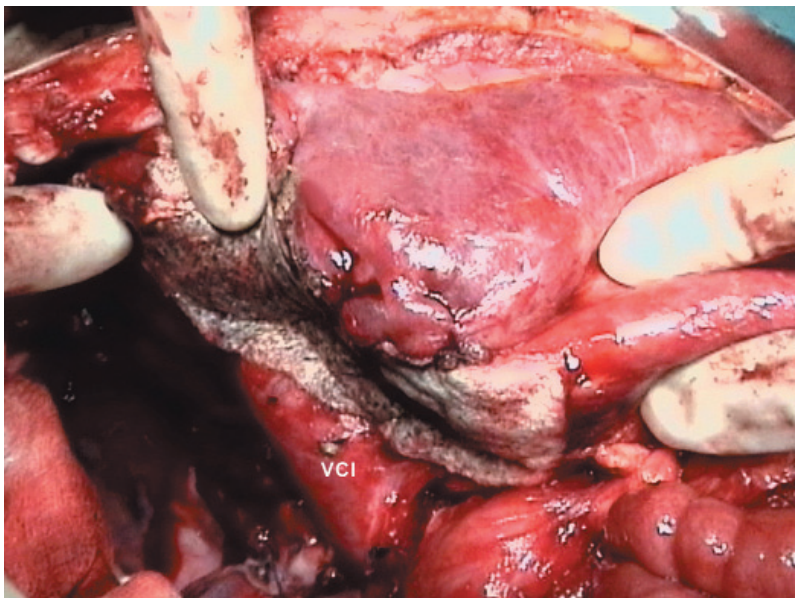

Fig.159 Rezecţie hepatică iterativă - aspectul tranşei de secţiune acoperit de o folie de TachoComb®

apreciată cu ajutorul tomografiei computerizate, se produce, după unii, în circa 3 săptămâni de la rezecție,[195] în timp ce, după alții, această perioadă ar fi cuprinsă între 3 luni și 1 an.[194]

Rezecțiile hepatice iterative sunt considerate mai dificile decât rezecțiile primare datorită mai multor motive:[196]

- mobilizarea și expunerea ficatului pot fi dificile, datorită aderențelor postoperatorii; disecția poate ajunge de multe ori subcapsular, sau se poate solda cu rezecția unei porțiuni din diafragm, din peretele abdominal sau din organele adiacente
- disecția atât a pedicului hepatic (Fig.160) cât și a venelor hepatice precum și a venei cave inferioare implică dificultăți mult mai mari; au fost communicate cazuri în care a fost nevoie de reconstrucția uneia din venele hepatice pentru a

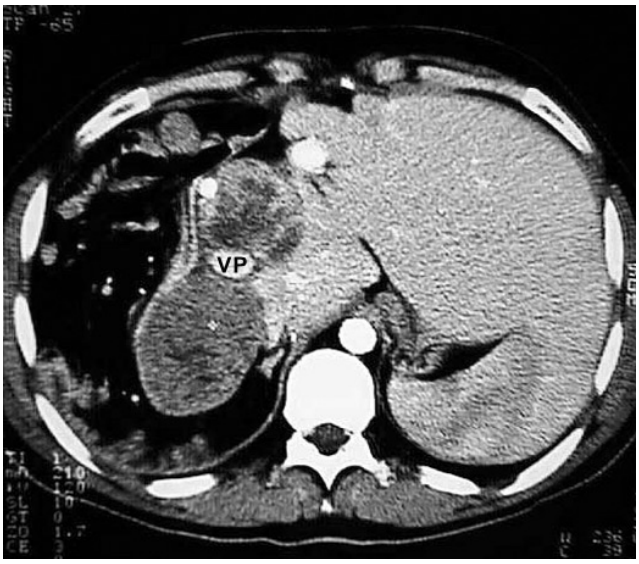

Fig.160 Hepatom recidivat înglobând pedicului hepatic; aspect CT

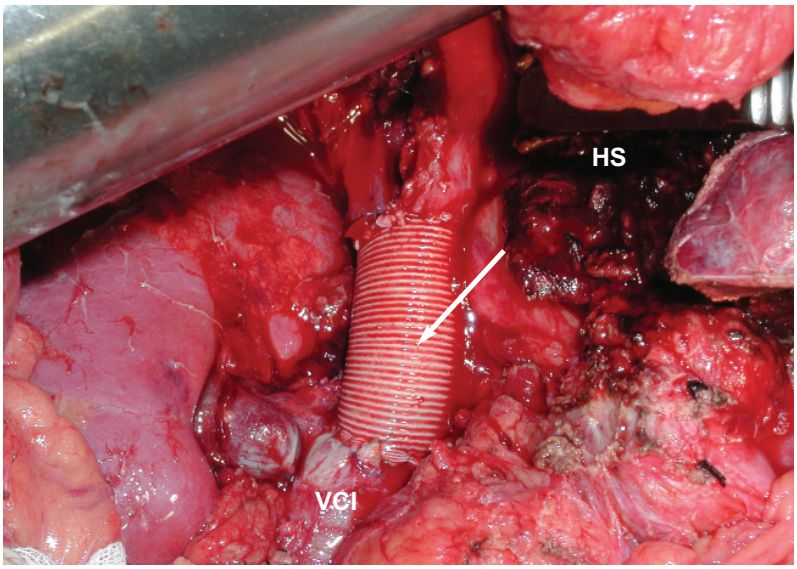

Fig.161 Rezecţie hepatică iterativă (lob caudat şi parţial hemificat drept restant) cu rezecţie de venă cavă inferioară şi reconstrucţie cu proteză de Goretex interpusă (săgeată).
HS - hemificat stâng restant

asigura drenajul venos al ficatului restant[197]; uneori rezecțiile iterative pot necesita reconstrucții vasculare complexe (Fig.161).

- în urma procesului de regenerare hepatică, anatomia intrahepatică a pediculilor vasculari este modificată, iar reperele externe clasice nu se mai păstrează
- chiar și parenchimul hepatic poate deveni mai friabil sau fibrotic, în urma procesului de regenerare, sau la bolnavii care au suferit chimioterapie.

Utilizarea ecografiei intraoperatorii este considerată esențială atât pentru a evalua numărul și dimensiunile tumorilor cât și pentru a stabili relația lor cu structurile vasculare intrahepatice.[185,196]

Explorarea funcției hepatice este, de asemenea, foarte importantă -- o funcție normală fiind considerată absolut necesară în rezecțiile iterative pentru a evita insuficiența hepatică postoperatorie.[183]

Deși rerezecțiile hepatice sunt mai dificile decât rezecția inițială, datele de literatură arată o mortalitate și o morbiditate comparabile cu cele ale rezecțiilor hepatice în general: mortalitate între 0-9% și morbiditate între 0-50%.[196]

Cu toate că unii consideră un risc de sângerare mai mare în cursul rerezecțiilor hepatice, insuficiența hepatică nu constituie în general o problemă, ceea ce denotă un proces de regenerare eficient.[196]

În cazul rezecțiilor iterative este recomandată prudență în ceea ce priveste întinderea exerezei: singurul deces înregistrat într-o serie de rerezecții hepatice a fost un bolnav la care la reintervenție s-a practicat o hepatectomie lărgită.[198]

15. REZECȚIILE HEPATICE LAPAROSCOPICE

(subcapitol elaborat în colaborare cu Dr. Victor Tomulescu)

Chirurgia hepatică pe cale laparoscopică este la început iar rezultatele la distanță își așteaptă confirmarea. Acest tip de chirurgie trebuie să respecte întrutotul canoanele chirurgiei hepatice clasice.[74] Prezența unei echipe experimentate atât în chirugia hepatică de anvergură cât și în tehnicile avansate de chirugie laparoscopică precum și o dotare tehnică cu instrumentar adecvat este absolut necesară.

Beneficiile, la ora actuală, par a fi cele ale chirurgiei mininvazive, respectiv scăderea complicațiilor legate de plagă, mobilizare precoce și un rezultat cosmetic mai bun.

Leziunile benigne localizate în segmentele hepatice anterioare (Fig.162) reprezintă indicația de elecție. Metastazele hepatice și hepatocarcinoamele de dimensiuni mici, asociate cirozei constituie de asemenea o indicație.

Rezecția hepatică prin abord laparoscopic necesită un echipament special, pe lânga cel de laparoscopie obișnuită și care constă în:

- bisturiu cu ultrasunete pentru abord laparoscopic
- pense și staplere vasculare pentru abord laparoscopic
- pungi pentru extracția pieselor de rezecție
- sondă pentru ecografie pe cale laparoscopică, cu transductor flexibil

La acestea se adaugă o serie de echipamente și instrumente specifice chirurgiei hepatice clasice, care pot fi utilizate și pe cale laparoscopică (coagulare cu argon, cell-saver).

Utilzarea a două monitoare este benefică în majoritatea cazurilor.

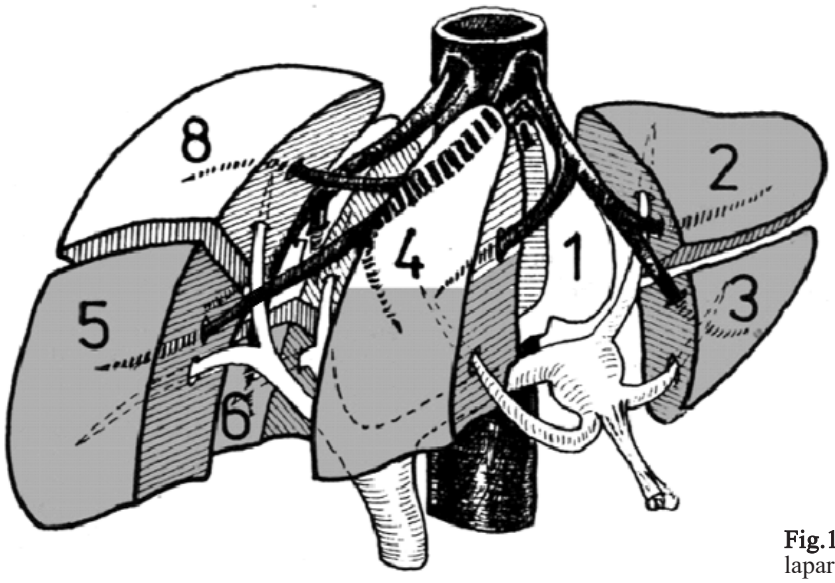

Fig.162 Segmentele hepatice abordabile laparoscopic.

De regulă se indică anestezie generală, în cursul căreia se vor monitoriza saturația în oxigen și concentrația de bioxid de carbon din sânge. Presiunea intraabdominală a CO_2 va fi menținută sub 15 mmHg.

Leziunile tumorale ce pot fi tratate prin abord laparoscopic sunt leziuni benigne simptomatice precum hemangioamele, adenoamele sau hiperplazia nodulară focală, sau maligne cum sunt hepatocarcinoamele de talie mică sau metastazele.

Abordul laparoscopic nu trebuie să modifice indicațiile rezecțiilor hepatice. Acest lucru este valabil în special în cazul tumorilor benigne unde doar cazurile simptomatice, sau cu diagnostic incert, trebuie rezecate.

Rezecțiile hepatice pe cale laparoscopică, spre deosebire de alte segmente ale chirurgiei abdominale nu s-au dezvoltat foarte mult. Motivele sunt legate de dificultățile tehnice, riscul de hemoragie greu controlabilă și riscul de embolie gazoasă. Progresele în chirurgia hepatică și lupta continuă pentru o chirurgie hepatică cu sângerare cât mai redusă,[74] noutățile tehnologice utilizate tocmai în acest scop în chirurgia deschisă, îmbunătățirea instrumentelor și a echipamentului video în laparoscopie, precum și dezvoltarea abilităților chirurgicale specifice în chirurgia laparoscopică au condus la abordarea tot mai variată și extinsă a tehnicilor de rezecție hepatică pe cale laparoscopică. Cooperarea dintre un chirurg cu o experiență deosebită în chirurgia hepatică și un chirurg ce abordeaza cu ușurintă tehnicile avansate de chirurgie laparoscopică este indispensabilă.

Selectarea atentă a cazurilor este esențială pentru buna desfășurare a intervenției chirurgicale. Segmentele abordabile laparoscopic sunt cele anterioare și laterale (segmentele II - VI Couinaud). Segmentele posterioare și superioare (I, VII si VIII) sunt de evitat laparoscopic datorită expunerii dificile și apropierii de vena cavă și de venele hepatice.

De asemenea, leziunile trebuie să nu aibă dimensiuni foarte mari, întrucât în acest caz sunt dificil de mobilizat iar vascularizația bogată a unor tumori predispune la un risc crescut de sângerare.

Trebuie deosebite leziunile situate la marginea anterioară a ficatului, fie că sunt pe dreapta sau pe stânga de cele situate în profunzime.

Primele pot fi rezolvate printr-un gest limitat - rezecție marginală - ce nu necesită abordul pediculilor vasculari hilari, al venei cave și al venelor hepatice. După marcarea capsulei Glisson cu electrocauterul la circa 2 cm de marginile leziunii și incizia acesteia, se pătrunde în parenchimul hepatic; structurile vasculare și biliare întâlnite în cursul disecției sunt clipate sau coagulate electric ori folosind disectorul cu ultrasunete.

Bisturiul cu ultrasunete (Ethicon Endosurgery™, LCS) este unul dintre instrumentele cheie în chirurgia hepatică pe cale laparoscopică. El este foarte util pentru că poate secționa și coagula în același timp, efectuând bilio- sau hemostaza pediculilor mici. Pentru a obține o hemostază bună disecția trebuie făcută cu pași mici și cu foarte multă răbdare.

Pentru a crește viteza intervenției chirurgicale, și a reduce riscul hemoragiei și a embolismului gazos, tehnica de bază poate fi modificată[199] în varianta abordului cu "patru mâini"[200] în care cu ajutorul a două trocare adiționale doi chirurgi pot lucra simultan. Utilizând disectorul cu ultrasunete, primul chirurg disecă parenchimul în timp ce cu mâna stângă depărtează și expune suprafața parenchimului. În același timp cel de-al doilea chirurg controlează pediculii vasculobiliari mari cu clipuri

hemostatice. Hemostaza pe suprafața hepatică rezecată poate fi completată prin coagulare cu argon-laser sau prin aplicarea de topice hemostatice de tipul Surgicel®, TachoComb®, Beriplast®.

Poziția pacientului pe masă este aceea de "Y" inversat, cu chirurgul poziționat între picioarele bolnavului și câte un asistent de fiecare parte (Fig.163).

Pentru leziunile situate în segmentul 6 este preferabilă poziționarea pacientului în decubit lateral stâng, ceea ce permite expunerea suprafeței laterale și posterioare a hemificatului drept. Chirurgul operator se află situat de partea ventrală a bolnavului, cu un ajutor plasat la dreapta lui și cu un altul în față.

Laparoscopul se introduce printr-un trocar de 10-12 mm plasat la nivelul ombilicului. Plasarea celorlalte trocare depinde de localizarea leziunii. De regulă sunt necesare patru până la șapte trocare (Fig.164).

Uneori poate fi nevoie de mobilizarea ficatului, prin secțiunea ligamenului falciform, a ligamentului rotund, a ligamentelor triunghiulare și a ligamentului coronar. Aceste manevre sunt similare celor din chirurgia deschisă.

Dacă disecția elementelor pediculului portal la nivelul hilului nu este recomandată, în schimb poate fi indicată izolarea pedicului în întregime și ridicarea lui pe un tourniquet, ceea poate folosi la nevoie pentru realizarea hemostazei temporare (manevra Pringle).

După secționarea 'pars flaccida' a micului epiploon și explorarea hiatusului lui Winslow manevra Pringle poate fi ușor efectuată prin plasarea unei pense atraumatice la nivelul pedicului, pensă introdusă prin pozițiile 2 sau 6 (Fig.164). Această tehnică este simplă și ușor de efectuat dar are marele dezavantaj că blochează un trocar și aduce o pensă fixă în câmpul vizual. Noi preferăm o metodă apropiată de cea efectuată în chirurgia deschisă, punând pediculul pe laț. Amplasarea acestui laț este relativ simplă: după verificarea permeabilității hiatusului Winslow, pars flaccida a micului epiploon fiind secționată in timpul mobilizării hepatice, o pensă introduce lațul via poziția 2 de trocar (Fig.164), de la stânga la dreapta și din față în spate, mergând în spatele marginii stângi a ligamentului hepatoduodenal. Cele 2 brațe ale lațului sunt introduse într-un tub de dren de plastic și exteriorizate ulterior transparietal, apărând ca un tourniquet și clampând astfel pedicului hepatic. Există posibilitatea controlului vascular parțial al pedicului drept sau stâng într-un mod similar după disecția cu tamponul montat a bifurcației. Azagra[201] prezintă și posibilitatea unei excluderi vasculare totale ce combină manevra Pringle cu ocluzia venei cave retrohepatic, prin introducerea via vena safenă a unei sonde cu balonaș intracav, sondă ce se poziționează retrohepatic cu ajutorul ecografiei.

Chirurgia hepatică de rezecție se rezumă de cele mai multe ori în prezent la rezecții atipice limitate.[202]

În experiența noastră am rezecat tumori localizate în segmente ușor abordabile: 2, 3, 4a, 5 și 6.

În principiu recomandăm un abord transparenchimatos, cu interceptarea intraparenchimatoasă atât a elementelor pediculului portal cât și a ramurilor venelor hepatice.

Disecția parenchimului începe de la nivelul marginii anterioare. În cazul hemangioamelor, disecția urmează planul de clivaj descris de Alper,[137] reprezentat de zona de condensare dintre tumoare și restul parenchimului hepatic. În cazul tumorilor benigne, linia de disecție trebuie să circumscrie leziunea, fără a fi nevoie de o anumită distanță față de marginile tumorii, în timp

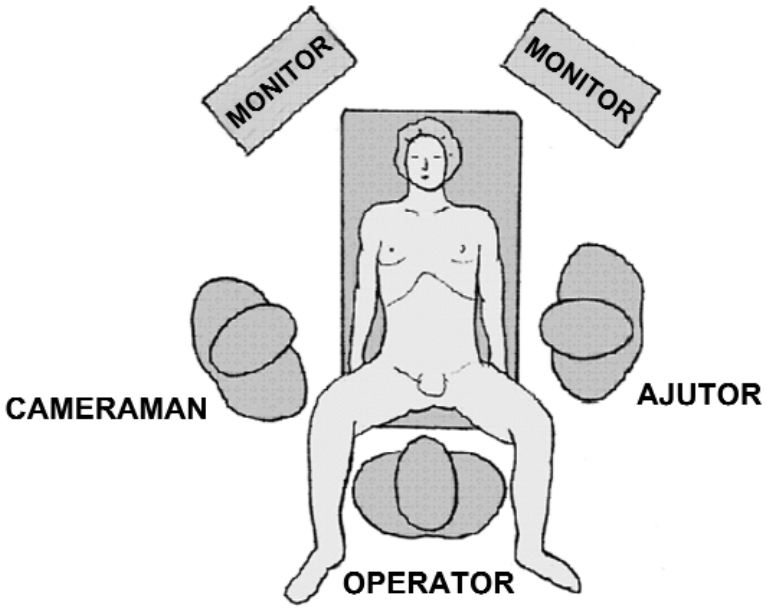

Fig.163 Poziţia pacientului pe masa de operaţie; amplasarea monitoarelor şi a echipei operatorii

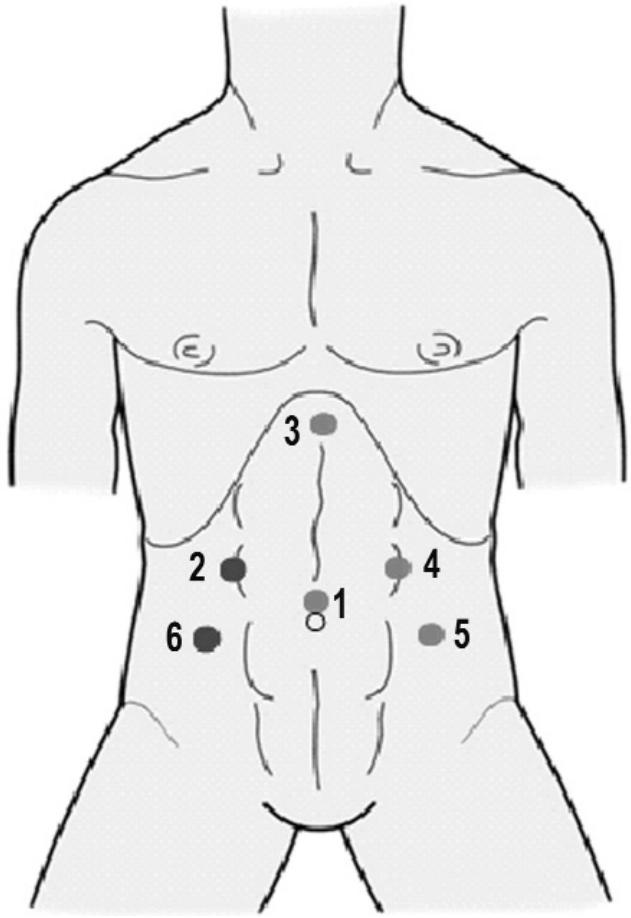

Fig.164 Poziţia orificiilor de trocar pentru rezecţiile hepatice laparoscopice

ce, în cazul tumorilor maligne totdeauna trebuie păstrată o distanță de minimum 1 cm față de marginea tumorii.

Pentru disecție este recomandată folosirea bisturiului ultrasonic (Harmonic Shears LCS Ethicon Endosurgery™). Pentru vasele de calibru mai important este recomandată aplicarea endostaplerelor vasculare. Acesta este în primul rând cazul venelor hepatice și ramurilor lor. În etapa actuală preferăm să nu abordăm laparoscopic decât vena hepatică stângă, și chiar și aceasta intraparenchimatos. Pentru rezecțiile care implică ligatura venei hepatice medii sau drepte, recomandăm chirurgia deschisă. Abordul venei hepatice stângi trebuie făcut la rândul lui cu multă grijă întrucât orice derapare a endoclipurilor vasculare implică un risc de embolie gazoasă, în condițiile existenței pneumoperitoneului (de aceea unii recomandă ca în astfel de cazuri să nu fie utilizat pneumoperitoneul).

La sfârșitul rezecției hemostaza pe tranșă poate fi completată cu ajutorul sprayurilor hemostatice (Tissucol®, Beriplast®) sau a bureților de fibrină (TachoComb®). Piesa rezecată va fi extrasă cu ajutorul unui "*endobag*", introdus pe unul din trocare. În cazul tumorilor voluminoase poate fi nevoie de lărgirea unuia din orificiile de introducere a trocarelor. În tumorile benigne se poate recurge la fragmentarea lor intraabdominală pentru a evita o lărgire prea mare a orificiului de extracție, ceea ce nu este însă permis în cazul tumorilor maligne, întrucât se poate produce însămânțare intraoperatorie.

Drenajul cu 1-2 tuburi este obligatoriu.

Marks și col.[203] au descris o metodă prin care doi chirurgi operează cu ambele mâini introduse în abdomen ("*four hand approach*"). Timpii operatori sunt similari numai că în acest fel se poate realiza un control mai bun asupra ficatului pe tot parcursul rezecției. În timp ce unul dintre chirurgi disecă parenchimul hepatic, celălalt tracționează ficatul pentru a expune mai bine pediculii vasculari, pe care se vor aplica ulterior clipuri și care vor fi secționați între acestea.

Pe lângă rezecții atipice s-au comunicat de către diferiți autori și rezecții reglate.[204-206] Rezecțiile reglate communicate sunt cele de segment III, II si III, IVb, si VI.

Tehnica lobectomiei stângi (bisegmentectomia II, III)

- Mobilizarea completă a hemificatului stâng prin secționarea ligamentului falciform până la nivelul triunghiului posterior de atac, secționarea ligamentului triunghiular stâng (la distanță de ficat pentru a permite tracționarea cu o pensă în vederea expunerii) și a 'pars condensa' a micului epiploon în apropierea șanțului lui Arantius.
- Tracționarea cu o pensă a ligamentului triunghiular stâng către peretele anterior abdominal pentru a câștiga acces la părțile posterioare și inferioare ale hemificatului stâng.
- Disecția recesului lui Rex expune structurile arteriale, portale și biliare ale lobului stâng. Este mai sigur ca structurile arteriale și portale să fie ligaturate initial cu un nod extracorporeal și apoi clipate și secționate.
- Marginea rezecției hepatice este marcată utilizând coagularea monopolară la 1 cm la stânga de ligamentul falciform, continuând apoi pe fața inferioară a ficatului.
- Parenchimul este secționat ulterior folosind bisturiul cu ultrasunete, vasele fiind secționate între clipuri (Fig.165 a,b,c)

Vena hepatică stângă este disecata cu ajutorul bisturiului cu ultrasunete, pusă pe lat și apoi secționată folosindu-se un stapler endo-GIA

Tehnica rezecței de segment III

După efectuarea mobilizării și pregătirea controlului vascular, ce ar permite o manevră Pringle, sunt posibile două modalități de abord:

➢ În primul rând abordul pedicululuui glissonian de

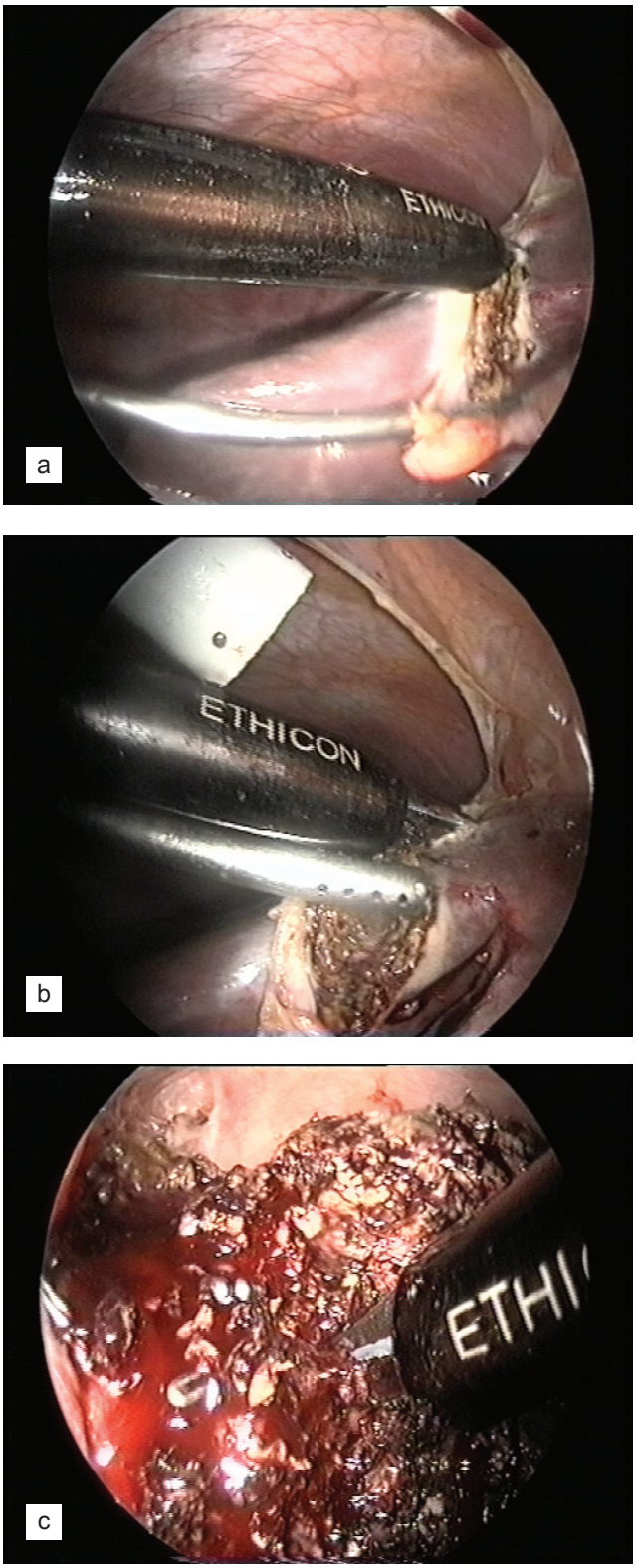

Fig.165 Disecția progresivă a parenchimului hepatic la stânga ligamentului falciform

segment III la baza recesului lui Rex, cu secționarea acestuia între clipuri după prealabila ligaturare a arterei și a venei cu noduri extracorporeale. La suprafața capsulei Glisson apare modificarea de culoare a segmentului III ce determină linia de secțiune. Parenchimul este secționat ulterior folosind bisturiul cu ultrasunete, vasele fiind secționate între clipuri. Colateralele venei hepatice stângi sunt depistate prin ecografie intraoperatorie, disecate cu bisturiul ultrasonic și secționate cu endostaplerul.

- Se pătrunde în parenchimul hepatic folosind bisturiul cu ultrasunete 1 cm la stânga ligamentului falciform. Pediculii glissonieni ai segmentului III sunt descoperiți și tratați conform tehnicii prezentate; ulterior se descoperă și se rezolvă colateralele venei hepatice stângi.

Tehnica rezecției de segment II

Sunt posibile două modalități de abord:

- În primul rând abordul la nivelul recesului lui Rex, unde se descoperă elementele segmentului II care sunt clampate folosind buldogi introduși via trocare. Este posibilă astfel determinarea liniei de demarcație între segmentele II și III la nivelul capsulei Glisson. Se pătrunde în parenchim la acest nivel sub control ecografic folosind bisturiul cu ultrasunete, la 1 cm la stânga de scizura laterală stângă, evitând astfel trunchiul venei hepatice stângi. Disecția relevă inițial ramurile anterioare ale venei hepatice stângi, care sunt secționate, apoi pedicului glissonian de segment II care este secționat cu staplerul și în final ramurile posterioare ale venei hepatice stângi rezolvate similar.
- Cealaltă modalitate de abord, transparenchimatoasă, are ca reper de demarcație doar trunchiul venei hepatice stângi reperat ecografic.

Tehnica rezecției de segment IVb

După introducerea lațului ce permite manevra Pringle se pătrunde în recesul lui Rex, în partea lui dreaptă. Elementele glissoniene ale segmentului IVb sunt disecate cu tamponul și ligaturate cu noduri extracorporeale. Apoi se pătrunde în parenchimul hepatic de-a lungul marginii drepte a ligamentului falciform până ce un al doilea pedicul glissonian este descoperit, pedicul ce trebuie prezervat.

După reperarea ecografică a venei hepatice medii se efecturează secțiunea parenchimului hepatic de-a lungul scizurii principale cu ajutorul bisturiului cu ultrasunete. Elementele vasculare provenite din vena hepatică medie sunt secționate între clipuri. Sub control ecografic o a treia secțiune, transversală, ce le unește pe celelalte două, situată în plan anterior față de segmentul IV, îl detașează pe acesta de legăturile cu segmentul I.

Tehnica rezecției de segment VI

După localizarea ecografică a marginii drepte a venei hepatice drepte, se pătrunde în parenchim, folosind bisturiul cu ultrasunete la circa 1 cm de această margine. Elementele vasculare sunt secționate între clipuri sau folosind endo-staplerul. Decolorarea parenchimului permite demarcarea segmentului VI de segmentul VII. Secțiunea transversală a parenchimului este efectuată în același mod până la eliberarea completă a segmentului VI.

Pot fi definite o serie de probleme generale legate de rezecțiile hepatice pe cale laparoscopică:

- Prevenirea și controlul accidentelor hemoragice.
  După cum am amintit anterior, manevra Pringle este ușor de efectuat pe cale laparoscopică, cu condiția ca cele necesare efectuării să fie puse la punct la începutul intervenției chirurgicale. Ecografia peroperatorie permite un abord similar celui din chirurgia deschisă, cu vizualizarea, disecția și controlul pediculilor vasculari. Acest control poate fi făcut fie prin ridicarea pediculilor pe laț, fie cu ajutorul buldogilor introduși prin trocare. Secțiunea parenchimatoasă este ușurată de utilizarea bisturiului cu ultrasunete, iar magnificația și angulația diferită a laparoscopului permit identificarea și controlul diferitelor elemente biliovasculare. Aceste elemente sunt secționate în funcție de importanța, gabaritul și originea lor, între clipuri, asigurate sau nu și de noduri extracorporeale, sau cu ajutorul endo-staplerelor. Coagularea cu argon poate fi utilă pentru hemostaza pe tranșa de hepatectomie. Similar chirurgiei deschise, peliculele de colagen și fibrina de tipul Surgicel® sau TachoComb®, sunt aplicate pe suprafețele de rezecție pentru controlul sângerării. Excluderea vasculară totală, obținută prin adăugarea la manevra Pringle a ocluziei venei cave retrohepatice prin balonaș intracaval introdus via vena femurală sub control ecografic, poate să asigure executarea rezecțiilor în condiții de securitate similare chirurgiei deschise.
- Controlul bilistazei
  Controlul bilistazei începe printr-o colangiografie efectuată la finalul exerezei ori de câte ori există suspiciunea unei pierderi biliare importante la nivelul tranșei de secțiune. Colangiografia poate fi efectuată fie prin puncționarea colecistului, fie transcistic, dacă este asociată și o colecistectomie. Dacă colangiografia este pozitivă se continuă prin injectarea de albastru de metilen, fistula biliară putând fi astfel obiectivată. Rezolvarea constă fie în cliparea canalului secționat, fie în sutura zonei respective. Drenajul postoperator de însoțire este obligatoriu.
- Prevenirea emboliei gazoase
  Complicație redutabilă ce a fost descrisă în chirurgia hepatică pe cale deschisă, embolia gazoasă poate apare, cel puțin teoretic, cu o frecvență crescută în chirurgia laparoscopică.[207] Utilizarea bioxidului de carbon, foarte solubil și monitorizarea atentă a presiunii intraabdominale a făcut ca acest incident să nu fie citat până acum în chirugia laparoscopică a glandelor suprarenale, tehnică care presupune de asemenea disecția venei cave și a ramurilor sale.[208] În chirurgia hepatică pe cale laparoscopică, tocmai pentru a evita această complicație, presiunea intrabdominală nu trebuie să depășească 12 mm Hg. Presiunea crescută a pneumoperitoneului sau utilizarea laserului cu argon pot crește foarte mult riscul de embolie gazoasă.[209] În plus, secționarea ramurilor venelor hepatice se efectuează cu endo-staplerul numai după prealabila securizare pe laț a acestora. Au fost prezentate și tehnici ce utilizează laparoliftul și nu pneumoperitoneul, pentru a preîntâmpina embolia gazoasă.[210]
- Probleme particulare la bolnavul cirotic.
  Rezecțiile hepatice, chiar și cele de amploare mică, sunt însoțite de o morbiditate crescută în prezența cirozei hepatice. Principalele complicații sunt legate de sângerare și decompensarea cirozei cu apariția ascitei, icterului și encefalopatiei. Studii recente arată un oarecare beneficiu în abordarea laparoscopică[199,211,212] cel puțin din punct de vedere al apariției decompensării hepatice, fapt legat probabil de neinterceptarea prin laparotomie a colateralelor venoase din peretele abdominal. Se observă și o îmbunătățire a dinamicii diafragmului după laparoscopie, care ajută absorbția ascitei. La diminuarea lichidului de ascită contribuie și mobilizarea redusă a ficatului, ale cărui ligamente sunt implicate în direcționarea fluxului limfatic la bolnavii cu ciroză.
- Problema securității oncologice în chirurgia laparoscopică

Una dintre cele mai dezbătute probleme în chirurgia laparoscopică este legată de însămânțările la distanță, în special la nivelul locurilor de trocar, în abordul leziunilor maligne. Mecanismele potențiale de însămânțare includ:

- contaminarea directă prin erori de tehnică
- pneumoperitoneul prin hiperpresiune, exfoliere celulară și activarea citokinelor.[213]

Studii recente, prospective, respectând principiile chirurgiei oncologice (tehnici chirurgicale 'no touch',

introducerea piesei în pungi speciale și protejarea peretelui abdominal la extragerea piesei) au arătat însă că frecvența metastazelor la locurile de trocar este similară frecvenței acestora la nivelul cicatricei abdominale în cadrul chirurgiei deschise.[214] Un fapt dovedit și care trebuie luat în considerare este acela că răspunsul imun după intervențiile laparoscopice este mult mai bine conservat (comparativ cu depresia imună întâlnită după chirurgia deschisă).[215]

BIBLIOGRAFIE

1. Tsao JI, Loftus JP, Nagorney DM et al: Trends in morbidity and mortality of hepatic resection for malignancy. A matched comparative analysis. Ann Surg 220:199-205, 1994.
2. Tung-Ping PR, Fan ST, Lo C-M et al: Improving survival results after resection of hepatocellular carcinoma: a prospective study of 377 patients over 10 years. Ann Surg 234:63-70, 2001.
3. Grazi GL, Ercolani G, Pierangeli F et al: Improved results of liver resection for hepatocellular carcinoma on cirrhosis give the procedure added value. Ann Surg 234:71-78, 2001.
4. Holt DR, Thiel DV, Edelstein S et al: Hepatic resections. Arch Surg 135:1353-1358, 2000.
5. Tang ZY, Yu YQ, Zhou XD: Evolution of surgery in the treatment of hepatocellular carcinoma from the 1950s to the 1990s. Semin Surg Oncol 9:293-297, 1993.
6. Popescu I, Ciurea S: Traumatismele ficatului și ale căilor biliare. În Tratat de chirurgie de urgență. Caloghera C (ed.). Editura Antib. Timișoara. 2003, cap. 6, 188-195.
7. Grigoroiu M, Ionescu M, Brasoveanu V et al: Abcese hepatice piogene. Evaluarea schimbărilor apărute în etiologie, diagnostic, tratament și evoluție. Chirurgia (Bucur) 95:511-521, 2000.
8. Hertzer NR, Hawk WA, Hermann RE: Inflammatory lesions of the liver which simulate tumor: Report of two cases in children. Surgery 69:839-846, 1971.
9. Setlacec D: Tumorile inflamatorii hepatice. Chirurgia (Bucur) 20:213-223, 1971.
10. Făgărășanu I, Ionescu-Bujor C, Aloman D et al: Chistul hidatic hepatic. În Chirurgia ficatului și a căilor biliare intrahepatice. Făgărășanu I, Ionescu-Bujor C, Aloman D et al (eds.). Editura Academiei. București. 1967, cap. 7, 283-356.
11. Popescu I, Gheorghe L, Brașoveanu V et al: Hepatectomy for hepatolithiasis in a patient with Caroli syndrome. Arch Med Balk Un 32:49-55, 1997.
12. Foster JH: Benign liver tumors. World J Surg 6:25-31, 1982.
13. Foster JH, Berman MM: The malignant transformation of liver cell adenomas. Arch Surg 129:712-717, 1994.
14. Adam YG, Huvos AG, Fortner JG: Giant hemangioma of the liver. Ann Surg 172:239-245, 1970.
15. Popescu I, Ciurea S, Brașoveanu V et al: Liver hemangioma revisited: current surgical indications, technical aspects, results. Hepatogastroenterology 48:770-776, 2001.
16. Belghiti J, Pateron D, Panis Y et al: Resection of presumed benign liver tumours. Br J Surg 80:380-383, 1993.
17. Shimizu S, Takayama T, Kosuge T et al: Benign tumors of the liver resected because of a diagnosis of malignancy. Surg Gynecol Obstet 174:403-407, 1992.
18. Blumgart LH, Drury JK, Wood CB: Hepatic resection for trauma, tumour and biliary obstruction. Br J Surg 66:762-769, 1979.
19. Stone MD, Benotti PN: Liver resection. Preoperative and postoperative care. Surg Clin North Am 69:383-392, 1989.
20. Levy I, Greig PD, Gallinger S et al: Resection of hepatocellular carcinoma without preoperative tumor biopsy. Ann Surg 234:206-209, 2001.
21. Redaelli C, Dufour J, Wagner M et al: Preoperative galactose elimination capacity predicts complications and survival after hepatic resection. Ann Surg 235:77-85, 2002.
22. Cantlie J: On a new arrangement of the right and left lobes of the liver. J Anat Physiol 32:IX 1897.
23. Hjörtso C: The topography of the intrahepatic duct systems. Acta Anat 11:599-615, 1951.
24. Couinaud C: Lobes et segments hepatiques: notes sur l'architecture anatomique et chirurgicale du foie. Presse Med 62:709-712, 1954.
25. Couinaud C: Le foie. Etudes anatomiques et chirurgicales. Masson. Paris .1957.
26. Couinaud C: Surgical anatomy of the liver revisited. Paris .1989.
27. Hiatt JR, Gabbay J, Busuttil RW: Surgical anatomy of the hepatic arteries in 1000 cases. Ann Surg 220:50-52, 1994.
28. Gavrilescu S: Variante și anomalii congenitale ale căilor biliare extrahepatice cu implicații chirurgicale. În Chirurgia căilor biliare extrahepatice (tactică și tehnică). Juvara I, Setlacec D, Radulescu D et al (eds.). Editura Medicală. București. 1989, cap. 1, 7-29.
29. Burcoveanu C: Bazele anatomice ale rezecțiilor hepatice. În Chirurgia cancerului hepatic primar și secundar. Burcoveanu C (ed.). Terra Nostra. Iași. 2002, cap. 2, 5-80.
30. Nakamura S, Tsuzuki T: Surgical anatomy of the hepatic veins and the inferior vena cava. Surg Gynecol Obstet 152:43-50, 1981.
31. Hardy KJ: The hepatic veins. Aust N Z Surg 42:11-14, 1972.
32. Ou QJ, Hermann RE: Hepatic vein ligation and preservation of liver segments in major resections. Arch Surg 122:1198-1200, 1987.
33. Ou QJ, Hermann RE: The role of hepatic veins in liver operations. Surgery 95:381-391, 1984.
34. Popescu I: Resection of segment VIII of liver with right hepatic vein ligation. Annals of Fundeni Hospital 1:29-34, 1996.
35. Couinaud C: Erreur dans le diagnostique topographique des lesions hépatiques. Ann Chir 127:418-430, 2002.
36. Sugarbaker PH: En bloc resection of hepatic segments 4B, 5 and 6 by transverse hepatectomy. Surg Gynecol Obstet 170:250-252, 1990.
37. Couinaud C: Intrahepatic anatomy. Application to liver transplantation. Ann Radiol (Paris) 37:323-333, 1994.
38. Popescu I: Surgical anatomy of the liver and types of liver resection. Rom J Gastroenterol 6:187-193, 1997.
39. Bismuth H, Castaing D, Borie D: Conduite générale des hépatectomies. În Encyclopédie Médico-Chirurgicale, Techniques chirurgicales - Appareil digestif. Elsevier. Paris. 1997, cap. 40-761, 1-18.
40. Ton TT: Les resections majeures et mineures du foie. Masson. Paris .1979.
41. Bismuth H, Houssin D: Major and minor segmentectomies "reglees" in liver surgery. World J Surg 6:10-24, 1982.
42. DeMatteo RP, Fong Y, Blumgart LH: Surgical treatment of malignant liver tumours. Baillieres Best Pract Res Clin Gastroenterol 13:557-574, 1999.
43. Blumgart LH: Concepts of liver resection for primary and

secondary tumors: recent results. Cancer Res 100:185-189, 1986.

44. Blumgart LH: Hepatic resection for tumour. Ther Umsch 44:456-463, 1987.

45. Ko S, Nakajima Y, Kanehiro H et al: Transthoracic transdiaphragmatic approach for hepatectomy of Couinaud's segments VII and VIII. World J Surg 21:86-90, 1997.

46. Shimada H, Kawahara N, Kajiyama K et al: A refined method of trans-thoracoabdominal hepatectomy for cirrhotic patients with hepatocellular carcinoma. Hepatogastroenterology 42:450-453, 1995.

47. Rogiers X, Bröring DC, Gundlach M: Procurement of the left liver segment for living related liver transplantation and in-sito-split-technique (with Ultracision) (înregistrare video). University Hospital Hamburg Eppendorf, Ethicon Endo-Surgery, European Surgical Institute, Hamburg 1999.

48. Castaing D, Emond J, Kunstlinger F et al: Utility of operative ultrasound in the surgical management of liver tumors. Ann Surg 204:600-605, 1986.

49. Giordani M, Sacchi M, Ravo B et al: Atlante di resezioni epatiche - Atlas of liver resections. CIC Edizioni Internazionali.1990.

50. Blumgart L, Jarnagin W, Fong Y: Liver resection for benign disease and for liver and biliary tumors. În Surgery of the liver and biliary tract. (3rd edition) Blumgart L, Fong Y (eds.). W.B. Saunders Comp. London, Edinburgh, New York. 2000, cap. 83, 1639-1714.

51. Castaing D, Bismuth H, Borie D: Resections segmentaires hepatiques. În Encyclopédie Médico-Chirurgicale, Techniques chirurgicales-Appareil digestif. Elsevier. Paris. 1999, cap. 40, 765.

52. Castaing D, Bismuth H, Borie D: Techniques des hepatectomies. În Encyclopédie Médico-Chirurgicale, Techniques chirurgicales - Appareil digestif. Elsevier. Paris. 1999, cap. 40, 763.

53. Couinaud C: Controlled hepatectomies and exposure of the intrahepatic bile ducts: anatomical and technical study. Paris .1981.

54. Couinaud C: A simplified method for controlled left hepatectomy. Surgery 97:358-361, 1985.

55. Lazorthes F, Chiotasso P, Chevreau P et al: Hepatectomy with initial suprahilar control of intrahepatic portal pedicles. Surgery 113:103-108, 1993.

56. Lin TY, Tsu K, Mien C et al: Study of a lobectomy of the liver. J Form Med Assoc 57:742-759, 1958.

57. Ton TT, Quang ND: L'hepatectomie reglee par ligature vasculaire transparenchymateuse. Presse Med 52:3015-3017, 1965.

58. Launois B, Jamieson GG: Modern operative techniques in liver surgery. În seria Clinical surgery international. Carter DC, Cameron J, Jamieson GG (eds.). Churchill Livingstone. Edinburgh, London, Madrid. 1993.

59. Launois B: Hepatectomy: the posterior intrahepatic approach. Br J Surg 84:291-292, 1997.

60. Popescu I, Pietrareanu D, Brasoveanu V: Considerații asupra tehnicii Couinaud de rezecție hepatică. Chirurgia (Bucur) 45:305-310, 1996.

61. Thompson EC, Grier JF, Gholson CF et al: A critical review of the Couinaud technique of hepatic resection. Arch Surg 130:553-559, 1995.

62. Bartlett DL, Fong Y: Gallbladder cancer. În Hepatobiliary Cancer. Blumgart LH, Fong Y, Jarnagin WR (eds.). B.C. Decker Inc. Hamilton, London. 2001, cap. 10, 211-224.

63. Pringle JH: Notes on the arrest of the hepatic hemorrhage due to trauma. Ann Surg 48:541-549, 1908.

64. Huguet C, Nordlinger B, Bloch P et al: Tolerance of the human liver to prolonged normothermic ischemia. A biological study of 20 patients submitted to extensive hepatectomy. Arch Surg 113:1448-1451, 1978.

65. Huguet C, Gavelli A, Chieco PA et al: Liver ischemia for hepatic resection: where is the limit? Surgery 111:251-259, 1992.

66. Huguet C, Gavelli A, Bona S: Hepatic resection with ischemia of the liver exceeding one hour. J Am Coll Surg 178:454-458, 1994.

67. Nordlinger B, Douvin D, Javaudin L et al: An experimental study of survival after two hours of normothermic hepatic ischemia. Surg Gynecol Obstet 150:859-864, 1980.

68. Liu DL, Jeppsson B, Hakansson CH et al: Multiple-system organ damage resulting from prolonged hepatic inflow interruption: electron microscopic findings. Arch Surg 131:442-447, 1996.

69. Jarnagin W, Fong Y, Blumgart L: Hepatic resection: current controversies. În Crucial controversies in surgery 1997: perspectives on 15 major topics in general surgery. Shein M, Wise L (eds.). Karger Landes. Basel, Freiburg, Paris. 1997, 201-216.

70. Horiuchi T, Muraoka R, Tabo T et al: Optimal cycles of hepatic ischemia and reperfusion for intermittent pedicle clamping during liver surgery. Arch Surg 130:754-758, 1995.

71. Man K, Fan S-T, Ing IO et al: Tolerance of the liver to intermittent Pringle maneuver in hepatectomy for liver tumors. Arch Surg 134:533-539, 1999.

72. Belghiti J, Noun R, Malafosse R et al: Continuous versus intermittent portal triad clamping for liver resection: a controlled study. Ann Surg 229:369-375, 1999.

73. Makuuchi M, Mori T, Gunven P et al: Safety of hemihepatic vascular occlusion during resection of the liver. Surg Gynecol Obstet 164:155-158, 1987.

74. Bismuth H, Castaing D, Garden OJ: Major hepatic resection under total vascular exclusion. Ann Surg 210:13-19, 1989.

75. Kim YI, Ishii T, Aramaki M et al: The Pringle maneuver induces only partial ischemia of the liver. Hepatogastroenterology 42:169-171, 1995.

76. Heaney JP, Stanton WK, Halbert DS et al: An improved technique for vascular isolation of the liver:experimental study and case reports. Ann Surg 163:237-241, 1966.

77. Fortner JG, Shiu MH, Kinne DW et al: Major hepatic resection using vascular isolation and hypothermic perfusion. Ann Surg 180:644-652, 1974.

78. Takeuchi T, Egawa H, Yamaoka Y et al: A prolongation of hepatic vascular exclusion by in situ hypothermic perfusion in dogs. Arch Surg 127:427-431, 1992.

79. Stephen MS, Gallagher PJ, Sheil AG et al: Hepatic resection with vascular isolation and routine supraceliac aortic clamping. Am J Surg 171:351-355, 1996.

80. Yamanaka N, Okamoto E, Furukawa K et al: Hepatic resection under in situ hemihepatic hypothermic perfusion with hepatoprotective agents. Hepatogastroenterology 42:1-4, 1995.

81. Delva E, Barberousse JP, Nordlinger B et al: Hemodynamic and biochemical monitoring during major liver resection with use of hepatic vascular exclusion. Surgery 95:309-318, 1984.

82. Delva E, Camus Y, Nordlinger B et al: Vascular occlusions for liver resections. Ann Surg 209:211-218, 1989.

83. Huguet C, Gavelli A: Experience with total vascular isolation of the liver. Semin Liver Dis 14:115-119, 1994.

84. Hannoun L, Borie D, Delva E et al: Liver resection with normothermic ischaemia exceeding 1 h. Br J Surg 80:1161-1165, 1993.

85. Elias D, Desruennes E, Lasser P: Hepatectomies avec clampage pediculaire intermittent superieur a 90 minutes. Ann Chir 46:227-231, 1992.

86. Grazi GL, Mazziotti A, Jovine E et al: Total vascular exclusion of the liver during hepatic surgery. Selective use, extensive use, or abuse? Arch Surg 132:1104-1109, 1997.

87. Popescu I, Tulbure D: Excluderea vasculară totală în chirurgia hepatică. Chirurgia (Bucur) 45:111-118, 1996.

88. Huguet C, Stipa F, Gavelli A: Extended left hepatectomy with vascular exclusion. J Am Coll Surg 178:288-292, 1994.

89. Huguet C, Nordlinger B, Galopin JJ et al: Normothermic hepatic vascular exclusion for extensive hepatectomy. Surg Gynecol Obstet 147:689-693, 1978.

90. Huguet C, Addario-Chieco P, Gavelli A et al: Technique of hepatic vascular exclusion for extensive liver resection. Am J Surg 163:602-605, 1992.

91. Buell JF, Koffron A, Yoshida A et al: Is any method of vascular control superior in hepatic resection of metastatic cancers? Arch Surg 136:569-575, 2001.

92. Torzilli G, Makuuchi M, Midorikawa Y et al: Liver resection without total vascular exclusion: hazardous or beneficial? Ann Surg 233:1-14, 2001.

93. Chevallier JM, Delva E, Frileux P et al: L'hepatectomie sous exclusion vasculaire totale: principes anatomiques d'apres 64 dissections. Ann Chir 44:444-451, 1990.

94. Emre S, Schwartz ME, Katz E et al: Liver resection under total vascular isolation. Variations on a theme. Ann Surg 217:15-19, 1993.

95. Hamazaki K, Yagi T, Inagaki M et al: Hepatectomy with extracorporeal circulation for liver metastasis from colon carcinoma located at the confluence of the major hepatic vein: a case report. Hepatogastroenterology 41:150-153, 1994.

96. Cherqui D, Malassagne B, Colau PI et al: Hepatic vascular exclusion with preservation of the caval flow for liver resections. Ann Surg 230:24-30, 1999.

97. Fagarasanu I, Aloman D: Aspecte teoretice și practice ale rezecțiilor de ficat. Chirurgia (Bucur) 13:495-508, 1960.

98. Foster JH: Automatic clip applier as an aid to liver resection. Am J Surg 151:289-290, 1986.

99. Clot JP, Cady J, Diep H et al: Measured hepatic resection using a digital clastic method. Results of 25 operations. Ann Chir 26:497-502, 1972.

100. Fritze F, Lorenz EP: The application of the ultrasonic scalpel in liver surgery. În Liver surgery. Kockerling F, Schwartz SI (eds.). J.A. Barth. Heidelberg. 2001, 77-82.

101. Taniguchi H, Takahashi T, Shioaki Y et al: Vascular inflow exclusion and hepatic resection. Br J Surg 79:672-675, 1992.

102. Rau HG, Buttler ER, Baretton G et al: Jet-cutting supported by high frequency current: new technique for hepatic surgery. World J Surg 21:254-259, 1997.

103. Rau HG, Meyer G, Jauch KW et al: Leberresektion mit dem Wasser-Jet: konventionell und laparoskopisch. Der Chirurg 67:546-551, 1996.

104. Tranberg KG, Rigotti P, Brackett KA et al: Liver resection. A comparison using the Nd-YAG laser, an ultrasonic surgical aspirator, or blunt dissection. Am J Surg 151:368-373, 1986.

105. Fan ST, Lai EC, Lo CM et al: Hepatectomy with an ultrasonic dissector for hepatocellular carcinoma. Br J Surg 83:117-120, 1996.

106. Weber JC, Navarra G, Jiao LR et al: New technique for liver resection using heat coagulative necrosis. Ann Surg 236:560-563, 2002.

107. Lin T-Y: Results in 107 hepatic lobectomies with a preliminary report on the use of a clamp to reduce blood loss. Ann Surg 177:413-421, 1973.

108. Schwartz SI: Hepatic resection. Ann Surg 211:1-8, 1990.

109. Noun R, Elias D, Balladur P et al: Fibrin glue effectiveness and tolerance after elective liver resection: a randomized trial. Hepatogastroenterology 43:221-224, 1996.

110. Hartman AR, Galanakis DK, Honig MP et al: Autologus whole plasma fibrin gel. Arch Surg 127:357-359, 1992.

111. Ijichi M, Takayama T, Toyoda H et al: Randomized trial of the usefulness of a bile leakage test during hepatic resection. Arch Surg 135:1395-1400, 2000.

112. Shaw BW, Martin DJ, Marquez JM et al: Venous bypass in clinical liver transplantation. Ann Surg 200:524-534, 1984.

113. Hamazaki K, Yagi T, Inagaki M et al: Hepatectomy under extracorporeal circulation. Surgery 118:98-102, 1995.

114. Sauvanet A, Dousset B, Belghiti J: A simplified technique of ex situ hepatic surgical treatment. J Am Coll Surg 178:79-82, 1994.

115. Hannoun T, Borie D, Balladur P et al: Ex situ-in vivo hepatic resection. Technique and initial results. Chirurgie 118:292-296, 1992.

116. Hauss J, Gubernatis G, Pichlmayr R: La chirurgie du foie ex vivo, in et ex situ, sous protection d'une perfusion hypothermique hepatique. Lyon Chir 87:437-441, 1991.

117. Pichlmayr R, Grosse H, Hauss J et al: Technique and preliminary results of extracorporeal liver surgery (bench procedure) and of surgery on the in situ perfused liver. Br J Surg 77:21-26, 1990.

118. Lortat-Jacob JL, Robert HG: Hépatectomie droite reglee. Presse Med 60:511-549, 1952.

119. Bismuth H, Garden OJ: Regular and extended right and left hepatectomy for cancer. În Mastery of Surgery. Nyhus LM, Baker RJ (eds.). Little, Brown and Comp. Boston, Toronto, London. 1992, cap. 87, 864-873.

120. Liu CL, Fan ST, Lo CM et al: Anterior approach for major right hepatic resection for large hepatocellular carcinoma. Ann Surg 232:25-31, 2000.

121. Lai EC, Fan ST, Lo CM et al: Anterior approach for difficult major right hepatectomy. World J Surg 20:314-317, 1996.

122. Belghiti J, Guevara OA, Noun R et al: Liver hanging maneuver: a safe approach to right hepatectomy without liver mobilization. J Am Coll Surg 193:109-111, 2001.

123. Miyazaki M, Ito H, Nakagawa K et al: Aggressive surgical resection for hepatic metastases involving the inferior vena cava. Am J Surg 177:294-298, 1999.

124. Broelsch CE: Atlas of liver surgery. Surgical practice illustrated. Skinner, D. B. (edit. seriei). New York, Edinburgh, London. Churchill Livingstone, 1993,

125. Starzl TE, Bell RH, Beart RW et al: Hepatic trisegmentectomy and other liver resections. Surg Gynecol Obstet 141:429-437, 1975.

126. Starzl TE, Koep LJ, Weil R et al: Right trisegmentectomy for hepatic neoplasms. Surg Gynecol Obstet 150:208-214, 1980.

127. Azoulay D, Marin-Hargreaves G, Castaing D et al: The anterior approach: the right way for right massive hepatectomy. J Am Coll Surg 192:412-417, 2001.

128. Starzl TE, Iwatsuki S, Shaw BW et al: Left hepatic trisegmentectomy. Surg Gynecol Obstet 155:21-27, 1982.

129. Popescu I, Ciurea S, Sabau D et al: Hepatectomia centrală. Chirurgia (Bucur) 98:265-274, 2003.

130. Makuuchi M, Hasegawa H, Yamazaki S et al: Four new hepatectomy procedures for resection of the right hepatic vein and preservation of the inferior right hepatic vein. Surg Gynecol Obstet 164:68-72, 1987.

131. Machado MC, Herman P, Bacchella T et al: Resection of a fibrolamellar carcinoma of the liver originating in the caudate lobe.

Hepatogastroenterology 42:993-995, 1995.

132. Elias D, Lasser PH, Desruennes E et al: Surgical approach to segment I for malignant tumors of the liver. Surg Gynecol Obstet 175:17-24, 1992.

133. Takayama T, Tanaka T, Higaki T et al: High dorsal resection of the liver. J Am Coll Surg 179:72-75, 1994.

134. Onishi H, Kawarada Y, Das BC et al: Surgical anatomy of the medial segment (S4) of the liver with special reference to bile ducts and vessels. Hepatogastroenterology 47:143-150, 2000.

135. Nakamura S, Sakaguchi S, Kitazawa T et al: Hepatic vein reconstruction for preserving remnant liver function. Arch Surg 125:1455-1459, 1990.

136. Baer HU, Dennison AR, Mouton W et al: Enucleation of giant hemangiomas of the liver. Technical and pathologic aspects of a neglected procedure. Ann Surg 216:673-676, 1992.

137. Alper A, Ariogul O, Emre A et al: Treatment of liver hemangiomas by enucleation. Arch Surg 123:660-661, 1988.

138. Pietrabissa A, Giulianotti P, Campatelli A et al: Management and follow-up of 78 giant haemangiomas of the liver. Br J Surg 83:915-918, 1996.

139. Kuo PC, Lewis WD, Jenkins RL: Treatment of giant hemangiomas of the liver by enucleation. J Am Coll Surg 178:49-53, 1994.

140. Borgonovo G, Razzetta F, Arezzo A et al: Giant hemangiomas of the liver: surgical treatment by liver resection. Hepatogastroenterology 44:231-234, 1997.

141. Farges O, Daradkeh S, Bismuth H: Cavernous hemangiomas of the liver: are there any indications for resection? World J Surg 19:19-24, 1995.

142. Popescu I, Ionescu M, Ciurea S et al: Possibilités et limites dans le traitement des métastases hépatiques d'origine colo-rectale. http://www bium univ-paris5 fr/acad-chirurgie/ 2002.

143. Habib N, Zografos G, Dalla SG et al: Liver resection with total vascular exclusion for malignant tumours. Br J Surg 81:1181-1184, 1994.

144. Devlin J, Ellis AE, McPeake J et al: N-acetylcysteine improves indocyanine green extraction and oxygen transport during hepatic dysfunction. Crit Care Med 25:236-242, 1997.

145. Nakano H, Boudjema K, Jaeck D et al: Amelioration of hepatocellular integrity and inhibition of sinusoidal oxidative stress by N-acetylcysteine pretreatment in cold ischemia-reperfusion injury of rat liver. Eur Surg Res 28:245-255, 1996.

146. Nakano H, Nagasaki H, Barama A et al: The effects of N-acetylcysteine and anti-intercellular adhesion molecule-1 monoclonal antibody against ischemia-reperfusion injury of the rat steatotic liver produced by a choline-methionine-deficient diet. Hepatology 26:670-678, 1997.

147. Yamashita Y, Hamatsu T, Rikimaru T et al: Bile Leakage After Hepatic Resection. Ann Surg 233:45-50, 2001.

148. Takenaka K, Kanematsu T, Fukuzawa K et al: Can hepatic failure after surgery for hepatocellular carcinoma in cirrhotic patients be prevented? World J Surg 14:123-127, 1990.

149. Ong GB, Lee NW: Hepatic resection. Br J Surg 62:421-430, 1975.

150. Stancescu M, Popovici A, Cristea I: Considerații asupra unui număr de 41 de rezecții hepatice. Chirurgia (Bucur) 24:105-112, 1975.

151. Hemming AW, Scudamore CH, Davidson A et al: Evaluation of 50 consecutive segmental hepatic resections. Am J Surg 165:621-624, 1993.

152. Adson MA, Weiland LH: Resection of primary solid hepatic tumors. Am J Surg 141:18-21, 1981.

153. Belghiti J, Hiramatsu K, Benoist S et al: Seven hundred forty-seven hepatectomies in the 1990s: an update to evaluate the actual risk of liver resection. J Am Coll Surg 191:38-46, 2000.

154. Popescu I, Tulbure D, Ionescu M et al: Rezecțiile hepatice: indicații, tehnică, rezultate; analiza unei experiențe clinice de 445 cazuri. Chirurgia (Bucur) 98:17-35, 2003.

155. Yoshimode S, Tanabe G, Yoshida A et al: Risk prediction using histology of noncancerous liver before hepatic resection for hepatocellular carcinoma. Hepatogastroenterology 48:518-522, 2001.

156. Yamanaka N, Okamoto E, Oriyama T et al: A prediction scoring system to select the surgical treatment of liver cancer. Further refinement based on 10 years of use. Ann Surg 219:342-346, 1994.

157. Miyagawa S, Makuuchi M, Kawasaki S et al: Criteria for safe hepatic resection. Am J Surg 169:589-594, 1995.

158. Sitzmann JV, Greene PS: Perioperative predictors of morbidity following hepatic resection for neoplasm. A multivariate analysis of a single surgeon experience with 105 patients. Ann Surg 219:13-17, 1994.

159. Melendez J, Ferri M, Zwillman M et al: Extended hepatic resectin: a 6-year retrospective study of risk factors for perioperative mortality. J Am Coll Surg 192:47-53, 2001.

160. Farges O, Malassagne B, Flejou JF et al: Risk of major liver resection in patients with underlying chronic liver disease: a reappraisal. Ann Surg 229:210-215, 1999.

161. Hanasaki K, Kajikawa S, Shinozawa N et al: Hepatic resection for hepatocellular carcinoma in the elderly. J Am Coll Surg 192:38-46, 2001.

162. Ettorre GM, Sommacale D, Farges O et al: Postoperative liver function after elective right hepatectomy in elderly patients. Br J Surg 88:73-76, 2001.

163. Poon RT, Fan S-T, Yu W et al: A prospective longitudinal study of quality of life after resection of hepatocellular carcinoma. Arch Surg 136:693-699, 2001.

164. Bismuth H, Houssin D, Ornowski J et al: Liver resections in cirrhotic patients: a western experience. World J Surg 10:311-317, 1986.

165. Ezaki T, Seo Y, Tomoda H et al: Partial hepatic resection under intermittent hepatic inflow occlusion in patients with chronic liver disease. Br J Surg 79:224-226, 1992.

166. Emond J, Wachs ME, Renz JF et al: Total vascular exclusion for major hepatectomy in patients with abnormal liver parenchyma. Arch Surg 130:824-830, 1995.

167. Yamaoka Y, Ozawa K, Kumada K et al: Total vascular exclusion for hepatic resection in cirrhotic patients. Application of venovenous bypass. Arch Surg 127:276-280, 1992.

168. Franco D, Usatoff V: Resection of hepatocellular carcinoma. Hepatogastroenterology 48:33-36, 2001.

169. Hasegawa H, Yamasaki S, Makuuchi M et al: Segmentectomies echoguidees sur foie cirrhotique. J Chir 128:343-350, 1991.

170. Makuuchi M, Thai BL, Takayasu K et al: Preoperative portal embolization to increase safety of major hepatectomy for hilar bile duct carcinoma: a preliminary report. Surgery 107:521-527, 1990.

171. Nagino M, Nimura Y, Kamiya J et al: Selective percutaneous transhepatic embolization of the portal vein in preparation for extensive liver resection: the ipsilateral approach. Radiology 200:559-563, 1996.

172. Adam R, Laurent A, Azoulay D et al: Two-stage hepatectomy: A planned strategy to treat irresectable liver tumors. Ann Surg 232:777-785, 2000.

173. Minagawa M, Makuuchi M, Torzilli G et al: Extension of the frontiers of surgical indications in the treatment of liver metastases

from colorectal cancer: long-term results. Ann Surg 231:487-499, 2000.

174. Azoulay D, Castaing D, Smail A et al: Resection of nonresectable liver metastases from colorectal cancer after percutaneous portal vein embolization. Ann Surg 231:480-486, 2000.

175. Bismuth H, Adam R, Levi F et al: Resection of nonresectable liver metastases from colorectal cancer after neoadjuvant chemotherapy. Ann Surg 224:509-520, 1996.

176. Lee KC, Kinoshita H, Hirohashi K et al: Extension of surgical indications for hepatocellular carcinoma by portal vein embolization. World J Surg 17:109-115, 1993.

177. Lin T-Y: The results of hepatic lobectomy for primary carcinoma of the liver. Surg Gynecol Obstet 123:289-294, 1996.

178. Abdalla EK, Hicks M, Vauthey JN: Portal vein embolization: rationale, technique and future. Br J Surg 88:165-175, 2001.

179. Uesaka K, Nimura Y, Nagino M: Changes in hepatic lobar function after right portal embolization: an appraisal by biliary indocyanine green excretion. Ann Surg 223:77-83, 1996.

180. Popescu I, Ionescu M, Sârbu-Boeti P et al: Rezecție hepatică seriată: ligatură de venă portă cu rezecție consecutivă. Chirurgia (Bucur) 97:459-470, 2002.

181. Elias D, de Baere T, Roche A et al: During liver regeneration following right portal embolization the growth rate of liver metastases is more rapid than that of the liver parenchyma. Br J Surg 86:784-788, 1999.

182. Neeleman N, Andersson R: Repeated liver resection for recurrent liver cancer. Br J Surg 83:893-901, 1996.

183. Nagasue N, Kohno H, Hayashi T et al: Repeat hepatectomy for recurrent hepatocellular carcinoma. Br J Surg 83:127-131, 1996.

184. Adam R, Bismuth H, Castaing D et al: Repeat hepatectomy for colorectal liver metastases. Ann Surg 225:51-60, 1997.

185. Pinson CW, Wright JK, Chapman WC et al: Repeat hepatic surgery for colorectal cancer metastasis to the liver. Ann Surg 223:765-773, 1996.

186. Bines SD, Doolas A, Jenkins L et al: Survival after repeat hepatic resection for recurrent colorectal hepatic metastases. Surgery 120:591-596, 1996.

187. Hu RH, Lee PH, Yu SC et al: Surgical resection for recurrent hepatocellular carcinoma: prognosis and analysis of risk factors. Surgery 120:23-29, 1996.

188. Lee PH, Lin WJ, Tsang YM et al: Clinical management of recurrent hepatocellular carcinoma. Ann Surg 222:670-676, 1995.

189. Scheele J: Hepatectomy for liver metastases. Br J Surg 80:274-276, 1993.

190. Muratore A, Polastri R, Bouzari H et al: Repeat hepatectomy for colorectal liver metastases: a worthwhile operation? J Surg Oncol 76:127-132, 2001.

191. Nordlinger B, Vaillant JC, Guiguet M et al: Survival benefit of repeat liver resections for recurrent colorectal metastases: 143 cases. Association Francaise de Chirurgie. J Clin Oncol 12:1491-1496, 1994.

192. Popescu I, Ciurea S, Brașoveanu V et al: Rezecțiile hepatice iterative. Chirurgia (Bucur) 93:87-96, 1998.

193. LaBrecque D: Liver regeneration: a picture emerges from the puzzle. Am J Gastroenterol 89:S86-S96, 1994.

194. Hoffman AL, Rosen HR, Ljubimova JU et al: Hepatic regeneration: current concepts and clinical implications. Semin Liver Dis 14:190-210, 1994.

195. Francavilla A, Panella C, Polimeno L et al: Hormonal and enzymatic parameters of hepatic regeneration in patients undergoing major liver resections. Hepatology 12:1134-1138, 1990.

196. Hemming AW, Langer B: Repeat resection of recurrent hepatic colorectal metastases. Br J Surg 81:1553-1554, 1994.

197. Takayama T, Nakatsuka T, Yamamoto J et al: Re-reconstruction of a single remnant hepatic vein. Br J Surg 83:762-763, 1996.

198. Wanebo HJ, Chu QD, Avradopoulos KA et al: Current perspectives on repeat hepatic resection for colorectal carcinoma: a review. Surgery 119:361-371, 1996.

199. Cherqui D, Husson E, Hammoud R et al: Laparoscopic liver resections: A feasibility study in 30 patients. Ann Surg 232:753-762, 2000.

200. Katkhouda N, Mavor E: Laparoscopic management of benign liver disease. Surg Clin North Am 80:1203-1211, 2000.

201. Azagra JS, Goergen M, Gilbart E: Laparoscopic surgery for liver tumors. În Novel regional therapies for liver tumors. Seiji Kawasaki (ed.). 1995, 1-36.

202. Popescu I, Tomulescu V, Hrehoreț D et al: Chirurgia laparoscopică a ficatului: analiza unei experiențe de 36 de cazuri. Chirurgia (Bucur) 98:307-319, 2003.

203. Marks J, Mouiel J, Katkhouda N et al: Laparoscopic liver surgery. A report on 28 patients. Surg Endosc 12:331-334, 1998.

204. Azagra JS, Goergen M, Gilbart E et al: Laparoscopic anatomical (hepatic) left lateral segmentectomy-technical aspects. Surg Endosc 10:758-761, 1996.

205. Rau HG, Buttler E, Meyer G et al: Laparoscopic liver resection compared with conventional partial hepatectomy--a prospective analysis. Hepatogastroenterology 45:2333-2338, 1998.

206. Samama G, Chiche L, Brefort JL et al: Laparoscopic anatomical hepatic resection. Report of four left lobectomies for solid tumors. Surg Endosc 12:76-78, 1998.

207. Yacoub OF, Cardona I, Jr., Coveler LA et al: Carbon dioxide embolism during laparoscopy. Anesthesiology 57:533-535, 1982.

208. Gagner M, Pomp A, Heniford BT et al: Laparoscopic adrenalectomy: lessons learned from 100 consecutive procedures. Ann Surg 226:238-246, 1997.

209. Berends FJ, Meijer S, Prevoo W et al: Technical considerations in laparoscopic liver surgery. Surg Endosc 15:794-798, 2001.

210. Watanabe Y, Sato M, Ueda S et al: Laparoscopic hepatic resection: a new and safe procedure by abdominal wall lifting method. Hepatogastroenterology 44:143-147, 1997.

211. Abdel-Atty MY, Farges O, Jagot P et al: Laparoscopy extends the indications for liver resection in patients with cirrhosis. Br J Surg 86:1397-1400, 1999.

212. Descottes B, Lachachi F, Sodji M et al: Early experience with laparoscopic approach for solid liver tumors: initial 16 cases. Ann Surg 232:641-645, 2000.

213. Neuhaus SJ, Texler M, Hewett PJ et al: Port-site metastases following laparoscopic surgery. Br J Surg 85:735-741, 1998.

214. Poulin EC, Mamazza J, Schlachta CM et al: Laparoscopic resection does not adversely affect early survival curves in patients undergoing surgery for colorectal adenocarcinoma. Ann Surg 229:487-492, 1999.

215. Vittimberga FJ, Jr., Foley DP, Meyers WC et al: Laparoscopic surgery and the systemic immune response. Ann Surg 227:326-334, 1998.

CAPITOLUL 27

REZECȚIILE HEPATICE LAPAROSCOPICE*

Martin Kurt ANGELE, Rolf SCHAUER, Friedrich Wilhelm SCHILDBERG, Horst Günter RAU

1. INTRODUCERE 659
2. AVANTAJE POTENȚIALE ALE ABORDĂRII LAPAROSCOPICE 659
3. INDICAȚII 659
4. TEHNICA CHIRURGICALĂ 660
5. CONTROLUL HEMOSTAZEI 661
6. COMPARAȚIE CU CHIRURGIA CLASICĂ 661
7. REZULTATE LA DISTANȚĂ 662
8. CONCLUZIE 662
BIBLIOGRAFIE 662

* Traducerea din limba engleză: Sebastian PÂRLOG

1. INTRODUCERE

În ciuda progreselor recente realizate în tehnica și instrumentarul laparoscopic, chirurgia celioscopică hepatică a rămas un teritoriu mai puțin abordat. Cu toate acestea, fenestrarea laparoscopică a chistelor hepatice (solitare sau multiple) este o tehnică consacrată.[1] De asemenea, biopsiile hepatice sunt frecvent realizate laparoscopic.

Rezecții hepatice laparoscopice sunt realizate într-un număr restrâns de centre[2-7], fiind încă într-un stadiu experimental. Aplicarea în practica clinică a rezecțiilor hepatice laparoscopice este deocamdată cercetată în spitale universitare, cu scopul de a analiza posibilitățile tehnice și siguranța chirurgiei laparoscopice hepatice, precum și acela de a evalua rolul ei în tratamentul leziunilor benigne și maligne.

2. AVANTAJE POTENȚIALE ALE ABORDĂRII LAPAROSCOPICE

Rezecțiile hepatice pe cale clasică, chiar și cele limitate, necesită o celiotomie largă. În cazul în care incizia este disproporționat de mare față de amploarea operației intraabdominale, s-a demonstrat deja eficacitatea abordării laparoscopice a leziunilor[1,8]. La acești pacienți chirurgia laparoscopică reduce disconfortul postoperator și durata spitalizării, datorită traumatizării chirurgicale reduse a peretelui abdominal, cu prețul dificultății crescute cu care se realizează hemostaza la nivelul zonei de rezecție.

Mai exact, controlul hemoragiei consecutive secționării parenchimului bine perfuzat pare a fi principala problemă a rezecțiilor hepatice laparoscopice. Acest fapt subliniază necesitatea utilizării unor tehnici de disecție care să permită secționarea ficatului rapid și fără sângerări importante[6,9].

3. INDICAȚII

Experiența acumulată în disecțiile laparoscopice a permis creșterea numărului pacienților eligibili pentru rezecții hepatice laparoscopice. Actualmente următoarele manevre pot fi realizate pe cale celioscopică: mobilizarea ficatului, manevra Pringle, disecția parenchimului hepatic, disecția vaselor și controlul hemostazei. Cu toate acestea, capacitatea de a realiza pe cale laparoscopică rezecții hepatice necesită un antrenament continuu și experiență. Astfel, folosirea tehnicilor laparoscopice pentru rezecțiile hepatice se limitează la nivelul centrelor de chirurgie hepatică, cu un număr suficient de mare de cazuri.

Planificarea preoperatorie, tactica adoptată pentru a realiza rezecția și marginile de siguranță necesare se supun acelorași reguli ca și în chirurgia clasică. Decisive pentru o posibilă rezecție hepatică pe cale laparoscopică sunt localizarea leziunii, mărimea ei, precum și tipul acesteia. Planificarea preoperatorie trebuie să ia în calcul posibilitatea conversiei imediate la chirurgia deschisă.

Rezecțiile hepatice laparoscopice se adresează leziunilor benigne, leziunilor mici și metastazelor solitare.

Tumorile benigne și chistele hepatice sunt leziuni relativ rare, dar datorită îmbunătățirii mijloacelor imagistice și folosirii pe scară largă a ultrasonografiei ca metodă de screening la pacienții cu acuze abdominale, astăzi sunt diagnosticate mult mai frecvent. Indicațiile chirurgicale se aplică acelor leziuni care devin simptomatice, care se complică sau care cresc rapid în dimensiuni[1,10].

Instrumentarul laparoscopic existent în momentul actual permite realizarea pe cale celioscopică a rezecțiilor hepatice reglate precum și a celor atipice. Rezecțiile reglate ale segmentelor hepatice II, III și uneori VI sunt posibile la pacienții cu tumori benigne sau chiste hidatice. De asemenea, sunt abordabile laparoscopic leziuni situate superficial la nivelul celorlalte segmente. Toate chistele solitare hepatice, indiferent de mărime sau localizare, pot fi tratate laparoscopic.

Este de remarcat faptul că pentru pacienții purtători ai unei leziuni hepatice maligne primare (ca de exemplu carcinom hepatocelular, colangiocarcinom), chirurgia laparoscopică nu se poate adresa decât unui număr mic de cazuri, deoarece limfadenectomia - un gest standard în cadrul acestor rezecții - este extrem de

Tabelul 1 Diagnostic pre şi post operator

Diagnostic	Preoperator	Postoperator
Hemangiom	10	10
Hiperplazie nodulară focală	6	8
Adenom	4	1
Echinococoză	3	2
Metastază	6	6
Tumoră necunoscută	1	
Chist		2
Pseudotumoră inflamatorie		1

Tabelul 2 Localizarea leziunilor şi distribuţia rezecţiilor reglate şi atipice

Segment	Atipic	Reglat	Total
III	3	8	11
II şi III	1	14	15
VI	3	-	3
IV	1	-	1
Total	8	22	30

laborioasă și de lungă durată.

Nu este încă lămurit dacă ciroza hepatică este o contraindicație a chirugiei laparoscopice. Acest lucru rămâne să fie clarificat în studii clinice ulterioare.

În centrul nostru (Großhadern Klinikum der Universität – München – Germania) au fost realizate 30 de rezecții hepatice laparoscopice de tumori solide. Diagnosticul preoperator a fost de hemangiom în 10 cazuri, de hiperplazie nodulară focală în 6 cazuri, de adenom în 4 cazuri, de echinococoză în 3 cazuri, de metastaze în 6 cazuri și de tumoră de natură necunoscută într-un caz (Tabelul 1). La un număr redus de pacienți diagnosticul postoperator a diferit de cel inițial (Tabelul I). La nici unul dintre cei 30 de pacienți nu s-a apelat la conversia la chirurgia clasică după precizarea diagnosticului.

Dintre leziuni, 87% (26 din 30) au fost localizate în segmentul III sau simultan în segmentele II și III (Tabelul 2). Au fost realizate 3 rezecții atipice de segment VI și una de segment IV.

4. TEHNICA CHIRURGICALĂ

Poziția pacientului este în "Y întors", chirurgul stând între membrele inferioare ale acestuia, iar ajutoarele lateral. Camera video laparoscopică de 30° este introdusă la nivelul ombilicului printr-un trocar de 10-12 mm. Două trocare de 10 mm sunt plasate lateroombilical, realizând un unghi de 90°. Un trocar subxifoidian se introduce în vederea folosirii unui depărtător sau a unui dispozitiv de irigație/aspirație. La nevoie, mai pot fi folosite alte 2 trocare suplimentare. La început se secționează ligamentul rotund, apoi ligamentele triunghiulare stâng și drept (pentru leziunile localizate în lobul corespunzător).

După mobilizarea ficatului, cu ajutorul ecografiei intraoperatorii este examinat parenchimul acestuia în vederea localizării leziunii, a descoperirii eventualelor leziuni asociate, precum și a raportului acestora cu vasele sanguine.

Pentru disecția ficatului pot fi folosite instrumentele descrise în continuare. În general se pot folosi tehnicile selective precum CUSA sau neselective precum UltraCision sau endoGIA. Datorită diferenței dintre rezistența diverselor țesuturi, disecția CUSA este selectivă (permite secționarea parenchimului, nu și a structurilor mai rezistente ca vase de sânge sau canale biliare). Aceste structuri sunt astfel ușor de identificat și de clipat separat. Tehnica CUSA necesită însă o aspirație permanentă, care are consecințe negative asupra pneumoperitoneului, limitând astfel folosirea acestei tehnici în rezecțiile hepatice celioscopice. De curând, a apărut o noua tehnică CUSA pentru uz laparoscopic, folosind un dispozitiv de aspirație în pulsații, evitând pierderea pneumoperitoneului. Acest instrument folosește un jet de apă cu flux constant (Jet-Cutter), evacuat printr-un orificiu de 0.1 mm cu o presiune de 20-30 de bari. Acest jet de apă este conectat la un dispozitiv de sucțiune care poate fi activat la nevoie. În plus, bisturiul laparoscopic cu jet se poate curba până la 45°, crescându-i astfel flexibilitatea. CUSA laparoscopic este foarte util în izolarea vaselor, în special a venelor.

În prezent preferăm folosirea combinată a celor două tehnici, UltraCision și endoGIA. Pentru punți parenchimatoase de dimensiuni mici, endoGIA s-a dovedit o metodă eficace și sigură. Cu dispozitivul UltraCision se poate realiza hemostaza și biliostaza micilor pediculi. Acțiunea sa constă în denaturarea prin coagularea termică a proteinelor, realizată prin vibrația de 55.000 de cicli/sec a lamelor. Acest dispozitiv este folosit de către chirurgul principal pentru a diseca parenchimul, în timp ce, cu mâna stângă, realizează expunerea leziunii hepatice. În același timp, ajutorul clipează vasele de sânge și canalele biliare de dimensiuni mai mari. În concluzie, combinația dintre UltraCision și endoGIA este cea mai eficientă metodă

Tabelul 3 Comparaţie între diverse tehnici de rezecţie laparoscopice

	Jet-Cutter	CUSA	endoGIA	UltraCision
Vizibilitate	+	++	+++	++
Selectivitate	++	++	-	+
Viteză	++	+	+++	++
Control hemostază	++	+	+++	++
Injurie tisulară	+	+	?	?
Pneumoperitoneu	+	-	+++	+++

Tabelul 4 Comparaţie chirurgie laparoscopică - chirurgie clasică; PHRR - rata de rezecţie hepatică parenchimatoasă.

	Laparoscopic	Clasic	Testul Mann-Whitney-U
Vârstă (ani)	48,8±10,7	45,6±14,6	NS
PHRR (%)	10,9±5,9	10,2±3,3	NS
Durata intervenţiei (min)	184,3±51,4	141,4±46,6	<0.05
Durata rezecţiei (min)	53,2±14,5	34,1±19,5	<0.05
Pierdere de sânge (ml)	536,7±387,5	700±565,7	n.s.
Spitalizare postop. (zile)	8,9±9,1	12,0±7,7	<0.05

pentru rezecții hepatice laparoscopice.

Chistele solitare hepatice neparazitare sunt fenestrate. Peretele chistului este incizat, utilizând UltraCision. După aspirația lichidului chistic, cavitatea este examinată cu atenție pentru a surprinde eventualele modificări maligne, care ar necesita conversia la chirurgia clasică. Peretele chistului este excizat la 3 mm de parenchimul hepatic. In caz de sângerare sau de biliragie, se va efectua o hemostază și o biliostază atentă.

Rau și col. au comparat la „Großhadern Klinikum der Universität – München – Germania" diverse tehnici de disecție (Jet-Cutter, CUSA, endoGIA, UltraCision) într-un studiu clinic și experimental (Tabelul 3). Au fost monitorizate următoarele caracteristici ale fiecărei metode: vizibilitatea în timpul disecției, selectivitatea, viteza, controlul hemostazei și lezarea țesuturilor. S-a studiat în plus și efectul asupra pneumoperitoneului. Cea mai bună vizibilitate, viteză de disecție și cel mai bun control al hemostazei îi revin endoGIA. În plus pneumoperitoneul a fost perfect păstrat. Disecția selectivă a fost posibilă numai cu Jet-Cutter și cu CUSA.

În concluzie, rezultatele arată că cele mai utile instrumente pentru disecții laparoscopice sunt endoGIA și UltraCision, deși Jet-Cutter și CUSA sunt singurele instrumente pentru disecția hepatică selectivă.

Pentru cele 30 de rezecții durata operației a fost în medie de 140 de minute. Rezecția de segment II a necesitat 140 min, în vreme ce rezecția bisegmentală II+III a durat 150 min. Datorită volumului mai mic de rezecat, rezecția segmentului VI sau IV a necesitat doar 85 min.

5. CONTROLUL HEMOSTAZEI

Compresia hemostatică a parenchimului, în apropierea liniei de rezecție, este utilă limitării pierderii de sânge în timpul disecției. În plus, identificarea precisă a vaselor hepatice și portale de dimensiuni mai mari înainte de rezecție, folosind ultrasonografia intraoperatorie, scade pierderile de sânge. În institutul nostru („Großhadern Klinikum der Universität – München – Germania") nu am folosit manevra Pringle în cursul intervențiilor laparoscopice. Pentru siguranță ligamentul hepato-duodenal este însă înconjurat preventiv cu un șnur. Acest procedeu permite reducerea temporară a fluxului sanguin hepatic în cazul unei sângerări. Ca alternativă, un clampaj al pedicului poate fi folosit pentru a limita fluxul sanguin hepatic în caz de hemoragie. Firește, trebuie respectată durata maximă de 60 de minute a manevrei Pringle.

În timpul disecției, vasele mici sunt clipate fie cu un aplicator de clipuri, fie cu un endo-stapler. În plus, pentru coagulare poate fi folosit UltraCision sau laserul cu argon.

Ca și în chirurgia clasică, Tachocomb®, o pânză de colagen îmbibată în fibrină, poate fi aplicată pe suprafața de rezecție pentru a controla micile sîngerări post-disecție. Tachocomb® poate fi aplicat fie cu ajutorul unui dispozitiv special, fie bimanual cu două pense.

La pacienții din studiu (30 de cazuri) pierderea medie de sânge a fost de 304 ml. Pentru segmentul III a f ost de 368 ml, iar pentru II cu III a fost de 314 ml. Două cazuri au necesitat transfuzie de sânge intraoperator.

6. COMPARAȚIE CU CHIRURGIA CLASICĂ

Într-un studiu randomizat am comparat 34 de pacienți, dintre care 17 operați laparoscopic și 17 clasic. Cele două grupuri au fost egale din punct de vedere al vârstei și al PHRR ("parenchymal hepatic resection rate" - rata de rezecție hepatică parenchimatoasă) (Tabelul 4). PHRR se definește prin următoarea formulă matematică:

PHRR = (volumul rezecat - volumul tumorii) / (volumul ficatului - volumul tumorii)

Durata operației a fost semnificativ crescută în cazul laparoscopiei. În schimb, durata spitalizării a fost marcat redusă față de chirurgia clasică.

7. REZULTATE LA DISTANȚĂ

În ceea ce privește evoluția la distanță, 28 dintre cei 30 de pacienți cu rezecții hepatice laparoscopice au fost examinați la 6 până la 12 luni postoperator. 92% (26) dintre pacienți nu au prezentat nici o acuză. Un singur pacient a avut pancreatită la 4 săptămâni post-operator și un alt pacient a dezvoltat metastaze difuze pulmonare și hepatice. Un pacient a fost nemulțumit în privința rezultatului cosmetic, deoarece a dezvoltat o cicatrice hipertrofică.

8. CONCLUZIE

Rezecțiile hepatice laparoscopice sunt alternative sigure și utile ale chirugiei deschise, mai ales în cazul pacienților cu leziuni benigne, metastaze solitare și chiste hepatice localizate în segmentul II și III sau VI și IV. În acele cazuri, intervenția laparoscopică reduce semnificativ durata spitalizării. Trebuie precizat că rezecțiile hepatice laparoscopice pot fi realizate doar în centrele de chirurgie hepatică cu o cazuistică suficientă.

BIBLIOGRAFIE

1. Lange V, Meyer G, Schardey HM, et al: Minimal-invasive Eingriffe bei solitärien Leberzysten. Chirurg 63:349-352, 1992

2. Azagra JS, Goergen M, Gilbart E, et al: Laparoscopic anatomical (hepatic) left lateral segmentectomy – technical aspects. Surg Endosc 10:758-761, 1996

3. Croce E, Azzola M, Russo R, et al: Laparoscopic liver tumor resection with the argon beam. Surg Endosc 2:186-188, 1994

4. Hashizume M, Takenaka K, Yanaga K, et al: Laparoscopic hepatic resection for hepatocellular carcinoma. Surg endoc 9:1289-1291, 1995

5. Marks J, Mouiel J, Katkouda N, et al: Laparoscopic liver surgery. A report on 28 patients. Surg Endosc 12:331-334, 1998

6. Rau HG, Meyer G, Cohnert T, et al: Laparoscopic liver resection with the water-jet dissector. Surg Endosc 9:1009-1012, 1995

7. Samama G, Chiche L, Brefort JL, et al: Laparoscopic anatomical resection. Report of four left lobectomies for solid tumors. Surg Endosc 12:76-78, 1998

8. Morino M, De Giuli M, Festa V: Laparoscopic management of symptomatic nonparasitic cysts of the liver: indications and results. Am J Surg 219:157-164, 1994

9. Baer HU, Metzger A, Barras JP, et al: Laparoscopic liver resection in the large white pig – a comparaison between waterjet dissector and ultrasound dissector. Surg Endosc 2:189-193, 1994

10.Malt RA: Surgery of hepatic neoplasms. N Engl J Med 313:1591-1597, 1985

CAPITOLUL 28

REZECȚIILE HEPATICE EXTRAGLISSONIENE

Ionel CÂMPEANU

1. BAZELE ANATOMICE ALE REZECȚIILOR HEPATICE EXTRAGLISSONIENE 665
1.1. Capsula Glisson. Plăcile și tecile glissoniene 665
1.2. Pediculii portali principali și distribuția pediculilor glissonieni în ficat 666
1.2.1. Pedicului portal principal drept (PPPD) 666
1.2.1.1. Vena portă dreaptă (VPD) 667
1.2.1.2. Artera hepatică dreaptă (AHD) 669
1.2.1.3. Canalul hepatic drept (CHD) 670
1.2.2. Distribuția PG în hemificatul drept 671
1.2.2.1. PG anterior drept (PGAD) 671
1.2.2.2. PG posterior drept (PGPD) 671
1.2.3. Pedicului portal principal stâng (PPPS) și distribuția PG în hemificatul stâng . . .672
1.2.3.1. Vena portă stângă (VPS) 672
1.2.3.2. Artera hepatică stângă (AHS) 674
1.2.3.3. Canalul hepatic stâng (CHS) 676
1.3. Abordul extraglissonian al pediculilor portali principali, sectoriali și segmentari . . .678
2. TIPURI DE REZECȚII HEPATICE EXTRAGLISONIENE 685
2.1. Hepatectomia dreaptă (HD) 685
2.2. Hepatectomia dreaptă extinsă (HDE) 693
2.2.1. HDE la segmentul IV 693
2.2.2. HDE la lobul caudat (segmentul I) 697
2.3. Hepatectomia stângă (HS) 698
2.4. Hepatectomia stângă extinsă (HSE) 704
2.4.1. HSE la segmentul I 704
2.4.2. HSE la sectorul anterior drept (segmentele V și VIII) 705
2.5. Sectorectomia anterioară dreaptă 709
2.6. Sectorectomia posterioară dreaptă 712
2.7. Rezecția segmentului V 714
2.8. Rezecția segmentului VI 715
2.9. Rezecția segmentului VII 716
2.10. Rezecția segmentului VIII 717
2.11. Rezecția segmentului IV 720
2.12. Hepatectomia centrală (HC) 723
2.13. Rezecția lobului stâng “clasic” (RLSC) 726
2.14. Rezecția lobului caudat (LC) 731
BIBLIOGRAFIE 739

Acest capitol este dedicat domnului Profesor Dan Rădulescu (Spitalul Clinic Cantacuzino), a cărui pasiune, competență și spirit critic au fost decisive în elaborarea și redactarea de etapă și apoi finală a acestui material.

Autorul aduce și calde mulțumiri domnului Profesor Bernard Launois (Rennes) pentru inițierea în tehnicile de rezecție extraglissoniene și în special în tehnicile de izolare perihilară posterioară a pediculilor glissonieni (“posterior approach”) (martie 1997).

1. BAZELE ANATOMICE ALE REZECȚIILOR HEPATICE EXTRAGLISSONIENE

1.1. Capsula Glisson. Plăcile și tecile glissoniene

Ficatul este învelit de o membrană subțire, fibroasă, intim aderentă la peritoneul visceral, denumită capsula lui Glisson.*) Această membrană este mai îngroșată pe fața inferioară a ficatului în zona hilului hepatic (HH), unde poartă denumirea de placă hilară (PH), care practic este interpusă între elementele anatomice bilio–vasculare hilare și parenchimul hepatic (Fig.1). PH acoperă bifurcația portală, pedicului portal principal drept – PPPD - (vena portă dreaptă, artera hepatică dreaptă, canalul hepatic drept), care este scurt (1-3 cm), și pedicului portal principal stâng – PPPS - (vena portă stângă, artera hepatică stângă și canalul hepatic stâng) care este mai lung (3 - 5 cm) și practic "umple" tot hilul până la partea stângă a acestuia. Convergența biliară este imediat dedesubtul PH și acoperă bifurcația portală (poziție supraportală sau epiportală), acest amănunt anatomic fiind extrem de important în chirurgia hepato-biliară.[1,2]

P.H. este în continuitate cu placa cistică (veziculară), care acoperă foseta cistică și care reprezintă de fapt prelungirea anterioară - între ficat și vezicula biliară - a PH (Fig.1).

După ce a acoperit porțiunea transversală a PPPS și ajunge la nivelul extremității stângi hilare (șanțul antero-posterior stâng sau ombilico–aranțian), PH se divide în "T" într–un segment posterior mai îngust, fără importanță chirurgicală, care acoperă șanțul aranțian (placa aranțiană) și un segment anterior, mai lat, - placa ombilicală (PO) - ce acoperă în șanțul ombilical pedicului portal anterior (paramedian) stâng (vena anterioară sau paramediană stângă - denumită și recesul lui Rex, elemente biliare și arteriale satelite); în final, o prelungire a PO acoperă șanțul ligamentului rotund (LR), contopindu-se anterior cu acest ligament (disecția marginii acestui ligament duce automat pe fața superioară a PO). Importanța chirurgicală a PO este majoră, din ea plecând toți pediculii glissonieni segmentari ai hemificatului stâng. Extremitatea stângă hilară, prin PO, este astfel "cheia" chirurgiei hemificatului stâng.

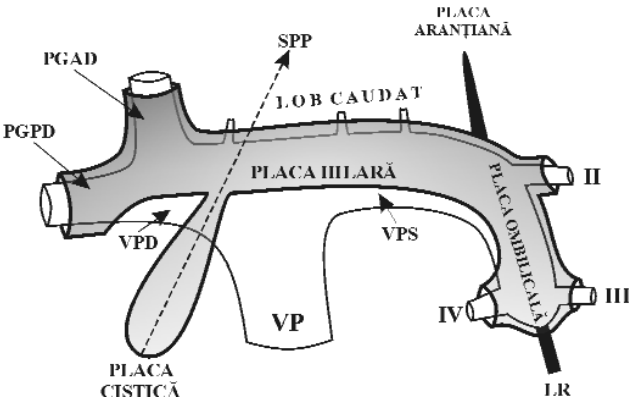

Fig.1 Plăcile şi tecile glissoniene (pentru simplificare a fost reprodusă numai distribuţia VP)
VP= vena portă; VPD= vena portă dreaptă;
VPS= vena portă stângă; SPP= scizura portă principală

Când pătrund în ficat, elementele anatomice grupate ale pediculilor portali (vena portă, artera hepatică, canalul biliar, nervii și limfaticele) sunt învelite laolaltă de evaginări derivate din PH și PO formând tecile (manșoanele) glissoniene, care împreună cu conținutul lor vasculo-biliar poartă și numele de pediculi glissonieni (PG).

Acești PG au drept element director ramuri ale venei porte și se comportă practic ca un singur pedicul funcțional.[3,4,5,6,7,8,9,10]

În interiorul fiecărui PG, vena portă - care este deci axa pedicului respectiv – poate fi disecată ușor pentru că este înconjurată de un țesut conjunctiv lax; ramura arterială se disecă de asemenea relativ ușor, dar canalul biliar, mai ales la nivelul sectorial, este aproape înglobat în textura manșonului glissonian, ceea ce face ca disecția și izolarea lui să fie uneori dificilă.

Din marginea posterioară a PH se desprind pediculi subțiri glissonieni pentru lobul caudat (Fig.1).

La extremitatea dreaptă a hilului PPPD se divide și se formează astfel PG anterior sau paramedian drept - PGAD - pentru sectorul omonim și PG posterior sau lateral drept – PGPD - pentru sectorul lateral. PGAD se detașează din extremitatea dreaptă și superioară a PH (fiind și limita externă a acesteia) și intră imediat vertical în ficat, în timp ce PGPD rămâne într–un plan orizontal cu fața viscerală hepatică (Fig.1, 2).

În unele tratate[6, 8, 10, 11] se folosesc termenii de PG principali drept și stâng, pentru denumirea PPPD și PPPS. Reamintim că PG, ce sunt evaginări cilindrice ale PH și PO, se găsesc intrahepatic; chirurgical însă, cei doi pediculi portali responsabili de irigația și drenajul hemificatului drept și stâng pot fi izolați ca niște PG, deoarece și ei sunt înveliți atât de PH cât și de seroasa pedicului hepatic (ligamentul hepato-duodenal).

O bună parte din PG secundari (de ordinul 2-3 după Couinaud) atât pentru hemificatul drept dar mai ales pentru cel stâng, sunt în unele cazuri, anatomic

*) *primul anatomist care a descris capsula hepatică în 1640 a fost Walaeus și nu Glisson, a cărui descriere apare în 1642. Această denumire eronată, care astăzi practic nu mai poate fi îndreptată, a fost atribuită de către Ton That Tung lui Kiernan.*

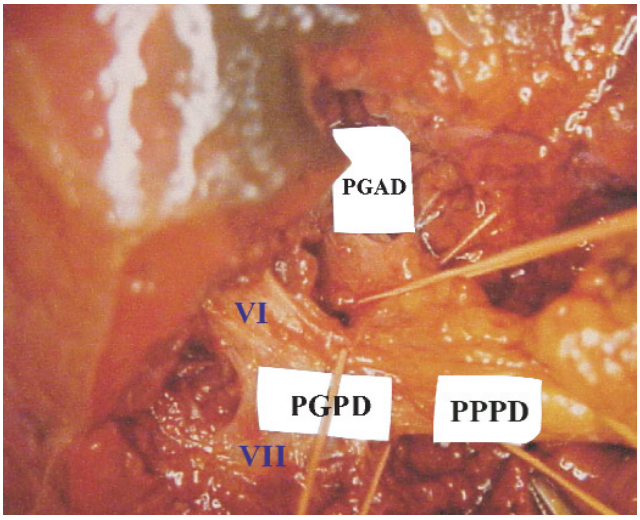

Fig.2 Distribuţia modală a PPPD în PGAD şi PGPD (piesă de disecţie cadaverică)

favorabile, superficiali si pot fi izolați relativ ușor, fără manevre chirurgicale deosebite. Astfel, PG pentru segmentele II, III, IV (parțial) pot fi evidențiați în mod constant; izolarea PGPD se poate face când există incizura Rouvière–Gans în prelungirea dreaptă a HH (peste 50% din cazuri). În schimb, izolarea PGAD nu se poate face decât cu manevre chirurgicale ajutătoare (de exemplu decolarea PH).

Dispoziția anatomică particulară a capsulei Glisson la nivelul hilului (în principal PH cu derivatele din partea dreaptă și PO) are consecințe anatomice și chirurgicale de o importanță capitală și anume:

1. La nivelul parenchimului hepatic se găsesc PG îngroșați datorită tecilor glissoniene ce dau o "marcă" ecografică tipică și, în contrast, ramuri ale venelor (supra) hepatice, subțiri și friabile, lipsite de orice înveliș protector.

2. Toate variantele anatomice vasculo–biliare mai frecvente (30%–50%) au loc la nivelul HH, dar în zonele aflate sub sau în interiorul PH și/sau al PO.[1, 2, 3, 7, 8, 10] Din acest motiv, tehnica clasică de disecție hilară, individuală, a elementelor vasculo–biliare este uneori greoaie și chiar periculoasă, prin riscul interceptării necontrolate a unor elemente vasculo-biliare variabile în distribuția lor către alte teritorii hepatice decât cel presupus inițial.[3, 8, 10, 11]

3. În ficat, distribuția PG la nivel segmentar (unul sau mai mulți pediculi) este absolut constantă, variațiile anatomice hilare lipsind iar într–o teacă glissoniană găsindu-se doar ramurile vasculo–biliare care irigă și drenează exclusiv segmentul în care intră; aceasta este una dintre legile fundamentale ale anatomiei moderne hepatice.

4. Prin manevre chirurgicale de detașare, decolare sau coborâre a PH (Hepp – Couinaud)*) abord denumit plastic de către Bourgeon și Gunz "cale intercapsulo–parenchimatoasă" se poate coborâ PH care rămâne astfel fixată numai la extremitățile ei (în dreapta prin cei doi pediculi glissonieni sectoriali iar în stânga prin PO). Se obține astfel o mobilizare largă pentru bifurcația portală și convergența biliară, precum și pentru PPPS pe toată lungimea lui. Accesul asupra PPPD, ca și asupra pediculilor glissonieni sectoriali (PGAD și PGPD), este însă limitat.

5. Abordarea PG în interiorul ficatului ("inima" ficatului - Champeau), pe lângă faptul că este lipsită – cum am arătat anterior – de orice eroare anatomică la nivel segmentar, simplifică mult ligatura triadei portale; teaca glissoniană este de fapt structura anatomică reperată și disecată, pedicului vasculo-biliar pe care-l conține putând fi clampat (delimitând astfel prin ischemie vizual perceptibilă sectorul sau segmentul corespunzător) și apoi legat și secționat ca o singură structură anatomică.[3, 7, 8, 10]

Astfel, izolarea chirurgicală pe cale extra-glissoniană (extrafascială, extracapsulară, intercapsulo-parenchimatoasă) a PG sectoriali sau segmentari, prin abord hilar și/sau scizural, este sigură anatomic și rapidă.[3, 7, 8, 10]

1.2. Pediculii portali principali și distribuția pediculilor glissonieni în ficat

Hemificatul drept și cel stâng sunt irigați și drenați independent de cei doi pediculi portali principali drept și stâng (PPPD, PPPS), delimitarea funcțională fiind făcută de scizura portă principală (SPP, linia Cantlie), care este traversată numai de sistemul sinusoidal, fără a exista anastomoze biliare sau portale eficiente transscizurale. Există însă, la nivel hilar, anastomoze arteriale între hemificatul drept și stâng; ligatura arterei hepatice drepte (AHD) sau stângi (AHS) este urmată de o ischemie tranzitorie (24h), după care circulația arterială pentru sectorul sau segmentul afectat poate fi restabilită printr-o circulație colaterală ce se dezvoltă rapid trans-scizural (SPP) și subcapsular.[12]

1.2.1. Pediculul portal principal drept (PPPD)

Acest pedicul conține, la nivelul extremității drepte a hilului și într-o manieră grupată, vena portă dreaptă (VPD), artera hepatică dreaptă (AHD), canalul hepatic

*) *Tehnica de coborâre a plăcii hilare a fost descrisă de Couinaud și utilizată de Hepp la început pentru stenozele iatrogene înalte de convergență biliară.*

drept (CHD), vase limfatice și nervi.

PH este interpusă între parenchimul hepatic și PPPD, acest amănunt anatomic având o importanță majoră în chirurgia hepatobiliară.

Reperul anatomic pentru izolarea chirurgicală a acestui pedicul portal este, după Ton That Tung[10], extremitatea dreaptă a hilului (șanțul hilar transvers Haller), puțin la dreapta axei sagitale ce unește foseta veziculară cu marginea dreaptă a venei cave inferioare și care trece prin procesul caudat (PC). Astfel, extremitatea dreaptă hilară devine, ca și extremitatea stângă (PO) pentru hemificatul stâng, "cheia" chirurgiei hemificatului drept.[3,10]

1.2.1.1. Vena portă dreaptă (VPD)

Această venă are un traiect aproape transversal către dreapta și o lungime de 1-3 cm în 66 - 95% din cazuri.[3,5,13,14,15,16,17] În aproape o treime din cazuri după Couinaud, lungimea VPD este sub 1 cm, constituind varianta de VPD "scurtă", care face mai dificilă disecția hilară a acesteia.[1] De fapt, ușurința cu care se efectuează o hepatectomie dreaptă (HD) este direct legată de lungimea VPD. Situația anatomică în care, de exemplu, VPD este mai lungă de 1 cm, convergența biliară superioară (CBS) este etalată transversal, iar bifurcația arterei hepatice proprii (AHP) este clară, constituie un argument pentru o rezecție hepatică dreaptă clasică.[1] După traiectul său relativ scurt, VPD se divide în ficat în cele două ramuri sectoriale: anterioară sau paramediană dreaptă (pentru segmentele V și VIII) și posterioară sau laterală dreaptă (pentru segmentele VI și VII), care reprezintă elementele directoare ale celor doi PG sectoriali (de ordinul 2 Couinaud)(Fig.3a).

VPD este supusă mai des unor variante anatomice, comparativ cu VPS și mai rar față de variantele anatomice arterio-biliare.

Cea mai frecventă variantă anatomică a VPD este chiar absența acesteia, care are loc în două situații:

- prima variantă este trifurcarea trunchiului venei porte (VP) (7–20%) în cele două vene sectoriale (anterioară și posterioară) drepte și în VPS (Fig.3b). Unele situații de VPD "scurtă" reprezintă din punct de vedere chirurgical același lucru. În cazul unei trifurcări a VP se produce o modificare în dispoziția PG sectorial anterior (paramedian drept), după cum vom vedea ulterior.
- a doua variantă anatomică este desprinderea separată și distală a venei sectoriale posterioare (laterale) (VSP) din trunchiul VP, care ulterior se va divide în vena sectorială anterioară (paramediană) (VSA) și VPS (Fig.3c).

În această situație anatomică (sub 10% din cazuri) vena posterioară va fi considerată la o disecție hilară drept VPD (fiind de fapt în locul acesteia) și singura care poate fi izolată prin abord hilar, vena anterioară fiind mai profundă; și în acest caz vom asista la o modificare a dispoziției tecilor glissoniene pentru hemificatul drept. De fapt, variantele de absență a VPD, VPD lungă (peste 1 cm) sau scurtă (sub 1 cm) sunt explicate prin variațiile de origine ale venei portale anterioare (paramediane) drepte, care în anatomia comparată și embrionar la om are originea pe VPS, "alunecând" apoi spre bifurcația portală, ca în final să ajungă la nivelul VPD.[3,9] În afară de studiul ecografic (mai ales intraoperator), aceste variante portale pot fi bănuite de către chirurg studiind fața viscerală hepatică

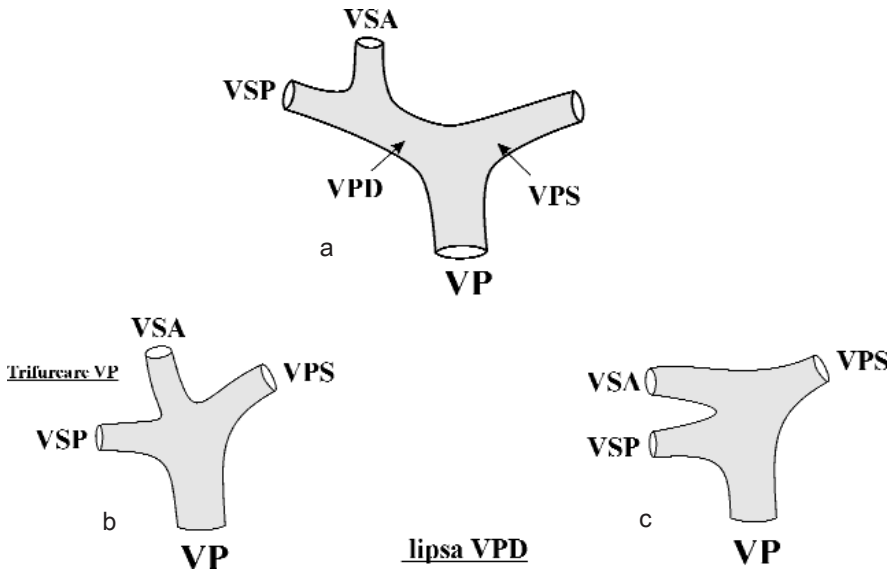

Fig.3 a) distribuţia VPD modală în VSA şi VSP, b) trifurcare (VSA+VSP+VPS), c) desprinderea distală din VP a VSP.

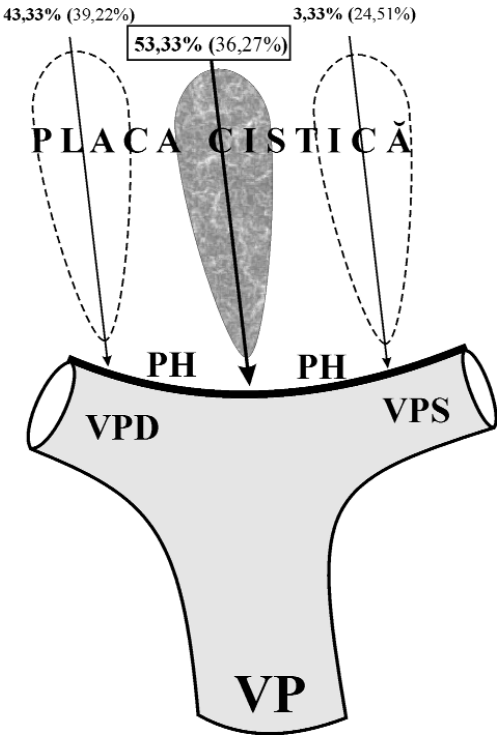

Fig.4 Poziția SPP (reperată prin inserţia plăcii cistice la nivelul plăcii hilare). Date statistice: Raynaud-Coucoravas, Couinaud (în paranteze)

în zona hilară, mai exact locul unde "cade" scizura portă principală (SPP) în raport cu bifurcația portală. Un reper fidel al SPP pe fața viscerală hepatică este (după decolarea veziculei biliare) extremitatea posterioară, îngustă, a plăcii cistice, care se inseră pe PH (Fig. 4). Multă vreme s-a considerat că SPP întretaie sistematic bifurcația portală.[3] Este meritul lui Raynaud și Coucoravas de a fi arătat că SPP întretaie bifurcația portală doar în ceva peste jumătate din cazuri, în rest această scizură fiind la nivelul VPD (circa 43% din cazuri) sau al VPS (Fig. 4).[6] Ulterior, aceste date au fost confirmate și de Couinaud, deși parțial diferite (mai ales pentru VPS și bifurcația portală).[3]

S-a ajuns astfel la stabilirea unor corelații între poziția SPP la nivelul hilului și prezența sau absența VPD:

- când SPP întretaie VPD (PPPD), distribuția VPD pentru hemificatul drept este normală în circa 82% din cazuri, iar vena anterioară dreaptă este aproape de SPP.[3,18]
- când SPP cade pe bifurcația portală, VPD lipsește iar vena posterioară este înlocuită în aproximativ 72% din cazuri de ramurile segmentare (VI și VII).
- lipsa VPD, care este înlocuită de ramuri sectoriale și segmentare se asociază constant cu o incizură Rouvière-Gans lungă (2 - 2,5cm), ce conține un PG pentru segmentul VI.

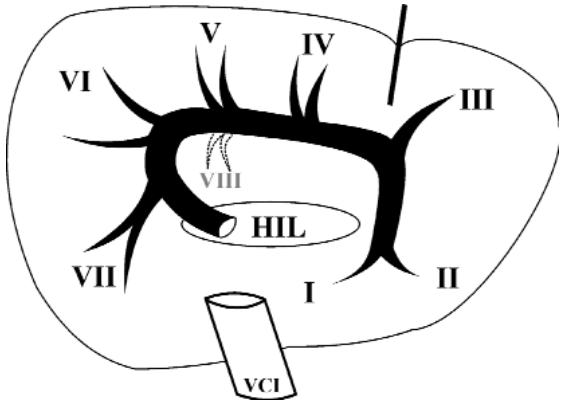

Fig.5 Absenţa bifurcaţiei portale

Cu cât SPP se deplasează spre stânga bifurcației portale (spre VPS) cu atât distribuția PG în hemificatul drept este mai afectată.[3]

Astfel, urmărind încă de la începutul operației locul unde extremitatea posterioară a fosetei cistice (respectiv SPP) întretaie VPD, bifurcația portală sau VPS, chirurgul este avizat asupra variantelor anatomice ale distribuției vasculo-biliare în hemificatul drept.

O situație anatomică dramatică, din fericire foarte rară (sub 1%) dar care trebuie totuși cunoscută, este absența bifurcației portale (Fig. 5). În cazul aceastei malformații[3] trunchiul VP intră direct – la nivelul extremității hilare drepte – în hemificatul drept (fiind luat greșit drept VPD!), distribuindu-se apoi după o curbură intrahepatică la toate segmentele (I-VIII) și terminându-se la nivelul șanțului ombilical.[3,19] De reținut că distribuția bilio-arterială intrahepatică este normală în asemenea cazuri.[3] Ecografia intraoperatorie decelează ușor această malformație.

VPD poate prezenta în aproximativ 40 – 45% din cazuri variații ale venelor sectoriale și segmentare. Cea mai frecventă dintre acestea este trifurcarea VPD în ramul sectorial anterior (paramedian) drept și venele segmentare pentru VI și VII (peste 20%), urmate de originea segmentarelor pentru VI și VII din vena anterioară dreaptă (sub 10% din cazuri).

După Couinaud, chirurgul găsește la nivel hilar o dispoziție portală dreaptă normală doar în jumătate din cazuri; în 20% din cazuri vena posterioară dreaptă (VI + VII) este considerată drept VPD (trifurcare, origine distală din VP), iar în 30% din cazuri este necesară, în cazul unei hepatectomii drepte, ligaturarea a două vene porte drepte (sectoriale), una având o poziție normală iar alta având o origine atipică.[1]

1.2.1.2. Artera hepatică dreaptă (AHD)

În mod obișnuit, AHD naște prin bifurcarea arterei hepatice proprii (AHP), care are originea în trunchiul celiac prin intermediul arterei hepatice comune (AHC) într-o proportie ce variază, după diferiți autori, între 32%-72% din cazuri.[4,15,20,22,23 *)] În aproximativ jumătate din cazuri, diviziunea AHP în AHD și artera hepatică stângă (AHS) se face la stânga trunchiului venei porte (VP) și mult mai rar, în fața acesteia sau a căii biliare principale (CBP)(Fig.6.1). În traiectul ei către hilul hepatic AHD trece în general înapoia CBP (75-90% din cazuri) și pătrunde în extremitatea dreaptă a hilului hepatic după ce în 60% din cazuri dă naștere arterei cistice în triunghiul colecistohepatic.[23] Fapt important, în acest triunghi colecistohepatic AHD poate fi foarte aproape de canalul cistic (sub 1 cm în 20% din cazuri), riscând a fi confundată cu acesta și legată accidental în cursul unei colecistectomii.[23] Tot din AHD pleacă în 25-50% din cazuri un ram arterial pentru segmentul IV (artera hepatică "medie" Michels).

Ajungând la extremitatea dreaptă a hilului, AHD se plasează la început în fața VPD, tinzând apoi să fie deasupra acesteia. Raporturile dintre AHD, VPD și canalul hepatic drept (CHD) au fost studiate de Mizumoto și Suzuki,[24] care au arătat că traiectul prin fața VPD se regăsește numai în circa 18% din cazuri și că la aproape jumătate din subiecți (48%) AHD încrucișează CHD sau merge pe o anumită distanță în raport direct cu acesta (Fig.6.2a). De reținut este că, după acești autori, în peste o treime din cazuri AHD șerpuiește între VPD și CHD, fiind "ascunsă" disecției hilare (Fig.6.2b). Deci, în numai 2/3 din cazuri AHD poate fi disecată relativ ușor la nivel hilar.

În aproximativ 36-60% din cazuri, trunchiul AHD se împarte în cele două ramuri sectoriale drepte și anume:

- ramul sectorial anterior (paramedian) drept pentru segmentele V și VIII;
- ramul sectorial posterior (lateral) drept pentru segmentele VI și VII.

La originea din AHD, ramura sectorială anterioară se plasează superior față de cea posterioară în circa 77% din cazuri; în restul cazurilor, originea arterei anterioare este inferioară față de cea posterioară, pe care o încrucișează posterior pentru a se îndrepta spre sectorul anterior.[1]

Variantele arteriale segmentare sunt frecvente, mai ales pentru sectorul posterior (lateral) în care

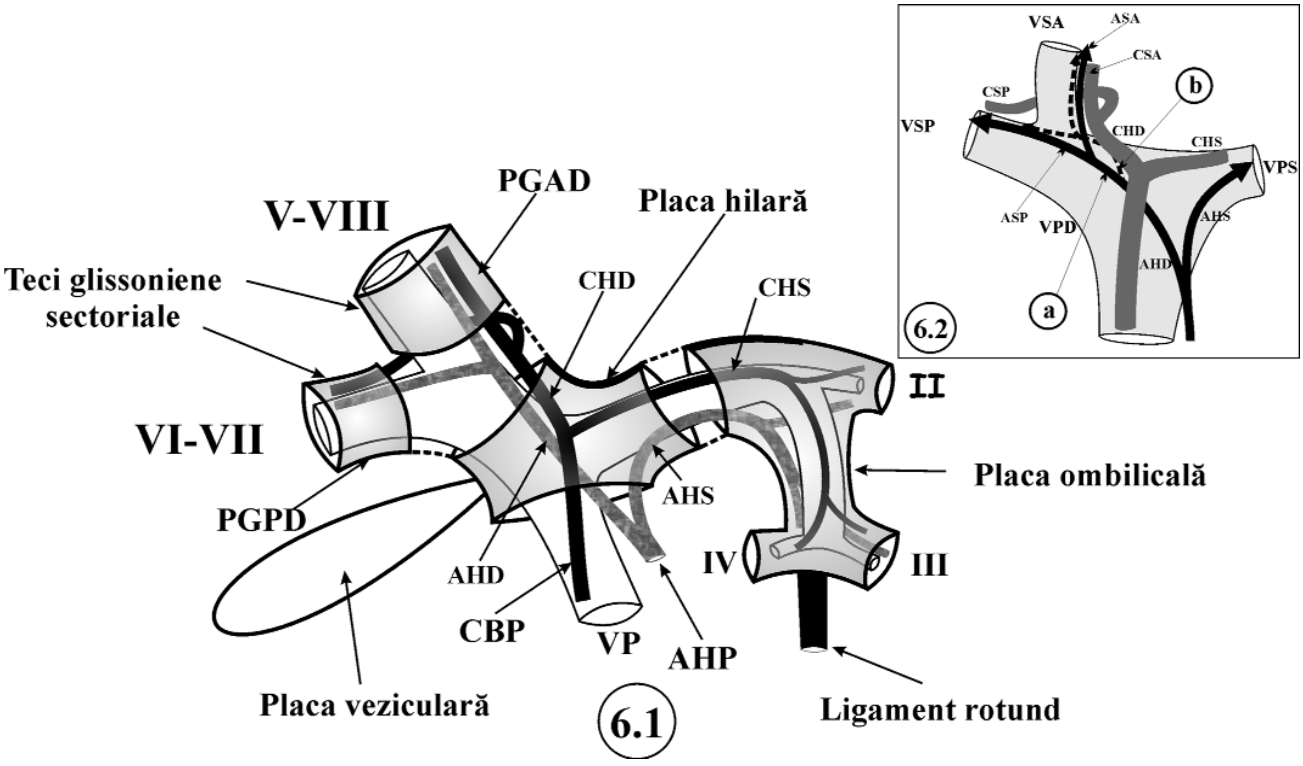

Fig.6.1 Distribuţia pediculilor portali principali (PPPD şi PPPS)
Fig.6.2 Raporturile AHD cu VPD şi CHD (a, b)
VSA=vena sectorială anterioară; VSP=vena sectorială posterioară
ASA=artera sectorială anterioară; ASP=artera sectorială posterioară
CSA=canalul sectorial anterior drept; CSP=canalul sectorial posterior drept

**) Reamintim cititorului că valorile statistice procentuale ale diferitelor variante ale structurilor vasculo-biliare hepatice sunt extrem de variabile, în funcție de metoda folosită de diferiți autori (disecții pe cadavru, piese de coroziune, arteriografii etc).*

arterele segmentelor VI și VII pot avea origine din artera sectorială anterioară (între 20-32% din cazuri).[1,3,14] Arterele segmentare ale sectorului anterior (V și VIII) au mai rar originea în artera sectorului posterior (în 10–24% din cazuri).[1,3,14]

Ca și pentru distribuția portală și cea biliară, variantele arteriale pornesc de la nivelul hilului, putând afecta pediculii principali și cei sectoriali, care nu se distribuie aceloraşi segmente decât într-o anumită proporție, sub forma distribuției "modale", întâlnită în 50% din cazuri. De abia când PG devin segmentari, chirurgul poate fi sigur că ei corespund teritoriului vizat pentru exereză, ceea ce se verifică prin clampare și demarcație de culoare. Acest fapt constituie, așa cum am mai arătat, una din "legile" fundamentale ale anatomiei chirurgicale a ficatului.

Ca urmare a frecvenței ridicate a variantelor arteriale segmentare, Couinaud consideră că numai în aproximativ 60% din cazuri chirurgul va găsi la nivelul hilului o dispoziție arterială segmentară "normală" pentru hemificatul drept.[1]

1.2.1.3. Canalul hepatic drept (CHD)

CHD este prezent ca atare într-o proporție de 50-72% din cazuri și se formează din unirea celor două canale sectoriale – anterior și posterior – ale hemificatului drept (Fig.7a).

Canalul biliar sectorial posterior (lateral drept), cu un traiect orizontal, drenează bila din sectorul posterior (segmentele VI și VII), fiind situat deasupra venei sectoriale posterioare drepte și înapoia arterei satelite.[10] Pentru a se uni cu omologul său anterior (paramedian drept) canalul sectorial posterior încrucișează posterior vena portă anterioară în 83% din cazuri (poziție epiportală) (Fig. 6.1, 6.2). Din acest motiv, acest canal posterior apare pe colangiografiile de față ca descriind o buclă – curba colangiografică Hjörstjö.[25,26,27]

Canalul biliar sectorial anterior (paramedian drept) colectează bila din sectorul anterior. Este localizat constant la stânga segmentului ascendent al venei porte anterioare drepte, (Fig. 6.1, 6.2) fiind vertical în traiectul său descendent de întâlnire cu omologul său posterior, cu care va forma CHD puțin deasupra VPD și mai rar în fața sau înapoia acesteia. CHD astfel format este scurt (până la 9 mm după Healey - Schroy) și se unește cu canalul hepatic stâng (CHS) într-un unghi de 70º – 90º, extrahepatic, la o distanță de 1,5–3,5 cm față de parenchim în 80% din cazuri.[14,17,28,29,30,31] Convergența acestor două canale va da naștere canalului hepatic comun (CHC) (Fig.7a), a cărui origine se află la nivelul bifurcației portale (56,86%) sau în fața VPD (37,25%) și mai rar în fața VPS (5,88%).[3]

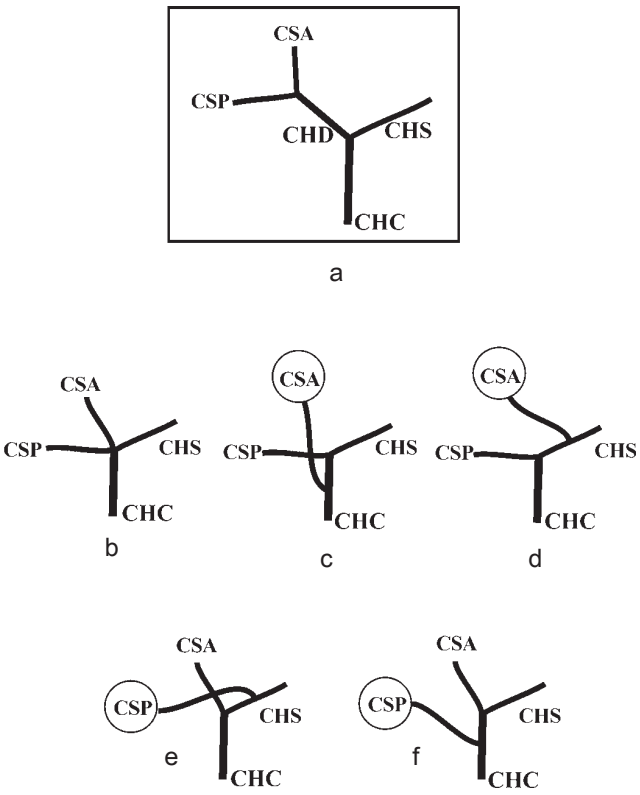

Fig.7 Formarea modală a CHD (a); Variantele biliare sectoriale ale hemificatului drept (b-f); CSA=canalul biliar sectorial anterior; CSP=canalul biliar sectorial posterior

Variantele biliare ale hemificatului drept la nivelul hilului sunt frecvente și fac ca, practic, în aproape jumătate din cazuri CHD să lipsească, fiind înlocuit de canalele sectoriale.[3,32]

Trifurcarea (trijoncțiunea)– care se formează din unirea celor două canale sectoriale drepte cu CHS este găsită de Couinaud în 11,21 % din cazuri (Fig.7b).[1,3]

Canalul sectorial anterior se poate vărsa fie distal în CHC (Fig.7c) (17,76% Couinaud) fie în porțiunea terminală a CHS (Fig.7d) (între 2,8% și 1/3 din cazuri).[3,5,10,12,14,15,26,27,30,33,34]

Canalul sectorial posterior este supus la variații anatomice mai frecvent decât cel anterior în ceea ce privește vărsarea în CHS (între 6-22% din cazuri), vărsarea distală în CHC fiind în 5,61% din cazuri[1] (Fig.7 e,f).

Așa-numitele canale biliare „accesorii" din anatomia clasică, corect denumite aberante, nu sunt practic decât canale biliare sectoriale sau segmentare cu vărsare aberantă în CBP sau calea biliară accesorie (vezicula biliară și canalul cistic). Întreruperea lor chirurgicală va duce la compromiterea drenajului biliar a unor porțiuni variabile dar bine definite de țesut hepatic (segment sau, mai rar, sector).

1.2.2. Distribuția PG în hemificatul drept

Din PPPD, la extremitatea dreaptă a hilului se desprind cei doi pediculi portali sectoriali care, în interiorul ficatului, sunt înveliți în tecile (manșoanele) glissoniene – derivate din PH – ce devin astfel PG sectoriali anterior drept (paramedian) și posterior (lateral) drept (PGAD, PGPD) (Fig. 6.1). În ficat, distribuția vasculobiliară se face exclusiv prin intermediul PG.

1.2.2.1. PG anterior drept (PGAD)

Sinonime: paramedian drept, central superior drept, medial, anteromedial.

PGAD este destinat sectorului anterior sau paramedian drept, care cuprinde segmentele V și VIII și este delimitat de scizura portă principală (SPP) medial și scizura portă dreaptă (SPD) lateral, deci teritoriului hepatic dintre vena (supra)hepatică dreaptă și medie.

Descoperirea chirurgicală a PGAD (de ordinul 2 – Couinaud) reprezintă una dintre manevrele cele mai dificile în cadrul exerezelor hepatice.[8,10]

Pentru Ton That Tung trunchiul PGAD este localizat profund în ficat, înapoia extremității posterioare a fosetei cistice.[10]

La origine, trunchiul constant de 1 cm lungime al PGAD, după un traiect latero-inferior scurt (pus în evidență recent de imagistica modernă), pătrunde vertical în ficat, descriind o curbă cu convexitatea anterioară, caracteristică, ce ulterior se divide - în jumătate din cazuri - în două ramuri glissoniene terminale (externă și internă) pentru segmentul VIII.[3,10] Din curbura PGAD se desprind, direct sau prin intermediul unui trunchi anterior, 1-3-5 PG cu o direcție antero-inferioară, pentru segmentul V.[3,10] Într-o proporție apreciabilă (40% din cazuri) PG pentru segmentul V se desprind atât din curbura PGAD, cât și din porțiunea inițială a celor două trunchiuri terminale posterioare pentru segmentul VIII. Pentru Ton That Tung și Launois, în aproximativ 30% din cazuri, unul din PG ai segmentului V își are originea în PG posterior drept (PGPD).[8,10] Couinaud mai descrie PG profunzi (40%) care pleacă din fața posterioară a curburii PGAD (care nu pot fi decelați decât prin radiografii laterale) și PG laterali ce pleacă din trunchiul PGAD, cu traiect transversal către dreapta, lărgind extern pe fața superioară limita segmentului VIII (mai frecvent decât a segmentului V).[3] În aproximativ 5% din cazuri există PG derivați din PGAD care suplinesc teritoriile segmentelor VI (mai des) și VII (suprapunere sau overlapping teritorial).

Astfel, PGAD are atât componente glissoniene anterioare și posterioare (V și VIII) cât și profunde și laterale, iar uneori și pentru segmentele VI și VII, făcând ca distribuția teritorială a acestui PG să fie uneori complexă. (Fig.8).

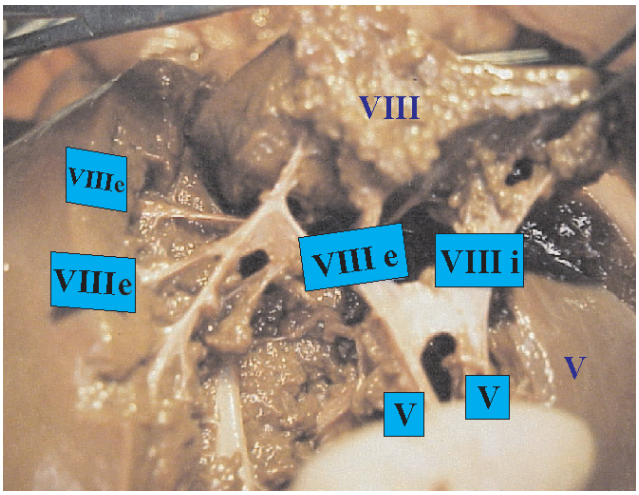

Fig.8 Aspectul complex spaţial al PGAD (PG paramedian drept) având componente anteroinferioare (Segment V), posterosuperioare interne şi externe (VIII i + VIII e) cu ramuri transversale (disecţie cadaverică)

1.2.2.2. PG posterior drept (PGPD)

PGPD – lung de 6 – 8 cm, este destinat sectorului posterior (segmentele VI și VII), delimitat intern de scizura portă dreaptă (SPD), în care se găsește vena hepatică dreaptă. Teritoriul PGPD –pedicul de ordinul 2 – Couinaud- este variabil și direct dependent de variațiile anterioare ale SPD (peste 50% din cazuri). După Ton That Tung, PGPD este arciform în ansamblu, fiind ușor descendent orizontal (paralel cu fața inferioară hepatică) la originea din PPPD și devenind apoi ascendent în 1/3 posterioară, pentru a se termina în unghiul dintre vena cavă inferioară (VCI) și vena (supra)hepatică dreaptă (VHD).[10]

PGPD diferă de PGAD prin două caracteristici:

- PGPD se află într-un plan anterior în raport cu hilul hepatic, în timp ce PGAD este retrohilar
- traiectul PGPD este la origine descendent și orizontal, în timp ce traiectul PGAD este oblic ascendent, aproape vertical, descriind curba sa caracteristică.[8,10]

Prin convexitatea sa PGPD dă 4–6 PG divergenți într-un plan paralel cu fața inferioară hepatică. Primii 1-3 PG sunt destinați segmentului VI, dintre care PG ce se îndreaptă spre unghiul drept hepatic – PG angular – este considerat de Ton That Tung ca PG principal –uneori dublu- al segmentului VI.[10] Restul ramurilor glissoniene – localizate înapoia liniei transversale ce prelungește hilul spre dreapta – sunt pentru segmentul VII.[9]

Pentru Launois, PGPD este cel mai profund și nu apare de obicei nici după disecția și izolarea PGAD.

PGPD este unic numai în 63% din cazuri[3] și sunt frecvente situațiile în care un PG pentru VI este izolat din PPPS înainte de a se izola trunchiul propriu-zis al PGPD.[8]

În aproximativ 20% din cazuri PGPD lipsește, fiind înlocuit de PG segmentari VI și VII, care împreună cu PGAD formează o trifurcație a PPPD. În practică, izolarea acestor PG și clamparea lor arată exact teritoriul pe care aceștia îl suplinesc.[7,8,35,36,37]

În anumite situații anatomice favorabile – ca prezența unei incizuri Rouvière-Gans care prelungește spre dreapta hilul hepatic (peste 60% din cazuri) - PGPD poate fi izolat extraglissonian și clampat electiv (vezi modalități de izolare a PG).

1.2.3. Pedicului portal principal stâng (PPPS) și distribuția PG în hemificatul stâng

Acest pedicul – de ordinul 1 - Couinaud – este mult mai lung decât cel drept, datorită faptului că bifurcația portală se află la extremitatea dreaptă hilară. PPPS ocupă aproape tot hilul (șanțul hilar transvers Haller), fiind plasat la acest nivel între lobul pătrat "clasic" (IVb), care este anterior și lobul caudat (segmentul I) posterior. PPPS irigă și drenează hemificatul stâng (segmentele II, III, IV) și, în majoritatea cazurilor, segmentul I (lobul caudat sau Spigel), fiind din punct de vedere fiziologic, ca și PPPD, un pedicul terminal. Acoperit superior de PH, iar inferior de peritoneul pediculului hepatic și al micului epiploon, PPPS este superficial și accesibil chirurgical pe o lungime de cel puțin 2 cm.[3,17,27,29] PPPS conține, relativ grupate, vena portă stângă (VPS), artera hepatică stângă (AHS) cu ramurile acesteia, canalul hepatic stâng (CHS), limfatice și nervi. PPPS poate fi (ca și cel drept) izolat extraglissonian (extrafascial) și din acest motiv autori ca Ton That Tung, Couinaud, Launois îl denumesc din punct de vedere chirurgical PG principal stâng (PGPS).[3,7,8,10] PPPS se continuă la extremitatea stângă a hilului (după ce se curbează în unghi de 90°-130°) cu pedicului portal anterior (paramedian stâng) localizat în șanțul longitudinal stâng (porțiunea ombilicală). Din zona unde se curbează PPPS și în prelungirea stângă a hilului se desprinde un pedicul portal unic pentru segmentul II (sectorul II Couinaud). Fără a nega argumentele anatomice și embriologice ale lui Couinaud, considerăm –alături de Galizzia și Trin Van Minh- că din punct de vedere chirurgical pedicului portal anterior (paramedian) stâng este tot de ordinul 1, ca și PPPS; din "masa terminală porto-ombilicală" formată de pedicului portal anterior stâng și PO pleacă practic PG segmentari (II, III, IV), care sunt de ordinul 2.[9] Importanța chirurgicală a acestui fapt este majoră, pentru că din această "masă terminală" se desprind PG pentru hemificatul stâng (segmentele II, III și IV) (Fig. 6).

Formarea și distribuția PG în hemificatul stâng sunt diferite față de distribuția în hemificatul drept, prin cel puțin două particularități anatomice care au și consecințe chirurgicale importante:

a) în timp ce în hemificatul drept trecerea de la PPPD la PG segmentari este graduală, făcându-se de obicei prin intermediul celor doi PG sectoriali (anterior și posterior), în hemificatul stâng - exceptând PG segmentar II - trecerea la PG segmentari III și IV se face direct din pediculul portal anterior (paramedian) stâng. Practic, din elementele vasculo-biliare ale acestui pedicul portal se formează direct PG segmentari III și IV, care astfel nu pot fi studiați separat – nici măcar didactic - de distribuția acestui pedicul portal (care se comportă ca un PG sectorial).

b) constituirea PG în zona PO are loc într-o manieră diferită față de constituirea PG din restul ficatului, în special pentru segmentul IV(a,b).[38] Astfel, la PG constituit imediat după distribuția ramurilor venei porte anterioare (paramediene) stângi ajung elemente arteriale și biliare cu origine sau vărsare uneori la distanță de PG astfel format (a se vedea arterele epiportale lungi pentru segmentul IV).[38]

În consecință, rezecția completă a segmentului IV, parțială (IVa –porțiunea suprahilară, precavă – sau IVb) sau asociată (unei alte rezecții) nu se poate face în siguranță decât extraglissonian (rezecție extraglissoniană pură Couinaud).

Prin intermediul PO, pedicului portal anterior (paramedian) stâng corespunde pe fața superioară hepatică scizurii (fisurii) ombilicale pe care se inseră ligamentul falciform (suspensor), ce constituie limita dintre lobul drept și stâng în anatomia clasică. Această scizură nu este traversată de pedicululi glissonieni și conține în peste 50% din cazuri o venă "fisurară" (interlobară Gans) ce contribuie la drenajul segmentului IV și al lobului stâng "clasic", alcătuit din segmentele II și III.[1,8,10]

1.2.3.1. Vena portă stângă (VPS)

Această venă este – alături de vena portă anterioară (paramediană) dreaptă, de vena portă anterioară (paramediană) stângă și posterioară (laterală) stângă - una dintre "constantele" anatomice ale ficatului, fiind susceptibilă deci la mai puține variații în distribuție.[3,9]

VPS are o porțiune transversală (hilară) de 3-5 cm în peste 90% din cazuri, iar la extremitatea stângă a hilului se curbează anterior – după cum am arătat - în șanțul ombilical într-un unghi de 90-130°, devenind vena anterioară **(**paramediană) stângă (sinonime: recesul lui Rex, recesul ombilical, sinusul portoombilical) ce

reprezintă porțiunea permeabilă a venei ombilicale și care măsoară între 1,5-3,5 cm în peste 80% din cazuri.[3] La aproximativ 2 cm de marginea anterioară a ficatului vena anterioară (paramediană) stângă se termină într-un "fund de sac" pe care se inseră ligamentul rotund (porțiunea obliterată a venei ombilicale).

VPS emite pe traiectul ei o serie de colaterale și anume:

a) la nivelul hilului, inconstant, se desprinde o ramură anterioară pentru lobul pătrat (IVb, fața inferioară) și posterior un ram sau două pentru lobul caudat (I). Important din punct de vedere chirurgical și contrar opiniei clasice, din fața inferioară dar mai ales superioară a VPS nu pleacă ramuri venoase*) , ceea ce permite astfel manevra de decolare a PH.

b) de la nivelul cudurii anterioare pe care VPS o face în șanțul ombilical pentru a se continua cu recesul Rex (RR) pleacă vena posterioară (laterală) stângă pentru segmentul II (sectorul II Couinaud).

c) de la nivelul recesului Rex (RR) pleacă ramurile portale (PG) ale sectorului anterior (paramedian) stâng (segmentele III+IV):

- Din "cornul" stâng al RR pleacă 1, 2 sau 3 ramuri venoase (pentru segmentul III) în respectiv 30%, 38% și 22% din cazuri.[39]

  În ultima vreme, datorită dezvoltării tehnicilor de transplant hepatic de la donator viu, studiul anatomic vasculo-biliar al lobului stâng "clasic" (segmentele II și III) a devenit extrem de important. Astfel, în funcție de cum se distribuie ramurile portale din marginea stângă a RR, Czerniak[40] găsește 3 tipuri:
  - Tipul 1 (Fig.9a) - în care există un trunchi comun pentru segmentele II și III (35%)
  - Tipul 2 (Fig.9b) - în care cele două vene pentru segmentele II și III au doar un orificiu de plecare comun (35% din cazuri)
  - Tipul 3 (Fig.9c) - în care se găsește o venă pentru segmentul II și două vene pentru segmentul III, larg separate (30%).
- Din porțiunea dreaptă a RR pleacă ramuri portale multiple - 6-9 vene în 70% din cazuri, destinate segmentului IV(a, b), cu o dispoziție spațială complexă (Fig.10). Aceste vene se desprind din partea terminală dreaptă sau "cornul" drept al RR, din fața superioară (80%) și din marginea dreaptă a RR (mai rar). Ramurile venoase ce se desprind din fața superioară sunt dispuse etajat, arciform, dinspre suprafața parenchimului spre profunzime, "ca țiglele pe casă" astfel încât ramurile superioare și posterioare sunt cele mai profunde (pentru IVa); în multe cazuri, așa cum au arătat Goldsmith și Woodburne, Couinaud, Bourgeon-Gunz, Scheele, [13,3,27,41] ramurile portale (ce devin apoi PG) pot fi sistematizate – pentru segmentul IV - într-un grup anterior (IVb) și unul posterior (IVa) ducând practic la o simetrie între hemificatul drept (V,VIII) și cel stâng (IVa,IVb). Spre deosebire de PH, din fața superioară a plăcii ombilicale (ce acoperă pedicului anterior sau paramedian stâng) pleacă o parte din PG pentru segmentul IV; în rezecțiile de lob stâng "clasic" (bisegmentec-

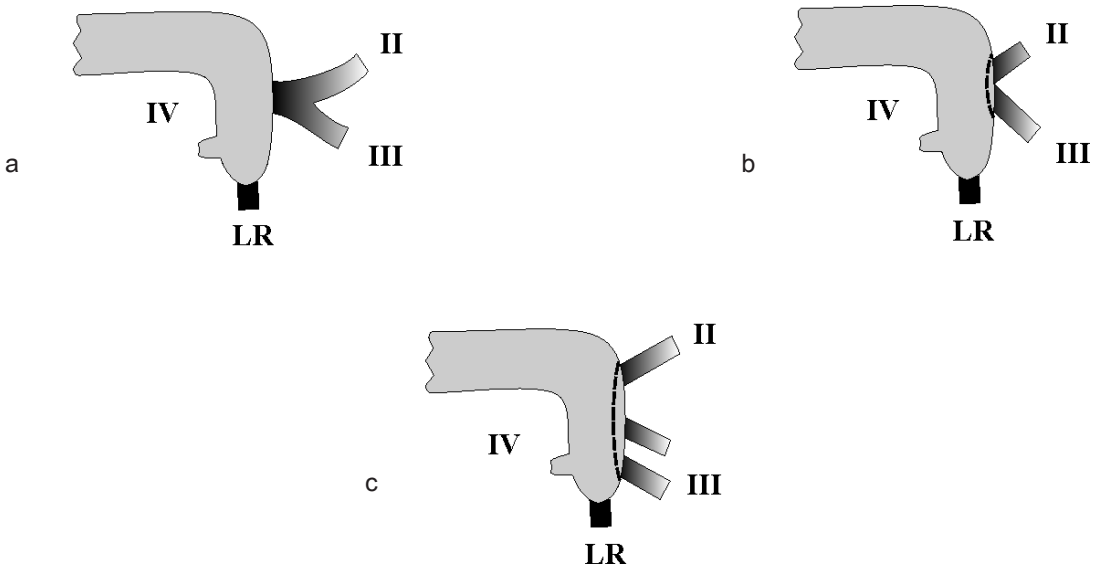

Fig.9 Variante de constituire ale ramurilor portale pentru LSH "clasic" (aspect epiportal); LR=ligamentul rotund

*) *Din porțiunea transversală a VPS pleacă puține ramuri (anterior și posterior) pentru că, embrionar, această venă are un simplu rol "de legatură" între VPD și vena ombilicală - din care pleacă de fapt pediculii portali (glissonieni) pentru hemificatul drept și stâng.*

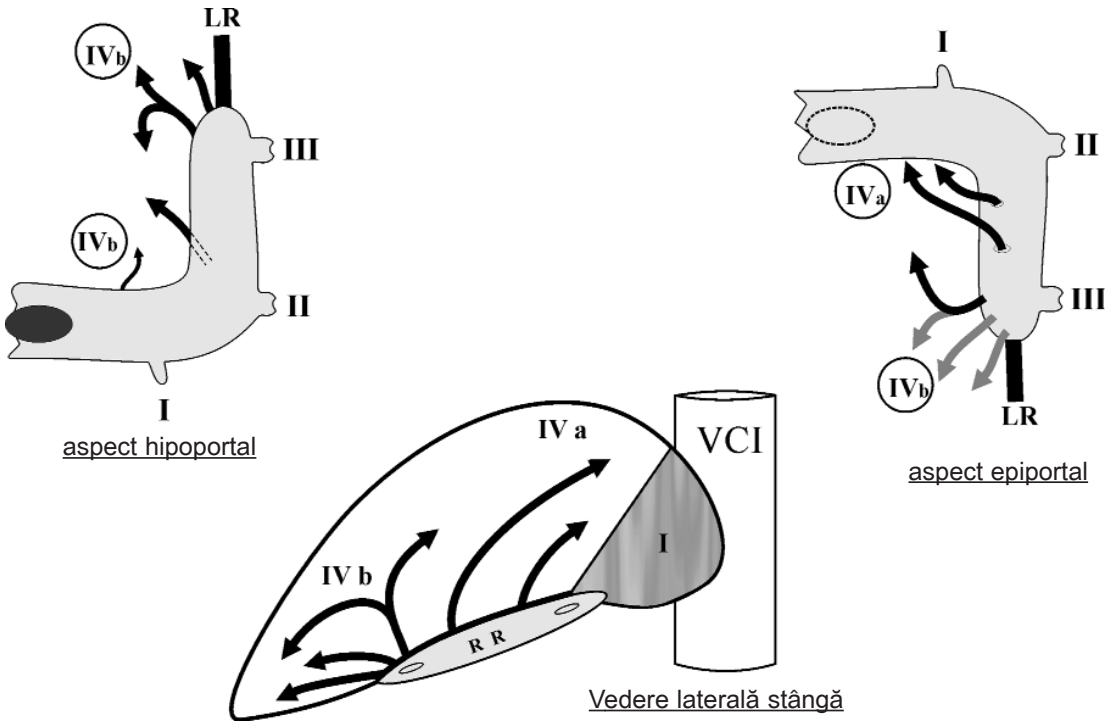

Fig.10 Pediculii portali pentru segmentul IV. Secţiune prin recesul lui Rex (vedere stânga). Se remarcă venele portale anterioare, arciforme şi cele ce nasc din faţa superioară a recesului (>80%). Planul scizurii porte dorsale desparte segmentul IV de segmentul I

tomie laterală stângă II și III), planul de rezecție trebuie să treacă la stânga scizurii ombilicale (parascizural) pentru a păstra PG pentru segmentul IV. Toate aceste colaterale ale VPS, părăsind placa ombilicală și intrând în ficat, vor deveni, alături de ramurile arteriale și canalele biliare, pediculii glissonieni (PG) ai hemificatului stâng.

1.2.3.2. Artera hepatică stângă (AHS)

Naște din bifurcarea arterei hepatice proprii (AHP) și este situată la origine la o distanță variabilă de fața inferioară a VPS având apoi tendința de a încrucișa fața anterioară a acesteia și a se plasa deasupra ei. În aproximativ jumătate din cazuri (48%) AHS este unică, Couinaud găsind 2 AHS în 18% din cazuri iar în 3% din cazuri 3 AHS.[1]

Participarea arterei gastrice stângi (artera coronară) la irigarea hemificatului stâng este relativ frecventă (22,6%), dar se limitează de obicei la lobul stâng "clasic" (10%).

AHS este la originea a două rânduri de ramuri segmentare:

A) Artera segmentului IV *) care numai în 45% - 60% din cazuri (Fig.11a) are originea în AHS[14,21,22,24,38]; la 25–50% din subiecți sursa de irigare a segmentului IV poate fi din AHD, artera hepatică comună (AHC) sau artera segmentară III (Fig.11 b,c,d).

Raporturile pe care le are artera segmentară IV cu VPS și cu canalul hepatic stâng (CHS) au fost studiate de Mizumoto și Suzuki, care au arătat că în peste 80% din cazuri artera este în contact cu fața anterioară a CHS și în 18,7% traiectul acestei artere către segmentul IV este "ascuns" retroportal. (Fig.12 a,b)

Obișnuit, AHS se continuă cu artera posterioară (laterală) stângă (pentru segmentele II și III) din trunchiul căreia se desprinde artera segmentului IV (80%) care este superficială și abordează în mod sistematic segmentul IV în unghiul intern format de VPS și RR (Fig.11a). Couinaud atrage însă atenția că nu orice arteră la dreapta RR este destinată segmentului IV, în unele cazuri vasul cu acest traiect putând fi chiar AHS[1], din care se poate desprinde artera pentru segmentele II și III, cu traiect uneori epiportal (Fig.13a).

Un amănunt nu lipsit de importanță este faptul că, în aproximativ 25% din cazuri, segmentul IV este irigat de o a doua arteră "ascunsă", care merge pe fața superioară a RR sub P.O. (artera epiportală) și care poate fi lungă (din artera segmentului II) sau scurtă (din artera segmentului III) (Fig.13 b,c).

Dată fiind originea variabilă a arterei segmentului

*) *Aceasta este "artera hepatică medie" (AHM) a autorilor anglo-saxoni (Michels) denumire care pretează la unele confuzii pentru că, embrionar, există 3 artere primordiale hepatice: dreaptă, medie și stângă (cu origine respectivă din artera mezenterică superioară, trunchiul celiac și artera gastrică stângă), după naștere persistând numai artera hepatică medie reprezentată de artera hepatică comună, cu origine din trunchiul celiac (50-75%).* [3,21]

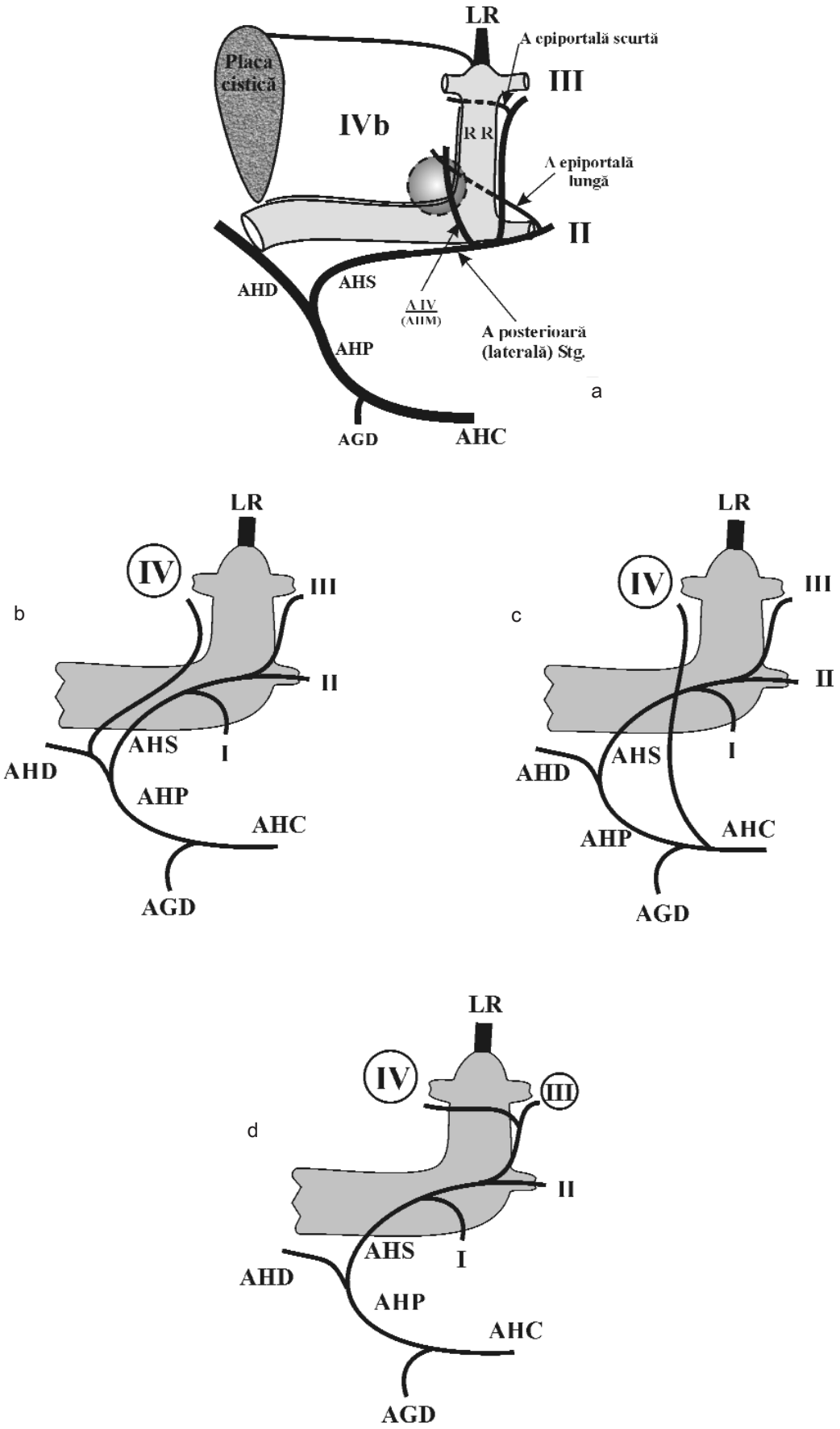

Fig.11 Artera (arterele) Segmentului IV (AHM) AGD=artera gastro-duodenală (aspect hipoportal)

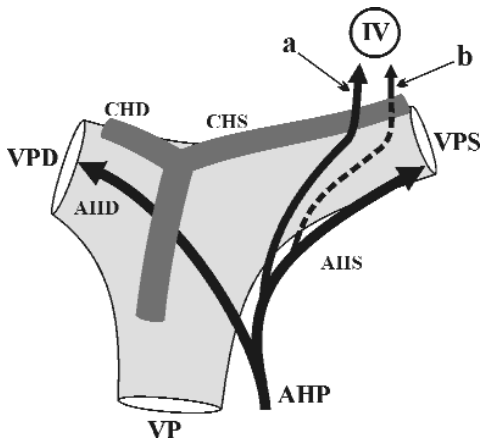

Fig.12 Raporturi ale arterei segmentului IV ("AHM" Michels) cu VPS şi CHS

IV, numai în 75-80% din cazuri această arteră poate fi controlată (prin disecție) pe cale hilară.[1]

B) După desprinderea ramurii pentru segmentul IV, artera posterioară (laterală) stângă încrucișează obișnuit fața inferioară a cudurii formate de VPS și RR (poziție hipoportală) în șanțul ombilical, dând un ram pentru segmentul II și unul posteroanterior pentru segmentul III, aceste două ramuri fiind la stânga RR.

Artera posterioară (laterală) stângă este unică - după Czerniak în 92 % din cazuri- și cu o lungime egală cu (sau peste) 2 cm, amănunt important în recoltarea lobului stâng pentru transplant.[40]

1.2.3.3. Canalul hepatic stâng (CHS)

Acest canal biliar lung în medie de 3-4 cm[3,17,32,40] colectează bila hemificatului stâng (segmentele II, III, IV) și parțial a lobului caudat. Canalul biliar segmentar III, localizat superior și puțin înapoia "cornului" stâng portal se unește aproape imediat cu canalul segmentar II formând un canal biliar comun care, în 93% din cazuri, este deja extrahepatic la nivelul șanțului ombilical și are în jumătate din cazuri 1 cm lungime.[40] De fapt unirea acestor două canale segmentare (II și III) se poate face fie la stânga fisurii ombilicale, fie la nivelul acesteia (până la 50% din cazuri) sau la dreapta ei (partea hilară) de acest lucru depinzând practic lungimea canalului comun al segmentelor II și III, cu implicații importante în chirurgia hepatică. Astfel, când cele două canale biliare segmentare (II și III) se unesc la dreapta fisurii ombilicale -și acest lucru după Healey-Schroy și

ARTERE EPIPORTALE (A.E.) →25%

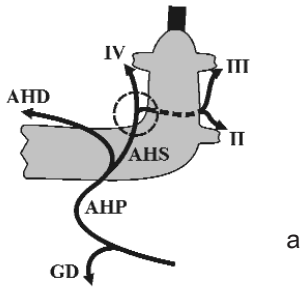

AHS la dreapta RO
iar artera pentru segmentele II şi III este epiportală

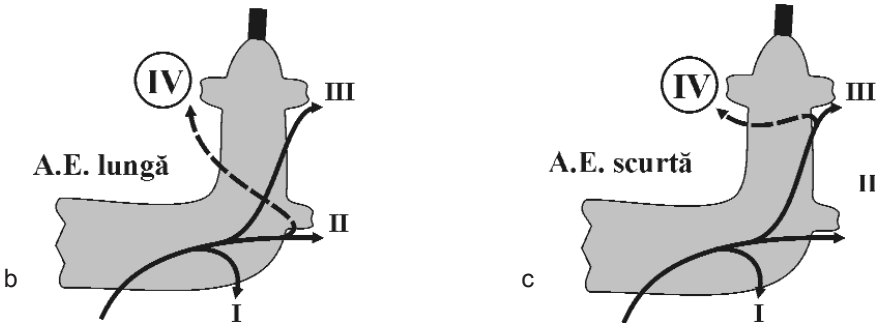

Fig.13 Varianta arterială rară a segmentului IV (a) şi arterele epiportale (a,b,c) localizate pe faţa superioară a RR (sub PO) (aspect hipoportal)

Czerniak[30,40] se întâmplă frecvent (40%) - apar două consecințe chirurgicale:

- o rezecție de segment IV poate afecta drenajul biliar al lobului stâng "clasic".
- în cazul recoltării acestui lob pentru transplant chirurgul va avea de disecat în șanțul ombilical două canale biliare (II și III) în loc de un trunchi comun.[40]

Canalul biliar comun II și III primește 1-4 canale biliare ale segmentului IV, devenind CHS, ce colectează printr-un canal biliar unic, constant, și o parte din bila lobului caudat (I) (Fig.14a).

Lungimea CHS este dependentă în special de locul de vărsare a canalelor biliare ale segmentului IV, vărsare care se poate face oriunde pe traiectul acestuia între RR și convergența biliară sau chiar în canalul hepatic comun (1%).[3,32,38]

CHS traversează - în sensul curgerii bilei – șanțul hilar transvers, având anterior lobul pătrat (subsegmentul IVb)*) , aflându-se imediat sub PH și ușor înapoia VPS (poziție constant epiportală). În final, CHS încrucișează fața anterioară a VPS pentru a se uni cu CHD, formând astfel convergența biliară și apoi canalul hepatic comun.

Localizarea CHS imediat sub PH este capitală pentru chirurgia hepatobiliară; prin decolarea PH în chirurgia hepatică sau în reintervențiile biliare, primul element anatomic pus în evidență și care devine astfel anterior este CHS, înainte de a descoperi - și eventual leza accidental - elementele vasculare ale PPPS.[3, 32] Această manieră de formare modală (obișnuită) a CHS se întâlnește însă numai în aproximativ 70% din cazuri. Ca și pentru sistemul portal și arterial, variantele anatomice biliare sunt frecvente și în practică pot fi grupate în două categorii:

A) Prezența a două CHS – duplicație biliară - în două variante:

1. duplicație adevărată, în care găsim un canal colector anterior (paramedian) stâng pentru segmentele III și IV și un canal colector pentru segmentele I și II (Fig.14b).

2. duplicație biliară formată de un canal biliar colector (I,II,III), al doilea canal fiind din segmentul IV și vărsându-se în convergența biliară sau în canalul hepatic comun (Fig.14b).

Frecvența acestor duplicații este între 12,5-16%.[3,32,38]

B) Prezența unui CHS foarte scurt (17%), ce

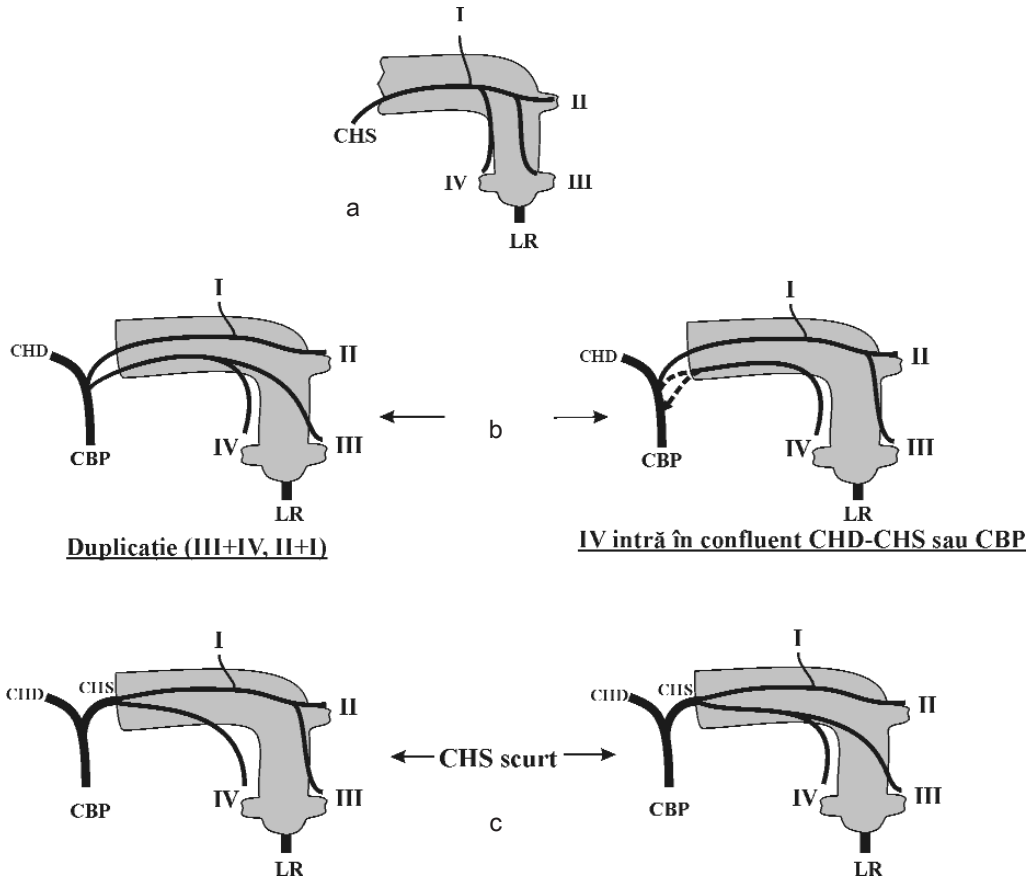

Fig.14 Variante de formare epiportală a canalului biliar stâng (explicații în text)

*) *Lungimea hilară a subsegmentului IVb corespunde cu lungimea CHS.*

derivă fie din unirea aproape de convergență a unui canal ce drenează segmentele I, II, III și a canalului biliar pentru segmentul IV, fie din unirea a două canale biliare ce drenează segmentele I - II și III - IV. (Fig.14c) După Onishi, în aproximativ 24% din cazuri drenajul biliar al segmentului IV se poate face în canalul segmentar III, astfel încât în cazul recoltării lobului stâng pentru transplant de la donatorul viu poate fi afectat drenajul segmentului IV restant.[38]

Pentru practică, în efectuarea derivațiilor biliare chirurgul va găsi aproape în 1/3 din cazuri două CHS în loc de unul singur.[3]

Dacă la toate aceste variante anatomice adăugăm faptul că, într-un procent variabil dar semnificativ de cazuri ce poate depăși 20%[30], o parte din drenajul biliar sectorial sau segmentar al hemificatului drept se varsă în porțiunea terminală a CHS (așa numita transpoziție biliară de la dreapta la stânga), avem o imagine de ansamblu asupra complexității confluentului biliar superior (Fig.7).

1.3. Abordul extraglissonian al pediculilor portali principali, sectoriali și segmentari

Metodele de realizare a exerezelor hepatice (majore sau minore) diferă între ele după modul de abordare a elementelor anatomice conținute în triada portală.[42]

Ținând cont de faptul că atât circulația sanguină aferentă, cât și drenajul biliar hepatic traversează hilul hepatic, pediculii portali pentru hemificatul drept sau stâng au fost abordați la începutul practicării rezecțiilor hepatice pe cale hilară. Această cale „extraparenchimatoasă" a fost propusă de Lortat-Jacob și Robert și este cunoscută ca disecția individuală pediculară și hilară a elementelor vasculobiliare ale pediculilor portali principali. Chiar și în prezent, această cale hilară, denumită și clasică, este utilizată frecvent în chirurgia rezecțiilor hepatice. Un avantaj al metodei este faptul că, prin interceptarea primară vasculară (arterială și portală) a hemificatului respectiv, acesta devine ischemic, demarcându-se de celălalt hemificat prin modificarea de culoare, punând astfel în evidență SPP (linia Cantlie), care indică planul rezecțional. Dezavantajele metodei au apărut în timp și ele țin de cel puțin doi factori:

- În primul rând, disecția la nivelul hilului – care este un spațiu anatomic îngust – este uneori dificilă și apariția unei hemoragii poate fi greu de controlat.[3]
- În al doilea rând - și poate cel mai important- această disecție poate fi eronată[3,7,8,10,35,36,37], datorită frecvenței numeroaselor variante biliovasculare care, așa cum am arătat în capitolul anterior, se întâlnesc în 30 până la 50% din cazuri.

Ca urmare, numai hepatectomiile drepte și stângi - eventual și hepatectomiile extinse - pot fi efectuate cu această metodă. Rezecțiile sectoriale sau segmentare sunt foarte greu de efectuat prin tehnica abordului hilar.

Autorii japonezi sunt singurii care au extins practic la limita posibilității indicația utilizării tehnicii de disecție hilară și pentru rezecția de sector anterior drept (segmentele V și VIII).[43]

În încercarea de a evita dezavantajele tehnicii de disecție hilară, Ton That Tung a propus și practicat extensiv calea intraparenchimatoasă (scizurală anterioară), descrisă inițial de Couinaud în 1957.[3,10] Avantajele metodei păreau evidente, constând în primul rând în faptul că structurile anatomice nu erau disecate extrahepatic (hilar). Prin deschiderea primară a planului scizural se izolează și ligaturează PG intrahepatic, la nivel sectorial și segmentar, unde variantele anatomice lipsesc. Fiind astfel o tehnică electivă pentru izolarea PG, se pot efectua - alături de hepatectomii drepte și stângi - și rezecții sectoriale sau segmentare. Metoda, care păstrează și astăzi unele indicații, are cel puțin două dezavantaje:

- Deschiderea primară a scizurilor portale prin digitoclazie pentru a ajunge la PG este hemoragică - pentru că nu există controlul primar al acestor pediculi – și din acest motiv tehnica folosește sistematic clampajul pedicular Pringle.
- Al doilea dezavantaj este faptul că abordarea primară scizurală nu se face prin punerea clară în evidență a acesteia, planul rezecțional parenchimatos fiind ipotetic și, ca atare, posibil greșit.

Dacă SPP este constantă ca localizare, abordarea scizurii porte drepte, (SPD) care are variații anterioare frecvente în peste 50% din cazuri poate ridica unele probleme. Ca urmare, rezecțiile hepatice care deschid SPD (hepatectomia stângă extinsă, hepatectomia centrală, rezecția de sector anterior sau posterior drept) pot întâmpina dificultăți de ordin topografic.

Metoda inițiată de Ton That Tung are însă meritul indiscutabil de a fi subliniat avantajul interceptării PG în parenchimul hepatic la nivel segmentar, unde variantele anatomice lipsesc (am subliniat anterior, repetat, că variantele anatomice se întâlnesc numai la nivelul hilului și al PO). Practic, fiecare PG izolat este ligaturat și secționat ca o structură anatomică unică. Acest lucru a constituit un progres enorm în chirurgia hepatică, pentru că ligatura separată a elementelor triadei portale în interiorul tecii glissoniene este nu numai dificilă dar și

inutilă.

Coborârea (sinonime: desprinderea, decolarea) plăcii hilare (PH) a fost descrisă de către Couinaud în 1954 și utilizată de către Hepp și Couinaud în stenozele postoperatorii de CBP. Tehnica de izolare primară a PG la nivelul hilului a fost ulterior dezvoltată de către Couinaud în 1985, prin introducerea manevrei de coborâre a PH în rezecția extraglissoniană a hemificatului stâng.[3] În 1986, Takasaki și col., utilizând aceeași manevră de decolare a PH, publică primele rezecții majore și minore extraglissoniene primare ale hemificatului drept.[4] Ulterior, tehnica Couinaud de hepatectomie dreaptă extraglissoniană, publicată în 1989, este aproape identică cu cea a autorilor japonezi.[3]

Coborârea plăcii hilare (PH), cunoscută și ca manevra Hepp-Couinaud sau calea „intercapsulo-parenchimatoasă" Bourgeon–Gunz, a fost inițial utilizată în cazul derivațiilor biliodigestive pentru evidențierea CHS, care devine astfel accesibil pe o lungime de 3-5 cm. Prin manevra de coborâre a PH este pusă în evidență în primul rând convergența celor doi pediculi portali și mai ales a PPPS, accesul asupra PPPD fiind totuși limitat. Practic, se trasează cu electrobisturiul pe capsula hepatică Glisson o incizie prehilară la baza lobului pătrat (IVb), întinsă de la circa 1 cm de ligamentul rotund la patul fosete cistice (după decolarea prealabilă a veziculei biliare).(Fig.15a) Se pătrunde în parenchim păstrând contactul cu PH, care este detașată pe toată lungimea ei. Acestă manevră necesită hemostaza cu pensa bipolară a unor vene mici suprahilare și, destul de rar, chiar ligatura uneia din ramurile de origine a venei (supra)hepatice medii (VHM). Pentru izolarea PPPS, care este superficial în șanțul hilar, după decolarea PH

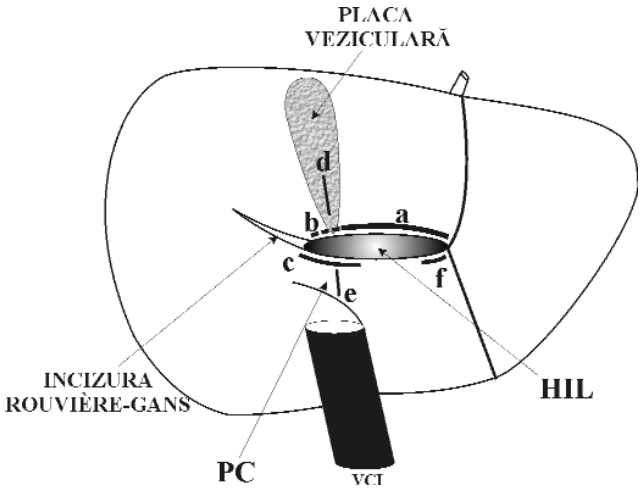

Fig.15 Tipuri de incizii perihilare practicate pentru abordul extraglissonian

se practică o incizie de 1 cm retrohilar la nivelul lobului caudat (segmentul I) și, cu o pensă sau digital, se izolează „extraglissonian" pedicului portal principal pentru hemificatul stâng.[3,8,10] După decolarea PH, lungimea PPPS este corelată direct cu lărgimea și aspectul marginii posterioare a lobului pătrat (segmentul IVb). Dacă acest lob este "pătrat", lungimea PPPS este maximă; dacă lobul este ascuțit, "în pană", atunci PPPS este scurt, ca și hilul hepatic. După decolarea PH, extinderea decolării spre dreapta, deasupra acesteia, pune în evidență PPPD; accesul asupra PGAD este însă limitat de inserția plăcii cistice pe marginea anterioară a PH. După cum am arătat anterior, extremitatea posterioară, îngustă, a plăcii cistice se fixează pe PH și este un reper fidel pentru SPP; când placa cistică (corespunzând SPP) se fixează pe PH în dreptul

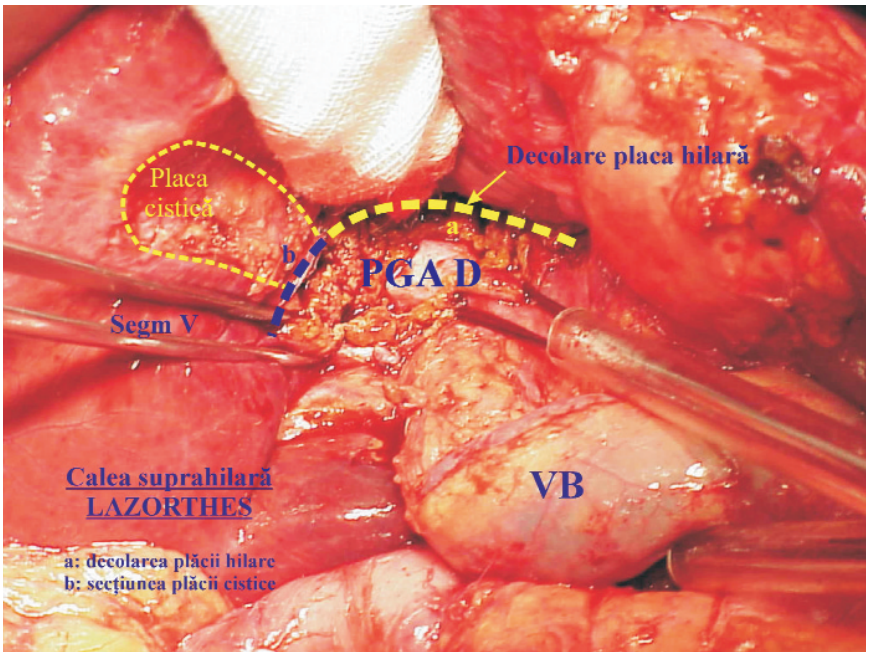

Fig.16 Calea suprahilară Lazorthes (decolarea PH largita spre dreapta prin incizia placii cistice) (aspect intra-operator)

bifurcației portale sau la stânga acesteia, decolarea PH este limitată în privința evidențierii PG ai hemificatului drept. Din acest motiv, Lazorthes[42] a propus prelungirea decolării PH spre dreapta – calea suprahilară - prin secționarea plăcii cistice (evident, după decolarea colecistului) până la dreapta acesteia (pe segmentul V) (Fig.15b, 16). În acest mod, accesul suprahilar asupra PGAD (care este în apropierea sau înapoia plăcii cistice) devine ușor. Astfel, una dintre manevrele cele mai dificile în chirurgia hepatică – izolarea PGAD (Fig.16) – se face, după decolarea PH, în 10-15 minute (Lazorthes); clamparea acestui PG va duce la ischemia sectorului anterior (paramedian) drept, delimitând clar atât SPP cât și SPD. Izolarea PGPD este mai dificilă chiar și prin extinderea decolării PH spre dreapta (secționarea plăcii cistice), pentru că acest PG este mai profund și nu apare nici după izolarea PGAD.[7,8]

Izolarea PGPD poate fi ușurată:

- dacă se prelungește hilul spre dreapta printr-o hepatotomie lungă de 2-3 cm, având izolați pe lat atât PPPD cât și PGAD
- în situațiile anatomic favorabile, prin prezența șanțului procesului caudat (Rouvière) sau *incisura dextra* (Gans), care practic prelungește în mod natural hilul spre dreapta și anterolateral, pe o distanță de 2-5 cm.[3,18,44]

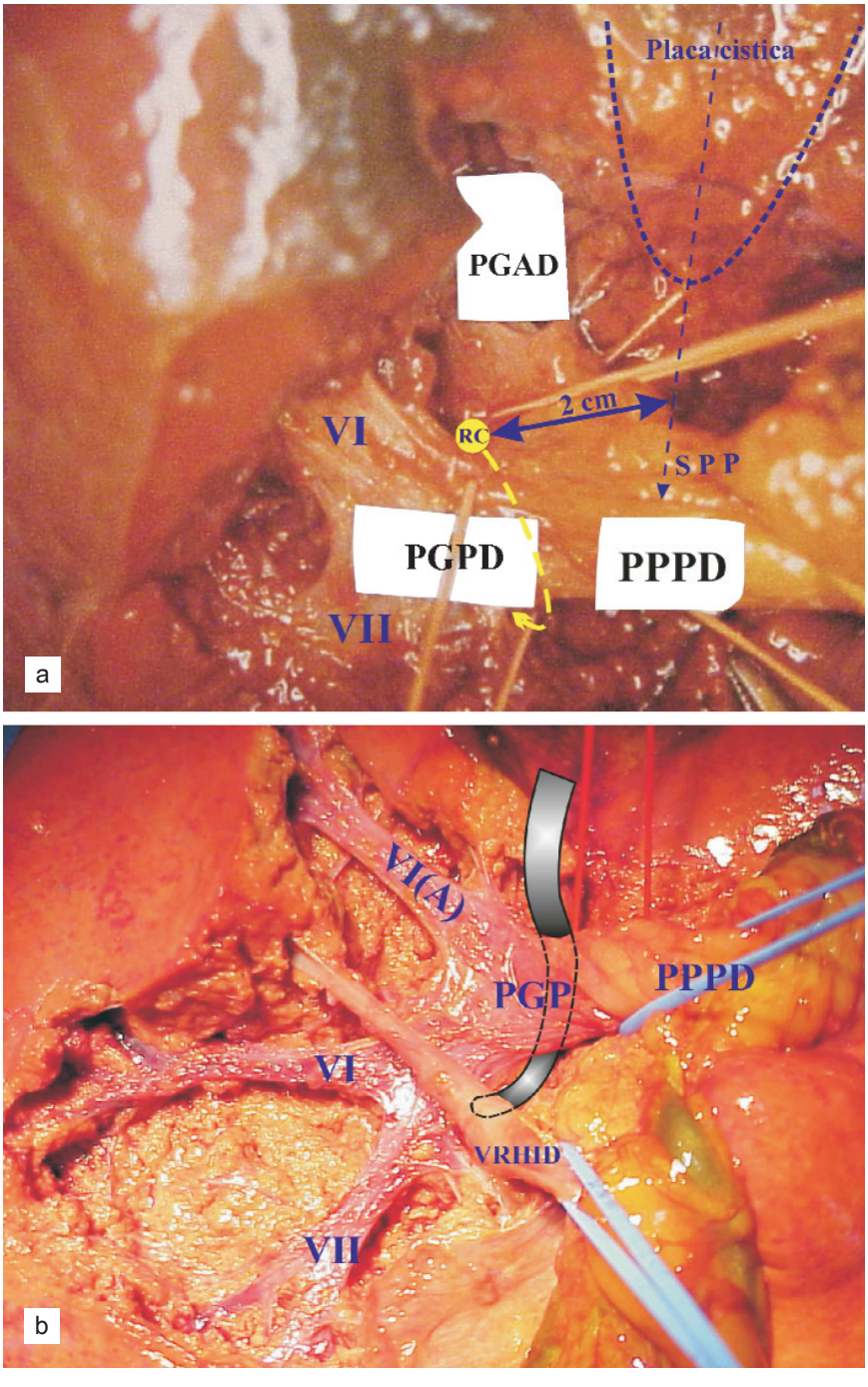

Fig.17 a) Izolarea PGPD în punctul Raynaud-Coucoravas (RC); b) Riscul de lezare a VRHID în timpul izolării PGPD VI (A) -PG angular segment VI, (Piese de disecție cadaverică)

Frecvența prezenței acestei incizuri - denumită și Rouvière-Gans - a fost apreciată între 60–80% din cazuri;[3,18,44] căutând această incizură în 300 de cazuri la care s-au practicat laparoscopii sau laparatomii pentru diferite afecțiuni, noi am găsit-o prezentă la 62% din subiecți, cu o lungime între 1-3 cm în 66% din cazuri și cu un PG observabil în 70% din cazuri. Importanța chirurgicală a incizurii Rouvière-Gans constă în faptul că în 2/3 din cazuri (66–70% din cazuri), în extremitatea hilară a șanțului poate fi izolat PGPD, iar în extremitatea sa laterală se găsește constant un PG pentru segmentul VI. Atunci când este prezent PPPD, din marginea anterioară a acestuia pleacă, în 50 % din cazuri, un PG pentru segmentul VI, iar din marginea posterioară poate pleca un PG pentru procesul caudat sau segmentul VII.[3] Raynaud și Coucoravas au descris chiar un loc electiv de izolare a PGPD, la 2cm spre dreapta incizurii cistice (deci a SPP).(Fig.17a) Izolarea chirurgicală a acestui pedicul în șanțul Rouvière-Gans trebuie făcută însă cu prudență, pentru a nu leza vena retrohepatică inferioară dreaptă (VRHID), care în drumul ei spre VCI trece pe sub PGAD *) (Fig.17b). Prin toate aceste modalități de izolare primară a PG la nivelul hemificatului drept, (decolarea PH simplă sau lărgită după Lazorthes, izolare în șanțul Rouvière-Gans), a devenit posibilă efectuarea rezecțiilor sectoriale sau segmentare în planurile scizurale funcționale puse în evidență încă de la începutul rezecției, prin clamparea PG izolați. În anumite situații în care VPD lipsește (10-20%), fiind înlocuită fie de o trifurcare, fie de o origine distală a venei sectoriale posterioare (laterale) drepte din trunchiul VP, poziția tecilor glissoniene (PG) sectoriale drepte este modificată; după decolarea PH chirurgul este confruntat cu 2 situații:

- în cazul trifurcației portale, PGAD se detașează din VP aproape vertical, făcând un unghi de 90°cu PPPS (Fig.18a)
- în situația în care vena portă sectorială posterioară (laterală) dreaptă are originea în trunchiul VP, poziția tecilor glissoniene pentru hemificatul drept

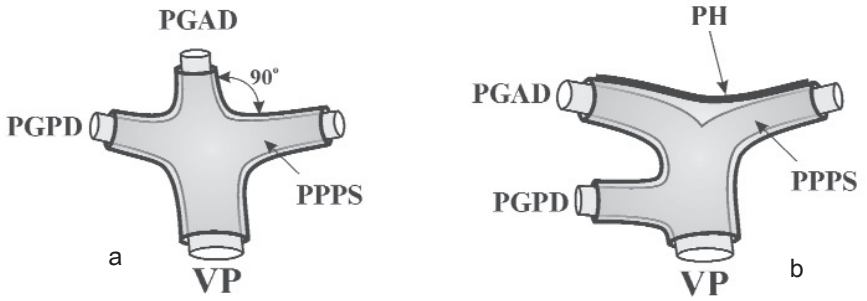

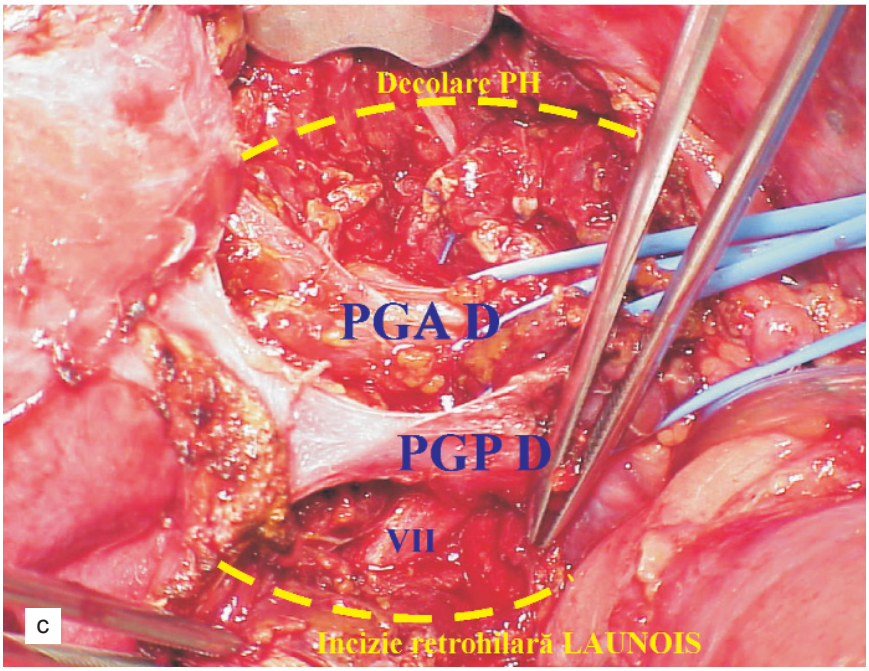

Fig.18 a) Dispoziţia PG în caz de trifurcare portală; b) Dispoziţia PG în cazul în care vena portă laterală dreapta are originea în VP; c) Aspect intraoperator al acestei ultime variante anatomice; (posterior approach, Launois)

*) *VRHID este singura venă din sistemul hepatic care se găsește sub PG ai hemificatului drept.*

este complet modificată. Astfel, după decolare la nivel suprahilar, PGAD este în continuitate cu PPPS și într-un plan paralel cu fața inferioară hepatică, fiind considerat drept PPPD! (Fig.18 b,c). Deplasarea cu disecția spre dreapta, suprahilar, nu decelează însă aspectul obișnuit al PGAD, care fiind aproape paralel cu PH se divide mult mai spre dreapta decât normal. PGPD este sub PGAD și paralel cu acesta; pe cale hilară, clasică, numai PGPD este accesibil chirurgical. Pe lângă folosirea ecografiei peroperatorii, care decelează imediat varianta anatomică portală, se poate clampa PG izolat și observa teritoriul ischemiat. Cu toate manevrele chirurgicale sus menționate, mobilizarea și izolarea PG pentru hemificatul drept nu este sistematic satisfăcătoare și din acest motiv Launois și Jamieson au descris relativ recent o tehnică radicală (cu două variante) de izolare a PG pentru hemificatul drept.[7,8,45] Față de calea scizurală, anterioară, în care se deschide mai întâi (primar) SPP până la nivelul PH și apoi se abordează PPPD și PG sectoriali, acești autori asociază de la început inciziei prehilare (decolarea PH) o incizie retrohilară ("*posterior approach*").

Există două variante de tehnică:

1. Prima variantă este folosită mai rar; sub clampaj pedicular Pringle se practică o incizie prehilară verticală în patul fosetei cistice, în apropierea hilului și o a doua incizie, tot verticală, la nivelul procesului caudat pe circa 5 mm, paralelă cu VCI (Fig.15 d,e). Se pătrunde în țesutul hepatic și se izolează de obicei superficial un PG pentru segmentul VI, care apoi - după declamparea pedicului hepatic - se clampează izolat, constatându-se prin modificarea de culoare regională care teacă glissoniană a fost izolată; mergând proximal pe această teacă glissoniană se poate ajunge pe tecile glissoniene centrale (PGAD, PGPD).

2. A doua variantă, folosită constant de noi, constă în asocierea la decolarea PH (după clampaj Pringle) a unei hepatotomii orizontale, de aproximativ 2 cm, la nivelul procesului caudat (PC) (Fig.15c). Uneori este necesară hemostaza a 1-2 vene ale PC, surse ale unei mici sângerări, care se oprește prin introducerea unui mic tampon de vată. În ultima vreme preferăm să legăm 1-2 vene ale PC la vărsarea lor în VCI (tehnica Blumgart), înainte de a practica hepatotomia. După tehnica Launois, se introduce apoi indexul prin hepatotomia de la nivelul PC și se ajunge retrohilar la nivelul decolării PH (Fig.19). Obișnuit, noi facem această manevră introducând în spațiul decolat suprahilar o pensă disectoare curbă, care este dirijată retrohilar către incizia din PC (Fig.20a); nu se va introduce pensa disectoare în sens invers (retrohilar și apoi suprahilar) pentru că există riscul de a perfora posterior PGAD (Fig. 20c). În acest mod, se izolează pe lat PPPD (Fig.21) iar prin clamparea lui și declamparea pediculară Pringle se produce cianoza hemificatului drept și evidențierea SPP. Bifurcarea PPPD în cei doi pediculi sectoriali (PGAD si PGPD) nu este întotdeauna atât de clară ca în desenele anatomice, pentru că variantele anatomice ale PG sunt frecvente (Launois). Cu PPPD tracționat si clampat se izolează ușor suprahilar PGAD care are totdeauna un trunchi comun de 1 cm. Prin clamparea ulterioară selectivă a PGAD se pun în evidență sectorul anterior (paramedian) drept, cu cele două segmente –V anterior și VIII posterior- si cele două scizuri – SPP si SPD. Pentru izolarea PGPD există două modalități:

a) fie se continuă disecția spre dreapta în plan orizontal (în prelungirea hilului) a PPPD izolând frecvent

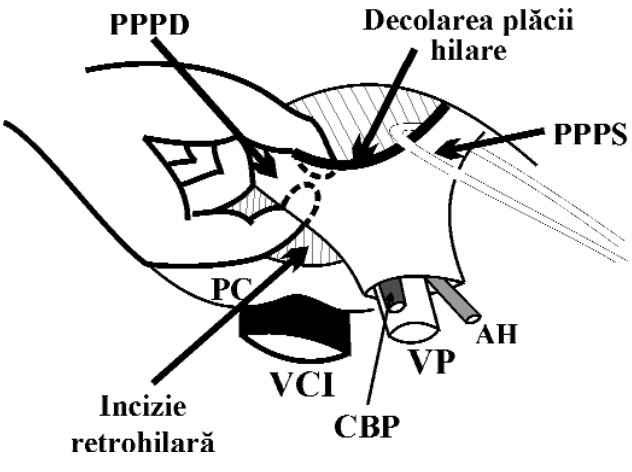

Fig.19 Calea retrohilară (posterior approach) Launois -izolarea pedicului portal (glissonian) principal drept (PPPD)

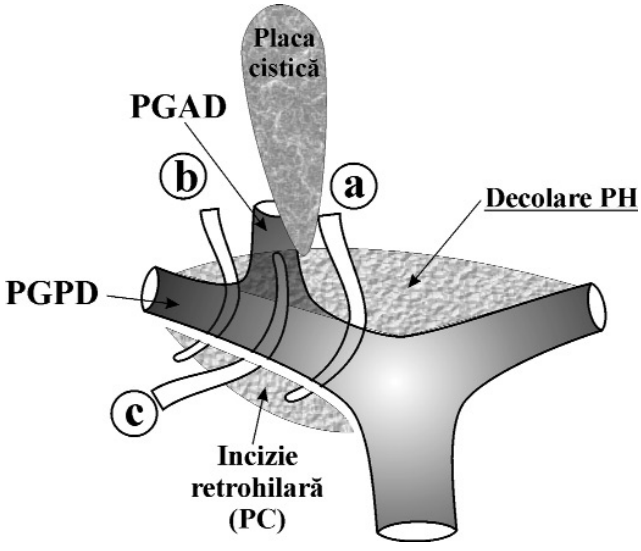

Fig.20 Modalităţi de izolare a PPPD şi a PGPD prin tehnica Launois

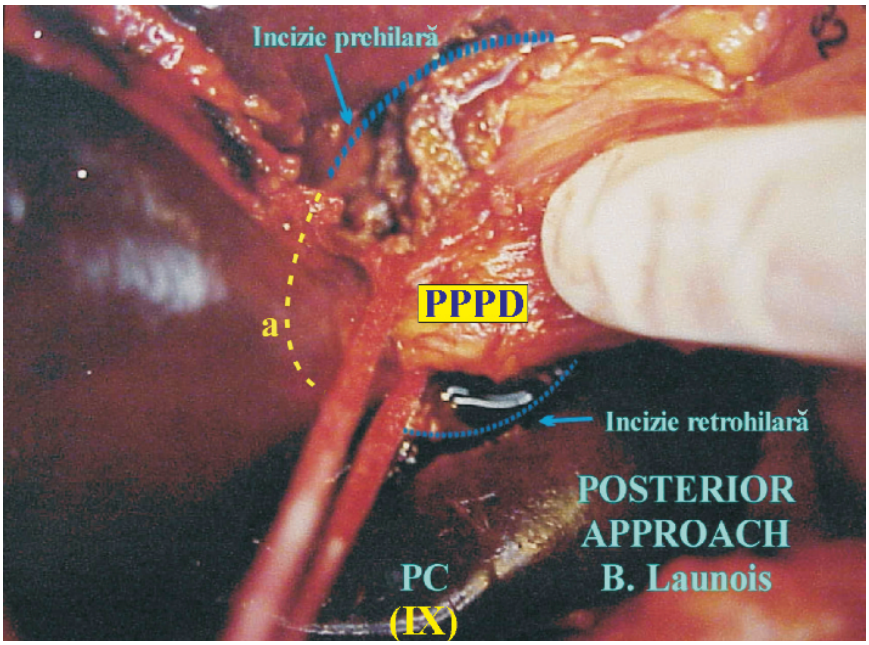

Fig.21 Tehnica Launois (posterior approach) a: cele doua incizii (prehilară şi retrohilară) pot fi unite extern, incizia devenind eliptică (aspect intraoperator)

un PG al segmentului VI (Launois) sau trunchiul PGPD. Atunci când există incizura Rouvière-Gans această manevră este mult ușurată; în lipsa ei, după cum am mai arătat, este necesară o mică hepatotomie (2-3 cm) în continuarea spre dreapta a hilului (așa numita debridare sau "spargere" hilară dreaptă). În unele cazuri incizia prehilară (decolarea PH) poate fi unită extern, juxta hilar, cu cea retrohilară (din PC) incizia devenind semi-eliptică. (Fig.21a) În situațiile în care există incizura Rouvière-Gans cele 2 incizii (pre- și retrohilară) se întâlnesc practic în acest șanț.

b) a doua modalitate constă în introducerea unei pense disectoare la dreapta PGAD (Fig.20b) care se exteriorizează prin incizia din PC. Se izolează fie trunchiul PGAD (63% din cazuri după Couinaud) sau PG segmentari pentru segmentele VI și VII. Chiar și prin această manevră, se izolează frecvent un pedicul al segmentului VI, PG pentru segmentul VII fiind posterior, "ascuns". Oricum ar fi, prin clamparea PG izolat se delimitează teritoriul deservit de acesta. Dacă se izolează PGPD, care este lat, (mai mult de 1cm) clamparea lui va ischemia sectorul posterior (lateral) cuprinzând segmentele VI anterior și VII posterior, cu punerea în evidență a SPD.

Mergând pe teaca (tecile) glissoniene izolate fie centripet (hilar) fie centrifug și folosind acest "joc" de clampări/declampări succesive se delimitează cu precizie prin ischemie teritorială sectorul sau segmentul dorit pentru exereză.

Originalitatea tehnicii Launois constă în practicarea inciziei retrohilare*) (scizurală dorsală) la nivelul procesului caudat (PC), care permite o izolare extensivă a PG sectoriali și segmentari. Aplicația metodei este largă, atât în carcinomul hepatocelular cât și în chirurgia metastazelor hepatice (unde sunt frecvente rezecțiile sectoriale sau segmentare). În chirurgia cancerului de convergență biliară, (tumori Klatskin) tehnica Launois stabilește încă de la început gradul de rezecabilitate prin mobilizarea completă a PPPD și PPPS. Mai nou, această tehnică a fost folosită și în cazul practicării hepatico-jejunostomiei tip Hepp-Couinaud pentru leziuni benigne ale convergenței biliare, accesul asupra PPPD și PPPS fiind maxim.[46]

Tehnica Launois, pe care noi o folosim aproape sistematic în rezecțiile hepatice drepte, are în opinia noastră 4 avantaje majore:

1. Izolarea primară atât a PPPD, cât și a PG sectoriali și segmentari

2. Evidențierea clară a SPP, dar mai ales a SPD prin ischemia indusă de clampajul PG izolați; este poate singura tehnică care permite executarea în siguranță a rezecțiilor sectoriale și mai ales segmentare

3. Izolând încă de la începutul operației PG aferent teritoriului de rezecție vizat, sângerarea peroperatorie este mai mică; în statistica lui Launois numai 40% din pacienți au necesitat transfuzii peroperatorii. Acest lucru este confirmat și de experiența noastră, unde în rezecțiile majore sângerarea a fost în medie între 500-850 ml sânge

4. În sfîrșit, dar poate nu în ultimul rând, izolarea și clamparea selectivă a PG aparținând numai teritoriului ce va fi rezecat păstrează normală circulația în restul ficatului, lucru extrem de important la bolnavii cirotici.

Față de tehnica autorilor japonezi[47,48] prin care se

*) *Această incizie este practicată la nivelul scizurii porte dorsale, care pleacă într-un plan frontal oblic de la nivelul hilului către vărsarea venelor (supra)hepatice.*

injectează PG cu o substanță de contrast, sub control ecografic, pentru a marca direct sau indirect teritoriul dorit (*staining, counterstaining technique*), acest obiectiv se obține mult mai simplu prin tehnica Launois.[49] Recent, s-a demonstrat că folosirea tehnicii extraglissoniene cu interceptarea primară a PG reduce și diseminarea intraoperatorie a celulelor neoplazice în circulația portală.[50]

Nu putem încheia acest capitol fără a aduce în discuție, pentru practică, cele 2 metode de abordare scizurală primară a PG intrahepatici și anume:

a) Calea scizurală, anterioară, prin SPP, amintită la tehnica Ton That Tung. Prin deschiderea primară a SPP până la nivelul PH se obține un acces larg, atât asupra PPPS cât și a PPPD. Practic, ficatul este deschis "ca o carte" și din acest motiv calea scizurală anterioară a fost considerată o "cale regală" (Champeau) de abordare a pediculilor portali și glissonieni. Pentru a ajunge însă suprahilar, la nivelul PH, deschiderea inițială a SPP este relativ hemoragică fiind necesar clampajul pedicular Pringle. Această cale scizurală poate fi asociată însă cu decolarea PH fiind foarte utilă în rezecțiile de sector anterior (paramedian) drept (segmentele V și VIII). În situațiile în care se produce o sângerare (venoasă) în timpul manevrei de decolare a PH chirurgul nu trebuie să ezite în a deschide imediat SPP până la nivelul PH. Când există tumori voluminoase centrale "călare pe hil", unde izolarea primară a PG este dificilă și chiar periculoasă, deschiderea primară a SPP până la nivelul PH are o indicație de elecție.

b) Calea scizurală ("fisurară") ombilicală, descrisă de Couinaud, corespunde pe fața superioară (diafragmatică) inserției ligamentului falciform iar pe fața inferioară șanțului ombilical în care se găsește pedicului portal anterior (paramedian) stâng, protejat superior de placa ombilicală (este deci o cale scizurală supra-hepatică). Deschiderea pe fața diafragmatică a acestei scizuri – după secțiunea ligamentului falciform – va duce pe fața superioară a plăcii ombilicale (PO) la stânga căreia pot fi abordați PG pentru segmentele III (anterior) și II (posterior) iar în dreapta PG pentru segmentul IV.

Dacă este vorba de o rezecție de lob stâng "clasic" (segmentele II și III) abordarea PG în această manieră are două inconveniente:

- pentru a ajunge pe fața superioară a PO trebuie secționată o grosime de parenchim uneori apreciabilă (mai ales pentru PG al segmentului II)
- în planul scizurii ombilicale și deasupra PO se găsește, în peste 50% din cazuri, o venă fisurară (interlobară Gans) ce contribuie la drenajul segmentului IV și a lobului stâng „clasic" și care poate fi lezată.

Din aceste motive, noi abordăm PG stângi pe fața

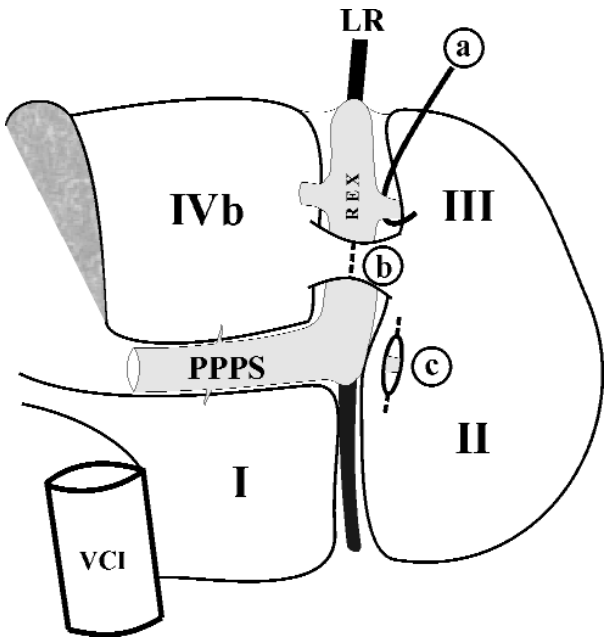

Fig.22 Modalităţile de izolare a PG pentru segmentele III (a) şi II (c); b - secţionarea unei punţi de parenchim care uneşte subsegmentul IVb cu segmentul III

inferioară hepatică, la nivelul șanțului ombilical, unde o parte din PG ai segmentului IV ("cornul anterior") și cei ai segmentelor III și II sunt relativ superficiali. PG sunt abordați acolo unde intră în ficat, fiind în unele cazuri încărcați cu ușurință pe disector, având însă grija de a nu intra în șanțul ombilical. (Fig.22a) Uneori (în peste 50% din cazuri după Starzl) există o punte de parenchim care unește segmentul IV cu lobul stâng, acoperind parțial șanțul ombilical (Fig.22b); după secționarea cu electrocauterul a acestei punți, șanțul ombilical cu pedicului portal anterior (paramedian) stâng devine accesibil pe toată lungimea lui. Dacă PG ai lobului stâng sunt relativ profunzi, efectuăm o hepatotomie lungă de 3-4 cm la o distanță de 0,5 cm de șanțul ombilical și izolăm în parenchim anterior PG pentru segmentul III (1-2) și la 1-1,5 cm înapoia lui -în prelungirea stângă hilară- PG pentru segmentul II, care este unic și, după Launois, cel mai profund.(Fig.22c) PG ai segmentului IV fiind multipli și având la nivelul PO un mod de formare diferit de restul tecilor glissoniene hepatice, trebuie abordați parascizural, atât pe fața diafragmatică cât și inferioară.

Deschiderea primară a SPD se utilizează rar, pentru că variațiile anterioare frecvente ale acesteia (peste 50% din cazuri) fac dificilă deschiderea ei prin utilizarea reperelor anatomice cunoscute.

2. TIPURI DE REZECȚII HEPATICE EXTRAGLISONIENE

2.1. Hepatectomia dreaptă (HD)

(Sinonime: hemihepatectomia dreaptă, lobectomia dreaptă)

Hepatectomia dreaptă presupune ablația hemificatului drept, cuprinzând cele două sectoare (anterior și posterior), teritoriu localizat la dreapta SPP (linia Cantlie) și dependent ca irigație sangvină și drenaj biliar de PPPD. Deși teoretic acest tip de rezecție ridică între 50-60% din masa funcțională normală hepatică,[3,10,51,52] în cazul tumorilor hepatice dezvoltarea relativ lentă a acestora duce la o hipertrofie compensatorie a ficatului restant în așa fel încât în unele situații sacrificiul de parenchim hepatic este nesemnificativ.

Cazul publicat în 1952 de Lortat - Jacob și Robert[53] drept prima HD reglată a fost de fapt o HD extinsă, acești autori, alături de Quattlebaum, Pack, Lorimer[1,54,55] - considerând eronat că lobul drept morfologic - teritoriu situat la dreapta ligamentului falciform- este dependent de distribuția PPPD.[1,3] După disecția hilară (devenită clasică) a elementelor PPPD și a venei hepatice drepte (VHD), s-a secționat parenchimul la dreapta ligamentului falciform și unii autori au fost confruntați "paradoxal" cu o hemoragie puternică la nivelul tranșei hepatice. Explicația, simplă de fapt, era lipsa controlului asupra vascularizației segmentului IV[1], care aparține hemificatului stâng (irigat de PPPS). Prin acestă confuzie anatomică, "prima" HD reglată a fost de fapt o HD extinsă (la segmentul IV) sau, după denumirea americană, o trisegmentectomie.[68,69]

Indicația unei HD este dată în principal de tumorile maligne primitive (hepato și colangiocarcinom) și de cele secundare metastatice localizate în hemificatul drept. În cazul tumorilor hepatice benigne, reprezentate în principal de hemangioamele cavernoase indicația de HD este una de excepție și anume numai în formele "gigante" (peste 10 cm) și cert simptomatice; aceeași atitudine trebuie avută și pentru tumorile benigne lichidiene parazitare (hidatidoză) sau neparazitare.

Intervenția chirurgicală este precedată de o serie de explorări paraclinice, dintre care cele imagistice ocupă un loc important și au fost amintite în capitolele anterioare. În particular, ar fi poate de amintit valoarea CT asociată cu portografia în rezecțiile de tip extraglissonian (extrafascial), care pune în evidență cu precizie atât variantele anatomice ale VP în general și ale VPD în special, cât și o localizare tumorală precisă la nivel segmentar.[3]

Colangiografia retrogradă transpapilară este utilă pentru localizarea convergenței biliare, care are loc - în peste jumătate din cazuri – în fața bifurcației portale, cât și pentru depistarea variantelor biliare ale hemificatului drept. În pregătirea preoperatorie a acestor pacienți este recomandabilă – mai ales în cazurile de tumori metastatice – o pregătire colonică specifică (mecanică și chimică), nefiind rare cazurile în care alături de rezecția hepatică se practică și o rezecție colonică.

Incizia obișnuită pentru începutul operației este subcostală dreaptă, existând ulterior mai multe posibilități de extindere. Astfel, dacă în urma ecografiei peroperatorii (pe care o efectuăm sistematic) leziunea sau leziunile sunt confirmate ca rezecabile și se pretează la o HD, incizia inițială poate fi prelungită spre rebordul costal stâng, cu o branșare mediană până la apendicele xifoid (incizie „tip Mercedes – Benz") sau până în regiunea presternală inferioară (pentru asocierea unei eventuale sternotomii inferioare). În situațiile în care formațiunea este localizată pe segmentele posterioare VII și VIII în contact cu sistemul venos cav – (supra)hepatic, pe această incizie subcostală poate fi branșată o toracotomie în spațiul VII-VIII intercostal drept. Deși toracotomia sistematică a fost susținută de școala japoneză, în ultima vreme autori ca Makuuchi, Takayama, Kosuge [43,47,48] i-au limitat indicațiile la situațiile sus menționate, poate și datorită morbidității postoperatorii care crește când se asociază și o toracotomie (de exemplu, frecvența mare a colecțiilor pleurale).

Considerăm - alături de Launois, Blumgart - [8,28,35,56] că peste 90% din rezecțiile hepatice pot fi efectuate exclusiv pe cale abdominală, dar, alături de o incizie adecvată, trebuie să subliniem importanța unui depărtător autostatic bun (noi folosim un depărtător bivalv cu cremalieră pe cadru rigid care, prin tracțiunea exercitată pe rebordul costal, deschide mult spațiul subfrenic drept, accesul asupra VCI retrohepatice și al venelor (supra)hepatice devenind astfel foarte bun).

Explorarea abdominală trebuie să fie sistematică și metodică, pentru a putea completa bilanțul întinderii procesului tumoral atât la nivel hepatic cât și extrahepatic. Alături de investigațiile preoperatorii, explorarea intraoperatorie (palpatorie, vizuală, ecografică) poate modifica uneori complet atitudinea chirurgicală. Dacă sunt situații în care prezența unei ascite sau carcinomatoze sunt semne clare de nerezecabilitate, există o serie întreagă de ipostaze clinice în care decizia chirurgicală trebuie să țină cont de mai mulți parametri anatomo-clinico-biologici. Astfel, la nivelul ficatului se va aprecia întinderea și localizarea

tumorală, precum și consistența tumorii și a țesutului hepatic netumoral. Metastazele hepatice (mai ales colonice) sunt mult mai ferme decât carcinomul hepatocelular (CHC), iar dacă există ciroză hepatică, în care ficatul este dur, explorarea vizuală și palpatorie este de la început insuficientă. Se va palpa pedicului hepatic (ganglionii hilari), trunchiul celiac și rădăcina mezenterului și orice leziune suspectă va fi supusă unui examen histologic extemporaneu. În cazul metastazelor hepatice, explorarea trebuie să stabilească în plus dacă există semne de recidivă locală în zona operației anterioare (cadru colonic, pelvis), iar biopsiile repetate din adenopatiile pediculului hepatic și trunchiului celiac trebuie făcute sistematic. În ultimii ani, explorarea ecografică intraoperatorie a devenit o metodă de rutină extrem de folositoare în chirurgia ficatului tumoral. Pe lângă faptul că localizează precis la nivel segmentar tumora/tumorile existente, stabilește și rapoartele cu sistemul glissonian și venos (supra)hepatic; în situațiile în care se preconizează o rezecție hepatică majoră (egală sau peste trei segmente Couinaud) ecografia este singura metodă care poate depista o eventuală difuziune infraclinică în parenchimul hepatic restant.[47,57] În ficatul cirotic, unde explorarea palpatorie este incertă, ecografia este singura care poate deosebi o zonă de remaniere locală de un nodul tumoral. Din aceste motive, orice explorare abdominală "clasică" trebuie să fie completată cu ecografia hepatică peroperatorie, efectuată atât la începutul explorării abdominale, cât și după mobilizarea completă a teritoriului hepatic ce va fi supus rezecției.[47]

Mobilizarea hemificatului drept - timpul cav-(supra)hepatic. Acest moment al intervenției chirurgicale este extrem de important și vizează practic lobul hepatic drept morfologic.

În cazul tumorilor hepatice voluminoase, aderente la diafragm sau la peritoneul parietal posterior, mobilizarea lobului drept hepatic poate fi hemoragică, iar în tumorile metastatice – care sunt de consistență mai fermă decât țesutul hepatic – se pot produce adevărate rupturi hepatice, prin tracțiunile exagerate exercitate de operator asupra lobului drept.

Se începe de obicei prin secționarea ligamentului rotund, care va fi apoi tracționat distal cu o pensă, pentru a începe secționarea antero-posterioară cu electro-bisturiul a ligamentului falciform (suspensor) până la marginea posterosuperioară hepatică, unde cele două foițe peritoneale ale ligamentului se depărtează în fața VCI, luând parte la delimitarea așa-numitului triunghi de inserție posterioară a ligamentului falciform;[10] baza acestui triunghi este constituită în treimea sau jumătatea dreaptă de vena cavă inferioară (VCI), iar în jumătatea sau cele două treimi stângi de trunchiul comun al venei (supra) hepatice medii (VHM) și al venei (supra)hepatice stângi (VHS).[10]

Se secționează apoi parțial foița superioară dreaptă a ligamentului coronar drept, care este de fapt limita superioară a feței posterioare extraperitoneale hepatice (*pars affixa, bare area*).

Următoarea etapă constă în eliberarea feței inferioare a ficatului de peritoneul parietal (precav), care trebuie făcută pe cât se poate "la vedere" și mai mult cu foarfeca decât digital; eliberarea manuală duce la depolisări hemoragice ale capsulei hepatice care necesită apoi hemostază cu pensa bipolară.

Se secționează apoi ligamentul triunghiular drept - care este larg și uneori destul de gros - și în continuare cele două lame peritoneale (superioară și inferioară), ce constituie ligamentul coronar drept; se eliberează astfel fața posterioară, extrahepatică a lobului drept hepatic și se ajunge la VCI, retrohepatică. În cursul acestei mobilizări, tracționarea spre stânga a lobului drept hepatic – "rulând" ficatul pe el însuși[10] - trebuie făcută cu blândețe, pentru a nu cuda sau tracționa anterior VCI în zona de vărsare a venei (supra)hepatice drepte (VHD), ceea ce poate duce la lezarea acesteia; același lucru se poate întâmpla și în situațiile în care se consideră eronat că fața posterioară deperitonizată nu este total eliberată.[8] Uneori diafragmul este parțial aderent la marginea posterosuperioară a ficatului, necesitând secționarea seroasei peritoneale a acestuia și apoi desprinderea prin disecție digitală a fibrelor musculare diafragmatice.

În timpul eliberării feței posterioare a lobului drept se poate constata că glanda suprarenală dreaptă este intim aderentă la țesutul hepatic (aderențe naturale sau patologice) sau că vena centrală a acestei glande se varsă într-o venă hepatică accesorie (21% din cazuri după Nakamura)[58]; aceste două situații anatomice pot duce la apariția unei hemoragii greu de stăpânit - prin ruperea glandei suprarenale sau a venei sale centrale – mai ales dacă lobul drept tumoral este voluminos. Dacă glanda suprarenală este aderentă la ficat, zona de aderență interesează fața anterioară a glandei în porțiunea sa externă, partea medială (juxtacavă) a glandei fiind liberă.[59] Pentru a evita ruperea glandei suprarenale, se întrerupe mobilizarea lobului drept și se disecă VCI deasupra și dedesubtul porțiunii mediale glandulare, creându-se un tunel juxtacav, prin care se introduce o pensă „vasculară" și se ligaturează bipolar țesutul glandular, ce va fi secționat între ligaturi; se ligaturează apoi separat vena centrală adrenală.

Astfel mobilizat, lobul drept hepatic poate fi exteriorizat parțial din abdomen și păstrat în această

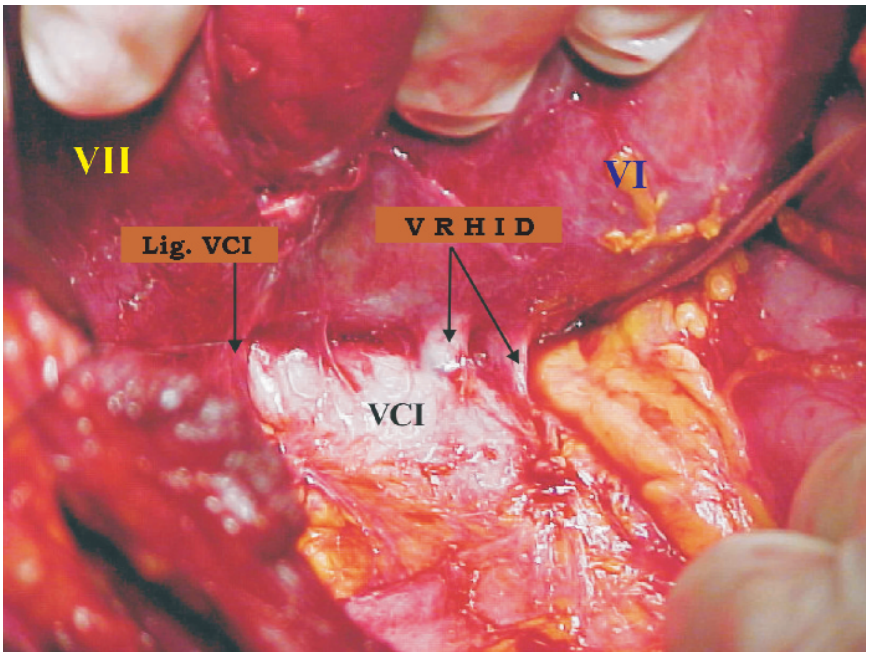

Fig.23 Prezența mai rară a doua vene retrohepatice inferioare drepte voluminoase (aspect intraoperator)
Lig. VCI = ligamentul venei cave inferioare, VRHID = vena retrohepatică inferioară dreaptă

poziție prin plasarea în spațiul subfrenic drept a unui câmp moale de izolare.

După ce mobilizarea lobului drept a fost terminată, chirurgul va trebui să decidă – în funcție de situația locoregională - asupra a două aspecte și anume:
- dacă este sau nu oportună disecția și ligatura VHD;
- dacă este necesară izolarea supra și subhepatică a VCI în vederea unei excluderi vasculare totale (EVT).

1. În situația în care se decide disecția și ligatura VHD, care este practicată de unii autori sistematic[59] sau de alții eclectic, trebuie îndeplinite două condiții și anume

a) Eliberarea feței anterodrepte a VCI, prin secționarea între ligaturi și uneori cu fir sprijinit a venelor (supra)hepatice accesorii (medii și inferioare), începând de la nivelul procesului caudat (PC) și continuând pe toată lungimea VCI retrohepatice. În aproximativ 25% din cazuri, teritoriul de drenaj al VHD este mai mic decât normal, fiind compensat de venele (supra)hepatice accesorii (medii dar mai ales inferioare) și vena hepatică medie (VHM). În aceste situații, vena hepatică accesorie inferioară sau vena retrohepatică inferioară dreaptă (VRHID), frecvent unică, poate fi voluminoasă (peste 5 mm), (Fig.23) necesitând o ligatură sprijinită, atât la nivelul VCI cât și al capsulei hepatice. Oricum, pentru că vărsarea VHD în VCI se face într-un unghi ascuțit de 45º – 70º [10,60], VHD fiind uneori aproape culcată pe VCI, fără timpul de eliberare a VCI retrohepatice nu se poate pune în evidență segmentul extrahepatic scurt (0,5-1cm) al VHD înainte de vărsarea sa în VCI.

b) A doua condiție care trebuie îndeplinită pentru a diseca și ligatura VHD este secționarea ligamentului VCI.[59] Deși ligamentul este cunoscut din anatomia clasică, importanța sa chirurgicală în relație cu izolarea VHD a fost demonstrată de Makuuchi și col.[59]. Acest ligament semicircular al VCI pleacă de la nivelul marginii posterosuperioare a lobului drept hepatic (segmentul VII), trece peste zona de vărsare a VHD în VCI și în final se unește retrocav cu lobul caudat. După Blumgart și Hann[29], în peste 50% din cazuri, acest ligament este înlocuit parțial sau total de o punte de parenchim hepatic care face ca lobul caudat să se continue retrocav cu segmentul VII (Fig.24 a-d). Prin tracționarea lobului drept hepatic mobilizat, ligamentul VCI este pus în tensiune, formând un veritabil "căluș" peste VHD și VCI, blocând astfel accesul asupra VHD. Un amănunt important este că nu trebuie încercată disecția ligamentului de peretele venos ci dimpotrivă, se va diseca acesta din urmă de fața internă a ligamentului, care apoi va fi secționat între ligaturi.[59]

Eliberarea VCI în segmentul retrohepatic va pune în evidență fața inferioară a VHD, iar secționarea ligamentului VCI va elibera fața externă a acestei vene; următorul timp va consta în eliberarea feței antero-interne a VHD. Pentru aceasta, trebuie amintit că între vărsarea VHD și a trunchiului comun al VHM și VHS, pe fața anterioară a VCI, există un spațiu median vertical avascular care se întinde pe toată porțiunea VCI retrohepatice până la nivelul procesului caudat (PC) (Fig.25).

VCI fiind disecată retrohepatic până sub vărsarea VHD și a trunchiului venos comun (VHM și VHS), se introduce indexul precav și retrohepatic, iar cu o pensă vasculară se deschide superior acest spațiu avascular practic la nivelul bazei triunghiului de inserție al ligamentului falciform; vârful pensei va veni în contact cu

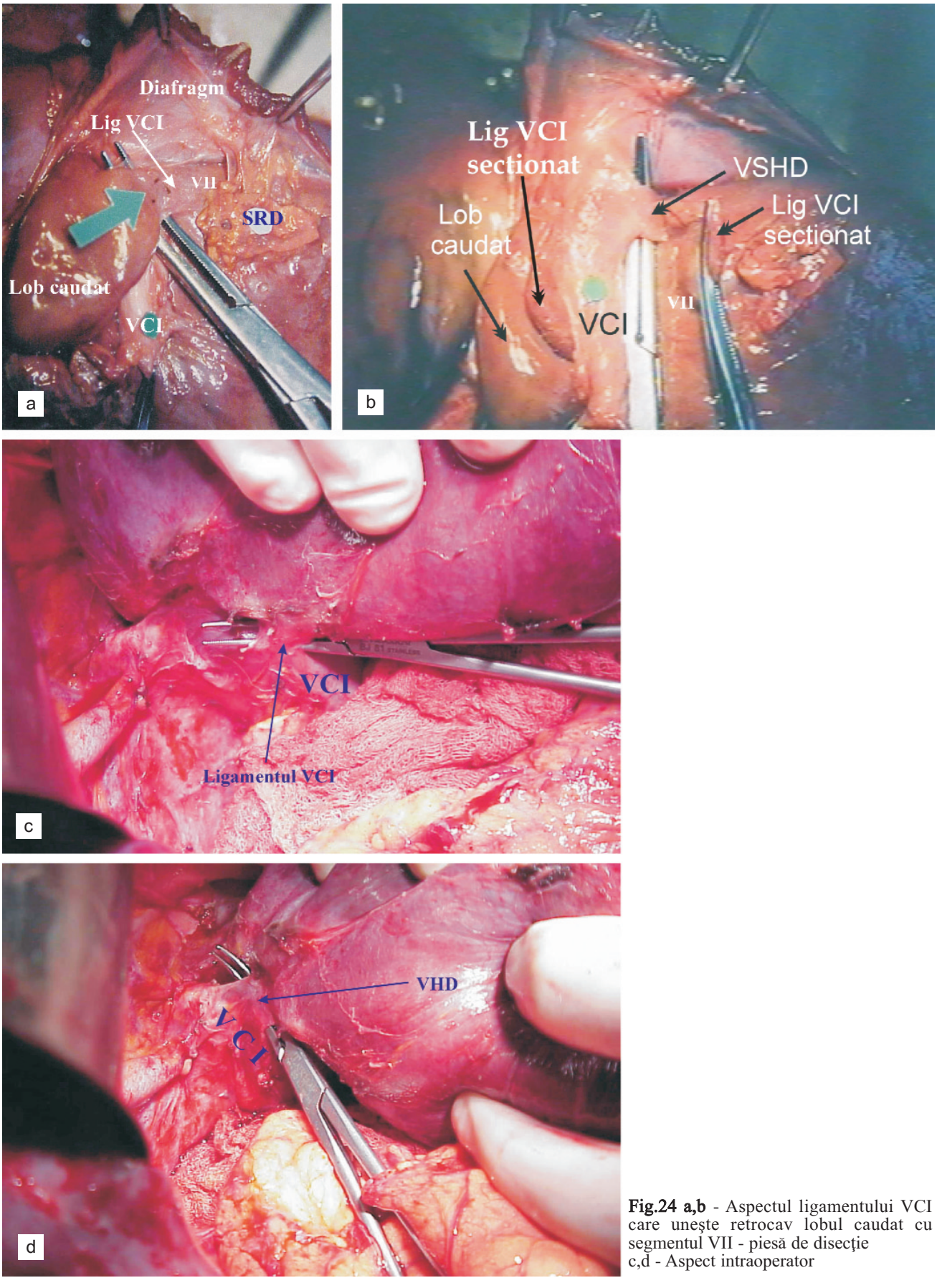

Fig.24 a,b - Aspectul ligamentului VCI care unește retrocav lobul caudat cu segmentul VII - piesă de disecție
c,d - Aspect intraoperator

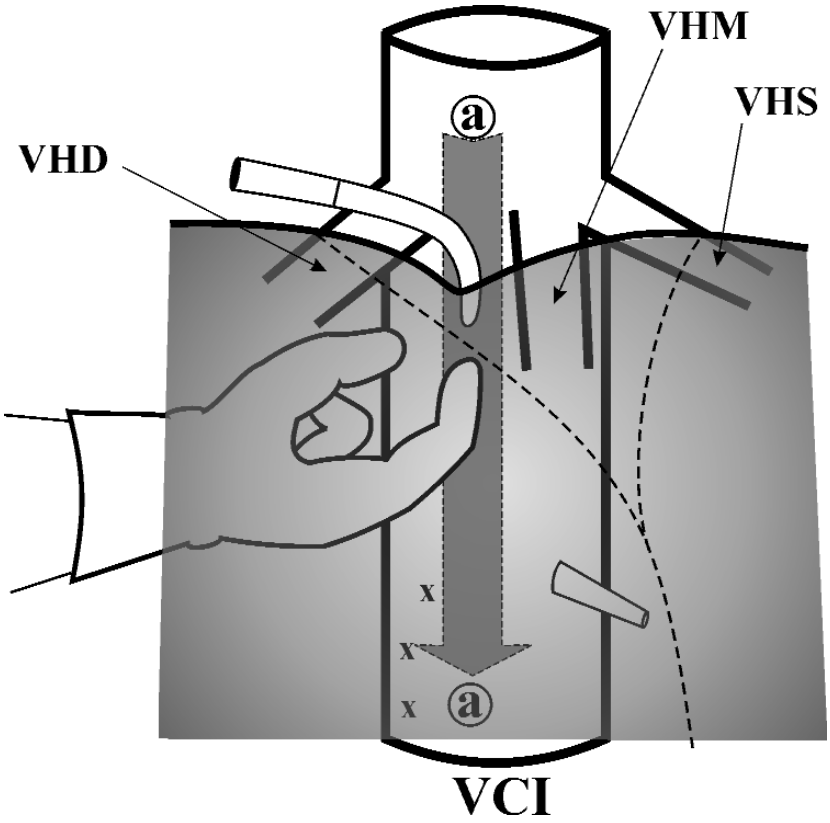

Fig.25 Izolarea VHD cu spaţiul avascular precav (a), delimitat superior de vărsarea VHD şi de trunchiul comun format de VHM şi VHS

indexul și astfel VHD va fi izolată pe toate fețele (Fig.25). Secționarea VHD se va face între două pense: bontul mai lung (spre VCI) va fi suturat în surjet cu Prolene sau Vycril 4-0, 5-0, iar cel dinspre ficat cu un fir în "X", ce va "mușca" adânc din parenchim. Eliberarea segmentului extrahepatic al VHD constituie un timp important în efectuarea hepatectomiei drepte, care poate expune la o leziune a VHD sau a VCI, cu apariția unei sângerări importante, greu de stăpânit în absența izolării VCI supra și subhepatic. Pentru a evita provocarea unei embolii gazoase, este prudent să fie avizat înainte de începerea disecției VHD medicul anestezist, care poate realiza ventilația mecanică cu presiune pozitivă la sfârșitul expirului (PEEP).[51]

2. În fine, în situațiile - nu foarte frecvente de altfel (sub 20 %) - în care este necesară excluderea vasculară totală (EVT), VCI trebuie izolată atât la nivel supra cât și subhepatic. Dacă izolarea VCI la nivel subhepatic – bineînțeles, deasupra venelor renale – nu este dificilă, izolarea VCI în segmentul suprahepatic și subdiafragmatic poate pune unele probleme în absența unui abord transtoracic.

Considerăm util de amintit aici manevra descrisă de Bernard Saint-Aubert și col.[61] de izolare digitală "între police și index" a VCI în segmentul subdiafragmatic. Pentru aceasta este necesară și mobilizarea lobului stâng hepatic, prin secțiunea ligamentului triunghiular și a celui coronar stâng, cu deschiderea micului epiploon și evidențierea lobului caudat și a porțiunii stângi a VCI. După secțiunea peritoneului laterocav, se disecă cu indexul drept partea stângă a VCI (deasupra lobului caudat) și apoi se pătrunde retrocav și prevertebral până la dreapta VCI, deasupra glandei suprarenale drepte, unde indexul întâlnește policele; prin tunelul digital retrocav astfel format se introduce o pensă vasculară și se izolează pe un laț VCI, suprahepatic.

Timpul hilar. Înainte de a aborda regiunea hilară propriu-zisă, se introduce indexul prin hiatusul Winslow și se izolează digital pedicului hepatic (ligamentul hepatoduodenal), care este astfel pregătit pentru clampajul pedicular prin manevra Pringle. Clamparea (compresia) pediculară se poate face cu o sondă Nélaton[10] sau o pensă Crafoord; noi utilizăm sistematic un tub de politen lung de 30-40 cm (dintr-un tub de perfuzie), ale cărui capete libere sunt trecute printr-o bucată de tub mai groasă, lungă de 8-10 cm. În mod obișnuit, se poate utiliza clampajul intermitent în perioade de 15-20 de minute care alternează cu perioade de declampare de 5-10 minute, pe un interval total de timp de două ore sau chiar peste[62]; în cazul unei ciroze hepatice, clamparea intermitentă nu trebuie să depășească 10-15 minute. Practic însă, noi folosim clampajul tip Pringle până când izolăm PPPD, ceea ce se face în general în 10-20 minute; din acest moment,

se plasează un al doilea laț pe PPPD pentru clamparea ulterioară a acestuia, cu ischemia hemificatului drept și păstrarea circulației în restul ficatului.

Următorul timp constă în decolarea anterogradă a veziculei biliare până la nivelul canalului cistic, fără a practica colecistectomia. Decolarea colecistului (cu păstrarea temporară a acestuia) este însă importantă, pentru că eliberează extremitatea dreaptă hilară și pune în evidență placa cistică, care este reperul pentru SPP.[3,8,10]

Dacă placa cistică se inseră pe PH în dreptul PPPD – așa cum am mai arătat – distribuția PG în hemificatul drept este de tip modal în peste 80 % din cazuri.

Există patru modalități de realizare extraglissoniană a hepatectomiei drepte și anume:

- Calea scizurală primară sau anterioară, descrisă de Couinaud și practicată sistematic de Ton That Tung, care presupune deschiderea ficatului "ca o carte" pe traiectul SPP (linia Cantlie) până la nivelul PH.[10,63] Dacă această deschidere prehilară a SPP se face sub clampaj Pringle, sângerarea este mică; se întâlnește constant ramura dreaptă de origine (din segmentul V) a VHM, care se ligaturează. Odată ajuns deasupra PH, operatorul (situat la stânga pacientului) va plasa indexul drept deasupra extremității drepte a PH iar policele retrohilar la nivelul procesului caudat (PC); printr-o mișcare de forfecare digitală, eventual repetată, se izolează extrafascial PPPD. Destul de frecvent trebuie făcută hemostaza unui ram venos portal lung de 1 cm pentru PC.[10] După izolarea PPPD, acesta se ligaturează cu Prolene 2-0 și se secționează; în situațiile în care PPPD este scurt (sub 1 cm) se vor ligatura separat cei doi PG sectoriali (anterior și posterior). Această atitudine diferențiată, în funcție de lungimea PPPD, este utilizată de fapt în toate tehnicile de efectuare a HD pe cale extraglissoniană, pentru a se evita interceptarea convergenței biliare și afectarea drenajului biliar pentru hemificatul stâng. Am arătat anterior avantajele și dezavantajele tehnicii Ton That Tung, pe care în ultimii ani o folosim din ce în ce mai rar.

Următoarele trei metode de izolare a PPPD și a PG sectoriali sau segmentari presupun ca prim timp decolarea (coborârea) PH, care se face sistematic sub clampaj tip Pringle. Avantajul acestor tehnici este că se delimitează rapid și de la început SPP și SPD, planul de secționare parascizural fiind astfel corect reperat.

- Tehnica Takasaki, ca și tehnica Couinaud, constau în izolarea PPPD cu o pensă disectoare, după decolarea PH. PGAD se izolează la extremitatea dreaptă a PH, iar PGPD în porțiunea inițială a șanțului Rouvière -Gans sau, în lipsa acestuia, prin debridarea spre dreapta a hilului.

În situațiile în care șanțul hilar transvers (Haller) este îngust (lob pătrat "în pană"), izolarea PGAD este dificilă și în aceste cazuri se pot izola pe laț PPPD și PGPD, iar prin tracțiunile exercitate pe acești pediculi, după sectiunea țesutului hepatic dintre PGPD și PH, se pune în evidență PGAD (manevra Hasegawa-Okamoto). Couinaud recomandă și localizarea ecografică intraoperatorie a PGAD.[3]

Dezavantajul major atât al tehnicii Takasaki, cât și al tehnicii Couinaud constă în faptul că prin decolarea limitată spre dreapta a PH, izolarea PGAD nu este totdeauna ușoară, deoarece acest pedicul este situat în mod obișnuit fie înapoia, fie la dreapta (1-1,5 cm) plăcii cistice (reperul SPP), care nu este secționată.[3,64]

- Calea suprahilară Lazorthes este de fapt o decolare lărgită spre dreapta a PH, obținută prin incizia plăcii cistice; prin secționarea acesteia, detașarea PH este mai largă cu aproape o treime (Couinaud) și permite izolarea PPPD și a PG sectoriali. Cu această tehnică se izolează ușor PGAD care poate fi clampat, punând în evidență SPP și SPD. PGPD, care este mai profund, se izolează mai greu, manevra fiind evident ușurată în situațiile în care este prezentă incizura Rouvière-Gans (peste 60 % din cazuri).
- Calea posterioară Launois (*posterior approach*)

Această tehnică are, în opinia noastră, cele mai multe avantaje, motiv pentru care în ultimii 3 ani o folosim aproape sistematic, atât în tumorile hepatice primitive cât și în cele metastatice. Asocierea la decolarea PH a inciziei retrohilare duce la izolarea rapidă a PPPD și a PG sectoriali și segmentari, care datorită mobilizării extensive devin aproape extrahepatici. După izolarea și clamparea PPPD se produce ischemia hemificatului drept, cu evidențierea SPP (linia Cantlie). Reperele acesteia pe fața superioară hepatică, deși sunt considerate cunoscute - și anume o linie care pleacă de la partea medie a patului veziculei biliare la marginea dreaptă a VCI- prezintă totuși variații care merg de la marginea stângă a patului veziculei biliare până la câțiva centimetri spre dreapta acestuia.

În cele mai multe cazuri, se ligaturează și secționează separat PGAD și PGPD (Fig.26) sau ramurile segmentare ale celui din urmă. Deși este particulară tehnicii Launois ușurința în izolarea PGAD și mai ales a PGPD, în situațiile în care PGPD lipsește

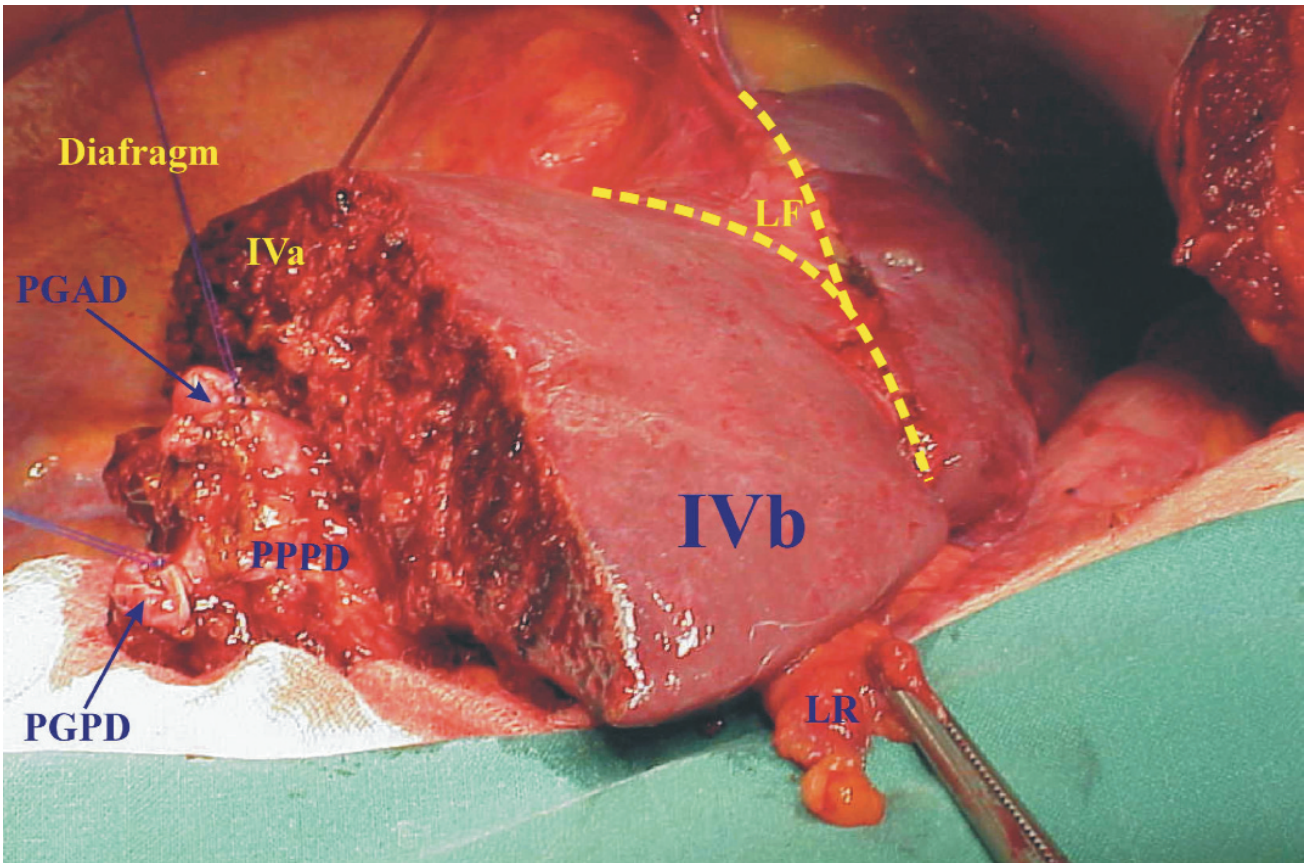

Fig.26 Ligatura separată a PGAD şi PGPD pe tranşa restantă după o hepatectomie dreaptă (aspect intraoperator)

(fiind înlocuit de ramurile segmentare), izolarea PG pentru segmentul VII (care este cel mai profund) poate fi omisă; acest lucru se observă însă prin clamparea PG izolați, care arată lipsa de ischemie a segmentului VII.

Timpul parenchimatos. Secționarea parenchimului se face urmărind pe fața superioară SPP (linia Cantlie), obiectivată prin ischemia hemificatului drept dacă PPPD a fost izolat și clampat anterior (tehnicile Takasaki, Couinaud, Lazorthes, Launois).

Pentru că în SPP este localizat trunchiul VHM, planul de rezecție trebuie să fie parascizural,[13] la aproximativ 1 cm în interiorul zonei de ischemie (Fig.27a). Pe fața inferioară hepatică secționarea parenchimului urmează o linie care după ce trece prin placa cistică și extremitatea dreaptă hilară intersectează PC ajungând la dreapta VCI (Fig.27b). Aceste două linii de secțiune trasate cu electrobisturiul pe capsula Glisson – atât pe fața superioară cât și pe fața inferioară- formează spațial, împreună cu o linie hepatică posterioară verticală la nivelul marginii drepte a VCI, așa-numitul „triunghi de atac" al HD descris de Ton That Tung.[10]

Dintre modalitățile de secționare a parenchimului arătate anterior, noi utilizăm sistematic disectorul cu ultrasunete (Sharplan) care, deși mai lent (față de digitoclazie de exemplu), permite o hemostază și o biliostază foarte bună, iar în tumorile voluminoase păstrează constant o limită de siguranță (1-2 cm) de țesut sănătos peritumoral.

Secționarea parenchimului presupune două etape:

- în prima etapă se începe secționarea țesutului hepatic de la mijlocul sau la dreapta patului veziculei biliare până la nivelul PH cu secționarea ramurii drepte de origine (din segmentul V) al VHM.
- a doua etapă de secționare –care este cea mai importantă- începe de la nivelul suprahilar și se termină pe fața superioară, fie în fața VCI – unde există spațiul avascular între VHD și trunchiul comun format de VHM și VHS –, fie la dreapta VCI.[10] Se leagă o serie de afluenți venoși drepți ai VHM de importanță secundară, însă în peste jumătate din cazuri există două vene mai voluminoase; una dintre acestea este vena posterioară a segmentului VIII, care după ce trece printre cele două ramuri terminale posterioare ale PGAD[10], se varsă în porțiunea terminală a VHM.[65]

În apropierea VCI, în unghiul posterosuperior al tranșei hepatice se izolează VHD în parenchim (dacă aceasta nu a fost deja secționată în timpul mobilizării lobului drept); urmează apoi, când este cazul, și ligatura cu secționarea de sus în jos a venelor hepatice accesorii medii și inferioare. O manevră utilă pentru orientarea

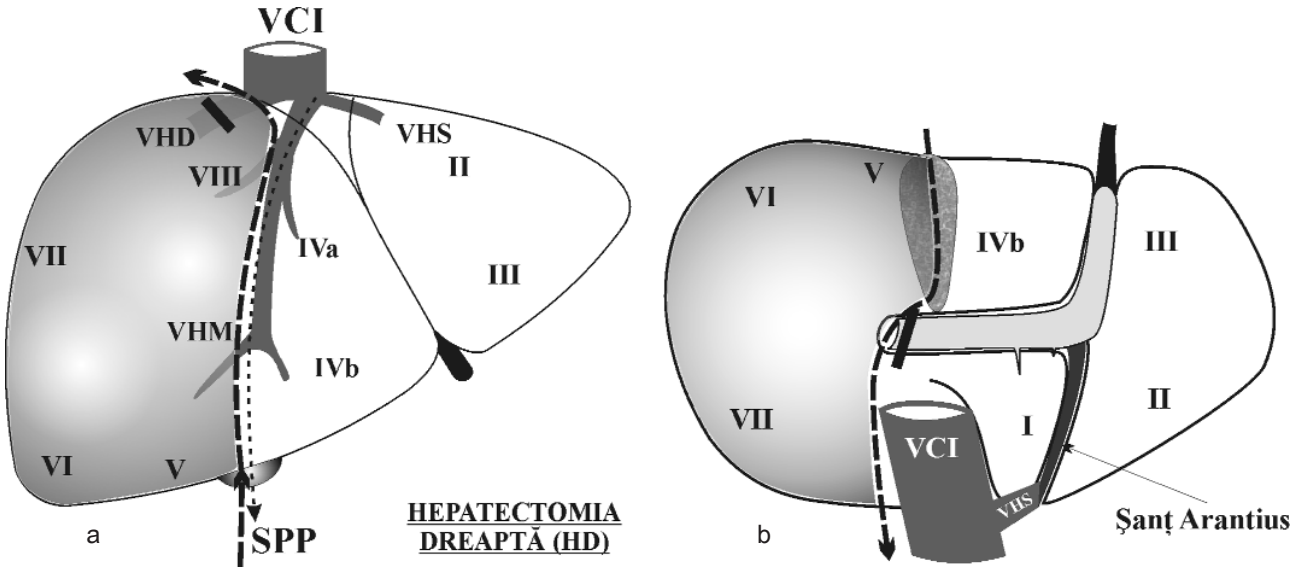

Fig.27 Trasarea liniilor de secţionare a parenchimului în HD: a) faţa superioară hepatică, b) faţa inferioară hepatică

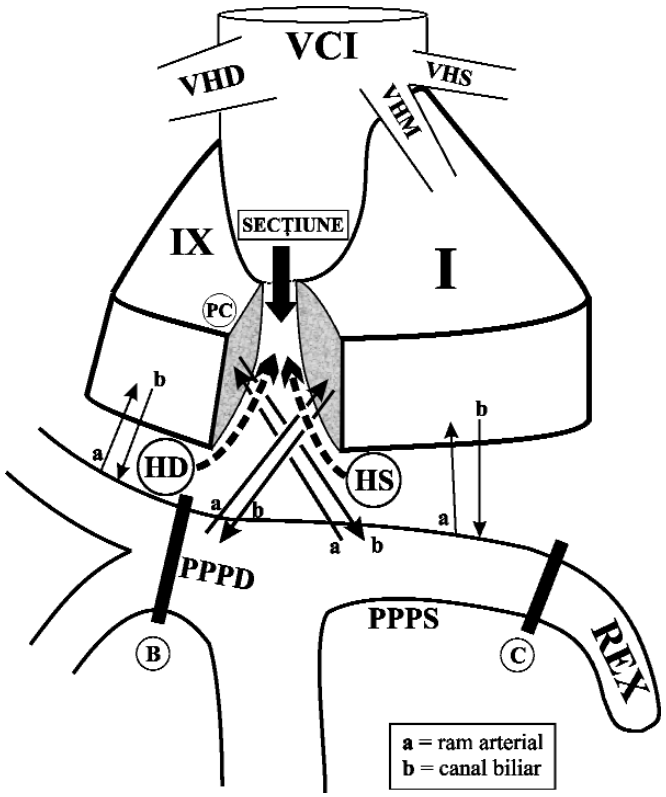

Fig.28 Secţionarea lobului caudat (sectorului dorsal) până la VCI în cazul unei HD incorecte este o sursă "inexplicabilă" de sângerare şi biliragie prin secţionarea juxtacavă a PG subţiri ce vin din PPPS - care nu este controlat -către segmentul IX (paracav drept); B - locul de secţionare a PPPD în cazul HD
Situaţia inversă, în cazul unei HS incorecte care secţionează lobul caudat (sectorul dorsal) până la VCI: PG pentru segmentul I care vin din PPPD nu sunt controlaţi, devenind sursă de hemoragie şi biliragie; C - locul secţionării PPPS în cazul unei HS cu păstrarea segmentului I

planului posterior de rezecție este introducerea indexului stâng fie superior la nivelul spațiului median avascular descris, fie inferior retrohepatic și precav.[3,27]

În cursul hepatectomiei drepte – dar și a celei stângi- deschiderea SPP în segmentul posterior, terminal, al acesteia trebuie să se oprească precav, la nivelul lobului caudat sau sectorului dorsal.*) Dacă tranșa posterioară hepatică pune în evidență fața anterioară a VCI pe toată porțiunea ei retrohepatică (hepatectomie dreaptă sau stângă incorectă!), înseamnă că sectorul dorsal a fost secționat între segmentul I și segmentul IX.[3,66] Dat fiind faptul că aceste două segmente au în multe cazuri o irigație și un drenaj „încrucișat" - ce aparține atât PPPD cât și PPPS- în cazul HD secționarea PPPD poate afecta irigația și drenajul segmentului I; segmentul IX, care rămâne atașat de ficatul drept ce va fi extirpat, este însă dependent vasculobiliar și de PPPS, care nu este controlat. (Fig.28) Din acest motiv, secționarea sistematică a porțiunii hepatice posterioare până la VCI – ce implică și sectorul dorsal - va duce la apariția unei hemoragii și biliragii aparent „inexplicabile" în această zonă juxtacavă.

În situațiile în care înainte de secționarea parenchimului a fost ligaturată VHD și PPPD, sângerarea la nivelul tranșei restante este mică și dependentă de VHM (care nu este controlată).

Dacă VHD nu a fost secționată ca prim timp în cursul HD, obișnuim să scădem presiunea în VCI la 5 mm Hg (tehnica Blumgart), ceea ce face ca sângerarea la nivelul tranșei hepatice – dependentă acum și de VHD – să fie nesemnificativă.

După îndepărtarea hemificatului drept tumoral, tranșa hepatică restantă necesită uneori o hemostază suplimentară cu fire subțiri de Vicryl 5-0 în porțiunea posterioară, precavă a acesteia.

Colecistectomia, inerentă în HD, poate fi urmată de introducerea transcistică de ser fiziologic în arborele biliar, pentru a controla eficiența biliostazei.

Operația se termină prin plasarea a două tuburi de dren, unul în spațiul subfrenic drept, iar celălalt subhepatic.

2.2. Hepatectomia dreaptă extinsă (HDE)

Acest tip de hepatectomie presupune extinderea rezecției hemificatului drept la stânga SPP, rezecția cuprinzând astfel și segmentul IV sau lobul caudat (segmentul I). Ca regulă generală, în HDE la segmentul IV lobul caudat trebuie sistematic lăsat pe loc, pentru a păstra circulația de întoarcere spre VCI a teritoriului hepatic restant, prevenind astfel o hipertensiune portală secundară.[10]

2.2.1. HDE la segmentul IV

(Sinonime: lobectomie dreaptă, lobectomie dreptă extinsă, trisegmentectomie, trisectorectomie, hemihepatectomie dreptă extinsă, rezecție hepatică dextromediană)

Această rezecție, executată într-o manieră reglată pentru prima oară de Lortat-Jacob și Robert în 1952, presupune rezecția lobului drept „morfologic" -localizat la dreapta ligamentului falciform -, care este de fapt un teritoriu de drenaj (supra)hepatic constituit din cele două sectoare (drept și mijlociu), dependente de VHD și VHM; din acest motiv, Couinaud denumește corect acestă intervenție ca o rezecție (supra) hepatică dextromediană.[1] Multiplele sinonime acordate acestei intervenții de-a lungul timpului au constituit o sursă de eroare bazată pe considerentul fals că lobul „morfologic" hepatic drept este, ca și scizura ombilicală, o entitate portală și nu (supra) hepatică.

Din punct de vedere portal, se ridică hemificatul drept și segmentul IV; acesta din urmă, împreună cu segmentul III -de care este separat prin ligamentul falciform- formează sectorul anterior (paramedian) stâng.

Deoarece în ultimii ani chirurgia metastazelor hepatice a impus chirurgului o atitudine mai nuanțată în ceea ce privește rezecția parțială sau completă a segmentului IV [8], termenul de HDE la segmentul IV este cel mai apropiat de realitate. Acest tip de intervenție, atunci când își propune îndepărtarea completă a segmentului IV, se află "la limita posibilităților chirurgicale"[27] și implică îndepărtarea a 70-85% din masa funcțională hepatică teoretică și reducerea patului vascular portal cu 75%.[51] În urma intervenției operatorii rămân doar lobul stâng „clasic" (segmentele II și III) și lobul caudat (segmentul I), în situațiile în care acesta din urmă nu este implicat în procesul tumoral.

Pentru că masa de parenchim restant a acestor segmente este funcțional "critică", peste 70% din bolnavi devin postoperator icterici.[67,68,69] De cele mai multe ori lobul stâng „clasic" rămas se adaptează la preluarea totalității fluxului portal fără a apare semnele clinice ale unei hipertensiuni portale.

S-a conturat din ce în ce ideea că mărimea lobului stâng „clasic" restant - hipertrofiat sau nu - devine un veritabil parametru prognostic;[51] astfel, când acest lob este mic, nehipertrofiat preoperator, se instalează după operație icterul și insuficiența hepatică. O schimbare

*) *Lobul caudat sau sectorul dorsal este dispus transversal și precav și este format din segmentele I si IX (paracav drept)*

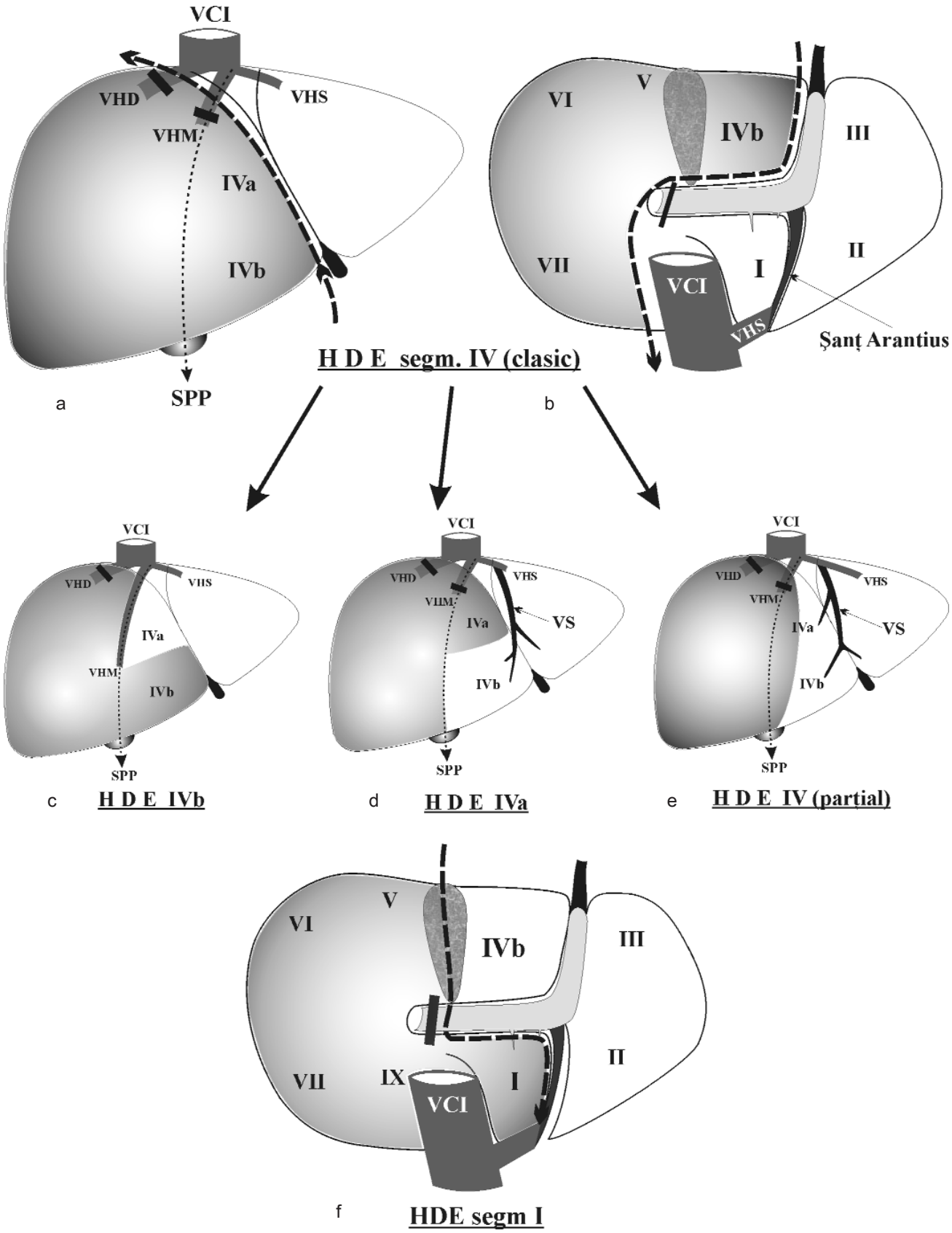

Fig.29 Trasarea liniilor de incizie pentru: a) HDE la segmentul IV - faţa superioară şi b) faţa inferioară, c) HDE la lobul patrat IVb şi d) la teritoriul apical, juxtacav (IVa), e) HDE la teritoriul extern al segmentului IV cu ligatura VHM, f) HDE la segmentul I (delimitarea inciziei pe faţa inferioară), VS=vena scizurală, interlobară Gans

dramatică în evoluția postoperatorie a acestor pacienți a fost constatată în ultimii ani, ca urmare a introducerii în pregătirea preoperatorie de către Makuuchi și col. a embolizării VPD pentru a iniția hipertrofia parenchimului restant, în situațiile în care se preconizează o rezecție hepatică de 70-75% din masa funcțională hepatică.[70]

Bolnavii care urmează să fie supuși unei astfel de intervenții trebuie să îndeplinească unele condiții preoperatorii: probele hepatice să fie normale, iar explorările imagistice (CT cu portografie, RMN, arteriografia selectivă) cât mai complete. Explorarea intraoperatorie este însă fundamentală în decizia unei astfel de intervenții; pe lângă absența propagării cancerului la nivel extrahepatic, ecografia intraoperatorie trebuie să constate permeabilitatea, atât a circulației de aport – arterioportale – a lobului stâng „clasic", cât și a drenajului prin VHS.

Lobul stâng „clasic", ca și lobul caudat, trebuie minuțios scanate pentru a depista eventuale depozite metastatice nedecelate vizual și palpator și a avea convingerea că acest lob restant este viabil, funcțional și "curat".

Indicația chirurgicală a HDE se adresează în principal tumorilor maligne primitive voluminoase, localizate posterosuperior la nivelul hemificatului drept, care pot invada diafragmul și care ajung la nivelul SPP sau o depășesc. Beneficiază de aceste intervenții și tumori care nu sunt voluminoase, dar sunt localizate juxtacav, ca și metastazele hepatice multiloculate, cu localizare strictă (verificată ecografic) în lobul drept hepatic morfologic.

HDE la segmentul IV este un "model" de rezecție extraglissoniană pentru că extirparea segmentului IV nu se poate face în siguranță decât interceptând PG ai acestui segment în parenchim.[8]

În funcție de atitudinea față de segmentul IV, HDE la acest segment comportă mai multe variante, dictate de rațiuni oncologice și fiziologice mai ales în chirurgia metastazelor hepatice: limita de siguranță peritumorală de minim 1cm, dar și prezervarea la maxim a parenchimului hepatic.

În HDE la segmentul IV după tehnica clasică, operația este similară cu HD -cu unele modificări față de tehnica descrisă anterior - la care se adaugă rezecția segmentului IV.

Modificările *tehnice* aduse HD în astfel de situații constau în:

1. Mobilizarea hemificatului drept trebuie să fie sistematic cât mai completă, mai ales în timpul cav-(supra) hepatic. Eliberarea flancului drept al VCI de venele hepatice accesorii trebuie să fie completă, iar autori cum sunt Kremer și Henne-Bruns[67] secționează chiar și o parte din venele versantului stâng al VCI (venele „spiegeliene").

Pentru că în acest tip de rezecție se leagă, pe lângă VHD, și VHM atitudinea chirurgicală față de aceste două vene – și mai ales față de VHM – poate fi diferită; aceste două vene pot fi disecate extrahepatic[67,71] sau interceptate și secționate la timpul parenchimatos. Dar dacă pentru VHD atitudinea poate fi eclectică, așa cum am arătat, în cazul VHM – care în majoritatea cazurilor are un trunchi comun cu VHS – disecția extrahepatică (care este dificilă) poate leza VHS, afectând astfel drenajul lobului stâng "clasic" restant; din acest motiv, apreciem că în majoritatea cazurilor VHM trebuie ligaturată în timpul parenchimatos, mai ales în tumorile voluminoase posterioare.[69]

2. Atitudinea față de ligamentul rotund și cel falciform poate fi și ea diferită. Astfel Starzl, Broelsch[51,68] nu recomandă secționarea acestor două ligamente; pentru acest din urmă autor, ligamentul falciform este, prin vasele pe care le conține, o sursă nutrițională suplimentară a lobului stâng "clasic". Aceste două ligamente vor trebui însă secționate în situațiile în care se disecă extrahepatic VHD și VHM, deoarece deschiderea triunghiului de inserție posterioară a ligamentului falciform ușurează disecția celor două vene.

3. Trasarea liniilor după care se face rezecția pe fața superioară și cea inferioară hepatică este modificată față de HD (Fig.29a). Astfel, pe fața superioară (diafragmatică), linia de incizie va fi paralelă și la dreapta ligamentului falciform (0,5 – 1 cm), urmând postero-superior foița dreaptă de inserție a acestui ligament și continuându-se spre dreapta de a lungul ligamentului coronar, până la marginea dreaptă a VCI.[10] Pe fața inferioară, incizia va urma un traiect "în baionetă" (Fig.29b) care urmează dinainte înapoi marginea dreaptă a șanțului ombilical (fără a intra în acesta !) până la marginea posterioară a lobului pătrat (IV b) unde se curbează brusc și se continuă cu incizia orizontală, prehilară (în fața PPPS), ce va fi utilizată pentru decolarea PH; la extremitatea hilară dreaptă incizia devine verticală (ca în HD), intersectând PPPD și procesul caudat, ajungând subhepatic la dreapta VCI. Decolarea colecistului din "patul" său hepatic precede detașarea PH cu izolarea PPPD după una din tehnicile descrise anterior; preferința noastră este pentru calea posterioară (*posterior approach*) cel puțin pentru două motive:

- prin mobilizarea extensivă, extrahilară, a PPPD și a PG sectoriali oferite de această tehnică, ligatura și secțiunea acestora devine mult mai precisă;

• prin tracțiunea executată pe confluența hilară între PPPD și PPPS, acesta din urmă este pus în evidență și astfel protejat, integritatea lui fiind esențială pentru viabilitatea lobului stâng „clasic" care rămâne. Se vor secționa apoi (în 25% din cazuri) 1-2 PG subțiri pentru fața viscerală a segmentului IVb, care pleacă anterior din PPPS; se vor păstra însă PG posteriori către lobul caudat (segmentul I).

Următorul timp operator constă în interceptarea în parenchim a PG ai segmentului IV, care așa cum am arătat pot fi multipli (3-6-10) și particulari în modul lor de constituire.[38]

Dacă ligamentul rotund a fost în prealabil secționat, prin tracțiune pe bontul acestuia se va ușura pătrunderea în parenchim imediat la dreapta ligamentului falciform și se vor ligatura 1-3 PG cu traiect arcuat din cornul drept al RR și apoi 2-3 PG din fața superioară a acestuia, cu traiect posterior (IVa).

De menționat că în această etapă de secționare a parenchimului trebuie evitată pe cât se poate ischemia lobului stâng "clasic" prin clampaj Pringle sau al PPPS; din acest motiv, tranșa hepatică restantă în porțiunea anterioară va fi supusă de ajutor unei "pensări" între police și index (Sandwich technique - Broelsch).[51] Această primă etapă de secționare a parenchimului lobului pătrat (subsegment IVb), care nu este foarte gros, trebuie efectuată pe fața superioară dar și inferioară – imediat la drepta șanțului ombilical, pentru a urmări când se ajunge la extremitatea stângă a decolării PH. În acest moment urmează al doilea timp de secțiune a parenchimului, care se desfășoară numai pe fața superioară, mergând în continuare paralel cu ligamentul falciform; pe măsură ce secționarea parenchimului se apropie de triunghiul de inserție posterioară a ligamentului falciform, incizia parenchimului va fi dirijată spre dreapta, urmărind foița secționată a ligamentului coronar. Acest moment de secționare a parenchimului este extrem de important și uneori destul de delicat, pentru că trebuie interceptată și apoi legată VHM la distanță de VCI și fără a vedea confluența cu VHS, care în unele cazuri poate depăși la dreapta scizura ombilicală, fiind localizată într-o poziție mai anterioară cu 1-2 cm decât în mod obișnuit. Din acest motiv este bine să amintim aici regula empirică a lui Launois privitoare la hepatectomiile extinse (drepte sau stângi), care spune că deși cele 3 sectoare (supra) hepatice sunt drenate de cele 3 vene (VHD,VHM și VHS), în practică, prin prezența constantă a unui trunchi comun între VHM și VHS, există numai două vene majore care se varsă în VCI.[8] Ca urmare, după ligatura VHD, ligatura VHM nu trebuie făcută decât după evidențierea clară a integrității celei de a treia vene care trebuie să rămână (VHS). Se va secționa apoi transversal și precav puntea de parenchim ce desparte cele două vene secționate (VHD și VHM).

Urmează cel de-al treilea timp operator parenchimatos, în care se desparte lobul drept "morfologic" de lobul caudat (segmentul I).

Planul de separare la nivelul scizurii porte dorsale este ipotetic și pleacă oblic ascendent, de la nivelul decolării PH și al PPPS către vărsarea venelor (supra) hepatice în VCI. Tracționând anterior și spre dreapta ficatul drept tumoral, se secționează parenchimul între segmentul IV anterior și segmentul I posterior, într-un plan oblic către cele două vene (supra) hepatice ligaturate (VHD și VHM). Acest ultim moment de secțiune a parenchimului poate fi destul de hemoragic dacă se pătrunde în interiorul segmentului I, a cărui vascularizație este păstrată.

Tehnica descrisă până acum - de HDE extinsă la segmentul IV - a fost efectuată de Lortat-Jacob și Robert "de la dreapta la stânga", cu secvențele: mobilizarea lobului drept hepatic → secționarea VHD → secționarea PPPD → secționarea PG ai segmentului IV → secționarea VHM. Altă variantă ar fi executarea acestei intervenții de "la stânga la dreapta", în care primul timp este ligatura PG ai segmentului IV, prin deschiderea parenchimului la dreapta inserției ligamentului falciform și secționarea VHM; ulterior, prin decolarea PH se secționează PPPD și apoi se efectuează timpul cav - (supra)hepatic drept. Avantajul acestei ultime variante de tehnică ar putea fi dublu în unele situații și anume:

• în cazul tumorilor voluminoase ale hemificatului drept, care "blochează" spațiul subfrenic drept, deschiderea ca prim timp a parenchimului la dreapta ligamentului falciform (scizurii ombilicale) oferă un acces larg asupra VCI, în eventualitatea unei leziuni accidentale ale acesteia

• planul ipotetic al scizurii porte dorsale între segmentul IV anterior și segmentul I posterior este mai ușor de abordat după deschiderea primară a parenchimului la dreapta ligamentului falciform.

Dacă în cursul intervenției a fost folosit clampajul Pringle sau al PPPS, înainte de declampare se poate administra un bolus de prednison (500 – 1000 mg), pentru a contracara efectele constante ale stazei (edemul) la nivelul lobului stâng "clasic".[67]

Dacă ligamentul falciform a fost secționat, acesta trebuie refixat la diafragm, pentru a împiedica lobul stâng "clasic" restant să devină flotant, putând astfel să cudeze vărsarea VHS în VCI și să afecteze drenajul acestui teritoriu.[27]

Atitudinea clasică descrisă până aici -de rezecție sistematică a segmentului IV- este nu numai dificilă, dar

și inutilă în anumite situații, în special în chirurgia metastazelor hepatice, unde prezervarea parenchimului restant este unul dintre deziderateleе majore.[8,72] În funcție de întinderea procesului tumoral la segmentul IV, dar și de prezența venei scizurii ombilicale (50 % din cazuri), există trei tipuri de extindere a HD la segmentul IV.

- Cînd procesul tumoral este întins numai la lobul pătrat (IVb), acesta poate fi rezecat – rezecție subtotală de IV – cu păstrarea teritoriului IVa și a VHD. Pentru aceasta, secțiunea parenchimului la dreapta ligamentului falciform - după ligatura PG din ”cornul” drept al RR – este continuată cu o incizie orizontală până la nivelul SPP; această incizie orizontală corespunde în profunzime unui plan vertical de secțiune, care va “cădea” la nivelul hilului în porțiunea decolată a PH, fără a leza PPPS. Secționarea anterioară a PPPD va pune în evidență SPP, în așa fel încât secțiunea parenchimului în porțiunea suprahilară se va desfășura ca în HD, cu păstrarea VHM și a teritoriului hepatic IVa (Fig.29c).

Următoarele două variante de rezecție parțială a segmentului IV (IVa sau IVb) se bazează pe prezența venei scizurale mai sus amintite.

- Dacă procesul tumoral este întins la porțiunea supahilară și precavă a segmentului IV (subsegment IVa), operația se va desfășura ca în HD însă, după deschiderea SPP până la nivel suprahilar, incizia va fi dirijată transversal spre ligamentul falciform, operația desfășurându-se apoi ca la HDE clasică, cu ligatura VHM în parenchim (Fig.29d). Separarea de segmentul I a teritoriului IVa este mai dificilă, pentru că este păstrat lobul pătrat (IVb), al cărui drenaj este total dependent de vena scizurii ombilicale;
- În unele cazuri de metastaze ale hemificatului drept întinse la stânga SPP, planul de rezecție în limite oncologice (1-2 cm) poate afecta atât lobul pătrat (IVb), cât și teritoriul suprahilar IVa (Fig.29e). În aceste situații, VHM poate fi legată numai dacă vena scizurală drenează cele două teritorii ale segmentului IV (ecografia peroperatorie este obligatorie).

2.2.2. HDE la lobul caudat (segmentul I)*

Anatomic, lobul caudat (segmentul I), cu forma unui trunchi de piramidă rectangulară având în loc de vârf un dom,[10] este “încastrat” între hilul hepatic și micul epiploon anterior și sistemul cav (supra)hepatic posterior.

În mod obișnuit, numai baza acestei piramide - care este bombată, superficială, retrohilară și juxtacavă- este accesibilă chirurgical; partea profundă, intrahepatică a lobului caudat vine în contact cu mai multe segmente hepatice (II, IV, VII, IX), în principal prin intermediul scizurii porte dorsale amintite. Dacă s-a hotărât extinderea HD la lobul caudat aceasta se face în câteva etape și anume :

1. Mobilizarea completă a lobului drept hepatic se va face atât prin secționarea venelor hepatice drepte accesorii medii și inferioare (VRHID), cât și prin secționarea - atunci când există (sub 10% din cazuri) - a venei PC, situată pe fața anterioară a VCI; urmează apoi eliberarea marginii stângi a VCI, prin ligatura a 1-3 vene ce drenează lobul caudat (așa-numitele “vene spiegeliene”). Pentru că aceste vene sunt scurte, ligatura lor va fi sprijinită - prin trecerea firelor transfixiant cu ac atraumatic- atât spre VCI, cât și spre parenchimul hepatic. În urma acestei mobilizări extensive, toată fața posterioară a lobului drept hepatic este eliberată, fiind “suspendată” de venele (supra)hepatice.[73]

2. A doua etapă constă în secționarea până la diafragm a inserției de-a lungul șanțului Arantius a micului epiploon, cu deschiderea bursei omentale; incizia verticală a peritoneului mai îngroșat în zona de reflexie a acestuia pe marginea stângă a VCI va permite eliberarea completă a feței posterioare a lobului caudat. Dacă venele spiegeliene nu au fost interceptate până acum, ele pot fi secționate în acest moment;

3. Cea de-a treia etapă este hilară și constă în ligatura PPPD (după decolarea PH) prin calea posterioară Launois (*posterior approach*). Izolarea pe laț a PPPS va duce de data aceasta la secționarea a 1-2 PG subțiri, cu destinația retrohilară spre lobul caudat; se eliberează astfel marginea anterioară a lobului caudat de fața posterioară a PPPS, până la nivelul șanțului Arantius (ligamentul venos). Se păstrează, atunci cînd sunt prezenți, cei 1-2 PG anteriori pentru lobul pătrat (IVb).

4. În acest moment se începe secționarea parenchimului pe linia SPP, pusă în evidență prin secționarea PPPD sau a ramurilor sectoriale ale acestuia; linia de secțiune pe fața superioară este aceeași ca pentru HD, dar pe fața inferioară, după ce trece de zona PPPD secționat, se continuă cu incizia de deconectare retrohilară a lobului caudat de PPPS, până la șanțul Arantius (Fig.29f). Launois atrage atenția că acest timp parenchimatos în planul SPP trebuie făcut - ori de câte ori este posibil- numai după separarea completă a lobului caudat de VCI.[8] Segmentul I fiind separat pe fața inferioară de segmentul II prin intermediul șanțului Arantius (cu ligamentul omonim), se

*) *De fapt, această rezecție ridică teritoriul lobului caudat sau al sectorului dorsal, care cuprinde, alături de segmentul I, și segmentul IX (paracav drept).*

va practica o incizie paralelă și imediat la dreapta acestui șanț, care pleacă de la nivel retrohilar până la marginea posterioară și inferioară a ficatului (Fig.29f).

5. Urmează acum etapa ultimă, cea mai dificilă, de deschidere a scizurii porte dorsale, care desparte segmentul IV anterior – care va rămâne – de lobul caudat (segmentul I), care va fi înlăturat cu hemificatul drept și segmentul IX. În această situație, este preferabilă deschiderea acestei scizuri de la dreapta spre stânga; tracționând ușor anterior și superior PPPS, se eliberează fața anterioară a lobului caudat de segmentul IV, care este mobilizat anterior. Secționarea precavă și înapoia segmentului IV a piramidei rectangulare a lobului caudat trebuie să se oprească superior sub trunchiul comun de vărsare a VHM și VHS în VCI. Există în acest moment riscul de a leza și acest trunchi venos comun, dar mai ales VHS, care "coafează" domul lobului caudat; pentru a nu leza VHS, Launois plasează indexul drept înapoia lobului stâng „clasic" în porțiunea posterioară a șanțului Arantius, care este practic reperul VHS la vărsarea în VCI. Planul de secțiune hepatică care eliberează domul lobului caudat – cuprins între VCI și trunchiul venos comun al VHM și VHS – va fi dirijat mai mult spre VCI.[8]

După îndepărtarea piesei de rezecție vor rămâne pe loc segmentele II, III și IV, cu VHM și VHS.

În unele situații în care masa tumorală a hemificatului drept este voluminoasă și împiedică eliberarea "monobloc" a lobului caudat de VCI, se poate apela la rezecția "în doi timpi" [8], în care în primul timp se practică HD, iar apoi se îndepărtează lobul caudat.

2.3. Hepatectomia stângă (HS)

(Sinonime: Hemihepatectomie stângă, lobectomie stângă, HS subtotală)

Hepatectomia stângă presupune ablația hemificatului stâng, cuprizând cele două sectoare: anterior, cu segmentele IV și III, localizate la dreapta și la stânga ligamentului falciform, și sectorul posterior sau segmentul II. Aceste două sectoare se află la stânga SPP și sunt dependente ca irigație și drenaj de PPPS. Teoretic, acest tip de rezecție ridică între între 35-40% din masa funcțională hepatică.[9,51,52]

În mod obișnuit, această intervenție nu ridică segmentul I (lob caudat sau lob Spigel) rezecția fiind din acest motiv denumită și HS subtotală.[1] Dacă se hotărește - în special intraoperator - lărgirea (extinderea) HS și la segmentul I, HS devine totală.[1]

Indicația HS este dată în principal de tumorile maligne primitive și secundare localizate în hemificatul stâng în apropierea ligamentului falciform. Dacă tumora se întinde mult pe segmentul IV, trebuie evaluată intraoperator (palpator și ecografic) posibilitatea unei extinderi a rezecției la dreapta SPP (sectorul anterior drept), pentru a păstra limita de securitate oncologică (1-2 cm de marginea tumorală). Tumorile benigne (hemangioamele cavernoase gigante, adenoamele, chisturile parazitare) au o indicație mai largă de rezecție printr-o HS față de localizările acestor leziuni pe hemficatul drept, unde abordarea chirurgicală mai dificilă impune unele rețineri.

Calea de abord poate fi pentru început o subcostală dreaptă sau mediană supraombilicală. La nevoie, prima poate fi extinsă spre stânga și branșată în epigastru (incizie "tip Mercedes-Benz"), iar cea de a doua poate fi continuată transversal spre dreapta (incizia în echer).

Explorarea intraabdominală urmărește depistarea unor leziuni asociate (cancer colon, rect), dar și a eventualei extensii extrahepatice a leziunii tumorale hepatice. În general, explorarea abdominală urmează etapele clasice amintite în cazul HD.

Mobilizarea hemificatului stâng – timpul cav-(supra)hepatic stâng. Acest moment operator vizează în primul rând lobul hepatic stâng "clasic" (segmentele II și III).

Ligamentul rotund este secționat și prin tracționarea sa distală cu o pensă se secționează ligamentul falciform cu electrobisturiul, anteroposterior, la 1-2 cm de capsula hepatică, deschizând triunghiul de inserție posterioară pe diafragm a acestui ligament și punând în evidență astfel fața anterioară a VCI subdiafragmatice, cu evidențierea – eventuală – a celor două trunchiuri venoase (supra)hepatice principale (VHD și VHM+VHS). Tracționând blând anterior lobul stâng "clasic" se pune în evidență ligamentul triunghiular stâng, care în unele situații poate fi aderent de capsula spenică; în acest caz, tensionarea brutală a acestui ligament poate produce o ruptură capsulară splenică necesitând o reparație în situ sau chiar o splenectomie. Dată fiind localizarea anatomică a venei diafragmatice (frenice) inferioare stângi (VDIS) - care șerpuiește pe versantul diafragmatic al ligamentului triunghiular (Fig. 30a) - secționarea acestuia se va face în mod obișnuit aproape de inserția lui hepatică. Contrar datelor anatomice clasice, vărsarea VDIS în VCI, ca și a VHS, nu se face separat, ci frecvent printr-un orificiu sau trunchi scurt comun.[67,68] În unele situații, VDIS nu este "culcată" pe diafragm – ca în mod obișnuit – fiind aproape de marginea posterioară a lobului stâng "clasic" (Fig.30b), din care poate chiar primi unele ramuri venoase; pentru a evita o sângerare supărătoare este prudent ca în aceste cazuri să se

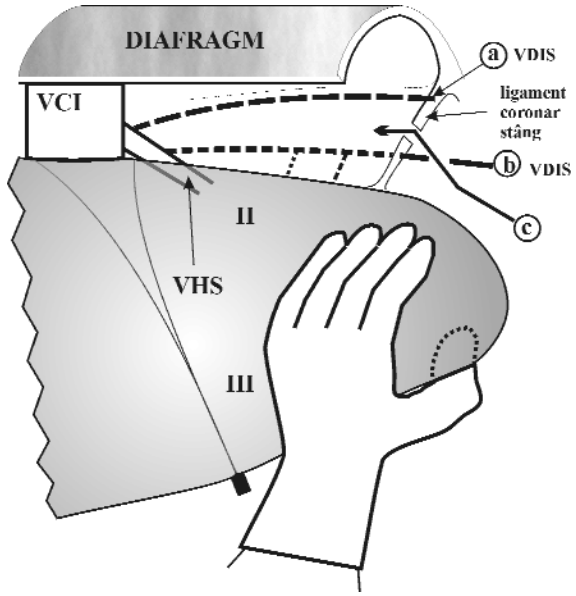

Fig.30 Atitudinea faţă de VDIS

secționeze între ligaturi această venă, iar incizia ulterioară a ligamentului triunghiular și a celui coronar stâng să se facă între venă și diafragm, până la nivelul VCI[77] (Fig.30c).

Următorul timp constă în eliberarea feței inferioare a hemificatului stâng, care are ca scop principal izolarea PPPS în porțiunea transversală a hilului. Pentru aceasta trebuie secționată inserția hepatică hilară a micului epiploon, la stânga ligamentului hepatoduodenal (pedicului hepatic). Înainte de a secționa micul epiploon este prudentă căutarea unei eventuale artere hepatice stângi aberante (până la 20-25% din cazuri), cu origine în artera gastrică stângă; atunci când este prezentă, această arteră aberantă se distribuie majoritar (75%) lobului stâng "clasic" sau segmentului II.[1,3,78] Traiectul acestui vas aberant – care necesită o ligatură separată – se depistează vizual și palpator în porțiunea superioară a micului epiploon, la extremitatea stângă a hilului, în zona șanțului ombilical.[1,51,67]

Dacă înainte de timpul hilar se consideră oportună izolarea VHS, secționarea în hil a micului epiploon trebuie prelungită și la nivelul inserției acestuia pe șanțul Arantius, eliberând astfel fața inferioară a segmentului I (lobul caudat) și punând în evidență relieful stâng al VCI retrohepatice (acoperită de peritoneul parietal posterior). Spre deosebire de HD, unde argumentele în vederea oportunității izolării sistematice a VHD pot fi acceptate, în cazul HS, izolarea sistematică la nivel suprahepatic a VHS este inutilă și uneori chiar dificilă, prelungind nejustificat actul operator. Pentru a izola și lega VHS în segmentul său extrahepatic scurt, trebuie ținut seama de faptul anatomic că, în majoritatea cazurilor (peste 80%), această venă se unește cu VHM, formând un trunchi comun extrahepatic de vărsare în VCI. Deși autori ca Czerniak [71] susțin că VHS se poate izola sistematic la nivel extrahepatic, este clar că cel puțin în situațiile în care cele două vene se unesc în parenchim pentru a forma trunchiul comun amintit, disecția VHS este imposibilă. Izolarea VHS trebuie "pregătită", fiind precedată de deschiderea triunghiului de inserție posterioară a ligamentului falciform și de evidențierea feței anterioare a VCI subdiafragmatice, cu cele două sau, mai rar, trei trunchiuri venoase majore aferente.

Ca și în cazul disecției și ligaturii VHD, înaintea disecției VHS este utilă solicitarea medicului anestezist pentru realizarea unei ventilații mecanice cu presiune pozitivă la sfârșitul expirului (PEEP), în scopul prevenirii apariției unei eventuale embolii gazoase în cazul efracției venoase intempestive.[51] Momentul cel mai dificil este al izolării fețelor superioară, dar mai ales internă (de VHM) a VHS; din acest motiv, izolarea VHS

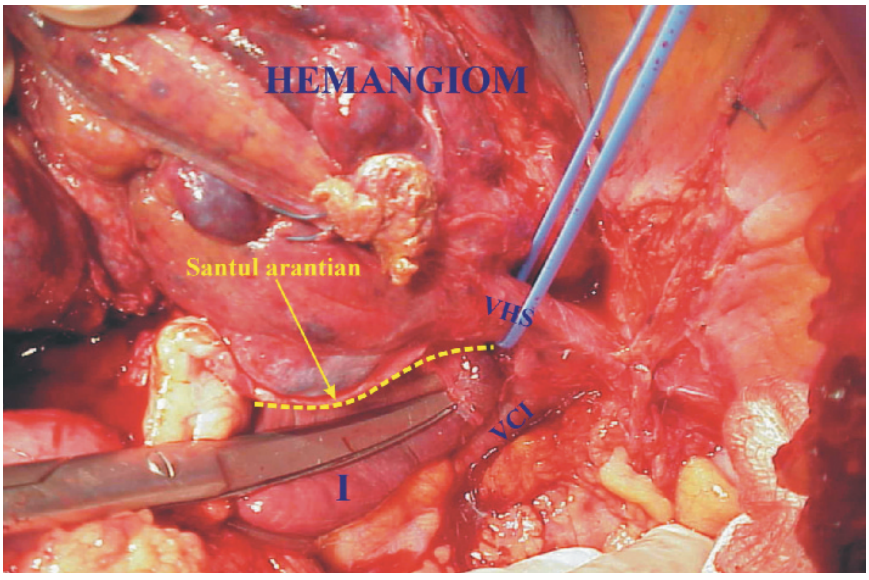

Fig.31 Vedere laterală stângă după tracţionarea anterioară şi spre dreapta a lobului stâng clasic. Şanţul aranţian cu ligamentul omonim este reper în porţiunea terminală pentru VHS (izolata pe laţ). Aspect intraoperator într-un caz de hemangiom gigant al hemificatului stâng.

începe cu liberarea feței externe și inferioare, secționând peritoneul laterocav stâng de jos în sus, după împingerea spre dreapta și superior a lobului stâng "clasic". Porțiunea posterosuperioară, terminală a șanțului Arantius (cu ligamentul omonim) este un reper fidel pentru a localiza VHS, care "coafează" marginea superioară a segmentului I (Fig.31). În unele cazuri izolarea feței inferioare a VHS este ușurată prin ligatura și secționarea ligamentului arantian în porțiunea terminală, la inserția pe VHS. Partea superioară a VCI retrohepatice este "ascunsă" de o lamă de țesut fibros – similar cu ligamentul VCI din partea dreaptă – care se întinde de la diafragm la capsula hepatică [71]; după secționarea acestei lame fibroase se liberează fața infero-externă a VHS și, în final, fața internă a acesteia de VHM. După izolare și secționare, bontul proximal al VHS este închis cu fir continuu subțire (Prolene 4-0), iar bontul distal, hepatic, poate fi ligaturat transfixiant.

O alternativă la situația în care izolarea VHS nu este anatomic posibilă (trunchi comun scurt cu VHM) este practicarea unei incizii la nivelul capsulei Glisson la 2-3 cm în fața VCI, disecând VHS în plin parenchim (direct), vena fiind superficială în această regiune (calea subcapsulară Couinaud).*)

Timpul hilar. Prin atitudinea față de PPPS, acest timp operator este diferit în raport cu tehnica clasică de disecție hilară și ligatură individuală a elementelor vasculo-biliare ale hemificatului stâng. Așa cum am arătat anterior, PPPS este superficial în șanțul hilar transvers (Haller) și accesibil pe cel puțin 2 cm în majoritatea cazurilor. Învelit superior de PH și inferior de peritoneul micului epiploon, fixat pe hilul hepatic, PPPS poate fi izolat după decolarea PH ca un veritabil PG. Această izolare "extraglissoniană" a PPPS se face în mod obișnuit în 5-10 minute scurtând timpul hilar, motiv pentru care Couinaud denumește HS efectuată în această manieră HS "simplificată"**) .[3]

În general, tehnicile care mobilizează "extraglissonian" PPPS din șanțul hilar transvers ligaturează și secționează acest pedicul portal funcțional terminal la extremitatea stângă a hilului, în zona unde PPPS se curbează anterior, adică imediat la dreapta recesului lui Rex (RR).[3,8,10]

Argumentele care susțin ligatura cât mai periferică a PPPS în cazul HS simple, dar și în unele situații de HS extinse (lărgite), sunt de ordin anatomic și funcțional:

1) Anatomic, efectuarea unei HS prin tehnica hilară clasică sau prin tehnica simplificată – "extraglissoniană" predispune în primul rând la risc biliar pentru hemificatul drept, datorită posibilității ca unul din canalele biliare sectoriale drepte (mai frecvent cel posterior) să se verse în CHS, constituind așa numita transpoziție biliară "de la dreapta la stânga"; procentual, terminarea unui canal sectorial drept în CHS poate atinge -în funcție de autor- 20-30% din cazuri.[1,3,10,27,30,34] Pe lângă aceste variante biliare există și variante portale drepte, care duc la absența VPD (trifurcare, originea venei sectoriale posterioare în VP etc.). Până relativ recent era unanim acceptat că atunci când aceste variante există, este interesată porțiunea terminală (ultimul centimetru) al CHS sau porțiunea inițială (primul centimetru) al VPS.[1,10,27]

Un studiu recent anatomo-radiologic (colangio- și arterioportografic) al unor medici asiatici [79] a arătat că există unele situații în care vărsarea canalelor biliare sectoriale drepte în CHS sau originea ramurilor portale sectoriale (anterioară dreaptă) din VPD poate avea loc mult mai periferic la nivel hilar, în apropierea șanțului ombilical (!). De remarcat faptul că aceleași tipuri de variante biliare nu se însoțesc sistematic la același pacient de variante portale similare (și invers); pentru că în aceste cazuri există o "disociere" porto-biliară stângă, efectuarea pre- sau intraoperatorie a unei colangiografii este incompletă fără depistarea și a unor eventuale variante portale stângi.[79]

Fără a rămâne din acest studiu cu impresia că în urma efectuarii unei HS afectarea parțială anatomică porto-biliară a hemificatului drept este semnificativă procentual, trebuie reținute pentru practică două concluzii :

a) asocierea colangiografiei ori de câte ori este posibil cu o portografie este utilă; în lipsa celei din urmă, ecografia intraoperatorie este foarte utilă în decelarea unor variante portale.

b) a doua concluzie, poate mai importantă, derivă din faptul că în tehnica de izolare "extraglissoniană" a PPPS, chirurgul nu "vede" aceste variante anatomice care se produc sub PH, și din această cauză, pentru a evita toate aceste variante porto-biliare, trebuie să lege și apoi să secționeze acest pedicul portal cât mai la stânga hilului, în zona RR.

2) Argumentul funcțional pentru care PPPS trebuie legat periferic derivă din necesitatea păstrării -ori de câte ori se poate- a viabilității segmentului I (lob caudat), ai cărui PG (1-2) nasc din partea posterioară a PPPS, în traiectul hilar al acestuia. Păstrarea segmentului I va constitui -prin sistemul venos (supra)hepatic propriu - o sursă derivativă importantă în cazul unei

*) *Această cale subcapsulară poate fi practicată și pentru izolarea VHD și VHM.*

**) *Practic, toate tipurile de rezecții hepatice, mai ales cele majore, dacă sunt practicate extraglissonian sunt "simplificate", pentru că nu disecă individual elementele vasculo-biliare în interiorul tecilor glissoniene.*

eventuale hipertensiuni portale pasagere postrezecționale. Poate că nu în ultimul rând, trebuie să amintim că segmentul I (lobul caudat) joacă un rol important în regenerarea hepatică, fiind primul care se hipertrofiază după rezecție și că riscul unei insuficiențe hepatice postoperatorii devine mai mic prin păstrarea acestui segment [9,80].

Izolarea PPPS este precedată fie de o decolare parțială stângă a colecistului din "patul" lui, fie, dacă lobul pătrat este îngust, de o colecistectomie cu folosirea canalului cistic pentru o eventuală colangiografie ulterioară.

Există trei tehnici de izolare a PPPS la nivelul extremității stângi a șanțului hilar transvers și anume:

➢ Tehnica Ton That Tung în care sub clampaj Pringle se deschide SPP (calea anterioară scizurală) până la nivelul PH, iar apoi printr-o incizie prehilară la marginea posterioară a lobului pătrat (IVb) (care practic produce o decolare a PH) se izolează digital PPPS la dreapta RR.[10]

Celelalte două tehnici presupun ca prim timp o decolare a PH până la nivelul șanțului ombilical sub clampaj Pringle. În urma decolării PH, PPPS este coborât cu 1-3 cm cm, iar hilul în porțiunea transversală devine "gol".[3]

➢ Tehnica Couinaud constă în izolarea PPPS cu o pensă disectoare care este trecută la dreapta RR - după decolarea PH - de sus în jos și dinapoi înainte, vârful pensei "dilacerând" țesutul hepatic și ieșind retrohilar pe segmentul I (lob caudat) în apropierea șanțului Arantius (Fig.32).

➢ Tehnica Launois asociază la incizia prehilară

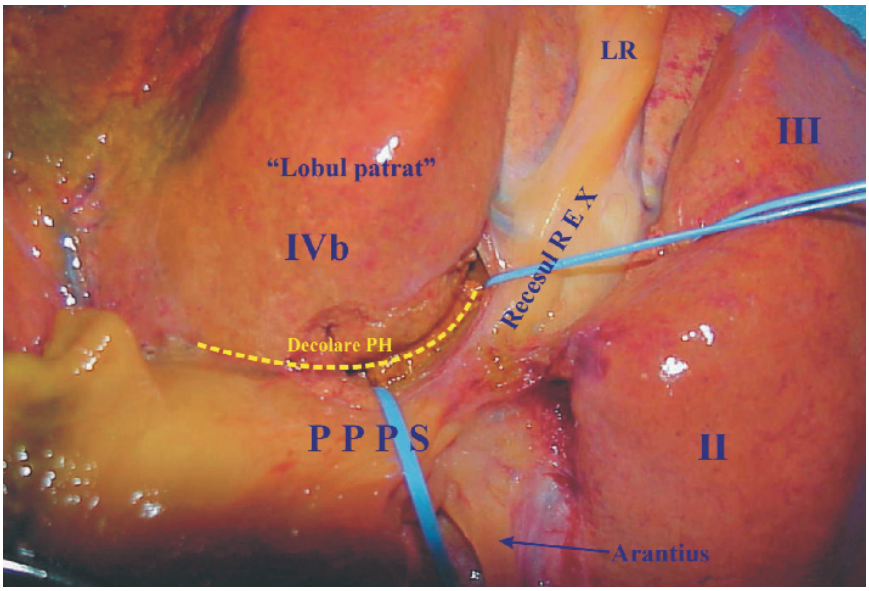

Fig.32 Tehnica Couinaud. După decolarea PH, PPPS se izolează imediat la dreapta RR (piesa de disecție).

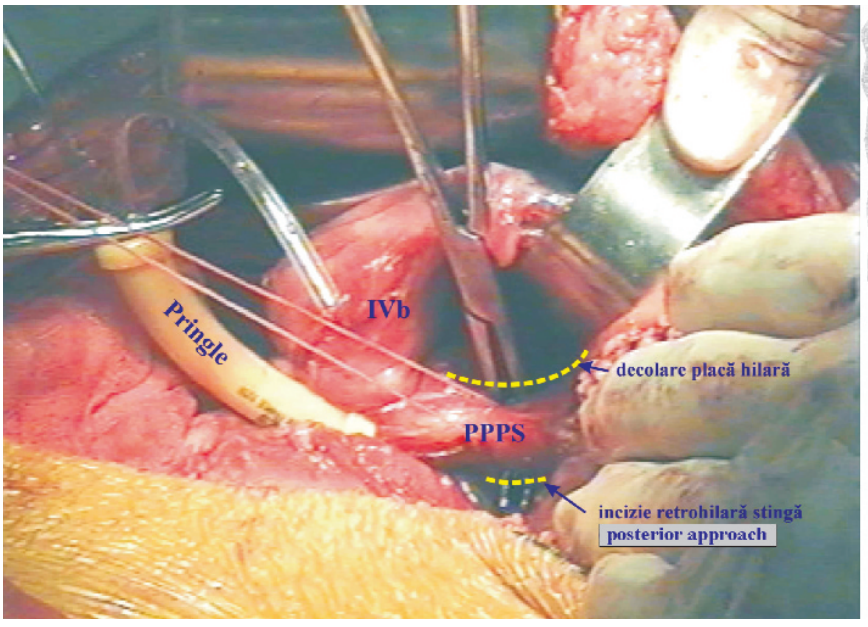

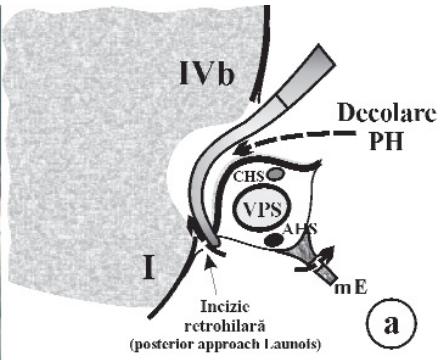

Fig.33 Tehnica Launois (posterior approach) de izolare a PPPS. (aspect intraoperator); a) aspect schematic al PPPS acoperit superior de PH și inferior de peritoneul micului epiploon (mE).

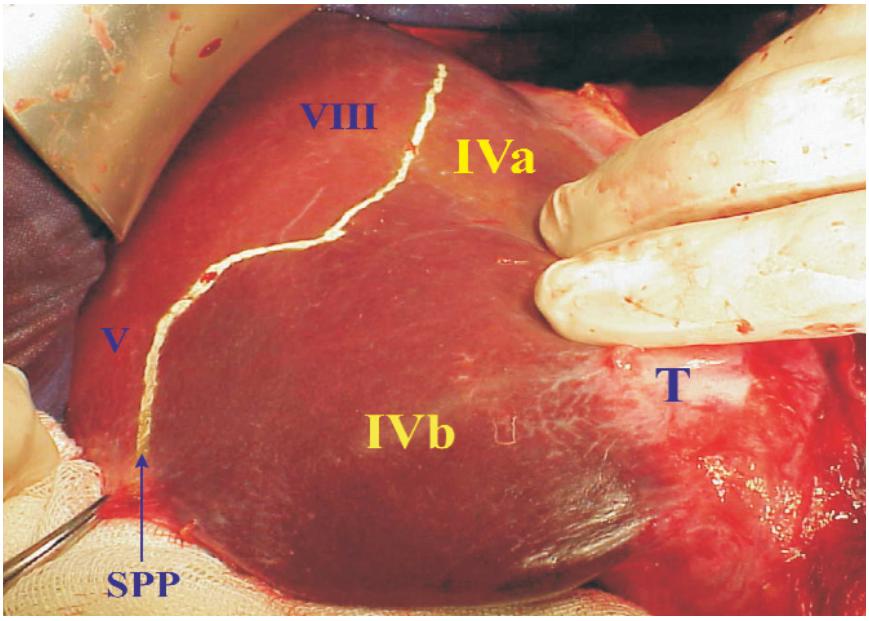

Fig.34 Delimitarea SPP cu trasarea liniei de secționare hepatică după ligatura PPPS (aspect intraoperator).

(decolarea PH) o incizie retrohilară lungă de 1cm – pentru a nu leza PG ai segmentului I – care constituie practic calea posterioară (*posterior approach*) stângă (Fig.33).

Avantajul acestor două ultime tehnici este că prin interceptarea ca prim timp a PPPS se produce ischemia hemificatului stâng, cu evidențierea SPP (Fig.34), de-a lungul căreia se va face ulterior secționarea parenchimului.

Secționarea parenchimului va urmări pe fața superioară SPP, obiectivată la limita zonei de ischemie; pe fața inferioară incizia va trece vertical prin mijlocul "patului" veziculei biliare până la nivelul decolării PH pe care o urmează spre stânga și, ajungând la PPPS secționat, va "cădea" în șanțul Arantius, care este limita stângă a segmentului I (Fig.35).

Ca și pentru HD, secționarea parenchimului în cazul HS se efectuează în două etape. În prima etapă se secționează parenchimul la circa 0,5 cm în stânga SPP până la nivelul decolării PH, cu interceptarea la nivelul hilului și mai aproape de fața inferioară hepatică a ramurii de origine stângă (IVb) a VHM. A doua etapă de secționare a parenchimului este cea mai importantă și are două obiective:

a) Continuarea deschiderii SPP în segmentul suprahilar cu secționarea afluentelor venoase stângi ale VHM ce drenează segmentul IV; în aproape o treime din cazuri poate fi individualizată o venă relativ voluminoasă, care drenează majoritar sângele segmentului IV și se varsă în porțiunea terminală a VHM.[65] Postero-superior, secționarea parenchimului va urma marginea stângă a triunghiului de inserție posterioară a ligamentului falciform, apropiindu-se de marginea stângă a VCI.

b) Al doilea obiectiv are ca scop separarea segmentului IV de segmentul I (lob caudat), prin deschiderea scizurii porte dorsale, care este oblic-ascendentă de la nivelul PPPS către vărsarea VHM și VHS (Fig.36). Acest timp de secționare a parenchimului este un moment dificil pentru că planul secționării este virtual și chirurgul are tendința de a se apropia de fața anterioară a VCI retrohepatice. Pentru a aborda corect planul scizurii porte dorsale, trebuie îndeplinite unele condiții:

- în primul rând, deschiderea porțiunii suprahilare a SPP nu trebuie să secționeze parenchimul hepatic până la nivelul feței anterioare a VCI, ceea ce presupune secționarea verticală a sectorului dorsal la limita dintre cele două componente principale ale sale (segmentul I și segmentul IX) (Fig. 28, 36)
- în al doilea rând, plasarea indexului stâng în porțiunea terminală (juxtacavă) a șanțului Arantius (manevra Launois) este un reper pentru VHS dar și pentru limita superioară a scizurii porte dorsale, acolo unde trebuie să ajungă secționarea parenchimului.
- secționarea parțială a parenchimului în planul SPP în porțiunea suprahilară va permite deschiderea scizurii porte dorsale începând din zona decolării PH și mergând oblic accendent către vărsarea VHS. Este util ca secționarea parenchimului să se facă alternativ, bipolar, atât în planul SPP cât și în cel al scizurii porte dorsale. În porțiunea postero-superioară terminală a SPP se izolează în parenchim și se ligaturează VHS, dacă acest lucru nu a fost făcut inițial.

Ultimul timp de secționare parenchimatoasă se va face la nivelul marginii stângi a segmentului I (lob caudat) la nivelul șanțului Arantius, ce desparte acest segment de segmentul II, care va fi îndepărtat cu

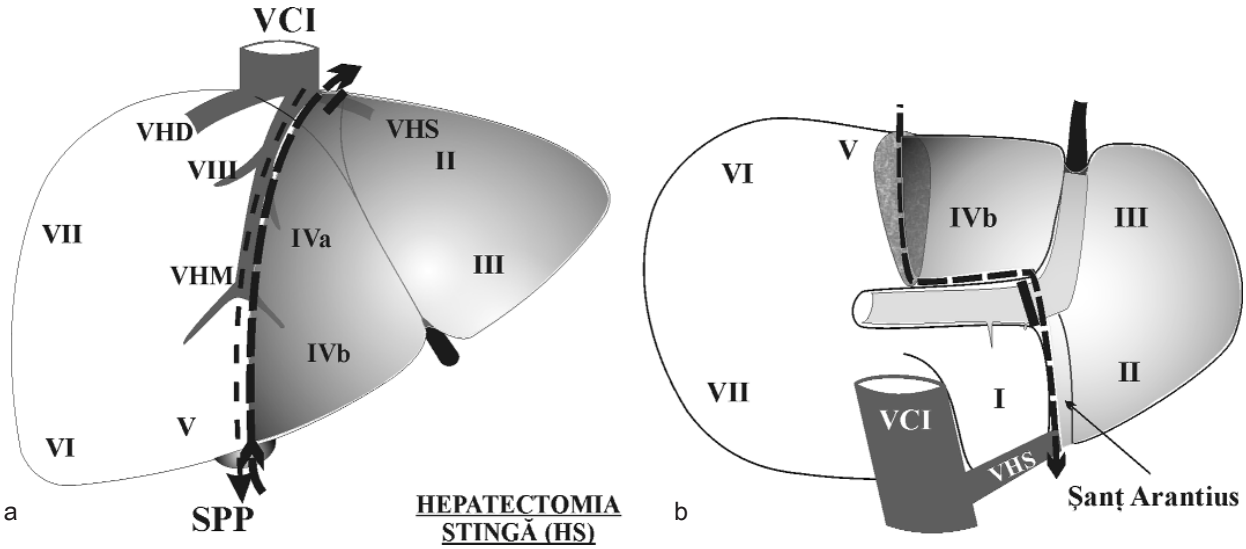

Fig.35 Repere ale HS pe faţa superioară şi inferioară

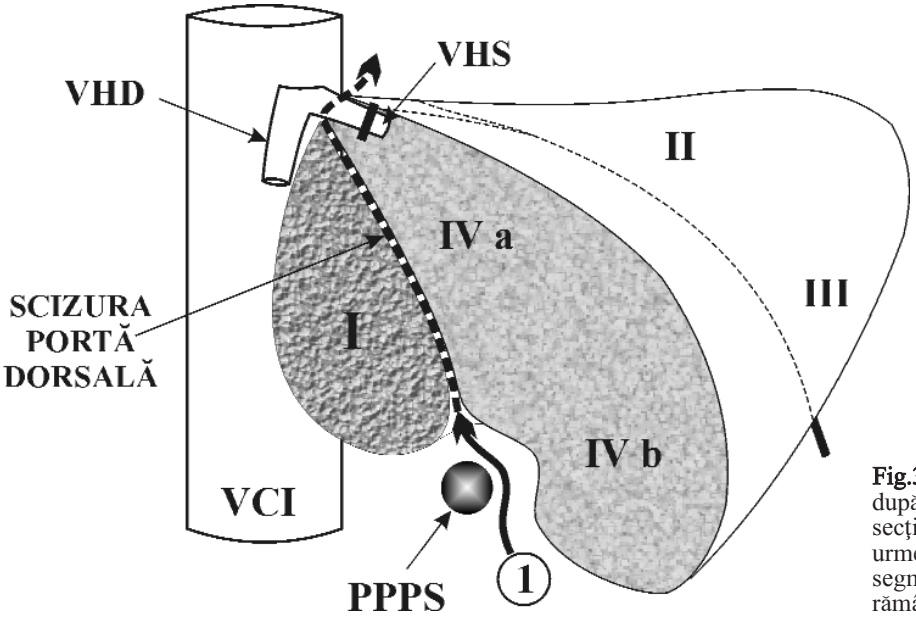

Fig.36 Hemificatul stâng: vedere laterală după deschiderea SPP. La nivel suprahilar secţionarea parenchimului (1) trebuie să urmeze scizura portă dorsală şi să detaşeze segmentul IVa de segmentul I (care va rămâne)

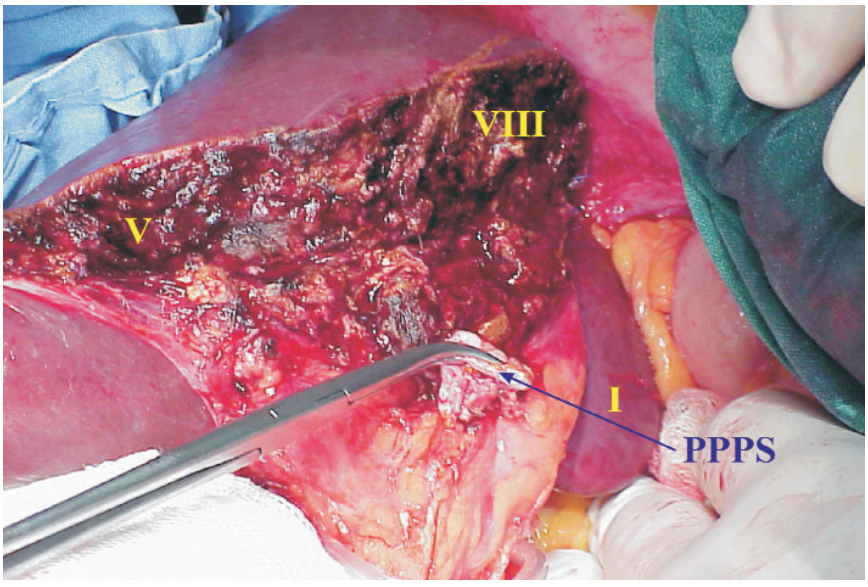

Fig.37 Aspectul tranşei hepatice restante după HS, cu PPPS ligaturat (aspect intraoperator)

hemificatul stâng rezecat.

Dacă așa cum am arătat anterior, deschiderea SPP s-a făcut posterior până la nivelul VCI retrohepatice, secționând practic sectorul dorsal (HS incorectă); chirurgul poate fi confruntat cu o sângerare și o biliragie uneori supărătoare prin secționarea arterelor mici și a canalelor biliare cu origine și drenaj la nivelul PPPD, care nu este controlat (situație inversă ca în cazul HD) (Fig.28)

După îndepărtarea hemificatului stâng tumoral se controlează atent tranșa restantă pe hemificatul drept, (Fig.37) care necesită aproape totdeauna o hemostază și biliostază suplimentară cu fire subțiri, transfixiante, în "X". Drenajul spațiului subfrenic, ca și cel subhepatic se face cu unul sau două tuburi multiperforate de politen.

2.4. Hepatectomia stângă extinsă (HSE)

Extinderea rezecției hemificatului stâng poate fi stabilită (planificată) preoperator sau, așa cum se intâmplă frecvent, hotărârea lărgirii HS va fi luată intraoperator mai ales după efectuarea ecografiei.

HSE se poate face numai la segmentul I (lob caudat, Spigel), la sectorul anterior drept (segmentele V și VIII) individual, la segmentele V sau VIII și mult mai rar la segmentele V și VI.

HSE la sectorul anterior drept (segmentele V și VIII) poate fi asociată și cu rezecția segmentului I (lob caudat clasic, lob Spigel).

2.4.1. HSE la segmentul I

Dacă se hotărește lărgirea HS la segmentul I, acest lucru se face în special pentru leziuni metastatice localizate și la acest segment și mai puțin pentru extinderea secundară a unui cancer primitiv al hemificatului stâng; în această ultimă situație de propagare neoplazică directă, după unii autori[9,10] există o probabilitate crescută ca și în hemificatul drept să existe însămânțări metastatice, leziunea fiind de multe ori nerezecabilă.

O indicație particulară de asociere a rezecției segmentului I la o HS (sau alt tip de rezecție) – dar care este din ce în ce mai frecventă – aparține cancerului biliar al hilului hepatic (tumora Klatskin) care are o malignitate scăzută dar, la care în peste jumătate din cazuri există a invazie directă a segmentului I pe calea canaliculelor biliare sau limfatice. În aceste situații dacă se practică o HS, lărgirea acesteia la segmentul I trebuie să fie aproape sistematică.[8,9,24,81]

În orice caz, afectarea segmentului I poate duce și la implicarea în procesul tumoral a VCI sau/și a venelor (supra) hepatice. Din acest motiv, alături de explorările obișnuite (ecografie, CT, RMN) este utilă uneori și explorarea sistemului cav – (supra) hepatic (cavografia preoperatorie).

Debutul intervenției este asemănător cu cel din HS: mobilizarea hemificatului stâng cu secțiunea ligamentului rotund, a ligamentului falciform până în porțiunea juxtacavă, a ligamentului triunghiular (cu posibila izolare și secționare a VHS) și apoi secționarea micului epiploon la nivelul inserției hilare și aranțiene a acestuia.

HSE la segmentul I presupune două particularități tehnice, legate atât de nivelul interceptării și apoi al secțiunii PPPS, cât și de un timp special de eliberare a

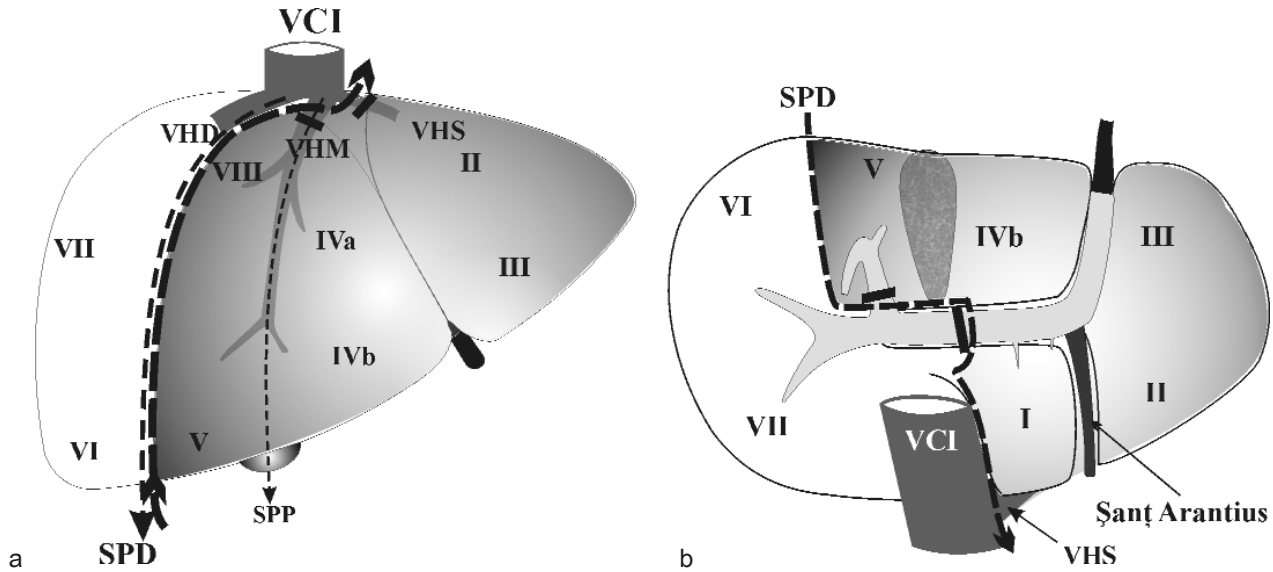

Fig.38 HS extinsă la sectorul anterior drept (V + VIII) + segmentul I

lobului caudat pe cale joasă, retrohilară și subhepatică.

Nivelul interceptării PPPS se va face – după decolarea PH – mai aproape de convergența acestuia cu PPPD dar totuși în afara ultimului centimetru "periculos" unde au loc variantele porto-biliare.

Așa cum am arătat anterior, dacă lobul pătrat (IVb) este îngust, "în pană", sugerând un PPPS scurt (sub 2 cm) este utilă efectuarea unei colangioscopii (grafii) pentru a depista unele variante biliare de vărsare ale hemificatului drept. După interceptarea PPPS se produce ischemia hemificatului stâng cu evidențierea SPP; pe fața superioară secționarea parascizurală a parenchimului (la 0,5 – 1 cm de SPP) este indentică cu cea din HS. Pe fața viscerală însă, după ce incizia verticală trece prin "patul" plăcii cistice, secționează și PC la stânga VCI (Fig.38 a,b).

Urmează apoi a doua etapă de mobilizare retrohilară a segmentului I (lob caudat), a cărui apartenență vasculobiliară poate fi dependentă de hemificatul drept, stâng sau cel mai adesea bilaterală.[1,3,5,9,29] Din acest motiv, nu sunt rare cazurile în care atunci când se secționează PC este necesară și secționarea unui PG pentru segmentul I care vine din PPPD. Se liberează marginea dreaptă și fața posterioară a segmentului I de VCI prin ligatura a 2-3 vene spiegeliene, ajungând în vecinătatea VHS. Dacă anterior această venă a fost izolată și secționată, peritoneul laterocav stâng se presupune că a fost secționat și deci lobul caudat este eliberat în segmentul precav al acestuia. Secționarea parenchimului pe fața superioară în porțiunea suprahilară se va face în profunzime deliberat până la fața anterioară a VCI secționând sectorul dorsal la nivelul PC. Dacă VHS nu a fost secționată până în acest moment – așa cum procedăm de cele mai multe ori – se va izola această venă în parenchim în porțiunea superioară și terminală a SPP, având ca reper șanțul arantian.

O hemostază suplimentară este necesară destul de frecvent la nivelul tranșei hemificatului drept în porțiunea precavă (în zona segmentului IX) datorită circulației și drenajului "încrucișat" amintite anterior.

2.4.2. HSE la sectorul anterior drept (segmentele V și VIII)

(Sinonime: trisegmentectomie Starzl, lobectomie stângă extinsă, hemihepatectomie stângă extinsă)

HSE la cele două segmente ale sectorului anterior (paramedian) drept este una dintre cele mai dificile intervenții din chirurgia hepatică, fiind grevată de o morbiditate și mortalitate uneori apreciabilă.[82] Această intervenție, care se practică destul de rar (sub 10% din rezecții) a fost descrisă pentru prima oară de Couinaud în 1957 și efectuată de Starzl și col. în 1972.[1,68]

Teoretic, acest tip de rezecție majoră îndepărtează 60-65% din masa funcțională hepatică, această apreciere cantitativă fiind totuși relativă datorită hipertrofiei compensatorii a parenchimului restant indusă de prezența și evoluția tumorii. Această rezecție extinsă poate deveni mult mai bine tolerată prin practicarea preoperatorie a embolizării VPS și a ramurii portale anterioare drepte, procedură care duce la o atrofiere a hemificatului stâng și a sectorului anterior drept și o creștere de volum a sectorului posterior drept (segmentele VI și VII) care rămâne după rezecție; se reduce astfel frecvența hipertensiunii portale și a insuficienței hepatice postoperatorii, comune după o astfel de intervenție.[83]

HSE la sectorul anterior drept este propusă cu o anumită reticență și datorită dificultăților în a aprecia rezecabilitatea – atât preoperator cât și intraoperator – a unor formațiuni tumorale de regulă voluminoase. Într-o statistică importantă recentă a lui Povoski, Fong și Blumgart [84], mărimea medie tumorală a fost de 8 cm, mult mai importantă fiind însă relația topografică între tumori și structurile vasculo-biliare intrahepatice: autorii sus menționați au constatat invazia VHS și VHM în 41% și respectiv 37% din cazuri, tumorile fiind în apropierea VHD și a VCI în 37% și respectiv 45% din cazurile analizate. Invazia VPS cât și apropierea de VPD a acestor formațiuni tumorale a fost constatată la 28% și respectiv 29% din pacienți. Din acest motiv, explorarea preoperatorie a acestor bolnavi trebuie să fie complexă, evalund atât o eventuală propagare extrahepatică a bolii (CT torace, scintigramă osoasă) cât și extensia tumorală la nivel hepatic (ecografie, arteriografie cu portografie în faza tardivă, CT, RMN, cavografie). Pentru că după efectuarea unei astfel de intervenții complicațiile biliare sunt frecvente (30-69%), Blumgart și col.[82] recomandă și efectuarea preoperatorie a unei colangiografii retrograde transpapilare pentru a analiza eventualele variante anatomice ale arborelui biliar drept. Intraoperator, efectuarea ecografiei în sistem Doppler trebuie să arate atât patența circulației arterioportale a PPPD și a PGPD cât și a drenajului VHD.

Indicația chirurgicală se adresează cancerului hepatic primitiv localizat în hemificatul stâng situat în apropierea sau chiar depășind SPP; metastazele hepatice cu aceeași localizare pot beneficia de asemenea de această rezecție (Blumgart), ca și unele cazuri de cancer extins al veziculei biliare*) (forma

*) *În unele forme anatomoclinice de cancer al veziculei biliare, HSE la sectorul anterior drept poate fi asociată fie cu o rezecție a segmentului I, fie cu o rezecție segmentară de VP sau CBP și chiar cu o duodenopancreatectomie cefalică.*

hepato-hilară Ogura).[85] Mult mai rar, afecțiuni benigne (hemangiomul cavernos gigant, hiperplazia nodulară focală) necesită o HSE la sectorul anterior drept.

Obiectivul major al intervenției este îndepărtarea segmentelor II-III-IV-V-VIII afectate în măsură variabilă de procesul tumoral și păstrarea sectorului posterior drept (segmentele VI și VII) împreună cu segmentul I, dacă acesta nu este afectat tumoral.

Calea de abord este la început subcostală dreaptă, urmând ca ulterior – după aprecierea rezecabilității – să fie prelungită spre stânga și în epigastru, cu o eventuală rezecție a apendicelui xifoid.

Mobilizarea hemificatului stâng se va face ca și în cazul HS și va fi urmată de o mobilizare a hemificatului drept, care are cel puțin două avantaje:

- o scanare ecografică mai bună în special a sectorului posterior drept, adică a teritoriului care va rămâne și care trebuie să fie "curat", fără depozite metastatice secundare (unele metastaze localizate în segmentul VII pot fi "ascunse" înapoia unor tumori întinse din hemificatul stâng la segmentul VIII și apar palpator și ecografic numai după mobilizarea hemificatului drept);
- prin mobilizarea hemificatului drept devine mai accesibil planul de separație a parenchimului dintre sectoarele anterior și posterior drept, reprezentat de scizura portă dreaptă (SPD).

Din punct de vedere *tehnic,* dificultatea majoră în efectuarea HSE la segmentul anterior drept constă în localizarea planului SPD, care nu are repere anatomice precise, exceptând porțiunea superioară terminală unde este situată VHD. Orientarea SPD, care desparte cele două sectoare drepte, este extrem de versatilă mai ales în porțiunea anterioară a traiectului acesteia; afirmația lui Ton That Tung [9] după care "arta în efectuarea unei hepatectomii constă în cunoașterea planurilor scizurale" își găsește pe deplin valoarea în efectuarea HSE la sectorul anterior drept.*) Din acest motiv, vom insista asupra unor noțiuni anatomo-chirurgicale legate de SPD.

Trebuie să subliniem încă de la început faptul că numai CT cu opacifierea VHD poate localiza exact planul acestei scizuri, în timp ce ecografia intraoperatorie depistează numai VHD localizată în porțiunea terminală a SPD și nu oferă indicații asupra dispoziției spațiale a SPD, a cărei suprafață intrahepatică (intersectorială) este foarte largă – cât întreaga lățime a hemificatului drept – și care pe un pacient în ortostatism este orientată aproape frontal.[3,5] Intraoperator, după mobilizarea hemificatului drept, SPD devine aproape orizontală și face cu VCI un unghi de 45° deschis spre dreapta.[29,41,86,87] În practică – în afara ecografiei intraoperatorii – există două metode obișnuite de a pune în evidență SPD**) :

a) Metoda reperelor anatomice "clasice", după care pe un ficat "in situ" (nemobilizat) SPD este localizată - în special în jumătatea ei posterioară - pe fața superioară a ficatului la 2-3 laturi de deget (3-4 cm) de marginea dreaptă hepatică cu care este paralelă; porțiunea anterioară scizurală este - așa cum am arătat – variabilă, atingând numai în jumătate din cazuri marginea anterioară hepatică într-un punct situat la

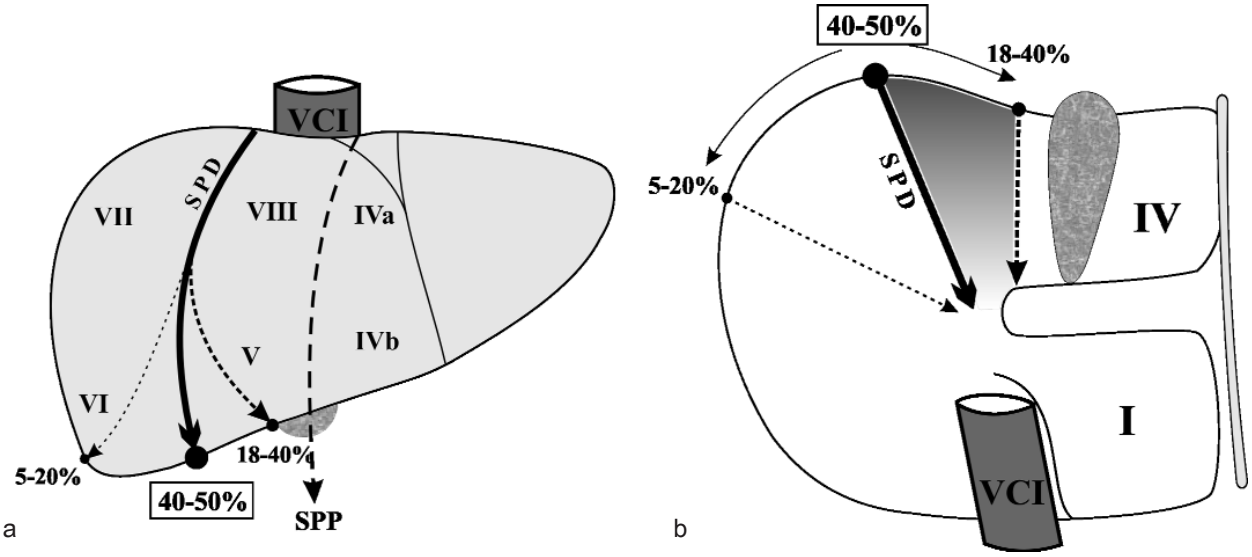

Fig.39 Variaţii anterioare ale SPD. a) faţa superioară hepatică; b) faţa inferioară hepatică

*) *De fapt toate rezecțiile hepatice care "deschid" SPD sunt greu de efectuat datorită variabilității acestei scizuri.*

**) *Tehnicile de colorare (staining) sectoriale sau segmentare a parenchimului prin injectare de colorant se fac fie sub ghidaj ecografic intraoperator, fie prin izolarea unui ram portal.*[47,85]

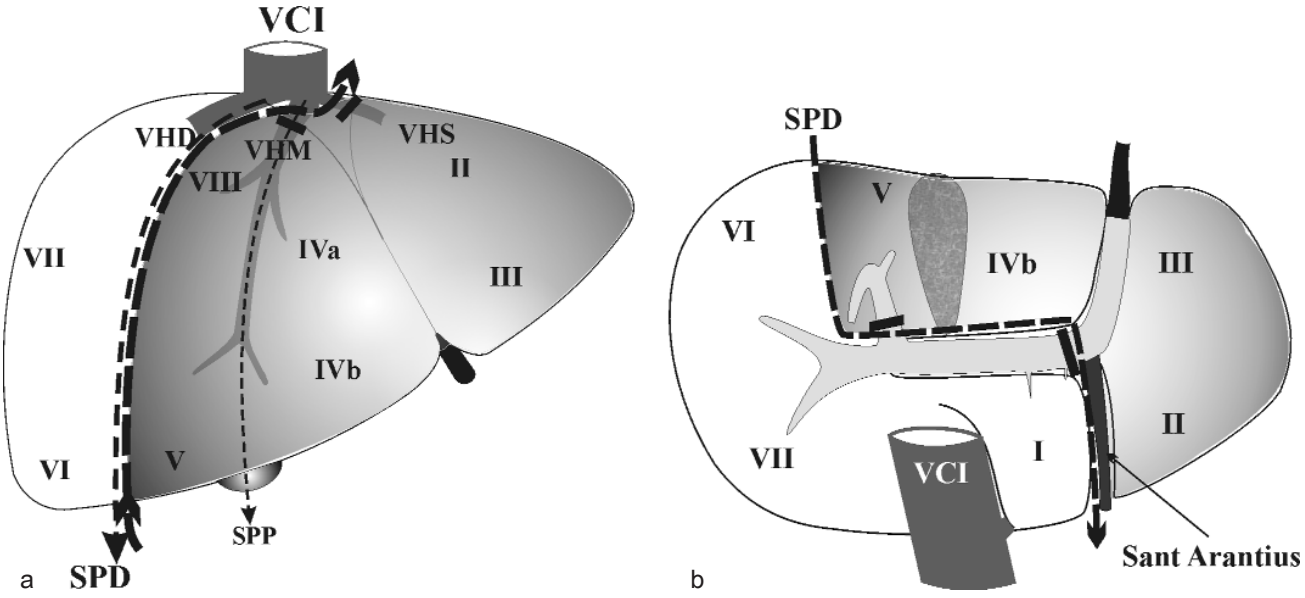

Fig.40 HS extinsă la sectorul anterior drept (segm.V şi VIII). Trasarea inciziilor - pe faţa superioară (a), pe faţa inferioară (b)

mijlocul distanței dintre unghiul inferior drept hepatic și marginea dreaptă a plăcii (fosetei) cistice (Fig.39). Într-un procent semnificativ din cazuri, care poate atinge 40% după Launois [8], SPD poate fi situată în apropierea marginii drepte a plăcii cistice sau chiar să vină în contact cu SPP (!), iar într-un procent mult mai mic SPD poate fi deplasată extern atingând unghiul inferior drept sau chiar marginea dreaptă hepatică. Pe fața superioară, diafragmatică, a ficatului SPD nu are totdeauna un traiect rectiliniu , fiind uneori ondulată sau chiar "în zig-zag" sugerând în astfel de cazuri un plan chirurgical greu de urmărit.[9]

Pe fața hepatică inferioară SPD ajunge la un lat de deget de extremitatea hilară dreaptă, iar posterior, în porțiunea extraperitoneală, SPD se află la 0,5-1 cm sub linia de inserție a foiței superioare a ligamentului coronar drept, unde se află și porțiunea terminală aVHD.[3,9]

Faptul că în aproape jumătate din cazuri SPD oscilează ca traiect anterior între marginea dreaptă a fosetei cistice (frecvent) și marginea dreaptă hepatică are consecințe chirurgicale extrem de importante. Astfel, când SPD se termină aproape de foseta cistică, segmentul VI este mult mărit în suprafață, în opoziție cu segmnentul V care devine foarte mic, iar în situațiile în care SPD fuzionează anterior cu SPP, acest din urmă segment poate chiar lipsi, segmentul VI ajungând în contact cu segmentul IV (IVb, lob pătrat). În situația inversă, în care SPD poate atinge unghiul inferior drept sau marginea dreaptă hepatică, segmentul V poate ocupa toată marginea anterioară dreaptă hepatică.

Rezumând cele arătate, putem afirma că dacă ne vom baza pe reperele anatomice "clasice" ale SPD vom fi expuși la cel puțin două erori chirurgicale și anume:

- deschiderea parenchimului chiar prin planul scizural cu lezarea fie a trunchiului VHD fie a ramurilor acestei vene care drenează sectorul posterior drept, care trebuie păstrat;
- o lipsă de apreciere obiectivă a teritoriului hepatic rezecat cum ar fi de exemplu HSE la sectorul anterior care poate fi în realitate extinsă și la segmentul VI sau numai la acesta și segmentul VIII (când SPD se suprapune anterior cu SPP) (Fig.40).

Prin deschiderea primară a SPD după aceste repere anatomice "clasice", tehnica Ton That Tung este criticabilă în efectuarea HSE la sectorul anterior drept deoarece planul parascizural de secțiune a parenchimului devine aleator în cel puțin jumătate din cazuri, cu inconvenientele arătate anterior.

b) A doua metodă – de data aceasta obiectivă – de evidențiere a SPD, pe care noi o folosim sistematic, constă în izolarea și clamparea PGAD, care va duce la ischemia teritoriului anterior drept, cu evidențierea clară a SPP și a SPD.

Timpul hilar. După colecistectomie, timpul hilar are două obiective care pot fi atinse prin cele trei tehnici primar extraglissoniene[3,8,42] și anume:

- primul obiectiv constă în interceptarea – după decolarea PH – a PPPS, care se face în două zone diferite ale acestuia în funcție de atitudinea față de segmentul I (lob caudat), fie ca în tehnica HS simple fie ca în HS extinsă la segmentul I.
- al doilea obiectiv constă, pentru început, în izolarea și apoi clamparea PGAD cu evidențierea SPP și SPD; preferăm tehnica Launois (posterior approach) pentru că izolează în siguranță și PGPD, care trebuie păstrat, evitând astfel lezarea ulterioară a acestuia.

Încă de la descrierea sa a tehnicii de HSE la sectorul anterior drept Couinaud a subliniat faptul că disecția clasică, individuală pe cale hilară a elementelor vasculo-biliare ale sectorului anterior (paramedian) drept este dificilă, existând riscul de a leza elementele anatomice ale PGPD.[1] Reamintim faptul că drenajul biliar al sectorului posterior drept se face prin canalul biliar omonim care în distribuția modală (peste 80%) are un traiect înapoia venei sectoriale anterioare drepte (traiect epiportal), descriind pe colangiografiile de față curba sau crosa lui Hjortsjö [25,26], urmând ca apoi să contribuie la formarea CHD; vărsarea aberantă a canalului biliar sectorial lateral drept în CHS este relativ frecventă ajungând după unii autori la aproximativ a treime din cazuri.[82] Ca urmare, disecția hilară a venei anterioare (paramediane) drepte poate duce la o leziune a canalului biliar sectorial posterior drept iar vărsarea aberantă a acestuia mărește dificultatea disecției hilare. Încă de la descrierea tehnicii în 1957 Couinaud afirma profetic că "trebuie recurs sistematic la calea extracapsulară (extraglissoniană) și izolarea tecii paramediane (anterioare) drepte pentru a nu leza elementele vasculare și biliare laterale (posterioare) drepte".[1] Numai în acest mod, aceste două momente "delicate" de interceptare a PGAD și de păstrare a integrității PGPD pot fi depășite în siguranță. Reamintim aici că dispoziția obișnuită a celor doi PG sectoriali drepți poate fi modificată prin cele două variații de origine mai frecvente (sub 20% din cazuri) ale ramurilor portale sectoriale drepte - care duc la absența venei porte drepte - și anume:

- în cazul unei trifurcații a VP, PGAD nu pătrunde vertical în ficat ca în mod obișnuit, desprinderea acestuia din PH făcându-se în această situație într-un unghi deschis spre dreapta mai puțin marcat ca în mod normal
- în situația în care vena sectorială posterioară dreaptă se desprinde din marginea dreaptă a trunchiului VP, PGAD pare – după decolarea PH – a fi PPPD care este în continuarea PPPS (!)(Fig.3).

După izolarea trunchiului unic, constant, lung de 1 cm al PGAD, acesta se clampează producându-se ischemia urmată de cianoză a sectorului anterior drept, cu evidențierea SPD. Această delimitare scizurală produsă prin clamparea PG a teritoriului ce va fi rezecat, noi o denumim delimitare scizurală "directă", opusă unor situații în care datorită tumorii "călare" pe hil PGAD nu poate fi izolat în siguranță și unde SPD va fi pusă în evidență prin clamparea PGPD, care produce o ischemie a sectorului posterior drept, cu evidențierea (delimitarea) de data aceasta "indirectă" a SPD.

Trasarea liniei de secționare a parenchimului se va face cu electrobisturiul pe fața superioară, la 0,5-1 cm în interiorul țesutului ischemiat; iar în porțiunea superioară și precavă, incizia va fi dirijată transversal în porțiunea mijlocie a trunghiului de inserție posterioară a ligamentului falciform, ajungând apoi la marginea stângă a VCI. Pe fața inferioară, unde delimitarea ischemică nu este tot așa de evidentă, secționarea parenchimului se va face la 2-3 cm extern și paralel cu marginea plăcii cistice până în regiunea prehilară, unde această incizie va întâlni extremitatea dreaptă a decolării PH extinse (Fig. 40 a,b).

Un amănunt extrem de important privește locul

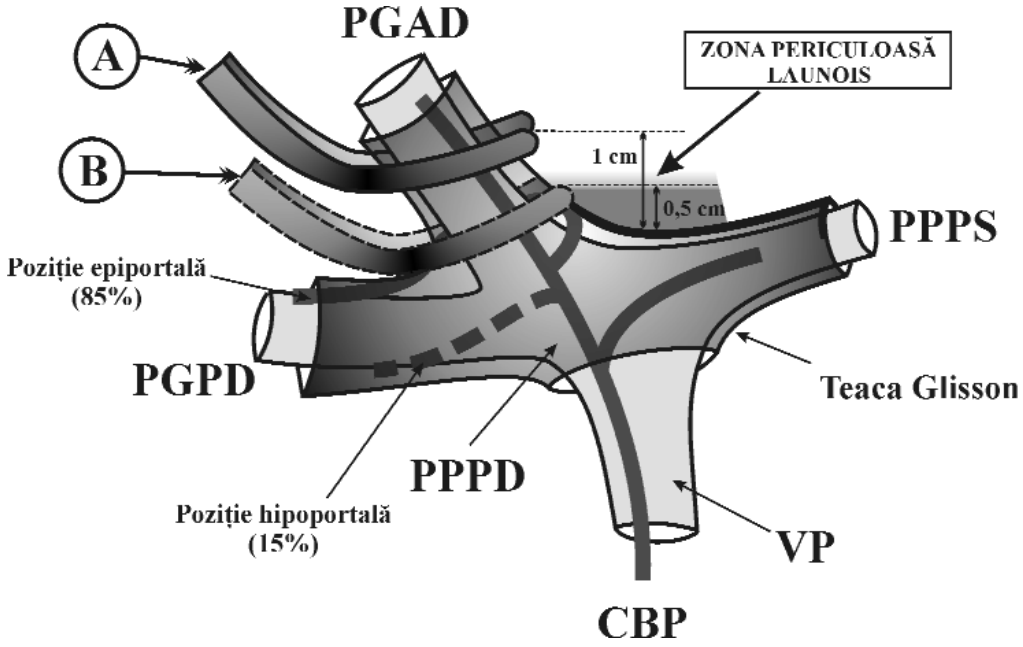

Fig.41 Locul ligaturii PGAD cât mai distal în parenchim (A) pentru a nu leza canalul sectorial posterior (B)

unde va fi legat și apoi secționat PGAD; ligatura în porțiunea imediat inițială de origine a PGAD din PPPD, deci la "rasul" PH, poate intercepta, așa cum a arătat Launois[8] canalul biliar sectorial posterior drept în poziția lui modală, epiportală față de vena sectorială anterioară dreaptă. Din acest motiv, în această porțiune inițială a PGAD denumită de noi "zona periculoasă Launois", trebuie evitată ligatura, care va fi plasată cât mai distal (peste 0,5 cm) pe trunchiul PGAD (Fig.41).

Secționarea parenchimului. Timpul cav (supra) hepatic. Secționarea țesutului hepatic este ușurată de mobilizarea anterioară a hemificatului drept și de utilizarea disectorului cu ultrasunete.

Planul parascizural de secțiune a parenchimului, care este aproape orizontal, va intercepta și ligatura numai colateralele venoase stângi, etajate ale VHD, care drenează sectorul anterior drept.

Secționarea țesutului hepatic va fi începută de la marginea anterioară a ficatului și va urmări reperele trasate anterior, atât pe fața superioară, cât și pe fața inferioară. O bună parte din complicațiile biliare - relativ frecvente în urma acestei intervenții - sunt tributare și manierei în care se tratează acest timp parenchimatos. În apropierea hilului, PGPD izolat și mobilizat prin tehnica Launois este protejat de o eventuală lezare.

Pe fața superioară secționarea parenchimului devine transversală precav, iar în profunzime se va izola și apoi lega VHM și VHS; această ultimă venă și chiar VHM poate fi izolată și ligaturată extrahepatic încă de la începutul operației la timpul de mobilizare a hemificatului stâng. Dacă izolarea și ligatura VHS este relativ ușoară în multe cazuri, izolarea VHM este dificilă și periculoasă. În orice caz, este bine să reamintim regula lui Launois după care dacă a fost ligaturată o venă (supra) hepatică – în cazul acesta VHS – a doua venă (supra) hepatică (VHM) nu trebuie ligaturată până nu suntem siguri de integritatea celei de a treia vene (supra) hepatice (VHD). Dacă nu se respectă această regulă, chirurgul poate fi greșit convins că a ligaturat VHS când în realitate ligatura a fost pusă pe trunchiul venos frecvent comun al VHS și VHM; ligatura ulterioară a celei de "a doua" vene supra (hepatice) va duce la compromiterea VHD și deci a drenajului sectorului posterior drept (segmentele VI și VII) care trebuia evident păstrat! Din această cauză este de preferat ligatura separată în parenchim a VHM și VHS. Dacă se păstrează segmentul I (lob caudat) planul de secționare a parenchimului intersectorial drept se va continua spre stânga și prin "deschiderea" scizurii porte dorsale ușurată inferior de decolarea anterioară a PH iar superior de VHM și VHS ligaturate.

După îndepărtarea piesei tumorale, suprafața de secționare a parenchimului restant pe sectorul posterior drept trebuie inspectată metodic, deoarece necesită frecvent o hemostază suplimentară cu fir în "X" nr. 4-0 sau 5-0 din material rezorbabil; prin injectarea transcistică de albastru de metilen se pot observa deperdițiile biliare minore, din tranșa hepatică restantă, biliostaza astfel dirijată fiind eficientă; dintre metodele intraoperatorii de prevenire a complicațiilor biliare în urma secționării parenchimului hepatic (colangiografie de depistare, drenaj tip Kehr, epiploonoplastie) injectarea de albastru de metilen a fost metoda cea mai eficientă de prevenire a fistulelor biliare postoperatorii în studiul comparativ recent a lui Lam și col.[88] În unele cazuri aplicăm pe aceste suprafețe una sau două plăci de Tacho Comb cu efect atât hemo cât și biliostatic.

Drenajul este plasat subfrenic drept, pe toată lungimea suprafeței sectorului posterior drept restant, tubul de dren fiind plasat imediat deasupra PPPD până în hipocondrul stâng.

2.5. Sectorectomia anterioară dreaptă

Acest tip de rezecție presupune ablația segmentelor V și VIII, care formează sectorul anterior (paramedian) drept, dependent ca irigație și drenaj biliar de PGAD și situat între SPP și SPD, în planul cărora se găsesc VHM și VHD care asigură drenajul (supra) hepatic al acestui sector (Fig.42). Prin intermediul segmentului VIII, care este localizat superior, sectorul anterior drept ocupă și o parte din fața posterioară, extraperitoneală hepatică iar în profunzime, planul scizurii porte dorsale delimitează segmentul VIII de sectorul dorsal (segmentul IX și uneori segmentul I).*) Întinderea sectorului anterior este direct dependentă de variațiile anterioare ale SPD, în urma căreia segmentul V poate fi slab reprezentat sau, invers, să ocupe toată marginea anterioară hepatică, "desființând" segmentul VI (Fig.39).

Deși considerată o rezecție "minoră" (sub trei segmente Couinaud), intervenția este destul de dificilă, presupunând izolarea și secționarea PGAD – manevră considerată ca una din cele mai dificile din chirurgia hepatică – dar și deschiderea parenchimului (parascizural) în raport cu SPP și SPD; în final, sectorul anterior drept va trebui separat de sectorul dorsal în planul scizurii porte dorsale.

Efectuată pentru prima dată de Fredet și Bernier [1,10] pentru hemangiom hepatic, rezecția sectorului anterior este efectuată destul de rar; astfel, pe o statistică de 715 hepatectomii, Ton That Tung a practicat o singură rezecție de acest tip, iar Makuuchi și col, la 565 de

*) *A se vedea și rezecția segmentului VIII.*

rezecții publicate în 1993 analizează 17 cazuri (2,5 %) care au necesitat o astfel de intervenție.[43]

După Makuuchi și col două sunt argumentele pentru care acest tip de intervenție se practică destul de rar și anume:

- în primul rând, deși rezecția ridică numai două segmente (V și VIII), acestea pot reprezenta o treime din volumul hepatic,[43] rezecția fiind destul de importantă în cazul prezenței și a unei ciroze hepatice, afecțiune comună în țările asiatice (peste 80% din cazuri). Astfel, postoperator insuficiența hepatică poate constitui un pericol real chiar și după această intervenție "minoră".
- în al doilea rând, efectuarea acestui tip de rezecție este o problemă de indicație operatorie, beneficiind în primul rând tumorile maligne primitive sau secundare de dimensiuni mici (3-5 cm); dacă tumora depășește 5 cm, pot fi invadate și segmentele satelite (IV, VI, VII) sau chiar VHM sau VHD, necesitând extinderea rezecției (HD, HSE, hepatectomie centrală sau mezohepatectomie) și ligatura uneia din cele două vene (supra) hepatice.[8,10]

Se pare totuși că în practică tendința este de a nu se efectua o astfel de "conversie" intraoperatorie către alte tipuri de rezecție, nerespectându-se astfel limitele oncologice peritumorale și având drept consecință recidiva locală frecventă. Astfel, în statistica lui Lui W. Y. și col., majoritatea recidivelor (81% din cazuri) după rezecția sectorului anterior drept au implicat segmentele satelite zonei rezecate și în 57% din cazuri recidiva a fost chiar în "patul" restant după îndepărtarea acestui sector.[74]

Pentru efectuarea ablației sectorului anterior drept poate fi folosită oricare dintre inciziile utilizate în abordarea hemificatului drept, calea abdominală fiind totuși eficientă în majoritatea cazurilor.

Dacă în urma ecografiei intraoperatorii este necesară extinderea rezecției acestui sector la segmentul IV – în vederea păstrării unei limite "de siguranță" peritumorală – se poate lega VHM fără consecințe pentru parenchimul restant.

Așa cum am subliniat anterior, momentul important al intervenției chirurgicale îl constituie modul de abordare a elementelor vasculo-biliare ale PGAD. În distribuția modală, PGAD pătrunde vertical în ficat, descriind constant o curbură*) cu convexitate anterioară și după un traiect cu o lungime de 1 cm se divide în jumătate din cazuri în două ramuri glissoniene terminale posterioare (externă și internă) pentru segmentul VIII. Din curbura PGAD se desprind fie direct, fie indirect – prin intermediul unui trunchi anterior – 1-3 PG cu traiect anteroinferior si niciodată recurent, pentru segmentul V (Ton That Tung, Launois). Distribuția spațială a PG ai segmentului VIII poate fi mai complexă, în sensul că din cei doi PG arciformi principali se pot desprinde colaterale glissoniene laterale ce "lărgesc" practic segmentul VIII, V sau ambele segmente; pe de altă parte, în aproape 41% din cazuri[3] din fața posterioară a curburii PGAD pot naște PG profunzi pentru segmentul VIII care nu pot fi decelați nici prin ecografie intraoperatorie. La această descriere trebuie să mai adăugăm că în aproape 15% din cazuri[3,8,10] unele colaterale laterale glissoniene pot depăși limitele segmentului VIII, participând la irigația și drenajul sectorului lateral drept (segmentele VI și VII). Un amănut important chirurgical este faptul că destul de des – chiar constant după Ton That Tung – o parte din PG ai segmentului V pot avea originea din trunchiul glissonian posterior sau chiar la nivelul celor doi PG arciformi ai segmentului VIII.[3,10]

Există două atitudini chirurgicale legate de abordarea PGAD și anume:

- disecția clasică hilară, a elementelor vasculare și biliare ale hemificatului drept și apoi a PGAD; cum acest pedicul glissonian sectorial este intrahepatic, disecția elementelor anatomice constitutive (arteră, ram portal, canal biliar) este extrem de dificilă.

Pentru Couinaud, izolarea ramurii portale sectoriale anterioare (paramediane) drepte se poate face în siguranță numai în o treime din cazuri. În orice caz, dacă ramura portală cât și ramura arterială sectorială pot fi izolate și ligaturate în majoritatea cazurilor, izolarea canalului biliar sectorial – care este intim aderent de teaca glissoniană – este extrem de dificilă, existând riscul de a leza canalul biliar sectorial posterior. Din acest motiv, Makuuchi izolează acest canal biliar sectorial în bloc cu teaca glissoniană la sfârșitul secțiunii parenchimatoase.[43]

- izolarea extraglissoniană a PGAD este de fapt metoda de elecție atât pentru ablația acestui sector, cât și pentru toate rezecțiile în care este necesară interceptarea acestui PG și „deschiderea" SPD.

După momentul la care se face interceptarea PGAD, există mai multe tehnici și anume:

- ➢ Tehnica Ton That Tung,[10] în care izolarea trunchiului PGAD se face la sfârșitul timpului parenchimatos, deci după deschiderea parascizurală - dirijată eventual ecografic – în raport cu SPP și SPD. Dezavantajul acestei tehnici este dat de faptul că "deschiderea" SPD este aleatorie în multe situații.

*) *Studiile tomografice au arătat că PGAD, înainte de a descrie curbura caracteristică, are o mică porțiune inițială aproape orizontală, paralelă cu PGPD.*[39]

➢ Tehnicile extraglissoniene hilare (Takasaki, Couinaud, Lazorthes, Launois).

Aceste intervenţii sunt de preferat pentru că interceptează încă de la începutul operaţiei PGAD, în urma căruia se produce o ischemie teritorială şi evidenţierea SPP şi SPD. Prin tehnicile Takasaki sau Couinaud izolarea PGAD este uneori dificilă şi din acest motiv utilizăm tehnica Lazorthes sau Launois (posterior approach); această ultimă tehnică are avantajul că izolează sistematic şi PGPD, ce va fi mai bine protejat la timpul de secţiune a parenchimului (parascizural) în raport cu SPD.

După izolarea şi clamparea PGAD, acesta va fi ligaturat cât mai distal, pentru a se evita "zona periculoasă" Launois (Fig.41).

➢ Există unele situaţii cum ar fi în cazul tumorilor centrale juxtahilare unde izolarea PGAD este dificilă chiar şi după o eventuală decolare a PH; în asemenea situaţii, trebuie recurs de la început la deschiderea SPP în porţiunea anterioară pînă la nivelul PH şi abordarea de la stânga spre dreapta a PGAD "mergând" deasupra PH.

Secţionarea parenchimului va urmări cele două linii verticale parascizurale (trasate cu electrobisturiul) care încep precav – extern în raport cu VHM şi intern faţă de VHD – la 0,5 cm în interiorul teritoriului ischemiat.

Deschiderea parenchimului parascizural se poate face fie pornind de la marginea anterioară hepatică şi progresând în profunzime şi superior până la nivelul VCI, fie "coborând" între cele două trunchiuri venoase (VHM şi VHD) către marginea anterioară hepatică.

Deşi autori precum Couinaud, Ton That Tung[1,10] recomandă ca secţiunea parenchimului să nu pună în evidenţă porţiunea terminală a VHM şi VHD, Makuuchi insistă asupra "dezgolirii" părţiale externe şi interne a VHM şi VHD pe ultimii centimetri de vărsare în VCI; în acest mod, susţine autorul, cantitatea de parenchim peritumoral care va fi ridicată este mai mare – mai ales în situaţiile în care tumora ocupă o bună parte din segmentul VIII.[43]

Secţionarea parenchimului parascizural faţă de SPP va duce la interceptarea în porţiunea suprahilară a venei drepte de origine din segmentul V a VHM iar superior, în porţiunea tumorală a segmentului VIII se poate intercepta în aproape jumătate din cazuri o venă principală a segmentului VIII cu vărsare în VHM.

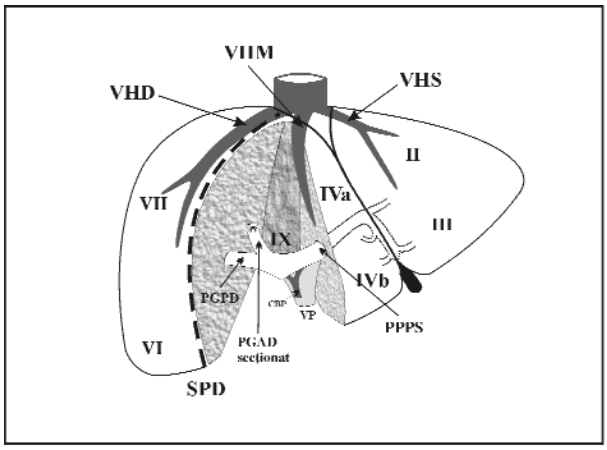

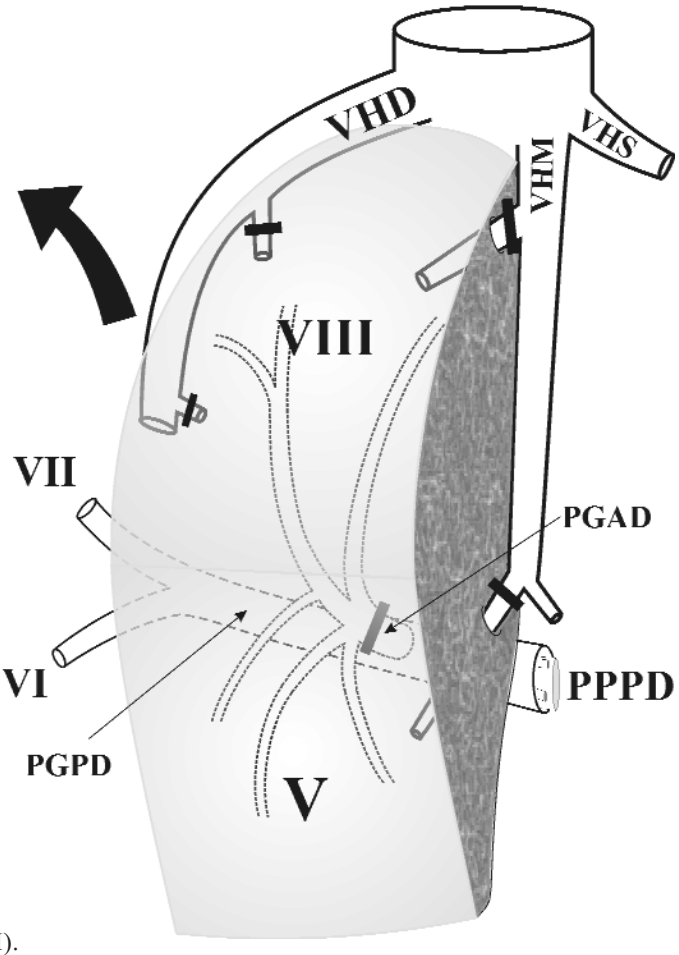

Fig.42 Rezecţia sectorului anterior drept (V+VIII). CARTUŞ: Aspectul după ablaţia sectorului anterior drept

Secționarea parenchimului parascizural față de SPD este al doilea moment dificil al operației planul de secțiune fiind aproape orizontal.

Este de dorit ca secționarea să înceapă de la marginea anterioară hepatică mergând atât pe fața superioară și în special pe fața inferioară către extremitatea dreaptă a decolării PH între PGAD secționat și PGPD izolat pe laț. De fapt, această porțiune dintre acești doi pediculi sectoriali - din care cel anterior a fost legat – este limita profundă de secționare a parenchimului în raport cu SPD.

Astfel stabilită limita profundă de secționare a parenchimului se pregresează superior până în regiunea precavă secționând ramurile stângi etajate ale VHD care drenează sectorul anterior drept.

În regiunea precavă, se poate individualiza inconstant o venă mai importantă care drenează în VCI segmentul VIII.

După terminarea secționării parascizurale a parenchimului în raport cu SPP și SPD și care se face în profunzime până la nivelul decolării PH urmează "deschiderea" scizurii porte dorsale care va desprinde de fapt segmentul VIII de sectorul dorsal (segmentul IX). Secționarea parenchimului se va face oblic, tracționând anterosuperior segmentul V și mergând inferior de la PGAD secționat către vărsarea celor două trunchiuri venoase amintite.

De fapt, dificultatea în ablația sectorului anterior drept este dată de raporturile segmentului VIII cu cele două trunchiuri venoase amintite, cu segmentele satelite și cu sectorul dorsal (Fig.42).

Dacă formațiunea tumorală pătrunde și în sectorul dorsal, acesta trebuie extirpat în jumătatea dreaptă paracavă, punând în evidență fața anterioară a VCI.

După îndepărtarea piesei de rezecție se inspectează integritatea PGPD restant, ca și viabilitatea segmentelor VI și VII care formează sectorul posterior drept. Dacă hemostaza și biliostaza sunt eficiente se plasează în final un tub de dren subfrenic drept.

2.6. Sectorectomia posterioară dreaptă

Sectorectomia posterioară dreaptă presupune rezecția segmentelor VI și VII care sunt despărțite de sectorul anterior drept prin SPD. Irigația și drenajul biliar al sectorului posterior drept sunt asigurate de PGDP iar drenajul (supra) hepatic este efectuat prin aferentele drepte și posterioare ale VHD (Fig.43).

În mod obișnuit, sectorul posterior drept cuprinde aproape toată fața inferioară a hemificatului drept cu excepția jumătății drepte a fosetei cistice și a unui

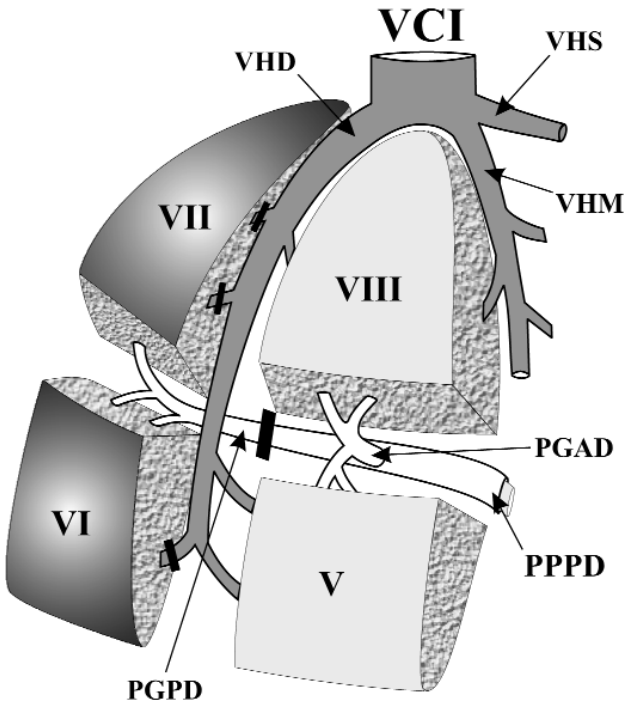

Fig.43 Rezecţia sectorului posterior drept

teritoriu îngust la dreapta acesteia care aparțin segmentului V; tot acestui sector îi aparțin în peste 80% din cazuri unghiul anterodrept și marginea dreaptă a ficatului cât și pe fața superioară, un teritoriu îngust de 2-4 laturi de deget[3,9,10] paralel cu marginea dreaptă hepatică.

Fața posterioară, extraperitoneală, este ocupată de sectorul posterior drept prin segmentul VII în peste jumătate din suprafața sa în aproape 44 % din cazuri.[3] Date fiind variațiile frecvente amintite anterior ale SPD acest teritoriu al sectorului posterior este și el extrem de variabil.

Explorările preoperatorii sunt comune patologiei tumorale hepatice (ecografie, arteriografie, CT, RMN) iar ecografia intraoperatorie trebuie folosită sistematic în special după mobilizarea completă a hemificatului drept; deoarece in situ, segmentul VII este situat înapoia segmentului VIII unele metastaze localizate în acest din urmă segment pot "ascunde" prin suprapunere – dacă hemificatul drept nu este mobilizat – diseminări secundare ale segmentului VII. Explorarea ecografică – intraoperatorie stabilește cu precizie distribuția modală sau nu a PG sectoriali ai hemificatului drept și atenționează astfel chirurgul asupra unor variante portale care duc la modificarea tecilor glissoniene drepte.

Abordarea chirurgicală a sectorului posterior drept se face prin aceleași tipuri de incizii folosite pentru HD. Având în vedere că este vorba de o rezecție sectorială operația se poate practica și pe cale hilară, prin disecția

individuală a elementelor PGPD; intervenția astfel executată este însă destul de dificilă și chirurgul trebuie să țină neapărat cont de variantele anatomice porto-arteriale destul de frecvente (40% - 50% din cazuri) ca și de variantele biliare.

Abordarea extraglissoniană a PGPD este de preferat și există mai multe modalități de interceptare a acestui pedicul și anume:

a) Tehnica Ton That Tung presupune deschiderea SPD ca prim timp operator și abordarea PGPD la sfârșitul secțiunii parenchimatoase. Dată fiind variabilitatea crescută a SPD, precum și faptul că suprafața acestei scizuri orizontale este mare, Couinaud consideră o "utopie" practicarea sectorectomiei posterioare drepte prin abordul primar scizural.[3]

b) Abordarea primară extraglissoniană a PGPD la nivelul hilului are avantajul că pune în evidență obiectiv încă la început SPD și are mai multe variante.

- Cea mai veche dintre aceste tehnici este reprezentată de abordarea PGPD acolo unde acest pedicul se formează și anume în extremitatea dreaptă hilară, care este "cheia" chirurgiei hemificatului drept.[10] Printr-o incizie în parenchim de 2-3 cm în prelungirea extremității drepte hilare - așa numita debridare hilară dreaptă – se izolează PGPD sau ramurile glissoniene ale acestuia; practic, această incizie în parenchim creează un șanț Rouvière-Gans artificial.
- Prezența anatomică a șanțului Rouvière-Gans, (63–80% din cazuri), ușurează izolarea PGPD sau a ramurilor acestuia. Pentru a izola acest PG în șanțul Rouvière-Gans după mobilizarea hemificatului drept – se decolează anterograd colecistul și se pune în evidență extremitatea posterioară subțire a plăcii cistice (veziculare) care se inseră în PH; așa cum am mai amintit anterior, această extremitate subțire a plăcii este reperul fidel pentru SPP și nu bifurcația portală cum s-a crezut multă vreme (Couinaud, Raynaud-Coucoravas).

Urmărind locul unde "cade" această SPP în raport cu vena portă (pe VPD, bifurcație, VPS), se pot face unele corelații și anume:

- când SPP "cade" pe VPD (în peste 80% din cazuri) distribuția acestei vene în hemificatul drept este modală;
- deplasarea spre stânga a SPP (bifurcația portală, VPS) duce la o alterare a distribuțiri VPD în hemificatul drept.

La 2 cm în dreapta SPP – reperată prin extremitatea posterioară a plăcii cistice – se izolează în 65-70% din cazuri PGPD în șanțul Rouvière-Gans, în așa-numitul punct Raynaud-Coucoravas (Fig.17a).[17,43] Se disecă de parenchim marginea anterioară a acestui PG, din care se poate desprinde în peste jumătate din cazuri un PG pentru segmentul VI.[3,8] Disecția posterioară a PGPD poate pune în evidență frecvent un pedicul subțire pentru procesul caudat sau un PG important, profund al segmentului VII.

În încercarea de a izola în profunzime PGPD în porțiunea inițială a incizurii Rouvière-Gans, trebuie evitata lezarea venei (retro) hepatice inferioare drepte (VRHID) care este singura venă (supra) hepatică în poziție hipoportală în raport cu PGPD. (Fig.17b)

Cu cât disecția va fi mai periferică în șanțul Rouvière-Gans cu atât mai ușor se vor izola PG segmentari în special pentru segmentul VI.

În aproximativ 21% din cazuri[3] poate fi prezentă o trifurcație a PPPD, din care alături de PGAD pornesc ramurile segmentare VI și VII, care înlocuiesc PGPD. În aceste cazuri, disecția în șanțul Rouvière-Gans poate fi negativă, deoarece PG pentru segmentul VI este localizat anterior de acest șanț, iar PG pentru segmentul VII este localizat posterior în raport cu acest șanț. În orice caz, clamparea PG izolați va duce la o cianoză teritorială care indică cu precizie tipul PG respectivi (subsegmentar, segmentar, sau sectorial).

c) Pe lângă aceste două tehnici care izolează – extraglissonian la nivelul hilului numai PGPD sau ramurile acesteia, există și cele trei patru tehnici care pot fi utilizate după decolarea PH (Takasaki, Couinaud, Lazorthes și Launois).

Tehnicile Takasaki, Couinaud și Lazorthes sunt imprecise în izolarea PGPD. Toate aceste tehnici izolează indirect acest pedicul, disecând parenchimul după izolarea PPPD și a PGAD, cu practicarea unor tracțiuni pe acești pediculi.

Tehnica Launois ("*posterior approach"*) este o tehnică radicală de izolare a PG ai hemificatului drept; prin asocierea la decolarea PH a inciziei retrohilare izolarea PGPD sau a ramurilor sale se face în siguranță deși pot fi unele situații în care PG pentru segmentul VII (care este cel mai profund) poate "scăpa" acestei izolări. În orice caz, pentru izolarea PGPD – care este mai dificilă decât izolarea PGAD – tehnica Launois este de elecție, pentru că "extrage" pur și simplu din parenchim PG sectoriali și segmentari ai sectorului posterior.

Există unele situații în care prin clamparea PGPD punerea în evidență a SPD se face parțial, fie în porțiunea anterioară, fie în porțiunea posterioară a acesteia. Atunci când SPD devine evidentă doar în porțiunea sa anterioară este foarte posibil ca segmentul VII să primească un PG din PGAD; invers, când SPD este evidentă doar posterior, segmentul VI este cel care primește un PG din PGAD. În orice caz, punerea în evidență chiar și parțială a SPD este suficientă pentru a trasa cu electrobisturiul pe fața superioară traiectul

viitoarei incizii a parenchimului, care va fi plasată la 0,5-1 cm în teritoriul ischemiat pentru a nu pătrunde chiar în planul SPD și a nu leza VHD care trebuie păstrată.

Înainte de a secționa parenchimul este recomandată ligatura venelor (supra) hepatice drepte medii și inferioare (VRHID) care drenează exclusiv sectorul posterior drept; destul de rar segmentul VII poate avea un drenaj direct în VCI care trebuie și el interceptat.

Secționarea parenchimului este un moment dificil pentru că planul de secționare este larg și orizontal, și este ușurată de utilizarea disectorului cu ultrasunete; în profunzime, vor trebui legate un număr variabil de eferente venoase care se varsă în versantul drept și posterior al VHD. În aproximativ 27 % din cazuri VHD este de dimensiuni modeste fiind înlocuită de ramura dreaptă de origine a VHM (așa numita "hipertrofie" a VHM) și de unele vene (supra) hepatice drepte medii și inferioare (VRHID). Reperul superior, terminal al planului de secțiune trunchiul VHD la vărsarea în VCI.

După îndepărtarea piesei transa de secționare a parenchimului care este largă necesită o hemostază și biliostază suplimentară, utilizarea plăcilor Tacho Comb fiind foarte utilă. Drenajul spațiului subfrenic cu tub subțire de politen este deseori util.

2.7. Rezecția segmentului V

Segmentul V reprezintă treimea antero-inferioară a sectorului anterior drept, cuprins între SPP la stânga și SPD la dreapta. (Fig.44) Prin urmare, jumătatea dreaptă a patului veziculei biliare și un teritoriu variabil din porțiunea prehilară a hemificatului drept sunt ocupate de acest segment. Delimitarea spre dreapta față de SPD – care desparte segmentul V de segmentul VI – este extrem de variabilă și numai în aproximativ jumătate din cazuri corespunde mijlocului distanței dintre marginea dreaptă a patului veziculei biliare și unghiul inferior drept al ficatului (în această situație cele două segmente sunt teritorial aproape egale). Într-un procent crescut (până la 40% din cazuri – Launois) SPD se apropie de marginea dreaptă a patului vezicular. Într-o atare situație segmentul VI ocupă aproape toată marginea anterioară a hemificatului drept, segmentul V fiind foarte îngust. Invers, în situațiile în care SPD se apropie de unghiul inferior drept hepatic sau chiar de marginea dreaptă hepatică (10-20%), segmentul V este majoritar în raport cu segmentul VI. Importanța practică, chirurgicală, a reperării SPD apare în situațiile în care o formațiune tumorală este localizată în imediata apropiere a marginii drepte a patului vezicular sau în apropierea unghiului inferior drept hepatic. Dacă nu se obiectivează traiectul anterior al SPD, rezecția unei tumori poate fi interpretată greșit ca aparținând segmentului V, când în realitate este o subsegmentectomie de VI. Invers, dacă tumora este aproape de unghiul inferior drept al ficatului dar SPD ajunge la marginea dreaptă hepatică, rezecția acestei tumori nu aparține segmentului VI, ci este de fapt o subsegmentectomie de V (Fig.45).

Fiind vorba de un teritoriu de obicei limitat ca suprafață, rezecția segmentului V se face aproape sistematic asociată cu alte rezecții segmentare sau subsegmentare (IV, IVb, VI).

Irigația și drenajul segmentului V se fac prin 1-5 PG cu origine din curbura verticală a PGAD (aproape jumătate din cazuri) sau din curbura verticală a PGAD și din porțiunea inițială a celor doi PG posteriori pentru segmentul VIII (aproape 40% din cazuri).[3,8,10] PG ai segmentului V au o direcție caracteristică: anteroinferioară, rectilinie și niciodată recurentă.[8,10]

Drenajul venos este dependent atât de VHM (originea sa dreaptă sau chiar trunchiul principal, în caz de hipertrofie) cât și de VHD.

Tehnică. După practicarea colecistectomiei, abordarea extraglissoniană a PG ai segmentului V presupune două etape.

1. Reperarea SPP și mai ales a SPD, în mai multe feluri:*)

- după reperele anatomice "clasice",
- după reperarea ecografică a VHM și a VHD, care sunt localizate în aceste două scizuri,
- reperarea scizurală directă sau indirectă, prin

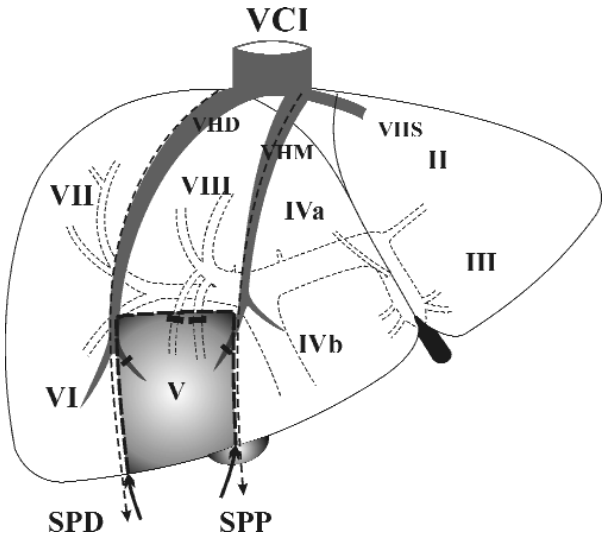

Fig.44 Rezecţia segmentului V

**) Tehnicile de colorare teritorială sunt greu de aplicat pentru PG segmentari subțiri ai PGAD.*

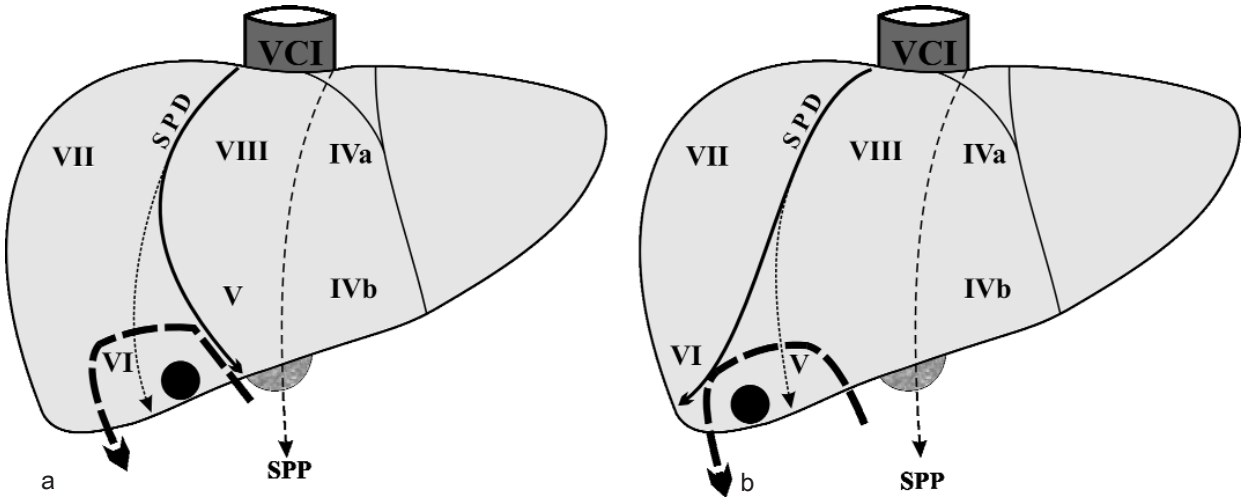

Fig.45 Localizarea unei tumori la dreapta patului vezicular sau în apropierea unghiului inferior drept hepatic poate aparţine fie segmentului V, fie segmentului VI, în funcţie de poziţia anterioară a SPD.
a) rezecţia unei tumori imediat la dreapta patului vezicular este o sub-segmentectomie de VI şi nu o rezecţie a segmentului V
b) rezecţia unei tumori în apropierea unghiului inferior drept hepatic poate fi o sub-segmentectomie de V

ischemia teritoriului anterior drept în urma izolării și clampării PGAD, respectiv a teritoriului posterior drept prin izolarea și clamparea PGPD.

2. A doua etapă este abordarea PG ai segmentului V, care se poate face în două moduri.

• în tehnica Ton That Tung, după delimitarea celor două scizuri verticale, se deschid planurile scizurale începând de la marginea anterioară hepatică până la nivelul unei axe transversale puțin anterioară față de hilul hepatic. Aproape fragmentând țesutul hepatic al segmentului V de cel al segmentului VIII, se izolează în profunzime prin digitoclazie PG cu traiectul caracteristic, îndreptat anteroinferior către segmentul V.

• în abordarea extraglissoniană primară a PGAD prin tehnicile Takasaki, Couinaud, Lazorthes sau Launois, izolând și clampând trunchiului vertical de 1 cm al PGAD, se pun în evidență încă de la începutul operației atât SPP cât și SPD. Individualizarea PG pentru segmentul V este totuși dificilă chiar și prin tehnica Launois (*posterior approach*) și din acest motiv trebuie asociată sistematic și calea scizurală anterioară, prin deschiderea SPP până la nivelul decolării PH. Această manevră trebuie oricum făcută, pentru că linia stângă a rezecției corespunde acestui plan. După această manevră, ficatul deschis anterior "ca o carte" permite cu ușurință izolarea PG ai segmentului V. Secționarea parenchimului la limita dintre segmentul V și segmentul VIII se va face apoi transversal, urmărind linia țesutului ischemiat, unind cele două planuri scizurale verticale deschise (SPP și SPD). În parenchim, la nivelul planurilor verticale scizurale, se vor intercepta și lega venele tributare ale VHM (în stânga) și ale VHD (în dreapta).

2.8. Rezecția segmentului VI

Deși rezecția celor două segmente – VI și VII – care formează sectorul posterior drept a fost studiată separat, există unele lucruri comune atât sub raport anatomic, cât și chirurgical. Astfel, delimitarea *anatomică* a acestor două segmente de sectorul anterior drept este direct dependentă de poziția SPP și de variabilitatea PG segmentari, mai ales pentru segmentul VI; irigația și drenajul biliar al acestor două segmente sunt dependente de PGPD, iar tehnicile de izolare extraglissoniană primară la nivel hilar – pentru aceste două segmente – sunt identice și vizează izolarea PGPD sau a PG constitutivi.

Segmentul VI reprezintă jumătatea anteroinferioară a sectorului posterior drept, ocupând în peste 80% din cazuri unghiul inferior drept al ficatului, înapoia SPD și fiind despărțit de segmentul VII prin planul frontal ce trece prin șanțul hilar (Fig.46). Așa cum am arătat, mărimea segmentului VI este invers proporțional cu cea a segmentului V și dependentă de variațiile anterioare ale SPD (Fig.39).

Irigația și drenajul biliar ale segmentului VI se fac în aproape 90% din cazuri prin 1-3 PG care se pot desprinde din convexitatea PGPD – în ansamblu arciform – pe mai mulți centimetri sau foarte apropiați.[3,9]

Chirurgical, situația cea mai convenabilă se întâlnește atunci când PGPD dă numai 2 PG, unul pentru segmentul VI și unul terminal pentru segmentul VII (aproape o treime din cazuri). Pentru Ton That Tung, primul pedicul – cel angular – se desprinde din PGPD în portiunea unde acesta se cudează posterosuperior. Traiectul acestui PG este lung, de la extremitatea

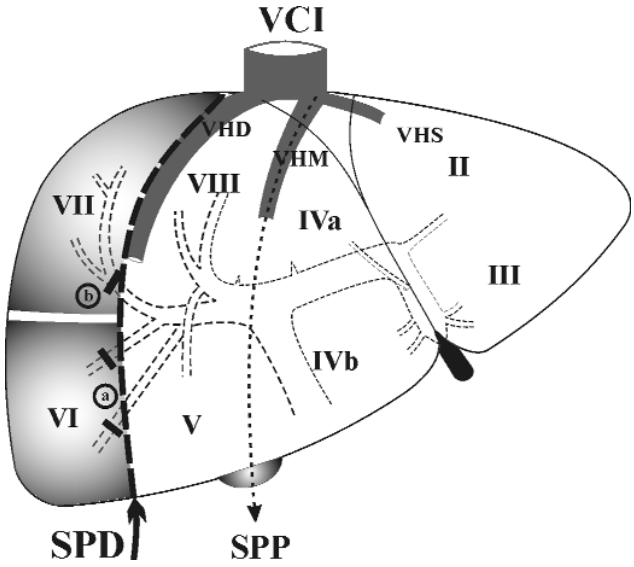

Fig.46 Rezecţia individuală a segmentelor VI şi VII:
a) locul secţionării PG al segmentului VI; b) locul secţionării PG al segmentului VII

dreaptă a hilului la un lat de deget în afara unghiului inferior drept hepatic. Al doilea PG, inconstant, se îndreaptă oblic către marginea dreaptă hepatică.[10] Pentru Launois și Jamieson, primul PG al acestui segment are o origine mult mai centrală, din PPPD.[8]

Drenajul venos al segmentului VI se face în principal în VHD și mai rar (20%) în vena retrohepatică inferioară dreaptă (VRHID) sau în VHM (în cazul unei hipertrofii a ramurii drepte a acesteia).

Segmentul VI este mai rar rezecat singur, de cele mai multe ori rezecția sa fiind asociată fie cu cea a segmentului VII (sectorectomie posterioară dreaptă), fie cu cea a segmentului V. Totuși, în unele leziuni metastatice sau asocieri ale unui cancer cu ciroza sau în cazul nevoii de a obține o cale de acces asupra arborelui biliar drept în vederea unei derivații, se impune rezecția izolată a segmentului VI.

Incizia utilizată de obicei este subcostală dreaptă sau subcostală bilaterală, cu mobilizarea hemificatului drept până la VCI.

Tehnică. Există două maniere de interceptare a PG pentru segmentul VI. În prima manieră se deschide vertical marginea anterioară hepatică imediat la dreapta SPD (reperare ecografică a VHD) până la nivelul planului transversal ce trece prin șanțul hilar sau mai bine puțin anterior de acesta, pentru a nu leza trunchiul PGPD. Se ligaturează în profunzime ramurile drepte venoase de origine ale VHD, iar în unghiul superior – format cu planul transversal – se descoperă 1-2 PG care pleacă din marginea anterioară a PGPD, de obicei sub VHD[11] (Fig.46). Apoi, secționarea transversală a parenchimului va desprinde segmentul VI de segmentul VII. Practic, operația constă în extirparea unui con de parenchim care obligă pe chirurg să "plonjeze" profund și oblic în direcția hilului, pentru a găsi aproape de fața inferioară 1-2-3 PG aferenți acestui teritoriu.[27] A doua manieră constă în abordarea extraglissoniană primară a hilului, prin folosirea mai multor tehnici care sunt de fapt comune și pentru izolarea PG ai segmentului VII. Avantajul major al acestor tehnici este dat de faptul că izolarea și clamparea PGPD sau a ramurilor sale segmentare va duce la delimitarea obiectivă a partiției SPD. Există mai multe modalități de a pune în evidență acești PG.

1. Practicarea pe o lungime de 1,5-3 cm a unei hepatotomii la extremitatea dreaptă a hilului – așa-numita debridare hilară – permite izolarea PGPD cu traiect orizontal și a PGAD (vertical). În unele cazuri se accesează un PG segmentar, de obicei al segmentului VI. Într-o astfel de situație ecografia preliminară efectuată pe fața inferioară hepatică investighează distribuția PPPD, care poate lipsi în aproape 20% din cazuri. Când PPPD este prezent, ecografia poate arăta chirurgului trei dispoziții:

- prelungirea PPPD prin PGPD
- trifurcarea PPPD în PGAD, PG pentru segmentul VI și PG pentru segmentul VII
- dacă PPPD nu se continuă în axa hilului cu PGPD, înseamnă că cel din urmă este înlocuit de PG segmentari, unul anterior față de axa hilară (VI) și altul posterior de hil (VII).

2. Prezența incizurii Rouvière-Gans ușurează mult abordarea PGPD, care în 66-70% din cazuri poate fi izolat în punctul Raynaud-Coucoravas, la aproximativ 2 cm lateral de SPP. (Fig.17) În aproximativ 50% din cazuri este disecat inițial un PG al segmentului VI, care pleacă din marginea anterioară a PGPD.

3. Izolarea PGPD prin tehnicile Takasaki, Couinaud, Lazorthes sau Launois (posterior approach) este de preferat în izolarea PGPD sau a ramurilor sale segmentare. În unele situații în care izolarea PGPD este mai grea, deoarece acesta este mai profund decât PGAD, izolarea și clamparea acestuia din urmă pune în evidență SPD. După secționarea PG care nasc din marginea anterioară a PGPD până acolo unde acesta se curbează posterosuperior, secționarea parenchimului va fi făcută la limita teritoriului ischemic față de segmentul V și segmentul VII.

2.9. Rezecția segmentului VII

Anatomic, segmentul VII este localizat posterior, în contact cu ligamentul coronar drept, la dreapta coloanei vertebrale și deasupra segmentului VI, împreună cu care

formează sectorul posterior drept. Prin intermediul SPD – care este un plan frontal sau oblic posterior și care conține VHD – acest segment este separat anterior de segmentul VIII.

Aproximativ jumătate din marginea hepatică dreaptă (porțiunea postero-superioară), ca și o parte din fețele posterioară (extraperitoneală) și inferioară ale ficatului sunt ocupate de segmentul VII. În aproape două treimi din cazuri segmentul VII ocupă jumătate sau mai mult din fața posterioară hepatică (Couinaud). Pe fața inferioară, teritoriul segmentului VII se continuă fără o demarcare precisă cu segmentul IX (paracav drept). Limita medială a segmentului VII este VCI, iar inferior delimitarea de segmentul VI se face în planul frontal ce prelungește spre dreapta axa hilului (Fig.46).

Segmentul VII are cea mai simplă distribuție glissoniană dintre toate segmentele hepatice, irigația și drenajul biliar aparținând unui singur PG care este de fapt porțiunea terminală a PGPD – după ce a emis ultimul PG pentru segmentul VI. PG al segmentului VII are un traiect arcuat posterosuperior către fața posterioară hepatică în unghiul format de VCI și VHD (*ramus arcuatus Rex*). Drenajul venos al` segmentului VII se face prin tributarele drepte ale VHD și uneori un ram transversal relativ important drenează fața posterioară extraperitoneală a ficatului – așa-numita "colaterală a feței posterioare a hemificatului drept".[10] În aproximativ 10-25% din cazuri VHD este atrofică, teritoriul drenat de aceasta fiind preluat de VRHID.

Calea de abord, ca și *mobilizarea* hemificatului drept sunt identice cu cele ale HD, având ca scop mobilizarea sectorului posterior drept, inclusiv în porțiunea sa extraperitoneală, expunând astfel atât VCI cât și originea VHD după secționarea venelor hepatice drepte accesorii. Menținerea la suprafață a sectorului posterior drept se face introducând subdiafragmatic un câmp moale, cu precauția de a nu comprima VCI sau VHD, pentru a nu produce o cauză suplimentară de sângerare în cursul timpului de secționare a parenchimului.[6,11]

Tehnica. Trasarea cu electrobisturiul a celor două incizii ale parenchimului pe fața superioară (Fig. 46), după cum urmează:

- o incizie verticală la nivelul domului hepatic, imediat la dreapta SPD (VHD), reperată de multe ori ecografic sau prin celelalte metode descrise anterior
- o incizie orizontală localizată pe fața inferioară, puțin înapoia axei hilare drepte (pentru a nu leza trunchiul PGPD, ce emite PG pentru segmentul VI).

Dacă se folosesc tehnicile hilare primare extraglissoniene de izolare a PG al segmentului VII, delimitarea teritoriului ce va fi rezecat se va face la limita zonei de ischemie produsă inițial prin clamparea PGPD sau a PG al segmentului VII.

Ca și pentru segmentul VI, există două metode de extirpare a segmentului VII.

- Tehnica Ton That Tung deschide primar parenchimul hepatic – după delimitarea teritoriului segmentului VI – începând de la marginea dreaptă a ficatului, secționând orizontal parenchimul dintre acest segment superior și segmentul VI (inferior), până la marginea dreaptă a VHD. În unghiul intern și inferior al acestui plan se izolează porțiunea terminală, retrohilară a PGPD. Se abordează apoi limita verticală între segmentele VII și VIII, la dreapta VHD, secționându-se parenchimul de sus în jos până pe fața inferioară hepatică și la dreapta VCI.(Fig.46) Pe tranșa verticală de secționare a parenchimului, aproape de fața posterioară, se izolează în multe cazuri un ram venos mai important care se varsă în VHD. Dacă VRHID, situată la limita teritoriului ischemiat, este de calibru important, această venă poate fi păstrată.
- A doua metodă de rezecție a segmentului VII constă în abordarea extraglissoniană primară la nivelul hilului*) în principal a PGPD, cu izolarea PG segmentari prin tehnicile Takasaki, Couinaud, Lazorthes sau Launois (*posterior approach*).

Ecografia prin fața inferioară a ficatului arată dispoziția PG ai hemificatului drept, amintită la rezecția segmentului VI. Nu există o tehnică hilară de izolare doar a PG al segmentului VII; acesta fiind de fapt segmentul terminal al PGPD, toate tehnicile de izolare a PGPD amintite la rezecția segmentului VI sunt valabile și pentru rezecția segmentului VII. Ca regulă generală, PG al segmentului VII este cel mai profund dintre PG ai PGPD și de obicei disecția extraglissoniană va izola într-o primă etapă – în funcție de tehnică – fie PGPD, fie PG ai segmentului VI, care prin clampare vor produce ischemia unui teritoriu astfel bine delimitat. Tehnica Launois (posterior approach) are avantajul că "extrage" pur și simplu din ficat PGPD cu PG segmentari.

Dacă în urma secționării PG al segmentului VII nu se produce ischemierea completă a parenchimului segmentar, înseamnă că acest teritoriu este irigat și de un PG care vine din PGAD (sub 3% din cazuri).

2.10.Rezecția segmentului VIII

Anatomic, segmentul VIII este componenta superioară majoră a sectorului anterior drept și este localizat

*) *A se consulta tehnicile de izolare a PGPD expuse la rezecția segmentului VI.*

subdiafragmatic la nivelul domului hepatic și în contact cu VCI.[3,8,9,10] Delimitarea de partea stângă a acestui segment este dată de SPP care conține VHM iar marginea dreaptă este dată de SPD cu VHD în planul acestei scizuri. Practic, acest segment este "încastrat" în porțiunea precavă de vărsare a VHM și VHD în VCI. Datorită localizării subdiafragmatice și precave, cât și a raporturilor acestui segment cu două vene majore (supra) hepatice, ablația segmentului VIII reprezintă una dintre cele mai dificile rezecții din chirurgia hepatică și necesită - așa cum afirma Ton That Tung "o stăpânire completă a anatomiei intrahepatice de către chirurg".[10]

Superior și precav acest segment este delimitat de foița superioară a ligamentului coronar drept, iar inferior separarea de segmentul V este un plan transversal (coronal) care trece la nivelul hilului prin cei doi pediculi portali principali.[3,8,10] Demn de reținut este faptul că mergând în profunzime pe acest plan transversal frontal se "cade" totdeauna între PG ai segmentului V și PG ai segmentului VIII care vor trebui interceptați.[10] Segmentul VIII se poate întinde și pe fața posterioară extraperitoneală, însă teritoriul astfel ocupat este limitat, depășind jumătate din această suprafață doar în sub o treime din cazuri [3]. În general, cu cât segmentul VIII este mai larg posterosuperior cu atât se va întinde mai mult pe fața posterioară. Mai dificile și cu implicații chirurgicale notabile sunt raporturile profunde, intraparenchimatoase ale, segmentului VIII cu segmentele hepatice adiacente. Arbitrar, se consideră că porțiunea dreaptă a segmentului VIII este în contact prin intermediul SPD cu segmentul VII iar porțiunea stângă, mai îngustă, vine în raport prin intermediul scizurii porte dorsale cu sectorul dorsal, în special cu porțiunea paracavă dreaptă a acestuia (segmentul IX); când segmentul I (lob caudat clasic) depășește spre dreapta SPP, vine în contact și cu segmentul VIII.

Situarea unei formațiuni tumorale în această zonă de graniță între segmentul VIII anterior și sectorul dorsal precav - ca și dezvoltarea ulterioară a tumorii care se poate face întruna dintre direcții - pune uneori probleme dificile de diagnostic în ceea ce privește apartenența tumorii la unul din aceste două teritorii. Din acest motiv *explorarea* preoperatorie trebuie să fie cât mai completă (arteriografie, CT, cu portografie, RMN) iar ecografia intraoperatorie trebuie folosită sistematic. Intraoperator, apartenența unei formațiuni tumorale localizate la unul din aceste două teritorii hepatice este tranșată de raporturile pe care tumora le are cu VHM [8]; deoarece planul virtual al scizurii porte dorsale se termină sub vărsarea VHM în VCI, tumora localizată deasupra acestui plan se află cu siguranță în segmentul VIII (Fig.47).

Indicația chirurgicală. Dată fiind lățimea relativ mică a acestui segment, vor beneficia de rezecție metastazele solitare și cancerul hepatic de dimensiuni mici (3-5 cm) în special la pacienții cirotici, unde în mod obișnuit ar trebui practicată o hepatectomie dreaptă.[75] Mult mai rar – datorită dificultăților acestui tip de rezecție – indicația operatorie este pusă pentru abcese cronice hepatice, hemangioame cavernoase, adenoame, chiste parazitare sau neparazitare.[10,76]

Obiectivul operației constă în ablația acestui segment tumoral de forma unui "cub" parenchimatos [75] cu punerea în evidență a porțiunii terminale a VHM și VHD și cu interceptarea PG ai acestui segment dar cu păstrarea PG ai segmentului V.

Incizia poate fi pentru început o subcostală dreaptă care după stabilirea rezecabilității va putea fi extinsă subcostal stâng sau cu o extensie fie epigastrică "tip Mercedes", fie în spațiul intercostal VIII drept.[1,3,8,10]

Tehnic, fiind vorba de o rezecție monosegmentară, această intervenție nu se poate face decât extraglissonian, fiind imposibilă disecția individuală hilară a elementelor triadei portale a segmentului VIII. Ca atare, singurul lucru care poate fi diferit este modul de abordare a PG ai segmentului VIII de care va depinde și trasarea inciziilor de la nivelul domului hepatic care delimitează ablația acestui segment. În unele situații tumora poate depăși una din cele două scizuri verticale intersegmentare (SPD sau SPP) și linia de incizie a perenchimului va trebui decalată pe segmentele adiacente (VII, IV) deoarece este necesară

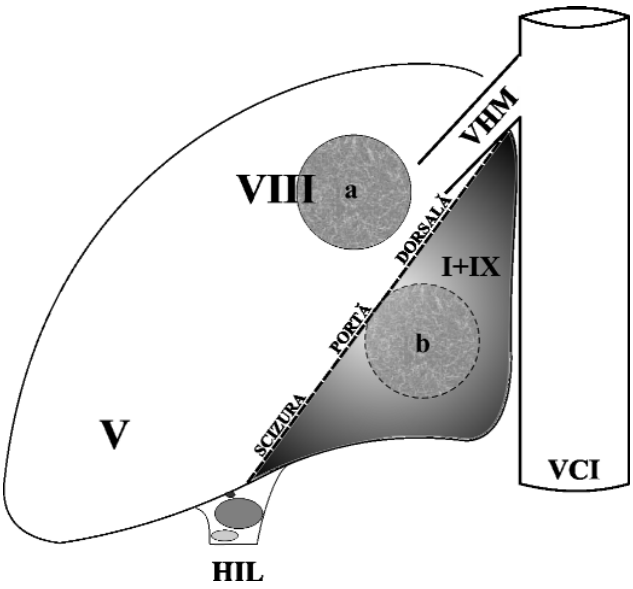

Fig.47 Delimitarea sectorului anterior (segm. V şi VIII) de sectorul dorsal (segm. I si IX) prin intermediul scizurii porte dorsale, care se termină sub vărsarea VHM şi VHS
a - tumora aparţine sg. VIII
b - tumora aparţine sg. I / IX

asocierea unei rezecții limitate sau chiar complete a unuia din aceste segmente. Există două maniere prin care poate fi efectuată ablația segmentului VIII.

1. Tehnica Ton That Tung deschide de la început cele două scizuri verticale (SPP și SPD), după reperele anatomice "clasice" bine cunoscute. Această tehnică poate fi "îmbunătățită" prin utilizarea ecografiei intraoperatorii pentru a repera VHM și VHD, dar care oferă doar date relative în privința planului SPD. Acest ultim inconvenient este depășit dacă țesutul hepatic este îndepărtat până la nivelul peretelui venos pe ultimii centimetri ai celor două vene amintite, permițând astfel extinderea la maximum a limitei oncologice peritumorale.

După secționarea ligamentului falciform cu deschiderea completă a triunghiului de inserție posterioară a acestui ligament se mobilizează complet hemificatul drept, liberând – după secționarea foiței superioare a ligamentului coronar drept - o parte din fața posterioară, extraperitoneală, hepatică. Se trasează apoi cu electrobisturiul (după ecografie) cele două limite verticale reperate prin cele două scizuri (SPD și SPP) de-a lungul VHD și VHM; acestea vor fi apoi unite printr-o incizie transversală situată puțin înapoia planului transversal care trece prin hilul hepatic, pentru a nu leza eventualii PG ai segmentului V care pot pleca din trunchiul glissonian posterior sau din PG arciformi ai segmentului VIII (Fig.48a).

După clampajul pedicular Pringle secționarea parenchimului pe cele două planuri scizurale verticale se va face de sus în jos utilizând, dacă este la dispoziție, disectorul cu ultrasunete, foarte util pentru acest tip de rezecție. Secționarea parenchimului trebuie să fie înceată și meticuloasă și va intercepta în unghiul posterosuperior stâng al segmentului VIII o venă apreciabilă ca mărime care se varsă în VHM; această venă (care este vena principală a segmentului VIII) este prezentă în aproape jumătate din cazuri.[3] În unghiul posterosuperior drept al segmentului VIII una din venele care drenează acest segment în VHD este relativ importantă în aproape o treime din cazuri. Anastomozele precave transversale între aceste aferente posterosuperioare (supra) hepatice ce drenează segmentul VIII sunt constante, și din această cauză fie VHD fie VHM pot fi legate la nevoie fără a afecta drenajul venos al segmentului V și VI.

Pe măsură ce disecția progresează vertical în parenchim, chirurgul lucrează aproape ca într-un "crater" și după ce se depășește prin disecție în stânga VHM – al cărei perete extern trebuie pus în evidență pe ultimii 2-3 cm – iar în dreapta fața internă a VHD, secționarea țesutului hepatic se va opri. Se secționează apoi parenchimul la limita dintre segmentul V și VIII urmând linia transversală trasată anterior dintre cele două scizuri verticale acum parțial "deschise"; această secționare care se face vertical în parenchim și puțin înapoia hilului hepatic va intercepta în profunzime PG arciformi cu traiect posterior pentru segmentul VIII sau chiar trunchiul glissonian posterior având însă grijă de a evita eventualii PG ai segmentului V ce pot pleca din acest trunchi. Acest timp al disecției PG este ușurat după Ton That Tung[10] prin plasarea unor fire transfixiante în cele patru colțuri ale segmentului VIII, prin tracțiunea cărora se produce o "suspendare" a acestui segment. După secționarea PG ai segmentului VIII urmează delimitarea chirugicală de jos în sus a acestui segment de sectorul dorsal. Acest timp operator este dificil și imprecis, planul de secționare fiind oblic ascendent către vărsarea VHM în VCI; există riscul ca să nu poată fi păstrată prin disecție distanța oncologică, profundă, peritumorală. După îndepărtarea segmentului tumoral suprafața restantă pe domul hepatic este destul de mare, fiind

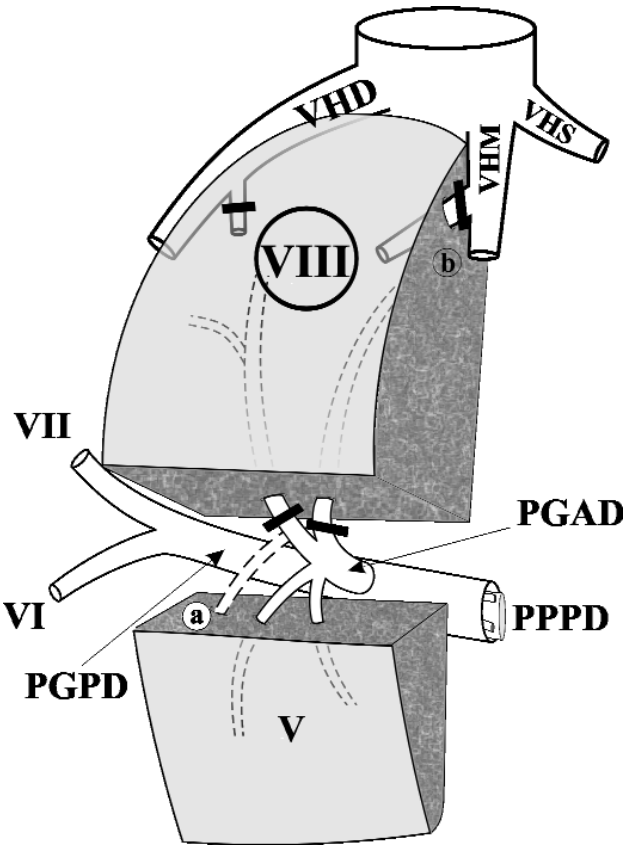

Fig.48 Rezecția segmentului VIII. Întreruperea PG ai trunchiului posterior al PGAD trebuie facută cât mai periferic, pentru a nu intercepta PG ai segmentului V ce pot naște din acest trunchi sau din cei doi PG ai segmentului VIII (a). Drenajul venos principal al segmentului VIII se face posterosuperior stâng în VHM (b).

după Makuuchi și col. de două ori mai întinsă decât suprafața restantă hepatică după o hepatectomie dreaptă.[47]

2. A doua manieră de abordare a PG ai segmentului VIII este reprezentată de abordarea primară extraglissoniană pe cale hilară a PGAD prin tehnicile Takasaki, Couinaud, Lazorthes sau Launois. Tehnica Launois (posterior approach) permite o mobilizare largă atât a PPPD cât și a PGAD; clamparea celuia din urmă va duce la ischemia sectorului anterior drept cu delimitarea clară a SPP și a SPD. Delimitarea obiectivă încă de la începutul operației a celor două scizuri portale verticale are și avantajul că în situațiile în care SPD este foarte aproape anterior de SPP – sugerând un segment V mic – rezecția segmentului VIII poate fi extinsă deliberat și la segmentul V, practicându-se astfel o rezecție sectorială anterioară dreaptă care este mai simplă tehnic decât ablația segmentului VIII deoarece implică numai interceptarea PGAD.

Prin disecția și clamparea individuală a PG ai segmentului V sau ai segmentului VIII se pune în evidență și limita transversală dintre cele două scizuri verticale portale. După secționarea PG ai segmentului VIII acesta devine ischemic iar sângerarea ulterioară la timpul de secțiune parenchimatos este mai redusă ca în tehnica Ton That Tung.

Există însă unele situații în care izolarea PGAD și a ramurilor sale este dificilă așa cum este cazul la unii pacienți cu ciroză hepatică și hipertrofie a lobului pătrat (IVb) unde coborârea PH este dificilă. În aceste cazuri coborârea PH trebuie precedată sau asociată cu deschiderea SPP până la nivelul hilului; accesul obținut astfel dinspre stânga planului de disecție asupra PGAD și a PG segmentari ai acestuia este în aceste condiții mult mai bun [8]. Deși teoretic deschiderea SPP întrerupe ramura dreaptă de origine a VHM care drenează segmentul V (care trebuie păstrat) circulația venoasă a acestuia nu este afectată fiind dirijată către VHD.

Întrucât "craterul " hepatic restant după ablația segmentului VIII tumoral nu poate fi drenat direct, se va plasa un tub de politen "în zonă", adică în spațiul subfrenic drept.

2.11. Rezecția segmentului IV

(Sinonim: "segmentectomia mediană")

Segmentul IV este teritoriul hepatic delimitat pe fața diafragmatică la stânga de ligamentul falciform (scizura ombilicală) iar la dreapta de SPP, situată în axa care pleacă de la patul veziculei biliare la fața anterioară sau marginea stângă a VCI (linia Cantlie). În această scizură se găsește VHM, care desparte segmentul IV de sectorul anterior drept. Porțiunea anterioară, prehilară, a segmentului IV constituie lobul pătrat (subsegmentul IVb), delimitat pe fața inferioară hepatică la stânga de șanțul ombilical, posterior de șanțul hilar transvers cu PPPS iar la dreapta de aceeași SPP, care trece prin mijlocul patului vezicular. Superior, segmentul IV se întinde până la nivelul feței anterioare a VCI, fiind cuprins în unghiul diedru format de VHM și VHS, care se unesc în majoritatea cazurilor (peste 80%) într-un trunchi comun, înainte de vărsarea în VCI. Fața posterioară a segmentului IV este separată de segmentul I subiacent prin intermediul scizurii porte dorsale, care pleacă într-un plan oblic frontal de la nivelul hilului spre vărsarea VHS și VHM.*)

Indicații. Rezecția completă a segmentului IV este practicată destul de rar, în acest caz fiind vorba de o hepatectomie de tip mixt sau intermediară, pentru că teritoriul rezecat este delimitat la stânga de o scizură (supra)hepatică (scizura ombilicală), iar la dreapta de o scizură portală (SPP). Cel mai adesea s-a practicat exereza porțiunii "mobile" anterioare și prehilare a acestui segment, reprezentată de lobul pătrat (practic o "sub-segmentectomie"). Champeau a folosit acest tip de rezecție pentru a avea un acces larg – de sus în jos – asupra convergenței biliare și asupra CHS în chirurgia biliară reparatorie, iar ulterior Bismuth și Corlette au rezecat lobul pătrat pentru a practica o colangio-jejunoanastomoză bilaterală în leziunile maligne biliare.[6] În ultimii ani, interesul pentru rezecția segmentului IV a crescut, el fiind rezecat din ce în ce mai frecvent, izolat sau în asociere și cu alte segmente (V,I) pentru adenocarcinomul convergenței biliare (tumoră Klatskin), pentru unele forme anatomo-clinice de cancer al veziculei biliare sau în leziuni maligne – de obicei metastatice – ale LC(SD).

Deși rezecția segmentului IV nu este atât de grea ca ablația altor teritorii hepatice (segmentul I, sectorul anterior drept), anatomia sa este puțin cunoscută de către chirurgi.[3] Comparativ cu alte segmente hepatice, segmentul IV apare mai târziu în viața embrionară, explicându-se astfel atât variațiile sale morfologice, cât și variabilitatea și uneori complexitatea PG tributari acestui teritoriu hepatic.[3] Fără a intra în amănunte anatomice, trebuie arătat că acest teritoriu este dependent în aproape 90% din cazuri de 3 până la 6 PG [3,6,10,38], în unele situații existând chiar 10 PG.[8]

Există cel puțin patru modele (*pattern-uri*) arteriale

*) *Acest plan al scizurii porte dorsale desparte practic ficatul anterior sau ventral - reprezentat de cele două sectoare anterioare (paramediane) drept și stâng - de ficatul posterior, dorsal, reprezentat de lobul caudat sau sectorul dorsal.*

aferente acestui sector și în peste două treimi din cazuri 1-3 canale biliare care drenează acest teritoriu. Extrem de important este faptul că în aproape 25% din cazuri drenajul biliar se poate face parțial sau total la nivelul șanțului ombilical, în canalul biliar al segmentului III.*)

Toate caracterele anatomice amintite mai sus fac extrem de dificilă și uneori imposibilă disecția individuală (clasică) și completă a elementelor vasculo-biliare ale segmentului IV la nivelul șanțului ombilical. PG aferenți segmentului IV vin aproape exclusiv din "cornul" drept și fața superioară a RR (PO) (Fig.49) și mult mai rar din marginea dreaptă a PO sau din PPPS la nivelul marginii antero-superioare a PH, la baza lobului pătrat. Deși constituirea PG la nivelul PO este diferită față de cea a restului PG hepatici[38], în multe cazuri PG ai segmentului IV pot fi relativ sistematizați: un grup anterior (1-3 PG) plecând din "cornul" drept al RR pentru lobul pătrat și un grup posterior (1-3 PG) care pleacă din fața superioară a PO, cu un traiect arciform, dispuși etajat – ca țiglele pe casă – și situați mult mai profund decât cei anteriori, destinați porțiunii suprahilare și precave a segmentului IV. Datorită acestei distribuții a PG, se consideră la ora actuală că segmentul IV este împărțit în două teritorii (subsegmente): unul prehilar, mai voluminos (IVb sau lobul pătrat) și unul apical (IVa), suprahilar, mult mai mic (sub 20% din volumul total al segmentului IV**).[3,13,27,29,41] Împărțirea în două subsegmente a segmentului IV este extrem de utilă în chirurgia metastazelor hepatice, unde nu orice HD extinsă la aceste teritorii trebuie să ridice sistematic totalitatea acestui segment. Pe de altă parte, extirparea sistematică și a teritoriului apical (IVa) este mult mai dificilă, având PG profunzi și aflându-se în vecinătatea VCI și a VHM și VHS, zonă unde există o rețea venoasă anastomotică importantă. Prin individualizarea celor două subsegmente (IVa și IVb) în cadrul segmentului IV, acesta devine similar cu sectorul anterior (paramedian) drept, împărțit în cele două segmente (V și VIII), ceea ce dă impresia uneori a unei adevărate simetrii între hemificatul drept și cel stâng.[3,27,41] (Fig.49 cartuș)

Drenajul venos al segmentului IV este dependent în principal de VHM, prin venele care se varsă pe versantul stâng al acesteia. La nivelul hilului, la stânga SPP există 1-2 vene care constituie originea stângă a VHM, iar în porțiunea posterioară (IVa) mai multe ramuri venoase se varsă în VHM, VHS sau în unghiul

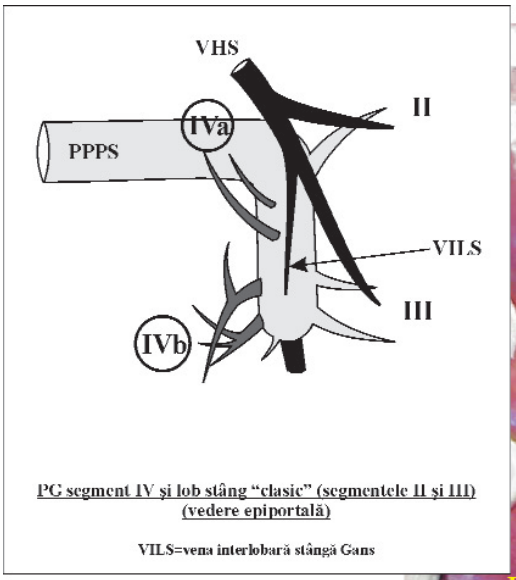

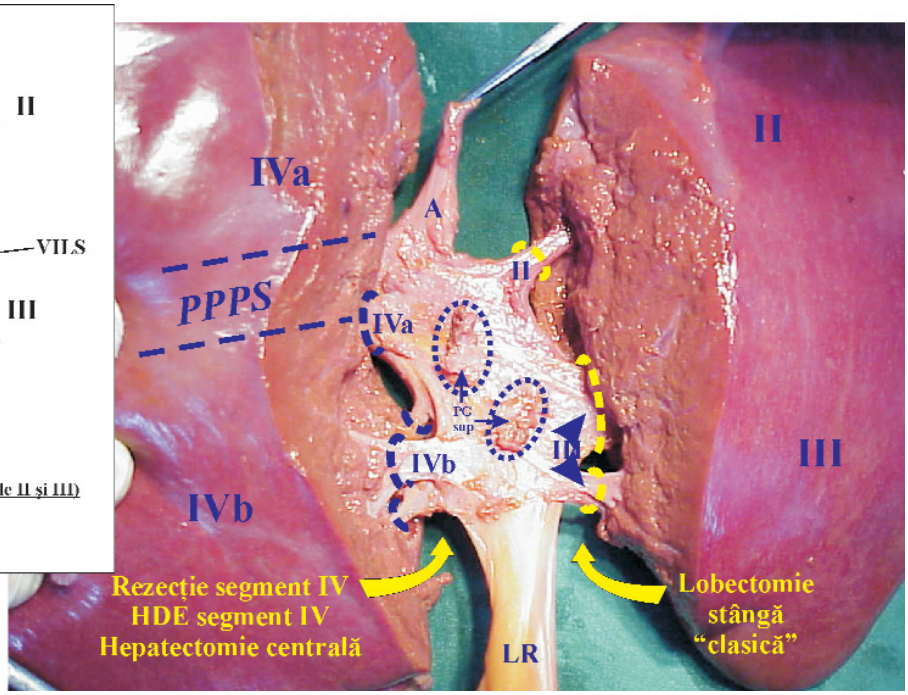

Fig.49 Aspectul PO văzută pe faţa superioară (diafragmatică); piesa de disecţie cadaverică. Elementele sistemului venos (supra)hepatic au fost îndepărtate prin disecţie. Din marginea stângă a PO pleacă PG pentru lobul stâng "clasic", iar din "cornul drept", marginea dreaptă şi faţa superioară (PG sup) pleacă PG pentru segmentul IVa (cartuş)
LR = ligamentul rotund; A = ligamentul aranţian;
Cartuş: Sistematizarea PG ai segmentului IV în PG pentru IVb (lob pătrat) şi pentru IVa
VILS = vena interlobară stângă Gans

*) *Din acest motiv nu sunt rare cazurile în care viabilitatea segmentului IV este afectată în operațiile de recoltare a lobului stâng "clasic" pentru transplant de la donatorul viu.*[38]

**) *În literatura japoneză denumirile acestor două subsegmente este inversată (IVb pentru teritoriul apical și IVa pentru lobul pătrat).*

confluenței acestora. În aproape două treimi din cazuri se poate individualiza în această regiune o venă de calibru mai important – vena principală a segmentului IV – ce se varsă în VHM sau VHS. Teritoriul stâng al segmentului IV poate fi drenat în peste jumătate din cazuri de vena fisurii ombilicale, aferentă VHS.[1,3,8,10]

Din considerente practice, exereza segmentului IV se poate face fie în totalitate, fie parțial, sub forma rezecției lobului pătrat (IVb). Deși ligatura individuală, clasică, a elementelor bilio-vasculare pentru acest teritoriu este practicată de unii autori [6,51], în general acest lucru nu este posibil decât pentru rezecția lobului pătrat, ținând cont însă de riscurile impuse de "deschiderea" șanțului ombilical. Din această cauză, abordarea extraglissoniană a PG aferenți segmentului IV trebuie făcută sistematic și se poate afirma că rezecția de segment IV (parțială sau totală) este prototipul rezecțiilor extraglissoniene.[1,3,8,10] Mai mult, folosirea controlului extraglissonian (extrafascial) al PG – mai ales pentru rezecția rapidă și în siguranță a segmentului IV – a constituit unul dintre factorii care au contribuit semnificativ la succesul separării chirurgicale controlate a ficatului (*controlled liver partition*) în vederea transplantului hepatic parțial.[8,89]

Incizia este de obicei subcostală bilaterală, urmată apoi de liberarea parțială a hemificatului stâng prin secționarea ligamentului rotund și a celui falciform până la VCI, cu deschiderea triunghiului de inserție posterioară a acestui ligament.

Ecografia preoperatorie sistematică arată relația formațiunii tumorale cu structurile venoase și vasculo-biliare satelite, precum și localizarea în teritoriul lobului pătrat (IVb) sau în IVa.

Tehnica. Pe fața superioară, cele două planuri verticale principale după care se va face rezecția hepatică sunt identice atât pentru rezecția completă a segmentului IV, cât și pentru rezecția lobului pătrat, doar că în această ultimă situație secționarea parenchimului se va opri suprahilar (Fig.50a). La stânga, linia de secționare a parenchimului va fi trasată începând de la dreapta ligamentului rotund secționat și va merge în sus paralel cu inserția hepatică a ligamentului falciform, la 0,5 cm în dreapta acesteia, până la aproximativ 2-3 cm de foița stângă a triunghiului de inserție posterioară a ligamentului falciform. La dreapta, linia de secționare a parenchimului va fi la 0,5 cm la stânga SPP depistată prin reperele anatomice clasice sau prin reperarea ecografică a VHM. Pe fața inferioară a ficatului linia de secționare este paralelă cu șanțul ombilical, la dreapta acestuia (după secționarea unei punți de parenchim ce unește teritoriul IVb cu segmentul III), mergând până la nivelul extremității stângi a hilului. Se practică apoi o decolare parțială a PH la baza lobului pătrat, ligaturând în unele cazuri un PG ce vine din PPPS și este destinat unei porțiuni din fața inferioară a lobului pătrat. Decolarea parțială de partea stângă a colecistului din patul său (sau chiar colecistectomia) va permite ca linia de secționare să urmeze SPP, care este axa sagitală ce trece prin patul colecistului.

Rezecția lobului pătrat (subsegmentul IVb) (amputația lobului pătrat Champeau) este de fapt o segmentectomie subtotală sau o subsegmentectomie care ridică partea anterioară, prehilară a segmentului IV. Se începe incizia parenchimului – sub clampaj Pringle –

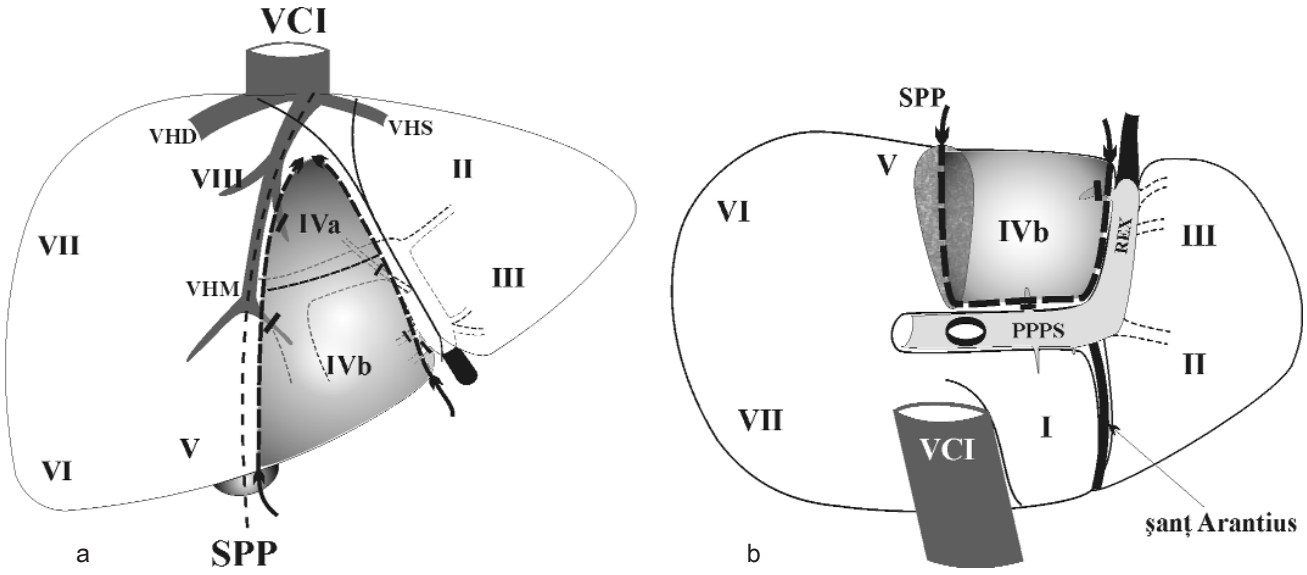

Fig.50 Rezecţia segmentului IV. a) trasarea liniilor de incizie pe faţa hepatică superioară, b) trasarea limitelor de incizie pe faţa inferioară (de fapt numai pentru IVb)

începând din partea stângă, în zona ligamentului falciform deja secționat. Tracționând spre dreapta ligamentul rotund secționat, se secționează țesutul hepatic pe linia de incizie trasată anterior și se izolează PG care constituie "cornul" drept al PO. După secționarea acestor PG (1-3), secționarea parenchimului de sus în jos și dinainte înapoi se va face până la nivelul extremității stângi a hilului, în zona decolării PH. Se abordează apoi de la marginea anterioară hepatică planul de secționare, parascizural stâng față de SPP; se ligaturează și se secționează în parenchim cele 1-2 vene care constituie originea stângă a VHM.

Pe fața inferioară, planul de secționare trece prin mijlocul patului vezicular, ajungând la extremitatea dreaptă a PH decolate. Secționarea parenchimului pe fața superioară se oprește suprahilar, ca și în partea stângă (Fig.50b). Cele două incizii verticale sunt unite printr-o incizie transversală. Cu degetele de la mâna stângă plasate pe fața inferioară, prehilar, în spațiul decolării PH – pentru a orienta planul de secțiune parenchimatoasă – se secționează transversal – pe fața superioară hepatică – țesutul hepatic într-un plan oblic de sus în jos până la nivelul decolării PH, ridicând în totalitate lobul pătrat.

Rezecția completă a segmentului IV presupune asocierea rezecției porțiunii suprahilare și precave (IVa) la rezecția lobului pătrat (IVb). Subsegmentul IVa este mai greu de rezecat, fiind localizat între VHM și VHS și deasupra segmentului I (Fig.50a). Limita de secționare stângă a parenchimului, paralelă cu inserția ligamentului falciform, trebuie să se oprească posterosuperior în apropierea foiței stângi care delimitează triunghiul de inserție posterioară a ligamentului falciform. Riscul major este posibila lezare a VHS, în situațiile în care aceasta este situată în plin parenchim, la aproximativ 2-2,5 cm de marginea posterioară a ficatului. Acest lucru se poate întâmpla în aproape 1/3 din cazuri și o leziune a VHS obligă la transformarea operației într-o HS. În profunzime, secționarea parenchimului se oprește după ligatura a 1-2 PG arciformi care pleacă posterior din partea superioară a PO, uneori unul dintre ei putând ajunge chiar la VHS. Dacă se progresează cu disecția profund în parenchim dincolo de ligatura acestor PG, se depășește planul scizurii porte dorsale și se pătrunde în segmentul I.

La dreapta, planul de secțiune la stânga VHM este identic cu cel din HS, fiind curbat posterosuperior spre marginea stângă a VCI. Se leagă și se secționează în parenchim eferentele venoase stângi și uneori o venă mai voluminoasă – vena principală a segmentului IV – ce vin din subsegmentul IVa și se varsă în VCI. Pentru a nu leza VHM (care se poate totuși lega) și mai ales VHS, este bine ca secționarea parenchimului să se oprească transversal la 2-3 cm în fața VCI.

Urmează desprinderea acestui teritoriu hepatic de segmentul I, în planul ipotetic al scizurii porte dorsale. Tracționând în sus lobul pătrat mobilizat se secționează parenchimul începând de la nivelul decolării PH și mergând pe cât posibil oblic, către vărsarea VHS și VHM. Plasarea unui deget înapoia lobului stâng în porțiunea terminală a șanțului aranțian orientează secționarea superioară a parenchimului, localizând porțiunea terminală a VHS (manevra Launois).

După îndepărtarea completă a segmentului IV rămâne o cavitate hepatică centrală care poate fi "plombată" cu epiploon. Se plasează un tub de dren subhepatic.

2.12.Hepatectomia centrală (HC)

(Sinonime: bisegmentectomie centrală, hepatectomie mediană, mezohepatectomie, trisegmentectomie IV, V și VIII)

Anatomie. Purtând diferite denumiri care expun la confuzie din cauza terminologiei variabile a segmentației hepatice, această rezecție hepatică majoră presupune ablația sectorului anterior drept (segmentele V și VIII) - teritoriu irigat și drenat biliar de PGAD - și a segmentului IV, care este componenta medială, la dreapta ligamentului falciform, a sectorului anterior (paramedian) stâng; irigația și drenajul biliar al segmentului IV se fac prin PG care se formează la marginea dreaptă a plăcii ombilicale (PO). Drenajul venos al teritoriului hepatic rezecat, care aparține atât hemificatului drept cât și hemificatului stâng este asigurat în principal de VHM. Limita stângă a acestui teritoriu hepatic central este fixă, reprezentată de scizura ombilicală, marcată de inserția ligamentului falciform pe fața superioară și de șanțul ombilical pe fața inferioară; în acest șanț se găsește porțiunea anterioară (ombilicală) a PPPS (recesul lui Rex) acoperită în profunzime de placa ombilicală, din care pleacă și PG pentru hemificatul stâng (segmentele II, III și IV).

Localizarea porțiunii ombilicale a PPPS în scizura ombilicală face din aceasta o scizură (supra) hepatică și nu portală.[1,3]

Limita dreaptă a rezecției este SPD, ale cărei variații de poziție sunt frecvente, mai ales în traiectul său anterior. Posterior, teritoriul hepatic rezecat prin HC este separat de sectorul dorsal (segmentele I și IX) prin scizura portă dorsală. După Couinaud, ablația acestui teritoriu central hepatic reprezintă o hepatectomie de tip mixt pentru că limitele rezecției sunt determinate de o

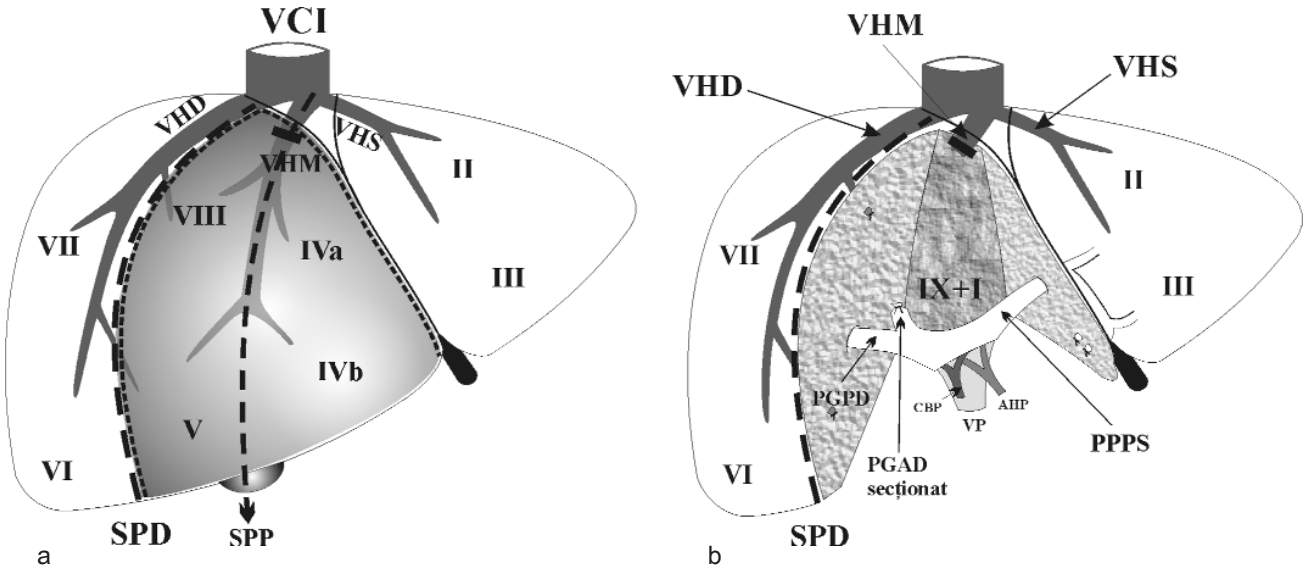

Fig.51 Hepatectomia centrala (HC). a) trasarea liniilor de incizie pe faţa superioară hepatică; b) suprafaţa restantă după efectuarea rezecţiei

scizură (supra) hepatică la stânga (scizura ombilicală) și de o scizură portală (SPD) la dreapta[1] (Fig.51).

HC a fost executată pentru prima dată de Mc Bride și Wallace în 1972 [90], fiind practicată ulterior și de alți autori.[6,10,11,28,91,92,93]

Teoretic, HC ridică între 40-60% din masa funcțională hepatică [91], operația fiind de fapt un compromis pentru situațiile în care prezervarea parenchimului hepatic restant primează și întrucât efectuarea unei HD sau HS extinse – ce ar ridica între 60-85% din parenchim – ar fi un gest excesiv.[91,92]

Indicația chirurgicală se adresează cancerului hepatic primitiv sau secundar cu localizare centrală; în cancerul veziculei biliare ca și pentru cancerul convergenței biliare (tumora Klatskin) HC trebuie să fie asociată și cu rezecția segmentului I (lob caudat) dată fiind invazia frecventă a acestui segment.[24,81,92,93]

Explorarea preoperatorie trebuie să fie cât mai completă (arteriografie, CT, CT cu portografie, RMN, cavografie) pentru a preciza relația de contiguitate sau chiar de invazie a procesului tumoral față de elementele vasculobiliare hilare sau ale sistemului cav – supra-hepatic.[84]

Incizia parietală trebuie să permită o mobilizare completă atât a hemificatului drept cât și a hemificatului stâng; incizia bi-subcostală, cu o eventuală extensie epigastrică (tip “Mercedes”) este suficientă în majoritatea cazurilor. Dacă în urma ecografiei sistematice intraoperatorii tumora pare aderentă (invadantă) în VCI se poate recurge și la o extensie toracică în spațiul intercostal drept IX sau X.[92]

Dacă intraoperator se hotărește ablația colecistului „în bloc” cu rezecția hepatică – ca în unele cancere veziculare – este utilă totuși secționarea de la bun început a cisticului și a arterei cistice pentru a permite incizia ulterioară a plăcii cistice, manevră importantă în tehnicile extraglissoniene de abordare a PGAD.

În tehnica HC există două etape sau timpi operatori importanți: timpul hilar și timpul parenchimatos – cav (supra)hepatic.

Timpul hilar poate fi efectuat în două maniere.

1) Disecția clasică individuală a elementelor biliovasculare ale PGAD, ca în tehnica utilizată de Hasegawa și Makuuchi sau Ogura și col.[92,93]

Așa cum am mai arătat, ramura portală (paramediană) anterioară dreaptă, ca și artera satelită, pot fi disecate relativ ușor, însă canalul biliar sectorial omonim este bine să fie legat “în bloc” cu teaca glissoniană la sfârșitul secțiunii parenchimatoase. Ogura și col., după ce disecă ramul portal sectorial anterior, îl secționează și, după ligatura capătului său proximal, injectează prin capătul distal o substanță colorantă (indigo-carmin, verde de indocianină) pentru a pune în evidență SPD, care apare după colorarea sectorului anterior drept.[93]

2) Disecția extraglissoniană a PGAD, care se poate face prin următoarele tehnici:

a) Tehnica Ton That Tung, în care, după efectuarea unei incizii prehilare la dreapta SPP (un fel de decolare a PH, dar mai puțin profundă), se deschide prin digitoclazie parenchimul parascizural în raport cu SPD, reperată la patru laturi de deget pe fața superioară față de marginea dreaptă hepatică. Secționarea parenchimu-

lui se face într-o primă etapă până la nivelul inciziei prehilare, izolând apoi de la dreapta spre stânga trunchiul vertical lung de 1cm al PGAD (așa numita cale de abord prehilară și scizurală dreaptă a PGAD).

Dezavantajul acestei tehnici ține în primul rând de timpul secționării primare parascizurale a parenchimului în raport cu SPD după "criterii" anatomice clasice, metodă destul de hemoragică chiar dacă este asociată sistematic cu clampajul tip Pringle.

b) Tehnicile extraglissoniene primare Takasaki, Couinaud, Lazorthes și Launois (*posterior approach*) sunt, așa cum am mai arătat, de elecție pentru izolarea PGAD. O mențiune specială trebuie făcută asupra folosirii tehnicii Launois în cazul unui cancer de convergență biliară (tumoră Klatskin): mobilizarea largă "extraglissoniană" a PPPD și PPPS permite încă de la începutul operației evaluarea rezecabilității leziunii, ulterior disecția individuală a elementelor biliovasculare fiind mult ușurată de "extragerea" hilară a acestora. Astfel se poate evita o HD și decide în favoarea unei HC dacă se constată că invazia tumorală a prins alături de convergența biliară numai canalul sectorial anterior, canalul posterior fiind indemn.[94]

După izolarea sa, PGAD se clampează, punându-se astfel în evidență SPD ca urmare a ischemiei sectorului anterior drept. Secționarea PGAD se va face apoi cât mai distal de originea sa (peste 0,5 cm), evitând astfel "zona periculoasă Launois".

Se trasează apoi cu electrobisturiul pe fața superioară (diafragmatică) a ficatului cele două limite parascizurale ale rezecției acestui teritoriu central hepatic și anume:

- limita dreaptă la aproximativ 0,5 cm în interiorul teritoriului ischemiat, deci la stânga SPD (Fig.51a);
- limita stângă la 0,5 cm la dreapta și paralelă cu inserția ligamentului falciform (secționat anterior) până în porțiunea precavă, de unde incizia se va curba extern urmând foița dreaptă a triunghiului de inserție posterioară a ligamentului (Fig.51b).

Pe fața inferioară, incizia capsulei hepatice va fi dirijată în partea dreaptă de la marginea anterioară hepatică către marginea dreaptă a decolării PH, unde se găsește PGAD secționat. Dacă s-a folosit tehnica Launois, incizia va "cădea" între PGAD și PGPD (care trebuie păstrat). În stânga, incizia pe fața inferioară va fi paralelă și imediat la dreapta șanțului ombilical, până la nivelul extremității stângi a decolării PH. În situațiile în care există o punte de parenchim care unește lobul pătrat (IVb) cu segmentul III – "ascunzând" o parte din șanțul ombilical – această punte va fi secționată cu electrobisturiul, liberând astfel toată lungimea șanțului ombilical.

Timpul parenchimatos – cav (supra) hepatic. Această etapă a intervenției presupune secționarea parenchimului parascizural (0,5 cm) în raport cu cele două scizuri (ombilicală și SPD). Este convenabil ca secționarea parenchimului să înceapă cu mobilizarea segmentului IV, începând de la marginea anterioară a ficatului, imediat la dreapta ligamentului rotund secționat anterior.

Practic, secționarea parenchimului este identică cu cea din rezecția segmentului IV*) și vizează interceptarea PG ai acestui segment, care sunt variabili ca număr, cu originea constantă din „cornul" drept al recesului lui Rex (R.R.) și din fața superioară a plăcii ombilicale. În aceste momente este utilă o clampare selectivă a PPPS, ușurată de utilizarea tehnicii Launois (posterior approach). Datorită faptului că PG ai segmentului IV sunt multipli (până la 10 PG) dar și scurți, interceptarea lor, ca și mobilizarea segmentului IV se face extraglissonian și transparenchimatos.

Dacă pe fața superioară secționarea parenchimului se va face urmărind incizia trasată la dreapta inserției ligamentului falciform, pe fața inferioară PG trebuie interceptați imediat la dreapta plăcii ombilicale, fără a „intra" în șanțul ombilical.

Pe măsură ce seționarea parenchimului se apropie de extremitatea stângă a decolării PH, se mobilizează lobul pătrat (IVb) și cu această ocazie sunt ligaturate și unele ramuri venoase care drenează acest teritoriu în vena interlobară stângă Gans (vena fisurară Couinaud, care se varsă în VHS). Progresând cu mobilizarea marginii stângi a segmentului IV în porțiunea posterioară, precavă a acestuia (IVa), se poate intercepta o venă importantă ce drenează această zonă în VHS sau în unghiul joncțiunii dintre aceasta și VHM. Secționarea parenchimului va urma foița dreaptă a triunghiului de inserție posterioară a ligamentului falciform, izolând și apoi legând în parenchim trunchiul VHM fără a leza VHS sau trunchiul comun al acestor două vene.

Deși Scudamore și col.[91] izolează extrahepatic atât VHD cât și VHM – pentru a avea un control preventiv asupra unor eventuale sângerări din aceste vene – considerăm laborioasă și riscantă această atitudine, mai ales ținând cont de faptul că VHD nu este implicată în planul de rezecție, care trece la stânga acesteia și afectează numai aferentele venoase din segmentele V și VIII.

După ligatura VHM se abordează planul drept al rezecției parenchimului, trecând cu incizia puțin la stânga SPD. Practic este ca secționarea parenchimului

*) *A se consulta și rezecția de segment IV.*

să fie începută de la marginea anterioară a ficatului și dirijată pe fața superioară și apoi inferioară către extremitatea dreaptă a hilului, acolo unde este legat PGAD. Pentru că acest plan de secțiune aproape orizontal – la 0,5 cm intern de SPD reperată ecografic sau ischemic – este destul de larg ca suprafață, este utilă realizarea unei hipotensiuni controlate în VCI (5 mm Hg, după Blumgart) precum și clamparea intermitentă a PPPD sau a PGPD, cu scopul de a reduce sângerarea peroperatorie.

Ajungând cu secționarea parascizurală dreaptă a parenchimului la nivelul extremității drepte a decolării PH, planul de secționare suprahilară a parenchimului nu va mai fi profund și se va dirija precav către VHM ligaturată. În cursul secționării porțiunii suprahilare a parenchimului poate fi uneori interceptat și legat un PG transversal cu origine din PG arciform extern terminal pentru segmentul VIII (Ton That Tung), iar pe ultimii centimetri de secțiune a parenchimului se poate lega o venă mai importantă care se varsă în VHD și care urmează extremitatea superioară dreaptă a segmentului VIII. Urmează acum desprinderea teritoriului hepatic central (intermediar) de sectorul dorsal (segmentele I și IX), în planul ipotetic al scizurii porte dorsale. Decolarea PH facilitează acest lucru, fiind limita inferioară de unde se începe „deschiderea" scizurii porte dorsale. Odată ce ambele planuri parascizurale (ombilical și al SPD) parenchimatoase sunt secționate, se tracționează superior lobul pătrat (IVb) și segmentul V și se secționează parenchimul de la nivelul decolării PH -într-un plan oblic ascendent- către regiunea precavă, unde este legată VHM. În porțiunea precavă desprinderea extremității superioare a segmentului IV (IVa), și a segmentului VIII este relativ hemoragică deoarece pot exista pentru aceste două segmente unii pediculi vasculari care vin din sectorul dorsal, depășind planul scizurii porte dorsale. Dacă este necesară și îndepărtarea segmentului I (lobul caudat) sau chiar a întregului sector dorsal [95], rezecția ca un prim timp a teritoriului central anterior facilitează mult rezecția ulterioară ce va dezgoli axul VCI în porțiunea retrohepatică, având de o parte sectorul posterior drept (segmentele V și VIII) și de cealaltă parte lobul stâng „clasic" (segmentele II și III).

După completarea hemostazei și a biliostazei se plasează subhepatic un tub de dren.

2.13.Rezecția lobului stâng "clasic" (RLSC)
(Sinonime: lobectomie stângă, sectorectomie suprahepatică stângă, bisegmentectomie II+III, segmentectomie laterală stângă)

Anatomie. Teritoriul hepatic individualizat morfologic ca fiind situat la stânga ligamentului falciform (suspensor) pe fața superioară și la stânga șanțului ombilical și aranțian pe fața inferioară formează lobul stâng "clasic", constituit din segmentele II și III. Acest teritoriu hepatic este drenat de VHS, fiind o entitate (supra)hepatică și nu portală. Din punct de vedere portal acest lob este compozit, fiind împărțit de scizura portă stângă – care este transversală – în sectorul*) sau segmentul II posterior și segmentul III, care este componenta anterioară stângă a sectorului omonim; scizura ombilicală, care corespunde inserției hepatice a ligamentului falciform, desparte artificial segmentul III de segmentul IV, care este componenta dreaptă a sectorului anterior stâng. Șanțul ombilical – corespondentul pe fața inferioară hepatică a scizurii ombilicale – conține PPPS în porțiunea terminală a acestuia. Din acest motiv, scizura ombilicală este o scizură (supra)hepatică și nu portală.[1,3] Irigația și drenajul biliar al lobului stâng "clasic" este dependentă exclusiv de acest segment anteroposterior al PPPS denumit și recesul lui Rex (RR).**) La extremitatea stângă hilară PPPS se cudează în unghi drept sau obtuz (90°-130°), porțiunea lui anteroposterioară (RR) în șanțul ombilical fiind acoperită inferior de peritoneu, iar superior de placa ombilicală (PO), care este extinderea stângă a PH (Fig.52). Recesul lui Rex are în peste 80% din cazuri o lungime cuprinsă între 1,5-3,5 cm^3 și se termină în apropierea marginii anterioare hepatice printr-un "fund de sac" pe care se inseră ligamentul rotund. Din această porțiune terminală a RR pleacă "cornul stâng" cu PG (1-3) pentru segmentul III și "cornul drept" cu PG principali pentru segmentul IV. Din porțiunea unde PPPS se cudează și intră în șanțul ombilical – deci în prelungirea stângă a șanțului hilar – se desprinde un singur PG pentru sectorul posterior stâng sau segmentul II. Prin urmare, PG pentru lobul stâng "clasic" (segmentele II și III) se desprind din marginea stângă a RR sau a PO (care este "cheia" chirurgiei hemificatului stâng). (Fig.49, 52)

Lobul stâng "clasic" este separat de LC(SD) – la nivelul segmentului II – prin șanțul aranțian cu ligamentul omonim și inserția micului epiploon (*pars condensa*) pe acest șanț. Lobul stâng "clasic" are o greutate medie de

*) *Termenul de sector este sinonim cu cel de segment numai pentru acest teritoriu hepatic.*
**) *VPS, care este elementul director al PPPS din șantul ombilical, reprezintă de fapt în această zonă porțiunea permeabilă a venei ombilicale, denumirea de "recessus" fiind dată de Rex (1888).*

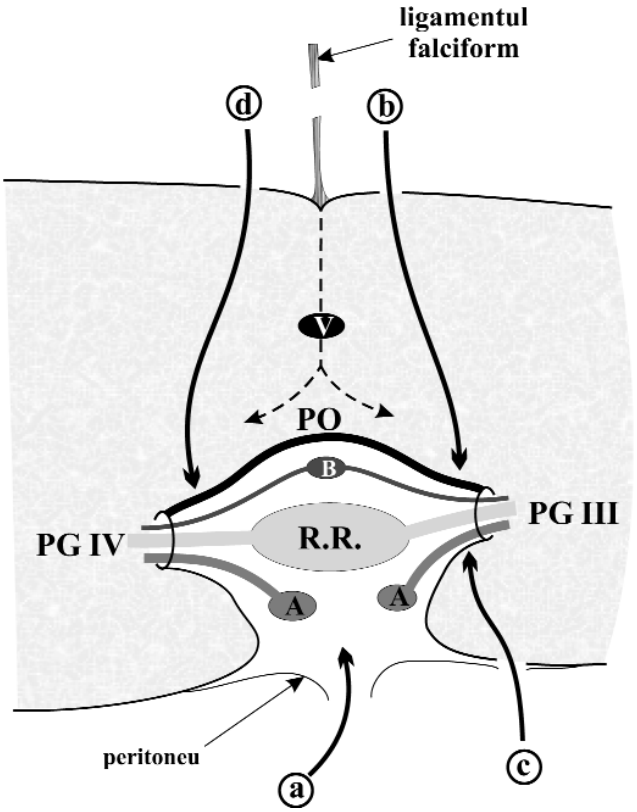

Fig.52 Secţiune frontală la nivelul şanţului ombilical în zona RR. De remarcat dispoziţia hipoportală a elementelor arteriale (A) şi epiportală pentru cele biliare (B)
a) disecţia individuală în şanţul ombilical a elementelor biliovasculare
b) calea extraglissoniană la stânga ligamentului falciform
c) calea extraglissoniană pe faţa inferioară
d) calea extraglissoniană la dreapta ligamentului falciform pentru PG segment IV
V = vena interlobară Gans (scizurală)

330 grame și reprezintă între 11%-33% din greutatea ficatului.[17,40,51]

La nivelul RR – dar sub PO – elementele arteriale sunt hipoportale iar canalele biliare supra sau epiportale, aplicându-se și aici una din legile fundamentale ale anatomiei hepatice.(Fig.52)

Ca și la nivelul PH, toate variantele anatomice (în principal biliare și arteriale) au loc la nivelul șanțului ombilical, dar sub PO. Ca atare, unul din principiile de bază ale rezecției LSC este "respectarea" RR cu elementele sale arterio-biliare satelite, pentru că o parte dintre acestea sunt destinate și segmentului IV.

Chirurgia de exereză hepatică a debutat cu RLSC, care este de fapt prima hepatectomie reglată. Pe drept cuvânt, Ton That Tung afirma că istoria lobectomiei stângi poate fi confundată cu istoria exerezei hepatice.[10] Prima RLSC reglată a fost executată de Caprio (Montevideo) în 1931 iar ulterior operația a fost făcută de Meyer-May și Ton That Tung în 1939.[1,6,10] În ultimii ani, interesul pentru anatomia lobului stâng "clasic" este legat în principal de recoltarea acestuia de la donator viu în transplantul hepatic de tip segmentar.[40,51]

Indicația chirurgicală pentru RLSC este în principal patologia tumorală benignă sau malignă (primitivă sau secundară) în care extinderea tumorală nu se apropie mai mult de 1-2 cm de ligamentul falciform (scizura ombilicală).

Explorările preoperatorii sunt cele obișnuite (ecografie, CT, RMN), la care autori ca Broelsch asociază în cazul tumorilor maligne și arteriografia selectivă hepatică, din cauza prezenței în aproximativ 15% din cazuri în segmentul IV sau în hemificatul drept a unor leziuni neoplazice satelite.[50] Ecografia intraoperatorie sistematică decelează însă cu ușurință aceste leziuni și alături de CT și RMN restrânge în prezent indicațiile unei arteriografii.

Incizia. Sunt situații în care o incizie mediană supraombilicală este suficientă (subiecți longilini, leziuni benigne). În general, o incizie subcostală dreaptă prelungită în epigastru la stânga liniei mediane este suficientă în majoritatea cazurilor.

Ecografia intraoperatorie localizează precis leziunea primară, stabilește raporturile acesteia cu PO și sistemul venos (supra)hepatic și arată maniera de formare a VHS precum și o eventuală vărsare separată (10-15% din cazuri) a acesteia în VCI.

În timpul deschiderii cavității abdominale se secționează între pense ligamentul rotund, din care unii autori recoltează un fragment biopsic pentru examen histopatologic extemporaneu în vederea depistării unor embolii neoplazice în cazul unei leziuni maligne.[6,11]

RLSC comportă un timp de mobilizare, un timp hilar și unul parenchimatos.

Mobilizarea lobului stâng "clasic", este similară cu cea necesară pentru HS și cuprinde:

- Secționarea ligamentului falciform (suspensor) la inserția acestuia pe diafragm; posterior se poate deschide și triunghiul de inserție a acestui ligament, până la fața anterioară a VCI. Dacă se preconizează însă ligatura și secționarea în parenchim a VHS, această manevră de evidențiere a VCI este inutilă.

- Secționarea ligamentului triunghiular și a celui coronar stâng până la nivelul VHS. Așa cum am mai arătat, acest ligament poate conține arteriole, venule sau canale biliare aberante responsabile uneori de o hemoragie sau biliragie postoperatorie. Dacă vena diafragmatică inferioară stângă nu poate fi respectată, aceasta va fi secționată între ligaturi. Pe măsură ce liberarea lobului stâng progresează către VHS și VCI, trebuie menajată VHS, care în unele situații formează chiar marginea posterioară a acestui lob, fiind acoperită numai de țesut conjunctiv ligamentar. Dacă VHS pare

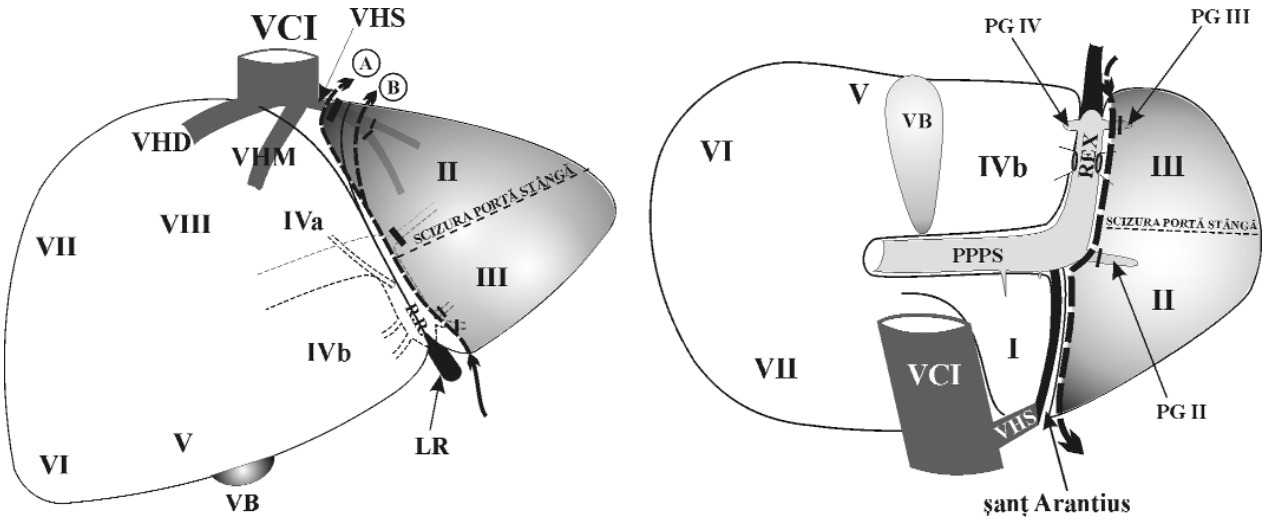

a - fața superioară

b - fața inferioară

Fig.53 Rezecţia lobului stâng "clasic"
a) trasarea liniei de incizie pe faţa superioară hepatică, cu cele două variante: A) pătrunderea în triunghiul de inserţie posterioară a ligamentului falciform sau B) în afara acestuia
b) izolarea primară a PG ai segmentului III şi al segmentului II

accesibilă chirurgical, ea poate fi liberată parțial pe fața anterioară, stângă și chiar posterioară, în porțiunea terminală a șanțului aranțian și deasupra LC(SD). În general nu este necesară secționarea micului epiploon la inserția lui pe șantul aranțian care de altfel "ascunde", deci protejează VCI retrohepatică. În situația în care prin marginea inferioară a micului epiploon șerpuiește o arteră hepatică stângă aberantă, aceasta este de cele mai multe ori accesorie, destinată segmentelor II și III, putând fi la nevoie legată.

Timpul pedicular (hilar). După eliberarea de structurile ligamentare, lobul stâng "clasic" este ridicat și se pune în evidență fața inferioară, viscerală a acestuia. În aproximativ jumătate din cazuri este necesară secționarea unei punți de parenchim care unește segmentul IV cu segmentul III deasupra șanțului ombilical, blocând astfel accesul asupra acestuia. Secționarea acestei punți de țesut hepatic se face cu electrobisturiul, ghidat de o pensă deschisă, introdusă în șanțul ombilical de sus în jos, și nu între ligaturi, care lasă două bonturi groase ce jenează accesul asupra șanțului ombilical. În unele cazuri este necesară hemostaza cu fire sprijinite a acestor bonturi de țesut hepatic.

În principiu, nu se vor lega decât elementele glissoniene situate la stânga axei verticale care trece prin porțiunea anteroposterioară a PPPS, adică la stânga RR sau a PO.(Fig.49, 52, 53)

Există cel puțin trei modalități de abordare a elementelor biliovasculare destinate teritoriului ce va fi rezecat: disecția clasică, disecția extraglissoniană directă și interceptarea PG în etapa finală a secționării parenchimului; cea din urmă va fi descrisă în subcapitolul denumit timpul parenchimatos.

Disecția vasculo-biliară clasică (individuală) se face prin secționarea verticală a peritoneului care acoperă șanțul ombilical și abordarea acestor structuri anatomice la nivelul cudurii pe care o face PPPS pentru a intra în acest șanț, deci la baza RR.(Fig.52a)

Ramul sau ramurile arteriale pentru segmentele II și III sunt superficiale și trebuie disecate și izolate cu grijă de ramul portal sectorial anterior (RR). Disecția ramului sau ramurilor portale destinate aceluiași teritoriu se face ușor, dar numai în aproximativ o treime din cazuri se poate izola un singur ram portal destinat lobului stâng "clasic", putându-se astfel vorbi de o venă portă laterală[51] cu destinație pentru segmentele II și III. În restul cazurilor, cele 2-3 vene portale destinate acestui teritoriu trebuie izolate și legate separat. Riscul cel mare este lezarea trunchiului principal al PPPS în șanțul ombilical, ceea ce poate compromite parțial irigația și drenajul biliar al segmentului IV.

Prin poziția lor epiportală, canalul sau canalele biliare ce drenează segmentele II și III sunt mai greu de izolat, fiind cuprinse în textura conjunctivă a PO. Demn de reținut este faptul că în aproape 25% din cazuri drenajul biliar parțial sau total al segmentului IV se face în canalul biliar al segmentului III; există astfel un risc real – în cazul disecției în șanțul ombilical – de a compromite parțial segmentul IV, pentru că aceste canale biliare se varsă în canalul segmentului III sub PO, după ce acesta a ieșit din PG al segmentului III.[10,30,38]

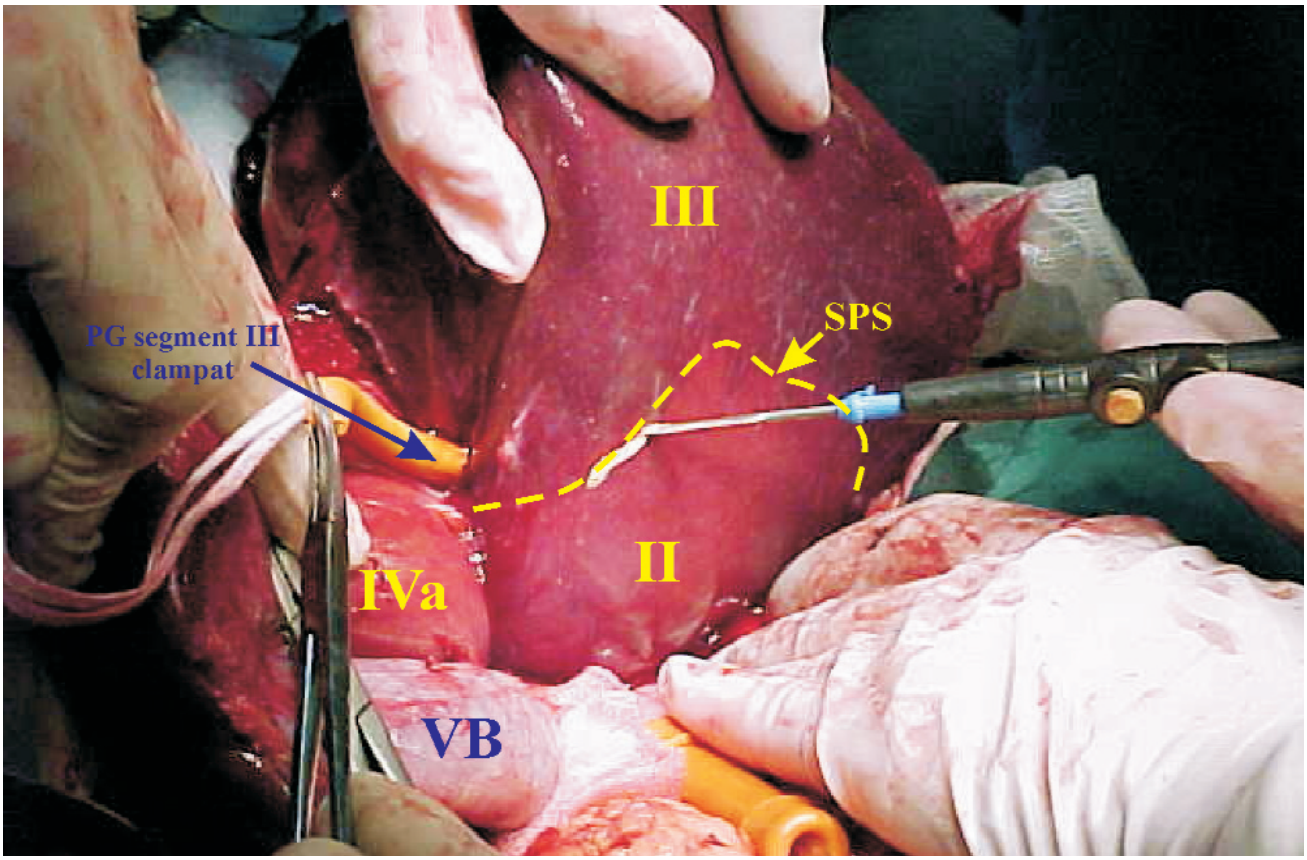

Fig.54 Aspect intraoperator al identificării scizurii porte stângi (SPS) cu direcţie transversală, după clamparea PG al segmentului III

Din acest motiv, Castaing și col. ligaturează aceste canale biliare în etapa finală de secționare a parenchimului.[6] Pentru că această disecție este laborioasă și mai ales riscantă, noi utilizăm sistematic, ca și alți autori [1,3,8,10], interceptarea PG pentru segmentele II și III, care se poate face ca timp inițial sau secundar, în timpul parenchimatos.

Disecția extraglissoniană directă a PG ai lobului stâng "clasic" se poate face în două maniere:

1) Izolarea directă la stânga RR (Fig.49, 52, 53), la 2-4 cm de marginea anterioară hepatică a PG (1-3) pentru segmentul III, prin pătrunderea cu o pensă curbă între țesutul hepatic și acești pediculi, care de cele mai multe ori sunt vizibili, plecând din "cornul" stâng al RR. După izolarea unui PG, clamparea lui arată dacă teritoriul segmentului III este cianozat complet sau nu. Dacă zona cianozată este mică, înseamnă că mai există 1-2 PG. Dacă segmentul III este cianozat complet, se pune în evidență scizura portă stângă care este transversală și separă acest teritoriu de segmentul II. (Fig.54) PG al segmentului II, de obicei unic, este și cel mai profund astfel încât pentru abordarea lui se va face o incizie de 1,5-2 cm în parenchimul segmentului II, la stânga șanțului ombilical și centrată pe axa transversală hilară. Această incizie este paralelă și cu porțiunea inițială a șanțului aranțian. Se disecă în parenchim și se izolează PG al segmentului II, care este la aproximativ 1-3 cm înapoia PG al segmentului III (Ton That Tung, Launois). Dacă cei doi PG segmentari sunt relativ profunzi, hepatotomia va fi mai lungă (3-4 cm), pe aproape toată lungimea șanțului ombilical.

2) A doua manieră de izolare a PG ai lobului stâng "clasic" se face utilizând calea anterioară intrahepatică. Tracționând spre stânga ligamentul rotund secționat, se pătrunde în parenchim (digitoclazie, disector cu ultrasunete, etc.) începând de la marginea anterioară hepatică și la dreapta ligamentului și apoi a șanțului ombilical. Se izolează și se secționează PG ce formează "cornul" stâng al RR, iar posterior este interceptat și PG al segmentului II.

Se incizează apoi vertical parenchimul distal de acest ultim PG secționat, paralel și la 0,5 cm de șanțul aranțian, până aproape de marginea posterioară a segmentului II.

Timpul parenchimatos. Trasarea liniei de secționare cu electrobisturiul pe fața superioară este extrem de importantă și este puțin diferită în rezecția lobului stâng tumoral față de recoltarea acestui teritoriu pentru un transplant de la donator viu. Linia de secționare a parenchimului nu va fi nici la dreapta

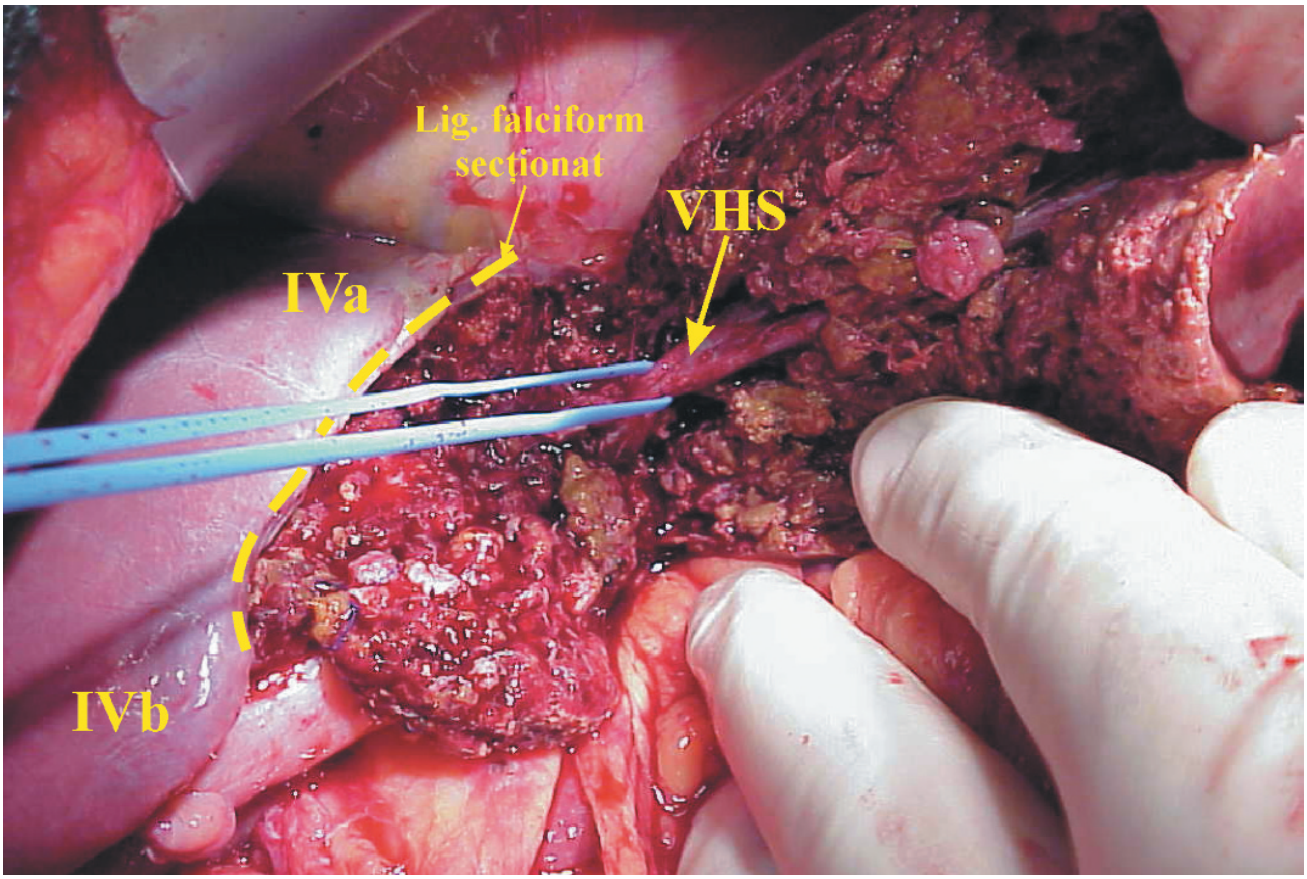

Fig.55 Interceptarea şi ligatura VHS în parenchim (aspect intraoperator).

inserției hepatice a ligamentului falciform (secționat) și nici prin inserția acestuia pe capsula Glisson hepatică (scizura ombilicală). Dacă incizia parenchimului se face la dreapta inserției ligamentului falciform secționat, (Fig. 49, 52d) există riscul interceptării – atunci când se ajunge pe fața superioară a PO – a unor PG destinați segmentului IV. Dacă secționarea parenchimului se face chiar prin scizura ombilicală, se poate intercepta în parenchim vena fisurară sau interlobară Gans, prezentă în până la 2/3 din cazuri și care drenează parțial segmentul IV și lobul stâng "clasic".[8,10] Din aceste motive, trasarea viitoarei linii de secționare a parenchimului se va face la 0,5-1 cm la stânga și paralelă cu inserția hepatică a ligamentului falciform deja secționat; se va secționa parenchimul începând anterior de la marginea stângă a ligamentului rotund și mergând apoi până în apropierea triunghiului de inserție a ligamentului falciform, unde linia de secționare se va curba intern, paralelă cu foița stângă (secționată sau nu) posterioară a acestui triunghi (Fig.53). Progresând cu disecția țesutului hepatic dinainte înapoi și de sus în jos, se urmărește postero-superior reperarea trunchiului scurt (1-2 cm) al VHS – dacă aceasta nu a fost izolată în prealabil – sau a ramurilor constitutive ale venei, care converg în "evantai" către treimea stângă a triunghiului de inserție posterioară a ligamentului falciform. Dacă acest triunghi posterior a fost "deschis", izolarea VHS în parenchim trebuie facută cu prudență, pentru a nu leza trunchiul comun format eventual de această venă cu VHM (în peste 80% din cazuri) sau chiar această ultimă venă (Fig.53A). Pentru acest motiv, așa cum aminteam mai sus, dacă se preconizează izolarea și secționarea VHS în parenchim, este mai bine să nu se "deschidă" triunghiul ligamentar posterior, linia de secționare fiind în apropierea inserției hepatice a foiței stângi ce delimitează acest triunghi (Fig.53B). Într-o atare situație, se vor intercepta aproape sistematic numai porțiunile terminale ale venelor (2-3) ce formează VHS. După ligatura și secționarea VHS (Fig.55), secționarea posterioară a parenchimului (destul de gros în unele cazuri) se va întâlni deasupra LC(SD) cu linia de secționare de pe fața inferioară – paralelă cu șanțul arantian – dinapoia PG al segmentului II. Dacă PG ai segmentelor III și II nu au fost interceptați inițial, acest lucru se poate face acum, când secționarea parenchimului este terminată, abordând marginea stângă a PO și legând astfel PG ai lobului stâng "clasic".

În final, se plasează un tub de dren multiperforat subhepatic și prepedicular, până la nivelul micii curburi a stomacului.

2.14.Rezecția lobului caudat (LC)

LC era cunoscut încă mai demult ca adăpostind o cale venoasă derivativă importantă între VCI și venele (supra)hepatice. Interesul față de anatomia și chirurgia lobului caudat a crescut însă în ultimii ani din cel puțin două motive.

În urma lucrărilor autorilor japonezi Mizumoto și col. a reieșit clar că propagarea directă a unor cancere ale convergenței biliare (tumori Klatskin) la canalele biliare ale lobului caudat (LC), impune în destule cazuri și rezecția parțială sau totală a acestuia.[24,81]

În al doilea rând, LC reprezintă cea mai mică entitate parenchimatoasă capabilă de regenerare, fiind și primul segment care inițiază acest proces după o hepatectomie.[9,80] Sub raport fiziologic LC este considerat un ficat accesoriu, în derivație la ficatul anterior, principal [80], iar față de cei doi lobi morfologici principali „clasici" ai ficatului, LC constituie împreună cu lobul pătrat (subsegmentul IVb) așa-numiții lobi accesorii hepatici.[86,87]

Anatomie. Deși aspectul morfologic al LC variază mult, forma sa generală poate fi asemuită cu un trunchi de piramidă rectangulară al cărei vârf este rotunjit sub forma unui dom.[9,10,60,96] În mod obișnuit, nu este abordabilă direct chirurgical decât baza superficială și bombată a acestei piramide, situată înapoia PPPS și a micului epiploon, limitată la dreapta de VCI retrohepatică iar la stânga de șanțul aranțian cu ligamentul omonim și micul epiploon. Limitele profunde, intrahepatice ale LC au fost definite în ultimii 10-15 ani, în urma lucrărilor autorilor japonezi și ale lui Couinaud.[3,66,95,97,98,99,100,101,102,103,108,109] Ca urmare, a fost propus un nou concept asupra anatomiei LC, potrivit căruia acesta este subîmpărțit în trei teritorii și anume:

1) teritoriul stâng, care este de fapt LC „clasic" (sau lobul Spigel sau segmentul I Couinaud), ocupând o bună parte din limitele superficiale descrise mai sus, întinzându-se în profunzime până la nivelul VHS și VHM. (Fig.56a)

2) teritoriul drept sau paracav drept – mai modest ca dimensiuni - denumit de Couinaud segmentul IX, întins în continuarea segmentului I pe fața anterioară și dreaptă a VCI retrohepatice, iar în profunzime până la nivelul feței inferioare a VHD (Fig.56a)

3) procesul caudat (PC) - a treia componentă anatomică - localizat între PPPD anterior și VCI posterior și care face legătura între segmentul I și hemificatul drept*) reprezintă de fapt marginea inferioară a segmentului IX (paracav drept).**)

Cele două teritorii principale ale LC (segmentul I și segmentul IX cu PC) formează așa-numitul sector dorsal (SD) descris de Couinaud.***) Plasat în zona dorsală, centrală și bazală a ficatului, LC (SD) este situat înapoia PPPS și PPPD fiind acoperit superior de „evantaiul" venelor (supra)hepatice. LC intră în contact cu mai multe segmente hepatice. Prin intermediul planului oblic-ascendent al scizurii porte dorsale – întinsă de la nivelul hilului la vărsarea venelor (supra)hepatice în VCI – segmentul I este în contact cu fața posterioară a segmentului IV (IVa), iar segmentul IX cu fața posterioară a segmentului VIII. La stânga, segmentul I este separat prin intermediul șanțului aranțian și micul epiploon de segmentul II, iar la dreapta, segmentul IX se continuă cu segmentul VII (Fig.56a).

Indicația chirurgicală principală a rezecției LC este determinată fie de invazia secundară a acestuia de un cancer hepatic primitiv, fie de prezența unor metastaze hepatice în acest teritoriu; adenocarcinomul convergenței biliare (tumora Klatskin) poate invada secundar LC prin progresia de-a lungul canalelor biliare. Localizarea primară a unui cancer la nivelul LC (SD) este foarte rară (sub 1%), având însă în general un prognostic rău; caracteristică pentru această localizare primitivă a unui neoplasm este difuzarea rapidă pe cale portală retrogradă atât la restul ficatului, cât și extrahepatic.[98,104]

Beneficiază de o rezecție izolată parțială sau completă a LC(SD) tumorile de dimensiuni reduse, localizate, fără diseminare metastatică intrahepatică sau sistemică. Numai în aceste cazuri se poate vorbi de o rezecție curativă (macrosopic completă), deși și în aceste situații marginile de securitate peritumorală sunt mult mai mici decât cele rezonabil acceptabile (1-2 cm) în celelalte rezecții hepatice.****)

Tumorile benigne (adenoame, hemangioame, hiperplazie nodulară focală) pot fi și ele localizate – foarte rar – la nivelul LC (SD).[72,96,104,105]

Explorarea preoperatorie. Deoarece volumetric LC (SD) este mic, localizarea primitivă sau secundară a unor tumori în teritoriul său va determina un contact aproape inerent cu structurile vasculobiliare hilare și cu

*) *PC se continuă la nivelul hemificatului drept - în funcție de opiniile autorilor - cu segmentul V sau VI.*[1,30]

**) *De fapt, incizia retrohilară care se practică la nivelul PC în calea posterioară Launois (posterior approach) este anatomic în segmentul IX (paracav drept inferior).*

***) *Pentru a evita confuziile între LC "clasic" (lob Spigel, segment I) și LC sau sectorul dorsal (segmentul I și segmentul IX), cel din urmă va fi desemnat în continuare prin inițialele LC(SD).*

****) *Datorită teritoriului anatomic mic al LC(SD), limitele peritumorale oncologice sunt și ele mici fără însă a influența sistematic negativ rata supraviețuirii care poate fi uneori destul de lungă.*[101,107]

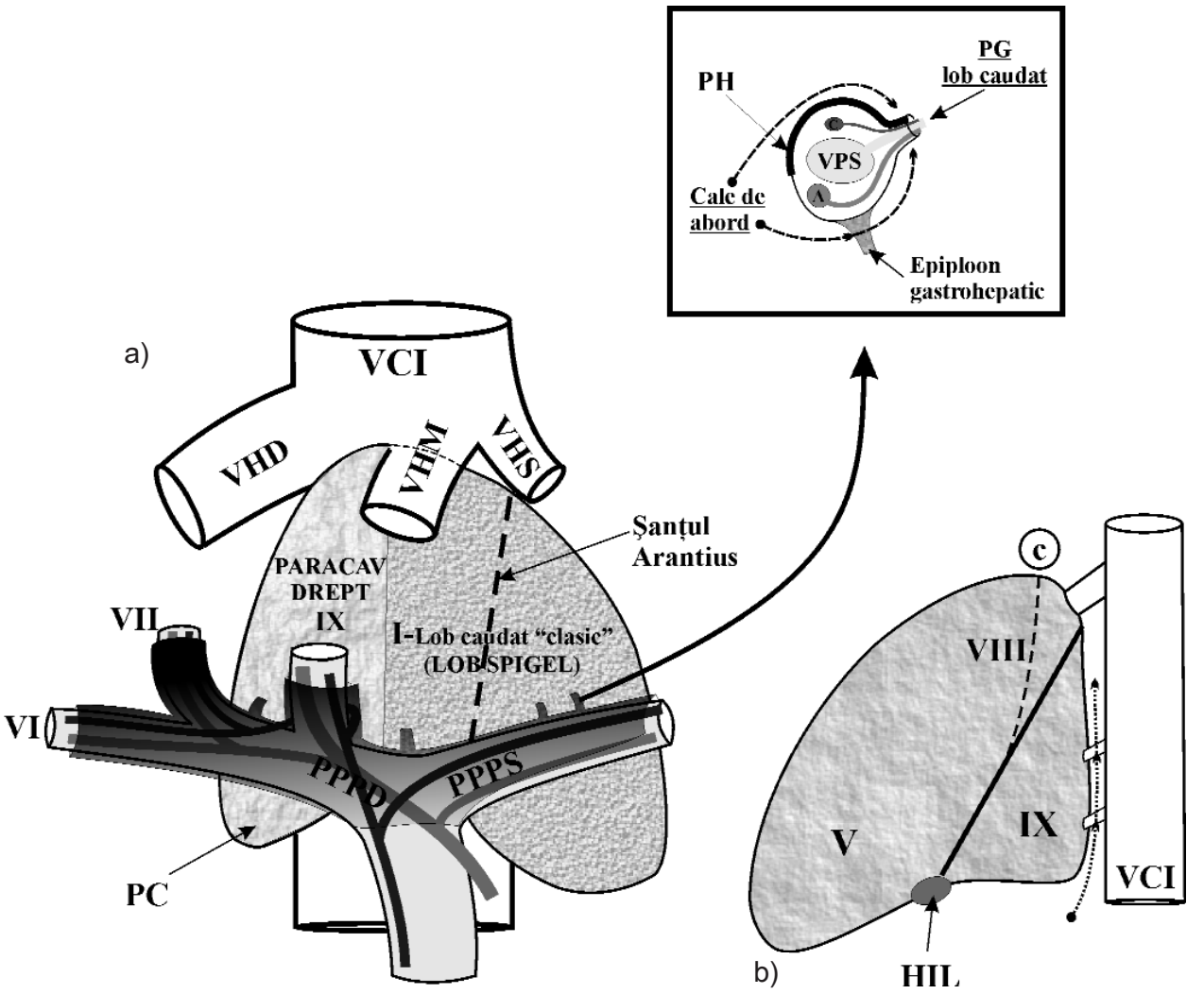

Fig.56 a) Raporturile lobului caudat (sectorul dorsal) cu PPPS, PPPD şi "evantaiul venos" (supra) hepatic. b) Planul scizurii porte dorsale poate fi depăşit de porţiunea superioară a segmentului IX (paracav drept), apărând pe faţa superioară între venele SHD şi SHM (c), în teritoriul atribuit de obicei segmentului VIII

VCI. În statistica lui Bartlett și col și a lui Fan și col.[104,106] diametrul mediu al tumorilor localizate în LC(SD) a fost de 6,3 cm și respectiv 4,4 cm; prin urmare, așa cum afirma Hasegawa și col. nu există tumoră a LC (SD) care să fie la o distanță mai mare de câțiva milimetri de VCI.[98] În consecință, explorarea preoperatorie trebuie să fie cât mai completă, cuprinzând ecografia, CT, CT cu injecție de lipiodol, RMN, angiografia hepatică selectivă. Recent, CT cu reconstrucția tridimensională a imaginilor (CT-3D) utilizate de Togo și col.[109] în explorarea LC (SD) s-a dovedit extrem de precisă atât în evidențierea ramurilor portale (PG) ale acestui teritoriu hepatic, cât și în alegerea corectă a planului de secționare a parenchimului hepatic -la dreapta sau la stânga VHM- în cazul utilizării căii scizurale anterioare pentru rezecția LC (SD); în situațiile când este prezentă și ciroză hepatică, este necesară efectuarea unei volumetrii hepatice.[72,98,99,107] Cavografia, care cel puțin teoretic ar trebui efectuată sistematic, este înlocuită cu succes astăzi de TC și RMN, deși nici cu aceste exporări nu se poate stabili totdeauna cu certitudine dacă este vorba de o compresie sau invazie a VCI și a PPPS sau PPPD.[106] În situațiile în care se consideră oportună asocierea la rezecția LC(SD) a unei rezecții hepatice drepte, Elias și col au folosit embolizarea preoperatorie a VPD pentru a induce hipertrofia ficatului restant.[107]

Chiar și după efectuarea acestor explorări există unele situații în care localizarea unei tumori – de obicei metastatice – la nivelul LC(SD) este o "surpriză" intraoperatorie descoperită în urma verificării ecografice peroperatorii. În statistica lui Elias și col.[107], 25% din tumorile localizate la nivelul LC(SD) au fost decelate intraoperator (palpator și prin ecografia intraoperatorie). Localizarea tumorii în porțiunea superioară a segmentului IX (paracav drept) mai ales în situațiile în care acest segment se întinde anatomic deasupra planului scizurii

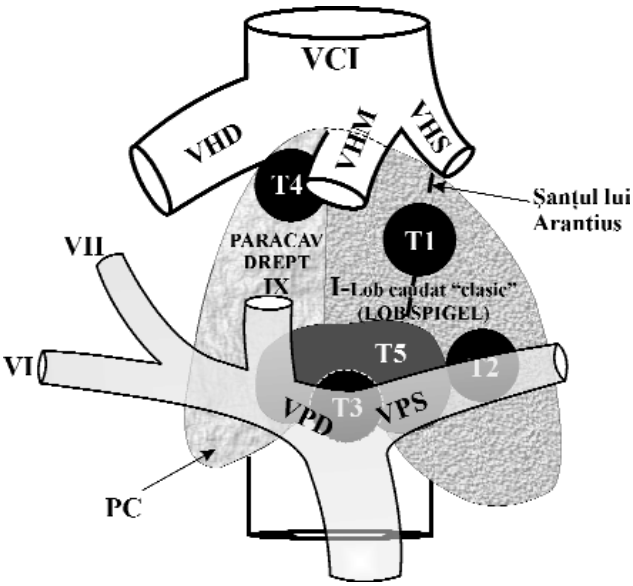

Fig.57 Clasificarea topografică a tumorilor lobului caudat (sectorului dorsal) T1-T5 după Hasegawa

porte dorsale, între VHD și VHM*) face deseori ca tumora să fie considerată aparținând segmentului VIII și nu LC(SD) (Fig.56b). Din acest motiv, autori ca Shimada și col consideră că aproape 70% din tumorile atribuite segmentului VIII sunt de fapt tumori cu punct de plecare primar în LC(SD).[99] Pentru a localiza mai precis o tumoră la nivelul LC(SD) – cu scopul evident de ghid terapeutic, mai ales în situațiile în care se pune în discuție o rezecție singulară a LC(SD) – Hasegawa și col. [98] au propus o clasificare topografică a tumorilor situate la acest nivel în 5 tipuri (Fig.57):

T1 –tumori localizate în porțiunea superioară a LC „clasic" (segmentul I)

T2 –tumori localizate în porțiunea inferioară a LC „clasic" (segmentul I) ce pot impinge sau invada PPPS

T3 –tumori localizate în porțiunea centrală a LC(SD) înapoia bifurcației portale; tumorile PC aparțin acestei localizări

T4 –tumori localizate în porțiunea superioară a segmentului IX (paracav drept) ce pot refula sau invada VHM

T5 –tumori localizate bilateral, luând aspectul de "clepsidră".

Tehnic, există în prezent cel puțin patru tipuri de intervenții care vizează rezecția parțială sau totală a LC(SD).

1) Rezecțiile atipice "în crater" sunt folosite mai ales în leziunile metestatice de dimensiuni reduse (1-2 cm), localizate deseori în partea stângă, mai accesibile chirurgical (lob Spigel). Uneori, rezecția atipică a acestor leziuni poate fi mai dificilă decât o rezecție reglată a aceluiași teritoriu.

2) Asocierea rezecției LC(SD) cu o rezecție hepatică minoră**) (mai puțin decât trei segmente Couinaud) se poate face în scop tactic sau de necesitate. Cea mai cunoscută este lobectomia stângă "clasică" (bisegmentectomia II-III) propusă de Ton That Tung și Bismuth.[10,87] După efectuarea acestei rezecții, abordarea sub- și retrohepatică stângă a porțiunii stângi a LC(SD) reprezentată de segmentul I se poate face relativ ușor dacă formațiunea tumorală nu este mare și dacă ficatul nu este cirotic. În situațiile în care ficatul este afectat de ciroză, lobul stâng "clasic" este hipertrofiat și rigid, mobilizarea lui spre dreapta fiind ineficientă ca timp premergător abordării retrohepatice stângi a segmentului I; mai mult, rezecția lobului stâng "clasic" poate produce în astfel de cazuri o insuficiență hepatică postoperatorie.

Rezecția segmentului IV (Launois), ca și a segmentelor IV și V (Nimura) pun în evidență fața anterioară a LC(SD), permițând rezecția completă a acestuia.

3) Asocierea rezecției LC(SD) cu o rezecție hepatică majoră (egalând sau depășind trei segmente Couinaud) este de fapt cea mai frecventă, depășind în unele statistici 90% din cazuri.[106,107] Practicarea unei HD sau HS poate ridica – prin prelungirea planului de secțiune parascizural în raport cu SPP până la nivelul VCI – teritoriul ipsilateral al LC(SD). (Fig.58). Dacă se dorește totalizarea rezecției LC(SD), aceasta se poate face apoi relativ ușor, accesul chirurgical fiind ușurat de îndepărtarea prealabilă a hemificatului respectiv. HDE la sectorul anterior drept (trisegmentectomia dreaptă Starzl), ca și HSE la segmentul IV, sunt singurele exereze care se suprapun peste LC(SD) și care pot cuprinde în teritoriul rezecat – dacă este nevoie – LC(SD) în totalitate (Fig.58). Rezecțiile hepatice minore sau majore, simple sau extinse, asociate cu rezecția parțială sau totală a LC(SD) se pot face în continuitate (monobloc) sau în "doi timpi" [8,104]: în primul timp se practică hepatectomia iar ulterior se ridică parțial sau total LC(SD).

4) Rezecția singulară, izolată a LC(SD), parțială sau totală (completă), este indicată în leziunile neoplazice localizate primitiv în acest teritoriu, asociate sau nu cu ciroză sau cu unele tumori benigne (adenom, hemangiom). Pentru Launois, rezecția izolată a LC(SD) este indicată doar în unele forme ale cancerului de

*) *Dupa Kumon, citat de (99,108) în peste 50% din cazuri porțiunea superioară a segmentului IX (paracav drept) se întinde anatomic între VHD și VHM.*

**) *Deși unele dintre aceste tipuri de rezecții hepatice sunt "minore" după criteriul volumului de parenchim hepatic îndepartat, din punct de vedere tehnic ele sunt sigur "majore"!*

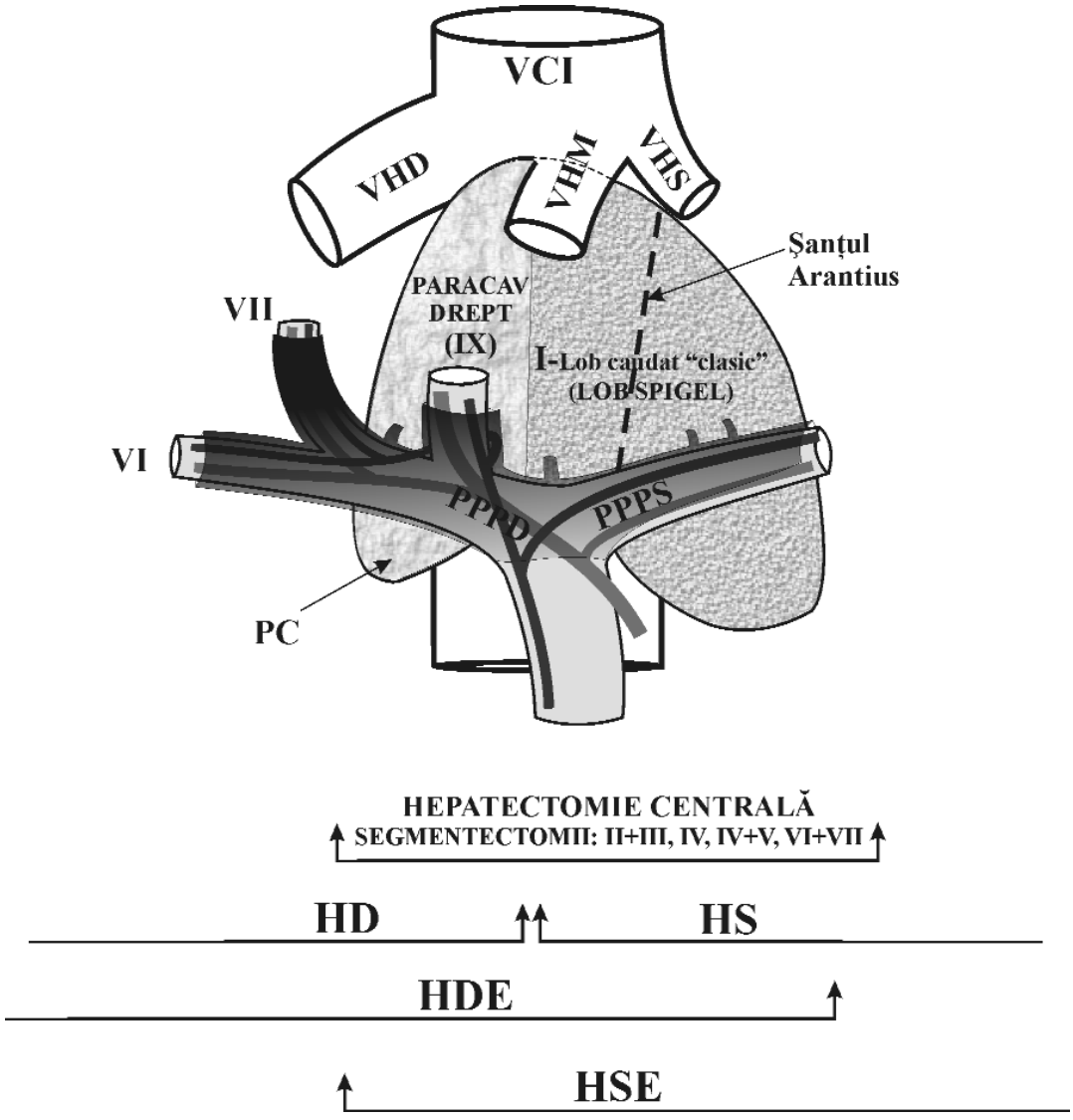

Fig.58 Rezecţii hepatice minore şi majore, simple sau extinse, asociate cu rezecţia lobului caudat (sectorul dorsal)

convergență biliară (tumoră Klatskin).

Indiferent de motivul indicației chirurgicale, rezecția izolată a LC(SD) reprezintă una dintre cele mai dificile intervenții din chirurgia hepatică, în special datorită situației anatomice profunde și a dificultăților de abordare a teritoriului vizat.

Cea mai "ușoară" este rezecția parțială stângă a LC(SD), denumită lobectomia caudată parțială sau caudatectomia parțială, care se adresează LC "clasic" sau segmentului I și este indicată în situațiile T1-T2 Hasegawa.

Localizarea unei tumori în segmentul IX (paracav drept) (T4 Hasegawa) ridică probleme dificile de rezecție, mai ales dacă tumora este situată la polul superior, în contact cu VHD și VHM.

Rezecția completă a LC(SD), așa-numita lobectomie caudată totală sau caudatectomie totală (sectorectomie dorsală, *high dorsal resection*) presupune delimitarea obiectivă, atât pe fața inferioară hepatică a segmentului IX (paracav drept) de segmentul VII, cât și în parenchim la nivelul VHD și VHM unde, așa cum am arătat, polul superior al segmentului IX se găsește între aceste două vene în peste jumătate din cazuri (Kumon).

Dat fiind faptul că LC(SD) este irigat și drenat de mai mulți PG subțiri superficiali sau profunzi, acest teritoriu hepatic – ca și segmentul IV - nu poate fi demarcat încă de la începutul operației prin metoda ischemierii produse de clamparea PG; prin urmare, delimitarea spre dreapta a segmentului IX (paracav drept) de segmentul VII, cu care este în contact, poate fi obiectivată pe fața inferioară hepatică fie prin clamparea PGPD fie, mai bine, prin tehnici speciale de colorare tisulară a sectorului posterior drept, diferența de culoare

astfel obținută fiind evidentă și în interiorul parenchimului.[95]

Reușita unei intervenții care se adresează numai LC(SD), "zonă interzisă" chirurgiei hepatice până în urmă cu 10-15 ani, este dependentă în mare măsură de alegerea căii de abord asupra acestui teritoriu hepatic. Alegerea accesului este la rândul ei determinată de cel puțin patru parametri și anume: dimensiunea formațiunii tumorale, localizarea acesteia (T1-T5 conform Hasegawa & col.), starea ficatului (asocierea cu o ciroză) și o eventuală rezecție hepatică anterioară.[106]

Datorită dificultăților tehnice legate de obiectivarea limitelor drepte, profunde și superioare ale segmentului IX (paracav drept), chiar și dintre puținele cazuri de caudatectomii așa-zise complete publicate în literatură, o bună parte sunt de fapt rezecții parțiale ale acestui teritoriu.

Incizia efectuată pentru abordarea LC(SD) – indiferent dacă rezecția se adresează numai acestuia sau este asociată unei alte rezecții hepatice – trebuie să fie largă, dată fiind localizarea anatomică profundă a acestui teritoriu. Cele mai utilizate sunt inciziile subcostale bilaterale simple sau cu extensie mediană [8,102] sau în "T" inversat cu extensie laterală dreaptă către linia axilară medie intrând în spațiul IX intercostal.[98,101]

Pentru tumorile voluminoase cu o posibilă aderență / invazie la VCI, Hasegawa și col. asociază la incizia în "T" răsturnat și secționarea ultimelor cartilaje costale – uni sau bilateral – la inserția lor sternală sau apelează la sternotomie mediană inferioară cu secționarea parenchimului și a diafragmului și izolarea VCI intrapericardic.[98]

Explorarea ecografică intraoperatorie trebuie practicată de rutină, având ca scop în primul rând depistarea unei eventuale diseminări hepatice satelite, care va face necesară asocierea unei rezecții hepatice asociate, și în al doilea rând, stabilirea raporturilor între tumoră și PPPS, PPPD, VCI și venele (supra) hepatice. Explorarea ecografică intraoperatorie a LC(SD) este bineînțeles completată cu o explorare directă, palpatorie, a porțiunii stângi, acesibilă chirurgical după secționarea micului epiploon (ligamentul gastrohepatic) la inserția acestuia pe șanțul aranțian, respectând o eventuală arteră hepatică aberantă, cu origine în artera gastrică stângă. Dacă în urma acestor explorări (palpatorii și ecografice) se hotărăște rezecția singulară a LC(SD), ținând cont și de parametrii morfologici amintiți, următoarea etapă va consta în alegerea manevrelor de abordare și de mobilizare a LC(SD).

Efectuarea inițială a colecistectomiei ușurează (pentru unii autori) disecția venelor ce drenează partea inferioară a segmentului I.[98]

Există la ora actuală mai multe *căi de abordare* directă a LC(SD).

a) Calea anterioară simplă, în care abordul se face prin secționarea micului epiploon la nivelul porțiunii medii, transparente (*pars flaccida*), între pedicului hepatic la dreapta și mica curbură gastrică la stânga. Această manevră servește mai mult la explorare și trebuie completată – dacă se decide rezecția – cu un abord sub și retrohepatic stâng (Fig.59.1 a), care se face prin mobilizarea lobului stâng "clasic". Astfel, se secționează ligamentul triunghiular stâng, eventual între pense, pentru a face profilaxia unei eventuale sângerări sau chiar – mult mai rar – a unei biliragii, prin secționarea unor canalicule biliare aberante prezente uneori în acest ligament.[1,30,98] Urmează secționarea ligamentului falciform și a ligamentului coronar stâng, în unele cazuri și ligatura venei diafragmatice inferioare stângi în apropierea VCI. Astfel se mobilizează spre dreapta lobul stâng „clasic" și prin spațiul creat de secționarea micului epiploon, de data aceasta și la inserția lui pe șanțul aranțian, se pun în evidență partea stângă a LC(SD) sau segmentul I, VCI, șanțul aranțian cu ligamentul omonim și uneori VHS.

Pentru tumorile relativ mici, localizate în T1-T3 Hasegawa și în absența unui lob stâng hipertrofiat sau cirotic care este rigid și ca atare nu poate fi deplasat spre dreapta, acestă cale de abord permite de cele mai multe ori și o rezecție parțială a LC(SD), respectiv a segmentului I. Pentru aceasta, se secționează peritoneul laterocav stâng și ligamentul aranțian la inserția lui terminală în VHS. Operația continuă cu secționarea celor 1-4 vene caudate ale segmentului I care sunt scurte și care se varsă în flancul stâng al VCI. Acest timp operator este uneori extrem de dificil și este ușurat de plasarea unei pense de tracțiune în porțiunea netumorală a segmentului I; aceste vene se leagă de jos în sus – cu fire sprijinite – eliberând fața posterioară a LC(SD) de flancul anterostâng al VCI.[8,10,84]

Marginea postero-superioară a segmentului I se continuă în unele cazuri cu o lamă fibroasă - un veritabil ligament stâng al VCI - care are două componente: prima se îndreaptă către pilierul drept al diafragmului iar cea de a doua se continuă retrocav pentru a se uni cu ligamentul drept al VCI. După Bartlett și col.[106], în aproximativ jumătate din cazuri acest ligament retrocav poate fi înlocuit de țesut hepatic, VCI fiind situată practic intrahepatic. Această prelungire retrocavă se poate drena printr-o venă care se varsă nu pe flancul stâng al VCI ci pe fața posterioară a acesteia (!). Într-o astfel de situație anatomică calea retrohepatică stângă singură este insuficientă. Secționarea ligamentului aranțian în porțiunea superioară și a ligamentului stâng al VCI permite disecția ulterioară a VHS sau a trunchiului

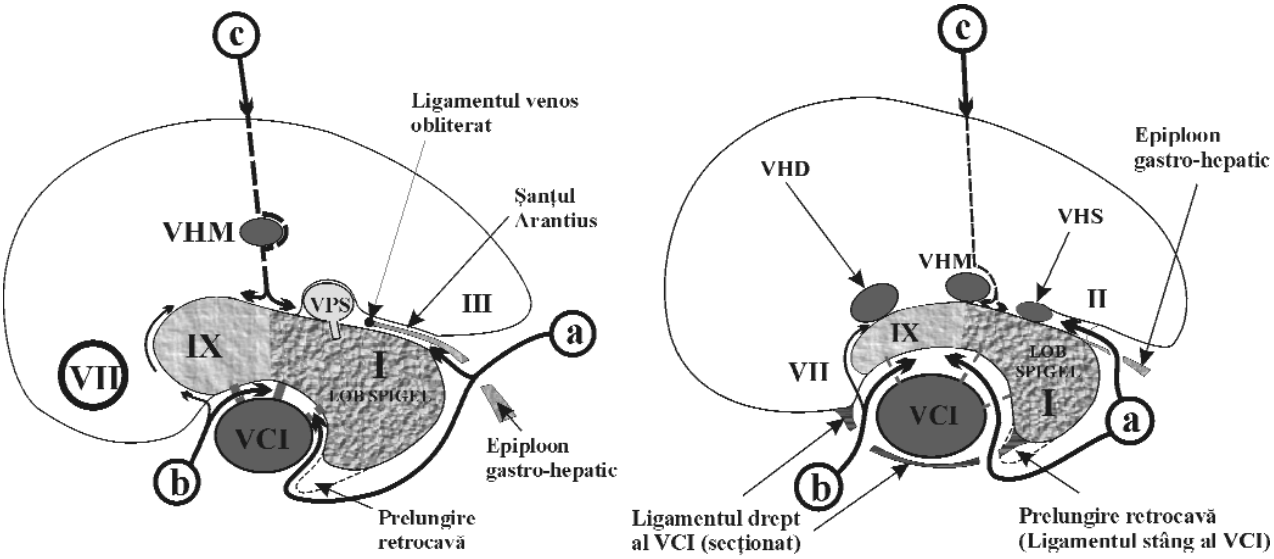

59.1 - secțiune transversală la nivelul hilului
a) calea sub și retrohepatică stângă
b) calea sub și retrohepatică dreaptă
c) calea scizurală anterioară, transparenchimatoasă

59.2 - secțiune transversală la nivelul venelor SH
Disecția în parenchim a LC (SD):
a) de la stânga la dreapta
b) de la dreapta la stânga
c) calea scizurală anterioară, transparenchimatoasă

Fig.59 Raporturile anatomice şi căile de abord (a,b,c) ale lobului caudat (SD)

comun format de aceasta și VHM.

b) Calea sub și retrohepatică dreaptă (Fig.59.1 b) a fost utilizată de Lerut și col.[72] într-un caz de adenom rupt cu hematom peritumoral localizat în LC(SD). În esență, este vorba de mobilizarea într-un prim timp a hemificatului stâng și a celui drept prin secționarea structurilor ligamentare, urmată de separarea hemificatului drept de glanda suprarenală, continuând cu secțiunea de jos în sus a venelor hepatice accesorii (medii și inferioare) și izolarea VHD. Se liberează astfel fața posterioară hepatică de VCI, disecția liberând apoi fața anterioară a VCI, secționând uneori o venă apreciabilă ca grosime*) ce drenează PC în VCI; se continuă apoi liberarea flancului antero- stâng al VCI secționând venele etajate spigeliene. După Makuuchi și col., pentru efectuarea rezecției LC(SD) secționarea ligamentului VCI – care „ancorează" LC(SD) de hemificatul drept (segmentul VII) – trebuie să preceadă această secționare a venelor hepatice „accesorii" și spiegeliene, care vor fi ligaturate mult mai ușor ulterior, prin mobilizarea astfel obținută a LC(SD).[108] În final, după separarea completă a hemificatului drept și stâng de fața anterioară a VCI retrohepatică, ficatul rămâne practic "atârnat" de venele (supra)hepatice și ancorat de PPPD și PPPS.[72,98] Avantajul acestei căi de abord este că permite o ligatură mult mai ușoară a venelor segmentului I, mai ales în situațiile anatomice defavorabile (prelungire retrocavă a LC). Pe de altă parte, în cazurile în care lobul stâng "clasic" este cirotic sau voluminos, liberarea de la dreapta la stânga a feței posterioare a LC(SD) de fața anterioară a VCI facilitează mobilizarea ulterioară a acestui lob.

Utilizarea acestor două căi de abord, singure sau în combinație, permite efectuarea – de cele mai multe ori – a unor rezecții parțiale sau complete a LC(SD). În realitate, este preferabilă utilizarea sistematică a celor două căi de abord asociate, care permite un acces larg asupra LC(SD), chirurgul fiind obligat de multe ori să "roteze" ficatul spre dreapta sau stânga, până separă total fața posterioară a LC(SD) de peretele anterior al VCI.

c) Calea scizurală anterioară, transparenchimatoasă a fost introdusă de autorii japonezi [95,98,101,109] pentru cazurile – extrem de dificile sub raport chirurgical – în care tumora este localizată în segmentul IX (paracav drept) și mai ales în porțiunea superioară a acestuia (T4 Hasegawa) și pentru care singura intervenție rațională este caudatectomia totală (sectorectomia dorsală) (Fig.59.1 c). Practic, după mobilizarea hemificatului drept și stâng (descrisă anterior) și izolarea VHD și a trunchiului comun al VHM și VHS, se repere-ază ecografic trunchiul VHM și apoi se secționează –

*) *Aceasta venă inconstantă, care drenează PC în fața anterioară a VCI, este uneori de dimensiuni importante, în contrast cu dimensiunile anatomice modeste ale PC; cum PC nu este de fapt decât marginea inferioară a segmentului IX (paracav drept), această venă este considerată drept vena principală a acestui ultim teritoriu.[3]*

după clampaj tip Pringle - parenchimul parascizural stâng în raport cu SPP (pentru a nu leza VHM) până la nivelul feței superioare a PH.

Secționarea parenchimului la dreapta VHM în teritoriul sectorului anterior drept (segmentele V și VIII) este mult mai directă în abordarea mai ales a segmentului IX (paracav drept), însă există teama de a nu afecta în acest mod drenajul venos al sectorului anterior drept (în special pentru segmentul VIII). Utilizând CT-3D, Togo și col.[109] au arătat că în 81% din cazuri secționarea parenchimului poate fi făcută și parascizural la dreapta SPP (deci a VHM) fără a compromite drenajul venos al sectorui anterior, care se face către VHD.

Prin această manevră ficatul este deschis "ca o carte" fiind pusă în evidență suprafața anterioară, intraparenchimatoasă a LC(SD) în planul scizurii porte dorsale. Înaintându-se apoi cu disecția spre stânga în parenchim înapoia segmentului IV către șanțul arantian se liberează practic partea stângă a LC(SD) sau segmentul I. Înaintarea spre dreapta a disecției sub segmentul VIII va libera și segmentul IX (paracav drept) tumoral. Pentru ca rezecția LC(SD) să fie completă mai trebuie îndeplinite însă două condiții.

Prima condiție constă în delimitarea obiectivă în parenchim a marginii drepte a segmentului IX (paracav drept) de segmentul VII. Pentru aceasta se poate puncționa sub ghidaj ecografic ramura portală a PGPD, injectând apoi o substanță colorantă (indigotin disulfamat de sodiu) ca în tehnica descrisă de Kosuge și col.[95] Se produce o colorare a parenchimului sectorului posterior drept (VI și VII)*) astfel încât pe fața inferioară juxtacav și retrohilar apare clar limita dintre aceste două segmente.

Utilizarea în timpul hilar a tehnicii Launois (*posterior approach*) permite însă un gest mult mai simplu: izolarea PGPD și clamparea acestuia pentru a ischemia sectorul posterior drept ce va delimita segmentul IX de segmentul VII. La nevoie, se poate injecta prin vena acestui PG o substanță colorantă pentru a delimita încă mai clar în parenchim aceste două segmente. După trasarea cu electrobisturiul a limitei drepte astfel obiectivată a segmentului IX pe fața inferioară hepatică (juxtacav), disecția suprahilară a feței anterioare a segmentului IX se va dirija către teritoriul colorat al sectorului posterior drept până la nivelul feței inferioare.

A doua condiție, mai greu de îndeplinit dar în urma căreia se poate întradevăr vorbi de o caudatectomie completă,[108] este delimitarea obiectivă a polului superior al segmentului IX (paracav drept). Așa cum am mai arătat, în peste jumătate din cazuri[108] acest segment depășește superior planul scizurii porte dorsale (Fig.56b), fiind situat între vărsarea VHD și VHM în VCI ajungând astfel pe fața postero-superioară hepatică, practic în teritoriul segmentului VIII. Avantajul căii de abord transparenchimatoase este că permite - într-o astfel de situație – o abordare "de sus în jos", de la dom spre bază, a feței anterioare a LC(SD), ușurând îndepărtarea întregului țesut hepatic patologic dintre aceste două vene, la nevoie putându-se ligatura chiar și VHM.[98]

Timpul cav – suprahepatic și infrahepatic. Deși o bună parte din rezecțiile parțiale ale LC(SD) se pot efectua folosind doar clampajul Pringle intermitent, există unele tumori voluminoase cu posibilă invazie în VCI sau localizate în segmentul IX (paracav drept) tip T4 Hasegawa unde este prudent ca încă de la începutul operației să existe un control al VCI supra și sub hepatic cât și al venelor (supra)hepatice. În cazul efectuării unei caudatectomii complete, acest control este necesar aproape sistematic. Din acest motiv, timpul cav-(supra) hepatic și infrahepatic urmează imediat etapei de mobilizare largi a ficatului fiind premergător timpului hilar. Deja o bună parte din autori asociază sistematic la mobilizarea largă a ficatului cel puțin controlul VHD și al trunchiului comun dintre VHM și VHS.[100,101,106] Există în general două maniere de a controla sistemul eferent hepatic:

- izolarea VCI supra- și infrahepatic în cadrul efectuării unei excluderi vasculare totale hepatice (EVT), așa cum o fac Elias și col.[107] Acești autori, având izolată VCI supra- și subhepatic testează – după clampaj Pringle - "toleranța" pacientului la EVT, dar nu apelează intraoperator la această metodă decât în situații de urgență.
- a doua manieră, utilizată de Yanaga și col. constă în practicarea unei excluderi vasculare selective (EVS), în care se asociază clampajului tip Pringle clamparea venelor (supra)hepatice, circulația prin trunchiul VCI fiind astfel neafectată. Prin această metodă, se evită instabilitatea hemodinamică determinată de EVT, care poate reduce debitul cardiac cu 40%.[102]

Timpul hilar. În mod obișnuit, acest timp important al unei rezecții parțiale sau totale ale LC(SD) urmează după mobilizarea largă a feței posterioare a LC(SD) și după un eventual timp cav – (supra)hepatic și infrahepatic asociat. O schimbare de tactică chirurgicală în care timpul hilar de disecție a elementelor

*) *Este vorba de colorarea parenchimului unui teritoriu adiacent celui care va fi rezecat pentru a putea obiectiva limitele anatomice ale acestuia din urmă (counterstaining technique).*

biliovasculare ale LC(SD) se face înaintea etapei de mobilizare hepatică este susținută de Yanaga și col.[102] După acești autori, secționarea primară a PG ai LC(SD) înaintea secționării venelor segmentului I ar împiedica o eventuală diseminare portală retrogradă intrahepatică în timpul de mobilizare hepatică. Fără multe amănunte anatomice, trebuie să subliniem faptul că PG ai LC(SD) sunt subțiri, uneori multipli, dependenți de PPPS, PPPD, de convergența acestor doi pediculi portali principali și că, lucru extrem de important, segmentul IX (paracav drept) este dependent vasculobiliar și de PGPD. Irigația și drenajul biliar al LC(SD) sunt în unele situații – așa cum am arătat anterior – de tip "încrucișat" (segmentul I este dependent de PPPD iar segmentul IX de PPPS). Ca regulă generală, PG ai LC(SD) se desprind din marginea posterosuperioară a PH, având un traiect ascendent. (Fig.56, cartuș). Irigația și drenajul biliar major al LC(SD) sunt totuși dependente de PPPS în apropierea bazei șanțului ombilical la extremitatea stângă a hilului, unde există un veritabil "hil" al porțiunii stângi (segmentul I) a LC(SD). Se descriu 1-2 PG din PPPS pentru segmentul I, un PG pentru procesul caudat (PC) din PPPD sau PGPD și 1-3 PG pentru segmentul IX provenind atât din PPPD cât și din PPPS (74% din cazuri).[108] Efectuarea timpului hilar este dependentă în primul rând de tipul de rezecție (parțială sau totală) a LC(SD) și, în al doilea rând, de atitudinea față de elementele vasculobiliare ale acestui teritoriu hepatic. Dacă se practică o caudatectomie parțială, de obicei stângă, ce implică teritoriul mai important al segmentului I, interceptarea PG din PPPS este în general suficientă. Dacă este vorba însă de o caudatectomie completă, este necesară interceptarea PG dependenți de PPPS, PPPD, de convergența acestor doi pediculi principali și de PGPD. Referitor la atitudinea față de pediculii vasculobiliari ai LC(SD), deși există autori care practică secționarea individuală a elementelor vasculobiliare,[72,104,107] trebuie să subliniem că acest lucru se poate face numai pentru segmentul I, în cazurile unei rezecții parțiale a LC(SD). Așa cum recunosc și Takayama și col.[100], disecția hilară individuală se poate face în special pentru ramurile portale (mai groase), această disecție trebuind lărgită în cazul unei caudatectomii complete până la nivelul ramului portal sectorial al PGPD. După acești autori cu mare experiență în chirurgia hepatică "… canalele biliare și ramurile arteriale sunt mai greu identificabile și ele trebuie interceptate la timpul de secționare a parenchimului".[100] Din acest motiv, izolarea PG este mult mai ușoară dacă este asociată cel puțin cu o decolare a PH.[8,102,106] În utilizarea căii scizurale, transparenchimatoase [101], punerea în evidență a feței superioare a PH ușurează interceptarea PG ai LC(SD). În situațiile în care este necesară o rezecție parțială sau completă a LC(SD) utilizarea abordului posterior Launois este suverană. Această cale de abord practicată bilateral permite mobilizarea extrahilară a PPPS, PPPD a convergenței acestor doi pediculi principali și a PGPD. Prin această manevră sunt puși în evidență – în măsura în care este necesar – toți PG ai LC(SD), începând de la extremitatea stângă a hilului, în apropierea șanțului ombilical, până la nivelul PGPD.

Timpul parenchimatos. Indiferent de tactica și de tehnica folosită până atunci, acest moment operator finalizează exereza parțială sau totală a LC(SD).

În cazul unei rezecții parțiale a LC(SD) care se adresează segmentului I, secționarea parenchimului va începe de la nivelul șanțului aranțian - reper pentru scizura portă dorsală – până la nivelul VHS, iar median disecția se va opri sub VHM (reper al SPP); se ridică astfel tot segmentul I, care este teritoriul hepatic situat înapoia segmentului IV. Pentru o rezecție completă a LC(SD), secționarea parenchimului poate fi începută din partea stângă (din zona șanțului aranțian) mergând către dreapta pe sub VHS și VHM, sau din partea dreaptă a segmentului IX (paracav drept), demarcată prin una din tehnicile descrise anterior; secționarea parenchimului se va îndrepta superior către fața inferioară a VHD pentru a scoate porțiunea superioară a segmentului IX. Acest moment al intervenției de îndepărtare a "domului" LC(SD) de sub "evantaiul" venelor (supra) hepatice este extrem de dificil și datorită poziției incomode de lucru,"de jos în sus" la care obligă pe chirurg. O hemoragie produsă în această etapă a intervenției din marile vene (supra)hepatice este extrem de greu de stăpânit dacă nu există un control preventiv al VCI și al acestor vene. Calea scizurală anterioară, transparenchimatoasă (Fig.59c) are un avantaj cert în astfel de situații, venele (supra) hepatice fiind mult mai accesibile în cazul unui accident hemoragic. În final, rămâne retrohilar în ficat un spațiu de formă relativ conică sau în formă de "clopot", în profunzimea căruia se pot vedea, alături de VCI, cele trei vene (supra) hepatice în porțiunea lor terminală. De obicei, este suficientă plasarea unui tub de dren subhepatic și retropedicular.

BIBLIOGRAFIE

1. Couinaud C: Le foie. Ed. Mason & Cie. Paris. 1957.
2. Couinaud C: Anatomie de l'abdomen. Ed. G. Doin 1963, vol.II, p.399-425.
3. Couinaud C: Surgical anatomy of the liver revisited. Ed. Maugein & Cie. 1989.
4. Takasaki K, Kobayashi S, Tanaka S et al.: Highly anatomically sistematized hepatic resection with sheath code transection at the hepatic hilus. Int Surg 75:73-77, 1990.
5. Castaing D, Morino M: Anatomie du foie et des voies biliaires. Encyclclopédie Médico-Chirurgicale (Foie – Pancréas). Ed. Elsevier. Paris, 1989. 7001 A10 3:1-10.
6. Castaing D, Bismuth H, Borie D: Resection segmentaires hepatiques. Encyclclopédie Médico-Chirurgicale - Techniques chirurgicales (Appareil digestif). Ed. Elsevier. Paris, 1999. 765:1-10.
7. Launois B, Jamieson G: The importance of Glisson's capsule and its sheaths in the intrahepatic approach to resection of the liver. Surg Gynecol Obstet 174:7-10, 1992.
8. Launois B, Jamieson GG: Modern operative techniques in liver surgery. Ed. Churchill Livingstone, New York 1993.
9. Trinh van Minh, Galizia G: La segmentation du foie et les variations anatomiques du système porte. Ann Chir 44: 561-569, 1990.
10. Tung TT: Les réséctions majeures et mineures du foie. Ed. Mason & Cie, 1978.
11. Castaing D, Bismuth H, Borie D: Techniques des hepatectomies, Encyclclopédie Médico-Chirurgicale - Techniques chirurgicales (Appareil digestif). Ed. Elsevier. Paris, 1999. 763:1-14.
12. Skandalakis JE, Skandalakis PN, Skandalakis LJ: Surgical anatomy and technique. Ed. Springer – Verlag 2000, 530-531.
13. Goldsmith NA, Woodburne RT: The surgical anatomy pertaining to liver resection. Surg Gynecol Obstet 105:310-318, 1957.
14. Hollinshead WH: Anatomy for surgeons; The thorax, abdomen and pelvis. Ed. Harper & Row 1971, vol.2, 314-356.
15. Kune G, Sali A: The practice of biliary surgery. Ediția a II-a. Blackwell Scientific Publications. Boston, Melbourne, 1980.
16. Wu Meng C, Hu Hung K, Chang Hsiao H et al.: Observations on intrahepatic anatomy of normal human liver. Chinese Med J 81:613-627, 1962.
17. Boerma EJ, Bronkhorst FB, Urbain van Haelst JGM et al.: An anatomic investigation of radical resection of tumor in the hepatic duct confluence. Surg Gynecol Obstet 161:223-228, 1983.
18. Reynaud B, Coucouravas G, Giuly J: Basis to improve several hepatectomy - techniques involving the surgical anatomy of incisura dextra of Gans. Surg Gynecol Obstet 172:490-492, 1991.
19. Hardy KJ, Jones RMcL: Failure of the portal vein to bifurcate. Surgery 121:226-228, 1997.
20. Hiatt JR, Gabbay J, Busuttil RW: Surgical anatomy of the hepatic arteries in 1000 cases. Ann Surg 220:50-52, 1994.
21. Melliere D, Hernandez C: Multiplicité des artères hépatiques; mise en evidence d' anastomoses distales. Presse Med 78:1103-1106, 1970.
22. Michels NA: Newer anatomy of liver – variant blood supply and colaterale circulation. JAMA 172:105-112, 1960.
23. Moosman AD: Where and how to find the cistic artery during cholecystectomy. Surg Gynecol Obstet 141:769-772, 1975.
24. Mizumoto R, Suzuki H: Surgical anatomy of the hepatic hilum with special reference to the caudate lobe. World J Surg 12:2-10, 1988.
25. Hjortsjo CH: The topography of the intrahepatic duct system. Acta Anatomica 11:599-615, 1951.
26. Olivier Cl: Chirurgie des voies biliaires extra et intra-hepatiques. Ed. Mason & Cie, Paris 1961.
27. Bourgeon R, Guntz M: Nouveau traité de technique chirurgicale; Foie et voies biliares intra-hepatiques, Ed. Masson 1968, vol. 12, 41-235.
28. Blumgart LH: Clinical surgery international; The biliary tract. Ed. Churchill Livingstone 1982, vol.5.
29. Blumgart LH, Hann LE: Surgical and radiologic anatomy of the liver and biliary tract. În Surgery of the liver and biliary tract. Blumgart LH, Fong Y (eds.). Editia a-III-a. Saunders Co. 2000, vol. I, 3-28.
30. Healey JEJr, Schroy PC: Anatomy of the biliary ducts within the human liver; analysis of the prevailing pattern of branchings and the major variations of the biliary ducts. Arch Surg 66:599-616, 1953.
31. Ger R: Surgical anatomy of the liver. Surg Clin North Am 69:179-191, 1989.
32. Couinaud C: Exposure of the left hepatic duct through the hilum or in the umbilical of the liver: Anatomic limitations. Surgery 105:21-27, 1989.
33. Northover JM, Terblanche J: Applied surgical anatomy of the biliary tree. În Clinical Surgery International - The biliary tract. Blumgart LH (ed.). Churchill Livingstone. 1982, vol. V, 1-16.
34. Russel E, Yrizzary JM, Montalvo BM et al.: Left hepatic duct anatomy: implications. Radiology 174:353-356, 1990.
35. Launois B: Hepatic resection. Curr Pract Surg 1:92-95, 1989.
36. Launois B: Invited comments for: Hepatic resection. În Crucial controversies in surgery. Jarnagin WR, Fong Y, Blumgart LH. 1997, 201-216.
37. Launois B: The intrahepatic Glissonian approach to liver resection. În Surgery of the liver and biliary tract. Editia a III a. Blumgart LH, Fong Y (eds.). Saunders Ed. 2000, vol.II.
38. Onishi H, Kawarada Y, Das BC et al.: Surgical anatomy of the medial segment (S4) of the liver with special reference to bile ducts and vessels, Hepato-Gastroenterology 47:143-150, 2000.
39. Delattre JF, Avisse Cl, Flament JB: Anatomic basis of hepatic surgery. Surg Clin North Am 80:345-362, 2000.
40. Czerniak A, Lotan G, Hiss Y et al.: The feasibility of in vivo resection of the left lobe of the liver and its use for transplantations. Transplantation 48:26-32, 1989.
41. Scheele J: Segment-oriented resection of the liver: rationale and technique. În Hepatobiliary and pancreatic malignancies. Diagnosis, medical and surgical management. Lygidakis NJ, Tytgat GNJ (eds.). Georg Thieme Verlag. Stuttgart, New York. 1989, 219-246.
42. Lazorthes F, Chiotasso P, Chevreau P et al.: Hepatectomy with initial suprahilar control of intrahepatic portal pedicles. Surgery 113:103-108, 1993.
43. Makuuchi M, Hashikura Y, Kawasaki S et al.: Personal experience of right anterior segmentectomy (segments V and VIII) for hepatic malignancies. Surgery 114: 52-58, 1993.
44. Reynaud B, Coucouravas G, Amoros JP et al.: Clampage direct du pedicule glissonien lateral droit: Etude anatomo-chirurgicale a propos d'un cas de traumatisme hepato – cave. J Chir 9:533-541, 1982.
45. Launois B, Jamieson GG: The posterior intrahepatic approach for hepatectomy or removal of segments of the liver. Surg Gynecol Obset 174:155-157, 1992.
46. Launois B, Sutherland FR, Harissis H: A new technique of Hepp-Couinaud hepaticojejunostomy using the posterior approach to the hepatic hilum. J Am Coll Surg 188:59-62, 1999.

47. Makuuchi M, Hasegawa H, Yamazaki S: Ultrasonically guided subsegmentectomy. Surg Gynecol Obstet 161:346-350, 1985.

48. Takayama T, Makuuchi M, Watanabe K et al.: A new method for mapping hepatic subsegments: Counterstaining identifications technique. Surgery 109:226-229, 1991.

49. Maddern GJ, Manganas D, Launois B: Clinical experience with the intrahepatic posterior approach to the portal triad for right hepatectomy and right segmental resection. World J Surg 19:764-767, 1995.

50. Yamanaka N, Okamoto E, Fujihara S et al.: Do the tumor cells of hepatocellular carcinomas dislodge into the portal venous stream during hepatic resection? Cancer 70:2263-2267, 1992.

51. Broelsch CE: Atlas of liver surgery. Churchill Livingstone, New York. 1993.

52. Stone HH, Long WD, Smith RB et al.: Physiologic considerations in major hepatic resection. Am J Surg 117:78-84, 1969.

53. Lortat-Jacob JL, Robert HG: Hepatectomie droite réglée. Presse Med 60:249-251, 1952.

54. Quattlebaum JK: Massive resection of the liver, Ann Surg 137:787-796, 1953.

55. Quattlebaum JK, Quattlebaum JKJr: Technique of hepatic lobectomy. Ann Surg 149:648-651, 1959.

56. Blumgart. LH, Fong Y: Surgical options in the treatment of hepatic metastasis from colorectal cancer. În Current problems in surgery. Ed. Mosby. 32:341-403, 1995.

57. Bismuth H, Castaing D: Echographie per-operatoire du foie et des voies biliaires. Ed. Flammarion Medicine-Sciences. 1985.

58. Nakamura S, Tsuzuki T: Surgical anatomy of the hepatic veins and the inferior vena cava. Surg Gynecol Obstet 152:43-50, 1981.

59. Makuuchi M, Yamamoto J, Takayama T et al.: Extrahepatic division of the right hepatic vein in hepatectomy. Hepato-Gastroenterology 38:176-179, 1991.

60. Filipponi F, Romagnoli P, Mosca F et al.: The dorsal sector of human liver: Embriological, Anatomical and Clinical Relevance. Hepato-Gastroenterology 47:1726-1731, 2000.

61. Saint-Aubert B, Szawlowski WA, Domergue J et al.: The thumb and index finger as principal surgical instruments to secure the inferior vena cava between the liver and the diaphragm in routine operations of the liver: Surg Gynecol Obstet 170:169-170, 1990.

62. Man K, Fan ST, Ng IOL et al.: Tolerance of the liver to intermittent Pringle Maneuver in hepatectomy for liver tumors. Arch Surg 134:539, 1999.

63. Tung TT, Quang ND: L'hépatectomie réglée par ligature vasculaire transparenchymateuse. Presse Med 52:3015-3017, 1965.

64. Popescu I, Pietrăreanu D, Brașoveanu V: Considerații asupra tehnicii Couinaud de rezecție hepatică. Chirurgia (Bucur) 45:1-5, 1996.

65. Couinaud C, Nogueira C: Les veines sus-hépatiques chez l'homme. Acta Anat 34:84-110, 1958.

66. Couinaud C: Secteur dorsal du foie. Chirurgie 123:8-15, 1998.

67. Kremer B, Henne-Bruns D: Surgical techniques. În Hepatobiliary and pancreatic malignancies. Diagnosis, medical and surgical management. Lygidakis NJ, Tytgat GNJ (eds.). Georg Thieme Verlag. Stuttgart, New York. 1989, 195-219.

68. Starzl TE, Bell RH, Putnam CW: Hepatic trisegmentectomy and other liver resection. Surg Gynecol Obstet 141:429-437, 1975.

69. Starzl TE, Koep L, Weill III R et al.: Right trisegmentectomy for hepatic neoplasms. Surg Gynecol Obstet 150:208-214, 1980.

70. Makuuchi M, Thai BL, Takayasu K et al.: Preoperative portal embolisation to increase safety of major hepatectomy for hilar bile duct carcinoma: a preliminary report. Surgery 107:521- 527, 1990.

71. Czerniak A, Shabtai M, Avigad I et al: A direct approach to the left and middle hepatic veins during left sided hepatectomy. Surg Gynecol Obstet 177:303-307, 1993.

72. Lerut J, Gruwez JA, Blumgart LH: Resection of the caudate lobe of the liver. Surg Gynecol Obstet 171:160-162, 1990.

73. Nordlinger B, Jaeck D: Traitement des métastases hépatiques des cancers colorectaux. Rapport présenté au 94ème Congrés Français de Chirurgie. Springer-Verlag France 1992.

74. Lui WY, Chau GY, Loong CC et al.: Hepatic segmentectomy for curative resection of primary hepatocellular carcinoma. Arch Surg 130:1090-1097, 1995.

75. Franco D, Bonnet P, Smadja C et al.: Surgical resection of segment VIII (anteroposterior subsegment of the right lobe) in patients with liver cirrhosis and hepatocellular carcinoma. Surgery 98:949-953, 1985.

76. Hemming AW, Scudamore CH, Davison A et al.: Evaluation of 50 consecutive segmental hepatic resection. Am J Surg 165:621-624, 1993.

77. Bonnett EP, Gayet B: Section du ligament triangulaire gauche du foie. Rapports des veines diaphragmatique et sus-hépatique gauche. Presse Med 12:639-640, 1983.

78. Okano S, Sawai K, Taniguchi H et al.: Aberrant left hepatic artery arising from the gastric artery and liver function after radical gastrectomy for gastric cancer. World J Surg 17:70-74, 1993.

79. Cheng YF, Huang TL, Chen CL et al.: Anatomic dissociation between the intrahepatic bile duct and portal vein: risk factors for left hepatectomy. World J Surg 21:297-300, 1997.

80. Foucou B, Said OH, Joyeux A et al.: Le segment I du foie ou lobe de Spiegel. J Chir 120:179-186, 1983.

81. Mizumoto R, Kawarada Y, Suzuki H: Surgical treatment of hilar carcinoma of the bile duct. Surg Gynecol Obstet 162:158-163, 1986.

82. Blumgart LH, Baer HU, Czerniak A et al.: Extended left hepatectomy: Technical aspects of an evolving procedure. Br J Surg 80:903-906, 1993.

83. Farges O, Denys A: Embolisation portale avant hepatectomie. Techniques, indications et résultats. Ann Chir 126:837-844, 2000.

84. Povoski SP, Fong Y, Bumgart LH: Extended left hepatectomy. World J Surg 23:1289-1293, 1999.

85. Ogura Y, Tabata M, Kawarada Y et al.: Effect of hepatic invasion on the choice of hepatic resection for advance carcinoma of the gallblader. Hystologic analysis of 32 surgical cases. World J Surg 22:262-267, 1998.

86. Bismuth H: Surgical anatomy and anatomical surgery of the liver. În Surgery of the liver and biliary tract. Blumgart LH (ed.) Churchill Livingstone. 1988.

87. Bismuth H: Surgical anatomy and anatomical surgery of the liver. World J Surg 6:3-9, 1982.

88. Lam CM, Lo M, Liu CL et al.: Biliary complications during liver resection. World J Surg 25:1273-1276, 2001.

89. Filipponi F, Mosca F: Liver transplantation: from laboratory to clinic. Guido Gnocchi Editore Srl., Napoli, Italy 1998.

90. McBride CM, Wallance S: Cancer of the right lobe of the liver. A variety of operative procedures. Arch Surg 105:289-296, 1972.

91. Scudamore CH, Buczkowski AK, Shayan H et al.:

Mesohepatectomy. Am J Surg 179:356-360, 2000.

92. Hasegawa H, Makuuchi M, Yamazaki S: Central bisegmentectomy of the liver. Experience in 16 patients. World J Surg 13:786-790, 1989.

93. Ogura Y, Matsuda S, Sakurai H et al.: Central bisegmentectomy of the liver plus caudate lobectomy for carcinoma of the gallbladder. Dig Surg 15:218-223, 1988.

94. Launois B, Hean Tay K, Meunier B: Cancer de la voie biliare principale. Encycopédie Médico-Chirurugicale - Techniques chirurgicales (Appareil digestif) 40-970B:1-24, 2002.

95. Kosuge T, Yamamoto J, Takayama T et al.: An isolated, complete resection of the caudate lobe, including the paracaval portion, for hepatocellular carcinoma. Arch Surg 129:280-284, 1994.

96. Câmpeanu I, Bogdan M, Petrescu R et al.: Hemangioamele cavernoase gigante ale lobului caudat. Considerații clinice și terapeutice. Chirurgia (Bucur.) 95:253-259, 2000.

97. Couinaud C: L'abord chirurgical du secteur dorsal du foie. Chirurgie 119;485-488, 1993-1994.

98. Hasegawa H, Cervens T, Yamasaki S et al.: Stratégie chirurgicale pour les carcinomes hépatocellulaires du lobe caudé. J Chir 128:533-540, 1991.

99. Shimada M, Matsumata T, Maeda T et al.: Characteristics of hepatocellular carcinoma originating in the caudate lobe. Hepatology 19:911-915, 1994.

100. Takayama T, Tanaka T, Higaki T et al.: High dorsal resection of the liver. J Am Coll Surg 179:73-75, 1994,.

101. Yamamoto J, Kosuge T, Takayama T et al.: Anterior transhepatic approach for isolated resection of the caudate lobe of the liver. World J Surg 23:97-101, 1999.

102. Yanaga K., Matsumata T., Hayashi H., Shimada M., Urata K., Sugimachi K. – Isolated hepatic caudate lobectomy, Surgery 115:757-761, 1994.

103. Yang MC, Lee PH, Sheu JC et al.: Surgical treatment of hepatocellular carcinoma originating from the caudate lobe. World J Surg 20:562-566, 1996.

104. Fan J, Wu ZQ, Tang ZY et al.: Complete resection of the caudate lobe of the liver with tumor: technique and experience. Hepato-Gastroenterology 48:808-811, 2001.

105. Colonna JO, Shaked A,Gelabert HA et al.: Resection of the caudate lobe through "bloody gultch". Surg Gynecol Obstet 176;401-402, 1993.

106. Bartlett D, Fong Y, Blumgart LH: Complete resection of the caudate lobe of the liver: technique and results. Br J Surg 83:1076-1081, 1996.

107. Elias D, Lasser PH, Desruennes E et al.: Surgical approach to segment I for malignant tumors of the liver. Surg Gynecol Obstet 175:17-24, 1992.

108. Makuuchi M, Kawasaki S, Takayama T et al.: Caudate lobectomy. În Pitfalls and complications in the diagnosis and management of hepatobiliary and pancreatic diseases. Lygidakis NJ, Makuuchi M (eds.). Georg Thieme Verlag. Stuttgart-New York. 1993, 124-132.

109. Togo S, Shizawa R, Kanemura E, Tanaka K et al.: Usefulness of 3-Dimensional computed tomography for caudate lobectomy by transhepatic anterior approach. HepatoGastroenterology 49:461-466, 2002.

CAPITOLUL 29

HIPERTENSIUNEA PORTALĂ

Cristian GHEORGHE, Liana GHEORGHE

1. DEFINIȚIE 745
2. NOȚIUNI DE ANATOMIE ȘI FIZIOLOGIE A SISTEMULUI PORT 745
3. PATOGENIA SINDROMULUI DE HIPERTENSIUNE PORTALĂ 746
4. CLASIFICAREA ETIOPATOGENICĂ A HTP 747
4.1. Sindromul de HTP prehepatică 747
4.1.1. Fistula arterio-venoasă 747
4.1.2. Tromboza de venă splenică 747
4.1.3. Tromboza de venă portă 747
4.1.4. Splenomegalia 748
4.2. Sindromul de HTP intrahepatică 748
4.3. Sindromul de HTP posthepatică 751
5. EFECTELE HTP (VARICELE, GASTROPATIA ȘI COLOPATIA PORTAL-HIPERTENSIVĂ, SPLENOMEGALIA) 752
5.1. Varicele 752
5.1.1. Varicele esofagiene 752
5.1.2. Varicele gastrice 753
5.1.3. Varicele ectopice 753
5.2. Gastropatia portal-hipertensivă 753
5.3. Colopatia portal-hipertensivă 754
5.4. Splenomegalia 754
6. EXPLORAREA PACIENTULUI CU HIPERTENSIUNE PORTALĂ 755
6.1. Evaluarea varicelor esogastrice, gastropatiei și colopatiei portal-hipertensive 755
6.2. Evaluarea morfologică a sistemului venos port, ficatului și splinei 755
6.2.1. Metode non-invazive 755
6.2.2. Metode invazive 756
6.3. Determinarea fluxului vascular port 756
6.4. Determinarea presiunilor în sistemul venos port 757
7. TRATAMENTUL HEMORAGIEI DIGESTIVE SUPERIOARE VARICEALE 757
7.1. Istoria naturală a hemoragiei variceale 757
7.2. Tratamentul hemoragiei active variceale 758
7.2.1. Resuscitarea 758
7.2.2. Prevenirea și tratamentul complicațiilor 758
7.2.3. Hemostaza 759
7.3. Profilaxia primară a hemoragiei variceale 761
7.4. Profilaxia secundară a hemoragiei variceale (prevenirea recidivelor hemoragice) . . . 762
BIBLIOGRAFIE 762

ABREVIERI

VP = vena portă
VS = vena splenică
HTP = hipertensiune portală
VMS = vena mezenterică superioară
VMI = vena mezenterică inferioară
RMN = rezonanța magnetică nucleară
CT = computer tomografie
TIPS = șunt porto-sistemic transjugular intrahepatic
PHL = presiunea hepatică liberă
PHB = presiunea hepatică blocată
GPVH = gradientul presiunii venoase hepatice
HDS = hemoragie digestivă superioară
EDS = endoscopia digestivă superioară

1. DEFINIȚIE

Hipertensiunea portală (HTP) reprezintă un sindrom definit prin creșterea patologică a presiunii venoase portale. Aceasta determină creșterea gradientului de presiune dintre vena portă și vena cavă inferioară peste valoarea normală de 5 mm Hg.[1]

Gradientul de presiune portală sau gradientul presiunii venoase hepatice (GPVH) reprezintă presiunea de perfuzie și se calculează ca diferența între presiunea hepatică liberă (PHL) (în vena cavă inferioară) și presiunea hepatică blocată (PHB). GPVH se măsoară prin tehnici invazive și estimează indirect, dar precis presiunea portală. Tehnica cea mai frecvent utilizată implică cateterizarea venei hepatice pe rută transfemurală sau transjugulară. GPVH reprezintă diferența dintre PHB (măsurată prin "înfundarea" cateterului intrahepatic sau obliterarea lumenului venei hepatice cu un balonaș) și PHL (măsurată în vena hepatică).[1]

HTP reprezintă un eveniment crucial în tranziția de la faza preclinică la faza clinică a cirozei hepatice. Ea determină apariția ascitei, encefalopatiei hepatice, hemoragiei variceale și reprezintă cea mai importantă cauză de mortalitate prin hemoragie digestivă. Hemoragia datorată efracției varicelor eso-gastrice reprezintă cea mai severă complicație a cirozei hepatice și cauza de deces a peste 30% din pacienții cu ciroză hepatică.[2] Toate aceste complicații sunt întâlnite în cazul pacienților cu *HTP cu semnificație clinică. HTP cu semnificație clinică* reprezintă nivelul presiunii portale începând de la care pacientul asociază un risc crescut de complicații, motiv care justifică tratamentul profilactic.[2] Consensul internațional definește drept valoare critică pentru apariția *HTP cu semnificație clinică* o valoare de peste 10 mm Hg a GPVH; prezența varicelor, hemoragiei variceale și/sau ascitei indică indirect, în practică, această valoare a gradientului.[3]

2. NOȚIUNI DE ANATOMIE ȘI FIZIOLOGIE A SISTEMULUI PORT

Sistemul port include toate venele care colectează sânge din porțiunea abdominală a tubului digestiv (exceptând porțiunea inferioară a canalului anal) și, totodată, de la nivelul splinei, pancreasului și colecistului. De la aceste viscere, sângele este dirijat către ficat prin vena portă (VP), formată în dreptul vertebrei a II-a lombare, retropancreatic, prin confluența venei mezenterice superioare (VMS) cu vena splenică (VS). Trunchiul VP are o lungime medie de 6-8 cm și un diametru de 1-1,2 cm.[4] VS își are originea în hilul splenic prin 5-6 ramuri care se unesc într-un trunchi comun; acesta primește în apropierea cozii pancreasului venele gastrice scurte, care drenează sângele de la nivelul marii curburi gastrice. VS, prin traiectul său transversal, stabilește raporturi intime cu coada și corpul pancreasului, unindu-se cu VMS în unghi drept, posterior de istmul pancreasului. VMS colectează sângele de la nivelul intestinului subțire, colonului drept și colonului transvers. Un constituent important al sistemului venos portal este vena mezenterică inferioară (VMI), care drenează sângele de la nivelul rectului și colonului stâng, unindu-se cu VS în treimea medie a acesteia. O tributară importantă a VS este vena gastrică stângă (coronara gastrică) situată la nivelul micii curburi gastrice unde afluează venele esofagiene (Fig.1).

După pătrunderea sa în ficat, VP se ramifică prin dihotomizare terminându-se într-un sistem capilar venos cu structură particulară, denumit sistem sinusoidal. Sinusoidele hepatice, unitatea microcirculatorie a ficatului, formează o bogată rețea vasculară intralobulară convergentă spre vena centrală a fiecărui lobul hepatic. Sinusoidele hepatice sunt alimentate atât din sistemul port, cât și din sistemul arterial hepatic. Sinusoidele sunt capilare speciale caracterizate printr-un endoteliu fenestrat, prezența de macrofage (celule Kupffer) care supraveghează "intrarea" în sinusoid, limfocite NK ("natural killer") și celule stelate (miofibrocite sau celule Ito). Celulele endoteliale au citoplasma fenestrată (diametrul porilor este de aproximativ 1000Å), străbătută uneori de microvilii hepatocitelor din vecinătate și nu au membrană bazală; aceste caracteristici determină o permeabilitate crescută a sinusoidului, ce face posibilă perfuzia rapidă a sângelui arterio-portal prin spațiul Disse către hepatocit.[5] Din rețeaua sinusoidală, sângele este dirijat în gradient presional către venele centrale hepatice și, prin intermediul venelor hepatice, către vena cavă inferioară.

Circulația intrahepatică are două particularități: rezistența foarte scăzută a coloanei de sânge la ieșirea din sinusoidul hepatic (de aceea, presiunea sinusoidală rămâne scăzută în ciuda variațiilor fluxului sanguin) și răspunsul fluxului sanguin din artera hepatică la modificări ale fluxului venos în VP sau sinusoidele hepatice (astfel, scăderea fluxului în VP determină creșterea fluxului arterial hepatic și invers).

Fluxul sanguin hepatic normal este de 1500 ml/min (artera hepatică este responsabilă de aportul a 350 ml/min, iar VP de 1100-1200 ml/min), ceea ce reprezintă aproximativ 30% din debitul cardiac de repaus.[6] Artera hepatică asigură aproximativ 30% din fluxul sanguin hepatic și 30-60% din aportul de oxigen.[7] Aportul sanguin asigurat de cele două sisteme vasculare (artera hepatică și VP) face ca ficatul să fie, în mod normal, un organ rezistent la anoxie.[7]

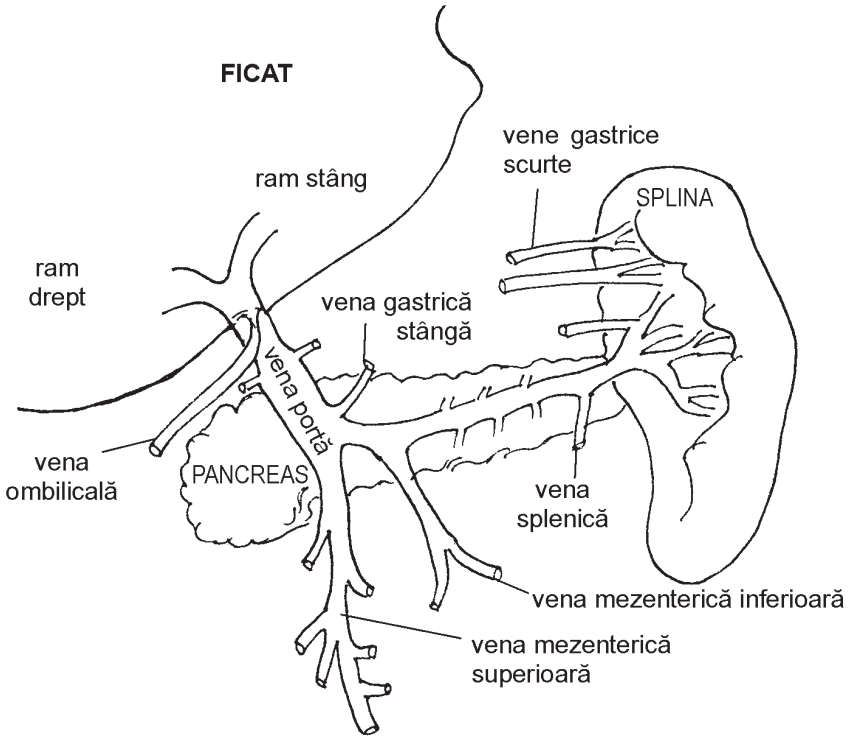

Fig.1 Anatomia sistemului venos port

3. PATOGENIA SINDROMULUI DE HIPERTENSIUNE PORTALĂ

În orice sistem vascular, conform legii Ohm, presiunea (p1 – p2) este direct proporțională cu fluxul sanguin (Q) și rezistența la flux (R): p1-p2 = Q x R.[6] Având ca substrat această lege fizică, patogenia HTP poate fi prezentată prin analiza separată a celor doi termeni.

Rezistența la fluxul sanguin poate fi exprimată prin legea Poiseuille din mecanica fluidelor: $R = 8nL/\pi r^4$, unde n=coeficient de vâscozitate (relativ constant), L=lungimea vasului, r=raza vasului (cea mai importantă variabilă).[6] În condiții fiziologice, nivelul cel mai important al rezistenței la fluxul sanguin portal îl reprezintă ficatul. În condiții patologice, rezistența la flux poate fi localizată oriunde în sistemul venos port și anume: prehepatic (VS sau VP), intrahepatic (presinusoidal, sinusoidal sau postsinusoidal) sau posthepatic.

Mecanismele implicate în HTP intrahepatică prin creșterea rezistenței la flux pot fi organice sau funcționale, cele funcționale fiind reprezentate de creșterea tonusului vascular (Fig.2). Dintre factorii patogenici organici, compresia venulelor hepatice și portale prin noduli de regenerare și/sau fibroză, precum și necroza hepatică asociată cu colaps hepatocitar, sunt considerate mecanisme clasice.

Fluxul sanguin reprezintă, conform legii Ohm, cel de al doilea factor patogenic implicat în creșterea presiunii în sistemul port. Creșterea fluxului venos portal este o cauză rară de HTP deoarece rezistența hepatică la flux în condiții normale este practic nulă, motiv pentru care creșterea fluxului venos portal trebuie să fie deosebit de mare înainte ca presiunea sinusoidală să crească semnificativ. Acest flux crescut poate contribui însă la severitatea HTP din ciroza hepatică. Fluxul sanguin este guvernat de doi factori: debitul cardiac și rezistența arteriolară splahnică. Vasodilatația arteriolară poate fi evenimentul inițial care determină retenția de sodiu și expansiunea volumului plasmatic având ca rezultat final scăderea rezistenței periferice și creșterea debitului cardiac, trăsături ale unei circulații hiperdinamice; tabloul circulației hiperdinamice este întâlnit aproape în toate formele de HTP. O altă ipoteză asupra creșterii fluxului venos portal postulează ca eveniment inițial expansiunea volumului plasmatic corelată cu retenția de sodiu, determinând consecutiv vasodilatație arteriolară.

O serie de substanțe vasodilatatoare au fost propuse ca mediatori ai circulației hiperdinamice: glucagonul, prostaglandinele, sărurile biliare în concentrație crescută, peptidul intestinal vasoactiv, oxidul nitric.[8]

În concluzie, HTP se poate dezvolta prin următoarele mecanisme:

- creșterea rezistenței la flux prin obstrucție prehepatică, intrahepatică, posthepatică;
- creșterea fluxului sanguin hepatic;
- prin ambele mecanisme. Creșterea rezistenței la flux reprezintă mecanismul patogenic cel mai important pentru apariția sindromului de HTP (Fig.2).

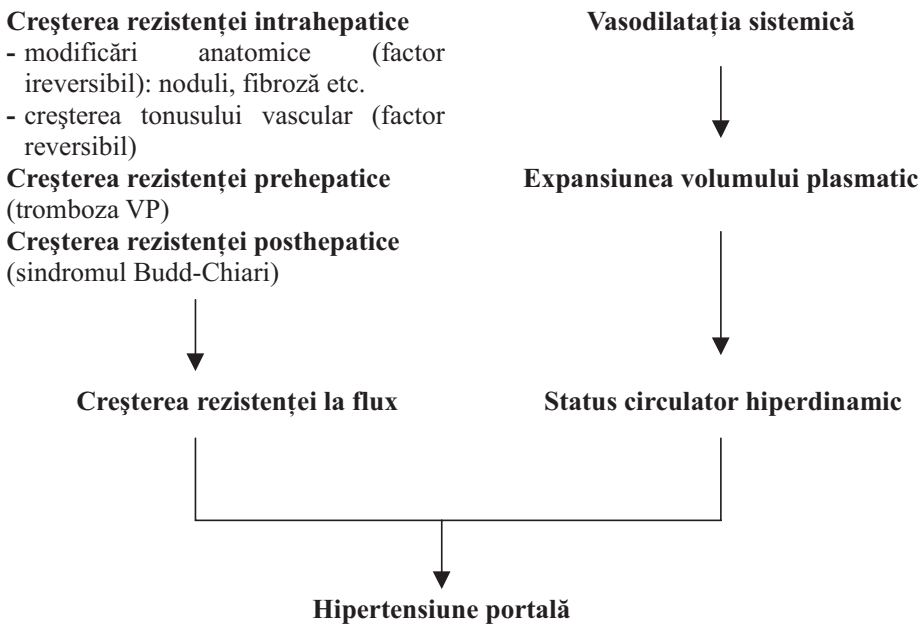

Fig.2 Mecanismele care determină creşterea presiunii în sistemul port

4. CLASIFICAREA ETIOPATOGENICĂ A HTP

Cele mai frecvente cauze ale sindromului de HTP vor fi prezentate în raport cu locul de acțiune al mecanismelor patogenice. Totodată, vor fi discutate criteriile de diagnostic și principiile terapeutice în aceste afecțiuni.

4.1. Sindromul de HTP prehepatică

4.1.1. Fistula arterio-venoasă

Fistula arterio-venoasă (splenică sau în patul vascular splahnic) poate fi congenitală, ca în telangiectazia hemoragică ereditară, sau dobândită, consecință a traumatismelor, rupturii de anevrism arterial splenic/ hepatic sau prezenței carcinomului hepatocelular.[6] Fistula arterio-venoasă se manifestă prin hipertensiune portală, ascită, varice, suflu abdominal și durere localizate în cadranul drept superior. Evenimentul patogenic inițial este reprezentat de creşterea fluxului sanguin portal, secundar dezvoltându-se fibroză hepato-portală. Tratamentul constă în ligatura sau embolizarea selectivă a fistulei, iar dacă acestea nu sunt eficiente, se recomandă șuntul porto-sistemic chirurgical.

4.1.2. Tromboza de venă splenică

Datorită raporturilor intime existente între VS și pancreas, tromboza VS are drept cauză afecțiuni pancreatice: pancreatite acute și cronice, carcinom pancreatic, pseudochist de pancreas, traumatisme.[6] Simptomele HTP, în particular hemoragia variceală, funcția hepatică excelentă și histologia hepatică normală, ridică suspiciunea trombozei de VS. Varicele de fornix gastric pot fi prezente în acest caz, în absența varicelor esofagiene, deoarece vena coronară gastrică este în continuitate cu VP patentă, determinând asfel HTP segmentară. Diagnosticul se stabilește prin arteriografie cu fază venoasă, deși metode ca ecografia, RMN, CT cu substanță de contrast și splenoportografia pot fi utile. Tratamentul trombozei de VS constă în splenectomie.[6]

4.1.3. Tromboza de venă portă

Tromboza de venă portă este frecvent întâlnită la copil având drept cauză inflamația venei ombilicale (omfalită). La adult, tromboza VP are multiple cauze. Aproximativ 25% din pacienții adulți cu tromboză de VP prezintă ciroză hepatică, deși incidența trombozei de VP la pacienții cu ciroză hepatică este mai mică de 1%.[6] Adeseori, frecvența trombozei VP este supraestimată la pacienții cu ciroză hepatică, ca rezultat al lipsei de opacifiere a VP datorată HTP severe și fluxului retrograd. O condiție care impune o atentă considerație la pacienții cu tromboză de VP este reprezentată de carcinomul hepatocelular, îndeosebi în prezența cirozei hepatice. Tromboza VP poate fi consecința traumatismelor abdominale (inclusiv postoperator), sepsisului abdominal, pancreatitei, cancerului de pancreas, variatelor condiții asociate cu coagulopatie (deficitul proteinelor C, S și antitrombinei III, sindroame mieloproliferative, boli inflamatorii intestinale, boli ale colagenului vascular,

hemoglobinuria paroxistică nocturnă). Sarcina și administrarea de contraceptive orale se pot asocia cu tromboza VP. Consecutiv trombozei, lumenul VP poate fi înlocuit prin numeroase colaterale, determinând transformarea cavernomatoasă a VP. Principala consecință a trombozei VP este hemoragia variceală, de regulă recidivantă și relativ bine tolerată. Testele funcționale și histologia hepatică sunt normale, iar splenomegalia și citopenia sunt inconstant întâlnite (mai frecvente la copil). Diagnosticul trombozei VP se realizează prin angiografie cu timp venos sau prin metode non-invazive (ecografie, CT, RMN). RMN devine metoda de diagnostic de primă linie datorită acurateții similare cu CT cu substanță de contrast și superioară ecografiei.[6] Diagnosticul trombozei VP nu implică prin el însuși necesitatea tratamentului. Tratamentul se adresează hemoragiei variceale prin metode endoscopice (scleroterapie sau ligatură variceală). Tratamentul chirurgical optim este reprezentat de șuntul spleno-renal, posibil numai atunci când VS este permeabilă.[9] Alte proceduri chirurgicale (transecția esofagiană, splenectomia și ligatura de varice) sunt mai puțin eficiente datorită prezenței varicelor gastrice și riscului de resângerare tardivă prin refacerea varicelor. Eficiența propranololului nu a fost demonstrată. Tromboza recentă, fără hemoragie variceală, beneficiază de terapie trombolitică prin plasarea unui cateter în VP.[6,9]

4.1.4. Splenomegalia

Majoritatea pacienților cu splenomegalie prin afecțiuni non-hepatice nu dezvoltă HTP. În unele afecțiuni hematologice cu splenomegalie (leucemii, limfoame, policitemia vera, metaplazia mieloidă, boala Gaucher) apariția HTP poate avea drept mecanism inițial fluxul venos portal hiperdinamic[6]. Splenectomia poate normaliza presiunea portală în cazul acestor pacienți.

4.2. Sindromul de HTP intrahepatică

Cauzele de HTP intrahepatică au fost clasificate în raport cu topografia obstrucției fluxului sanguin în: *presinusoidale, sinusoidale* și *postsinusoidale* deși, în stadii avansate ale afecțiunilor, nu se mai poate face o distincție netă privind localizarea obstrucției față de patul sinusoidal. Din motive didactice, vom păstra această sistematizare în prezentarea care urmează.

Principalele cauze de HTP intrahepatică presinusoidală

1. ***Schistosomiaza hepatică*** este o cauză importantă de HTP, afectând aproximativ 200 milioane de persoane în 73 de țări.[7] Inițial, HTP se dezvoltă ca o consecință a reacției granulomatoase rezultate în urma depunerii ouălelor parazitului în venulele portale. Odată cu progresia afecțiunii, inflamația și fibroza se extind la nivel sinusoidal. Manifestările clinice cardinale sunt datorate fibrozei portale și HTP. Pacienții prezintă episoade repetate de hemoragie variceală, acompaniată de splenomegalie importantă, în absența ascitei și cu teste de sinteză hepatică normale.[10] Diagnosticul este fundamentat pe examenul parazitologic al scaunului care pune în evidență prezența ouălelor de S. mansoni sau S. japonicum. Reacția ELISA are o sensibilitate remarcabilă pentru detecția anticorpilor specifici dar este lipsită de valoare în aprecierea activității bolii. Dintre metodele imagistice, ecografia este superioară CT sau RMN în ceea ce privește sensibilitatea și specificitatea cu care detectează fibroza portală; criteriile ecografice constau în îngroșarea tracturilor portale și reducerea calibrului ramificațiilor portale.[11] Tratamentul antiparazitar constă în administrarea de praziquantel. Tratamentul HTP se adresează hemoragiei variceale și poate fi medicamentos, endoscopic sau chirurgical. Tratamentul chirurgical recomandat este șuntul spleno-renal distal efectuat în condițiile unui tratament antiparazitar eficient pentru profilaxia infestării pulmonare, responsabilă de dezvoltarea cordului pulmonar schistosomial iatrogen. Splenomegalia marcată este simptomatică chiar după eradicarea infecției, astfel încât, în ariile endemice, tratamentul chirurgical preferat este splenectomia.[10]
2. ***Sarcoidoza*** reprezintă o afecțiune granulomatoasă care interesează frecvent ficatul, dar determină rareori alterarea funcției hepatice sau HTP.[12] Granulomul sarcoid se localizează frecvent în aria portală a lobulului hepatic afectând ramificațiile venoase portale. Diagnosticul se stabilește prin puncție bioptică hepatică care pune în evidență prezența granulomului sarcoid. Determinarea enzimei de conversie a angiotensinei relevă valori crescute la 50-85% dintre pacienți.[13] Sarcoidoza hepatică se poate manifesta ca hepatită cronică/ciroză hepatică sau ca afecțiune cronică colestatică caracterizată prin icter, prurit, hipercolesterolemie, mimând ciroza hepatică.[13] Corticoterapia și administrarea de acid ursodeoxicolic în formele colestatice reprezintă mijloacele terapeutice recomandate. În ciroza hepatică este indicat transplantul hepatic.[14]
3. ***Afecțiuni mieloproliferative*** cum sunt mastocitoza sistemică, leucemii sau limfoame pot deter-

mina HTP presinusoidală datorită infiltrării hepatice cu celule maligne. Diagnosticul este stabilit prin puncție biopsie hepatică, iar tratamentul se adresează afecțiunii hematologice.

4. ***Afecțiuni maligne hepatice*** HTP poate reprezenta o complicație a carcinomului hepatocelular indiferent de coexistența cirozei hepatice. HTP poate apare prin multiple mecanisme: compresie tumorală în spațiul port, fistulă arterio-portală, invazia sau tromboza venei porte. Diagnosticul se realizează imagistic (ecografie, CT, RMN) sau/și prin examen histopatologic. Tratamentul se adresează hemoragiei variceale sau/și afecțiunii maligne.
5. ***Hiperplazia regenerativă nodulară*** nu reprezintă o afecțiune, ci o reacție nespecifică la o varitate de factori, caracterizată prin transformarea nodulară a parenchimului hepatic, fără ca țesutul fibros să delimiteze periferia nodulilor.[15] Cauza directă a hiperplaziei regenerative nodulare este aportul sanguin variabil; în timp ce unii acini hepatici primesc un aport sanguin inadecvat și se atrofiază, alții beneficiază de un aport sanguin crescut și devin hipertrofici. Acest proces este rezultatul afecțiunilor care scad fluxul sanguin în venulele porte, cele mai frecvente condiții fiind reprezentate de policitemia vera, artrita reumatoidă, poliarterita nodoasă.[6] Numeroase alte condiții pot determina hiperplazia regenerativă nodulară: insuficiența cardiacă congestivă, diabetul zaharat, ateroscleroza, afecțiunile maligne.[6] Diagnosticul beneficiază de aportul metodelor imagistice (ecografia, CT, RMN) și examenului histopatologic. Diagnosticul diferențial cu ciroza hepatică este adeseori dificil; puncția biopsie hepatică s-a dovedit utilă în acest scop, evidențiind existența nodulilor hepatici nedelimitați de septuri de fibroză. Tratamentul se adresează hemoragiei variceale și afecțiunii cauzale.
6. ***Hipertensiunea hepatică idiopatică*** este cunoscută sub variate denumiri: sindrom Banti (Guido Banti este cel care a descris pentru prima dată afecțiunea în 1889), fibroza hepatică idiopatică, fibroza portală non-cirotică.[6] Afecțiunea este frecventă în India și Japonia; în India, sindromul Banti determină până la 30% din cazurile de HTP, afectând predominant pacienți tineri (25-35 de ani) de sex masculin.[16] Etiologia hipertensiunii portale idiopatice este neelucidată; sunt incriminate: expunerea la substanțe toxice (arsenic), infecții bacteriene cronice, malaria, anomalii imunologice, predispoziția genetică. Patogenic, hipertensiunea portală idiopatică este considerată o "venopatie portală obliterantă", caracterizată prin îngroșarea subendotelială segmentară a ramificațiilor porte intrahepatice, cu tendință la formarea de trombi, obliterarea parțială și recanalizarea lumenului vascular, acompaniate de fibroză importantă în spațiul port.[6] Studiile de hemodinamică portală au demonstrat creșterea rezistenței portale intrahepatice în asociere cu un flux splahnic hiperdinamic.[17] Afecțiunea se caracterizează prin hemoragie variceală apărută la un pacient tânăr, asociată cu splenomegalie importantă; hemoragia este relativ bine tolerată, neacompaniată de icter, ascită sau encefalopatie. Tratamentul se adresează hemoragiei variceale și HTP și poate fi endoscopic (hemostază endoscopică) sau chirurgical (șunt porto-cav); rata de resângerare și mortalitate post-tratament endoscopic/chirurgical sunt relativ reduse.[6] Hipertensiunea portală idiopatică necesită diagnostic diferențial cu ciroza hepatică compensată (prin puncție biopsie hepatică) și hipertensiunea portală extrahepatică (prin metode imagistice: ecografie, TC, RMN, arteriografie).
7. ***Boala Wilson*** reprezintă o afecțiune autozomal recesivă rară (frecvența genei de susceptibilitate ATP7B situată pe cromozomul 13 este de 1:30.000-50.000 nașteri)[18] caracterizată prin anomalii ale excreției biliare a cuprului, cu acumularea acestuia în diferite țesuturi și organe. Pacienții cu boală Wilson pot prezenta modificări asimptomatice ale testelor funcționale hepatice, hepatită cronică, ciroză hepatică și complicații ale acesteia sau insuficiență hepatică acută.[18] Mecanismul HTP în boala Wilson este predominant presinusoidal.[6] Criteriile de diagnostic sunt reprezentate de asocierea a două dintre următoarele: nivelul redus al ceruloplasminei serice < 20mg/dl, prezența inelului Keyser-Fleischer, concentrația tisulară crescută a cuprului > 250g/gram țesut hepatic uscat.[19] Mijloacele farmacoterapice constau în administrarea de D-penicilamină, trientine sau săruri de zinc; în insuficența hepatică fulminantă, precum și în ciroza hepatică în stadii avansate se recomandă transplantul hepatic.[19]
8. ***Medicamente*** O varietate de medicamente și toxice se asociază cu dezvoltarea HTP, în absența cirozei hepatice. Mecanismul constă în leziuni vasculare interesând ramificațiile portale, fibroză perisinusoidală sau hiperplazie regenerativă nodulară[6]. Principalele medicamente și toxice incriminate sunt: arsenicul, clorura de vinil, azatioprina, 6-mercaptopurina, tioguanina, vitamina A.

9. ***Fibroza hepatică congenitală*** este o formă de HTP non-cirotică caracterizată prin fibroza marcată a spațiilor porte și proliferarea ductelor biliare, cu respectarea arhitecturii hepatice. Afecțiunea determină HTP presinusoidală manifestată prin hemoragie variceală relativ bine tolerată și splenomegalie apărute precoce, în copilărie.[6] Biopsia hepatică este esențială pentru diagnostic; datorită fibrozei, eșantionul bioptic este dificil de obținut, uneori fiind necesară biopsia laparoscopică. Tratamentul se adresează hemoragiei variceale și poate fi endoscopic (scleroterapie sau ligatură variceală) sau chirurgical (acești pacienți sunt candidați ideali pentru șuntul chirurgical porto-cav sau TIPS).[20]
10. ***Fibroza chistică*** este cea mai frecventă afecțiune genetică transmisă autozomal recesiv, cu o frecvență a genei de susceptibilitate (7q31) de 1:2.000 nașteri.[21] Fibroza chistică este o afecțiune cronică complexă, care implică multiple organe, cauzată de anomalii ale transportului clorului ce au ca rezultat alterarea secrețiilor exocrine care devin vâscoase, adeseori obstructive. Ca o consecință, fibroza chistică afectează multiple organe, prognosticul cel mai sever avându-l interesarea pulmonară, pancreatică și hepato-biliară. Afectarea hepatică constă în steatoză hepatică, obstrucția ductelor biliare acompaniată de infiltrat inflamator și fibroză biliară care determină, în evoluție, ciroză biliară secundară, inițial focală, iar în stadiile avansate difuză.[21] Aproximativ 2-5% din pacienții cu fibroză chistică dezvoltă ciroză hepatică în decursul vieții.[21] Pacienții cu fibroză chistică dezvoltă HTP în cadrul cirozei biliare secundare. Splenomegalia cu hipersplenism, ascită și hemoragie variceală sunt întâlnite la mai puțin de 5% dintre pacienți.[6] Diagnosticul se realizează prin testul sudorii care demonstrează o concentrație crescută a clorului și sodiului în secreția sudoripară. Testul trebuie efectuat în cazul tuturor tinerilor sau adolescenților cu afecțiuni hepatobiliare de etiologie neelucidată, îndeosebi atunci când prezintă HTP sau colestază inexplicabilă. Biopsia hepatică este utilă pentru stadializarea și urmărirea progresiei afecțiunii hepatice deși interpretarea trebuie făcută cu atenție datorită distribuției tipic neuniforme a leziunilor în parenchimul hepatic.[21] La pacienții cu fibroză chistică și ciroză hepatică, tratamentul se adresează hemoragiei variceale secundare HTP. Transplantul hepatic este recomandat în stadiul final al afecțiunii (HTP severă cu ascită și/sau hemoragie variceală netratabilă și insuficiență hepatocelulară); natura sistemică a afecțiunii agravează prognosticul acestor pacienți, îndeosebi în prezența interesării pulmonare severe și deficitelor nutriționale. O opțiune în aceste cazuri este transplantul combinat ficat-pulmon.[22]

Principalele cauze de HTP intrahepatică sinusoidală

1. ***Hepatitele virale acute severe sau fulminante*** pot determina HTP intrahepatică sinusoidală prin necroză hepatocelulară extinsă, colaps sinusoidal, afectarea vascularizației intrahepatice și infiltrat inflamator marcat.[23] HVPG se corelează cu severitatea hepatitei, indicată de encefalopatie, severitatea icterului, a coagulopatiei, și a hipoalbuminemiei.[6]
2. ***Ciroza hepatică*** se caracterizează din punct de vedere morfologic prin dezorganizarea arhitecturii hepatice determinată de prezența nodulilor de regenerare și fibrozei. În Europa și America de Nord, ciroza hepatică reprezintă cea mai frecventă cauză de HTP (peste 90%).[24] De aceea, patogeneza HTP sinusoidale prin creșterea rezistenței la flux întâlnită în ciroza hepatică a fost prezentată pe larg în capitolul *Patogenia sindromului de hipertensiune portală.* De asemenea, datorită acestui fapt, ciroza hepatică va constitui prototipul prezentării consecințelor, diagnosticului și tratamentului HTP în cadrul acestui capitol.
3. ***Pelioza hepatică*** reprezintă o leziune histologică rară caracterizată prin prezența unor cavități pline cu sânge cu dimensiuni cuprinse între 1 mm și câțiva centimetri, delimitate de hepatocite atrofice, dispuse la nivelul lobulului hepatic, fără preferință zonală.[25] Cavitățile peliotice iau naștere ca urmare a injuriei asupra barierei sinusoidale soldată cu dilatarea sinusoidelor hepatice și lărgirea spațiilor Disse.[25] Anomaliile sinusoidale și obstrucția fluxului portal ca urmare a compresiei exercitate de cavitățile pline cu sânge contribuie la patogeneza HTP din pelioza hepatică.[6] Leziunea se asociază cu toxicitatea la azatioprină la pacienții transplantați. Pelioza hepatică poate fi întâlnită, de asemenea, în variate alte condiții: tuberculoza, boala Hodgkin, boala lanțurilor ușoare, administrarea de steroizi anabolizanți, SIDA.[25,26] HTP este rareori semnificativă clinic,[6] iar diagnosticul afecțiunii se realizează în context clinic, prin biopsie hepatică.
4. ***Hepatita alcoolică*** face parte din spectrul bolii hepatice alcoolice care cuprinde steatoza hepatică, hepatita alcoolică și ciroza hepatică. Hepatita

alcoolică se caracterizează prin obstrucția intrahepatică a fluxului venos portal datorită următoarelor modificări histologice: necroză hepatocitară, inițial localizată centrolobular, infiltrat inflamator cu polimorfonucleare difuz sau focal și fibroză pericelulară și perivenulară.[27] Diagnosticul se realizează prin biopsia hepatică în context anamnestic. Tratamentul constă în abstinență, suport nutrițional și corticoterapie în formele severe.

Principalele cauze de HTP intrahepatică post-sinusoidală

1. ***Boala venoocluzivă*** se caracterizează prin obstrucția venulelor hepatice, ca urmare a îngustării luminale concentrice non-trombotice. Leziunea venulară se asociază cu congestie hemoragică și necroză hepatocitară în aria centrolobulară. Boala poate progresa către o fibroză extinsă centrală cu formarea de septuri centro-centrale și centro-portale, noduli de regenerare și ciroză.[28] Cauzele cele mai frecvente sunt reprezentate de expunerea la alcaloizi de pirolizidină, radioterapia și chimioterapia (ciclofosfamida, mitomicina C, BCNU, vincristina, doxorubicina) afecțiunilor maligne;[6] ultimele două condiții sunt întâlnite în asociere în transplantul medular reprezentând cauza cea mai frecventă a bolii venoocluzive în aria noastră geografică. Manifestările clinice pot îmbrăca caracter acut (distensie abdominală prin hepatomegalie și ascită), subacut sau cronic.[6] Formele acute și subacute pot fi urmate de vindecare sau deces prin insuficiență hepatică acută. Formele cronice sunt indistinctibile de ciroza hepatică. Boala venoocluzivă poate beneficia de administrarea promptă de agenți trombolitici.[28]
2. ***Sindromul Budd Chiari*** grupează o serie de condiții caracterizate prin obstrucția fluxului venos hepatic la nivelul venelor hepatice.[29] Cauzele cele mai frecvente ale sindromului Budd Chiari în Europa și America de Nord sunt reprezentate de condițiile asociate cu hipercoagulabilitate și tromboză (afecțiuni mieloproliferative, hemoglobinuria paroxistică nocturnă, deficitul congenital de antitrombină III, proteină C sau S, mutații interesând factorul V Leiden, medicamente – dacarbazina, anticoncepționale, sarcina, variate condiții trombogenice – rectocolita ulcero-hemoragică, boala Behcet, boala celiacă, sarcoidoza, afecțiuni ale colagenului vascular) și variate neoplazii (prin compresie sau invazie endoluminală: tumora Wilms', carcinomul renal, hepatocelular, suprarenalian, pancreatic, pulmonar, miosarcomul atrial drept), iar în Africa de Sud și Extremul Orient de dezvoltarea membranelor obstructive[28] la nivelul venei cave inferioare. Obstrucția unei singure vene suprahepatice este clinic silențioasă. Obstrucția fluxului venos în teritoriul a cel puțin 2 dintre cele 3 vene hepatice are două consecințe principale: creșterea presiunii sinusoidale și scăderea fluxului venos în teritoriul afectat. Creșterea presiunii sinusoidale determină dilatarea și congestia sinusoidelor în aria centrolobulară, creșterea filtrării fluidului interstițial cu producerea masivă și rapidă de ascită. Presiunea sinusoidală crescută se transmite retrograd sistemului port determinând HTP. Ischemia cauzată de reducerea perfuziei sinusoidale determină necroza ischemică a hepatocitelor centrolobulare, urmată de insuficiență hepatică. Aceasta este, de regulă, reversibilă, datorită dezvoltării unor colaterale între aria afectată de obstrucție și teritoriile vecine. Manifestările clinice ale sindromului Budd Chiari variază în raport cu extensia și rata obstrucției de la obstrucția asimptomatică la insuficiența hepatică fulminantă și ciroza hepatică. Instalarea acută sau subacută a sindromului Budd Chiari se caracterizează prin durere abdominală, hepatomegalie și ascită, în timp ce simptomele și semnele de HTP caracterizează modalitatea cronică de prezentare. Examenul ecografic Doppler, CT și RMN reprezintă modalitățile non-invazive de diagnostic, venografia și biopsia hepatică fiind recomandate candidaților pentru tratamentul chirurgical.[29] Mijloacele terapeutice cuprind tratamentul medical (tratamentul afecțiunii cauzale, dietă desodată, diuretice, paracenteze evacuatorii), radiologic (angioplastie transluminală, TIPS), chirurgical (șuntul porto-cav decompresiv, transplantul hepatic asociat cu terapie anticoagulantă post-transplant)[28,30]. Administrarea promptă de streptokinază, urokinază, factor activator recombinant al plasminogenului tisular s-a dovedit eficientă în disoluția trombilor și îndepărtarea congestiei hepatice[28].

4.3. Sindromul de HTP posthepatică

Obstrucția posthepatică a fluxului venos port se poate produce la oricare nivel al traiectului venei cave inferioare sau prin afecțiuni cardiace care cresc presiunea la nivelul cordului drept.

1. **Obstrucția venei cave inferioare** are drept cauze tromboza, neoplazii și alte procese înlocuitoare de spațiu (chiste, abcese), membrane obstructive. Există o suprapunere a manifestărilor clinice determinate de obstrucția venei cave inferioare, sindromul Budd Chiari (obstrucția venelor hepatice) și obstrucția nontrombotică a venulelor intrahepatice (boala venoocluzivă).[6] Deoarece sistemul venos hepatic este avalvular, obstrucția postsinusoidală la oricare nivel determină hipertensiune sinusoidală și flux retrograd în VP și colaterale. Obstrucția membranoasă a venei cave inferioare este întâlnită frecvent în Extremul Orient și Africa și se caracterizează prin dezvoltarea unei membrane fibroase proximal de deschiderea venelor hepatice.[28] Manifestările clinice ale obstrucției venei cave inferioare sunt reprezentate de hepatomegalie dureroasă, ascită și hemoragie variceală. Această condiție poate fi diferențiată clinic de alte cauze de HTP prin prezența edemelor la membrele inferioare și colateralelor venei cave la nivelul toracelui posterior.[6] Diagnosticul este arteriografic, prin demonstrarea obstrucției venei cave inferioare distal de diafragm, acompaniată de prezența colateralelor venoase. Pacienții cu obstrucție membranoasă beneficiază de corecția anomaliei hemodinamice prin excizie chirurgicală.[6]
2. **Afecțiuni cardiace** Presiunea crescută de la nivelul cordului drept întâlnită în variate afecțiuni ca pericardita constrictivă, valvulopatii (stenoza mitrală cu insuficiență tricuspidiană) sau cardiomiopatii indiferent de etiologie, se transmite prin sistemul cav avalvular în venele hepatice, sinusoide și sistemul port. Fluxul venos portal este influențat de evenimentele hemodinamice care au loc la nivelul cordului drept, remarcându-se o pulsatilitate crescută în VP și o variație a fluxului venos portal în fazele ciclului cardiac (flux anterograd maxim în diastola ventriculară; scăderea velocității și, uneori, flux retrograd în sistolă).[31] Pacienții cu afecțiuni cardiace congestive prezintă hepatomegalie, ascită și insuficiență hepatocelulară, dificil de diferențiat de alte cauze de HTP. În mod particular, acești pacienți nu prezintă varice esofagiene și hemoragie variceală decât în prezența afectării hepatice severe, care produce un gradient semnificativ între presiunea portală și presiunea în vena azygos.[6]

5. EFECTELE HTP (VARICELE, GASTROPATIA ȘI COLOPATIA PORTAL-HIPERTENSIVĂ, SPLENOMEGALIA)

Efectele HTP se datorează dezvoltării anastomozelor porto-cave și constau în apariția varicelor, splenomegaliei, gastropatiei și colopatiei portal-hipertensive.

5.1. Varicele

În mod normal, 100% din fluxul venos portal este drenat prin venele hepatice, în timp ce în ciroza hepatică numai 13% poate urma această rută, restul fiind derivat în circulația sistemică prin anastomozele porto-cave; acestea pot fi clasificate astfel:[7]

- *grupul I (varice esogastrice și ano-rectale):* varice localizate la nivelul cardiei (unde vena gastrică stângă, venele posterioare gastrice și venele gastrice scurte din sistemul port se anastomozează cu venele intercostale, diafragmatico-esofagiene și azygos minor din sistemul cav) și varice localizate ano-rectal (unde vena hemoroidală superioară din sistemul port se anastomozează cu venele hemoroidale medii și inferioare din sistemul ca);
- *grupul II (varice periombilicale):* anastomoze dezvoltate la nivelul peretelui abdominal anterior ca urmare a repermeabilizării venei ombilicale;
- *grupul III (varice hepato-diafragmatice, retroperitoneale, epiplooice):* colaterale dezvoltate la nivelul locului de contact al viscerelor abdominale cu țesutul retroperitoneal sau la nivelul aderențelor și au ca suport morfologic venele lombare și vasele dezvoltate în cicatrici sau stome intestinale;
- *grupul IV (varice spleno-renale):* sângele venos portal este derivat către vena renală stângă fie direct, din vena splenică, fie indirect, prin intermediul venelor diafragmatice, pancreatice, suprarenale stângi sau gastrice.

5.1.1. Varicele esofagiene

Varicele esofagiene reprezintă trunchiuri venoase dilatate, uneori tortuoase, întâlnite la aproximativ 60% din pacienții cu ciroză hepatică decompensată și 30% din pacienții cu ciroză hepatică compensată.[3] Prezența varicelor esofagiene indică existența *HTP cu semnificație clinică.*

Varicele esofagiene reprezintă cauza hemoragiei digestive la 60-90% din pacienții cu ciroză hepatică.[32] Incidența medie a primului episod de hemoragie

variceală la pacienții cu ciroză hepatică și varice esofagiene este de 32%.[6] Deoarece numai 1/3 dintre pacienții cu varice esofagiene sângerează, este necesară subclasificarea acestora în raport cu riscul de sângerare. Riscul de sângerare se corelează cu dimensiunea varicelor și prezența semnelor roșii pe suprafața acestora.

Există multiple modalități de gradare a mărimii varicelor utilizând drept criteriu fie evaluarea protruziei acestora în lumenul esofagian, fie estimarea mărimii varicelor prin comparație cu deschiderea unei pense standard de biopsie. Astfel, există sisteme care utilizează 5 grade (Dagradi)[33], 3 grade (Clubul Italian de Endoscopie Digestivă, Societatea Japoneză pentru Studiul Hipertensiunii Portale, Societatea Franceză de Endoscopie Digestivă)[34-36] sau numai 2 grade (varice esofagiene mici și mari, limita între acestea fiind de 5 mm, dimensiune echivalentă cu deschiderea unei pense standard de biopsie endoscopică).[37,38] Se consideră varice esofagiene mari varicele de grad 3, 4 și 5 din clasificarea Dagradi, varicele de gradul 3 din clasificarea care cuprinde trei grade și varicele peste 5 mm din clasificarea în două grade.[39] Regresia spontană a varicelor esofagiene mici este un eveniment rar dar posibil.[39]

Evaluarea semnelor roșii de pe suprafața varicelor este, de asemenea, importantă pentru estimarea riscului de sângerare. Semnele roșii variceale sunt reprezentate de spoturi roșii, linii roșii, spoturi hematochistice și roșeața difuză.[40]

Consensul actual definește drept *varice cu risc scăzut de sângerare* varicele esofagiene mici și fără semne roșii variceale.[39] Riscul de sângerare variceală în acest caz este sub 10% în decurs de doi ani.[39] *Varicele cu risc crescut de sângerare* sunt varicele mari asociate cu prezența semnelor roșii.

Pacienții cu ciroză hepatică în clasa Child B sau C și varice cu risc crescut de sângerare reprezintă o categorie cu prognostic nefavorabil la care se recomandă tratamentul endoscopic (ligatura) în scop profilactic.[41]

5.1.2. Varicele gastrice

Prevalența varicelor gastrice la pacienții cu HTP este de aproximativ 25%.[42] Clasificarea actual recomandată a varicelor gastrice are drept criterii localizarea și relația cu varicele esofagiene[42] (Tabelul 1):

Clasificarea varicelor gastrice în 4 grupe are importanță practică deoarece în funcție de grup este indicat un anumit tip de terapie.

Varicele gastrice mai pot fi clasificate în *primare* și *secundare* în raport cu apariția înainte sau după scleroterapia endoscopică a varicelor esofagiene.

Tabelul 1 Clasificarea varicelor gastrice (Sarin SK 2001[42])

Varicele gastro-esofagiene tip 1 numite și **varice cardiale** sau **joncționale** reprezintă o extensie a varicelor esofagiene de-a lungul micii curburi pe o lungime de 2-5 cm sub joncțiunea gastro-esofagiană
Varicele gastro-esofagiene tip 2 reprezintă extensia varicelor esofagiene către fornixul gastric pe marea curbură
Varicele gastrice izolate tip 1 sunt varicele gastrice localizate în fornixul gastric, fără continuitate cu varicele esofagiene
Varicele gastrice izolate tip 2 sunt localizate la nivelul corpului, antrului, sau pilorului.

Varicele gastrice cu risc crescut de sângerare sunt reprezentate de varicele mari, cu semne roșii, la pacienți cu ciroză hepatică în clasa Child B sau C. Riscul cel mai mare de sângerare îl au varicele gastro-esofagiene din grupul 2, urmate varicele gastro-esofagiene tip 1, apoi de varicele gastrice izolate tip 1.

Varicele gastrice sângerează mai rar decât varicele esofagiene, prevalența sângerării din varicele gastrice fiind foarte variabilă, cuprinsă între 3 și 30%.

5.1.3. Varicele ectopice

Varicele situate la alte nivele decât esofagian sau gastric se numesc *varice ectopice* și se întâlnesc cu o prevalență de 1-3% la pacienții cu ciroză hepatică și 20-30% la pacienții cu HTP extrahepatică.[43] Varicele ectopice cele mai frecvent întâlnite sunt varicele enterostomale, duodenale, jejunale, ileale, colonice, rectale și peritoneale; ele sunt întâlnite, de regulă, în asociere cu varicele esofagiene. Localizările bronșice, vaginale, vezicale, la nivelul colecistului sau căii biliare principale sunt neobișnuite. Tratamentul varicelor ectopice sângerânde se realizează prin metode endoscopice, radiologice (TIPS) sau chirurgicale (ligatură, rezecție sau șunt porto-cav).

5.2. Gastropatia portal-hipertensivă

Gastropatia portal-hipertensivă (GPH), denumită de unii autori și gastropatie congestivă, reprezintă o entitate definită prin modificări endoscopice și histologice apărute în mucoasa și submucoasa gastrică la pacienții cu HTP. Din punct de vedere endoscopic, GPH se clasifică în *GPH blândă* (aspect de "mozaic" al mucoasei gastrice) și *GPH severă* (prezența de spoturi roșii sau oricare alte semne roșii asociate aspectului mozaicat al

mucoasei).[44] Recunoașterea celor 2 subtipuri prezintă importanță terapeutică și prognostică.[44] La examenul histopatologic, GPH se caracterizează prin prezența ectaziilor vasculare în mucoasă și submucoasă, în absența sau în asociere cu un minim infiltrat inflamator. Semnificația clinică a leziunilor GPH constă în asocierea cu hemoragia digestivă acută (incidență de 3% în decurs de 3 ani) și cronică (incidență de 10-15% în decurs de 3 ani). Tratamentul hemoragiei acute prin GPH cuprinde administrarea de medicamente vasoactive, TIPS sau intervenție chirurgicală decompresivă în regim de urgență. Tratamentul hemoragiei cronice se realizează prin administrarea de β-blocante, isosorbid-mononitrat, TIPS sau intervenție chirurgicală decompresivă.

5.3. Colopatia portal-hipertensivă

Colopatia portal-hipertensivă este definită prin modificări endoscopice și histologice dezvoltate la nivelul mucoasei colonice la pacienții cu HTP. Leziunile se localizează preponderent la nivelul colonului drept și sunt întâlnite la aproximativ 70% din pacienții cu ciroză hepatică și HTP.[45] Leziunile endoscopice cele mai frecvent întâlnite sunt: spoturi hemoragice, angioame stelate, telangiectazii. La examenul histopatologic se întâlnesc ectazii vasculare, îngroșarea peretelui vascular, edem al mucoasei colonice, în absența sau în asociere cu un minim infiltrat inflamator. Colopatia portal-hipertensivă poate constitui sursa unei hemoragii digestive inferioare acute sau cronice.[46]

5.4. Splenomegalia

Incidența splenomegaliei la pacienții cu ciroză hepatică variază între 36 și 92%[47]. Splenomegalia este considerabil mai importantă la pacienții cu ciroză hepatică non-alcoolică comparativ cu ciroza hepatică alcoolică; de asemenea, o splenomegalie marcată poate acompania ciroza biliară primitivă. Splenomegalia din ciroza hepatică se datorează congestiei venoase pasive, fluxului sanguin splenic crescut și stimulării imune.[48] Termenul de hipersplenism denotă prezența citopeniei la examenul hematologic periferic, interesând una sau mai multe linii celulare sanguine, tablou medular normo- sau hipercelular în asociere cu splenomegalie. Splenectomia corectează aceste modificări, deși nu este o recomandare terapeutică uzuală. Hipersplenismul este întâlnit la 11-55% din pacienții cu HTP, putând să apară în prezența splenomegaliei, fără a fi necesară asocierea HTP sau cirozei hepatice.[48] Mecanismele propuse pentru explicarea citopeniei sunt următoarele: creșterea numărului elementelor figurate sechestrate în splină, creșterea distrucției acestora și hemodiluția datorată creșterii volumului plasmatic. Anemia pacientului cu ciroză hepatică și hipersplenism este, de regulă, blândă, nu necesită tratament și se datorează sechestrării hematiilor în splină. Sechestrarea splenică a trombocitelor crește de la valoarea normală de 30-45% până la 90% în ciroza hepatică. La pacienții cu ciroză hepatică și hipersplenism trombocitopenic, transfuzia de masă trombocitară este rareori utilă datorită sechestrării splenice rapide. Singura indicație pentru transfuzia de masă trombocitară este pregătirea preoperatorie a pacienților cu trombocitopenie severă (sub 25.000/mmc) care continuă să sângereze după tratamentul endoscopic de urgență al varicelor esofagiene.[48] Pentru hemostaza acestor pacienți se recomandă administrarea de plasmă proaspătă congelată, desmopresină și acid tranexamic.[49] Proporția granulocitelor sechestrate în splină la pacienții cu splenomegalie este crescută față de valoarea normală de 30-50%.[48] Pacienții cu ciroză hepatică și splenomegalie prezintă granulocitopenie blândă sau moderată. Aceasta este rareori o problemă clinică semnificativă, deoarece o proporție semnificativă de granulocite pot fi mobilizate în contextul unei infecții acute.

Hipersplenismul necesită rareori tratament specific. Anemia constituie rareori o problemă, iar granulocitopenia și trombocitopenia se corectează prin mobilizarea granulocitelor în context infecțios, respectiv a trombocitelor în momentul sângerării. Tratamentul hipersplenismului poate fi necesar la pacientul cu ciroză hepatică și trombocitopenie severă care prezintă hemoragie variceală severă, în mod special dacă acesta își are domiciliul într-o zonă îndepărtată sau dacă are o grupă sanguină rară. Principalele modalități terapeutice adresate hipersplenismului sunt: transplantul hepatic, splenectomia, intervențiile chirurgicale porto-cave decompresive, embolizarea splenică și administrarea de citokine (factor stimulator al dezvoltării coloniilor). Deși hipersplenismul în sine nu constituie o indicație pentru transplantul hepatic, transplantul reprezintă cel mai eficient mijloc terapeutic. Splenectomia se asociază cu o morbiditate și mortalitate considerabilă și, de aceea, este indicată la pacienții cu ciroză hepatică și hipersplenism numai în asociere cu tratamentul chirurgical decompresiv. Embolizarea splenică poate fi utilă pentru tratamentul hipersplenismului în centre dedicate.

6. EXPLORAREA PACIENTULUI CU HIPERTENSIUNE PORTALĂ

Diagnosticul HTP și încadrarea pacienților ca HTP prehepatică, intrahepatică sau posthepatică, precum și evaluarea consecințelor HTP, reprezintă o etapă esențială pentru selecția metodelor terapeutice și aprecierea prognosticului pacienților cu HTP. Metodele de explorare a HTP au ca scop:

- evaluarea varicelor esogastrice, gastropatiei și colopatiei portal-hipertensive
- evaluarea morfologică a sistemului venos portal, ficatului și splinei
- determinarea fluxului sanguin port
- determinarea presiunilor în sistemul venos port

6.1. Evaluarea varicelor esogastrice, gastropatiei și colopatiei portal-hipertensive

Endoscopia este necesară la oricare pacient cu suspiciunea de HTP.

Evaluarea endoscopică reprezintă metoda optimă de evaluare a pacienților cu varice esogastrice. Examenul endoscopic are ca scop aprecierea riscului de sângerare din varicele esofagiene, risc corelat cu mărimea varicelor și prezența semnelor roșii pe suprafața acestora. La pacienții cu ciroză hepatică compensată, fără varice esofagiene, endoscopia trebuie repetată la 2-3 ani pentru a detecta apariția varicelor[3]. Pentru pacienții cu varice mici, endoscopia trebuie repetată la 1-2 ani interval pentru a detecta progresia către varicele mari și pentru a indica terapia profilactică.[3] După detecția varicelor esofagiene mari, urmărirea acestora nu este necesară; endoscopia este indicată în acest caz numai la pacienții cu hemoragie digestivă.[3]

Evaluarea leziunilor caracteristice GPH se realizează în aceeași ședință endoscopică în care sunt evaluate varicele esogastrice. Detectarea lezinilor de GPH severă este importantă deoarece necesită tratament profilactic.

Colopatia portal-hipertensivă nu necesită evaluare de rutină la toți pacienții cu HTP și ciroză hepatică; grupele de pacienți la care este indicată colonoscopia totală (leziunile se localizează preponderent la nivelul colonului drept) sunt pacienții aflați pe lista de așteptare pentru transplant hepatic[50] și pacienții cu hemoragie digestivă inferioară.

6.2. Evaluarea morfologică a sistemului venos port, ficatului și splinei

Evaluarea morfologică a sistemului venos port, ficatului și splinei se realizează prin metode invazive și non-invazive.

6.2.1. Metode non-invazive

1. Ecografia abdominală

Ecografia reprezintă o metodă economică, eficientă și non-invazivă pentru screeningul HTP; examinarea Doppler duplex și color permite măsurarea non-invazivă a fluxului, direcției și velocității în sistemul venos port.[6] Criteriile de diagnostic ecografic al HTP sunt: creșterea diametrului VP și/sau VS, diminuarea sau dispariția variației calibrului VP în inspir/expir sau postprandial, demonstrarea colateralelor (îndeosebi spleno-renale, gastroesofagiene, retroperitoneale, repermeabilizarea venei ombilicale), dilatarea venei gastrice stângi, splenomegalia cu caracter congestiv, reducerea velocității în VP și prezența fluxului hepatofug la nivelul VP și colateralelor la examenul Doppler.[51]

Ecografia cu examinare Doppler duplex sau color este o metodă non-invazivă cu acuratețe remarcabilă pentru diagnosticul trombozei VP.[52] Criteriile ecografice de diagnostic al trombozei VP sunt: lipsa vizualizării lumenului VP, detectarea trombusului ecogen în lumenul VP, absența semnalului vascular în VP la examenul Doppler, transformarea cavernomatoasă a VP.[51] Diagnosticul diferențial între tromboza benignă și malignă a VP, important pentru aprecierea prognosticului și posibilităților terapeutice, poate fi realizat prin biopsia cu ac fin a trombusului sub ghidaj ecografic.[53] Ecografia Doppler reprezintă metoda ideală pentru urmărirea permeabilității (TIPS).[54] Stenoza sau ocluzia șuntului reprezintă o problemă comună, asociată cu durata îndelungată a TIPS și se produce îndeosebi la joncțiunea protezei cu vena portă. Ea poate fi diagnosticată în cursul examinărilor ecografice de rutină și beneficiază de tratament prin reintervenție. Velocitatea de 1-2 m/sec este considerată un indicator al permeabilității șuntului; scăderea ei sub 50 cm/sec reprezintă un criteriu de diagnostic al stenozei șuntului și indică necesitatea reintervenției.[55]

Ecografia abdominală poate oferi informații utile asupra etiologiei HTP; ciroza hepatică, cauza cea mai frecventă a HTP în aria noastră geografică, se caracterizează printr-o serie de criterii ecografice sugestive pentru diagnostic: remanierea nodulară a ecostructurii, decalibrarea și sărăcirea desenului vascular port intrahepatic, creșterea ecogenității parietale a ramificațiilor porte sugerând fibroza, mărirea lobului caudat și/sau a lobului stâng hepatic.[51]

2. Tomografia computerizată și rezonanța magnetică nucleară

CT și RMN reprezintă două tehnici non-invazive calitative destinate evaluării HTP în cazurile în care evaluarea ecografică este neconcludentă.[56] Spre deosebire de examinarea ecografică, CT și RMN nu sunt influențate de subiectivitatea sau lipsa de experiență a examinatorului, de excesul de gaz sau tipul constituțional al pacientului.[6,56]

Tot mai larga disponibilitate a CT spirale sau CT cu reconstrucție arteriografică tridimensională permite evaluarea cu o mai mare acuratețe a vascularizației portale; prezența trombusului în VP, colateralele venoase[56] și dilatația venei cave inferioare[57] sunt detectate cu acuratețe suplimentară ecografiei. Spre deosebire de ecografie, CT este o metodă calitativă ce nu permite efectuarea de măsurători ale fluxului venos portal.

Datorită detaliilor oferite asupra anatomiei vasculare, RMN a devenit metoda preferată de examinare a sistemului venos port. Angiografia RMN este considerată actualmente metoda optimă pentru detecția colateralelor portale, trombozei de venă portă și aprecierea permeabilității șunturilor chirurgicale[6,56]. Recent, angiografia RMN a fost utilizată pentru determinarea cantitativă non-invazivă a fluxului venos la nivelul VP sau venei azygos, în condiții fiziologice sau la pacienți cu ciroză hepatică, dovedind o acuratețe similară ecografiei Doppler duplex.[58]

6.2.2. Metode invazive

1. Angiografia

Vizualizarea angiografică a sistemului port se poate realiza prin cateterizarea venei ombilicale, splenoportografie, sau prin cateterizarea directă, transhepatică sau transjugulară, a VP. În adiție, vizualizarea VP și colateralelor poate fi obținută în faza venoasă a arteriografiei selective, după injectarea arterei mezenterice superioare sau arterei splenice; arteriografia cu subtracție digitală este preferată datorită calității imaginilor și utilizării unei cantități reduse de contrast intravascular. Angiografia oferă informații importante asupra prezenței colateralelor, permeabilității vaselor, prezenței anevrismelor, fistulelor sau a leziunilor vasculare intrahepatice. Deoarece majoritatea acestor informații pot fi obținute și prin metode non-invazive (ecografie, CT, RMN), angiografia trebuie rezervată evaluării preoperatorii a pacienților în vederea șuntului porto-cav transplantului hepatic, diagnosticului etiologic al HTP prehepatice (cavernom port, tromboza de VS) și studiilor care necesită măsurarea presiunii portale[6].

2. Puncția biopsie hepatică

Rolul puncției bioptice hepatice în diagnosticul HTP este discutat în capitolul *Puncția biopsie hepatică*. Biopsia hepatică permite încadrarea HTP ca prehepatică, intrahepatică sau posthepatică. Astfel, prezența necrozei în zona a treia a lobulului hepatic sugerează HTP posthepatică, în timp ce morfologia hepatică normală este întâlnită în HTP prehepatică. În HTP intrahepatică, biopsia hepatică permite diagnosticul etiologic specific (ciroza hepatică, pelioza hepatică, fibroza hepatică etc).[56]

6.3. Determinarea fluxului vascular port

Determinarea fluxului sanguin port se realizează prin câteva tehnici: ecografia Doppler duplex, RMN, tehnici de clearence, tehnica indicatorilor de diluție, tehnica gazelor inerte, urmărirea farmacocineticii unor medicamente.[6]

Ecografia Doppler este o metodă economică, non-invazivă, larg disponibilă și eficientă de evaluare a fluxului venos portal. Examinarea Doppler color și spectral este esențială pentru aprecierea prezenței, direcției și caracteristicilor fluxului sanguin în VP și colaterale.[56] Fluxul venos portal apreciat ecografic Doppler poate prezenta următoarele modificări calitative în HTP:[54]

- caracter hepatofug (inversarea direcției fluxului sanguin), situație asociată cu riscul de sângerare din varicele esogastrice;
- caracter alternativ hepatofug/hepatopet (flux cu velocitate redusă și direcție mixtă, hepatofugă și hepatopetă), situație care precede instalarea trombozei VP;
- caracter plat, cu pierderea variațiilor respiratorii în morfologia undei spectrale la nivelul VP sau VS (în mod normal, fluxul în VP are caracter de undă cu velocitate mai mică în inspir și mai mare în expir);
- caracterul turbulent al fluxului la nivelul stenozelor / trombozelor incomplete;
- absența semnalului vascular la nivelul trombozei VP;
- absența semnalului vascular la nivelul venelor hepatice în sindromul Budd Chiari.

Examenul ecografic Doppler face posibile o serie de determinări cantitative ale fluxului venos port: determinarea velocității (reducerea velocității sub 10 cm/sec este considerată un indicator al HTP), presiunii de perfuzie portală și rezistenței vasculare.

În patologia chirurgicală, ecografia Doppler rămâne metoda ideală de diagnostic al trombozei VP, de

evaluare a permeabilității VP și arterei hepatice post-transplant hepatic, precum și de apreciere a permeabilității și direcției fluxului sanguin la nivelul șunturilor porto-sistemice chirurgicale sau TIPS.

Rolul *arteriografiei RMN* în evaluarea fluxului venos port prin tehnica bolusului de contrast este în curs de evaluare.

Deși o serie de critici pot fi aduse determinărilor cantitative ale fluxului venos portal prin ecografie Doppler și RMN, aceste metode non-invazive au înlocuit practic tehnicile invazive la marea majoritate a pacienților.

Tehnicile invazive (tehnica de clearence, tehnica indicatorilor de diluție, tehnica gazelor inerte, clearence-ul unor medicamente) utilizează coloranți (verde de indocianină, bromosulfaleină), substanțe marcate radioactiv (acizi biliari, albumina), gaze inerte (85krypton sau 133xenon) sau medicamente (propranolol, lidocaină) extrase preferențial cu aviditate din sânge după administrare de către hepatocite sau celulele sistemului reticulo-endotelial, oferind o măsură a fluxului plasmatic hepatic.[6] Aceste tehnici sunt invazive, necesitând cateterizarea venei hepatice și, uneori, a VP sau arterei hepatice. Unele dintre aceste tehnici (tehnica indicatorilor de diluție, tehnica gazelor inerte) au fost modificate pentru a permite măsurarea cantității de sânge care șuntează ficatul prin intermediul colateralelor porto-sistemice. Determinările invazive ale fluxului sanguin port sunt utilizate în practică în cazuri selecționate, pentru evaluarea preoperatorie a pacienților destinați șuntului porto-sistemic chirurgical.

6.4. Determinarea presiunilor în sistemul venos port

Măsurarea presiunii portale se poate realiza prin tehnici directe și indirecte, tehnica indirectă fiind preferată deoarece este relativ simplă, minim invazivă și apreciază cu acuratețe modificările presionale în sistemul port.[56] În prezent, metoda cea mai utilizată constă în măsurarea GPVH.[56] Un cateter cu balon este introdus sub control radiologic prin artera humerală, femurală sau jugulară internă în vena cavă inferioară și apoi în vena hepatică unde se determină PHL. Balonașul situat la extremitatea distală a cateterului este ulterior gonflat până la ocluzionarea venei hepatice; presiunea determinată astfel poartă numele de PHB și reprezintă presiunea la nivelul sinusoidului hepatic. GPVH reprezintă diferența dintre PHB și PHL. PHL, PHB și GPVH sunt utile pentru determinarea nivelului la care se produce creșterea rezistenței la flux în variate afecțiuni evoluând cu HTP. Astfel, dacă obstrucția este situată *presinusoidal*, PHL, PHB și GPVH sunt normale deoarece comunicarea intersinusoidală este normală și permite decompresia coloanei sanguine formate prin gonflarea balonului și ocluzionarea venei hepatice. Dacă obstrucția este situată *posthepatic,* GPVH este normal dar atât PHL, cât și PHB sunt crescute. În obstrucția *sinusoidală* (întâlnită în ciroza hepatică), comunicarea intersinusoidală este blocată ca urmare a anomaliilor arhitecturale sinusoidale, determinând o disipare inadecvată a presiunii portale; ca urmare, PHB este crescută, identică cu presiunea portală, PHL este normală, iar GPVH este crescut.[56]

Conform Consensului Baveno III asupra HTP, stabilit în 2001, în mod ideal, toți pacienții cu ciroză hepatică fără complicații ale HTP trebuie să beneficieze de măsurarea GPVH pentru a fi incluși într-un program de profilaxie a hemoragiei variceale.[39]

Tehnicile directe de determinare a presiunii portale sunt rareori utilizate în practică. Ele includ măsurarea intraoperatorie sau transhepatică a presiunii portale și, în cazuri rare, măsurarea presiunii portale prin cateterizarea venei ombilicale.

Măsurarea endoscopică a presiunii intravariceale, fie direct, prin puncționarea varicelor în cursul scleroterapiei endoscopice a varicelor esofagiene, fie indirect, cu ajutorul unui dispozitiv care determină presiunea necesară pentru compresia peretelui variceal, reprezintă o metodă folosită în evaluarea răspunsului la diferite regimuri terapeutice; ea este înlocuită în prezent pe scară largă cu determinarea GPVH.[6]

7. TRATAMENTUL HEMORAGIEI DIGESTIVE SUPERIOARE VARICEALE

7.1. Istoria naturală a hemoragiei variceale

Peste 90% din pacienții cu ciroză hepatică dezvoltă HTP.[59] Nu toți pacienții cu HTP și ciroză hepatică prezintă varice esogastrice; la momentul diagnosticului, aproximativ 60% din pacienții cu ciroză hepatică prezintă varice esofagiene.[3] Varicele apar la o creștere a GPVH de peste 10 mm Hg. Rata de apariție a varicelor este de 6-8% pe an, astfel încât 90% dintre pacienți cu ciroză hepatică prezintă varice esofagiene la 10 ani de la diagnostic.[60] După apariție, varicele progresează sub influența creșterii presiunii portale și a fluxului sanguin portal. Atunci când GPVH depășește 12 mm Hg, apare riscul de hemoragie prin ruptură variceală. Dacă GPVH este menținut sub această valoare prin mijloace farmacologice sau chirurgicale (șunt porto-sistemic), varicele nu sângerează și pot chiar regresa. Varicele reprezintă cauza hemoragiei digestive la 60-90% din pacienții cu ciroză hepatică.[32] Incidența primului episod

de hemoragie variceală la pacienții cu ciroză hepatică și varice este de 32%.[6] Hemoragia variceală reprezintă o complicație cu risc vital, cu o rată medie a mortalității de 30%,[59] necesitând tratament de urgență în unitatea de terapie intensivă. Mortalitatea prin hemoragie variceală este, probabil, subestimată deoarece aproximativ 20% din pacienți decedează prin hemoragie cataclismică, înainte de a putea fi spitalizați.[61] Hemoragia variceală se oprește spontan în aproximativ 50% din cazuri. După oprirea hemoragiei, spontan sau prin mijloace terapeutice, riscul de resângerare este crescut în primele 10-14 zile și maxim în primele 72 de ore post-hemoragie.[62] Riscul de resângerare din varicele esofagiene este estimat la aproximativ 70% în 2 ani.

7.2. Tratamentul hemoragiei active variceale

Hemoragia variceală reprezintă cea mai rapidă și severă formă de hemoragie digestivă superioară (HDS), necesitând spitalizarea pacientului în unitatea de terapie intensivă și măsuri adecvate de resuscitare. Obiectivele tratamentului HDS variceale sunt:

- echilibrarea hemodinamică (resuscitarea),
- prevenirea și tratamentul complicațiilor și
- asigurarea hemostazei.

Etiologia variceală a HDS necesită confirmare prin examinare endoscopică efectuată în primele 6-12 ore de la spitalizare, după aplicarea măsurilor adecvate de resuscitare. Pentru prevenirea aspirației, endoscopia digestivă superioară (EDS) se efectuează după intubare oro-traheală în cazul hemoragiilor digestive severe sau al alterării statusului mental al pacientului (stare de șoc sau encefalopatie hepatică severă).

7.2.1. Resuscitarea

Resuscitarea pacientului cu HDS variceală are 2 obiective majore:

- combaterea hipovolemiei prin administrare de substanțe cristaloide, macromoleculare și sânge pentru a asigura o perfuzie sistemică adecvată
- corecția hematologică prin transfuzii de sânge și preparate de sânge pentru a asigura oxigenarea tisulară adecvată și a corecta tulburările de coagulare.

Scopul acestor măsuri este menținerea hematocritului peste 25-30% sau a hemoglobinei peste 10 g/dl, menținerea presiunii sistolice la valori de peste 80 mm Hg și a alurii ventriculare sub 100 bătăi/minut, menținerea presiunii venoase centrale peste 2 cm H_2O și a debitului urinar peste 40 ml/h.[59]

Corecția hipovolemiei trebuie instituită imediat după spitalizarea pacientului. Este recomandată utilizarea a două linii venoase periferice mari; cateterizarea venoasă centrală nu oferă avantaje și poate întârzia resuscitarea. Se administrează soluție salină, glucozată sau Ringer lactat cu un debit ajustat în raport cu statusul cardio-respirator, cu scopul stabilizării semnelor vitale. Perfuzia continuă până în momentul în care sângele și preparatele de sânge necesare corecției masei sanguine sunt disponibile. Administrarea de oxigen pe sondă nazală poate fi benefică la pacienții cu semne de oxigenare inadecvată.

Transfuziile sanguine trebuie inițiate imediat ce este evident că sângerarea este continuă, pacientul se află în stare de șoc sau prezintă un hematocrit sub 20-25%. Transfuziile de sânge integral sau, preferabil, de masă eritrocitară trebuie continuate până ce pacientul este hemodinamic stabil, iar hematocritul este peste 25%. Pentru pacienții vârstnici, cu afecțiuni cardiace sau respiratorii, se recomandă ca transfuziile să continue până la un hematocrit de peste 30% pentru a preveni ischemia. O unitate de masă eritrocitară crește hemoglobina cu aproximativ 1 g/dl, iar hematocritul cu 3%. Coagulopatia trebuie corectată prin administrare de plasmă prospată congelată (PPC) (1 unitate PPC masoară 200-250 ml și crește activitatea fiecărui factor al coagulării cu 2-3%). Trombocitopenia este corectată prin administrare de sânge integral (trombocitele existente într-o unitate de sânge cresc valoarea sanguină cu 5.000/mmc) sau, la valori sub 50.000/mmc, prin administrare de masă trombocitară.

7.2.2. Prevenirea și tratamentul complicațiilor

Complicațiile care pot cauza decesul pacientului cu HDS variceală sunt aspirația, sepsisul, encefalopatia hepatică și insuficiența renală.

Aspirația reprezintă o complicație redutabilă în cursul evaluării endoscopice, favorizată de severitatea hemoragiei și alterarea statusului mental al pacienților (encefalopatie hepatică, stare de șoc). Ea poate fi prevenită prin intubația oro-traheală a pacienților.

Sepsisul reprezintă o complicație majoră la pacientul cirotic, îndeosebi în cursul episoadelor hemoragice. Infecțiile bacteriene (peritonita bacteriană spontană, tromboflebita de cateter, infecțiile urinare) sunt întâlnite la 35-66% dintre pacienții cu HDS variceală.[63] Profilaxia peritonitei bacteriene spontane se realizează cu chinolone (norfloxacin) sau cefalosporine (cefotaxim).

Encefalopatia hepatică beneficiază de profilaxie prin administrare de lactuloză oral, pe sondă nasogastrică sau în clisme.

Insuficiența renală poate fi precipitată de HDS printr-o combinație de factori: necroza tubulară acută și

sindromul hepato-renal, depleția de volum, sepsisul și o serie de medicamente (îndeosebi aminoglicozide și antiinflamatoare non-steroidiene). Tratamentul constă în corecție volemică, administrare de soluții macromoleculare și agenți vasoconstrictori (terlipresina, ornipresina).

7.2.3. Hemostaza

Hemostaza este definită prin absența semnelor indicând hemoragia timp de 24 de ore.[64] Hemostaza poate fi realizată prin metode farmacologice, tamponada cu balon, metode endoscopice (scleroterapie sau ligatură endoscopică), TIPS sau intervenție chirurgicală (tehnici decompresive sau ligatură) (Fig.3).

Terapia farmacologică

Tratamentul farmacologic necesită administrare rapidă după emiterea suspiciunii de hemoragie variceală, înainte de efectuarea EDS și, preferabil, înainte de admiterea în spital a pacientului.[64] Terapia farmacologică utilizează 2 categorii de medicamente vasoactive: vasopresina sau analogul sintetic al acesteia, terlipresina și somatostatina sau analogul sintetic al acesteia, octreotid. Terapia vasoactivă se administrează minimum 5 zile, în scopul prevenirii resângerării.

Vasopresina determină vasoconstricție splahnică și sistemică; ca rezultat al vasoconstricției splahnice, vasopresina scade fluxul venos portal, presiunea în VP și varicele esofagiene. Doza inițială este de 0,2-0,4 U/min putând fi crescută progresiv până la obținerea

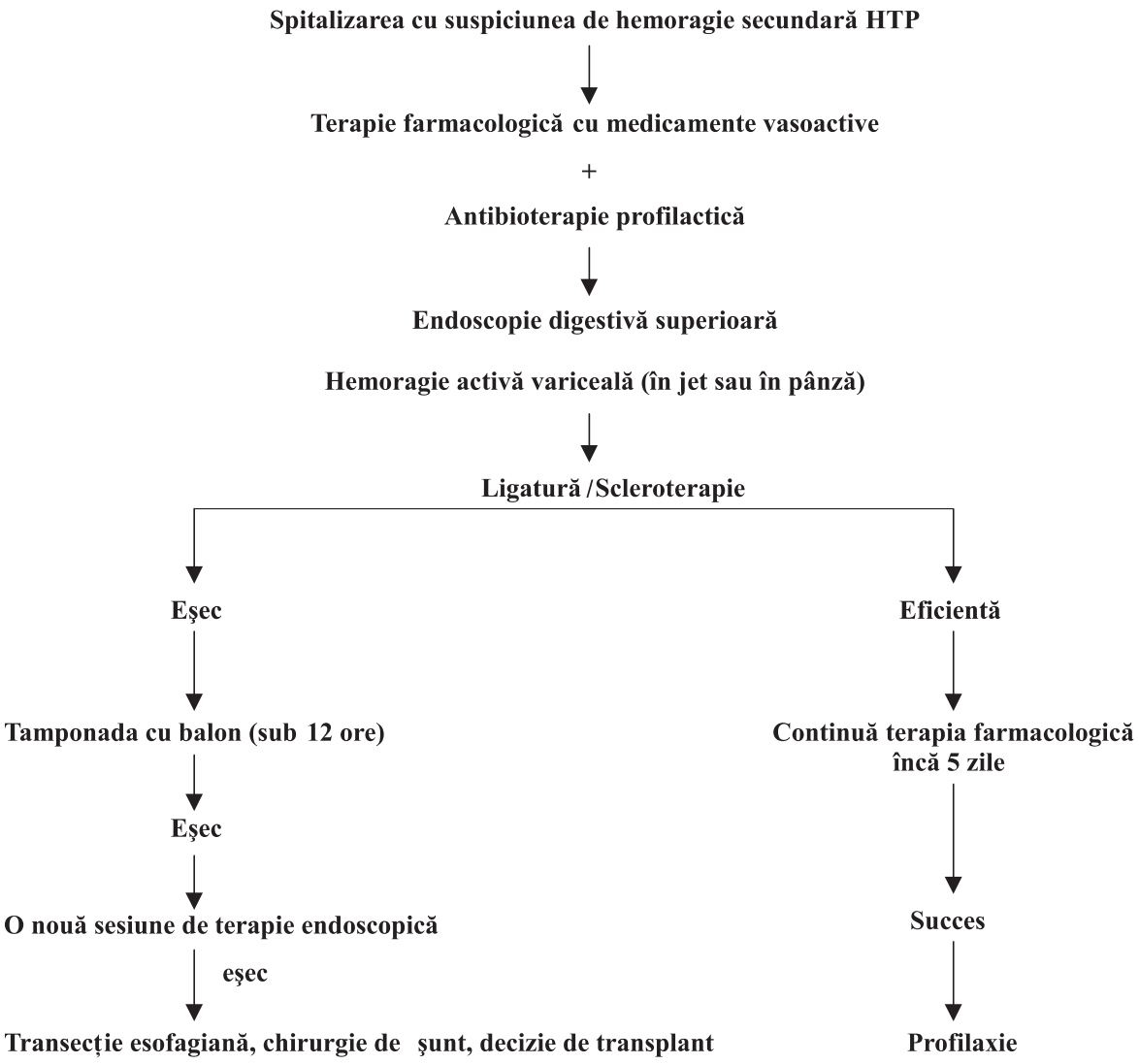

Fig.3 Strategia terapeutică în hemoragia activă variceală

hemostazei, nu mai mult de 1 U/min. Vasopresina determină efecte adverse cardiovasculare severe (bradicardie, reducerea funcției contractile cardiace, scăderea debitului cardiac, aritmii severe sau infarct de miocard) în aproximativ 25% din cazuri,[65] motiv pentru care administrarea ei se face numai în asociere cu nitroglicerină. Terlipresina (glypressine) este un analog sintetic al vasopresinei, cu același mecanism de acțiune, dar cu efecte biologice prelungite și fără efectele adverse cardiovasculare ale acesteia. Mecanismul de acțiune al terlipresinei este reprezentat de vasoconstricția arterială splahnică ce determină reducerea presiunii în sistemul port. Terlipresina este mai bine tolerată decât vasopresina și are o eficiență în controlul hemoragiei variceale de aproximativ 80%.[59] Se administrează în bolus i.v. în doză de 2 mg la fiecare 4 ore până la obținerea hemostazei; după obținerea hemostazei, administrarea continuă cu 1 mg la 4 ore timp de 5 zile în scopul profilaxiei resângerării.[59]

Somatostatina are eficiență similară terlipresinei în controlul hemoragiei variceale.[59] Peptidul hipotalamic determină reducerea presiunii în sistemul port printr-o vasoconstricție splahnică selectivă (efect direct vasoconstrictor, inhibiția peptidelor vasodilatatorii). Somatostatina se administrează în perfuzie continuă în doză de 250-500 micrograme/h, după un bolus inițial de 250-500 de micrograme; bolusul de somatostatină scade presiunea variceală rapid, într-un interval mediu de 30-90 secunde și este recomandat la inițierea terapiei sau în momentul resângerării variceale.[65] Durata tratamentului este de pâna la 5 zile.[59] Analogul sintetic al somatostatinei, octreotid, acționează prin aceleași mecanisme ca somatostatina, dar are efecte biologice prelungite. Octreotidul se administrează în perfuzie continuă în doză de 25 sau 75 micrograme/h, după un bolus inițial intravenos de 50 micrograme; durata tratamentului este de până la 5 zile.[65] Octreotidul este eficient în reducerea complicațiilor sângerării variceale după scleroterapia de urgență.[59]

În prezent, terapia vasoactivă preferată datorită eficienței și reacțiilor adverse limitate, este reprezentată de terlipresină și somatostatină/octreotid.[59,66]

Tamponada cu balon

Tamponada cu balon este utilizată ca măsură de temporizare ce permite resuscitarea pacientului hemodinamic instabil sau transportul pacientului cu hemoragie variceală activă, înainte de aplicarea terapiei definitive.[64] Se poate efectua cu sonda Sengstaken-Blakemore (sonda cu triplu lumen) sau varianta modificată a acesteia, sonda Minnesota (sonda cu lumen cvadruplu). Acestea conțin lumenul pentru balonul gastric, lumenul pentru balonul esofagian, lumenul destinat aspirației gastrice și, în cazul sondei Minnesota, și un lumen pentru aspirație esofagiană (acesta este destinat sucțiunii sângelui din esofag, pentru a preveni aspirația bronșică). Sonda se introduce pe nas sau pe gură până în stomac, utilizând markerii existenți pe tub. Balonul gastric este ulterior gonflat și tracționat proximal până la întâlnirea unei rezistențe (joncțiunea esogastrică), după care capătul tubului este conectat la un sistem de tracțiune pentru menținerea rezistenței. Se aspiră lumenul gastric și esofagian pentru a controla dacă hemoragia s-a oprit. În cazul în care hemoragia continuă, balonul esofagian este gonflat la cea mai mică presiune care determină oprirea hemoragiei, nu mai mare de 45 mm Hg.[65] Poziția baloanelor poate fi controlată radiologic; de asemenea, se recomandă ca poziția markerilor situați pe tub și a presiunii de gonflare să fie verificată periodic. Balonul esofagian necesită degonflare periodică pentru a preveni necroza esofagiană. Tamponada cu balon trebuie menținută până la resuscitarea pacientului și instituirea terapiei definitive, de regulă 6 ore și nu mai mult de 12 ore.[67] Menținerea sondei peste acest interval crește severitatea injuriei mucosale esofagiene și, consecutiv, riscul de complicații post-scleroterapie. Endoscopia și scleroterapia trebuiesc efectuate imediat după degonflarea și extracția sondei. Complicațiile asociate tamponadei cu balon sunt întâlnite la aproximativ 35% din pacienți, cu o rată a mortalității de 20%.[65] Datorită proporției mari a complicațiilor severe, montarea sondei Sengstaken-Blakemore trebuie făcută numai de un practician experimentat. Complicațiile includ: pneumonia de aspirație, necroza peretelui gastric sau esofagian, obstrucția căilor respiratorii prin migrarea balonului, durerea toracică.

Tratamentul endoscopic

Tratamentul endoscopic al varicelor esofagiene cuprinde scleroterapia și ligatura (bandarea) varicelor esofagiene.[68]

Scleroterapia constă în injectarea unui agent sclerozat intra- și/sau paravariceal, cu ajutorul unui ac introdus prin canalul de lucru al endoscopului. În mod uzual, se injectează 0,5-1, maximum 2 ml de agent sclerozant în fiecare punct, circumferențial, începând cu coloana variceală care sângerează. Injectarea se inițiază imediat deasupra joncțiunii esogastrice. Doza totală de agent sclerozant pe sesiune endoscopică este de 10-20 ml.[67] Sesiunile endoscopice continuă la 1-2 săptămâni interval până la obliterarea completă a varicelor esofagiene. Mecanismul hemostazei inițiale constă în compresia mecanică a coloanei variceale sângerânde prin edem local; ulterior, agentul sclerozant

induce necroinflamație și tromboză vasculară, urmată de fibroza și obliterarea variceală. Agenții sclerozanți utilizați în mod uzual sunt moruatul de sodiu 5%, etanolamina oleat 5%, tetradecilsulfatul 1-3%, polidocanolul 1% și etanolul 95%[65]. Eficiența scleroterapiei în controlul hemoragiei variceale este variabilă, fiind estimată la 70% după prima sesiune endoscopică și 90% după două sesiuni.[65] Scleroterapia se asociază cu o incidență crescută a complicațiilor locale și sistemice. Complicațiile locale minore sunt reprezentate de durere toracică, febră, disfagie tranzitorie, odinofagie, revărsat pleural. Ulcerațiile post-scleroterapie sunt întâlnite la 90% din pacienți imediat după terapia endoscopică, 70% la o săptămână, 30% la două săptămâni și 10% la trei săptămâni.[65] Aproximativ 10% dintre acestea se complică cu hemoragie digestivă. Administrarea de inhibitori de pompă de protoni reduce incidența acestei complicații. Stenozele esofagiene post-scleroterapie sunt întâlnite la 10% din pacienți și beneficiază de dilatare endoscopică. Pneumonia de aspirație, perforația esofagiană, mediastinita, pericardita, peritonita bacteriană sunt complicații rareori întâlnite. Aproximativ 10% din pacienți dezvoltă complicații severe post-scleroterapie, îndeosebi pulmonare, iar 1-2% din pacienți decedează ca urmare directă a manevrei endoscopice.[65] În hemoragia activă din varicele gastrice, izolate (tip 1 și 2) injectarea endoscopică de cianoacrilat (Histoacryl) reprezintă metoda recomandată; ea determină o hemostază eficientă la peste 90% dintre pacienți.[42] Hemoragia din varicele esogastrice (tip 1 și 2) beneficiază de scleroterapie cu injectarea agentului sclerozant distal de linia Z.[68]

Ligatura endoscopică a varicelor esofagiene a fost propusă în anii ’80, ca urmare a experienței existente cu ligatura hemoroidală. Dispozitivul de bandare constă într-un cilindru gol, radiotransparent, aplicat la extremitatea distală a endoscopului, având 1 până la 10 inele de cauciuc aplicate pe peretele extern al cilindrului de plastic. Dispozitivul este plasat în contact intim cu coloana variceală sângerândă, se aplică sucțiunea acesteia în lumenul cilindrului de plastic, după care un inel de cauciuc este eliberat cu ajutorul unui dispozitiv special ce trece prin canalul de lucru al endoscopului, ligaturând varicele aspirat. Ligatura determină necroza ischemică a țesutului ligaturat. În 3-7 zile țesutul necrotic este eliminat determinând ulcere esofagiene și reacție inflamatorie asociată cu tromboze vasculare. Ulcerele esofagiene se vindecă în 2-3 săptămâni.[65] Lumenul vascular este ulterior obliterat complet prin fibroză. Eficiența ligaturii endoscopice variceale este similară, iar rata complicațiilor este redusă (sub 3%) comparativ cu scleroterapia.[65]

TIPS

TIPS constă în plasarea radiologică a unei proteze metalice expandabile ce conectează venele portă și hepatică, scăzând presiunea în VP și reducând riscul de sângerare variceală. TIPS este indicat pentru controlul hemoragiei active variceale care nu a răspuns la terapia farmacologică și endoscopică sau la pacienții cu hemoragie digestivă recurentă necontrolată prin 2 sesiuni endoscopice efectuate la un interval de 24 de ore.[65] Numeroși pacienți dezvoltă hemoliză tranzitorie blândă, iar 20% prezintă encefalopatie hepatică, care răspunde în 80% din cazuri la administrarea de lactuloză.[65] Factorii de risc pentru dezvoltarea encefalopatiei includ: vârsta înaintată, sexul feminin, etiologia non-alcoolică și hipoalbuminemia. TIPS duce la scăderea fluxului sanguin hepatic ceea ce determină reducerea în grade variabile a funcției hepatice. Mortalitatea manevrei este de 1-2% și rezultă din puncția capsulei hepatice sau arborelui biliar care determină hemoragie intraperitoneală sau hemobilie[65]. O complicație tardivă frecvent întâlnită constă în obstrucția protezei prin proliferare intimală care apare la 80% dintre pacienți. Complicația se asociază cu recidiva HTP. Obstrucția poate fi corectată prin angioplastie și plasarea unei angioproteze, coaxial sau în paralel cu vechea proteză. Pentru detecția obstrucției protezei, ecografia Doppler are o sensibilitate de 75%, fiind indicată pentru supravegherea permeabilității TIPS la un interval de 3-6 luni.

Tratamentul chirurgical

Tratamentul chirurgical în hemoragia activă variceală este indicat atunci când terapia farmacologică și/sau endoscopică repetată eșuează, iar TIPS nu este disponibil.

Intervenția chirurgicală constă în transecție sau tratament chirurgical decompresiv (șunt porto-cav) în urgență.

7.3. Profilaxia primară a hemoragiei variceale

Profilaxia primară a varicelor esofagiene este indicată în cazul pacienților fără antecedente de HDS, dar cu risc crescut de sângerare (varice mari, prezența semnelor roșii). Tratamentul se efectuează cu β-blocante neselective (Propranolol sau Nadolol) asociate sau nu cu isosobid dinitrat. Doza eficientă de β-blocant este doza care scade alura ventriculară index cu 20-25% la 6-12 ore de la administrarea medicamentului. Medicamentul este eficient la aproximativ 50% dintre pacienți. Pacienții care prezintă contraindicații (bradicardie, pneumopatie cu

bronhospasm, diabet zaharat insulino-dependent, arteriopatie obliterantă) sau sunt non-complianți la tratamentul cu β-blocante pot beneficia de ligatură endoscopică variceală în scop profilactic.[41]

7.4. Profilaxia secundară a hemoragiei variceale (prevenirea recidivelor hemoragice)

Tratamentul farmacologic, endoscopic, radiologic și chirurgical reprezintă metode eficiente în prevenirea recidivei hemoragice și creșterea ratei de supraviețuire la pacienții care au prezentat un episod HDS. Tratamentele de primă linie pentru pofilaxia secundară sunt β-blocantele și ligatura variceală endoscopică.

Pacienții cu afecțiuni hepatice severe, decompensate, aflați în clasele Child C și B, trebuie să fie evaluați pentru transplant hepatic.

Pacienții care prezintă contraindicații pentru β-blocante sau resângerează în cursul tratamentului cu β-blocante, beneficiază de ligatură endoscopică variceală.

În cazul pacienților la care terapia de primă linie a eșuat, aflați în clasa Child A, este indicat șuntul chirurgical sau TIPS. La aceeași grupă de pacienți, aflați însă în clasa Child B sau C, pentru profilaxia resângerării variceale este indicat TIPS sau transplantul hepatic.[69]

BIBLIOGRAFIE

1. Bosch J, Garcia-Pagan JC. Pathophysiology of portal hypertension and its complications. In: Bircher J, Benhamou JP, McIntyre N, Rizzetto M, Rodes H, eds. Oxford Textbook of Clinical Hepatology. Oxford: Oxford University Press 1999, 653-659.

2. De Franchis R. Updating consensus in portal hyypertension: Report of the Baveno III Consensus Workshop on definitions, methodology, and therapeutic strategies in portal hypertension. J Hepatol, 33: 846-852, 2000.

3. D'Amico G, Garcia-Tsao G, Cales P, et al. Diagnosis of portal hypertension: How and when. In: De Franchis R, ed. Portal hypertension III. Oxford: Blackwell Science Ltd 2001, 36-64.

4. Henderson JM. Anatomy of the portal venous system in portal hypertension. In: Bircher J, Benhamou JP, McIntyre N, Rizzetto M, Rodes H, eds. Oxford Textbook of Clinical Hepatology. Oxford: Oxford University Press 1999, 645-651.

5. Goodman DZ, Ishak KG. Hepatic histopathology. In: Schiff ER, Sorell MF, Maddrey WC, eds. Schiff's Diseases of the Liver. Philadelphia: Lippincott-Raven 1999, 53-117.

6. Groszmann RJ, De Franchis R. Portal hypertension. In: Schiff ER, Sorell MF, Maddrey WC, eds. Schiff's Diseases of the Liver. Philadelphia: Lippincott-Raven 1999, 387-442.

7. Sherlock S, Dooley J. The portal venous system and portal hypertension. In: Sherlock S, Dooley J, eds. Diseases of liver and biliary system. Oxford: Blackwell Publishing 2002, 147-186.

8. Dagher L, Burroughs A. Variceal bleeding and portal hypertensive gastropathy. Eur J Gastroenterol, 13:81-88, 2001.

9. Garcia-Pagan JC, Bosch J. Obstruction of the portal vein. In: Bircher J, Benhamou JP, McIntyre N, Rizzetto M, Rodes H, eds. Oxford Textbook of Clinical Hepatology. Oxford: Oxford University Press 1999, 645-651.

10. Dunn MA. Parasitic diseases. In: Schiff ER, Sorell MF, Maddrey WC, eds. Schiff's Diseases of the Liver. Philadelphia: Lippincott-Raven 1999, 1533-1548.

11. McKerrow JH, Sun E. Hepatic schistosomiasis. Progress in liver disease, 12:121-135, 1994.

12. Devaney K, Goodman Z, Epstein M, et al. Hepatic sarcoidosis: clinico-pathologic features in 100 cases. Am J Surg Path 17:1272-1280, 1993.

13. Maddrey WC. Granulomas of the liver. In: Schiff ER, Sorell MF, Maddrey WC, eds. Schiff's Diseases of the Liver. Philadelphia: Lippincott-Raven 1999, 1571-1585.

14. Casavilla FA, Wright HI, Starzl TE, et al. Clinical course after liver transplantation in patients with sarcoidosis. Ann Intern Med 118:865-866, 1993.

15. International Working Party: Terminology of nodular hepatocellular lesions. Hepatology 22:983-993, 1995.

16. Sarin S, Sachdev G, Nanda R. Follow-up of patients after variceal eradication. A comparison of patients with cirrhosis, non-cirrhotic portal fibrosis and extrahepatic obstruction. Ann Surg 201:78-81, 1886.

17. Ohnishi K, Sato S, Nomura F, et al. Splachnic hemodynamics in idiopathic portal hypertension: comparison with chronic persistent hepatitis. Am J Gastroenterol 84:403-406, 1989.

18. Schilsky ML, Tavill AS. Wilson's disease. In: Schiff ER, Sorell MF, Maddrey WC, eds. Schiff's Diseases of the Liver. Philadelphia: Lippincott-Raven 1999, 1091-1106.

19. Ferenci P. Wilson's disease. In: Bacon BR, Di Bisceglie AM, eds. Liver Disease: Diagnosis and Management. New York: Churchill Livingstone 2000, 150-164.

20. Sherlock S. Congenital hepatic fibrosis. In: Schiff ER, Sorell MF, Maddrey WC, eds. Schiff's Diseases of the Liver. Philadelphia: Lippincott-Raven 1999, 1085-1086.

21. Reichheld JH, Bonkovsky HL. The porphyrias, 1-antitrypsin deficiency, cystic fibrosis, and other metabolic diseases of the liver. In: Bacon BR, Di Bisceglie AM, eds. Liver Disease: Diagnosis and Management. New York: Churchill Livingstone 2000, 165-190.

22. Mastella G, Cipolli M. The liver in cystic fibrosis. In: Bircher J, Benhamou JP, McIntyre N, Rizzetto M, Rodes H, eds. Oxford Textbook of Clinical Hepatology. Oxford: Oxford University Press 1999, 1403-1417.

23. Valla , Flejou J, Lebrec D, et al. Portal hypertension and ascites in acute hepatitis: clinical, hemodynamic and histological correlations. Hepatology 10:482-485, 1989.

24. Pagliaro L, D'Amico G, Luca A, et al. Portal hypertension: diagnosis and treatment. J Hepatol 23 (Suppl 1):36-44, 1995.

25. Zafrani E, Cazier A, Baudelot A, et al. Ultrastructural lesions of the liver in human peliosis. Am J Physiol 114:349-353, 1984.

26. Perkocha L, Geaghan S, Yen B, et al. Clinical and pathological features of bacillary peliosis hepatitis in association with human immunodeficiency virus infection. N Engl J Med 323:1581-1586, 1990.

27. International Group. Review of alcoholic liver disease morphologic manifestations. Lancet 1:707-717, 1981.

28. Valla D, Benhamou JP. Disorders of the hepatic venous system, peliosis, and sinusoidal dilatation. In: Bacon BR, Di Bisceglie AM, eds. Liver Disease: Diagnosis and Management. New York:

Churchill Livingstone 2000, 331-343.

29. Faust TW, Sorrell MF. Budd-Chiari syndrome. In: Bacon BR, Di Bisceglie AM, eds. Liver Disease: Diagnosis and Management. New York: Churchill Livingstone 2000, 1207-1213.

30. Bilir BM, Bilir N, McNally PR. Vascular liver disease. In: McNally PR, ed. GI/Liver Secrets. Philadelphia: Hanley & Belfus 2001, 186-191.

31. Hosoki T, Arisawa J, Marukawa T, et al. Portal blood flow in congestive heart failure: pulsed duplex sonographic findings. Radiology 174:733-738, 1990.

32. Gatta A, Merkel C, Amodio P, et al. Development and validation of a prognostic index predicting death after upper gastrointestinal bleeding in patients with liver cirrhosis. Am J Gastroenterol 89:1528-1536, 1994.

33. Dagradi AE. Natural history of esophageal varices in patients with alcoholic liver cirrhosis. Am J Gastroenterol 57:520-540, 1972.

34. North Italian Endoscopic Club for Study and Treatment of Esophageal Varices. Prediction of first esophageal hemorrhage in patients with cirrhosis. A prospective multicentric study.N Engl J Med 319:983-989, 1988.

35. Japanese Research Society for Portal Hypertension. The general rules for endoscopic recording findings on esophageal varices. Jpn J Surg 10:84-87, 1980.

36. Cales P, Desmorat H, Vinel JP, et al. Evidence of large esophageal varices in patients with cirrhosis: application to prophylaxis of first bleeding. Gut 31:1298-1302, 1990.

37. Sauerbruch T, Kleber G. Upper gastrointestinal endoscopy in patients with portal hypertension. Endoscopy 24:45-51, 1992.

38. De Franchis R, Pascal JP, Ancona L, et al. Definitions, methodology, and therapeutic strategies in portal hypertension. J Hepatol 15:256-261, 1992.

39. Merkel C, Escorsell A, Sieber CC, et al. Preprimary prophylaxis: can (and should) we prevent the formation and growth of varices? In: De Franchis R, ed. Portal hypertension III. Oxford: Blackwell Science Ltd 2001, 97-110.

40. Silverstein FE, Tytgat GNJ. Esophageal varices. In: Silverstein FE, Tytgat GNJ, eds. Atlas of gastrointestinal endoscopy. Philadelphia: JB Lippincott 1991, 4.6-4.12.

41. Garcia-Pagan JC, Grace ND. Primary prophylaxis. In: De Franchis R, ed. Portal hypertension III. Oxford: Blackwell Science Ltd 2001, 127-131.

42. Sarin SK, Primignani M, Agarwal SR. Gastric varices. In: De Franchis R, ed. Portal hypertension III. Oxford: Blackwell Science Ltd 2001, 76-95.

43. Bosch J, Burroughs AK. Clinical manifestations and management of bleeding episodes in cirrhotics. In: Bircher J, Benhamou JP, McIntyre N, Rizzetto M, Rodes H, eds. Oxford Textbook of Clinical Hepatology. Oxford: Oxford University Press 1999, 673-693.

44. C. Gheorghe, G. Aposteanu, Al. Oproiu. Evolution from mild to severe and overt bleeding in portal hypertensive gastropathy: A prospective study. Rom J Gastroenerol 5:9-15, 1996.

45. Kozarek RA, Botoman A, Bredfeldt JE, et al. Portal colopathy: prospective study of colonoscopy in patients with portal hypertension. Gastroenterology 101:1192-1197, 1991.

46. Misra SP, Dwivedi M, Misra V. Prevalence and factors influencing hemorrhoids, anorectal varices and colopathy in patients with portal hypertension. Endoscopy 28:340-345, 1996.

47. Mutchnick MG, Lerner E, Conn HO. Effect of porto-caval anastomosis on hypersplenism. Dig Dis Sci 25:928-938, 1980.

48. McCormick PA. The spleen, hypersplenism, and other relationships between the liver and spleen. In: De Franchis R, ed. Portal hypertension III. Oxford: Blackwell Science Ltd 2001, 787-795.

49. Burroughs AK. Desmopressin and bleeding time in patients with cirrhosis. Br Med J 291:1377-1381, 1985.

50. Swaim MW. Evaluation of potential liver transplant recipients. In: Killenberg PG, Clavien PA, eds. Medical care of the liver transplant patients. Oxford: Blackwell Science Ltd 2001, 23-35.

51. Bolondi L, Gaiani S, Barbara L. The portal venous system. In: Cosgrove D, Meire H, Dewbury K, eds. Abdominal and general ultrasound. Edinburgh: Churchill Livingstone 1993, 309-325.

52. Valla DC, Condat B. Portal vein thrombosis in adults: pathophysiology, patogenesis and management. J Hepatol 32:865-871, 2000.

53. Dodd GD III, Carr BI. Percutaneous biopsy of portal vein thrombosis: A new staging technique for hepatocellular carcinoma. Am J Roentgenol 161:229-233, 1993.

54. Bates JA. Pathology of the liver and portal venous system. In: Bates JA, ed. Abdominal ultrasound: How, Why and When. Edinburg: Churchill Livingstone 1999, 71-107.

55. Sterling KM, Darcy MD. Stenosis of transjugular intrahepatic portosystemic shunts: presentation and management. Am J Roentgenol 168:239-244, 1997.

56. Wongcharatrawee S, Groszmann RJ. Diagnosing portal hypertension. Bailliere Clin Gastroenterol 14:881-894, 2000.

57. Wachsberg RH, Levine CD, Maldjian PD, et al. Dilatation of the inferior vena cava in patients with cirrhotic portal hypertension. Causes and imaging findings. Clinical Imaging 22:48-53, 1998.

58. Nabeshima M, Moriyasu F, Nishikawa K, et al. Azygos venous blood flow: measurement with direct bolus imaging. Radiology 195:467-470, 1995.

59. Garcia-Pagan JC, Bosch J. Medical treatment of portal hypertension. Bailliere Clin Gastroenterol 14:895-909, 2000.

60. D'Amico G, Pagliaro L, Bosch J. The treatment of portal hypertension: a metaanalitic review. Hepatology 22:332-354, 1995.

61. Bosch J, Garcia-Pagan JC. Complications of cirrhosis. Portal hypertension. J Hepatol 32 (Suppl 1):141-156, 2000.

62. Sanyal AJ, Purdum PP III, Luketic VA, et al. Bleeding gastroesophageal varices. Sem Liver Dis 13:328-342, 1993.

63. Goulis J, Patch D, Burroughs AK. Bacterial infection in the pathogenesis of the variceal bleeding. Lancet 353:139-142, 1999.

64. Laine LA, Burroughs AK, Silvain C, et al. Treatment of the acute bleeding episode. Bailliere Clin Gastroenterol 14:134-169, 2000.

65. Befeler AS, Saeed ZA. Management of bleeding varices. In: Bacon BR, Di Bisceglie AM, eds. Liver Disease: Diagnosis and Management. New York: Churchill Livingstone 2000, 419-434.

66. D'Amico G, Pagliaro L, Bosch J, et. al. Pharmacological treatment of portal hypertension: An evidence-based approach. Semin Liver Dis 19:475-479, 1999.

67. Korula J. Technique of endoscopic sclerotherapy. In: Sivak MV, ed. Gastroenterologic Endoscopy. Philadelphia: W.B. Saunders Co. 2000, 371-388.

68. ASGE Guidelines: The role of endoscopic therapy in the management of variceal hemorrhage. Gastrointest Endosc 56:618-620, 2002.

69. Lebrec D, Stiegmann GV. Prevention of recurrent variceal hemorrhage. In: Franchis R, ed. Portal hypertension III. Oxford: Blackwell Science Ltd 2001, 170-179.

CAPITOLUL 30

CHIRURGIA HIPERTENSIUNII PORTALE

Șerban BANCU

1. INTRODUCERE 767
1.1. Scurt istoric 767
2. DATE ANATOMICE DE INTERES CHIRURGICAL 768
2.1. Vena portă 768
2.2. Vena mezenterică superioară 769
2.3. Vena splenică 769
2.4. Vena mezenterică inferioară 770
2.5. Vena coronară a stomacului 770
2.6. Vena ombilicală 770
3. ȘUNTURILE CHIRURGICALE PORTO-SISTEMICE PENTRU HIPERTENSIUNEA PORTALĂ 770
3.1. Șunturile porto-sistemice neselective (tronculare) 770
3.1.1. Șunturile neselective porto-cave 771
3.1.2. Șuntul omfalo-cav 776
3.1.3. Șuntul spleno-renal proximal (central) 776
3.1.4. Șunturile mezenterico-cave 777
3.2. Șunturile porto-sistemice selective 779
3.2.1. Șuntul spleno-renal distal (Warren) 780
3.2.2. Șuntul coronaro-cav (Inokuchi) 781
3.2.3. Șuntul porto-cav calibrat 781
4. CHIRURGIA HIPERTENSIUNII PORTALE PRIN BARAJ POSTHEPATIC. SINDROMUL BUDD – CHIARI 782
4.1. Ocluzia venelor hepatice cu venă cavă inferioară sănătoasă 782
4.2. Ocluzia venelor hepatice cu tromboză de venă cavă inferioară 783
5. COMPLICAȚIILE POSTOPERATORII ALE ȘUNTURILOR PORTO – SISTEMICE 784
5.1. Tromboza șuntului porto-sistemic 784
5.2. Recidiva hemoragiilor variceale 784
5.3. Encefalopatia portală postoperatorie 784
5.4. Infecția protezei de interpoziție vasculară 785
6. PROCEDEE DE DEVASCULARIZARE ÎN TRATAMENTUL CHIRURGICAL AL HIPERTENSIUNII PORTALE 785
6.1. Ligatura transtoracică a varicelor esofagiene (procedeul Boerema) 785
6.2. Transecția esofagiană manuală și mecanică 785
6.3. Deconexiunea azygo-portală extensivă (Sugiura – Futagawa) 786
7. TRATAMENTUL ASCITEI 788
7.1. Tratamente nechirurgicale 789
7.2. Tratamente chirurgicale 789
BIBLIOGRAFIE 792

1. INTRODUCERE

Hipertensiunea portală definește o stare patologică în care crește presiunea din sistemul venei porte, secundară unei îmbolnăviri inițiale, care creează un baraj în calea acestei circulații venoase. În funcție de localizarea barajului vascular, hipertensiunea portală este:

- de origine hepatică, în marea majoritate a cazurilor, dată de cirozele hepatice și uneori de cancerul ficatului;
- de origine prehepatică, dezvoltată prin tromboză de venă portă sau de ax spleno-portal;
- de origine posthepatică, la nivelul venelor hepatice sau a venei cave inferioare (prin tromboze, compresii, stenoze).

Patogenia și fiziopatologia acestor maladii a fost detaliată într-un capitol separat, arătând că, în timp, hipertensiunea portală crește peste capacitatea de adaptare a organismului, generând complicații cu risc vital, ca hemoragiile variceale sau decompensările ascitice ireversibile.

După mai multe decenii de experiență se știe că tratamentul chirurgical nu se poate adresa etiologiei acestor maladii, neavând nici efect curativ în evoluția naturală a bolilor. Aceste deziderate sunt realizate în prezent doar de transplantul hepatic. Chirurgia hipertensiunii portale este favorabilă unei categorii selecționate de bolnavi, cu rezerve funcționale hepatice relativ bune, dar a căror existență este periclitată de hemoragiile variceale și, în unele condiții, de un sindrom ascitic invalidant, rezistent la tratamentul conservator. Tot experiența clinică ne demonstrează rezultatele slabe ale operațiilor efectuate în urgență, ca și aportul lor nesemnificativ în profilaxia complicațiilor hipertensiunii portale, domenii în care se implică tot mai hotărâtor farmacologia modernă și metodele invazive nechirurgicale. Acestea, prin soluții alternative viabile, au restrâns mult indicațiile chirurgiei deschise dedicate hipertensiunii portale, aria preocupărilor concentrându-se în puține servicii specializate.

Diversitatea procedeelor concepute până astăzi și dinamica continuă a metodelor ce apar prin noi cercetări și acumulări ale tehnologiei de vârf sugerează că domeniul este perfectibil încă pentru mult timp, ceea ce în final înseamnă mai multe șanse de supraviețuire pentru pacienți cu boli foarte grave.

1.1. Scurt istoric

Însumând peste 125 de ani de experiență, chirurgia sistematică adresată diminuării hipertensiunii portale cunoaște trei evenimente de referință: primul șunt porto-cav troncular experimental (“fistula Eck”), primul șunt selectiv, spleno-renal distal (Warren) și primul șunt nechirurgical, TIPS (șunt porto-sistemic intrahepatic transjugular).

Cronologia celor mai importante realizări chirurgicale se derulează astfel:

- în anul 1877, chirurgul militar rus Nikolai Eck, pasionat cercetător și fire foarte optimistă, efectuează 8 șunturi tronculare porto-cave, la câini, anunțând fezabilitatea tehnică a procedeului și recomandând aplicarea sa la om, cu toate că șapte dintre animale au decedat în prima săptămână.[1]
- în anul 1893, Pavlov, repetând experiențele, semnalează “intoxicarea cu carne” a câinilor după anastomozele porto-cave, descriind, de fapt, encefalopatia portală postoperatorie, care dispare în cazul trombozării șuntului;
- în anul 1903 notăm primul șunt troncular porto-cav, efectuat la om, de către chirurgul francez Vidal. Ascita a rămas, timp de mulți ani singura indicație chirurgicală pentru șunturile porto-cave, procedeul neimpunându-se ca soluție chirurgicală unanim acceptată;[1]
- în anul 1945, Whipple dezvoltă chirurgia șunturilor porto-cave și spleno-renale pentru hemoragiile variceale din ciroza hepatică.[2] Se cristalizează și indicațiile operatorii în funcție de gradul de suferință hepatică. Pornind de la activitatea lui Whipple apar diverse modele de anastomoze porto-cave și spleno-renale, legate de numele și ingeniozitatea unor cercetători ca Blakemore, Child, Linton, Goinard, Leger, Tanssini, Bismuth, succesele fiind limitate, totuși, de frecvența encefalopatiei portale;
- în anul 1950, Tanner[3] propune deconexiunea azygo-portală totală, ca alternativă a șunturilor efectuate în urgență, cu prea multe rezultate slabe;
- în anul 1966, Drapanas[4] comunică o experiență importantă privind anastomoza mezenterico-cavă latero-laterală, în ”H”, cu grefon textil (dacron), pentru hipertensiunea portală prehepatică dată de tromboza venei porte;
- în anul 1967, Warren introduce șuntul spleno-renal distal, dezvoltând, totodată, conceptul de șunt selectiv, care protejează bolnavul de encefalopatia postoperatorie și reduce ischemia hepatică;[5]
- în anul 1967, Starzl marchează primul succes în transplantul hepatic la om, pentru hipertensiunea portală.[6]

- în anul 1973, Sugiura și Futagawa propun procedeul de transecție și devascularizare esofagiană pe cale toracică, ca prim timp în hemoragia prin rupturi variceale, urmat, la o săptămână, de o devascularizare gastrică și splenectomie pe cale abdominală, pentru a preveni o recurență a hemoragiilor;[7]
- în anul 1980 începe era staplerelor mecanice moderne, care vor da o mare extindere și numeroase variante procedeului Sugiura, mai ales în Europa și în America;[8]
- în anul 1982, Colapinto realizează, în premieră, procedeul TIPS, deschizând seria șunturilor intrahepatice transjugulare, deci nechirurgicale,[9] care s-au răspândit mult în anii următori, beneficiind de cuceririle tehnologice din radiologie și angiologie. Apariția TIPS a restrâns și mai mult chirurgia portală clasică, dar nu conceptual ci statistic, deoarece TIPS este de fapt un șunt latero-lateral care diminuă hipertensiunea portală.

În România se dezvoltă o puternică școală de chirurgie a hipertensiunii portale la Spitalul Caritas din București, unde regretatul profesor D. Burlui realizează încă din 1962 primul șunt porto-cav termino-lateral. Autorul promovează și un procedeu original pentru ascitele netratabile, numit extraperitonizarea ficatului drept. Printre alte centre cu contribuții în acest domeniu se înscriu spitalele bucureștene Fundeni (Setlacec), Floreasca (Papahagi), Gr. Alexandrescu (Pesamosca), Târgu-Mureș (Bancu), care mai păstrează și astăzi o frumoasă tradiție.

Chiar și în prezent chirurgia portală clasică este susținută de unii autori de prestigiu, ca Orloff,[10] care compară rezultatele sale la distanță cu cele din transplantul hepatic. Problema care se pune este de a găsi procedeul chirurgical sau nechirurgical optim, în oricare stadiu al suferinței hepatice, pentru a evita decesul prin hemoragiile variceale sau recurența hemoragiei la supraviețuitori.

2. DATE ANATOMICE DE INTERES CHIRURGICAL

Descrierea procedeelor chirurgicale, atât în ce privește efectuarea șunturilor porto-sistemice cât și a metodelor de deconexiune azygo-portală, conțin suficiente elemente de anatomie care să permită chirurgului o bună explorare și o disecție sigură pentru a putea opta și a realiza operația indicată. Totuși, hipertensiunea portală și transformările viscerale aduc numeroase modificări anatomice și obstacole pe care numai o chirurgie "trăită" le poate percepe și surmonta.

2.1. Vena portă

Este principala sursă de vascularizație a ficatului și a celulei hepatice. Trunchiul venei porte este un vas de mare debit, cu o lungime de 8-10 cm și un calibru normal de 8 mm. La naștere înapoia capului pancreatic, dintr-o rădăcină dreaptă (vena mezenterică superioară), unită în unghi drept cu rădăcina stângă (vena splenică, după ce colectează și vena mezenterică inferioară). Are un traiect retroduodeno-pancreatic, de 3-4 cm (unde primește și vena coronară a stomacului), după care pătrunde în pedicul hepatic (Fig.1)

Segmentul pedicular, de 6-7 cm lungime, poartă numele de "trunchi chirurgical", situat între- și sub hepato-coledoc (la dreapta) și artera hepatică proprie (la stânga) și este elementul anatomic cel mai constant al pedicului hepatic. Drumul venei porte este oblic spre ficat, încrucișând, în unghi ascuțit, coloana vertebrală și vena cavă inferioară. Teaca conjunctivă a pedicului solidarizează vena portă de artera hepatică proprie și de coledoc, constituind totodată un suport pentru numeroase căi limfatice și limfonoduli aderenți, ca și pentru o serie de încrengături vasculare arteriale și venoase, provenind de la vasele pilorice și pancreato-duodenale. Posterior, prin intemediul lamei conjunctive a lui Treitz, contractează raporturi mai largi cu vena cavă, ambele vase delimitînd hiatusul lui Winslow, reper chirurgical important. La disecție, deseori este mai ușoară separarea venei porte de fascia Treitz, decât de elementele pedicului. În hilul hepatic vena portă se divide în ramura dreaptă, mai scurtă și mai groasă și ramura stângă, mai subțire, mai lungă, deviată mult spre

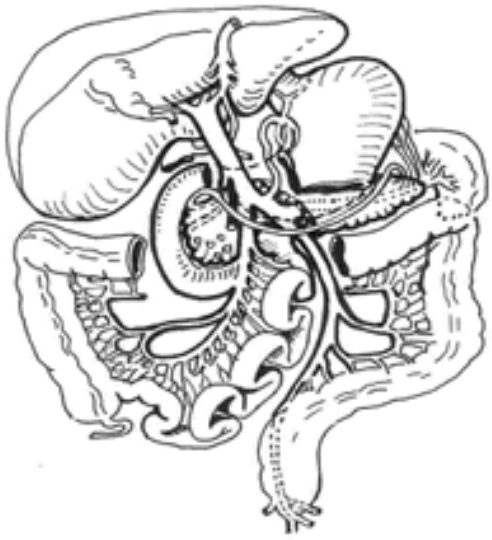

Fig.1 Sistemul venei porte.

stînga. De fapt, unghiul de bifurcare a celor două ramuri este variabil: 70-180 grade.[11]

În condiții patologice (ciroză) intervine hepatomegalia și hipertensiunea portală, care provoacă modificări redutabile în anatomia sistemului port. Trunchiul portal se scurtează, devine dilatat (15-20 mm), rigid, imobil. Lobul Spiegel, hipertrofic, se interpune între vena portă și cavă, îndepărtându-le. Fascia Treitz se îngroașă, ca și teaca pedicului, ganglionii sunt mari, infiltrați, fixați de teci, căile limfatice se umflă ca niște cordoane, fiecare pas al disecției generând hemoragii abundente.

2.2. Vena mezenterică superioară

Este ramura cea mai puternică a venei porte. Trunchiul acestei vene ia naștere în mezenter, aproximativ în dreptul ileonului, la 50-60 cm de valvula ileo-cecală. Ramurile aferente dau rădăcini mai variabile, dar, din punct de vedere chirurgical distingem vena ileo-colică, la dreapta și venele jejuno-ileale, un evantai de vene ce converg spre trunchi, mai constantă fiind arcada jejunală intermediară. Odată format trunchiul este scurt (3 cm) și gros (8-10 mm), dimensiuni care cresc în hipertensiunea portală (Fig.2). Trunchiul chirurgical (Henle), nu are ramuri importante și se disecă ușor dintr-o teacă conjunctivă din rădăcina mezenterului. Pereții venei sunt subțiri, mult mai fragili decât pereții venelor din circulația sistemică. Abordul și disecția trunchiului chirurgical se va face dinspre dreapta, după decolarea duodenului, pe un plan supramezocolic. Un reper anatomic intraoperator este artera mezenterică superioară, care pulsează clar, la stânga venei. Traiectul venei mezenterice superioare este ascendent, perpendicular pe linia rădăcinii mezocolonului și pătrunde sub marginea pancreasului, unde primește ramura gastro-colică (Henle). După 10-15 mm de parcurs retropancreatic se va uni în unghi drept cu vena splenică.

2.3. Vena splenică

Este o venă cu un rol complex în circulația portală. Colectează sângele splinei, a unei părți a stomacului, duodenului și pancreasului, având conexiuni și cu retroperitoneul. Cu toate că este voluminoasă, ea nu atinge dimensiunile venei mezenterice superioare, depășind rar 8 mm în porțiunea terminală. În condiții de hipertensiune portală, calibrul venei crește, ca și lungimea sa, astfel că în zona cozii pancreasului devine sinuoasă.

Porțiunea inițială a trunchiului venei splenice poate fi abordată în ligamentul pancreato-splenic, pe fața anterioară a cozii pancreasului. Porțiunea terminală se abordează pe fața posterioară a pancreasului, aproximativ pe linia mediană. În limbaj chirurgical se folosesc termenii de segment proximal (la origine) și segment distal (terminal). Între aceste două repere vena are un traiect transversal, de la stânga la dreapta, pe fața posterioară a pancreasului, încrucișând aorta și fiind paralelă cu vena renală stângă, pe care o găsim mai profund și cam cu 1-2 cm mai jos de marginea pancreasului.

Studiind ramurile venei splenice (venele gastrice

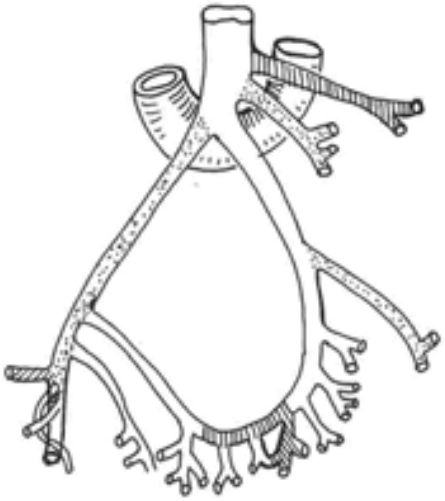

Fig.2 Formarea trunchiului venei mezenterice superioare din venele jejunale, ileale şi colice.

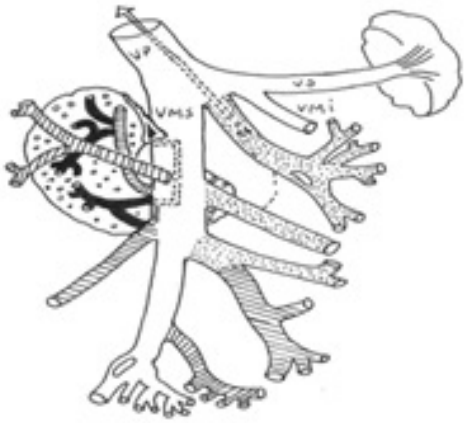

Fig.3 Vena splenică şi vena mezenterică inferioară constituie rădăcina stângă a venei porte.

scurte, pancreatice, duodenale, vena mezenterică inferioară) putem afirma că vena splenică este o adevărată placă turnantă în circulația portală, drenând peste 30% din sângele portal și, prin conexiunile cu organele retroperitoneale, participă la numeroase anastomoze porto-cave naturale. De aceea vena splenică este larg utilizată în chirurgia hipertensiunii portale (Fig.3).

2.4. Vena mezenterică inferioară

Este o venă lungă și bogat ramificată. Pornind de la ampula rectală, prin vena hemoroidală superioară, realizează anastomoze porto-cave naturale cu venele hemoroidale mijlocii și inferioare. În traiectul ei ascendent, vena colectează sânge din jumătatea stângă a colonului. Trunchiul venei mezenterice inferioare se menține la stânga liniei mediane și nu este paralel cu artera omonimă decât pe o scurtă distanță. La nivelul unghiului duodeno-jejunal descrie o crosă, într-un repliu peritoneal, care delimitează foseta duodenală superioară. În porțiunea terminală, vena urcă pe sub rădăcina mezocolonului transvers, trece pe fața posterioară a corpului pancreasului de care este fixată prin fascia retropancreatică a lui Toldt. Se varsă în vena splenică, la 1-3 cm de unirea acesteia cu trunchiul venei mezenterice superioare.

2.5. Vena coronară a stomacului

Este cea mai mare ramură a trunchiului venei porte. Se formează la nivelul micii curburi, din cele două vene gastrice, anastomozate sub formă de arcadă cu venele pilorice. Având un calibru la terminare de 4 mm, abordează vena portă dinspre stânga, sub micul epiploon, deasupra arterei hepatice, cel mai adesea în teaca pediculului hepatic. S-au descris și variante de vărsare în vena splenică. Primește numeroase ramuri cardiotuberozitare și esofagiene, prin intermediul cărora comunică cu sistemul venei azygos (anastomozele porto-cave superioare).

2.6. Vena ombilicală

În mod normal este un element vestigial, amintind de vena ombilicală din viața fetală și de ductul omfalo-cav al lui Arantzius. După naștere, prin ligatura cordonului, vena ombilicală și canalul venos se obliterează. În caz de hipertensiune portală câștigată (ciroză), vena ombilicală se poate repermeabiliza (sindrom Cruveilhier-Baumgarten). Se formează, astfel, o circulație colaterală periombilicală, dând aspectul de “caput medusae”. Vena ombilicală repermeabilizată în grosimea ligamentului rotund poate ajunge la dimensiuni considerabile, de 8-10 mm și are un curent hepatofug, comunicând cu ramura stângă a venei porte. Aceasta a dus la ideea folosirii venei pentru o anastomoză cu vena cavă inferioară.

3. ȘUNTURILE CHIRURGICALE PORTO-SISTEMICE PENTRU HIPERTENSIUNEA PORTALĂ

3.1. Șunturile porto-sistemice neselective (tronculare)

Șunturile porto-sistemice neselective au fost concepute inițial pentru reducerea hipertensiunii portale, responsabilă de hemoragiile prin rupturi variceale și de formarea ascitei, complicații întâlnite în marea majoritate a cazurilor în ciroza hepatică. Efectul șuntului este fizic: scăderea presiunii portale prin derivarea sângelui în sistemul venei cave inferioare. Pe plan biologic urmările pot fi severe. Ficatul este privat parțial sau total de irigarea portală, la care se adaugă și blocajul hepatic al circulației arteriale. Rezultă o accentuare a ischemiei hepatocitare, cu creșterea insuficienței hepatice. Starzl[12] a fost primul cercetător care a semnalat că circulația portală este singura cale de aport de insulină la ficat, hormon absolut necesar în regenerarea hepatică. Actul operator și anestezic aprofundează insuficiența funcțională postoperatorie a ficatului. Aceste date contribuie la explicarea numeroaselor eșecuri în aplicarea șunturilor în urgență, în plină hemoragie, a rezultatelor nesemnificative a chirurgiei portale profilactice și a contraindicației șunturilor la bolnavii cu rezerve hepatice epuizate. Encefalopatia postoperatorie este o complicație comună șunturilor tronculare, care poate fi evitată, minimalizată sau tratată eficient, prin selecția judicioasă a cazurilor

În prezent, în chirurgia hipertensiunii portale, șunturile neselective își păstrează următoarele indicații:

- în hipertensiunea portală cu ficat patologic (cirotic), în stadiul Child A-B1, la bolnavi cu hemoragii variceale și ascită, fără răspuns la tratamentele nechirurgicale și fără o perspectivă ulterioară de a fi supuși transplantului hepatic;
- în hipertensiunea portală cu ficat normal, dar cu obstacol prehepatic și hemoragii variceale, de obicei fără ascită;
- în hipertensiunea portală cu ficat congestiv prin baraj posthepatic, cu varice esofagiene prezente și ascită voluminoasă, netratabilă;

- ar mai intra în discuție splenomegaliile datorate hipertensiunii portale, cu hipersplenism secundar evolutiv, în care unii autori demonstrează și rezultatele bune ale șunturilor selective.[13]

3.1.1. Șunturile neselective porto-cave

Derivarea sângelui portal în vena cavă se poate face printr-un șunt porto-cav termino-lateral, latero-lateral sau prin interpoziția unei proteze vasculare între cele două trunchiuri, care va realiza, de fapt, tot un șunt latero-lateral. Marea majoritate a acestor operații se fac la bolnavi cirotici, în stadiile A-B1, cu hipertensiune portală complicată cu hemoragii variceale și sindrom ascitic. Într-un procent mai mic, șunturile latero-laterale sunt indicate în hipertensiunile portale prin blocaj postsinusoidal, cu hipersplenism evolutiv, dar cu splenomegalie moderată și în sindromul Budd-Chiari, cu venă cavă inferioară permeabilă.

Tehnică operatorie

Indiferent de tipul șuntului ales, calea de abord, explorarea intraoperatorie, disecția planurilor anatomice, prepararea trunchiurilor venoase și tipurile de anastomoze sunt asemănătoare, păstrând aceiași timpi operatori.

a) Calea de abord

De-a lungul anilor, calea de abord a cunoscut numeroase reorientări. Primele tehnici descrise în literatura internațională, cât și în țara noastră, menționează ca și cale de abord, toracofrenolaparotomia dreaptă. Această incizie, extrem de largă avea pe atunci avantajul explorării minuțioase a ficatului, pentru a exclude o concomitență malignă. Ulterior a fost abandonată, fiind considerată excesivă, chiar de către autori care au practicat-o.[14]

Calea mediană largă, precum și calea paramediană dreaptă, deschid un câmp operator suficient de bun, permițând, în cazul unor condiții anatomice nefavorabile, coborârea spre trunchiul mezenteric, sau abordarea flancului stâng, pentru un șunt spleno-renal central.

Majoritatea autorilor optează, în prezent, pentru incizia subcostală dreaptă, verticalizată inferior, sau la nevoie, prelungită transversal, la limita superioară (Fig.4). Bolnavul va fi rotit ușor spre stânga, cu bazinul mai coborât, pentru a evita acumularea de ascită în câmpul operator. Aplicând retractorul autostatic de rebord, confortul operator este foarte bun, trunchiurile vasculare pot fi atacate direct, anastomozele sunt mai facile, ca și aplicarea penselor vasculare. Cicatricea postoperatorie nu va interfera cu o eventuală reintervenție pentru un transplant hepatic, unde se folosește o incizie de tip bisubcostal, descrisă la capitolul respectiv.

Incizia peretelui abdominal cu electrocauterul, se confruntă deseori cu o hemostază capricioasă, datorită a numeroase vene parietale dilatate. De la început se vor lua măsuri de aspirare a ascitei abundente, pentru a nu inunda lenjeria operatorie.

b) Explorarea intraoperatorie

Pătrunderea în cavitatea peritoneală nu este întotdeauna liberă.

Ligamentul rotund este mult îngroșat, marele epiploon și colonul transvers aderă adesea la peretele anterior și lateral prin conexiuni ferme și bogat vascularizate, a căror secționare necesită numeroase ligaturi și o hemostază atentă. Se va continua aspirarea ascitei, care apare mereu, în valuri, dinspre diafragm sau din bursa omentală. Se va examina și sa va nota aspectul ficatului, relația lobului Spiegel cu pedicului hepatic și cu vena cavă inferioară. Vezica biliară este, de obicei, mare, rigidă, edemațiată, aderentă la duoden și la flexura colică. Venele din ligamentul gastro-colic și din epiploon sunt dilatate, sub tensiune, contorsionate. De fapt, toate ligamentele, seroasele, peritoneul parietal posterior, teaca pedicului hepatic sunt infiltrate de edemul limfatic. De aceea, unele gesturi de explorare palpatorie sunt mai dificile și necesită prudență, pentru a evita pierderile de sânge și de timp.

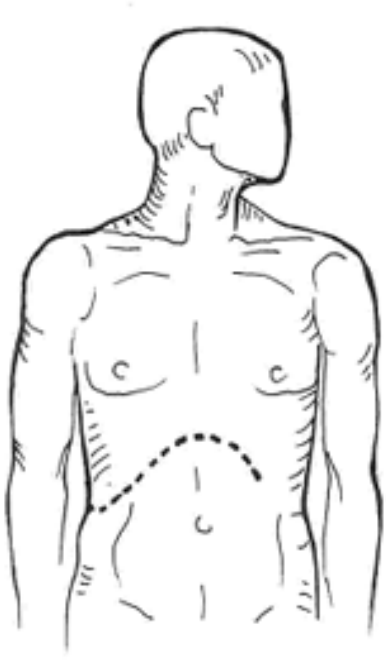

Fig.4 Calea de abord subcostală.

Explorarea digitală a hiatusului lui Winslow poate fi blocată de infundibulul vezicii biliare, și de duoden, lipite de peritoneul parietal, necesitând o disecție și o hemostază minuțioasă pentru a-l străbate. Pătrunderea cu indexul pe sub pedicului hepatic poate aprecia, după o oarecare experiență, poziția anatomică și dimensiunile venei porte. Vena portă trebuie să fie elastică la palpare bidigitală și să depășească cel puțin 1 cm în diametru. Aceste elemente sunt esențiale în decizia tehnică a tipului de șunt. Palparea, în grosimea pedicului, a unui cordon dur, plin, sub pulsațiile arterei hepatice, înseamnă că trunchiul chirurgical al venei porte este parțial trombozat și nu va putea fi folosit la o anastomoză. De asemenea, aspectul de cavernom vascular peripedicular indică o tromboză de venă portă și impune o renunțare la o operație la acest nivel. Astăzi, aceste date trebuie anticipate și preoperator, prin mijloacele de explorare imagistică.

În cadrul explorării se va examina și splina. O splenomegalie moderată nu contraindică șuntul porto-cav, cunoscut fiind faptul că dimensiunile splinei, ca și hipersplenismul se reduc treptat, în condițiile funcționării șuntului.[15]

c) Prepararea trunchiurilor vasculare

Disecția venei cave inferioare este primul timp, deși, dacă se suspicionează o venă portă neadecvată, se poate prepara mai întâi porta, pentru a decide cum se va continua operația. Nivelul de disecție a venei cave se va stabili începând de la lobul pătrat al ficatului, spre polul inferior al rinichiului drept. Un reper palpatoric constant este flancul drept al coloanei vertebrale, pe care se culcă vena cavă. De asemenea, rinichiul se palpează bine, sugerând că vasele renale se pot afla în zona de disecție. Principalul obstacol subhepatic este vezica biliară, care aderă între pedicului hepatic, duoden și peritoneul parietal, având uneori aderențe și cu flexura colică și epiploonul. Desfacerea acestor aderențe și eliberarea infundibulului solicită multă hemostază. În acest moment se va decide dacă se va proceda la o colecistectomie tactică.[15] Colecistectomia este, de asemenea, foarte hemoragică, dar, după îndepărtarea vezicii, cîmpul de disecție se lărgește, hiatusul lui Winslow este ușor de perceput, iar bordura coledociană devine un vizibil și important reper. Ficatul se va îndepărta cranial și se va extinde câmpul de disecție prin coborârea flexurii colice drepte și prin decolarea duodeno-pancreatică, unde întâmpinăm de obicei o adenopatie în unghiul duodeno-coledocian și numeroase venule dilatate, foarte friabile. Peritoneul care tapetează vena cavă inferioară este mult îngroșat, străbătut de numeroase colaterale venoase, care se rup ușor, dând hemoragii foarte active. De aceea secționarea peritoneului se va face pas cu pas, cu pensa disectoare, între ligaturi și cauterizări suplimentare. Disecția și hemostaza este îngreunată de scurgerea continuă de ascită și de extravazarea limfatică din țesuturi. Retroperitoneal, vena cavă apare de aspect relativ normal, păstrând un plan de clivaj care poate fi străbătut, cu blândețe, folosind un mic tampon montat. Cu cât preparăm mai mult din circumferința venei cave, cu atât vena va fi mai mobilă și se va preta mai usor clampării laterale și anastomozei. Nu este necesară o disecție circumferențială a venei. La un moment dat apare vena renală dreaptă, ca o confirmare a corectitudinii nivelului la care am disecat. Prepararea unui segment de 5-6 cm de venă cavă, centrat de vena renală amintită, este suficient pentru anastomoză (Fig.5).

Disecția venei porte este un timp mai dificil al operației. O decolare bună duodeno-pancreatică este foarte importantă. Dacă s-a făcut o colecistectomie prealabilă identificarea coledocului este mai facilă. Ficatul se va îndepărta cît mai sus posibil. Teaca pedicului hepatic este infiltrată, având multe colaterale venoase transversale și vase limfatice longitudinale îngroșate. Identificarea și suspendarea coledocului pe un șnur necesită secționarea și ligaturarea acestor elemente de neoformație. Nu se va forța o disecție agresivă a coledocului, deoarece este friabil, iar o lezare la acest nivel poate compromite întreaga operație. Mobilizarea coledocului spre stînga, cu un depărtător adecvat, răsucește parțial pedicului hepatic, expunând peritoneul de pe peretele posterior al venei porte, chiar în hiatusul lui Winslow. Secționarea longitudinală a acestei foițe peritoneale este mai sigură, aflându-ne în zona trunchiului chirurgical al venei, unde sunt puține ramuri vasculare și limfatice. Vena portă, fiind dilatată și sub tensiune, proemină vizibil prin breșa creeată, având, de cele mai multe ori, un bun plan de clivaj. Aceasta permite o disecție circumferențială a venei, în sens antero-posterior, și suspendarea venei pe un șnur vascular. Tracționând ușor vena se va completa prepararea cu un mic tampon montat. Vena portă se va mobiliza cît mai mult, de la bifurcația ei, superior, până la genunchiul duodenal, inferior (Fig.6). La nevoie, se va încerca o decolare suplimentară a duodenului și a capului pancreatic și o ligatură la acest nivel a venei coronare a stomacului. Între vena portă și vena cavă rămîne un sept limfo-conjunctiv îngroșat, care se va secționa complet, cu electrocauterul, dar și între ligaturi sau suturi fine, pentru a permite o apropiere confortabilă între cele două vase, pentru anastomozare.

Cele mai neplăcute incidente intraoperatorii în cursul disecției ambelor trunchiuri sunt hemoragiile prin

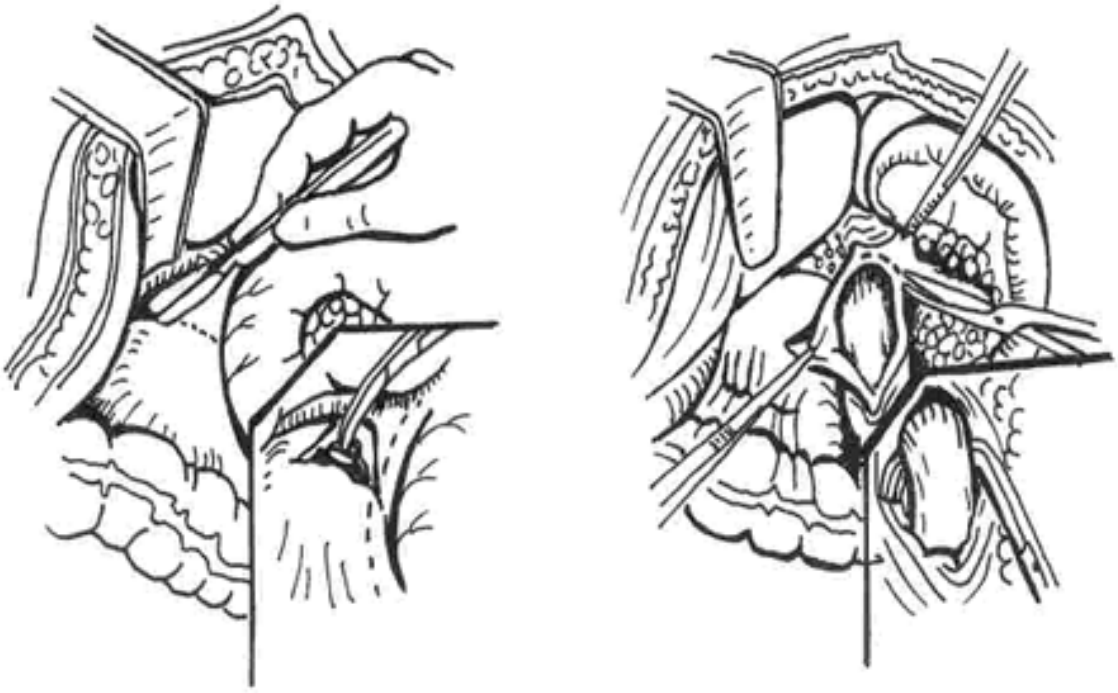

Fig.5 Decolarea duodeno-pancreatică şi disecţia venei cave inferioare.

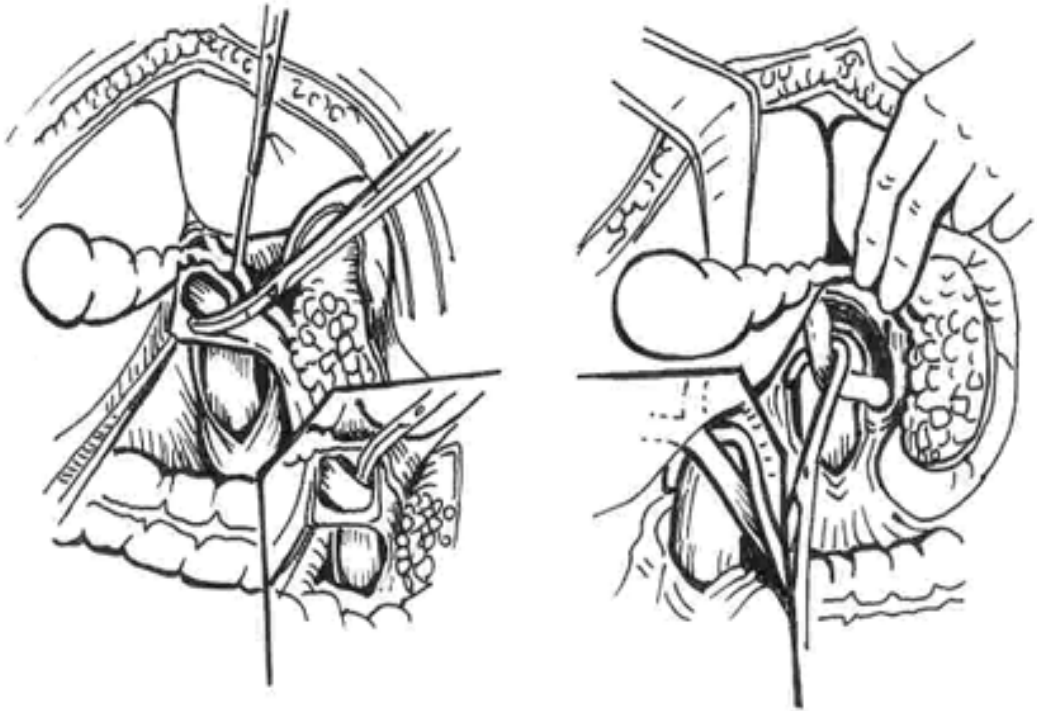

Fig.6 Identificarea, disecţia şi mobilizarea venei porte din pedicului hepatic.

lezarea sau smulgerea unor ramuri din vene, mai ales în poziții posterioare, mai greu de controlat. Micile leziuni se vor sutura cu fire de Prolene 5-0 . Alteori, o compresie digitală temporară va duce la oprirea spontană a unor asemenea sîngerări.

Un obstacol redutabil interpus între vena portă și vena cavă este lobul caudat al ficatului. În unele cazuri de ciroză hepatică, hipertrofia acestui lob poate proemina până la duoden, îndepărtând atât de mult cele două vene, încât numai o anastomoză cu interpoziția unei proteze vasculare poate realiza un șunt. Alteori se impune o rezecție de câțiva centimetri din lobul caudat, act care se execută cu electocauterul, completând hemostaza prin suturi.

d) Anastomozele porto-cave

Anastomozele porto-cave se fac respectând toate

regulile din chirurgia vasculară (Fig.7). Astfel vor fi pregătite portace, pense și foarfeci fine, suficient de lungi, ținând cont de faptul că se operează în profunzime. Firele ideale sunt cele de Prolene, 5-0, pentru anastomoze și 6-0 pentru corecții, etanșeizări sau petece vasculare. Pentru clampaj se vor folosi obligatoriu pense specifice, care nu traumatizează intim vascular (Satinski, Linton, Pott, bulldog etc.).

Trunchiurile vasculare se vor prepara cu minuțiozitate, îndepărtând complet tramele conjunctive de pe adventicie, până se obține un perete venos curat. Micile ramuri sau orificii apărute în cursul disecției se vor sutura cu fire 6-0. Gesturile trebuie să fie foarte atente și blânde, mai ales cu vena portă, care este mai subțire, mai friabilă, iar în caz de tromboză parțială, intima se poate desprinde ușor de pe adventice, compromițând anastomoza.

Anastomoza porto-cavă termino - laterală. Vena portă se va prepara complet, până la bifurcația ei din hil. Sub bifurcație se va ligatura cu un fir neresorbabil 2-0. Trunchiul venei se va pensa cu un bulldog, la extremitatea dinspre duoden. Vena portă se va secționa transversal, sub bifurcație. Un eventual tromb, aflat în lumen, se va îndepărta și nu va contraindica anastomoza. În mod obișnuit, vena ajunge cu ușurință până la cavă. Vena cavă inferioară se va pregăti pentru clampare laterală, cu o pensă Satinski, în așa fel încât, la coborâre, vena portă să nu se cudeze. După clampare laterală, se va decupa o mică rondelă din vena cavă,

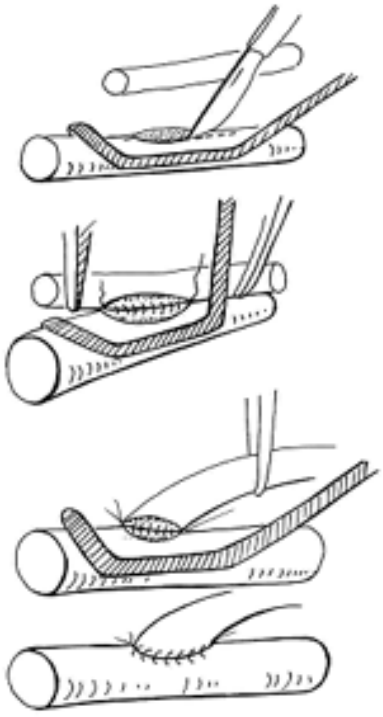

Fig.7 Prezentarea schematică a unor elemente de chirurgie vasculară.

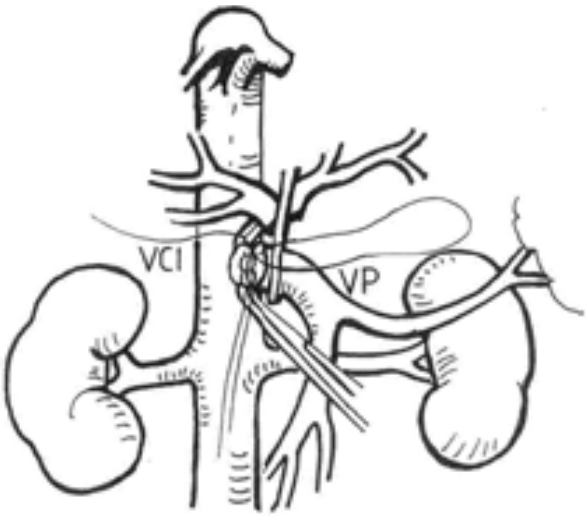

Fig.8 Anastomoza porto-cavă termino-laterală.

comparabilă ca dimensiuni cu secțiunea venei porte. Anastomoza se va face simplu, cu fir continuu, mai întâi pe peretele posterior și apoi pe cel anterior (Fig.8) Prima declampare se va face la vena portă, când vena se va umple de sânge iar anastomoza se va pune sub tensiune. Dacă apare o breșă prin care sângele țâșnește, aceasta se va etanșeiza cu o sutură suplimentară 6-0. În acest moment se pot face și studii manometrice, determinând presiunea din portă, prin puncție. La declamparea cavei, presiunea scade rapid, arătând o bună funcționare a șuntului. Micile scurgeri sanguine din linia de anastomoză, de după declampare, se vor opri spontan, în câteva minute, prin simplă compresie digitală, sau cu un tampon de tifon. Funcționarea șuntului, în sens porto-cav, este evidentă în cazul anastomozei termino-laterale și poate fi apreciată printr-o palpare ușoară a venei porte, în vecinătatea anastomozei, când se va percepe un freamăt ritmic. După declampare, în scurt timp, hemoragiile capilare din zonele de disecție se opresc spontan, iar colateralele venoase din ligamente și epiploon se relaxează vizibil. Toate acestea sunt semne favorabile ale unei operații reușite.

Anastomoza porto-cavă latero-laterală. Este mai dificilă, deoarece cele două trunchiuri trebuie apropiate tangențial. Cele mai frecvente impedimente anatomice sunt furnizate de un trunchi port prea scurt, o distanță prea mare între vene sau o interpunere a unui lob caudat hipertrofic. Buna preparare a vaselor este esențială, pentru a obține o mobilitate cât mai mare a lor. Îndepărtarea completă a septului conjunctivo-limfatic dintre vene este foarte importantă și, în condițiile unei hemostaze atente, nu constituie un gest periculos. Vom proceda astfel: vena portă se va diseca circumferențial, așa cum a fost arătat mai sus și se va suspenda pe un

șnur subțire de mătase sau cauciuc. Cu pensa disectoare vom aluneca pe sub peretele posterior al portei. Orientând apoi vârful pensei în jos, vom perfora septul, protejând cava cu indexul mâinii stângi. Urmează secționarea și îndepărtarea septului, pas-cu-pas, cu hemostază preventivă. Clamparea laterală a venei cave se va face ușor oblic, pe o linie paralelă cu axul venei porte. Vena portă se poate clampa lateral sau între pense bulldog, și se va evita o scădere a mobilității ei. Până când nu vom fi siguri că apropierea celor două trunchiuri este corectă și se pretează bine la anastomoză, nu se vor fenestra venele. Breșa din vena portă se va practica longitudinal, cu un bisturiu cu vârf ascuțit și nu va depăși 10-12 mm, adică sub diametrul venei. Când efectuăm această incizie vom ține bisturiul perfect perpendicular pe peretele venos, pentru a nu diseca intima de adventicie. Vena cavă se va clampa lateral, cu o pensă Satinski, în maniera amintită și se va decupa o rondelă de dimensiuni corespunzătoare din peretele anterior al venei. Decuparea unei rondele este superioară unei simple incizii a peretelui, deoarece menține mai bine deschiderea șuntului și se orientează mai bine după axul oblic al portei. Anastomoza se va face cu fir continuu, de Prolene 5-0, mai întâi peretele posterior și apoi cel anterior (Fig.9). Declamparea, controlul etanșeității și eventualele masurători manometrice se vor face la fel cum au fost descrise la anastomoza termino-laterală.

Anastomoza porto-cavă latero-laterală prin interpoziție de proteză vasculară. La prima vedere pare un procedeu mai accesibil, deși comportă o anastomoză în plus și există un risc crescut de trombozare a șuntului. În plus, proteza vasculară poate surmonta obstacolele anatomice dintre vena portă și vena cavă. În realitate, deși din punct de vedere hemodinamic este un excelent șunt latero-lateral, operația rămâne destul de controversată,[16] datorită diferențelor de rezultate privind lărgimea protezei, lungimea ei, calitatea materialului textil, posibilitatea trombozei intraluminale într-un timp mai lung sau mai scurt. Spre deosebire de artere, venele se pretează mai rău protezărilor cu materiale textile, deși presiunea portală crescută asigură un flux sanguin activ prin proteză. Chiar și protezele folosite (Dacron, Terom, Gore-tex) au fost imaginate, inițial, pentru chirurgia vasculară arterială. Tehnic, trunchiurile vasculare se prepară la fel ca și cazurile mai sus detaliate. Se alege o proteză cu d = 10 mm, sau chiar mai mic, pentru a evita furtul retrograd de sânge din ficat, a cărei lungime va fi ajustată apoi după distanța dintre vene (aprox. 25-30 mm), evitându-se, cu strictețe, orice cudură, deformare, răsucire. Proteza se va îmbiba în ser fiziologic cald, pentru a fi mai moale la trecerea acului, nu se va heparina și nu se va precoagula. Ordinea clampării și a anastomozelor depinde de experiența echipei chirurgicale. Mai ușoară este următoarea ordine: clamparea laterală a cavei, excizia rondelei din peretele anterior și anastomoza termino-laterală a protezei la cavă, cu fir continuu 5-0 (întâi peretele posterior, apoi cel anterior). Se evită astfel o clampare prelungită a venei porte; urmează clamparea venei porte, incizia peretelui și anastomoza protezei, termino-lateral, la portă, cu fir continuu, 5-0. Declamparea se va face dinspre portă spre cavă, când umplerea rapidă a protezei va consemna permeabilitatea primei anastomoze, după care se va declampa și cava, pentru a preveni staza în proteză. Se va evita clamparea protezei dacă va fi nevoie de corecții de sutură, pentru a nu se forma cheaguri. Micile sângerări la liniile de anastomoză, ca și transvazarea de sânge prin proteză va înceta spontan în câteva minute, prin simplă tamponare cu tifon. Un șunt funcțional va fi plin și elastic, cu freamăt palpabil și cu o relaxare a venelor din ligamente și epiploon.[15]

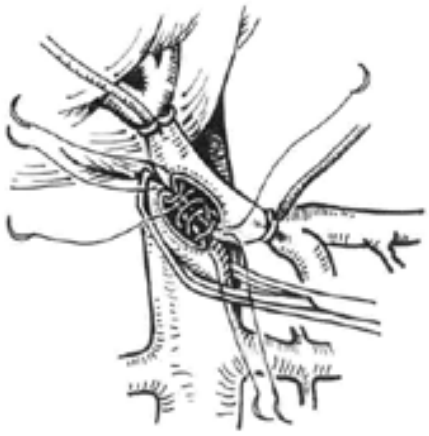

Fig.9 Anastomoza porto-cavă latero-laterală.

Alte tipuri de șunturi tronculare.

Dublul șunt porto-cav termino-lateral (Mc Dermott) (Fig.10). Necesită un trunchi port lung, care se va divide la mijloc, implantând cele două capete venoase în cavă. Este o operație dificilă, cu o bună descărcare portală, dar și cu furt de sânge, retrograd, de la ficat. Nu s-a menținut în practica curentă.

Șuntul porto-renal stâng, de fapt reno-portal stâng, între trunchiul venei renale stângi, preparat suficient de lung și rezecat pentru a putea fi ascensionat la vena portă și anastomozat termino-lateral (Fig.11). Este un procedeu cu bune rezultate, având o indicație de excepție, în anomalii anatomice ale pediculului hepatic.

Șuntul porto-cav latero-lateral transpedicular (Orloff) este indicat când vena portă este mult deviată

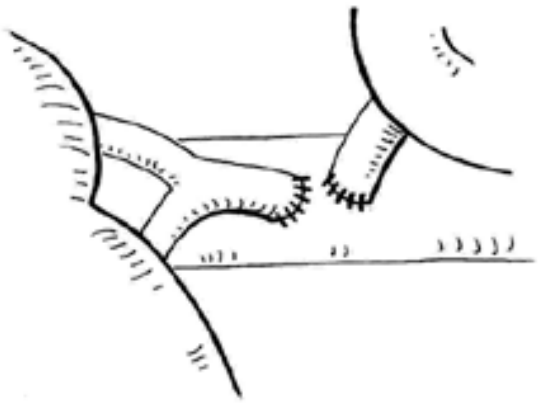

Fig.10 Dublul şunt porto-cav Mc Dermott

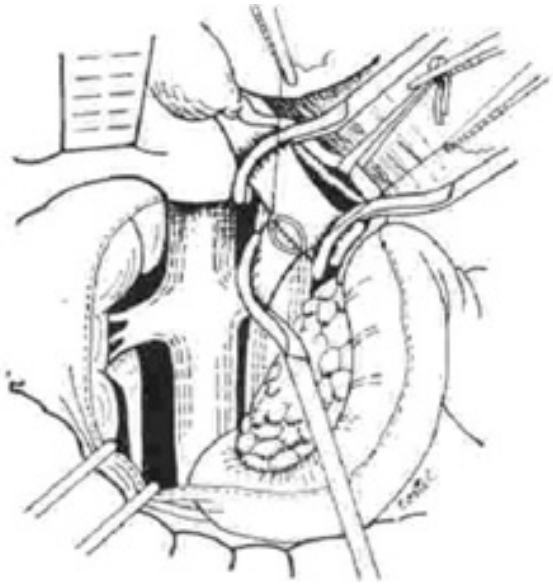

Fig.11 Şunt porto-renal stâng

spre stânga, dincolo de artera hepatică. Se disecă coledocul și se depărtează spre dreapta, apoi artera hepatică comună, care se va tracționa spre stânga. Între cele două elemente se va prepara vena portă și se va creea destul spațiu pentru o anastomoză porto-cavă, latero-laterală, pe această cale.

3.1.2. Șuntul omfalo-cav

Reprezintă o variantă de excepție a șunturilor tronculare și se poate aplica doar în cirozele hepatice cu hipertensiune portală și sindrom Criveilhier-Baumgarten, când vena ombilicală repermeabilizată ajunge la un diametru de peste 1 cm.

Tehnica operației a fost pusă la punct de Leger,[17] care invocă simplitatea intervenției în condiții anatomice riscante pentru alte procedee. Vena ombilicală se va izola și se va secționa la capătul ei omfalic. Se obține, astfel, un trunchi venos lung de 8-10 cm, fără ramuri semnificative. Urmează decolarea duodeno-pancreatică. Vena cavă se va diseca mai jos decât în cazul șunturilor porto-cave, în dreptul duodenului D2, se va clampa lateral și se va fenestra corespunzător secțiunii venei ombilicale, după regulile mai sus descrise. Vena ombilicală, clampată subhepatic cu un bulldog, va fi coborâtă, fără angulare sau răsucire, la vena cavă și se va anastomoza termino-lateral, cu fir continuu 5-0. La declampare, obținem practic un șunt porto-cav latero-lateral, prin interpoziție, vena ombilicală fiind un afluent al ramurii portale stângi. Operația este menționată in diverse tratate de chirurgie, dar este puțin evaluată statistic.

3.1.3. Șuntul spleno-renal proximal (central)

Este realizat printr-o anastomoză termino-laterală între extremitatea splenică a venei splenice (după splenectomie) și trunchiul venei renale. Mai este cunoscut sub numele de șuntul Linton și a fost conceput inițial ca o alternativă a șunturilor tronculare porto-cave, atunci când din motive anatomice acestea nu puteau fi efectuate în condiții de siguranță. După promovarea sa, șuntul spleno-renal proximal a avut numeroși adepți, dovedindu-se o operație mai simplă și cu bune rezultate. Hemodinamic se comportă ca un șunt neselectiv latero-lateral, descărcând presiunea din teritoriul port, dar expunând bolnavul la encefalopatie postoperatorie.

În afara opțiunilor de ordin anatomic, cele mai frecvente indicații sunt pentru:

- ciroză hepatică cu hipertensiune portală, splenomegalie și hipersplenism secundar, cu pancitopenie gravă;
- ciroză biliară cu hipertensiune portală, datorată stricturilor de cale biliară principală;
- tromboză de trunchi portal (cavernom), cu hipertensiune portală de origine prehepatică și cu venă splenică liberă.

Contraindicațiile sunt:

- anatomice, date de o venă splenică subțire, sub 10 mm, care nu se pretează la o anastomoză eficientă sau de anomalii de venă renală;
- prezența unei ascite voluminoase;
- tromboza de ax spleno-portal.

Șuntul spleno-renal comportă riscul trombozării, cu propagarea trombozei spre vena portă, ceea ce poate compromite un alt tip de șunt sau un eventual transplant hepatic, în viitor.

Tehnică operatorie

Calea de abord depinde de experiența echipei chirurgicale. O incizie mediană largă oferă un bun câmp operator, deși nu este suficient de confortabilă pentru

splenectomie. Incizia subcostală stângă, cu posibilități de extensie la ambele extremități este preferată de numeroși autori.[18] Bolnavul va fi rotit ușor spre dreapta, cu flancul stâng mai înălțat. Unii chirurgi operează bolnavul în decubit lateral sau abdominal, pentru o incizie subcostală postero-laterală, urmând inițial o cale extraperitoneală. Este un abord ideal pentru o preparare și anastomozare rapidă spleno-renală latero-laterală, fără splenectomie.[15,18] Calea toraco-abdominală, fiind considerată excesivă, este, practic, abandonată.

Explorarea intraoperatorie va evalua dimensiunile splinei și raporturile anatomice modificate de splenomegalie. Vena splenică este adesea dilatată și sinuoasă, vizibilă în grosimea ligamentului gastro-splenic. Vom palpa cu atenție rinichiul stâng, pentru a stabili nivelul aproximativ al venei renale. Se va aprecia și starea ficatului și a pedicului hepatic. Al doilea timp al explorării va continua după secționarea ligamentului gastro-colic și colo-lienal, care va permite ridicarea stomacului, abordarea hilului și a vaselor splenice și o eventuală spleno-portografie prin puncția splinei, pentru studii angiografice (frecvent utilizate în perioada preimagistică).

Splenectomia. Se va completa ligaturarea și secționarea vaselor de-a lungul marii curburi gastrice. Stomacul se va îndepărta cranial, descoperind corpul și coada pancreasului. Pe marginea superioară a cozii pancreasului se va izola și ligatura artera splenică. Vena splenică poate prezenta mai multe aspecte:

- o venă lungă, dilatată și sinuoasă se va izola și prepara mai ușor;
- o venă scurtă și dilatată se va ligatura și secționa în hil, fiind apoi mobilizată și preparată adecvat prin desprinderea ei de pe bordura pancreatică, unde va fi necesară ligaturarea câtorva ramuri pancreatice (agrafele hemostatice ar putea fi utile la această disecție).

După ligaturile vaselor splenice, splenectomia se va face prin luxarea splinei din loja ei, cu grija de a nu leza stomacul, coada pancreasului, diafragmul și flexura colică stângă.

Prepararea trunchiurilor venoase pentru anastomoză. Vena renală se va descoperi între aortă și hilul renal (incizura renală), două repere care pot fi palpate cu ușurință. În condiții de hipertensiune portală, vena renală este profund situată în retroperitoneu, sub un strat limfo-conjunctiv de 1-1,5 cm grosime, care trebuie străbătut treptat, cu hemostază minuțioasă. Vena se va prepara circumferențial și se va suspenda pe un șnur fin de mătase sau cauciuc. În funcție de poziția venei renale, se va prepara și vena splenică, pentru a ajunge la anastomoză fără tensiune și fără cuduri sau răsuciri.

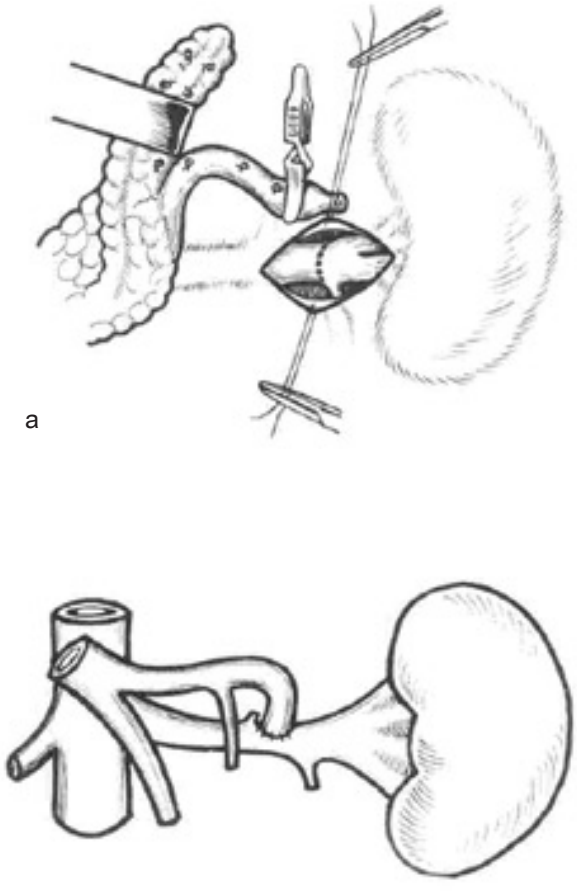

a

b

Fig.12 Șunt spleno-renal proximal.

Anastomoza spleno-renală termino-laterală. Vena splenică se va clampa distal cu un bulldog și se va rezeca proximal, asigurând o secțiune corectă, cu margini bine cunturate. Prin scurte declampări se vor elimina eventualele cheaguri și se va controla ligatura tuturor ramurilor venoase. Vena renală, eliberată de tramele conjunctive de pe adventicie, se va clampa lateral sau între bulldogi, după care se va fenestra printr-o incizie longitudinală, care să corespundă dimensiunii venei splenice. Anastomoza se va face simplu, cu fir continuu 5-0, pornind de pe peretele posterior și terminând pe peretele anterior (Fig.12). La declampare se va controla etanșeitatea suturii.

3.1.4. Șunturile mezenterico-cave

Cel mai utilizat, din această categorie, este *șuntul mezenterico-cav, latero-lateral, în "H", cu interpoziție* de grefon vascular, de Dacron sau Gore-tex (politetrafluoroetilenă – PTFE). Printre promotorii procedeului, Drapanas se înscrie cu statistici și studii importante.[19]

În prezent, în condițiile scăderii opțiunilor pentru șunturile tronculare, șuntul mezenterico-cav în "H" este

relativ frecvent aplicat,[4,20,21] păstrând următoarele indicații:

- cavernom portal cu ficat patologic sau normal;
- tromboză de ax spleno-portal, după splenectomie;
- tromboza șuntului spleno-renal Linton;
- eșuarea unei tentative de TIPS la bolnavi candidați pentru transplant hepatic.

Acest tip de șunt nu este dificil și are avantajul de a ține disecția departe de vena portă.[4] De asemenea, incidența encefalopatiei portale este redusă. Păstrând suficient flux sanguin hepatopet din teritoriul port, indicația șuntului poate fi extinsă și în stadii mai avansate ale cirozei. Totuși, fiind vorba de o interpoziție de material textil, rămâne riscul trombozării șuntului, cu reluarea hemoragiilor variceale. Acest impediment a fost diminuat în timp, ca și pericolul de infecție a protezei, prin perfecționarea materialelor folosite. Unii autori au recomandat folosirea venei jugulare stângi ca interpoziție vasculară, obținând rezultate foarte bune.[13]

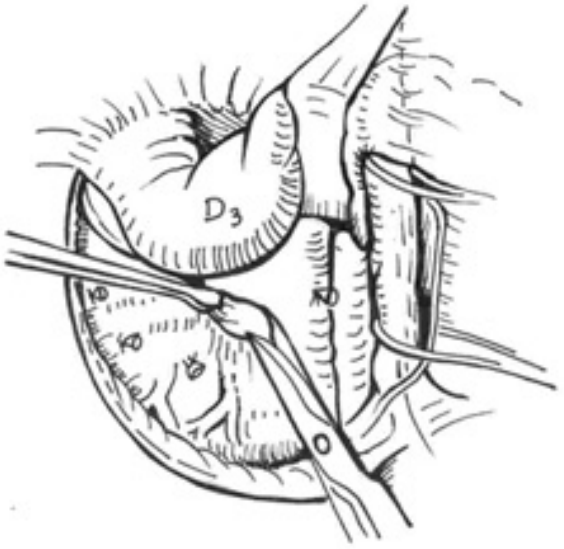

Fig.13 Disecţia venei cave inferioare şi a trunchiului venei mezenterice superioare.

Tehnică operatorie

Calea de abord și explorarea intraoperatorie prezintă aceleași aspecte detaliate la șunturile porto-cave. Majoritatea autorilor preferă o incizie subcostală dreaptă, mult verticalizată inferior sau o incizie mediană largă, xifo-pubiană. Abordul subcostal se pretează mai bine unei noi laparotomii, pentru transplant hepatic. Incizia mediană este mai rapidă și mai puțin hemoragică. Explorarea intraoperatorie va evalua starea ficatului, cirotic sau normal și va căuta să stabilească poziția venei mezenterice superioare, în grosimea rădăcinii mezocolonului, continuând vena colică mijlocie, anterior și la dreapta de pulsațiile puternice ale arterei mezenterice superioare. Acest gest este mai ușor prin ridicarea colonului transvers și etalarea mezocolonului, la vedere.

Există două modalități de abordare a trunchiurilor vasculare: calea transperitoneală (anterioară) și calea retroperitoneală (posterioară).

a) Calea transperitoneală (Fig.13,14)

Urmează traiectul venei colice mijlocii, prin ridicarea mezocolonului, la dreapta unghiului lui Treitz. Trunchiul chirurgical, măsurând 2-3 cm lungime, se va contura treptat, ca o bordură rotunjită, sub un înveliș peritoneal de grosime variabilă. Acest înveliș se va secționa cu o foarfecă fină, evidențiind vena, care în acest segment nu are ramuri și poate fi preparată circumferențial, până la marginea inferioară a pancreasului. Vena se va suspenda pe un șnur subțire de mătase sau cauciuc. Secționând mezocolonul avascular din dreapta venei, descoperim duodenul D3. Disecăm și depărtăm în sens

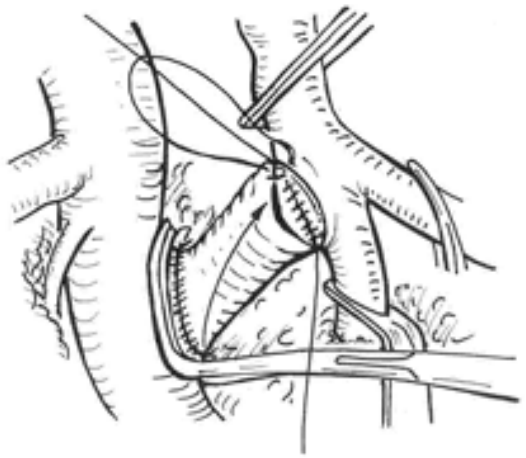

Fig.14 Anastomoza mezenterico-cavă în "H", prin interpoziţia unui grefon de Dacron.

cranial unghiul duodenal D2-D3, deschizând drumul spre segmentul corespunzător al venei cave inferioare. Vena cavă este acoperită de peritoneul parietal și de un strat limfo-conjunctiv consistent. Secționăm longitudinal acest manșon și preparăm pe 4-5 cm vena cavă, după aceleași reguli de chirurgie vasculară. Esențial este să ne menținem sub linia lui D3, pentru ca proteza vasculară să nu încalece duodenul, sau să nu se încurbeze prea mult. Alegem pentru șunt o proteză largă, cu diametrul de 12-18 mm. Nu se va precoagula și nu se va heparina proteza, ci se va înmuia în ser fiziologic cald. Clampăm vena cavă lateral, cu o pensă Satinski și excizăm o rondelă adaptată dimensiunilor protezei. Prima anastomozare a protezei se va face pe cavă, fiind mai în profunzime, cu fir de Prolene 5-0, întâi

pe peretele posterior și apoi pe cel anterior. În continuare clampăm vena mezenterică între bulldogi și o deschidem longitudinal cu un bisturiu cu vârf ascuțit. Controlăm lumenul, pentru a extrage eventualii trombi. Există vene mezenterice cu trunchi scurt, bifurcate caudal, când suntem nevoiți să prelungim secțiunea pe una din ramurile importante. Apoi ajustăm lungimea protezei, încercând să nu depășim 5 cm, căutând drumul cel mai scurt și mai direct între cele două trunchiuri venoase. Se consideră că o înclinare de 30 de grade a protezei dinspre mezenterică spre cavă este optimă. Anastomozarea protezei la vena mezenterică este mai dificilă, datorită friabilității peretelui venos. Declamparea se va face dinspre mezenterică spre cavă, când se va putea urmări sensul de umplere a protezei și de funcționare a șuntului. Declamparea cavei se va face imediat, pentru a evita staza în proteză. Se pot efectua și studii manometrice, prin puncție.

b) Calea retroperitoneală de disecție a trunchiurilor venoase

Decolăm duodenul și ridicăm flexura colică dreaptă și o mică porțiune din colonul ascendent de pe planul venei cave. Disecăm interstițiul dintre duodenul orizontal D3 și colonul transvers, progresând spre linia mediană. Bordura trunchiului venei mezenterice apare în grosimea rădăcinii mezenterului, într-un manșon peritoneo-conjunctiv, din care este ușor de preparat. Înălțând ușor duodenul D3, descoperim vena cavă inferioară. Următorii timpi ai șuntului se succed în ordinea mai sus prezentată.

Șuntul cavo-mezenteric termino-lateral

Este indicat la copii, până la vârsta de 10 ani,[14] cu baraj prehepatic dat de tromboze ale axului spleno-portal, după o prealabilă splenectomie, în cadrul unor boli hematologice. La această vârstă dimensiunile mici ale trunchiurilor vasculare fac incertă o operație cu interpoziție vasculară, pe care o practicăm la vârsta adolescenței sau la adulți.

Calea de abord va fi o incizie largă mediană, xifo-pubiană. Vena cavă inferioară va fi disecată în intregime, de la venele renale până la bifurcația caudală. Pentru aceasta se va efectua decolarea duodeno pancreatică și decolarea colo-parietală, incluzând cecul și ultima porțiune a mezenterului. Pe parcursul disecției se va proteja ureterul drept. Se va ridica suplimentar duodenul D3, la nivelul venei renale stângi, disecând spre rădăcina mezenterului, prin abord posterior, unde se prefigurează relieful venei mezenterice superioare.

Prepararea venei cave inferioare necesită o ligaturare și secționare a venei deasupra bifurcației. Capătul superior se va clampa și se va continua



Fig.15 Șuntul cavo-mezenteric termino-lateral.

prepararea venei cave în sens cranial, ligaturând cu grijă ramurile lombare, posibile surse de neplăcute hemoragii.

Prepararea trunchiului chirurgical al venei mezenterice se va face pe o lungime cât mai mare, pentru a corespunde secțiunii venei cave, după care se va clampa între bulldogi și se va fenestra longitudinal. Se va ajusta apoi vena cavă pentru a avea o lungime și o poziție corectă pentru anastomoza termino-laterală, fără unghiulare sau răsucire, cu fir de Prolene 5-0. După terminarea șuntului și declampare, se vor reașeza viscerele în poziția lor inițială și plaga se va închide fără drenaj (Fig.15).

3.2. Șunturile porto-sistemice selective

Noțiunea de șunt selectiv se referă, în special, la șuntul spleno-renal distal al lui Warren, după numele chirurgului care l-a promovat în anul 1967. În anul 1968 japonezul Inokuchi introduce un alt tip de șunt selectiv, numit "coronaro-cav", realizat prin interpoziția unei grefe de venă safenă între vena coronară a stomacului și vena cavă. În timp ce șuntul Warren a fost larg adoptat în chirurgia hipertensiunii portale și a fost dezbătut în multe cercetări și lucrări, șuntul Inokuchi, deși cu o selectivitate dovedită,[22] a depășit sporadic granițele Japoniei.

Conceptul fundamental al șuntului selectiv este de a păstra fluxul sanguin hepatopet în vena portă, asigurând irigarea ficatului, decomprimând, în același timp, varicele gastro-esofagiene. Superioritatea față de șunturile neselective constă în menținerea funcției de sinteză a celulei hepatice, precum și în faptul că nu apare encefalopatia postoperatorie.

3.2.1. Șuntul spleno-renal distal (Warren)

Operația constă într-o anastomoză termino-laterală între capătul distal al venei splenice și trunchiul venei renale stângi. Circulația portală este derivată din teritoriul venei splenice, dinspre esofag și fundul gastric, direct în vena renală stângă. Pentru a diminua și mai mult refluxul de sânge portal spre aria gastro-esofagiană, procedeul comportă și ligatura distală a venei coronare gastrice. Varicele esofagiene se golesc treptat, în timp ce presiunea portală centrală asigură, în continuare, circulația funcțională intrahepatică. Disecția fiind în afara pediculului hepatic, operația este favorabilă și unui ulterior transplant hepatic.

Un dezavantaj al șuntului Warren este menținerea relativ crescută a presiunii din vena portă, ceea ce face ca ascita să nu fie influențată de operație. De aceea procedeul se poate indica doar în cirozele cu hipertensiune portală și fără ascită. Evoluția naturală a hepatopatiei face să nu existe diferențe între supraviețuirile la distanță între cele două categorii de șunt.[23] Presiunea portală continuă să crească, se dezvoltă colaterale între vena mezenterică superioară și aria de drenaj a venei splenice, astfel că șuntul va deriva tot mai mult sânge troncular în vena renală, pierzându-și treptat capacitatea selectivă. Totuși acest proces poate fi îndelungat, de 1-3 ani, timp în care bolnavul poate beneficia de un transplant hepatic. În acest răstimp confortul vital al bolnavului este mai bun decât în cazul șunturilor neselective sau chiar a TIPS.[24,25]

Contraindicațiile șuntului sunt puține: ascită, splenectomie în antecedente, tromboză de venă splenică, anomalii anatomice ale venei splenice sau ale venei renale.

Tehnică operatorie

a) Calea de abord

Calea mediană largă oferă suficientă lumină pentru a realiza operația. Este, însă, mai puțin confortabilă dacă, din motive locale, trebuie să efectuăm un alt tip de șunt. Calea bisubcostală, mai complexă, se pretează oricărui tip de șunt, fiind preferată de numeroși autori de peste ocean, adepți, odinioară, ai inciziei transversale.

b) Explorarea și disecția intraoperatorie

Se va explora ficatul și se va efectua biopsia hepatică. Înaintea oricărei disecții se vor examina detaliile anatomice, pentru a evalua ligamentul gastro-colic, vasele gastro-epiploice drepte, vasele scurte ale stomacului, aspectul și dimensiunile splinei, poziția rinichiului stâng.

Disecția propriu-zisă va începe prin secționarea ligamentului gastro-colic, dinspre antru, ligaturând vena gastro-epiploică dreaptă și arcada respectivă, până la vasele scurte ale stomacului, care vor fi lăsate intacte. Astfel stomacul se poate ridica deschizând un spațiu larg spre corpul și coada pancreasului. Acest spațiu poate fi lărgit prin coborârea flexurii splenice a colonului, ușurând și evidențierea rinichiului stâng. Secționăm foița peritoneală de pe marginea inferioară a pancreasului, ceea ce va permite o rotire axială în sus și o expunere a fețeI posterioare a glandei.

c) Prepararea trunchiurilor venoase

Disecția venei splenice poate fi cel mai dificil și mai lung timp al operației. Vena splenică se află pe fața posterioară a pancreasului, cam la 1 cm posterior de bordura pancreatică. Vena este mai mult sau mai puțin aderentă de glandă, în funcție și de starea de sănătate a pancreasului. În cazul unei pancreatite cronice, cu fibroză parenchimatoasă, disecția poate deveni extrem de anevoioasă. Totodată, vena splenică primește câteva venule afluente, foarte scurte, dinspre parenchim, care se rup ușor, sângerează abundent și nu se pretează bine la electrocoagulare. De aceea aceste ramuri trebuie identificate, una câte una și ligaturate sau suturate cu grijă. Utilizarea unor mici agrafe hemostatice este benefică. Uneori este mai ușor să descoperim trunchiul venei mezenterice superioare, sub pancreas, pe linia mediană, pe traiectul căruia vom întâlni vărsarea venei splenice, dinspre stânga, în unghi aproape drept. Este, de fapt, punctul de interes major, capătul distal al venei splenice, pe sub care trecem un șnur subțire de mătase sau cauciuc. Tracționând ușor de acest șnur, începem disecția venei, spre stânga, căutând și ligaturând fiecare ramură afluentă. Disecția este mai migăloasă și mai hemoragică la nivelul corpului pancreatic, devenind mai ușoară spre coadă.

Descoperirea venei renale stângi se face pe o linie orizontală ce pleacă de la incizura rinichiului stâng la aortă, cam la 1 cm mai jos de marginea pancreasului. Incizura renală se palpează bine, bătăile aortei se percep cu ușurință, alături de care se pot simți pulsațiile arterei renale. Vena renală se află tangent și mai anterior de arteră, dar în cirozele cu hipertensiune portală este acoperită de un strat gros de țesut limfo-conjunctiv, care o fac deseori greu de găsit. Uneori este atât de profund camuflată de țesutul retroperitoneal, încât, unii autori recomandă utilizarea ultrasonografiei-Doppler, intraoperator. Profunzimea venei o face mai greu de izolat și clampat, motiv pentru care se va diseca pe o lungime de cel puțin 4-5 cm, pentru a-i da o mobilitate cât mai mare. Vena se va diseca circumferențial și se va suspenda pe un șnur.

d) Anastomoza vasculară

Capătul distal al venei splenice se va ligatura razant la vena mezenterică. Se va verifica încă o dată hemostaza pe vena splenică, aplicând suturi de Prolene 5 sau 6-0 pentru a închide orice orificiu sângerând. Clampăm vena cu un bulldog la cealaltă extremitate a disecției și rezecăm vena distal. Vena splenică, astfel preparată, trebuie să ajungă confortabil, fără tensiune, fără unghiulare și fără răsucire la vena renală. La nevoie se continuă disecția venei splenice pentru a obține o alungire suplimentară. Se mai pot câștiga câțiva milimetri la capătul distal, dacă în loc de ligatura venei se va clampa lateral vena mezenterică cu o pensă Satinski și se va rezeca splenica razant la mezenterică, suturând breșa tronculară cu un fir continuu de Prolene 5-0.

Vena renală se va clampa între bulldogi sau cu o pensă Satinski și se va fenestra corespunzător secțiunii venei splenice. Anastomoza, de tip termino-lateral, se va face cu fir continuu de Prolene 5-0, după regulile chirurgiei vasculare, suturând întâi peretele posterior și apoi cel posterior. Declamparea se va face mai întâi la vena splenică, pentru a verifica etanșeitatea suturilor. Vena splenică și vena renală se vor umple rapid cu sânge. După aceasta se va declampa și vena renală. Orice unghiulare sau răsucire a venei splenice poate compromite funcționarea șuntului, predispunând în scurt timp la tromboză.

Pentru ca șuntul să fie selectiv și pentru a transfera circulația colaterală din aria gastro-esofagiană spre vena splenică, se impune și ligatura venei coronare a stomacului. Vena se va diseca în segmentul antro-piloric al micii curburi, fiind identificată prin calibrul ei mai mare, de 0,5 cm. Vena se va prinde între pense și se va secționa, ligaturând ambele capete. Pentru mai multă siguranță se mai pot face câteva ligaturi pe mica curbură. Astfel, șuntul se consideră terminat (Fig.16,17).

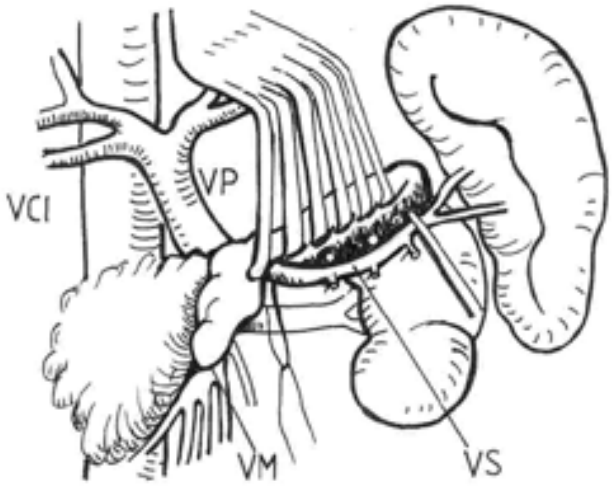

Fig.16 Disecţia venei splenice şi a venei renale stângi.

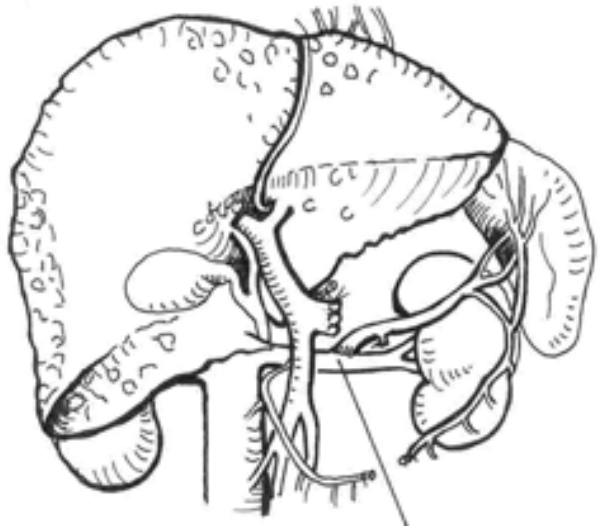

Fig.17 Anastomoza spleno-renală termino-laterală (şunt distal Warren).

3.2.2. Șuntul coronaro-cav (Inokuchi)

Deși procedeul lui Inokuchi și al colaboratorilor săi a fost prezentat cu rezultate excelente (selectivitate bună, fără encefalopatie, mortalitate postoperatorie sub 3%, supraviețuiri la 5 ani peste 78%), operația a avut prea puțini adepți și nu a fost suficient evaluată în afara Japoniei,[22,27] probabil datorită șuntului Warren.

Operația este precedată preoperator de studii angiografice, pentru a evidenția hipertensiunea portală și vena coronară stomahică.

Intraoperator, vena coronară se izolează după disecția ligamentului gastro-hepatic, medial de pilor, pornind de la vărsarea ei în vena portă. Vena este friabilă și se va manevra cu mare grijă. Capătul portal se va ligatura și se va secționa, iar trunchiul venei se va clampa cu un bulldog fin, cam cu 2 cm mai sus.

Vena cavă se va diseca deasupra venei renale stângi, sub pedicului hepatic, decolând genunchiul duodenal. Se va creea un tunel care va trece anterior de vena portă, pe sub structurile ligamentare, unind spațiul precav cu spațiul suprapancreatic.

Se va recolta o grefă din safena internă a gambei, de 8-10 cm, din care se va alege un segment fără ramuri, de lungime adaptată la distanța dintre coronară și cavă. Anastomozele se vor face termino-terminal, la coronară, respectiv termino-lateral la cavă, cu fir de Prolene 6-0, după regulile chirurgiei vasculare, folosind, la nevoie, ochelari speciali, cu lupe.

3.2.3. Șuntul porto-cav calibrat

Apariția unor materiale sintetice perfecționate, de tipul politetrafluoroetilenei, a permis confecționarea unor proteze vasculare fiabile, chiar la calibre mici, cum sunt cele din chirurgia coronariană sau vasculară periferică. Șuntul

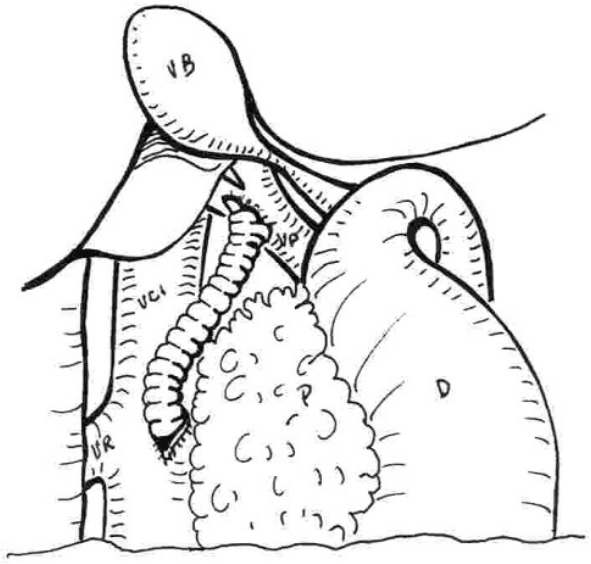

Fig.18 Şuntul porto-cav calibrat.

porto-cav calibrat se bazează pe un astfel de grefon vascular, cu un diametru ce nu depăşeşte 8-10 mm, montat între trunchiul venei porte şi vena cavă (fig.18).

Din punct de vedere tehnic anastomoza porto-cavă calibrată nu se deosebeşte de şuntul porto-cav clasic, cu interpoziţia unei proteze de dacron, descris la subcapitolul respectiv. Se mai adaugă ligaturarea venei gastrice drepte, la vărsarea în vena portă, şi/sau o devascularizare mai extinsă a micii curburi a stomacului, pentru a diminua cantitatea de sânge portal. Orientarea protezei va respecta gradientul hipertensiunii portale, astfel că anastomoza pe portă se va face mai sus, în apropierea bifurcaţiei venei, iar pe cavă mai jos, cam în dreptul venei renale drepte.

Şuntul porto-cav calibrat este considerat a fi selectiv, corespunzând celor două deziderate fundamentale:

- scăderea moderată şi blândă a hipertensiunii portale, cu aproximativ 15% (faţă de peste 30-50% în şunturile clasice);
- conservarea parţială a fluxului de sânge portal spre ficat, păstrând astfel o mai bună irigare sanguină a celulelor hepatice.[25] Din aceste considerente şuntul porto-cav calibrat este comparabil cu şuntul Warren, fiind în general scutit de encefalopatia portală şi are avantajul că este deseori mai uşor de efectuat şi mai rapid, cu pierderi reduse de sânge.

4. CHIRURGIA HIPERTENSIUNII PORTALE PRIN BARAJ POSTHEPATIC. SINDROMUL BUDD – CHIARI

Sindromul Budd-Chiari, descris de Budd în 1846 şi de Chiari în 1899, rezultă din ocluzia venelor suprahepatice şi/sau a venei cave inferioare adiacente.[27] Cea mai frecventă formă este tromboza venelor hepatice, întâlnită la 2/3 din bolnavi, a cărei patogenie este incomplet elucidată.[28] Există o îmbolnăvire primară, de endoflebită a venelor hepatice (“boala Chiari”), cu sau fără cointeresarea venei cave şi o ocluzie secundară a venelor, în cadrul unor boli hematologice (policitemia vera), boli inflamatorii şi supurative ale ficatului, tumori primare sau secundare hepatice, tumori retroperitoneale, mediastinale, pulmonare etc. Dacă studiile vechi au încercat să explice această patologie mai mult în etapa de autopsie, studiile actuale sunt fundamentate pe investigaţii angiologice (cavografii, portografii), TC, RMN.

Sindromul Budd-Chiari constă într-o hepatomegalie congestivă, varice esofagiene mici sau mijlocii şi o ascită enormă, netratabilă. Dacă este însoţit şi de tromboza venei cave inferioare, se adaugă un edem marcat a jumătăţii inferioare a trunchiului şi a membrelor inferioare. Formele curabile ale sindromului sunt cele necanceroase.

Din punct de vedere terapeutic, procedeele chirurgicale se împart în două categorii, în funcţie de implicarea venei cave inferioare în procesul patologic. Astfel, în obstrucţiile venelor hepatice cu venă cavă sănătoasă, operaţiile se vor adresa hipertensiunii portale şi decompresiei intrahepatice prin şunturi porto-sistemice. În ocluziile venelor hepatice cu stenoză sau tromboză concomitentă a venei cave inferioare, procedeele vor viza atât hipertensiunea portală cât şi circulaţia de întoarcere cavo-atrială.

4.1. Ocluzia venelor hepatice cu venă cavă inferioară sănătoasă

Boala se descrie la vârste relativ tinere, fără antecedente patologice hepatice. Tabloul clinic este dominat de congestia hepatică şi de hipertensiunea portală cu ascită abundentă, netratabilă. Micile puncţii paliative sunt urmate de refacerea rapidă a ascitei, care creşte în continuare, cu tulburări respiratorii şi invaliditate fizică. Varicele eso-gastrice sunt mijlocii.

Şunturile porto-sistemice indicate în această stare patologică sunt derivaţiile porto-cave tronculare, latero-laterale, prin anastomoză directă sau prin interpoziţie de proteză vasculară. Aceste operaţii au fost descrise detaliat la subcapitolul dedicat şunturilor chirurgicale neselective,

se execută respectând aceiași timpi operatori și aceleași reguli de chirurgie vasculară. Disecția trunchiurilor vasculare este mai ușoară iar encefalopatia postoperatorie este rară. Ascita se reduce treptat, până la dispariție, dar rezultatul este vizibil numai după 3-6 săptămâni.

4.2. Ocluzia venelor hepatice cu tromboză de venă cavă inferioară

Dezvoltarea pe scară industrială, după 1960, a protezelor textile de Dacron, care au revoluționat chirurgia vasculară, a dus la inițierea unor procedee chirurgicale complexe, cu rezultate promițătoare în sindroamele Budd-Chiari.

Leger propune o decompresie cavă, printr-o anastomoză cavo-auriculară, transdiafragmatică, pe cale abdomino-toracică, urmată, în același timp, de o anastomoză porto-cavă, latero-laterală, adresată hipertensiunii portale.

Huguet[29] comunică rezultatele șunturilor transdiafragmatice mezenterico-atriale, între vena mezenterică superioară și auriculul drept, cu un grefon lung de Dacron, cu diametrul de 12-18 mm, pe cale abdomino-toracică, procedeu care și-a păstrat indicațiile până în prezent.

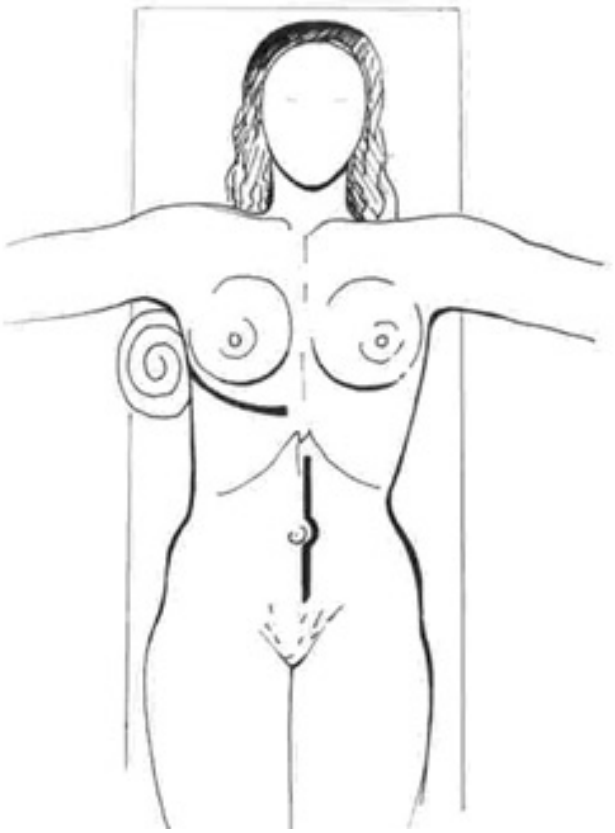

Fig.19 Abordul abdominal şi toracic.

Chapman și Ochsner[30] promovează șuntul iliaco-mezenterico-atrial, pentru sindrom Budd-Chiari, complicat cu tromboza venei cave inferioare. Operația se efectuează pe cale abdomino-toracică dreaptă, cu un grefon de Dacron larg de cel puțin 12 mm, anastomozat termino-lateral la vena iliacă dreaptă, latero-lateral la vena mezenterică superioară și termino-lateral la auriculul drept. Operația a fost realizată și în țara noastră de Ș. Bancu și colaboratorii[28] (Fig.19, 20 21).

Bismuth[2] realizează primul transplant de ficat, ca ultimă soluție, într-un sindrom Budd-Chiari.

Tratamentul dilatativ transjugular, cu stent auto-



Fig.20 Disecţia transperitoneală a venei mezenterice superioare.

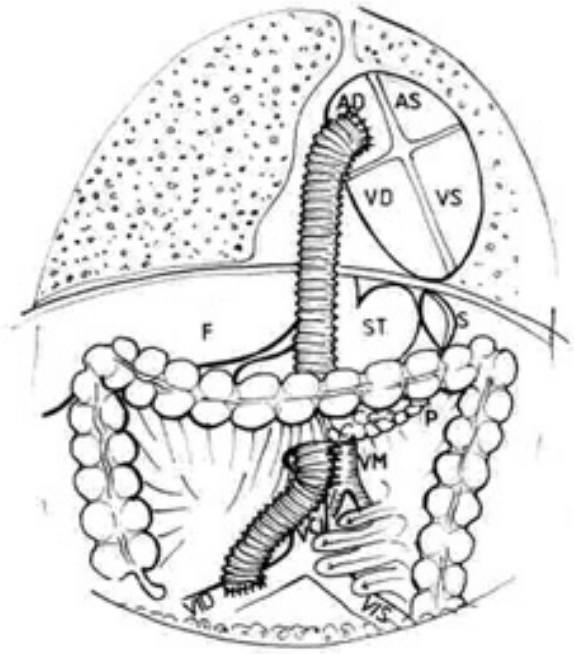

Fig.21 Schema şuntului iliaco-mezenterico-atrial.

static, pare să câștige teren în stenoza supradiafragmatică a venei cave inferioare cu ocluzia venelor hepatice. Intervenția este pur angiologică, cu riscuri minime, permițând o verificare imediată a recâștigării permeabilității venei cave și a venelor hepatice.

5. COMPLICAȚIILE POSTOPERATORII ALE ȘUNTURILOR PORTO – SISTEMICE

5.1. Tromboza șuntului porto-sistemic

Trombozarea unui șunt poate fi o complicație precoce sau tardivă. Șunturile directe, fără interpoziții de proteze textile, se trombozează rar, mai ales datorită unor greșeli de tehnică (anastomoze sub tensiune, unghiulate, răsucite, vase insuficient preparate, fire de sutură prea groase, etc). Șunturile cu interpoziție de proteze vasculare au o tendință mai mare la trombozare, dar și în aceste situații factorul principal al rezultatelor bune îl constituie corectitudinea tehnică. Recentele materiale protetice din polytetrafluoroethylenă, permit utilizarea de grefoane cu secțiuni mai mici de 1 cm, care au o mare siguranță de funcționare (vezi șunturile neselective porto-cave). În cazul interpozițiilor pentru șunturi mezenterico-cave, mezenterico-auriculare, se consideră că riscul de tromboză este mai mic folosind grefoane mai largi, de 12-18 mm.[16,20]

Tromboza acută a șunturilor porto-sistemice apare în 10-12% din cazuri.[31] Se traduce clinic prin dureri abdominale profunde, meteorism accentuat, oprirea peristalticii intestinale, urmată, la câteva ore de reapariția hemoragiilor digestive. Fibroscopia va confirma originea variceală a hemoragiilor. Angiografia viscerală este examinarea de certitudine a ocluziei șuntului.

Complicația este dramatică, dificil de controlat, datorită alterării rapide a stării generale a bolnavului. Reintervențiile sunt de indicație relativă. Se impune căutarea unei soluții conservatoare, farmacologice, pentru a câștiga timpul necesar pentru scleroterapie, banding variceal, TIPS și, în final, un transplant hepatic. În literatură se citează unele rezultate bune ale deconexiunii azygo-portale, cu ligatura arterei splenice și splenectomie, mai ales după șunturile de tip Warren.

5.2. Recidiva hemoragiilor variceale

Recidiva precoce a hemoragiilor variceale se evaluează în același context cu disfuncționalitatea sau tromboza acută a șuntului porto-sistemic.

Recidiva tardivă a hemoragiilor apare după luni sau chiar ani de zile, prin tromboza șuntului sau prin evoluția naturală a bolii de bază spre insuficiență hepato-biliară, disproteinemie, tulburări de coagulare și se pretează doar la tratamente paliative, singurul tratament curativ fiind transplantul hepatic.

5.3. Encefalopatia portală postoperatorie

Encefalopatia portală este un sindrom de tulburări neuro-psihice care pot să apară spontan și în lipsa operației, în fazele avansate ale hepatopatiei. Totuși, după șunturile porto-sistemice neselective, encefalopatia este mult mai frecventă, estimată în literatură între 20-40%.[15,32] Primul care a descris sindromul, la câini, după fistula experimentală Eck, a fost Pavlov, numindu-l “intoxicație cu carne”. Deși patogeneza encefalopatiei este incomplet cunoscută, teoria de bază a manifestărilor cerebrale invocă metaboliții proteici toxici de origine intestinală care ajung la creier, ocolind ficatul, pe fondul incapacității hepatice de detoxificare. De asemenea, ipoteza modificării informației cerebrale de către lanțuri alterate de aminoacizi, încearcă să explice manifestările patologice ale creierului. Principalul factor toxic este amoniacul, produs de către flora intestinală, mai ales în colon, prin procesul de fermentație și putrefacție a alimentelor de origine animală.

Semnele neuro-psihice ale encefalopatiei constau în alterări ale conștienței, tulburări intelectuale, de personalitate, pierderi de echilibru, flapping tremor, diverse grade de somnolență, până la comă. Continuarea consumului de alcool, de către unii bolnavi etilici sau indisciplinați, fac dificilă o evaluare corectă a encefalopatiei.

Prevenirea și tratamentul encefalopatiei este în primul rând de ordin dietetic, prin restricția consumului de carne și produse animale, evitarea sedativelor, a eforturilor fizice, excluderea alcoolului. Sterilizarea florei intestinale cu neomicină, un antibiotic neresorbabil cu puternic efect local și stimularea eliminărilor intestinale prin lactuloză, un dizaharid, de asemenea neresorbabil, au dat rezultate bune, mai ales în așa-numitele encefalopatii intermitente (cronice). În formele acute se va recurge și la perfuzii cu aminoacizi esențiali, în soluții glucozate, pentru aport proteic și caloric.

Tratamentele chirurgicale sunt în general abandonate, fiind riscante și cu rezultate slabe pe termen lung. Reintervențiile pentru desființarea șuntului neselectiv, în favoarea altor operații sunt considerate soluții extreme. Mai apreciate au fost excluderile sau rezecțiile de colon,[32] în scopul de a elimina flora intestinală, ca principală sursă de amoniac.

5.4. Infecția protezei de interpoziție vasculară

Este o complicație rară dar extrem de gravă. Infecția protezei poate produce abcese retroperitoneale, fistule digestive, dezunirea anastomozelor vasculare, cu hemoragii cataclismice și deces. Calea de infecție poate fi exogenă, prin defecte de sterilizare a materialelor folosite, sau endogenă, prin ascită infectată, fistule biliare, contaminare hematogenă, drenaje incorecte sau nejustificate. Excluderea preoperatorie a oricărui focar septic, antibioterapia profilactică și folosirea judicioasă a drenajalor sunt condiții de bază ale evitării acestor complicații.

6. PROCEDEE DE DEVASCULARIZARE ÎN TRATAMENTUL CHIRURGICAL AL HIPERTENSIUNII PORTALE

6.1. Ligatura transtoracică a varicelor esofagiene (procedeul Boerema)

Este un procedeu relativ simplu, a cărui indicație se mai păstrează în cazuri de recurență variceală, după alte intervenții de devascularizare, când calea abdominală nu mai este practicabilă.

Operația se efectuează prin toracotomie stângă în spațiul intercostal al șaptelea. Esofagul este preparat deasupra diafragmului, eliberat de pleură și, trăgând ușor de esofag, se disecă joncțiunea eso-gastrică, ridicând-o prin hiatul diafragmatic. În jurul joncțiunii și a esofagului se observă dilatări venoase sinuoase. Esofagul se deschide longitudinal, pe 5-6 cm deasupra joncțiunii. În lumen apar varicele esofagiene, ca niște coloane venoase friabile, paralele cu axul esofagian. Varicele se vor ligatura cu minuțiozitate, prin suturi separate.

Autorul a mai imaginat un procedeu de transecție esofagiană lentă, pe cale abdominală sau toracică, folosind "șurubul Boerema",[32,33] un precursor al staplerului EEA (Fig.22).

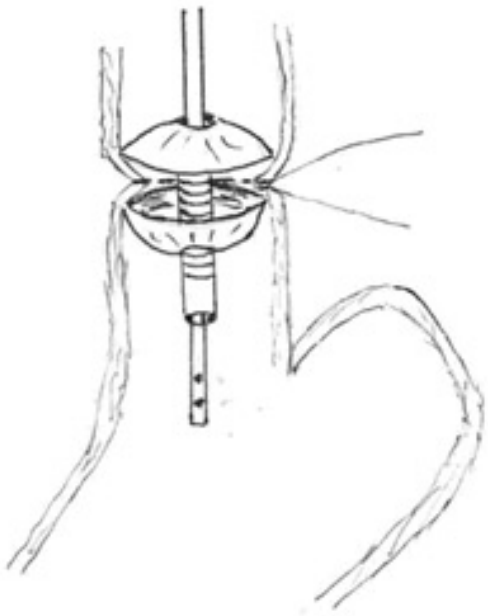

Fig.22 Montarea şurubului Boerema în esofagul abdominal.

6.2. Transecția esofagiană manuală și mecanică

Operația se bazează pe observația că majoritatea hemoragiilor variceale apar pe esofagul din zona hiatusului esofagian. Astfel, transecția, urmată de reanastomozare, întrerupe cercul vicios al varicelor esofagiene. Este indicată în urgență, chiar în plină hemoragie, fiind simplă și rapidă.

Transecția manuală se execută pe cale toracală, prin toracotomie stângă, în spațiul intercostal al 7-lea. Se disecă și se suspendă esofagul pe un șnur, după



Fig.23 Transecția esofagiană mecanică, cu staplerul EEA.

care se prepară până la joncțiune, eliberându-l de pleură și glisându-l ușor prin hiatus. Se vor ligatura venele sinuoase periesofagiene. Esofagul se va secționa longitudinal, pe 5-6 cm, pe segmentul corespunzând hiatusului, dar numai la nivelul adventiciei și a stratului muscular. Mucoasa și submucoasa, conținând venele varicoase, se va secționa circumferențial, legînd vasele, unul după altul, cu fire subțiri, cu grijă, deoarece țesuturile se taie și se deșiră ușor. Apoi, manșonul muco-submucos se reanastomozează cu fire separate, resorbabile, iar stratul muscular se va închide, tot longitudinal, pe deasupra anastomozei.

Transecția și reanastomozarea mecanică se face pe cale abdominală, este mai rapidă și mai puțin traumatizantă. Se prepară esofagul abdominal și se suspendă pe un șnur de cauciuc. Cu un tampon montat, sau printr-o disecție îngrijită se glisează în abdomen segmentul intrahiatal al esofagului. Se practică o breșă pe peretele anterior al stomacului, prin care se va pătrunde cu un stapler circular tip EEA, al cărui cap (nicovală) se va potrivi pe linia hiatală a esofagului. Astfel, peretele esofagian va fi pensat pe toată circumferința și grosimea sa, va fi tăiat și reanastomozat în același timp, cu întreruperea venelor varicoase submucoase (Fig.23).

6.3. Deconexiunea azygo-portală extensivă (Sugiura – Futagawa)

Istoric

În anul 1950, Tanner[3] comunică un procedeu pe care l-a numit deconexiune azygo-portală totală. Operația constă într-o transecție gastrică polară superioară, după o scheletizare completă a polului superior și o reanastomozare, pe linia de secțiune a stomacului. Operația, cu rezultate promițătoare, a avut numeroși aderenți, care au adus și unele modificări sau completări procedeului. Între aceștia, Peters și Womack,[34] în 1961, comunică o serie de 60 de intervenții de acest gen, adăugând și splenectomia, ligatura proximală a arterei splenice, ligatura arterei gastrice stângi și ligatura arterelor gastroepiploice dreaptă și stângă. Supraviețuirea la 5 ani a fost de 40%, iar rata de recurență hemoragică a 54%. Ulterior alte comunicări arată o ameliorare continuă a rezultatelor.[34]

Începând din anul 1980, perfecționarea staplerelor mecanice, după modelul rusesc EEA, readuce în discuție, pe scară largă, transecția esofagiană, care până atunci se făcea manual. De fapt, Sugiura și Futagawa au publicat procedeul lor, în formă originală, încă din 1973, folosind suturi manuale.

Indicațiile operației

Fără să precizeze procente, autorii menționează în comunicările lor că "marea majoritate" a bolnavilor operați pentru hemoragii variceale au fost selecționați din grupurile Child A și B, cu o mortalitate postoperatorie de 2%, în timp ce, un grup mai restrâns, aparținând grupului C, au avut o mortalitate postoperatorie de peste 20%.[7] Indicațiile de principiu ale procedeului sunt hemoragiile variceale apărute după eșecuri sau trombozări ale șunturilor porto-sistemice, tromboza spleno-portală, hipersplenismul sever, ulcerul gastro-duodenal al ciroticilor, anomalii anatomice care impiedică șunturile selective.

Descrierea intervenției (Fig.24)

Procedeul Sugiura – Futagawa are doi timpi de execuție. Primul timp este toracic, constând în transecția esofagului supradiafragmatic și devascularizare completă paraesofagiană. Timpul abdominal urmează la 4-6 săptămâni, pentru o devascularizare a joncțiunii gastro-esofagiene, a micii și marii curburi, până la jumătatea stomacului și splenectomie.

Timpul toracic se efectuează în urgență sau, cel mai adesea, în urgență întârziată, pentru oprirea hemoragiilor variceale sau pentru prevenirea reapariției lor. Cu bolnavul culcat pe partea dreaptă, se va efectua o toracotomie stângă, postero-laterală, în spațiul intercostal al 7-lea. Se va diseca esofagul supradiafragmatic, dezlipindu-l de pleură, și se va suspenda pe un șnur de cauciuc. Pe adventicea esofagului și în țesutul conjunctiv periesofagian se vor găsi vene dilatate sinuoase, care

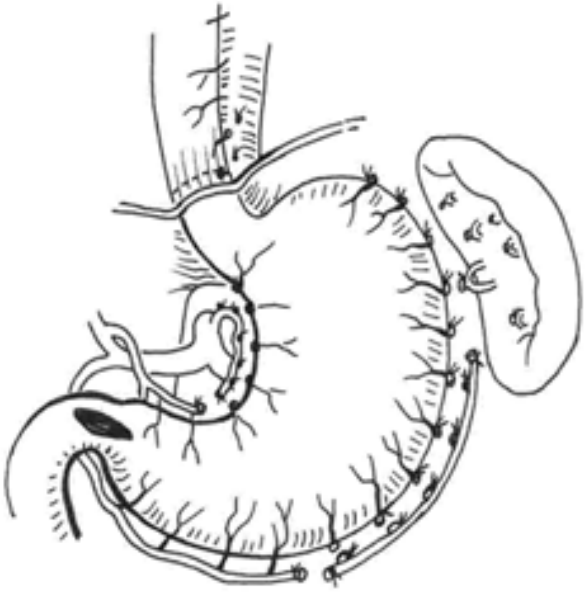

Fig.24 Operaţia Sugiura-Futagawa, pe cale abdominală şi toracică.

primesc ramuri transmurale, din submucoasa esofagiană. Deconexiunea azygo-portală constă în ligatura și secționarea minuțioasă a acestor ramuri perpendiculare, care vin din grosimea peretelui, lăsând vasele paraesofagiene longitudinale intacte, pentru a drena, în continuare, în sistemul azygos. Această devascularizare a esofagului toracic se face de la bifurcarea bronșică, până la diafragm. Transecția esofagului, urmată de reanastomoză, se va efectua deasupra hiatusului, printr-o tehnică mai sus prezentată. Cu ocazia transecției se secționează nervii vagi, ceea ce poate duce la tulburări de evacuare gastrică în postoperator.

Timpul abdominal urmează la câteva săptămâni, alegerea momentului operator depinzând de starea și evoluția bolnavului. Calea de abord va fi incizia mediană xifo-subombilicală, sau o incizie bisubcostală. Este foarte utilă aplicarea depărtătorului autostatic de rebord costal, care lărgește accesul spre esofagul abdominal și stomacul superior. Esofagul abdominal se va diseca și se va suspenda pe o coardă de plastic sau cauciuc. În jurul esofagului și a joncțiunii se vor observa vene dilatate, sinuoase, care trimit ramuri perforante spre esofag și stomac. Aceste vase perforante se vor ligatura și se vor secționa cu meticulozitate, evitând sau controlând orice hemoragie. Se va continua devascularizarea micii curburi, până la limita antrului, ligaturând și secționând fiecare ramură, cam în maniera în care se execută vagotomia supraselectivă. Curbura mare se va devascularizа ligaturând vasele scurte ale stomacului și apoi vasele perforante dinspre arcada gastro-epiploică stângă, păstrând arcada gastroepiploică dreaptă intactă. Curbura mare se va mobiliza spre dreapta și se va practica splenectomia. În finalul operației se ve efectua o piloroplastie extramucoasă, sau de tip Heineke – Mikulicz, pentru a corecta golirea stomacului.

Esența operației constă, deci, în întreruperea numai a venelor perforante care alimentează varicele eso-gastrice, atât în torace cât și în abdomen, păstrând intacte arcadele venoase de pe flancuri și curburi, pentru a asigura, în continuare, conexiunea de drenaj azygo-portal.

Modificări ale procedeului Sugiura

În anul 1977, Sugiura și Futagawa comunică rezultatele și concluziile operației aplicată la un lot de 276 de bolnavi.[34] Rezultatele au fost surprinzător de bune: mortalitate postoperatorie generală de 4,3%, rata de recurență a hemoragiilor variceale de 2,3%, encefalopatie absentă, timpul de urmărire a bolnavilor fiind de cel puțin 1 an (1-10 ani).

Numeroși autori americani și europeni s-au arătat interesați de acest procedeu, dar rezultatele lor nu au fost niciodată atât de bune ca în experiența japoneză, ceea ce a dus la controverse și modificări ale operației.

În anul 1986, Ranson introduce ligatura venei coronare stomahice, la limita proximală a antrului gastric și efectuarea operației într-un singur timp, pe cale combinată toracică și abdominală, cu o mortalitate postoperatorie de 9,5% și o recurență variceală de 37%.

În 1992 Orozco prezintă o experiență de 10 ani cu operația executată pe cale pur abdominală, transecția și reanastomoza efectuându-se pe esofagul abdominal, cu stapler mecanic tip EEA. Autorul a precizat faptul că a selecționat bolnavii dintre cei care nu se pretau la șuntul Warren, aparținând stadiilor Child A și B.

În prezent majoritatea adepților procedeului Sugiura optează pentru operația pe cale pur abdominală, cu transecție esofagiană mecanică, care a scurtat mult timpul de execuție, fără să fie urmată, însă, de o ameliorare hotărâtoare a rezultatelor postoperatorii și la distanță.

Procedeul Sugiura modificat, efectuat pe cale abdominală[34,35] (Fig.25).

Indicațiile unanim acceptate ale operației sunt:

- stadii Child A și B (preferabil B1);
- lipsa ascitei;
- bolnavi necandidați la șunt Warren sau transplant hepatic;
- splenectomie în antecedente;
- tromboză de venă portă;
- eșecul unui șunt chirurgical;
- eșecul procedeelor conservatoare de oprire a hemoragiilor variceale.



Fig.25 Procedeul Sugiura modificat, pe cale pur abdominală.

Calea de abord cea mai rapidă și mai puțin traumatică este incizia mediană xifo-subombilicală, accesul spre esofagul abdominal fiind mult ușurat prin aplicarea retractorului autostatic de rebord.

Joncțiunea esofagiană și esofagul abdominal vor fi disecate cu o hemostază îngrijită. Esofagul va fi suspendat pe un șnur. Trăgând treptat de șnur, în jos, se va diseca esofagul spre diafragm. Vagotomia tronculară va aduce o alungire importantă a esofagului. Secționând membrana lui Bartelli, hiatusul esofagian se lărgește, esofagul supradiafragmatic glisând în abdomen. În timpul acestor manevre se poate deschide pleura, mai des pe partea stângă. Esofagul abdominal măsoară, în medie, 3-4 cm, iar prin abdominalizare transhiatală se mai pot obține alți 3-4 cm de esofag. Folosind o pensă disectoare fină, se vor izola venele perforante care pătrund în peretele esofagian și se vor secționa între ligaturi. Pe cât posibil se vor păstra intacte colateralele paralele cu flancurile esofagului, importante în drenajul sângelui portal spre circulația sistemică. Acest fapt, în opinia lui Sugiura, reprezintă "cheia" prevenirii recurenței variceale.

Curbura mică se va devasculariza până la unghiul gastric, păstrând intactă vena coronară a stomacului la bolnavii care au suferit în antacedente un șunt Warren. De aceea, în cursul disecției, ne vom menține strict pe lângă seroasa gastrică, evitând astfel și eventuale hemoragii intraoperatorii.

Curbura mare se va devasculariza începând cu secționarea vaselor scurte, lângă stomac, apoi a ligamentului gastro-splenic, după care vom efectua splenectomia și vom continua devascularizarea până în teritoriul gastro-epiploicei drepte.

Transecția și reanastomozarea mecanică a esofagului se va face la 4 cm deasupra cardiei. Staplerul de tip EEA se va introduce în esofag printr-o gastrotomie pe peretele anterior al stomacului. Acest act, deși mai dificil, se poate executa și manual (vezi mai sus). După transecție-reanastomoză, esofagul se va retrage, treptat în mediastin, fiind descrise în literatură și două complicații posibile: stenoza esofagiană și fistula esofago-pleurală.

Piloroplastia va asigura o golire corectă a stomacului.

Urmând calea abdominală pură, devascularizarea esofagului nu va fi atât de extinsă ca în procedeul Sugiura original. Totuși, se cunoaște că marea majoritate a hemoragiilor din varice esofagiene provin din zona hiatusului diafragmatic, care în disecțiile descrise este bine controlată.[36] Unii autori dau chiar mai puțină importanță timpului esofagian, bazându-se pe rezultatele promițătoare ale bandingului și ale sclerozarii endoscopice.[34]

7. TRATAMENTUL ASCITEI

Ascita reprezintă o complicație obișnuită în evoluția naturală a hepatopatiei, indicând o hipertensiune portală avansată, cu retenție de apă și sodiu. Sunt situații când ascita poate fi episodică și tranzitorie, ca în unele hepatite acute și cronice, dar de cele mai multe ori, ascita progresează lent, ajungând într-un stadiu considerat netratabil. În acest stadiu prognosticul de supraviețuire la un an este sumbru, de 50-60%.[37] Supraviețuirea devine și mai compromisă dacă pe parcurs apar complicații asociate, ca peritonita bacteriană (ascita infectată) și sindromul hepato-renal.

Dezvoltarea ascitei marchează trecerea de la faza compensată la faza decompensată a funcției hepatice. Creșterea presiunii hidrostatice, determinată de exacerbarea hipertensiunii portale și scăderea presiunii oncotice datorită hipoalbuminemiei duce la pierdere de sodiu și apă în interstițiul splanchnic și în cavitatea peritoneală. Staza lichidiană din acest teritoriu crește și prin depășirea capacitatății de control a sistemului vegetativ simpatic, producând dilatarea arteriolelor. Răspunsul prompt renal este de a reduce filtratul glomerular pentru a reține sodiul și a menține volemia, crescând eliberarea de renină, angiotensină și aldosteron. Când producția de sodiu și apă depășește reabsorbția excesului de apă, ascita începe să se acumuleze în cavitatea peritoneală. Extravazării de apă și natriu din interstițiul splanchnic i se adaugă și creșterea producerii de limfă de către ficat și mezenter. Volumul circulant limfatic poate să crească de 10 ori, ceea ce va crea un mare excedent de plasmă în organism.[38] Retenția de apă se poate manifesta și în alte teritorii, ducând la edeme gambiere, palpebrale, exudate pleurale.

Din punct de vedere clinic, cea mai frecventă hepatopatie ascitogenă este ciroza hepatică, ascita fiind, uneori, primul simptom al bolii. Detectarea cea mai promptă a ascitei o furnizează echografia, iar urmărirea pe termen scurt a creșterii sau a scăderii cantității de ascită se face prin curba ponderală a bolnavului. Pe termen mai lung, cântărirea bolnavului nu mai ilustrează fidel evoluția ascitei, deoarece intervine și o pierdere a greutății prin slăbire, prin pierdere de masă musculară și de grăsime subcutanată.

Există și alte cauze de ascită, cu sau fără hipertensiune portală: tromboza venei porte, sindromul Budd-Chiari, cancerul hepatic, insuficiența cardiacă dreaptă. ascita carcinomatoasă din alte neoplasme abdominale, ascita pancreatică, ascita tuberculoasă, sindromul nefrotic, toate având indicații terapeutice și tratamente specifice, mai mult sau mai puțin eficiente.

7.1. Tratamente nechirurgicale

Deși nu fac parte din problematica acestui studiu, vom trece în revistă, pe scurt, metodele nechirurgicale de tratament al ascitei, uneori extrem de eficiente, cu valoare simptomatică și paliativă, ameliorând starea generală și comfortul vital al bolnavilor.

Restricția de apă și sodiu, asociată cu diuretice selective reprezintă o terapie extrem de complexă, cu efect favorabil mai ales în fazele incipiente ale apariției ascitei. Metoda se bazează pe reducerea cât mai drastică a retenției hidrice, prin scăderea consumului de apă la mai puțin de 1 litru pe zi și a sării de bucătărie din alimentație, la 1 g/zi. Excesul de apă se va elimina prin asocierea unui diuretic selectiv (care păstrează potasiul în organism), de tipul amiloridului sau antagonistul aldosteronului, spironolactona. Efectul de scădere a ascitei poate fi accentuat prin folosirea temporară a unui diuretic tiazidic (furosemidul), cu o prudență în administrare dictată de starea rinichiului. Supradozarea de diuretice pot să precipite evoluția unui sindrom hepato-renal. Ajustarea tratamentului necesită multă disciplină din partea bolnavului, iar din partea medicului o bună experiență și o monitorizare a posibilelor complicații : hiponatremia, hipokalemia, hiperkalemia, insuficiența renală cu creșterea ureei și a creatininei. Un sindrom hepato-renal instalat va contraindica o diureză forțată, singurul remediu fiind dializa, dar numai în vederea unui transplant hepatic, în viitorul apropiat.

Paracenteza asociată cu administrarea de albumină este un procedeu terapeutic cu un efect inițial mai rapid, în ascitele voluminoase, invalidante, cu restricție respiratorie. Puncția evacuatorie este de mult timp cunoscută și folosită în scop paliativ. Refacerea rapidă a ascitei, pierderile importante de electroliți și proteine prin puncții repetate, tulburările hemodinamice ca și grăbirea insuficienței renale consecutive au clasat metoda ca pe o soluție de ultimă instanță. Valoarea terapeutică a paracentezei s-a schimbat radical când s-a stabilit că asocierea cu administrarea intravenoasă de albumină umană în soluție 5%, duce la o stabilizare a ascitei, care poate fi ulterior bine controlată prin dietă desodată și diuretice.

În funcție de experiența diverselor centre și autori, se conturează mai multe atitudini terapeutice:

- mici paracenteze repetate și perfuzare de albumină în soluție 5%, a câte 500 ml, duce la o reducere traptată a ascitei, cu o stare generală stabilă, un bun control pe termen lung al recurenței prin dietă și diuretice, fără necesitatea spitalizării bolnavului;
- paracenteze voluminoase repetate (5 litri), cu o perfuzare de câte 1000 ml de albumină, în soluție 5%, necesitând scurte spitalizări pentru monitorizare hemodinamică și renală. Pe cazuri bine evaluate se pot obține rezultate foarte bune, cu eradicări ale ascitei și un bun control al recurenței prin continuarea dietei și a diureticelor. Aceasta este metoda cea mai folosită, fiind comparabilă sau chiar superioară șuntului peritoneo-venos LeVeen[39];
- paracenteză totală, pentru secarea cvasicompletă a ascitei și suplinire albuminică 5% (1000 ml/zi), cu spitalizare, monitorizare strictă a funcției hemodinamice și renale și continuarea tratamentului cu diuretice și restricție a sodiului, face parte din experiența unor autori care au comunicat rezultate satisfăcătoare.[27]

7.2. Tratamente chirurgicale

a) Șunturile porto-sistemice.

Operațiile de decompresie a hipertensiunii portale prin șunturi porto-sistemice tronculare, au fost descrise pe larg în subcapitolele anterioare. Șunturile latero-laterale porto-cave, mezo-cavale cu interpoziție, ca și șuntul splenorenal proximal, după splenectomie, au un efect favorabil asupra ascitei, prin scăderea hipertensiunii portale în teritoriul splanchnic și în ficat. Totuși, în prezent, șunturile nu mai reprezintă o alternativă a tratamentelor conservatoare ale ascitei, datorită riscului operator important și a encefalopatiei consecutive. Indicația categorică a șunturilor latero-laterale se menține doar în hipertensiunea portală posthepatică, cu sindrom Budd-Chiari. În majoritatea cirozelor hepatice ascitogene indicația șunturilor porto-sistemice se pune când în evoluția bolii survin hemoragiile prin rupturi variceale. De asemenea, șuntul transjugular TIPS, care în esență este tot un șunt latero-lateral, are un efect de scădere treptată a ascitei, eliminând, totodată, morbiditatea și mortalitatea dată de șunturile chirurgicale. TIPS-ul, având o valoare limitată în timp, este considerat ca o “punte” spre transplantul de ficat, singurul tratament etiologic al hipertensiunii portale și a complicațiilor sale.

b) Șuntul peritoneo-venos LeVeen

Mai vechea idee de a drena ascita în circulația venoasă sistemică a fost materializată în anul 1974 de chirurgul LeVeen[40] prin inventarea valvei unidirecționale, care îi poartă numele. Șuntul are un pol abdominal și un pol jugular, constând dintr-un cateter siliconat, care conduce ascita preluată de valvă, în vena cavă superioară, pe calea venei jugulare drepte. Valva unidirecțională se atașează peretelui abdominal,

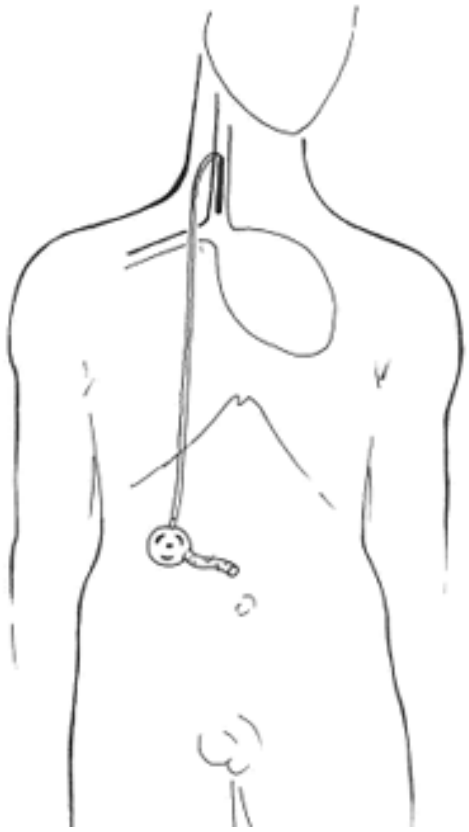

Fig.26 Aplicarea şuntului de drenaj ascitic, peritoneo-jugular, LeVeen.

preperitoneal și este reglată să se deschidă atunci când presiunea mai mare din cavitatea peritoneală depășește cu 3 cm-apă presiunea mai scăzută din cavitatea toracică. Cateterul este condus pe un traiect subcutan, presternal, fiind bine tolerat, timp îndelungat (Fig.26).

Simplitatea aparentă a operației nu concordă întru totul cu complexitatea fenomenelor consecutive. Scăderea presiunii abdominale crește întoarcerea venoasă, care adăugată fluidului ascitic aferent, duce la o încărcare a inimii drepte, urmată de o mărire considerabilă a volumului sanguin circulant. Fluxul renal și glomerular cresc. Acțiunea reninei și aldosteronului încetează, scăzând reabsorbția de apă și sodiu (vezi mai sus). Astfel, diureza și natriureza spontană crește, reducând și debitul de refacere a ascitei. Diureza se menține crescută chiar și la bolnavii care, anterior, nu au răspuns la diuretice.

Indicația cea mai frecventă a șuntului peritoneo-venos este ascita netratabilă din ciroza hepatică, fără răspuns la tratamentul conservator diuretic și dietetic sau la încercările de paracenteză cu suplinire albuminică. Se consideră că 10% dintre cirozele ascitogene devin refractare la tratamentele conservatoare (corect aplicate), opțiunile rămase fiind șuntul peritoneo-venos, TIPS-ul și transplantul hepatic[38]. O altă indicație este ascita postoperatorie, după intervenții pe ficat cirotic (rezecții) sau pe sistemul port (șunt spleno-renal distal, deconexiuni azygo-portale), când acumularea masivă de ascită nu poate fi controlată prin tratamentele conservatoare descrise, compromițând starea generală a bolnavilor și vindecarea plăgilor operatorii.

Contraindicațiile sunt numeroase și stricte: insuficiența cardiacă dreaptă, ascita infectată sau alte surse de septicitate, hepatopatie în stadiu terminal, timp de protrombină peste 4 secunde, encefalopatie peste gradul I, hemoragii prin varice esofagiene rupte, abdomen acut chirurgical în antecedente, complicații ale alcoolismului, malnutriție severă.[38,41]

Anestezia locală este posibilă dar anestezia generală este mai confortabilă. Monitorizarea bolnavului este obligatorie. Preoperator, se vor lua măsuri de excludere a oricărei infecții cutanate, iar flora intestinală va fi contracarată cu antibiotice orale.

Tehnica operatorie. Timpul abdominal se execută printr-o incizie transrectală transversală dreaptă, de 4-5 cm, sub marginea inferioară (palpabilă) a ficatului sau printr-o incizie oblică în afara mușchiului drept abdominal.

Se disecă în profunzime până la fascia transversală, pe care se aplică o bursă cu un fir rezistent. Prin bursă se introduce un aspirator și se aspiră ascita complet, evitând orice hemoragie, ca și pătrunderea de aer în cavitatea peritoneală. Capătul abdominal al cateterului se introduce liber în abdomen, pe același orificiu, comprimând manual peretele abdominal, pentru a nu pătrunde aer, până la strângerea etanșă a bursei. Valva LeVeen se fixează extraperitoneal, sub teaca posterioară. Cateterul va fi condus subcutan, prin tunelizare, presternal, spre vena jugulară dreaptă. Comprimând pe abdomen, presiunea va deschide valva, umplând cateterul cu ascită, pentru a evacua aerul. Timpul jugular constă dintr-o mică incizie cervicală de descoperire a venei jugulare drepte. Capătul superior al cateterului se va introduce prin jugulară până în vena cavă inferioară și atriul drept, prin control fluoroscopic. Poziționarea corectă a tubului este importantă pentru a reduce riscul ocluziei cateterului sau a trombozei VCI. Funcționarea unidirecțională a șuntului poate fi verificată cu substanță de contrast, injectată intraperitoneal, în apropierea cateterului. Pătrunderea aerului în montaj poate duce la o embolie aeriană mortală. De aceea, orice altă intervenție pe abdomen necesită o suprimare, in prealabil, a șuntului.

Postoperator se va asigura o suplinire albuminică a evacuării ascitei și se va continua monitorizarea funcțiilor vitale. Diureza trebuie reglată la minimum 60 ml pe oră. Antibioterapia este foarte importantă, pentru profilaxia infecțiilor.

Complicațiile generale sunt cardio-circulatorii

(aritmii, edem pulmonar), tulburări de coagulare, hemoragii variceale. Debitul de refacere a ascitei poate fi scăzut prin administrarea de diuretice selective, în cantități moderate.

Complicațiile locale mai frecvente sunt: scurgerea de ascită prin plaga operatorie, deplasarea sau înfundarea șuntului, mai ales cu epiploon. Infecția șuntului este foarte gravă, compromițând întreaga operație.

Mortalitatea postoperatorie este de 5%.

Se apreciază că aproximativ 60% dintre bolnavii care supraviețuiesc peste 18 luni, beneficiază de o bună funcționalitate a șuntului LeVeen.[37,42]

c) Șuntul peritoneo-safen

Ideea de a drena ascita în vena safenă mare, prin acest tip de șunt de o surprinzătoare simplitate, s-a materializat doar în ultimii ani, putând afirma, în urma comunicărilor lui R. Adam, sau K. Vincze,[43] că operația se va dezvolta începând cu secolul 21. Procedeul se bazează pe faptul că la nivelul crosei safene există două valve care funcționează ca un sistem antireflux, ceea ce poate asigura, în mod natural, o drenare a ascitei în sens peritoneo-venos.

Indicațiile și contraindicațiile sunt aceleași cu cele descrise la șuntul peritoneo-jugular.

Condiția de bază este o safenă sănătoasă, cu valvele competente. Tehnica operatorie, aparent facilă, se modifică de la un autor la altul, dar timpii operatori sunt aceiași:

1. Incizie subinghinală, de 7-8 cm, paralelă cu ligamentul inghinal;
2. disecția venei safene, pe o lungime de 10-12 cm, începând de la vena femurală și ligaturarea atentă a tuturor colateralelor;
3. Incizie paralelă în regiunea inghinală, și disecție largă, în profunzime, (ca la cura herniilor inghinale) până la planul peritoneului. Expunerea perito-neului este ușurată de prezența și presiunea ascitei;
4. Tunelizare subcutană între cele două incizii, pe deasupra ligamentului inghinal;
5. Anastomoză safeno - peritoneală, termino-laterală. Acest timp este controversat. Unii autori folosesc un tub siliconat introdus în vena safenă, pe care îl implantează în cavitatea peritoneală, etanșeizând cu 1-2 burse puse pe peritoneu. Alți autori clampează foița peritoneală cu o pensă Satinski și efectuează o anastomoză de tip vascular, termino-laterală, între capătul distal al safenei și o breșă corespunzătoare, efectuată pe peritoneu. La declampare, se va evita introducerea de aer în circulația sanguină.

Unele succese ale operației au fost deja anunțate. Rezultatele în timp vor face obiectul unor studii viitoare.

d) Extraperitonizarea ficatului drept – procedeu românesc (Burlui).

Procedeul a fost introdus de Burlui[44] în anul 1959 și figurează în Tratatul francez de tehnică chirurgicală, din anul 1967.

Operația se bazează pe principiul de a transforma ficatul într-un organ parțial retroperitoneal, deschizând un larg câmp de resorbție a ascitei în retroperitoneu.

Tehnică operatorie. Intervenția se efectuează printr-o incizie subcostală lărgită, care permite o bună explorare și o evacuare a ascitei. Aplicarea retractorului autostatic de rebord costal dă o mai bună expunere a ficatului și a cupolei diafragmatice drepte. Ficatul este mobilizat în jos, pentru a expune reflexia peritoneală de la nivelul ligamentului coronar. Se infiltrează cu ser fiziologic marginea diafragmatică a ligamentului coronar (hidro-disecție). Se practică o incizie a peritoneului diafragmatic, paralelă cu ligamentul coronar, care se prelungește și pe inserția costală dreaptă a diafragmului. Pătrunzând blând, cu degetul, sub foița peritoneală, vom desprinde, treptat, un lambou peritoneal de pe diafragm, în sens postero-anterior, cu precauția de a nu dilacera musculatura frenică și a nu produce perforări spre pleură. Lamboul se va prepara până în apropierea rebordului costal. Ficatul se va repoziționa sub acest lambou, a cărei margine liberă se poate sutura la peritoneul posterior subhepatic, deasupra capsulei renale, îmbrăcând întreg lobul drept într-un înveliș peritoneal (Fig.27). În cazul unui lob hepatic mare, se va secționa și peritoneul posterior, transversal pe polul superior al rinichiului drept, preparând un al doilea



Fig.27 Decolarea prin hidrodisecţie şi digitală a peritoneului parietal de pe diafragm. (după Burlui).

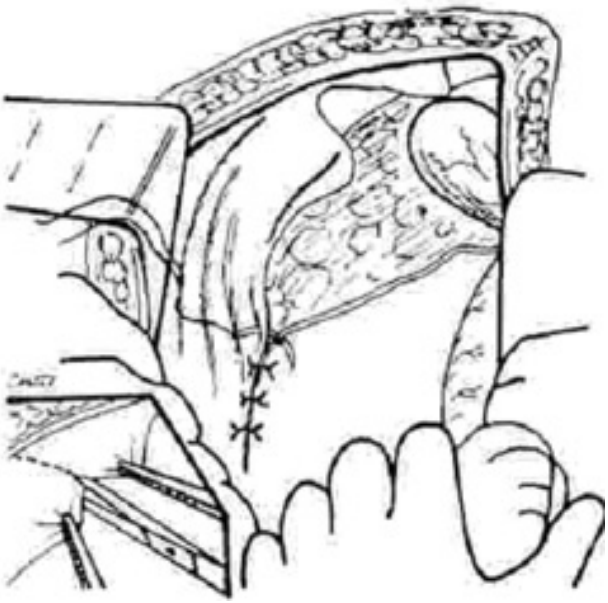

Fig.28 Sutura lambourilor peritoneale peste lobul drept al ficatului, lăsând vezica biliară intraperitoneal. (după Burlui).

lambou, inferior. Marginile corespunzătoare ale celor două lambouri vor fi suturate între ele, peste fața viscerală a ficatului. Astfel, întreg lobul drept va fi extraperitonizat, lăsând doar o breșă pentru vezica biliară, care se va lăsa, liberă, în cavitatea peritoneală (Fig.28).

Scăderea vizibilă a ascitei este evidentă începând, în medie, din săptămâna a treia, postoperator. În experiența autorului, operația a fost efectuată, ca atare, pentru ascită refractară la tratamentele conservatoare, dar și ca procedeu asociat altor intervenții, în cadrul hipertensiunii portale.

BIBLIOGRAFIE

1. Chandler JG: The history of treatment of portal hypertension. Arch Surg 128: 925-940, 1993.

2. Bismuth H, Sherlock DJ: Portosystemic shunting versus liver transplantation for the Budd-Chiari Syndrome. Ann Surg 214: 581-589, 1991.

3. Tanner NC: Direct operations in the treatment of the complications of portal hypertension. J Int Coll Surg 36:308, 1961.

4. Bancu E, Papai Z: Tromboza axului venos spleno-portal după splenectomie. Anastomoză mezenterico-cavă în "H", cu grefon de Dacron. Rev Med Tg Mureș 24: 104-106, 1969.

5. Warren WD, Zeppa R, Fomon JJ: Selective transsplenic decompression of gastroesophageal varices by distal splenorenal shunt. Ann Surg 166:437-445, 1967.

6. Starzl TE, Demetrias AJ, Van Thiel D: Medical progress - liver transplantation. N Engl J Med 321:1914-1022, 1989.

7. Sugiura M, Futagawa S: A new technique for treating esophageal varices. J Thoracic-Cardiovasc Surg 66:667-671, 1973.

8. Kuzmak LI: Use of the EAA stapler in transection of the esophagus on severe hemorrhage from esophageal varices. Am J Surg 141: 387-390, 1981.

9. Colapino R, Stronell R, Gildiner M et al.: Formation of intrahepatic portosystemic shunts using a balloon dilatation catheter: preliminary clinical experience. Am J Radiol 140:700-714, 1983.

10. Orloff MJ, Orloff MS, Rambotti M et al.: Is portal systemic shunt worthwhile in Child class C cirrhosis ? Ann Surg 216:256, 1991.

11. Maros T, Lazar L, Seres-Sturm L: Anatomia descriptivă și topografică a omului. Vol.IV, curs litografiat, U.M.F. Tg.Mureș, 1974.

12. Starzl TE, Francavilla A, Halgrimson CG: The origin, hormonal nature and action of hepatotrophic substances in portal venous blood. Surg Gynecol Obstet 137:179-199, 1973.

13. Knechtle S: Portal Hypertension. Futura Publishing Comp., Inc. Armonk NY. 1998.

14. Burlui D: The surgery of Portal Hypertension. Editura Medicală. București. 1980.

15. Burlui D, Miulescu I, Rațiu O: Anastomozele porto-cave în chirurgia hemoragiilor digestive superioare de origine portală. Chirurgia (Bucur) 9: 837-842, 1967.

16. Sarfeh IJ, Rypins EB, Mason GR: A systematic appraisal of portocaval H-graft diameters: Clinical and hemodynamic perspectives. Ann Surg 204: 356, 1986.

17. Burlui D, Rațiu O: Vena ombilicală în chirurgia porto-hepato-biliară. Editura Medicală. București. 1970.

18. Burlui D, Constantinescu C, Miulescu I et al.: Anastomoza spleno-renală în chirurgia hipertensiunii portale. Chirurgia (Bucur) 3:193-205, 1974.

19. Drapanas T: Interposition mesocaval shunt for treatment of portal hypertension. Ann Surg 176: 435, 1972.

20. Setlacec D, Florea-Panait N, Popovici A et al.: Tratamentul hipertensiunii portale prin obstacol prehepatic. Chirurgia (Bucur) 5:389-401, 1969.

21. Smith RB, Warren WD, Sslam AA: Dacron interposition shunts for portal hypertension: An analysis of morbidity correlates. Ann Surg 192: 9, 1980.

22. Inokuchi K: A selective portocaval shunt. Lancet 2: 51, 1968.

23. Warren WO: Presidential address: Reflections on the early development of portocaval shunts. Ann Surg 191: 519-527, 1980.

24. Rösch J, Hanafee W, Snow H: Transjugular intrahepatic portocaval shunt. Am J Surg 121: 588-592, 1971.

25. Sarfeh IJ, Rypins EB: Partial versus total portocaval shunt in alcoholic cirrhosis. Ann Surg 219: 353, 1994.

26. Inokuchi K, Kobayashi M, Kusaba A et al: New selective decompression of esophageal varices. By a left gastric venous-caval shunt. Arch Surg 100:157-162, 1970.

27. Harrison's – Principles of internal medicine 12th Ed.,1991, 12: 1345.

28. Bancu Ș, Moldovan O, Jimboreanu o, Zamfir D, Borz D: Șunt iliaco-mezenterico-atrial pentru sindrom Budd-Chiari cu tromboză extensivă de venă cavă inferioară. Chirurgia (Bucur) 3:165-169, 1998.

29. Huguet C: Interposition meso-ccaval shunt for chronic primary occlusion of the hepatic veins. Surg Gynecol Obstet 148:691, 1979.

30. Chapman JE, Ochsner JL: Iliac-mesenteric-atrial shunt procedure for Budd-Chiari syndrome complicated by inferior vena caval thrombosis. Ann Surg 23:1031, 1978.

31. Resnick RH, Iber FL, Ishihara AM: A controlled study of the therapeutic portacaval shunt. Gastroenterology 67:843, 1974.

32. Bancu E: Encefalopatia porto-hepatică. În "Patologia sistemului cav inferior", Editura Medicală. București. 1973, 380-397.

33. Boerema I, Klopper PJ, Hosher AA: Transabdominal

ligation-resection of the esophagus in cases of blooding esophageal varices. Surgery 67: 409-413, 1970.

34. Tuttle-Newhall JE, Clavien PA: Devascularization procedures in the treatment of portal hypertension. În Portal Hypertension: A Multidisciplinary Approach to Current Clinical Management. Knechtle SJ (Ed.). Futura Publishing Company, Inc.; Armonk, NY, 1998.

35. Idezuki Y, Kokudo N, Sanjo K, Bandai Y: Sugiura procedure for management of variceal bleeding in Japan. World J Surg 18: 216, 1994.

36. Wexler MJ: Treatment of bleeding esophageal varices by transabdominal esophageal transection with the EAA stapling instrument. Surgery 88:406-416, 1980

37. Greig PD: Peritoneo-venous Shunting for Ascites. În Portal Hypertension: A Multidisciplinary Approach to Current Clinical Management. Knechtle SJ (Ed.). Futura Publishing Company, Inc. Armonk, NY. 1998, 203-212.

38. Greig PD, Blendis LM, Langer B, Taylor BR et al.: Renal and hemodynamic effects of the peritoneovenous shunt: II. Long-term effects. Gastroenterology 80:119, 1981.

39. Gines P, Arroyo V, Quintero E et al.: Comparison of paracentesis and diuretics in the treatment of cirrhosis and ascites. Gastroenterology 93:234, 1987.

40. Le Veen HH, Christoudias G, Ip M., Luft R et al.: Peritoneovenous shunting for ascites. Ann Surg 180:580, 1974.

41. Gordon J, Colapinto R, Abecassis M et al: Transjugular intrahepatic portosystemic shunt: A nonoperative approach to life threatening variceal bleeding. Can J Surg 30:45-49, 1987.

42. Dorenwend M, Saddekni S, Memel DS: Clinical outcome, shunt patency and survival after transjugular intrahepatic portosystemic shunt. Gastroenterology 106:A885, 1994.

43. Vincze K, Halmos F: First Experiences of Drainage Operation of Refractory Ascites Performed with Saphenous Valves. Magyar Sebeszet 53:213-215, 2000.

44. Burlui D, Rațiu O, Albu E: Extraperitonizarea lobului hepatic drept în tratamentul chirurgical al cirozei hepatice ascitogene. Chirurgia (Bucur) 4:615-623, 1961.

CAPITOLUL 31

HEPATITELE VIRALE

Adrian STREINU CERCEL

1. HEPATITA ACUTĂ VIRALĂ CU VIRUS HEPATITIC A 797
1.1. Virusul Hepatitic A – Informații generale 797
1.2. Etiologie 797
1.3. Patogenie 798
1.4. Epidemiologie 798
1.5. Tablou clinic 798
1.6. Complicații 799
1.7. Diagnostic 799
1.8. Tratament 800
1.9. Profilaxie 800
2. HEPATITA ACUTĂ VIRALĂ CU VIRUS HEPATITIC B 801
2.1. Virusul Hepatitic B – Informații generale 801
2.2. Epidemiologie 801
2.3. Patogenie 802
2.3.1. Genomul HBV 802
2.3.1.1. Promotorii și regiunile semnal 803
2.3.1.2. Replicarea genomului HBV 804
2.3.1.3. Tipurile de genom HBV 804
2.3.2. Variantele de Virus Hepatitic B 805
2.3.2.1. Mutațiile pre-core 805
2.3.2.2. Mutațiile promotorului core 805
2.3.2.3. Mutațiile genelor core 806
2.3.2.4. Mutațiile genelor S 806
2.3.2.5. Mutațiile de pre-S 806
2.3.2.6. Mutațiile genelor P 806
2.3.2.7. Mutațiile genelor X 806
2.4. Tablou clinic 806
2.5. Diagnostic 806
2.6. Tratament 808
2.6.1. Tratamentul hepatitei acute virale cu HBV 808
2.6.1.1. Algoritmul de terapie în hepatitele acute cu HBV 808
2.6.1.2. Protocolul tratamentului cu lamivudină în hepatita acută cu HBV la adulți . 810
2.6.2. Tratamentul Hepatitei cronice cu HBV 810
2.6.3. Transplantul hepatic 810
2.7. Profilaxie 811
2.8. Hepatita HBV+HDV 811
3. HEPATITA ACUTĂ VIRALĂ CU VIRUS HEPATITIC C 811
3.1. Virusul hepatitic C – informații generale 812

3.2. Biologia moleculară și ciclul de viață al HCV 812
3.3. Patogenie 814
3.4. Tabloul clinic 814
3.5. Diagnostic 815
3.6. Tratament 815
3.7. Profilaxie 815
4. HEPATITA ACUTĂ VIRALĂ CU VIRUS HEPATITIC D 816
4.1. Virusul Hepatitic D – Informații generale 816
4.2. Genomul HDV 816
4.3. Patogenie 817
4.3.1 Mecanismele replicării HDV 817
4.3.2. Imunopatogenie 817
4.4. Diagnosticul serologic 817
4.5. Tabloul clinic 818
4.6. Tratament 819
4.7. Profilaxie 819
5. HEPATITA ACUTĂ CU VIRUS HEPATITIC E 819
5.1. Virusul Hepatitic E – Informații generale 819
5.2. Tabloul clinic 820
5.3. Formele clinice 820
5.4. Diagnosticul 821
5.5. Evoluția clinică 821
5.6. Tratament 821
5.7. Profilaxie 821
6. HEPATITA CU VIRUSUL TT 821
6.1. Etiologie 821
6.2. Patogenia și caracteristicile clinice 822
6.3. Diagnosticul de laborator 822
6.3.1. Coinfecția TTV – HBV sau TTV – HCV 822
6.4. Profilaxie 822
7. HEPATITA CU VIRUSUL SEN 822
BIBLIOGRAFIE: 823

	Hepatită A	Hepatită B	Hepatită D (Delta)	Hepatită C/G/TTV/SEN	Hepatită E
Transmiterea:					
Orală	++	+	?	-	++
Injecții	-	++	++	++	-
Sexuală	-	+	+	+	-
Produse infectante:					
Materii fecale	++	-	-	-	++
Sânge și produse de sânge	-	++	++	++	-
Secreții	-	+	+	?	-
Incubație - în săptămâni	2-6	4-28	4-12	4-6	6
Hepatită cronică	-	+	++	+	-
Purtător cronic asimptomatic	-	+	+	++	-

1. HEPATITA ACUTĂ VIRALĂ CU VIRUS HEPATITIC A

Definiție

Este o infecție cu transmitere fecal-orală, prin contact direct persoană-persoană, ingestie de alimente și/sau apă contaminate cu virus hepatitic A, infecția având un indice de contagiozitate mare. Virusul fiind excretat prin materiile fecale, se descrie și transmitere sexuală (sex anal). Receptivitatea este generală.

Virusul hepatitic A (HAV) este unul din cele opt virusuri cunoscute până în prezent care produc inflamația ficatului (celelalte virusuri fiind: B, C, D, E, G, TTV, SEN).

Majoritatea pacienților se vindecă spontan de această infecție într-un interval de circa șase luni cu *restitutio ad integrum*.

1.1. Virusul Hepatitic A – Informații generale

Genomul: RNAss, polaritate pozitivă
Familia: Picornaviridae
Genul: Hepatovirus
Serotipuri: 1
Genotipuri: 7
Virusuri înrudite: Enterovirusuri (ex. poliovirus), Rhinovirusuri, Aphthovirusuri, Cardiovirusuri (virusul encefalomiocarditei)
Perioada de incubație: 30 - 45 zile (minim 14 zile, maxim 112 zile)
Căile de transmitere: circuit fecal – oral, ocazional parenteral
Infecția acută: forme ușoare și medii, excepțional severe
Cronicizare: Nu
Diagnosticul serologic: Ac anti-HAV-IgM (pentru boala acută), anti-HAV - IgG anamnestici
Tratament: nespecific și/sau patogenic
Prevenție: vaccinare cu vaccin total inactivat

1.2. Etiologie

Agentul etiologic este reprezentat de virusul hepatitic A (HAV). HAV aparține *picornaviridae-lor*, genul *heparnavirus*, fiind un hepatovirus RNA neacoperit, simetric, cu dimensiuni între 27-32 nm. Structura sa include: patru polipeptide structurale – VP-uri: trei externe, una internă.

Genomul HAV include circa 7500 nucleotide. RNA-ul este poliadenilat la terminația 3', iar polipeptidul viral (VPg) este atașat la teminația 5'. Conține un singur component ORF (open reading frame) ce codifică pentru cea mai mare proteină structurală – Mr 252 000. ORF – ul este precedat de o regiune netranslatată de circa 735 nucleotide care este implicată în translația RNA-ului. Polipeptidele VP1 (1D), VP2 (1B) și VP3 (1C) sunt expuse la suprafața virionului. Polipeptidul VP4 (1A) este poziționat intern (Fig.1).

După eliberarea domeniului structural din poliproteine, proteaza 3C clivează joncțiunile 1B-1C și

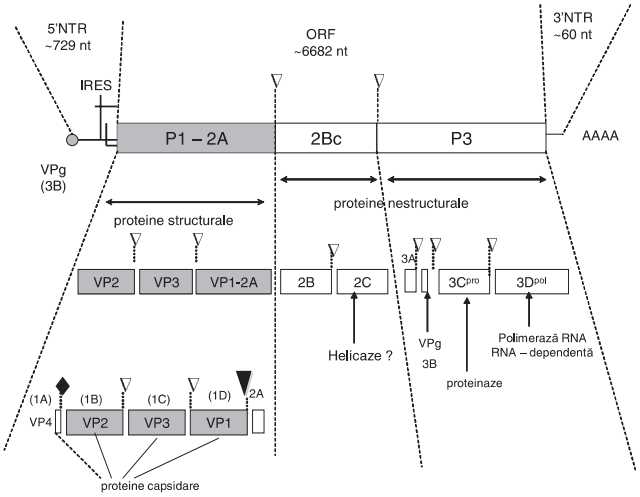

Fig.1 Reprezentarea schematica a genomului virusului hepatitic A[15]

Partea pozitivă a ARN-lui cu poziţiile 5' şi 3' netranscrise (NTRs) şi o parte centrală mare (ORF) care codifică proteina virală, sunt reprezentate în figură după dimensiunile nucleotidelor (nt). Partea 5'NTR este legată covalent la extremitatea terminală de o proteină (virus-encoded) VPg şi conţine un loc de intrare ribozomal, cu structură complexă, (IRES - internal ribosome entry site), care direcţionează transcrierea proteinelor codificate de catre ORF. Aceste proteine sunt reprezentate precum „căsuţe" sub structura schematică a genomului ARN-lui. Regiunea din ORF care codifică proteinele structurale, este adăugată proteinelor capsidare şi precursorilor lor. Funcţia proteinelor, în cazul în care este cunoscută, este indicată fiecăreia în parte. Clivajul poliproteinelor la majoritatea proteinelor de legătură, indicat printr-un triunghi, este realizat de o singură proteinază virală, $3OC^{pro}$. În structura precursorilor, o proteinază celulară, foarte probabil, este responsabilă pentru clivajul joncţiunii VP1-2A (triunghiul plin), pe când în cazul joncţiunii VP4-VP2, este incriminat un mecanism necunoscut dependent de încapsularea RNA-lui (rombul plin).

1C-1D pentru a produce VP0 (VP4+VP2), VP3 și VP1. Aceste 3 polipeptide rămân asociate sub forma unui *protomer*. La rândul lor 5 protomeri se asamblează pentru a forma un pentamer astfel încât cele 5 copii ale VP1 formează un vârf al icosaedrului.

Asamblarea a 12 pentameri în jurul unei molecule de RNA formează capsida icosaedrică a virusului hepatitic A[16].

O parte din funcțiile poliproteinelor de clivaj au fost elucidate. Astfel produsul 3B corespunde polipeptidului VPg legat de genom, primer-ul sintezei genomului RNA ambi-sens, iar produsul 3A ar fi precursorul VPg. Funcțiile poliproteinelor 2B, 2C și 3A nu au fost încă elucidate.

1.3. Patogenie

Primul pas în patogenia hepatitei acute cu virus hepatitic A este reprezentat de infectarea epiteliului gastro-intestinal. Acest proces induce, la nivelul epiteliului gastrointestinal, o serie de modificări histologice, modificări condiționate de replicarea virală din interiorul celulelor epiteliale ce bordează criptele de la nivelul intestinului subțire.[17,18] De aici, virusul ajunge la nivelul ficatului unde are loc un al doilea proces replicativ, de data aceasta în interiorul hepatocitelor.[18,19,20] De la acest nivel, cantități importante de virus sunt excretate prin intermediul fluxului biliar, regăsindu-se apoi în materiile fecale. Apariția virusului hepatitic A în fecale are loc la cca. o săptămână de la producerea infecției.[18]

Excreția fecală de virus hepatitic A, care precede debutul afectării hepatice, crește în următoarele 2-3 săptămâni atingând un maxim în perioada preicterică (Fig.2). În această perioadă, contagiozitatea este maximă.[21]

La copilul prematur, excreția de virus este însă mult mai prelungită, prelungindu-se astfel și perioada de contagiozitate.[22]

Perioada de stare a bolii se corelează cu creșterea nivelului ALT-ului. Mecanismul prin care se produce afectarea hepatică, nu este foarte bine cunoscut, ținând cont de faptul că virusul hepatitic A are un efect foarte redus citopatic. În acest context se consideră că mecanismului principal al afectării hepatice ar fi printr-un răspuns imunopatogenic față de antigenele exprimate în hepatocite, dată fiind rata mare de replicare intrahepatocitară în absența afectării hepatice – în stadiile inițiale ale procesului infecțios.[23,24,25]

1.4. Epidemiologie

Căile de transmitere sunt reprezentate în general de apa și alimentele contaminate cu HAV. Spre deosebire de virusurile hepatitice B și C, virusul hepatitic A, odată secretat de hepatocite, rămâne stabil în secreția biliară, și implicit la nivelul materiilor fecale. Materiile fecale ale unei persoane infectate conțin un număr foarte mare de particole virale infectante începând cu perioada de incubație și până spre sfârșitul perioadei icterice, deci cca. încă 2 săptămâni de la debutul acut al bolii. Excreția fecală a virusului durează în general 1-8 săptămâni. În același timp saliva și/sau alte fluide ale corpului conțin virus în concentrații mult mai mici.

Virusul poate supraviețui în materiile fecale contaminate și pe suprafețe exterioare timp de 3 – 4 ore la temperatura camerei. De aici decurge și calea de transmitere directă “persoană-persoană”, via sărut, sex anal sau prin obiecte contaminate.

Acele de seringă contaminate folosite la administrarea de droguri i.v. reprezintă o altă cale de transmitere, din ce în ce mai frecventă.

Cu toate acestea în cca. 40% din cazurile raportate calea de transmitere rămâne necunoscută.

Perioada de incubație pentru hepatita acută cu virus hepatitic A este de 2-16 săptămâni.

1.5. Tablou clinic

Din punctul de vedere al formelor evolutive, hepatitele acute virale îmbracă mai multe pattern-uri clinico-biologice, cum ar fi:

- hepatita acută virală + etiologia
- hepatita acută virală + etiologia – cu răspuns primar în anticorpi
- hepatita acută virală + etiologia – trenantă
- hepatita cronică de novo + etiologia
- ciroza hepatică de novo + etiologia
- hepatocarcinomul de novo + etiologia

În funcție de etiologie, variante clinice și evolutive sunt diferite iar rezultatul se poate traduce prin:

- hepatită acută virală
- vindecare sau
- boală Cronică de Ficat (BCF), cu diversele forme evolutive
- purtător sănătos
- decesul pacientului

Hepatita acută virală cu virus hepatitic A îmbracă următoarele forme clinice:

- hepatita acută virală cu virus hepatitic A:
  - icterică

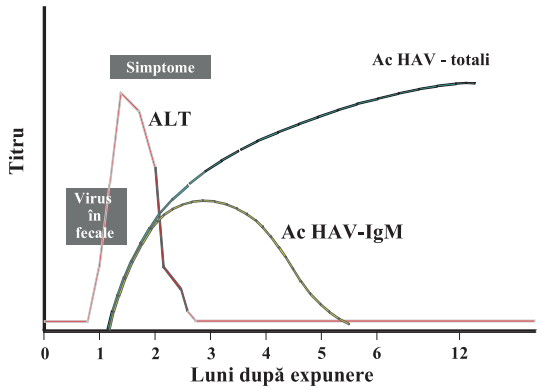

Fig.2 Pattern-ul infectiei acute cu virus hepatitic A

  - anicterică
- hepatită acută cu virus hepatitic A colestatică
- hepatită acută cu virus hepatitic A recidivantă
- hepatită acută cu virus hepatitic A fulminantă (foarte rar)

Din punct de vedere evolutiv hepatita acută virală cu virus hepatitic A recunoaște o perioadă de incubație de cca 4 săptămâni care este urmată de o perioadă preicterică de 2-7 zile. După aceste două perioade urmează perioada de stare sau icterică, care la rândul ei este urmată de perioada de convalescență (Fig.2).

Perioada preicterică (2-7 zile) este asociată și cu forma de debut. Ca atare din punctul de vedere al formelor de debut putem înregistra:

- debut digestiv
- debut pseudogripal
- debut pseudoreumatismal
- debut cu manifestări cutanate
- debut neuropsihic
- debuturi atipice - pseudochirurgicale:
  - angiocolită
  - colică biliară
  - pancreatită
  - gastrită
  - apendicită

Debutul digestiv reprezintă 60-80% din totalul formelor de debut și se traduce clinic prin: anorexie, grețuri, vărsături – alimentare/bilioase, ± epigastralgii, ± balonări postprandiale.

Debutul pseudogripal – se caracterizează prin: febră 38-38,5^{0}C, astenie, ± mialgii, ± poliartralgii, ± cefalee.

Debutul pseudoreumatismal se caracterizează prin artralgii simetrice - predominant nocturne și fără modificări locale. Mecanismul fiziopatologic ar fi reprezentat de depunerea de CIC (Complexe Imune Circulante) la nivelul membranelor sinoviale.

Debutul cutanat – tradus prin erupții:

- scarlatiniforme
- urticariene
- purpurice,

sine materia.

Debutul neuropsihic se traduce clinic prin: agitație psiho-motorie – nervozitate excesivă, deficit de concentrare, insomnii, depresii de diferite grade și/sau forme comatoase de diferite grade – caracteristice formelor fulminante (1-2% în HAV).

Perioada de stare este reprezentată de perioada icterică tradusă clinic prin: apariția icterului, + urini hipercrome, scaune decolorate (acolurice), modificări ale dimensiunilor ficatului, ± splenomegalie.

1.6. Complicații

Un procent foarte mic de pacienți infectați cu virus hepatitic A riscă să dezvolte complicații severe. Pacienții care pot dezvolta complicații sunt reprezentați de cei cu hepatită etanolică în antecedente, hepatite cronice sau ciroze de alte etiologii virale. Acești pacienți pot dezvolta insuficiență hepatică acută.

Pacienții cu hepatită cronică cu virus hepatitic B par cei mai expuși la evoluție severă în cazul unei suprainfecții cu virus hepatitic A[1-13]. În acest context hepatita acută cu virus hepatitic A se asociază cu nivele înalte ale tulburărilor de laborator, ajungându-se până la hepatită acută fulminantă cu o rată mare de mortalitate.

În același timp, analiza titrului de AgHBs precum și a marker-ilor de replicare virală – HBV-DNA și DNA-polimerază, relevă supresia replicării virusului hepatitic B.

De asemenea, unii pacienți pot înregistra recăderi. Acestea apar cam la 4 săptămâni de la debutul bolii și nu există încă criterii care să poată să prezică o astfel de recădere. În cazuri rare, icterul poate dura 2-3 luni (hepatitele acute colestatice). Extrem de rar se descriu complicații la femeia gravidă sau la făt în cazul unei hepatite acute cu HAV la femeia însărcinată.

1.7. Diagnostic

Diagnosticul de hepatită acută virală include două etape: una de precizare a faptului că ne aflăm în fața unei hepatite – fapt ce se traduce prin decelarea unui nivel crescut al ALT-ului seric, și o a doua etapă de precizare din punct de vedere etiologic că este vorba de o infecție virală acută sau de una cronică.

Diagnosticul etiologic de hepatită acută cu virus hepatitic A se stabilește prin decelarea în serul

Tabelul 1 Dozele recomandate şi graficul vaccinării pentru vaccinul HA*

Vaccinul	Vârsta persoanei de vaccinat	Doza de Ag HAV	Doza de AgHBs (μg)	Volumul (ml)	Nr. de doze	Schema de administrare (luni)
Havrix[a]	≥ 16 1 – 15	1 440 E1.UI 720 E1.UI	NA NA	1 0,5	1 (2) 1 (2)	0 (0, 6-12) 0 (0, 6-12)
Vaqta[b]	≥ 18 2 – 17	50 U 25 U	NA NA	1 0,5	2 2	0, 6 0, 6-18
Twinrix[a]	≥ 16 1 – 15	720 E1.UI 360 E1.UI	20 10	1 0,5	3 (4) 3	0,1,6 (0,7,21z, 12 luni)[c] 0,1,6

* HA - hepatitic A; AgHBs - antigen HB de suprafaţă; E1.UI - ELISA Unităţi Internaţionale; U - unităţi; NA - nu are.
[a] GlaxoSmithKline Biologicals
[b] Merck & Co
[c] Schema din parenteză este de utilizat în cazul în care se doreşte inducerea unui răspuns protector rapid (z - zile).

pacienților a Ac-HAV-IgM. Acești anticorpi sunt aproape întotdeauna prezenți în perioada simptomatică a hepatitei acute cu virus hepatitic A. Vârful titrului de AcHAV-IgM este atins în faza acută sau faza precoce a convalescenței – după care scade. AcHAV-IgM pot persista mai mult de 6 luni, din momentul seroconversiei, la peste 25% din pacienți.

La pacienții la care simptomele preced apariția AcHAV-IgM se impune repetarea testării după câteva zile.

Din punct de vedere imunologic, AcHAV- IgG anti – VP0, VP1 și VP3 sunt responsabili de imunitatea pe termen lung. În cursul epidemiilor AcHAV IgM și IgG pot fi detectați și în salivă.

Detectarea de AgHAV are o sensitivitate limitată și predispune la rezultate fals – negative datorită formării de complexe imune.

În caz de excreție prelungită prin fecale de HAV-RNA se poate utiliza RT-PCR. La rândul său viremia poate dura mai multe săptămâni la concentrații de cca. 105-106 doze infectante /ml de sânge.

Din punct de vedere al diagnosticului de laborator, dispunem de o serie de teste relevante pentru HAV cu ar fi: AcHAV – IgM, AcHAV – totali cu reflex IgM, AcHAV – totali, și complexul AcHAV totali plus AcHAV-IgM.

1.8. Tratament

Terapia antivirală în hepatita acută virală cu virus hepatitic A: NU se impune.

Terapia este în general patogenică și/sau simptomatică, dat fiind faptul că hepatita acută cu virus hepatitic A, este o boală autolimitantă și cu *restitutio ad integrum.*

1.9. Profilaxie

Profilaxia activă a hepatitei acute cu virus hepatitic A implică vaccinare. Vaccinurile actuale în uz sunt vaccinuri efectuate pe celule diploide umane, din virus hepatitc A inactivat (Tabelul 1) și conferă protecție foarte bună prin inducerea de Ac.HAV protectori. Vaccinarea poate fi efectuată în mod preventiv, atunci când se călătorește într-o zonă endemică de HAV sau în caz de contact cu o persoană cu hepatită acută cu HAV, dacă contactul s-a produs anterior vaccinării cu cca. 2-3 săptămâni.

Vaccinarea împotriva hepatitei acute cu virus hepatitic A s-ar impune și la pacienții cu infecții cronice cu alte virusuri hepatitice cum ar virusul hepatitic B sau C precum și la transplantați care nu au dovada unei infecții în antecedente cu virus hepatitic A, știut fiind faptul că aceste categorii de pacienți pot dezvolta infecții acute cu virus hepatitic A cu forme clinice mult mai severe.

Hepatita acută cu virus hepatitic A poate fi prevenită prin măsurile generale de igienă: spălatul mâinilor înaintea manipulării alimentelor, controlul surselor de apă potabilă.

2. HEPATITA ACUTĂ VIRALĂ CU VIRUS HEPATITIC B

Infecția cu virus hepatitic B (HBV) este una dintre cele mai răspândite infecții de pe glob. Organizația Mondială a Sanătății estimează că HBV a infectat peste 2 miliarde de oameni dintre care cca. 500 de milioane au devenit purtători cronici ai acestui virus. Acest rezervor foarte mare de virus a condus la asocierea unui alt virus – un virus satelit – virusul hepatitic D (HDV). Principalele căi de transmitere ale HBV sunt reprezentate de sânge (prin intermediul acelor și seringilor contaminate cu HBV) și respectiv calea sexuală. HDV se poate replica numai în celule deja infectate cu HBV, HDV folosind proteinele de suprafață ale virusului hepatitic B pentru a-și împacheta propriul RNA.

În același timp, infecția cronică cu HBV, reprezintă una din cauzele primare ale carcinomului hepatocelular (HCC). Deși corelația între infecția cronică cu HBV și HCC a fost bine stabilită, mecanismele prin care HBV induce transformarea neoplazică la nivelul hepatocitelor nu sunt încă bine precizate.

2.1. Virusul Hepatitic B – Informații generale

Genomul: parțial dsDNA
Familia: Hepadnaviridae
Virusuri înrudite: virusul hepatitic B al raței (DHBV – duck HBV), virusul hepatitic al veveriței dungate (GSHV - ground squirrel – *tamias striatus*), virusul hepatitic B al gâștei polare (sgHBV - snow goose HBV), virusul hepatitic al marmotei (WHV – woodchuck hepatitis virus), și virusul hepatitic al maimuței păroase (WMHV – wooley monkey hepatitis virus)
Virusuri satelite: virusul hepatitic D (Virsul Delta)
Perioada de incubație: 30 - 180 zile
Căile de transmitere: sânge și contact sexual
Infecția acută: forme medii sau severe
Diagnosticul serologic: Ac.anti-HBc-IgM (pentru boala acută)
Tratament: specific antiviral și/sau patogenic
Prevenție: Vaccinare cu vaccin recombinant, imunoglobulină B specifică utilizată în profilaxia post-expunere (nu o recomand datorită riscului potențial de transmitere a altor virusuri pentru care nu se efectuează un screening în momentul de față).

Prima proteină a HBV a fost descrisă de către Blumberg[26] în 1963, pentru ca în 1973 Dane[27] să definească așa numitele particole virus-like în serul pacienților infectați cu HBV, particole ce au fost desemnate ulterior ca virus hepatitic B. La rândul său Kaplan a descoperit HBV DNA-polimeraza iar Robinson a reușit să caracterizeze genomul HBV. Pe baza acestor descoperiri, virusul uman hepatitic B a devenit prototipul familiei *hepadnavirus*, *Hepadnaviridae*.

Virusul hepatitic B uman este principalul reprezentant al familiei *hepadnaviridae*, familie ce include virusul hepatitic B al raței (DHBV – duck HBV), virusul hepatitic al veveriței dungate (GSHV - ground squirrel – *tamias striatus*), virusul hepatitic B al gâștei polare (sgHBV - snow goose HBV), virusul hepatitic al marmotei (WHV – woodchuck hepatitis virus), și virusul hepatitic al maimuței păroase (WMHV – wooley monkey hepatitis virus).

2.2. Epidemiologie

Virusul hepatitic B este un virus ubiquitar fiind un virus specific de specie, omul fiind principalul rezervor de virus. În România prevalența HBV a scăzut începând cu 1995 odată cu începerea vaccinării la nou-născut la scară națională, precum și datorită introducerii testelor ELISA la nivelul centrelor de transfuzie.

Titrul viral, mai mare de zece miliarde de virioni per mililitru de ser este întâlnit la purtători de HBV AgHBe-pozitivi. De asemenea HBV se găsește și în alte fluide ale organismului cum ar fi: urină, salivă/secreții nasofaringiene, spermă, sângele menstrual. Acest virus nu a fost detectat în materiile fecale probabil datorită inactivării și degradării acestuia la nivelul mucoasei intestinale de către flora intestinală.

Principala cale de transmitere este parenterală – prin utilizarea de ace și/sau seringi contaminate – în special la utilizatori de droguri i.v., la cei care se tatuează etc., urmată de calea sexuală. De asemenea mai este recunoscută și transmiterea verticală de la mamă la făt, în contextul prezenței replicării virale HBV, precum și transmiterea interpersonală la indivizii ce locuiesc împreună cu purtători de HBV. Transmiterea intepersonală ar fi posibilă datorită faptului că HBV supraviețuiește pe suprafețele uscate mai mult de o săptămână.

Grupele cu risc crescut

- Indivizi ce locuiesc în imediata proximitate a unui individ infectat
- Utilizatorii de droguri i.v., și în special cei ce utilizează seringile și acele în comun
- Indivizii cu parteneri sexuali multipli
- Personalul sanitar (ex. doctorii, stomatologii, asistentele, infirmierele, etc)
- Personalul de curățenie din unitățile sanitare
- Pompierii
- Polițiștii

- Personalul din morgi
- Orice persoană care vine în contact cu fluidele infectante ale unui purtător cunoscut sau necunoscut de HBV.

2.3. Patogenie

Patogenia, atât a hepatitei acute cât și a celei cronice, este centrată de faptul că membrii familiei *hepadnaviridae* nu sunt puternic citotoxici prin ei înșiși. Se pare că nivelul crescut al distrucțiilor celulare se datorează mecanismelor de apărare împotriva infecției cu HBV, sau prin mecanisme de ADCC (antibody dependent cell citotoxicity).[31]

HBV se transmite cel mai bine percutan, transmiterea perinatală și respectiv cea sexuală fiind mai puțin eficiente, acestea din urmă necesitând titruri mari de virus. Virusul se concentrează la nivelul ficatului și evident în sânge, el aflându-se în concentrații diferite (mult mai mici) în salivă și spermă.

La rândul său, ficatul joacă un rol de placă turnantă în economia infecției cu HBV, ficatul reprezentând atât situsul primar al replicării virale a HBV cât și sursa de alimentare a altor situsuri extrahepatice. Aceste situsuri extrahepatice ale replicării HBV ar fi reprezentate de celulele stem hematopoietice[32] (fapt ce ar putea explica varietatea tulburărilor hematologice întâlnite cel mai frecvent în hepatita acută cu HBV), de pancreas și de rinichi.

Mai mult decât atât, într-o serie de situsuri extrahepatice – cum ar fi: celulele mononucleare, celulele epiteliale ale canalelor biliare, celulele endoteliale, celulele acinare pancreatice și țesutul muscular neted s-au găsit intermediari replicativi sau transcripții virale ale HBV.[33,34,35]

De asemenea, în cursul hepatitei acute cu HBV s-au descris și alte situs-uri de localizare a HBV, situsuri reprezentate de glandele adrenale, măduva osoasă, noduli limfatici, gonade, splină, tiroidă.[34,35]

2.3.1. Genomul HBV

În virioni, genomul HBV este dispus circular, fiind parțial dublu catenar. Genomul incude cca. 3200 nucelotide, necorespunzând însă criteriilor uzuale de clasificare a virusurilor.[36] Numărarea perechilor bază la nivelul genomului HBV se bazează pe locul de clivaj pentru enzimele restrictive *EcoR1* sau la nivelul situs-urilor omologe dacă situs-ul *EcoR1* este absent. De asemenea, se mai folosesc metode de numărare bazate de codonul de start al proteinei de miez sau plecând de la prima bază de RNA pregenomică.

În acest mod s-au identificat cel puțin opt subtipuri majore de HBV ce se disting între ele prin diferențe de secvență în structura genelor ce codifică pentru antigenul de suprafață.

Spre deosebire de alte virusuri, virionul de HBV conține atât DNA cât și RNA. Mai mult decât atât, anumite regiuni ale genomului compactat pot fi mono, dublu sau chiar triplu - catenare.

Aceste trăsături particulare sunt rezultatul direct al mecanismelor de replicare ale genomului HBV.

Astfel, în genom se descriu patru unități ORF (open reading frame) suprapuse a căror rezultat constă în transcripția și expresia a șapte proteine diferite la nivelul HBV.

Fiecare pereche de baze din genomul HBV-ului este implicată în codarea a cel puțin unei proteine din HBV. Cu toate acestea genomul de HBV mai conține elemente genetice ce reglează nivelul transcripției, determină situs-ul poliadenilării, și chiar marchează o transcripție specifică pentru encapsidarea într-o nucleocapsidă.

Cele patru ORF-uri conduc la transcripția și translația a șapte proteine diferite de HBV prin utilizarea de codoni de start diferiți din interiorul rețelei *(in-frame start codons)*.[38,39,40]

De exemplu, proteina mică din structura AgHBs este generată atunci când un ribozom începe translația ATG în poziția 155 a genomului *adw* (Fig. 3). Proteina de mijloc a AgHBs este generată atunci când ribozomul începe translația ATG la poziția 3211, rezultând o adiție suplimentară de 55 aminoacizi la capătul 5' al proteinei.

ORF P ocupă majoritatea genomului și codifică pentru HBV polimerază.

ORF S codifică cele trei proteine de suprafață.[38]

ORF C codifică atât pentru proteina *e* cât și pentru proteinele de miez.[39]

ORF X codifică pentru proteina BX a HBV.[40]

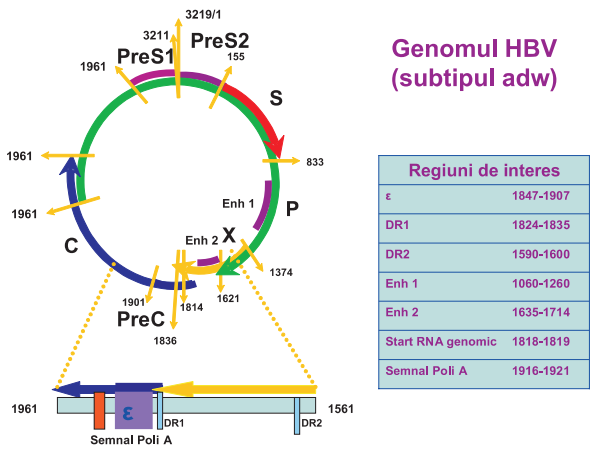

Fig.3 Schema Genomului HBV

2.3.1.1. Promotorii și regiunile semnal

Genomul HBV conține mulți promotori importanți și regiuni semnal necesari replicării virale.

Transcripția celor patru ORFs este controlată de patru elemente promotoare (preS1, preS2, miez și X), și de două elemente de mărire *Enh I and Enh II* (enhancer elements)*.*

Toate transcripțiile HBV-ului au în comun un semnal de adenilare localizat în regiunea cuprinsă între 1916-1921 în genom.

Rezultatul transcripției variază în lungime între 3,5 și 0,9 nucleotide.

Datorită localizării promotorului core/pregenomic, situsul poliadenilării este utilizat în mod diferențiat. Situsul poliadenilării este reprezentat de o secvență hexanucleotidă (TATAAA) care este opusă secvenței semnal (AATAAA) a poliadenilării de la nivelul celulelor eukariote canonice. Sevența TATAAA se știe că lucrează ineficient ceea ce induce diferențierile la nivelul HBV.[41,42]

Promotorul core/pregenome controlează transcripția a multiple secvențe RNAs care au heterogenitate 5'. Acestea includ: AgHBc, AgHBe, polimeraza și pgRNA. Aceste transcrieri sunt, de asemenea, reglate atât de elementele virale de alungire (enhancer elements) precum și de un element reglator negativ cunoscut ca *NRE* (*Negative Regulatory Element)*.

Promotorul core/pregenome a fost clar definit și localizat într-o regiune cuprinsă între nucleotidele 1591 – 1851 (Fig.3).

Reglarea pozitivă a acestei regiuni implică mai mulți factori celulari cum ar fi: *C/EBP (CCAAT/enhancer binding protein), HNF-3 HNF-4,* precum și un factor ubiquitar celular factorul - *Sp1*. Regiunea care codifică pentru polimerază nu pare să aibă un element promotor direct. Expresia sa pare a fi rezultatul scaning-ului ribozomal al transcripției pgRNA.

ORF S conține la rândul său 3 situsuri de start în rețeaua interioară care direcționează sintezele spre cele 3 proteine de suprafață distincte ale HBV-ului.[41,42]

Sunt 2 regiuni promotoare care controlează expresia acestor proteine, în special pentru promotorul preS1 și promotorul preS2. Promotorul preS1 controlează transcripția unei singure molecule RNA de 2,4kb RNA care include întreaga regiune ORF S.

Cu toate acestea promotorul preS2 controlează transcripția unei familii de transcriptori cu o lungime de 2,1kb. Promotorii preS2 s-a demonstrat a fi mai puternici decât promotorul preS1.

Rezultatul constă în expresia de molecule mijlocii și mici de AgHBs comparativ cu proteinele de AgHBs largi. De asemena, s-a demonstrat că expresia exacerbată pentru proteinele largi de AgHBs conduce la reținerea proteinelor de suprafață la nivelul reticulului endoplasmatic.

Factorii de transcripție cum ar fi Oct-1, HNF-1 și HNF-3 par să fie implicați în activarea promotorului preS1. Elementele de alungire ale HBV par să fie și ele implicate în supracontrolul activității promotorului preS1. Inhibarea reglării promotorului preS1 ar fi dependentă de o regiune din structura promotorului preS2 (nucleotidele de la 3160 la 3221).

La rândul său promotorul preS2 pare să fie supracontrolat (*upregulated)* de elementul CCAAT, element ce este implicat în inhibarea promotorului preS1. NF-Y și factorul CCAAT-binding, par să fie implicați în activarea preS2 la fel ca și cei 2 factori de alungire HBV. Mai mult decât atât, prezența proteinelor largi de AgHBs la nivelul reticulului endoplasmatic conduce la creșterea activării.[43]

ORF X, care codifică o proteină de 17kd cunoscută ca și Proteina X a HBV (HBx), are promotorul său propriu care controlează transcripția unei structuri RNA de 0,9kb. Localizarea acestui promotor ar fi la nivelul nucleotidelor 1230 - 1376.

Factorul de alungire I (enhancer I) deține o regiune între nucleotidele 970-1240.

Mulți dintre factorii de transcripție se pare că interacționează cu această regiune din genomul HBV. Aceste molecule includ: HNF-3,HNF-4, EF-C și NF-1. Amândoi factorii de alungire I și II pot activa promotorii heterologi indiferent de poziție și/sau orientare.[44] Deleția oricăreia dintre regiunile de alungire se traduce printr-o puternică reducere a transcripției virale.

O ultimă regiune este reprezentată de ansa epsilon-stem (*ε-stem loop*). Această regiune este amplasată între nucleotidele 1847-1907 de la nivelul genomului HBV și joacă un rol cheie în encapsidarea DNA-ului HBV. Localizarea ansei matcă (stem-loop) a fost determinată prin fuzionarea genelor heteroloage la diferite regiuni ale genomului HBV și prin observarea encapsidării a acestor gene străine.[45]

În ciuda redondanței terminale a pgRNA, numai terminația 5' -stem loop[46] este funcțională. Din această cauză, numai pgRNA-urile sunt encasidate în ciuda faptului că toate transcripțiile HBV au anse matcă (stem loop) codificatoare la regiuni terminale 3'.

Analiza secvențială a ansei matcă (stem loop) arată o serie de structuri repetitive, inverse, care se presupune că vor fi împăturite în structura tridimesională a ansei stem. Această ansă stem (stem-loop) este conservată la nivelul tuturor hepadnavirusurilor în ciuda diferențelor în secvențele primare. Se consideră că polimerazele recunosc și interacționează direct cu

structura ansei stem.[47] Interacțiunea dintre polimeraza HBV și ansa stem inițiază atât encansidarea cât și revers transcripția HBV pgRNA.

Aranjamentul genomic al familiei de virusuri hepatitice B este unic, cel al virusului hepatitic B uman fiind unul care nu conservă replicarea DNA-ului, fapt cel diferențiază de celelalte virusuri cu care se înrudește.

2.3.1.2. Replicarea genomului HBV

Multiplicarea genomului HBV apare la nivelul nucleului celulelor infectate. RNA polimeraza II transcrie DNA HBV circular într-un mRNA mai mare decât lungimea totală a DNA HBV-ului. Din moment ce mRNA este mai lung decât cccDNA-ul actual, se formează terminanții redundante. Odată produse, RNA-ul genomic părăsește nucleul și pătrunde în citoplasmă unde poate fi translatat pentru a genera HBV polimerază, proteine de miez și *e*.

Împachetarea RNA-ului pregenomic în particulele de miez este declanșată de cuplarea HBV polimerazei la ansa matcă epsilon 5'. De asemenea, pentru a funcționa, HBV polimeraza pare să necesite asocierea de proteinele de miez. HBV polimeraza inițiază transcripția inversă cu punct de plecare ansa matcă epsilon 5', moment în care, polimeraza și DNA-ul nou format atașat, sunt transferate la nivelul copiei 3' a regiunii DR1. Odată cuplat la acest nivel (-)DNA-ul este extins de DNA polimerază în timp ce copia RNA este degradată de către HBV polimerază, RNA-ază cu activitate H. Când HBV polimeraza atinge terminațiile 5', o mică porțiune din RNA este lăsată nedigerată de către activitatea H RNA-zică. Acest segment de RNA este cuprins într-o mică secvență incluzând regiunea DR1.

Oligomerul RNA este apoi translocat și cuplat la regiunea DR2 la nivelul terminației 5' a (-)DNA. Acesta este folosit ca un *primer* pentru sinteza (+)DNA care este de asemenea generată de HBV polimerază. Se pare că transcripția inversă ca și sinteza lanțurilor poate apare la nivelul particulelor de miez complete.

Din această cauză, cantitatea finită de nucleotide libere de la nivelul particulelor de miez ar putea fi un motiv pentru care lanțul (+)DNA al genomului HBV variază în lungime în virionii completi.

Din punct de vedere evolutiv infecția cu HBV recunoaște 4 stadii: 2 stadii replicative și 2 stadii integrative. Durata fiecărui stadiu este variabilă și poate fi influențată de factori genetici individuali predispozanți, sex, vârsta la care are loc infectarea, statusul imun al individului, coinfecții virale și implicit de apariția mutantelor HBV.

Astfel în stadiul 1 (fază replicativă), toleranța imună a gazdei față de HBV permite o replicare virală continuă fără manifestări clinice evidente; ALT-ul este în limite normale. Acest stadiu se descrie la pacienți anterior sănătoși și este asociat cu perioada de incubație. Ca atare stadiul 1 durează cca. 2-4 săptămâni premergător începerii clearence-ului viral (stadiul *2*).

La nou-născuți, acest stadiu poate evolua de-a lungul mai multor decade însoțindu-se de inflamație hepatică minimă, și destul de rar se constată progresia spre ciroză.

În stadiul *2 (fază replicativă)* răspunsul sistemului imun al gazdei este direcționat, prin stimularea LT-citotoxice ($CD8^+$), împotriva proteinelor virale HBV – în special față de AgHBc prezent pe suprafața membranelor hepatocitare. Principala grijă, este reprezentată de *inflamația hepatică în derulare.* Atunci când este de durată și de intensitate mare, pacientul asociază un *risc crescut de ciroză și carcinom hepatocelular.* La pacienții ce se îndreaptă spre clearence viral, stadiul 2 durează 3-4 săptămâni. La purtătorii cronici acest stadiu poate dura peste 10 ani de zile. *Inflamația hepatică în derulare conduce la ciroză în 50%* din cazuri în cca. 5 ani din care 71% rămân în viață la 5 ani (excepție decompensările majore hepatice).

Stadiul *3 (fază integrativă)* debutează atunci când replicarea virală începe să scadă semnificativ ca răspuns la amorsarea răspunsului imun al gazdei. AgHBe dispare, apar AcHBe, nivelul HBV-DNA scade vertiginos iar ALT-ul revine la normal, în timp ce AgHBs rămâne pozitiv mult timp.

Stadiul *4 (fază integrativă)* este asociat cu răspunsul total imun al gazdei față de HBV ceea ce conduce la clearence-ul AgHBs și la apariția AcHBs. HBV-DNA devine nedetectabil în ser, el rămânând detectabil în ficat. Un lucru deosebit de important este reprezentat de faptul că HBV poate fi reactivat în caz de: terapie cu citostatice, transplant de organ, infecție cu HIV. Ca atare apare o *inflamație hepatică recurentă* și risc de hepatită cronică, ciroză, carcinom hepatocelular.

2.3.1.3. Tipurile de genom HBV

Genotiparea HBV-urilor umane în tipuri majore a fost posibilă pe măsură ce s-au parcurs o serie de pași cum ar fi:

- 1993: Corelarea genetică a tulpinilor HBV de diverse origini geografice și variații naturale în structura primară a AgHBs
- 1995: Subtiparea, genotiparea și epidemiologia moleculară a HBV pe baza variabilități secvențiale a genelor-S.
- 1998: Diversitatea antigenică a tulpinilor de HBV din cadrul genotipurilor F amerindiene și din unele grupe populaționale din Venezuela.

8 Genotipuri (A,B,C,D,E,F,G,H)[57]

- Grup A – Europa de Nord-Vest, America de Nord, Africa Sub-Sahariană
- Grup B – China, Japonia, Indonezia, Vietnam
- Grup C – China, Japonia , Asia de Est, Coreea, Vietnam, Polinezia
- Grup D – Bazinul mediteranean, Orientul Mijlociu, India, Asia de sud
- Grup E – Partea vestică a Africii sub-Sahariene, în sud de Angola
- Grup F - Brazilia, America de nord și de sud, Polinezia
- Grupul G – SUA, Franța
- Grupul H – nedefinit din punctul de vedere al distribuției.

În același timp, există 121 de tulpini ca și quasispecii.[57]

Unele studii sugerează că genotipul de HBV ar fi implicat în evoluția infecției acute cu HBV spre vindecare sau spre cronicizare. Astfel se consideră că genotipul C s-ar asocia cu dezvoltarea bolii cronice de ficat și cu o rată scăzută a seroconversiei AgHBe/AcHBe.

Sunt patru serotipuri definite prin prezența subtipurilor de AgHBs. Acestea sunt definite de două perechi de determinanți ce se exclud mutual d/y și w/r cu un determinant comun, determinantul 'a'. Aceste subtipuri sunt: adw, ayw, adr, și ayr.

Secvențierea genelor S de HBV reprezintă baza moleculară a variațiilor serologice ale AgHBs din cadrul celor patru subtipuri majore.

Actualmente epidemiologia infecției cu HBV se bazează pe variabilitatea genelor-S. Tulpinile E și F par să fie originare din populația aborigenă din Africa și Lumea Nouă.

2.3.2. Variantele de Virus Hepatitic B

Cea mai frecventă variantă pre-core (G1896A) este întâlnită la pacienții cu HBV genotip B, C și D și rar la cei cu genotip A[51]. Această variantă este mai frecventă în Asia și bazinul mediteranean, și mai rară în SUA și Europa de nord.

2.3.2.1. Mutațiile pre-core

Mutația predominantă în regiunea pre-core constă din înlocuirea G–A în poziția 1896, ceea ce crează un stop codon la codonul 28 (G1896A, eW28X)[54] (Tabelul 2). Această mutație conduce la terminarea prematură a proteinei pre-core/core și implicit la lipsa de sinteză a AgHBe.

Variantele pre-core pot fi selectate datorită abilității lor de a eluda clearence-ul imun sau prin creșterea nivelului replicării virale a HBV.[54,55,56,63,67]

Această variantă este replicativă și implicit infecțioasă, recunoscând transmitere materno-foetală, sexuală și nosocomială.[56,68,69,70]

Varianta G1896A, este cel mai adesea întâlnită la pacienții AgHBe-negativi, însă poate fi mixată cu tulpina sălbatică de HBV, AgHBe-pozitivă.[55,63,65,66,71] În acest context s-a crezut că această variantă ar genera evoluții severe atât a formelor acute de boală (formele fulminante) cât și a celor cronice, fapt neconfirmat încă.[64]

2.3.2.2. Mutațiile promotorului core

Mutațiile apărute în regiunea promotorului core pot conduce la lipsa sintezei AgHBe, fără a afecta replicarea HBV sau expresia AgHBc prin faptul că acest tip de mutații nu afectează RNA-ul pregenomic.[72-75] Cele mai frecvente variante ale promotorului core sunt reprezentate de două mutații: o schimbare A-T la nucleotidul 1762, și respectiv una de tip G-A la nucleotidul 1764 (A1762T, G1764A) (Tabelul 2).

Variantele promotorului core sunt mai des întâlnite la pacienții AgHBe-pozitivi care fac seroconversie și mult mai rar la cei care rămân AgHBe-pozitivi. Acest lucru denotă faptul că selectarea unei astfel de variante de promotor core ar juca un rol important în clearence-ul AgHBe.[52]

Tabelul 2 Cele mai frecvente variante/mutante HBV

Regiunea	Varianta /mutanta de HBV
Pre-core	G-A la nt* 1896, triptofan-stop la codonul 28 (Ga896A, eW28X) G-A la nt 1899, glicină-aspartat la codonul 29 (G1899A, eG29D)
Promotor core	A-T la nt1762 şi G-A la nt 1764 (A1762T, G1764A, xK130M, xV1311)
Genele S	Glicină-arginină la codonul 145 (sG145R)
Genele P	Mutantele rezistente la Lamivudină**: • Leucină-metionină la codonul 180 (rtL180M) • Metionină-valină sau isoleucină la codonul 204 (rtM204V/I)

* nt - nucleotid
** sistem de codificare independent de sistemul de genotipare[60]

2.3.2.3. Mutațiile genelor core

Mutații ale genelor core au fost depistate la pacienții cu infecții cronice cu HBV. Aceste mutații se întâlnesc cel mai frecvent la pacienți în vârstă AgHBe-negativi, cu boală activă de ficat și care prezintă asociat și variante pre-core.[53] Acest tip de mutații ar apărea în cursul seroconversiei AgHBe sau al exacerbării unei hepatite cronice.

2.3.2.4. Mutațiile genelor S

Mutațiile de la nivelul genelor S au fost descrise la copiii născuți din mame HBV pozitive în ciuda prezenței unui răspuns adecvat în AcHBs după vaccinare. Cea mai frecventă mutație constă în substituirea glicinei cu arginină la codonul 145 (G145R) la nivelul determinantului ”a”. Apariția acestei mutații ar fi condiționată de administrarea de imunoglobuline specifice anti HBV la naștere sau post-vaccinal.[47,58,59,60,61,62] Mutanta G145R este infecțioasă iar pericolul rezidă din faptul că această mutantă scapă vaccinării, și ca atare există și riscul răspândirii ei.[80,81,82]

2.3.2.5. Mutațiile de pre-S

Mutațiile de acest tip apar în special la pacienții cu infecții cronice cu HBV. Delețiile în pre-S1 ar conduce la dereglarea sintezei formelor mici de AgHBs, iar retenția de astfel de particule s-ar asocia cu creșterea afectării hepatice și implicit apariția carcinomului hepato-celular.[83]

2.3.2.6. Mutațiile genelor P

Mutațiile la nivelul genelor P sunt relativ rare, ele fiind asociate cu utilizarea de medicamente, de tip analogi nucleozidici, în schemele terapeutice pentru hepatitele cronice cu HBV. Cea mai răspândită mutație este cea de tip YMDD de la nivelul domeniului C al regiunii RT/DNA polimerază (această regiune are 5 domenii: A, B, C, D și E). După administrarea de Lamivudină apar 3 mutații specifice ce conferă și rezistență față de acest medicament: substituția metioninei cu valină și a metioninei cu isoleucină (M204V/I) interesând locusul YMDD din domeniul C, și respectiv substituția leucinei la metionină (L180M) în domeniul B[84]. Apariția oricăreia din cele trei mutații se asociază cu scăderea semnificativă a sensibilității HBV față de lamivudină, fapt ce impune schimbarea lamivudinei cu un alt anti-viral.[79,85]

2.3.2.7. Mutațiile genelor X

Mutațiile la acest nivel, afectează în special codonii 130 și 131 de la nivelul genelor X și s-ar corela cu o incidență crescută a carcinomului hepato-celular.[76,77,78]

2.4. Tablou clinic

Hepatita acută virală cu HBV recunoaște 4 stadii evolutive:

- incubația – intervalul de timp dintre momentul infectării și prima zi în care apar simptomele,
- stadiul prodromal sau pre-icteric,
- stadiul icteric și
- stadiul de convalescență.

Infecția acută cu HBV recunoaște manifestări clinice în cca. 25-30% din cazuri, majoritatea cazurilor îmbrăcând forme subclinice de boală.

Ca atare, stadiul prodromal este caracterizat de febră moderată, oboseală, stare de rău, inapetență și uneori greață și vărsături.

Stadiul icteric se traduce clinic prin: apariția icterului însoțit de urini hipercrome, scaune acolurice, astenie fizică, fatigabilitate, inapetență, acuze ce se remit la 2-3 zile de la apariția icterului.

2.5. Diagnostic

Primul marker serologic este reprezentat de AgHBs. Acesta apare încă din perioada prodromală, pentru ca în perioada icterică să întâlnim AcHBc- IgM. Ac.HBc IgM sunt cei care precizează diagnosticul de infecție acută cu HBV.

Corelat cu aceștia trebuie analizată prezența AgHBe și/sau a AcHBe – în funcție de contextul clinic.

Este de menționat, că hepatita acută cu HBV îmbracă mai multe forme evolutive. Astfel din punct de vedere evolutiv se descriu următoarele entități gnoseologice:

- Hepatita acută virală cu HBV:
  - icterică
  - anicterică
- Hepatită acută virală cu HBV – fulminantă
- Hepatită acută virală cu HBV – formă colestatică
- Hepatita acută virală cu HBV – cu răspuns primar în anticorpi
- Hepatita acută virală cu HBV – trenantă
- Hepatită acută virală cu HBV – recidivantă
- Convalescent hepatită acută virală B
- Purtător HBV:
  - AgHBe pozitiv / AcHBe negativ, HBV-DNA pozitiv sau HBV-DNA negativ
  - AgHBe negativ / AcHBe pozitiv, HBV-DNA pozitiv sau HBV-DNA negativ
- Hepatita cronică cu HBV – d’emblé
- Ciroza hepatică cu HBV - d’emblé
- Hepatocarcinomul HBV mediat - d’emblé.

Tabelul 3 Pattern-uri serologice ale infecţiei cu HBV

AgHBs	AcHBs	AgHBe	AcHBe	AcHBcIgM	AcHBcIgG	HBV-DNA	ALT	Boala
+	-	-	-	-	-	+/-	↑	Stadiu precoce al infecției cu HBV*
+	-	+	-	+	+	+	↑	HAV**-HBV
-	+	-	+	-	+	-	N	Vindecat
+	-	+	-	+	+	-	↑	HAV trenantă HBV DNAneg.
+	-	+	-	+	+	-	↑	HC***/HBV DNAneg.
+	-	+	-	+	+	-	N	Convalescent HAV/HBV DNAneg.
+	-	+	-	-	+	-	N	P****AgHBe +
+	-	-	+	-	+	-	N	PAgHBe-
+	+	-	+	±	+	-	N	HAV-HBV cu răspuns primar în Ac
+	-	-	+	±	+	-	↑	HAV-HBV cu răspuns primar în Ac cu componentă autoimună?
+	-	+	-	±	+	+	↑	HC HBV HBV-DNA poz.
+	-	-	-	-	+	+	↑	HCB HBV-DNA poz.
+	-	-	-	±	+	±	N	Convalescență HAVHBV

) HBV - virus hepatitic B; **) HAV - hepatită acută virală; *) hepatită cronică; ****) P - purtător.*

Din punct de vedere clinic, majoritatea formelor manifeste clinic de hepatite acute cu HBV sunt forme medii de boală, restul formelor fiind severe sau fulminante.

Precizarea diagnosticului de boală și al tipului de infecție (acută/cronică) în cazul virusului hepatitic B se face pe baza marker-ilor serologici virali coroborați cu sindromul citolitic hepatic tradus prin modificări ale ALT-ului.

Ca atare se realizează o serie de *pattern-uri* serologice, fiecărui pattern corespunzându-i o formă de boală, fie pe fondul infecției acute cu HBV, fie pe fondul infecției cronice cu HBV (Tabelul 3).

Aceste pattern-uri serologice[31] sunt dictate de faptul că primul marker serologic care se pozitivează este AgHBs, urmat de AgHBe, AcHBc-IgM și AcHBc-IgG, pentru ca în funcție de evoluția procesului infecțios să asistăm la apariția unor serii de seroconversii atât la nivelul AgHBs/AcHBs cât și la nivelul AgHBe/AcHBe.

În acest context este de remarcat faptul că în primele 4 săptămâni de la producerea contactului infectant se remarcă prezența AgHBs, care analizat singur în absența cercetării celorlalți markeri serologici, nu ne poate sugera decât posibilitatea unei stări de portaj HBV sau a unei infecții acute la debut în contextul în care asociază relativ precoce și creșterea nivelului seric al ALT-ului.

Ca atare, știind că la circa 6-8 săptămâni de la momentul infectant pot apărea următorii doi markeri virali importanți, reprezentați de AgHBe și AcHBc-IgM, aceștia trebuie căutați cu asiduitate (Fig.4,5).

Apariția AcHBc-IgM certifică infecția acută cu HBV, moment din care va trebui să urmărim în mod metodic momentul apariției seroconversiilor mai sus amintite. Dacă la cca. 6 luni apar AcHBs, vom considera pacientul vindecat, cu scoaterea lui din evidență, cu mențiunea că acest lucru este valabil numai la pacientul imunocompetent (Fig.4,5). La pacienții imunodeprimați, apariția AcHBs va fi luată cu titlul de inventar, știut fiind faptul că replicarea virală se poate relua în momentul accentuării stării de imunodepresie, fapt ce va conduce

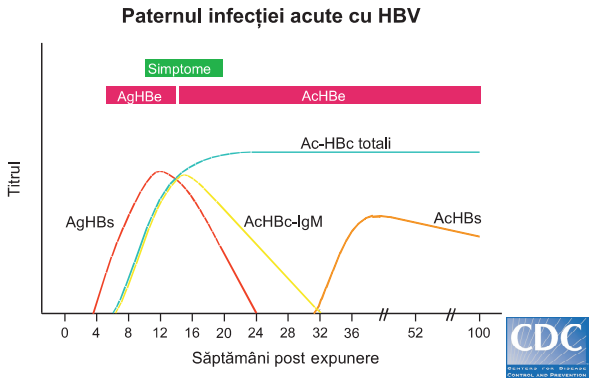

Fig.4 Pattern-ul infecţiei acute cu HBV

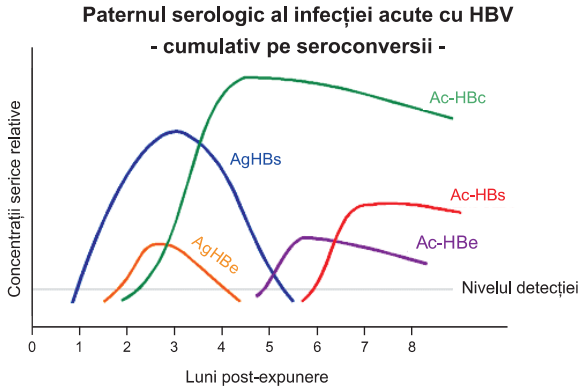

Fig.5 Patternul serologic al infecţiei acute cu HBV - pe seroconversii

la boală cronică de ficat și/sau hepatocarcinom.

2.6. Tratament

2.6.1. Tratamentul hepatitei acute virale cu HBV

În momentul de față s-au definit câteva obiective în monitorizarea cursului infecției cu HBV[48,49] și anume:

- facilitarea epurării virale prin utilizarea schemelor terapeutice combinate interferon + lamivudină și aceasta în contextul în care în momentul de față nu sunt indicii definitorii în această abordare
- prevenirea fazelor integrative, de asemenea prin utilizarea terapiei combinate interferon + lamivudină
- prevenirea apariției carcinomului hepatocelular.

2.6.1.1. Algoritmul de terapie în hepatitele acute cu HBV (Fig.6)

➢ *Hepatite acute cu HBV* .

- În acest context, orice pacient cu hepatită acută cu HBV ar trebui să beneficieze de o încărcătură virală – HBV-DNA.
  - Dacă HBV-DNA este pozitiv, atunci pacientul primește terapie antivirală și imunomodulatoare.
  - Dacă HBV-DNA este negativă, atunci nu se impune terapie antivirală ci numai *posibil* terapie imunomodulatoare funcție de sindromul citolitic hepatic și tendința pattern-ului markerilor de HBV.
- În ceea ce privește schema terapeutică – din experiența noastră și în concordață și cu literatura internațională – propunem:
  - Lamivudină 100mg/zi o săptămână apoi,
  - Lamivudină 100mg/zi + IFNα (2a, 2b) 4,5-5 MUI/zi 6 săptămâni
  - Evaluare clinică și virusologică:
    1. scăderea încărcăturii virale (HBV-DNA) cu 1 log sau negativare, atunci continuarea terapiei până la 3 luni cu urmărirea seroconversiei pe AgHBs/AcHBs și AgHBe/AcHBe.
       Dacă la 3 luni:
       i. apare seroconversie AgHBs la AcHBs, atunci stop terapie.
       ii. nu apare seroconversie AgHBs la AcHBs, atunci se va aplica algoritmul anexat.
    2. scăderea încărcăturii virale sub 1 log impune modificarea schemei terapeutice cu trecerea la interferon peghilat + Lamivudină 300mg/zi (sau Adefovir) conform algoritmului anexat

➢ În cazul hepatitelor acute HBV+HDV se va proceda ca mai sus. Coinfecția HBV + HDV conduce la infecție cronică, ea fiind rareori autolimitantă.

➢ *Hepatite acute cu HBV + HCV*

- Diferențierea între agenții etiologici potențiali se va face prin determinarea încărcăturilor virale aferente: HBV-DNA și respectiv HCV-RNA alături de markerii de infecție virală acută HBV sau HCV, în contextul unui sindrom de citoliză hepatică.
- Dacă nu se decelează replicare virală și se impune corticoterapie – în contextul unei hepatite acute colestatice – atunci se va lua în calcul profilaxia replicării virale cu Lamivudină 100mg/zi 3 luni pentru HBV și respectiv IFN 3 MUI/zi + Ribavirină 1000-1200mg/zi 3 luni pentru HCV.

ALGORITMUL DE TRATAMENT IN HEPATITA ACUTA CU HBV

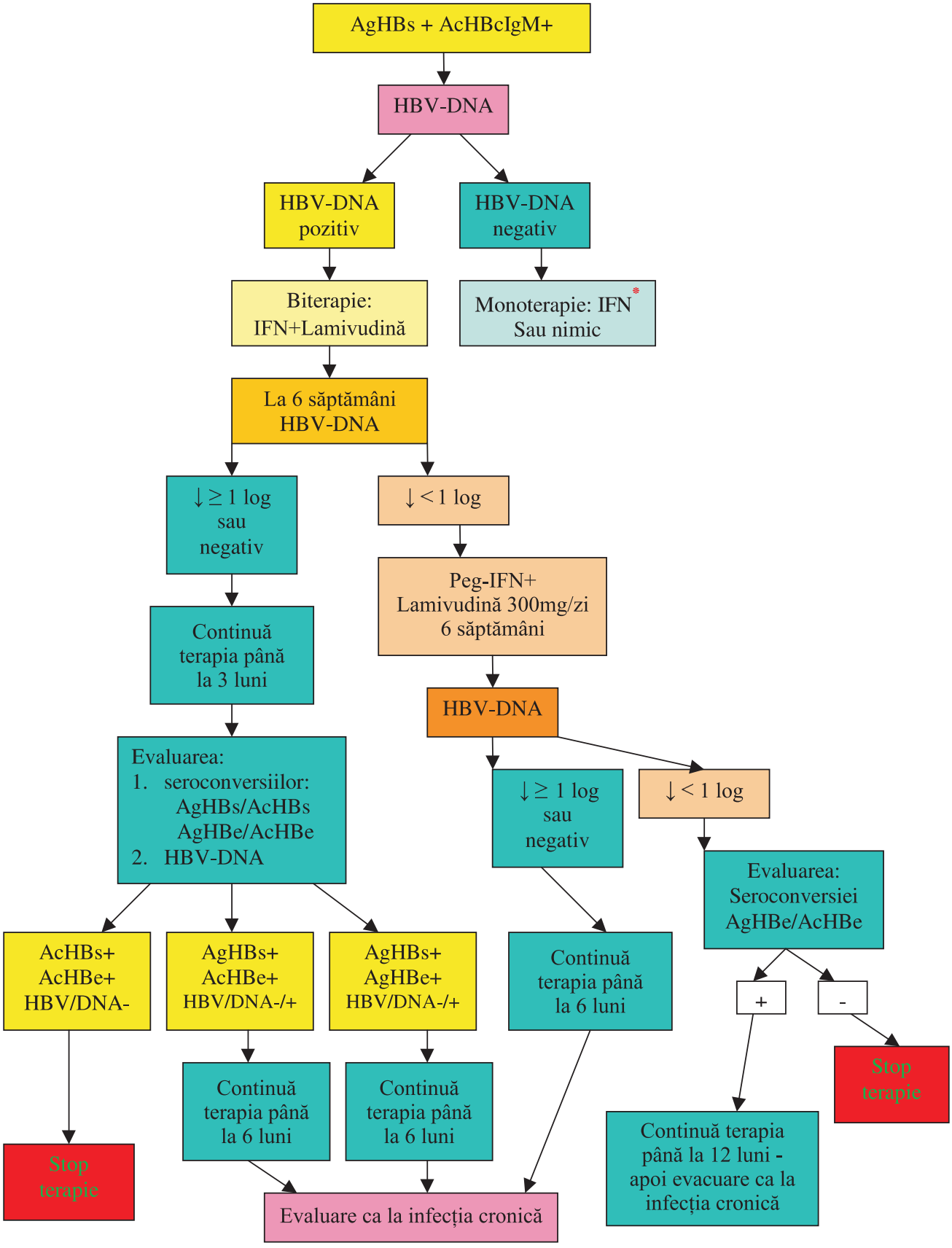

Fig.6 Algoritmul de terapie în hepatitele acute cu HBV

2.6.1.2. Protocolul tratamentului cu lamivudină în hepatita acută cu HBV la adulți

Lamivudina trebuie să facă parte din arsenalul terapeutic al oricărei hepatite acute virale cu HBV încă de la începutul bolii conform algoritmului de mai sus. Lamivudina nu trebuie să fie folosită în monoterapie în hepatita acută ținând cont de riscul apariției mutantelor YMDD.

Lamivudina ar trebui să fie utilizată în monoterapie în cazul infecției cronice replicative HBV în continuarea schemei terapeutice inițiale combinate IFN + Lamivudină din primele 6 luni cu evaluarea clinică și virusologică de rigoare.

În cazul hepatitelor acute colestatice, trenante, se poate impune administrarea de corticosteroizi. Utilizarea lor, poate duce însă la inhibarea mecanismelor fiziologice de epurare virală și ca atare la portaj de HBV. În acest context, dacă totuși se impune administrarea de corticosteroizi, aceasta trebuie făcută sub acoperire de antivirale anti-HBV. Adminstrarea de antivirale specifice anti-HBV se va face conform algoritmului terapeutic din cursul hepatitei acute virale cu HBV.

2.6.2. Tratamentul Hepatitei cronice cu HBV

Principalele obiective ale terapiei antivirale în HC-HBV sunt reprezentate de:

- eliminarea infectivității și riscului de transmitere a HBV
- oprirea progresiei bolii cronice de ficat induse de HBV și îmbunătățirea prognosticului clinic
- prevenirea dezvoltării carcinomului hepatocelular.

Actualmente schemele terapeutice includ Interferonul alfa 2a sau 2b în combinație cu lamivudină.

Genotipul HBV se pare că influențează răspunsul la terapie, genotipurile A și B asociindu-se cu o rată mai mare de răspuns la terapie comparativ cu genotipurile C și D.

Pe lângă Interferon și Lamivudină au mai fost luate în studiu o serie de preparate anti-virale cum ar fi:

- *Acyclovir*
- *Adefovir Dipivoxil*
- *Adenine Arabinoside*
- *Famciclovir*
- *Ganciclovir*
- *Lobucavir*
- *Emtricitabina*
- *Entecavir*
- *N-Acetyl-Cysteine*

În momentul de față se consideră că Adefovirul este de folosit în cazurile de hepatite cronice cu HBV rezistent la lamivudină, sau în cazul unor infecții cronice cu mutante de HBV.

Alte anti-virale:

- Famciclovir-ul:
  - mai puțin activ decât Lamivudina
  - de utilizat în combinație cu Lamivudina – în special la cei cu transplant hepatic
- Adefovir-ul dipivoxil:
  - efect asupra replicării HBV
  - efect sinergic în combinație cu Lamivudina
  - asociat cu Lamivudina scade riscul apariției mutantelor YMDD
- Lobucavir-ul:
  - inhibă replicarea HBV
  - ar avea efect sinergic cu Lamivudina
- Emtricitabina (Coviracil, FTC):
  - supresează replicarea HBV
  - bine tolerat
  - datorită similarităților structurale cu Lamivudina este de așteptat să inducă aceleași mutații rezistente atunci când este administrat de cursă lungă.
- Entecavirul:
  - eficient pe mutantele rezistente la lamivudină
  - studii în desfășurare.

În ceea ce privește tratamentul imunomodulator acesta poate fi realizat cu:

- *Hepagene - Medeva*
- *Interferon Alpha 2a/2b*
- *Thymosin Alpha (Zadaxin - SciClone Pharmaceuticals)*

La rândul lor tratamentele combinate conțin:

- *Interferon Alpha + Lamivudină*
- *Interferon Alpha + Famciclovir*
- *Thymosin Alpha (Zadaxin) + Famciclovir*
- *Thymosin Alpha (Zadaxin) + Lamivudină*

2.6.3. Transplantul hepatic

Transplantul hepatic se poate impune în cazul unor hepatite acute fulminante, el fiind impus de evoluția clinică a bolii.

Important de reținut, în cazul transplantului hepatic pentru o hepatopatie cronică cu HBV este faptul că virusul hepatitic B nu se cantonează numai la nivel hepatic ci și la nivelul pancreasului, rinichiului etc. Mai mult decât atât, HBV recunoaște cele patru faze evolutive dintre care 2 sunt replicative și 2 integrative. Ca atare ținând cont de faptul că în faza a 4-a deși există AcHBs, HBV-ul își poate relua replicarea, se impune efectuarea profilaxiei reluării replicării în vederea prevenirii infectării organului transplantat. Aceasta se poate face cu combinația interferon + lamivudină și apoi numai cu lamivudină.

2.7. Profilaxie

Aplicarea precauțiilor universale:
Acest lucru impune ca fiecare pacient să fie considerat ca fiind potențial infectat cu HBV, HCV. HIV sau cu alți germeni patogeni ce recunosc transmitere pe cale sanguină sau cu produse de sânge.[50]
Vaccinarea – imunizarea activă:
Vaccinarea reprezintă cea mai bună metodă de prevenție a infecției cu HBV.[49] În vederea scăderii incidenței infecției cu HBV în populație, în România s-a trecut, încă din 1995, la vaccinarea obligatorie a nou-născuților, precum și la vaccinarea metodică a personalului medico-sanitar.

Programul normal de vaccinare include 3 doze administrate în lunile 0, 1 și 6. Această schemă de vaccinare este utilizată de rutină în profilaxia pre-expunere.

Grupurile țintă pentru acest tip de vaccinare sunt reprezentate în general de:

- personalul medico-sanitar
- utilizatorii de droguri de adminsitrare i.v.
- hetero, homo-sexualii care recunosc contacte sexuale întâmplătoare neprotejate cu prezervativ
- nou-născuții din mame AgHBs pozitive
- dializații

În cazurile de profilaxie post-expunere se folosește o schemă de vaccinare cu 4 doze administrate în lunile 0, 1, 2 și 10 (sau schema de imunizare rapidă – vezi tabelul de la hepatita cu virus hepatitic A).

La această schemă se poate adăuga și o profilaxie pasivă cu imunoglobulină specifică anti-HB (HBIG). Această imunoglobulină specifică trebuie să aibă un titrul mai mare de 1:100 000. Administrarea de imunoglobuline specifice anti-HB se va face în primele 24 de ore de la contactul posibil infectant, asociat cu vaccinarea anti-HB. Doza de HBIG este de 0,5 ml administrată i.m. în alt loc decât vaccinul.

Atitudini practice în hepatita acută cu HBV:

- precizarea statutului HBV-DNA pozitiv/ HBV-DNA negativ
- precizarea statutului AgHBe/AcHBe
- vaccinarea partenerului (lor) sexual(i) cu sau fără testare prealabilă
- vaccinarea celor din anturajul imediat
- recomandarea de folosire a prezervativului cel puțin în primele 2 luni de la începerea vaccinării la partenerul sexual
- monitorizarea pacientului pentru decelarea seroconversiei AgHBs/AcHBs
- monitorizarea pacientului timp de 1 an de zile pentru posibilă BCF

2.8. Hepatita HBV+HDV

Coinfecție HBV + HDV:

- AcHBc-IgM – pozitivi
- AcHDV-IgM – pozitivi
- AgHDV – pozitiv
- Majoritatea pacienților cu coinfecție HBV+HDV nu dezvoltă stare de portaj AgHBs

Suprainfecție HDV + HBV:

- AcHBc-IgM – negativi
- AcHDV-IgM – pozitivi
- AgHDV – pozitiv
- HDV-RNA – intens pozitiv
- AcHDV-IgA:
  - se asociază în exclusivitate cu infecția cronică cu HDV
  - marker de afectare moderată sau severă a ficatului

Vezi hepatita cu virus hepatitic D (HDV).

3. HEPATITA ACUTĂ VIRALĂ CU VIRUS HEPATITIC C

Virusul hepatitic C (HCV) – a fost clonat în 1988 din plasma cimpanzeilor infectați cu acest virus.

Începând cu anul 1989 HCV a început să fie recunoscut ca o problemă importantă de sănătate publică.[86]

Principala cale de transmitere este reprezentată de sânge și produsele de sânge infectate și netestate în prealabil, precum și calea sexuală, transmiterea verticală de la mamă la făt și nu în ultimul rând transmiterea prin seringă și ac contaminat în special în rândul utilizatorilor de droguri cu administrare i.v.

Infecția acută cu HCV este de cele mai multe ori subclinică în ciuda faptului că inflamația care apare este progresivă și însoțită de fibrozarea ficatului, fapt ce conduce în final la ciroză hepatică, insuficiență hepatică și/sau carcinom hepatocelular.[87] Reevaluarea datelor de epidemiologie ar conduce la ideea că răspândirea virusului hepatitic C a început în anii 1960 având ca principal vector sângele transfuzat.[88]

Ca atare, în momentul de față se estimează că pe tot globul ar fi peste 170 de milioane de persoane infectate. De remarcat și indicele extrem de ridicat de cronicizare – cca. 85%.[87]

În aceste condiții, infecția cu HCV a devenit cauza primară a transplantului hepatic la adult.

Din punct de vedere patogenic pentru a se realiza clearence-ul viral după infecția acută cu HCV, principalii factori imunologici implicați ar fi reprezentați de limfocitele T citotoxice (CTL), răspunsul în anticorpi, o

secreție adecvată de citokine din partea limfocitelor T-helper tip 1 (T_{H1}) și o participare limitată din partea citokinelor produse de limfocitele T_{H2}. Absența unui răspuns puternic T_{H1} pare să contribuie la cronicizarea hepatitei cu HCV, iar producerea și menținerea unui răspuns mediat T_{H1} pare să fie un element important în tratamentul infecției acute/cronice cu HCV.[90]

3.1. Virusul hepatitic C – informații generale

Genomul: RNA monocatenar (ssRNA)
Genul: Hepacivirus
Familia: Flaviviridae
Virusuri înrudite: GBV–A, GBV–B, virusul hepatitic G, virusul febrei galbene, denga virus[92,93]
Perioada de incubație: 2 – 26 săptămâni[89], cu o medie de 7-8 săptămâni de la momentul infectant[91]
Căile de transmitere: parenterală, sânge și produse de sânge în perioadă de fereastră imunologică, cale sexuală, utilizare de droguri de administrare i.v., transmitere verticală de la mamă la făt, tatuaje, piercing
Infecția acută: forme ușoare și medii de boală[89,94,95] rar hepatită acută fulminantă[96]
Diagnosticul serologic: AgHCVc – în faza acută, AcHCV, HCV-RNA
Tratament: specific antiviral
Prevenție: până în prezent nu există un vaccin care să inducă apariția de anticorpi protectori; măsurile de prevenire standard includ: screening-ul regulat al sângelui și produselor de sânge de uz uman, utilizarea constantă a prezervativului în cazul contactelor sexuale întâmplătoare.

3.2. Biologia moleculară și ciclul de viață al HCV

HCV este un *Hepacivirus* RNAss (monocatenar), mic, de 40 – 60 nm în diametru, acoperit, din familia *Flaviviridae*. Cele mai apropiate virusuri umane de HCV sunt: virusurile GB (GB-A și GB-B), virusul hepatitic G (HGV)[92,93], virusul febrei galbene și denga virus.

Genomul HCV este reprezentat de un lanț RNA pozitiv ce cuprinde o regiune 5'non-translatabilă (NTR), o singură structură deschisă de citire (ORF) de circa 9000 de nucleotide (9033 – 9099 baze) și o regiune scurtă 3'NTR98 (Fig.7).

Regiunea 5'NTR (~340 nucleotide) conține un situs intern ribozomal de intrare (IRES - internal ribosome-entry site) care mediază inițierea translației virale RNA. Secvențele din zona 5' NTR, inclusiv IRES, sunt esențiale pentru replicarea virală.[97]

Porțiunea 3'NTR (230 nucleotide) include o zonă variabilă în imediata vecinătate a codonului stop a ORF. Această zonă este variabilă ca lungime, între 30 și 150 de reziduuri. De asemenea, în aceeași zonă există și o porțiune puternic conservată 'X-tail' sau secvența 3'X.[102]

Regiunea 3'X este crucială pentru o replicare eficientă a RNA-ului.[100] ORF codifică pentru o singură poliproteină de ~3 010 aminoacizi, care este clivată, co și post-translațional, la mai multe niveluri, de peptidaze

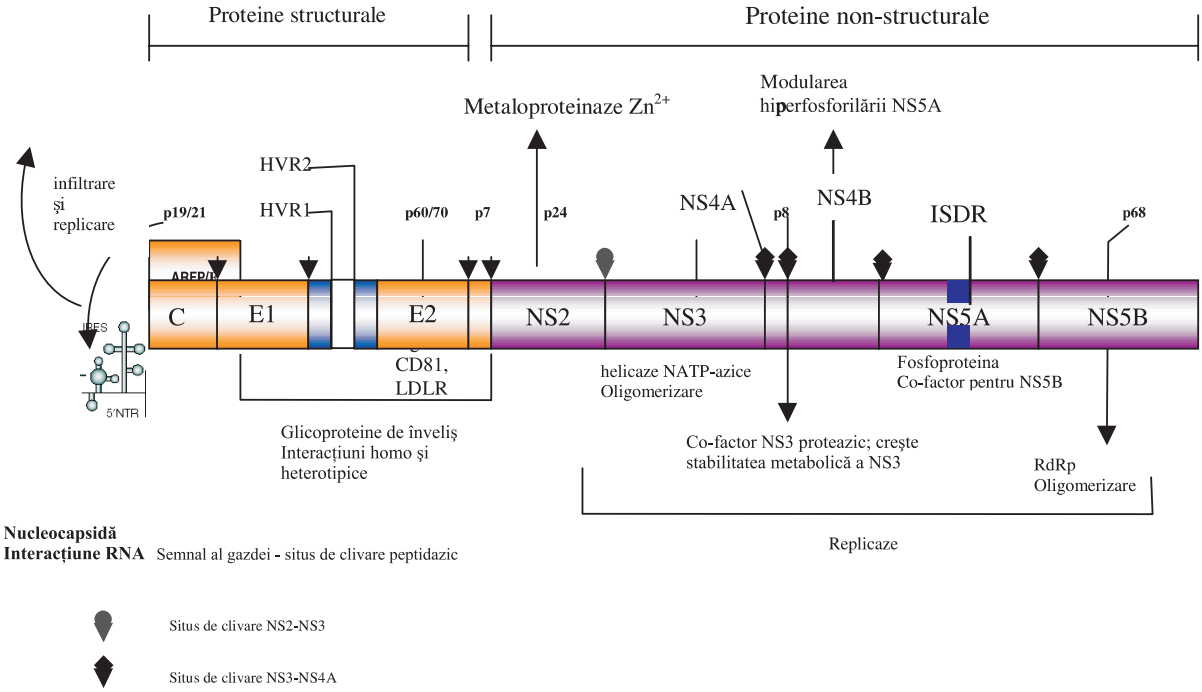

Fig.7 Structura genomului HCV[14]

ale gazdei precum și de proteazele codificate HCV pentru a produce cel puțin 3 proteine structurale: proteinele core (de miez), proteinele E1 și E2, și 6 proteine non-structurale: NS2, NS3, NS4A, NS4B,NS5A and NS5B).[101] (Fig.7)

Proteinele de miez (core) interacționează cu RNA-ul viral pentru a forma nucleocapsida. E1 și E2 sunt proteine de înveliș puternic glicozilate și interacționează cu membranele plasmatice ale hepatocitelor sau ale altor celule.[103]

E1 și E2 pot forma complexe heteromerice, dar încă nu se știe în ce măsură aceste complexe sunt necesare sau nu etapei de cuplare la nivelul membranelor celulare.[104,105]

În același timp, clivajul între E1 și E2 conduce la formarea unor proteine mici hidrofobice – p7, și care ar avea drept rol formarea unor canale ionice sau un rol în asamblarea virală.[106]

Recent a fost descrisă o nouă proteină, ARFP (alternative-reading frame protein) sau proteina F (de la "frameshift protein").[107]

Zonele NS codifică enzime sau factori accesorii ce catalizează și reglează replicarea virusului hepatitic C. Procesarea polipeptidelor NS ale HCV este catalizată de 2 proteaze virale, metaloproteinaze NS2-NS3 zinc-dependente.[108,109] Acestea au putere catalitică și conduc la obținerea NS2 și NS3.[101] Eliberarea proteazelor serinice NS3 catalizează clivajul poliproteinelor NS reziduale conducând la formarea de NS4A, NS4B, NS5A și NS5B, care, împreună cu NS3 și posibil și proteine celulare, conduc la formarea complexului de replicare a HCV.[110,111,112]

Segmentul carboxil-terminal al NS3 are de asemenea activitate NTP-azică și de tip RNA helicază.[113] Proteina NS4A, pare să aibă 2 funcții: cea de a forma un complex stabil cu NS3 pentru a facilita

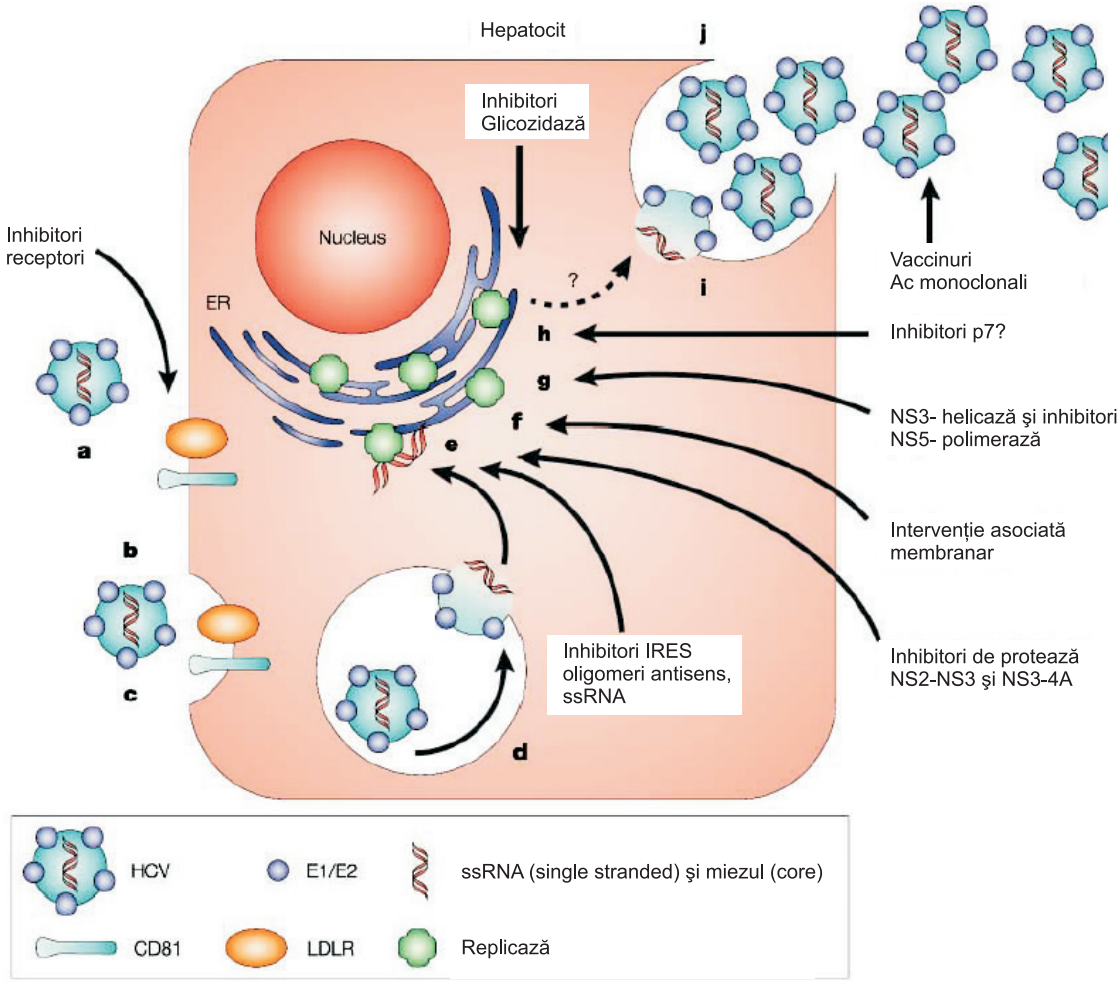

Fig.8 Ciclul replicativ HCV[14]
a) atașare; b) endocitoză; c) virion- fuziune membranară; d) dezvelire; e) translație şi procesarea poliproteinelor; f) asamblarea replicatelor; g) replicarea RNA; h) asamblare virală şi conglomerare la nivelul RE; i) transport vezicular şi maturarea glicoproteinelor; j) fuziunea veziculelor şi eliberarea virionilor.
RE, reticul endoplasmatic; IRES, internal ribosome-entry site; LDLR, low-density lipoprotein receptor; NS, non-structural protein; siRNA, small interfering RNA.

localizarea membranară a complexului NS3-NS4A la nivelul reticulului endoplasmatic, și cea de a acționa ca și co-factor pentru activitatea NS3 protează.[112,114]

NS4B este o proteină relativ hidrofobică, de 27-KDa, și ar juca un rol în hiperfosforilarea NS5A.

Fosfoproteina NS5 este implicată în medierea rezistenței HCV la terapia cu interferon. NS5A ar funcționa de asemenea și în sensul reglării replicării virale prin interacțiune cu proteinele NS5B care sunt polimeraze RNA RNA-dependente (RdRp - RNA-dependent RNA) ce catalizează replicarea HCV-RNA-ului.[113]

Pe baza acestor date, s-a imaginat ciclul replicării virale (fig.8). Ca atare, infecția cu HCV începe cu atașarea acestuia, atașare care este mediată de o interacțiune specifică dintre moleculele celulare de suprafață – la nivelul celulelor țintă – și proteinele virale de înveliș.

Identificarea prin imunohistochimie și hibridizare in situ, a virusului hepatitic C în citoplasma hepatocitelor, ar putea sugera faptul că ficatul ar reprezenta locul replicării virale.[115,116,117]

Apartenența genetică a virusului hepatitic C la flavivirusuri, ar sugera că ciclul replicării virale ar putea fi asemănător (fig.8) cu al acestora.[118]

3.3. Patogenie

Mecanismul pătrunderii virusului intracelular, rămâne încă neelucidat. Se consideră totuși, că legarea glicoproteinelor E2 la CD81, (o moleculă tetraspanină exprimată pe hepatocite și limfocitele B[119]), ar funcționa în sensul legării HCV de suprafața membranară celulară. Acest fapt ar permite interacțiunea următoare cu un receptor de intrare mult mai specific așa cum este receptorul lipoproteinic (LDL) cu densitate joasă.[120,121]

Apoi virusul este probabil înghițit prin endocitoză. În pasul următor, virusul eliberează lanțul său RNA la nivelul citoplasmei celulei infectate. La acest nivel începe și translatarea RNA iar poliproteinele sunt procesate în interiorul reticolului endoplasmatic.

Lanțul RNA pozitiv este encapsidat cu proteinele structurale. Împachetarea genomului RNC al HCV-ului într-un virion nou sintetizat este probabil mediată specific de interacțiunea dintre secvențele din cadrul 5'NTR ale genomului HCV și proteinele de miez (core).[122,123,124,125]

În sfârșit, virionii astfel formați sunt dirijați spre compartimentul Golgi.[126] Dinamica *in vivo* a replicării HCV la om relevă o producție de peste 10^{97} copii virale pe zi.[127,128] Ținând cont că rata timpului de înjumătățire este scurtă – cca. 2,7 ore – peste 99% din particulele virale în circulație, recunosc un proces de turn-over. Procesul de turn-over este încetinit intrahepatocitar (<1% - 33% pe zi) iar speranța de viață a hepatocitelor este estimată la 1,7 – 70 zile.[127,128]

Datorită ratei foarte mari de replicare, genomul HCV are o variabilitate genetică mare cu o rată de substituție spontană de nucleotide de 102 – 103 pe situs de nucleotid și pe an.[129,130]

Plecând de aici, HCV este clasificat în 6 genotipuri majore care se diferențiează între ele, la nivelul secvențelor nucleotidice, în proporție de circa 30%, și peste 30 de subtipuri.[132] În plus, HCV excelează și prin așa-numitele quasispecii care diferă între ele în principal la nivelul zonelor hipervariabile (HVR1 și 2) ale genelor E2 (Fig.7). Variabilitatea quasispeciilor pare să se coreleze cu evoluția clinică a infecției cu HCV.[133]

Din punct de vedere al tropismului HCV, acesta nu se cantonează numai la nivel hepatocitar, ci și în alte țesuturi și în special la nivelul celulelor sistemului limfoid.[134] Aceste localizări extrahepatice pot contribui la patogenia mediată imun a bolii cronice de ficat și/sau a dezvoltării de boli autoimune inclusiv crioglobulinemia mixtă și glomerulonefrita.

3.4. Tabloul clinic

Incubația este de cca. 6-8 săptămâni cu extreme între 2 și 26 de săptămâni. Majoritatea sunt forme subclinice, cu acuze minore. Ca atare, evoluția clinică este ușoară sau medie, foarte rar înregistrându-se forme fulminante de hepatită acută cu HCV.

Icterul apare la cca. 10% din cazuri.

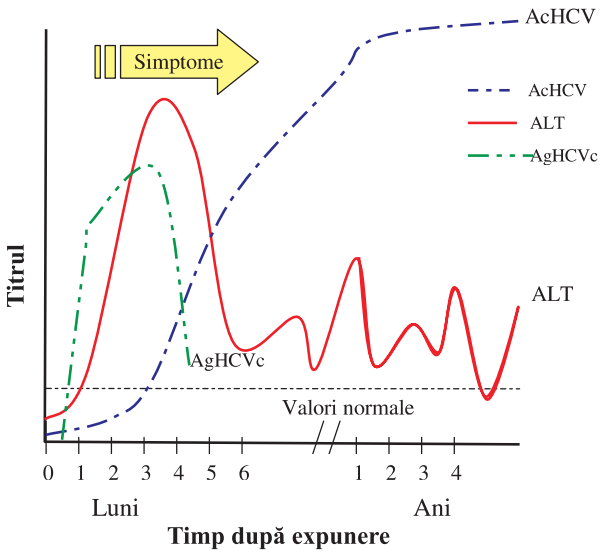

Fig.9 Patternul serologic al infecţiei acute cu HCV

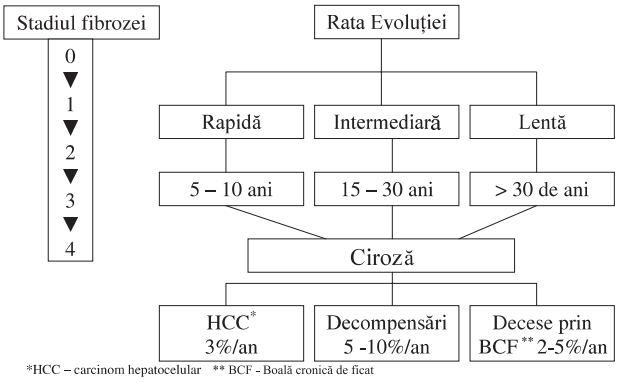

Fig.10 Corelaţia dintre stadiul fibrozei şi evoluţia hepatitei cu HCV

Consecința majoră a infecției acute cu HCV rezidă în nivelul înalt al cronicizării – aproximativ 80%. Dintre aceștia, 20 – 30% dezvoltă ciroză și/sau carcinom hepatic.[131]

Din punct de vedere serologic, putem constata că apariția simptomelor (atunci când ele apar), precede creșterii nivelului seric al enzimelor (ALT). În această perioadă, putem detecta însă AgHCVc. Acest antigen de miez, este un antigen ce poate fi detectat în special în cazul episodului de primo-infecție (Fig.9).

Evoluția pe termen lung a infecției cu HCV, trebuie corelată cu nivelul fibrozei. Astfel, în funcție de gradul fibrozei (Fig.10) se constată trei tendințe evolutive: una rapidă (5-10 ani), una intermediară (15-30 de ani) și o a treia, lentă, de peste 30 de ani.[99,128,135] Această evoluție este dictată de o serie de factori predictori cu ar fi:

- stadiul fibrozei versus durata bolii
- activitatea necroinflamatorie
- profilul ALT de-a lungul timpului
- alți cofactori:
  - obezitatea
  - dislipidemiile de fond
  - consumul de alcool
  - utilizarea de droguri de administrare i.v.
  - tatuaje repetate

În contextul evaluării infecției cu HCV un lucru deosebit de important este reprezentat de faptul că progresia bolii reduce eficacitatea terapiei. Acest lucru obligă la o atitudine terapeutică încă de la început.

3.5. Diagnostic

Diagnosticul în hepatita acută virală implică atât diagnosticul de hepatită, tradus prin creșterea nivelului seric al ALT, cât și cel etiologic, prin punerea în evidență a AgHCVc (Ag de miez (core) al virusului hepatitic C - prezent în faza acută a bolii și absent în cea cronică), la care se adaugă decelarea încărcăturii virale (HCV-RNA).

În ultimă instanță vom decela prezența AcHCV.

Folosirea ca element de diagnostic numai a AcHCV, reprezintă o greșeală, întrucât AcHCV informează numai asupra faptului că persoana respectivă a venit în contact cu virusul hepatitic C fără a spune dacă persoana respectivă s-a vindecat sau nu.

În contextul în care găsim prezența AcHCV, atunci trebuie să trecem la decelarea încărcăturii virale și respectiv a genotipului sau serotipului.

Teste relevante pentru infecția cu HCV:

- AgHCVc
- AcHCV – IgG
- Imunoblot HCV – care să conțină și NS5
- HCV-RNA cantitativ – b-DNA
- HCV-RNA calitativ
- Serotipare HCV
- Genotipare HCV
- AcHCV – IgM – utilizați în cercetare
- AcGOR – autoimunitate HCV indusă – s-ar corela cu afectarea hepatică.

3.6. Tratament

In momentul de față, hepatita acută cu HCV beneficiază de terapie antivirală și imunomodulatoare cu interferon și ribavirină. Se pot folosi scheme de inducție în care interferonul să fie administrat în fiecare zi sau forme de interferon peghilat, care să permită epurarea virusului.

3.7. Profilaxie

Măsurile de prevenție sunt condiționate de căile de transmitere ale virusului și se traduc prin aplicarea cu strictețe a precauțiunilor universale.

Din punct de vedere profilactic, în momentul de față, măsurile pe care le avem la îndemână se rezumă la profilaxia post-expunere, întrucât nu avem, încă, un vaccin care să confere apariția de anticorpi protectori. Absența momentană a unui vaccin anti-HCV este condiționată de hipervariabilitatea foarte mare a structurii virusului. În acest context profilaxia post expunere tradusă prin administrarea de interferon plus ribavirină, impune respectarea anumitor reguli. Aceste reguli sunt incluse în algoritmul de aplicare al profilaxiei post-expunere.

4. HEPATITA ACUTĂ VIRALĂ CU VIRUS HEPATITIC D

Virusul hepatitic D (HDV) este un virus incomplet RNA circular, defectiv replicativ, motiv pentru care nu se poate propaga în absența unui alt virus, respectiv virusul hepatitic B. Din structura virusului hepatitic B, HDV utilizează AgHBs ca proteine de anvelopă.

Existența virusului hepatitic D (delta) ca și agent etiologic al unor hepatite virale a fost recunoscută în 1977. Stabilirea relației de cauzalitate între HDV și afectarea hepatică a fost îngreunată de faptul că HDV este un virus defectiv, incomplet, el având nevoie de prezența unui alt virus, respectiv virusul hepatitic B, de la care să împrumute elementele de înveliș. Din acest motiv actualmente se cunoaște că HDV poate induce coinfecție cu HBV, generând forme acute de boală și respectiv suprainfecții (peste o infecție cronică cu HBV) generând forme rapid evolutive ale bolii cronice de ficat induse inițial de HBV.

4.1. Virusul Hepatitic D – Informații generale

Genomul: RNA
Genul: Deltavirus
Familia: agenți sateliți subvirali sau ***Deltaviridae*** (în curs de precizare)
Virusuri înrudite: viroizii – virusuri din regnul vegetal (virusuri satelite ale plantelor)
Virusuri parazitate: Virusul Hepatitic B
Genotipuri: 3
Perioada de Incubație: 24 - 51 zile – în funcție de inocul
Căile de transmitere: sânge și contact sexual, transmitere verticală de la mamă la făt, seringi contaminate la utilizatorii de droguri i.v., acupunctură, piercing, tatuaje etc.
Infecția acută: forme medii – severe, adesea și forme fulminante
Diagnosticul serologic: Ac.anti-HDV-IgM (pentru boala acută), anti-HDV, AgHDV și AgHBs
Tratament: Specific antiviral și/sau patogenic
*Prevenție:*Vaccinare anti-HBV, cu vaccin recombinant pre și post expunere în vederea prevenirii unei posibile coinfecții HBV-HDV, și respectiv ședințe de consiliere la pacienții cu infecție cronică cu HBV pentru modificarea comportamentelor la risc.

Structura HDV
Virusul hepatitic D are un diametru de cca. 35 – 37 nm și este învelit la exterior cu AgHBs și mici cantități de proteine pre–S. AgHBs și componentele pre–S ale învelișului HDV sunt similare cu particulele de 22 nm ale AgHBs, formele largi și medii de AgHBs fiind și ele prezente dar în cantități mult mai mici.

Ca atare structura virusului hepatitic D, rezidă într-o anvelopă formată de particule de AgHBs și o nucleocapsidă internă, ce conține un lanț circular, monocatenar de RNA și două forme izomorfe de fosfoproteine nucleare antigenice (antigene HDV) una de 195 Aa (forma mică) și alta de 214 Aa (forma mare) (Fig.11) ce se află în structura antigenomică (Fig.12). Cele două forme izomorfe ale AgHDV au funcții diferite:

- forma mică de AgHDV – *trans* – activează replicarea RNA-HDV, transportând RNA-ul în nucleu
- forma mare de AgHDV este isoprenilată. Isoprenilarea reprezintă o modificare post-translațională care crește inhibarea replicării RNA-HDV. În același timp formele mari de AgHDV participă la asamblarea particulelor de HDV.

Regiunea ORF (open reading frame) a HDV este situată la nivelul RNA-ului antigenomic (Fig.12).

Anvelopa virusului hepatitic D, care este formată de către antigenul de suprafață al virusului hepatitic B, include în structura sa forme variate ale AgHBS: mici, medii și/sau mari, în proporții variabile.

4.2. Genomul HDV

RNA-ul HDV conține multe zone de complementaritate internă care se pot autoplia pe baza perechilor interne formând o structură foarte stabilă sub formă de baghetă. Întregul lanț RNA conține cca. 1680 nucleotide[136] și are similarități structurale și funcționale cu unele virusuri ale plantelor (Fig.11).

Ca atare în structura genomică a RNA-HDV se descriu secvențe de tip CCS responsabile de inducerea semnalului de răsucire circulară a RNA-ului în cursul replicării, secvențele de tip NLS responsabile de localizarea nucleară, precum și secvențele de tip PAS – de împăturire, sau de tip ARM–1 de cuplare a RNA-ului



Fig.11 Genomul HDV
CCS: coiled/coil sequence – semnal al răsucirii circulare în cursul replicării
NLS: semnal cu localizare nucleară
ARM-1: arginine-rich motif /ARM-RNA binding
PAS: semnal de împăturire (packaging signal)
AgHDVL: antigen HDV forma mare (large hepatitis D virus antigen)
AgHDVS: antigen HDV forma mică (small hepatitis D virus antigen)

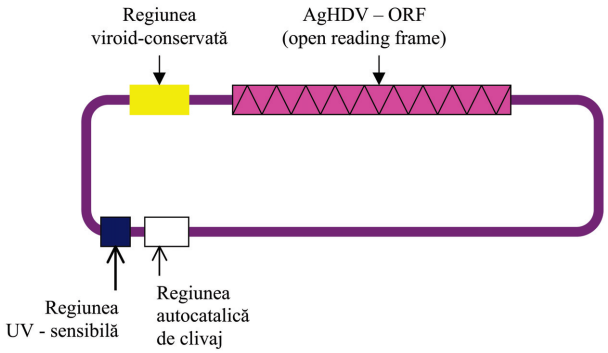

Fig.12 Antigenomul HDV

(Fig.11).

De asemenea, RNA-HDV prezintă o importantă heterogenitate genetică, ceea ce a condus la identificarea a cel puțin trei genotipuri diferite, fără a aduce însă elemente importante de patogenitate în ceea ce privește eventualul grad de severitate al bolii induse, în conjuncție cu virusul hepatitic B, de unul din aceste genotipuri.

La nivelul genomului se descrie un domeniu catalitic ce ar fi responsabil de stabilizarea transcripției după poliadenilare.[138]

Mai mult decât atât, în hepatocitele infectate se mai descrie o structura circulară a RNA-ului, antigenomică – complementară, de o mai mică întindere. Această regiune conține pe lângă unitatea ORF (open reading frame) o zonă de clivaj autocatalitic precum și regiune sensibilă la ultraviolete (Fig.12).

4.3. Patogenie

4.3.1 Mecanismele replicării HDV

Replicarea HDV, se presune că, ar avea loc numai în hepatocite. Ținând cont de faptul că RNA-HDV nu codifică pentru o RNA-polimerază RNA-dependentă, replicarea genomului HDV impune o redirecționare printr-un așa-zis mecanism de *„rolling circle"*[136,137,142] în care transcripția RNA-ului genomic circular conduce la formarea de intermediari RNA de dimensiuni variabile. Acești intermediari se autoclivează în monomeri. Autolegarea acestor monomeri conduce la formarea antigenomului circular. Acesta, la rândul său, printr-un alt mecanism de *"rolling circle"* produce progenitorul genomului RNA.

Asamblarea particulelor de HDV necesită interacțiuni de tip RNA-HDV/proteine HDV și respectiv proteine/proteine între HDV și proteinele AgHBs.

Deși virionul complet HDV în cursul agresiunii hepatice necesită cooperarea cu HBV, replicarea intracelulară a RNA-HDV poate exista și fără HBV.

Mai mult decât atât, procesul replicării HDV poate conduce la apariția de mutanți. Aceștia la rândul lor ar produce mai mult antigen inhibitor – AgHDVL dar fără o anumită semnificație din punct de vedere patogenic.

Nivelul replicării virale intrahepatocitare ar fi de cca. 300 000 copii genomice ceea ce s-ar traduce la nivel seric cu cca. $2x10^{12}$ particule HDV/ml.

4.3.2. Imunopatogenie

Modificările morfologice din cursul infecției cu HDV sugerează prezența unui efect citopatic direct la nivel hepatocitar, efect citopatic tradus prin apariția de microvezicule, steatoză, vacuolizare și necroză focală în prezența unui foarte redus infiltrat inflamator cu celule mononucleare la nivelul parenchimului hepatic.[140]

La pacienții cu infecție cronică cu HBV, se pare că progresia bolii cronice de ficat în cazul suprainfecției cu HDV se realizează pe baza infiltratului inflamator deja existent. Acest lucru ar fi susținut și de faptul că în cazul pacienților cu transplant hepatic, care au avut anterior transplantului infecție HBV+HDV, virusul hepatitic D este detectat imunohistochimic după circa o săptămână post transplant, dar injuria hepatocelulară apare numai după reinfectarea și cu HBV, reinfecție ce apare cam la 3 luni post transplant.[141]

4.4. Diagnosticul serologic

Diagnosticul serologic se impune numai la pacienții AgHBs pozitivi sau la pacienții AgHBs negativi ce prezintă markeri de AcHBc-IgM certificând o infecție acută cu HBV și la care se bănuiește o coinfecție cu HDV.

Detecția HDV-RNA-ului seric prin tehnici de PCR este cu un nivel înalt de sensibilitate și specificitate în vederea detectării replicării virale în contextul unei hepatite cronice cu HDV.

a. Coinfecția HBV–HDV

Coinfecția HBV–HDV impune o infecție acută concomitentă cu ambele virusuri. În acest context pattern-ul serologic va fi similar cu cel din Fig.13. AgHDV poate fi detectat în serul pacienților în ultima parte a perioadei de incubație și la începutul perioadei manifeste clinic în strânsă asociere cu prezența AgHBs. AgHDV dispare relativ repede din serul pacienților înaintea AgHBs sau concomitent cu acesta în contextul apariției AcHDV. De asemenea, viremia are o viață scurtă, HDV-RNA-ul putând persista uneori pe perioade mai lungi chiar și în cazul în care AgHDV și AcHDV sunt nedetectabili.[139,142] Seroconversia la AcHDV-IgM de obicei apare în câteva

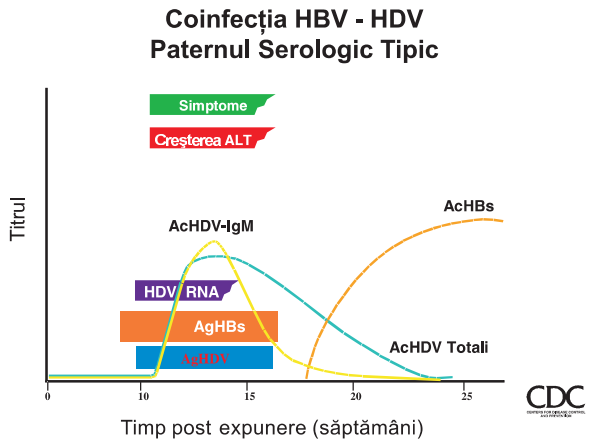

Fig.13 Pattern-ul coinfecției HBV-HDV

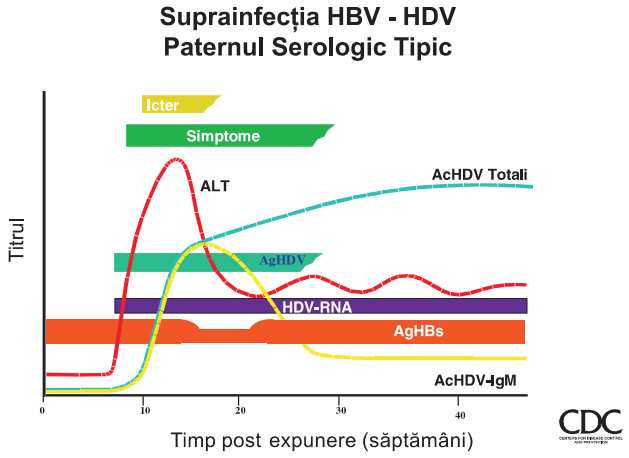

Fig.14 Pattern-ul serologic al suprainfecției HBV cu HDV

zile până la câteva săptămâni din momentul debutul clinic al bolii. AcHDV-IgM sunt detectabili pe o perioadă de 2 – 8 săptămâni, după care ei sunt înlocuiți cu AcHDV-IgG. La rândul lor acest tip de anticorpi pot dispărea în câteva săptămâni sau pot persista peste 6 luni de zile în titru mic. În cazuri ocazionale AcHDV-IgG pot rămâne detectabili 1 – 2 ani. Mai mult decât atât, unul sau mai mulți dintre acești markeri pot fi absenți în contextul unei infecții acute cu HDV sau în mod cu totul ciudat pot apare în perioada de convalescență.

b. Suprainfecția HBV–HDV

În cazul suprainfecției purtătorilor de HBV cu HDV, atât AgHDV cât și HDV-RNA-ul sunt detectabili în serul pacienților (Fig.14). De asemenea, AgHDV este detectabil în ficat. Simultan se constată reducerea replicării HBV și scăderea titrului circulant în AgHBs. Rareori, diminuarea replicării virale a HBV indusă de HDV poate conduce la clearence-ul virusului hepatitic B.

AcHDV-IgM apar în cursul suprainfecției și pot fi urmați sau însoțiți de titruri înalte ale AcHDV-IgG. În majoritatea cazurilor de suprainfecție a purtătorilor AgHBs cu HDV există tendința persistenței infecției cu HDV, atât AgHDV cât și HDV-RNA-ul rămânând detectabili în ser. De asemenea, la nivelul hepatocitelor pot fi detectate cantități importante de AgHDV, ceea ce se corelează cu persistența infecției cu HDV.

4.5. Tabloul clinic

Coinfecția HBV – HDV induce în general o hepatită acută bifazică, tradusă prin apariția a două vârfuri ale ALT-ului. Primul vârf ar fi determinat de infecția acută dată de HBV, iar al doilea, ce apare după câteva săptămâni, s-ar datora virusului hepatitic D. Clinic hepatita acută cu HDV se traduce prin apariția unei hepatomegalii dureroase, splenomegalii, icter sever, uneori sindrom hemoragipar important, ± elemente de encefalopatie hepatică, și uneori (rar) anemie aplastică.

În mai puțin din 15% din cazuri, coinfecția HBV–HDV se traduce prin apariția de hepatite acute fulminante. La utilizatorii de droguri i.v. care dezvoltă o coinfecție HBV–HDV, se descriu frecvent forme fulminante de hepatite acute și care se însoțesc de o rată a mortalității de până la 8% din cazuri. Ținând cont de faptul că în majoritatea cazurilor infecția acută cu HBV este autolimitantă, și cum HDV nu poate supraviețui în absența HBV, coinfecția HBV–HDV este în majoritatea cazurilor autolimitantă. Ca atare rata cronicizării infecției cu HDV ar fi de 2,4 – 4,7%.[143]

În contra partidă, suprainfecția HDV la purtătorii de HBV se asociază cu apariția, în proporție de 50-70%, a unor forme severe de hepatită acută cu HDV și cu o rată de cronicizare a infecției cu HDV de cca. 90%. Inevitabil se înregistrează o progresie rapidă a bolii cronice de ficat. La acești pacienți se descrie adesea instalarea rapidă a elementelor de ciroză hepatică și implicit de encefalopatie hepatică. Rata mortalității la acești pacienți variază între 7 – 9% pe an; majoritatea deceselor se datorează progresiei rapide a bolii cronice de ficat sau dezvoltării de hepatite fulminante. Mai mult, progresia spre ciroză apare la peste 50% din pacienții cu boală cronica de ficat indusă de HBV și care se suprainfectează cu HDV, ciroza constituindu-se într-un interval de circa 2 ani post suprainfecție.

De asemenea, exprimarea proto-oncogenului *c-myc* în nucleele hepatocitelor pacienților cu hepatită cronică cu HDV, pare să se coreleze cu apariția carcinomului hepatocelular, în special la pacienții tineri.[143]

4.6. Tratament

În contextul coinfecției HBV–HDV se poate lua în considerație terapia combinată Interferon alfa (2a, 2b) cu Lamivudină. Această terapie ar putea fi răspunzătoare de clearence-ul HBV și implicit al HDV-ului.

În hepatitele cronice HBV ce recunosc supra-infecție cu HDV rezultatele terapiei combinate Interferon alfa/Lamivudină sunt controversate, înregistrându-se atât rezultate pozitive cât și negative, fapt ce impune studii ulterioare.

În contextul apariției formelor fulminante se impune investigarea pacienților pentru Ac.LKM3 (Liver Kidney Microsomes), Ac.anti-membrană bazală și Ac.anti-timici (în contextul fenomenelor de autoimunitate) în directă corelație cu detectarea HDV-RNA prin RT-PCR.

Detectarea HDV-RNA-ului prin RT-PCR înregistrează un prag al sensibilității de până la 10 copii/ml. Această tehnică este utilă și în cursul monitorizării terapiei cu interferon.

4.7. Profilaxie

HDV fiind un virus incomplet, necesitând astfel prezența virusului hepatitic B, vaccinarea pre și post expunere anti HBV conduce la prevenirea coinfecției HBV – HDV.

La pacienții cu infecție cronică cu HBV, se impune efectuare de ședințe de consiliere cu privire la comportamentele la risc, cum ar fi utilizarea de droguri de administrare i.v., piercing-ul, tatuajele, sexul neprotejat etc. ce sunt recunoscute ca și căi efective de transmitere a HDV-ului ceea ce ar conduce la apariția de suprainfecții HBV–HDV.

La transplantații hepatici care anterior transplantului au avut infecții HBV – HDV, s-a constatat că administrarea constantă, pe termen lung, de AcHBs se asociază cu o rată de supraviețuire la 5 ani de cca. 88%, valoare comparabilă cu cea a transplantaților pentru alte boli cronice de ficat.

Până în momentul de față nu putem vorbi de un vaccin anti-HDV deși există cercetări ce iau în calcul peptide sintetice de HDV cu potențial imunogen ce ar putea fi responsabile de inducerea unui răspuns imun protector și susținut vis à vis de virusul hepatitic D.

5. HEPATITA ACUTĂ CU VIRUS HEPATITIC E

Hepatita acută cu virus hepatitic E, este o boală în general autolimitantă, excepție făcând femeia gravidă, unde hepatita acută cu virus hepatitic E poate înregistra forme fulminante, cu un grad mare de mortalitate.

5.1. Virusul Hepatitic E – Informații generale

Genomul: RNA
Genul: virusuri hepatitice E-like[144]
Familia: Caliciviridae
Genotipuri: cca. 10 în funcție de clasificare (vezi Tabelul 1)
Perioada de incubație: 2 - 10 săptămâni – în funcție de inocul
Căile de transmitere: virus cu transmitere predominent fecal-orală, contact direct persoană – persoană[145]
Infecția acută: forme medii – severe, adesea și forme fulminante la femeia gravidă[146]
Diagnosticul Serologic: Ac.anti-HEV-IgM (pentru boala acută), anti-HEV + IgG - anamnestic
Tratament: patogenic
Prevenție: măsurile generale de sanitație, verificarea potabilității apei.

Virusul hepatitic E (HEV) este un virus cu transmitere predominent fecal-orală. Peste 70% din hepatitele acute cu HEV din India, sunt reprezentate de cazurile pediatrice, 80% dintre ele fiind cazuri sporadice (fără filiațiune de caz). 90% dintre cazuri recunosc transmitere fecal-orală – în principal prin ingestie de apă contaminată (70%), prin alimente contaminate (20%), iar în rest prin contact direct persoană – persoană.[146] Pe aceste considerente putem considera hepatita acută cu HEV ca pe o hepatită cu transmitere eminamente hidrică.

Cu toate acestea, este descrisă și transmiterea materno-fetală dacă femeia gravidă contactează hepatita acută cu HEV în ultimul trimestru de sarcină. Mai mult decât atât, virusul hepatitic E a fost izolat și din laptele matern, ceea ce ridică problema transmiterii infecției cu HEV la nou-născut și prin intermediul laptelui matern.

Din punct de vedere al portajului de HEV, este foarte interesant faptul că acest virus nu recunoaște numai gazdă umană, el fiind identificat în gândacii de bucătărie, țânțari, fluturi și alte insecte – în zonele endemice (India, Mexic, etc).[147,148]

Din punct de vedere epidemiologic este important de reținut faptul că virusul apare în materiile fecale înainte de instalarea fazei icterice, și continuă pe toată perioada cât nivelul ALT-ului este mare.[173]

De asemenea, s-a descris și transmitere pe cale

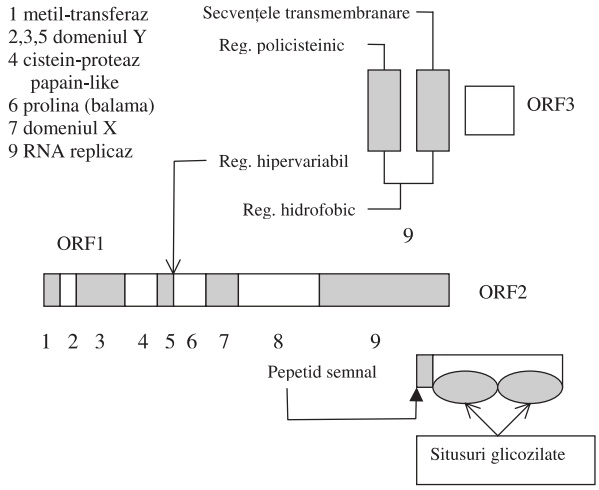

Fig.15 Genomul HEV

sanguină a acestui virus.

Din punct de vedere structural, HEV este un virus RNA monocatenar neacoperit, cu un diametru de 27-30 nm.[152] În mod formal acest virus a fost inclus în familia *Caliciviridae*, și i s-a atribuit un gen – virusuri hepatitice E-like. Până în momentul de față sunt descrise mai multe tulpini cum ar fi: tulpina indiană, chinezească și mexicană. Tulpina indiană are 97% din nucleotide și 98% din amino-acizi identici cu tulpina chinezească, dar este mult mai diferită de cea mexicană.

Genomul HEV include 3 regiuni ORF: ORF1 – ce conține gene non-structurale, ORF2 – ce conține gene structurale și ORF3 – al cărei conținut nu este bine definit, dar care pare să codifice pentru un situs de tip „ancoră citoscheleton" la care s-ar cupla proteinele induse de ORF2 și respectiv RNA-ul viral în procesul de începere al asamblării nucleocapsidei.[151,152,153,168,169]

De asemenea, HEV, mai conține o regiune hipervariabilă, o regiune hidrofobică și o regiune policisteinică precum și secvențe transmembranare (Fig.15).

Recent au fost descrise două noi izolate de HEV, etichetate ca HEV US-1 și HEV US-2, după originea lor în SUA.[155,156,157] Secvențele nucleotidice ale celor două izolate din SUA sunt asemănătoare într-o proporție de 92% . De asemenea, au mai fost raportate noi izolate în țările europene cum ar fi: IT-1 (Italia), GR-1, GR-2 (Grecia), VH-1, VH-2 (Spania).[165,166] În baza acestor relații filogenetice au fost propuse mai multe genotipuri de HEV (Tabelul 4).[159,160,161]

Tabelul 4 Clasificarea propusă pentru genotipurile de HEV[6,20,21]

Genotip[21]	Genotip[6]	Genotip[20]	Origine geografică
I	I	1	Izolate din Asia[29]
IA	I-1b	1A	India, Burma, Nepal
IB	I-1a	1B	China[1,23], Pakistan, Rusia
IC	I-2	1C	Africa
ID	I-1c	1D	Hep.ac fulminantă – India
II	III	2	Mexic și posibil unele zone din Africa[2,16]
III	II	3	Statele Unite ale Americii
		4	China / Taiwan[9,19,27]
		5	Italia
		6	Grecia 1
		7	Grecia 2
		8	Argentina (Argentina 1şi 2)[20,24]

5.2. Tabloul clinic

Tabloul clinic este dominat de perioada de incubație foarte largă, între 2 și 10 săptămâni, timp în care manifestările clinice sunt și ele discrepante.

Principalele manifestări clinice sunt aceleași cu cele din cadrul hepatitei clasice cu virus hepatitic A.

Debutul bolii este de obicei insidios, faza prodromală durând 1 – 4 zile și fiind tradusă clinic printr-un sindrom pseudo-gripal cu: febră, frisoane moderate, disconform abdominal, anorexie, greață, vărsături, scaune decolorate, urini hipercrome și nu în ultimul rând pierderea poftei de fumat – la fumători, și aversiune față de fumat la nefumători.

După câteva zile aceste simptome sunt urmate de apariția icterului. Odată cu apariția icterului, celelalte simptome se reduc considerabil și pot să dispară în întregime, cu excepția disconfortului gastric care poate persista o perioadă mai îndelungată.

Este de menționat, ca o particularitate a hepatitei acute cu virus hepatitic E asocierea pruritului în perioada icterică.

Examenul clinic relevă discretă hepatomegalie de fermitate ușor crescută ± splenomegalie, alături de prezența icterului.

Datele de laborator vor arăta: creșterea nivelului ALT-ului în range-ul hepatitei acute, hiperbilirubinemie – cu tendință de creșterea predominant a bilirubinei conjugate, creșterea nivelului γ-glutamiltranspeptidazei si al fosfatazei alcaline (moderat), alături de discretă leucopenie cu limfocitoză relativă.

Nivelul seric la ALT-ului nu se corelază strict cu starea clinică, mai mult decât atât el scade foarte mult după primele 10 zile atingând valori normale spre 6 săptămâni de boală.

5.3. Formele clinice

Formele clinice de boală din cursul infecției acute cu HEV sunt în majoritatea cazurilor forme anicterice – subacute. Atunci când apar, formele icterice, acestea sunt precedate de un sindrom preicteric tradus prin dureri abdominale difuze și greață.

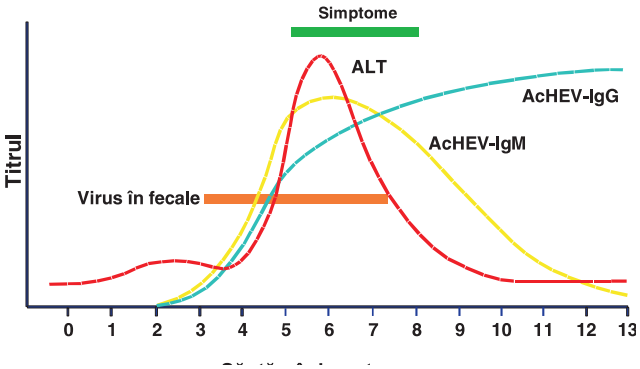

Fig.16 Pattern-ul serologic al infecţiei acute cu HEV

O formă particulară de boală – hepatită fulminantă – este descrisă la femeia gravidă care dezvoltă o hepatită acută cu HEV. În aceste cazuri evoluția este extrem de severă, însoțindu-se de o rată a mortalității de 15 – 25%.[174]

Din punct de vedere al evoluției naturale a infecției cu HEV se poate afirma că până în prezent nu sunt descrise cazuri de infecție cronică cu HEV și ca atare nici complicații imediate sau tardive.

5.4. Diagnosticul

Diagnosticul etiologic de boală acută este serologic – prin decelarea AcHEV-IgM. Acești anticorpi sunt decelabili în cca. 70 – 90% din cazurile de hepatită acută cu HEV. Asociat putem decela AcHEV-IgA în 50 – 70% din cazuri. Este de remarcat faptul că ambele tipuri de Ac dispar rapid în prima parte a perioadei de convalescență. Durata persistenței AcHEV-IgG și a protecției indusă de aceștia nu este cunoscută (Fig.16). Recent a fost pusă la punct o tehnică de RT-PCR foarte sensitivă pentru decelarea HEV-RNA în materiile fecale și ser.[171]

5.5. Evoluția clinică

Evoluția clinică a hepatitei acute cu virus hepatitic E este condiționată pe o parte de prezența la femei a unei sarcini, context în care evoluția poate fi rapid progresivă spre hepatită acută fulminantă, forme de boală ce se însoțesc și de o rată crescută de deces.

În celelalte cazuri, se descriu forme ușoare sau medii de boală, și uneori forme colestatice care se asociază cu o evoluție trenantă a bolii acute.

Este de reținut însă că hepatita acută cu virus hepatitic E – cu excepția apariției ei la femeia gravidă – se vindecă.

5.6. Tratament

Dată fiind evoluția spontană către vindecare cu *restitutio ad integrum*, nu se impune nici un tratament etiologic. În contextul în care suntem în fața unei hepatite acute fulminante, aceasta ar putea beneficia de terapia cu Interferon.

5.7. Profilaxie

Profilaxia constă din aplicarea măsurilor standard de igienă și aceasta cu atât mai mult cu cât nu există nici un vaccin care să demonstreze că induce seroconversie cu apariția de anticorpi protectori.

Atitudine practică:

- atenție maximală la femeia gravidă unde hepatita acută cu HEV dezvoltă forme fulminante cu o rată de deces de 15-25%.[174]

6. HEPATITA CU VIRUSUL TT

6.1. Etiologie

Virusul TT (TTV – transfusion transmited virus) este un virus DNA monocatenar, circular, neacoperit.

TTV a fost clonat pentru prima dată în 1997 de Nishizawa.[175] Denumirea virusului a fost dată după numele pacientului de la care a fost izolat (T.T.), pacient care prezenta o hepatită post transfuzională nonA – nonG.[188]

Mai târziu s-a demonstrat prezența acestui virus într-o proporție de 19%[176] până la 47% [177] în cazurile de hepatită fulminantă nonA-G. De asemenea, circa 29 % din pacienții cu afectare hepatică acută[180] sunt pozitivi pentru TTV, și cca. 15[178] - 47[176,180,181] % din pacienții cu hepatopatie criptogenică.

Viremia cu TTV apare în 1,0[179] – 1,9[176] % din donatorii sanguini. Mai mult decât atât, s-a constatat că prevalența TTV nu diferă statistic între pacienții cu boală cronică de ficat și lotul de control (10 versus 25 %; p=0.15).[178]

Datele de până acum, arătă că TTV este un virus ce recunoaște o răspândire între 10 și 36% în populația generală.[183] Într-un studiu efectuat de cercetătorii japonezi utilizând tehnici PCR, aceștia au găsit o incidență de 92% în populația generală.[178] Deși incidența acestui virus pare să fie foarte mare, corelația strictă cu patologia hepatică rămâne încă să fie precizată. Ca atare, în momentul de față se discută de TTV ca fiind un endosimbiot.[187]

Natura nonpatogenică a TTV pare să fie cel mai interesant aspect biologic. Nonpatogenitatea ar fi putut fi indusă de mutații extensive de-a lungul mai multor generații. Cu toate acestea, se pare că acest endosimbiotism ar fi generat de o adaptare mutuală în care virusul și organismul s-au adaptat mutual în contextul în care sistemul imun al organismului nu pare să fie capabil să genereze un răspuns imun față de TTV.

Mushahwar și coll. au arătat că TTV prezintă o serie de similarități structurale cu virusurile familiilor *Parvoviridae* și *Circoviridae*.[182]

Cu toate acestea, caracteristicile biofizice precum și harta genomică conduc spre o nouă familie, cea a *Circinoviridae*-lor, denumire dată din latină unde circinatio, denotă "descrierea unui cerc".[182,184]

Mărimea virionului tip TTV este de cca. 30 – 50 nm. Este un virus neacoperit. Genomul este de tip DNA monocatenar, circular, cu polaritate negativă și conținând un număr de 3739 – 3852 nucleotide.[186]

La rândul lor, proteinele sunt de două feluri: structurale (proteina capsidară) și nestructurale și implicit 2 ORF-uri: ORF 1 cu 770 aminoacizi și care codifică pentru proteinele structurale, și ORF 2 cu 202 aminoacizi. La nivelul ORF 2 se descrie o fracțiune de 150 aminoacizi care codifică pentru o replicază necesară replicări virale (Fig.17).[182]

Până în momentul de față s-au descris 16 genotipuri, numerotate de la 1 la 16, și a căror secvențe nucleotidice diferă între ele cu mai mult de 30%.

Transmiterea virusului TT este în principal parenterală, prin transfuzii sanguine sau prin administrarea de produse de sânge, putându-se transmite în același timp și prin circuit fecal – oral.

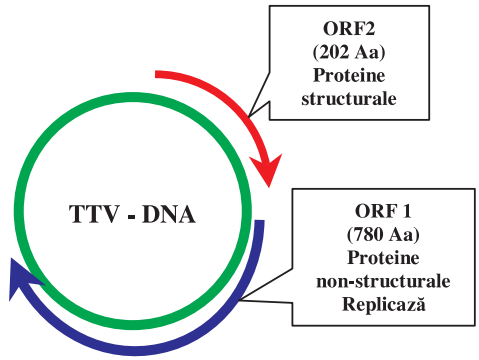

Fig.17 Structura TTV

6.2. Patogenia și caracteristicile clinice

Vírusul TT poate cauza fie infecții tranzitorii fie persitente. DNA-ul de TTV este detectabil în celulele mononucleare sanguine precum și în celulele din măduva osoasă, indicând faptul că replicarea virală ar putea avea loc și în situsuri extrahepatice.

Din cele 16 genotipuri, se pare că numai genotipul 1 ar avea un anumit grad de patogenitate.[180]

6.3. Diagnosticul de laborator

Constă în determinarea DNA-ului viral prin tehnici de PCR.[183] Acest lucru impune adaptarea primer-ilor la genotipul de TTV în circulație într-un anumit teritoriu. Această condiție este impusă de diversitatea foarte mare dintre genotipuri.

6.3.1. Coinfecția TTV – HBV sau TTV – HCV

Se pare că TTV ar avea un efect minimal asupra evoluției naturale a infecției cu HBV.[185]

În ceea ce privește coinfecția TTV – HCV, negativarea TTV-DNA nu se corelează cu o evoluție mai bună a infecției cu HCV, în timp ce negativarea HCV – RNA se corelează cu o evoluție favorabilă clinico-patologică a bolii de ficat.[185]

6.4. Profilaxie

Controlul sângelui și a produselor de sânge, precum și evitarea alimentelor și a apei contaminate – în zonele endemice.[183]

7. HEPATITA CU VIRUSUL SEN

Virusul SEN este un alt virus circular DNA monocatenar. Incidența infecției cu SEN după transfuzie este de cca. 30 %, iar prevalența la donatori se cifrează la 1,8 %.[189]

Acest virus este în mod evident asociat cu hepatita nonA-nonE post – transfuzională, dar majoritatea primitorilor nu dezvoltă hepatită.[189] În acest context rolul patogenic al acestui virus rămâne să fie confirmat.

În ceea ce privește pacientul imunodeprimat și în special transplantatul hepatic, nu există încă date care să conducă la o concluzie cu privire la o posibilă interesare hepatică sau la o posibilă cauză de rejet acut de organ induse de TTV sau virusul SEN. Deși patogenitatea acestor 2 noi virusuri cu tropism hepatic nu a fost încă demonstrată, în cazul imunodeprimaților

ea trebuie luată în calcul. În acest context s-ar impune adaptarea testelor de PCR la profilul epidemiologic din țara noastră și implicit testarea pre și post – transplant a primitorului, precum și cercetarea acestora în cazul rejetului de organ sau a oricărei alte complicații însoțită de sindrom citolitic hepatic idiopatic.

BIBLIOGRAFIE:

1. Keeffe EB, Iwarson S, Brian J et al: Safety and Immunogenicity of Hepatitis A Vaccine in Patients With Chronic Liver Disease. Hepathology 27:881-886, 1998.

2. Glikson M, Galun E, Oren R, Tur-Kaspa R, Shouval D: Relapsing hepatitis A: review of 14 cases and literature survey. Medicine 71: 14-23, 1992.

3. Schiff ER: Atypical clinical manifestations of hepatitis A. Vaccine 10(suppl 1): 18S-20S, 1992.

4. Wagstaff AJ, Plosker GL, Balfour J: Inactivated hepatitis A vaccine (HM175 Strain): a preliminary review of its immunogenicity, protective potential and tolerability in at-risk patients. Clin Immunother 6: 68-88, 1996.

5. Dienstag JL, Isselbacher KJ: Acute Hepatitis. În Harrison's Principles of Internal Medicine. Isselbacher KJ, Braunwald E, Wilson JD, Martin JB, Fauci AS, Kasper DL (eds). McGraw-Hill. New York. 1994, vol 2, cap 13, 1458-1477.

6. Keeffe EB: Is hepatitis A more severe in patients with chronic hepatitis B and other chronic liver diseases? Am J Gastroenterol 90: 201-205, 1995.

7. Hadler SC: Global impact of hepatitis A virus infection changing patterns. În Viral Hepatitis and Liver Disease. Hollinger FB, Lemon SM, Margolis H (eds). Williams & Wilkins. Baltimore. 1990, 14-20.

8. Yao G: Clinical spectrum and natural history of viral hepatitis A in a 1988 Shanghai epidemic. În Viral Hepatitis and Liver Disease. Hollinger FB, Lemon SM, Margolis H (eds). Williams & Wilkins. Baltimore. 1991, 14-20.

9. Fukumoto Y, Okita K, Konishi T et al.: Hepatitis A infection in chronic carriers of hepatitis B virus. În Viral Hepatitis and Hepatocellular Carcinoma. Sung J-L, Chen D-S, eds. Excerpta Medica. Amsterdam. 1990, 43-48.

10. Conteas C, Kao H, Rakela J et al.: Acute type A hepatitis in three patients with chronic HBV infection. Dig Dis Sci 28: 684-686, 1983.

11. Viola LA, Barrison IG, Coleman JC et al.: The clinical course of acute type A hepatitis in chronic HBsAg carriers a report of 3 cases. Postgrad Med J 58: 80-81, 1982.

12. Zachoval R, Roggendorf M, Deinhardt F: Hepatitis A infection in chronic carriers of hepatitis B virus. Hepatology 3: 528-531, 1983.

13. Innis BL, Snitbhan R, Kunasol P et al.: Protection against hepatitis A by an inactivated vaccine. JAMA 271: 1328-1334, 1994.

14. Riedemann S, Reinhardt G, Frösner GG et al.: Placebo-controlled efficacy study of hepatitis A vaccine in Valdivia, Chile. Vaccine 10(suppl 1): S152-S155, 1992.

15. Schiff ER, Sorrell MF, Maddrey WC: Diseases of the liver; 9th Edition, Lippincoot Williams & Wilkins. 2003, 745-762

16. Martin A, Lemon SM: The molecular biology of hepatitis A virus. În Hepatitis viruses. Ou J-H (ed). Norwell MA: Kluwer Academic Publishers. 2002, 23-50.

17. Conrad ME, Schwartz FD, Young AA: Infectious hepatitis - a generalized disease: a study of renal, gastrointestinal and hematologic abnormalities. Am J Med 37:789-801, 1964.

18. Asher LVS, Binn LN, Mensing TL at al.: Pathogenesis of hepatitis A in orally inoculated owl monkeys (Aotus trivirgatus). J Med Virol 47:260-268, 1995.

19. Mathiesen LR, Drucker J, Lorenz D et al.: Localization of hepatitis A antigen in marmoset organs during acute infection with hepatitis A virus. J Infect Dis 138:369-377, 1978.

20. Schulman AN, Dienstag JL, Jackson DR et al.: Hepatitis A antigen particles in liver, bile, and stool of chimpanzees. J Infect Dis 134:80-84, 1976.

21. Coulepis AG, Locarnini SA, Lehman NI et al.: Detection of hepatitis A virus in the feces of patients with naturally aquired infection. J Infect Dis 141:151-156, 1980.

22. Rosenblum LS, Villarino ME, Nainan OV et al.: Hepatitis A outbreak in a neonatal intensive care unit: risk factors for transmission and evidence of prolonged viral excretion among preterm infants. J Infect Dis 164:476-482, 1991.

23. Daemer RJ, Feinstone SM, Gust ID et al.: Propagation of human hepatitis A virus in Africa green monkey kidney cell culture: primary isolation and serial passage. Infect Immun 32:388-393, 1981.

24. Binn LN, Lemon SM, Marchiwicki RH et al.: Primary isolation and serial passage of hepatitis A virus strains in primate cell cultures. J Clin Microbiol 20:28-33, 1984.

25. Vallbracht A, Maier K, Stierhof Y-D et al.: Liver-derived cytotoxic T cells in hepatitis A virus infection. J Infect Dis 160:209-217, 1989.

26. Blumberg BS, Gerstley BSJ, Hungerford DA et al.: A Serum Antigen (Australia Antigen) in Down's Syndrome, Leukemia and Hepatitis. Ann Intern Med 66:924-931, 1967.

27. Dane DS, Cameron CH, Briggs M: Virus-like Particles in Serum of Patients with Australia-Antigen-Associated Hepatitis. Lancet 1:695-698, 1970.

28. Davison F, Alexander GJM, Trowbridge R et al.: Detection of Hepatitis B Virus DNA in Spermatozoa, Urine, Saliva and Leucocytes of Chronic HBsAg Carriers. Hepatology 4:37-44, 1987.

29. Grabow WOK, Prozesky OW, Applebaum PC et al.: Absence of Hepatitis B Antigens from Feces and Sewage as a Result of Enzymatic Destruction. J Infect Dis 131:658-664, 1975.

30. Bond WW, Favero MS, Petersen NJ et al.: Survival of Hepatitis B Virus After Drying and Storage for One Week. Lancet 1:550-551, 1981.

31. Hollinger FB, Dienstag JL: Hepatitis B and D Viruses. În Manual of Clinical Microbiology. Murray PR, Baron EJ, Pfaller MA et al. (eds.) 6th ed. ASM Press. Washington, D.C. 1995, 1033-1049.

32. Elfassi E, Romet-Lemmone JL, Essex M: Evidence of Extrachromosomal Forms of Hepatitis B Viral DNA in Bone Marrow Culture Obtained from a Patient Recently Infected with Hepatitis B Virus. Proc Natl Acad Sci USA 81:3526-3528, 1984.

33. Hadchouel M, Pasquinelli C, Fournier JG et al.: Detection of Mononuclear Cells Expressing Hepatitis B Virus in Peripheral Blood from HBsAg Positive and Negative Patients by in situ Hybridization. J Med Virol 24:27-32, 1988.

34. Lie-Injo LE, Balasegaram M, Lopez CG et al.: Hepatitis B Virus DNA in Liver and White Blood Cells of Patients with Hepatoma. DNA 2:301-308, 1983.

35. Yoffe B, Noonan CA, Melnick JL et al.: Hepatitis B Virus DNA in Mononuclear Cells and Analysis of Cell Subsets for the Presence of Replicative Intermediates of Viral DNA. J Infect Dis

153:471-477, 1986.

36. Francki RIB et. al. Classification and nomenclature of viruses. Springer, Vienna. 1991.

37. Raney AK, McLachlan A: Molecular Biology of the Hepatitis B Virus. McLachlan A (ed.), CRC Press, Boca Raton, Florida, 1991, 1-38.

38. Heermann KH, Seyffarth T, Baumgarten H et al.: Large surface proteins of hepatitis B virus containng the pre-S sequence. J. Virol 52:396-402, 1984.

39. Ou JH et al.: Hepatitis B virus gene function: the precore region targets the core antigen to cellular membrances and causes the secretion of the e antigen. Proc Natl Acad Sci USA 83:1578-1582, 1986.

40. Kwee L et al.: Alternate translation initiation on hepatitis B virus X mRNA produced multiple polypeptides that differentially transactive class II and III promoters. J Virol 66:4382-4389, 1992.

41. Heermann KH, Goldmann U, Schwartz W et al.: Large Surface Proteins of Hepatitis B Virus Containing the Pre-S Sequence. J Virol 52:396-402, 1984.

42. Heermann KH, Gerlich WS: Surface Proteins of Hepatitis B Viruses. În Molecular Biology of the Hepatitis B Viruses. McLachlan A (ed.). CRC Press. Boca Raton. 1991, 109-144.

43. Xu Z, Jensen G, Yen TS: Activation of Hepatitis B Virus S Promoter by the Viral Large Surface Protein via Induction of Stress in the Endoplasmic Reticulum. J Virol 71:7387-7392, 1997.

44. Yen TSB: Regulation of hepatitis B virus gene expression. Semin Virol 4:33-42, 1993.

45. Chiang PW et al.: Characterization of a cis element required for packaging and replication of the human hepatitis B virus. Virology 186:701-711, 1992.

46. Pollack J et al.: An RNA stem-loop structure directs hepatitis B virus genomic RNA encapsidation. J Virol 67:3254-3263, 1993.

47. Pollack J et al.: Site-specific RNA bindding by a hepatitis B virus reverse transcriptase initiates two reactions: RNA packaging and DNA synthesis. J Virol 68:5579-5587, 1994.

48. Grotto I, Mandel Y, Ephros M et al.: Major Adverse Reactions to Yeast-Derived Hepatitis B Vaccines — A Review. Vaccine 16:329-334, 1998.

49. Hoofnagle JH: Antiviral Tratment of Chronic Type B Hepatitis. Ann Intern Med 107:414-415, 1987.

50. Petrea S: Precauțiuni universale. 2001.

51. Grandjaques C, Pradat P, Stuyver L et al.: Rapid detection of genotypes and mutations in pre-core promoter and the pre-core region of hepatitis B virus genome: correlation with viral persistence and disease severity. J.Hepatol 33:430-439, 2000.

52. Chan HL, Hussain M, Lok AS: Different hepatitis B virus genotypes are associated with different mutations in the core promotor and pre-core regions during hepatitis B e antigen seroconversion. Hepatology 29:976-984, 1999.

53. Akarca US, Lok AS: Naturally ocuring hepatitis B virus core gene mutations. Hepatology 22:50-60, 1995.

54. Carman WF, Hadziyannis S, McGarvey MJ et al.: Mutation preventing formation of hepatitis B e antigen in patients with chronic hepatitis B infection. Lancet 2:588-590, 1989.

55. Brunetto MR, Giarin MM, Oliveri F et all.: Wild type and e antigen.minus hepatitis B virus and course of chronic hepatitis. Proc Natl Acad Sci USA 88:4186-4190, 1991.

56. Omata M, Ehata T, Yokosuka O et al.: Mutations in the precore region of hepatitis B virus DNA in patients with fulminant and severe hepatitis. N Engl J Med 324:1699-1704, 1991.

57. Orio E, Ichida T, Sakugawa H et al.: Geographic distribution of hepatitis B virus genotypein patients with chronic HBV infection in Japan. Hepatology 34:590-594, 2001.

58. Lin CL, Liao LY, Liu CJ et al.: Hepatitis B genotypes and precore/basal core promoter nutants in HbeAg-negative chronic hepatitis B. J Hepatol 29:345-351, 1998.

59. Liu CL, Kao JH, Shau WY et al.: Naturally occuring hepatitis B surface gene variants in chronic hepatitis B virus infection: correlation with viral serotypes and clinical stages of liver disease. J Med Virol 68:50-59. 2002.

60. Rodriguez-Frias F, Buti M, Jardi R et al.: Genetic alterations in the S gene of HBV in patients with acute hepatitis B, chronic hepatitis B and hepatitis B liver cirrhosis before and after liver transplantation. Liver 19:177-182, 1999.

61. Sugauchi F, Orito E, Kato H et al.: Genotype, serotype, and phylogenetic characterization of the complete genome sequences of hepatitis B virus isolates from Malawian chronic carriers of the virus. J Med Virol 69:33-40, 2003.

62. Yotsuyanagi H, Yasuda K, Moriya K et al.: Frequent presence of HBV in the sera of HbsAg-negative, and HBc-positive blood donors. Transfusion 41:1093-1099, 2001.

63. Okamoto H, Yotsumoto S, Akahane Y et al. Hepatitis B viruses with precore region defects prevail in persistently infected hosts along with seroconversion to the antibody against e antigen. J Virol 64:1298-1303, 1990.

64. Lok ASF, Akarca U, Greene S: Mutations in the pre-core region of hepatitis virus serve to enhance the stability of the secondary structure of the pre-genomic encapsidation signal. Proc Natl Acad Sci USA 91:4077-4081, 1994.

65. Funk M, Rosenberg DM, Lok A: Worldwide epidemiology of HBeAg-negative chronic hepatitis B (e-CHB) and associated precore and core promoter variants. J Viral Hepat 9:52-61, 2002.

66. Tur-Kaspa R, Klein A, Aharonson S: Hepatitis B virus mutants are identical in carriers from various ethnic origins and are associated with a range of liver disease severity. Hepatology 16:1338-1342, 1992.

67. Omata M, Ehata T, Yokosuka O et al.: Mutations in the precore region of hepatitis B virus DNA in patients with fulminant and severe hepatitis. N Engl J Med 324:1699-1704, 1991.

68. Ogata N, Miller RH, Ishak KG et al.: The complete nucleotide sequence of a pre-core mutant of hepatitis B and its biological characterization in chimpanzee. Virology 194:263-276, 1993.

69. Liang TJ, Hasegawa K, Rimon N et al.: A hepatitis B virus mutant associated with an epidemic of fulminant hepatitis. N Engl J Med 324:1705-1709, 1991.

70. Kosaka Y, Takase K, Kojima M et al.: Fulminant hepatitis B: induction by hepatitis B virus mutants defecrive in the precore region and incapable of encoding e antigen. Gastroenterology 100:1087-1094, 1991.

71. Lok ASF, Akarca US, Greene S: Predictive value of precore hepatitis B virus mutations in spontaneous and interferon-induced hepatitis Be antigen clearance. Hepatology 21: 19-24, 1995.

72. Akarca US, Lok ASF. Naturally occurring hepatitis B virus core gene mutations. Hepatology 22:50-60, 1995.

73. Chuang W-L, Omata M, Ehata et al.: Precore mutations and core clustering mutations in chronic hepatitis B virus infection. Gastroenterology 104:263-271, 1993;

74. Ehata T, Omata M, Yokosuka O et al.: Variations in codon 84-101 in the core nucleotide sequence correlate with hepatocellular

injury in chronic hepatitis B virus infection. J Clin Invest 89:332-338, 1991.

75. Marinos G, Torre F, Gunther S et al.: Hepatitis B virus variants with core gene deletions in the evolution of chronic hepatitis B infection. Gastroenterology 111:183-192, 1996.

76. Fang ZL, Ling R, Wang SS et al.: HBV core promoter mutations prevail in patients with hepatocellular carcioma from Guangxi, Chiina. J Med Virol 56:18-24, 1998.

77. Baptista M, Kramvis A, Kew MC: High prevalence of 1762(T) 1764(A) mutations in the basic core promoter of hepatitis B virus isolated from black Africans with hepatocellular carcinoma compared with asymptomatic carriers. Hepatology 29:946-953, 1999.

78. Hsia CC, Yuwen H, Tabor E: Hot-spot mutations in hepatitis B virus X gene in hepatocellular carcinoma. Lancet 348:625-626, 1996.

79. Allen MI, Deslauriers M, Andrews CW et al.: Identification and characterization of mutations in hepatitis B virus resistant to lamivudine. Lamivudine Clinical Investigation Group. Hepatology 27:1670-1677, 1998.

80. Ogata N, Zanetti AR, Yu M et al.: Infectivity and pathogenicity in chimpanzees of a surface gene mutant of hepatitis B virus that emerged in a vaccinated infant. J Infect Dis 175:511-523, 1997.

81. Hsu HY, Chang MH, Ni YH et al.: Surface gene mutants of hepatitis B virus in infants who develop acute or chronic infections despite immunoprophylaxis. Hepatology 26:786-791, 1997.

82. Hsu HY, Chang MH, Liaw SH et al.: Changes of hepatitis B surface antigen variants in carrier children before and after universal vaccination in Taiwan. Hepatology 30:1312-13l7, 1999.

83. Bock CT, Tillman HL, Maschek HJ et al.: A preS mutation isolated from a patient with chronic hepatitis B infection leads to virus retention and misassembly. Gastroenterology 113: 976-1982, 1997.

84. Poch O, Sauvaget I, Delarue M et al. Identification of four conserved motifs among the RNA-dependent polymerase encoding elements. EMBO J 8:3867-3874, 1989.

85. Stuyver LJ, Locarnini SA, Lock A et al.: Nomenclature for antiviral-resistance human hepatitis B virus mutations in the polymerase region. Hepatology 33:751-757, 2001.

86. Choo QL, Kuo G, Weiner AJ et al.: Isolation of a cDNA clone derived from a blood-borne non-A, non-B viral hepatitis genome. Science 244:359–362, 1989.

87. Hoofnagle JH: Hepatitis C — the clinical spectrum of disease. Hepatology 26:S15–S20, 1997.

88. Memon MI, Memon MA: Hepatitis C: an epidemiological review. J Viral Hepatitis 9:84–100, 2002.

89. Alter MJ: The detection, transmission, and outcome of hepatitis C virus infection. Infect Agents Dis 2:155-166, 1993.

90. Willems M, Metselaar HJ, Tilanus HW et al.: Liver transplantation and hepatitis C. Transplant Int. 15: 61–72, 2002.

91. Dienstag JL: Non-A, non-B hepatitis. I. Recognition, epidemiology, and clinical features. Gastroenterogy 85:439-462, 1983.

92. Simons JN, Pilot-Madas TJ, LearyTP et al.: Idenufication of two flavivirus-like genomes in the GB hepatitis agent. Proc Natl Acad Sci USA 92:3401-3405, 1995.

93. Simons JN, Leary TP, Dawson GJ et al.: Isolation of novel virus-like sequences associared with human hepatitis. Nat Med 1:564-569, 1995.

94. Alter MJ, Margolis HS, Krawczynski K et al.: The natural history of community-aquired hepatitis C in the United States. N Engl J Med 327:1899-1905, 1992.

95. Esteban JI, Genesca J, Alter HJ: Hepatitis C: molecular biology, pathogenesis, epidemiology, clinical features, and prevention. Prog Liver Dis 10:253-282, 1992.

96. Mutimer D, ShawJ, NeubergerJ et al.: Failure to incriminate hepatitis B, hepatitis C, and hepatitis E viruses in the aetiology offulminant non-A, non-B hepatitis. Gut 36:433-436, 1995.

97. Arima T, Takamizawa A, Mori C et al.: A lambda gtll-cDNA clone specific for chronic hepatitis C generated from pooled serum presumably infected by hepatitis C virus. Gastroenterol Jpn 24:545, 1989.

98. Choo QL, Richman KH, Han JH et al.: Genetic organization and diversity of the hepatitis C virus. Proc Natl Acad Sci USA 88:2451-2455, 1991.

99. Seng-Lai T, Pause A, Shi Y et al: Hepatitis C therapeutics: current status and emerging strategies. Nature Reviews. Nature Publishing Group 1:867-881, 2002.

100. Friebe P, Bartenschlager R: Genetic analysis of sequences in the 3' nontranslated region of hepatitis C virus that are important for RNA replication. J Virol 76: 5326–5338, 2002.

101. Reed KE, Rice CM: Overview of hepatitis C virus genome structure, polyprotein processing and protein properties. Hep C Viruses 242:55–84, 2000.

102. Tanaka T, Kato N, Cho M-J et al.: Structure of the 3' terminus of the hepadtis C virus genome. J Virol 70:3307-3312, 1996.

103. Lin C, Lindenbach BD, Pragai BM et al.: Processing in the hepatitis C virus E2-NS2 region: identificaiion of p7 and two distincr E2-specific products with different C termini. J Virol 68:5063-5073, 1994.

104. Hijikata M, Kato N, Otsuyama Y et al.: Gene mapping of the of the putative structural region of the hepatitis C virus genome by in vitro processing analysis. Proc Natl Acad Sci USA 88:5547-5551, 1991.

105. Grakoui A, Wychowski C, Lin C et al.: Expression and identification of heparitis C virus polyprotein cleavage products. J Virol 67:1385-1395, 1993.

106. Carrere-Kremer S et al. Subcellular localization and topology of the p7 polypeptide of hepatitis C virus. J Virol 76: 3720–3730, 2002.

107. Walewski JL, Keller TR, Stump DD et al.: Evidence for a new hepatitis C virus antigen encoded in an overlapping reading frame. RNA-A Pub. RNA Soc 7:710–721, 2001.

108. Grakoui A, McCourt DW, Wychowski C et al.: A second hepatitis C virus-encoded proteinase. Proc Natl Acad Sci USA 90:10583-10587, 1993.

109. Banenschlager R, Ahlborn-Laake L, Mous J et al.: Kinetic and structural analyses of hepatitis C virus polyprotein processing. J Virol 68:5045-5055, 1994.

110. Bartenschlager R, Ahlborn-Laake L, Mous J et al.: Nonstructural protein 3 of the hepatitis C virus encodes a serine-type proteinase required for cleavage at the NS3/4 and NS4/5 junction. J Virol 67:3835-3844, 1993.

111. Grakoui A, McCourt DW, Wychowski C et al.: Characterization of the hepatitis C virus-encoded serine proteinase: determination of proteinase-dependent polyprotein cleavage sites. J Virol 67:2832-2843, 1993.

112. Lin C, Thomson JA, Rice CM: A central region in the hepatitis C virus NS4A protein allows formation of an active NS3-NS4A serine proteinase complex in vivo and in vitro. J Virol 69:4373-4380, 1995.

113. Suzich JA, Tamura JK, Palmer-Hill F et al.: Hepatitis C virus NS3 protein polynucleotide-stimulated nucleoside triphosphatase and comparison with the related pestivirus and flavivirus enzymes. J

Virol 67:6l52-6l58, 1993.

114. Bartenschlager R, Lohmann V, Wilkinson T et al.: Complex formation between the NS3 serine-type proteinase of the hepatitis C virus and NS4A and its importance for polyprotein maturation. J Virol 69:7519-7528, 1995.

115. Kuo G, Choo QL, Alter HJ et al. An assay for circulating antibodies to a major etiologic virus of human non-A, non-B- hepatitis. Science 244:362-364, 1989.

116. Lau JYN, Davis GL: Detection of hepatitis C virus RNA genome in liver tissue by nonisotopic in situ hybridization. J Med Virol 42:268-271, 1994.

117. Lau GKK, Fang JWS, Wu PC et al.: Detection of hepatitis C virus gnome in formalin-fixed paraffin-embedded liver tissue by in situ reverse transcription and polymerase chain reaction. Med Virol 44:406-409, 1994.

118. Fang JWS, Chow V, Lau JYN: Virology of the hepatitis C virus. Clin Liver Dis 1:493-514, 1997.

119. Pileri P, Uematsu Y, Campagnoli S et al.: Binding ofheparids C virus to CD81. Science 282:938-941, 1998.

120. Hijikata M, Shimizu YK, Kato H et al.: Equilibrium centrifugation studies of the hepatitis C virus: evidence for immune complexes. J Virol 67:1953-1958, 1993.

121. Agnello V, Abel G, Elfahal M et al.: Hepatitis C and other Flaviviridae viruses enter cells via low-density lipoprotein receptor. Proc Natl Acad Sci USA 96:12766-12771, 1999.

122. Honda M, Ping L-H, Rijnbrand RCA et al.: Structural requirements for initiation of translaton by internal ribosome entry within genome-length hepatitis C virus RNA. Virology 222:31-42, 1996.

123. Fukushi S, Kurihara C, Ishiyama N et al.: The sequence element of the internal ribosome entry site and a 25-kilodalton cellular protein contribute to efficient inrernal initiation of translation of hepatitis C virus RNA. J Virol 71:1662-1666, 1997.

124. Buratti E, Gerotto M, Pontisso P et al.: In vivo translational efficiency of different hepatitis C virus 5' UTRs. FEBS Lett 411:275-280, 1997.

125. Spahn CM, Kieft JS, Grassucci RA et al.: Hepatitis C virus IRES RNA-induced changes in the conformation of the 40S ribosomal subunit. Science 291:1959-1962, 2001.

126. Kaito M, Watanabe S, Tsuikiyama-Kohara K et al.: Hepatitis C virus particle detected by immunoelectron microscopic study. J Gen Virol 75:1755-1760, 1994.

127. Neumann AU, Lam NP, Dahari H et al. Hepatitis C viral dynamics in vivo and the antiviral efficacy of interferon alfa therapy. Science 282:103-107, 1998.

128. Zeuzem ST: Viral kinetics and evolution of HCV quasispecies during treatment. EASL Postgraduate Course 68-76, 2003.

129. Ogata N, Alter HJ, Miller RH et al.. Nucleotide sequence and mutation rate of the H strain of hepatitis C virus. Proc Natl Acad Sci USA 88:3391-3396, 1991.

130. Okamoro H, Kojima M, Okada S et al.: Genetic drift of hepatitis C virus during an 8.2-year infection in a chimpanzee: variability and stability. J Virol 190:894-899, 1992.

131. Centers for Disease Control and Prevention. Recommendations for prevention and control of hepatitis C virus (HCV) infection and HCV-related chronic disease. MMWR - Morbidity & Mortality Weekly Report 47(No. RR-19):1-39, 1998.

132. Bukh J, Miller RH, Purcell RH: Genetic heterogeneity of hepatitis C virus — quasispecies and genotypes. Semin Liv Dis 15: 41–63, 1995.

133. Farci P, Purcell RH: Clinical significance of hepatitis C virus genotypes and quasispecies. Semin Liv Dis 20:103–126, 2000.

134. Dammacco F, Sansonno D, Piccoli C et al.: The lymphoid system in hepatitis C virus infection: autoimmunity, mixed cryoglobulinemia, and overt B-cell malignancy. Semin Liv Dis 20:143–157, 2000.

135. Yano M, Kumada H, Kage M et al.: The long term pathological evolution of chronic hepatitis C. Hepatology 23:1334-1340, 1996.

136. Taylor JM: Genic organization and replication strategy of hepatitis delta virus. Semin Virol 4:313-317, 1993.

137. Polish LB, Gallagher M, Fields HA et al.: Delta hepatitis: Molecular biology and clinical and epidemiological features. Clin Microbiol Rev 6:211-229, 1993.

138. Kumar PKR, Taira K, Nishikawa S: Chemical probing studies of variants of the genomic hepatitis delta virus ribozyme by primer extension analysis. Biochemistry 33:583-592, 1994.

139. Georgescu M, Roșca D: Virusul hepatitic Delta. În Bolile Ficatului. Editura Univ. Craiova, 2000, 116-117.

140. Lefkowitch JH, Goldstein H, Yatto R et al: Cytopathic liver injury in acute delta virus hepatitis. Gastroenterology 92:1262-1266, 1987.

141. Davis S, Lau JY, O'Grady JG et al.; Evidence that hepatitis D virus needs hepatitis B virus to cause hepatocellular demage. Am J Clin Pathol 98:554-558, 1992.

142. Rizzetto M, Smedile A: Hepatitis D. În Diseases of the liver. Schiff ER, Sorrell MF, Maddrey WC (eds). 9th Edition. Lippincoot Williams & Wilkins Ed. 2003, 863-875.

143. Tappero G, Natoli G, Anfossi G at al.:C-myc expression in cells infected with hepatitis delta virus. În Hepatitis Delta Virus. Molecular Biology, Pathogenesis, and Clinical Aspects. Hadziyannis SJ, Taylor JM, Borino F (eds). Wiley-Liss. New York. 1993, 175-179.

144. Pringle CR: Virus taxonomy – San Diego 1998. Arch Virol 143:1449-1459, 1998.

145. Balayan MS, Andjaparidze AG, Savinskaya SS et al.: Evidence for a virus in non-A, non-B hepatitis transmited via the fecal oral-route. Intervirology 20:23-31, 1983.

146. Zhuang H: Hepatitis E and strategies for its control. În Viral hepatitis in China: problems and control strategies. Wen YM, Xu ZY, Melnick JL (eds). S. Karger Publishing. Basel, Switzerland. 1992, 126-139.

147. Clayson ET, Innis BL, Myint KS et al.: Detection of hepatitis E virus infections among domestic swine in the Kathmandu Valley of Nepal. Am J Trop Med Hyg 53:228-232, 1995.

148. Kabrane-Lazizi Y, Fine JB, Elm J, et al. Evidence for widespread infection of wild rats with hepatitis E virus in the United States. Am J Trop Med Hyg 61:331-335, 1999.

149. Tsarev SA, Binn LN, Gomatos PJ: Philogenetic analysisof hepatitis E virus isolates from Egypt J Med Virol 57:68-74, 1999.

150. Vishwaarhan R. Infectious hepatitis in Delhi (1955-56): a crical study: epidemiology. Indian J Med Res 45(Suppl 1):1-29, 1957.

151. Tsarev SA, Emerson SU, Reyes GR et al.: Characterization of a prototype strain of hepatitis E virus. Proc Natl Acad Sci USA 89:559-563, 1992.

152. Yin S, Tsarev SA, Purcell RH et al.: Partial sequence comparison of eight new Chinese strains of hepatitis E virus suggests the genome sequence is relatively stable. J Med Virol 4l: 230-241, 1993.

153. Bi SL, Purdy MA, McCaustland KA et al.: The sequence of hepatitis E virus isolated directly from a single source during an outbreak in China. Virus Res 28:233-247, 1993.

154. Huang CC, Nguyen D, Fernandez J et al. Molecular

cloning and sequencing of the Mexico isolate of hepatitis E virus (HEV). Virology 191:550-558, 1992.

155. Bradley DW, Krawczynski K, Cook EH et al.: Enterically transmitted non-A, non-B hepatitis: etiology of disease and laboratory studies in nonhuman primates. În Viral hepatitis and liver disease. Zuckermann AJ (ed.). Alan R Liss. New York. 1988, 138-147.

156. Purcell RH, Ticehurst JR.: Enterically transmitted non-A, non- B hepatitis: epidemiology and clinical characteristics. În Viral hepatitis and liver disease. Zuckermann AJ (ed.). Alan R Liss. New York. 1988, 131-137.

157. Reyes GR, Purdy MA, Kim JP et al.: Isolation of a cDNA from the virus responsible for enterically transmitted non-A, non-B hepatitis. Science 247:1335-1339, 1990.

158. Wong DC, Purcell RH, Sreenivasan MA et al.: Epidemic and endemic hepatitis in India: evidence for a non-A, non-B hepatitis etiology. Lancet 2:876-879, 1980.

159. Khuroo MS: Study of an epidemic of non-A, non-B hepatitis: possibility of another human hepatitis virus distinct from post-transfusion non-A, non-B type. Am J Med 68:818-823, 1980.

160. Tam AW, Smith MM, Guerra ME: Hepatitis E virus: molecular cloning and sequencing of a full lengh viral genome. Virology 185:120-131, 1991.

161. Van Cuyck-Gandre H, Zhang HY, Tsarev SA: Characterization of hepatitis E virus from Algeria and Chad by partial genome sequence. J Med Virol 53:340-347, 1997.

162. Erker JC, Desai SM, Schlauder GG: A hepatitis E virus variant from United States: molecular characterization and transmition in cynomolgus macaques. J Gen Virol 80:681-690, 1999.

163. Schlader GG, Frider B, Sookoian S: Identification of 2 novel isolates of hepatitis E virus in Argentina. J Infect Dis 182:294-297, 2000.

164. Arankalle VA, Paranjape S, Emerson SU: Phylogenetic analysis of hepatitis E virus isolates from India (1976-1993). J Gen Virol 80:1691-1700, 1999.

165. Pina S, Buti M, Cotrina M: HEV identified in serum from humans with acute hepatitis and sewage of animal origin in Spain. J Hepatol 33:826-833, 2000.

166. Wang Y, Ling R, Erker JC: A divergent genotype of hepatitis E virus in Chinese patients with acute hepatitis. J Gen Virol: 80:169-177, 1999.

167. Schlauder GG, Desai SM, Zanetti AR, Tassopoulos NC: Novel hepatitis E isolates from Europe: evidence for additional genotypes of HEV. J Med Virol 57:243-251, 1999.

168. Kwo PY, Sclauder GG, Carpenter HA: Acute hepatitis E by a new isolate acquired in United States. Mayo Clinic Proc 72:1133-1136, 1997.

169. Sclauder GG, Dawson GJ, Erker JC: The sequence and phylogenetic analysis of a novel hepatitis E virus isolate from a patient with acute hepatitis reported in United States. J Gen Virol 79:447-456, 1998.

170. Wu JC, Chen CM, Chiang TY: Clinical and epidemiological implicatons of swine hepatitis E infection. J Med Virol 60:166-171, 2000.

171. Aggarwal R, Kini D, Sofat S.: Duration of viraemia and faecal viral excretion in acute hepatitis E. Lancet 356:1081-1082, 2000.

172. Krawczynski K, Aggarwal R, Kamili S: Hepatitis E. Infect Dis Clinc North Am 14:669-687, 2000.

173. Aggarwal R, Kamili S, Spelbring J: Experimental studies on subclinical hepatitis E infection in cynomolgus macaques. J Infect Dis 184:1380-1385, 2001.

174. Tsega E, Hansson BG, Krawczynski K et al.: Acute sporadic viral hepatitis in Ethiopia: causes, risk factors and effects on pregnancy. Clin Infect Dis 14:961-965, 1992.

175. Nishizawa T et al.: A novel DNA virus (TTV) associated with elevated transaminase levels in a posttransfusion hepatitis of unknown etiology. Biochem Biophys Res Commun 241:92-7, 1997.

176. Simmonds P, Davidson F, Lycett C et al.: Detection of a novel DNA virus (TTV) in blood donors and blood products. Lancet 352:191-195, 1998.

177. Okamoto H, Nishizawa T, Kato N et al.: Molecular cloning and characterisation of a novel DNA virus (TTV) associated with posttransfusion hepatitis of unknown etiology. Hepatol Res 10:1-16, 1998.

178. Naoumov N, Petrova EP, Thomas MG et al.: Presence of a newly described human DNA virus (TTV) in patients with liver disease. Lancet 352:195-197, 1998.

179. Charlton M, Adjei P, Poterucha J et al.: TT-virus infection in North American blood donors, patients with fulminant hepatic failure, and cryptogenic cirrhosis. Hepatology 28:839-842, 1998.

180. Ikeda J, Takasu M, Inoue K et al.: Infection with an unenveloped DNA virus (TTV) in patients with acute or chronic liver disease of unknown etiology and in those positive for hepatitis C virus RNA. J Hepatol 30:202-121, 1999.

181. Naoumov NV: TT virus - highly prevalent but still in search of a disease. J Hepatol 33:157-159, 2000.

182. Miyata H et al.: Identification of a novel GC-rich 113-nucleotide region to complete the circular, single-stranded DNA genome of TT virus, the first human Circovirus. J Virol 73:3582-6, 1999.

183. Leary TP et al.: Improved detection systems for TT virus reveal high prevalence in humans, non-human primates and farm animals. J Gen Virol 80:2115-20, 1999.

184. Mushahwar IK, J.C. Erker, A.S. Muerhoff et al.: Molecular and biophysical characterization of TT virus: Evidence for a new virus family infecting humans. Proc Natl Acad Sci USA 96:3177-82, 1999.

185. Kao JH, Chen W, Chen PJ et al.: Influence of TTV Infection on Patients with HCV or HBV. J Med Virol 60:387-392, 2000.

186. Pray L: The Mystery TT Virus – What is it? Scientist 15:15:22, 2001.

187. Okamoto H, Nishizawa T, Kato N et al.: Molecular cloning and characterization of a novel DNA virus (TTV) associated with posttransfusion hepatitis of unknown etiology. Hepatol Res 10:1-16, 1998.

188. Okamoto H, Akahane Y, Ukita M et al.: Fecal excretion of a nonenveloped DNA virus (TTV) associated with posttransfuion non A-G hepatitis. J Med Virol 56:128-132, 1998.

189. Umemura T, Yeo AE, Sottini A et al.: SEN virus infection and its relationship to transfusion-associated hepatitis. Hepatology 33:1303-1311, 2001.

CAPITOLUL 32

CIROZA HEPATICĂ

Cristian GHEORGHE, Liana GHEORGHE

1. DEFINIȚIE 831
2. CLASIFICARE 831
3. DIAGNOSTIC 831
3.1. Tablou clinic 832
3.2. Teste de laborator 833
3.3. Explorări imagistice 833
3.4. Examenul histopatologic 834
4. APRECIEREA STADIULUI COMPENSAT/DECOMPENSAT 834
5. DIAGNOSTIC DIFERENȚIAL 835
6. PROGNOSTIC 835
7. MANAGEMENT 836
7.1. Măsuri generale și nutriționale 836
7.2. Terapia anti-fibrotică 836
7.3. Tratamentul complicațiilor 837
7.4. Tratamentul chirurgical 837
7.5. Transplantul hepatic 837
8. EVALUAREA PACIENTULUI CU CIROZĂ HEPATICĂ 839
9. COMPLICAȚIILE CIROZEI HEPATICE 839
BIBLIOGRAFIE 839

ABREVIERI

VHC = virus hepatitic C
VHB = virus hepatitic B
AgHBs = antigen HBs
PDGF = plateled derived growth factor
AST = aspartat-aminotransferaza
ALT = alanin-aminotransferaza
LDH = lactat dehidrogenaza
LDH5 = izoenzima 5 a lactat dehidrogenazei
FALC = fosfataza alcalină
GGT = gama-glutamiltranferaza
5-NC = 5-nucleotidaza
ANA = autoanticorpi anti-nucleari
ASMA = anticorpi anti-fibră musculară netedă
Anti-LKM = anticorpi anti-sistem microsomal ficat-rinichi
AMA = anticorpi anti-mitocondriali
TC = tomografia computerizată
RMN = rezonanța magnetică nucleară
ESPEN = Societatea Europeană pentru Nutriție Parenterală și Enterală
UDCA = acid ursodeoxicolic
TNF = tumor necrosis factor
MELD = Model for End-Stage Liver Disease
UNOS = United Network Organ Sharing

1. DEFINIȚIE

Ciroza hepatică reprezintă o afecțiune caracterizată morfologic prin dezorganizarea difuză a arhitecturii lobulare și vasculare hepatice ca urmare a asocieri dintre prezența fibrozei și nodulilor de regenerare hepatică.[1] Fibroza hepatică în absența nodulilor de regenerare (de exemplu, fibroza hepatică congenitală sau schistosomiaza) sau prezența nodulilor hepatici în absența fibrozei (de exmplu, transformarea nodulară a ficatului) nu sunt sinonime cu ciroza hepatică.

Ciroza hepatică reprezintă stadiul evolutiv final și ireversibil al bolilor cronice hepatice, indiferent de etiologie.

2. CLASIFICARE

Clasificarea cirozei hepatice se poate realiza utilizând criterii morfologice sau etiologice.

Clasificarea morfologică[2] are valoare practică limitată datorită interferenței dintre formele macronodulară (majoritatea nodulilor cirotici > 3 mm, cu variații considerabile în diametru), micronodulară (majoritatea nodulilor cirotici < 3 mm, cu diametre și dispoziție relativ uniformă) și mixtă (combinație de micro- și macronoduli în proporții relativ egale). Ciroza micronodulară evoluează frecvent către forma macronodulară. În formele macronodulare, interceptarea unui macronodul hepatic la puncția biopsie hepatică poate conduce la un diagnostic fals negativ.

Clasificarea etiologică este preferată în practică deoarece, pe de o parte, etiologia face parte integrantă din diagnostic, iar pe de altă parte are implicații specifice în terapie.* Cauzele cele mai frecvente ale cirozei hepatice sunt hepatitele cronice virale și consumul cronic de etanol (Tabelul 1)[3].

Aspectul morfologic poate fi, uneori, asociat cu o etiologie specifică. Astfel, ciroza micronodulară este indusă, de regulă, de alcool, hemocromatoză, condiții asociate cu tulburări nutriționale (by-pass jejuno-ileal, ciroza copilului indian), obstrucția biliară (ciroza biliară secundară), obstrucția fluxului venos hepatic (sindrom Budd-Chiari, boala veno-ocluzivă), în timp ce forma macronodulară/mixtă este, de regulă, consecința hepatitelor cronice virale B, C sau D, deficitului de alfa-1 antitripsină, cirozei biliare primitive.

3. DIAGNOSTIC

Diagnosticul cirozei hepatice se realizează printr-o

Tabelul 1 Clasificarea etiologică a cirozei *(Adaptat după Erlinger S & Benhamou JP 1999[3])*

1. **Hepatitele virale B, C, D**
2. **Alcoolul**
3. **Afecțiuni metabolic-ereditare**
   - Hemocromatoza
   - Boala Wilson
   - Deficitul de alfa 1 antitripsină
   - Fibroza chistică
   - Galactozemia
   - Glicogenoza tip IV
   - Tirozinemia ereditară
   - Intoleranța ereditară la fructoză
   - Telangiectazia ereditară hemoragică
   - Abetalipoproteinemia
   - Porfiria
4. **Afecțiuni primitiv biliare**
   - 4. 1. Obstrucția biliară extrahepatică
   - 4. 2. Afecțiuni colestatice intrahepatice
     - Ciroza biliară primitivă
     - Colangita sclerozantă primitivă
   - 4. 3. Afecțiuni biliare ereditare pediatrice
     - Sindromul Byler (colestaza progresivă a copilului)
     - Sindromul Alagille (displazia arteriohepatică)
     - Sindromul Aegenaes (colestază progresivă şi limfedem)
     - Sindromul Zellweger (colestază progresivă asociată cu retard mental și facies caracteristic)
     - Ciroza copilului indian
5. **Afecțiuni care determină obstrucția fluxului venos hepatic**
   - Sindromul Budd Chiari
   - Boala veno-ocluzivă
   - Insuficiența cardiacă dreaptă severă
6. **Afecțiuni medicamentoase și substanțe toxice**
7. **Afecțiuni autoimune**
   - Hepatita autoimună
   - Boala grefă-contra-gazdă
8. **Variate**
   - Boli infecțioase: sifilisul congenital, schistosomiaza
   - Sarcoidoză
   - Steatohepatita non-alcoolică (NASH)
   - By-pass-ul jejuno-ileal pentru obezitatea morbidă
   - Hipervitaminoza A
   - Ciroza criptogenică

*) *Diagnosticul corect al cirozei hepatice trebuie să includă obligatoriu etiologia, stadiul compensat/decompensat al afecțiunii și prezența complicațiilor*

combinație între istoric, examen obiectiv, teste de laborator, explorări imagistice și trăsături histopatologice specifice.

3.1. Tablou clinic

Manifestările clinice ale cirozei hepatice sunt variate și, uneori, nespecifice. Cele mai frecvente sunt astenia fizică și psihică, reducerea capacității de efort, starea generală și de nutriție alterată. Numeroase manifestări clinice se datorează complicațiilor specifice și vor fi prezentate în acest context (vezi capitolele destinate complicațiilor).

Afecțiunea este asimptomatică în 30-40% din cazuri,[4] putând fi descoperită la un examen clinic sau biochimic de rutină, cu ocazia unei intervenții chirurgicale sau la necropsie.

Manifestările clinice întâlnite în ciroza hepatică pot fi sistematizate în câteva grupe.

Manifestările generale nespecifice cele mai frecvent întâlnite sunt: astenia, starea generală alterată, anorexia, scăderea ponderală, hipotrofia musculară, febra.

Manifestările cutaneo-mucoase întâlnite la pacientul cirotic sunt reprezentate de icter scleral și cutaneo-mucos; diminuarea pilozității toracice, axilare și pubiene; eritroza palmară; retracția aponevrotică Dupuytren (asociată cu etiologia etanolică); xantoame/xantelasme (asociate cu ciroza biliară primitivă); angioame stelate (numărul mare, distribuția extinsă și apariția explozivă a acestora caracterizează puseele severe de activitate necro-inflamatorie și etiologia etanolică); modificări la nivelul fanerelor: hipocratism digital (frecvent întâlnit în ciroza biliară primitivă și în prezența sindromului porto-pulmonar), leuconichie, colorația azurie a lunulei (asociată cu ciroza Wilson).

Manifestările gastrointestinale pot fi asociate cu etiologia (hipertrofia bilaterală simetrică a parotidelor întâlnită în ciroza etanolică) sau pot fi consecințe ale tulburărilor fiziopatologice întâlnite în cadrul afecțiunii (diareea și hemoragia digestivă determinate de prezența hipertensiunii portale, colici biliare asociate cu litiaza biliară). Prevalența litiazei biliare este de 4-5 ori mai mare la pacienții cu ciroză hepatică față de populația generală. Calculii sunt, de regulă, pigmentari, iar prezența lor se corelează cu hemoliza și creșterea excreției de pigmenți biliari. Hemoragia digestivă la pacientul cirotic se poate datora varicelor esofagiene/gastrice/rectale, gastropatiei/colopatiei portal-hipertensive (vezi capitolul Sindromul de hipertensiune portală) sau ulcerului gastric/duodenal. Ulcerul peptic este întâlnit cu o prevalență de 24% în cursul vieții la pacienții cu ciroză hepatică[5] comparativ cu aproximativ 10% în populația generală.

O suită de *manifestări hematologice* pot fi întâlnite la pacienții cu ciroză hepatică. Manifestările caracteristice sindromului anemic sunt frecvent întâlnite: astenie, fatigabilitate, vertij, dispnee la efort. Mecanismele prin care apare anemia în ciroza hepatică sunt: deficitul de folați și anemia hemolitică asociate cu etiologia etanolică, hemoragia digestivă (variceală sau non-variceală), splenomegalia cu hipersplenism hematologic sever. Leucopenia și trombocitopenia secundare hipersplenismului, frecvent întâlnite la pacientul cirotic, sunt importante numai atunci când determină consecințe clinice (purpură, hemoragii difuze cutaneo-mucoase, infecții oportunistice). Tulburările de coagulare cum ar fi coagulopatia intravasculară diseminată cronică se pot asocia cu sângerări difuze apărute spontan sau la traumatisme minore.

Manifestările respiratorii întâlnite la pacienții cu ciroză hepatică se pot datora acumulării de fluid în spațiul pleural (hidrotorax, localizat la nivelul cavității pleurale drepte în 70% din cazuri) ce determină dispnee, de regulă asociată cu prezența ascitei, sau sindromului hepato-pulmonar asociat cu hipoxemie severă, caracterizat prin dispnee, platipnee, ortodeoxie, hipocratism digital.

Manifestările cardio-vasculare. Pacienții cu ciroză hepatică dezvoltă ateromatoză coronariană/aortică în proporție redusă (aproximativ 1/4) comparativ cu populația generală. O proporție importantă de pacienți cu ciroză hepatică (30-60%) prezintă un status circulator hiperdinamic caracterizat prin creșterea debitului și ratei cardiace și scăderea rezistenței vasculare periferice și tensiunii arteriale. Aceste manifestări se datorează vasodilatației arteriale splahnice (determinată de diminuarea răspunsului la catecolamine, sinteza crescută de oxid nitric) și anomaliilor activității sistemului nervos autonom (inhibiția sistemului nervos parasimpatic ca urmare a activității centrale neuromodulatorii a angiotensinei II, activarea sistemului nervos simpatic). Reducerea tonusului vascular periferic este responsabilă de anomaliile hemodinamice din circulația renală în sindromul hepatorenal. Electrocardiografic, intervalul QT este frecvent alungit.[6] Cardiomiopatia ciroticului se caracterizează prin anomalii ale funcției contractile cardiace, îndeosebi în condiții de stres fiziologic sau farmacologic.[7]

Modificările renale cele mai frecvent întâlnite în asociere cu ciroza hepatică sunt hiperaldosteronismul secundar (ce determină retenția de apă și sodiu); acidoza tubulară renală (asociată cu ciroza etanolică,

ciroza biliară primitivă, boala Wilson); vasoconstricția arterială renală (asociată cu dezvoltarea sindromului hepatorenal); glomeruloscleroza ciroticului și nefropatia cu IgA caracterizate prin fibroză, respectiv depozite de IgA la nivel mezangial (mai frecvente în ciroza etanolică); crioglobulinemia și glomerulonefrita membrano-proliferativă (asociate infecției cu VHC).

Modificările endocrine întâlnite în ciroza hepatică sunt hipogonadismul (asociat cu atrofie testiculară, impotență, scăderea libidoului, infertilitate, reducerea nivelului seric al testosteronului la bărbați și sterilitate, dismenoree, pierderea caracterelor sexuale secundare la femei) datorat scăderii progesteronului și estradiolului plasmatic; feminizarea (manifestată prin ginecomastie, distribuția specifică a pilozității, eritroză palmară, angioame stelate) datorată creșterii conversiei steroizilor androgeni în estrogeni la nivelul țesuturilor periferice; diabetul (aproximativ 80% dintre cirotici prezintă intoleranță la glucoză, deși numai 20% dezvoltă diabet zaharat; prevalența diabetului este mare în ciroza alcoolică și ciroza cu VHC); hipoglicemia este observată la pacienții cu ciroză hepatică și insuficiență hepatocelulară severă dar poate fi întâlnită și în asociere cu infecții bacteriene, consumul excesiv de alcool și carcinomul hepatocelular.

Manifestările musculo-scheletale constau în diminuarea masei musculare (ca parte a procesului de denutriție asociat cu afecțiunile cronice hepatice); crampe musculare (prin diselectrolitemie: hipopotasemie, hipomagneziemie apărute prin tratament diuretic intempestiv al ascitei și edemelor); osteodistrofia hepatică (caracterizată prin dureri osoase, fracturi non-traumatice vertebrale/periferice datorate osteopeniei prin malabsorbția vitaminei D; este întâlnită în afecțiunile colestatice primitive intrahepatice – ciroza biliară primitivă și colangita sclerozantă primitivă, formele colestatice ale cirozei hepatice și stadiile finale ale cirozei hepatice, indiferent de etiologie); osteo-artropatia hipertrofică, caracterizată prin sinovită, hipocratism digital și periostită și se datorează eliberării de PDGF (plateled derived growth factor;[8] dehiscența mușchilor drepți abdominali și hernia ombilicală (întâlnite îndeosebi la pacienții cu ascită).

Tulburările somnului, necorelate cu prezența encefalopatiei hepatice, sunt frecvent descrise la pacienții cu ciroză hepatică: insomnie, tendința de a fi activi în cursul serii/noaptea, somnolență diurnă (inversarea bioritmului circadian veghe-somn).

3.2. Teste de laborator

Testele de laborator ce permit diagnosticul de ciroză hepatică pot fi clasificate în următoarele grupe (vezi capitolul Teste funcționale hepatice):

- teste care reflectă injuria hepatocelulară: aminotransferaze (AST, ALT), lactat dehidrogenaza (LDH) și izoenzima LDH_5;
- teste care reflectă injuria biliară și colestaza: bilirubina totală și conjugată, fosfataza alcalină (FALC), gama-glutamiltranferaza (GGT), 5-nucleotidaza (5-NC);
- teste care reflectă capacitatea de sinteză hepatică: albumina, factorii coagulării și timpul de protrombină;
- teste care reflectă inflamația mezenchimală: electroforeza și imun-electroforeza;
- teste care reflectă fibroza: acidul hialuronic și propeptidul colagen III;
- teste specifice destinate diagnosticului etiologic: teste serologice și moleculare pentru virusurile hepatitice (ciroza post-virusală); sideremia, feritina și capacitatea totală de legare a fierului (hemocromatoză); ceruloplasmina (boala Wilson); alfa1-antitripsina (ciroza prin deficit de alfa1-antitripsină); autoanticorpi anti-nucleari (ANA), anti-fibră musculară netedă (ASMA), anti-sistem microsomal ficat-rinichi (LKM) (ciroza autoimună); autoanticorpi anti-mitocondriali (AMA) (ciroza biliară primitivă);[8]
- teste de screening și diagnostic pentru carcinomul hepatocelular: alfa-fetoproteina, des-γ-carboxi-protrombina.

3.3. Explorări imagistice

Ultrasonografia este utilizată de rutină în diagnosticul cirozei hepatice. Ea poate evalua dimensiunile, forma și ecostructura parenchimului hepatic. În ciroză dimensiunile și forma ficatului sunt, de regulă, modificate prin hipertrofia lobului stâng (segmentele II, III) și caudat (segmentul I sau lobul lui Spiegel) și atrofia lobului drept (îndeosebi segmentele laterale, VI, VII). Suprafața hepatică este neregulată, nodulară (aspect bine vizibil îndeosebi în prezența ascitei). Ecogenitatea parenchimului este crescută și neomogenă (probabil datorită fibrozei), cu caracter nodular. Ecografia poate detecta prezența steatozei, ascitei și a criteriilor de hipertensiune portală. Semnele ecografice de hipertensiune portală sunt: creșterea diametrului venei porte > 15 mm, absența variațiilor respiratorii/postprandiale ale calibrului

venei porte, prezența colateralelor. Colecistul este, de regulă, destins, hipoton, peretele este îngroșat datorită stazei portale, iar litiaza biliară poate fi prezentă în 20-30% din cazuri.

O indicație majoră a ecografiei în ciroza hepatică este detecția carcinomului hepatocelular. Nodulii de peste 2 cm diametru sunt detectați ecografic cu o bună sensibilitate. Ei sunt hipoecogeni, rareori hiperecogeni.[3,9] Prezența trombozei venei porte sau a ramurilor acesteia reprezintă un argument important pentru diagnostic. Asocierea dintre prezența unui proces focalizat hepatic și valori ale alfa-fetoproteinei de peste 300 ng/ml poate fi considerată a avea valoare diagnostică pentru carcinomul hepatocelular.

Modificările hemodinamice secundare dezorganizării difuze a arhitecturii lobulare și vasculare hepatice pot fi demonstrate la ecografia Doppler. Fluxul venos port suferă o serie de modificări în cadrul hipertensiunii portale: reducerea velocității, inversarea fluxului (flux hepatofug în vena portă), tromboză parțială/completă. Ca urmare a compromiterii vascularizației portale poate fi întâlnită creșterea compensatorie a fluxului în artera hepatică. Aspectul trifazic normal al undei Doppler în venele hepatice devine aplatizat și monofazic. Pe de altă parte, ecografia Doppler și progresele în cadrul acestei metode (color, power, utilizarea agenților de contrast) au condus la creșterea ratei de detecție a nodulilor de carcinom hepatocelular

Tomografia computerizată (TC) nu este considerată utilă în diagnosticul cirozei hepatice, cu excepția suspiciunii carcinomului hepatocelular. Acuratețea TC pentru diagnosticul cirozei hepatice este similară cu cea a ultrasonografiei și inferioară acesteia în ceea ce privește diagnosticul sindromului de hipertensiune portală.[3]

Arteriografia în diagnosticul cirozei hepatice are două indicații:

1) studiul vascularizației hepatice anterior unei intervenții chirurgicale sau a transplantului hepatic
2) evaluarea extensiei carcinomului hepatocelular.

Endoscopia. Utilizarea endoscopiei digestive în evaluarea pacientului cirotic este prezentată în capitolul "Endoscopia digestivă în cadrul programului de transplant hepatic".

Rezonanța magnetică nucleară (RMN) este o metodă non-invazivă cu acuratețe remarcabilă pentru diagnosticul proceselor focalizate intrahepatic, hemosiderozei/hemocromatozei, steatozei focale. Utilizarea unor agenți de contrast non-toxici, cu mare specificitate pentru diagnosticul diferențial între carcinomul hepatocelular și nodulii de regenerare (Resovist) crește acuratețea metodei în diagnosticul proceselor focalizate intrahepatic. Angiografia RMN are acuratețe superioară ultrasonografiei Doppler în evaluarea vascularizației intrahepatice, iar colangiografia RMN reprezintă o metodă de diagnostic non-invazivă excelentă pentru evaluarea arborelui biliar.

Laparoscopia. Utilizarea electivă a biopsiei hepatice laparoscopice este rareori necesară. Biopsia laparoscopică este indicată pentru diagnosticul proceselor focalizate intrahepatice descoperite întâmplător în cursul intervențiilor laparoscopice de rutină și atunci când fragmentul bioptic prelevat percutanat este prea mic sau neconcludent pentru diagnosticul de ciroză hepatică.

3.4. Examenul histopatologic

Examenul histopatologic obținut prin biopsie hepatică reprezintă standardul de aur pentru diagnosticul de ciroză hepatică. Efectuarea biopsiei hepatice este indicată tuturor pacienților cu susupiciunea de ciroză hepatică, dacă nu există contraindicații majore (vezi capitolul Puncția biopsie hepatică).

4. APRECIEREA STADIULUI COMPENSAT/DECOMPENSAT

Un diagnostic corect al cirozei hepatice trebuie să includă, pe lângă etiologie, și stadiul compensat/decompensat al afecțiunii. Ciroza hepatică se poate dezvolta silențios din punct de vedere clinic. Pe măsură ce boala progresează, apar două consecințe majore, insuficiența hepatică și hipertensiunea portală, responsabile de principalele complicații ale cirozei hepatice (icter, encefalopatie hepatică, ascită, hemoragie digestivă).

Ciroza compensată este ciroza fără complicații datorate insuficienței hepatice sau hipertensiunii portale. Ea poate fi clinic latentă (30-40% din cazuri), descoperită cu ocazia unui examen clinic sau biochimic de rutină, unei intervenții chirurgicale sau la necropsie. În cazul în care pacienții sunt simptomatici, ei prezintă alterarea stării generale, astenie, inapetență, scădere ponderală, sindrom anemic, leucopenie, trombocitopenie. Pacienții cu ciroză hepatică compensată necesită, de regulă, confirmarea diagnosticului prin puncție biopsie hepatică.[10]

Ciroza decompensată se caracterizează prin prezența complicațiilor, cel mai frecvent ascită, icter, encefalopatie hepatică și hemoragie digestivă.

5. DIAGNOSTIC DIFERENȚIAL

În ciroza compensată, principala problemă de diagnostic diferențial este reprezentată de afecțiunile non-cirotice care pot determina alterarea testelor funcționale hepatice sau hipertensiune portală. Hepatitele cronice, indiferent de etiologie (virale: B, C, D; autoimune; medicamentoase; boala Wilson; deficitul de alfa1-antitripsină), pot determina anomalii ale testelor funcționale hepatice similare celor întâlnite în ciroza hepatică. Uneori, purtătorii sănătoși de AgHBs nu pot fi diferențiați de pacienții cu ciroză hepatică VHB inactivă pe baza examenului clinic și testelor funcționale hepatice. Condițiile asociate cu hipertensiune portală prehepatică (tromboza venei porte) sau presinusoidală (fibroza hepatică congenitală, hiperplazia regenerativă nodulară, schistosomiaza hepatică) pot, de asemenea, să mimeze ciroza. Biopsia hepatică este necesară în toate aceste cazuri.

În ciroza hepatică decompensată, în raport cu modalitatea de prezentare, se impune diagnosticul diferențial cu variate cauze care determină ascită, icter, hemoragie digestivă, encefalopatie.

6. PROGNOSTIC

Prognosticul cirozei hepatice depinde de etiologie, severitatea leziunilor histologice, prezența complicațiilor, posibilitățile terapeutice și starea de nutriție a pacientului. Ea diferă substanțial între stadiul compensat și decompensat al afecțiunii; astfel, supraviețuirea pacienților cu ciroză este estimată la 47% la 10 ani de la diagnostic în cazul cirozei compensate și la numai 16% la 5 ani în ciroza decompensată.[11] Rata decompensării (apariția complicațiilor) este estimată la 10%/an.[12,13]

Clasificarea Child-Turcotte-Pugh reprezintă un sistem scorificat de evaluare a prognosticului pacienților cu ciroză hepatică fundamentat pe concentrația albuminei serice, bilirubinei, prezența și severitatea ascitei, prezența și severitatea encefalopatiei și timpul de protrombină (Tabelul 2). Istoric, acest sistem (Child-Turcotte) a fost propus pentru evaluarea prognosticului pacienților destinați șuntului porto-cav.[14] Simplitatea, disponibilitatea, costul redus și valoarea predictivă bună pe termen scurt (evaluată prin supraviețuirea la 1 an) (acuratețe de 80%) fac din scorul Child-Pugh cea mai răspândită modalitate de evaluare a prognosticului pacienților cu ciroză hepatică, precum și de alegere a terapiei adecvate.[16] Astfel, rezecția tumorilor hepatice la pacienții cu ciroză hepatică este rezervată stadiului Child A, șuntul porto-cav este indicat pacienților în stadiul A, iar transplantul hepatic pacienților în stadiile B și C.

Tabelul 2 Clasificarea Child-Turcotte-Pugh

	Puncte		
	1	2	3
Bilirubina (mg%)	<2	2-3	>3
Albumina (g%)	>3,5	2,8-3,5	<2,8
Timpul de protrombină (alungirea în secunde) sau	1-4 (>50% normalul)	4-6 40-50% normalul	>6 <40% normalul
International Normalized Ratio (INR)	<1,7	1,7-2,3	>2,3
Encefalopatia (grad)	Absentă	Grad 1-2	Grad 3-4
Ascita	Absentă	În cantitate mică sau controlată de diuretice	Cel puțin moderată, în pofida tratamentului diuretic
Pentru ciroza biliară primitivă, colangita sclerozantă primitivă sau alte afecţiuni colestatice hepatice			
Bilirubina (mg/dl)	1-4	4-10	>10
Bilirubina (μmol/l)	17-68	68-170	>170
Scor numeric		**Clasa Child-Pugh**	
5-6		A	
7-9		B	
10-15		C	

Modificat după Pugh RNH et al 1973[15]

7. MANAGEMENT

7.1. Măsuri generale și nutriționale

Tratamentul cirozei hepatice compensate este focalizat pe menținerea/ameliorarea stării de nutriție prin recomandări dietetice adecvate și evitarea consumului de alcool.

Dieta recomandată pacienților cu ciroză hepatică trebuie să conțină un aport adecvat de calorii, proteine, vitamine și minerale pentru a asigura o balanță azotată pozitivă și corecția deficitelor. În 1997, Grupul de Consens al Societății Europene pentru Nutriție Parenterală și Enterală (ESPEN) a stabilit următoarele recomandări pentru managementul nutrițional al pacienților cu ciroză hepatică: la pacienții cu ciroză hepatică compensată este necesar un aport de 25-30 kcal non-protidice/kg corp plus 1,0-1,2 g proteine/kg corp; la pacienții malnutriți sau cu ciroză hepatică decompensată, se recomandă 35-40 kcal non-protidice/kg corp plus 1,5 g proteine/kg corp.[17] În situații rare, la pacienții cu encefalopatie hepatică și intoleranță proteică severă, poate fi necesară restricția tranzitorie de proteine la 0,5g/kg corp/zi. La acești pacienți, aportul suplimentar de azot trebuie asigurat prin administrare de soluții de aminoacizi.[18]

O recomandare esențială constă în schimbarea comportamentului alimentar: utilizarea energiei și economia de azot sunt optim asigurate prin 6-7 mese reduse cantitativ în timpul zilei și o gustare constituită din hidrocarbonate complexe seara târziu, astfel încât să fie evitate intervalele interdigestive mai mari de 6 ore, iar aportul proteinelor să fie uniform distribuit în cursul zilei. Ruta orală/enterală trebuie preferată ori de câte ori toleranța digestivă o permite.[19]

În ciroza hepatică decompensată, o serie de manipulări dietetice specifice se adaugă acestor principii nutriționale. Ele se adresează pacienților cu encefalopatie hepatică și retenție de fluide (ascită, edeme).

Toleranța la proteinele din dietă variază în raport cu sursa; proteinele din lapte și lactate sunt mai bine tolerate decât proteinele din carne și surse mixte, iar proteinele vegetale sunt mai bine tolerate decât proteinele animale. Toleranța crescută la proteinele vegetale din dietă reflectă conținutul crescut de fibre alimentare și efectul acestora asupra colonului (reducerea timpului de tranzit intestinal, scăderea pH-ului intraluminal, stimularea florei bacteriene fermentative, creșterea excreției fecale de amoniu).[20,21] Toleranța și acceptabilitatea pacienților cu ciroză hepatică și encefalopatie hepatică față de proteinele vegetale din dietă este variabilă. În țările industrializate, în care consumul de proteine vegetale este limitat, dietele care conțin peste 50 g proteine vegetale sunt greu tolerate, determinând meteorism, flatulență, diaree și sațietate. În general, fiecare pacient trebuie încurajat să consume procentul maxim de proteine vegetale pe care îl tolerează; deoarece vegetalele au un conținut intrinsec și modest de sare, dieta conținând 30-40 g proteine vegetale pe zi este relativ ușor acceptată organoleptic.[20] Restricții dietetice cum ar fi evitarea untului, oălelor, cafelei, ciocolatei, ciupercilor sau vegetalelor cu păstăi (fasole, linte, mazăre etc.) sunt măsuri nejustificate și lipsite de eficiență.[3,10]

Managementul nutrițional al pacienților cu retenție de fluide (ascită sau/și edeme) cuprinde manipularea aportului de sodiu și apă. Instituirea unei diete în care aportul de sodiu este inferior pierderilor determină eliminarea excesului de fluid. Restricțiile severe de 10-20 mmol/zi pot controla ascita chiar în cazul pacienților cu eliminare minimă de sodiu. În practică, restricțiile uzuale de sodiu sunt cuprinse între 60-80 mEq (mmol)/zi, îndeosebi atunci când sunt asociate diuretice care cresc eliminarea de sodiu.[22,23] Restricția aportului de sodiu la 40 mEq (mmol)/zi poate fi necesară ca măsură temporară la pacienții cu ascită severă dar nu se recomandă prelungirea acestui regim deoarece nu este gustos și se asociază cu reducerea semnificativă a aportului energetic și proteic.[22] Restricția de fluide (sub 400-600 ml/zi) nu este necesară la majoritatea pacienților cu ascită dar trebuie considerată ca măsură temporară la pacienții cu hiponatremie severă.[22]

7.2. Terapia anti-fibrotică

Strategiile terapeutice destinate contarcarării progresiei fibrozei hepatice cuprind:

1) îndepărtarea stimulilor fibrogenetici,
2) supresia inflamației,
3) inhibiția celulei stelate,
4) activarea degradării matricii extracelulare.[24]

Stimulii fibrogenetici pot fi îndepărtați/inhibați printr-un management specific: abstinența de la alcool în ciroza alcoolică, terapia antivirală în cirozele virale, administrarea de agenți chelatori ai cuprului (d-penicilamină) în boala Wilson, flebotomia în hemocromatoză, întreruperea terapiei hepatotoxice în injuria medicamentoasă hepatică, tratament anti-helmintic în schistosomiază.

Inflamația hepatică poate fi contracarată prin utilizarea corticosteroizilor în ciroza autoimună și alcoolică, terapia antivirală în cirozele virale, administrarea de acid ursodeoxicolic (UDCA) în ciroza biliară

Tabelul 3 Criteriile de includere pe lista de aşteptare pentru transplant hepatic

Nespecifice
Scorul Child-Pugh > 7 puncte
Istoricul de hemoragie variceală repetată, necontrolată prin terapia specifică, indiferent de scorul Child
Istoricul de peritonită bacteriană spontană, indiferent de scorul Child
Specifice
Scorul Child-Pugh > 7 puncte, indiferent de etiologie
Scorul de Risc Mayo asociat cu un risc > 10% de mortalitate la 1 an aplicabil în cazul pacienţilor cu ciroză biliară primitivă şi colangită sclerozantă primitivă (bilirubină > 10 mg/dl)
Tumori hepatice maligne: tumori solitare cu diametrul maxim < 5 cm sau cel mult 3 tumori cu diametrul celei mai mari < 3 cm
Insuficienţa hepatică fulminantă
Minimum 6 luni de abstinenţă demonstrate şi confirmate pentru ciroza hepatică etanolică

După Lucey MR 1997[30]

primitivă și colangita sclerozantă primitivă. Neutralizarea citokinelor antiinflamatorii poate conduce la diminuarea necrozei și inflamației hepatice (agenții anti-TNF , interleukina 10).[25]

Inhibiția activării celulei stelate reprezintă o altă strategie terapeutică anti-fibrotică. Interferonul și și unele remedii tradiționale asiatice (sho-shaiko-to) își exercită astfel efectul anti-fibrotic.[26] Deoarece stresul oxidativ reprezintă un important stimul pentru activarea celulei stelate, fibrogeneza poate fi, de asemenea, inhibată prin administrare de antioxidante: vitamina E, A, C, seleniu. Silimarina poate reduce fibroza hepatică cu până la 30% prin efectul său antixidant, concomitent cu reducerea injuriei hepatice prin proprietățile sale citoprotectoare.[27]

Secreția de procolagen necesită polimerizarea microtubulilor, proces inhibat de colchicină.[28] Deoarece acumularea matricii extracelulare reprezintă cauza fibrozei hepatice, strategiile terapeutice ale viitorului vor fi focalizate pe stimularea resorbției acesteia prin activarea colagenazelor interstițiale sau reducerea activității inhibitorilor naturali ai acestora.

7.3. Tratamentul complicațiilor

Tratamentul și urmărirea pacienților prezentând complicații ale cirozei hepatice (ascita și peritonita bacteriană spontană, sindromul hepato-renal, encefalopatia hepatică, hemoragia variceală) sunt dezvoltate în capitolele corespunzătoare.

7.4. Tratamentul chirurgical

Intervențiile chirurgicale la pacienții cu ciroză hepatică se asociază cu o morbiditate și o mortalitate superioare celor întâlnite la pacienții non-cirotici. Astfel, pacienții cu ciroză hepatică fără hemoragie digestivă prezintă o mortalitate operatorie de 30% și o morbiditate adițională postoperatorie de 30%.[29] Mortalitatea se asociază cu clasa Child, fiind de 10% în Child A, 31% în Child B și 76% în Child C. Un prognostic particular nefavorabil prezintă pacienții cu intervenții biliare, intervenții chirurgicale pentru ulcer sau rezecții colonice. Intervențiile chirurgicale interesând abdomenul superior crează dificultăți tehnice în cazul pacienților aflați pe lista de așteptare pentru transplantul hepatic.

7.5. Transplantul hepatic

Transplantul hepatic reprezintă tratamentul final al cirozei hepatice în stadii terminale. Criteriile de includere pe lista de așteptare sunt prezentate în Tabelul 3.[30]

Model for End Stage Liver Disease (MELD) reprezintă un sistem de scorificare pentru evaluarea severității afecțiunii hepatice aplicat pacienților adulți destinați transplantului hepatic. El înlocuiește scorul Child-Turcotte-Pugh ca index de severitate al afecțiunilor hepatice. Scorul MELD se calculează utilizând o formulă relativ simplă:

MELD Score = 10 {0,957 Ln(Scr) + 0,378 Ln(Tbil) + 1,12 Ln(INR) + 0,643}

Formula e fundamentată pe trei variabile obiective (creatinina serică, bilirubina serică și INR). Valoarea maximă a scorului MELD este 40.[31] Aplicarea MELD a fost destinată respectării așa-numitei "reguli finale" în transplantul de organe, conform căreia organul disponibil trebuie alocat candidatului în cea mai severă condiție (sistemul este fundamentat pe caracterul de urgență medicală și nu mai ia în considerare durata de

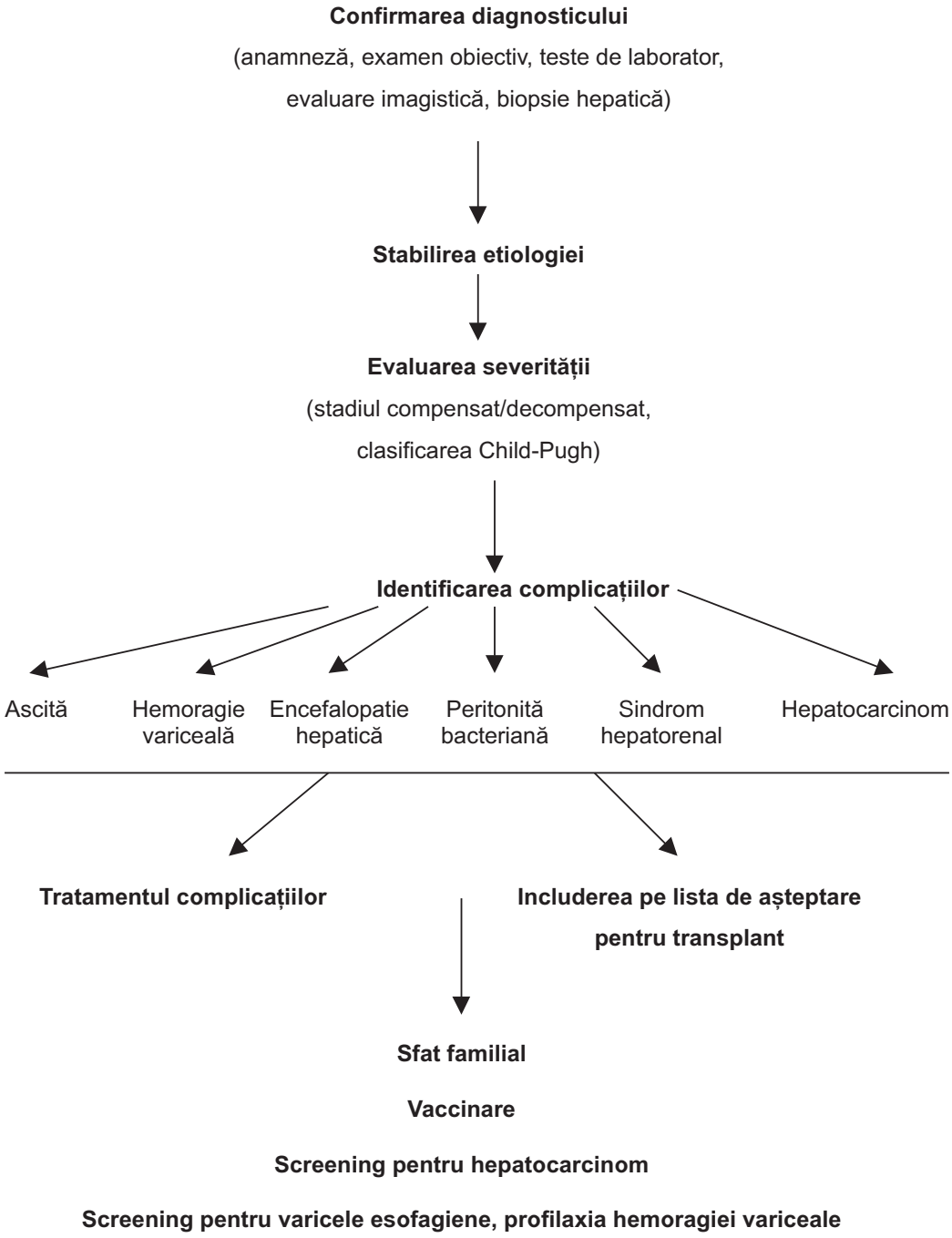

Fig.1 Evaluarea şi managementul pacienţilor cu ciroză hepatică; *după Petruff CA, et al 1998*[11]

Tabelul 4 Corespondenţa dintre scorul MELD, statusul UNOS şi scorul Child-Turcotte-Pugh

Scorul MELD	Status UNOS	Scorul Child-Turcotte-Pugh (CTP)
<24	3	Scor CTP = 7-9; Prea devreme pentru transplant
24-29	2b	Scor CTP = 10; Afecțiune hepatică severă, în stadiu terminal; Pacientul nu necesită spitalizare
≥30	2a	Scor CTP =10; Afecțiune hepatică severă, în stadiu terminal; Pacientul necesită spitalizare în departamentul de terapie intensivă
Notă: Criteriile pentru statusul 1 sunt neschimbate: insuficiență hepatică acută/afecțiune hepatică cu o supraviețuire estimată <7 zile (prioritate maximă pentru transplant)		

După Yu AS, et al 2001[34]

așteptare pe lista de transplant). O corespondență între scorul MELD, sistemul (United Network Organ Sharing - UNOS)[32] de distribuție a grefelor în raport cu gradul de urgență și scorul Child-Turcotte-Pugh este redată în Tabelul 4.[33] MELD necesită recalculare cu o anumită periodicitate, dictată de valoarea scorului (Tabelul 5).[34]

Alegerea momentului optim pentru transplant are un impact major asupra morbidității și mortalității post-transplant. Pacienții transplantați precoce, anterior dezvoltării complicațiilor multisistemice și malnutriției au o rată de supraviețuire postoperatorie excelentă. Din contră, pacienții cu afecțiuni hepatice severe, în stadiu terminal, malnutriți, asociind complicații multiple, au o supraviețuire de numai 20-30% post-transplant și necesită săptămâni sau luni de spitalizare și terapie intensivă.

8. EVALUAREA PACIENTULUI CU CIROZĂ HEPATICĂ

Evaluarea și managementul pacienților cu ciroză hepatică este prezentat în Figura 1[11].

9. COMPLICAȚIILE CIROZEI HEPATICE

Complicațiile potențiale ale cirozei hepatice sunt:

- ascita și hidrotoraxul hepatic
- peritonita bacteriană spontană
- hiponatremia și sindromul hepato-renal
- hemoragia digestivă superioară
- encefalopatia hepatică
- denutriția
- carcinomul hepatocelular.

Ele vor fi dezvoltate în capitolele corespunzătoare.

Tabelul 5 Recalcularea scorului MELD în raport cu severitatea

Scor MELD	Recalculare la fiecare	Date de laborator datând de cel mult
≥ 25	7 zile	≤ 48 h
24-19	30 zile	≤ 7 zile
18-11	90 zile	≤ 17 zile
≤ 10	anual	≤ 30 zile

După Wiesner RH 2001[35]

BIBLIOGRAFIE

1. Anthony PP, Ishak KG, Nayak NC, et al. The morphology of cirrhosis: definition, nomenclature, and classification. Bulletin of the World Health Organization 55:521-540, 1977.
2. Anthony PP, Ishak KG, Nayak NC, et al. The morphology of cirrhosis. J Clin Pathol 26:217-223, 1973.
3. Erlinger S, Benhamou JP. Cirrhosis: clinical aspects. In: Bircher J, Benhamou JP, McIntyre N, Rizzetto M, Rodes H, eds. Oxford Textbook of Clinical Hepatology. Oxford: Oxford University Press 1999, 629-641.
4. Conn HO, Atterbury CE. Cirrhosis. In: Schiff L & Schiff ER, eds. Diseases of the Liver. Philadelphia: Lippincott 1987, 725-864.
5. Siringo S, Burroughs AK, Bolondi L, et al. Peptic ulcer and its course in cirrhosis: an endoscopic and clinical prospective study. J Hepatol 22:633-640, 1995.
6. Bernardi M, Calandra S, Colantoni A, et al. Q-T interval prolongation in cirrhosis: prevalence, relationship with severity, and aetiology of the disease and possible pathogenic factors. Hepatology 27:28-35, 1998.
7. Naschitz JE, Slobodin G, Lewis RJ, et al. Heart diseases affecting the liver and liver diseases affecting the heart. Am Heart J 140:111-116, 2000.
8. L. Gheorghe, S. Iacob, C. Gheorghe, et al. Frequency and predictive factors for overlap syndrome between autoimmune hepatitis and primary cholestatic liver disease. Eur J Gastroenterol Hepatol 2004, in press.
9. Kondo F. Histological features and clinical course of large regenerative nodules: evaluation of their precancerous potentiality. Hepatology 12:592-608, 1990.
10. Sherlock S, Dooley J. Hepatic cirrhosis. In: Sherlock S, Dooley J, eds. Diseases of the liver and biliary system. Oxford:

Blackwell Publishing 2002, 365-380.

11. Petruff CA, Chopra S. Cirrhosis and portal hypertension: an overview. In: Friedman LS, Keeffe EB, eds. Handbook of liver disease. New York: Churchill Livingstone 1998, 125-138.

12. Gines P, Quintero E, Arroyo V, et al. Compensated cirrhosis: natural history and prognostic factors. Hepatology 7:122-128, 1987.

13. D'Amico G, Morabito A, Pagliaro L, et al and The Liver Study Group of "V. Cervello" Hospital. Survival and prognostic indicators in compensated and decompensated cirrhosis. Dig Dis Sci 31:468-475, 1986.

14. Child III CG and Turcotte JG. Surgery and portal hypertension. In Child III CG, ed. The liver and portal hypertension. Philadelphia: Saunders 1964, 50.

15. Pugh RNH, Murray-Lyon IM, Dawson JL, et al. Transection of the oesophagus for bleeding oesophageal varices. Br J Surg 60:646-649, 1973.

16. Infante-Rivard C, Esnaola S, Villeneuve JP. Clinical and statistical validity of conventional prognostic factors in predicting short-term survival among cirrhotics. Hepatology 7:660-664, 1987.

17. Plauth M, Merli M, Kondrup J, et al. ESPEN guidelines for nutrition in liver disease and transplantation. Clinical Nutrition 16:43-55, 1997.

18. Weber FL Jr, Bagby BS, Licate L, et al. Effects of branched-chain amino acids on nitrogen metabolism in patients with cirrhosis. Hepatology 11:942-950, 1990.

19. Verboeket-van de Venne WPHG, Westerterp KR, van Hoek B, et al. Energy expenditure and substrate metabolism in patients with cirrhosis of the liver: effect of the pattern of food intake. Gut 36:110-116, 1995.

20. Lochs H, Plauth M. Liver cirrhosis: rationale and modalities for nutritional support – the European Society for Parenteral and Enteral Nutrition Consensus and beyond. Curr Opin Clin Nutr Metabol Care 2:345-368, 1999.

21. Bianchi GP, Marchesini G, Fabbri A, et al. Vegetable versus animal protein diet in cirrhotic patients with cirrhotic patients with chronic encephalopathy. A randomized cross-over comparison. J Internal Med 233:385-392, 1993.

22. Morgan MY, Heaton KW. Nutrition, the liver, and gallstones. In: Garrow JS, James WPT, Ralph A, eds. Human nutrition and dietetics. London: Churchill Livingstone 2001, 575-603.

23. Runyon BA. Treatment of patients with cirrhosis and ascites. Seminars in Liver Disease 17:249-260, 1997.

24. Albanis E, Friedman SL. Hepatic fibrosis: pathogenesis and principle of therapy. Clinics in Liver Disease 5:315-334, 2001.

25. Wang SC, Tsukamoto H, Rippe RA, et al. Expression of interleukin-10 by in vitro and in vivo activated hepatic stellate cells. J Biol Chem 273:302-308, 1998.

26. Geerts A, Rogiers V. Sho-saiko-to: The right blend of traditional Oriental medicine and liver cell biology. Hepatology 29:282-484, 1999.

27. Pietrangelo A, Borella F, Casalgrandi G, et al. Antioxidant activity of silybin in vivo during long-termiron overload in rats. Gastroenterology 109:1941-1949, 1995.

28. Kersenobich D, Vargas F, Garcia-Tsao G, et al. Colchicine in the treatment of cirrhosis of the liver. N Engl J Med 318:1709-1715, 1988.

29. Friedman LS. The risk of surgery in patients with liver disease. Hepatology 29:1617-1625, 1999.

30. Lucey MR. Minimal criteria for placement of adults on the liver transplant waiting list: a report of a national conference organized by the American Society of Transplant Physicians and the American Association for the Study of the liver Disease. Liver Transpl Surg 3:628-637, 1997.

31. Kamath PS, Wiesner RH, Malinchoc M, et al. A model to predict survival in patients with end-stage liver disease. Hepatology 33:464-469, 473-475, 2001.

32. United Network for Organ Sharing Web site.

33. Yu AS, Ahmed A, Keeffe EB. Liver transplantation: evolving patient selection criteria. Can J Gastroentero 15:729-738, 2001.

34. Wiesner RH. MELD and PELD: application of survival models to liver allocation. Liver Transpl 7:567-80, 2001.

CAPITOLUL 33

ASCITA ȘI PERITONITA BACTERIANĂ SPONTANĂ

Cristian GHEORGHE, Liana GHEORGHE

1. ASCITA 843
1.1. Introducere și definiție 843
1.2. Patogeneza ascitei din ciroza hepatică 843
1.3. Evaluarea pacientului cu ascită/Diagnosticul ascitei 845
1.3.1. Evaluarea clinică 845
1.3.2. Examenul lichidului de ascită 845
1.4. Diagnostic diferențial 846
1.5. Tratamentul ascitei din ciroza hepatică 847
2. ASCITA REFRACTARĂ 849
3. PERITONITA BACTERIANĂ SPONTANĂ 850
BIBLIOGRAFIE 851

ABREVIERI

HTP = hipertensiune portală
TIPS = șuntul porto-sistemic transjugular intrahepatic
SAAG = gradientul albuminic ser-ascită LDH = lactat dehidrogenaza
BK = bacilul Koch
PBS = peritonita bacteriană spontană
RAA = sistemul renină-angiotensină-aldosteron
SNS = sistemul nervos simpatic

1. ASCITA

1.1. Introducere și definiție

Ascita este condiția caracterizată prin acumularea patologică de fluid în cavitatea peritoneală. Cea mai frecventă cauză a ascitei în Europa și America de Nord este reprezentată de afecțiunile cronice hepatice (ciroza hepatică și hepatita etanolică) (Tabelul 1)[1].

Ascita reprezintă, de regulă, prima și cea mai frecventă complicație întâlnită la pacienții cu ciroză hepatică și, în același timp, o indicație pentru transplantul hepatic. Dezvoltarea ascitei se asociază cu un prognostic nefast, caracterizat printr-o rată a supraviețuirii de 50% la 2 ani de la apariție.[2]

1.2. Patogeneza ascitei din ciroza hepatică

Procesul fiziopatologic al formării ascitei în ciroza hepatică este complex și multifactorial. Principalele modificări fiziopatologice asociate cu apariția ascitei sunt:

- hipertensiunea portală (HTP)
- vasodilatația arterială splahnică
- retenția renală de sodiu
- modificări vasculare/hemodinamice sistemice
- transudarea de fluid la nivel splahnic și la nivelul capsulei hepatice
- hipoalbuminemia.

Cea mai recentă teorie privind formarea ascitei în ciroza hepatică este teoria "vasodilatației arteriale periferice" care reunește cele două teorii mai vechi: teoria "supra-umplerii" (overflow theory) și teoria "umplerii insuficiente" (underfill theory) a patului arterial[3]. Fiecare dintre cele două teorii este corectă, fiind operativă în diferite stadii ale afecțiunii.

Dezvoltarea ascitei în ciroza hepatică este consecința combinației dintre modificările funcției renale ce determină retenția de sodiu și apă cu creșterea volumului circulator și modificările hemodinamice din circulația portală și splahnică care facilitează acumularea fluidului în cavitatea peritoneală.[4]

Evenimentul inițiator este reprezentat de prezența HTP.[5] Creșterea presiunii portale peste un nivel critic determină eliberarea de oxid nitric din celulele endoteliale, responsabil de vasodilatația arterială periferică și splahnică. Vasodilatația arterială determină scăderea volumului circulator arterial efectiv (underfilling) (Fig.1). Modificările hemodinamice splahnice determină prin intermediul baroreceptorilor activarea sistemului vasoconstrictor și antinatriuretic, în special a sistemului renină-angiotensină-aldosteron și a sistemului nervos autonom simpatic, cu retenție consecutivă de sodiu și apă. Fluidul reținut compensează inițial modificările hemodinamice din circulația arterială și suprimă activarea mecanismelor de reținere a sodiului. În evoluția afecțiunii, vasodilatația splahnică progresivă determină o reducere marcată a volumului circulator efectiv ce nu mai poate fi compensată prin activarea permanentă a mecanismelor de retenție a sodiului și apei și creșterea volumului intravascular (overfill) (Fig.1).

Creșterea rezistenței intrahepatice la fluxul portal (prin noduli de regenerare, fibroză) determină creșterea presiunii hidrostatice în capilarele întregului sistem port al tractului gastrointestinal. Consecutiv apar edem și modificări de permeabilitate ale peretelui intestinal cu transudarea fluidului prin seroasa peritoneală în cavitatea abdominală sub formă de ascită. Creșterea presiunii hidrostatice în sinusoidele hepatice determină transudarea unei cantități importante de limfă din spațiul Disse prin parenchimul hepatic și capsula hepatică direct în cavitatea peritoneală sub formă de ascită ("ficatul care plânge cu limfă").

Ciroza hepatică reprezintă condiția umană caracterizată prin cea mai intensă retenție de sodiu.[6] Retenția de sodiu precede dezvoltarea ascitei și are drept mecanism principal reabsorbția tubulară crescută a sodiului prin activarea sistemului nervos simpatic și a sistemului renină-angiotensină-aldosteron.[7] Stimularea

Tabelul 1 Cauzele ascitei

Cauza	Procent
Afecțiuni cronice hepatice (ciroza și hepatita etanolică)	81,4%
Afecțiuni maligne (prin carcinomatoză peritoneală, invazie limfatică sau venoasă, voluminoase mase tumorale intrahepatice)	10%
Insuficiența cardiacă	3%
Tuberculoza peritoneală	1,7%
Dializa cronică ("ascita nefrogenă")	1%
Alte cauze (ascita pancreatică, biliară, sindrom nefrotic, mixedem etc.)	Fiecare < 1%

După Runyon BA, 1995[1]

activității sistemului nervos simpatic autonom la nivel renal determină reabsorbția sodiului în tubul contort proximal, ansa lui Henle și tubii colectori, în timp ce aldosteronul stimulează reabsorbția sodiului la nivelul tubului contort distal. În progresia afecțiunii, retenția de sodiu este foarte intensă, excreția urinară a sodiului fiind aproximativ nulă. În stadii avansate, îndeosebi în prezența sindromului hepatorenal caracterizat prin reducerea ratei de filtrare glomerulară, un mecanism suplimentar implicat în retenția de sodiu este reducerea filtrării glomerulare a acestuia. Aproximativ 1/3 din pacienții cu ciroză și ascită, îndeosebi în stadiile inițiale ale instalării ascitei, se caracterizează prin retenție de sodiu în prezența unei activități normale a sistemului nervos simpatic și a sistemului renină-angiotensină-aldosteron,[8] indicând afectarea primară a capacității renale de eliminare a sodiului cu retenția progresivă a acestuia (argument în favoarea teoriei overfill).[6]

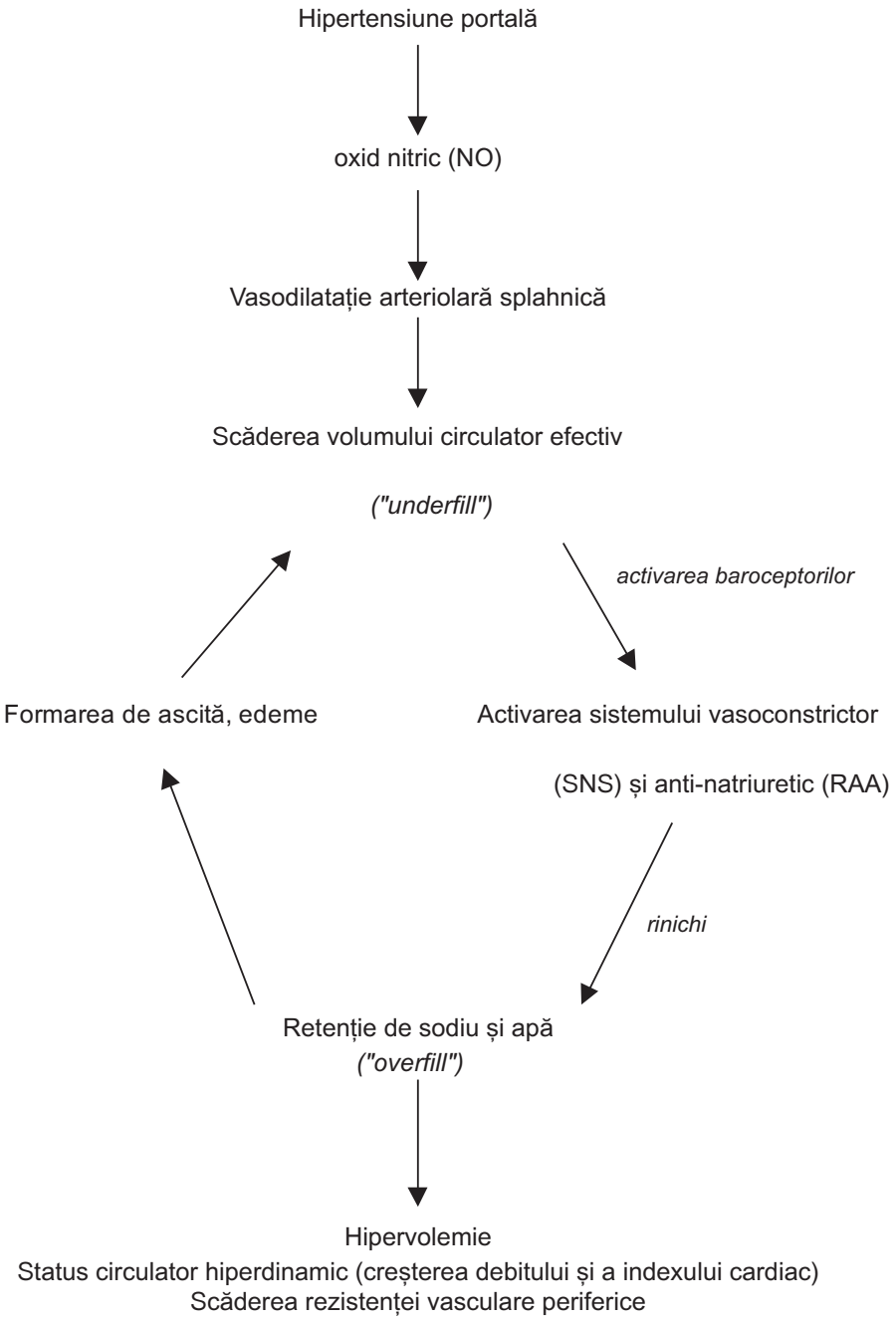

Fig.1 Patogeneza ascitei din ciroza hepatică prin teoria vasodilatației arteriale splahnice (SNS - sistem nervos simpatic; RAA - sistem renină - angioten sină - aldosteron). *Modificat după Gines P. et al, 2000[4] şi Runyon BA 2002[5]*

1.3. Evaluarea pacientului cu ascită/Diagnosticul ascitei

1.3.1. Evaluarea clinică

Ascita se poate instala brusc sau insidios, precedată de meteorism abdominal și flatulență. Instalarea acută este, de regulă, favorizată de intervenția unor factori precipitanți care determină hipoalbuminemie sau hipovolemie (hemoragie digestivă, infecții, etilism acut). Apărută în absența unor factori precipitanți rectificabili, instalarea insidioasă a ascitei se asociază cu un prognostic nefavorabil.[9]

Cea mai importantă manifestare clinică este reprezentată de disconfortul cauzat de distensia abdominală. Uneori, acumularea de fluid este atât de importantă încât determină dispnee, sațietate precoce, reducerea activității fizice.

La examenul obiectiv, pacientul cu ascită este deshidratat, denutrit, masele musculare sunt hipotrofice și hipotone. Aspectul general al acestor pacienți (abdomen destins, extremități gracile prin diminuarea maselor musculare) le-a atras denumirea de "oameni păianjen". Sudorația este diminuată. La examenul abdomenului, acesta este destins, cu circulație colaterală de tip porto-cav (traiecte venoase care iradiază de la nivelul ombilicului și persistă după eliminarea ascitei) și cavo-cav (traiecte venoase localizate în flancuri, datorate presiunii exercitate de fluidul peritoneal asupra venei cave inferioare). Matitatea la percuție în flancuri este cel mai precoce semn obiectiv și este detectată începând de la o cantitate de 2 litri de ascită; lichidul are o distribuție particulară, ascensionând pe flancuri, cu concavitatea proximal (diagnostic diferențial cu vezica urinară, uterul sau tumorile ovariene care sunt dispuse cu convexitatea proximal). Atunci când ascita este voluminoasă, viscerele abdominale se palpează cu dificultate, prin balotare (hepato-splenomegalia).

Creșterea presiunii intraabdominale favorizează apariția herniilor inghinale, femurale, ombilicale și a eventrațiilor la nivelul vechilor cicatrici abdominale. În absența herniei ombilicale, ombilicul este deplisat, iar distanța dintre pube și ombilic este redusă.

Aproximativ 5-10% dintre pacienții cu ciroză hepatică asociază prezența unui revărsat pleural (hidrotorax hepatic); acesta este redus cantitativ sau moderat, interesează cavitatea pleurală dreaptă în 85% din cazuri și apare, de regulă, în asociere cu ascita.[10] Hidrotoraxul hepatic se datorează unor breșe diafragmatice ce permit pasajul ascitei transdiafragmatic în cavitatea pleurală. Hidrotoraxul drept poate fi întâlnit și în absența ascitei, datorită presiunii intratoracice negative ce favorizează aspirația fluidului peritoneal, prin breșa diafragmatică, în cavitatea pleurală.[11] În unele cazuri, hidrotoraxul este voluminos, recidivează după tratament, reprezentând manifestarea principală a afecțiunii. Controlul hidrotoraxului hepatic presupune tratamentul eficient al ascitei cu care fluidul pleural se află în echilibru. Șuntul porto-sistemic transjugular intrahepatic (TIPS) reprezintă o alternativă terapeutică în cazul eșecului tratamentului diuretic.[12]

Edemele succed, de regulă, ascitei și se corelează cu prezența hipoalbuminemiei. Compresiunea realizată de lichidul de ascită asupra venei cave inferioare reprezintă un factor adițional implicat în apariția edemelor. Edemul scrotal este frecvent întâlnit.

1.3.2. Examenul lichidului de ascită

Paracenteza exploratorie este crucială și cost-eficientă pentru diagnosticul ascitei. Examenul lichidului de ascită este recomandat în următoarele situații:

- la debutul ascitei
- la internarea pacientului cu ciroză hepatică și ascită
- în prezența manifestărilor clinice sugerând infecția lichidului de ascită (febră, dureri abdominale, leucocitoză, encefalopatie hepatică, disfuncție renală).

Paracenteza exploratorie este contraindicată numai în prezența coagulopatiei intravasculare diseminate cu fibrinoliză. Complicațiile cele mai frecvente sunt reprezentate de hematoame abdominale (2% din cazuri) sau hemoperitoneu prin acroșarea unui vas de la nivelul peretelui abdominal, breșe cu scurgerea ascitei sau perforația intestinală.

Analiza lichidului de ascită cuprinde teste obligatorii (proteine totale, albumine, gradientul albuminic ser-ascită; numărătoarea de elemente; culturi pe medii aerobe și anaerobe), teste opționale (glucoza, LDH, amilaza) și teste ocazionale, rareori necesare (frotiu/culturi pentru BK, trigliceride, citologie, bilirubina).

Concentrația proteinelor/albuminei în lichidul de ascită este esențială pentru determinarea etiologiei ascitei și aprecierea prognosticului (riscul de infecție bacteriană spontană). La pacientul cu ciroză hepatică și ascită, concentrația proteinelor în lichidul de ascită este, de regulă, sub 2,5 g/dl. Valori crescute sugerează peritonita bacteriană spontană, ascita pancreatică, sindromul Budd-Chiari. Aproximativ 60% din pacienții cu ciroză și ascită prezintă o concentrație a proteinelor în lichidul de ascită sub 1 g/dl.[4] Concentația proteinelor în ascită reprezintă un important factor prognostic pentru pacientul cu ciroză hepatică și ascită, valori mai mici de 1 g/dl asociindu-se cu riscul crescut de dezvoltare a peritonitei bacteriane spontane, precum și cu reducerea

supraviețuirii. Concentrația de albumină în lichidul de ascită este invers proporțională cu gradul hipertensiunii portale. Gradientul albuminic ser-ascită (diferența dintre albumina în ser și albumina în ascită) (SAAG) de peste 1,1 are o acuratețe de 96,7% pentru diagnosticul ascitei apărute în cadrul hipertensiunii portale.[13] Este ideal ca determinările albuminei în ser și ascită necesare calculării gradientului să fie efectuate simultan.[5,13] O serie de alte afecțiuni se pot asocia cu un gradient albuminic de peste 1,1 g/dl (Tabelul 2).[5]

Determinarea numărului de celule în lichidul de ascită este considerată cel mai important test în explorarea ascitei.[2] Prezența a peste 250 neutrofile/mmc poartă numele de ascită neutrocitică și are semnificația infecției lichidului de ascită.[2] Numărul total de leucocite în ascita necomplicată din ciroza hepatică este, de regulă, sub 500/mmc.[14] Prin diureza indusă medicamentos, numărul acestora se poate concentra cu peste 1000 elemente/mmc.[15] De aceea, se recomandă ca determinarea numărului total de leucocite să se efectueze pre-diuretic; în aceste condiții, peste 500 leucocite/mmc semnifică infecția lichidului peritoneal. Cea mai frecventă cauză de infecție a lichidului de ascită este reprezentată de peritonita bacteriană spontană.

La examenul citologic, în peritonita bacteriană spontană, 70% din leucocite sunt reprezentate de polimorfonucleare, în timp ce în peritonita bacilară[15] și carcinomatoza peritoneală predomină limfocitele.[5] Determinarea celulelor maligne în ascită are o sensibilitate de ~60% pentru diagnosticul ascitei maligne.[5] Ascita malignă se poate datora invaziei peritoneului cu carcinomatoză peritoneală sau prezenței tumorilor hepatice cu hipertensiune portală consecutivă (metastaze hepatice masive sau carcinom hepatocelular). Examenul citologic este pozitiv numai atunci când peritoneul prezintă metastaze (carcinomatoză peritoneală); în același timp, în prezența carcinomatozei peritoneale, citologia este pozitivă în 100% din cazuri.[16] Deoarece carcinomul hepatocelular rareori metastazează peritoneal, prezența celulelor maligne în ascită este neobișnuită la pacientul cu carcinom hepatocelular.[5]

Peritonita bacteriană spontană este o infecție monobacteriană cu o concentrație microbiană redusă (~1 microorganism/ml). De aceea, tehnica uzuală de cultivare a ascitei pe medii aerobe și anaerobe are o sensibilitate limitată pentru diagnostic (aproximativ 50%). Inocularea la patul bolnavului a 10-20 ml ascită per recipient în două baloane de hemocultură a 100 ml (raportul 1:5 până la 1:10 între volumul ascitei inoculate și cel al mediului de cultură este considerat optim) conținând medii aerobe și anaerobe este considerată actualmente tehnica optimă de cultură a ascitei pentru diagnosticul peritonitei bacteriene spontane. Ea crește sensibilitatea diagnosticului la aproximativ 80%.[17] Testele moleculare fac posibil diagnosticul rapid (~30 minute) al infecției bacteriene dar nu permit efectuarea antibiogramei pentru alegerea tratamentului antimicrobian.[18]

1.4. Diagnostic diferențial

Deși ciroza hepatică reprezintă cea mai importantă cauză de ascită, aproximativ 20% dintre pacienți prezintă ascită de alte cauze (vezi Tabelul 1). "Ascita mixtă" (asocierea a două sau mai multe etiologii) este întâlnită la 5% dintre pacienți.[13] Majoritatea acestor pacienți prezintă hipertensiune portală prin ciroză hepatică plus o altă cauză de ascită (tuberculoză sau carcinomatoză peritoneală etc.). Combinația dintre SAAG și numărul de celule în lichidul de ascită

Tabelul 2 Clasificarea etiologiei ascitei în raport cu gradientul albuminic

SAAG > 1,1 g/dl	SAAG < 1,1 g/dl
Ciroza hepatică	Carcinomatoza peritoneală
Hepatita etanolică	Tuberculoza peritoneală
Ascita cardiacă	Ascita pancreatică
Ascita "mixtă"	Ocluzia intestinală și infarctul mezenteric
Ascita malignă prin metastaze hepatice masive	Ascita biliară
Insuficiența hepatică fulminantă	Sindromul nefrotic
Sindromul Budd-Chiari	Brețele limfatice postoperatorii
Tromboza venei porte	Serozita din bolile de colagen
Boala venoocluzivă	
Mixedemul	
Ficatul gras de sarcină	

După Runyon BA, 2002[5]

reprezintă modalitatea optimă pentru diagnosticul diferențial al ascitei.

Astfel, ascita cu gradient albuminic crescut (SAAG 1,1 g/dl) poate fi întâlnită în ciroza hepatică necomplicată, ascita cardiacă, ascita "mixtă", peritonita bacteriană spontană. În ciroza hepatică necomplicată, gradientul albuminic crescut este acompaniat de numărul leucocitelor 500/mmc, numărul polimorfonuclearelor 250/mmc și proteine totale 2,5 g/dl, în timp ce ascita cardiacă se caracterizează printr-un profil asemănător, cu proteine totale 2,5 g/dl. Ascita "mixtă" se caracterizează printr-un gradient albuminic crescut, ca expresie a cirozei hepatice și hipertensiunii portale; diagnosticul diferențial se realizează prin examen citologic (carcinomatoza peritoneală) sau culturi pentru Mycobacterium tuberculosis (tuberculoza peritoneală). Ascita din ciroza hepatică, îndeosebi cea caracterizată printr-o concentrație scăzută a proteinelor (1 g/dl), este complicată frecvent prin peritonită bacteriană spontană. Apariția peritonitei bacteriene spontane la pacienți cu ascită non-cirotică este o condiție rară, raportată, de regulă, sub forma prezentărilor de caz.[19-21] Diagnosticul peritonitei bacteriene spontane se caracterizează prin asocierea dintre gradientul albuminic crescut și numărul de polimorfonucleare 250/mmc sau/și culturi pozitive din lichidul de ascită.

Ascita cu gradient albuminic scăzut (SAAG1,1 g/dl) este întâlnită în sindromul nefrotic (polimorfonucleare 250/mmc, proteine 2,5 g/dl), peritonita bacteriană secundară (polimorfonucleare 250/mmc, leucocite 500/mmc, culturi pozitive, caracter polimicrobian), ascita pancreatică (amilaze în lichidul de ascită 100 UI/dl, criterii imagistice), carcinomatoza (prezența celulelor maligne la examenul citologic) sau tuberculoza peritoneală (leucocite 500/mm, număr crescut de limfocite în lichidul de ascită, culturi pozitive pentru Mycobacterium tuberculosis). Ascita asociată cu afecțiuni maligne reprezintă mai puțin de 10% din cazurile de ascită. Nu toate ascitele maligne au drept cauză carcinomatoza peritoneală (Tabelul 3). Caracteristicile lichidului de ascită și tratamentul depind de mecanismul de apariție al ascitei.

1.5. Tratamentul ascitei din ciroza hepatică

Tratamentul ascitei are ca obiective reducerea disconfortului pacientului și prevenirea complicațiilor specifice (peritonita bacteriană spontană, sindromul hepatorenal, hidrotoraxul hepatic, hernia ombilicală).

Măsuri generale

O etapă inițială importantă în tratamentul pacienților cu ciroză hepatică și ascită este terapia afecțiunii hepatice cauzale. Numeroși pacienți prezintă multiple cauze de injurie hepatică (de exemplu, infecție cu virus hepatitic C, consum cronic de etanol, steatohepatită). Îndepărtarea unor factori etiologici (de exemplu, abstinența de la alcool) ameliorează componenta reversibilă a injuriei hepatice alcoolice, iar răspunsul la tratamentul diuretic devine mai eficient.

În unele cazuri (ciroza autoimună, boala Wilson, hemocromatoza), aplicarea terapiei specifice ameliorează funcția hepatică și face mai ușor managementul general al acestor pacienți.

Cel puțin teoretic, ortostatismul crește nivelul plasmatic al reninei și agravează retenția de sodiu la pacienții cu ciroză hepatică și ascită. De aceea, repausul relativ la pat poate reprezenta un factor adjuvant în managementul general al ascitei din ciroza hepatică.

Montarea unei sonde urinare poate reprezenta sau o sursă de traumatisme sau sepsis urinar, de aceea ea nu este recomandată decât la pacienții aflați în condiții de terapie intensivă.

Factori precipitanți

Identificarea și îndepărtarea factorilor precipitanți reprezintă o altă etapă esențială în managementul pacienților cu ascită. Aceștia pot fi: greșeli alimentare, nerespectarea tratamentului diuretic, administrarea de antiinflamatorii nonsteroidiene, administrarea de soluții saline perfuzabile, infecții (peritonita bacteriană spontană), hemoragia digestivă, dezvoltarea carcinomului hepatocelular, tromboza venei porte.

Tabelul 3 Cauze de ascită malignă

Clasificarea ascitei maligne
Carcinomatoză peritoneală
Metastaze hepatice masive
Carcinom hepatocelular
Obstrucția malignă a limfoganglionilor abdominali
Sindrom Budd-Chiari malign (obstrucția venei cave sau venelor hepatice prin emboli tumorali)

Măsuri dietetice

Cheia tratamentului ascitei este reprezentată de restricția de sodiu în dietă. Restricția recomandată este de 2g (88 mEq)/zi, atât la pacienții spitalizați, cât și la domiciliu. Restricția mai severă (500 mg, respectiv 22 mEq/zi) face dieta inacceptabilă din punct de vedere organoleptic și nu este, de regulă, respectată. Conceptul care guvernează managementul ascitei este reprezentat de instituirea unei balanțe negative a sodiului* prin restricția de sodiu în dietă și, ulterior, prin asocierea tratamentului diuretic.

Deoarece urina reprezintă cea mai importantă rută de excreție a sodiului în absența diareei sau hipertermiei, determinarea excreției de sodiu/24 h reprezintă un important parametru pentru balanța sodiului și managementul ascitei. Pe de altă parte, aportul alimentar de sodiu reprezintă cea mai importantă sursă de sodiu în absența administrării iatrogene a acestuia (medicație, soluții saline perfuzabile). De aceea, aportul de sodiu și excreția urinară a acestuia sunt relativ echivalente la pacientul cu greutate staționară. Colectarea completă a urinii în 24 de ore este indicată de valori ale creatininei urinare de 15-20 mg/kg/zi la bărbați și 10-15 mg/kg/zi la femei.

Pacienții care consumă mai puțin de 88 mEq sodiu/zi și excretă peste 78 mEq sodiu/zi vor pierde ponderal progresiv. Excreția de sodiu peste 78 mEq sodiu/zi asociată cu creșterea în greutate denotă nerespectarea dietei fără sodiu.[5]

Un raport sodiu/potasiu mai mare decât 1 reflectă probabilitatea ca pacientul să răspundă la restricția de sodiu din dietă. Creșterea în greutate în ciuda unui raport sodiu/potasiu supraunitar indică aportul de sodiu peste restricția recomandată.

Restricția de fluide la pacienții cu ascită nu este recomandată. Scăderea ponderală și diminuarea ascitei sunt controlate de restricția de sodiu; fluidul urmează pasiv eliminarea de sodiu. Aproximativ 30% din pacienții cu ciroză hepatică și ascită prezintă o alterare a capacității renale de eliminare a apei ce determină o hiponatremie cronică. Restricția aportului de fluide reprezintă singura modalitate terapeutică eficientă pentru acești pacienți; ea se impune de la valori ale sodiului seric sub 128-130 mEq/l.[5]

Medicamentele aquaretice (antagoniștii receptorilor V2 ai vasopresinei și agoniștii selectivi k-opioizi) stimulează excreția apei libere și o exacerbare dependentă de doză a fluxului urinar; ele reprezintă singura perspectivă farmacologică destinată pacienților cu hiponatremie.[22,23] Manifestările clinice datorate hiponatremiei apar, de regulă, la valori mai mici de 110 mEq/l. Numai rareori, în hiponatremia severă (<120 mEq/l) sau simptomatică, restricția de fluide se poate asocia, cu precauție, cu administrarea de soluție salină hipertonă.

Numai aproximativ 10% dintre pacienții cu ciroză hepatică și ascită răspund la instituirea restricției de sodiu în dietă.

Diuretice

Spironolactona reprezintă diureticul cheie pentru mobilizarea ascitei la pacienții cu ciroză hepatică. Ea economisește potasiul și induce natriureza prin canalele de sodiu aldosteron-dependente de la nivelul tubului contort distal și tubilor colectori. Spironolactona este diureticul recomandat în monoterapie la pacientul cu ciroză hepatică și ascită.

Spironolactona induce lent natriureza și diureza. De aceea, numeroși autori preferă inițierea terapiei diuretice în regim combinat, 100 mg spironolactonă și 40 mg furosemid zilnic. Amiloridul în doză de 10 mg/zi poate substitui spironolactona 100 mg/zi; amiloridul este mai scump decât spironolactona dar efectul său diuretic se instalează rapid și nu determină ginecomastie ca efect secundar. Spironolactona și furosemidul se administrează într-o singură doză zilnică. Semiviața spironolactonei la pacientul cirotic este, în medie, de 5-7 zile, astfel încât administrarea ei în mai multe doze pe zi nu este justificată. Raportul 100:40 este optim pentru menținerea normokaliemiei.

Dacă regimul combinat zilnic de 100 mg spironolactonă (sau 10 mg amilorid) plus 40 mg furosemid este ineficient pentru inducerea diurezei și scăderii ponderale, dozele se cresc simultan cu păstrarea raportului între cele două diuretice (200 mg spironolactonă plus 80 mg furosemid, 300 mg spironolactonă plus 120 mg furosemid, 400 mg spironolactonă plus 160 mg furosemid). Doza maximă de spironolactonă potențial eficientă este de 400 mg. Aproximativ 85-90% din pacienții cu ciroză hepatică răspund adecvat la restricția de sodiu și regimul diuretic combinat.[24]

Combinația spironolactonă (sau amilorid) plus furosemid reprezintă cel mai eficient regim diuretic pentru tratamentul ascitei la pacientul cirotic în termenii reducerii spitalizării, menținerii normokaliemiei și evitării complicațiilor induse de tratamentul diuretic.[25]

Tratamentul diuretic trebuie ajustat astfel încât să se obțină o scădere ponderală optimă fără apariția complicațiilor induse de diuretice. La pacienții cu ascită și edeme nu există o limită a scăderii ponderale sub

*) *Balanța netă a Na = aportul de Na;* aportul Na = Na dietă + Na intravenos + Na din medicație; pierderi Na = excreție urinară + perspirația insensibilă + pierderi fecale

tratamentul diuretic. În absența edemelor, o pierdere în greutate de 0.5-1 kg/zi este recomandată deoarece numai 750-900 ml de lichid pot fi mobilizați zilnic din cavitatea peritoneală în circulația generală.[26]

Administrarea intravenoasă a diureticelor trebuie evitată deoarece scade rata de filtrare glomerulară. Dacă ascita este în tensiune sau este de dorit o rapidă mobilizare a acesteia, este recomandată efectuarea paracentezei terapeutice urmată de inițierea tratamentului diuretic de întreținere. În prezența encefalopatiei, valorilor creatininei mai mari de 2 mg/dl sau a hiponatremiei sub 120 mEq/l, se recomandă întreruperea tratamentului diuretic. Valorile anormale ale potasemiei nu contraindică terapia diuretică ci impun ajustarea raportului celor două diuretice. Pacienții cu afecțiuni renale intrinseci (nefropatie diabetică etc.) necesită, de regulă, doze mai mari de furosemid și doze mai mici de spironolactonă.

Administrarea de inhibitori prostaglandinici (antiinflamatorii nonsteroidiene) trebuie evitată la pacienții cu ciroză hepatică și ascită deoarece aceștia inhibă diureza și precipită insficiența renală.

Diminuarea cantității de ascită sub tratament diuretic ameliorează disconfortul pacientului, previne apariția hidrotoraxului hepatic și a herniilor. De asemenea, diureza concentrează lichidul de ascită și potențează până la de 10 ori activitatea opsoninică a acestuia având, cel puțin teoretic, rol în profilaxia peritonitei bacteriene spontane.

Pacienții stabili, responsivi la tratamentul diuretic pot fi externați cu indicații dietetice și terapeutice adecvate. Este de dorit ca ei să fie urmăriți prompt, la 7-14 zile de la externare.

Paracenteza terapeutică

Paracenteza terapeutică presupune evacuarea unei cantități mari de ascită sau a întregii cantități de lichid peritoneal. Ea se asociază obligatoriu cu administrarea de albumină umană intravenos, 8 g pentru fiecare litru de ascită evacuat. Maximum 5 litri de ascită fără restituție de albumină pot fi evacuați fără complicații (disfuncție renală, encefalopatie hepatică).

Paracenteza terapeutică este indicată pacienților cu ascită refractară sau ascită voluminoasă, în tensiune, ce determină un important disconfort respirator, digestiv sau cardiovascular (dispnee, sațietate precoce, imposibilitatea de a se alimenta, aritmii etc.) sau hernie ombilicală cu modificări trofice cutanate sau risc de efracție.

După evacuarea ascitei prin paracenteză terapeutică, instituirea restricției de sodiu și tratamentului diuretic previne reacumularea ascitei.

2. ASCITA REFRACTARĂ

Ascita care nu poate fi evacuată sau a cărei reacumulare nu poate fi prevenită prin tratament medicamentos, în condițiile unei restricții adecvate de sodiu și ale tratamentului diuretic maximal (spironolactonă 400 mg/zi plus furosemid 160 mg/zi), precum și ascita care dezvoltă complicații induse de diuretice (encefalopatie, hiponatremie, hipo- sau hiperpotasemie, insuficiență renală) ce limitează utilizarea acestora este considerată ascită refractară.[27] Ascita refractară este întâlnită la aproximativ 10% din pacienții cu ciroză hepatică decompensată.[24,28] Prezența ei este considerată un factor de prognostic nefavorabil, fiind asociată cu o mortalitate de 70% la 1 an de la diagnostic.[29] Opțiunile terapeutice destinate ascitei refractare cuprind transplantul hepatic, paracentezele terapeutice repetate, TIPS și șuntul peritoneo-venos.

O serie de factori reversibili pot determina caracterul refractar al ascitei: restricția inadecvată de sodiu, utilizarea intempestivă a diureticelor, administrarea unor medicamente nefrotoxice, peritonita bacteriană spontană, tromboza venei porte;[29] identificarea și eliminarea acestor factori poate fi urmată de apariția răspunsului terapeutic.

Transplantul hepatic reprezintă unica modalitate terapeutică ce ameliorează supraviețuirea și calitatea vieții la pacienții cu ascită refractară. Rata supraviețuirii post-transplant este net superioară supraviețuirii de numai 30% la 1 an întâlnită în cazul acestor pacienți. Paracentezele terapeutice repetate reprezintă prima linie terapeutică în ascita refractară și sunt recomandate în cazul pacienților la care timpul de așteptare preconizat până la transplant este redus. TIPS reprezintă cea de a doua linie terapeutică; el elimină necesitatea paracentezelor repetate, permite reducerea dozelor de diuretice și se asociază cu un răspuns terapeutic complet și o ameliorare semnificativă a supraviețuirii comparativ cu pacienții tratați prin paracenteze terapeutice repetate.[30] Eficiența TIPS în tratamentul ascitei refractare este de 50-80%.[5] Principalele dezavantaje ale TIPS sunt dezvoltarea encefalopatiei hepatice (50-75% dintre pacienți), deteriorarea funcției hepatice și ocluzia șuntului.[5] Șuntul peritoneo-venos reprezintă cea de a treia linie terapeutică în ascita refractară; el este rezervat unui subgrup foarte restrâns de pacienți, non-eligibili pentru transplant (manevra determină formarea de aderențe în hipocondrul drept, dificil de secționat în cursul intervenției pentru transplant), pacienții cu abdomen cicatricial/panicul adipos important, ce face paracenteza terapeutică dificilă), eșecul TIPS.[31]

3. PERITONITA BACTERIANĂ SPONTANĂ

Peritonita bacteriană spontană (PBS) definește infecția lichidului de ascită întâlnită la pacienții cu ciroză hepatică, în absența oricărei surse de infecție intra-abdominală. Infecția este, de regulă, monobacteriană, caracterizată printr-o concentrație redusă de germeni (aproximativ 1 microorganism/ml).[2]

În practică sunt descrise 3 variante:

- peritonita bacteriană spontană, definită prin culturi pozitive din lichidul de ascită și polimorfonucleare > 250/mmc (varianta clasică);
- ascita neutrocitică, definită prin culturi microbiene negative și polimorfonucleare > 250/mmc;
- bacterascita monomicrobiană non-neutrocitică, definită prin culturi pozitive, de regulă monobacteriene și număr normal de neutrofile în lichidul de ascită.

Prezența ascitei neutrocitice denotă, de regulă, utilizarea unor tehnici de cultură suboptimale. În prezența unor tehnici de cultură adecvate, ascita neutrocitică cu culturi negative poate avea semnificația rezoluției unei PBS recente sau a tratamentului antibiotic recent.

Episoadele de bacterascită monomicrobiană non-neutrocitică asimptomatice sunt evenimente comune la pacientul cu ciroză hepatică și ascită. În mod obișnuit, aceste episoade de colonizare bacteriană sunt eradicate prin activitatea endogenă antibacteriană a lichidului de ascită. Apariția polimorfonuclearelor în lichidul de ascită denotă eșecul mecanismelor de apărare locală de a controla infecția. De aceea, bacterascita monomicrobiană non-neutrocitică asimptomatică este privită ca un stadiu precoce al PBS.

Cele trei variante ale infecției spontane a lichidului de ascită sunt întâlnite practic în exclusivitate la pacienții cu afecțiuni hepatice cronice (ciroză hepatică), subacute (hepatita alcoolică) sau acute (insuficiența hepatică fulminantă). PBS la pacienții cu ascită noncirotică este excepțională.

Aproximativ 27% din pacienții cu ciroză hepatică spitalizați dezvoltă PBS.[32,33] Dintre pacienții cu culturi pozitive, 2/3 prezintă peritonită bacteriană spontană (culturi pozitive, polimorfonucleare > 250/mmc), iar 1/3 bacterascită monomicrobiană non-neutrocitică (culturi pozitive, polimorfonucleare < 250/mmc).[34]

Succesiunea de evenimente care determină infecția spontană a lichidului de ascită constă în exacerbarea florei bacteriene intestinale (de regulă, monomicrobiană),[35] "translocarea" bacteriană (pasajul bacteriilor prin peretele intestinal în limfoganglionii mezenterici), bacteriemia și colonizarea succesivă a lichidului de ascită susceptibil.[36] Colonizarea lichidului de ascită este rezultatul confruntării dintre factorii de virulență ai microorganismului și factorii de apărare imună ai gazdei.[37] Activitatea antimicrobiană endogenă (activitatea opsoninică) a lichidului de ascită se corelează cu concentrația proteinelor în ascită.[37]

Agenții cauzali ai PBS întâlniți în mod comun în practică sunt Escherichia coli (43%), Klebsiella pneumoniae (11%) și specii de Streptococcus (23%).[2] Bacteriile anaerobe reprezintă numai în mod excepțional agenți cauzali ai PBS, deoarece nu au proprietatea de a transloca. Flora bacteriană responsabilă de infecția spontană a lichidului de ascită s-a schimbat remarcabil în ultimii ani ca urmare a presiunii antibioticelor, utilizării de rutină a profilaxiei cu chinolone și îmbunătățirii tehnicilor de cultură.

Deși aproximativ 87% din pacienții cu PBS sunt simptomatici la momentul diagnosticului,[38] manifestările clinice sunt adeseori subtile și nespecifice (dureri difuze abdominale, stare febrilă/subfebrilă, deteriorarea statusului mental, fenomene de encefalopatie hepatică). De aceea, paracenteza promptă în prezența acestor manifestări clinice reprezintă modalitatea optimă de diagnostic și instituire precoce a tratamentului.

Cei mai importanți factori asociați cu riscul dezvoltării PBS sunt:

- concentrația redusă a proteinelor în ascită (PBS este de aproximativ 10 ori mai frecventă la pacienții cu o concentrație a proteinelor în ascită < 1 g/dl);[2]
- hemoragia digestivă, îndeosebi variceală (riscul cumulativ al PBS este de 40%; riscul este maxim la 48 de ore de la debutul hemoragiei, iar mecanismul constă în favorizarea translocării bacteriene);
- episoadele anterioare de PBS (2/3 din pacienții cu un episod de PBS dezvoltă recidiva infecției spontane în decurs de 1 an).

Diagnosticul PBS este sugerat de prezența manifestărilor clinice evocatoare și confirmat de paracenteza exploratorie care relevă prezența a peste 250 de neutrofile/mmc și culturi pozitive din lichidul de ascită.

Deoarece prognosticul PBS depinde de instituirea rapidă a tratamentului, în practică se recomandă inițierea terapiei empirice în prezența ascitei neutrocitice (> 250 neutrofile/mmc), înainte ca rezultatul culturilor să fie disponibil. Episoadele asimptomatice de bacterascită monobacteriană non-neutrocitică nu necesită tratament. În cazul în care bacterascita monobacteriană non-neutrocitică se asociază cu manifestări clinice, tratamentul antibiotic este recomandat, indiferent de

numărul de neutrofile în lichidul de ascită.

Până la rezultatul antibiogramei, regimul terapeutic este fundamentat pe administrarea parenterală de antibiotice cu spectru larg. Cefotaxim, o cefalosporină non-nefrotoxică cu spectru larg din generația a treia, acoperă aproximativ 95% din spectrul florei responsabile de PBS și reprezintă antibioticul recomandat pentru tratamentul empiric al PBS. Doza recomandată este de minimum 2g la 12 ore, în medie 2g la 8 ore, iar durata tratamentului este de minimum 5 zile.[39] Pot fi utilizate alte cefalosporine (cefonicid, ceftizoxim, ceftriaxon, ceftazidim) sau asocierea amoxicilină-acid clavulanic (augmentin), în doze standard.[39] Deoarece toate aceste antibiotice se excretă renal, dozele necesită ajustare la pacienții cu insuficiență renală severă. Datorită nefrotoxicității, aminoglicozidele sunt contraindicate în tratamentul PBS.[2] Spectrul antibacterian poate fi restrâns ulterior în raport cu sensibilitatea indicată de antibiogramă.

Sterilizarea lichidului de ascită se obține relativ rapid, după prima/primele doze de antibiotic. Culturile din lichidul de ascită devin negative după prima doză de antibiotic în 86% din cazuri.[40] În cazul răspunsului terapeutic, paracenteza de control efectuată la 48 de ore de la instituirea tratamentului, relevă culturi negative și o scădere a numărului de leucocite cu până la 80% din valoarea inițială.[40] Efectuarea paracentezei de control este indicată, îndeosebi, în cazul pacienților care nu prezintă răspuns terapeutic.

Profilaxia PBS este recomandată pacienților cu hemoragie digestivă superioară (norfloxacin 400 mg per os la 12 ore, administrat timp de 7 zile începând din momentul endoscopiei digestive superioare efectuate în regim de urgență),[41] pacienților spitalizați cu concentrație redusă (<1g/dl) a proteinelor în lichidul de ascită (norfloxacin 400 mg per os zilnic, administrat imediat după spitalizare)[41] și pacienților cu PBS în antecedente (norfloxacin 400 mg per os zilnic).[41] Regimurile alternative sunt reprezentate de ciprofloxacin, ofloxacin, amoxicilină-acid clavulanic în doze standard. Deși a condus la reducere dramatică a incidenței PBS, profilaxia cu norfloxacin nu a determinat reducerea mortalității pacienților din grupele cu risc. Pe de altă parte, costurile profilaxiei cu chinolone sunt substanțiale, iar efectele adverse nu sunt neglijabile (nefrită interstițială, greață, vărsături, diaree, candidoză orală, colită cu Clostridium difficile).

Supraviețuirea după un episod PBS este limitată, estimată la 30-50% la 1 an și 25-30% la 2 ani, de aceea, pacienții cu un episod PBS sunt considerați candidați potențiali pentru transplantul hepatic.[42,43]

Utilizarea de rutină a chinolonelor pentru profilaxia PBS la grupele de pacienți cu risc crescut a condus la dezvoltarea microorganismelor rezistente la chinolone, identificate în flora fecală la aproximativ 50% din pacienții tratați profilactic.[44] Totodată, în era profilaxiei cu norfloxacin, spectrul bacterian al PBS s-a schimbat radical, incluzând microorganisme ca Enterococcus, Pseudomonas sau fungi.

BIBLIOGRAFIE

1. Runyon BA. Approach to the patient with ascites. In: Yamada T, Alpers D, Wyang O, Powell CD, Silverstein F, eds. Textbook of Gastroenterology 1995; New York: Lippincott-Raven 1995, 927-952.
2. Hillebrand DJ, Runyon BA. Ascites and spontaneous bacterial peritonitis. In: Friedman LS, Keeffe EB, eds. Handbook of liver disease. New York: Churchill Livingstone 1998, 151-166.
3. Martin PY, Gines P, Schrier RW. Nitric oxide as a mediator of hemodynamic abnormalities and sodium and water retention in cirrhosis. N Engl J Med 339:533-538, 1998.
4. Gines P, Arroyo V, Rodes J. Complications of cirrhosis: ascites, hyponatremia, hepatorenal syndrome, and spontaneous bacterial peritonitis. In: Bacon BR, Di Bisceglie AM, eds. Liver Disease: Diagnosis and Management. New York: Churchill Livingstone 2000, 238-250.
5. Runyon BA. Ascites and sponataneous bacterial peritonitis. In: Feldman M, Friedman LS, Sleisenger MH. Sleisenger & Fordtran's Gastrointestinal and Liver Disease. Philadelphia: WB Saunders Co 2002, 1517-1542.
6. Uriz J, Cardenas A, Arroyo V. Pathophysiology, diagnosis, and treatment of ascites in cirrhosis. Bailliere's Clinical Gastroenterology 14:927-943, 2000.
7. Gines P, Rodes J. Clinical disorders of renal function in cirrhosis with ascites. In: Arroyo V, ed. Ascites and renal dysfunction in liver cirrhosis. Pathogenesis, diagnosis, and treatment. Massachusetts: Blackwell science Malden 36:62, 1999.
8. Bernardi M, Trevisani F, Gasbarrini G. The renin-angiotensin-aldosterone system in cirrhosis. In: Arroyo V, ed. Ascites and renal dysfunction in liver cirrhosis. Pathogenesis, diagnosis, and treatment. Massachusetts: Blackwell Science Malden 1999, 175-197.
9. Sherlock S, Dooley J. Ascites. In: Sherlock S, Dooley J, eds. Diseases of the liver and biliary system. Oxford: Blackwell Publishing 2002, 127-146.
10. Lazaridis KN, Frank JW, Krowka MJ, et al. Hepatic hydrothorax: pathogenesis, diagnosis, and management. Am J Med 107:262-270, 1999.
11. Kakizaki S, Katakai K, Yoshinaga T, et al. Hepatic hydrothorax in the absence of ascites. Liver 18:216-222, 1998.
12. Strauss RM; Martin LG, Kaufman SL, et al. Transjugular intrahepatic portal systemic shunt for the management of symptomatic cirrhostic hydrothorax. Am J Gastroenterol 89:1520-1527, 1994.
13. Runyon BA, Montano AA, Akriviadis EA, et al. The serum-ascites albumin gradient is superior to the exudate-transudate concept in the differential diagnosis of ascites. Ann Intern Med 117:215-220, 1992.
14. Runyon BA. Care of patients with ascites. N Engl J Med 330:337-342, 1994.
15. C.Gheorghe, L. S Costache-Combei, G. Aposteanu, et al. Bacillary peritonitis - Report of three cases. Rom J Gastroenterol

2:105-110, 1993.

16. Runyon BA, Hoefs JC, Morgan TR. Ascitic fluid analysis in malignancy-related ascitis. Hepatology 8:1104-1110, 1988.

17. Such J, Runyon BA. Spontaneous bacterial peritonitis. Clin Infect Dis 27:669-675, 1998.

18. Davis TE, Fuller DD. Direct identification of bacterial isolates in blood cultures using a DNA probe. J Clin Microbiol 29:2193-2199, 1991.

19. Runyon BA. Spontaneous bacterial peritonitis associated with cardiac ascites. Am J Gastroenterol 79:796-804, 1984.

20. Kurtz RC, Bronzo RL. Does spontaneous bacterial peritonitis occur in malignant ascites? Am J Gastroenterol 77:146-155, 1982.

21. Wolfe GM, Runyon BA. Spontaneous Salmonella infection of high protein non-cirrhotic ascites. J Clin Gastroenterol 12:430-435, 1990.

22. Arroyo V, Jimenez V. Clinical need for antidiuretic hormone anatgonists in cirrhosis. Hepatology 37:13-15, 2003.

23. Wong F, Blei AT, Blendis LM, et al for the The North American VPA-985 Study Group. A vasopressin receptor antagonist (VPA-985) improves serum sodium concentration in patients with hyponatremia: A multicenter, randomized, placebo controlled trial. Hepatology 37:182-191, 2003.

24. Stanley MM, Ochi S, Lee KK, et al. Peritoneovenous shunting as compared with medical treatment in patients with alcoholic cirrhosis and massive ascites. N Engl J Med 321:1632-1638, 1991.

25. Arroyo V, Gines P, Gerbes AL, et al. Definition and diagnostic criteria of refractory ascites and hepatorenal syndrome in cirrhosis. Hepatology 23:164-176, 1996.

26. Pokros PJ, Reynolds TB. Rapid diuresis in patients with ascites from chronic liver disease: the importance of peripheral edema. Gastroenterology 90:1827-1835, 1986.

27. Angeli P, Gatta A. Medical treatment of ascites in cirrhosis. In: Arroyo V, Gines P, Rodes J. Schrier RW, eds. Ascites and renal dysfunction in liver disease. Malden: Blackwell Science 1999, 442-462.

28. Perez-Ayuso RM, Arroyo V, Planas R, et al. Randomized comparative study of efficacy of furosemide vs. spironolactone in nonazotemic pacients with ascites. Gastroenterology 84:961-965, 1983.

29. Hay EJ. Management of cirrhosis. Proceding of the 3rd Biennial Mayo Course: Gastroenterology & Hepatology. 2003, 3-7 February, Grand Bahamas: 97-110, 2003.

30. Rossle M, Ochs A, Gullberg V, et al. A comparison of paracentesis and the intrahepatic portosystemic shunt procedure in patients with ascites. N Engl J Med 2000; 342, 1701-1707.

31. Bories P, Garcia-Compean D, Michel H, et al. The treatment of refractory ascites by the LeVeent shunt: A multicenter controlled trial. J Hepatol 3:212-217, 1986.

32. Such J, Runyon BA. Spontaneous bacterial peritonitis. Clin Infect Dis 27:669-675, 1998.

33. Runyon BA. Low-protein-concentration ascitic fluid is predisposed to spontaneous bacterial peritonitis. Gastroenterology 91:1343-1350, 1986.

34. Runyon BA. Monomicrobial nonneutrocytic bacterascites: A variant of spontaneous bacterial peritonitis. Hepatology 12:710-717, 1990.

35. Guarner C, Runyon BA, Young S, et al. Intestinal bacterial overgrowth and bacterial translocation in an experimental model of cirrhosis in rats. J Hepatol 26:1372-1379, 1997.

36. Runyon BA, Squier SU, Borzio M. Translocation of gut bacteria in rats with cirrhosis to mesenteric lymph nodes partially explains the pathogenesis of spontaneous bacterial peritonitis. J Hepatol 21:792-796, 1994.

37. Runyon BA. Patients with deficient ascitic fluid opsoninic activity are predisposed to spontaneous bacterial peritonitis. Hepatology 8:623-629, 1988.

38. Runyon BA. Monomicrobial nonneutrocitic bacterascites: A variant of spontaneous bacterial peritonitis. Hepatology 12:710-716, 1990.

39. Rimola A, Garcia-Tsao G, Navasa M, et al. for the International Ascites Club. Diagnosis, treatment and prophylaxis of spontaneous bacterial peritonitis: a consensus document. J Hepatol 32:142-153, 2000.

40. Akriviadis EA, Runyon BA. The value of an algorithm in differentiating spontaneous from secondary bacterial peritonitis. Gastroenterology 98 127-133, 1990.

41. Guarner C, Runyon BA. Spontaneous bacterial peritonitis: pathogenesis, diagnosis. Gastroenterology 3:311-328, 1995.

42. Altman C, Grange JD, Amiot X, et al. Survival after the first episode of spontaneous bacterial peritonitis. Prognosis of potential candidates for orthotopic liver transplantation. J Gastroenterol Hepatol 10:47-50, 1995.

43. Bac DJ. Spontaneous bacterial peritonitis: an indication for liver transplantation ? Scand J Gastroenterol 218 (Suppl):38-42, 1996.

44. Dupeyron C, Mangeney N, Sedrati L, et al. Rapid emergenceof quinolone resistance in cirrhotic patients treated with norfloxacin to prevent spontaneous bacterial peritonitis. Antimicrob Agents Chemother 38:340-344, 1994.

CAPITOLUL 34

ENCEFALOPATIA HEPATICĂ

Liana GHEORGHE, Cristian GHEORGHE

1. DEFINIȚIE ȘI CLASIFICARE 855
2. FIZIOPATOLOGIE 855
3. DIAGNOSTIC 856
4. TRATAMENT 858
4.1. Măsuri suportive 858
4.2. Managementul nutrițional 858
4.3. Identificarea și îndepărtarea factorilor precipitanți 859
4.4. Reducerea producerii de amoniu la nivel intestinal 859
4.4.1. Măsurile de clearance colonic 859
4.4.2. Dizaharidele non-absorbabile 859
4.4.3. Antibioticele 860
4.4.4. Alte terapii 860
4.5. Medicamente care afectează neurotransmisia cerebrală 860
4.6. Evaluarea și intervenția asupra circulației porto-sistemice 860
4.7. EH minimală sau subclinică 860
4.8. Evaluarea necesității terapiei îndelungate 860
BIBLIOGRAFIE 861

ABREVIERI

EH = *encefalopatia hepatică*
RLO = *radicali liberi de oxigen*
NO = *oxid nitric*
GABA = *acid gama-aminobutiric*
AAR = *aminoacizi ramificați (alifatici)*
AAA = *aminoacizi aromatici*
TIPS = *șunt porto-sistemic intra*hepatic transjugular

1. DEFINIȚIE ȘI CLASIFICARE

Encefalopatia hepatică (EH) definește o constelație de modificări neuro-psihice apărute la pacienții cu insuficiență hepatică semnificativă și șunturi porto-sistemice extinse. EH este întâlnită la 50-70% din pacienții cu ciroză hepatică, dacă includem în definiție și EH subclinică (demonstrabilă numai prin teste psihometrice).

EH poate fi întâlnită sub forma a trei scenarii clinice:[1]

- EH acută (definită prin alterarea statusului mental în asociere cu insuficiența hepatică acută)
- EH cronică recidivantă sau persistentă (definită prin manifestări clinice evocatoare la pacienți cu ciroză hepatică)
- EH subclinică sau minimală (definită prin modificări minime în statusul mental asociate cirozei hepatice).

2. FIZIOPATOLOGIE

Patogeneza EH este complexă și multifactorială. Următoarele ipoteze specifice sunt incriminate în patogeneza EH:[2]

- neurotoxicitatea directă a amoniului
- ipoteza sinergismului neurotoxinelor
- dezechilibrul aminoacizilor alifatici/aromatici și sinteza de falși neurotransmițători
- alterarea metabolismului cerebral al triptofanului și rolul serotoninei
- activarea receptorilor acidului gama-aminobutiric (GABA)
- rolul substanțelor endogene (benzodiazepine, opioizi)
- rolul depozitelor cerebrale de mangan (îndeosebi la nivelul ganglionilor bazali)

Trei concepte fiziopatologice necesită a fi discutate:[3]

A. Asocierea dintre șunturile porto-sistemice și insuficiența hepatocelulară

EH rezultă din combinația dintre insuficiența/disfuncția hepatocelulară și prezența șunturilor porto-sistemice. Insuficiența hepatocelulară "pură", fără modificări circulatorii, este neobișnuită în patogeneza EH; în acest sens putem considera pasajul sângelui port prin ficatul necrotic din insuficiența hepatică acută ca un șunt porto-sistemic complet. Mai mult, anomaliile din microcirculația hepatică în ciroza hepatică determină apariția unor șunturi funcționale porto-sistemice intrahepatice.[4] Pe de altă parte, modificările neurologice detectate de rezonanța magnetică nucleară (RMN) și testele psihometrice,[4] în cazul pacienților cu șunturi porto-sistemice congenitale, fără disfuncție hepatocelulară, sunt subtile și lipsite de consecințe clinice.

B. Rolul patogenetic al factorilor circulanți

Amoniul reprezintă factorul cheie în patogeneza EH[5], iar astrocitul este ținta majoră a neurotoxicității amoniului la nivel cerebral.[6] Recent, s-a demonstrat că mecanismul neurotoxicității amoniului în EH (manifestată prin reducerea stocului energetic cerebral, alterarea neurotransmisiei, modificări electrofiziologice, excitotoxicitatea glutamat-indusă) se corelează cu stresul oxidativ și nitrozativ indus de acesta la nivelul astrocitelor. Amoniul generează radicali liberi de oxigen (RLO) (crește producția de superoxid, inhibă activitatea sistemelor enzimatice cu rol de *scavenger:* glutation-peroxidaza, superoxid dismutaza, catalaza) și oxid nitric (NO) – nitro-radicali (stimulează activitatea și expresia genei NO-sintetazei) ce induc alterarea permeabilității mitocondriale și disfuncția mitocondrială.[7]

Concentația serică crescută a amoniului este întâlnită la aproximativ 90% din pacienții cu EH;[8] ea nu se corelează cu gradul EH.[8] De asemenea, a fost demonstrat un nivel crescut de amoniu în țesutul cerebral. Hiperamoniemia determină inhibiția neurotransmisiei excitatorii prin mecanism *direct,* acționând la nivelul membranei neuronale post-sinaptice și *indirect,* prin depleția de glutamat (important mediator excitator).[9]

În insuficiența hepatică acută/fulminantă, nivelul mai mare de 200 μg/dl al amoniului reprezintă un factor predictiv pentru apariția herniei cerebrale.[10] În ciroza hepatică, relația dintre valoarea amoniului și evenimentele cerebrale este mai puțin importantă deoarece pasajul amoniului la nivel cerebral este influențat de permeabilitatea barierei hemato-encefalice.[11]

Numeroși alți factori și neurotoxine derivate de la nivel intestinal potențează acțiunea amoniului: hiponatremia, alcaloza, hipoxia, mercaptani, fenoli, acid octanoic, acizi grași cu lanț scurt, triptofanul, benzodiazepinele endogene. Emisă cu aproximativ trei decade în urmă, ipoteza sinergismului neurotoxinelor[12] rămâne în actualitate, fiind focalizată actualmente asupra neurotoxicității benzodiazepinelor endogene/transmisiei GABA-ergice și metaboliților triptofanului (serotonina) în combinație cu amoniul.

În concluzie, cele mai importante neurotoxine incriminate în fiziopatologia EH sunt amoniul și substanțele endogene care acționează sinergic la nivelul receptorilor GABA-benzodiazepinici cerebrali, activând transmisia GABA-ergică.[13]

C. Conceptul modificărilor histopatologice la nivelul SNC

EH este o disfuncție cerebrală metabolică reversibilă. Studiile de neuropatologie nu au evidențiat degenerarea/distrucția neuronală la pacienții cu EH.

Definirea EH ca o "gliopatie", subliniază rolul central al astrocitului în patogeneza EH.[14] Anomaliile astrocitare sunt întâlnite atât în encefalopatia acută, cât și în cea cronică.

În insuficiența hepatică acută/fulminantă, balonizarea astrocitului reprezintă cel mai important fenomen.[15,16] În ciroza hepatică, astrocitul prezintă modificări tip II Alzheimer caracterizate prin balonizarea nucleului cu cromatina dispusă periferic. Acumularea glutaminei, principalul produs de detoxifiere a amoniului, este responsabilă de modificările astrocitare și coincide cu activitatea crescută a glutamin-sintetazei. O serie de factori ca citokine, hiponatremia, benzodiazepinele acționează sinergic cu amoniul în geneza modificărilor astrocitare.[17]

Teoria actuală cu privire la rolul astrocitului în patogeneza EH este fundamentată asupra interacțiunii dintre astrocite și celelalte elemente celulare cerebrale.[5,13] În cazul neuronilor, anomaliile neurotransmisiei glutamat-ergice și GABA-ergice se corelează cu modificările funcției de transport și receptorilor astrocitari. În cazul vaselor sanguine, creșterea fluxului sanguin cerebral observată la pacienții cu insuficiență hepatică acută/fulminantă și edem cerebral este consecința conexiunilor dintre astrocite, neuroni și celulele endoteliale.[3]

3. DIAGNOSTIC

Diagnosticul EH este un diagnostic clinic, fundamentat pe evidențierea unei constelații de manifestări neuropsihice, flapping tremorului (asterixis) și foetorului hepatic la un pacient cu afecțiune hepatică cronică severă.

Următoarele patru elemente sunt esențiale pentru diagnosticul EH.[1,3]

1. Diagnosticul EH este un diagnostic de excludere

Spectrul larg de manifestări neuropsihice întâlnite în EH pot caracteriza variate alte afecțiuni metabolice, infecțioase, vasculare sau tumorale intracraniene (Tabelul 1)[18], de aceea manifestările clinice, deși evocatoare, sunt considerate nespecifice și insuficiente pentru diagnostic.

Existența unei afecțiuni hepatice acute sau cronice în antecedente, prezența unor factori precipitanți sau a unor episoade anterioare documentate de EH pot constitui elemente importante pentru diagnostic. Detecția flapping tremorului, foetorului hepatic sau a semnelor extrapiramidale poate reprezenta un element important pentru diagnostic, deși toate aceste manifestări sunt nespecifice. Flapping tremorul sau asterixis poate fi întâlnit la pacienții cu uremie, hipercapnie, intoxicație cu fenitoină, hipomagneziemie. Pe de altă parte, absența acestor manifestări nu exclude diagnosticul de EH.

Excluderea altor cauze responsabile de alterarea statusului mental se poate realiza printr-o serie de investigații specifice: analiza automată a electro-

Tabelul 1 Diagnosticul diferențial al EH. *După Riordan SM, 1997*[18]

Afecțiunea	Testul de diagnostic
Encefalopatii metabolice	Teste biochimice
Hipoglicemia	
Diselectrolitemii	
Hipoxia	
Hipercapnia	
Azotemia	
Cetoacidoza	
Encefalopatii toxice	Teste toxicologice
Alcool	
Medicamente psihoactive	
Salicilați	
Metale grele	
Leziuni intracraniene	Computer tomografie, arteriografie, EEG, puncție lombară, teste virusologice
Hemoragia subarahnoidiană, subdurală, intracerebrală	
Infarctul cerebral	
Tumori cerebrale	
Abcese cerebrale	
Meningită	
Encefalită	
Encefalopatia post-convulsivă, epileptică	
Afecțiuni neuro-psihiatrice	Teste destinate excluderii unor afecțiuni organice

encefalogramei,[19] explorări imagistice cerebrale (tomografie computerizată, RMN) (îndeosebi pentru pacienții aflați în comă)[20,21] și puncția lichidului cefalo-rahidian (îndeosebi la pacienții care prezintă febră, leucocitoză sau semne de iritație meningeală) (Tabelul 1).

2. Identificarea factorilor precipitanți

Factorii precipitanți pot contribui la alterarea statusului mental și pot influența decizia terapeutică, îndeosebi în ceea ce privește transplantul hepatic. Ei trebuie identificați și, în măsura posibilităților, eliminați. Cei mai importanți factori precipitanți ai EH sunt:

- infecțiile,[22] îndeosebi peritonita bacteriană spontană,
- hemoragia digestivă, îndeosebi variceală,
- utilizarea medicamentelor psihoactive, îndeosebi narcotice și benzodiazepine,
- excesul de proteine în dietă, îndeosebi al proteinelor de origine animală,
- constipația,
- disfuncția renală și anomaliile electrolitice, îndeosebi uremia (ureea este scindată în amoniu la nivel intestinal), hipopotasemia (facilitează pasajul amoniului prin bariera hemato-encefalică), deshidratarea,
- injuria hepatică supraadăugată (apariția unei suprainfecții virale, un episod de hepatită etanolică, dezvoltarea trombozei de venă portă).

3. Teste de laborator. Determinarea amoniului seric. Teste psihometrice

Nici un test de laborator nu poate confirma diagnosticul EH.

Concentrația serică a amoniului variază amplu la pacienții cu ciroză hepatică și nu se corelează cu gradul EH. Determinarea valorilor amoniului seric este utilă în câteva situații:

- atunci când diagnosticul EH este incert (în absența semnelor sugestive pentru o afecțiune hepatică sau atunci când sunt suspicionate alte cauze responsabile de alterarea statusului mental);
- urmărirea pacienților cu EH (determinările succesive ale amoniului seric nu pot înlocui, din punct de vedere prognostic-evolutiv, evaluarea periodică a statusului mental al pacientului); în acest scop, utilizarea testelor psihometrice (testul conexiunii numerelor, testul simbolului degetelor etc.) în variante simple sau complexe este superioară atât pentru urmărire, cât și pentru diagnosticul EH subclinice determinării amoniului seric;
- pentru aprecierea prognosticului (valori > 200 g/dl reprezintă un factor predictiv pentru apariția herniei cerebrale la pacienții cu insuficiență hepatică fulminantă).[10]

Amoniemia trebuie determinată imediat (pentru a evita valori fals crescute în cazul probelor care nu sunt corect refrigerate), într-un laborator performant (pentru a evita erorile de interpretare). Determinarea amoniului în sângele arterial este superioară determinării venoase, îndeosebi în insuficiența hepatică acută/fulminantă. Corelația dintre concentrația amoniului seric și statusul mental este îmbunătățită prin ajustarea valorilor acestuia în raport cu pH-ul.[23]

4. Stadializarea EH

EH poate fi *subclinică* sau *clinic manifestă*. EH clinic manifestă este diagnosticată în prezența a minimum două manifestări clinice dintre următoarele: inversarea ritmului veghe-somn, dificultăți de calcul, afectarea memoriei secundare, bradilalie sau una dintre anomaliile de mai sus asociată cu flapping tremor.[24]

EH este o afecțiune metabolică reversibilă. Totuși, unii pacienți cu EH dezvoltă o condiție progresivă, debilitantă, caracterizată prin demență, paraparezâ spastică, mișcări extrapiramidale și degenerare cerebeloasă, asociată cu anomalii structurale la nivelul SNC.[18]

Două sisteme de stadializare și clasificare sunt larg răspândite în practică pentru stadializarea pacienților cu EH manifestă clinic: stadializarea West Haven și scala Glasgow.

Criteriile West Haven de alterare a statusului mental în EH[25]

Stadiul 0. Absența modificărilor detectabile de personalitate sau comportament, absența flapping tremorului

Stadiul 1. Modificări ale atenției - scurtarea perioadei de atenție; dificultăți de calcul (adunare, scădere); modificări ale somnului; insomnie, somnolență sau inversarea ritmului veghe-somn; modificări afective; euforie sau depresie (mai frecvent depresie); flapping tremor posibil prezent (provocat sau spontan)

Stadiul 2. Letargie sau apatie; dezorientare; comportament inadecvat; dificultăți de vorbire (voce sacadată, monotonă, răspunsuri monosilabice); flapping tremor spontan, evident

Stadiul 3. Dezorientare; comportament bizar, inadecvat; semi-stupoare sau stupoare, flapping tremor în general absent (dispariția flapping tremorului)

Stadiul 4. Comă

Tabelul 2 Scala Glasgow pentru comă

Deschiderea ochilor		Cel mai bun răspuns motor		Cel mai bun răspuns verbal	
Spontan	4	La ordine verbale	6	Orientat, conversează	5
La comandă	3	Localizează stimulii dureroşi	5	Dezorientat, conversează	4
La durere	2	Flexie la stimuli dureroşi	3	Cuvinte inadecvate	3
Fără răspuns	1	Extensie la stimuli dureroşi	2	Sunete inadecvate	2
		Fără răspuns	1	Fără răspuns	1

Evaluarea stării de conștiență prin intermediul scalei Glasgow

Deși scala Glasgow pentru comă (Tabelul 2) nu a fost riguros evaluată în cazul pacienților cu EH, larga ei răspândire în cazul pacienților cu encefalopatii metabolice sau structurale justifică utilizarea acesteia și în cazul pacienților cu afecțiuni hepatice acute sau cronice severe. Scorul cel mai favorabil este 15, iar scorul cel mai defavorabil este 3; scorul sub 12 denotă EH severă.

4. TRATAMENT

Tratamentul EH cuprinde următoarele măsuri, de regulă complementare:

4.1. Măsuri suportive

Măsurile suportive includ măsurile standard de îngrijire ale pacienților spitalizați și măsuri speciale. Măsurile speciale sunt variate și pot interesa variate segmente ale personalului medical. Deoarece statusul mental al acestor pacienți se poate modifica rapid, sunt dezorientați și au frecvent un comportament inadecvat, măsurile speciale vizează adeseori protejarea pacientului însuși sau a persoanelor din jur de reacții agresive, cauzatoare de vătămări corporale. În stadiile avansate se impune intubarea oro-traheală a pacienților.[1]

În concluzie, măsurile suportive se impun în toate stadiile EH. Ele variază în raport cu severitatea EH și factori individuali, necesitând o ajustare individuală și permanentă.

4.2. Managementul nutrițional

În perioada statusului mental alterat se impune asigurarea unei nutriții adecvate. Restricția proteinelor din dietă, urmată de reintroducerea și creșterea progresivă a acestora, a fost considerată mult timp principiul terapeutic major în EH. Prevalența crescută a malnutriției și necesarul proteic crescut în cazul pacienților cu ciroză hepatică decompensată (1,2-1,5 g proteine/kg corp/zi) fac ca această atitudine să fie privită cu o rezervă din ce în ce mai mare. Mai mult, s-a constatat că pacienții cu EH tolerează relativ bine regimurile hiperproteice dacă sursa acestora este îndeosebi vegetală și din lactate. Restricția completă a proteinelor din dietă este actualmente contraindicată în cazul pacienților cu EH. Grupul de Consens ESPEN recomandă un aport energetic non-proteic de 25-30 kcal/kg corp/24h și un aport proteic zilnic de 1,0-1,5 g/kg corp,[26] provenind îndeosebi din sursa vegetala sau din preparate lactate.[27] În situații rare, la pacienții cu intoleranță proteică severă, restricția tranzitorie de 0,5 g proteine/kg corp/zi poate fi necesară. La acești pacienți, aportul suplimentar de azot trebuie asigurat prin administrare de soluții de aminoacizi.[27] Asigurarea unei balanțe azotate pozitive are un efect benefic nu numai asupra statusului nutrițional și prognosticului cirozei hepatice ci și asupra EH însuși, stimulând regenerarea hepatică și capacitatea de detoxifiere musculară a amoniului.

Asigurarea unui aport protein-caloric adecvat în cazul pacienților cu EH este dificilă datorită numeroaselor restricții alimentare ce fac dieta organoleptic indezirabilă, precum și datorită modificărilor neuropsihice ce caracterizează această complicație. Utilizarea energiei și economia de azot sunt optim asigurate prin 6-7 mese reduse cantitativ în timpul zilei și o gustare constituită din hidrocarbonate complexe seara târziu, astfel încât intervalele interdigestive mai mari de 6 ore să fie evitate, iar aportul proteinelor să fie uniform distribuit în cursul zilei.[28]

Toleranța la proteinele din dietă variază în raport cu sursa. Proteinele din lapte și lactate sunt mai bine tolerate decât proteinele din carne și surse mixte, iar proteinele vegetale sunt mai bine tolerate decât proteinele animale.[29] Toleranța crescută la proteinele vegetale din dietă reflectă conținutul crescut de fibre alimentare și efectul acestora pe funcția colonică (reducerea timpului de tranzit intestinal, scăderea pH-ului intraluminal, inhibiția florei bacteriene amoniogene, creșterea excreției fecale de amoniu). Concentrația plasmatică de arginină și citrulină este mai mare la pacienții care consumă proteine vegetale, facilitând excreția amoniului prin intermediul ciclului Krebs-Henseleit.[30]

Acceptabilitatea și toleranța pacienților cu ciroză hepatică și EH la proteinele vegetale din dietă este variabilă. În țările industrializate, în care consumul de proteine vegetale este limitat, dietele care conțin peste 50 g proteine vegetale sunt greu tolerate, determinând meteorism, flatulență, diaree și sațietate precoce. În regiunile în curs de dezvoltare, unde dieta conține o cantitate apreciabilă de fibre alimentare, aceste diete sunt mult mai ușor acceptate și tolerate. În general, fiecare pacient trebuie încurajat să consume procentul maxim de proteine vegetale pe care îl tolerează; deoarece vegetalele au conținut intrinsec și modest de sare, dieta conținând 30-40 g proteine vegetale pe zi este relativ ușor acceptată.[31]

Zincul, un cofactor al ciclului ureogenetic, este, de regulă, deficitar la pacienții cu ciroză hepatică, îndeosebi dacă aceștia sunt malnutriți. Suplimentele orale de zinc sunt recomandate pacienților cu deficit documentat.[30]

În concluzie, în EH acută, proteinele din dietă pot fi excluse în primele 24 de ore, balanța azotată fiind asigurată prin suplimente parenterale (aminoacizi cu catenă ramificată). În EH cronică, se recomandă o dietă hipercalorică și hiperproteică, cu substituția proteinelor animale prin proteine provenind din surse vegetale și din produse lactate și aportul uniform al acestora sub forma a 4-7 prânzuri reduse cantitativ în 24 de ore.

Creșterea toleranței proteice se poate realiza prin asocierea măsurilor dietetice cu alte intervenții terapeutice, ca, de exemplu, administrarea de dizaharide non-absorbabile (lactuloza). Formulele orale conținând aminoacizi ramificați pot reprezenta o alternativă în cazul pacienților cu EH cronică și intoleranță proteică severă. Acetatul de zinc se recomandă în cazul pacienților cu deficit documentat în doză de 220 mg x 2/zi.

4.3. Identificarea și îndepărtarea factorilor precipitanți

Identificarea și eliminarea promptă a factorilor precipitanți este esențială pentru prognosticul pacienților cu EH. Majoritatea pacienților cu EH acută sau cronică prezintă unul sau mai mulți factori precipitanți. *EH "spontană"* (în care nu se identifică factori precipitanți), este întâlnită fie în asociere cu insuficiența hepatică severă, fie în prezența unor colaterale porto-sistemice importante și are un prognostic nefavorabil.

4.4. Reducerea producerii de amoniu la nivel intestinal

Măsurile destinate diminuării producerii de amoniu la nivel intestinal sunt esențiale pentru succesul terapeutic. Acestea includ măsurile de clearence colonic, dizaharidele non-absorbabile, antibioticele ce inhibă flora amonio-generatoare și alte terapii.

4.4.1. Măsurile de clearance colonic

Deoarece toxinele implicate în etiopatogenia EH iau naștere în intestin, clearence-ul colonic reprezintă o măsură terapeutică esențială. EH însăși determină încetinirea timpului de tranzit intestinal, favorizând absorbția compușilor toxici. Clearence-ul colonic reduce încărcătura bacteriană colonică, concentrația luminală și sanguină a amoniului. Variate laxative sunt utilizate în acest scop, dar dizaharidele non-absorbabile (lactuloza) sunt preferate deoarece au un efect intrinsec adițional care potențează eliminarea și reduce formarea compușilor azotați.

Clismele evacuatorii sunt indicate în cazul pacienților cu alterarea severă a stării de conștiență; sunt preferate clismele care utilizează preparate ce acidifiază mediul luminal (acid acetic, lactuloză etc.). O alternativă de clearence colonic este reprezentată de irigarea intestinului cu soluție izotonă de manitol 1 g/kg corp, recomandată în cazul pacienților cu hemoragie digestivă și EH.[1]

4.4.2. Dizaharidele non-absorbabile

Dizaharidele non-absorbabile (lactuloza) sunt considerate prima linie de tratament în EH.[1,3] Lactuloza (galactozid-fructoza) nu este metabolizată la nivel intestinal deoarece intestinul uman nu conține dizaharidaza specifică. Ea ajunge intactă în colon unde bacteriile colonice o degradează cu producere de acid acetic și acid lactic. Acidifierea mediului intestinal inhibă pasajul amoniului în circulația portă și determină un efect

catarctic. Gustul excesiv de dulce, flatulența și crampele abdominale reprezintă cele mai frecvente efecte adverse ale lactulozei. La apariția diareei, administrarea trebuie întreruptă și reluată cu doze reduse.

În EH acută, lactuloza se administrează pe sondă nazo-gastrică 45 ml, cu repetarea administrării la fiecare oră până la apriția scaunelor. Apoi doza se ajustează astfel încât să se asigure 2-4 scaune moi pe zi (în general 15-45 ml la fiecare 8-12 h).[1] Administrarea lactulozei sub formă de clisme (300 ml la un litru de apă) reținute aproximativ 1 h, în poziție Trendelenburg (pentru a facilita distribuția până la nivelul colonului drept), este recomandată pacienților cu alterarea severă a stării de conștiență sau pacienților care găsesc preparatul administrat per os indezirabil datorită gustului său dulce. Lactilolul este mult mai gustos și mai ușor acceptat și poate reprezenta o alternativă terapeutică atunci când este disponibil. La pacienții lactazo-deficienți, lactoza poate reprezenta o alternativă terapeutică. În EH cronică se recomandă administrarea cronică de lactuloză per os în doze individualizate pentru a produce 2-4 scaune moi pe zi.[13]

4.4.3. Antibioticele

Antibioticele reprezintă o alternativă terapeutică la dizaharidele non-absorbabile pentru tratamentul EH acute și cronice. EH este ameliorată prin administrarea de neomicină (clasic) sau metronidazol (alternativ).

Efectele antibioticelor sunt atribuite inhibiției florei bacteriene colonice. O serie de efecte adverse grevează administrarea antibioticelor pe termen lung. Administrarea cronică de neomicină se asociază cu ototoxicitate și sindrom de malabsorbție prin leziuni enterocitare și inhibiția activității glutaminazei de la nivelul vililor intestinali;[3] suprainfecția stafilococică poate reprezenta o problemă. Administrarea cronică de metronidazol se asociază cu neurotoxicitate.

În EH acută, neomicina se recomandă în doză de 3-6 g pe zi timp de 1-2 săptămâni.[1] În EH cronică, neomicina se administrează în doză de 1-2 g pe zi cu monitorizarea funcției auditive și renale.[1] În cazurile severe, antibioticele pot fi asociate cu lactuloza. Metronidazolul se recomandă în doză de 250 mg de două ori pe zi.

4.4.4. Alte terapii

Utilizarea ornitin aspartatului, disponibil în formule orale și parenterale, reprezintă o alternativă terapeutică. Preparatul oferă substrat pentru ciclul ureogenetic (ornitina), precum și pentru sinteza glutamatului (aspartatul).

4.5. Medicamente care afectează neurotransmisia cerebrală

Flumazenilul și bromocriptina pot avea un rol terapeutic în cazuri selecționate. Creșterea tonusului GABA-ergic contribuie la apariția EH. Nivelul crescut al "benzodiazepinelor endogene" la pacienții cu EH a fost postulat a exercita efecte neuroinhibitorii prin intermediul receptorului GABA. Aceste efecte sunt contracarate prin administrarea de flumazenil în bolus de 1 mg i.v. Singura indicație formală pentru administrarea de flumazenil se referă la pacienții cu EH prin administrare de benzodiazepine.[1] Bromocriptina în doză de 30 mg per os de două ori pe zi este indicată pentru tratamentul EH cronice la pacienții care nu răspund la tratamentul de primă linie (lactuloza).

4.6. Evaluarea și intervenția asupra circulației porto-sistemice

În cazul pacienților cu episoade repetate de EH care nu prezintă factori precipitanți, se recomandă căutarea asiduă a șunturilor spontane porto-sistemice (splenorenale, gastrorenale) de calibru crescut. Vizualizarea acestora se realizează prin examene imagistice (ecografie Doppler, computer tomografie, angiografie, angioRMN). Ocluzia acestor șunturi se poate realiza prin tehnici radiologice intervenționale dar este grevată de o rată crescută de hemoragii digestive.

4.7. EH minimală sau subclinică

Cele mai frecvente modificări neuropsihologice în aceste cazuri interesează aptitudinile (abilitățile) motorii, capacitatea de atenție și concentrare, viteza de reacție. De regulă, subiecții afectați compensează cu succes aceste deficiențe în activitatea zilnică, exceptând situațiile în care desfășoară activități care solicită major aceste funcții (șoferi, dispeceri etc.).

Tratamentul trebuie instituit numai în cazuri selecționate. El cuprinde manipulări dietetice și administrarea de lactuloză.[1,3]

4.8. Evaluarea necesității terapiei îndelungate

Datorită persistenței condițiilor generatoare, pacienții cu ciroză hepatică asociază riscul episoadelor recidivante de EH.

Următoarele situații necesită atenție după trata-

mentul eficient al unui episod de EH:

- Controlul factorilor potențiali precipitanți (combaterea constipației, abuzului de proteine animale în dietă, utilizării intempestive a diureticelor, administrării de medicamente psihotrope, profilaxia sângerării variceale și a peritonitei bacteriene spontane, atunci când acestea sunt indicate).
- Un risc major de recidivă a EH este întâlnit la pacienții cu așa numita "EH spontană" (apărută în afara unor factori precipitanți): pacienți cu disfuncție hepatică severă (clasa Child B sau C), șunturi porto-sistemice spontane extinse sau TIPS.
- Evaluarea indicației de transplant hepatic. Dezvoltarea unui episod de EH reprezintă un factor de prognostic nefavorabil, asociat cu o supraviețuire de 40% la 1 an.[3,13] El reprezintă un criteriu de evaluare în vederea includerii pe lista de așteptare pentru transplantul hepatic.

BIBLIOGRAFIE

1. Andreas Blei, Juan Cordoba, for the Practice Parameters Committee of the American College of Gastroenterology. Hepatic Encephalopathy (Practice Guidelines). Am J Gastroenterol 96:1968-1976, 2001.

2. Mullen KD. Hepatic encephalopathy. In: Friedman LS, Keeffe EB, eds. Handbook of liver disease. New York: Churchill Livingstone 1998, 185-195.

3. Blei AT. Diagnosis and treatment of hepatic encephalopathy. Bailliere's Clinical Gastroenterology 14:959-974, 2000.

4. Crespin J, Nemcek A, Rehkemper G, et al. Intrahepatic portal-hepatic venous anastomosis: a portal-systemic shunt with neurological repercussions. Am J Gastroenterol 95:1568-1571, 2000.

5. Hazell AS, Butterworth RF. Hepatic encephalopathy: an update of pathophysiologic mechanisms. Proc Soc Exp Biol Med 222:99-112, 1999.

6. Gorg B, Foster N, Reinehr R, et al. Benzodiazepine-induced protein tyrosine nitration in rat astrocytes. Hepatology 37:334-342, 2003.

7. Norenberg MD. Oxidative and nitrosative stress in ammonia neurotoxicity. Hepatology 37:245-248, 2003.

8. Sherlock S, Dooley J. Hepatic encephalopathy. In: Sherlock S, Dooley J, eds. Diseases of the liver and biliary system. Oxford: Blackwell Publishing 2002, 93-109.

9. Mullen KD, Sarbah SA, Kyprianou A. Portosystemic encephalopathy. In: Bacon BR, Di Bisceglie AM, eds. Liver Disease: Diagnosis and Management. New York: Churchill Livingstone 2000, 251-260.

10. Clemmesen JO, Larsen FS, Kondrup J, et al. cerebral herniation in patients with acute liver failure is correlated with arterial ammonia concentration. Hepatology 29:648-653, 1999.

11. Lockwood AH, ZapEW, Wong WH. Cerebral ammonia metabolism in patients with severe liver disease and minimal hepatic encephalopathy. J Cerebral Blood Flow Metab II:337-341, 1991.

12. Zieve L, Doizaki WM, Zieve FJ. Synergism between mercaptans and ammonia and fatty acids in the production of coma: A possible role for mercaptans in the pathogenesis of hepatic coma. J Lab Clin Med 83:16-28, 1974.

13. Hay EJ. Management of cirrhosis. Proceding of the 3rd Biennial Mayo Course: Gastroenterology & Hepatology. 2003, 3-7 February, Grand Bahamas: 97-110, 2003.

14. Norenberg MD. Astrocytic-ammonia interactions in hepatic encephalopathy. Sem Liver Dis 16:245-253, 1996.

15. Traber PG, Dal Canto M, Ganger DR, et al. Electron microscopic evaluation of brain edema in rabbits with galactosamine-induced fulminant hepatic failure: ultrastructure and integrity of the blood brain barrier. Hepatology 7:1272-1277, 1987.

16. Kato M, Hughes RD, Keays RT, et al. Electron microscopic study of brain capillaries in cerebral edema from fulminant hepatic failure. Hepatology 15:1060-1066, 1992.

17. Hunssinger D, Kircheis G, Fischer R, et al. Hepatic encephalopathy in chronic liver disease: a clinical manifestation of astrocyte swelling and low-grade cerebral edema. J Hepatol 32:1035-1038, 2000.

18. Riordan SM, Williams R. Treatment of hepatic encephalopathy. N Engl J Med 337:473-479, 1997.

19. van den Rijt CC, Schalm SW, De Groot GH, et al. Objective measurement of hepatic encephalopathy by means of automated EEG analysis. Electroencephalography and Clin Neurophysiol 57:423-426, 1984.

20. Spahr L, Butterworth RF, Fontaine S, et al. Increased blood manganese in cirrhostic patients: relationship to pallidal magnetic resonance signal hyperintensity and neurological symptoms. Hepatology 24:1116-1120, 1996.

21. Wijdicks EF, Plevak DJ, Rakela J, et al. Clinical and radiologic features of cerebral edema in fulminant hepatic failure. Mazo Clinic proc 70:119-124, 1995.

22. Strauss E, da Costa MF. The importance of bacterial infections as precipitating factors of chronic hepatic encephalopathy in cirrhosis. Hepatogastroenterol 45:900-904, 1998.

23. Kramer L, Tribl B, Gendo A, et al. Partial pressure of ammonia versus ammonia in hepatic encephalopathy. Hepatology 31:30-34, 2000.

24. Groeneweg M, Moerland W, Quero HC, et al. Screening of subclinical hepatic encephalopathy. J Hepatol 32:748-753, 2000.

25. Conn HO, Leevy CM; Vlahcevic ZR, et al. Comparison of lactulose and neomicyn in the treatment of chronic portal-systemic encephalopathy. A double blind controlled trial. Gastroenterology 72:573-583, 1977.

26. Plauth M, Merli M, Kondrup J, et al. ESPEN guidelines for nutrition in liver disease and transplantation. Clinical Nutrition 16:43-55, 1997.

27. L. Gheorghe, R. Iacob, R. Vadan, et al. Improvement of hepatic encephalopathy using a modified high-calorie high-protein diet. Clinical Nutrition; 2004, in press.

28. Verboeket-van de Venne WPHG, Westerterp KR, van Hoek B, et al. Energy expenditure and substrate metabolism in patients with cirrhosis of the liver: effect of the pattern of food intake. Gut 36:110-116, 1995.

29. Lochs H, Plauth M. Liver cirrhosis: rationale and modalities for nutritional support – the European Society for Parenteral and Enteral Nutrition Consensus and beyond. Curr Opin Clin Nutr Metabol Care 2:345-368, 1999.

30. Morgan MY, Heaton KW. Nutrition, the liver, and gallstones. In: Garrow JS, James WPT, Ralph A, eds. Human nutrition and dietetics. London: Churchill Livingstone 2001, 575-603.

31. Bianchi GP, Marchesini G, Fabbri A, et al. Vegetable versus animal protein diet in cirrhotic patients with cirrhotic patients with chronic encephalopathy. A randomized cross-over comparison. J Internal Med 233:385-392, 1993.

CAPITOLUL 35

SINDROMUL HEPATORENAL

Liana GHEORGHE, Cristian GHEORGHE

1. DEFINIȚIE 865
2. FIZIOPATOLOGIE 865
3. CLASIFICARE 865
4. ATITUDINEA PRACTICĂ PENTRU DIAGNOSTIC 867
5. DIAGNOSTIC DIFERENȚIAL 868
6. FACTORI PREDICTIVI PENTRU DEZVOLTAREA SHR 869
7. PROFILAXIE ȘI TRATAMENT 869
    7.1. Profilaxie 869
    7.2. Măsuri generale 869
    7.3. Măsuri specifice 870
8. PROGNOSTIC 871
BIBLIOGRAFIE 871

ABREVIERI

SHR = sindromul hepatorenal
*RFG = rata de filtrare glomerulară_*
RAA = sistemul renină-angiotensină-aldosteron
SNS = sistemul nervos simpatic
AINS = antiinflamatoare non-steroidiene

1. DEFINIȚIE

Sindromul hepatorenal (SHR) reprezintă condiția clinică definită prin instalarea unei insuficiențe renale progresive la pacienții cu ciroză hepatică, hipertensiune portală și ascită.[1,2] SHR se caracterizează prin:[2]

- absența unei afecțiuni renale preexistente
- stimularea sistemului vasoactiv endogen
- modificări circulatorii: vasodilatație splahnică, vasoconstricție periferică și renală; vasoconstricția arteriolară renală determină reducerea fluxului sanguin renal și scăderea consecutivă a ratei de filtrare glomerulare (RFG).

Insuficiența renală progresivă ce caracterizează SHR se definește prin:[2]

- dublarea valorilor maxime ale creatininei serice (peste 2,5 mg/dl)
- reducerea clearanceului inițial al creatininei cu peste 50% (sub 20 ml/min).

SHR este o complicație frecventă și severă a cirozei hepatice. Aproximativ 15% din pacienții cu ciroză hepatică și ascită dezvoltă SHR în primele 6 luni, 20% la 1 an și aproximativ 40% la 5 ani de evoluție.[3] SHR reprezintă complicația cirozei hepatice cu cel mai sever prognostic, supraviețuirea medie a pacienților în lipsa transplantului hepatic fiind de aproximativ 14 zile.[1]

2. FIZIOPATOLOGIE

Semnătura fiziopatologică a SHR este reprezentată de vasoconstricția din circulația arterială renală.[4] Rinichiul este intact morfologic. Mecanismul de producere al vasoconstricției renale este multifactorial și implică activarea unor mecanisme vasoconstrictoare și inhibiția unor factori vasodilatatori (Tabelul 1). Teoria patogenică larg acceptată este teoria vasodilatației arteriale periferice conform căreia vasoconstricția renală este secundară vasodilatației marcate din teritoriul splahnic ce determină umplerea insuficientă a patului arterial și activarea succesivă baroreceptor-mediată a mecanismelor vasoconstrictoare reprezentate de sistemul renină-angiotensină-aldosteron (RAA) și sistemul nervos simpatic (SNS) (vezi capitolul Ascita și peritonita bacteriană spontană) (Figura 1).[5,6] Activarea acestora determină vasoconstricție și hipoperfuzie în circulația renală, dar și la nivel cerebral și la nivelul extremităților. Vasodilatația intensă din teritoriul splahnic este determinată de producerea și eliberarea locală a unor factori vasodilatatori ca oxidul nitric,[7] prostaglandine și peptide biologic active.

În stadiile inițiale ale dezvoltării ascitei, perfuzia renală este menținută, în ciuda activării sistemelor vasoconstrictoare (RAA, SNS), ca urmare a stimulării sintezei/activității factorilor vasodilatatori renali (Tabelul 1). Dezvoltarea hipoperfuziei renale și SHR apare ca urmare a activării maximale a sistemelor vasoconstrictoare, a căror activitate nu mai poate fi contracarată de factorii vasodilatatori, scăderii sintezei/activității factorilor vasodilatatori și/sau producerii crescute de factori vasoconstrictori renali.[8]

Administrarea de vasoconstrictoare splahnice (analogi ai vasopresinei: terlipresina, ornipresina) se asociază cu inhibiția activității sistemelor vasoconstrictoare endogene (RAA, SNS), creșterea RFG și ameliorarea funcției renale, reprezentând un important argument în favoarea teoriei vasodilatației arteriale.[9,10]

3. CLASIFICARE

Se descriu două tipuri de SHR:

- SHR tip I (acut)
- SHR tip II (cronic).

SHR tip I (acut) se caracterizează prin:[1,2]

- instalarea rapidă și progresivă a insuficienței renale (1-14 zile)
- ureea sanguină cu valori cuprinse, de regulă, între 60 și 120 mg/dl, iar creatinina serică cuprinsă între 2 și 8 mg/dl
- asocierea cu oligurie/anurie, retenție de sodiu și hiponatremie

Tabelul 1 Principalii factori vasoactivi care intervin în modularea perfuziei renale şi patogenia sindromului hepatorenal la pacienţii cu ciroză hepatică şi ascita. *(după*

Factori vasoconstrictori
Angiotensina II
Noradrenalina
Neuropeptidul Y
Endotelina
Adezine
Cisteinil leucotriene
F2-isoprostani
Factori vasodilatatori
Oxidul nitric
Prostaglandine
Peptidul natriuretic
Sistemul kinină-kalicreină

- asocierea cu manifestări clinice de insuficiență hepatică severă (icter, encefalopatie, coagulopatie); complicația este întâlnită frecvent în insuficiența hepatică fulminantă și hepatita etanolică severă
- în peste 50% din cazuri, SHR tip I se dezvoltă în prezența unor factori precipitanți: complicații (infecții bacteriene, îndeosebi peritonita bacteriană spontană) sau manevre terapeutice (paracenteze voluminoase fără restituție de macromolecule); în mod uzual, SHR tip I se dezvoltă în cursul spitalizării, la pacienți internați cu valori normale ale creatininei serice
- prognostic nefavorabil (SHR tip I se caracterizează printr-o supraviețuire de aproximativ 20% la 14 zile și 10% la 3 luni).[11]

SHR tip II (cronic) se caracterizează prin:[1,2]

- instalarea lentă și progresivă a insuficienței renale (săptămâni-luni)
- valori ale ureei sanguine cuprinse, de regulă, între 30 și 80 mg/dl și ale creatininei serice între 2 și 4 mg/dl

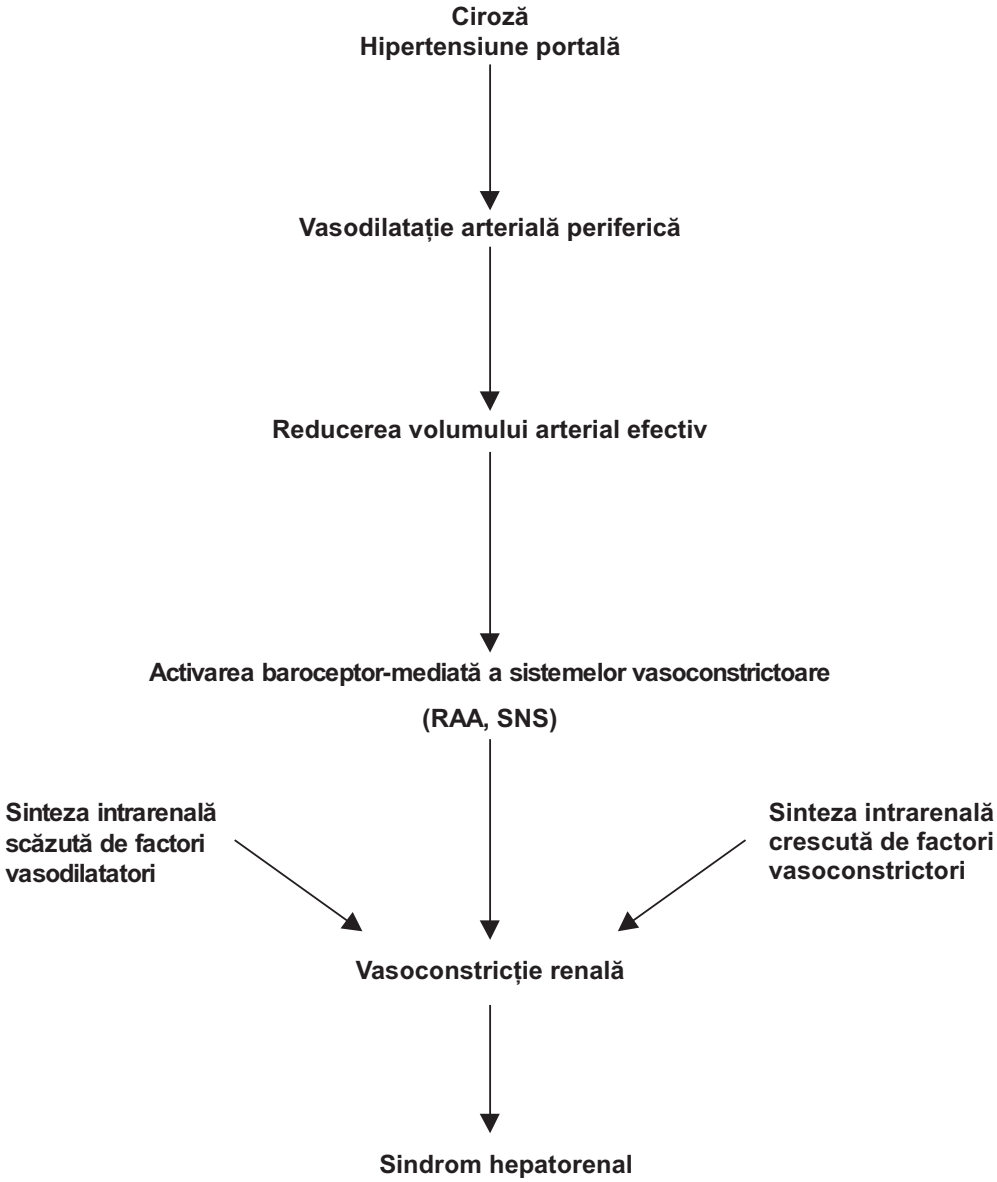

Fig.1 Patogeneza sindromului hepatorenal în conformitate cu teoria vasodilataţiei arteriale periferice. *(după Gines P, 2000[10])*

- asocierea cu afecțiuni hepatice cronice decompensate relativ stabile (ciroza hepatică secundară infecției VHB/VHC, ciroza biliară primitivă)
- asocierea cu ascita refractară
- răspunsul temporar la expansiunea de volum cu albumină/soluții macromoleculare
- prognostic mai bun decât SHR tip I, cu o supraviețuire medie superioară SHR acut, dar inferioară comparativ cu cea a pacienților cu ascită dar fără insuficiență renală.

Un grup internațional de experți a elaborat o serie de criterii pentru diagnosticul SHR;[12] *criteriile majore* sunt absolut necesare pentru diagnostic, în timp ce *criteriile adiționale* nu sunt obligatorii deși, de regulă, sunt prezente.[2]

Criteriile majore (este necesară prezența tuturor criteriilor majore):

- prezența unei afecțiuni hepatice acute sau cronice severe caracterizată prin insuficiență hepatică și hipertensiune portală
- reducerea RFG reflectată de valori ale creatininei serice peste 1,5 mg/dl sau valori ale clearence-ului creatininei sub 40 ml/min în 24 h
- absența altor cauze de insuficiență renală (șoc, infecții bacteriene, tratament actual sau recent cu medicamente nefrotoxice, pierderi excesive de fluid pe cale gastrointestinală, prin vărsături sau diaree, pierderi renale excesive definite prin scădere ponderală ce depășește 0.5 kg/zi la pacienții cu ascită, fără edeme și 1 kg/zi în cazul pacienților cu ascită și edeme, timp de mai multe zile)
- lipsa ameliorării funcției renale (definită ca scăderea creatininei serice sub 1,5 mg/dl sau creșterea clearence-ului creatininei peste 40 ml/min) la întreruperea tratamentului diuretic și expansiunea volumului plasmatic cu soluție izotonă 1 500 ml
- proteinurie sub 0,5g/dl și absența modificărilor ecografice care sugerează o uropatie obstructivă sau o afecțiune parenchimatoasă renală.

Criteriile adiționale (prezența lor nu este obligatorie pentru formularea diagnosticului deși ele sunt, de regulă, prezente și reprezintă modificări sanguine sau urinare caracteristice SHR):

- diureza < 500 ml/24 h
- sodiu urinar < 10 mEq/l
- osmolaritatea urinară > osmolaritatea plasmatică
- hematii urinare < 50 /câmp
- sodiu seric < 130 mEq/l.

4. ATITUDINEA PRACTICĂ PENTRU DIAGNOSTIC

Atitudinea practică destinată diagnosticului SHR presupune parcurgerea următoarelor etape (Tabelul 2):

A. Anamneza și examenul clinic

- Istoric îndelungat, prezența semnelor și

Tabelul 2 Atitudinea practică pentru diagnostic în SHR

1. Anamneza și examenul clinic • istoric îndelungat, semne și simptome evocând o afecțiune hepatică severă (ascită, icter, encefalopatie hepatică, coagulopatie) • oligo-anurie • excluderea altor cauze sau condiții care pot determina insuficiență renală (hemoragie digestivă, sepsis, șoc, diaree, vărsături, insuficiență cardiacă, coagulopatie intravasculară diseminată, administrarea intempestivă de diuretice sau medicamente nefrotoxice: acetaminofen, aminoglicozide, halotan)
2. Întreruperea tratamentului diuretic și medicamentelor nefrotoxice
3. Teste de laborator: creatinina și ureea sanguină; sodiul seric; osmolaritatea plasmatică; colectarea urinii timp de 24 h pentru determinarea diurezei, sodiului, creatininei, proteinelor și osmolarității urinare; examenul urinii pentru detecția cilindrilor și hematiilor urinare
4. Examen ecografic pentru excluderea afecțiunilor parenchimatoase renale (rinichi mici, modificări parenchimatoase) și uropatiei obstructive; criterii ecografice de ciroză hepatică decompensată
5. Repleția volumului plasmatic cu 1500 ml soluții perfuzabile (soluții cristaloide izotone sau soluții macromoleculare)
6. Diagnosticul diferențial cu alte cauze de insuficiență renală întâlnite în ciroza hepatică (necroza tubulară acută, glomerulonefrita imună, nefropatia IgA)

simptomelor are evocă o afecțiune cronică hepatică severă (ascită - adeseori refractară, icter, encefalopatie, coagulopatie); pacienții cu SHR acut (tip I) prezintă semne de insuficiență hepatică severă (alterarea statusului mental, icter, coagulopatie);
- excluderea altor cauze sau condiții de insuficiență renală (hemoragie digestivă, sepsis, șoc, diaree, vărsături, insuficiență cardiacă, coagulopatie intravasculară diseminată, administrarea de medicamente nefrotoxice: acetaminofen, aminoglicozide, halotan, administrarea excesivă de diuretice);
- diureza < 500 ml/24 h.

B. Teste de laborator
- determinarea creatininei serice este, de regulă, suficientă pentru diagnosticul SHR; datorită denutriției și pierderii masei musculare, valorile serice ale creatininei tind a subestima RFG la pacienții cu ciroză hepatică sever decompensată, denutriție și ascită; de aceea, determinarea clearence-ului creatininei în urina colectată timp de 24 h constituie o estimare mai exactă a severității insuficienței renale;
- teste urinare și sanguine adiționale pentru diagnostic și diagnostic diferențial: sodiul seric și urinar, osmolaritatea urinară și plasmatică, proteinuria, prezența cilindrilor urinari, numărul de hematii urinare.

C. Ecografia renală exclude uropatia obstructivă și afecțiunile parenchimatoase renale preexistente (boala polichistică renală, rinichii mici sugerând o afecțiune renală cronică).

D. Întreruperea tratamentului diuretic și a medicației nefrotoxice

E. Diagnosticul diferențial cu alte condiții renale (vezi mai jos)

F. Administrarea a 1500 ml soluții perfuzabile
Expansiunea volumului plasmatic se poate efectua cu soluție salină izotonă sau macromolecule naturale/de sinteză (albumină, dextran, poligeline); ameliorarea semnificativă a creatininei la 6-12 h de la sfârșitul administrării indică corectarea hipovolemiei, infirmând SHR.

5. DIAGNOSTIC DIFERENȚIAL[2,11]

A. Azotemia prerenală
Hipovolemia poate determina o azotemie prerenală. Cauzele cele mai frecvente ale hipovolemiei includ abuzul de diuretice, vărsăturile, diareea, paracentezele voluminoase fără restituție de macromolecule. Diagnosticul diferențial între SHR și azotemia prerenală este dificil de realizat pe baza diurezei, clearence-ului la creatinină sau sodiului urinar. Elemente sugerând hipovolemia (modificări posturale ale parametrilor hemodinamici TA și AV, creșterea hematocritului și proteinelor serice) pot indica azotemia prerenală, care se ameliorează/corectează în urma administrării de substanțe cristaloide sau macromoleculare perfuzabile.

B. Necroza acută tubulară
Este întâlnită relativ frecvent la pacienții cu ciroză hepatică și ascită, probabil datorită expunerii acestora la hipotensiune (hemoragii digestive, sepsis etc.) sau medicamente nefrotoxice. Diagnosticul diferențial cu SHR se realizează prin detecția cilindrilor granuloși în sedimentul urinar. Prognosticul acestei complicații, deși nefavorabil, este mai bun decât în cazul pacienților cu SHR.

C. Glomerulopatii
O serie de afecțiuni renale intrinseci pot acompania ciroza hepatică, necesitând diagnostic diferențial cu SHR: *nefropatia IgA* caracterizată prin depozite glomerulare mezangiale de IgA și complement, complică îndeosebi ciroza cu etiologie etanolică; *glomerulonefrita imună* caracterizată prin depunerea de complexe imune circulante (crioglobuline) este întâlnită în ciroza hepatică virală secundară infecției VHB sau VHC. Diagnosticul diferențial al acestor condiții este facilitat de detecția proteinuriei, cilindrilor și hematiilor la examenul microscopic al urinii.

D. Insuficiența renală medicamentoasă
O serie de medicamente nefrotoxice pot determina insuficiență renală iatrogenă la pacienții cu ciroză hepatică și ascită. Diferențierea acestor condiții de SHR este esențială deoarece atât tratamentul, cât și prognosticul sunt diferite. Diagnosticul diferențial este sugerat de anamneză, iar oprirea medicației nefrotoxice reprezintă principiul terapeutic fundamental.

Administrarea intempestivă de diuretice determină eliminarea renală excesivă de sodiu și apă, cu hipovolemie și azotemie prerenală consecutivă; această condiție este reversibilă prin restabilirea volumului plasmatic. *Tratamentul diuretic trebuie*

întrerupt la toți pacienții la care este suspicionat SHR.

Aminoglicozidele (gentamicina etc.) reprezintă cauza clasică a insuficienței renale medicamentoase. Pacienții cu ciroză hepatică și ascită prezintă o susceptibilitate crescută la necroza tubulară acută indusă de dozele uzuale de gentamicină. De aceea, *administrarea de aminoglicozide constituie o contraindicație relativă la pacienții cu ciroză hepatică și ascită.*

Deoarece prostaglandinele, îndeosebi PGI_2, sunt importante pentru menținerea vasodilatației arteriale renale la pacienții cu ciroză hepatică și ascită, blocarea sintezei de prostaglandine vasodilatatoare prin administrare de antiinflamatoare non-steroidiene (AINS) (aspirină, ibuprofen, indometacin, piroxicam etc.) determină o vasoconstricție renală marcată cu reducerea consecutivă a fluxului sanguin renal și RFG.

Agenții de contrast radiologic administrați intravenos și ciclosporina reprezintă alte două exemple de medicamente cu potențial nefrotoxic crescut la pacienții cu ciroză hepatică și ascită.

6. FACTORI PREDICTiVI PENTRU DEZVOLTAREA SHR

O analiză univariată a demonstrat că următorii factori se corelează cu probabilitatea dezvoltării SHR la pacienții cu ciroză hepatică și ascită: sodiul seric < 134 mEq/l, hepatomegalia, activitatea plasmatică a reninei > 3,5ng/ml/h, creatinina serică inițială > 0,9 mg/dl, statusul nutrițional, TA < 86 mm Hg, osmolaritatea serică < 280 mOsm/kg (3). Clasa Child Pugh, testele funcționale hepatice și etiologia cirozei nu au valoare predictivă pentru dezvoltarea SHR.[11]

7. PROFILAXIE ȘI TRATAMENT

7.1. Profilaxie

Riscul dezvoltării SHR este redus prin evitarea tratamentului diuretic intempestiv, medicamentelor nefrotoxice (AINS, aminoglicozide, agenți de contrast nefrotoxici) și paracentezelor voluminoase fără restituția volumului plasmatic prin administrare de albumină desodată. Profilaxia SHR presupune, de asemenea, diagnosticul precoce și corecția tulburărilor electrolitice, profilaxia și tratamentul antibiotic al peritonitei bacteriene spontane, diagnosticul precoce și tratamentul hemoragiei digestive la pacienții cu ciroză hepatică și ascită. Riscul apariției disfuncției renale la pacienții cu peritonită bacteriană spontană în cursul antibioterapiei este prevenit prin administrarea concomitentă de albumină umană.[13]

7.2. Măsuri generale (Tabelul 3)

Deoarece majoritatea pacienților cu SHR prezintă ascită refractară, restricția aportului de sodiu la 2g/zi (88 mEq/zi) reprezintă o măsură justificată. Pacienții cu SHR prezintă o excreție minimă de sodiu în urină astfel încât, sodiul ingerat se acumulează practic în totalitate în organism, în particular în spațiul extracelular, agravând ascita și edemele; ingestia a 2g (88 mEq) sodiu/zi determină o creștere ponderală zilnică de 2/3 kg. Hiponatremia severă, sub 125 mEq/l, necesită reducerea aportului hidric la 500-1000ml/24 h. Ascita voluminoasă, în tensiune, necesită evacuare acompaniată de restituția volumului plasmatic prin administrare de albumină umană desodată, 8-10

Tabelul 3 Tratamentul SHR

Restricția aportului de sodiu la 2g/zi (88 mEq/zi)
Restricția aportului hidric la 500-1000 ml în hiponatremia severă (sub 125 mEq/l)
Paracenteză evacuatorie cu restituția volumului plasmatic prin administrare de albumină în ascita severă, în tensiune
Diagnosticul și tratamentul precoce al infecțiilor și hemoragiei digestive
Întreruperea medicației nefrotoxice
Pacientul și familia acestuia trebuie informați asupra prognosticului nefavorabil
Administrarea a 1 500 ml soluție salină sau coloidală
Evaluare în vederea transplantului hepatic

g/pentru fiecare litru de ascită mobilizat; paracenteza evacuatorie ameliorează hemodinamica renală prin scăderea presiunii în vena cavă și vena renală.

Investigațiile destinate diagnosticului infecțiilor (determinarea numărului de polimorfonucleare și culturile din lichidul de ascită, hemoculturile, uroculturile, culturile de la nivelul cateterelor etc.) au ca scop instituirea precoce a antibioterapiei cu spectru larg, pentru profilaxia SHR, se recomandă, de asemenea, diagnosticul și tratamentul precoce al hemoragiei digestive.

Administrarea a 1 500 ml soluție salină sau coloidală (albumină umană sau macromolecule de sinteză) corectează disfuncția renală în cazul în care aceasta a fost determinată de hipovolemie; măsurarea presiunii venoase centrale efectuată anterior acestei manevre terapeutice poate confirma hipovolemia.

Pacientul și familia trebuie informați asupra prognosticului nefavorabil. Deoarece transplantul hepatic reprezintă tratamentul optim al SHR, pacienții necesită evaluare în acest scop.

7.3. Măsuri specifice

Singurul tratament eficient al SHR este transplantul hepatic, considerat standardul terapeutic actual**.** Din nefericire, un număr limitat de pacienți beneficiază de această oportunitate, îndeosebi în SHR de tip I, datorită duratei reduse de supraviețuire (zile-săptămâni). De aceea, transplantul hepatic trebuie indicat înainte de dezvoltarea SHR.[1] Pacienții cu risc de a dezvolta SHR sunt pacienții cu hiponatremie severă, eliminare redusă a sodiului urinar, hipotensiune arterială și activitate crescută a sistemului RAA. Deoarece SHR reprezintă o complicație a cirozei hepatice în stadiu terminal, majoritatea acestor pacienți au fost deja evaluați și admiși pe lista de așteptare pentru transplantul hepatic. Funcția renală revine la normal post-transplant la aproximativ 90% din pacienții cu SHR transplantați. Supraviețuirea post-transplant a pacienților cu ascită și SHR este similară celei întâlnite în cazul pacienților cu ascită și creatinină normală;[14] pacienții cu SHR au însă o durată mai mare de ședere în unitatea de terapie intensivă și necesită într-o mai mare proporție hemodializă comparativ cu pacienții cu funcție renală normală.[14] Datorită nefrotoxicității, utilizarea ciclosporinei nu este recomandată în protocolul post-transplant la acești pacienți.

Studii recente au demonstrat eficiența agenților vasoconstrictori sistemici și a șuntului porto-sistemic intrahepatic transjugular (TIPS) în tratamentul SHR[1]. Deși nu reprezintă standardul terapeutic actual în SHR, tratamentul farmacologic și TIPS conduc la ameliorarea/restaurarea funcției renale și permit efectuarea transplantului hepatic electiv.[11]

Mecanismul de acțiune al vasoconstrictoarelor constă în contracararea vasodilatației splahnice și, consecutiv, a vasoconstricției renale apărută ca răspuns la reducerea volumului circulator efectiv; ameliorarea perfuziei renale determină creșterea RFG și a excreției urinare de sodiu.[2] Deoarece vasodilatația arterială în SHR este localizată exclusiv în teritoriul splahnic, vasoconstrictorul ideal pentru tratamentul acestei condiții ar trebui să aibă acțiune selectivă, restrânsă la arterele splahnice, fără efect în circulația extrasplahnică. În absența vasoconstrictorului ideal, familia de medicamente cea mai apropiată de acest deziderat este reprezentată de agoniștii receptorilor V_1 ai vasopresinei, terlipresina și ornipresina.[15] Administrarea acestora determină inhibiția activității sistemului vasoconstrictor endogen (reflectată de reducerea activității plasmatice a reninei), ameliorarea perfuziei renale, RFG și creatininei serice. Terlipresina se administrează în bolus, în doză de 0,5-2 mg/4h, iar ornipresina se administrează în perfuzie continuă în doză de 1-6 UI/h; deoarece ameliorarea funcției renale se produce lent, administrarea continuă până la normalizarea creatininei sau timp de 7-14 zile.[9,10,16] Administrarea concomitentă de albumină crește eficiența terapiei vasoconstrictoare prin ameliorarea fluxului circulant efectiv.[17,18] O problemă majoră a acestui tratament este reprezentată de complicațiile ischemice, mai frecvente după administrarea de ornipresină.[1,2]

Vasodilatatoarele renale (prostaglandina A_1 sau E_1, misoprostol – agonist PGE_1, blocantele alfa-adrenergice sau agoniștii beta-adrenergici) sau sistemice (dopamina, blocantele canalelor de calciu) s-au dovedit ineficiente în tratamentul SHR, ca și simpatectomia lombară, șuntul porto-sistemic chirurgical, șuntul peritoneo-venos, paracenteza, expansiunea volumului plasmatic prin administrare de albumină sau macromolecule de sinteză.[2] Administrarea de albumină 1,5 g/kgc la momentul diagnosticului infecției, urmată de 1g/kgc la 2 zile interval, previne dezvoltarea SHR la pacienții cu ascită și peritonită bacteriană spontană.[13, 18]

Hemodializa și dializa peritoneală sunt considerate, de asemenea, ineficiente în SHR, aplicarea lor fiind grevată de complicații severe ca hipotensiunea arterială, sepsisul, coagulopatia sau hemoragia.[2,15] Hemofiltrarea continuă arterio-venoasă sau veno-venoasă sunt utilizate în practică deși eficiența lor nu a fost evaluată în studii controlate. Un studiu recent randomizat a demonstrat ameliorarea SHR prin aplicarea dializei extracorporeale cu albumină (MARS).[19]

TIPS ameliorează perfuzia renală, crește RFG, inhibă activitatea sistemului vasoconstrictor și reduce valorile creatininei serice la majoritatea pacienților cu SHR.[20,21] Deoarece TIPS se asociază cu o proporție crescută de efecte adverse, rolul său în management-ul SHR este în curs de investigare în cadrul unor studii controlate.

8. PROGNOSTIC

Prognosticul SHR este extrem de nefavorabil. Supraviețuirea medie a pacienților cu SHR tip I este 10-14 zile. 75-80% din pacienți decedează într-un interval de 2-3 săptămâni și 90% la 8 săptămâni de la diagnostic. Prognosticul este ușor mai bun în cazul pacienților cu SHR tip II. Numai 4-10% dintre pacienții cu SHR recuperează complet funcția renală, prezentând o supraviețuire prelungită.

BIBLIOGRAFIE

1. Gines P, Arroyo V, Rodes J. Complications of cirrhosis: ascites, hyponatremia, hepatorenal syndrome, and spontaneous bacterial peritonitis. In: Bacon BR, Di Bisceglie AM, eds. Liver Disease: Diagnosis and Management. New York: Churchill Livingstone 2000, 238-250.

2. Pyne J, Morgan TR. Hepatorenal syndrome. In: Friedman LS, Keeffe EB, eds. Handbook of liver disease. New York: Churchill Livingstone 2000, 167-183.

3. Gines A, Escorsell A, Gines P, et al. Incidence, predictive factors, and prognosis of the hepatorenal syndrome in cirrhosis with ascites. Gastroenterology 105:229-236, 1993.

4. Gines P. Diagnosis and treatment of hepatorenal syndrome. Bailliere's Clinical Gastroenterology 14:945-957, 2000.

5. Schrier RW, Niederberger M, Weigert A, et al. Peripheral arterial vasodilatation:determinant of functional spectrum of cirrhosis. Sem Liver Dis 14:14-22, 1994.

6. Gines P, Schrier RW. The arterial vasodilation hypothesis of ascites formation in cirrhosis. In: Arroyo V, Gines P, Rodes J, Schrier RW, eds. Ascites and renal dysfunction in liver disease. Pathogenesis, diagnosis, and treatment. Malden: Blackwell Science 1999, 411-433.

7. Martin PY, Gines P, Scrier RW. Role of oxid nitric as mediator of hemodynamic abnormalities and sodium and water retention in cirrhosis. N Engl J Med 339:533-541, 1999.

8. Bataller R, Gines P, Guevara M, Arroyo V. Hepatorenal syndrome. Sem Liver Dis 17:233-248, 1997.

9. Guevara M, Gines P, Fernandez-Esparrach G, et al. Reversibility of hepatorenal syndrome type I by prolonged administration of ornipressine and plasma volume expansion. Hepatology 27:35-41, 1998.

10. Uriz J, Gines P, Cardenas A, et al. Terlipressin plus albumin infusion: an effective and safe therapy of hepatorenal syndrome. J Hepatol 33:43-48, 2000.

11. Sherlock S, Dooley J. Hepatorenal syndrome. In: Sherlock S, Dooley J, eds. Diseases of the liver and biliary system. Oxford: Blackwell Publishing 2002, 140-146.

12. Aroyo V, Gines P, Gerbes AL, et al. Definition and diagnostic criteria of refractory ascites and hepatorenal syndrome in cirrhosis. Hepatology 23:164-176, 1996.

13. Sort P, Navasa M, Arroyo V, et al. Effect of intravenous albumin on renal impairment and mortality in patients with cirrhosis and spontaneous bacterial peritonitis. N Engl J Med 341:403-406, 1999.

14. Gonwa TA, Morris CA, Goldstein RM, et al. Long-term survival and renal function following liver transplantation in patients with and without hepatorenal syndrome – experience in 300 patients. Transplantation 51:428-433, 1991.

15. Guevara M, Gines P. Management of ascites and hepatorenal syndrome. In: Shouval D, ed. Prevention and intervention in liver disease (EASL-IASL Postgraduate Course Madrid 2002); Geneva 2002, 176-187.

16. Gulberg V, Bilzer M, Gerbes A. Long-therm therapy and retreatment of hepatorenal syndrome type I with ornipressin and dopamine. Hepatology 30:870-875, 1999.

17. Gines P, Ortega R, Uriz J, et al. Effect of terlipressin administration with and without albumin in hepatorenal syndrome (HRS). Hepatology 34: 186A, 2001.

18. L. Gheorghe, C. Gheorghe, R. Vadan, C. Toader, I. Simionov. Efficacy of simultaneously administration of terlipressine and human albumin versus terlipressine and plasma expanders for the reversion of type I hepato-renal syndrome in patients on the waiting list for liver transplantation. Gut 51 (Suppl III):A68, 2002.

19. Mitzner SR, Stange J, Klammt S, et al. Improvement of hepatorenal syndromewith extracorporeal albumin dialysis MARS: results of a prospective, randomized, controlledclinical trial. Liver Transplant 6:277-282, 2000.

20. Brensing KA, Textor J, Perz J, et al. Long-term outcome after transjugular intrahepatic portosystemic stent-shunt in non-transplant cirrhotics with hepatorenal syndrome: a phase II study. Gut 47:288-295, 2000.

21. Guevara M, Gines P, Bandi JC, et al. Transjugular intrahepatic portosystemic shunt in hepatorenal syndrome: effects on renal function and vasoactive system. Hepatology 28:416-422, 1998.

CAPITOLUL 36

SINDROMUL HEPATOPULMONAR

Teohari Ștefan MARINESCU, Mircea DICULESCU

1. DEFINIȚIE ȘI SEMNE CLINICE 875
2. FIZIOPATOLOGIA SINDROMULUI HEPATOPULMONAR 875
3. DIAGNOSTIC 877
3. CONSIDERAȚII TERAPEUTICE 879
3.1. Tratamentul medical 879
3.2. Transplantul hepatic 879
BIBLIOGRAFIE 879

1. DEFINIȚIE ȘI SEMNE CLINICE

Sindromul hepatopulmonar (SHP) reprezintă triada clinică, în absența oricărei boli cardiopulmonare primare detectabile,[1,2,3] constituită prin asocierea cirozei hepatice (CH) în stadiu avansat, cu dilatații vasculare intrapulmonare și gradient alveoloarterial crescut al O_2 (mai mare de 15 mmHg) cu hipoxemie asociată.[4]

Interacțiunile dintre plămân și ficat au fost studiate încă din 1884 când Fluckliger[5] a semnalat cazul unei femei cu CH ce asocia cianoza și "clubbing" digital. În 1935 Snell[6] a descris la 3 pacienți cirotici ceea ce astăzi e definit ca SHP. Termenul de SHP a fost pentru prima oară sugerat abia în 1977 de către Kennedy și Knudson,[7] înțelegând prin acesta asocierea hipoxiei severe la dilatațiile vasculare intrapulmonare la unii pacienți cu ciroză hepatică în stadiu avansat.

Manifestările pulmonare cum ar fi alterarea mecanicii pulmonare prin prezența ascitei și/sau a pleureziei (cu reducerea subsecventă a volumelor pulmonare) pot coexista cu SHP fără a defini însă sindromul.[8]

Mai recent s-a conturat o nouă condiție clinică datorată embolizării pulmonare a agentului sclerozant folosit în scleroterapia endoscopică variceală la cirotici; se dezvoltă astfel o insuficiență restrictivă cu scăderea PaO_2 și a capacității vitale.

Semnele și simptomele pulmonare includ: cianoza, platipneea și ortodeoxia.

Dispneea, în varianta sa platipnee,[9] este definită ca dispnee indusă de ortostatism și ușurată în clinostatism; se asociază cu "clubbing" digital și anomalii arteriovenoase cutanate (angioame stelate).

Ortodeoxia, substratul fiziopatologic al platipneei, este definită ca scăderea PaO_2 cu mai mult de 10% în ortostatism și revenirea PaO_2 la valoarea anterioară în clinostantism; ea se menține și în timpul respirării de oxigen pur.[10] Krowka a înregistrat-o la 88% din pacienții cirotici cu SHP, în timp ce Edell o descrie la toți ciroticii cu SHP.[11]

Angioamele stelate sunt considerate marker al dilatațiilor vasculare intrapulmonare, dat fiind că pacienții cu angioame stelate prezintă alterări ale schimburilor gazoase mai severe, vasodilatație sistemică mai accentuată și răspuns vasoconstrictor pulmonar la hipoxie diminuat (Rodriguez-Roisin).[2]

"Clubbing"-ul digital întâlnit la unii cirotici a fost prima oară descris în asociere cu hipoxemie, cianoză și modificări caracteristice ale radiografiei toracice (creșterea către baze a desenului interstițial și vascular, realizând un aspect de umbre pestrițe) de către Stanley și Woodgate.[12]

Alte manifestări cardiovasculare la ciroticii cu SHP includ: hiperventilația alveolară cu hipocapnie, vasodilatația sistemică și debitul cardiac crescut. Acestea nu sunt definitorii pentru SHP și se întâlnesc și la ciroticii fără SHP, magnitudinea lor fiind în relație cu gradul hipertensiunii portale și al insuficienței hepatice. Dacă acestea se corectează sau nu prin transplantare hepatică este încă un subiect controversat. În opinia unora, debitul cardiac și fluxul sanguin splanhnic rămân nemodificate după transplantare hepatică datorită persistenței unui mediator neidentificat încă.

2. FIZIOPATOLOGIA SINDROMULUI HEPATOPULMONAR

SHP conține un spectru de anomalii ale schimburilor gazoase.

Mecanismele ce stau la baza alterării schimburilor gazoase la ciroticii cu SHP sunt încă disputate. Ca posibile mecanisme au fost propuse: modificarea afinității Hb pentru oxigen, deschiderea șunturilor intrapulmonare și portopulmonare, scăderea difuziei alveolo-capilare, dezechilibrul ventilație-perfuzie (V/Q) și dezechilibrul difuzie-perfuzie.[13]

Asupra modificării afinității Hb pentru oxigen și a șunturilor portopulmonare există consens, considerându-se că acestea nu justifică hipoxemia severă a SHP.

Cât privește disfuncția mecanică pulmonară datorată ascitei, aceasta este comună tuturor ciroticilor și coexistă cu SHP.

Cauza majoră a hipoxemiei severe este reprezentată de deschiderea șunturilor intrapulmonare cu subsecventa alterare a difuziei alveolocapilare și dezechilibrare a raportului ventilație-perfuzie. La acestea se mai adaugă și insuficiența vasoconstricției pulmonare ca răspuns la hipoxie.[13]

Fără a înțelege semnificația anomaliilor anatomice ale microvascularizației pulmonare Rydell și Hoffbauer, în 1956, au descris postmortem la un tânăr cirotic cu cianoză severă, numeroase anastomoze arteriovenoase. Ulterior, Berthelot,[14] folosind injectarea cu gelatină microopacă, a demonstrat dilatații vasculare pulmonare la nivel capilar, precum și prezența "spider" nevilor la nivelul pleurei.

La aceste studii anatomice vechi se adaugă studiile recente cu macroagregate de albumină marcate cu Tc cu diametrul mai mare de 25μ, care demonstrează șuntarea prin aceste canale vasculare de joasă rezistență. Prin acestea, sângele din arterele pulmonare șuntează alveolele pulmonare funcționale și se întoarce

Fig.1 Patogenia sindromului hepatopulmonar.

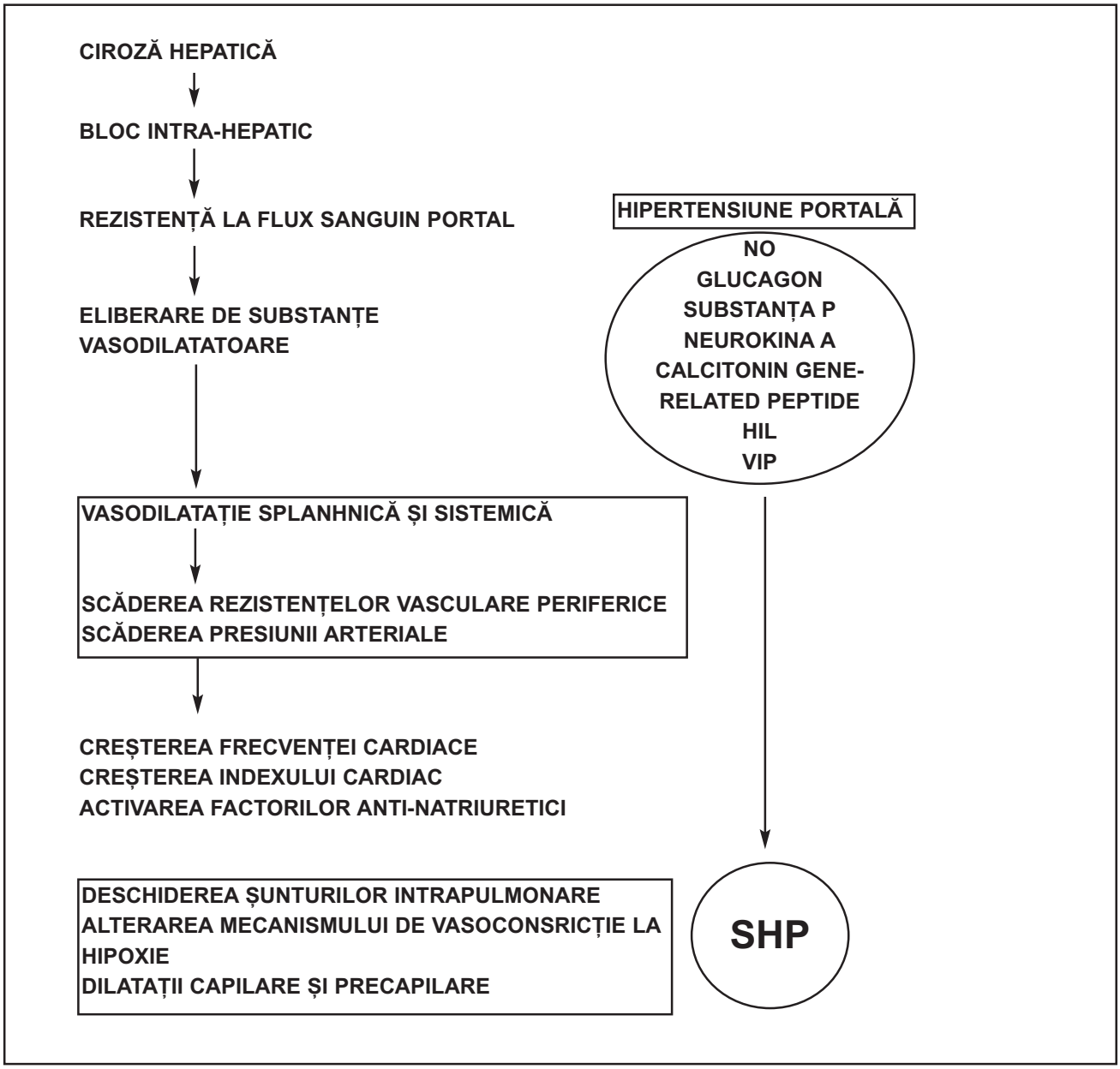

în circulația sistemică fără a se oxigena complet, conducând la desaturarea sângelui arterial. Aproximativ 20% din debitul cardiac șuntează alveolele pulmonare; exercițiul fizic sau ortostatismul pot crește această fracție de șuntare, explicând desaturarea în O_2 denumită "ortodeoxie". În ortostatism, o mai mare cantitate de sânge este preluată de patul precapilar dilatat în zonele bazale, ca urmare a efectului gravitației. Fracția de șuntare crește iar hipoxemia se agravează.

Deoarece suplimentarea O_2 în aerul inspirat crește oxigenarea mai mult decât se poate aștepta de la un adevărat șunt "anatomic", s-a invocat asocierea unui mecanism ce a fost denumit defect de difuzie-perfuzie. Expandarea diametrului capilarului pulmonar din SHP face ca moleculele de O_2 din alveola adiacentă să nu mai poată difuza până la centrul curentului sanguin venos. Oxigenul pur (100%) administrat oferă suficientă presiune pentru a anula acest defect de difuzie.

În plus, hipertensiunea portală asociază un status circulator hiperdinamic, caracterizat prin debit cardiac și index cardiac crescut. Debitul cardiac crescut asociat reduce timpul de tranzit prin capilarul pulmonar dilatat și deci și timpul de difuzie a O_2.

Gradul șuntării intrapulmonare nu este concordant cu gradul bolii hepatice, al ascitei, al HTP, al splenomegaliei și nici cu etiologia bolii hepatice. Hipoxia se poate accentua în timp, fără un declin asociat al funcției hepatice.[15]

Deși cauza SHP rămâne necunoscută, s-au postulat câteva posibile mecanisme pentru dilatațiile

vasculare intrapulmonare:

- insuficiența ficatului lezat în a înlătura substanțele vasodilatatoare circulante
- producerea de către ficatul lezat a unei substanțe vasodilatatoare
- inhibarea de către ficatul lezat a unei substanțe circulante vasoconstrictoare, fapt ce ar explica amputarea vasoconstricției pulmonare ca răspuns la hipoxie.

Privitor la mecanismul posibililor mediatori umorali ai vasodilatației pulmonare, au fost implicate prostaglandinele E1 și I2, prostaciclina, peptidul intestinal vasoactiv VIP, calcitonina, substanța P, glucagonul, factorul atrial natriuretic, factorul activator plachetar și oxidul nitric (NO). În modelele de ciroză pe animal s-a găsit un nivel crescut al NO, puternic vasodilatator de origine endotelială.[15,16]

Al treilea mecanism al vasoconstrictorilor circulanți inhibați ori metabolizați în SHP implică tirozina, serotonina și endotelina.[17,18]

O atenție deosebită se acordă în prezent amputării vasoconstricției pulmonare ca răspuns la hipoxie, la ciroticii cu SHP.

În modelele pe animal s-a constatat un răspuns vascular amputat la angiotensina II, care se corectează prin inhibarea NO-sintetazei. De aici rezultă că reactivitatea vasculară splanhnică scăzută este mediată prin NO.[19]

În concluzie, la ciroticul cu hipertensiune portală, rezistența la flux sanguin portal induce eliberarea de substanțe vasodilatatoare care, neavând o dinamică metabolică normală, se acumulează, inducând vasodilatație sistemică cu reducerea rezistențelor vasculare periferice și scăderea tensiunii arteriale. Consecutiv cresc frecvența cardiacă și indexul cardiac iar factorul atrial natriuretic este activat. Ca urmare, are loc deschiderea șunturilor intrapulmonare, vasodilatație pulmonară capilară și precapilară, iar vasoconstricția pulmonară ca răspuns la hipoxie este amputată (Fig.1).

3. DIAGNOSTIC

Date fiind morbiditatea și mortalitatea ridicată, asociate cu SHP, pe de o parte și lipsa unei bune corelații între severitatea fenomenelor pulmonare și gradul insuficienței hepatice, se impune un grad ridicat de suspiciune și o abordare sistemică pentru un diagnostic corect.

Accentuarea sindromului astenic sau a dispneei, obișnuite la un cirotic cunoscut, nu trebuie atribuită bolii hepatice fără o evaluare atentă a funcției pulmonare în repaos și după efort.

Teste spirometrice normale la un cirotic cu hipoxie severă (PaO_2<60mmHg) cu ortodeoxie (scăderea PaO_2>10% în ortostatism) și cu difuziune anormală a gazelor (gradient alveolo-arterial al O_2 alterat) trebuie să impună investigații suplimentare pentru identificarea unei boli intrinseci cardiopulmonare și să ridice suspiciunea SHP. Răspunsul terapeutic la toracenteza evacuatorie sau la paracenteza largă oferă o importantă informație diagnostică.

Dacă nu se obține rezoluția promptă a simptomelor în câteva ore după evacuarea epanșamentelor pleurale și/sau peritoneale, atunci trebuie făcută o investigație graduală a prezenței șuntării vasculare intrapulmonare, începând cu proba de ortodeoxie (Fig.2). Dacă răspunsul la oxigenoterapie, constând în ameliorarea hipoxiei și anularea ortodeoxiei nu se obține, atunci se continuă cu explorări ce vizează evidențierea șuntării vasculare intrapulmonare. Gradul șuntării vasculare intrapulmonare la bolnavii suspecți se măsoară folosind tehnica gazelor inerte pentru aprecierea rației ventilație/perfuzie (V/Q), a fracției de șuntare și a gradientului alveolo-arterial al presiunii oxigenului. O fracție mare de șuntare intrapulmonară trebuie să crească indexul de suspiciune și să impună evidențierea dilatațiilor vasculare intrapulmonare prin:

- *Radiografia pulmonară standard*, care poate evidenția noduli cu diametrul între 1,3 și 3 mm, sau aspect reticulo-nodular cu repartiție bazală bilaterală.
- *Examen TC cu rezoluție înaltă* exclude etiologia fibrotică a acestor noduli.
- *Ecocardiografia cu contrast*, folosește verdele de indocianină sau serul fiziologic în perfuzie, care realizează un curent de microbule cu diametrul de 60-90μ, care, în mod normal sunt reținute de filtrul pulmonar, opacifiind, în consecință, numai cavitățile inimii drepte. În prezența șuntării intrapulmonare, microbulele sau verdele de indocianină vor opacifica camerele stângi ale inimii, după aproximativ 4-6 bătăi cardiace de la momentul opacifierii inimiii drepte. În șuntarea intracardiacă, opacifierea inimii stângi are loc mai rapid, după primele 3 bătăi cardiace.[20] Această metodă nu poate preciza sediul dilatațiilor vasculare: capilar, precapilar, pleural sau șunturi arteriovenoase directe.

  Ecocardiografia transesofagiană precizează sediul șuntării.
- *Scintigrafia cu macroagregate de albumină marcată cu ^{99}Tc*

  Macroagregatele de albumină au diametrul mai

Fig.2 Conduită practică de depistare şi tratament în SHP.

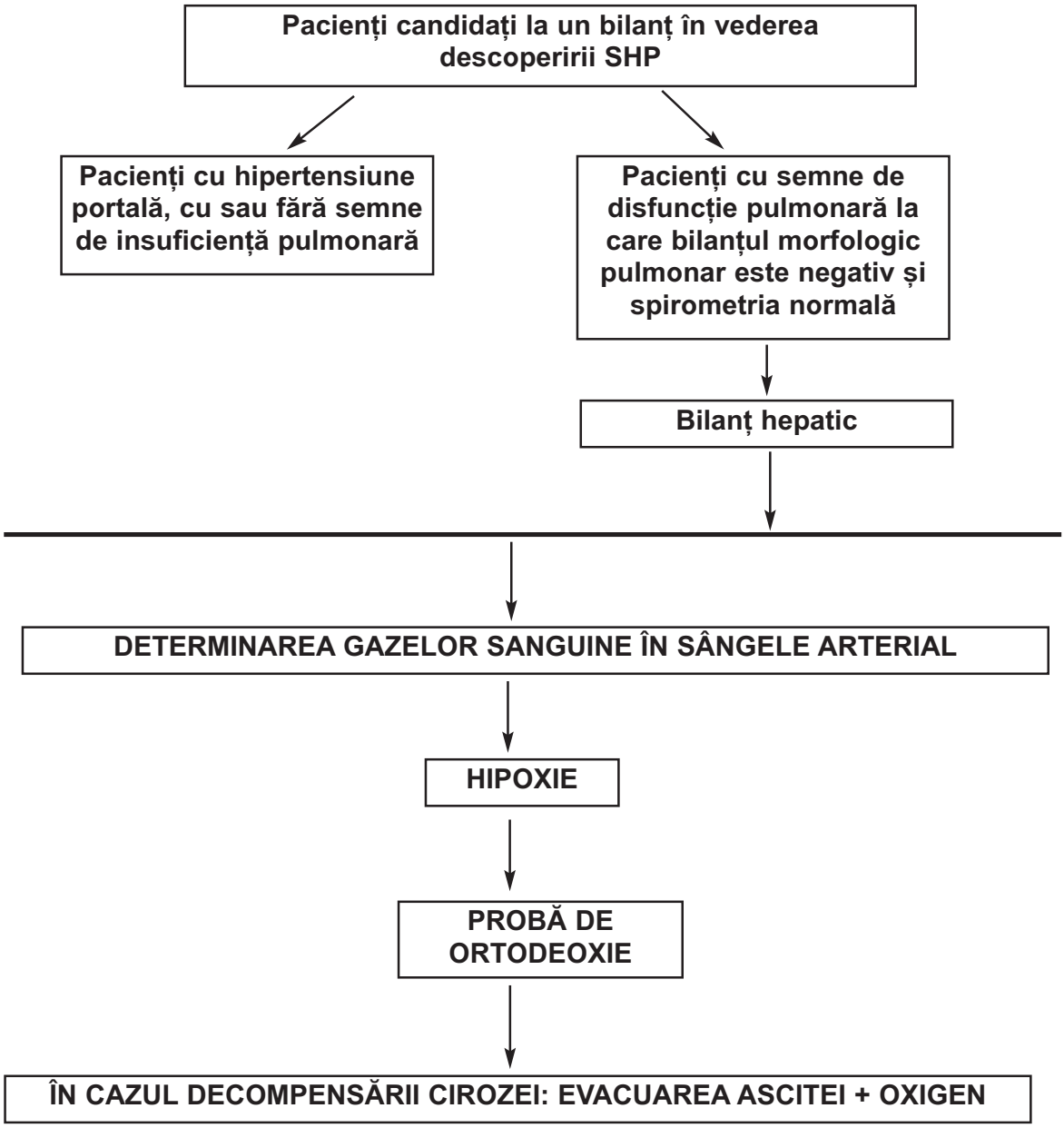

mare de 20μ și sunt reținute în patul capilar pulmonar normal. Captarea radiotrasorului la nivelul rinichiului și a creierului pe scintigrama întregului corp după injectarea macroagregatelor de albumină marcată cu ^{99}Tc are semnificația faptului că macroagregatele de albumină au traversat patul vascular pulmonar datorită dilatațiilor vasculare sau au ocolit plămânul printr-un șunt intracardiac. În mod normal, raportul de fixare creier/plămân este mai mic de 1%. Prin această metodă s-au găsit valori ale șuntării între 10-71% la ciroticii cu hipoxemie datorată SHP.

- *Angiografia pulmonară*
  Este o metodă invazivă, iar la ciroticii care au risc mare de complicații hemoragice este mai rar folosită și numai atunci când există argumente obținute anterior asupra existenței unor șunturi dominante, în scopul închiderii acestora prin embolizare.[21]
  Krowka a propus 2 pattern-uri radiologice pentru SHP:[20]
  - *tipul 1*, sau minimal, caracterizat prin infiltrat fin cu repartiție difuză, asociat cu hipoxie și răspuns bun la oxigen pur. Acest tip 1, minimal

poate evolua către tipul 1 avansat, cu aspect spongios difuz și cu răspuns mai slab la oxigen;
- *tipul 2*, caracterizat prin comunicații arterio-venoase localizate, care nu răspunde la suplimentarea de oxigen.

Cateterizarea arterei pulmonare, pe lângă vizualizarea dilatațiilor vasculare intrapulmonare, permite măsurători hemodinamice pentru excluderea hipertensiunii pulmonare, complicație foarte rară a cirozei hepatice, distinctă de SHP și care nu este influențată prin transplantare hepatică.

În plus, în SHP, măsurătorile hemodinamice dau valori normale sau mai joase ale presiunii arteriale pulmonare și ale rezistențelor vasculare pulmonare.

3. CONSIDERAȚII TERAPEUTICE

3.1. Tratamentul medical

În contextul incompletei înțelegeri a fiziopatologiei SHP, încercările de a găsi un tratament medical nu au dus la rezultate satisfăcătoare. Tratamentul, în mare măsură este suportiv și oxigeno-terapia este necesară pentru a ameliora dezechilibrul ventilație-perfuzie și deci a ameliora oferta de oxigen la nivel tisular.

O strategie terapeutică ar consta în administrarea unor substanțe care pot bloca o ipotetică substanță vasodilatatoare circulantă.

Studii pe grupe mici de bolnavi, au testat diferite medicamente incluzând: usturoiul (allium sativum), indometacina, almitrin-bismesylatul și octreotidul. Plasmafereza s-a încercat în ideea îndepărtării unei ipotetice substanțe vasodilatatorii circulante. Toate aceste metode au rezultat într-o minimă ameliorare a oxigenării sau/și a șuntării intrapulmonare.

Cele mai recente încercări au vizat *octreotidul*, analog al somatostatinei. inhibitor potent al neuropeptidelor vasodilatatoare. Studiile lui Salem au sugerat că somatostatina administrată subcutanat determină scăderea șuntării intrapulmonare, permițând astfel ulterior transplantarea hepatică. Ulterior Schwartz și Pound[22] au raportat lipsa de răspuns la acest tratament. La fel Krowka, administrând 15μg de octreotid la fiecare 8 ore, timp de 4 zile, nu a reușit ameliorarea hipoxemiei la cei 7 pacienți tratați.[11]

Almitrin-bismesylat-ul este cunoscut că ameliorează raportul V/O la pacienții cu BPOC. Administrat la pacienții cirotici cu SHP, a indus un răspuns minor și numai la un singur caz dintr-un lot de 5 pacienți.[11] Aceleași constatări a făcut și Nakos într-un studiu pe 6 pacienți.

În plus față de tratamentul medical, Felt și col.[23] au încercat ocluzia mecanică a dilatațiilor vasculare intrapulmonare folosind *spirale de embolizare* ("coil-spring"), dar rezultatele au fost descurajante.

3.2. Transplantul hepatic

Opiniile asupra reversibilității SHP sunt împărțite dar studii recente demonstrează reversibilitatea acestui sindrom după transplant hepatic.

Până în 1988 hipoxemia severă era considerată o contraindicație pentru transplantul hepatic; recent însă a devenit evident că transplantul hepatic ameliorează net hipoxemia și remite șuntarea intrapulmonară.

Starzl a fost primul care în 1968 a semnalat ameliorarea hipoxemiei după transplant hepatic. Apoi, în 1990 Erikson și mai recent Stoller[24] raportează reversibilitatea șunturilor intrapulmonare și a "clubbing"-ului digital după transplantare.

Observațiile recente sugerează deci că transplantul hepatic este indicat la acești bolnavi, deși mecanismul anulării șunturilor intrapulmonare, timpul necesar rezoluției precum și elementele predictive ale reversiei rămân încă neelucidate.[1]

În prezent se consideră că ciroticii cu PaO_2 mai mare de 60mmHg trebuie să fie transplantați hepatic cât mai repede posibil, pentru ca șuntarea să nu se agraveze și PaO_2 să nu scadă sub 60mmHg, când riscul operator devine deosebit de mare.[24]

Metaanaliza mai multor trialuri a evidențiat ameliorarea sau chiar normalizarea hipoxiei la 66 pacienți din 81 pacienți cu SHP transplantați la 15 luni de la transplantare.[1]

Mortalitatea post-transplant a fost de 16%, asociată în special severității hipoxemiei.

Normalizarea sau ameliorarea hipoxiei nu s-au obținut în cazurile în care șunturile vasculare intrapulmonare erau mari.[25] În asemenea cazuri se propune emboloterapia cu spirale, pretransplant.[26]

Șuntul portosistemic intrahepatic transjugular (TIPS) ameliorează saturația sângelui arterial în O_2 și este propus ca tratament paleativ pentru pacienții de pe lista de așteptare a transplantului hepatic.[27]

BIBLIOGRAFIE

1. Krowka MJ, Porazka MK, Plevak DJ et al. Hepatopulmonary syndrome with progressive hypoxemia as an indication for liver transplantation: case reports and literature review. Mayo Clin Proc 72:44, 1997.

2. Rodriguez-Roisin R, Agusti AGN, Roca J, The hepatopulmonary syndrome: new name, old complexities. Thorax 47:897, 1992.

3. Sherlock S. The liver-lung interface. Semin Resp Med 9:247, 1988.

4. Krowka MJ, Cortese DA. Hepatopulmonary syndrome: an evolving perspective in the era of liver transplantation. Hepatology 11:138-42, 1990.

5. Fluckiger M. Vorkommen von trommelschagel formigen Fingerend-phalangen ohne chronische Veranderungen an der Lungen oder am Herzen. Wien Med Wochenschr 34:1457, 1884.

6. Snell AM. The effects of chronic disease of the liver on the composition and physiochemical properties of blood: changes in the serum proteins; reduction in the oxygen saturation of the arterial blood. Ann Intern Med 9:690-711, 1935.

7. Kennedy TC, Knudson RJ. Exercise-aggravated hypoxemia and orthodeoxia in cirrhosis. Chest 72:305-309, 1977.

8. Krowka MJ, Cortese DA. Pulmonary aspects of liver disease and liver transplantation. Clin Chest Med 10:593-616, 1989.

9. Altman M, Robin ED. Platypnea (diffuse zone I phenomenon?). N Engl J Med 281:1347-1348, 1969.

10. Andrivet P, Cadranel J, Housset B et al. Mechanisms of impaired arterial oxygenation in patients with liver cirrhosis and severe respiratory insufficiency. Effects of indomethacin. Chest 103:500-507, 1993.

11. Krowka MJ, Dickson ER, Cortese DA. Hepatopulmonary syndrome. Clinical observations and lack of therapeutic response to somatostatin analogue. Chest 104:515-521,1993.

12. Stanley NN, Woodgate DJ. Mottled chest radiograph and gas transfer defect in chronic liver disease. Thorax 27:315-323, 1972.

13. Ruff F, Hughes JM, Stanley N et al. Regional lung function in patients with hepatic cirrhosis. J Clin Invest 50:2403-2413, 1971.

14. Berthelot P, Walker JG, Sherlock S et al. Arterial changes in the lungs in cirrhosis of the liver--lung spider nevi. N Engl J Med 274:291-298, 1966.

15. King PD, Rumbaut R, Sanchez C, Pulmonary manifestations of chronic liver disease. Dig Dis 14:73, 1996.

16. Stark ME, Szurszewski JH. Role of nitric oxide in gastrointestinaland hepatic function and disease. Gastroenterology 103:1928, 1992.

17. Luo B, Abrams GA, Fallon MB. Endothelin-1 in th rat liver bile duct ligation model of hepato-pulmonary syndrome:correlation with pulmonary dysfunction. J Hepatol 29:571, 1998.

18. Wong J, Vanderford PA, Fineman JR et al. Endothelin-1 produces pulmonary vasodilation in the intact unborn lamb. Am J Physiol 265:H1318, 1993.

19. Niederberger M, Gines P, Tsai P et al.Increased aortic cyclic guanosine monophosphate concentration in experimental cirrhosis in rats: evidencefor a role of nitric oxide inthe pathogenesis of arterial vasodilation in cirrhosis. Hepatology 21:1625, 1995.

20. Krowka MJ, Tajik AJ, Dickson ER et al. Intrapulmonary vascular dilatations (IPVD) in liver transplant candidates. Screening by two-dimensional contrast-enhanced echocardiography. Chest 97:1165-1170, 1990.

21. Kowalski HJ, Abelman WH. The cardiac output at rest in Laennec's cirrhosis. J Clin Invest 32:1025, 1953.

22. Schwartz SM, Pound DC. Hepatopulmonary syndrome: failure of response to somatostatin analogue (Abstract). Gastroenterology 1992;102(Pt 2):A882

23. Felt RW, Kozak BE, Rosch J et al. Hepatogenic pulmonary angiodysplasia treated with coil-spring embolization. Chest 91:920-922, 1987.

24. Stoller JK, Moodie D, Schiavone WA et al. Reduction of intrapulmonary shunt and resolution of digital clubbing associated with primary biliary cirrhosis after liver transplantation. Hepatology 11:54-58, 1990.

25. Eriksson LS, Soderman C, Ericzon BG et al. Normalization of ventilation/perfusion relationships after liver transplantation in patients with decompensated cirrhosis: evidence for a hepatopulmonary syndrome. Hepatology 12:1350-1357, 1990.

26. Poterucha JJ, Krowka MI, Dickson ER et al. Failure of hepatopulmonary syndrome to resolve after liver transplantation and successful treatment with embolotherapy. Hepatology 21:96, 1995.

27. Riegler JL, Lang KA, Johnson SP et al. Transjugular intrahepatic portosystemic shunt improves oxygenation in hepatopulmonary syndrome. Gastroenterology 109:978-983, 1995.

CAPITOLUL 37

DEFICIENȚA DE ALFA-1-ANTITRIPSINĂ

Teohari Ștefan MARINESCU

1. FENOTIPURILE AAT 883
2. PATOGENIA BOLII HEPATICE 883
3. DIAGNOSTIC 884
4. TRATAMENT 884
BIBLIOGRAFIE 885

Deficiența de Alfa-1-Antitripsină (AAT) este cea mai comună boală metabolică, dar subapreciată ca dignostic, ce afectează plămânii (emfizem pulmonar precoce), ficatul (hepatită neonatală, ciroză hepatică, carcinom hepatocelular) și rareori pielea.

În 1963, Laurell și Eriksson au descris pentru prima oară deficiența ereditară severă de AAT[1] la o serie de bolnavi ce se prezentau cu emfizem pulmonar la vârste tinere (dispnee în special la efort), icter și hepatită cronică.[2]

Ulterior, s-a stabilit caracterul autosomal recesiv, cu expresie codominantă al acestei boli. Prevalența cea mai mare a acestei anomalii se întâlnește la populațiile Europei nordice, în timp ce la negri, hispanici și asiatici, aceasta este mult mai mică. Incidența deficienței homozigote este de 1 la 1500 în rândul populației albe, de origine europeană.

În deficiența severă de AAT se descriu nivele joase ale AAT în ser și în plămâni, cu risc mare pentru dezvoltarea emfizemului pulmonar panacinar între a 3-a și a 5-a decadă de viață; boala hepatică se dezvoltă mai ales în copilărie.[3,4]

AAT este sintetizată și secretată de către hepatocite și mai puțin la nivelul mononuclearelor tisulare. Este un inhibitor al proteazelor serice, cu rol în inhibarea elastazei secretate de către neutrofile. AAT este o glicoproteină ce face parte dintr-o familie mare de inhibitori ai proteazelor serice, denumiți serpine și implicați în patogenia bolilor neurodegernerative, a angioedemului și a tulburărilor de coagulare.[5] Ea este prezentă în salivă, în secrețiile pulmonare, nazale și duodenale, în lacrimi și în lichidul cefalo-rahidian. Gena responsabilă pentru sinteza AAT este localizată la nivelul cromozomului14.[6]

1. FENOTIPURILE AAT

Fenotipul AAT este alcătuit din 2 alele parentale, și este denumit Pi. Aproximativ 90 de alele ce codifică sinteza AAT au fost identificate și li s-a dat o literă de cod, în funcție de mobilitatea elctroforetică. Ele sunt repartizate în 4 grupe, în funcție de cantitatea de AAT pe care o determină în ser:

- *grupul normal:* cuprinde alele normale, notate cu litera de cod M, realizând fenotipul normal PiMM, asociat cu o concentrație normală a AAT în ser (20-53pmoli/litru).
- *grupul deficient:* cuprinde alele deficiente, desemnate cu litera Z, asociate cu nivele serice ale AAT mai mici de 35% din nivelul mediu normal. Fenotipul PiZZ se asociază cu emfizemul pulmonar și se întâlnește la 2-3% din populația de origine europeană a SUA.
- *grupul nul:* cuprinde alele nule, ce se asociază în fenotipul Pi nul/nul. Pacienții cu acest fenotip sunt cei mai puțini, dar au cele mai severe forme de boală pulmonară și au nivel 0 al AAT în ser și în secrețiile pulmonare.
- *grupul disfuncțional:* cuprinde alelele disfuncționale, ce codifică secreția de AAT în cantități normale în ser și în țesuturi, dar cu funcție alterată.

Studiile populaționale au propus un prag al concentrației plasmatice al AAT de 11 pmoli/litru, concentrație sub care cantitatea de AAT este insuficientă pentru protecția plămânului în fața acțiunii elastazei, dezechilibrul AAT-elastază ducând la producerea emfizemului pulmonar precoce.

Se estimează că în lume trăiesc 3 milioane de oameni cu combinații de alele ce codifică deficiența severă de AAT, dar numai o parte din aceștia sunt diagnosticați corect.

Variantele genelor ce codifică secreția de AAT sunt moștenite ca alele codominante. Cel mai comun fenotip normal este fenotipul PiMM, iar cel mai comun fenotip deficient este fenotipul PiZZ. Fenotipul PiZZ realizează nivele ale AAT în ser între 2,5 și 7 pmol/litru. Atât fenotipul PiZZ, cât și fenotipul Pi nul/nul, se asociază cu risc crescut pentru producerea emfizemului pulmonar. Fenotipul PiSZ asigură concentrații de 8-9 pmoli/litru ale AAT, cu risc mic de boală, iar fenotipurile PiSS și PiMZ codifică secreția unor cantități ceva mai mari de AAT.

2. PATOGENIA BOLII HEPATICE

Numai fenotipul PiZZ se asociază cu boală hepatică, și numai atunci când se acumulează în hepatocite. Boala hepatică nu se datorează nivelului scăzut de AAT, căci în alte fenotipuri cu nivele scăzute sau 0 ale AAT, ficatul nu este afectat. AAT este sintetizată în hepatocit la nivelul reticulului endoplasmatic rugos, și transferat aparatului Golgi, pentru a fi secretată. În unele fenotipuri PiZZ are loc polimerizarea anormală a monomerilor de AAT, având ca rezultat reținerea AAT în reticulul endoplasmatic; transferul către aparatul Golgi, așadar secreția AAT, nu se mai produce. AAT polimerizată, anormală, reținută în reticulul endoplasmatic rugos, induce creșterea degradării sale, intracelulare. Rata degradării intracelulare este și ea determinată genetic, și influențează apariția bolii hepatice. Boala hepatică, asociată deficienței de AAT, este mai rară decât emfizemul pulmonar și se produce la mai puțin de 10% din pacienții cu fenotip PiZZ.[3,4]

Rareori boala hepatică și cea pulmonară afectează același pacient cu deficiență de AAT.[7]

Aspecte clinice

Deficiența de AAT se manifestă ca un spectru larg de boli. Numărul pacienților diagnosticați cu boală hepatică sau pulmonară este mult mai mic decât numărul de pacienți sugerat de frecvența defectului genetic în rândul populației.

Spectrul bolii hepatice se întinde de la insuficiență hepatică, ce necesită transplantare hepatică de urgență (la copii), până la aparenta lipsă de afectare hepatică la subiecți cu același fenotip AAT.[8] În primele 2 decade de viață, disfuncția hepatică reprezintă amenințarea majoră, iar boala pulmonară este inaparentă la pacienții cu fenotip PiZZ. Cea mai frecventă manifestare este hepatita cu icter colestatic, în perioada perinatală (8-12% din nou-născuții PiZZ). Copilul prezintă de asemenea iritabilitate sau letargie, scaune acolice și sindrom hemoragipar. Studii necroptice au raportat prezența cirozei hepatice la 37% din pacienții cu fenotip PiZZ. Cancerul hepatocelular primar se întâlnește de asemenea la pacienții cu fenotip PiZZ în vârstă de peste 50 de ani. De aceea, deficiența de AAT trebuie luată în considerare la orice pacient, indiferent de vârstă, care se prezintă cu hepatită non-virală, hepatosplenomegalie cu hipertensiune portală, ciroză hepatică sau hepatocarcinom.

Emfizemul pulmonar este cea mai comună prezentare la pacienții PiZZ între 30 și 45 de ani; boala este fatală către vârsta de 60 de ani.[8,9] Oricum, este o mare variație în incidența și severitatea bolii, unii pacienți, chiar fumători, rămânând asimptomatici până la 70-80 de ani.

Histologia hepatică

Este variabilă în funcție de vârstă: în perioada neonatală, se întâlnește aspectul de hepatită acută, cu rare celule gigante. În copilărie, examenul histopatologic notează număr mic al ductelor biliare, colestază intracelulară, cu transformare gigantă a celulelor, steatoză, inflamație ușoară și rare globule caracteristice, PAS-pozitive, rezistente la diastază. În timp, aceste leziuni se pot remite complet, sau pot progresa către hepatită cronică și ciroză hepatică.

3. DIAGNOSTIC

Boala trebuie suspectată în prezența icterului neonatal sau la orice bolnav cirotic, indiferent de vârstă, dacă prezintă un istoric de boală hepatică în copilărie, asociată cu frecvente episoade de infecții respiratorii.

De asemenea, această boală trebuie suspectată la pacienții în vârstă de peste 50 de ani, cu ciroză hepatică, aparent criptogenetică; confirmarea se obține prin dozarea AAT în ser. Deficiența de AAT se poate diagnostica prenatal, prin analiza ADN în lichidul amniotic sau în celulele amniotice în primul trimestru de sarcină. Astfel de teste se recomandă numai în familiile cu afectare severă. Pentru certitudine, diagnosticul deficienței AAT impune analiza fenotipică Pi, pe lângă dozarea AAT în ser.

4. TRATAMENT

Este la început simptomatic. Alăptarea la sân a copilului afectat, și administrarea acidului ursodeoxicolic pot ameliora evoluția bolii hepatice colestatice neonatale. Izolarea și purificarea AAT a permis terapia de substituție, iar izolarea genei responsabile cu progresele ingineriei genetice fac posibilă terapia genică în viitor. Scopul terapiei de substituție este creșterea nivelului plasmatic al AAT peste pragul protectiv de 11pmoli/litru. Această terapie folosește AAT plasmatic uman purificat în perfuzie venoasă sau AAT recombinantă în aerosoli; ea se recomandă numai la pacienții cu boală pulmonară, deoarece terapia de substituție cu AAT stimulează și sinteza hepatocitară de AAT anormală la pacienții PiZZ cu boală hepatică, ce are drept urmare accentuarea acumulării intrahepatocitare de AAT, așadar agravarea leziunilor hepatocitare.

Terapia genică

Terapia genică realizează transferul exogen al ADN care codifică AAT normală catre celulele umane deficiente; astfel, producția endogenă de AAT crește și corectează nivelul scăzut al AAT. cADN este inserat în genomul unui virus, al cărui genom nativ a fost golit de regiunile răspunzătoare de replicare virală. Acești viruși modificați, deficienți de replicare, infectează celula gazdă și își integrează genomul lor defectiv în genomul celulei gazdă. Inițial, s-au folosit retroviruși drept vector care să infecteze in vitro, culturi de fibroblaști sau hepatocite recoltate de la pacient. Aceste celule infectate și modificate genetic in vitro sunt implantate sau infuzate la un animal gazdă, care sintetizează o cantitate mare de AAT umană. Animalul este sacrificat și AAT umană purificată este apoi folosită în terapia de substituție numai la pacienții PiZZ cu boală pulmonară. La om, nu s-a realizat încă acest transfer mediat de viruși defectivi. Alte metode de transfer, nonvirus-mediate, au reușit transferul genei normale la om, în epitelul respirator al

pacientului PiZZ, cu obținerea unor concentrații locale de AAT cu potențial protectiv, însă durata expresiei genei transferate s-a dovedit a fi scurtă, din cauza unor mecanisme încă necunoscute.

Transplantul de plămân și ficat

În prezent, această metodă a devenit o opțiune în tratamentul pacienților PiZZ afectați de boală. Ficatul donatorului cu fenotip AAT normal corectează deficiența de AAT a primitorului deficient. Deficiența de AAT reprezintă a doua boală metabolică ca frecvență pentru care se efectuează transplantul hepatic, în lume. Supraviețuirea la 3 ani după transplantare hepatică este între 83 și 100%[10] cu schimbarea rapidă la normal a fenotipului AAT la primitor.[11]

BIBLIOGRAFIE

1. Laurell C-B, Eriksson A. The electrophoretic alpha 1-globulin pattern of serum in alpha-1-antitrypsin deficiency. Scand J Clin Lab Invest 15:132-140, 1963.
2. Tobin MJ, Hutchinson DCS. An overview of the pulmonary features of alpha-1-antitrypsin deficiency. Arch Intern Med 142:1342-1348, 1982.
3. Erikkson S, Carlson J, Velez R. Risk of cirrhosis and primary liver cancer in alpha-1-antitrypsin deficiency. N Engl J Med 314:736-739, 1986.
4. Sveger T. Liver disease in alpha-1-antitrypsin deficiency detected by screening of 200,000 infants. N Engl J Med 294:1316-1321, 1976.
5. Carrell RW, Lomaz DA. Alpha-1-antitrypsin deficiency-A model for conformational diseases. N Engl J Med 346:45-53, 2002.
6. Lai EC, Kao FT, Law ML et al. Assignment of the alpha-1-antitrypsin gene and a sequence-related gene to human chromozome 14 by molecular hybridization. Am J Hum Genet 35:385-392, 1983.
7. Glasgow JFT, Lynch MJ, Hercz A et al. Alpha-1-antitrypsin deficiency in association with both cirrhosis and chronic obstructive lung disease in two sibs. Am J. Med. 54:181-194, 1973.
8. Sveger T, Eriksson S. The liver in adolescents with alpha-1-antitrypsin deficiency. Hepatology 22:514-514, 1995.
9. Crystal RG. Alpha-1-antitrypsin deficiency, emphysema and liver disease. Genetic basis and strategies for therapy. J Clin Invest 85:1343-1352, 1990.
10. Prachalias AA, Kalife M, Francavilla R et al. Liver transplantation for alpha-1-antitrypsin deficiency in children. Transpl Int 13:207-210, 2000.
11. Van Furth R, Kramps JA, Van der Putten AB et al. Change in alpha-1-antitrypsin phenotype after othotopic liver transplant. Clin Exp Immunol 66:669-672, 1986.

CAPITOLUL 38

HEMOCROMATOZA EREDITARĂ

Teohari Ștefan MARINESCU

1. INTRODUCERE 889
1. PATOGENIE 889
2. ANATOMIE PATOLOGICĂ 890
3. TABLOU CLINIC 891
4. DIAGNOSTIC 892
4.1. Biopsia hepatică 892
4.2. Testarea genotipului HFE 893
5. TRATAMENT 893
6. PROGNOSTIC 894
BIBLIOGRAFIE 894

1. INTRODUCERE

Pentru prima oară în literatura medicală, în 1889, Von Recklinghausen a folosit termenul de hemocromatoză pentru a desemna hiperpigmentarea tegumentelor ca expresie a unei presupuse boli de sânge. Tabloul clinic al acestei boli a fost însă descris anterior, în 1865 în literatura medicală franceză de către Trousseau, la un pacient care, la hiperpigmentarea tegumentară asocia ciroza hepatică și diabet zaharat. Abia în 1935, Sheldon a adunat toate cele 311 cazuri publicate pînă la acea dată în literatură și mai apoi a lansat ipoteza că hemocromatoza este datorată unei erori înăscute, în metabolismul fierului și că toate manifestările bolii se datorează acumulării și depunerii fierului în exces în țesuturi. În 1976 lucrările lui Simon au pus capăt controverselor care sugerau că hemocromatoza este o boală nutrițională asociată alcoolismului. S-a demonstrat atunci că gena responsabilă pentru această boală este situată pe brațul scurt al cromozomului 6, în regiunea HLA, transmiterea bolii fiind autosomal recesivă.

În 1996, prin clonare pozițională s-a identificat gena HFE, la aproximativ 6 megabaze telomeric de locusul HLA. Hemocromatoza ereditară (HE) este cea mai comună boală genetică în populația caucaziană. Boala este mai frecvent întâlnită în Europa nordică în mod particular la indivizii provenind probabil dintr-o singură familie celtică la care mutația s-a produs inițial.[1] Această mutație a fost identificată ca mutație nonsens (C282Y) ce conduce la substituirea tirozinei cu cisteină în poziția 282 a lanțului de aminoacizi al proteinei produse de gena HFE.

La 85% până la 100% dintre pacienții cu hemocromatoză ereditară, descendenți din populațiile Europei de nord, s-a identificat mutația homozigotă C282Y, în timp ce la pacienții cu HE din zona mediteraneană, această mutație a fost găsită numai în proporție de 60%. În Italia s-au descris familii foarte bine studiate, în care supraîncărcarea cu fier era comparabilă cu cea din HE homozigot C282Y, deși nici una dintre mutațiile genei HFE nu era prezentă; în acele familii probabil defectul genetic este situat pe alt cromozom. Mutația C282Y nu a fost găsită la populațiile din Africa sau Asia.

O a doua mutație relativ comună a genei HFE constă în înlocuirea histidinei cu acid aspartic în poziția 63 și notată H63D; rolul acesteia în metabolismul fierului este încă neclar.

Frecvența condiției de homozigot C282Y în studiile populaționale de screening este de 1 la 200-300,[2-5] dar numai 20-80% dintre pacienții homozigot pentru C282Y se prezintă cu fenotipul hemocromatozei ereditare.[6,7] Explicația acestei discrepanțe nu s-a găsit și nici nu s-au efectuat încă studii asupra penetranței fenotipice.

Heterozigoții pentru C282Y nu au risc pentru supraîncărcare cu fier, dar au fost cazuri cu fenotipul HE adevărate care în realitate erau heterozigoți pentru C282Y. Nici pentru acesta nu s-a găsit nici o explicație; rezultă că intervin factori de mediu printre care alcoolul sau mutații adiționale rare.

Contribuția mutației H63D la supraîncărcarea cu fier este neclară și, dacă există, penetranța ei este foarte jscăzută.[8]

Cât privește condiția de heterozigot compus (C282Y/H26D), se estimează că aproximativ 3-5% dintre pacienți vor dezvolta fenotipul HE.[5]

1. PATOGENIE

Gena HFE codifică sinteza unei proteine alcătuită din 343 aminoacizi care este structural înrudită cu clasa proteinelor MHCI. Proteina HFE normală formează un complex cu β_2-microglobulina și transferina și are expresie la suprafața enterocitului. Mutația C282Y are ca rezultat sinteza unei proteine căreia îi lipsește interacțiunea descrisă mai sus. De aceea proteina rămâne sechestrată intracelular reducând absorbția fierului mediată prin receptorii pentru transferină la nivelul enterocitelor din criptele intestinale. În consecință, transportorul de metal divalent (DMT-1) de la nivelul marginii în perie a enterocitului este sintetizat la un nivel ridicat, conducând la creșterea inadecvată a absorbției intestinale a fierului.

În fazele avansate ale bolii, conținutul total al fierului în corp poate ajunge la 20 mg. Conținutul total al Fe în corp este de 3-4 grame de fier la subiectul normal. El se găsește în mai multe forme:

- hemoglobina din hematiile circulante (~2,5 g)
- proteinele ce conțin fier (mioglobina, citocromii, catalaza) (~400 mg)
- legat în transferina plasmatică (3-7 mg)
- Fe de depozit sub formă de feritină sau hemosiderină:
  - la bărbatul adult 1 g (cea mai mare parte în ficat, apoi în splină și măduva osoasă)
  - la femeia adultă <1 g (datorită pierderilor legate de menstruație, nașteri, lactație)

Cantitatea totală de fier conținută în corpul omului este rezultatul balanței între pierderile de fier și fierul absorbit din dietă. Pierderile de fier însumează 1 mg/zi și au loc prin transpirație, descuamarea epidermei și a celulelor mucosale ale tractului gastrointestinal. Aceste pierderi sunt acoperite prin absorbția a ~10% din cele 10-20 mg de fier din dieta zilnică uzuală.

În condițiile în care nu există un mecanism normal pentru creșterea excreției fierului, acesta este absorbit în exces. Conținutul de fier în organism crește, saturația cu Fe a transferinei circulante crește, ceea ce are ca rezultat creșterea fierului nelegat la transferină și descărcarea fierului legat în celulele care au un nivel crescut de receptori pentru transferină (cum ar fi ficatul, cordul, tiroida, insulele pancreatice, hipofiza, gonadele).[9] Excesul de fier în aceste celule duce la leziuni tisulare, rezultate din disrupția lizozomilor încărcați cu fier, ceea ce conduce la peroxidarea lipidelor organitelor subcelulare, a proteinelor și probabil a RNA și DNA.[10] Consecutiv are loc moartea celulară și activarea celulelor stelate care stimulează sinteza de colagen.[10]

La pacienții homozigoți pentru C282Y, absorbția fierului nu este reglată de fierul de depozit. Aceștia absorb prin mecanismele notate mai sus 2 mg până la 4 mg fier zilnic, în loc de 1 mg/zi cât este necesar unui bărbat adult pentru a echilibra pierderile zilnice.

În aceste condiții se ajunge la o netă acumulare de 1 g/an sau mai mult de 20 g de fier la sfârșitul adolescenței sau până la vârsta de 40-50 ani la bărbați. Subiecții cu acest grad de supraîncărcare de fier sunt pe punctul de a dezvolta fenotipul hemocromatozei ereditare prin mecanismele descrise anterior, dacă sunt lăsați netratați. Aceasta se întâmplă în mod uzual la subiecții peste 40 ani și cu mai mult de 20 g fier depozitat în țesuturi.

Depunerea de fier în parenchime se mai întâlnește și în dezordini cronice ale eritopoiezei cu eritopoieză ineficientă cum sunt anemia sideroblastică și thalasemia. Și în aceste afecțiuni absorbția de fier este crescută în adiție la supraîncărcarea cu fier prin transfuziile cu sânge.

Altă cauză de supraîncărcare cu fier a parenchimului hepatic este aceruloplasminemia ereditară în care există o insuficientă mobilizare a fierului prin absența ceruloplasminei care funcționează și ca feroxidază.

Alcoolicii cu boală cronică de ficat în stadiul cirotic pot avea o supraîncărcare cu fier egală celei din HE. Aceasta se datorează:

- necrozei hepatocitare cu captare consecutivă a fierului eliberat
- conținutului crescut în fier al unor băuturi alcoolice
- efectului de stimulare a absorbției intestinale de fier a alcoolului
- hemolizei din anemia cu acantocite asociată alcoolismului.

Fenotipul hemocromatozei secundare alcoolismului este același cu cel al HE, diferența fiind dată numai de genotipul homozigot pentru C282Y.

Ingestia excesivă de fier medicinal timp îndelungat (ani) rareori conduce la hemocromatoză și aceasta probabil numai la indivizii care au alte defecte genetice. Administrarea parenterală de fier sub formă de transfuzii de sânge sau sub formă de preparate de fier, conduce la depunerea de fier cu preponderență în celulele reticuloendoteliale și mai puțin în parenchim; leziunile tisulare sunt de aceea mai puțin severe.

O condiție particulară se întâlnește la unele populații din Africa de Sud care beau băuturi fermentate în butoaie confecționate din fier și realizează tabloul clinic al HE.

2. ANATOMIE PATOLOGICĂ

Macroscopic, la autopsie, ficatul apare mărit în dimensiuni, cu aspect nodular, colorat ruginiu; pancreasul apare cu aceeași culoare ruginie.

Microscopic fierul apare depus în ficat, pancreas, cord, la nivelul celulelor sinoviale din articulații și mai puțin la nivelul glandelor endocrine.

Splina, măduva osoasă și mucoasa duodenală nu prezintă încărcarea cu fier întâlnită în organele menționate.

Creierul și țesutul nervos sunt, de asemenea, cruțate de depunerea de fier.

Fibroza este întâlnită oriunde este depus fier. Ficatul în stadiul precoce prezintă depozite de fier și fibroză la nivelul zonei periportale. Fierul depus în parechimul hepatic se întâlnește sub formă de feritină și hemosiderină la nivelul lizozomilor și a citoplasmei pericanaliculare. Ulterior, depunerea de fier se face și în epiteliul ductelor biliare, în septurile fibroase și în celulele Kupffer. Mai apoi septurile fibroase înconjoară grupe de lobuli cu prezervarea parțială a arhitecturii. În final se instalează ciroza macronodulară.

Steatoza în HE este neobișnuită, iar conținutul în glicogen al hepatocitelor este normal. Pacienții cirotici cu zone fără depunere de fier au riscul mare de a dezvolta la acel nivel carcinom hepatocelular.

Pancreasul prezintă fibroză și degenerare a parenchimului cu depunere de fier în celulele acinare, macrofage, insulele Langerhans și în țesutul fibros.

Cordul este afectat prin depunerea de fier între cordoanele de fibre musculare care sunt alterate rareori.

Tegumentele sunt subțiate prin atrofia epidermei, iar foliculii piloși și glandele sebacee sunt de asemenea atrofiate. Fierul se depune în stratul bazal al dermului, unde există și o cantitate crescută de melanină.

În cortexul glandelor suprarenale, în lobul anterior al hipofizei și în tiroidă se găsesc depozite variabile de

fier, însoțite de un proces de fibroză.

Testiculele sunt mici și moi, cu atrofia epiteliului germinal, fără depunere de fier la acest nivel. Fibroza este interstițială, iar fierul se depune în peretele capilarelor.

3. TABLOU CLINIC

Tabloul clasic este al bărbatului de vârstă medie, letargic, cu tegumente pigmentate mai ales la nivelul feței, gâtului, antebrațelor feței dorsale a mâinilor, la nivelul membrelor inferioare, al zonei genitale și la nivelul cicatricilor. În plus, pacienții cu HE se mai prezintă cu hepatomegalie, pierderea părului de la nivelul corpului, artralgii, diminuarea activității sexuale și diabet.

Diagnosticul clinic depinde de gradul de suspiciune și trebuie considerat la orice pacient cu hepatomegalie asimptomatică și funcție hepatică aproape normală. Ținând cont de frecvența mare a condiției de homozigot pentru C282Y întâlnită în studiile populaționale publicate, boala trebuie să fie mult mai frecventă decât este diagnosticată. Există o întârziere medie între 5 și 8 ani între prezentare și diagnostic. HE manifestă este de 10 ori mai frecventă la bărbați, femeile fiind protejate prin pierderile de fier prin sarcini și menstruație. Femeile cu HE manifestă sunt cele care au menstre rare sau/și sărace (uneori absente), cele care au histerectomie sau sunt de mulți ani la menopauză.

HE este rareori diagnosticată înaintea vârstei de 20 de ani; cel mai adesea este diagnosticată între 40 și 60 de ani.

Pigmentația tegumentară caracteristică (ce a condus la denumirea veche de “diabet bronzat”) este maximă la nivelul axilelor, regiunii inghino-genitale, la nivelul cicatricilor, a zonelor expuse. Aceasta se poate întâlni chiar și la nivelul mucoasei bucale. Pielea este lucioasă, subțire și uscată.

Ficatul este mare și dens. Durerea abdominală este uzual percepută ca durere surdă. În cadranul superior drept este semnalată în 56% dintre cazuri.[11] Alteori durerea abdominală este severă, sugerând o boală acută abdominală.

Semnele insuficienței hepatocelulare și ascita sunt rare.

Splenomegalia rareori este importantă, iar sângerarea variceală este neobișnuită.

Cancerul primitiv hepatic s-a raportat la 15-30% dintre pacienții cirotici.[11,12] Poate fi un mod de prezentare la cei diagnosticați cu HE la bătrânețe. Hepatocarcinomul asociat trebuie suspectat la pacienții care se prezintă cu deteriorare clinică și creștere rapidă în dimensiuni a ficatului, cu dureri abdominale și ascită.

La momentul diagnosticării HE, diabetul zaharat este prezent la 70% dintre cei ajunși în stadiul cirotic și numai la 17% dintre pacienții necirotici.[12]

Diabetul poate fi complicat cu nefropatie, neuropatie, arteriopatie periferică și retinopatie proliferativă.

Scăderea libidoului și a potenței se întâlnește la 35% dintre pacienți, iar amenorea la 15% dintre femei.[12] Hipogonadismul se datorează disfuncției hipotalamo-hipofiziare or gonadale sau combinații dintre acestea.[13]

Funcția hipofiziară este afectată la aproximativ 2/3 dintre pacienți și se datorează depunerii de fier selectiv în celulele secretante de gonadotrofine din hipofiza anterioară.

Insuficiența testiculară este exprimată prin impotență, scăderea libidoului, atrofie testiculară, atrofia tegumentelor, pierderea pilozității sexuale, ginecomastie.

Nivelul testosteronului seric este diminuat și se corectează prin administrarea de gonadotrofine.

Osteoporoza apare mai ales la pacienții cu hipogonadism.[14]

Insuficiența suprarenaliană, hipotiroidia ca și hipoparatiroidismul pot fi întâlnite.

Manifestările cardiace sunt prezente la momentul diagnosticării HE la 15% dintre pacienți.

Modificări ale traseului EKG sunt citate la 35% dintre pacienții cu HE. Modificările ecocardiografice sunt în relație cu gradul încărcării cu fier. Prezentarea cu semne de insuficiență cardiacă s-a raportat la pacienții tineri cu hemocromatoză juvenilă. Insuficiența cordului drept este progresivă uneori, cu moarte subită. Sunt prezente tulburările de ritm cardiac și includ extrasistolia supraventriculară, tahiaritmiile paroxistice, flutterul atrial, fibrilația atrială. Au fost descrise grade variate de bloc atrio-ventricular. Cordul este global mărit și poate fi diagnosticat greșit ca miocardiopatie idiopatică.

Artropatia este întâlnită la 2/3 dintre pacienți și, în mod specific, afectează la început articulațiile metacarpofalangiene și este determinată de sinovita acută prin cristale de pirofosfat de calciu. Articulația radiocarpiană, ca și articulația șoldului, poate fi afectată. Radiologic se poate evidenția condrocalcinoza meniscului articulației genunchiului.

Artralgia este rezistentă la terapia antiinflamatorie și este prezentă la 45% dintre pacienți în momentul diagnosticării. După depleția de fier, la 30% dintre pacienți, condiția aceasta se ameliorează, dar la 20% suferința se agravează.

Un grad ridicat de suspiciune se impune pentru un

diagnostic precoce deoarece tratamentul corect înaintea producerii leziunilor de organ poate anula toxicitatea fierului, cu aducerea speranței de viață la normal.

Anamneza trebuie să detalieze aspecte legate de boli ale altor membri de familie, de ingestia de alcool, fier sau acid ascorbic (care stimulează absorbția de fier).

Prezența afectării hepatice, pancreatice, cardiace și articulare trebuie confirmată prin examen fizic și imagistic și prin teste funcționale standard pentru organele afectate.

4. DIAGNOSTIC

Metodele folosite pentru a diagnostica supraînărcarea cu fier la pacienții cu index înalt de suspiciune clinică pentru hemocromatoză includ markerii serologici ai supraîncărcării cu fier și biopsia hepatică.

Se foloses în prezent 3 markeri serologici ai supraîncărcării cu fier, fiecare fiind asociat cu un potențial grad de eroare:

- concentrația de fier seric (cu valori normale între 60 și 150 pg/dl)
- concentrația transferinei serice (cu valori normale între 300 și 360 pg/dl)
- feritina serică (cu valori normale între 40 și 200 ng/ml)

Concentrația serică a transferinei sau capacitatea totală de legare a fierului (TIBC) servesc la calcularea saturației transferinei făcând raportul Fe_{seric}/TIBC.

Saturația transferinei în fier se situează la subiecții normali între 20 și 50%. Un procent al saturației transferinei "à jeun" mai mare de 60% la bărbați și de 50% la femei se poate detecta la 90% dintre pacienții homozigoți pentru C282Y.[15,16,17] Unii autori au propus folosirea unei valori "cutoff" de 45% atât pentru femei cât și pentru bărbați. Aceasta ar conduce la diagnosticarea corectă a unui mare procent de bolnavi cu HE adevărată, dar cu prețul unei rate mai mari pentru rezultate fals pozitive.

Concentrația feritinei serice, alt marker indirect al fierului din depozite, este lipsită de specificitate când este folosită singură (ca și concentrația serica a fierului). Concentrația serică normală a feritinei se situează între 40 și 200 ng/ml. Valori mai mari de 300ng/ml la bărbați și 200ng/ml la femei sugerează supraîncărcarea cu fier. Dat fiind că feritina este un reactant al fazei acute a inflamației[16,18] și că sinteza sa este stimulată de unele citokine precum IL-1 și TNF, nivelul seric al feritinei poate fi crescut și în absența supraîncărcării cu fier. Astfel, în boli cronice de ficat (cum ar fi hepatita cronică virală, boala alcoolică a ficatului, steatohepatita non-alcoolică[19]), în boli inflamatorii cronice (A.R. etc.) ca și în boli maligne, nivelul feritinei serice poate fi crescut peste limitele notate mai sus.[20]

Rezultă deci că testarea acestor markeri serici pentru supraîncărcarea cu fier este asociată cu rezultate fals pozitive și fals negative pentru diagnosticarea HE.

Colorația Perls pentru fier a aspiratului medular nu este de folos în diagnosticarea HE deoarece macrofagele din măduvă pot să nu fie încărcate cu fier chiar în formele severe de HE.

Testele non-invazive precum examenul CT și RMN nu au suficientă relevanță, mai ales la pacienții cu fibroză hepatică sau cu supraîncărcare moderată cu fier.[21]

Măsurarea concentrației fierului în ficat prin susceptometrie magnetică folosind SQUID ("Superconducting Quantum Interference Device") aduce informații superpozabile celor obținute prin măsurarea fierului pe țesut hepatic obținut prin biopsie hepatică. Această tehnică este foarte complexă, scumpă și disponibilă numai în puține centre și deocamdată nu este folosită în clinică.[22,23]

4.1. Biopsia hepatică

Reprezintă testul de certitudine pentru diagnosticarea supraîncărcării cu fier după ce s-a efectuat screeningul inițial (Fe seric, feritina serică) al subiecților suspectați de supraîncărcare cu fier și al rudelor de grad 1 în vârstă de peste 20 de ani ale pacienților deja diagnosticați cu HE.

În plus biopsia hepatică este necesară pentru a determina stadiul fibrozei, gradul supraîncărcării cu fier la pacienții cu valori neconcludente ale markerilor serici indirecți, dar și pentru a exclude alte posibile cauze pentru boala hepatică.[24]

Gradul și distribuția celulară a fierului depus, până în 1988, se aprecia exclusiv prin metoda calitativă a coloației Perls cu albastru de Prusia.[25]

Cea mai uzuală metodă calitativă (Ludwig Batts) folosea o scară de la 0 la 4. Deși gradul 4 indica nivele cantitative de fier în zona HE, celelalte grade nu se corelau bine cu rezultatele măsurătorilor cantitative.[26,27] De aceea s-a renunțat la metodele calitative în favoarea metodei cantitative biochimice de evaluare a conținutului hepatic în fier (HIC). Determinarea biochimică cantitativă a HIC se poate face pe țesut proaspăt congelat, fixat în formalină sau pe țesut inclus în parafină, cu rezultate superpozabile.[27,28]

Valoarea normală a HIC este mai mică de 1800 pg (~ 32 pmoli) / g de țesut hepatic uscat. Valori

mai mari de 71 pmoli/g sunt foarte sugestive pentru genotipul C282Y/C282Y.[27] Prin divizarea valorii HIC la vârsta pacientului exprimată în ani se obține indexul de fier hepatic (HII) exprimat în pmoli/g/an. Acest index are o bună acuratețe în deosebirea pacienților cu HE de cei cu alte condiții de boală cum ar fi boala alcoolică a ficatului.[29,30,31]

În HE homozigotă, HII are o valoare mai mare de 1,9 doar în aproximativ 75-85% din cazuri,[25] la restul pacienților, valoarea fiind mai mică de 1,9. Pentru aceasta astăzi HII nu se mai consideră drept criteriu de excludere pentru diagnosticul HE.

Deasemenea trebuie menționat că HIC poate avea valorile HE homozigote și în alte boli precum ar fi anemia sideroblastică sau anemiile hemolitice; aceste boli sunt însă ușor de deosebit prin alte caracteristici clinice.

Biopsia hepatică este deasemenea recomandată la pacienții cu genotip C282Y/H63D, C282Y sau cu alte mutații genetice, non-HFE, care au markeri indirecți ai supraîncărcării cu fier în asociere la evidența clinică ori biochimică de boală hepatică.

4.2. Testarea genotipului HFE

Prezența mutațiilor C282Y și H63D poate fi astăzi detectată prin tehnica PCR ("Polymerase Chain Reaction") folosind probe de sânge total.[32] O strategie optimă pentru screeningul familial incă nu s-a stabilit.[33,34]

În general se începe cu testarea markerilor serici ai supraîncărcării cu fier (Fe seric, TIBC, TS, feritina serică) urmată de testarea genotipului. Dacă probandul este homozigot pentru C282Y, partenerul trebuie testat pentru a determina dacă este purtător al vreunei mutații HFE. Daca acesta este heterozigot pentru C282Y, atunci copilul trebuie să fie testat genetic. De asemenea, rudele de gradul 1 ale probandului trebuie testate genetic după ce mai întâi au fost testate pentru TS "à jeun" și pentru concentrația feritinei serice. Testarea genetică a membrilor de familie trebuie făcută între 18 și 30 de ani, când încă nu s-au produs leziuni tisulare grave secundare depunerii de fier.[35]

Screeningul populațional este o atitudine atractivă din cauza prevalenței mari a mutațiilor HFE în populație (în special la populațiile caucaziene) și pentru că detectarea precoce, cu posibilitatea de a începe tratamentul înaintea instalării leziunilor tisulare de organ, are un important impact asupra mortalității și morbidității.[36]

Penetranța joasă a fenotipului HE reprezintă însă un contraargument pentru screeningul populațional pentru genele HFE.[37]

Se consideră în prezent că includerea TS "à jeun" în screeningul de rutină al bărbaților asimptomatici albi este eficientă în identificarea precoce a pacienților cu HE.

Luând în considerare prevalența, penetrația mutațiilor HFE și tratamentul optimal al celor ce poartă aceste mutații, consensul CDCP ("Centers for Disease Control and Prevention") și NHGRU ("National Human Genome Research Unit") nu recomandă screeningul genetic populațional pentru HE.[5,38]

5. TRATAMENT

Detecția precoce și începerea tratamentului înainte de apariția leziunilor de organ secundare acumulării de fier sunt esențiale și aceasta deoarece speranța de viață este scăzută numai la pacienții la care este prezent diabetul zaharat sau este deja constituită ciroza hepatică. De asemenea prevenția cirozei hepatice la pacienții cu HE previne apariția carcinomului hepatocelular.

Cel mai simplu, ieftin și cel mai eficient tratament este eliminarea acumulărilor de fier folosind flebotomia terapeutică. Cu fiecare 500 ml de sânge evacuat, se elimină 200-250 mg de fier. Măduva, ca răspuns, mobilizează fierul din depozitele tisulare pentru a sintetiza hemoglobina pierdută. În felul acesta se reduce progresiv acumularea tisulară de fier.

Indiferent de genotip, toți pacienții cu fenotip clinic la HE beneficiază de acest tratament. Excepție fac pacienții care au o speranță mică de viață din cauza altor boli asociate sau cei care nu tolerează flebotomia. Tratamentul chelator cu desferioxamină se adresează acestor două categorii de bolnavi.

Flebotomia terapeutică se aplică indiferent de vârstă și chiar și la pacienții asimptomatici.

Flebotomia se poate efectua în ambulator, în spital, la centrele de transfuzii sau chiar la domiciliul pacientului. Pacienții trebuie să fie bine hidratați per os și să evite eforturile fizice în primele 24 de ore ce urmează ședinței de flebotomie. Este preferabil ca fierul depus în parenchim să fie înlăturat cât mai repede posibil.[39,40] Astfel, săptămânal sau de două ori pe săptămână se pot aplica flebotomia cu evacuarea a câte 500 ml (o unitate de sânge). Bărbații cu greutate corporală mai mare pot tolera bine chiar două ședințe de flebotomie pe săptămână, în timp ce femeile sau vârstnicii pot tolera numai evacuarea a 250 ml pe săptămână. Flebotomia săptămânală cu câte o unitate înlătură cel puțin 50 unități pe an cu echivalent in fier de aproximativ 12,5 g în acest interval.

În trecut, când diagnosticarea HE se făcea în stadii avansate de boală, erau necesare între 70 și 100 de ședințe de flebotomie pentru a înlătura depunerile tisulare mari de fier. În prezent se apreciază că în stadiile precoce de boală, 30 de ședințe de flebotomie sunt suficiente pentru a normaliza depozitele de fier, când concentrația feritinei trebuie să fie mai mică de 50 ng/ml, iar saturația transferinei "à jeun" să fie mai mică de 50%. Inducerea anemiei prin lipsă de fier nu mai este în prezent recomandată.[41,42] Schema optimală pentru menținerea depozitelor de fier în limite normale constă în evacuarea a 500 ml de sânge la fiecare 2 până la 4 luni pentru a menține concentrația serică a feritinei la 50ng/ml.

Recomandările dietetice trebuie să permită o dietă echilibrată fără restricții totale pentru alimentele bogate în fier (carne roșie sau organe) la bolnavii ce respectă schema de flebotomie terapeutică. Alimente ce conțin inhibitori ai absorbției fierului (tanați, fitați, oxalați sau fosfați) nu trebuie recomandate ca suplimente în alimentație la cei ce urmează flebotomia terapeutică. Alcoolul, care stimulează absorbția fierului și care induce el însuși boală hepatică trebuie consumat restrictiv, deoarece sunt studii care arată că homozigoții C282Y care au consumat 60 g alcool zilnic au prezentat ciroză hepatică cu o frecvență de 9 ori mai mare.[43,44] Riscul de a dezvolta ciroză hepatică crește chiar la un consum zilnic de numai 40 g alcool. Consumatorii de alcool dezvoltă ciroză hepatică și au o incidență mai mare a hepatocarcinomului asociat la vârste mai tinere și la un HIC mai mic. Consumul ocazional, social, de alcool este însă permis.

Acidul ascorbic care favorizează eliberarea de fier absorbabil din dietă, administrat sub formă de medicament în doze mari a fost asociat cu inducerea de aritmii cardiace. De aceea pacienții cu HE trebuie să evite suplimentarea cu vitamina C. Totuși consumul de fructe și vegetale proaspete nu trebuie restricționat.

Deoarece pacienții cu HE au un risc mai mare de a contracta infecții cu bacterii ce se dezvoltă la concentrații mari ale fierului plasmatic, consumul de "fructe de mare" crude trebuie interzis.[40]

6. PROGNOSTIC

Prognosticul este dictat de prezența sau absența cirozei hepatice, speranța de viață fiind nemodificată la pacienții cu HE fără ciroză sau diabet zaharat în toate studiile efectuate,[11,39] față de populația de control.

Cauzele de deces sunt reprezentate de ciroza hepatică, cardiomiopatie, diabet zaharat.

Cancerul hepatic se asociază cu prezența cirozei hepatice și cu nivelul foarte ridicat al depozitelor de fier; față de populația de control a fost găsită o frecvență de 119 ori mai mare a acestuia la pacienții cu HE, ciroza hepatică având o incidență de 10 ori mai mare, iar cardiomiopatia de 14 ori mai mare.[11,39] Ciroza hepatică și hepatocarcinomul asociat reprezintă cauzele de deces la 2/3 dintre pacienții cu HE, iar insuficiența cardiacă este raportată în 30% din decesele pacienților cu HE.[11]

Transplantul hepatic pentru ciroza hepatică asociată HE homozigote s-a efectuat cu rezultate mai puțin favorabile decât în cazul altor indicații, supraviețuirea la 1 an de la transplant fiind de numai 50%. Rata scăzută a supraviețuirii după transplant se datorează complicațiilor cardiace și septice în mare măsură în relație cu nivelul crescut al acumulărilor tisulare de fier.[45] S-a observat de asemenea că transplantarea ficatului de la un donator heterozigot C282Y nu este grevată la primitorul homozigot de riscul acumulării de fier după transplantare.[46]

BIBLIOGRAFIE

1. Lucotte G. Celtic origin of the C282Y mutation of hemochromatosis. Blood Cells Mol Dis 24:433-438, 1998.

2. Adams PC Population screening for haemochromatosis. Gut 46:301-303, 2000.

3. Burt MJ, George PM, Upton JD et al. The significance of haemochromatosis gene mutations in the general population: implications for screening. Gut 43:830-836, 1998.

4. McDonnell SM, Hover A, Gloe D et al. Population-based screening for haemochromatosis using phenotypic and DNA testing among HMO employees Springfield MO. Am J Med. 107:30-37, 1999.

5. Olynyk JK, Cullen DJ, Aquilia S et al. A population based study of the clinical expression of the hemochromatosis gene. N Engl J Med 341:718-724, 1999.

6. Willis G, Wimperis JZ, Lonsdale R et al. Incidence of liver disease in people with HFE mutations. Gut 46: 401-404, 2000.

7. Yang Q, McDonnell SM, Khoury MJ et al. Hemochromatosis-associated mortality in the United States from 1979 to 1992: an analysis of multiple-cause mortality data. Ann Intern Med 129: 946-953, 1998.

8. Merryweather-Clarke AT, Pointon JJ, Shearman JD et al. Global prevalence of putative haemochromatosis mutations. J Med Genet 34:275-278, 1997.

9. Sahlstedt L, Ebeling F, von Bonsdorff L et al.. Non-transferrin-bound iron during allogeneic stem celltransplantation. Br. J. Haematol. 113, 836-838, 2001.

10. Hebbel RP. Auto-oxidation and a membrane-associated Fenton reagent: a possible explanation for development of membrane lesions in sickle erythrocytes. Clin Haematol 14:129-140, 1985.

11. Niederau C, Fischer R, Purschel A et al. Long-term survival in patients with hereditary hemochromatosis. Gastroenterology 110:1107-1119, 1996.

12. Deugnier Y, Guyader D, Crantock L,et al. Primary liver

cancer in genetic hemochromatosis: a clinical, pathological, and pathogenetic study of 54 cases. Gastroenterology 104:228-234, 1993.

13. Tweed MJ, Roland IM. Haemochromatosis as an endocrine cause of subfertility. BMJ 316: 915-916, 1998.

14. Diamond T; Stiel D; Posen S et al. Osteoporosis in hemochromatosis: iron excess, gonadal deficiency, or other factors? Ann Intern Med 110:430-436, 1989.

15. Edwards CQ, Kushner JP. Screening for hemochromatosis. N Engl J Med 328:1616-1620, 1993.

16. Pippard M. Detection of iron overload [Editorial]. Lancet 349:73-74, 1997.

17. Edwards CQ, Griffen LM, Goldgar D et al. Prevalence of hemochromatosis among 11,065 presumably healthy blood donors. N Engl J Med 318:1355-1362, 1988.

18. Tran TN, Eubanks SK, Schaffer KJ et al.Secretion of ferritin by rat hepatoma cells and its regulation by inflammatory cytokines and iron. Blood 90:4979-4986, 1997.

19. Bisceglie AM, Axiotis CA, Hoofnagle JH et al. Measurement of iron status in patients with chronic hepatitis. Gastroenterology 102:2108-2113, 1992.

20. Finch CA, Bellotti V, Stray S et al. Plasma ferritin determination as a diag-nostic tool. West J Med 145:657-663, 1986.

21. Jensen PD, Jensen FT, Christensen T et al. Evaluation of myocardial iron by magnetic resonance imaging during iron chelation therapy with deferrioxamine: indication of close relation between myocardial iron content and chelatable iron pool. Blood 101:4632-4639, 2003.

22. Brittenham GM, Sheth S, Allen CJ et al. Noninvasive methods for quantitative assessment of transfusional iron overload in sickle cell disease. Semin Hematol. 38:37-56, 2001.

23. Fischer R, Longo F, Nielsen P et al. Monitoring long-term efficacy of iron chelation therapy by deferiprone and desferrioxamine in patients with beta-thalassaemia major: application of SQUID biomagnetic liver susceptometry. Br J Haematol 121:938-948, 2003.

24. Bacon BR. Diagnosis and Management of Hemochromatosis, Gastroenterology 113:995-999, 1997.

25. Deugnier YM, Turlin B, Powell LW et al. Differentiation between heterozygotes and homozygotes in genetic hemochromatosis by means of a histological hepatic iron index: a study of 192 cases. Hepatology.17:30-34, 1993.

26. Scheuer PJ, Williams R, Muir AR. Hepatic pathology in relatives of patients with hemochromatosis. J Pathol Bacteriol 84:53-64, 1962.

27. Ludwig J, Batts KP, Moyer TP et al. Liver biopsy diagnosis of homozygous hemochromatosis: a diagnostic algorithm. Mayo Clin Proc. 68:263-267, 1993.

28. Olynyk J, O'Neill R, Britton RS et al. Determination of hepatic iron concentration in fresh and paraffin-embedded tissue: diagnostic implications. Gastroenterology 106:674-677, 1994.

29. Bassett ML, Halliday JW, Powell LW. Value of hepatic iron measure-ments in early hemochromatosis and determination of the critical iron level associated with fibrosis. Hepatology. 6:24–29, 1986.

30. Summers KM, Hallidaz JW, Powell LW. Identification of homozygous hemochromatosis subjects by measurement of hepatic iron index. Hepatology 12:20-25, 1990.

31. Sallie RW, Reed WD, Shilkin KB : Confirmation of the efficacy of hepatic tissue iron index in differentiating genetic haemochromatosis from alcoholic liver disease complicated by alcoholic haemosiderosis. Gut. 32:207-210, 1991.

32. Feder JN, Gnirke A, Thomas W et al. A novel MHC class I-like gene is mutated in patients with hereditary haemochromatosis. Nat Genet. 13:399-408, 1996.

33. El-Serag HB, Inadomi JM, Kowdley KV. Screening for hereditary hemochromatosis among children and siblings of affected patients; A cost-effectiveness analysis. Ann Intern Med132:261-269, 2000.

34. Balan V, Baldus W, Fairbanks V et al. Screening for hemochromatosis: a cost-effectiveness study based on 12,258 patients. Gastroenterology 107:453-459, 1994.

35. Baer DM, James MD, Simons JL et al. Haemochromatosis screening in asmptomatic ambulatory men 30 years of age and older. Am J Med 98:464-468, 1995.

36. Niederau C, Niederau CM, Lange S et al. Screening for hemochromatosis and iron deficiency in employees and primary care patients in Western Germany. Ann Intern Med 128:337-345, 1998.

37. Beutler E, Felitti VJ, Koziol JA et al. Penetrance of the 845G→A (C282Y) HFE hereditary haemochromatosis mutation in the USA. Lancet 359:211-218, 2002.

38. Mainous AG, Gill JM, Pearson WS. Should We Screen for Hemochromatosis? An Examination of Evidence of Downstream Effects on Morbidity and Mortality. Arch Intern Med 162:1769-1774, 2002.

39. Niederau C, Fischer R, Sonnenberg A et al: Survival and causes of death in cirrhotic and noncirrhotic patients with primary hemochromatosis. N Engl J Med 313:1256-1262, 1985

40. Barton JC, McDonnell SM, Adams PC et al. Management of hemochromatosis. Ann Intern Med 129:932-939, 1998

41. Bacon BR, Powell LW, Adams PC et al. Molecular medicine and hemochromatosis: at the crossroads. Gastroenterology 116:193-207, 1999.

42. Bacon BR, Sadiq SA. Hereditary hemochromatosis: Presentation and Diagnosis in the 1990's. Am J Gastroenterol 92:784-789, 1997.

43. Celada A, Rudolf H, Donath A. Effect of experimental chronic alcohol ingestion and folic acid deficiency on iron absorption Blood 54:906-915, 1979.

44. Fletcher LM, Dixon JL, Purdie DM et al. Excess alcohol greatly increases the prevalence of cirrhosis in hereditary hemochromatosis. Gastroenterology 122:281-289, 2002.

45. Brandhagen DJ, Alvarez W, Therneau TM et al. Iron overload in cirrhosis - HFE genotypes and outcome after liver transplantation. Hepatology 31:456-460, 2000.

46. Farrell FJ, Nguyen M, Woodley S et al. Outcome of liver transplantation in patients with hemochromatosis. Hepatology 20:404-410, 1994.

CAPITOLUL 39

BOALA WILSON

Teohari Ștefan MARINESCU, Liana GHEORGHE

1. INTRODUCERE 899
2. ASPECTE CLINICE 899
2.1. Forma hepatică de prezentare 899
2.2. Forma neurologică și psihiatrică 899
2.3. Alte manifestări 900
3. PATOGENIE 900
4. DIAGNOSTIC 901
5. TRATAMENT 902
6. PROGNOSTIC 905
BIBLIOGRAFIE 905

1. INTRODUCERE

În 1912 Kinnear Wilson a izolat o entitate clinică caracterizată ca boală neurologică letală cu caracter progresiv în asociere cu boală cronică de ficat ce evoluează către ciroză și a denumit-o „degenerescență lenticulară progresivă".[1] La puțin timp, Kayser și Fleischer au semnalat la acești bolnavi depunerea la periferia corneei a unui pigment sub forma unui inel.[2]

Ulterior a fost stabilit rolul cuprului în patogeneza bolii Wilson, iar în 1960 Beam a evidențiat caracterul autosomal recesiv.[3] Gena anormală (numită „WND") responsabilă pentru această boală a fost identificată în 1993 ca fiind exprimată în principal în ficat, unde codifică sinteza unei proteine cu rol în transportul transmembranar al cuprului – „metal transporting P-type ATP" (ATP7B).[4,5] Absența sau hipofuncția acestei proteine ATP7B are ca urmare lipsa încorporării cuprului în ceruloplasmină cu scăderea excreției hepatice a cuprului în bilă. Rezultă acumularea cuprului în ficat, cu lezare tisulară secundară. Din țesutul hepatic lezat, cuprul este eliberat în sânge și de aici acumulat în diferite organe, cum ar fi creierul, corneea și rinichii. Apoceruloplasmina sintetizată de hepatocit fără cei 6 atomi de cupru (cAre nu pot fi transferați pe proteina defectă pentru a rezulta ceruloplasmina) este eliberată în sânge. Apoceruloplasmina este rapid metabolizată și aceasta explică nivelul scăzut al ceruloplasminei în boala Wilson. Această boală este larg răspândită în lume, cu o prevalentă medie de 30 de pacienți la 1 milion din populație.

2. ASPECTE CLINICE

Clinic, boala se exprimă ca boală hepatică mai frecvent la copii sau tineri decât la adulții în vârstă, cu simptome nespecifice. Altă formă de prezentare la vârste mai avansate este cea neurologică sau neuropsihiatrică, cu suferință hepatică discretă sau ajunsă în stadiul cirozei hepatice.[6,7]

Boala Wilson a fost fatală până în 1951, când a fost folosit primul agent chelator: British anti-lewisite (BAL sau dimercaptopropanol).[8,9]

Forma de prezentare clinică este foarte variabilă, depinzând parțial de vârstă. Boala se manifestă rareori înainte de vârsta de 6 ani și aproape întotdeauna înainte de 30 de ani.[10]

2.1. Forma hepatică de prezentare

S-au descris câteva sindroame clinice diferite pentru forma hepatică, asociată acumulării cuprului în ficat.[10,19]

Sindroame clinice

- Hepatită cronică; aproximativ 40% din pacienții cu boală Wilson se prezintă cu semne și simptome de boală cronică hepatocelulară în variante ce merg de la alterare asimptomatică a testelor biochimice hepatice până la insuficiența hepatică fulminantă.
- Copiii pot fi total asimptomatici, găsiți incidental cu heptomegalie ori nivel crescut al aminotransferazelor.
- Unii pacienți au o scurtă boală asemănătoare hepatitei acute virale.
- Copiii sau adulții tineri cu aparentă hepatită autoimună care nu răspund la terapia adecvată trebuie examinați cu atenție pentru boala Wilson, deoarece hiperimunoglobulinemia sau autoanticorpii nespecifici pot fi prezenți în ambele boli.[11,12]
- Alteori, anomaliile biochimice se asociază aspectului histologic de steatoză hepatică.
- Altă formă este reprezentată de tabloul clinic complet al cirozei hepatice compensate sau necompensate.
- Splenomegalia aparent izolată datorată cirozei hepatice inaparente clinic, cu hipertensiune portală reprezintă o altă formă de prezentare.
- Insuficiența hepatică acută fulminantă se asociază aproape întotdeauna cu anemie hemolitică Coombs negativă, deoarece necroza hepatocelulară eliberează cantități mari de cupru în circulație.[10,13,14] Acești pacienți asociază hemoglobinurie cu urini închise la culoare și insuficiență renală acută cu evoluție fatală către moarte.
  Transplantul hepatic este în astfel de cazuri singura soluție terapeutică. Înlocuirea de urgență a plasmei cu plasmă proaspătă congelată scade dramatic concentrația cuprului în ser, ameliorează hemoliza și stabilizează pacientul în așteptarea transplantului hepatic.[15]
- Alți pacienți se prezintă cu episoade de icter cauzat de hemoliza ușoară asociată formei hepatice (inaparentă clinic), un singur episod, episoade recurente sau hemoliză cronică ușoară.[16]

2.2. Forma neurologică și psihiatrică

Este prezentă la aproape 35% din pacienții cu boală Wilson și se asociază aproape întotdeauna cu prezența inelului Kayser-Fleischer.

În mod obișnuit, manifestările neurologice apar mai târziu, cel mai frecvent în a treia decadă de viață, dar pot apărea și la copii. La copii se notează la început semne discrete, manifestate prin schimbări de comportament, deteriorare a performanțelor școlare sau greutate în efectuarea unor activități ce necesită o bună coordonare ochi-mână. Scrisul de mână se alterează, conducând la micrografie, ca în cazul bolii Parkinson.

Pacienții cu formă de prezentare neurologică se pot grupa după sediul leziunii cerebrale în trei subgrupe:[17]

- bradikinezie, rigiditate, tulburări cognitive și afective asociate cu dilatarea celui de-al treilea ventricul (la examenul RMN).
- ataxia și tremorul asociate leziunilor focale din talamus.
- diskinezia, disartria și tulburări organice de personalitate asociate leziunilor focale din putamen și globus pallidum (Brewer, 1995).

Cuprul este crucial pentru funcția unor enzime în creier, dar este foarte toxic în exces. În boala Wilson, cuprul rezultat din necroza hepatocitelor se depune în exces în creier, unde accelerează formarea de radicali hidroxil, peroxid de hidrogen, superoxizi și produși de peroxidare a lipidelor ce conduc la stres oxidativ și moarte celulară. Creierul este foarte susceptibil la stresul oxidativ din cauza conținutului înalt de grăsimi polinesaturate cu lanțuri laterale și activității antioxidante joase.

La pacienții cu formă neuropsihiatrică, concentrația cuprului în lichidul cefalorahidian este de 3-4 ori mai mare decât la pacienții fără suferință neurologică.[18] Tratamentul chelator conduce la scăderea cuprului și în LCR, reprezentând un parametru al monitorizării terapiei.

Aproximativ 10% din pacienți se prezintă cu simptome psihiatrice ce pot ajunge până la depresie severă, paranoia sau catatonie.[17,19]

2.3. Alte manifestări

Manifestări oculare

Inelul Kayser-Fleischer se evidențiază prin examinare cu lampă cu fantă laterală; este de culoare brună sau gri-verzuie și se datorează depunerii de granule pigmentate de cupru în membrana Descemet a corneei, mai pronunțate la polul superior și inferior.

Inelul Kayser-Fleischer este prezent la aproximativ 50-60% din pacienții care se prezintă cu formă hepatică, în timp ce la cei cu formă neuropsihiatrică este prezent în 90% din cazuri.[10,20,21]

Totuși, inelul Kayser-Fleischer nu este absolut specific bolii Wilson, fiind prezent rar și în alte boli cronice colestatice, cum ar fi ciroza biliară primitivă sau colestaza neonatală.[22]

Inelul dispare treptat în timpul tratamentului eficient sau după transplant hepatic, reapariția sa sugerând nerespectarea tratamentului.

Cataracta "floarea-soarelui" („sunflower") este cauzată de depunerea de cupru în cristalin și se evidențiază tot prin examinare cu lampa cu fantă laterală.[23] Prevalența sa în boala Wilson nu a fost evaluată. Dispare de asemenea treptat, prin tratament eficient.[24]

Manifestări renale

Unii pacienți dezvoltă sindromul Fanconi (glicozurie, aminoacidurie, hipouricemie, acidoză tubulară renală proximală); acesta este cauzat de depunerea de cupru la nivelul tubului renal proximal.[25] Nefrolitiaza se dezvoltă secundar acidozei tubulare proximale renale.[26]

O mică parte din pacienți dezvoltă anomalii scheletale, cum ar fi osteoporoza prematură și artrita cu condrocalcinoză (pseudogută) mai ales la nivelul genunchiului.[27]

Sunt și cazuri în care evoluția se complică cu cardiomiopatie cu tulburări de ritm cardiac,[28,29] pancreatită, hipoparatiroidism, infertilitate cu repetate avorturi, impotență.[30,31]

3. PATOGENIE

Aproximativ 60% din cuprul din dietă, adică 0,6-3 mg/zi, este absorbit la nivelul intestinului subțire, fiind legat de albumina circulantă, și apoi este captat de diferite țesuturi.[19,32] La subiectul normal, cuprul este încorporat la nivelul ficatului, în apoceruloplasmină, cu formarea de ceruloplasmină. Ceruloplasmina este secretată în plasmă, unde reprezintă aproximativ 90% din cuprul circulant. Aproximativ 2 mg de cupru sunt excretate în bilă, astfel păstrându-se un strict echilibru între cuprul absorbit și cuprul excretat prin bilă în fecale. Excreția renală reprezintă numai 5-15% din excreția zilnică totală de cupru.

La pacienții cu boală Wilson, pot fi excretate prin bilă numai 0,2-0,4 mg de cupru, iar excreția urinară crește, ajungând la aproximativ 1 mg/zi; în acest fel, se realizează un echilibru pozitiv al cuprului.

În transportul cuprului se cunosc două defecte genetice:

- boala Menkes, în care defectul genetic legat de cromozomul X are ca urmare alterarea transportului cuprului la nivelul intestinului. Se ajunge astfel la o severă deficiență a cuprului și progresivă, letală, degenerescență neurologică.[33,34]

- boala Wilson în care transportul cuprului din ficat în bilă este afectat, conducând la acumularea cuprului în exces la nivel tisular.

Genele care codifică proteinele defecte în cele două boli au o mare asemănare; de aceea, clonarea genei bolii Menkes a condus la clonarea genei pentru boala Wilson.[4]

Defectul genetic pentru boala Wilson este localizat la nivelul cromozomului 13. Prin clonare poziţională şi folosind informaţiile obţinute din asemănarea cu gena bolii Menkes (ATP7A), secvenţa proteinei bolii Wilson, a fost determinată; această proteină a fost numită ATP7B.[4,35]

ATP7B este o ATP-ază tip P, care leagă cuprul la capătul N-terminal, pentru a-l transporta prin membranele celulare, folosind ATP ca sursă de energie. Intracelular, ATP7B este localizată în două compartimente:[36]

- un compartiment perinuclear (întotdeauna asociată ceruloplasminei), loc în care cuprul este oferit apoceruloplasminei;
- al doilea compartiment la nivelul membranei plasmatice, unde contribuie la excreţia cuprului din hepatocit.

ATP7B este afectată de aproximativ 200 de mutaţii (deja identificate), la diferite nivele. Majoritatea pacienţilor sunt heterozigoţi compuşi, purtători a cel puţin două mutaţii diferite pe fiecare din cei doi cromozomi ai perechii 13.[37-39]

Mutaţiile ATP7B din boala Wilson au ca urmare reducerea încorporării cuprului în apoceruloplasmină şi scăderea secreţiei cuprului în bilă. Mecanismul molecular al acestei anomalii este necunoscut, dar efectul net este creşterea concentraţiei cuprului în ficat.

Iniţial, cuprul în exces este legat la metalotioneină şi distribuit uniform în citoplasmă. Creşterea progresivă a concentraţiei cuprului în citoplasmă depăşeşte capacitatea de legare a metalotioneinei, şi cuprul este depozitat în lizozomi, cu creşterea consecutivă a producţiei de radicali liberi.[40] Stresul oxidativ rezultat, cu peroxidarea lipidelor, se exercită asupra mitocondriilor. În final, necroza hepatocitelor conduce la eliberarea cuprului în sânge, la creşterea concentraţiei cuprului liber şi la depunerea sa în alte ţesuturi precum creierul şi rinichii.

Aspecte histopatologice

Leziunile iniţiale în boala Wilson au loc la nivelul ficatului, locul acumulării primare a cuprului. Se descriu mai multe tipuri de leziuni, cum ar fi steatoză hepatocitară, incluzii de glicogen la nivelul nucleilor şi fibroză portală. De asemenea, se poate observa necroză hepatocitară sau leziuni asemănătoare celor din hepatita autoimună.

Se pot găsi de asemenea inflamaţie portală cu fibroză, “piecemeal necrosis”, incluzii intrahepatocitare asemănătoare corpilor Mallory şi în final aspect de ciroză francă.

Colorația cu rodanină sau acid rubeanic este adeseori negativă, dat fiind faptul că, la început, cuprul este distribuit uniform în citoplasma hepatocitelor. În stadiul final de ciroză, cuprul este distribuit inegal, fiind absent în nodulii de regenerare. Examinarea la microscopul electronic notează modificări caracteristice ale mitocondriilor, constând în dilatarea crestelor mitocondriale.[41] Prin urmare, se poate spune că aspectul histologic nu este diagnostic.

4. DIAGNOSTIC

Diagnosticul bolii Wilson reprezintă o provocare clinică datorită, pe de o parte, heterogenicităţii clinice, iar pe de altă parte criteriilor de diagnostic imperfecte. Identificarea şi clonarea genei de susceptibilitate (ATP7B) nu a rezolvat problema diagnosticului în boala Wilson datorită numărului mare de mutaţii identificate (peste 70) şi disponibilităţii limitate a testelor moleculare. Diagnosticul este fundamentat pe prezenţa a 2 (de regulă, primele două) din următoarele 3 criterii:

- scăderea nivelului seric al ceruloplasminei sub 20 mg/dl,
- prezenţa inelului Kayser-Fleischer
- creşterea concentraţiei hepatice de cupru peste 250 mg/g ţesut hepatic uscat.

În absenţa acestor criterii diagnosticul este dificil, fiind fundamentat pe menţinerea unui index înalt de suspiciune clinică în prezenţa manifestărilor neurologice sau a bolii cronice de ficat. Uneori numai cupruria peste 100 g/zi sau testul terapeutic pozitiv (ameliorarea clinică, biochimică şi creşterea cupruriei după administrarea de d-penicilamină) confirmă diagnosticul.

Evaluarea diversităţii clinice, aportului criteriilor de diagnostic şi managementului la 40 de pacienţi, reprezentând experienţa Institutului Clinic Fundeni între 1993 şi 2003[42], documentează afectare hepatică izolată la 25 de pacienţi (62%) dintre care 5 cazuri (20%) au prezentat o modalitate de debut acut, cu insuficienţă hepatică fulminantă şi hemoliză. Treisprezece pacienţi au prezentat forme hepato-neurologice, iar 2 pacienţi au fost asimptomatici, descoperiţi în cadrul screeningului. Valorile scăzute ale ceruloplasminei au fost întâlnite la 31 de pacienţi (78%), prezenţa inelului Kayser-Fleischer la 21 de pacienţi (52%), iar cupruria peste 100 g/zi la.32 de pacienţi (80%); 5 pacienţi (12%) au fost diagnosticaţi pe baza creşterii concentraţiei hepatice de cupru, iar 3 pacienţi (7.8%) prin test terapeutic.

Aminotransferazele serice
Sunt crescute în grade variabile și nu se corelează cu aspectul leziunilor histologice.

Concentrația serică a ceruloplasminei
Majoritatea pacienților au un nivel scăzut al ceruloplasminei.Valorile ceruloplasminei per se nu exclud sau confirmă diagnosticul de boală Wilson.

Ceruloplasmina, major carrier al cuprului în sânge, este o proteină sintetizată de hepatocite și secretată în circulație; fiecare moleculă leagă 6 atomi de cupru. Ceruloplasmina, numită și haloceruloplasmină, rezultă din legarea celor 6 atomi de cupru la molecula apoceruloplasminei; aceasta reprezintă ceruloplasmina secretată.

Mutațiile genetice din boala Wilson conduc la scăderea încorporării cuprului în apoceruloplasmină la nivelul ficatului, pentru a forma ceruloplasmina.

Un nivel al ceruloplasminei mai mic de 20 mg/dl, combinat cu prezența inelului Kayser-Fleischer, este considerat diagnostic. Aproximativ 95% din pacienții cu boala Wilson au nivele ale ceruloplasminei sub 20mg/dl, iar 80% au valori chiar sub 10 mg/dl (normal 20-35 mg/dl). Un nivel sub 5 mg/dl trebuie considerat sugestiv pentru boala Wilson.[19,43] Totuși, nivelul ceruloplasminei "per se" are o valoare predictivă scăzută.

Valorile normale ale ceruloplasminei variază cu vârsta: sunt foarte scăzute în primele luni de viață și cresc în prima copilărie la valori mai mari decât la adulți (30-50 mg/dl).

Bolile inflamatorii acute, sarcina, contraceptivele orale cresc valorile ceruloplasminei.

Pierderile renale sau intestinale, din sindromul nefrotic respectiv gastroenteropatia pierzătoare de proteine, dar și ciroza hepatică în stadiul final conduc la nivele scăzute ale ceruloplasminei.

Ceruloplasmina serică poate fi determinată enzimatic, imunologic și prin nefelometrie.

Metodele imunologice supraevaluează nivelul ceruloplasminei, deoarece nu pot diferenția între apo- și haloceruloplasmină.[44]

Cuprul seric
În timp ce cuprul total în organism este crescut, cuprul seric este scăzut în măsura în care este scăzută ceruloplasmina serică.

Dozarea cuprului seric include atât cuprul legat, cât și cel nelegat de ceruloplasmină.

Un nivel normal sau crescut al cuprului seric la un pacient cu boală Wilson, la care ceruloplasmina serică este scăzută, sugerează creșterea concentrației cuprului liber.

Cuprul seric nelegat la ceruloplasmină este mai mic de 15 pg/dl la subiecții normali, în timp ce la pacienții cu boală Wilson netratați, este mai mare de 25 pg/dl. Cele mai mari valori ale cuprului nelegat se întâlnesc în insuficiența hepatică fulminantă.

Sensitivitatea, specificitatea și valoarea predictivă a concentrației cuprului nelegat la ceruloplasmină pentru diagnosticul bolii Wilson nu au fost stabilite.

Astfel, valorile pot fi crescute în insuficiența hepatică acută de orice etiologie și în bolile colestatice.[45]

Excreția urinară a cuprului
Are valoare în diagnosticul bolii Wilson, dar și pentru monitorizarea tratamentului. Boala Wilson se asociază cu o eliminare urinară mai mare de 100 pg/24 ore. Valori scăzute s-au înregistrat la 25% din pacienții cu boală Wilson confirmată. De asemenea, valori crescute au fost notate și la pacienții cu alte forme de boală cronică activă hepatică. Valorile normale se situează între 30 și 40 pg/zi.

Testul de provocare cu penicilamină crește specificitatea excreției urinare a cuprului, dat fiind că excreția urinară a cuprului este crescută și în alte boli hepatice. D-penicilamina crește foarte mult excreția urinară a cuprului în boala Wilson, și într-o mică măsură în celelalte boli hepatice; acest test a fost standardizat însă numai pentru copii.

Acidul uric seric
Poate fi scăzut atât în formele hepatice, cât și în cele neurologice, din cauza disfuncției renale tubulare acociate (sindromul Fanconi).

Concentrația cuprului hepatic
În boala Wilson, concentrația hepatică a cuprului se situează la valori mai mari de 250 pg cupru per gram de țesut hepatic uscat (normal este mai mic de 50 pg/gram.[46]

Testarea genică
În momentul de față, sunt disponibile teste genetice pentru boala Wilson. Identificarea unei mutații specifice la un probant implică apoi testarea genică a rudelor de gradul 1.

5. TRATAMENT

Tratamentul este pentru toată viața și are două obiective: înlăturarea cuprului în exces, acumulat în țesuturi, și prevenirea reacumulării sale.

Primul obiectiv este atins prin folosirea medicației chelatoare, în timp ce al doilea obiectiv vizează absorb-

ția intestinală a cuprului din dietă.

Tratamentul trebuie instituit cât mai precoce, deoarece rezultatul este maximal la pacienții diagnosticați în faza presimptomatică. Dacă tratamentul trebuie început de rutină și la pacienții depistați în copilărie, nu este încă stabilit, iar tratamentul genic prin transfer de gene este încă așteptat.

Dieta are un rol secundar numai în primele 6 luni de tratament, și de rutină se recomandă evitarea alimentelor ce au un conținut ridicat în cupru: organe (ficat, rinichi), scoici, nuci, alune, ciuperci, fructe uscate, fasole și ciocolată.

De asemenea, apa trebuie analizată pentru conținutul în cupru și dacă este nevoie se recomandă folosirea dispozitivelor ce îndepărtează cuprul din apa de robinet.

Pacienții care nu respectă și întrerup tratamentul chelator dezvoltă tulburări neurologice și rapidă deteriorare a funcției hepatice refractare la reluarea terapiei.

În ultimii ani, strategia în tratamentul bolii Wilson s-a schimbat mult și ține cont de forma de prezentare a bolii la diversele categorii de pacienți.

Tratamentul chelator mărește eliminarea urinară a cuprului și dispune în prezent de 3 agenți: D-penicilamină, trientin și tetratiomolibdatul (TM). Dimercaprol-ul (BAL – primul medicament folosit pentru boala Wilson) nu se mai folosește în prezent.

D-penicilamina a fost primul agent chelator cu adminstrare orală, introdus de Walshe[47] și primul aprobat în tratamentul bolii Wilson de către FDA; a mai fost folosită în tratamentul artritei reumatoide și a cistinozei. D-penicilamina conține o grupare sulfhidril liberă care îndeplinește funcția de chelator al cuprului; ea favorizează excreția urinară a cuprului dar mai are probabil și alte căi de acțiune, cum ar fi scăderea afinității proteinelor pentru cupru, făcându-l accesibil efectului chelator. Tratamentul trebuie inițiat cu doze progresiv crescânde, până la 1g-1,5g/zi în două prize zilnice. Ameliorarea clinică la pacienții cu boală hepatică devine evidentă după 2-6 luni de tratament, dar acesta poate continua în timp. S-a observat că și gradul fibrozei scade după tratamentul îndelungat.[48]

Din cauza efectelor secundare, până la 30% din pacienți trebuie să oprească tratamentul; acestea sunt: afectarea renală, trombocitopenie severă și fenomene autoimune.

Reacțiile de hipersensibilizare apar după 7 zile până la 3 săptămâni de la inițierea terapiei și sunt caracterizate prin febră, erupții cutanate, limfoadenopatie, trombocitopenie, neutropenie și proteinurie. În astfel de situații, tratamentul trebuie înlocuit cu alți agenți chelatori.

S-au notat și efecte secundare tardive, la doi ani după inițierea terapiei, cum ar fi sindromul nefrotic,[49] sindromul lupus-like (hematurie + proteinurie + anticorpi antinucleari), sindromul Goodpasture, mielodepresia (trombicitopenie până la aplazie medulară), miastenia gravis, polimiozită, hepatotoxicitate, pierderea gustului. Efectele nedorite cutanate includ elastoza serpiginoasă perforantă, lichenul plan, pemfigusul și stomatita aftoasă.[50,51]

Iritația gastrică se manifestă prin anorexie, greață, vărsături.

Suferința neurologică apare sau se agravează la aproximativ 10% din pacienții tratați cu D-penicilamină[52,53] din cauza mobilizării cuprului hepatic cu creșterea expunerii creierului la concentrații sanguine mai mari.[54] La acești pacienți, tratamentul cu D-penicilamină trebuie oprit și schimbat cu alt agent chelator, cum ar fi trientin.

Dat fiind faptul că D-penicilamina inactivează piridoxina, la pacienții îndelung tratați se poate instala deficiența de piridoxină; pentru prevenirea acesteia, trebuie administrate zilnic 25 mg. Nerespectarea tratamentului este frecventă la copii și trebuie verificată prin măsurarea eliminării cuprului în urina pe 24 ore.

La inițierea terapiei cu D-penicilinarea, eliminarea urinară a cuprului trebuie să atingă 2000pg/zi; rata eliminării urinare scade pe măsură ce scad depozitele tisulare.

Momentul opririi terapiei cu D-penicilamină și al începerii terapiei de menținere cu zinc se alege atunci când bolnavul devine asimptomatic, aminotransferazele devin normale iar concentrația în sânge a cuprului nelegat la ceruloplasmină revine la normal.

De asemenea, eliminarea cuprului urinar trebuie să fie menținută constantă, în jurul a 200-500pg/24h.

Dacă se impune un gest chirurgical în urgență, terapia cu D-penicilamină nu trebuie întreruptă, din cauza riscului insuficienței hepatice fulminante; pentru ca vindecarea plăgii chirurgicale să nu fie afectată, este suficient ca doza de D-penicilamină să fie redusă la 50% din doza anterioară.[55]

În ceea ce privește sarcina, sunt studii care raportează efecte teratogene la 5% din copiii născuți de mame tratate cu D-penicilamină.[56,57]

Din cauza frecventelor efecte adverse și a toxicității, unii autori nu mai recomandă în prezent D-penicilamina în tratamentul bolii Wilson, dat fiind faptul că s-au obținut alternative terapeutice mai puțin riscante.

Trientine (trietilen tetramina dihidroclorică)
Trientine diferă de D-penicilamină prin absența grupării sulfhidril; chelează cuprul prin formarea de complexe stabile cu cei 4 nitrogeni constitutivi. Este un chelator probabil mai puțin potent și crește eliminarea urinară a cuprului. De aceea, are cu siguranță mai puține efecte nedorite.

Doza pentru adulți este de 750-1500 mg/zi în 2-3 prize, iar pentru copii, doza este de 20 mg/kg/zi.

Tot Walshe[58] a propus acest drog pentru tratamentul bolii Wilson; Trientine este recomandat de FDA pentru pacienții intoleranți la D-penicilamină.

Toxicitatea se poate exprima în primele săptămâni prin mielosupresie sau proteinurie. Tardiv pot apărea manifestările autoimune cum ar fi LES, sau sindromul Goodpasture. Este de asemenea teratogenic la animale.[59]

Tetratiomolibdatul (TM)
Nu este încă disponibil comercial; acționează prin formarea unui complex foarte stabil între TM, proteine și cupru.[60,61] Administrat în timpul prânzului, formează un complex stabil cu proteinele și cuprul din dietă, iar administrat între prânzuri este absorbit în sânge, unde realizează un complex stabil cu albumina și cuprul. Astfel, cuprul nu mai este captat tisular. Acțiunea TM este foarte rapidă, astfel încât în 2 săptămâni toxicitatea cuprului este oprită. Singurul efect advers este deficiența de cupru, care conduce la anemie, reversibilă prin suplimentarea de cupru în dietă.[62,63]

Zincul
A fost aprobat de FDA în 1997 pentru tratamentul bolii Wilson și a devenit preferat pentru tratamentul de întreținere pe viață.[53, 64]

Zincul acționează prin inducția metalotioneinei la nivelul enterocitelor; metalotioneina are afinitate foarte mare pentru cupru și împiedică astfel transferul acestuia în sângele circulant.[65,66,67] Enterocitele ce au captat astfel cuprul, au un turnover de 6 zile, și prin descuamare cad în lumenul intestinal. În acest fel, se limitează absorbția cuprului care este eliminat prin fecale.

Zincul are marele avantaj (comparativ cu chelatorii de cupru) al absenței toxicității. Singulul efect advers este disconfortul gastric, la aproximativ 10% din pacienți.

Efectele secundare legate de metabolismul lipidic,[68] afectarea funcției imune[69] și pancreatitia acută[70] secundară administrării zincului nu mai sunt acceptate în prezent.

Cea mai completă experiență s-a acumulat pentru faza de întreținere a tratamentului după tratamentul chelator.[71] Ca terapie primară s-a folosit la pacienții care au prezentat suferință neurologică progresivă, în timpul sarcinii[72] sau la pacienții care nu tolerează tratamentul chelator.

Folosirea zincului la pacienții presimptomatici și-a arătat eficiența la un lot studiat timp de 10 ani, timp în care nu s-a înregistrat apariția vreunui semn de boală Wilson.

Terapia inițială este diferită în funcție de forma de prezentare. Brewer și colaboratorii[62,73] recomandă în forma neurologică sau neuropsihiatrică inițierea tratamentului cu TM și continuarea sa timp de 8 săptămâni, cu foarte bune rezultate. După 8 săptămâni de tratament cu TM se trece la terapia de întreținere pe viață cu zinc. Tratamentul cu Trientine ca tratament de inițiere este o altă opțiune terapeutică, urmată de terapia de întreținere cu zinc. În forma hepatică de prezentare se recomandă inițierea tratamentului cu Trientine și zinc. Trientinul are rolul de a realiza o balanță negativă a cuprului, iar zincul de a induce metalotioneina hepatică cu rol în legarea cuprului cu potențial toxic din ficat. Trientinul se administrează timp de 4-6 luni și apoi se continuă cu terapia de întreținere cu zinc.

Pacienții presimptomatici, ca și pacienții pediatrici, se tratează de la început cu zinc, ca terapie unică.

Transplantul hepatic
Transplantul hepatic reprezintă tratamentul optim pentru pacienții cu boală Wilson fulminantă sau ciroză Wilson în stadiu terminal.[74] Transplantul hepatic corectează defectul metabolic hepatic din boala Wilson și inițiază normalizarea distribuției extrahepatice a cuprului. Supraviețuirea post-transplant este foarte bună, cuprinsă între 80 și 87% la 1 an post-transplant, date confirmate și în experiența Centrului de Transplant Hepatic Fundeni.[42] Transplantul de la donator viu pentru insuficiență hepatică fulminantă asociată bolii Wilson a fost raportat în numai câteva cazuri în literatură. Grefa parțială provenind de la un parinte heterozigot este acompaniată de o supraviețuire a grefei și receptorului similară celei asociate cu transplantul hepatic ortotopic de la donator cadavru.

Indicațiile transplantului hepatic pentru pacienții cu manifestări neurologice severe sunt controversate. Ameliorarea manifestărilor neurologice a fost raportată în unele cazuri, dar transplantul hepatic nu este indicat pacienților cu forme neurologice dacă afecțiunea hepatică este stabilă sub tratament medical.

6. PROGNOSTIC

Gradul răspunsului la tratament al unui pacient diagnosticat cu boală Wilson depinde de severitatea bolii la acel moment, de corectitudinea tratamentului aplicat și de respectarea tratamentului. Cu cât sunt mai mari leziunile la începutul tratamentului, cu atât va fi mai mare suferința reziduală. De aceea, diagnosticul precoce este vital, iar screening-ul tuturor rudelor unui pacient diagnosticat este obligatoriu.

În formele neurologice, recuperarea maximă se obține în primii 2 ani de tratament, după care este puțin probabilă o mai bună recuperare.

În forma hepatică de prezentare, prognosticul este dictat de stadiul bolii hepatice.

Chiar și bolnavii presimptomatici au leziuni histologice; la aceștia, terapia de întreținere cu zinc este suficientă și asigură oprirea evoluției bolii.

În stadiul final al bolii hepatice, prognosticul este dictat de evoluția hipertensiunii portale și a celorlalte complicații ale cirozei hepatice.

BIBLIOGRAFIE

1. Wilson SA. Progressive lenticular degeneration: a familial nervous disease associated with cirrhosis of the liver. Brain 34:295, 1912.
2. Fleischer B. Ueber einer der "Pseudosclerose" naehstehende bisher unbekannte (gekennzeichnet durch Tremor, psychische Stoerungen, braeunlicke Pigmentierung bestimmter Gewebe, insbesondere Such der Hornhauptperipherie, Lebercirrhose). Deutsch Z Nerven Heilk 44:179, 1912.
3. Beam AG. A genetic anaysis of thirty families with Wilson's disease (hepatolenticular degeneration). Ann Hum Genet 24:33, 1960.
4. Bull PC, Thomas GR, Rommens JM, et al. The Wilson disease gene is a putative copper transporting Ptype ATPase similar to the Menkes gene. Nat Genet 5:327, 1993.
5. Yamaguchi Y, Heiny ME, Gitlin JD. Isolation and characterization of a human liver cDNA as a candidate gene for Wilson disease. Biochem Biophys Res Commun 197:271, 1993.
6. Saito T. Presenting symptoms and natural history of Wilson didease. Eur 3 Pediatr 146:261, 1987.
7. Sternlieb I. Perspectives on Wilson's disease. Hepatology 12:1234, 1990.
8. Cumings JN. The effct of BAL in hepatolenticular degeneration. Brain 74:100, 1951.
9. Denny-Brown D, Porter H. The effect of BAL (2,3 dimercaptopropanol) on hepatolenticular degeneration (Wilson's disease). Science 116:484, 1952.
10. Steindl P, Ferenci P. Dienes HP, et al. Wilson's disease in patients presenting with liver disease a diagnostic challenge. Gastroenterology 113:212, 1997.
11. Scott J, Gollan JL, Samourian S, et al. Wilson's disease, presenting as chronic active hepatitis. Gastroenterology 74:645, 1978.
12. Milkiewicz P, Saksena S, Hubscher SG, et al. Wilson's disease with superimposed autoimmune features: report of two cases and review. 3 Gastroenterol Hepatol 15:570, 2000.
13. Kraut JR, Yogev R. Fatal fulminant hepatitis with hemolysis in Wilson's disease. Criteria for diagnosis. Clin Pediatr 23:637, 1984.
14. Walia BN, Singh S, Marwaha RK, et al. Fulminant hepatic failure and acute intravascular hemolysis as presenting manifestations of Wilson's disease in young children. J Gastroenterol Hepatol 4:370, 1992.
15. Kiss JE, Berman D, Van Thiel D. Effective removal of copper by plasma exchange in fulminant Wilson's disease. Transfusion 38:327, 1998.
16. Walshe JM. The liver in Wilson's disease. In: Diseases of the Liver, 6th ed, Schiff, L, Schiff, ER (Eds), Lippincott, Philadelphia 1987, p.1037.
17. Oder W, Prayer L, Grimm G, et al. Wilson's disease: Evidence of subgroups derived from clinical findings and brain lesions. Neurology 43:120, 1993.
18. Kodama H, Okabe I, Yanagisawa M. Does CSF copper level in Wilson disease reflect copper accumulation in the brain? Pediatr Neurol 4:35, 1988.
19. Brewer GJ, Yusbasiyan-Gurkan V. Wilson disease. Medicine (Baltimore) 71:139, 1992.
20. Gow PJ, Smallwood RA, Angus PW, et al. Diagnosis of Wilson's disease: an experience over three decades. Gut 46:415, 2000.
21. La Russo NF, Summerskill WH, McCall IT. Abnormalities of chemical tests for copper metabolism in chronic active liver disease: differentiation from Wilson's disease. Gastroenterology 70:653, 1976.
22. Dunn LL, Annable WL, Kliegman RM. Pigmented corneal rings in neonates with liver disease. J Pediatr 110:771, 1987.
23. Goyal V, Tripathi M. Sunflower cataract in Wilson's disease. J Neurol Neurosurg Psychiatry 69:133, 2000.
24. Stevens AC, Glaser J. Image of the month. Sunflower cataract. Gastroenterology 112:317, 1997.
25. Morgan HG, Steward WK, Lowe KG, et al. Wilson's disease and the Fanconi syndrome. Q J Med 55:361, 1962.
26. Wiebers DO, Wilson DM, McLeod RA, et al. Renal stones in Wilsons disease. Am J Med 67:249, 1979.
27. Menerey KA, Eider W, Brewer GJ. The athropathy of Wilson's disease: Clinical and pathologic features. J Rheumatol 15:331, 1988.
28. Factor SM, Cho S, Sternlieb I, et al. The cardiomyopathy of Wilson's disease. Myocardial alterations in nine cases. Virchows Arch A Pathol Anat Histol 397:301, 1982.
29. Hlubocka Z, Marecek Z, Linhart A, et al. Cardiac involvement in Wilson disease. 3 Inherit Metab Dis 25:269, 2002.
30. Klee JG. Undiagnosed Wilson's disease as cause of unexplained miscarriage. Lancet 2:423, 1979.
31. Walshe JM. Pregnancy in Wilsons disease. Q J Med 46:73, 1977.
32. Cox DW. Genes of the copper pathway. Am Hum Genet 56:828, 1995.
33. Christodoulou J, Danks, DM, Sarkar, B, et al. Early treatment of Menkes disease with parenteral copperhistidine: Long-term follw-up of four treated patiens. Am J Med Genet 34:265, 1997.
34. Tumer Z, Horn N. Menkes' disease: Recent advances and new aspects. J Med Genet 34:265, 1997.
35. Tanzi IIE, Ptrukhin K, Chernov I, et al. The Wilson disease gene: Spectrum of mutations and their consequences. Nat Genet 9:210, 1995.

36. Nagano K, Nakamura K, Urakami KI, et al. Intracellular distribution of the Wilson's disease gene product (ATPaSe7B) after in vitro and in vivo exogenous expression in hepatocytes from the LEC rat, an animal model of Wilson's disease. Hepatology 27:799, 1998.

37. Thomas CR, Forbes JR, Roberts EA, et al. The Wilson disease gene: Spectrum of mutations and their consequences. Nat Genet 9:210, 1995.

38. Nanji MS, Nguyen VT, Kawasoe JH, et al. Haplotype and mutation analysis in Japanese patiens with Wilson disease. Am J Hum Genet 60:1423, 1997.

39. Figus A, Angius A, Loudianos G, et al. Molecular pathology and haplotype analysis of Wilson disease in Mediterranean populations. Am J Hum Genet 57:1318, 1995.

40. Sokol R, Twedt D, McKim JM, et al. Oxidant injury to hepatic mitochondria in patients with Wilson disease and Bedlington terriers with copper toxicosis. Gastroenterology 107:1788, 1994.

41. Sternlieb I. Mitochondrial and fatty changes in hepatocytes of patiens with Wilson disease. Gastroenterology 5:354, 1968.

42. L. Gheorghe, I. Popescu, C. Gheorghe et al. Wilson Disease: a challenge in diagnosis and management. The10-years experience of a single centre. Rom J Gastroenterol 2004, in press

43. Gibbs K, Walshe JM. A study of the caeruloplasmin concentrations found in 75 patiens with Wilson's disease, their kinships and various control groups. Q J Med 48:447,1979.

44. Dufour JF, Kaplan MM. Muddying the water: Wilson's disease challenges will not soon disappear. Gastroenterology 113:348, 1997.

45. Martins da Costa C. Baldwin D, Portmann B, et al. Value of urinary copper excretion after penicillamine challenge in the diagnosis of Wilson's disease. Hepatology 15:609, 1992.

46. Smallwood RA, Williams HA, Rosenoer VM, et al. Liver-copper levels in liver disease: Studiesusing neutron activation analysis. Lancet 2:1310, 1968.

47. Walshe JM. Penicillammine: A new oral therapy for Wilson's disease. Am J Med 21:487-495, 1956.

48. Bonis PA, Friedman SL, Kaplan MM. Is licer fibrosis reversible? N Engl J Med 344:452, 2001.

49. Hall CL, Jawad S, Harrison PR, et al. Natural cause of penicillamine nephropathy: A long term study of 33 patiens. Br Med J 296:1083, 1988.

50. Coatesworth AP, Darnton SJ, Green RM, et al. A case of systemic pseudoxanthoma elasticum with diverse symptomatology caused by long-term penicillamine use. J Clin Pathol 51:169, 1998.

51. Narron GH, Zec N, Neves RI, et al. Penicillamine-induced pseudoxanthoma elasticum-like skin changes requiring rhytidectomy. Ann Plast Surg 29:367, 1992.

52. Brewer GJ, Yusbasiyan-Gurkan V. Wilson disease. Medicine 71:139-164, 1992.

53. Brewer GJ, Hill GM, Prasad AS, et al. Oral zinc therapy for Wilson's disease. Ann Intern Med 99:314-320, 1983.

54. Hill GM, Brewer GJ, Prasad AS, et al. Treatment of Wilson's disease with zinc: I. Oral zinc therapy regimens. Hepatology 7: 522-528, 1987.

55. Brewer GJ, Hill GM, Prasad AS, et al. Treatment of Wilson's disease with zinc: IV. Efficacy monitoring using urine and plasma copper. Proc Soc Exp Biol Med 7:446-455, 1987.

56. Mjolnerod OK, Dommerud SA, Rasmussen K, et al. Congenital connective tissue defect probably due to d-penicillamine treatment in pregnancy. Lancet 1:673-675, 1971.

57. Solomon L, Abrams G, Dinner M, et al. Neonatal abnormalities associated with d-penicillamine treatment during pregnancy. N Engl J Med 296:54-55, 1977.

58. Walshe JM. Treatment of Wilson's disease with trientine (triethylene tetramine) dichloride. Lancet 1:643-647, 1982.

59. Keen CL, Lonnerdal B, Hurley LS. Teratogenic effect of copper deficiency and excess. In: Sorenson JRJ, Ed. Inflammatory diseases and copper. Clifton, NJ: Humana Press, 1982, 109-121.

60. Mason J. The biochemical pathogenesis of molybdenum-induced copper deficiency syndromes in ruminants: Towards the final chapter. Ir Vet J 43:18-21, 1990.

61. Gooneratne SR, Howell JM, Gaethorne JM. An investigation of the effects of intravenous administration of thiomolybdate on copper metabolism in chronic Cu-poisoned sheep. Br J Nutr 46:469-480, 1981.

62. Brewer GJ, Johnson V, Dick RD, et al. Treatment of Wilson disease with ammonium tetra thiomolybdate: II. Initial therapy in 33 neurologically affected patients and follow-up with zinc-therapy. Arch Neurol 53:1017-1025, 1996.

63. Harper PI, Walshe JM. Reversible pancytopenia secondary to treatment with tetrathiomolybdate. Br J Haematol 64:851-853, 1986.

64. Brewer GJ, Dick RD, Johnson V, et al. Treatment of Wilson's disease with zinc: XV. Long-term follow-up studies. J Lab Clin Med 132:264-278, 1998.

65. Yusbasiyan-Gurkan V, Grider A, Nostrant T, et al. The treatment of Wilson's disease with zinc: X. Intestinal metallothionein induction. J Lab Clin Med 120:380-386, 1992.

66. Hall Ac, Young BW, Bremner I. Intestinal metallothionein and the mutual antagonism between copper and zinc in the rat. J Inorg Biochem 11:57-66, 1979.

67. Oestreicher P, Cousins RJ. Copper and zinc absorption in the rat: Mechanism of mutual antagonism. J Nutr 115:159-166, 1985.

68. Brewer GJ, Yusbasiyan-Gurkan V, Johnson V. The treatment of Wilson's disease with zinc: IX. Response of serum lipids. J Lab Clin Med 118:466-470, 1992.

69. Brewer GJ, Johnson V, Kaplan J. Treatment of Wilson's disease with zinc: XIV. Studies of the effect of zinc on lymphocyte function. J Lab Clin Med 129:649-652, 1997.

70. Yusbasiyan-Gurkan V, Brewer GJ, Abrams GD, et al. Treatment of Wilson's disease with zinc: V. Changes in serum levels of lipase, amylase, and alkaline phosphatase in Wilson's disease patients. J Lab Clin Med 114:520-526, 1989.

71. Anderson LA, Hakojarvi SL, Boudreaux SK. Zinc acetate treatment in Wilson's disease. Ann Pharmacother 32:78, 1998.

72. Brewer GJ, Hill GM, Prasad AS, et al. Oral zinc therapy for Wilson's disease. Ann Intern Med 99:314, 1983.

73. Brewer GJ, Dick RD, Yusbasiyan-Gurkin V, et al. Initial therapy of patients with Wilson's disease with tetrathiomolybdate. Arch Neurol 48:42-47, 1991.

74. Roberts EA, Schilsky ML. A practice guideline on Wilson disease. Hepatology 37: 1475-1492, 2003

CAPITOLUL 40

HEPATOLOGIE PEDIATRICĂ

Evelina MORARU

1. COLESTAZA NEONATALĂ 911
1.1. Definiție, factori favorizanți 911
1.2. Etiopatogenie 913
1.3. Algoritm de investigare și decizie în colestaza neonatală 915
1.3.1. Definirea colestazei neonatale și diagnostic diferențial corect de primă etapă . . 915
1.3.2. Diferențierea obstrucției extrahepatice de obstrucția intrahepatică 917
1.4. Tratamentul medical al colestazei 919
2. ATREZIA BILIARĂ 922
2.1. Definiție 922
2.2. Incidență 922
2.3. Embriologia căilor biliare extrahepatice 922
2.4. Anatomie patologică și clasificare 922
2.5. Etiopatogenie 923
2.6. Tablou clinic 926
2.7. Tablou biologic și paraclinic 927
2.8. Diagnostic pozitiv și diferențial 929
2.9. Tratament 931
2.10. Evoluție, prognostic 932
2.11. Complicații postoperatorii 932
2.12. Transplantul hepatic 933
3. TUMORILE HEPATICE LA COPIL 934
3.1. Date generale 934
3.2. Etiopatogenie 934
3.2.1. Infecția virală 934
3.2.2. Predominanța de sex 934
3.2.3. Aflatoxinele 934
3.2.4. Expresia oncogenică 934
3.2.5. Condiții preneoplazice hepatice 934
3.3. Clasificare 935
3.4. Manifestări clinice sugestive 936
3.5. Semne biologice 936
3.6. Imagistica, rolul în mecanismul de depistare și evaluare 937
3.7. Hepatoblastomul 938
3.8. Hepatocarcinomul 940
3.9. Alte tumori hepatice 942
3.9.1. Adenomul și hiperplazia focală nodulară 942
3.9.2. Tumorile mezenchimale 942
3.9.3. Tumorile vasculare 942

3.9.4. Tumorile epiteliale ale ductelor biliare 943
3.9.5. Teratoamele 943
3.9.6. Pseudotumorile inflamatorii hepatice, limfoame, leucemii 943
3.9.7. Masele hepatice nonneoplazice 943
3.9.8. Metastazele hepatice 943
3.10. Tratament, evoluție, prognostic evolutiv 943
4. TRANSPLANTUL HEPATIC ÎN BOLILE METABOLICE ALE COPILULUI 945
4.1. Deficitul de α1 antitripsină (α1 AT) 947
4.2. Fibroza chistică (FC) 949
4.3. Boala Wilson 951
4.4. Glicogenozele 955
4.4.1. Glicogenoza tip I (boala von Gierke) 955
4.4.2. Glicogenoza tip III – boala Cori (deficit de amilo 1,6 glucozidază) 956
4.4.3. Glicogenoza tip IV (amilopectinoza) 957
4.4.4. Glicogenozele tip VI și IX 958
4.5. Tirozinemiile 958
4.5.1. Patogenie 958
4.5.2. Tirozinemia tip I 958
4.5.2. Tirozinemia tip II (sindromul Richner-Hanhart) 959
4.6. Hemocromatoza 959
4.7. Sindromul Crigler-Najjar tip I 960
4.8. Hipercolesterolemia familială tip II a 961
4.9. Anomalii în ciclul de sinteză a ureei 961
4.10. Acidemiile organice 962
4.11. Oxaloza primară 962
5. PERTURBĂRI NUTRIȚIONALE ÎN BOLILE HEPATOBILIARE LA COPIL 962
5.1. Etiologia malnutriției hepatice la copil 963
5.2. Anomalii nutriționale în hepatopatia cronică 964
5.2.1. Metabolismul carbohidraților 964
5.2.2. Metabolismul proteic 964
5.2.3. Metabolismul lipidic 965
5.2.4. Deficitele vitaminice 965
5.2.5. Oligoelementele 967
5.2.6. Funcțiile endocrine și metabolice 967
5.3. Obiectivele asistenței nutriționale 970
5.3.1. Evaluarea statusului nutrițional și a disfuncției hepatice 970
5.3.2. Aplicarea unor scheme de terapie nutrițională adecvată pre și post transplant hepatic 971
5.3.2.1. Nutriția pretransplant 976
5.3.2.2. Complicațiile NP și boala hepatică determinată de NPT 977
5.3.2.3. Nutriția postoperatorie precoce (după transplantul hepatic) 977
5.3.3. Prevenirea și combaterea complicațiilor pe termen lung 977
BIBLIOGRAFIE 978

ABREVIERI

AA = aminoacizi
AB = atrezie biliara
ACBIH = atrezia cailor biliare intrahepatice
ACBEH = atrezia cailor biliare extrahepatice
ADH = alcool dehidrogenaza
Ag = antigen
ALAT = alaninaminotransferaza
ASAT = aspartataminotransferaza
BP-IGF1= binding protein - insulin GF1
BT = bilirubina totala
BD = bilirubina directa
CRH = corticotropin releasing hormon
CFTR = cystic fibrosis regulator conductance transmembrane
DISIDA = diisopropil-iminodiacetic
ERCP = pancreatocolecistografie retrograda endoscopica
FA = fenilalanina
GT = glutamil transpeptidaza
FC = fibroza chistica
GH = growth hormone
HTP = hipertensiune portala
IGF = insulin-growth factor
K-K = Kayser Fleischer
LDL = low density lipoprotein
MARS = Molecular Adsorbents Recirculating System
3MH = 3 methyhisoline
NP = nutritie parenterala
NPT = nutritie parenterala totala
NTBC = nitrotrifluoromethyl benzoyl cyclohexanedione
OLT = transplant hepatic ortotopic
OTC = ornitil transcarbamilaza
PAS = paraaminosalicilic
PUFAS = acizi grasi polinesaturati
RMN = rezonanta magnetica nucleara
RE = reticul endoplasmic
RBP = retinol binding protein
TH = transplant hepatic
TCM = trigliceride cu lant mediu
α1AT = alfa 1 antitripsina

1. COLESTAZA NEONATALĂ

1.1. Definiție, factori favorizanți

Criteriile clinico-biologice clasice de definire a colestazei sunt:

- icter persistent cutaneo-mucos;
- reducerea fluxului fiziologic canalicular biliar;
- creșterea valorilor serice ale bilirubinei directe peste 2 mg/dl sau peste 15% din valoarea bilirubinei totale;
- creșterea nivelului de retenție serică a acizilor biliari.

Modificările histologice hepatice și extrahepatice, inițiale și adiacente constituie baza pato-fiziologică a manifestărilor sindromului de colestază.

Evaluarea complexă în primele două luni de viață a sindromului de colestază neonatală se impune prin următoarele argumente:

- identificarea precoce permite selectarea în etape a unor decizii terapeutice medicale sau/și chirurgicale eficiente în timp util;
- evaluarea diagnosticului etiologic[1] trebuie făcută in intervalul 6-8 saptamini datorită rapidității instalării leziunilor de ciroză biliară la copil (12 săptămâni);
- departajarea deciziilor medicale de cele chirurgicale se impune în acest interval scurt înaintea instalării cirozei;
- esențială este stabilirea argumentelor pentru diagnosticul de atrezie de căi biliare extrahepatice și efectuarea rapidă a intervenției chirurgicale paleative;
- necesitatea instituirii precoce a unui program de asistență medicală pe termen lung, care include trei verigi esențiale care se intrică:
  - SUPORT NUTRIȚIONAL
  - SUPORT TERAPEUTIC MEDICAMENTOS
  - TRATAMENT CHIRURGICAL PALEATIV SAU/ȘI CURATIV.

Instituirea suportului medico-nutrițional este o conditie a succesului actului chirurgical, iar precocitatea intervenției se corelează cert cu prognosticul vital și nutrițional pe termen lung. Afectarea funcției excretorii hepatice determină colestază neonatală cu un grad variabil și progresiv de instalare a unor caracteristici biochimice și histologice care explică tot cortegiul simptomatic. La fătul uman secreția acizilor biliari începe în săptămâna a-12-a a vieții intrauterine.[2]

Colestaza reprezintă o condiție patologică frecventă, favorizată de imaturitatea în dezvoltarea anatomică și funcțională a sistemului excretor hepato-biliar al copilului. Vulnerabilitatea nou născutului pentru colestază este evidentă și se poate manifesta printr-o suită de simptome, discrete sau majore. Această vulnerabilitate crește în condiții patologice de mare diversitate în funcție de intensitatea agresiunii sau de specificitatea agentului (sau agenților) etiologici.

Condiții patologice diverse (infecțioase, metabolice, toxice) pot reprezenta adevărați „triggeri" ai colestazei. Multe colestaze rămân însă idiopatice dupa efectuarea unui protocol complex de investigatii. Diversitatea etiologica a sindroamelor colestatice crează probleme de diagnostic diferențial care trebuie demarat și elucidat rapid, într-o „cursă contra cronometru" deoarece identificarea și evaluarea diagnostică în primele 6 săptămâni sunt esențiale pentru evoluția pe termen lung în unele boli (metabolice sau malformative).

Mecanismul de generare a fluxului biliar și de drenaj a acestuia are o fiziologie dinamică și este dependent în special de două alternative majore:[3]

- *mecanism dependent de fluxul acizilor biliari* secretați și drenați activ, în relație cu fluxul apei osmotice (dominant la nou născut).
- *independent de fluxul de acizi biliari, mediat de transportul activ al altor anioni și cationi*.

Susceptibilitatea neonatală pentru colestază, cauzată de metabolismul imatur și transportul deficient al acizilor biliari este sustinuta de urmatoarele dovezi:

- concentrații serice crescute de acizi biliari pre și postprandial (niveluri similare cu cele din bolile colestatice majore ale adultului);
- preluări anormal de scăzute ale acizilor biliari din sângele portal în ficat la nou născut;
- absența gradientului normal lobular/portal/acinar al acizilor biliari;
- anomalii de secreție (calitativă și cantitativă) a acizilor biliari cu rata de secretie scazuta;
- perturbări ale transportului cuplat Na^+ și acizi biliari (retrodifuzie de-a lungul membranei sinusoidale);
- imaturitate a α-hidroxilării hepatice (și a transformării colatului în cheno-doxycolat);
- scăderea capacității de conjugare, sulfonare și glucuronare a acizilor biliari;
- creșterea efluxului acizilor biliari din hepatocit (retrodifuzie a taurocolatului);
- concentrații intraluminale (intestinale) scăzute ale acizilor biliari;
- scăderea transportului activ intestinal (ileal) a acizilor biliari.

Deficiența fătului uman pentru secreția acizilor biliari (care începe în săptămâna 12) se menține și în perioada de nou născut. Elementul pivotal implicat în

patologie este necesitatea unei „concentrații limită” a acidului biliar primar reprezentat de acidul colic, util atât pentru menținerea fluxului biliar eficient cât și pentru a asigura dezvoltarea și maturarea sistemului excretor hepatic, printr-un important rol trofic exercitat asupra ductelor biliare. În absența acestui prag cantitativ de acid colic în căile biliare, fluxul biliar scade evident și apare colestaza.[4]

Colestaza neonatală severă poate fi determinată multifactorial: de diverse deficite enzimatice congenitale în metabolismul acizilor biliari, inflamație hepatică, ileală, toxicitatea unor substanțe medicamentoase și nemedicamentoase, diselectrolitemii (Na^+), etc. Se pot urmări în Fig.1 numeroasele implicații enzimatice și electrolitice la nivele: hepatocitar, ductal, intestinal, renal.[3]

Etapele circulației enterohepatice a sărurilor biliare sunt următoarele: sărurile biliare sunt sintetizate în ficat și excretate în ductele biliare prin intermediul unui transportor dependent de ATP (pompa excretorie de săruri biliare = 2). Cele mai multe săruri biliare sunt

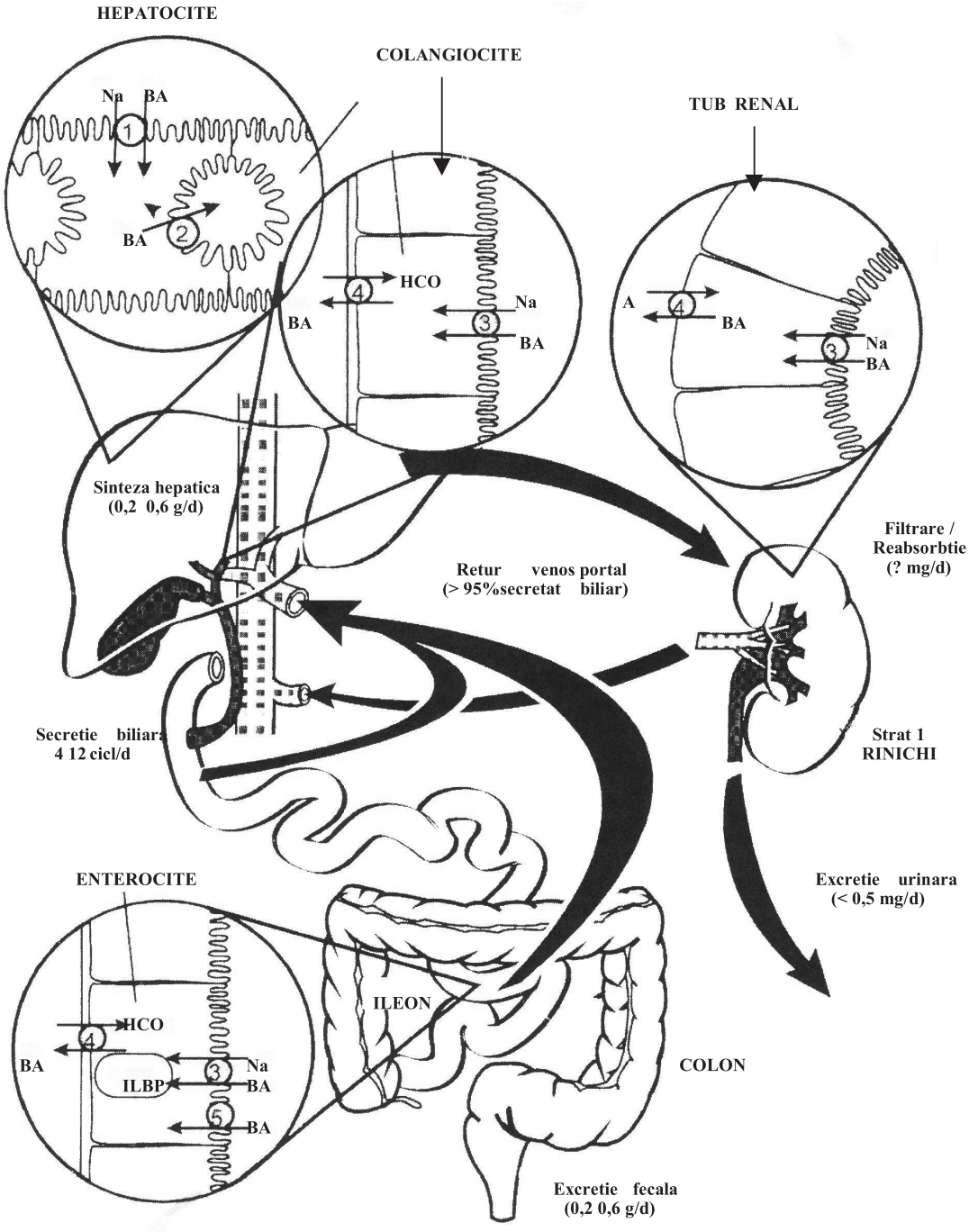

Fig.1 Circulaţia enterohepatică a bilei. (după Schneider[3])

reabsorbite în ileonul terminal prin intermediul unui transportor apical dependent de Na^+ (ASBT = 3). ASBT mai este exprimat la suprafața apicală a colangiocitelor și în tubii renali proximali. Un anion organic transportor,[5] este exprimat pe suprafața apicală a jejunului și ileonului și mediază absorbția sărurilor biliare prin mecanism Na^+ - independent. La nivelul suprafeței bazolaterale – tASBT[6] mediază transportul sărurilor biliare în circulația portală. tASBT mai este prezent de asemenea în colangiocite și celule tubulare renale.

Circulația enterohepatică a sărurilor biliare este completată la nivelul suprafeței bazolaterale a hepatocitelor de către un proces *Na^+ - dependent* (polipeptid transportor de taurocholat sodiu - dependent =1)

Administrarea precoce de acizi biliari primari poate deci preveni sau trata unele dintre aceste situații complexe, care pot determina în timp scurt ciroză, cu indicație pentru transplant hepatic. S-a demonstrat că imaturitatea funcției de sinteză a acizilor biliari la nou născut este întreținută și agravată de existența unor concentrații mari de acizi biliari „atipici" în lichidul amniotic și meconiu:

- acidul monohidroxilat compus 3 β-OH-5Δ cholenoic;
- acizi biliari tetrahidroxilați nesulfonați (polihidroxilați).

Existența acestora în concentrație mare reprezintă de fapt o alternativă de excreție a acizilor biliari toxici,orin creșterea solubilității lor și excreția mai ușoară.[3]

Etapele de conjugare și sulfonare a acizilor biliari (cu taurină și glicină) constituie un mecanism de detoxifiere și favorizare a absorbției intestinale a lipidelor. Eficiența procesului de conjugare este direct corelată cu procesele celulare citosolice de activitate enzimatică specifică: microzomalcholil-CoA-lipaza și CoA-aminoacid N acyltransferaza acizilor biliari.

Importanța covârșitoare a acizilor biliari primari în dezvoltarea anatomică a arborelui biliar este demonstrată de *capacitatea de sinteză mare care depășește în timp capacitatea de secreție a acizilor biliari la nivel hepatic.*

Rolul limitant al acizilor biliari primari exercitat asupra excreției canaliculare este demonstrat de distribuția diferită a acizilor biliari în ficat și căile biliare. Astfel, în prima săptămână de viață, 85% din acizii biliari sunt localizați în ficat, iar din săptămâna a doua de viață 85% sunt găsiți în intestin.[7]

Transportul membranar ATP-dependent al acizilor biliari prin canaliculele biliare este însă imperfect la nou născut. Structurile canaliculare biliare se diferențiază din invaginațiile simple dintre două celule hepatice adiacente. Tapetarea acestora cu structuri specifice, microvili, este urmată de modificări specifice în citoscheletul pericanalicular și apariția actinei citoplasmatice pericanaliculare. Imaturitatea structurală a canaliculelor și a citoscheletului pericanalicular limitează semnificativ secreția acizilor biliari în perioada neonatală.[4]

Un anumit grad de colestază neonatală „de fond" (fiziologică) poate căpăta astfel implicații clinice *total imprevizibile*. Scăderea fluxului biliar determină concomitent acumularea în hepatocite a componentelor biliare destinate excreției. Acestea exercită o agresiune toxică majoră asupra parenchimului hepatic, producând distrugeri membranare și ale organitelor celulare. Moartea celulelor hepatocitare prin necroză și apoptoză determină modificări histologice progresive care declanșează un cerc vicios lezional între parenchim și căile biliare.[2,6,7]

1.2. Etiopatogenie

Cauzele colestazei neonatale sunt diverse și includ anomalii structurale ale tractului biliar intra și extrahepatic, agresiuni toxice, infecțioase, genetice și metabolice care produc deficiențe ale procesului de secreție și excreție biliară (Tabelul 1).

Relațiile etiologice cele mai frecvente cu colestază neonatală au fost estimate de diverși autori (Balistreri,[7] Karrer,[8] Tzakis[9]) pe cazuistica urmărită, iar rezultatele sunt relatate în Tabelul 2.

În afara variabilității geografice a unor entități, trebuie subliniat că incidența este dominată major de *hepatita neonatală* și *atrezia de căi biliare extrahepatice* care sunt si indicații principale pentru transplant hepatic la copil.

În România, multe dintre hepatitele neonatale la copil rămân neetichetate etiologic datorită lipsei posibilităților de diagnostic cert a unor anomalii metabolice, infecțioase și/sau genetice (serologie virală, dozări enzimatice, screening a bolilor genetice neonatale). Corelația între diverse entități inductoare de colestază și evoluția lor cirogenă este de asemenea apreciată variabil după regiuni geografice, vârsta pacienților, specialiștii care raportează etiologia (gastroenterologi, chirurgi, pediatri, neonatologi), posibilități intervenționale în aceea zonă.

În Tabelul 3. este prezentată incidența cirozei în evoluția diverselor tipuri de colestază neonatală.

Tabelul 1 Clasificarea etiologică a colestazei la copil *(după Dellert,[22] Balistreri,[7] Bernard,[10] Popescu[11]).*

I. ANOMALII EXTRAHEPATICE

A. Atrezia biliară

B. Strictura ductelor biliare (colangita sclerozantă a nou născutului)

C. Chistul coledocian

D. Anomalii ale joncțiunii ductului coledoco-pancreatic

E. Perforația spontană a ductului biliar

F. Obstacol mecanic tumoral sau litiază.

II. ANOMALII INTRAHEPATICE

A. Idiopatice

1. Hepatita neonatală idiopatică
2. Colestaza intrahepatică persistentă
   - Displazia arterio-hepatică (sindromul Alagille)
   - Paucitatea ductelor intrahepatice nonsindromatică (izolată)
   - Insuficiența canalelor intrahepatice
   - Colestază intrahepatică asociată cu boală hepatocelulară progresivă:
     - Boala Byler
     - Sindromul Nielsen (Greenland Eskimo)
     - Disfuncția microfilamentelor (indienii nord americani)
3. Colestaza intrahepatică recurentă:
   - Colestaza recurentă familială benignă
   - Colestaza recurentă familială progresivă (la consanghini)
   - Colestaza ereditară recurentă cu limfedem (Aagenaes)

B. Anatomice

1. Fibroza hepatică congenitală
2. Boala polichistică infantilă hepato-renală
3. Boala Caroli (dilatație chistică a ductelor intrahepatice)

C. Metabolice

1. Anomalii ale metabolismului aminoacizilor
   - Tirozinemia
2. Anomalii ale metabolismului lipidic
   - Boala Wolman
   - Boala Nieman-Pick tip C
   - Boala Gaucher
3. Anomalii ale metabolismului glucidic
   - Galactozemia
   - Fructozemia
   - Glicogenoza tip I, III, IV
4. Anomalii ale metabolismului acizilor biliari primari
   - 3β-hidroxiΔ_3C_{27} steroid dehidrogenaza / izomeraza
   - Δ4-3 oxosteroid 5 β-reductaza
5. Anomalii ale metabolismului acizilor biliari secundari
   - Sindromul Zellweger (sindromul cerebrohepatorenal)
   - Enzimopatii peroxizomale specifice
6. Boli metabolice în care defectul specific este complex
   - Deficitul de α_1 antitripsină (α_1 AT)
   - Fibroza chistică
   - Hipopituitarism idiopatic
   - Hipotiroidism
   - Hemocromatoza primitivă
   - Boala Wilson
   - Limfohistiocitoza eritrofagică familială
   - Deficitul de arginază

D. Hepatite cu etiologie neprecizată

1. Infecțioase
   - citomegalovirus (CMV)
   - virusul hepatitic B, C și alte virusuri hepatitice: non A non B, non C
   - virusul hepatitic A – forme prelungite de boală
   - virusul rubeolei
   - HIV
   - virusul varicelo-zosterian
   - virusul herpetic
   - virusurile Coxsackie
   - virusul ECHO
   - parvovirusul B19
   - reovirusul tip 3
   - toxoplasmoza
   - sifilisul
   - tuberculoza
   - listerioza
2. Toxice
   - colestaza asociată cu nutriția parenterală totală (NPT)
   - sepsisul cu endotoxemie (infecții de tract urinar cu Escherichia coli, gastroenterite severe)
   - medicamentoase (valproat de sodiu, tuberculostatice, diuretice, diazepam, etc).

E. Anomalii genetice sau cromosomiale

1. Trisomia E
2. Sindromul Down
3. Sindromul Donahue (leprechaunism)
4. Sindromul Turner.

F. Diverse

1. Histiocitoza X
2. Șocul sau hipoperfuzia (endotoxemii) și hipoxia
3. Obstrucția intestinală
4. Lupusul neonatal
5. Colangita autoimună
6. Hepatita autoimuna cu celule gigante, Coombs pozitiva
7. Boala Kawasaki
8. Boala hemolitică
9. Sindromul alcool-fetal
10. Hiperalimentația
11. Colestaza drog-indusă (opiu, etc)
12. Rezecție intestinală amplă în perioada neonatală.

Tabelul 2 Etiologia colestazei neonatale (Moyer[4]).

Forma clinică	Frecvența
Hepatita neonatală idiopatică	30 – 35 %
Atrezia de căi biliare extrahepatice	25 – 30 %
Deficitul de a1 antitripsină	7 – 10 %
Colestaze intrahepatice sindromatice (Alagille,Byler,etc) și asindromatice	6 %
Sepsis bacterian	2 % (variabil geografic)
Hepatite	
CMV	5 %
v. rubeolic	1 %
v. herpetic	1 %
Disfuncții tiroidiene	1 %
Erori înnăscute ale secreției acizilor biliari	2 – 5 %

Tabelul 3 Colestaze cu evoluţie cirogenă la copil.[10]

Boala	Incidența (%)
Atrezie biliară	26 %
Fibroză hepatică congenitală	21 %
Ciroză biliară focală	16 %
Fibroza chistică Deficit de a1 AT	8 %
Chimioterapie, radioterapie	8 %
Hepatită cronică activă	8 % (diferențe geografice)
Colangita sclerozantă	3 %
Histiocitoza X	3 %
Galactozemia	3 %
Glicogenoză I, III, IV	2 %
Ciroză biliară congenitală (multiple etiologii metabolice)	1 %
Etiologii necunoscute	1 %

1.3. Algoritm de investigare și decizie în colestaza neonatală

Colestaza definită clinic și biologic la nou născut impune evaluarea cu promptitudine (în primele 4-6 săptămâni de viață) pentru beneficiul unui prognostic mai bun și scăderea prețului de cost a asistenței medico-sociale. Prin aceasta viziune unele situații pot deveni urgențe pediatrice.

1.3.1. Definirea colestazei neonatale și diagnostic diferențial corect de primă etapă

Excluderea icterului cu bilirubină indirectă cauzat de inhibitori din laptele matern.

Argumente de alertă:

- Anamnestice și clinice:
  - intensificarea progresivă a icterului;
  - anorexie, iritabilitate, febră, vărsături, oprirea creșterii (asociate icterului);
  - hepatomegalie progresivă;
  - splenomegalie;
  - fenotip particular (TORCH, Alagille, etc);
  - scaune acolice, constant, progresiv cu durata mai mare de o săptămână.
- Biologice:
  - bilirubina directă peste 20 mg/dl;
  - acizi biliari crescuți;
  - citoliză (aminotransferaze moderat crescute sau fluctuante);
  - semne de deficit funcțional hepatic (serumalbumine scăzute sau indice de protrombină prelungit).

Colestaza neonatală tranzitorie

Colestaza neonatală tranzitorie se caracterizează prin icter care apare în prima săptămână și se rezolvă spontan, fără sechele. Este o consecință a intervenției unor factori externi ante și neonatali: hipoxemia, infecțiile bacteriene, nutriția parenterală totală prelungită, imaturitatea secreției bilei prezentă la nou născut, în special la copiii prematuri.

Sindromul de bilă groasă (inspissated bile syndrome)
Modificarea proprietăților reogire ale bilei se produce în special în condițiile unei patologii cu anamneză recentă semnificativă pentru:

- hemoliză intensă cu expresie neonatală de boală hemolitică prin incompatibilitate Rh/ABO, hemolize constituționale, sepsis etc.;
- tratament al hiperbilirubinemiei indirecte neonatale (fototerapie, exanghinotransfuzie) fără hidratarea corectă a pacientului, în condiții de deshidratare prin deficit de aport multifactorial (hipogalactie) sau prin hiperpirexie, polipnee, etc. Tabloul clinic se caracterizează prin:
- stare generală bună;
- absența hepatosplenomegaliei;
- scaunele variabil acolice, cu evoluție spre normalizare lentă;
- evoluție spontan favorabilă (2-3 săptămâni);
- rar evoluează spre sindrom de „dop biliar" care necesită investigare și diferențierea de anomalii de joncțiune coledoc/canal Wirsung.

Colangitele sclerozante
Colangitele sclerozante reprezintă diverse cauze de colestază intra și extrahepatică care pot fi grupate în funcție de vârstă și cauza declanșatoare în câteva mari grupe (O. Bernard).[10]

a) *Colangita sclerozantă neonatală*. Se manifestă prin icter neonatal, colestază intensă, cu evoluție spre ciroză biliară și necesită transplant hepatic în prima decadă a vieții. Mecanismul de instalare a colangitei, care interesează difuz căile biliare intra și extrahepatice este necunoscut. Sunt implicate multe cauze genetice.

b) *Colangita sclerozantă cu interesarea celulelor Langerhans (histiocitoza)*. Asociază semnele de colestază cu cele de histiocitoză, mecanismul de producere fiind infiltrarea periductală fibroasă cu histiocite. Nu răspunde la chimioterapie, are evoluție progresivă, impunând transplantul hepatic în prima sau a doua decadă a vieții.[12]

c) *Colangitele sclerozante autoimune*. Se asociază frecvent cu bolile intestinale inflamatorii și hepatitele autoimune. Colangitele sclerozante asociate cu deficite imune secundare sau congenitale sunt situații în care leziunile ductului biliar sunt cauzate de infecții cu citomegalovirus, cryptosporidium sau microsporidium. Acest grup este interesant deoarece nu poate beneficia de transplant hepatic, acesta fiind contraindicat în deficitele imune. De aceea necesită noi metode de tratament etiologic și patogenic.[10,13]

Mai există și alte cauze necunoscute de colangită sclerozantă. În multe dintre aceste situații cu debut posibil neonatal, care supraviețuiesc pentru câteva decade de viață, în eventualitatea concentrațiilor de bilirubină de peste 100 μM trebuie să fie luat în considerare transplantul hepatic. Nu s-au raportat recăderi ale colangitei sclerozante după transplantul hepatic. Pacienții care prezintă aceste situații rare de colestază cronică trebuie incluși pe lista de așteptare pentru transplant hepatic.[14]

Hepatita neonatală prin anomalii metabolice
Hepatita neonatală prin anomalii metabolice[11,15,16,17] poate fi confirmată prin:

- examenul biochimic urinar:
  - substanțe reducătoare prezente sub test de încărcare cu lactoză (galactozemie);
  - dozarea acizilor biliari urinari;
  - dozarea aminoacizilor urinari (cromatografie).
- determinări serice:
  - activități enzimatice (galactozo 1 fosfat uridil transferază) efectuate în absența transfuziilor recente;
  - cercetarea metaboliților specifici pentru tirozinemie (succinil acetonă, acetat succinil acetic);
  - dozarea α1 antitripsinei (care este scăzută la nou născut și poate fi normală în stările inflamatorii importante chiar la pacienții deficienți);
  - cercetarea fenotipajului PiZ pentru deficitul de α1 antitripsină;
  - uree scăzută și amoniemie crescută (dichotomism al valorilor în anomalii în ciclul de sinteză a ureei);
- investigații specifice, eventual screening pentru hemosideroză (fier seric, feritina serică, saturarea transferinei, studiul homozigoților și heterozigoților pentru C 282Y);
- cupremia, ceruloplasmina serică, cupruria pentru boala Wilson;
- determinarea cantitativă a acizilor aminați;
- dozări hormonale: hormoni tiroidieni, parathormon;
- studiul mutațiilor ΔF 508 (sau altele pentru mucoviscidoză);
- screening genetic pentru anomalii cromozomiale ce pot fi implicate;
- cercetarea consanghinității;
- examene oftalmologice pot sugera și susține anomalii metabolice și/sau genetice, infecțioase, prin următoarele modificări:
  - corioretinita (infecția cu CMV);
  - embriotoxon posterior (sindrom Alagille[18]);
  - pată cireșie, roșie (stocaj lipidic în boala Nieman-Pick);
  - cataractă precoce (galactozemie);

- glaucom (se asociază uneori colestazei din deficite enzimatice ale metabolismului acizilor biliari).

Alte investigații paraclinice utile:

- radiografii de schelet (vertebre în fluture);
- radiografii de craniu, membre;
- medulograma (celule de stocaj);
- studiul lichidului de drenaj biliar - alternative:
  - dacă este prezent, verde, pigmentat exclude atrezia de căi biliare extrahepatice;
  - când este absent sau sărac pigmentat: excreție biliară anormală, nu confirmă atrezia de căi biliare extrahepatice, poate sugera și hepatita neonatală;[4,5,12,14]
- explorări vasculare, cardiace, renale (sindromul Alagille).

Hepatite neonatale infecțioase

Dovezile unor agresiuni infecțioase sunt:

- virale în cadrul sindromului TORCH:
  - în prezența unor argumente clinice de suspiciune (fenotip particular, boală sistemică);
  - biologic*:* viremia cantitativă pentru virusurile TORCH;[5,6,7,12,15,19]
- virale hepatitice sau sistemice cu afectare hepatică:
  - serologie virală și viremie pentru virusurile hepatitice B, C, D;[17]
  - viremie sau Ag P_{24} HIV;
  - serologie pentru lues;
  - hemoculturi;
  - culturi din LCR, urină.

În cazul investigațiilor negative pentru aceste etiologii se focalizează diagnosticul spre confirmarea unei obstrucții.[20]

1.3.2. Diferențierea obstrucției extrahepatice de obstrucția intrahepatică

Este dificil de efectuat, unele afecțiuni își intrică sediul lezional, dar cea mai importantă din ratiuni terapeutice este argumentarea urgentă a atreziei extrahepatice.[10,12,20,21,22]

Ultrasonografia

Ultrasonografia este indicată pentru:

- vizualizarea coledocului și cisticului (exclude transformarea chistică);
- confirmarea absenței veziculei biliare;
- studiul contracției veziculare după prânzuri atestă permeabilitatea căilor biliare. În atrezia de căi biliare extrahepatice vezicula nu își modifică dimensiunile.[12] Metoda ecografiei poate fi optimizată prin efectuarea ecotomografiei.

Studii izotopice

Scintigrafia hepato-biliară este considerată foarte utilă ca soluție de diagnostic precoce pentru afirmarea (și diferențierea) atreziei de căi biliare extrahepatice de alte cauze neobstructive. Prin utilizarea technețiumului (Tc) marcat cu analogi ai acidului iminodiacetic sensibilitatea metodei este foarte bună.[1]

Scintigrafia cu ^{99}Tc marcat cu DISIDA sau cu trimetil-bromoiminodiacetic (BRIDA) are suficientă specificitate pentru secreția și excreția bilei. Interpretarea timpului hepatic și a celui intestinal permite orientări diagnostice cu suficientă acuratețe; astfel, cei doi timpi apreciază atât integritatea funcției hepatocelulare cât și continuitatea (permeabilitatea) tractului biliar.[6,8,11,15,22]

Sensibilitatea metodei crește după acțiunea coleretică intensă medicamentoasă. Se utilizează fenobarbital 5 mg/kg/zi timp de 5 zile, dar indicația metodei este discutabilă pentru că întârzie intervenția chirurgicală.[13,21,23]

În atrezia de căi biliare imaginea în faza I (inițială), hepatică este perfectă dar activitatea izotopică este absentă în faza a-II-a (tardivă, componenta intestinală).

În hepatita neonatală, faza I (hepatică) este întârziată, dar excreția în intestin este prezentă (faza a-II-a). După Mowat,[1] prezența imaginii scintigrafice în intestin infirmă atrezia de căi biliare extrahepatice, dar absența ei nu confirmă atrezia biliară. Testul nu poate aprecia cu precizie existența componentei obstructive în colestaza intrahepatică.[10]

Colangiografia transhepatică percutană, colangiopancreatografia endoscopică retrogradă (ERCP), și colangiografia - RMN (rezonanța magnetică nucleară)

Acestea sunt metode moderne, importante și avantajoase prin invazivitatea mai redusă deși există încă multe complicații post intervenționale și de aceea se utilizează în centre speciale la nou născut. Colangiopancreatografia endoscopică retrogradă,[4] după canularea papilei Vater și injectarea substanței de contrast în căile biliare și canalul pancreatic evidențiază variantele de opacifiere sau lipsa opacifierii.[3,6,10,24]

Biopsia hepatică

Pacienții care prezintă colestază necesită în explorare cel puțin o biopsie hepatică (Fig.2,3,4,5,6). Puncția biopsie hepatică per cutană este utilă în definirea etiologiei, stadiului evolutiv și a particularităților individuale în următoarele condiții:

- trebuie efectuată la vârsta de 4-6 săptămâni[2,8,22,24] a pacientului (mai precoce nu poate evidenția aspecte evocatoare ale căilor biliare iar tardiv, după

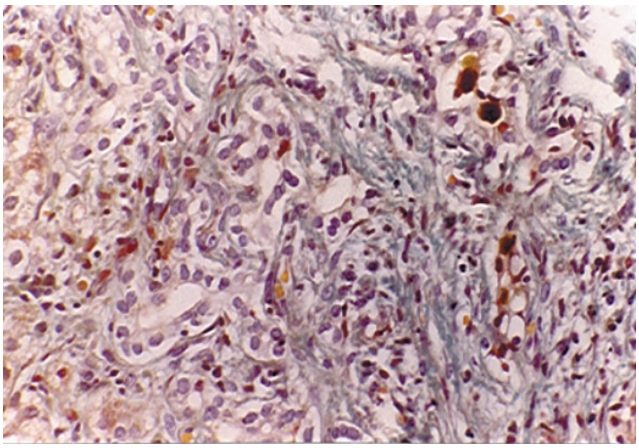

Fig.2 Proliferare canaliculară (ductulară) şi trombi biliari (atrezie de căi biliare extrahepatice), coloraţie tricromic x400 - Colecţia Doina Mihăilă Spitalul "Sf. Maria" Iaşi.

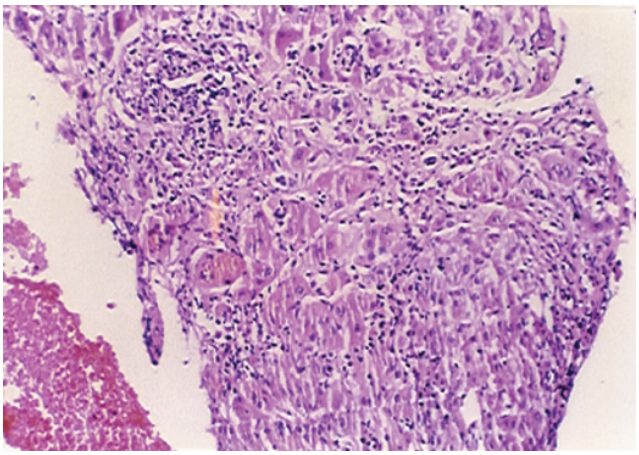

Fig.3 Hepatită cu celule gigante (hepatita neonatală), coloraţie HE x200 Colecţia Doina Mihăilă Spitalul "Sf. Maria" Iaşi.

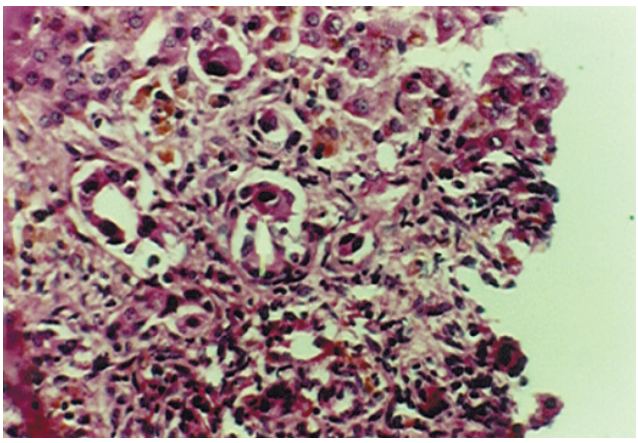

Fig.4 Hepatita cu CMV "ochi de bufniţă" în epiteliul biliar - Colecţia Doina Mihăilă Spitalul "Sf. Maria" Iaşi.

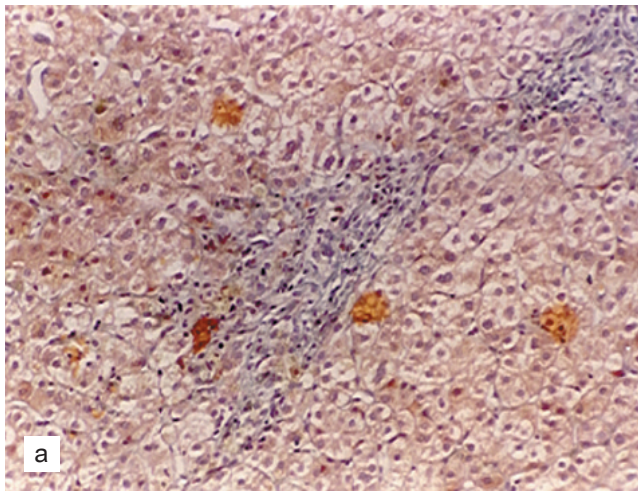

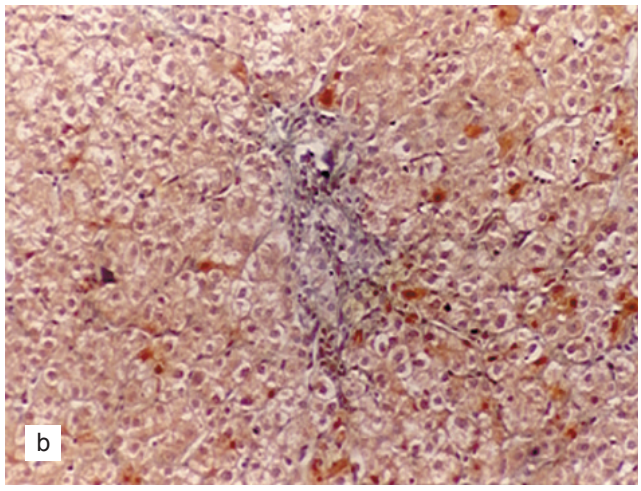

Fig.5 a, b - Paucitate ductulară, coloraţie tricromic x200 Colecţia Doina Mihăilă Spitalul "Sf. Maria" Iaşi.

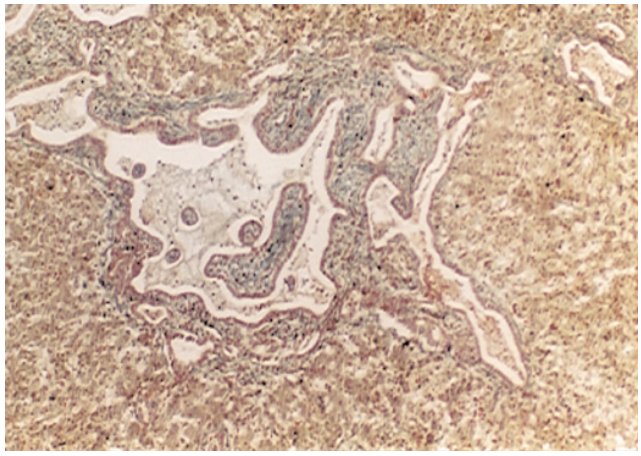

Fig.6 Boală polichistică hepatică, coloraţie Szekely x100 Colecţia Doina Mihăilă Spitalul "Sf. Maria" Iaşi.

12 săptămâni se instalează un aspect stereotip de evoluție cirogenă, cu fibroză, fără particularități);

- fragmentul să fie reprezentativ ca dimensiune (indicația de 5 spații porte se menține deși pentru efectuarea raportului ducte bilare / număr de spații porte mai mic de 0,6 care definește paucitatea ductulară, unii autori recomandă 10-20 de spații porte, posibil de obținut numai prin biopsie chirurgicală);[2,8,18]
- să fie interpretată de un anatomopatolog cu experiență și bine documentat.[24]

Laparatomia exploratorie

Laparatomia exploratorie este urmată de:

- colangiografie (pentru diagnostic);
- puncție biopsie hepatică - interpretată foarte corect (în scop diagnostic).
- corecție chirurgicală

1.4. Tratamentul medical al colestazei

Tratamentul medical patogenic și simptomatic trebuie însușit și cunoscut de toți specialiștii implicați în asistența pacienților cu diverse forme de colestază: pediatri, medici de familie, chirurgi, neonatologi deoarece indicațiile medico-chirurgicale se intrică la același bolnav. Colestaza creează o morbiditate extrem de diversă, așa cum este sintetizată în Fig.7.

Principalele indicații ale tratamentului medical sunt:

- colestaza intrahepatică;
- eșecul sau eficiența parțială a drenajului chirurgical în atrezia de căi biliare extrahepatice;

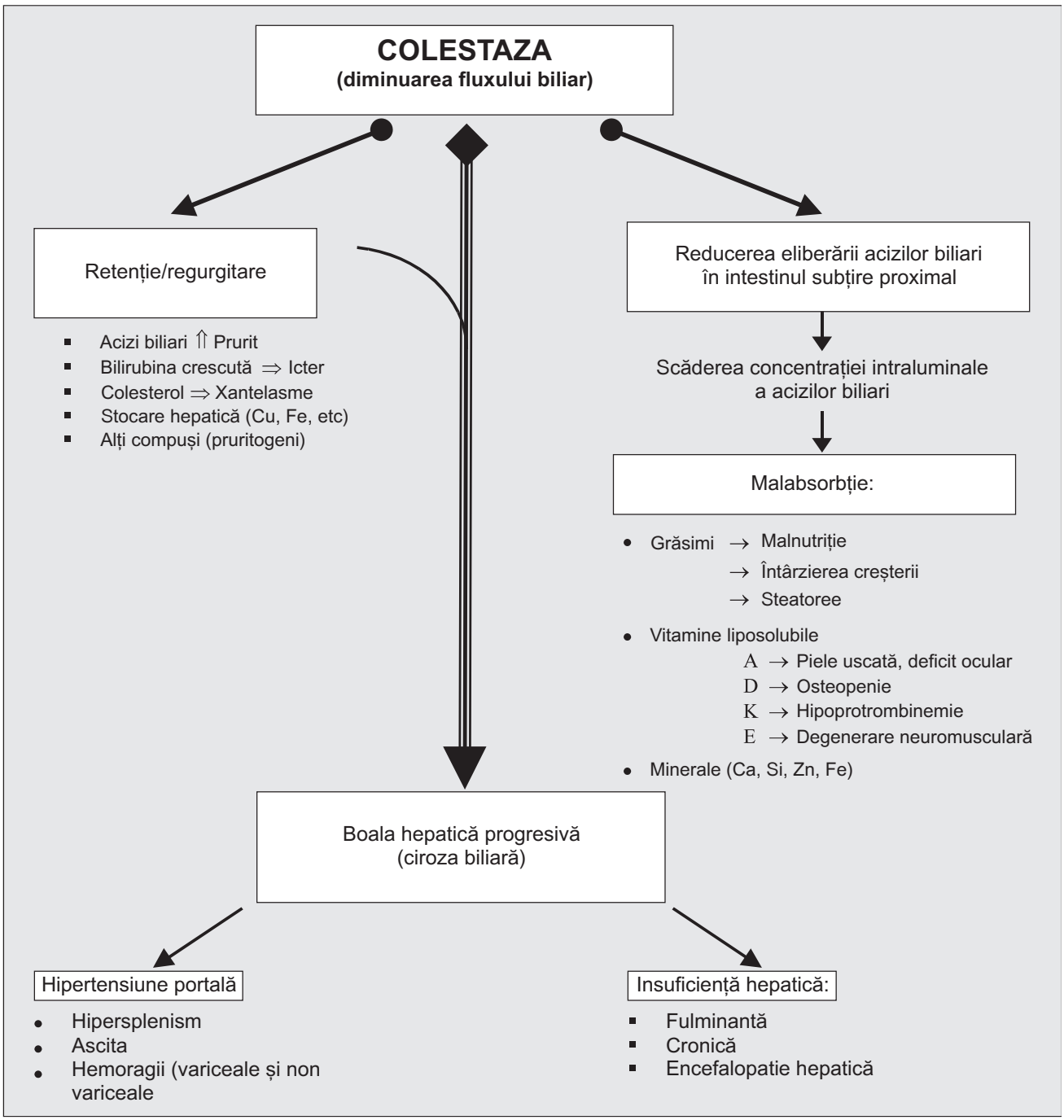

Fig.7 Semne clinice în colestaza cronică (Balistreri).[7]

- complicații ale colestazei (colangită, infecții sistemice, afectare renală).

Obiectivele tratamentului medical sunt:

- inducerea unui efect coleretic;
- tratamentul malabsorbției lipidice, supliment de vitamine liposolubile, oligoelemente;
- tratamentul insuficienței hepatice și a hipertensiunii portale;
- tratamentul simptomatic (prurit cutanat) pentru ameliorarea calității vieții;
- asistență psihologică.

Metodele curente de tratament medical sunt:

- modificarea componenței acizilor biliari și/sau tratament substitutiv;[7]
- nutriție specifică și recuperare nutrițională (combaterea malabsorbției lipidice);[25]
- ameliorarea creșterii staturale;
- tratamentul rahitismului hepatic;[16,17]
- ameliorarea dezvoltării mentale;
- tratament medicamentos specific în unele boli metabolice care asociază colestază (boală Wilson, Gaucher, mucoviscidoză, hepatite).[26,27,28]

De fapt, efectele benefice așteptate se referă la maximalizarea parametrilor nutriționali și a creșterii și de asemenea minimalizarea disconfortului simptomatic. Efectul medicației este adesea condiționat de capacitatea reziduală a parenchimului hepatic și de progresivitatea leziunilor fundamentale. Pediatrii au fost frustrați multă vreme de absența unui arsenal terapeutic în colestaza severă, în care unele manifestări clinice perturbă mult calitatea vieții acestor bolnavi, chiar în intervalul de așteptare a transplantului hepatic curativ.

Tratamentul cu acizi biliari

Tratamentul cu acizi biliari reprezintă un suport major în colestazele copilului și poate fi utilizat în două scopuri:[7]

- *de dislocare* cu un acid biliar specific, netoxic, care va substitui acizii biliari endogeni potențial citotoxici;
- *de înlocuire* prin folosirea *acidului colic,* cel care va corecta poolul defectiv al acizilor biliari insuficient sintetizați.

În 1957 în Japonia s-a utilizat pentru prima oară *acidul ursodeoxicolic* (UDCA) purificat și combinat vitaminic. El este un acid biliar natural, netoxic, care are o hidrofilie marcată. Absorbția acidului ursodeoxicolic se face jejuno-ileal, iar distribuția și metabolizarea se produce în perimetrul entero-hepatic. Eficiența tratamentului se bazează pe următoarele efecte:

- efect coleretic;
- scade solubilitatea colesterolului și fosfolipidelor în membranele canaliculare;
- scade concentrația intracelulară a acizilor biliari toxici;
- potențează și modulează activitatea citokinelor, controlând inflamația și apoptoza hepatocitară și a celulelor canaliculare;
- scade reabsorbția intestinală a acizilor biliari;
- scade vâscozitatea biliară;
- ameliorează sinteza acizilor biliari în deficitele de sinteză a acestora.

Se recomandă administrarea acidului ursodeoxicolic pentru scăderea incidenței și severității bolii veno-oclu-zive hepatice după transplantul allogenic de măduvă.[25,29] Spagnuolo și Cocjin (1996), ca și Balistreri indică UDCA în colestaza asociată nutriției parenterale totale.

Doza recomandată de URSOFALK sau DEURSIL este de 10 – 15 mg/kg/zi timp de 6 – 12 luni, în două prize zilnice. Tratamentele concomitente cu antiacide care conțin hidroxid de aluminiu, colestiramină sau colestipol, scad absorbția acidului ursodeoxicolic și îi pot reduce efectul; de accea se vor administra la un interval de 2 ore de acesta. După raportările profesorului O. Bernard tratamentul cu acid ursodeoxicolic (UDCA) este benefic și în situațiile de colestază familială intrahepatică progresivă.[10] Beneficiul în relație cu defectul molecular specific în diverse situații clinice este reprezentat în Tabelul 4 și relevă necesitatea unui tratament combinat, medico-chirurgical.[10]

Combaterea malabsorbției și malnutriției

Scăderea nivelului luminal intestinal în acizi biliari determină malabsorbția lipidică, malnutriție și deficite în vitaminele liposolubile. Aceste carențe sunt generatoare de morbiditate adițională care interferează creșterea, scade calitatea vieții și agravează tabloul clinic prin semne de: rahitism, neuropatie, miopatie, hipocalcemie și sindrom hemoragipar.[6,30,31,32]

Stratul micelar al mucoasei intestinale este redus determinând scăderea lipolizei și a absorbției trigliceridelor cu lanț lung. Din aceste motive sursa calorică lipidică trebuie administrată sub formă de *trigliceride cu lanț mediu* (MCT) care se absorb fără dependență de acizii biliari. Trigliceridele cu lanț mediu se pot administra în formule de lapte caracteristice sau ca suplimentare la dietă (ulei cu trigliceride cu lanț mediu). Nutriția enterală cu debit constant ameliorează de asemenea indicii nutriționali.[33]

Vitaminele liposolubile (A, D, E, K) necesită suplimentare, cel mai corect după determinarea nivelelor serice: determinări cantitative a vitaminelor, metaboliților, dozări de calciu, fosfați, indice de protrombină. Pentru vitamina E se va aprecia raportul concentrației serice de vitamina E (mg/dl) cantitatea de lipide totale

Tabelul 4 Mecanismele şi programul terapeutic al colestazei familiale intrahepatice progresive. (* = eficienţa presupusă înainte de cunoaşterea diferenţei dintre boala Byler familială şi Byler - like; UDCA - acid ursodeoxicolic; SPGP - Sister P glicoprotein). *După O.Bernard.*[10]

Defect molecular	3βOHC27 steroid dehidrogenaza	Δ4-3 oxosteroid 5β reductaza	SPGP (Byler-like)	ATP- aza tip P (B. Byler familială)	MDR3
Prurit	Absent	Absent	Prezent	Prezent	Prezent
Nivel seric gama GT	Normal	Normal sau ușor crescut	Normal	Normal	Crescut
Nivel seric acizi biliari primari	Normal sau scăzut	Normal sau scăzut	Crescut ++	Crescut ++	Crescut
Tratament:					
Acizi biliari	Eficient (acid cholic)	Eficient (acid cholic)	40% (UDCA)*	40% (UDCA)*	40% (UDCA)
Anastomoză de drenaj biliară parțială	Contraindicat	Contraindicat	Eficient	Eficient	?
Transplant hepatic	Nu	Nu	Da	Da	Da

(g la ‰) deoarece există o valoare falsă prin dispersia în lipoproteinele plasmatice, crescute în sindromul de colestază. Administrarea formelor hidrosolubile (tocoferolpolietilenglicol 1000 succinat - TPGS) se recomandă în doză de 15-25 UI/kg/zi, oral, eventual în asociere cu vitamina E tradițională.[34,35,36] Există veritabile protocoale pentru vitaminele liposolubile în colestază (vezi capitolul nutriția în bolile hepatice).

Tratamentul simptomelor generatoare de morbiditate

Tratamentul pruritului

Clasic pruritul a fost atribuit creşterii cantităţii de acizi biliari în piele şi ser. La unii pacienţi această corelaţie nu există iar la alţii terapia de scădere a acizilor biliari nu rezolvă pruritul.[10]

Colestiramina este o rășină schimbătoare de ioni care crește nivelul acidului colic, întrerupând circulația enterohepatică a acizilor biliari; acidul colic are important efect coleretic. Prin legarea anumitor molecule anionice scade pruritul. Doza este de 0,25 - 0,5 g/kg/zi. Efectele secundare: acidoză, steatoree, complianță scăzută prin solubilitate mică și nedigerare. *Fenobarbitalul* în doză de 5-10 mg/kg/zi stimulează colereza în special în colestaza intrahepatică. Efecte secundare: sedare uneori alarmantă. *Acidul ursodeoxicolic* în doză de 15 mg/kg/zi ameliorează pruritul.[6,7,10,12]

Rifampicina în doză de 5 mg/kg/zi (la doza de 10mg/kg/zi pot fi efecte hepatotoxice) interferă circulația enterohepatică a acizilor biliari.

Analogi opioizi, carbamazepina reprezintă terapii recente în care se mizează pe rolul sistemului receptor opioid în generarea pruritului. Doza este de 10-20 mg/kg/zi.

Metode de excepție au fost încercate: fototerapia, plasmafereza, dializa, sistemul MARS (foarte costisitoare). De asemenea, drenajul extern al bilei a fost folosit în combinație cu substanțele coleretice. Tratamentul pentru colestază și prurit ameliorează și xantoamele (depuneri cutanate de colesterol și lipide). Pentru acestea este nevoie de suport psihologic, în special la fetițe.

Tratamentul hipertensiunii portale constă în:

- tratamentul medical al ascitei;
- regim dietetic (desodat, restricție de lichide, diuretice administrate judicios);
- profilaxia peritonitei bacteriene spontane (antibiotice pentru gram negativi, anaerobi, fungi);
- spironolactona în doze mari: 3 - 5 mg/kg/zi până la 10 mg/kg/zi (sub controlul sodiului și potasiului urinar);
- paracenteze terapeutice;
- perfuzia cu albumină,
- profilaxia hemoragiilor variceale (propranolol 1 mg/kg/zi);
- tratamentul hemoragiilor active (vasopresină, octreotid, șunt porto-sistemic jugular intrahepatic-TIPS);
- transplant hepatic.

Paleta largă a posibilităților terapeutice, de la cele medicale simple până la cele excepționale (transplantul hepatic) relevă complexitatea problemei și necesitatea unei asistențe medicale permanente cu intervenții în etape. Este necesară o colaborare interdisciplinară.[25,34,37,38]

2. ATREZIA BILIARĂ

2.1. Definiție

Atrezia biliară (AB) este o boală frecventă a perioadei neonatale, caracterizată prin absența sau distrucția prin fibro-obstrucție dinamică a ductelor biliare, care determină icter neonatal. Descrierea clasică a modelului de atrezie izolată a ductelor biliare extrahepatice, cuprinsă între hilul hepatic și duoden[1,2] nu mai este valabilă deoarece această tulburare poate implica în măsură variabilă și ductele biliare intrahepatice.[7,23,39,40] Acest termen nu trebuie confundat însă cu paucitatea căilor biliare intrahepatice (sindromatică sau nonsindromatică).[18] Obstrucția căilor biliare determină ciroză biliară secundară în cazul în care nu este aplicată o metodă terapeutică eficace.

2.2. Incidență

Atrezia căilor biliare este incriminată în peste o treime din cazurile de colestază neonatală (Piccoli).[23] Rapoartele de incidență sunt variabile între 5 și 32 cazuri la 100.000 născuți vii; o incidență mare este raportată în Polinezia Franceză.[21,24] Originea etnică este mai importantă decât factorii de mediu după unele studii.[24] Este mai frecventă în Japonia decât în S.U.A., și în China decât în Hawaii. Incidența globală nu este estimată cu exactitate, dar raportări reprezentative o situează între 1 caz la 8000 nașteri până la 1 caz la 25000 nou născuți (Balistreri).[21,23,24] După Karrer[8] incidența bolii este de 1 caz la 15.000 nou născuți. În Germania sunt diagnosticate 80 cazuri/an. În România, conform incidențelor citate in alte zone, ar trebui să se diagnosticheze cel puțin 25 cazuri/an. Pacienții cu AB reprezintă peste 50% din indicațiile de transplant hepatic la copii.[24,41]

Există o predispoziție feminină, iar în privința suportului genetic există argumente. Malformațiile diverse asociate sugerează o agresiune intrauterină la originea unui proces obliterant progresiv care determină un eșec al recanalizării sistemului ductal al embrionului care poate evolua progresiv.[2,4,6,8,41]

2.3. Embriologia căilor biliare extrahepatice

În intervalul vieții intrauterine cuprins între luna a 4-a și a 6-a se dezvoltă sistemul biliar extrahepatic și principalele căi biliare intrahepatice (mari). Originea anatomică a căilor biliare este porțiunea cefalică a diverticulului hepatic.[1,2,6] Continuitatea acestor structuri cu cele ale canaliculilor biliari se realizează prin ductele interlobulare formate prin diferențierea hepatocitelor la nivelul platoului ductal;[21] această diferențiere are loc într-un mod centripet, începând de la hil printr-un proces intuit pentru prima dată de Desmet și denumit "de remodelare". Ulterior platoul ductal dispare doar în partea centrală, diferențiind căile interlobulare.

Intervenții incidentale diverse în perioada acestor diferențieri embrionare (după aproximativ 6 săptămâni de gestație) determină anomalii izolate ale arborelui biliar sau asociate cu alte malformații (în 15 % din cazuri). Astfel, Desmet[22] sugerează că persistența platoului ductal poate fi asociată cu atrezia biliară extrahepatică. Cauzele genetice par să fie de asemenea implicate, în ciuda controverselor cauzate de discordanțele apariției bolii la gemeni. Incidența la subiecții HLA-B12 și haplotipurile A9-B5, A28-B35 este mai mare față de grupul de control.[24]

2.4. Anatomie patologică și clasificare

Modificarile anatomice macroscopice și microscopice ale structurilor extrahepatice sunt variabile cu stadiul evolutiv la nou născuții cu atrezia căilor biliare extrahepatice (ACBEH). Obliterarea este completă și însoțită de reacție inflamatorie la nivelul întregii porțiuni a tractului extrahepatic. În stadiile precoce postnatale arhitectura lobulară este intactă, iar obstrucția este predominant extrahepatică. Histologic, prin puncție biopsie hepatică percutană sau laparatomie, se evidențiază stază biliară canaliculară și celulară.[39,40,42,43]

Elementul histologic definitoriu constă în proliferarea ductelor biliare (neoformate) și pătrunderea acestora în ductele portale (în 40% din cazuri).[8,23,39,41] Leziunile adiacente, dar nepatognomonice, sunt:

- fibroză portală sau perilobulară;
- celularitate discretă sau absentă în spațiul port;
- hepatocite cu transformare giganto-celulară (complică diagnosticul diferențial cu hepatita neonatală).

Examinarea tractului biliar extrahepatic (după portoenterostomie)[8,19,23] poate evidenția:

- fibro-obliterare și cordoane de fibroză care înlocuiesc ductele biliare;
- îngustare localizată sau difuză fără conținut luminal;
- în porta hepatis se constată inflamație activă, fibroză și reminiscențe ductulare biliare cu diametru mai mic de 150 μm ca și transformări pseudoglandulare;[44]

- vezicula biliară este absentă sau rudimentară, cu inflamație cronică, fibroză sau transformare atrofică a epiteliului mucos și a musculaturii.

Modificările anatomopatologice au prin urmare o dinamică specifică stadiilor precoce, tardive sau după portoenterostomie.[23,40,41,44]

Clasificarea variantelor anatomice este importantă pentru chirurg deoarece impune tipul intervenției corectoare, având și relație prognostică pentru eficiența drenajului și complicațiile postoperatorii (Fig.8).

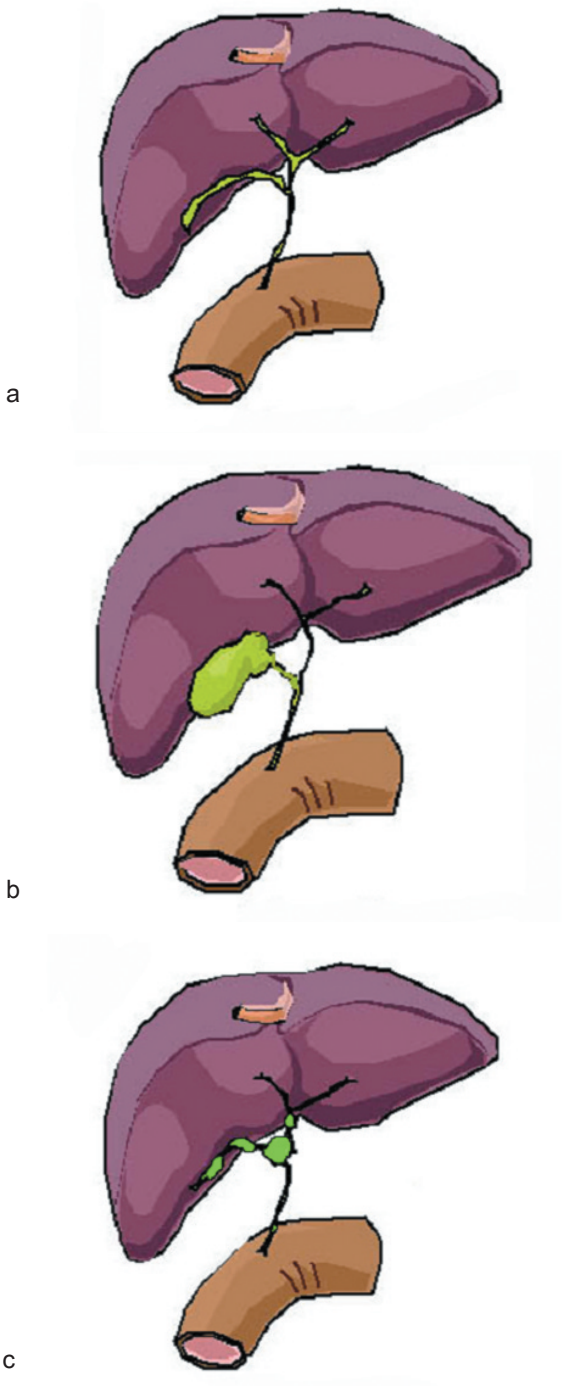

Fig.8 Variantele anatomice[24] ale atreziei biliare AB
a) tip total
b) tip proximal**c**
c) tip distal cu dilaţii chistice.

Argumentele clinice și histologice au permis descrierea a două fenotipuri de atrezie biliară:[19,24,40]

- *tipul embrionar* sau *fetal* (34% cazuri) cu debut precoce, malformații asociate și obliterarea completă a ductelor biliare;
- *tipul perinatal* (66% cazuri) cu debut tardiv (după o fereastră anicterică), fără malformații asociate și structuri de ducte biliare reminiscente în porta hepatis.

În tipul embrionar impactul etiologic a fost precoce, iar în tipul perinatal procesul fibro-obliterant a intervenit în ultimul trimestru de gestație sau imediat postnatal sugerând diverse infecții virale ca posibili factori etiologici postnatali.

Piccoli[23] clasifică atrezia de căi biliare în două tipuri, utilizând argumente legate de aspect clinic, prognostic și posibilități de corecție chirurgicală:

- AB izolată (fără malformații asociate);
- AB asociată cu situs inversus și/sau sindrom polisplenic (polisplenie).

2.5. Etiopatogenie

Studiul mostrelor anatomice excizate precoce a permis descrierea unor detalii legate de obliterarea fibroasă, inflamația activă și degenerarea epiteliului ductal.

Proliferarea neocanaliculară și alte aspecte pe care le asociază (transformare giganto-celulară, obstrucția variabilă anatomic a canalului biliar obliterat, absent sau stricturat pe zone diferite la același bolnav), au constituit baza morfologică a unor supoziții patogenice.[1,2,4,5,40]

ACBEH nu este numai un eșec al permeabilizării ductelor biliare,[42] ci poate fi o leziune dobândită în ultima perioadă[20,41] a vieții fetale (cazurile izolate) sau agresiuni precoce (cu alte malformații asociate).[41]

Există opinii care susțin etiologia multifactorială.[41] *Etiologia virală* a fost seducătoare prin concomitențe ale dovezilor serologice convingătoare la mamă și făt dar chiar absența acestora postnatal nu poate exclude intervenția virusurilor într-o anumită secvență cronologică. Se discută infecțiile cu virus citomegalic, reovirus tip 3 (găsit și la nivelul leziunilor obliterate), rotavirus tip A și C, toxoplasma. Malformații multiple și colestază s-au descris în cazul expunerii antenatale la opiu. Leziunile distructive intrahepatice au fost demonstrate în momentul portoenterostomiei sau, în mai multe situații, s-au dezvoltat după intervenția corectoare.

Conceptul actual patogenic asupra acestui fenomen este că procesul principal, inițial, implică atât căile

biliare extrahepatice cât și pe cele intrahepatice, fiind gradat, progresiv și direcționat spre arborele intrahepatic.[13,24,41]

Alte mecanisme ipotetice invocate au fost:

- proces colangitic precoce și progresiv;
- absența factorului de creștere ductal (IgA);
- mecanism imunologic în perpetuarea leziunilor (sugerat de existența depozitelor de Ig de-a lungul membranei bazale a reminiscențelor ductale).

Au mai fost incriminate cauze toxice, ischemia și existența refluxului pancreato-biliar.

Substratul genetic este controversat; totuși există supoziții legate de etiologii care produc malformații comune multiple:

- pulmoni bilobari bilateral;
- heterotaxie abdominală;
- situs inversus;
- alte malformații cardiace;
- spline supranumerare.

Aceste anomalii sunt asociate în 50-70% din cazuri cu malformații digestive gastro-intestinale diverse:

- atrezie biliară;
- fistulă traheo-esofagiană;
- atrezie esofag sau duoden;
- malrotație intestinală.

Este important de precizat existența unor malformații în vecinătatea ficatului care pot crea dificultăți tehnice în momentul transplantului hepatic și a efectuării anastomozelor arteriale hepatice, venoase, porte și bilio-enterice. Pot exista deasemenea malformații vasculare asociate ACBEH și polispleniei:

- continuarea în azygos a venei cave inferioare;
- vena portă preduodenal;
- vene portale hipoplazice;
- anomalii ale arterelor hepatice.

În multe situații atrezia biliară are un fenotip clinic comun cu hepatita neonatală idiopatică. Mecanismele patogenice și etiologia rămân neclare, motivând uzitarea denumirii de "colangită idiopatică obstructivă obliterantă", care include o paletă amplă de manifestări (defecte hepato-celulare și/sau ale tractului biliar intra sau extrahepatic).[10]

Ipoteze care sugerează patogenia unică a acestor manifestări sunt:[23,39,41,43,44]

- *teoria malformației ductale plate (DPM)* propusă de Jorgensen și susținută de Desmet;[2] în timpul embriogenezei normale, ductul cilindric este remodelat printr-o interacțiune între mezenchim (care este în proliferare) și suprafața ductală (care dispare). Remodelarea incompletă având ca urmare eșecul recanalizării a fost postulată în producerea fie a atreziei biliare, fie a bolii chistice sau fibrozei hepatice congenitale;
- *teoria colangitei obstructive (Landing)*[43] susține că fenomenul inițial este inflamația hepato-biliară. Dacă inflamația interesează în special epiteliul biliar, colangita determină scleroză progresivă și obliterarea ductului biliar cu atrezie ulterioară; dacă însă inflamația atinge în special o zonă hepatocelulară se dezvoltă hepatita neonatală.

Aceste procese, posibil izolate, pot evolua însă și concomitent.[41] Concepția actuală patogenica susține deci că atrezia biliară nu reprezintă o agenezie primară a ductelor biliare, ci aceasta rezultă din distrugerea progresivă a căilor biliare în cursul unui proces necroinflamator. De cele mai multe ori agentul etiologic nu este precizat cu exactitate în grupele mari de acțiuni suspectate: infecțioase, metabolice, toxice etc. Ficatul nou născutului este extrem de susceptibil la agresiuni care inițial produc doar reacții stereotipe histologice și numai ulterior se manifestă specific. Proliferarea ductală apare precoce și poate fi chiar ea însăși responsabilă de apariția reacțiilor inflamatorii create de prezența secreției biliare la nivelul noilor structuri anormale.

Teoriile patogenice discutate în prezent pentru AB sunt:

- teoria virală;
- agresiunea imună;
- autoimunitatea și susceptibilitatea genetică;

Teoria virală a avut numeroși adepți și rămâne în discuție pentru următoarele infecții virale: virusul hepatitic B (în Japonia în corelație cu incidența mare la aceste categorii de bolnavi), citomegalovirusul (CMV), parvovirusul B19, reovirusul tip 3, rotavirusurile (A-C), papillomavirusul uman (tipurile 6,16,18,33), reovirusurile, herpes virus tip 6 și altele (Sokol).[41] Pentru infecția cu CMV au fost efectuate retrospectiv și prospectiv două studii cu concluzii contradictorii: un studiu canadian care găsește o corelație negativă și un studiu suedez care demonstrează că există în peste 50% din cazuri DNA-CMV pozitiv la mamele și copii lor cu atrezie biliară.

Aceste procese oarecum similare celor descrise în patologia adultului, de "colangită lentă" pot interveni în forme perinatale de boală:

- *reovirusul*, pentru care pledează realizarea unui model animal cu A.B. și detectarea particulelor virale prin microscopie electronică în ductele remanente biliare; un alt argument il constituie concentrațiile serice mari (IgG și M specifice) în atrezia biliară, nutriția parentală totală și hepatita neonatală idiopatică (50% cazuri versus 10% la grupul de control);
- *rotavirusurile tip A și C* sunt discutate datorită dovezilor spectaculare de producere a atreziei biliare

prin injectare intraperitoneală la animale și mai mult prin obținerea prevenției acestui incident cu administrarea de interferon alfa câteva zile înaintea infecției;

- *papillomavirusul uman* și *herpes virusul* merită de reținut pentru posibilitatea prevenției infecției materne care s-a dovedit că este un element de risc la copil.

Agresiunea imună produce A.B. prin existența demonstrată a unui răspuns imun celular anormal care produce leziuni epiteliale de duct biliar, inflamație și fibroză. Dovezile genetice sunt susținute de asocierea A.B. cu anumite haplotipuri HLA: B_{12} , A_9-B_3, A_{28}-B_{35}, $CW_{4/7}$, DR_6. Nu există însă o segregație clară a tipurilor HLA pentru AB datorită diferențelor etnice în diferite zone ale lumii. Un model ipotetic foarte interesant al autoreactivității induse viral se poate urmări în Fig.9.[41]

Cascada fenomenelor distructive este reprezentată de:

- Inflamație;
- Activare celule T;
- Moarte celulară (prin necroză și apoptoză) ;
- Prezentarea Ag celulelor autoreactive;
- Activarea cascadei imune;
- Distrucție progresivă a ductelor biliare

Autoimunitatea și susceptibilitatea genetică

Argumentele clasice și recente[44] pentru susținerea acestei teorii sunt:

- predominanța feminină a bolii;
- expresia HLA aberantă în AB;
- titrurile ANCA-S de tip Ig M și Ig G prezente la pacienți;
- activarea limfocitară specifică la nivelul epiteliului biliar (CD4, CD56, CD25, CD71);
- detectarea unor anomalii genetice în relație cu integritatea căilor biliare (fosfolipidele MDR3, pompa de export a sărurilor biliare, concentrații "limită" pentru acidul colic, necesare unui flux biliar eficient);
- polimorfismul genei TNF determină susceptibilitate pentru colangita primară;

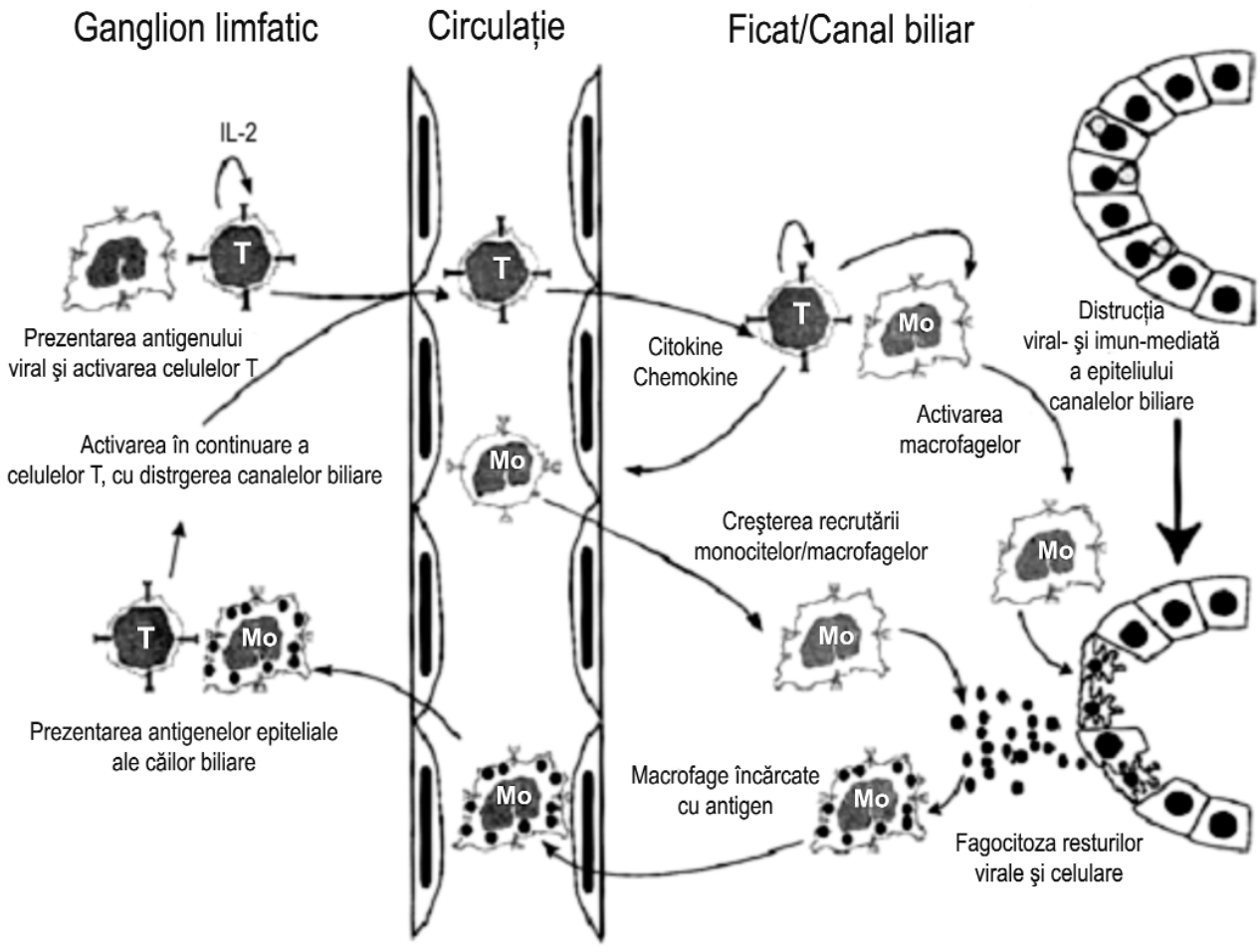

Fig.9 Modelul ipotetic al autoreactivităţii induse viral în AB; agresiunea virală determină distrucţii ale epiteliului ductelor biliare mediate de celulele T (Sokol[41]).

2.6. Tablou clinic

Boala este descoperită rar la debut. Simptomul de alertă este icterul sclero-tegumentar. Aproape toți pacienții sunt examinați și investigați pentru apariția unui *icter precoce patologic* la care se asociază în timp și alte semne de colestază. Între momentul acestui fenotip nespecific (icterul) și apariția unei insuficiențe hepatice cronice *(evoluție cirogenă)* intervalul poate fi de numai 3 luni.

Semnele clinice pot fi descrise la trei categorii de pacienți, în funcție de vârstă și terapie:

- La nou născut și sugar mic (sub 3 luni);
- La copilul mai mare (diagnostic neglijat, în absența aplicării metodelor terapeutice sau eșecul acestora);
- Manifestări clinice la pacienții la care s-a efectuat portoenterostomie și transplant hepatic.

Tablou clinic la nou născut și sugar mic

Icterul sclerotegumentar este semnul care se depistează cu dificultate la debutul real din cauza interferenței cronologice cu icterul fiziologic al nou-născutului. Evenimentele clinico-anamnestice de reper care impun investigarea acestui icter sunt:

- *icter* care prelungește icterul fiziologic *peste 14 zile*, se intensifică și este însoțit de *scaune acolice* și *urini hipercrome*!
- anamneză antenatală, neonatală și postnatală care nu relevă elemente patologice pentru alte cauze;
- copilul este născut la termen
- greutatea la naștere este normală
- apetitul și evoluția ponderală inițiale sunt normale.

Scaunele acolice apar variabil: fie după naștere, fie după prima săptămână. Important de reținut este faptul că *acolia se menține constantă*, iar scaunele devin progresiv din ce în ce mai albe.

Hepatomegalia este variabilă ca dimensiuni. Reperul feței externe este uneori modificat la cazurile care asociază polisplenie. Consistența ficatului este fermă sau chiar dură la palpare.

Splenomegalia se asociază imediat și dimensiunile cresc odată cu instalarea hipertensiunii portale.

Semnele hipertensiunii portale: abdomen mărit de volum, circulație colaterală importantă, ascită și hemoragii digestive care se instalează în câteva luni și conferă gravitate evoluției.

Primele semne de ***insuficiență hepatică asociată colestazei*** sunt:

- *sindrom hemoragipar* cu expresie variabilă (cutanat, mucos, cerebral) justificat și în contextul malabsorbției (vitaminei K) și hipersplenismului;
- *malnutriția* datorată malabsorbției prezenta chiar dacă se instituie măsuri nutriționale excepționale;
- *rahitismul carențial* precoce, în ciuda profilaxiei corecte;
- anemie;
- diaree cronică.

Semnele clinice relevante pentru malformații asociate sunt*:*

- sufluri cardiace
- schimbarea semnelor de reper pentru cord, ficat, splină la cazurile cu situs inversus sau polisplenie.

Tablou clinic la copilul mai mare

La copilul mai mare, în situațiile în care investigarea s-a neglijat sau când a eșuat realizarea unui drenaj biliar chirurgical eficient, semnele clinice relevante sunt:

- colestază importantă
- disfuncție hepatică gravă (ciroză)
- malabsorbție și distrofie
- complicații ale hipertensiunii portale.

Particularitățile semnelor clinice în acest stadiu sunt:

- *icterul* este intens, nuanța tegumentelor devine verzuie;
- *pruritul tegumentar* este exasperant, determinând *leziuni de grataj;*
- *xantelasme;*
- *scaunele* sunt *acolice*, frecvent diareice (se pot manifesta gastroenterite infecțioase grave cu mecanism enteroinvaziv);
- *urini hipercrome* cu tendință la oligurie;
- *hepatomegalia* este extrem de dură;
- *splenomegalia* importantă, constantă, progresivă, dominantă;
- *ascita, edemele și hemoragiile digestive* pot fi episoade clinice de mare gravitate iar sindroamele hemoragipare apar în special la nivelul varicelor esofagiene sau a gastropatiei portal hipertensive, dar și cerebral;
- *tulburările de nutriție* evoluează spre **c**așexie**,** iar malabsorbția grăsimilor este dominantă (steatoree);
- semne de *rahitism florid*, hipotonie musculară care apar în concordanță cu gradul distrucției hepatice;
- *neuropatie* prin carența vitaminelor liposolubile (A,E).

În evoluție, complicațiile hipertensiunii portale se manifestă dramatic, iar în cazul eșecului hepatoporto-enterostomiei decesul se produce într-un interval de 6 luni până la 2-3 ani, în mod excepțional în prima decadă de viață.[24]

Prognosticul rezervat este grevat de apariția:

- hemoragiilor digestive și cerebrale;
- infecțiilor bacteriene sistemice și pulmonare;
- peritonitei bacteriene spontane.

Semne clinice la pacienții cu terapie eficientă parțial sau total

Semnele sunt dominate de complicațiile portoenterostomiei și de instituirea imunosupresiei în cazul transplantului hepatic:

- *icterul* poate reapare în cazul dezvoltării colangitei, în puseele de hemoliză sau în cazul rejetului grefei;
- *dureri abdominale*;
- *febră*;
- infecții sistemice;
- semne de impregnare cu medicația imunosupresoare si efecte secundare ale acesteia (hirsutism, hipertrofie gingivală, osteopenie);
- tulburări de creștere.
- rejetul grefei.
- insuficiență renală

2.7. Tablou biologic și paraclinic

Investigațiile cele mai relevante se efectuează în următoarele secvențe rapide care trebuie să parcurgă drumul de la diagnostic necunoscut sau diagnostic suspectat la diagnostic confirmat:

- identificarea și confirmarea colestazei;
- departajarea unui icter parenchimatos de un icter obstructiv;
- confirmarea atreziei biliare, protocol prechirurgical, intraoperator și de supraveghere postchirurgicală;
- evaluarea permanentă a funcționalității hepatice (anterior, peri și post chirururgical).

Identificarea precoce a icterului

Responsabilitatea clinicianului pentru identificarea precoce a icterului și încadrarea lui în contextul colestazei este covârșitoare. Orice icter cu bilirubină conjugată care depășește o durată de 14 zile trebuie considerat icter patologic și necesită investigații după un protocol complex. Colestaza se definește prin valori ale bilirubinei directe (BD) mai mari de 2mg/dl sau reprezentând mai mult de 15% din valoarea bilirubinei totale (BT).[19,21,23,24,43]

Pediatrul va lua în considerare cu seriozitate un icter chiar la valori medii ale bilirubinei totale (BT) între 6–12 mg/dl, mai ales când, la aceste valori medii ale BT, BD reprezintă 50-80%. De regulă, la debut, valorile bilirubinei sunt discrete, de aproximativ 7 mg/dl, dar cresc în evoluție timp de numai câteva luni la valori alarmante.

Corelarea demonstrată a depistării precoce cu un prognostic mai bun al intervenției chirurgicale corectoare face din diagnosticul rapid un deziderat important.

Departajarea unui icter parenchimatos de un icter obstructiv.

Valorile transaminazelor (ALAT, ASAT) sunt moderat crescute în AB, nedepășind valori de 3-5 ori normalul (3-5N) spre deosebire de hepatita neonatală unde valorile sunt mult mai mari în mod constant.[39,41]

Creșterea nivelului gama-glutamil-transpeptidazei (GT) ca și a fosfatazelor alcaline (FA) serice completează definirea colestazei, alături de modificări ale lipidogramei, colesterolului, 5'nucleotidazei și lipoproteinei X.[19,23,44]

Evaluarea globală funcțională a excreției bilirubinei demonstrează modificări concomitente ale GT și lipoproteinei X, dar nu se pot afirma datorită sensibilității și specificității reduse cu valoare de screening pentru atrezia biliară. În special valorile moderate ale transaminazelor nu pot înlătura total supoziția unei hepatite neonatale deoarece nu există o regulă a intensității citolizei în fiecare dintre aceste entități.[19,20,39]

Din aceste motive sunt necesare algoritme complexe de încadrare etiologică:

- investigații *infecțioase* (hemoculturi, serologie pentru virusuri diverse, chiar determinarea viremiei pentru sindrom TORCH și pentru virusurile hepatitice, parvovirus B 19, reovirus 3 etc.)
- *metabolice* (cupremia, ceruloplasmina, fier seric și tisular, feritina, legarea transferinei, determinarea α_1AT, dozarea metioninei și tirozinei, glicemiei, ureei sanguine și amoniemiei, parametrii Astrup, etc.)[11,15]
- *endocrine* (funcția tiroidiană, paratiroidiană etc).
- *genetice* (cariotip, cromatină Barr).

Extrem de rar un copil cu boală metabolică poate prezenta în același timp și AB (Piccoli).[23]

Confirmarea icterului obstructiv

Investigațiile pentru confirmarea icterului obstructiv și a contextului genetic se efectuează aproape concomitent și se folosește coroborarea dintre argumente simple până la cele complexe:

- *Tubajul duodenal negativ* prin care nu se obține fluid biliar colorat sugerează atrezia de căi biliare extrahepatice. Prezența fluidului colorat verde infirmă AB.[44]
- *Ultrasonografia* este indispensabilă și oferă argumente ca: vizualizarea coledocului (și exclu-

derea chistului de coledoc), prezența canalului cistic sau absența veziculei biliare; absența acesteia este sugestivă dar nu suficientă, deoarece uneori există veziculă restantă. Interpretările eronate s-au ameliorat prin studiul contractilității veziculei în relația cu prânzurile.[14] Este important de precizat că nu trebuie căutate dilatații ale CBIH deoarece acestea nu se descriu la nou născut și nu au valoarea diagnostică a obstrucțiilor de la vârste mai mari.[22] Evaluarea ascitei și a dimensiunilor hepatosplenice se poate face prin ultrasonografie.

- *Ultrasonografia Doppler* se poate indica și efectua pentru evaluarea unei evoluții spre HTP semnificativă și în special pentru identificarea malformațiilor vasculare, a polispleniei, localizarea lobului hepatic drept pentru ghidajul punctiei biopsie hepatice (PBH) în situații care asociază malformații anatomice.
- *Scintigrafia cu ^{99}Tc marcat cu acid diisopropil iminodiacetic (DISIDA)* sau cu alți derivați ai acidului iminodiacetic *(BRIDA)*. Prezența radioactivității în duoden certifică funcționalitatea căilor biliare și exclude diagnosticul de atrezie biliară. Atestarea atreziei biliare se face prin discordanța între prezența rafdioactivității hepatice și absența sa intestinală. Ameliorarea metodei de diagnostic se face prin:
  - aprecierea raportului izotopic hepato/cardiac DISIDA care este scăzut în AB și crescut precoce în hepatita neonatală;[39]
  - cercetarea radioactivității prin spectroscopia omogenatului de scaun după scintigrafie și depistarea acesteia atestă funcționalitatea căilor biliare, în timp ce absența radioactivității în scaun confirmă AB cu o sensibilitate de 100% și specificitate de 92%.
- *Puncția biopsie hepatică* (PBH) se efectuează pentru confruntarea cu aspectul histologic în condițiile oricărei etiologii presupuse. Pentru diagnostic optim biopsia trebuie efectuată în intervalul 4-6 săptămâni de viață, în condiții de siguranță hemostatică. Date relevante pentru AB sunt:
  - *proliferarea ductală (Fig.10)*
  - *colestază intrahepatică în ducte dilatate* (deficitul de α_1AT poate da aspecte similare la această vârstă și trebuie exclus prin dozări serice și tipaj genetic).

Aspecte histologice interpretabile care pun probleme de diagnostic diferențial cu alte entități sunt:

- transformarea giganto-celulară (tipică hepatitei neonatale);
- incluzii virale (infecția cu CMV);

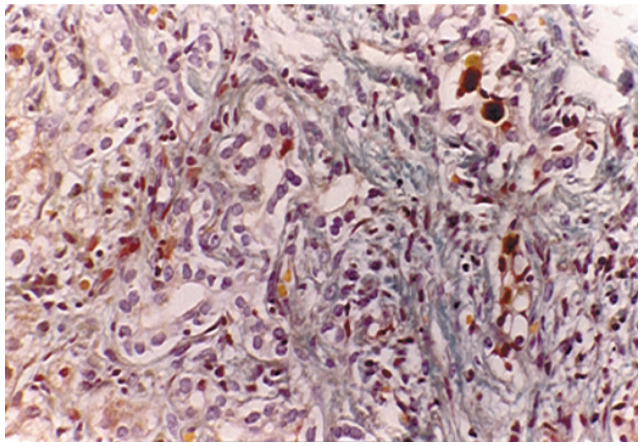

Fig.10 Proliferare ductală şi colestază în ACBEH Colecţia Spitalului "Sf. Maria" Iaşi.

- aspecte pseudoglandulare (în boli metabolice);
- paucitate ductulară (sindromatică Alagille sau nonsindromatică).

La *cazurile selectate*, cu suspiciune evidentă pentru AB, se vor efectua:

- *Colangiografie percutană transhepatică sau prin pancreato-colecistografie retrogradă endoscopică (ERCP)*. Acestea sunt tehnici de excepție care nu și-au făcut proba definitivă de diagnostic la copil.[20,21,39]
- *Explorare chirurgicală prin laparotomie*. Este manevra necesară și esențială în primele 6 săptămâni de viață, în momentul în care argumente clinice, ultrasonografice și histologice pledează pentru AB.[8,40]

  Cuprinde următoarele etape:

  a) Laparotomie exploratorie în scop diagnostic urmată de:

  a1) colangiografie cu albastru de metil (importantă este vizualizarea CBIH, CBEH și evitarea confuziei cu paucitatea ductulară).

  a2) PBH chirurgicală (repetată)

  b) după confirmarea atreziei biliare - prin colangiografie și aspect microscopic:

  b1) Controlul și aprecierea situației corectabile sau necorectabile pentru cea mai bună soluție tehnică de anastomoză și drenaj

  b2) Suport nutrițional, investigații bacteriologice, identificarea canalelor biliare reale pentru efectuarea unui drenaj eficient.

Evaluarea funcționalității hepatice

Evaluarea funcționalității hepatice include explorarea sindromului hepatopriv: serine, indice de protrombină, fibrinogen. Complicațiile postoperatorii și/sau imunologice impun efectuarea de hemoculturi, biliculturi, testarea imunității generale și protective specifice.

2.8. Diagnostic pozitiv și diferențial

Diagnosticul pozitiv

Diagnosticul pozitiv este sugerat de următoarele argumente anamnestice și clinice:

- evoluția normală a sarcinii;
- greutate la naștere în limite normale;
- starea de nutriție, starea generală bune inițial;
- expuneri la droguri (opiu, alcool) sunt excepționale);
- icterul survine ca o prelungire a unui icter fiziologic;
- scaunele devin acolice din prima săptămână de viata, acolie constantă și progresivă !
- urini hipercrome;
- hepatomegalie fermă însoțită de splenomegalie (eventual polisplenie);
- asociere cu malformații tip situs inversus.

AB se suspectează în fața următoarelor argumente biologice și paraclinice:

- colestază + citoliză moderată la care serologia virală și bacteriană sunt negative;
- histologic proliferare ductulară (în intervalul de varstă 4-6 săptămâni);
- tubaj duodenal negativ;
- ecografic vezicula biliara nu se vizualizeaza;
- scintigrafic absența activității izotopice duodenale.

Se confirmă diagnosticul de AB chirurgical, prin colangiografie sau colangio RMN.

Diagnosticul diferențial

Diagnosticul diferențial este impus de fenotipul clinic aproape identic în multe situații de colestază neonatală. Diagnosticului diferențial trebuie discutat în special pentru următoarele situații:

- *AB versus hepatita neonatală*
  Argumentele orientative și specifice pentru fiecare dintre entități se pot urmări în Tabelul 5.
- *Cu alte anomalii anatomico-structurale ale căilor biliare:*
  - *Sindroame de paucitate ductulară:*
    a) sindromatice - Sindromul Alagille (arteriohepatic) este caracterizat prin: icter colestatic, stenoză periferică de arteră pulmonară, facies dismorfic, malformații vertebrale, embriotoxon posterior ocular.
    b) nonsindromatice – Se evidențiază histologic paucitate ductulară, căile biliare extrahepatice sunt normale, nu există alte malformații
  - *Chistul de coledoc* este caracterizat prin icter intermitent complicat adesea prin colangită și pancreatită sau dureri abdominale intense. Triada clinică: durere + icter + masă abdominală este patognomonică. Frecvent se poate palpa masa tumorală și se confirmă ecografic dilatația chistică a coledocului în multiplele sale variante (Alonso Lej). Se depistează la copii de diverse vârste.[45] În Fig.11, 12 se pot remarca aspecte macroscopice intraoperatorii și aspectul colangiografic intraoperator.
  - *Chistul biliar intrahepatic* se poate asocia cu fenomene distructive ale arborelui biliar. Ecografia precizează diagnosticul.
  - *Stricturile izolate și stenozele* căilor biliare extrahepatice apar la copii ca sechele inflamatorii, la bifurcația canalelor biliare sau la nivelul ampulei lui Vater și se pot vizualiza uneori endoscopic.
  - *Perforația căilor biliare* poate surveni spontan și este un incident excepțional, dar care apare în exclusivitate la nou născut. Zona cea mai periclitată este unirea între canalul cistic și hepatic. Ulterior se poate complica prin peritonită sau pseudochist cu evoluție spre ciroză biliară. Ecografia poate diagnostica aceste complicații în cazul distensiilor abdominale progresive care asociază stare gravă și icter.

Tabelul 5 Argumente AB versus hepatita neonatală.[15,23,40]

Atrezie Biliară	Hepatita neonatală
Greutate normală la naștere	Greutate mică la naștere
Stare generală bună	Stare generală influențată, sepsis, distrofie precoce
Icter precoce, intens, verzui	Icter fluctuant
Scaune acolice permanent	Scaune acolice alternînd cu recolorarea
Citoliză discretă	Citoliză masivă
Sindrom hepatopriv inițial absent	Sindrom hepatopriv prezent inițial
PBH: proliferare ductală	PBH: infiltrat portal, necroză, transformare giganto-celulară, modificări specifice etiologiei
Ecografie sugestivă obstrucției	Ecografie: suferință mezenchimală difuză
Activitate izotopică absentă în duoden	Activitate izotopică prezentă în duoden

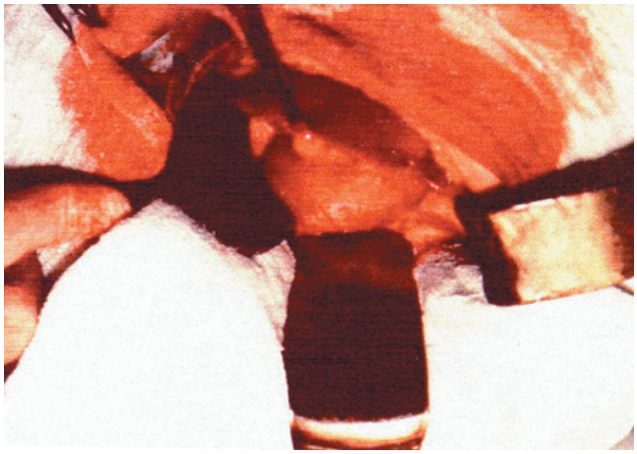

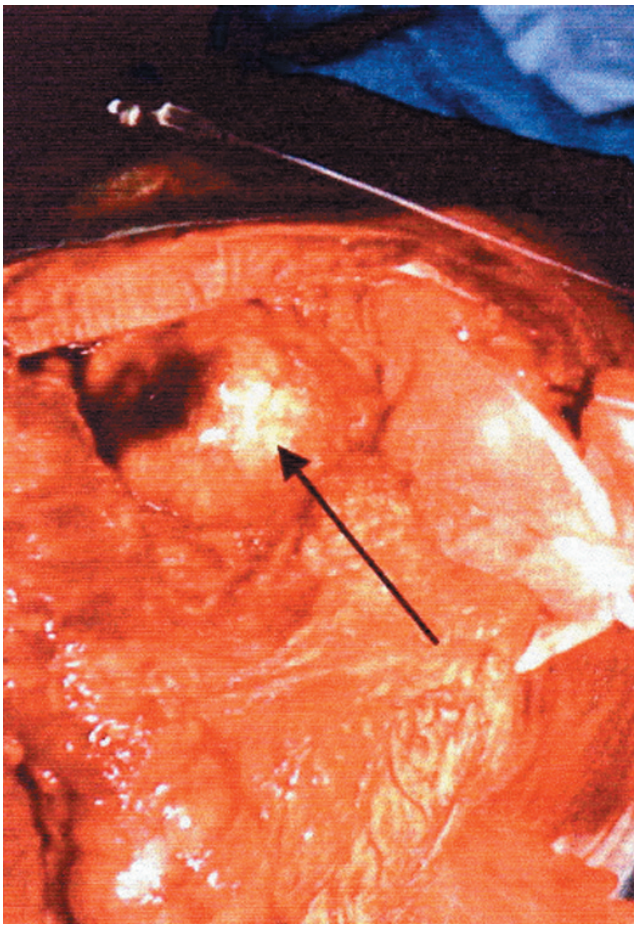

Fig.11 Chist congenital de coledoc; aspecte intraoperatorii - (Colecţia conf. dr. G. Aprodu, Iaşi).[45]



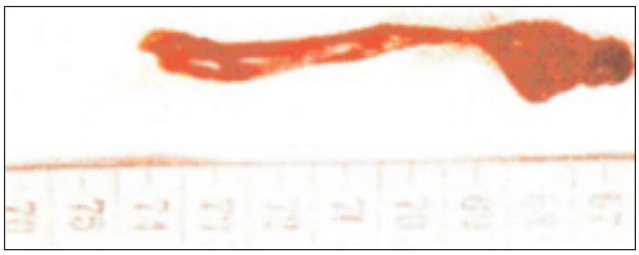

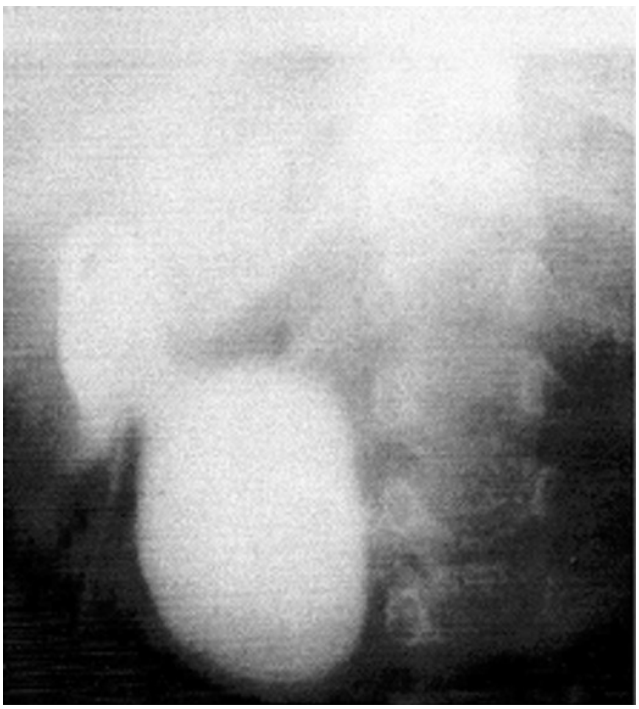

Fig.12 Chist de coledoc. a) aspect macroscopic operator b) aspect colangiografic intraoperator (Colecţia conf. dr. G. Aprodu, Iaşi).[45]

2.9. Tratament

Pe baza statusului anatomic și funcțional afirmat de vizualizarea prin laparotomie și colangiografie intraoperatorie, leziunile se încadrează în două tipuri principale:[8,43,46]

- *Leziunile corectabile* includ atrezia distală la care porțiunile proximale ale ductelor extrahepatice sunt funcționale până la nivelul "portei hepatis".
- *Formele noncorectabile* sunt cele la care există o obstrucție la nivelul sau deasupra zonei "porta hepatis". Aceste forme reprezintă până la 85% din totalul situațiilor de AB.[21,24,42]

Formele corectabile beneficiază de realizarea unui drenaj direct al sistemului biliar în intestin.

În cazul formelor noncorectabile este indicat procedeul hepatoportoenterostomiei cu enteroanastomoză *Roux în Y (procedeul Kasai)* prin care se încearcă drenajul biliar.[20,39]

După primele descrieri ale AB publicate în 1891-1892 de Thomson, la un interval de peste 20 ani, Holmes a descris existența mai multor forme anatomice. Primele anastomoze enterobiliare pentru forme corectabile s-au raportat în 1928. Formele noncorectabile au inspirat o serie întreagă de proceduri de ameliorare a obstrucției biliare (înțeparea ficatului prin tuburi metalice, incizii în hil, hepatectomii parțiale și fistule biliare).

În România se practica acest tip de intervenție în 1949, la spitalul "Grigore Alexandrescu" București, de către dr. I.Grigorescu (V.Popescu, USSM, 1990).

Primele recomandări pentru laparotomie precoce urmată de colangiografie și intervenția pentru variantele corectabile sunt atribuite lui Swenson și Fisher. Controversele s-au ivit imediat. Astfel, Thaler și Gellis considerau explorarea chirurgicală ca factor agravant al hepatitei neonatale, fapt neconfirmat în timp și neacceptat actual.

Remarcabilă a fost introducerea în terapia corectoare a procedurii Kasai și Suzuki[46] (portoenterostomia hepatică) în formele de AB necorectabile. Publicarea în limba engleză s-a făcut în 1968 și de atunci chirurgii și hepatologii pediatri susțin că pentru un prognostic bun sunt esențiale următoarele elemente:

- intervenția chirurgicală paleativă Kasai efectuată precoce (primele 45-60 zile);
- starea bună a sistemului anatomic reminiscent;
- calificarea specială a echipei chirurgicale;
- tratamentul și profilaxia colangitei secundare intervenției.

Intervenția Kasai este redată în Fig.13.

Procedura implică excizia ductelor extrahepatice obliterate și apoi apoziția suprafețelor rezecate din "porta hepatis" la mucoasa intestinală. Kasai raportează

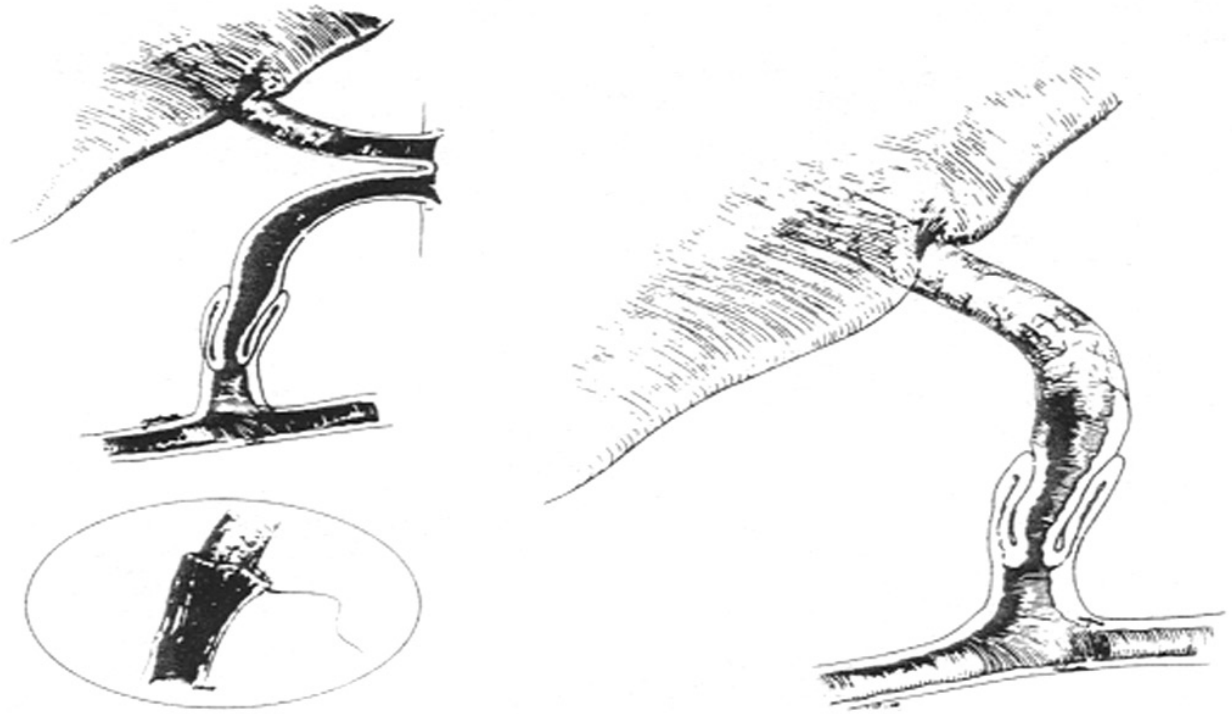

Fig.13 Intervenţia Kasai. Tehnica folosită la Spitalul de Copii, Universitatea Colorado (Denver). Ansa Roux în Y este anastomozată la porta hepatis şi exteriorizată printr-o stomă bilumenală. Valva de invaginaţie este creată la extremitatea distală pentru scăderea refluxului şi reducerea contaminării bacteriene. Stoma este închisă după 2-3 luni de la operaţie şi valva rămâne pe loc.[8]

restabilirea fluxului biliar la 80% din cazuri când intervenția s-a efectuat până la cel târziu 2 luni. După 90 de zile vârstă, procentajul drenajului eficient scade la 20%. Influența asupra prognosticului este deci foarte mare (60%) în cazul întârzierii diagnosticului cu numai o lună. Succesul în funcție de vârstă a fost raportat și de Karrer, Schweizer și Müller.[8] Dimensiunea ductului vizualizat în porta hepatis pentru drenaj eficient postoperator este de minim 450 μm.[20,44]

Chiar în cazul existenței acestor condiții anatomice pentru drenaj biliar este necesar să se verifice din punct de vedere cantitativ conținutul în bilirubină al drenajului biliar. Acesta trebuie să fie de minim 6,8 mg/100ml. Un argument paraclinic pentru prevederea unui drenaj biliar eficient este vizualizarea endoscopică a drenajului biliar la nivelul anastomozei jejuno-portale.[8,44,46]

Procedura a fost modificată de numeroase echipe de chirurgi în încercarea de ameliorare a drenajului și scăderea riscului principal postoperator care este colangita.

Cele mai utilizate tehnici de exteriorizare sunt:

- exteriorizare totală Sawaguchi;
- exteriorizare cu rezervă dublă a porțiunii mijlocii.[20]

Folosirea unei valve diminuează riscul poluării bacteriene în vecinătatea valvei. Totuși jejunostomia externă nu are un real efect protector pentru colangită.[39] În plus, pacienții la care drenajul biliar se întrerupe datorită colangitei nu pot beneficia decât de o singură reintervenție chirurgicală. Profilaxia colangitei reprezintă un demers esențial pentru prognosticul bun al pacienților.

2.10. Evoluție, prognostic

Fără intervenție chirurgicală evoluția cirogenă este variabilă ca interval de timp, dar se poate produce și în timp scurt, după aproximativ 3 luni. Speranța de viață la copiii neoperați este de 2 ani, calitatea vieții lor fiind marcată de o morbiditate impresionantă: manifestări sistemice ale colestazei, complicații ale hipertensiunii portale. Mortalitatea este dominată semnificativ de insuficiența hepatică acută și hemoragii digestive sau infecții. Pacienții care au beneficiat de portoenterostomie au o evoluție concordantă cu eficiența drenajului biliar și incidența complicațiilor.

La majoritatea pacienților, procesele intrahepatice de obliterare, inflamațiile, distrucție celulară progresează și determină într-un ritm mai lent decât la cei netratați evoluția cirogenă. Rata supraviețuirii la 10 ani este de 33% după Kasai, Bernard și alții.[10,12,20] În funcție de precocitatea intervenției există o speranță mai mare de supraviețuire. La 5 ani rata de supraviețuire este de 50%, iar până la adolescență supraviețuirea este de 25-30%.[20,24]

2.11. Complicații postoperatorii

Colangita

Colangita este deosebit de frecventă (50-100% cazuri) în special postoperator, în primii doi ani, dar și în evoluția la distanță. Semnele clinice de suspiciune pentru colangită sunt:

- hiperpirexie cu caracter supurativ;
- intensificarea sau reapariția icterului;
- alterarea stării generale.

Semnele biologice de reper asociate celor clinice sunt:

- leucocitoză cu polinucleoză;
- VSH crescut, CRP pozitiv, bilirubinemie crescută;
- hemoculturi, biliculturi pozitive;
- biopsie hepatică atestând colangita.

Etiologia colangitei include bacterii în special gram-negative (Pseudomonas), gram-pozitive, uneori Candida. Tratamentul colangitei poate fi profilactic și curativ. Se poate prevedea apariția precoce și de aceea administrarea antibioterapiei intravenoase în primele 7 zile postoperator este importantă. Există controverse legate de valoarea profilaxiei ciclice, cronice prin administrare de antibiotice sau chimioterapice (ciprofloxacină). Uneori aceste protocoale predispun la infecția cu fungi.

Tratamentul curativ eficient este cel etiologic (după antibiogramă) sau utilizarea unei asocieri de cefalosporine de generația a III-a și un aminoglicozid pentru acoperirea bacteriană amplă sau, de actualitate, cefalosporine de generația a IV-a (active simultan pe germeni gram-pozitivi și gram-negativi) și anti-fungice. Complicațiile supurative necesită antibioterapie intravenoasă pe termen lung.

Insuficiența funcționării bilei

Debutează cu fenomene de colangită și poate fi confundată cu drenajul ineficient. Tratamentul corector este prin corticoterapie intensivă, dar scurtă, cu reducere progresivă a dozelor.Recent s-a recomandat administrarea metilprednisolonului 10mg/kg timp de 3-5 *zile.* Nu se recomandă reintervenția chirurgicală.[46]

Hipertensiunea portală

Reprezintă o complicație a bolii de bază pentru că ea este de fapt instalată în momentul stabilirii diagnosticului. Mecanismul de producere este instituirea unui bloc presinusoidal prin fibroză. Logic pare ca drenajul

Tabelul 6 Transplant hepatic pediatric pentru anomalii biliare (3375 cazuri) (Research Departament, Richmond).[9]

Anul / Boala	1988	1989	1990	1991	1992	1993	%
Atrezie biliară	208	249	260	241	233	238	49,4
Fibroză hepatică congenitală	4	5	10	2	6	2	1
Colangită sclerozantă	8	8	6	8	5	9	1,5
Chist coledoc	0	1	4	0	0	2	0,2
Boală Caroli	0	0	1	1	0	0	0,1
Sindrom Alagille	9	12	10	18	10	15	2,6

corector să amelioreze fibroza, dar s-a demonstrat ca progresia fibrozei și a inflamației hepatice continuă după intervenția corectoare.

Presiunea portală crește și este relevantă la peste 80% din cazuri, la 5 ani de la intervenție. Complicațiile majore (hemoragia digestivă și ascita) agravează tabloul clinic. Dilatațiile venoase au drept caracteristică faptul că se instalează la nivelul stomei de exteriorizare sau intestinal. Calibrul venei porte poate să diminue, sunt posibile tromboze ale portei. Ameliorarea HTP se poate face prin tratament medical specific (ß blocante pe termen lung), șunt porto-sistemic sau transplant hepatic.[20,39,40]

Insuficiența hepatică cronică

Se manifestă pentru funcția hemostatică, de apărare antiinfecțioasă și de sinteză specifică hepatică. Morbiditatea implică sângerări masive, uneori cerebrale, sepsis, coma hepatică. Posibilitatea actuală de efectuare a transplantului hepatic a diminuat incidența acestor situații dramatice. Transplantul hepatic reprezintă o opțiune salvatoare.

2.12.Transplantul hepatic

Atrezia biliară reprezintă prima indicație pediatrică pentru transplant hepatic. Epoca transplantului hepatic începută după 1980 a bulversat prognosticul infaust al ACBEH.[24]

Un studiu retrospectiv de prognostic pe termen lung[9,46] relevă faptul că în urma intervențiilor corectoare inițiale, 80% dintre pacienți necesită totuși transplant hepatic înainte de vârsta de 8 ani datorită reapariției icterului sau din cauza dezvoltării HTP. Transplantul hepatic reprezintă de asemenea o opțiune viabilă pentru pacienții în faza terminală a bolii hepatice cronice (ciroza).

Totuși hepatoportoenterostomia Kasai este benefică și se recomandă în prima fază înaintea transplantului hepatic deoarece acordă un interval de timp necesar creșterii suficiente a copilului, stabilizării nutriționale și a includerii pe o listă de așteptare. Supravegherea cazuisticii oferă date care pledează în favoarea efectuării hepatoportoenterostomiei inițial deoarece asigură prelungirea vieții și dezvoltare somatometrică și mentală. Indicațiile și beneficiile transplantului hepatic în anomaliile arborelui biliar se pot urmări în Tabelul 6 la un număr de 3375 cazuri transplantate între 1988-1993.[9] Un studiu francez[24] indică o rată de supraviețuire de 72% a pacienților, multe decese fiind cauzate de diagnosticul tardiv (Fig.14).

Trebuie menționat că la pacienții la care diagnosticul a fost precizat cu întârziere și există leziuni de ciroză constituită se recomandă transplantul hepatic ca terapie inițială. Transplantul hepatic implică dificultăți tehnice în cazul anomaliilor vasculare, polispleniei sau altor malformații. Progresele chirurgiei vasculare și calitatea actului chirurgical în prezent pot rezolva însă multe dificultăți care constituie adevărate provocări pentru echipa chirurgicală. Primul transplant hepatic efectuat cu succes la copil în Romania a fost efectuat de Prof. dr. Irinel Popescu într-un caz de atrezie biliară.

Pentru a acorda o reală șansă acestor bolnavi este necesară o colaborare bazată pe concepția prioritară că pacientul trebuie prezentat chirurgului în timp util și cu o stare de nutriție acceptabilă.

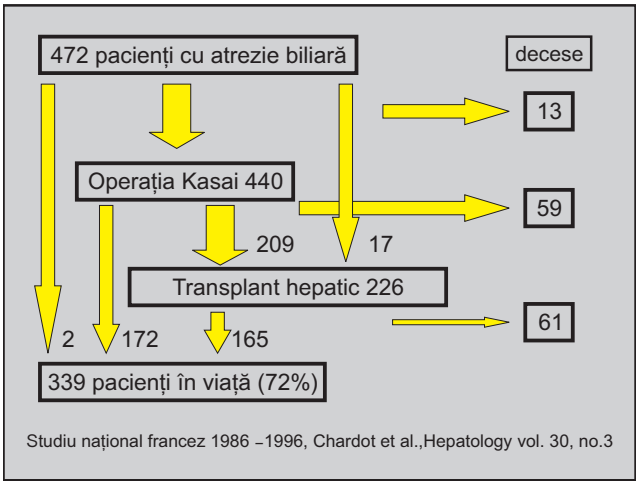

Fig.14 Rezultatele intervenţiilor chirurgicale pentru atrezie biliară în perioada 1986-1996 în Franţa.[24]

3. TUMORILE HEPATICE LA COPIL

3.1. Date generale

Definiția unei mase tumorale cu caractere nete de malignitate este dificilă pentru tumorile localizate hepatic la copil deoarece există o diversitate remarcabilă de entități morfologice care pot prezenta aspect tumoral.

Tumorile hepatice maligne și benigne sunt rare la copil. Incidența tumorilor hepatice este diferit raportată în funcție de preocupările serviciilor unde se adresează bolnavii, dar incidența este cu certitudine în relație cu unele zone geografice în care expunerea la factori de risc pentru hepatocarcinom este mai importantă.

Tumorile hepatice primare reprezintă aproximativ 2 % din toate cancerele copilului.[47] Milton Finegold,[48] analizând raportările semnificative din lume până în anul 1986 (Weinberg, Finegold), apreciază că 75 % dintre tumorile hepatice la copil sunt maligne, iar dintre ele, 85% au origine hepatocelulară. În Taiwan, 13 % din cancerele copilului au fost reprezentate sub 15 ani de hepatocarcinom până s-a aplicat vaccinarea anti hepatită B în masă.[49,50,51]

Raportările sunt inegale, circumstanțiale și nu există o verificare prin centrele de referință pentru supraveghere chirurgicală. În America incidența anuală este de 1,6 la un milion de copii, adică aproximativ 100 cazuri noi pe an.[48,52]

Implicarea teoretică a diverșilor specialiști în depistarea tumorilor hepatice (medici de familie, pediatri, chirurgi, gastroenterologi) este în discordanță cu depistările tardive. Explicațiile acestui fenomen constau în faptul că dezvoltarea tumorală este multă vreme asimptomatică datorită capacității funcționale a ficatului care compensează caracterul invaziv al maselor tumorale.[50,52,53]

Acest aspect reprezintă și explicația dificultăților tehnice de abordare, extirpare și soluție chirurgicală curativă. Anatomia hepatică și în special vascularizația formidabilă din sursă dublă a ficatului favorizează diseminarea și constituie o mare provocare pentru chirurg. Epidemiologia tipurilor de tumori hepatice este specifică pe forme de boală și va fi detaliată la fiecare subcapitol.

3.2. Etiopatogenie

Pentru malignități în general și malignitățile hepatice în special este certă intervenția unor factori de risc exogeni (virali, toxici, metabolici, etc.).

3.2.1. Infecția virală

- *Infecția cu virus hepatitic B* - carcinogeneza reprezinta un mare risc în cazul transmisiei mamă-copil, prin faptul că VHB posedă transcriptază inversă, se integrează în genomul celular al celulei gazdă, produce deleția unor porțiuni din genom, acționând prin mutagenitate neselectivă și prin disrupții genice.[49,54] Carcinogeneza este favorizată și de creșterea viscerală rapidă în perioada de sugar și copil mic.[50,51]
  Intervenția în procesul diferențierii hepatocitare este atât de complexă încât determină uneori existența focarelor de hepatoblastom la copiii cu tumori carcinomatoase.[55]
- *Infecția cu virus hepatitic C:* și în acest caz poate fi implicată infecția prococe și factori adiționali toxici.

3.2.2. Predominanța de sex

Tumorile hepatice apar mai frecvent la băieți in perioada copilariei, raport menținut și la adult.

Este demonstrată intervenția receptorilor androgenici, concentrației mari a acestora (chiar iatrogene), steroizi anabolizanți, iar la fete, contraceptive orale.[51,53]

3.2.3. Aflatoxinele

Aflatoxinele sunt reprezentate de mycotoxine produse de Aspergillus flavus și Aspergillus parasiticus în alimentele stocate în condiții de umiditate. Intervenția acestor factori, în special în cazul copiilor infectați cu VHB la vârste mici, sugerează o interacțiune viro-chimică în declanșarea carcinogenezei.

3.2.4. Expresia oncogenică

Expresia oncogenică în geneza malignităților este evidentă în carcinoame.[56]

Numeroși autori au descris expresii genice în relație cu dezvoltarea malignă (Baffett):[51]

- N-ras prin ARN mesager
- c-Ki-ras
- c-Ha-ras
- c-myc și fos
- c-met (important receptor pentru mitoza hepatocitară).

În relație cu factori viro-chimici există argumente epidemiologice care atestă incidența clară a mutațiilor codonului 249 din gena p53 (fapt susținut în special de grupul Pittsburgh).[48] Anticorpii anti proteină p[53] au fost evidențiați la o pătrime din cazurile cu hepatocarcinom avansat.

3.2.5. Condiții preneoplazice hepatice

Condiții preneoplazice hepatice pot fi considerate acele

situații în care argumente epidemiologice pledează pentru asocieri neîntâmplătoare între aceste boli și diverse cancere hepatice. Multe boli metabolice și malformații congenitale determină în timp malignitate hepatocelulară (tirozinemia, deficitul de α1AT, etc.).[11,15,16,17,57,58,59]

Expunere prenatală

Există o categorie de elemente de risc care merită cunoscute pentru că se poate acționa preventiv asupra lor:

- contraceptive orale în perioada premergătoare sarcinii,
- medicație anticomițială (fenitoin);
- alcoolism cronic;
- estrogeni;
- expunere la intoxicatie cu metale (maternă și paternă);
- produse petroliere;
- viroze (VHB, VHC) cu tropism hepatic.

Boli metabolice

Cu toate progresele înregistrate în elucidarea la nivel de biologie moleculară și tratamentul uneori spectacular al bolilor metabolice (dietă, medicație, etc.) nu totdeauna aceste tratamente scad și riscul oncologic.

Datorită acestui risc multe boli metabolice au indicație specială pentru transplant hepatic:

- Tirozinemia tip I – 37 % dintre supraviețuitori după 2 ani dezvoltă carcinom hepatic
- Glicogenoza tip I
- Deficitul de α1 antitripsină (homozigoții zz)
- Boala Wilson
- Boala Gaucher
- Porfiria
- Boala von Gierke (la adolescenți prin catabolismul extramitocondrial al acizilor grași)

Malformații

- Hemihipertrofie
- Sindrom Wiedemann-Beckwith
- Neurofibromatoza Recklinghausen
- Sindrom Soto
- Sindrom ataxie – telangiectazie
- Angiomatoză (transformare malignă sub contraceptive)
- Sindrom Fanconi (tratat cu steroizi mai frecvent)
- Sindrom Budd-Chiari
- Sindrom Gardner (polipoză intestinală familială – FAP)
- Displazie renală polichistică
- Diverticuloză Meckel
- Trisomie 2 completă sau parțială

Boli ale tractului biliar

- Atrezia biliară extrahepatică
- Chistul de coledoc
- Sindromul Alagille
- Colestază progresivă familială

Expunere postnatală la toxice medicamentoase și nemedicamentoase

- Contraceptive orale (risc major după utilizare timp de 4–8 ani)
- Steroizi anabolizanți
- Gonadotrofine
- Nutriție parenterală totală (NPT)

Boli cronice hepatice și biliare

- Ciroza
- Hepatita autoimună
- Colangita

3.3. Clasificare

Criteriile de departajare evidentiată în tumori maligne și benigne sunt greu de definit. Tumorile primitive hepatice cu malignitate certă sunt hepatoblastoamele și hepatocarcinoamele.

Clasificarea *histologică* poate fi urmărită în Tabelul 7, iar clasificarea *evolutivă* în Tabelul 8.

O clasificare clinică orientativă rapidă de prim

Tabelul 7 Clasificarea histologică a tumorilor maligne primitive hepatice.[49]

Tumora	Tip histologic
Hepatoblastom	Epitelial - Embrionar - Fetal Mixt (epitelial și mezenchimal)
Carcinom hepatocelular	Tip adult Carcinom fibrolamelar

Tabelul 8 Clasificare evolutivă a tumorilor hepatice primare la copil.[51]

Maligne	Benigne
Hepatoblastom	Hemangioepiteliom
Carcinom hepatocelular	Hemangiom
Rabdomiosarcom	Hamartom mezenchimal
Angiosarcom	Chiste simple
Hamartom mezenchimal	Adenom
Carcinoid (apudom)	
Leiomiosarcom	
Teratom malign	
Limfom primar	

Tabelul 9 Diagnosticul diferenţial al unei mase abdominale în cadranul superior drept (Finnegold[48]).

Organ implicat	Tumori maligne	Benigne
Suprarenala	Neuroblastom Carcinom adrenal Feocromocitrom	Adenom Tromb (hemoragic)
Veziculă biliară	Leiomiosarcom	Hidrops Obstrucție (litiază) Chist de coledoc
Tract gastrointestinal	Limfom non Hodgkin Leiomiosarcom Limfom	
Retroperitoneu	Rabdomiosarcom Neuroblastom Tumoră cu celule germinale	Hidronefroză Boală chistică renală Limfangiom Anevrism aortic

raționament după examinarea bolnavului se poate face pe baza a două elemente:

- *Vârsta* este un parametru important și trebuie reținut că sub vârsta de 12 luni se dezvoltă în special anomalii vasculare sau hamartomatoase și extrem de rar este posibilă o tumoră malignă. Hepatoblastomul poate fi diagnosticat însă chiar și la sugar (s-a descris și hepatoblastom congenital).[50]
- *Bilantul clinic* al bolnavului poate oferi o orientare inițială astfel:
  - stare generală bună și starea de nutriție convenabilă orientează spre o anomalie benignă, vasculară sau hepatoblastom;
  - stare generală modificată, distrofiere, anamneză "încărcată" cu elemente de risc orientează spre hepatocarcinom;

Clinicianul trebuie să aibă însă ca reper faptul că la orice vârstă sau prezentare clinică tumorile primitive hepatice sunt maligne în 2/3 din cazuri și dintre acestea, dominante sunt hepatoblastomul și hepatocarcinomul celular. Valoarea screening a determinării alfa fetoproteinei (αFP) pentru o tumoră malignă primitivă este de asemenea de notorietate.[56,60]

3.4. Manifestări clinice sugestive

La copil tumora hepatică este depistată în general tardiv și poate fi definită ca o masă tumorală care ocupă cadranul superior drept abdominal. Semnele clinice asociate frecvent existenței acestei formațiuni hepatice sunt:

- *durerea abdominală* spontană sau provocată, superioară este semnul cel mai elocvent;
- *vărsăturile și diareea* pot simula o gastroenterită acută sau recidivantă;
- *paloarea, anorexia și oprirea ratei de creștere* sau pierderea în greutate sunt sugestive pentru malignitate;
- *icterul* cu subfebrilități sugerează obstrucția fluxului biliar prin rabdomiosarcom;
- *pruritul* cutanat (în relație cu icterul);
- *sindroamele hemoragipare* în spațiu închis sunt semne precoce ale tumorilor vasculare (anamneza este pozitivă pentru consumul de contraceptive la adolescente cu hemoperitoneu);
- *pubertatea precoce* apare în relație cu androgenii, ca și cu gonadotrofinele și testosteronul produse ectopic în hepatoblastoame și carcinoame;
- *semnele de feminizare* la băieți sunt rare dar au fost semnalate în carcinoamele hepatocelulare.

Aceste semne clinice nu sunt foarte specifice și de multe ori, existența unei mase abdominale cu sediul presupus hepatic, necesită un atent diagnostic diferențial care este redat în Tabelul 9.

Aceste entități au semne clinice specifice, iar biologic și paraclinic diagnosticul se precizează relativ ușor.

3.5. Semne biologice

Screeningul pentru tumorile hepatice la copil se efectuează sporadic doar pe grupuri populaționale mici sau în cazul factorilor de risc (leziuni premergătoare). Semnul evocator pentru teste screening este dozarea αFP serice la valori > 500 ng/ml peste vârsta de 3 luni

(pozitivă în 80-90 % dintre hepatoblastoame și carcinoame).[52,54,60,61] De mare ajutor este evidențierea unor sindroame paraneoplazice care se asociază tumorilor hepatice și se pot înregistra în unele boli cronice cu mare risc pentru malignizare (ciroza hepatică, malformații, etc).

Determinarea in dinamica αFP și a testelor de paraneoplazie trebuie să facă parte din protocolul evolutiv al bolii:[51]

- hipercalcemia cu osteopenie importantă (hepatoblastom, carcinom, sarcom);
- hiperlipemia (în malignități epiteliale și în deficitul de glucozo-6-fosfatază) este asociată la copil cu gravitatea și malignitatea precoce și apare prin lezarea țesutului hepatic restant sau disfuncție a celulelor epiteliale neoplazice;
- trombocitoza;
- policitemia.

Dintre toate testele αFP are cea mai mare valoare predictivă. Nivelul foarte crescut este important deoarece valori relativ crescute se mai pot întâlni în tirozinemie, ataxie-telangiectazie, ciroză (defect de maturare hepatocitară sau regenerare).[17,56,57,62]

Din nefericire nivelele αFP pot rămâne normale până la dimensiuni tumorale de 4-5 cm în diametru, iar în hepatoblastoamele slab diferențiate, ca și în carcinoamele fibrolamelare nivelele serice nu cresc. Alfa fetoproteina poate fi utilă și în supravegherea recidivelor. Alți markeri tumorali sunt:[53]

- cistationina urinară ↑
- pseudouridina urinară ↑ (produs catabolic ARN)
- cupremia crescută (în absența bolii Wilson)
- transcobalamina I plasmatică
- neurotensina
- desgamo-carboxiprotrombina (formă anormală a protrombinei)
- determinarea profilului imunologic prin anticorpi monoclonali.

La copiii cu leziuni precursoare de cancer hepatic, screeningul periodic poate salva vieți, căci depistarea tumorii se va face astfel în stadiul rezecabil.

3.6. Imagistica, rolul în mecanismul de depistare și evaluare

Obiectivele utilizării metodelor imagistice sunt: de definire, depistare, diferențiere, afirmarea malignității, evaluarea extinderii și a rezecabilității.

Ecografia în timp real

Ecografia în timp real este prima investigație utilizată în patologia adultului și a copilului oferind următoarele avantaje:

- este neinvazivă,
- depistează și localizează cu exactitate masele abdominale,
- este repetabilă în timp la orice interval,
- oferă orientări diagnostice,
- poate fi metodă screening prin prețul de cost redus.

Dezavantajele ultrasonografiei simple sunt:

- nu depistează hepatocarcinoamele sub 2 cm,
- timpul de dublare a dimensiunilor este extrem de variabil și repetarea nu poate fi introdusă într-un algoritm sigur de depistare (creșterea de la 1 la 3 cm se face în 3 luni),
- nu poate diferenția nodulii adenomatoși sau regenerativi de hepatocarcinom,
- nu poate departaja adenoamele de carcinoame.

În zonele geografice cu incidență mare a tumorilor și unde există fonduri disponibile și specialiști, ecografia este larg utilizată. Ortega și Douglass[47,52] afirmă că în Japonia ecografia este stetoscopul hepatologului. Ameliorarea sensibilității și specificității echografiei simple se obține prin:

- metoda Doppler (documentează leziunile vasculare);
- echografie + determinarea valorilor serice ale αFP;
- ghidajul ecografic al punctiei hepatice (100% sensibilă, 97% specifică);
- ecografia integrată și tomografie computerizată;
- ecografia intraoperatorie (pentru vizualizarea și aplicarea rezecțiilor în hepatectomiile parțiale la copil);[63]

Tomografia computerizată (TC)

Avantajele metodei sunt:

- Este valoroasă pentru depistarea tumorilor solide hepatice. Sensibilitatea metodei pentru dimensiuni mici este însă îndoielnică în comparație cu ecografia.[48]
- Este costisitoare și complexă dar relevantă pentru evaluarea în etape, inițial și după polichimioterapie pentru afirmarea posibilităților de șansă a rezecției chirurgicale.
- CT poate documenta de asemenea metastazele extrahepatice (pulmonare, cerebrale) în cazurile în care metodele radiologice simple nu le depistează.[53]
- CT depistează și alte localizări abdominale în afara masei hepatice.[63]

Rezonanța magnetică nucleară simplă sau după injectarea arterială de substanță de contrast (MRI)
Este metoda recomandată pentru depistarea:

- tumorilor de dimensiuni mici,
- diferențierea tumorilor vasculare de cele solide,
- excluderea sau depistarea difuzării tumorii în venele largi abdominale.

CT și RMN cu substanță de contrast au valoare superioară angiografiei în aprecierea extensiei tumorii înaintea hepatectomiei[53] iar folosirea lipiodolului în obținerea contrastului permite depistarea tumorilor de 3 mm (se evidențiază în faza tardivă când numai tumorile rețin substanța de contrast).

Scintigrafia cu coloizi care conțin sulf radiomarcat
Prin scintigrafie se pot distinge leziunile de hiperplazie nodulară focală (care au conținut de celule Kupffer) de cele tumorale, adenoame și carcinoame (care nu conțin celule sinusoidale).[50,55]

Biopsia hepatică ecoghidată sau chirurgicală
Este o metodă invazivă dar care precizează tipul tumorii, stadiul de diferențiere, particularitățile imunologice, și apoi afirmă prognosticul în funcție de gradul și stadiul diferențierii. Oferă astfel bazele practice curente pentru diagnostic, clasificare histologică și previziunea rezistenței la chimioterapie. Prin tehnici de imunohistochimie,[63] cuantificarea ADN-ului în secțiuni histologice și citometrie de flux se poate obține o corelare prognostică.[56] Imunohistochimia poate evidenția și prezența agentului etiologic (VHB; VHC).

3.7. Hepatoblastomul

Definiție, anatomie patologică
Hepatoblastomul este o tumoară malignă, cu structură embrionară și fetală, cu diferențiere incompletă și reprezintă cea mai frecventă tumoră hepatică la copil. De obicei, sunt diagnosticate până la vârsta de 4 ani (90% cazuri), dar excepțional au fost descrise și forme dezvoltate intrauterin, prezente chiar de la naștere. Majoritatea sunt diagnosticate în jurul vârstei de un an.[55]

Hepatoblastoamele ca și tumora Wilms sunt asociate adesea unor sindroame ereditare. Tumorile cu histologie fetală prezintă un prognostic mai bun față de cele care sunt puțin diferențiate (embrionare).
Simptomele de debut reprezentative sunt prezența masei tumorale în abdomenul superior sau abdomen globulos, destins, instalat “recent”.

După Lanzkowski[64] frecvența cea mai mare o au următoarele semne clinice:

- masă tumorală hepatică 80%;
- distensie abdominală;
- anorexie 20%;
- pierdere ponderală 19%;
- durere abdominală 15 %;
- vărsături 10%;
- paloare 7%.

Alte simptome, mai rar întâlnite sunt: febra și tulburările de tranzit. Diagnosticul pozitiv clinic nu poate să prevadă cu exactitate tipul tumorii, originea tumorii este complexă și de aceea necesită evaluare biologică, histologică și stadializare urgentă. Tumora are următoarele origini:

- derivate endodermale (din intestinul primitiv mijlociu);
- structuri mezodermale (din septul transvers).

Structura histologică
Demonstrează următoarele caracteristici:

- parenchimul este dominat de hepatocite maturate diferit, caracteristice ficatului embrionar precoce sau fetal tardiv;
- celule hematopoetice;
- ducte primitive, embrionare și uneori colangiole proliferate sau reziduale cu aspect matur de origine incertă (tumorale sau din țesutul gazdă);
- componente epiteliale care măresc gradul de dificultate a diferențierii de hepatocarcinom;
- derivate mezodermale mature;
- stroma include țesut osteoid, mușchi scheletic, cartilagiu;
- celule cheratinizate în focare diseminate printre cele embrionare;
- ducte intestinale primitive;
- rozete neurale;
- melanocite.

Unele structuri sugerează posibilitatea unui adevărat teratom. Gradul de maturare atât de divers și proporțiile în care se găsesc anumite structuri determină un aspect macroscopic extrem de variabil.[55,56]

Aspect macroscopic
Hepatoblstomul afectează în special lobul hepatic drept și tinde să fie unifocal. Hepatoblastoamele sunt prin definiție tumori hepatice mari, multinodulare, bine demarcate de ficatul normal (vezi Fig.15 – colecția conf. dr. G. Aprodu, Iași). Două alte caracteristici importante sunt în relație cu aspectul macroscopic:

- se extind precoce în nodulii limfatici hilari care reprezintă o țintă predilectă;[53,54]
- sunt neîncapsulate și invadează rapid țesuturile de vecinătate, peritoneul și pulmonul prin disemi-



Fig.15 Hepatoblastom - piesă de rezecţie hepatică (colecţia conf. dr. G. Aprodu, Iaşi).

nare hematogenă, prin venele hepatice.

Aspectul general macroscopic este în același timp în relație cu individualitatea microscopică:

- epiteliile bine diferențiate au aspect de tramă galben-maronie;
- mezenchimul nediferențiat are culoare roz-gri, zone de necroză și hemoragice.

Rata de creștere rapidă imprimă un aspect vascular, hemoragic, iar duritatea este o caracteristică a abundentei țesutului osteoid.[52,56,63]

Tabelul 10 Stadializarea hepatoblastoamelor (Grupul de Cancer al Copilului).[48,50,51]

Stadiu	Caracteristici
I	Complet rezecabil A = histologie favorabilă B = histologie nefavorabilă
II	Boală microscopică reziduală A = intrahepatică B = extrahepatică
III	Boală reziduală majoră (tumoră reziduală mare) A = rezecție completă, prezenți noduli regionali, ganglioni, resturi tumorale B = rezecție incompletă (± resturi tumorale)
IV	Boală metastatică A = tumoră primară complet rezecabilă (rezecată) B = tumoră primară incomplet rezecabilă

Aspect microscopic

Momentul diagnosticului este cel în care trebuie făcută *stadializarea* pentru o nomenclatură corectă în relatie cu posibilitățile terapeutice, tipul protocolului de chimioterapie, posibilități de rezecție, etc.

Stadializarea după protocolul Grupului de Cancer al Copilului este expusă in Tabelul 10.

Clasificările histologice actuale aparținând lui Ishak și Glunz, Kassai și Wautanabe oferă ghiduri de practică prioritare.[51] Sugestii de interpretare au mai enunțat Milton Finegold,[48,50,55] Sanders[53]

Aceste principii de clasificare sunt redate în Tabelul 11.

Scopul acestor stadializări și clasificări este în special formularea unei relații prognostice corecte. Din acest punct de vedere există însă multe incertitudini și nuanțe. Gradul de diferențiere a componentei epiteliale fetale, care determină prognosticul, este extrem de variabil (de la diferențiere clară, uniformă, la zone cu mitoze numeroase și nuclei pleiomorfi).[63]

Pe de altă parte nu s-a stabilit cu exactitate care

Tabelul 11 Clasificarea histologică a hepatoblastoamelor (Finegold).[48]

Categorii majore	Componente minore	Excepţionale
Epiteliale - fetale - embrionare - macrotrabeculare - celule mici nediferențiate Mixte - blastemice mezenchimale nediferențiate	- osteoid - epiteliu scuamos cheratinizat - epiteliu glandular intestinal - teratoid (melanocitic, neuronal) - rabdomioblastic - condroid	- rabdoid - ductal (colangioblastic)

tip este mai favorabil sub o chimioterapie adjuvantă mai blândă. Derivații stromali influențează prognosticul și se corelează cu un răspuns bun la terapie în discordanță cu leziunile epiteliale. Aceste afirmații ale lui Muraji nu pot fi aplicate practic din cauza dificultăților de definire a constituentelor microscopice, în special la nivelul tumorilor nerezecabile.[53,56,63]

Prezența celulelor "rabdoide" conferă un monomorfism caracteristic la vârste foarte mici, conferind potențial de diseminare și rezistență la chimioterapie. Imunohistochimia și microscopia electronică le atribuie acestora caracteristici mixte (epiteliale și mezenchimale). Caracterul aneuploid sau diploid, definit prin cuantificarea ADN-ului, sunt argumente de prognostic moderne, ca și marcajul pentru proteina p53 (pozitiv în cazul celulelor mixte sau nediferențiate).[60]

3.8. Hepatocarcinomul

Carcinoamele hepatice se pot clasifica din punct de vedere structural în:

- carcinoame hepatocelulare;
- carcinoame fibrolamelare;

Prognostic mai bun există în cazul carcinomului fibrolamelar în timp ce carcinomul hepatocelular are un prognostic peiorativ. Acest fapt este atribuit nu numai extensiei tumorii și caracteristicilor sale histologice ci, în special, stării ficatului rezidual.[49,51] Caracteristica acestor tumori la adult constă în apariția lor pe o structură de boală hepatică anterioară, ciroză hepatică și într-o relație de cauzalitate de notorietate cu virusurile hepatitice B și C. Particularitatea la copil este faptul că tumora poate surveni și pe ficat fără leziuni preexistente cirogene (infecția virală precoce, integrarea în genomul celulei gazdă constituie un mare risc).

Prezența cirozei s-a evidențiat în HC la copil la numai 20-25% cazuri, în comparație cu marea frecvență la adult (60-70%). Importanța acestui fapt constă în aceea că prognosticul după rezecție este și în relație cu starea parenchimului rezidual.[50]

Aspectul macroscopic al tumorii este cel de tumoră multinodulară, cu un mare grad de diferențiere! Tumora cu celule fibrolamelare sau poligonale cu stroma fibroasă este situația care are rezistență mare la terapie.[56]

Factorii de risc pentru aparitia carcinoamelor cuprind în primul rând situația geografică în relație cu urmatoarele elemente de risc: infecția cronică virală hepatitică B și/sau C, expunerea la aflatoxină, alcool, tutun, infecția contractată la vârstă foarte mică. Frecvența în unele țări este îngrijorător de mare. Se afirmă că riscul crește odată cu vârsta, dar la copil există cazuri care contrazic această idee. Factorii de risc acționează adesea sinergic la acelasi pacient. Riscul geografic este în relație în primul rând cu zonele epidemiologice de expunere la infecții virale hepatitice (Tabelul 12) România se afla în zona de risc mediu.[49]

Tabelul 12 Repartiția geografică a carcinomului hepatocelular (Audigier, 1998).[49]

Risc	Țara
Mic	Germania Danemarca USA Australia
Mediu	Italia România Franța Spania Argentina
Mare	China Japonia Senegal Hong Kong

Alti factori importanți de risc pentru hepatocarcinomul celular sunt reprezentați la copil de existența unor boli cronice, în afara infecțiilor virale hepatitice:[48,53,59,65]

- hemocromatoza
- ciroza biliară primitivă
- ciroza autoimună
- boala Wilson
- deficitul de $\alpha_1$antitripsină
- glicogenoza tip 1[16]
- tirozinemia
- deficitele imune congenitale și câștigate

Aspectul clinic

Hepatocarcinoamele sunt multicentrice și local invazive. Depistarea masei abdominale este simptomul de prezentare în 60% din cazuri[51] la care se pot adăuga:

- distensie abdominală 34%
- durere abdominală 21%
- anorexie 20%
- pierdere ponderală 19%
- vărsături 10%
- icter 10%.

Menționăm că paloarea și febra sunt neobișnuite la pacienții cu hepatocarcinom. Dintre semnele biologice, creșterea alfa fetoproteinei este de remarcat (la 90% din pacienți), iar dinamica valorilor acesteia este extrem de utilă în suspectarea recidivelor.[53,54]

Carcinomul fibrolamelar se dezvoltă, în general mai mult la persoane tinere, sub 25 ani. În 50-70%

Tabelul 13 Clasificarea TNM a carcinoamelor.[53]

T	T_1 = unic,< 2 cm, fără invazie vasculară T_2 = unică,<2cm, cu invazie vasculară multiplă, unilobulară unică, >2 cm T_3 = unică, >2 cm, cu invazie vasculară multiplă, unilobară, <2 cm, cu invazie vasculară multiplă, unilobară, >2 cm, ± invazie vasculară T_4 = multiplă, plurilobară cu invazie vasculară a portei sau hepatice
N	N_0 = absența metastazelor ganglionare locoregionale N_1 = prezența metastazelor ganglionare locoregionale
M	M_0 = absența metastazelor la distanță M_1 = prezența metastazelor la distanță

cazuri tumorile sunt rezecabile, unice și voluminoase. Antigenul carcinoembrionar și fibrinogenul sunt prezente în ser și tumoră. În comparație cu formele obișnuite, tumorile fibrolamelare conțin cupru, keratină anormala și secretă neurotensină (evidențiabile histochimic și ultrastructural).[52] Este un neoplasm epitelial cu histogeneză misterioasă. Caracteristicile tumorale sunt importante din cauza relației cu prognosticul și soluțiile chirurgicale. Ortega[47] recomandă o clasificare care ține cont de starea ficatului și de talia tumorii. Mai actuală este clasificarea TNM a carcinomului (Tabelul 13).

După dimensiuni, hepatocarcinoamele mai mari de 5 cm sunt adesea de rău prognostic datorită efracțiilor vasculare, emboliilor vasculare și a nodulilor sateliți.

Dimensiunea mai mică a tumorii atestă un prognostic mai bun.[53] Chiar dacă evoluează pe o ciroză, supraviețuirea după transplantul hepatic este de 92% după 4 ani. Rezecția însă, chiar în cazul taliei mici a hepatocarcinoamelor (mai mici de 3 cm) , este urmată de recidive în 12-20% cazuri la 1 an, recidive survenite fie de novo, fie metastaze prin embolusuri migrate în stadiile precoce.

Timpul de creștere pentru dublarea dimensiunilor oscilează între 75 și 200 zile. Aspectul inițial al tumorii poate crea dificultăți unei rezecții curative prin variate aspecte:

- forme expansive încapsulate;
- formă infiltrată (noduli tumorali juxtapuși) nedelimitată;
- formă multifocală difuză.

Ultimele două forme infiltrativă și/sau multifocală sunt nerezecabile. Tumorile între 2 și 5 cm sunt de obicei încapsulate. Tumorile mai mici de 2 cm sunt neîncapsulate. Existența capsulei este un factor de prognostic bun, aceasta conferind un risc redus de recidive după rezecție și o posibilă rezolvare prin chimioterapie sau alcoolizare locală. Tumorile cu o capsulă infiltrativă, abundent vascularizată și talie mare au un prognostic nefavorabil. Diferențierea histologică a tumorii conferă mai bună supraviețuire dar în același timp după ele apar recidive mai numeroase.[56]

Tipul celular este mai impotant decât arhitectura tumorală în influențarea prognosticului. Clasificarea diferențierii după Edmondson și Steiner[56] distinge patru grade și unele forme speciale:

- hepatocarcinom fibrolamelar (prognostic bun)
- hepatocarcinom sclerozant
- hepatocolangiocarcinomul
- carcinomul colangiolocelular.

Caracteristicile moleculare ale tumorii sunt foarte importante: indexul de proliferare crescut și un nivel slab al apoptozei în tumoră cu un prognostic nefavorabil, la fel ca și markerul CD 34 semnificând o mare densitate vasculară intratumorală.

3.9. Alte tumori hepatice

3.9.1. Adenomul și hiperplazia focală nodulară

Sunt tumori rare care de obicei complică evoluția în timp a copiilor cu anomalii de stocare a glicogenului dar pot fi produse și de folosirea contraceptivelor orale. Adenoamele sunt tumori multiple și încapsulate. Histologia este greu diferențiabilă de hepatocitele normale (nuclei pleiomorfi). Biopsia ghidată poate fi utilizată pentru precizarea diagnosticului.[54]

3.9.2. Tumorile mezenchimale

- *Hamartomul mezenchimal* are dezvoltare rapidă imediat după naștere pînă la dimensiuni enorme care produc șunturi arterio-venoase cu insuficiență cardiacă. Sunt tumori tipice vârstei copilăriei. Macroscopic are aspect de o tumoră neîncapsulată, pediculată, cu numeroase spații chistice, în care ductele biliare proliferează și adesea tumora poate fi un substrat pentru dezvoltarea altor neoplazii.
- *Mezenchimomul malign* conține celule stromale, mixoide, condroide musculare, osoase si fibroase. Jumătate din cazuri apar până la vârsta de 10 ani și de obicei răspund favorabil la polichimioterapie intensă.
- *Rabdomiosarcomul* obstruează fluxul biliar putând afecta orice porțiune a ductelor biliare și se realizează un sindrom de colestază.

- *Tumorile rabdoide* sunt în relație cu hepatoblastomul dar se particularizează prin localizări multiple.
- *Leiomiosarcomul* se dezvoltă în relație cu deficitele imune și sunt situate în ductele biliare ale copiilor seropozitivi HIV.[17]

3.9.3. Tumorile vasculare

- *Hemangioendotelioamele* sunt cele mai frecvente tumori benigne hepatice și sunt considerate hamartoame și nu neoplasme. Prin extindere și complicații vasculare (rupturi, șunturi arterio-venoase) devin simptomatice și alarmante în special prin tulburări hemostatice (dezvoltă trombocitopenie și CID).

  În funcție de diviziunea celulelor vasoformatoare exista două tipuri:
  - leziuni tip I = calcificate (cu puține mitoze)
  - leziuni tip II= hemangioendotelioame (cu structuri vasculare dezorganizate)

  Deoarece pot constitui leziuni precanceroase necesită tratament (cortizon sau interferon alfa) și dispensarizare atentă. În Fig.16 se remarcă aspectul macroscopic al unui angiom hepatic (colecția conf. dr. G. Aprodu, Iași).[54]
- *Limfangioendoteliomul* și *angiomiomul* sunt întîlnite la sugar și copii cu scleroză tuberoasă și au aspecte evolutive în relație cu boala de bază.

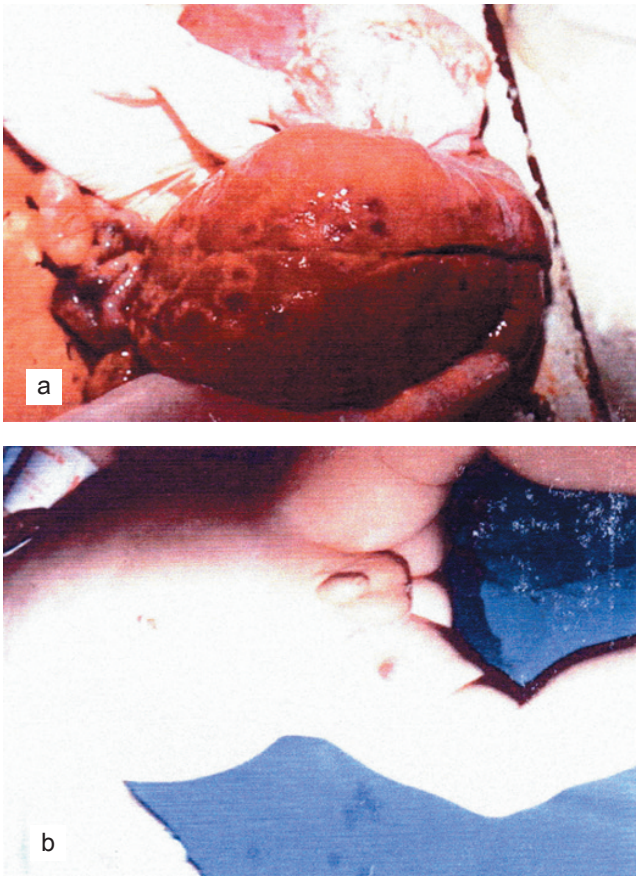

Fig.16 a) Angiom hepatic b) Angiom cutanat asociat (colecţia conf. dr. G. Aprodu, Iaşi).

3.9.4. Tumorile epiteliale ale ductelor biliare

Sunt reprezentate de *chistadenoame biliare și colangiocarcinoame.* Ele au fost descrise în special la copiii cu fibroză chistică după câteva decade de viață.

Carcinoamele biliare sunt grave și apar în următoarele circumstanțe:

- pe căile biliare restante după chisturile de coledoc (operate);
- la fete care prezintă colită cronică ulcerativă sau colangită sclerozantă (după ani de evoluție).

3.9.5. Teratoamele

Sunt tumori care apar în 90% din cazuri la copii, în special la fetițe. Tumora de tip sac Yolk determină nivele mari ale αFP.

3.9.6. Pseudotumorile inflamatorii hepatice, limfoame, leucemii

Semnele clinice cele mai frecvente sunt reprezentate de:[63]

- febră
- dureri abdominale
- vărsături, diaree
- icter
- scădere ponderală

Ecografic pseudotumorile inflamatorii hepatice pot apare ca mase solitare sau noduli multipli, făcându-se adesea confuzie cu malignitățile. Histologic se descrie infiltrat plasmocitar dens asociat cu fibroplazie activă, deci un proces inflamator cronic. Etiologia specifica nu se cunoaște. Evoluția poate fi favorabilă sub corticoterapie, dar obstrucțiile biliare și deteriorarea arhitecturii hepatice impun în unele cazuri hepatoporto-enterostomie sau chiar transplant hepatic initial.[47,48]

Interesarea hepatică pseudotumorală poate fi secundară urmatoarelor entități:

- limfoame primare hepatice
- histiocitoame maligne
- leucemie megakarioblastică.

3.9.7. Masele hepatice nonneoplazice

Sunt reprezentate de:

- chisturi parazitare
- chisturi biliare
- chisturi simple
- hiperplazia nodulară regenerativă

Clinic, copiii cu chisturi pot prezenta mase tumo-

rale însoțite sau nu de icter, iar cei cu hiperplazie nodulară regenerativă pot avea semne de HTP care survin concomitent, sau complică evoluția unor boli de colagen sau vasculare. Diagnosticul se precizează stadial, în momentul în care se poate efectua examenul histologic.

3.9.8. Metastazele hepatice

Malignitățile care pot da metastaze hepatice sunt:

- neuroblastomul (cea mai frecventă tumoră metastatică hepatică la copil) considerat greșit uneori hepatoblastom în biopsiile de mici dimensiuni;
- rabdomiosarcomul;
- sarcomul Ewing;
- tumorile germinative ovariene.

3.10. Tratament, evoluție, prognostic evolutiv

Condițiile unui tratament care să-și atingă obiectivele principale de a prelungi viața bolnavului și de a influența în bine calitatea vieții țin de obicei în tumorile hepatice, de posibilitatea exerezei chirurgicale totale.

Etapele prioritare ale deciziilor terapeutice sunt:

- *diagnosticul preoperator:*
  - stabilirea criteriilor de malignitate sau benignitate;
  - cunoașterea dimensiunilor tumorii și statusul anatomic al diseminărilor interlobare sau extrahepatice;
- *stadializarea preoperatorie* prin utilizarea imagisticii
- *chimioterapie preoperatorie și/sau radioterapie* până la obținerea unor dimensiuni de rezecabilitate a tumorii[47,48]
- *rezecția completă*
- *chimioterapie postoperatorie.*

Dificultățile de depistare precoce, stadializarea imprecisă cauzate de densitatea structurală a tumorii, invazivitatea foarte mare și supraviețuirile nesupuse unor reguli total previzibile au determinat existența în rândul specialiștilor a două opinii:

1. *Polichimioterapie agresivă, chiar înaintea biopsiei,* pe baza imagisticii și a valorilor mari ale αFP (indicii certe de malignitate) urmată de rezecție;
2. *Rezecția primară pentru stadializare* histologică și încadrarea în una dintre categoriile :
   2a.bolnav cu tumoră complet rezecabilă
   2b.bolnav cu tumoră nerezecabilă

Pacienții care pot beneficia de *rezecția completă* sunt cei care prezintă:

- tumori bine definite anatomic în lobul hepatic drept sau numai în lobul hepatic stâng;
- tumori lobare drepte cu extensie până în segmentul medial stâng

La pacienții încadrați în categoria 2b (nerezecabili) se va începe un *tratament multimodal* individualizat după tipul tumoral și alte criterii.[47,53,60] S-a impus polichimioterapia sau adaugarea altor metode ca radioterapia sau chimioterapia arterială trans cateter (TACG). Intervenția chirurgicală după polichimioterapie este grevată de riscul unor mari complicații: hipovolemie, hipoglicemie, deficite de hemostază. Intervenția trebuie făcută de o echipă cu mare tehnicitate.

Progresele chimioterapiei constau în asocieri de chimioterapice în cicluri repetabile. Indicațiile majore pentru instituirea polichimioterapiei sunt:

- terapie preoperatorie pentru reducerea dimensiunilor tumorii primare;
- terapie adjuvantă, de siguranță după rezecție totală;
- terapie paleativă la formele cu metastaze.

Regimuri de chimioterapie (recomandate de Grupul de oncologie pediatrică):[51,53,60]

- Regim 1 (mai puțin toxic):
  - Cisplatin 90mg/ m^2
  - Vincristină 1,5 mg/ m^2
  - 5 – fluorouracil 600mg/m^2
- Regim 2 (toxic):
  - Doxorubicină 90mg/m^2 i.v. – 4 luni
  - Cisplatin 20mg/m^2/zi – 3-4 săptămâni(la sugar – 3mg/kg)
- La sugar: Cisplatin 3mg/kg

Radioterapia se discută ca optiune terapeutică în cazul bolii microscopice reziduale.[53]

Regimuri combinate au fost raportate de Sanders[53] și implică radioterapie externă (2100 cGy), chimioterapie și anticorpi antiferitină radioiodați (s-a raportat în acest caz supraviețuire 5 ani fără recidivă).

Transplantul hepatic reprezintă opțiunea de excepție care poate fi luată în discuție ca modalitate terapeutică pentru categoria tumorilor nerezecabile total după chimioterapie și chemoembolizare arterială hepatică. Dacă boala metastatică este controlată se indică transplantul hepatic.[52]

Interesul pentru transplant este extrem de actual în această etapă în care problemele tehnice sunt abordate spectacular, în special la copil și când imunosupresia posttransplant poate fi aplicată ca o artă, iar rata supraviețuirii a fost influențată favorabil de utilizarea FK 506 versus ciclosporină, versus azatioprină cu supraviețuire de respectiv 85% versus 60%, versus 40% după 12 luni de la actul operator.[47]

Cel mai recent raport al experienței aplicării

Tabelul 14 Transplantul hepatic pentru malignităţi primare la Universitatea Pittsburgh.[55]

Diagnostic şi caracteristici majore	Nr. pacienţi	Supra-vieţuitori	Durata de urmărire a supravieţuirii	Nr. decese	Interval până la deces	Cauza decesului
Carcinom hepatocelular: tumoră <2cm	7	6	6,15 ani	1	3ani	Sepsis
Carcinom hepatocelular: Tumoră >2cm	8	2	2,4 ani	6	2 ani	Recidive = 5 Limfoproliferare=1
Hepatoblastom	6	5	19,6 luni	1	2 luni	Recidive

transplantului hepatic ortotopic de către echipa din Pittsburgh[48,55] pentru cancere hepatice a inclus 6 cazuri cu hepatoblastom și 9 pacienți cu hepatocarcinom celular. Evoluția acestora se poate urmări în Tabelul 14. De menționat că în cazul tumorilor mici sub 2 cm, majoritatea erau transformări maligne la copii în evidența cu tirozinemie. Acest aspect subliniază importanța supravegherii copiilor cu boli metabolice care au risc de transformare malignă.

Transplantul multivisceral este o metodă chirurgicală spectaculară care poate fi aplicată în cazul tumorilor invazive care impun și rezecții largi de vecinătate în afară de hepatectomie totală. Transplantul multivisceral poate fi realizat pentru toate viscerele abdominale cu excepția splinei. Acest tip de intervenție a fost practicat de grupul din Pittsburgh, dar s-au înregistrat limfoproliferări ulterioare ale ficatului și intestinului.[55]

În Austria s-a obținut o supraviețuire de 8 luni la un adult, dar care a prezentat ulterior recidivă (Margreiter). Nu s-au înregistrat insuficiențe organice ale viscerelor grefate. Fezabilitatea metodei este susținută de intervalul de supraviețuire mai mare decât în cazul transplantului intestinal. S-a raportat un singur caz pediatric la care, odată cu transplantul total de ficat, s-a făcut și transplant de insule pancreatice de la același donator, urmat de evoluție favorabilă.[66]

De asemenea, la doi copii cu enterectomie perinatală și insuficiență hepatică secundară, supuși nutriției parentale totale s-a efectuat transplant combinat ficat-intestin și imunosupresoare (FK506) cu supraviețuire în bune condiții după 7 luni (dr. David Grant, William Wall, London- Ontario). Aceste metode deschid noi perspective în terapia complexă a tumorilor hepatice la copil și în special sub aspectul abordului chirurgical.

4. TRANSPLANTUL HEPATIC ÎN BOLILE METABOLICE ALE COPILULUI

Circumstanțele evolutive care au indicația de T.H. la copii cu boli metabolice sunt:

- insuficiența hepatică acută fulminantă sau subfulminantă
- malignizarea
- evoluția cirogenă
- colestaza majoră
- manifestări extrahepatice severe

Tratamentul de referință al insuficienței hepatice fulminante sau subfulminante este transplantul hepatic total ortotopic sau transplantul auxiliar.[37,65,66,67]

Obiectivul acestor indicații este reducerea mortalității. Mortalitatea în insuficiența hepatică acută este cauzată în special de edemul cerebral, cu hipertensiune intracraniană și de dramatismul sindroamelor hemoragipare imposibil de controlat.

Apariția comei hepatice și deficitul de factor V (sub 20%) pun în discuție transplantul hepatic. Pentru bolile hepatice terminale ale copilului (ciroza Child C) de diverse etiologii, transplantul hepatic reprezintă o miză considerabilă pentru evitarea unei morți iminente.[66]

Este recunoscut de asemenea riscul pe care îl prezintă numeroase boli metabolice pentru dezvoltarea unor afecțiuni oncologice care ar schimba la un moment dat cursul evolutiv al vieții bolnavului. Pentru unele dintre aceste situații riscul este atât de cunoscut încât se pune problema transplantului hepatic înaintea evoluției spre faza terminală a bolii hepatice.[16,26,61,62]

Unele defecte metabolice cu manifestări generale de mare gravitate (encefalopatie, risc de boală coronariană, acidoză, hiperamoniemie) pot beneficia de transplantul hepatic care determină prevenirea acestor leziuni grave extrahepatice sau rezolvarea lor datorită corecției deficitelor enzimatice care, deși nu determină

leziuni hepatice, sunt localizate hepatic.[68]

În decada 1980-1990 transplantul hepatic s-a impus prin succesele obținute și la copil, schimbând radical prognosticul în situații cu insuficiență hepatică (IH) acută sau cronică (stadiul final al bolii hepatice). Primul transplant hepatic pediatric reușit s-a efectuat în 1967 la o fată cu tumoră malignă hepatică. În 1986, rata supraviețuirii la un an după transplant hepatic era de 80% la adult, iar la copil de doar 60 % (Kelly).[61] În anii următori, perfectarea imunosupresiei și a tehnicilor chirurgicale au permis raportări ale supraviețuirii de 90% la 5 ani și 80% după 10 ani de la transplant. Probleme extrem de actuale ale transplantului hepatic la copil sunt acum reprezentate de lărgirea paletei de indicații în erorile înnăscute de metabolism și tumorile hepatice nerezecabile.[9]

Principalele condiții pentru care s-a efectuat transplantul hepatic la pacienții cu vârstă pediatrică între anii 1988-1997 a cuprins o multitudine de afecțiuni între care sunt dominante bolile colestatice.[16,17,57,62,66]

După rapoartele din Registrul European de transplant hepatic în 1999, indicațiile transplantului hepatic pentru 2590 pacienți copii (Fig.17) au fost grupate după vârstă în:

- vârste 0-2 ani, un număr de 1001 copii (38%);
- vârste 2-15 ani, un număr de 1589 copii (62%).

La grupul de vârstă 0-2 ani, indicațiile pentru care s-a efectuat transplantul hepatic au fost (Fig.18):

- boli colestatice 77%
- insuficiență hepatică acută 9%
- *boli metabolice 9%*
- ciroze 3%
- cancere 1%

În aceeași perioadă, pentru grupul de vârstă 2-15 ani s-a efectuat transplant hepatic la un număr de 1589 copii pentru următoarele afecțiuni (Fig.19):

- colestaze 47%
- *boli metabolice 23%*
- insuficiență hepatică acuta 16%
- ciroze 11%
- tumori hepatice 3%.

În multe dintre aceste condiții patologice enunțate, se încadrează de fapt și unele boli metabolice hepatice sau anomalii enzimatice care au evoluat spre stadiul terminal (ciroze) sau au dezvoltat insuficiențe hepatice acute în timpul tratamentului medical. Procentul mai mare pentru boli metabolice, de la 9% la grupa de vârstă 0-2 ani, la 23% în grupul de vârstă 2-15 ani poate releva faptul că diagnosticarea se face tardiv sau că indicația de transplant a respectat momentele evolutive care impun transplantul în bolile terminale hepatice de diverse etiologii.

În foarte multe situații se așteaptă ca tratamentul

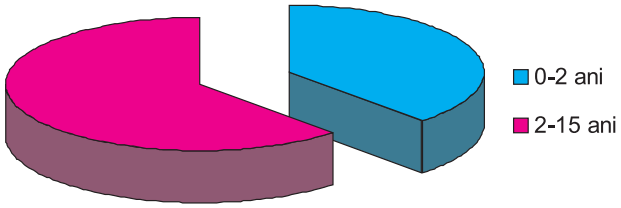

Fig.17 Transplantul hepatic pediatric pe grupe de vârstă (după Deirdre Kelly[61]).

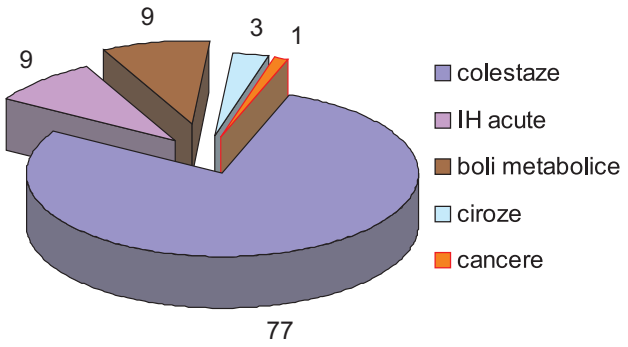

Fig.18 Indicații de transplant hepatic la grupul de vârstă 0-2 ani (după Registrul European de transplant hepatic).[61]

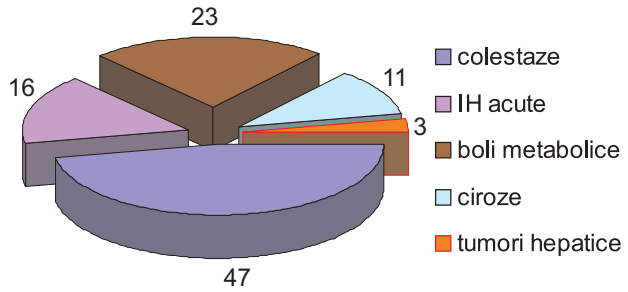

Fig.19 Indicații de transplant hepatic la grupul de vârstă 2-15 ani (după Registrul European de transplant hepatic).[61]

medical să poată controla din ce în ce mai mult aspectele evolutive de gravitate și este de asemenea necesar de multe ori un program complex de asistență nutrițională în bolile metabolice. Practicianul poate fi confruntat cu momente de impas terapeutic în care decizia pentru indicația de transplant implică o mare responsabilitate, deoarece trebuie să fie acceptată de echipa chirurgicală căreia îi revine răspunderea evoluției ulterioare a pacientului. Momentele decisive implicate în indicația optimă pentru transplant hepatic în bolile metabolice la copil sunt următoarele:

- un diagnostic corect, precoce;
- cunoașterea metodelor de terapie medicală și ce trebuie așteptat de la această terapie; aplicarea corecta a terapiei medicale;
- cunoașterea evoluției naturale și sub tratament a fiecarei boli;
- indicația optimă a condițiilor patologice și cronolo-

gice în care trebuie efectuat transplantul;
- supravegherea multidisciplinara posttransplant hepatic.

Copiii cu boli metabolice vor fi incluși pentru a fi beneficiarii unui eventual transplant hepatic în următoarele condiții:
- insuficiență hepatică acută fulminantă sau subfulminantă;
- insuficiență hepatică cronică (ciroză hepatică) decompensată;
- manifestări grave extrahepatice cauzate de erori metabolice înnăscute prin deficite enzimatice;
- risc de transformare oncologică;
- lipsă de răspuns la terapie medicală corect instituită sau apariția unor complicații ale terapiei.

Principalele boli metabolice care se încadrează în aceste categorii de indicații sunt indicate în Tabelul 15.[16,61,62,66]

Multe boli metabolice pot determina în evoluție o multitudine de situații pentru care intră în discuție transplantul hepatic. Este extrem de dificil să se facă predicția unei decompesări pe criterii clinice, cronologice, biologice sau chiar histologice. De multe ori transplantul hepatic reprezintă o urgență; pentru fiecare boală se poate elabora un plan de perspectivă pentru eventualitatea unui transplant hepatic. Potențialul de morbiditate și mortalitate este specific fiecărei boli metabolice și se particularizează uneori pentru fiecare caz. Morbiditatea emergentă în anumite momente evolutive, ca și scăderea calității vieții copilului cu boală metabolică reprezintă deci principalele criterii de selecție pentru efectuarea unui transplant hepatic. De actualitate, este formularea unei indicații în cazul evoluției nefavorabile sub terapia medicală (etiologică, nutrițională etc.). Progresele în genetică și biologie moleculară au determinat o dinamică fără precedent a aplicațiilor terapeutice în unele boli metabolice. Din aceste motive, bolile metabolice și relația cu transplantul hepatic vor fi discutate pentru fiecare afecțiune.

Caracteristica acestor boli metabolice este potențialul lor lezional evolutiv la nivel hepatic, exprimat fie prin decompensări acute (insuficiență hepatică fulminantă), fie prin insuficiență hepatică cronică, leziuni cirogene, hipertensiune portală, malnutriție, care pot duce la deces.

Tabelul 15 Indicaţii generale ale transplantului hepatic în bolile metabolice la copil.

I. Insuficiența hepatică acută
1. Tirozinemia tip I
2. Hemocromatoza neonatală
3. Boala Wilson
4. Defecte de oxidare a acizilor grași
II. Insuficiența hepatică cronică
1. Deficitul de α_1 antitripsină
2. Boala Wilson
3. Tirozinemia tip I
4. Fibroza chistică
5. Glicogenoza tip IV, I
6. Anomalii în metabolismul acizilor biliari
III. Erori înnăscute de metabolism cu manifestări grave extrahepatice (cerebrale, cardiace, renale, oculare, etc.)
1. Sindromul Crigler-Najjar tip I
2. Anomalii în ciclul de sinteză a ureei
3. Hipercolesterolemia familială
4. Oxaloza primară
5. Acidemia organică
IV. Risc de transformare oncologică
1. Tirozinemia
2. Hemocromatoza
3. Boala Wilson
4. Deficitul de α_1 antitripsină
5. Glicogenozele (adenoame)
V. Lipsă de răspuns la terapia medicală și/sau dietetică
1. Tirozinemia
2. Boala Wilson
3. Mucoviscidoza
4. Glicogenozele

4.1. Deficitul de α_1 antitripsină (α_1 AT)

Modelul de exprimare clinică a deficitului de α_1AT este caracterizat prin:
- boală hepatică neonatală (predomină colestaza);
- hepatopatie cronică evolutivă, cirogenă;
- hipertensiune portală gravă;
- boală pulmonară obstructivă, cu emfizem (la adult).

Variabilitatea manifestărilor clinice are relație cu vârsta și în special cu factori adiționali de agravare: toxici, virali, hormonali.[16,62]

Boala este considerată cea mai frecventă disfuncție metabolică la copii în Europa și America, incidența fiind de 1 caz la 2.000 nou născuți (Europa, USA, Suedia).[68]

Defectul genetic

Forma clasică este reprezentată de mutația alelică a α_1AT, o glicoproteină cu rol antiproteazic. În grupul α_1AT sunt incluse: elastaza, catepsina G și proteinaza 3, sintetizate în ficat, în condiții de răspuns la factori etiologici care determină inflamație. Sistemul proteazic inhibitor (PI) se poate defini după migrarea electroforetică în tipurile M și Z. Prin analiza secvențelor

genetice ADN, s-au putut defini peste 100 de variante alelice. Cea mai frecventă variantă alelică normală la populația caucaziană este varianta M. În cadrul variantei M, peste 65-70% dintre indivizi prezintă varianta M_1 α_1AT, doar 10% prezintă varianta M_2 și 10% varianta M_3. Secreția glicoproteinei este sub control genetic situat pe cromozomul 14. Deficitul se transmite genetic, autosomal dominant. Există variante alelice nule, disfuncționale (α_1AT PittsburgH) și deficiente.[69] Variantele deficiente determină o scădere a concentrației serice, dar nu totdeauna și manifestări clinice. Unele caracteristici alelice (extrem de complexe) determină o anumită specificitate a modelului fenotipic (boală pulmonară, boală hepatică sau ambele). Proteinele componente ale α_1AT au implicații patogenice: elastaza este legată de funcționalitatea respiratorie, proteinazele au relații cu activitatea neutrofilică. Concentrația serică normală de α_1AT este de 150-300 mg%. Enzima are concentrații serice, în fluidele respiratorii, intestinale sau biliare, în relație cu stările inflamatorii.[16,17,62]

Modelul bolii hepatice și pulmonare poate evolua combinat sau independent. Intensitatea disfuncției pulmonare este în relație cu efectul adițional distructiv al fumului de țigară.[16]

Patogenia hepatopatiei are la bază efectul lezional declanșat de toxicitatea α_1AT în reticulul endoplasmic hepatocitar. Deoarece numai 10-15% dintre indivizii cu secreție deficientă de α_1AT dezvoltă boală hepatică semnificativă, s-a sugerat și intervenția unor factori de mediu (sex masculin, infecții virale hepatitice B, C, D, consum de alcool și droguri).

Boala hepatică la deficienții pentru α_1AT survine cel mai frecvent la următoarele modele genetice:

- *homozigoți:* Pi (ZZ), Pi (M malton, M malton), Pi (M duarte, M duarte);
- *heterozigoți:* Pi MZ, Pi SZ;
- *variantele* S și Z care au concentrații cu 20-60% mai mici decât varianta normală.

Variantele alelice modifică structura tridimensională a α_1AT. La pacienții Pi ZZ se produce o acumulare masivă a proteinei în reticulul endoplasmic (RE). Există concomitent perturbări de secreție din RE (scăzută) și o degradare anormală a proteinei.[68]

Leziunea hepatică se explică prin mai multe mecanisme:

- teoria imunologică susține producerea leziunii prin răspunsul imun anormal la antigene și prin acțiunea citotoxică a limfocitelor circulante față de hepatocite. La acești pacienți există și o creștere a cantității de leucocite umane HLA DR_3-DW_{25}. Aceste prevalențe HLA cresc susceptibilitatea hepatocitelor la stările de stres biochimic;
- teoria acumulării α_1AT situează în plan central concentrațiile mari ale mutantelor proteice în RE (reticulul endoplasmatic), care determină arii de necroză focală, abcedări, acumulare de globule Schiff-pozitive, focare de regenerare nodulară și în final fibroză perisinusoidală.[16,17,61,62]

Leziunile hepatice se instalează precoce, încă din perioada neonatală. Experimental s-au descris chiar leziuni displazice similare celor din infecția virală hepatitică B după numai 6 săptămâni de evoluție, adenomatoză după un an și hepatocarcinom invaziv după 2 ani de la diagnostic.[61]

Elementele primordiale implicate în patogenia bolii hepatice sunt deci acumularea masivă proteică în RE, secreția scăzută și degradarea exagerată; degradarea intensă se corelează cu creșterea importantă a activității enzimelor lizozomale. Retenția markerilor HLA I determină leziuni ultrastructurale. Acțiunea cantității mari de enzime ubiquitare induce formarea unor vacuole autofagice derivate din RE rugos. Acestea sunt ulterior degradate în lizozomi. Starea de stres metabolic (malnutriție, remodelări celulare, creștere) accentuează leziunile hepatocitare.[57]

Și hepatocitele, ca și alte celule, în care expresia unor proteine de membrană depășește capacitatea proteosomului de a le degrada, reacționează prin apariția unor structuri noi numite "agresom", cheia perpetuării leziunilor locale.[61]

Diagnosticul hepatopatiei din deficitul de α1AT

- *Hepatita neonatală* determină instalarea unei simptomatologii specifice:
  - *clinic și biologic*
    - icter colestatic (bilirubină directă, hipercolesterolemie, hiperlipidemie);
    - citoliză discretă sau importantă;
    - hepatomegalie cu insuficiență hepatică;
    - sindrom hemoragipar sever (echimoze, sângerări ombilicale, digestive);
    - nivel scăzut al concentrației α_1AT serice;
  - *puncția biopsie hepatică (PBH)*
    - paucitate ductulară;
    - hepatită neonatală;
    - corpi PAS pozitivi (rar în prima lună de viață);
  - *genetic:* homozigoți Pi ZZ.

  Diagnosticul diferențial trebuie făcut foarte atent cu ACBEH (s-au semnalat intervenții inutile la cazuri care păreau obstructive).
- *Hepatopatia cronică la vârste mari* este depistată de obicei tardiv, la pacienții aflați în circumstanțe de gravitate:
  - *clinic și biologic*

- sângerări digestive variceale;
- distensie abdominală importantă;
- debut acut de tip hepatitic;
- decompensarea parenchimatoasă sau vasculară a unei hepatopatii cronice la un copil cu anamneză sugestivă de hepatită neonatală;

La orice copil cu următoarele supoziții diagnostice trebuie suspectat deficitul de α_1AT (se pot găsi concentrații scăzute):

- hepatită cronică și ciroză neetichetate etiologic sau cu evoluție nefavorabilă;
- hipertensiune portală;
- carcinom hepato-celular de origine necunoscută;
- insuficiență hepato-celulară neprecizată etiologic.

- *PBH*
  - infiltrat hepatocitar cu globule PAS pozitive, diastazo-rezistente;
  - ultrastructural, intensă reacție autofagică vacuolară (leziunile sunt situate în RE);
  - infiltrat inflamator, fibroză, paucitate ductulară.
- *diagnostic genetic*: determinarea fenotipului deficitului de α_1AT prin metodă izoelectrică sau electroforeză pe agaroză la pH acid.

Evoluția hepatopatiei în deficitul de α1AT

După primele descripții ale asocierii bolii hepatice în deficitul de α_1AT, făcute de Sharp în 1969, există puține studii pe termen lung la copil.[61]

Sveger (Suedia) a realizat o asemenea observație timp de 18 ani a unui număr de 127 sugari diagnosticați cu formă neonatală de boală. Riscul de ciroză pe termen lung și pentru cancer hepatic a fost dedus din descoperirea acestor situații la adulți. În observațiile lui Sveger s-au înregistrat doar trei decese într-un interval de 8 ani. Studiile retrospective demonstrează că vârsta crește riscul malignizării și evoluției spre stadiul final al bolii hepatice. Interesante sunt semnalările aparținând clinicii Mayo privind indicația de transplant hepatic la pacienții la care retrospectiv s-a demonstrat că erau heterozigoți α_1AT Z sau Pi M anormal. Toți acești pacienți beneficiari de transplant hepatic nu aveau altă explicație a bolii hepatice decât deficitul de α_1AT. Boala metabolică este totusi agravată clar de intervenția unei infecții hepatitice A, B, C sau hepatită autoimună în decursul vieții.[68]

Considerente prognostice

Unii copii își pot desfășura viața în condiții mulțumitoare, deși se instalează hipertensiunea portală. Decompensări severe apar după 1-2 decade de la diagnostic. Alți pacienți necesită intervenții paleative sau chiar transplant hepatic precoce. Elementele de prognostic nefavorabil sunt:

- hepatomegalia dură;
- splenomegalia instituită precoce;
- icterul persistent;
- timpul de protombină prelungit progresiv;
- citoliză marcată;
- capacitatea inhibitorie a tripsinei scăzută.

Timpul de așteptare pentru transplant depinde mai mult de funcționalitatea globală hepatică și a organismului decât de un anumit parametru biologic sau histologic. Sunt de mare actualitate raportările care sugerează existența unei relații privind heterozigotismul MZ și dezvoltarea unui anumit model de boală hepatică. Aceste afirmații nu sunt însă formulate foarte clar, din lipsa studiilor evolutive pe termen lung.[68]

Tratament

Sunt necesare măsuri complexe adaptate momentului evolutiv al bolii:

- *Măsuri igieno-dietetice:*
  - evitarea fumatului pasiv și activ;
  - evitarea toxicelor;
  - efectuarea vaccinărilor antihepatitice.[16,17,62]
- *Tratamentul suportiv al insuficienței hepatice și al progresiei bolii:*
  - administrarea curelor de colchicină;
  - acid ursodeoxicolic (UDCA) 15-30 mg/kg/zi cu efect benefic asupra colestazei și apoptozei.
- *Tratament patogenic* (profilaxia leziunii organice prin creșterea secreției de α_1AT):
  - administrarea de androgeni ca *danazol* și *stanazol;*
  - *acidul 4 fenil butiric (PBA)* crește nivelul seric, dar nu influențează sinteza și degradarea proteinei;
  - *cycloheximidul.*
- *Tratamentul chirurgical:*
  - șuntul porto-cav sau spleno-renal; aceste proceduri chirurgicale pentru HTP permit supraviețuirea în așteptarea transplantului hepatic dar impietează mult asupra mersului unei operații de transplant;
  - TIPS (șunt porto-sistemic transjugular intrahepatic) controlează cu succes sângerările variceale, trombocitopenia, ascita, leucopenia; contraindicație absolută este boala polichistică; este mult mai indicat decât un șunt chirurgical, întrucât nu modifică anatomia intraabdominală înainte de un eventual transplant;
  - *transplant hepatic ortotopic (OLT)*

Dintre cei 20-30% deficienți de α_1AT care dezvoltă boala hepatică, între 50-70% dezvoltă ciroză și HTP. Numai o minoritate de 20-30% dintre aceștia beneficiază de transplant hepatic. Rezultatele sunt bune, cu supraviețuire de 90% la un an și 80% la 5 ani.[66]

- *transplantul de hepatocite*
  Constă din perfuzia hepatocitelor sănătoase care repopulează ficatul bolnav. Este un procedeu specific în bolile metabolice cu defect în celulele autonome.

- *Tratament etiologic* presupune terapie genică, constituie o strategie de viitor și implică utilizarea proteinelor purificate (α_1AT) administrate prin injectare sau aerosoli.

4.2. Fibroza chistică (FC)

Este o boală metabolică transmisă autosomal recesiv care apare datorită perturbării transportului epitelial electrolitic care determină:[16,17,57,58,62]

- afectare pulmonară obstructivă și complicații infecțioase;
- insuficiență pancreatică exocrină;
- malabsorbție cu malnutriție constituită multifactorial.

Clinic, defectul de transport se manifestă la nivelul epiteliului ductelor pancreatice și respiratorii. Există o insuficiență de reabsorbție a clorului din ductele sudoripare care determină pierderi ale clorului în lichidul sudoral >60 mmol/l (clasic descris gustul sărat al sudorii).

În epiteliul căilor aeriene superioare a pacienților cu fibroză chistică diferența de potențial care traversează epiteliul (de 53MV) este de 2 ori mai mare decât la normal. Această diferență persistă în căile aeriene inferioare (mici). Diferența de potențial poate fi corectata prin *amilorid,* fapt atribuit blocării reabsorbției de Na (crescută) în epiteliul căilor aeriene din FC.[61] Aceste modificări în transportul electrolitic explică de ce secreția devine nefluidă, hustifică relativa deshidratare ca și creșterea vâscozității secrețiilor respiratorii în FC.

Etiopatogenie și genetică

Bolnavii au o producție anormală a genei FC numită și *CFTR* (cystic fibrosis transmembrane conductance regulator). Acest fapt determină o funcție anormală de absorbție și secreție electrolitică în epiteliile tisulare, în special glandulare. Proteina CFTR este sintetizată sub controlul unei gene situate pe cromozomul 7. Gena are două domenii structurale MSD_1 și MSD_2, alte două domenii ale nucleotidelor de legare NBD_1 și NBD_2 și un domeniu de reglare, R.[58] Proteina controlează funcționalitatea canalului de clor, dependentă de fosforilare prin AMP ciclic, localizat în celulele epiteliale membranare. Reglează de asemenea transportul electrolitic în epiteliile secretoare.

Mutațiile proteinei CFTR cauzează fibroza chistică (FC) sau mucoviscidoza, însoțită de anomalii de excreție și absorbție a clorului.

Mutația cea mai frecventă (66% cazuri) în Europa este ΔF508 (deleția unui aminoacid - fenilalanina - în poziția 508 în primul nucleotid CFTR). Proteina conține 1480 aminoacizi. Au fost descrise peste 700 de alte mutații și chiar asocieri la același bolnav.[58] Mutația R117H este caracterizată prin insuficiență pancreatică, iar copiii de sex masculin prezintă absența vaselor deferente, deși valorile clorului sudoral sunt la limita inferioară.[16,57,58,62]

Incidență

Este considerată o anomalie frecventă, 1 caz la 2.500 născuți în populația caucaziană, 1 caz la 16.000 în Africa și mult mai rar în Asia. Incidența purtătorilor este de 5-10%. Purtătorii sunt protejați pentru diareea enterotoxigenă (infecții cu Escherichia coli și vibrion choleric).

Fenotipul clasic este reprezentat de asocierea următoarelor manifestări:

- boală pulmonară;
- insuficiență pancreatică;
- clorul sudoral peste 60 mmoli/l (valorile 40-60 mmoli/l sunt îndoielnice dar impun controlul insuficienței pancreatice).

Fenotipul pancreatic este esențial de definit deoarece poate sugera o relație prognostică. Este necesară *stabilirea relației genotip/fenotip* (genotipul nu se corelează cu severitatea bolii pulmonare, hepatice, intestinale și/sau pancreatice). Variabilitatea unor complicații ține de modificările genetice (nuanțele acestora).

Afectarea hepato-biliară

Boală hepatică apare la 25% dintre pacienți în afara manifestărilor obișnuite de malnutriție și insuficiență respiratorie prin boală pulmonară cronică. Inca de la descrierea bolii au existat semnalări de complicații hepato-biliare.[17,57,58]

Anderson, Farber și Bodian au descris ciroza biliară multilobulară sau focală și au atras atenția asupra riscului progresiv cu vârsta. Di Sant Agnese și Blanc descriu boli hepatice severe chiar din copilărie, la 10-15% dintre pacienți la vârsta de un an, 30-50% în prima copilărie și 72% la adult.[61]

Formele grave sunt proporțional mai numeroase odată cu înaintarea în vârstă: 1% la copil și 24% la adult. Această incidență a fost stabilită postmortem. Leziunea

Tabelulul 16 Manifestări hepato-biliare asociate fibrozei chistice (după Kevin Gaskin - modificat).

Ficat	Model neonatal	- hepatită neonatală, celule gigante - ciroză biliară focală (FBC) - icter colestatic - atrezie biliară cu genotip FC
	Copil mare	- hepatosteatoză - fibroză biliară focală (FBC) - ciroză biliară multilobulară (MBC) cu HTP și insuficiență hepatică
Tract biliar		- calculi ductali - stenoze ale ductului biliar - colangită sclerozantă - colangiocarcinom
Veziculă biliară		- microlitiază - atrezie a cisticului - distensii veziculare - colelitiază

constant descrisă a fost fibro-steatoza hepatică.[17,58] Patogenia fibrozei hepatice este neelucidată complet, mai ales că nu se corelează cu severitatea bolii pulmonare sau intestinale. Unii pacienți nu dezvoltă boală hepatică, probabil în relație cu particularitățile relației genotip-fenotip. Staza biliară întreținută de stenozele distale sau colangita sclerozantă inițiază și agravează leziunile hepatice. Complicațiile hepato-biliare în FC pot avea ca țintă: tractul biliar, vezicula biliară și structurile specifice hepatice (Tabelul 16).

Metodologie de diagnostic clinico-biologic

- *Fenotip clinic și biologic al FC*
  - suferință pulmonară cronică obstructivă;
  - insuficiență pancreatică, maldigestie, malabsorbție, malnutriție;
  - precizarea genotipului (mutației) pentru definirea prognosticului.
- *Definirea bolii hepato-biliare asociate*
  - dureri abdominale cronice;
  - hepatosplenomegalie;
  - eritroză palmară, angioame;
  - distensie abdominală;
  - hipertensiune portală, ascită;
  - sindroame hepatice (citolitic, hepatopriv);
  - scintigrafie relevantă;
  - PBH.

Tratament

Afectarea hepato-biliară și complicațiile acestei se tratează medical și chirurgical.

➢ Tratamentul HTP similar celui din alte etiologii:

- măsuri suportive nutriționale;
- vitamine liposolubile;
- diuretice (terapia ascitei);
- acid ursodeoxicolic (UDCA) – recent au apărut multe controverse privind utilizarea acestei medicații (după grupul Cochrane).

➢ *Metode chirurgicale*

- ligatura varicelor esofagiene;
- scleroterapie variceală endoscopică;
- șunt porto-sistemic;
- TIPS;
- transplantul hepatic

Indicațiile transplantului hepatic pentru opțiunea în urgență și/sau de perspectivă în evoluția bolii sunt:[66]

- insuficiență hepatică acută la care există criteriile de transplant hepatic:
  - ✓ scăderea serumalbuminelor
  - ✓ prelungirea timpului Quick (neresponsiv la vitamina K)
  - ✓ malnutriție necontrolată prin metode specifice
  - ✓ ascită refractară;
- HTP gravă;
- sângerare variceală recurentă;
- insuficiență hepatică cronică (potențial agravant).

La pacienții cu FC propuși pentru transplant hepatic sunt necesare următoarele condiții:

- asistență nutrițională specială;
- statusul funcțional pulmonar să nu fie sever afectat, cu FEV_1>50% din valoarea prezisă;
- absența colonizării bacteriene sau fungice pulmonare

Deteriorarea funcției pulmonare trebuie supravegheată atent după transplant și în afara programului nutrițional și de combatere a hipoxiei, pacientul trebuie să fie beneficiarul

fizioterapiei, antibioterapiei intravenoase, eventual ciclice (la cei cu anticorpi antipiocianic). Insuficiența respiratorie cu o scădere < 70% din cea prezisă pentru vârstă pune problema indicației transplantului multivisceral.[58,61,66]

Posttransplant supraviețuirea este identică celei din transplantul făcut pentru alte indicații, adică 70-80% la 5 ani. Totuși este necesară supravegherea funcției pulmonare pe termen lung, deși s-a semnalat un element pozitiv, și anume stoparea declinului funcției pulmonare după transplant hepatic, fapt atribuit efectului antiinflamator exercitat de medicația antirejet (imunosupresivă) la nivel pulmonar.

- *S*creeningul și sfatul genetic sunt de mare actualitate în fibroza chistică.[16,57,58]
- Terapia genică este controversată

4.3. Boala Wilson

Este o afecțiune metabolică genetică, transmisă autosomal recesiv.[16,17,62,65,67]

Incidența este rară, 1 caz la 30.000 în populația generală, cu o frecvență a purtătorilor de 1 la 90-180. Boala a fost descrisă în 1912 de neurologul Kinnear Wilson care a sesizat asocierea perturbărilor sistemului nervos central cu ciroza evolutivă. Denumirea consacrată de degenerescență hepatolenticulară îi aparține lui Hall. Boala se manifestă clinic dacă individul este homozigot pentru tara genetică. Manifestările clinice sunt caracterizate prin o mare heterogenitate, în strânsă relație cu acumularea cuprului în diverse țesuturi. Boala apare prin perturbarea balanței metabolice a cuprului și o excreție biliară inadecvată.[16,26,57,62]

Genetica

Gena implicată în sinteza proteinei care determină stocarea celulară normală a cuprului este situată pe brațul lung al cromozomului 13, la nivelul 14q21.[16,17,57] Proteina aparține clasei ATP-azelor, proteine transportoare de cationi. ATP-aza de tip P, 7B (gena WD) este cea responsabilă de apariția bolii Wilson. Gena posedă șase domenii de legare a metalului, fiecare prezentând 60 aminoacizi. Structura proteică secvențială a AA este importantă pentru funcționalitatea normală și anume menținerea Cu în stare redusă, necesară excreției biliare și legăturii Cu-ceruloplasmină.[26]

Modificările structurale ale proteinei (mutațiile) determină depozitarea inadecvată a Cu în lizozomi. Tipul mutației determină un anumit aspect fenotipic al bolii. Intervenția la nivelul anumitor exoni este implicată și în ritmul de progresie a bolii. Mutația ATP-azei 7B reprezintă baza moleculară a bolii Wilson. Au fost identificate peste 60 de mutații genetice.[59] La europeni s-a demonstrat cel mai frecvent substituția histidinei cu glutamina la nivelul exonului 14 sau a glicinei cu lizina în zona de legare a ATP sau o inserție a unei baze “c” la nucleotidul 2302, cu fragmentarea genei și perturbarea funcționalității ei.[59]

Determinările genetice au deosebită importanță pentru: afirmarea diagnosticului în stadiul presimptomatic, screeningul și terapia genică în viitor. S-a dovedit că mutația H1069Q ATP-aza 7B determină perturbarea gravă a excreției Cu cu forme speciale evolutive.[61]

Sinteza hepatocitară a ceruloplasminei (enzimei transportoare) este sub controlul unei gene localizate pe cromozomul 3. Ceruloplasmina este scăzută cantitativ la 90% dintre homozigoți, mai puțin la heterozigoți și poate fi normală în unele situații. Valorile normale sunt între 25-40 mg%. Important este că nu nivelul cantitativ absolut este implicat în apariția bolii, ci mai ales scăderea ceruloplasminei activate (holoceruloplasmina), care intervine in încorporarea cuprului în ceruloplasmină. Această activare nu are relație cu vreo anomalie genetică a cromozomului 3.[16]

Patogenie

Ingestia Cu din dieta zilnică (aproximativ 1 mg/zi) ajunge în circulație doar la 50% din valoare după absorbție și doar 20% reprezintă cantitatea reală utilizată pentru homeostazie. Excreția se face prin bilă și fecale. În boala Wilson absorbția intestinală a Cu este normală.[16] Metabolizarea inadecvată determină însă acumularea Cu în lizozomii hepatocitari. Efectul toxic asupra hepatocitelor se exercită după fuzionarea cu membranele canaliculelor biliare și eliberarea în exces a radicalilor liberi de hidroxil (în reacție cu apa); radicalii liberi induc peroxidarea lipidelor și declanșarea unor leziuni în lanț: mitocondriale (citoliză, necroză), a celulelor sinusoidale (inducerea steatozei și apoi a fibrogenezei).[59,65]

Cascada patogenică inductoare de modificări histologice a fost demonstrată prin microscopie optică, electronică și imunohistochimie.

Steatoza este produsă de depunerile de trigliceride la nivel citoplasmatic. Afectarea mitocondrială este documentată de existența unor vacuole, incluzii cristalinice, fuxină, flocoane ale matrixului în peroxizomii normali. Lizozomii au conținut lipidic și granule de lipofuscină vizibile la coloratia cu orceină.[57,61]

În stadiile tardive ale bolii, Cu poate fi vizualizat prin dozarea acidului rubeanic. Confirmarea bolii se face însă prin determinări cantitative ale Cu hepatic.

Factorii exogeni pot contribui la progresia bolii:

stresul oxidativ, infecțiile virale, carențele vitaminice și în oligoelemente.

Excesul cuprului hepatic se poate manifesta prin citoliză acută, cu un tablou dramatic de insuficiență hepatică fulminantă, iar nivelul crescut sanguin mimează o intoxicație acută prin cupru care determină hemoliză intravasculară; testul Coombs este negativ.[57,59]

Leziunea hepatică poate avea și o modalitate cronică de instalare, boală cu evoluție progresivă, cirogenă. Concomitent cuprul se impregnează multisistemic (sistem nervos central, ocular, scheletal, renal, cardiac). Aspectele cele mai contrariante ale bolii sunt legate de discordanța dintre afectarea posibilităților lizozomale de stocaj și secreție a cuprului și nivelul normal al ceruloplasminei. Acest aspect crează dificultăți de diagnostic.

Tablou clinic

Organele afectate major sunt ficatul și sistemul nervos central (SNC), deși boala se manifestă multisistemic.

Debutul tipic este situat în jurul vârstei de 5 ani când depozitarea cuprului în organele specifice devine simptomatică (forma tipică a bolii).

Forme clinice cu manifestările cele mai frecvente ale bolii sunt:

- forma hepatobiliară
- forma neurologică și/sau psihică
- forma hematologică.

Manifestări posibile, asociate prin alte localizări:

- forme oculare
- forme renale
- forme scheletale
- forme cardiace.

Boala hepatocelulară poate fi manifestă la orice vârstă, dar cel mai frecvent apare după 3 ani. Participarea hepatică este raportată diferit în statistici: 42% din cazuri după Sternlieb și Scheinberg și în 62% după Walshe.[59,61,67]

În opinia specialiștilor, manifestările pediatrice sunt cele hepatice si ele preced cu mulți ani semnele neurologice sau multisistemice.

Modalitățile de manifestare a bolii hepatice sunt:

- *Insuficiența hepatică fulminantă sau subfulminantă* care se poate prezenta inițial ca o hepatită acută. Se particularizează prin:
  - sindrom hepatopriv grav (hipoalbuminemie, deficit de coagulare);
  - ascită, encefalopatie hepatică;
  - semne de hemoliză (Coombs negativă);
  - absența markerilor serologici virali sau de autoimunitate;
  - biologic, icterul asociază valori foarte mici ale fosfatazelor alcaline (colestază atipică).
- *Insuficiența hepatică cronică* se instalează insidios cu pusee icterice episodice, hepato-splenomegalie, hipertensiune portală cu fenomene hemoragipare, manifestări renale tubulare cu scăderea acidului uric, insuficiență renală.

  Aspectele histologice sunt similare hepatitei cronice. Sunt sugestive totuși câteva aspecte evolutive clinice și histologice :
  - ciroză rapid instalată;
  - apariția brutală a hipertensiunii portale (ascită, edeme);
  - transformări maligne carcinomatoase (concomitent cu HTP).
- *Colelitiaza* se asociază frecvent și poate fi în relație cu hemolizele frecvente, secundare stresului oxidativ al hematiei. Calculii au conținut mixt, de colesterol și pigment biliar. Corect este ca orice copil cu litiază biliară să fie investigat și pentru boală Wilson.

Boala neurologică și/sau psihică

Depozitarea cuprului în nucleii bazali cerebrali și în special în putamen determină după ani (inițiale la 6 ani, tipice în decada a 3-a de viață) apariția unor fenomene neurologice. Aceste manifestări sunt cauzate de o redistribuție cronică a cuprului în exces în structurile nervoase.[57,67]

Manifestările neurologice majore sunt:

- afectare motorie de tip ataxic, coreic, parkinsonian;
- tremur, incoordonare;
- convulsii;
- deteriorare progresivă neurologică (degenerescență lenticulară);
- distonie;
- disartrie, rigiditate;
- modificări ale faciesului;
- scleroză multiplă.

Manifestări psihice:

- dezordini obsesiv-compulsive;
- comportament antisocial;
- anxietate;
- depresie;
- deteriorarea performanțelor școlare;
- fobii, psihoze.

Manifestările neuropsihice au o bază organică demonstrată prin tomografie computerizată, rezonanță magnetică nucleară (MRI), tomografie cu emisie de pozitroni și rezonanță magnetică nucleară cu spectroscopie.[66,67]

Manifestările hematologice pot însoți suferința

hepatică citolitică, dar pot surveni independent în evoluția bolii, ca o anemie hemolitică severă. Sunt însoțite de manifestări hepatice și apar în special la fete.[57]

Manifestările oculare sunt relevante pentru boală când semnele specifice sunt asociate altor localizări, deoarece *inelul Kayser-Fleischer* (K-F) poate fi întâlnit și în alte condiții de colestază. Inelul K-F este variabil ca aspect deoarece depunerile de cupru la nivelul membranei Descemet (ora 11-1) se vizualizează coloristic dependent de culoarea irisului. Relația cu afectările neurologică și hepatică nu este totdeauna concordantă. *Cataracta* este o altă manifestare oculară, în general reversibilă și nu modifica funcția vizuală.

Alte manifestări clinice:

- *cardiace* reprezentate de anomalii EKG (hipertrofii ventriculare, subdenivelări ST, bloc sinoatrial), fibrilație atrială, hipotensiune ortostatică, răspuns anormal la manevra Valsalva, moarte subită prin aritmii. Bazele organice ale acestor anomalii sunt fibrozele miocardice, scleroze ale vaselor mici, infiltrate miocardice, fără relație absolută cu nivelul depunerilor de cupru.[16,57]
- *renale* diverse, de la disfuncții tubulare proximale (aminoacidurii, glicozurii, scăderea ratei de filtrare), până la alterarea funcției tubulare distale (acidifiere defectuoasă, hipokaliemii recurente). Hipercalciuria și perturbarea pH-ului determină urolitiază simptomatică. Histologic nu există manifestări specifice, dar sunt posibile leziuni grave (semnalări de glomerulonefrite membrano-proliferative). Manifestările renale pot fi prezente în două ipostaze: la pacienții netratați (granule de cupru în epiteliul tubular) și la cei la care funcția renală este deteriorată de instituirea terapiei chelatoare la doze mari inițiale (sindrom Goodpasture, sindrom nefrotic).
- *scheletale,* care pot crea piste false de diagnostic prin osteomalacie, rahitism, fracturi spontane, condrocalcinoze, osteocondrite, osteoartrite. Demineralizarea este în relație cu disfuncționalitatea renală care determină hipercalciurie și hiperfosfaturie cu hipocalcemie și hipofosfatemie. Pacienții pot fi imobilizați prin infirmități din cauza unor importante contracturi distonice.
  De fapt, manifestările scheletice sunt produse multifactorial: disfuncție renală, insuficiență hepatică, depuneri de cupru în cartilagii, rabdomioliză acută. Ele sunt rare în pediatrie dar trebuie supravegheate în protocolul pre și posttransplant hepatic.
- *endocrine,* apar ca o consecință a afectării multisistemice și agravează tabloul bolii prin amenoree, ginecomastie, sindroame polidipsice, diabet zaharat, hipoparatiroidism. Fertilitatea se menține de obicei la fete și sarcina poate evolua normal, necesitând însă precauții de terapie.
- *splenice* sunt rare, dar dramatice deoarece există posibilitatea rupturii spontane a splinei.

Diagnosticul pozitiv biologic și paraclinic se susține pe:

- sindrom hepatocitolitic și hepatopriv definind fie hepatita acută fulminantă, fie ciroza hepatică;
- cupremia este variabilă: crescută în hemolize cu manifestări fulminante (când crește cuprul nelegat de ceruloplasmină; în mod normal 96% din cupru este legat proteic);
- ceruloplasmina poate fi scăzută sub 20 mg%, dar nu este patognomonică (pot fi și valori normale);
- cupruria este mult crescută peste valoarea normală (sub 30 µg în 24 ore);
- *PBH* evocatoare (steatoză, necroză, noduli de regenerare, orceină și rodhamin pozitivi)(Fig.20), edificatoare prin depozite lizozomale (ME). Dozarea cantitativă a cuprului este testul patognomonic

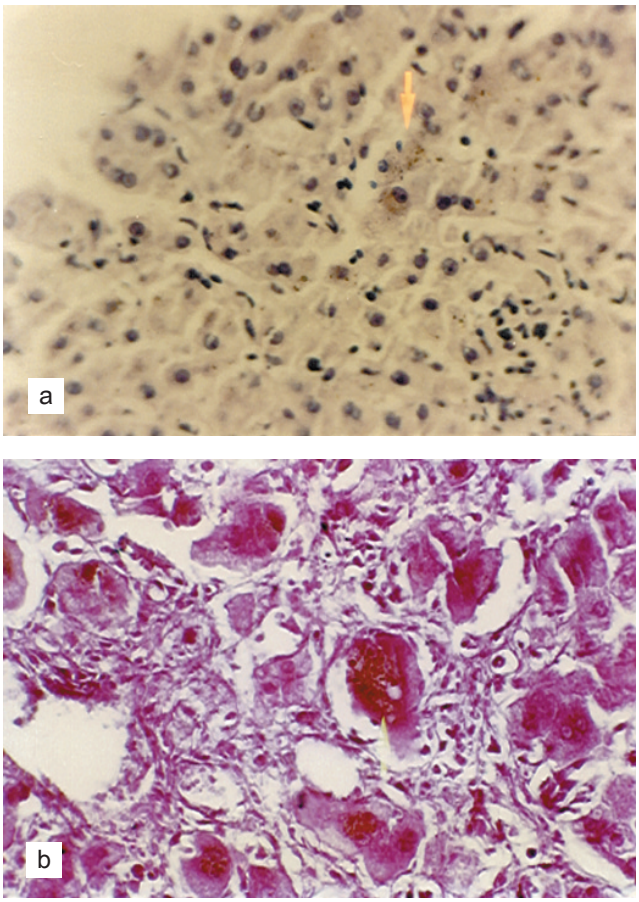

Fig.20 a) Boala Wilson - coloraţie cu rhodanină[17]
b) Boala Wilson - coloraţie cu orceină.[17]

(peste 250 μg/g de tesut hepatic ud).

- *evidențierea mutației (mutațiilor) ADN* în faza presimptomatică sau antenatal.

Istoria naturală a bolii se desfășoară pe stadii, în relație simptomatică directă cu depunerile sistemice și hepatice ale cuprului.

Stadiul I este asimptomatic, în timpul acumulării progresive a cuprului în citozoli și hepatocite.

Stadiul II concordă cu procesul de redistribuție în citozoli și lizozomi și este stadiul simptomatic pentru boala hepatică. Sediul anatomic al redistribuției viscero-organice a cuprului determină modelul bolii:

- redistribuție rapidă: necroză, insuficiență hepatică fulminantă;
- deversare sanguină masivă: anemie hemolitică.

Intercritic, după aceste manifestări dramatice care pot impune indicatie de *transplant hepatic,* pacienții pot deveni din nou asimptomatici.

Stadiul III – în care acumularea cuprului în lizozomi se face lent, cu prețul instalării fibrozei, cirozei hepatice și a celorlalte manifestări extrahepatice.

Stadiul IV corespunde descrierii clasice a bolii cu manifestări hepatice și neurologice pe primul plan.

Stadiul V este tardiv, cu insuficiență hepatică acută/cronică, pe fondul bolii ireversibile hepatice și cerebrale. Fără tratament survine decesul; cu tratament precoce și corect anomaliile biologice și histologice se ameliorează pe termen lung. Simptomele psihice însă pot persista.

Tratament

Boala Wilson ar trebui să fie o indicație rară pentru transplant hepatic, deoarece poate beneficia în mod normal de tratament medical chelator al cuprului. Există însă condiții evolutive care pun problema efectuării unui transplant hepatic în diverse faze ale bolii.[59,67]

➢ *Tratament dietetic:*

- excluderea dietei bogate în cupru (permis 1 mg/zi): în această categorie intră viscerele, ciocolata, orezul, legume uscate, nucile, alunele, crustaceele;
- demineralizarea apei și/sau administrarea *sulfatului de potasiu* 90 mg/zi, în trei prize.

➢ *Tratmentul medical* este eficient cu două condiții: să fie instituit precoce și să fie bine tolerat căci *trebuie administrat toată viața.*

- *D-penicillamina (cuprenil)* este terapia principală de chelare cuprică. Doza este 500-750 mg/m^2/zi în 4 prize, progresiv, administrat cu 30 de minute înaintea prânzurilor principale. Complianța tratamentului este condiția esențială a evoluției; există efecte secundare importante hematologice, renale, imune (lupus). Dozele mici inițial, asocierea corticoterapiei și în special a piridoxinei (20 mg/zi) atenuează efectele secundare. Controlul eficienței este posibil prin dozarea cupruriei (este și probă de disgnostic).[16,57,61,66]
- *Trietilen tetramina (trientine)* în doză de 750-2000 mg/zi în 3 prize orale (în cazul intoleranțelor la cuprenil).
- *Tetratiomolibdat de amoniu* pentru scăderea absorbției intestinale a cuprului (care nu este afectată de boală). Necesită însă atenție la toxicitatea scheletică.
- *Zincul,* deoarece este antagonist al absorbției cuprului creând o balanță negativă a depunerii hepatice (experiența datează din 1961). Dozele sunt de 25 mg/doză, de 3 ori pe zi la copil și femeia gravidă. Va fi utilizat după tratamentul de atac (după 1-2 săptămâni), deoarece induce sinteza metaloproteinelor (proteină transportoare a cuprului intestinal). Reprezintă o alternativă terapeutică (acetat de zinc) în timpul sarcinii si alăptării.[16,57]

➢ *Transplantul hepatic*

Alternativa transplantului hepatic ortotopic este benefică, fapt demonstrat de evolutia supraviețuitorilor care prezintă un statut metabolic favorabil al cuprului (ceruloplasmina, cupru seric, cupruria) care se normalizează după 1-2 luni. Mai mult, deteriorarea neurologică se ameliorează spectacular.[67] Ameliorarea statusului metabolic și neurologic după transplantul hepatic confirmă teoria că defectul metabolic este situat hepatic.

- *Plasmafereza* se poate utiliza anterior transplantului, când pacientul prezintă anemie hemolitică asociată.[61,65]
- *Transplantul cu hepatocite* sănătoase se efectuează în studii experimentale cu succes, corectând anomalia metabolică.[65]

Indicațiile pentru transplant hepatic în boala Wilson sunt:

- Insuficiența hepatică fulminantă care se înscrie în criteriile de impunere a TH;
- Insuficiența hepatică de tip cronic, decompensată, neresponsivă la tratamentul chelator;
- Disfuncție hepatică progresivă chiar în cazul tratamentului corect condus;
- Exacerbările grave în momentele administrării discontinui a tratamentului;
- Boală neurologică progresivă și/sau ireversibilă in ciuda terapiei medicale;
- Efecte secundare extrem de grave ale tratamentului medical specific.

4.4. Glicogenozele

Ficatul și musculatura scheletică sunt organe principale pentru depozitarea glicogenului. Glicogenogeneza și glicogenoliza reprezintă modalități esențiale ale homeostaziei glicemice și sunt la rândul lor sub dependența unor factori hormonali și enzimatici de reglare. Funcționalitatea homeostatică poate fi perturbată in special în contextul unor anomalii ale insulinei, glucagonului, epinefrinei și a altor numeroase enzime.

Deficitele enzimatice în complexitatea metabolismului glicogenic determină glicogenozele. Clasificarea lor practică este în funcție de afectarea predominantă hepatică sau musculară.

Homeostazia glicemică la nivel hepatic este menținută în special prin procesul de glicogenoliză. Deficitele enzimatice de la diferite nivele determină un depozit excesiv de glicogen hepatic (și muscular) asociat cu hipoglicemie.

Hepatomegalia este simptomul principal la care se adaugă deficit al creșterii, hipoglicemie importantă, nefromegalie și hipotonie.

Glicogenozele hepatice cu hepatomegalie importantă includ următoarele tipuri:[16,57]

- tipul I (deficit de glucozo-6-fosfatază);
- tipul III (deficit de amilo 1,6 glucozidază);
- tipul IV (deficit de amilo 1,4→1,6 transglucozidază);
- tipul VI (deficit de fosforilază hepatică);
- tipul IX (deficit de fosforilaz-kinază);
- tipul X (deficit de kinază dependent de 3'5' AMP).

4.4.1. Glicogenoza tip I (boala von Gierke)

Glicogenoza tip I (boala von Gierke) este o boală cu incidență rară, 1 la 200.000 indivizi, transmisă autosomal recesiv. Mutațiile responsabile sunt localizate pe cromozomul 17 și determină anomalii ale complexului enzimatic normal, care are 3 componente principale: enzima proteică propriu-zisă (transformă substratul glucoză 6 fosfat în glucoză), proteine transportoare (pentru substratul metabolic și pentru glucoză prin membrana reticulului endoplasmic din hepatocite), și proteine stabilizatoare. În relație cu deficiența în acești componenți există mai multe forme clinice (subtipuri ale bolii).

Patogenie

Deficitul enzimatic blochează formarea glucozei și determină acumularea glicogenului.[70] Sediul acumulării este visceral, deci apar semne de stocaj hepatic și renal, concomitent cu semne metabolice specifice deficitului metabolic (hipoglicemie). Compensator, se inhibă secreția insulinică și se exacerbează sinteza de glucagon pentru necesitatea glicogenolizei. Stimularea rămâne ineficientă, hipoglicemia se menține, însă concomitent cu un exces de acid lactic și piruvic, determinând acidoză metabolică.

Hiperglucagonemia stimulează degradarea ATP, determină hiperuricemie, litiază urică, gută.

Tablou clinic

Tabloul clinic sugestiv constă în instalarea unor simptome severe în primele luni de viață:

- hipoglicemie după perioade scurte de post, cu expresie clinică discretă (agitație, transpirații) sau gravă (contracturi, convulsii);
- hepatomegalie cu insuficiență hepatică acută sau cronică;
- splenomegalie inconstantă;
- nefromegalie;
- distensie abdominală (prin hipotonie musculară);
- tulburări respiratorii (acidoză);
- întârziere în creștere, retardare mintală (sechele hipoglicemice);
- pubertate întârziată;
- sindroame hemoragipare și xantelasme;
- insuficiență renală (glomeruloscleroză);
- fracturi patologice (osteoporoză);
- infecții cutanate severe, localizate electiv unghial.

Tabloul biologic

Tabloul biologic sugestiv este reprezentat de:

- hipoglicemie à jeun (sau după post scurt) la care se asociază hiperlactacidemie;
- *proba la glucagon și testele de încărcare cu galactoză sau fructoză sunt negative pentru creșterea glicemiei determinând în schimb creșterea acidului lactic*;
- hiperlipemie, hipertrigliceridemie;
- hiperuricemie;
- PBH: stocaj glicogenic, steatoză hepatică (Fig.21);
- determinările enzimatice (pentru excluderea intoleranței la fructoză);

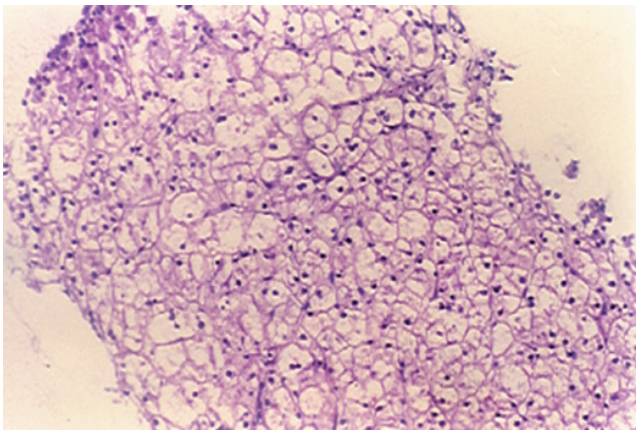

Fig.21 Glicogenoza coloraţieHE x 200, aspect de celulă vegetală.[17]

- determinarea mutației ADN.

Evoluție
Hepatomegalia devine impresionantă în timp iar calitatea vieții este afectată. Stările cele mai grave sunt înregistrate la vârstă mică (sugar). Ulterior, hepatomegalia își poate modifica aspectul prin transformări maligne (adenoame, carcinoame).

Tratament
Tratamentul este dietetic, medical și chirurgical.

➢ *Dietetic:*
- menținerea glicemiei cât mai apropiată de normal prin aport crescut, constant, nocturn, amidon nepreparat termic 1-2 g/kg la 6 ore;[16]
- tratament hipolipemiant și allopurinol;[66,70]
- dietă hipolipidică

➢ *Medical:*
- antibiotice pentru infecții;
- factori de stimulare granulocitară în infecțiile cutanate sau sistemice severe.

➢ *Chirurgical – transplantul hepatic* are următoarele indicații:
- în cazul copiilor care nu pot beneficia de un control metabolic suficient prin dietă;
- la copiii care dezvoltă adenoame multiple.[61,66]
- hepatomegalii enorme

4.4.2. Glicogenoza tip III – boala Cori (deficit de amilo 1,6 glucozidază)
Enzima deficitară este cea care blochează glicogenoliza în prima etapă. Este enzima "debranșantă" care are două acțiuni: transferază și 1-6 glucozidază. Gena este localizată pe cromozomul 1 p 21. Acumularea glicogenului se face în ficat, mușchi și celule sanguine dar și în alte țesuturi. Prin gluconeogeneză nivelul glicemic se menține normal.[16,17,26,70]

Incidența este rară, 1 la 200.000, predomină în Israel, are transmitere autosomal recesivă. Există forme clinice hepatice, musculare și mixte.

Tablou clinic
Debutul se situează în primul an de viață, cu simptome evocatoare pentru suferința hepatică. De remarcat că lipsesc crizele hipoglicemice. Sunt evocatoare:
- hepatomegalie cu evoluție lent cirogenă;
- splenomegalie;
- hipotonie, distensie abdominală;
- întârziere moderată în dezvoltarea somatică;
- suferință neurologică (glicogenul impregnează structurile axonale);
- suferință musculară (distrucție prin utilizarea AA musculari în neoglicogeneză);
- miocardopatie.

Tablou biologic
- testul la glucagon are efect diferit à jeun (absența creșterii glicemiei) și în condiții postprandiale (glicemia crește);
- lactacidemie crescută după încărcare cu glucoză, fructoză sau galactoză;
- PBH indică stocaj glicogenic și lipidic;
- dozarea activității enzimei în ficat, mușchi, fibroblași (scăzută).

Evoluție, prognostic
Boala evoluează lent, prognosticul este dependent de afectarea cardiacă și evoluția leziunilor hepatice, dar in general prognosticul este considerat bun.

Tratament
➢ *Dietetic* este similar glicogenozei tip I, dar dieta trebuie să fie si bogată în proteine (substrat pentru gluconeogeneză compensatorie).
➢ *Transplantul hepatic* este indicat rar, în cazurile care evoluează cu HTP severă.

4.4.3. Glicogenoza tip IV (amilopectinoza)
Glicogenoza tip IV (amilopectinoza) constă într-un deficit al enzimei de branșare. Este foarte rară și se transmite autosomal recesiv. Glicogenul are o structură anormală.

Tablou clinic
Tablou clinic este dominat de hepatomegalie cu instalarea constantă a semnelor de ciroză cu HTP care determină decesul în primii ani de viață. Pacienții prezintă și anomalii neurologice.

Tablou biologic
- sindrom de citoliză și hepatopriv important;
- biopsia este neconcludentă, glicogenul nu este crescut, ci anormal (asemănător cu amilopectina);
- diagnosticul se stabilește prin depistarea deficitului enzimatic (în fibroblași).

Tratament
Tratamentul curativ este *numai transplantul hepatic.*

4.4.4. Glicogenozele tip VI și IX
Sunt caracterizate prin deficitul de fosforilază și fosforilaz-kinază hepatică și au manifestări clinice similare și nespecifice. Evoluția este gravă, cu hepatomegalie de dimensiuni impresionante. Transplantul hepatic este singura soluție terapeutică.

4.5. Tirozinemiile

Tirozina este un aminoacid esențial implicat în sinteza proteică a neurotransmițătorilor, hormonilor tiroidieni, melaninei. *Sursa tirozinei este metabolizarea fenilalaninei (FA).*

Perturbările metabolice ale tirozinei produc hipertirozinemii cu particularități clinico-evolutive în corelație cu nivelul enzimatic, vârsta de apariție, modul de transmisie.

În perioada neonatală peste o treime dintre prematuri și o zecime din nou născuții la termen prezintă o imaturitate enzimatică de metabolizare la nivelul enzimei pOH-fenilpiruvic-acid dioxigenaza. În condițiile unui regim hiperproteic și a carenței de acid ascorbic nou născuții pot prezenta hipertirozinemie care este tranzitorie și reversibilă la dietă hipoproteică și acid ascorbic (100mg/zi).

4.5.1. Patogenie

Apariția simptomelor este în relație cu blocajul enzimatic (Fig.22)

4.5.2. Tirozinemia tip I

Tirozinemia tip I este reprezentativă între bolile metabolice ale acizilor organici. Este întâlnită foarte rar, dar are implicații deosebite în evoluția primului an de viață prin riscul insuficienței hepatice acute și cronice, cu un potențial major de afectare multiorganică (neurologică, renală, cardiacă). Se transmite autosomal recesiv; deficitul enzimatic (Fig.22) este cel al fumaril acetoacetic acid hidroxilazei. Metabolizarea acidului fumaril acetoacetic este blocată, ceea ce determină acumularea în primul rând a succinil acetonei (cu o toxicitate viscerală importantă) și în al doilea rând a substratului inițial, tirozinei.

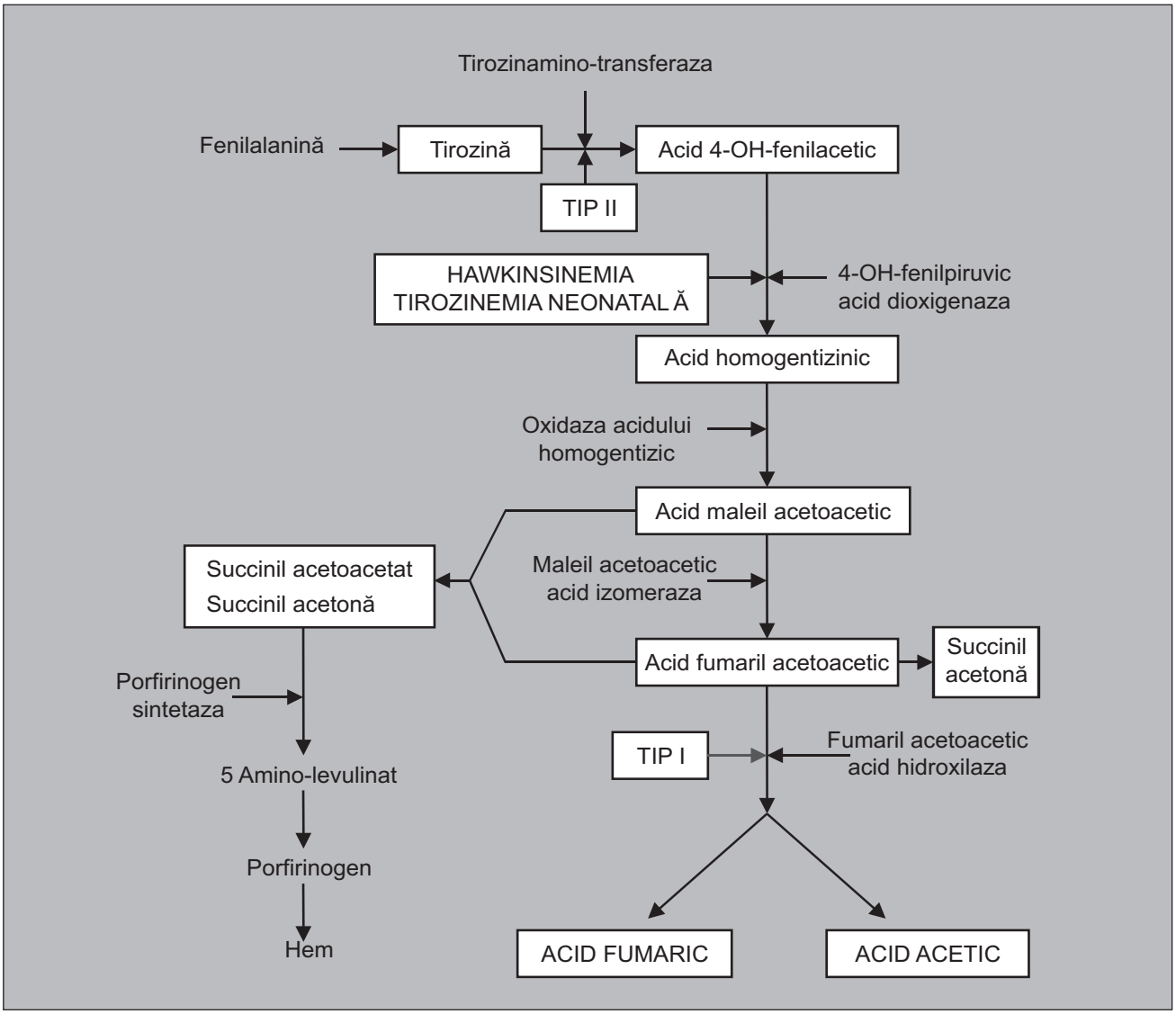

Fig.22 Metabolismul tirozinei şi deficitele enzimatice în tipurile de tirozinemie.[60]

Tabloul clinic

Tabloul clinic este grav, are debut precoce și evoluție rapidă la sugarul în primele șase luni de viață care se oprește în dezvoltare, este irascibil, agitat și prezintă un miros specific.[16,27,57,61]

Insuficiența hepatică domină tabloul clinic, prezentându-se în două variante:

- *forma acută* cu hepatomegalie, icter, sindrom hemoragipar, ascită, diaree, vărsături, febră, poate determina decesul în interval scurt;
- *forma cronică* evoluează mai lent, hepatomegalia este mai dură, însoțită de splenomegalie, semne de HTP. Se poate asocia cu displazie hepatică și hepatocarcinom.

  Forma evolutivă cronică asociază manifestări multiorganice grave:
  - acidoză renală tubulară;
  - rahitism hipofosfatemic;
  - retard mental și motor;
  - crize paroxistice de tip porfirinic (în timpul infecțiilor grave, hiperextensie, contracturi, pareze);
  - afectare respiratorie.

Tablou biologic:

- citoliză moderată sau importantă;
- hiperbilirubinemie mixtă;
- α fetoproteina (α FP) crescută;
- aminoacidurie;
- hiperfosfaturie;
- specifice sunt creșterea *tirozinei* serice, a *metioninei, a succinil acetonei* în sânge și urină
- PBH: boală hepatică evolutivă nespecifică, colestază și steatoză (Fig.23);
- deficitul enzimatic demonstrat pe culturi de fibroblaști sau țesut hepatic.

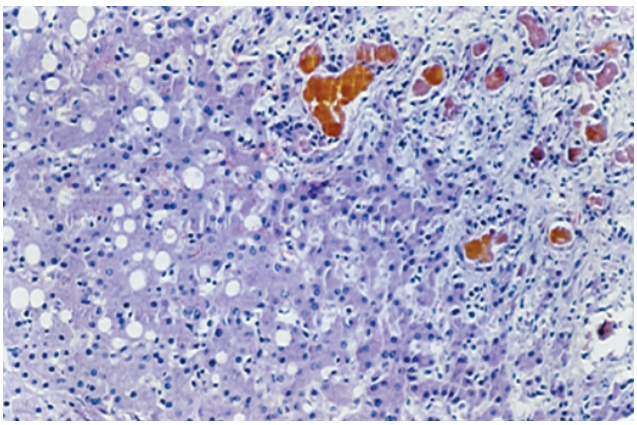

Fig.23 Colestaza şi steatoza în tirozinemie, HE x 200 (Colecţia Doina Mihăila Spitalul "Sf. Maria" Iaşi).

Tratament

- *Dietetic:* restricția de fenil alanină dar aceasta dieta *nu* modifică esențial evoluția bolii (500 mg/zi sugar, 700 mg/zi copil).[16]
- *Etiopatogenic:*
  - *transplantul hepatic* are indicatie precoce
  - *tratamentul medicamentos* actual constă în administrarea 2 (2-nitro-4-trifluoromethylbenzoyl)-1,3-cyclohexanedione, cunoscut sub numele de *NTBC*. Dozele de 1,2-1,5 mg/kg/zi inhibă p-OH-fenilpiruvic-acid dioxigenaza (vezi Fig.22), transformând tirozinemia de tip I în tirozinemie de tip II, cu acumulare excesiva doar de tirozină.

    Ultimele rapoarte ale specialiștilor recomandă secvențe concomitente: doze mari de NTBC și restricție serioasă a dietelor cu fenilalanină pentru evitarea opacităților corneene, leziunilor cutanate și a potențialului carcinogenic în acest stadiu evolutiv.

    Conduita practică pentru cazul pacienților sub un protocol medicamentos cu NTBC este reprezentată de supravegherea in etape a urmatoarelor aspecte:
    - stadiului leziunilor hepatice;
    - apariția displaziilor hepatice;
    - asocierea hepatocarcinomului;
    - răspunsul la terapie (metabolic și histologic);
    - dezvoltarea malignităților hepatice în ciuda tratamentului.

    Deși introducerea terapiei cu NTBC a modificat istoria naturală a bolii și deci și indicația de transplant hepatic, trebuie identificați pacienții la care se va menține indicația de transplant hepatic, și anume:
    - hepatocarcinoame sau displazii în momentul începerii terapiei medicale;
    - nonresponderi la doze mari de NTBC;
    - apariția nodulilor hepatici sau a displaziei la PBH în cursul terapiei.

    Supravegherea se va face în modalități combinate: ecografie, CT, MRI, dozarea αFP, PBH iterative.
- *Terapia genică* se speră că va fi eficace în viitor. Experimental sunt raportate rezultatele terapiei genice pe modelul murin cu vectori retrovirali injectați în doze repetate, după hepatectomie parțială și instituirea terapiei medicale cu NTBC.[16,27,57]

4.5.2. Tirozinemia tip II (sindromul Richner-Hanhart)

Tirozinemia tip II (sindromul Richner-Hanhart) este cauzată de blocajul metabolic a primei etape (deficit de tirozin aminotransferază).

Clinic se manifestă prin suferință acută cutanată și

întârziere mintală. Semnele și simptomele evocatoare sunt:

- bule cutanate pe vârfurile degetelor sau pe eminențele tenare;
- plăgi hiperkeratozice dureroase palmoplantare (hiperkeratoză, parakeratoză, acantoză);
- leziuni corneene (fotobie, congestie conjunctivală, dureri).

Biologic: dozarea tirozinei arata valori crescute.

Tratament: dietă restrictivă pentru fenilalanină și tirozină.

4.6. Hemocromatoza

Este o boală de stocaj a fierului însoțită de creșterea absorbției intestinale a acestuia și depozitarea excesivă în parenchimul hepatic, pancreatic, hipofizar și cardiac. Termenul de *hemosideroză* a fost folosit după 1889 de Recklinghausen pentru a defini statusul anormal al depozitelor cantitative de fier din țesuturi. Manifestările clinice semnificative ale bolii se focalizează la nivel hepatic, articular, cardiovascular, endocrin.[57]

Boala ereditară, genetică, primitivă trebuie diferențiată de alte condiții patologice în care există depozite crescute de fier (hemocromatoză secundară, câștigată).

Genetic boala este caracterizată prin mutații genice în relație cu subtipul HLA-A_6, situat pe cromozomul 6.[61] Mutațiile genice determină creșterea absorbției fierului în interacțiune cu receptorii transferinei. Boala se manifestă la indivizii homozigoți și se transmite autosomal recesiv.[28]

Interesul pentru aceasta boală este pluridisciplinar, iar din punctul de vedere al hepatologilor câteva elemente majore o impun observației chiar din perioada neonatală:

- prognosticul este grav, în relație cu dezvoltarea cirozei;
- asocierea hepatocarcinomului există la 20% dintre pacienți;
- terapia poate fi inoperantă prin complicații precum cardiomiopatia și diabetul zaharat.

Relația cu ciroza este comparabilă cu cea determinată de creșterea depozitării de fier în hepatita virală B sau C. În anumite zone geografice condiții precum alcoolismul cresc mult cantitatea de fier hepatic și înrăutățesc prognosticul lezional și de răspuns la tratamentul antiviral (eventual necesar) la adolescenți și adulți.

Tablou clinic

Este particularizat de pigmentare cutanată excesivă, hepatomegalie, cardiomegalie, diabet zaharat, artropatie, hipogonadism (scăderea secreției de gonadotrofine). Semnele de afectare viscerală inițiale sunt cele *hepatice:*

- insuficiență hepatică fulminantă în perioada neonatală sau de sugar;
- hepatomegalie (95%);
- ascită;
- splenomegalie;
- dureri abdominale cronice, acutizate;
- icter;
- pigmentare cutanată (depozite de melanină, aspect “bronzat”);
- pigmentarea mucoasei bucale și retiniene.

Diabetul zaharat apare în evoluție, are caracter familial, are mare rezistență la insulină.

Artropatia este o manifestare tardivă, uneori invalidantă.

Cardiopatia apare la adolescent, se manifestă prin insuficiență cardiacă congestivă, aritmii, bloc atrioventricular.

Diagnostic pozitiv

Diagnosticul precoce este imperativ pentru instituirea metodelor terapeutice eficiente.[57] Prima etapă constă în excluderea hemocromatozelor secundare prin anamneză, examen clinic și biologic. Cele mai frecvente situații de hemocromatoză secundară sunt:

- eritropoeză ineficientă;
- anemia sideroblastică;
- talasemia severă;
- porfiria cutanea tarda;
- siclemia;
- sindroame mielodisplazice;
- anemia aplastică refractară.

Testele biologice și paraclinice de confirmare a hemocromatozei primitive si a complicatiilor evolutive sunt:[26]

- fierul seric crescut;
- saturația transferinei crescută (semn variabil și nespecific);
- nivelul feritinei serice crescut;
- determinarea creșterii excreției fierului după administrare de chelatori;
- metode imagistice și histologice de determinare a impregnării fierului (în special hepatic);
- calcularea indexului de fier pentru vârstă ;
- cuantificarea fierului în timpul flebotomiilor (1 ml sânge = 0,5 mg fier);
- cercetarea markerilor malignizării.
- determinarea cantitativă a fierului în țesutul hepatic

Examenul genetic și studiul familial reprezintă etape importante pentru tratament și profilaxie.

Tratamentul

Tratamentul[28,71] constă în:

- flebotomii iterative (se practică ideal utilizând criterii genetice, sub controlul feritinei serice ca parametru de indicație și eficiență);
- administrarea chelatorilor de fier (Desferoxamină) este de preferat la cazurile care asociază hipoproteinemie. Este contraindicată în perioadele de anemie și crește susceptibilitatea pentru infecții digestive (Yersinia enterocolitica), are efecte secundare dramatice (hipertensiune, șoc, eritem, tahicardie, cataractă, anafilaxie).

În hemocromatoza neonatală dezvoltarea insuficienței hepatice acute, cu coagulopatie, crizele hipoglicemice și encefalopatia pun probleme deosebite de tratament Substanțe antioxidante pot fi utilizate ca mijloc terapeutic. Insuficiența hepatică acută poate beneficia de transplant hepatic.[26,28,61,71]

O multitudine de boli determinate de erori înnăscute de metabolism au indicație de transplant hepatic chiar dacă ele nu produc leziuni evolutive hepatice. În toate aceste situații deficitul enzimatic este localizat hepatic. Motivația indicației transplantului hepatic este corecția erorii metabolice si aceasta devine imperioasă în următoarele situații:

- când manifestările sistemice pun în pericol viața pacientului;
- daca metodele medicale și/sau dietetice nu pot stăpâni fenomene grave ca acidoza, hiperamoniemia, hiperbilirubinemia.

Timpul de așteptare pentru transplant hepatic în aceste boli este dependent de:

- progresia bolii hepatice;
- calitatea vieții copilului;
- dezvoltarea unor manifestări extrahepatice de mare severitate (neurologice, cardiace, etc.)

4.7. Sindromul Crigler-Najjar tip I

Sindromul Crigler-Najjar tip I este determinat de deficiența totală a enzimei glucuronil transferază, care determină hiperbilirubinemie indirectă precoce și gravă, cu leziuni secundare cerebrale ireversibile. Măsurile terapeutice de scădere a nivelului bilirubinei, în prima săptămână de viață, când bariera hematoencefalică este permeabilă, nu sunt total eficiente (fototerapie, exanghinotransfuzie, albumină umană).

Transplantul hepatic sau transplantul auxiliar sunt curative dar au indicații selective la:

- pacienții care dezvoltă leziune cerebrală în timpul metodelor curente de terapie a hiperbilirubinemiei indirecte;
- copii care prezintă complicații ale fototerapiei;

Transplantul nu mai are rațiune după instalarea leziunilor cerebrale severe.

Terapia genică este de perspectivă, dar încă impracticabilă.[61]

4.8. Hipercolesterolemia familială tip II a

Hipercolesterolemia familială tip II a, în clasificarea lui Fredrickson, apare din cauza absenței sau reducerii capacității de preluare din plasmă a lipoproteinelor cu densitate mică (LDL) de către receptorii specifici. Boala se transmite autosomal dominant, pacienții sunt homo sau heterozigoți ceea ce se corelează cu debutul bolii și severitatea manifestărilor clinice.[57] Genetic există mutații punctiforme ale genei situate pe cromozomul 19q.[61]

Forma homozigotă este rară și are simptome impresionante:

- ateroscleroză cu debut precoce;
- infarct miocardic și boală coronariană;
- xantoame și xantelasme.

Forma heterozigotă nu dă manifestări grave la copil, dar există dovezi că receptorii pentru metabolizarea hepatică a colesterolului pot fi foarte scăzuți.

Diagnosticul biologic constă în:

- determinarea valorilor crescute ale colesterolului total (>250 mg/dl);
- lipoproteine cu densitate joasă (LDL) crescute peste 200 mg/dl.

Tratamentul esențial este cel dietetic, hipocolesterolic, foarte restrictiv deoarece medicația hipolitemiantă se utilizează cu precauții la copilul sub 10 ani.

Transplantul hepatic ortotopic este curativ în această etapă. Metoda va fi înlocuită de transplantul auxiliar și terapia genică.[61,66]

4.9. Anomalii în ciclul de sinteză a ureei

Elementul esențial metabolic de mare gravitate este hiperamoniemia și riscul major secundar acesteia, afluxul de lichide în astrocite și edem cerebral grav.

Anomaliile și deficitele enzimatice specifice sunt următoarele:[16,57,62,72]

- deficitul de acetil glutamat sintetază
- deficitul de carbamil-fosfat sintetază
- deficitul de ornitin transcarbamilază (OTC)
- citrulinemia (deficit de arginino succinat sintetază)
- arginin-succinic aciduria (deficit de arginin succinat liază)
- hiperargininemia (deficit de arginază 1)

Transmisia genetică este autosomal recesivă cu excepția deficitului de OTC care se transmite prin cromozomul X (gonosomal recesiv).

Tabloul clinic

Tabloul clinic evocator debutează în funcție de gradul deficitului enzimatic (parțial sau total), fie în perioada neonatală, fie în primii ani ai copilăriei. Semnele clinice sunt cele care sugerează hiperamoniemie:

- vărsături nemotivate de altă etiologie, organică sau funcțională
- greață, inapetență (sau apetit selectiv fără proteine)
- comă, convulsii.

Decesul poate surveni rapid într-un asemenea episod, pacienții pot intra în perioade asimptomatice sau discret simptomatice. Recurența suferinței neurologice poate fi declanșată de infecții, medicație, post sau încărcare proteică alimentară.

Tablou biologic

Cele mai sugestive manifestări sunt:

- hiperamoniemie (>200 μmoli, normal 35μmoli);
- valori scăzute ale ureei sanguine;
- valori crescute ale glutaminei;
- citoliză hepatică medie și tranzitorie;
- acidul orotic crescut în deficit de OCT și normal în citrulinemie;
- parametri acido-bazici normali;
- cromatografia aminoacizilor serici confirmă diagnosticul.

Tratament

Tratamentul constă în:[16,17,26,57,62,73]

- *minimalizarea episoadelor acute de hiperamoniemie:*
  - dietă hipoproteică (programe nutriționale speciale);
  - reechilibrare hidro-electrolitică și NPT (nutriție parenterală totală);
  - benzoat de sodiu 250 mg/kg;
  - fenil acetat de sodiu 250 mg/kg;
  - arginină 200-800 mg/kg în glucoză (prudență în citrulinemie, unde poate crește amoniemia);
  - lactuloză (inhibarea florei intestinale și modificarea pH-ului);
  - supliment de carnitină (deficit indus de benzoatul de sodiu).
- *dializă peritoneală*
- *sistemul MARS (dializă hepatică)*
- *transplantul hepatic* este indicat excepțional, în eșecurile celorlalte proceduri și în special când metodele dietetice sunt ineficiente.

4.10. Acidemiile organice

Acidemiile organice includ acidemia propionică sau acidemia metil malonică, în care există metabolizare anormală a propionatului și metilmalonatului.

Tablou clinic și biologic sugestiv inlude :

- acidoză metabolică recurentă fără gaură (“gap”) anionic;
- retard staturo-ponderal;
- manifestări neurologice ireversibile;
- hipoglicemie cetogenă sau fără cetoză;
- hiperamoniemie;
- sindrom Reye recurent sau familial;
- alopecie și rash.

Diagnostic: semnele clinico-biologice si cromatografia aminoacizilor ca și dozarea enzimatică.

Tratamentul este medical, de combatere a acidozei și a celorlalte perturbari metabolice.

Transplantul hepatic ortotopic este *paleativ.* Transplantul hepatic auxiliar poate fi mai eficient.[16,26,61]

4.11. Oxaloza primară

Este o boală metabolică autosomal recesivă, determinată de deficiența în enzima hepatică alanin glicozilază aminotransferază care cauzează o producere excesivă de oxalați. Acest exces se depozitează în numeroase organe, determinând oxaloză sistemică:

- cerebrală
- cardiacă
- corneeană
- renală
- musculară.

Transplantul auxiliar nu este eficient, dar sunt comunicate cazuri de soluționare a insuficienței renale și a altor manifestări de oxaloză sistemică prin *transplant plurivisceral de ficat și rinichi*.[69].

Contraindicațiile pentru transplantul hepatic impuse de vârstă și create de riscul tehnic devin restrânse odată cu perfecționarea tehnicii chirurgicale. Totuși se mențin si trebuie reținute de practician următoarele contraindicații:

- deficitul imun câștigat prin infecția cu HIV;
- infecții sistemice severe cu germeni rezistenți și în special cu fungi;
- metastaze tumorale extrahepatice asociate unor tulburări metabolice care altfel ar beneficia de transplant;
- afectări sistemice extrahepatice care își vor menține gravitatea după transplant;
- bolile mitocondriale cu insuficiență multiorganică

(deficitul mitocondrial se menține în ciuda transplantului);
- anemia hemolitică autoimună cu celule gigante hepatocitare (recidive sigure și grave după transplant).

5. PERTURBĂRI NUTRIȚIONALE ÎN BOLILE HEPATOBILIARE LA COPIL

Consecințele nutriționale ale afecțiunilor hepatobiliare cronice la copil sunt complexe. Cele mai cunoscute sunt cele în relație cu scăderea fluxului biliar în bolile colestatice și apariția *malabsorbției lipidice* cu aport caloric inadecvat.

Relația acestor perturbări cu *malabsorbția proteică* este creată de lipsa de neutralizare a ph-ului acid în intestin, prin absența bilei, având consecință inactivarea enzimelor proteolitice, în special a hidrolazei proteice și secundar malabsorbția proteinelor.

Suportul nutrițional se bazează in aceste condiții pe hidrocarbonate, dar și metabolizarea acestora declanșează o adevărată cascadă de deficiențe și complicații care agravează malnutriția.

Evoluția bolilor cronice de ficat are astfel influențe profunde asupra homeostaziei nutriționale, în verigile esențiale ale metabolismului: proteic, lipidic, glucidic și al oligoelementelor.

În afara acestor aspecte care sunt comune și patologiei hepatobiliare a adultului, copilul este mult mai vulnerabil prin unele deficiențe nutriționale particulare determinate de imaturitate funcțională (în special în perioada de sugar și copil mic) și de desfășurarea permanentă a procesului de creștere și dezvoltare.

În acest context, se manifestă nu numai carențe simple, ci și interferențe endocrine, adaptări metabolice fosfo-calcice, stagnarea dezvoltării și funcționalității cerebrale, frustrări neuropsihice, ideatice, lipsa integrării socio-familiale.

În stadiile finale ale bolilor hepatice cronice malnutriția este astfel o regulă. Existența ei nu reprezintă o contraindicație absolută a transplantului hepatic, dar gravitatea malnutriției are consecințe complexe și influențează direct:
- evoluția imediată postoperatorie;
- complicațiile precoce;
- statusul vital pe termen lung.

Instalarea progresivă a malnutriției determină un risc crescut de morbiditate și mortalitate, explicat de faptul că sindroamele de deficiență sunt refractare chiar și la măsuri terapeutice de mare complexitate.

5.1. Etiologia malnutriției hepatice la copil

Malnutriția hepatobiliară este cauzată de procese multifactoriale între care rolul dominant revine colestazei precoce și cronice, infecțiilor asociate și absenței unui program de asistență nutrițională.

În România nu există specialiști suficienți în boli de nutriție pediatrice, dotări pentru efectuarea nutriției enterale la domiciliu, și nici acces eficient la preparate dietetice specifice.

Relația între boala hepatică și gravitatea malnutriției se corelează în special cu vârsta mică. Peste 60% dintre sugarii cu boli hepatice colestatice au malnutriție după studiile lui Sokol și Stall.[25]

Factorii implicați în relația boală hepatică și malnutriție pot fi urmăriți în Fig.24.

Ficatul este organul central care reglează verigile nutriționale prin interdependență între absorbție, metabolizare și utilizare proteică.

Creșterea are ca reper esențial acumularea progresivă a unei cantități de *masă musculară* în raport cu greutatea totală a corpului.[74]

La naștere masa musculară scheletică reprezintă numai 20% din greutate, iar la adultul tânăr 45%, pentru ca ulterior să fie 27% din greutate.[37]

Sinteza proteică este distribuită între ficat și mușchi scheletici concordant cu procesul creșterii și cu rata metabolismului bazal, care scade de 4 ori de la naștere până la perioada de adult. Predominanța sintezelor proteice fie în ficat, fie în mușchii scheletici este dinamică, în relație cu vârsta și dezvoltarea musculară. Dacă în copilărie apar boli hepatice, homeostazia nutrițională este perturbată și apare hipotrofia musculară gravă.[29]

5.2. Anomalii nutriționale în hepatopatia cronică

Sunt perturbate toate liniile metabolice esențiale.

5.2.1. Metabolismul carbohidraților

Glicoliza și gluconeogeneza sunt procesele esențiale prin care ficatul reglează necesitățile de absorbție, utilizare a glucozei și a insulinei. Sediul major de prelucrare a glucozei este reprezentat de masa musculară care este utilizată ca și loc de reciclare a acesteia.

Implicarea metabolică a țesuturilor periferice (mușchi) este în relație cu dieta, statusul catabolic, efortul. Ficatul este cel care utilizează deci și substraturile rezultate periferic în același timp cu procesele de glicoliză și glicogeneză.[29,34]

În bolile cronice hepatice există anomalii complexe în metabolismul hidrocarbonatelor:

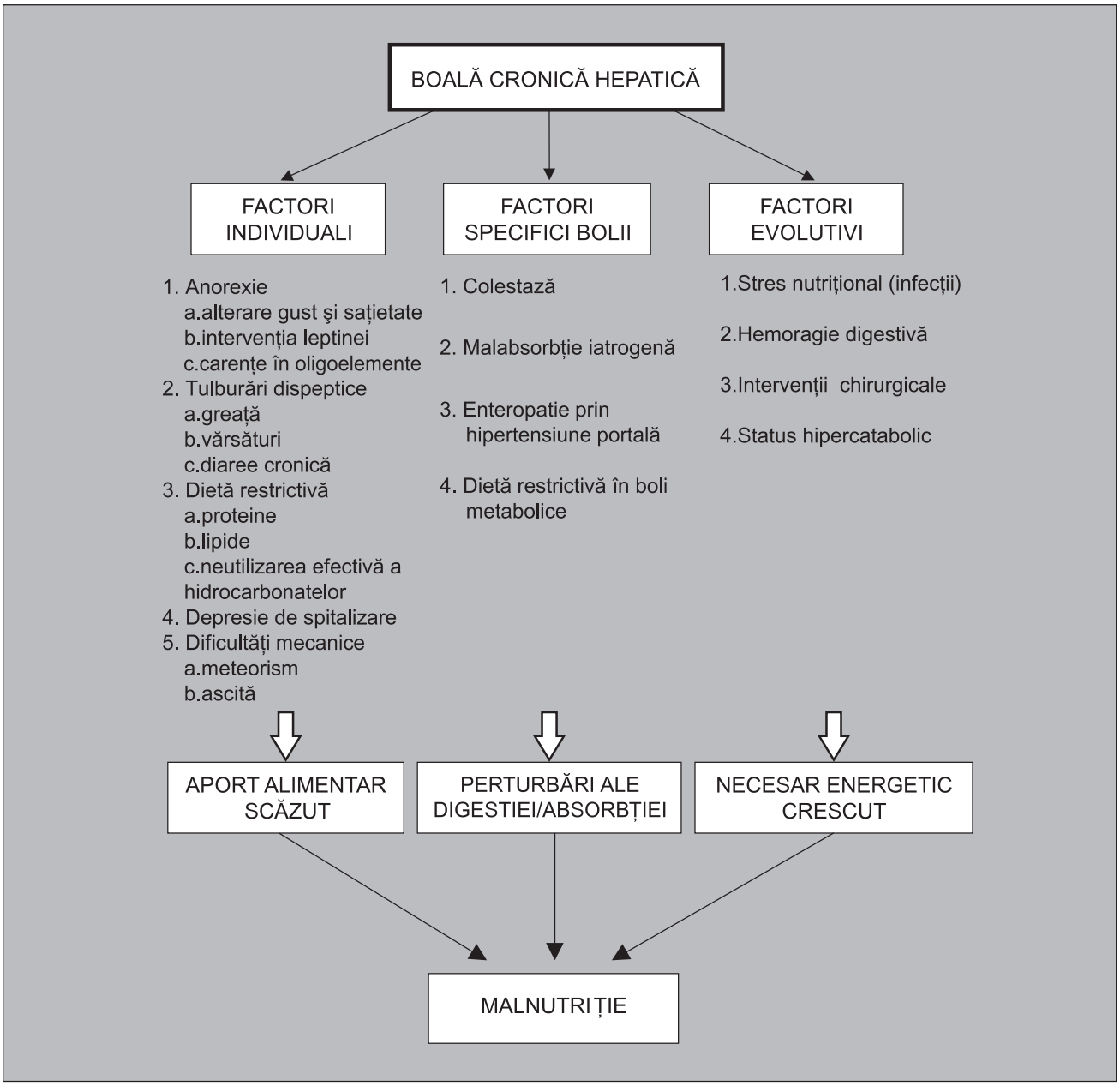

Fig.24 Relaţia multifactorială între boala cronică de ficat şi malnutriţie.[25,29,31,34]

- intoleranță la încărcarea orală cu glucoză;
- rezistență la insulină;
- inadaptabilitate la post prelungit.

Secreția insulinică à jeun și postprandial este crescută (prin șunt portosistemic și scăderea cataboliză-rii hepatice). Rezistența paradoxală la insulină se explică însă și prin deficit de receptori hepatici pentru insulină. Producția endogenă glucidică este normală, dar utilizarea este ineficientă, scăzută, fie printr-o afinitate diminuată față de receptorii insulinici, fie printr-o cantitate mică de receptori. Sunt implicate de asemenea deficite de procesare intracelulară și de modulare postreceptori a insulinei. Poate exista și hiperglu-cagonemie secundară, care explică aceste fenomene.[25]

5.2.2. Metabolismul proteic

Digestia proteică este afectată mai puțin, în special prin hidroliza proteică diminuată în colestază. Anomaliile majore sunt însă reprezentate de alterarea meta-bolismului aminoacizilor (AA) în puncte cheie de funcționalitate:

- utilizarea în sinteza proteică;
- sursă de azot;
- resursă energetică.

Sinteza proteică la adult reprezintă 250-300 g/zi și se realizează și prin economisirea AA care sunt constituenți ai proteinelor tisulare proprii.

La copii sinteza hepatică a proteinelor din aminoacizii rezultați din proteine tisulare proprii este mai

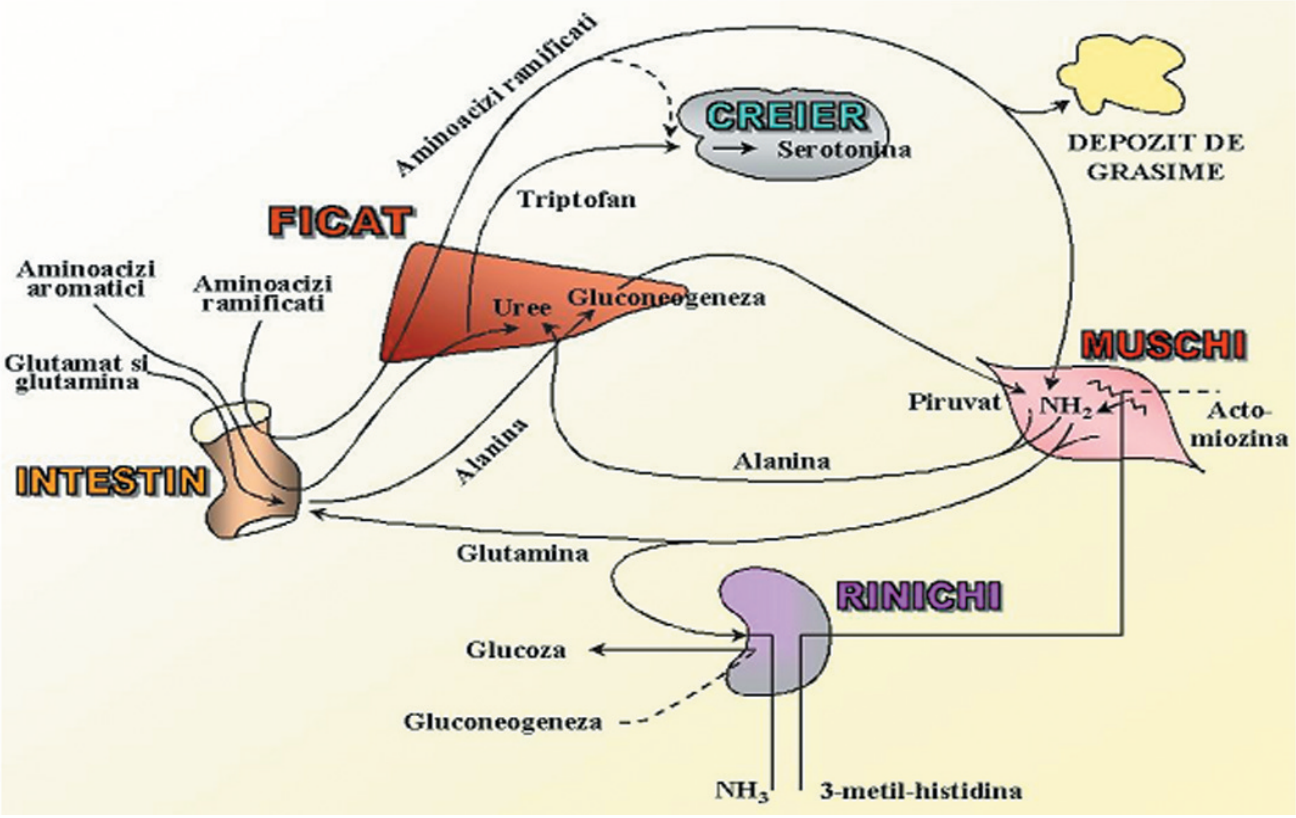

Fig.25 Componentele reglării metabolismului hepatic şi muscular

mare la nou născuți și prematuri. Oxidarea AA neesențiali și a unei părți din AA esențiali se petrece cu precădere la nivel hepatic, în timp ce AA ramificați (leucina, isoleucina, valina) sunt oxidați periferic sub acțiuni enzimatice care sunt cel mai bine reprezentate la nivel muscular, renal, țesut adipos și creier.

După absorbția intestinală, AA liberi parcurg releul hepatic prin vena portă. Ficatul reglează apoi nivelele serice ale AA în funcție de necesități (Fig.25).[74,75]

Glutamina și *acidul glutamic* la nivel intestinal sunt transaminate cu piruvatul rezultând *alanina,* o importantă sursă de carbon necesară gluconeogenezei și sintezei ureei.

Degradarea glutaminei din țesuturile periferice este similară. Intervenția hepatică este promptă și în cazul variațiilor de *triptofan* (excesul este degradat prin enzima triptofan-oxigenază). AA ramificați (leucina, isoleucina, valina) sunt deci metabolizați în special periferic (muscular), iar în ficat ajung în cantități foarte mici. Ei reprezintă astfel o importantă sursă nutritivă și au rol esențial în tratamentul suportiv al encefalopatiei hepatice.

5.2.3. Metabolismul lipidic

Digestia și absorbția lipidică implică procesele de lipoliză și solubilizare micelară intraluminală a lipidelor hidrolizate. După absorbția prin mucosa intestinală se produce reesterificarea lor, formarea chilomicronilor, pătrunderea în circulația limfatică și generală. Hidroliza intraluminală și transformarea micelară sunt dependente de o *concentrație prag* a sărurilor biliare.

Boala hepatică blochează utilizarea în scop nutrițional a lipidelor, vitaminelor liposolubile și colesterolului prin numeroase interferențe:

- acizii biliari serici au un nivel crescut și se pierd urinar datorită ineficienței circulației enterohepatice, prin insuficienta captare hepatică;
- scade și sinteza acizilor biliari hepatici (ar trebui să crească în urma pierderilor exagerate urinare) prin nefuncționarea reglării feed-back datorită leziunilor hepatice grave;
- conjugarea acizilor biliari este imperfectă și favorizează pierderile;
- protocoalele terapeutice ale pruritului (incluzând colestiramină) agravează malabsorbția vitaminelor (D,E,K), a acizilor biliari, a calciului;
- concentrația acizilor grași esențiali este sub nivelul normal;
- presiunea limfatică mare compromite fluxul plasmatic normal, captarea chilomicronilor, absorbția grăsimilor și proteinelor.

În aceste condiții, sursa lipidică reprezentată de trigliceride cu lanț mediu (TCM) devine mai ușor utilizabilă.[37,38,76]

Avantajul major al TCM constă în hidrosolubilitate și absorbție rapidă, care nu necesită formare de chilomicroni, ei fiind metabolizați rapid după legarea de albumină.

5.2.4. Deficitele vitaminice

- *Vitamina A (retinolul)* este o vitamină liposolubilă care la nivel fiziologic este necesară sintezei pigmenților retinei responsabili de sensibilitatea la lumină și vederea necolorată. Intervine în proliferările celulare și asigură integritatea morfologică a celulelor.
  Sursa exogenă, alimentară, este un ester retinolic care necesită hidrolizarea printr-o lipază dependentă de sărurile biliare sau de acțiunea unei hidrolaze pancreatice.[75,76]
  Solubilizarea micelară este inhibată de leziuni ale mucoasei intestinale, colestază, acizi grași cu lanț lung și deficitul vitaminei E (au rol în stabilitatea compușilor).
  După reesterificarea enterocitară vitamina A este distribuită fracțiunilor lipoproteice, iar stocarea se face hepatic în celulele Ito. De aici se pot elibera complexe retinolice solubile: retinol binding protein (RBP) și prealbumină (transtiretina).
  Nivelele serice sunt în strânsă dependență cu urmatorii parametri:
  - rezervele hepatice;
  - nivelul proteic (proteina transportoare);
  - nivelul seric al zincului care este un cofactor necesar alcool dehidrogenazei retiniene (enzimă utilă regenerării retinolului).

  Semnele clinice evocatoare pentru deficitul vitaminei A sunt:
  - orbire nocturnă;
  - xeroftalmie;
  - keratomalacie;
  - uscarea conjunctivei și corneei (xeroză);
  - adaptare dificilă la întuneric;
  - deficit imun;
  - falimentul creșterii;
  - hipertensiune intracraniana;
  - tulburări de pubertate;
  - infertilitate.
- *Vitamina D* este un prohormon care se va metaboliza ulterior și care are sursă dublă:
  - exogenă: ergocalciferolul alimentar (vitamina D_2);
  - endogenă: colecalciferolul sintetizat din piele prin izomerizarea fotochimică (vitamina D_3).

  După hidroxilarea hepatică, 25-OH vitamina D este eliberată seric, se leagă de vitamina D - BP și apoi este stocată în mușchi și țesut adipos. Forma circulantă predominantă este *25OH-vit.D (calcidiol)*. Acest metabolit are un nivel constant (20-30 pg/ml) și este dozat pentru evaluarea suplimentării vitaminice în limite de siguranță. Etapa de 1-α hidroxilare renală se petrece ulterior cu producerea de 1,25 $(OH)_2$ colecalciferol (metabolit activ).
  În boala hepatică cronică sunt interferate etapele de absorbție intestinală și hidroxilare hepatică. De asemenea fenobarbitalul poate determina concentratia serică predominantă a produșilor mai puțin activi. Suplimentarea poate corecta deficitele de mineralizare, dar este ineficientă pentru osteomalacie și osteodistrofie produse multifactorial.
- *Vitamina E* este reprezentată de o varietate de opt tocoferoli diferiți; cel mai activ este D-α-tocoferolul. Exercită un rol protectiv împotriva degradării peroxidative a fosfolipidelor membranare și acizilor grași nesaturați.[25,29,34]
  Pentru o absorbție intestinală eficientă este necesară hidroliza printr-o esterază dependentă de acizii biliari. În circulația generală vitamina E este distribuită între fracția LDL și chilomicroni, utilizată periferic și stocată hepatic.[76]
  Aprecierea reală a statusului vitaminei E este deosebit de dificilă datorită distribuirii în faza lipidică a serului și a existenței hiperlipemiei în colestază. Hiperlipemia și concentrația mare a vitaminei E în ser sunt insa în detrimentul carenței din țesuturi. Metode de evaluare corecte ale nivelului vitaminei E sunt:
  - concentrația serică absolută în vitamina E;
  - raportul vitamina E/lipide totale (normal >0,6 mg/g la copilul sub 12 ani);
  - determinarea rezistenței eritrocitelor la oxidare cu peroxid de hidrogen;
  - concentrația serică a malonil-dialdehidei și determinarea etanului în aerul expirat (produși de peroxidare lipidică);
  - electroretinograma;
  - măsurarea conducerii nervoase.[25]

  Statusul deficitar tipic este reprezentat de semne majore, manifeste în special la sugarii cu colestază:[37]
  - anemie hemolitică;
  - deficit al secreției de mucus prin sinteză scăzută de prostaglandine;
  - degenerescență neuroaxonală (hipo/areflexie, ataxie tronculară și a membrelor, oftalmoplegie, neuropatie periferică, disfuncția retinei).

  Complicația neurologică are un suport histopatologic muscular și nervos și este considerată o vulnerabilitate specifică a copilului. Adulții cu colestază nu sunt afectați neurologic.[34,38]
  Deficitul este refractar la încercările de terapie

Tabelul 17 Semne clinice ale carenţelor vitaminice liposolubile.[32,33,37]

Semne	Deficiența	Semne biologice și paraclinice
xeroftalmie orbire nocturnă pseudofoliculită	Vitamina A + Zn	nivel seric nivel R-BP studiul adaptării la întuneric
rahitism osteomalacie fracturi patologice	Vitamina D + Ca	raport Ca urinar/creatinină urinară < 0,25(normal) dozarea Ca ionic nivelul calcidiolului
ataxie hiporeflexie neuropatie periferică disfuncția retinei	Vitamina E	reflexe vibratorii reflexe tendinoase profunde
sindrom hemoragipar	Vitamina K	timp Quick

substitutivă, chiar în doze masive. Recent s-au obținut rezultate mai bune după administrarea preparatelor hidrosolubile, ca D-α-tocoferol polietilen glicol-1000 succinat (TPGS) sau formule asociate.[75]

- *Vitamina K.* Deficitul determină o coagulopatie care agravează perturbările complexe ale hemostazei din boala hepatică (trombocitopenie, fibrinogen și factori II, VII, IX, X scăzuți).

  Demonstrarea deficitului se poate face prin măsurarea timpului de protrombină (Quick), mai fidel decât prin timpul parțial de tromboplastină (PTT).

  Aceste deficite vitaminice și expresiile lor clinice sunt reprezentate în Tabelul 17.
- Scăderea factorului VII

5.2.5. Oligoelementele

Funcțiile hepatice se exercită prin mecanisme enzimatice. Enzimele esențiale în funcționalitatea hepatică necesită cofactori de activare reprezentați de oligoelemente:

- citocrom-oxidaza conține Fe și Cu;
- alcool dehidrogenaza (ADH) conține Zn;
- fosfataza alcalină: Zn;
- superoxiddismutaza: Cu + Zn;
- poliribozomii și ADN-ul necesită Zn.

Ficatul are un rol important în metabolismul oligoelementelor, dar în același timp este ținta toxicității binecunoscute în cazul excesului de Fe, Cu, Mn și Zn.[37,38]

Cuprul (Cu) este absorbit prin intermediul unei proteine de transport și înglobat în complexul Cu-albumină până la nivel hepatic. Eliminarea din ficat se face prin:

- ceruloplasmină
- calea biliară
- excreție urinară minimă.

La nou născut valori mari ale Cu la nivelul țesutului hepatic nu exercită un efect toxic atât de important ca la adult.[29] Toxicitatea apare după o distribuție celulară a Cu în exces. Depășirea capacității de stocaj hepatic determină nivele serice periculoase prin toxicitatea extrahepatică (sistem nervos, glob ocular, os, hematii). Leziunile hepatice realizează colestază, steatoză și fibroză hepatică.[29]

Zincul (Zn) inhibă peroxidarea lipidică și stabilizează membranele lizozomale. Se absoarbe în intestinul proximal sub efectul stimulativ al prostaglandinelor și al sucului pancreatic. Absorbția este inhibată de Cu, iar Zn la rândul lui inhibă absorbția cuprului.

Hepatopatia influențează homeostazia zincului (în relație cu vitaminele liposolubile), dar nici excesul și nici deficitul nu determină un efect lezional specific.

Deficitul se manifestă clinic prin următoarele simptome:

- oprirea creșterii;
- hipogeuzie (scade gustul);
- orbire nocturnă (scade eliberarea vitaminei A din ficat).

Magneziul poate fi scăzut, iar manifestările clinice ale carentei sunt contracturi musculare și crize hipocalcemice.

Fierul (Fe). Carența este implicată în mecanismul lezional declanșat asupra lipidelor membranare ale organitelor subcelulare producând peroxidarea acestora.

Hemocromatoza ereditară este afecțiunea care determină depozitarea Fe în ficat, pancreas, cord cu

consecințe lezionale grave. De aceea, în lume există programe pentru depistare screening (Fe, transferină) și analize genetice moleculare în scopul diagnosticului precoce. Infecțiile virale hepatitice pot produce debutul hemocromatozei.

Statusul încărcării excesive cu Fe este demonstrat în existența unor rezistențe la tratamentul antiviral (în hepatita C) și deasemenea în progresia indexului de activitate histologică și a fibrozei. În afara excesului, care pune probleme de terapie specifică (chelatori, flebotomie) se poate manifesta și un deficit de Fe, ca o consecință a pierderilor excesive (hemoragii digestive, carențe).[29]

Calciul (Ca) ionic este singura fracțiune care trebuie supravegheată deoarece dacă nivelul vitaminei D este normal, asimilarea calciului total este satisfăcătoare în ciuda malabsorbției grăsimilor și nu necesită suplimentări de rutină.

Manifestările clinice de rahitism și osteomalacie se remit parțial după suplimentarea vitaminei D sau a metaboliților acesteia.[33]

5.2.6. Funcțiile endocrine și metabolice

• *Hormonul de creștere (GH)* este deficitar în bolile hepatice și în ultima decadă s-a insistat mult pe necesitatea suplimentării exogene. Efectele anabolice ale hormonului de creștere se exercită prin intermediul factorului de creștere insulin-like (insulin growth factor – IGF).[38,75]

Dintre proteinele de legare ale IGF, variantele BP-IGF_1 (binding protein - IGF_1) și BP-IGF_3 (binding protein - IGF_3) reglează transportul factorului de reglare insulinic la țesuturi.

BP-IGF_1 și BP-IGF_3 sunt sintetizate în hepatocite și celulele Kupffer. La copiii cu boli hepatice cronice și malnutriție, nivelele serice de IGF_1 sunt scăzute, existând o corelație între deficitul lor și creșterea staturală.[31,35]

În colestazele determinate de ACBEH sau sindroamele pauciductulare există o discordanță între nivelul crescut sau normal al hormonului de creștere și nivelul scăzut al factorului de creștere insulinic. Această discordanță sugerează o rezistență periferică la hormonul de creștere sintetizat normal.

La unii copii cu hepatopatii cronice care au hormonul de creștere normal sau in exces, factorul de creștere insulinic este deficitar.[25] Hormonul de creștere exercită efect asupra lipolizei și scade sensibilitatea la insulină. Fără un aport proteic important, administrarea hormonului de creștere este inutilă. De asemenea, nivelele factorului de creștere insulinic și a proteinei de legare sunt neinfluențate de administrarea exogenă a rhGF (factorul de creștere recombinant).[35]

Rezistența la hormonul de creștere este explicată astfel de nivelele mici ale factorului de creștere insulinic, deci administrarea acestuia ar putea eficientiza procesul de creștere.

• *Leptina* este un hormon specific al adipocitului, descoperit după 1994, când echipa lui Friedman a clivat gena "Ob" (implicată în obezitate). Această genă codează leptina, o proteină circulantă care a bulversat multe noțiuni clasice din obezitate, nutriție și endocrinologie.[74]

În 1995 s-a descoperit și receptorul leptinei (Ob-R).[74]

Leptina informează creierul asupra rezervelor energetice ca un adevărat "adipostat". Ea scade aportul alimentar și modulează producția de neurotransmițători în hipotalamus și astfel reglează greutatea corporală. Concepția aceasta exclusivistă (leptina contra obezității) a fost revizuită de elucidarea altor efecte biologice (imunitare, asupra reproducerii, etc.). Sursele anatomice sunt de asemenea multiple (placentă, stomac, mucoasă intestinală și colică, sistem nervos, mușchi scheletic).

Recent s-a demonstrat sinteza leptinei în ficat (celule stelate și hepatocite). De asemenea s-au demonstrat similitudini structurale cu citokinele. Concentrațiile serice sunt proporționale cu masa adipoasă. Receptorii genei Ob (Ob-R) au fost încadrați ca receptori pentru citokine și au o distribuție tisulară predominant hipotalamică, pulmonară, renală, musculară, *hepatică*, intestinală, pancreatică. La nivelul structurilor digestive rolul receptorilor nu este complet elucidat, dar sunt presupuse intervenții în absorbția și metabolizarea galactozei și trigliceridelor.

Acțiunile metabolice și celulare sunt exercitate prin acțiunea cascadei JAK și STAT (Janus Kinase – semnal transductor și activare sau transcripție) și astfel activează fosforilarea substratului receptor a insulinei. Principalii factori de reglare ai leptinei sunt prânzurile și factorii neuro-hormonali.

Reglajul prin prânzuri și prin nivelurile insulinemiei determină variații mari ale concentrațiilor leptinei. Scăderea concentrațiilor leptinei în timpul restricțiilor energetice este legată de apariția hipoglicemiei, dar administrarea glucozei nu are nici un efect asupra eliberării de leptină.[36,74,77]

Factorii hormonali care cresc secreția leptinică sunt hipercorticismul, hiperestrogenia, iar cei care scad secreția leptinică sunt androgenii. Tratamentul cu doze mici de hormoni de creștere determină o scădere a concentrației plasmatice de leptină.

Multitudinea funcțiilor fiziologice ale leptinei este demonstrată de distribuția ubiquitară a receptorilor.

Concentrația crescută a leptinei determină pier-

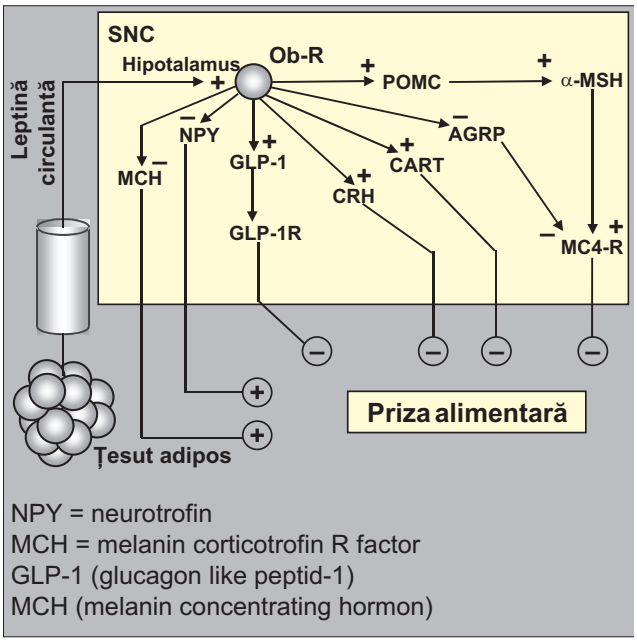

Fig.26 Reglarea prizei alimentare prin leptină.[74]

deri în greutate, iar nivelul scăzut al acesteia determină obezitate prin hiperfagie.[74] Acțiunea ei se exercită prin mecanism de receptori prin intermediul unor neuropeptide (Fig.26).

NPY = neurotrofin

MCH = melanin corticotrofin R factor

GLP-1 (glucagon like peptid-1) MCH (melanin concentrating hormon)

Corticoliberina (corticotropin releasing hormon-CRH) scade prizele alimentare și crește termogeneza.

Leptina reglează negativ priza alimentară și pozitiv termogeneza. Intervine de asemenea în anorexia și hipercatabolismul din bolile inflamatorii și infecțioase cronice.

Variațiile leptinei intervin și în anorexia și scăderea în greutate survenite în timpul tratamentului cu interferon; acest efect se produce prin intervenția în reglajul citokinic (sațietatea este în relație cu nivelul IL_1 și TNF_α). TNF_α este numit și cașexină.[34,37]

Controlul sintezei neuropeptidelor localizate în hipotalamus se face în sensul inhibiției căilor orexigene (NPY-neurotrofin, MCH-melanin corticotrofin R factor, AGRP/MCR), inhibând prompt apetitul. În același timp leptina stimulează căile anorexigene.

Creșterea cantității de leptină la cirotici a fost semnalată de McCullongh. Hiperleptinemia contribuie la starea hipercatabolică, anorexie și cașectizarea pacienților cu ciroză.[74]

Orice leziune hepatică în care steatoza este importantă, inițiază și apoi întreține secreția excesivă de leptină la nivelul celulelor stelate. Aceasta declanșează mecanismul citokinic proinflamator, moartea celulară și fibroza. Aceste mecanisme concomitente degradează un status metabolic anterior precar. Pacienții hepatici vor putea beneficia în viitor de un arsenal terapeutic medical de modulare a balanței leptină-receptori leptină-citokine. Pperturbările leptinei pot constitui astfel un parametru biologic de monitorizare a necesităților terapiei nutriționale intensive.[74]

• *Ghrelin* este o structură proteică descrisă recent.[30,31,78] Hormonul de crestere (growth hormone-GH), produs de hipofiza anterioara, isi exercita actiunea prin receptori (R-GH). GH induce insulin-like GF (iGF-I) in ficat. Acesta stimuleaza cresterea, controlul metabolic al tesuturilor, reglează balanța apei și electroliților, exercită un control stimulativ al creșterii și diferențierii tisulare. GH este eliberat secvențial sub controlul hormonilor hipotalamici GH-RH și somatostatina. Aceștia acționează antagonic: secreția este stimulată de GHRH și inhibată de somatostatină. Printre secretogogii GH-lui se situează și ghrelin; este un n-octanoyl cu 28 aminoacizi, secretat la nivel gastric (regiunea fundică), colon, nucleu arcuat din hipotalamus, cord (are și efecte cardiovasculare). Ghrelin realizează deci un alt mecanism de reglare a hormonului de creștere.[30] Peptid-hormonul Ghrelin este ligand pentru receptorii secretogogilor hormonului de crestere[31] GHS-Rc au fost identificați hipotalamic și alte zone cerebrale. Administrarea Ghrelin-ului poate influența creșterea în greutate prin reducerea consumului lipidelor proprii.[31,77]

S-a demonstrat experimental că injectarea ventriculară de ghrelin produce creșterea ingestiei prânzurilor prin apetit accentuat.[31] Administrarea intra venoasă la pacienți cu anorexie nervoasă a stimulat secretia GH, secreția acidă și motilitatea gastrică.[31] Anticorpi anti-ghrelin (de tip IgG) administrați la om inhibă apetitul.[77,78]

Ghrelin are efect metabolic opus leptinei prin faptul că utilizează carbohidrații și reduce utilizarea grăsimilor, crește aciditatea gastrică și motilitatea (realizează controlul anorexiei). Plasma adultului conține o cantitate de 100-200 pmoli/ml. Suplimentarea prin administrare perfuzată a unei doze de 30 pmoli/kg/minut în soluție salină determină creșterea apetitului în anorexia rebelă.[78] În bolile hepatice există o diminuare a secrețiilor gastrice, intestinale și un posibil deficit de ghrelin. Studiile viitoare vor aduce argumente pentru eventuale utilizări terapeutice în anorexia din ciroze.

5.3. Obiectivele asistenței nutriționale

Principiile de bază ale nutriției în bolile hepatice trebuie individualizate fiecărei afecțiuni și chiar fiecărui caz în parte.

Copiii cu hepatopatie cronică trebuie suprave-

gheați pentru *identificarea malnutriției protein-calorice în stadii precoce*. Malnutriția trebuie considerată la pacienții cu ciroză și colestază ca o complicație obișnuită, care impune decizii terapeutice nutriționale complexe.[25,75]

Eforturile pentru însușirea noțiunilor teoretice de nutriție în bolile hepatice sunt obligatorii pentru asistența bolnavilor. Sunt necesari specialiști, echipe de nutriționiști care să fie familiarizați cu metodele practice de suport nutrițional în bolile hepatice și, nu în ultimul rând, este nevoie de eforturi bugetare substanțiale.

Etapele de bază în asistența nutrițională a pacienților hepatici sunt:

- evaluarea statusului nutrițional și a disfuncției hepatice
- aplicarea unor scheme de terapie nutrițională adecvate pre și post transplant hepatic
- prevenirea și combaterea complicațiilor pe termen lung

5.3.1. Evaluarea statusului nutrițional și a disfuncției hepatice

Criteriile utilizate în această etapă pot fi:

- criterii antropometrice convenționale și moderne;
- aprecierea compoziției masei musculare;
- măsurarea densității osoase;

Tabelul 18 Evaluarea statusului nutriţional în ciroză

I. Antropometrie convențională	- Greutate corporală (G) - Talia (T) = MPC cronică - Pliu tricipital = MPC acută - Circumferință medie braț - Raport T/G - Raport T/vârstă
II. Evaluarea componentelor corpului	- Grăsime anhidră $+K^+$ - Conductibilitatea electrică totală (TOBEK) - DEXA-scan (absorbțiometria dual prin raze X) - Masă celulară - Apă extracelulară - Masă solidă extracelulară (fără grăsimi)
III. Criterii metabolice	- Concentrație serică vitamina A - Raport Ca urinar/creatinină urinară < 0,25 - Indice protrombină - Oligoelemente (Ca ionic, Zn, Cu, Fe) - Proteine, acizi biliari serici - Albumină-prealbumină - Retinol binding protein (RBP) - Status imunologic - Cuantificarea anomaliilor de hemostază
IV. Integritatea anatomică, gradul/stadiul leziunilor histologice, funcționalitatea hepatică	- Integritate lobi hepatici, pedicul vascular, arbore biliar - Gradul HTP - Biopsie hepatică - Gradul encefalopatiei hepatice - Estimarea funcției de sinteză hepatică
V. Aprecierea statusului funcțional extrahepatic	- Cardiac - Renal - Cerebral - Vascular, etc.
VI. Studiul clinic al manifestărilor carențiale specifice (vezi carențe vitaminice-Tabelul 17)	- Vitamine hidrosolubile - Vitamine liposolubile - Oligoelemente (Zn, Se, Mg, Ca)

- criterii metabolice elementare și complexe;
- cuantificarea anatomo-histologică;
- evaluarea capacității funcționale hepatice (metabolică, excretorie și de detoxifiere).

Metode de evaluare a statusului nutrițional sunt prezentate sumar în Tabelul 18.

Criteriile antropometrice convenționale se pot utiliza cu mare dificultate și nici nu au semnificația obișnuită în stadiul final al bolilor hepatice.[33,35]

Greutatea corporală este un parametru variabil în cadrul complicațiilor bolii, iar creșterea ei semnifică adesea agravarea prin ascită refractară, edeme, hepatosplenomegalie, neavând relevanță specifică pentru malnutriție.

Talia poate aprecia gradul malnutriției cronice, fiind mai corect asociată perturbării nutriționale.

Dimensiunile pliurilor și circumferința medie a brațului se modifică precoce în comparație cu talia, dar sunt influențate de retenția de lichide în zonele declive. Fluidele în exces se acumulează decliv și de aceea trebuie notate dimensiunie pliurilor în jumătatea superioară a corpului.

Metodologia de evaluare a componentelor corpului uman a înlocuit tehnicile convenționale de apreciere a nutriției și reprezintă standardul de aur în abordarea pacientului hepatic și renal. Componentele esențiale ale corpului uman sunt:[25]

- masa grasă ;
- masa celulară;
- apa extracelulară;
- masa extracelulară fără grăsimi.

Aprecierea masei grase este importantă datorită faptului că este o structură anhidră, deci neinfluențată de edeme și, pe de altă parte, reprezintă sursa energetică stocată și deci disponibilă în condiții de "criză". Apreciază global, suficient de fidel statusul nutrițional în ciroză. Aprecierea prin *impedanță bio-electrică* nu este aplicabilă la cirotici datorită modificărilor frecvente a apei corporale. Cele mai fine aprecieri ale compoziției corpului sunt cele care utilizează *K_+ total și metodele de activare a neutronilor.* Prețul de cost mare nu le face însă disponibile în mod obișnuit.

Conductivitatea electrică totală a corpului (total *body electrical conductivity* = *TOBEC*) poate identifica mult mai fidel masa grasă.[33]

Absorbțiometria dual cu energie prin raze X (dual-energy X-ray absortiometry = *DEXA-scan*) este o metodă total neinvazivă, utilizând radiație minimă cu performanța măsurării corecte a compoziției corpului și densității osoase. Monitorizarea dublă, atât a masei grase cât și a masei osoase, sunt calitățile remarcabile ale metodei. Depistarea osteopeniei este un deziderat important în vederea inițierii terapiei în special la pacienții pregătiți pentru transplant hepatic.

Criteriile metabolice sunt un domeniu vast care necesită investigarea în dinamică pentru principalele linii specifice (proteică, lipidică, glucidică). Aceasta se face după criterii clasice, grosiere, dar sunt necesare și investigații nuanțate:

- dinamica valorii serinelor;
- dozarea prealbuminei (transtiretina);
- vitamina E în raport cu lipidele totale;
- teste de absorbție a vitaminei E;
- proteina de legare a retinolului (RBP);
- parametrii Astrup, osmolaritatea plasmei, ionograme serice și urinare;
- valorile creatininei, ureei sanguine, uree urinară;
- IGF, GH.

Unele dintre aceste investigații apreciază atât afectarea nutrițională, cât și extinderea bolii hepatice.

Statusul imunologic este corelabil cu cel nutrițional, dar la cirotic sau în bolile autoimune studiile imunologice nu se pot aplica pentru evaluare nutrițională, cum este posibil în alte boli (teste cutanate, populații limfocitare CD_4, CD_8, etc).

5.3.2. Aplicarea unor scheme de terapie nutrițională adecvată pre și post transplant hepatic

Identificarea malnutriției proteice și calorice se face rar în stadiile precoce; de obicei, pacienții sunt preluați într-o degradare nutrițională dezolantă sau se asistă la apariția acesteia într-un timp scurt în stadiile finale ale bolii hepatice (Fig.27,28)

În aceste condiții obiectivele esențiale ale terapiei nutriționale sunt:

- oprirea progresiei bolii hepatice și stimularea regenerării hepatice (acolo unde mai este posibil);
- minimalizarea riscurilor infecțioase;
- evitarea carenței vitaminice și în oligoelemente printr-o terapie substituțională precisă și permanentă;
- optimizarea potențialului de creștere în talie și greutate.

Obiectivul major este ca pacientul să fie preluat de echipa de transplant hepatic într-o stare nutrițională care să permită avansarea unui prognostic evolutiv bun posttransplant.[37].

Ameliorarea a statusului nutrițional și realizarea unei balanțe calorice pozitive bulversează tendința clasică de recomandare a unor diete extrem de restrictive.

Scopul terapiei nutriționale este de a modifica balanța nutrițională negativă determinata de aportul insuficient și consum proteic exagerat (status hipermetabolic similar celui din malnutriție).[33]



Fig.27 Malnutriţie-ciroză.[17]



Fig.28 Malnutriţie-ciroză.[17]

Particularitățile metabolice menționate impun adaptări ale dietei recomandate copiilor cu ciroză sau colestază importantă.[36]

Schemele de terapie nutrițională necesită individualizare și adaptare în fiecare fază evolutivă. Principiile nutriționale se pot aplica în două etape importante:

- scheme de terapie nutrițională curentă (pretransplant);
- asistență nutrițională posttransplant hepatic.

Terapia nutrițională recomandată pacienților cu boală hepatică avansată se poate efectua prin următoarele modalități:

- *dietă orală;*
- *nutriție enterală:*
  - pe sondă naso-gastrică, jejunală
  - cu debit constant
  - suplimentare nocturnă
- *nutriție parenterală:*
  - totală
  - parțială.

Dieta orală

Dieta orală este importantă pentru sugar (nu-și pierde aptitudinile alimentare), iar pentru copiii mai mari are rol psihologic. Este modalitatea cea mai fiziologică și este de preferat în ideea menținerii unui standard al calității vieții; efectul psihologic este benefic iar dieta orală este bine tolerată în general. Restricțiile pot agrava anorexia cronică.

Administrarea prânzurilor se va face fracționat (5-7 mese zilnice). Se recomandă și un prânz seara târziu în cazul cirozei compensate.

Necesitățile nutriționale sunt mari și este important să fie realizate, căci magnitudinea aportului caloric zilnic se corelează pozitiv cu supraviețuirea pacienților.

Terapia nutrițională eficientă implică menținerea unui *aport caloric și proteic crescut.* Balanța azotată pozitivă impune administrarea unei cantități de *proteine de 2,5 - 3 g/kg corp/zi.* Caloriile necesare depășesc 130 – 150% din rația recomandată pentru greutatea totală, ajungând la 150 – 200 cal/kg /zi. Evitarea complicațiilor unui regim hiperproteic trebuie avută în vedere dacă există elemente de risc pentru encefalopatia hepatică sau hiperazotemie. La acești bolnavi se pot recomanda suplimente dietetice orale proteice de *aminoacizi ramificați* 0,25 g/kg/zi.[75] Aceștia scad riscul encefalopatiei. Unii autori afirmă că nu sunt necesari deoarece encefalopatia hepatică este mai rară la copil, dar pe termen lung s-a demonstrat că administrarea lor ameliorează funcția hepatică și are efecte pozitive asupra statusului mental.

Glucidele trebuie adminstrate cu prudență datorită

intoleranței la glucoză și a agravării HTP. Necesarul de 15 – 18 g/kg/zi trebuie administrat sub formă de polimeri de glucoză. Preferința pentru glucoză este motivată și de efectul citotoxic al lactozei și fructozei determinat de acumulările de galactozo 1 fosfat și fructozo 1 fosfat (parțial acest neajuns se corectează după tratamentul cu dexametazonă).[31,36]

Lipidele reprezintă o sursă importantă calorică. Vechile restricții sunt nejustificate, recomandările se pot face cu limitarea aportului la 8 – 9 g/kg/zi.[35]

Micronutrienți

Vitaminele hidrosolubile se administrează în dozele obișnuite sau suplimentări orale.

Vitaminele liposolubile reprezintă nevoi nutriționale speciale și necesită scheme de suplimentare orală sau de administrare parenterală (în cazul malabsorbției din colestază).[36]

Restricția de lichide și sodiu se va face în funcție de evoluția ascitei și afectării renale.

Nutriția enterală

Aportul oral "ad libidum" este impracticabil datorită anorexiei cronice. Unii copii nu colaborează la recomandările de modificare a dietei și în aceste condiții se preferă administrarea alimentelor pe sondă gastrică.

Aportul proteic este cel calculat în funcție de deficitul creșterii.

Se utilizează administrarea alimentației hipolipidice datorită toleranței mai bune și pentru evitarea efectului laxativ al acizilor grași. O astfel de alimentație este bine tolerată chiar și în cazul sângerărilor digestive. Rezultate bune s-au obținut atât cu formule standard cât și cu formule îmbogățite cu acizi aminați ramificați.

Condițiile calitative și cantitative pentru preparatele standard în nutriția enterală sunt:[25,77]

- să fie hiperenergetice → peste 1,5 kcal/ml;
- să aibă un conținut scăzut în sodiu → 40 mmoli/zi;
- să conțină emulsii lipidice în cantitate mică (25%);
- debit scăzut și administrare intermitentă la cazurile care prezintă risc de hemoragie digestivă;
- să conțină glutamina, care asigură protecție pentru dezvoltarea și integritatea vilozităților intestinale;
- să conțină colină (4 – 5 g/zi);
- să conțină aminoacizi cu lanț ramificat (leucină, isoleucină, valină);
- să conțină trigliceride cu lanț mediu; uleiul de trigliceride cu lanț mediu (TCM) este bine absorbit în colestază (7,7 kcal/ml);
- TGCL (trigliceride cu lanț lung) nu trebuie scăzute sub10% din aportul total pentru prevenirea deficitului de acizi grași esențiali;
- administrarea cazeinei protejează împotriva encefalopatiei și creșterii amoniemiei;
- dacă sunt necesare restricții de lichide, formulele pe bază de cazeină sunt bine tolerate (70 g proteine/l, 1500 kcal/l);
- să aibă osmolaritatea de 350 m Osmol/l.

Nutriția enterală cu debit constant permite adaptări ale soluțiilor folosite, scade numărul limfocitelor intraepiteliale, scade expresia MHC II, modifică flora intestinală, combate sepsisul.

Metoda evită pierdera energiei prin masticație și ingestie și astfel crește capacitatea intraluminală de digestie și absorbție intestinală.

Procedurile folosite pentru nutriție enterală sunt:

- sondă naso-gastrică (polivinil clorid, poliuretan, silicon) cu diametrul adaptat, 4-10, pe o lungime care măsoară distanța aripă nazală-ombilic, control stetacustic, aspirare lichid cu pH 3;
- sondă naso-jejunală.

Metoda prin gastrostomie endoscopică **nu** se recomandă la hepatici, fiind grevată de numeroase complicații datorită HTP.[34,76]

Poziția bolnavului pentru nutritie enterală:

- lateral drept;
- sedare (metoclopramid);
- control radiologic;
- tub schimbat la trei zile pentru stomac și la opt zile pentru zona duodeno-jejunală.

Pompe pentru NE:

- clasice;
- miniaturizate (pentru utilizarea în ambulator).

Prepararea soluțiilor trebuie făcută zilnic, este necesară echipă specială:

- dietetician avizat;
- respectarea măsurilor de asepsie;
- evitarea contaminării bacteriene ulterioare;
- păstrare la 4ºC;
- omogenizare continuă când în amestec există trigliceride.

Preparatele indicate în nutriția enterală a copilului sugar care asociază și colestază sunt (Fig.29):

- Alfare
- Pediasure
- Ensure
- Portagen
- Pregestimil
- Hepatic complet.

La copilul și adolescentul cu boli hepatice când este necesară și restricția de lichide preparatele utilizate pentru nutriție enterală sunt:

- Nutrihep;
- Heptricaid.

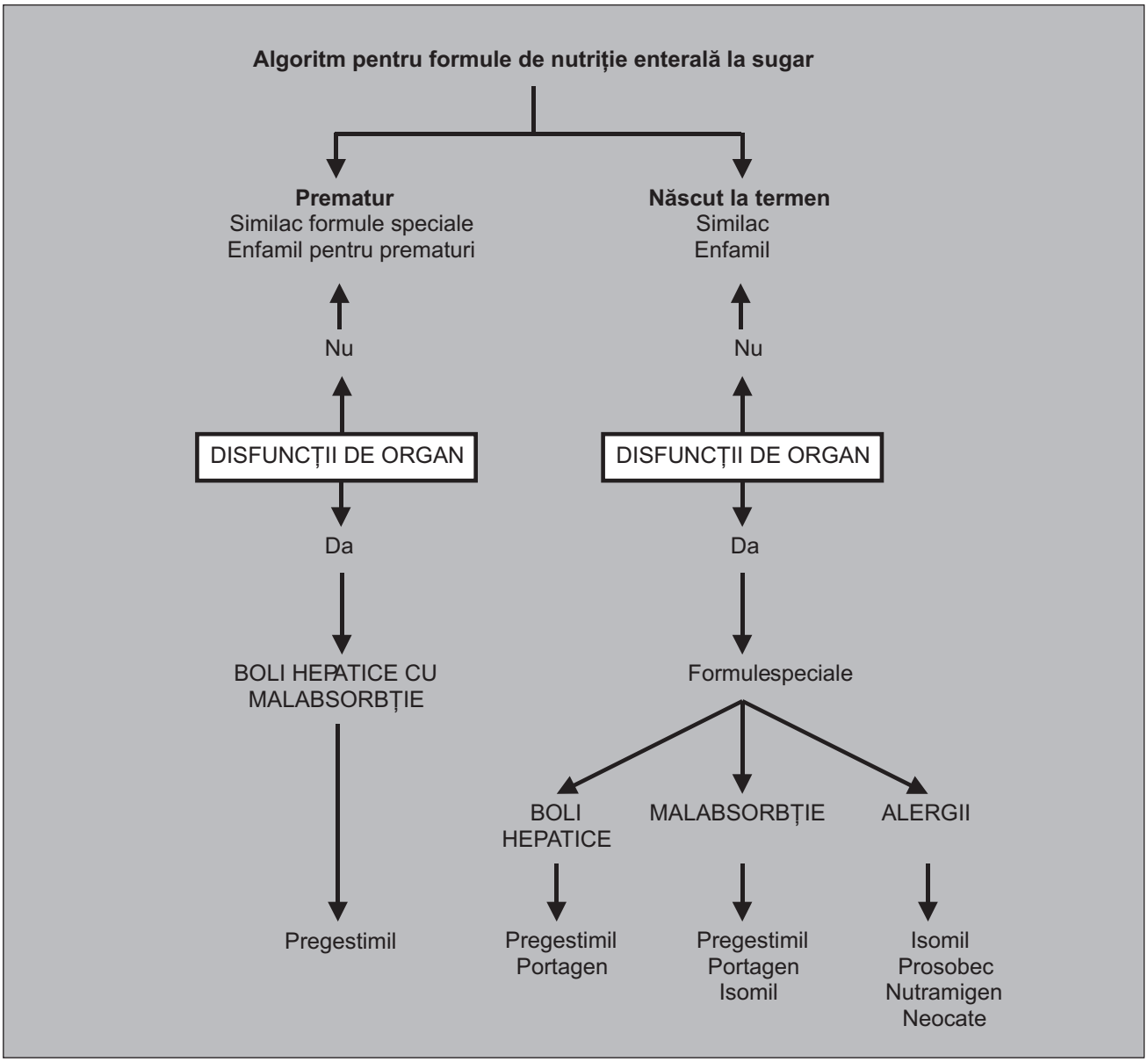

Fig.29 Algoritm pentru formule de nutriţie enterală la sugar[36]

Nutriția parenterală

Această modalitate complexă devine o necesitate in urmatoarele situatii:

- în stadiile finale când nutriția enterală nu mai este tolerată, apare diaree intratabilă prin malabsorbție severă, edem al mucoasei, conținut neadecvat în săruri biliare;
- în infecțiile intercurente sistemice;
- înainte de transplantul hepatic;
- în condiții de impas pentru asigurarea necesarului caloric;
- pentru controlul corect al restricției de apă și sodiu.

Nutriția parenterală poate fi utilizată pe o linie venoasă centrală.

Formulele utilizate pot conține aminoacizi, glucide, lipide cu adaptarea aportului de sodiu, apă, electroliți, vitamine, oligoelemente.

În condițiile în care nu există insuficiență hepatică acută cu encefalopatie și nu există o afectare importantă a funcției renale, se pot utiliza formule standard.

În cazul afectării renale se vor folosi formule cu o concentrație calorică mare pentru a nu agrava dezechilibrele hidroelectrolitice.

Fenomenul de retenție hidrică este complex prin intervenția unor factori renali, dar și endocrini: sistemul renină-angiotensină-aldosteron, sistem nervos simpatic, prostaglandine, arginin-vasopresină, hormoni natriuretici, oxid nitric.

Retenția sodiului are rol pivotal în fiziopatologia ascitei și edemelor, impunând monitorizarea sodiului, lichidelor, suplimentarea K pentru corecția hipokaliemiei

Tabelul 19 Nutriția în bolile hepatice cronice (recomandările Grupului ESPEN, 1997)[33]

	Energie non-proteică Kcal/kg corp/zi	Proteine sau aminoacizi g/kg corp/zi
Ciroză compensată	25-35	1-1,2
Complicații		
Malnutriție prin aport inadecvat	35-40	1,5
Encefalopatie grad I-II	25-35	Tranzitor 0,5, apoi 1-1,5 Dacă nu tolerează proteine: proteine vegetale sau suplimente pe bază de aminoacizi ramificați
Encefalopatie grad III-IV	25-35	0,5 – 1,2 soluție îmbogățită în aminoacizi ramificați
În general, se preferă administrarea orală sau enterală. Nutriția parenterală ar trebui utilizată numai când alimentarea enterală nu este posibilă.		

instalate din cauza diareei, diureticelor, hiperaldosteronismului.

Nutriția parenterală totală crește riscul complicațiilor septice, iar ficatul colestatic are particularitatea de a reține cupru, fier și mangan (aceste oligoelemente se elimină din soluțiile utilizate).

Soluțiile cu un conținut crescut de aminoacizi ramificați (40-50%) și reducerea aminoacizilor aromatici și a metioninei ameliorează mult encefalopatia hepatică (rară la copil), dar nu au efect deosebit asupra statusului nutrițional.

Formulele prea restrictive sunt ineficiente prin neechilibrarea aminoacizilor și compoziția neadecvata pentru o balanță a azotului. Calculul proteic în relație cu azotul reprezintă cheia eficienței nutriționale (Tabelul 19).

Balanța azotului (N) este un criteriu științific în monitorizarea administrării proteinelor.

În timpul malnutriției balanța azotului este negativă deoarece ingestia nu acoperă pierderile (mai ales în malnutriția cronică), iar pierderi suplimentare de N se produc prin hipercatabolism.[31,36,75]

Suportul nutrițional eficient va ameliora această balanță deși nu se va pozitiva imediat în faza acută a bolii. Conceptul balanței de N este simplu, dar determinarea cu acuratețe clinică este extrem de dificilă.[36,75]

Când pacientul primește NET sau NPT determinarea se face cu aproximație, considerând că 1 g proteină conține 160 mg azot (0,16 g).[25]

Estimarea pierderilor de N este și mai dificilă: colectarea urinii în 24 ore, retenția de N poate fi nelegată de aportul proteic (în cazul insuficienței renale). Fiziologic, pierderea prin urină a N reprezintă ~85% din pierderile totale ale acestuia. În anumite situații și pierderile extrarenale pot fi crescute:

- cutanate în leziuni diverse și arsuri;
- fecale (în malabsorbție).

Conținutul de N urinar este reprezentat în general sub formă de uree și pierderile urinare se pot calcula ușor pornind de la ureea urinară după următoarea formulă:

$$\text{Pierderi urinare N (g/zi)} = \frac{\text{Uree urinară (g/zi)}}{2{,}14} + 4 \text{ g/ zi}$$

În formulă:

- 2,14 este un factor ce reprezintă procentul N în uree;
- 4 g/zi este o constantă care apreciază pierderile urinare nonureice de azot.

Această formulă nu poate fi aplicată în stările catabolice, deoarece atunci excreția de amoniu este crescută, iar proporția azotului excretat ca uree este mică. Aceasta duce la subestimarea pierderilor de N urinar totale și ca urmare la o supraestimare a balanței de N. Determinarea amoniului și ureei urinare furnizează deci o estimare mai corectă a pierderii de N urinar. Determinarea amoniuriei este însă dificilă. O alternativă este aceea de a măsura excreția de N adevărată prin:

- metoda clasică Cjeldahl (dificilă);
- chemioluminometrie Antek (rapidă și de acuratețe).

Producția zilnică de N este variabilă, balanța N trebuie calculată zilnic și apoi rezultatele cumulate la 3 zile.[75]

Nivelele plasmatice IGF-1 și proteinele sale de legătură (în special BP_3) variază în funcție de statusul nutrițional, variații deosebit de sensibile și relativ specifi-

Tabelul 20 Suplimentarea vitaminelor liposolubile şi a mineralelor la copilul cu colestază

Vitamine + minerale	Doză, formă
Vit A (+Zn)	Soluție apoasă = 5.000-25.000 UI/zi Injectabil = 100.000 UI la 2 luni
Vit D (+ Ca + P)	Colecalciferol = 2.500-5.000 UI/zi 25-colecalciferol (Caderol) = 3-7 μg/kg/zi 1,25-colecalciferol (Rocaltrol) = 0,1- 0,2 μg/kg/zi
Vit K_1 (fitomenadion)	K_1 = 5 – 10 mg/zi (controlul G_6PD anterior)
Vit E (+Se)	Soluție apoasă = 50-400 UI/zi peros Injectabil 1-2 mg/kg i.m. până la 800 mg/zi
TPES1000 (oral)	Hidrosolubilă = 15-25 UI/kg/zi
Vit E + TPES (în cazurile refractare)	Eventual combinate
Fe	4-6 mg/kg/zi (fier elemental)
Ca	Se corectează doar Ca ionic ↓
Zn	1 mg/kg/zi (Zn elemental)
Se (profilaxia cardiomiopatiei)	2-3 μg/kg/zi
Cr	50-200 μg/kg/zi

ce. Determinările lor sunt greoaie prin metode radioimune, costisitoare (greu accesibile pentru investigarea de rutină).

Excreția de 3MH (3 methyhisoline) este un marker al proteolizei musculare (aminoacizi ai proteinelor contractile, actina și miozina).

Nevoia de azot în pediatrie este în funcție de vârstă, boală și toleranță, dar se situează între 350-500 mg/kg/zi.[25,36,77]

Necesitățile de suplimentare în nutriția enterală și parenterală sunt cele care interesează vitaminele liposolubile, care sunt necesare în malabsorbția asociată colestazei (Tabelul 20).[25]

5.3.2.1. Nutriția pretransplant

În multe cazuri cu boală hepatică terminală la copil, numai transplantul hepatic reprezintă o modalitate efectivă de tratament.

Rolul suportului nutrițional premergător acestei terapii eroice este de mare importanță. Asistența nutrițională de calitate modifică impactul pe care malnutriția îl are asupra supraviețuirii după transplant hepatic.[75]

Corelațiile evolutiv-prognostice care s-au studiat la aceste categorii de bolnavi au demonstrat că:

- suportul nutrițional scade morbiditatea prin infecții (în special cauzate de deteriorarea imună din malnutriție și agravate de imunosupresia post-transplant);
- nutriția corectă suplimentară asigură necesarul metabolic disponibil funcțiilor de sinteză, stocaj și detoxifiere a ficatului grefat;
- statusul nutrițional convenabil pretransplant scade mult rata complicațiilor chirurgicale, asigură creșterea lineară, dezvoltarea mentală tardivă și previne osteopatia metabolică.

Malnutriția protein-calorică hepatică reprezintă o complicație severă care poate fi prevenită prin tratament intens pretransplant printr-un program individualizat fiecărui caz.[33,35]

Preoperator se utlilizează metodele cunoscute de nutriție enterală (NE) sau parenterală (NP). *Nutriția enterală* necesită formule îmbogățite în TGM, cum este Portagenul, la care se adaugă dozele recomandate de vitamine liposolubile.[62,66,75]

Controversele legate de particularitățile evolutive ale pacientului sunt:

- la copiii cu importantă HTP pot exista varice esofagiene cu mare risc de sângerare cauzate de tubul naso-gastric (utilizarea tubului de silicon este mandatată);[32]
- există multe discuții privind eficiența aminoacizilor cu lanț ramificat la copiii cu encefalopatie cronică;
- existența unor complicații extradigestive (renale, cardiace, metabolice) impun nuanțări deosebite

Tabelul 21 Suportul nutriţional la sugarii şi copiii incluşi în programul de transplant hepatic.[79]

Nutriente	PRETRANSPLANT	POSTTRANPLANT
Carbohidraţi	Polimeri glucoză 15- 20 g/kg/zi	Glucoză 6-8 g/kg/zi
Proteine	(conţinut scăzut de sare) 3-4 g/kg/zi	Proteine integrale 2,5-3 g/kg/zi
Grăsimi	40-60% TCM 8 g/kg/zi	80-90% TCL 5-6 g/kg/zi
Calorii	120-150%	120%

ale asistenței nutriționale;

- corectarea hipoglicemiei în unele boli înnăscute de metabolism (glicogenoze) impun cantități mari de glucoză;[29,34]
- controlul hiperamoniemiei în anomaliile din ciclul ureei necesită măsuri complexe.[75]

Nutriția parenterală se administrează aplicând următoarele principii (Tabelul 21):

- *glucoză* 15g/kg/zi (se poate suplimenta în stările de hipoglicemie);
- *lipide* 3-3,5 g/kg/zi (30% din energia neproteică);
  - emulsiile lipidice 0,1-0,2 g/kg/oră (50% TGM și 50% TGL) asigură o bună utilizare metabolică;
  - de perspectivă sunt emulsiile lipidice intravenoase care conțin 20% ulei soia, 20% ulei măsline, 20% acizi grași polinesaturați (PUFAS), în special acid linoleic ($C_{18:2ů-6}$) îmbogățit cu acizi grași mononesaturați (acid oleic) MUFAS $C_{18:1ω-9}$. Acestea sunt indicate în special la sugarii prematuri cu colestază. Dacă HTP este mare, TCM pot determina cetoză
- *aminoacizii reprezintă sursa proteică importantă.* Cantitatea se va adapta amoniemiei. Soluțiile cu adaos de glutamină (Gln) și ornitină-α-ketoglutarat (OKG) 15 g/zi influențează benefic creșterea și nivelul optim al $IGF\text{-}_1$ în plasmă.
- *apa* 130-150 ml/kg/zi în funcție de vârstă și afectare renală.

5.3.2.2. Complicațiile NP și boala hepatică determinată de NPT

Complicațiile NP pot fi dependente de tehnică și de pacient și pot fi evitate astfel:

I. Supravegherea cateterului

- *Complicații infecțioase* în relație cu utilizarea cateterului venos central. Pot fi prevenite prin metode de asepsie și igienă a pielii (flux laminar și filtru):
- utilizarea unui personal calificat;
- investigarea febrei pentru stabilirea etiologiei sepsisului (culturi cateter, teste de coagulare). Antibioterapia se recomandă în funcție de antibiogramă.
- *Obstrucția sau tromboza venei cave* sunt complicații rare. Apariția tromboflebitei venoase superficiale crește riscul de embolie septic. Prevenția prin Warfarin 1 mg/zi reduce incidența.[36]

II. Profilaxia osteopeniei

- Radiografie de control
- Densitometrie osoasă
- Dozarea Ca, vitamina D, metabolit și tratamentul de substituție
- Evoluția fosfatazei alcaline
- Balanța azotului pozitivă
- Excluderea aluminiului din soluții

III. Profilaxia afectării hepatice cauzată de NP

La copiii supuși nutriției parenterale complicațiile hepatobiliare sunt frecvente și sunt cauzate de:

- poluarea intestinală;
- sepsis cu germeni gram-pozitivi și gram-negativi.

Steatoza hepatică poate fi semnalată de creșterea FA și a activității gama glutamil transpeptidazei (GT). Infiltratul inflamator și fibroza hepatică sunt rare.

Profilaxia steatozei hepatice se poate realiza prin:

- utilizarea trigliceridelor cu lanț lung sau injecția cu analogi de colecistokinină pentru stimularea circulației enterobiliare;[36,79]
- tratamentul poluării bacteriane intestinale (ATB + Metronidazol);[29,38]
- utilizarea UDCA (acid ursodeoxicolic), 10mg/kg/zi;
- excluderea aluminiului din soluțiile de NP la copil;[79]
- adaptarea compoziției soluțiilor pentru uz pediatric (AA necesari și taurină);
- NP utilizată ciclic scade hiperinsulinismul și steatoza hepatică.

5.3.2.3. Nutriția postoperatorie precoce (după transplantul hepatic)

Postoperator precoce terapia nutrițională intensivă are un rol deosebit pentru depășirea momentului separării de ventilator. În același timp scade riscul infecției și

ameliorează cicatrizarea plăgilor.[38]

NPT se va menține după transplant pe o durată variabilă de la câteva zile până la câteva săptămâni. Practic în ziua a 2-a - a 3-a postoperator, după rezolvarea ileusului postoperator, trebuie încercată nutriția enterală.[36]

Malnutriția necorectată anterior poate întreține malabsorbția și maldigestia posttransplant. În aceste cazuri se pot utiliza temporar formule elementale, cu debit constant și s-a remarcat o bună toleranță a acestora.[31]

Posttransplant hepatic se pot manifesta perturbări nutriționale grave prin numeroși factori iatrogeni:

- ciclosporina A determină hipercolesterolemie, hiperkaliemie, hipomagneziemie, hiperglicemie;
- prednisonul determină retenție de Na și apă, încetarea creșterii, ulcerații mucoase, sângerări, osteoporoze, modificări comportamentale;
- OKT_3 este urmat de tulburări grave de motilitate digestivă;
- imuranul este responsabil de alterarea gustului, grețuri, esofagită;
- Tacrolimus (FK506) poate produce dureri abdominale, hiperglicemie, vărsături și diaree;
- micofenolatul mofetil poate produce hemoragii digestive, diaree, vărsături.

Obiectivele nutriționale la un bolnav hepatic pot să ducă la o scădere importantă a apetitului și să provoace și alte tulburări:

- reflexul de apărare orală;
- comportament aberant alimentar.

Anorexia impune monitorizarea aportului energo-proteic în primii 2-3 ani după transplant.

5.3.3. Prevenirea și combaterea complicațiilor pe termen lung

Postoperator tardiv există numeroase riscuri pe termen lung pentru deteriorare nutrițională și metabolică la copiii cu transplant hepatic.

Prevenirea hipercolesterolemiei

În timpul imunosupresiei terapeutice este indicată o dietă hipolipidică pentru prevenirea hipercolesterolemiei produse de ciclosporină.[33,36,38]

Deficitul creșterii în talie

Deficitul creșterii în talie este un aspect important datorită impactului creșterii staturale normale în reintegrarea socială și aprecierea de sine. Creșterea normală posttransplant este un indiciu al funcționalității grefei, dar un discret deficit în talie se menține câțiva ani în orice condiții.[36]

Grupul de transplant pediatric olandez insistă asupra necesității efectuării transplantului hepatic la copil în faza precoce a bolii finale, deoarece deficitul de creștere instalat anterior nu se recuperează după transplant.[33]

Cauzele deficitului în creștere sunt:

- deficitul statural anterior;
- funcția deficitară a grefei;
- tratamentul cu glucocorticoizi pe termen lung (se va recomanda regim discontinuu sau alternativ).

Pentru prevenția și terapia încetinirii creșterii, copiii pot beneficia de administrarea *hormonului de creștere recombinant (rhGH) și a factorului de creștere insulin-like (IGF-1).*

Argumentele existente pentru utilizarea GH sunt:

- experiența însușită din utilizarea acestuia după transplantul renal;
- crește sinteza proteică și a colagenului tip I;
- contracarează acțiunile catabolice ale corticoizilor.

Controversele utilizării curente a GH sunt:

- efectul este variabil la fiecare caz;
- poate declanșa rejetul acut al grefei (prin efectele imunomodulatoare);
- trebuie identificați factori predictivi ai răspunsului eficient la fiecare pacient;
- necesitatea unor studii concludente pe termen lung.

Prin influența asupra creșterii, terapia nutrițională pre și posttransplant se menține în actualitate. Dacă se înregistrează un eșec al creșterii în pofida terapiei nutriționale se urgentează transplantul.

Osteopatia metabolică

În primul an după transplant, în special la adult, s-au semnalat fracturi patologice. Nivy raportează fracturi la 16% dintre copiii cu transplant hepatic.[29] Fracturile sunt explicate de o diversitate de factori cauzali:

- imobilizarea prelungită;
- topirea maselor musculare și menținerea malnutriției;
- deteriorarea funcției renale din cauza medicației imunosupresoare;
- reapariția colestazei prin colangită, rejet, etc;
- vitamina D este insuficientă și o parte din ea este convertită în hidroxicolecalciferol inactiv;
- terapie steroidiană abuzivă.

Între complicațiile transplantului de organe, patologia osoasă (osteopenie, rahitism, osteoscleroză) ocupă un loc major, indiferent de starea preoperatorie a densității osoase.[36] Pacienții cu transplant hepatic dezvoltă osteopenie în primele 3-6 luni după transplant.

Dacă grefa este funcțională, după acest interval masa osoasă se stabilizează sau crește (Balistreri, 1994). Pentru prevenție un rol important îl are excluderea aluminiului din NP pe termen lung la copil.[33,79]

Dacă se face identificarea acestui risc prin efectuarea densitometriei osoase înainte de transplant, pacienții pot beneficia de un tratament adecvat: calciu, fosfor, vitamina D, activitate fizică, gimnastică, asistență psihologică. Metodele obișnuite de depistare sunt: radiografii, fosfataze alcaline crescute, hipercalciurie, densitometrie osoasă.

Evoluția nefavorabilă și chiar decesul prin insuficiență hepatică în evoluția copiilor cirotici sau cu colestază au drept cauză și malnutriția cronică specifică.

Ameliorarea statusului nutrițional este o verigă importantă pre și posttransplant hepatic. Terapia nutrițională este o piatră de încercarea a specialistului și, în același timp, o obligație datorită potențialului reversibil al MPC.

Evaluarea nutrițională permanentă, terapia nutrițională eficientă și reală necesită o pregătire de specialitate, suport material și logistic, o bună colaborare interdisciplinară, echipe de nutriționiști care să colaboreze permanent cu echipa de transplant.

BIBLIOGRAFIE

1. Mowat AP. Conjugated hyperbilirubinemia. În Liver disorders în childhood Mowat AP (ed). Butterworths. London-Boston, 1987.

2. Desmet VJ. Histopathology of cholestasis. În Hepatobiliary Diseases: Cholestasis and Gallstones. Kluwer Academic Publishers and Falk Foundation. 2001, 21-29

3. Schneider B. Intestinal Bile Acid Transport: Biology, Physiology and Pathophysiologgy. J Pediatr Gastroenterol Nutr, 32:407-417, 2001.

4. Moyer MS, Balistreri WF: Prolonged neonatal obstructive jaundice. În Pediatric Gastrointestinal Disease. Walker WA, Duril PR, Hamilton JR, Walker Smith JA, Watkins JB (eds).Decker, Philadelphia-Toronto. 1991. vol.2, 835-848.

5. Chardon C. Prognosis of biliary atrezia at the era of liver transplantation: French national study, 1986-96. Pediatr Transplant 2(suppl1):33A, 1998.

6. Dellert FS, Balistreri FW. Neonatal Cholestasis. În Pediatric Gastrointestinal Disease – Pathophysiology, Diagnosis Management. Walker WA, Durie RP, Hamilton JR, Watkins BJ (eds). Mosby, St. Louis,1996.

7. Balistreri WF. Bile Acid Therapy in Pediatric Hepatobiliary Disease – The role of Ursodeoxycholic Acid. J Pediatr Gastroenterol Nutr 24:573-589, 1997.

8. Karrer FM, Lilly JR, Steward BA, Hall RJ: Billiary atresia 1976 to 1989. J Pediatr Surg 25:1076–1081, 1990.

9. Tzakis AG, Starzl TE. Liver transplantation. În Pediatric Surgery. Ashcraft KW, Holder TM (eds.).Second Edition. WB Saunders Company, 1993, 505–524.

10. Bernard O. Cholestatic childhood liver diseases. Acta Gastro-Enterologica Belgica, 62:295-298, 1999.

11. Popescu V, Arion C, Dragomir D: Colestazele nounăscutului și sugarului. În Icterele copilului - ictere cu bilirubină conjugată. Popescu V, Arion C, Dragomir D (eds). Editura Medicală, București. 1990, 28-45.

12. Chang MH, Hsu HC, Lee CY, Wang TR, Kao CL. Neonatal hepatitis: a follow up study. J Pediatr Gastroent Nutr 6:203-207, 1987.

13. Maisels MJ. Neonatal jaundice. În Neonatology, Pathophysiology and the Management of the Newborn. Avery G.B. (ed.). 3rd ed. Lippincott, Philadelphia, 1987, 534-629.

14. Müller H, Brandis M. Pathologische Konjugiertte Hyperbilirubinämie des Neugeborenen und säuglings-neonatale Cholestase. În Hepatologie. Blum G. (ed). Germany. 1997, 616-621.

15. Popescu V, Tauberg L. Colestaza neonatală. În Algoritm diagnostic și terapeutic în Pediatrie. Popescu V (ed). Editura Medicală Amalteea, București. 1999, 99-130.

16. Grigorescu-Sido P. Boli genetice de metabolism. În Pediatria Tratat. Ciofu EP, Ciofu C. Ediția I. Ed. Medicală, București. 2001, 1352-1388.

17. Moraru E. Hepatita cronică la copil. Polirom Iași. 2000, 78-86, 375-391.

18. Alagille D, Estrada A, Hadchovel M, Gautier M, Odievre M, Domergues JP. Syndromatic paucity of intralobular bile ducts (Alagille syndrome or arteriohepatic dysplasia), review of 80 cases. J Pediatr 110:195-200, 1987.

19. Stamate M. Atrezia de căi biliare extrahepatice. În Pediatria Tratat. Ciofu EP, Ciofu C (eds), Ediția I, Editura Medicală. 2001, 594.

20. Witzleben CL, Piccoli D. Extrahepatic Bile Duct. În Pediatric Gastrointestinal Disease. Walker AW, Smith AJ (eds.). Mosby, St. Louis, 2000, 915-227.

21. Campion A, Guimber D, Michaud L et al. Analyse du retard au diagnostic de l'atresie des voies biliaries. Arch Pediatr 8:493-498, 2001

22. Dive G, Geubell A. Anomalies congenitales des voies biliares extrahepatiques. În Gastro-enterologie Clinique, 1993, 223–230.

23. Picoli AD, Witzleben CL. Disorders of the Extrahepatic Bile Ducts. În Pediatric Gastrointestinal disease – Pathophysiology, diagnosis, management. Walker AW, Durie RP, Hamilton RJ, Walker – Smith AJ, Watkins BJ (eds.). Mosby, St. Louis. 1996, 1385-1399.

24. Chardot C, Carton M, Auvert B. Prognosis of Biliary Atresia in the era of Liver Transplantation: French National Study from 1986 to 1996, Hepatology, 30:606-610, 1999.

25. Sokol R. DICC Meeting. Pediatric Gastroenterology Hepatology Nutrition, 2001, Canada.

26. Fellay M, Kehtari R. Mise au point: insuffisance hépatique fulminante et subfulminante. Revue Medicale de la Suisse Romande, 116:483-491, 1996.

27. Holme E, Lindstedt S. Tyrosinaemia type I and NTBC. J Inher Metab Dis 21:507-517, 1998.

28. Powel LW, Isselbacher K. Hemochromatosis. În Harrison's Principles of internal medicine. Third edition. 1994, 2069-2079.

29. Nivy MA, Schwartz KB. Nutritional considerations and management of the child liver disease. Nutrition 13:177-184, 1997.

30. Nakazato M, Murakami N, Date Y, Kojima M. A role for ghrelin in the central regulation of feeding. Nature 409:194-198, 2001

31. Watkins JB. Nutritional considerations in the prognosis

and treatment of liver disease in children. În Textbook of Pediatric Nutrition. Suskind RM, Lewinter-Suskind L (eds.). Ed. 2. Raven Press Ltd. New York. 1993, 353-362.

32. Denninger M.H.: Anomalies de l'hémostase dans les maladies du foie, Hepato-Gastro, 2:121-131, 1998.

33. Plauth M. Nutritional support in liver disease. Basics in Clinical Nutrition-Espen Course book. Ed. 2, 2000, 176-186.

34. Gottrand F, Michaud L, Guimer D. Influence of recombinant interferon alpha on nutritional status and growth pattern in children with chronic viral hepatitis. Eur J. Ped 155:1031-1034, 1996.

35. Shepherd RW. Nutritional support of the child with chronic liver disease. În Liver Disease in Children. Suchy F.J. (ed.). Mosby, 1994, 389-400.

36. Weber A, Roy CC. The malabsorption associated with chronic liver disease in children. Pediatrics 50:73-83, 1972.

37. Mc Diarmid SV: Treatement of end stage liver disease. În Pediatric Gastrointestinal Disease. Pathophysiology-Diagnosis-Management. Walker A, Hamilton D, Watkins WS (eds.). Third edition. Hamilton, Ontario. 2000. 1250-1272.

38. Gouleto de Ville J. Preoperative nutritional evaluation and suport for liver transplantation in children. Transplant Proc 19:3249-3255, 1987.

39. Dellert SF, Balistreri W, Walker-Smith JA. – Neonatal Cholestasis. în Pediatric Gastrointestinal Disease, Third Edition, Mosby, St Louis, 2000, 880-895.

40. Evans JS. Abnormalities of the bile ducts. În Pediatric Gastrointestinal Disease. Wyllie R, Hyams JS (eds.). WB Saunders, Philadelphia, 1993, 901–930.

41. Sokol RJ, Mack C. Ethiopathogenesis of Biliary Atresia. Semin Liver Dis 21:517-524, 2001.

42. Făgărășanu I, Ionescu – Bujor C, Aloman D, Albu E. The biliovascular system of the liver. În Surgery of the liver and intrahepatic Bile Ducts. Editura Academiei Bucureşti, Warren H. Green, Inc St. Louis, 1972, 22-32.

43. Landing BH. Considerations of the pathogenesis of neonatal hepatitis, biliary atresia and choledochal cyst. – the concept of infantile obstructive cholangiopathy. Prog Pediatr Surg 6:113-139, 1974.

44. Ohi R, Snikes RH, Stellin GP, Lilly JR. In biliary atresia duct histology correlates with bile flow, J Pediatr Surg 19:467-470, 1989.

45. Aprodu G. Dilatatia congenitală a căilor biliare. În Chirurgie pediatrică. Editura Gr. T. Popa. Iași, 2001, 148-150.

46. Suzuki S, Kita K, Fukunishi I. Living Related Liver Transplantation: A Thai Family's Stressors and Concerns. Prog Transplant North American Transplant Coordinators Organization,12:36-41, 2002.

47. Ortega JA, Krailo MD, Haas JE et al. Effective treatment of unresectable or metastatic hepatoblastoma with cisplatin and continuous infusion doxorubicin chemotherapy: a report from the Children's Cancer Study Group. J Clin Oncol 9:2167-2176, 1991.

48. Finnegold MJ. Liver Tumors. În Pediatric Gastrointestinal disease-Pathophypsiology, diagnosis, management. Walker AW, Durie RP, Hamilton RJ, Walker-Smith AJ, Watkins BJ (eds.). Mosby, St. Louis. 1996, 1102-1117.

49. Audigier JC. Les facteurs de risque du carcinome hépatocellulaire. Hepato-Gastro, 5:297-302.

50. Gauthier F, Valayer J, Thai BL, Sinico M, Kalifa C. Hepatoblastoma and hepatocarcinoma in children: analysis of a series of 29 cases. J Pediatr Surg 21:424-429, 1986.

51. Miron I. Tumorile hepatice la copil. În Oncologie clinică. Miron L, Miron I (eds.). Editura Egal, 2001, 1097-1104.

52. Douglass E, Ortega J, Feusner J et al. Hepatocellular carcinoma (HCA) in children and adolescents: results from the Pediatric Intergroup Hepatoma Study (CCG 8881/POG 8945). Proceedings of the American Society of Clinical Oncology 13: A-1439, 420, 1994.

53. Sanders J, Glader B, Cairo M et al. Guidelines for the pediatric cancer center and role of such centers in diagnosis and treatment: American Academy of Pediatrics Section Statement Section on Hematology/Oncology. Pediatrics 99:139-141, 1997.

54. Aprodu G. Tumori hepatice. În Chirurgie pediatrică. Editura Gr.T. Popa. Iași, 2000, 225-229

55. Ikeda H, Hachitanda Y, Tanimura M et al. Development of unfavorable hepatoblastoma in children of very low birth weight: results of a surgical and pathologic review. Cancer 89:1789-1796, 1998.

56. Terris B., Fléjou J.F.: Quels sont les marquers anatomopathologiques utiles au pronostic du carcinoma hépatocellulaire ? Hepato-Gastro 5:291-296, 1998.

57. Popescu V, Dragomir D, Arion C. Boli de metabolism. În Tratat de pediatrie. Popescu V (ed.).Ed. Medicală, Bucureşti. 1985, vol.3, 511-770.

58. Popa I. Fibroza chistică (Mucoviscidoza). Editura Viața Medicală Românească, 1998

59. Rakela J et al. Fulminant Wilson disease treated with post dilution hemofiltrations and orthoptic liver transplantation, Gastroenterology 90:2004-2008, 1986.

60. Van Tornout JM, Buckley JD, Quinn J et al. Timing and matgnitude of decline in alpha-fetoprotein levels in treated children with unresectable or metastatic hepatoblastoma are predictors of outcome: a report from the Children's Cancer Group. J Clin Oncol 15:1190-1197, 1997.

61. Kelly D. Liver transplantation. În Pediatric Gastrointestinal Disease Pathophysiology-Diagnosis-Management. Walker A, Hamilton D, Watkins WS (eds.). Third edition. Hamilton, Ontario. 2000, 1272-1286.

62. Popescu A, Miu N. Strategii terapeutice în unele boli metabolice și digestive. Ed. Risoprint. Cluj. 1997, 306-327.

63. Zavaglia C, Barberis M, Gelosa F, Cimino G, Minola E, Mondazzi L, Botteli R, Ideo G: Inflammatory pseudotumour of the liver with malignant transformation. Report of two cases. J Gastroenterol 28:152-159, 1996.

64. Lanzkowsky P. Manual of Paediatric Hematology and Oncology, third edition, Academic Press, 2000.

65. Yoshida Y et al. Intrahepatic transplantation of normal hepatocytes prevents Wilson's disease in Long-Evans Cinnamon Rats, Gastroenterology 111:1654-1660, 1996.

66. Bernardotte J, Goyet JV, Sokal E, Claus D. Liver transplatation in children. În Management of Digestive and Liver Disorders in Infants and Children. Buts JP, Sokal EM (eds.). Etsezier Science Publishers. 1993, 669-710.

67. Sokol R, Francis PD, Gold SH. Orthoptic liver transplantation for acute fulminant Wilson disease. J Pediatr 107:549-552, 1985.

68. Perlmutter DH. Alpha1–Antitrypsin Deficiency. În Pediatric Gastrointestinal Disease. Pathophysiology-Diagnosis-Management. Walker A, Hamilton D, Watkins WS (eds.). Third edition. Hamilton, Ontario. 2000, 1114-1200

69. Jamieson NV. The results of combined liver kidney transplantation for primary hyperoxaluria 1984-1997, The European PHI, transplant registry report. J Nephrol 11:36-42, 1998.

70. Birrer RB: The many facets of hypoglycemia. Emergency

medicine 63-74, 2000.

71. Schrier SL, Bacon BR. Treatment and screening for hereditary hemochromatosis. Up To Date in Gastroenterology and Hepatology 2:12, 2000.

72. Lock EA, Ellis K, Gaskin P. From toxicological problem to therapeutic use: The discovery of the mode of action of NTBC, its toxicology and development as a drug. J Inher Metab Dis 21:498-506, 1998.

73. Brusilow SW. Treatment of ureea cycle disorders. În Treatment of Genetic Disease. Desnick RJ (ed.). Churchill-Livingstone, 1991. 79-94.

74. Barbier M, Attoub S, Galmiche JP. La leptine: aspects physiologiques et implications en Hépato-Gastroentérologie. Gastroenterol Clin Biol 24:506-515, 2000.

75. Sokal E, Baudoux M, Collette E et.al. Branched chain amino-acids improve body composition and nitrogen balance in a rat. model of extra-hepatic biliary atresia. Pediatric Res 40:66-71, 1996.

76. Cynober L. Monitoring of nutritional support. Basics in Clinical Nutrition- Espen Course book. Ed. 2, 2000. 143-148.

77. Wren AM, Small CJ, Ward H, Murphy KG et al. The Novel Hypotalamic Peptide Ghrelin Stimulates Food Intake and Growth Hormone Secretion. Endocrinology 141:4325-4328, 2000.

78. Cuntz U, Freihauf E, Wawarta R et al. A role for the novel weight-regulation hormone ghrelin in anorexia nervosa. Endocrinology 260:1112-1115, 2001.

79. Zadok Z. Special formulas Basics in Clinical Nutrition- Espen Course book. Ed. 2. 2000, 98-100.

CAPITOLUL 41

SISTEME SUPORTIVE HEPATICE

Mihai VOICULESCU

1. INTRODUCERE 983
2. OBIECTIVELE SISTEMELOR SUPORTIVE HEPATICE 983
3. CLASIFICAREA SISTEMELOR SUPORTIVE HEPATICE 983
4. SISTEMELE SUPORTIVE HEPATICE EXTRACORPOREALE 984
4.1. SSHE nonbiologice 984
4.1.1. Hemodializa 984
4.1.2. Hemofiltrarea 984
4.1.3. Exsanghinotransfuzia 984
4.1.4. Hemoperfuzia 984
4.1.5. Plasmafereza 984
4.1.6. Dializa extracorporeală cu albumină 985
4.1.7. Sistemele BioLogicDT și BioLogicDTPF 985
4.1.8. Plasmafereza cu flux crescut 986
4.2. SSHE biologice 986
4.3. SSH hibride / ficatul bioartificial 986
4.3.1. Sistemul suportiv hepatic extracorporeal tip ELAD Artificial Liver (Vitagen, California) 989
4.3.2. Bioreactorul Centrului Medical Amsterdam (AMC Bioreactor) 989
4.3.3. SSH bioartificial BLSS (Excorp Medical, Minneapolis, MN) 989
4.3.4. LIVER x 2000 system (Algenix, Shoreview, Minneapolis) 989
4.3.5. HepatAssist (Circe Biomedical, Lexington, Massachusetts) 989
4.3.6. MELS (Modular Extracorporeal Liver Suport; Hybrid Organ GmbH, Charite – Virchow Klinikum Berlin) 989
5. COMENTARII 990
BIBLIOGRAFIE 990

1. INTRODUCERE

Deși în ultimii ani s-au înregistrat progrese importante în domeniul hepatologiei, tratamentul insuficienței hepatice acute (IHA) a rămas o problemă încă nerezolvată.[1,2] Frecvența și mortalitatea IHA continuă să fie ridicată, anual fiind înregistrate în SUA peste 30.000 decese.[3,4,5] Deocamdată singura soluție terapeutică eficientă o reprezintă transplantul hepatic.[6] Transplantul hepatic ortotopic (THO) este limitat de numărul redus al donatorilor și de timpul de așteptare ridicat până la procurarea unui organ potrivit.[1] Sistemele suportive hepatice (SSH) reprezintă o soluție de compromis acceptabilă de supleere temporară a ficatului până la refacerea hepatică sau până la practicarea transplantului hepatic.[7,5,8] Pacienții cu IHA sau cu rezecții hepatice largi sunt în prezent asistați cu diverse sisteme suportive până la reluarea funcțiilor hepatice (terapie curativă) sau până la practicarea transplantului hepatic (terapie punte).

Funcțiile ficatului sunt diverse și complexe. Nu este clar care dintre aceste funcții sunt implicate în patogeneza IHA și în ce măsură supleerea lor remite IHA.[9,10] Datele clinice și anatomopatologice arată că principalele modificări din IHA sunt hipertensiunea intracraniană și edemul cerebral cu hernierea trunchiului cerebral.[10] Nu știm dacă aceste modificări decurg din pierderea funcției de detoxifiere, de sinteză, de excreție biliară, de epurare hepatică sau de combinația acestora. SSH sunt eficiente numai în măsura în care remit hipertensiunea intracraniană și edemul cerebral. Nu dispunem de dovezi clare privind relația dintre supleerea funcțiilor hepatice pierdute și controlul hipertensiunii intracraniene sau a edemului cerebral.

Raportat la principalele funcții hepatice, metodele SSH sunt de tip detoxifiere, detoxifiere și substituție și detoxifiere și sinteza. Metodele de detoxifiere îndepărtează prin dializă, hemofiltrare, absorbție pe cărbune activ sau rășini etc. diverse substanțe printre care bilirubina, acizii biliari, fenolii, aminoacizii aromatici etc. În raport cu substanțele epurate se aleg diverse tipuri de membrane (hidrofile sau lipofile), de dializante (albumina, aminoacizi etc) sau de absorbanți (cărbune activ, rășini, albumină etc.). Metodele de detoxifiere și substituție supleează prin plasmafereză sau exsanghinotransfuzie funcțiile de epurare și de sinteză hepatică. Schimbarea zilnică a 2 – 3 litri de sânge sau de plasmă îndepărtează substanțele neepurate și totodată asigură aportul proteinelor plasmatice nesintetizate hepatic.[3,4,11]

Limitele și efectele adverse ale SSH artificiale au condus la apariția SSH biologice. Principalul avantaj al SSH biologice îl reprezintă mai buna supleere a funcțiilor hepatice, inclusiv reglarea și excreția biliară. SSH

Tabelul 1 Obiectivele sistemelor suportive hepatice

Obiectivele sistemelor suportive hepatice
• reducerea mortalității
• creșterea supraviețuirii până la efectuarea unui transplant
• redresarea parametrilor hemodinamici
• remiterea sindromului hepatorenal
• reducerea icterului și a pruritului

biologice sunt de tip intra- și extracorporeal. SSH biologice intracorporeale constau în transplantul de culturi celulare, de fragmente sau a ficatului întreg uman sau xenogenic.[1,3,4] SSH biologice extracorporeale au în vedere perfuzia încrucișată a pacientului cu ficat uman sau xenogenic sau cu sistem biologic hibrid.[12] SSH biologic hibrid (ficatul bioartificial) combină epurarea prin dializă și/sau absorbție cu epurarea și sinteza biologică a celulelor hepatice umane sau xenogenice fixate într-un bioreactor care le asigură supraviețuirea pentru o perioada limitată de timp.[1,13] SSH biologice hibride cumulează avantajele sistemelor artificiale și biologice dar și defectele acestora.

Strategia și rezultatele terapeutice ale SSH sunt dependente de tipul și etiologia IHA. IHA se constituie pe ficat anterior sănătos sau pe ficat anterior bolnav.[14] Pacienții cu IHA pe ficat anterior sănătos sau cu rezecții hepatice largi beneficiază într-o mai mare măsură de SSH față de pacienții cu IHA pe ficat anterior bolnav, putând fi tratați cu SSH artificiale.[14,15] Potențialul ridicat de regenerare a ficatului conferă o șansă mai bună pacienților cu IHA pe ficat anterior sănătos, rata supraviețuirii fiind mai ridicată la tinerii (< 40 de ani) cu IHA indusă de acetaminofen.

2. OBIECTIVELE SISTEMELOR SUPORTIVE HEPATICE

Principalele obiective ale SSH sunt reducerea mortalității și creșterea supraviețuirii pacienților până la refacerea ficatului sau până la practicarea unui transplant. Obiectivele secundare ale SSH (Tabelul 1) sunt reprezentate de normalizarea parametrilor hemodinamici, remiterea sindromului hepatorenal și ameliorarea unor simptome care nu răspund la tratamente convenționale.

3. CLASIFICAREA SISTEMELOR SUPORTIVE HEPATICE

În principal dispunem de două tipuri de sisteme suportive hepatice: sisteme suportive hepatice extracorporeale (SSHE) și intracorporeale (SSHI). SSHE sunt de

Tabelul 2 Tipuri de sisteme suportive hepatice

Tipuri de sisteme suportive hepatice
SSH extracorporeale
• nonbiologice (artificiale)
• biologice
• mixte (hibride, bioartificiale)
SSH intracorporeale
• transplantul de celule hepatice izolate
• sisteme tisulare implantabile
• transplantul hepatic xenogenic (THX)
• transplantul hepatic ortotopic (THO)

trei feluri: nonbiologice, biologice și mixte (hibride - SSHH). SSH biologice și mixte (hibride) se subîmpart în raport cu natura celulelor în sisteme bioartificiale cu celule hepatice umane și cu celule hepatice xenogenice. SSH intracorporeale sunt reprezentate de transplantul de celule hepatice izolate, sisteme tisulare implantabile, transplantul hepatic xenogenic și transplantul hepatic ortotopic.[1]

4. SISTEMELE SUPORTIVE HEPATICE EXTRACORPOREALE

În ultimele două decenii SSHE s-au dezvoltat cu rapiditate. Principalele avantaje ale SSHE față de celelalte sisteme constau în promptitudine, adaptarea duratei și intensității procedurii fiecărui caz în parte, efecte adverse reduse, lipsa riscurilor legate de rejet si de imunosupresie. Dintre dezavantaje sunt de reținut absența sau potențialul redus de supleere a funcțiilor de sinteză și metabolice ale ficatului. Pentru a se depăși aceste limite s-au imaginat diverse sisteme care să mimeze cât mai bine funcțiile ficatului: detoxifierea biologică prin perfuzia liniilor hepatocitare umane sau xenogenice sau a ficatului întreg sau parțial uman sau xenogenic. Au apărut astfel sisteme biologice și bioartificiale hibride în care detoxifierea se realizează cu ajutorul hepatocitelor umane sau xenogenice (porcine etc.) și a absorbanților (albumină, cărbune etc.) iar sinteza cu ajutorul hepatocitelor sau a ficatului întreg sau parțial uman sau xenogenic.[4]

SSHE sunt de mai multe feluri: nonbiologice, biologice și mixte (hibride).

4.1. SSHE nonbiologice

Primele SSHE nonbiologice au apărut în urmă cu 50 de ani (Tabelul 3). Inițial s-au folosit aparate și cartușe asemănătoare acelora utilizate în dializa renală. Ulterior SSHE s-au perfecționat, devenind tot mai complexe.

Tabelul 3 Sisteme suportive hepatice extracorporeale nonbiologice

Sisteme suportive hepatice extracorporeale nonbiologice
• hemodializa
• hemofiltrarea
• exsanghinotransfuzia
• plasmafereza
• hemoperfuzia pe răşini
• hemoperfuzia pe cărbune

SSHE nu pot fi comparate între ele datorită numărului mic de cazuri și inomogenității loturilor.

4.1.1. Hemodializa

Primele cazuri au fost raportate în 1955[16]. Metoda preia din dializa renală ideea epurării prin difuziune a moleculelor ipotetic incriminate în patogeneza IHA, printre care și amoniu. Deși în cazurile hemodializate s-au obținut ameliorări neurologice în 33/65 (51%) din cazuri, mortalitatea a rămas ridicată: 48/65 (74%).

4.1.2. Hemofiltrarea

Metoda se bazează pe principiul epurării prin convecție care, spre deosebire de difuziune, permite epurarea inclusiv a moleculelor mari. Din cele 15 cazuri raportate, 10 (67%) au înregistrat ameliorări neurologice iar 8 (53%) au supraviețuit.

4.1.3. Exsanghinotransfuzia

Metoda a fost introdusă în 1958 și se bazează pe ideea înlocuirii fracționate repetitive a întregii cantități de sânge a pacientului cu sânge izogrup proaspăt. Pe 48 de cazuri raportate de diverși autori s-au înregistrat ameliorări neurologice în 24/48 (50%) din cazuri și supraviețuiri în 9/48 (19%) din cazuri. La noi în țară metoda a fost introdusă și utilizată cu suces în 1969 de Voiculescu M și Sandu L în tratamentul IHA VHA sau VHB.

4.1.4. Hemoperfuzia

Epurarea toxinelor se realizează cu substanțe cu putere absorbantă ridicată. Sunt folosite ca absorbanți diverse rășini sau cărbunele activ. Hemoperfuzia pe cărbune activ s-a bucurat de o largă răspândire fiind cel mai frecvent SSHE folosit. Din cele 278 cazuri raportate în literatura de specialitate 73/278 (26%) au înregistrat ameliorări neurologice iar 116/278 (42%) au supraviețuit.

4.1.5. Plasmafereza

Metoda separă și înlocuiește plasma pacientului cu plasmă proaspătă lipsită de toxine, capitalul hematologic al pacientului fiind recuperat și reciclat integral. Din cele

32 cazuri comunicate 15/32 (47%) au înregistrat ameliorări neurologice iar 7/32 (22%) au supraviețuit.

Performanțele scăzute ale SSHE au stimulat perfecționarea sau apariția unor noi tehnici de supleere hepatică cu o capacitate sporită de detoxifiere. Totodată au apărut SSHE hibride care pot suplea funcțiile de sinteză și metabolice ale ficatului. În ultimii ani, dintre SSHE de detoxifiere nonbiologice s-au impus dializa cu albumină MARS, sistemele BioLogicDT și BioLogicDTPF.

4.1.6. Dializa extracorporeală cu albumină

Unul dintre cele mai răspândite sisteme de dializă cu albumină îl reprezintă MARS (Molecular Adsorbents Recirculating System). Metoda a fost introdusă în 1993 de J. Stange și S. Mitzner (MARS; Teraklin AG, Rostock, Germany). Până în prezent au fost tratați peste 1.000 de pacienți. Sistemul se bazează pe principiul dializei extracorporeale cu albumină. Albumina serică fixează toxinele[17] până la saturație cu ajutorul situsurilor de fixare. De aici toxinele sunt preluate de albumina din rețeaua membranei de polisulfonă a dializorului. Prin contactul cu polimerii membranei albumina dobândește o capacitate sporită de fixare a toxinelor. Întrucât de partea opusă membranei se află o soluție concentrată de albumină, toxinele părăsesc membrana dializorului și se fixează pe albumina dializatului. Dializatul se regenerează prin treceri succesive printr-un filtru de cărbune și de rășini anionice. Toxinele hidrosolubile sunt eliminate în faza dializă/filtrare în timp ce toxinele fixate pe albumine sunt preluate de coloanele de cărbune activ și rășini schimbătoare de anioni. În acest sistem albumina joacă rolul unei navete care transportă toxinele din ser la coloana absorbantă. Eficiența metodei derivă din faptul că în cadrul aceleiași ședințe sunt eliminate atât toxinele hidrosolubile prin dializă cât și toxinele fixate pe albumină prin absorbția lor de către coloanele de cărbune și rășini (Tabelul 4).

MARS îndepărtează în mod eficient bilirubina neconjugată, acizii biliari, fenolii, acizii aromatici etc., fără a afecta capitalul de proteine.

Tabelul 4 Toxine endogene fixate de albumină

Toxine endogene fixate de albumină
• aminoacizi aromatici
• acizi biliari
• bilirubina
• benzodiazepine endogene
• indoli
• mercaptani
• acizi grași cu lanț mediu și scurt
• oxid nitric
• fenoli
• prostacicline
• triptofan

Tabelul 5 Indicațiile MARS

Indicațiile MARS
• IHA pe ficat indemn
• IHA pe ficat anterior bolnav
• IHA până la practicarea transplantului
• IHA posttransplant sau posthepatectomie
• s. hepatorenal
• s. colestatice intrahepatice cu prurit intractabil

Indicațiile MARS sunt prezentate în Tabelul 5.

Rezultatele MARS sunt încurajatoare. Mai multe studii randomizate cu lot de control au evidențiat creșterea semnificativă a duratei de viață a pacienților supleați MARS față de tratamentul clasic.[15] MARS a redus în mod remarcabil bilirubina, gradul encefalopatiei și a ameliorat fluxul și perfuzia cerebrală.[14,18,19] Totodată indicii hemodinamici și funcția renală s-au ameliorat: rezistența vasculară periferică a crescut, debitul cardiac a scăzut, nivelul ureei și al creatininei a scăzut. Metoda este eficientă îndeosebi în reducerea nivelului bilirubinei și a acizilor biliari.[1]

Principalele neajunsuri ale acestor studii sunt numărul mic de cazuri și lipsa randomizării. Sunt așteptate rezultatele a două studii multicentrice randomizate cu lot de control în curs de desfășurare care probabil vor oferi o imagine mai bună asupra eficienței MARS. Experiența Laboratorului de Dializă al Centrului de Medicină Internă Fundeni este pozitivă și dovedește că MARS suplează cu succes funcțiile de detoxifiere ale ficatului cu reducerea semnificativă a nivelului bilirubinei, ureei, creatininei și ameliorarea statusului neurologic, până la retransplantarea pacienților cu disfuncția grefei hepatice.

4.1.7. Sistemele BioLogicDT și BioLogicDTPF

Au la bază principiul epurării prin hemodiabsorbție și respectiv hemodiabsorbției asociată plasmaferezei. Sistemul prevede transferul toxinelor pacientului aflate de o parte a membranei celulozice a dializorului către partea opusă, unde coloana de cărbune activ și răsina schimbătoare de cationi preia toxinele hidrosolubile. Eficiența sistemului crește prin cuplarea în serie a unui modul de plasmafereză capabil să elimine toxinele fixate pe proteine. Este singurul SSHE acceptat în SUA de FDA. Rezultatele comunicate de diverse echipe sunt controversate.[20] Wilkinson AH (1998), Ellis AJ (1999) și Kramer L (2000) comunică fiecare separat rezultate favorabile pe un total de 41 de cazuri de IHA pe ficat anterior bolnav, în timp ce Hughes RD (1994), pe un grup de 10 cazuri, ajunge la concluzii contrare.[21,22,23,24,25] Eficiența metodei este în curs de evaluare, numărul actual al bolnavilor fiind redus.

4.1.8. Plasmafereza cu flux crescut

Metoda încearcă să crească eficiența plasmaferezei prin mărirea cantității de plasmă schimbată pe ședință. S-a ajuns la fluxuri de 8 litri pe ședință, care au reușit să reducă semnificativ amoniemia într-un grup de 27 de pacienți cu IHA fulminantă.[26] Metoda este în curs de evaluare.

Perfuzia întregului ficat

Perfuzia întregului ficat a debutat în tratamentul IHA în 1964. Până în prezent sunt raportate 259 cazuri de IHA din 49 de centre, care au necesitat 509 ședințe.[27] S-a folosit ficatul a șase specii, cel mai adesea ficatul de porc. Durata de viață a bolnavilor tratați a crescut cu 25%, cele mai bune rezultate fiind înregistrate la tinerii cu infecție VHB, supleați peste 5 ore cu ficat de babuin.

4.2. SSHE biologice

SSHE biologice s-au extins în ultimii ani din nevoia de a crește performanțele SSHE. Introducerea lor în practică s-a făcut lent, datorită dificultăților tehnice. Principalele SSHE biologice sunt perfuzia întregului ficat, perfuzia unor segmente hepatice și hemodializa încrucișată.

4.3. SSH hibride / ficatul bioartificial

SSHH au fost inițiate de Wolf C (1975) și ulterior dezvoltate de numeroase alte echipe. SSHH sunt în principal formate dintr-o linie celulară găzduită într-un bioreactor cuplat în serie cu un sistem de epurare

Ficat bioartificial (FBA). Suport schematic

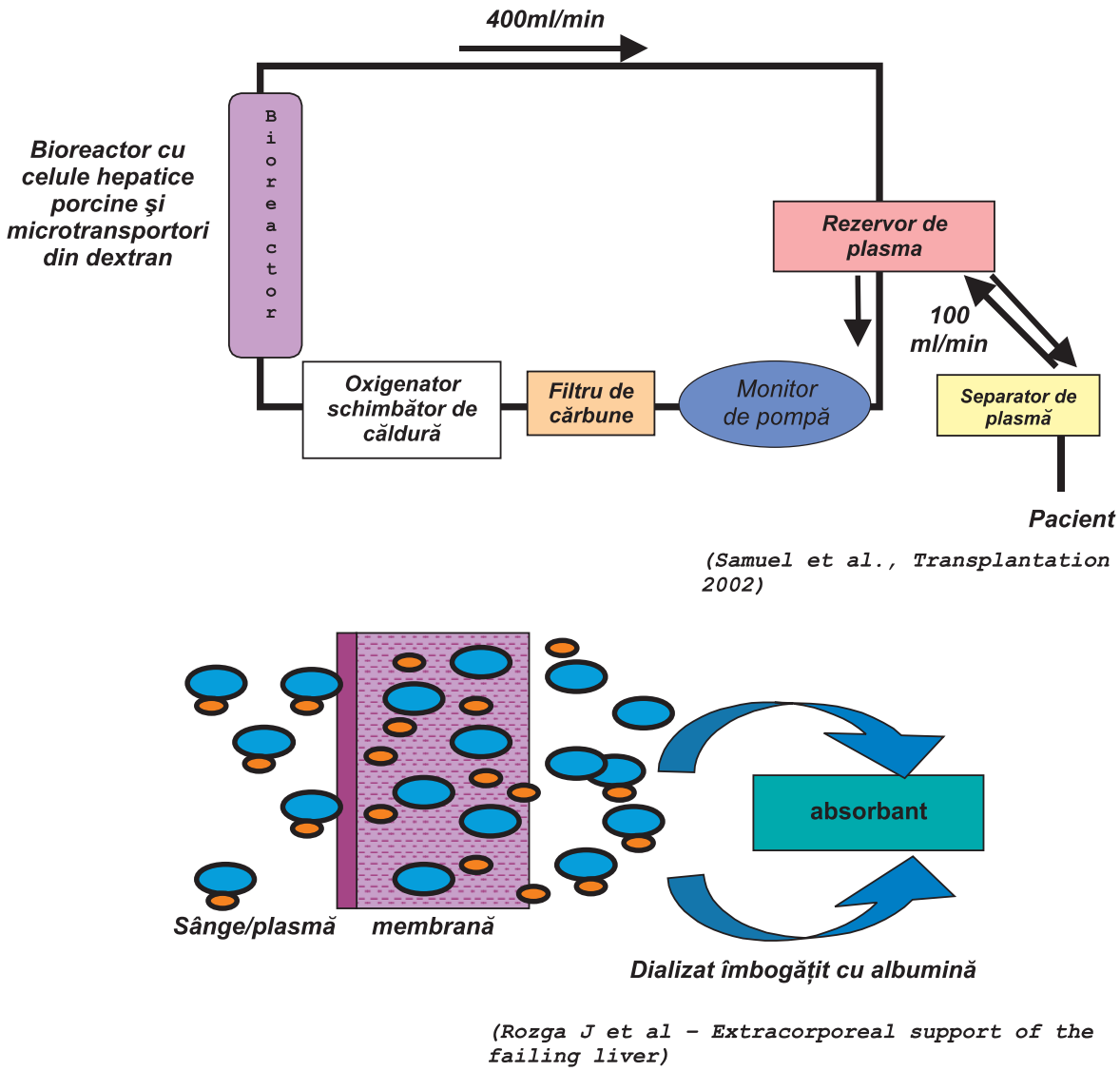

Fig.1 Ficat bioartificial (FBA). Suport schematic

Tabelul 6 Liniile celulare folosite în sistemele suportive hepatice artificiale[1]

Liniile celulare folosite în sistemele suportive hepatice bioartificiale
• celule primare - umane - porcine - iepure
• celule imortalizate - umane spontane (HH25, HHY41), fetale (Yoon, OUMS-29, NKNT-3), umane (HepZ) - porcine (HepLiu) - șobolan (C8-B)
• celule derivate din tumori - hepatoblastom (C3A, Hep G2, HuH6, JHH-2)
• celule stem - embrionice - progenituri - transdiferențiate

artificial. Rolul bioreactorului este de a asigura supraviețuirea liniei celulare cât mai mult timp și de a crea un contact optim între linia celulară și plasma pacientului. Avantajele ficatului bioartificial față de perfuzia sau de transplantul hepatic sunt reprezentate de simplitatea metodei și de posibilitatea conservării hepatocitelor prin frig până la utilizarea lor. Principalul dezavantaj este legat de faptul că ficatul este supleat parțial, întrucât sistemul nu reproduce exact arhitectura și fluxurile ficatului uman. Totodată există riscuri imunologice, infecțioase sau oncologice determinate de originea genetic diferită sau de prezența infecțiilor virale latente sau a celulelor imortalizate.

Liniile celulare sunt ierarhizate în raport cu eficacitatea, disponibilitatea și siguranța în exploatare. Eficacitatea este determinată de posibilitatea de a reproduce cât mai fidel funcțiile de sinteză, detoxifiere, metabolice și excreție biliară a hepatocitelor umane normale. În mod curent sunt folosite linii celulare primare și linii celulare imortalizate.

Celulele primare sunt deosebit de sensibile față de condițiile de mediu. Cele mai rezistente par a fi hepatocitele porcine, care de altfel sunt și cele mai frecvent folosite. Hepatocitele porcine își conservă satisfăcător funcția de sinteză dar pierd relativ repede capacitatea de metabolizare la nivelul citocromului P450.[28] Deși hepatocitele umane sunt din punct de vedere funcțional ideale, problemele legate de disponibilitatea și vulnerabilitatea lor le restrânge utilizarea.

Celulele imortalizate prin transfecție sau retroviral cu ajutorul virusului simian 40 (SV40Tag) etc. oferă avantajul persistenței liniei celulare, inclusiv a funcțiilor de sinteză și detoxifiere. Celulele de origine tumorală (hepatoblastom C3Q, Hep G2), imortalizate în cadrul oncogenezei, au rata supraviețuirii crescută și resursele funcționale păstrate îndeosebi în domeniul sintezei și a metabolizării.[29]

Stabilizarea morfologică și menținerea cât mai îndelungată a viabilității liniei celulare crește randamentul sistemului. Cercetările sunt axate pe identificarea celei mai potrivite matrice de fixare, mediu de cultură și asocieri celulare care să permită interacțiuni celulare benefice hepatocitelor. Adăugarea dexametazonei și dimetil sulfoxid stabilizează mediul și crește durata de viață a hepatocitelor dar există riscul contaminării pacientului cu aceste substanțe, astfel încât dopajul farmacologic nu este practicat. Mai potrivită este ideea cocultivării hepatocitelor cu celule nonparenchimatoase.[30] Masa hepatocitară minimă necesară supraviețuirii pacientului este 10 – 30% sau echivalentul a 150 – 450 g hepatocite.[1] Față de modelul inițial a lui Eiseman B (1977), în care respectarea masei critice s-a obținut prin infuzia continuă de hepatocite în bioreactor, în sistemele cu celule imobilizate în monostrat este nevoie de o suprafață de 5 m^2 pentru o masă de 100 g de hepatocite (1010). Masa critică hepatocitară trebuie găzduită într-un bioreactor astfel conceput încât să asigure totodată supraviețuirea și funcționalitatea cât mai îndelungată a hepatocitelor. Orientarea liniilor celulare trebuie să reproducă cât mai fidel gradienții și vectorii de transfer al substanțelor din ficatul uman normal.[3]

Caracteristicile tehnice ale bioreactorului joacă un rol cheie în menținerea viabilității și eficienței celulelor. În principal există patru tipuri de bioreactori în raport cu arhitectura structurii pe care sunt fixate hepatocitele: cu microtubi (fig.2A), cu placă plată monostrat (fig.2B), cu schelet matriceal perfuzat (fig.2C) și cu placă cu celule încapsulate sau suspendate (fig.2D). Eficacitatea bioreactorului este în mare măsură dependentă de mărimea maselor transportate bidirecțional. Transferul bidirecțional asigură în același timp importul substanțelor nutritive vitale hepatocitelor și exportul substanțelor necesare pacientului. Bioreactorul cu microtubi este, din acest punct de vedere, superior bioreactorilor tip placă plată sau cu pat de perfuzie. Indiferent de tipul bioreactorului, diametrul porilor membranei trebuie să fie de 100 – 150 Kd, pentru a bloca transferul moleculelor mari: imunoglobuline (>150 kD), complement seric (> 200 kD), fragmente celulare etc.

Construcția bioreactorului și alegerea tipului de membrană (material, diametru pori etc.) trebuie să țină seama de faptul că la nivelul ficatului uman, în spațiul Disse, forțele motrice de tip convectiv sunt predominante față de forțele de tip difuziv. La majoritatea bioreactorilor predomină forțele difuzive întrucât trebuie învinsă

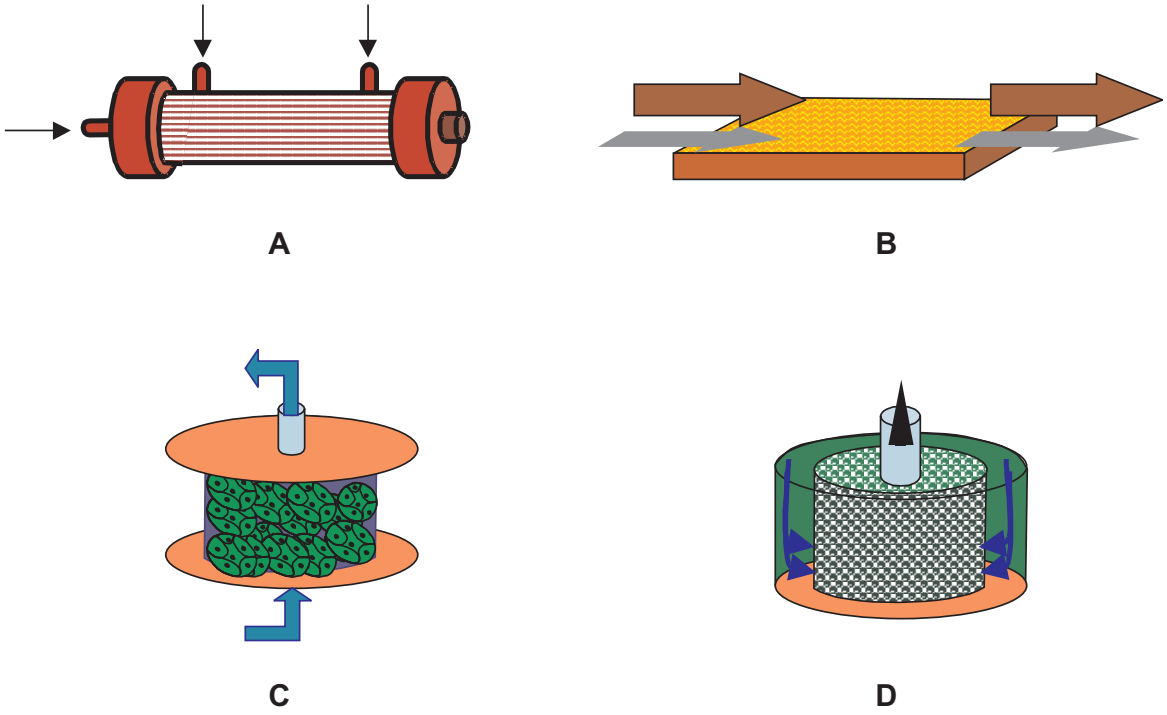

Fig. 2 Diverse tipuri de bioreactoare: A) Bioreactor cu microtubi; B)- Bioreactor cu plăci monostrat; C) Bioreactor cu schelet matriceal; D) Bioreactor cu celule încapsulate[1].

rezistența generată de membrană, gel, resturi celulare etc.[1] În prezent sunt preferate membranele poliamidice sau polietersulfonice cu NMWCO 200.000 – 400.000 în locul acelora din acetat de celuloză sau cuprofan, cu NMWCO 5.000 – 7.000.

Funcția excretorie biliară reprezintă una dintre problemele nerezolvate ale bioreactorilor. Până la găsirea unor linii celulare care să asigure funcția excretorie biliară, prezența dializorului cu albumină în sistem este obligatorie întrucât dializa cu albumină este creditată cu cel mai ridicat clearence al bilirubinei și al acizilor biliari.

Oxigenarea adecvată este un factor decisiv menținerii viabilității hepatocitelor în sistem. Capacitatea de transport a oxigenului de către plasmă este mai scazută decât a sângelui, astfel încât construcția bioreactorilor trebuie să asigure fluxuri cât mai ridicate de plasmă. Tipul bioreactorului cu cel mai bun randament de oxigenare este bioreactorul cu microtubi. Este de remarcat că suprafața totală a sinusoidelor hepatice este de 150 m^2, în timp ce sistemul cu cea mai largă suprafață nu depășește 2 m^2. În același timp distanța dintre hepatocitele umane și hematii de 10 μm este semnificativ mai mică decât distanța de 70 - 250 μm dintre hepatocitele sistemului suportiv și membrane sau microtubuli. Totodată construcția bioreactorului trebuie să asigure distribuția cât mai uniformă a fluxurilor și să evite apariția șunturilor. Deși sistemele cu monostrat celular sunt relativ ușor de perfuzat, în cazul suprapunerii mai multor plăci există riscul șuntării plăcilor și a perfuziei neuniforme. Un alt factor important în menținerea viabilității hepatocitelor îl reprezintă calitatea micromediului de fixare a celulelor. Mediile neperformante favorizează desprinderea și moartea rapidă a hepatocitelor. Utilizarea gelurilor și a agregatelor microsferoidale, deși oferă avantajul unui micromediu favorabil, crește rezistența la difuziune și implicit reduce capacitatea de epurare a sistemului. Pentru a crește gradul de aderență a celulelor la mediu se utilizează cu rezultate variabile spume din poliuretan sau din rășini, matrice din poliester sau microsfere căptușite cu colagen. Sistemele cu hepatocitele păstrate în suspensie au dezavantajul degradării rapide a funcțiilor metabolice.

Câteva controverse persistă privind tipul de hepatocite (proaspete sau înghețate), de perfuzat (plasmă sau sânge integral) sau de anticoagulare. Hepatocitele proaspete sunt mai performante dar rata supraviețuirii este scurtă, în timp ce hepatocitele conservate prin frig permit o utilizare mai flexibilă. Utilizarea sângelui integral oferă avantajul unui surplus de oxigenare a hepatocitelor față de plasmă dar crește riscul leziunilor induse de enzimele și citokinele eliberate de leucocite și trombocite la contactul cu membranele sistemului. Anticoagularea cu heparină prezintă dezavantajul reacțiilor alergice, a trombocitopeniei și a citotoxicității față de liniile celulare.[1]

Siguranța în exploatarea sistemelor bioartificiale

ridică numeroase probleme datorită caracterului hibrid al sistemelor. Sunt certificate și monitorizate atât performanțele mecanice cât și cele biologice (linii celulare, albumină etc.) și farmacologice (cărbune activ etc.). Sistemele bioartificiale sunt grevate de riscuri biologice greu de prevenit de tip imunologic (imunogeni), de tip infecțios (xenozoonoze) sau contaminarea cu celule neoplazice (hepatoblastoma). Întrucât într-un număr important de cazuri s-au identificat anticorpi anti antigene porcine, în cazul repetării terapiei sunt preferate folosirea liniilor celulare umane cuplate cu filtre speciale pentru îndepărtarea celulelor imortalizate.[1] Riscul xenozoonozelor și a altor tipuri de infecții constituie o problemă reală, cu potențial greu de evaluat. Din acest motiv FDA nu a aprobat încă introducerea în clinică a sistemelor bioartificiale. Cu toate acestea, studii de fază I și II testează siguranța și eficacitatea câtorva sisteme suportive bioartificiale.

4.3.1. Sistemul suportiv hepatic extracorporeal tip ELAD Artificial Liver (Vitagen, California)

Metoda folosește linia celulară umană imortalizată de hepatoblastom C3A fixată în ochiurile unei membrane celulozice de dializor. Celulele replicate și maturizate timp de trei săptămâni într-un mediu nutrient și oxigenat sunt perfuzate cu ultrafiltratul pacientului într-un cartuș dializor al mașinii de hemodializă continuă. Rolul mașinii de hemodializă este de a genera ultrafiltrat, în timp ce rolul liniei celulare este de a capta și metaboliza toxinele pacientului. Ultrafiltratul detoxifiat este restituit pacientului. Primele rezultatele au fost modeste. Ulterior acestea s-au îmbunătățit prin creșterea masei celulare până la 400 g C3A, cuprinse în 4 cartușe dializoare. Astfel, patru cazuri de IHA au putut fi transplantate după o perioadă medie de dializă de 43 (12 - 106) ore.[31] Un al doilea studiu aflat în curs de desfașurare testează pe un grup de 24 de pacienți cu IHA eficiența metodei ca terapie punte până la practicarea THO.

4.3.2. Bioreactorul Centrului Medical Amsterdam (AMC Bioreactor)

Autorii au pus la punct un model în care plasma pacientului separată prin centrifugare este perfuzată într-un sistem format dintr-un oxigenator și dintr-o rețea de poliester, în ochiurile căreia se găsesc hepatocite porcine. Acest sistem a fost experimentat cu succes pe un model experimental porcin de IHA ischemică. Un studiu clinic aflat în faza I experimentală este în curs de desfășurare.

4.3.3. SSH bioartificial BLSS (Excorp Medical, Minneapolis, MN)

Sistemul folosește o linie celulară xenobiotică (porcină) introdusă într-un bioreactor. Sângele pacientului este trecut prin dializorul căptușit cu celulele porcine, rolul celulelor fiind de a capta și metaboliza toxinele.[32] Metoda este în curs de testare, cercetările fiind în faza I de evaluare.

4.3.4. LIVER x 2000 system (Algenix, Shoreview, Minneapolis)

În acest sistem plasma nu mai este separată de hematii. Sângele întreg este trecut printr-un sistem de fibre în interiorul cărora se găsesc hepatocite porcine. Diametrul ochiurilor rețelei este de 100 kD. Pentru o unitate de sistem sunt necesare 70 g de hepatocite. Studiul Universității din Minnesota este în faza 1 de siguranță.

4.3.5. HepatAssist (Circe Biomedical, Lexington, Massachusetts)

Sistemul combină epurarea fizico-chimică cu epurarea biologică a plasmei. Plasma separată prin centrifugare este trecută succesiv printr-o coloană de celuloză cu cărbune activ absorbant (Adsorba 300C; Gambro) și printr-un cartuș în care 50 g de hepatocite porcine sunt fixate într-o rețea de fibre. Într-un studiu de fază II și III efectuat pe 171 de pacienti randomizați HepatAssist nu a redus în mod semnificativ statistic mortalitatea la 30 de zile dar a crescut rata supraviețuirii bolnavilor cu IHA indusă de acetaminofen (29 de cazuri) în așteptarea THO.[33] Într-un studiu recent efectuat pe 10 pacienți cu IHA candidați la transplant hepatic, în toate cazurile s-a obținut o importantă ameliorare neurologică evaluată pe scala Glasgow și transplantarea bolnavilor după 1 – 3 ședințe cu supraviețuire posttransplant în 8 cazuri.[15]

4.3.6. MELS (Modular Extracorporeal Liver Suport; Hybrid Organ GmbH, Charite – Virchow Klinikum Berlin)

Sistemul actual format din trei module reprezintă o îmbunătățire a vechiului sistem: modulul inițial format dintr-un bioreactor alcătuit dintr-o rețea de fibre tridimensională cu dimensiuni diferite, dopată cu 500 – 600 g de hepatocite porcine sau umane, a fost suplimentat cu două componente: modulul clasic de dializă și modulul de dializă cu albumină.[34] Într-un studiu recent, 8 pacienți cu IHA au beneficiat de MELS, fiind ulterior transplantați.[35]

5. COMENTARII

Datele actuale sugerează că ne aflăm într-o perioadă activă de căutări privind patogeneza și tratamentul IHA. Au rămas deschise discuțiile privind rolul pierderii funcției de detoxifiere, de sinteză etc. în apariția IHA și a modului cât mai eficient de supleere al acestor funcții. Cu toate acestea, în ultimii ani s-a realizat supleerea funcțiilor ficatului temporar pierdute. Dintre sisteme suportive hepatice, sistemele bioartificiale hibride s-au impus față de sistemele suportive nonbiologice. Hepatocitele bioreactorului au capacitatea de a epura o diversitate mai largă de substanțe și, spre deosebire de SSHE nonbiologice, pot sintetiza și metaboliza diverse molecule complexe. SSHE nonbiologice sunt socotite sigure, simple de manipulat, relativ ieftine și eficiente în detoxifierea moleculelor mici sau medii simple. Sistemele biologice sau hibride dispun de un potențial detoxifiant superior dar sunt dificil de manipulat și întreținut și semnificativ mai scumpe. Până în prezent nu dispunem de dovezi convingătoare privind capacitatea reală de sinteză a liniilor celulare umane sau xenobiotice și nici nu știm care dintre funcțiile de sinteză ale ficatului ar trebui suplinite cu prioritate în IHA. Sunt în curs de evaluare performanțele liniilor celulare umane și xenobiotice privind sinteza și epurarea unor substanțe. Principalele criterii în ierarhizarea liniilor celulare sunt siguranța și toleranța, eficiența, disponibilitatea, costurile etc. Liniile xenogenice sunt mai robuste biologic și supraviețuiesc mai mult timp dar pot transmite xenozoonoze și sintetiza proteine imunogene astfel încât, în unele țări, liniile celulare xenobiotice sunt deocamdată interzise. Liniile celulare umane dispun de resurse funcționale sporite dar rata supraviețuirii este redusă iar celulele imortalizate pot transmite eventual mesaje oncogene.[5,36]

Numărul mic de studii randomizate și caracterul heterogen al loturilor împiedică compararea și interpretarea metanalitică a rezultatelor publicate deja până acum. În mod ideal ar trebui comparate studii cu loturi omogene și metode de epurare exclusiv cu hepatocite umane sau xenobiotice, cu sau fără filtre cu albumină sau cărbune. Principalele studii randomizate cu lot de control sunt HepatAssist, Albumin Dialysis MARS, BioLogic DTF și ELAD. Datele acestor studii demonstrează că nici una dintre metode nu reduce mortalitatea dar crește supraviețuirea imediată, permițând transplantarea sau retransplantarea bolnavilor. Cele mai bune rezultate s-au înregistrat la tineri (< 40 ani) cu ficat anterior sănătos și IHA indusă de acetaminofen.

În concluzie, principala indicație a SSHE o reprezintă IHA pe ficat sănătos și IHA pe ficat anterior bolnav cu potențial de a fi transplantat. Alte indicații ale SSHE sunt reprezentate de: sindromul hepatorenal, insuficiența hepatică postrezecție largă hepatică, sindromul de colestază nonresponsiv terapeutic. Nici una dintre metode nu deține un avantaj decisiv asupra celorlalte.

BIBLIOGRAFIE

1. Allen JW, Hassanein T, Bhatia SN: Advances in bioartificial liver devices. Hepatology 34:447- 455, 2001.
2. Keeffe EB: Liver transplantation: Current status and novel approaches to liver replacement. Gastroenterology 120:749- 762, 2001.
3. Busse B, Smith MD, Gerlach JC: Treatment of acute liver failure: hybrid liver support - a critical overview. Langenbecks Arch Surg 384:588- 599, 1999.
4. Adham M: Methods of extracorporeal liver support for treatment of liver cell failure. Z Gastroenterol 39(Suppl 1):1-5, 2001.
5. Hayes PC, Lee A: What progress with artificial livers? Lancet 358:1286-1287, 2001.
6. Sterling RK, Fisher RA: Liver transplantation: living donor, hepatocyte and xenotranplantation. Clin Liver Dis 5:431-460, 2001.
7. Davenport A: Artificial hepatic support- where are we now? Blood Purif 19:1-3, 2001.
8. Strain AJ, Neuberger JM: A bioartificial liver- state of the art. Science 295:1005-1009, 2002.
9. Stockmann HB, Hiemstra CA, Marquet RL et al.: Extracorporeal perufusion for the treatment of acute liver failure. Ann Surg 231:460-470, 2000.
10. Jalan R, Williams R: Acute-on-chronic liver failure : Pathophisyological basis of therapeutic options. Blood Purif 20:252-261, 2002.
11. Sechser A, Osorio J, Freise C, Osorio RW: Artificial liver support devices for fulminant liver failure. Current and future treatment therapies for liver disease 5:415-430, 2001.
12. Rozga J: Extracorporeal support of the failing liver. Med Sci Monit 7[suppl 1]:78-90, 2001.
13. Mitzner S, Stange J, Klammt S et al.: Albumin dialysis using MARS system. Curr Opin Nephrol Hypertens 10:777-783, 2001.
14. Heemann U, Treichel U, Loock J et al.: Albumin dialysis in cirrhosis with superimposed acute liver injury leading to severe hyperbilirubinemia. Hepatology 36:949-958, 2002.
15. Samuel D, Ichai P, Feray C et al.: Neurological improvement during bioartificial liver sessions in patients with acute liver failure awaiting transplantation. Transplantation 73:257-264, 2002.
16. Kiley JE, Pender J, Welch HF et al.: Ammonia intoxication by hemodialysis. N Engl J Med 259:1156-1161, 1958.
17. Mitzner S, Stange J, Klammt S et al.: Extracorporeal detoxification using the molecular adsorbent recirculating system for critically ill patients with liver failure. J Am Soc Nephrol 12(Suppl):S75-S82, 2001.
18. Mitzner S, Stange J, Klammt S et al.: Improvement of hepatorenal syndrome with extracorporeal albumin dialysis MARS: results of a prospective, controlled clinical trial. Liver Transpl 6:277-286, 2000.
19. Mitzner S, Stange J, Klammt S et al.: New extracorporeal

liver support for chronic liver disease complicated by cholestasis: results of a prospective, controlled, randomized two center trial. J Hepatol 34 (suppl 1): 45, 2001.

20. Ash SR, Blake DE, Carr DJ et al.: Neurologic improvement of patients with hepatic failure and coma during sorbent supension dialysis. ASAIO Trans 37:M 332-M 334, 1991.

21. Wilkins AH, Ash SR, Nissenson AR: Hemodiabsorption in treatment of hepatic failure. J Transpl Coord 8:43-50, 1998.

22. Ellis AJ, Hughes RD, Nicholl D et al: Temporary extracorporeal liver support for severe acute alcoholic hepatitis using the Biologic- DT. Int J Artif Organs 22:27-34, 1999.

23. Kramer L, Geredo A, Madl C et al: Biocompatibility of a cuprophane charcoalbased detoxification device in cirrhotic patients with hepatic encefalopathy. Am J Kidney Dis 36:1193-1200, 2000.

24. Hughes RD, Pucknell A, Routley D et al: Evaluation of the Bilogic- DT sorbent- suspension dialyzer in patients with fulminant hepatic failure. Int J Artif Organs 17:657-662, 1994.

25. Kramer L, Geredo A, Madl C et al: A controlled study of sorbent suspension dialysis in chronic liver disease and hepatic encephalopathy. Int J Artif Organs 24:434-442, 2001.

26. Clemmenssen JO, Kondrup J, Nielsen LB et al: Effects of high- volume plasmapheresis on ammonia, urea and aminoacids in patients with acute liver failure. Am J Gastroenterol 96:1217-1223, 2001.

27. Mitzner SR, Stange, Peszynsui P et al.: Extracorporeal support of the failing liver. Curr Opin Crit Care 8:171-177, 2002.

28. Gregory PG, Connolly CK, Toner M, Sullivan SJ: In vitro characterization of porcine hepatocyte function. Cell Transplant 9:1-10, 2000.

29. Sussman NL, Gislason GT, Conlin CA et al.: The hepatix extracorporeal liver assist device- initial clinical experience. Artif Organs 18:390-396, 1994.

30. Bhatia SN, Balis UJ, Jarmush ML et al.: Effect of cell- cell interactionns in preservation of cellular phenotype: cocultivation of hepatocytes and nonparenchimal cells. FASEB J 13:1883-1900, 1999.

31. Millis JM, Cronin DC, Conjeevaram HS et al.: Improvement of hemodynamic parameters in fulminant hepatic failure patients with extracorporeal liver assist device (ELAD) treatment. Hepatology 32:613 A, 2000.

32. Patzer JF, Mazairegros G, Lopez R: Novel bioartificial liver support system – preclinical evaluation. Ann NY Acad Sci 875:340-352, 1999.

33. Stevens AC, Busuttil R, Han S et al.: An interim analysis of a phase II/ III prospective, randomized, multicenter, controlled trial of the hepatoassist bioartificial liver support system for the treatment of fulminant hepatic failure. Hepatology 34:299A, 2001.

34. Sauer IM, Gerlach JC: Modular Extracorporeal Liver Support. Artif Organs 26:703-706, 2002.

35. Kardassis D, Sauer IM, Obermayer N et al.: Initial clinical experience in hybrid liver support, utilising primary human liver cells. Liver Transpl 7:C60, 2001.

36. Kobayashi N, Fujiwara T, Westerman KA et al.: Prevention of acute liver failure in rats with reversibly immortalised human hepatocytes. Science 287:1185-1187, 2000.

CAPITOLUL 42

TRANSPLANTUL HEPATIC - CONSIDERAȚII GENERALE

Irinel POPESCU

TRANSPLANTUL HEPATIC – GENERALITĂȚI

Transplantul de ficat s-a impus ca metodă terapeutică mai ales datorită eforturilor chirurgilor și, în mod particular, ale lui Thomas Starzl.[1] Odată cu perfecționarea tehnicilor chirurgicale și cu introducerea ciclosporinei la începutul anilor `80, transplantul de ficat s-a impus ca o metodă terapeutică acceptată.

Un moment important în dezvoltarea transplantului de ficat îl reprezintă definirea criteriilor morții cerebrale la sfârșitul anilor 60, ceea ce a condus la definirea noțiunii de donator cadavru.

Rezultatul a fost o extindere a indicațiilor și o creștere spectaculoasă a numărului de operații efectuate. În paralel s-au deschis numeroase centre, majoritatea în țările dezvoltate.

În continuare, cercetările clinice și experimentale s-au concentrat asupra unor probleme precum:

1. Creșterea numărului de donatori prin:

a. *Utilizarea donatorilor marginali*. S-a demonstrat astfel, pe serii largi, că vârsta nu constituie în transplantul de ficat, spre deosebire de alte transplante, un factor limitativ. În mod selectiv se pot accepta și donatori cu markeri de infecție virală B sau C prezenți, dacă probele hepatice sint bune, morfologia ficatului normală și dacă primitorul are același tip de infecție. O categorie specială o constituie donatorii cu oprire cardiacă ("non-heart beating"), de la care, în anumite condiții se poate preleva ficatul

b. *Transplantul de la donatorul viu*. Introdusă inițial de chirurgul brazilian Raia în 1989 pentru a rezolva criza de donatori pediatrici, metoda s-a răspândit ulterior atât la copii cât și la adulți și tinde să ia din ce în ce mai mare amploare, în special în centrele din Asia. O mare experiență cu această metodă a fost acumulată de echipa de la Essen, condusă de Christoph Broelsch. Profesorul Broelsch, elev și colaborator al lui Rudolf Pichlmayr este, de altfel, unul dintre promotorii metodei, pe care a introdus-o cu success în practică încă din anii în care conducea programul de transplant al Universității din Chicago.[2,3]

c. *Transplantul cu ficat împărțit*. Introdusă de Rudolf Pichlmayr[4] la Hannovra (1988), metoda cunoaște în prezent o răspândire destul de largă. Ficatul este împărțit, de regulă, în două părți inegale, dintre care cea mai mare revine unui adult iar cea mai mică, unui copil. Din acest punct de vedere metoda competiționează cu transplantul de la donator viu, acesta din urmă fiind limitat de posibilitatea complicațiilor la donator și de considerente etice. Un program cu rezultate deosebite în transplantul cu ficat împărțit a fost dezvoltat de profesorul Domenico Forti la Spitalul Niguarda din Milano.

d. *Transplantul "domino"*. Este în primul rând creația chirurgilor portughezi,[5] determinat și de rata foarte crescută a polineuropatiei amiloidotice familiale în această țară. Indicația principală rămâne amiloidoza familială, dar au fost descrise și cazuri de hiperoxalurie[6] sau hipercolesterolemie familială[7] în care metoda a fost utilizată.

e. Un vis rămas deocamdată neîimplinit este realizarea cu success a *xenotransplantului*. Folosirea babuinului și a primatelor în general pare abandonată, după eșecul celor două operații efectuate în 1992 și 1993 la Pittsburgh[8,9] și ținând cont de faptul că aceste animale sunt foarte rare. În schimb, cercetările se concentrează în prezent pe porcul modificat transgenic, asupra căruia neam oprit pe larg în capitolul dedicat xenotransplantului.

2. Progrese în imunologie

Deși inițial ficatul era considerat cel mai tolerogenic organ din punct de vedere imunologic, s-a demonstrat ulterior că o serie de reguli trebuie respectate. Astfel în primul rând s-a dovedit că trebuie respectată regula compatibilității în sistemul ABO. Cea mai mare parte din transplantele hepatice efectuate în trecut în condiții de superurgență fără respectarea acestei compatibilități au eșuat după un interval de timp mai scurt sau mai lung, astfel încât, în prezent, practic se acceptă foarte rar un transplant cu ficat incompatibil în sistemul ABO. Este chiar preferabil ca donatorul și receptorul să aibă aceeași grupă de sânge, întrucât pe de o parte rezultatele sunt mai bune decât dacă grupele sunt doar compatibile iar, pe de altă parte, trebuie ținut cont și de interesul candidaților cu grup 0, care ar putea fi privați de un număr important de organe.

Cross-match-ul pozitiv nu a constituit și nu constituie nici în prezent o contraindicație pentru transplantul hepatic, deși, în timp, rezultatele s-au dovedit inferioare față de cazurile cu cross-match negative.

Compatibilitatea în sistemul HLA, care s-a dovedit atât de importantă pentru transplantul renal, nu pare a juca, în schimb, nici un rol în rezultatul unui transplant hepatic. De aceea, alocarea organelor nu se face în funcție de compatibilitatea în sistemul HLA (precum în cazul rinichiului). Mai mult chiar, după unele studii, o compatibilitate perfectă poate influența chiar negativ

prognosticul întrucât atrage o rată mai mare de recidivă a bolii de bază.

În ceea ce privește imunosupresia, după introducerea ciclosporinei la începutul anilor ’80, eveniment care a transformat transplantul hepatic din metodă experimentală în metodă terapeutică acceptată, următorul progres major l-a reprezentat testarea la Pittsburgh și aprobarea de către FDA (Food and Drug Administration) în 1994 a tacrolimusului (Prograf®). În ultimii ani, alte două medicamente și-au facut apariția și câștigă un rol din ce în ce mai bine definit în protocoalele de imunosupresie posttransplant hepatic: rapamicina (Sirolimus®) și micofenolatul mofetil (Cell-Cept®).

În sfârșit, merită menționați și anticorpii monoclonali apăruți recent: daclizumab (Zenapax®) și basiliximab (Simulect®), care sunt în curs de testare în ceea ce privește indicațiile în imunosupresia posttransplant hepatic.

3. Ameliorarea tehnicilor chirurgicale

a. Extinderea tehnicilor de tip „piggy-back” fără utilizarea circulației extracorporeale. Termenul de „piggy-back” a fost introdus inițial de echipa de la Pittsburgh pentru transplantul cu ficat întreg la care implantarea venei cave a donatorului se făcea termino-lateral la nivelul venei cave a primitorului. Termenul s-a extins ulterior la toate tipurile de transplant în care vena cavă a primitorului este prezervată și ficatul întreg sau parțial este implantat termino- sau latero-lateral. În aceste cazuri hepatectomia este o operație mai dificilă dar pri-mitorul are o hemodinamică mult mai stabilă pe tot parcursul intervenției.
b. Tehnici de transplant cu ficat redus („reduced-size”) pentru a rezolva problema donatorilor pediatrici. Această tehnică introdusă de Bismuth[10] (1994), deși nu contribuie la mărirea numărului de donatori, întrucât utilizează un ficat de cadavru pentru un singur primitor, are avantajul că poate rezolva cazuri pediatrice care au nevoie urgentă de transplant și pentru care nu s-a găsit un donator potrivit. În ultimii ani se practică foarte rar, preferându-se, evident, transplantul cu ficat împărțit („split”), care permite utilizarea ambelor segmente de ficat. Uneori, transplantul cu ficat redus poate fi dictat și de factori care țin de donator, cum ar fi prezența unor leziuni importante la bolnavi politraumatizați, localizate la un segment sau lob al ficatului. În experiența personală am utilizat un ficat cu astfel de leziuni la nivelul hemificatului drept.

4. Înțelegerea conceptuală a fenomenului toleranței imune și căutarea unor soluții pentru obținerea ei la nivel clinic

Cercetările conduse de Thomas Starzl[11] par destul de aproape de atingerea acestui obiectiv, care ar avea ca rezultat renunțarea la imunosupresie, cu toate costurile și efectele adverse pe care aceasta le implică.

În prezent, transplantul de ficat se efectuează în cadrul unor programe complexe, din care fac parte echipe de gastroenterologi, chirurgi, anesteziști-reanimatori, radiologi (inclusiv cu profil de radiologie intervențională), medici de laborator, etc.

S-a dovedit că există o curbă de învățare care implică acumularea unei experiențe de către toți membrii acestor echipe, în funcție de care rezultatele se ameliorează progresiv.

Există două impedimente majore în dezvoltarea unui program de transplant hepatic[12] și anume:

- numărul donatorilor, care, din păcate, se dovedește insuficient în majoritatea țărilor lumii. De aceea, este necesară o susținere permanentă a ideii de donare în rândul populației. La rândul lor, chirurgii au căutat să găsească soluții (ficat împărțit sau ficat parțial de la donator viu), care să ducă la creșterea numărului de operații
- costul ridicat al operației, ceea ce a condus, între altele, și la realizarea unor mari discrepanțe între țările bogate și cele sărace. S-a calculat că populația țărilor bogate reprezintă numai circa 20% din populația globului și doar 12% din numărul bolnavilor de pe glob. Totuși, produsul intern brut al acestor țări înseamnă aproape totalitatea resurselor mondiale economice, iar procedee terapeutice precum transplantul hepatic se practică aproape exclusiv în aceste țări

Legat de costurile transplantului, care sunt cuprinse aproximativ între 80.000 și 300.000 de dolari, la o primă vedere acestea pot să pară deosebit de ridicate. Analizate însă comparativ cu costurile spitalizărilor repetate ale unui cirotic, determinate de complicații precum ascita refractară, hemoragiile digestive, peritonita primitivă, encefalopatia hepatică etc., costurile unei operații de transplant se dovedesc inferioare. Aceasta face deci ca transplantul să fie o operație eficientă chiar și din punct de vedere economic. Pe de altă parte însă, nu trebuie uitat că o astfel de operație este, în același timp, un procedeu care salvează o viață (“life-saving procedure”).

De-a lungul timpului, o importanță deosebită au avut-o și problemele etice. Dacă în anii de pionierat ai

metodei acestea erau legate în primul rând de definirea și implementarea conceptului de moarte cerebrală, în ultimii ani, pe primul plan a trecut fenomenul definit ca "trafic de organe". Legea interzice în majoritatea țărilor lumii vânzarea de organe. Totuși, fenomenul este din ce în ce mai des semnalat, în special în țări în care numărul de donatori cadavru este redus, necesitățile de transplant sunt ridicate iar nivelul veniturilor populației este ridicat.

Introducerea transplantului de ficat în România a reprezentat un moment important în dezvoltarea chirurgiei hepatice și a transplantului românesc.

Dacă transplantul de rinichi fusese introdus în România încă din 1980 de către profesorul Eugen Proca, programul de transplant hepatic a trebuit construit de la bază. Până în 1997 nu se mai efectuaseră în România nici măcar prelevări multiorgane de la cadavru iar conceptul de moarte cerebrală era în mare parte necunoscut. Am beneficiat în acest sens de experiența obținută cu cele peste 200 de prelevări pe care le-am efectuat în cursul celor trei ani de pregătire în Statele Unite și, împreună cu profesorul Radu Deac pentru cord și cu profesorii Mihai Lucan și Ionel Sinescu, pentru rinichi, am efectuat primele recoltări multiorgane din România. A fost promovat de asemenea, prin massmedia, conceptul de moarte cerebrală și necesitatea donării de organe. Acestea au fost premizele care au permis în 1999 realizarea cu success a primului transplant cardiac de către dr. Șerban Brădișteanu și apoi, în aprilie 2000, a primului transplant hepatic de către echipa Centrului de Chirurgie Generală și Transplant Hepatic din Institutul Clinic Fundeni.[13]

Nu cu mult timp în urmă România era o pată albă pe harta transplantului european la multe capitole. Faptul că, în prezent, această situație s-a schimbat este rezultatul eforturilor echipelor de specialiști din Institutul Clinic Fundeni (chirurgi, anesteziști și specialisti în terapie intensivă, hepatologi, radiologi, medici de laborator etc.), dar și ale sistemului românesc de sănătate în ansamblu, datorită căruia a fost posibilă diagnosticarea donatorilor și menținerea lor într-o condiție adecvată pentru donare, efectuarea prelevărilor multiorgane, precum și a operației de transplant.

Un rol important l-a avut și asociația profesională "Romtransplant", de la nivelul căreia au plecat multe din ideile și inițiativele menționate mai sus.

Un exemplu elocvent este formarea în cadrul "Romtransplant" a unui coordonator național de transplant, în persoana doctorului Victor Zota, care, ulterior, la rândul lui, a format alți coordonatori regionali sau locali. Ca în orice program de transplant, și în programul românesc existența unui coordonator național s-a dovedit deosebit de benefică, atât pentru obținerea consimțământului pentru donare cât și pentru întregul proces de coordonare a recoltării și de alocare a organelor.

Până în prezent, în cadrul acestui programului de transplant hepatic național au fost efectuate peste 50 de operații de transplant, de toate tipurile: transplant cu ficat întreg, cu ficat împărțit, cu ficat de la donator viu, domino. De altfel, opinia noastră este că un program complet de transplant hepatic trebuie să poată apela la oricare din aceste procedee, întrucât numai astfel pot fi rezolvate uneori cazurile dificile iar trecerea de la o tehnică la alta se poate dovedi în mod particular utilă în cazurile de retransplantare.

La construirea programului din Institutul Clinic Fundeni au contribuit și specialiști din străinătate, cu care Centrul de Chirurgie Generală și Transplant Hepatic a stabilit excelente relații de colaborare. În mod particular trebuie menționate centrele de la Spitalul Niguarda din Milano, condus de Domenico Forti și de la Universitatea din Essen, condus de Cristoph Broelsch.

Unele dintre intervențiile efectuate în cadrul programului nostru au constituit chiar premiere în domeniu, ca, de exemplu, transplantul efectuat unui copil cu defect septal interventricular care a fost ulterior rezolvat cu succes într-o clinică de chirurgie cardiacă[14], sau transplantul domino pentru hipercolesterolemie familială.[7]

Deși intervenția chirurgicală reprezintă indiscutabil partea cea mai importantă, pentru reușita unui program de transplant este nevoie de o indicație optimă, de o evaluare meticuloasă a donatorului, o prelevare fără incidente tehnice și un timp de ischemie rece cât mai scurt, de o anestezie și terapie intensive per și postoperatorii adecvate, de experiență în imunosupresie, etc.

În capitolele următoare am dorit să reflectăm atât experiența noastră personală, dar și a altor centre, dintre care unele au avut un rol important în dezvoltarea programului de la Institutul Clinic Fundeni. Aceast mod de abordare considerăm că ne-a permis expunerea problemei la un nivel corespunzător.

Din această perspectivă, am preferat să nu abordăm acele probleme în care nu am avut, atât noi cât și partenerii cu care am colaborat, o experiență semnificativă.

Este cazul în special al transplantului hepatic auxiliar, problemă dezbătută în literatură și în care s-a acumulat și o anumită experiență la nivel internațional.[15]

În România tratamentul insuficienței hepatice acute nu a depășit însă, din păcate, faza tratamentului medical, în principal. Abia în ultimii ani, odată cu introducerea și la noi în țară a sistemului de dializă

hepatică tip MARS a început să se acumuleze o experiență și cu un alt tip de tratament, în afara celui medical, clasic. Sperăm ca aceasta să conduca în viitor la constituirea unor centre specializate în tratamentul insuficienței hepatice acute, care, odată aparută, să permită selecția unor candidați pentru transplantul hepatic auxiliar.

În capitolul "Transplantul hepatic de la donatorul viu la adult" Massimo Malagò și Christoph Broelsch prezintă, practic, transplantul de la donatorul viu la adult cu lob drept. Este metoda cu care s-a acumulat cea mai mare experiență în Centrul de Chirurgie Generală și Transplant de la Essen, unde își desfășoară activitatea cei doi reputați specialiști. În ceea ce privește transplantul hepatic cu hemificat stâng, el este menționat în capitolul de transplant pediatric. Totuși, trebuie menționat faptul că transplantul cu hemificat stâng se practică cu succes și la adult, în special în țările asiatice. O recentă călătorie de studii a lui Massimo Malagò în Coreea de Sud i-a permis acestuia să vadă la fața locului transplantul cu hemificat stâng, cu intenția de a introduce metoda și în Europa. Particularitatea ultimelor evoluții la nivel mondial constă în aceea că hemifcatul stâng poate să nu asigure un volum de țesut hepatic suficient pentru primitor și, de aceea, să fie necesară chiar prelevarea de la doi donatori. În familiile numeroase acest lucru este de multe ori posibil. În acest fel, la primitor ajunge o masă de țesut hepatic suficientă, iar nici donatorul nu mai este expus riscurilor pe care le comportă o hepatectomie dreaptă (M. Malagò - comunicare personală).

Este greu de spus ce va reprezenta viitorul transplantului hepatic.

O parte din speranțele de viitor se leagă de posibilitatea inducerii toleranței imune, pe baza teoriei microhimerismului, introdusă de Starzl.[16]

O altă parte este legată de posibilitatea obținerii de organe de la animale și în special de la porcii transgenici. În ultimul capitol al acestei monografii am încercat, împreună cu Cornel Mateescu, o incursiune în fascinantul domeniu al xenotransplantului.

Fără a putea epuiza deci ceea ce reprezintă transplantul hepatic în toată complexitatea lui, am încercat să prezentăm în cele ce urmează aspectele cele mai importante.

BIBLIOGRAFIE

1. Starzl TE, Marchioro TL, Von Kaulla KN et al: Homotransplantation of the liver in humans. Surg Gynecol Obstet 117:659-676, 1963.

2. Broelsch CE, Whitington PF, Emond JC et al: Liver transplantation in children from living related donors. Surgical techniques and results. Ann Surg 214:428-437, 1991.

3. Broelsch CE, Malagò M, Testa G et al: Living donor liver transplantation in adults: outcome in Europe. Liver Transpl 6:S64-S65, 2000.

4. Pichlmayr R, Ringe B, Gubernatis G et al: Transplantation einer spende-leber auf zwei empfanger (split liver transplantation) - eine neue methode in der entwicklung der lebersegment transplantation. Langenbecks Arch Chir 373:127-130, 1988.

5. Furtado A, Tome L, Oliveira FJ et al: Sequential liver transplantation. Transplant Proc 29:467-468, 1997.

6. Donckier V, El N, I, Closset J et al: Domino hepatic transplantation using the liver from a patient with primary hyperoxaluria. Transplantation 71:1346-1348, 2001.

7. Popescu I, Simionescu M, Tulbure D et al: Homozygous familial hypercholesterolemia: specific indication for domino liver transplantation. Transplantation 76:1345-1350 2003.

8. Starzl TE, Fung J, Tzakis A et al: Baboon-to-human liver transplantation. Lancet 341:65-71, 1993.

9. Starzl TE, Tzakis A, Fung JJ et al: Prospects of clinical xenotransplantation. Transplant Proc 26:1082-1088, 1994.

10. Bismuth H, Houssin D: Reduced-sized orthotopic liver graft in hepatic transplantation in children. Surgery 95:367-370, 1984.

11. Starzl TE: The "privileged" liver and hepatic tolerogenicity. Liver Transpl 7:918-920, 2001.

12. Fabry TL, Klion FM: Guide to liver transplantation. Fabry TL, Klion FM (eds.). Igaku-Shion. New-York, Tokyo .1992.

13. Popescu I, Tulbure D, Ionescu M et al: Transplantul hepatic - consideratii asupra a 8 cazuri operate în anul 2000. Chirurgia 96:453-467, 2001.

14. Popescu I, Malagò M, Testa G et al: Sequential therapy in a case of extrahepatic biliary atresia associated with ventricular septal defect: liver transplantation followed by surgical closure of the septal defect. Poster prezentat la Conferinta "Abdominal Organ Transplantation from Living Donors: State of The Art" - organizata de University of Illinois (Chicago, Illinois, USA) si de University of Minesota (Minneapolis, Minnesota, USA) la Gubbio (Italia) 21-23/06/2002 Vol rezumate:104, 2002.

15. Bismuth H, Azoulay D, Samuel D et al: Auxiliary partial orthotopic liver transplantation for fulminant hepatitis. The Paul Brousse experience. Ann Surg 224:712-724, 1996.

16. Starzl TE, Demetris AJ, Murase N et al: Donor cell chimerism permitted by immunosuppressive drugs: a new view of organ transplantation. Immunol Today 14:326-332, 1993.

CAPITOLUL 43

PROFILUL ȘI ATRIBUȚIILE COORDONATORULUI DE TRANSPLANT

Victor ZOTA, Rosana TURCU

1. GENERALITĂȚI 1001
2. DETECȚIA, IDENTIFICAREA ȘI EVALUAREA CLINICĂ A POTENȚIALULUI DONATOR . 1002
3. DIAGNOSTICUL DE MOARTE CEREBRALĂ 1002
4. SUSȚINEREA DONATORULUI 1004
5. RELAȚIILE CU FAMILIA DONATORULUI ȘI PROBLEME LEGISLATIVE 1004
6. PRELEVAREA, DISTRIBUȚIA ȘI ORGANIZAREA ÎNTREGULUI PROCES 1006
7. CONCLUZII 1007
BIBLIOGRAFIE 1007

1. GENERALITĂȚI

Având în vedere dezvoltarea continuă a transplantului, cu timpul s-a simțit nevoia apariției unei persoane care, din motive morale și etice, nu trebuie să fie implicată în declararea morții cerebrale a donatorului și nici în echipa chirurgicală care efectuează transplantul.

Acesta este *coordonatorul de transplant,* care are cunoștințe tehnice, administrative și legale, care a permis transformarea donatorului într-un donator de mai multe organe și care totodată coordonează foarte corect alocarea acestor organe.

Coordonatorul de transplant a apărut în jurul anului 1984, la început în clinicile și spitalele din Spania, ulterior această specialitate extinzându-se rapid în toate țările din lume.[1,2,3] Toate spitalele care au performanțe notabile în domeniul detectării donatorilor beneficiază de echipe mai mari sau mai mici de coordonatori, echipe în care nu sunt incluși numai medici, ci și asistenți medicali. În S.U.A. funcționează peste 60 de organizații implicate în detectarea donatorilor, organizații care au fiecare un număr mai mare sau mai mic de coordonatori. Fiecare organizație are o anumită zonă de acțiune, beneficiază de un număr apreciabil de voluntari (procedeu specific american) și dedică o foarte mare parte a timpului procesului de educație publică.

În S.U.A. coordonarea de transplant este o specialitate nemedicală a cărei activitate se desfășoară în sfera donării de organe. În momentul în care un decerebrat este detectat în spital, automat este anunțat coordonatorul de transplant, care preia toate responsabilitățile privind menținerea donatorului, prelevarea organelor și alocarea acestora. Având în vedere că o foarte mare parte din timpul coordonatorului este alocat educației publice, un coordonator în S.U.A. coordonează numai în jur de 5-6 donatori pe an.

În Europa, donarea de organe este reglementată de organizații naționale non-profit și finanțată de sistemele de asigurări de sănătate. În contrast cu modelul american, toate organizațiile de coordonare de transplant sunt dependente de un spital. Coordonatorul de transplant face parte din personalul spitalului și are un rol consultativ în declararea morții cerebrale, dar rolul decisiv în obținerea consimțământului familiei și în alocarea organelor prelevate. Coordonatorii sunt de obicei medici, o parte din ei au cursuri de specializare, dar recunoașterea acestei specialități nu s-a făcut încă, de aceea, în general, această activitate este apreciată numai cu jumătate de normă. Congresul ETCO – Lisabona 2001 instituționalizează la nivel european specialitatea de coordonare de transplant. Din fericire și nu întâmplător, România are doi astfel de coordonatori (din cei 295 recunoscuți în toată Europa).

Cel mai performant model este modelul spaniol, după cum recunoaște și Gabriele Schutt (medic coordonator al regiunii de nord a Germaniei): "cheia succesului în Spania a fost introducerea unei noi profesiuni, și anume coordonatorul intraspitalicesc".

Aceasta este o nouă specializare medicală obținută în urma unor cursuri. Coordonatorii lucrează cu normă întreagă numai în acest domeniu. Sistemul spaniol este structurat într-o organizație națională și mai multe organizații regionale subordonate celei naționale.[3,4] Cele mai notabile performanțe pe plan mondial le-au obținut coordonatorii de transplant din Catalonia, unde s-a ajuns la cifre impresionante cum ar fi 46 de donatori la 1 milion de oameni, față de maxim 20 donatori p.m.p. ("per million persons"), obținut de alte țări. Trebuie remarcat în mod special Spitalul "Santa Creu i Sant Pau" din Barcelona, unde s-a obținut un procent de donatori de 6,34% din toți cei decedați în spital, procentul pe plan mondial oscilând între 0,8-2%.[1,2,5]

Plecând de la modelul spaniol care, după cum se vede, este de departe cel mai performant și despre care considerăm că, având în vedere afinitățile noastre de origine, limbă și structură psihică, va putea fi cu timpul implementat și în Romania, vom discuta în continuare pe scurt despre "Transplant Procurement Management" (T.P.M.) în acest context.

Activitățile unui coordonator de transplant pot fi împărțite în activități clinice, activități de cercetare, activități de învățământ și activități de management. Activitățile clinice în care este implicat coordonatorul de transplant sunt următoarele:

1. detecția și identificarea posibililor donatori;
2. facilitarea diagnosticului de moarte cerebrală;
3. supravegherea donatorului;
4. legăturile cu familia și aspectele legislative ale donării;
5. prelevarea și distribuția organelor și țesuturilor.

Activitatea de cercetare a coordonatorului presupune analizarea foarte amănunțită a tuturor elementelor care intervin și influențează sub o formă sau alta identificarea și utilizarea potențialilor donatori. Datorită acestei activități a fost posibilă apariția așa numiților donatori marginali – expanded donator – otrăviți, infectați etc.[1] De asemenea, tot această activitate a făcut posibil în 1995, când Spania avea 25 de donatori la 1 milion oameni, ca numărul organelor transplantate să fie de 80 la 1 milion de oameni (p.m.p. - "per million persons"), iar în special în Catalonia, să existe 33 donatori p.m.p. și 95 organe transplantate.[2,4] Cel mai performant spital din lume, despre care am amintit anterior – "Santa Creu i Sant Pau" – a avut în aceeași

perioadă 40 donatori p.m.p. și un rezultat de 134 organe p.m.p. oferite spre transplantare.[5]

Sarcinile de educație ale coordonatorului de transplant. se concretizează în:

1. formare și educație continuă a celorlalți medici și a întregului personal implicat mai mult sau mai puțin în procesul de transplant;
2. educația, în special educația interactivă a publicului, care să înțeleagă și să accepte procesul de donare de organe.

În sfârșit, ultima activitate, dar nu cea mai puțin importantă, este cea de management al întregii activități și în care intră, pe lângă toți pașii, de la identificare până la alocarea organelor transplantate, și alte aspecte mai puțin cunoscute și anume:

1. analizarea foarte strictă a costurilor fiecărui organ transplantat;
2. evaluarea costurilor și beneficiilor băncii de țesuturi;
3. alocarea resurselor în funcție de performanțe, în special pentru armonizarea acestora;
4. o informare corectă și permanentă referitor la noile cuceriri tehnologice, noile metode terapeutice și măsura în care toate acestea pot îmbunătăți activitatea de transplant.

Vom relua pe scurt o parte dintre aspectele clinice ale activității coordonatorului de transplant pentru a fi mai bine înțelese deoarece am constatat că în jurul acestei activități desfășurate de către coordonator se poartă cele mai multe discuții.

2. DETECȚIA, IDENTIFICAREA ȘI EVALUAREA CLINICĂ A POTENȚIALULUI DONATOR

Această activitate este orientată bineînțeles către donatorii cadavru, și anume cei decerebrați “heart-beating” și cei fără inimă bătândă - “non-heart beating donors” (a doua situație în măsura în care există tehnologia necesară).

Detecția donatorilor trebuie să fie un proces activ, permanent, față de care coordonatorul de transplant nu trebuie să facă rabat sub nici o formă. Ea constă în vizite zilnice în secțiile de anestezie și terapie intensivă, de neurochirurgie și în special la camerele de primire urgențe. Aceste vizite presupun și relații amicale și cordiale cu personalul acestora. De altfel, un aspect asupra căruia am vrea să insistăm este relația pe care coordonatorul trebuie să o aibă cu întregul personal al spitalului, având în vedere că de foarte multe ori el beneficiază de nereușite ale colegilor săi, motiv pentru care aceștia trebuie să aibă în primul rând încredere în coordonator, să îl considere un prieten și un colaborator.

Sistemele de detecție cele mai utilizate sunt:

1. sistemul unispitalicesc în care un spital are acreditarea pentru a detecta donatorii, a proceda la prelevarea și transplantul organelor (este un sistem foarte bun, dar dependent de tehnologia existentă în spital)
2. sistemul multispitalicesc (care presupune o organizație regională de transplant foarte eficientă)
3. sistemul intra și extraspitalicesc (mai mult utilizat pentru recoltarea de cornee, care se poate efectua și la domiciliul decedatului).

Evaluarea fiecărui donator se face în funcție de examinările paraclinice și aici trebuie remarcat că în ultimul timp s-au obținut progrese extraordinare din punct de vedere al organelor transplantate. Ne-am putea referi în special la rinichi, al căror aspect morfologic nu era tocmai convenabil, mergându-se până acolo încât s-au implantat doi rinichi la același receptor pentru ca să aibă o funcție excretorie normală, sau la ficați ale căror transaminaze la donator ajunseseră spre 1000 UI/ml și care ulterior au funcționat foarte bine. Toți aceștia fac parte din categoria așa-numiților donatori marginali care vor extinde în următorii ani în mod semnificativ aria de activitate a coordonatorului de transplant.

Bineînțeles că acest proces activ de donare și evaluare trebuie corelat și cu o cale administrativă, astfel încât medicul coordonator să primească zilnic o listă cu toate persoanele internate în spital și în special a celor internați cu scor Glasgow (G.S.C.) <7, care, după cum foarte bine se știe, sunt potențiali donatori.

3. DIAGNOSTICUL DE MOARTE CEREBRALĂ

Conceptul de moarte cerebrală este o problemă destul de delicată și care a făcut obiectul unor discuții uneori interminabile. Spre exemplu una dintre primele țări care a luat în discuție acest concept este Suedia prin anii ‘60 și a cărui dezbatere în Parlament a durat 20 de ani.[6] Țări mai conservatoare decât Suedia, de exemplu Japonia, au reușit ca de-abia în ultima parte a anilor ‘90 să accepte în Parlament acest concept de moarte cerebrală, după o discuție de mai bine de 30 de ani. În ascest timp, în Japonia nu s-au putut efectua prelevări de organe decât de la “non - heart beating donor”, ceea ce a impietat în mod deosebit asupra dezvoltării acestor proceduri în întreaga Asie. Din aceeași categorie fac parte și țări din fosta URSS, în care moartea cerebrală nu este recunoscută și nu este posibilă recoltarea decât de la un “non - heart beating donor”.

Nu vom intra în foarte multe amănunte privind conceptul de moarte cerebrală, dar sunt câteva lucruri care trebuie clarificate în mod deosebit, având în vedere faptul că marea majoritate a populației României a fost educată în regim comunist, în spirit materialist dialectic, filosofie cu care conceptul de moarte cerebrală nu este tocmai compatibil.

Moartea cerebrală este echivalentă cu moartea pacientului - acesta este lucrul pe care trebuie să îl înțeleagă toată lumea. Chiar dacă în cazul respectiv inima continuă să bată, este vorba de un cadavru.[1,6] Pentru a nu exista dubii în acest sens, în străinătate, în momentul în care donatorul este transportat de la spitalul la care a fost detectat la alt spital pentru prelevare, certificatul de deces se completează la primul spital și asta nu numai datorită unor măsuri administrative, ci datorită unei realități: aceea că este vorba despre un cadavru.

Fără a încerca să teoretizăm foarte mult această problemă, suntem nevoiți însă să facem referire la cele trei concepte care există la ora actuală în lume privind moartea cerebrală[6], deoarece aceste concepte, au urmări practice cât se poate de concrete. Astfel, există:

1. *conceptul morții întregului creier* ("*whole brain death"*)
   Acest concept presupune încetarea ireversibilă a activității neurologice a emisferelor cerebrale și a trunchiului cerebral. Este cel mai strict concept de moarte cerebrală; presupune examinarea clinică și mai multe examinări paraclinice referitoare la activitatea sistemului nervos central sau la alte fenomene aflate în legătură cu acesta, și anume circulația cerebrală.
2. *conceptul morții trunchiului cerebral* ("*brain stem death"*) – este definit ca pierderea ireversibilă a conștienței combinată cu pierderea ireversibilă a capacității de a respira spontan. Diagnosticul poate fi stabilit demonstrând absența activității trunchiului cerebral prin metodele examenului clinic. Nu sunt necesare teste paraclinice pentru a demonstra decerebrarea.
3. *conceptul de moarte cerebrală înaltă* ("*high brain death"*) – este un concept nou, definit ca pierderea ireversibilă a ambelor componente ale conștienței: orientarea și conștiența. Nici aici testele paraclinice nu sunt necesare pentru diagnostic.

Acceptarea unuia dintre cele trei concepte nu constituie o simplă problemă filosofică, ci o hotărâre cu profunde implicații practice, deoarece conceptul de *whole brain death* presupune o examinare clinică și mai multe examinări paraclinice pentru certitudinea diagnosticului, pe când celelalte două concepte presupun numai o examinare clinică pentru declararea morții cerebrale. Opțiunile din acest punct de vedere sunt diferite de la țară la țară. România, în momentul de față, este adepta conceptului de "*whole brain death"*. Se pare că celalalte două concepte sunt apanajul țărilor cu experiență îndelungată în această procedură și adoptarea lor presupune o foarte serioasă educare a populației și o lămurire cât se poate de clară a forurilor legislative.

Conceptul de "*brain stem death"* este un concept introdus de școala engleză, cu contribuția esențială a profesorilor C. Pallis și D.H. Harley și este conceptul adoptat la ora actuală de Marea Britanie.[6] Se pare că și sistemul spaniol (cel mai performant din lume), adept până acum al conceptului de "*whole brain death"*, își va modifica legislația și va accepta conceptul de "*brain stem death"*.

Revenind la situația din România, care a adoptat conceptul de "*whole brain death"*, trebuie să reamintim că acesta presupune examinare clinică și examinări paraclinice.

Diagnosticul de moarte cerebrală presupune trei etape care trebuie străbătute fără nici un fel de rabat în următoarea ordine:

1. stabilirea cauzelor care au dus la leziunea cerebrală (traumatisme, tumori, anoxie, etc.)
2. eliminarea anumitor condiții ce pot simula o moarte cerebrală, acestea fiind:
   - hipotermia (atenție foarte mare deoarece marea majoritate a decerebraților fac spontan hipotermie)
   - drogurile neuro-depresoare și blocanții neuro-musculari.
     Este foarte importantă decelarea titrurilor barbituricelor (tiopental, fenobarbital), benzo-diazepinelor (midazolam), blocanților neuro-musculari (curarizantele) și drogurilor anticolinergice (atropina). Toate aceste medicamente în cantitate mare pot simula moartea cerebrală.[6]
3. etapa de testare clinică și paraclinică a cadavrului.

Examinarea clinică presupune absența a 12 reflexe și anume:

1. reflexul pupilar;
2. reflexul fotomotor;
3. absența mișcărilor oculare spontane sau provocate;
4. mișcările de clipire
5. reflexul corneean
6. mișcările faciale
7. mișcările musculare spontane (care nu trebuie confundate cu reflexe spinale)

8. reflexul oculo-vestibular
9. reflexul oculo-cefalic
10. reflexul de vomă
11. reflexul de tuse
12. absența respirației spontane.

Examinările paraclinice presupun:

- electroencefalograma
- potențiale multievocate
- ultrasonografia transcranială Doppler
- arteriografia cerebrală pentru cele patru vase principale
- perfuzia cu izotopi radioactivi
- mai pot fi utilizate alte teste, cum ar fi: monitorizarea presiunii intracraniene, monitorizarea consumului de oxigen la nivel cerebral etc.[1]

Este imposibil și neeconomic ca, pentru diagnosticul unei morți cerebrale, să fie utilizate toate aceste teste; de aceea, în mod uzual, se folosește următoarea schemă, unanim accceptată pe plan mondial: două examinări separate la interval de cel puțin 6 ore, fiecare dintre aceste examinări presupunând un examen clinic, o examinare electroencefalografică (care trebuie să fie plată) și o confirmare a încetării circulației sangvine cerebrale printr-una dintre metodele enumerate mai sus.[1]

Un aspect aparte îl constituie declararea morții cerebrale la copii, situație în care perioada trebuie să fie mai lungă și anume: pentru copii între 7 zile și 2 luni perioada de observație trebuie să fie de 48 de ore, iar la pacienții cu vârsta cuprinsă între 2 luni și 1 an trebuie să existe două examinări separate la un interval de 24 de ore.[1]

4. SUSȚINEREA DONATORULUI

Atâta timp cât prin moarte cerebrală înțelegem încetarea ireversibilă a activității emisferelor cerebrale și a trunchiului cerebral, este esențial să cunoaștem și care dintre funcțiile acestor organe pierdute vor afecta obiectivul nostru de a avea organe în condiții optime pentru transplant.

Moartea cerebrală este inevitabil urmată și de degradarea restului organismului în câteva ore sau zile, timp în care toate organele se deteriorează progresiv, chiar dacă, imediat, au fost instituite măsuri de menținere. Acest subcapitol face mai puțin obiectul activității coordonatorului de transplant și mai mult al activității medicilor din unitățile de terapie intensivă, de aceea ne vom referi doar pe scurt la câteva aspecte considerate esențiale și foarte frecvente.

Este aproape regulă ca decerebrații să aibă probleme cu temperatura corpului, având în vedere că centrul de reglare al temperaturii se află în hipotalamus. În mod normal, decerebrarea este urmată de hipotermie, cu consecințele imediate, aritmia (ventriculară și atrială) și bradicardia. În proporție mai mică apar probleme privind controlul circulației sangvine, echilibrul hidro-electrolitic și hormonal și coagularea intravasculară diseminată, aceasta din urmă fiind prezentă în special la decerebrații apăruți ca urmare a plăgilor prin arme de foc.

Trebuie remarcat ca fiind aproape regulă apariția diabetului insipid, generat de distrugerea nucleului supraoptic hipotalamic, a cărei consecință o constituie încetarea secreției hormonului antidiuretic.

Ca o concluzie a acestor probleme de menținere a donatorului am vrea să citățm o statistică din 1990, realizată pe 114 donatori din statul Pensylvannia (U.S.A.), în care complicațiile au apărut după cum urmează:

- 81% hipotensiune;
- 53% diabet insipid;
- 28% coagulare intravasculară diseminată;
- 27% aritmii cardiace;
- 19% edem pulmonar;
- 11% hipoxii;
- 11% acidoze.

5. RELAȚIILE CU FAMILIA DONATORULUI ȘI PROBLEME LEGISLATIVE

Acest capitol este poate cel mai important din punct de vedere al coordonatorului și este probabil motivul pentru care a apărut această specializare de medic coordonator de transplant.

Pentru a îndeplini un rol activ și benefic în contextul procesului de transplant, coordonatorul trebuie să cunoască în primul rând foarte bine legislația. România benficiază de o lege a transplantului apărută în februarie 1998, dar nu beneficiază de o lege privind recoltarea și distribuția țesuturilor, ceea ce limitează cu mai mult de 60% activitatea unui coordonator. Problema unei legislații adecvate în acest domeniu este o problemă universal valabilă, unele țări foarte civilizate neavând reglementări clare în acest domeniu. Unele țări din fosta Uniune Sovietică și unele țări arabe nu au o lege care să definească moartea cerebrală, motiv pentru care prelevarea de organe nu se poate face decât de la "non - heart beating donor" și se face în primele minute după încetarea ireversibilă a activității cardiace (2 minute pe electrocardiograma cu linie izoelectrică).

Țara noastră a adoptat, după cum am spus mai devreme, conceptul de "*whole brain death"* prin lege și, de asemenea, a prevăzut în această lege obligativitatea consimțământului familiei în privința prelevării de organe. În ansamblu, este o lege destul de permisivă în anumite direcții și restrictivă în altele. Spre exemplu, în situația în care avem de-a face cu o moarte cerebrală la un donator nerevendicat (fără aparținători), nu se poate preleva nimic din lipsa acordului. Pe de altă parte, tot această lege presupune că familia, în momentul în care își exprimă acordul pentru prelevarea de organe și țesuturi de la o persoană aflată în situația de moarte cerebrală, să specifice în scris ce organe și țesuturi pot fi prelevate, fapt ce face deosebit de dificilă atât activitatea coordonatorului, cât și a echipelor de chirurgi, deoarece de foarte multe ori numai intraoperator se poate stabili care dintre organe sunt corespunzătoare pentru a fi transplantate.

Respectând condițiile și litera legii, coordonatorul de transplant trebuie să obțină acordul familiei în momentul în care se dorește recoltarea de țesuturi și organe de la un decerebrat. În funcție de specificul socio-cultural, religios și mai ales de instruirea populației în acest domeniu, acest lucru poate fi foarte simplu sau foarte complicat.

În Olanda, în urmă cu câțiva ani, în urma unei campanii foarte susținute în media în vederea acceptării donării de organe, guvernul a inițiat un sondaj de opinie prin care a încercat să testeze disponibilitatea oamenilor la această procedură. Rezultatele au fost catastrofale, peste 85% din populație răspunzând negativ și având ca motiv principal indignarea că guvernul și-a permis să se amestece într-o problemă pe care ei o considerau ca ținând strict de intimitatea lor.

În Spania și în special în Catalonia discuția cu familia și în general consimțământul se obțin în maximun 5-10 minute, deoarece populația este deosebit de bine informată în privința acestei proceduri chirurgicale, media susținând zilnic prin informații coerente și corecte donarea de organe, iar legea fiind de așa natură făcută încât nu pune nici un fel de piedici.[7] În Catalonia s-a mers până acolo încât, începând din 1998, s-au introdus în școli ore de educație în privința donării.

O concluzie care trebuie totuși trasă în urma studiului efectuat pe mai multe țări cu nivele socio-economice diferite și care, în mod nu tocmai curios, este perfect superpozabilă la nivelul Spaniei, arată că procentul consimțământului favorabil exprimat de către familie este în strânsă legătură cu dezvoltarea economică a regiunii respective. Astfel, în zone cu o dezvoltare industrială marcată, răspunsul pozitiv al familiei merge până la 60-70%, pe când în zonele cu o dezvoltare economică slabă, răspunsul pozitiv nu depășește 30-35%.[2,4,5] Excepție de la această regulă face Germania, unde acceptul familiei se obține deosebit de dificil din motive pe care coordonatorii de transplant din această țară încă nu au reușit să le clarifice. O altfel de excepție o constituie țara noastră care, deși nu are un nivel economic ridicat, înregistrează un refuz nejustificat (statistica pe ultimii trei ani) sub 20%. Probabil că acesta este rezultatul structurii psihologice aparte a poporului român și a abnegației cu care lucrează medicii implicați în acest domeniu. Subliniem, și este un motiv de mândrie, faptul că este unul din cele mai bune procente (dacă nu chiar cel mai bun) înregistrate pe plan mondial.

Un rol deosebit de important îl are în această problemă Biserica. Astfel, în lumea catolică, momentul în care Papa și-a exprimat în mod public acordul cu această procedură a reprezentat un moment de referință și a fost punctul de plecare al dezvoltării la nivel național și regional a tuturor structurilor implicate în această activitate.[8] Intervenția Prea Fericitului Teoctist la cel de-al II lea Congres Internațional de Transplant organizat la București în octombrie 2000 a reprezentat pentru România un moment deosebit de important.[9] Deși exprimat în nume propriu, acordul în privința donării de organe și țesuturi și a transplantului în general a fost un nou punct de plecare și un imbold pentru toți cei implicați în această activitate.

Statele Unite au adoptat o politică proprie, care din păcate este aplicabilă numai acolo, și anume: propaganda în favoarea acestei proceduri este făcută de către voluntari implicați sub o formă sau alta în această procedură. Ei organizează anual întâlniri între familiile donatorilor care și-au exprimat consimțământul, în care fiecare își povestește experiența proprie. Bineînțeles că nu există nici un fel de recompensă materială, dar se pare că această activitate de voluntariat este destul de eficientă în S.U.A. Rezultatele nu sunt deosebit de spectaculoase, S.U.A. situându-se în jurul cifrei de 20 donatori p.m.p.

În România, situația este deosebit de delicată având în vedere toate problemele pe care le-am atins mai sus: situația economică este cea pe care o cunoaștem, instruirea populației în această privință este nulă, iar până în momentul de față Biserica Ortodoxă Română nu și-a exprimat un punct de vedere oficial. Toate aceste considerente au condus la situația că marea majoritate a familiilor intervievate solicită, sub o formă sau alta, mai voalat sau mai puțin voalat, o recompensă materială, imposibil de acordat din punct de vedere legal. În urma interviurilor avute cu medicii coordonatori, familiile au dat dovadă în final de foarte multă înțelegere, ceea ce a condus la acel procent al

refuzului de sub 20% cu care, repetăm, ne putem mândri.

Bineînțeles că recompensa materială este imposibilă, dar considerăm că ar fi posibile și ar mări în mod substanțial procentul celor ce își dau un acord favorabil în această privință o serie de facilități uzuale și în alte țări precum: îmbălsămare gratuită, transportul gratuit al decedatului până la locul înmormântării, cosmetizarea acestuia fără o cheltuială suplimentară din partea familiei. Trebuie înțeles de la început și foarte clar că orice fel de tehnici de discuții ar fi aplicate, fără un ajutor de această categorie acordat familiei și care nu contravine sub nici o formă legii, procentul celor ce își vor da acordul nu va crește în mod simțitor.

După o experiență de mai mulți ani de zile, coordonatorii spanioli consideră că, în momentul în care discuția are loc cu o familie instruită și răspunsul inițial este "nu", o serie de argumente logice și coerent exprimate pot schimba decizia în 70% din cazuri. Argumentele la care poate face apel un coordonator sunt: generozitatea, reciprocitatea, dragostea, solidaritatea etc. A făcut înconjurul lumii medicale un caz petrecut acum câțiva ani în Italia, când un tânăr american a fost împușcat și a ajuns în stadiul de moarte cerebrală, iar familiei, care se afla în S.U.A., i s-a cerut prin telefon acordul pentru prelevarea de organe. Dând dovadă de înțelegere la un foarte înalt nivel a acestei probleme (nefiind cadre medicale), familia a acceptat prelevarea de organe ce urmau să fie transplantate unor cetățeni italieni aflați în situații disperate.

O trecere scurtă în revistă a cauzelor care conduc la refuzul din partea familiei ar fi:

- nu a înțeles conceptul de decerebrare;
- nu cunoaște opinia în această problemă a posibilului donator;
- probleme cu aspectul sau integritatea cadavrului;
- familia nu dorește să doneze;
- probleme socio-economice;
- decedatul și-a exprimat în timpul vieții refuzul de a dona;
- probleme religioase;
- dorința de a lua corpul acasă, întreg;
- probleme apărute datorită discuțiilor cu personalul spitalului.

Având în vedere experiența acumulată în țări cu lungă tradiție în acest domeniu, s-a constatat că, pentru a obține mai ușor acceptul familiei, este necesară o pregătire a acesteia, realizată de către personalul spitalului, și care trebuie să fie prealabilă discuției cu coordonatorul de transplant și momentului când familia este informată că ruda a decedat.

Vrem să reamintim cu această ocazie că discuția cu familia nu poate avea loc pe holul unui spital, în fugă, ci trebuie purtată în condiții civilizate, într-o cameră separată, luminoasă, cu acces la telefon (pentru a se putea consulta și cu alți membrii ai familiei).

6. PRELEVAREA, DISTRIBUȚIA ȘI ORGANIZAREA ÎNTREGULUI PROCES

Acest ultim capitol care face parte din activitatea clinică a coordonatorului de transplant este oarecum mai puțin important decât cele anterioare, având în vedere că organizarea procesului de prelevare devine o activitate de rutină după primele prelevări, iar distribuția organelor se face după niște criterii foarte bine stabilite. Întreaga activitate din momentul în care s-a început diagnosticarea decerebrării și până când au fost extrase organele și țesuturile disponibile durează circa 12 ore, timp în care coordonatorul nu prea are timp să se odihnească.

Distribuția organelor prelevate este specifică fiecărei țări, dar în general respectă câteva reguli și anume: orice organ este oferit la început așa-numitei "urgente 0" la nivel național, care, pentru inimă, este șocul cardiogen sau retransplantul, iar pentru ficat este hepatita fulminantă sau retransplantul. Pentru rinichi nu există urgență de grad 0 deoarece există hemodializa, motiv pentru care în alocarea rinichilor există alte criterii. Bineînțeles că după ce se elimină urgența de grad 0 la nivel național se aplică următoarele criterii și anume:

1. se alocă spitalului care a efectuat prelevarea;
2. dacă acesta nu are un primitor compatibil, se alocă următorului spital aflat pe o listă a spitalelor regionale, criteriu generat de distanță. Dacă nici acest spital nu are primitor compatibil, organul este alocat spitalului de pe locul al doilea pe această listă regională;
3. al treilea criteriu este unul dintre spitalele aflate în țară;
4. ultima prioritate o constituie spitalele aflate în țări cu care există semnate înțelegeri privind schimbul de organe;

Stabilirea unor asemenea criterii și mai ales respectarea lor nu este posibilă decât în măsura în care există o organizație națională foarte bine organizată și fermă în decizii. Numai o asemenea organizație poate fi partener de discuție pentru alte organizații similare din străinătate, numai ea poate asigura echitatea și legalitatea în privința distribuirii organelor, și numai o asemenea organizație poate crea și superviza un sistem coerent de recoltare și utilizare a țesuturilor.

Problema țesuturilor, despre care am vorbit mai puțin, este, din punct de vedere economic extraordinar

de productivă, ea constituind de foarte multe ori suportul material care permite efectuarea unui număr foarte mare de transplanturi de organe. Asemenea organizații puternice, în colaborare cu fundații foarte cunoscute pe plan mondial (Fundația Careras, înființată de cunoscutul tenor) și-au creat bănci de țesuturi, bănci care, după cum s-a dovedit ulterior, sunt foarte profitabile.

Costurile procedurii de transplant rămân destul de ridicate în prezent, ele ajungând la 80.000 - 100.000 US$ pentru un transplant de ficat, 45.000 US$ pentru un transplant de cord și în jur de 25.000 US$ pentru un transplant de rinichi (în străinătate). La toate acestea se adaugă costurile pentru medicația postoperatorie. Sistemul medical din fiecare țară trebuie să-și asume responsabilitatea și cheltuielile privind și tratamentul post-operator al receptorilor, care, la un transplant renal, este echivalent cu 10.000 USD$, sumă pe care statul o suportă oricum pentru tratamentul unui dializat timp de 1 an. Transplantul renal este o procedură mult mai economică decât dializa, numai că aceste economii apar în timp, în măsura în care calculul de eficiență se face pe primii 5 ani după transplant.

O problemă care frământă și la ora actuală întreaga lume medicală implicată în procedura de transplant o constituie lista de așteptare și anume: ce preferăm, o mortalitate scăzută pe această listă de așteptare cu o mortalitate crescută post-operatorie sau invers? Răspunsul nu este foarte simplu, având în vedere și un adevăr foarte crud și anume costurile. Răspunsul cel mai convenabil este acela de a avea un buget care să permită unui număr cât mai mare de receptori să beneficieze de organele de care au nevoie. Nu este necesar numai un buget bun, ci este necesară și o creștere permanentă a numărului de donatori, dar, având în vedere că, statistic vorbind, numărul de donatori este limitat, trebuie făcut tot ce este posibil pentru ca nici unul dintre posibilii donatori să nu fie pierdut.

7. CONCLUZII

Procurarea de organe și țesuturi este o disciplină relativ nouă și în evoluție, susceptibilă la variate modele filosofice și organizatorice, și, într-un grad mai mare sau mai mic, subiectul unor contradicții financiare.

Activitatea de coordonator de transplant poate fi văzută ca asigurând procurarea unui număr cât mai mare de organe și țesuturi la cel mai scăzut preț, corespunzător cu o viabilitate optimă a organului, facilitând astfel nu numai transplantarea, ci și munca echipelor de transplant.

Munca echipei de coordonare trebuie să fie integrată în cadrul spitalului, fie că face sau nu parte din personalul spitalului. Avantajul unei echipe de coordonare care muncește permanent în spital este aceea că ea este disponibilă oricând și la orice oră pentru a realiza cele necesare. Dacă această echipă are incluși și medici, ei devin responsabili pentru viabilitatea țesuturilor și organelor recoltate și în general cu toate aspectele medicale ale întregului proces.

În multe țări, echipa de coordonare este structurată în cadrul echipelor de transplant, făcând parte din aceasta. În alte țări, echipa de coordonare își găsește locul în cadrul unor organizații naționale sau regionale care lucrează în afara spitalelor.

Credem că cea mai bună soluție este aceea a unor coordonatori de transplant făcând parte din personalul spitalului, astfel încât să aibă acces foarte repede la orice posibil donator, să ajute la detectarea donatorilor, dar care în același timp să fie independenți de echipa de transplant, pentru a nu fi sub nici o formă influențați în problemele de procurare și distribuție, totodată coordonatorii fiind și parte integrantă a unei organizații naționale sau regionale foarte bine structurată și activă. Acest sistem, pentru care am pledat mai sus, a permis Argentinei să sară de la 134 rinichi în 1991 și 156 în 1992 la 270 în 1993 și 288 în 1994, aceasta însemnând o creștere de la 4,57 rinichi p.m.p. în 1992 la 8,44 rinichi p.m.p. în 1994.

Coordonatorul de transplant trebuie privit prin prisma complexității procesului de procurare a organelor și trebuie apreciat ca fiind capabil să ia decizii în acest proces, decizii față de care este responsabil în totalitate.

În concluzie, întreg acest capitol se dorește o pledoarie pentru profesionalizarea meseriei de coordonator de transplant. Procurarea organelor începe înaintea transplantului, iar transplantul începe după o procurare încununată de succes. Până la urmă esența muncii coordonatorului constă în procurarea a cât mai multe organe și țesuturi pentru transplant.

BIBLIOGRAFIE

1. Lopez-Navidad A, Kulisevsky J, Caballero F.- El donante de organos y tejidos. Springer-Verlag Iberica. Barcelona. 1997.

2. Lopez-Navidad A, Caballero F. Memoria de la Unidad de Coordinacion de Trasplantes 1994. CEGE SA. Barcelona. 1995.

3. Organizacion Nascional de Trasplantes (ONT). Donacion y trasplante. España 1994. Madrid 1995.

4 Miranda B, Matesanz R. Evolucion de las caracteristicas de los donantes en España. În Coordinacion y trasplantes. El modelo español. Matesanz, Miranda B (Eds). Grupo Aula Medica SA Madrid. 1995: 99-109.

5. Lopez-Navidad A, Caballero F. Memoria de la Unidad de

Coordinacion de Trasplantes (UCTx) del Hospital de la Santa Creu i Sant Pau (HSCSP) 1994. CEGE SA. Barcelona. 1995.

6. Palls C, Harley D.H.- ABC of brainstem death. BMJ Publishing Group 1996.

7. Matesanz R. El consentimiento familiar para la donacion de organos. În Coordinacion y trasplante. El modelo espaňol. Matesanz R, Miranda B (Eds). Grupo Aula Medica SA. Madrid.1995; 161-164.

8. His Holyness John Paul II - XVIII International Congress of Transplant Society. Roma, august 2000

9. Prea Fericitul Teoctist, Patriarhul Romaniei - Al II-lea Congres International de Transplant- București, octombrie 2000.

CAPITOLUL 44

IMUNOLOGIA TRANSPLANTULUI HEPATIC*

Roman A. BLAHETA, Bernd H. MARKUS

1. INTRODUCERE 1011
2. CELULELE SISTEMULUI IMUN 1012
2.1. Limfocitele T(LT) 1012
2.2. Limfocitele B (LB) 1014
2.3. Limfocitele NK (LNK) 1014
2.4. Fagocitele 1014
2.5. Celulele prezentatoare de antigen (APC) 1015
3. MIGRAREA LEUCOCITELOR 1016
4. REJETUL DE GREFĂ 1020
5. VITEZA REACȚIEI DE REJET 1022
6. FICATUL, ORGAN PRIVILEGIAT DIN PUNCT DE VEDERE IMUNITAR 1023
BIBLIOGRAFIE 1024

* Traducerea din limba germană: Dan NAVOLAN

1. INTRODUCERE

Progresele obținute în ultimii ani în domeniul imunologiei grefei și a terapiei imunosupresive au făcut posibil ca grefarea de organe să devină o măsură terapeutică eficientă în multe afecțiuni de tip terminal. Acestă evoluție pozitivă se resimte și în domeniul terapiei afecțiunilor hepatice, transplantul hepatic contribuind semnificativ la îmbunătățirea prognosticului pacienților cu această patologie. Spre exemplu rata de supraviețuire la 5 ani a pacienților cu ciroză biliară crește de la 20% la 80%, în urma unui transplant hepatic.[1]

Principalele complicații imunologice ce necesită a fi depășite după efectuarea transplantului sunt legate de reacția de rejet. Rejetul celular acut este forma principală de manifestare a reacției de rejet hepatic, cu o incidență de aproximativ 70%. Reacția de rejet acut se declanșează în general între ziua a 6-a și săptamâna a 8-a posttransplant. În unele cazuri reacția de rejet acut poate apărea și înainte de 6 zile sau după 8 săptămâni, în această situație fiind deseori asociată unui titru seric scăzut de imunosupresive sau unei infecții virale. Un procent scăzut de pacienți (10-15%) dezvoltă o reacție cronică de rejet cu distrugerea progresivă a căilor biliare intrahepatice.[2] Principalele ținte ale mecanismelor imune de rejet acut și cronic sunt reprezentate atât de căile biliare cât și de endoteliul vascular. Semnele clinice ale rejetului hepatic acut sunt în general nespecifice incluzând simptome ca febra, astenia, mărirea de volum a ficatului, leucocitoza sau modificări în cantitatea și calitatea bilei secretate de grefă. În preparatele histologice recoltate de la pacienți cu rejet hepatic se observă în primul rând acumulări de celule mononucleare[3-5] în spațiile porte precum și semne incipiente de distrugere a căilor biliare, a ramificațiilor venelor hepatice și a venei porte în sensul unei colangite, respectiv endotelite.[6,7]

Rolul central în procesul de inițiere a reacției de rejet celular este deținut de limfocitele T (LT) ale pacientului transplantat (primitorul de grefă).[5,8] LT ale primitorului au capacitatea de a diferenția între celulele proprii (self) și străine (non-self) adaptând răspunsul imun la fiecare dintre aceste situații. Un rol deosebit de important în acest proces de recunoaștere revine receptorilor de pe suprafața LT.[9] După reperfuzia organului transplantat, LT ale primitorului se întâlnesc cu celulele endoteliale ce tapetează vasele ficatului donat. Se facilitează astfel interacțiunea dintre receptorii LT ai gazdei și moleculele de histocompatibilitate (MHC Major Histocompatibility Complex) de clasa I și II exprimate pe celulele endoteliale ale grefei.[10-12] În situația în care grefa exprimă pe celulele sale antigene MHC diferite (antigene alogene) de cele ale primitorului (antigene singene) în urma contactului dintre LT ale primitorului și celulele endoteliale ale grefei are loc o activare reciprocă a acestora, activare ce se manifestă prin sinteza de citokine. O citokină sintetizată de celulele endoteliale cu implicații importante în procesele ce se derulează în continuare este interleukina-1 (IL-1). Interleukina-1 deține un rol important în activarea LT helper (LT_H - CD4+), prin faptul că stimulează în acestea producția și secreția de interleukină-2 (IL-2) precum și expresia de receptor pentru interleukina-2. Legarea IL-2 la IL-2 - receptor reprezintă următoarea etapă importantă, deoarece determină o proliferare masivă a LT și sinteza de alte citokine cu rol imunomodulant. IL-2-receptorul este exprimat și pe LT CD8+, acestea fiind la rândul lor stimulate spre proliferare de către IL-2. În cazul LT CD8+, concomitent cu procesul de proliferare are loc și un proces de maturare al acestora spre celulele citotoxice. LT CD8+ citotoxice au capacitatea de a distruge direct celulele străine, lezând direct grefa hepatică.

În plus, LT CD4+ și CD8+ exercită efecte stimulatorii sau inhibitorii și asupra celorlalte componente ale sistemului imun: neutrofile, macrofage și limfocite-B.[10,13,14]

Inițierea leziunilor tisulare în rejetul hepatic implică extravazarea limfocitelor activate (respectiv a altor celule imunocompetente) din curentul sanguin în grefă. Are loc un proces în cascadă. Procesul inițial de aderare al limfocitelor la celulele endoteliale este urmat de un proces de "locomoție orizontală" de-a lungul endoteliului, apoi de un proces de "locomoție verticală" transendotelială prin peretele vascular. În aceste procese de adeziune și pătrundere prin peretele vascular în țesuturi, un rol deosebit de important revine moleculelor și receptorilor de adeziune de pe leucocite și celulele endoteliale. Moleculele de adeziune și receptorii acestora funcționează pe baza unui principiu complementar ("cheie-broască") asigurând interacțiunea dintre celulele endoteliale și LT.[15-17] Unele dintre aceste molecule se găsesc și pe membranele celulelor neactivate, însă într-o densitate mult mai redusă. Sub acțiunea interleukinelor sintetizate de LT sau de celulele endoteliale, moleculele de adeziune sunt exprimate masiv. Citokinele pot să inducă și sinteza de receptori noi, ce nu erau exprimați înainte. Procesele ce au loc la nivelul receptorilor membranari sub acțiunea citokinelor sunt complexe, unii receptori sunt transportați de la nivelul veziculelor intracelulare la suprafața membranei, alți receptori își schimbă activitatea prin modificări conformaționale, iar alții își modifică distribuția spațială pe suprafața celulelor.[18-21]

În afară de rolul descris în procesele de adeziune celulară receptorii membranari pentru citokine deţin un rol important şi în transmiterea intracitoplasmatică a semnalelor extracelulare. Prin intermediul cascadei intracelulare de transmitere a semnalelor pot fi modificate structuri ale citoscheletului, modificări cu rol în diferite procese celulare. De exemplu, prin degradarea şi sinteza actinei-F au loc schimbări morfologice celulare ce stau la baza proceselor de locomoţie şi penetrare tisulară.[22,23]

2. CELULELE SISTEMULUI IMUN

2.1. Limfocitele T(LT)

LT îşi au originea, la fel ca şi celelalte elemente figurate sanguine, în celulele susă hematopoietice pluripotente. Celulele susă hematopoietice se găsesc în măduva hematogenă. În funcţie de stimulii pe care îi primesc din mediu din aceste celule se diferenţiază eritrocite, granulocite, monocite sau limfocite-B (LB). Pentru dezvoltarea şi maturarea celulelor susă spre seria LT este necesară migrarea acestora din măduva hematogenă prin sistemul vascular spre timus. Sub acţiunea unor factori specifici intratimici are loc în timus procesul de diferenţiere şi maturare al LT[24] (Fig.1).

Pe baza receptorului antigenic (TCR-T-cell antigen receptor) exprimat pe suprafaţă, LT pot fi subâmpărţite în două tipuri de populaţii. Aproximativ 90-95% din LT din sângele periferic sunt caracterizate prin prezenţa pe suprafaţa membranei a unui heterodimer alcătuit dintr-un lanţ α şi altul β (LT-α/β) legate prin două punţi bisulfidice. Restul de 5-10% din LT sunt caracterizate printr-un heterodimer asemănător structural alcătuit însă dintr-un lanţ γ şi altul δ (LT γ/δ). Ambele tipuri de receptori sunt asociaţi cu un set de 5 polipeptide ce aparţin complexului CD3, formând împreună receptorul antigenic al LT (TCR). TCR permite LT să recunoască antigenele. Peptidele străine sunt prezentate LT de către moleculele de histocompatibilitate aflate pe suprafaţa celulelor prezentatoare de antigen (APC).[25,26]

LTα/β pot fi clasificate în continuare în alte două subpopulaţii celulare funcţie de prezenţa unuia dintre markerii de suprafaţă CD4 sau CD8. Prima subpopulaţie poartă pe suprafaţă receptorul CD4 şi are rolul de a ajuta

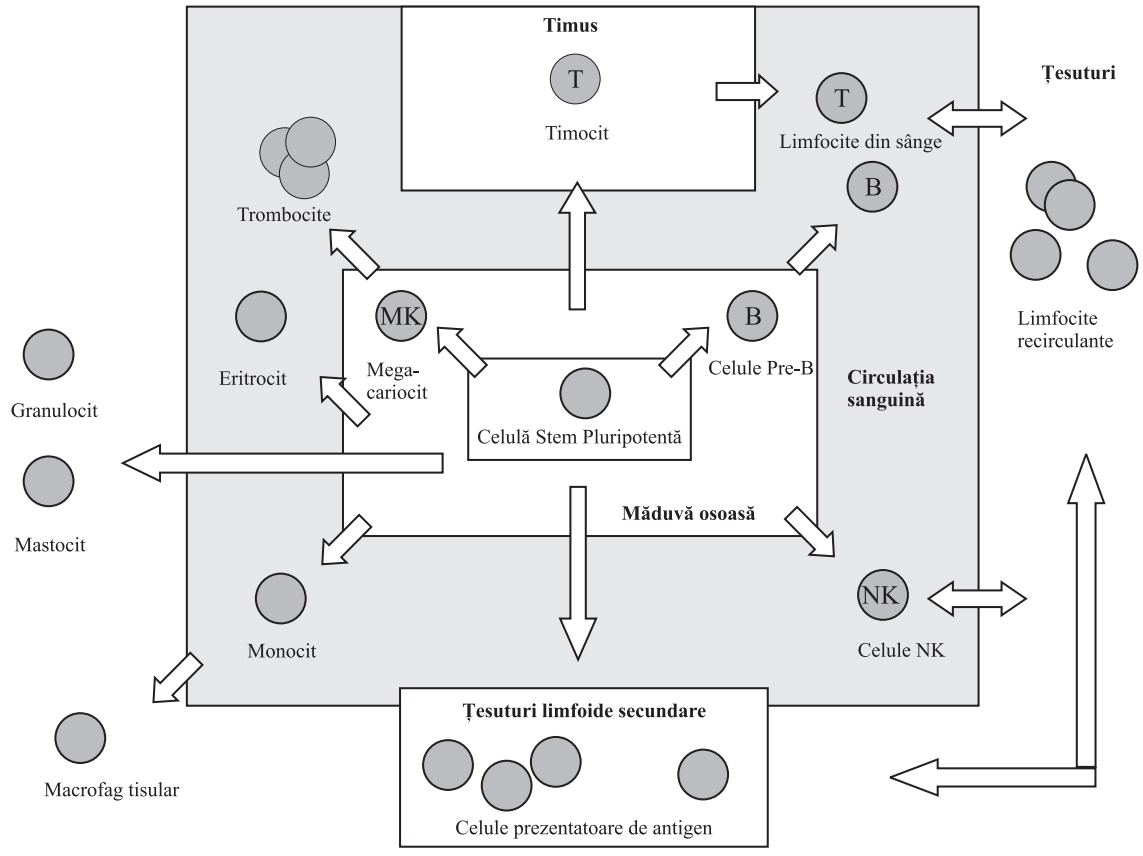

Fig.1 Hematopoieza

la inducerea unui răspuns imun (Limfocite T helper - LT_H). Cealaltă subpopulație limfocitară poartă pe suprafață receceptorul CD8 și prezintă în general proprietăți citotoxice (Limfocite T citotoxice - LT_C). În timp ce LT CD4+ recunosc antigene prezentate de o moleculă MHC de clasa a II-a, LT CD8+ recunosc antigene prezentate împreună cu molecule MHC de clasa I. O subpopulație restrânsă numeric nu prezintă receptori CD4+ sau CD8+. Această populație limfocitară exercită efecte reglatoare în timpul răspunsului imun.[28] În afară de LT_H și LT_C, există limfocite T supresoare (LT_S). Se presupune că LT_S nu reprezintă o populație aparte celulară. Unele studii arată că atât anumite LT-CD4+ cât și LT-CD8+ pot exercita efecte supresoare, fie prin descărcarea de citokine supresive, fie prin semnale costimulatorii transmise prin intermediul CTLA-A (descrierea detaliată urmează).

În funcție de prezența sau absența unuia din receptorii de suprafață CD28 și CD152 (CTLA-A), populația LTα/β (LT CD4+ și LT CD8+) poate fi subîmpărțită în continuare în alte subpopulații ce se suprapun parțial. Comunicarea dintre LT și APC implică pe lângă interacțiunea dintre receptorul celulelor T (TCR) cu peptidele de pe moleculele MHC, un cosemnal secundar furnizat de interacțiunea dintre moleculele CD28 sau CTLA-4 (antigenul - 4 al limfocitelor T citotoxice, numit și CD-152) cu receptorii familiei B7:B7-1 (CD80) respectiv B7-2 (CD86) de pe APC (Fig.4).[29,30] Dacă în același timp cu interacțiunea dintre TCR și moleculele MHC este transmis un cosemnal via CD28, se induce un proces de activare al LT în sensul proliferării și producției de citokine. În schimb asocierea interacțiunii dintre TCR și MHC cu un semnal via CTLA-4 conduce la o diminuare a funcției LT, în sensul inhibării proliferării acestora.[31,32]

LTα/β exprimă și alți markeri de suprafață în afară de moleculele CD28, CTLA-4 sau CD3. Printre acestea cele mai răspândite sunt izomorfele receptorului CD45 (LCA, leucocyte common antigen). Pe LT cu memorie sunt prezente izomorfele CD45RO și CD45RA.

În funcție de tipul de citokine sintetizate, LTα/β pot fi subîmpărțite în alte două subpopulații: LT_{H1}, respectiv LT_{H2}. Subpopulația LT_{H1} sintetizează citokinele IL-2, IFN-γ în timp ce subpopulația LT_{H2} sintetizează citokinele IL-4, IL-5, IL-6 și IL-10. Prin citokinele sintetizate LT_{H1} intervin în procesele de citoxicitate, inflamație și reacții de rejet, în timp ce LT_{H2} stimulează în special LB, sau induc toleranța imună.[33,34] Recent a fost descrisă și o populație de LT_{H3} ce exercită efecte asemănătoare populației LT_{H2}. LT_{H3} au fost descoperite în special în mucoasa intestinală unde dețin un rol important în inducerea toleranței orale. LT_{H3} sintetizează citokinele TGF-β și IL-10 deosebindu-se de LT_{H2} doar prin faptul că nu sintetizează IL-4. A fost arătat faptul ca LT_{H3} au potențialul de a inhiba atât populațiile LT_{H1}, cât și LT_{H2}[35,36] (Fig.2).

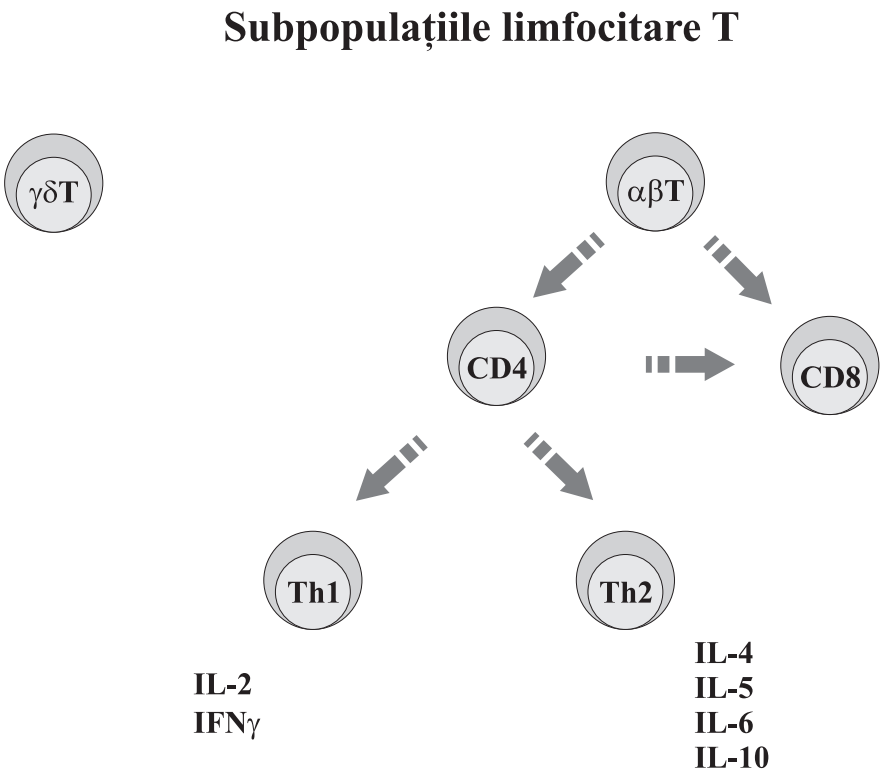

Fig.2 Reprezentare schematică a Limfocitelor T

2.2. Limfocitele B (LB)

În jur de 5-15% din limfocitele circulante sunt reprezentate de LB. LB se caracterizează prin prezența de imunoglobuline pe suprafața membranei, imunoglobuline ce dețin un rol de receptor specific pentru un anumit antigen. Imunoglobulinele sunt sintetizate de LB, transportate la suprafața membranară, unde o parte rămân ancorate, iar o altă parte sunt eliberate în sânge. Contactul dintre receptorul de suprafață al LB și antigenul specific conduce la transformarea LB în plasmocite numite și celule formatoare de anticorpi (AFC). Acestea sintetizează o cantitate de anticorpi ce se eliberează în sânge. Funcție de încărcătura electrică, greutatea moleculară, secvența de aminoacizi și conținutul de glucide, se diferențiază 5 clase de imunoglobuline (anticorpi): IgG, IgA, IgM, IgD și IgE. Majoritatea LB circulante exprimă pe suprafața membranară IgM și IgD (>90%). Acestea, în asociere cu alte molecule membranare (CD79a, CD79b), formează complexul receptor de antigen al limfocitelor B (BCR). Analog complexului receptorului celular al limfocitelor T (TCR) și complexul receptorului celular al LB (BCR) intervine în procesele de activare limfocitară și recunoaștere antigenică.[37]

Majoritatea limfocitelor B prezintă antigene ale moleculelor de histocompatibilitate clasa II (MHC clasa II): HLA-DP, HLA-DQ sau HLA-DR. Caracteristică pentru LB este și prezența receptorilor pentru fragmentele C3b (CD35) și C3d (CD21) ale complementului. Alți receptori specifici întâlniți pe suprafața LB sunt CD19, CD20 și CD22. Moleculele CD40 dețin un rol deosebit de important în interacțiunea dintre LT și LB.[38,39]

2.3. Limfocitele NK (LNK)

LNK (limfocite natural killer) reprezintă aproximativ 15% din limfocitele sanguine. LNK nu poartă receptorii antigenici ai LT sau LB. În principiu, nu există receptori de suprafață specifici doar pentru LNK. De exemplu, receptorii CD16 cu rol important în activarea LNK se găsesc și pe suprafața neutrofilelor, a unor macrofage și LT $\gamma\delta$. Receptorul CD56 (NCAM, molecula de adeziune celulară neuronală), o moleculă de adeziune din superfamilia imunoglobulinelor, se poate găsi și pe suprafața membranei limfocitelor NK.[40] Limfocitele NK în repaus prezintă în plus pe membrană și lanțul β al receptorului pentru IL-2, prezent de altfel și pe aproximativ 5% din LT-CD4+ și 30-50% din LT-CD8+. Stimularea celulară cu citokina IL-2 poate declanșa activitatea citotoxică nespecifică a acestor celule (LAK, lymphokine-activated killer cells).

Funcția LNK este de a recunoaște și distruge celulele infectate cu virusuri și celulele tumorale. Mecanismele de recunoaștere și cele ce conduc la citoliză nu sunt clarificate în totalitate.[41] Este însă cunoscut că o condiție pentru ca procesul de citoliză să aibă loc este expresia scăzută sau chiar lipsa expresiei moleculelor MHC pe suprafața celulei țintă. Pentru activarea LNK este necesară și stimularea unor receptori specializați ai celulelor natural citotoxice (NCR, natural cytotoxicity receptors). Au fost descoperiți până în prezent trei tipuri de receptori de suprafață: NKp46, NKp30 și NKp44. Liza celulelor tumorale poate fi facilitată și prin interacțiunea homofilă cu receptorii NCAM. În situația în care de celulele țintă sunt legate imunoglobuline (IgG), celulele NK se leagă prin receptorii CD16 (CD 16 - receptor pentru fragmentul Fc al IgG) de acestea și le distrug (ADCC antibody-dependent cellular cytotoxicity). Prin descărcarea de citokine (de exemplu IFNγ, IL-1, etc.) se poate determina o modulare a sistemului imun.

2.4. Fagocitele

Fagocitele se subclasifică în populația mononuclearelor (monocite și macrofage) și populația granulocitelor polinucleare: neutrofile (polimorfonucleare, PMN), bazofile și eozinofile.

Celulele mononucleare sunt generate în măduva osoasă din celulele pluripotente respectiv promonocite.[42] Acestea circulă prin sistemul de vase ca și monocite, trec ulterior prin peretele vascular în țesuturi unde se transformă în macrofage tisulare. Exemple în acest sens sunt celulele Kupffer din ficat sau celulele microgliale din creier. Cu ajutorul enzimelor intracelulare, macrofagele distrug sustanțele străine, microorganismele sau celulele tumorale. Fagocitele pot prelua în calitate de APC antigene pe care le prezintă apoi LT, determinând un răspuns imun prin acestea.

Granulocitele aderă la fel ca și monocitele de endoteliul vascular și îl străbat. Adeziunea este asigurată de interacțiunea dintre receptorii granulocitari de adeziune și liganzii de pe endoteliu. În continuare un rol deosebit revine chemokinelor eliberate cu această ocazie (ex. IL-8). Acestea determină chimiotactismul granulocitelor spre țesutul inflamat. Granulocitele sunt implicate relativ nespecific în procesul de fagocitoză și eliminarea agenților patogeni. Eozinofilele dețin în plus față de celelalte fagocite o importantă funcție în eliminarea unor agenți patogeni mai mari, ce nu pot fi fagocitați (ex: paraziți).[43]

2.5. Celulele prezentatoare de antigen (APC)

APC sunt o populație heterogenă de leucocite cu capacitate imunostimulatorie importantă.

Cei mai importanți reprezentanți ai celulelor prezentatoare de antigen sunt celulele dendritice și macrofagele efectoare (ex. celulele Kupffer din ficat) activate fie prin lipopolizaharide bacteriene, fie prin unele citokine precum IFNγ.[44] Rolul cel mai important al macrofagelor efectoare constă în preluarea , prelucrarea și prezentarea antigenelor străine (procesarea antigenelor), în timp ce rolul celulelor dendritice constă în special în prezentarea antigenelor și declanșarea unui răspuns imun primar intens.[45,46] APC exprimă receptori cu rol în preluarea antigenelor: Fcγ-receptorii (CD64, CD32 și CD16) sau receptorul pentru componenta C3 a sistemului complement. După pinocitoză, respectiv endocitoză, urmează fagocitarea proteolitică a materialului antigenic la nivelul endozomilor, care ulterior fuzionează cu lizozomii ce poartă moleculele MHC clasa II. Se formează un complex alcătuit din antigenul procesat și molecula MHC clasa II. În final, acest complex este transportat pe suprafața celulară unde este exprimat și prezentat LT_H (CD4+) sau LT-naive. În afară de moleculele MHC clasa II macrofagele exprimă molecule de adeziune și molecule costimulatorii (CD40, CD86) ce interacționează cu molecule de pe LT activate (CD28, CTLA).

În principiu, antigenele pot fi prezentate și prin intermediul moleculelor MHC clasa I, recunoașterea realizându-se în această situație prin limfocite T citotoxice (CD8+). Prin intermediul moleculelor MHC clasa I sunt prezentate în general antigenele endogene (de exemplu antigenele exprimate în celule ca urmare a infecției cu virusuri sau antigenele de pe celule tumorale) (Fig.3).

În comparație cu macrofagele activate, celulele dendritice au o capacitate superioară de a prezenta antigenele străine limfocitelor T (LT). Celulele dendritice sunt specializate pentru a stimula LT naive și pentru a facilita diferențierea acestora. Prezentarea antigenului către LT naive are loc doar după migrarea din țesuturi (locul de contact cu antigenul) în ganglionii limfatici regionali.[45,47-49] După încorporarea antigenului străin și fagocitarea acestuia de către celulele dendritice imature, celulele dendritice sunt supuse unui proces de maturare prin intermediul factorului de transcripție NF-κB, proces ce conduce la o creștere a sintezei de molecule MHC clasa II, concomitent cu scăderea capacității acestor celule de a fagocita. În timpul migrării celulelor dendritice spre ganglionii limfatici regionali are loc transportul complexelor (formate din moleculele MHC clasa II și antigen) pe suprafața celulei și oprirea sintezei acestora. În regiunile cu limfocite T ale

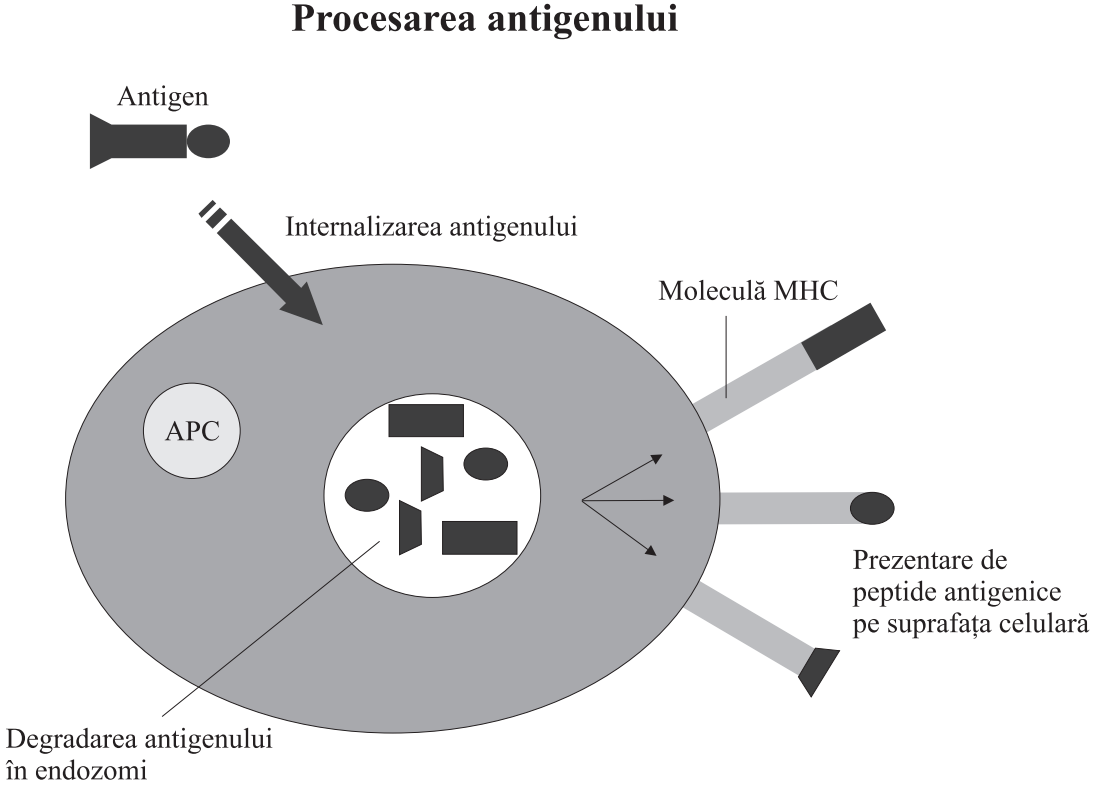

Fig.3 Procesarea antigenului

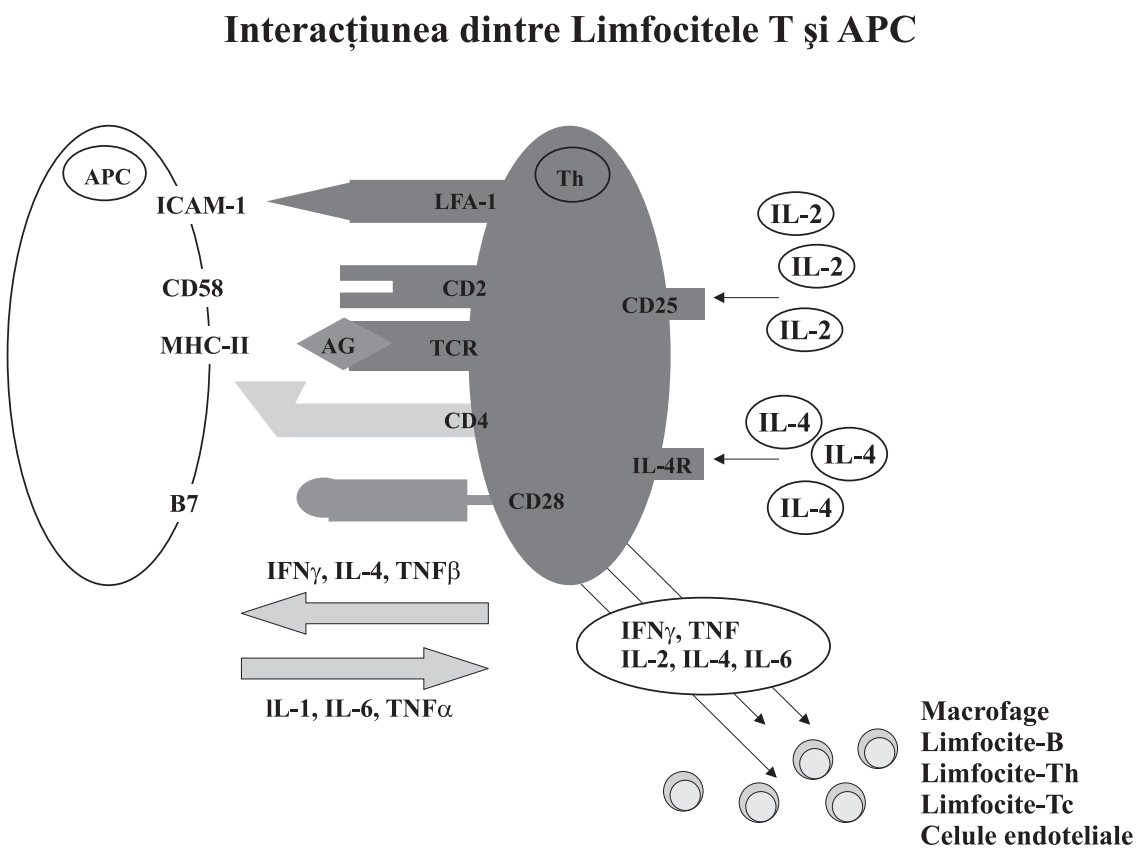

Fig.4 Interacţiunea dintre LT şi APC

ganglionilor limfatici ce drenează țesuturile afectate este stimulată expresia în concentrație crescută de molecule costimulatorii CD86 și CD40 și eliberarea de citokine proinflamatorii, în special IL-2. Atât complexele alcătuite din molecule MHC clasa I și antigen, cât și molecula costimulatorie CD80 sunt exprimate cu întârziere, astfel încât reacția imună citotoxică să se declanșeze doar după activarea LT_H și existența unei capacități reglatorii asupra răspunsului imun (Fig.4). După ce și-au îndeplinit aceste funcții celulele dendritice urmează procesul de apoptoză.

3. MIGRAREA LEUCOCITELOR

Migrarea leucocitelor în țesuturi impune o interacțiune între leucocitele circulante si endoteliul vascular. Acest proces este mediat prin moleculele de adeziune ce se găsesc pe suprafața celulelor și joacă un rol deosebit în special la nivelul venulelor cu diametru mic. La nivelul acestora există condiții favorabile pentru adearea leucocitelor atât din punct de vedere hemodinamic, ca urmare a vitezei scăzute de circulație a sângelui cât și datorită concentrației crescute de molecule de adeziune exprimate pe suprafața endoteliocitelor. Ca urmare leucocitele pot să ajungă mai ușor în contact cu celulele endoteliale. Procesul de migrare celulară se desfășoară după un principiu biologic general, astfel încât procesele fiziologice (recircularea leucocitelor între țesuturi și sânge, “Immunpatrouille”) nu pot fi deosebite în totalitate de procesele patologice din timpul unui răspuns imun (migrarea leucocitară țintită spre un țesut inflamat). Rolul fiziologic al adeziunii și extravazării leucocitare poate fi exemplificat excelent în cazul sindromului de deficiență al aderenței leucocitare (LAD - Leukocyte adhesion deficiency). În cazul LAD există un defect înnăscut de aderare celulară ce conduce la infecții ubicuitare, ca urmare a faptului că leucocitelor acestor pacienți le lipsesc receptorii de adeziune. Din acest motiv, nu este posibilă aderarea stabilă a leucocitelor de endoteliul vascular, iar migrarea în țesuturi este scăzută.[50-53] Printre alte anomalii la pacienții cu LAD a fost evidențiată lipsa neutrofilelor în țesuturile inflamate. Lipsa neutrofilelor în țesuturi îngreunează recunoașterea adecvată a antigenților patogeni și activarea sistemului imun ce ar trebui să conducă la eliminarea acestora. Aderarea leucocitelor de peretele endotelial deține un rol deosebit și în patogeneza unor maladii. De exemplu, în

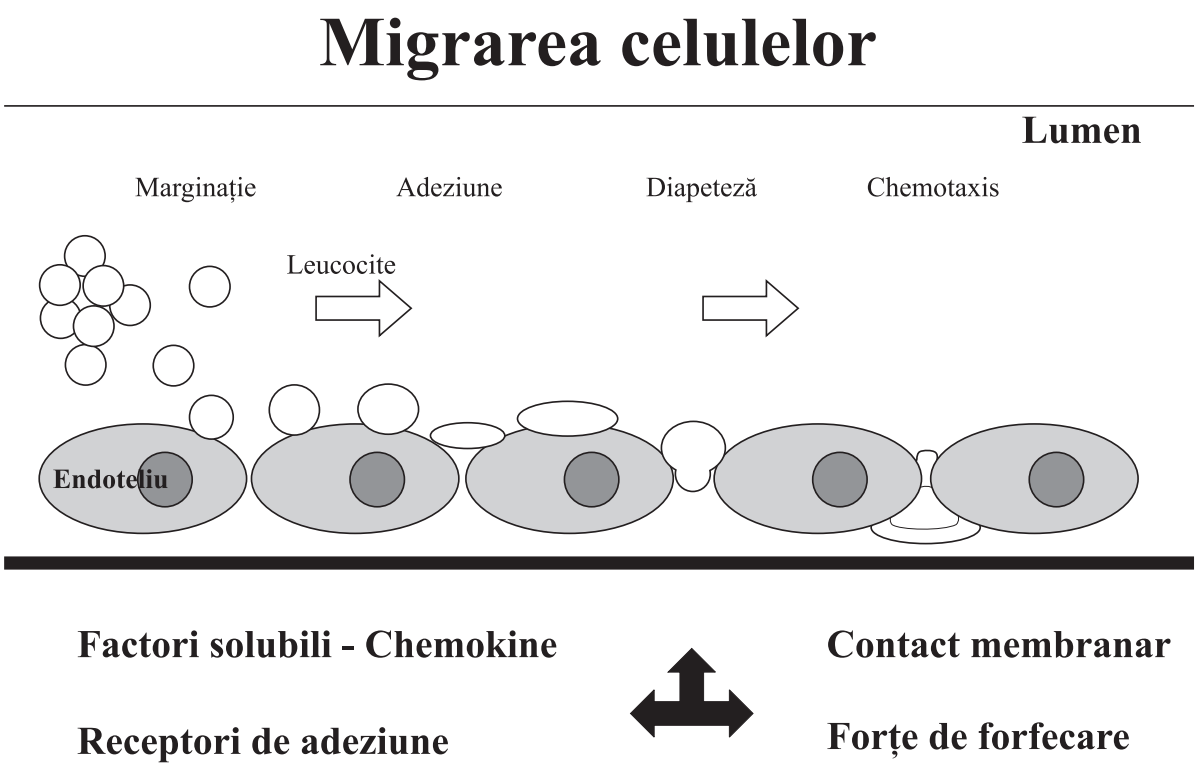

Fig.5 Migrarea celulară

ateroscleroză lipoproteinele aterogene induc pe celulele endoteliale expresia de molecule de adeziune VCAM-1 și ICAM-1, favorizând aderarea macrofagelor și leucocitelor la endoteliu.[54] In cadrul vasculitelor din cadrul lupusului eritematos sistemic, al bolii Kawasaki, al vasculitei acute febrile de la copii si al unor boli musculare și nervoase există o hiperexpresie a moleculelor ICAM-1 și a receptorilor pentru E-selectină.[55,56]

Procesul de rejet al grefei hepatice la om este precedat de o expresie crescută de molecule de E-selectină și ICAM-1 pe celulele endoteliale[57] (Fig.5).

Adeziunea celulelor și invazia transendotelială se desfășoară într-o cascadă de procese în ale cărei etape sunt implicate diferite molecule de adeziune. La începutul cascadei de adeziune leucocitele circulante părăsesc poziția centrală din fluxul sanguin și se apropie de peretele vascular, pe suprataţa căruia se rostogolesc (“rolling”). Ca urmare are loc scăderea semnificativă a vitezei de deplasare. În procesul de oprire și stabilire a unui contact provizoriu cu peretele endotelial (“tethering”) un rol deosebit revine membrilor familiei selectinelor. L-Selectina este exprimată de aproape toate leucocitele, în timp ce E-Selectina este exprimată de celulele endoteliale doar după activarea prin intermediul citokinelor. Selectina-P este stocată în endoteliocite în corpusculii Weibel-Palade și poate fi exprimată pe suprafață la aproximativ 10-15 minute de la activare. Fiecare tip de selectină recunoaște secvențele specifice de carbohidrați de pe suprafața leucocitelor sau a celulelor endoteliale, deținând un rol important în intermedierea unei legături reversibile între aceste celule. Concomitent leucocitele primesc de la celulele endoteliale “semnale de activare și de stimulare a migrării”. Acest contact reversibil favorizează în primul rând inducția în continuare de molecule de adeziune, ce determina apoi o aderare stabilă. O moleculă de selectină poate recunoaște mai mulți liganzi. Astfel, în timpul proceselor infecțioase multe leucocite leagă prin receptorul sLeX de E- și P-selectinele ce se găsesc exprimate pe celulele endoteliale activate. LT_{H1} realizează aderarea prin receptorul PSGL-1 (P-Selectin-Glycoprotein-Ligand-1).

În situația în care acest receptor nu este exprimat - ca urmare a lipsei sintezei de substanțe activante - leucocitele se eliberează din legăturile reversibile și trec din nou în circulația sanguină[58-61] (Tabelul 1).

Din punct de vedere formal poate fi descrisă o etapă intermediară între legarea reversibilă (“tethering”) și adeziunea stabilă (“sticking”, “stable adhesion”) a leucocitelor de endoteliul vascular, etapă în care anumite substanțe declanșatoare induc expresia de receptori pentru integrine (descrierea urmează). Aceste

Tabelul 1 Clasificarea receptorilor de adeziune

Receptori de adeziune	Expresie	Ligand
Selectine:		
E-Selectina (CD62E)	Celule endoteliale	SLeX (CD15s)
P-Selectina (CD62P)	Celule endoteliale, trombocite	SLeX, sLeA L-Selectina
L-Selectina (CD62L)	Leucocite	SLeX, sLeA, CD34, GlzCAM-1, Sgp 200, MAdCAM-1
β1-Integrine:		
VLA-1 (α1β1)	Limfocite T, Fibroblaşti	?
VLA-2 (α2β1)	LimfociteT activate, Trombocite	Colagen
VLA-3 (α3β1)	Leucocite	Laminină, Colagen Fibronectină
VLA-4 (α4β1)	Leucocite	VCAM-1, Fibronectină
VLA-5 (α5β1)	Leucocite	Fibronectină
VLA-6 (α6β1)	ubicuitar	Laminină
β2-Integrine:		
LFA-1	Leucocite	ICAM-1, ICAM-2
Mac-1	Leucocite	ICAM-1
CR3	Fagocite, Neutrofile	C3b, C4b, ICAM-1
CR4	Macrofage	C3b, C4b, ICAM-1
Superfamilia imunoglobulinelor:		
ICAM-1 (CD54)	Celule endoteliale, ş.a.	LFA-1, Mac-1
ICAM-2 (CD102)	Celule endoteliale, ş.a.	LFA-1
ICAM-1 (CD106)	Celule endoteliale activate	VLA-4, LPAM-1

substanţe sunt numite generic “chemokine” şi cuprind o familie de cel puţin 40 de citokine cu rol în activarea, migrarea şi chemotaxis-ul celular.[62,63] Atât celulele endoteliale cât şi celulele specializate din ţesuturi pot sintetiza şi elibera chemokine în timpul procesului inflamator, stimulând migrarea dirijată a leucocitelor din circulaţie spre ţesutul inflamat. Chemokinele se pot subîmpărţi în mai multe subgrupe, funcţie de tipul grupărilor de cisteină (C) prezente în structura lor. De exemplu α-chemokinele au o structură CXC, β-chemokinele au o structură CC. Cele mai multe chemokine acţionează pe mai mulţi receptori, iar majoritatea receptorilor recunosc mai multe chemokine. Datorită faptului că receptorii pentru chemokine (CCR1, CCR2 etc. sau CXCR1, CXCR2 etc.) sunt exprimaţi diferit pe leucocite funcţie de tipul şi etapa de activare sau diferenţiere a acestora, celulele reacţionează diferit la un stimul funcţie de statusul în care se găsesc. Toate LT exprimă CCR1, în timp ce LT_{H2} prezintă în plus şi CCR3, iar LT_{H1} prezintă CCR5 şi CCR3. Alte exemple de chemokine sunt interleukina 8(IL-8) şi factorul activator plachetar (PAF). IL-8 este sintetizată de celulele endoteliale sau subjacente acestora ca răspuns la endotoxină, IL-1 sau factorul de necroză tumorală (TNF-α), inducând sinteza de integrine pe neutrofile. În schimb sinteza PAF este indusă în celulele endoteliale de către histamină, trombină şi leucotriene. Alte citokine proadezive sunt proteina-1 inflamatorie a macrofagelor “macrophage inflammatory protein-1” (MIP-1α, MIP-1β) şi RANTES (regulated on activation normal T cell expressed and secreted). Dovezi ştiinţifice arată că aceste citokine acţionează pe macrofage şi subpopulaţiile LT, exercitând însă, probabil, şi o acţiune chemotactică directă în ţesuturi şi în afara reglării cascadei de adeziune leucocite-endoteliu.

Adeziunea stabilă propriu-zisă este realizată prin interacţiunea dintre integrinele leucocitare şi reprezentanţii superfamiliei imunoglobulinelor de pe suprafaţa celulelor endoteliale (Fig.6). Integrinele sunt o grupă de glicoproteine membranare heterodimerice ce conţin două polipeptide α şi β. După tipul de polipeptid β, integrinele se subîmpart în β1-Integrine (VLA-Integrine), β2-Integrine (LFA-1, Mac-1 etc) şi β3-Integrine (Citoadezine).[64-66] În cadrul activării celulare integrinele pot fi transportate din interiorul celulelor fie sau/şi exprimate şi concentrate pe anumite zone membranare celulare devenind structuri cu afinitate crescută (“receptor clustering”). Cei mai importanţi reprezentanţi ai superfamiliei imunoglobulinelor cu rol în adeziunea celulară - molecule denumite astfel deoarece sunt

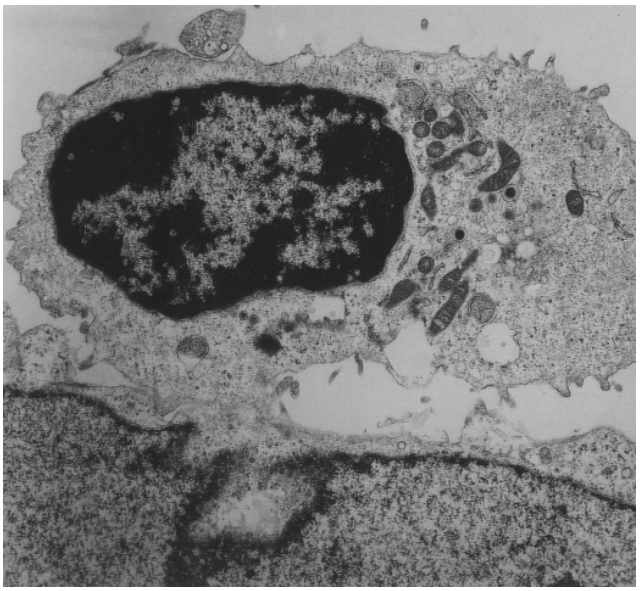

Fig.6 Adeziunea unui leucocit de endoteliul alogen (Microscopie electronică)

înrudite genetic cu imunoglobulinele - sunt ICAM-1 (intercellular adhesion molecule 1, syn CD45), ICAM-2 și VCAM-1 (vascular cell adhesion molecule 1, syn CD106).[67-69]

ICAM-1 și integrina-β2 LFA-1 (lymfocyte function associated molecule-1) sunt în prezent unitățile funcționale cel mai bine caracterizate dintre moleculele de adeziune. Expresia ICAM-1 pe suprafața celulelor endoteliale crește după stimularea cu interleukina-1, TNFα, IFNγ și Interleukina-6. Expresia ICAM-1 este mai lentă, dar se păstrează mai mult timp decât cea a selectinelor. ICAM-1 de origine endotelială reglează prin intermediul β2-integrinelor adeziunea neutrofilelor, limfocitelor și a LNK de endoteliu. În afară de legarea de celulele endoteliale, adeziunea prin LFA-1 este răspunzătoare și pentru alte procese funcționale în care intervin leucocitele, de exemplu proliferarea LT și LB sau citoliza mediată prin intermediul limfocitelor-T. Modificarea promptă a activității LFA-1 permite un control local al proceselor de adeziune la nivelul peretelui vascular. Este interesant de remarcat expresia diferențiată a LFA-1 pe suprafața limfocitelor T: în timp ce limfocitele T naive nu exprimă, limfocitele T cu memorie exprimă LFA-1. Prin modificarea duratei de expresie a integrinelor de pe suprafața leucocitelor circulante se realizează o reglare fină a procesului de adeziune leucocitară, a reacției de inflamație și a răspunsului imun. În procesul de aderare stabilă a leucocitelor la suprafața endoteliului mai sunt implicate și interacțiunile dintre alte molecule în afară de complexul ICAM-1/LFA-1. Spre deosebire de ICAM-1, sinteza ICAM-2 nu este indusă de citokinele proinflamatorii, motiv pentru care se consideră că acest receptor reglează aderarea "bazală" a leucocitelor la endoteliu. Expresia VCAM-1 este indusă pe suprafața celulelor endoteliale în timpul răspunsului inflamator ca urmare a stimulării cu TNFα sau IL-1β, controlând pătrunderea leucocitelor prin intermediul receptorilor acestora [VLA-4-Receptor (α4β1-Integrina)] în țesuturi. Alte molecule ce interacționează sunt complexele CD4/MHC-II și CD8/MHC-I. Trecerea de la stadiul de adeziune reversibilă a leucocitelor circulante la cel de adeziune stabilă la celulele endoteliale este determinată de o serie de interacțiuni dintre "moleculele accesorii" de pe cele două tipuri celulare, interacțiuni ce urmează o cascadă complexă și interactivă de activare și exprimare.

Pentru ultimele etape ale adeziunii, ale migrării transendoteliale și tisulare se postulează a fi răspunzătoare alte substanțe chemotactice. Cercetări de microscopie electronică și optică au arătat că elementele

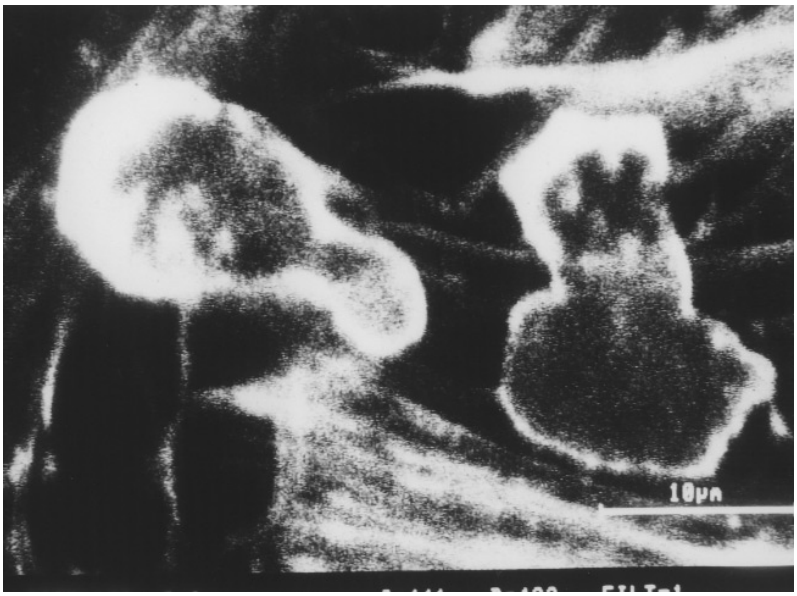

Fig.7 Imagine prin microscopie confocală a unui limfocit T în prezenţa celulelor endoteliale alogene
Coloraţie F-actină; Obiectiv 100x, imersie cu ulei.

figurate sanguine sunt supuse în timpul migrării transendoteliale unor modificări morfologice, iar pasajul prin endoteliu se realizează în special la nivelul zonelor de contact interendoteliale.(Fig.7) Limfocitele pot pierde în timpul acestui proces unii receptori mai importanți precum L-Selectinele. Rolul cel mai important pentru modularea activității leucocitare este preluat în această etapă de contactul cu molecule din matricea extracelulară. Moleculele ce intervin în această etapă fac parte din familia β1-integrinelor iar reprezentanții cei mai importanți sunt: VLA-2 și VLA-3 (receptori pentru colagen), VLA-3 și VLA-6 (receptori pentru laminină), VLA-3, VLA-4 și VLA-5 (receptori pentru fibronectină).

4. REJETUL DE GREFĂ

În cadrul răspunsului imun "clasic" proteinele străine sunt prezentate limfocitelor T împreună cu moleculele MHC proprii aflate pe suprafața APC. Inițierea rejetului grefei se deosebește de activarea "clasică" a sistemului imun prin faptul că moleculele străine de pe MHC pot activa direct limfocitele T. Un rol central este preluat de celulele endoteliale ale alogrefei, deoarece acestea sunt primele celule ale grefei ce vin în contact cu celulele receptorului, în special cu limfocitele receptorului. Celulele endoteliale activate din capilare, arteriole și venule exprimă nu doar molecule de adeziune și receptori pentru chemokine ci și molecule MHC clasa I și clasa II. Acestea pot prezenta direct LT CD4+ și CD8+ antigenele străine, determinând un răspuns imun alogenic ce poate induce rejetul grefei.[58,71,72]

Recrutarea LT spre focarul de inflamație, respectiv spre peretele endotelial al vaselor grefei, urmează etapele generale ale migrării celulare. În acest proces sunt implicate mai puțin LT naive ci mai ales LT diferențiate, efectorii și cu memorie. La un moment precoce după transplantare, chiar înainte de apariția reacției de rejet, pe celulele endoteliale este indusă expresia de E- și P-selectine ca urmare a eliberării de citokine și mediatori ai inflamației. Liganzii limfocitari corespunzători se găsesc exclusiv pe LT cu memorie și efectorii și în mod primar pe LT_{H1}. Corespunzător episoadelor de rejet apar pe celulele endoteliale și receptori de adeziune din superfamilia imunoglobulinelor precum ICAM-1 sau VCAM-1. Este dovedit că moleculele VCAM-1 dețin un rol deosebit în procesele de infiltrare leucocitară în transplant și de rejet a acestuia.[15,73,74]

Pentru migrarea LT în parenchimul transplantului sunt răspunzătoare în afară de receptorii de adeziune și alte molecule precum PECAM-1 (CD-31) și o serie de molecule denumite "Zipper". Acestea sunt răspunzătoare pentru aglutinarea homotipică a celulelor, reprezentanții cei mai importanți fiind complexul vascular endotelial cadherina (VE-Cadherin) și α–, β–, γ-catenina.[75,76] VE-Cadherina este localizată la nivelul joncțiunilor endoteliale vasculare "adherens junctions". În timpul invaziei leucocitare aceste joncțiuni pot fi rupte, facilitând trecerea limfocitelor în grefă prin bariera endotelială. Chemokinele și alți mediatori inflamatori precum leucotrienele sau produșii de degradare ai complementului formează un gradient chemotactic ce contribuie la o migrare efectivă și orientată spre țesuturi a limfocitelor[77,78] (Tabelul 2).

Dintre mediatorii sintetizați de celulele endoteliale activate enumerăm IL-1, IL-6, chemokinele IL-8 și MCP-1, factorii de creștere (PDGF și TGFβ), eicosanoide și proteine din cascada coagulării. Chemokinele se pot lega de glicozaminoglicanii de pe suprafața dinspre

Tabelul 2 Chemokine importante

Chemokină	Receptor	Indus de
IL-8	CXCR1, CXCR2	IL-1, TNFα, LPS
GrO	CXCR1, CXCR2	IL-1, TNFα
IP-10	CXCR3	IFNγ, TNFα
RANTES	CCR1, CCR3, CCR5, CCR10	IFNγ, TNFα, Angiotensină
MCP-1	CCR2, CCR10, CCR11	IL-1, IL-4, IL-13, TNFα , IFNγ, LPS
MCP-2,3	CCR1, CCR2, CCR3, CCR5, CCR10, CCR11	IL-1, TNFα, LPS
MCP-4	CCR2, CCR3, CCR10, CCR11	IL-1, TNFα
MIP-1α	CCR1, CCR4, CCR5	diverși factori
MIP-1β	CCR5, CCR8	diverși factori
Eotaxină	CCR3, CCR10	diverși factori

lumen a celulelor endoteliale, determină adeziunea stabilă a leucocitelor, măresc capacitatea de legare a integrinelor leucocitare, declanșând în final migrarea transendotelială. Diferite studii arată că moleculele MCP-1 și IL-8 au ca efect o adeziune rapidă a monocitelor la celulele endoteliale ce exprimă selectină, în timp ce RANTES și IP-10 sunt implicate în recrutarea de LT. În procesul de rejet a fost găsită o concentrație crescută de receptori de tipul CXCR3, CCR1 și CCR3. Expresia selectivă a unor chemokine specifice și a receptorilor corespunzători deține un rol important și pentru procesul de atragere specifică a LT CD4+. De exemplu, LT_{H1} exprimă CXCR3 și CCR5, în timp ce LT_{H2} exprimă doar CCR3 și CCR4. Interacțiunea diferitelor chemokine, a receptorilor de adeziune și a altor molecule asigură un proces regulat de chemotaxis a diferitelor subpopulații în alografă. Este de menționat faptul că multe dintre aceste procese decurg independent de "interacțiile alogenice" din timpul transplantului. Recrutarea și chemotaxisul LT aloantigen activate necesitînd o interacțiune suplimentară între moleculele MHC ale alografei și LT prin receptorul acestora (TCR).

Deși evoluția reacției imune este, în general, determinată de compatibilitatea moleculelor MHC clasa I și II, recția de rejet este inițiată prin LT CD4+ ce recunosc moleculele MHC clasa II ale grefei exprimate pe APC. Recunoașterea moleculelor străine MHC clasa II determină activarea și proliferarea LT și eliberarea de citokine IL-2, IL-4, IL-5, IL-6, IFNγ, TNFα și TNFβ. Procesul continuă cu maturarea de LT citotoxice CD8+, infiltrarea grefei cu macrofage și sinteza de anticorpi de către LB. Se consideră că maturarea LNK și LAK nu ar avea relevanță pentru reacția de rejet. Deși în organul transplantat se găsesc LTCD8+ citotoxice, se pare că acestea nu dețin un rol central în procesul de rejet. Rolul central în procesul de rejet revine LT CD4+. Se presupune că LT CD4+ își modifică fenotipul după prima activare (răspunsul primar), iar după reactivare reacționează cu un anumit profil de citokine.

Se discută în prezent despre 4 posibile variante de prezentare către MHC ale grefei. Variantele 1-3 sunt moduri directe de prezentare, în timp ce varianta 4 reprezintă un mod indirect de prezentare și activare a răspunsului imun alogenic.[13,14]

Varianta 1: Moleculele MHC ale grefei reacționează doar în mică măsură cu receptorul antigenic (TCR) al LT ale receptorului. Cu toate acestea în situația în care MHC se găsesc într-o concentrație crescută pe celule, acestea pot induce un semnal destul de puternic pentru a activa limfocitele T.

Varianta 2: Moleculele MHC ale donatorului prezintă APC ale receptorului peptide ale grefei.

Varianta 3: Molecule MHC ale donatorului prezintă APC ale receptorului peptide proprii.

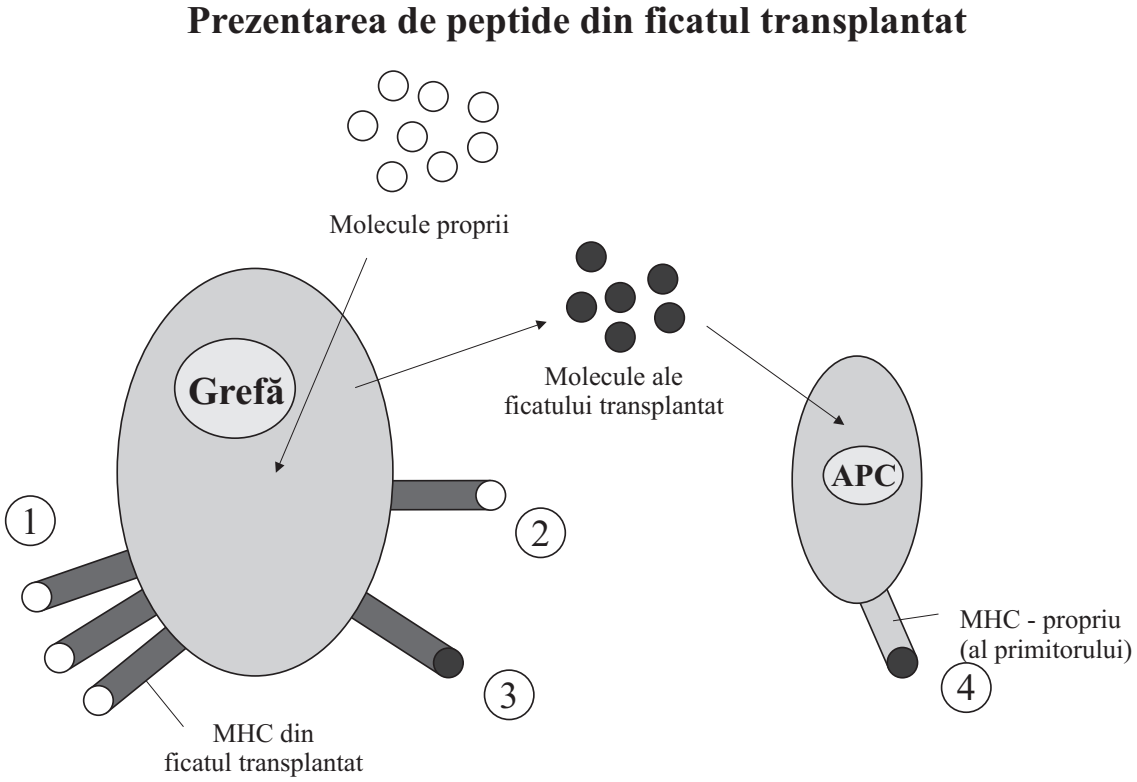

Fig.8 Prezentarea MHC

Varianta 4: Celulele APC pot prelua molecule solubile ale grefei pe care le pot procesa și prezenta prin molecule MHC proprii (Fig.8).

Fiecare celulă din grefă ce exprimă antigene MHC-II are capacitatea de a induce varianta indirectă a rejetului. Activarea LT CD4+ prin calea directă necesită, însă, în afară de moleculele MHC și un al doilea semnal oferit de molecule accesorii. În sens clasic, acesta este oferit de interacțiunea dintre receptorii CD28 și CTLA-4 ai LT cu liganzii corespunzători - de pe suprafața APC (macrofage, celule Kupffer) - din familia B-7, CD-80, respectiv CD86. Unele studii atrag atenția asupra faptului că celulele endoteliale nu prezintă liganzi din familia B7 (excepție sunt celulele endoteliale din ficat). Se presupune că în această situație semnalul costimulator este oferit LT alogene de către interacțiunea LFA-3-CD2. Din studii "in vitro" este cunoscut faptul că unele molecule de adeziune de pe endoteliu - VCAM-1, ICAM-1 sau ICAM-2 - induc proliferarea LT. În schimb, selectinele (E-, P- și L-selectinele) nu determină proliferarea acestora. Se presupune că semnalul costimulator ar putea fi oferit de interacțiunea dintre receptorii matricei extracelulare și β1-integrinele de pe suprafața limfocitară.

5. VITEZA REACȚIEI DE REJET

Reacția de rejet se poate diferenția funcție de viteza de declanșare, în trei tipuri: hiperacută, acută și cronică.[79] Reacția hiperacută de rejet apare rapid - în minute până la ore - după transplantare fiind declanșată de anticorpi preformați (anti-MHC) existenți în sânge.[80] Aceștia pot fi induși de transfuziile cu sânge anterioare sau în cadrul reacției de rejet a unei grefe primare. În procesul rejetului hiperacut pot fi implicați și anticorpi din sistemul grupelor sanguine ABO și factori ai sistemului complement. Reacția de rejet hiperacut este o formă mai rar întâlnită în transplantul hepatic.

Reacția de rejet acut este caracterizată prin activarea limfocitelor T existente ale receptorului împotriva grefei și se manifestă la aproximativ 70% din pacienții transplantați.[2,81](Fig.9) La câteva zile de la declanșarea reacției se evidențiază din punct de vedere histologic un infiltrat celular inflamator în zona spațiilor portale, alcătuit din limfocite, leucocite polinucleare, eozinofile și celule plasmatice. Caracteristice sunt leziunile epiteliului biliar și ale căilor biliare intrahepatice, manifestate prin infiltrate inflamatorii (colangită). Alte puncte țintă pentru limfocitele activate sunt și celulele endoteliale ale venei centrale. În principiu, rejetul acut este însoțit de leziuni reversibile.

Dintre pacienții transplantați, 10-15% dezvoltă o reacție de rejet cronic cu leziuni ireversibile ale arteriolelor din spațiul portal (arteriopatie). La acestea se adaugă semne de ischemie vasculară și necroză hepatocelulară.[82-84] "Vanishing bile duct syndrome (VBDS)" (un sindrom în care histologic se observă o rarefiere și distrugere a epiteliului căilor biliare cu diminuarea acestora din urmă) deși poate fi uneori observat și relativ rapid după transplant, reprezintă un criteriu important pentru diagnosticul de rejet cronic.[85,86] De regulă rezultatul rejetului cronic este pierderea de căi biliare (ductopenie) cu creșterea serică a fosfatazei alcaline și a bilirubinei.

În cadrul reacției de grefă contra gazdă (GvHD) - situație specială a reacției de rejet - celulele imune ale donatorului atacă structurile tisulare și proteinele receptorului. Acest tip de reacție este caracteristică transplantului de măduvă hematogenă. Același fenomen se întâlnește și în cazul unui transplant hepatic combinat

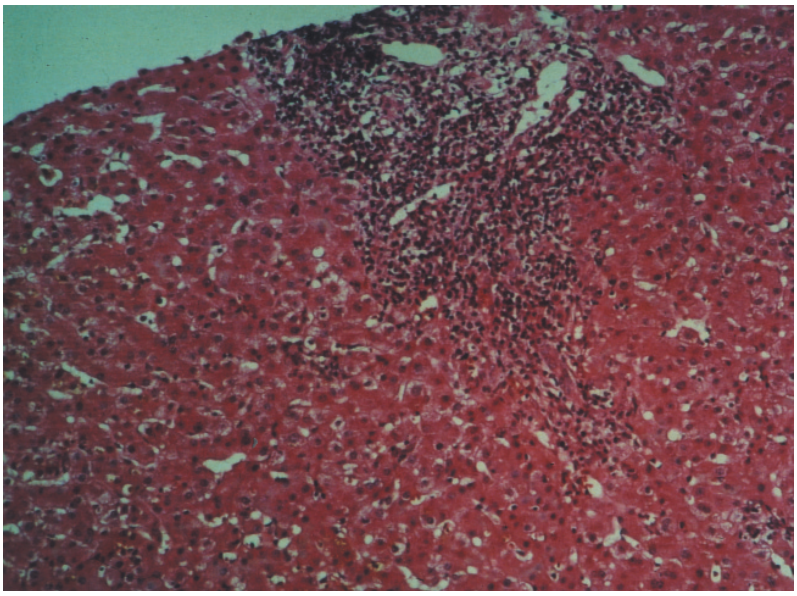

Fig.9 Preparat histologic, ficat de rejet. Caracteristic pentru rejetul celular este infiltratul leucocitar masiv în spatiul portal.

cu cel de măduvă hematogenă. În această situație reacția de grefă contra gazdă dobândește o semnificație deosebită.[87-89] Organele țintă ale reacției GvHD sunt în general organele ce conțin celule limfoide, precum structurile epiteliale (pielea, ficatul și tractul gastrointestinal). Condițiile pentru apariția unei reacții de grefă contra gazdă sunt:

- existența de celule imunocompetente în materialul grefat
- expresia de antigene specifice ale gazdei ce nu sunt prezente pe grefă
- lipsa eliminării celulelor imunocompetente din grefă.

Reacția de GvHD este rezultatul unei combinații complexe de procese inflamatorii, eliberare de endotoxine și activare de celule aloreactive. În timp ce în trecut se considera că răspunzătoare de reacția GvH sunt doar LT citotoxice din grefă, studii actuale arată că un rol central în acest proces revine citokinelor proinflamatorii din receptor și grefă.

Se diferențiază între o reacție acută și cronică Graft versus Host, criteriul de diferențiere fiind cel al momentului apariției. Reacția GvH acută apare în primele 100 de zile posttransplantare, la aproximativ 50% din pacienții transplantați. Reacția GvH cronică este mult mai rară și apare după 100 de zile de la transplantare.[90-92] În faza acută a reacției GvH elementele principale implicate în reacția imună sunt activarea LT_{H1} și eliberarea de mediatori proinflamatori ca TNF și IL-1. O reacție GvH cronică apare deseori după o reacție acută. În patogeneza reacției GvH cronice sunt implicate atât lipsa maturării de noi LT ca urmare a lezării timusului de către reacția GvH precum și o deplasare a sintezei de citokine spre componenta LT_{H2} a răspunsului imun.

6. FICATUL, ORGAN PRIVILEGIAT DIN PUNCT DE VEDERE IMUNITAR

Studiile arată că în cazul transplantului renal și cardiac perioada de supraviețuire a grefei este cu atât mai bună cu cât există o corelație mai strânsă între antigenele MHC ale receptorului și grefei. Este de remarcat însă faptul că observația precedentă nu este valabilă în cazul transplantului hepatic. Cu toate că activarea sistemului imun împotriva grefei este declanșată prin recunoașterea antigenelor MHC străine, incompatibilitatea MHC nu influențează funcția grefei hepatice.[93-94] În general se poate observa faptul că grefele hepatice nu sunt rejetate atât de intens ca și cele ale altor organe. Responsabile pentru această hiporeactivitate au fost făcute antigenele solubile din transplant, complexele imune, formarea de LT supresorii, factori serici nespecifici, precum și fenomenul de “enhancement” prin anticorpi. (“Enhancement” - fenomenul de prelungire a supraviețuirii unei grefe ce ar fi normal rejetată). Unele studii arată existența de anticorpi anti-MHC clasa I și II în serul pacienților transplantați și faptul că aceștia pot suprima specific răspunsul citotoxic al LT. Rezistența ficatului împotriva distrucției imune din timpul reacției de rejet se datorează probabil și particularităților anatomice și fiziologice ale acestuia. Vascularizația dublă (dual) a parenchimului hepatic prin artera și vena portă conduce la o rezistență crescută a endoteliului împotriva reacției de rejet în comparație cu organe ce dețin o microcirculație de tip terminal. Rezerva funcțională, capacitatea de regenerare a hepatocitelor, proprietățile imunosupresive ale mediatorilor din citosolul hepatocitelor, interacțiunea dintre proteinele de fază acută (α2-microglobuline) - sintetizate în ficat în timpul răspunsului imun - și citokine poate fi un alt motiv pentru rezistența relativă a ficatului împotriva rejetului.[95]

Faptul că hepatocitele exprimă în concentrație scăzută molecule MHC clasa I și nu exprimă deloc molecule MHC-clasa II, a fost de asemenea considerată o cauză pentru stimularea scăzută a răspunsului imun în timpul transplantului hepatic. Este interesantă însă observația conform căreia, după grefare, expresia MHC nu este menținută la o concentrație joasă, ci moleculele MHC clasa I și II sunt exprimate în concentrație crescută la nivelul diferitelor tipuri de celule din ficat.

Conform altei ipoteze, după transplantul hepatic în receptor apare un fenomen de microchimerism datorat APC din donator ce migrează în receptor.[96-98] În experimente în model animal a fost demonstrat faptul că după transplantul hepatic celulele Kupffer ale donatorului din grefă sunt înlocuite de celulele Kupffer ale receptorului. Acest schimb de celule a fost demonstrat și în studiile clinice. Nu este foarte clar în ce măsură celulele Kupffer ale donatorului sunt distruse de sistemul imun ale gazdei, micșorate ca număr ca urmare a “turnover”-ului celular normal sau migrează din grefă. A fost arătat faptul că celulele Kupffer ale grefei pot fi găsite în diferite organe ale gazdei: sistem vascular, ganglioni limfatici, tegument, tract intestinal și cord. Se consideră că în urma microchimerismului apare o acceptare definitivă a grefei. Cu toate acestea, chiar dacă microchimerismul dintre grefă și gazdă este o condiție pentru imunotoleranță, aceste fenomene nu sunt sinonime în sensul unei areactivități antigen specifice. Se postulează că interacțiunea dintre APC ale receptorului și donatorului realizează un echilibru între

sistemul imun al receptorului și APC ale donatorului. Acest echilibru poate oscila între rejet (dominanta sistemului imun al receptorului) și reacția GvH (predominanța celulelor prezentatoare de antigen ale donatorului).

BIBLIOGRAFIE

1. Markus BH, Dickson ER, Grambsch PM, et al: Efficacy of liver transplantation in patients with primary biliary cirrhosis. N Engl. J Med 320:1709-1713,1989.

2. Batts KP: Acute and chronic hepatic allograft rejection: pathologie and classification. Liver Transpl Surg 5(4 Suppl 1):21-29, 1999.

3. Demetris AJ, Lasky S, Van Thiel DH, et al: Pathologie of hepatic transplantation: a reviewof 62 adult allograft recipients immunosuppressed with cyclosporine/steroid regimen. Am J Pathol 118:151-161, 1985.

4. Lautenschlager I, Hockerstedt K, Ahonen J, et all: Cellular characteristics of liver allograft rejection. Transplant Proc 19:2485-2486, 1987.

5. Perkins JD, Wiesner RH, Banks PM, et all: Immunhistologic labeling as an indicator of liver allograft rejection, Transplantation 43:105-111, 1987.

6. Wight DGD, Portmann B: Pathologie of liver transplantation, În Liver transplantation. Calne R (ed.). Grune & Stratton, London 1987; 385.

7. Starzl TE, Demetris AJ, Van Thiel D: Liver transplantation II. New Engl J Med 321:1092-1099, 1989.

8. Markus BH Fung JJ, Zeevi A, et all: Anallysis of T lymphocytes infiltrating human hepatic allografts. Transplant Proc 19:2470-473, 1987.

9. Kung P: T cell antigen receptor antibodies. Nature 330:501-502, 1987.

10. Hernandez-Fuentes MP, Baker RJ, Lechler RI: The alloresponse. Rev Immunogenet; 1:282-296, 1999.

11. Sedmak DD, Orosz CG: The role of vascular endothelial cells in transplantation. Arch Pathol Lab Med 115:260-265, 1991.

12. Pober JS: Cytokine-mediated activation of vascular endothelium. Am J Pathol 133:426-433,1988.

13. Benichou G: Direct and indirect antigen recognito: the pathways to allograft immune rejection. Front Biosci 4:476-480,1999.

14. Gould DS, Auchincloss H Jr: Direct and indirect recognition: the role of MHC antigens in graft rejection. Immunol Today 20: 77-82, 1999.

15. Denton MD, Davis SF, Baum MA, et all: The role of graft endothelium in transplant rejection: evidence the endothelial activation may serve as clinical marker for the developement of chronic rejrction. Pediatr Transplant 4: 252-260, 2000.

16. Behrend M: Immune-adhesion molecules in the prevention of allograft rejection and reperfusion injury. Expert Opin Investig Drugs 9: 789-805, 2000.

17. Madri JA. Graesser D: Cell migration in the immune system: the evolving inter-related roles of adhesion molecules and proteinases. Dev Immunol 7:103-116, 2000.

18.Gonzalez-Amaro R, Sanchez-Madrid F: Cell adhesion molecules: selectins and integrins. Crit Rev Immunol 19: 389-429, 1999.

19. Zell T, Kivens WJ, Kellermann SA, et all: Regulation of integrin function by cell activation: points of convergence and divergence. Immunol Res 20: 127-145, 1999.

20. Sigel G, Malmsten M: The role of the endothelium in inflammation and tumor metastasis. Int J Microcirc Exp 17: 257-272, 1997

21. Tohya K, Kimura M: Ultrastructural evidence of distinctive behavior of L-selectin and LFA-1 (alphaLbeta2 integrin) on lymphocytes adhering to the endothelial surface of high endothelial venules in peripheral lymph nodes, Histochem Cell Biol 110:407-416, 1998.

22. Wu C, Dedhar S: Integrin-linked kinase(ILK) and its interactors: a new paradigm for the coupling of extracellular matrix to actin cytoskeleton and signaling complexes. Cell Biol 155: 505-510, 2001.

23. Fiedl P. Bogmann S, Broker EB: Amoeboid leukocyte crawlingthrough extracellular matrix: lesson from the Dictyostelium paradigm of cell movement. J Leucoc Bio 70: 491-509, 2001.

24. Plum J, De Smedt M, Verhasselt B, et all: Human T lymphopoiesis. In vitro and in vivo study models. Ann NY Acad Sci 917: 724-731, 2000.

25. Askenase PW: Yes T cells, but three different T cells (alphabeta, gammadelta and NKT cells), and also B-1 cells mediate contact sensitivity. Clin Exp Immunol 125:345-350,2001.

26. MacDonald HR, Radtke F, Wilson A: T cell fate specification and alphabeta/gammadelta lineage commitment. Curr Opin Immunol 13: 219-224, 2001.

27. Viret C, Janeway CA Jr: MHC and T cell developement. Rev Immunogenet 1: 91-104,1999.

28. Zhang ZX, Young K, Zang L: CD3+CD4-CD8- alphabeta-TER+ T cell as immune regulatory cell. J Mol Med 79: 419-427,2001.

29. Yu X, Fournier S, Allison JP, et all: The role of B7 costimulation in CD4/CD8 T cell homeostasis. J Immunol 164: 3543-3553, 2000.

30. Castan J, Tenner-Racz K,Racz P, et all: Accumulation of CTLA-4 expressing T lymphocytes in the germinal centres of human lymphoid tissuees. Immunology 90: 265-271,1997.

31. Solomon B, Bluestone JA: Complexities of CD28/B7: costimulatory pathways in autoimmunity and transplantation. Annu Rev Immunol 19:225-252, 2001.

32. Coyle AJ, Gutierrez-Ramos JC: The expanding B7 superfamily: increasing complexity in costimulatory signals regulating T cell function. Nat Immunol 2:203-209, 2001.

33. Divate SA: Acute renal allograft rejection: progress in understanding cellular and molecular mechanisms. J Postgrad Med 46: 293-296, 2000.

34. Fowler DH, Gress RE: Th2 and Tc2 cells in the regulation of GVHD, GVL, and graft rejection: cosiderations for the allogeneic transplantation therapy of leukemia and lymphoma. Leuk Lymphoma: 221-234, 2000.

35. Cobbold S, Waldmann H: Infectious tolerance. Curr Opin Immunol 10: 518-624, 1998.

36. Weiner HL: oral tolerance: immune mechanisms and generation of the Th3-type TGF-beta-secreting regulatory cells. Microbes Infect 3: 947-954, 2001

37. Matsuuchi L, Gold MR: New views of BCR structure and organization. Curr Opin Immunol 13: 270-277, 2001.

38. Takatsu K: Cytokines involved in B-cell differentiation and their sites of action. Proc Soc Exp Biol Med 215: 121-133, 1997.

39. Hodgkin PD, Chin SH, Bartell G, et al: The importance of efficacy and partial agonism in evaluating models of B lymphocyte activation. Int Rev Immunol 15: 101-127, 1997.

40. Cooper MA, Fehniger TA, Caligiuri MA: The biology of

human natural killer-cell subsets. Trends Immunol 22: 633-640, 2001.

41. Miller JS: The biology of natural killer cells in cancer, infection and pregnancy. Exp Hematol 29: 1157-1168, 2001.

42. Robinson SP, Saraya K, Reid CD: Developmental aspects of dendritic cells in vitro and in vivo. Leuk Lymphoma 29: 477-490, 1998.

43. Sampson AP: The role of eosinophils and neutrophils in inflammation. Clin Exp Allergy 30 Suppl 1: 22-27, 2000.

44. Kmiec Z: Cooperation of liver cells in health and disease. Adv Anat Embryol Cell Biol 161: III-XIII, 1-151, 2001.

45. von Bubnoff D, Geiger E, Bieber T: Antigen-presenting cells in allergy. J Allergy Clin Immunol 108: 329-339, 2001.

46. Romani N, Ratzinger G, Pfaller K, et al: Migration of dendritic cells into lymphatics-the Langerhans cell example: routes, regulation, and relevance. Int Rev Cytol 207: 237-270, 2001.

47. Caux C, Ait-Yahia S, Chemin K, et al: Dendritic cell biology and regulation of dendritic cell trafficking by chemokines. Springer Semin Immunopathol 22: 345-369, 2000.

48. Avigan D: Dendritic cells: development, function and potential use for cancer immunotherapy. Blood Rev 13: 51-64, 1999.

49. Reid CD: The biology and clinical applications of dendritic cells. Transfus Med 8: 77-86, 1998.

50. Lakshman R, Finn A: Neutrophil disorders and their management. J Clin Pathol 54: 7-19, 2001.

51. Inwald D, Davies EG, Klein N: Demystified...adhesion molecule deficiencies. Mol Pathol 54:1-7, 2001.

52. Hogg N, Bates PA: Genetic analysis of integrin function in man: LAD-1 and other syndromes. Matrix Biol 19: 211-222, 2000.

53. Etzioni A, Tonetti M: Leukocyte adhesion deficiency II-form A to almost Z. Immunol Rev 178: 138-147, 2000.

54. Huo Y, Ley K: Adhesion molecules and atherogenesis. Acta Physiol Scand 173: 35-43, 2001.

55. Takasaki Y, Abe K, Tokano Y, et al: The expression of LFA-1, ICAM-1, CD80 and CD86 molecules in lupus patients: implication for immunotherapy. Intern Med 38: 175-177, 1999.

56. Praprotnik S, Rozman B, Blank M, et al: Pathogenic role of anti-endothelial cell antibodies in systemic vasculitis. Wien Klin Wochenschr 112: 660-664, 2000.

57. Steinhoff G, Behrend M, Schrader B, et al: Intercellular immune adhesion molecules in human liver transplants: overview on expresion patterns of leukocyte receptor and ligand molecules. Hepatology 18: 440-453, 1993.

58. Pober JS: Immunobiology of human vascular endothelium. Immunol Res 19: 225-232, 1999.

59. Briscoe DM, Alexander SI, Lichtman AH: Interactions between T lymphocytes and endothelial cells in allograft rejection. Curr Opin Immunol 10: 525-531, 1998.

60. Krieglstein CF, Granger DN: Adhesion molecules and their role in vascular disease. Am J Hypertens 14: 44S-54S, 2001.

61. Tailor A, Granger DN: Role of adhesion molecules in vascular regulation and damage. Curr Hypertens Rep 2: 78-83, 2000.

62. Vaday GG, Franitza S, Schor H, et al: Combinatorial sygnals by inflammatory cytokines and chemokines mediate leukocyte interactions with extracellular matrix. J Leukoc Biol 69: 885-892, 2001.

63. Loetscher P, Clark-Lewis I: Agonistic and antagonistic activities of chemokines. J Leukoc Biol 69: 881-884, 2001.

64. Gonzalez-Amaro R, Sanchez-Madrid F: Cell adhesion molecules: selectins and integrins. Crit Rev Immunol 19:389-429, 1999.

65. van Kooyk Y, Lub M, Figdor CD: Adhesion and signaling mediated by the cytoplasmic tails of leukocyte integrins. Cell Adhes Commun 6: 247-254, 1998.

66. Aplin AE, Howe A, Alahari SK, et al: Signal transduction and signal modulation by cell adhesion receptors: the role of integrins, cadherins, immunoglobulin-cell adhesion molecules, and selectins. Pharmacol Rev 50: 197-263, 1998.

67. Buck CA: Immunoglobulin superfamily: structure, function and relationship to other receptor molecules. Semin Cell Biol 3:179-188, 1992.

68. Cotran RS, Mayadas-Norton T: Endothelial adhesion molecules in health and disease. Pathol Biol (Paris) 46: 164-170, 1998.

69. Dejana E, Breviario F, Caveda L: Leukocyte-endothelial cell adhesive receptors. Clin Exp Rheumatol 12 Suppl 10: 25-28, 1994.

70. Savin W, Dalmau SR, Dealmeida VC: Role of extracellular matrix-mediated interactions in thymocyte migration. Dev Immunol 7:279-291, 2000.

71. Knolle PA, Gerken G: Local control of the immune response in the liver. Immunol Rev 174: 21-34, 2000.

72. Rose ML: Endothelial cells as antigen-presenting cells: role in the human transplant rejection. Cell Mol Life Sci 54:965-978, 1998.

73. Breidahl AF, Hickey MJ, Stewart AG, et al: The role of cellular adhesion molecules in surgery. Aust N Z J Surg 65:838-847, 1995.

74. Bevilacqua MP, Nelson RM, Mannori G, et al: Endothelial-leukocyte adhesion molecules in human disease. Annu Rev Med 45:361-378, 1994.

75. Dejana E, Spagnuolo R, Bazzoni G: Interendothelial junctions and their role in the control of angiogenesis, vascular permeability and leukocyte transmigration. Thromb Haemost 86:308-315, 2001.

76. Kemler E: Classical cadherins. Semin Cell Biol 3:149-155, 1992.

77. Christopherson K 2nd, Hromas R: Chemokine regulation of normal and pathologic immune responses. Stem Cells 19:388-396, 2001.

78. Nelson PJ, Krensky AM: Chemokines, chemokine receptors, and allograft rejection. Immunity 14:377-386, 2001.

79. Game DS, Warrens AN, Lechler RI: Rejections mechanisms in transplantation. Wien Klin Wochenschr 113:832-838, 2001.

80. Sumitran-Holgersson S: HLA-specific alloantibodies and renal graft outcome. Nephrol Dial Transplant 16: 897-904, 2001.

81. Vierling JM: Immunology of acute and chronic hepatic allograft rejection. Liver Transpl Surg 5 (Suppl 1): 1-20, 2001.

82. Libby P, Pober JS: Chronic rejection. Immunity 14: 387-397, 2001.

83. Labarrere CA, Nelson DR, Park JW: Pathologic markers of allograft arteriopathy: insight into the pathophysiology of cardiac allograft chronic rejection. Curr Opin Cardiol 16: 110-117, 2001.

84. Waaga AM, Gasser M, Laskowski I, Tilney NL: Mechanisms of chronic rejection. Curr Opin Immunol 12: 517-521, 2000.

85. Inomata Y, Tanaka K: Pathogenesis and treatment of bile duct loss after liver transplantation. J. Hepatobiliary Pancreat Surg 8:316-322, 2001.

86. Nakanuma Y, Tsuneyama K, Harada K: Pathology and pathogenesis of intrahepatic bile duct loss. J Hepatobiliary Pancreat Surg 8:303-315, 2001.

87. Triulzi DJ, Nalesnik MA: Microchimerism, GVHD, and tolerance in solid organ transplantation.

88. Demetris AJ: Immune cholangitis : liver allograft rejection

and graft-versus-host disease. Mayo Clin Proc 73:367-379, 1998.

89. Sanchez-Izquierdo JA, Lumbreras C, Colina F, et al: Severe graft versus host disease following liver transplantation confirmed by PCR-HLA-B sequencing: report of a case and literature review. Hepatogastroenterolgy 43:1057-1061, 1996.

90. Ratanatharathorn V, Ayash L, Lazarus HM, et al: Chronic graft-versus-host disease: clinical manifestation and therapy. Bone Marrow Transplant 28:121-129, 2001.

91. Otten HG, Van Dyk AM, Verdonck LF: Prevention of acute graft-versus-host-disease by selective depletion of T cells reactive with minor histocompatibility antigens on epithelial cells. Leuk Lymphoma 40:385-391, 2001.

92. Goker H, Haznedaroglu IC, Chao NJ: Acute graft-vs-host disease: pathobiology and management. Exp Hematol 29:259-277, 2001.

93. Moore SB: Is HLA matching beneficial in liver transplantation? Liver Transpl 7:774-776, 2001.

94. Opelz G, Wujciak T, Dohler B, et al: HLA compatibility and organ transplant survival. Collaborative Transplant Study. Rev Immunogenet 1:334-342, 1999.

95. Starlz TE: The “privileged” liver and hepatic tolerogenicity. Liver Transpl 7:918-920, 2001.

96. Starlz TE, Murase N, Demetris A, et al: The mistique of hepatic tolerogenicity. Semin Liver Dis 20:497-510, 2000.

97. Donckier V, Van de Stadt J, Goldman M, et al: Tolerance in liver transplantation: facts and perspectives. Acta Chir Belg 97:273-276,1997.

98. Fungg JJ: Tolerance and chimerism in liver transplantation. Transplant Proc 29:2817-2818, 1997.

CAPITOLUL 45

EVALUAREA ANESTEZICĂ PREOPERATORIE ȘI CONDUITA ANESTEZICĂ ÎN TRANSPLANTUL HEPATIC*

Andrea De GASPERI**

1. INTRODUCERE 1029
2. EVALUAREA ANESTEZICĂ PREOPERATORIE 1029
2.1. Contraindicațiile 1029
2.2. Modificările fiziologice la subiecții afectați de insuficiență hepatică terminală și evalarea pretransplant 1030
2.2.1. Aparatul cardiovascular 1030
2.2.2. Funcția renală 1031
2.2.3. Funcția respiratorie și schimburile gazoase 1032
2.2.4. Profilul hemostatic și al coagularii 1032
2.2.5. Encefalopatia hepatică 1033
2.2.6. Profilul metabolic 1034
3. INTERVENȚIA CHIRURGUCALĂ, PRINCIPALELE MODIFICĂRI ALE PROFILULUI FIZIOLOGIC DIN CURSUL TRANSPLANTULUI ȘI CONDUITA TERAPEUTICĂ 1034
3.1. Faza preanhepatică 1034
3.1.1. Evenimente posibile. Cauze 1035
3.1.2. Măsuri profilactice 1035
3.1.2.1. Echilibrul circulator 1035
3.1.2.2. Echilibrul metabolic 1035
3.1.2.3. Schimburile respiratorii 1036
3.1.2.4. Funcția renală 1036
3.1.2.5. Hemostaza și coagularea 1036
3.2. Faza anhepatică 1036
3.2.1. Prevenire 1038
3.2.1.1. Echilibrul circulator 1038
3.2.1.2. Echilibrul metabolic 1038
3.2.1.3. Echilibrul hemostatic 1038
3.3. Faza neohepatică sau postanhepatică 1038
3.3.1. Modificările profilului fiziologic în momentul reperfuziei și atitudinea terapeutică 1038
3.3.1.1. Profilul hemodinamic și metabolic 1038
3.3.1.2. Schimburile respiratorii 1039
3.3.1.3. Profilul hemostatic 1039

* Traducerea din limba italiană: Silviu CIUREA, Șerban BUBENEK

** Capitol redactat cu colaborarea: Ernestina MAZZA, Andrea CORTI, Ombretta AMICI, Federica GARRONE, Elena ROSELLI, Luca BETTINELLI, Franco BAUDO

4. CONDUITA ANESTEZIOLOGICĂ 1040
4.1. Pregătirea pacientului 1040
4.2. Inducția și menținerea anesteziei generale 1041
4.3. Monitorizarea intraoperatorie 1042
4.4. Intervenții asupra hemostazei în cursul transplantului 1043
4.5. Monitorizarea termică 1044
BIBLIOGRAFIE 1045

1. INTRODUCERE

Transplantul hepatic ortotopic constituie o formă recunoscută de tratament al insuficienței hepatice terminale (IHT) acute sau cronice, la pacienți sub 65 de ani, a căror condiție cardiorespiratorie, metabolică, imunologică și psiho-socială permite suportarea atât a intervenției chirurgicale cât și a tratamentului imunosupresor consecutiv (Tabelul 1). Supraviețuirea la un an este astăzi de peste 80-85% iar calitatea vieții pe termen scurt și lung este cu totul satisfăcătoare. Indicația clinică pentru transplantare este pusă atunci când insuficiența hepatică se complică prin apariția unor stări patologice capabile de a altera profund calitatea vieții, chiar fără riscul imediat de deces (ascită refractară la tratament, encefalopatie, infecții recurente ale căilor biliare, sângerări din varice esofagiene sau gastrice) sau care determină un risc letal superior cifrei de 50% în decursul a 12 luni (sindrom hepato-renal, deficiențe grave ale sintezei hepatice sau ale coagulării, colestază severă).[1]

Efortul multidisciplinar din ultimii 10 ani, care a dus la o ameliorare netă a rezultatelor, se bazează în primul rând pe introducerea unor soluții inovatoare de prezervare a grefelor, pe rafinarea tehnicilor chirurgicale, pe disponibilitatea unor noi droguri imunosupresoare din ce în ce mai selective, pe ameliorarea tratamentului anestezic și a terapiei intensive în perioada perioperatorie. Rezultatele în constantă ameliorare precum și experiența acumulată au condus inevitabil la includerea pe lista de transplant a pacienților la care insuficiența hepatică avansată (care este un factor de risc chirurgical) se asociază cu modificări importante ale organelor, aparatelor și funcțiilor, care impun medicilor anesteziști-reanimatori o atenție sporită atât în cursul intervenției cât și în timpul fazelor critice din postoperator. Implicarea anesteziologică din cursul transplantului hepatic (o adevărată reanimare cardiorespiratorie, volemică și metabolică în care sunt utilizate droguri care abolesc starea de conștiență, care asigură o analgezie profundă și produc relaxarea musculară) trebuie, din acest motiv, văzută pe de o parte sub lumina alterărilor pe care insuficiența hepatică le induce asupra profilului fiziologic și, pe de altă parte, în raport cu manipulările chirurgicale care sunt necesare în decursul diferitelor faze ale intervenției, pentru extragerea ficatului bolnav și grefarea neo-ficatului.[2,3]

Tabelul 1 Indicaţiile transplantului de ficat

Insuficiența hepatică acută
• **virală** (hepatita fulminantă A sau mai frecvent B sau C)
• **toxică** (medicamentoasă, fungică)
• **traumatică** (traumatism hepatic masiv)
Insuficiența hepatică cronică prin:
• ciroză hepatică posthepatitică (B, B-delta, C)
• ciroză hepatică postalcoolică
• colangită sclerozantă
• ciroză biliară primitivă
• carcinom hepatocelular de mici dimensiuni și colangiocarcinom
• patologia ocluzivă a venelor suprahepatice (sindrom Budd Chiari)
• atrezia căilor biliare extrahepatice, afecțiuni metabolice congenitale

2. EVALUAREA ANESTEZICĂ PREOPERATORIE [2,3]

2.1. Contraindicațiile

Contraindicațiile absolute ale transplantului hepatic sunt în momentul de față reduse la număr și bine definite; între acestea fiind cuprinse și situații specifice de ordin psihologic și social ale candidatului. Sunt numeroase de asemenea și afecțiunile care, fără să constituie o contraindicație absolută, pot deveni factori de risc în decursul perioadei intra- și postoperatorii.

Din punct de vedere anesteziologic contraindicațiile absolute ale transplantului hepatic constau în:

- patologia cardiacă gravă
  - cardiopatia ischemică severă
  - cardiomiopatie cu fracție de ejecție redusă (< 50%)
  - valvulopatia aortică sau mitrală semnificativă hemodinamic
  - hipertensiunea pulmonară primitivă moderată – severă / severă
- insuficiența respiratorie gravă
  - hipoxemia severă trebuie să fie considerată contraindicație absolută doar dacă se asociază cu forme grave de pneumopatie obstructivă sau restrictivă: de fapt se observă semnalarea a tot mai numeroase cazuri de hipoxemie severă secundare IHT (cum este, de exemplu, sindromul hepato-pulmonar), rezolvate prin transplant hepatic
- infecții necontrolate (în afara căilor biliare)
- patologie neurologică majoră
- tulburări neuropsihice grave

Evaluarea anestezică preoperatorie trebuie deci finalizată prin individualizarea acelor afecțiuni care, deși nu contraindică transplantul, determină totuși o creștere a riscului de morbiditate sau mortalitate postoperatorie. Este deci decisiv faptul de a dispune de informații

despre: funcțiile cardiocirculatorie, respiratorie, renală, metabolică, echilibrul fluido-coagulant, patologia SNC și cea infecțioasă din antecedente sau actuală (sau a stărilor cu risc, așa cum sunt patologia tuberculoasă, expunerea în timpul unor călătorii sau permanențe în străinătate la agenți infecțioși mai puțin comuni, absența IgG antiCMV și a IgG antiToxoplasma, care expun la infecții primare, cu evoluție potențial letală la un pacient imunocompromis).

În plus, anamneza anesteziologică va identifica: intervențiile chirurgicale din antecedente, complicațiile legate de anestezie, previziunea de intubație dificilă etc. Trebuie semnalată eventuala asociere a porfiriei (prezentă la cirotici și care determină excluderea dintre drogurile inductoare a tiopentalului de sodiu; se recomandă utilizarea propofolului), a miopatiei sau, eventual, a hipertermiei maligne. Prezența în antecedente a intervențiilor abdominale este considerată factor de risc crescut de hemoragie intraoperatorie.

În sfârșit, pacientul trebuie încadrat, chiar și sumar, din punct de vedere psihologic.

Pentru încadrarea pacientului din punct de vedere anesteziologic, în Centrul nostru este disponibil un formular în care sunt culese date ad hoc și în care este inclus și consimțământul informat.

2.2. Modificările fiziologice la subiecții afectați de insuficiență hepatică terminală și evalarea pretransplant[2-4]

Insuficiența hepatică terminală (și în particular hipertensiunea portală asociată cirozei hepatice posthepatitice) induce, contrar patologiei tumorale, importante modificări la nivelul aparatelor cardiovascular, respirator, renal, a sistemului nervos central și a echilibrului metabolic și fluido-coagulant. O cunoaștere precisă a acestor dezechilibre este fundamentală pentru a înțelege deziderateleanesteziologice (programarea conduitei anesteziologice și a monitorizării funcțiilor vitale) și pentru corecta interpretare a modificărilor cardiocirculatorii, respiratorii, hemo stazei/coagulării și metabolice care pot apare în timpul diverselor faze ale transplantului. Starea nutrițională precară și prezența frecventă a patologiei infecțioase, adesea corelată cu necesitatea unor internări frecvente în spital, pun probleme serioase de ingrijire, în perioada postoperatorie.

2.2.1. Aparatul cardiovascular[5-10]

Patternul hemodinamic al pacientului purtător al unei insuficiențe hepatice terminale se caracterizează printr-o stare hiperkinetică (hiperdinamică) caracterizată prin:

- index cardiac (IC) crescut (de peste 4,5 litri minut^{-1} m^{-2}),
- rezistență vasculară periferică (sistemică) (RVS) scăzută (sub 600 - 800 dyne secundă$^{-1}$ cm^{-5})
- tensiune arterială scăzută; starea hiperdinamică este susținută atât prin creșterea volumului sistolic cât și prin creșterea frecvenței cardiace (nu întotdeauna prezentă).

Presiunile de umplere sunt la limita normalului. Volumul circulator poate fi fie crescut, fie scăzut, în funcție de stadiul evolutiv al afecțiunii.

Hipertensiunea pulmonară primitivă (HPP) este prezentă la 0.5% - 1% dintre cirotici și este în măsură de a complica evoluția perioperatorie în caz de afectare moderată – severă sau severă. Prin hipertensiune pulmonară se înțelege o presiune medie în artera pulmonară (PAPm) superioară nivelului de 25 mmHg, cu presiune in capilarul pulmonar blocat (PCWP) sub 15 mmHg. Se consideră că hipertensiunea pulmonară este moderată atunci când PAPm este cuprinsă între 25 și 35 mmHg și este considerată severă la PAPm superioară cifrei de 40 mmHg. Prezența hipertensiunii moderate costituie o stare de risc perioperator crescut și eventual de contraindicație relativă, în timp ce prezența hipertensiunii severe reprezintă o contraindicație pentru transplant. Pentru corectarea intraoperatorie poate fi luată în considerare folosirea adenozinei în perfuzie continuă (50 g/ kg/ min). HPP este caracterizată histologic prin proliferare endotelială și fibroză intimală. Patogenia este necunoscută (sunt incriminate microtromboembolii portopulmonare sau expunerea la substanțe de origine intestinală, cu acțiune vasoconstrictoare pulmonară, nemetabolizate de către ficatul cirotic). Una din direcțiile actuale înclină către administrarea de epoprostenol (prostaglandine) pe cale endovenoasă pentru o perioadă de 3 luni și de reevaluare a situației: obiectivul este reducerea presiunii pulmonare medii pentru a accepta indicația de transplant, cu reducerea riscului.

Rezistențele sistemice scăzute constituie probabil factorul determinant fundamental al echilibrului hemodinamic al ciroticului și se datoresc următoarelor cauze principale:

- o importantă vasodilatație periferică, determinată de creșterea substanțelor neinactivate de către ficat și capabile de a altera reglarea normală a microcirculației (prostaglandine, peptide intestinale cu acțiune vasoactivă, feritină, glucagon, oxid nitric).
- un răspuns redus la catecolamine în prezența unei stimulări simpatice crescute: în practică se manifestă prin lipsa unui răspuns vasoconstrictor adecvat.

Vasodilatația anormală, prezența șunturilor arterio-venoase și maldistribuția consecutivă a fluxului sanguin reduc cantitatea de oxigen cedat în periferie și determină astfel hipoxie tisulară. La ciroticul grav (clasa Child C) există un raport anormal între transportul de O_2 (DO_2), care este crescut și consumul de O_2 (VO_2), care este redus față de subiecții normali: un VO_2 apropiat de normal este menținut deci prin debitul cardiac crescut, dată fiind extracția periferică scăzută a O_2.

Dintre celelalte cauze posibile ale hipoxiei tisulare trebuie amintite:

- lipsa unei ajustări a debitului cardiac la creșterea nevoilor. Pacienții cirotici prezintă, în condiții bazale, o fracție de ejecție a ventriculului stâng superioară normalului (60-70%), care nu crește totuși în condiții de efort;
- concentrație scăzută de hemoglobină.

Starea de vasodilatație extremă și prezența șunturilor arterio-venoase, asociate reducerii albuminei circulante, determină pe de o parte creșterea apei totale din organism (edeme, ascită), pe de altă parte o reducere a volumului circulant efectiv: vasodilatația extremă, contracția volumului circulator și perfuzia renală redusă activează sistemul nervos simpatic și, respectiv, sistemul renină-angiotensină-aldosteron.

În sfârșit, trebuie amintit faptul că echilibrul cardiocirculator la cirotic poate fi compromis prin creșterea ascitei. Creșterea presiunii intraabdominale și compresia diafragmatică determină o creștere a presiunii intratoracice: consecințele sunt reducerea presiunii transmurale, reducerea întoarcerii venoase și deci reducerea debitului cardiac.

Evaluarea pretransplant[9]

Explorarea cardiacă standard prevede:

- anamneză și examen obiectiv
- ECG în repaus
- ecocardiografie bidimensională pentru studiul funcției ventriculare stângi, a morfologiei cavităților și structurilor valvulare, pentru evaluarea unei eventuale hipertensiuni pulmonare
- suspiciunea de cardiopatie ischemică (factor de risc), afecțiune asociată cu o importantă creștere a mortalității și mortalității perioperatorii, sau cea de cardiomiopatie dilatativă obligă la:
  - evaluare cardiologică completă
  - test pentru evaluare a rezervei coronariene (scintigrafie cu taliu-dipiridamol, test de efort Eco - 2D - Dobutamină, test de efort cu Taliu)[11,12, 13, 14]
  - în caz de teste pozitive sau dubiu diagnostic trebuie efectuată coronarografia
- anamneza pozitivă pentru cardiopatie ischemică sau infarctul miocardic în antecedente impune evaluarea coronarografică, pe lângă cea funcțională descrisă anterior
- prezența aritmiilor in momentul examinării sau în antecedente impune evaluarea cardiologică și investigația aritmologică (Holter sau chiar studiu electrofiziologic dacă se consideră oportun)
- cardiomiopatia dilatativă cu modificarea performanței cardiace este în schimb asociată cu hemocromatoză și hepatopatie postalcoolică; arborele diagnostic este identic celui pentru cardiopatia ischemică.
- în cazul suspiciunii HPP este indicată evaluarea Echo-2D a presiunilor din artera pulmonară și eventual cateterism cardiac drept (HPP fiind o contraindicație relativă pentru transplant în caz de HPP moderat – severă sau absolută dacă este severă) precum și opinia cardiologului.

2.2.2. Funcția renală[8]

Insuficiența hepatică gravă, acută sau cronică, se asociază unei insuficiențe renale funcționale progresive. Evenimentului primar (dezvoltarea maladiei cirotice și prăbușirea resistenței vasculare periferice) îi urmează un răspuns simpatic și o stimulare a secreției de ADH. Creșterea activității simpatice renale, necontracarată de substanțele endogene cu acțiune vasodilatatoare (prostaglandine, în particular PGE_2, a cărei producție pare redusă), duce la o vasocostricție preferențială a arteriolelor renale aferente, în măsură de a provoca:

- reducerea semnificativă a perfuziei renale (în special la nivel cortical)
- reducerea fluxului plasmatic renal
- reducerea filtrării glomerulare
- retenție secundară de sodiu cu reabsorbție crescută

Hiponatremia observată la pacienții cirotici este așadar secundară unei creșteri a reabsorbției apei (hiponatremie diluțională, clearance redus al apei libere).

Evaluarea pretransplant

După anamneză și examen obiectiv, evaluarea funcțională constă în determinarea ureei sanguine, creatininemiei și electroliților (ocazional a clearance-ului creatininei).

Alterarea funcției renale – ușoară, moderată sau severă (creatinină cuprinsă între 1.5 și 3 mg/dL, superioară la 3 mg/dL sau necesitatea dializei) la candidații pentru transplant hepatic constituie unul dintre factorii predictivi de creștere a morbidității și a mortalității

perioperatorii. În cazul unei insuficiențe renale grave este posibil să se ia în considerare utilizarea tehnicilor de epurare extrarenale continue (cu precădere hemofiltrarea venovenoasă continuă - CVVH) în perioada perioperatorie.

În experiența centrului nostru[15] nu a fost confirmată utilizarea de fenoldopam pentru protecția funcției renale față de agresiunea ischemică.[16-17]

2.2.3. Funcția respiratorie și schimburile gazoase[18,19,20]

Hipoxemia de grade diverse și hipocapnia sunt frecvent asociate patologiei hepatice cronice. Pot fi observate ortodeoxia (diminuarea presiunii parțiale a oxigenului în sângele arterial (PaO_2) când se adoptă poziția ortopneică) și platipneea (ventilație facilitată în decubit dorsal și nu, cum se întâmplă de obicei, în poziție așezată). Cauzele hipoxiei pot fi hipoventilația alveolară, maldistribuția fluxului sanguin in raport cu ventilația (efect șunt), șunturi adevărate (sindrom hepatopulmonar).

- *Hipoventilația alveolară*
  Este asociată revărsatelor pleurale, ascitei și/sau ascensiunii diafragmului (componentă restrictivă). Revărsatul pleural este adesea dependent de trecerea lichidului ascitic din cavitatea peritoneală în cavitatea pleurală prin diafragm. Trebuie totuși amintit că pacientul cirotic are tendința spre o hiperventilație moderată cu alcaloză respiratorie asociată (cu sau fără hipoxie).
- *Alterarea raportului ventilație-perfuzie*
  Vasodilatația prezentă la cirotic și în particular pierderea reflexului de vasocostricție hipoxică din partea vaselor pulmonare în prezența hipoxiei alveolare determină o creștere a perfuziei în zonele hipoventilate. În practică, în regiunile bazale sunt observate zone cu ventilație joasă, în care perfuzia nu e redusă în aceeași măsură ca ventilația. Acest mecanism este desigur important în producerea hipoxiei la cirotic: o creștere a concentratiei inspiratorii a oxigenului (FiO_2) poate în aceste cazuri să amelioreze PaO_2 (efect de șunt). Este totuși important de semnalat că o asemenea ajustare nu ameliorează întotdeauna oxigenarea la cirotic, dezvăluind prezența altor mecanisme responsabile de hipoxemie.
- *Prezența șunturilor arteriovenoase (intrapulmonare, portopulmonare) dreapta-stânga*
  Se traduc printr-o reducere a PaO_2, datorată faptului că o parte din sângele ce trebuie oxigenat nu trece prin circulația pulmonară. În această situație creșterea FiO_2 nu determină creșterea PaO_2 (șunt adevărat). șunturile pot fi localizate la nivelul circulației intrapulmonare (dilatații ale microcirculației la nivelul bazelor pulmonare, prin conexiuni portopolmonare sau prin circulația pleurală). Se conturează în acest caz un sindrom hepatopulmonar. Demonstrarea șunturilor dreapta-stânga se obține cu ajutorul echografiei de contrast.
- *Difuziune redusă a oxigenului prin membrana alveolo capilară.*

Evaluarea pretransplant

Evaluarea funcțională a candidatului cuprinde:

- anamneză și examen obiectiv, incluzând istoricul patologiei specifice
- radiografia toracică
- probe funcționale respiratorii pentru definirea patologiei obstructive sau restrictive
- analiza gazelor arteriale
- în prezența revărsatelor sau leziunlor radiologice neclare se indică un examen computer-tomograf, precum și consultul pneumologic solicitat pentru antecedente infecțioase tuberculoase.

2.2.4. Profilul hemostatic și al coagularii[21-24]

Hemostaza (oprirea sângerării) este rezultatul echilibrului între formarea și liza cheagului. Se disting hemostaza primară, etapa coagulării și etapa fibrinolitică.

Hemostaza primară se compune din faza *vasculară* (vasoconstricția vasului lezat) și cea *plachetară* (activarea și agregarea plachetară în zona endoteliului alterat cu formarea trombusului plachetar).

Hemostaza secundară implică *etapa coagulării* (activarea cascadei proteinelor plasmatice ale coagulării pe cale intrinsecă, extrinsecă și comună, cu formarea fibrinei și deci a coagulului) și *faza fibrinolitică* (liza cheagului de către plasmină și repermeabilizarea vasului). Plasmina, activată de către urokinază sau de activatorul tisular al plasminogenului (tPA), generat de endoteliul alterat, degradează atât fibrinogenul cât și fibrina, cu generarea produșilor de degradare (PDF). Inactivatorul fiziologic al tPA și al urokinazei este inhibitorul activatorului plasminogenului (PAI), iar cel al plasminei este α_2 antiplasmina (sintetizată în ficat). Carența inhibitorilor plasminogenului și a plasminei se asociază diatezei hemoragice.

Pacientul cu insuficiență hepatică cronică avansată prezintă:

- alterarea fazei vasculare
- alterarea calitativă și/sau cantitativă a fazei plachetare (trombocitopenie prin sechestrare

splenică în caz de hipersplenism sau prin funcție alterată)
- sinteză redusă a factorilor coagulării (fibrinogen, protrombină, V, VII , IX, X, XI, XII, XIII) și a inibitorilor fiziologici a coagulării (Antitrombina III, Proteina S și Proteina C), toți sintetizați la nivelul ficatului;
- "clearance" redus al factorilor activați
- creșterea nivelelor circulante ale activatorilor fibrinolizei (tPA) (prin "clearance" redus hepatic) și reducerea inactivatorilor fiziologici: inhibitorul activatorului plasminogenului (Plasminogen Activator Inhibitor - PAI), α_2-antiplasmina și tendința la o activare moderată și cronică a coagulării (CID cronică) și accentuarea fibrinolizei.

Evaluare pretransplant

Evaluarea funcțională implică determinarea activității protrombinice, a timpului de tromboplastină parțial activat, a numărului de trombocite, a fibrinogenemiei (opțional a D-dimerilor și a antitrombinei trei (AT-III).

Se asociază frecvent un tablou de anemie (datorită malnutriției, hipersplenismului, sângerărilor de la nivelul tractului gastrointestinal).

Patologia de interes hematologic poate pentru transplantul hepatic este :

- hemofilia A (carența factorului VIII): trebuie evaluată împreună cu hematologul, dar de fapt atitudinea terapeutică este relativ simplă și constă în pregătirea pacientului și administrarea tratamentului substitutiv în cursul (și eventual după) transplant: concentrat de factor VIII (crioprecipitat) sau cu F VIII recombinat.[25]
- sindromul Budd-Chiari (obstrucția venelor hepatice cu expresie hipercoagulantă înainte și după transplant): este necesar tratamentul după transplant cu heparină (nonfracționată dar și cu greutate moleculară mică pentru primele zile) și apoi cumarinice. Sindromul este adesea asociat policitemiei vera (diagnosticul acesteia se bazează pe biopsie medulară).

2.2.5. Encefalopatia hepatică[26]

Insuficiența hepatică terminală se însoțește de un vast spectru de alterări neuropsihice a căror reversibilitate pledează pentru o origine metabolică. Tulburările variază de la modesta alterare a mecanismelor atenției până la totala abolire a stării de conștiență (comă): gradul de compromitere a stării neuropsihice în cursul hepatopatiei acute sau cronice este definit prin patru clase de comă de gravitate crescătoare (comă hepatică I - IV). O asemenea stare poate să se asocieze cu complicații la nivelul sistemului nervos central (SNC) la începutul perioadei postoperatorii, în corelație sau nu cu nivele crescute de ciclosporină sau tacrolimus (sensibilitate individuală).

Dintre multele ipoteze etiopatogenice despre encefalopatia hepatică merită a fi luate în considerare următoarele:

- toxicitatea cerebrală a excesului de amoniac sau a compușilor neuroactivi (mercaptani) cu origine în tractul gastrointestinal, neîndepărtați sau nedetoxificați de către ficat
- creșterea activității acidului gamma hidroxi aminobutiric (GABA), un neuromediator cerebral inhibitor, sau, mai precis, creșterea activității substanțelor endogene asemănătoare cu benzodiazepinele. Insuficiența hepatică precum și o probabilă afectare a barierei hematoencefalice ar permite trecerea GABA la nivel cerebral și legarea sa de receptorul postsinaptic (complexul GABA / receptor / canal pentru clor determină creșterea conductanței pentru clor): consecințele sunt hiperpolarizare a membranei și excitație redusă.

Dacă mai există încă dubii asupra acestor ipoteze, este cert că există o creștere a tonusului GABA-ergic în cursul encefalopatiei hepatice și în acest fenomen sunt probabil implicate substanțe endogene "benzodiazepin-like" (s-a reușit de altfel evidențierea în creierul subiecților decedați cu encefalopatie hepatică a diazepamului sau a desmetildiazepamului). În plus, diverse studii au demonstrat că administrarea de flumazenil (antagonist al benzodiazepinelor), în cursul encefalopatiei hepatice, produce o refacere imediată a stării de conștiență și modificări ale traseului EEG atât pe modele animale cât și la om. A fost totuși evidențiat faptul că acest efect nu apare la pacienții cu un grad important de edem cerebral.

Pe lângă problemele legate de encefalopatia hepatică, trebuie considerate ca și condiții de risc și deci care merită aprofundare:

- anamneza pozitivă pentru episoade convulsive sau pentru istoric de epilepsie (posibilă agravare în cursul tratamentului cu ciclosporină sau tacrolimus sau în prezența hipomagneziemiei)
- polineuropatia periferică (eventual asociată diabetului zaharat)
- miopatia

Pentru ultimele două afecțiuni trebuie indicate examinări ad hoc (explorare electromiografică).

Evaluarea pretransplant

Evaluarea preoperatorie prevede:

- anamneza și examenul obiectiv

- EEG și/sau CT (sau RMN) cerebral
- consultul neurologic

Starea de insuficiență hepatică terminală este uneori asociată cu consum de alcool în antecedente (este obligatorie o perioadă de abstinență de cel puțin 6 luni pentru includerea pe lista de așteptare) sau toxicodependență (abstinență de cel puțin doi ani pentru candidatură). În aceste situații este posibil ca în caz de ciroză hepatică posthepatitică, candidații pentru transplant să prezinte modificări ale comportamentului cu expresie depresivă, anxioasă, autodistructivă sau delirantă. Între altele pot exista manifestări concomitente agresive sau situații care nu permit candidatului sau familiei să urmeze tratamentul imunosupresiv la domiciliu. Pentru aceasta, complementar evaluării neurologice, este prevăzut un colocviu cu medicul psihiatru și o susținere psihologică atât pentru pacient cât și pentru membrii familiei.

2.2.6. Profilul metabolic

La cirotic sunt comune hipopotasemia (risc de aritmie), hiponatremia, a cărei corectare prea rapidă în cursul intervenției poate să ducă la alterări ale sistemului nervos central cum ar fi demielinizarea pontină,[27] acidoza metabolică, hipoglicemia.

În mod particular trebuie subliniat riscul de DMP în prezența hiponatremiei (risc crescut în caz de diabet și/sau alcoolism asociat) prin modificări acute ale Na^+ (se consideră critice creșterile sodiului plasmatic de peste 25 mEq/L în 24 ore)[28]. Diabetul zaharat este prezent la 20 - 30% dintre candidați și nu costituie o contraindicație. Totuși trebuie luată în considerare o creștere a riscului atât a posibilității de agravare legată de drogurile imunosupresive (corticosteroizi, ciclosporină și tacrolimus, care induc hiperglicemie și/sau rezistență periferică la insulină) cât și pentru patologia asociată acestuia (polineuropatia diabetică și complicațiile neurologice periferice, creșterea riscului cardiovascular, renal și infecțios).

3. INTERVENȚIA CHIRURGUCALĂ, PRINCIPALELE MODIFICĂRI ALE PROFILULUI FIZIOLOGIC DIN CURSUL TRANSPLANTULUI ȘI CONDUITA TERAPEUTICĂ[2,3,4,9]

Dacă transplantul hepatic ortotopic constituie în mod absolut intervenția cea mai dificilă din punct de vedere tehnic chirurgical, starea de insuficiență hepatică gravă a candidatului pentru transplant și remarcabila serie de probleme puse de procedura chirurgicală în sine (durată adesea de peste 10 ore, pierderi sanguine adesea egale sau de peste două-trei volume circulante, frecvente dezechilibre cardiocirculatorii și metabolice, posibile modificări ale schimburilor respiratorii, control dificil al echilibrului hemostatic) fac deosebit de complexă și conduita anesteziologică.

Procedura chirurgicală, a cărei durată medie este de circa 8-10 ore, poate fi împărțită în mod didactic în trei faze (preanhepatică, anhepatică, și neohepatică sau postanhepatică), fiecare dintre acestea caracterizată prin modificări specifice hemodinamice, metabolice, ale balantei de oxigen, ale gazelor sanguine și ale coagulării, cu expresii specifice din punct de vedere clinic (modificările hemodinamice și metabolice din timpul diverselor faze sunt expuse în Tabelul 2).[29]

3.1. Faza preanhepatică[2,3,4,9]

Începe cu incizia peretelui abdominal, cuprinde pregătirea și izolarea ficatului primitorului și a structurilor sale vasculare (vena cavă subhepatică, vena cavă suprahepatică, vena portă și artera hepatică la nivelul hilului hepatic) și se termină cu ligatura arterei hepatice și a venei porte. Se pregătesc liniile de acces vascular periferice (vena femorală și vena axilară) pentru eventuala plasare a unui circuit extracorporeal veno-venos ("by-pass" venovenos, care în prezent este din ce în ce mai rar utilizat). Izolarea ficatului și a structurilor vascu-

Tabelul 2 Modificări hemodinamice şi metabolice din cursul transplantului de ficat (n=50)

Parametri	Bază	Preanhepatică	Anhepatică	Reperfuzie	Sfârsitul intervenției
DO_{2i} (ml/min m^2)	670 ± 335	850 ± 300	710 ± 274	1120 ± 500	915 ± 334
VO_{2i} (ml/min m^2)	107 ± 32	110 ± 42	86 ± 33	112 ± 21	120 ± 50
IC (l/min m^2)	5.13 ± 1.6	6 ± 1.5	5 ± 1.1	7.6 ± 2.3	6.7 ± 1.4
Lactat (mmol/l)	1.2 ± 0.5	2.7 ± 1.7	6.7 ± 3	8 ± 1.4	7 ± 3.7
pH	7.46 ± 0.05	7.42 ± 0.02	7.39 ± 0.06	7.32 ± 0.05	7.40 ± 0.04
HCO_3^- (mEq/L)	24 ± 2	23 ± 2	20 ± 2	19 ± 3	24 ± 2

lare poate fi în această fază în mod particular dificilă și grevată de pierderi sanguine importante datorită prezenței hipertensiunii portale, intervențiilor chirurgicale din antecedente, aderențelor (peritonită plastică).

În timpul fazei preanhepatice pot să survină perioade de instabilitate hemodinamică importantă cu repercusiuni sistemice notabile precum:

- hipotensiune critică
- acidoză metabolică
- alterări ale schimburilor gazoase (scăderea drastică a PaO_2)
- alterarea funcției renale (diureză orară < 1 ml/kg)
- modificări ale hemostazei (coagulopatie diluțională, activarea coagulării, coagulopatie de consum, hiperfibrinoliză) care se adaugă alterărilor preexistente.

3.1.1. Evenimente posibile. Cauze

➢ *Pierderi sanguine masive cu hipovolemie și anemie*:
- hipertensiune portală
- cauze tehnice chirurgicale (intervenții precedente)
- defecte de hemostază
  - substituție inadecvată a factorilor coagulării și a trombocitelor în cursul pierderilor hematice importante (coagulopatie diluțională)
  - hiperfibrinoliză (primară) prin creșterea producției de tPA la nivelul țesuturilor hipoperfuzate
  - CID (rareori) și hiperfibrinoliză secundară

➢ *Manipulări chirurgicale care asociază*:
- compresii repetate ale venei cave inferioare care produc reduceri acute ale întoarcerii venoase și deci scăderea dramatică a presarcinii și în consecință a debitului cardiac
- compresia diafragmei și alterarea oxigenării

➢ *Transfuzie masivă care poate produce*:
- coagulopatie diluțională
- reducerea calciului ionizat (Ca^{++}) prin chelatare de către citrați (toxicitate datorată citratului)

3.1.2. Măsuri profilactice

3.1.2.1. Echilibrul circulator

- substituția volemică: corectarea hipovolemiei se efectuează în concordanță cu monitorizarea presiunilor de umplere, care vor trebui optimizate (PVC = 7 - 8 mm Hg; Presiune pulmonară diastolică = 10-12 mm Hg; PCWP = 12-14 mm Hg), a indexului cardiac (IC > 4.5 L / min m^2, a SvO_2 (întotdeauna peste 85% cu FiO_2 50%) utilizând sisteme de perfuzie/transfuzie rapidă (RIS Haemonetics®; Level One®).
  Se administrează concomitent pe căile venoase existente, amestecuri reîncălzite și compuse ad-hoc constituite din: masă eritrocitară (ME), plasmă proaspătă congelată (PPC), eventual albumină și cristaloizi (Normosol, soluție care nu conține Calciu) pentru a menține Ht la 30% și factorii coagulării la nivele eficiente.
  În unele cazuri se alternează administrarea de glucoză 5% și cristaloizi, la pacienții hiposodemici, pentru a evita creșterea excesivă a sodiului (dar atenție la posibila hipotonicitate a soluțiilor administrate deoarece aceasta produce liza hematiilor).
- utilizarea substanțelor inotrope (după optimizarea volemică, doze orientative)
  - clorură de Calciu 1 g (atenție la creșterea Ca total)
  - dopamină 5 - 15 γ/kg/min
  - adrenalină 0.05 - 0,5 γ/kg/min
  - dobutamină 5 - 10 γ/kg/min (doar în cazul reducerii DC, creșterii presiunilor de umplere, creșterii RVS, la o presiune arterială sistolică TAS > 100 mm Hg)
- utilizarea vasoconstrictoarelor (în prezența hipotensiunii asociată cu vasodilatație extremă cu RVS < 400 dyne $secundă^{-1}$ cm^{-5}, debit crescut, absența hipovolemiei: rară în faza preanhepatică)
  - noradrenalină 0.02 - 0.5 γ/kg/min (doza obișnuită 0.1 – 0.2 γ/kg/min)

3.1.2.2. Echilibrul metabolic[29,30]

- Acidoza metabolică este aproape întotdeauna secundară creșterii lactatului (transfuzie + suferință periferică; de urmărit corelația între pierderi, cantitățile transfuzate și nivelul lactatului).
  De corectat, de asemenea, întotdeauna, hipo/malperfuzia tisulară periferică (ca metodă de detecție a fost propusă tonometria gastrică continuă dar rezultatele trebuie confirmate pe viitor). Administrarea de bicarbonat în scopul corectării acidozei metabolice nu este necesară (este doar o măsură "cosmetică") pentru valori ale pH peste 7.30. În plus, administrarea de soluții cu sodiu la pacienții hiposodemici în preoperator reprezinta un factor de risc pentru apariția unei DMP.
  De reținut că hiperventilația (menținerea $PaCO_2$ în jurul valorii de 30 mm Hg) poate fi utilă în corectarea pH.

3.1.2.3. Schimburile respiratorii

- posibilă reducere a PaO_2 prin creșterea maldistribuției ventilație/perfuzie (ascensiunea diafragmei, compresia regiunilor bazale pulmonare).
- corectare cu creșterea FiO_2 și eventual creșterea precaută a PEEP (8 cm H_2O).

3.1.2.4. Funcția renală

- de menținut presiunea de perfuzie renală: presiunea arterială medie (PAM) - presiunea cavă inferioară; de avut în vedere o PAM acceptabilă minimă de 60 mmHg (PAM optimă de 70 mmHg)
- optimizare volemică (in functie de presiunile de umplere)
- stimularea diurezei cu furosemid (de la 10 la 80 mg/oră) și manitol 20% (10 ml/oră sau bolus de 1 ml/kg). Dacă nu se obține un răspuns favorabil, este de luat în considerare administrarea unui bolus de acid etacrinic (50 mg). Nu s-a obtinut nici un beneficiu în cazul profilaxiei universale cu Fenoldopam. Nu este recunoscut nici efectul de vasodilatație renală al dopaminei la doze de 2 γ/kg/min.

3.1.2.5. Hemostaza și coagularea[33-43]

De corectat:

- deficitul de factori (vezi monitorizarea cu ajutorul tromboelastografiei, TEG) – cu plasmă proaspătă congelată (perfuzie continuă)
- deficitul plachetar (număr sub 50.000 ml^{-1}) – cu transfuzie de trombocite (1 unitate prin afereză sau 6 unități de masă trombocitară)
- hipofibrinogenemia (nivele sanguine < 150 mg/dl) – cu crioprecipitat (600 - 900 UI).
- hiperfibrinoliza – cu antifibrinolitice (unele, actual nedisponibile în Italia):
  - aprotinină 2.000.000 UI bolus inițial,apoi perfuzie 500.000 UI/oră, nedisponibil în Italia.
  - acid tranexamic – bolus inițial de 15 mg/kg în 20 min, urmat de perfuzie continuă de 2 mg/kg/oră.
- scăderea Ca^{++} (se asociază adesea modificărilor profilului coagulării): corectare cu Clorură de Calciu (bolusuri de 0.5 - 1 gram i.v.)
- nu s-a demonstrat nici un beneficiu real prin administrarea profilactică universală de F VII recombinant, în ciuda experiențelor pozitive inițiale[54,55]; un posibil interes ar putea reprezenta stările cu hipocoagulabilitate refractară.

3.2. Faza anhepatică[4]

Faza anhepatică incepe în momentul ligaturii arterei hepatice și a venei porte și continuă cu clamparea venei cave supra și subhepatice (manevre care marchează îndepărtarea ficatului nativ) și se termină cu revascularizarea organului prelevat de la donator (grefa hepatică). După terminarea hepatectomiei ficatului receptorului și completarea hemostazei urmează suturile vasculare între vasele receptorului și cele ale grefei hepatice (în ordine, sutura terminoterminală a venei cave inferioare suprahepatice, vena cavă inferioară subhepatică, vena portă și artera hepatică).

Clamparea venei cave inferioare și a venei porte determină:

- reducerea critică a întoarcerii venoase (deconectare splanhnică și a membrelor inferioare)
- reducerea debitului cardiac
- stază viscerală
- presiune de perfuzie renală redusă, cu oligoanurie.

Pentru a menține o întoarcere venoasă adecvată spre cord și de a evita astfel consecințele gravei instabilități cardiocirculatorii (hipotensiune, insuficiență renală, hipoperfuzie și stază viscerală, creșterea sângerării, acidoză metabolică), grupul de la Pittsburgh a pus la punct între 1982 și1985 un “by-pass” extracorporeal venovenos fără heparinizare sistemică. Printr-un sistem de circuite heparinate și poziționate în vena portă și în vena femurală dreaptă (sau stângă), sângele din regiunile venoase ale hemicorpului inferior (membre inferioare și teritoriu splanhnic), este colectat, și cu ajutorul unei pompe centrifuge (Biopump Biomedicus), este introdus în vena axilară stângă. Fluxul prin acest circuit de “by-pass” veno-venos este reglat astfel încât să fie menținut la valori apropiate de 40% din debitul cardiac al pacientului și oricum nu inferior valorii de 1500 ml/minut, pentru a evita formarea de trombi sau ocluzia circuitului (optim 3 - 5 litri/min). Riscurile conexe folosirii “by-pass”-ului venovenos sunt embolia gazoasă prin aspirare de aer din circuit, blocarea fluxului prin formare de trombi și activarea fibrinolizei. Este posibilă de asemenea reducerea iatrogenă a temperaturii corporale prin creșterea dispersiei termice. Avantajele sunt stabilitatea cardiocirculatorie, pierderi sanguine minore, suferință viscerală și renală minore.

În această fază este de absolută importanță pentru stabilitatea circulației să se mențină o umplere sistemică corectă, care devine un veritabil “substituent natural” al “by-pass”-ului veno-venos. În ciuda optimizării umplerii, prezența acidozei metabolice (lactice) arată că

perfuzia viscerală și a membrelor inferioare nu este perfectă, probabil datorită unei inadecvate întoarceri venoase spre "by-pass". Cauzele asociate ale acidozei lactice sunt incărcarea trasfuzională și clearance-ul hepatic deficitar.

În timpul realizării anastomozei venei cave subhepatice grefa hepatică este irigată, printr-un cateter poziționat în vena portă, cu soluții coloidale reci pentru a favoriza eliminarea aerului și a lichidului de prezervare cu înalt conținut de potasiu (University of Wisconsin preservation solution®). După completarea anastomozelor cave se extrage canula portă a "by-pass"-ului (se utilizează în continuare doar "by-pass"-ul parțial între venele femurală și axilară, cu flux egal cu 20% din debitul cardiac al pacientului, adică 2-2.5 l/min) și se confecționează anastomoza între vena portă a receptorului și vena portă a grefei. În acest moment se reperfuzează neoficatul (reperfuzie prin vena portă). În fine, se realizează anastomoza arterială (de obicei între artera hepatică a receptorului și cea a grefei hepatice sau, în caz de necesitate, între aorta sau artera iliacă a primitorului și artera hepatică a grefei după izolarea aortei și clamparea ei laterală).

O variantă a tehnicii descrise este cea denumită "piggy-back" și prevede conservarea cavei subhepatice și izolarea doar a venelor hepatice, a venei porte și a arterei hepatice pentru conexiunile vasculare: prin această tehnică întoarcerea venoasă este conservată grație conservării venei cave subdiafragmatice și, dacă este corect executată, nu se observă alterări ale profilului hemodinamic, nu se induce suferință renală, nu trebuie întrebuințat "by-pass"-ul venovenos. O variantă a acestei tehnici este cea descrisă de Belghiti. În caz de hipertensiune portală nu este totuși posibilă decomprimarea intestinului, așa cum se întâmplă în cazul "by-pass"-ului: consecințele sunt staza viscerală și creșterea sângerării.

În cazul necesității clampării venei cave inferioare (sau în cazul utilizării acestei tehnici ca standard), se observă scăderea critică a TA, PVC/PCWP, IC, SvO_2: trebuie prevăzute, pentru a menține PAS > 80 mmHg și PAM > 50 – 60 mmHg:

- umplere volemică prin acces în hemicorpul superior (PCWP 14 - 18 mmHg) (atenție la a nu folosi venele femurale: în această din urmă situație se acumulează fluide în periferie dar nu se reușește menținerea umplerii volemice centrale din cauza ocluziei cavei)
- creșterea dopaminei la 8 - 10 γ/kg/min

În timpul fazei anhepatice (utilizând "by-pass"-ul venovenos) se observă:

- reducerea debitului cardiac (-20 -30%), a VO_2 (-20%) și a VCO_2 (-15%) prin absența ficatului, reducerea metabolismului, reducerea întoarcerii venoase. În absența unei reduceri adecvate a ventilației - minut în timpul fazei anhepatice se întâlnește frecvent alcaloza respiratorie deoarece fie $PaCO_2$ fie $EtCO_2$ sunt diminuate din cauza producerii scăzute a CO_2. Un asemenea efect poate fi exploatat pentru corectarea acidozei moderate fără folosirea bicarbonatului
- creșterea SvO_2 prin reducerea extracției periferice a O_2.
- scăderea SvO_2 este dimpotrivă legată de reducerea DC datorită pierderilor sanguine sau datorită DC inadecvat (de obicei întoarcere venoasă inadecvată). Scăderea SvO_2 poate fi acceptată în cazul clampării cavei (întoarcere venoasă redusă), nu și în cazul "bypass"-ului veno-venos (întoarcere venoasă menținută): în acest ultim caz trebuie luate în considerare
  - pierderi sanguine nerecunoscute și necorectate
  - scăderea debitului cardiac prin deficit de contractilitate miocardică
  - embolie gazoasă
- creșterea RVS (presarcină scăzută, reducerea DC)
- reducerea progresivă a temperaturii corporale (dispersie termică prin circuitul extracorporeal și absența ficatului, organ important pentru activitatea metabolică și termogenetică), cu posibile repercusiuni asupra echilibrului hemodinamic și hemocoagulativ
- scăderea diurezei (< 1 ml/kg/oră)
- tendința la acidoză metabolică cu creștere importantă a lactacidemiei (producție crescută de lactat secundară unei perfuzii inadecvate a jumătății inferioare a corpului, aport crescut cu încărcare transfuzională, "clearance" hepatic absent, care se repercută asupra epurării lactatului cu 70%).
- tendința la activarea fibrinolizei (30 - 40% din cazuri) (clearance redus al factorilor profibrinolitici și reducerea inibitorilor fiziologici) și persistența trombocitopeniei. Între cauzele posibile sunt activarea endotelială prin prezența circuitului extracorporeal, hipoperfuzie cu acidoză și stimulare catecolaminică, hipotermie.

3.2.1. Prevenire

3.2.1.1. Echilibrul circulator

- menținerea umplerii volemice optime (prin optimizarea "by-pass"-ului venovenos)
- eventuala utilizare a drogurilor inotrope (dacă sunt indicate)

3.2.1.2. Echilibrul metabolic

- acidoza metabolică trebuie corectată (la pH < 7.30 / BE - 8) astfel:
  - $NaHCO_3$ (cantitate administrată pe baza BE) sau THAM în caz de hipernatremie
  - hiperventilație ($PaCO_2$ 30 - 32 mmHg) (utilă pentru contracararea creșterii $PaCO_2$ postreperfuzie, responsabilă de acidoză mixtă)
- de corectat K^+ > 4 mEq/L pentru a evita sumarea efectelor cardiovasculare în momentul reperfuziei (bradiartimie până la oprire cardiacă) astfel:
  - glucoză + insulină: 2,5 gr glucoză / 1 UI insulină
  - Na HCO_3 pe baza BE (sau THAM)
  - Clorură de Calciu (efecte cardiocirculatorii)

3.2.1.3. Echilibrul hemostatic[33–43]

- substituția factorilor (PPC)
- corectarea hiperfibrinolizei (acid tranexamic: bolus inițial de 15 mg/kg în 20 minute urmat de perfuzie continuă de 2 mg/kg/) (vezi faza preanhepatică)
- *a se evita*, dacă nu este absolut necesară, administrarea de trombocite și de crioprecipitat, în prezența "by-pass"-ului (activare / consum)

3.3. Faza neohepatică sau postanhepatică[2-4]

Începe cu revascularizarea grefei (reperfuzie) și se termină cu terminarea intervenției chirurgicale (faza postanhepatică).

În timpul acestei faze sunt realizate colecistectomia la nivelul grefei hepatice și confecționarea anastomozei biliare (coledococoledocostomie pe tub Kehr sau coledocojejunostomie pe ansă Roux în cazul colangitei sclerozante sau a cirozei biliare secundare). După terminarea hemostazei se poziționează 3 - 4 tuburi de dren (în loja subdiafragmatică dreaptă, la nivelul anastomozei arterioale și în loja subdiafragmatică stângă; un al patrulea tub de dren este uneori poziționat la nivelui fundului de sac Douglas). Un drenaj toracic este plasat în hemitorace (de obicei cel drept) în cazul deschiderii toracelui sau pentru drenajul unui revărsat important pleural. Rareori poate fi necesar un drenaj pericardic.

La finalul intervenției se observă de obicei stabilitatea cardiocirculatorie, reluarea funcției neoficatului semnalată prin producția de bilă, hipopotasemie, hiperglicemie, corectarea defectelor hemostazei, ascensiune termică, creșterea VO_2 și a VCO_2, corectarea acidozei, și tendința ulterioară la alcaloză metabolică (metabolizarea citraților și ai lactaților la bicarbonați).

Revascularizarea neoficatului[4,9] (reperfuzie de obicei prin vena portă) coincide aproape întotdeauna cu o perioadă de instabilitate cardiocirculatorie caracterizată prin:

- hipotensiune (dacă este prelungită apare sindromul de reperfuzie)
- tulburări ale ritmului cardiac (bradiaritmie, extrasistolie supraventriculară sau ventriculară, blocuri de ramură, blocuri atrio-ventriculare și mai rar fibrilație ventriculară sau asistolie)
- persistența hipotensiunii (- 30% din valoarea TA prereperfuzie) cu debit cardiac scăzut pentru mai mult de 5 minute este definită ca sindrom de reperfuzie
- hipotermie
- hipocoagulabilitate de cauze multiple: deficit de factori, hiperfibrinoliză primară sau secundară - CID, hipotrombocitemie, hipofibri-nogenemie, efect heparinic.
- hipercapnie și creșterea EtCO2
- hiperglicemie
- hiperpotasemie (vezi tulburările ritmului)
- hipomagneziemie

3.3.1. Modificările profilului fiziologic în momentul reperfuziei și atitudinea terapeutică

3.3.1.1. Profilul hemodinamic și metabolic

➢ *Hipotensiune cu debit cardiac crescut și vasodilatație periferică importantă*

Acest profil hemodinamic este foarte probabil secundar prezenței în circulație a substanțelor vasoactive și/sau a potasiului. Se însoțește uneori de o modestă creștere a presiunilor de umplere. SvO_2 scade inițial (bolus hematic rece, puternic desaturat și acidotic provenind din periferie) și apoi crește rapid și rămâne stabilă la valori de peste 90%. Nu este întotdeauna necesară intervenția pentru corectarea hipotensiunii, mai ales dacă SvO_2 crește și rămâne stabilă.

Poate fi necesară administrarea CaCl, a substan-

țelor inotrope (adrenalină, bolusuri de 10 – 50 γ; perfuzie continuă 0.02 - 0.2 γ/kg/min) sau a vasoconstrictoarelor (noradrenalină, infuzie continuă 0.02 - 0.3 γ/kg/min) în cazurile de hipotensiune persistentă severă, necorectată spontan în 2 - 3 min.

- *Hipotensiune cu reducerea debitului cardiac, reducerea presiunilor de umplere și vasoplegie*

  Această situație hemodinamică este cauzată de hipovolemia secundară pierderilor sanguine mari și acute în momentul reperfuziei sau lipsei optimizării umplerii vasculare în perioada precedentă reperfuziei; SvO_2 coboară și tinde să rămână sub 80%: reducerea nu trebuie să fie atribuită unei creșteri a VO_2 la reluarea funcției neoficatului, ci creșterii extracției periferice în prezența pierderilor sanguine. Se pot asocia stării descrise în paragraful următor. Tratamentul trebuie să vizeze:
  - căutarea surselor de sângerare
  - substituție volemică susținută și transfuzie pentru a menține Ht la circa 30%
  - eventuala folosire a inotropelor sau a vasoconstrictoarelor, acestea din urmă ca o ultimă soluție deoarece cauza cea mai probabilă este pierderea sanguină și nu (cel puțin la început) deficitul de pompă cardiacă.
- *Hipotensiune cu reducerea debitului cardiac, creștere importantă a presiunilor de reumplere și vasoplegie*

  Această situație hemodinamică este cauzată de un deficit de contractilitate miocardică prin creșterea acută a potasiului și/sau eliberare de substanțe vasoactive, supraîncărcare ventriculară dreaptă acută (întoarcere venoasă crescută, contractilitate cardiacă scăzută), microembolizare gazoasă (așa cum a fost demonstrat recent cu ajutorul ecocardiografiei transesofagiene). Într-un astfel de caz se indică utilizarea substanțelor inotrope (adrenalină, in dozele menționate anterior). Se poate asocia dobutamina (2 - 5 γ/kg/min) cu control strict al hemodinamicii datorită pericolului accentuării vasodilatației și agravarea hipotensiunii (asociere adrenalină – dobutamină sau noradrenalină - dobutamină).

Când cauza hipotensiunii nu este doar hipovolemia, este frecventă utilizarea (în bolus sau în perfuzie continuă la cazurile mai grave) a aminelor simpatomimetice cu acțiune inotropă și/sau vasoconstrictoare (dopamină, adrenalină, noradrenalină) și a clorurii de calciu.

În cele din urmă trebuie amintit că, deși drogurile cu acțiune alfastimulatoare pot reduce fluxul hepatic, autoreglarea vasculară hepatică încetează sub 80 mmHg și așadar ar putea fi necesară susținerea farmacologică (cu vasoconstrictoare) a presiunii insuficiente de perfuzie a organului. În caz de hiperpotasemie pot fi folosite soluții de glucoză și insulină sau bolusuri de bicarbonat, până când efectele hemodinamice ale hiperpotasemiei pot fi contracarate de clorura de calciu .

Asociat modificărilor cardiocirculatorii se observă adesea o reducere a diurezei orare. După optimizarea umplerii, menținerea unor presiuni de perfuzie renale adecvate constituie obiectivul principal de urmărit. Este posibilă utilizarea unor doze crescute de dopamină sau de vasoconstrictoare (în cazul prezenței vasodilatației extreme) asociat diureticului și manitolului.

3.3.1.2. Schimburile respiratorii[29]

Revascularizarea neoficatului coincide cu o creștere bruscă și semnificativă a PaCO2, EtCO2, și VCO2. Din cauza creșterii rapide a VCO2, pentru a menține PaCO2 în apropierea valorii de 40 mmHg,. este necesară creșterea ventilației minut (+ 15% - +30%).

Se va monitoriza îndeaproape evoluția gazelor sanguine deoarece, în caz de hiperventilație excesivă, alcaloza respiratorie s-ar putea asocia alcalozei metabolice asociată reluării funcționale a neoficatului (metabolizarea citraților și lactaților) rezultând o posibilă acidoză mixtă severă.

3.3.1.3. Profilul hemostatic[33-43]

Momentul reperfuziei neoficatului se caracterizează printr-un tablou de modificări complexe ale hemostazei: coagulopatiei diluționale i se pot asocia hiperfibrinoliza (primară sau secundară - CID), efectul heparinic, hipotrombocitemia, hipocalcemia, hipotermia. Merită subliniat faptul că, prin utilizarea tromboelastogramei (TEG) cu eprubete heparinate, a putut fi demonstrată importanța efectului heparinic în cadrul coagulopatiei postreperfuzie.

Actualmente se recomandă citirea TEG la 12 – 15 minute post-reperfuzie și interpretarea morfologiei TEG ghidată de experți.

În afară de posibila eliberare de substanțe heparin-like din endoteliu, pare relevantă importanța heparinei administrate donatorului în timpul clampării vasculare și eliberată din endoteliul neoficatului in momentul reperfuziei și eventuala doză adăugată soluției de prezervare (doze de heparină de peste 10.000 UI administrate donatorului sunt asociate cu efecte heparinice importante în momentul reperfuziei).

Prezența efectului heparinic face de fapt ca TEG să nu fie interpretabilă la circa 50% din cazuri.

Tratamentul tulburărilor de hemostază asociate reperfuziei cuprinde administrarea de:

- PPC (pentru substituție de factori)

- sulfat de protamină (50-100 mg în bolusuri de 10-20 mg) pentru a contracara efectul heparinic (ușor de diferențiat prin TEG cu heparinază).
- acid tranexamic (bolus + perfuzie continuă) ca antifibrinolitic (utilizarea acidului tranexamic în studii controlate a dus la controlul hiperfibrinolizei, nu și la reducerea pierderilor și/sau nevoilor transfuzionale din cursul transplantului)
- transfuzie trombocitară sub 20.000 - 30.000 trombocite/ml
- crioprecipitat în caz de hipofibrinogenemie (nivele sanguine sub 150 mg dl^{-1}).

Corectarea parametrilor coagulării, luați fiecare în parte, este ghidată de TEG.

Reluarea funcțiilor grefei coincide de obicei cu ameliorarea profilului hemostatic.

4. CONDUITA ANESTEZIOLOGICĂ [2,3,4,9]

În lumina celor afirmate mai sus este adecvată definirea conduitei anesteziologice în timpul transplantului de ficat ca o administrare ocazională de substanțe anestezice, analgezice și miorelaxante pe fondul unei terapii intensive cardiocirculatorii, respiratorii și metabolice, permanente și susținute.

Utilizarea metodelor invazive (intubație endotraheală, cateterisme venoase multiple, monitorizare hemodinamică invazivă), a sistemelor suportive artificiale (respirator volumetric cu presiuni pozitive; circuit extracorporeal pentru hemofiltrare venovenoasă continuă (CVVH) în caz de insuficiență renală acută; sistem de infuzie rapidă pentru un amestec încălzit compus din cristaloizi, plasmă și hematii concentrate (RIS Haemonetics®); sistem de recuperare a sângelui din câmpul operator; sistem de încălzire cu flux de aer (tip Bair Hugger®)) și a monitorizării trebuie să fie: extensivă, agresivă și întotdeauna bine urmărită.

Principiile și mijloacele invazive de monitorizare sunt justificate de:

- securitatea și comfortul pacientului
- necesitatea supravegherii fidele și agresive a modificărilor profilului fiziologic cardiorespirator, termic, metabolic, al coagulării
- necesitatea interpretării corecte și complete a datelor obținute
- necesitatea unor intervenții terapeutice agresive și adaptate pacientului (utilizarea drogurilor vasoactive și/sau inotrope, modificarea modalității de ventilație, intervenții asupra parametrilor de hemostază și coagulare).

4.1. Pregătirea pacientului [9]

- *Poziționarea pacientului* este importantă deoarece pozitia corectă evită aparitia unor traume prin tracțiune, prin decubit sau compresie. Au fost descrise leziuni prin elongația plexului brahial și prin compresia nervilor peronieri: trebuie utilizate saltele din poliuretan antidecubit cu puncte de sprijin protejate la nivelul cefei, spatelui, regiunii lombosacrate, al fosei poplitee, în proximitatea emergenței nervilor peronieri, sub călcâie.
- Inducția anesteziei, intubația oro - sau nazotraheală și ventilația mecanică in presiune pozitivă continuă (CPPV)
- Poziționarea unei sonde nazogastrice (utilizarea unor materiale netoxice și atraumatice cum este poliuretanul (astfel va putea fi lăsată pe loc în cazul nutriției enterale prelungite)
- Cateterism vezical (actualmente sunt disponibile catetere care permit monitorizarea continuă a temperaturii vezicale, la fel de fidele dar mai confortabile decât sonda termică rectală sau esofagiană)
- Canularea cu catetere de 18G-20 G a două artere (radiala dreaptă și stângă sau o radială și o femurală): una pentru monitorizarea continuă a tensiunii arteriale, cealaltă dedicată recoltărilor de sânge executate la momente fixe sau când se consideră necesar în cursul intervenției.
- Canularea a trei vene de calibru mare:
  - v. jugulară internă dreaptă pentru cateterul Swan Ganz (de obicei cu debit cardiac continuu și cu fibră optică pentru monitorizarea SvO_2);
  - v. jugulară internă stângă (conectat la sistemul de perfuzie rapidă)
  - v. bazilică sau cefalică dreaptă (conectat la sistemul de perfuzie rapidă)

  Dacă sunt abordabile pot fi cateterizate și venele jugulare externe.

  Vena subclavie (dreaptă) este rezervată în caz de canulare dificilă a jugularelor.
- Poziționarea unui cateter venos central cu trei sau patru căi, prin una din cele două vene jugulare interne (dublă cateterizare) pentru perfuzii dedicate drogurilor anestezice, aminelor simpatomimetice, antibioticelor (menținută până în postoperatorul imediat).
- Atunci când pierderile sanguine sunt importante, trebuie utilizat un sistem electronic mai sofisticat (Rapid Infusion System, RIS, Haemonetics®) în măsură de a perfuza până la viteza de 2 litri/minut și la o temperatură de 38°C un amestec compus

din cristaloizi fără Calciu (Normosol®), plasmă (PPC) și masă eritrocitară (ME) în astfel de proporții încât să garanteze un Htc mediu de 30%. Amestecul acesta răspunde necesității de a furniza un aport adecvat de O_2, factori ai coagulării la valori clinic eficiente (peste 30%), coloizi și cristaloizi. Proporția prevede de obicei, după un "priming" cu 1 litru de cristaloid, combinarea a 250 ml de cristaloid, 3 PPC, 2 ME, 50-100 ml de Albumină 20%, cu un conținut mediu de K^+ de 10 mEq/L, lactat 8 mmol și pH de 6,9. Amestecul poate să varieze în funcție de necesități. În caz de hiponatremie preoperatorie, pentru a evita creșterile excesive ale sodemiei, cristaloidul este alternat cu soluție glucozată 5% (a se avea în vedere riscul de hemoliză prin hipoosmolaritate).

- Utilizarea mijloacelor pentru a evita sau contracara hipotermia.

  Saltelele termice nu mai sunt utilizate și se preferă perfuzia continuă de amestec reîncălzit și metodele convective: pătura cu flux de aer cald reglabil (Bair Hugger Warming System, Augustine Medical®, USA), aplicată pe hemicorpul inferior sau, cu configurație particulară, chiar și pe trunchi și pe membrele superioare.
- Umidificarea și încălzirea gazelor inspirate (filtre HME; nu se mai utilizează umidificatorul încălzitor activ)

4.2. Inducția și menținerea anesteziei generale[2,3,4,9]

După preoxigenare în ventilație spontană cu O_2 pur, în funcție de starea pacientului, pentru inducție pot fi utilizate:

- tiopental sodic (3 - 4 mg/kg) (contraindicat în caz de porfirie)
- propofol (1 - 2 mg/kg),
- ketamina (2 mg/kg), aceasta din urmă fiind utilă în caz de instabilitate cardiocirculatorie
- fentanyl 1 - 2 micrograme/kg este de obicei asociat inducției

Pentru a facilita intubația se utilizează:

- succinilcolina (inducție rapidă la pacientul cu stomac plin, 1,5 mg/kg)
- mai frecvent, atracurium (0,5 mg/kg), cisatracurium (0,2 mg/kg), vencuronium (0,1 mg/kg) sau pancuronium (0,1 mg/kg)

Parametri ventilatori:

- FiO_2 50%
- volum curent 8 - 10 ml/kg
- frecvența respiratorie 12-15 respirații/minut (pentru $EtCO_2$ 30-35 mmHg, $PaCO_2$ 33-38 mmHg)
- PEEP 5 cm H_2O .

Menținerea anesteziei este de obicei obținută cu Izofluran (0,8-1,5%) în amestec cu oxigen și aer (avantajele Izofluranului sunt metabolizarea redusă și minima depresie cardiovasculară). Se asociază de regulă fentanyl (2 - 5 γ/kg/oră): în practică, cinetica fentanyl-ului la pacientul cu insuficiență hepatică nu este întotdeauna previzibilă. Protoxidul de azot nu este folosit deoarece expunerea prelungită la concentrații ridicate determină distensie viscerală și dilatația bulelor gazoase eventual prezente (pericol în cursul utilizării "by-pass"-ului venovenos), supresie medulară, neuropatie periferică.

Pentru curarizare se utilizează de regulă pancuronium (mai rar atracurium sau cisatracurium): sunt necesare doze înalte în fazele inițiale (volum ridicat de distribuție), în timp ce necesitățile se reduc în timpul intervenției prin timpul de înjumătățire prelungit de eliminare (reducere consistentă a "clearance"-ului total).

Aportul fluidic[44] trebuie să fie de circa 2-4 ml kg^{-1} oră$^{-1}$ de cristaloizi și albumină 20% pentru a menține o albuminemie superioară la 3 gr dl^{-1}. Cu scopul de a introduce amestecul încălzit de cristaloizi, coloizi, factori de coagulare și Htc se utilizează sistemul RIS Haemonetics®. Recuperarea intraoperatorie („cell saver") a sângelui are indicații ample: contraindicația este reprezentată de perforații viscerale, patologie tumorală și hepatita cu virus B până în momentul hepatectomiei.

Toți pacienții beneficiază de o perfuzie continuă de manitol 20% (3 mg kg^{-1} ora^{-1}) și furosemid (la început 0.1 mg kg^{-1} oră$^{-1}$ crescând la 1 mg/kg/oră dacă este necesar). Manitolul crește fluxul sanguin renal (FSR) și atenuează reducerea filtratului glomerular (FG). În plus este posibil să aibă un efect protector la subiecții hiperbilirubinemici.

Utilizarea furosemidului, în prezența presiunilor de umplere optime, se justifică prin capacitatea acestui medicament de a crește FSR fără a reduce FG, probabil prin intermediul unui mecanism mediat de prostaglandine. Folosirea acidului etacrinic se indică în cazul în care furosemidul nu are efect. Oliguria (diureză orară < 0.5 ml/kg/oră) sau anuria pe o perioadă de două ore pune indicația de CVVH intraoperatorie. Nu a fost documentată eficacitatea folosirii profilactice a fenoldopamului.[15-17,45-51]

4.3. Monitorizarea intraoperatorie

Controlul echilibrului fiziologic este încredințat unei serii de mijloace și instrumente specifice pentru fiecare aparat sau funcție vitală.

- *Monitorizare cardiovasculară și dotări de siguranță*
  - ECG (derivații D_2 sau CM_5)
  - presiune arterială sângerândă (arteră radială sau femurală)
  - presiune atrială dreaptă (PVC)
  - presiuni pulmonare
  - presiune în capilarul pulmonar blocat (PCWP)
  - saturația în O_2 a sângelui venos amestecat (SvO_2)
  - debitul cardiac, de preferat continuu (Baxter Vigilance®)
  - diureza orară

  În sala de operații trebuie să fie disponibil un defibrilator (dacă este posibil cu pacemaker transtoracic sau cu electrod intravenos)
- *Monitorizare respiratorie*
  - pulsoximetrie
  - capnometrie sau capnografie
  - analiza gazelor sanguine arteriale
- *Monitorizare metabolică*

  Se efectuează prelevări oblgatorii de sânge pentru azotemie, glicemie, Na, K, Cl, Ca ionizat, creatininemia, proteine totale, analiza gazelor sanguine, echilibrul acido-bazic, lactați:
  - după inducția anesteziei și poziționarea cateterului Swan Ganz (nivelul bazal),
  - la două ore de la incizie (faza preanhepatică)
  - la începerea anastomozei portale (faza anhepatică, de obicei de la 60 la 90 minute de la excluderea din circulație a ficatului nativ)
  - 5-10 minute după reperfuzia neoficatului (reperfuzie)
  - la sfârșitul intervenției, de regulă de la 120 la 180 minute după reperfuzie (faza neohepatică sau postanhepatică)
  - de oricâte ori se consideră necesar.

  După reperfuzie se controlează valorile ASAT si ALAT.
- *Monitorizarea echilibrului hemostatic*[9,21,22,24,37,53]

  La intervale identice cu monitorizarea metabolică se efectuează:
  - determinarea activității protrombinice, timpul de tromboplastină parțial activată, dozarea fibrinogenemiei, numărătoarea trombocitelor
  - tromboelastograma (TEG) (Fig.1): test semicantitativ și calitativ prin intermediul căruia pot fi obținute informații relative atât la formarea cheagului (conform fazelor plachetară și coagulativă adevărată și proprie) cât și la fibrinoliză (tromboelastograf Hellige).

Tromboelastografia, imaginată de Hartert în 1948, rareori utilizată în experiența clinică, a fost reconsiderată

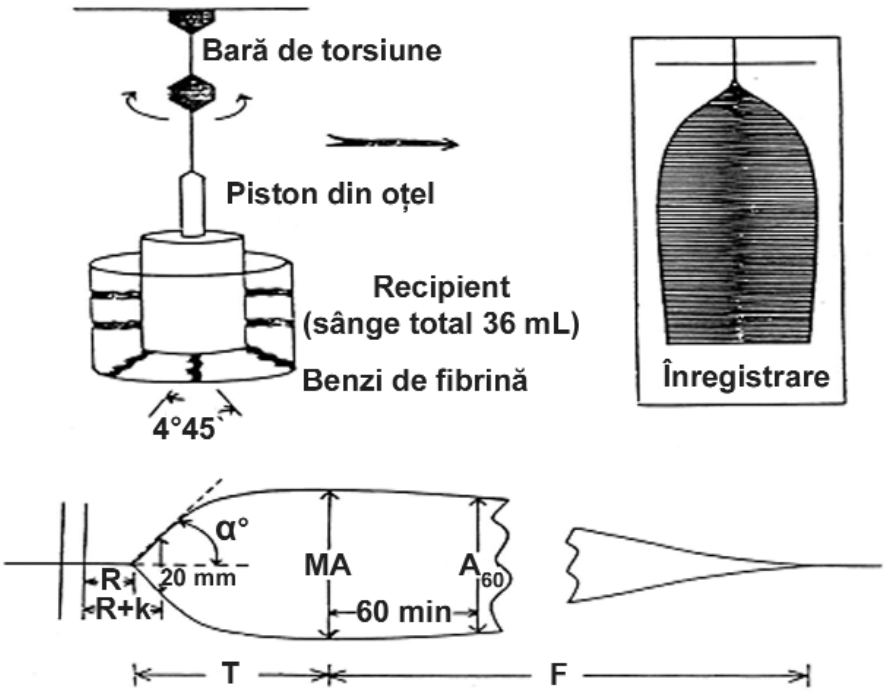

Fig.1 Tromboelastograma

Tabelul 3 Parametrii fundamentali măsuraţi cu ajutorul tromboelastogramei

R = timp de reacție	6 - 8 min
R+K = formarea filamentelor de fibrină	10 - 12 min
unghiul α = viteza formării cheagului	> 50°
MA = amplitudinea maximă	50 - 70 mm
MA / A60 = CLI	> 85%

în monitorizarea hemostazei în cursul transplantului de ficat de către Kang, din grupul de la Pittsburgh. Un piston de oțel, conectat pe de o parte la un inscriptor pe hârtie termică și la celălalt capăt la o bară de torsiune, este imersionat într-un recipient de oțel care conține 0,35 ml de sânge: recipientul, menținut la 37°C, oscilează după un unghi de 4°45`. Atâta timp cât sângele rămâne fluid, mișcarea recipientului nu influențează pistonul. Formarea benzilor de fibrină și întărirea lor progresivă determină, în mod contrar, o legătură între piston și recipient: proprietățile viscoelastice ale coagulului permit transmiterea mișcării recipientului către piston și înregistrarea pe hârtia termică. Pe lângă formarea cheagului, pe grafic sunt marcate retracția cheagului și hiperfibrinoliza.

Parametrii fundamentali măsurați (Tabelul 3) sunt formarea fibrinei (r, reaction time, normal 6-8 min, care reflectă funcționarea căii intrinseci a coagulării); timpul de coagulare (r+k, coagulation time, normal 10-12 min, care reflectă funcționarea căii intrinseci, funcția trombocitară și cea a fibrinogenului); formarea cheagului (unghi α normal >50°, dependent de viteza formării cheagului și legat de calitatea funcționării trombocitelor și fibrinogenului); amplitudinea MA (amplitudinea maximă a tromboelastogramei, normal 50-70 mm, legată de elasticitatea cheagului). Raportul între amplitudinea la 60 minute după MA (MA^{60}) și MA definește Clot Lysis Index (CLI, normal > 85, reprezentativ pentru liză moderată între 70 și 40%, semnificativ pentru liză severă la o valoare sub 40%) măsoară activitatea fibrinolitică.

4.4. Intervenții asupra hemostazei în cursul transplantului [9,21,31-43,51-54]

Intervențiile de corectare a hemostazei din cursul transplantului hepatic se bazează pe măsurătorile tromboelastografice, pe examenele de laborator și pe observarea câmpului operator și a pacientului (Tabelul 4). Impresiile chirurgului, observarea câmpului operator și a locurilor de inserție a cateterelor constituie de fapt date importante pentru surprinderea modificărilor neașteptate pe care nici TEG și nici examenele hematochimice nu le pot furniza. Pentru evaluarea efectului heparinic după reperfuzie este posibilă utilizarea recipientului cu heparinază în paralel cu recipientul normal: corectarea efectului heparinic operat de către heparinază față de

Tabelul 4 Interpretarea tromboelastogramei

TEG	Problemă	Terapie
r lung; α și MA normale	deficit de factori	PPC (10-15 ml / kg)
r lung; α mic; MA normal	hipofibrinogenemie	CRYO (400 - 600 UI)
r normal; α normal; MA scăzut	trombocitopenie	PLT (1 U de afereză / 6 U MT)
r normal; α scăzut; MA scăzut	trombocitopenie/hipofibrinogenemie	PLT / CRIO
r foarte lung; α scăzut; MA scăzut	efect heparinic	sulfat de protamina*
r normal, α normal; MA cu CLI 40 - 70%	liză moderată	Ac. tranexamic bolus + perfuzie** Aprotinină bolus + perfuzie***
r normal, α normal; MA cu CLI < 40%	liză severă	Ac. tranexamic bolus + perfuzie** Aprotinina bolus + perfuzie***
r lung; α mic; MA scăzut CLI < 60%	liză în CID	PPC / PLT / ATIII / CRIO

* *Efectul heparinic (cu r lung, α scăzut, MA scăzut) dependent de heparina exogenă este prezent practic doar după reperfuzie: corectarea cu sulfat de protamina trebuie să fie rezervată doar pentru contracararea heparinei exogene și în special doar după reperfuzie. Corectarea prevede administrarea de 50 - 100 mg de sulfat de protamină pe cale endovenoasă lentă (pericol de reacții anafilactice cu hipotensiune severă și vasoconstricție pulmonară). Utilizarea recipientului "normal" și cu heparinază (albastru) permite diagnosticul etiologic precis (vezi testul)*

** *Ac tranexamic - bolus de 15 mg/kg + perfuzie continuă de 2 mg/kg/oră*

*** *Aprotinină - bolus de 2.000.000 UI în 20 minute urmat de perfuzie continuă de 500.000 UI/oră pe toată durata intervenției*

PPC - Plasmă proaspătă congelată
PLT - Trombocite de afereză sau masă trombocitară (1 unitate de afereză este echivalentă cu 6 -7 mese trombocitare - MT)
CRIO - Crioprecipitat
ATIII - Antitrombină III

morfologia TEG "nativă" permite folosirea sulfatului de protamină sau de a combina utilizarea sulfatului de protamină și a antifibrinoliticului dacă heparinaza dezvăluie în afară de efectul heparinic și o TEG cu morfologie de liză.

Pentru integrarea celor precizate anterior (fazele transplantului), sunt de urmat linii schematice de ghidare esențială pentru tratamentul principalelor alterări hemostatice: clinica trebuie să susțină în mod evident de fiecare dată sugestia și/sau decizia terapeutică. În cazul sângerării masive poate fi indicată utilizarea F VII recombinant: folosirea sa, contrar celor afirmate în literatură, nu își găsește indicație pentru utilizare sistematică în transplant cu scopul de a reduce sângerarea și deci cantitatea transfuzată ci doar în cazuri selecționate. Dozajul pare să fie cuprins între 20 și 80 micrograme/kg în una – două administrări (la începutul transplantului și după reperfuzie).[52-55]

4.5. Monitorizarea termică

- temperatura centrală în artera pulmonară prin termistorul cateterului Swan-Ganz
- temperatura vezicală

Obiectivul monitorizării termice este evitarea hipotermiei și în orice caz a scăderii temperaturii centrale sub 34°C. În prezent, acest obiectiv este ușor atins utilizând metodele convective de încălzire a pacientului (Bair Hugger Warming System, Augustine Medical®, USA) și prin administrarea soluțiilor perfuzabile și a produselor de sânge încălzite.

Cu scopul de a dispune de un bilanț intrări/pierderi suficient de fidel, *evaluarea pierderilor sanguine* se face la fiecare 30 - 60 minute (sau la fiecare 15-30 minute în cazul pierderilor importante) și se ia in consideratie și cantitatea de sânge adunat în vasele de aspirație. La fiecare oră, medicul anestezist-reanimator face un bilanț intrări/pierderi.

Complexitatea și invazivitatea intervenției precum și starea pacienților candidați la transplant impun, bineînțeles, un efort notabil din partea Centrelor Transfuzionale pentru găsirea (mai frecvent decât cu preaviz de doar 8 ore) a tuturor produselor de sânge.

De regulă trebuie pregătite 20 de unități de masă eritrocitară (ME), 30 unități de plasmă proaspătă congelată (PPC), 12-14 unități de masă trombocitară (PLT) (sau 2 unități de monodonator, echivalente numărului de unități de masă trombocitară), 20-30 unități de crioprecipitat de Factor VIII. Utilizarea medie actuală pentru transplant este de 10 unități de ME, 20 unități de PPC , 5 -7 unități de masă trombocitară și de 600 UI de crioprecipitat de factor VIII.

Tabelul 5 Probleme intraoperatorii

Instabilitate cardiocirculatorie datorată: • stării hiperdinamice preexistente • pierderilor hematice apreciabile • transfuziilor masive • hipotensiunii postreperfuzie (sindromul de reperfuzie) • trecerii fluidelor în cel de-al treilea spațiu
Schimburi respiratorii alterate prin: • patologia preexistentă • manipulări chirurgicale pe abdomenul superior (compresie cranială a diafragmei) • supraîncărcare cu fluide (edem interstițial)
Funcție renală alterată prin: • sindrom hepatorenal (preexistent) • reducerea perfuziei renale (secundară instabilității cardiocirculatorii) • creșterea substanțelor cu acțiune antidiuretică (ADH; renină, aldosteron)
Profil metabolic alterat prin: • hipo/hiperglicemie (postreperfuzie) • reducerea Ca ionizat • hipo/hipernatremie • hipo/hiperpotasemie • acidoză metabolică • alcaloză metabolică
Profil hemostatic alterat prin: • patologie hemostatică preexistentă • coagulopatie diluțională • hipotrombocitemie • hiperfibrinoliză (primară sau secundară CID) • CID
Echilibru termic alterat prin: • disipare crescută • producere redusă • grefă menținută la 4°C

Este recomandabilă folosirea extensivă a sângelui recuperat intraoperator. Modificările hemostatice asociate utilizării sângelui recuperat sunt în mod substanțial asemănătoare celor legate de hemodiluție (trombopenie și reducerea factorilor) prin substituție deficitară în decursul reinfuziei sângelui recuperat sau, mai rar, CID. Exceptând cazurile de transfuzie masivă, diluția nu este relevantă iar modificările sunt discrete și oricum nu în măsură de a justifica diateza hemoragică. Lavajul și centrifugarea sunt în prezent în măsură de a elimina toți constituenții plasmatici și în particular trombocitele, leucocitele, substanțele anticoagulante, hemoglobina

liberă, produșii de activare de origine trombocitară, tisulară sau microagregate, produșii de degradare ai fibrinei, D-dimerii. Unii autori recomandă utilizarea filtrelor de 20 - 40.

În Tabelul 5 sunt reamintite principalele probleme care pot să apară în decursul diverselor faze ale intervenției.

BIBLIOGRAFIE

1. Devlin J, O'Grady J. Indications for referral and assessment in adult liver transplantation: a clinical guideline. Gut 45 supplement VI:VI1-VI22, 1999.

2. Amand MS, Ghent C, Hall WJ. Liver Transplantation. În Anesthesia and Transplantation. Sharpe M, Gelb AW (eds.). Butterworths Heinemann, 1999, cap 7, 171–200.

3. Klinck JR, Berridge JC. Liver Transplantation. În Anesthesia and Intensive care for patients with liver disease. Park GR, Kang YG (eds.). Butterworths Heinemann, 1995, cap 9, 111-128.

4. Kang YG, Gelman S. Liver transplantation. În Anesthesia and organ transplantation. Gelman S (ed.). Saunders. 1987, cap 8, 139–186.

5. Lee SS, Bomzon A. The heart in liver disease. În Cardiovascular complications of liver disease. Bomzon A, Blendis LM (eds.). CRC Press. 1990, cap 5, 82-96.

6. Moreau R. Oxygen transport and consumption in cirrhosis. În Cardiovascular complications of liver disease. Bomzon A and Blendis LM (eds.). CRC Press. 1990, cap 11, 225–238.

7. Voigt MD, Bateman ED et al. The pulmonary circulation in liver diasese. În Cardiovascular complications of liver disease. Bomzon A and Blendis LM (eds.). CRC Press. 1990, cap 6, 103-124.

8. Arroyo V et al. Renal circulation and pathogenesis of functional renal failure in cirrhosis. În Cardiovascular complications of liver disease. Bomzon A and Blendis LM (eds.). CRC Press. 1990, cap 7, 125–150.

9. Kang YG. Update on anesthesia for orthotopic liver transplantation. Transplantology 7:22–26, 1996.

10. Levine JM, Kindscher JD. Cardiac failure after orthotopic liver transplantation. Anesth Analg 78:178-180, 1994.

11. Bayraktar Y, Bayraktar M et al. The cardiac evaluation of liver transplant recipient: a single center exoperience. Ital J Gastroenterol Hepatol 29:162-167, 1997.

12. Carey WD, Dumot JA et al.The prevalence of coronary artery disease in liver transplant candidates over age 50. Transplantation 59:859-864, 1995.

13. Williams K, Lewis JF et al. Dobutamine stress echocardiography in patients undergoing liver transplantation evaluation. Transplantation 69:2354-2356, 2000.

14. Plotkin JS, Benitez RM et al. Dobutamine stress echocardiography for preoperative cardiac risk stratification in patients undergoing ortotopic liver transplantation. Liver Transpl Surg, 4:253-257, 1998.

15. Mazza E, Prosperi M et al. The effect of fenoldopam on perioerative renal function in patients undergoing ortotopic liver transplantation without bypass: a randomized study. Liver Transpl June A3, 2003.

16. Kelley D, Friese CE, Hirose R, Feiner JR, Asher NL. Perioperative renal protection with fenoldopam: initial experience and outcomes in liver transplant recipients. ASA A-239, 1999.

17. Jones CC, Knorpp HC, Ramsay MA, Emmett ME, Tillmann HA, Heinn, Klintmalm GB. Fenoldopam infusion may provide renal protection during orthotopic liver transplantation. ILTS Chicago 2002.

18. Hanley ME. Disorders of Pulmonary function. În Complications of Chronic liver cirrhosis. Rector WG (ed.). Mosby, 1992, cap 11, 253-258.

19. Krowka MJ. Hepatopulmonary syndrome. Transplant Proc 25:1746-1747, 1993.

20. Kuo PC, Pltkin JF et al. Portopulmonary hypertension and the liver transplant candidate. Transplantation 67:1087-1093, 1999.

21. Kang YG. Coagulation in liver disease and massive blood transfusion. În Anesthesia and Intensive Care for patients with liver disease. Park GR, Kang YG (eds.). Buttherworth Heinemann, Boston. 1995, 129-143.

22. Forum on Critical care Issues: Coagulation in liver transplantation. D Plevak (ed). Liver Transpl Surg 6:645–676, 1998.

23. De Gasperi A. Emostasi e coagulazione in corso di chirurgia epatica maggiore e durante trapianto ortotopico di fegato. Minerva Anest 65:77-91 (Suppl 1), 1999.

24. Kang YG. Coagulopathies in hepatic disease. Liver Transplantation 6:S72-S75, 2000.

25. Baudo F, Caimi MT, Redaelli R et al. Orthotopic liver transplantation in a patient with severe haemophilia A and with advanced liver cirrhosis. Haemophilia 5:276, 1999.

26. Mullen KD. Hepatic encephalopathy. În Complications of Chronic liver cirrhosis. Rector WG (ed.). Mosby, 1992, cap 6, 161-182.

27. Aseni P, De Gasperi A, Mazza E et al. Pontine myelinolysis following liver transplantation: an unusual case associated with hypernatremia and hyperosmolality. Clinical Intensive Care 5:1-4, 1994.

28. Fraser CL, Arieff AI. Metabolic encephalopathy. În Fluid, Electrolyte acid base disorders. Arieff A, De Fronzo RA (eds.). Churchill Livingstone, 1996, cap 18, 685-740.

29. De Gasperi A. Acid base regulatory mechanisms during liver transplantation. În APICE Gullo A (ed.). Springer. 1997. cap 12, 385-396.

30. De Gasperi A, Mazza E, Corti A et al. Lactate blood levels in the perioperative period of orthotopic liver transplantation. Int J Clin Lab Res 27:123–128, 1997.

31. Porte RJ. Coagulation and fibrinolysis in orthotopic liver transplantation: current views and insight. Sem Thromb Hemost, 1993, 191-196.

32. Grosse H, Lobbes W, Franbach M et al. The use of high dose aprotinin in liver transplantation: the influence on fibrinolysis and blood loss. Thromb Res 63:287-297, 1991.

33. Neuhaus P, Bechstein WO, Lefebre B et al. Effect of aprotinin on intraoperative bleeding and fibrinolysis in OLT. Lancet 2:924–925, 1989.

34. Garcia Huete L, Domenech P, Sabate A et al. The prophylactic effect of aprotinin on intraoperative bleeding in liver transplantation: a randomized clinical trial. Hepatology 26:1143-1148, 1997.

35. Molenaar QI, Legnani C, Groenland THN et al. Aprotinin in OLT: evidence for a prohemostatic but not a prothrombotic effect. Liver Transpl 7:896-903, 2001.

36. Kang YG, Lewis JH, Navalglund A et al. Epsilon aminocaproic acid for treatment of fibrinolysis during liver transplantation. Anesthesiology 66:766-773, 1987.

37. Harding SA, Mallett SV, Peachey TD, Cox DJ. Use of

heparinase modified TEG in liver transplantation. Brit J Anaesth 78:175-179, 1997.

38. Soilleux H, Gillon MC, Mirand A et al. Comparative effects of small and large aprotinin dose on bleeding during OLT. Anesth Analgesia 80: 349-352, 1995.

39. Parker B, Irefin S. Antifibrinolytic therapy and pulmonary thromboembolism during OLT. Anesth Analg 92:559–560, 2001.

40. Porte RJ, Molenar QI, Begliomini B et al. Aprotinin and transfusion requirements in OLT: a multicenter randomized double blind study. EMSALT. Lancet 355:1303–1309, 2000.

41. Boylan JF, Klinck JR, Sandler AN et al. Tranexamic acid reduces blood loss, transfusion requirements and coagulation factors use in primary OLT. Anesthesiology 85:1043–1048, 1996.

42. Kaspar M, Ramsay MA, Nguyen AT et al. Continuous small dose tranexamic acid reduces fibrinolysis but not transfusion requirements during OLT. Anesth Analg 85:271–275, 1997.

43. Dalmau A, Sabate A, Acosta F et al. Tranexamic acid reduces red cell traansfusion requirements better than epsilon caproic acid or placebo in OLT. Anesth Analg 91:29–34, 2000.

44. Forum on critical care issue in liver tranplantation: fluids, electrolytes, and renal disease in perioperative liver transplant recipients. Liver Transpl Surg 2:69-86, 1996.

45. Gunning TC et al. Perioperative renal function in patients undergoing orthotopic liver transplantation. Transplantation 51:422-427, 1991.

46. Swygert TH. Effect of intraoperative low dose dopamine on renal function in liver transplant recipients. Anesthesiology 75:571-576, 1991.

47. Veroli P, El Hage C, Ecoffey C. Does adult liver transplantation without veno venous bypass result in renal failure? Anesth Analg, 75:489-494, 1992.

48. Zaballos JM et al. Venovenous bypass vs no bypass in orthotopic liver transplantation: metabolic values during reperfusion. Transplant Proc 25:1865-1866, 1993.

49. Taurŕ P, Beltran J, Garcia-Valdecasas JC et al. Renal function during liver transplantation with preservation of the recipient's inferior vena cava. Transplant Proc 26:3673-3674, 1994.

50. Perrigault PF. Renal function after orthotopic liver transplantation without inferior vena cava occlusion. Transplant Proc; 27:1714, 1995.

51. Corti A, De Gasperi A et al. Valutazione della funzione renale in corso di trapianto ortotopico di fegato. Minerva Anestesiologica 63:221–228, 1997.

52. Pivalizza E. Heparinase and TEG in OLT for a patient with von Willebrand's disease. Anesthesiology 84:1236–1239, 1996.

53. Hendricks HGD, Meijer K, De Wolf JTM et al. Reduced transfusion requirements by recombinant factor VIIa in OLT. Transplantation 71:402–405, 2001.

54. Hendricks HGD, Meijer K, De Wolf JTM et al. Effects of rec Factor VIIa on coagulation measured by thromboelastography in OLT. Blood, Coag and Fibrinolysis 13: 309-313, 2001.

55. De Gasperi A et al. rFVIIa in OLT: a way to reduce blood loss and transfusion requirements? Hematologica 88:77–78, 2003.

CAPITOLUL 46

TRANSPLANTUL HEPATIC CU GREFĂ DE LA CADAVRU

Andrei STIEBER, Irinel POPESCU

1. INDICAȚII ȘI CONTRAINDICAȚII ALE TRANSPLANTULUI DE FICAT 1049
1.1. Indicații 1049
1.1.1. Hepatopatii cronice (ESLD) 1049
1.1.2. Insuficiența hepatică acută 1050
1.2. Contraindicații 1051
1.2.1. Contraindicații absolute 1051
1.2.2. Contraindicații relative 1051
2. DONAREA DE ORGANE 1052
2.1. Conceptul de moarte cerebrală și legislația în SUA 1052
2.2. Conceptul de moarte cerebrală și legislația în România 1053
2.2.1. Condițiile de recoltare a organelor și tesuturilor 1053
2.2.2. Condițiile de transplantare a organelor și țesuturilor 1053
2.3. Selecția donatorului de organe 1053
2.4. Îngrijirea donatorului de organe 1054
2.5. Prelevarea organelor 1054
2.6. Prezervarea ficatului în afara organismului 1054
2.7. Prepararea ficatului (“back-table operation”) 1056
3. OPERAȚIA LA PRIMITOR 1056
3.1. Pregătirea preoperatorie 1057
3.2. Momentul operației (“timing of transplantation”) 1059
3.3. Anestezia 1059
3.4. Tehnica operatorie 1061
3.5. Ingrijirile postoperatorii 1070
3.6. Imunosupresia în transplantul hepatic cu grefă de la cadavru la adult 1071
4. COMPLICAȚII POSTOPERATORII SPECIFICE 1072
4.1. Non-funcția sau disfuncția primară a ficatului 1072
4.2. Hemoragia postoperatorie 1072
4.3. Stenoza vasculară 1073
4.4. Tromboza vasculară 1073
4.5. Complicațiile biliare 1073
4.5.1. Fistula biliară 1074
4.5.2. Stenozele biliare 1074
4.6. Ocluzia intestinală 1075
4.7. Alte complicații postoperatorii 1075
5. COMPLICAȚII POSTOPERATORII GENERALE 1077
5.1. Complicații respiratorii 1077
5.2. Complicații renale 1077
5.3. Complicații hematologice 1077

5.4. Sindromul Cushing 1078
5.5. Hiperlipidemia 1078
5.6. Diabetul zaharat 1078
5.7. Osteodistrofia 1078
6. EVOLUȚIA POSTOPERATORIE ȘI RECIDIVA BOLII INIȚIALE DUPĂ TH 1079
6.1. Hepatita B 1079
6.2. Hepatita C 1079
6.3. Bolile hepatice autoimune 1080
6.3.1. Ciroza etanolică 1080
6.3.2. Carcinomul hepatocelular (CHC) 1081
6.3.3. Colangiocarcinomul (CC) 1082
6.3.4. Hepatopatiile metabolice 1082
7. SUPRAVIEȚUIREA DUPĂ TRANSPLANTUL DE FICAT 1082
BIBLIOGRAFIE 1083

1. INDICAȚII ȘI CONTRAINDICAȚII ALE TRANSPLANTULUI DE FICAT

1.1. Indicații

În prezent au fost definite trei categorii majore de indicații ale transplantului hepatic:

- boli hepatice cronice în stadiu terminal („end stage liver disease" - ESLD), în care decompensarea funcției hepatice este progresivă sub un tratament medical corect,
- insuficiența hepatică acută;
- afecțiuni metabolice hepatice care nu au alternativă terapeutică.

Pe o statistică americană, care cuprinde 24 900 de pacienți adulți transplantați în perioada 1987-1998, indicațiile principale pentru transplant au fost[1]:

- ciroza posthepatită C 20.7 %
- ciroza alcoolică 17.1 %
- ciroza criptogenetică 10.9 %
- ciroza biliară primitivă 9.3 %
- colangita sclerogenă primitivă 8.7 %
- insuficiența hepatică acută 6.2 %
- ciroza posthepatită B 5.5 %
- ciroza posthepatită autoimună 4.8 %
- ciroza alcoolică și VHC pozitiv 4.4 %
- alte afecțiuni 4.2 %
- cancerul hepatic 3.8 %
- hepatopatii metabolice 3.7 %
- etiologie necunoscută 0.7%

1.1.1. Hepatopatii cronice (ESLD)

În afară de diagnosticul etiologic al hepatopatiei, este necesară și stadializarea bolii. Acest lucru s-a realizat de-a lungul timpului pe baza unor criterii clinice și bioumorale care au suferit modificări permanente. Astfel, pentru bolile hepatice colestatice, erau considerate în favoarea indicației de transplant: valoarea bilirubinei serice (> 10 mg/dL), pruritul rebel, osteoporoza progresivă și colangita recurentă bacteriană. Pentru bolile hepatocelulare parametrii cuantificați erau albumina serică < 3 g/dL și timpul de protrombină prelungit. În cazul coexistenței celor două sindroame (colestază și afectare hepatocelulară) stadializarea se baza pe prezența encefalopatiei hepatice (severă și recurentă), a ascitei refractare, a peritonitei bacteriene spontane, a fatigabilității și malnutriției progresive; dezvoltarea sindromului hepato-renal, precum și decelarea carcinomului hepatocelular (de dimensiuni reduse) erau considerate de asemenea indicații pentru transplant hepatic.[1] Aceste criterii au fost folosite ulterior

Tabelul 1 Clasificarea Child- Pugh.*

Parametrii clinici și biochimici	1 punct	2 puncte	3 puncte
Gradul encefalopatiei	Absentă	1 și 2	3 și 4
Ascita	Absentă	redusă	moderată
Bilirubina (mg/dl)	1 - 2	2 - 3	> 3
Albumina (g/l)	> 3.5	2.8 - 3.5	< 2.8
Timpul de protrombină (sec > nl)	1 - 4	4 - 6	> 6

** Clasa Child - Pugh : A = 5-6 pct, B = 7-9 pct, C > 9 pct.*

la calcularea unor scoruri care încercau să elimine factorul subiectiv în determinarea priorității de transplant hepatic.

Până nu demult, ordinea în care pacienții primeau un ficat de la un donator cadavru era stabilită pe baza scorului Child-Pugh (Tabelul 1) și a timpului scurs de la admiterea pe lista de așteptare.

Pacienții cu scor Child – Pugh mai mare sau egal cu 7 înregistrează o rată de supraviețuire la 1 an de 90% sau mai puțin, motiv pentru care erau acceptați pe lista de așteptare, având indicație de transplant hepatic.

Deoarece aceste criterii implicau și parametri subiectivi în stabilirea ordinii de alocare a organelor disponibile, iar mortalitatea pe lista de așteptare a fost destul de ridicată, din 1998 UNOS (United Network for Organ Sharing) realizează o clasificare mai eficientă a priorităților de transplant, bazându-se atât pe scorul Child – Pugh, cât și pe prezența complicațiilor (Tabelul 2).

Și în aceste condiții, evaluarea pacienților rămâne influențată de elemente subiective și greu cuantificabile. În primul trimestru al anului 2002 este propus și acceptat în multe țări scorul MELD (Model for End-Stage Liver Disease). Acest scor a fost conceput inițial (în 1999) pentru aprecierea supraviețuirii pe termen scurt a pacienților cu hipertensiune portală care au beneficiat de TIPS, dovedindu-se ulterior o scală înalt predictivă și pentru riscul de deces al pacienților aflați pe lista de așteptare. Se calculează pe baza bilirubinei (Bil-mg/dl), INR-ului (timpul de protrombină raportat ca "International Normalized Ratio") și a creatininei serice (Cr-mg/dl) conform următoarei formule matematice:

$$\mathbf{Scor_{MELD} = [0.975 \times \log_e\ Cr + 0.378 \times \log_e\ Bil + 1.120 \times \log_e\ INR + 0.643] \times 10}$$

Scorul MELD definește patru clase de risc: mic (scor ≤ 9), mediu (10 – 19), înalt (20 – 29) și foarte înalt (30 – 39). Acest scor înlocuiește statusurile 2A, 2B și 3 din clasificarea UNOS și permite evaluarea continuă a

Tabelul 2 Clasificarea UNOS

STATUS 1	- Insuficiență hepatică acută - Pacienți transplantați cu non funcție primară a grefei
STATUS 2A	- Hepatopatii cronice ce necesită admisie în secția de terapie intensivă, cu scor Child ≥10 - Hepatopatii cronice, cu scor Child ≥ 10, asociate cu una din complicațiile: • hemoragie variceală non-responsivă la tratament • sindrom hepato-renal • ascită refractară • encefalopatie hepatică avansată
STATUS 2B	- Hepatopatii cu scor Child ≥10 ce necesită spitalizări scurte - Hepatopatii cu scor Child ≥ 7, asociate cu: • ascită refractară • hemoragie variceală non responsivă la tratament • sindrom hepato-renal • colangită recurentă sau creștere deficitară la pacienții pediatrici - Hepatocarcinom, indiferent de scorul Child
STATUS 3	- Hepatopatii cronice ce necesită îngrijire medicală permanentă, având scorul Child între 7 și 10, dar care nu întrunesc criteriile de la 2B

severității bolii și a riscului de deces, fiind recalculat pentru fiecare pacient la intervale standardizate (Tabelul 3).

Pentru pacienți având același scor MELD se va lua în calcul timpul de așteptare înregistrat.

Este foarte important de stabilit momentul operației ("timing of transplantation"). În perioada de pionierat, transplantul era efectuat numai în cazul unor hepatopatii aflate în stadiul terminal, însoțite de regulă și de alte insuficiențe organice. Se explică, în parte, rezultatele nefavorabile înregistrate la acești pacienți.

Odată cu perfecționarea tehnicilor chirurgicale și cu descoperirea unor imunosupresoare eficiente, operația nu mai este grevată de o mortalitate și morbiditate atât de mare. Ca atare, indicațiile de transplant au fost extinse și asupra unor bolnavi cu ciroză, dar care nu sunt neapărat în stadiul terminal (grupul 2B sau 3 UNOS, sau scor MELD < 24). Caracterul invalidant al bolii (pacientul nu-și poate îndeplini în bune condiții activitățile curente) a devenit din ce în ce mai mult o indicație chirurgicală.

Tabelul 3 Intervalele de recalculare a scorului MELD

SCOR MELD	RECALCULAREA SCORULUI	ANALIZE nu mai vechi de
> 25	la fiecare 7 zile	48 ore
19 - 24	la fiecare 30 zile	7 zile
11 - 18	la fiecare 90 zile	14 zile
≤ 10	în fiecare an	30 zile

1.1.2. Insuficiența hepatică acută

La pacienții cu insuficiență hepatică acută, obiectivele terapeutice sunt :

- prevenirea leziunilor neurologice ireversibile;
- asigurarea timpului necesar pentru posibila reluare a funcției ficatului nativ;
- menținerea pacienților într-o condiție satisfăcătoare până la transplant.[2]

Indicațiile transplantului la bolnavii cu insuficiență hepatică acută sunt destul de bine codificate în prezent.[1]

În cazul pacienților cu intoxicație cu paracetamol (acetaminophen) criteriile acceptate sunt:

- pH < 7.3 sau
- INR > 6.5 și creatinina serică > 3.4 mg/dl

Pentru ceilalți pacienți criteriile sunt:

- INR > 6.5 sau
- trei din următoarele variabile:
  1. vârsta sub 10 ani, sau peste 40 ani;
  2. etiologie: hepatita non – A, non – B, hepatita determinată de halotan, reacții idiosincrazice la medicamente;
  3. durata icterului ce precede encefalopatia (7 zile);
  4. INR > 3.5;
  5. bilirubina serică > 17.6mg/dl.

Dificultatea majoră o constituie stabilirea momentului operator, care nu trebuie ales prea devreme, când încă mai există șanse ca leziunile hepatice să poată fi recuperate spontan, dar nici prea târziu, datorită riscului de instalare a unor leziuni cerebrale ireversibile.[3-8] În insuficiența hepatică fulminantă a fost propus și aplicat cu succes transplantul hepatic ortotopic auxiliar parțial (APOLT - "auxiliary partial orthotopic liver transplantation"), care s-a dovedit a fi un mijloc eficient de tratament al edemului cerebral cu potențial letal, permițând în același timp regenerarea ficatului nativ.

Indicațiile APOLT sunt:

- vârstă sub 50 de ani;
- formele fulminante de insuficiență hepatică acută;
- prezența activității electrice pe EEG;
- absența cirozei sau a fibrozei extensive la nivelul ficatului nativ.

Este de preferat ca APOLT să se efectueze în cazul insuficienței hepatice reversibile (HAV, HBV, intoxicații medicamentoase, etc). S-a constatat că transplantarea hemificatului drept este de preferat, aceste grefe părând să fie mai active metabolic. Persistă încă numeroase controverse în legătură cu necesitatea explantării grefei după reluarea funcției ficatului nativ; există autori care recomandă abandonarea grefei care se va atrofia prin oprirea imunosupresiei.[9-13]

Ficatul artificial sau bioartificial a reușit în unele cazuri să mențină pacienții într-o condiție acceptabilă până când s-a găsit un organ compatibil. Principalul efect clinic obținut prin această metodă a fost îmbunătățirea statusului neurologic, mai ales că utilizarea sedativelor în insuficiența fulminantă este de evitat. S-a constatat o scădere semnificativă a nivelului seric al bilirubinei și al transaminazelor, dar nu și a altor produși ai metabolismului hepatic. Cu toate acestea, ficatul artificial sau bioartificial nu s-a dovedit capabil să mențină pacienții în viață până la reluarea funcției ficatului nativ.[9,14]

Transplantul de hepatocite a fost propus ca metodă terapeutică în insuficiența hepatică fulminantă, fără să se obțină rezultate convingătoare.[2,15,16]

În insuficiența hepatică fulminantă, indiferent de etiologie, de multe ori se preferă ablația ficatului bolnav, chiar dacă un alt organ nu e disponibil în momentul respectiv. De regulă se remarcă o ameliorare a stării pacientului după hepatectomie, ceea ce permite transplantarea unui nou ficat, cu condiția ca intervalul scurs să nu fie prea lung (deși astfel de pacienți au fost transplantați cu succes și după 41 de ore).[17]

1.2. Contraindicații

1.2.1. Contraindicații absolute

În ceea ce privește contraindicațiile transplantului de ficat, ele au evoluat în ultimii ani, iar unele care erau inițial considerate ca absolute (de exemplu tromboza de portă) au devenit relative. În prezent sunt considerate absolute următoarele contraindicații:

- infecția cu HIV (deși în unele centre e considerată relativă)[18];
- neoplazii extrahepatice;
- cancere hepatice avansate sau agresive (G3, colangiocarcinom);
- sepsis necontrolat;
- boli cardio-pulmonare în stadii avansate;
- hipertensiunea pulmonară severă;
- alcoolismul activ sau dependența de droguri;
- incapacitatea de a respecta tratamentul imunosupresor;
- afectarea cerebrală ireversibilă, în cazul insuficienței hepatice acute.

1.2.2. Contraindicații relative

Contraindicațiile relative ale transplantului hepatic sunt considerate:

- hepatita B cu antigen HBe pozitiv și ADN pozitiv: la acești bolnavi s-a observat o rată mare a recidivei după transplant[19]. Această rată poate fi scăzută cu ajutorul profilaxiei cu interferon alfa și imunoglobulină specifică, însă acest tratament este foarte costisitor și trebuie făcut pe termen lung[20,21]. Spre deosebire de hepatita B, infectia cu virus C nu constituie o contraindicație a transplantului, întrucât recidiva pe ficatul transplantat, chiar dacă apare, îmbracă de regulă forme blânde și nu ajunge întotdeauna la ciroză[22-24];
- tromboza de venă portă: este o condiție care poate fi rezolvată fie prin trombectomie, fie prin realizarea unui “by-pass” între vena mezenterică superioră a primitorului și vena portă a ficatului donatorului;
- vârstele extreme: transplantul hepatic efectuat în primul an de viață este asociat cu o rată mică de supraviețuire și trebuie evitat; peste 60 ani morbiditatea și mortalitatea sunt crescute[25];
- cancerul hepatic: rezultate relativ bune au fost obținute la bolnavii cu carcinom hepatocelular grefat pe ciroză atunci când tumora primară nu a depășit 5 cm, sau când dimensiunile sale au fost reduse prin tratament neoadjuvant la mai puțin de 5 cm, sau atunci când au existat cel mult 3 tumori hepatice, nici una depășind 3 cm diametru[26-32]; rezultate bune au fost obținute datorită transplantului și la bolavii cu metastaze hepatice provenite de la tumori neuroendocrine[33];
- intervenții anterioare în sfera biliară: la acești bolnavi este nevoie de o disecție mai laborioasă, dar care poate fi făcută de o echipă chirurgicală antrenată;
- tuberculoza activă, mai ales netratată[34].

Dacă la începutul chirurgiei de transplant hepatic sindromul hepato-pulmonar era considerat o contraindicație absolută pentru operație, în prezent se admite că acesta este cel mult o contraindicație relativă, dacă nu chiar o indicație pentru transplantul de ficat (operația de transplant ducând la reversibilitatea sindromului)[35-38].

2. DONAREA DE ORGANE

Transplantul de organe necesită obligatoriu un donator iar primitorul uman necesită încă, pentru moment, un donator uman (xenotransplantul sau grefa cu ficat de animal rămâne, deocamdată, de domeniul viitorului).

Donatorul poate fi în stare de moarte cerebrală, dar cu circulație păstrată („heart-beating"), decedat cu oprire cardiacă („non heart-beating") sau donator în viață.

În cele ce urmează va fi abordată doar transplantarea ficatului prelevat de la donatorul cadavru. Conceptele privitoare la donare și tehnicile pentru susținerea donatorului/procurarea de organe au evoluat considerabil încă de la începutul anilor '60. Acest domeniu este în continuă schimbare, atât datorită introducerii noilor tehnologii cât și datorită dezvoltării conceptelor etice la nivelul societății.

2.1. Conceptul de moarte cerebrală și legislația în SUA

Puține evenimente în domeniul transplantării de organe au avut un impact istoric sau practic atât de important ca și conceptul de „moarte cerebrală". Există cinci surse posibile de organe pentru transplantare: organe provenind de la o persoană în viață, organe provenind de la un cadavru, organe de la o altă specie, organe clonate de la pacient și organe artificiale. În practică singurele surse tehnologic utilizabile pentru grefare hepatică au fost organe de la cadavre și de la donatori în viață. Deși utilizarea donatorilor în viață constituie o practică comună în transplantul de rinichi, această tehnică a fost doar recent introdusă în transplantul de ficat, în principal datorită deficitului marcat de donatori pentru primitorii pediatrici.[39] Această modalitate de transplantare reprezintă de fapt singura sursă de grefe hepatice în țările în care nu există legislatie referitoare la moartea cerebrală. Problemele de natură etică referitoare la donarea de la donatori în viață nu au fost până în acest moment rezolvate în întregime, în mod particular datorită faptului că morbiditatea și mortalitatea postoperatorie la un pacient cu ficat sănătos la care s-a efectuat o rezecție hepatică, chiar dacă sunt reduse în serviciile cu experiență, constituie totuși o realitate. În ciuda rezervelor pe care unii specialiști în domeniu le mai au în privința grefării cu segment de ficat de la donatori în viață, această metodă și-a câștigat totuși locul definitiv în arsenalul terapeutic.

Majoritatea organelor folosite pentru transplant de ficat provin, în prezent, de la donatorii „heart-beating". Aceștia sunt pacienți cu leziuni cerebrale fatale, ireversibile, dar care posedă organe viabile și sunt menținuți prin metode artificiale într-o condiție adecvată prelevării de organe.

După părerea Asociației Medicale Americane „ ... decesul va fi apreciat prin judecata clinică a medicului, folosind criteriile în mod necesar disponibile și în mod curent acceptate .... încetarea permanentă și ireversibilă a funcțiilor creierului constituie unul dintre criteriile diverse care pot fi utilizate în diagnosticul medical al morții cerebrale ...". Acest concept este susținut și de

Tabelul 4 Criteriile de diagnostic ale morţii cerebrale.

Comă profundă și ireversibilă de etiologie stabilită, în absența hipotermiei și/sau a medicației depresoare a sistemului nervos central.
Absența mișcărilor spontane. Reflexele spinale, cum ar fi reflexele de tendon profund, reflexele plantare (extensor, flexor și de retragere), precum și reflexele abdominale nu exclud diagnosticul de moarte cerebrală.
Apnee (absența mișcărilor respiratorii spontane timp de cel puțin 3 minute fără asistare ventilatorie), cu o $PaCO_2$ mai mare de 55 mmHg în absența relaxantelor musculare.
Absența răspunsului la stimulii dureroși profunzi aplicați la nivelul capului și feței, cum ar fi apăsarea supraorbitară sau înțepătura de ac.
Absența reflexelor nervilor cranieni: Pupile fixate și dilatate care nu răspund la o sursă directă de lumină puternică; Absența reflexului oculocefalic ("ochi de păpușă"), a mișcărilor oculare externe, sau a răspunsului la rotirea capului; Absența reflexului oculovestibular, constatată prin absența mișcărilor oculare după irigarea urechilor cu apă înghețată; Absența reflexului cornean; Absența răspunsului la stimularea căilor aeriene superioare și inferioare, cum ar fi aspirația faringiană și endotraheală.
Teste adiționale pentru confirmare: Electroencefalograma Scintigrafia cerebrală Angiografia cerebrală

către Baroul American care afirmă că „ ... pentru toate scopurile legale, organismul uman la care s-a constatat încetarea ireversibilă a funcțiilor cerebrale integrale, folosind standardele uzuale ale practicii medicale, va fi considerat decedat ...". În 1968 primele criterii pentru aprecierea morții cerebrale, care de atunci au suferit nenumărate revizii, cel mai recent în 1981, au fost elaborate de un Comitet Ad Hoc de la Harvard Medical School. Conceptul de moarte cerebrală este în prezent bine stabilit în majoritatea țărilor dezvoltate și se extinde la un număr din ce în ce mai mare de țări în curs de dezvoltare. Criteriile pentru declararea morții cerebrale sunt prezentate în Tabelul 4.

2.2. Conceptul de moarte cerebrală și legislația în România

În România este în vigoare în momentul de față legea privind prelevarea și transplantul de țesuturi și organe umane (Legea 2/1998). Principalele aspecte pe care le definește legislația românească sunt următoarele:

2.2.1. Condițiile de recoltare a organelor și tesuturilor

Recoltarea se poate face de la donatori în viață sau de la cadavre.

Se definește în primul rând noțiunea de „cadavru", prin care se înțelege atât cadavrul cu oprire cardiacă, cât și cadavrul cu activitate cardiacă, dar în stare de moarte cerebrală („brain death").

Criteriile de diagnostic al morții cerebrale, potrivit legislației românești, sunt următoarele:

- la examenul clinic:
  - starea de comă profundă, flască, areactivă
  - absența reflexelor de trunchi cerebral (în mod special absența reflexelor fotomotor și cornean)
- absența ventilației spontane, confirmată de testul de apnee (la un PaCO2 de 60mmHg)
- două trasee EEG, efectuate la 6 ore, care să ateste lipsa electrogenezei corticale.

De asemenea este nevoie de o serie de condiții suplimentare și anume:

- Cauza care a determinat moartea cerebrală să fie clar stabilită
- Trebuie excluse alte cauze potențial reversibile care ar putea produce un tablou clinic și un traseu EEG asemănătoare cu cele din moartea cerebrală (hipotermia<35ºC, medicamente depresoare ale SNC, hipotensiunea arterială - presiunea arterială medie < 55mmHg).

Diagnosticul de moarte cerebrală trebuie stabilit de doi anesteziști reanimatori diferiți sau de un anestezist reanimator și un neurolog sau neurochirurg, prin două examinări repetate la un interval de 6 ore.

În lege sunt prevazute, de asemenea, condițiile în care se poate obține consimțământul familiei pentru donare.

Prelevarea de la cadavru se face cu consimțământul scris al membrilor majori ai familiei sau al rudelor, în următoarea ordine: soț, părinte, copil, frate ori soră sau, în ultimă instanță, persoane autorizate legal să-l reprezinte pe defunct.

2.2.2. Condițiile de transplantare a organelor și țesuturilor

Transplantul de țesuturi și organe umane se efectuează numai în scop terapeutic și cu consimțământul scris al primitorului, dat în prezența medicului șef al secției în care acesta este operat și a doi martori. În cazul în care primitorul este în imposibilitatea de a-și da consimțământul, acesta poate fi dat în scris de către unul dintre membrii familiei, de o altă rudă sau de reprezentantul legal al acestuia. Pentru minori sau persoanele lipsite de discernământ, consimtamintul va fi dat de părinți sau, după caz, de reprezentantul legal al acestora. Consimțământul poate fi dat numai după ce medicul a informat primitorul sau, după caz, reprezentanții legali, asupra eventualelor riscuri rezultate din transplant.

2.3. Selecția donatorului de organe

Nu există criterii fixe pentru selecția donatorului, deși pot fi urmate câteva linii directoare generale. Pacienții care sunt HIV, HBs, HTLV 1 și HTLV 3 pozitivi, nu sunt candidați potriviți. Pacienții cu anticorpi HBc prezenți, care nu prezintă un risc crescut de expunere recentă la hepatita B, au fost considerați donatori acceptabili, dar studii recente sugerează faptul că acești donatori pot de fapt să fie purtători oculți, capabili de a infecta primitorul.[40] Hepatita B ocultă a fost de asemenea transmisă primitorilor de la donatori cu serologie negativă pentru hepatita B.[41]

Folosirea organelor de la donatori cu anticorpi pentru hepatita C este controversată.[42,43] A existat o tendință de a accepta organe pozitive pentru anticorpi HVC la primitori pozitivi pentru anticorpi HVC. Dar chiar și această practică este în momentul de față controversată, deoarece au fost identificate diferite tulpini de HVC și în același timp a fost descrisă transmiterea hepatitei C la primitori de transplant renal HVC negativi de la donatori HVC pozitivi.[44,45]

Pentru donatorii de ficat nu s-a stabilit o limită de vârstă, deși multe programe de transplant nu folosesc donatori care au depășit vârsta de 60 de ani. Dacă

antecedentele medicale sunt favorabile și donatorul a fost stabil, cu teste hepatice bune, donatorii vârstnici pot fi acceptați.[46] Totuși, în aceste situații, timpul de conservare a grefei ar trebui scurtat la minimum, pentru a scădea riscul leziunilor ischemice ce pot surveni pe organele prelevate de la donatorii vârstnici. Ficatul cu infiltrare grasă semnificativă, ce implică 30% sau mai mult din parenchim (o modificare patologică comună la vârstnici), nu tolerează procesul de prezervare la rece și se asociază cu o incidență crescută a disfuncției hepatice postoperatorii precoce precum și a non-funcției primare a ficatului transplantat. Dacă se suspectează prezența steatozei se recomandă efectuarea unei biopsii înainte de a folosi un ficat pentru transplantare.

Cu excepția cancerelor tegumentare minore, donatorii cu cancer nu pot fi acceptați. Au fost comunicate, de exemplu, transplantări de ficat cu metastaze de la neoplasme intracraniene. Donatorii cu tumori cerebrale nu ar trebui să fie folosiți, decât dacă se efectuează necropsie pentru a stabili faptul că leziunea este limitată la zona de deasupra tentoriului.[47,48]

O categorie rară de donatori, dar care, atunci când se întâlnește, poate fi folosită pentru transplantul hepatic, este cea a donatorilor aflați în moarte cerebrală în urma unor intoxicații diverse. În experiența Centrului de Chirurgie Generală și Transplant Hepatic Fundeni a fost grefat cu succes ficatul unui donator intoxicat cu alcool metilic. S-a dovedit că, în astfel de situații, ficatul nu este, de regulă, afectat și poate fi utilizat cu succes pentru transplant[49].

2.4. Îngrijirea donatorului de organe

Scopul fundamental al îngrijirii donatorului este păstrarea viabilității organelor până când acestea vor fi prelevate. Este necesară o examinare atentă a pacientului și un istoric pe cât posibil mai amănunțit pentru a identifica semnele unor posibile leziuni interne sau procedee chirurgicale anterioare care pot modifica anatomia sau calitatea ficatului.

Donatorul trebuie să fie stabil, cu o bună oxigenare tisulară. În principal, acest lucru implică menținerea unei presiuni sangvine satisfăcătoare pentru a asigura perfuzia de organ, o bună saturație în oxigen a sângelui și un debit urinar optim. Trebuie evitată folosirea vasopresoarelor care pot să reducă fluxul sangvin splanhnic. Dezechilibrele electrolitice trebuie corectate prompt. Hipernatremia prelungită (Na seric > 160 mEq/L) poate să compromită funcția grefei. Diabetul insipid, care este un fenomen aproape universal la pacientul cu moarte cerebrală, trebuie să fie controlat adecvat, pentru a preveni deshidratarea. Trebuie luate toate măsurile obișnuite, pentru a preveni infecția secundară. Transfuziile trebuie evitate, dacă este posibil, pentru a preveni sensibilizarea. Donatorul de organe este adeseori instabil, așa încât recoltarea organelor nu trebuie întârziată.

2.5. Prelevarea organelor

Este tehnic posibil să se obțină inima, plămânii, ficatul, pancreasul, intestinul subțire și rinichii de la un singur donator, astfel încât prelevarea multiplă de organe a devenit în momentul de față practica standard. Calitatea respectivelor organe depinde de statusul biologic al donatorului, de vârstă, de prezența unor afecțiuni precum diabetul sau sepsisul, sau a unor anomalii anatomice etc. În principiu, prelevarea ficatului este considerată, în sine, o operație de mare anvergură.

Organul este obținut folosind două tehnici de bază: tehnica standard și tehnica rapidă (și variantele lor).

Tehnica standard implică o disecție preliminară relativ extensivă care identifică și scheletizează ductul biliar, arterele hepatice comună și proprie, artera gastroduodenală, artera splenică, vena portă și splenică și câteodată alte vase din hil. Vena portă este canulată prin intermediul venei splenice sau venei mezenterice inferioare (Fig.1) și se efectuează o prerăcire lentă cu soluție Ringer lactat.

Tehnica rapidă a fost descrisă pentru prima dată în 1987 și implică o pregătire minimă, constând în canularea venei porte prin intermediul venei mezenterice inferioare și a aortei suprailiace (Fig.2), lavajul vezicii biliare și clamparea aortei supraceliace.[50]

Restul disecției este practicat imediat ce ficatul a fost spălat și răcit „în situ”. Tehnica este mai rapidă pentru că interferează mai puțin cu perfuzia sangvină a ficatului înainte de clampare și facilitează recuperarea organului de la donatori instabili. În ultimii ani, în căutarea unor metode mai simple, s-a abandonat chiar și canularea venei porte. Fluxul sangvin portal este înlocuit rapid printr-un perfuzat introdus în circulația splanhnică. Folosind oricare dintre cele două tehnici, ficatul este recoltat cu o cantitate considerabilă de țesut perihepatic, excedentar, care ulterior va fi îndepărtat în cursul operației pe „back-table”.

2.6. Prezervarea ficatului în afara organismului

Ficatul extras din organism este așezat pe o masă sterilă, unde va fi continuată perfuzia cu soluție de prezervare, în special pe calea venei porte (circa 1 L), dar și a arterei hepatice (circa 300 mL), până când efluentul venos care

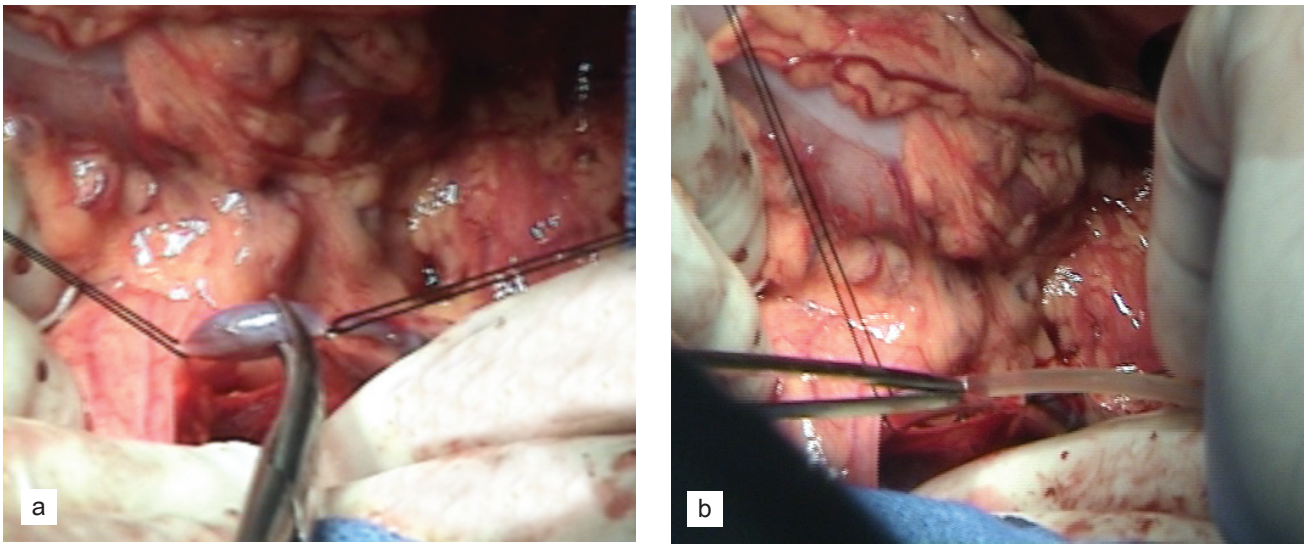

Fig.1 Canularea venei mezenterice inferioare la donatorul cadavru, cu scopul prerăcirii lente a ficatului cu soluţie Ringer lactat.

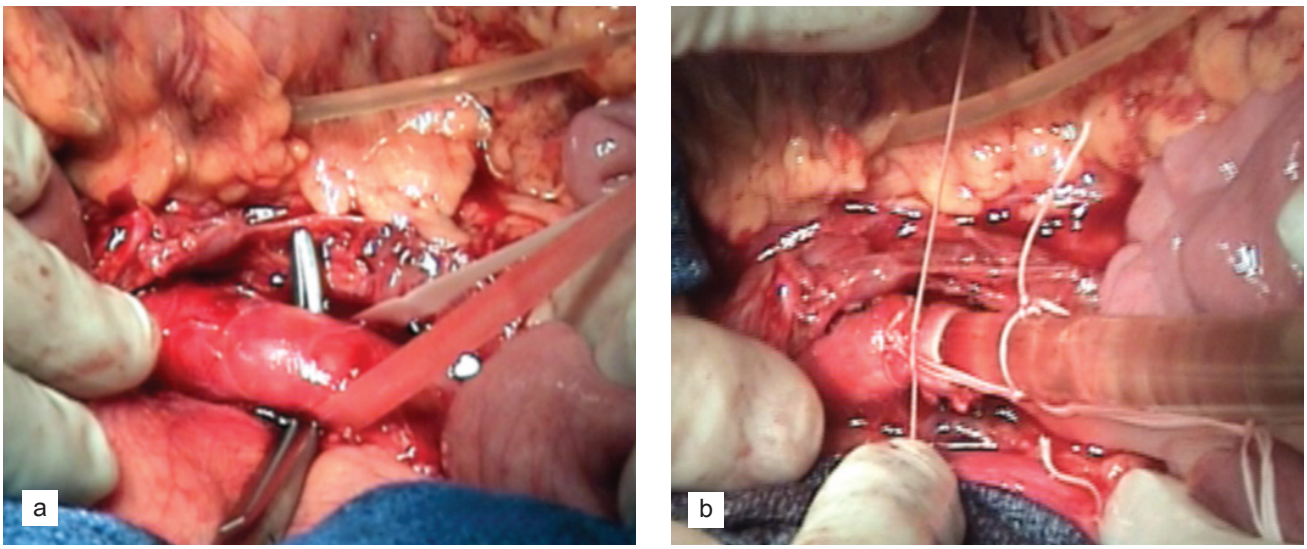

Fig.2 Canularea aortei deasupra bifurcaţiei la donatorul cadavru.

se scurge prin venele hepatice devine clar (o spălare insuficientă a ficatului predispune la riscul unor tromboze intrahepatice). Spălarea arborelui biliar cu 25-30 mL soluție de prezervare evită epitelioliza care s-ar putea produce în timpul perioadei de ischemie rece.

Cea mai utilizată în prezent dintre soluțiile de prezervare este soluția Wisconsin, care este alcătuită din: potasiu (125 mmol/L), sodiu (125 mmol/L), magneziu (5 mmol/L), sulfat (5 mmol/L), fosfat (25 mmol/L), lactobionat (100 mmol/L), rafinoză (30 mmol/L), adenosină (5 mmol/L), glutation (3 mmol/L), alopurinol (1 mmol/L), hidroxietilamidon (50 g/L). Are o osmolaritate de 320 mOsm/l și un pH de 7,4.

Se pot adăuga la această formulă antibiotice, insulină și cortizon.

S-a demonstrat de asemenea că adăugarea la soluția standard a unei soluții tampon (“buffer”, în ordinea eficacității: bicină>tricină>histidină) poate îmbunătăți statusul metabolic al ficatului în timpul perioadei de ischemie rece.[51]

De notat că prezervarea ficatului în afara organismului este asigurată în primul rând de răcire (ficatul imersat în soluția de prezervare este introdus apoi într-o pungă cu gheață, la o temperatură variind între 2-4ºC). Rolul principal al soluțiilor de prezervare este acela de a antagoniza efectele nocive ale frigului asupra ficatului, care, la rândul lor, ar putea conduce la eliberarea masivă a unor produși toxici în perioada de reperfuzie a ficatului, cu consecințe extrem de grave asupra organismului primitorului.[52]

Deși, teoretic, soluția Wisconsin asigură o prezervare a ficatului în afara organismului pentru 24 ore, în practică este bine să nu se depășească 15 ore[53] și este ideal să nu se treacă de 12 ore.

2.7. Prepararea ficatului ("back-table operation")

Înainte de a fi implantat la primitor, ficatul trebuie pregătit, ceea ce se face pe o masă sterilă separată ("back-table"), cu organul imersat în soluția de prezervare și cu un alt sac cu gheață dedesubt. Operația constă în îndepărtarea țesutului musculoadipos din jurul ficatului (acesta având rol imunogenic și putând amplifica reacția de rejet) (Fig.3), și în prepararea foarte îngrijită a pediculilor vasculari (Fig.4,5,6). Se vor repara eventualele leziuni vasculare produse cu ocazia operației la donator și se va proceda la reconstrucție vasculară acolo unde este cazul; când există un ram hepatic drept din artera mezenterică superioară, reconstrucția arterială implică anastomoza trunchiului celiac cu artera mezenterică superioară[54] (Fig.7,8). Cu cât numărul reconstrucțiilor arteriale pe "back-table" este mai mare, cu atât crește riscul complicațiilor trombotice la primitor.[55]

Cu ocazia pregătirii ficatului se prelevează, de regulă, și o biopsie, în funcție de care, de multe ori, poate fi luată decizia finală asupra transplantării organului.

3. OPERAȚIA LA PRIMITOR

Operația la primitor este, din punct de vedere tehnic, cea mai pretențioasă fază a transplantului hepatic. Ea necesită îndemânare și cunoștințe, experiență, atenție pentru detaliu, perseverență și rezistență fizică. Aceste calități sunt necesare atât pentru chirurgi cât și pentru întreaga echipă, incluzând anesteziștii, asistentele și perfuzioniștii.

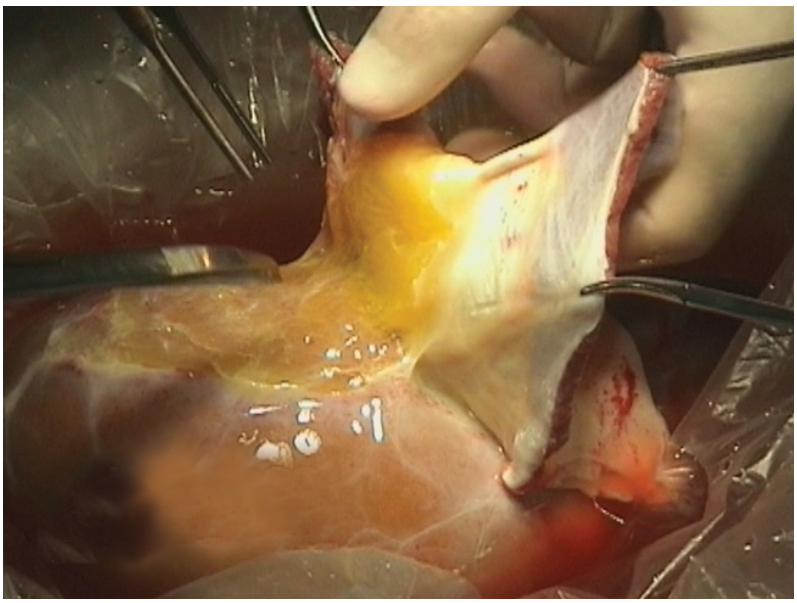

Fig.3 Prepararea grefei hepatice pe „back-table"; îndepărtarea ţesutului musculo-adipos.

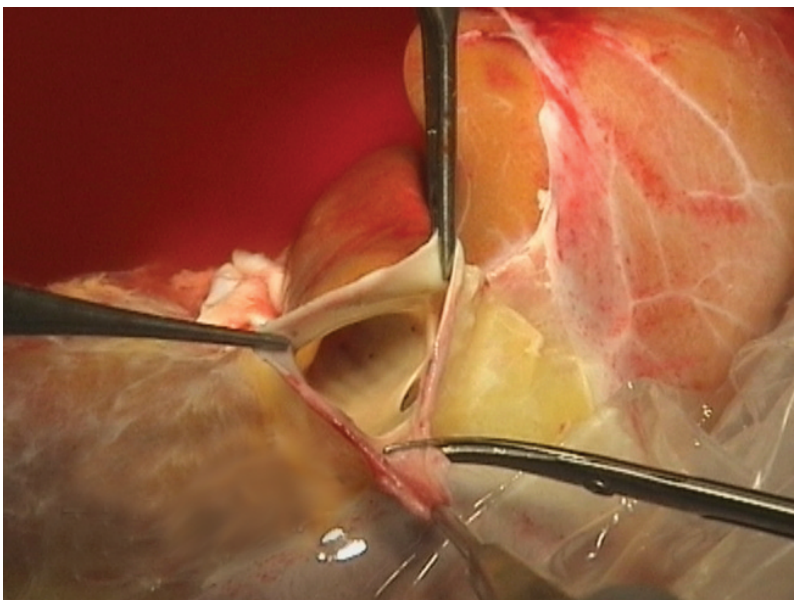

Fig.4 Prepararea venei cave pe „back-table".

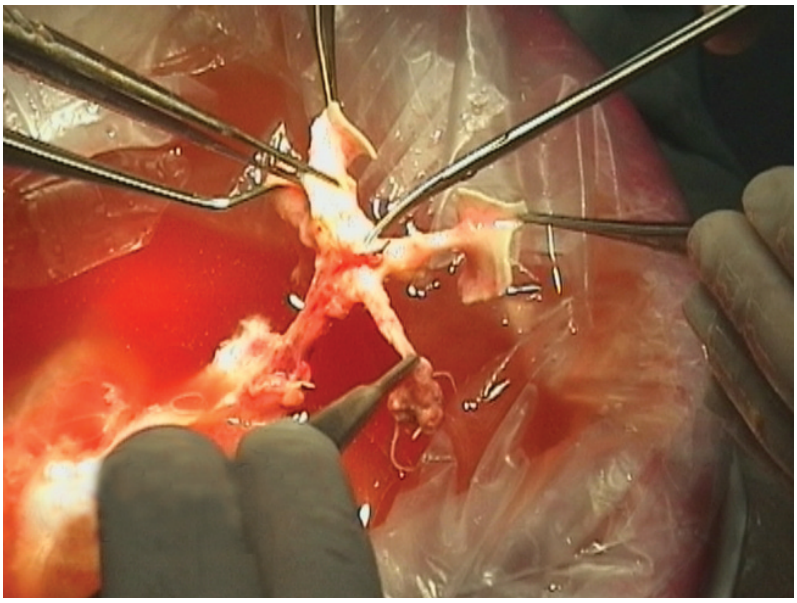

Fig.5 Prepararea arterei hepatice pe „back-table".

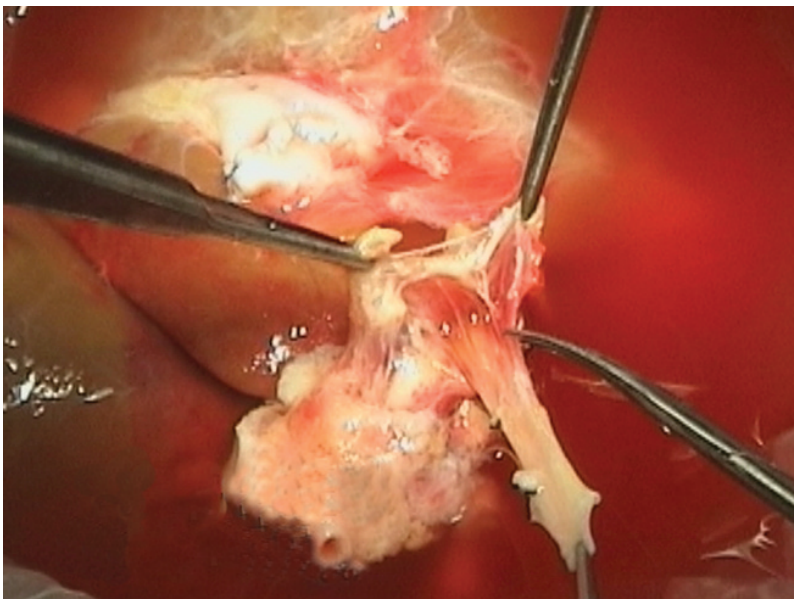

Fig.6 Prepararea venei porte pe „back-table".

3.1. Pregătirea preoperatorie

Pe toată perioada de dinaintea transplantului se încearcă aducerea pacientului într-o condiție cât mai bună, având în vedere amploarea operației pe care urmează să o suporte.

Câteva probleme specifice ciroticului trebuie avute în mod particular în atenție:

- *Tratamentul ascitei*: acolo unde este cazul ascita va fi tratată utilizând în primul rând diuretice (de preferință spironolactonă). Tratamentul diuretic nu trebuie să fie foarte agresiv, existând pericolul inducerii iatrogene a unui sindrom hepato-renal. Ascita masivă poate necesita paracenteze repetate, care, de asemenea, trebuie făcute cu foarte multă precauție, întrucât ele pot determina pierderi proteice masive și pot induce un sindrom hepato-renal.
- *Prevenirea hemoragiilor digestive*: la bolnavii cu varice esofagiene de grad IV sau V există întotdeauna riscul de ruptură și de sângerare. Pentru prevenirea sângerării poate fi folosit tratamentul cronic cu propranolol. De asemenea sunt recomandate atât scleroza endoscopică, cât și bandările de varice. În sfârșit, șuntul porto-sistemic transjugular (TIPS) poate fi o soluție de rezolvare temporară a hipertensiunii portale, până în momentul transplantului. În orice caz însă trebuie evitate orice intervenții chirurgicale pe abdomen, ele putând compromite în mod iremediabil șansele transplantului.
- *Prevenirea și controlul infecțiilor*: trebuie evitate atât infecțiile abdominale (în mod particular suprainfecția lichidului de ascită), cât și cele

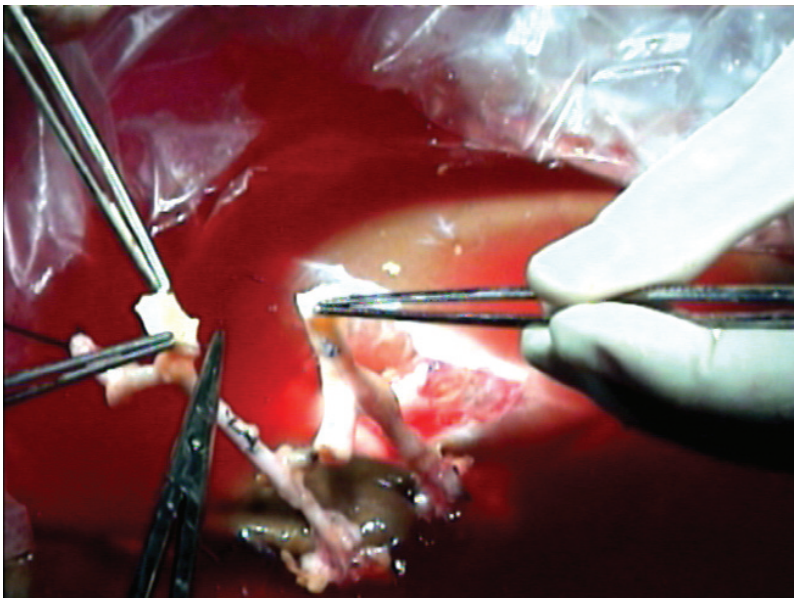

Fig.7 Reconstrucţie arterială pe „back-table": trunchiul celiac va fi anastomozat cu artera mezenterică superioară.

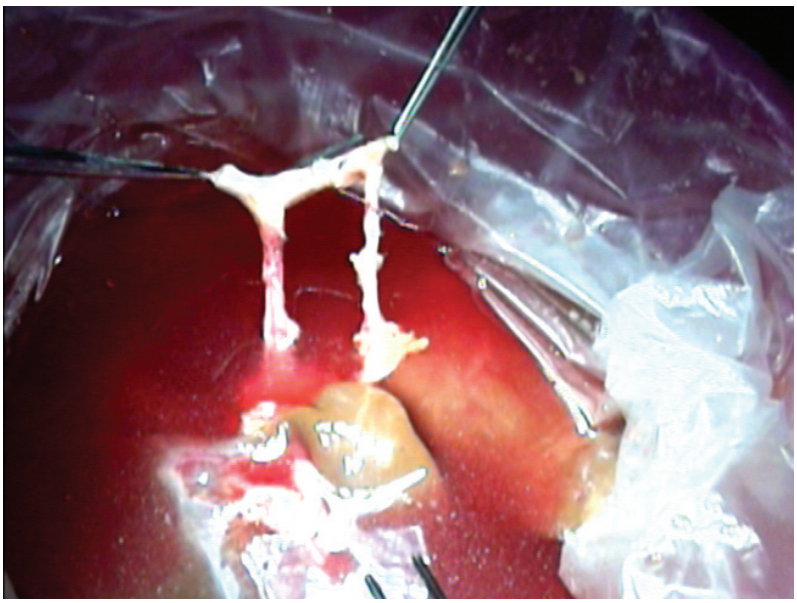

Fig.8 Reconstrucţie arterială pe „back-table": anastomoza între trunchiul celiac şi artera mezenterică superioară.

sistemice. Aplicarea antibioterapiei profilactice pentru a preveni peritonita bacteriană spontană este necesară la bolnavii cu ciroză hepatică clasa Child C. Atunci când s-au produs, infecțiile trebuie tratate rapid și energic, cu antibiotice de generație nouă și sub controlul antibiogramei.

- *Prevenirea encefalopatiei*: se face printr-un regim alimentar adecvat (sărac în proteine) și prin administrare de lactuloză. Dacă apar episoade de encefalopatie, ele trebuie tratate energic cu lactuloză și neomicină.
- *Folosirea mijloacelor artificiale de susținere a funcției hepatice*: a fost propusă la unii bolnavi cu suferință hepatică aflată în stadiul terminal.[2]
- *Nutriția*: va trebui menținută o nutriție corespunzătoare, ceea ce nu este ușor în condițiile în care regimul alimentar trebuie să fie sărac în proteine (pentru evitarea encefalopatiei) și în glucide (pentru evitarea hiperglicemiei). De aceea regimul alimentar va trebui să fie bogat în lipide și în vitamine.
- *Menținerea funcției renale în condițiile insuficienței hepatice*: rămane o provocare majoră pentru hepatologi. Evitarea medicamentelor nefrotoxice (cum ar fi aminoglicozidele și medicamentele antiprostaglandinice), precum și utilizarea judicioasă a albuminei la bolnavii cărora li se evacuează prin paracenteză volume importante de lichid de ascită, reprezintă măsuri importante de menținere a funcției renale. Utilizarea hemodializei, pentru a scădea nivelul plasmatic al ureei și al amoniacului, tinde să îmbunătățească funcția renală.[2]

3.2. Momentul operației ("timing of transplantation")

Alegerea momentului optim al operației este deosebit de importantă pentru un rezultat bun atât imediat, cât și la distanță. În perioada de pionierat a transplantului de ficat, operația era efectuată numai la bolnavi cu hepatopatii aflate în stadiu terminal, la care, pe lângă boala de ficat, erau deja prezente și alte insuficiențe organice. Aceasta explică, în parte, și rezultatele nefavorabile obținute la unii dintre acești bolnavi.[56]

Odată cu perfecționarea tehnicilor chirurgicale și cu apariția metodelor moderne de imunosupresie, rezultatele au devenit din ce în ce mai bune.

Ca atare, în prezent, indicațiile transplantului au fost extinse și asupra unor bolnavi cu hepatopatii ajunse în stadiul de ciroză, dar care nu sunt neapărat într-o fază terminală (grupul 2B sau 3 UNOS, sau scor MELD < 24). Caracterul invalidant al bolii (pacientul nu își mai poate îndeplini în bune condiții activitățile curente) a devenit din ce în ce mai mult indicație chirurgicală. Aceasta cu atât mai mult cu cât perioada de așteptare pe listă poate fi uneori destul de lungă (1 an sau chiar mai mult), timp în care boala poate să avanseze.

3.3. Anestezia

Progresele anesteziei moderne au contribuit decisiv la progresul transplantării hepatice.[57,58]

Au fost studiate extensiv multe dintre aspectele fiziopatologice ale transplantării hepatice, ceea ce a condus la o abordare mai științifică a tratamentului problemelor majore întâlnite în timpul actului chirurgical. Puține operații pun la încercare pregătirea anestezistului, așa cum o face transplantul hepatic. Pacienții cu afecțiuni hepatice terminale au frecvent o stare hiperdinamică, similară cu cea prezentă în șocul septic. Adesea acești pacienți au anomalii de coagulare caracterizate atât prin deficiențe ale factorilor de coagulare cât și printr-un grad de coagulopatie consumptivă. Pe de altă parte, pacienții cu neoplasme pot prezenta o stare de hipercoagulabilitate care predispune la evenimente tromboembolice, atât în timpul perioadei operatorii de "by-pass" veno-venos, atunci când acesta este utilizat, cât și postoperator.

În plus, mulți pacienți cirotici au disfuncții renale care pot varia de la un sindrom hepatorenal, corectabil de obicei prin transplantarea cu succes, până la leziuni renale ireversibile, necesitând hemodializă permanentă sau transplant de rinichi.

Situația poate fi și mai complicată deoarece candidatul la transplant hepatic este adesea malnutrit, cu o masă musculară redusă, cu o albumină serică scăzută, ascită sau chiar anasarcă și cu o predispoziție pentru constituirea unui spațiu trei lichidian.

Alți factori care pot complica tratamentul intraoperator al acestor pacienți sunt: diabetul zaharat, cardiomiopatia (în special în ciroza alcoolică și hemocromatoză), boala ischemică coronariană și disfuncțiile pulmonare.

Șunturile intrapulmonare observate în ciroză se corectează de obicei după transplantare, dar pacientul poate necesita un suport ventilator prelungit. Totuși, dacă este prezentă hipertensiunea pulmonară (presiunea sistolică din artera pulmonară > 50 mm Hg) există un risc prohibitiv de mortalitate preoperatorie. Ca parte a evaluării candidatului pentru transplant hepatic trebuie efectuată o evaluare anestezică, iar dacă, în urma examinărilor de screening, există orice indiciu de hipertensiune pulmonară, este indicat cateterismul cardiac. Recent s-a folosit, cu rezultate bune, tratamentul cu prostaciclină pentru perioade prelungite de timp (săptămâni până la luni).

Managementul coagulării în timpul actului chirurgical este una dintre cele mai importante provocări cu care se confruntă anestezistul. Pierderile de sânge în timpul intervenției pot fi masive. Atât în timpul hepatectomiei, cât și a fazei anhepatice operatorii, pierderile de sânge se pot accentua datorită hipertensiunii portale și coagulopatiei. După timpul de revascularizare poate apărea o fibrinoliză severă ce poate dura mai multe ore, în special dacă funcția precoce a grefei este deficitară. Acidul epsilon-aminocaproic (EACA) este utilizat în doze generoase în aceste circumstanțe[59] și mai recent se utilizează inhibitorul kalicreinei (Trasylol). Unii autori recomandă folosirea profilactică a EACA pentru a diminua necesitățile transfuzionale. Utilizarea sistemică a heparinei ar trebui evitată și aceasta nu este necesară nici la pacienții aflați sub un "by-pass" veno-venos în timpul fazei anhepatice a intervenției.

După reperfuzia ficatului transplantat poate să apară o hiperpotasemie severă. Cauzele aceastui fenomen pot fi îndepărtarea insuficientă a lichidului de conservare cu conținut înalt în potasiu din grefă, staza venoasă mezenterică, hiperglicemia sau o combinație a acestora. În plus, prezența citokinelor în sângele portal care reperfuzează inițial grefa (interleukinele 1 și 6, factorul de necroză tumorală etc.) pot determina hipotensiune, diminuarea contractilității cardiace și șoc, precum și disfuncție precoce a grefei.

Cantitățile abundente de fluid administrate în cursul intervenției pot provoca o supraîncărcare lichidiană severă. Utilizarea "by-pass"-ului veno-venos,

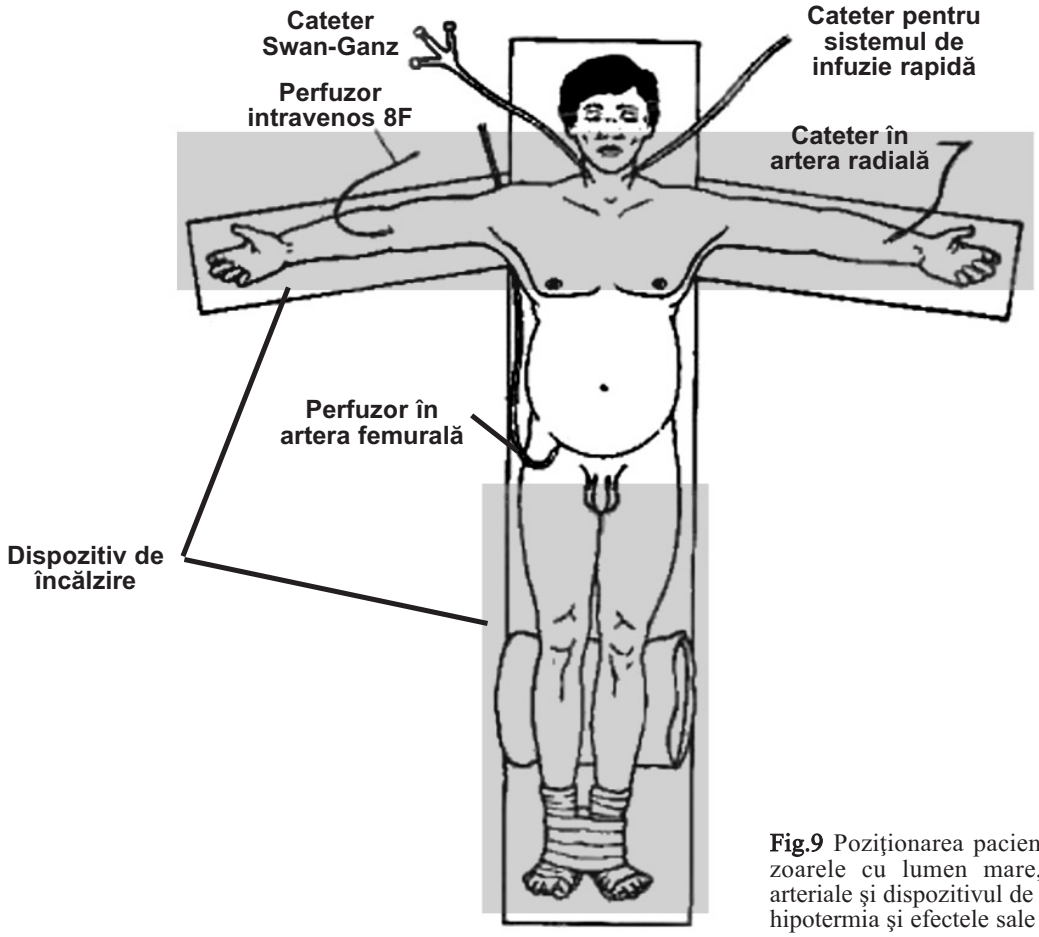

Fig.9 Poziţionarea pacientului: de notat perfuzoarele cu lumen mare, cele două catetere arteriale şi dispozitivul de încălzire, care previne hipotermia şi efectele sale secundare.

Tabelul 5 Stadiile anesteziei.

STADIU	CARACTERISTICI
Stadiul I: Hepatectomia la primitor	Modificări cardiovasculare (debit cardiac crescut, hipovolemie rezultată din pierdere de sânge și/sau ascită), coagulopatie (posibilă coagulare intravasculară diseminată (CID)), dezechilibru lichidian și electrolitic, modificări frecvente ale statusului acido-bazic, scădere lentă a temperaturii corporale, posibil afectarea funcției renale.
Stadiul II: Stadiul anhepatic	Modificări cardiovasculare (în absența "by-pass"-ului are loc o scădere drastică a debitului cardiac, secundară scăderii întoarcerii venoase, doar parțial compensată de administrarea de fluide suplimentare; în prezența "by-pass"-ului modificările sunt mai puțin drastice, dar este necesară o presiune de umplere adecvată pentru a asigura un flux bun la nivelul "by-pass"-ului), coagulopatie de diverse grade, posibile modificări semnificative lichidiene, electrolitice și acido-bazice, scăderea temperaturii corporale, posibil afectarea funcției renale.
Stadiul III: Reperfuzia	Modificări cardiovasculare (frecvent hipotensiune, bradicardie, chiar disociație electromecanică), posibil hipertensiune pulmonară și saturație scăzută de oxigen în sângele venos amestecat, posibil edem pulmonar; nivelele lichidiene, electrolitice, acido-bazice și ale glucozei serice pot fi modificate sever; apar anomalii ale coagulării, incluzând fibrinoliză (în cazul unei grefe de calitate, coagularea tinde să se amelioreze pe măsura terminării operației); funcția renală de obicei se ameliorează în paralel cu ameliorarea funcției hepatice; scăderea temperaturii continuă să reprezinte o problemă, deoarece deprimă funcția cardiacă și funcțiile trombocitare.

care reduce necesarul de lichide de perfuzie înainte de extirparea ficatului bolnav, a redus semnificativ incidența edemului pulmonar intraoperator, prevenind în același timp hiperpresiunea în vena renală și afectarea renală. Postoperator precoce, pacientul care a suferit un transplant hepatic prezintă o supraîncărcare lichidiană ce poate atinge 10-15% din greutatea corporală preoperatorie. Combinația dintre acest fenomen și existența posibilă a unei disfuncții renale poate determina apariția edemului pulmonar și poate să necesite hemodializa temporară în cazurile severe.

Poziționarea pacientului pe masa de operație este importantă. Pacientul trebuie așezat în clinostatism, cu ambele membre superioare în abducție la 90°. Zona sacrată și călcâiele trebuie protejate pentru a evita apariția escarelor iar sub gambe trebuie plasat un suport moale. Se cateterizează artera radială și artera femurală (în cazul în care folosirea vasopresoarelor provoacă un vasospasm sever, acesta din urmă ar altera determinările din artera radială). Se plasează două catetere venoase cu lumen mare (de obicei cu mandren de 8 F) care permit infuzia rapidă a unor cantități mari de sânge. De asemenea se instalează un cateter în artera pulmonară cu balonaș și cu senzor pentru saturația venoasă mixtă a oxigenului (Fig.9). Din punct de vedere anestezic există trei stadii intraoperatorii, care sunt descrise în Tabelul 5.

Copiii prezintă două excepții importante. Pe de o parte, copiii care au greutatea până la 15 kg tolerează bine, fără "by-pass", clamparea venoasă. Pe de altă parte, folosirea agresivă a factorilor de coagulare trebuie evitată pe cât posibil datorită riscului crescut de tromboză a arterei hepatice la copiii mici.[60]

Retransplantarea pentru nonfuncția primară a grefei sau pentru rejetul accelerat este similară grefării pentru insuficiența hepatică fulminantă iar tratamentul anestezic poate fi deosebit de dificil în aceste condiții. Retransplantarea pentru hepatită virală recurentă se poate însoțită de pierderi masive de sânge precum și de o coagulopatie neobișnuit de severă. În schimb, retransplantarea pentru rejet cronic sau pentru complicații tehnice nonseptice este de obicei mai puțin complicată deoarece nu există alterări ale coagulării, astfel încât pierderile de sânge, în absența hipertensiunii portale, sunt minime.

3.4. Tehnica operatorie

Transplantarea ficatului este o operație de lungă durată, complexă, care combină îndepărtarea și înlocuirea celui mai mare organ solid al corpului uman și necesită o

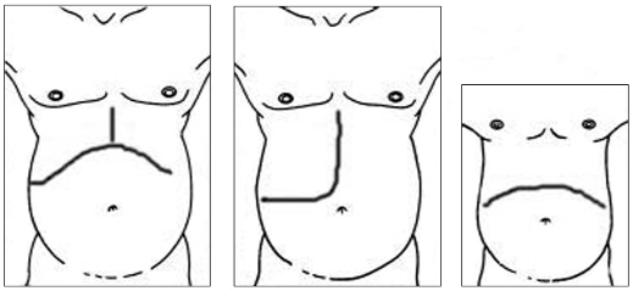

Fig.10 Tipuri de incizii abdominale în transplantul hepatic.

tehnică reconstructivă biliară și vasculară sofisticată. Intervenția este efectuată de obicei în prezența hipertensiunii portale și a coagulopatiei. Intervențiile chirurgicale în antecedente sau/și peritonita bacteriană spontană fac operația și mai dificilă. Descrieri tehnice mai detaliate pot fi găsite prin consultarea bibliografiei anexate.[61-64]

Incizia este de obicei bilaterală subcostală, cu o extensie mediană către xifoid ("Mercedes-Benz"). În mod alternativ, accesul abdominal poate fi realizat printr-o incizie în „crosă de hochei". La copii se preferă o incizie arcuată abdominală transversală (Fig.10). Aproape niciodată nu este necesară toracotomia.

Pe lângă incizie, o contribuție decisivă la expunerea adecvată o reprezintă folosirea unor depărtătoare eficiente (Fig.11). O expunere perfectă este esențială: expunerea deficitară este frecvent cauza unor complicații tehnice și/sau a unei sângerări severe.

Structurile hilare (artera hepatică, canalul cistic și canalul hepatic comun) sunt izolate și secționate (Fig.12).

Vena portă este scheletizată. Se secționează ligamentele hepatice (triunghiular stâng și drept, rotund, gastrohepatic și coronar). Toate aceste structuri trebuie disecate cât mai înalt la nivelul hilului, pentru a conserva o lungime utilizabilă maximă. Disecția ductului hepatic

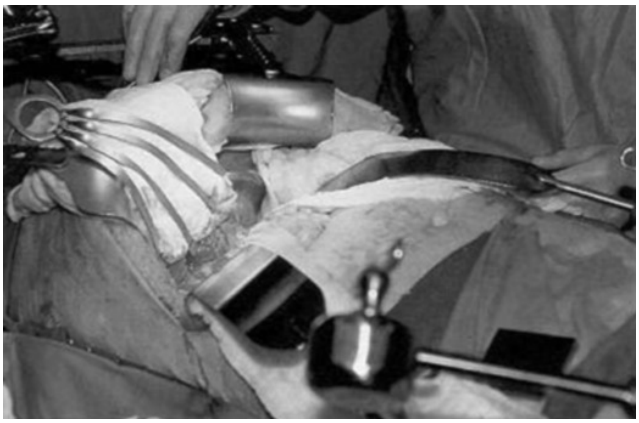

Fig.11 Expunere cu ajutorul unui Stieber Rib Grip® (Handy Andy) (Depărtătorul Costal Stieber) şi cu Iron Intern® (Internul de Fier).

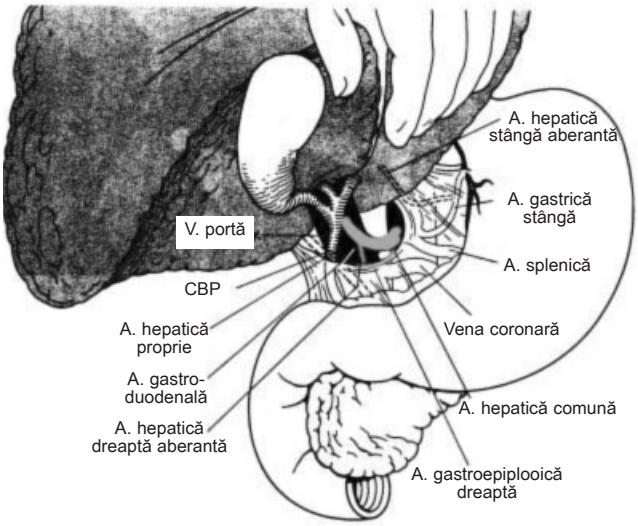

Fig.12 Anatomia vasculară a hilului hepatic poate fi extrem de variabilă şi foarte înşelătoare.

comun și a arterei hepatice trebuie să conserve țesuturile peribiliare și perivasculare, pentru a asigura o vascularizație adecvată. Dacă se folosește "by-pass"-ul veno-venos, vena portă este secționată și canulată (Fig.13). Se izolează și se canulează o venă axilară și o venă safenă mare (de obicei cea stângă) (Fig.13).

Disecția venei axilare trebuie să fie extrem de atentă pentru a evita leziunile plexului brahial. Pentru plasarea canulei femurale se poate folosi tehnica percutanată; există totuși o anumită incidență a sângerării postcanulare, datorită dimensiunii venotomiei rezultate. Pacientul este apoi conectat pe "by-pass" folosind o pompă centrifugă (Fig.13).

La cazurile cu hipertensiune portală mare și cu sângerare intraoperatorie importantă o soluție utilă și eficientă o constituie efectuarea unui șunt porto-cav temporar (Fig.14).

După clamparea venei cave inferioare infra- și suprahepatic, ficatul este rezecat (Fig.15).

Se realizează apoi hemostaza zonei retrohepatice restante. În mod tradițional zona restantă retrohepatică era suturată cu un surjet din fire neresorbabile, dar în prezent hemostaza este obținută prin coagulare cu coagulatorul cu Argon® (Fig.16).

Artera hepatică este mobilizată și homografa este plasată în loja hepatică. Vena cavă inferioară suprahepatică este prima anastomozată, începând cu peretele posterior dinspre interior (Fig.17), urmată de vena cavă inferioară infrahepatică. În decursul acestei etape a operației se realizează lavajul ficatului prin canula portală, cu scopul îndepărtării soluției de conservare, ce conține potasiu în cantitate crescută.

În mod clasic, următorul timp al operației este reprezentat de decanularea și anastomozarea venei porte (Fig.18), după care se îndepărtează clampele și ficatul este reperfuzat (Fig.19).

Urmează anastomozarea arterei hepatice (Fig.20,21,22). Adeseori este convenabil să se realizeze atât anastomozarea arterei hepatice și a venei porte înainte de reperfuzie, astfel încât revascularizarea

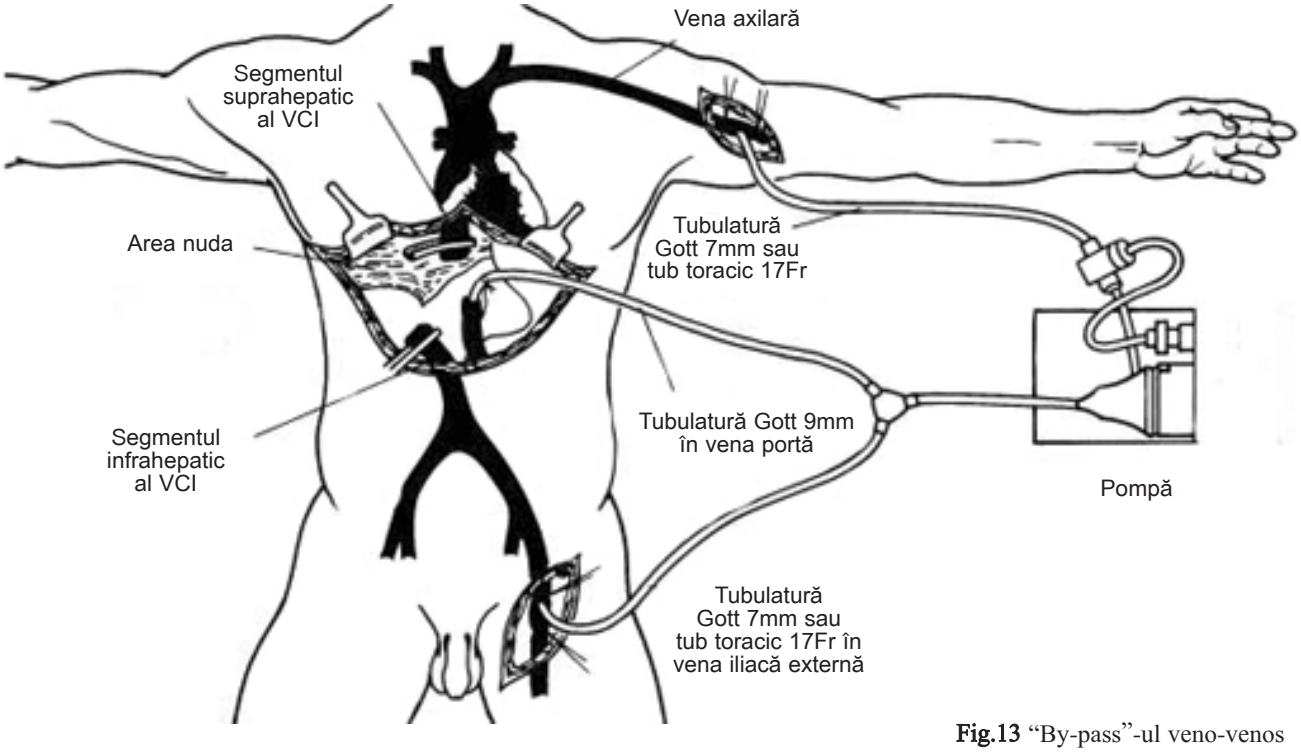

Fig.13 "By-pass"-ul veno-venos

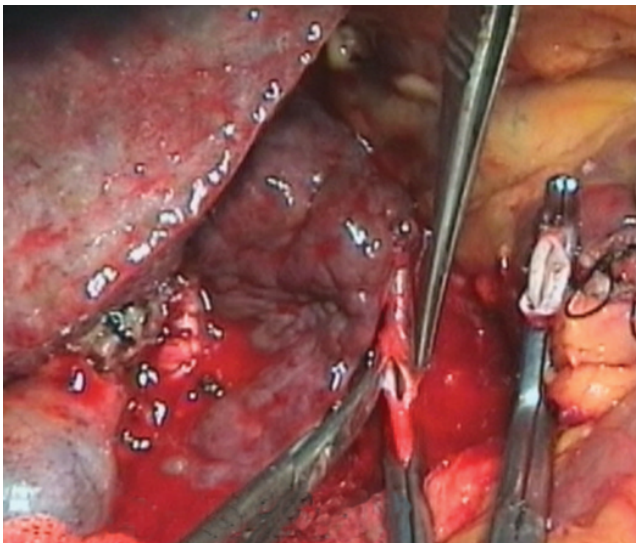

Fig.14 Aspect premergător realizării unui şunt porto-cav temporar (vena portă a primitorului este secţionată în vederea realizării şuntului).

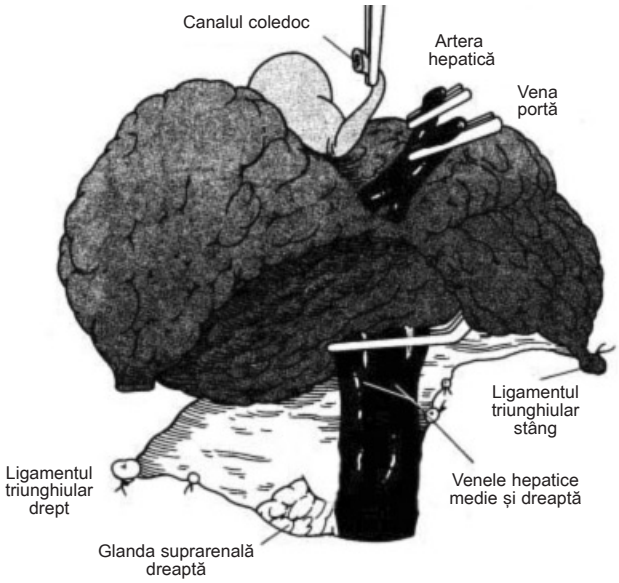

Fig.15 Ficatul înainte de rezecţie. Această imagine demonstrează faza finală a disecţiei din tehnica "piggy-back"; în tehnica "standard" această disecţie este similară dar vena cavă inferioară este clampată.

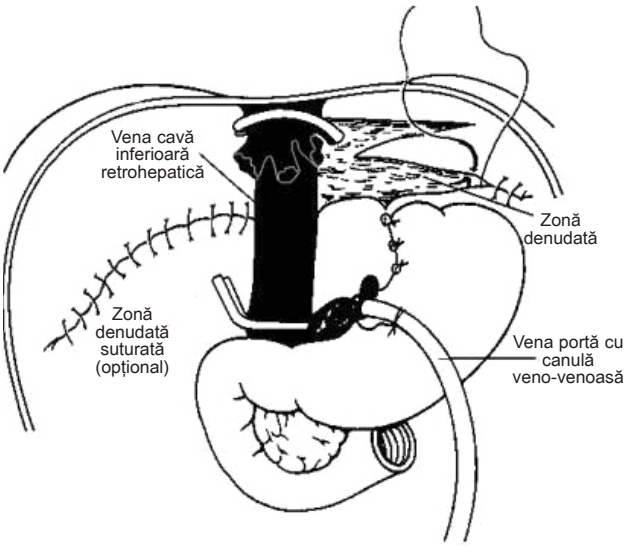

Fig.16 Ficatul a fost îndepărtat şi se efectuează hemostaza la nivelul zonei denudate. În tehnica "clasică" erau folosite suturi extensive; în prezent, utilizarea Coagulatorului cu Argon® a eliminat necesitatea efectuării surjetului.



Fig.17 Peretele posterior al oricărei anastomoze venoase perihepatice este suturat pornind din interior. Eversarea peretelui venos este de dorit pentru a obţine afrontarea endoteliu-endoteliu.

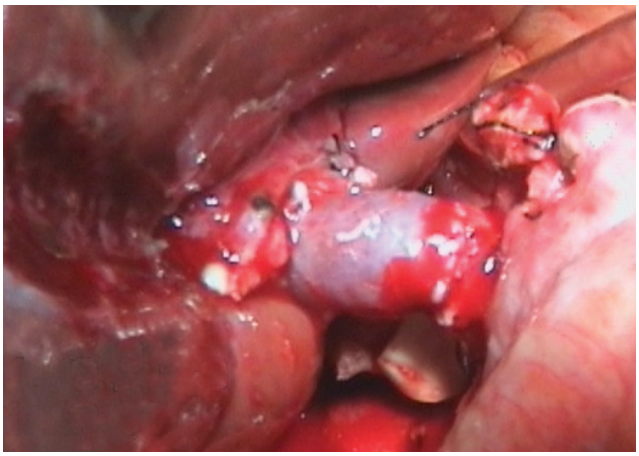

Fig.18 Anastomoză portă finalizată.

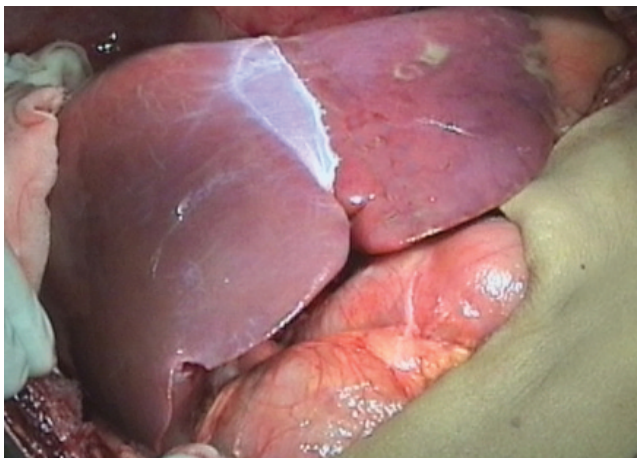

Fig.19 Reperfuzia grefei.

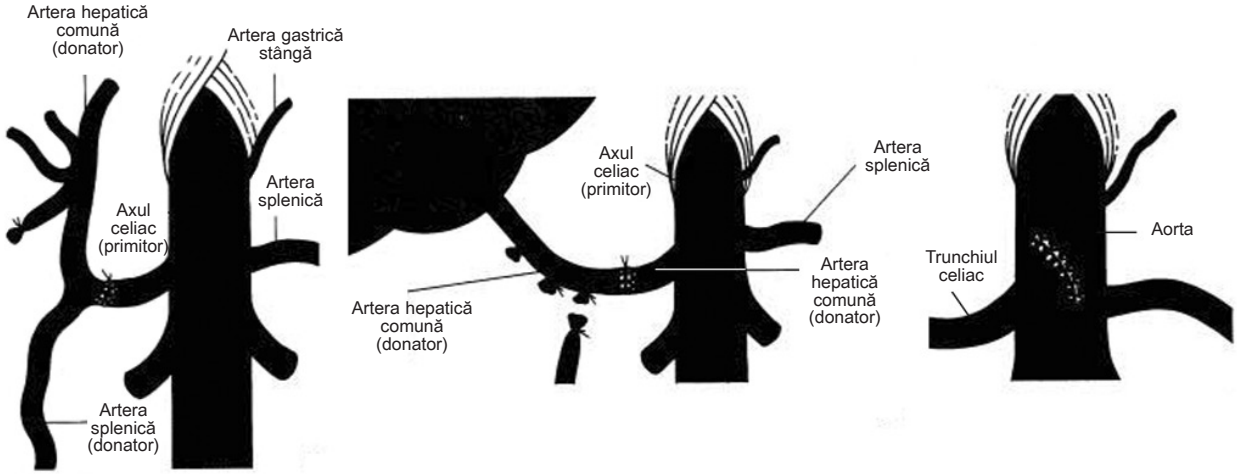

Fig.20 Diverse modalităţi de a anastomoza artera hepatică:
a) anastomoză între trunchiul celiac al donatorului şi artera hepatică comună a primitorului;
b) anastomoză între trunchiul celiac al donatorului şi artera hepatică comună a primitorului, cu ligatura arterei gastroduodenale;
c) implantarea trunchiului celiac direct în aortă.

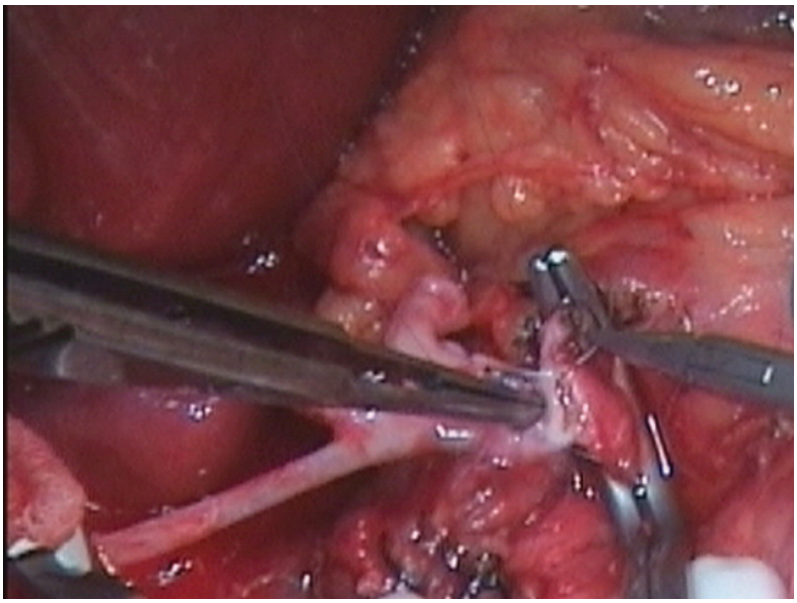

Fig.21 Anastomoză arterială în curs de efectuare.

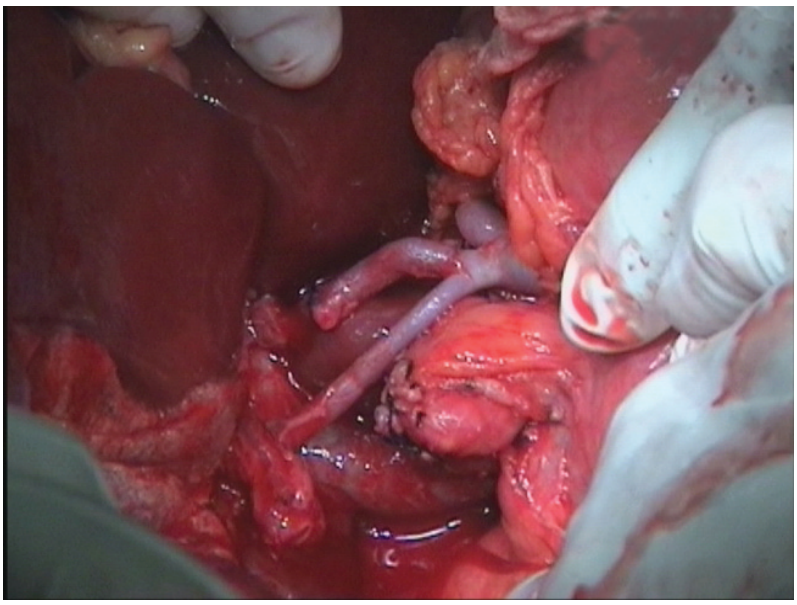

Fig.22 Anastomoză arterială finalizată.

ficatului să fie completă de la debut.

După îndepărtarea canulei de “by-pass” restante se realizează hemostaza, apoi se efectuează anastomoza biliară. Aceasta poate fi realizată fie printr-o coledocojejunostomă pe ansă în Y „à la Roux” (Fig.23), fie printr-o coledoco-coledocoanastomoză, cu sau fără tub Kehr (Fig.24). Folosirea tubului Kehr a fost abandonată de majoritatea chirurgilor în ultimii ani. Tipul de anastomoză folosit depinde de etiologia afecțiunii hepatice, de anatomie și de preferința chirurgului.

În ceea ce privește coledoco-jejunoanastomoza, aceasta poate fi realizată în două tehnici de bază: fie tipul standard, termino-terminal (Fig.23), fie cu modificarea lui Margreiter (Fig.25); în cadrul acestei ultime tehnici, ductul biliar este telescopat în interiorul ansei intestinale printr-o mică enterotomie și este fixat prin câteva fire de sutură separate, plasate între seromusculara ductului și întreaga grosime a peretelui intestinal.

După efectuarea tuturor anastomozelor se verifică încă o dată aspectul lor macroscopic (Fig.26) și se efectuează o ecografie Doppler, care verifică aspectul parenchimului hepatic și permeabilitatea anastomozelor vasculare.

Intervenția se termină prin plasarea tuburilor de dren și sutura plăgii abdominale (Fig.27).

O alternativă la tehnica descrisă mai sus este tehnica „piggy-back” („călare”).[62] Prin disecarea lobului caudat al ficatului, cu detașarea sa de vena cavă inferioară, este conservată vena cavă inferioară

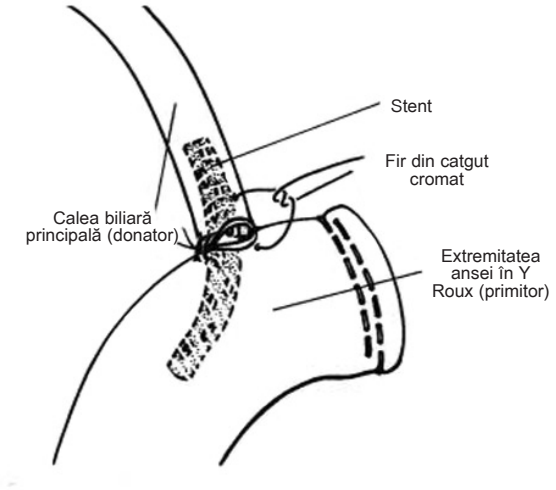

Fig.23 Coledoco-jejunoanastomoză Roux în “Y” “standard”.

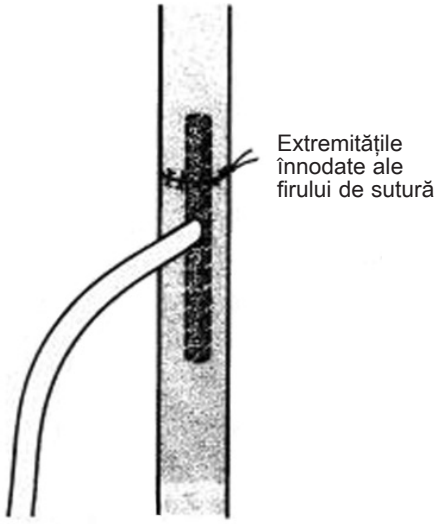

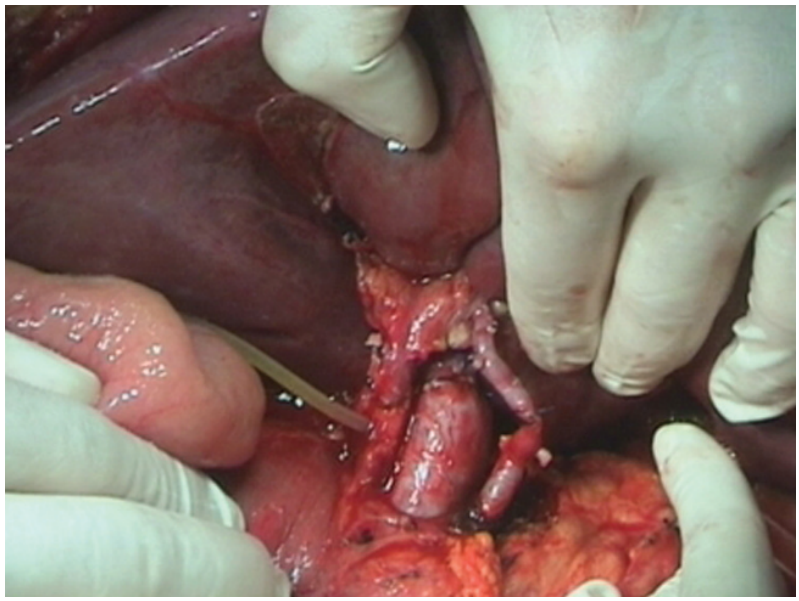

Fig.24 Coledoco-coledocoanastomoză; în acest caz, a fost utilizat un tub în T (Kehr). În ultimii ani s-a renunţat la folosirea acestuia. El este în continuare util în cursul fazei de învăţare prin care trec chirurgii tineri.

retrohepatică a primitorului. În cadrul aceastei tehnici sunt disecate, ligaturate și secționate un număr variabil de vene accesorii retrohepatice (Fig.15). Se plasează pense ocluzive pe vena hepatică dreaptă și la confluența venelor hepatice stângă și medie (Fig.28).

Vena hepatică dreaptă este în mod obișnuit suturată prin surjet, iar septul dintre venele hepatice stângă și medie este desființat, pentru a realiza un trunchi venos comun (Fig.29).

Acest trunchi venos este anastomozat cu vena cavă inferioară suprahepatică a homogrefei. După lavajul ficatului, vena cavă infrahepatică de la nivelul grefei este ligaturată. Anastomoza arterei hepatice și a venei porte sunt identice cu cele din tehnica standard. Deoarece, pe de o parte, vena cavă inferioară este conservată, cu flux prezent pe întregul parcurs al intervenției și pe de altă parte pacienții cu hipertensiune portală preexistentă pot să tolereze în mod normal clamparea temporară portală, acest tip de operație poate fi de obicei efectuată fără să fie nevoie de "by-pass" veno-venos[63]. Deși utilizarea de rutină a "by-pass"-ului veno-venos a fost pusă la îndoială, suntem de părere că acest dispozitiv ar trebui întotdeauna aplicat în cadrul tehnicii standard și că este doar uneori necesar în cazul tehnicii "piggy-back".[46,65] Interceptarea completă a fluxului venos infradiafragmatic nu este tolerată de mulți pacienți și poate să conducă la o serie de complicații, incluzând disfuncția renală, congestia intestinală și edemul, precum și coagulopatia severă[66]. În plus, în cazul unor complicații tehnice care necesită o prelungire a fazei anhepatice, "by-pass"-ul funcționează ca o parașută de rezervă pentru chirurg, permițând prelungirea timpului pentru corecturile necesare.

O variantă a tehnicii „piggy-back" este cea introdusă de Belghiti în 1992.[67] Rezecția ficatului se face și în acest caz cu păstrarea venei cave inferioare (Fig.30).

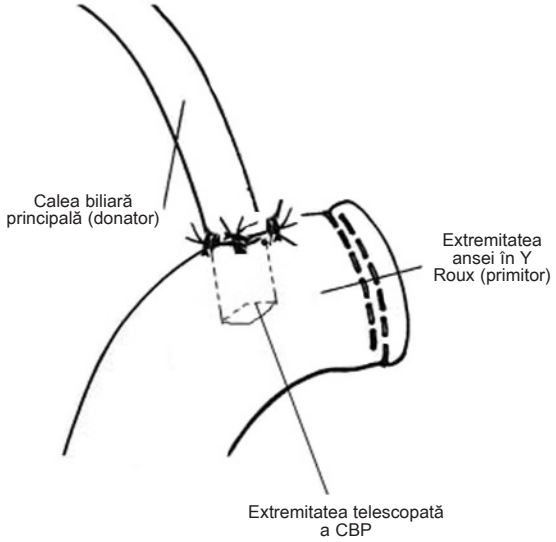

Fig.25 Tehnica Margreiter pentru realizarea coledoco-jejunoanastomozei pe ansa Roux în "Y".

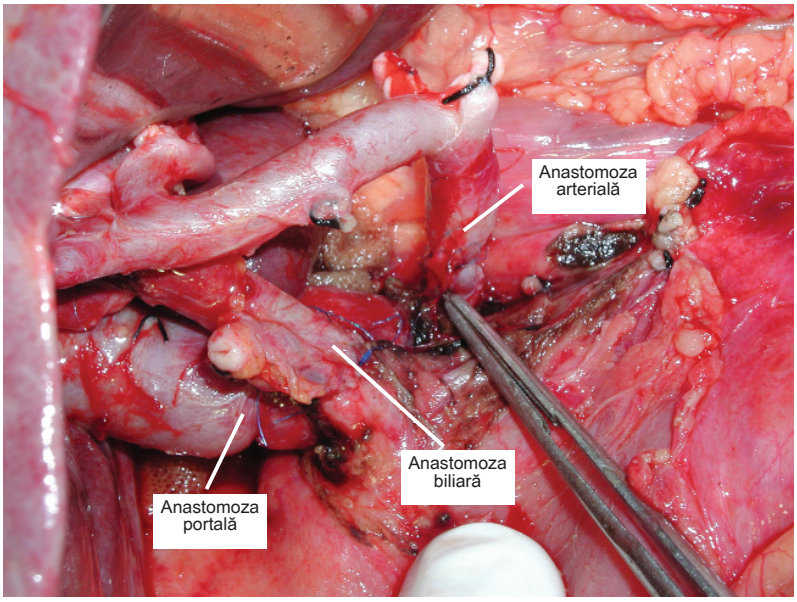

Fig.26 Aspectul final al anastomozelor la nivelul hilului.

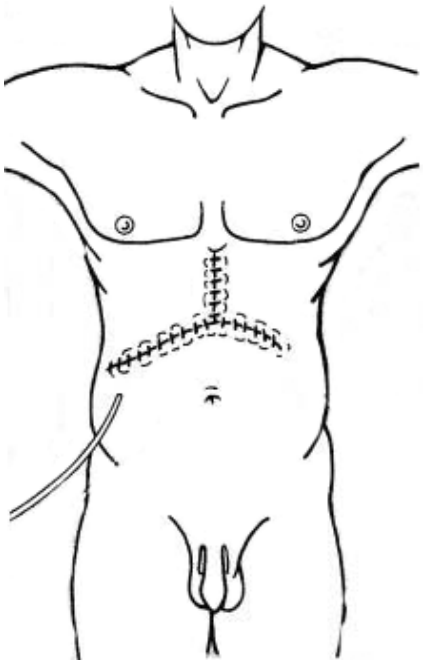

Fig.27 Sutura peretelui abdominal. În prezent este suficientă folosirea unui singur circuit închis de drenaj. Pentru sutura tegumentului se utilizează agrafe din oţel inoxidabil.

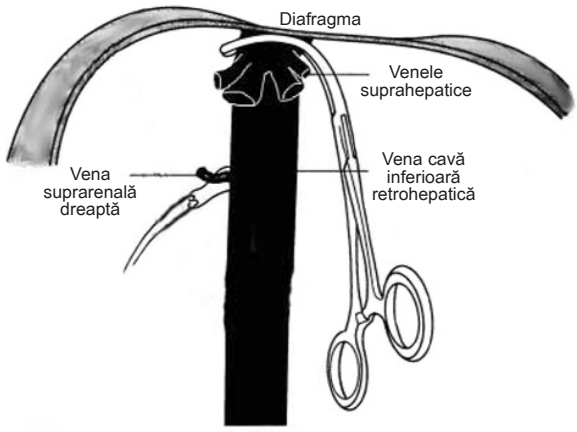

Fig.28 Clamparea după îndepărtarea "piggy-back" a ficatului. Vena cavă inferioară a primitorului a fost conservată şi menţinută funcţională prin plasarea clampei superioare doar pe venele hepatice.

Anastomoza între vena cavă inferioară a ficatului donatorului și vena cavă inferioară a primitorului se face latero-lateral, după ce ambele capete ale venei cave de la donator au fost suturate pe tranșă (Fig.31).

De regulă se realizează o anastomoză largă, care să evite complicațiile de efluent venos („outflow"), care pot avea o influență dramatică asupra funcției grefonului (Fig.32).

În Centrul de Chirurgie Hepatică și Transplant Fundeni această tehnică este utilizată pentru majoritatea cazurilor de transplant hepatic la adult.

În unele cazuri este necesară o reconstrucție vasculară mai sofisticată. Tromboza venei porte la candidatul pentru transplant obișnuia să fie o contraindicație absolută pentru transplantul ortotopic de ficat. Tehnicile moderne permit în prezent transplantarea multora dintre acești pacienți chiar și în prezența unei tromboze extensive și de lungă durată a venei porte.[68] Se poate utiliza un segment al venei iliace a donatorului pentru a construi o grefă venoasă între vena mezen-

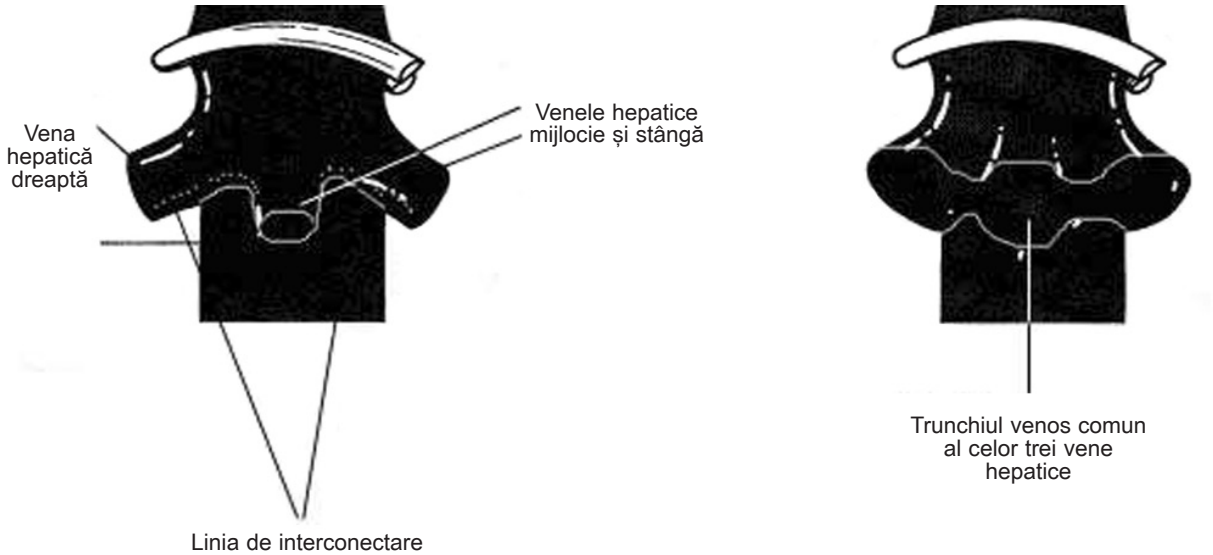

Fig.29 Realizarea trunchiului venos hepatic. În 80% din cazuri sunt suficiente venele hepatice medie şi stângă (bontul venei hepatice drepte este suturat)

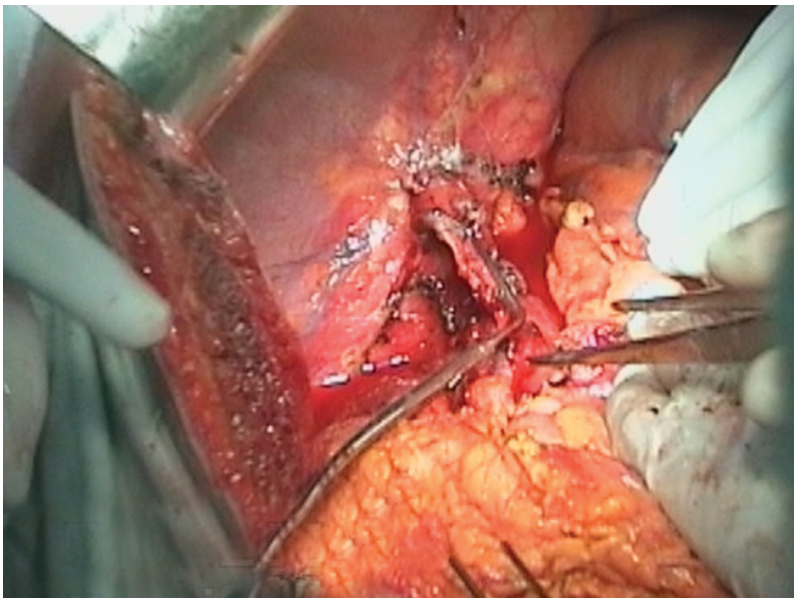

Fig.30 Hepatectomie la primitor cu conservarea venei cave inferioare, care este clampată lateral.

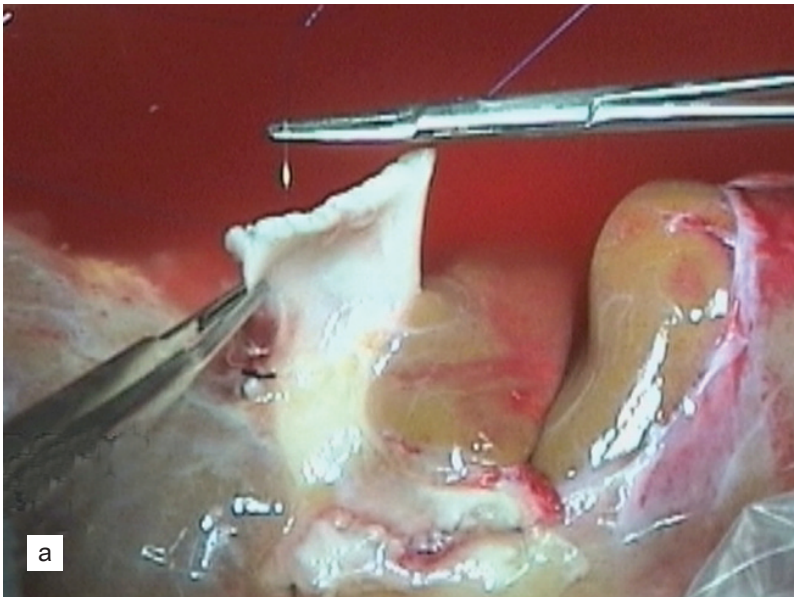

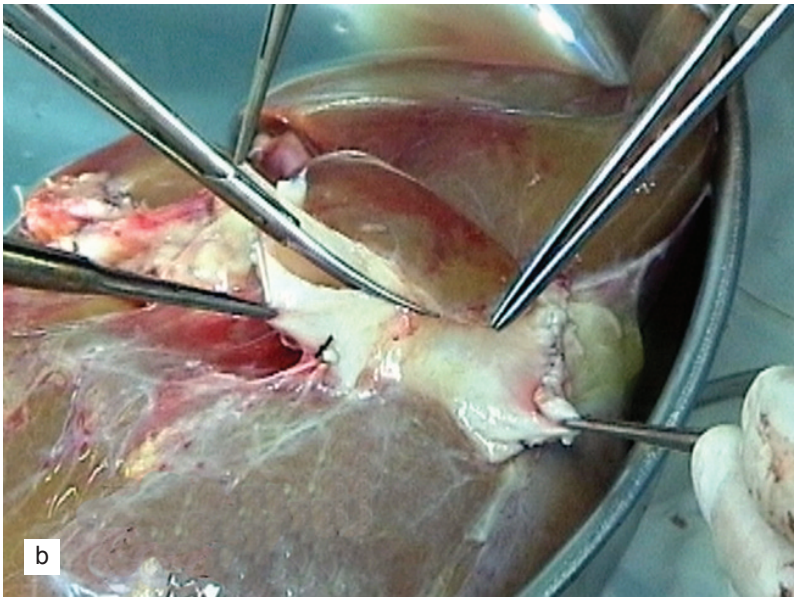

Fig.31 Vena cavă inferioară retrohepatică a grefei este suturată la ambele capete (a) şi secţionată longitudinal (b), pentru a fi anastomozată după maniera Belghiti.

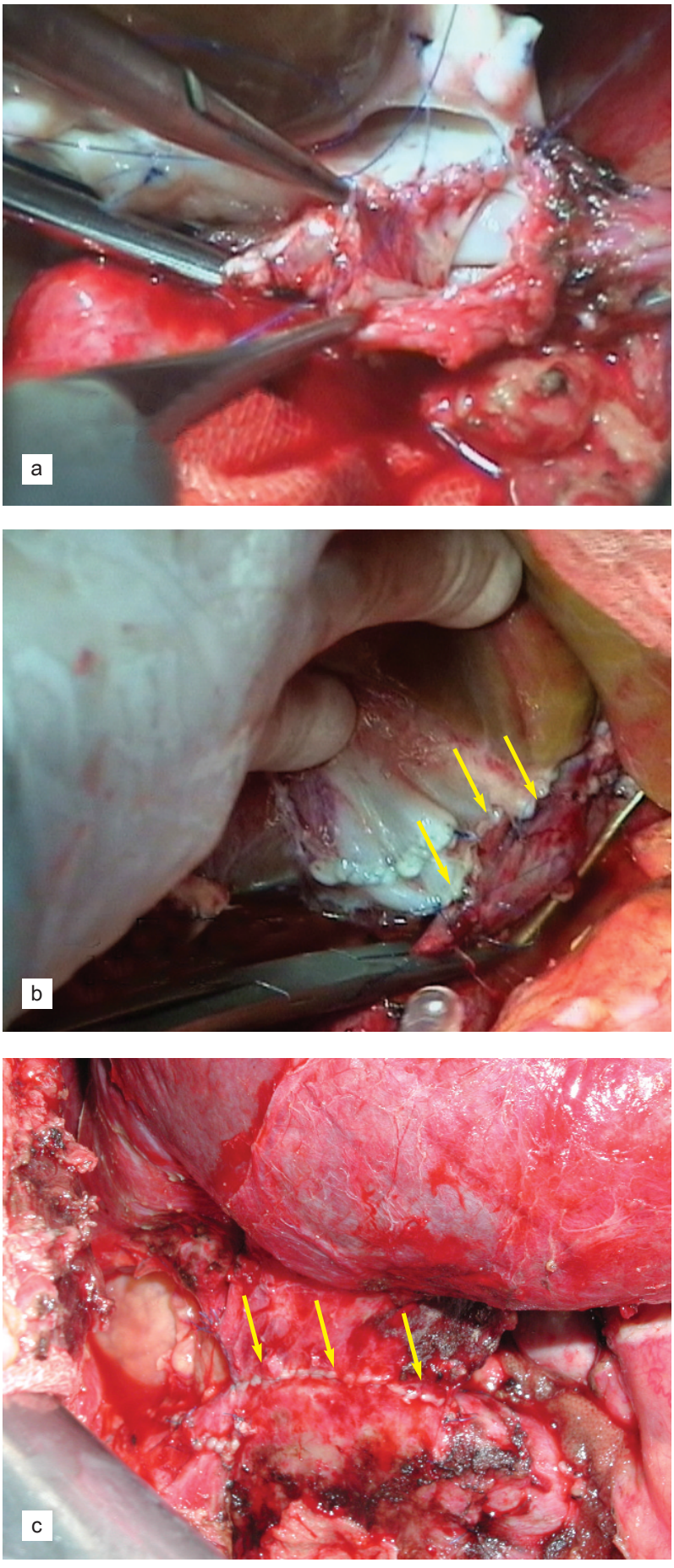

Fig.32 Anastomoză cavo-cavă realizată L-L după maniera Belghiti
a) aspectul tranşei posterioare
b) aspectul versantului stâng
c) aspectul versantului drept.

terică superioară sau una dintre ramurile sale importante cu vena portă a grefei. Această grefă venoasă este trecută prin mezocolon, între stomac și pancreas, retropiloric, pentru a ajunge la hilul ficatului (Fig.33).

În mod similar, dacă influxul arterial hepatic al primitorului este inadecvat, pot fi folosite grefe vasculare între aorta infrarenală sau supraceliacă și artera grefei (Fig.34).[69,70]

Intervenția chirurgicală este similară la pacientul pediatric. De regulă hepatectomia, chiar în prezența unor aderențe masive, este mai ușoară. Anastomozele vasculare sunt delicate datorită calibrului redus al vaselor și este de dorit ca anastomozele să fie realizate cât mai aproape posibil de aortă. În cazul donatorilor foarte mici se poate utiliza un conduct aortic, ca o extensie pentru anastomoza cu aorta receptorului. Coledocojejunostomia pe ansă în "Y" este forma cea mai obișnuită de reconstrucție biliară la copii. Se recomandă, de asemenea, folosirea microscopului operator pentru anastomoza arterială la copiii mici.

3.5. Ingrijirile postoperatorii

Perioada postoperatorie imediată este deosebit de dificilă și în același timp decisivă pentru evoluția viitoare a bolnavului transplantat.

În această perioadă este nevoie de monitorizarea celor mai importanți parametri fiziologici: pulsul, tensiunea arterială, presiunea venoasă centrală, oximetrie de puls, electrocardiograma, radiografie toracică, debitul urinar, hemoleucograma, ionograma, glicemia, ureea, creatinina, probele hepatice (bilirubina totală și directă, transaminazele, fosfataza alcalină, gama-glutamil-transpeptidaza).

Parametrii hemodinamici vor fi urmăriți în primul rând, împreună cu secreția de pe tuburile de dren. O umplere vasculară și o susținere cardiacă adecvate, precum și supleerea cu substituenți sangvini (masă eritrocitară, masă trombocitară, plasmă proaspată congelată) – sunt măsuri necesare. Reintervenția de hemostază se indică ori de câte ori apar semnele unei sângerări intraabdominale.

Fizioterapia pulmonară și aspirația endobronșică sunt măsuri foarte importante, în special dacă pacienții sunt menținuți mai mult timp pe ventilație mecanică. Profilaxia infecțiilor pulmonare se face, de regulă, folosind antibiotice cu spectru larg (cefalosporine de generația a II-a sau a III-a). În mod particular profilaxia infecției cu *Pneumocystis carinii* se face cu ajutorul combinației de trimetoprim și sulfametoxazol.

Profilaxia infecției cu citomegalovirus trebuie

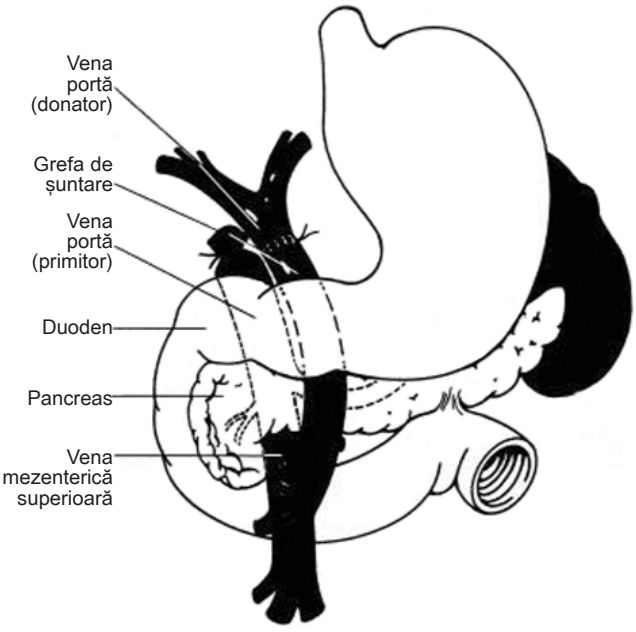

Fig.33 Reconstrucţia prin grefon venos liber în cazul trombozei venei porte a primitorului.

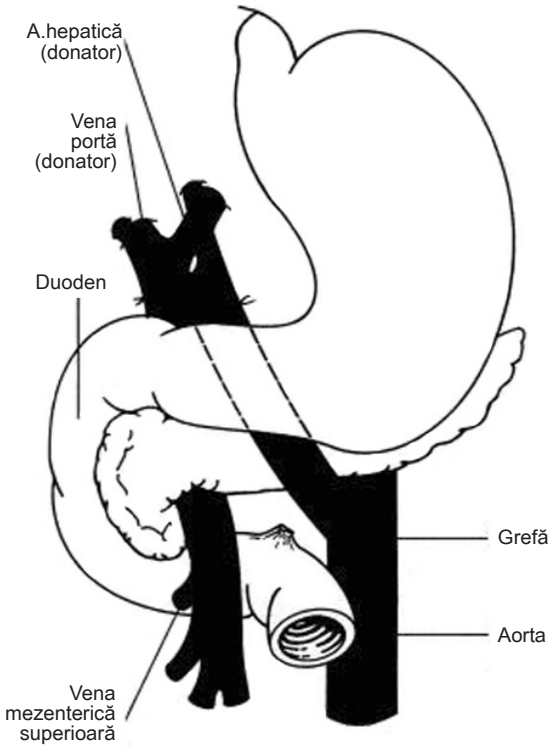

Fig.34 Grefă arterială. În acest caz, se interpune un segment de arteră iliacă (porţiunea comună sau externă) prelevat de la donator între aorta infrarenală a primitorului şi artera hepatică a alogrefei.

facută întotdeauna când donatorul a fost infectat cu virusul respectiv (test CMV pozitiv) în timp ce primitorul a fost negativ.[71] În prezent, profilaxia se face utilizând Ganciclovir și Imunoglobulină specifică.

Pentru profilaxia infecției herpetice se utilizează Aciclovir.[72]

Infecțiile fungice reprezintă o problemă majoră în TH, cauzele principale fiind contaminarea digestivă din cursul operației de TH, translocarea de la nivelul intestinului, pierderile de sânge și starea de imunodepresie posttransplant. Din acest motiv se recomandă profilaxia cu fluconazol sau ketoconazol, în special în caz de intervenții de lungă durată, cu pierderi mari de sânge, în caz de retransplant sau de fistule biliare. Terapia infecțiilor fungice trebuie să fie precoce și agresivă.[46]

Păstrarea unei diureze adecvate constituie un obiectiv major și, ori de câte ori acest lucru nu este posibil (bolnavi cu sindrom hepato-renal anterior, toxicitate a ciclosporinei), este recomandabilă instituirea precoce a hemodializei.[73]

Examenul Doppler pentru verificarea patenței vasculare la nivelul venei porte și arterei hepatice se indică de rutină (în a 3-a zi postoperator), precum și ori de câte ori există suspiciuni privind această patență.

3.6. Imunosupresia în transplantul hepatic cu grefă de la cadavru la adult

Profilaxia rejetului este cheia imunosupresiei în transplant. Inducția imunosupresiei se face intraoperator, în faza anhepatică, când se administrează o doză mare de cortizon intravenos. În cazurile cu risc crescut de rejet (retransplant, test cross-match pozitiv) inducția poate fi făcută cu anticorpi monoclonali (OKT3). Tratamentul de întreținere se bazează pe o combinație de droguri, în care rolul principal îl au fie ciclosporina fie, mai recent, tacrolimusul.

Ciclosporina (Neoral®), descoperită de Jean Borel de la firma Sandoz, și testată de Roy Calne la Cambridge, a fost introdusă în practică la începutul anilor ’80 și s-a dovedit deosebit de eficientă în prevenirea fenomenelor de rejet. Ciclosporina este un peptid extras dintr-o ciupercă. Mecanismul de acțiune constă în inhibarea sintezei de Interleukina-2 (IL-2), prin legarea de un receptor intracelular specific (ciclofilina), ceea ce duce la blocarea limfocitelor de tip CD4.

Ciclosporina se poate administra inițial intravenos (1,0-1,5 mg/kg de 2 ori pe zi), apoi oral (10mg/kg de 2 ori pe zi). Nivelul seric optim este de 250-400 ng/mL în primele trei luni, ca la un an post-transplant să fie suficient un nivel de 100 ng/mL.

Dintre efectele adverse amintim: nefro-toxicitatea[73], hipertensiunea arterială, hiperplazia gingivală, hirsutismul, hipercolesterolemia[74], diabetul zaharat[75], tulburările neurologice (parestezii, tremor, cefalee, halucinații, confuzie).

Tacrolimus, produs inițial de firma Fujisawa sub numele de FK506 și testat din 1987 la Universitatea din Pittsburgh, a fost omologat de FDA (Food and Drug Administration) în 1994 și este utilizat în prezent în mod curent sub numele de Tacrolimus sau Prograf®.

Este un macrolid cu o structură asemănătoare eritromicinei. Mecanismul său de acțiune constă în inhibiția Interleukinei-2 prin legarea de un receptor intracelular specific (FK-receptor).

Poate fi administrat intravenos (0,01-0,05mg/kg de 2 ori pe zi) sau oral (0,03-0,2mg/kg de 2 ori pe zi). Nivelul optim în sânge este de 5 - 15 ng/mL. Efectele toxice sunt similare cu cele ale ciclosporinei. Eficacitatea ca imunosupresor este însă de circa 100 de ori mai mare și nu depinde de prezența bilei în intestin (absorbția enterală este independentă de aceasta). În transplantul de ficat tacrolimusul s-a impus din ce în ce mai mult ca imunosupresor de elecție. Dacă sub ciclosporină rata rejetului acut ajunge la circa 50-60%, după administrare de tacrolimus aceasta nu depășește 30%. Mai mult decât atât, tacrolimusul poate fi utilizat și pentru tratamentul rejetului refractar la terapia obișnuită.[76]

Azatioprina (Imuran™) este un analog de purină, care acționează ca antimetabolit, interferând procesul sintezei acizilor nucleici. Este blocată proliferarea rapidă a limfocitelor, ca răspuns la prezența unui antigen străin. Dintre efectele toxice, cele mai importante sunt cele legate de depresia medulară (leucopenie).

Poate fi administrat oral sau intravenos.

Micofenolatul mofetil (CellCept®) reprezintă forma esterificată a acidului micofenolic, care la rândul lui este un imunosupresor foarte activ. Mecanismul de acțiune constă în inhibiția selectivă și reversibilă a inosin-monofosfat-dehidrogenazei, o enzimă cu rol important în sinteza guanozin-nucleotidelor care alcătuiesc limfocitele T și B. În protocoalele moderne, tinde din ce în ce mai mult să înlocuiască imuranul, atât la bolnavii cu transplant renal cât și la cei cu transplant hepatic, acțiunea sa anti-rejet fiind semnificativ mai puternică.

Corticoizii au o acțiune imunosupresoare cunoscută de multă vreme, care are la bază mecanisme multiple. Hormonii steroizi impiedică proliferarea limfocitelor T ca răspuns la prezența antigenelor străine, interferând atât cu eliberarea de Interleukină-2, cât și cu răspunsul limfocitar la Interleukină-2. Steroizii au și un puternic efect antiinflamator nespecific, ceea ce

contribuie la diminuarea magnitudinii rejetului. Efectele adverse sunt binecunoscute: hiperglicemie, osteoporoză, edeme, slăbiciune musculară, tulburări de comportament. Steroizii pot fi administrați atât oral cât și parenteral.

Anticorpii monoclonali (Muromonab-CD3, Orthoclone OKT®3) sunt obținuți de la șoarece și au o acțiune specifică împotriva complexului CD3, care la rândul lui face parte din structurile care recunosc antigenul de pe suprafața limfocitelor T. Administrarea de OKT3 duce la depleția rapidă a limfocitelor T din circulație. Efectele adverse sunt importante: febra, tahicardia și chiar edemul pulmonar. Preventiv se administrează steroizi în doze mari înaintea tratamentului cu OKT3, care nu va fi prelungit mai mult de 10-14 zile. Un alt efect nedorit este apariția de anticorpi anti-OKT3, ceea ce limitează posibilitatea unei reutilizări a drogului. Preparatul existent de OKT3 nu poate fi administrat decât intravenos, doza fiind de 5 mg/zi.

Globulinele antilimfocitare și antitimocitare (ALG, ATG) sunt preparate prin administrarea de limfocite umane la cai sau la iepuri.[77] Rezultă un grup heterogen de anticorpi, care pot fi ultilizați în imunosupresie. Tratamentul durează 10-14 zile și se administrează intravenos.

Ciclofosfamida este un agent alchilant cu efect citotoxic față de celulele cu proliferare rapidă prin alterarea structurii ADN-ului. Efectele sale imunosupresoare se manifestă în special asupra răspunsului imun umoral, indicația sa principală fiind rejetul cu mecanisme umorale (xenografe, rejet hiperacut).

De câțiva ani, este disponibil un nou medicament imunosupresor numit *Sirolimus* (Rapamicina, Rapamune®), care s-a dovedit a fi un potent agent imunosupresor. Sirolimus inhibă proliferarea limfocitelor T indusă de citokine și antigenele celulare ale grefei. Spre deosebire de inhibitorii calcineurinei, sirolimus nu determină nefrotoxicitate acută sau cronică. Efectele adverse sunt hiperlipemia, trombocitopenia și pneumonia interstițială. La pacienții tratați cu sirolimus s-a observat o incidența crescută a trombozei arterei hepatice, ceea ce poate limita utilizarea precoce post-transplant a acestui imunosupresor.[2,78]

Schemele terapeutice cele mai utilizate în practică includ:

1) Inducția imunosupresiei - se efectuează intraoperator (în cursul fazei anhepatice), de obicei cu un bolus de 1g de cortizon, rareori și cu OKT3;

2) Imunosupresia postoperatorie este realizată în primele trei luni cu o triplă asociere medicamentoasă: imunosupresor de bază (ciclosporină sau tacrolimus) + CellCept (sau Imuran) + Medrol.

3) După 3 luni se renunță la CellCept, iar la un an tratamentul imunosupresor se bazează doar pe tacrolimus sau ciclosporină (monoterapie).

Cea mai recentă combinație de imunosupresoare include utilizarea dozelor mici de tacrolimus și sirolimus. Studii preliminare au arătat că incidența rejetului a scăzut la 15-18% prin utilizarea acestei asocieri de imunosupresoare.[79]

4. COMPLICAȚII POSTOPERATORII SPECIFICE

4.1. Non-funcția sau disfuncția primară a ficatului

Este complicația cea mai de temut. Din punct de vedere clinic se caracterizează prin incapacitatea bolnavului de a se desprinde de respirator, comă de diverse grade și insuficiență renală acută, producție insuficientă de bilă, iar din punct de vedere paraclinic – prin acidoză lactică, coagulopatie, creșterea marcată a transaminazelor. În forma ei cea mai gravă, non-funcția primară a ficatului, apare la circa 5% din bolnavii transplantați[80] și necesită retransplantare. De cele mai multe ori cauzele rămân obscure. Au fost incriminate: calitatea ficatului donatorului[81,82], tehnica de recoltare, erori tehnice în cursul operației la primitor, agresiunea imunologică.

4.2. Hemoragia postoperatorie

Poate fi

- *intraabdominală*: depinde în mod esențial de minuțiozitatea cu care se face hemostaza intraoperatorie. Atunci când se produce, necesită reintervenție de hemostază cât mai precoce
- *digestivă*: în ciuda profilaxiei cu antagoniști ai receptorilor H2 poate apare la circa 20% dintre primitori. Cauzele cele mai frecvente sunt ulcerele hemoragice și sângerarea din anastomozele entero-enterale sau bilio-enterale.[80] La pacienții cu reconstrucție printr-o ansă în „Y" Roux anastomoza jejunală reprezintă una din sursele cele mai frecvente de hemoragie postoperatorie. Edemul peretelui intestinal dispare postoperator și, dacă jejuno-jejunostomia nu a fost realizată cu atenție, ținând cont de acest fenomen, sângerarea se poate produce de la nivelul suturii. De cele mai multe ori aceste sângerări necesită reintervenție chirurgicală.
- *sângerarea de la nivelul anastomozei arteriale*: se poate produce din spații mici situate la nivelul anastomozei și nedectate la momentul transplan-

tării sau prin ruperea unor anevrisme micotice. În ambele situații se poate produce o sângerare masivă, dar în special în cea din urmă. Dehiscențele simple pot fi rezolvate prin sutură primară, dar anevrismele micotice necesită de obicei ligatura vasului și uneori retransplantarea. În ceea ce privește anevrismele micotice, atât morbiditatea cât și mortalitatea sunt ridicate, datorită prezenței unei infecții oculte. Ruptura acută a unui anevrism micotic se însoțește de o letalitate de peste 90%.

O altă cauză importantă a sângerării postoperatorii este cea iatrogenă. Lezarea unui vas sangvin diafragmatic, de la nivelul peretelui toracic sau abdominal, în timpul biopsiei hepatice percutanate, poate să determine o hemoragie severă. Puncția hepatică poate de asemenea să determine apariția unei fistule între un ram biliar și un vas sangvin hepatic, cu hemobilie consecutivă.

4.3. Stenoza vasculară

Stenoza poate surveni atât la nivelul anastomozei arteriale, cât și la nivelul celei venoase. În ceea ce privește *artera hepatică*, stenoza se asociază cu stricturi ischemice multiple ale arborelui biliar. Uneori această problemă poate fi rezolvată prin angioplastie percutanată cu balonaș, dar adesea este necesară retransplantarea pentru a controla sepsisul biliar.

În experiența Centrului de Chirurgie Hepatică și Transplant Fundeni s-a reușit salvarea unui ficat cu stenoză de arteră hepatică, la care tentativa de angioplastie percutanată a eșuat, prin refacerea anastomozei arteriale cu grefon sintetic interpus între aorta infrarenală și artera hepatică a ficatului transplantat (Fig.35a,b) (observație nepublicată). De notat că la secțiunea arterei hepatice s-a constatat prezența unui flux retrograd („back-flow"), ceea ce denotă patența microcirculației intrahepatice. Aceasta a permis, de altfel, și o bună revascularizare a ficatului, după refacerea anastomozei arteriale.

Stenoza venei porte poate fi asimptomatică sau poate să determine un grad variabil de disfuncție, incluzând reapariția hipertensiunii portale, a ascitei și a sângerărilor variceale. Se poate încerca o angioplastie transhepatică percutanată cu balonaș, uneori încununată de succes, dar adesea este necesară intervenția chirurgicală. Aceasta constă într-o reconstrucție venoasă, dacă este posibil, sau un șunt portosistemic (de obicei de tip mezocav), dacă reconstrucția primară nu este fezabilă.

În cele din urmă, *stenoza fie a venelor hepatice și/sau a segmentului superior al venei cave inferioare* poate să determine un sindrom Budd-Chiari, care poate avea un debut acut, chiar intraoperator, sau insidios – în acest caz pacientul prezentând ascită masivă, insuficiență renală și disfuncție hepatică. Se poate încerca o reparație directă, intervenție ce necesită un efort formidabil, deoarece, pentru clamparea la un nivel foarte înalt a venei cave, este necesară de obicei abordarea prin mediastin. În caz contrar, devine necesară retransplantarea, impunându-se frecvent anastomozarea venei cave inferioare suprahepatice a noii grefe direct la atriul drept al primitorului.

4.4. Tromboza vasculară

Tromboza acută precoce a arterei hepatice poate îmbrăca diferite forme de manifestare.[83] Ea se poate prezenta sub forma insuficienței hepatice acute (asemănându-se îndeaproape cu hepatita fulminantă), sub forma fistulei biliare, a unui bilom intrahepatic sau sub forma bacteriemiei intermitente. Tromboza arterei hepatice necesită adesea retransplantare urgentă. Se cunosc câteva cazuri pediatrice și câțiva pacienți adulți care au tolerat tromboza arterei hepatice fără efecte secundare și astfel nu a mai fost necesară retransplantarea. Tromboza arterială tardivă este de obicei rezultatul unui fenomen lent progresiv (cum ar fi stenoza progresivă sau hiperplazia intimei) și se asociază frecvent cu rearterializare prin colaterale. În aceste situații nu este întotdeauna necesară retransplantarea.

Tromboza acută precoce a venei porte este de obicei un eveniment catastrofal, caracterizat prin insuficiența rapidă a ficatului. Reintervenția imediată, cu dezobstrucția venei porte și corectarea cauzei mecanice, poate fi urmată de succes (experiența personală nepublicată a Prof. Andrei Stieber). În caz contrar, doar retransplantarea de urgență poate salva acești pacienți.

Tromboza venei cave inferioare, deși este rară (circa 0,8% din cazuri) poate pune probleme deosebite. Când se produce în segmentul suprahepatic se manifestă cu sindrom Budd-Chiari, în timp ce, atunci când apare în porțiunea infrahepatică, se manifestă prin sidrom de venă cavă inferioară. În formele grave poate necesita reintervenție de dezobstrucție, în timp ce formele care evoluează cu sindrom Budd-Chiari pot duce la pierderea ficatului transplantat.[54]

4.5. Complicațiile biliare

Fistulele biliare sau stenozele sunt cele mai frecvente complicații tehnice posttransplant. Frecvența lor a scăzut totuși în ultimii ani datorită atât îmbunătățirii

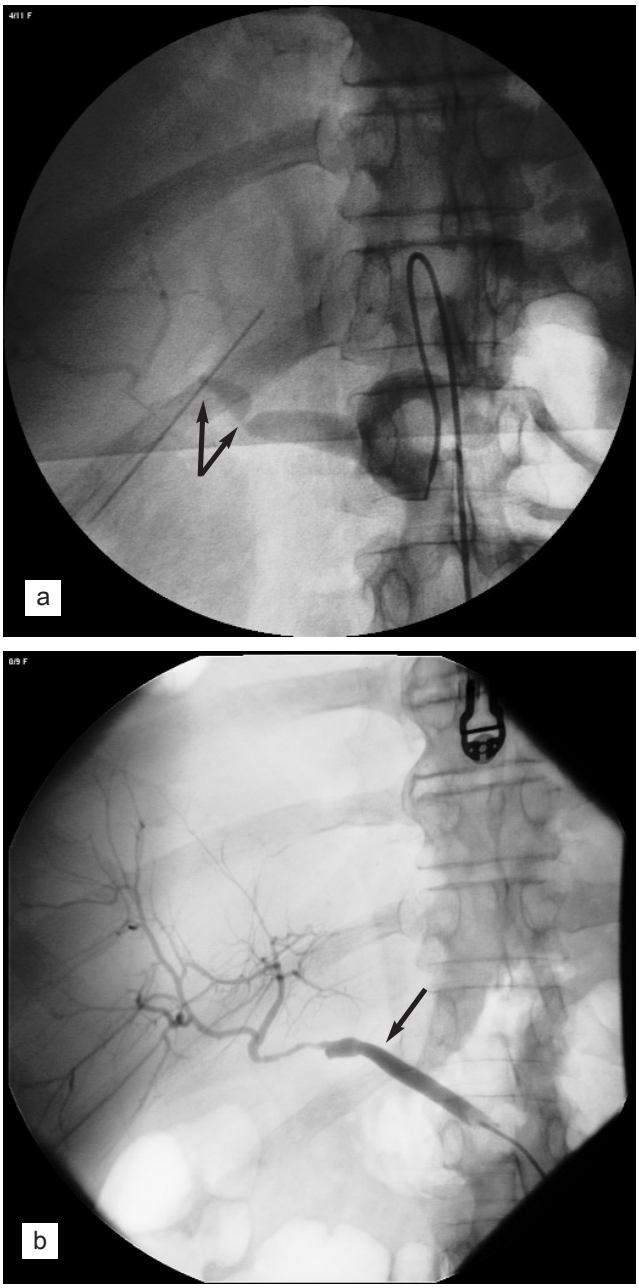

Fig.35 Stenoză de arteră hepatică posttransplant ortotopic - aspecte angiografice: înainte şi după refacerea anastomozei arteriale cu grefon sintetic interpus între aorta infrarenală şi artera hepatică a ficatului transplantat. a) stenoză a arterei hepatice comune după transplant hepatic ortotopic b) angiografia grefonului
(colecţia Prof.dr. Şerban Georgescu)

soluțiilor de prezervare cât și înțelegerii mai detaliate a vascularizației și a variațiilor căilor biliare.[84]

4.5.1. Fistula biliară

O fistulă biliară poate să apară indiferent de tipul de reconstrucție biliară și este de obicei rezultatul ischemiei ductului biliar. Din acest motiv, în cazul acestei complicații este obligatorie excluderea unei tromboze a arterei hepatice.

Simptomatologia poate fi mascată de imunosupresie, astfel încât singurele indicii de infecție rămân leucocitoza persistentă, insuficiența renală și ascita.

Fistulele biliare precoce pot fi uneori reparate primar, dar probabil că este mai sigură conversia la o coledoco-jejunostomie pe ansă în Y „à la Roux".

În cazul coledoco-coledocostomiei protezate cu tub Kehr este relativ frecventă (7%) fistula biliară tardivă după suprimarea tubului Kehr.[84] Cauza este insuficienta formare a tunelului fibros în jurul tubului, datorită imunosupresiei și ascitei. Această complicație este adesea asimptomatică și nu necesită tratament dar persistența fistulei impune papilosfincterotomia endoscopică.

Fistulele cu originea la nivelul unei hepatico-jejunostomii au o morbiditate și mortalitate mult mai mare, probabil datorită exteriorizării de bilă și de conținut intestinal. Din fericire, fistulele de la nivelul acestui tip de anastomoză sunt rare. Trebuie încercată de obicei o refacere a anastomozei, deși incidența recidivei fistulei este ridicată. În ultimul timp se folosește cu rezultate foarte bune drenajul canalelor biliare prin stenturi plasate percutanat, asociat drenajului extern. Fistula se închide în cele din urmă, dar în cazul în care survine sepsisul consecutiv acestui tip de tratament, devine necesară retransplantarea (în condițiile circumstanțelor nefavorabile ale sepsisului).

Au fost descrise de asemenea fistule secundare biopsiei hepatice percutanate, dar acestea, în absența obstrucției biliare distale, se închid de obicei spontan. Secundar biopsiei percutanate pot să apară fistule arterio-venoase sau vasculo-biliare (însoțite de hemobilie), care să necesite intervenție chirurgicală sau embolizare percutanată.

4.5.2. Stenozele biliare

Unele pot să apară la nivelul anastomozei, în cazul ambelor tipuri de reconstrucție biliară. Cauzele sunt de regulă defecte de tehnică și/sau ischemia locală. În unele cazuri stenozele pot să survină în urma fistulelor biliare anastomotice precoce.

Clinic se manifestă mai ales sub forma unor episoade intermitente de febră și alterarea tranzitorie a testelor hepatice (interpretate eronat ca rejet și tratate ca atare). Uneori singura manifestare este o degradare progresivă a testelor hepatice. Colangita bacteriană, însoțită de semnele clasice, este de asemenea rară.

Se poate încerca dilatarea cu balonaș, urmată de succes în special în cazul coledoco-jejunoanastomozei. În caz contrar, reconstrucția chirurgicală este tratamentul de elecție (Fig.36a,b).

Un alt tip de stenoze care pot apărea sunt cele la nivele nonanastomotice, unice sau multiple. Acestea

sunt frecvent rezultatul leziunilor ischemice de la nivelul canalelor biliare, consecutive stenozei sau trombozei arteriale precum și prezervării prelungite la rece a grefei sau, posibil, rezultatul unei infecții cu citomegalovirus. Alte cauze sunt rejetul cronic și colangita recurentă stenozantă.[85,86]

Pentru a controla colangita este de obicei necesar un drenaj prelungit cu cateter introdus percutanat, iar în caz de eșec se poate recurge la retransplantare.

În cazul pacienților cu coledoco-coledocoanastomoză, disfuncția ampulară, posibil determinată de denervarea sfincterului Oddi în timpul disecției arterei hepatice, poate reprezenta un obstacol în calea fluxului biliar normal.[87] Deși în unele din aceste cazuri papilosfincterotomia endoscopică a fost urmată de succes, tratamentul definitiv necesită adesea conversia chirurgicală la o coledoco-jejunoanastomoză.

Unii pacienți pot dezvolta mulaje în interiorul căilor biliare.[88] Acestea pot fi asociate cu durata lungă de prezervare a grefei și reprezintă o problemă foarte dificil de rezolvat. De obicei nu este posibilă extracția completă chirurgicală a mulajelor biliare, în special din ramurile mai periferice. Acidul ursodezoxicolic poate duce la o ameliorare temporară în unele cazuri, dar în cele din urmă este necesară retransplantarea.

În alte cazuri, suprastenotic, se pot forma calculi, care pot fi extrași cu ocazia intervenției chirurgicale de refacere a anastomozei (Fig.37a,b,c,d).

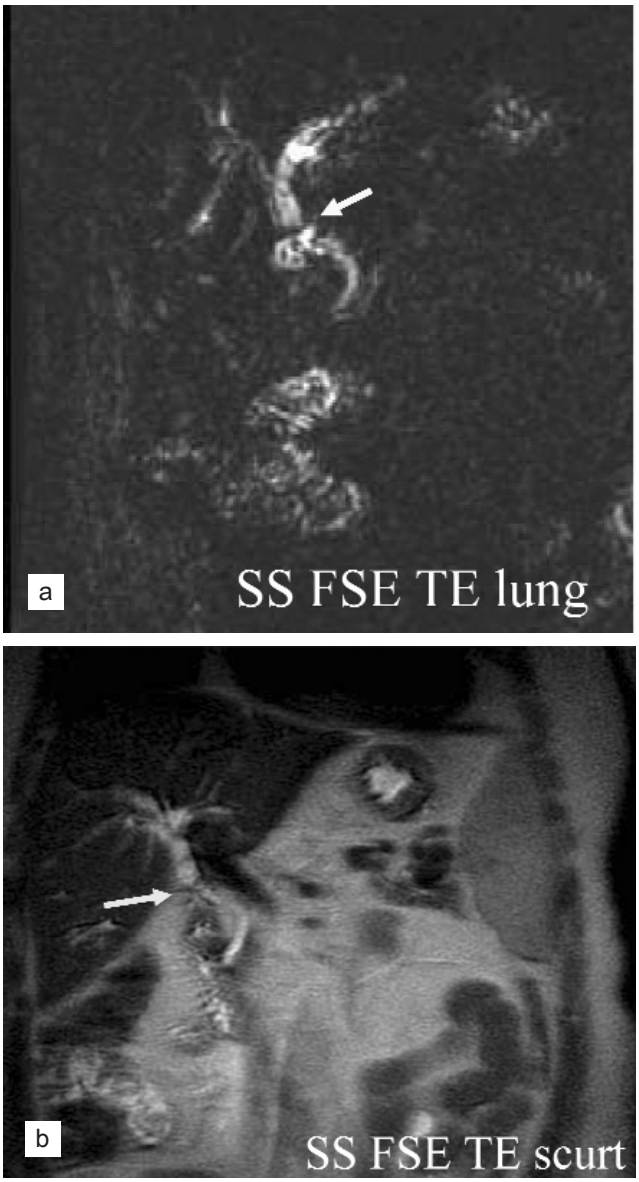

Fig.36 Stenoză de anastomoză biliară termino-terminală - aspecte RMN.(colecția Prof.dr. Şerban Georgescu)

4.6. Ocluzia intestinală

Ocluzia intestinală este o complicație rară după transplantul hepatic și la majoritatea pacienților ileusul postoperator comun se rezolvă în câteva zile.

Hernierea internă a ansei jejunale în „Y" Roux poate să survină în cazul în care defectul mezenteric creat pentru anastomoză este lăsat nesuturat.

Uneori ocluzia intestinală se datorează unei încarcerări intestinale într-o hernie preexistentă, care nu a fost tratată în momentul operației de transplant. În general, tratamentul celor mai multor hernii, exceptând herniile ombilicale, este amânat până la recuperarea și rezoluția ascitei. Intervenția chirurgicală reprezintă tratamentul de elecție al herniilor încarcerate. Herniile ombilicale, pe de altă parte, sunt o complicație obișnuită la acești pacienți și sunt de obicei ușor de reparat în momentul transplantării.

4.7. Alte complicații postoperatorii

Limfocelul, care apare la nivelul inciziei pentru "by-pass" veno-venos, este frecvent și de obicei autolimitant. Uneori o colecție persistentă de acest gen necesită drenaj chirurgical, iar vasul limfatic ce alimentează colecția trebuie să fie găsit și suturat. Limfocelul reprezintă unul dintre motivele pentru care "by-pass"-ul a fost abandonat.

Pseudoanevrismele de la nivelul inserției cateterului arterial necesită reparație chirurgicală pentru a preveni ruptura sau suprainfecția.

În sfârșit, ascita seroasă sau chiloasă este o sechelă frecventă. Ea este de obicei autolimitantă la marea majoritate a pacienților, deși poate reprezenta o problemă dificil de tratat și poate să persiste de-a lungul

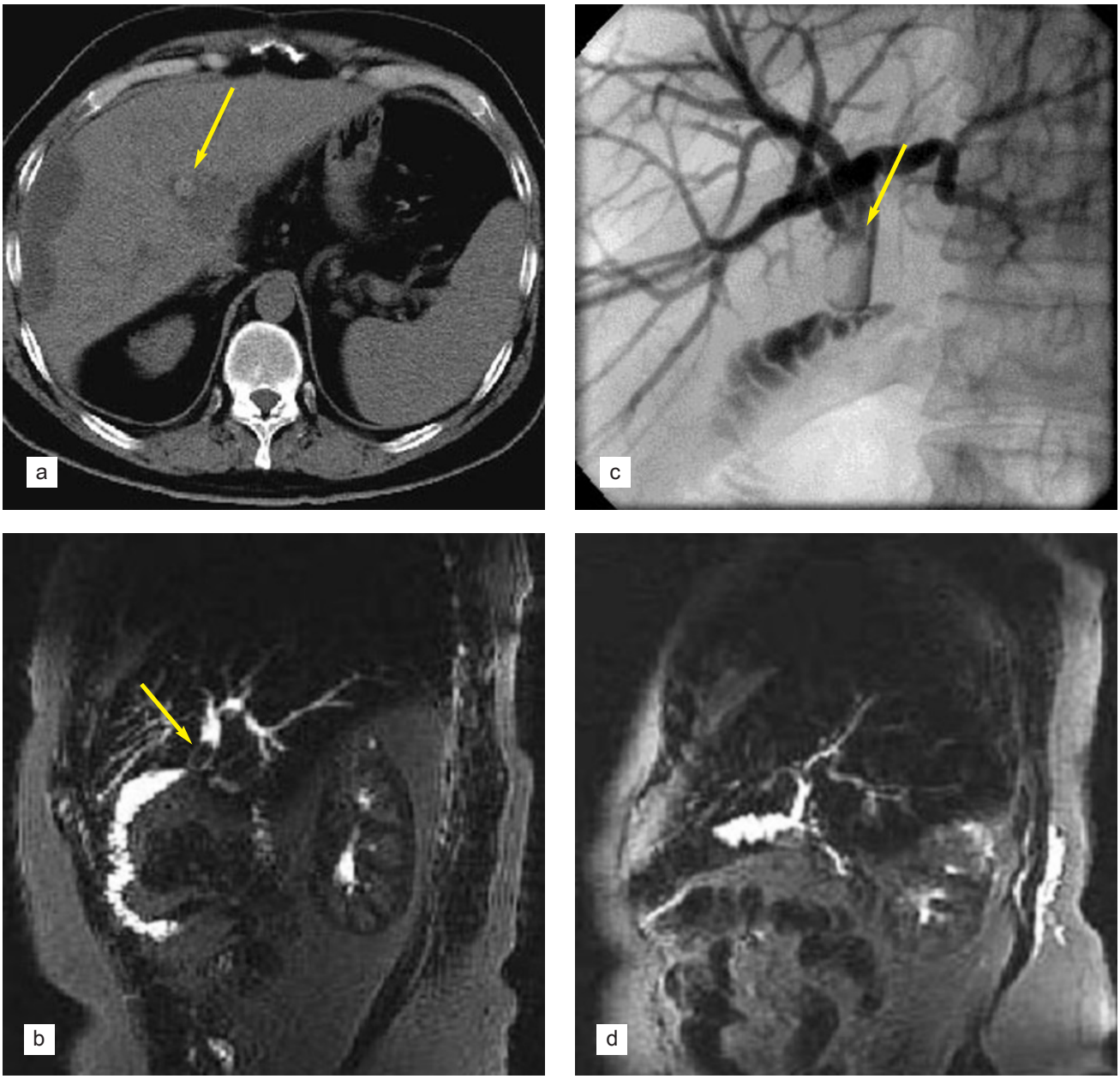

Fig.37 Litiază biliară cu icter colestatic şi colangită recurentă, consecutivă stenozei coledoco-jejunoanastomozei: aspecte preoperatorii (a - TC, b - RMN şi c - colangiografic percutanat) şi aspect RMN (d) postreintervenţie (extragerea calculului şi refacerea anastomozei).(colecţia Prof.dr. Şerban Georgescu)

mai multor luni. Frecvența ascitei posttransplant este mai mare la pacienții cu ascită masivă pretransplant. Ascita persistentă a fost tratată cu succes prin șunt peritoneo-jugular, dar în experiența noastră acest tratament nu a fost necesar aproape niciodată. Răbdarea, restricția salină și diureticele pot să conducă în cele din urmă la rezoluția gradată a acestei complicații. Dacă aceste măsuri de tratament sunt ineficiente sau dacă ascita este sub tensiune și/sau însoțită de edeme semnificative ale membrelor inferioare, trebuie suspicionat și investigat un sindrom Budd-Chiari secundar obstrucției efluxului venos de la nivelul ficatului. Obstrucția efluxului venos poate fi de obicei rezolvată prin angioplastie percutanată cu balonaș, dar există tendința ca aceste obstrucții venoase să recidiveze. În aceste cazuri sunt necesare intervenții multiple. Utillizarea stenturilor mecanice intravasculare autoexpandabile este controversată, deoarece, în cazul în care reintervenția devine necesară, putem fi confruntați cu cicatricea consecutivă plasării stenturilor.

Colecțiile fluide subhepatice apar frecvent postoperator; uneori ele se pot resorbi spontan dar în general este indicat drenajul lor percutanat, mai ales datorită potențialului lor de suprainfectare și transformare în abcese (Fig.38).

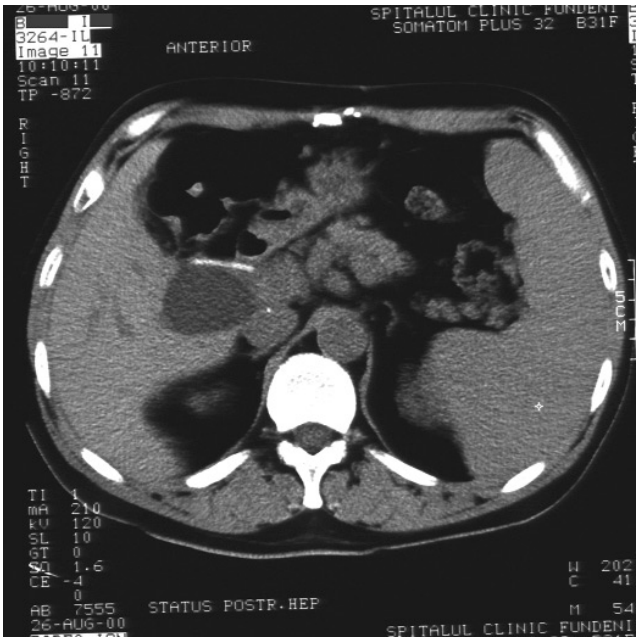

Fig.38 Colecţie fluidă subhepatică posttransplant hepatic ortotopic. (colecţia Prof.dr. Şerban Georgescu)

5. COMPLICAȚII POSTOPERATORII GENERALE

5.1. Complicații respiratorii

Complicațiile respiratorii sunt frecvente după TH și se asociază cu o morbiditate semnificativă. Cele mai frecvente sunt, în ordinea frecvenței, revărsatul pleural (60-76%), infecțiile pulmonare și pahipleurita (24-34%), disfuncția sau paralizia diafragmului (8-14%) și edemul pulmonar (6%).

Revărsatul pleural, disfuncția sau paralizia diafragmului și edemul pulmonar se corelează cu necesitatea unui suport ventilator prelungit și cu prelungirea duratei de spitalizare în serviciul de Terapie Intensivă, ceea ce are drept rezultat creșterea riscului de infecții nozocomiale și un pronostic mai sumbru al pacienților transplantați. Identificarea precoce a acestor complicații și instituirea rapidă a tratamentului corespunzător poate îmbunătăți rezultatele postoperatorii.[89]

ARDS (acute respiratory distress syndrome) sau ALI (acute lung injury) pot apărea în perioada postoperatorie, mai ales în cazul bolnavilor politransfuziați intraoperator. În asemenea situații ventilația mecanică poate fi prelungită de-a lungul mai multor zile postoperator. Este nevoie, în același timp, de profilaxia energică a suprainfecției, care, odată instalată, are un prognostic de regulă rezervat.

5.2. Complicații renale

O importantă complicație pe termen lung a TH este afectarea renală progresivă.[73] Suferința renală se poate datora frecvent unei afectări preexistente transplantului, asociată cirozei hepatice.

Un studiu al Universității Baylor, a arătat că, după 15-20 ani de la TH, rata insuficienței renale necesitând dializă sau transplant renal este de 18%.90 Insuficiența renală afectează în primul rând bolnavii tratați cu ciclosporină, care a fost adesea folosită în doze foarte mari în perioada precoce post transplant. În ceea ce privește tacrolimusul, deși și acesta prezintă toxicitate renală, nu sunt încă disponibile date care să aprecieze efectul său pe termen lung asupra funcției renale. Pentru unii pacienți, la care s-a produs alterarea funcției renale, înlocuirea inhibitorului de calcineurină cu rapamicină a fost favorabilă nu doar în ceea ce privește prevenirea rejetului dar a permis o ameliorare parțială a disfuncției renale. În orice caz, mulți dintre acești pacienți au o componentă ireversibilă a afectării renale, recuperarea completă a funcționalității rinichilor fiind neobișnuită.

5.3. Complicații hematologice

Apariția bolilor limfoproliferative la pacienții transplantați („posttransplant lymphoproliferative disorders" - PTLD) a fost descrisă pentru prima dată la sfârșitul anilor `60 ai secolului trecut. Aceste neoplazii apar la aproximativ 2% din bolnavii transplantați, incidența maximă părând să se înregistreze la pacienții la care s-a efectuat transplant de cord și pulmon, precum și la cei care au urmat tratament imunosupresor cu ciclosporină, tacrolimus, globuline antitimocitare (ATG) și OKT3. Patogenia PTLD nu este complet elucidată, iar terapia imunosupresoare și infecția cu virus Epstein-Barr par să fie factorii cel mai frecvent incriminați în apariția PTLD.

Debutul afecțiunii se produce de obicei după un interval cuprins între o lună și câțiva ani după transplant, în medie la 1 an posttransplant.

Manifestările clinice includ febra de etiologie neprecizată, astenie, fatigabilitate, disfuncție inexplicabilă a grefei, limfadenopatie, tulburări hematologice, sângerare gastro-intestinală și infiltrat pulmonar.

PTLD include 5 categorii morfologice:

1. leziuni precoce
2. PTLD polimorfă
3. PTLD monomorfă (limfom difuz cu celule mari sau limfom Burkitt-like)
4. limfom cu celule T
5. alte tipuri.

Prognosticul PTLD este mai sumbru decât cel al limfoamelor non-Hodgkiniene „de novo" apărute la pacienții imunocompetenți, iar cel al PTLD apărute la pacienții EBV- negativi pare să fie mai grav decât al celor apărute la bolnavii EBV-pozitivi.

Tratamentul constă în reducerea sau suprimarea temporară a tratamentului imunosupresor, administrarea de Aciclovir și tratament hematologic specific. Răspunsul la terapie se observă de obicei în câteva zile. Atunci când PTLD afectează tractul gastro-intestinal se constată o incidență neobișnuit de mare a perforațiilor intestinale în timpul perioadei precoce de remisiune, datorată, probabil, lizei maselor tumorale localizate la nivelul intestinului subțire. Imunosupresia poate fi reinstituită odată cu remisiunea bolii.[91]

5.4. Sindromul Cushing

Un procent însemnat dintre pacienți capătă postransplant trăsături caracteristice sindromului Cushing, datorită utilizării corticoterapiei. Aceste simptome tind să se amelioreze în timp, pe măsură ce dozele de corticosteroizi sunt reduse, dar ocazional pot persista chiar în condițiile utilizării unor doze foarte mici.

5.5. Hiperlipidemia

Hiperlipidemia este o complicație care apare la peste 30% din pacienții transplantați hepatic. Patogenia hiperlipidemiei apărută posttransplant este multifactorială și include câteva cauze posibile, cum ar fi vârsta, greutatea corporală, diabetul zaharat, disfuncțiile renale, predispoziția genetică și terapia imunosupresoare (în special tratamentul cu corticosteroizi, ciclosporină și sirolimus).[74] Deși mecanismele prin care terapia imunosupresoare contribuie la producerea hiperlipidemiei nu sunt pe deplin elucidate, este clar că apariția hiperlipidemiei este dependentă de doză.

Hiperlipidemia a fost asociată cu creștera riscului de apariție a bolilor cardio-vasculare și în special a cardiopatiei ischemice și a vasculopatiilor periferice și de la nivelul grefei.

Tratamentul hiperlipidemiei posttransplant constă în modificarea dietei (scăderea consumului de colesterol și de lipide saturate), creșterea activității fizice, scăderea în greutate a pacienților (atunci când este cazul), modificarea terapiei imunosupresoare și utilizarea medicației hipolipidemiante.

Modificarea terapiei imunosupresoare poate viza fie reducerea dozei unuia dintre agenții imunosupresori implicați în apariția hiperlipemiei, fie înlocuirea corticosteroizilor sau a ciclosporinei cu unul dintre medicamentele imunosupresoare mai noi, care sunt compatibile cu prelungirea supraviețuirii grefei și au efect neutru sau mai redus asupra metabolismului lipidelor (de exemplu tacrolimus sau micofenolat mofetil).[74]

Dintre medicamentele hipolipidemiante, inhibitorii HMG-CoA reductazei și derivații acidului fibric sunt agenții cei mai eficienți în tratamentul hiperlipidemiei posttransplant.

Inhibitorii HMG-CoA reductazei au efecte benefice nu doar asupra dislipidemiei dar și asupra incidenței rejetului acut și vasculopatiei grefei în cazul transplantului cardiac.

Interferențele medicamentoase între agenții hipolipidemianți și unele imunosupresoare impun reducerea dozelor inhibitorilor HMG-CoA reductazei la pacienții transplantați. Astfel, întrucât nivelul plasmatic al inhibitorilor HMG-CoA reductazei este crescut la bolnavii tratați posttransplant cu ciclosporină sau tacrolimus, este necesară înjumătățirea dozelor agentului hipolipidemiant. Ajustarea dozei derivaților acidului fibric, în special a Gemfibrozilului, poate fi necesară datorită disfuncției renale prezente la unii bolnavi transplantați.[92]

5.6. Diabetul zaharat

Apare "de novo" ca rezultat al administrării corticosteroizilor, sau ca o agravare a unei stări preexistente. Diabetul zaharat se constată precoce la un număr mare de pacienți în perioada administrării unor doze mari de corticosteroizi, corectându-se de obicei odată cu scăderea dozelor.

A fost de asemenea demonstrat efectul diabetogen intrinsec al ciclosporinei și mai ales al tacrolimusului.[75] Pe termen lung, efectul negativ al tacrolimusului asupra metabolismului glucidic este mai mic decât cel al ciclosporinei datorită necesarului mai redus de steroizi din schemele de tratament cu acest imunosupresor.

Ocazional, unii pacienți nediabetici anterior intervenției chirurgicale, vor primi tratament antidiabetic permanent. De asemenea, unii bolnavi, care primeau numai tratament antidiabetic oral înaintea TH, vor necesita insulinoterapie posttransplant. Reducerea dozei de corticosteroizi este adeseori utilă pentru controlul hiperglicemiei.

5.7. Osteodistrofia

Poate fi datorată bolii care a impus TH (de exemplu

ciroza biliară primitivă) și/sau corticoterapiei. Pot fi observate fracturi pe os patologic, în special la nivelul vertebrelor. Deși eficiența lor este discutabilă, pacienților li se pot administra doze mari de calciu și vitamină D3.[93]

6. EVOLUȚIA POSTOPERATORIE ȘI RECIDIVA BOLII INIȚIALE DUPĂ TH

Recurența bolii inițiale după TH este o problemă extrem de delicată pentru hepatologul care se ocupă de îngrijirea unui bolnav transplantat.

6.1. Hepatita B

În ultima decadă s-au înregistrat progrese imense în prevenirea recurenței infecției HBV după TH pentru ciroză de etiologie virală HBV. Folosirea dozelor mari de imunoglobulină specifică anti-HBV (HBIG), asociată sau nu cu lamivudina a prevenit recurența infecției cu virus hepatitic B la peste 90% din pacienții care au beneficiat de TH pentru ciroză HBV. Totuși, pacienții cu un nivel înalt de replicare virală (ADN pozitiv, antigen HBe pozitiv), supuși TH, au înregistrat rate ale recurenței de peste 20% chiar și atunci când terapia profilactică a fost administrată. Principala problemă este costul extrem de ridicat al HBIG, care poate depăși 100.000 US$ pe an. În prezent, câteva protocoale terapeutice folosesc HBIG, lamivudina, sau combinația acestora. Folosite în monoterapie, cele două droguri favorizează dezvoltarea mutanților rezistenți, motiv pentru care cele mai bune rezultate s-au obținut prin utilizarea unor combinații ale acestora. La ora actuală adefovirul este disponibil ca „terapie de salvare" („rescue therapy") și, deocamdată, nu au fost identificate tulpini rezistente la adefovir.

Un efect advers al adefovirului este nefrotoxicitatea (modestă), care poate limita însă utilizarea sa datorită faptului că bolnavii transplantați hepatic au adeseori o funcție renală alterată datorită imunosupresiei. Studii viitoare sunt necesare pentru a determina doza optimă de adefovir și pentru a stabili relația dintre aceasta și nefrotoxicitate.

Altă provocare căreia trebuie să-i facă față hepatologul este aceea de a stabili dacă este important să convertească pacientul, înaintea transplantului, dintr-un stadiu replicativ în unul nereplicativ. Tratamentul cu lamivudină este asociat cu scăderea nivelului ADN-ului viral și cu ameliorarea testelor funcției hepatice, chiar și la bolnavii cu boală decompensată. Riscul de apariție a unor tulpini mutante ale HBV la pacienții de pe lista de așteptare tratați cu lamivudină este de 20% în primul an și de peste 40% după 2 ani de tratament. Patogenicitatea acestora rămâne controversată, la pacienții transplantați fiind raportate cazuri de hepatită acută fulminantă, determinată de astfel de tulpini rezistente. Câteva studii au arătat că pacienții cu tulpini mutante de HBV pot fi transplantați cu succes dacă li se administrează terapie profilactică.[2]

O situație particulară este cea a pacienților transplantați care prezintă anticorpi anti-HBc și la care Ag HBs este negativ. În prezent se consideră că imunoprofilaxia anti-HBV trebuie efectuată după TH la acei pacienți care prezintă ADN HBV în ser sau în ficatul explantat.[94]

6.2. Hepatita C

Hepatita C este boala care recidivează cel mai frecvent după TH. Aproape întotdeauna posttransplant se constată un nivel al viremiei de câteva ori mai mare decât la bolnavii cu hepatită C netransplantați. Recurența histologică se înregistrează la circa 50% din pacienți pe piesele de biopsie efectuată la un an după transplant. Câteva studii au arătat importanța biopsiei de rutină la pacienții transplantați pentru ciroză cu virus hepatitic C, având în vedere slaba corelație între nivelul plasmatic al transaminazelor și aspectul histopatologic (au fost raportate cazuri de pacienți cu niveluri normale sau aproape normale de ALT, care au dezvoltat precoce posttransplant fibroză sau ciroză). Dintre pacienții cu hepatită C recurentă, 15 – 30% au dezvoltat ciroză după 5 ani de la transplant.

Deși studiile asupra pacienților cu ciroză HCV, elaborate după o supraveghere de scurtă durată, sugerează că supraviețuirea bolnavilor și a grefelor au fost similare cu cele ale celor transplantați pentru alte boli hepatice, o serie de date recente din literatură sugerează că prognosticul pe termen lung este mai sumbru la receptorii HCV-pozitivi decât la cei non-HCV sau la cei cu alte boli hepatice colestatice.

Au fost identificați o serie de factori de risc ce se asociază mai frecvent cu recurența infecției cu HCV. Dintre aceștia trebuie amintiți:

- nivelul crescut al încărcării virale în perioada pretransplant
- prelungirea timpului de ischemie rece
- utilizarea ficatului unui donator vârstnic
- genotipul 1B
- regimul de imunosupresie
- apariția episoadelor precoce de rejet acut tratate cu corticosteroizi – bolus
- tratamentul rejetului cu preparate antilimfocitare

- infecția CMV.

În ultimii ani s-a înregistrat o creștere a severității recurenței infecției cu HCV, ceea ce reflectă probabil utilizarea tot mai frecventă a organelor de la donatori vârstnici (marginali) și creșterea imunosupresiei.

Rezultatele prevenirii recurenței infecției HCV și ale tratamentului acesteia s-au dovedit dezamăgitoare. În general, utilizarea interferonului nu este suficientă pentru tratamentul infecției HCV posttransplant. Terapia combinată (interferon plus ribavirin) a fost urmată de răspuns virusologic în 25 – 30% din cazuri, dar numai la 10 – 15% dintre bolnavi răspunsul virusologic s-a menținut în timp. În orice caz, majoritatea studiilor au arătat că mai mult de două treimi din pacienți au prezentat efecte adverse importante, care au necesitat fie întreruperea tratamentului, fie reducerea semnificativă a dozelor de interferon și ribavirin.

Retransplantarea pacienților cu infecție HCV recurentă rămâne controversată datorită rezultatelor slabe, motiv pentru care unele centre de transplant au oprit efectuarea retransplantului la acești bolnavi.

Interferonul pegylat reprezintă o terapie promițătoare pentru ameliorarea rezultatelor postoperatorii la pacienții transplantați pentru ciroza HCV.[2]

6.3. Bolile hepatice autoimune

Ciroza biliară primitivă („primary biliary cirrhosis" – PBC), colangita sclerozantă primară („primary sclerosing cholangitis" – PSC) și hepatitele autoimune au o rată a recurenței de 20-30% în primii 5 ani posttransplant. S-a constatat o creștere a recurenței hepatitelor autoimune în ultima perioadă, de când corticoterapia este oprită complet la mulți pacienți. Hepatita autoimună recurentă este de obicei ușor de tratat prin reintroducerea corticoterapiei, asociată sau nu cu azathioprină. În plus, la pacienții transplantați pentru boli hepatice autoimune au fost înregistrate disfuncții ale grefei care mimează hepatita autoimună posttransplant hepatic.[2]

Recurența PBC și a PSC a fost raportată la peste 30% din pacienți. Deși aceste afecțiuni colestatice sunt de obicei lent progresive, unii pacienți cu PSC au dezvoltat insuficiență hepatică datorită recurenței PSC și au trebuit retransplantați. Pacienții cu PBC recurentă au dezvoltat de obicei forme ușoare ale bolii, singura dovadă a recurenței fiind de obicei prezența leziunilor ductale pe piesele de biopsie efectuată la 1 an de la transplant, testele biochimice ale funcției hepatice fiind complet normale.

Indicațiile TH în PBC sunt[95]:

1. decompensarea hepatică (teste biochimice de colestază alterate, edem sau ascită caracteristice stadiului Child B de afectare hepatică, fatigabilitate care împiedică desfășurarea actvi-tăților curente)
2. pruritul sever care nu răspunde la terapia medicală
3. sângerarea variceală recurentă
4. osteodistrofia.

S-a considerat că introducerea tratamentului cu acid ursodezoxicolic în practică ar putea ameliora rezultatele transplantului hepatic la bolnavii cu PBC. Un studiu efectuat de Tinmouth și colab. a evidențiat faptul că supraviețuirea pacienților cu PBC transplantați după introducerea în practică a acidului ursodezoxicolic nu a fost semnificativ diferită de cea a bolnavilor transplantați înainte de utilizarea acestui medicament. S-a observat că acidul ursodezoxicolic permite amânarea momentului la care TH este necesar, permițând menținerea pacienților aflați pe lista de așteptare într-o stare clinică mai bună, ceea ce pare să se coreleze cu o mortalitate perioperatorie mai mică. De altfel, aceasta este singura perioadă în care supraviețuirea pacienților cu PBC transplantați pare să fie inferioară celei a bolnavilor cu PBC netransplantați.[95] Folosind un model matematic, elaborat de cercetătorii de la Clinica Mayo pentru a aprecia supraviețuirea pacienților cu PBC netransplantați, a fost comparată supraviețuirea pacienților cu PBC transplantați cu cea prezisă la bolnavii cu aceeași afecțiune netransplantați. Mai multe studii au confirmat faptul că transplantul hepatic rămâne extrem de benefic pentru pacienții cu PBC aflați în stadiu terminal.[95,96]

6.3.1. Ciroza etanolică

Incidența reluării consumului de alcool după transplantul hepatic pentru boala hepatică alcoolică este încă dificil de estimat. O metaanaliză recentă, efectuată de Bravata și colab.[97], a relevat câteva constatări interesante. Nu s-au înregistrat diferențe între pacienții transplantați pentru ciroză etanolică și cei care au beneficiat de TH pentru alte indicații în ceea ce privește reluarea precoce a consumului de alcool după transplant. Se pare totuși că la pacienții transplantați pentru ciroză etanolică ce au reînceput să bea, cantitatea zilnică de alcool consumat a fost mult mai mare decât la ceilalți. La 7 ani posttransplant, la o treime din bolnavii transplantați pentru ciroză etanolică se înregistrează consum zilnic de alcool. Se pare că pacienții care reîncep să consume etanol după TH sunt mai frecvent cei care au avut o perioadă de abstinență mai mică de 6 luni înaintea transplantului hepatic. Un alt studiu a evidențiat că reluarea consumului de alcool se corelează în principal

cu cantitatea de alcool consumată zilnic de pacienții transplantați în perioada pretransplant și în mai mică măsură cu durata (mai mică de 6 luni) perioadei de abstinență din perioada pretransplant. Oricum, există autori care consideră că recurența bolii hepatice alcoolice este o afecțiune relativ benignă comparativ cu recurența bolii hepatice virale sau autoimune, nereprezentând una din cauzele majore de pierdere a grefei. Nu este mai puțin adevărat că reluarea abuzului de alcool poate determina scurtarea supraviețuirii, în primul rând prin apariția complicațiilor infecțioase și prin accelerarea progresiei unei eventuale hepatite virale recurente (s-a constatat că aproximativ o treime din pacienții alcoolici prezintă și infecție cu cel puțin unul din virusurile hepatitice).[98]

Rata reintegrării profesionale după TH a fost semnificativ mai scăzută la pacienții alcoolici (33%) față de cei nealcoolici (80%).

S-a constatat că deși supraviețuirea la 1 și 2 ani a pacienților transplantați pentru ciroză etanolică este similară cu cea înregistrată la bolnavii transplantați pentru alte indicații, supraviețuirea pe termen lung pare să fie mai mică la alcoolici decât la bolnavii transplantați pentru afecțiuni hepatice colestatice. Este de menționat faptul că numai un număr mic de decese se produc datorită pierderii grefei ca urmare a reluării consumului de alcool. Numeroase decese la acești pacienți se datorează unei predispoziții particulare a acestor bolnavi pentru apariția unor cancere, localizate în special la nivelul tractului respirator superior și în sfera ORL.[2,98] Alte localizări sunt la nivel uro-genital, pulmonar și colonic. Incidența acestor cancere este semnificativ mai mare la pacienții alcoolici transplantați decât la ceilalți bolnavi transplantați. Aceasta se explică probabil prin faptul că pacienții alcoolici prezintă și alte obiceiuri comportamentale care favorizează apariția unor leziuni ale altor organe (de exemplu alcoolicii sunt și mari fumători în majoritatea cazurilor). Aceste leziuni continuă să evolueze în perioada posttransplant, iar imunosupresia poate accelera transformarea lor malignă.

Pentru a ameliora rezultatele la distanță după TH la pacienții cu ciroză etanolică, trebuie efectuat un screening amănunțit în sfera ORL înainte de introducerea acestora pe lista de așteptare pentru TH. Întrucât ratele de supraviețuire posttransplant ale pacienților cu ciroză etanolică și ale grefelor sunt bune, comparabile cu cele înregistrate la bolnavii care au avut alte indicații de transplant, unii autori susțin continuarea programului de transplant la acești pacienți.[98]

6.3.2. Carcinomul hepatocelular (CHC)

Deși experiențele inițiale au fost puțin încurajatoare, studii recente au arătat că selecția pacienților este un factor crucial care influențează rezultatele TH efectuat pentru CHC. Dimensiunea, stadiul, gradul de diferențiere celulară sunt factori care influențează prognosticul pacienților după TH.

Factorii de pronostic nefavorabil sunt:

1. diametrul tumorii mai mare de 5 cm
2. invazia vasculară
3. gradul scăzut de diferențiere celulară
4. invazia ganglionară

În prezent, indicațiile de TH pentru CHC sunt:

1. tumora unică mai mică de 5 cm
2. nu mai mult de 3 tumori, fiecare având cel mult 3 cm

Pacienții cu CHC care nu întrunesc criteriile de mai sus nu vor fi înscriși pe lista de așteptare în vederea unui TH decât dacă tehnicile de ablație locală sau chemoembolizarea transarterială (TACE) determină un „downstaging", astfel încât tumora să poată fi încadrată în una din categoriile anterioare.

TH la pacienții cu CHC oferă câteva avantaje față de hepatectomie:

1. poate fi efectuat la pacienții cu funcție hepatică alterată, fapt important dacă avem în vedere că 90% din bolnavii cu CHC au ciroză
2. tumora și boala hepatică subiacentă sunt tratate simultan
3. CHC asociat cu hepatita C este adeseori multicentric și efectuarea unei rezecții hepatice lasă pe loc porțiuni tumorigene ale ficatului, care au un risc crescut de dezvoltare a unor noi tumori

Un studiu recent a arătat că pacienții care întrunesc criteriile mai sus menționate au avut o rată a supraviețuirii la 3 ani de 83%, comparativ cu numai 18% în cazul pacienților la care s-a efectuat rezecție hepatică.[99]

În prezent, supraviețuirea la 1 an a pacienților transplantați a fost de 80 - 87%, iar cea la 5 ani de 60-72%. Rata recurenței a fost de 0-43% în cazul pacienților transplantați și de 19-65% în cazul celor la care s-a practicat rezecție hepatică. Toate studiile au demonstrat o rată mai mică a recurenței după TH decât după rezecțiile hepatice, la pacienții care întrunesc criteriile de eligibilitate pentru TH.

Mai multe strategii terapeutice au fost utilizate la pacienții cu CHC aflați pe lista de așteptare pentru TH, astfel încât aceștia să nu devină netransplantabili până la momentul la care un ficat compatibil este disponibil. Se pare că asocierea chemoembolizării transarteriale cu injectarea percutanată de etanol este cea mai

promițătoare terapie.

Unii autori nu au constatat diferențe semnificative în ceea ce privește supraviețuirea la pacienți care au efectuat TACE anterior TH, față de cei la care s-a practicat numai TH (18% față de 78%).[26]

Chemoembolizarea transarterială efectuată în perioada pretransplant, deși poate să nu îmbunătățească neaparat supraviețuirea, pare să fie foarte utilă în selecția pacienților care vor beneficia la maximum de TH. Astfel, s-a constatat că pacienții la care s-a obținut „downstaging" au prezentat o supraviețuire la 5 ani mai bună (71%), comparativ cu pacienții la care nu s-a obținut „downstaging" (29%) sau care nu au efectuat TACE în intervalul pretransplant (49%).

Totuși, dacă se estimează o perioadă de așteptare de peste 6-10 luni, este preferabil să se efectueze rezecție hepatică, iar în cazul apariției recidivei după rezecție să se practice TH.

Referitor la conduita terapeutică în perioada posttransplant se consideră că reducerea imunosupresiei este importantă la acești pacienți.[26] Numeroase întrebări referitoare la terapia optimă ce trebuie aplicată pacienților cu TH pentru CHC urmează să-și primească răspunsul în viitor.

6.3.3. Colangiocarcinomul (CC)

În prezent sunt disponibile foarte puține date referitoare la TH pentru CC. Rezultatele preliminare ale unui studiu pilot aflat în desfășurare sunt încurajatoare.[2] Protocolul terapeutic recomandat a constat în radio-chimioterapie neoadjuvantă, urmată de TH. Criteriile pentru admiterea în studiu au fost:

1. CC situat deasupra canalului cistic
2. tumora să fie declarată nerezecabilă de către un chirurg experimentat în chirurgia hepato-biliară

Pacienții cu metastaze intrahepatice, infecție ce nu poate fi controlată, tentative anterioare eșuate de rezecție a tumorii sau semne de boală extrahepatică (cum ar fi metastazele ganglionare) au fost excluși din studiu. Au fost astfel selectați 20 de pacienți cu CC la care s-a practicat TH, constatându-se o supraviețuire a grefei de 91% după un interval de urmărire de 47 de luni; la un singur pacient s-a constatat recurența bolii.[2]

Înainte de aplicarea pe scară largă a acestui protocol terapeutic este necesară confirmarea rezultatelor în cadrul altor trialuri.

6.3.4. Hepatopatiile metabolice

Rezultatele TH efectuat pentru hepatopatii metabolice sunt foarte bune, întrucât corectează defectul metabolic, oferind șanse excelente de supraviețuire pe termen lung.

Sindromul Crigler-Najjar tip 1 este o afecțiune cauzată de un defect genetic care constă în pierderea funcției enzimelor ce determină glucuronidarea bilirubinei. Ca urmare se acumulează bilirubină indirectă care duce la apariția icterului nuclear. Fototerapia reduce eficient nivelul bilirubinei o perioadă îndelungată de timp, dar devine ineficientă la copiii de vârstă mai mare. De aceea TH trebuie efectuat suficient de repede la pacienții cu sindrom Crigler-Najjar tip1, pentru a evita leziunile cerebrale ireversibile.[100]

Boala Wilson se manifestă la copii și adulții tineri, în special prin afectare hepatică, manifestările neurologice fiind rar întâlnite înainte de pubertate.

Indicațiile TH în boala Wilson sunt:

1. insuficiența hepatică refractară la tratament medical
2. hepatita fulminantă
3. pacienții cu insuficiență hepatică severă apărută după întreruperea nejustificată a terapiei medicale

TH corectează defectul metabolic subiacent și oferă șanse foarte bune de supraviețuire pe termen lung. Rezultatele TH efectuat electiv la pacienți cu boală Wilson sunt semnificativ mai bune față de TH efectuat în urgență, pentru insuficiență hepatică fulminantă. Cu toate acestea bolnavii cu insuficiență hepatică fulminantă datorată bolii Wilson par să aibă un prognostic global mai bun decât pacienții cu insuficiență hepatică fulminantă secundară altor etiologii; aceasta se explică prin faptul că în ultimă categorie sunt incluși bolnavi cu afecțiuni ce pot prezenta recurență după TH, pe când la cei cu boală Wilson cauza care a determinat evenimentul acut este îndepărtată definitiv prin TH. Frecvent (circa 45% din cazuri) pacienții cu insuficiență hepatică fulminantă wilsoniană prezintă insuficiență renală care se remite postoperator.[101]

7. SUPRAVIEȚUIREA DUPĂ TRANSPLANTUL DE FICAT

Dacă în prezent transplantul hepatic nu mai este considerat procedeu experimental ci este inclus în rândul procedeelor terapeutice este pentru că rezultatele postoperatorii au devenit din ce în ce mai bune, atât în ceea ce privește durata cât și calitatea supraviețuirii.

Morbiditatea și mortalitatea postoperatorie imediată sunt influențate în primul rând de parametrii biologici și fiziologici atât ai donatorului cât și ai primitorului.[102]

S-a dovedit că supraviețuirea la distanță poate fi

corelată cu o serie de parametri, precum: afecțiunea primară, vârsta, intervenții chirurgicale anterioare pentru tratamentul hipertensiunii portale, retransplantare, ascita refractară și peritonita bacteriană spontană.[103] Markmann și colab., analizând evoluția pacienților transplantați hepatic, au observat că, din multitudinea parametrilor urmăriți, numai 5 s-au corelat semnificativ cu prognosticul acestor bolnavi: vârsta donatorului, vârsta primitorului, nivelul plasmatic al Na la donator, nivelul plasmatic al creatininei la primitor și necesitățile ventilatorii în perioada pretransplant ale receptorului. Prognosticul nefavorabil este prezis de:

1. vârsta donatorului sub18 sau peste 65 ani
2. vârsta primitorului sub 18 sau peste 65 ani
3. nivelul plasmatic al Na > 170 mEq/l (la donator)
4. necesitatea ventilatiei mecanice la primitor în perioada pretransplant
5. nivelul plasmatic al creatininei > 2 mg/dl (la primitor)[104]

Supraviețuirea globală a bolnavilor a ajuns în prezent de circa 90% în perioada postoperatorie imediată și la circa 78% la 1 an, în timp ce supraviețuirea grefei este de circa 85% în perioada postoperatorie imediată și 71% la 1 an.[105]

Deși calitatea vieții poate fi marcată de imunosupresie și complicațiile ei (dintre care cele mai redutabile sunt legate de infecțiile oportunistice și posibilitatea apariției diferitelor tipuri de cancer), calitatea vieții este în general bună, cea mai mare parte a bolnavilor bucurându-se de o reintegrare familială și socială excelentă.

Principalele obstacole care limitează în prezent transplantul hepatic sunt în continuare numărul insuficient de donatori și costul ridicat al operației.

BIBLIOGRAFIE

1. Maddrey WC, Schiff ER, Sorrell MF: Transplantation of the liver. Maddrey WC, Schiff ER, Sorrell MF (eds.). Lippincot Williams &Wilkins. Philadelphia, Baltimore, New York, London, Buenos Aires, Hong Kong, Sydney, Tokyo .2001.
2. Wiesner RH, Rakela J, Ishitani MB et al: Recent advances in liver transplantation. Mayo Clin Proc 78:197-210, 2003.
3. Ascher NL, Lake JR, Emond JC et al: Liver transplantation for fulminant hepatic failure. Arch Surg 128:677-682, 1993.
4. Bismuth H, Samuel D, Castaing D et al: Liver transplantation in Europe for patients with acute liver failure. Semin Liver Dis 16:415-425, 1996.
5. Lee WM: Management of acute liver failure. Semin Liver Dis 16:369-378, 1996.
6. McCashland TM, Shaw BW, Tape E: The American experience with transplantation for acute liver failure. Semin Liver Dis 16:427-433, 1996.
7. Takahashi Y, Kumada H, Shimizu M et al: A multicenter study on the prognosis of fulminant viral hepatitis: early prediction for liver transplantation. Hepatology 19:1065-1071, 1994.
8. Washburn KW, Bradley J, Cosimi AB et al: A regional experience with emergency liver transplantation. Transplantation 61:235-239, 1996.
9. Boudjema K, Bachellier P, Wolf P et al: Auxiliary liver transplantation and bioartificial bridging procedures in treatment of acute liver failure. World J Surg 26:264-274, 2002.
10. Bismuth H, Azoulay D, Samuel D et al: Auxiliary partial orthotopic liver transplantation for fulminant hepatitis. The Paul Brousse experience. Ann Surg 224:712-724, 1996.
11. Chenard-Neu M-P, Boudjema K, Bernuau J et al: Auxiliary liver transplantation:regeneration of the native liver and outcome in 30 patients with fulminant hepatic failure -- a multicenter European study. Hepatology 23:1119-1127, 1996.
12. Gubernatis G, Pichlmayr R, Kemnitz J et al: Auxiliary partial orthotopic liver transplantation (APOLT) for fulminant hepatic failure: first successful case report. World J Surg 15:660-665, 1991.
13. Putnam C: Invited Commentary (at Gubernatis et all.: Auxiliary partial orthotopic liver transplantation (APOLT) for fulminant hepatic failure: first successful case report). World J Surg 15:665-666, 1991.
14. Samuel D, Ichai P, Feray C et al: Neurological improvement during bioartificial liver sessions in patients with acute liver failure awaiting transplantation. Transplantation 73:257-264, 2002.
15. Hughers D, Willliams R: Use of bioartificial and artificial liver support devices. Semin Liver Dis 16:435-444, 1996.
16. Watanabe FD, Mullon CJ, Hewitt WR et al: Clinical experience with a bioartificial liver in the treatment of severe liver failure. A phase I clinical trial. Ann Surg 225:484-491, 1997.
17. Ringe B, Lubbe N, Kuse E et al: Total hepatectomy and liver transplantation as two-stage procedure. Ann Surg 218:3-9, 1993.
18. Tzakis AG, Cooper MH, Dummer JS et al: Transplantation in HIV positive patients. Transplantation 49:354-358, 1990.
19. O'Grady JG, Smith JM, Davies SE et al: Hepatitis B virus reinfection after liver transplantation. Serological and clinical implications. J Hepatol 14:104-108, 1992.
20. Davis CL, Gretch DR, Carithers RL: Hepatitis B and transplantation. Infectious Disease Cl of North Am 9:925-941, 1995.
21. Tchervenkov JI, Tector AJ, Barkun JS et al: Recurrence-free long-term survival after liver transplantation for hepatitis B using interferon-alpha pretransplant and hepatitis B immune globulin posttransplant. Ann Surg 226:356-365, 1997.
22. Ferrell LD, Wright TL, Roberts J et al: Hepatitis C viral infection in liver transplant recipients. Hepatology 16:865-876, 1992.
23. Johnson MW, Washburn WK, Freeman RB et al: Hepatitis C viral infection in liver transplantation. Arch Surg 131:284-291, 1996.
24. Shah G, Demetris AJ, Gavaler JS et al: Incidence, prevalence, and clinical course of hepatitis C following liver transplantation. Gastroenterology 103:323-329, 1992.
25. Emre S, Mor E, Schwartz ME et al: Liver transplantation in patiens beyond age 60. Transplant Proc 25:1075-1076, 1993.
26. Wong LL: Current status of liver transplantation for hepatocellular cancer. Am J Surg 183:309-316, 2002.
27. Carr BI, Selby R, Madariaga J et al: Prolonged survival after liver transplantation and cancer chemotherapy for advanced-stage hepatocellular carcinoma. Transplant Proc 25:1128-1129, 1993.
28. Olthoff KM, Rosove MH, Shackleton CR et al: Adjuvant chemotherapy improves survival after liver transplantation for

hepatocellular carcinoma. Ann Surg 221:734-741, 1995.

29. Schwartz ME: Primary hepatocellular carcinoma: transplant versus resection. Semin Liver Dis 14:135-139, 1994.

30. Stone MJ, Klintmalm GB, Polter D: Neoadjuvant chemotheraty and liver transplantation for hepatocellular carcinoma: a pilot study in 20 patients. Gastroenterology 104:196-202, 1993.

31. Van Thiel DH, Carr B, Iwatsuki S et al: The 11-year Pittsburgh experience with liver transplantation for hepatocellular carcinoma: 1981-1991. J Surg Oncol Suppl 3:78-82, 1993.

32. Yokoyama I, Takagi H: Liver transplantation and hepatocellular carcinoma. Semin Surg Oncol 12:212-216, 1996.

33. Lang H, Oldhafer KJ, Weimann A et al: Liver transplantation for metastatic neuroendocrine tumors. Ann Surg 225:347-354, 1997.

34. Chaparro SV, Montoya JG, Keeffe EB et al: Risk of tuberculosis in tuberculin skin test-positive liver transplant patients. Clin Infect Dis 29:207-208, 1999.

35. Krowka MJ, Cortese DA: Pulmonary aspects of liver disease and liver transplantation. Hepatology 11:138-142, 1990.

36. Krowka MJ, Cortese DA: Hepatopulmonary syndrome: Current concepts in diagnostic and therapeutic considerations. Chest 105:1528-1537, 1994.

37. Krowka MJ, Dickson ER, Cortese DA: Hepatopulmonary syndrome- clincal observations and lack of therapeutic response to somatostatin analogue. Chest 104:515-521, 1993.

38. Lange PA, Stoller JK: The hepatopulmonary syndrome. Effect of liver transplantation. Clin Chest Med 17:115-123, 1996.

39. Broelsch CE, Whitington PF, Emond JC et al: Liver transplantation in children from living related donors. Surgical techniques and results. Ann Surg 214:428-437, 1991.

40. Lake JR, Wright T, Ferrell L et al: Hepatitis C and B in liver transplantation. Transplant Proc 25:2006-2009, 1993.

41. Chazouilleres O, Mamish D, Kim M et al: "Occult" hepatitis B virus as source of infection in liver transplant recipients. Lancet 343:142-146, 1994.

42. Farci P, Alter HJ, Govindarajan S et al: Lack of protective immunity against reinfection with hepatitis C virus. Science 258:135-140, 1992.

43. Roth D, Fernandez JA, Babischkin S et al: Detection of hepatitis C virus infection among cadaver organ donors: evidence for low transmission of disease. Ann Intern Med 117:470-475, 1992.

44. Pereira BJ, Milford EL, Kirkman RL et al: Prevalence of hepatitis C virus RNA in organ donors positive for hepatitis C antibody and in the recipients of their organs. N Engl J Med 327:910-915, 1992.

45. Esteban JI, López-Talavera JC, Genescŕ J: High rate of infectivity and liver disease in blood donors with antibodies to hepatitis C virus. Ann Int Med 115:443 1992.

46. Stieber AC: Current controversies in liver transplantation. Annals of Fundeni Hospital 1:3-13, 1996.

47. Lefrancois N, Touraine JL, Cantarovich D et al: Transmission of medulloblastoma from cadaver donor to three organ transplant recipients. Transplant Proc 19:2242 1987.

48. Morse JH, Turcotte JG, Merion RM et al: Development of a malignant tumor in a liver transplant graft procured from a donor with a cerebral neoplasm. Transplantation 50:875-877, 1990.

49. Zota V, Popescu I, Ciurea S et al: Successful use of the liver of a methanol-poisoned, brain-dead organ donor. Transpl Int 16:444-446, 2003.

50. Starzl TE, Miller C, Broznick B et al: An improved technique for multiple organ harvesting. Surg Gynecol Obstet 165:343-348, 1987.

51. Churchill TA, Kneteman NM: Investigation of a primary requirement of organ preservation solutions. Transplantation 65:551-559, 1998.

52. Erhard J: Einfuhrung. În Untersuchungen zur Konservierung der Leber. Erhard J, Kemnitz J, Eigler FW (eds.). PABST Science Publishers. Lengerich, Berlin, Dusseldorf. 1994, 14-21.

53. Padbury RTA, Attard A, Mirza DF et al: Extented preservation of the liver with UW solution--is it justifiable? Transplantation 57:1490-1493, 1994.

54. Popescu I: Transplantul hepatic. În Actualități în hepatologie. Voiculescu M (ed.). Infomedica. București. 1996, cap. 18, 315-336.

55. Soin AS, Friend PJ, Rasmussen A et al: Donor arterial variations in liver transplantation: management and outcome of 527 consecutive grafts. Br J Surg 83:637-641, 1996.

56. Popescu I, Radan A, Diculescu M et al: Considerații privind primul transplant hepatic realizat la Spitalul Clinic Fundeni București. Infomedica 38-47, 1997.

57. Kang YG, Gelman S: Liver Transplantation. În Anesthesia and Organ Transplantation. Gelman S (ed.). WB Saunders. Philadelphia. 1987, 139-185.

58. Lindop MJ, Farman JV, Smith MF: Anesthesia: Assessment and intraoperative management. În Liver Transplantation. Calne RY (ed.). Grune & Stratton. London. 1983, 121-145.

59. Kang Y, Lewis JH, Navalgund A et al: Epsilon-aminocaproic acid for treatment of fibrinolysis during liver transplantation. Anesthesiology 66:766-773, 1987.

60. Mazzaferro V, Esquivel CO, Makowka L et al: Factors responsible for hepatic artery thrombosis after pediatric liver transplantation. Transplant Proc 21:2466-2467, 1989.

61. Shaw BW, Iwatsuki S, Starzl TE: Alternative methods of arterialization of the hepatic graft. Surg Gynecol Obstet 159:490-493, 1984.

62. Tzakis A, Todo S, Starzl TE: Orthotopic liver transplantation with preservation of inferior vena cava. Ann Surg 210:649-652, 1989.

63. Stieber AC: One surgeon's experience with the piggyback versus the standard technique in orthotopic liver transplantation: is one better than the other? Hepatogastroenterology 42:403-405, 1995.

64. Stieber AC, Makowka L, Starzl TE: Liver transplantation. În Atlas of Organ Transplantation. Starzl TE, Shapiro R, Simmons RL (eds.). Gower Medical Publishing. New York. 1992, cap. 7, 1-51.

65. Wall WJ, Grant DR, Duff JH et al: Liver transplantation without venous bypass. Transplantation 43:56-61, 1987.

66. Pappas G, Palmer WM, Martineau GL et al: Hemodynamic alterations caused during orthotopic liver transplantation in humans. Surgery 70:872-875, 1971.

67. Belghiti J, Panis Y, Sauvanet A et al: A new technique of side to side caval anastomosis during orthotopic hepatic transplantation without inferior vena caval occlusion. Surg Gynecol Obstet 175:270-272, 1992.

68. Stieber AC, Zetti G, Todo S et al: The spectrum of portal vein thrombosis in liver transplantation. Ann Surg 213:199-206, 1991.

69. Tzakis A, Todo S, Starzl TE: The anterior route for arterial graft conduits in liver transplantation. Transpl Int 2:121 1989.

70. Shaked AA, Takiff H, Busuttil RW: The use of the supraceliac aorta for hepatic arterial revascularization in transplantation of the liver. Surg Gynecol Obstet 173:198-202, 1991.

71. Patel R, Snydman R, Rubin RH et al: Cytomegalovirus prophylaxis in solid organ transplant recipients. Transplantation

61:1279-1289, 1996.

72. Wood AJJ: Aciclovir: a decade later. N Engl J Med 327:782-789, 1992.

73. Jindal RM, Popescu I: Renal dysfunction ssociated with liver transplantation. Postgrad Med J 71:513-524, 1995.

74. Jindal RM, Popescu I, Emre S et al: Serum lipid changes in liver transplant recipients in a prospective trial of Cyclosporine versus FK 506. Transplantation 57:1395-1398, 1994.

75. Jindal RM, Popescu I, Schwartz ME et al: Diabetogenicity of FK 506 versus Cyclosporine in liver transplant recipients. Transplantation 58:370-372, 1994.

76. Millis JM, Woodle ES, Piper JB et al: Tacrolimus for primary tratment of steroid-resistant hepatic allograft rejection. Transplantation 61:1365-1369, 1996.

77. Eason JD, Nair S, Cohen AJ et al: Steroid-free liver transplantation using rabbit antithymocyte globulin and early tacrolimus monotherapy. Transplantation 75:1396-1399, 2003.

78. Trotter JF: Sirolimus in liver transplantation. Transplant Proc 35:S193-S200, 2003.

79. McAlister VC, Peltekian KM, Malatjalian DA et al: Orthotopic liver transplantation using low-dose tacrolimus and sirolimus. Liver Transpl 7:701-708, 2001.

80. Fabry TL, Klion FM: Guide to liver transplantation. Fabry TL, Klion FM (eds.). Igaku-Shion. New-York, Tokyo .1992.

81. Adam R, Reynes M, Johann M et al. Transplant Proc 23:1538-1540, 1991.

82. Todo S, Demetris AJ, Makowka L et al: Primary nonfunction of hepatic allografts with preexisting fatty infiltration. Transplantation 47:903-905, 1989.

83. Tzakis AG, Gordon RD, Shaw BW et al: Clinical presentation of hepatic artery thrombosis after liver transplantation in the cyclosporine era. Transplantation 40:667-671, 1985.

84. Popescu I, Sheiner P, Mor E et al: Biliary complications in 400 cases of liver transplantation. The Mount Sinai Journal of Medicine 61:57-62, 1994.

85. Sheng R, Zajko AB, Campbell WL et al: Biliary strictures in hepatic transplants: prevalence and types in patients with primary sclerosing cholangitis vs those with other liver diseases. AJR Am J Roentgenol 161:297-300, 1993.

86. Sanchez-Urdazpal L, Gores GJ, Ward EM et al: Ischemic-type biliary complications after orthotopic liver transplantation. Hepatology 16:49-53, 1992.

87. Stieber A, Ambrosino G, Kahn D et al: An unusual complication of the choledocho-choledochostomy in orthotopic liver transplantation. Transplant Proc 20:619-620, 1988.

88. Chen CL, Wang KL, Chuang JH et al: Biliary sludge-cast formation following liver transplantation. Hepatogastroenterology 35:22-24, 1988.

89. Manczur TI, Greenough A, Rafferty GF et al: Diaphragmatic dysfunction after pediatric orthotopic liver transplantation. Transplantation 73:228-232, 2002.

90. Gonwa TA, Mai ML, Melton LB et al: End-stage renal disease (ESRD) after orthotopic liver transplantation (OLTX) using calcineurin-based immunotherapy: risk of development and treatment. Transplantation 72:1934-1939, 2001.

91. Borges E, Ferry JA, Friedmann AM: Epstein-Barr virus-negative precursor B cell lymphoblastic lymphoma after liver transplantation: a unique form of posttransplant lymphoproliferative disease. Transplantation 73:541-543, 2002.

92. Massy ZA: Hyperlipidemia and cardiovascular disease after organ transplantation. Transplantation 72:S13-S15, 2001.

93. Plank LD, Metzger DJ, McCall JL et al: Sequential changes in the metabolic response to orthotopic liver transplantation during the first year after surgery. Ann Surg 234:245-255, 2001.

94. Maguire D, Heaton ND, Smith HM: Failure of reactivation of hepatitis B after liver transplantation in hepatitis B surface antigen-negative, core antibody-positive recipients. Transplantation 73:481-482, 2002.

95. Tinmouth J, Tomlinson G, Heathcote EJ et al: Benefit of transplantation in primary biliary cirrhosis between 1985-1997. Transplantation 73:224-227, 2002.

96. Markus BH, Dickson ER, Grambsch PM et al: Efficiency of liver transplantation in patients with primary biliary cirrhosis. N Engl J Med 320:1709-1713, 1989.

97. Bravata DM, Olkin I, Barnato AE et al: Employment and alcohol use after liver transplantation for alcoholic and nonalcoholic liver disease: a systematic review. Liver Transpl 7:191-203, 2001.

98. Bellamy CO, DiMartini AM, Ruppert K et al: Liver transplantation for alcoholic cirrhosis: long term follow-up and impact of disease recurrence. Transplantation 72:619-626, 2001.

99. Mazzaferro V, Regalia E, Doci R et al: Liver transplantation for the treatment of small hepatocellular carcinomas in patients with cirrhosis. N Engl J Med 334:693-699, 1996.

100. Schauer R, Lang T, Zimmermann A et al: Successful liver transplantation of two brothers with crigler-najjar syndrome type 1 using a single cadaveric organ. Transplantation 73:67-69, 2002.

101. Emre S, Atillasoy EO, Ozdemir S et al: Orthotopic liver transplantation for Wilson's disease: a single-center experience. Transplantation 72:1232-1236, 2001.

102. Gayowski T, Marino IR, Singh N et al: Orthotopic liver transplantation in high risk patients. Transplantation 65:499-504, 1998.

103. Mor E, Klintmalm GB: Preoperative predictors of outcome in liver transplantation. În Transplantation of the liver. Busutill RW, Klintmalm GB (eds.). W.B. Saunders. Philadelphia, London, Toronto. 1996, 813-823.

104. Markmann JF, Markmann JW, Markmann DA et al: Preoperative factors associated with outcome and their impact on resource use in 1148 consecutive primary liver transplants. Transplantation 72:1113-1122, 2001.

105. Detre KM, Belle SH, Beringer KC et al: Overall national results of liver transplantation between 1987 and 1991. În Transplantation of the liver. Busutill RW, Klintmalm GB (eds.). W.B. Saunders Comp. Philadelphia, London, Toronto. 1996, 824-834.

CAPITOLUL 47

TRANSPLANTUL HEPATIC "DOMINO"

Irinel POPESCU, Silviu CIUREA

1. ISTORIC. DEFINIȚIE 1089
2. DONATORII 1089
3. PRIMITORII 1090
4. DETALII TEHNICE 1090
5. REZULTATE 1091
BIBLIOGRAFIE 1092

1. ISTORIC. DEFINIȚIE

În condițiile crizei de donatori cadavru, la sfârșitul anilor `80 ai secolului trecut, a devenit stringentă procurarea de grefe hepatice prin extinderea și diversificarea posibilităților de donare.

Una dintre soluțiile propuse în acest sens este transplantul „domino", utilizat pentru prima dată în 1991 de către Klepetko și colab.[1] în transplantul cardiac (inima unui pacient cu boală pulmonară în stadiu terminal, prelevată în cadrul unui transplant combinat inimă-plămân, a fost grefată unui pacient cu boală cardiacă în stadiu terminal).

Tot în 1991 Moreno și colab.[2] au propus o procedură tehnică prin care un ficat transplantat, cu funcție normală, prelevat de la un primitor cu moarte cerebrală, a fost regrefat unui al doilea primitor. Alți autori au raportat ulterior utilizarea unor grefe de la donatori cu moarte cerebrală care fuseseră inițial primitori ai unor grefe diverse (de pildă, transplantați hepatic[3,4], renal sau cardiac[5]).

În 1995, Furtado și colab.[6] au realizat pentru prima dată un transplantul hepatic „domino" (THD, transplant hepatic secvențial) de la un pacient cu hepatopatie metabolică ereditară. În cadrul acestui tip de transplant pacientul cu boală metabolică ereditară primește un ficat de la cadavru, întreg sau împărțit, sau de la un alt donator viu; acest primitor cu boală metabolică ereditară devine la rândul lui donator (marginal), ficatul lui fiind grefat unui primitor marginal. Primitorul unui TH devine astfel, la rândul lui, donator de organ.[7] Avantajul principal al acestei metode este că ficatul astfel prelevat este morfologic normal iar recoltarea se face de la un donator stabil.

Cu scopul creșterii ofertei de grefe hepatice THD a fost asociat cu alte indicații și tehnici de transplantare. Astfel, în THD realizate de Stangou și colab.[8] și Popescu și colab.[9], donatorii (cu polineuropatie familială amiloidotică - PFA, respectiv hipercolesterolemie familială homozigotă - HCFH) au primit la rândul lor grefe hepatice rezultate dintr-un ficat împărțit. Nishizaki și colab.[10] au efectuat un transplant domino de la donator înrudit (al cărui hemificat stâng a fost grefat la ruda pacientului, cu PFA); hemificatul drept al primitorului a fost transplantat la un pacient cu ciroză și carcinom hepatocelular.

Recent au fost efectuate așa-numite „transplante domino împărțite (domino split-liver transplantation)", în care ficatul a doi pacienți cu amiloidoză (care au primit grefe de la donatori vii) a fost împărțit (in situ, respectiv ex situ) și transplantat la patru pacienți cu boli hepatice în stadiu terminal.[11]

Pentru a realiza un THD trebuie îndeplinite următoarele condiții:[12]

- afecțiunea metabolică trebuie să se însoțească de manifestări extrahepatice
- ficatul trebuie să fie funcțional
- defectul genetic să apară la primitor după o perioadă de latență suficient de lungă.

THD implică probleme specifice etice și tehnice (acestea din urmă sunt detaliate mai jos). Cele mai importante probleme etice sunt utilizarea pentru transplantare a unui ficat bolnav și siguranța primului primitor (cel cu afecțiunea metabolică).

2. DONATORII

Pacienții cu afecțiuni metabolice ereditare sunt donatori potențiali pentru un THD. Ficatul prelevat de la acești donatori este morfologic normal. Au fost realizate transplante domino de la pacienți cu polineuropatie familială amiloidotică, hiperoxalurie primară și hipercolesterolemie familială homozigotă.

Polineuropatia familială amiloidotică este o boală autosomal dominantă familială cu afectare multisistemică.[13] Polineuropatia (periferică și autonomă), însoțită de malnutriție, este progresivă și se manifestă prin disfuncții gastrointestinale, sexuale (erectile), vezicale și cardio-vasculare. Depozitele de amiloid apar atât la nivelul nervilor cât și sistemic. Boala devine simptomatică în decadele 3-4 de viață iar decesul survine după 10-15 ani. Proteina amiloidotică este o formă mutantă a transthyretinei, la care valina din poziția 30 este înlocuită cu metionină (TTR MET 30). Dat fiind faptul că 90% din TTR MET 30 este produsă în ficat, se consideră că TH este soluția terapeutică radicală (efectul imunoadsorbției sau al plasmaferezei fiind tranzitor). Datorită incidenței deosebit de crescute în Portugalia, din cele aproximativ 300 de cazuri transplantate în lume, 100 de TH pentru PFA au fost realizate în această țară (dintre care 16 THD pentru CHC sau metastaze hepatice).[13,14]

Hiperoxaluria este o boală ereditară autosomal recesivă, datorată deficitului enzimei specific hepatice alanin glioxilat aminotransferaza. Consecința este acumularea de oxalat, rezultat din glicină, cu nefrocalcinoză și insuficiență renală secundară.[15,16] O alternativă terapeutică este transplantul combinat ficat-rinichi[17] dar în prezent se preferă o altă abordare: se realizează mai întâi transplantul hepatic, care corectează defectul metabolic, apoi, după 6-12 luni de hemodializă pentru eliminarea depozitelor tisulare de oxalat se recomandă transplantul renal. Evoluția bolii până la apariția simptomatologiei face posibil transplantul hepatic domino la primitori marginali.[18]

În *hipercolesterolemia familială homozigotă*, care



Fig.1. Aspect macroscopic normal al ficatului prelevat de la un donator cu hipercolesterolemie familială homozigotă.

este o boală autosomal dominantă, defectul metabolic este reprezentat de absența sau disfuncția receptorilor pentru lipoproteinele cu densitate joasă (LDL-R), manifestat prin creșterea LDL-colesterolului plasmatic și ateroscleroză precoce.[19,20] Ficatul joacă un rol important în metabolismul colesterolului; 50-75% din LDL-R se află în ficat, restul fiind distribuit în țesuturi extrahepatice (mușchi, adipocite, endoteliu).[20] Acesta este motivul pentru care se consideră că transplantul hepatic este indicat în HCFH.[9,21-31]

Datele din literatură[9,19-22] arată că absența LDL-R funcționali la nivelul ficatului poate fi compensată de LDL-R extrahepatici. Transplantarea unui primitor marginal cu un ficat prelevat de la un donator cu HCFH este astfel justificată. Este de așteptat ca nivelul colesterolului seric să rămână la nivele normale sau ușor crescute, dar fără manifestări clinice, o anumită perioadă de timp.

În sfârșit, o altă categorie de donatori potențiali pentru THD sunt pacienții transplantați aflați în moarte cerebrală.[2,4,7]

3. PRIMITORII

Ficatul morfologic normal al donatorilor cu boli metabolice (Fig.1) poate fi transplantat la primitori selectați cu neoplasme hepatice primare nerezecabile (carcinom hepatocelular, colangiocarcinom, hemangio-endoteliom epitelioid) sau cu boală metastatică hepatică nerezecabilă, limitată la ficat (de la cancer colorectal, tumori neuroendocrine).

Deși limitată, majoritatea experienței în THD se referă la pacienți cu CHC dezvoltat pe ciroză – indicație controversată de transplantare (în special în cazul tumorilor care depășesc 5 cm, care nu răspund la chemoembolizarea intraarterială sau al tumorilor multicentrice), supraviețuirea acestor pacienți fiind redusă.[33] Pe lângă opțiunea pentru un transplant de un donator în viață, THD cu ficat de la donatori cu boli metabolice poate fi o soluție terapeutică în aceste cazuri.[6,9,13,14,18,33]

THD poate servi ca o punte („bridge") până la transplantarea definitivă. Astfel, Casas Melley a folosit sectorul lateral stâng al unui copil cu oxaloză primitivă la un nou-născut cu insuficiență hepatică fulminantă; la patru luni primitorul a fost retransplantat de la un donator viu.[34]

4. DETALII TEHNICE

Din punct de vedere tehnic, chirurgul trebuie să acorde o atenție deosebită lungimii bonturilor vasculare (în special a venei cave inferioare retrohepatice) ce trebuie păstrate la donator și pe ficatul de grefat.

Prelevarea ficatului de la donatorul cu boală metabolică este realizată în bloc cu vena cavă retrohepatică, după tehnica clasică, cu mențiunea că disecția venei cave ajunge mai sus față de prelevarea de la cadavru. Această disecție înaltă a venei cave inferioare implică ligatura venelor diafragmatice și izolarea intradiafragmatică a venei cave inferioare.

Este indicată clamparea de probă a VCI la donatorul cu boală metabolică, pentru a verifica consecințele hemodinamice din cursul fazei anhepatice. Dacă toleranța nu este bună este necesară instalarea unui „by-pass" veno-venos.

Secțiunea arterei hepatice trebuie realizată imediat după emergența arterei gastroduodenale, pentru a păstra un bont suficient de mare pentru ambii pacienți.

În ceea ce privește calea biliară și vena portă, nu sunt diferențe față de prelevarea obișnuită.

Chirurgul are în vedere în permanență faptul că fluxul vascular hepatic trebuie întrerupt doar în ultimul moment, cu scopul minimizării fazei de ischemie caldă.

Odată prelevat, ficatul este perfuzat cu lichid de spălare pe „back-table", unde se corectează și eventualele variații anatomice vasculare. Grefarea la primitor se realizează în maniera „piggyback". La cazurile de THD cu bont prea scurt al venei cave inferioare suprahepatice Nishida și colab.[35] recomandă tehnica „piggyback" modificată, descrisă de Merenda și colab.[36]: închiderea bontului suprahepatic al venei cave inferioare cu o pastilă venoasă („patch") pe „back-table" și folosirea bontului inferior al venei cave a grefei pentru implantare T-L în VCI a primitorului – cavo-cavoanastomoză T-L infrahepatică; venele hepatice la primitor sunt de asemenea suturate. După opinia autorului, această tehnică face de altfel inutilă disecția înaltă a VCI suprahepatice.

5. REZULTATE

Două probleme se pun în cazul primitorilor unui THD: A) recidiva bolii neoplazice inițiale și B) gradul de tolerabilitate de către primitor al deficitului metabolic hepatic și apariția „de novo" a manifestărilor clinice.

A. În ceea ce privește recidiva bolii neoplazice, se pare că tratamentul neoadjuvant multimodal pretransplant al primitorilor este important pentru întârzierea recidivei după THD (unii autori recomandă și chimioterapia posttransplant). Deși unii pacienți ocazionali au o supraviețuire de lungă durată fără recidivă și sunt probabil vindecați, în majoritatea cazurilor decesul se produce prin recidiva bolii neoplazice în primii doi ani de la THD. Majoritatea studiilor publicate demonstrează ameliorarea calității vieții primitorului în această perioadă de timp, scopul de altfel al THD.

B. Experiența în THD este de scurtă durată dar deja au fost făcute unele observații despre evoluția deficitului metabolic la primitorii unui THD. Apariția manifestărilor clinice consecutive deficitului metabolic hepatic depinde de tipul acestuia.

În THD de la pacienți cu amiloidoză, care reprezintă de fapt majoritatea cazurilor de THD, deși transthyretina mutantă este decelată în serul primitorilor, nu se constată consecințe clinice imediate.[12,37,38] Perioada de latență până la apariția semnelor clinice este de circa 8 ani.

În cazul THD de la pacienți cu hiperoxalurie se pare că insuficiența renală consecutivă hiperoxaluriei apare relativ precoce – la mai puțin de un an de la transplant.[18]

În HCFH boala recidivează clinic după un număr suficient de mare de ani pentru a nu afecta calitatea vieții primitorului. În experiența Centrului de Transplant Hepatic Fundeni, primitorul grefei hepatice de la un donator cu HCFH are o evoluție bună la peste doi ani de la transplant (realizat pentru ciroză cu nodul de hepatom de 5 cm, chimioembolizat – Fig.2); nivelul colesterolului seric se menține în jurul valorii de 270 mg/dL sub tratament hipocolesterolemiant (simvastatin) (Fig.3), fără semne de recidivă neoplazică (alfa fetoproteina normală, imagistică normală).[9]

Retransplantarea cu ficat de la donator cadavru poate fi luată în considerație la primitorii unui THD dacă supraviețuirea fără metastaze o justifică.

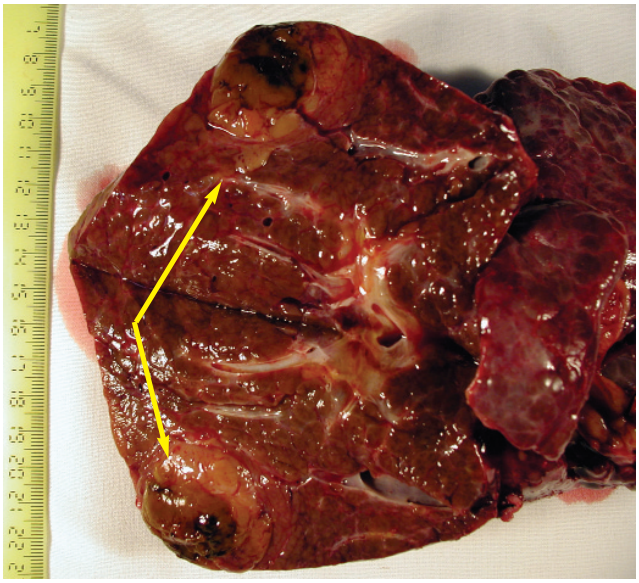

Fig.2 Aspect macroscopic al ficatului cirotic (secționat), cu nodul de carcinom hepatocelular, al primitorului transplantului domino.

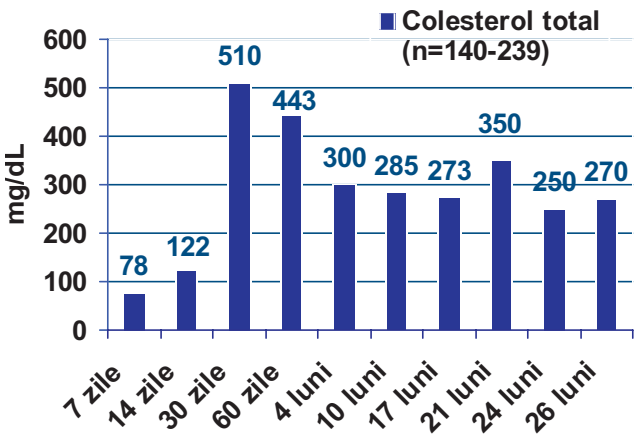

Fig.3 Evoluția colesterolemiei la primitorul transplantului hepatic domino cu grefă de la donator cu hipercolesterolemie familială homozigotă (sub tratament cu simvastatin).

BIBLIOGRAFIE

1. Klepetko W, Wollenek G, Laczkovics A et al: Domino transplantation of heart-lung and heart: an approach to overcome the scarcity of donor organs. J Heart Lung Transplant 10:129-131, 1991.
2. Moreno EG, Garcia GI, Gonzalez-Pinto I et al: Successful reuse of a liver graft. Br J Surg 78:813-814, 1991.
3. Tantawi B, Cherqui D, Duvoux C et al: Reuse of a liver graft five days after initial transplantation. Transplantation 62:868-869, 1996.
4. Moreno GE, Gomez R, Gonzalez P, I et al: Reuse of liver grafts after early death of the first recipient. World J Surg 20:309-312, 1996.
5. Lowell JA, Taranto SE, Singer GG et al: Transplant recipients as organ donors: the domino transplant. Transplant Proc 29:3392-3393, 1997.
6. Furtado A, Tome L, Oliveira FJ et al: Sequential liver transplantation. Transplant Proc 29:467-468, 1997.
7. Lowell JA, Smith CR, Brennan DC et al: The domino transplant: transplant recipients as organ donors. Transplantation 69:372-376, 2000.
8. Stangou AJ, Heaton ND, Rela M et al: Domino hepatic transplantation using the liver from a patient with familial amyloid polyneuropathy. Transplantation 65:1496-1498, 1998.
9. Popescu I, Simionescu M, Tulbure D et al: Homozygous familial hypercholesterolemia: specific indication for domino liver transplantation. Transplantation 76:1345-1350, 2003.
10. Nishizaki T, Kishikawa K, Yoshizumi T et al: Domino liver transplantation from a living related donor. Transplantation 70:1236-1239, 2000.
11. Inomata Y, Nakamura T, Uemoto S et al: Domino split-liver transplantation from a living donor: Case reports of in situ and ex situ splitting. Liver Transpl 7:150-153, 2001.
12. Golling M, Singer R, Weiss G et al: Sequential (domino) transplantation of the liver in a transthyretin-50 familial amyloid polyneuropathy. Special reference to cardiological diagnosis and complications. Langenbecks Arch Surg 385:21-26, 2000.
13. Monteiro E, Perdigoto R, Furtado AL: Liver transplantation for familial amyloid polyneuropathy. Hepatogastroenterology 45:1375-1380, 1998.
14. Furtado L, Oliveira F, Furtado E et al: Maximum sharing of cadaver liver grafts composite split and domino liver transplants. Liver Transpl Surg 5:157-158, 1999.
15. Scheinman JI: Primary hyperoxaluria: therapeutic strategies for the 90's. Kidney Int 40:389-399, 1991.
16. Scheinman JI: Recent data on results of isolated kidney or combined kidney/liver transplantation in the U.S.A. for primary hyperoxaluria. J Nephrol 11 Suppl 1:42-45, 1998.
17. Lloveras JJ, Durand D, Dupre C et al: Combined liver kidney transplantation in primary hyperoxaluria type I. Prevention of the recidive of calcium oxalate deposits in the renal graft. Clin Nephrol 38:128-131, 1992.
18. Donckier V, El N, I, Closset J et al: Domino hepatic transplantation using the liver from a patient with primary hyperoxaluria. Transplantation 71:1346-1348, 2001.
19. Brown MS, Goldstein JL: A receptor-mediated pathway for cholesterol homeostasis. Science 232:34-47, 1986.
20. Bilheimer DW, Stone NJ, Grundy SM: Metabolic studies in familial hypercholesterolemia. Evidence for a gene-dosage effect in vivo. J Clin Invest 64:524-533, 1979.
21. Starzl TE, Bilheimer DW, Bahnson HT et al: Heart-liver transplantation in a patient with familial hypercholesterolaemia. Lancet 1:1382-1383, 1984.
22. Bilheimer DW, Goldstein JL, Grundy SM et al: Liver transplantation to provide low-density-lipoprotein receptors and lower plasma cholesterol in a child with homozygous familial hypercholesterolemia. N Engl J Med 311:1658-1664, 1984.
23. Barbir M, Khaghani A, Kehely A et al: Normal evels of lipoproteins including lipoprotein(a) after liver- heart transplantation in a patient with homozygous familial hypercholesterolaemia. Q J Med 85:807-812, 1992.
24. Brush JE, Leon MB, Starzl TE et al: Successful treatment of angina pectoris with liver transplantation and bilateral internal mammary bypass graft surgery in familial hypercholesterolemia. Am Heart J 116:1365-1367, 1988.
25. Castilla Cabezas JA, Lopez-Cillero P, Jimenez J et al: Role of orthotopic liver transplant in the treatment of homozygous familial hypercholesterolemia. Rev Esp Enferm Dig 92:601-608, 2000.
26. Hoeg JM, Starzl TE, Brewer HB: Liver transplantation for treatment of cardiovascular disease: comparison with medication and plasma exchange in homozygous familial hypercholesterolemia. Am J Cardiol 59:705-707, 1987.
27. Lopez-Santamaria M, Migliazza L, Gamez M et al: Liver transplantation in patients with homozygotic familial hypercholesterolemia previously treated by end-to-side portocaval shunt and ileal bypass. J Pediatr Surg 35:630-633, 2000.
28. Offstad J, Schrumpf E, Geiran O et al: Plasma exchange and heart-liver transplantation in a patient with homozygous familial hypercholesterolemia. Clin Transplant 15:432-436, 2001.
29. Revell SP, Noble-Jamieson G, Johnston P et al: Liver transplantation for homozygous familial hypercholesterolaemia. Arch Dis Child 73:456-458, 1995.
30. Sokal EM, Ulla L, Harvengt C et al: Liver transplantation for familial hypercholesterolemia before the onset of cardiovascular complications. Transplantation 55:432-433, 1993.
31. Shirahata Y, Ohkohchi N, Kawagishi N et al: Living-donor liver transplantation for homozygous familial hypercholesterolemia from a donor with heterozygous hypercholesterolemia. Transpl Int 16:276-279, 2003.
32. Schwartz ME: Liver transplantation for hepatocellular carcinoma: the best treatment, but for which patient? Hepatology 24:1539-1541, 1996.
33. Hesse U, Troisi R, Pattyn P et al: Successful equential orthotopic liver transplantation in the treatment of familial amyloidotic polyneuropathy. Transpl Int 10:478-479, 1997.
34. Casas-Melley AT, Thomas PG, Krueger LJ et al: Domino as a bridge to definitive liver transplantation in a neonate. Pediatr Transplant 6:249-254, 2002.
35. Nishida S, Pinna A, Verzaro R et al: Domino liver transplantation with end-to-side infrahepatic vena cavocavostomy. J Am Coll Surg 192:237-240, 2001.
36. Merenda R, Gerunda GE, Neri D et al: Infrahepatic terminolateral cavo-cavostomy as a rescue technique in complicated "modified" piggyback liver transplantation. J Am Coll Surg 185:576-579, 1997.
37. Azoulay D, Samuel D, Castaing D et al: Domino liver transplants for metabolic disorders: experience with familial amyloidotic polyneuropathy. J Am Coll Surg 189:584-593, 1999.
38. Bittencourt PL, Couto CA, Leitao RM et al: No evidence of de novo amyloidosis in recipients of domino liver transplantation: 12 to 40 (mean 24) month follow-up. Amyloid 9:194-196, 2002.

CAPITOLUL 48

TRANSPLANTUL CU FICAT REDUS (“REDUCED SIZE”) ȘI ÎMPĂRȚIT (“SPLIT”)

Domenico FORTI

1. INTRODUCERE 1095
2. TRANSPLANTUL CU FICAT REDUS (“REDUCED-SIZE LIVER TRANSPLANTATION”) . . 1095
2.1. TEHNICA CHIRURGICALĂ 1096
2.2.1. Aspecte generale 1096
2.2.2. Prepararea hemificatului stâng 1096
2.2.3. Prepararea segmentelor II-III 1097
2.2.4. Considerații tehnice 1097
3. TRANSPLANTUL CU FICAT ÎMPĂRȚIT („SPLIT LIVER TRANSPLANTATION”) 1097
3.1. Programul de transplant hepatic „split” în Italia 1098
3.2. Tehnica chirurgicală 1098
3.2.1. Transplantul cu segmente II și III (“split liver” convențional) 1098
3.2.1.1. Prelevarea grefei - tehnica „ex-situ”. 1098
3.2.1.2. Implantarea grefei prelevate „ex situ” 1100
3.2.1.3. Prelevarea grefei „in situ” - aspecte generale 1100
3.2.1.4. Prelevarea grefei - tehnica „in situ” 1101
3.2.1.5. Implantarea grefei prelevate „in situ” 1104
3.2.2. Split liver pentru doi primitori adulți (“equal size split liver”) 1105
3.2.2.1. Aspecte generale 1105
3.2.2.2. Tehnica chirurgicală „split liver equal size” 1105
3.2.2.3. Implantarea celor două grefe - tehnica chirurgicală 1107
BIBLIOGRAFIE 1109

* Traducerea din limba italiană: Silviu CIUREA

1. INTRODUCERE

Primul transplant hepatic a fost realizat în 1963 de către T. E. Starzl.[1] Timp de mai mulți ani această operație complexă a parcurs o fază "experimentală", date fiind morbiditatea și letalitatea ridicată a pacienților transplantați. Ulterior, factori care au contribuit în timp la atingerea unor rezultate optime au fost perfecționarea tehnicii chirurgicale, aprofundarea cunoștințelor despre biologia ficatului transplantat, ameliorarea lichidelor de prezervare în decursul perioadei de ischemie rece a organului prelevat.

Introducerea în 1978 a ciclosporinei a constituit o etapă fundamentală pentru controlul rejetului, reducând, în același timp, complicațiile legate de imunosupresie.

În prezent sunt obținute rezultate extraordinare, ajungându-se la aproximativ 60.000 de transplanturi de ficat realizate în lume, cu o supraviețuire la 5 și 10 ani de 80, respectiv 60%.

O asemenea opțiune terapeutică reprezintă de fapt unica armă la dispoziție pentru tratamentul stadiilor avansate și ireversibile ale insuficienței hepatice.

Aceste rezultate au condus la o cerere mai mare din partea pacienților de a se supune unei asemenea proceduri, având drept consecință inevitabilă mărirea listei de așteptare și creșterea mortalității în listă.

În realitate, creșterea progresivă a numărului transplantelor hepatice nu a ajuns la gradul de a satisface cererea, în ciuda eforturilor de a sensibiliza societatea asupra donării și de a extinde numărul donatorilor potențiali, obținut prin eliminarea limitei de vârstă și prin acceptarea pentru transplant a organelor considerate „marginale".

Dimensiunile reale ale problemei ies în evidență în mod clar dacă se iau în considerație datele din SUA din ultima decadă.[2] În această perioadă a fost înregistrată o creștere de 3 ori a numărului de donatori cadavru, față de o creștere de mai bine de 15 ori a numărului de pacienți din lista de așteptare. Consecința a fost o creștere a mortalității în lista de așteptare de mai bine de 628%.

Această diferență între cerere și ofertă este și mai acută în transplantul pediatric datorită disponibilității mai reduse de organe compatibile în ceea ce privește potrivirea în dimensiune („size-matching"). Consecința acestei disparități a fost o mortalitate pe lista de așteptare raportată istoric de la 25% la 50%.[3-7] Având în vedere aceste date, precum și cele epidemiologice, care indică faptul că 2 din 10.000 copii se nasc cu hepatopatii grave, ce necesită înlocuirea organului la mai mult de jumătate dintre ei în decursul primilor doi ani de viață, la sfârșitul anilor `80 au fost adoptate trei strategii care încearcă să rezolve această problemă:

- prelevarea ficatului întreg de la donatorul cadavru adult, apoi reducerea dimensiunilor acestuia pe o masă chirurgicală separată - „back-table" („reduced size liver transplantation");
- recurgerea la donatorul în viață („living donor liver transplantation");
- împărțirea ficatului de la un donator cadavru în două părți, cu utilizarea ambelor teritorii hepatice la doi primitori, din care unul adult și celălat copil („split liver transplantation").

De curând (1999) a fost reluată tehnica utilizată pentru prima dată de către Bismuth în 1989 și anume împărțirea ficatului în două părți: hemificatul drept (segmentele V-VI-VII-VIII) și hemificatul stâng (segmentele I-II-III-IV), care sunt utilizate la doi primitori adulți ("equal size split liver").[8-10]

2. TRANSPLANTUL CU FICAT REDUS ("REDUCED-SIZE LIVER TRANSPLANTATION")

Această tehnică constă în reducerea volumului ficatului provenit de la un donator cadavru adult, cu obținerea unei grefe adaptate pentru transplantare la un primitor pediatric.

Aspectele negative ale acestei tehnici rezidă în lipsa utilizării unei părți, în mod particular mai importantă, de parenchim hepatic și în privarea receptorilor adulți de o resursă de organe din ce în ce mai insuficientă pentru a satisface cererea.

Pe de altă parte, așa cum a fost deja menționat, recurgerea la această procedură a reprezentat timp de mai mulți ani unica posibilitate de a reduce mortalitatea crescută din lista pacienților pediatrici, în special în decursul primilor doi ani de viață.[5-7] De altfel, din punct de vedere tehnic, această procedură reducea în mod sensibil incidența trombozei arterei hepatice și a complicațiilor legate de reconstrucția căii biliare, în timp ce toate structurile hilare erau conservate și utilizate la primitorul pediatric.

Impactul acestei tehnici, bazată pe chirurgia segmentară a ficatului, a fost enorm, prin efectele pozitive pe care le-a avut asupra evoluției ulterioare a chirurgiei de transplant hepatic. De fapt, experiența dobândită prin utilizarea ficatului redus și controversele din ce în ce mai acute asupra aspectelor etice ale corectei utilizări a unei grefe de la donator adult au condus la dezvoltarea tehnicii ficatului împărțit.

2.1. TEHNICA CHIRURGICALĂ

2.2.1. Aspecte generale

Criteriile de luat în considerare înainte de a decide ce segment de ficat trebuie prelevat sunt diverse, dar factorii cei mai importanți sunt reprezentați de dimensiunile reale ale segmentului hepatic ce se intenționează a fi utilizat și de compatibilitatea sa cu spațiul rezidual posthepatectomie la primitor, precum și de experiența chirurgului în acest domeniu.

Reducerea parenchimului este realizată pe „back-table” prin izolarea structurilor vasculare până la bifurcația arterei și venei porte și până la confluența biliară. Acești timpi, împreună cu conservarea eventualelor variante anatomice ale arterei hepatice, sunt identici cu cei ai preparării organului pentru transplantul ficatului întreg.

Secțiunea parenchimului este efectuată printr-o tehnică similară celei utilizate în rezecțiile hepatice, după principiile descrise de Couinaud.[11-12]

În această procedură chirurgicală ficatul unui donator adult este redus de volum, obținându-se un hemificat stâng (segmentele I-II-III-IV) sau lobul stâng (segmentele II-III), care vor fi utilizate pentru transplantul pediatric, în timp ce restul parenchimului este îndepărtat. În mod evident, este posibilă obținerea unui hemificat drept (segmentele V-VI-VII-VIII), dar această grefă este dificil de utilizat în transplantul pediatric datorită incompatibilității dimensionale cu primitorul.

În ceea ce privește raportul greutății donatorului față de cea a primitorului (Donor Recipient Weight Ratio – DRWR), este ușor de reținut că pentru un DRWR de la 1,5 la 5 trebuie utilizat ca grefă hemificatul stâng (segmentele I-II-III-IV), iar de la 5 la 10-14, lobul stâng (segmentele II-III).[13-16] În principiu, segmentele II și III ar trebui să fie suficiente pentru un copil cu greutate între 6 și 20 Kg.

2.2.2. Prepararea hemificatului stâng

Prima intervenție cu ficat redus a fost descrisă de către Bismuth în 1984.[17] Hemificatul stâng împreună cu vena cavă a fost obținut efectuând o hepatectomie dreaptă standard.

Timpii operatori inițiali pentru pregătirea reducerii ficatului sunt identici cu cei adoptați pentru prepararea ficatului întreg. După colecistectomie se practică cateterizarea coledocului pentru individualizarea bifurcației și pentru recunoașterea eventualelor anomalii anatomice.

Se acordă o atenție maximă identificării, conservării și reconstrucției eventualelor variante ale arterei hepatice aferente părții de ficat care trebuie să fie transplantată, se izolează și se secționează ramul drept

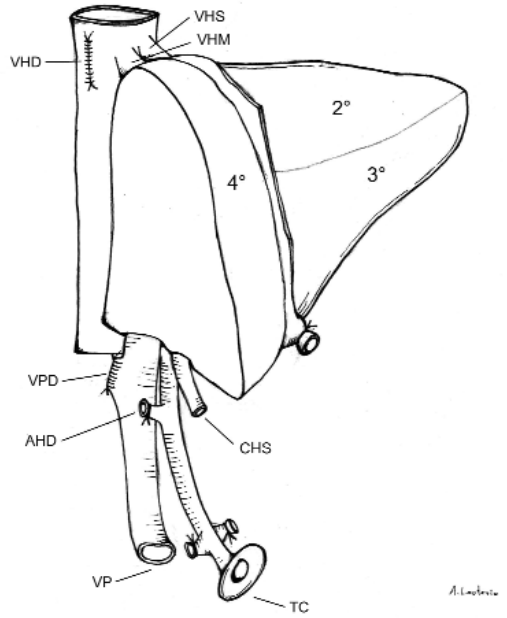

Fig.1 Schema hemificatului stâng, după reducerea parenchimului pe „back-table”, cu conservarea venei cave. Vena hepatică dreaptă şi ramurile drepte ale venei porte şi ale arterei hepatice au fost secţionate iar orificiile – suturate şi ligaturate. Axul arterial conţine trunchiul celiac prelevat cu patch aortic.
VHD: vena hepatică dreaptă. VHS: vena hepatică stângă. VHM: vena hepatică medie. VPD vena portă dreaptă. AHD artera hepatică dreaptă. VP: vena portă. TC: trunchiul celiac. CHS: canalul hepatic stâng.

al arterei hepatice la cel puțin 1 cm după bifurcație, având grijă să nu se scheletizeze ramul stâng, pentru a evita necroza ischemică a canalului hepatic stâng.

Se secționează apoi canalul hepatic drept (și acesta la 1 cm de bifurcație), creând, împreună cu peretele canalului hepatic comun, interceptat puțin după originea sa, un “patch” în jurul orificiului canalului hepatic stâng. Acest artificiu tehnic permite realizarea unei largi anastomoze bilio-digestive.

Vena portă este preparată până la bifurcarea sa iar ramul portal drept este ligaturat și secționat (Fig.1). [5,6,14,18]

După terminarea timpului hilar se prepară vena cavă, mobilizând lobul drept prin ligaturarea venelor hepatice accesorii. În această etapă se decide dacă segmentul I este păstrat sau dacă este îndepărtat. Este secționată vena hepatică dreaptă, suturând apoi bontul acesteia și se începe timpul parenchimatos, rămânând la 1 cm la dreapta venei hepatice medii (Fig.1). Odată terminată secțiunea parenchimului, grefa este perfuzată prin vena portă și prin artera hepatică. Eventualele scurgeri de lichid de perfuzie prin tranșa hepatică evidențiază vase ce trebuie suturate.

În cazul unei discrepanțe marcate față de primitor, calibrul venei cave poate fi micșorat printr-o cavoplastie longitudinală.[19]

2.2.3. Prepararea segmentelor II-III

Prepararea unei grefe de segmente II și III implică efectuarea unei hepatectomii drepte extinse la segmentele IV și I.

Partea inițială a intervenției este identică cu prepararea hemificatului stâng. Structurile vasculare arteriale și portale sunt izolate dincolo de bifurcație, secționând ramurile pentru segmentele I și IV. Toate ramurile portale pentru segmentul IV a căror emergență se găsește la nivelul ligamentului rotund sunt ligaturate și secționate, în timp ce canalul hepatic stâng este cateterizat pentru a se individualiza punctul de încrucișare cu ligamentul rotund.

Vena cavă este separată de lobul caudat și de fața posterioară a hemificatului drept, apoi se prepară vena hepatică stângă care este secționată cu un patch de venă cavă (Fig.2). Dacă este necesar, timpul de preparare a venei hepatice stângi poate fi executat în timpul secționării succesive a parenchimului, care va fi condus după tehnica obișnuită, evitând utilizarea bisturiului electric în vecinătatea ramificării biliare. Vena hepatică medie este secționată separat și suturată pentru a permite prepararea unui amplu manșon („cuff") cav, utilizabil în momentul implantării grefei.

2.2.4. Considerații tehnice

Prepararea unui ficat redus este întotdeauna posibilă independent de prezența anomaliilor vasculo-biliare. Grefele pot fi realizate cu conservarea venei cave și transplantate apoi, unde este necesar, după tehnica tradițională.

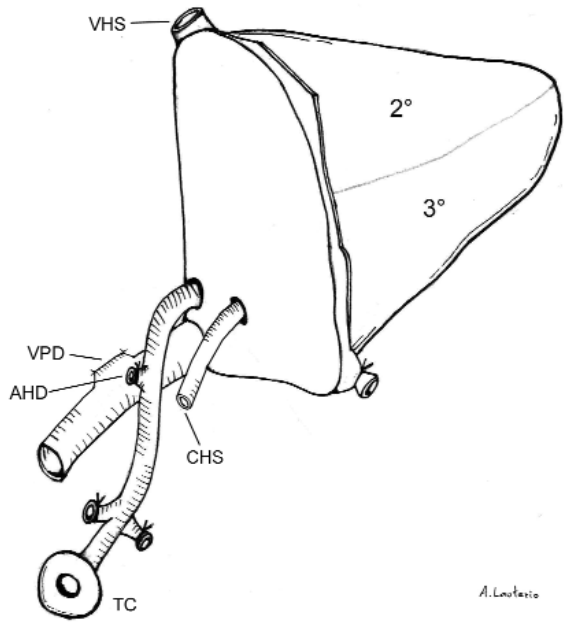

Fig.2 Prepararea sectorului lateral stâng, după rezecţia pe „back-table" a hemificatului drept şi a segmentului IV. (pentru prescurtările elementelor a se vedea Fig.1)

Această procedură permite utilizarea unor vase de calibru și lungime întotdeauna adecvate necesităților.

Aspectele negative legate de această tehnică sunt aceleași ca și cele întâlnite în cazul unui split-liver și vor fi tratate în cele ce urmează.

În concluzie, este de reținut că reducerea ficatului pentru transplant pediatric trebuie să facă parte din bagajul cultural și tehnic al tuturor chirurgilor de transplant, dar în prezent trebuie utilizată doar în cazuri particulare, devreme ce afirmarea transplantului de ficat împărțit a rezolvat problema carenței de donatori pediatrici fără a fi frustrați pacienții adulți care așteaptă să fie transplantați.

3. TRANSPLANTUL CU FICAT ÎMPĂRȚIT („SPLIT LIVER TRANSPLANTATION")

Răspândirea utilizării ficatului redus în populația pediatrică a avut ca rezultat o mai mică disponibilitate a grefelor pentru receptori adulți, ceea ce a determinat conflicte și controverse etice asupra dreptului de a se recurge la această procedură. Discordanța între cererea și oferta de organe a determinat diversele centre de transplant să exploreze soluții variate pentru utilizarea grefelor de ficat redus la primitorii pediatrici, în mod obișnuit destinate receptorilor adulți.

Raia, în Sao Paolo (Brazilia), a încercat să extindă experiența dobândită cu tehnica ficatului redus, recurgând la prelevarea segmentelor II și III de la un donator în viață, fiind urmat la scurt timp de echipa din Brisbane, de Nagasue în Japonia și de către Broelsch la Chicago.[20-23]

În același timp, asemeni evoluției naturale a tehnicii reducerii ficatului adult, unele centre chirurgicale au inițiat explorarea posibilității de a divide ficatul astfel încât să se obțină două grefe având ca destinatari un primitor adult și unul pediatric. Un astfel de procedeu, executat pentru prima dată de către Pichlmayr în 1988, a fost denumit „Split Liver Transplantation" și a început apoi să fie utilizat în multe centre.[3,24,25]

Experiența inițială cu transplantele "split" a fost puțin încurajantă, datorită frecventelor complicații tehnice și datorită selecției inadecvate a primitorilor, adesea cu risc crescut. Din acest motiv utilizarea transplantului split a devenit sporadică și a fost abandonată de multe centre. În alte instituții, în special europene, problema a fost tratată pe baze noi iar tehnicile chirurgicale au progresat, cu rezultate extrem de pozitive.

PROTOCOLUL NITp PENTRU PROCEDURA „SPLIT-LIVER” (1997)

Criterii de indicație pentru donator*

- timp de internare în terapie intensivă ≤5 zile
- hemodinamică stabilă în ultimele 24 de ore
- administrare de dopamină sau de dobutamină ≤ 5 μg/Kg/min
- absența utilizării adrenalinei sau a noradrenalinei
- hemoglobinemie > 10 g/dl
- ficat normal macroscopic la ecografie
- GPT ≤ cu de 1,5 ori limita superioară a normalului
- γGT în limite normale

* În fiecare centru se poate propune un split de la un donator cu caracteristici diferite de cele menționate mai sus.

Criterii de indicație pentru primitor

- consimțământ informat scris asupra procedurii
- stare clinică stabilă

Colaborări

Centrul titular al ficatului repartizat decide dacă să accepte procedura split și, în caz afirmativ, segmentul de ficat rămas este atribuit unui al doilea centru, urmând schema rotației generale.

În cazul unei proceduri „split” pentru doi receptori adulți („equal-size split liver”), centrul titular poate alege centrul cu care va efectua împărțirea ficatului. Colaborarea cu centrele din afara NITp este consimțită în cazul în care alte centre NITp nu sunt disponibile.

Aspecte tehnice

Decizia asupra tehnicii de adoptat în faza de prelevare și de separare a organului revine echipei titulare prelevării, ținând cont totuși de faptul că transplantarea la receptorul pediatric se caracterizează printr-o mare complexitate.

În ceea ce privește acest aspect, s-a ajuns la un consens asupra criteriilor de adoptat în ceea ce privește subîmpărțirea elementelor vasculo-biliare și a grefei vasculare în transplantul „split-liver” clasic sau convențional:

- *pentru „split” hepatic drept (segmentele I-IV-V-VI-VII-VIII)*: ramul portal drept cu trunchiul comun, coledoc, artera hepatică, vena cavă cu venele hepatice dreaptă și medie
- *pentru „split” hepatic stâng (segmentele II-III)*: ramul portal stâng, canalul hepatic stâng, trunchiul celiac cu artera hepatică comună și vena hepatică stângă

Grefele vasculare (arterele și venele iliace și femurale) sunt de asemenea împărțite în mod egal între cele două echipe. Pentru „splitul” drept va fi prelevat întregul ax ilio-femural sau carotida comună până la bifurcație.

3.1. Programul de transplant hepatic „split” în Italia

În Italia, acest program, după experiența inițială destul de decepționantă, a fost abordat și discutat în 1997 în cadrul reuniunii anuale a „Nord Italia Transplant program (NITp)”, centru de referință interregional. A fost discutat și pregătit un protocol de colaborare între 18 centre implicate și au fost elaborate linii directoare pentru o abordare diferită a acestei tehnici inovatoare, cu centralizarea datelor și cu un audit periodic asupra rezultatelor obținute.

Utilizarea acestui protocol în centrele coordonate de NITp a avut ca rezultat nu doar o creștere notabilă a recurgerii la procedura split-liver ci și rezultate clinice spectaculare în termeni de supraviețuire a grefei și a pacienților. Aceste rezultate au fost ulterior ameliorate după introducerea tehnicii split „in situ”. Cu privire la aceasta, este de reținut că tehnica split-liver a avut validarea sa tehnică definitivă în 1994, când Rogiers a propus împărțirea ficatului la donatorul cu inimă bătândă – „in situ split-liver”, bazată pe tehnica prelevării ficatului de la donatorul viu.[26,27] Afirmarea acestei proceduri a făcut ca recurgerea la tehnica split-liver „ex situ” să devină perimată, fiind rezervată unor cazuri excepționale (donatori hemodinamic instabili, probleme organizatorice sau logistice etc.).

Actualmente, în Italia, timpul de așteptare pentru un transplant de ficat pediatric este sub două luni; mortalitatea pe lista de așteptare a fost practic anulată, în timp ce supraviețuirea pacienților la un an este apropiată de 90%.[28]

Succesul acestei proceduri chirurgicale a avut drept consecință eliminarea recurgerii la donatorul în viață ca sursă de organe pentru transplantul de ficat în populația pediatrică.

3.2. Tehnica chirurgicală

3.2.1. Transplantul cu segmente II și III (“split liver” convențional)

3.2.1.1. Prelevarea grefei - tehnica „ex-situ”.

Împărțirea ficatului este realizată pe masa chirurgicală, după prelevarea și perfuzia întregului organ, menținând ficatul imersionat în soluția de perfuzie și gheață.

De obicei nu este necesară explorarea pentru precizarea anatomiei elementelor vasculo-biliare. Chirurgul se limitează la cateterizarea delicată a ramurilor arteriale și biliare cu o canulă metalică, evitând lezarea endoteliului. Se procedează apoi la disecția hilului hepatic, cu atenție la structurile biliare, care nu

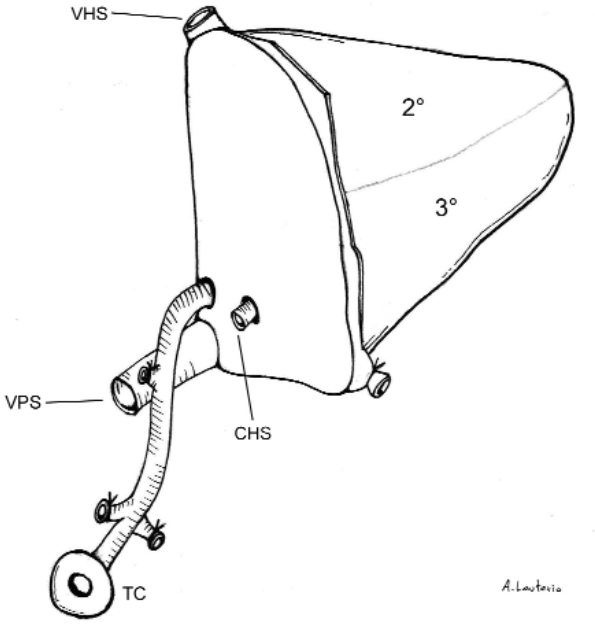

Fig.3 Schema preparării sectorului lateral stâng în transplantul „split liver ex situ". Grefei stângi îi sunt atribuite: vena hepatică stângă (VHS), ramul stâng al venei porte (VPS), întregul ax arterial cu trunchiul celiac (TC) şi canalul hepatic stâng (CHS), secţionat la nivelul portei hepatis.

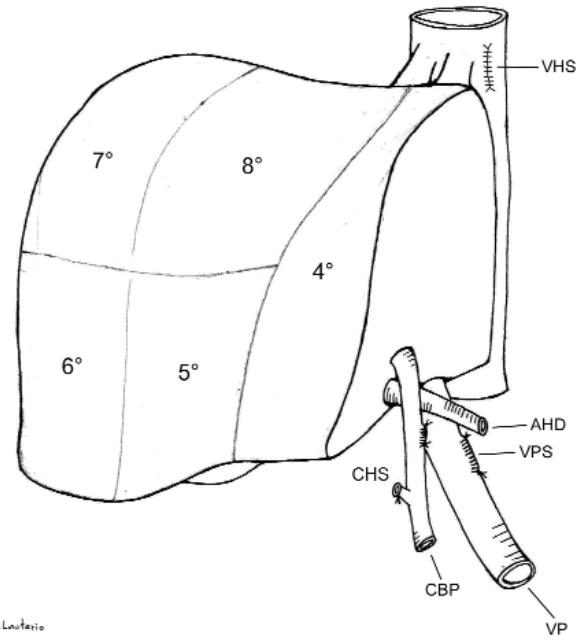

Fig.4 Prepararea grefei drepte (extinsă la segmentul IV) în transplantul „split liver ex situ". În afară de vena cavă, cu vena hepatică dreaptă şi medie şi bontul suturat al venei hepatice stângi (VHS), sunt lăsate pe dreapta trunchiul portal (VP), calea biliară principală (CBP) şi ramul drept al arterei hepatice (AHD). Bonturile venei porte stângi (VPS) şi al canalului hepatic stâng (CHS) sunt suturate. Segmentul I, care nu apare pe schemă, poate fi conservat, la fel ca în transplantul „split liver in situ".

trebuie devascularizate.

Se începe, de regulă, cu prepararea venei porte până la bifurcație, începând de la nivelul peretelui posterior, pentru a evita lezarea structurilor vasculo-biliare care sunt situate anterior de trunchiul portal.[14,29]

Este izolat ramul portal stâng, conservând ramurile pentru caudat – dacă se decide păstrarea acestui segment pentru grefa dreaptă. În centrul nostru trunchiul portal comun și calea biliară principală sunt lăsate pentru grefa dreaptă, în timp ce întregul ax arterial până la trunchiul celiac, prelevat cu un patch aortic, este atribuit grefei stângi (Fig.3,4).

În prezența unei artere hepatice drepte cu origine în artera mezenterică superioară va fi necesară o reconstrucție pe bontul arterei splenice sau al gastroduodenalei. Axul vascular principal va trebui în mod necesar atribuit grefei drepte doar atunci când este prezent un ram pentru segmentele V și VIII cu origine în artera hepatică comună. Dacă sunt prezente anomalii ale tractului biliar, este necesară pregătirea cu maximă precauție a ramurilor de bifurcație de ordinul 1° și 2° și eventuala reconstrucție a ramurilor biliare anomale, urmând principiile distribuției hepatice segmentare.

Se trece apoi la prepararea bazei ligamentului rotund, secționând puntea parenchimatoasă dintre segmentele III și IV și secționând, pe marginea sa dreaptă, între suturi transfixiante, toate ramurile portale direcționate spre segmentul IV. Prepararea se continuă pe fața posterioară, de-a lungul ductului venos, până la nivelul venei hepatice stângi (Fig.5).

Secționarea canalului hepatic stâng este realizată la nivelul plăcii hilare, prin secționarea cu bisturiul a țesutului fibros ce conține canalul biliar pentru segmentele II și III, adesea deja divizat în cele două ramuri, respectiv pentru segmentele II și III. Secționarea parenchimului se face la dreapta ligamentului falciform, de-a lungul unei linii care pleacă de la confluența venelor hepatice dreaptă și medie, la 1 cm la dreapta fisurii ombilicale, până la nivelul plăcii hilare.

Secțiunea parenchimului este condusă respectând tehnica utilizată în mod obișnuit în rezecțiile hepatice, folosind pe tranșă spray-ul cu fibrină – cu scop hemostatic.

Se trece apoi la prelevarea grefei, secționând vena hepatică stângă, ramul portal stâng și ramul arterial drept, astfel încât să se atribuie grefei stângi întregul ax arterial până la trunchiul celiac, prelevat cu „patch" aortic.

Această tehnică poate suferi variații în cazul în care se decide modificarea criteriilor de atribuire a pediculilor vasculo-biliari majori.

Prelevarea segmentelor hepatice II și III implică

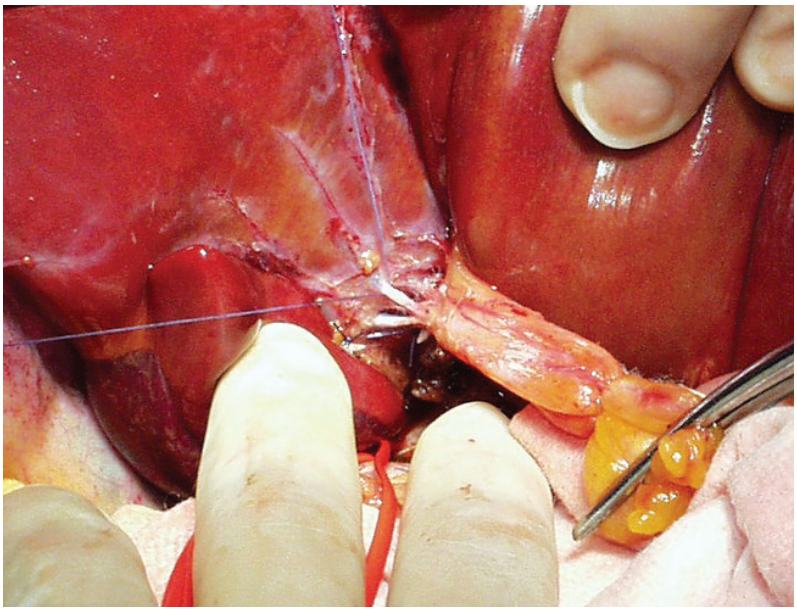

Fig.5 Prepararea bazei ligamentului rotund cu ligaturarea şi secţionarea cu puncte de sutură transfixiantă a ramurilor portale aferente segmentului IV.

inevitabil o compromitere a vascularizației portale și arteriale îndreptate spre segmentul IV. La începuturile experienței cu transplantul split, în majoritatea cazurilor era indicată îndepărtarea acestui segment. Ulterior, ca urmare a experienței dobândite cu transplantul de la donator în viață și cu tehnica split „in situ”, s-a demonstrat că vascularizația segmentului IV nu este compromisă în mod semnificativ și acesta poate fi conservat pentru grefa dreaptă.

3.2.1.2. Implantarea grefei prelevate „ex situ”

Implantarea grefei stângi este efectuată după tehnica „piggy-back”, conservând vena cavă retrohepatică a primitorului. Este necesară asigurarea unui drenaj („outflow”) venos adecvat, printr-o anastomoză corectă între vena suprahepatică stângă și vena cavă. Anastomoza este realizată termino-lateral (T-L) pe cavă, cu tehnica triangulării descrisă de Emond, evitând astfel pericolul angulării vasului și riscul compromiterii grefei, posibil în tehnica tradițională de implantare directă a venei hepatice stângi pe manșonul („cuff”) obținut din venele hepatice ale primitorului.[30]

Prin unirea aperturii venelor hepatice medie și stângă se obține un singur orificiu, în timp ce ostiumul venei hepatice drepte poate fi suturat sau utilizat pentru a se obține o apertură mai amplă (Fig.6). Această apertură poate fi mărită caudal printr-o incizie verticală pe fața anterioară a venei cave, asfel încât să se obțină un amplu orificiu triunghiular. Anastomoza este confecționată cu un monofilament vascular 5/0, cu trei suturi continue care pleacă din cele trei colțuri ale triunghiului.

După perfuzare prin ramul portal cu 250-500 ml de soluție Ringer lactat, se execută anastomoza portală T-T cu un monofilament vascular din polipropilen 6/0 sau 7/0. În cazul unei hipoplazii sau a unei discrepanțe de calibru, vena portă a grefei poate fi anastomozată prin intermediul unui segment venos prelevat de la donator (vena splenică sau iliacă externă) la nivelul confluenței venei splenice cu vena mezenterică a primitorului.[6,31,32]

După reperfuzia portală se trece la revascularizarea arterială, care poate fi practicată oriunde pe axul arterial al primitorului cu un monofilament 7/0 sau 8/0 sau recurgând, dacă este necesar, la implantarea directă pe aortă, cu sau fără interpunerea unei grefe venoase de la donator (arteră iliacă).[33]

Reconstrucția biliară (2 sau 3 ramuri în 25% din cazuri) se realizează printr-o hepatico-jejunostomie pe ansă exclusă „à la Roux”, cu sutură continuă sau cu puncte separate cu monofilament lent resorbabil 7/0 sau 8/0. În cazul în care sunt prezente două sau mai multe canale biliare, vor fi realizate mai multe anastomoze pe ansa exclusă.

Un ultim aspect de luat în considerație privește poziționarea grefei, al cărei ax este rotat spre dreapta, cu tranșa de secțiune parenchimatoasă îndreptată spre cadranul abdominal superior drept, pentru a fi evitate complicațiile legate de drenajul („outflow”) venos (Fig.7).[23,32,34] Spațiul rezidual din hipocondrul drept poate fi colmatat utilizând epiploonul sau colonul transvers.

Transplantarea grefei drepte este realizată prin tehnica obișnuită din transplantul de ficat întreg. În unele cazuri poate fi necesar un grefon de extensie pe ramul drept al arterei hepatice.

3.2.1.3. Prelevarea grefei „in situ” - aspecte generale

Experiența crescută și perfecționarea tehnicii, dobândite în tehnica „split liver ex situ”, au condus la o ameliorare

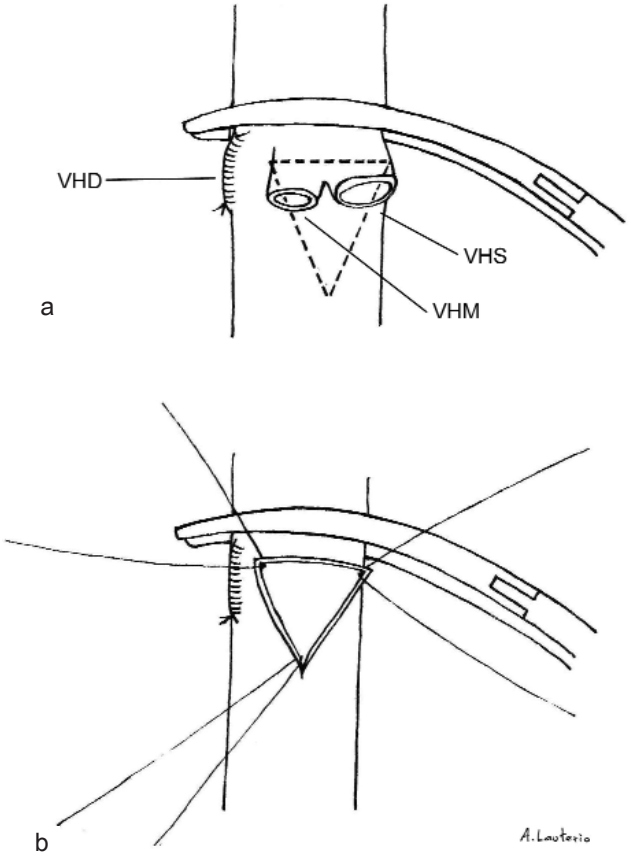

Fig.6 a) Sutura ostium-ului venei hepatice drepte (VHD) şi unirea orificiilor venei hepatice stîngi (VHS) şi medii (VHM); b) Triangularea aperturii prin practicarea unei incizii verticale pe vena cavă.

continuă a rezultatelor în ceea ce privește supraviețuirea pacienților și a grefelor dar nu au putut elimina inconvenientele legate de procedură înseși și care împiedică utilizarea optimă a ficatului împărțit.[35]

Aspectele negative cele mai relevante sunt:

- durata lungă a procedurii chirurgicale pe „back-table”
- durata excesivă a ischemiei reci, în mod particular în cazurile în care una sau ambele grefe trebuie transportate în centre depărtate de locul prelevării
- reîncălzirea parțială a organului, inevitabilă în timpul manipulării chirurgicale pe „back-table”, responsabilă de posibile leziuni de ischemie-reperfuzie și apoi de o non-funcție primară („primary non function”) sau de o slabă funcționare („poor function”) a grefei, în special dacă este transplantată la un primitor cu risc.[36]

În 1995, pentru a preîntâmpina acest inconvenient, Rogiers a propus pentru prima dată aplicarea la transplantul „split” a tehnicii utilizate la donatorul în viață,

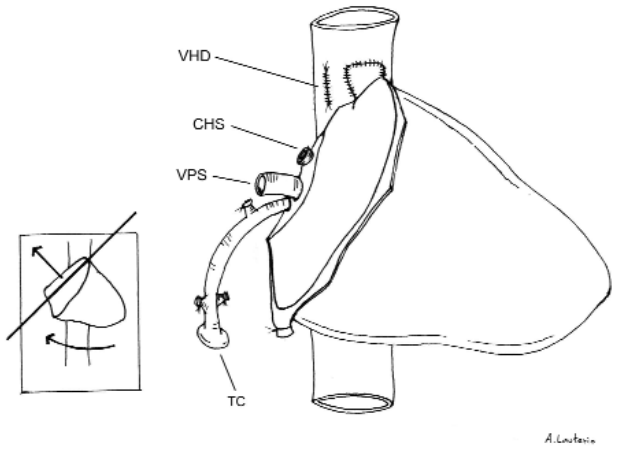

Fig.7 Aspect final după implantarea sectorului lateral stâng (în desen este arătată doar reconstrucţia anastomozei venoase hepatice pe vena cavă). În cartuş este mai bine evidenţiat modul în care tranşa de secţiune este rotită şi îndreptată spre cadranul abdominal drept superior.
VHD: vena hepatică dreaptă. CHS: canalul hepatic stâng. VPS: vena portă stângă. TC: trunchiul celiac.

procedând la împărțirea organului la donatorul cu inimă bătândă.[26]

Un studiu inițial asupra acestei tehnici noi raporta o supraviețuire la 6 luni a pacienților și a grefelor de, respectiv, 92,8% și 85,7%.[27]

În prezent putem afirma că una dintre consecințele succesului acestei tehnici este aceea de a face demodată recurgerea la tehnica ex situ, care rămâne totuși rezervată, așa cum am menționat, unor circumstanțe particulare. Se elimină, de fapt, inconvenientele legate de separarea ficatului pe „back-table” și, în același timp, se pot evalua cu acuratețe integritatea anatomică a grefei, viabilitatea segmentului IV și hemostaza corectă pe tranșa de secțiune; se reduce în același timp riscul de devscularizare a căii biliare.

Prelungirea cu circa două ore a prelevării multiorgan, legată de procedura split “in situ”, nu pune în pericol prelevarea altor organe deoarece, în cazul instabilității hemodinamice, intervenția chirurgicală poate fi întreruptă imediat, trecând la perfuzia donatorului și la prelevarea acelorași organe după tehnica obișnuită.

3.2.1.4. Prelevarea grefei - tehnica „in situ”

După controlul aortei infrarenale, a venei cave și a venei mezenterice inferioare, pentru eventuala necesitate de a efectua perfuzarea rapidă a ficatului donatorului, este mobilizat hemificatul stâng prin secționarea ligamentelor rotund, falciform și triunghiular stâng.[37,38] Se prepară artera hepatică stângă, pornind de la nivelul arterei hepatice comune până la originea arterei gastroduodenale, limitând disecția la latura stângă a liga-

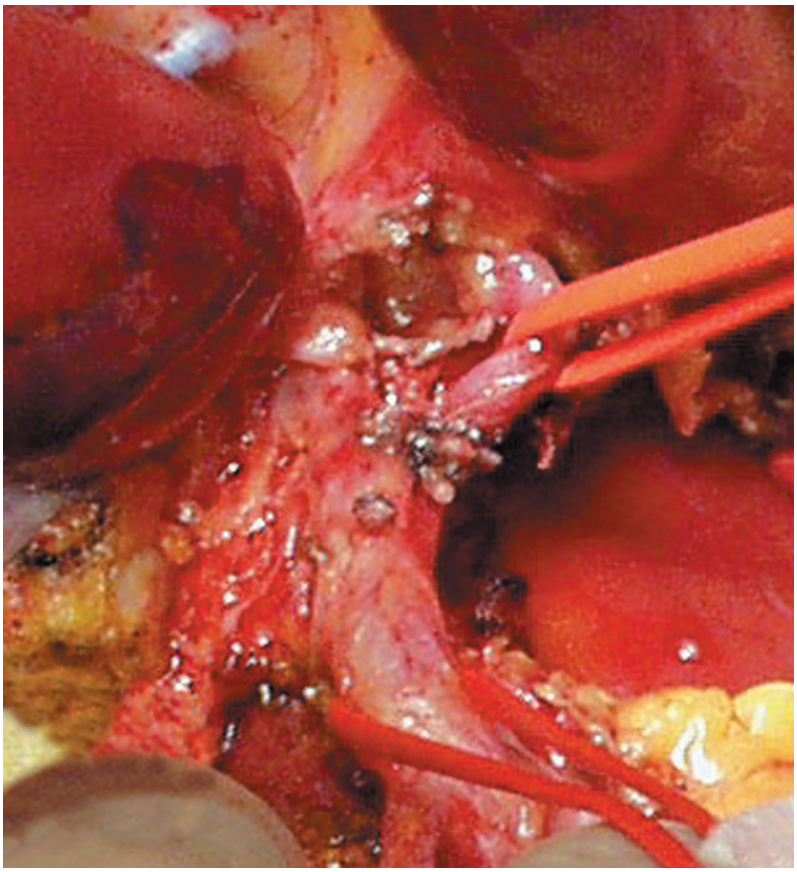

Fig.8 Prelevarea „in situ” a segmentelor II-III. Izolarea şi prepararea pe şnur vascular a arterei hepatice proprii şi a ramului său stâng.

mentului hepatoduodenal și lăsând integre artera hepatică proprie, artera hepatică dreaptă și canalul hepatic (Fig.8).

Tehnica, în unele privințe superpozabilă pe procedura „ex situ”, descrie prelevarea segmentelor II-III, cu secționarea parenchimului, condusă de-a lungul unei linii situate la 0,5-1 cm la dreapta fisurii ombilicale. Sunt lăsate pentru grefa dreaptă: vena cavă, vena portă, calea biliară principală și ramul drept al arterei hepatice, în timp ce grefei stângi îi sunt atribuite: vena hepatică stângă, ramul stâng al venei porte precum și întregul ax arterial până la trunchiul celiac (Fig.3,4).

Canalul hepatic stâng este secționat la nivelul șanțului ombilical, lăsând la dreapta un lung bont ductal, pentru a evita astfel întreruperea eventualelor ramuri anormale provenind de la hemificatul drept.

După secționarea punții parenchimatoase dintre segmentele III și IV, se prepară și se mobilizează baza ligamentului rotund, secționând și ligaturând cu puncte transfixiante ramurile portale îndreptate spre segmentul IV (Fig.9), până la expunerea plăcii hilare. Se izolează, astfel, ramul portal stâng (Fig.10) la originea trunchiului portal, prezervând ramurile pentru lobul caudat.

Timpul următor prevede rotația spre dreapta a lobului lateral stâng, expunând fața posterioară și completând prepararea **ductului venos Arantius** până la vena hepatică stângă, care este izolată și controlată cu un șnur vascular.

Secționarea parenchimului se realizează fără excludere vasculară, după tehnica obișnuită utilizată în rezecțiile hepatice, similar prelevării „ex situ” (Fig.11). În această fază se secționează cu bisturiul placa hilară stângă, identificând canalul hepatic stâng sau ramurile sale de diviziune pentru lobul stâng. Manevrele de secționare ale tranșei pot fi ușurate prin tracționare cu ajutorul unui șnur de bumbac, trecut între vena hepatică stângă și medie pe fața posterioară a ficatului și intern față de ramurile arterial și portal.

Timpii următori sunt similari celor din prelevarea întregului organ.[38] După administrare de heparină 3000 UI/Kg și perfuzare cu soluție UW sau Celsior® a donatorului, se secționează vena hepatică stângă în vecinătatea venei cave, apoi ramul portal stâng și artera hepatică dreaptă, cu prepararea întregului ax vascular până la trunchiul celiac, care este rezecat împreună cu un patch aortic. Grefa stângă este prelevată și ulterior perfuzată cu 1 litru de soluție (Fig.12). În același timp se trece la prelevarea grefei drepte, care va fi perfuzată pe „back-table”, la fel ca și grefa stângă.

Așa cum s-a menționat deja la transplantul split ex situ, există discordanțe între experiențele diverselor centre asupra viabilității segmentelor I și IV care, după unii autori, ar trebui întotdeauna îndepărtate, în timp ce, după alții, ar trebui păstrate.[27,39] Disecția arterială și

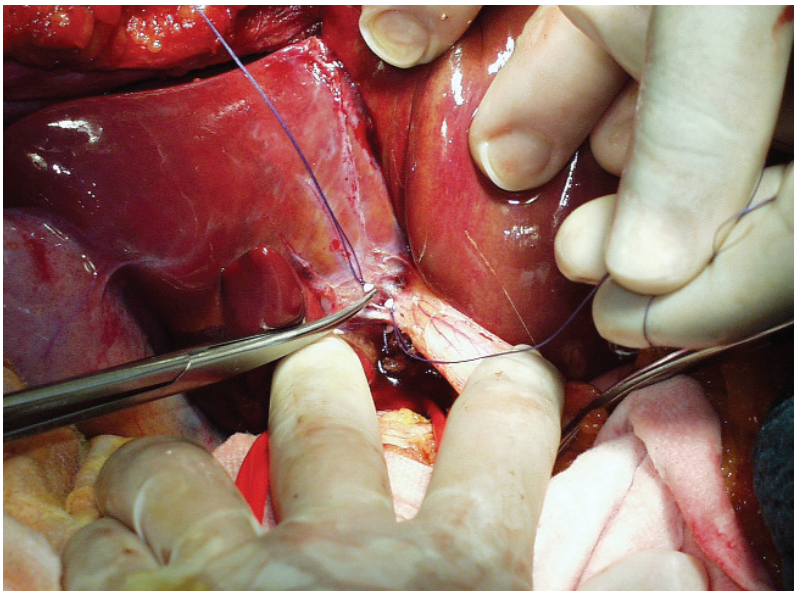

Fig.9 Mobilizarea ligamentului rotund, după ligaturarea cu fire transfixiante şi secţionarea ramurilor portale aferente segmentului IV

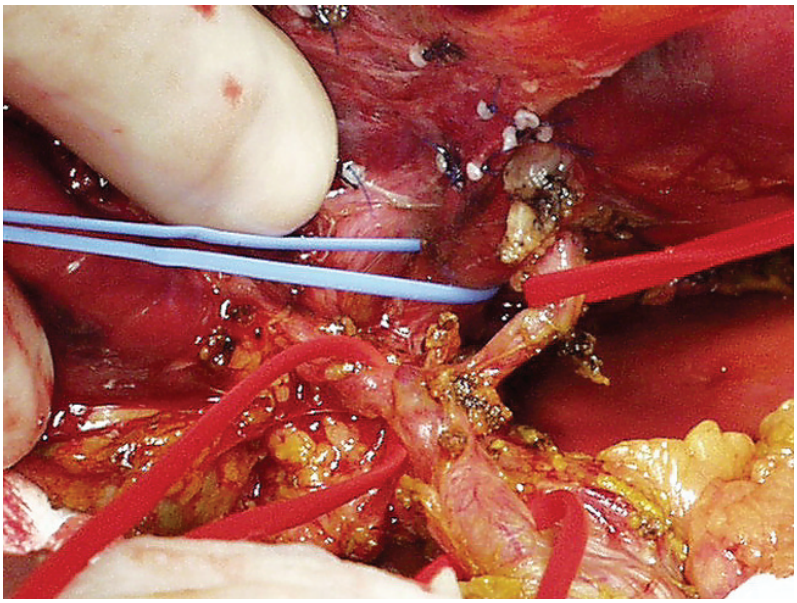

Fig.10 Izolarea pe şnur albastru a ramului portal stâng. A fost izolată şi originea arterei hepatice drepte, care va fi secţionată în momentul prelevării, pentru a lăsa pe grefa stângă întregul ax arterial.

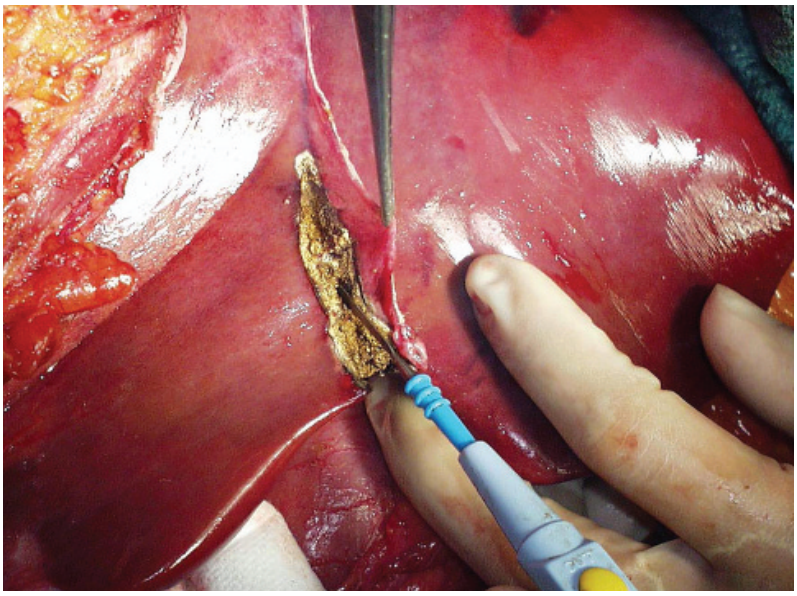

Fig.11 Începerea timpului parenchimatos, de-a lungul unei linii situată la 1 cm la dreapta ligamentului falciform.

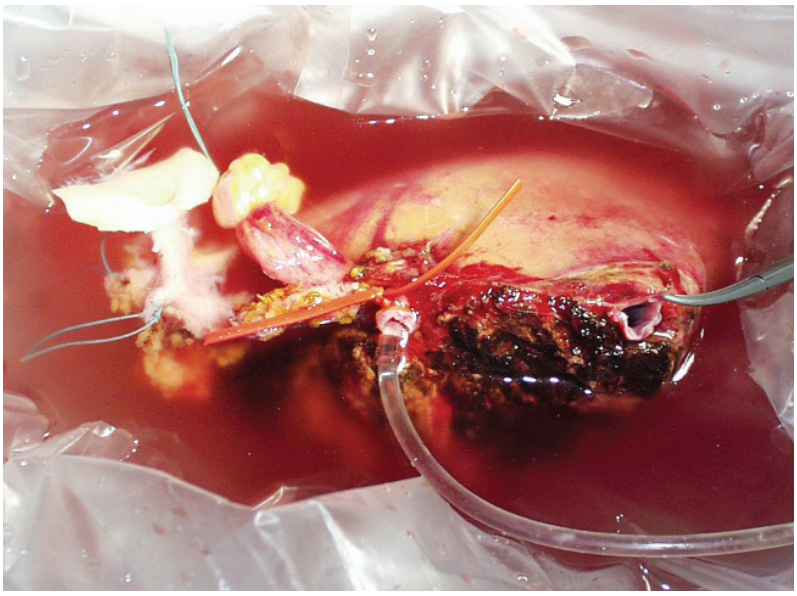

Fig.12 Perfuzarea pe „back-table” prin ramul portal al grefei stângi. Sunt bine evidenţiate: la dreapta (vârful pensei) bontul venei hepatice stângi iar la stânga trunchiul celiac prelevat cu patch aortic.

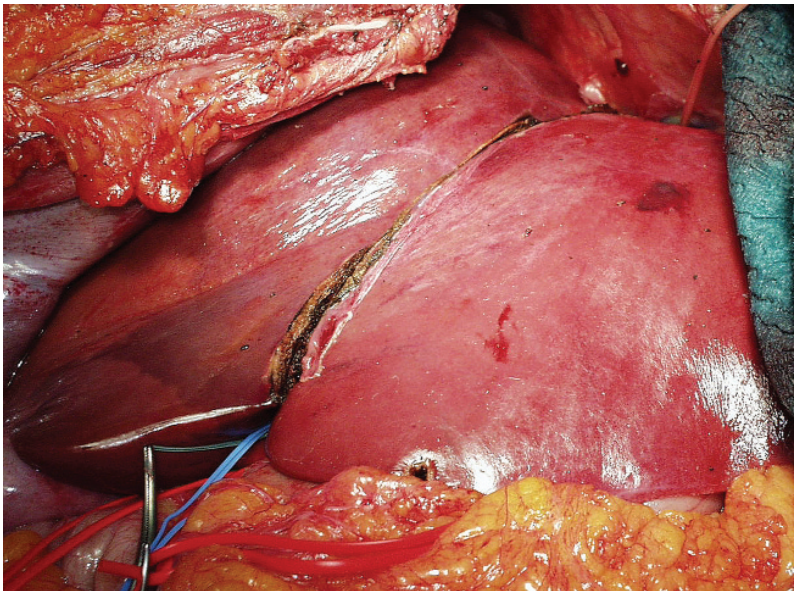

Fig.13 Secţionarea tranşei hepatice a fost terminată iar sectorul lateral stâng a fost reaşezat lângă segmentul IV, pentru a demonstra vascularizaţia normală a celor două grefe, exceptând o decolorare uşoară şi marginală a segmentului IV.

portală inevitabilă provoacă devascularizarea segmentului IV, a cărui individualitate poate fi mai ușor evidențiată în prelevarea „in situ”. Pe de altă parte, segmentul IV primește vase și de la segmentele din dreapta care, ele singure, sunt capabile să asigure o reluare funcțională aproape normală (Fig.13). În cazul în care se consideră că vitalitatea segmentelor IV și I nu este certă se va proceda la îndepărtarea lor după implantarea grefei drepte.

3.2.1.5. Implantarea grefei prelevate „in situ”

Implantarea grefei este realizată prin tehnica standard, utilizată în transplantul de la donator viu și este superpozabilă celei deja amplu descrisă la transplantul split „ex situ”, atât în ceea ce privește aspectele tehnice proprii drenajului („outflow”-ului) venos cât și reconstrucția elementelor vasculare ale hilului și ale arborelui biliar.[23,34,40]

Trebuie subliniată importanța corectei poziționări a grefei, care tinde să cadă în hipocondrul drept nelocuit, cu risc de tromboză hepatico-cavă, provocată de torsiunea conductului venos excesiv de lung, având drept consecință pierderea grefei.

Anastomoza hepatico-cavă, prin tehnica triangulării, realizează o deschidere amplă și directă între cavă și conductul venos mai scurt; acest artificiu tehnic, asociat rotirii grefei spre dreapta, cu tranșa îndreptată în sus și eventuala fixare a grefei, utilizând ligamentul falciform, evită riscul de angulare („kinking”) a venei hepatice stângi (Fig.6,7).

În concluzie, se poate afirma că transplantul de ficat utilizând tehnica „split” este o procedură chirurgicală complexă și delicată, cu o lungă curbă de învățare. Recurgerea la această tehnică ar trebui

rezervată centrelor cu o experiență dovedită în chirurgia hepatică majoră și de reconstrucție complexă a căilor biliare, pe lângă o experiență notabilă în transplantul hepatic, prin utilizarea tuturor tehnicilor codificate.

3.2.2. Split liver pentru doi primitori adulți ("equal size split liver")

3.2.2.1. Aspecte generale

Această procedură chirurgicală inovatoare reprezintă în prezent singura posibilitate, în afară de recurgerea la donatorul în viață, în măsură de a răspunde în mod eficient la creșterea cererii de organe pentru transplant. Utilizată pentru prima dată de Bismuth în 1989, ea a fost reluată de câteva centre italiene și alte centre europene cu rezultate inițiale satisfăcătoare.[8-10,28,41]

Tehnica prevede prelevarea "in situ" a hemificatului drept (segmentele V-VI-VII-VIII) împreună cu vena hepatică dreaptă, printr-o tehnică total superpozabilă prelevării de la donatorul în viață, lăsând ficatului restant (segmentele I-II-III-IV) trunchiurile principale vasculo-biliare și vena cavă cu venele hepatice medie și stângă.[40,42,43]

Grefa dreaptă reprezintă circa 60% din masa totală hepatică. Procedura este mult mai complicată și mai delicată față de „split"-ul convențional datorită necesității de a alege mai selectiv donatorii, duratei mai mari a intervenției, prezenței frecventelor anomalii în dispoziția vasculo-biliară dintre hemificatul drept și cel stâng și, în sfârșit, imposibilității practice de a obține o documentare imagistică, cu excepția ecografiei intraoperatorii.

În pofida acestor aspecte negative și sărăciei datelor raportate în literatură, sub lumina rezultatelor personale obținute într-o serie inițială de 8 proceduri cu 15 grefe transplantate pe receptori adulți, este de reținut că această tehnică este promițătoare și în măsură de a crește sensibil numărul pacienților transplantați, putând determina o scădere a mortalității pe lista de așteptare.

Procedura "split liver" pentru doi primitori adulți este realizată printr-o tehnică identică, sub aspectele sale esențiale, hepatectomiei drepte reglate, codificată de Lortat-Jacob în urmă cu 50 de ani.[42]

În orice caz, problemele legate de detaliile tehnice și de necesitatea de a obține doi hemificați viabili transformă această procedură într-o intervenție cu totul particulară.

3.2.2.2. Tehnica chirurgicală „split liver equal size"

Tehnica adoptată de noi a fost codificată de Tanaka, cel care a realizat această procedură pentru prima dată în lume în 1984.[40,42,44]

Se efectuează colecistectomia, apoi secționarea căii biliare principale cu explorarea delicată a acesteia cu un cateter metalic, pentru evidențierea prezenței eventualelor anomalii anatomice.

Se procedează ulterior la izolarea elementelor hilare drepte, în următoarea succesiune: artera hepatică, calea biliară și ramul portal. O atenție particulară este rezervată preparării segmentului retrobiliar al arterei hepatice drepte, care trebuie condusă evitând scheletizarea căii biliare (Fig.14). Cu privire la aceasta, în alte centre se preferă secționarea arterei la dreapta încrucișării cu calea biliară, pentru a evita disecția într-o zonă riscantă.

După mobilizarea hemificatului drept se trece la marcarea, cu ajutorul ecografiei, a proiecției pe suprafața ficatului a venei hepatice medii, 1 cm la

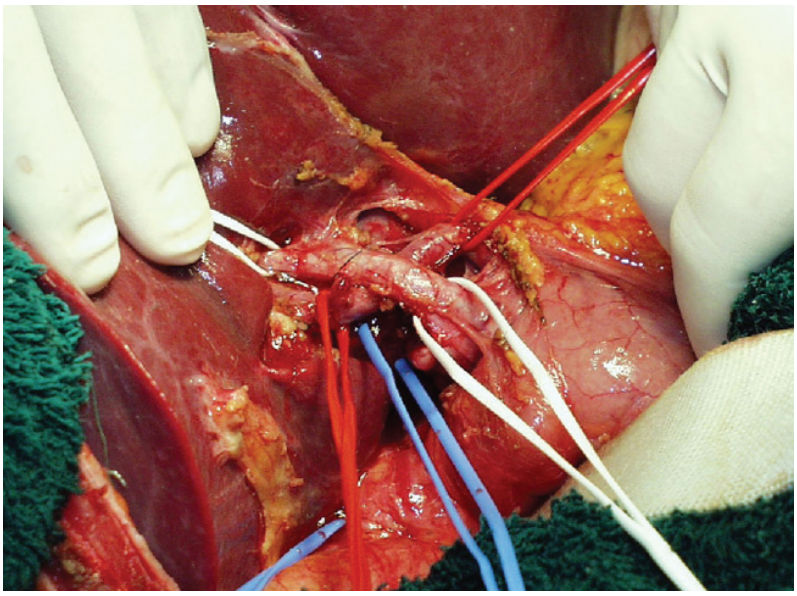

Fig.14 Split liver pentru doi primitori adulţi. Prepararea hilului hepatic drept. Au fost izolate şi încărcate pe şnur vascular succesiv: calea biliară principală şi canalul hepatic drept (şnururi albe), artera hepatică dreaptă la origine şi după traiectul retrobiliar (şnururi roşii), ramul drept al venei porte (şnur albastru).

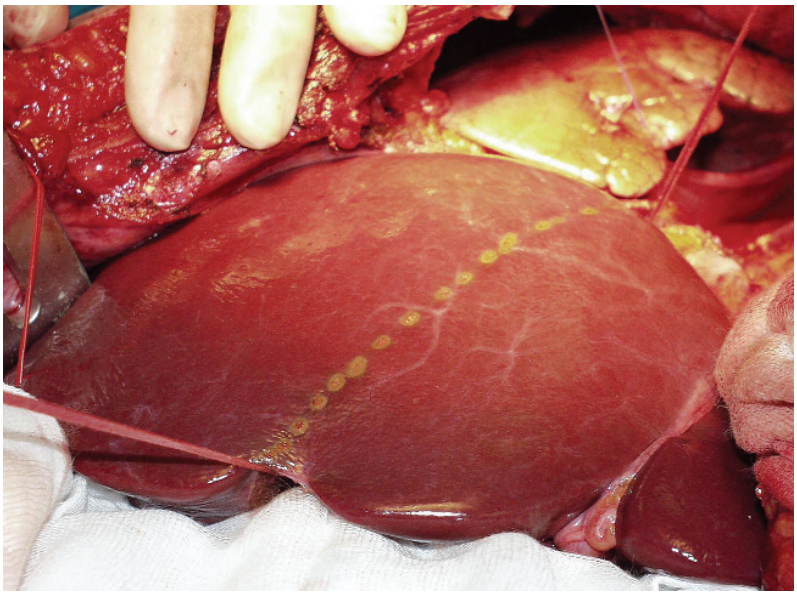

Fig.15 Individualizarea, sub ghidaj ecografic, a liniei de secţiune parenchimatoasă, la 1 cm la dreapta de proiecţia venei hepatice medii.

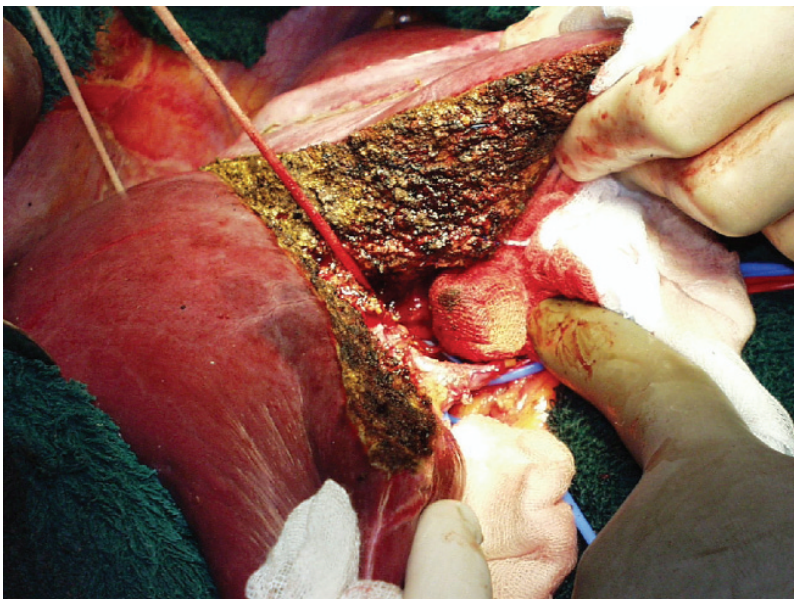

Fig.16 După secţionarea canalului hepatic drept se trece la secţionarea parenchimului, după tehnica convenţională. Un şnur din bumbac, trecut între venele hepatice dreaptă şi medie, vena cavă retrohepatică şi medial de hilul hepatic drept, va ghida secţionarea parenchimului. Adâncirea secţiunii va putea fi efectuată progresiv pe toată suprafaţa parenchimatoasă sau, mai bine, începând de la marginea inferioară, spre hilul hepatic.

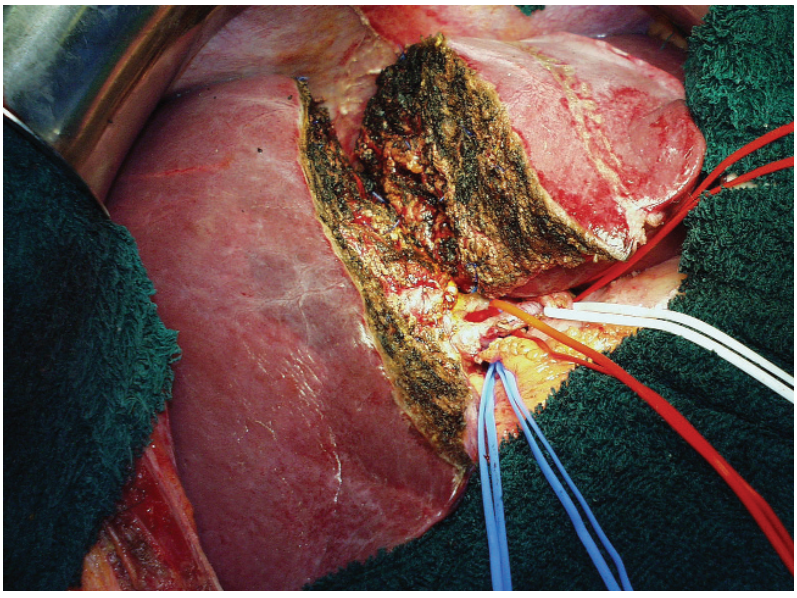

Fig.17 Secţionarea parenchimului a fost completată. De remarcat hemostaza perfectă la nivelul celor două tranşe hepatice, precum şi vascularizaţia normală a celor doi hemificaţi, conectaţi încă prin hilurile lor vasculare.

dreapta de marginea sa (Fig.15). Un al doilea marcaj poate fi obținut după clamparea hilului hepatic drept, de-a lungul liniei de devascularizare. Linia de-a lungul căreia se efectuează secțiunea parenchimatoasă este aleasă luând în considerație diverși parametri: volumetria parenchimului celor doi hemificați de prelevat, numărul și calibrul venelor segmentului medial drept afluente venei hepatice medii și, în cele din urmă, traiectul căilor biliare intrahepatice.

Secționarea căii biliare drepte este efectuată înainte de începerea timpului parenchimatos. Se trece apoi un șnur de ghidaj pentru secționarea parenchimului, între vena hepatică dreaptă, vena cavă retrohepatică și hilul drept (Fig.16,17). Secționarea parenchimului este realizată în condiții de presiune venoasă centrală joasă, cu ajutorul electrocauterului și disectorului cu ultrasunete (CUSA) sau cu alte dispozitive similare.

Tehnica utilizată variază de la un centru la altul. Neexistând în prezent o codificare tehnică precisă, se ține cont de modificările continue bazate pe rezultatele obținute și de propunerile de aducere la zi a tehnicii acestor proceduri.

Noi ligaturăm și secționăm venele efluente spre vena hepatică medie ale segmentelor V și VIII. Unii autori, pentru a evita congestia acestor segmente, prelevează vena hepatică medie împreună cu hemificatul drept, considerând că drenajul venos al segmentului IV se face cu prevalență spre vena hepatică stângă.[45] Recent, Marcos a propus o variantă interesantă a tehnicii descrise mai sus, numită de el „hepatectomie dreaptă extinsă anterior", care prevede prelevarea hemificatului drept în mod unitar cu porțiunea distală a venei hepatice medii, care conservă semnificativ venele efluente segmentului anterior drept spre vena hepatică medie.[46]

Recoltarea grefei drepte se face după heparinizare și perfuzarea donatorului, cu secționarea elementelor vasculare și hilare drepte și a venei hepatice drepte. Grefa este reperfuzată pe „back-table" prin intermediul ramului portal și arterial (Fig.18).

În același timp este recoltat și hemificatul stâng, printr-o tehnică superpozabilă celei de prelevare a ficatului întreg și se procedează la perfuzarea pe „back-table", la fel ca pentru grefa dreaptă.

Tot pe „back-table" se procedează la sutura orificiilor reziduale după prelevarea grefei drepte și la eventuala reconstrucție a elementelor vasculare (Fig.19,20,21).

3.2.2.3. Implantarea celor două grefe - tehnica chirurgicală

Implantarea grefei stângi, la nivelul căreia sunt lăsate vena cavă și axele principale vasculare și biliare, este superpozabilă transplantului efectuat cu ficat întreg. Spre deosebire de aceasta, implantarea grefei drepte necesită anumite importante observații tehnice (Fig.22).

Înainte de toate este necesară efectuarea hepatectomiei la receptor, cu secțiune înaltă a hilului hepatic și conservarea venei cave. Artera hepatică și vena portă sunt preparate pe toată lungimea lor și secționate, conservând ramurile de diviziune primară ale acestora. Chiar și calea biliară trebuie secționată înalt, astfel încât să poată fi utilizată, dacă este necesar, la anastomozarea cu eventualele ramuri biliare anomale ale grefei drepte.

După hepatectomie se evaluează hilul hepatic al primitorului și se examinează lungimea și eventualele anomalii ale ramurilor portale și arteriale ale donatorului, pentru a decide dacă este necesară grefarea de alungire

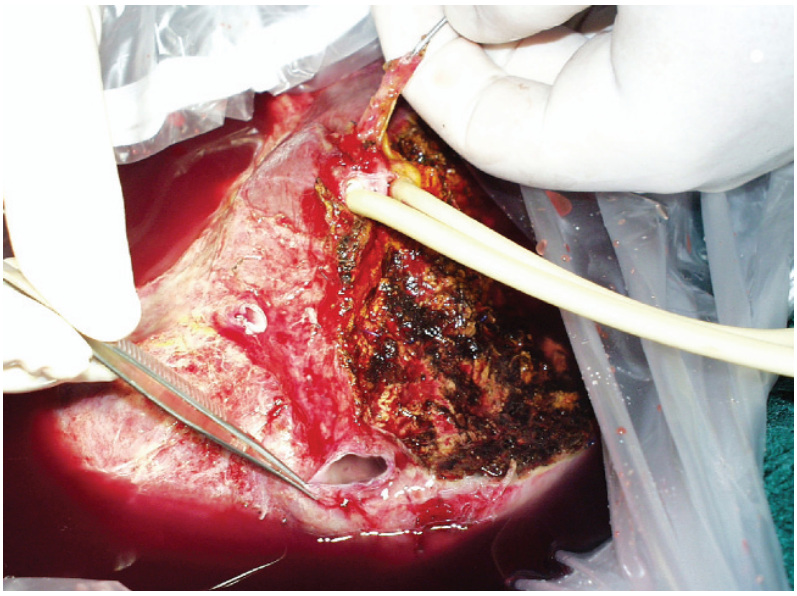

Fig.18 Perfuzia pe „back-table" a hemificatului drept prin vena portă (este prezentă bifurcația portală) și prin artera hepatică dreaptă, cu un accanulă. Este indicat ostium-ul venei hepatice drepte, în timp ce superior este bine vizibilă o venă hepatică dreaptă accesorie cu calibru de 1 cm, care va fi și ea reconstruită pe vena cavă a primitorului.

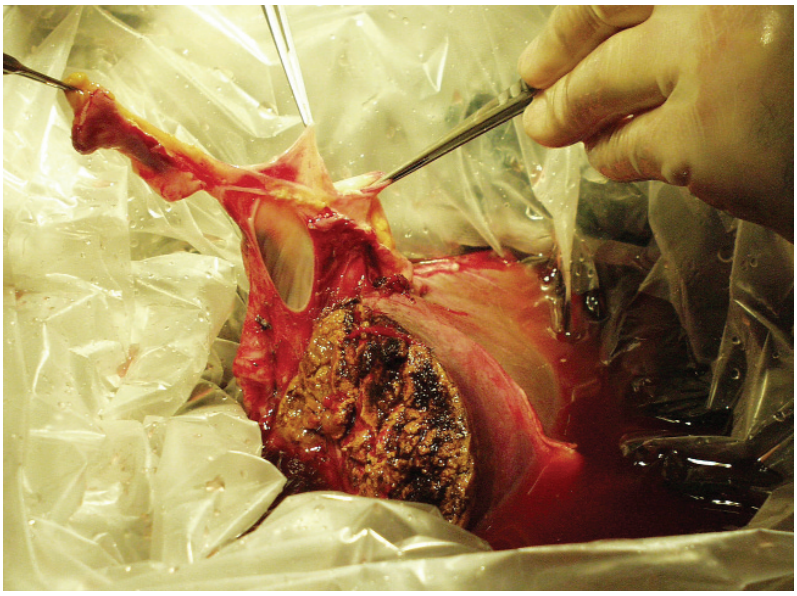

Fig.19 Aspectul hemificatului stâng pe „back-table”, înainte de suturarea ostium-urilor venei hepatice drepte şi a ramului drept al venei porte.

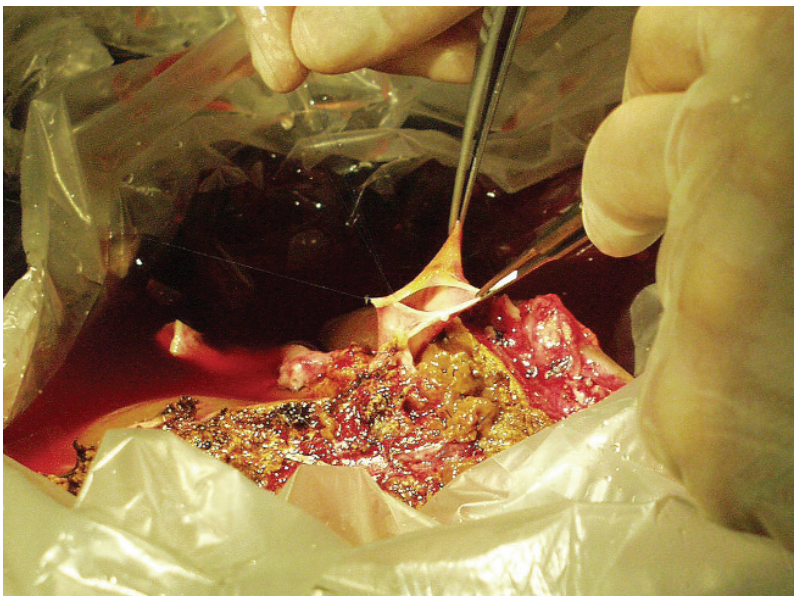

Fig.20 Hemificatul drept. Începerea suturii ostium-ului venei hepatice drepte.

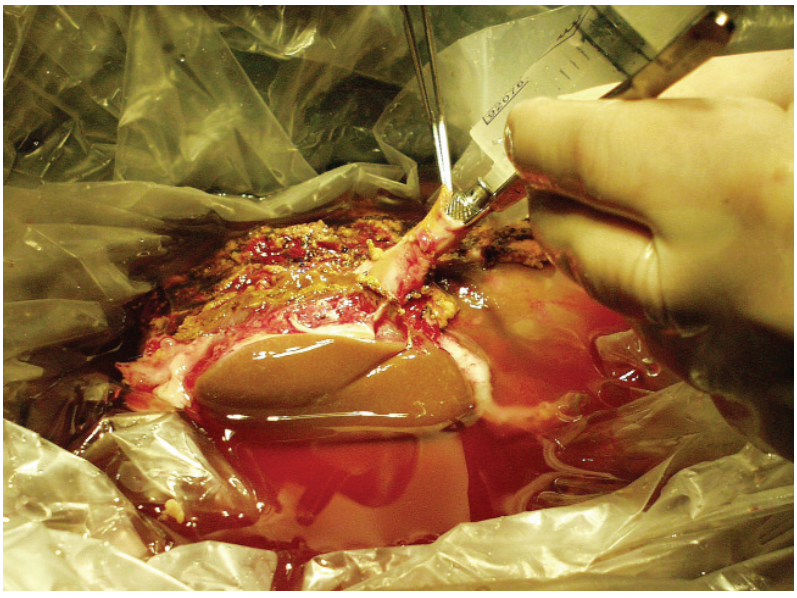

Fig.21 Hemificatul stâng. Sutura ostium-ului ramului portal drept şi controlul etanşeităţii.

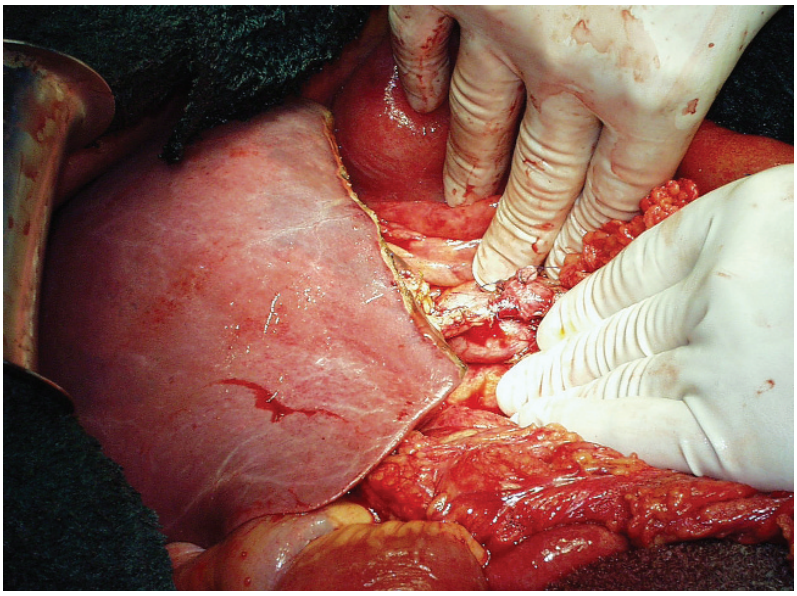

Fig.22 Hemificatul drept după reimplantarea grefei şi reperfuzie.

a acestor vase pe „back-table", utilizând segmente vasculare prelevate de la donator.

Reconstrucția anomaliilor mai complexe va fi realizată prin tehnici ce diferă de la un caz la altul, la fel ca în transplantul hemificatului drept de la donatorul în viață.[43,44,47,48]

Reconstrucția căii biliare este efectuată în majoritatea cazurilor prin anastomoza termino-terminală T-T la ductul hepatic al primitorului cu tub în T Kehr transanastomotic, dar poate fi folosită și reconstrucția pe ansă exclusă a la Roux, îndeosebi în cazurile la care sunt prezente mai multe ducte biliare.[49]

O ultimă observație privește potrivirea de mărime („size-matching") între grefă și receptor: similar celor spuse legat de transplantul „split" pentru un adult și pentru un receptor pediatric și în transplantul „split equal size" este indispensabilă furnizarea unei mase hepatocitare suficiente pentru a garanta funcționarea organului la cei doi receptori. Nefiind posibilă o evaluare precisă preoperatorie volumetrică a celor doi hemificați, poate fi obținută o aproximare maximală prin volumetria ecografică, examen ce va fi întotdeauna efectuat și pentru a aprecia eventuala steatoză hepatică.

În orice caz, luând în considerație că volumele celor doi hemificați corespund la 60% (cel drept) și 40% (cel stîng) este clar că vor trebui selectați doi primitori de talie mică, pentru a respecta raportul între greutatea grefei și greutatea receptorului (GRWR) aproape de 1%, așa cum a propus Tanaka.[40]

În concluzie, indiferent de obstacolele tehnice și logistice și de complexitatea procedurii, este de reținut faptul că programul de transplant split pentru doi receptori adulți trebuie să fie implementat și, dacă rezultatele preliminare vor fi confirmate prin acumularea experienței, acest program ar trebui să reprezinte o prioritate națională în domeniul transplantului de ficat.

BIBLIOGRAFIE

1. Starzl TE, Marchioro TL, Vonkaulla KN, et al. Homotransplantation of the liver in humans. Surg Gynecol Obstet 117:659, 1963.
2. Annual Report of the US Scientific Registry of Transplant Recipients and the Organ Procurement and Transplant Network transplant: data 1989-1998.
3. Emond JC, Whitington PF, Thiestlethwaite JR, et al. Transplantation of two patients with one liver: analysis of preliminary experience with split-liver grafting. Ann Surg 212:14-22,1990.
4. Lily JR, Hall RJ: Liver transplantation and Kasai operation in the first years of life: therapeutic dilemma in biliary atresia. J Pediatr 110:561, 1987.
5. Lynch SV, Strong RW, Ong DH, et al. Reduced-size liver transplantation in children. Transplant Rew 6:89, 1992.
6. Broelsch CE, Whitington PF, Edmond JC. Evolution and future perspectives for reduced-size hepatic transplantation. Transplantation 45:519, 1998.
7. Esquivel CO, Koneru B, Karrer F, et al. Liver transplantation before one years of age. J Pediatr 110:545, 1986.
8. Bismuth H, Morino M, Castaing D, et al. Emergency orthotopic liver transplatation in two patients using one donor liver. Br J Surg 76:722-724, 1989.
9. Azoulay D, Castaing D, Adam R, et al. Split liver transplantation for two adult recipients: feasibility and long-term outcomes. Ann Surg 233:565-574, 2001.
10. Colledan M, Andorno E, Valente U, et al. A new splitting techniquefor liver graft. Lancet 353:1763, 1999.
11. Couinaud C. Principes directeurs des hépatectomies réglées. L'anatomie et les définitions. Chirurgie 106:103-108, 1980.
12. Couinaud C, Houssin D. Controlled partition of the liver for transplantation. Anatomical limitations. Coinaud C. Personal Editions. 1991.
13. Kawasaki G, Makuuchi M. et al: Preoperative

measurament of segmental liver volume of donors for living related transplantation. Hepatology 18:1115-1120, 1993.

14. de Ville de Goyet J and Otte JB: Cut-down and split-liver transplantation. In “Transplantation of the liver”. Busuttil RW, Klintmaln GB (eds). Philadelphia; WB Saunders, 1996, 481-496.

15. Broelsch CE, Emond JC et al: Liver transplantation with reduced-size donor organ. Transplantation 45:519-523, 1988.

16. Urata K, Kawasaki S et al: Calculation of child and adult standard liver volume for liver transplantation. Hepatology 21:1317-1321, 1995.

17. Bismuth H, Houssin D. Reduced-size orthotopic liver graft in hepatic transplantation. Surgery 95:367-372, 1984.

18. Kalayoglu M, D’Alessandro M, Sollinger HW, et al. Experience with reduced-size liver transplantation. Surg Gynecol Obstet 171:139-147, 1990.

19. Broelsch CE. Reduced cadaver donor liver graft for infant recipient. În “Atlas of Liver Surgery”. Churchill Livingstone, 1993, 138-143.

20. Raia S, Nery YR, Mies S. Liver transplantation from live donors. Lancet 2:497, 1988.

21. Strong RW, Lynch SW, Ong TH, et al. Succesful liver transplantation from a living donor to her son. New Engl J Med 322:1505, 1990.

22. Nagasue N, Kohno H, Matsuo S, et al. Experience with partial hepatic transplantation from living donor. Transplant 4:1117, 1991.

23. Broelsch CE, Whitington PF, Emond JC, et al. Liver transplantation in children from living related donors: surginal techniques and results. Ann Surg 214:428, 1992.

24. Pichlmayr R, Ringe B, Gubernatis G, et al. Transplantation einer Spenderleber auf zwei Empfanger. (Splitting Transplantation). Eine neue methode in der weitzentwicklung der lebersegment transplantation. Langenbeks Arch Chir 373:127, 1989.

25. Otte JB, de Ville de Goyet J, Alberti D, et al. The concept and technique of the split liver in clinical transplantation. Surgery 107:605, 1990.

26. Rogiers X, Malago M, Habib N et al. In situ splitting of the liver in the heart-beathing cadaveric organ for transplantation in two recipients. Transplantation 59:1081-1083, 1995.

27. Rogiers X, Malago M, Gawad K et al. In situ splitting of cadaveric livers: the ultimate expansion of the donor pool. Ann Surg 224:331-339, 1996.

28. Gridelli B, Remuzzi G. Strategies for making more organs available for transplantation. N Engl J Med 343:404-410, 2000.

29. Houssin D, Boillot O, Soubrane O, et al. Controlled liver splitting for transplantation in two recipients: technique , results and perspectives. Br J Surg 80:75-80, 1993.

30. Emond JC, Heffron TG, Whitington PF, Broelsch CE. Reconstruction of hepatic vein in reduced size hepatic transplantation. Surg Gynecol Obstet 176:11-17, 1993.

31. Saad S, Tanaka K, Inomata Y, et al. Portal vein reconstruction in pediatric liver transplantation from living donors. Ann Surg 227:275-281, 1998.

32. Emond JC, Hefron TG, Kortz EO, et al. Improved results of living related liver transplantation with routine application in pediatric program. Transplantation 55:835, 1993.

33. Inomoto T, Nishizawa F, Sasakii H, et al. Experience with 120 microsurgical reconstruction of hepatic artery in living related liver transplantation. Surgery 119:20-26, 1996.

34. Broelsch CE. Implantation of the donor graft. În “Atlas of Liver Surgery”. Churchill Livingstone, 1993, 134-137.

35. de Ville de Goyet J. Split liver transplantation in Europe, 1988 to 1993. Transplantation 59:1371-1376, 1995.

36. Hertl M, Chartraud PB, et al. The effects of hepatic preservation at 0 degrees C compared to 5 degrees C: influence of antiproteases and periodic flushing. Cryobiology 31:434-438, 1994.

37. Broelsch CE. Removal of cadaver donor liver for adult recipient. În “Atlas of Liver Surgery”. Churchill Livingstone, 1993, 144-155.

38. Forti D, Rondinara GF, Aseni P. Tecnica di prelievo degli organi addominali. În “Il Prelievo Multiorgano a scopo di trapianto”. Fogliazza Editore, 1997, 43-64.

39. Rela M, Voregas V, Miniesan P, et al. Split liver transplantation: King’s College Hospital experience. Ann Surg 227:282-288, 1998.

40. Tanaka K, Uemoto S, Tkunega Y, et al. Surgical techiques and innovations in living related liver transplantation. Ann Surg 1993; 217: 82-87.

41. Forti D. Strategie e tecniche per aumentare il numero dei trapianti di fegato: Esperienza italiana. Atti Società Italiana Trapianti d’Organo (SITO). Congresso Nazionale Genova. Settembre 2001.

42. Forti D. Epatectomia destra del donatore vivente. Comunicazione personale. “Il trapianto di fegato: dal passato al futuro”. Università degli Studi di Roma, 20-21, 2002.

43. Forti D. Adult to adult livig donor liver transplantation: early experience at Niguarda Hospital-Milan-Italy. Comunicazione personale. “Memorial Dario Alfani”. New trends in liver transplantation. Napoli, 1-2 februarie 2002.

44. Forti D. Il trapianto di fegato da donatore vivente su adulto. Atti della Riunione Tecnico-Scientifica del Nord Italia transplant-NITp. Treviso, 5-6 Noiembrie 2001.

45. Lo C, Fan S, Liu C, et al. Adult to adulto living donor liver transplantation using extended right lobe grafts. Ann Surg 226:261-270, 1997.

46. Marcos A, Orloff M, Mieles L, et al. Functional venous anatomy for right-lobe grafting and techiques to optimize out-folw. Liver Transplantation 7:845-852, 2001.

47. De Carlis L, Giacomoni A, Slim AO, Lauterio A, Sammartino C, Forti D. Adult to adult living related liver transplant. Early experience at Niguarda Hospital. Abdominal Organ Transplantation from Living Donors. State of Art. Gubbio. 21-22 iunie 2002. Volum de rezumate: 98.

48. Marcos A, Orloff M, Mieles L, et al. Reconstruction of double hepatic arteria and portal venous branches for right-lobe living donor liver transplantation. Liver Transplantation 7:673-679, 2001.

49. Testa G, Malagò M, Gamazo C, et al. Biliary anastomosis in living related liver transplantation using the right liver lobe: techique and complications. Liver Transplantation 6:710-714, 2000.

CAPITOLUL 49

TRANSPLANTUL HEPATIC DE LA DONATOR VIU LA ADULT*

Massimo MALAGÓ, Christoph BROELSCH

1. DEZVOLTAREA ISTORICĂ A TRANSPLANTULUI CU SEGMENT HEPATIC 1113
1.1. Dezvoltarea conceptului terapeutic de donator viu 1113
1.2. Transplantul hepatic de la donator viu la copil 1113
1.3. Transplantul hepatic de la donator viu la adult 1114
2. SELECȚIA ȘI MANAGEMENTUL DONATORULUI 1115
2.1. Explorarea imagistică - determinări volumetrice 1117
2.2. Biopsia hepatică 1118
2.3. Alți factori limitativi ai THDV ce țin de donator 1118
2.4. Condiții de transplantare ce țin de primitor 1119
3. ASPECTE TEHNICE ȘI OPERATORII ALE THDV 1120
3.1. Planificarea și organizarea operației 1120
3.2. Sincronizarea prelevării și implantării grefei hepatice 1120
3.3. Tactica și tehnica hepatectomiei la donator 1121
3.3.1. Aspecte tehnice și operatorii ale prelevării grefei hepatice 1121
3.3.2. Poziția pacientului și câmpul operator 1123
3.3.3. Incizia 1123
3.3.4. Explorarea intraoperatorie și colecistectomia 1123
3.3.5. Disecția ligamentului hepato-duodenal 1123
3.3.6. Timpul hilar 1123
3.3.7. Timpul retrohepatic 1125
3.3.8. Vena hepatică dreaptă 1125
3.3.9. Explorarea și secționarea căilor biliare 1125
3.3.10. Secționarea procesului caudat 1125
3.3.11. Secționarea canalului hepatic 1126
3.3.12. Timpul de rezecție 1126
3.4. Pierderea de sânge la donatorul viu de grefă pentru tranplantul hepatic 1129
3.5. Reconstrucția biliară la donator 1129
3.6. Perfuzia și prepararea grefei 1129
3.7. Operația la primitor 1130
3.7.1. Hepatectomia la primitor; conservarea venei cave 1130
3.7.2. Ordinea implantării și reperfuzia 1130
4. REGENERAREA HEPATICĂ LA DONATORII CARE AU SUPORTAT O HEPATECTOMIE DREAPTĂ 1131
5. COMPLICAȚII 1131
5.1. Complicații la donator 1131

*Traducere din limba germană – Cătălin VASILESCU

5.2. Complicații la primitor 1132
5.2.1. Complicații vasculare 1132
5.2.2. Complicații biliare 1133
5.2.3. Complicații generale 1133
6. SUPRAVIEȚUIREA PRIMITORILOR ȘI A GREFELOR 1133
7. CAUZE ALE DISFUNCȚIEI GREFEI HEPATICE 1134
BIBLIOGRAFIE 1134

ABREVIERI

THDV = transplantul hepatic de la donator viu
RVBWR = residual volume body weight ratio (raportul dintre volumul hepatic rezidual și greutatea corporală a donatorului)
SLV = standard liver volume (volumul hepatic standard); SLV1 – volumul hepatic standard calculat după formula lui Urata
GRBWR = graft-to-recipient body weight ratio (raportul dintre volumul grefei și greutatea corporală a primitorului)
GW = graft weight (greutatea grefei)

Transplantul hepatic de la donator viu (THDV) reprezintă o metodă terapeutică de avangardă introdusă în tratamentul maladiilor hepatice în stadiu terminal atât pentru copii cât și pentru adulți.

Tehnica recoltării grefei hepatice de la donator viu a fost folosită la copii pentru prima dată în 1989.[1,2] Abia 10 ani mai târziu a putut fi introdusă și la pacienții adulți. Datorită creșterii explozive a necesarului de donatori în întreaga lume și a creșterii continue a indicațiilor de transplant hepatic, această metodă câștigă o pondere tot mai însemnată pe măsura trecerii timpului.

Aspectele etice ridicate de o intervenție chirurgicală la o persoană adultă care să doneze o parte a unui organ sau un organ întreg unui bolnav reprezintă tema unor permanente și controversate discuții. Desigur că aceste aspecte etice ridicate de THDV nu pot fi neglijate. Ele pun în paranteză principiul hipocratic "Primum non nocere". Totuși, mortalitatea ridicată de pe listele de așteptare a unei grefe de la cadavru reprezintă argumentul cel mai important care justifică o operație cu risc minim la un subiect sănătos. Prin îmbunătățirea tehnicilor de chirurgie hepatică și progreselor înregistrate în terapia intensivă peri- și postoperatorie riscul operator al donatorilor de grefă este foarte mult diminuat dar nu poate fi în totalitate eliminat.

Selectarea candidaților la donare pentru un THDV este de cea mai mare importanță. Ea joacă un rol de prim rang în evaluarea riscului unei hepatectomii de recoltare și reprezintă în același timp premiza pentru un transplant încununat de succes, cu rezultate bune pe termen lung. Selectarea donatorilor, planificarea minuțioasă a intervenției și o tehnică chirurgicală corectă reprezintă elementele de bază ale succesului. Deși tehnica chirurgicală a prelevării unui fragment hepatic de la donator viu a devenit în unele centre o operație standard, efectele curbei de învățare nu sunt de neglijat. Unul dintre obiectivele optimizării tehnicii îl reprezintă, spre exemplu, scăderea ratei complicațiilor biliare.

Problemele ridicate de această metodă, atât cele etice cât și cele tehnice, impun o strânsă cooperare între mai multe discipline care iau parte la întregul proces de pregătire și de decizie.

1. DEZVOLTAREA ISTORICĂ A TRANSPLANTULUI CU SEGMENT HEPATIC

1.1. Dezvoltarea conceptului terapeutic de donator viu

De la începutul erei transplantului a fost luată în considerare donarea unui organ de la donator viu. Merită menționat că primul transplant realizat cu un rinichi prelevat de la un donator viu la o pereche de gemeni a fost realizat în decembrie 1954 de J.Murray din Boston (SUA).[3] Baza pentru introducerea acestei metode a reprezentat-o faptul că nu existau premizele etice și juridice unei prelevări de organ de la cadavru. Un rol important a jucat faptul că nu erau încă puse la punct condițiile pentru conservarea de organe și că modalitățile de imunosupresie la ora aceea erau de o eficacitate discutabilă.[4] Prelevarea de organe de la donator viu s-a realizat sub cu totul alte auspicii din momentul în care a fost relansată recoltarea grefelor de la cadavru. Primul transplant hepatic la om a fost realizat în 1963 de Thomas Starzl din Denver (SUA).[5] Problemele tehnice inerente începutului au făcut ca transplantul hepatic să fie o metodă chirurgicală riscantă și care abia dacă întrunea la început acceptabilitatea din punct de vedere etic.

Problema unei grefe de ficat de la donator viu părea a fi iluzorie deoarece este evident că dificultățile sunt extrem de mari. Spre deosebire de rinichi, ficatul este un organ unic și obținerea unei grefe de la un donator viu presupune o rezecție de mare dificultate tehnică. În anii `60 rezultatele rezecțiilor hepatice în sine erau grevate de o rată mare de complicații, ceea ce făcea și mai discutabilă o împărțire a ficatului în vederea THDV.[6-8] În aceste condiții, o hepatectomie la o persoană sănătoasă pentru obținerea unui fragment de ficat care să poată fi grefat părea o metodă care nu întrunește în nici un caz criteriile de acceptabilitate etică. O influență certă asupra dezvoltării conceptului de transplant hepatic segmentar au jucat lucrările lui Adamo Dagradi în 1967, chirurg care apare ca un pionier în domeniul chirurgiei hepatice și care a lucrat la Padova (Italia). În lucrările lui experimentale pe câine a realizat transplantul unui segment hepatic lateral stâng implantat în poziție heterotopică, ca o grefă auxiliară.[9] Asupra posibilităților unui transplant de la donator viu la om s-a discutat pentru prima dată în anul 1968 de către specialistul în chirurgie infantilă Alyssa Smith.[10] Ea a propus, la un copil cu hepatopatie în stadiu terminal, grefarea segmentului lateral stâng obținut de la unul din părinți. Descrierea ei corespunde exact cu ceea ce, 20 de ani mai târziu, a devenit realitate clinică.

1.2. Transplantul hepatic de la donator viu la copil

Primul THDV a fost efectuat la 8 decembrie 1988 de către Silvano Raia în Sao Paolo (Brazilia).[1] El a transplantat unui copil cu atrezie biliară segmentele II-III ale mamei. Atât acest caz princeps cât și următorul, la

care a fost vorba de un donator anonim, așa numit „bun samaritean", au eșuat. Din fericire ambii donatori au evoluat normal, fără complicații postoperatorii. Donatoarea din primul caz a putut, după câțiva ani de la operația de prelevare de grefă hepatică, să ducă la termen o sarcină normală, în urma căreia a dat naștere unui copil sănătos.

În Europa, primul transplant al unui segment hepatic la un copil a fost realizat de C. E. Broelsch și echipa lui R. Pichlmayr, la Hanovra (Germania).[11] Atât tehnica lui Raia cât și ceea a lui R. Pichlmayr au fost în continuare modificate și reprezintă baza pentru tehnica folosită astăzi în THDV.[12,13] Primul THDV încununat de succes a fost realizat în anul 1989 de către R. Strong din Brisbane (Australia) la un copil japonez de 15 luni.[14] La donator nu au apărut nici un fel de complicații iar supraviețuirea transplantului a ajuns la 12 luni. De asemenea, în 1989, chirurgul N. Nagasue de la universitatea din Shimane a realizat primul THDV în Japonia.[15] Alte grefe au avut loc în 1990 sub conducerea lui K. Ozawa la Kyoto și M. Makuuchi la Matsumoto.[16-18]

Primele operații reușite de THDV reprezintă momente de marcă în chirurgia transplantului hepatic. În lumea vestică, primul transplant de la donator viu încununat de succes a fost realizat C.E. Broelsch în 1989 la Chicago (SUA).[2] Fetița, care la data operației avea 7 ani și care suferea de o atrezie biliară, a primit lobul stâng al mamei. Astăzi, la 14 ani după transplant, atât donatoarea cât și primitoarea se află în cea mai bună stare de sănătate. După această fază inițială a urmat o serie de alte 20 de transplante care au pus la punct, sub conducerea lui C.E. Broelsch, la Universitatea din Chicago, principiile și standardele segmentectomiei laterale stângi pentru prelevarea de fragment hepatic în vederea THDV.[12]

Un mare interes pentru noua tehnică a fost trezit în țările asiatice în care, din motive religioase, practic nu era posibilă prelevarea grefelor de la cadavru. În Japonia o preocupare deosebită a existat la Universitatea din Kyoto sub conducerea lui K. Ozawa și mai apoi sub conducerea lui K. Tanaka. Cu o cazuistică de 900 de transplanturi de acest tip atât la copii cât și la adulți, echipa lui K. Tanaka are la ora actuală cea mai mare experiență. Echipa condusă de Tanaka și Yamaoka a depus mari eforturi de punere la punct a tehnicii operatorii, astfel încât ea să nu fie folosită numai la copii ci să și poată fi mijlocul de obținere a unor grefe de volum mai mare, care ar putea fi utilizate și la adult. Aceste eforturi constituie baza pentru tehnicile de hemihepatectomie care actualmente sunt folosite la adult și anume hepatectomia stângă, ce include segmentele II, III și IV și hepatectomia dreaptă, care include segmentele V, VI, VII și VIII.

1.3. Transplantul hepatic de la donator viu la adult

Principalul factor limitator al programelor de transplant hepatic este actualmente numărul insuficient de grefe de la cadavru. Lipsa de grefe hepatice prelevate de la cadavru a stimulat căutarea de noi mijloace de rezolvarea a acestor probleme.[19-23]

Transplantul hepatic prelevat de la donator viu oferă o astfel de perspectivă. Realizarea acestui program a fost stimulată pe de o parte de rata de mortalitate din ce în ce mai mare pe lista de așteptare pentru transplant hepatic și, pe de altă parte, de rezultatele bune pe care le-am obținut la transplantul hepatic de la donator viu la copii.

Avantajele esențiale ale THDV au fost deja subliniate: transplantul poate fi realizat electiv; scade astfel considerabil riscul ca primitorul să decedeze datorită bolii hepatice sau complicațiilor acesteia. Unele posibile complicații ale transplantului cu grefă prelevată de la cadavru (care presupune în general o perioada de conservare a organului, un timp de ischemie prelungit și o calitate a grefei nu întotdeauna optimă) sunt minimizate atunci când grefa se realizează cu ficat de la donator viu. Cu această tehnică organele prelevate au o calitate excepțională deoarece ele sunt prelevate direct „in vivo".

Principalul dezavantaj constă în riscul potențial de complicații severe la donator care pot merge până la deces[24,25] și o rată ridicată a complicațiilor la primitor.[26-30] S-au pus de asemenea și probleme etice.

Probabil că succesul THDV în viitor va fi dependent de atingerea a două obiective. Primul este realizarea unei morbidități și mortalități a donatorului cât mai scăzute, iar cel de-al doilea ca rezultatele transplantului și supraviețuirea primitorului să fie comparabile cu transplantul hepatic cu grefă prelevată de la cadavru, deci cu transplantul hepatic convențional. Utilizarea unui singur ficat pentru două persoane impune o soluție de compromis. Ficatul trebuie văzut ca un organ unic, care va fi împărțit în două.[31] Există particularități anatomice în funcție de care chirurgul trebuie să decidă dacă el va oferi „prioritate" donatorului sau primitorului. Transplantul hepatic de la donator viu reprezintă o intervenție chirurgicală cu riscuri mari, care impune împărțirea sistemului vascular și a parenchimului hepatic în așa fel încât să răspundă atât necesităților donatorului cât și celor ale primitorului. Cu acceptarea THDV, atât donatorul cât și medicul trebuie să accepte riscul de mortalitate atât la donator cât și la primitor.

După 1998 a început să existe în lumea întreagă un interes deosebit pentru transplantul hepatic de la

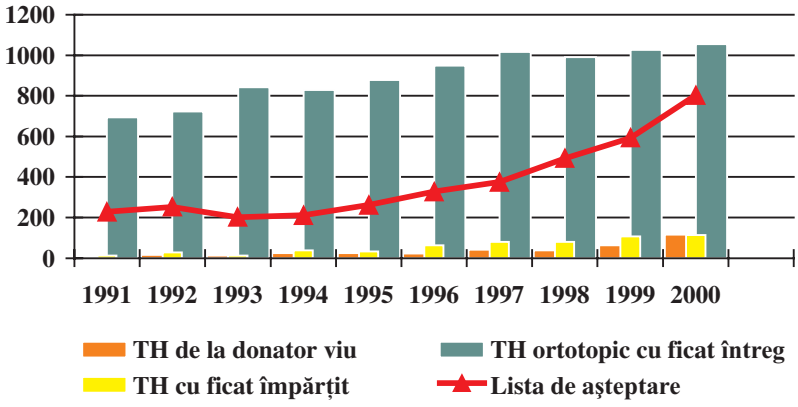

Fig.1 Evoluția listei de așteptare Eurotransplant între 1991-2000.
Sursa: Eurotransplant Registry 2001, www.eurotransplant.nl

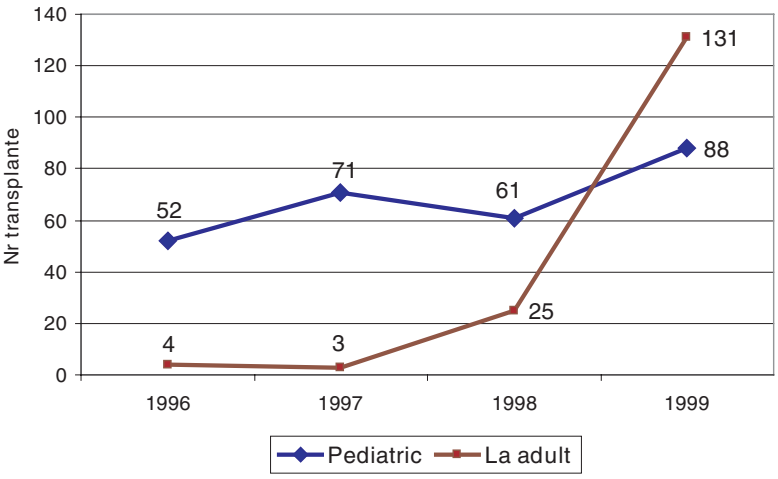

Fig.2 Transplante hepatice de la donator viu realizate în SUA între 1996-1999 (primitori pediatrici și adulți).
Sursa: UNOS Registry 2001, www.unos.org

donator viu pentru adulți în vederea realizării unei punți către transplantul hepatic de la cadavru. Numărul intervențiilor de THDV crește exponențial (Fig.1,2), astfel încât actualmente adulții reprezintă majoritatea candidaților pentru transplant hepatic. Mai ales în SUA această evoluție a dat naștere la numeroase discuții.[32-34] Îngrijorările au fost justificate, deoarece în SUA, la acel moment, s-au abordat transplante hepatice de la donator viu de către numeroase echipe de transplant fără experiență. Siguranța donatorului care se decide pentru o hepatectomie în vederea THDV trebuie asigurată printr-o evaluare minuțioasă și cu informarea acestuia asupra riscurilor, care însă trebuie evitate cu toate mijloacele.[19]

2. SELECȚIA ȘI MANAGEMENTUL DONATORULUI

În literatură există informații puține privind evaluarea donatorilor pentru utilizarea hemificatului drept pentru THDV.[35,36] Cele mai multe comunicări prezintă fie date de la copil, fie date de la copil și adulți prezentate împreună.[37-41] Aceste date însă nu pot fi extrapolate direct la populația de donatori asupra căreia se va realiza recoltarea hemificatului drept în vederea transplantului hepatic la donator viu.

În cazul grefei hepatice cu hemificat drept se realizează o rezecție hepatică de mare anvergură care are un risc mare pentru donator. În primul rând este vorba de o diferență semnificativă între vârstele donatorilor.[42] La transplantul hepatic la copil este vorba în general de părinți tineri și sănătoși, în vreme ce la transplantul hepatic de la donator viu pentru adult grupa de donatori are un profil de vârstă diferit, care se întinde până în decadele 5 – 6 de vârstă. La acești candidați există de regulă un risc crescut, datorită problemelor generale de sănătate pe care le au.

Trebuie de asemenea avut în vedere că pentru recoltarea hemificatului drept trebuie evaluat un număr mai mare de donatori potențiali care sunt, în general, toți încadrați în muncă. În experiența noastră, la acest tip de donatori, spre deosebire de donatorii pentru copii, s-a demonstrat o diferență de motivare și de relaționare cu primitorul.

Un aspect important al experienței care a fost luată în considerare a fost modul de comportament cu donatorul și cu familia lui.

La transplantul hepatic de la donator viu realizat

la copil contraindicațiile tehnice și anatomice sunt rare,[41,43,44] de aceea se cercetează mai întâi potrivirea între ceea ce poate oferi donatorul și necesitățile primitorului. Se caută o potrivire anatomică, ceea ce în general este ușor de realizat, deoarece o hepatectomie stângă oferă țesut hepatic de obicei suficient, care de cele mai multe ori corespunde necesităților primitorului. Masa de parenchim hepatic necesară la un transplant hepatic de la un donator viu pentru adult necesită însă o rezecție hepatică mai întinsă la donator.[45] Din acest motiv importanța studiilor de anatomie și cea a volumetriei este mult mai mare; ele contează mult mai mult pentru discriminarea diverșilor candidați, deși sunt indicate cu precauție de obicei, datorită costurilor și complexității lor.

Există și alte aspecte care diferențiază transplantul hepatic de la donator viu pentru adult de cel pentru copil. În primul rând trebuie evaluat un număr mult mai mare de donatori potențiali. Relația dintre donator și primitor pentru transplantul hepatic cu ficat de la donator viu cu hemificat drept este variabilă; în acest caz numărul de membri ai familiei care în mod potențial pot juca rolul de donatori pentru transplantul hepatic de la donator viu este și el mai mare. Cei mai mulți dintre donatorii pentru THDV la adult se recruteză dintre fiii și fiicele pacienților. Raportul dintre potențialii donatori și primitori este de 5,2 pentru ficatul drept și 2,8 pentru ficatul stâng (date prezentate în Tabelul 1).

Relația dintre donatori și primitori, mai ales când aceștia nu sunt rude, necesită o atenție deosebită.

Testele inițiale la donatori sunt utile pentru a prezenta donatorilor și familiillor lor atât problemele legate de operație cât și costurile pentru instituție, care trebuie reduse la minimum.[35] Screening-ul inițial este eficient atunci când este realizat de medici care au experiență cu transplantul hepatic la donator viu.

Diferențele de statură, de volum, afecțiunile și lipsa de pregătire a donatorilor sunt cele mai importante criterii care au dus la excluderea a 2/3 dintre persoanele testate înainte ca acestea să fie evaluate efectiv pentru un transplant hepatic la donator viu. În experiența noastră 79 de candidați la donare nu au mai putut dona deoarece cei 49 de primitori pentru care au fost pregătiți nu au mai ajuns să primească grefa hepatică de la donator viu.

Dintre primitorii care nu au mai ajuns să primească grefa hepatică de la donator viu 36% au decedat datorită bolii avansate iar 12% au primit o grefă de la cadavru, modalitate care în clinica din Essen este în permanență avută în vedere, pentru a asigura tratamentul optim al pacienților. Grefa hepatică de la donator viu este considerată într-adevăr o metodă alternativă la transplantul hepatic de la cadavru, care reprezintă metoda terapeutică standard.

Dintre potențialii donatori, 15% au fost excluși datorită contraindicațiilor oncologice ale primitorilor. Unii donatori au fost excluși în faza de debut, mai ales atunci când criteriile și motivele de excudere au fost legate de primitor. Starea generală alterată și presiunea timpului

Tabelul 1 Date demografice şi gradul de rudenie dintre potenţialii donatori şi primitori ai unei grefe hepatice.

	Hemificat drept n	Hemificat/Sector lateral stâng n	Total n
Donatori potențiali	333	52	385
Primitori potențiali	172	37	209
Raportul DPot/PPot*	(1.9)	(1.4)	(1.8)
Raportul D/P Pot. P/THDV**	(5.2)	(2.8)	(4.8)
Respinși (M/F)	184/149	25/27	209/176
Vârsta	37+/-11	33+/-7	36+/-10
Gradul de rudenie			
Fiu/fiică	136(41%)	1(2%)	137(36%)
Frate/soră	60(18%)	0(0%)	60(16%)
Părinți	28(8%)	48(92%)	76(20%)
De gradul 2	28(8%)	2(4%)	30(7%)
Soț/soție	48(15%)	0(0%)	48(12%)
Neînrudiți	33(10%)	1(2%)	34(9%)
Neînrudiți/înrudiți	81/252(24%)	1/-51(2%)	82/303(21%)

* Relaţia între donatorul potenţial şi primitorul potenţial
** Relaţia dintre donatorul potenţial şi rezultatele THDV

legată de aceasta nu au permis o evaluare secvențială a donatorilor ci au impus evaluarea simultană a tuturor potențialilor candidați la donare.

Incompatibilitatea de grupă sanguină reprezintă cea mai frecventă cauză de excludere în această etapă. În centrul nostru obiectivul este să existe grupe de sânge identice la donator și primitor. Aceasta reprezintă o condiție optimală și pentru adulți, deși un grup de sânge compatibil poate fi acceptat atunci când nu există alte criterii de cross-match care să nu corespundă.

Screening-ul de hepatită reprezintă un factor important pentru a exclude transmiterea acestei boli și de a evita rezecția unei părți a unui ficat bolnav. Pozitivitatea pentru virusul hepatitic C reprezintă un criteriu de excludere și pentru primitorii cu ciroză posthepatitică cu virus C deoarece, după rezecție, boala poate să aibă o evoluție foarte rapidă și să ducă la o insuficiență hepatică pe termen scurt sau lung la primitor. Există puține date asupra rezecției hepatice la pacienții care sunt infectați cu virus C dar care nu au ciroză. Donatorii infectați cu virusul B reprezintă un anumit risc, mai ales cei cu antigen HBs pozitiv; totuși, donatorii din această grupă au fost luați în considerare în Asia de Sud-Est pentru a dona ficat, fără complicații ulterioare[46-49] (comunicare personală a lui S.G .Lee sau S. Todo).

În etapa a doua principala cauză de excludere a donatorului a constat în volumul prea mic al ficatului, care nu putea furniza parenchim pentru două persoane adulte. Rezultatele volumetriei hepatice reprezintă cea mai frecventă cauză; ea a dus la excluderea a 21% dintre cazurile evaluate pentru hepatectomia dreaptă.

După etapa a doua au fost deja eliminați jumătate dintre potențialii donatori. Aceasta înseamnă că după două prezentări la consult, care cuprind determinări de laborator și o explorare radiologică, efectuate în 1-2 săptămâni, cei mai mulți dintre candidații la donare pot fi excluși. În etapa a treia evaluarea medicală va mai exclude doar un număr mai mic de donatori. Cauza o reprezintă faptul că selecția potențialilor donatori se realizează la persoane care au fost găsite sănătoase la anamneză și la examenul clinic. Vârsta și afecțiunile cardiologice reprezintă cele mai frecvente criterii în această etapă (35%). În etapa a patra au fost excluși 2 donatori din motive psihologice care au fost descoperite numai la cel de al doilea consult psihologic.

2.1. Explorarea imagistică - determinări volumetrice

La început, în perioada în care și noi, ca majoritatea centrelor, efectuam aproape exclusiv lobectomia stângă, utilizam ca mijloace imagistice volumetria TC[50-53] și angiografia standard.

La copii nu este necesară o detaliere a anatomiei micilor vase.

La transplantul hepatic de la donator viu la adult, artera hepatică dreaptă este un vas de calibru mai mare, ceea ce ne-a permis să folosim RMN pentru primele 99 de cazuri, la care am urmărit evidențierea vaselor hepatice. Rezultatele acestei tehnici de explorare se corelează bine cu anatomia vaselor extrahepatice de calibru mare.[54] Anatomia arterelor intrahepatice nu este pusă în evidență suficient de bine cu această tehnică; de exemplu, evidențierea unei mici artere hepatice în segmentul IV sau a unor vase și mai mici este foarte dificilă. Detaliile anatomice au dus numai într-un singur caz la o contraindicarea a donării de ficat, dar în acest caz au existat și numeroase alte rațiuni medicale pentru excluderea donatorului.

Un progres ulterior a constat în folosirea tomografului spiral, care duce la o evidențiere imagistică exactă a tuturor căilor biliare care, cu ajutorul RMN, nu puteau fi evidențiate satisfăcător. Datorită evidențierii arterelor intrahepatice cu acuratețe, prin intermediul tomografului spiral am putut să renunțăm la angiografie.

Experiența cu bisegmentectomia II-III pentru transplantul hepatic de la donator viu ne-a arătat importanța „inflow”-ului arterial și a „inflow”-ului portal al venei porte stângi și, de asemenea, importanța „outflow”-ului. La pacienții cu transplant al hemificatului drept, pot avea semnificație toate detaliile grefei. Din acest motiv determinăm drenajul venos și considerăm că acest drenaj, ca și anatomia portală, sunt de cea mai mare importanță. În mod special mărimea și teritoriul de drenaj al colateralelor venei hepatice medii în regiunea sectorului medial drept sunt de mare însemnătate.[55-57] Existența unor vene accesorii retrohepatice și mai ales a venelor situate între vena hepatică medie și sectorul medial al hemificatului drept („creutz-vene”), reprezintă un element important de care trebuie ținut seama pentru prevenirea pierderii de sânge în timpul hepatectomiei.[58] Aceste vase au un rol important în hemodinamica grefei.[59]

Sistemul MeVis (Center for Medical Diagnostic Systems and Visualization, University of Bremen, Germany) reprezintă o nouă tehnică de evaluare preoperatorie a grefei. Prin intermediul unui examen TC spiral sau prin RMN este posibilă aprecierea anatomiei vasculare și biliare intrahepatice, în manieră tridimensională. În plus, este posibil calculul volumelor segmentare și subsegmentare, atât al regiunilor portale, biliare, cât și al drenajului venos. Prin intermediul acestei tehnici se pot realiza determinări volumetrice precise, atât ale "inflow"-ului cât și ale "outflow"-ului. Se poate efectua astfel o hepatectomie "virtuală" preoperatorie. (Fig.3,4)

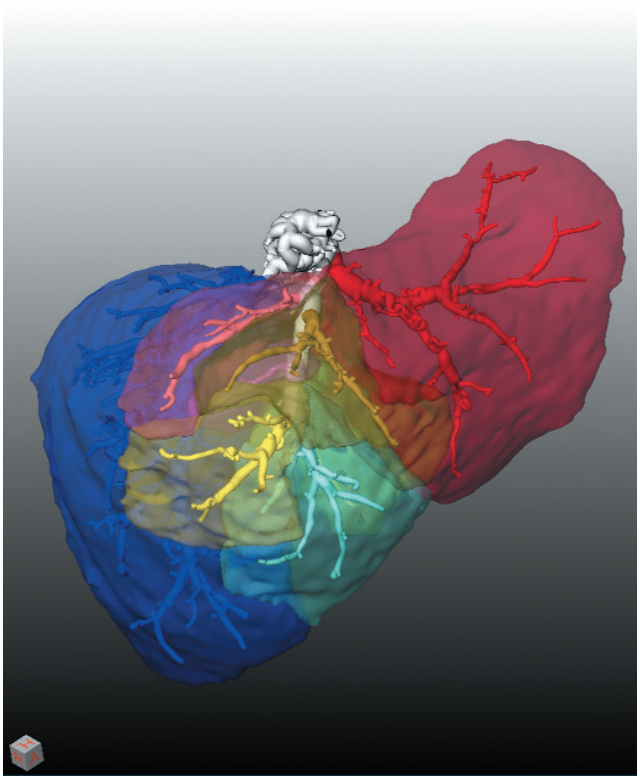

Fig.3 Teritoriile de drenaj venos apreciate prin tehnica MeVis: cu albastru - vena hepatică dreaptă, cu roşu - vena hepatică stângă; restul teritoriilor sunt drenate de VHM (al cărei trunchi principal este figurat în gri). Această evaluare permite alegerea strategiei operatorii în ceea ce priveşte VHM (teritoriile care rămân la nivelul grefei sau la donator).

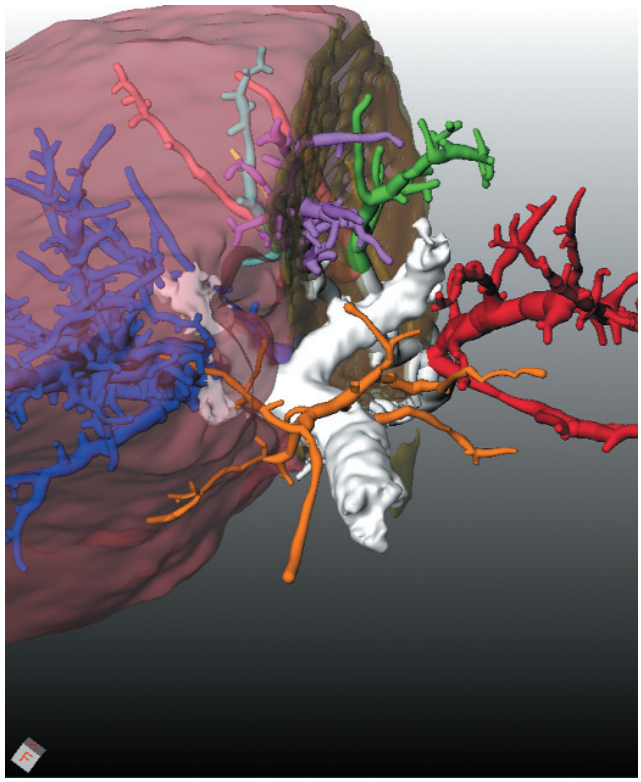

Fig.4 Hepatectomie dreaptă "virtuală", realizată prin tehnica MeVis - se pot vedea atât volumul cât şi anatomia biliară, portală şi venoasă.

După părerea noastră volumetria este parametrul fundamental pentru a exclude donatorii candidați nepotriviți. Așa cum au arătat și alți autori, anomaliile anatomice reprezintă numai o contraindicație relativă a transplantului hepatic cu donator viu.[60]

2.2. Biopsia hepatică

Protocolul inițial de evaluare din centrul nostru cuprindea o biopsie hepatică numai atunci când exista o indicație medicală pentru aceasta. Indicația era reprezentată de modificări ale parametrilor biochimici, cum ar fi a celor de citoliză sau de colestază, valori crescute ale lipidelor în sânge precum și de situația unei anamneze din care reișeau afecțiuni hepatice sau modificări radiologice ce puteau să aibă semnificația unor leziuni hepatice.[61,62] După cel de al 31-lea transplant din experiența noastră, la care donatorul a decedat datorită unei boli necunoscute, care a dus la hepatosteatoză, efectuăm biopsia hepatică ca metodă de rutină.

Până în momentul de față biopsia hepatică sistematică la donator a fost urmată de complicații în doar 2 cazuri.

Rezultatele biopsiei hepatice au dus la excluderea a 5 potențiali donatori (5,9%). În 2/3 din aceste cazuri excluderea a fost justificată și de alte metode de explorare, dar 5 donatori potențiali (2%) au fost excluși numai pe criteriile histopatologice ale biopsiei hepatice.

2.3. Alți factori limitativi ai THDV ce țin de donator

Atunci când un potențial donator este identificat într-o familie, cel mai important factor de limitare din punct de vedere al timpului este *autotransfuzia*. Se poate discuta dacă autotransfuzia este într-adevăr necesară, deoarece pierderea de sânge a donatorului este foarte scăzută (Tabelul 2).[62] Din acest motiv cantitatea de sânge donat în vederea autotransfuziei s-a redus de la 3 până la 2 unități. În acest fel situația este relativ sigură și metoda este indicată în operațiile elective și în alte țări occidentale.

În cazul unei indicații de urgență se poate renunța la autotransfuzie.

Programul de evaluare al donatorilor are drept obiectiv găsirea de donatori în transplantul hepatic cu donator viu care să fie eficienți atât din punct de vedere

Tabelul 2 Pierderea sanguină în diversele faze ale hepatectomiei la donatorul viu.

Pierderea de sânge (ml)	Faza I+II	Faza III	Faza III (ultimii 10 pacienți)
Valoare medie	776.19	455.29	149.00
Mediana	670	320	45
Deviație standard	509.66	453.64	231.92
Limite	120-1995	0-1610	0-770

al familiei donatorului cât și din punct de vedere al instituției sanitare. Testele invazive și explorările care impun neapărat internarea sunt realizate ultimele, din rațiuni de confort al donatorului potențial. Se realizează astfel și o economie, deoarece aceste teste sunt cele mai scumpe.

Anxietatea înainte de operație apare la donator relativ rar; totuși ea constituie un aspect foarte important în timpul evaluării donatorilor. În mod normal potențialii donatori sunt foarte motivați și convinși atunci când ajung în faza de evaluare psihologică. Faptul că unii dintre acești pacienți, datorită unor tulburări psihologice, au fost excluși din grupa de donare arată că nu se exercită nici un fel de mijloc de convingere de către instituția medicală. Pe de altă parte este evident că există o anumită constrângere în cadrul familiei asupra unor membri ai familiei ca să accepte donarea.

Unii donatori nu se mai declară disponibili pentru donare în timpul fazei de evaluare deoarece își schimbă opinia; acestora trebuie să li se ofere de către medici posibilitatea de a-și exercita dreptul de schimbare a opiniei. Medicii trebuie să susțină donatorii în această decizie a lor de a nu dona și să-i sprijine chiar împotriva familiei.

Atunci când riscurile de donare sunt evaluate ca ridicate sau atunci când transplantul potențial de la donator viu este evaluat ca dificil, această posibilitate trebuie avută în vedere și trebuie fie să se găsească un candidat potrivit, fie să se realizeze un transplant cu grefă de la cadavru. Unele centre cu experiență redusă în transplantul hepatic cu donator viu exclud donatorii cu anomalii anatomice, donatori care în centrul nostru sunt acceptați.[63,64] Același lucru este valabil și pentru contraindicațiile legate de hepatita cu virus B.

2.4. Condiții de transplantare ce țin de primitor

În experiența noastră, la majoritatea pacienților grupa de sânge a fost identică cu cea a donatorilor (77,1%). Pacienții cu grupa B au primit în 59% din cazuri grefe de la donatori cu un grup compatibil, deoarece la această grupă sanguină stă la dispoziție un număr mai scăzut de donatori și pacienții sunt de regulă într-o stare generală proastă. Folosirea unui grup de sânge care nu este identic este posibil să influențeze nefavorabil rezultatul.

Șapte dintre pacienți aveau ciroză hepatică în stadiul A. Numai unul dintre cei 7 avea o ciroză cu complicații, dar se afla într-o perioadă de boală stabilă. Acest pacient, ca și alt pacient cu ciroză hepatică în stadiul Child B, au fost singurii care au avut o situație stabilă a bolii, ceea ce a permis ca ei să fie considerați pacienți electivi. Ciroza incipientă (stadiul Child A) nu reprezintă în mod normal o indicație pentru transplant hepatic de la cadavru, datorită lipsei de organe, care impune perioade de așteptare lungi.

În experiența noastră, pacienții cu ciroză hepatică în stadiul Child A aveau fie tumori hepatice supra-adăugate, fie o boală metabolică cu complicații severe, iar 2 pacienți aveau în plus insuficiență renală datorată unei oxaloze și, respectiv, unei boli chistice degenerate. Acești pacienți au primit întâi o grefă hepatică de la donator viu și ulterior, după 1-3 luni, un transplant renal. Indicația pentru transplantul hepatic este frecvent ciroza postnecrotică (Tabelul 3). Spre deosebire de indicațiile medii standard, în seria noastră numărul de transplante hepatice pentru patologie tumorală hepatică este foarte ridicat (24,5 %). Deoarece timpul petrecut în centrul

Tabelul 3 Indicaţiile pentru transplantare la o serie de 57 THDV.

Indicația de transplant	Primitor (n)
Ciroză postnecrotică	27
Ciroză alcoolică	6
Infecție cu HBV	6
Infecție cu HCV	15
Ciroză autoimună	2
Tumoră	14
Carcinom hepatocelular	10
Alte tumori	4
Afecțiuni metabolice	4
Afecțiuni colestatice	4
Afecțiuni criptogenetice	6

nostru pe lista de asteptare pentru transplant este cuprins între 6 și 12 luni, transplantul hepatic de la donator viu a fost avut în vedere în mod special la cei care aveau hepatocarcinom, fără legătură cu stadiul bolii.

3. ASPECTE TEHNICE ȘI OPERATORII ALE THDV

În Clinica de Chirurgie Generală și Transplant a Universității din Essen a fost pusă la punct o nouă tehnică pentru hepatectomia dreaptă realizată în vederea THDV, tehnică ce se bazează pe o hepatectomie dreaptă standardizată. La prima vedere s-ar părea că în domeniul de mare experiență al rezecțiilor hepatice și al transplantului hepatic, ca și în domeniul THDV pediatric, s-a acumulat suficientă experiență pentru trecerea la THDV la adult. În pofida acestei experiențe, la stabilirea tehnicii operatorii au fost necesare adaptări speciale care nu sunt specifice nici rezecțiilor standard, nici transplantului hepatic standard.

Dezvoltarea și curba de învățare a acestor noi tehnici standardizate în Clinica de Chirurgie Generală și Transplant a Universității din Essen sunt descrise în paginile care urmează.

3.1. Planificarea și organizarea operației

După identificarea unei perechi donator-primitor și după o pregătire adecvată se stabilește momentul operator. Momentul exact al operației este determinat în primul rând de stadiul bolii primitorului. La ora actuală, în cadrul programului de la Universitatea din Essen, indicația pentru THDV este foarte presantă: din 3 primitori, 2 se află la momentul evaluării într-un stadiu foarte avansat al bolilor de bază. În cazurile în care primitorii se află într-o situație ce permite într-adevăr o operație electivă este posibilă o pregătire a donatorului și a primitorului pentru operație în bune condiții. Pregătirea preoperatorie a primitorului necesită în general un anumit timp pentru realizarea unui transplant în condiții optime. Atunci când primitorul se află într-o stare de sănătate generală bună, momentul operației poate fi adaptat la dorințele și necesitățile pacienților și ale familiilor. Cele mai frecvente cauze de amânare a unui THDV sunt:

- la primitor:
  - necesitatea îmbunătățirii stării de nutriție a primitorului
  - tratamentul unei hepatite B pentru scăderea ratei de replicare virală
  - tratamentul neoadjuvant pentru o tumoră hepatică
  - tratamentul unui focar infecțios.
- la donator:
  - îmbunătățirea statusului nutritiv printr-o dietă adecvată și prin oprirea consumului de alcool, în cazul unei hepatosteatoze
  - îngrijirea unei hepatite non virale
  - motive personale și profesionale.

Mici infecții tranzitorii care apar atât la donator cât și la primitor pot impune amânarea de lungă durată a intervenției chirurgicale.

Există în permanență posibilitatea unor complicații neașteptate intraoperatorii la donator, care pot duce la o contraindicație absolută sau relativă a recoltării grefei. Marcos și Chapel Hill, au comunicat o rată de întrerupere a operației de donare de 5% din cazuri (comunicare personală).

Atunci când sunt analizate cu atenție cauzele întreruperii operației, se observă că unele probleme ar fi putut fi descoperite chiar în etapa preoperatorie. Printre acestea se numără hepatosteatoza, variantele anatomice, care împreună reprezintă cauzele principale de întrerupere a unei operații de recoltare. Aceasta arată însă și că operatorul care întrerupe procedeul are o bună capacitate de decizie; este mai bine să se întrerupă operația decât să se pună în pericol viața sau să se riște apariția unor complicații postoperatorii.

3.2. Sincronizarea prelevării și implantării grefei hepatice

Desfășurarea intervenției de prelevare este în strânsă corelație cu operația de implantare a grefei. Rezultatele unui transplant hepatic sunt dependente de o fază de ischemie și de un timp operator cât mai scurte. Durata intervenției este de cele mai multe ori determinată de durata recoltării grefei. În timpul fazei parenchimatoase a operației trebuie să existe mereu o atenție deosebită, deoarece aceasta reprezintă o premiză indispensabilă pentru un rezultat favorabil.

Secvența derulării operațiilor de recoltare și de implantare poate să aibă o influență determinantă asupra succesului transplantului. Pentru a se evita ca în unele cazuri (chiar dacă aceasta se întâmplă foarte rar) constatarea unor anomalii intraoperatorii să reprezinte o contraindicație a hepatectomiei drepte, așa cum era planificat, este necesară respectarea secvenței clasice, care constă în explorarea donatorului urmată de operația la primitor.

În cazurile de indicație limită la primitor, secvența donator-primitor se inversează, pentru a evita o laparo-

tomie inutilă la donator, în cazul în care primitorul nu este transplantabil.

Condițiile ideale pentru un timp de ischemie scurt sunt întrunite atunci când se realizează simultan secționarea vaselor la donator și hepatectomia totală la primitor. Îndepărtarea segmentului prelevat după secțiunea parenchimului la donator poate să fie și ea amânată pentru un timp, dacă trebuie așteptat să se confirme condițiile de realizare a hepatectomiei totale la primitor.

3.3. Tactica și tehnica hepatectomiei la donator

3.3.1. Aspecte tehnice și operatorii ale prelevării grefei hepatice

Transplantul hepatic de la donator viu la adult cu grefarea hemificatului drept reprezintă o tehnică chirurgicală extrem de dificilă. O planificare și o realizare minuțioasă a acesteia sunt esențiale pentru succes. Cea mai mică greșeală tehnică conduce la situații critice la primitor și pune în pericol supraviețuirea pacientului și viabilitatea grefei. Volumele grefei aflate la limită și condițiile anatomo-clinice critice la primitor nu permit nici ceea mai mică marjă de eroare. Pe lângă o rezecție extrem de minuțioasă la primitor și o bună corespondență între donator și primitor, această intervenție chirurgicală depinde în primul rând de realizarea tehnică. O tehnică operatorie extrem de exactă explică de ce, în ciuda dificultăților de potrivire între primitor și donator sau a condițiilor speciale anatomice, în multe dintre aceste cazuri cu dificultăți a fost posibilă realizarea THDV.[28] Cu toată experiența în domeniul rezecțiilor hepatice și în domeniul transplantului hepatic, transplantul hepatic cu grefă hepatică realizată prin hepatectomie dreaptă reprezintă încă o mare problemă chirurgicală și o provocare pentru echipa chirurgicală. Această tehnică a impus nu numai regândirea gesturilor chirurgicale ci și modificări importante ale tehnicii operatorii, care au condus în cele din urmă la o operație cu totul nouă.[65]

Hepatectomia pentru THDV are două obiective: în primul rând conservarea structurilor și a funcției hepatice la donator și în al doilea rând obținerea de structuri și volume adecvate pentru realizarea unei implantări facile tehnic și ulterior realizarea unui funcții hepatice optime la primitor. Viața și integritatea donatorului constituie în permanență prima prioritate. În cazul unui nepotriviri anatomice parțiale, care conduce la dificultăți ce ar putea amenința viața donatorului sau a primitorului, transplantul hepatic la donator viu va fi anulat. Intervenția chirurgicală trebuie să fie extrem de minuțios planificată. Experiența noastră a arătat că reconstrucția la primitor și starea generală a acestuia au cea mai mare influență asupra planificării rezecției hepatice la donator.

Un lucru important este că, spre deosebire de transplantul cu grefe de la cadavru, la transplantul hepatic de la donator viu întregul procedeu la donator este efectuat în aceeași clinică, astfel încât riscul de lezare a ficatului, care ar putea amenința funcția grefei în viitor, este redus la minimum. Secțiunea parenchimului fără ocluzie vasculară, cu o pierdere de sânge cât mai mică posibil, reprezintă un țel dificil de realizat pentru chirurg. O sângerare mare sau o îngrijire anestezică suboptimală pot conduce la hipotensiune care poate avea drept consecință ischemia grefei și a ficatului restant. Aceasta va avea efecte negative atât asupra donatorului cât și asupra primitorului.

Calitatea țesutului hepatic și volumul hepatic joacă un rol foarte important atât la donator cât și la primitor și sunt cel puțin la fel de importante ca și tehnica chirurgicală. În cazurile de complicații operatorii sau infecții, rezerva funcțională hepatică este extrem de importantă pentru vindecare. În aceste cazuri, regenerarea hepatică așteptată poate fi împiedicată de leziunile hepatice, cum ar fi hepatosteatoza sau fibroza.[66-69] Dacă în aceste cazuri nici volumul hepatic restant nu este suficient, rezerva funcțională a donatorului este influențată semnificativ și poate să conducă la o insuficiență hepatică severă. Din aceleași motive se poate ajunge la o insuficiență a grefei la primitor, care să impună retransplantarea sau chiar să conducă la deces. Rezerva funcțională a ficatului la donator determină capacitatea ficatului restant de a se regenera și de a susține suficient funcția hepatică.[70,71] Volumul de ficat restant care să susțină în mod suficient funcția hepatică la om nu este cunoscut. În seria noastră s-a ajuns la un raport între volumul hepatic rezidual și greutatea corporală a donatorului (RVBWR) de 0,45. La Kyoto s-a ajuns chiar la RVBWR de 0,33 (comunicare personală a lui H. Egawa). Încercăm să evităm aceste volume la limită și să ne aflăm la nivelul unor volume care să fie de cel puțin două ori mai mari. Funcția hepatică după rezecție este dependentă de calitatea și cantitatea țesutului hepatic restant, de starea generală a donatorului, de îngrijirile anestezice, de experiența chirurgului și de precizia tehnicii chirurgicale. Complicațiile postoperatorii, în special sepsisul, pot conduce la insuficiență hepatică la pacienții cu un volum hepatic restant critic.[72] Donatorii care au un volum hepatic restant la limită și care nu fac complicații nu dezvoltă aproape niciodată o insuficiență hepatică manifestă. Am arătat aceasta și pe o serie de 5 donatori care aveau un RVBWR mai mic de 0,7. La donatorii care au decedat în urma unei donări de grefă hepatică a fost vorba de

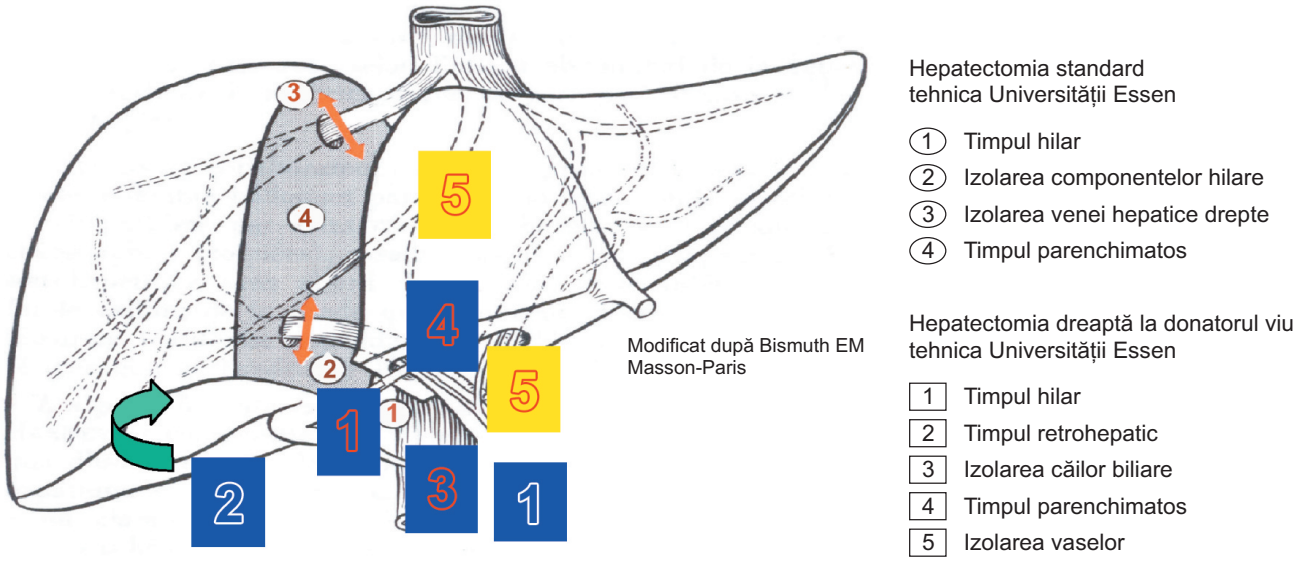

Fig.5 Reprezentarea schematică a timpilor principali ai celor două tipuri de hepatectomii.

volume hepatice relativ mici dar și de apariția unor complicații chirurgicale și infecțioase.

Tehnica standard care se utilizează în Clinica de Chirurgie Generală și Transplant a Universității din Essen este aceea a unei hepatectomii cu controlul pediculilor și secționarea vaselor, secționarea căilor biliare, controlul extrahepatic și secționarea venelor hepatice.[73] Secțiunea parenchimului se realizează printr-o electrocauterizare combinată cu fractura instrumentală a parenchimului („*crush clamp*"). Hemostaza pe tranșă se realizează cu fire în „U". În ciuda experienței în domeniul rezecției hepatice și a transplantului hepatic, hepatectomia dreaptă pentru THDV reprezintă în continuare o procedură extrem de solicitantă. Tehnica impune nu numai o nouă modalitate de a gândi ci și modificări importante ale tehnicii operatorii, care conduc în cele din urmă la o nouă manieră de a realiza operația. Desfășurarea operației standard de hepatectomie dreaptă în clinica noastră cuprinde clamparea pedicului hepatic pentru delimitarea teritoriului ce urmează a fi prelevat („*inflow-occlusion*"), timpul retrohepatic, izolarea venelor hepatice și secționarea parenchimului. O reprezentare generală poate fi văzută în Fig.5.

Hepatectomia clasică împarte de cele mai multe ori teritoriul de drenaj al venei hepatice medii. Echipa de transplant din Hong-Kong a pus la punct o tehnică de hepatectomie lărgită, în care vena hepatică medie este păstrată împreună cu grefonul, dar ficatul restant la donator rămâne drenat suboptimal. O consecință acestei tehnici era că la unii donatori se ajungea la necrozectomie sau la lavajul unor margini de secțiune hepatică infectată și la necesitatea de noi laparotomii.[74] Prin această metodă se acordă prioritate calității grefei pentru a se obține ulterior o funcție mai bună la primitor. În această tehnică era posibil să fie compromisă funcția hepatică restantă a donatorului prin lipsa de „outflow" a venelor mari din segmentul IV, care drenează în vena hepatică medie. De aceea, această tehnică este criticabilă deoarece pune în pericol integritatea donatorului.

Respectarea liniei lui Cantlie ca margine de rezecție poate conduce însă la apariția unor teritorii mediale nedrenate ale ficatului drept, deoarece venele sectorului medial nu mai comunică cu vena hepatică dreaptă. Mai ales atunci când vena hepatică medie este dominantă în sectorul medial (tipul IV după Nakamura[75]), este posibil ca regiunea care este insuficient drenată să devină necrotică și aceasta să conducă la insuficiența grefei.[59] O asemenea situație a apărut la un pacientul din seria noastră, la care a fost necesară o reanastomozare a ramurilor venoase mijlocii la 48 de ore. Numai astfel s-a putut obține supraviețuirea grefei. Această complicație a apărut în prima fază a transplantului hepatic cu donator viu, atunci când tehnica "crush-clamp" de rezecție pe care o utilizam nu permitea o recunoaștere exactă și o conservare a structurilor intrahepatice.

După introducerea disectorului cu ultrasunete a fost posibilă recunoașterea, izolarea și conservarea venelor și a altor structuri. Aceasta permite o reanastomozare a venelor grefei la vena cavă sau la bontul venei hepatice medii, uneori fiind nevoie de un grefon.

Linia de rezecție optimală trebuie să se situeze la câțiva milimetri la dreapta de vena hepatică medie. Prin conservarea unei lame de țesut pe vena hepatică medie se pot evita leziunile vasculare. Leziunile acestor vase

pot duce la hemoragii importante și ele pot reprezenta o mare problemă chirurgicală.

În unele cazuri se poate izola și ligatura fiecare mic efluent venos al venei hepatice medii. Deoarece noi realizăm o hepatectomie dreaptă standard și nu una lărgită, vena hepatică medie rămâne conservată în lobul hepatic stâng și în segmentul IV. În același timp însă venele segmentelor V și VIII vor fi reanastomozate în operația la primitor. Pentru a se realiza un maximum de drenaj venos atât al lobului stâng cât și al lobului drept este necesară o foarte bună cunoaștere a anatomiei venei hepatice medii. Aceasta se poate realiza printr-o bună investigație imagistică (RMN dinamic, CT scan sau prin ecografie intraoperatorie) pe de o parte, sau pe de altă parte, prin modalitățile tehnice de rezecție, cum ar fi disecția cu ultrasunete, care permit ca ramurile venoase să fie recunoscute intraoperator, disecate precis și conservate.

3.3.2. Poziția pacientului și câmpul operator

Donatorul se află în decubit dorsal. Se utilizează monitorizarea standard pentru intervenții chirurgicale abdominale de mare amploare. Se asigură căile venoase și cateterele, înainte ca brațele bolnavului să fie poziționate lângă corp. Donatorul trebuie să fie așezat într-o poziție sigură pentru a evita traumatismele produse prin compresie sau tracțiune. În prima serie realizată la Medical College din Virginia, la doi pacienți au fost produse leziuni datorate unei poziționări defectuoase a pacientului pe masa de operație.[76] În cazul unui donator de tip picnic se poate plasa sub torace un câmp rulat. Pregătirea câmpului operator este cea obișnuită la orice operație standard abdominală.

Nu se recoltează vână safenă de la donator. Dacă este totuși nevoie de un by-pass vascular sunt utilizate vase dintr-o bancă de vene obținute de la cadavru.

3.3.3. Incizia

Incizia este practic identică la donatorul de grefă THDV și la primitor. Obiectivul acestor incizii este de a asigura un abord comod asupra abdomenului drept superior. După intubație și anestezie, la nivelul abdomenului donatorului se realizează o incizie în formă de T. În faza de început a programului nostru incizia tegumentară la donator era cât mai mică posibil, ceea ce înseamnă că era plasată între drepții abdominali, pentru a evita defectele de perete muscular la donator. Într-o fază ulterioară am lărgit incizia transversală către dreapta, pentru a evita tracțiunea asupra rebordului costal, ce ar putea produce leziuni prin tracțiune și prin ischemie consecutivă compresiei. Tegumentul și peretele abdominal sunt retractate cu ajutorul unor depărtătoare subcostale astfel încât ficatul să poate fi expus suficient și explorat. Obiectivul acestui abord este să se realizeze o bună vizualizare a câmpului operator. La donator este necesar ca, în timpul mobilizării retrohepatice a ficatului de la nivelul venei cave și a disecției parenchimului, să existe posibilitatea unei vederi de ansamblu. Aici este extrem de importantă o excelentă vizibilitate in câmpul operator, ceea ce ajută la evitarea hemoragiilor, mai ales din zona venei cave. Lezarea venei cave în momentul inciziei ligamentului hepato-cav al donatorului sau în timpul disecției venei hepatice drepte este un incident frecvent.

La donatorii de tip picnic, cu o fosă retrohepatică foarte adâncă și la donatorii care au un unghi îngust al rebordurilor costale este necesară o incizie mai mare.

3.3.4. Explorarea intraoperatorie și colecistectomia

O explorare intraabdominală atentă este absolut necesară pentru a confirma rezultatele explorărilor preoperatorii. În timpul operației se palpează ligamentele hepato-duodenal și gastro-hepatic pentru a se identifica eventualele artere hepatice accesorii. În faza inițială a intervenției se practică și colecistectomia. Artera cistică este secționată și ligaturată în direcția arterei hepatice, cât mai proximal, pentru a fi utilizată la identificarea acesteia.

3.3.5. Disecția ligamentului hepato-duodenal

Ligamentul hepato-duodenal este disecat numai pe partea sa dreaptă. Canalul cistic este ocluzionat temporar cu un clip metalic, pentru a putea fi folosit pentru explorarea bifurcației canalului hepatic. După introducerea în practică a colangiotomografiei se poate constata chiar preoperator dacă este posibil să se obțină un duct cistic prin care să se exploreze calea biliară principală. În cazul în care identificarea canalului hepatic comun nu este posibilă se explorează coledocul cu un explorator bont care conduce până în canalul hepatic comun. Ulterior, cu ajutorul acestuia, se poate explora bifurcația canalului hepatic comun.

3.3.6. Timpul hilar

Artera, calea biliară și vena portă

Îndată ce artera hepatică dreaptă a fost identificată complet și bine vizualizată ea este disecată într-o manieră anterogradă, prin urmărirea traiectului arterei cistice. Artera hepatică dreaptă este disecată proximal în direcția bifurcației, astfel încât să se poată identifica artera hepatică stângă, care însă nu trebuie disecată. O grijă deosebită este necesară în zona în care artera încrucișează posterior calea biliară. Micile arteriole care vascularizează calea biliară proximală vor fi legate în

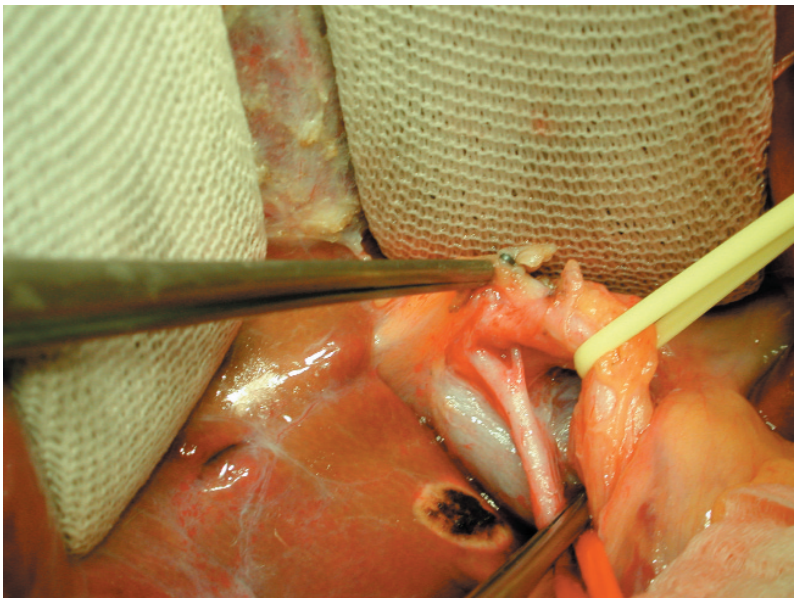

Fig.6 Arteră retrobiliară cu originea în AHD. În acest caz această arteră este mai mare decât de obicei.

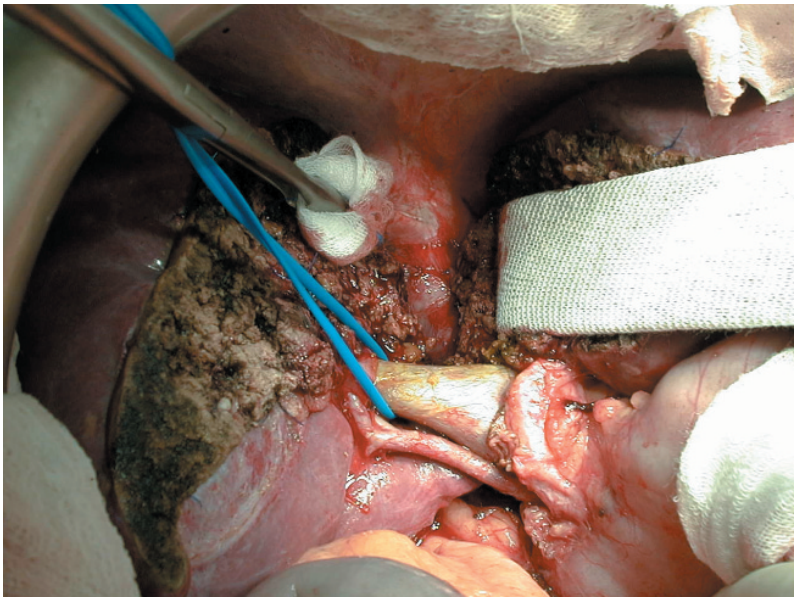

Fig.7 Vena portă, suspendată pe un şnur vascular, este complet disecată. Secţiunea parenchimului hepatic a fost efectuată iar vasele sunt pregătite pentru secţiune.

apropiere de bontul arterei hepatice drepte pentru a menaja plexul colateral periductal, astfel încât acesta să rămână intact (Fig.6).

Este necesară mobilizarea ramului arterial drept de calea biliară la nivelul hilului proximal, în ciuda riscului devascularizării parțiale a canalului hepatic drept sau a regiunii bifurcației biliare. După ce artera hepatică dreaptă a fost identificată, disecată și pensată cu o pensă vasculară, se prepară canalul hepatic. Această manevră este de mare importanță. Canalul hepatic comun este disecat de țesutul conjunctiv care-l înconjoară, este identificat și pensat cu o pensă vasculară. Porțiunea retrobiliară a arterei hepatice drepte este disecată doar minimal, pentru a evita devascularizarea canalului hepatic drept. În principiu, sunt menajate majoritatea ramurilor retrobiliare care încrucișează canalul hepatic drept dinspre posterior în direcția hilului. Ramurile care încrucișează această regiune către segmentul IV, atunci când se întâlnesc, trebuie totuși sacrificate.

Vena portă se prezintă ca ultima structură importantă care trebuie disecată. O izolare corectă a canalului hepatic, cu toate țesuturile periductale, conduce la izolarea trunchiului venei porte și a venei porte drepte. Vena portă dreaptă este mobilizată complet, pentru a se obține o lungime maximală pentru viitoarele anastomoze. Unele ramuri mici pentru segmentul VI și procesul caudat sunt secționate. Ramurile medii proximale de mărime de 1 – 3 mm, care sunt rare și se îndreaptă către procesul caudat, sunt secționate deoarece ele ar împiedica separarea ulterioară a plăcii hilare și a lobului caudat în apropierea canalului hepatic drept. Mobilizarea bifurcației venei porte de placa hilară ajunge la nivelul

venei porte stângi proximale și este adesea însoțită de secționarea ramurilor colaterale ale venei porte stângi, manevră care permite o bună vizualizare a plăcii hilare în regiunea sa medie și abordul bifurcației canalelor hepatice. Această manieră de disecție modifică aspectul bifurcației portale din forma literei V în forma literei T. Disecția hilară este întreruptă temporar de explorarea și secționarea canalului hepatic drept (Fig.7).

3.3.7. Timpul retrohepatic

După disecția inițială a regiunii hilare ficatul drept se mobilizează prin secționarea ligamentului coronar și a ligamentului triunghiular drept. Ligamentul triunghiular stâng nu este secționat niciodată. Disecția ficatului și a venei cave se realizează în manieră clasică, dinspre caudal spre cranial și de la dreapta la stânga. Astfel, în cursul disecției, se realizează o izolare treptată și controlul tuturor venelor retrohepatice, evitându-se însă leziunile de venă cavă. Venele care au un diametru mai mare de 0,5 cm sunt ligaturate în apropiere de vena cavă, pentru a permite ulterior anastomoza la primitor. Venele mari, care în mod normal drenează sectorul postero-lateral (segmentele VI - VII) sunt pensate în același timp cu ramul portal drept, pentru a permite evaluarea unui eventual drenaj venos contralateral. Decolorarea țesutului hepatic nu constituie o indicație absolută de reanastomoză a venelor retrohepatice accesorii. Vena cavă este suturată transversal la nivelul inserției venelor mai mari de 5 mm, pentru a evita o stenoză a segmentului său retrohepatic. Atunci când este posibil, venele mai mari care drenează segmentul I sunt menajate, dar în cazul în care spațiul retrohepatic realizat nu este suficient, ele pot fi sacrificate. O mobilizare retrohepatică generoasă ușurează rezecția ulterioară și evită pierderile de sânge sau leziunile de venă cavă datorate unei tracțiuni anterioare a ficatului în timpul fazelor avansate ale hepatectomiei. În timpul disecției parenchimului ficatul este ridicat anterior și cranial cu ajutorul unei benzi de Mersilene. O efracție prin tracțiune a micilor vene retrohepatice poate induce leziuni foarte periculoase de venă cavă în timpul acestei faze delicate a operației. În acest moment sunt secționate toate venele accesorii, indiferent de calibrul lor. O excepție o constituie situația în care se produce decolorarea evidentă, datorată unui fenomen ocluzie-ischemie în timpul clampării simultane a venei porte și a ramurilor venoase retrohepatice. Echipele lui Belghiti, Makuuchi,[77] Ringe și alții conservă drenajul venelor retrohepatice până la momentul în care se realizează rezecția (comunicare personală).

3.3.8. Vena hepatică dreaptă

După ce vena cavă a fost separată complet de segmentul de ficat paracav se procedează la izolarea venei hepatice dreapte și la suspendarea ei cu un șnur. Marcarea venei hepatice drepte este necesară nu numai pentru controlul vaselor la acest moment operator, ci și pentru momentul ulterior, de secționare a parenchimului hepatic, așa cum a fost descris de echipa noastră in tehnica lobectomiei stângi, realizată pentru recoltarea lobului stâng hepatic în vederea unui THDV.[78] Lungimea venei hepatice drepte este evaluată și, dacă aceasta pare să fie prea scurtă, se continuă disecția venei în direcția diafragmului. Vena diafragmatică dreaptă poate fi izolată și secționată. Secțiunea acestei vene permite obținerea unui bont ("*cuff*") mai lung al venei hepatice drepte și efectuarea unei anastomoze mai facile la primitor. Nervul frenic are un traiect separat și nu se află în această regiune, astfel încât nu există nici un risc de a fi lezat (lezarea lui ar putea avea drept consecință pareza diafragmatică postoperatorie).

3.3.9. Explorarea și secționarea căilor biliare

În fazele tardive ale operației se explorează regiunea hilară în vederea expunerii, inspecției și secționării căilor biliare. Atunci când ductul cistic nu oferă un acces către bifurcația canalelor hepatice se realizează o coledocotomie longitudinală de 2 – 3 mm, care permite o explorare mai facilă a căii biliare; colangiografia nu este indicată de rutină. Indicația pentru colangiografie intraoperatorie se pune numai atunci când se suspicionează anomalii anatomice ale sistemului biliar. Explorarea ramurilor biliare cu un explorator metalic permite o reprezentare tridimensională prin care se poate estima unghiul dintre canalele hepatice principale. În plus se pot obține informații asupra localizării exacte a bifurcației biliare. Linia de secțiune a plăcii hilare caudal către bifurcația biliară este ușurată și de evidențierea, cu ajutorul exploratorului metalic, a canalului biliar al sectorului posterior drept.

3.3.10. Secționarea procesului caudat

După precizarea anatomiei și localizării exacte a căilor biliare și bifurcației hepatice se realizează disecția canalului hepatic drept prin secționarea punții de parenchim hepatic retrohilar. Această manevră este importantă și pentru marcarea liniei de rezecție ulterioară la nivelul planului mijlociu sagital al ficatului. Prin aceasta se evită și linia de rezecție hepatică diagonală, care poate avea drept consecință lezarea venelor sau canalelor biliare care merg la lobul caudat. Secționarea procesului caudat permite abordul plăcii hilare, care este ulterior disecată. Localizarea și direcția

liniei de separare se situează în mijlocul plăcii hilare, în direcția bifurcației canalelor hepatice, care a fost deja identificată. Locul de bifurcație este în contact intim cu bifurcația venei porte. În această regiune posterioară se află de regulă canale biliare pentru segmentul I; din acest motiv această zonă trebuie menajată. Secțiunea procesului caudat constituie un pas important pentru realizarea unei linii de rezecție optime și pentru explorarea și secționarea căilor biliare.

3.3.11. Secționarea canalului hepatic

Canalul hepatic nu se izolează complet, pentru a se evita devascularizarea sa. Secțiunea se efectuează după ce placa hilară și canalul hepatic drept sunt încărcate cu o pensă de disecție. Această manevră este condusă cu un explorator metalic bont. După introducerea exploratorului în canalul hepatic drept placa hilară este disecată prin introducerea unei pense disectoare curbe sub capsula hepatică. Canal hepatic drept este ulterior secționat împreună cu placa hilară. La primele cazuri operate în Clinica de Chirurgie Generală și Transplant a Universității din Essen s-a instalat de rutină un drenaj Kehr; ulterior s-a suturat tranșa de hepaticotomie într-o manieră transversală. Dacă se are în vedere o plastie a bifurcației biliare atunci se caterizeaza ductele hepatice cu tuburi de silicon de calibru mic după metoda Volker.

3.3.12. Timpul de rezecție

- *Demarcarea retrohepatică*

  După momentul în care procesul caudat și canalul hepatic drept sunt secționate, se definește linia de rezecție retrohepatică. Aceasta se face prin marcarea a două puncte care vor determina linia: caudal – locul de secțiune al lobului caudat și cranial – marginea medială a venei hepatice drepte. Capsula hepatică este secționată de-a lungul acestei linii cu electrocauterul. Loja retrohepatică este utilizată pentru plasarea unei benzi de Mersilene care, în acest fel, nu poate aluneca lateral. Această bandă are rolul de a conduce linia de rezecție sagitală a hepatectomiei și de a susține ficatul; prin efectul compresiv asupra segmentelor posterioare hepatice are de asemenea un efect hemostatic. Dacă este necesar, în acest moment se realizează și secțiunea unor vene retrohepatice, în cazul în care acestea au un diametru semnificativ.
- *Manevra Pringle, explorarea ecografică și linia de demarcație*

  După ce faza de disecție retrohepatică a fost completată se realizează o manevră hemi-Pringle de scurtă durată. Prin această manevră vena hepatică dreaptă și artera hepatică dreaptă sunt clampate pentru a se observa linia de demarcație la nivelul hemificatului drept (linia lui Cantlie). Secționarea țesutului se realizează de-a lungul acestei linii, în direcția lojei posterioare, acolo unde ea a fost deja marcată. În acest scop linia este marcată cu electrocauterul la suprafața lobului hepatic. După marcarea liniei lui Cantlie se îndepărtează pensele vasculare. Imediat după aceea trebuie să realizeze o explorare ecografică intraoperatorie a ficatului, pentru a se stabili poziția venei hepatice medii și poziția relativă a vaselor în relație cu linia Cantlie. Explorarea ecografică are și rolul de a evidenția poziția și mărimea ramurilor venei hepatice medii care drenează hemificatul drept. Aceste vase sunt și ele marcate la nivelul suprafeței hepatice cu electrocauterul. Pentru a conserva vena hepatică medie și hemificatul stâng linia de disecție definitivă va fi trasată la câțiva milimetri la dreapta liniei de demarcație. Este evitată astfel o lezare a versantului drept al venei hepatice medii. După aceasta, linia de transsecțiune este marcată definitiv cu electrocauterul. Linia de rezecție se marchează și pe fața viscerală a ficatului. Această linie se deosebește de linia unei hepatectomii standard. Este foarte important să se evite greșelile de disecție în apropiere de bifurcația canalelor hepatice. Limita clasică între hemificatul drept și hemificatul stâng este situată în mijlocul patului colecistului. În recoltarea grefei hepatice drepte pentru transplantul hepatic de la donator viu linia de secțiune parahilară se află ceva mai la stânga de această linie standard de rezecție. La o rezecție hepatică dreaptă standard în zona hilului această linie se curbează ușor către stânga, în timp ce la o rezecție hepatică stângă ea se deplasează câțiva milimetri către ficatul stâng, înainte de a ajunge în regiunea hilară (Fig.8). Sensul acestei devieri este acela de a păstra suficient țesut care să acopere canalul hepatic drept. După părerea noastră această tehnică evită devascularizarea canalelor biliare. Cu tehnica pe care o practicăm, trasarea acestei linii este ușor de efectuat deoarece căile biliare sunt deja secționate. Dacă în acest moment ductul hepatic nu este încă secționat, linia de disecție nu poate fi identificată corect și riscul leziunilor de bifurcație a căilor hepatice este foarte ridicat.
- *Secționarea parenchimului și tehnica de rezecție*

  Disecția parenchimului hepatic este partea cea mai importantă a operației. Această fază este și

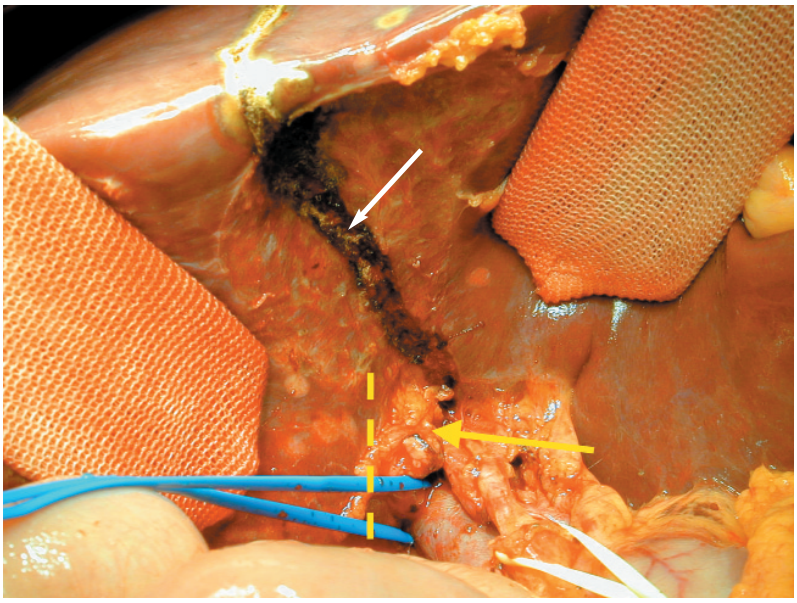

Fig.8 Linie de demarcaţie pe faţa viscerală a ficatului (săgeata albă), înainte de faza parenchimatoasă. Această linie intersectează spre stânga canalul biliar drept (săgeata galbenă). Linia întreruptă reprezintă locul clasic de secţiune al căii biliare în decursul hepatectomiei drepte standard.

cea mai dificilă din punct de vedere tehnic. Un obiectiv principal îl constituie limitarea pierderii de sânge, ceea ce se realizează pe de o parte prin disecția de-a lungul unui plan paucivascular și, pe de altă parte, prin izolarea minuțioasă a vaselor care sunt întâlnite în cursul disecției. În prima fază a programului nostru am folosit pentru secționarea parenchimului un electrocauter și așa numită tehnică de „fractură instrumentală" („*crush clamp*"). Vasele mici și canalele biliare mici de la suprafață erau cusute cu fire în U, în timp ce marile vase erau suturate cu fire de Prolen. Marele progres față de această tehnică operatorie l-a constituit însă folosirea disectorului cu ultrasunete. Utilizarea acestei tehnologii a permis reducerea masivă a pierderii de sânge și un control foarte precis al disecției. Cu acest aparat orice structură mai mare de 1–3 mm în diametru poate fi evidențiată, identificată, disecată, izolată și fie ligaturată fie reanastomozată (Fig.9,10).

În tehnica universității Essen utilizăm combinat disectorul cu ultrasunete și laserul cu argon. Disectorul cu ultrasunete este un aparat cu o frecvență de 36 KHz (Selector; ERBE GmbH Erlangen) (Fig.10).

Structurile care sunt mai mari de 2 mm sunt izolate selectiv, cauterizate de 2 ori, secționate și cauterizate încă o dată la nivelul tranșei de rezecție. În timpul acestei proceduri electrocauterul este reglat pe "high power" (80 - 120 W). Combinarea disectorului cu laserul cu argon a fost utilizată pentru cauterizarea vaselor mai mari de

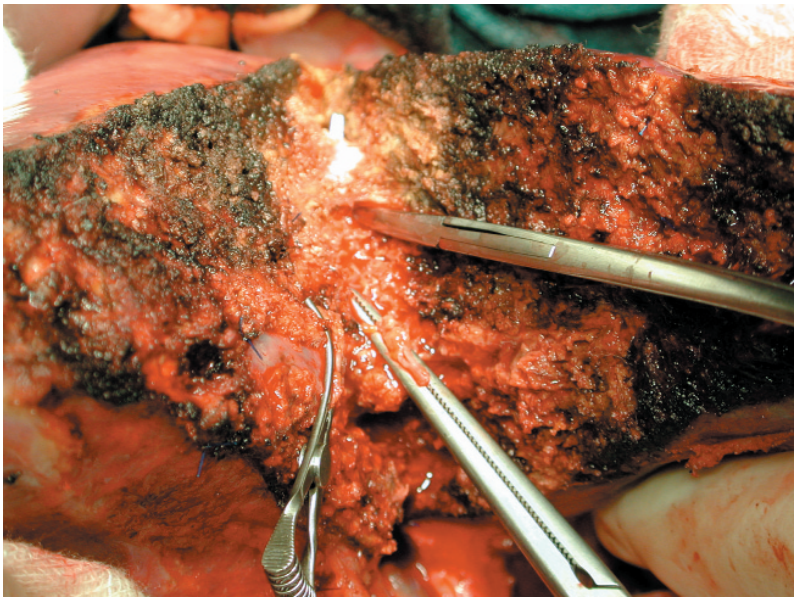

Fig.9 Disecţia şi controlul structurilor intraparenchimatoase.

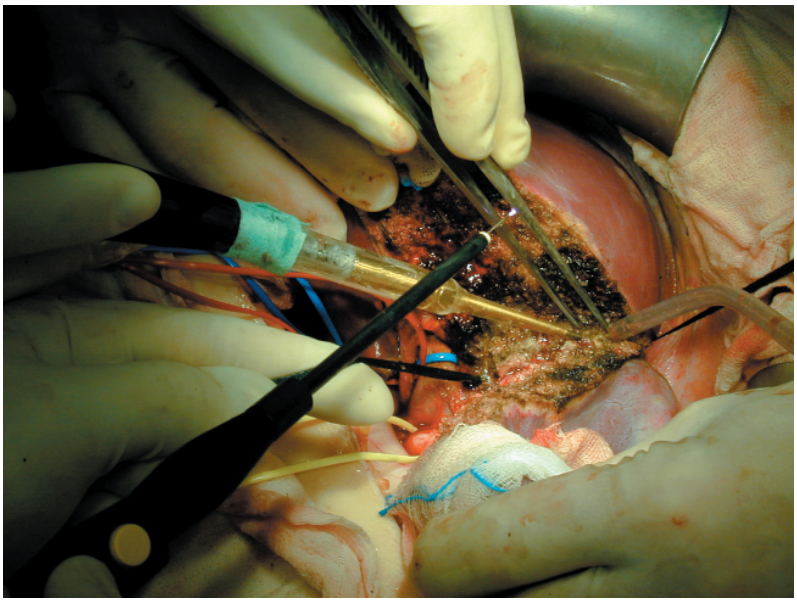

Fig.10 Secţiunea parenchimatoasă exsangă a ficatului cu ajutorul disectorului cu ultrasunete şi a coagulatorului cu argon.

2 - 3 mm. Prin utilizarea acestei tehnici combinate necesarul de suturi este mult scăzut. Tehnica optimă de disecție cu ultrasunete presupune și un anumit grad de tensiune a parenchimului în timpul aplicării. Aceasta se realizează prin:

- mobilizarea ficatului drept din loja hepatică
- manevra de compresie/tracțiune digitală realizată de ajutor asupra fiecărei jumătați a ficatului; această manevră îmbunătățește expunerea țesutului și duce la o ușoară tensionare care este necesară pentru secțiunea corectă a ficatului.
- instalarea unei benzi de Mersilene retrohepatic.

Prima treime, anterioară, a rezecției se realizează într-un plan sagital. La sfârșitul acestei faze, atunci când se ajunge la regiuni la care deja au fost secționate ductele biliare, linia de rezecție trece într-un plan anteroposterior oblic, pentru a se obține o mai bună vedere și un mai bun control al regiunii hilului și plăcii hilare. Atunci cînd această fază s-a terminat se trece posterior de ficat banda de Mersilene care ocolește vena hepatică dreaptă și este condusă lateral de pedicului hepatic drept, care este deja disecat. Banda este plasată în fosa retrohepatică. Obiectivul acestei manevre este facilitarea timpilor ulteriori ai rezecției. În faza mijlocie a rezecției se ajunge la vena hepatică medie. În mod normal se întâlnește ramul anterior al venei (ramul de segment V), care a fost identificat deja mai devreme și care este intersectat în acest moment al operației. Ramurile sunt deja marcate la nivelul suprafeței hepatice. Aceste marcaje permit și recunoașterea traiectul venei. Frecvent, linia de rezecție este condusă către fața dreaptă a venei hepatice medii. La hepatectomia dreaptă clasică în mod normal această structură este conservată. În mod optim se păstrează un mic fragment de parenchim care să protejeze vena hepatică medie. Disectorul cu ultrasunete permite totuși o disecție sigură acestei zone, care în chirurgia clasică era interzisă. În ultima parte a rezecției trebuie să se acorde o atenție deosebită ramului superior al venei hepatice medii (ramul de segment VIII). O lezare a acestui vas, a venei hepatice medii, a venei cave în zona posterioară sau a venei hepatice drepte poate să conducă la o hemoragie masivă. Banda de Mersilene și tehnica obișnuită de tracțiune sunt extrem de utile în această fază a operației. Banda de Mersilene orientează disecția pentru a evita abaterile în cursul separării finale a parenchimului hepatic. În această fază sunt necesare foarte rar puncte de sutură de Prolen cu scop hemostatic; când sunt necesare, ele sunt preferate suturilor în U pentru că acestea ar putea modifica drenajul venos atât al hemificatului drept cât și a celui stâng. Atunci când secțiunea parenchimului este terminată se realizeaza hemostaza și bilistaza completă. În funcție de evoluția operației la primitor, care se desfășoară în același timp în altă sală, se pot face la acest moment sau ceva mai târziu secțiunile vaselor. Grefa este încă “in situ” dar este perfuzată; se crede că acest moment aduce o adaptare la o nouă situație hemodinamică, prin care grefa este pregătită pentru transplant.

➢ *Clamparea vaselor și hepatectomia*

Clamparea vaselor se desfășoară într-o secvență rapidă, după cum urmează:

- artera hepatică dreaptă
- vena portă dreaptă
- vena hepatică dreaptă.

În timp ce grefa este spălată și pregătită, bonturile vasculare sunt suturate cu o dublă sutură de Prolen. După ce grefa este îndepărtată se realizează o bilistaza și o hemostază perfecte. În acest moment pot apărea dubii asupra integrității sau asupra fluxului venei hepatice medii sau a venei porte; în acest caz se realizează o ecografie intraoperatorie. Sutura și reconstrucția canalului hepatic este un moment cheie al operației și trebuie realizat întotdeauna de un chirurg cu experiență.

3.4. Pierderea de sânge la donatorul viu de grefă pentru tranplantul hepatic

Hemoragia în decursul hepatectomiei drepte pentru transplantul hepatic de la donator viu este greu de controlat, deoarece rezecția are loc fără excludere vasculară. Manevra Pringle sau hemi-Pringle constituie o modificare a tehnicii standard, cu obiectivul de a reduce hemoragia în timpul secțiunii parenchimului. La transplantul hepatic la donator viu ocluzia de „inflow" este contraindicată. Pentru a se evita leziunile ischemice, atât în ficatul restant cât și în grefă, se realizează hepatectomia fără ocluzie de „inflow". În transplantul hepatic de la donator viu pentru adult cantitatea țesutului hepatic atât pentru donator cât și primitor reprezintă un element critic. De aceea se evită leziunile ischemice suplimentare, deoarece acestea pot conduce la o calitate scăzută a ficatului donatorului, care se poate solda cu insuficiență hepatică la primitor. Manevra Pringle poate să fie necesară în cazurile de urgență intraoperatorie, de sângerare masivă care nu poate fi controlată altfel iar stabilitatea hemodinamica este pusă în pericol. O manevră hemi-Pringle este recomandată de către echipa lui Makuuchi. Utilizarea unei precondiționări ischemice a grefei nu are încă un loc bine stabilit. Această strategie realizează ocluzia temporară a „inflow"- ului cu manevră hemi-Pringle, urmată de o fază de declampare și de perfuzie. Această secvență poate fi realizată de mai multe ori. O precondiționare ischemică a dat bune rezultate în experimentele pe animal și unii chirurgi au utilizat această tehnică și la transplantul hepatic de la donator viu (comunicare personală B. Ringe, Göttingen). Prima treime a rezecției este facilă și relativ lipsită de sângerare. Riscul mare de sângerare provine din leziunile venei hepatice medii, ale venei porte drepte sau ale venei cave. Experiența cu această modalitate de operație și schimbarea tehnicii "crush-clamp" prin tehnica de disecție cu ultrasunete și cunoașterea preoperatorie a anatomiei ficatului, mai cu seamă a anatomiei venoase, au condus la reducerea pierderii de sânge în timpul operației, de numai 150 ml. În tactica centrului din Essen, secționarea căilor biliare este realizată înainte de secționarea parenchimului. Această manevră nu este realizată actualmente în alte centre. Noi apreciem că această modalitate de realizare a hepatectomiei conduce la o secționare optimală a canalului hepatic drept și la un timp de reconstrucție mai scurt. Altfel se poate ajunge la leziuni severe ale bifurcației biliare la donator sau la complicații biliare. Alte gesturi caracteristice pentru echipa de la Essen sunt disecția parenchimului, secționarea procesului caudat care conduce la realizarea unei secționări a căilor biliare și conducerea rezecției în apropierea venelor intrahepatice.

3.5. Reconstrucția biliară la donator

Pentru a se evita stenoza la nivelul bontului canalului biliar drept, sutura acestuia se realizează printr-o plastie cu fire absorbabile separate. În primele cazuri am instituit și un drenaj Kehr. În prezent, dacă s-a realizat minicoledocodomia longitudinală, ea este întotdeauna închisă primar printr-o sutură transversală. O excepție o reprezintă reconstrucția completă a căilor biliare la donator. Pentru aceasta, ramurile biliare sunt cateterizate cu un dren de silicon de calibru mic, după metoda Volker.

Recent am introdus și reconstrucția venei porte.

3.6. Perfuzia și prepararea grefei

Spălarea grefei cu soluția clasică UW sau cu soluția HTK se face prin cateterizare arterială și portală până când efluentul devine clar. Această tehnică de spălare a fost modificată și se deosebește de alte tehnici de spălare portale și arteriale deoarece secvența este inversată, astfel încât se începe cu perfuzia arterială. Se folosesc 2 ml de soluție de conservare/gram de grefă în arteră și 3 ml de soluție de conservare/gram de grefă în vena portă. La perfuzia arterială se folosește o presiune de injectare de maxim 80 mm Hg. Se controlează caracteristicile anatomice ale grefei. Se deschid în mod special venele posterioare și cele care se află la nivelul marginilor de rezecție pentru a se realiza drenajul soluției de conservare. Prin ocluzia selectivă a venei porte, a venei hepatice drepte și a tuturor venelor de drenaj se determină care dintre venele posterioare vor fi conservate în vederea reconstrucției vasculare. Dacă

este necesar se va realiza reconstrucția venelor hepatice sau a venelor portale duble, a căilor biliare sau a venei hepatice drepte. Calitatea și cantitatea refluxului venelor retrohepatice este observată în acest moment iar vena hepatică dreaptă este clampată pentru a verifica etanșeitatea și necesitatea unor căi de drenaj suplimentare. Acești parametri fiziologici influențează indicația de reanastomozare a unei vene retrohepatice cu vena cavă a primitorului mai mult decât mărimea propriu-zisă a venei respective.

3.7. Operația la primitor

Tehnica de implantare a THDV cu hemificat drept este asemănătoare cu o transplantare hepatică standard. Acest tip de operație necesită păstrarea venei cave, la fel ca la operația de tip „*piggy-back*". Se realizează disecția vaselor și a ductului biliar cât mai sus în regiunea hilului. Tehnica prevede păstrarea venei cave și o anastomoză termino-laterală între venele hepatice și vena cavă a primitorului. În cazuri rare vena cavă poate fi înlocuită cu o alografă. Utilizarea unui „by-pass" veno-venos nu este indicată în mod absolut, dar poate uneori să facă operația mai confortabilă. „By-pass"-ul este în general utilizat la pacienții cu hipertensiune portală marcată care nu au circulație portală colaterală bine dezvoltată. În clinica din Essen nu folosim „by–pass"-ul extracorporeal veno-venos ci un șunt porto-cav temporar.

3.7.1. Hepatectomia la primitor; conservarea venei cave

La primitor se extirpă ficatul cu conservarea venei cave. Bonturile vasculare ale venelor hepatice dreaptă, stângă și medie sunt lăsate lungi, pentru a permite o preparare a lor în vederea obținerii unei deschideri de drenaj venos („outflow") mai mari. Ulterior se poate prepara un triunghi de „outflow" pentru ca ramurile venei hepatice medii a grefei, care drenează hemificatul drept, să fie reanastomozate la acest nivel. Vena hepatică dreaptă este în mod normal ultima structură care este secționată (invers față de tehnica noastră de transplant hepatic standard cu tehnica „piggy-back"). În faza de început a experienței noastre se realiza o anastomoză termino-terminală cu vena hepatică dreaptă a primitorului. Această tehnică a fost modificată ulterior prin lărgirea cavotomiei către stânga și caudal. În unele cazuri, în situația unor deschideri de „outflow" relativ mari, acestea pot fi tracționate către stânga, incluzând deschiderea venei hepatice medii și a venei hepatice stângi (tehnică de triunghi de "outflow"). Aceasta este necesară pentru a compensa diferențele de mărime între hemificatul drept al donatorului și loja hepatică a primitorului. O dezvoltare ulterioară a tehnicii a constituit-o venotomia longitudinală de-a lungul venei hepatice drepte. Această manevră realizează un tract de outflow mai mare și permite conectarea grefei la vena cavă fără torsiuni, la fel ca într-o anastomoză termino-terminală.

- *Timpul hilar*
  Disecția hilară se realizează ca la transplantul hepatic obișnuit. Vasele și căile biliare sunt conservate pe cât posibil pentru a evita utilizarea unor grefe vasculare și pentru a permite o anastomoză termino-terminală directă. Vena portă este secționată la nivelul bifurcației. Bifurcația însăși sau un ram drept de dimensiuni mai mari sunt utilizate pentru șuntul porto-cav, atunci când acesta este indicat. La izolarea canalului hepatic este necesară o atenție deosebită pentru a se menaja vascularizația acestei structuri. Spre deosebire de transplantul hepatic standard, ductul hepatic comun este secționat la nivelul bifurcației. În cazul unei ciroze avansate, pot exista unele dificultăți datorită colateralelor și fibrozei ligamentelor. În aceste cazuri ductul hepatic comun poate fi secționat puțin înainte de separarea de vena portă.
- *Șuntul porto-cav*
  Șuntul porto-cav este o metodă simplă și eficientă care evită instalarea hipertensiunii portale. Șuntul porto-cav permite decompresiunea fiziologică a teritoriului mezenterico-splenic. În clinica din Essen tehnica aceasta este preferată instalării unui șunt extracorporeal. Locul anastomozei porto-cave pe vena cavă se situează foarte distal și medial, pe partea stângă a venei cave. Locul realizării șuntului nu trebuie să se suprapună pe locul unei eventuale anastomoze ulterioare a venelor segmentului VI cu vena cavă.

3.7.2. Ordinea implantării și reperfuzia

Hemificatul drept al donatorului va fi poziționat în loja hepatică a primitorului astfel încât vena hepatică dreaptă a donatorului să poată fi anastomozată cu vena hepatică dreaptă a primitorului sau cu orificiul realizat în vena cavă. Deschiderea venei hepatice drepte este lărgită frecvent către stânga pentru a evita problemele de outflow sau ocluzia anastomozei. În cazul existenței unor vene accesorii și posterioare care drenează în vena cavă, acestea sunt anastomozate în acest moment cu vena cavă a primitorului. O ocluzie completă a venei cave nu este întotdeauna necesară și o pensare laterală este de obicei suficientă. Dacă venele accesorii sunt situate în tranșa de

secțiune, acestea sunt anastomozate după reperfuzie.

- *Anastomozele*

  În funcție de existența unui șunt porto-cav, de anatomia primitorului și a congruenței vaselor, se anastomozează fie vena portă, fie mai întâi vena hepatică. Este foarte important ca vena portă să nu fie lăsată prea lungă, pentru a evita cudarea ("kinking"-ul) sau ocluzia acesteia. Diferențele mari de calibru al venei porte dintre donator și primitor sunt compensate cu o plastie în formă de V. Anastomoza arterială va fi realizată fie de o manieră T-T cu fire separate sau de o manieră L-L. Tehnica de anastomoză L-L, care se realizează cu surjet, rezultă într-o anastomoză T-T funcțională și este folosită în cele mai multe cazuri de incongruență. Se realizează o reperfuzie arterială și portală în general simultană. În experiența noastră s-a realizat anastomozarea arterei hepatice drepte a grefei cu artera hepatică proprie a primitorului. O anumită experiență este necesară pentru a găsi nivelul optim al anastomozei, pe baza calității, calibrului, lungimii și poziției arterei în raport cu ductul hepatic. În cazul implantării unei grefe hepatice "large-for-size" se realizează o extensie a orificiului venei hepatice drepte a primitorului printr-o cavotomie medială către stânga. Deschiderea venei hepatice drepte a donatorului este și ea mărită printr-o venotomie longitudinală.

- *Reperfuzia grefei*

  Grefa poate fi reperfuzată în mai multe maniere (diferite secvețe de perfuzie arterială si venoasă). În cele mai multe cazuri din experiența noastră grefele au fost perfuzate simultan, arterial și venos, deoarece aceasta este maniera în care realizăm și transplantul hepatic standard. Timpul de ischemie caldă trebuie în principiu menținut scurt, ceea ce este mai greu de realizat în cazul existenței unor vene accesorii și posterioare sau a unei anatomii dificile arteriale sau a venei porte. Particularitățile drenajului venos sunt de cea mai mare importanță; este posibil să existe colaterale venoase intrahepatice care se dezvoltă ulterior, după ce grefa a fost implantată. Hemificatul drept trebuie văzut însă ca un sistem închis în care sunt incluse segmentele antero-mediale V și VIII și segmentele postero-laterale VI și VII. Drenajul segmentului postero-lateral în vena cavă este realizat atât prin venele posterioare cât și prin vena hepatică dreaptă. Drenajul sectorului antero-medial este deopotrivă realizat de vena hepatică dreaptă și frecvent și de ramuri ale venei hepatice medii, care trebuie reconstruite la primitor.

- *Anastomoza biliară*

  Maniera clasică de reconstrucție a căilor biliare într-un transplant hepatic segmentar constă într-o anastomoză hepatico-jejunală pe ansă Roux în „Y". După ce canalul biliar a fost disecat și preparat, o ansă jejunală este adusă retrocolic și retrogastric către hil. Se realizează o anastomoză T-L hepatico-jejunală cu fire separate din polidioxanonă 6.0. Ca alternativă, se poate realiza o anastomoză T-T cu canalul coledoc al primitorului.

4. REGENERAREA HEPATICĂ LA DONATORII CARE AU SUPORTAT O HEPATECTOMIE DREAPTĂ

Regenerarea hepatică la primitor și donator are loc foarte rapid; 50% din regenerarea parenchimului hepatic are loc în prima săptămână. La primitor, volumul hepatic este deja crescut la 10 zile după operație și se stabilizează după 36 luni la un volum corespunzător unui volum hepatic standard („standard liver volume" SLV1[79]) calculat. La donator, volumul hepatic atinge un maximum după 9 luni, fără să mai atingă însă valorile calculate preoperator (Fig.11).

Spre deosebire de alte centre de transplant credem că această creștere a volumului hepatic nu se corelează direct cu regenerarea, mai ales la primitor, ci este mai degrabă consecința modificărilor edematoase ale parenchimului. Nivelul metabolismului lidocainei la donator nu este influențat esențial și rămâne, în perioada postoperatorie imediată, relativ constant. Metabolismul lidocainei reprezintă un marker al perfuziei ficatului care arată o scădere a perfuziei numai după o rezecție masivă. Pe baza acestei ipoteze, noi considerăm că o capacitate de extragere a galactozei se corelează mult mai bine cu regenerarea hepatică. Acest test funcțional arată deja în ziua a 10 – a postoperatorie o scădere a funcției ficatului care nu se mai regăsește după 3 luni.

5. COMPLICAȚII

5.1. Complicații la donator

Obiectivul programului de transplant hepatic de la donator viu și al recoltării grefei în cadrul acestui program este siguranța donatorului în orice moment. Selectarea donatorilor are drept obiectiv excluderea acelora care prezintă riscuri legate de complicații intra și postoperatorii. Echipa din Kyoto a arătat că un volum hepatic restant scăzut, la o vârstă de peste 50 ani, reprezintă un factor de risc pentru o disfuncție hepatică. Toate complicațiile biliare

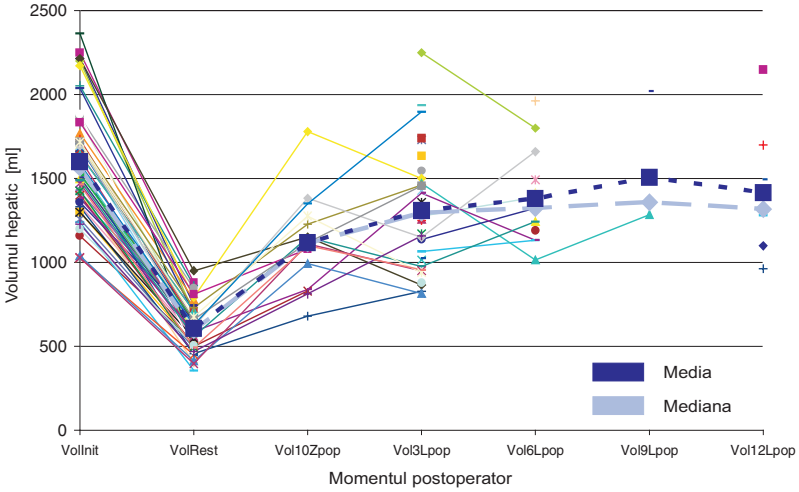

Fig.11 Regenerarea hepatică la 47 pacienţi după hepatectomie la donator viu.
VolInit: Volumul iniţial
VolRest: Volum restant după prelevarea grefei;
Vol10Zpop: Volumul hepatic în ziua 10 postop după donarea ficatului;
Vol3Lpop: Volumul hepatic la 3 luni după donarea ficatului;
Vol6Lpop: Volumul hepatic la 6 luni după donarea ficatului;
Vol9Lpop: Volumul hepatic la 9 luni după donarea ficatului
Vol12Lpop: Volumul hepatic la 12 luni după donarea ficatului.

care au fost observate de noi până acum la donatori au fost rezolvate fără consecințe. Apariția unor fistule biliare centrale poate în principiu să conducă la o stenoză la nivelul bifurcației ductelor hepatice. Aceste complicații sunt menționate de echipele din Seul (Coreea), Kyoto (Japonia), conform comunicărilor personale a lui S.G. Lee sau T. Kiuchi. În literatură nu s-au făcut mențiuni asupra momentului în care au apărut aceste complicații. Date preliminare din seria noastră au arătat că cei 3 pacienți la care au apărut nu au prezentat ulterior sechele după rezolvarea fistulelor biliare. La unii dintre acești pacienți a fost necesară o reconstrucție a căilor biliare. Complicațiile la donator au apărut inițial la 56 % din cazuri. Analizele realizate nu au arătat o cauză clara a producerii lor. Se poate însă presupune că tehnica chirurgicală a fost principala responsabilă. Din acest motiv, noi am schimbat tehnica de secțiune a căilor biliare și, după cel de al 23-lea caz de donare din seria noastră, nu au mai apărut complicații biliare (fistule biliare). Complicațiile biliare la donator par mai frecvente la pacienții care prezintă anomalii anatomice. Asocierea unei fistule biliare centrale cu un canal hepatic dublu apare în seria noastră în procent de 100%. Complicațiile la donator, dintre care unele au fost chiar severe, au evoluat totuși fără consecințe tardive și pacienții au putut să își reia rapid activitatea profesională. După un timp de urmărire de 622 de zile nu s-au demonstrat tulburări serioase care să aibă efect asupra calității vieții donatorului.

5.2. Complicații la primitor

Sindromul “small-for-size” este marcat de o hiperbilirubinemie postoperatorie prelungită cu un deficit de sinteză (scăderea valorii timpului Quick simultan cu normalizarea transaminazelor). Situația este caracteristică pentru faza postoperatorie precoce și are semnificație prognostică nefavorabilă.[80] Acest sindrom apare atunci când volumul grefei hepatice este scăzut în raport cu greutatea primitorului. Valorile critice ale raportului între volumul grefei și greutatea corporală a primitorului (GRBWR) au fost definite de Kiuchi la 0,8 și de Benheim la 0,85. Atunci când parametrul despre care este vorba este reprezentat de SLV după formula lui Urata,[79] valorile critice se situează la 40 – 50 % din valorile anterioare. Benheim descrie sindromul „small-for-size” ca un fenomen relativ, care are o legătură cu situația preoperatorie a primitorului. Explicația fiziopatologică constă într-un flux portal ridicat[81] pentru un pat vascular limitat. Corelația între hipertensiunea portală și sindromul “small-for-size” rămâne însă de demonstrat. Este foarte probabil că sindromul “small-for-size” reprezintă rezultatul unui complex de factori între care hipertensiunea portală joacă un rol central. Un indice GRBWR mai mic de 0,8 nu este obligatoriu pentru apariția unui sindrom “small-for-size”, în instalarea căruia pot juca un rol însemnat complicațiile arteriale. În experiența noastră GRBWR nu a coborât niciodată la 0,8. În programul nostru de transplant hepatic de la donator viu un pacient a avut o valoare a timpului Quick mai mică de 50% în ziua a 3-a, respectiv ziua a 5-a și cinci pacienți au avut valori crescute ale bilirubinei. Dintre aceștia numai doi au avut un indice GRBWR < 1 și un indice mediu GW/SLV1 < 50%. La toți pacienții valorile transaminazelor au scăzut progresiv. La un pacient s-a demonstrat o tromboza arterială. Numărul scăzut de pacienți din această serie nu a permis o analiză statistică.

5.2.1. Complicații vasculare

În experiența noastră primitorii nu au avut complicații la nivelul venei hepatice drepte. La trei pacienți s-a ajuns la nonfuncția grefei, a cărei cauză nu a putut fi lămurită și la care ecografia Doppler nu a arătat date patologice de

flux vascular. Lipsa complicațiilor venoase are ca explicații tehnica chirurgicală utilizată. Prin această tehnică calea de drenaj în vena cavă a fost astfel adaptată încât să se potrivească mărimii grefei și lojei hepatice a primitorului.

Tromboza arterei hepatice a fost întâlnită la 7 pacienți (12,5%). Această rată este mai ridicată decât cea din alte serii. La transplantele hepatice pediatrice de la donator viu efectuate inițial în centrul nostru, rata era de 6 %, cu mențiunea că la transplantele pediatrice s-a efectuat o lobectomie stângă. Tromboza arterei hepatice a apărut la 6 pacienți în faza postoperatorie precoce, iar într-un caz în primele 6 luni după operație, la acesta din urmă în condițiile unei reacții de rejet cronic. Tromboza primară a arterei hepatice a apărut în 4 cazuri (7%) deși ea nu a fost aparentă clinic. Într-un caz, tromboza de arteră hepatică a fost asociată cu tromboze extensive ale întregului sistem vascular hepatic. Ceilalți 3 pacienți aveau un factor de risc reprezentat de indicele GRBWR <1. Combinația dintre incongruența calibrului vascular, un indice GRBWR < 1 și necesități transfuzionale intraoperatorii mari, pare să reprezinte un factor de risc pentru tromboza arterei hepatice. Trei din șase pacienți cu tromboză a arterei hepatice au avut un indice GRBWR < 1, comparativ cu 15, 7% în restul experienței Clinicii din Essen.

Incongruența de calibru dintre cele două vase a jucat un rol la trei pacienți (diametrul arterei primitorului era de trei ori mai mare decât artera grefei). La cei trei pacienți cu tromboză precoce primară de arteră hepatică s-au administrat în medie 45,33 U de plasmă proaspătă intraoperator, în comparație cu 22 U de plasmă proaspătă în toată seria. Singura tromboză de venă portă în această serie s-a corelat cu un sindrom “small-for-size” (GRBWR< 0,84). În acest caz s-au administrat 34 U de plasmă proaspătă. La acest pacient a existat însă și o eroare de realizare a anastomozelor. Grefa avea o venă portă dublă, care a fost anastomozată la bifurcația venei porte a primitorului. Această soluție a dus la torsiunea venei porte în jurul propriei axe. La alți pacienți, care au fost transplantați cu două vene porte sau chiar cu trei vene porte, s-a ales o altă soluție și în consecință nu au dezvoltat nici unul tromboză de venă portă.

5.2.2. Complicații biliare

Anastomoza biliară este cunoscută ca reprezentând o dificultate în transplantul hepatic segmentar. În transplantul hepatic lateral drept complicațiile biliare par să reprezinte „călcâiul lui Achile”. În ciuda faptului că ductele biliare în transplantul hepatic drept sunt mai largi decât în grefele de ficat stâng folosit în mod obișnuit, apar complicații care ating chiar o frecvență de până la 40%. Fistulele anastomotice pot să necesite reintervenții și reconstrucție biliară (prin refacerea unei noi anastomoze hepatico-jejunale à la Roux).

5.2.3. Complicații generale

Complicațiile generale cele mai frecvent întâlnite sunt:

- cardiace: tulburări de ritm, infarct miocardic
- renale: insuficiență renală
- pulmonare: pneumopatii acute

Foarte important pentru prognostic este identificarea și tratamentul lor precoce.

6. SUPRAVIEȚUIREA PRIMITORILOR ȘI A GREFELOR

Așa cum am precizat inițial, indicațiile transplantului hepatic au fost lărgite și transformate în standard, după următoarele criterii preoperatorii: în primul rând ciroză hepatică avansată, spre exemplu pacienți cu o ciroză hepatică decompensată care, foarte probabil, după o așteptare lungă pe lista de transplant, nu ar fi supraviețuit; în al doilea rând tumori avansate, spre exemplu carcinom hepatocelular în stadiul IVa (carcinom hepatocelular multicentric lateral sau mai mic de 6 cm). O altă grupă la care care se aplică criteriile de “indicație lărgită” cuprinde pacienții cu ciroză hepatică severă, așa cum s-a descris mai sus, transplantele “small-for-size” relative (indice GRBWR < 1), transplantele dificile tehnic, potriviri anatomice dificile (anatomie anormală), diferențe de calibru vascular și tumorile foarte avansate.

Mortalitatea postoperatorie variază în funcție de experiența diverșilor autori.

În seria de la Essen au decedat 14 pacienți (25%). Decese precoce, la mai puțin de 3 luni, au apărut la 8 pacienți (14%), dintre care la 3 pacienți cauza directă sau indirectă au constituit-o complicațiile vasculare.

- un pacient a decedat prin infarct miocardic acut
- un altul a decedat datorită unui accident vascular cu pneumonie la 79 de zile după operație
- trei pacienți au decedat datorită unei insuficiențe hepatice de etiologie neelucidată. Cazuri comparabile au fost descrise și de seria prezentată de echipa de la Universitatea din Colorado,[82] unde insuficiența acută a grefei a survenit în 3 cazuri.
- un pacient a dezvoltat pancreatită
- trei pacienți au decedat cu ARDS. Histopatologia ficatului a demonstrat necroză clară de tip ischemic (necroză centro-lobulară). Toate vasele au fost găsite intacte și permeabile la explorarea anatomopatologică macroscopică. O insuficiență renală a apărut fără o cauză aparentă la 2 zile

după transplant. Un pacient a decedat consecutiv unei infecții bacteriene și unei fistule biliare, însoțite și de pneumonie cu citomegalovirus.

- un pacient a decedat în cursul internării în secția de terapie intensivă datorită insuficienței multiple de organ și sepsis-ului, după 117 zile.
- un alt pacient era deja externat din spital și a trebuit să fie reinternat datorită unei pneumonii cu pseudomonas.
- un alt pacient a prezentat rejet cronic și tromboză de arteră hepatică tardivă, care a condus la abces hepatic și la sepsis cu insufiență multiplă de organ.
- doi pacienți au decedat datorită unei recidive a bolilor de bază după 23 și 25 de luni. Bolile de bază erau într-un caz protoporfiria, iar în celălalt caz un sarcom hepatic.

7. CAUZE ALE DISFUNCȚIEI GREFEI HEPATICE

Insuficiența hepatică tranzitorie a fost întâlnită în 5 cazuri. În 4 din cele 5 cazuri cauza a fost tromboza arterei hepatice. Un pacient a fost retransplantat și se află actualmente într-o stare bună de sănătate. Un altul a prezentat o reacție de rejet acut cu necroză hepatică masivă, insuficiență hepatică și insuficiență renală acută. Bolnavul retransplantat a prezentat colestază masivă și a trebuit tratat cu corticoizi în doze mari și plasmafereză.

Combinația dintre ciroză hepatică severă cu un transplant “small-for-size” are un prognostic foarte rezervat. Pacienții cu carcinom hepatocelular au o rată de supraviețuire surprinzătoare dacă se ia în considerare faptul că 8 pacienți în experiența noastră erau deja în stadiul tumoral T IVa. Diferențele între supraviețuirea pacienților și a grefelor sunt explicabile prin aceea că 50% dintre acești pacienți au avut o ciroză hepatică avansată și prin faptul că unele complicații tehnice (spre exemplu tromboza de arteră hepatică) au apărut cu o frecvență mai mare datorită unei limfadenectomii extinse. Mortalitatea va fi probabil mare la 3 – 5 ani în acest grup dar, într-o perioadă de urmărire de 397 de zile, am putut observa o singură recidivă de carcinom hepatocelular. Pacienții care au fost transplantați datorită unui carcinom hepatocelular au fost tratați anterior și au fost urmăriți în medie 2,4 ani. Calitatea vieții pacienților cu boli maligne a fost excelentă în pofida unei recidive a bolilor de bază. Hepatita C nu a avut în faza precoce după transplant nici o influență asupra supraviețuirii. Se pare că virusul hepatitei C, la pacienții care au primit transplante hepatice parțiale, are un comportament agresiv. Doi pacienți la care a apărut fibroza cu formare de depozit sunt actualmente din nou pe listă, pentru retransplantare. Vârsta pacienților are o semnificație deosebită pentru prognostic și pare o variabilă independentă. Pacienții tineri au o frecvență mai scăzută de indicații lărgite; de aceea, în cazul lor, numărul de transplante “small-for-size” este mai scăzut. Grupul de pacienți la care s-a efectuat un transplant de la donatori care nu aveau grupe sanguine identice a avut cele mai nefavorabile rezultate. Afecțiunile maligne și starea generală alterată a pacienților ne-au impus să apelăm la donatori cu grupe de sânge neidentice. Este posibil ca acest dezavantaj imunologic să fi condus ulterior la o stare generală critică a pacienților și să fi avut efecte negative asupra prognosticului. Din acest motiv am evitat pe cât posibil această combinație. Analiza așa numiților “primitori critici” a încercat să identifice factorii de risc care sunt răspunzători pentru un prognostic nefavorabil și care, la evaluarea preoperatorie, nu au fost cunoscuți. Erorile tehnice nu au fost bine suportate de grefe, având ca rezultat inițial o funcție hepatică la limită. Atunci când această tehnică operatorie delicată a fost folosită la pacienți care aveau o indicație lărgită de transplant numai din această rațiune, putem să ne așteptăm la rezultate mai puțin favorabile decât la transplantul convențional cu grefă de la cadavru. În literatură nu există date asupra acestor pacienți. Identificarea dificultăților anatomice, cum ar fi, spre exemplu, canalele hepatice duble sau anomaliile venei porte, a condus la schimbarea modalității standard de realizare a transplantului hepatic de la donator viu. Aceasta a determinat folosirea unui canal biliar unic, a unui bont portal și arterial mai lungi, luându-se în considerare pierderea ramurilor de segment IV la un bolnav cu ciroză avansată și la care complicațiile datorate tehnicii sunt foarte prost tolerate.

Supraviețuirea la un an în experiența Clinicii Essen se cifrează la circa 81%, cifră ce este comparabilă cu datele comunicate și de alți autori.[76,83-86]

BIBLIOGRAFIE

1. Raia S, Nery JR, Mies S et al: Liver transplantation from live donors. Lancet 2:497-497, 1989.

2. Broelsch CE, Emond JC, Whitington PF et al: Application of reduced-size liver transplants as split grafts, auxiliary orthotopic grafts, and living related segmental transplants. Ann Surg 212:368-375, 1990.

3. Merril JO, Murray JP, Harrison JH et al: Successful homotransplantation of the human kidney between identical twins. JAMA 160:277-282, 1956.

4. Murray JE, Merrill JP, Harrison JH et al: Prolonged survival of human kidney homografts by immunosuppressive drug therapy. N Engl J Med 268:1315-1323, 1963.

5. Starzl TE, Marchioro TL, Von Kaulla KN et al: Homotransplantation of the liver in humans. Surg Gynecol Obstet 117:659-676, 1963.

6. Okuda K, Kotoda K, Obata H et al: Clinical observations during a relatively early stage of hepatocellular carcinoma, with special reference to serum alpha-fetoprotein levels. Gastroenterology 69:226-234, 1975.

7. Ong GB: Techniques and therapies for primary and metastatic liver cancer. Curr Probl Cancer 2:1-48, 1977.

8. Shiu MH, Fortner JG: Current management of hepatic tumors. Surg Gynecol Obstet 140:781-788, 1975.

9. Dagradi A, Marzoli GP, Radin S et al: Possibilities of sectional liver transplantation in man. Langenbecks Arch Chir 322:533-537, 1968.

10. Smith B: Segmental liver transplantation from a living donor. J Pediatr Surg 4:126-132, 1969.

11. Broelsch CE, Emond JC, Thistlethwaite JR et al: Liver transplantation, including the concept of reduced-size liver transplants in children. Ann Surg 208:410-420, 1988.

12. Broelsch CE, Whitington PF, Emond JC et al: Liver transplantation in children from living related donors. Surgical techniques and results. Ann Surg 214:428-437, 1991.

13. Tanaka K, Uemoto S, Tokunaga Y et al: Surgical techniques and innovations in living related liver transplantation. Ann Surg 217:82-91, 1993.

14. Strong RW, Lynch SV, Ong TH et al: Successful liver transplantation from a living donor to her son. N Engl J Med 322:1505-1507, 1990.

15. Nagasue N, Kohno H, Matsuo S et al: Segmental (partial) liver transplantation from a living donor. Transplant Proc 24:1958-1959, 1992.

16. Ozawa K, Uemoto S, Tanaka K et al: An appraisal of pediatric liver transplantation from living relatives. Initial clinical experiences in 20 pediatric liver transplantations from living relatives as donors. Ann Surg 216:547-553, 1992.

17. Makuuchi M, Kawarazaki H, Iwanaka T et al: Living related liver transplantation. Surg Today 22:297-300, 1992.

18. Yamaoka Y, Tanaka K, Ozawa K et al: Liver transplantation from living-related donors. Clin Transpl :179-183, 1993.

19. Belghiti J, Durand F: Living donor liver transplantation: present and future. Br J Surg 87:1441-1443, 2000.

20. Habib N, Tanaka K: Living-related liver transplantation in adult recipients: a hypothesis. Clin Transpl 9:31-34, 1995.

21. Samstein B, Emond J: Liver transplants from living related donors. Annu Rev Med 52:147-160, 2001.

22. Schiano TD, Kim-Schluger L, Gondolesi G et al: Adult living donor liver transplantation: the hepatologist's perspective. Hepatology 33:3-9, 2001.

23. Trotter JF: Expanding the donor pool for liver transplantation. Curr Gastroenterol Rep 2:46-54, 2000.

24. Broelsch CE, Burdelski M, Rogiers X et al: Living donor for liver transplantation. Hepatology 20:49S-55S, 1994.

25. Strong RW: Whither living donor liver transplantation? Liver Transpl Surg 5:536-538, 1999.

26. Beavers KL, Sandler RS, Shrestha R: Donor morbidity associated with right lobectomy for living donor liver transplantation to adult recipients: a systematic review. Liver Transpl 8:110-117, 2002.

27. Garcia-Valdecasas JC, Fuster J, Grande L et al: Living donor liver transplantation in adults. preliminary results. Gastroenterol Hepatol 24:275-280, 2001.

28. Marcos A, Orloff M, Mieles L et al: Reconstruction of double hepatic arterial and portal venous branches for right-lobe living donor liver transplantation. Liver Transpl 7:673-679, 2001.

29. Sugawara Y, Makuuchi M, Takayama T et al: Right lateral sector graft in adult living-related liver transplantation. Transplantation 73:111-114, 2002.

30. Testa G, Malago M, Valentin-Gamazo C et al: Biliary anastomosis in living related liver transplantation using the right liver lobe: techniques and complications. Liver Transpl 6:710-714, 2000.

31. Bismuth H, Majno PE: Hepatobiliary surgery. J Hepatol 32:208-224, 2000.

32. Cronin DC, Millis JM, Siegler M: Transplantation of liver grafts from living donors into adults—too much, too soon. N Engl J Med 344:1633-1637, 2001.

33. Miller CM, Delmonico FL: Transplantation of liver grafts from living donors into adults. N Engl J Med 345:923 2001.

34. Shaked A, Lucey MR: Transplantation of liver grafts from living donors into adults. N Engl J Med 345:923-924, 2001.

35. Pomfret EA, Pomposelli JJ, Lewis WD et al: Live donor adult liver transplantation using right lobe grafts: donor evaluation and surgical outcome. Arch Surg 136:425-433, 2001.

36. Trotter JF: Selection of donors and recipients for living donor liver transplantation. Liver Transpl 6:S52-S58, 2000.

37. Heffron TG, Langnas AN, Fox IJ et al: Preoperative evaluation of the living related donor in pediatric living related liver transplantation. Transplant Proc 27:1180-1180, 1995.

38. Millis JM, Alonso EM, Piper JB et al: Liver transplantation at the University of Chicago. Clin Transpl :187-197, 1995.

39. Millis JM, Cronin DC, Brady LM et al: Primary living-donor liver transplantation at the University of Chicago: technical aspects of the first 104 recipients. Ann Surg 232:104-111, 2000.

40. Renz JF, Mudge CL, Heyman MB et al: Donor selection limits use of living-related liver transplantation. Hepatology 22:1122-1126, 1995.

41. Sterneck M, Nischwitz U, Fischer L et al: Evaluation and morbidity of the living liver donor in pediatric liver transplantation. Transplant Proc 27:1164-1165, 1995.

42. Kanoh K, Nomoto K, Shimura T et al: A comparison of right-lobe and left-lobe graft for living-donor liver transplantation. Hepatogastroenterology 49:222-224, 2002.

43. Baker A, Dhawan A, Devlin J et al: Asessment of potential donors for living related liver transplantation. Br J Surg 86:200-205, 1999.

44. Emond JC, Leib M: The living-related liver transplant evaluation: linking risk factors and outcome. Liver Transpl Surg 2:57-63, 1996.

45. Yasutomi M, Hayashi M, Sakamoto S et al: Necessity and risk of right lobe donor in living donor liver transplantation. Transplant Proc 33:1506 2001.

46. Kiuchi T, Tanaka K: Living-related donor liver transplantation: status quo in Kyoto, Japan. Transplant Proc 30:687-691, 1998.

47. Kubo S, Hirohashi K, Tanaka H et al: Virologic and biochemical changes and prognosis after liver resection for hepatitis B virus-related hepatocellular carcinoma. Dig Surg 18:26-33, 2001.

48. Uemoto S, Inomata Y, Sannomiya A et al: Posttransplant hepatitis B infection in liver transplantation with hepatitis B core antibody-positive donors. Transplant Proc 30:134-135, 1998.

49. Uemoto S, Sugiyama K, Marusawa H et al: Transmission of hepatitis B virus from hepatitis B core antibody- positive donors in living related liver transplants. Transplantation 65:494-499, 1998.

50. Bogetti JD, Herts BR, Sands MJ et al: Accuracy and utility

of 3-dimensional computed tomography in evaluating donors for adult living related liver transplants. Liver Transpl 7:687-692, 2001.

51. Kamel IR, Kruskal JB, Keogan MT et al: Multidetector CT of potential right-lobe liver donors. Am J Roentgenol 177:645-651, 2001.

52. Kamel IR, Kruskal JB, Raptopoulos V: Imaging for right lobe living donor liver transplantation. Semin Liver Dis 21:271-282, 2001.

53. Lee VS, Rofsky NM, Morgan GR et al: Volumetric mangafodipir trisodium-enhanced cholangiography to define intrahepatic biliary anatomy. Am J Roentgenol 176:906-908, 2001.

54. Goyen M, Barkhausen J, Debatin JF et al: Right-lobe living related liver transplantation: evaluation of a comprehensive magnetic resonance imaging protocol for assessing potential donors. Liver Transpl 8:241-250, 2002.

55. Sano K, Makuuchi M, Takayama T et al: Technical dilemma in living-donor or split-liver transplant. Hepatogastroenterology 47:1208-1209, 2000.

56. Shapiro RS, Fishbein T, Schwartz M et al: Use of intraoperative Doppler ultrasound to diagnose hepatic venous obstruction in a right lobe living donor liver transplant. Liver Transpl 7:547-550, 2001.

57. Sugawara Y, Makuuchi M, Imamura H et al: Outflow reconstruction in recipients of right liver graft from living donors. Liver Transpl 8:167-168, 2002.

58. Fan ST, Lo CM, Liu CL: Technical refinement in adult-to-adult living donor liver transplantation using right lobe graft. Ann Surg 231:126-131, 2000.

59. Lee S, Park K, Hwang S et al: Congestion of right liver graft in living donor liver transplantation. Transplantation 71:812-814, 2001.

60. Marcos A, Ham JM, Fisher RA et al: Surgical management of anatomical variations of the right lobe in living donor liver transplantation. Ann Surg 231:824-831, 2000.

61. Rinella ME, Alonso E, Rao S et al: Body mass index as a predictor of hepatic steatosis in living liver donors. Liver Transpl 7:409-414, 2001.

62. Chen CL, Chen YS, de Villa VH et al: Minimal blood loss living donor hepatectomy. Transplantation 69:2580-2586, 2000.

63. Malago M, Testa G, Marcos A et al: Ethical considerations and rationale of adult-to-adult living donor liver transplantation. Liver Transpl 7:921-927, 2001.

64. Testa G, Malago M, Nadalin S et al: Right-liver living donor transplantation for decompensated end-stage liver disease. Liver Transpl 8:340-346, 2002.

65. Grewal HP: Impact of surgical innovation on liver transplantation. Lancet 359:368-370, 2002.

66. Behms KE, Tsiotos GG, DeSouza NF et al: Hepatic steatosis as a potential risk factor for major hepatic resection. J Gastrointest Surg 2:292-298, 1998.

67. Belghiti J, Hiramatsu K, Benoist S et al: Seven hundred forty-seven hepatectomies in the 1990s: an update to evaluate the actual risk of liver resection. J Am Coll Surg 191:38-46, 2000.

68. Fan ST, Lo CM, Liu CL et al: Safety of donors in live donor liver transplantation using right lobe grafts. Arch Surg 135:336-340, 2000.

69. Farges O, Malassagne B, Flejou JF et al: Risk of major liver resection in patients with underlying chronic liver disease: a reappraisal. Ann Surg 229:210-215, 1999.

70. Hayashi M, Fujii K, Kiuchi T et al: Effects of fatty infiltration of the graft on the outcome of living- related liver transplantation. Transplant Proc 31:403-403, 1999.

71. Kiuchi T, Kasahara M, Uryuhara K et al: Impact of graft size mismatching on graft prognosis in liver transplantation from living donors. Transplantation 67:321-327, 1999.

72. Fan ST: Donor safety in living donor liver transplantation. Liver Transpl 6:250-251, 2000.

73. Lortat-Jacob JL, Robert HG, Henry C et al: Un Cas d´hepatectomie droite reglee. Mem Acad Chir 78:244-251, 1952.

74. Lo CM, Fan ST, Liu CL et al: Increased risk for living liver donors after extended right lobectomy. Transplant Proc 31:533-534, 1999.

75. Nakamura S, Tsuzuki T: Surgical anatomy of the hepatic veins and the inferior vena cava. Surg Gyn Obstretics 152:43-50, 1981.

76. Marcos A, Ham JM, Fisher RA et al: Single-center analysis of the first 40 adult-to-adult living donor liver transplants using the right lobe. Liver Transpl 6:296-301, 2000.

77. Sugawara Y, Makuuchi M: Surgical technique for hepatic venous reconstruction in liver transplantation. Nippon Geka Gakkai Zasshi 102:794-797, 2001.

78. Broering DC, Rogiers X, Malago M et al: Vessel loop-guided technique for parenchymal transection in living donor or in situ split-liver procurement. Liver Transpl Surg 4:241 1998.

79. Urata K, Kawasaki S, Matsunami H et al: Calculation of child and adult standard liver volume for liver transplantation. Hepatology 21:1317-1321, 1995.

80. Emond JC, Renz JF, Ferrell LD et al: Functional analysis from living donors: implications for the treatment of older recipients. Ann Surg 224:544-554, 1996.

81. Marcos A, Olzinski AT, Ham JM et al: The interrelationship between portal and arterial blood flow after adult to adult living donor liver transplantation. Transplantation 70:1697-1703, 2000.

82. Bak T, Wachs M, Trotter J et al: Adult-to-adult living donor liver transplantation using right-lobe grafts: results and lessons learned from a single-center experience. Liver Transpl 7:680-686, 2001.

83. Marcos A: Right-lobe living donor liver transplantation. Liver Transpl 6:S59-S63, 2000.

84. Broelsch CE, Malago M, Testa G et al: Living donor liver transplantation in adults: outcome in Europe. Liver Transpl 6:S64-S65, 2000.

85. Miller CM, Gondolesi GE, Florman S et al: One hundred nine living donor liver transplants in adults and children: a single-center experience. Ann Surg 234:301-311, 2001.

86. Todo S, Furukawa H, Jin MB et al: Living donor liver transplantation in adults: outcome in Japan. Liver Transpl 6:S66-S72, 2000.

CAPITOLUL 50

TRANSPLANTUL HEPATIC PEDIATRIC

Irinel POPESCU

1. INTRODUCERE 1139
2. INDICAȚII 1139
2.1. Afecțiunile hepatice terminale 1139
2.2. Hepatopatiile cronice cu invalidare majoră 1139
2.3. Defectele congenitale de metabolism 1139
2.4. Cancerul hepatic 1139
2.5. Insuficiența hepatică acută 1140
3. CONTRAINDICAȚII 1140
4. ALEGEREA MOMENTULUI OPERATOR 1141
5. EVALUAREA CANDIDAȚILOR PENTRU TRANSPLANT ȘI PREGĂTIREA PREOPERATORIE 1141
5.1. Evaluarea primitorului 1142
5.2. Tratamentul patologiei asociate la primitor 1142
5.2.1. Tratamentul hipertensiunii portale 1142
5.2.2. Tratamentul ascitei 1143
5.2.3. Tratamentul encefalopatiei hepatice 1143
5.2.4. Corectarea tulburărilor de coagulare 1143
5.2.5. Tratamentul colestazei 1143
5.2.6. Tratamentul insuficienței renale 1143
5.2.7. Corectarea nutriției 1143
5.3. Donatorul de ficat pentru transplantul pediatric 1144
5.3.1. Transplantul de ficat de la donator viu 1144
5.3.2. Transplantul cu ficat împărțit 1145
5.3.3. Transplantul cu ficat redus 1145
6. TEHNICI CHIRURGICALE 1146
6.1. Tehnica prelevării de la cadavru 1146
6.2. Tehnica prelevării de la donatorul viu 1146
6.3. Tehnica operației la primitor 1149
7. ÎNGRIJIRI POSTOPERATORII 1151
8. IMUNOSUPRESIA ÎN TRANSPLANTUL HEPATIC PEDIATRIC 1152
9. COMPLICAȚII POSTOPERATORII 1153
9.1. Non-funcția primară a ficatului 1153
9.2. Hemoragiile 1153
9.3. Trombozele și stenozele vasculare 1153
9.3.1. Tromboza și stenoza arterială 1153

9.3.2. Tromboza și stenoza portală 1154
9.4. Obstrucția efluentului venos hepatic 1154
9.5. Complicațiile biliare 1154
9.6. Perforațiile intestinale 1155
9.7. Complicațiile toracice 1155
9.8. Complicațiile infecțioase 1155
9.8.1. Infecțiile bacteriene 1155
9.8.2. Infecțiile virale 1155
9.8.3. Infecțiile fungice 1156
9.9. Rejetul 1156
10. RETRANSPLANTAREA 1157
11. REZULTATE 1157
BIBLIOGRAFIE 1158

1. INTRODUCERE

Transplantul hepatic la copii este un domeniu cu totul special. Deși, în aparență, el aparține chirurgiei pediatrice, în realitate nu se poate dezvolta decât în cadrul unui progam de transplant complex. Chirurgia pediatrică de transplant este cea care a impus dezvoltarea unor procedee dintre cele mai sofisticate (ficatul redus, ficatul împărțit, transplantul de la donator viu), ceea nu s-a putut realiza decât de către chirurgi hepatici, în cadrul unor programe de transplant hepatic.

În România, reușita transplantului cu ficat de la donator viu a constituit un moment important în dezvoltarea programului național de transplant.[1]

În alcătuirea acestui capitol am luat în considerare atât faptul că patologia pediatrică a fost pe larg dezvoltată într-un capitol separat, cât și faptul că unele tehnici moderne specifice transplantului pediatric (transplantul cu ficat redus sau împărțit, transplantul de la donator viu) au mai fost tratate și în alte capitole. Astfel încât, pentru a evita repetițiile, am încercat să prezentăm mai întâi o vedere de ansamblu asupra subiectului și apoi să punctăm doar aspectele pe care le-am considerat esențiale. Inutil să precizăm deci că, pentru o înțelegere completă a subiectului, cititorul va trebui să parcurgă și capitolele menționate mai sus.

2. INDICAȚII

Afecțiunile cu indicație de transplant la copii pot fi grupate în mai multe categorii:

2.1. Afecțiunile hepatice terminale

Reprezintă categoria cea mai frecventă în ceea ce privește indicațiile de transplant, constituind circa 90% din indicațiile pentru transplantul de ficat la copii.

Între aceste afecțiuni, de departe pe primul loc se situează atrezia biliară.

Între 30 și 50% din copiii cu această afecțiune pot beneficia inițial de o portoenterostomie (operația Kasai), ceea ce le permite o dezvoltare ulterioară relativ normală până la vârsta de peste 10 ani[2], deși majoritatea vor necesita ulterior transplant hepatic.[3,4] În restul cazurilor, transplantul se impune fie “d’emblée”, fie după o tentativă eșuată de operație Kasai, sau după eșecul precoce al unei asemenea operații. Copiii la care nu se poate obține un drenaj biliar eficient cu ajutorul operației Kasai vor necesita transplant la o vârstă cuprinsă între 9 și 18 luni.[5-8]

Deși în chirurgia pediatrică a existat la un moment dat tendința reintervenției cu ideea unei noi reconstrucții biliare după eșecul unei operații Kasai, în prezent, se recomandă a se evita o asemenea atitudine, indicându-se imediat transplantul. Trebuie ținut cont atât de șansele reduse ale unei noi intervenții de a restabili un drenaj biliar eficient, cât și de faptul că orice nouă intervenție abdominală face cu mult mai dificilă o viitoare intervenție de transplant.

În afara atreziei biliare, alte afecțiuni hepatice terminale cu indicație de transplant mai sunt:

- colestaza intrahepatică progresivă
- colangita sclerogenă primitivă
- hepatita cronică activă
- hepatita neonatală
- ciroza postnecrotică
- ciroza biliară secundară
- boala Wilson
- fibroza hepatică congenitală

2.2. Hepatopatiile cronice cu invalidare majoră

În această categorie intră o serie de afecțiuni care, chiar dacă nu ajung în stadiul de boală hepatică terminală, produc o serie de invalidități care impun, practic, transplantul ca unică soluție terapeutică. Un exemplu în acest sens îl constituie sindromul Alagille, în care pruritul, oprirea creșterii, afectarea severă a sistemului osos, hipercolesterolemia însoțită de xantomatoză, neuropatia și malnutriția constituie tot atâtea indicații pentru transplant.[9]

2.3. Defectele congenitale de metabolism

Defectele congenitale de metabolism reprezinta o altă categorie de afecțiuni cu indicație de transplant:

- glicogenozele tip I
- deficite ale enzimelor ciclului ureei
- sindrom Crigler-Najjar
- tirozinemia congenitală

2.4. Cancerul hepatic

Reprezintă o indicație mai rară de transplant. Cel mai frecvent tip de cancer întâlnit la copil este *hepatoblastomul*.[10,11] Mai rar întâlnit în patologia pediatrică este hepatocarcinomul, în timp ce sarcomul este o tumoră hepatică rară, în general, care are și mai rar indicație de transplant. Indicația de transplant se stabilește atunci când nici o altă metodă terapeutică (dintre care în primul

rând rezecția) nu este posibilă, dar când riscul de recidivă neoplazică poate fi apreciat ca fiind redus (boală circumscrisă la ficat, fără adenopatii loco-regionale și fără metastaze). Respectarea unor astfel de criterii face ca indicațiile de transplant pentru cancer hepatic la copil să fie, în realitate, foarte restrânse.

2.5. Insuficiența hepatică acută

Poate fi determinată la rândul ei de cauze multiple. Între acestea pot fi menționate intoxicațiile medicamentoase[12] sau intoxicațiile cu ciuperci.[13] De asemenea, o serie de boli cronice ale ficatului pot suferi decompensări acute, în mod particular fiind cunoscută pentru o astfel de evoluție boala Wilson.[14]

În prezent ficatul artificial poate fi folosit inițial pentru tratamentul acestor bolnavi, astfel încât să îi poată menține în viață până la apariția unui donator compatibil. Cum însă donatorii pediatrici se întâlnesc destul de rar, insuficiența hepatică acută este situația tipică în care se apelează la un donator în viață înrudit (mama sau tatăl copilului).[15] Indicația de transplant trebuie însă cântărită cu multă grijă, înainte de epuizarea tuturor mijloacelor de tratament medicamentos care ar putea să ducă la recuperarea ficatului nativ. Parametrii cei mai importanți de urmărit în astfel de cazuri sunt encefalopatia și edemul cerebral, care necesită un tratament agresiv, în lipsa căruia se pot instala leziuni ireversibile care vor face inutil orice efort terapeutic ulterior (inclusiv transplantul hepatic). Un alt aspect important al tratamentului insuficienței hepatice acute este corectarea tulburărilor de coagulare. Acestea survin cu regularitate și uneori pot îmbrăca aspecte deosebit de grave. De altfel, evoluția progresiv nefavorabilă a testelor de coagulare este unul dintre indicatorii cei mai fideli ai deteriorării funcției hepatice și, în consecință, ai indicației de transplant. Pentru corectarea tulburărilor de coagulare se folosește plasma proaspătă în cantități monitorizate cu atenție, întrucât riscul supraîncărcării volemice la copii apare destul de rapid.

3. CONTRAINDICAȚII

Trebuie cântărite cu multă grijă înainte de a lua orice decizie, astfel încât să nu fie compromis rezultatul operației acolo unde contraindicațiile sunt bine fundamentate dar, pe de altă parte, să nici nu i se ia o șansă unui copil care ar putea beneficia de un transplant hepatic.[16]

Mai întâi trebuie corect evaluată orice altă posibilitate terapeutică. Un exemplu îl constituie hemocromatoza în care, cel puțin în stadiile inițiale, tratamentul cu agenți chelatori și antioxidante poate da rezultate.

În același timp, și aceasta este o considerație general valabilă în transplantul pediatric, un transplant efectuat înainte de 3 luni are puține șanse de reușită, supraviețuirea la această categorie de pacienți fiind foarte redusă.

Explicația constă în imaturitatea unor sisteme și aparate, între care în primul rând sistemul nervos central, care pot fi ușor și foarte grav lezate de o serie de complicații specifice perioadei posttransplant (hiperamoniemie etc.).

De notat că, uneori, afecțiuni grave ale sistemului nervos central se pot prezenta ca insuficiență hepatică acută (ex. boala Alper).[17] În astfel de cazuri, transplantul de ficat nu oprește evoluția neurologică și este total contraindicat.

În insuficiențele hepatice acute, în general, transplantul de ficat este curativ pentru encefalopatia hepatică, dar nu întotdeauna și pentru edemul cerebral. Sechele ale edemului cerebral pot să persiste și după transplant, mai mult chiar, edemul poate evolua către moarte cerebrală („brain death") chiar și după un transplant efectuat cu succes.

Afecțiuni severe ale unor alte aparate și sisteme pot constitui o contraindicație pentru transplant. Astfel, malformații congenitale cardiace care pot fi asociate cu atrezia biliară sau cu sindromul Alagille pot constitui o contraindicație a transplantului. S-a demonstrat totuși că, uneori, o succesiune care constă în transplant hepatic urmat de corectarea defectului cardiac poate asigura succesul terapeutic.[1]

Alte situații în care transplantul mai poate fi contraindicat pot fi reprezentate de maladia polichistică renală sau atrezia intestinală însoțită de absența venei porte. În aceste situații soluția poate fi doar un transplant multivisceral.

Afectarea severă, determinată de hepatopatie, a unor alte aparate și sisteme, poate avea, de asemenea, un răsunet nefavorabil asupra rezultatului operației de transplant. De exemplu, șunturile intrapulmonare, însoțite sau nu de hipertensiune intrapulmonară, pot rezulta în insuficiență respiratorie fatală posttransplant.

Hipertensiunea pulmonară severă este asociată cu un risc foarte mare de deces postoperator, de aceea este considerată o contraindicație pentru transplant. În cazurile de hipertensiune pulmonară moderată, transplantul se recomandă însă, considerându-se că va rezolva hipertensiunea pulmonară, ceea ce se și întâmplă în majoritatea cazurilor, după ce însă, în perioada postoperatorie imediată pacienții pot să necesite ventilație mecanică prelungită.[18]

Orice infecție sistemică este considerată o contraindicație formală pentru transplant. Trebuie menționat însă că infecția care însoțește frecvent atrezia

biliară (colangita intrahepatică) nu constiuie o contraindicație de transplant, ci, din contră, o indicație cât mai rapidă pentru înlocuirea organului.

Infecțiile virale, foarte frecvente la copii, constituie totuși o contraindicație pentru transplant. Datorită riscului foarte crescut de infecție sistemică fatală posttransplant, în astfel de cazuri momentul operator trebuie amânat până la rezolvarea completă a infecției. Pentru infecțiile cu tratament eficient (ca de exemplu aciclovirul pentru varicelă) transplantul poate fi efectuat și sub acoperire terapeutică, mai ales în cazurile în care boala de bază nu lasă loc pentru o amânare de durată.

Cancerul hepatic rămâne o indicație controversată de transplant.[19] Cancerul cu extensie în afara ficatului este o contraindicație absolută. Chiar și cancerul limitat la ficat este o contraindicație, dacă nu sunt îndeplinite o serie de criterii:

1. Pentru carcinomul hepatocelular:
   - diametrul tumorii să nu depășească 5 cm
   - să nu existe mai mult de 3 tumori
   - să nu existe tromboză a trunchiului portal sau a ramurilor principale
2. Pentru hepatoblastom:
   - să existe răspuns obiectiv la chimioterapie
   - să nu existe tromboză a trunchiului portal sau a ramurilor principale.

O situație controversată este aceea a copiilor infectați cu HIV. Deși majoritatea centrelor consideră acest tip de infecție o contraindicație pentru transplant, există totuși centre care acceptă transplantul în asemenea cazuri.

4. ALEGEREA MOMENTULUI OPERATOR

Se recomandă ca, odată identificată oricare din afecțiunile menționate mai sus care, într-un interval de timp mai lung sau mai scurt poate deveni o indicație de transplant hepatic, copilul să fie imediat îndrumat către un centru de transplant. Aceasta întrucât este preferabil ca transplantul să fie efectuat cât mai devreme, înainte de apariția complicațiilor care fac ca prognosticul să fie mult mai nefavorabil.[20] De asemenea, s-a dovedit în timp că trimiterea unui copil cu astfel de probleme către un centru de transplant este benefică și din punct de vedere al tratamentului bolii de fond, înainte de transplant, dat fiind experiența deosebită acumulată în astfel de centre.

Același lucru este valabil și în cazul insuficiențelor hepatice acute. Trimiterea lor foarte precoce într-un centru de transplant, în special odată apărute primele semne de coagulopatie (timp de protrombina mai mare de 18 sec.), oferă cea mai bună șansă acestor pacienți.

5. EVALUAREA CANDIDAȚILOR PENTRU TRANSPLANT ȘI PREGĂTIREA PREOPERATORIE

De regulă are loc în spital, în cursul internărilor pentru tratamentul bolii de bază. O evaluare completă în vederea transplantului nu se poate face decât într-un centru de transplant.[20]

O indicație de transplant se stabilește, de regulă, atunci când sunt întruniți o serie de factori, după cum urmează:

- Copilul are o boală de ficat cu evoluție progresivă și inexorabilă sau ale cărei consecințe privind dezvoltarea sa și calitatea vieții sunt evidente și pentru care nu există nici o altă alternativă terapeutică.
- Transplantul este o soluție terapeutică eficientă și nu este grevat de recidiva bolii inițiale în următorii cinci ani
- Pacientul nu are o afectare majoră a unui alt sistem sau aparat (în special tare cardiovasculare sau nervoase), care ar pune sub semnul întrebării rezultatul imediat al transplantului și care ar necesita o reabilitare dificilă și de lungă durată
- Contextul social și familial al pacientului oferă argumente pentru respectarea condițiilor de tratament și controale posttransplant, astfel încât rezultatul operației să nu fie compromis de o urmărire inadecvată sau de neadministrarea medicației imunosupresoare

Toate aceste aspecte trebuie discutate într-o conferință de transplant multidisciplinară, în cadrul căreia trebuie luată o decizie comună privind oportunitatea transplantului.

Din momentul în care s-a luat o decizie de transplant, copilul trebuie pregătit cât mai bine pentru a suporta o astfel de operație. Este recomandabil ca majoritatea procedeelor, atât a celor investigaționale, cât și a celor terapeutice, să fie efectuate în centrul de transplant în care urmează a avea loc operația. Pe de o parte astfel de centre sunt și singurele care dispun de experiența și gradul de expertiză necesare în acest scop, iar, pe de altă parte, orice manevră, atât de investigație cât și terapeutică, este efectuată conform unui protocol standard pretransplant și având în vedere operația de transplant care urmează.

5.1. Evaluarea primitorului

În perioada de așteptare pretransplant primitorul pediatric, în Institutul Clinic Fundeni, este supus următorului protocol de investigație:

- Înregistrare nume, prenume, vârstă, sex, greutate, înălțime
- Grup sangvin, Rh, Cross-match, HLA
- Diagnosticul hepatopatiei:
  - ciroze virale – markeri virali (Ag HBs, ADN-VHB, Ag HBe; Ac-VHC, ARN-VHC; VHA-IgM și IgG);
  - boli metabolice:
    1. hemocromatoza - fierul plasmatic și capacitatea de legare a fierului
    2. boala Wilson - ceruloplasmina serică, cupremie și cuprurie
    3. deficitul de alpha-1 antitripsină – dozarea acestei enzime
    4. hipercolesterolemia familială tipul II A – receptori LDL
    5. glicogenoze tipul IA si IV – glucozo 6 fosfataza
    6. hemofilia tipul A și B – factorul VIII, respectiv IX
  - carcinom hepatocelular – alfa-fetoproteina
  - hepatita autoimună
    - tipul 1: anticorpi antinucleari (ANA) și/sau antimușchi neted (SMA)
    - tipul 2: anticorpi antimicrosomali (ficat și rinichi) (Anti-LKM1)
    - tipul 3: anticorpi antiantigen solubil al ficatului (Anti-SLA) sau antiantigen hepatic și pancreatic (Anti – HP)

Uneori este necesară puncția bioptică hepatică, fie pentru stabilirea diagnosticului, fie pentru aprecierea severității leziunilor.

Foarte importantă este evaluarea funcței hepatice, răsunetul asupra celorlalte organe, patologia asociată, toate acestea necesitând de multe ori consulturi interdisciplinare (cardiolog, oncolog, psihiatru, nefrolog, endocrinolog etc). Investigațiile utile și obligatorii în acest sens sunt:

1. Datele de laborator - hemoleucograma, probele de coagulare (AP, INR, APTT), transaminazele, bilirubina (totală, directă), fosfataza alcalină, gama-glutamil-transpeptidaza, proteinele totale, albumina serică, electroforeza, lipidele, colesterolul și fracțiile acestuia (LDL, HDL), glicemia, amilazele, lipazele, ureea, creatinina, ionograma serică și urinară, amoniemia.
2. Ecografia abdominală (evidențiază ascita, litiaza colecisto-coledociană, tumorile intra și extrahepatice) și ecografia Doppler pentru vasele pedicului hepatic și venele hepatice.
3. Tomografie computerizată – examen abdominal (indicată uneori[21], pentru decelarea neoplaziilor extrahepatice)
4. Colangio- și angio- RMN (indicate uneori, în suspiciune de anomalii biliare, respectiv, pentru descoperirea unor anomalii vasculare cum ar fi: ligamentul arcuat compresiv de la originea trunchiului celiac care poate obliga chirurgul la un anumit tip de reconstrucție arterială, sau anevrismul de arteră splenică, care datorită riscului vital impune rezolvarea lui prin ligatura arterei sau splenectomie în timpul operației de transplant)[22]
5. Radiografia pulmonară (poate evidenția cardiomegalia, pleurezia, edemul pulmonar, leziunile parenchimatoase) și probele ventilatorii (în caz de sindrom hepato-pulmonar)
6. Endoscopia digestivă superioară (stabilește gradul varicelor esofagiene sau gastrice, prezența gastropatiei portale sau a metaplaziei Barrett)
7. IDR la PPD (pentru diagnosticul tuberculozei)
8. Examenul urinei – urocultura, proteinuria, sedimentul celular
9. Examenul ascitei – bacteriologie, celularitate
10. Coprocultura și examenul coproparazitologic
11. Markerii virali: citomegalovirus (CMV - IgM și IgG, Ag pp65), virusul Epstein-Barr (EBV), virusul herpes simplex (HSV-1 si HSV-2), virusul varicelo-zosterian (VZV), virusul imunodeficienței umane (HIV)
12. Consult oncologic în cazul cancerului hepatic sau când există cea mai mică suspiciune de cancer extrahepatic
13. Consult cardiologic: ECG și ecografia cardiacă pentru evaluarea gradului hipertensiunii pulmonare, acolo unde este cazul
14. Consimțământul scris al reprezentantului primitorului, dat în prezența medicului șef al secției în care este operat și a doi martori.

5.2. Tratamentul patologiei asociate la primitor

În pregătirea preoperatorie a primitorului mai trebuie avute în vedere, în funcție de caz:

5.2.1. Tratamentul hipertensiunii portale

Dată fiind frecvența cu care aceasta apare în hepatopatiile terminale, endoscopia digestivă superioară este obligatorie. Odată identificate varicele și, mai ales în situațiile în care se apreciază că prezintă risc de

sângerare, se recomandă o serie de măsuri terapeutice. Astfel, pentru profilaxia primară a sângerării se recomandă:

- tratament cu beta-blocante și nitrați
- bandare, endoclipare sau scleroterapie profilactică a varicelor

Pentru profilaxia secundară a sângerării se recomandă aceiași agenți terapeutici medicamentoși (cu mențiunea ca nitrații sunt considerați în mod particular indicați în profilaxia secundară a sângerării). De asemenea este recomandat abordul endoscopic direct al varicelor, cu bandare, endoclipare sau scleroterapie.

În cazul sângerărilor active se impune mai întâi tratament activ de reechilibrare (masă eritrocitară și trombocitară, plasmă proaspătă congelată), însoțit de tratament medicamentos specific (octreotid în perfuzie) în scopul reducerii presiunii portale și urmat de tratament endoscopic direct al varicelor (bandare, endoclipare sau scleroterapie). Dacă sângerarea nu se oprește se poate recurge la sonda Sengstaken-Blakemore și copilul poate fi pregătit pentru instalarea unui șunt transjugular intrahepatic (TIPS) sau chiar pentru un transplant în urgență.

5.2.2. Tratamentul ascitei

Măsurile specifice acestui tratament includ:

- evacuarea lichidului de ascită, cu analiza sa chimică și bacteriologică
- profilaxia și tratamentul infecției
- prevenirea recidivei ascitei prin restricție de apă și sare și prin administrarea de diuretice

Atunci când aceste măsuri au eșuat, ceea ce din păcate se întâmplă frecvent în bolile hepatice terminale, pot fi necesare intervenții de amploare mai mare cum ar fi șuntul chirurgical porto-sistemic sau șuntul peritoneo-jugular. În unele situații poate fi necesară chiar evacuarea colecțiilor pleurale acumulate, mai ales în cazul în care acestea capătă și expresie clinică (dispnee datorată efectului compresiv).

5.2.3. Tratamentul encefalopatiei hepatice

Encefalopatia hepatică poate fi declanșată de erori în alimentație, de episoade de hemoragie digestivă sau de infecții. De aceea este recomandabilă evitarea acestor factori declanșatori, întrucât, odată instalată, encefalopatia hepatică este dificil de tratat. Măsurile de care dispunem în momentul de față se bazează în special pe efectul lactulozei și pe decontaminarea selectivă intestinală.

5.2.4. Corectarea tulburărilor de coagulare

Tulburările de coagulare apar frecvent în cadrul hepatopatiilor terminale, atât prin scăderea nivelului factorilor de coagulare sintetizați de ficat, cât și prin creșterea consumului acelorași factori datorată infecției sau prin sechestrarea splenică de fibrinogen și trombocite.

De aceea, pentru combaterea tulburărilor de coagulare se recomandă tratamentul infecțiilor, administrarea parenterală de vitamină K la pacienții cu colestază marcată și de plasmă proaspătă, mai ales înaintea unor procedee invazive sau acolo unde se apreciază că există un risc crescut de hemoragie intracerebrală.

5.2.5. Tratamentul colestazei

Colestaza, frecvent întâlnită în hepatopatiile terminale, are o serie de consecințe nefavorabile: împiedică absorbția intestinală a lipidelor, ceea ce conduce la apariția diareei care, la rândul ei, determină scădere în greutate și predispune la apariția litiazei urinare oxalice; de asemenea face necesară administrarea suplimentară de vitamine liposolubile. Depunerea de săruri biliare la nivelul terminațiilor nervoase din piele poate avea ca rezultat un prurit rebel, foarte supărător, pentru tratamentul căruia se pot utiliza Ursofalk®, antihistaminice și tratamente topice la nivelul tegumentului.

Uneori, în cadrul colestazei cronice poate fi întâlnită și o hipercolesterolemie, datorată în special creșterii titrului de lipoproteină X, ceea ce însă nu implică și un risc crescut de afectare cardiacă.

5.2.6. Tratamentul insuficienței renale

În cadrul hepatopatiilor terminale insuficiența renală este determinată, de regulă, de perfuzia insuficientă a rinichilor (sindrom hepato-renal). Diagnosticul diferențial al acestui sindrom trebuie făcut inițial cu hipovolemia, care răspunde rapid și prompt la tratamentul de umplere volemică.

Odată stabilit diagnosticul de insuficiență renală, de multe ori devin necesare metodele de epurare extrarenală (hemofiltrare, hemodializă).

5.2.7. Corectarea nutriției

Întrucât, pe de o parte malnutriția se întâlnește des la copiii cu hepatopatii terminale iar pe de altă parte aceasta are o semnificație deosebit de negativă posttransplant, combaterea și corectarea deficitului nutrițional trebuie să constituie un obiectiv major în perioada pretransplant. Atingerea unui astfel de obiectiv nu este însă deloc simplă, datorită malabsorbției secundare edemului instestinal și colestazei, la care se adaugă restricțiile impuse de posibila declanșare a encefalopatiei. De aceea este nevoie de administrarea unor regimuri speciale, foarte precis calculate, așa încât

să acopere necesitățile calorice în general crescute. Calea de nutriție enterală este, de departe, preferabilă datorită efectului trofic asupra vilozităților intestinale, cu menținerea integrității barierei intestinale, atât de necesară în perioada posttransplant pentru evitarea translocației bacteriene. La bolnavii cu colestază este necesară administrarea suplimentară de vitamine liposolubile și de preparate speciale cu conținut lipidic (se știe că trigliceridele cu catenă medie, față de cele cu catenă lungă, nu necesită prezența bilei în intestin pentru a fi absorbite).

5.3. Donatorul de ficat pentru transplantul pediatric

La începuturile transplantului pediatric singurii donatori de organe erau copiii aflați în moarte cerebrală. Protocolul de diagnostic, screeningul viral și menținerea unui donator copil aflat în moarte cerebrală nu diferă semnificativ de cele ale adultului, de aceea nu vom relua cele prezentate în capitolul respectiv. O problemă importantă este, desigur, compatibilitatea dintre dimensiunile donatorului și cele ale primitorului. În ceea ce privește vârsta, limita inferioară este considerată a fi 3 luni de zile, sub care se consideră că atât riscurile legate de imaturitatea țesutului hepatic cât și de calibrul vaselor sau al căilor biliare sunt cvasiprohibitive.

În condițiile în care însă donatorii se recrutau numai dintre copiii aflați în moarte cerebrală în mod evident numărul organelor era insuficient, iar pe de altă parte calitatea acestora nu era întotdeauna optimă. La această din urmă situație contribuiau atât o serie de cauze specifice decesului la copii (cum ar fi înecul sau asfixia, care induc o suferință cerebrală difuză și în care calitatea organelor prelevate poate avea de suferit) cât și tendința de a accepta orice donator pediatric datorită listelor lungi de așteptare și numărului insuficient de organe.

Această situație s-a schimbat mai întâi odată cu introducerea de către Raia[23] în 1989 a *transplantului cu segment de ficat prelevat de la donator viu*, iar ulterior a *transplantului cu ficat redus* (Bismuth,[24] 1984) și *ficat împărțit* (Pichlmayr,[25] 1988).

5.3.1. Transplantul de ficat de la donator viu

Deși a debutat sub semnul unor auspicii nu tocmai favorabile (pacientul operat de Raia nu a supraviețuit), odată cu perfecționarea tehnicii chirurgicale transplantul cu ficat de la donator viu a devenit o metodă terapeutică acceptată.

Avantajele metodei sunt indiscutabile. Astfel transplantul poate fi programat electiv, ceea ce permite echipei chirurgicale și anestezice să se pregătească în cele mai bune condiții și să aleagă momentul operator pe care îl consideră optim. Uneori, în condiții de mare urgență, poate fi singura soluție pentru salvarea vieții pacientului. În experiența Centrului de Chirurgie Generală și Transplant Hepatic din Institutul Clinic Fundeni am înregistrat cazul unui copil de 12 ani cu boală Wilson (observație nepublicată) care s-a prezentat cu insuficiență hepatică acută, în comă hepatică. Transplantul cu lobul stâng de la mamă, efectuat în urgență, s-a dovedit salvator, cu remisiunea rapidă a comei. Copilul este în prezent, la peste doi ani de la operație, într-o stare de sănătate excelentă.

Avantajele imunologice care, cel puțin teoretic, ar trebui să existe în cazul transplantului de la mamă sau de la tată (copilul având în acest caz un haplotip identic cu donatorul), nu se verifică întotdeauna în practică. Numărul și intensitatea episoadelor de rejet acut par similare cu transplantul de la donator cadavru iar în experiența noastră am înregistrat chiar un rejet cronic rapid instalat (la circa 3 luni de la transplant) care a necesitat retransplantare.

Dezavantajul major la transplantului de la donator viu îl constituie posibilele complicații pe care le poate dezvolta donatorul. Deși în cazul recoltării de segmente II și III sau chiar a hemificatului stâng în întregime riscul unor astfel de complicații este minor, el nu poate fi totuși neglijat. În contextul unei dezbateri aflate încă în curs privind criteriile etice de care trebuie ținut seama în acceptarea unui donator viu de ficat (dezbatere amplificată de complicațiile mult mai serioase înregistrate în cazul unor donatori pentru primitori adulți), transplantul cu ficat de la donator viu a cunoscut anumite piedici în dezvoltarea sa, mai ales în funcție de zona geografică și de reglementările în vigoare sau mediul cultural local. În prezent se apreciază că există un risc de mortalitate de 1-2 /1000 donatori.

Ori de câte ori este luată în discuție prelevarea de la un donator în viață, trebuie studiate cu grijă o serie de condiții. Prima condiție este ca acesta să dorească într-adevăr să doneze și asupra lui să nu se exercite nici un fel de presiuni. De asemenea, în cazul donatorilor neînrudiți genetic (care sunt acceptați în prezent în toate programele din lume) trebuie stabilit foarte clar că nu există nici un fel de cointeresare materială.

Trebuie evaluată perioada pe care donatorul se va afla spitalizat și, ulterior, în incapacitate de muncă. Acest timp este în medie de 4-6 săptămâni, perioadă care, de altfel, coincide și cu perioada de regenerare a ficatului după o bisegmentectomie II-III. Cu cât însă porțiunea de ficat prelevată este mai mare, cu atât problemele de recuperare postoperatorie vor fi mai mari

(a se vedea capitolul de transplant hepatic de la donator viu la adult).

Înainte de a începe procesul propriu-zis de evaluare trebuie să ne asigurăm de compatibilitatea de grup sanguin între donator și primitor.

Protocolul de evaluare a unui potențial donator de ficat pentru transplant pediatric "living-related" în Institutul Clinic Fundeni cuprinde:

- Înregistrarea numelui, prenumelui, vârstei, sexului, greutății, înălțimii
- Grup sangvin, Rh, Cross-match, HLA
- Diagnostic:
  - Anamneză și examen clinic complet
  - Antecedente (medicale, chirurgicale, transfuzionale, alergice)
  - Probe hematologoice (Hb, formula leucocitară, trombocite)
  - Probe bioumorale (BT, AST, ALT, GGT, fosfatază alcalină, uree, creatinină, colesterol, proteine totale, albumină, ionogramă, amilaze, lipaze)
  - Probe de coagulare (APTT, INR, AP, fibrinogen)
  - Profil virusologic: VHB, VHC, CMV, EBV, HIV
  - ECG și consult cardiologic
  - Consult psihologic, endocrinologic, ginecologic, neurologic
  - Markeri tumorali (AFP, CEA, CA 19-9, CEA125, PSA)
  - Evaluare imagistică:
    - Rg standard torace
    - Ecografie abdominală + Doppler vascular (vase hepatice)
    - CT abdominal + volumetrie; și în transplantul pediatric rămâne valabilă regula după care segmentul de ficat transplantat trebuie să reprezinte cel puțin 1% din greutatea corporală a primitorului. Importanța raportului între volumul grefei și greutatea corporală a primitorului (GRBWR) a fost detaliată în capitolul de transplant cu ficat de la donator viu la adult. Deși în literatură au fost comunicate cazuri transplantate cu succes în care GRBWR a fost mai mică decât 1 sau chiar mai mică de 0,8, este de preferat ca regula să fie respectată. De aceea, atunci când în cazul unor copii mai mari lobul stâng clasic (segmentele II și III) nu asigură un volum suficient, se poate recurge la rezecția hemificatului stâng, cu sau fără lobul caudat.
    - IRM (angio RM, colangio RM)
    - Arteriografie (artera hepatică și ramurile ei, trunchi celiac, artera mezenterică superioară).

Puncția biopsie hepatică nu este efectuată de rutină, dar poate fi indicată acolo unde se bănuiește o steatoză (care de regulă se poate vizualiza ecografic).

Un proces de evaluare complet durează între 2 și 4 săptămâni și nu necesită de regulă, internarea donatorului. În cazurile de urgență, cum este cel al insuficiențelor hepatice acute care necesită transplant, întregul proces poate fi terminat în mai puțin de 24 de ore.

5.3.2. Transplantul cu ficat împărțit

Într-o etapă ulterioară de dezvoltare a chirurgiei hepatice de transplant, s-a trecut la dezvoltarea transplantului cu ficat împărțit ("split-liver"), care, în multe țări ale lumii a rezolvat practic criza de donatori pediatrici și a redus până la zero mortalitatea pe listele de așteptare la copii.[26]

Ca limită superioară pentru un primitor pediatric se poate accepta vârsta donatorului de 35-40 ani, cu condiția ca dimensiunile ficatului întreg sau împărțit să corespundă, în final, cu cele ale primitorului. Deși acceptarea unor donatori peste această vârstă nu este justificată de argumente categorice, în practică regula este de cele mai multe ori respectată. În principiu se consideră că numai un ficat perfect normal poate fi împărțit astfel încât să nu fie periclitat rezultatul intervenției la cei doi primitori și se cunoaște faptul că odată cu înaintarea în vârstă chiar un ficat aparent normal poate prezenta leziuni, mai ales de tip steatozic.

Una dintre problemele legate de transplantul cu ficat împărțit este aceea a momentului când se divid cele două porțiuni ale ficatului care urmează a fi transplantate (de regulă una mai mare, cuprinzând segmentele I, IV, V, VI, VII și VIII, care va fi transplantată unui adult, și una mai mică, cuprinzând segmentele II și III, care va fi transplantată unui copil). Experiența a demonstrat că este preferabil ca această împărțire să se facă "în situ", cu ocazia prelevării multiorgane de la donator și, doar acolo unde acest lucru nu este posibil, să fie făcută pe "back-table". În acest scop însă, este necesară o bună organizare și coordonare a prelevării, ceea ce nu este întotdeauna și în toate programele posibil.

5.3.3. Transplantul cu ficat redus

În sfârșit, transplantul cu ficat redus ("reduced-size") nu mai este utilizat în prezent decât în situații excepționale. Motivul principal este acela că, deși astfel sunt promovate interesele candidaților aflați pe lista de așteptare pediatrică, în același timp sunt încălcate drepturile pacienților adulți aflați pe listele de așteptare. Astfel încât, în prezent, se fac toate eforturile pentru împărțirea unui ficat de cadavru disponibil și doar în cazuri excepționale se acceptă "reducerea" ficatului, și utilizarea lui numai pentru un primitor pediatric, cu sacrificarea restului de parenchim hepatic care este îndepărtat.

6. TEHNICI CHIRURGICALE

Așa cum menționam anterior, există în prezent o gamă largă de tehnici chirurgicale care pot fi aplicate în transplantul pediatric.[27] Este de preferat ca un centru care începe un program de transplant pediatric să poată efectua toate tehnicile care există în momentul de față, întrucât trecerea de la una la alta poate fi necesară (în mod particular în cazurile de retransplantare).

Ne vom opri în continuare doar asupra acelor tehnici care nu fac obiectul altor capitole în care au fost expuse mai pe larg (transplantul cu ficat redus și împărțit).

6.1. Tehnica prelevării de la cadavru

Nu diferă, în esență, de tehnica prelevării de la cadavru descrisă în capitolul de transplant hepatic ortotopic. O mențiune specială merită prelevarea grefelor vasculare, care nu de puține ori sunt necesare în cursul operației la primitor. În acest scop vor fi prelevate, ca și la adult, vasele iliace (artere și vene), dar și vasele gâtului și chiar aorta ca atare.

6.2. Tehnica prelevării de la donatorul viu

Incizia trebuie să ofere un bun acces intraoperator asupra lobului stâng al ficatului, dar nu trebuie să fie foarte delabrantă, având în vedere faptul că sănătatea donatorului trebuie pusă cât mai puțin în pericol, atât imediat cât și la distanță (o eventrație postoperatorie poate fi considerată ca un eveniment cu totul nedorit). Se recomandă o incizie mediană supraombilicală, eventual prelungită orizontal de ambele părți la nivelul polului inferior, astfel încât în final să capete forma literei T.[28]

Explorarea intraoperatorie trebuie să confirme în primul rind aspectul normal al ficatului și, apoi, absența altor leziuni care să contraindice donarea. Se vor căuta în mod special variante ale arterei hepatice (artera hepatică stângă - ram din artera gastrică stângă, artera hepatică dreaptă - ram din artera mezenterică superioară etc.)

Operația de prelevare începe cu mobilizarea lobului stâng prin secțiunea ligamentului falciform, a ligamentului triunghiular stâng și a porțiunii stângi din ligamentul coronar. La nivelul triunghiului posterior de atac se pune în evidență vena hepatică stângă.

În continuare se secționează porțiunea flacidă a micului epiploon.

Disecția hilară începe prin disecția arterei hepatice stângi, până la locul de bifurcație cu artera hepatică dreaptă. La sfârșit artera este înconjurată cu un șnur. Uneori, din artera hepatică stângă se poate desprinde un ram pentru segmentul IV ("artera hepatică mijlocie") (Fig.1) care, de regulă, trebuie sacrificat, fără însă a avea consecințe majore asupra viabilității segmentului IV.

În continuare se secționează puntea de parenchim dintre segmentul IV, pe de o parte, și segmentele II și III, pe de altă parte. Apoi se disecă ligamentul rotund al ficatului, până la nivelul șanțului ombilical și al recesului lui Rex (Fig.2). Aici se incizează peritoneul de pe fața laterală dreapta a venei, ceea ce permite evidențierea ramurilor pentru segmentul IV care provin din vena portă stângă (Fig.3). După disecția țesutului fibros înconjurător, aceste vene sunt secționate și ligaturate. Concomitent cu ligatura acestor ramuri se evidențiază progresiv trunchiul principal al venei porte stângi, de la nivelul bifurcației portale până la nivelul recesului lui Rex. Vena portă va fi înconjurată și ea cu un șnur.

Odată disecția venei porte stângi și a arterei hepatice stângi terminată, prin rabatarea inferioară a acestor două elemente se evidențiază cu claritate placa hilară care, la rândul ei, este străbătută de canalul hepatic stâng. Rezultat din unirea canalelor segmentelor II și III, canalul hepatic stâng se poate prezenta în grosimea plăcii hilare ca un singur conduct, sau, atunci când joncțiunea celor două canale segmentare se face mai distal, ca două conducte separate. De asemenea, de notat că la niveluri variabile (fie la nivelul canalului comun, fie chiar la nivelul unuia din cele două canale segmentare) canalul hepatic stâng primește un ram biliar din segmentul IV.

În continuare se procedează la disecția și izolarea venei hepatice stângi. Aceasta a fost deja evidențiată preliminar în cursul secțiunii ligamentului falciform și a disecției triunghiului posterior de atac. Reperul cel mai sigur pentru a ajunge la vena hepatică stângă este șanțul ligamentului venos al lui Arantius, care poate fi foarte ușor urmărit după secțiunea părții flacide a micului epiploon. După disecție și izolare vena hepatică stângă este înconjurată, la rândul ei cu un șnur (acesta va fi folosit și ulterior pentru delimitarea tranșei de secțiune a ficatului).

În acest moment se poate începe secțiunea parenchimului hepatic. Linia de secțiune este marcată cu electrocauterul (Fig.4). Planul de secțiune este delimitat de ligamentul falciform și, așa cum s-a arătat în capitolul de anatomie, este un plan paucivascular.

Secțiunea parenchimului hepatic este făcută cu pași mici utilizând fie bisturiul cu ultrasunete (Harmonic

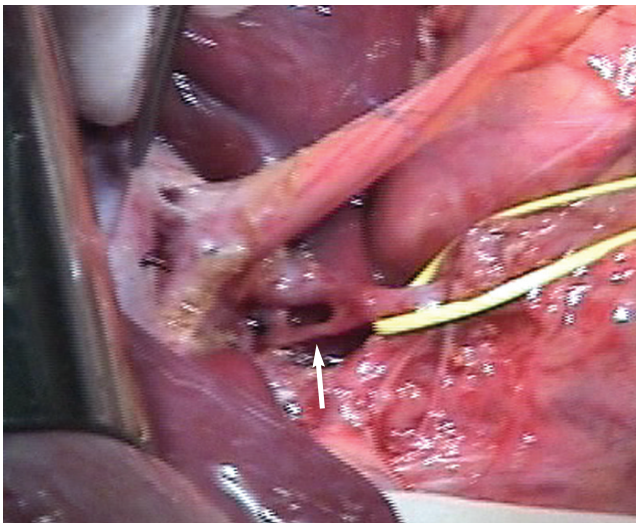

Fig.1 Arteră hepatică mijlocie (pentru segmentul IV - săgeată), ram din artera hepatică stângă (susţinută pe şnur).

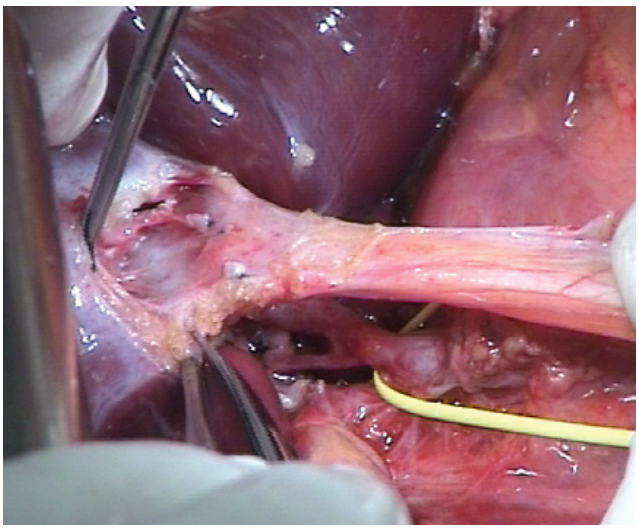

Fig.2 Disecţia ligamentului rotund până la nivelul recesului Rex.

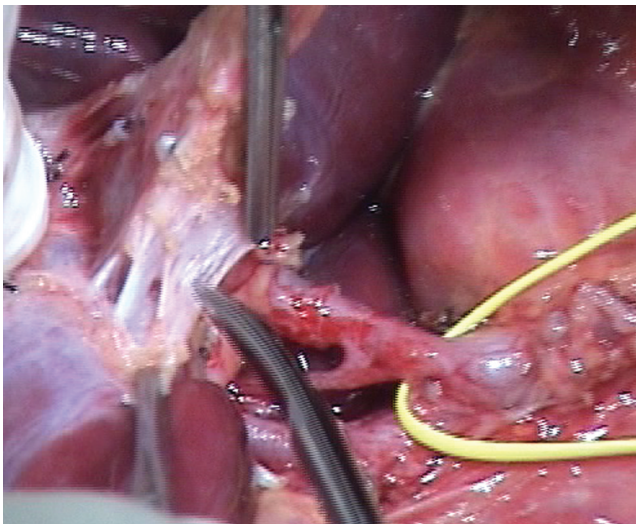

Fig.3 Ramuri pentru segmentul IV ce provin din vena portă stângă.

Scalpel), fie disectorul cu ultrasunete (Cavitron). Vasele mici sunt direct coagulate în cursul disecției, în timp ce vasele de calibru mai important sunt secționate și ligaturate (Fig.5). Disecția parenchimului se face în profunzime până se ajunge la nivelul plăcii hilare, în care este conținut canalul biliar. În momentul în care disecția ajunge la acest nivel, o pensă va înconjura de sus în jos placa hilară care va fi apoi secționată cu bisturiul (se interzice utilizarea electrocauterului sau chiar a ultrasunetelor pentru secțiune, pentru a nu leza vascularizația căii biliare)(Fig.6). Capătul secționat dinspre dreapta al canalului biliar este suturat cu un fir în „X" sau în „U".

Pentru a continua în siguranță secțiunea tranșei hepatice, capătul inferior al șnurului trecut pe după vena hepatică medie este coborât dedesubtul celor două segmente care vor fi rezecate (II și III), anterior de artera

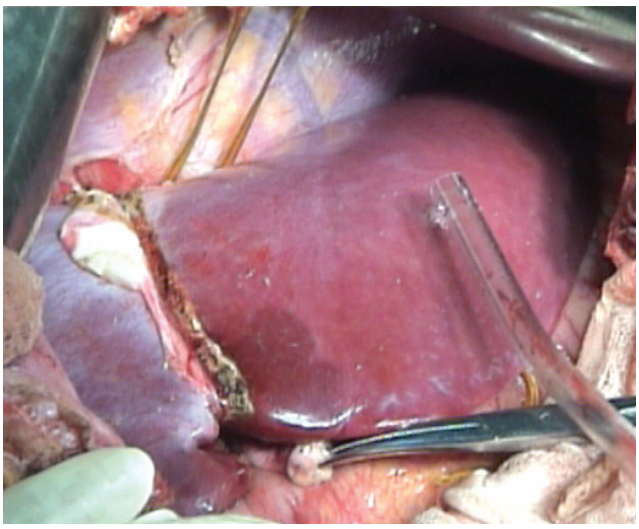

Fig.4 Planul de secţiune a ficatului, marcat cu electrocauterul.

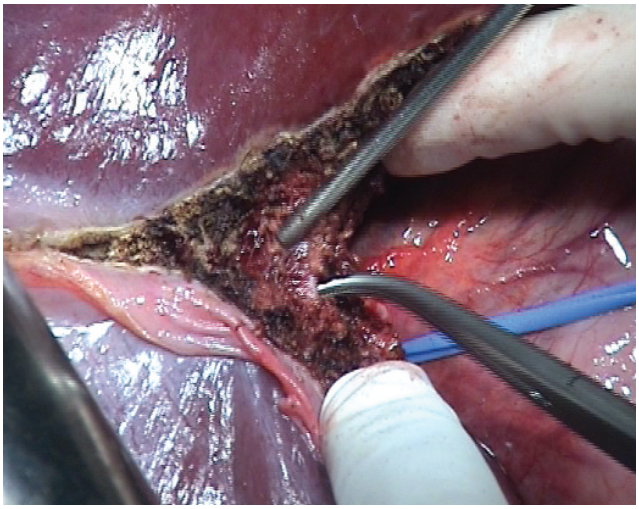

Fig.5 Disecţia unui vas sanguin care traversează tranşa de secţiune, ce urmează a fi secţionat şi ligaturat.

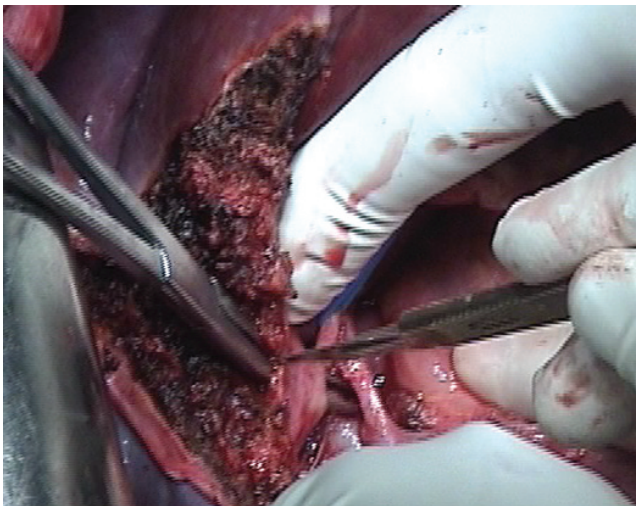

Fig.6 Secţiunea cu bisturiul a plăcii hilare, care conţine canalul biliar al lobului stâng.

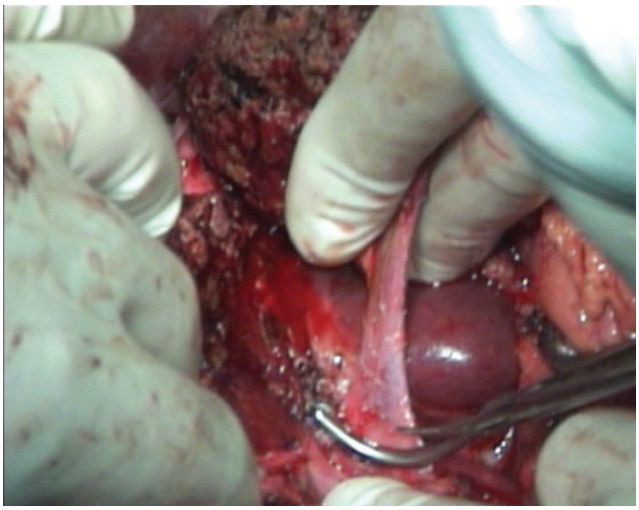

Fig.9 Secţiunea venei porte stângi.

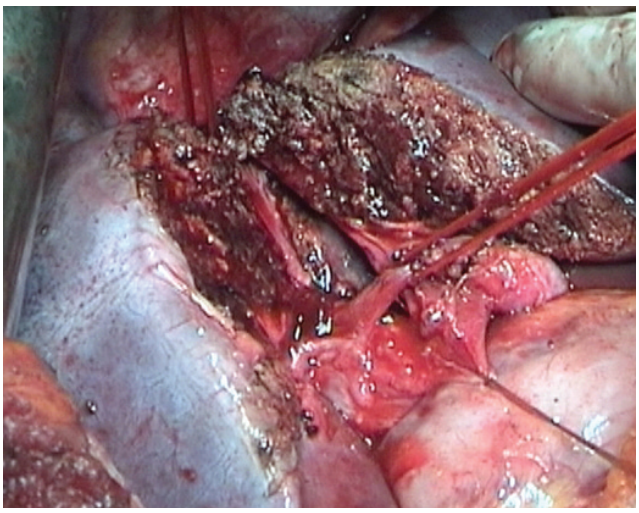

Fig.7 Lobul stâng (segmentele II şi III) conectat doar prin vasele pedicului hepatic şi vena hepatică stângă.

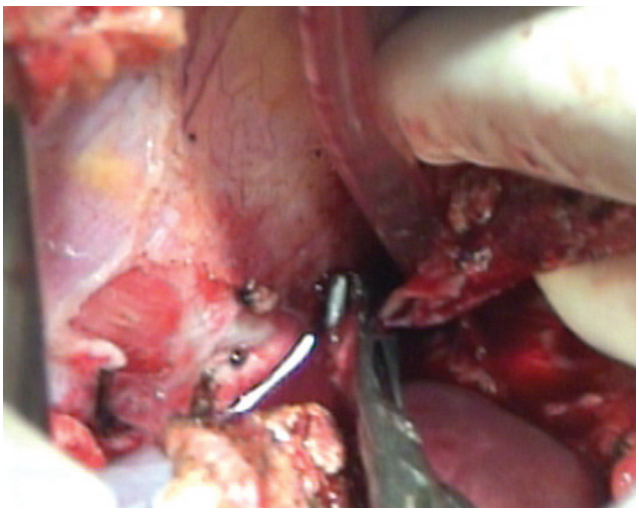

Fig.10 Secţiunea venei hepatice stângi.

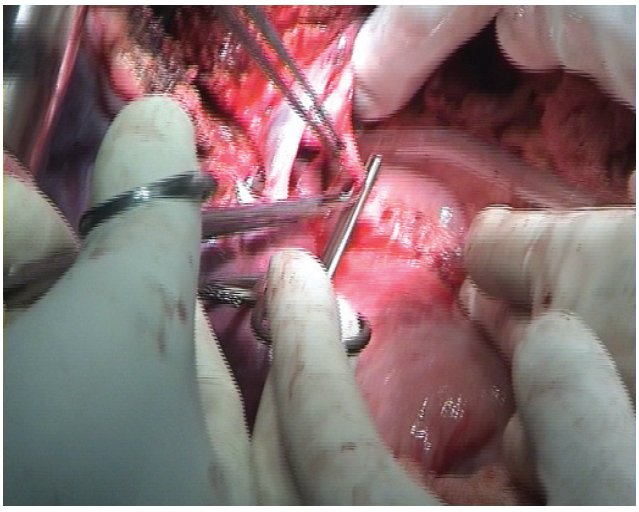

Fig. 8 Secţiunea arterei hepatice stângi.

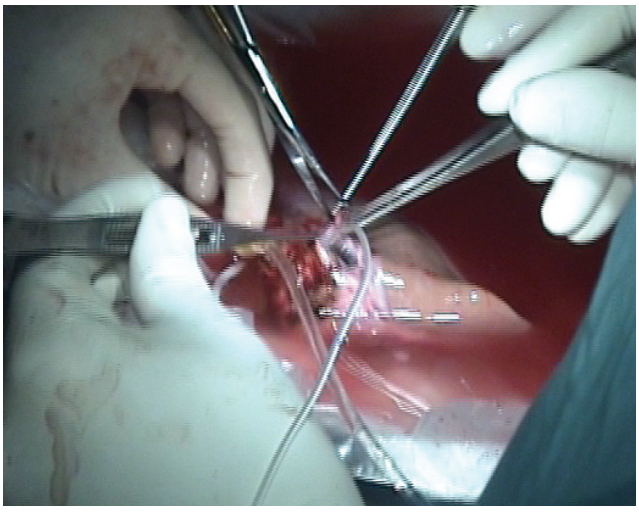

Fig.11 Prepararea grefei pe “back-table”.

hepatică stângă și de vena portă stângă. De aici înainte șnurul respectiv va constitui un ghid pentru ultima parte a secțiunii ficatului.

Diviziunea ficatului în întregime este marcată de momentul în care șnurul devine liber și lobul stâng mai rămâne conectat doar prin cele trei vase (vena hepatică stângă, artera hepatică stângă și vena portă stângă) (Fig.7).

Ultima parte a operației constă în clamparea și secțiunea acestor vase în următoarea ordine: artera hepatică stângă (Fig.8), vena portă stângă (Fig.9), vena hepatică stângă (Fig.10). Lobul stâng (segmentele II și III) este scos din organism și trecut pe "back-table" unde va fi perfuzat cu soluție de prezervare (Fig.11). Este indicată o cât mai bună corelare a operației la donator cu hepatectomia la primitor, astfel încât după terminarea spălării ficatului acesta să poată fi dus direct în sala în care are loc operația la primitor și implantat imediat. Când acest lucru nu este posibil, ficatul se va pune la gheață, în soluția de prezervare și scos ulterior, în momentul implantării.

La donator, bonturile venei hepatice stângi și venei porte stângi sunt suturate pe tranșă cu surjet de Prolen 5-0 (Fig.12) în timp ce bontul arterei hepatice stângi poate fi sau ligaturat, sau suturat.

Atunci când lobul stâng nu este suficient pentru a asigura un GRBWR adecvat necesităților primitorului, se poate recurge la rezecția hemificatului stâng. În acest caz, planul de secțiune urmează linia scizurii principale (Cantlie). Este preferabil ca vena hepatică medie să rămână cu grefonul, pentru care un efluent venos optim este de maximă importanță. Rezecția hemificatului stâng în întregime are avantajul că evită disecția dificilă din șanțul ombilical și conservă vascularizația segmentului IV; aceasta din urmă constituie una dintre problemele

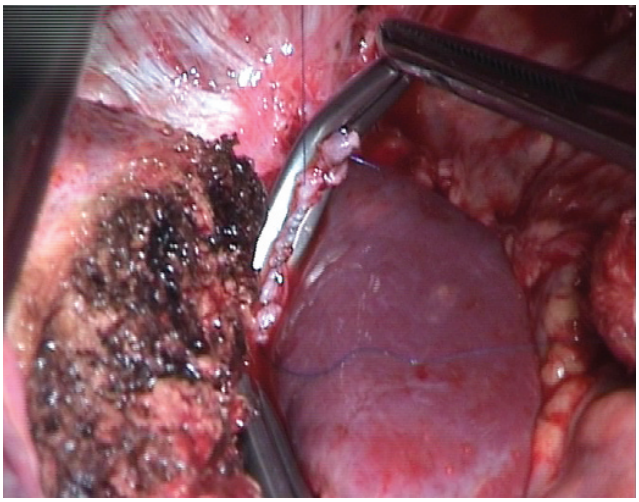

Fig.12 Sutura bontului venei hepatice stângi la donator.

prelevării lobului stâng de la donatorul viu, întrucât frecvent trebuie interceptată o arteră hepatică medie care vascularizează segmentul IV și trebuie ligaturate ramurile portale destinate acestuia. Canalul hepatic stâng va fi secționat mai aproape de joncțiunea celor două canale hepatice, având însă în vedere varianta, nu foarte rară, în care unul dintre cele două canale sectoreale drepte (mai frecvent cel posterior) se poate deschide în canalul hepatic stâng. De obicei, deschiderea se face în ultima porțiune a acestui canal, înainte de joncțiunea celor două canale hepatice, dar au fost descrise și cazuri când deschiderea se face în porțiunea proximală a canalului.

6.3. Tehnica operației la primitor

Hepatectomia la primitor: constituie prima fază a operației și este similară hepatectomiei la adult. În situația în care s-a efectuat anterior o operație Kasai hepatectomia poate fi deosebit de dificilă, datorită multiplelor aderențe din jurul ficatului.[27]

Întrucât volumul sanguin circulant al unui copil este mult mai redus, orice pierdere sanguină poate antrena consecințe hemodinamice importante. De aceea, disecția trebuie efectuată foarte meticulos, în așa fel încât pierderea de sânge să fie minimă. Este recomandată utilizarea electrocauterului, a coagulării cu argon și se indică ligatura tuturor micilor vase întâlnite în cursul disecției.

În cursul mobilizării elementelor hilului hepatic trebuie ținut cont, de cele mai multe ori, de prezența unei anse intestinale cu care a fost efectuată portoenterostomia anterioară. Pentru disecția ansei în condiții de siguranță se recomandă incizia peretelui ei anterior, astfel încât peretele posterior să poată fi disecat la vedere de structurile subiacente.

Artera hepatică trebuie disecată pe o distanță cât mai mare, până la un nivel la care diametrul ei să permită o anastomoză satisfăcătoare. Dacă se întâlnește o arteră hepatică stângă aberantă sau o arteră hepatică dreaptă provenind din artera mezenterică superioară, acestea vor fi conservate inițial (uneori, în special artera hepatică dreaptă poate fi utilizată pentru anastomoza la primtor).

În cursul disecției venei porte (Fig.13) nu trebuie uitat că aceasta se poate afla uneori într-o poziție mai anterioară, în cazul în care se întâlnește varianta de venă portă preduodenală.

Întrucât vena portă poate fi hipoplazică, disecția ei va fi condusă până la nivelul confluentului splenomezenteric.

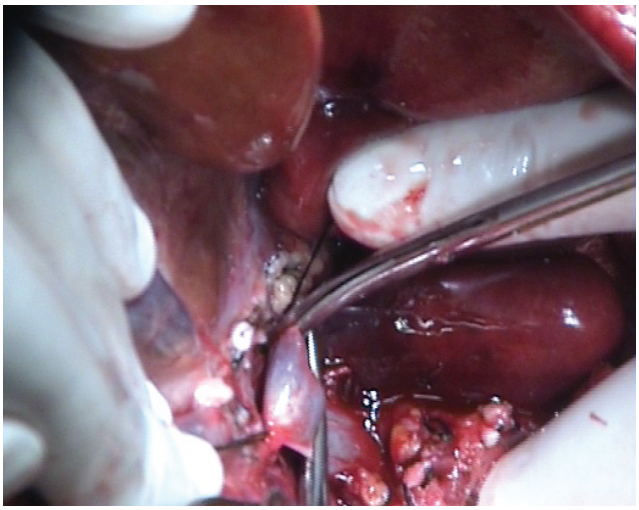

Fig.13 Secţiunea venei porte la primitor.

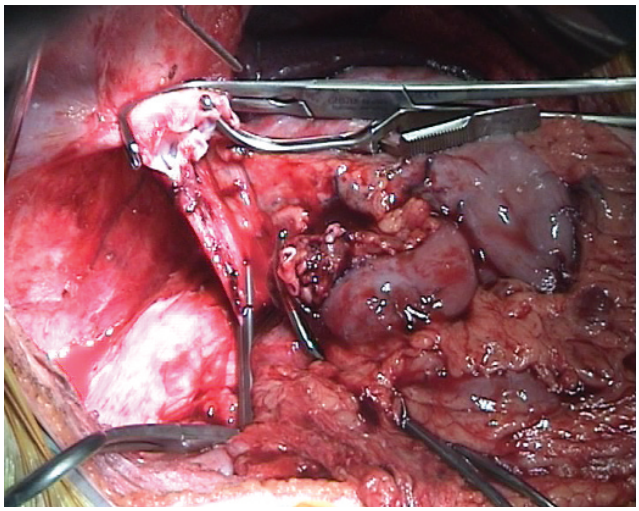

Fig.14 Aspect din cursul fazei anhepatice: vena cavă inferioară complet clampată, cu două pense Satinsky plasate imediat sub diafragm şi, respectiv, deasupra venelor renale.

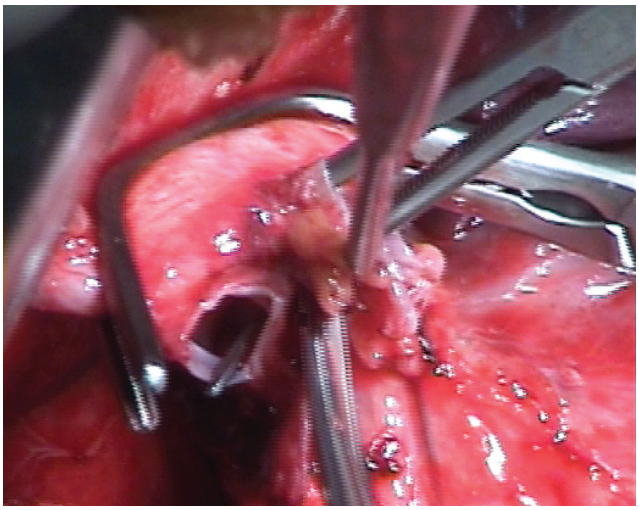

Fig.15 Secţiunea punţii dintre vena hepatică medie şi vena hepatică dreaptă pentru crearea unui orificiu venos comun.

La copii nu intră în discuție instalarea unui "by-pass" veno-venos extracorporeal. De aceea anestezistul trebuie să fie pregătit să facă față rigorilor fazei anhepatice în condițiile în care nu există un astfel de "by-pass". În prezent se recomandă, de aceea, ca hepatectomia la primitor să se efectueze cu prezervarea venei cave și implantarea de tip "piggyback" a noului ficat. De remarcat însă că, de multe ori, este necesară clamparea completă a venei cave inferioare (Fig.14), care, în condițiile unei echipe anestezice antrenate și a unui timp scurt de clampare, poate fi bine tolerată.

Implantarea noului ficat trebuie să înceapă numai după ce toate segmentele vasculare ce urmează a fi anastomozate au fost preparate cu grijă, astfel încât după scoaterea ficatului de la gheață succesiunea anastomozelor vasculare să se desfășoare rapid.

Unul dintre obiectivele majore din cursul fazei anhepatice îl constituie obținerea unui orificiu corespunzător la nivelul venei cave inferioare, care să permită o anastomoză largă cu vena hepatică a donatorului. Pentru aceasta poate fi nevoie de secțiunea punții care separă vena hepatică dreaptă de vena hepatică medie sau de trunchiul comun al venei hepatice medii și stângi (Fig.15). După crearea unui orificiu comun al respectivelor vene, vena cavă inferioară va fi secționată și în jos, pe fața ei anterioară, astfel încât să permită triangularea anastomozei hepatico-cave la primitor.

Dacă este necesară utilizarea unor grefe arteriale sau venoase acestea trebuie implantate înainte de scoaterea ficatului de la gheață. În mod particular situația privește vena portă și artera hepatică. Atunci când vena portă este hipoplazică sau trombozată se va pune în evidență joncțiunea dintre vena mezenterică superioară și vena splenică și, după efectuarea hepatectomiei la primitor, în acest loc se va implanta o grefă vasculară de calibru adecvat. În cazul în care artera hepatică a primitorului este apreciată ca inadecvată pentru anastomoză, în timpul fazei anhepatice se va implanta o grefă arterială (pentru care poate fi utilizată chiar artera aortă a donatorului) la nivelul arterei aorte infrarenale a primitorului, urmând ca, ulterior, aceasta să fie anastomozată la artera donatorului.

În ceea ce privește tehnica propriu-zisă a anastomozelor vasculare în cursul implantării noului ficat, trebuie făcute următoarele mențiuni:

- vena portă necesită frecvent interpunerea unei grefe, și de la acest principiu nu trebuie făcut rabat întrucât altfel există riscul de tromboză.
- deși inițial a existat o anume preferință pentru grefa arterială implantată în aorta infrarenală, în prezent se preferă utilizarea arterei hepatice a primitorului (de regulă la nivelul emergenței arterei

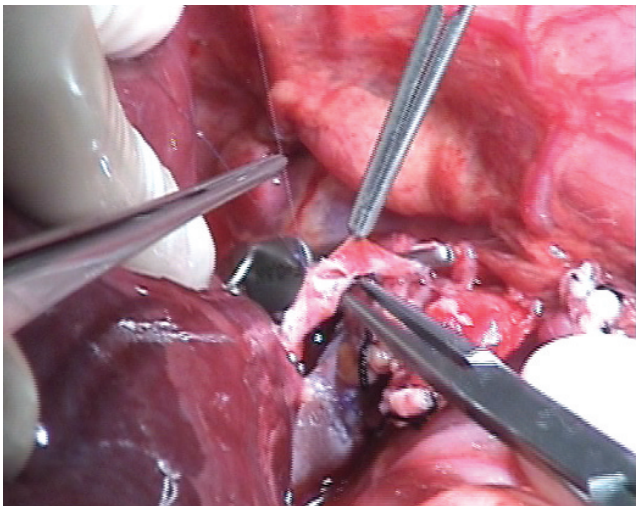

Fig.16 Anastomoza arterei hepatice a grefei la artera hepatică a primitorului.

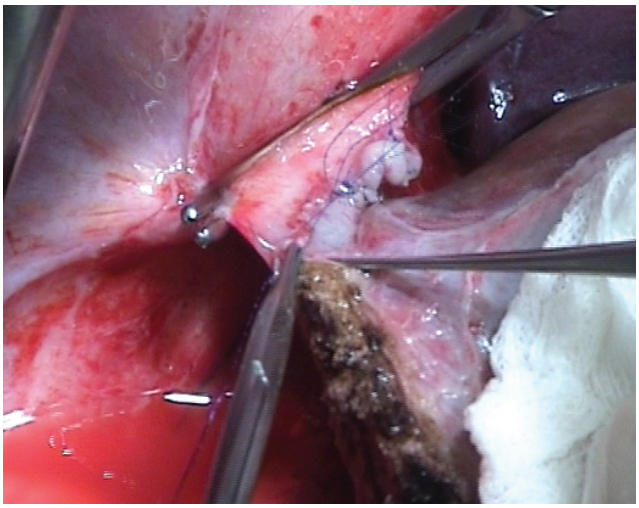

Fig. 17 Anastomoza între vena hepatică a grefei şi vena cavă inferioară - aspectul tranşei superioare.

gastro-duodenale sau chiar dincolo de aceasta, la nivelul trunchiului celiac) (Fig.16). S-a stabilit însă că, pentru a reduce procentul de tromboze (care în perioada inițială atingea chiar 20%), cu toate consecințele dramatice ale acestora, este indicată utilizarea de rutină a microchirurgiei pentru efectuarea anastomozei arteriale.

- anastomoza între vena hepatică stângă a grefei și orificiul creat la nivelul venei cave din trunchiul venelor hepatice va fi efectuată folosind tehnica triangulării, astfel încât să se evite obstrucția la nivelul efluentului venos care, la rândul ei, poate avea consecințe catastrofale pentru ficat. Pentru a putea efectua o astfel de anastomoză este nevoie ca și la nivelul grefei vena hepatică stângă să fie secționată pe peretele ei posterior, astfel încât să se obțină o tranșă de sutură de forma literei "V". În aceste condiții vor fi aplicate trei puncte de sutură în cele trei colțuri ale fiecărui triunghi venos (de la nivelul grefei și, respectiv, de la nivelul venei cave inferioare); se vor obține trei tranșe de sutură (dreaptă, stângă și superioară) care vor fi suturate în această ordine cu fir continuu (Fig.17).
- reconstrucția biliară este efectuată în cvasitotalitatea cazurilor utilizând o ansă intestinală (Fig.18), atât datorită calibrului redus al căilor biliare la copil cât și faptului că în atrezia biliară, care constituie principala indicație de transplant la copil, nu se mai regasește, practic, o cale biliară care să poată fi utilizată pentru reconstrucție. În cazul transplantului cu lob stâng (segmentele II-III) nu rareori poate fi nevoie de reconstrucția a două canale biliare. În acest caz trebuie acordată o foarte mare atenție tehnicii propriu-zise întrucât rata complicațiilor în aceste cazuri este mult crescută, iar consecințele lor pot fi dramatice.

Atunci când se implantează hemificatul stâng în întregime, tehnica este asemănătoare, cu câteva diferențe, de regulă favorabile:

- efluentul venos are șanse mai mari să fie corespunzător asigurat, datorită orificiului larg de anastomoză pe care îl reprezintă trunchiul comun al venelor hepatice medie și stângă la nivelul grefei
- canalul biliar este de regulă unul singur, astfel încât se evită riscurile legate de efectuarea a două anastomoze biliare.
- anastomoza portală și cea arterială sunt, practic, identice. Dificultatea în plus este reprezentată de cazurile în care s-a prelevat și lobul caudat și în care este recomandabilă anastomoza venei principale a acestuia cu vena cavă inferioară a primitorului.

7. ÎNGRIJIRI POSTOPERATORII

Postoperator copilul trebuie permanent monitorizat. Încă din perioada intraopertorie se va administra heparină în doze mici (10 unități/kg/oră) pentru prevenirea trombozei arteriale. La copiii care cântăresc mai puțin de 15 kg se va administra și aspirină pe sonda nazo-gastrică în momentul în care această administrare poate fi tolerată (de regulă, în acest moment se întrerupe heparina).

Administrarea de plasmă proaspătă trebuie făcută cu foarte multă prudență. Superina[27] recomandă administrarea de plasmă proaspătă la copiii care cântăresc sub 10 kg, chiar în prezența unui timp de coagulare normal, pentru a compensa pierderile exteriorizate pe tuburile de dren cât și pentru a corecta starea de

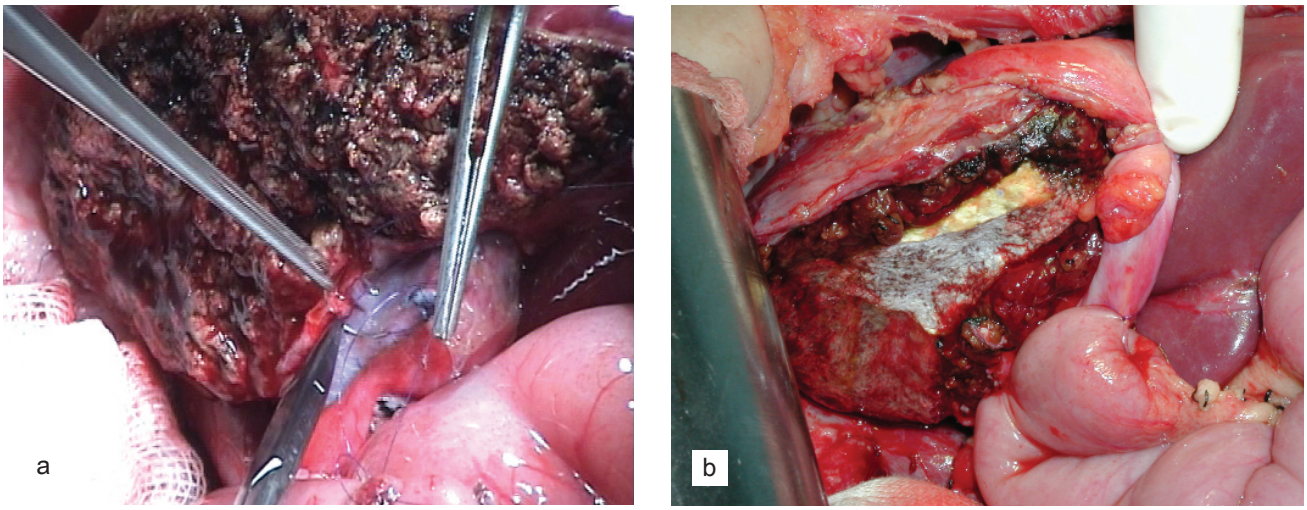

Fig. 18 Anastomoza bilio-digestivă cu o ansă jejunală în "Y" à la Roux: a) aspect la începutul anastomozei, b) anastomoza finalizată.

hipercoagulabilitate care se întâlnește în mod obișnuit în astfel de cazuri.

Ecografia Doppler constituie un examen de rutină care trebuie efectuat cel puțin o dată pe zi și care trebuie să aprecieze patența anastomozelor vasculare.

Profilaxia infecțiilor în perioada posttransplant include administrarea unor antibiotice de tipul cefalosporinelor, asociate cu ampicilină, începând cu 48 de ore înainte de transplant.

Profilaxia infecției cu citomegalovirus se face la toți copiii sub 1 an, sau chiar la cei mai mari dacă donatorul a fost pozitiv, pe o durată de 2-4 săptămâni la o doză de 5 mg/kg/zi în condițiile unei funcții renale normale.[27]

8. IMUNOSUPRESIA ÎN TRANSPLANTUL HEPATIC PEDIATRIC

Imunosupresoarele de bază sunt și la copii cei doi inhibitori de calcineurină, Ciclosporina și Tacrolimusul. La acestea se adaugă de regulă Azatioprina (Imuran) sau Micofenolat mofetil (Cell-Cept) și cortizon.

Ciclosporina se poate administra direct sub forma unei emulsii introduse pe sonda nazo-gastrică, dozele fiind ajustate astfel încât să mențină un titru sanguin între 250 și 400 ng/ml.

Tendința actuală în imunosupresia din transplantul hepatic este de a utiliza combinații de agenți cât mai specifici, cu toxicitate minimă, care să asigure o rată de rejet cât mai redusă. Tratamentul trebuie ajustat în funcție de necesitățile pacientului.

Strategia terapeutică, la fel ca și la adult, cuprinde trei aspecte: inducția imunosupresiei, menținerea imunosupresiei și tratamentul rejetului. În special la copii combinarea drogurilor precum și schemele de întrerupere a medicației imunosupresive joacă un rol important, având drept scop minimizarea efectele toxice acute și la distanță.

Inducția imunosupresiei este inițiată printr-o "puls terapie" cu corticosteroizi în momentul grefării (10 mg/kg/doză), urmată de reducerea treptată a dozelor, după efectuarea transplantului, până la 1 mg/kg/zi. Micofenolatul mofetil se poate asocia, în doză de 600 mg/m^2/doză la 12 ore iar tacrolimusul - 0,15 mg/kg/doză la 12 ore per os, cu scopul obținerii unor nivele serice de 10 ng/mL. În unele centre se utilizează anticorpi policlonali (ATG) sau, mai recent, monoclonali (Daclizumab 1 mg/kg/doză i.v. intraoperator, apoi în zilele 7, 14, 28 și 42, sau Basiliximab), cu scopul de a obține o inhibiție marcată a limfocitelor T sau eliminarea limfocitelor T sensibilizate la începutul procedurii de transplant. Cu toate acestea, studii comparative au arătat că protocoalele de inducție care utilizează anticorpi poli- sau monoclonali, nu produc rezultate superioare inducției bazate pe inhibitori de calcineurină.[29] În plus, acești anticorpi pot crește rata infecțiilor virale și a bolii limfoproliferative posttransplant. În schimb, utilizarea recentă unei alte clase de anticorpi (antireceptori interleukină 2) s-a dovedit a fi asociată cu o rată redusă a complicațiilor.

Menținerea imunosupresiei implică folosirea unor droguri care să prevină rejetul. Se utilizează o terapie triplă, în care imunosupresorului de bază (ciclosporina sau tacrolimusul) i se asociază micofenolat mofetil (sau azatioprină) și corticosteroizi. În prezent, tacrolimusul tinde să înlocuiască ciclosporina, permițând, datorită efectului imunosupresor puternic, utilizarea unor doze mai mici de corticosteroizi.

Dozele uzuale de menținere a imunosupresiei la

copil sunt:

- corticosteroizi (doza este redusă până la 0,2 -0,3 mg/kg/zi prednison oral la 3 luni, apoi la o doză la două zile la 6 luni, cu scopul opririi lor la 12 luni)
- tacrolimus (doza trebuie ajustată astfel încât să se obțină nivele serice de 5 - 7 ng/mL)
- micofenolat mofetil (600 mg mg/m^2/zi timp de 6 - 12 luni)

În ceea ce privește *tratamentul imunosupresor în rejet*, acesta este detaliat ceva mai departe în acest capitol.

Îmunosupresia la copil pune probleme deosebite și prin prisma complicațiilor pe care le poate induce. Cu cât regimul imunosupresor este mai puternic, cu atât rata de rejet este mai redusă dar riscul toxicității medicamentoase și al infecțiilor este mai mare.

În mod special, datorită imunosupresiei, riscul infecțiilor oportunistice este mai mare la copil, deoarece acesta nu a fost expus pretransplant la varietatea de stimuli antigenici la care a fost expus adultul. Infecțiile postoperatorii cu agenți patogeni enterali, *Pneumocystis carinii* și fungi sunt mai frecvente la copii decât la adult. Majoritatea copiilor transplantați sunt seronegativi pentru citomegalovirus, herpes simplex virus, virusul varicelo-zosterian și virusul Epstein-Barr, astfel încât o infecție virală la un copil imunodeprimat poate fi deosebit de severă. Imunosupresia trebuie redusă sau chiar întreruptă în cazul apariției mononucleozei infecțioase sau a unui sindrom limfoproliferativ.

Pe termen lung, efectele imunosupresiei la copil sunt superpozabile cu cele ale adultului, dar dintre acestea cel mai sever este apariția neoplaziilor (boli limfoproliferative, sarcom Kaposi ș.a.).

9. COMPLICAȚII POSTOPERATORII

9.1. Non-funcția primară a ficatului

Este o complicație deosebit de gravă, care necesită retransplantare. Incidența ei se situează între 5 și 10%.[30]

Se instalează imediat după transplant și se traduce prin instabilitate hemodinamică, necesitatea de suport inotrop pozitiv, disfuncție renală și disfuncție pulmonară progresivă. La acestea se adaugă coagulopatie severă, hipoglicemie și acidoză metabolică (valori mari ale lactatului seric sunt patognomonice). Bolnavul nu se trezește și evoluează spre comă hepatică.

Numeroasele studii efectuate nu au reușit să determine o cauză unică pentru non-funcția primară a ficatului, considerată în prezent de etiologie multifactorială între factorii care contribuie la apariția sa numărându-se: vârsta donatorului, numărul de zile de terapie intensivă al donatorului, timpul de ischemie rece și caldă, valorile sodiului seric la donator etc.[31]

Au fost propuse mai multe teste de predicție (testul cu xilină, testul cu acid hialuronic etc.), dar nici unul nu s-a dovedit a avea valoare absolută.

Disfuncția primară a ficatului este o variantă mai "blândă" și cu potențial de recuperare. Ea se manifestă asemănător non-funcției primare, cu diferența că tabloul clinic și biologic este mai puțin sever, iar tratamentul (care în afara susținerii funcțiilor vitale și corecției permanente a parametrilor afectați se bazează în principal pe utilizarea prostaglandinei E1) poate să fie urmat de succes.

9.2. Hemoragiile

Riscul de hemoragie este mai crescut la pacienții care primesc un segment de ficat, decât la cei care primesc un ficat întreg. Sângerarea se poate produce fie din mici ramuri arteriale de la nivelul hilului, fie, mai frecvent, din suprafața de secțiune a ficatului.[27]

Exteriorizarea unei sângerări pe tuburile de dren impune mai întâi oprirea heparinoterapiei și în continuare substituție de masă eritrocitară, plasmă proaspătă etc., în raport cu pierderile și cu tabloul hematologic. Dacă sângerarea continuă, pacientul trebuie reoperat imediat. În afară de identificarea și rezolvarea sursei de sângerare este necesară și o toaletă îngrijită a cavității peritoneale, cu evacuarea tuturor cheagurilor și a sângelui acumulat.

9.3. Trombozele și stenozele vasculare

9.3.1. Tromboza și stenoza arterială

Tromboza arterială este o complicație de o gravitate extremă care de cele mai multe ori se soldează cu pierderea ficatului.[32] Chiar și în cazurile în care nu apare o insuficiență hepatică acută care să necesite retransplantare imediată, în timp leziunile ischemice ale arborelui biliar sunt ireversibile. Ele evoluează către stricturi și stenoze intrahepatice însoțite de abcese și supurații al caror rezultat final este aceeași necesitate de retransplantare dar care, în conditii de septicitate, este grevată de riscuri foarte ridicate.

O altă modalitate de manifestare a trombozei arteriale este dehiscența anastomozei biliare, urmată de fistula biliară.

Dacă tromboza este depistată precoce reinter-

venția cu refacerea anastomozei arteriale poate să ducă la salvarea ficatului.

Stenozele arteriale pot avea consecințe mult mai puțin dramatice, dar care nu sunt deloc neglijabile. Răsunetul major este tot la nivelul arborelui biliar și se traduce prin fistule anastomotice și stricturi biliare. Întrucât evoluează mult mai puțin zgomotos, ele nu sunt ușor de pus în evidență. Dacă în cazul trombozei arteriale, majoritatea autorilor recomandă doar examenul Doppler și, la cea mai mică suspiciune de tromboză, reintervenție cu refacerea anastomozei, pentru diagnosticul unei stenoze este necesară, de regulă, arteriografia. Aceasta cu atât mai mult cu cât deseori stenozele pot fi dilatate cu succes percutanat, evitându-se astfel o reintervenție.

9.3.2. Tromboza și stenoza portală

Tromboza portală este mai rară și este aproape întotdeauna consecința unei probleme tehnice, cum ar fi răsucirea venei ("kinking") sau compresiunea extrinsecă. De aceea în cursul efectuării anastomozei portale trebuie acordată o mare atenție detaliilor tehnice cum ar fi alinierea perfectă a celor două capete anastomotice și evitarea oricărui exces de lungime (vena portă a donatorului trebuie să pară ca și cum ar fi prea scurtă pentru a evita torsiunea postoperatorie).[32]

Diagnosticul se stabilește, de regulă, prin ecografie Doppler și trebuie urmat de reintervenție rapidă. Trombectomia printr-o venotomie minimă este rareori suficientă, astfel încât de cele mai multe ori este necesară refacerea completă a anastomozei.

Stenoza portală poate să conducă, în timp, la apariția unui sindrom de hipertensiune portală. Odată diagnosticată, stenoza poate fi, de cele mai multe ori, dilatată percutanat cu o sondă cu balonaș.

9.4. Obstrucția efluentului venos hepatic

Este complicația cea mai gravă dar, din fericire, și cea mai rară după transplantul hepatic. Ea poate fi observată uneori chiar în sala de operație, imediat după reperfuzie. În acest caz trebuie neapărat corectată, întrucât altfel ficatul va fi pierdut.[27]

Pentru efectuarea corecției este nevoie de reclamparea venei porte și a arterei hepatice, clampare care trebuie însă menținută un timp cât mai scurt pentru a evita complicațiile legate de ischemia caldă a ficatului. Cauzele țin de regulă de detalii tehnice care trebuie respectate. Tehnica "piggy-back" este mai predispusă la a dezvolta o astfel de complicație. Orientarea corectă a anastomozei și fixarea ficatului în această poziție sunt principalele criterii care trebuie îndeplinite pentru a evita torsiunea anastomotică postoperatorie. Calibrul anastomozei trebuie să fie adecvat.

Diametrul venotomiei la nivelul venei cave a primitorului nu trebuie să fie însă cu mult mai mare decât diametrul orificiului venos al ficatului donatorului, întrucât aceasta va crea un obstacol în calea efluentului venos.

Atunci când obstrucția efluentului venos este diagnosticată tardiv, una din soluții poate fi șuntul intrahepatic transjugular (TIPS).

9.5. Complicațiile biliare

Rămân complicații redutabile, în mod particular în transplantul pediatric, soluția lor fiind de multe ori deosebit de dificilă.[33,34]

Biliragia postoperatorie, manifestată prin exteriorizarea de bilă pe tuburile de dren, poate proveni fie de la nivelul tranșei hepatice în cazul transplantului cu ficat parțial, fie de la nivelul anastomozei bilio-jejunale.

În primul caz trădează o insuficientă atenție în identificarea și sutura orificiilor biliare de la nivelul tranșei de secțiune a ficatului în cursul operației de transplant. De regulă aceste fistule se închid spontan. Atunci când biliragia se prelungește este necesară reintervenția și sutura orificiului fistulos.

Fistulele anastomotice pot avea două categorii de cauze:

- defecte tehnice, situație în care se închid spontan de cele mai multe ori
- insuficiența vasculară arterială, determinată fie de o stenoză, fie de o tromboză a anastomozei arteriale. În această situație se impune reintervenția și refacerea anastomozei, dar și dilatarea stenozei sau detrombozare cu refacerea anastomozei arteriale. Uneori poate fi necesară chiar înlocuirea ficatului.

În anumite situații, în special când debitul fistulei este crescut, o parte din bilă poate să nu fie drenată în exterior pe tuburile de dren, ceea ce poate duce la apariția unui abces sau chiar a unei peritonite biliare. Dacă abcesele pot beneficia de drenaj percutanat, în schimb peritonitele biliare necesită reintervenție imediată.

Stenozele anastomotice sunt determinate în principal de defecte de tehnică. Cei mai mulți chirurgi preferă instalarea unui stent transanastomotic în momentul efectuării anastomozei tocmai pentru a preveni o viitoare stenoză. Odată instalate, stenozele se manifestă cu dilatație în amonte, semne de colestază și

angiocolită supraadaugată. O parte din aceste stenoze pot fi dilatate percutanat, dar majoritatea necesită reintervenție și refacerea anastomozei.

Stricturile biliare intrahepatice sunt, de regulă, consecința unei tromboze arteriale și sunt ireversibile. Ele se pot însoți de supurație intrahepatică supraadaugată și necesită de cele mai multe ori retransplantare. Prognosticul rămâne însă deosebit de rezervat datorită complicațiilor septice postoperatorii determinate de prezența supurației intrahepatice.

9.6. Perforațiile intestinale

Pot apare atât la nivelul suturilor (de exemplu la nivelul entero-enteroanastomozei de la piciorul ansei în Y) cât și la nivelul unor depolisări neobservate în cursul intervenției.[35-37] Această ultimă situație survine mai ales în cazul disecțiilor dificile, acolo unde intervențiile anterioare au determinat o periviscerită strânsă, cu numeroase anse aglutinate. Au fost descrise și cazuri de perforații spontane. Cauze rare de peforație intestinală pot fi reprezentate de ulcere intestinale, boala limfoproliferativă intestinală și enterita virală.

Din punct de vedere clinic tabloul poate fi dominat în multe cazuri de ileus, ceea ce poate crea confuzii diagnostice și poate duce la amânarea intervenției, cu toate consecințele nedorite. Exteriorizarea de conținut intestinal pe tuburile de dren sau apariția semnelor clasice ale peritonitei sunt semne clare, care dictează reintervenția imediată. Prognosticul rămâne, din păcate, deosebit de rezervat.

9.7. Complicațiile toracice

Revărsatele pleurale bazale constituie cea mai obișnuită dintre complicațiile toracice posttransplant. De cele mai multe ori ele apar reactiv la disecția subdiafragmatică în cursul intervenției chirurgicale. Uneori pot semnala colecții septice subdiafragmatice. La rândul lor se pot suprainfecta și evolua către empiem.

În primă instanță atitudinea recomandată este de expectativă. Atunci când devin compresive și se însoțesc de fenomene respiratorii se recomandă puncția evacuatorie. Când colecția se reface rapid este indicată chiar pleurostomia.

9.8. Complicațiile infecțioase

În perioada postoperatorie după un transplant de ficat, care este o intervenție de mare anvergură și care este urmată de administrarea unei medicații imunosupresoare, poate apărea o serie întreagă de infecții.[38,39] Acestea pot fi:

9.8.1. Infecțiile bacteriene

Constituie una dintre cele mai frecvente cauze de morbiditate și mortalitate posttransplant. Punctul de plecare al infecțiilor bacteriene poate fi diferit: arborele biliar, tractul respirator sau digestiv, catetere endovenoase, etc.

Germenii cei mai des întâlniți sunt bacilii Gram negativi, enterococii și stafilococii. Tratamentul trebuie condus după datele antibiogramei.

9.8.2. Infecțiile virale

Constituie una din cele mai comune și mai redutabile cauze de morbiditate posttranplant. Cele mai des întâlnite sunt citomegalovirusul, virusul herpetic, virusul varicelei, virsul Epstein-Barr și adenovirusurile.

Virusul herpetic se poate manifesta prin infecții superficiale cum ar fi stomatita herpetică, sau prin infecții viscerale, cum ar fi esofagita sau hepatita herpetică. Dacă infecția orală este ușor de diagnosticat, pentru diagnosticul esofagitei este necesară endoscopia, iar pentru diagnosticul hepatitei herpetice – puncția biopsie hepatică. Tratamentul cu aciclovir este, de regulă, curativ.[40]

Varicela prezintă manifestările cutanate obișnuite și răspunde, de asemenea, la tratamentul cu aciclovir.

Citomegalovirusul (CMV) beneficiază în prezent și de o profilaxie eficientă care se poate face cu ganciclovir, cu imuoglobulină specifică sau cu ambele medicamente. Profilaxia este obligatorie la primitorii negativi pentru citomegalovirus care primesc un ficat de la donatori pozitivi. Infecția cu CMV se manifestă cu simptome polimorfe precum febra, starea generală alterată, pneumonie, sângerare gastrointestinală, pancreatită, etc.[41]

Diagnosticul clasic se baza pe reacții serologice (detecția anticorpilor anti-CMV). În prezent virusul poate fi detectat mult mai precis prin PCR (“polymerase chain reaction” - reacție de polimerizare în lanț).

Tratamentul constă în administrarea de ganciclovir, de imunoglobulină specifică sau o combinație a celor două, în raport cu severitatea infecției.

Virusul Epstein-Barr este considerat a fi agentul etiopatogenic al unei neoplazii cu prognostic foarte sever, cunoscută sub numele de “boala limfoproliferativă

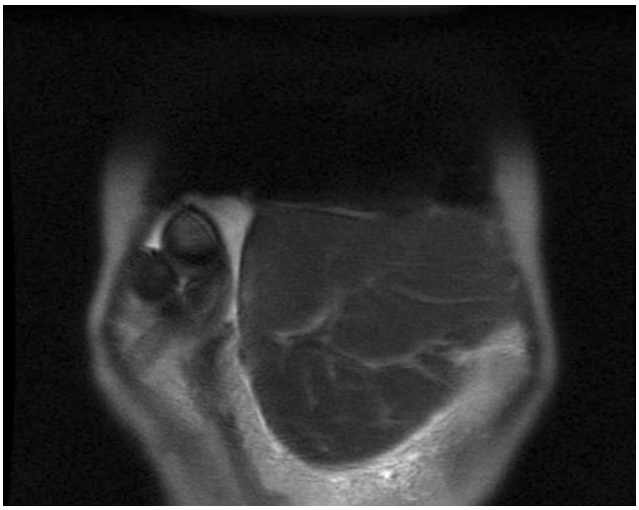

Fig.19 ColangioRM - arborizaţie biliară intrahepatică foarte ştearsă, în curs de dispariţie ("vanishing bile duct syndrome") (colecţia Prof. Dr. Şerban Georgescu).

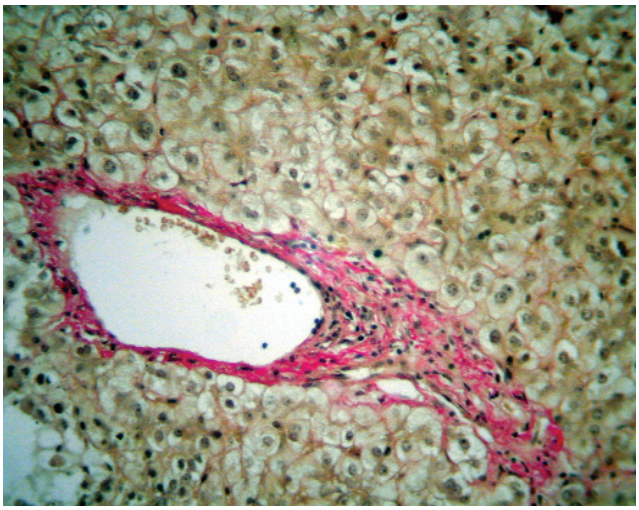

Fig.22 Rejet cronic tardiv - în spaţiul port nu se mai evidenţiază ducte biliare (coloraţie van Gieson x 200) (colecţie Dr. Vlad Herlea).

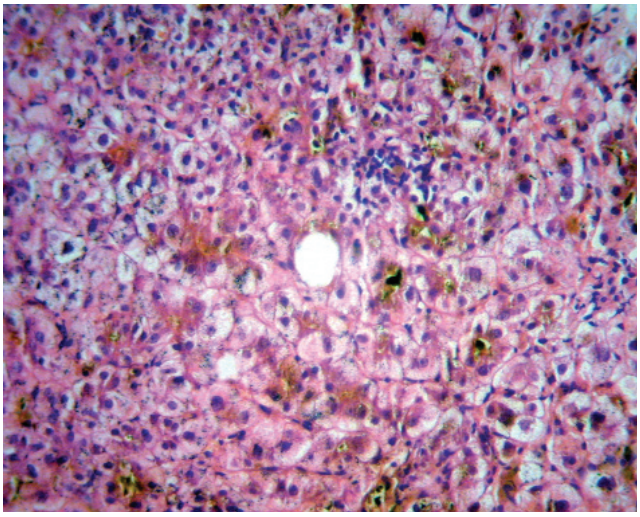

Fig.20 Rejet cronic - necroză discretă perivenulară şi colestază severă (coloraţie HE x 100) (colecţie Dr. Vlad Herlea).

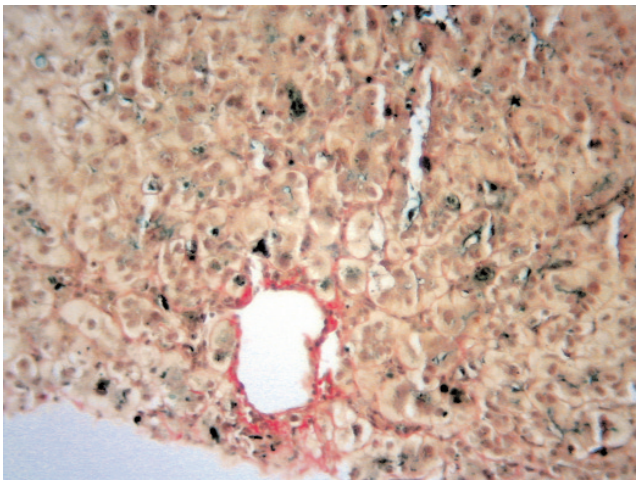

Fig.21 Rejet cronic - colestază severă (coloraţie van Gieson x 100) (colecţie Dr. Vlad Herlea).

posttransplant" (posttransplant lymphoproliferative disorder – PTLD).[41,42] Nu există practic un tratament specific. Ganciclovirul a fost recomandat, o dată cu reducerea sau chiar întreruperea imunosupresiei.

Adenovirusurile pot provoca infecții severe la nivel respirator și hepatic (însoțite uneori chiar de necroza grefei). Tratamentul constă în măsuri suportive și întreruperea imunosupresiei.

9.8.3. Infecțiile fungice

Apar mai ales la bolnavii malnutriți, în condiție critică și cu complicații severe (tromboza arterială, fistule biliare). Pe un teren tarat se recomandă profilaxia infecțiilor fungice cu diflucan. În cazul unei infecții deja instalate se recomandă utilizarea amfotericinei administrată intravenos, dar prognosticul rămâne foarte rezervat.[43]

9.9. Rejetul

Rejetul acut apare în 30-70% din cazuri, fiind mai redus sub tacrolimus și ceva mai crescut sub ciclosporină. Clinic se manifestă cu febră, hiperbilirubinemie, creșterea transaminazelor și a fosfatazei alcaline, creșterea timpului de protrombină, scăderea producției de bilă etc.

Pentru confirmarea diagnosticului este necesară puncția-biopsie hepatică.

Tratamentul constă în administrarea de cortizon injectabil (metilprednisolon) 10 mg/kg/zi timp de 3 zile. În cazul rejetului refractar la tratamentul cortizonic se recomandă înlocuirea ciclosporinei (la bolnavii la care s-a instituit inițial acest tratament) cu tacrolimus sau administrarea de anticorpi monoclonali OKT3. Mai recent, trecerea de pe ciclosporina sau tacrolimus pe

micofenolat mofetil s-a dovedit un mijloc eficient de combatere a rejetului acut refractar.[27]

Rejetul cronic este o complicație serioasă și care se soldează, de regulă, cu pierderea ficatului.

A fost demonstrată o legatură între numărul și severitatea episoadelor de rejet acut și aparitia rejetului cronic. În etiopatogenia rejetului cronic au fost implicate mecanisme de tip umoral.

Se manifestă prin alterarea progresivă a probelor hepatice, cu creșterea bilirubinei, deteriorarea funcției sintetice, etc.

Imagistic se remarcă dispariția treptată a arborelui biliar (Fig.19).

Pe biopsie se evidențiază distrucția structurilor biliare (Fig.20,21,22), ceea ce conturează, împreună cu imagistica, așa-numitul „sindrom de dispariție a arborelui biliar" („vanishing bile duct syndrome").

Ca soluție terapeutică a fost încercată schimbarea imunosupresorului de bază. În epoca testării tacrolimusului la Pittsburgh au fost obținute succese prin trecerea bolnavilor de pe ciclosporină pe tacrolimus. În prezent se încearcă același lucru cu micofenolatul mofetil și rapamicina.

Atunci când toate încercările terapeutice au eșuat se recomandă înlocuirea ficatului.

10. RETRANSPLANTAREA

Poate fi necesară într-o proporție care variază între 15 și 25% din cazuri. Cauzele cele mai importante de retransplantare sunt tromboza de arteră hepatică, nonfuncția primară a ficatului și rejetul cronic. Tendința tuturor acestor complicații și, ca atare, a necesității retransplantului este într-o continuă scădere în ultimii ani.[44,45]

O necesitate mai scăzută de retransplantare a fost comunicată după transplantul de la donator viu.

Având în vedere caracterul de urgență al operației și complicațiile multiple, unele cu caracter septic ale pacienților, supraviețuirea după retransplant este cu cel puțin 10-20% mai mică decât supraviețuirea după transplantul inițial.

De remarcat faptul că, pentru a putea retransplanta cu succes un copil, este necesar ca centrul de transplant să poată practica toate tipurile de transplant (cu ficat întreg, cu ficat împărțit, cu ficat redus, de la donator viu), întrucât, de multe ori, retransplantul necesită o tehnică diferită de cea inițială.

11. REZULTATE

Datele de supraviețuire comunicate mai ales de către centrele cu experiență sunt încurajatoare. Astfel, o statistică a programului pediatric de la UCLA între 1984-1997 pe un număr de 569 de transplante arată o supraviețuire la 1 an de 82%, la 5 ani de 78% și la 10 ani de 76%.

Supraviețuirea la distanță în transplantul pediatric depinde de o multitudine de factori, cum ar fi: tipul de grefă (ficat de cadavru, întreg sau împărțit, ficat de la donator viu), compatibilitatea de dimensiuni și grup sanguin între donator și primitor, vârsta donatorului și a primitorului, boala de bază, timpul de ischemie rece și caldă al ficatului transplantat, tipul de imunosupresie utilizat etc.[46]

În plus, în fiecare program care începe există o curbă de învățare, în care rezultatele se îmbunătățesc permanent odată cu creșterea experienței echipei medico-chirurgicale.

Vârsta foarte mică a primitorului pare a fi un factor de risc doar în centrele cu experiență mai redusă. Există statistici în care cifrele de supraviețuire sunt inferioare dacă transplantul s-a făcut înainte de vârsta de 2 ani, celor la care transplantul s-a făcut după această vârstă.

Transplantul pentru insuficiență hepatică acută are o rată de supraviețuire semnificativ mai redusă decât transplantul pentru afecțiuni hepatice cronice (64% la 1 an, respectiv 44% la 10 ani).

Atât supraviețuirea grefei, cât și a bolnavilor sunt mai reduse când sexul donatorului și al primitorului sunt diferite, în special pentru primitorii de sex masculin care primesc organe de la un donator de sex feminin.

În schimb, rezultatele transplantului cu ficat de la donator viu înrudit sunt practic similare cu cele ale transplantului cu ficat de la cadavru. Atât incidența episoadelor de rejet acut cât și necesarul în imunosupresie sunt identice cu cele ale transplantului cu donator neînrudit.[47]

O serie de date tind să arate o supraviețuire inferioară a primitorilor unui ficat de adult față de cei care primesc un ficat de la donator pediatric, deși astfel de date nu se verifică în experiența altor autori.

În ansamblu, la fel ca și în cazul transplantului de ficat la adult, transplantul pediatric este în prezent o metodă terapeutică acceptată, ale cărei rezultate au convins în mod definitiv.

BIBLIOGRAFIE

1. Popescu I, Malago M, Testa G et al: Sequential therapy in a case of extrahepatic biliary atresia associated with ventricular septal defect: liver transplantation followed by surgical closure of the septal defect. Poster prezentat la Conferința "Abdominal Organ Transplantation from Living Donors: State of The Art" - organizată de University of Illinois (Chicago, Illinois, USA) și de University of Minesota (Minneapolis, Minnesota, USA) la Gubbio (Italia) 21-23/06/2002. Vol rezumate 104.

2. McKiernan PJ, Baker AJ, Kelly DA: The frequency and outcome of biliary atresia in the UK and Ireland. Lancet 355:25-29, 2000.

3. Chardot C, Carton M, Spire-Bendelac N et al: Is the Kasai operation still indicated in children older than 3 months diagnosed with biliary atresia? J Pediatr 138:224-228, 2001.

4. Schoen BT, Lee H, Sullivan K et al: The Kasai portoenterostomy: when is it too late? J Pediatr Surg 36:97-99, 2001.

5. Esquivel CO: Current status and outcome of pediatric liver transplantation. Clinics in Liver Disease 1:397-415, 1997.

6. Fujita S, Tanaka K, Tokunaga Y et al: Living-related liver transplantation for biliary atresia. Clin Transplant 7:571-577, 1993.

7. Ghobrial R, Amersi F, Busuttil RW: Surgical advances in liver transplantation - living related and split donors. Clinics in Liver Disease 4:665-678, 2000.

8. Goss JA, Shackleton CR, McDiarmid SV et al: Long-term results of pediatric liver transplantation: an analysis of 569 transplants. Ann Surg 228:411-420, 1998.

9. Cardona J, Houssin D, Gauthier F et al: Liver transplantation in children with Alagille syndrome--a study of twelve cases. Transplantation 60:339-342, 1995.

10. Margarit C, Charco R, Hidalgo E et al: Liver transplantation for malignant diseases: selection and pattern of recurrence. World J Surg 26:257-263, 2002.

11. Molmenti EP, Wilkinson K, Molmenti H et al: Treatment of unresectable hepatoblastoma with liver transplantation in the pediatric population. Am J Transplant 2:535-538, 2002.

12. Fischer L, Sterneck M, Rogiers X: Liver transplantation for acute liver failure. Eur J Gastroenterol Hepatol 11:985-990, 1999.

13. Montanini S, Sinardi D, Pratico C et al: Use of acetylcysteine as the life-saving antidote in Amanita phalloides (death cap) poisoning. Case report on 11 patients. Arzneimittelforschung 49:1044-1047, 1999.

14. Bellary S, Hassanein T, Van Thiel DH: Liver transplantation for Wilson's disease. J Hepatol 23:373-381, 1995.

15. Casas A, Falkenstein K, Gallagher M et al: Living donor liver transplantation in critically ill children. Pediatr Transplant 3:104-108, 1999.

16. Kader HH, Ryckman FC, Balistreri WF: Liver transplantation in the pediatric population: indications and monitoring. Clin Transplant 5:161-167, 1991.

17. Kayihan N, Nennesomo I, Ericzon BG et al: Fatal deterioration of neurological disease after orthotopic liver transplantation for valproic acid-induced liver damage. Pediatr Transplant 4:211-214, 2000.

18. Losay J, Piot D, Bougaran J et al: Early liver transplantation is crucial in children with liver disease and pulmonary artery hypertension. J Hepatol 28:337-342, 1998.

19. Bowman LC, Riely CA: Management of pediatric liver tumors. Surg Oncol Clin N Am 5:451-459, 1996.

20. Langham MR, Jr.: Indications, timing and preoperative preparations. În Surgery of the liver, bile ducts and pancreas in children. Howard ER, Stringer MD, Colombani PM (eds.). Arnold. London, New York, New Delhi. 2002, cap. 27, 377-398.

21. Ghobrial RM, Amersi F, McDiarmid SV et al: Pediatric liver transplantation. În Transplantation of the liver. Maddrey WC, Schiff ER, Sorrell MF (eds.). Lippincot Williams &Wilkins. Philadelphia. 2001, cap. 6, 79-99.

22. Molmenti EP, Klintmalm GB: Atlas of Liver Transplantation. Molmenti EP, Klintmalm GB (eds.). Saunders (an inprint of Elsevier Science). Philadelphia, London, New York, St Louis, Sydney, Toronto .2002.

23. Raia S, Nery JR, Mies S et al: Liver transplantation from live donors. Lancet 2:497-497, 1989.

24. Bismuth H, Houssin D: Reduced-sized orthotopic liver graft in hepatic transplantation in children. Surgery 95:367-370, 1984.

25. Pichlmayr R, Ringe B, Gubernatis G et al: Transplantation einer spende-leber auf zwei empfanger (split liver transplantation) - eine neue methode in der entwicklung der lebersegment transplantation. Langenbecks Arch Chir 373:127-130, 1988.

26. Gridelli B, Spada M, Petz W et al: Split-liver transplantation eliminates the need for living-donor liver transplantation in children with end-stage cholestatic liver disease. Transplantation 75:1197-1203, 2003.

27. Superina RA: Operative strategies and techniques. În Surgery of the liver, bile ducts and pancreas in children. Howard ER, Stringer MD, Colombani PM (eds.). Arnold. London, New York, New Delhi. 2002, cap. 28, 399-426.

28. Rogiers X, Broering DC, Gundlach M: Procurement of the left liver segment for living related liver transplantation and In-Sito-Split-Technique (with Ultracision). Videocasetă - European Surgical Institute - Ethicon Endo-Surgery, University Hospital Hamburg Eppendorf 1999.

29. Neuhaus P, Klupp J, Langrehr JM et al: Quadruple tacrolimus-based induction therapy including azathioprine and ALG does not significantly improve outcome after liver transplantation when compared with standard induction with tacrolimus and steroids: results of a prospective, randomized trial. Transplantation 69:2343-2353, 2000.

30. Sieders E, Peeters PM, TenVergert EM et al: Graft loss after pediatric liver transplantation. Ann Surg 235:125-132, 2002.

31. Ploeg RJ, D'Alessandro AM, Knechtle SJ et al: Malfunction of the liver after transplantation: an analysis of potential risk factors. Transplant Proc 25:1659-1661, 1993.

32. Sieders E, Peeters PM, TenVergert EM et al: Early vascular complications after pediatric liver transplantation. Liver Transpl 6:326-332, 2000.

33. Chaib E, Friend PJ, Jamieson NV et al: Biliary tract reconstruction: comparison of different techniques after 187 paediatric liver transplantations. Transpl Int 7:39-42, 1994.

34. Chardot C, Candinas D, Mirza D et al: Biliary complications after paediatric liver transplantation: Birmingham's experience. Transpl Int 8:133-140, 1995.

35. Bilik R, Yellen M, Superina RA: Surgical complications in children after liver transplantation. J Pediatr Surg 27:1371-1375, 1992.

36. Shaked A, Vargas J, Csete ME et al: Diagnosis and treatment of bowel perforation following pediatric orthotopic liver transplantation. Arch Surg 128:994-998, 1993.

37. Soubrane O, el Meteini M, Devictor D et al: Risk and prognostic factors of gut perforation after orthotopic liver transplantation for biliary atresia. Liver Transpl Surg 1:2-9, 1995.

38. Uemoto S, Tanaka K, Fujita S et al: Infectious

complications in living related liver transplantation. J Pediatr Surg 29:514-517, 1994.

39. Green M, Reyes J, Nour B et al: Early infectious complications of liver-intestinal transplantation in children: preliminary analysis. Transplant Proc 26:1420-1421, 1994.

40. Their M, Holmberg C, Lautenschlager I et al: Infections in pediatric kidney and liver transplant patients after perioperative hospitalization. Transplantation 69:1617-1623, 2000.

41. Breinig MK, Zitelli B, Starzl TE et al: Epstein-Barr virus, cytomegalovirus, and other viral infections in children after liver transplantation. J Infect Dis 156:273-279, 1987.

42. Molmenti EP, Nagata DE, Roden JS et al: Post-transplant lymphoproliferative syndrome in the pediatric liver transplant population. Am J Transplant 1:356-359, 2001.

43. George DL, Arnow PM, Fox A et al: Patterns of infection after pediatric liver transplantation. Am J Dis Child 146:924-929, 1992.

44. Achilleos OA, Mirza DF, Talbot D et al: Outcome of liver retransplantation in children. Liver Transpl Surg 5:401-406, 1999.

45. Hamada H, Valayer J, Gauthier F et al: Liver retransplantation in children. J Pediatr Surg 30:705-708, 1995.

46. Burdelski M, Nolkemper D, Ganschow R et al: Liver transplantation in children: long-term outcome and quality of life. Eur J Pediatr 158 Suppl 2:S34-S42, 1999.

47. Broering DC, Mueller L, Ganschow R et al: Is there still a need for living-related liver transplantation in children? Ann Surg 234:713-721, 2001.

CAPITOLUL 51

XENOTRANSPLANTUL DE FICAT LA OM. SUINELE TRANSGENICE CA SURSĂ DE ORGANE

Corneliu MATEESCU, Irinel POPESCU

1. INTRODUCERE. ISTORIC 1163
2. FERMA DE PORCI „SPECIFIC PATOGEN FREE" (SPF) – PRIMA CONDIȚIE PENTRU OBȚINEREA DE ANIMALE TRANSGENICE 1166
3. METODOLOGIA OBȚINERII ANIMALELOR TRANSGENICE 1168
3.1. Microinjecția de ADN 1169
3.2. Transferul genic prin retrovirusuri 1169
3.3. Transfer genic prin celule "stem" embrionare 1169
4. CLONAREA PORCULUI TRANSGENIC 1170
5. PATOLOGIA PORCILOR TRANSGENICI 1172
6. REACȚIA NATURALĂ ANTIGEN-ANTICORP A XENOGREFELOR 1172
7. ACTIVAREA COMPLEMENTULUI 1173
8. PROTEINELE REGLATOARE ALE COMPLEMENTULUI 1173
9. REJETUL HIPERACUT 1173
10. REJETUL VASCULAR ACUT 1174
11. MECANISMELE CELULARE IMUNE ALE REJETULUI XENOGREFELOR 1175
12. CREȘTEREA COMPATIBILITĂȚII ORGANELOR DE PORC CU CELE DE OM 1175
13. STANDARDIZAREA NOMENCLATURII PENTRU ANIMALELE TRANSGENICE 1176
14. CONCLUZII 1177
BIBLIOGRAFIE 1177

1. INTRODUCERE. ISTORIC

Transplantul de la animal la om este legat indisolubil de întreaga istorie și evoluție a ideii de transplant, în general, de-a lungul timpurilor.

Ideea în sine se pare că este foarte veche, dacă luăm în considerare centaurii din mitologia greacă – jumătate oameni și jumătate cai. Cel mai faimos dintre centauri, Cheiron, a fost, de altfel, profesorul lui Esculap, "părintele" medicinei.

În epoca modernă, la începutul secolului XX Princetau, în Franța, introduce fragmente de ficat porcin în rinichiul unui copil cu nefrită în stadiu terminal. La nivel clinic s-a constatat o ameliorare tranzitorie a funcției renale, chiar dacă bolnavul a decedat după 16 zile.

Alte transplante cu rinichi de oaie sau de porc nu au avut o soartă mai bună, fenomenele de rejet apărând în mod constant și ducând la compromiterea rezultatului (Neuhof 1923).

Odată cu reușita transplantului renal la nivel clinic (Murray 1953), a început să se pună problema unei surse de organe care să acopere necesitățile.

În anii '60, înainte de stabilirea criteriilor morții cerebrale și de acceptarea acestei noțiuni de către lumea medicală și de către publicul larg, xeno-transplantul a fost considerat o soluție pentru rezolvarea problemei donatorului.

În acea perioadă a fost trecut chiar și pragul de la etapa experimentală la cea clinică, deși imunosupresia de transplant în general se afla doar în etapa "copilăriei" (ciclosporina nu fusese încă descoperită).

Rezultatele celor câteva transplante de rinichi și de cord nu au fost însă pe măsura așteptărilor. Supraviețuirea cea mai lungă a fost obținută de către Reemtsma[1], cu o grefă renală de la cimpanzeu. Bolnavul a decedat după 9 luni, având însă o grefă funcțională. Examenul histopatologic al grefei nu a evidențiat semne de rejet.[1]

În afara cimpanzeului a mai fost utilizat ca sursă de organe și babuinul, dar supraviețuirea cea mai lungă a unui organ de babuin transplantat a fost de numai două luni (Starzl 1964).[2]

Pentru rinichi, necesitatea de a apela la un organ de animal pentru a salva viața pacientului a încetat o dată cu apariția rinichiului artificial.

Acolo unde nu există însă această posibilitate, xenotransplantele au continuat.

În 1984 în SUA a fost efectuat un transplant de cord de la babuin la o fetiță de 16 zile (Baby Fae). Ca imunosupresie s-au folosit ciclosporina, azatioprina și globulina antitimocitară (ATG). Cu toate acestea, micuța pacientă a dezvoltat un rejet hiperacut și a decedat în ziua 21 de la transplant prin oprire cardiacă.[3]

Depășirea obstacolului reprezentat de rejetul hiperacut a fost, de altfel, una dintre cele mai dificile probleme cu care s-a confruntat xenotransplantul. Încă de la început s-a dovedit că acesta este de tip umoral, fiind deci mediat de sistemul complementului.

În cazul ficatului, istoria xenotransplantului se leagă, încă o dată, de numele lui Thomas Starzl. Acesta a efectuat trei transplante pentru trei pacienți pediatrici cu atrezie biliară. A fost utilizat ficat de cimpanzeu, dar supraviețuirile obținute au fost foarte scurte: 14 zile, 9 zile și, respectiv 26 de ore. În primele două cazuri cauza principală a decesului a fost sepsisul, în timp ce în cel de-al treilea caz decesul a survenit prin hemoragie.

Această ultimă cauză de deces a conturat încă de pe atunci o altă problemă importantă în cazul transplan-tului unui ficat de animal la om și anume aceea dacă ficatul animal produce exact același tip de proteine (inclusiv cele cu rol în coagulare) ca și omul. Este o întrebare care nici în prezent nu și-a găsit un răspuns satisfăcător.

Ca imunosupresoare au fost utilizate azatioprina, prednisonul și serul antilimfocitar. Examenul histo-patologic al ficatului prelevat necroptic nu a evidențiat semne de rejet.

Încă șase transplante au fost efectuate ulterior, între 1969 și 1974: Bertoye (1969), Leger (1970), Marion (1970), Poyet (1971), Motin (1971) - toate cu ficat de babuin și din nou Starzl, de la cimpanzeu în 1974.

Apariția unor criterii precise ale morții cerebrale și publicitatea în favoarea donării de organe (care a condus la creșterea numărului donatorilor) păreau să ofere, în cele din urmă, soluția problemei.

Odată ce transplantul hepatic s-a impus însă ca metodă terapeutică acceptată (după introducerea ciclosporinei în protocoalele de imunosupresie clinică și după conferința de consens de la National Institute of Health din 1983), s-a dovedit că numărul donatorilor aflați în moarte cerebrală este cu mult mai mic decât necesarul. Această disproporție era valabilă în mod particular pentru programele pediatrice. Apariția transplantului de la donator viu precum și posibilitatea de împărțire a ficatului ("split liver transplantation") au contribuit substanțial la rezolvarea problemei.

Pe de altă parte, posibilitatea transmiterii unor infecții retrovirale de la animal la om, alimentată mediatic de scandalul maladiei "vacii nebune", a determinat mulți cercetători să tragă un semnal de alarmă în ceea ce privește transplantul unui organ de la animal la om și chiar să instituie un moratoriu asupra oricărui experiment clinic de acest gen.

Xenotransplantul pare a fi intrat momentan într-un con de umbră.

Din păcate însă, problema donatorilor rămâne departe de a fi rezolvată, chiar și pentru bolnavii cu indicație unanim acceptată. Cu atât mai mult aceasta este valabilă în cazul bolnavilor cu indicație marginală cum ar fi, de exemplu, bolnavii cu cancer sau cei cu infecție cu HIV.

De altfel, existența acestei categorii de bolnavi cu indicație relativă a condus și la cele două xenotransplante hepatice, de la babuin la om, efectuate în 1992 și 1993 la Pittsburgh sub conducerea lui Thomas Starzl.[4] După decesul celui de-al doilea bolnav programul de xenotransplant a fost din nou oprit și nu a mai fost reluat ulterior.

Analiza celor două cazuri a relevat însă o serie de date interesante.

Alegerea babuinului (Papio cynocephalus) ca donator s-a bazat pe câteva considerente:

- babuinul este un animal mai ușor de obținut pentru experimente decât cimpanzeul
- ficatul de babuin este rezistent la infecția cu virus B, de aceea constituie o alegere excelentă la pacienții cu o astfel de etiologie a cirozei; ambii bolnavi transplantați aveau infecție cu virus B
- sistemul antigenic ABO este asemănător omului și, ca atare, se poate obține o compatibilitate de grup sangvin între donator și primitor, ceea ce s-a și obținut în cazul celor doi pacienți

Deși pericolul rejetului hiperacut nu a fost subestimat, s-a ținut cont, totuși, de constatările clinice care arătau că ficatul este un organ mai rezistent față de acest tip de rejet. Pentru imunosupresie au fost utilizate Ciclofosfamida, Prostaglandina E1, FK506 și cortizonul.

A fost efectuat un screening complet pentru retrovirusuri precum și pentru toate virusurile care sunt determinate la un donator uman (virusul herpetic, virusurile hepatitice, citomegalovirusul).

Tehnica chirurgicală a fost tehnica “piggy-back” cu utilizarea “by-pass”-ului veno-venos. Alegerea acestei metode a fost determinată în primul rând de volumul redus al ficatului donor (600 cm^3 în primul caz și 450 cm^3 în al doilea).

În ambele cazuri reperfuzia ficatului s-a produs uniform iar ficatul a început imediat să producă bilă.

De notat că primul bolnav fusese splenectomizat în antecedente (în urma unui accident), în timp ce la cel de-al doilea a fost efectuată o splenectomie la 4 zile după transplant în scopul îmbunătățirii imunosupresiei.

Primul bolnav transplantat a fost detubat la 17 ore de la operație și a supraviețuit 70 de zile, având în acest timp o condiție clinică acceptabilă.

Cel de-al doilea bolnav a rămas însă intubat și ventilat mecanic pentru tot restul celor 26 de zile cât a supraviețuit, perioadă în care nu și-a recăpătat cunoștința.

Biopsiile hepatice efectuate în această perioadă nu au arătat semne de rejet la nici unul din bolnavi. Cu toate acestea, au fost evidențiate prin imunofluorescență depozite de imunoglobulină și complement la nivelul endoteliului vascular.

În ambele cazuri s-a constatat un proces de regenerare semnificativ la nivelul ficatului transplantat. Astfel, volumul ficatului în cazul primului pacient a crescut de la 600 cm^3 la 1555 cm^3 în 26 de zile, iar volumul ficatului celui de-al doilea pacient a crescut de la 450 cm^3 la 1741 cm^3 în 14 zile.

Cocteilul de medicamente imunosupresoare utilizat a reușit să împiedice rejetul hiperacut, de tip umoral, caracteristic xenotransplantului, în ambele cazuri, iar biopsiile efectuate nu au pus în evidență semne de rejet acut, de tip celular.

Decesul primului pacient s-a datorat unei hemoragii subarahnoidiene cauzată de o aspergiloză, iar decesul celui de-al doilea s-a datorat unui sepsis de origine bacteriană.

O particularitate interesantă în ambele cazuri a constituit-o prezența de limfocite T (atât de tip CD4 cât și de tip CD8) precum și de celule NK pe membrana bazală a canaliculelor biliare. Această constatare a fost interpretată ca datorându-se colestazei intrahepatice care a fost întâlnită în ambele cazuri, fără a avea însă o explicație plauzibilă.

Primul bolnav era infectat cu HIV. În momentul intervenției statusul său imunologic a fost apreciat ca imunocompetent. Retrospectiv este foarte greu de apreciat dacă în perioada postoperatorie el s-a încadrat în categoria unui imunodeficient (ceea ce ar fi constituit un avantaj din punct de vedere al acceptării ficatului) sau s-a comportat ca un pacient cu imunitate normală.

În cazul celui de-al doilea pacient, după implantarea noului ficatul, s-a efectuat intraoperator o tranfuzie de celule medulare osoase de la babuinul donator.

În primul caz, la necropsie s-a evidențiat ADN de la donator la diverse niveluri (inimă, plămâni, ganglioni limfatici), iar în cel de-al doilea caz ADN de la donator a fost evidențiat constant în sângele primitorului. Aceasta pare să confirme teoria microhimerismului a lui Starzl, conform căreia migrarea celulelor prezentatoare de antigen (în mod particular a celulelor dendritice) din ficatul donatorului în organele și țesuturile primitorului stă la baza fenomenului de acceptare a grefei și, în final, poate conduce la obținerea toleranței imune.

În ceea ce privește calitatea proteinelor sintetizate

de noul ficat, experimentele pe animale au demonstrat că există diferențe notabile între structura proteinelor produse de ficatul unor specii diferite. Cu toate acestea în xenografele experimentale nu s-au înregistrat complicații hemoragice.

În cazul celor două transplante de la babuin la om, s-a constatat același lucru: profilul coagulării la receptor a devenit același cu al babuinului donator, dar timpul de protrombină și capacitatea de coagulare au rămas normale.

Producția de proteine a noului ficat poate de asemenea să interfereze cu numeroase alte căi metabolice la om, unele dintre ele putând avea, cel puțin teoretic, consecințe extrem de grave. Deși astfel de consecințe grave nu au fost înregistrate în cazul celor doi bolnavi, în schimb au fost observate modificări în metabolismul purinelor, albuminei, colesterolului și trigliceridelor. O particularitate interesantă o constituie secreția de complement specific babuinului de către noul ficat. Teoretic, aceasta ar constitui un avantaj, deoarece ar oferi o anume protecție față de rejetul hiperacut (mediat de sistemul uman al complementului dar nu și de cel de babuin).

Analiza rezultatelor celor două xenotransplante a fost făcută în cadrul Academiei de Medicină din New York de către același grup de experți care își dăduse inițial avizul pentru un număr de patru xenotransplante. Concluzia a fost că datele prezentate permit continuarea programului de xenotransplant.

Deși de atunci și până în prezent nu a mai fost efectuată nici o astfel de operație la nivel clinic, echipa de la Pittsburgh este pregătită să reia acest program atunci când cercetările, care au continuat neîntrerupt în laboratoarele acestui institut, vor produce rezultatele așteptate de clinicieni.

Schimbarea cea mai importantă care a avut loc între timp o reprezintă însă renunțarea la primate ca sursă de organe (ele au fost preferate inițal datorită marii asemănări genetice cu omul) și orientarea catre porcul modificat genetic.

Ca furnizor de organe, porcul exclude total transmiterea unor agenți virali extrem de periculoși pentru om, de tip SIDA, Ebola, etc., pe care simienii îi posedă în mod oarecum “natural”.

Porcul este un animal care ajunge la maturitate (când poate fi socotit bun pentru transplant) în circa 6 luni, are o perioadă de gestație de 4 luni, iar o scroafă produce la o fătare între 3 și 13 purcei.

În anul 1993, Makowka și coll.[5] la Spitalul Cedar Sinai din Los Angeles au efectuat un transplant auxiliar de porc la o femeie tânără cu insuficiență hepatică terminală. Intenția a fost de “brigde” (“punte”) pentru un transplant cu ficat uman, imediat ce acesta ar fi fost disponibil. Înainte de transplant s-a efectuat plasmafereza și perfuzia extracorporeală a rinichilor de porc pentru a reduce nivelul de anticorpi anti-porcini. Ficatul transplantat părea să funcționeze bine inițial, lucru probat de producția de bilă și de ameliorarea unor constante biochimice. Ulterior însă, titrul de anticorpi a crescut rapid și s-au instalat fenomene de rejet hiperacut, care au condus la decesul bolnavei la 36 de ore de la operație.

Tot în anii ’90 compania americană Circe Biomedical a dezvoltat un ficat artificial atașând la un aparat de dializă un cartuș ce conținea hepatocite de porc încapsulate. În studii de faza I-II au fost observate ameliorări clinice (scăderea gradului de encefalopatie) și biochimice la bolnavi cu insuficiență hepatică. Nu au fost observate semne de activitate sintetică, în mod particular referitoare la factorii de coagulare.[6]

Ficatul de porc a mai fost utilizat pentru perfuzie extracoporeală la bolnavi cu insuficiență hepatică acută, fie ca “bridge” pentru transplant, fie cu speranța recuperării ficatului nativ. Cinci bolnavi au fost tratați cu această metodă la Universitatea Duke și doi bolnavi la Universitatea Charleston (Carolina de Sud). Au fost observate ameliorări tranzitorii ale funcției hepatice. În toate aceste cazuri a fost utilizat ficat de porc normal (nemodificat genetic).

Prima modificare transgenică a porcului a fost realizată încă în 1985 de către Hammer și col.[7]

Animalele au fost transformate prin fuziune genică, devenind purtătoare ale promoter-ului metaltioninei-I, legată de gena structurală a hormonului de creștere uman (hCU). Genele fuzionate au determinat o creștere a concentrației sanguine a hCU, ceea ce s-a observat și la nivel fenotipic printr-o dezvoltare accelerată a purceilor și îmbunătățirea randamentului de folosire a hranei.[8] În plus, s-a remarcat o întrerupere a ciclului estrogenic și scăderea semnificativă a procentului de grăsime din carne.

Rezultatul practic imediat a fost interesul crescătorilor de porci, care, prin finanțări ale programelor de cercetare au dezvoltat ulterior o serie de tematici pentru producerea de porci transgenici noi. Aceste programe au determinat în egală măsură dezvoltarea cunoștințelor și a metodologiei extrem de sofisticate de construcție și inserare de transgene în materialul genetic porcin.

O altă realizare importantă a fost obținerea de scroafe transgenice, al căror lapte produce proteina C, cu activitate anticoagulantă binecunoscută și responsabilă de o serie de sindroame clinice. Această proteină poate ajunge pâna la 1g/L în laptele de scroafă.[9]

Producerea de către suinele transgenice a hemoglobinei umane funcționale deschide noi posibilități de rezolvare a unor hemopatii.[10]

Perspective imense se deschid, de asemenea, în producerea de celule "stem" transgenice. Avantajul constă în transferul nuclear pe un suport citoplasmatic nou. Himerele celulare astfel obținute se pot multiplica "în vitro" reducând enorm timpii de producere a unor generații transgenice și implicit perioadele de transfer în practica terapeutică.

O altă cale terapeutică cu implicarea porcului transgenic ar putea fi transferul unor gene producătoare de anticorpi fără afectarea sistemului imun umoral propriu. Producerea în sângele porcului transgenic a unor anticorpi anti 4-hydroxy-3-nitrofenil acetat[11] sau antifosforilcolinici specifici șoarecelui,[12] demonstrează că este posibil să perfecționăm în mod dirijat sistemul de apărare imun al organismului uman prin stimularea producerii de noi anticorpi.

Modificarea genetică specifică obținerii unor porci transgenici cu posibilă utilizare în xenotransplant constă în suprimarea genei Gal(1-3)Gal, implicată în sinteza galactozil-transferazei, care, la rândul ei este un puternic activator al sistemului complementului. În acest fel se speră ca rejetul hiperacut, de tip umoral, mediat de complement, să nu se producă.

Un asemenea animal a fost obținut de către firma scoțiană de biotehnologii PPL Therapeutics, aceeași care a clonat și celebra oaie „Dolly".

Ficatul unor porci transgenici care exprimă proteine reglatoare ale sistemului complementului la om (hCD55 și hCD59) a fost utilizat pentru perfuzie extracorporeală la doi pacienți. Porcii transgenici au fost produși de compania Nextran, iar metoda a fost utilizată clinic de către Goran Klintmalm la Dallas (Texas). Perfuzia extracorporeală a durat 6,5 și, respectiv, 10 ore și a fost urmată de transplant hepatic cu alogrefă umană, cu supraviețuirea ambilor pacienți.[13]

Foarte recent, ficat de porc transgenic (hDAF) a fost transplantat la babuin. Cea mai lungă supraviețuire obținută a fost de 8 zile. În acest interval de timp coagularea și echilibrul acido-bazic ale receptorului au fost menținute în limite acceptabile, în timp ce albuminemia a rămas scăzută.[14]

Toate cercetările actuale conduc la ideea că porcul este animalul cel mai potrivit pentru xenotransplant, atât din considerente etice și fiziologice cât și datorită prețului de cost redus.

Totuși diferențele imunogenetice enorme între porc și om presupun o reacție de respingere cu mult mai puternică decât în cazul alogrefei umane. Astfel încât, înainte de continuarea oricăror aplicații clinice trebuie perfect înțelese și controlate bazele imunologice ale rejetului. Cunoștintele acumulate până în prezent permit o serie de concluzii privitoare la principalele tipuri de rejet.

2. FERMA DE PORCI „SPECIFIC PATOGEN FREE" (SPF) – PRIMA CONDIȚIE PENTRU OBȚINEREA DE ANIMALE TRANSGENICE

Porcul axenic, gnotobiotic și specific patogen-free a fost desemnat ca fiind în prezent singura sursă potențială de organe, pentru xenotransplant.[15]

O calitate deosebită a porcului, care permite obținerea prin cezariană a purceilor "germ free", este placentația cu 6 straturi difuze epiteliocoroidale care opresc transmiterea agenților patogeni de la scroafă la fetuși.

Există următoarele nivele ale statusului microbian specifice porcului:

1. Axenic (germ-free) pig – menținut liber de orice germene cunoscut
2. Gnotobiotic – purtător al unei flore microbiene cunoscute
3. Specific pathogen-free (SPF) – liber de anumiți agenți patogeni cunoscuți.

Primele 2 categorii de animale nu sunt disponibile comercial datorită condițiilor deosebite în care este necesar să fie crescute. Animalele SPF sunt realizate folosind metodele axenice sau gnotobiotice, pentru ca ulterior să fie folosite procedeele de creștere convențională.

Primele operațiuni constau în efectuarea de cezariene la scroafe pentru a se evita fătarea naturală. Purceii sunt introduși în incubatoare speciale prevăzute cu filtrare germicidă.

Urmează apoi hrănirea purceilor cu lapte "germ free", supus unei sterilizări gamma de 4,5 megarazi. Se are în vedere evitarea contaminărilor cu micoplasme, mucegaiuri, ciuperci, protozoare, helminți și, pe cât posibil, agenți virali.

Țările dezvoltate și-au dezvoltat programe proprii de creștere a porcilor SPF. Există o serie de agenții guvernamentale și private care controlează fermele de porci SPF. În SUA cel mai important organism de control este „National SPF Swine Accrediting Agency", înființată încă din anul 1950. Ulterior au fost agreate și alte agenții guvernamentale (1960), pentru ca în 1964 acestea să fuzioneze pentru a se creea National SPF Agency.[16]

Procesul de acreditare a fermei SPF este relativ complicat, iar controalele animalelor se efectuează de către forul competent la fiecare 90 zile. Controlul

Tabelul 1 Sindroamele bolilor interzise în sistemul de creştere a porcilor SPF (după Safron J. si col.[17]).

Sindromul bolii	Agentul sau agenţii	Semne clinice
Atrofia nărilor și Distorsiunea râtului	Agenți bacterieni Bordetella bronchiseptica Pasteurella multocida	O boală a tineretului porcin, care are ca rezultat atrofia și deformarea oaselor din cavitatea nazală (Rinita atrofică)
Pneumonie	Numeroși agenți virali și bacterieni Virusul influenza porcin Virusul sindroamelor reproductive și Respiratorii. Actinobacillus pleuropneumonia Pasteurella multocida Mycoplasma hypopneumoniae Haemophilus parasuis Bordetella bronchiseptica	Simptomele pot varia de la lipsa completă la dificultăți respiratorii severe. Infecțiile avansate modifică postura capului către în jos și respirații forțate
Dizenteria suină	Agent bacterian Haematopinus suis	Colite muco-hemoragice cu grade diferite de diaree
Păduchi	Parazit Haematopinus suis	Infestarea cu păduchi produce iritări severe ale pielii și prurit.Agentul este vector pentru diferite boli porcine la nivelul oaselor
Iritații cu prurit	Parazit Sarcoptes scabie var.suis	Prurit sever și alterarea funcțiilor fiziologice
Psudorabiile	Agent viral Herpesvirus suis	Fără manifestare la masculi dar cu semne respiratorii sau nervoase la purcei.Se transmite la câine, pisică și vacă
Brucelozele	Agent bacterian Brucella suis	Scăderea capacităților reproductive

* (Safron J. şi col. 1997 - The SPF Pig in Research)

exercitat de „National SPF Agency” se efectuează pe baza unui indicator de sindroame prezentate în Tabelul 1.

În Europa, cele mai dezvoltate programe SPF au fost realizate în Danemarca și Elveția. Pentru Europa, cea mai eficientă agenție pentru porci SPF este Agenția “Dalland”. Un program zonal SPF a fost inițiat și în nord-estul Franței.

Se consideră că în scurt timp se vor produce porci complet liberi de germeni patogeni pentru om (Salmonella, Campylobacter și Yersinia enterocolitica).

Una din condițiile esențiale de întreținere a porcilor SPF este aceea de a nu se folosi vaccinări sau insecticide.

Însămânțarea artificială, transferul embrionar, cezarienele la scroafe nu pot fi efectuate decât numai în laboratoarele acreditate de agenții SPF.

Halele de creștere a animalelor trebuie să aibă sisteme de izolare fonică și microbiană pentru a menține populația de animale într-o stare de sănătate impusă de normele SPF.

Evaluarea și controalele se efectuează efectiv prin teste diagnostice și nu se limitează numai la nivel de simptome. Se controlează aparatura de securitate microbiană, măsurile de “biosecuritate” la nivel de personal, vizitatori, aparatură, dezinfectanți.

Fermele trebuie să fie izolate fizic (recomandabil 30 km) de alte ferme porcine, cu surse de apă, hrană și alte utilități prevăzute cu măsuri de protecție. Mijloacele de transport intern se dezinfectează iar circulația se limitează pe anumite sectoare.

Este interzisă pătrunderea și existența în fermă a păsărilor, insectelor sau rozătoarelor.

Aplicațiile imediate ale porcilor SPF se regăsesc în două din recomandările Asociației internaționale “Islet Foundation” (Tabelul 2).

Pentru studii medicale ale unor maladii acute sau subacute, se recomandă porcul miniatural SPF (cu greutățl de până la 35 kg). Pentru modelele de boli cronice se folosesc porcii de carne normali (până la 100 kg), cu vârsta de aproximativ 6 luni. Cercetătorii preferă de obicei rasele de porci albi pentru accesul mai ușor la vena auriculară.

Diferențele de folosire a xenografelor celulare sau de organe vascularizate, sunt prezentate în Tabelul 3.

Datorită calităților pe care le au și în principal prin lipsa agenților patogeni, mulți dintre porcii SPF sunt

Tabelul 2 Riscurile transplantului xenogeneic de organe obţinute de la animale SPF

	Diabet	Alterare funcție renală	Alterare funcție cardiacă
Organul transplantat	Insule pancreatice	Rinichi	Inimă
Animalul donor	Porc SPF	Porc SPF	Babuin SPF
Imunosupresia	Absentă	Sistemică (toată viața)	Sistemică (toată viața)
Rejectarea grefei	Revenirea la injecții cu insulină	Dializă	Moarte

Sursa: The Islet Foundation

Tabelul 3 Diferenţe în folosirea xenografelor celulare şi de organ

	XENOTRANSPLANT DE CELULE INSULARE	XENOTRANSPLANT DE ORGAN VASCULARIZAT
ANIMAL DONOR	Numai porc SPF. Nu este necesar porcul transgenic	Porc transgenic și porc SPF (cu risc scăzut de zoonoze)
IMUNOSUPRESIA	Nu este necesară deoarece se folosesc imunobariere. Nu există risc la infecții	Imunosupresie sistemică, risc mare la infecții și efecte adverse
REJET HIPERACUT VASCULAR	Nu există	Puternică. Folosiți imunosupresoare
REJET ACUT VASCULAR	Nu există	Puternică. Folosiți imunosupresoare
DIFERENȚE PRIVIND PARAMETRII FUNCȚIONALI	Minime. Valoarea normală a glucozei se situează de la 70-100 mg/dl la om și 70-105 mg/dl la porc. Se transplantează un număr limitat de celule insulare	Viabil. Porcul și omul au unii parametrii funcționali diferiți. Nu există încă cunoștințe suficiente.
EFICIENȚĂ	Completă. Insulina de porc se folosește sub formă injectabilă de 77 ani la diabetici	Neevaluată. Nu există termeni de comparație
INEFICIENȚA XENOGREFEI RETRANSPLANTUL	Revenirea la injecții cu insulină Risc minor. Adăugarea de noi insule sau extragerea celor transplantate pentru examinare.	Severe. Moartea sau afecțiuni grave Risc major. Rejetul grefei

Sursa: The Islet Foundation

folosiți nu numai în cercetările medicale dar și pentru refacerea șeptelelor și repopularea fermelor de porcine după epizotii.

3. METODOLOGIA OBȚINERII ANIMALELOR TRANSGENICE

Pentru a reuși efectuarea unui xenotransplant porc-om există toretic următoarele căi:

- Introducerea în genomul de porc a unor gene specific umane care să împiedice rejetul hiperacut, care distruge organul transplantat în perioade de minute sau ore după implantare;
- Eliminarea sau neutralizarea genelor porcine care determină sinteza unor proteine cu valoare de antigen anti-om;
- Identificarea factorilor ce determină rejetul vascular hiperacut sau acut.

În literatură nu se poate găsi o descriere amănunțită a procedurilor tehnice de obținere a porcului transgenic cu caractere imunologice umane deoarece porcul transgenic, ca furnizor de organe și bioreactor viu cu posibilități de replicare, reprezintă, pentru firmele de profil, una din cele mai mari afaceri ale biotehnologiei moderne.

Pentru o înțelegere mai profundă a tehnicilor care stau la baza obținerii porcului transgenic vom apela la experiențele efectuate în acest domeniu pe șoarece, care sunt prezentate mult mai complet în literatura de specialitate.[18,19]

Șoarecele reprezintă unul dintre primele animale evoluate care au fost transformate transgenic.[20,21] De fapt, aceste cercetări au deschis posibilitățile de transfer a metodologiei și la animalele de fermă.

Tehnicile pentru transfer genetic cuprind una din următoarele metode:

- microinjecții de ADN;
- transfer mediat de către retrovirusuri;
- transfer mediat de către celulele “stem” embrionare (ES);

Condițiile de reușită a transferului depind de:

- modalitatea tehnică de prelucrare a ADN sau separare a genelor;
- mecanismele de integrare în genomul gazdă;
- caracteristicile de exprimare a genelor transferate.

3.1. Microinjecția de ADN

Microinjecția de ADN la mamifere a fost realizată și perfecționată de Gordon și colab.[20-22] Prin această metodă se microinjectează o anumită cantitate de ADN în nucleul unui ovul fecundat obținut de la o femelă superovulată. Femelele superovulate se obțin prin câte 3 injectări succesive pe săptămână cu hormoni ce declanșează și mențin ovulații. Injectările se efectuează consecutiv timp de 48 de săptămâni.

Ovulul purtător de gene este ulterior implantat în uterul unei femele pregătite pentru gestație (Fig.1)

Unul din avantajele acestei metode este simplitatea și posibilitatea de aplicare la un număr mare de specii de mamifere la care este posibilă vizualizarea pronucleilor.[7]

Eficiența acestui gen de transfer genetic se situează la aproximativ 30% din animalele născute vii și poate depăși chiar 90%, în cazul în care se folosește plasmida pBR322, supusă în prealabil digestiei cu PstI.

Embrionii pot muri în diferite perioade de dezvoltare dacă gena inserată poartă un mesaj patologic letal, de exemplu o oncogenă.

Trebuie semnalat faptul că în cursul integrării, genele suferă o rearanjare a secvențelor în genomul gazdă, deși locul de inserare este aleatoriu. Acest fapt determină uneori disfuncționalitatea genică a gazdei prin întreruperea secvențelor de plasare a acestora. Apar așa-numitele "mutații inserționale", care pot avea uneori manifestări patologice.[23,24]

Deplina exprimare a genelor inserate poate fi influențată de diverși factori. S-a demonstrat că secvențele procariotice de transfer (bacteriofagi sau plasmide) inhibă exprimarea transgenelor.

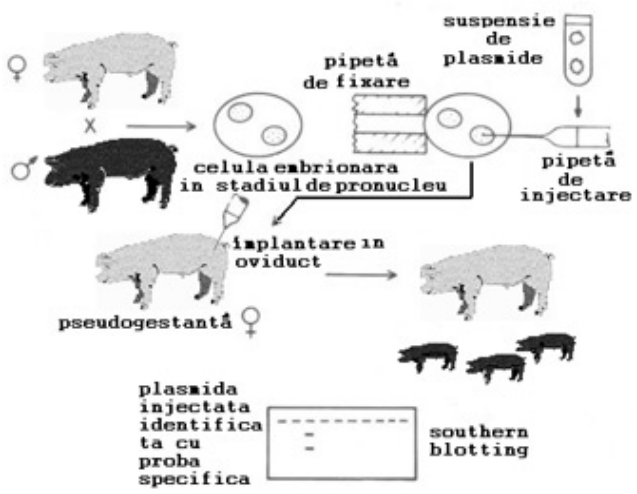

Fig.1 Transfer de gene prin injectări de ADN în nucleul ovulului fecundat.

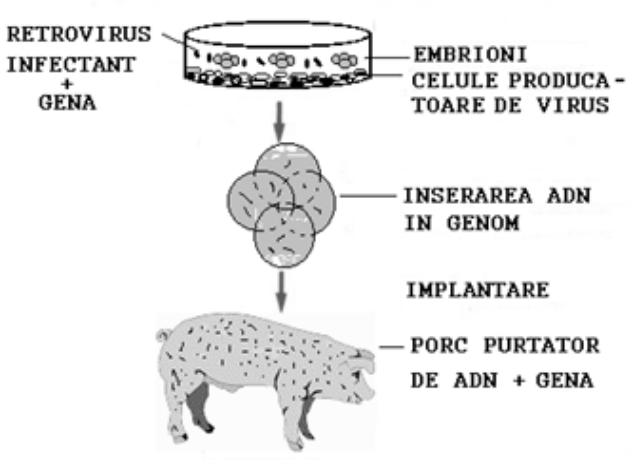

Fig.2 Transfer de gene mediat prin retrovirusuri.

3.2. Transferul genic prin retrovirusuri

Încă din anul 1976 Jaenish și col.[25] au demonstrat că retrovirusurile pot infecta celulele embrionare și pot include copii de ADN proviral în genomul lor format din ARN (Fig.2). Metoda este relativ simplă și constă din expunerea zonelor embrionare "free" la un mediu ce conține particule virale de retrovirus recombinat.

Metoda are avantajul că produce relativ puține rupturi ale materialului genetic gazdă, uneori oferind posibilitatea integrării chiar al unei singure gene.

Aceste tehnici nu sunt folosite în mod curent, deoarece prezintă dezavantajul de a nu permite inserarea mai multor secvențe de gene, în special datorită limitării impuse de genomul viral (9 kd). Nu trebuie ignorat nici pericolul pe care particulele virale le reprezintă pentru animalul gazdă sau personalul care le manevrează.

3.3. Transfer genic prin celule "stem" embrionare

Transferul prin celulele embrionare "stem" reprezintă metoda cea mai dificilă dar și cu eficiența cea mai ridicată. S-a constatat că celulele embrionare "stem" (ES) derivă din inelul blastocistic embrionar. Transformarea genetică a acestora poate fi conservată prin cultivare și injectarea ulterioară în cavitatea blastocistică a unui alt embrion. Datorită caracterului lor pluripotent, celulele "stem" pot dezvolta ulterior toate categoriile de organe, țesuturi sau celule, inclusiv germinale.[26,27] Aici, noile celule își desfășoară programul genetic creat.

Organul astfel transformat are caracter de himeră, conținând și celulele gazdei cu genom netransformat. Atenția se îndreaptă în prezent asupra producerii de

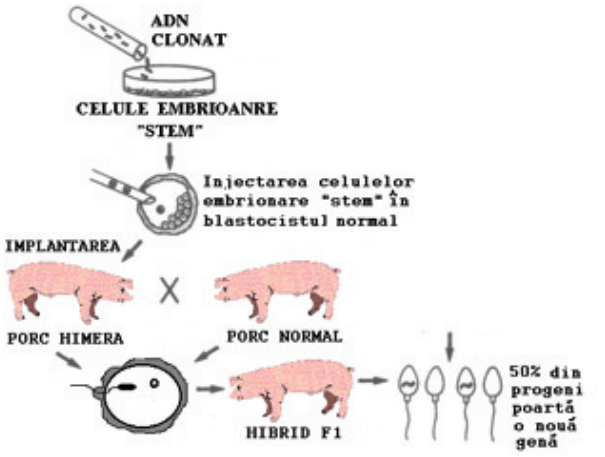

Fig.3 Transfer genic mediat prin celule "STEM" embrionare.

celule germinale transformate și folosirea acestora în reproduceri ulterioare ale organismului transgenic (Fig. 3).

Deletarea unei anumite funcții genetice prin controlul genetic al proceselor de dezvoltare embrionară poate oferi posibilitatea studierii implicării acestora în maladiile congenitale. De exemplu, dacă protooncogena c-myb este deletată, fetusul modificat genetic este incapabil să transfere mecanismul eritropoezei către ficat iar fetusul moare datorită anemiei.[28]

Un alt exemplu este gena retinoblastomului (Rb), care produce la om forma cunoscută de tumoră, pe când la șoarece produce o tumoră a glandei pituitare.[29] Această diferență, ca și altele înregistrate pe parcursul cercetărilor în domeniu, au demonstrat că animalele nu reprezintă o sursă demnă de încredere atunci când se efectuează anumite studii genetice.

4. CLONAREA PORCULUI TRANSGENIC

Din anul 1995, când a fost obținut primul animal clonat prin transfer nuclear dintr-o populație de celule cultivate, au existat o serie de numeroase alte reușite pentru diverse specii de animale, cum ar fi; ovine,[30,31] taurine,[32] șoareci de experiență[33] și caprine.[34]

Tehnica folosită a fost asemănătoare în toate aceste cazuri și constă în transferul unui nucleu diploid într-un ovocit enucleat și activat în stadiul MII sau după transfer. După această operațiune embrionii sunt cultivați și selecționați, pentru a fi transferați la femelele receptoare, care duc gestația până la fătare.

Dintre toate speciile la care s-a practicat clonarea, porcul este cel la care s-au obținut rezultatele cele mai puțin încurajatoare.[35] Modificarea relativ recentă a metodologiei de transfer a nucleelor de către Polejaeva și col.[36] a determinat o creștere importantă a reușitelor.

Este de semnalat faptul că fiecare laborator folosește o anumită tehnică de transfer, iar factorii ambientali în care se desfășoară operațiunile sunt diferiți. În plus, la porc, față de alte specii, calitatea embrionilor trebuie să fie excelentă.

S-a mai sugerat transferul de coparteneri embrionari normali pentru a menține gestațiile la parametrii funcționali normali, precum și asocierea cu tratamentul hormonal al scroafelor.

Etapele asupra cărora trebuie să se concentreze atenția sunt :

- activarea
- alegerea donatorului
- cultivarea embrionilor
- injectarea
- menținerea gestației

La toate speciile la care se folosesc ovocite MII ca receptori trebuie acordată o mare atenție activării. La porc, operațiunea de activare constă în formarea pronucleilor, clivaj și dezvoltarea până la stadiul de blastocist.

Se poate afirma că, în prezent, nu există o metodologie adecvată care să controleze în totalitate operațiunea de clonare, indiferent de specie. Există o influență notabilă a proceselor oxidative care au un caracter destructiv, cu implicări în metabolismul celular, instabilitate genomică și patologie cromozomială. Se fac eforturi foarte mari pentru stăpânirea acestor procese în cursul operațiunilor de izolare și cultivare.

Folosirea celulelor de granuloasă de către Polejaeva și col.[36] prin modificarea metodei folosită în mod uzual[37] pare să fi rezolvat o serie de impedimente ridicate de clonarea porcului (Fig.4).

Un avantaj major al clonării la porc este că embrionii reconstruiți cu nuclei proveniți din celule somatice se pot dezvolta în condiții optime în stadiile de preimplantare, folosirea celulelor somatice fiind extrem de valoroasă în manipulările genetice la porcul transgenic.[38]

O altă cale pentru folosirea embrionilor transgenici clonați este posibilitatea de implantare directă a țesuturilor embrionare la pacienți cu maladii neurodegenerative. Celulele nervoase supraviețuiesc, creează sau primesc sinapse și nu prezintă un fenomen semnificativ de rejet.[39] Rejetul, în această situație, pare a fi condiționat de reacția celulelor T împreună cu sistemul complementului și cu mediatorii imuni.

Cât de extinse și cât de implicate sunt procesele de rejet în grefele xenogenice de țesut, rămâne un domeniu încă de elucidat.

Aceste cercetări devin cu atât mai importante cu cât majoritatea guvernelor interzic clonarea umană, deci

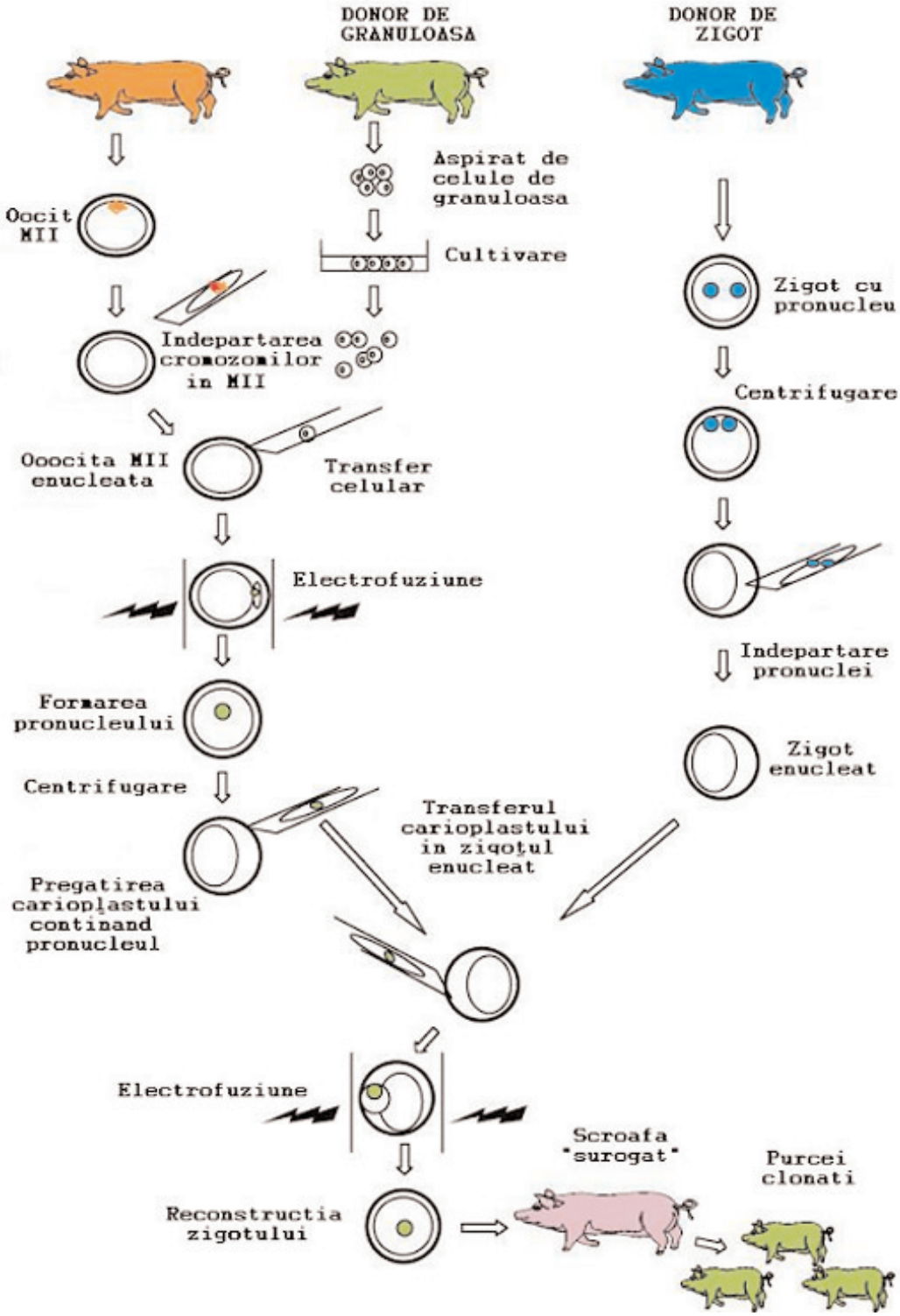

Fig.4 Prezentarea procedeului de transfer dublu nuclear pentru clonarea porcilor folosind celule de granuloasă cultivate ca donatoare de nuclei (după Irine A. Polajaeva şi col.[33]).

și folosirea embrionilor în scop terapeutic.

În primele stadii celulele donatoare fuzionează cu ovocite enucleate MII obținute de la scroafe super-ovulate.

Pseudo-pronucleele formate după primul transfer nuclear embrionar, se transplantează ulterior într-un zigot enucleat (al doilea transfer nuclear embrionar).

Cel de al doilea embrion cu transfer nuclear se insemințează în oviductul unei scroafe la două ore după fuzionare. Deoarece numărul așteptat de reușite este relativ mic, se recomandă transferul a aproximativ 100 embrioni reconstruiți la o singură scroafă. Aceasta este stimulată cu gonadotrofină serică (PMSG) de iapă și gonadotrofină corionică umană (hCG) pentru a se menține gestația. Prin respectarea acestor condiții, aproximativ 4 embrioni din 100 sunt viabili.

Coordonarea replicării ADN cu transformările citoplasmatice asociate acestui stadiu este o condiție esențială pentru menținerea viabilității și a dezvoltării ulterioare a embrionului.

5. PATOLOGIA PORCILOR TRANSGENICI

Patologia porcilor transgenici reprezintă o problemă capitală a xenotransplantului de organe. Infecțiile virale la porc sunt considerate cele mai periculoase pentru om, deoarce nu se cunosc cu exactitate modalitățile de activare și transmitere a unor agenți virali aparent inofensivi la porc, dar potențial patogeni pentru om.

Prima problemă care a apărut și pentru care au fost cheltuite fonduri uriașe de cercetare, a fost virusul endogen porcin “porcine endogenous virus” (PERV). Primul “semnal de alarmă” a fost că acest virus infectează “in vitro” o linie celulară umană. Introducerea lui sub formă purificată la animale la care unele linii celulare se infectează cu PERV nu a detrminat producerea de anticorpi. Același rezultat l-a avut și introducerea la animale a celulelor din liniile infectate.[40]

Există, de asemenea, posibilitatea ca unii agenți patogeni virali, cum ar fi virusul hepatitei E (HEV) să treacă de la porc la om și invers.[41] Astfel, porcii infectați cu HEV pot fi asimptomatici pentru hepatită, dar pot să prezinte viremie, anticorpi anti HEV și particule virale în produșii de excreție.

Porcii SPF („specific patogen free”) infectați cu HEV porcin sunt anti-HEV pozitivi cu prezența particulelor virale în fecale, ser și mucus dar clinic nu manifestă boala.[42] Injectarea porcilor SPF cu HEV uman, dar din genotip Afro-asiatic sau Mexican, nu produce îmbolnăvire,[42] în timp ce injectarea cu HEV izolat din SUA declanșează boala. Confirmarea a venit ulterior prin aceea că virusul izolat de la porcii bolnavi s-a dovedit a fi o tulpină SUA.[42]

În etapa următoare, virusul suin HEV, tulpina SUA, a fost injectat la primate din specia rhesus și a avut ca rezultat seroconversia, viremie și eliminarea prin fecale. Deși hepatita nu s-a manifestat evident, s-au înregistrat totuși unele creșteri ale activității enzimelor hepatice.

Injectarea virușilor din tulpina SUA la cimpanzeu,[42] deși a produs seroconversie și eliminare prin fecale, nu a determinat viremie și nici semne de îmbolnăvire. Faptul că primatele non-umanoide pot să fie infectate cu HEV suin, sugerează faptul că oamenii, la rândul lor, pot fi infectați cu HEV porcin.

Un program de cercetare desfășurat în Taiwan a demonstrat că 37% din efectivele porcine din țara respectivă erau pozitive la anti-HEV IgG.[43]

Prezența unui anticorp anti-HEV IgG la porci în diferite țări de pe glob poate indica faptul că populația porcină din acea zonă constituie un rezervor probabil de particule virale HEV.

În consecință, se pune, cu multă seriozitate, problema ecologică a contaminării apelor de suprafață cu produse de dejecție provenite de la fermele de porci. Globalizarea și exportul necontrolat de carne sau produse din carne de porc pot de asemenea să contribuie la răspândirea în lume a virusului hepatitei E.

6. REACȚIA NATURALĂ ANTIGEN-ANTICORP A XENOGREFELOR

Se admite că există o gamă diversă de anticorpi naturali serici capabili să recunoască antigenele xenogeneice, care diferă, la rândul lor, de la o specie la alta și uneori chiar de la individ la individ.

Preocupări recente demonstrează că anticorpii umani xenoreactivi recunosc în principal un antigen glucidic, Gal(1-3)αGal. De menționat că acest antigen lipsește la oameni, maimuțe sau babuini.

S-a demonstrat că anticorpii anti Gal(1-3)αGal pot fi eluați din organele porcilor prin perfuzare cu plasmă sanguină umană. De asemenea, este posibilă o degradare enzimatică a acestora cu a-galactoză, care are ca rezultat și o degajare a acestora de pe suprafața celulelor din organele de porc. Se pare că afinitatea anticorpilor naturali față de Gal(1-3)αGal este relativ mică iar structura de suprafață a celulelor nu este suficientă pentru fixarea eficientă a complementului la anticorpii xenoreactivi.[44-46] Afinitatea IgM pentru Gal(1-3)αGal este mai mare de 7 ori decât pentru alte glicoproteine de suprafață.

Identificarea și clonarea genei responsabile de sinteza Gal(1-3)αGal[47] a deschis posibilitatea producerii primului porc transgenic de către TTL Therapeutics.

Variabilitatea individuală a porcilor pentru exprimarea antigenelor naturale este deja cunoscută și studiată.[46] Aceasta este de 10 ori mai mare la unii indivizi. Se recomandă deci o selectare prealabilă a porcilor donatori de organe.

7. ACTIVAREA COMPLEMENTULUI

Pe baza a numeroase studii s-a constatat că inhibarea sau eliminarea complementului determină o acceptare a xenografelor.[48-51] Majoritatea cercetărilor au folosit venin de cobră, care distruge o mare parte din componentele complementului din sânge, prin activarea căii alternative pe care o poate urma cascada complementului.

Relativ recent a fost descoperit un nou agent solubil CR1 cu implicații asupra componentelor complementului. Acest factor alterează convertazele active ale complementului și servește drept cofactor pentru clivarea proteolitică a acestor convertaze.[52]

Folosirea veninului de cobră sau a factorului CR1 face posibilă depășirea fenomenului de rejet hiperacut vascular („hyperacute rejection" – HAR) dar nu exclude rejetul acut („acute rejection" – AR).

O altă cale folosită în prevenirea rejetului este administrarea de IgG uman purificat care funcționează ca acceptor pentru proteinele activate ale complementului, prin direcționarea complexelor enzimatic-active în alte zone decât endoteliul vascular al xenografei.

8. PROTEINELE REGLATOARE ALE COMPLEMENTULUI

Conceptul activării heterologe a complementului a fost propus pentru prima oară de Dalmasso.[53,54]

Primele cercetări au fost direcționate în sensul găsirii unor posibilități de a introduce proteinele umane reglatoare de complement în organismele animalelor donatoare, urmărindu-se, prin aceasta, ameliorarea efectelor activării complementului. O atenție deosebită a fost acordată și operațiunilor de producere de transgenici pentru genele umane reglatoare de complement.

Cary și col.[55] au produs șoareci și ulterior porci transgenici care exprimă genele ce controlează "decay accelerating factor" (DAF), controlând promotorul acestuia.

Au fost creați și porci transgenici pentru exprimarea unor combinații de CD59, "decay accelerating factor" (DAF) și cofactorul proteic, prin controlul diverșilor promotori.[56-58]

Efectuarea de către Mc Curry[59] a unor transplante de la porci transgenici exprimând gena umană CD59 și DAF la babuini a demonstrat că se poate evita rejetul hiperacut, cu prelungirea timpului de acceptare a xenografei. Analizele histologice au arătat că organele nu prezentau leziuni extinse.

9. REJETUL HIPERACUT

Rejetul hiperacut („hyperacute rejection" – HAR) este fenomenul cel mai dramatic cu care se confruntă transplantul de organe, între animale îndepărtate din punct de vedere filogenetic. Xenografele sunt supuse unui rejet rapid și violent, care stopează funcțiile fiziologice ale organului pe parcursul a câtorva minute sau ore.[60-62]

Imunopatologia rejetului organului demonstrează în mod invariabil prezența proteinelor complementului, care alterează puternic celulele epiteliului vascular, determinând pierderea din acestea a heparan sulfatului. Se produc astfel numeroase fisuri intercelulare și chiar lize ale membranelor,[63] cu dispariția funcției antitrombotice pe care epiteliul vascular o are în mod normal.[62]

Importanța acestui mecanism este demonstrată de faptul că grefele cardiace de la porc la babuinii nou născuți nu sunt rejetate, tocmai din cauza nivelului scăzut de anticorpi, chiar dacă activitatea complementului este intactă.

Mecanismul de activare al complementului este declanșat probabil de lipsa factorului H plasmatic la organismul receptor, care controlează în mod normal producerea pe suprafața celulelor xenogeneice a enzimei C3bBb, care clivează C3. Din fericire, factorul H la om pare să controleze eficient activarea enzimelor de suprafață celulară la porc și bovine.[64]

Un alt mecanism care împiedică acceptarea xenografelor, în special a celor dependente de complement, este acela al proteinelor reglatoare – "decay accelerating factor" (DAF) și CD59. Aceste proteine, care sunt prezente la nivelul membranelor celulare de mamifer, protejează aceste celule de liză în timpul activării complementului. De exemplu, dacă complementul este activat pe suprafața unui microorganism, se previne producerea unor compuși solubili care atacă membrana celulelor epiteliale vasculare.

DAF și cofactorul proteic membranar inhibă formarea și integritatea convertazei C3, un complex de

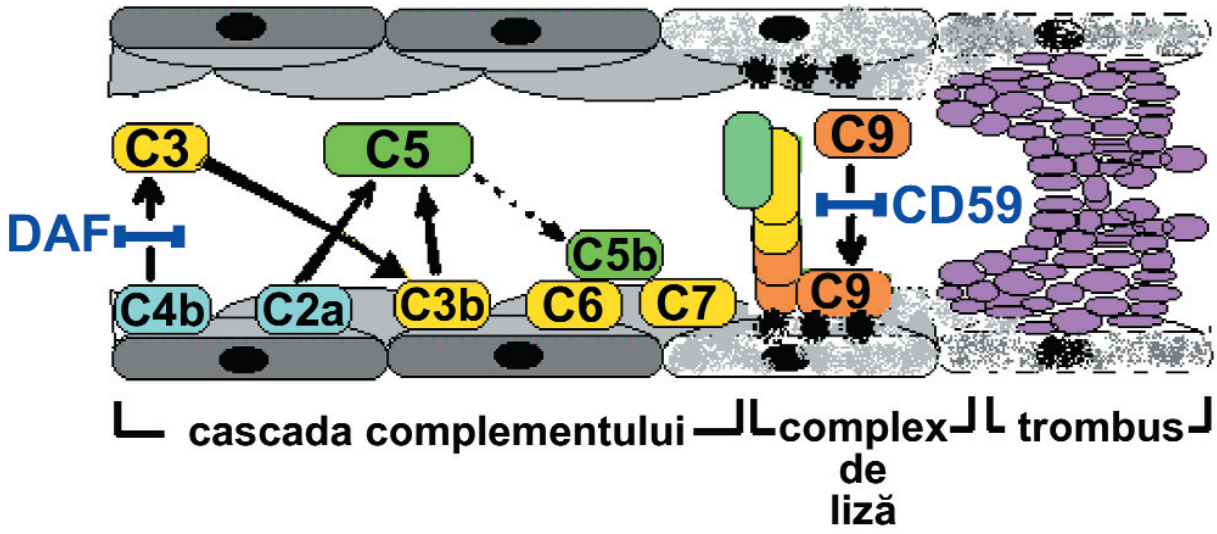

Fig.5 Rejetul vascular hiperacut al grefelor de organ; DAF = "decay accelerating factor".

enzime pivot strict necesare în activarea complementului. CD59 și factorul de restricție omolog inhibă proprietățile litice ale C8 și C9.

Câteva proteine reglatoare de complement controlează activarea mult mai eficient decât complementul heterolog.

Unul dintre mecanismele devastatatoare ale rejetului de organ este liza celulelor endoteliale de către complexele C5b6789n numite și "complexe de atac membranar".

Am menționat că și alte componente ale complementului, ce nu sunt implicate direct în liza celulelor epiteliate, pot avea un rol important în rejetul xenografelor. C5a împreună cu heparan sulfatul, un acid polizaharidic, pot proteja membrana celulei endoteliale și preveni rejetul. Complexele C5667 pot fi implicate în formarea fisurilor intercelulare.[63]

Formarea produsului proteolitic iC3b, corespunzător lui C3 pe suprafața celulei endoteliale, stimulează aderarea neutrofilelor.[65]

Descoperirea de către Duke și col. în 1995 a două gene umane – "decay accelerating factor" (DAF) și CD59, care codifică proteine cu rol determinant în funcționalitatea mecanismelor imune la om, a constituit primul pas spre obținerea de organe pregătite genetic pentru xenotransplant. Aceste proteine rup cascada normală a complementului în mecanismele de rejet și ar putea astfel accepta celulele de porc transgenic.

În aceste condiții intervalul de apariție al rejetului în xenotransplantul de cord de la porc la babuin a putut fi prelungit până la 30 ore, față de câteva minute cât durează rejetul inimii de porc nemodificat genetic.

La xenografele de organe provenite de la porc HAR este consecința acțiunii anticorpilor naturali ai gazdei care se leagă specific de o structură glucidică Gal(1-3)αGal specifică membranei celulelor endoteliale de porc. Acest fapt are drept consecință activarea complementului și rejetul rapid al grefei.

Liza celulelor endoteliale din organul transplantat de către factorii imuni circulanți din sângele omului, determină declanșarea proceselor de coagulare, formarea microtrombusurilor cu blocarea capilarelor sanguine.

Atacul complementului este dat de activarea mediată a anticorpului de către cascada complementului. Aceasta se realizează prin anticorpii umani anti-porc, care se direcționează asupra epitopului Gal(1-3)αGal endotelial porcin. Din punct de federe fiziologic acest fenomen este supus unui reglaj negativ, printr-un set de proteine cunoscute ca specifice de specie și reglatoare ale activării complementului (RCA). Acestea sunt "decay accelerating factor" (DAF), proteina cofactor de membrană (MCP) și CD59.

Rezultatul imediat al funcționării acestor mecanisme este crearea complexului de atac al membranei endoteliale (MAC), formarea trombusului, obstruarea vaselor și rejetul acut al organului (Fig.5).

10. REJETUL VASCULAR ACUT

Platt[62] a fost primul care a descoperit acest fenomen la grefele alogene om-om. El consideră că rejetul vascular acut („acute rejection" – AR) are un caracter determinant în reușita transplantului de organ și numai înțelegerea mecanismelor prin care acționează va oferi posibilitatea

de a transforma xenografa în realitate.

Se poate considera că, dacă un receptor de xenografă este depletat de anticorpii naturali sau complement, rejetul hiperacut nu mai poate avea loc. Dar aceasta nu exclude un rejet vascular lent, numit rejet acut.[49]

Rejetul vascular acut se întâlnește atât în cazul alografelor cât și al xenografelor "concordante" și se caracterizează prin balonarea celulelor endoteliale, depozitarea excesivă de fibrină, edematieri focalizate precum și hemoragii asemănătoare HAR.

Se pare că mecanismul AR se cantonează la nivelul modificării unor funcții ale celulelor endoteliale, inclusiv producerea unor citokine inflamatorii sau exprimarea unor molecule de adeziune celulară, cu transformarea suprafețelor celulare din anticoagulante în procoagulante.[62]

În final apar microtrombusuri și infiltrări de leucocite, caracteristice acestui tip de rejet.

Au existat o serie de încercări de stopare a fenomenului, prin intervenții la nivelul inhibitorilor plachetari sau folosind anticorpi anti-molecule implicate în aderența plachetară.

11. MECANISMELE CELULARE IMUNE ALE REJETULUI XENOGREFELOR

Studiile au început de la observația că rejetul hiperacut (HAR) este însoțit de o afluență limfocitară din sângele primitorului.[66]

În prezent, se încearcă chiar ca o ultimă soluție a xenotransplantului de organ inducerea unei toleranțe celulare T și B la primitori, prin producerea unui himerism celular hematopoetic.

Una dintre complicațiile ce apar în aceste situații este microangiopatia trombotică, asemănătoare purpurei trombocitopenice.[67]

Forbes și col.[68] au arătat că depleția de neutrofile nu are nici o influență asupra HAR.

Câteva experimente au sugerat că celulele killer se acumulează la nivelul grefei și s-ar putea să aibă rol în HAR.[69]

Implicarea celulelor T în rejetul xenografelor a fost analizată de unii autori.[70]

Răspunsul celular imun diferă de la xenografă la alografă. Una din diferențele importante se referă la activarea celulelor T; numărul acestor celule care sunt capabile să recunoască celulele xenografei este mult mai mic.[71]

În plus, citochinele și moleculele responsabile de adeziunea celulară, sintetizate de donator pot fi ineficiente față de limfocitele T ale primitorului.

Este deci dovedit că există o reacție celulară imună anti xenografă, dar este încă dificil de apreciat cât de importantă este aceasta în spectrul general al rejetului.

Experiențe pe porcii miniaturali[72] au demonstrat că și în cazul rejeturilor cronice de alografe cardiace (prin vasculopatii), este implicat în principal un proces de recunoaștere imună celulară T. Animalele imunizate cu antigene de tip leucocitar (alopeptide din clasa I) prezintă "in vitro" un răspuns proliferativ, iar "in vivo" raspunsuri imune de tip întârziat. Aceste animale suportă grefele ca și animalele neimunizate la care s-a administrat ciclosporină.

12. CREȘTEREA COMPATIBILITĂȚII ORGANELOR DE PORC CU CELE DE OM

Există o serie de molecule glucidice care migrează din interiorul celulelor către membrană și care determină recunoașterea celulelor de porc de către sistemul imun uman. Aceste molecule sunt comune multor specii de mamifere, cu excepția primatelor și omului. Ele atrag anticorpii circulanți din sângele omului, având valoare de "non self".

Există o cale de creștere a compatibilității organelor de porc cu cele de om, cunoscută sub termenul generic de acomodare.

Acest fenomen se întâlnește în unele cazuri când se depășește faza de HAR și se înregistrează o depleție a anticorpilor xenoreactivi ai receptorilor. În această situație manipularea complementului poate determina creșterea semnificativă a timpilor de supraviețuire a grefei chiar dacă ulterior complementul și xenoanticorpii se refac.[54]

Această "acomodare" apare ca un fenomen histologic normal; ea poate cuprinde imunoglobulinele receptorului, dar nu evidențiază o activare a complementului sau fenomene de tromboză.

Fenomenul de acomodare a fost observat pentru prima oară la transplantul de rinichi de la donatori cu grupele sanguine A sau B, la primitori ce aveau anticorpi anti aceste grupe.[73,74] Depleția temporară a anticorpilor anti-A și anti-B de la primitor determină tolerarea grefei chiar dacă titrul anticorpilor la primitor revine la normal. Acomodarea a fost observată și în unele cazuri de xenografe experimentale porc - babuin, la care s-a folosit plasmafereză și terapie imunosupresoare.[75] Trebuie recunoscut că mecanismul acomodării nu a fost elucidat până în prezent.

13. STANDARDIZAREA NOMENCLATURII PENTRU ANIMALELE TRANSGENICE

Standardizarea a fost realizată de Comitetul pentru Nomenclaura Transgenică (Committee on Transgenic Nomenclature, Institute of Laboratory Animal Resources, Commission on Life Sciences of National Research Council - SUA). Acest comitet își definește misiunea prin a promova o cercetare etică asupra animalelor, o identificare validă și pertinentă a surselor de animale de experiență valoroase, în scopul aplicării rapide și eficiente a tehnologiilor moleculare denumite și tehnologii transgenice.

Dezvoltarea rapidă a unor linii de animale transgenice a avut ca rezultat și apariția unor deficiențe, după cum urmează:

- Nu există o standardizare a denumirii și implicit a identificării animalelor transgenice;
- Nu există norme privind creșterea, înmulțirea și manipularea acestora;
- Nu există strategia necesară păstrării și menținerii în patrimoniu stiințific a animalelor valoroase.

În ultimă instanță se urmărește editarea și actualizarea continuă a unui catalog care să cuprindă sursele de animale transgenice. Elaborarea acestui catalog se va realiza de către specialiști cu experiență în domeniul producerii de animale transgenice, precum și de consultanți care să ajute la crearea unei baze de date internaționale.

În prezent se presupune că există aproximativ 10.000 de linii transgenice, din care numai o parte sunt valoroase. Există pericolul iminent ca, din lipsă de fonduri, unele laboratoare să nu conserve tocmai acele linii transgenice care ar putea servi în viitor la studii mai aprofundate în anumite domenii ale geneticii moleculare.

Pornind de la acest deziderat, laboratoarele „Oak Ridge National", din Oak Ridge, Tennessee, au creat prima bază de date a animalor transgenice "Transgenic Animal Data Base" (TADB). Pentru ca această bază de date să devină eficientă și să poată fi dezvoltată s-a acceptat următoarea nomenclatură:

1. Se definește ca animal transgenic orice organism în care a fost introdus material genetic străin în mod experimental la nivelul celulelor seminale;
2. Noul material genetic nu este necesar să fie activ dar se presupune că va fi moștenit la descendenți;
3. Animalele la care materialul genetic a fost inserat în celule somatice nu sunt considerate transgenice;
4. Excepție de la regula 3 fac animalele la care materialul genetic a fost inserat în celule stem embrionare, deoarece acestea potențial se pot transmite în genomul descendenților;
5. Nomenclatura transgenicilor trebuie să includă metodele folosite și diversitatea genelor introduse prin manipulări moleculare;
6. Trebuie să fie suficient de concisă pentru a fi recunoscută și memorată ușor, un exemplu în acest sens constituindu-l nomenclatura standardizată elaborată de Lyon pentru șoarece.[76]

Pentru definirea transgenelor au fost emise o serie de norme. Transgena se definește prin următoarele semne convenționale:

SIMBOLUL – format din trei părți, toate cu caractere latine, după cum urmează:

TgX(YYYYYY)#####Zzz

Unde:
TgX = metoda de inserare;
(YYYYYY) = desemnarea segmentului inserat;
= numărul asignat laboratorului;
Zzz = codul laboratorului.

La metoda de inserare Tg este abrevierea de la transgenic. X poate fi:

- R pentru inserție cu infecție retrovirală;
- H recombinare omologă;
- N prin microinjecție sau microporare.

Desemnarea genelor inserate se poate face prin majuscule sau mixt, de preferat notațiile standard ale genei respective. Nu se admit sublinieri, liniuțe, caractere italice etc.

Desemnarea genelor, plus numărul asignat laboratorului, nu trebuie să depășească 11 caractere.

Se folosesc abrevieri ca în exemplele de mai jos:
An (anonymous sequence)
Ge (genomic clone)
Im (insertional mutation)
Nc (noncoding sequence)
Rp (reporter sequence)
Sn (synthetic sequence)
Et (enhancer trap construct)
Pt (promoter trap construct).

Această listă poate fi extinsă în funcție de necesități. Pentru o înțelegere a codificării vom da câteva exemple:

C57BL/6J-TgN(CD8Ge)23Jwg

- clonă umană genomică CD8 (Ge)

- inserată în șoarece C57BL/6 la Jackson Laboratory (J);
- la cel de-al 23-lea șoarece analizat după o serie de microinjecții efectuate la laboratoarele Jon W. Gordon (Jwg).

Crl:ICR-TgN(SVDhfr)432Jwg

- inserare via SV40 a promotorului pentru dihydrofolat reductază de șoarece gena (Dhfr) gene
- plasmidă de 4 kilobase
- al 32-lea animal realizat în laboratoarele Jon W. Gordon (Jwg)
- outbredul pentru acest șoarece a fost obținut de Laboratoarele Charles River (Crl).

Se pot folosi și abrevieri prim omisiunea inserției ca în exemplu:

TgN(GPDHIm)lBir poate fi abreviat *TgN1Bir.*

Mutațiile inserționale și fenotipurile observabile se pot delimita în funcție de procedura folosită. De exemplu:

hoTgN447Jwg = Inserarea unei transgene in locusul hotfoot (ho).

xxxTgN21Jwg = Inserarea unei transgene care determină o mutație recesivă pentru o genă necunoscută. Simbolul genei xxx se poate obține din baza de date a genelor.

Pentru înregistrarea unui laborator în baza de date sunt necesare următoarele informații:

BRS – Assigned Accession Number
DESG – Designation (Standardized Nomenclature) of Transgenic Line
METH – Method Used
DNA – DNA Fragment Introduced
COPY – Copy Number
BACK – Genetic Background of Host Embryo or ES Cells
EXPR – Expression of Transgene or Targeted Gene
PHEN – Phenotype Due to Expression of Transgene or Targeted Gene
INTG – Description of Integration Site
CROS – Crosses with Other Transgenic Lines
IGEN – Genetics of Host Insertional Mutation
ICOM – Comments on Genetics of Host Insertional Mutation
ICLN – Is Flanking Sequence Cloned?
ICHR – Is Mutant Locus Characterized?
IALL – Is Mutation Allelic with Existing Mutations?
IPHN – Phenotype of Insertional Mutation
FCOM – Further Comments Relating to Transgenic Line
MNT – Is Line Being Maintained?
HNDL – Special Handling Instructions for the Animals
QDTE – Is This Line Presently Available to Other Investigators?
CADD – Name and Address of Contact Person
GADD – Name and Address of Author(s) Entering This Record
PUBL – References for Publications Relating to Line
DATE – Date Document Was Entered or Updated

14. CONCLUZII

Este de remarcat faptul că organele transplantate de la porci transgenici pentru “decay accelerating factor uman” (hDAF), ca și pentru alte gene implicate în mecanismele de rejet, depășesc starea de rejet hiperacut (HAR), fiind eliminate de organismul gazdă prin rejetul acut (AR). Se poate admite că elucidarea mecanismelor și prevenirea acestei a doua faze a rejetului va duce la reușita transplantului de organe porc transgenic-om.

BIBLIOGRAFIE

1. Reemtsma K: Renal heterotransplantation from nonhuman primates to man. Ann N Y Acad Sci 162:412-418, 1969.
2. Starzl TE, Marchioro TL, Peters GN et al: Renal heterotransplantation from baboon to man: experience with 6 cases. Transplantation 12:752-776, 1964.
3. Bailey LL, Nehlsen-Cannarella SL, Concepcion W et al: Baboon-to-human cardiac xenotransplantation in a neonate. JAMA 254:3321-3329, 1985.
4. Starzl TE, Fung J, Tzakis A et al: Baboon-to-human liver transplantation. Lancet 341:65-71, 1993.
5. Makowka L, Cramer DV, Hoffman A et al: The use of a pig liver xenograft for temporary support of a patient with fulminant hepatic failure. Transplantation 59:1654-1659, 1995.
6. Watanabe FD, Mullon CJ, Hewitt WR et al: Clinical experience with a bioartificial liver in the treatment of severe liver failure. A phase I clinical trial. Ann Surg 225:484-491, 1997.
7. Hammer RE, Pursel VG, Rexroad CE, Jr. et al: Production of transgenic rabbits, sheep and pigs by microinjection. Nature 315:680-683, 1985.
8. Pursel VG, Pinkert CA, Miller KF et al: Genetic engineering of livestock. Science 244:1281-1288, 1989.
9. Velander WH, Johnson JL, Page RL et al: High-level expression of a heterologous protein in the milk of transgenic swine using the cDNA encoding human protein C. Proc Natl Acad Sci U S A 89:12003-12007, 1992.
10. Swanson ME, Martin MJ, O'Donnell JK et al: Production of functional human hemoglobin in transgenic swine. Biotechnology (N Y) 10:557-559, 1992.
11. Weidle UH, Lenz H, Brem G: Genes encoding a mouse

monoclonal antibody are expressed in transgenic mice, rabbits and pigs. Gene 98:185-191, 1991.

12. Lo D, Pursel V, Linton PJ et al: Expression of mouse IgA by transgenic mice, pigs and sheep. Eur J Immunol 21:1001-1006, 1991.

13. Levy MF, Crippin J, Sutton S et al: Liver allotransplantation after extracorporeal hepatic support with transgenic (hCD55/hCD59) porcine livers: clinical results and lack of pig-to-human transmission of the porcine endogenous retrovirus. Transplantation 69:272-280, 2000.

14. Draft report on the state of the art in the field of xenotransplantation. Council of Europe 2002.

15. Ye Y, Niekrasz M, Kosanke S et al: The pig as a potential organ donor for man. A study of potentially transferable disease from donor pig to recipient man. Transplantation 57:694-703, 1994.

16. Alexander TJL, Harris D: Methods of disease control. În Diseases of Swine. Leman AD (ed.). Iowa State University Press. Ames. 1992, 808-836.

17. Safron J, Gonder JC: The SPF Pig in Research. ILAR J 38:28-31, 1997.

18. Gordon JW: Transgenic Technology and Laboratory Animal Science. ILAR J 38:32-41, 1997.

19. Feng YL, Gordon JW: Removal of cytoplasm from one-celled mouse embryos induces early blastocyst formation. J Exp Zool 277:345-352, 1997.

20. Gordon JW, Scangos GA, Plotkin DJ et al: Genetic transformation of mouse embryos by microinjection of purified DNA. Proc Natl Acad Sci U S A 77:7380-7384, 1980.

21. Gordon JW, Ruddle FH: Integration and stable germ line transmission of genes injected into mouse pronuclei. Science 214:1244-1246, 1981.

22. Gordon JW, Ruddle FH: Gene transfer into mouse embryos: production of transgenic mice by pronuclear injection. Methods Enzymol 101:411-433, 1983.

23. Woychik RP, Stewart TA, Davis LG et al: An inherited limb deformity created by insertional mutagenesis in a transgenic mouse. Nature 318:36-40, 1985.

24. Krulewski TF, Neumann PE, Gordon JW: Insertional mutation in a transgenic mouse allelic with Purkinje cell degeneration. Proc Natl Acad Sci U S A 86:3709-3712, 1989.

25. Jaenisch R: Germ line integration and Mendelian transmission of the exogenous Moloney leukemia virus. Proc Natl Acad Sci U S A 73:1260-1264, 1976.

26. Evans MJ, Kaufman MH: Establishment in culture of pluripotential cells from mouse embryos. Nature 292:154-156, 1981.

27. Martin GR: Isolation of a pluripotent cell line from early mouse embryos cultured in medium conditioned by teratocarcinoma stem cells. Proc Natl Acad Sci U S A 78:7634-7638, 1981.

28. Mucenski ML, McLain K, Kier AB et al: A functional c-myb gene is required for normal murine fetal hepatic hematopoiesis. Cell 65:677-689, 1991.

29. Lee EY, Chang CY, Hu N et al: Mice deficient for Rb are nonviable and show defects in neurogenesis and haematopoiesis. Nature 359:288-294, 1992.

30. Wilmut I, Schnieke AE, McWhir J et al: Viable offspring derived from fetal and adult mammalian cells. Nature 385:810-813, 1997.

31. Wells DN, Misica PM, Day TA et al: Production of cloned lambs from an established embryonic cell line: a comparison between in vivo- and in vitro-matured cytoplasts. Biol Reprod 57:385-393, 1997.

32. Cibelli JB, Stice SL, Golueke PJ et al: Cloned transgenic calves produced from nonquiescent fetal fibroblasts. Science 280:1256-1258, 1998.

33. Wakayama T, Perry AC, Zuccotti M et al: Full-term development of mice from enucleated oocytes injected with cumulus cell nuclei. Nature 394:369-374, 1998.

34. Baguisi A, Behboodi E, Melican DT et al: Production of goats by somatic cell nuclear transfer. Nat Biotechnol 17:456-461, 1999.

35. Prather RS, Sims MM, First NL: Nuclear transplantation in early pig embryos. Biol Reprod 41:414-418, 1989.

36. Polejaeva IA, Chen SH, Vaught TD et al: Cloned pigs produced by nuclear transfer from adult somatic cells. Nature 407:86-90, 2000.

37. Kwon OY, Kono T: Production of identical sextuplet mice by transferring metaphase nuclei from four-cell embryos. Proc Natl Acad Sci U S A 93:13010-13013, 1996.

38. Koo DB, Kang YK, Choi YH et al: Developmental potential and transgene expression of porcine nuclear transfer embryos using somatic cells. Mol Reprod Dev 58:15-21, 2001.

39. Barker RA: Porcine neural xenografts: what are the issues? Novartis Found Symp 231:184-196, 2000.

40. Specke V, Tacke SJ, Boller K et al: Porcine endogenous retroviruses: in vitro host range and attempts to establish small animal models. J Gen Virol 82:837-844, 2001.

41. Meng XJ, Purcell RH, Halbur PG et al: A novel virus in swine is closely related to the human hepatitis E virus. Proc Natl Acad Sci USA 94:9860-9865, 1997.

42. Meng XJ, Halbur PG, Haynes JS et al: Experimental infection of pigs with the newly identified swine hepatitis E virus (swine HEV), but not with human strains of HEV. Arch Virol 143:1405-1415, 1998.

43. Hsieh SY, Meng XJ, Wu YH et al: Identity of a novel swine hepatitis E virus in Taiwan forming a monophyletic group with Taiwan isolates of human hepatitis E virus. J Clin Microbiol 37:3828-3834, 1999.

44. Parker W, Bruno D, Holzknecht ZE et al: Characterization and affinity isolation of xenoreactive human natural antibodies. J Immunol 153:3791-3803, 1994.

45. Platt JL, Holzknecht ZE: Porcine platelet antigens recognized by human xenoreactive natural antibodies. Transplantation 57:327-335, 1994.

46. Cotterell AH, Alvarado CG, Logan JS et al: Variation in expression of porcine antigens recognized by human xenoreactive natural antibodies. Transplant Proc 27:278-279, 1995.

47. Strahan KM, Gu F, Andersson L et al: Pig alpha 1, 3galactosyltransferase: sequence of a full-length cDNA clone, chromosomal localisation of the corresponding gene, and inhibition of expression in cultured pig endothelial cells. Transplant Proc 27:245-246, 1995.

48. Gewurz H, Clark DS, Cooper MD et al: Effect of cobra venom-induced inhibition of complement activity on allograft and xenograft rejection reactions. Transplantation 5:1296-1303, 1967.

49. Leventhal JR, Matas AJ, Sun LH et al: The immunopathology of cardiac xenograft rejection in the guinea pig-to-rat model. Transplantation 56:1-8, 1993.

50. Pruitt SK, Baldwin WM, III, Marsh HC, Jr. et al: Effect of soluble complement receptor type 1 on natural antibody levels during xenograft rejection. Transplant Proc 24:477-478, 1992.

51. Platt JL: Xenotransplantation: The Need, The Immunologic Hurdles, and The Prospects for Success. ILAR J 37:22-30, 1995.

52. Weisman HF, Bartow T, Leppo MK et al: Soluble human complement receptor type 1: in vivo inhibitor of complement suppressing post-ischemic myocardial inflammation and necrosis. Science 249:146-151, 1990.

53. Blakely ML, Van der Werf WJ, Berndt MC et al: Activation of intragraft endothelial and mononuclear cells during discordant xenograft rejection. Transplantation 58:1059-1066, 1994.

54. Platt JL, Vercellotti GM, Dalmasso AP et al: Transplantation of discordant xenografts: a review of progress. Immunol Today 11:450-456, 1990.

55. Cary N, Moody J, Yannoutsos N et al: Tissue expression of human decay accelerating factor, a regulator of complement activation expressed in mice: a potential approach to inhibition of hyperacute xenograft rejection. Transplant Proc 25:400-401, 1993.

56. Kooyman D, Byrne G, McClellan S et al: Erythroid-specific expression of human CD59 and transfer to vascular endothelial cells. Transplant Proc 26:1241 1994.

57. Diamond LE, Oldham ER, Platt JL et al: Cell- and tissue-specific expression of a human CD59 minigene in transgenic mice. Transplant Proc 26:1239 1994.

58. Kagan D, Platt J, Logan J et al: Expression of complement regulatory factors using heterologous promoters in transgenic mice. Transplant Proc 26:1242 1994.

59. McCurry KR, Parker W, Cotterell AH et al: Humoral responses to pig-to-baboon cardiac transplantation: implications for the pathogenesis and treatment of acute vascular rejection and for accommodation. Hum Immunol 58:91-105, 1997.

60. Auchincloss H, Jr.: Xenogeneic transplantation. A review. Transplantation 46:1-20, 1988.

61. Perper RJ, Najarian JS: Experimental renal heterotransplantation. I. In widely divergent species. Transplantation 4:377-388, 1966.

62. Platt JL, Saadi S, Ihreke NS: Pathophysiology of xenograft rejection. Principles of immunomodulatory drug development in transplantation and autoimmunity. Lieberman R, Morris R (eds.). Raven Press. New York.1995.

63. Saadi S, Platt JL: Transient perturbation of endothelial integrity induced by natural antibodies and complement. J Exp Med 181:21-31, 1995.

64. Edwards J: Complement activation by xenogeneic red blood cells. Transplantation 31:226-227, 1981.

65. Vercellotti GM, Platt JL, Bach FH et al: Neutrophil adhesion to xenogeneic endothelium via iC3b. J Immunol 146:730-734, 1991.

66. Colman RW, Habal M, Hollenberg NK et al: Hyperacute renal allograft rejection in the primate. Therapeutic limitations of antiplatelet agents alone and combined with heparin. Am J Pathol 82:25-42, 1976.

67. Basker M, Buhler L, Alwayn IP et al: Pharmacotherapeutic agents in xenotransplantation. Expert Opin Pharmacother 1:757-769, 2000.

68. Forbes RD, Guttmann RD, Kuramochi T et al: Nonessential role of neutrophils as mediators of hyperacute cardiac allograft rejection in the rat. Lab Invest 34:229-234, 1976.

69. Inverardi L, Samaja M, Motterlini R et al: Early recognition of a discordant xenogeneic organ by human circulating lymphocytes. J Immunol 149:1416-1423, 1992.

70. Geller RL, Turman MA, Dalmasso AP et al: The natural immune barrier to xenotransplantation. J Am Soc Nephrol 3:1189-1200, 1992.

71. Alter BJ, Bach FH: Cellular basis of the proliferative response of human T cells to mouse xenoantigens. J Exp Med 171:333-338, 1990.

72. Lee RS, Yamada K, Houser SL et al: Indirect recognition of allopeptides promotes the development of cardiac allograft vasculopathy. Proc Natl Acad Sci U S A 98:3276-3281, 2001.

73. Chopek MW, Simmons RL, Platt JL: ABO-incompatible kidney transplantation: initial immunopathologic evaluation. Transplant Proc 19:4553-4557, 1987.

74. Alexandre GP, Squifflet JP, De Bruyere M et al: Present experiences in a series of 26 ABO-incompatible living donor renal allografts. Transplant Proc 19:4538-4542, 1987.

75. Alexandre GP, Gianello JP, Latinne D et al: Plasmapheresis and splenectomy in experimental renal xenotransplantation. In Xenograft 25. Hardy MA (ed.). Elsevier Science Publishers. New York. 1989, 259-266.

76. Lyon MF: Nomenclature for transgenic mice. În Genetic Variants and Strains of the Laboratory Mouse. 1989, cap. Section 1.2.5 (Rules and guidelines for gene nomenclature), 10-11.

INDEX

5-fluorouracil 427, 435, 437-439, 448, 467
5'-Nucleotidaza 181, 830, 833, 927.
5-FU. Vezi "5-fluorouracil"

A

abces 418, 527
abcese hepatice 125, 219-220, 253, 259, 289, 294, 303, 311, 357-364, 500, 524
abcese amoebiene 126, 220, 363-364
abcese criptogenetice 359
abcese micotice 220
abcese parazitare 220
schistosomiaza 220
abcese piogene 125, 219-220
abcese perihepatice 298, 302, 307, 311
abcese subfrenice 577, 638
abces retroperitoneal 289
ablație 283, 428
ablația prin hipertermie 393, 395
ablația cu radiofrecvență 283, 401
abord chirurgical 771, 776-780, 787-788
abordul anterior 606
abordul chirurgical, tehnica combinată 589
abordul cu "patru mâini" 647, 649
abordul hilar 562-564, 579, 589
abordul integral transtoracic transdiafragmatic 558
abordul laparoscopic 333, 348, 649
abordul pediculilor sectoreali și segmentari ai hemificatului drept 567
abordul pediculilor segmentari ai hemificatului stâng 567
abordul pedicululi hepatic 579, 591, 602, 609
abordul posterior 682, 713
abordul transparenchimatos 564, 589, 606, 609-610, 614, 623, 627, 633-634
abordul transparenchimatos anterior 564, 588, 614
abordul transparenchimatos posterior 564, 610, 614
abordul transsczural 567
abordul venei hepatice drepte 583, 603
abordul venei hepatice stângi 570, 595, 618, 649
abordul venelor hepatice 569, 582-583, 603, 610
abordul venelor hepatice accesorii 582-583
abordul venelor hepatice dreaptă și medie 603
abordul venelor hepatice stângă și medie 610
absența bifurcației portale 668
absența venei porte 1140
absorbția pe cărbune activ sau rășini 983
abstenția chirurgicală în traumatisme 296-298
ace
ac electrod 454, 456
acele tip Rotex 277, 279
acele tip Tru-Cut 277
acul Chiba 278
acul Franseen 277
acul Green 277
acul Menghini 277
acul Westcott 277
acetaminofen 868, 983, 989-990
Aciclovir 1071, 1078, 1141, 1155
acid 912
acidul colic 912, 921, 925
acidul d-aminolevulinic (ALA) 110
acidul glicocolic 104-105
acidul glucuronic 108-110
acidul epsilon-aminocaproic 1059
acidul etacrinic 1041
acidul folic 100, 116
acidul gamma hidroxi aminobutiric (GABA) 855, 1033
acidul hialuronic 74
acidul taurocolic 104-105
acidul ursodeoxicolic 114, 528, 920-921, 950, 1075, 1080
acizii biliari 92-93, 104-108, 911, 913, 915, 920-921
acizii grași 90, 92-93
acidoza metabolică 1035-1036, 1038
acinul hepatic 49-50
acinul hepatic, zonarea 50
activating protein 1. Vezi "proteina activatoare 1"
activitatea protrombinică 1033
"acute lung injury" 1077
"acute respiratory distress syndrome" 1077
adefovirul 808, 810
adenoacantomul 498
adenoame hepatocelulare multiple. Vezi "adenomatoza"
adenocarcinom 125, 130, 139-140, 147-148, 475
adenocarcinomul colorectal 207
adenocarcinomul cu celule columnare 498
adenocarcinomul metastatic 135-138, 141
adenom
adenomatoza hepatică 235, 378
adenomul biliar 381
adenomul ductelor biliare 138
adenomul CBP 496
adenomul hepatocelular 125, 130-132, 135, 188, 234, 376-379, 941
adenopatii metastatice 414
adenovirusuri 1156
adenozina 1030
ADN polimeraza 164
aflatoxine 387
aflatoxinele 934, 940
agent sclerozant 525
agenți scolicizi 321, 332, 334-335
agitație ionică intratisulară 453
alanin-transaminaza 97, 177, 180-181
albastru de metilen 417, 642
albendazolul 332
albumina 98, 177, 183-184, 983-985, 988-990
alcaloza respiratorie 1039
alcool 1034, 1054, 1080-1081, 1120
alcoolism 889-890, 1051
alcoolizare 428
alcoolizarea hepatocarcinomului 280
alcoolizarea metastazelor hepatice 274, 280, 283
alcoolizarea percutantă 390, 395
alcoolizarea tumorilor hepatice 216, 262, 280-282
alfa-1-antitripsina 100, 883-884, 946
alfa-fetoproteina 99-100, 118, 134, 137-138, 142, 165, 188, 467, 382, 388-389, 397, 403, 833, 936, 1091, 1142
algoritm de investigație imagistică hepatică 218, 241
almitrin-bismesylat 879
amiloid 1089
amiloidoza 181, 192, 394, 1091
aminoacizi cu catenă ramificată 636
"aminolevulinic acid synthase" 103
aminotransferaze 177-180, 502, 541, 636, 640, 833, 899
amoebiaza 364
amoniac 1033
amoniemia 857
amoniul 855-856, 859
"amplificating liver regeneration factor". Vezi "factorul de amplificare a regenerării hepatice"
anastomoza 767

anastomoza arterială 1131
anastomoza biliară 1131
anastomoze bilio-digestive 250, 260
anastomoza hepatico-cavă 1104
anastomoza chistodigestivă 496
anastomoza hepatico-jejunală 489, 515, 529
anatomia ficatului 11-40
anatomia funcțională 20-24
anatomia morfologică 11-19
fața diafragmatică 12
fața viscerală 14
anemie hemolitică 370
anestezia 1059
anevrism 226, 253
anevrismul arterei hepatice 225, 311
anevrismul arterei splenice 249
anevrismul micotic 206, 1073
angioame stelate 832-833, 875
angiogeneza 162-163
angiografia 218, 255, 377, 447, 482, 505, 531-532
angio-RM 217-218, 224-227, 247, 249, 541, 1142
angiolipomul 144
angiomatoza hepatică. Vezi “pelioza hepatică”
angiomiolipomul 144, 382
angiosarcomul 143, 239, 404, 475
angiostatina 163
angiotensinogenul 98
angularea anastomozei 1104
anhidraza carbonică II 113
animal transgenic 1176
anomalii
anomalii ale joncțiunii bilio-pancreatice 496
anomalii ale joncțiunii pancreatico-bilare 474, 483
anomalii congenitale ale căilor biliare 495
anomalii extrahepatice 914
anomalii în ciclul de sinteză a ureei 960
anomaliile ficatului 37-40
ansa stem 803-804
antibioprofilaxia 193
antibioterapie sistemică 447
anticorpi
anticorpii monoclonali 467, 1072
anticorpii monoclonali OKT3 1156
anticorpii xenoreactivi 1172
antigen
antigenul carbohidrat 19-9 400, 403, 480, 502
antigenul carcinoembrionar 400, 467, 480, 502
antigenul nuclear al proliferării celulare 164
aparat cu radiofrecvență 576
aparat de transfuzie rapidă 577
aparatul Golgi 63, 883
apoptoza 116, 119-120, 155, 159, 162, 166-168, 170, 643
aport electrolitic 636
aport hidric 636
aquaporina, canal de apă (CHIP) 113
arcus senilis 94
ARDS. Vezi "acute respiratory distress syndrome"
area nuda 13, 18, 686
„argon beam”. Vezi “coagulare cu plasmă de argon”
aritmia 1004
aritmie 1031, 1034
artefacte intratumorale 283
artera
artera cistică 25, 669
artera gastrică dreaptă 543
artera gastrică stângă (artera coronară) 674
artera gastro-duodenală 444-445, 543, 1054
artera hepatică 25, 43, 47, 218, 225-226, 246, 248-252, 255, 257, 262, 444-445, 530, 532-534, 543, 745, 1034, 1036-1037, 1054, 1062, 1096, 1098-1099, 1101-1102, 1105, 1107, 1145-1147, 1149-1151
artera hepatică comună 25-26, 669, 674
artera hepatică comună cu origine în AMS 249
artera hepatică dreaptă 542-544, 562, 567, 580-581, 587-589, 592, 603, 607, 618-619, 631, 665-666, 669, 1096, 1099, 1102, 1105, 1107, 1117, 1123, 1146, 1149
artera hepatică dreaptă, cu originea în artera mezenterică superioară 416
artera hepatică medie 543, 631, 669, 674, 1149
artera hepatică proprie 14, 25-26, 508-509, 511, 542-543, 619, 669, 674
artera hepatică stângă 542-544, 567-568, 587-588, 591-594, 600, 603, 607, 611, 618-619, 631, 665-666, 669, 672, 674, 1101, 1123, 1146-1147, 1149
artera hepatică stângă aberantă 699
arteră hepatică stângă cu originea în artera gastrică stângă 416
artera mezenterică superioară 445, 1099
artera posterioară (laterală) stângă 674, 676
artera segmentului IV. Vezi “artera hepatică medie”
artera splenică 1054
arteriografia 217, 227, 249-250, 252, 258, 294, 541, 834
arteriografia de urgență 252
arteriolele hepatice 47
artrita cu condrocalcinoză 900
ascita 83, 98, 191, 195, 223, 248, 252, 259, 264, 280, 464, 531-532, 745, 748, 767, 770, 780, 783, 788-792, 836, 843-849, 865, 868-869, 926, 933, 948, 1031, 1049-1050, 1057, 1059, 1074-1076, 1083, 1142-1143
ascita neutrocitică 850
ascita postoperatorie 637
ascita refractară 849, 869
ascita voluminoasă 849
asistența nutrițională 969
aspartat-transaminaza 97, 177, 180
aspecte etice în transplantare 901, 1052, 1113
Aspergillus flavus 387
AST. Vezi “aspartat-transaminaza”
astrocitul 855-856
ATP 85, 88, 96, 106-108, 112-114
atrezia biliară 37, 913-914, 917, 922-933, 935, 1139-1140, 1151
atrezia căilor biliare extrahepatice 1029
atrezia intestinală 1140
atrofia hemificatului cu ligatură 643
autoanticorpi anti-mitocondriali 833
autoanticorpi anti-nucleari 830, 833
autotransfuzia 1118
autotransfuzie intraoperatorie, aparat de 557, 577, 1041
axenic (germ-free) pig 1166
azatioprina 749-750, 1071, 1152, 1163
azotemia prerenală 868
azotoluenul 474

B

beta 2-microglobulina 889

babuin 986, 899, 1163, 1164, 1165, 1166, 1174, 1175
Baby Fae 1163
„back flow". Vezi "fluxul inversat"
"back-table operation". Vezi "prepararea grefei"
bacterascita 850
balanța azotului 975
basiliximab 900, 1152
"bench procedure" 578
Beriplast® 576-577, 587, 598, 611, 637, 648-649
beta-blocante 1143
bila 84-85, 92-93, 98, 101-105, 107-112, 114-115
bilharzioza. Vezi "abcese parazitare / schistosomiaza"
bilhemia posttraumatică 289, 309
biliptizia 347
biliragia 352
biliragia postoperatorie 1154
bilirubina 92, 98, 103-106, 108-110, 177, 181-182, 541, 636, 640
bilirubinemia 501
bilistaza 417, 577, 651
bilom 229, 251-252, 259, 418, 1073
biopsia hepatică 125, 128, 189-190, 249, 750, 1054, 1074, 1118, 1157
biopsia hepatică laparoscopică 196, 750
biopsia hepatică transjugulară 191, 196
biopsia intraductală 505
bioreactor 987-989, 1168
bioreactorul Centrului Medical Amsterdam 989
bioxid de thoriu 387
bisegmentectomie 618-627, 723, 726
bisegmentectomia II și III 539, 560, 618-620, 673
bisegmentectomia IV și V 625-626
bisegmentectomia V și VI 626-627
bisegmentectomia V și VIII 623-624, 709
bisegmentectomia Vi și VII 620, 712
Bismuth, Henri 554, 578, 583, 588-589, 630, 1095-1096, 1105
bisturiul cu ultrasunete 417-418, 555, 573-574, 647, 649-651, 1146
bisturiul cu ultrasunete pentru abord laparoscopic 646
boala
boala alcoolică hepatocelulară 94
boala Alper 1140
boala Byler 914, 921
boala Caroli 127-128, 221, 357, 399, 401, 496, 523, 526-530, 539, 914
boala Caroli, forma difuză 526
boala Caroli, forma localizată 527
boala Chiari 782
boala Gaucher 914, 935
boala hepatică radioindusă 469
boala Kwashiorkor 387
boala limfoproliferativă posttransplant 251, 1152-1153
boala Menkes 900-901
boala metabolică 1119
boala metastatică hepatică 1090
boala Nieman-Pick tip C 914, 916
boala Osler-Weber-Rendu 142
boala polichistică 914, 948
boala polichistică hepatică 39, 127, 524
boala polichistică hepatorenală 523, 526
boala polichistică renală 1140
boala Rosai-Dorfman 146
boala venooclu zivă 387, 751-752, 831
boala Wilson 102-103, 179, 181, 387, 749, 832-833, 835-836, 847, 899-905, 914, 916, 920, 935, 940, 951-955, 1082, 1139-1140, 1142, 1144
boala Wolman 914
boli hepatice cronice în stadiu terminal 899, 1049, 1139
boli inflamatorii intestinale 207
boli limfoproliferative posttransplant 1077
bolile hepatice autoimune 1080
bradiaritmie 1038
brahiterapia 463, 466
"brain stem death". Vezi "moarte a trunchiului cerebral, conceptul de"
Broelsch, Christoph 899, 901-902, 1097
bromdeoxiuridina 164
bromosulfoftaleină 83
BSP. Vezi "bromosulfoftaleină"
"by-pass" veno-venos 5, 572, 578, 640, 1059, 1062, 1066, 1090, 1130, 1036, 1164

C

CA 19-9. Vezi "antigenul carbohidrat 19-9"
căi biliare 43, 45, 1099, 1102, 1105, 1107
căile biliare extrahepatice 74, 112, 275
căile biliare interhepatocitare 45-46, 66
căile biliare interlobulare 46-47, 69, 112
căile biliare intrahepatice 25, 29-30, 43, 45-47, 52, 67, 70, 128
căile biliare septale 46
calea biliară principală 25, 30, 542-544, 546, 562, 577, 580, 587-588, 593-594, 603
calciu clorat 576
calciul (Ca) 967
cale
calea „extraparenchimatoasă" 678
calea extraglissoniană 666, 690
calea intraparenchimatoasă (scizurală anterioară) 678
calea posterioară Launois (posterior approach) 697
calea scizurală ("fisurară") ombilicală 684
calea scizurală primară sau anterioară 690
calea subcapsulară Couinaud 700
calea suprahilară Lazorthes 679-680, 690
caliciviridae 819-820
calitatea parenchimului hepatic 560, 634, 636
calitatea vieții 1134
câmpul de iradiere 465
canale biliare „accesorii" 670
canaliculele biliare 37
canalul biliar 543, 547, 562-563, 567-568, 603, 616, 618, 631
canalul biliar al segmentului III 515
canalul biliar al segmentului VI 515
canalul biliar comun II și III 677
canalul biliar sectorial anterior (paramedian drept) 670
canalul biliar sectorial posterior (lateral drept) 670
canalul biliar segmentar III 676
canalul cistic 30
canalul coledoc 30, 772, 1123
canalul hepatic 14, 30, 1096-1099, 1101-1102, 1105, 1124, 1126
canalul hepatic comun 495-497, 507, 1123-1124, 1130, 670
canalul hepatic drept 495-497, 509, 542-543, 546, 580-581, 588, 603, 614, 670, 1096, 1105, 1125
canalul hepatic stâng 495-497, 510, 515, 542-543, 546, 568, 591-592, 600, 603, 605, 631, 672, 676, 1096-1099, 1101-1102, 1146, 1149
canalul segmentar II 676
cancerul colorectal 207, 413, 448
cancerul căii biliare extrahepatice 495
cancerul vezicii biliare 473-489, 495-496, 540, 569, 630
Candida albicans 206

cantitatea de parenchim hepatic rezecabilă 554
cantitatea de sânge transfuzat intraoperator 636
capacitatea de extragere a galactozei 1131
capilarele sinusoide 12, 26, 28-29, 43, 45, 47, 52, 83, 116, 130, 138, 277, 745
capsula Glisson 12, 20, 30, 45, 126, 194, 289, 345, 665
"caput medusae" 770
carcinoid 148, 216, 240, 405, 427-428, 448 475, 498
carcinomatoza peritoneală 513, 846-847. Vezi "diseminarea peritoneală"
carcinom
  carcinomul epidermoid 475
  carcinomul fibrolamelar 135-137, 141, 167, 237, 398-399, 940
  carcinomul hepatocelular 125, 131-137, 141, 146, 188, 215, 219, 234-235, 255, 259, 274, 277, 280, 283, 375-376, 379, 387-399, 433, 435, 437-439, 448, 453, 455, 457, 465-468, 531, 540, 640, 644, 659, 747, 749, 804, 806, 808, 811, 815, 818, 846, 883-884, 890-891, 893-894, 936, 940-941, 1029, 1049-1051, 1081, 1089-1090, 1133-1134, 1139, 1141-1142
    carcinomul hepatocelular avansat 134
    carcinomul hepatocelular compact 135
    carcinomul hepatocelular de talie mică, precoce, incipient 134
    carcinomul hepatocelular pseudoglandular 135-136
    carcinomul hepatocelular schiros 136
    carcinomul hepatocelular trabecular 132, 135-138
    carcinomul hepatocelular. 834
  carcinomul mixt hepato- și colangiocelular 137, 403
  carcinomul mucoepidermoid 498
  carcinomul neuroendocrin 475
  carcinomul papilar al CBP 500
  carcinomul sclerogen al CBP 498
  carcinomul scuamos al CBP 498
carcinosarcomul 475
cardiomiopatia dilatativă 1031
cateter 274
  cateterul cu inserție intraarterială 447
cateterism 1040
cavernom 776
  cavernom portal 189, 257-258, 778
  cavernom vascular peripedicular 772
Cavitron. Vezi "disectorul cu ultrasunete"
cavo-cavoanastomoza T-L infrahepatică. Vezi "tehnica „piggyback" modificată de Merenda"
cavoplastie 1096
cavotomia 1131
cdk. Vezi "kinaze dependente de cicline"
CEA. Vezi "antigenul carcino-embrionar"
cefotaxim 851
"Cell-Saver". Vezi "autotransfuzie intraoperatorie, aparat de"
CellCept®. Vezi "Mycophenolate mofetil"
Celsior® 1102
celule
  celulele biliare 46, 52, 67, 69-71
  celulele citotoxice 1011
  celulele cu "sâmburi". Vezi "limfocite NK"
  celulele de granuloasă 1170
  celulele dendritice 1015-1016, 1164
  celulele endoteliale 44, 47, 52-53, 1011, 1016-1022
  celulele epiteliale ductale 112
  celulele formatoare de anticorpi 1014
  celulele hematopoietice 12, 27, 57-59, 73
  celulele imortalizate 987, 989
  celulele Ito. Vezi "celulele stelate"
  celulele Kupffer 12, 52-53, 56-58, 72-74, 85, 100, 109, 115, 118, 130, 135, 143, 233, 235, 242-243, 282, 376-377, 890, 1014-1015, 1023
  celulele mezenchimale 161
  celulele ovale 67-71, 388
  celulele perisinusoidale 45, 52
  celulele prezentatoare de antigen 1012-1016, 1020-1024, 1164
  celulele progenitoare 52, 68
  celulele sinusoidelor 52
  celulele spațiului portal 68
  celulele stelate 57, 68, 72-74, 890
  celulele "stem" 68-70, 155-156, 159, 1168-1169
    celulele "stem" transgenice 1166
  celulele xenogenice 983
"central dot sign". Vezi "semnul punctului central"
ceruloplasmina 101, 749, 833, 899-900, 902-903, 916, 927, 952-954, 1142
cestodul 321-322
chemofiltrare extracorporeală 449
chemokine 1018, 1020-1021
chilomicronii 90-91
chimioembolizare 218, 259, 261-262, 390, 394-395, 404, 435-438, 445, 447, 468, 640, 643
  chimioembolizare transarterială 436, 438, 1081-1082, 1090
  chimioembolizarea transarterială lipiodolizată 218, 261-262, 436, 437, 466
chimioterapie 220, 394-395, 401, 403, 413-414, 418, 420, 427, 435, 438, 443, 445, 447-449, 488, 516, 943
  chimioterapia intraarterială 435, 516
    chimioterapia intraarterială hepatică 448, 443-449
      chimioterapia intraarterială lipiodolată 262
  chimioterapia intraperitoneală hipertermică 414
  chimioterapia locoregională 394, 418
  chimioterapia moleculară 401
  chimioterapia sistemică 438
  chimioterapie neoadjuvantă 418, 420
chirurgia hepatică "ex situ, ex vivo" 578
chirurgia hepatică "ex situ" 578
chirurgia hepatică "ex situ, in vivo" 578
chirurgie citoreductivă 427
chist 261, 188, 659
  chistul coledocian 523, 526
  chistul congenital de coledoc 474, 495-496, 929, 935
  chistul hidatic 5, 126, 188, 192, 221-223, 260-261, 319-354, 357, 403, 405, 524-525, 539
    chistul hidatic avortat 326
    chistul hidatic de dom hepatic 347
  chistul seros unic 230, 357, 403, 523
  chistul solitar neparazitar 39, 127, 523-526, 659, 661
    chistul solitar unilocular 127
  chistele adevărate 125
  chistele multiple, ereditare. Vezi "boala polichistică hepatică"
  chistele neoplazice 129
  chistele biliare comunicante 127
  chistele glandelor perihilare. Vezi "chistele multiple hilare"
  chistele multiple hilare 128
chistadenom
  chistadenomul mucinos 129
  chistadenomul biliar 127, 231, 357
  chistadenomul hepatobiliar 129
  chistadenomul seros 129

chistadenocarcinom 237
chistadenocarcinomul biliar 141, 403
chistadenocarcinomul hepatobiliar 130
chistectomia parțială 343
chistoperichistectomia 333, 343, 345
chistoperichistectomia maximală 343
chistoperichistectomia totală 345
cicatrice centrală 376
cicline 156, 160
ciclina D1 159
ciclofosfamida 1072
ciclosporina 5, 870, 1033-1034, 1071, 1077-1078, 1152, 1156-1157, 1163
CID. Vezi “coagularea intravasculară diseminată”
CID cronică 832, 1033
cimpanzeu 1163, 1172
circuitul enterohepatic al bilei100, 105, 109, 912
circulația extracorporeală 578
ciroza hepatică 50, 125, 128, 132-134, 147, 184, 187, 189, 191, 195, 202-204, 206, 216, 224, 256, 326, 339, 387, 391-393, 399, 401, 403-404, 437, 455, 457, 468, 540-541, 554, 560, 590, 636, 640, 646, 651, 745-752, 754-757, 770, 776, 788, 804, 806, 811, 815, 818, 831-839, 843-844, 846-847, 855-857, 865, 868-869, 875, 877, 879, 883-884, 889-890, 893-894, 899, 902, 905, 940, 945, 951, 1030-1031, 1058, 1090, 1117, 1119, 1133-1134, 1142
ciroza autoimună 847
ciroza biliară 750, 754, 776
ciroza biliară primitivă 181-183, 191, 832-833, 836, 867, 1029, 1049, 1080
ciroza biliară secundară 1139
ciroza compensată 834, 836
ciroza criptogenetică 387
ciroza decompensată 540, 834, 836, 858
ciroză etanolică 1029, 1049, 1059, 1080-1081
ciroza posthepatitică 1029, 1034, 1139
ciroza posthepatită autoimună 1049
ciroza posthepatitică B 1049
ciroza posthepatitică C 1049, 1117
citocromul P450 987
citokeratine 138, 399
citokine 57-58, 68, 158, 162, 812, 1011-1016, 1018-1021, 1023, 1175
citokineza 156, 158
citologie 277, 505
citologia prin periaj 505
citomegalovirus 358, 923-924, 1070, 1071, 1075, 1080, 1142, 1152-1153, 1155, 1164.
citoscheletul 65
citostatice 447
citostatice pentru administrare locală 437
clampare
clamparea aortei 298-299, 306
clamparea venei cave inferioare 1036, 1062, 1090
clamparea venei cave în normotermie 571
clasificare
clasificarea Bismuth-Corlette 497, 630
clasificarea Child-Pugh. Vezi “scorul Child-Pugh”
clasificarea Child-Turcotte-Pugh. Vezi “scorul Child-Pugh”
clasificarea Forrest 203
clasificarea Todani 536
clasificarea traumatismelor hepatice (Moore) 290
“clearance”-ul cafeinei 183
„clei hemostatic” 576
Clexane® 639
clonarea porcului transgenic 1170
Clonorchis sinensis 399, 495
clorura de vinil 404
“clubbing” digital 875
CMV Vezi “citomegalovirus”
coagularea cu plasmă de argon 203, 303, 417-418, 556, 576, 1062
coagularea intravasculară diseminată 404, 638, 1035, 1038
coagulatorul cu microunde 576
coagulopatie 308, 1059, 1061, 1072, 1141
coagulopatia de consum 370
coagulopatia diluțională 1035
coagulopatia intravasculară diseminată cronică 832, 1033
coborârea plăcii hilare 563, 679
colagen 48, 58, 68, 71-75, 890
colangioanastomoză 515
colangiocarcinom 127-128, 130, 134-135, 137-138, 140, 146-147, 206, 379, 399-403, 528, 659, 1029, 1051, 1082, 1090
colangiocarcinomul căii biliare proximale 497
colangiocarcinomul căilor biliare mari 215, 238
colangiocarcinomul intrahepatic 140, 237, 497
colangiocarcinomul periferic 237
colangiografia 250, 275, 506, 527, 917, 919, 928-929, 931
colangiografia endoscopică retrogradă 204-205, 207-208, 215, 226, 238, 247, 260, 314, 331, 347, 482, 502-505, 527-528, 541, 637, 685, 917
colangiografia intraoperatorie 314, 330, 506, 527-528, 917, 1125
colangiografia percutanată transhepatică 215, 238, 247, 482, 503-504, 528
colangiografia retrogradă 229
colangiografia transjugulară 504
colangiojejunoanastomoza 489, 515
colangiojejunostomia bilaterală transparenchimatoasă 516
colangiojejunostomia intrahepatică dreaptă 515
colangiojejunostomia intrahepatică stângă 515
colangiole 46, 67, 70
colangio-RM 215, 217, 219, 228-229, 247, 250-252, 260, 314, 504, 527, 541, 917, 929, 1142
colangioscopia transparietohepatică 504
colangita 191, 196, 260, 357, 361, 500, 503-504, 508, 512-513, 516, 526-530, 799, 914, 916, 924-925, 932, 935, 950, 1141
colangita acută supurativă 357
colangita sclerogenă 474, 503, 507, 916, 1029
colangita sclerogenă autoimună 916
colangita sclerogenă primitivă 128, 138, 141, 146, 181, 191, 201, 204-205, 207, 399, 495, 528, 833, 837, 1080, 1139
colangita sclerozantă cu interesarea celulelor Langerhans (histiocitoza) 916
colangita sclerozantă neonatală 916
colecistectomia 473, 484, 772
colecistectomia extensivă radicală 484, 486-487
colecistectomia extinsă 569
colecistectomia laparoscopică 483-484
colecistectomia profilactică 483
colecistita acută 479
colecții perihepatice 251
colecțiile fluide subhepatice 1076
coledocojejunostomia pe ansă în Y 1065,

1070, 1074
coledocoscopia 506
coledocotomia 506
coleperitoneul 314, 504, 507, 513-514
coleperitoneul posttraumatic cronic 309
colestaza 93-94, 110, 500-502, 506, 527, 927, 990, 1029, 1139, 1143-1144
colestaza intrahepatică progresivă 1139
colestaza neonatală 911-933
colesterol 90-94, 104-105, 108
colestiramina 921
colică biliară 799
colimator multifoliar 465
colita pseudomembranoasă 207
colita ulcerativă 474, 495
colonoscopia 204, 207
colopatia portal-hipertensivă 201, 204, 208, 752, 754-755
co-mitogeni 118, 163
compatibilitatea în sistemul HLA 899
complementul seric 987, 1166, 1170, 1173-1175
complex von Meyenburg 127. Vezi "hamartom al ductelor biliare"
"complexe de atac membranar" 1174
complexul Golgi. Vezi "aparatul Golgi"
complicații
complicații arteriale 252
complicațiile biliare 251, 308, 637, 1073, 1131, 1133
complicațiile biliare post-transplant 208
complicațiile biopsiei hepatice 195
complicațiile embolice 639
complicațiile generale 639
complicațiile hematologice 1077
complicațiile hemoragice 637
complicațiile infecțioase posttransplant 1155
complicațiile legate de plagă 646
complicațiile postoperatorii 637
complicațiile pulmonare 253, 639
complicațiile renale 1077
complicațiile respiratorii 1077
complicațiile septice 638
complicațiile traumatismelor hepatice 307
complicațiile vasculare 250, 252, 1132
complicațiile venoase 253
computer-tomografia Vezi "tomografia computerizată"
concentrat trombocitar 577
consimțământ informat 1005-1006, 1053, 1098, 1142
contagiozitatea în hepatită 797-798
contenția perihepatică cu plasă 302-303
contraceptive orale 127, 131, 142, 376-379
contraindicațiile PBH percutanate 191
contraindicațiile rezecției
controlul hemostazei 659, 661
controlul temporar al venelor hepatice 570
contuzia
contuzia CBP 314
contuzia hepatică 228, 289-291
convergența canalelor hepatice 495-496, 502, 513, 667
coordonatorul de transplant 1001-1007
corpi Mallory 131, 134, 136
corpusculi Weibel-Palade 1017
corticosteroizi 836, 1034, 1152-1153, 1156
corticoterapia 530, 808, 810, 1071, 1079
costurile transplantului 900, 1007
cotransportorul Na+/glucoză 85-86
Couinaud, Claude 4, 541-543, 550, 552-553, 563-564, 569, 578, 590, 602, 609, 612, 614, 618, 620, 623, 647
„creutz-vene" 1117
crioablația 379, 390, 395, 418, 420
crioablație, sonde de 274
criochirurgia 539, 640
criodistrucție 428
crioterapia 263
"criteriile de la Milano" 394
criterii de nerezecabilitate 508
"cross-match" 899
„crush clamp" 1122. Vezi „fractura instrumentală a parenchimului"
culturile de celule hepatice 71
Cuprenil. Vezi "D-penicillamina"
cuprul (Cu) 101, 899-904, 951, 966
curarizare 1041
CUSA™ 555, 574, 660-661

D

Daclizumab 900, 1152
deaminarea aminoacizilor 96
debit cardiac 1038-1039
debridarea rezecțională 305
„debulking" 382, 391, 427-428, 431
"decay accelerating factor" 1173-1174
decompresiune biliară 512
deconexiunea azygo-portală 767, 786
deficiența de LCAT 94
deficite ale enzimelor ciclului ureei 1139
deficitele vitaminice 965
deficitul creșterii în talie 977
deficitul de alfa-1-antitripsină 133, 387, 831, 833, 883-885, 914, 916, 946-949, 1142
degenerescență lenticulară progresivă. Vezi "boala Wilson"
deltaviridae 816
demielinizare pontină 1034
denutriția avansată 540
depărtătoare 555, 561
Depărtătorul Costal Stieber (Stieber Rib Grip® - Handy Andy) 1061
depistarea donatorilor 1002
depresia imună 652
derivații acidului fibric 1078
Desferoxamină 893, 960
desicarea țesuturilor 454
detașare ombilico-hilară. Vezi "manevra Champeau și Pineau"
devascularizare 785
devascularizare esofagiană 768, 786-788
devascularizare gastrică 768, 782, 787
devascularizarea canalelor biliare 1126
Dexametason 447
dezinserția vezicii biliare 313
diabet
diabetul bronzat 891
diabetul insipid 1004, 1054
diabetul zaharat 1034, 1059, 1078
dializa 983
dializa cu ficat artificial sau bioartificial 636. Vezi "sisteme suportive hepatice extracorporeale"
dializa extracorporeală cu albumină. Vezi "sisteme suportive hepatice extracorporeale"
diateza hemoragică 1032
diferențierea 116, 118-119
diferențiere self/non-self 1011
digitoclazie 305
dilacerare 277
dilatația căilor biliare intrahepatice 501
"disease free" 636
disecție
disecția hilară 1146
disecție suprahilară 563
disector
disectorul cu jet de apă 418, 574
disectorul cu ultrasunete 418, 574-576, 647, 1107, 1122-1123, 1127-1128, 1147
disectorul Ligasure™ 555

diseminare 486
diseminarea hematogenă 476
diseminarea limfatică 475, 498
diseminarea perineurală 499, 511-512
diseminarea peritoneală 476, 484
disfuncție
disfuncția ampulară 1075
disfuncția grefei hepatice 985, 1134
disfuncția primară a grefei hepatice 1072
displazia hepatocitară 132
displazii 507
dispozitiv de ghidare a acului 278
dispozitive automate de puncție 277
distribuția agentului de contrast 282
distribuția organelor prelevate 1006
distribuția venelor hepatice 541
distrucție
distrucția prin hipertermie a tumorilor hepatice 453-458
distrucția tumorală locală 420
distrucția tumorală prin laser 457
distrucția tumorală prin microunde 455-457
distrucția tumorală prin radiofrecvență 453-455
diuretice 848-849
donarea de organe 1001
donator 899
donatorul cadavru 899, 1002, 1052, 1055, 1089, 1095
donatorul cu inimă bătândă 1052
donatorul cu oprire cardiacă 899, 1002, 1004, 1052
donatorul marginal 899, 1001, 1054
donatorul potențial 1001, 1115
donatorul viu 1052, 1095, 1113-1122, 1126, 1129, 1131-1134
Donor Recipient Weight Ratio – DRWR. Vezi "raportul greutății donatorului față de cea a primitorului"
dopamina 636, 1039
„downstaging" 404, 1081-1082
Doxorubicina 448-449
doza de iradiere 463-467
D-penicillamina 901-904, 954
drenaj 215, 219-220, 223, 226, 247, 251-252, 254-256, 259-261, 577
drenajul biliar 528, 259-260
drenajul biliar chirurgical 514
drenajul biliar extern 299, 309, 515
drenajul biliar extern cu tub Kehr 208, 295, 309, 314, 340, 352, 1065, 1109, 1126, 1129
drenajul biliar extern transparietohepatic 504, 508, 512-514
drenajul biliar nonchirurgical 506
drenajul biliar preoperator 507
drenajul biliar transcistic 416, 418
drenajul chirurgical 363
drenajul colecțiilor hepatice și perihepatice 259-260
drenajul extern al chistului hidatic 336
drenajul intern al chistului hidatic 339
drenajul percutanat 298, 311, 357, 363, 638
drenajul perihepatic 299
drenajul retroperitoneal 363
drenajul transomfalic 363
drenajul venos al segmentului IV 721
ductele Luschka 75
ductul venos Arantius 28-29, 1102
ductule terminale (Hering). Vezi "colangiole"
ductulele Hering 112
duodenopancreatectomia 569
duodenopancreatectomia cefalică 487
duodenopancreatectomia cefalică de rutină 486
duplicație biliară 677

E

Echinococcus
Echinoccocus alveolaris 221, 223
Echinoccocus granulosus 126, 221, 223
echinococoza 126
echipa de coordonare 1007
ecograf 555
ecografia 215-216, 219, 221, 224-225, 227, 230-231, 235, 237-238, 240-241, 243, 246-248, 250-253, 255, 257, 264, 292-293, 309, 327-331, 347, 357, 362-363, 370, 378-379, 388-389, 392, 400, 414, 416, 480, 501-502, 524-525, 527, 531, 540, 833-834, 917, 937, 1142, 1152
ecografia abdominală 755
ecografia cu armonici superioare 283
ecografia cu bioxid de carbon 370
ecografia cu contrast 274, 282-283, 285, 531
ecografia Doppler 215, 223, 238, 241, 257, 273, 277, 279, 282-285, 329, 370, 388, 502, 531-532, 756, 834, 928, 937, 1065, 1071, 1132, 1142, 1152, 1154
ecografia Doppler color 231, 233-234, 255, 257, 531
ecografia Doppler color intratumoral 277, 283
ecografia Doppler intraoperatorie 418
ecografia Doppler power 283
ecografia Doppler pulsat 235, 255, 257
ecografia endoscopică 481
ecografia endovasculară intracavă 400
ecografia intraoperatorie 243-247, 248, 273-275, 328, 392, 416, 668, 686, 695, 700, 706, 712, 718, 727, 732, 937, 1105, 1123, 1126
ecografia laparoscopică 395
ecografia mod A 275
ecografia mod B 273
ectazia vasculară gastrică 202
edemul cerebral 983, 1033, 1140
Edmondson și Steiner 135
EGF. Vezi "factorul de creștere epidermal"
ELAD. Vezi "sistemul suportiv hepatic extracorporeal ELAD Artificial Liver"
electrocoagularea 576
eliminarea de galactoză 541
embolia gazoasă 651, 1036
embolia hidatică 326
embolizare 436
embolizarea angiografică 531-533
embolizarea arterială 357, 375, 379, 390, 394, 427-428
embolizarea percutanată 304, 308
embolizarea portală 169, 171, 263, 391, 401, 404, 413, 418, 511, 642-643
embolizarea transarterială 436
embrioni transgenici clonați 1170
emfizem pulmonar precoce 883
enbucrilatul 171
encefalopatia hepatică 818, 836, 855-861, 1033, 1050, 1058, 1140, 1143
encefalopatia portală 767, 784
"endobag" 649
endocitoza 53, 57, 64
endocitoza mediată de receptori 53
EndoGIA® 417, 660-661
endonucleaze 643
endoscopia 834
endoscopia digestivă 201
endoscopia digestivă inferioară 201, 207
endoscopia digestivă superioară 201, 206, 1142
endostaplere vasculare 649
"enhancement" prin anticorpi 1023

Entamoeba histolytica 363
enucleere 369, 375, 379, 540, 634-635
enzime de colestază 501
epidemiologie 798, 801, 811
“epidermal growth factor”. Vezi “factorul de creștere epidermal”
epoprostenol 1030
“equal size split liver”. Vezi “transplantul cu ficat împărțit pentru doi primitori adulți”
ERCP. Vezi “colangiopancreatografia endoscopică retrogradă”, “colangiografia endoscopică retrogradă”
esofagita candidozică 207
estradiol-17beta 405
etanolul 171, 761
evaluare
  evaluarea anestezică pretransplant 1029-1045
  evaluarea donatorului 1145
    evaluarea donatorului pentru THDV 1115-1119
  evaluarea post-transplant 249
  evaluarea pre-transplant 247
  evaluarea rezervei funcționale hepatice 541
evidarea limfoganglionară în cancerul hepatic 414, 417, 568
evoluția intraoperatorie 636
examen extemporaneu 125, 486
  examen histologic extemporaneu 510
examenul citologic al bilei 482
excluderea vasculară totală 4, 306, 417, 571, 576, 585, 635-636, 640, 651, 687
  excluderea vasculară totală sub hipotermie 571
explorarea ficatului 540
explorarea intraoperatorie 560, 771, 777-778, 1146
  explorarea intraoperatorie a ficatului 273
explorarea preoperatorie 540
explorarea sistemică 540
expresia genică 158
exsanghinotransfuzia 983-984
extraperitonizarea ficatului 791

F

factor
  factorul VII recombinant 1036, 1044
  factorul de amplificare a regenerării hepatice 163
  factorul de creștere a hepatocitelor 118-119
  factorul de creștere al endoteliului vascular 160
  factorul de creștere epidermal 160
  factorul de creștere hepatocitar 159, 161, 643
  factorul de creștere keratinocitic 160
  factorul de creștere transformant 159
    factorul de creștere transformant alfa 161
  factorul de necroză tumorală 57, 73, 95, 119, 159, 1018
  factorul nuclear kB 159
  factori de creștere 158-160, 162
  factori de predicție ai morbidității și mortalității 639
  factori de transcripție 158-160, 162
  factorii coagulării 98, 177, 184
Făgărășanu, Ion 6
fagocite 1014, 1018
fagocitoza 53, 57
famciclovirul 810
faza anhepatică 1036-1038, 1059
faza neohepatică. Vezi “faza postanhepatică”
faza postanhepatică 1038-1040
faza preanhepatică 1034-1036
febra tifoidă 474, 495
fenestrarea chistelor 525
  fenestrarea laparoscopică a chistelor 525-526, 659
fenilalanina 957
fenomenul de acomodare 1175
fentanyl 1041
feritina 101, 467, 892-894, 916, 927
ferme de porci SPF 1166-1167
“fibrin-glue”. Vezi “spray-ul cu fibrină”
fibrinoliza 1032, 1037, 1059
  fibrinoliza primară 370
fibromul 381
fibronectina 165, 643
fibrosarcomul 145-146, 405
fibroza 74, 404, 1121
  fibroza chistică 750, 949-951
  fibroza hepatică 831, 835, 837
    fibroza hepatică congenitală 127, 526-527, 529-530, 750, 914, 1139
    fibroza hepatică idiopatică 189
„ficat dorsal” 550
ficat polichistic. Vezi “boala polichistică hepatică”
ficatul artificial. Vezi “sistem de epurare artificial”
ficatul bioartificial. Vezi “SSHE bioartificial”
ficatul cardiac 223
ficatul gras. Vezi “hepatosteatoza”, “steatoza”
ficatul polilobat 38
ficatul transplantat 545
fierul (Fe) 100, 889-894, 959, 967
“finger fracture”. Vezi “fractura digitală”
firida Morrison. Vezi “spațiul hepato-duodeno-parieto-colic”
fistula 223, 311
  fistula anastomotică 1154
  fistula arterio-biliară 311
  fistula arterio-portală 226
  fistula arterio-venoasă 229, 311, 530-533, 747, 1074
  fistula biliară 201, 208, 252, 260, 395, 1073-1074, 1132, 1153
    fistula biliară externă 308, 310, 352, 637
    fistula bilio-biliară 480
    fistulă biliobronșică 326, 347-348
    fistula bilio-digestivă 480
    fistula bilio-vasculară 226, 289, 1074
  fistula chistodigestivă 326
  fistula Eck. Vezi “șunt porto-cav troncular experimental”
  fistula hepatică arterioportală postraumatică 531
fisura chistului hidatic 330
fisura ligamentului venos 14-15, 21, 34
fisura ombilicală 21-23
flapping tremor 856-857
flaviviridae 812
flebotomia terapeutică 893-894
Fluimukan® 636
flumazenil 860, 1033
flux
  fluxul arterial hepatic 83, 443
  fluxul biliar 66, 107, 911, 913
    fluxul biliar dependent de acizii biliari 107
    fluxul biliar independent de acizii biliari 108
    fluxul biliar, reglarea 108
  fluxul inversat 571
  fluxul portal 83, 746
  fluxul sanguin hepatic 83, 745
  fluxul sanguin portal 170
foetorul hepatic 856
folat 116
forajul transtumoral 514
  forajul transtumoral endoscopic 513
fosa vezicii biliare 15
fosfataza alcalină 177, 180-181, 500-501,

527, 541, 636, 830, 833, 927
fosfokinaze mitogen-activate 161
fosfolipide 90-93, 104-105, 108
fotocoagulare cu laser 513
fractura 228-229
fractura arterială 228
fractura de căi biliare 229
fractura digitală a parenchimului 573
fractura instrumentală a parenchimului 304, 417, 573, 1122, 1127, 1129,
fractura venoasă 228
fracturi parenchimatoase 228
Fragmin™ 639
funcțiile endocrine 967
furosemid 848, 1041

G

GABA. Vezi “acidul gama-hidroxi-aminobutiric”
galactozemia 914, 916
gama-globulinele 115
gama-glutamil-transferaza (transpeptidaza) 97, 176-177, 181, 501, 527, 541, 830, 833, 927
ganciclovir 1155
ganglioni
ganglioni celiaci 568
ganglioni interaortico-cavi 568
ganglioni paracavi 568
ganglioni supradiafragmatici 568
ganglionii pediculului hepatic 568
gastrinom 427
gastropatia portal-hipertensivă 202, 753
“gel foam” 447
gelul de fibrină 171
Gemfibrozilul 1078
genă
gena antiapoptotică 159
gena retinoblastomului 1170
gena supresoară tumorală p53 399, 404
gene cu activare tardivă 158, 159
gene imediate. Vezi “gene precoce”
gene precoce 158, 159
genom 798, 801-804, 812, 816, 819, 822, 1168
genomul HAV 797
genomul HBV 801-804
genomul HCV 812, 814
genomul HDV 816
genotipuri, virus hepatitic B 805
GGT. Vezi “gama-glutamil-transferaza (transpeptidaza)”
ghidaj ecografic 274, 276, 278, 280, 456, 525
ghidaj ecolaparoscopic 363
ghrelin 968
glanda suprarenală dreaptă 583, 686
glicogen 83, 85, 88-89
glicogenogeneza 87
glicogenoliza 87
glicogenoza 131, 133, 377-378, 387, 914, 935, 940, 955-957, 1142
glicogenoza tip I 1139
globulinele antilimfocitare 1072
globulinele antitimocitare 1163, 1072
glomerulopatia 868
gluconeogeneza 85, 87, 89, 96
glucoza 85-86, 88-89, 93
glucuronil transferaza 110
glutamic-oxalacetic-transaminaza. Vezi “aspartat-transaminaza”
glutamic-piruvic-transaminaza. Vezi “alanin-transaminaza”
glutation-S-transferazele (GST) 105
glutationul 92, 94, 97-98, 104-105, 108-109
gnotobiotic 1166
GOT. Vezi “aspartat-transaminaza”
GPT. Vezi “alanin-transaminaza”
gradientul albuminic ser-ascită 846-847
gradientul presiunii venoase hepatice 744-745, 750, 757
granulocitele 1014
grefa
grefa „large for size“ 168, 1131
grefa „small for size“ 168
grefa arterială 1150
grefă prelevată „ex situ” 1100
grefa vasculară 1070
grefa venoasă 1067
grefon arterial de extensie 1100
grefon vascular 777
grupa sanguină 1117, 1119

H

H+-ATP-aza vacuolară 113
hamartom 125, 129, 131, 138, 231, 381
hamartomul biliar 138, 231, 381
hamartomul mezenchimal 129, 145, 382, 941
haptoglobina 99, 103
Harmonic Scalpel™. Vezi “bisturiul cu ultrasunete”
Harmonic Shears LCS Ethicon Endosurgery™ 649
HDL. Vezi “lipoproteinele cu densitate mare”
“heart-beating donors”. Vezi “donator cu inimă bătândă”
hemangioendoteliom 39, 942
hemangioendoteliomul epitelioid 141, 143, 404-405
hemangioendoteliomul infantil 129, 142
hemangiomul hepatic 39, 141-143, 188, 192, 215, 231, 259, 279, 283, 295, 362, 369, 374, 540
hemangiomul ”gigant” 370, 374, 532, 539
hemangiomul capilar 369
hemangiomul cavernos 369, 376
hemangiomul hepatic al adultului 369-375
hemangiomul hepatic al copilului 369, 376
hemangiopericitomul 146
hematomul hepatic 228, 251, 289-290, 307-308, 314, 418
hematomul intraparenchimatos 195, 228, 289, 303
hematomul post-operator 253
hematomul subcapsular 228, 289, 291, 308
hematopoieza 43, 157
hemificat 541, 543, 547, 550-551, 585, 602, 614, 646
hemificatul drept 21-25, 29, 541, 547-549, 551-552, 569, 578, 583, 585-587, 602, 628, 633, 1095, 1102, 1105, 1107-1109, 1115-1116, 1121, 1130
hemificatul stâng 21-25, 30, 548, 551-552, 569, 583, 589, 595, 601, 608, 619, 628, 630, 1095-1096, 1101, 1107-1108, 1144
hemobilie 195, 197, 357, 480, 513, 531, 1073-1074
hemobilia posttraumatică 289, 298, 304, 308
hemocromatoza 126, 133, 387, 389, 836, 847, 889-894, 914, 916, 940, 959-960, 967, 1059, 1140, 1142
hemoculturi 362
hemodiabsorbția asociată plasmaferezei 985
hemodializa 984
hemofilia 1142
hemofilia A 1033
hemofiltrarea 983-984
hemoglobinurie 899
hemoperfuzia 984
hemoperitoneu 227-229, 259, 290, 294, 298,

504, 513
hemopexina 99, 103
hemoragia 530, 1153
hemoragia digestivă 201-203, 206-208, 480, 513, 531, 745, 832, 839, 850
hemoragia digestivă inferioară 204, 755
hemoragia digestivă superioară 203, 206, 851
hemoragia gastrointestinală 532
hemoragia intraperitoneală 195-196
hemoragia intratumorală 375, 378
hemoragia postoperatorie 308, 1072
hemoragia post-PBH 195
hemoragia variceală 747-749, 757-758
hemosiderina 101
hemostaza 1032, 1035-1036, 1039, 1043
hemostaza primară 1032
hemostaza provizorie 539
hemostaza secundară 1032
hemul 99, 103, 109
hemul, sinteza 101-103
hepacivirus 812
hepadnaviridae 801-802
heparin binding EGF 160
heparina 1151, 1039
heparine cu greutate moleculară mică 639
hepatectomie 155-157, 159, 161-162, 164, 166-169, 529, 551, 1070, 1149-1150
hepatectomia centrală 615, 654, 678, 723. Vezi “trisegmentectomia IV, V, VIII”
hepatectomia dorsală. Vezi “rezecția lobului caudat”
hepatectomia dreaptă 508, 511, 532, 578, 685, 1117, 1120, 1122
hepatectomia dreaptă cu evidare ganglionară limfatică 587
hepatectomia dreaptă extinsă 487, 508, 511, 693
hepatectomia dreaptă extinsă anterior 1107
hepatectomia dreaptă extinsă la lobul caudat 697
hepatectomia dreaptă extinsă la segmentele IV și I 608, 1097
hepatectomia dreaptă extinsă la segmentul IV 602, 693
hepatectomia dreaptă fără mobilizarea ficatului 590
hepatectomia extinsă 602
hepatectomia iterativă 169
hepatectomia la primitor 1149
hepatectomia paliativă 431
hepatectomia reglată 414, 539
hepatectomia seriată 428, 540
hepatectomia stângă 508, 511, 539, 590, 678, 698, 704
“hepatectomia stângă completă” 591, 598
hepatectomia stângă extinsă 508, 678, 704
hepatectomia stângă extinsă la segmentele V și VIII 609, 705
hepatectomia stângă extinsă la segmentele V, VIII și I 611
hepatectomia stângă extinsă la segmentul I 704
hepatectomia stângă “simplificată” 700
hepatectomia totală 508
hepatectomia "virtuală" 1117
hepatectomii limitate 554
hepatic stimulatory substance. Vezi “substanța stimulatoare hepatică”
hepatita
hepatită activă 640
hepatita acută
hepatita acută fulminantă 184, 799, 821, 1029, 1082
hepatita acută virală
hepatita acută cu virus A 797-800
hepatita acută cu virus B 387, 801-811, 1051, 1053, 1079
hepatita acută cu virus C 811-815, 1053, 1079, 1081
hepatita acută cu virus D 808, 816-819
hepatita acută cu virus E 819-821
hepatita acută virală, patogenie 798, 802, 814, 817, 822
hepatita alcoolică
hepatita autoimună 387, 899, 1142
hepatita autoimună cu celule gigante, Coombs pozitiva 914
hepatita cronică
hepatita cronică activă 1139
hepatita cronică cu virus B 806
hepatita cronică cu virus C 177, 1134
hepatita cu virus SEN 822-823
hepatita cu virus TT 821-822
hepatita HBV+HDV 811, 817-818
hepatita neonatală 883, 913-914, 916-918, 922, 924, 927-929, 947, 1139
hepatoanastomoza 515
hepatoblaștii 67, 70-71
hepatoblastomul 137-139, 141, 237, 403-404, 936, 938-940, 942, 987, 989, 1139, 1141
hepatocarcinomul. Vezi “carcinomul hepatocelular”
hepatocite 43-45, 47-49, 52-55, 57-61, 64-65, 59-66, 67, 69-73, 85-86, 90-91, 93-95, 97-98, 101, 103, 106-109, 115-118, 132-135, 138, 145, 156-157, 161, 163-165, 883-884, 987-988, 990
hepatocite alterate 133
hepatocite de talie mare modificate / displazice 133
hepatocite de talie mică modificate / displazice 133
hepatocite porcine 987, 989
“hepatocyte growth factor”. Vezi “factorul de creștere a hepatocitelor”
hepatoduodenopancreatectomia 487
hepatomegalia 464, 501, 524, 527, 926, 948, 955-956, 958
hepatopatia cronică VHC 531
hepatopatie metabolică ereditară 1089
hepatoportoenterostomia. Vezi “procedeul Kasai”
hepatoptoză 15
hepatorafia 303, 357
hepatosteatoza 1120-1121
hepatotoxicitatea 447-448
hernierea trunchiului cerebral 983
hiatusul Winslow 17-18, 25-26, 689, 768, 772
hibernomul 144
hidatidenteria 326
hidatiduria 326
hidatidoza hepatică. Vezi “chistul hidatic”
hidrotoraxul hepatic 845
“high brain death”. Vezi “moarte cerebrală înaltă, conceptul de”
“high dorsal resection”. Vezi “rezecția segmentului I”
hilul ficatului 14, 45-48
himeră 1169
hiperbilirubinemie 109-110
hipercoagulabilitate 1059
hipercolesterolemia familială homozigotă 394, 901, 1089, 1091, 1142
hipercolesterolemia familială tip II a 960
hiperfibrinoliza 1035-1036, 1038-1039, 1043
hiperlipidemia 1078
hipernatremia 1054
hiperoxaluria 394, 1089-1091
hiperplazia nodulară focală 125, 131, 188, 215, 233, 376-377, 378, 398, 941
HNF multiplă 376

hiperplazia nodulară regenerativă 132, 187, 235, 749
hiperpotasemie 1059
hipersplenism 750, 754
hipertensiunea intracraniană 983
hipertensiunea portală 26, 29, 187, 189, 215, 224, 263, 326, 469, 508, 527-532, 578, 640, 745-762, 767-792, 832-833, 843-844, 846, 865, 876, 921, 926, 932, 948, 1030, 1035, 1049, 1059, 1062, 1066, 1132, 1142, 1154
hipertensiunea portală prehepatică 747
hipertensiunea portală pasageră postrezecțională 701
hipertensiunea portală secundară 693
hipertensiunea portală segmentară 747, 749
hipertensiunea portală, imagistica 254-258
hipertensiunea pulmonară 1051, 1140
hipertensiunea pulmonară primitivă 1030-1031
hipertermie 468. Vezi "distrucția prin hipertermie a tumorilor hepatice"
hipertermie radiantă/conductivă 454
hipertrofia hemificatului controlateral 643
hipocapnia 1032
hipocoagulabilitate 1038
hipocratism digital 832-833
hipofosfatemia 636
hiponatremia 1031, 1034-1035, 1041
hipoplazia lobului stâng 38
hipopotasemia 1034
hipotermie 298, 303, 307-308, 558, 571, 1003-1004, 1038-1039, 1044
hipoventilația alveolară 1032
hipovolemie 1039
histiocitomul fibros malign 144-145
histiocitoza 146
Histoacryl® 420, 531. Vezi "enbucrilatul"
histona H3 165
Hjörtso 541, 546
HNF. Vezi "hiperplazia nodulară focală"
HNR. Vezi "hiperplazia nodulară regenerativă"
hormonoterapia sistemică 439
hormonul de creștere 967

I

icter 105, 109-110, 311, 361, 479, 499-502, 507-508, 511, 832, 834-835, 883
icterul colestatic 884
icterul neonatal 884
icterul obstructiv 260, 540
icterul parenchimatos 927
icterul postoperator 637
IDL. Vezi "lipoproteinele cu densitate intermediară"
IgA. Vezi "imunoglobulinele A"
IHA. Vezi "insuficiențai hepatică acută"
IL-1 162. Vezi "interleukina-1"
IL-2. Vezi "interleukina-2"
IL-6 159, 162, 166
imagistica 247-254
imagistica complicațiilor 251
imagistica intervențională 280
implantarea grefei 1100, 1104, 1107, 1150
implantarea grefei prelevate „in situ" 1104
impresiunea
impresiunea colică 14
impresiunea duodenală 14
impresiunea esofagiană 15
impresiunea gastrică 15
impresiunea renală 15
impresiunea suprarenală 15
imunochimioterapia 395
imunoelectroforeza 327
imunoglobuline 987
imunoglobulina specifică anti-HBV (HBIG) 811, 1079
imunoglobulinele A 105, 111-112, 114-115
imunohistochimie 125, 138, 141, 144-145, 148, 164
imunosupresie 900, 1078
imunosupresia în rejet 1153, 1156
imunosupresie, inducția 1072, 1152
imunosupresie, menținerea 1072, 1152
imunoterapia sistemică 439
Imuran™. Vezi "Azatioprina"
"incidentalom" 369
incizia 558-560, 563-565, 573, 579, 589, 591, 598, 602, 609, 611, 647, 1061, 1123, 1146
incizia capsulei hepatice 573
incizia de tip Mercedes-Benz 558
incizia subcostală dreaptă 558
incizura
incizura cistică 15
incizura ligamentului rotund 15
incizura Rouvière-Gans 14, 666, 668, 680
incluziuni celulare 64-65
incubație 797-799, 801, 804, 812, 816-817, 819-820
index cardiac 1030
indice de Protrombină 280
"indocyanine green". Vezi "verde indocianin"
inducția anesteziei 1040-1041
inelul Kayser-Fleischer 749, 899-902, 953
infarct 251
infarctul hepatic 224
infecție
infecția biliară 473
infecția cu HIV 1051, 1053, 1141
infecții fungice 1071, 1156
infecții pleuro-pulmonare 639
infecții pulmonare 1070
infecții virale 1141
inhibitor
inhibitor tisular al metaloproteinazelor 157
inhibitori ai proliferării 118
inhibitorii HMG-CoA reductazei 1078
inhibitorul kalicreinei 1059
INR. Vezi "International Normalized Ratio", "indice de protrombină"
inspecția 560
instrumentar 555, 646
insuficiența hepatică 636-640, 642, 646, 932-933, 944, 952, 954, 958, 960, 1029, 1082, 1134
insuficiența hepatică acută 184, 636-639, 799, 855-856, 983, 989-990, 1029, 1049-1050, 1073, 1140, 1144, 1165
insuficiența hepatică acută fulminantă 899, 901, 952, 954, 1050-1051, 1061
insuficiența hepatică cronică 1029
insuficiența hepatică postoperatorie 418, 640
insuficiența renală 1031
insuficiența renală medicamentoasă 868
insuficiența vasculară arterială 1154
insulina 163, 169, 643
integrine 1017-1018
interferon 808, 810, 814-815, 819, 821, 825-826, 1051, 1080
interferonul alfa 375, 390, 439
interferonul pegylat 808, 815, 1080
interleukina-1 1011, 1014, 1018, 1020, 1023
interleukina-2 1011, 1013-1014, 1016, 1021
interleukina-2 recombinantă 395
"International Normalized Ratio" 1049-1050
Internul de Fier - Iron Intern® 1061
interpoziție vasculară 778
intoxicație
intoxicații cu ciuperci 1140

intoxicații medicamentoase 1140
invazie
invazia nervilor 476
invazia pe cale ductală 476
invazia pediculului hepatic 540
invazia vasculară 389, 391, 397, 402, 502, 505, 508-511
invazia venei cave inferioare 540-541
ipoteza „curentului“ 156
IRM. Vezi “rezonanța magnetică nucleară”
Ivalon-polyvinyl sponge particles 447
Izofluran 1041
izolarea venoasă a ficatului 449
îngrijirea donatorului de organe 1054
îngrijiri postoperatorii 636
însămânțarea peritoneală a celulelor neoplazice 277, 389, 483-484, 486, 513
întinderea rezecției 636
întoarcere venoasă 1036-1037

J

Jamieson 682, 716
“Jet-Cutter” 660-661
joncțiunea hepato-cavă 35

K

kariokineza 158
“Kelly fracture” Vezi “fractura instrumentală a parenchimului”
“Kelly-clazie” Vezi “fractura instrumentală a parenchimului”
keratina 903 403
Ki 67 164
kinaze dependente de cicline 156, 160
„kinking”. Vezi “angulare”, “răsucirea venei”

L

lactat dehidrogenaza 181, 830, 833
lactuloza 636, 859-860
lame pediculate de epiploon 304
lamină bazală 52
L-aminoacid-oxidază 96
lamivudina 806, 808, 810, 819, 1079
Langenbuch, Karl 3
laparoscopie 295, 297, 389, 428, 834
laparoscopia diagnostică 506
“large cell change”. Vezi “hepatocite de talie mare modificate / displazice”
L-arginină 103
laser 395, 556, 575-576, 648, 654
laserul cu argon 457
laserul cu carbon 457
laserul Nd-YAG 457, 575
Launois, Bernard 551, 564-565, 614, 620, 624, 671-672, 681-685, 690-691, 696-698, 701-702, 707, 709-711, 713-717, 720, 723, 725, 729, 731, 733, 737-738
lavajul peritoneal diagnostic 292-294
LDH. Vezi “lactat dehidrogenaza”
LDL. Vezi “lipoproteinele cu densitate joasă”
legea transplantului 1004
legislație 1004
leiomiosarcomul 144-145, 405, 475, 942
leptina 967-968
leucinaminopeptidaza 181, 501
leucopenia 832
leziune premalignă 496
leziuni cicatriceale 507
leziuni focalizate 248, 251, 259
lichidul hidatic 323
lidocaina 183
lidocaina, metabolism 1131
lidocaina, testul 1153
ligament
ligamentele hepatice 15, 1061
ligamentul arcuat 1142
ligamentul coronar 13, 561, 592
ligamentul coronar drept 16, 686, 716
ligamentul coronar stâng 16
ligamentul falciform 12-13, 15-16, 18-20, 22, 29, 541, 552, 561, 576, 612, 618, 631, 635, 641, 649
ligamentul hepato-cav 570, 582-583
ligamentul hepatogastroduodenal 17, 25, 689, 1123
pars condensa 17, 37
pars flaccida 17-18
pars vasculosa 17-18, 25. Vezi “pediculul hepatic”
ligamentul rotund 14-16, 18, 29, 32, 561, 631, 665, 673, 679, 695-696, 698, 721, 723, 726-727, 729, 1097, 1099, 1102
ligamentul triunghiular 16, 561
ligamentul triunghiular drept 16-17, 686
ligamentul triunghiular stâng 16
ligamentul VCI 687, 700
ligamentul venos Arantius 13-14, 16, 550, 570, 595, 630, 1146
ligandina 92
ligatura
ligatura arterei hepatice 172, 304, 308-309, 312, 357, 436
ligatura endoscopică 204, 206, 761
ligatura ramului portal 171, 306, 391, 401, 511, 642
ligatura transtoracică a varicelor esofagiene 785
ligatura varicelor 748, 750
ligatura venelor diafragmatice 1090
ligaturi vasculare 539
limfadenectomie
limfadenectomia extensivă 488
limfadenectomia regională 484-485
limfangiomul hepatic 40, 129
limfaticele ficatului 35, 48, 568
limfaticele vezicii biliare 475
limfocelul 1075
limfocite 57-59, 67-68
limfocitele "natural killer" 58, 1014, 1019, 1021, 1164
limfocitele B 1012-1014, 1019, 1021
limfocitele T 1011-1016, 1018-1023, 1164, 1170, 1175
limfocitele T citotoxice 811
limfocitele T, clasificare 1012
limfocitele T-helper 812
limfomul hepatic 239
limfomul primitiv hepatic 146, 406
limita de siguranță oncologică 644
Lin 573
linia lui Cantlie. Vezi “scizura portală principală”
linie celulară 987
linii celulare umane 989-990
linia celulară umană imortalizată 989
linii celulare xenobiotice 989-990
lipidele 90, 93
lipiodol 171, 389, 394-395, 436, 447, 463, 466-468, 470, 531
lipomul 144, 381
lipoproteine 90-93
lipoproteina X 93
lipoproteinele cu densitate foarte joasă 85, 90-91, 93
lipoproteinele cu densitate intermediară 90-91
lipoproteinele cu densitate joasă 90-91, 93-94
lipoproteinele cu densitate mare 90-91, 93-94, 105

lista de așteptare 1007, 1029
litiaza 260
litiaza biliară 204, 206, 357, 495, 832
litiaza biliară asimptomatică 483
litiaza biliară simptomatică 483
litiaza coledociană 204-205, 275, 479
litiaza intrahepatică 527-528
litiaza veziculară 473, 479, 507
litotriție cu unde de șoc extracorporeale 529
litotriție electrohidraulică intraductală 529
"liver hanging maneuver" 590
"Liver Injury Scale" 291
lizozomii 53, 57, 64
lob 551
lobii hepatici accesori 38
lobul accesor Riedel 38
lobul caudat 13, 15, 18, 20, 23, 26, 30, 34-35, 541, 665, 672-673, 687-688, 692-693, 695-699, 701, 705, 720, 726, 769, 773, 1097, 1102, 1145, 1151
lobul caudat, porțiunea paracavă 21
lobul drept 12, 14, 541
lobul pătrat 15, 541, 672-673, 677, 697, 701, 705, 720-721, 723, 725-726, 731
lobul Spiegel. Vezi "lobul caudat", "segmentul I"
lobul stâng 12, 541, 674, 684, 693, 695-696, 698, 721, 726, 728, 730, 733, 735-736, 1096, 1102, 1144-1145, 1148-1149
lobul stâng "clasic" 552
lobul supradiafragmatic 39
lobul von Haller. Vezi "lobul pătrat"
lobulul hepatic clasic 45, 49
lobulul portal 49-50
lobectomie. Vezi "hepatectomie", rezecția hepatică"
lobectomia caudată parțială 734
lobectomia caudată totală 734
lobectomia stângă. Vezi "bisegmentectomia II, III"
Lortat-Jacob 579, 678, 693, 696, 1105
LTH1 1013, 1017-1018, 1020-1021, 1023
LTH2 1013, 1018, 1021, 1023

M

macroabcese hepatice 361, 363, 379-380
macrofage 1011, 1014, 1018, 1021-1022
magneziul 967
"Major Histocompatibility Complex" MHC 1011, 1013-1016, 1019-1023
Makuuchi, Masatoshi 583, 618
malnutriția 1139, 1143
malnutriția hepatică 962
malnutriția protein-calorică hepatică 975
manevra
manevra Bernard Saint-Aubert 689
manevra Champeau și Pineau 563
manevra hemi-Pringle 1126, 1129
manevra Hepp-Couinaud. Vezi "coborârea plăcii hilare"
manevra Kocher 416
manevra Pringle 4, 295, 300, 302, 305-306, 392, 395, 417, 455, 564, 570-572, 574, 576-578, 585, 588-589, 635-636, 640, 648, 650-651, 659, 661, 689, 1126, 1129
manevra Pringle continuă 570
manevra Pringle intermitentă 570
manevra Pringle selectivă 570
manevra Pringle sub normotermie 571
manevra Pringle temporară 1066
manitolul 107, 112, 1041
MAP. Vezi "fosfokinaze mitogen-activate"
margine de siguranță oncologică 415, 540
marginea de rezecție 428, 484
Margreiter, tehnica 1065
MARS Vezi "ficatul artificial", "sistemul suportiv hepatic extracorporeal MARS"
marsupializarea 337
masa critică hepatocitară 987
masă eritrocitară 577, 1041, 1044
masă trombocitară 193, 195, 1044
măsuri dietetice 848, 858
matricea extracelulară 72, 157, 166
mebendazolul 332
mecanism de „rolling circle" 817
mediu de cuplare 273, 279
melanomul 475
melanomul malign 146, 148
MELD. Vezi "scorul MELD"
MELS. Vezi "sistemul suportiv hepatic extracorporeal MELS"
membrana celulară 53, 65
meșaj 539
meșajul hemostatic 289, 295-296, 300, 307
"mesh-wrapping" 302
metabolism
metabolismul carbohidraților 962
metabolismul lipidic 964
metabolismul proteic 963
metacestodul 321-323
"metal transporting P-type ATP" 899
metastaze 388-391, 399, 402-403, 405
metastazele extrahepatice 413-414
metastazele hepatice 130, 145-148, 187-188, 240, 362, 427-431, 443, 466, 468, 470, 475-476, 499, 502, 524-525, 659, 943
metastazele hepatice chistice 240
metastazele hepatice colorectale 413-422, 443, 448, 453, 455
metastazele hepatice neuroendocrine 427-428, 448, 525
metastazele hepatice noncolorectale 453
metastazele hepatice noncolorectale nonneuroendocrine 428-431
metastazele hepatice sincrone 416, 422
metastazele hepatice, alcoolizare 274, 280, 283
metastazele la distanță 540
metastazele pulmonare 414
metastazectomie 414, 636
metoda "pulse inversion" 282-283
metode de detoxifiere 983
metode de detoxifiere și substituție 983
metronidazol 860
Meyenburg, complexul von. Vezi "hamartoame biliare"
mezenchimom malign. Vezi "sarcomul nediferențiat"
mezoficatul 551, 616
MHC. Vezi "Major Histocompatibility Complex"
microabcese hepatice 311, 361-363
microangiopatie 370
microelementele 100-103
microhamartom. Vezi "hamartom al ductelor biliare"
microhimerism 902, 1023, 1164
microinjecția de ADN 1169
micrometastaze precoce 485
Microtaze® (Heiwa, Osaka, Japonia) - generator de microunde 456
microtromboembolii portopulmonare 1030
microunde 358, 379, 390, 393, 395, 539, 556-557, 575-576, 640
micul epiploon 17-18, 544, 561, 628
„middle hepatic artery". Vezi "artera hepatică medie"
mielolipomul 144
migrarea leucocitelor 1016
mitocondriile 53, 60-62, 64, 66, 68, 72, 75

mitogeni 118
mitogeni compleți 163
Mitomicina C 448
mixomul 382
moartea cerebrală 1003-1004, 1052-1053, 1089-1090, 1140, 1144, 1163
moartea cerebrală înaltă, conceptul de 1003
moartea întregului creier, conceptul de 1003, 1005
moartea trunchiului cerebral, conceptul de 1003
“moarte celulară programată”. Vezi “apoptoza”
mobilizarea ficatului 561, 579, 590-591, 602, 609, 648, 659-660
model
“Model for End Stage Liver Disease”. Vezi “scorul MELD”
modelul conservator 116
modelul ficatului “curgător” 68, 116
modelul spaniol 1001
modificări de spectru arterial 252
modificări parenchimatoase hepatice în TH 251
molecule de adeziune 1015-1017, 1020, 1022
molecule de histocompatibilitate 1011
momentul operației 1050, 1059, 1075
monitorizare 1040
monitorizarea cardiovasculară 1042
monitorizarea echilibrului hemostatic 1042
monitorizarea intraoperatorie 1042
monitorizarea metabolică 1042
monitorizarea respiratorie 1042
monitorizarea termică 1044
monocite 1012, 1014
mononucleoza infecțioasă 1153
monozaharidele 85, 88
MRP (multidrug resistance protein) 108
mucoviscidoza 916, 920
“multispecific organic anion transporter MOAT” 108
Muromonab-CD3. Vezi “anticorpii monoclonali”
mutație
mutații K-ras 399
mutații, virus hepatitic B 805-806
mutațiile de pre-S 806
mutațiile genelor core 806
mutațiile genelor P 806
mutațiile genelor S 806
mutațiile genelor X 806
mutațiile pre-core 805
mutațiile promotorului core 805
Mycophenolate mofetil® 206-207, 900, 1071-1072, 1152-1153, 1157

N

N-acetil-cisteina 636
nadolol 761
NADPH-citocrom c (P450)-reductaza 103
necroza 543, 545, 549, 643
necroza acută tubulară 868
nefrotoxicitate 870, 1079
neoangiogeneză 169
neohepatocite 130-131
neomicina 860
neoplasme hepatice primare 1090
neoplasme neuroendocrine 141
neoplasmul vezicii biliare 238
Neoral®. Vezi “Ciclosporina”
nitrați 1143
nitrosaminele 474
noduli
noduli cu displazie de grad ridicat 133
noduli cu displazie de grad scazut 133
noduli de macroregenerare 132
noduli displazici 132-133
nodulii solitari (fibrotici) sclerozanți 145
non-funcția primară a grefei 1101, 1153, 1157. Vezi “disfuncția primară a ficatului”
“non-heart beating donor”. Vezi “donator cu oprire cardiacă”
noradrenalina 643
„Nord Italia Transplant program (NITp)” 1098
“nuclear factor kB”. Vezi “factorul nuclear kB”
numărul de mitoze 164
nutriția 1058
nutriția enterală 920, 972-977
nutriția în encefalopatia hepatiică 858
nutriția parenterală 915, 973-976

O

obstrucția efluentului venos hepatic 1154
obstrucția venei cave inferioare
ocluzia de ram portal 169-172
ocluzia intestinală 1075
octreotid 428, 760, 879
OK-432 163
oligoelemente 966
omentoplastia 363
ontogeneza ficatului 11, 18, 27-29
operația Kasai 931-932, 1139, 1149
operculectomia 341, 343
Opistorchis felineus 495
Opistorchis viverrini 495
organite celulare 53, 61
ornitin decarboxilaza 165, 643
Orthoclone OKT®3. Vezi “anticorpii monoclonali”
ortodeoxia 832, 875-876, 1032
osteodistrofia 1078
osteopatia metabolică 975, 977
osteosarcomul 146
„outflow” venos 1100, 1104, 1122, 1130
oxaloza 1119
oxaloza primară 961
oxidul nitric 843-844, 854-855, 876-877
oxigenaze cu funcții multiple 108

P

PAIR 321, 332-333, 336, 352
pancreatita acută 503
pancreatita acută edematoasă 513
papillomavirusul uman 924-925
papilomul CBP 496
papilosfincterotomia endoscopică 363
paracenteza 191, 789
paracenteza exploratorie 845, 850
paracenteza terapeutică 849
paracetamol 181
“parenchymal hepatic resection rate”. Vezi “rata de rezecție hepatică parenchimatoasă”
pars affixa. Vezi “area nuda”
parvovirusul B19 914, 924
„patch” aortic 1099, 1102
patologia porcilor transgenici 1172
paucitatea ductulară 914, 918, 928
PBH. Vezi “puncția biopsie hepatică”
PCNA. Vezi “antigenul nuclear al proliferării celulare”
pedicul
pediculi glissonieni 20, 29, 543, 547, 665-666
pediculul glissonian paramedian (anterior) drept 24, 665, 671
pediculul glissonian paramedian (anterior) stâng 24

pediculul glissonian posterior (lateral) drept 24, 671
pediculul glissonian posterior (lateral) stâng 24
pediculii lobului caudat. Vezi “pediculi portali dorsali”
pediculi portali 20, 23, 25, 543, 547
pediculul portal drept 547, 665-666
pediculul portal stâng 547 665, 672
pediculii portali dorsali 547
pedicului hepatic 14, 25, 686, 689, 699, 735
pedicului lobului stâng 568
pedicului segmentului IV 567
pedicului segmentului V 632
pelioza hepatică 143, 378, 750, 756
pense vasculare pentru abord laparoscopic 646
perforația duodenală 513
perforații intestinale 1155
perfuzia grefei 1129
perfuzia întregului ficat 986
perichistectomia ideală 321, 345
perichistectomia parțială 321
perichistectomia totală 321
perichistoenteroanastomoza 339
perichistul 322-323, 332, 335-336, 343-344, 347, 350
peritonita 353
peritonita bacteriană spontană 845-846, 850, 869, 1049, 1058
peritonita biliară 195
peroxizomii 64
PERV. Vezi “virusul endogen porcin”
PET-scan 414
P-glicoproteina 449
PHRR. Vezi “rata de rezecție hepatică parenchimatoasă”
Pichlmayr, R 1097
picornaviridae 797
“piecemeal necrosis” 901
„piggy-back”. Vezi “tehnica “piggy-back””
pileflebita 357, 359
”pit” cells. Vezi “limfocite NK”, “celule cu sâmburi”
placa
placa aranțiană 20, 665
placa hilară 20, 30, 665, 1102, 1125-1126, 1146-1147
placa ombilicală 20, 665, 674, 684, 723, 726
placa veziculară 20, 665, 679, 690-691
plăgi 290
plăgile CBP 314
plăgile arterei hepatice 306
plăgile venei cave retrohepatice 305
plăgile venei porte 306
plăgile venelor hepatice 306
planning chirurgical virtual 219, 247
planul de rezecție 274
planul oblic de proiecție hilară 550, 628
planul transvers 549-553, 568-569, 612-613, 625, 631
plasmă 1041
plasmă proaspătă 576
plasmă proaspătă congelată 193, 577, 1044
plasmafereza 983-984
plasmafereza cu flux crescut 986
platipneea 1032
plexul nervos hepatic 35, 37, 48
plombajul epiploic 336, 339, 341
Pneumocystis carinii 1070, 1153
pneumonita de iradiere 469
policitemia vera 1033
polidocanolul 171
polineuropatie familială amiloidotică 1089
polipi adenomatoși 474
poliribozomii liberi 61
„poor function”. Vezi “slabă funcționare a grefei”
porci SPF 1167, 1172
“porcine endogenous virus”. Vezi “virusul endogen porcin”
porcul transgenic 1165-1166, 1168, 1172
porfiria 110, 935, 959, 1030, 1041
porfirinele 103, 110
“porta hepatis”. Vezi “hilul ficatului”
portoenterostomie. Vezi “operația Kasai”
portografia 420, 505, 685
Porto-TC 217, 237
“posterior approach”. Vezi “abordul posterior”
“post-transplantation lymphoproliferative disorder”. Vezi “boala limfoproliferativă posttransplant”
potrivirea de mărime a grefei 1109
poziționarea pacientului 1040, 1061, 1123
prag de pierdere tisulară 156
praziquantelul 332
pregătirea pacientului 1040
prelevare 1006, 1146
prelevarea grefei 1053, 1054, 1098-1102, 1107
prelevarea grefei „in situ” 1100-1101
prelevarea grefei de la cadavru 1146
prelevarea grefei de la donatorul viu 1113, 1146
prelevarea segmentelor II-III 1102
prepararea grefei 1056, 1091, 1095-1097, 1101, 1104, 1107, 1129, 1149
presiune
presiunea de perfuzie 745
presiunea hepatică blocată 745, 757
presiunea hepatică liberă 745
presiunea medie în artera pulmonară 1030
presiunea portală 780
presiunea venoasă centrală 1107
prezervarea ficatului 1054-1055
„primary biliary cirrhosis” – PBC. Vezi “ciroza biliară primitivă”
„primary non function”. Vezi “non-funcție primară”
„primary sclerosing cholangitis” – PSC. Vezi “colangita sclerozantă primitivă”
„priming” 159, 162
primitori critici 1134
primitori marginali 1089
probe de coagulare 541
probleme etice. Vezi “aspecte etice”
procedeu
procedeul Boerema. Vezi “ligatura transtoracică a varicelor esofagiene”
procedeul Kasai. Vezi “operația Kasai“
procedeul Sugiura modificat 787
procedura “mâinii libere” (freehand) 278-280
proces de atrofie-hipertrofie 642
procesul caudat 14-15, 17, 25, 545, 548-549, 552, 585, 589-590, 605, 611-612, 627-629, 633, 667, 681, 687, 695, 713, 731, 738, 1124-1125
procesul papilar 15
procolagenul tip 1 și 2 157
prodiosaina 163
profilaxie
profilaxia infecției 1070-1071
profilaxia rejetului 1071
profilaxia trombozei 639
profilaxie, hepatita virală 800, 811, 815, 819, 821-822
profilaxie, vaccinarea 800, 811, 819
Prograf®. Vezi “Tacrolimus”
programul de transplant hepatic național 901
proiecția ficatului 19
proliferare ductulară 923, 929
proliferare celulară 156
“proliferating cell nuclear antigen”. Vezi

"antigenul nuclear al proliferării celulare"
promotor 803, 805, 824
propranolol 757, 761
prostaciclină 1059
prostaglandina E1 1153
proteaze 643
proteina
proteina activatoare 1 159
proteina-1 inflamatorie a macrofagelor 1018
proteine reglatoare ale complementului 1173
proteinele de fază acută 1023
proteinele NOR 165
proteze 775
proteze de dacron 782
protocol de diagnostic 1144
protocol de examinare imagistică 247
protooncogene 159, 162, 173, 1170
proto-oncogenul c-myc 818
protoxidul de azot 1041
pruritul 500-501, 921, 926, 936
pseudoanevrism 225-226, 251, 253, 1075
pseudochisturile 125, 128
pseudogută. Vezi "artrita cu condrocalcinoză"
pseudotumora inflamatorie 144, 379, 381, 539, 942
PTLD. Vezi "boala limfoproliferativă posttransplant"
ptomaina 323
punct Raynaud-Coucoravas 713
puncție 476
puncția aspirativă 276, 525
puncția "albă" 277
puncția aspirație injecție 336
puncția biopsie hepatică 187-196, 259, 275-279, 389, 525, 531, 541, 749, 756, 892, 917, 919, 922, 928, 932, 938, 947, 1142, 1145
puncția biopsie citologică 277
puncția biopsie histologică 276
puncția biopsică hepatică laparoscopică 187, 193
puncția biopsică hepatică percutanată 187, 482
puncția biopsică hepatică transjugulară 187, 192
puntea de parenchim dintre segmentele III și IV 1099, 1102, 1146
putresceina 165

R

rabdomiosarcomul 146, 405, 475, 941-943
rabdomiosarcomul embrionar 498
radicali liberi de oxigen 162, 854-855
radio-chimioterapia 467
radiofrecvență 216, 259, 261, 263, 283, 358, 379, 390, 395, 401, 413, 418, 420, 428, 468, 539, 556, 640
radiografia abdominală simplă 215, 227
radioimunoterapia 467-468
Radioionics® - generator de radiofrecvență 454
radioterapia 375, 401, 463-469, 488, 516, 530, 943
radioterapia asociată cu chemoembolizare 468
radioterapia asociată cu hipertermie 468
radioterapia conformațională tridimensională 463, 465
radioterapia convențională 463-464
radioterapia cu protoni 463, 466
radioterapia externă 463-466
radioterapia internă 463, 466-467
radioterapia internă selectivă (SIRT) 463, 466-467
radioterapia intraluminală 516
radioterapia intraoperatorie 516
radioterapia metabolică 463, 467
radioterapia stereotaxică 465-466
Radiotherapeutics® - generator de radiofrecvență 454
Rapamicina. Vezi "Sirolimus"
Rapamune®. Vezi "Sirolimus"
raport
raportul între greutatea donatorului și cea a primitorului 1096
raportul între volumul grefei și greutatea corporală a primitorului (GRWR) 1109, 1132-1133, 1145, 1149
raportul între volumul hepatic rezidual și greutatea corporală a donatorului 1121
raportul ventilație-perfuzie 1032
răsucirea venei 1154
rata de rezecție hepatică parenchimatoasă 661
rata estimată a parenchimului hepatic funcțional restant (REPFR) 171
reacția de polimerizare în lanț (PCR) 800, 817, 819, 821-823, 893, 1155
reacția grefă contra gazdă 1022-1023
reacția intradermică Cassoni 327
reacții serologice 327
receptori
receptori de adeziune 1020
receptori de suprafață limfocitari 1013
CD4 1011-1015, 1019-1022, 1164
CD8 1011-1015, 1019-1021, 1164, 1176
CD16 1014-1015
CD19 1014
CD20 1014
CD21 1014
CD28 1013, 1015, 1022
CD32 1015
CD35 1014
CD45 1013, 1019
CD59 1173-1174
CD64 1015
CD80 1013, 1016
CD86 1013, 1015-1016, 1022
CD152 1013
receptori GABA-benzodiazepinici cerebrali 855
receptori pentru lipoproteinele cu densitate joasă 1090
receptori somatostatinici 400
recesul lui Rex 16, 24, 26, 34, 545, 547, 567, 598, 650, 665, 672-674, 723, 726, 1146
recidiva 375, 393, 401, 413, 420-422, 1091
reconstrucție
reconstrucția arterială 1056, 1150
reconstrucția biliară 1074, 1129, 1133, 1151
reconstrucția MIP și 3D 219, 248
reconstrucția tridimensională a tumorii 465
reconstrucția vasculară 404, 1056
reconstrucția venei porte 1129
reconstrucția venelor hepatice 1130
reconstrucția venoasă 1150
reconstrucție biliară 1099-1100, 1109
reconstrucție vasculară 1099, 1107, 1109
rectocolita ulcero-hemoragică 207
recurența
recurența bolii inițiale după TH 1079
recurența infecției cu HCV 1079-1080
recurența PBC 1080
recurența PSC 1080
"reduced-size liver transplantation". Vezi "transplantul cu ficat redus"
refluxul pancreatico-biliar 474
regenerarea 116-118
regenerarea hepatică 50, 69, 155-172, 1131
regenerarea tisulară 155

reglatorul conductanței transmembranare din fibroza chistică 113
regula empirică a lui Launois 696
reintervenția chirurgicală 486
reintervenția chirurgicală precoce 577, 637
rejetul grefei 251, 1011, 1013, 1017, 1020-1024, 1056, 1061, 1071-1072, 1074, 1079
rejetul acut 187, 189-190, 1022, 1134, 1144, 1156, 1164, 1173-1174
rejetul cronic 190, 1022, 1061, 1133, 1157
rejetul hiperacut 190, 1022, 1163-1165, 1168, 1173
rejetul precoce 189
relația litiază-cancer 473
reovirusul tip 3 914, 924
reperfuzie 1039, 1100
reperfuzia grefei 1131
„replaced left artery" 544
„replaced right hepatic artery" 544
replicare
replicare virală 799, 804, 808, 812, 814, 817
replicarea ADN 156, 158-161, 164
replicarea hepatocitară 162
restricția de fluide 848
restricția proteică 636
reticulul endoplasmatic
reticulul endoplasmatic neted REN 61-62
reticulul endoplasmatic rugos RER 61, 883
reticulul endoplasmatic, hipertrofia 51, 63
retransplantarea 190, 985, 990, 1061, 1072-1075, 1080, 1083, 1091, 1144, 1153, 1157
retrovirus 1163-1164, 1168-1169
retrovirus recombinat 1169
revărsatul pleural 1077, 1155
revascularizare 1038, 1059, 1073, 1100
reverse transcriptase - PCR 800, 819, 821
rezecția 379, 381
rezecția anatomică 414
rezecția căii biliare 485, 508
rezecția căii biliare principale 487-488, 508-511
rezecția completă a segmentului IV 723
rezecția de "carrefour" biliar 630
rezecția hepatică 7, 156, 158, 165, 170, 274, 304, 308, 347, 358, 363, 369, 391-393, 395, 401, 403-406, 413-414, 420, 422, 453, 477, 484-487, 508, 526, 529-531, 533, 539-652, 665-738
rezecția hepatică cu duodenopancreatectomie cefalică 487-488
rezecția hepatică iterativă 308, 393, 401, 420
rezecția hepatică în doi timpi 420
rezecția hepatică la bolnavul cirotic 640
rezecția hepatică laparoscopică 375, 379, 395, 659-662
rezecția hepatică pentru hemangiom 634
rezecția hepatică pentru metastaze 635
rezecția hepatică seriată 428, 540
rezecția lobului caudat 485, 508, 511, 540, 627-628
rezecția lobului pătrat (subsegmentul IVb) 722
rezecția lobului stâng "clasic" 726
rezecția marginală 647
rezecția metastazelor hepatice 428, 431
rezecția non-anatomică 414
rezecția R0 509, 511
rezecția R1 509, 511
rezecția R2 509
rezecția segmentelor IVb și V 485-487
rezecția segmentului I. Vezi "rezecția lobului caudat"
rezecția segmentului II 630
rezecția segmentului III 630
rezecția segmentului III, abord laparosco-pic 649
rezecția segmentului IV 631, 720
rezecția segmentului IVb 508, 516
rezecția segmentului V 632, 714
rezecția segmentului VI 633, 715
rezecția segmentului VI, abord laparoscopic 651
rezecția segmentului VII 633, 716
rezecția segmentului VIII 633, 717
rezecția simultană 422
rezecția subsegmentară 642
rezecția subsegmentului IVa 631
rezecția subsegmentului IVb 631
rezecția (supra) hepatică dextromediană 693
rezecții hepatice "ex situ" 540
rezecții hepatice anatomice 553
rezecții hepatice atipice. Vezi "rezecții non-anatomice"
rezecții hepatice controlate 554
rezecții hepatice iterative 636, 644
rezecții hepatice laparoscopice 646
rezecții hepatice lărgite la vena cavă inferioară 540
rezecții hepatice majore 554, 686
rezecții hepatice minore 554, 640
rezecții hepatice seriate 642
rezecții hepatice necontrolate 554
rezecții hepatice nereglate. Vezi "rezecție non-anatomice"
rezecții hepatice non-anatomice 553, 539, 634, 644, 648-649
rezecții hepatice reglate. Vezi "rezecții anatomice"
rezecții hepatice tipice. Vezi "rezecții anatomice"
rezistență vasculară periferică 1030
rezistențe sistemice 1030
rezonanța magnetică nucleară 217, 241, 255, 258, 294, 327-328, 330, 358, 362, 369, 372, 378, 389, 481, 541, 834, 917, 938
ribavirina 808, 815, 1080
rIL-2. Vezi "interleukină 2 recombinantă"
riscul de degenerare malignă 539
RITA Medical System®, Inc. - generator de radiofrecvență 454
RMN 527. Vezi "rezonanța magnetică nucleară"
Rogiers, Xavier 1098, 1101
Romtransplant, asociația profesională 901
roșu Congo 642
rotație a ficatului restant 638
rotavirusuri 924
ruptura
ruptura chistului hidatic 326
ruptura ficatului 290
ruptura în doi timpi 289
ruptura spontană 290, 370, 375-376
RVBWR. Vezi "raportul între volumul hepatic rezidual și greutatea corporală a donatorului"

S

sângerarea intra- și postoperatorie 640
sarcoidoza 748
sarcomul hepatic 404, 1139
sarcomul embrionar. Vezi "sarcomul nedife-rențiat"
sarcomul Kaposi 144, 475
sarcomul mezenchimal. Vezi "sarcomul nediferențiat"
sarcomul nediferențiat 145, 404-405, 942
"scatter factor". Vezi "factorul de creștere hepatocitar"
schimbătorul Na+/H+ 113

schimburile respiratorii 1039
schistosomiaza hepatică 748
schwannomul malign 146
scintigrafia
scintigrafia cu hematii marcate 372, 532
scintigrafia cu sulf coloidal marcat cu Tc99m 377
scintigrafia hepatică 527
scintigrafia hepato-biliară 917
scintigrafia HIDA 294-295, 314
scizura
scizura dorsală 550-551, 567
scizuri portale 21
scizura portală dreaptă (laterală dreaptă) 21-23, 549, 551-553, 624, 626, 632-633
scizura portală principală (sagitală, medie) 21, 33, 541, 548, 549, 551-553, 569, 564, 578, 583, 585, 590-591, 595, 597-598, 631-633, 635, 666, 678, 685, 690-691, 720, 1122, 1126
scizura portală stângă (laterală stângă) 21-23, 550, 552, 602, 618, 650
scizura porto-ombilicală 549-552, 564
scizura transversă 550
scizuri hepatice 21, 549, 564
scleroterapie 750, 760, 1143
scleroterapie endoscopică 206
scleroterapia endoscopică variceală 875
scleroza biliară 469
scolecși 323
scor
scorul Child – Pugh 554, 835, 869, 1049
scorul Glasgow 295, 857-858, 1002
scorul MELD 837, 839, 1049-1050, 1059
Scorul Traumatic Revizuit 295
scoruri de predicție 639
screening 389
screening pentru virusurile hepatitice 541
secreția de ADH 1031
secretina 108, 112, 115
secțiunea parenchimului hepatic 563-564, 572-576, 585, 588, 605, 610, 620, 623, 650, 1099, 1102, 1107
sector
sectorul anterior (paramedian) 21-24, 541, 553
sectorul dorsal Couinaud 731
sectorul posterior (lateral) 21-24, 541, 553
sectorectomia anterioară dreaptă. Vezi "bisegmentectomia V, VIII"
sectorectomia posterioară dreaptă. Vezi "bisegmentectomia VI, VII"
securitatea oncologică în chirurgia laparoscopică 651
segment
segmentul I 545-546, 550-552, 590, 612, 627-630, 650, 672, 674, 679, 692-694, 696-698, 701-707, 709, 718, 720, 723, 731, 733, 735, 737-738, 833
segmentul II 23-24, 30, 543, 545, 547, 550, 552, 569, 630-631
segmentul III 23-24, 30, 543, 545, 547, 552, 630-632
segmentul IV 23-24, 33, 543-546, 548-552, 562-563, 567-568, 591-595, 602-603, 605-606, 614, 618-619, 625, 628, 630-633, 641, 650
segmentul IX 550, 627-628, 630, 692-693, 697-698, 702, 709, 712, 717-718, 731, 734, 736-738. Vezi "lobul caudat, porțiunea paracavă"
segmentul V 23-24, 29, 33, 547, 549-550, 553, 609-610, 612, 632-633
segmentul VI 23-24, 29, 33, 547-548, 550, 553, 632-633
segmentul VII 23-24, 29, 34, 547, 549-550, 553, 628, 633, 651
segmentul VIII 23-24, 29, 32, 547, 550, 553, 609, 632-633
segmentația hepatică 20-24
segmentația Bismuth 23
segmentația Couinaud 20-21, 414
segmentația Goldsmith și Woodburne 23
segmentectomii 562, 627
selecția candidaților pentru transplant 1113
selecția donatorului 1053-1054, 1113, 1115
selectine 1017-1018, 1022
Selector™ 555
"semnul punctului central" 527
semnului contrastului sentinelă 294
sfincterotomia 204-205
sfincterul Oddi 112, 115
"signal transducer and activator of transcription". Vezi "traductorul de semnal și activatorul transcripției"
silimarina 837
simportul Na+/HCO3- 113
simportul Na+/K+/2Cl- 113
Simulect®. Vezi "basiliximab"
simvastatin 1091
sindrom
sindromul "small-for-size" 1132, 1134
sindromul Alagille 916-917, 929, 935, 1139-1140
sindromul Beckwith- Wiedemann 138
sindromul Budd-Chiari 23, 189, 223, 255, 347, 605, 771, 782-784, 788, 831, 1029, 1033, 1073, 1076
sindromul carcinoid 388, 405
sindromul Caroli 127, 526
sindromul congenital Klippel-Trenaunay 530
sindromul congenital Parkes-Weber 530
sindromul CREST 132
sindromul Crigler-Najjar 109-110, 182, 1082, 1139
sindromul Crigler-Najjar tip I 960
sindromul Cruveilhier-Baumgarten 770, 776
sindromul Cushing 1078
sindromul de bilă groasă 916
sindromul de compartiment abdominal 301
sindromul de dispariție a arborelui biliar 190, 1022, 1157
sindromul de reperfuzie 1038
sindromul Dubin-Johnson 106, 109-110, 182
sindromul endocrin 427-428
sindromul Fanconi 900, 902
sindromul Felty 132
sindromul Gilbert 109, 182
sindromul hepato-pulmonar 832, 875-879, 1029, 1032, 1051
sindromul hepato-renal 865-871, 983, 990, 1029, 1049-1050, 1057, 1071, 1143
sindromul Kasabach-Merritt 142, 370, 376
sindromul Peutz-Jeghers 474
sindromul porto-pulmonar 832
sindromul postembolizare 437
sindromul Richner-Hanhart. Vezi "tirozinemia"
sindromul Rotor 109-110, 182
sindromul septic 361
sindromul TORCH 917
sinusoidele hepatice. Vezi "capilarele sinusoide"
sinusul cav - Ton That Tung. Vezi "joncțiunea hepato-cavă"
sinusul porto-ombilical. Vezi "recesul lui Rex"
sinusurile Rokitansky - Aschoff 75
Sirolimus®. 900, 1072, 1078, 1157
sistem
sistem de epurare artificial 638, 987, 1051, 1165

sistem de infuzie rapidă 557, 1040
sistem de încălzire a bolnavului 558
sisteme bioartificiale cu celule hepatice umane 984
sisteme bioartificiale cu celule hepatice xenogenice 984
sisteme complexe de monitorizare 558
sisteme suportive hepatice 983
sisteme suportive hepatice extracorporeale 983-984-990
sistemul suportiv hepatic extracorporeal BioLogicDT 985
sistemul suportiv hepatic extracorporeal BioLogicDTPF 985
sistemul suportiv hepatic extracorporeal BLSS 989
sistemul suportiv hepatic extracorporeal ELAD Artificial Liver 989
sistemul suportiv hepatic extracorporeal HepatAssist 989
sistemul suportiv hepatic extracorporeal LIVER x 2000 system 989
sistemul suportiv hepatic extracorporeal MARS 870, 902, 921, 961, 985, 990
sistemul suportiv hepatic extracorporeal MELS 989
sisteme suportive hepatice intracorporeale 984
sisteme tisulare implantabile 984
sistemul ABO 899
sistemul HLA 899
sistemul MeVis 1117-1118
sistemul port 745
sistemul venei azygos 770
situs inversus 39
„size-matching". Vezi "potrivirea de mărime"
slabă funcționare a grefei 1101
"small cell change". Vezi "hepatocite de talie mica modificate / displazice"
small hepatocellular carcinoma. Vezi "carcinomul hepatocelular de talie mică, precoce, incipient"
"Small Particle Iron Oxid". Vezi "SPIO"
soluția de prezervare 1054-1056
soluția Wisconsin (UW) 1055, 1102
somatostatina 760
sonda Sengstaken-Blakemore 760, 1143
spații portale Kiernan 45, 47, 49
spațiile subfrenice 19
spațiul hepato-duodeno-parieto-colic 19
spațiul perisinusoidal (Disse) 35, 43, 48, 57-58, 61, 72
specific pathogen-free 1166
SPF. Vezi "specific pathogen-free"
SPIO 233, 235, 241-243
spironolactona 848
splenectomia 747-748, 777, 786
splenomegalia 748-750, 754, 899, 926, 948
splenoportografia 258
„split liver transplantation". Vezi "transplantul cu ficat împărțit"
spray-ul cu fibrină 303, 576
SSH. Vezi "sisteme suportive hepatice"
SSHE. Vezi "sisteme suportive hepatice extracorporeale"
SSHE bioartificiale, hibride 983-984, 987-989, 990, 1051
SSHE biologice 983-984, 986
SSHE nonbiologice 984-986, 990
stadializarea 857
stadializarea cancerului vezicii biliare 477
stadializarea West Haven 857
„standard liver volume". Vezi "volum hepatic standard"
Starzl, Thomas E. 5, 602, 609, 1113, 1134, 1163-1164
STAT 3. Vezi "traductorul de semnal și activatorul transcripției"
statusul nutrițional 540, 969-970, 975
statusul UNOS 839
steatoza hepatică 94, 102, 177, 181, 189, 833, 884, 890, 899, 901, 950, 951, 956, 958, 968, 976, 977, 1054, 1120-1121
steatoza focală hepatică 145
stenoza
stenoza arterială 252, 1154
stenoza biliară 208, 247, 251, 260, 310, 1074, 1154-1155
stenoza portală 1154
stenoza trunchiului celiac 248
stenoza vasculară 1073
stenoza venei cave inferioare 253
stenoza venei porte 253, 1073
stenoza venelor hepatice 253, 1073
stenozele anastomotice 1154
stenozele inflamatorii ale căii biliare proximale 507
stenozele ischemice multiple ale arborelui biliar 1073
stenozele tardive ale CBP 314
stent biliar 512-513
stent transtumoral 489
sternotomia 560
steroizi
steroizi anabolizanți 131, 377-378
steroizi androgeni 387
steroizi estrogeni 387
stomac în pepene verde 202
streptozotocin 427
subsegment anterior (IVb) 631
subsegment posterior (IVa) 631
substanța stimulatoare hepatică 163
substanțe endogene "benzodiazepin-like" 1033
substanțe heparin-like 1039
suine transgenice 1166
suportul nutrițional 976
supraîncărcare lichidiană 1061, 1073
supurații hepatice 311, 361, 539
supurații perihepatice 638
susținerea donatorului 1004
suturi stenozante 638

Ș

șanț
șanțul antero-posterior stâng. Vezi "șanțul ombilico–aranțian"
șanțul Arantius 697
șanțul hilar transvers Haller 14, 667
șanțul ombilico–aranțian 14, 668, 676, 684, 695-696, 699-701, 721-722, 725-729, 738
șanțul Rouvière - Gans. Vezi "incizura Rouvière - Gans"
șanțul sagital drept 14
șanțul sagital stâng 14, 21
șanțul venei cave inferioare 14-15
șanțului procesului caudat (Rouvière) 680
șoc toxico-septic 361
șunt
șuntul cavo-mezenteric termino-lateral 779
șuntul coronaro-cav 781
șuntul intracav 306-307
șuntul LeVeen. Vezi "șuntul peritoneo-venos"
șuntul mezenterico-cav 777
șuntul mezenterico-cav latero-lateral în "H" 767, 777
șuntul neselectiv porto-cav 771
șuntul omfalo-cav 776
șuntul peritoneo-jugular 1076

șuntul peritoneo-safen 791
șuntul peritoneo-venos 789, 791
șuntul porto-cav 29-30, 83, 227, 749, 753, 761, 773, 1130
șuntul porto-cav calibrat 781
șuntul porto-cav latero-lateral 774
șuntul porto-cav latero-lateral prin interpoziție de proteză vasculară 775
șuntul porto-cav latero-lateral transpedicular 775
șuntul porto-cav termino-lateral 768, 774
șuntul porto-cav termino-lateral dublu 775
șuntul porto-cav temporar 1062-1063
șuntul porto-cav troncular experimental 767
șuntul porto-renal stâng 775
șuntul porto-sistemic 855
șuntul porto-sistemic intrahepatic transjugular 189, 259, 263-264, 751, 755, 761, 767-768, 784, 789, 845, 849, 870, 921, 948, 951, 1049, 1057, 1143, 1154
șuntul porto-sistemic selectiv 779
șuntul spleno-renal distal 748, 767, 780-781
șuntul spleno-renal proximal 776
șunturile arteriovenoase 1031-1032
șunturile vasculare intrapulmonare 875, 877, 879, 1140, 1059

T

T3. Vezi “triiodotironina”
T4. Vezi “tiroxina”
Tachocomb® 303, 576-577, 587, 598, 611, 637, 642, 645, 648-649, 651, 661
Tacrolimus 190, 900, 1033-1034, 1071-1072, 1077-1078, 1152-1153, 1156-1157
tamoxifen 401, 439
tamponada cu balon 760
tamponamentul (“packing”) perihepatic 300-302, 308
TC. Vezi “tomografia computerizată”
tehnica
tehnica “crush-clamp”. Vezi “fractura instrumentară a parenchimului”
tehnica “piggy-back” 900, 1037, 1065-1066, 1091, 1100, 1130, 1150, 1154, 1164
tehnica „piggy-back” modificată de Merenda 1091
tehnica „split-liver” 168, 297
tehnica Belghiti 1037, 1066
tehnica Couinaud de hepatectomie dreaptă extraglissoniană 679, 690, 701
tehnica hepatectomiei la donator 1121
tehnica Launois 682-684, 701, 707, 709, 713, 715, 717, 720, 725
tehnica Lazorthes 680, 711
tehnica Margreiter 1065
tehnica rapidă de prelevare 1054
tehnica segmentectomiei descrisă de Hasegawa 642
tehnica split-liver „in situ” 1098
tehnica split-liver „ex situ” 1098, 1100
tehnica standard de prelevare 1054
tehnica Takasaki 690
tehnica Ton That Tung 684, 701, 707, 710, 713, 715, 717, 719-720, 724
tehnica triangulației 1130
tehnici extraglissoniene hilare 711. Vezi “tehnica Takasaki”. Vezi “tehnica Couinaud”. Vezi “tehnica Lazorthes”. Vezi “tehnica Launois”
telomere 158
tenia echinococcus
tenia echinococcus granulosus 321-323
tenia echinococcus multilocularis 321, 323
tenia echinococcus oligarthus 321, 323
tenia echinococcus vogeli 321, 323
terapie
terapia anti-fibrotică 836
terapia endoscopică 205
terapia estrogenică 369
terapia fotodinamică 401
terapia genică 884
terapia nutrițională 969-971, 977-978
terapia punte 983, 989
terapia radio-intervențională 249
teratomul 130, 382, 942
terenul bolnavului 636
termoterapia 263
test
teste biochimice 177
teste funcționale hepatice 177-179, 182
teste psihometrice 857
teste serologice 524
testul cross-match pozitiv 1071
testul cu xilină 1153
testul de fixare a complementului 327
testul PIVKA II 388
testul respirator cu 14C-galactoză 183
testul respirator cu aminopirină 183
testul sudorii 750
tetraclorura de carbon 155, 166
tetratiomolibdatul 903-904, 954
TGF a. Vezi “factorul de creștere transformant alfa”
TGF-1 166
țesut hepatic heterotopic 38
thorotrast 404
timdin kinaza 165, 643
“timing of transplantation” 1050. Vezi “momentul operației”
timp de ischemie 1074, 1121
timpul de ischemie caldă 1131
timpul de ischemia rece 1101, 1153, 1157
timpul de protrombină 177, 184
timpul de sângerare 280
TIPS. Vezi “șuntul porto-sistemic intrahepatic transjugular (TIPS)”
tiroxina 98-99, 111
tirozinemia 935, 944, 958-959
tirozinemia ereditară 387, 1139
Tissucol® 576-577, 611, 637, 649
TNF. Vezi “factorul de necroză tumorală” TNFalfa 968
Todani, clasificarea 526
toleranța imună 900, 1164
tomografia computerizată 215-241, 243, 247-258, 260-264, 266, 276, 292-294, 327-328, 357, 362, 372, 378-379, 389-392, 396, 398, 400-404, 414, 419, 443, 455, 481, 502, 524-525, 527, 540, 830, 834, 937, 1142
tomografia tridimensională 418, 420, 732
tomografie computerizată mod spiral 216, 226, 237, 240-241, 243, 283, 314
Ton That Tung 564, 573, 588, 598, 605, 611, 614, 620, 624
topografia ficatului 19
“totally replaced hepatic artery” 544
toxicodependență 1034
tracturi (spații) portale 45
tracturi portale interlobulare 45
traductorul de semnal și activatorul transcripției 159
tranșa hepatică 576-577, 587, 598, 605, 610, 637
transaminarea 97-98
transaminaze. Vezi “aminotransferaze”
transcitoză 53
transcripție 802-803

transdiferențiere celulară 155
transductor 215-216, 244, 273, 275, 278
transductor "side-fire" 244
transductori ordinari 278
transductori speciali 276, 278
transfer genic
transferul genic prin celule “stem” embrionare 1169
transferul genic prin retrovirusuri 1169
transferina 99-102, 889-890, 892
transformarea nodulară a ficatului 831
“transforming growth factor alpha”. Vezi “factorului de creștere transformant”
transfuzia 193
"Transjugular Intrahepatic Porto-systemic Shunt". Vezi “șuntul porto-sistemic intrahepatic transjugular (TIPS)”
transmitere, hepatita virală 797-798, 801, 805, 810-812, 815-816, 819
transparietocolangiografia. Vezi “colangiografia percutanată transhepatică”
transplantul hepatic 4, 7, 156, 161, 168, 179, 183-184, 187-190, 201, 208, 215, 217, 246-247, 263, 307, 357-358, 379, 389, 393, 395, 401, 404, 428, 431, 526, 529, 531, 544, 636, 748-749, 762, 767, 771, 784, 810-811, 819, 822-823, 835, 837, 843, 849, 870, 879, 884-885, 894, 899, 904, 916, 921, 933, 941-946, 950, 954-961, 973, 975, 977, 983, 1011, 1022-1023
transplantul hepatic auxiliar 901, 1165
transplantul auxiliar de ficat porcin 1165
transplantul hepatic „domino” 394, 899, 901, 1089-1091
transplantul hepatic “domino” împărțit (domino split-liver transplantation) 1089
transplantul hepatic de la donator viu 156, 217, 394, 899, 902, 1113, 1129, 1144
transplantul hepatic de la donator viu la adult 1113-1134
transplantul hepatic de la donator viu la copil 1113-1114
transplantul hepatic ortotopic 508, 983-984, 1029, 1034, 1049-1083
transplantul hepatic ortotopic auxiliar parțial 1050-1051
transplantul hepatic ortotopic, tehnica 1061
transplantul hepatic pediatric 944-962, 1096, 1139-1157
transplantul hepatic pediatric “living-related” 1145
transplantul hepatic xenogenic 984
transplantul hepatic, contraindicațiile absolute 1029
transplantul hepatic, indicații 1029
transplantul „small-for-size” 1134
transplantul „living-donor”. Vezi “transplantul de la donator viu”
transplantul „living-related“. Vezi “transplantul de la donator viu”
transplantul „split-liver“. Vezi “transplantul cu ficat împărțit”
transplantul cardiac 1089
transplantul cu ficat împărțit 156, 168, 899-900, 1097-1105, 1145
transplantul cu ficat împărțit convențional 1098-1105
transplantul cu ficat împărțit pentru doi primitori adulți 1095, 1105-1109
transplantul cu ficat redus 900, 1095-1097, 1145
transplantul cu hemificat stâng 902
transplantul multivisceral 944
transplantul de hepatocite 949, 954, 984, 1051
transplantul renal 1089
transportori pentru glucoză 85
transportul facilitator de glucoză 86-87
transsecțiune
transsecțiunea esofagiană 748
transsecțiunea esofagiană manuală și mecanică 785, 787-788
transsecțiunea și devascularizarea esofagiană 768
Trasylol. Vezi “inhibitorul kalicreinei”
tratament
tratamentul adjuvant 488, 516
tratamentul chelator 900, 903-904
tratamentul miniinvaziv 363
tratamentul laparoscopic al chistului hidatic hepatic 348
tratamentul multimodal 395, 943
tratamentul paleativ 488
tratamentul percutanat al leziunilor chistice hepatice 260
tratamentul percutanat al tumorilor maligne hepatice 261
tratamentul prin radiofrecvență 263
traumatism
traumatismele abdominale 531
traumatismele căii biliare principale 314
traumatismele prin decelerare 290
traumatismele prin strivire 290
traumatismele vezicii biliare 313
traumatismul biliar, imagistica 229-230, 260
traumatismul hepatic 289-313, 357, 539, 570
traumatismul hepatic, imagistica 228
traumatismul vascular, imagistica 228-229
triade portale 43, 45, 47
triangularea anastomozei hepatico-cave 1100, 1104, 1150-1151
trientine. Vezi “trietilentetramina”
trietilentetramina 903-904, 954
trifurcarea trunchiului venei porte (VP) 667
trigliceride 90-91, 93
triiodotironina 111
trisegmentectomie 602, 609, 612-614
trisegmentectomia IV, V, VIII 614
trisegmentectomia IVb, V, VI 612
trisegmentectomia V, VII, VIII 618
triunghi
triunghi de inserție posterioară a ligamentului falciform 686
triunghiul colecistohepatic 669
triunghiul posterior de atac 561, 579, 691, 1146
trocar 540, 648-649, 651-652, 660
trombi tumorali intravasculari 274
trombina 576
trombocitopenia 404, 754, 758, 832, 1032
tromboelastograma 1036, 1039-1040, 1042-1044
tromboza 223-224, 226, 237, 248, 250-253, 255, 257-258, 264, 1073, 1151
tromboza acută precoce a arterei hepatice 1073
tromboza acută precoce a venei porte 1073
tromboza arterei hepatice 252, 357-358, 1061, 1075, 1095, 1133-1134
tromboza arterială 1153-1154
tromboza arterială cronică 251
tromboza axului spleno-portal 778
tromboza hepatico-cavă 1104
tromboza șuntului porto-sistemic 784
tromboza șuntului spleno-renal 778
tromboza portală cruorică 255
tromboza venei cave inferioare 253, 301, 1073
tromboza venei porte 248, 253, 469, 541, 638, 755-756, 772, 776, 788, 835, 857, 1051, 1067, 1141, 1154

tromboza venelor hepatice 223-224, 253
trunchi venos comun 1066
trunchiul celiac 1096, 1098-1099, 1101-1102, 1104
trusa de chirurgie hepatică 555
tuber omentale. Vezi "tuberozitatea omentală"
tuberculoza peritoneală 847
tuberozitatea omentală 15
tubul Kehr. Vezi "drenajul biliar extern cu tub Kehr"
tubul T. Vezi "drenajul biliar extern cu tub Kehr"
tulburări de coagulare 193, 1140, 1143
tulburări de hemostază 277
"tumor necrosis factor". Vezi "factorul de necroză tumorală"
tumora
tumora Klatskin 399, 540, 627, 631
tumora miofibroblastică. Vezi "pseudotumora inflamatorie"
tumorile benigne ale căilor biliare 496
tumorile benigne ale vezicii biliare 483
tumorile căii biliare 275
tumorile căii biliare proximale 495
tumorile hepatice 188, 358, 443, 934, 1119
tumorile hepatice benigne 230, 235, 369-382, 507, 539, 659
tumorile hepatice maligne primare 262, 385-410, 540, 659
tumorile lipomatoase 235
tumorile metastatice. Vezi "metastazele hepatice"
tumorile mezenchimale 141, 475, 941
tumorile neuroendocrine 141
tumorile neuroendocrine pancreatice 427
tumorile țesutului adipos 144
tumorile vasculare 141

U

ulcer
ulcerul duodenal 203
ulcerul gastric 203
ulcerul gastric hemoragic 206
ulcerul hemoragic 203
ulcerul hemoragic, tratament endoscopic 203
UltraCision 660-661
ultrasonografia 194. Vezi "ecografia"
unghiul de incidență 278
uree 96-97
ureogeneza 43
urografin 394
Ursofalk® 1143

V

vaccinul antihepatitic B 390
„vanishing bile duct syndrome". Vezi "sindrom de dispariție a arborelui biliar"
variante ale arterei hepatice 1146
variante anatomice 248, 264, 1096
varice 752
varicele ectopice 753
varicele esofagiene 201-202, 752, 760-761, 780
varicele esogastrice 206, 752
varicele gastrice 753, 761
varicele periombilicale 752
varicele recto-sigmoidiene 204
varicele spleno-renale 752
varicela 1141, 1155
vas canopic 3
"vascular endothelial growth factor". Vezi "factorul de creștere al endoteliului vascular"
vascularizația intratumorală hepatică 282
vascularizația segmentului IV 1100, 1104, 1149
vasopresina 759-760
vena 532
vena anterioară sau paramediană stângă 665
vena cavă 1097, 1100, 1107, 1122, 1125, 1130-1131, 1133
vena cavă inferioară 13-16, 18, 20, 23, 26, 30, 32-36, 43, 48, 306, 388-389, 404, 417, 539-540, 542, 548-552, 561, 569-570, 572, 577-579, 583-586, 589-590, 595, 600-601, 603, 606, 608, 614, 617, 619, 623, 627-630, 633-634, 671, 686, 745, 772, 774, 778-779, 1062-1063, 1065-1068, 1090, 1150
vena centrală 46, 48-51
vena coronară 781
vena coronară a stomacului 254-255, 768, 770
venele hepatice 15, 18, 20-21, 23, 26, 32-35, 43, 48, 69, 74, 389, 530, 540, 542, 547, 549, 569, 571, 574, 612, 615, 632, 645, 647, 1091
vena hepatică dreaptă 18, 21, 30, 32-33, 532, 1066, 1107, 1118, 1122, 1125-1126, 1128-1131
vena hepatică medie 21, 33, 170-171, 679, 686, 1097, 1100, 1107, 1117, 1122-1123, 1126, 1128
vena hepatică stângă 21, 30, 32, 34, 686, 1096-1100, 1102, 1107, 1146, 1148-1149, 1151
venele hepatice accesorii 32-33, 687, 1066, 1117, 1125, 1130-1131
venele accesorii ale hemificatului drept 552
venele hepatice ale lobului caudat 32, 34, 697
vena mezenterică
vena mezenterică inferioară 745, 768, 770
vena mezenterică superioară 745, 768-769, 779, 1051, 1067
vena ombilicală 254-255, 770, 776
vena portă 14-15, 23, 25-27, 29-30, 35-36, 43, 47, 53, 67, 170-171, 255, 389, 416, 420, 508-509, 542-547, 562-563, 567-569, 574, 578, 580-581, 587-588, 593-595, 600, 603, 607, 611, 615-616, 618, 632, 644, 744-745, 755, 768-769, 772, 775, 1034, 1036-1038, 1051, 1054, 1061-1063, 1070, 1096, 1099-1100, 1102, 1107, 1123-1124, 1129-1131, 1146-1147, 1149-1150, 1154
vena portă dreaptă 510, 532, 545-546, 580-581, 587-588, 603, 607, 665-667
vena portă stângă 510, 542, 545-546, 567-568, 587-588, 594, 600, 603, 607, 611, 665, 672, 1099, 1102, 1146-1147, 1149
vena posterioară a segmentului VIII 691
vena renală 776-777
vena renală stângă 769, 780-781
vena retrohepatică inferioară dreaptă 681, 687, 716
vena splenică 744-745, 748, 752, 768-769, 776-777, 780-781
vena suprarenală dreaptă 582-583
"vene spiegeliene". Vezi "venele hepatice ale lobului caudat"
venele advehente 28
venele interlobulare 47
venele ombilicale 27-28, 38

venele porte accesorii 29
venele redvehente 28
venele retrohepatice 1125
venele viteline 27
venotomia VCI 1130-1131, 1154
ventilația mecanică cu presiune pozitivă la sfârșitul expirului (PEEP) 689, 699
venule
venulă centrolobulară. Vezi "vena centrală"
venulele hepatice 43, 46-48, 50, 75
venulele hepatice de racord 46-47
venulele hepatice eferente centrale 43
venulele portale 47, 50
verde indocianin, testul cu 171, 391, 541, 640
vestibulul bursei omentale 17
vezica biliară 43, 70, 74-77, 310, 313
vezica de porțelan 473, 483
vezicule fiice 329
viabilitatea segmentului IV 1101-1102, 1104, 1146
vimentina 138
virus
virusul endogen porcin 1172
virusul Epstein-Barr 1077, 1142, 1153, 1155
virusul hepatitic A 797-800, 914
virusul hepatitic B 387, 799, 801, 804-808, 810, 934
virusul hepatitic C 387, 811-815, 934, 1117, 1134
virusul hepatitic D 801, 816-817, 819
virusul hepatitic E 819-821, 1172
virusul herpes simplex 1071, 1142, 1155, 1164
virusul imunodeficienței umane 1142
virusul SEN 822
virusul TT 821-822
virusul varicelo-zosterian 1142, 1153
virusurile hepatitice 1164
vitamine
vitamina A 100, 837, 965
vitamina B12 99-100, 116
vitamina C 894
vitamina D 100, 965, 976, 978
vitamina E 837, 920-921, 965, 970
vitamina K 100, 184, 193, 950, 966, 1143
vitaminele B 100
vitaminele E și C 100
VLDL. Vezi "lipoproteinele cu densitate foarte joasă"
volum hepatic standard 1131
volumetrie 1107, 1116-1117-1118
volumetria hepatică 164, 217, 541, 642, 1145
volumetria RMN 168
volumetria TC 158, 168-170
volumul circulant efectiv 1031
volumul parenchimului hepatic rezidual 420
vomica hidatică 326, 347

W

"water jet". Vezi "disectorul cu jet de apă"
"wedge resection" 484
"whole brain death". Vezi "moarte a întregului creier, conceptul de"

X

xantelasme 832, 926, 955, 960
xenoanticorpi 1175
xenotransplantul 899, 902, 1163-1177
xenozoonoze 989

Z

Zenapax®. Vezi "daclizumab"
zincul (Zn) 101, 859, 904, 954, 966
zona de injurie termică 454
zona I (periportală) a lobulului 156
"zona periculoasă Launois" 709
zone libere de fier 133