

ŞT. GÂRBEA

CHIRURGIE ORL

EDITURA DIDACTICĂ ŞI PEDAGOGICĂ
BUCUREŞTI, 1974


CHIRURGIE O.R.L.
ŞT. GÂRBEA

MINISTERUL EDUCAȚIEI ȘI ÎNVĂȚĂMÎNTULUI

Prof. dr. doc. ȘT. GÂRBEA

Dr. I. DIMITRIU
șef de lucrări

Dr. D. FIRICĂ
asistent

Dr. D. GÂRBEA
asistent

CHIRURGIE
O. R. L.

EDITURA DIDACTICĂ ȘI PEDAGOGICĂ
BUCUREȘTI

Redactor resp. — Dr. *N. Mazilescu*
Tehnoredactor — *V. Biriș*
Grafician copertă — *V. Wegeman*
Redesenări: *V. Salcher* și *L. Florescu*

Cuvînt înainte

Volumul de față intitulat: „Chirurgie O.R.L." cuprinde totalitatea tehnicilor operatorii ce se execută în prezent în cavitățile strîmte și întunecate ale specialității noastre, sub controlul microscopului chirurgical.

Alături de microchirurgia urechii, a luat o dezvoltare foarte mare microchirurgia laringelui și, în ultimul timp, microchirurgia foselor nazale, toate, cu scopul unei chirurgii funcționale.

Materialul clinic foarte bogat și variat ne-a dat posibilitatea să executăm toate tehnicile expuse în volum, cu o lipsă importantă de a nu fi avut posibilitatea să executăm fotografierea diferiților timpi operatori în profunzimea cavităților anatomice și nici un desenator priceput pentru imaginile microscopice, astfel că majoritatea figurilor sînt redesenate după diferiți autori.

Alături de figurile de specialitate, care repezintă diferiți timpi operatori am așezat în material și cîteva figuri de anatomie, pentru ca cititorul să-și reîmprospăteze, mereu, variatele noțiuni de anatomie atît de dificile, mai ales din cuprinsul osului temporal și sfenoid, necesare în studiul capitolului de microneurochirurgie O.R.L., care s-a dezvoltat vertiginos în ultimii ani. În cuprinsul materialului am redactat și o serie de tehnici în afecțiunile de graniță, mai ales în chirurgia cervicală, fără de care abordarea faringolaringelui este dificilă.

În concluzie, sper ca această carte (prima de acest fel în literatura medicală românească), care cuprinde majoritatea tehnicilor de actualitate, să fie folositoare nu numai specialistului în O.R.L., ci și studenților în medicină cît și oricărui medic de medicină generală care dorește să se informeze în probleme de oto-rino-laringologie.

ȘT. GÂRBEA

Cuprins

Pag.

Cuvînt înainte 5

Partea întîi

CHIRURGIA URECHII

I. Chirurgia urechii externe — (Dragoș Gârbea) 15
Pavilionul 15
Noțiuni generale 15
Traumatismele pavilionului 16
Malformații 19
Conductul auditiv extern 43
Malformații congenitale 43
Afecțiuni traumatice 44
Corpii străini 45
Afecțiuni inflamatorii 45

II. Chirurgia urechii mijlocii — (Șt. Gârbea) 46
Otita acută supurată 46
Otita seromucoasă cu timpan închis 49
Otomastoidita acută 51
Otomastoidita acută a sugarului și a copilului mic 60
Otita supurată cronică 64
Otomastoidita cronică 70
Tratamentul chirurgical al complicațiilor otitelor și otomastoiditelor 90
Chirurgia surdității 112
Timpanoplastiile 113
Restabilirea funcțională a cavităților de evidare totală 133
Leziuni traumatice și iatrogene ale timpanului și lanțului osicular 136
Timpanoplastia în malformațiile urechii mijlocii cu surditate de transmisie congenitală 140
Homografele în surdităţile de transmisie congenitală 147
Fenestrația canalului semicircular orizontal 148
Chirurgia scăriței 153

III. Chirurgia urechii interne 173
Chirurgia vertijului 173
Chirurgia stîncii temporalului 182
IV. Tumorile urechii 203
Tumorile benigne 203
Tumorile maligne 207
V. Chirurgia nervului facial — (D. Gârbea) 214

Partea a doua

CHIRURGIA NASULUI ȘI A SINUSURILOR PARANAZALE

I. Chirurgia piramidei nazale — (D. Firică) 249
Anestezia 249
Anestezia locală 249
Anestezia generală 255
Chirurgia corectoare a nasului 256
Rinoplastia reductoare sau rectificatoare 256
Rinoplastia modelantă, estetică 258
Hiperplaziile nazale 258
Displaziile prin minus de substanță 266
Laterodeviațiile nazale 277
Displaziile vîrfului nazal 278
Chirurgia septului nazal 299
Deviația de sept 299
Tehnica Killian de rezecție subpericondromucoasă a septului 299
Septoplastia 304
Perforațiile de sept 309
Hematomul septal 311
Abcesul septului 312
Sinechii și sinostoze septoturbinale 312
Corectarea combinată a piramidei nazale și a septului 313
Chirurgia corectoare la copil 314
Îngrijiri postoperatorii 315
Evoluție postoperatorie, complicații 316
Chirurgia reparatoare și reconstructivă a nasului 319
Malformațiile congenitale 319
Aplazia nazală 319
Agenezia nazală unilaterală 320
Fisurile mediane ale feței 320
Proboscis lateralis 323
Malformațiile legate de buza de iepure 324
Tumorile disrafice 325
Tumorile neurogene 325
Tumorile ectodermice 326
Tumorile mezodermice 328

Alte tumori congenitale 328
Stenozele congenitale 329
Tumorile nazale 330
Tumorile benigne ale piramidei nazale 330
Tumorile benigne congenitale 330
Tumorile benigne care nu sînt congenitale 330
Tumorile maligne ale piramidei nazale 332
Rinoplastia totală 332
Rinoplastia în lambou indian 333
Rinoplastia prin metoda italiană 336
Rinoplastia cu lambou cilindric 337
Rinoplastii parțiale 340
Reconstrucția piramidei proximale 340
Reconstrucția piramidei distale 341
Reconstrucția lobulului 342
Reconstrucția aripii nazale 344
Reconstrucția columelei 346
Protezele nazale 348

II. Traumatismele feței — (Șt. Gârbea) 349
Fracturile etajului superior 349
Fracturile etajului mijlociu 356
Fracturile etajului inferior 357

III. Epistaxisul — (Șt. Gârbea) 358

IV. Chirurgia foselor nazale — (Șt. Gârbea) 366
Imperforația coanală 366
Chirurgia cornetelor 369
Chirurgia ozenei 370

V. Chirurgia sinusurilor paranazale — (D. Gârbea) 374
Trepanația sinusului maxilar 37â
Operația Caldwell-Luc 374
Operația Denker 376
Chisturile sinusului maxilar 377
Sinuzita frontală 378
Trepanopuncția sinusului frontal 378
Trepanarea endonazală 379
Trepanarea pe cale externă 379
Excluderea sinusului 382
Trepanarea sinusului etmoidal 382
Etmoidectomia pe cale nazală 382
Etmoidectomia pe cale externă 383
Etmoidectomia pe cale transmaxilară 383
Trepanarea sinusului sfenoidal 384
Cateterismul sinusului sfenoidal 384
Trepanarea sinusului sfenoidal 385
Calea endonazală 385

Calea transetmoidală 385
Calea transseptală 386
Calea rinoseptală joasă 387
Calea transmaxiloetmoidală 387
Rinosinuzitele copilului 387
Pansinuzitele 388
Chirurgia complicațiilor sinuzitelor 392
Osteomielita oaselor craniene 392
Complicații endocraniene 395
Fistula sinuzală vestibulară 395
Fistula alveolosinuzală 395
Corpii străini nazosinuzali 396

VI. Polipoza nazală — (Șt. Gârbea) 399

VII. Tumorile benigne ale foselor nazale și ale sinusurilor paranazale — (Șt. Gârbea) 403

VIII. Tumorile maligne ale foselor nazale și ale sinusurilor — (Șt. Gârbea) 405

Tumorile etmoidului 405
Tumorile etajului inferior al foselor nazale 407
Tumorile maxilarului superior 408
Tumorile infrastructurii 411

IX. Chirurgia hipofizei pe căile nazosinuzale — (Șt. Gârbea) 413

X. Rinoreea cerebrospinală — (Șt. Gârbea) 419

XI. Meningoencefalocelul frontonazal — (Șt. Gârbea) 426

Partea a treia

CHIRURGIA FARINGELUI — (Șt. Gârbea)

I. Vegetațiile adenoide 431

Vegetațiile adenoide ale sugarului 434
Vegetațiile adenoide ale adultului 434
Resturile limfoide faringiene ale adultului 444

II. Polipul sinusocoanal 447

III. Fibromul nazofaringian 448

VI. Traumatisme ale bucofaringelui 456

Leziuni traumatice ale mucoasei buzelor 456
Stenozele nazofaringiene 458
Stenozele faringiene supralaringiene (simfizele glosofaringiene) 460

V. Malformațiile bucofaringelui — (Șt. Gârbea) 461

Macrocheilia 461
Macroglosia 461
Frîul limbii 462
Despicăturile labiomaxilopalatine — **(D. Firică)** 462
Despicăturile anterioare (buza de iepure) 462

Despicăturile posterioare (despicătura de văl) 463
Despicăturile totale 463
Chirurgia sechelelor despicăturilor labiomaxilopalatine 478
Insuficiența velopalatină — (Șt. Gârbea) 481
Apofiza stiloidă mult alungită — (Șt. Gârbea) 483

VI. Chirurgia amigdalelor palatine — (Șt. Gârbea) 483

VII. Hipertrofia amigdalei linguale și a lui Gerlach 506

VIII. Supurațiile acute ale faringelui — (Șt. Gârbea) 509

Flegmonul anterosuperior al amigdalei palatien..... 513
Flegmonul posterior 514
Adenoflegmonul retrofaringian 515
Abcesul retrofaringian al adultului 517
Flegmonul laterofaringian 517
Periamigdalita lingual flegmonoasă 520
Abcesul epiglotei 520

IX. Tumorile faringelui — (Șt. Gârbea) 522

Tumorile benigne ale faringelui bucal și ale hipofaringelui..... 522
Tumori maligne ale faringelui 525
Tumorile maligne ale nazofaringelui 525
Tumorile maligne ale faringelui bucal 526
a. Cancerul amigdalei palatine 526
b. Tumorile maligne ale vălului palatin 532
Tumorile parafaringiene 534

CHIRURGIE CERVICALĂ — (Șt. Gârbea)

I. Chirurgia vaselor gîtului 539

Ligatura carotidei primitive 541
Ligatura carotidei externe 542
Ligatura carotidei interne 543
Ligatura arterei linguale 544
Ligatura arterei faciale 545
Ligatura arterei occipitale 546
Ligatura maxilarei interne 546
Ligatura arterei temporale superficiale 546
Ligatura arterelor tiroidiene 547
Ligatura jugularei interne 548
Flebectaziile jugularei interne 550
Tumorile glomusului carotidian 552
Anevrismele mari cervicale 554

II. Chirurgia glandelor salivare 556

Chirurgia parotidei 556
Chirurgia glandei submaxilare 563
Grenueta suprahioidiană 564
Calculul canalului lui Wharton 566

III. Chirurgia fistulelor și a chisturilor congenitale cervicale 568
IV. Chirurgia glandei tiroide 572
Tiroidectomia subtotală 573
Tiroidectomia totală 578
Enuclearea guşei nodulare 579
Paratiroidectomia 581
Chirurgia timusului 582
V. Coasta cervicală suplimentară 585
VI. Torticolis congenital 587

Partea a patra

CHIRURGIA LARINGELUI — (Șt. Gârbea)

I. Tratamentul de urgență al traumatismelor laringelui 591
II. Microchirurgia laringelui 597
III. Chisturile laringelui 600
IV. Stenozele laringotraheale 603
V. Paraliziile recurențiale posttraumatice 615
VI. Cancerul laringelui 622
Cancerul supraglotic 622
Cancerul glotiei 627
Cancerul subglotic 636
Cancerul hipofaringelui 639
VII. Cancerul limbii 648
Cancerul planşeului bucal 652
Evidarea ganglionară cervicală 652
VIII. Condroamele laringelui 656
IX. Traheotomia 658

Partea a cincea

BRONHO-ESOFAGOSCOPIA — (Al. Dimitriu)

I. Esofagoscopia 667
II. Stenoza esofagiană postcaustică 677
III. Corpii străini esofagieni 682
IV. Diverticulul faringo-esofagian 694
V. Bronhoscopia 703
VI. Corpii străini traheo-bronșici 712

PARTEA ÎNTÎI

CHIRURGIA URECHII

I. CHIRURGIA URECHII EXTERNE

PAVILIONUL

NOȚIUNI GENERALE

Embriologie

Pavilionul auricular se dezvoltă dintr-o serie de 6 tuberculi localizați pe marginile fantei branhiale. Se admite că numai tragusul provine din primul arc branhial, restul pavilionului derivînd din cel de-al doilea arc, hioidian.

Anatomie

Pavilionul auricular poate fi divizat în trei mari porțiuni: 1) concă, 2) porțiunea scafoidă (scafa), formată din helix, foseta scafoidă și antehelix, și 3) lobulul (fig. 1). I se descriu o față externă (laterală), o față internă (medială), o circumferință și o zonă de aderență la craniu. Cu excepția lobulului, învelișul cutanat ascunde un schelet cartilaginos, ale cărui reliefuri condiționează aspectul pavilionului (helix, antehelix, conca, tragus, antetragus etc.). Aparatul ligamentomuscular, divizat în extrinsec și intrinsec, este destinat, teoretic, orientării pavilionului în direcția sunetului.

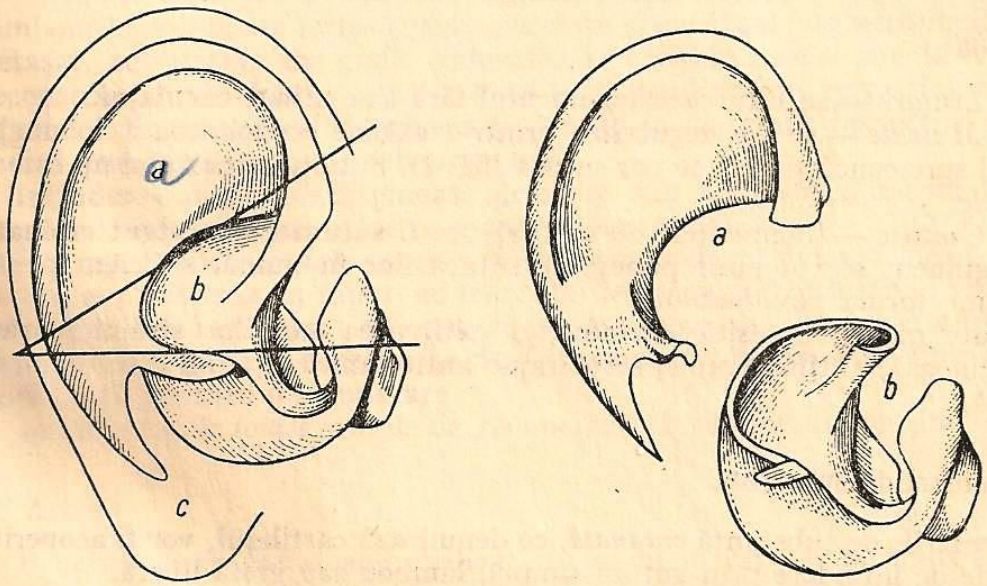

Fig. 1. *a* — scafa; *b* — conca; *c* — lobulul.

Vascularizație și inervație

Atît sistemul arterial cît și cel venos cuprind două teritorii: anterior și posterior. Arterele auriculare anterioare, în număr de trei, provenite din artera temporală superficială, irigă teritoriul anterior. Cel posterior este hrănit de artera auriculară posterioară. Limfaticele sînt tributare ganglionilor parotidieni preauriculari și subauriculari, ganglionilor mastoidieni și ganglionilor cervicali profunzi.

Inervația motrice este asigurată de nervul facial, iar cea senzitivă de nervii: trigemen, facial, vag, precum și de către plexul cervical superficial.

Fiziologie

Rolul pavilionului este de a capta sunetele și de a le transmite către conductul auditiv extern, întărindu-le. Accesor, el intervine în orientarea auditivă. Deoarece reliefurile pavilionului compensează imobilitatea acestuia, este bine ca ele să fie păstrate sau reconstituite.

* * *

Se cunoaște foarte bine locul pavilionului auricular în estetica feței. Diversele alterări morfologice ale acestuia pot antrena tulburări psihice de importanță variabilă. Astfel, numeroși autori au arătat că deformările pavilionului pot fi compatibile cu o dezvoltare psihică armonioasă, dar nu rareori pot provoca complexe de inferioritate, sentimente de frustrare, tendințe asociale și chiar antisociale. Aceste fapte justifică chirurgia plastică a pavilionului urechii.

TRAUMATISMELE PAVILIONULUI

1. Plăgi

a. *Liniare* — se suturează tegumentul fără a se atinge cartilajul.

b. *Mușcate* — se vor regulariza printr-o excizie economicoasă în unghi cu vîrful spre concă și apoi se vor sutura (fig. 2). Sutura cartilajului nu este obligatorie.

c. *Contuze* — fragmentele de cartilaj vor fi suturate cu catgut cromat, iar la tegument se vor pune puncte de sutură fine în număr suficient pentru a menține forma pavilionului.

Toate plăgile necesită dezinfecție, extirparea corpilor străini, curățenie meticuloasă, antibioterapie, seroterapie antitetanică și, cînd este cazul, antirabică.

2. Pierderi de substanță

Pierderile de substanță *cutanată*, ce denudează cartilajul, vor fi acoperite, în funcție de întindere prin sutură simplă, lambou sau grefă liberă.

În pierderile *parțiale* de substanță *cutaneocartilaginoasă* se vor folosi

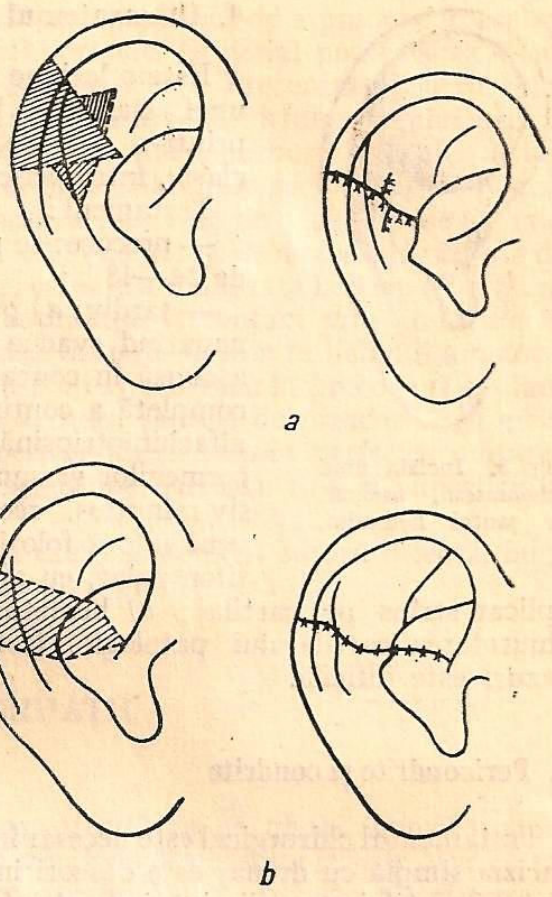

Fig. 2. *a* — rezecția cuneiformă;
b — rezecția în V (G. Sénéchal).

lambourile pediculate retro- și subauriculare și eventual fragmentul pavilionar detașat, sub formă de grefă compusă. În cazul în care se are în vedere o reconstrucție ulterioară, pentru a se evita tendința de retracție, marginile lipsei de substanță pavilionară vor fi suturate la marginile respective ale unei incizii paralele retro- sau subauriculare.

Includerea piesei cartilaginoase detașate sub tegumentul mastoidian, toracal sau abdominal nu mărește procentul de reușite.

În amputațiile *subtotale* șansele sînt în funcție de mărimea și localizarea pediculului pavilionar, în raport cu trunchiurile vasculare. Suturile se vor face cu grijă, mai ales la nivelul CAE, pentru a evita stenozele ulterioare. Administrarea de anticoagulante, antibiotice și refrigerarea locală (10—15°C timp de 8—10 zile) ajută procesul de vindecare.

În amputațiile *totale* șansele de recuperare sînt minime și reușitele rare.

3. Arsuri

Beneficiază de tratament medical. În cazul în care sînt necesare grefele, acestea se vor face pînă în ziua a cincea, evitîndu-se pansamentul pentru a se putea supraveghea plaga.

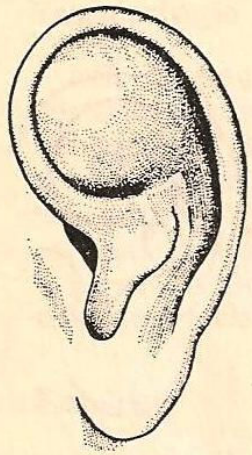

Fig. 3. Incizia unui othematom, ascunsă în șanțul helixului.

4. Othematomul

Este o leziune datorită unui traumatism direct sau unei tracțiuni brutale a pavilionului, concretizată printr-o colecție hematică sau serohematică situată, clasic, între pericondru și cartilaj.

Tratament:

— precoce: se poate încerca aplicarea de gheață timp de 24—48 h;

— tardiv: *a)* puncția simplă este deseori insuficientă, neputînd evacua cheagurile (fig. 3); *b)* incizia largă, ascunsă în concavitatea helixului, permite evacuarea completă a conținutului și spălarea cu o soluție de alfachimotripsină asociată unui antibiotic activ asupra germenilor gramnegativi. Cu tot pansamentul compresiv minuțios, recidivele nu sînt rare. Pentru a le preveni se pot folosi fire transfixiante în U, înnodate pe tifon rulat, cu ajutorul cărora lamboul cutanat este aplicat strîns pe cartilaj; *c)* hematoamele organizate necesită rezecția și chiuretarea cartilajului patologic. Refacerea reliefului pavilionar în aceste cazuri este dificilă.

5. Pericondrite și condrite

Tratamentul chirurgical este necesar în toate cazurile în care există o colecție. Incizia simplă cu drenaj este deseori insuficientă, fiind necesare rezecțiile de piele și cartilaj care elimină focarul infecțios. Un procedeu eficace este acela care, plecînd de la o incizie pe fața posterioară, în apropierea helixului, decolează cartilajul pe ambele părți, creînd astfel o cale de acces largă pentru eliminarea țesutului bolnav pînă în zona sănătoasă. Sechelele estetice vor fi însă importante și vor obliga la una dintre tehnicile de reconstrucție.

Prelevări la nivelul pavilionului

a) *Grefa cutanată* — de pe fața internă sub formă de grefă liberă (totală sau parțială) sau pediculată. Finețea și colorația acestui tegument îl fac de neînlocuit în obținerea unei armonizări satisfăcătoare la nivelul feței. Se folosește și în cazul evidărilor și al timpanoplastiilor.

b) *Grefa cutaneogrăsoasă* se folosește în special pentru refacerea vîrfului, columelei și aripilor nasului. Se recoltează de la nivelul lobului și are avantajul de a oblitera, prin grăsime, micile pierderi de substanță.

c) *Grefa de pericondru* de la nivelul tragusului este folosită pentru acoperirea ferestrei ovale sau în miringoplastii.

d) *Grefa de cartilaj* se prelevează pe cale posterioară și, dacă această cale nu este practicabilă, atunci se face de-a lungul unui relief al feței externe.

e) *Grefa compusă cutaneocartilaginoasă* are avantajul de a procura în același timp și scheletul cartilaginos și învelișul cutanat. Grefonul poate avea două straturi (piele-cartilaj) sau trei (piele-cartilaj-piele). Preconizat pentru refacerea pleoapelor, grefonul poate fi utilizat și la nivelul vîrfului nasului pentru a înlocui pierderile de substanță columelare și alare, curbura helixului armonizîndu-se perfect cu cea a orificiilor narinare. Marginile grefonului trebuie să depășească suprafața de grefat, iar lărgimea lui să fie de 1 cm (R u c h), maximum 1,5 cm (B r o w n, C a n n o n, P e l l i c i a n i), deoarece se hrănește de la periferie. În ceea ce privește lungimea, ea pare a fi limitată la 8 cm (R o b i n s o n). Unii autori caută să mărească suprafața de contact prin prelevare în coadă de rîndunică. Se pare că imersiunea timp de 15 min în lichidul amniotic (B a l l a n t y n e și C o n v e r s e, D u p u i s) sau răcirea precoce și prelungită (C o n l e y și von F r a e n k e l) ar mări șansele de prindere. Un efect favorabil îl au evitarea decolării subpericondrale, asepsia perfectă, evitarea penselor cu dinți, hemostaza prin compresiune, suturile fine și superficiale, precum și anestezia generală.

Închiderea zonei de recoltare necesită diferite metode: sutură directă, lambou prin alunecare sau lambou retroauricular, grefă liberă etc.

Firele se vor scoate după 5—7 zile.

MALFORMAȚII

Urechea în ansă. Decolată

Cauza acestei malformații poate fi constituită de un unghi temporoconcal tinzînd spre 90° (decolare veritabilă), o concă de dimensiuni mărite, dar cu un unghi temporoconcal normal (decolare aparentă), o lipsă de plicaturare a antehelixului și rareori o împingere înainte a urechii, realizată de către o mastoidă hiperpneumatizată. Asocierea primilor trei factori este frecventă și deseori plicaturarea antehelixului rămîne problema majoră.

Data intervenției

Vîrsta optimă pentru intervenție este de 8 ani. Majoritatea autorilor sînt de acord că vîrsta de 7 ani constituie limita minimă.

Bilanțul preoperator

În afara cauzelor care produc deformarea pavilionului, operatorul trebuie să aprecieze și frecventa asimetrie a deformărilor, ținînd seama de faptul că intervenția este bilaterală.

Anestezia

Anestezia locală potențială oferă avantajul unei sîngerări minime și un timp de spitalizare mai scurt. La vîrstele mici anestezia generală fiind necesară, hemoragia poate fi combătută prin injectarea unei soluții adrenalinizate.

Otoplastia corectoare se practică în trei timpi:

— calea de acces;
— timpul cartilaginos;
— sutura și contenția.

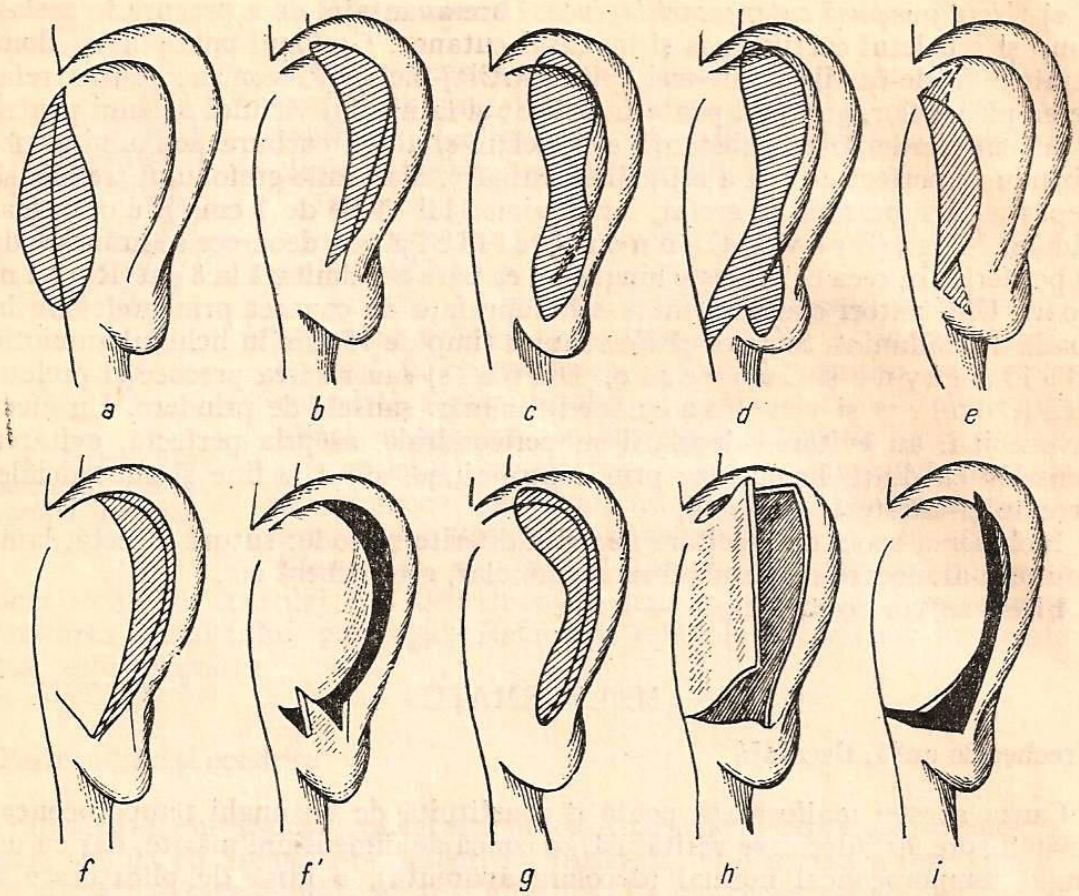

Fig. 4. Diferite procedee de excizie cutanată (G. Sénéchal).

I. Calea de acces

Se prepară calea de acces posterioară deoarece creează posibilitatea disimulării inciziilor. În funcție de experiența otologului, exereza cutanată se poate face odată cu incizia, deci în primul timp al intervenției sau la sfîrșitul timpului cartilaginos.

Excizia cutanată nu trebuie considerată ca un mijloc de corectare a deformării pavilionului, ci doar ca un procedeu de fixare a corectării obținute prin modelarea cartilajului (fig. 4).

II. Timpul cartilaginos

a) *Unghi temporoconcal mare*

Mărimea acestui unghi depinde de două elemente:

— prezența unui așa-zis resort cartilaginos la nivelul implantării anterioare a cartilajului auricular;

— prezența țesutului subcutanat premastoidian ce umple spațiul retroauricular.

În consecință, pentru a micșora acest unghi, chirurgul trebuie să acționeze asupra celor doi factori amintiți mai sus.

1) *Resortul cartilaginos*

După S e r c e r conca poate fi asemănată cu o jumătate de sferă inserată anterior la nivelul conductului auditiv extern (fig. 5, A).

Dacă conca este eliberată din această conexiune, ea poate fi basculată spre înainte, realizîndu-se astfel apropierea marginii sale periferice de craniu, cu micșorarea unghiului temporoconcal. Pentru a nu se obstrua meatul auditiv extern se poate rezeca un fragment semilunar de cartilaj de la nivelul marginii meatale a concăi.

Pentru o corectă repoziționare a urechii, în afara inciziei la nivelul joncțiunii concă-CAE, mai este necesară o a doua incizie cartilaginoasă în zona spinei helixului și a ligamentului anterior. Scopul acestei manevre este de a anihila rolul de resort, de nervură transversală, a ramurii inferioare a antehelixului. Se știe că această ramură solidarizează conca cu scafa și rădăcina helixului, împiedicînd o basculare optimă a cartilajului auricular.

Tehnică. S e r c e r (1951) rezecă, pe cale posterioară, spina helixului și secționează ligamentul anterior. R o b i n (1955), printr-o incizie cutanată posterioară cu decolare subperiostală, degajează unghiul concă-CAE, practicînd o rezecție cartilaginoasă la acest nivel. P o l l e t (1957) acționează asupra ambelor puncte amintite: atinge joncțiunea CAE-concă prin disecție

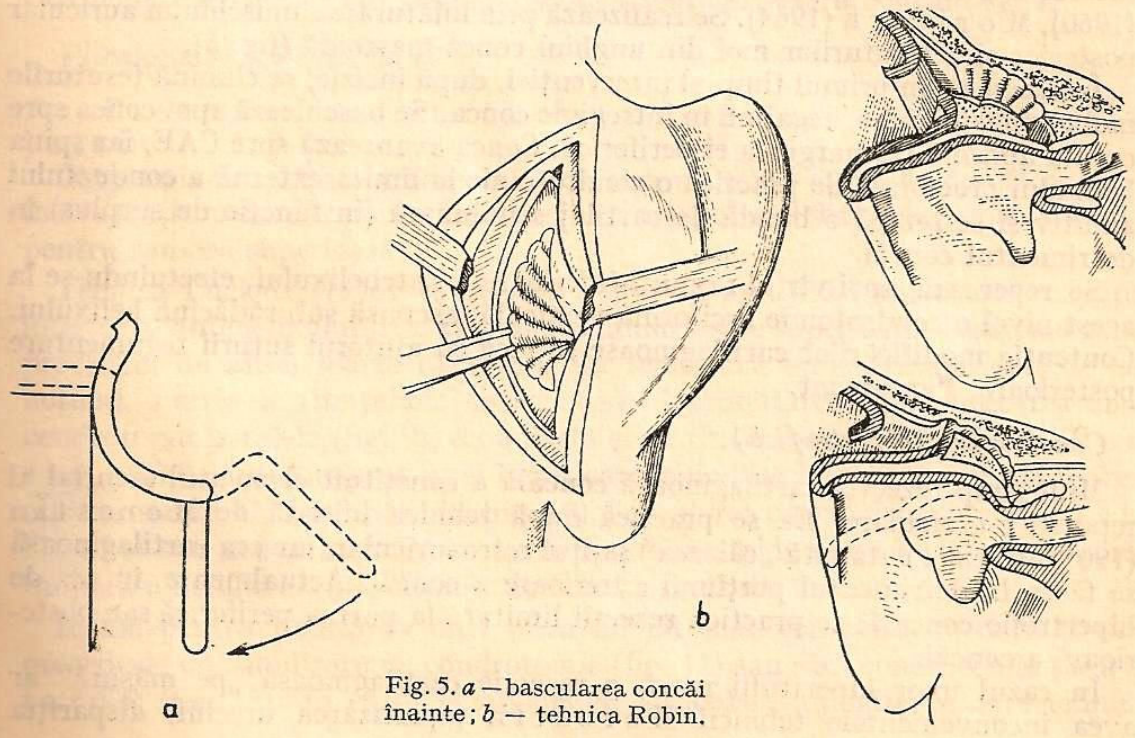

Fig. 5. *a* — bascularea concăi înainte; *b* — tehnica Robin.

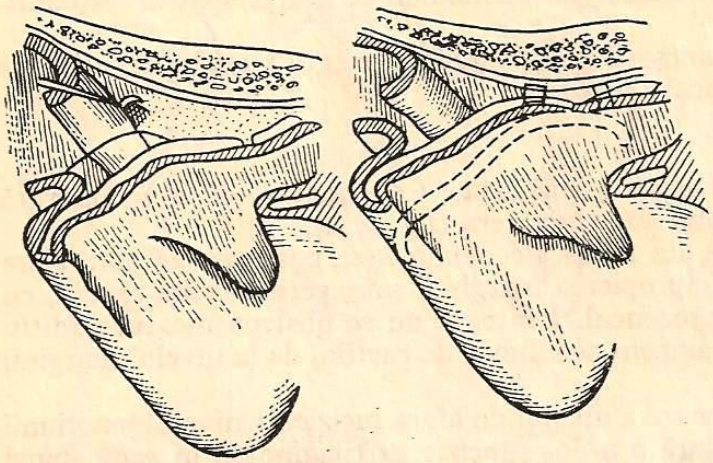

Fig. 6. Extirparea țesuturilor retroauriculare.

extraperiostală și efectuează și o incizie arciformă verticală disociind rădăcina helixului de antehelix. Moritsch (1964), Wayoff și Bemol (1966), Greiner etc. aduc îmbunătățiri acestor tehnici care nu au sens decît în asociere cu exereza țesuturilor moi premastoidiene.

2) *Patul concal*

Robin amenajează locul pentru concă, care a basculat, în detrimentul mastoidei (fig. 5, B). Este mai logică rezecția țesuturilor ce ocupă spațiul interauriculomastoidian, rezecție preconizată de către Pollet, Fritz Berger (1960), Moritsch (1964). Se realizează prin înlăturarea mușchiului auricular posterior și a țesuturilor moi din unghiul concă-mastoidă (fig. 6).

În rezumat: în primul timp al intervenției, după incizie, se elimină țesuturile moi premastoidiene, degajînd în întregime conca. Se basculează apoi conca spre craniu apăsînd pe marginea ei periferică. Conca avansează spre CAE, iar spina helixului proemină. Se practică o condrotomie la limita externă a conductului auditiv și se rezecă o bandă de cartilaj semilunară (în funcție de surplus) în detrimentul concăi.

Se reperează apoi vîrful ramurii inferioare a antehelixului, efectuîndu-se la acest nivel o condrotomie arciformă verticală, ascunsă sub rădăcina helixului. Contenția modificărilor cartilaginoase se face cu ajutorul suturii tegumentare posterioare. Pansament.

Concă mare (hipertrofică)

Mult timp rezecția cartilaginoasă concală a constituit elementul esențial al repoziției auriculare. Ea se practica după tehnica inițiată de Morestin (1903). Excizia cutanată „călărea" șanțul retroauricular, iar cea cartilaginoasă se făcea în detrimentul porțiunii anterioare a concăi. Actualmente, în caz de hipertrofie concală, se practică rezecții limitate la partea periferică sau posterioară a concăi.

În cazul unor hipertrofii mari, o rezecție cartilaginoasă „pe măsură" ar avea inconvenientele tehnicii Morestin (aplatizarea urechii, dispariția

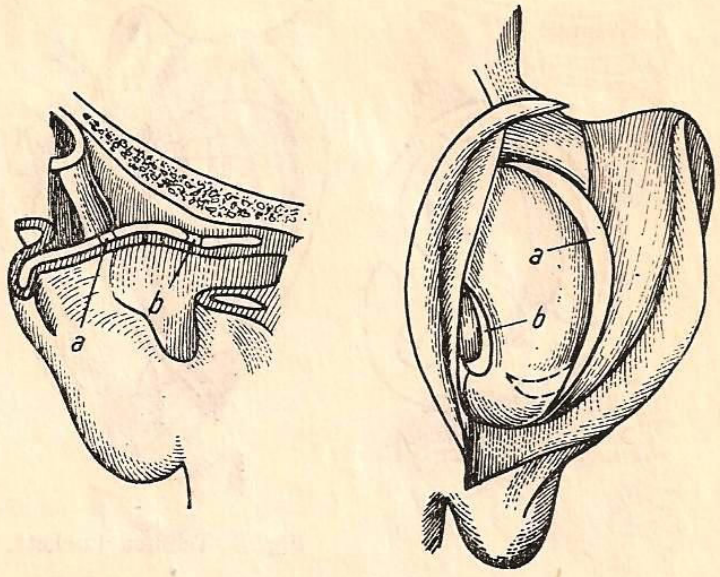

Fig. 7. Repoziția concă prin exereză cartilaginoasă limitată:
a — exereză periferică; *b* — exereză proximală.

profunzimii concale normale, pliuri tegumentare anterioare inestetice etc.). În asemenea cazuri sînt necesare: anihilarea resortului cartilaginos, bascularea concăi sub scafă, condrotomie de modelare etc.

Tehnică. Se practică o condrotomie (Converse, Aubry și Senechal) imediat în fața antehelixului și a ramurii sale inferioare, evidențiindu-se astfel marginea concală periferică la nivelul căreia se rezecă lame subțiri cartilaginoase (2—3 mm) pentru a evita riscul aplatizării concăi (fig. 7).

Plicaturarea antehelixului

a) Procedee ce atacă fața posterioară a cartilajului

Otoplastia corectoare trebuie să realizeze un relief apropiat de cel normal, mai ascuțit pentru ramura inferioară, și corpul antehelixului, mai rotunjit pentru ramura superioară.

Tehnica Luckett (1910) realizează o creastă ascuțită întinsă între capătul inferior al antehelixului (fig. 8) și vîrful ramurii sale superioare. Deoarece acest procedeu, de altfel foarte răspîndit, nu realizează un relief apropiat de cel normal, o serie de alte tehnici încearcă să-l îmbunătățească. Practicarea unor condrotomii paralele (fig. 9), de o parte și de alta a viitorului antehelix (Barsky, 1938), interpunerea unei benzi cartilaginoase între tegument și marginile tranșante ale condrotomiei (fig. 10), bascularea concăi deasupra (Morel-Fatio) sau dedesubtul (Marino) fosetei scafoide reușesc să realizeze rotunjirea reliefului ascuțit obținut de tehnica Luckett.

Ideale pentru realizarea unei plicaturi cît mai apropiate de normal sînt procedeele de tubulizare cu condrotomie (fig. 11) sau fără condrotomie (Mustardé) (fig. 12). În cazul pavilioanelor auriculare alungite pe care tehnica

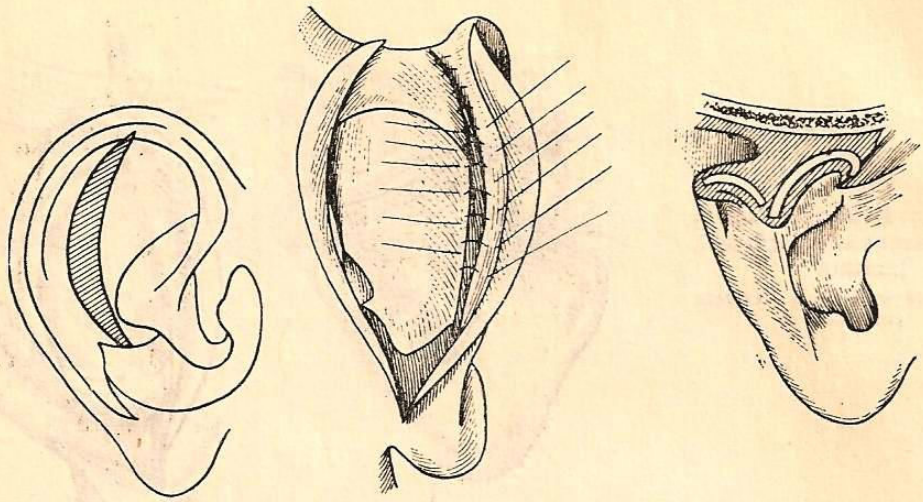

Fig. 8. Tehnica Luckett.

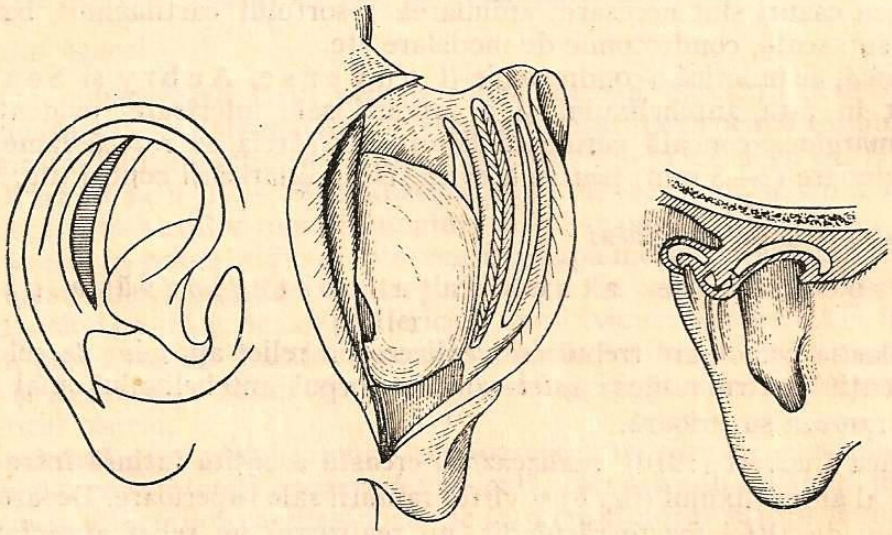

Fig. 9. Tehnica Barsky.

tubulizării tinde să le alungească și mai mult (alungire aparentă) se folosește unul dintre procedeele de încălecare concă-scafă. Rezistența unui cartilaj gros poate fi slăbită prin subțiere (cu bisturiu sau freză) sau cu ajutorul unor condrotomii suplimentare.

Tehnică. După exereza țesuturilor moi premastoidiene și anihilarea resortului cartilaginos se expune larg fața posterioară a cartilajului auricular. Tubulizarea se execută conform procedeelor Converse și Becker. Se practică o

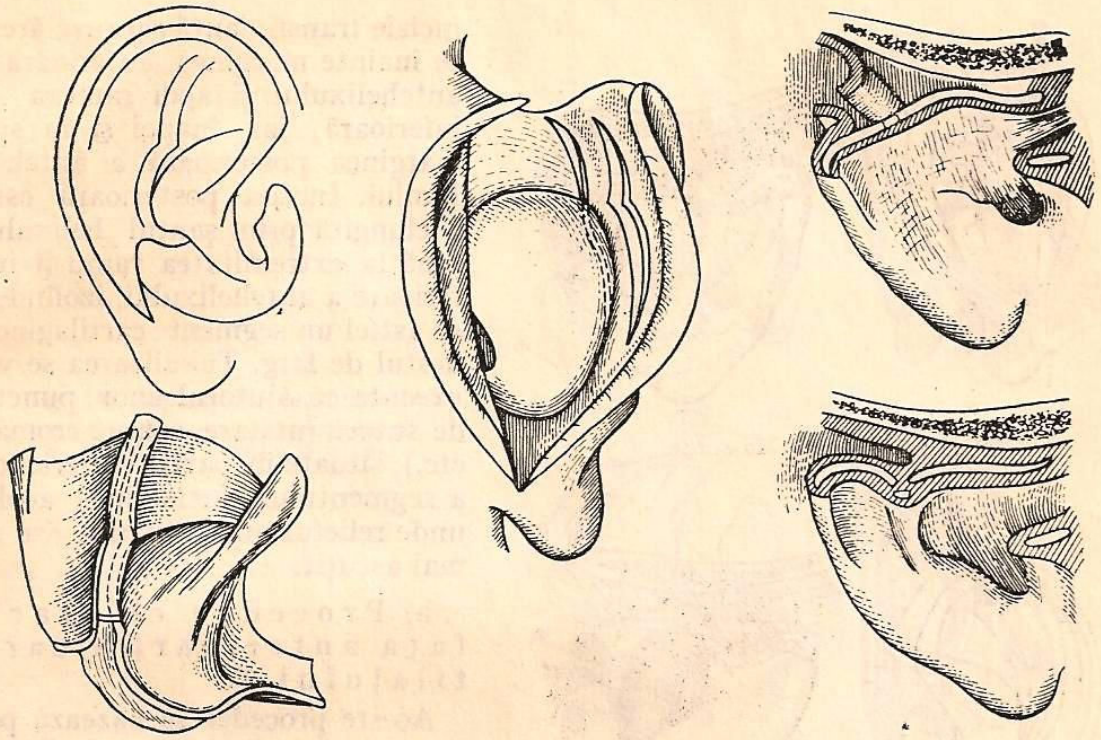

Fig. 10. Tehnica Tessier.

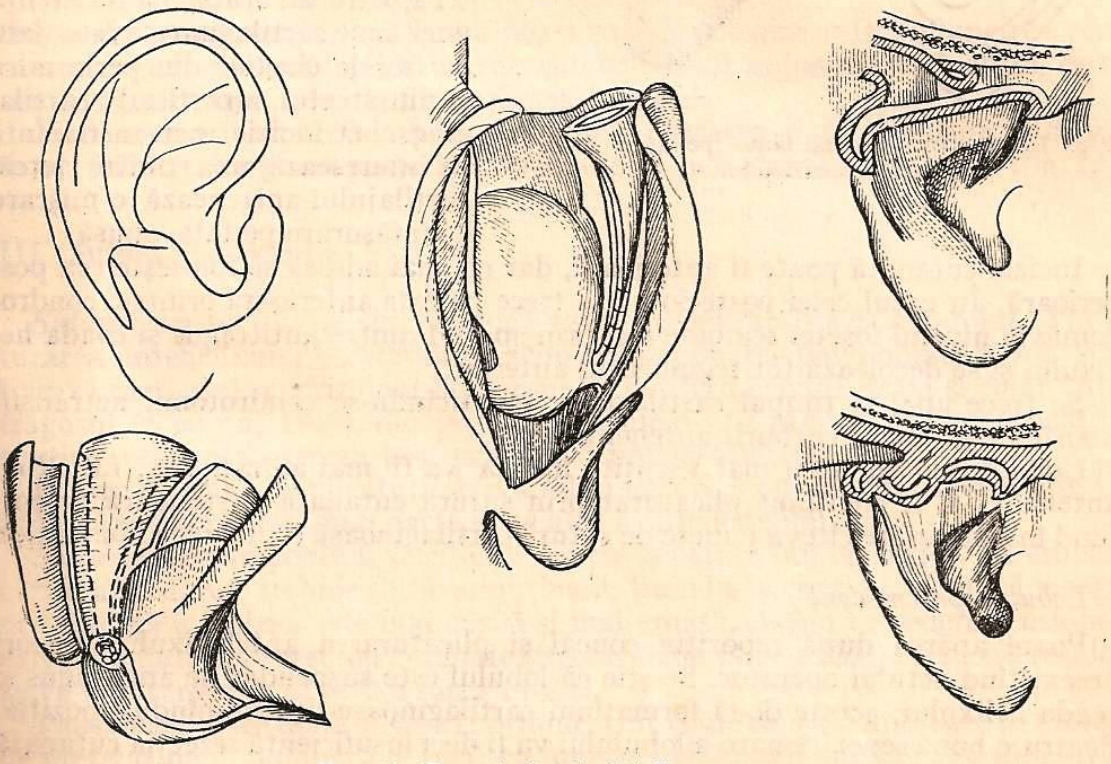

Fig. 11. Procedeul tubulizării converse.

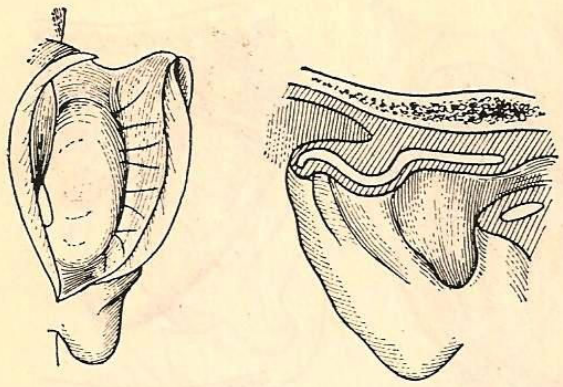

Fig. 12. Tehnica Mustarde.

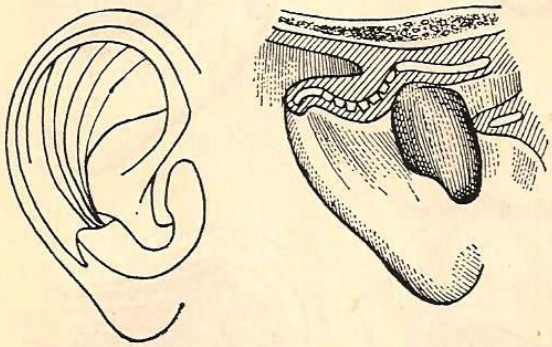

Fig. 13. Incizii netranxifiante pe fața anterioară a cartilajului.

incizie transfixiantă care urmărește înainte marginea anterioară a antehelixului și apoi ramura sa inferioară, iar înapoi și în sus marginea posterioară a antehelixului. Incizia posterioară este prelungită prin șanțul helixului pînă la extremitatea ramurii inferioare a antehelixului, izolîndu-se astfel un segment cartilaginos destul de larg. Tubulizarea se va executa cu ajutorul unor puncte de sutură (mătase, catgut cromat etc.), situate în partea inferioară a segmentului cartilaginos acolo unde relieful antehelixului va fi mai ascuțit.

b) Procedee ce atacă fața anterioară a cartilajului

Aceste procedee se bazează pe lucrările lui Gibson și Davis, care au arătat că rezistența unei lame cartilaginoase este dată de fibrele elastice din pericondru și din stratul superficial cartilaginos. O incizie netransfixiantă ce interesează una dintre fețele cartilajului antrenează o mișcare de înfășurare pe fața opusă.

Incizia cutanată poate fi anterioară, dar cel mai adesea se folosește cea posterioară. În cazul celei posterioare se trece pe fața anterioară printr-o condrotomie la nivelul fosetei scafoide sau prin spațiul dintre antitragus și coada helixului și se decolează tot tegumentul anterior.

Se trece apoi la timpul cartilaginos, practicîndu-se condrotomii netransfixiante de-a lungul curburii antehelixului.

Unde dorim un relief mai ascuțit, incizia va fi mai adîncă (fig. 13). Noul antehelix va fi menținut plicaturat prin sutura cutanată posterioară, uneori fiind însă necesare cîteva puncte de sutură cartilaginoasă (v. tehnica Mustardé).

Lobulul proeminent

Poate apărea după repoziția concăi și plicaturarea antehelixului, uneori preexistînd actului operator. Se știe că lobulul este suspendat de antitragus și coada helixului, aceste două formațiuni cartilaginoase determinîndu-i poziția. Pentru o bună repoziționare a lobulului va fi deci insuficientă rezecția cutanată posterioară. Se poate însă practica exereza parțială a marginii libere a anti-

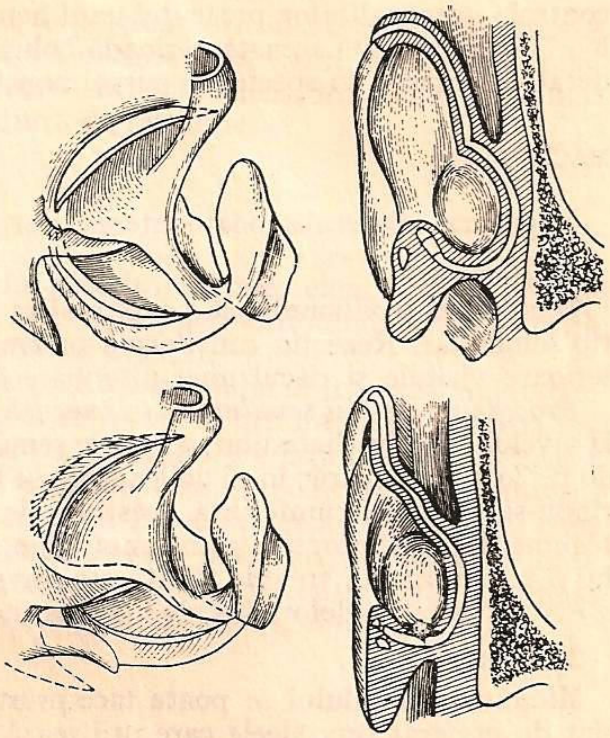

Fig. 14. Repoziționarea lobulului:
a — condrotomia concală subantitragiană;
b —sutura cozii helixului la concă.

tragusului sau rezecția, hașurarea bazei sale. Mai logică este prelungirea condrotomiei anterioare (v. plicaturarea antehelixului) în jos și spre înainte, între concă și antitragus, pînă la formațiunea tragiană.

În ceea ce privește coada helixului, după disecarea ei, se va sutura la concă în așa fel încît marginea posterioară a lobulului va fi atrasă spre craniu (fig. 14).

III. Sutura și contenția

Suturile cartilaginoase sînt de două tipuri: cele amintite la capitolul „Plicaturarea antehelixului", care au ca scop repoziționarea pavilionului și cele care fixează cartilajul repoziționat la craniu. Se pot fixa helixul, scafa și chiar antitragusul (S p i r a, 1969), dar procedeul cel mai util rămîne fixarea concăi în spațiul creat prin exereza țesuturilor moi premastoidiene.

Pentru menținerea plicaturii se pot folosi uneori și puncte transfixiante în U, strînse pe tifon rulat, de o parte și de alta a antehelixului.

Sutura cutanată poate fi făcută cu puncte separate sau cu surjet. În ambele cazuri afrontarea trebuie să fie minuțioasă, ținîndu-se cont de faptul că marginea internă a inciziei este mai curbă și mai groasă. Avînd în vedere tensiunea existentă datorită rezecției cutanate firele trebuie să fie solide, iar scoaterea lor se va face tardiv după a 12-a sau a 14-a zi.

Pansamentul are două straturi: primul strat (bule de vată îmbibate în alcool, de preferat meșă îmbibată în ulei) va mula relieful pavilionului; al doilea strat (comprese), ermetic și moderat compresiv, va fi ridicat după 24 h, pentru a

controla eventualitatea prezenței unui hematom. Apoi va fi refăcut și lăsat pe loc 7—8 zile. După această perioadă bolnavul va purta un bandaj elastic, moderat compresiv, în special în cursul nopții.

MACROTIA

În general bilaterală, poate interesa tot pavilionul sau numai lobulul.

1) *Pavilionul*

Micșorarea pavilionului se poate realiza prin rezecții de tip cuneiform sau de tip semilunar. Rezecția cuneiformă prezintă inconvenientul unor cicatrice anterioare vizibile și riscul unei ulterioare deformări în cornet a pavilionului.

Procedeul rezecției semilunare se execută în trei timpi: în primul timp se face, la nivelul șanțului helixului, o excizie semilunară a cartilajului și tegumentului de pe fața anterioară; în al doilea timp se rezecă un fragment de helix, micșorîndu-se astfel circumferința acestuia; în ultimul timp se înlătură excesul tegumentar posterior sub forma unui triunghi cu baza în sus. Suturile cartilajului și tegumentului trebuie făcute separat și decalat (tehnica Webster) pentru a evita posibilele deformări ale marginii helixului (fig. 15).

2) *Lobulul*

Micșorarea lobulului se poate face printr-o simplă rezecție cuneiformă, însă sînt de preferat procedeele care utilizează sutura decalată (fig. 16), deoarece evită retracția inestetică a liniei de sutură. Se desenează pe fața anterioară a lobului cele două linii de incizie ca pentru rezecția cuneiformă (în V răsturnat), delimitîndu-se astfel mărimea zonei de excizie.

Pornind din vîrful V-ului, se vor redesena cele două brațe ale sale în „treaptă de scară". Dacă se păstrează simetria, mărimea zonei de excizie rămîne cea

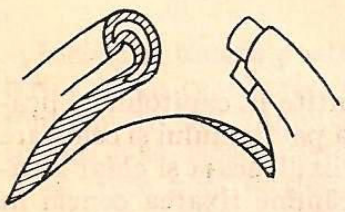

Fig. 15. Tehnica Webster.

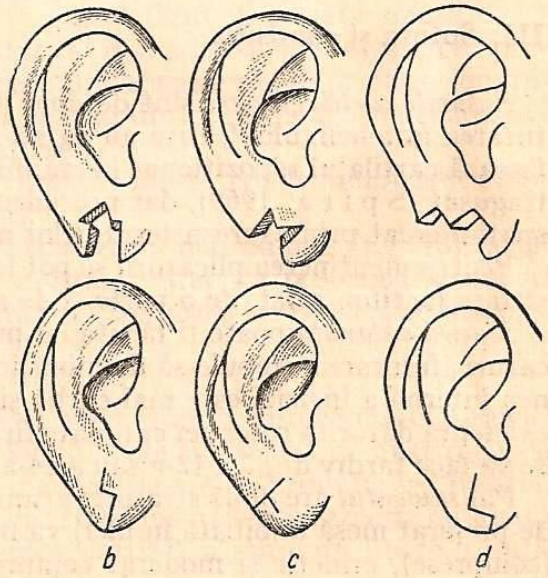

Fig. 16. Suturi decalate pentru micșorarea lobului.

inițială. După rezecție sutura va avea o porțiune orizontală care echilibrează tensiunea la nivelul cicatricei. F a r i n a excizează la vîrful V-ului două mici triunghiuri ale căror margini inferioare sînt paralele cu marginile lobulului. Obține astfel o sutură în T, fără tendință de retracție.

Lobulul aderent

Cel mai simplu procedeu constă în practicarea unei excizii triunghiulare ce cuprinde toată grosimea țesutului la nivelul joncțiunii lobul-obraz. Rezultă două plăgi ale căror margini vor fi suturate separat.

Cel mai bun procedeu: pe fața anterioară a lobulului se trasează un lambou triunghiular cu vîrful inferior și pedicul superior, extremitatea lui externă urcînd pînă la jumătatea marginii libere a lobulului. Pe fața posterioară un alt lambou triunghiular va avea vîrful superoextern și pedicului inferointern. După decolarea lambourilor, cel anterior va fi repliat înspre înapoi pînă cînd vîrful lui va corespunde unghiului rămas pe fața posterioară a lobulului după decolarea lamboului posterior. Se suturează marginile cu fire separate. Lamboul posterior va acoperi locul fostei baze de implantare a lobulului pe obraz.

Fistule preauriculare

Injectarea unor lichide caustice, cauterizările, radioterapia, chiuretajul fistulei sau incizia simplă a unui chist supurat nu au alt rezultat decît retrocedarea pasageră a simptomatologiei. Singurul procedeu capabil de a genera vindecarea este cura chirurgicală ce urmărește excizia completă a orificiului și traiectului fistulos.

Într-un prim timp operator se injectează traiectul fistulos cu o substanță colorată (albastru de metilen) sau radioopacă, substanță ce va ghida disecția ulterioară. Se știe însă că nu sînt rare cazurile în care o parte a traiectului fistulos sau una dintre ramurile sale sînt obliterate prin procese de remaniere inflamatorie. În asemenea cazuri colorantul nu poate vizualiza fistula în întregime. În consecință, cea mai îngrijită disecție poate neglija ramificații fibroase și chiar dilatații chistice terminale.

Pentru a evita aceste inconveniente, P e c h și M i l i a n i au propus „evidarea" regiunii ce conține traiectul fistulos, regiune limitată de rădăcina helixului, CAE și tragus, iar în profunzime de aponevroza temperală. Actul chirurgical trebuie să ridice toate țesuturile moi de la acest nivel fără a se preocupa de traiectul fistulos, să respecte peretele CAE, iar în profunzime să ajungă pînă la planul aponevrozei temporale. În cazul fistulelor simple incizia eliptică sau rombică, prelungită în CAE nu pune probleme de sutură. În cazul fistulelor complicate cu o zonă abcedată prefistuloasă este necesară și rezecția cutanată a acestei zone. Rezecția nu trebuie să depășească în jos linia ce reprezintă proiecția ramurii temporofrontale a facialului (o linie ce unește coada sprîncenei cu un punct situat la 0,5 cm dedesubtul tragusului). Pentru acoperirea minusului de substanță se va folosi un lambou pediculat retroauricular.

Fistule auriculocervicale

Pun probleme mai deosebite datorită zonei în care sînt situate, precum și datorită aspectului lor morfologic. De cele mai multe ori ne aflăm în prezența unui traiect fistulos sau a unei formațiuni chistice în bisac. Capătul superior este situat între tegumentul și cartilajul CAE, iar cel inferior poate fi reprezentat de o fistulă laterocervicală sau de o formațiune chistică situată între lobulul superficial al parotidei și marginea anterioară a mastoidei, deasupra mușchiului digastric. Raportul periculos în această regiune este constituit de nervul facial, ce poate fi situat deasupra sau înăuntrul traiectului fistulei. Uneori disecția traiectului poate conduce direct la facial, nervul putînd fi greu recunoscut în această zonă cu țesuturi modificate. Calea de abordare trebuie să fie largă, în majoritatea cazurilor practicîndu-se o incizie ca pentru parotidectomie. Reperarea facialului (v. n. facial), avînd în vedere traiectul lui modificat de către fistulă, este anevoioasă, punctele cele mai sensibile fiind degajarea marginii anterioare a mastoidei și evidențierea feței inferioare a CAE.

Rezecția traiectului se poate face, după caz, de jos în sus sau dinspre conduct. Uneori, pentru siguranță, rezecția capătului inferior necesită o parotidectomie parțială a jumătății inferioare a lobulului superficial.

CHIRURGIA RECONSTRUCTIVĂ

Problema reconstrucției pavilionului auricular este pusă de toate pierderile de substanță indiferent de originea sau importanța lor. Aceste pierderi pot apărea ca sechele ale unor traumatisme accidentale sau chirurgicale sau pot exista de la naștere sub forma aplaziilor congenitale. În legătură cu aplaziile trebuie amintită problema auditivă. Dacă în cazul aplaziilor congenitale bilaterale majoritatea autorilor sînt de acord asupra necesității reabilitării auditive, în aplaziile unilaterale părerile înclină spre poziția opusă.

I. Material

Problema esențială a oricărei reconstrucții este constituită de obținerea unui material cît mai bine adaptat (colorație, finețe) și în cantitate suficientă.

1) *Pielea*

Utilizarea tegumentului local sub forma *lambourilor de alunecare, de rotație și pediculate* este ideală deoarece structura și colorația lui corespund necesităților calitative. Cantitativ însă acest tegument nu poate fi folosit decît în cazul pierderilor de substanță parțiale.

Lambourile tubulate, prelevate cu predilecție din regiunea cervicală, au avantajul unui material abundent de colorație și finețe acceptabile și nu necesită decît un număr limitat de transplantări. Se folosesc și pentru refacerea helixului deoarece țesutul fibros central le conferă oarecare rigiditate.

Grefele libere sînt preferate de majoritatea autorilor deoarece grosimea lor permite obținerea unor contururi mai delicate. Grefele de piele totală sînt mai

stabile față de cele dermoepidermice tip Thiersh, ultimele permițînd însă un modelaj mai precis.

O problemă particulară în cazul reconstrucțiilor totale sau numai ale polului superior este ridicată de către linia de implantare a părului, ce joacă un rol important în aspectul general al feței. Procedeele care păstrează această linie (Gillies, Withe, Rubin și Walden, Letterman și Harding, Converse etc.) sînt de preferat. În esență, aceste tehnici, după decolarea pielii păroase supraauriculare, recomandă replierea sau rularea ei în sus. Pe locul rămas „descoperit" se aplică o grefă liberă, ce va contribui la refacerea polului superior.

După terminarea timpului reconstructiv, pielea păroasă va fi derulată, linia de implantație piloasă fiind astfel păstrată.

2) *Cartilajul*

Grefa cartilaginoasă este folosită pentru refacerea scheletului pavilionar. Heterografele și homografele dau rezultate imediate bune, însă în timp suferă un proces de resorbție care anulează actul operator. Se pare că (Gillies, Ragnell) folosirea cartilajului auricular matern face excepție de la această regulă. *Autografa* de cartilaj rămîne deci practic de neînlocuit. În cazul pierderilor mici de substanță ea poate fi prelevată de la nivelul pavilionului auricular opus. În celelalte cazuri se va folosi cartilajul prelevat de la nivelul plastronului costal.

3) *Osul*

A fost abandonat din cauza riscului atingerii cartilajului epifizar al crestei iliace la copilul tînăr, precum și dificultăților ivite în crearea unui pat convenabil de hrănire.

4) *Implantele*

S-au folosit fildeșul, celuloidul, tantalul, acrilicul, politenul fără rezultate bune. Oarecare speranțe sînt îndreptățite de calitățile silasticului, a cărui elasticitate și suplețe se apropie de cele ale pavilionului normal, pe de o parte, iar, pe de altă parte, poate fi mulat după măsurile luate la nivelul pavilionului auricular opus.

II. Repere

În cazul pierderilor parțiale de substanță, structura generală este conservată, nefiind necesar decît un examen comparativ cu pavilionul opus.

În pierderile totale, în special în aplazii, diferitele repere care precizează poziția, forma și talia pavilionului sînt importante în ceea ce privește rezultatul final al actului operator.

Poziția pavilionului este apreciată în funcție de unele repere faciale: marginea superioară a sprîncenei, marginea liberă a narinei, unghiul mandibulei etc. În cazul în care aceste repere lipsesc sau sînt modificate, devine esențial studiul comparativ cu partea sănătoasă.

Forma și talia pavilionului normal vor fi copiate pe film transparent, film care va servi atît la conturarea noului pavilion, cît și la recoltarea cartilajului de la nivelul plastronului costal. Mai sînt necesare mulaje ale pavilionului opus cît și un pavilion „standard" de aceeași parte. Prezența acestor piese sterilizate, pe masa de operație, va ușura reconstrucția pavilionului auricular.

RECONSTRUCȚIA PARȚIALĂ A PAVILIONULUI

1) *Pierderi de substanță ale helixului* — se pot limita la tegument sau pot interesa și cartilajul pînă la șanțul helixului.

Procedeele de reparație folosesc lambouri de alunecare sau lambouri cilindrice.

a) Procedeul Kazanjian — folosit pentru pierderi tegumentare prin arsură. Pe planul mastoidian, paralel și înapoia șanțului retroauricular, se practică o incizie arciformă. Se decolează tegumentul feței posterioare a pavilionului în întregime și se trece cu decolarea, peste marginea helixului, pe fața anterioară. Se alunecă lamboul creat spre înainte pînă se formează un pliu cutanat, noul helix. Acesta va fi fixat, prin suturi transfixiante, pe tifon rulat așezat în șanțul helixului.

Pierderea de substanță mastoidiană se acoperă cu grefă liberă (fig. 17).

b) Procedeul Matthews și Cronin sînt similare cu precedentul și repară pierderile de substanță de la nivelul porțiunilor orizontală și descendentă ale helixului. Incizia se face pe fața posterioară la 1,5 cm de locul lezat. Posterior decolarea este suprapericondrală, iar anterior subpericondrală, fapt ce permite și aplicarea, în caz de necesitate, a unei grefe de cartilaj (fixată cu catgut cromat) (fig. 18).

c) Procedeul Levin pentru partea descendentă a helixului folosește un lambou pediculat retroauricular. Operația decurge în doi timpi, distanțați la un interval de 3 săptămîni.

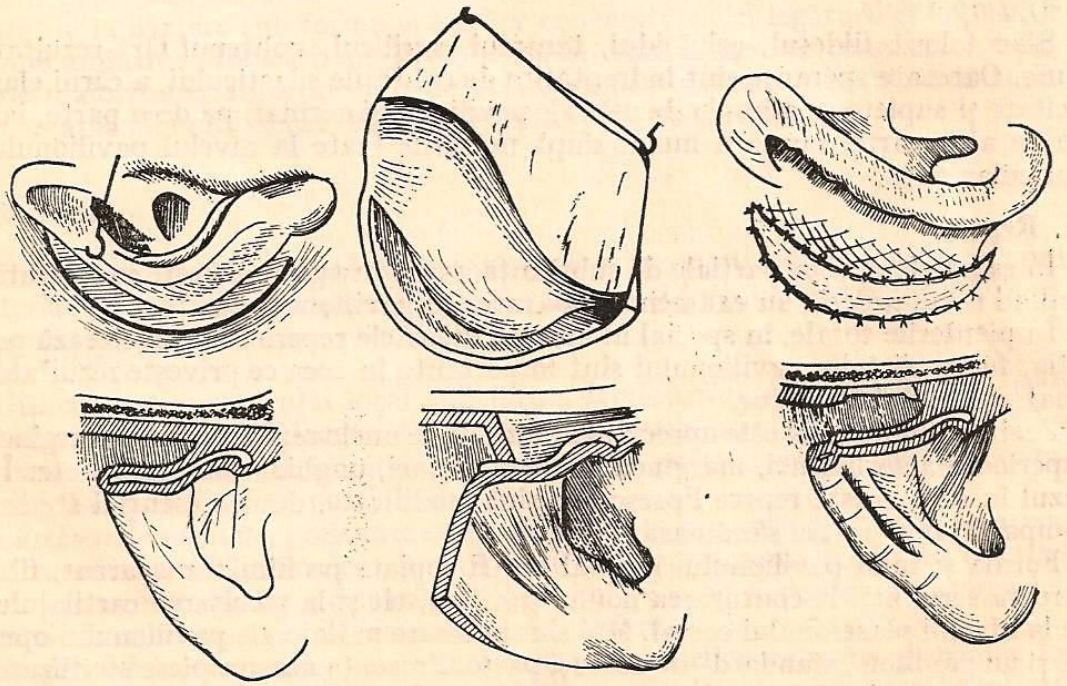

Fig. 17. Procedeul Kazanjian.

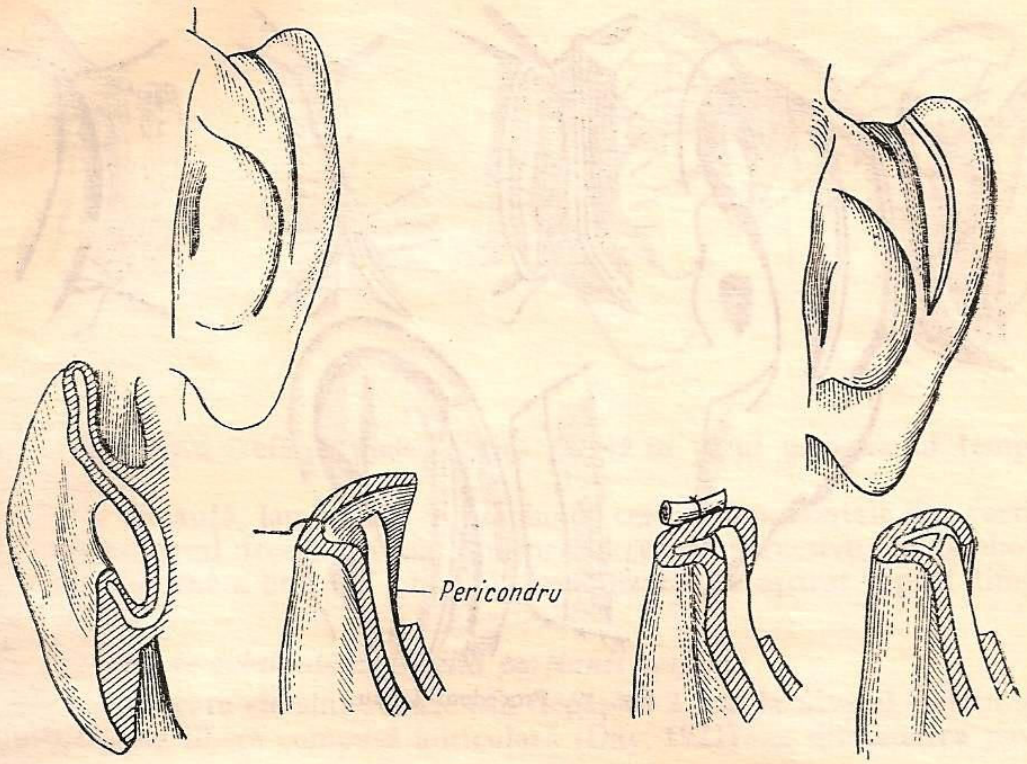

Fig. 18. Procedeul Matthews.

În primul timp se creează un lambou mastoidian cu pedicul posterior (planșa 19) de mărimea suprafeței lezate. Marginea posterioară a leziunii pavilionare se avizează și se suturează la porțiunea verticală a inciziei mastoidiene. Lamboul este suturat la marginile superioară și inferioară ale pierderii de substanță, în așa fel încît extremitatea lui liberă să depășească cu circa 5 mm helixul. Această porțiune se va tubuliza spontan datorită retracției de la nivelul suprafeței decolate.

Într-un al doilea timp pedicului mastoidian se secționează, iar suprafața de prelevare mastoidiană este acoperită cu grefă liberă.

d) Procedeul Cronin (2) permite reconstituirea helixului în cursul reconstrucțiilor totale sau subtotale ale pavilionului. Pe fața anterioară, la 8 mm de marginea pavilionului și paralel cu ea, se trasează o incizie, se decolează acest strîmt lambou și se dublează fața lui profundă cu o grefă tegumentară liberă (fig. 20). Se decolează apoi restul de tegument de pe fața anterioară atrăgîndu-l pînă la baza lamboului unde va fi fixat prin suturi transfixiante pe tifon rulat.

e) Procedeele ce folosesc lambouri tubulate se bazează pe forma helixului care simulează un cilindru. Lamboul se poate recolta:

— din vecinătatea pavilionului — preauricular pentru rădăcina și partea ascendentă a helixului (Converse) și retroauricular pentru porțiunile orizontală și descendentă (Steffanoff). De menționat lamboul tip Dufourmentel (1958)

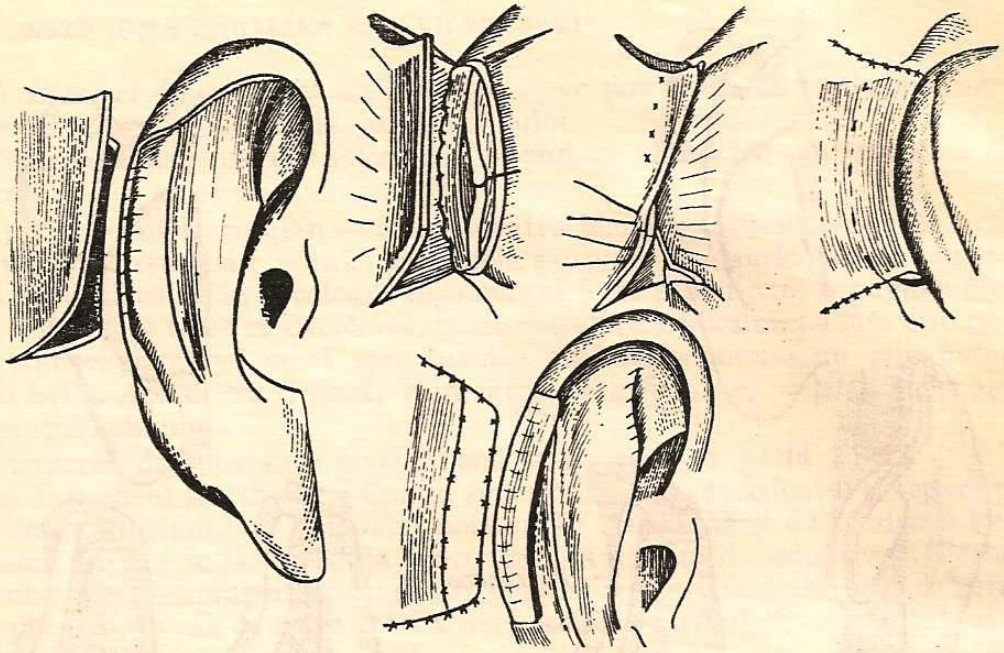

Fig. 19. Procedeul Levin.

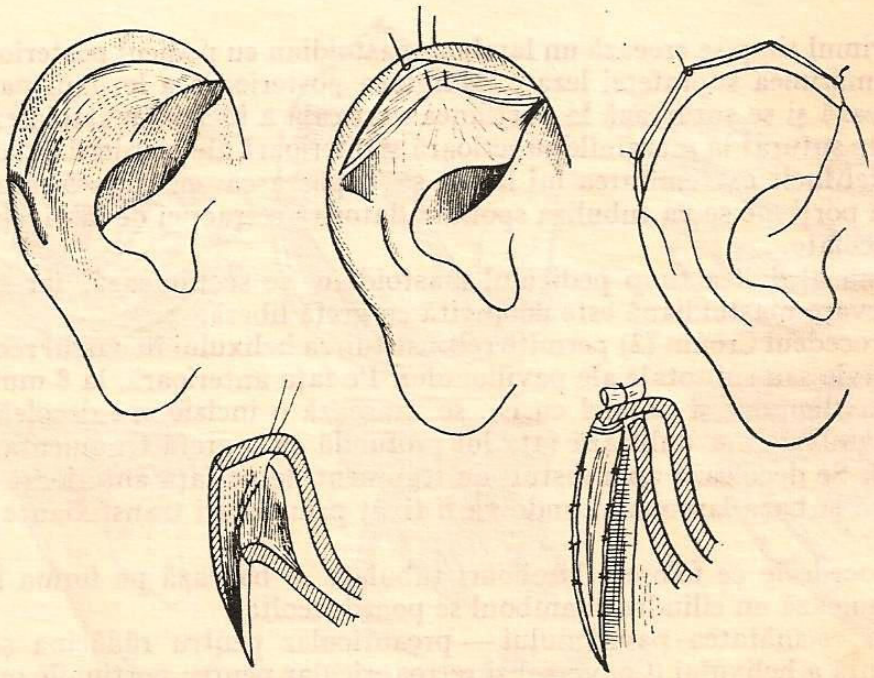

Fig. 20. Procedeul Cronin.

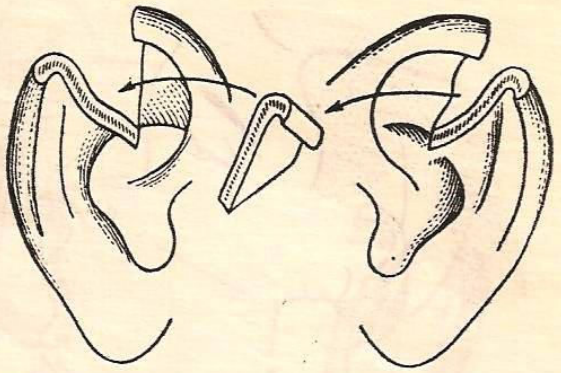

Fig. 21. Grefa compusă.

constituit dintr-o grefă de piele subțire rulată în jurul pediculului temporal superficial;

— de la distanță, lambourile din regiunea cervicală orizontale sau verticale au inconvenientul necesității mai multor intervenții succesive, iar lambourile de pe fața internă a brațului obligă la imobilizarea în aparat gipsat timp de 3 săptămîni.

2) *Pierderi de substanță la nivelul porțiunii scafoide*

În cazul în care ele sînt reduse (nu depășesc 2 cm la nivelul helixului) se folosește grefa liberă compusă auriculară (Day, 1921) sau diminuarea pavilionului.

a) *Grefa compusă;* se recoltează de la nivelul urechii opuse un fragment cuneiform a cărui bază este jumătate din lărgimea pierderii de substanță (fig. 21). Fragmentul este suturat minuțios numai în planurile cutanate anterior și posterior. În urma acestui procedeu pavilioanele auriculare sînt reduse la o suprafață echivalentă, simetria fiind păstrată.

b) *Reducerea taliei pavilionului* se face prin transformarea zonei de amputație într-o zonă de exereză geometrică care să permită sutura directă. Această metodă se inspiră din tehnicile de reducere ale macrotiei.

* * *

În cazul pierderilor de substanță întinse, aportul unui schelet cartilaginos și al unui înveliș cutanat sub formă de lambou este necesar.

a) *Pierdere de substanță în 1/3 superioară a pavilionului*

1) *Procedeul Crikelair* (1956) folosește cartilaj recoltat din plastronul costal sau, după caz, din conca omoloagă sau opusă, pe care îl acoperă cu un lambou retroauricular cu pedicul superior centrat pe șanțul retroauricular (fig. 22). Zona din care s-a prelevat lamboul este acoperită cu grefă liberă.

2) *Procedeul Byars-Cronin* folosește un lambou retroauricular cu pedicul superior, în lungime de 2—3 cm, a cărui margine inferioară se oprește la 4—5 mm de șanțul retroauricular. Marginea posterioară a liniei de amputație se avivează și se suturează a marginea inferioară a zonei de prelevare.

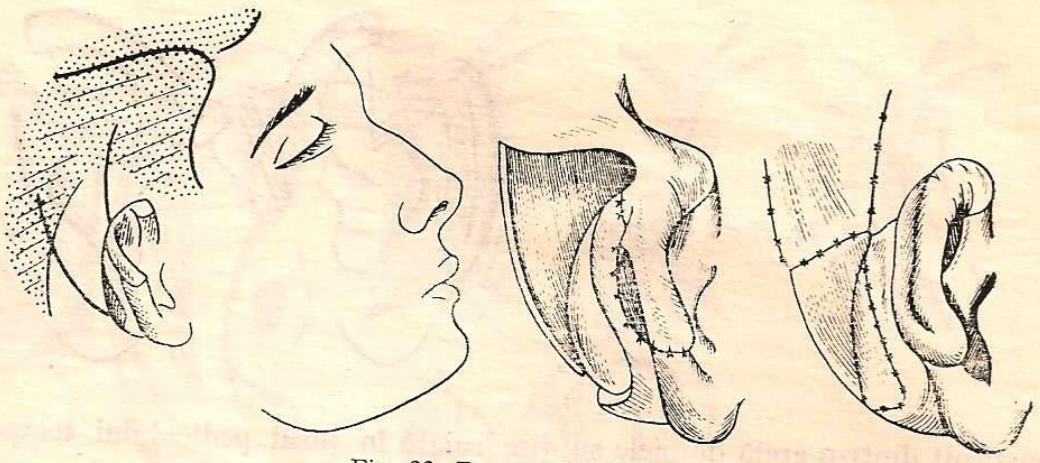

Fig. 22. Procedeul Crikelair.

Se fixează piesa de cartilaj, adaptată regiunii de reconstruit și se acoperă cu lamboul retroauricular (fig. 23). După 1—2 luni se modelează polul superior al pavilionului, iar zona de prelevare se acoperă cu grefă liberă.

b) *Pierdere de substanță în 1/3 medie a pavilionului*

1) *Procedeul Navabi* (1964); la 1,5 cm de șanțul retroauricular se practică o incizie mastoidiană a cărei lungime corespunde pierderii de substanță pavilionară. Alte două incizii unesc capetele inciziei mastoidiene cu marginile supe-

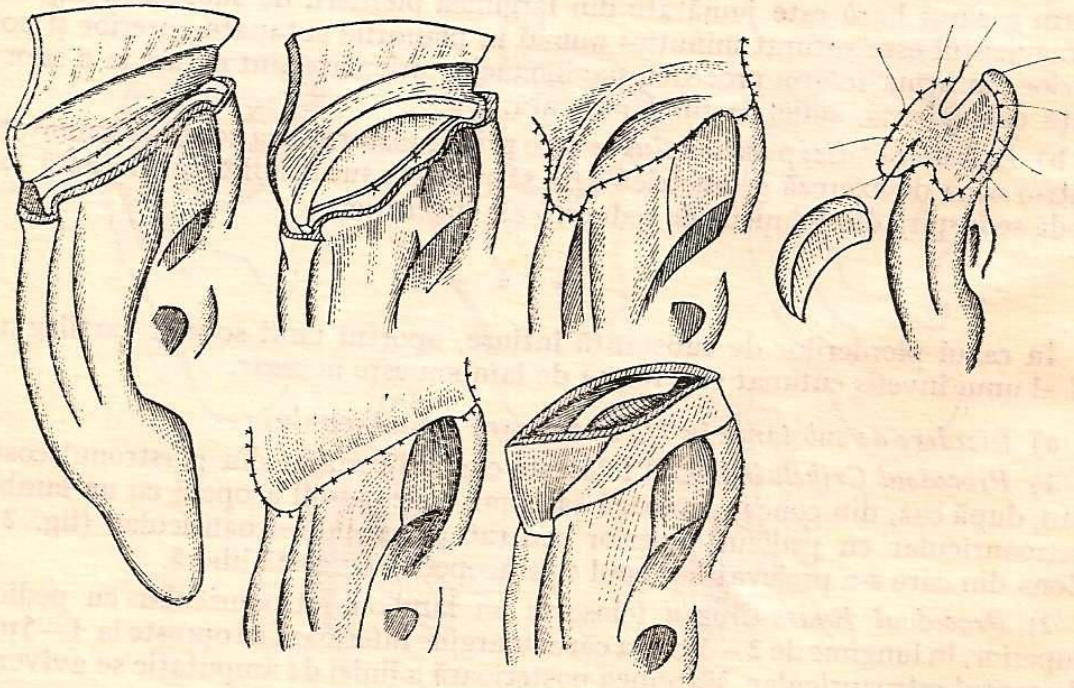

Fig. 23. Procedeul Byars-Cronin.

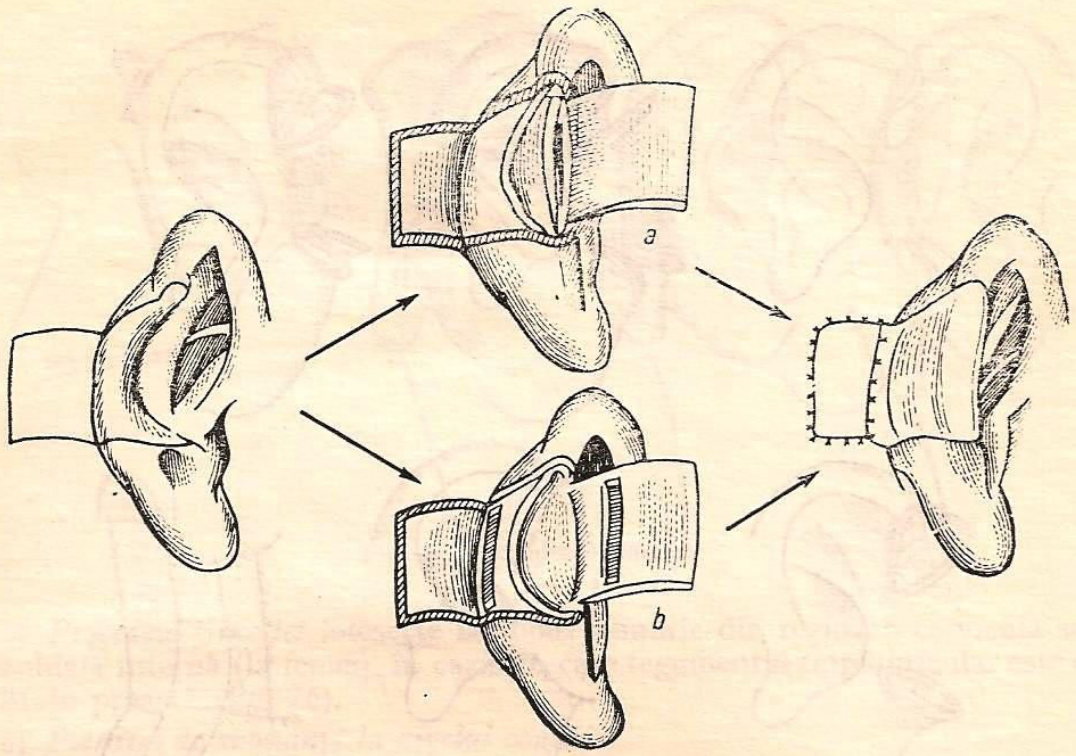

Fig. 24. *a* — procedeul Navabi; *b* — procedeul Millard.

rioară și inferioară ale amputației. Se decolează acest lambou rectangular și se introduce sub el grefa de cartilaj pe care lamboul o va acoperi pe ambele fețe (fig. 24, *a*). Zona de prelevare mastoidiană este acoperită cu grefă liberă.

2) *Procedeul Millard* (1966); originalitatea acestui procedeu constă în utilizarea unui lambou condrocutanat. Tehnica de executare necesită doi timpi la interval de cîteva săptămîni. În primul timp se desenează lamboul, similar cu cel din procedeul Navabi, se incizează marginile lui și se suturează.

În al doilea timp, lamboul este din nou incizat și disecat dinspre mastoidă spre pavilion, într-un plan suprapericondral, pînă la locul prelevării cartilaginoase. Cartilajul este secționat transversal pînă la pericondrul anterior de care este decolat pe o lărgime de 3—4 mm și din nou incizat, de această dată anteroposterior, inclusiv pericondrul posterior. Se continuă decolarea suprapericondrală posterioară pînă la zona pierderii de substanță, obținîndu-se un lambou cutanat cu pedicul anterior solidar cu un fragment cartilaginos. Se repliază lamboul spre înainte pînă ce cartilajul recoltat ajunge să umple pierderea de substanță, apoi restul de lambou tapisează fața posterioară a pavilionului. Zona reziduală mastoidiană este acoperită cu grefă liberă (fig. 24, *b*).

În cazul în care trebuie reconstruită și curbura marginală a treimii superioare a pavilionului, la marginea superioară a lamboului descris mai sus, se trasează un al doilea lambou de aceeași lungime, dar mult mai strîmt. Cel de-al doilea lambou va fi decolat împreună cu cartilajul subjacent, pînă la pedicului său

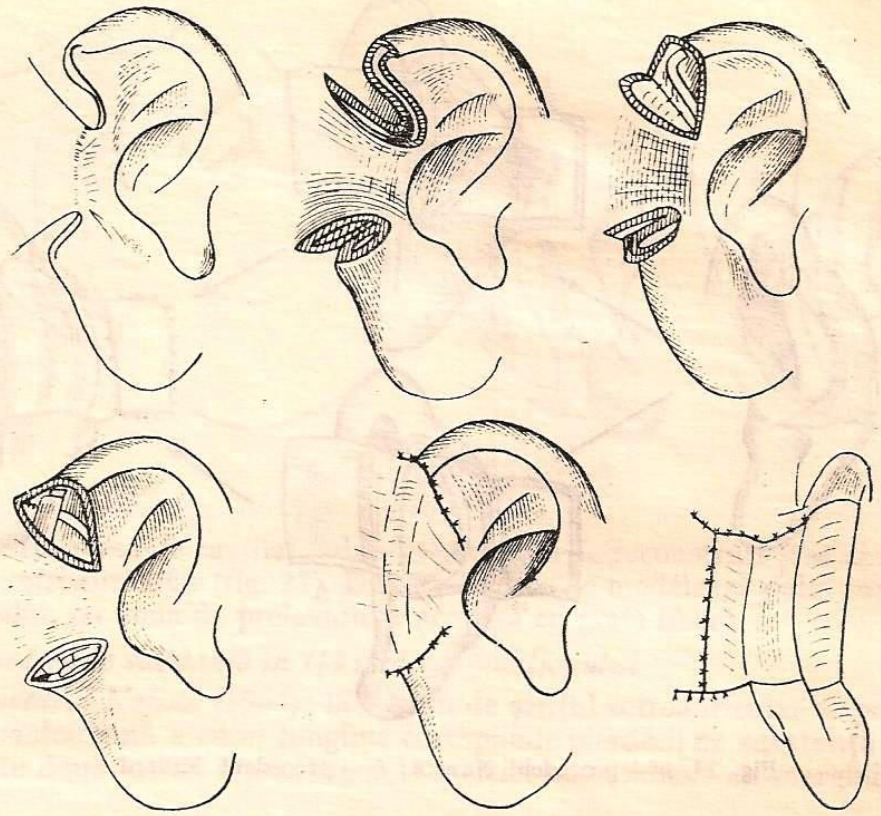

Fig. 25. Procedeul Converse.

anterior situat la nivelul helixului, apoi va fi rotat 90° în așa fel încît cartilajul să reconstituie scheletul helixului pe toată întinderea pierderii de substanță.

3) *Procedeul Converse* (1958) este folosit în cazul amputațiilor mai întinse. În primul timp se trasează pe tegumentul mastoidian două incizii oblice, paralele cu marginile pierderii de substanță. Se formează astfel un lambou în punte între mastoidă și pavilion. Marginile posterioare ale amputației se suturează la marginile zonei de prelevare a lamboului. O grefă de cartilaj modelată pe măsură este așezată sub lamboul ale cărui margini vor fi suturate la marginile anterioare ale pierderii de substanță. Într-un al doilea timp se decolează noul pavilion, iar suprafețele reziduale sîngerînde ale diedrului auriculomastoidian vor fi acoperite cu grefă liberă (fig. 25).

4) *Procedeul Nelaton-Ombredanne* folosește un lambou trapezoidal occipitomastoidian cu pedicul occipital. Marginea anterioară a lamboului este suturată la partea anterioară avivată a pierderii de substanță. După trei săptămîni se secționează, într-un timp sau în doi timpi, la 10 zile interval, pedicului occipital și se reconstituie pavilionul. Grefa de cartilaj, în caz că este necesară, poate fi introdusă sub lambou încă din primul timp sau într-un al treilea timp operator.

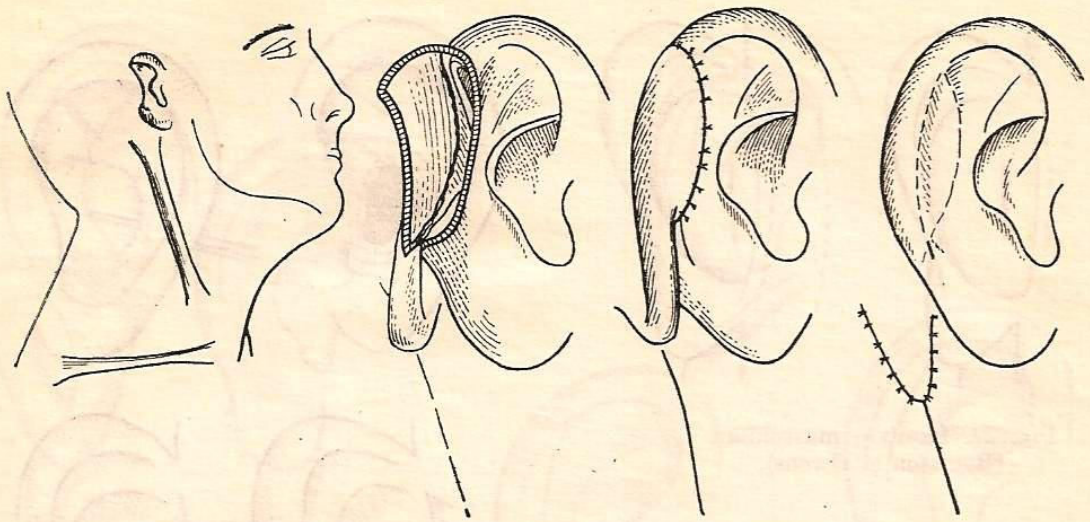

Fig. 26. Procedeul Ginestet.

5) *Procedeul Ginestet* folosește lamboul cilindric din regiunea cervicală sau branhială internă (la femei), în cazul în care tegumentul retroauricular este de calitate proastă (fig. 26).

c) *Pierderi de substanță la nivelul concăi*

Pierderile de substanță izolate la acest nivel sînt frecvent provocate de exereza chirurgicală a unor leziuni tumorale și excepțional de o leziune ulcerativă sau traumatică.

— *Pierdere de substanță incompletă*

O leziune mică anterioară poate fi acoperită, după îndepărtarea cartilajului de la acest nivel, cu o grefă subțire susținută în poziție de un mulaj concal (stents sau tifon vaselinat cu fire în U). O leziune mai întinsă necesită folosirea unui lambou retroauricular, deoarece grefa liberă se retractă.

Într-un timp se trasează lamboul pe regiunea mastoidiană sau, de preferat, pe tegumentul posterior pavilionar datorită supleței mai mari a acestuia. Printr-o butonieră practicată la partea posterioară a pierderii de substanță se introduce lamboul în concă și se suturează la periferia leziunii.

După trei săptămîni pedicului este secționat la nivelul butonierei și suturat la partea posterioară a leziunii.

— *Pierdere de substanță completă* (perforația)

Perforațiile mici pot fi suturate direct după o prealabilă avivare a marginilor și decolare limitată a tegumentului învecinat.

Perforațiile mari beneficiază de procedeul lamboului retroauricular. Lamboul poate fi mastoidian (Bouisson, Owens) sau auricular (Oulie) (fig. 27). Cel mastoidian necesită un procedeu în trei timpi: în primul timp se trasează lamboul și se dublează fața sa profundă cu o grefă liberă. După 15 zile este decolat și suturat la nivelul pierderii de substanță, suprafața de prelevare fiind acoperită cu grefă liberă. După alte trei săptămîni se secționează pedicului și se suturează breșa posterioară.

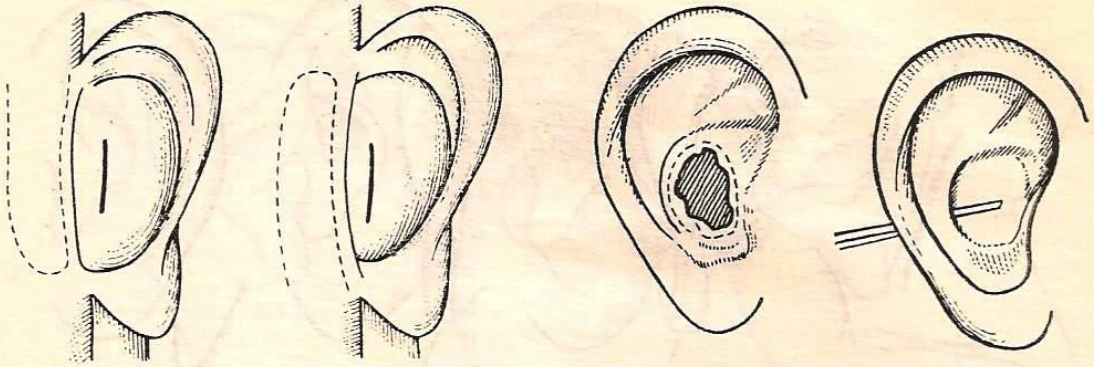

Fig. 27. Lambou mastoidian (Bouisson și Owens).

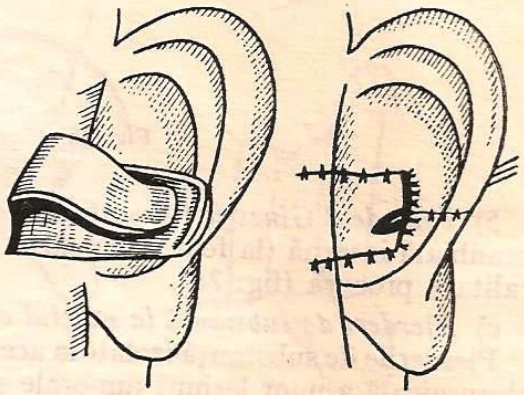

Fig. 28. Lambou auricular posterior.

Lamboul auricular necesită doar doi timpi: se trasează un lambou auricular posterior la marginea perforației. După trei săptămîni se decolează, se rotește din pedicul la 180° în așa fel încît fața sa posterioară să corespundă feței anterioare a pavilionului și se suturează la marginea anterioară a pierderii de substanță. Fața sîngerîndă posterioară a lamboului și zona de prelevare sînt acoperite de grefă liberă (fig. 28).

d) *Pierderi de substanță la nivelul lobulului*

În cazul pierderilor de substanță minime se poate folosi simpla sutură în trei planuri, cel mijlociu cu catgut. Pentru a evita însă inconvenientele retracției țesuturilor se poate folosi procedeul în „treaptă de scară" sau metoda Farina (v. lobulul hipertrofic).

În cazul pierderilor de substanță importante sau totale la nivelul lobulului este necesar un aport cutanat de la distanță sau mai frecvent din apropierea urechii.

1) *Lamboul cilindric* se întrebuințează cînd tegumentul juxtaauricular este de proastă calitate. Se prelevează lamboul în regiunea cervicală (fig. 29), după trei săptămîni se suturează extremitatea lui inferioară la pierderea de substanță, iar într-un al treilea timp se modelează lobulul, porțiunea de lambou neutilizată fiind repusă la loc. Lobulul necesită retușări ulterioare. O variantă a acestui procedeu: se modelează un lambou cilindric cervical subțire ale cărui capete se suturează, în doi timpi, la partea inferioară a tragusului și la partea inferioară

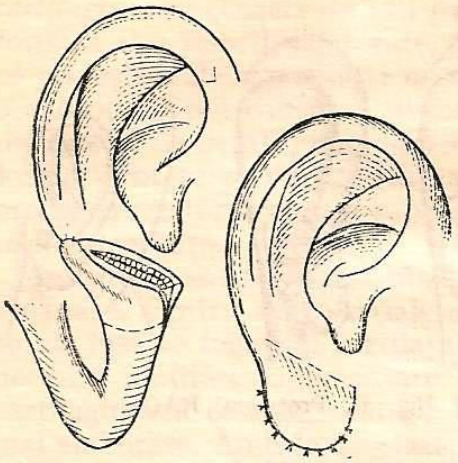

Fig. 29. Lambou cilindric.

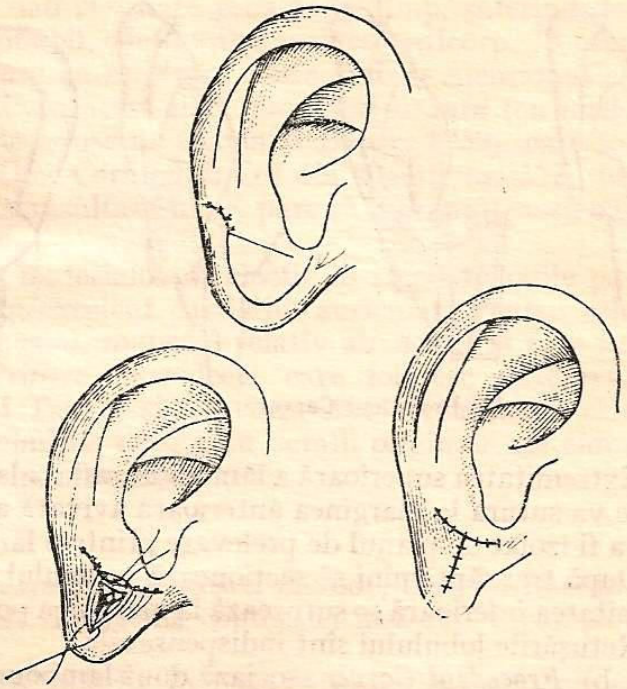

Fig. 30. Lambou în U.

a helixului. Ulterior acest lambou, cu aspect de U (fig. 30), este incizat pe circumferința internă, modelîndu-se lobulul.

2) Refacerea lobulului prin *lambou juxtaauricular* beneficiază de numeroase procedee.

a) *Procedeul Nelaton-Ombredanne* (1907) folosește un lambou retromandibular cu pedicul inferior trasat în axul mare al urechii (fig. 31). O variantă a acestui procedeu desenează un lambou oblic mastoidian. Lărgimea lamboului este mai mare decît a viitorului lobul, deoarece apar fenomene de retracție.

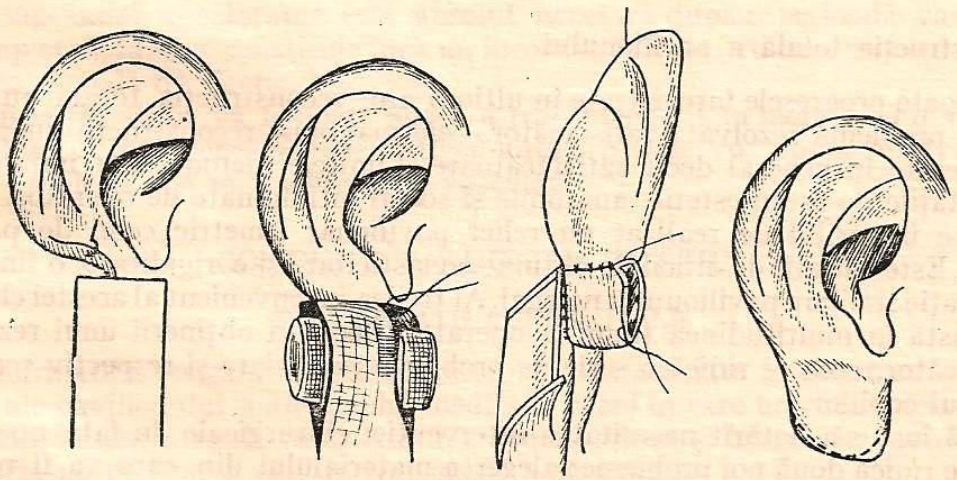

Fig. 31. Procedeul Nelaton-Ombredanne.

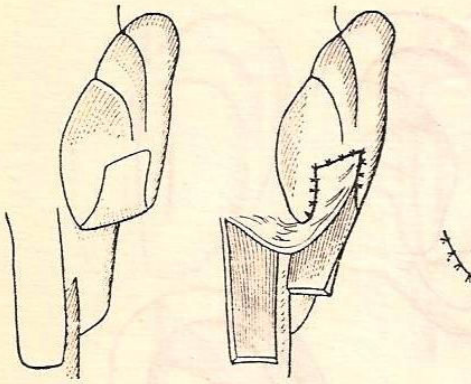

Fig. 32. Procedeul Carver.

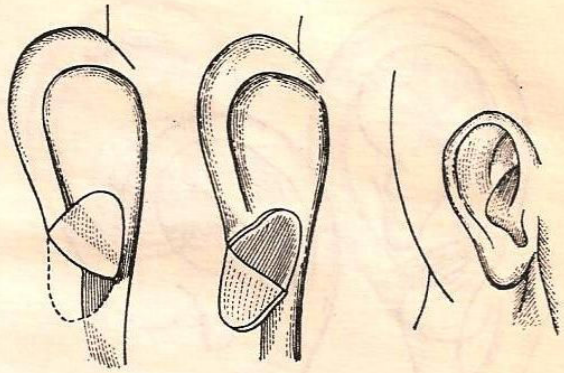

Fig. 33. Procedeul RAO.

Extremitatea superioară a lamboului, aflată la nivelul părții inferioare a concăi, se va sutura la marginea anterioară avivată a pierderii de substanță. Lamboul va fi izolat de planul de prelevare printr-o lamă de cauciuc sau o meșă cu oleu. După trei săptămîni se secționează pediculul, se plicaturează lamboul și extremitatea inferioară se suturează la marginea posterioară a pierderii de substanță. Retușările lobulului sînt indispensabile.

b) *Procedeul Carver* asociază două lambouri. Fața anterioară a lobulului este reconstruită cu ajutorul unui lambou auricular posterior cu pedicul inferior. Un al doilea lambou cu pedicul superior, recoltat retromandibular, va acoperi zona de prelevare a primului lambou și totodată va forma fața posterioară a lobulului. În următorii doi timpi se secționează pediculul lamboului retromandibular și se retușează lobulul. Procedeul este sigur, simplu și asigură o bună armonizare a culorilor (fig. 32).

c) *Procedeul Rao* folosește în locul lamboului retromandibular, preconizat de Carver, grefă de piele totală, recoltată de pe abdomen. De menționat că lamboul auricular trebuie să depășească cu 2—3 mm mărimea viitorului lobul, fiind posibilă o necroză marginală (fig. 33).

Reconstrucția totală a pavilionului

Cu toate progresele înregistrate în ultimii ani, reconstrucția totală nu este încă o problemă rezolvată satisfăcător. Cele mai bune reconstrucții nu pot fi considerate în general decît satisfăcătoare. Limitele metodei sînt impuse de dificultățile de ordin estetic, anatomic și social întîmpinate de operator. Este aproape imposibil de realizat un relief pavilionar simetric celui de partea opusă. Este tot atît de dificil de obținut o elasticitate și o rigiditate, o finețe și o coloratie similare pavilionului normal. Al treilea inconvenient al acestei chirurgii constă în multitudinea timpilor operatori necesari obținerii unui rezultat satisfăcător, ceea ce ridică o serie de probleme financiare și respectiv școlare, în cazul copiilor.

Dacă însă s-a hotărît necesitatea intervenției chirurgicale, în fața operatorului se ridică două noi probleme: alegerea materialului din care va fi reconstruit pavilionul și implicit a procedeului operator. *Heterografele* și *homografele*

cartilaginoase, conservate sau nu, dau rezultate proaste în timp, suferind deformări sau resorbții datorate, probabil, conflictului antigen-anticorp. În ceea ce privește slabele rezultate obținute cu *implante inerte*, trebuie menționat că o excepție o pot constitui siliconii. În acest sens, *procedeul Cronin* (cu unele modificări de detalii, cum sînt cele aduse de Curtin și Bader, 1969), care folosește proteze premulate (firma Dow-Corning & Co) din silastic nr. 372, un procedeu relativ simplu și rapid, cu rezultate bune, pare să îndreptățească oarecare speranțe.

Autografa cartilaginoasă rămîne materialul de elecție în reconstrucțiile pavilionare. Pentru cele parțiale este excelent cartilajul auricular. Pentru cele totale însă se folosește cartilajul costal, material relativ abundent și care nu necesită mutilări suplimentare. Printre procedeele care folosesc autografa cartilaginoasă costală, cele ale lui Tanzer și Converse sînt actualmente cele mai elaborate. Ambele asociază tehnicile clasice cu detalii originale ale căror variante se adaptează diferitelor circumstanțe.

Protezarea pavilionului

Rezultatele estetice, precum și rapiditatea acestei metode, care nu imobilizează bolnavul, sînt de necontestat. Problema contenției însă este incomplet rezolvată.

Procedeele contemporane folosesc diferite materiale pentru confecționarea pavilionului (clorura de polivinil, acrilatul, latex, elastomeri derivați din siliconi, Revultex, Silastic etc.) și implicit diferite tehnici de contenție. Majoritatea autorilor înclină spre contenția prin ochelari sau spre cea prin lipire care nu necesită un act operator. Contenția chirurgicală poate fi osoasă (cavitățile osoase, implantele osoase) sau cutanată (tuneluri cutanate, pungi cutanate, inele metalice, mici magneți subcutanați etc.). Se mai utilizează benzi elastice, peruca, precum și combinația între reconstrucția auriculară și protezare.

Indiferent de materialul și procedeul întrebuințat, proteza pavilionară necesită o anumită întreținere (contenția prin lipire trebuie reînnoită la fiecare 1—3 săptămîni, recolorarea este absolut necesară după o perioadă variabilă de timp etc.), fapt ce constituie încă un inconvenient pentru care nu este calificată ca metodă de elecție.

Soluția de viitor va fi poate aceea a transplantării, în momentul în care se vor putea stăpîni mecanismele antigen-anticorp și se vor putea rezolva dificilele probleme ale microchirurgiei vasculare.

CONDUCTUL AUDITIV EXTERN

MALFORMAȚII CONGENITALE

Malformațiile congenitale ale conductului sînt asociate frecvent cu malformații ale pavilionului și ale urechii medii. În cazul în care urechea internă este normală, în afara rezultatului estetic trebuie obținut și un rezultat funcțional bun prin normalizarea căii de transmisie a sunetului.

Se va utiliza anestezia generală.

1. Imperforația și absența conductului

Se practică o incizie retroauriculară, se decolează pavilionul și se repere-ază marginea anterioară a mastoidei. Cu ajutorul frezei sau al chiuretei se deschide și se golește conductul în caz de imperforație sau se creează un nou conduct osos în caz de absență a acestuia. Lumenul conductului trebuie urmărit pînă la evidențierea peretelui intern al casei. Punctele de reper obișnuite fiind absente, riscul de a leza nervul facial sau *duramater* este evident. În caz de necesitate, tapisarea conductului cu tegument se va face conform tehnicii descrise la stenoza cîștigată a conductului.

2. Stenoza conductului

În cazul în care conductul este totuși permeabil nu se intervine. Dacă se supraadaugă o otomastoidită, se va practica o evidare petromastoidiană cu rezecția totală a conductului auditiv și plastia concăi.

AFECȚIUNI TRAUMATICE

Anestezia generală va fi folosită doar în cazul fracturilor conductului.

1. Plăgile conductului

Principala indicație o constituie conservarea permeabilității conductului. În acest sens, actul operator trebuie secundat de un tratament postoperator local, minuțios. Plăgile liniare la nivelul meatului și pe pereții conductului vor fi suturate. În cazul plăgilor contuze se vor extrage corpii străini, lambourile sfacelate și se va face un îngrijit tamponament antiseptic. După un interval, în caz de necesitate, se practică plastia cu grefă liberă sau pediculată.

2. Fracturile conductului

În fracturile necomplicate sînt suficiente dezinfecția locală și menținerea calibrului conductului cu ajutorul tamponamentelor. Dacă este evidentă o paralizie de nerv facial sau iminentă o complicație meningeană, se intervine pe cale retroauriculară.

După incizia în șanțul retroauricular și decolarea conductului membranos se vor ridica eschilele osoase care comprimă facialul. Dacă traiectul de fractură se prelungește în urechea medie, este necesară o evidare petromastoidiană pentru a preveni o eventuală complicație meningeală.

3. Stenoza cîștigată a conductului

Stenozele cîștigate pot fi cauzate de un traumatism accidental sau chirurgical. După incizia practicată în șanțul retroauricular, se decolează și se explorează conductul. Dacă stenoza este de tip inelar se rezecă porțiunea respectivă, se

suturează și se meșează conductul. Dacă stenoza este totală întregul conduct membranos va fi rezecat. În caz de necesitate se va recalibra și conductul osos, cu freza sau chiureta, în dauna peretelui posterior și avînd grijă să nu lezăm facialul.

Pentru refacerea conductului poate fi folosită grefa de piele liberă sau cea pediculată (tehnica Osenat). Grefa liberă dermoepidermică va fi menținută prin meșare sau mai bine cu ajutorul unui mulaj al conductului, care să nu o comprime. O s e n a t propune prelevarea unui lambou pediculat mastoidian, cu ajutorul căruia se poate reface învelișul tegumentar al conductului. Lamboul este menținut pe loc cu ajutorul unui tamponament necompresiv. După trei săptămîni se va secționa pediculul.

CORPII STRĂINI

Pentru extragerea corpilor străini se folosește în mod obișnuit calea endaurală, iar uneori calea retroauriculară.

1. Calea endaurală

Dacă corpul străin nu a fost extras cu ajutorul spălăturii auriculare, se va încerca eliminarea lui cu ajutorul pensei de corpi străini auriculari Moure sau cu ajutorul unui cîrlig cu extremitatea neascuțită. Pensele obișnuite sînt periculoase deoarece apare riscul împingerii corpului străin în casă cu toate consecințele respective.

Această tehnică se va folosi doar în cazul în care corpul străin este vizibil și ușor accesibil, instrumentul de extracție putînd fi ușor insinuat între corpul străin și peretele conductului. Dacă acest procedeu nu dă rezultate sau în cazul în care corpul străin este inclavat, se va lărgi calea de acces, printr-o incizie endaurală în axul conductului, practicată la nivelul peretelui superior.

2. Calea retroauriculară

Se folosește în cazul corpilor străini inclavați profund în conduct, la limita timpan-ureche medie. Uneori se practică o incizie longitudinală a peretelui posterior, după decolarea conductului. După extragerea corpului străin, conductul va fi tamponat cu meșă iodoformată, schimbată tot la 2 zile pînă la cicatrizare.

AFECȚIUNI INFLAMATORII

Furunculul conductului se rezolvă cu ajutorul tratamentului medical.

Furunculul nu va fi comprimat.

În conduct se aplică o meșă iodoformată sau uleioasă, ce va fi schimbată zilnic sau tampoane îmbibate cu alcool boricat 4%.

Din fericire o asemenea eventualitate este foarte rară astăzi grație antibioterapiei.

II. CHIRURGIA URECHII MIJLOCII

Progresele impresionante pe care le constatăm an de an în chirurgia urechii, cu imensitatea tehnicilor descrise de otologi cu multă competență, ne-au determinat să utilizăm în practica noastră tehnici combinate după diferiți autori, la care am adăugat unele modificări după concepția și observațiile noastre clinice.

Odată cu perfecționarea sistemului optic măritor, s-au îmbunătățit mult atît tehnicile chirurgicale în rezolvarea diferitelor procese infecțioase ale urechii mijlocii, cît și cele ale chirurgiei surdității.

Tratamentul chirurgical al inflamațiilor acute și cronice ale urechii mijlocii

I. Chirurgia otitei acute supurate (chirurgia timpanului).
II. Chirurgia otitei mucoase cu timpanul închis.
III. Chirurgia otomastoiditei acute.
IV. Chirurgia otomastoiditei la sugar și copilul mic.
V. Chirurgia otitei supurate cronice.
VI. Chirurgia otomastoiditei cronice.
   a. Evidarea petromastoidiană totală sau radicală.
   b. Evidările parțiale.
VII. Dificultățile tehnice în trepanațiile mastoidei cu anomalii topografice.
VIII. Tratamentul chirurgical al complicațiilor otitelor și otomastoiditelor.
IX. Chirurgia surdității.

CHIRURGIA OTITEI ACUTE SUPURATE

Se rezumă la o simplă timpanotomie (paracenteza timpanului), pentru drenajul abcesului cald al cutiei timpanice.

Indicația timpanotomiei se impune cel mai tîrziu a 3-a zi de la debutul otitei, dacă tratamentul medicamentos executat corect nu produce o ameliorare a otalgiei, febrei ca și a celorlalte simptome generale. În otitele bolilor infecțioase putem face timpanotomia de la începutul otitei. Medicul de medicină generală, care nu are un otolog prin apropiere, trebuie să se familiarizeze cu incizia timpanului pentru a preveni complicațiile otitei acute supurate. Sigur că în otitele

acute putem evita timpanotomia la multe cazuri, dacă instilăm de la începutul afecțiunii în conduct otalgan, sau glicerină boraxată 3% călduță sau alte preparate medicamentoase eficiente, după care se aplică comprese umede calde în trei straturi, schimbate la 2—3 ore. Se administrează doze corecte de antibiotice și chiar după 24 de ore putem constata că timpanul nu mai bombează, durerile și temperatura cedează, în același timp se impune și controlul cavumului și al sinusului maxilar, de partea afectată. Dacă la radiografie sau diafanoscopie sinusul de partea urechii bolnave apare voalat, se face puncția de control și evacuarea conținutului patologic, după care trompa se dezobstruează și drenajul casei se va face pe această cale. Anestezia la copii mai mari și la adulți se face cu un tampon mic îmbibat în soluție Bonain (fenol, mentol, cocaină=$\overline{aa}$ 1 gr) sau cu un stilet la capătul căruia rulăm vată, pe care o înmuiem în soluția Bonain și apoi îl introducem pînă la timpan. Fiindcă soluția Bonain este caustică, se unge conductul în prealabil cu oleu de parafină steril. Se pot instila și cîteva picături de Bonain în conduct, în timp ce capul stă culcat pe urechea sănătoasă. După 10 min, timpanul din roșu bombat cum era apare alb-gri, datorită fenolului care macerează epiteliul timpanului, înlesnind contactul cocainei cu stratul mijlociu și mucoasa timpanului, iar mentolul prin efectul său vasoconstrictor mărește efectul anesteziant al cocainei.

Înainte de anestezie se curăță conductul de resturile ceruminoase sau epiteliale, cu ajutorul aspirației, după înmuierea acestora, prin instilație cu soluție călduță de apă oxigenată 3%, sau alcool 70° sau ser fiziologic steril. Excesul de soluție Bonain din conduct se aspiră deodată cu resturile de cerumen dacă toaleta se face după anestezie, la bolnavii sensibili.

Tehnica timpanotomiei este simplă, dacă se imobilizează capul bolnavului în poziție șezîndă sau culcată. Incizia timpanului se face cu timpanotomul (fig. 34) de jos în sus, în cadranul postero-inferior (fig. 35). Se poate executa și o incizie orizontală în cele două cadrane inferioare. Lama triunghiulară tăioasă a timpanotomului nu trebuie înfiptă prea adînc, pentru a nu leza peretele intern al căsuței timpanului. Incizia verticală posterioară poate interesa și membrana lui Schrapnell pînă la zidul aticei.

Începătorii, din cauza timidității, fac deseori o simplă incizie în tegumentul peretelui posterior al conductului în apropiere de timpan. Deseori bombarea timpanului se află în partea postero superioară la locul cel mai mobil al membranei. În acest caz facem incizia oblic de sus și dinapoi înainte spre regiunea trompei (S c h w a r t z și H e i n e), incizie care are avantajul că desparte fibrele circulare de cele radiare și astfel rămîne deschisă, fără ca timpanotomul să ajungă la recesul hipotimpanic, unde poate bomba golful jugularei. În aticita gripală, în care membrana timpanului este foarte bombată se execută incizia lui Passow, de sus în jos, înapoia și de-a lungul mînerului ciocanului (fig. 36). După incizie, durerea scade imediat în intensitate și scurgerea auriculară apare în conduct sub aspect sero-sanghinolent și apoi, a 2-a și a 3-a zi, e net purulentă. Temperatura scade, de asemenea, starea generală se ameliorează și bolnavul intră în convalescență. Se impune și recoltarea secreției purulente, pentru examenul bacteriologic și stabilirea antibiogramei. Aspirațiile secrețiilor din conduct, instilarea diferitelor antibiotice sau chiar simpla apă

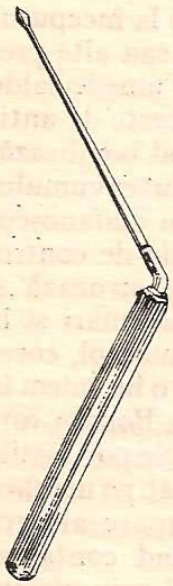

Fig. 34.
Timpanotomul.



Fig. 35. Incizia timpanului de jos în sus, în cadranul postero-inferior.

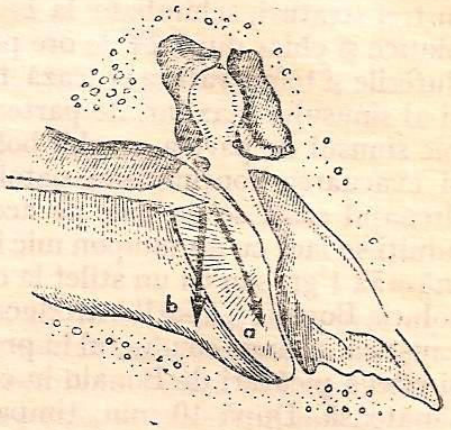

Fig. 36. Incizia lui Passow:
a — timpanotomia de sus în jos de-a lungul și înapoia mînerului ciocanului (Passow);
b — incizia de sus în jos, incorectă.

oxigenată 3%, compresele umede calde pe ureche, dezinfecția nazală și tratamentul general duc la vindecare în maximum 6—7 zile.

Dacă simptoamele locale și generale nu cedează după prima timpanotomie, se repetă paracenteza în același loc.

În cazurile în care secreția se menține și după 8—10 zile, controlăm starea generală a bolnavului, pentru ca otita să nu treacă în cronicitate, din cauza unei afecțiuni generale.

Otita medie acută a sugarului are o evoluție deosebită de cea a adultului, prin prezența în casa timpanului a țesutului conjunctiv embrionar, care se menține mai multe luni după naștere și care reprezintă un mediu foarte prielnic pentru microbi. În jurul aditusului și antrului se află un țesut spongios și dehiscență în masivul facial, elemente prielnice pentru extinderea infecției. Trompa, mai scurtă și mai largă la sugar, permite pătrunderea alimentelor în timpul vărsăturilor și deci a infecției în casă.

Otita medie acută catarală sau supurată a sugarului prezintă dificultăți la examenul otoscopic sub vîrsta de un an. În aprecierea congestiei timpanului cu lupa, trebuie să ținem seama și de faptul că plînsul, țipătul în timpul examenului ca și curățirea conductului pot duce la congestia timpanului. De asemenea, trebuie să ținem cont și de starea generală, cînd sugarul întrerupe suptul cu țipete, fiindcă deglutiția intensifică durerea.

Uneori sugarul poate prezenta, pe lîngă febră și leucocitoză (uneori pînă la 20 000), convulsii, fotofobie, vărsături, semne de iritație meningeală (meningism). Aceste simptoame le putem întîlni și în alte boli ca: infecțiile gastro-intestinale, meningita cerebrospinală, gripă, care pot coexista uneori cu otita, astfel că tabloul clinic trebuie bine analizat. Timpanul poate fi congestionat parțial sau difuz în formele acute. Ganglionii limfatici din regiunea apofizei

mastoide pot fi tumefiați și dureroși la palpare. Existența ganglionilor și în regiunea sănătoasă indică absența unei legături între limfadenită și otită.

Otita latentă a sugarului are un început insidios cu semne locale foarte atenuate, acoperite de semne generale alarmante. Sugarul este agitat, cu țipete și duce mîna la urechea bolnavă (ca și în otita banală), la care se adaugă o stare generală alterată cu tulburări gastrointestinale, scăderea bruscă în greutate, paloarea tegumentelor, tahicardie, inapetență, care sînt semne de profundă toxicoză.

Această otită latentă nu drenează spontan, spre deosebire de forma acută, în care apariția petelor de puroi pe pernă explică retrospectiv febra și somnul agitat, care dispar după perforația spontană a timpanului.

În otita latentă infecția prinde țesuturile otomastoidiene, ducînd la antromastoidită, care poate produce sindromul neurotoxic, sau chiar o meningoencefalită. Puroiul în otita latentă banală a sugarului este într-o cantitate mai mică, spre deosebire de otita acută supurată banală a sugarului, la care puroiul este în cantitate mai mare.

Orice pediatru are datoria ca în prezența tulburărilor gastro-intestinale rebele să recurgă la ajutorul otologului, care cu mijloacele actuale de investigație (examenul cu lupa, microscopul, examenul radiologic) nu va mai exagera ca altădată, în executarea timpanotomiei și antrotomiei, cînd numeroase cazuri nu prezentau nici o infecție.

Timpanotomia sugarului se execută fără nici o anestezie, după o prealabilă dezinfecție cu alcool 70%. Unii fac o ușoară anestezie cu eter.

La sugar se diferențiază foarte greu membrana timpanului tumefiată de roșeața care se continuă pe peretele posterior al conductului, de aceea acul de paracenteză se introduce cu o sondă fină, de-a lungul peretelui posterior al conductului, pînă se simte membrana timpanului și apoi se face incizia. Dacă se lezează peretele conductului, poate apărea o periostită care cedează foarte încet.

Otita gripală (hemoragică); otita medie scarlatinoasă, mai rar întîlnită după vaccinările actuale, otita rujeolică etc. necesită executarea timpanotomiei de la începutul otitei.

CHIRURGIA OTITEI SEROMUCOASE CU TIMPAN ÎNCHIS

Această formă de otită se întîlnește din ce în ce mai des în ultima vreme, după observațiile autorilor. Otita seromucoasă, cunoscută și descrisă de Politzer pe la finele secolului trecut, a fost neglijată de otologi în prima jumătate a secolului nostru. Această otită mucoasă prezintă în casa timpanului un conținut de viscozitate variabilă fără microbi. În general mucoasa casei este edematiată, cu timpanul puțin modificat și care nu se perforează spontan decît în cazul unei suprainfecții. Hipoacuzia de transmisie este simptomul principal. Unii bolnavi se plîng de o durere trecătoare localizată între ureche și faringe. Rareori întîlnim vertijul fugace la unii bolnavi cu schimbarea poziției de la vertical la orizontal.

Uneori timpanul apare congestionat și ușor bombat, și la examenul cu speculul Siegle (la presiune), congestia dispare și timpanul e mobil, ceea ce ne face să bănuim la unele cazuri prezența unei tumori vasculare în casa timpanului. La două cazuri am deschis casa prin incizie Rosen, bănuind o tumoare vasculară și am rămas surprins de cantitatea și viscozitatea accentuată a conținutului casei, care s-a aspirat foarte greu cu cele mai mari canule de aspirație.

incizie se aspiră conținutul vîscos, după ce se fluidifică cu o soluție de alfachimotripsină. Un tub de material plastic (Armstrong, Shepard etc.) se introduce în incizie (fig. 38), care nu trebuie să fie aproape de pereții conductului, pentru a nu se obstrua. Un astfel de dren din tub de polietilen, noi l-am preparat la flacără cu capetele răsfrînte în formă de mosor de ață, pentru a se menține în orificiu. Dimensiunile tubului pot fi de 2/4 mm. La introducerea tubului trebuie să avem grijă să nu se invagineze epiteliul timpanului, pentru a nu ajunge la un colesteatom iatrogen. Prin intermediul tubului se instilează în primele 8 zile soluții slabe de antibiotice, pentru a înlătura o infecție pe cale externă.

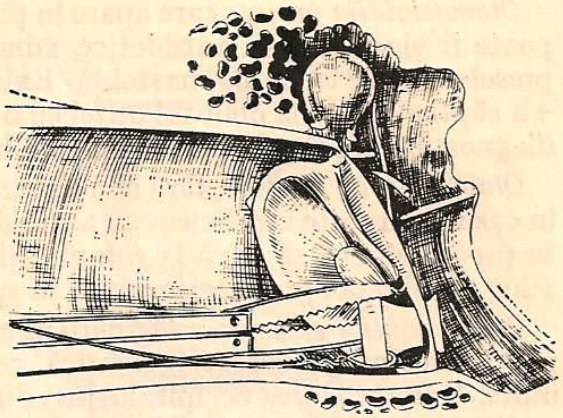

Fig. 38. Introducerea drenului (Shepard).

Tubul se poate menține luni în șir, pînă la permeabilizarea normală a trompei. Tratamentul local, inclusiv deviațiile de sept ca și tratamentul antialergic se impun la adult. Se controlează și mastoida radiologic. Dacă deficitul audiometric trece de 30 dB se trece la timpanostomie.

La copii se poate efectua deodată amigdalectomia și timpanostomia sub anestezie generală. Dacă cavumul e liber și sinusurile sînt normale, se impune plasarea drenului permanent în prezența hipoacuziei cronice și rebele.

Otita mucoasă întîlnindu-se mai frecvent la copii pînă la 10 ani și mai tîrziu în jurul vîrstei de 50 ani, se impune ca specialistul să trateze și să controleze orice otită pînă la revenirea ei la normal. Uneori se impune deschiderea mastoidei cu drenajul larg prin intermediul aditusului.

CHIRURGIA OTOMASTOIDITEI ACUTE

Otomastoidita acută este adesea camuflată de administrarea incorectă a antibioticelor, fie prin doze insuficiente, fie că se administrează după instalarea osteitei, fapt care duce la dispariția simptomatologiei clasice; de aceea se impune la fiecare caz executarea examenului radiologic, înaintea oricărei intervenții. Totuși otologul nu trebuie să lase ca diagnosticul să-i vină din laboratorul radiologic, iar radiologul nu poate interpreta imagini în lipsa datelor clinice. Timpanotomia insuficientă, blocajul aditusului sau greșita spălătură făcută în casă cu presiune, uneori, împrăștie infecția spre cavitățile mastoidiene. O gripă mai severă, febrele eruptive, un teren obosit, structura pneumatică a mastoidei ca și vîrsta (otomastoidita acută întîlnindu-se mai des la copii) sînt cauzele care duc la infecția țesutului osos mastoidian. Epiteliul mucoasei cavităților mastoidiene, fiind format dintr-un singur rînd de celule turtite, nu conține glande și nici țesut limfatic, astfel că reacționează la inflamație ca o seroasă, formîndu-se în celule la început un exsudat seropurulent, apoi purulent.

Otomastoidita precoce care apare în prima săptămînă de evoluție a otitei acute, poate fi vindecată cu antibiotice administrate corect, la care se adaugă compresele umede calde pe mastoidă. Existența scurgerii purulente în a 3-a sau a 4-a săptămînă de la debutul otitei cu o stare generală alterată, ca și confirmarea diagnosticului prin simpla incidență a lui Schüller impun deschiderea mastoidei.

Otomastoidita tardivă, fără nici o scurgere, cu timpanul cicatrizat, se întîlnește în cazurile tratate insuficient cu antibiotice. Osteita în aceste forme poate evolua în profunzime și să ducă la complicații intracraniene sau în majoritatea cazurilor evoluează spre exteriorizare, în special la copii.

Otomastoidita exteriorizată apare în prezent mai rar și la copii. Exteriorizarea retroauriculară, temporozigomatică, cervicală (tipul Bezold) sînt cele mai obișnuite. Exteriorizarea occipitală, jugodigastrică, ca și exteriorizarea în conductul auditiv extern (fistula Gellé) sînt mai rare.

Otoantrita sugarului o putem clasifica în forma *deschisă* cu scurgere auriculară și deseori exteriorizarea retroauriculară, apoi forma *închisă* latentă, care nu se trădează prin nici un semn auricular, este o supurație în focar închis, care duce la sindromul toxiinfecțios. Radiografia, mai greu de executat la sugar, ne furnizează date utile pentru indicația antrotomiei.

Tehnica trepanației. După pregătirea prealabilă a bolnavului, cu toate examinările necesare, se va face o tundere și fixarea regiunii păroase cu leucoplast. La dezinfecția cîmpului operator se poate întrebuința alcoolul iodat (1/4 tinctură de iod + 3/4 alcool 90°), după care se îndepărtează excesul de iod, cu alcool pur, care poate fi introdus și în conduct. Cîmpul operator de izolare, cu orificiul central de mărimea pavilionului (fig. 39), se fixează cu ață în regiunea păroasă și înapoia mastoidei. Pentru a nu se irita corneea, este bine să instilăm în ambii ochi înaintea dezinfecției o picătură de oleu de parafină, apoi să revedem radiografiile, audiograma etc.

Anestezia poate fi locală și generală.



Fig. 39. Cîmpul operator (Postmann).

Anestezia locală este precedată de anestezia de bază, care constă în a administra bolnavului în seara premergătoare operației un somnifer pe cale orală sau un supozitor (Nembutal de 120 mg).

Dimineața pe nemîncate, cu o oră și jumătate înaintea intervenției, se injectează intramuscular o fiolă dolosal sau mialgin, o fiolă fenergan și 0,5 mg de atropină. Dacă intervenția e de lungă durată și pacientul nu este suficient de calm, se poate face pe masa de operație o perfuzie endovenoasă cu un flacon de 250 ml ser glucozat în care se introduc: o fiolă de dolosal, o fiolă de diparcol și 10 cm^3 de novocaină 1%.

Anestezia locală se face, în primul rînd, în șanțul retroauricular, după ce am indicat linia de incizie cu un creion dermic, fiindcă infil-

traţia deformează tegumentele. O soluţie de novocaină sau xilină 0,5—1% adrenalinizată se injectează în trei puncte: unul în mijlocul şanţului retroauricular, altul superior sub linia temporală şi al treilea inferior sub vîrful mastoidei. Infiltrăm întîi straturile superficiale, apoi cele profunde pînă la periost.

Regiunea mastoidiană se anesteziază prin şase puncte în semicerc pe maginea posterioară a mastoidei, infiltrînd pînă la periost întreaga suprafaţă mastoidiană. Cantitatea totală de anestezic trebuie să fie de aproximativ 20 cm^3 sau mai mult, în raport cu extinderea leziunilor.

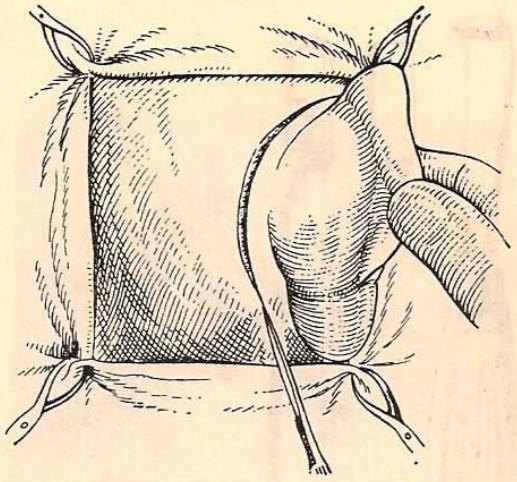

Fig. 40. Incizia retroauriculară.

Anestezia generală să se facă numai după un examen minuţios pulmonar şi cardiohepatorenal. Controlul tensiunii arteriale în timpul intervenţiei este necesar, mai ales că o anestezie în hipotensiune uşurează mult intervenţiile auriculare şi cervicofaciale în general, care sînt deseori hemoragice. Poziţia bolnavului este, de asemenea, importantă în timpul hipotensiunii controlate.

Incizia cea mai potrivită în otomastoidita acută este cea retroauriculară, la 2 mm înapoia şanţului retroauricular (fig. 40). Incizia trebuie să fie superficială în porţiunea superioară, pentru a nu leza muşchiul temporal şi pînă la os în cele trei porţiuni inferioare. Bisturiul trebuie ţinut drept, perpendicular pe piele şi nu oblic, pentru a nu se răsuci marginea tegumentului şi să dea naştere la o cicatrice vicioasă, inestetică.

1. *Incizia*, care porneşte de la linia temporală şi se întinde pînă la vîrful mastoidei, se adaptează formei acesteia. Pentru ca pavilionul să nu se deplaseze din cauza cicatrizării, incizia să fie mai aproape de şanţul retroauricular în cazul pavilioanelor îndepărtate de cutia craniană şi, invers, incizia să fie mai la distanţă în cazul pavilioanelor apropiate de cutia craniană, astfel cicatricea depărtată de şanţul retroauricular să nu apropie pavilionul şi mai mult după vindecare. Incizia să fie executată cu presiune, pentru a tăia deodată întregul periost, fără să se facă mai multe incizii la nivelul său, care, de asemenea, influenţează mersul normal al cicatrizării.

2. *Decolarea periostului* şi a ţesuturilor moi cu răzuşa Voss sau Farabœuf (fig. 41 *a*, *b*) se face înapoi pînă la marginea posterioară a mastoidei şi înainte pînă la peretele posterior al conductului pînă apare spina lui Henle. În jos, decolarea se execută pînă la vîrful mastoidei, dezinserînd partea superioară a sternocleidomastoidianului. În sus se pune în evidenţă linia temporală, rădăcina zigomei şi spina lui Henle. După executarea hemostazei, prin ligatură cu catgut sau prin diatermocoagulare, se aplică depărtătorul autostatic (fig. 42). Astfel apar punctele de reper: în sus linia temporală, în jos vîrful mastoidei şi în unghiul postero-superior al conductului spina lui Henle, care poate fi foarte variată ca formă, iar înapoi sutura petro-scuamoasă.

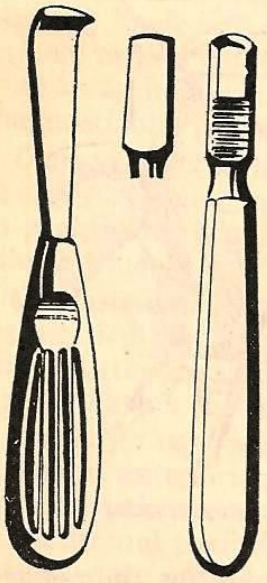

Fig. 41. *a* — decolator curbat (Voss); *b* — decolator drept.

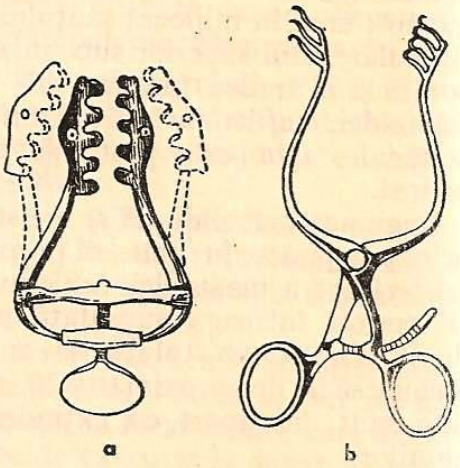

Fig. 42. Depărtătoare: *a* — Wagener; *b* — Passow.

3. *Trepanarea corticalei externe* se execută cu dalta sau freza. Triunghiul de atac (fig. 43) al corticalei ne ferește de a leza facialul, cateta verticală fiind la 3 mm de marginea peretelui posterior al conductului. Cateta orizontală la 2 mm sub linia temporală apără dura, mai ales cînd aceasta este procidentă. Ipotenuza ne atrage atenția asupra direcției sinusului lateral, corespunzînd aproximativ suturei petro-scuamoase. Trepanația corticalei începe la nivelul dreptunghiului (fig. 44).

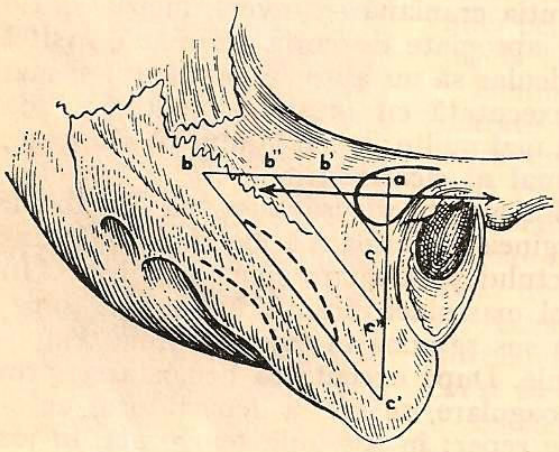

Fig. 43. Trepanația mastoidei. Triunghiul de atac.

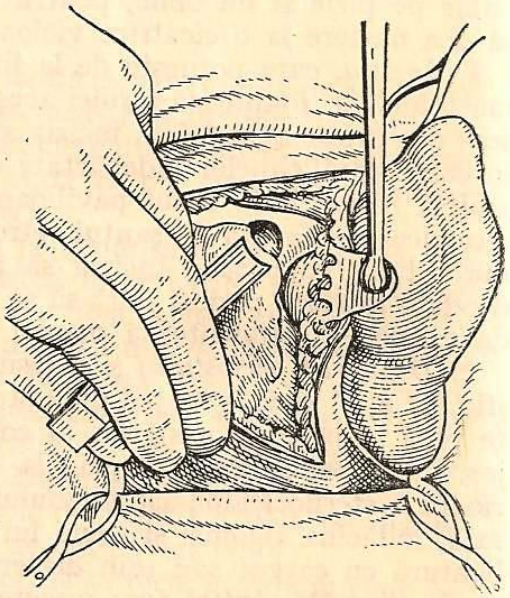

Fig. 44. Trepanația mastoidei. Trepanația se începe în unghiul drept al triunghiului (Aubry).

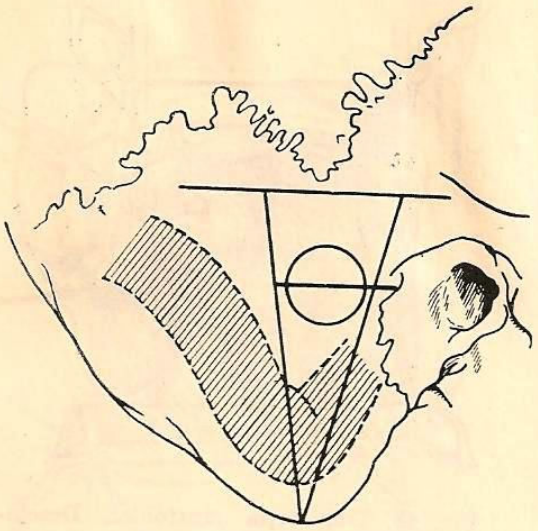

Fig. 45. Limitarea triunghiului de trepanație: sus, linia temporală; posterior, linia verticală care coboară spre vîrf, anterior linia ce trece prin spina lui Henle, pînă la vîrful mastoidei. Cercul pe osul plan al cărui diametru orizontal ajunge la spina lui Henle.



Fig. 46. Antrotomie:
S — sinus procident; *St* — stiletul așezat pe peretele anterior al conductului auditiv extern și la nivelul spinei, ne indică axul pentru locul de deschidere al antrului.

4. La nivelul unghiului drept se *deschide antrul*. O sondă canelată sau un stilet butonat incurbat introdus în aditus ne arată că antrul a fost bine deschis. Sub controlul lupei sau al microscopului chirurgical se chiuretează spre peretele extern al aditusului, pentru a drena cît mai bine casa timpanului. Se poate utiliza freza (care pentru debutant este mai periculoasă), atît pentru descoperirea antrului cît și pentru lărgirea aditusului.

Dacă procesul de osteită nu ne duce spre sinusul lateral sau dura cerebrală, e bine să evităm descoperirea lor. Urmărind cu atenție linia temporală, putem să ne dăm seama dacă dura este sau nu procidentă. De asemenea, după poziția suturei scuamo-mastoidiene ne dăm seama de procidența sinusului lateral. Nu vom depăși niciodată linia temporală, pentru a nu descoperi dura.

Pentru a ajunge mai sigur la antru, desemnăm un cerc, al cărui diametru să treacă de la spina lui Henle pînă la o linie verticală ce trece prin mijlocul mastoidei. În acest cerc căutăm antrul (fig. 45).

Corticala are diferite grosimi, așa că vom freza sau dălțui cu grijă la început, pînă apar primele celule cu sînge sau puroi. Pentru a fi și mai siguri în găsirea antrului, aplicăm vîrful dălții sau al unui stilet pe peretele anterior al conductului, mînerul stiletului să fie la nivelul spinei, și în direcția acestui stilet, înapoia spinei vom găsi antrul, atunci cînd sinusul este foarte procident (fig. 46).

Începătorul fără experiență trebuie să utilizeze un stilet foarte incurbat și bont la vîrf, pe care să-l îndrepte în sus spre tegmen-antru și înăuntru, pentru a intra cu el în aditus, și numai astfel este sigur că se găsește în antru și nu

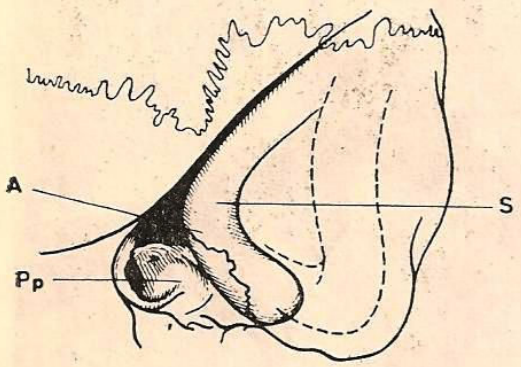

Fig. 47. Procidența sinusului lateral:
S — sinus lateral; *A* — antrul; *P. p.* — peretele posterior al conductului auditiv extern.

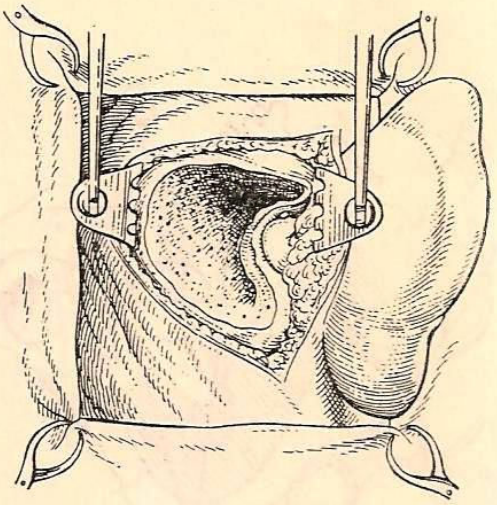

Fig. 48. Trepanația mastoidei. Deschiderea celulelor zigomatice, deasupra conductului auditiv extern (Aubry).

într-o celulă mare retroantrală, în care vîrful cîrligului întîmpină o rezistență. Se continuă dăltuirea în față pînă se cade în antru. Apariția canalului orizontal, albicios, neted și bombat, la tatonarea cu stiletul, ne dă siguranța că ne găsim în aditus.

În cazul mastoiditelor scleroase, dăltuirea să se facă oblic și niciodată dalta să nu înțepenească în os. Rareori, sinusul lateral e foarte superficial și aproape de peretele posterior al conductului, cu un antru mic, pe care îl descoperim sub sinusul venos (fig. 47).

5. *Deschiderea grupurilor celulelor mastoidiene.* Sub controlul sistemului optic măritor, se lărgește antrul cu chiureta sau cu freza, îndepărtîndu-se toate focarele osteitice. Se deschid celulele zigomatice mai des întîlnite la copii, progresînd cu trepanația și utilizînd dălți sau freze corespunzătoare acestui spațiu, pentru a nu leza dura sau pentru a nu lua prea mult din peretele canalului auditiv extern (fig. 48), deasupra conductului auditiv, între linia temporală și spina lui Henle.

Celulele subantrale și *intersinusofaciale* sînt suprapuse și se deschid cu grijă, pentru a nu leza facialul sau cotul al doilea al sinusului lateral. Putem utiliza pensa mușcătoare, îndreptată cu brațele mușcătoare în sens vertical (fig. 49).

Celulele din unghiul lui Trautmann, care este format în sus de corticala internă ce acoperă dura temporală, iar înapoi și mai jos de corticală ce acoperă sinusul lateral și înainte corticala internă ce acoperă dura cerebeloasă. Celulele acestui unghi trebuie îndepărtate în întregime, cu riscul de a descoperi sinusul lateral, pentru a feri bolnavul de complicații endocraniene prin nechiuretarea acestor celule profunde.

Celulele vîrfului mastoidei se deschid după dezlipirea periostului cu dificultate și se chiuretează în profunzime pînă la creasta digastrică, care la partea anterioară vine în raport cu gaura stilomastoidiană și deci cu facialul (fig. 50).

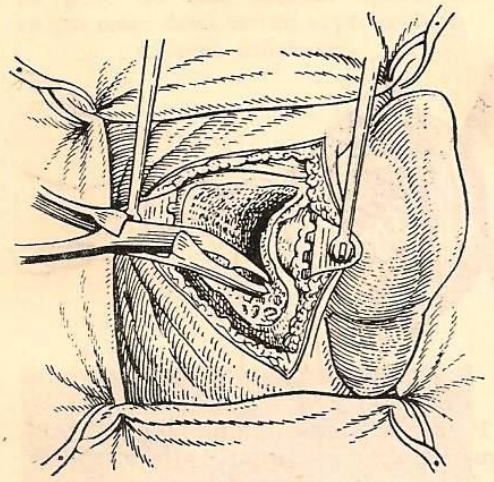

Fig. 49. Trepanația mastoidei. Deschiderea celulelor subantrale și intersinusofaciale (Aubry).

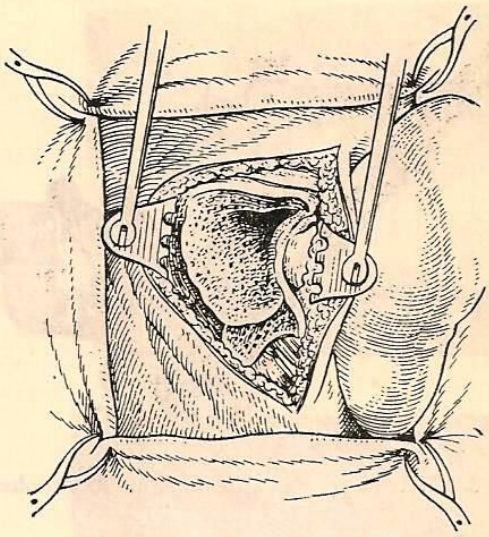

Fig. 50. Trepanația mastoidei. Rezecția vîrfului sub care se observă fibrele digastricului (Aubry).

Celulele posterioare, retrosinusale infectate (cînd apare un edem la marginea posterioară a mastoidei, semnul lui Grisinger și adenopatie cervicală), se deschid cu atenție pentru a nu leza vena emisară.

Celulele perilabirintice, care la adulți mai ales pot fi foarte răspîndite. Poziția lor este mai des lîngă canalul semicircular posterior sau înapoia canalului superior. Dacă la terminarea mastoidectomiei observăm în zona celor două canale semicirculare apărînd puncte mai mari sau mai mici de sînge, atunci trebuie să ne gîndim la aceste celule perilabirintice, care deși sînt adînci trebuie abordate și deschise, pentru a nu duce la petrozite bazale cronice supurate, greu de tratat. Nu vom utiliza niciodată chiureta, ci numai dălțile curbe de diferite mărimi (fig. 51). Direcția dălții bine sprijinită este de sus în jos și din față în spate, dăltuind în jurul punctelor sîngerînde, pînă apare labirintul cu osul său dur, cînd ne orientăm mai bine unde trebuie să dăltuim. Țesutul de granulație se îndepărtează cu chiurete fine, sub controlul sistemului optic măritor (ochelari-lupe, microscop chirurgical) (fig. 52). Chiureta trebuie bine sprijinită cu două degete de la mîna stîngă (fig. 53).

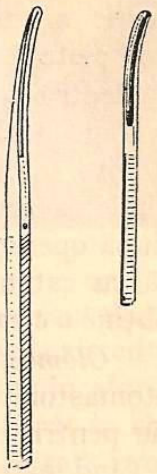

Fig. 51. Dălți curbe pentru îndepărtarea celulelor perilabirintice (Bayer).

În concluzie se face o *antrocelulotomie maximă,* neputîndu-se aborda toate celulele, mai ales cele perilabirintice, ca și întreaga corticală internă a mastoidei (mastoidectomie).

6. *Verificarea cavității mastoidiene* prin instilație de ser fiziologic steril și aspirație sub controlul sistemului optic măritor, pentru a îndepărta toate resturile de focare osteitice.

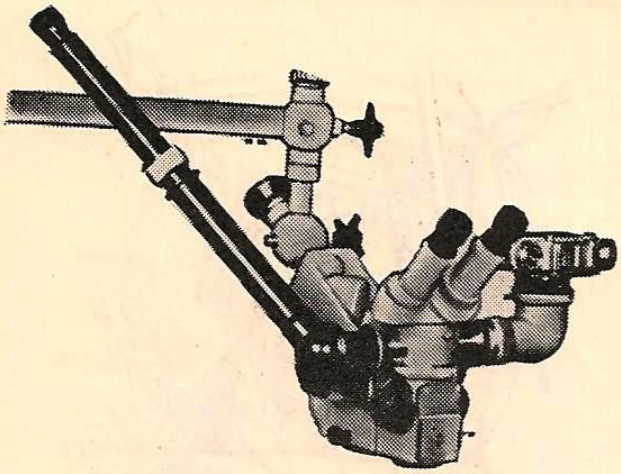

Fig. 52. Microscop operator (Opton Oberkochen).

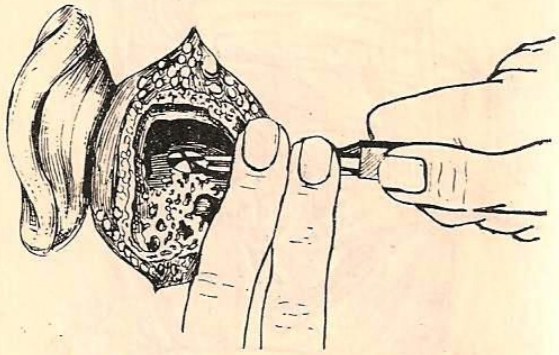

Fig. 53. Poziția chiuretei sprijinită de mîna stîngă pentru îndepărtarea septurilor intercelulare.

7. După toaleta plăgii mastoidiene, se introduce în cavitate un amestec de antibiotice, și *plaga se sutureză* în întregime, lăsînd la partea inferioară o lamă subțire de cauciuc pentru drenaj timp de 10 zile, al cărei vîrf interior să ajungă pînă la aditus sau un tub de material plastic, prin care se pot instila antibiotice (fig. 54).

La unele cazuri poate apărea o recidivă a mastoiditei, cînd procesul din casa timpanului se vindecă incomplet, dacă nu se introduce în conduct mesa de drenaj. Toate aceste recidive care apar tîrziu, după un an, nu sînt recidive osoase, ci un abces al părților moi retroauriculare în legătură cu o infecție a casei timpanului. Drenajul se face prin o incizie retroauriculară, completată cu o timpanotomie largă.

Pentru a evita aceste recidive, tratamentul postoperator cu antibiotice nu trebuie neglijat cel puțin o săptămînă. Primul pansament se schimbă la 48 de ore, apoi se repetă la 2-3 zile pînă la vindecarea plăgii mastoidiene și închiderea timpanului. Punctele de sutură se elimină de la a 8-a zi la a 10-a zi după operație, iar drenul se elimină a 12-a zi. Dacă se face sutură subcutanată cu catgut, firele de mătase ale pielii se pot îndepărta a 3-a zi, pentru a obține o cicatrice estetică.

Otomastoidita exteriorizată se operează după timpii operatori înșirați la otomastoidita obișnuită, cu excepția că înaintea inciziei se poate face o punție pentru extragerea conținutului purulent.

Cînd exteriorizarea este în regiunea *temporozigomatică* se aplică procedeul lui Heath, care constă în prelungirea inciziei pînă deasupra pavilionului și apoi cu răzușa se îndepărtează mușchiul temporal. Se decolează și o parte din peretele superior și posterior al conductului. Se rezecă peretele extern al aditusului și zona corespunzătoare peretelui posterior al conductului, la o distanță de cel puțin 3 mm de cadrul timpanal. Cu o freză îngustă se pot

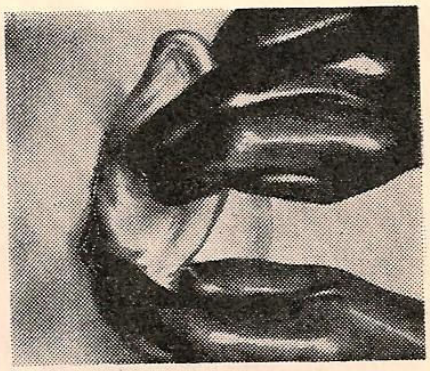

Fig. 54. Sutura plăgii retroauriculare cu fibre de lînă. Drenul apare la unirea celor două treimi superioare cu treimea inferioară.



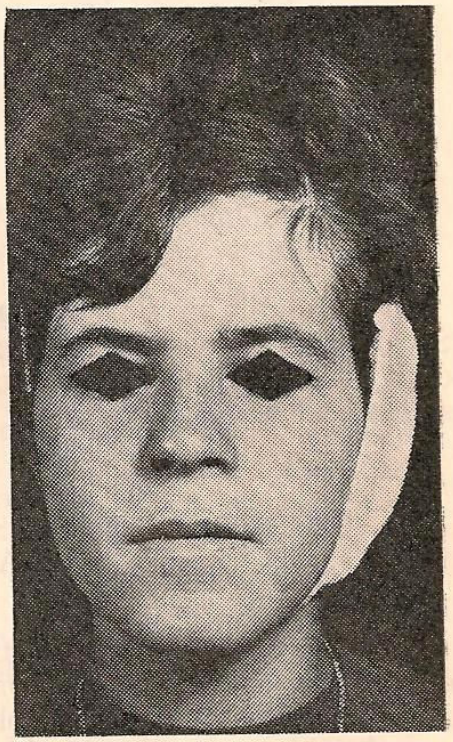

îndepărta aceste elemente osoase cu grijă, pînă apare ramura orizontală a nicovalei și deasupra ei proeminența canalului orizontal. Celulele existente în această zonă se chiuretează cu atenție de jos în sus și dinăuntru în afară, pentru a nu luxa nicovala și pentru a nu leza facialul, care e separat la cotul al doilea de peretele inferior al aditusului printr-un strat osos subțire.

În forma *jugodigastrică* se controlează cu atenție celulele subantrale și ale vîrfului mastoidei, apoi se face o contraincizie cervicală de cîțiva centimetri de-a lungul marginii posterioare a sternocleidomastoidianului pînă la locul abcedat.

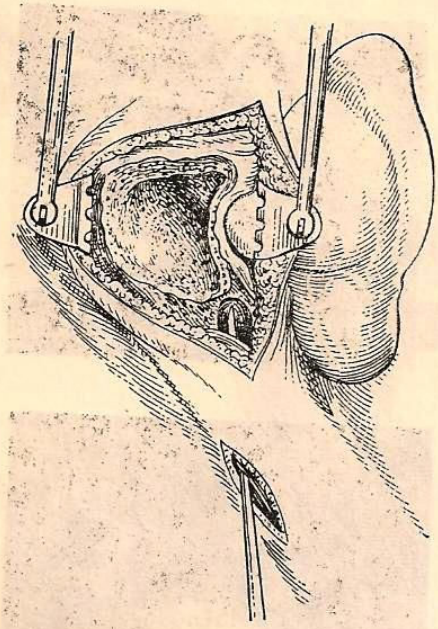

Fig. 55. Mastoidita lui Bezold.
Vîrful mastoidei este rezecat în totalitate, pînă la creasta digastrică, cînd apare partea posterioară a mușchiului.
Abcesul cervical se drenează printr-o incizie cervicală de-a lungul marginii posterioare a sternomastoidianului (M. Aubry).

În mastoidita tip *Bezold*, se prelungește incizia sub vîrful mastoidei cu un cm. Se dezinseră mușchiul sternocleidomastoidian de pe vîrful mastoidei și, după rezecția acestuia, se practică o contraincizie pe marginea posterioară a sternocleidomastoidianului, la partea cea mai colectată (fig. 55).

CHIRURGIA OTOMASTOIDITEI ACUTE A SUGARULUI ȘI A COPILULUI MIC

Evoluția otomastoiditei sugarului se deosebește de cea a adultului, datorită elementelor anatomice deosebite la acest nivel. Sutura scuamomastoidiană, care este deschisă sau incomplet închisă, antrul fiind așezat mai sus și mai superficial, cu o corticală subțire, deseori cartilaginoasă la copiii rahitici, dă posibilitate procesului mastoidian să se exteriorizeze sub forma unui abces subperiostal, cît mai frecvent.

Cu cît copilul este mai tînăr, cu atît și antrul este mai superficial (cei care au făcut puține operații la sugar omit acest lucru și caută antrul mai înapoi și mai profund).

Dacă în primele zile, după debutul otitei la sugar, apare edemul retroauricular, se presupune un abces subperiostal cu corticala intactă, puroiul exteriorizîndu-se prin fisura scuamomastoidiană. Cînd edemul retroauricular apare mai tîrziu la a 2-a, a 3-a săptămînă de la debutul otitei, exteriorizarea s-a produs prin ramolirea corticalei.

Anestezia generală la sugar nu se indică, ci numai o ușoară inhalație cu eter. Retroauricular se face o infiltrație cu novocaină 0,5%, cînd poate apărea

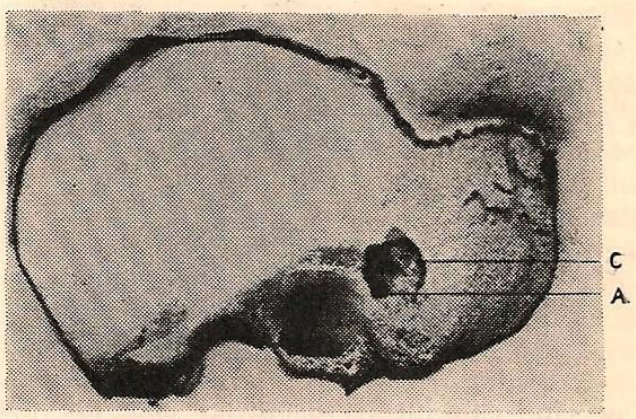

Fig. 56. Copil de 1 1/2 ani. Antrotomie. Nu se observă spina lui Henle nici linia temporală:
A — antru superficial; *C* — corticala foarte subțire.

o paralizie facială, din cauza lipsei de dezvoltare a vîrfului mastoidei, cînd facialul este mai superficial (fig. 56).

Tehnica operației. Atît în forma exteriorizată cît și în forma închisă, nu se execută numai o simplă antrotomie ca altădată, ci o antrocelulotomie ca și la adult, deschizîndu-se toate celulele periantrale care se găsesc prezente de la naștere.

Rădăcina zigomei avînd celulele mult dezvoltate, cavitatea trebuie lărgită în sus și înainte către aceste celule, care trebuie deschise în totalitate.

Incizia pe un tegument foarte mobil și un periost infiltrat și foarte aderent se face în dreptul antrului sau după cum este plasat edemul sau infiltrația. Incizia se face mai aproape de pavilion sau pe mijlocul mastoidei, interesînd deodată pielea și periostul pe o lungime de 1-2 cm și nu trebuie coborîtă în jos pentru a nu leza facialul.

În prezența abceselor se incizează tegumentul, se îndepărtează puroiul prin apăsare cu o compresă mai groasă de tifon și apoi se aplică depărtătorul autostatic, care mărește locul de incizie. Antrul se poate simți sub vîrful indexului ca o fosetă. După curățirea granulațiilor se poate vedea regiunea osului fistulizat.

Periostul gros și aderent se incizează cu vîrful bisturiului în mod delicat, fiindcă osul subjacent este moale și osteitic. Decolarea periostului trebuie făcută cu grijă pe o mică întindere, fără să decolăm și peretele posterior al conductului. Periostul, mai mult ca la adult, trebuie protejat, deoarece altfel se perturbă regenerarea ulterioară a osului.

Se plasează din nou depărtătorul pentru a se prinde și periostul decolat. După îndepărtarea periostului apare zona ciuruită retromeatică, la nivelul căreia deschidem antrul cu chiureta (spina lui Henle și linia temporală lipsesc ca elemente de orientare).

Grupurile celulare le chiuretăm cu grijă, pînă apare corticala internă netedă. Uneori trebuie să extindem incizia în sus pentru a decola rădăcina zigomei și a deschide celulele de la acest nivel. Dealtfel, celulele cele mai dezvoltate la copilul mic sînt cele zigomatice și cele unghiulare (fig. 57),

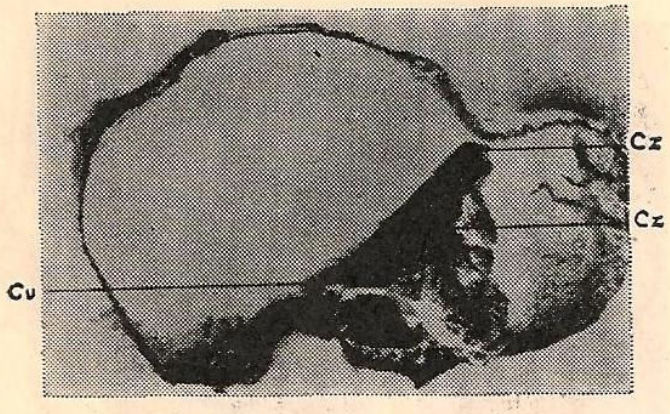

Fig. 57. Antrotomie la un copil de 1 1/2 ani:
C.z. — celulele zigomatice; *Cu.* — celulele unghiulare (Hünermann).

pe cînd cele intersinusofaciale sînt mai puțin dezvoltate, pentru că procesul mastoidian este mai redus.

Chiar un edem la unghiul extern al orbitei ne indică controlul celulelor zigomatice. Cu chiureta introdusă în aditus sau cu o pensă fină mușcătoare se ia toată porțiunea osoasă pînă apare apofiza orizontală a nicovalei (Heath), conducîndu-ne după leziunile osoase.

Prin prelungirea inciziei deasupra pavilionului, acesta se lasă în jos și de aceea este mai bine să-l prindem cu fire de catgut de periost, pentru a împiedica deplasarea lui. Chiar celulele intersinusofaciale, oricît de reduse ar fi, trebuie deschise, pentru a nu apărea mai tîrziu o flebită a cotului inferior al sinusului lateral, cu febră mare și ganglioni submandibulari. La unii copii întîlnim celule infectate perilabirintice, care trebuie chiuretate în profunzime pînă dispar punctele sîngerînde ce se ivesc în calea chiuretajului.

Dacă sugarul prezintă otomastoidită bilaterală, se deschid cavitățile mastoidiene la ambele urechi în aceeași ședință, mai ales în cursul bolilor contagioase.

După o hemostază riguroasă, plaga se lasă deschisă, aplicînd un fir numai la partea superioară. Se introduce apoi o meșă afînată în plagă cu un pansament nu prea strîns. Primul pansament se face la 4—5 zile, dacă nu este prea îmbibat, și se continuă la 2—3 zile. La fiecare pansament se controlează timpanul și se face paracenteză complimentară, dacă e cazul. În conduct se introduce de asemenea o meșă, care nu permite stenoza acestuia. Antibioticele trebuie administrate în raport cu evoluția postoperatorie.

Sindromul „hipertermie-paloare" se întîlnește excepțional în prezent, prin îngrijirea acestor operații în serviciile de reanimare. Acest sindrom se evită și se combate printr-o hidratare masivă cu perfuzii de ser fiziologic glucozat izotonic în părți egale, cîte 150 cm^3 /kg greutate în 24 h (Lemariej). Colaborarea cu pediatrul este obligatorie în aceste cazuri. Pentru a evita recidivele mastoidiene se indică asanarea focarelor rinofaringosinusale, la 15 zile după operație. La unii sugari și copii mici, leziunile din atică nu se vindecă după mastoidectomie. Dacă la un antrotomizat greutatea nu începe să crească după 4—6 zile de la operație sau dacă rămîne staționară după o creștere de 8—10 zile, cît durează tratamentul postoperator cu antibiotice, de asemenea dacă leucocitoza se menține și postoperator, toate aceste semne generale pledează pentru leziuni aticale ireversibile (antro-aticită subacută).

Semnele locale timpanice trebuie studiate prin repetiție cu sistem optic mărităr, pentru a constata leziunile la nivelul porțiunii superioare a timpanului. La aceste cazuri se încearcă antibioterapia, gammaglobulinele, și dacă timpanul nu-și revine la normal în 8—10 zile, se trece la „aticotomie secundară", care se execută între 10 zile și 3 luni de la prima intervenție. Operația se execută sub microscopul operator, cu anestezie generală. După incizia lui Shambaugh, se decolează pielea conductului în jos și înainte, se îndepărtează zidul aticei cu dalta fină și chiureta, progresînd dinainte înapoi, pînă la unirea cu cavitatea de antrotomie. Prin acest procedeu se îndepărtează toate fungozitățile care blochează aditusul, ca și osteita zidului aticei, avînd grijă de a nu leza statica oscioarelor. Se incizează lamboul meatal la ora 12 și partea posterioară a acestuia și se aplică pe masivul facialului o meșă îmbibată cu antibiotice care se menține 8 zile. Cavitatea aticală se închide cu o membrană cicatriceală subțire, care ia locul zidului aticei.

Incidentele în cursul deschiderii cavităților mastoidiene mai des întîlnite sînt: deschiderea *sinusului lateral* sau a *venei mastoidiene*. Cu dalta sau cu freza putem leza peretele venos. O compresă aplicată la locul sîngerării și îmbibată în soluție de adrenalină se presează mai accentuat pînă sîngerarea încetează, așa că se poate continua operația alături de această meșă hemostatică. Cînd emisara mastoidiană are un calibru mai mare, putem aplica ceară sterilă sau chiar o parte din mușchii din vecinătate la locul sîngerării. Dacă se îndepărtează tampoanele după terminarea operației și sîngerarea persistă, se lasă pe loc o meșă iodoformată bine presată, cu o extremitate ieșită în afară alături de tubul de drenaj. Meșa este trasă încet în afară la primul pansament după 3 zile de la operație, și dacă apare impregnată cu sînge, se taie capătul extras cu foarfecele și restul meșei se extrage în zilele următoare. Rareori, după eliminarea meșei apare o hemoragie, cînd trebuie să facem un nou tamponament la locul de drenaj. Excepțional se poate leza *sinusul* prin o eschilă osoasă mai mare, cînd hemoragia e foarte abundentă și în acest caz trebuie să o stăpînim printr-un tamponament masiv, puternic presat în plagă. Acest accident se întîmplă în cazul unei periflebite, cînd trebuie să excludem sinusul lateral, după tehnica descrisă la capitolul complicațiilor venoase. Ramolirea peretelui sinusului se produce mai ales în dreptul grupului de celule intersinusofaciale, uneori pe o întindere destul de mare, și e suficientă o presiune mică în timpul tamponării ca să se producă o ruptură a sinusului. De aceea, la îndepărtarea acestor celule să folosim aspirația și ochelarii măritori.

Descoperirea meningelui se produce mai des în cursul eliminării focarului osteitic sau în prezența unui abces extradural. Meningele descoperit se badijonează cu tinctură de iod și se continuă operația, fără nici o complicație serioasă. Granulațiile de pe dura și sinus se îndepărtează ușor cu chiureta pînă apare o sîngerare la nivelul lor. În prealabil îndepărtăm ușor cu dalta fină corticala de la nivelul acestor granulații pînă ajungem la zona normală a peretelui sinusului sau durei mater.

Un accident mai grav este *lezarea nervului facial*, care trebuie rezolvat în primele 24 de ore după operație, prin descoperirea lui și eventual grefarea nervului, dacă a fost secționat în totalitate, după tehnicile descrise la capitolul chirurgiei facialului.

Complicațiile locale postoperatorii

1. *Supurația abundentă a plăgii*, cînd trebuie să îndepărtăm firele de sutură și să aplicăm un drenaj continuu, prin care să instilăm diferite antibiotice, în raport cu antibiograma. Plaga se spală cu ser fiziologic steril, înaintea fiecărui pansament, care se face zilnic la început, pînă secreția se menține abundentă, apoi se rărește treptat pînă la vindecare.

2. *Supurația din conduct* necesită pansament zilnic cu aspirația puroiului și introducerea de meșă îmbibată cu antibiotice.

3. *Pericondrita pavilionului*, cu febră, cu roșeață și tumefacția pavilionului și durere *locală accentuată*. De la prima apariție a perincondritei, se badijonează pavilionul cu soluție de nitrat de argint 1/5, de maximum 2—3 ori, la intervale de 2—3 zile.

4. *Pareza facială* poate apărea la 3—4 zile după operație, datorită unor celule infectate din vecinătatea nervului, care au rămas neabordate, sau un tamponament compresiv ori o hemoragie secundară. Tratamentul constă în îndepărtarea meșei, în tratamentul antiinflamator energic cu antibiotice, ca și un tratament antifibros cu alfa chimotripsină și cortizon. Dacă după 3—4 săptămîni nu obținem nici o regresiune clinică sau electrică, trecem la chirurgia nervului.

CHIRURGIA OTITEI SUPURATE CRONICE

Deseori întîlnim supurații cronice ale casei timpanului, fără interesarea mastoidei, care la examenul radiologic apare complet eburnată, cu antru redus de volum. Otita medie supurată cronică se caracterizează printr-o perforație persistentă a timpanului și scurgere auriculară, cu o durată de peste 2—3 luni.

Sediul și mărimea perforației, ca și forma leziunilor din casă, depind nu numai de virulența infecției, ci și de timpul de scurgere auriculară, care poate dura zeci de ani sau chiar o viață întreagă la unii, fără să dea naștere la complicații.

Ca etiologie, otita supurată acută netratată corect (drenaj insuficient, antibiotice administrate incorect), ca și frecvența vegetațiilor adenoide, amigdale infectate, focare nazosinusale etc., ce întrețin supurația auriculară, care trece în cronicitate după cîteva luni. O cauză frecventă care contribuie la cronicizarea supurației o constituie leziunile din casa timpanului în cursul otitelor bolilor infectocontagioase sau a celor ce apar pe un teren bacilar, diabetic etc. De asemenea, otitele posttraumatice neîngrijite ajung în majoritatea lor la cronicitate.

Frecvența otitelor supurate cronice ca și a sechelelor acestora ajunge la un procent de 2—5%, după datele O.M.S., în majoritatea țărilor lumii.

Profilaxia supurațiilor cronice auriculare este legată de nivelul economic și cultural al populației și mai ales de starea asistenței de specialitate. Creșterea continuă a rețelei de oto-rino-laringologie duce, în mod treptat, la împuținarea cazurilor cu această afecțiune. Avînd în vedere importanța medico-socială a otitelor supurate cronice latente, depistarea lor este absolut necesară, fiindcă bolnavii, în general, nu-i dau atenție, decît în cazul cînd supurația devine abun-

dentă, prin o reîncălzire a otitei cronice sau cînd apare otita externă exematoasă, cu durere sau o stare generală gravă, produsă de retenția scurgerii purulente, cu o complicație de vecinătate. Indiferența majorității bolnavilor în cazul otitelor supurate latente nu mai este atît de caracteristică ca altădată, cînd se prezentau la consultație numai pentru apariția unei surdități mai accentuate sau a fetidității, din cauza stagnării puroiului din conduct.

Astăzi, asistența medicală gratuită aduce majoritatea bolnavilor cu supurații latente la consultații și tratament. Otita supurată cronică cuprinde cele două forme sub aspectul scurgerii; *otoreea-mucopurulentă* (mezotimpanita, otoreea tubară), ce se caracterizează prin inflamația mucoasei tubotimpanice, cu hipersecreția glandelor, fără ca infecția să cuprindă pereții osoși. Ea poate dura ani în șir, fără se dea naștere la complicații grave. Otoreea tubară se întîlnește mai des la vîrstele tinere, avînd drept cauză repetatele inflamații nazofaringiene. În conduct apare o secreție mucoasă sau mucopurulentă nefetidă (afară de cazul cînd secreția stagnează în conduct timp mai îndelungat). Perforația timpanului este localizată obișnuit în porțiunea antero-inferioară. Perforația poate fi și centrală, de formă rotundă, ovalară sau reniformă, de diferite mărimi, și nu ajunge niciodată marginală ca să atingă șanțul lui Gerlach. Nu găsim niciodată colesteatomul în casă. Prin intermediul perforației se poate vedea mucoasa promontoriului congestionată, îngroșată, putînd prolifera sub formă de granulații sau polipi. Osul și periostul își păstrează integritatea. Radiografia (incidența Schüller, Chaussé III și transorbitara lui Guillen) arată lipsa oricărei leziuni osteitice sau colesteatomatoase, cu integritatea lanțului osicular. Tomografiile pot completa examenul.

Subiectiv, bolnavul prezintă o simplă jenă locală și o hipoacuzie de grade diferite, nu în raport cu mărimea perforației, ci mai mult cu procesele adezive din casa timpanului.

Otoreea purulentă (epitimpanita, aticita) apare atunci cînd procesul inflamator atacă pereții osoși ai casei sau produce necroza oscioarelor, cu perforație localizată obișnuit la nivelul membranei lui Schrapnell, sau timpanul este distrus în întregime. Obișnuit, leziunile sînt localizate în atică cu perforația timpanului la acest nivel sau o perforație postero-superioară. Uneori, perforația este punctiformă în membrana flacidă și e acoperită de o mică crustă, de sub care zemuiește puroiul gălbui, albicios-grunzos și fetid. Această perforație punctiformă scapă uneori otoscopiei directe și se pune în evidență cu lupa sau cu microscopul, punînd capul în lateroextensie forțată. Cînd perforația este marginală, radiografia și tomografiile pun în evidență *osteita* parietală sau osiculară, scărița fiind de cele mai multe ori menajată. Osteita nicovalei, în primul rînd, apare la nivelul apofizei verticale (descendente), apoi osteita capului și a gîtului ciocanului, în perforațiile membranei lui Schrapnell. Evoluția progresivă a osteitei duce la eliminarea acestor oscioare sub formă de sechestre, golind astfel casa timpanului de conținutul ei. Rareori, cînd perforația e centrală, se produce o osteită a mînerului ciocanului, care după distrucția capului și gîtului în cursul aticitelor atîrnă într-un rest de timpan. Osteita pereților aticei este cea mai periculoasă, fiindcă infecția prinde tegmen-timpani și consecutiv meningele, ce duce la complicații grave endocraniene (supurațiile cerebrale, meningita sau meningoencefalita-otogenă). O perforație marginală inferioară produce osteita hipo-

timpanică cu granulații sau polipi, putînd da complicații ale golfului venei jugulare interne. Osteita peretelui intern poate produce osteita promontoriului, cu fistule la nivelul acestuia, prin care se scurge perilimfă (așa cum am întîlnit 4 cazuri în ultimul timp), cu vîrtej și vîjîituri accentuate. Mai des se prinde canalul semicircular orizontal, fiind cel mai expus supurației, și la proba pneumatică constatăm semnul fistulei. Se indică ca la toate supurațiile cronice auriculare să se cerceteze semnul fistulei cu para Politzer.

Reacția inflamatorie a mucoasei căsuței timpanului, față de supurația cronică din casă, se manifestă prin *granulații polipoide* cu suprafață mamelonată, care astupă perforația și produc retenție. Polipul solitar pediculat și neted poate ajunge la dimensiuni mari și să astupe întreg conductul auditiv extern. Structura histologică arată că polipii sînt angiofibroame, cu un strat profund, compus din țesut conjuctiv, și învelișul, care este epitelial, cu celule cilindrice, iar la cei mai vechi cu celule pavimentoase stratificate. Puroiul sanguinolent ce se scurge din casă, e un semn al polipozei auriculare și poate fi confundat cu o tumoare malignă în prezența unei supurații cronice. Tumoarea însă este dură și prinde întreg volumul casei, producînd o sîngerare mai abundentă. Examenul anatomopatologic se impune în astfel de cazuri.

Forma colesteatomatoasă prezintă în casă o tumoare epitelială albă strălucitoare, formată din lamele suprapuse concentric ca foile de ceapă și acoperite de o membrană externă (matricea tumorii). Majoritatea otitelor supurate din copilărie devin colesteatomatoase. Histologic, matricea seamănă cu pielea, lipsindu-i glandele și foliculii piloși. Lamele epidermice au cristale de colesterină între ele (de unde vine și denumirea acestei tumori epiteliale). Centrul colesteatomului este format dintr-o magmă purulentă amorfă, cu miros foarte respingător. Colesteatomul poate ajunge de la mărimea unui bob de porumb pînă la volumul unei nuci. Tumoarea colesteatomatoasă crește încet, distrugînd întîi conținutul casei, apoi atica, peretele extern al aditusului, antrul, celulele mastoidiene, realizînd o evidare petromastoidiană totală spontană, pe care o întîlnim în cursul operației. Acțiunii distructive a colesteatomului nu i se poate opune nici capsula compactă a labirintului. Erodarea mai frecventă se produce la nivelul canalului semicircular orizontal cu apariția fistulei. Prin distrugerea peretelui posterosuperior al conductului, procesul supurat se poate exterioriza. Necroza osoasă produsă prin compresiune în toate direcțiile descoperă labirintul membranos, meningele, facialul, sinusul venos lateral și carotida internă, producînd la nivelul acestor organe leziuni grave, chiar mortale.

Patogenia colesteatomului este și azi controversată. Hipercheratoza peretelui posterior al conductului și a feței externe a timpanului produce descuamații de straturi de cheratină, care are o acțiune corosivă. *Verhoeven* menționează (1961) că colesteatomul se formează prin emigrarea epiteliului sănătos din meatul auditiv, traversînd o perforație marginală a timpanului deja existentă. Mai tîrziu, *Mc-Guckin* crede că perforația rezultă din eroziunea membranei timpanului de către cheratina corosivă, ce rezultă din descuamația conductului.

Diagnosticul se pune ușor chiar de la începutul colesteatomului, prin spălarea ușoară a casei timpanului cu soluție dezinfectantă (ser fiziologic steril cu penicilină,) cînd pe suprafața lichidului de spălătură apar lamele subțiri stră-

lucitoare caracteristice. La otoscopie, secreția este foarte redusă, uneori și fetidă, cu acea perforație marginală posterosuperioară. Examenul cu lupa are o indicație absolută în aceste cazuri. Examenul radiologic este o metodă valoroasă de diagnostic (o lacună clară și rotundă sau ovalară, uneori lobulată, plasată în regiunea antroaticală). Incidențele sînt ale lui *Stenvers*, *Chaussé* III, *Guillen* și *Meyer*, prin care se studiază regiunea antroaticală cu oscioarele, aditusul și rapoartele lor cu urechea internă.

Colesteatomul sec cu timpanul închis

Patogenia acestui colesteatom este mult discutată. După majoritatea autorilor ar fi tot un colesteatom secundar în urma unei inflamații a casei timpanului, cu simptoame atenuate și care ar duce la o metaplazie a mucoasei. Chiar și o otită cataralâ banală ar putea da naștere la acest proces.

Bolnavul prezintă o surditate de transmisie cu un timpan de aspect normal, ceea ce face să ne gîndim la o otospongioză, la o malformație congenitală sau chiar la o otită adezivă.

Examenul radiologic nu ne dă un rezultat clar în legătură cu prezența unui colesteatom în casă. El se pune în evidență cu ocazia unei explorări a casei timpanului. Colesteatomul în evoluția lui prinde atica și cavitățile aditoantrale, producînd un proces de osteoliză, fără nici o infecție supraadăugată. Colesteatomul invadează și labirintul, distrugînd și tabla internă a mastoidei, fără să lezeze dura-mater.

După felul și extinderea leziunilor, bolnavul va prezenta cele mai variate sindroame clinice.

Dacă colesteatomul sec se infectează, procesul va deveni o otită supurată cronică colesteatomatoasă. Tratamentul colesteatomului sec este chirurgical. După îndepărtarea matricei, prin explorarea casei se va trece la reconstrucția căii de transmisie, prin transpoziția osicioarelor.

Rezultatul funcțional depinde de forma leziunilor din casă.

Tratamentul supurațiilor cronice auriculare este medicamentos și chirurgical. Acest tratament are două scopuri fundamentale. Primul scop este cel curativ, de-a obține uscarea urechii prin vindecarea procesului infecțios. Al doilea scop este cel funcțional, de a ameliora audiția printr-un tratament chirurgical funcțional.

Tratamentul local medicamentos al otoreii mucopurulente se reduce la simple instilații sau pulverizații în casa timpanului cu diferite antiseptice, cum ar fi hexomedina (soluție alcoolizată $1^0/_{00}$ la 30°), care se presează cu para Politzer, pentru a se împrăștia în casă și în trompă (M a d u r o). Aerosoli cu penicilină 1 000 pînă la 5 000 u/cm³, executînd și metoda Valsalva pentru pătrunderea substanței dezinfectante în trompă. Secrețiile concretizate din casă, după ce se înmoaie cu ser fiziologic steril, se aspiră o dată sau de două ori la zi, după care se fac instilații cu soluție acid boric 3—4% în alcool de 70°.

Tratamentul de bază al otitei seromucoase este cel chirurgical regional, și anume, ablația la copii a vegetațiilor adenoide, ca și tratamentul unei eventuale sinuzite mai mult sau mai puțin latente. Relicvele de vegetații adenoide la adult cu nișe infectate în cavum sînt mai rare și se tratează prin

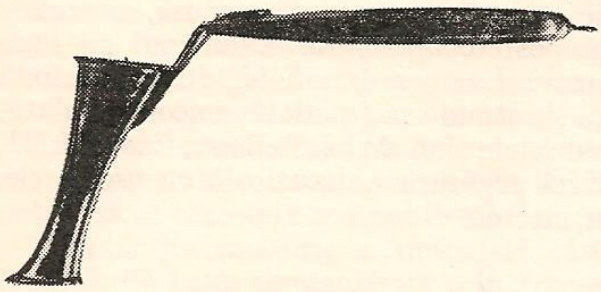

Fig. 58. Speculul Yankauer.

masaj digital și îndepărtarea țesutului limfatic scleros sub controlul direct cu speculul Yankauer (fig. 58).

Radioterapia profundă în doze antiinflamatorii pe regiunea faringo-tubo-timpanică contribuie la uscarea mucoasei și distrugerea țesutului limfatic infectat, peri- și intratubar. Experiența a demonstrat că radioterapia e superioară radiumului aplicat la orificiul trompei, fiindcă poate cuprinde întreaga cale a trompei și casa timpanului.

Tratamentul general, cu vitamine, gammaglobuline, cură termală arseniacală la copii și sulfuroasă la adulți, grăbește vindecarea. Uneori, otoreea tubară se vindecă spontan, prin cicatrizarea casei timpanului. Succesul terapeutic este uneori impresionant, după îndepărtarea vegetațiilor adenoide la copii, la care scurgerea de ani în șir se usucă în cîteva zile.

Otoreea purulentă se încearcă a se usca tot cu tratament medicamentos. După aspirații zilnice a secreției din casă se instilează soluție de alcool boricat 3%. Cînd timpanul prezintă perforații largi și cu scurgere mai puțin abundentă, se poate pulveriza în casă acid boric praf sau diferite sulfamide.

Deși întîlnim unele eșecuri în uscarea urechii, chiar cu antibioticul selectiv prin antibiogramă, totuși obținem succese cu cloramfenicol și streptomicină. Aceste medicamente, asociate cu acidul boric praf, se pulverizează în casă cu para Politzer. Enzimoterapia (hialuronidaza, alfachimotripsină, lizozimul) ne dă uneori bune rezultate în uscarea urechii. Hidrocortizonul instilat în edemul mucoasei casei ne dă rezultate spectaculoase deseori. Se mai poate utiliza propionatul de sodiu în soluție de 5%.

Cînd supurațiile auriculare sînt reinfectate cu proteus sau pyocianic, ele trenează uneori luni în șir și se influențează greu prin tratament local cu soluții de acid boric saturat, soluție nitrat de argint 1/5, instilații cu vitamina C, încercîndu-se și antibiotice cu efect nesigur.

Granulațiile polipoide mici se pot cauteriza cu acid cromic 1/10 sau cu perle fine de nitrat de argint, sub controlul lupei binoculare.

Anestezia se face prin instilații cu soluție de cocaină 10%. Granulațiile mai mari se extirpă cu pensa mușcătoare fină (fig. 59), pe care trebuie să o mînuim ușor, pentru a nu luxa scărița sau a leza nervul facial, cînd canalul lui Fallope este dehiscent.

Polipul solitar care umple conductul se extirpă cu ansa (fig. 60 *a*, *b*), care trebuie să fie de mărimea polipului, și se introduce încet lateral, pînă la pedicului polipului. Se strînge ansa fără să tragem forțat în afară, pentru a nu extirpa odată cu polipul și ciocanul, a cărui coadă se poate prinde în ansă. Astfel, în cazul cînd simțim o rezistență la strîngerea ansei sau în cazul cînd pacientul acuză amețeli, lărgim imediat ansa și o scoatem din conduct. O introducem apoi din nou cu prudență ca să prindem numai pedicului polipului,

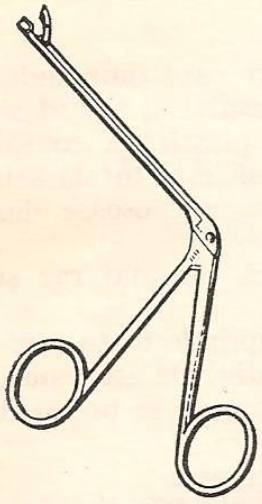

Fig. 59. Pensă mușcătoare pentru extragerea granulațiilor polipoide din casă.

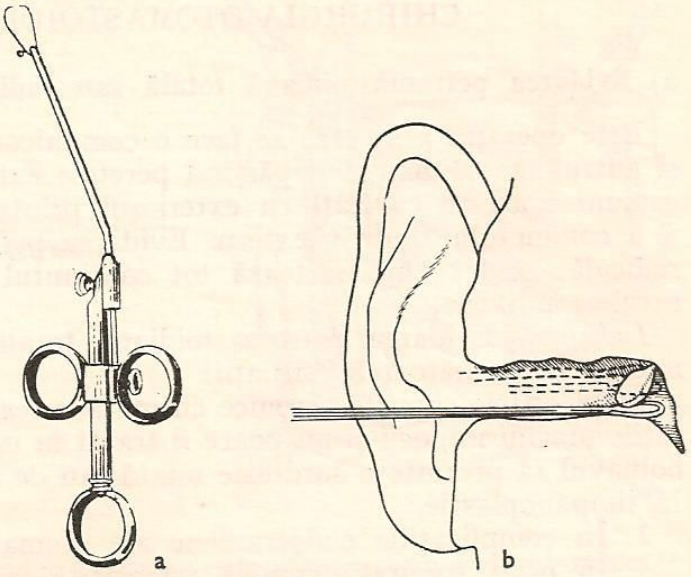

Fig. 60. *a* — polipotom auricular; *b* — ablația polipului auricular.

fără să tragem, deoarece pedicului fiind inserat în apropierea facialului dehiscent, prin tracțiune forțată a aderențelor angajate în ansă, putem provoca o paralizie facială.

Colesteatomul limitat la *atică* nu se mai spală cu canula Hartmann, ca altădată, pentru a nu se difuza infecția, ci se utilizează metoda lui Verhoeven, care mobilizează colesteatomul și-l decolează cu stiletul, prin intermediul perforației, sub controlul microscopului sau al lupei binoculare și apoi îl aspiră în mai multe ședințe, după ce îl înmoaie cu ser fiziologic steril sau soluție de alfachimotripsină. Cu această metodă am reușit să vindecăm și noi aticile colesteatomatoase. Perforația se închide spontan dacă este mică și lamele de colesteatom au fost aspirate în totalitate. Dacă cu tot tratamentul local, regional și general aplicat scurgerea nu încetează și polipii extirpați se refac, recurgem la tratamentul *chirurgical*. În locul evidării petromastoidiene totale de altădată se recurge la evidările parțiale, utilizînd diferite procedee, după locul și întinderea leziunilor. Cînd bolnavul prezintă o otită supurată cronică bilaterală, ne străduim să-l tratăm conservativ, să nu recurgem la evidare decît în cazul complicațiilor, pentru a-i conserva resturile de auz, dacă nu-i indicată timpanoplastia.

Otita cronică supurată reîncălzită se poate confunda la început cu otita supurată acută, de care o deosebim prin cercetarea antecedentelor, locul perforației, aspectul secreției purulente și aspectul radiologic al apofizei mastoide. Diferitele incidențe radiografice ne dau posibilitatea să indicăm cu aproximație felul intervenției chirurgicale, în vederea unei chirurgii funcționale cît mai judicioase.

CHIRURGIA OTOMASTOIDITEI CRONICE

a) Evidarea petromastoidiană totală sau radicală

Este operația prin care se face o comunicare largă între casa timpanului și antrul mastoidian, îndepărtînd peretele extern al aditusului și făcînd să comunice aceste cavități cu exteriorul printr-o operație plastică a concăi și a conductului auditiv extern. Evidarea petromastoidiană este totală sau radicală, cînd se îndepărtează tot conținutul și toate leziunile osoase din urechea mijlocie.

Indicații. Evidarea petromastoidiană totală se practică tot mai rar și numai în următoarele situații:

1. În otitele supurate cronice cu un colesteatom care cuprinde toate cavitățile urechii mijlocii și nu poate fi tratat în mod conservativ. De asemenea, bolnavul să prezinte o surditate mixtă sau de percepție, care nu se pretează la timpanoplastie.
2. În complicațiile endocraniene ale otomastoiditelor cronice.
3. În otita supurată cronică reîncălzită, cu focare de osteită, cuprinse în toate cavitățile urechii mijlocii.

Anestezia poate fi generală sau *locală*; cea locală se face, în primul rînd, în casa timpanului, prin introducerea unui tampon îmbibat în cocaină 10% cu adrenalină. Soluția Bonain nu se întrebuințează, pentru că paralizează nervul facial în locurile dehiscente ale canalului lui Fallope. Se face apoi anestezia șanțului retroauricular în trei puncte, ca și la operația otomastoiditei acute. Se scoate apoi tamponul cu cocaină din casa timpanului și se face anestezia conductului tot cu novocaină în două puncte sub controlul speculului auricular, un punct postero-superior și al doilea postero-inferior la unirea porțiunii cartilaginoase a conductului cu porțiunea osoasă. Tot cu un ac subțire se trece la anestezia conductului pe cale retroauriculară, introducîndu-se prin șanțul retroauricular între peretele osos și cel cartilaginos, cît mai profund posibil, și pe măsură ce se extrage acul se injectează din soluția de novocaină 0,5% cu adrenalină.

Anestezia conductului prezintă cea mai mare importanță la evidarea totală. Se mai introduc 2 cm^3 de novocaină la rădăcina helixului, pentru anestezia concăi, utilizîndu-se în total 20 cm^3 de novocaină 0,5% cu adrenalină. Instrumentarul este cel obișnuit pentru trepanația mastoidiană, la care se adaugă instrumentarul pentru plastia concăi și a conductului auditiv extern. O tehnică corectă de eliminare a focarelor infecțioase otomastoidiene se poate executa și cu dălți de diferite mărimi, dar mai ales cu frezele și aspirație, sub controlul lupei sau microscopului chirurgical, instrumente care pot fi ușor mînuite de un otolog experimentat.

Evidarea petromastoidiană totală poate fi executată pe cale retroauriculară sau endaurală, după întinderea leziunilor.

Calea retroauriculară

Tehnica: Timpul 1. *Incizia retroauriculară.* Ajutorul din fața operatorului trage cu mîna dreaptă pavilionul în față și cu indexul de la mîna stîngă

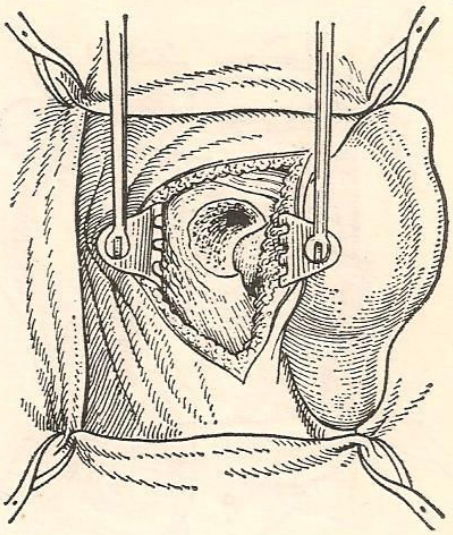

Fig. 61. Evidarea petromastoidiană pentru deschiderea antrului.

apasă la nivelul vîrfului mastoidei, pentru a comprima artera auriculară posterioară, în timp ce chirurgul face incizia retroauriculară, ca și pentru otomastoidita acută.

Timpul 2. Odată periostul incizat se decolează în sus și mușchiul temporal, pentru a pune în evidență zidul aticei, iar în sus și înapoi, regiunea antrală și în jos mastoida. Pornind de la nivelul spinei lui Henle, se decolează cu un decolator fin peretele posterior și superior al conductului.

Timpul 3. *Trepanația*, care constă în îndepărtarea peretelui extern al celor trei cavități principale ale urechii medii: antrul, aditusul și atica. Cei ce sînt obișnuiți pot înlocui dalta cu o freză mare și tăietoare, asociind irigația și aspirația continuă. Cînd antrul este mare, se începe cu descoperirea lui (fig. 61) și se continuă dinapoi înainte frezarea pînă se deschid cele trei cavități. Dacă antrul este mic, trepanația se începe la nivelul aticei și se continuă dinainte înapoi.

Timpul 4. *Lărgirea cavității de evidare*, care se face tot cu freza, sub controlul sistemului optic măritor (lupă, microscop). Lărgirea în sus se face pînă la linia temporală cu grija de a nu descoperi dura, dacă nu avem o osteită a tegumentului. Înainte se frezează peretele extern al aditusului și al aticei pînă la peretele anterior al acesteia, unde întîlnim un recesus înaintea capului ciocanului.

Freza, de mărime potrivită, trebuie să fie îndreptată dinăuntru în afară și dinapoi înainte (fig. 62, *a*).

În jos se frezează puntea osoasă, care separă atica de cavitatea timpanică.

Peretele extern al aditusului este bine să se ridice cu o daltă fină, dîndu-i o direcție verticală (fig. 62, *b*) dinspre zidul aticei, cînd puntea osoasă se fracturează și la nivelul ciocului facialului.

Dacă această fractură nu se produce, îndreptăm dalta oblic de jos în sus (fig. 62, *c*). Puntea se poate și freza, progresînd cu o freză de sus în jos. Se trece apoi la netezirea cu freza a masivului facialului, care separă cavitatea de evidare în bisac (antrul înapoi și casa înainte). Netezirea ciocului și a

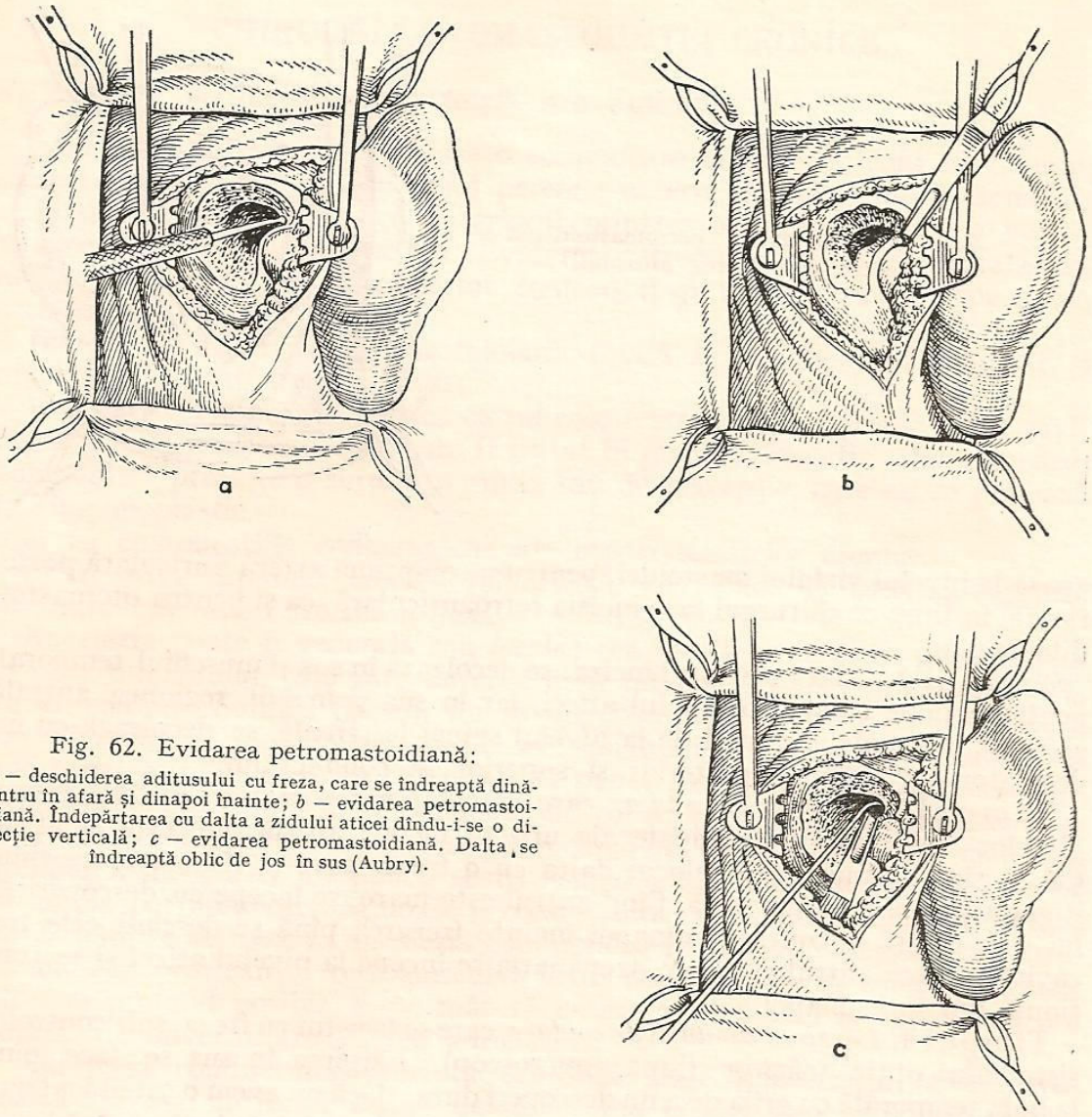

Fig. 62. Evidarea petromastoidiană:
a — deschiderea aditusului cu freza, care se îndreaptă dinăuntru în afară și dinapoi înainte; *b* — evidarea petromastoidiană. Îndepărtarea cu dalta a zidului aticei dîndu-i-se o direcție verticală; *c* — evidarea petromastoidiană. Dalta se îndreaptă oblic de jos în sus (Aubry).

masivului facialului se realizează mai bine cu freza, cînd se micșorează separarea între antru și casa timpanului, dîndu-se posibilitatea unui drenaj mai bun. Se netezește cu prudență apoi versantul anterior al masivului facialului, unde se găsește o plică triunghiulară osoasă (H a u t a n t), care maschează fereastra rotundă și recesul hipotimpanic (fig. 63).

Dacă se reduce prin frezare din înălțimea masivului facialului, în mod progresiv, apare porțiunea a doua a facialului, situată între relieful canalului semicircular orizontal și cavitatea casei timpanului.

Curățirea aticei sub controlul microscopului de resturile de oscioare, de polipi, de colesteatom, se face cu o chiuretă fină și aspirație, cu care reușim să îndepărtăm toate resturile de colesteatom.

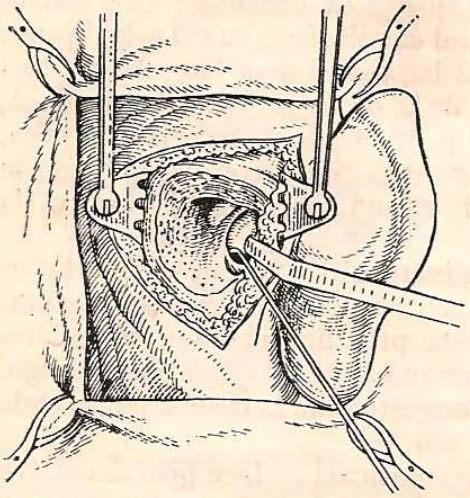

Fig. 63. Evidarea petromastoidiană. Sonda delimitează plica triunghiulară osoasă, pe versantul anterior al masivului facialului care se rezecă pentru a pune în evidență fereastra rotundă și recesul hipotimpanic (Aubry).

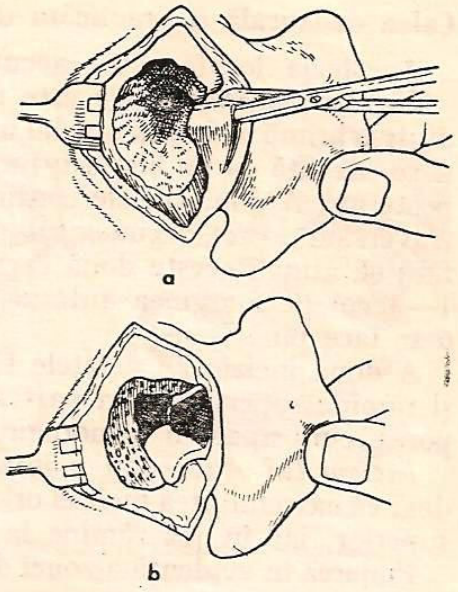

Fig. 64. Evidarea petromastoidiană: *a* — plastia. După transfixia transversală a peretelui posterior al concii se rezecă longitudinal peretele exterior al coductului; *b* — lamboul astfel creat se subțiază și se așază pe masivul facialului.

Timpul 5. *Plastia:* procedeele cele mai utilizate sînt:

Procedeul lui Stake, care constă într-o incizie a peretelui posterior al conductului, în formă de L majuscul inversat. După transfixierea transversală a porțiunii posterioare a concăi, se face rezecția longitudinală a peretelui posterior al conductului (fig. 64, *a*).

Lamboul astfel creat și subțiat se aplică pe masivul facialului (fig. 64, *b*).

Procedeul lui Krause, care face incizia în formă de T, cu un lambou superior și unul inferior.

Timpul 6. *Grefarea, sutura și pansamentul.* Grefarea se face cu tegument recoltat de pe fața externă a crestei iliace, cu briciul sau dermatomul. Grefa de piele se aplică pe plaga de evidare și se acoperă cu un strat grăsos de vaselină, apoi cavitatea se tamponează cu o meșă îmbibată cu antibiotice, un capăt scoțîndu-se la nivelul concăi.

Sutura retroauriculară se face ca la trepanația otomastoiditei acute.

Pansamentul superficial se poate schimba după 2 zile, cînd se observă dacă nu s-a produs o iritație sau infecție a pericondrului auricular. La 8 zile se scoate meșa din cavitate, după ce se instilează apă oxigenată, pentru ca meșa să se detașeze mai ușor. Grefa de piele, chiar dacă se elimină, a servit ca pansament biologic, pentru o bună cicatrizare a plăgii de evidare. În prezent, grefa de piele este înlocuită cu diferite lambouri de vecinătate, pe care le vom descrie la capitolul următor.

Calea endaurală o practicăm din 1953.

Anestezia locală este executată ca și la calea retroauriculară.

Incizia lui Shambaugh este utilizată de majoritatea otologilor. Ea constă dintr-o primă incizie la nivelul unirii conductului cartilaginos cu cel membranos și se execută cu un bisturiu fin, de la orele 12 la orele 6 de-a lungul peretelui posterior. A doua incizie continuă pe prima de la orele 12, în sus și în afară, traversînd exact tegumentul dintre tragus și rădăcina helixului (fig. 65), fără să atingă aceste două cartilaje. Incizia se mai poate continua în sus la 1—2 cm pe marginea anterioară a helixului. Prima incizie de la ora 12 la 6 se face pînă la os.

A doua incizie pe peretele superior al conductului se face tot pînă la os și rămîne superficială în partea sa externă, pentru a nu leza mușchiul temporal, cînd apare o hemoragie, care se oprește prin ligatură sau coagulare.

Incizia lui Aubry, în y inversat, este asemănătoare cu a lui Shambaugh, doar că extremitatea inciziei orizontale se prelungește pînă la orele 2 pe peretele superior, iar în jos rămîne la orele 7 (fig. 66).

Punerea în evidență a zonei de trepanație aditoaticală se face prin decolarea inciziei externe în partea superioară, apoi endaural buza superioară și cu delicatețe se decolează de pe os tegumentul buzei inferioare, de pe peretele superior și posterior (fig. 67). Se plasează apoi depărtătorul cu trei brațe, pentru a îndepărta în sus mușchiul temporal. Timpii următori de evidare totală sînt executați ca și la abordarea retroauriculară.

Incizia lui Heerman cuprinde două părți: una anterioară (*a—b*), care pleacă din punctul *a* și coboară de-a lungul helixului pînă la implantarea pavilionului pe craniu în punctul *b*. Altă incizie posterioară (*a—c*), care continuă pe prima, urcînd în șanțul supra- și retroauricular pînă la punctul *c*, care vine în dreptul marginii inferioare a meatului auditiv (fig. 68, *a*). După decolare, partea superioară a pavilionului poate fi coborîtă în jos și înapoi, expunîndu-se larg suprafața de trepanat (fig. 68, *b*).

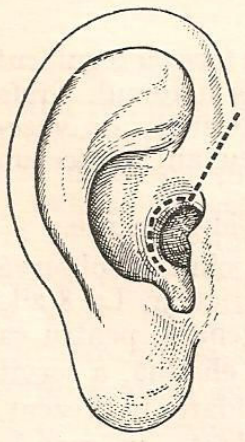

Fig. 65. Incizia lui Shambaugh.

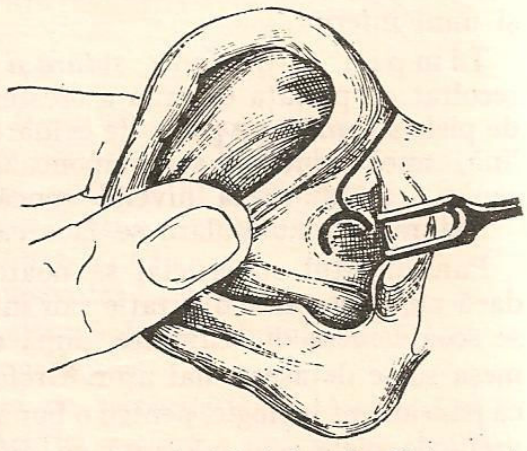

Fig. 66. Incizia lui Aubry în Y inversat.

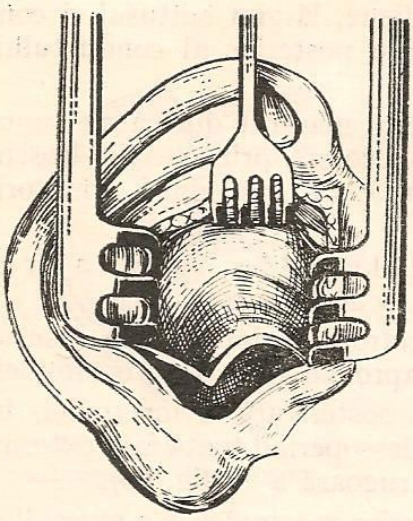

Fig. 67. Calea endaurală:
decolarea și expunerea regiunii cu un depărtător cu trei brațe, pentru a îndepărta mușchiul temporal.

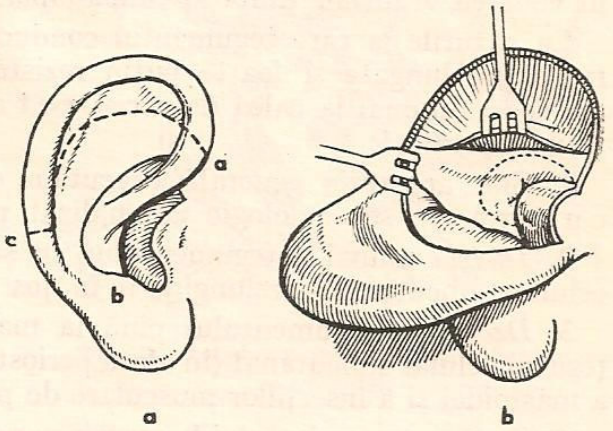

Fig. 68. Incizia lui Heermann cuprinde două părți (*a*, *b*).

Procedeul lui Hans Schöbel, care a propus dezinserția totală a conductului. Ca și la incizia lui Heermann, incizia lui Schöbel pornește din punctul *a*, înconjură pavilionul prin șanțul supra- și retroauricular, recurbîndu-se în jos și înainte sub marginea inferioară a meatului.

Cu un decolator fin se decolează progresiv tegumentul de pe peretele superior, posterior și cel mai greu cel inferior, care este cel mai fragil și mai aderent de osul timpanal. Astfel întreg conductul auditiv membranos este decolat în întregime în deget de mănușă și împins puternic cu pavilionul împreună în față (fig. 69), expunîndu-se intervenției atica, în sus, mastoida înapoi și osul timpanal în jos și înainte. Această dezinserție totală a conductului permite trepanația oricărei zone și accesul spre casa timpanului în timpanoplastii.

Prin frezarea osului timpanal în jos și înainte se permite o lărgire a casei timpanului și o vizibilitate bună, ușurînd plasarea unei grefe. În mod excepțional poate apărea o stenoză, după readucerea tegumentului pe pereții osoși ai conductului.

Noi utilizăm din 1963 calea *combinată,* la cazurile cu leziuni otomastoidiene. Pe cale endaurală, printr-o incizie tip Rosen, mai în afară, verificăm leziunile din casa timpanului, după decolarea tegumentului și restului de timpan, dacă mai există. Rezecția osoasă cu freza sau cu dăltuța ne permite explorarea regiunii ferestrei ovale. Prin incizia posterioară (retroauriculară) explorăm

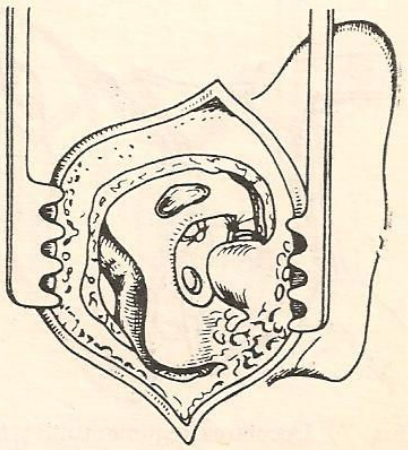

Fig. 69. Incizia Hans Schöbel.

și evacuăm leziunile din antru, celulele mastoidiene, lărgim aditusul și controlăm atica, conservînd pe cît se poate peretele posterior al conductului, în vederea viitorilor timpi ai timpanoplastiei.

La cazurile la care tegumentul conductului este macerat din cauza supurației îndelungate și foarte puțin rezistent la decolare prin incizia Rosen, am recurs numai la calea de acces retroauriculară, după următorii timpi operatori:

1. Sub anestezie generală executăm o infiltrație retroauriculară cu ser fiziologic adrenalizat pentru ischemia necesară.

2. *Incizia* numai a tegumentului, în șanțul retroauricular pînă la țesutul celular subcutanat, prelungind-o în jos pînă aproape de vîrful mastoidei.

3. *Decolarea* tegumentului pînă la marginea posterioară a mastoidei, în țesutul celular subcutanat (în afara periostului), descoperind toată fața externă a mastoidei și a inserțiilor musculare de pe fața rugoasă a ei (fig. 70).

4. *Secționarea* periostului la marginea posterioară a mastoidei și a mușchilor ce se inseră pe partea rugoasă a ei, *cu decolarea acestui bloc musculo-periostal* dinapoi înainte, de pe toată suprafața mastoidei pînă la pavilion. Decolarea se face cu dificultate în porțiunea rugoasă. Se efectuează hemostaza prin diatermocoagulare și tamponament sub buza posterioară a inciziei cutanate (fig. 71). Timpul acesta al recoltării unui grefon musculoperiostal pediculat la nivelul pavilionului după Palva este important, fiindcă acest grefon servește drept plombaj al cavității mastoidiene, respectînd mușchiul temporal cu aponevroza lui pentru refacerea timpanului.

Buchheim din Lausanne utilizează două lambouri subcutanate, pediculate (fig. 72). Lemoyne și colaboratorii folosesc trei lambouri pediculate pentru plombaj, două inferioare musculoperiostale și unul superior musculoaponevrotic temporal (fig. 73), ca și Fleurey și Cotin. Noi considerăm că grefonul musculoperiostal de pe mastoidă, pediculat la pavilion, este suficient pentru umplerea cavității mastoidiene.

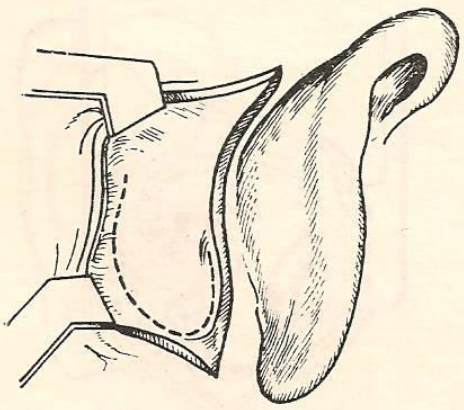

Fig. 70. Decolarea tegumentului și linia de incizie pentru obținerea lamboului musculoperiostal.

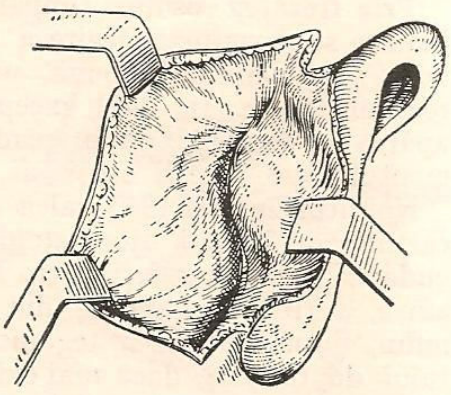

Fig. 71. Grefonul musculoperiostal, decolat și aplicat pe pavilion.

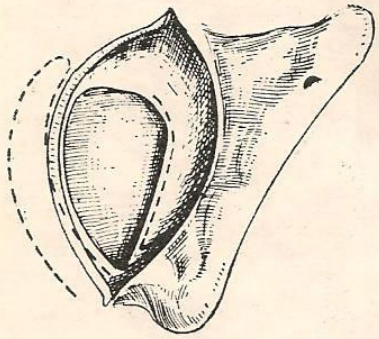

Fig. 72. Lambouri pediculate subcutanate (Buchheim).

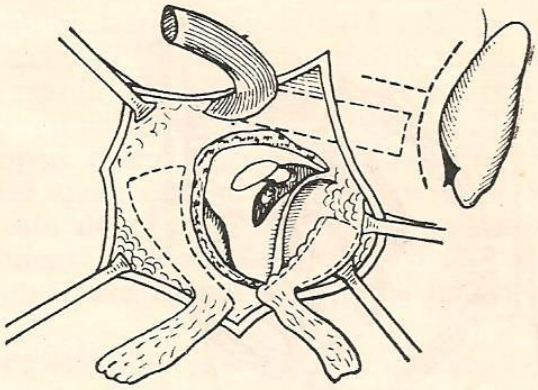

Fig. 73. Lambouri musculare și subcutanate (Lemoyne).

5. *Decolarea tegumentului de pe peretele posterior și inferior* al conductului pînă la nivelul casei timpanului sub controlul microscopului sau al lupei. Tot la acest timp adăugăm și secționarea tegumentului decolat al conductului de la orele 12 la orele 6, în dreptul marginii peretelui osos posterior al conductului, unde acest perete fibros este mai rezistent decît cel mai aproape de casă, care e mai subțire și macerat de supurația cronică. Secțiunea aceasta permite aplicarea depărtătorului autostatic, fără să deșire peretele fibros, prin tracțiunea acestuia (fig. 74).

Cum acest perete rezistent la acest nivel este mai gros, se subțiază cu un foarfece mic pe partea posterioară, pentru a permite o bună vizibilitate în casă, atunci cînd e alipit de peretele anterior și menținut pe acest perete cu o *lamă metalică,* care se introduce sub dinții depărtătorului autostatic (fig. 75). Dacă peretele anterior prezintă o curbură prea accentuată spre con-

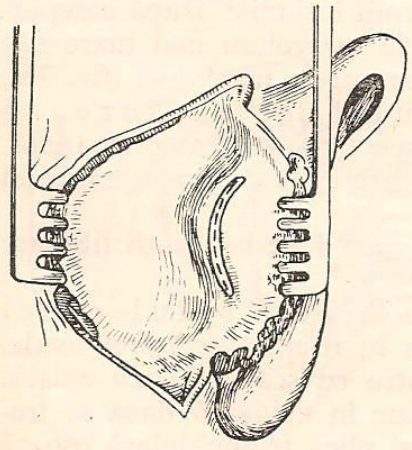

Fig. 74. Secționarea tegumentului posterior al conductului auditiv.

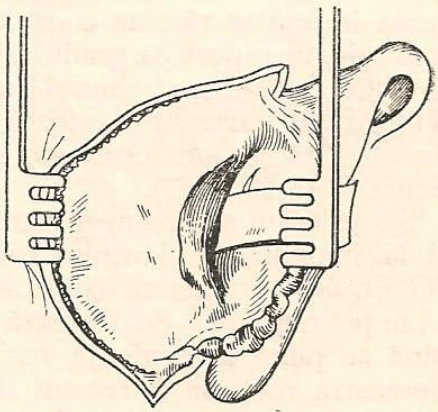

Fig. 75. Introducerea unei lame sub dinții depărtătorului, pentru vizibilitatea mai bună în casă.

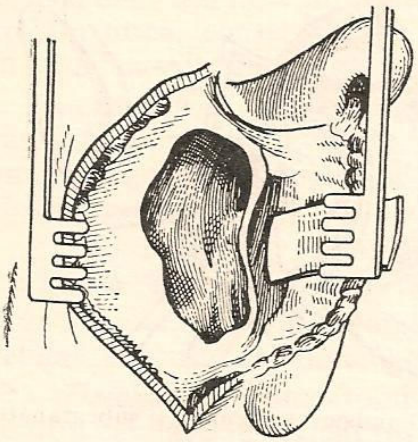

Fig. 76. Cavitatea mastoidiană, după îndepărtarea focarelor osteitice cu freza.

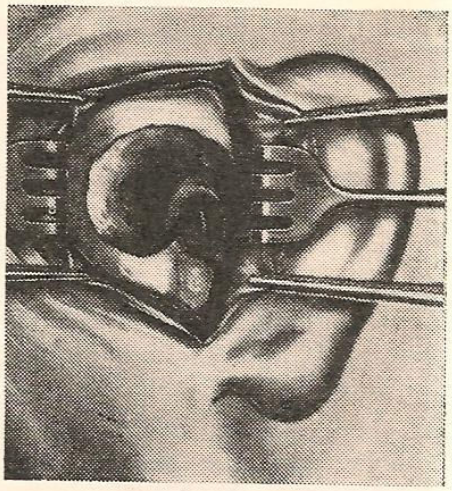

Fig. 77. Evidarea petromastoidiană, deschiderea aticei.

duct, și nu permite o vizibilitate bună în casă și nici a unghiului de unire dintre peretele anterior și timpan sau rareori poate prezenta o exostază, se decolează și tegumentul de pe peretele anterior al conductului, împingîndu-l spre unghiul antero-superior unde se găsește zona importantă de vascularizație. Se *frezează* din acest *perete* anterior pînă apare o vizibilitate bună în unghiul anterior și în casă prin aplicarea tegumentului posterior al conductului și al restului de timpan, dacă există, pe peretele anterior frezat și menținut de lama metalică.

6. *Deschiderea* cu o freză globuloasă a *antrului și a celulelor mastoidiene* și îndepărtînd cu freza, sub controlul microscopului, toate leziunile, odată cu instilația de ser fiziologic steril și aspirație continuă.

În timpul frezării trebuie să respectăm întreaga arhitectură normală a peretelui posterior osos al conductului dacă ne permit leziunile. După îndepărtarea leziunilor rămîne o cavitate mastoidiană de un volum mai mare sau mai mic, în raport cu gradul de eliminare și condensare a mastoidei (fig. 76).

7. Cu freze fine și chiurete mici se lărgește aditusul și se explorează atica în partea posterioară și anterioară, respectînd statica oscioarelor, dacă există și segmentul osos al lui Rivinus, pe care se inseră membrana lui Schrapnell (fig. 77).

Să ne ferim să creăm o mare cavitate aticală, care duce la reacții fibroase și la imobilizarea lanțului osicular.

8. După terminarea controlului aticei, trecem la controlul casei timpanului. Se frezează din peretele osos în dreptul ferestrei ovale, pînă se pune în evidență regiunea acestei ferestre cu scărița, dacă există. Fereastra rotundă și recesul timpanic se pun bine în evidență dacă se frezează versantul anterior al masivului facialului și plica triunghiulară osoasă (Hautant), care maschează uneori fereastra rotundă și mai ales recesul hipotimpanic (v. fig. 63).

Se mai poate crea o fereastră la nivelul aditusului spre casa timpanului în formă de *triunghi vertical* (Wüllstein), cu baza în sus situată sub ramura orizontală a nicovalei, cotul facialului înapoi și înăuntru, iar cadrul timpanal parcurs de coarda timpanului înainte și mai în afară (fig. 78). Rezecția acestui triunghi cere multă prudență și se începe cu baza lui, căutînd să lărgim marginea sa antero-externă, pentru a descoperi ramura descendentă a nicovalei cu articulația de capul scăriței, sub care apare canalul lui Faloppe (fig. 79). Rostul acestei ferestre triunghiulare este de a asigura drenajul posterior, apoi o vedere bună, spre partea posterioară a casei timpanului și mai ales punerea în evidență a ciocului facialului care este adesea prins în otitele cronice.

Fereastra aceasta de drenaj a lui *Wüllstein* se execută mai ușor dacă se rezecă osul în prealabil la nivelul ferestrei ovale, ca pentru operația în otoscleroză.

9. Otitele cronice cu leziuni mastoidiene întinse prind și masivul facialului, care trebuie frezat progresiv, leziunile ducîndu-ne uneori la o frezare a acestui masiv pînă la nivelul planșeului conductului auditiv extern. Cum canalul lui Faloppe în porțiunea mastoidiană se află la o adîncime de corticală, ce variază între 7 și 21 mm, traiectul său atît de variat în adîncime în porțiunea mastoidiană, ne obligă să fim foarte prudenți cînd îndepărtăm leziunile din acest masiv, timp operator considerat dificil și periculos. Mașina de frezat trebuie să aibă pînă la 15 000 turații pe minut, pentru a nu derapa.

Frezarea să se facă în straturi longitudinale, afară de cazul cînd dorim să facem o perforație în zidul aticei. Căldura produsă de freză trebuie anihilată prin irigație și aspirație continuă. Irigația cu soluția Ringer o facem cu o pară de cauciuc, în care soluția se menține călduță la 40°; se poate utiliza un vas atîrnat la 1 1/2 m (mai sus de picioarele bolnavului, din care se scurge în plagă, în picătură, soluția Ringer, care se poate folosi și în prezența deschiderii spațiului perilimfatic, fiindcă conținutul anorganic se aseamănă între cele două lichide. Canula de aspirat să fie întotdeauna de volumul frezei.

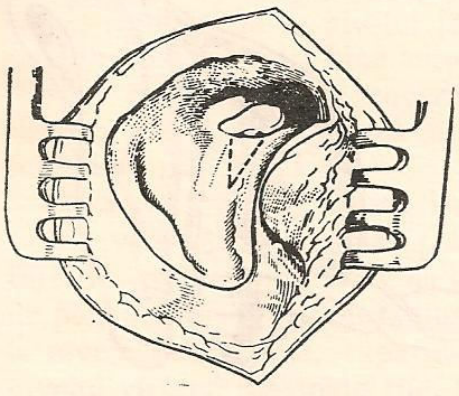

Fig. 78. Deschiderea triunghiulară a lui Wüllstein.

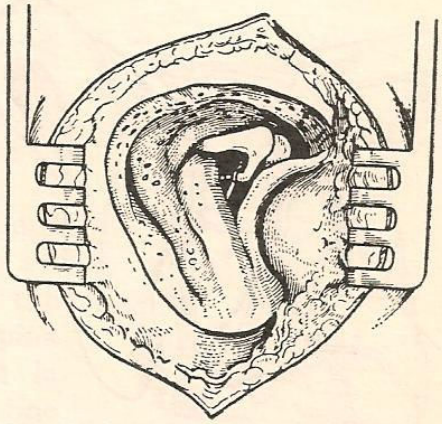

Fig. 79. Operația conservatoare a lui Fleury și Coty care permite inspecția casei.

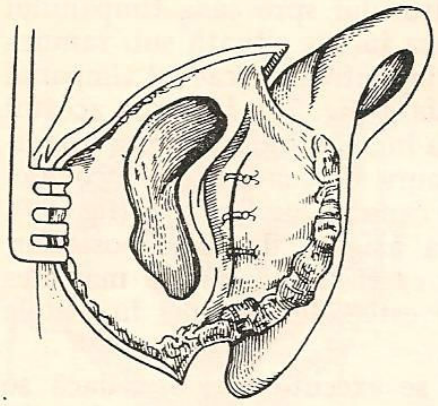

Fig. 80. Sutura tegumentului conductului.

Această evidare largă atico-mastoidiană creează dificultăți în reconstrucția funcțională ulterioară.

Dacă peretele posterior al conductului este osteitic în totalitate, fără să-l mai putem conserva, în acest caz îl îndepărtăm în întregime și creăm o cavitate largă antroaditoaticală, ca în evidarea totală, urmînd ca la timpul funcțional să refacem acest perete prin diferite procedee, pentru a putea crea o căsuță a neotimpanului mai aproape de normal ca volum.

10. După ce am eliminat focarele supurate în totalitate, se scoate depărtătorul și se sutureazâ incizia făcută în peretele membranos al conductului cu două fire de catgut subțire (fig. 80). Astfel avem din nou o continuitate a peretelui membranos al conductului. Se introduce apoi în conduct o meșă îmbibată în soluție oleoasă de antibiotice.

11. *Plombajul* (umplerea) cavității mastoidiene se face ușor cu grefonul pediculat la pavilion, care grefon se introduce ca un piston în cavitatea mastoidiană, în care s-a introdus în prealabil pulbere de antibiotice (fig. 81). Dacă grefonul este prea mare, se taie perpendicular pe pavilion dinapoi înainte, cu foarfecele, o porțiune din masa musculoperiostală corespunzătoare cavității, restul se repune spre vîrful mastoidei (fig. 82). Am arătat avantajul acestui fel de plombaj, care cruță mușchiul temporal, cu aponevroza lui, pentru a fi folosită la timpul funcțional. Un alt mare avantaj al acestui plombaj e că grăbește vindecarea plăgii mastoidiene, bolnavul părăsind spitalul în 2-3 săptămîni după operație. Noi am plombat cavitatea mastoidiană cu

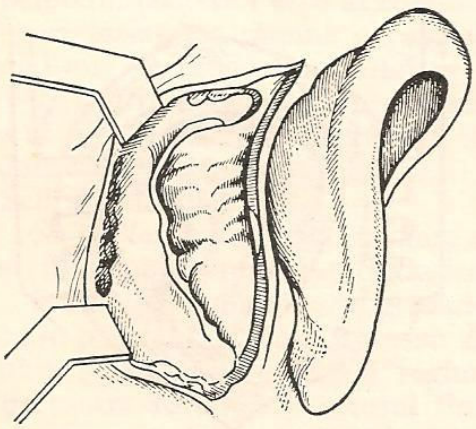

Fig. 81. Plombajul cavității mastoidiene cu grefonul musculoperiostal.

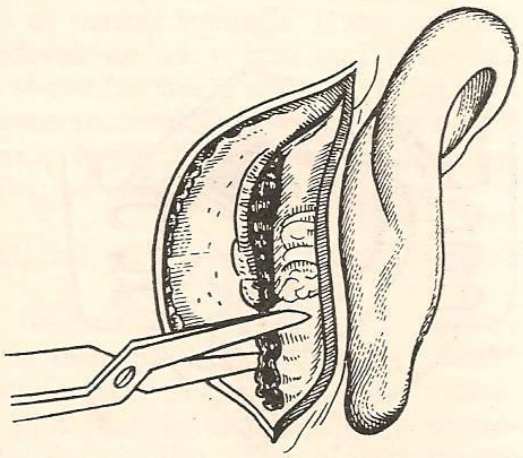

Fig. 82. Secționarea grefonului prea mare și introducerea părții superioare în cavitatea mastoidiană.

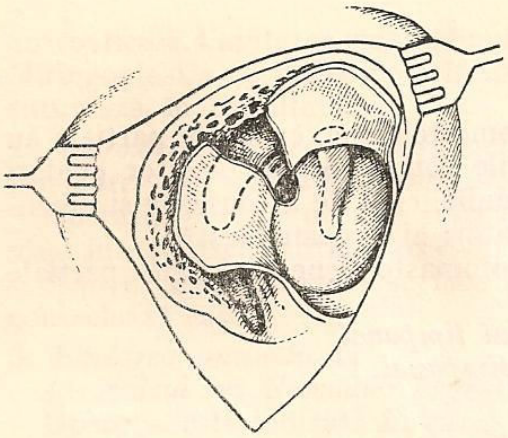

Fig. 83. Evidarea antroaticală după Ramadier-Eryès. Timpanul plastic cu două lambouri.

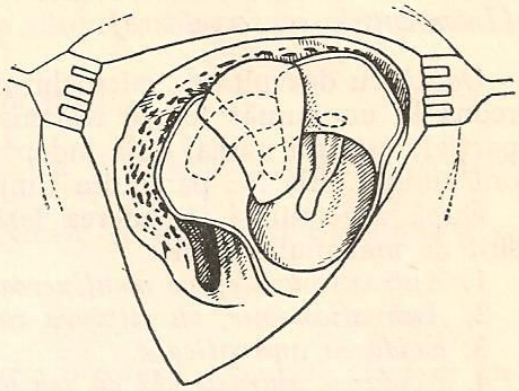

Fig. 84. Evidarea antroaticală. Timpanul plastic. O grefă dermoepidermică este plasată între cele două lambouri. Această grefă închide și perforația timpanului.

grăsime de pe abdomen sau din fesă, metodă care nu ne-a dat rezultatul dorit, grăsimea resorbindu-se în parte, iar cavitatea de trepanație se înfundă treptat și nemulțumește bolnavul sub aspectul estetic. La cazurile la care sîntem nevoiți să facem o evidare totală, grefonul introdus în cavitatea mastoidiană, neavînd sprijin în față, prin lipsa peretelui posterior, care a fost îndepărtat din cauza osteitei sale, rămîne descoperit și se infectează, fiind în contact cu exteriorul. La aceste cazuri am recurs la crearea lamboului timpanomeatal după procedeul Sourdille-Aubry.

Lamboul timpanomeatal, ce rezultă din decolarea peretelui posterior și superior al conductului, se taie în două părți. Partea anterioară se aplică pe capul ciocanului, dacă există, și pe partea anterioară a aticei. Partea posterioară se aplică pe partea posterioară a aticei și pe masivul facialului. Între aceste două porțiuni rămîne un spațiu, care se completează cu un grefon dermoepidermic, recoltat de la nivelul feței laterale a crestei iliace cu un brici bine ascuțit. Acest lambou, subțiat cu foarfecele, acoperă și perforația în timpan, pe lîngă tapisarea antrului și aticei în întregime (fig. 83 și 84).

12. *Sutura* plăgii retroauriculare se face după ce s-a verificat hemostaza plăgii și după ce s-a introdus un dren din lamă de cauciuc sau un tub de polietilen sub grefonul musculoperiostal pînă la nivelul aditusului, capătul exterior fiind la nivelul vîrfului mastoidei (fig. 85). Drenul se ține aproximativ 5 zile, iar firele tegumentare și meșa din conduct se scot între a 7-a și a 9-a zi.

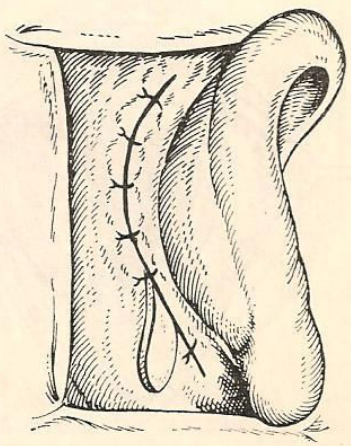

Fig. 85. Sutura plăgii cu drenaj.

b) Evidările parțiale

(Intervențiile conservatoare)

Odată cu dezvoltarea microchirurgiei otomastoidiene, evidările parțiale au redus la un număr foarte restrîns evidările totale. Scopul acestor evidări parțiale este nu numai de a îndepărta leziunile, ci și de a conserva și ameliora auditia. Ele fac parte din timpii operatori ai timpanoplastiei.

După aspectul și întinderea leziunilor otomastoidiene, evidările parțiale sînt de mai multe feluri:

1. *Antroaticotomie, cu menținerea cadrului timpanal.*
2. *Antroaticotomie, cu ruptura cadrului timpanal.*
3. *Evidarea antroaticală.*
4. *Evidarea antroaticală cu mastoidectomie.*
5. *Aticotomia simplă, care se execută mai mult la copii.*

1. *Antroaticotomia, cu menținerea cadrului timpanal*

Este mai mult o mastoidectomie lărgită decît o evidare.

Examenul radiologic (incidența Chaussé III, incidența transorbitară, tomografiile) ne arată că atica și mai ales osicioarele sînt intacte sau parțial lezate, leziunile întîlnindu-se mai mult la nivelul mastoidei.

Procedeul lui Bondy; este tot o antrocelulotomie lărgită (Heath), care se întinde cu trepanația spre atică. Calea obișnuită este cea retroauriculară. După executarea unei mastoidectomii lărgite, se deschid aditusul și atica, respectînd corticala peretelui posterior și superior al conductului auditiv extern osos. Această punte osoasă este păstrată, însă este redusă numai din înălțime, ca să apară ramura orizontală a nicovalei și capul ciocanului (fig.86).

Curățirea aticei se face cu grijă, pentru a nu disloca osicioarele. Această curățire se execută ușor în aticele mari și mai greu în aticele mijlocii și mici. Colesteatomul latent, dacă există, se aspiră sub controlul microscopului. Dacă colesteatomul este voluminos și osicioarele întrerupte, se face evidarea

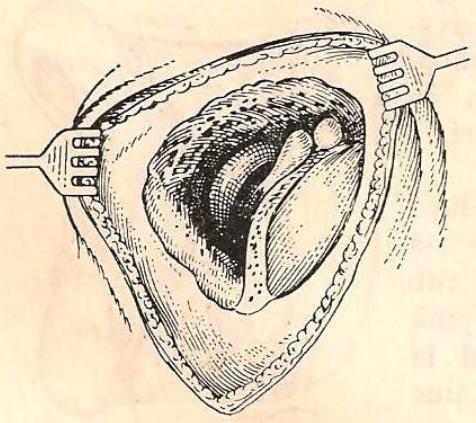

Fig. 86. Antroaticotomie cu menținerea cadrului timpanal (Bondy).

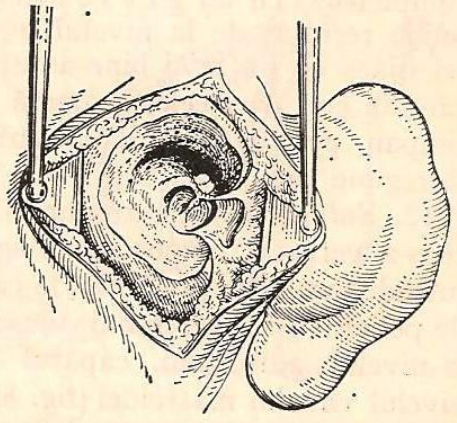

Fig. 87. Evidarea parțială a lui Sourdille.

antroaticală. Cavitatea mastoidiană se poate umple cu lambouri de vecinătate. Miringoplastia se poate face într-un timp ulterior. Plaga retroauriculară se suturează în totalitate.

2. *Antroaticotomia cu ruptura cadrului timpanal (Evidarea parțială a lui Sourdille)*

Operația se face pe cale retroauriculară ca și în evidarea totală, conservînd integritatea lanțului osicular (fig. 87).

Pentru controlul casei se face incizia Rosen, se decolează timpanul și se controlează casa.

3. *Evidarea antroaticală (procedeul lui Ramadier-Eryès)*

Operația este indicată în cazul cînd avem o osteită osiculară. Se face antroaticotomia și apoi se îndepărtează nicovala necrozată, ca și capul ciocanului, prin secțiunea gîtului acestuia, chiar dacă este sănătos. Contrar căii de acces retroauriculară a lui Ramadier, calea endaurală, cu utilizarea frezei și a microscopului, este mai simplă. Astfel se pot elimina toate resturile de colesteatom și granulațiile polipoide din atică.

Plastia depinde de mărimea perforației. În cazul perforației, în Schrapnell se utilizează lamboul timpanomeatal, care rezultă din decolarea conductului membranos, la nivelul peretelui posterior și superior. Lamboul este divizat în două părți. Lamboul anterior se aplică pe partea anterioară a aticei. Lamboul posterior subțiat se aplică pe ciocul facialului și pe cavitatea antrală (v. fig. 83). Între cele două lambouri se aplică o grefă dermoepidermică, care închide perforația lui Schrapnell și tapetează peretele superior al aticei și aditusului (v. fig. 84).

În cazul unei perforații larg posterosuperioare (fig. 88) întreg lamboul timpanomeatal, după o incizie verticală, este așezat pe facial, pe antru și pe aditus. Se aplică apoi o grefă pentru a acoperi restul cavității antroaditoaticale și perforația; pansament.

4. *Evidarea antroaticală cu mastoidectomie (Fleury și Cotin)*

Procedeul se utilizează în cazul cînd leziunile depășesc antrul și prind toată mastoida. Se execută mastoidectomia și evidarea antroaticală pe cale retroauriculară. Se subțiază cît mai mult cu freza masivul facialului, apoi se recoltează trei lambouri pediculate, cel care depinde de temporal fiind cel mai important (fig. 89).

Cele trei lambouri umplu cavitatea mastoidiană și apoi lamboul timpanomeatal este aplicat peste aceste trei (fig. 90). Pentru a nu se produce stenoza secundară a conductului, autorii mențin în orificiul meatal un tub potrivit din plastic.

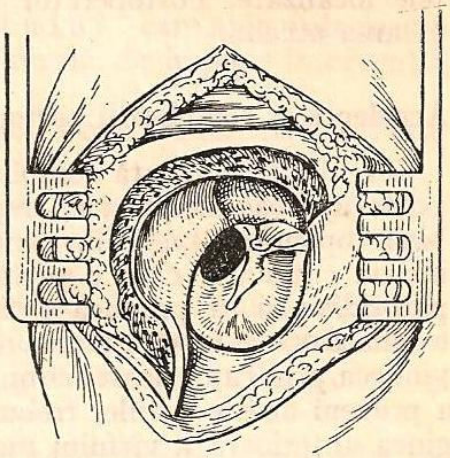

Fig. 88. Evidarea antroaticală parțială fără trepanația mastoidei. Parte superioară a conductului membranos printr-o incizie înainte este așezat înapoi pentru a acoperi masivul facialului.

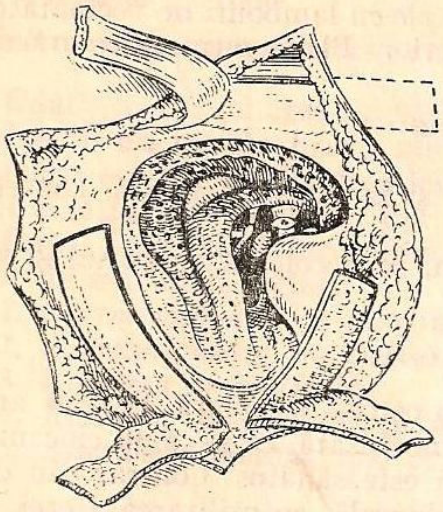

Fig. 89. Evidarea antroaticală cu mastoidectomie. Procedeul lui Fleury și Cotin, care utilizează trei lambouri; cel superior, depinzînd de temporal, este cel mai important.

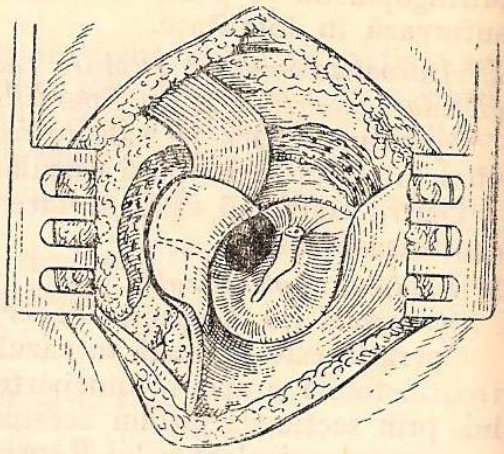

Fig. 90. Evidarea antroaticală cu mastoidectomie. Procedeul lui Fleury și Cotin. Cele trei lambouri acoperă cavitatea mastoidiană, iar lamboul timpanomeatal se aplică pe ele.

5. *Aticotomia simplă* este mai mult un procedeu de drenaj mai ales la copii, la care nu se face operația radicală decît cu totul excepțional într-o otomastoidită scarlatinoasă sau gripală, cu distrucții osoase întinse. Antrotomia lărgită este cea mai indicată. La adulți, aticotomia simplă e considerată ca un control al aticei la începutul timpanoplastiei. Aticotomia interesează numai peretele extern al aticei, care trebuie ridicat împreună cu o parte din peretele superior al conductului. La copii, acest simplu drenaj vindecă aticitele localizate. Postoperator se fac instilații zilnice cu antibiotice, pînă la uscarea urechii.

Accidente și complicații postoperatorii

Cea mai importantă complicație postoperatorie este *paralizia facială*, care poate apărea imediat sau după cîteva zile. Operatorul trebuie să cunoască bine topografia regiunii, pentru ca să nu lezeze organele vecine. Chiar și incizia cutanată, cînd o prelungim sub vîrful mastoidei, poate leza lobulul parotidian și să producă o fistulă cu scurgere salivară continuă și iritația exematoasă a tegumentului. Fistulele acestea salivare nu se pot vindeca prin cauterizare, ci numai pe cale chirurgicală, prin extirpare. Pentru a preveni aceste fistule, trebuie să dezinsersăm aderențele parotidei de marginea anterioară a vîrfului mastoidei, iar la descoperirea golfului trebuie să fixăm parotida în sus.

Paralizia facială imediată apare în cursul intervenției și este datorită lezării facialului, cînd se operează fără lupă sau microscop, cu care se vede facialul denudat sau dehiscențe ale canalului lui Fallope. Facialul poate fi

lezat în porțiunea timpanică în timpul chiuretajului casei în evidările totale, sau la nivelul cotului, cînd se ridică puntea osoasă, pentru a face comunicarea între antru și casa timpanului. Mai poate fi lezat în porțiunea mastoidiană. Contuziunea sau secțiunea nervului cer imediat o decomprimare sau o grefare a facialului.

Dacă paralizia apare după cîteva zile, ea se datorește unui edem al nervului prin inflamație sau mesa care compresează un nerv denudat. Tratamentul intens cu antibiotice și îndepărtarea mesei compresive fac să dispară pareza facială. Dacă apar semne de degenerare, se impune decomprimarea nervului ca în forma ischemică.

Descoperirea și lezarea meningelui produc scurgerea de lichid cefalorahidian, așchiile mici intrate în dura pot produce infecții. Pentru a evita meningita i se administrează antibiotice. Ca intervenție se acoperă brești meningelui cu aponevroză temporală, ce se introduce între os și dura cerebrală. Cicatricele tardive ale durei pot produce cefalee permanentă. Descoperirea și rănirea sinusului lateral se produc mai des cu dalta și mai rar cu freza, numai cînd aceasta e prea mică. O așchie poate rupe peretele sinusului sau prinderea lui cu pensa mușcătoare și chiar un tamponament puternic îl poate leza. Lezarea labirintului se produce mai des la nivelul canalului semicircular orizontal și mai rar la nivelul promontoriului, urmată de vertij și un nistagmus violent. Nu se face decît tratament intensiv cu antibiotice. Excepțional poate apărea o labirintită supurată posttraumatică, cînd sîntem nevoiți să trepanăm labirintul. Lezarea canalului orizontal produce vertij.

Pericondrita și condrita pavilionului, frecventă înaintea erei antibioticelor, o mai întîlnim azi în mod excepțional, produsă de infectarea cu piocianic, care rezistă mult la cele mai variate tratamente: alcool boricat, acid boric praf, soluție concentrată de nitrat de argint 5-10%, antibiotice etc.

Complicațiile tardive: stenoza conductului, care a devenit foarte rară prin practicarea intervenției pe cale endaurală. Se impune intervenția chirurgicală cu recalibrare.

Persistența scurgerii, din cauza unor focare rămase nechiuretate sau otita mucoasă de origine tubară.

Arachnoidita pontocerebeloasă s-a rărit mult de la apariția antibioticelor. Cefaleea și vertijul sînt cele două suferințe care chinuie mult bolnavul. Tratamentul chirurgical cere secționarea perechii a 8-a.

Pahidurmerita temporală, foarte rară, se produce la nivelul descoperirii durei-mater. Se indică interpoziția unui lambou aponevrotic temporal între dura și peretele osos, dublată eventual de o grefă osoasă (Bouche și Frèche).

Keloidul retroauricular la nivelul inciziei se datorește hipertrofiei corionului conjunctiv. Aceste cheloide retroauriculare pot dispărea spontan după luni în șir de la operație. Extirparea chirurgicală duce la refacerea cheloidului. Radiumterapia are efect mai bun (fig. 91).

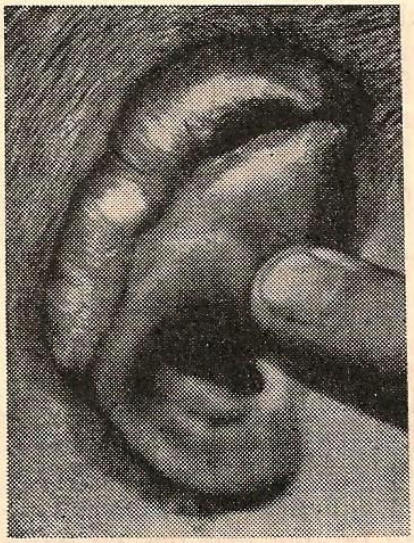

Fig. 91. Cheloid retroauricular.

Fistula retroauriculară poate apărea în urma intervențiilor retroauriculare.

Procedeul clasic al lui M. Lallemant constă în incizia circumscrisă în formă eliptică, cu marele ax vertical, în jurul fistulei, depășind-o cu 1,5 cm în sus și în jos.

Se execută apoi o incizie posterioară, de formă unghiulară, la 4—5 cm înapoia fistulei retroauriculare.

Incizia dreptunghiulară sau obtuză, cu deschiderea anterioară, se execută astfel ca unghiul să fie în dreptul fistulei.

Se decolează acest lambou, pediculat superior și inferior, pînă la os și se deplasează înainte, pentru a permite sutura tegumentelor din jurul fistulei. Se suturează apoi în formă de V sau Y incizia posterioară (fig. 92 și 93).

Un drenaj cu crin de Florența în partea inferioară a suturei perifistulare se menține 48 de ore.

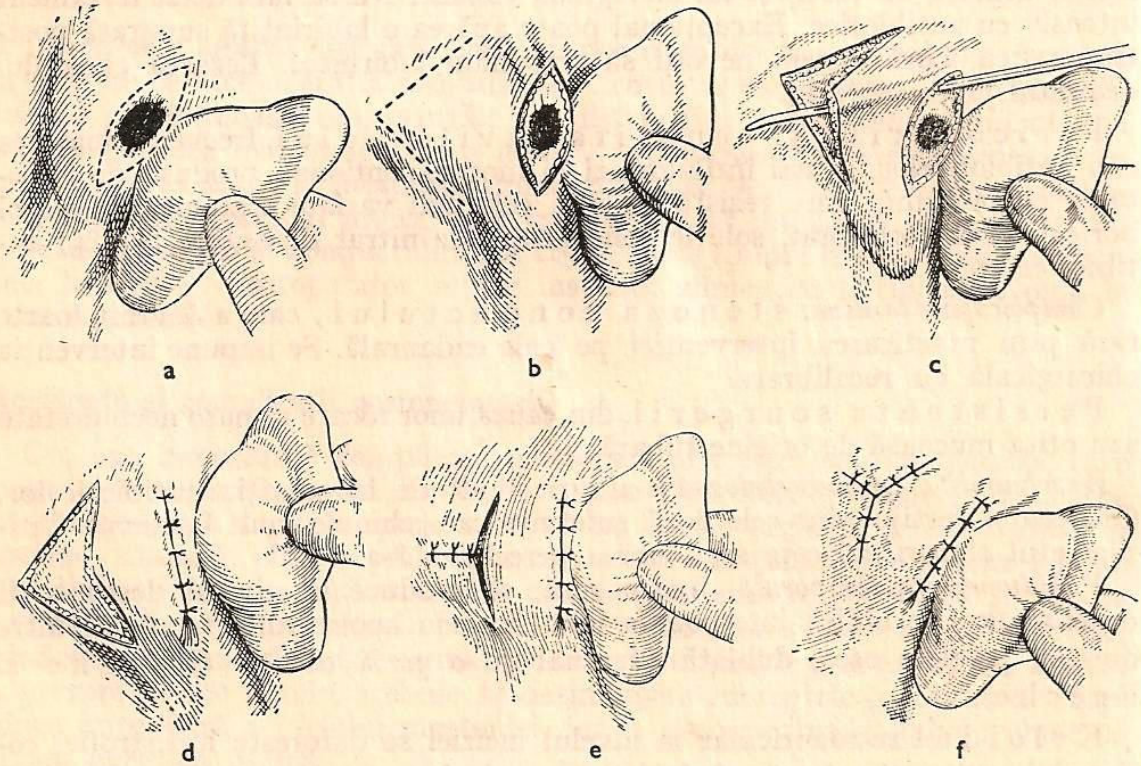

Fig. 92. Plastia fistulei după Laurens:

a — plastia unei fistule uscate retroauriculare; *b* — incizia unghiulară punctată este ascunsă în regiunea păroasă; *c* — decolarea lamboului posterior; *d* — sutura primei incizii eliptice; *e* — sutura inciziei unghiulare; *f* — sutura terminată.

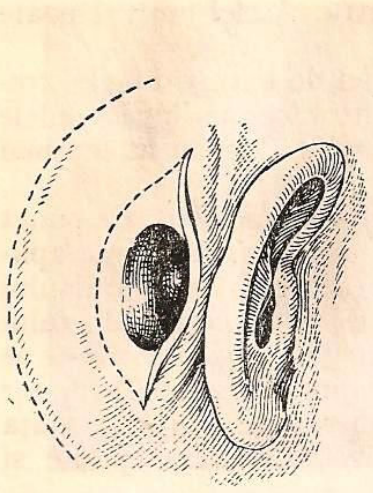

Fig. 93. Plastia lui Pasow.

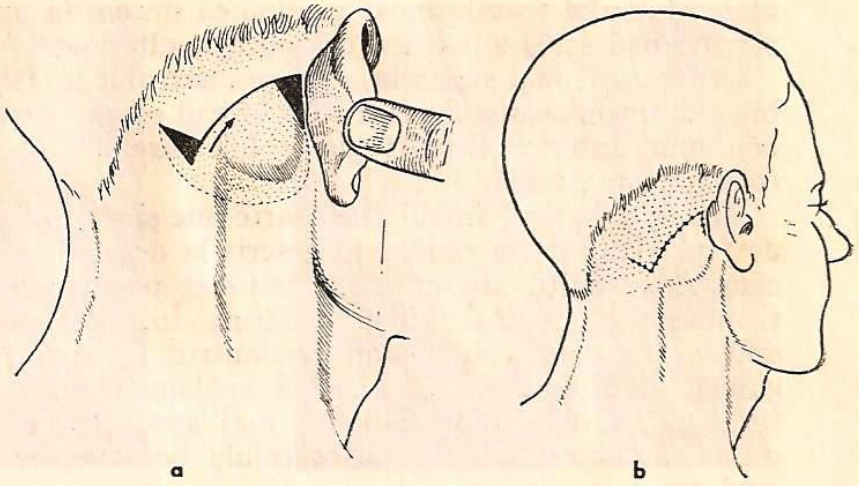

Fig. 94. *a* — incizia lui Imre, exciziile triunghiulare și decolarea lamboului; *b* — suturile.

Autoplastia după Imre se execută printr-o incizie ușor curbă, care pornește de la partea superioară a fistulei și coboară în jos și înapoi pe o distanță de 3—4 cm. La capătul posterior al inciziei, se excizează o porțiune de tegument în regiunea păroasă, în formă de triunghi isoscel cu baza în jos, atît cît este necesar ca să acopere fistula retroauriculară.

Se excizează apoi tegumentul din jurul fistulei tot în formă de triunghi isoscel cu baza în sus. Se decolează apoi marele lambou tegumentar de sub incizia lungă, care permite sutura fără nici o tracțiune. Linia de sutură este ascunsă în regiunea păroasă (fig. 94).

Dificultăți tehnice în trepanațiile mastoidei cu anomalii topografice

În cursul chirurgiei mastoidei putem întîlni următoarele anomalii topografice, care prezintă dificultăți tehnice:

1. Poziții diferite ale antrului.
2. Procidența sinusului lateral.
3. Procidența durei mater.
4. Dispoziții variate ale grupurilor celulare.

1) *Poziții diferite ale antrului*

Antrul este greu de găsit la o mastoidă săracă în celule și cu o direcție oblică a peretelui posterior al conductului auditiv extern, care e format dintr-un os foarte compact. Acest perete posterior compact poate închide antrul ca un capac, așa că sîntem nevoiți să dăltuim sau să frezăm acest os compact, pentru a putea pătrunde în antru. Osul compact dinaintea antrului trebuie străpuns cu dalta sau cu freza și de teama de a nu leza canalul semicircular orizontal trepanăm mai anterior, uneori chiar în peretele posterior al conductului, și dacă cercetăm cu stiletul butonat simțim peretele și elastic

al conductului membranos, crezînd că sîntem în antru. Astfel, antrul poate rămîne nedeschis și să dea complicații ulterioare.

Pentru a fi mai siguri în căutarea antrului în astfel de cazuri dificile, trebuie să ținem seama de faptul că antrul se găsește întotdeauna lîngă celulele unghiului anterior al mastoidei, celule care sînt prezente chiar și în cea mai compactă mastoidă.

În aceste cazuri, antrul este foarte mic și sinusul venos procident. Ca punct de reper reamintim procedeul descris la deschiderea antrului, și anume aplicăm vîrful dălții sau un stilet butonat pe peretele anterior al conductului și mînerul, la nivelul spinei lui Henle. Înapoia spinei, în direcția mînerului dălții sau a acestui stilet, vom găsi antrul. La o mastoidă compactă, unde se găsește greu antrul, este bine să spălăm plaga cu apă oxigenată sau ser fiziologic, și dacă după aspirare mai apar puncte hemoragice pe suprafața osului, de obicei sub ele găsim celule bolnave, care trebuie descoperite și evidate.

2) *Procidența sinusului lateral* o întîlnim relativ des. Dificultatea descoperirii și evidării celulelor intersinusofaciale depinde de poziția sinusului lateral. Cu cît sinusul este situat mai posterior și cu cît baza triunghiului mastoidian este mai mare, cu atît mai mare va fi și triunghiul lui Trautmann și mai ușoară evidarea celulelor intersinusofaciale. Dacă sinusul venos este mai aproape de peretele posterior al conductului auditiv extern, triunghiul lui Trautmann se deplasează mai mult din planul sagital în cel frontal și celulele intersinusofaciale vor fi situate mai jos și mai profund, astfel că evidarea lor va fi mai anevoioasă (fig. 95).

Antrul și celulele intersinusofaciale sînt accesibile numai după îndepărtarea parțială a peretelui posterior al conductului. Celulele retrosinusale sînt foarte dezvoltate.

În cazul procidenței atît de accentuate a sinusului, trebuie să recenzăm întîi vîrful mastoidei și să îndepărtăm cît mai mult din peretele posterior al conductului. Se execută apoi dăltuirea celulelor intersinusofaciale de jos în sus, cu o



Fig. 95. *S* — sinus așezat în vecinătatea peretelui posterior al conductului. Celulele retrosinusale mult dezvoltate.

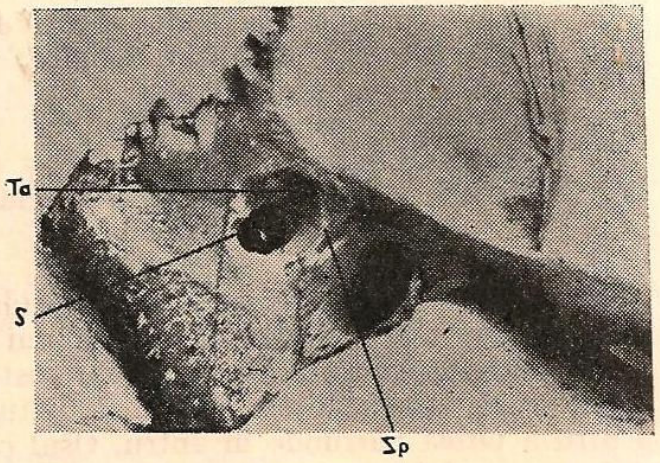

Fig. 96. După deschiderea corticalei externe, în cercul marcat: *Sp* — spina; *Ta* — tegmen.

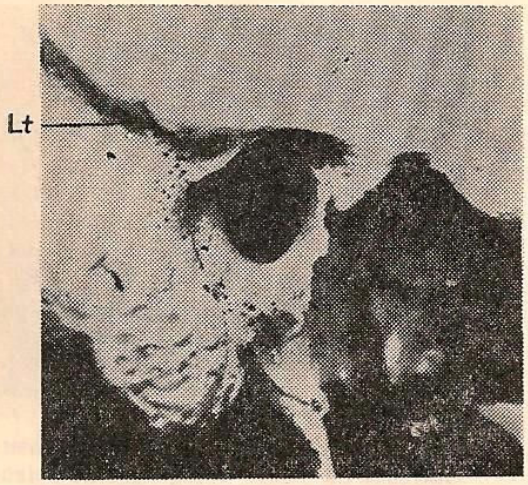

Fig. 97. Linia temporală în apropierea spinei lui Henle:
Lt — linia temporală; sub linia temporală se observă zona ciuruită.

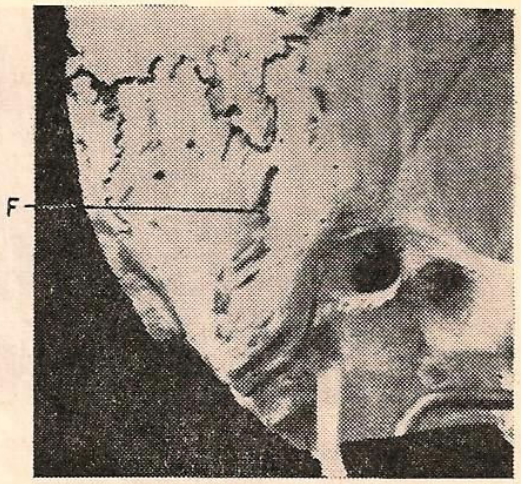

Fig. 98. *F* — fisura scuamomastoidiană (Hünermann).

dăltuță potrivită. Cu evidarea acestor celule se poate descoperi și cotul al doilea al sinusului venos lateral. Cu cît pătrundem cu dalta mai adînc, ea trebuie îndepărtată nu înspre peretele posterior al conductului, ci înspre mastoidă, pentru a nu leza facialul.

Cîtă vreme mai apar puncte sanguinolente din os, sîntem obligați să dăltuim în profunzime chiar dacă descoperim cotul al doilea al sinusului și dura cerebeloasă.

K ö r n e r a observat că sinusul lateral la brachicefali este procident, mai des cel drept. Radiografia ne pune în evidență poziția sinusului. La antru ajungem mai repede, dacă îl căutăm dinspre celulele zigomatice (fig. 96).

Combinația între o procidență extremă a sinusului și o poziție joasă a fosei cerebrale mijlocii poate să dea o situație topografică, care îngreuiază și acțiunea unui operator experimentat.

3) *Procidența durei mater.* La orice trepanație mastoidiană trebuie să fim atenți la următoarele detalii: aspectul exterior al mastoidei, situația liniei temporale și a spinei lui Henle, rădăcina inferioară a apofizei zigomatice, ca și a poziției scizurei scuamomastoidiană. Cu cît linia temporală este mai aproape de spină, cu atît și dura mater este mai procidentă (fig. 97). Tot K ö r n e r a observat că conductul auditiv extern este așezat mai sus la dolichocefali decît la brachicefali. La astfel de cazuri operația trebuie începută cu o freză sau o daltă mică.

Cu cît fisura scuamomastoidiană este deplasată mai anterior, cu atît și sinusul este mai procident (fig. 98).

4) *Dispoziția variată a grupurilor celulare*

În primul rînd, celulele arcadei zigomatice sînt foarte variate, atît ca mărime, cît și ca așezare. Dacă se prind celulele zigomatice mijlocii, ele pot duce la o meningită sau un abces cerebral. Dacă se afectează celulele zigomatice anterioare (foarte mari uneori), ele pot produce infectarea glandei parotide și a articulației

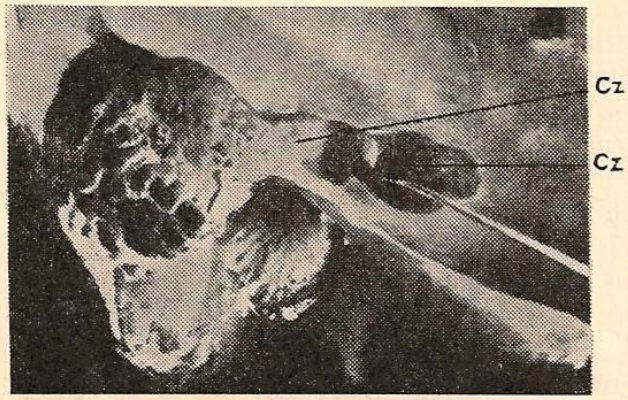

Fig. 99. Celulele zigomatice voluminoase așezate mult în față (Hünermann).

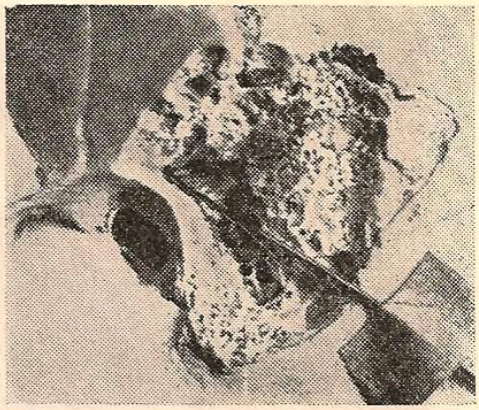

Fig. 100. Mastoidă foarte mult pneumatizată cu celule numeroase în solzul temporalului și retrosinusal. Sonda introdusă în antru.

temporomandibulare. Ca mărime, celulele zigomatice la rădăcina zigomei sînt de obicei mici și pe neașteptate anterior se măresc de volum (fig. 99). Putem întîlni mastoidă foarte pneumatizată, cu celule foarte multe în scuamă (fig. 100). De asemenea, celulele retrosinusale se pot extinde pînă în osul occipital. Să nu uităm să verificăm și pe cele șase grupuri celulare perilabirintice, descrise la capitolul petrozitelor.

TRATAMENTUL CHIRURGICAL AL COMPLICAȚIILOR OTITELOR ȘI OTOMASTOIDITELOR

În faza actuală a antibioticelor, complicațiile otomastoiditelor apar numai cînd acestea nu sînt îngrijite corect sau virulența infecției rezistă la antibiotice.

Complicațiile, după localizare, pot fi: *petroase* (petrozitele labirintale); *venoase* (tromboflebitele și septicemiile auriculare); complicațiile *intracraniene* (abcesul extradural și subdural, meningita, abcesul cerebral și cerebelos) și nervoase (paralizia facială).

1. **Petrozitele:** pot fi bazele (anterioare și posterioare) și petrozita apicală care este excepțională. Ele survin în mod obișnuit după trepanațiile mastoidiene. Petrozitele b a z a l e, foarte rare cele a n t e r i o a r e, se caracterizează prin dureri uneori intense și scurgere abundentă din conduct, datorită prinderii celulelor supralabirintice anterioare, sublabirintice anterioare și cele dinaintea melcului (fig. 101). Plaga după mastoidectomie evoluează însă normal.

P e t r o z i t a p o s t e r i o a r ă pornește de la celulele perilabirintice posterioare (translabirintice, supralabirintice posterioare și sublabirintice posterioare). Scurgerea din cavitatea mastoidiană persistă, în timp ce conductul auditiv extern rămîne uscat și timpanul ia un aspect normal. Există și o petrozită mixtă, cînd scurgerea provine și din conduct și din cavitatea mastoidiană.

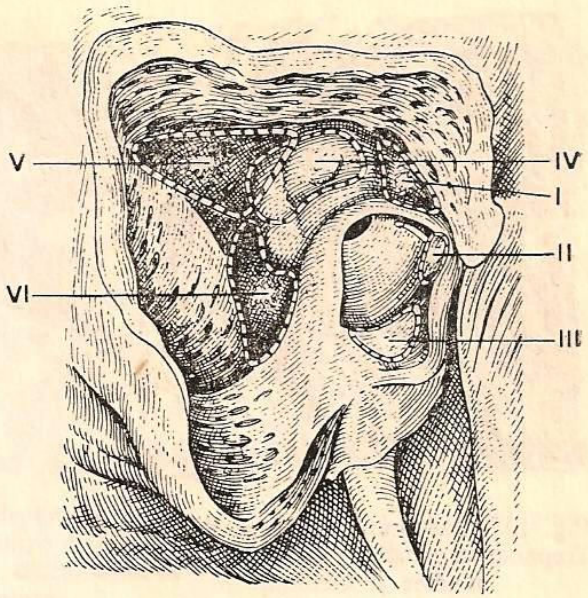

Fig. 101. Cele 6 puncte principale de focare osteitice profunde ce se pot descoperi printr-o cavitate de evidare lărgită (Ramadier).

Osteita anterioară:

I — focarul supralabirintic anterior; II — focarul înaintea melcului; III — focarul sublabirintic anterior.

Osteita posterioară:

IV — focar translabirintic; V — focar supralabirintic posterior; VI — focar sublabirintic posterior.

Petrozita apicală se produce prin infecția celulelor trenante pînă la vîrful stîncii, unde poate apărea un abces, care produce sindromul lui Gradenigo (scurgere auriculară, paralizia motorului ocular extern și nevralgie în teritoriul trigemenului, mai des retroocular). Se confirmă prin examenul radiologic (Stenvers, Chaussé IV) și tomografia vîrfului stîncii.

Tratamentul petrozitelor bazale se execută printr-o evidare petromastoidiană totală lărgită. După terminarea evidării se decolează peretele posterior, inferior și anterior al conductului, pentru a degaja osul timpanal (fig. 102). Cu o daltă mică de 4 mm sau cu freza rezecăm peretele inferior al conductului, cu grija de a nu leza înapoi facialul și înainte capsula articulației temporo-mandibulare, iar pentru a proteja peretele intern al casei punem în recesul hipotimpanic o meșă.

Se explorează cu atenție apoi casa timpanului: promontoriul, orificiul trompei în sus și înainte cu canalul mușchiului ciocanului. Sub orificiul tubar, între promontoriu înapoi și osul timpanal înainte, se află o suprafață osoasă, care corespunde canalului carotidian.

Explorarea vîrfului stîncii se face prin deschiderea canalului carotidian, cu ajutorul unei dălți de 2 mm, cu care se trepanează suprafața osoasă descrisă mai sus. Peretele canalului carotidian este subțire și cedează ușor la daltă (fig. 103).

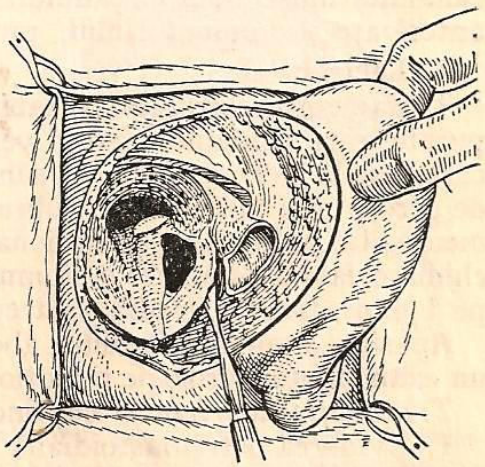

Fig. 102. Evidarea lărgită (după Guillon). Spatula decolează țesutul moale al osului timpanal.

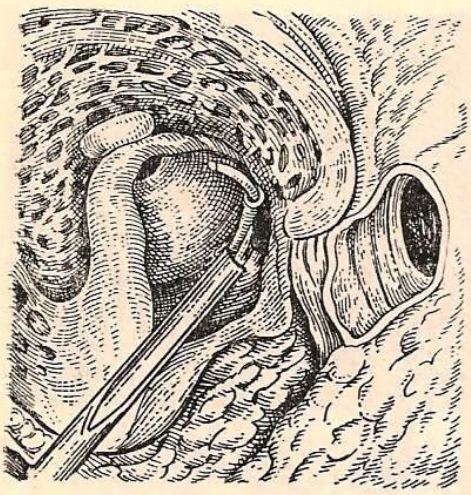

Fig. 103. Explorarea vîrfului stîncii. Trepanarea canalului carotidian (Ramadier și Guillon).

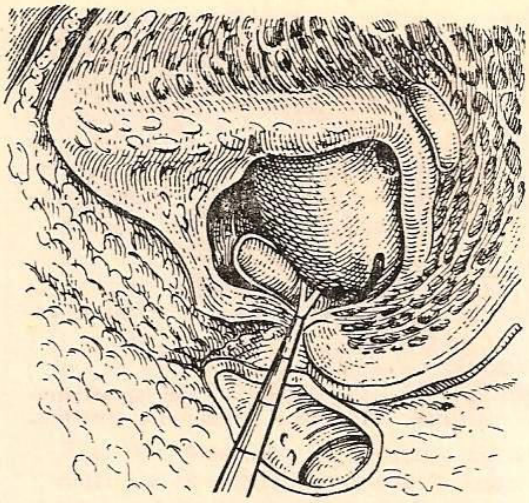

Fig. 104. Explorarea vîrfului stîncii. Descoperirea carotidei în porțiunea intertubocarotidiană.

Se trece apoi la destrucția peretelui superior subțire dintre trompă și carotidă, cu o chiuretă fină, îndreptată cu dosul către peretele carotidian. Se denudează apoi carotida tot cu chiureta, pe o adîncime de 1 cm (fig. 104). Deschiderea abcesului de la vîrful stîncii se face tot cu chiureta, după ce se rade marginea anterioară a promontoriului. La 1 cm în profunzime de marginea anterioară a promontoriului, chiureta se oprește într-un perete osos mai solid. Se dă chiuretei o direcție oblică înainte și înăuntru și după înaintarea chiuretei, pe o distanță de 3—4 mm, se dă peste colecție care se drenează.

Drenajul se menține cu un mic tub de polietilen, prin care se injectează antibiotice sau chiar lipiodol pentru o radiografie de contrast. În cursul explorării vîrfului stîncii putem leza facialul, care se află la 2 mm deasupra și înapoia canalului mușchiului ciocanului. De asemenea, în timpul chiuretării marginii anterioare a promontoriului, putem deschide labirintul anterior.

2. **Labirintitele**

Tratamentul chirurgical al labirintitelor se adresează numai labirintitelor supurate, care se manifestă prin vertije violente cu vărsături, febră, nistagmus, care bate la început de partea sănătoasă, apoi de partea bolnavă, cu o surditate de percepție și pierderea echilibrului. Labirintitele supurate acute, care pot da o meningită, se întîlnesc excepțional de rar de la apariția antibioticelor. Dacă lichidul cefalorahidian are o albumină pozitivă și o citologie de peste 10 elemente pe 1 mm^3, trecem imediat la trepanația labirintului.

Apariția simptomelor unui abces cerebelos după o labirintită cronică cere un examen otoneurologic minuțios.

Trepanația labirintului cuprinde următorii timpi operatori:

1. Evidarea petromastoidiană totală.

2. Deschiderea labirintului între cele două ferestre (trepanație anterioară) cu dalta sau cu freza sub controlul lupei. Cu dăltuța de 2 mm, plasată cu dosul către facial, pe puntea osoasă care unește cele 2 ferestre, se dau cîteva lovituri



Fig. 105. Trepanația labirintului între cele două ferestre cu freza sau cu dalta.

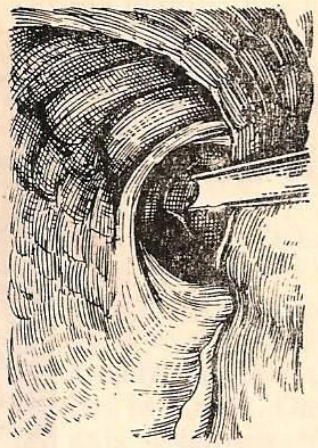

Fig. 106. Îndepărtarea punții osoase dintre cele două ferestre, cu dalta așezată înainte.

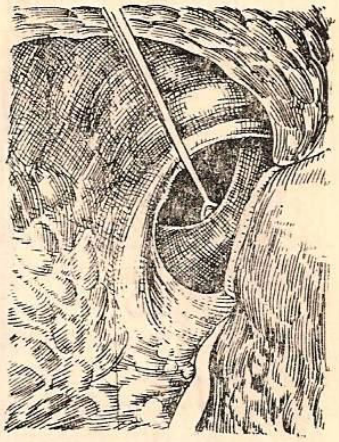

Fig. 107. Chiuretajul peretelui labirintului.

ușoare (fig. 105), apoi se așază dalta în sens invers (fig. 106) și după o lovitură se trepanează și înainte puntea osoasă, care apoi se extrage cu un cîrlig, dirijat către fereastra rotundă. Se indică utilizarea dălții în locul frezei, care prin căldura produsă poate leza un facial denudat.

3. Chiuretajul labirintului cu o chiuretă fină îndreptată în afară ca să nu se fractureze înăuntru peretele intern fragil al vestibulului, care îl separă de conductul auditiv intern (fig. 107).

Se ridică cu chiureta întregul perete extern al promontoriului pînă la unghiul anteroinferior al acestuia (fig. 108).

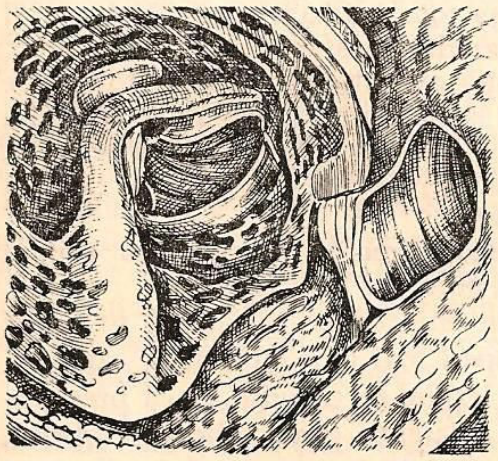

Fig. 108. Evidarea labirintului. Trepanația promontoriului (Gaston).

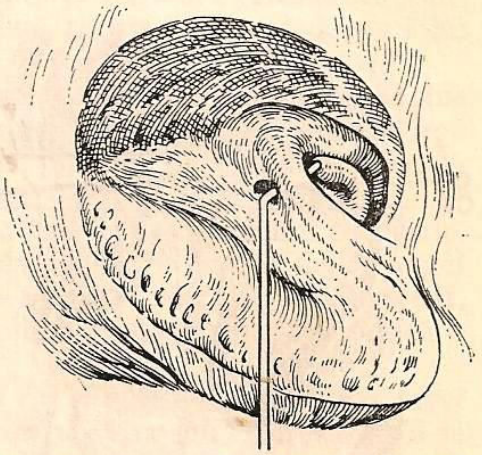

Fig. 109. Trepanația labirintului. Stiletul curb se introduce prin trepanația canalului orizontal pe sub porțiunea timpanică a facialului pînă ce vîrful lui apare în plaga de trepanație anterioară (Hünermann).



Fig. 110. Netezirea masivului facialului cu o daltă dreaptă (Pasow).

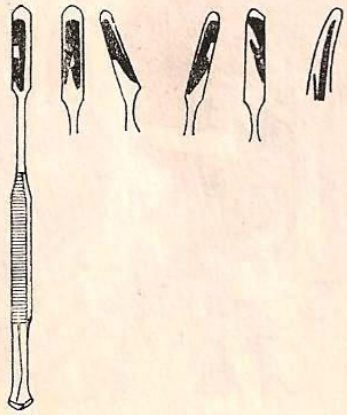

Fig. 111. Dălți pentru trepanația labirintului (Uffenorde).

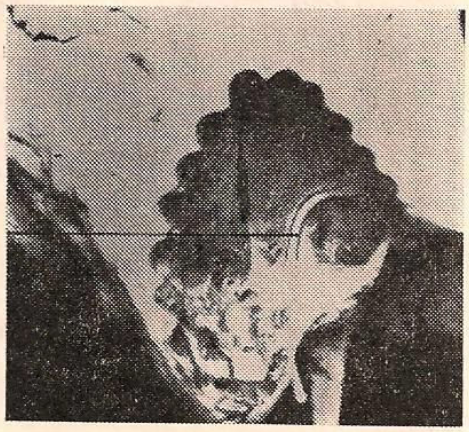

Fig. 112. Trepanația labirintului după Uffenorde.
Descoperirea facialului cu dalta sau cu freza.

Trepanația anterioară este insuficientă pentru drenarea labirintului, astfel că se trece și la trepanația posterioară. Trepanația se execută cu dalta sau cu freza aproape de ampula sa, după ce canalul orizontal este bine izolat. Pentru ca dalta sau freza să nu derapeze spre facial, trebuie bine fixată în mîna dreaptă. Odată cu deschiderea canalului orizontal, se poate trepana și canalul posterior. Un stilet curb se introduce prin trepanația canalului orizontal pe sub porțiunea timpanică a facialului, pînă ce vîrful lui apare în plaga de trepanație anterioară (fig. 109).

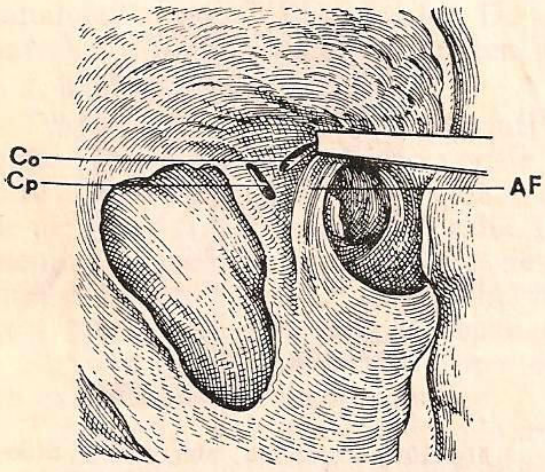

Fig. 113. Trepanația retro-labirintică. Dalta a deschis canalul orizontal și posterior; *C.O.* — canalul orizontal; *C.P.* — canalul posterior; *A.F.* — apeductul lui Fallope.

Uffenorde a recomandat descoperirea totală a facialului și izolarea lui din canalul osos.

După executarea evidării totale, se trece la netezirea masivului facialului (fig. 110), pînă la descoperirea lui, cu dalta curbată la capătul tăișului (fig. 111).

Descoperirea se face pînă la primul cot al nervului (fig. 112).

Prin enuclearea facialului se poate descoperi mai bine labirintul, care prezintă leziuni accentuate. Dacă presupunem existența unui abces cerebelos, după o labirintită cronică, descoperim dura cerebeloasă presinusală între canalul semicircular orizontal în sus, sinusul lateral înapoi și masivul facialului în față (fig. 113).

Dura mater se descoperă progresiv înainte pînă la locul unde devine aderentă, în apropierea sacului endolimfatic. Se execută apoi o puncție în dura cerebeloasă, pentru a descoperi abcesul. Plaga operatorie se pansează cu o meșă iodoformată.

Incidentele operatorii sînt: lezarea facialului și scurgerea lichidului cefalorachidian, care se oprește prin tamponamentul cu o meșă iodoformată.

3) **Complicații venoase**

Complicațiile venoase sînt întîlnite și ele din ce în ce mai rar. Flebita parietală și tromboflebita sinuso jugulară este o complicație rară a otitelor acute, și apare mai des în cazul otitelor cronice supurate reîncălzite.

Febra este simptomul dominant și se prezintă cu frisoane puternice, ca și în accesele de malarie. După încetarea frisoanelor, temperatura revine la normal. Se poate întîlni forma tifică cu febra în platou. Dacă o tromboflebită evoluează apiretic, cu o discordanță între puls și temperatură, prognosticul este foarte rezervat. Tromboflebita apare obișnuit în a treia săptămînă de boală.

La sugar, tromboza poate apărea în prima săptămînă. Trombusul poate supura și să dea stări septicemice cu abcese metastatice pleuropulmonare sau articulare. Pneumonia centrală trebuie cercetată prin control radiologic. Unii bolnavi pot prezenta o euforie, datorită iritației meningeale. Leucocitoza poate trece de 15 000. Lipsa euzinofilelor arată o infecție severă. Dacă euzinofilele reapar în sînge, prognosticul este bun.

Leziunile osoase otomastoidiene, care produc tromboflebite, le întîlnim la primul cot, apoi la al doilea cot și la nivelul golfului jugularei, care se poate infecta prin intermediul peretelui inferior al casei timpanului.

Descoperirea accidentală a sinusului în cursul trepanației poate duce în mod excepțional la o periflebită.

Prinderea golfului jugularei se trădează printr-o tumefacție profundă sub vîrful mastoidei (mastoidită jugodigastrică). Flebita golfului produce și o compresiune pe nervii care trec prin gaura ruptă posterioară (glosofaringean, pneumogastric și spinal IX.X.XI), cu paralizie recurențială (sindromul lui Vernet).

Proba lui Queckenstedt ne arată dacă lumenul traiectului venos a fost închis în totalitate de trombus. În timp ce acul de puncție lombară lasă să se scurgă lichidul în picătură, producem o compresiune pe jugulară în regiunea cervicală și lichidul apare în jet, dacă lipsește trombusul. Dacă lichidul se menține la același debit prin acul de puncție lombară și în timpul compresiunii cervicale, înseamnă că trombusul este prezent fie la nivelul golfului, fie de-a lungul sigmoidului. În timpul compresiunii cervicale pentru proba Quieckenstedt, laringele trebuie fixat cu mîna opusă, ca să nu se deplaseze și să producă o compresiune pe jugulara opusă.

Tehnica operației în cazul prinderii primului cot al sinusului. La acest nivel corticala este groasă și de aceea trebuie subțiată cu dalta sau cu freza, apoi se îndepărtează cu pensa mușcătoare, care nu trebuie să se ridice în sus cînd mușcă, pentru a nu compresa sinusul și a-i deșira peretele, care poate fi fragil. Pensa mușcătoare trebuie ținută orizontal. Toate celulele din jurul sinusului trebuie evidate, ca să nu se producă o reinfecție. Descoperirea sinusului în p o r ț i u n e a v e r t i c a l ă se face aplicînd tangențial dalta pe corticală.

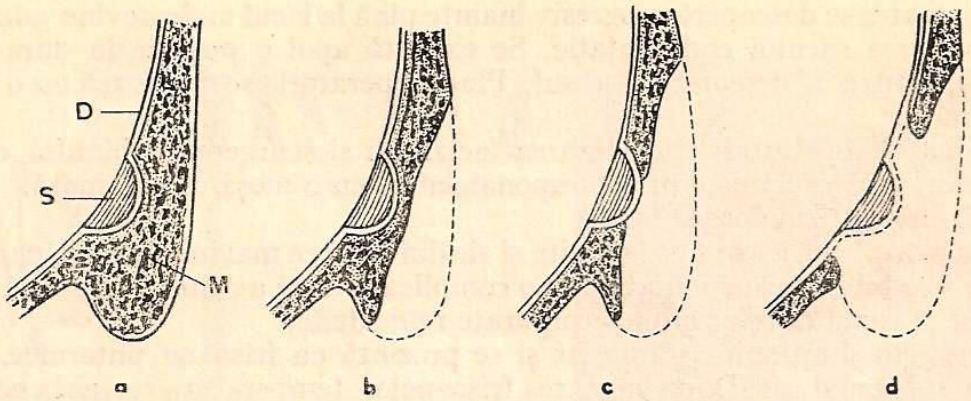

Fig. 114. *a, b, c, d* — Expunerea schematică a descoperirii sinusului și durei (Alexander); *S* — sinus venos; *D* — dura; *M* — mastoida.

Figura 114 arată schematic de la punctul „*a*" la „*d*" cum se descoperă corect sinusul și dura, prin dăltuirea și a vîrfului mastoidei, iar figurile 115, *a* și *b* arată cum se descoperă incorect sinusul prin dăltuirea unei plăgi osoase în formă de pîlnie, a cărei adîncime se îndreaptă spre sinus. Este o descoperire îngustă și fără vedere bună spre sinus.

Descoperirea cotului al 2-lea și a porțiunii descendente spre bulb necesită rezecția vîrfului mastoidei.

Dalta trebuie îndreptată întotdeauna în direcția axului sinusului. În regiunea mastoidiană, dalta are o direcție de sus în jos. La nivelul cotului al doilea, tăișul dălții are o direcție de jos în sus (fig. 116; cifrele de la 1 la 7 arată direcția dălții pentru descoperirea sinusului la diferite nivele; *S* = sinus; *B* = bulb). Cotul al doilea se descoperă mai ușor dacă se îndepărtează mai întîi celulele retrosinusale. La nivelul emisarei putem întîlni abcese superficiale. Dacă emisara se deschide sub inserția mușchiului

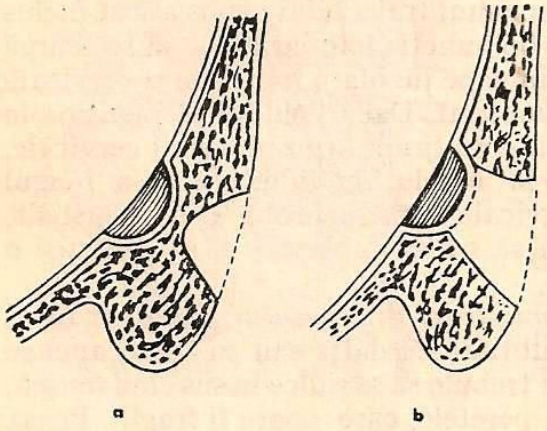

Fig. 115. Descoperirea incorectă a sinusului lateral, prin formarea unei cavități de pîlnie (Alexander).

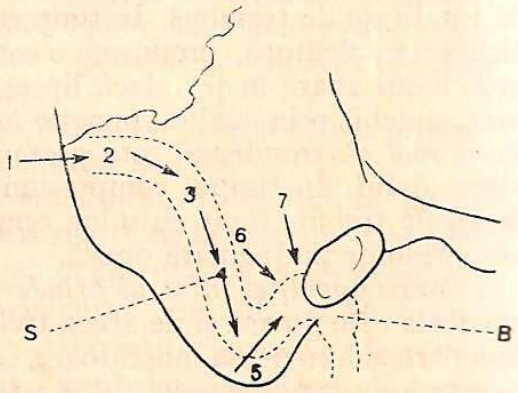

Fig. 116. Figură schematică care reprezintă numeric succesiunea loviturilor de daltă.

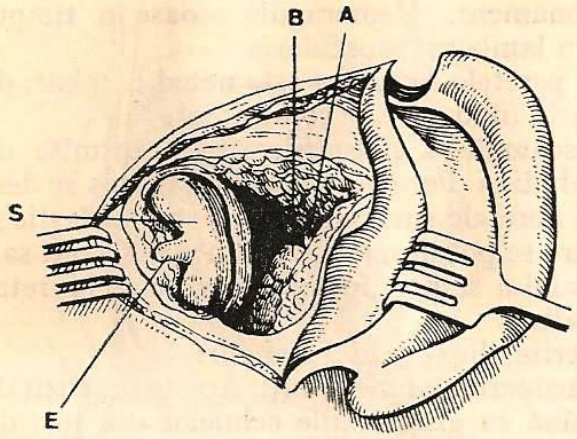

Fig. 117. Triunghiul lui Trautmann trepanat și celulele intersinusofaciale:
A — antrul; *B* — peretele posterior al conductului; *S* — sinusul venos; *E* — vena emisară.

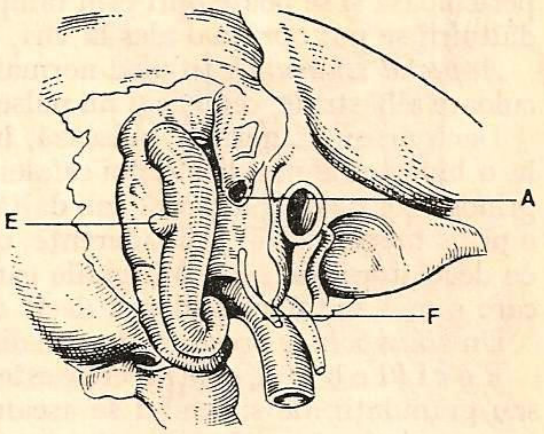

Fig. 118. Descoperirea sinusului lateral în totalitate care este foarte procident, mai ales la cotul al 3-lea.

sternocleidomastoidian, se dezvoltă abcese pe fața internă a mușchiului ca în mastoidita lui Bezold. Înainte de a descoperi partea ascendentă și cotul al treilea, se îndepărtează celulele intersinusofaciale, care se întind mult în profunzime (fig. 117).

Descoperirea sinusului e cu atît mai grea, cu cît cotul al doilea e mai aproape de peretele posterior al conductului auditiv extern și cu cît unghiul lui Trautmann e rotit din planul sagital în planul frontal (fig. 118).

Pentru porțiunea ascendentă, dalta e îndreptată și de jos în sus și de sus în jos (v. fig. 116), pînă apare peretele sinusului.

Dacă dăltuim de sus în jos, ajutorul protejează sinusul cu o chiuretă, care e așezată cu partea convexă spre sinus și partea concavă spre daltă. Așchiile ce rezultă din dăltuirea osului trebuie să fie subțiri și să cadă în chiuretă. Dacă operatorul dăltuiește de jos în sus, ajutorul inversează chiureta cu convexitatea în sus spre sinus și cu concavitatea în jos spre daltă.

După descoperirea cotului al doilea și a porțiunii ascendente se trece la descoperirea golfului, dacă e trombus la acest nivel. Procedeul lui Grünert, de altădată atît de traumatizant, nu se mai practică în prezent. Prin introducerea procedeului de aspirație a trombusului de la nivelul golfului, fie de sus în jos pe calea sinusului, fie de jos în sus prin intermediul jugularei, s-a rezolvat o problemă grea în această complicație. Printr-o incizie în sinus sau în jugulară se introduce o sondă, prin care se spală cu ser fiziologic de jos în sus, prin jugulara colabată, cheagurile de la nivelul golfului. Serul de spălătură se elimină prin deschizătura sinusului.

Dacă tabloul clinic al bolnavului arată și o iritație meningeală sau apare semnul lui Kerning, înseamnă că sînt prinse venele condiliene (anterioară și posterioară). Tratamentul intens cu antibiotice, după îndepărtarea trombusului de la nivelul golfului, semnele de iritație meningeală dispar.

În timpul descoperirii sinusului la orice nivel, el poate fi lezat fie cu dalta, fie prin așchie, care se înfundă în peretele sinusului; hemoragia care apare nu e.

periculoasă și se poate opri prin tamponament. Hemoragiile osoase în timpul dăltuirii se pot opri mai ales la vîrf, cu lambouri musculare.

Aspectul sinusului. În mod normal, peretele sinusului este neted bombat, de culoare albăstruie, cenușie și nu pulsează, fiind ușor de comprimat.

Dacă un sinus normal pulsează, înseamnă că pulsațiile sînt transmise de la o hipertensiune a lichidului cefalorahidian. Peretele sinusului sănătos se desprinde ușor de os și alunecă sub daltă. Peretele sinusului bolnav nu e elastic și e prins în șanțul său prin aderențe, care se pot desprinde cu un cîrlig bont sau cu decolatorul de sept. Marginile canalului se pot îndepărta și cu chiureta, care e mai puțin periculoasă decît dalta.

Un *sinus bolnav* prezintă aspecte diferite, după gradul leziunii:

P e r i f l e b i t a, cînd peretele este acoperit cu fungozități. Aceste fungozități sau granulații ale sinusului se aseamănă cu granulațiile celulelor din jur, de aceea trebuie să evităm orice tatonare cu o pensă sau stilet ascuțit. Chiar tamponarea mai accentuată a unui sinus periflebitic îl poate deschide și hemoragia ne va împiedica în cursul operației, și în acest caz e bine să aspirăm pentru a descoperi locul leziunii pe care îl tamponăm.

F l e b i t a p a r i e t a l ă, cu peretele sinusului îngroșat, de culoare albicioasă și deseori cu pulsații.

T r o m b o f l e b i t a, cu peretele sinusului fungos, de culoare gri, îngroșat și puțin depresibil, fără pulsații. Aspirația peretelui sinusului concomitentă cu mișcările respiratorii, este un semn al reducerii calibrului sinusului.

Odată ce sinusul s-a descoperit pînă la apariția aspectului normal, se trece la puncția lui.

P u n c ț i a s i n u s u l u i trebuie făcută întotdeauna cînd sinusul prezintă leziuni de periflebită sau flebită, ca și în cazul cînd prezintă pulsații. Se badijonează sinusul cu tinctură de iod, iar cu un ac subțire cu vîrful teșit se împunge sinusul oblic de jos în sus, ca să nu puncționăm și cerebelul, cînd apare lichid cefalorahidian în loc de sînge (fig. 119). Dacă aspirăm puțin sînge în seringă, acesta îl trimitem pentru examen bacteriologic și punctul de sîngerare îl tamponăm. Dacă apare sînge mai mult în seringă, înseamnă că circulația nu este întreruptă. În caz de tromboflebită putem aspira o serozitate brună sau chiar puroi. Dacă puncția e negativă, repetăm puncția deasupra și dedesubtul leziunilor sinusului. Să ne ferim să facem puncția în direcția curentului sanguin și cu un ac ascuțit, fiindcă producem embolii de aspirație, prin efectul aspirant al inimii. Din această cauză și pansamentul se schimbă în poziție culcată la bolnav.

În cazul unei septicemii auriculare sau al unei tromboze obliterante parțial, se poate e x c l u d e s i n u s u l, după ce executăm o mastoidectomie în otita acută sau o evidare în otita cronică. Se descoperă apoi sinusul și se introduce o meșă iodoformată între os și peretele sinusului (fig. 120).

D e s c h i d e r e a s i n u s u l u i se face printr-o incizie a peretelui, cu un bisturiu fin și curb, în timp ce protejăm partea inferioară cu o meșă iodoformată. Incizia o prelungim în sus și în jos, pînă cînd apare o sîngerare cu eliminarea trombusurilor mici.

Dacă nu apare sîngerare, îndepărtăm trombusul cu chiureta introdusă în lumenul sinusului cu partea convexă spre lumen și progresăm în lumenul sinusului pînă ajungem cu chiureta la capătul superior al trombusului, cînd apare

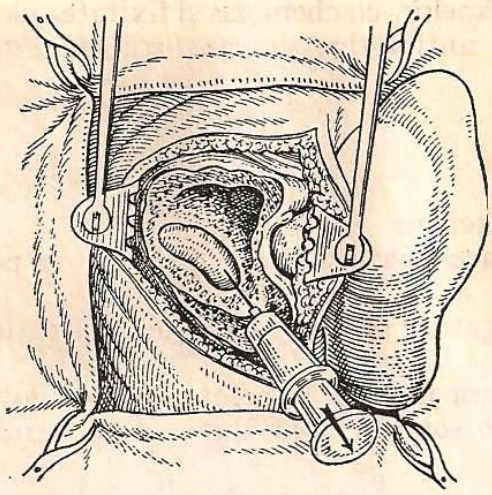

Fig. 119. Puncția sinusului prin care se poate extrage sau sînge, sau puroi, sau puncția să fie negativă (trombus).

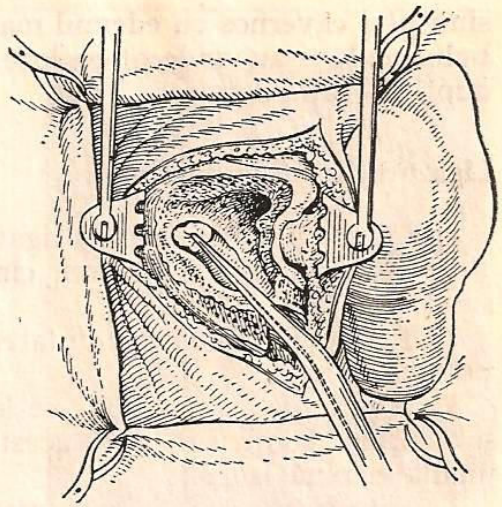

Fig. 120. Excluderea sinusului. Cu pensa se introduce o meșă iodoformată între os și peretele sinusului.

un val de sînge, ce spală toată infecția din sinus, după care tamponăm repede lumenul cu o meșă iodoformată în direcția în care am chiuretat trombusul. În locul chiuretei putem introduce o sondă moale, prin care aspirăm trombusul și astfel nu lezăm endoteliul cu chiureta. Trombusul de la capătul inferior îl eliminăm prin aspirație, pînă apare sînge. Dacă puroiul a descompus trombusul, aspirația lui se face ușor.

Dificultăți în operațiile pe sinus se datorează în primul rînd variatelor forme de procidență ale sinusului.

Excepțional putem întîlni o serie de curiozități anatomice, ca o lamă osoasă prinsă de pereții sinusului, pe care îl dublează în toată lungimea lui. Șanțul sinusului mai poate prezenta de-a lungul său o creastă osoasă cu diferite endostoze. Putem întîlni lipsa sinusului cu o dezvoltare mare a emisarei. Dublarea sinusului ca și celelalte anomalii s-au întîlnit numai la urechea dreaptă.

Hemoragiile sinusului se pot produce nu numai prin traumatismele chirurgicale imediate, ci și în mod spontan, prin degenerescența hialină a peretelui sinusului, descoperit anterior incidental sau chiar la locul puncției. Hemoragia spontană mai poate să apară și în prezența unui trombus. Aceste hemoragii se tamponează cu lambouri musculare sau spongioase resorbabile.

Poziția înaltă a golfului jugularei poate apărea de culoare albastră prin transparența timpanului, o bombare sub formă de arc în casa timpanului. Peretele inferior al casei poate fi subțire ca o hîrtie sau dehiscent și infecția prinde golful, producînd o tromboză primară a lui, mai ales la tinerii sub 20 de ani.

În cursul tromboflebitei sinusului poate apărea o tromboză a sinusului cavernos, de origine otică, prin propagarea infecției de-a lungul sinusului petros superior și inferior. Infecția lui se mai poate produce și de la o petrozită apicală, cînd vîrful stîncii poate fi pus în evidență printr-o radiografie, în incidența Stenvers. Chiar și unele forme tipice de tromboflebită ale

sinusului cavernos cu edemul masiv al pleoapelor, cu chemozis și fixitatea globului ocular s-au vindecat cu doze masive de antibiotice și transfuzii repetate după operația de sinus.

Ligatura jugularei interne

H a y m a n n recomandă ligatura jugularei în:

1. Tromboflebita jugularei, cînd se va face ligatura înaintea operației pe sinus.
2. Tromboflebita sinusului lateral, cînd ligatura se poate face după operație pe sinus.
3. Tromboflebita golfului; se leagă jugulara înainte de a interveni pe golf și aspirăm trombusul de la acest nivel cu o sondă moale, după despicătura jugularei pînă la golf.

Tehnica ligaturii jugularei interne

1. Punctele de reper sînt: articulația sternoclaviculară în jos, marele corn al hioidului în sus, înainte conductul laringotraheal și înapoi mușchiul sternocleidomastoidian. Pe marginea anterioară a acestui mușchi se face o incizie de 8 cm, care pornește de la marele corn al hioidului și interesează pielea și țesutul celular subcutanat (fig. 121).

2. După hemostaza necesară, se incizează aponevroza cervicală superficială pe marginea anterioară a mușchiului, buzele plăgii fiind îndepărtate cu depărtătoare Farabeuf. Tracționînd cu o pensă chirurgicală de marginea anterioară a mușchiului, se separă fața profundă a mușchiului de aponevroză cu o sondă canelată (fig. 122).

3. D e s c o p e r i r e a v e n e i, prin îndepărtarea puternică a mușchiului sternocleidomastoidian înapoi. Prin intermediul foiței aponevrotice apare ju-

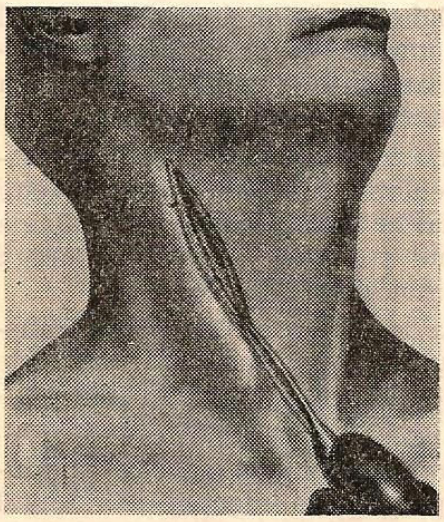

Fig. 121. Incizia pe marginea anterioară a sternocleidomastoidianului (Portmann).

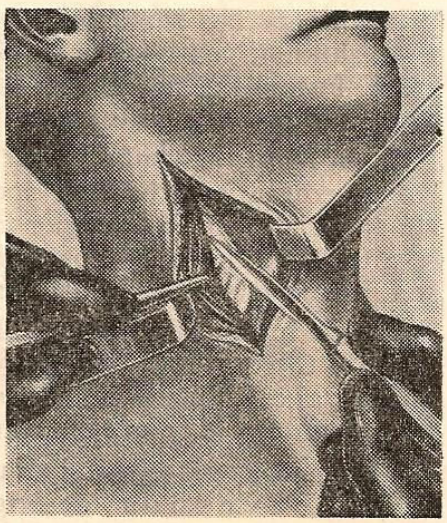

Fig. 122. Descoperirea marginii anterioare a mușchiului sternocleidomastoidian (Portmann).

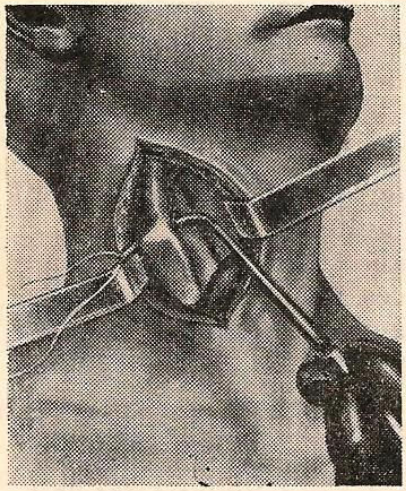

Fig. 123. Ligatura venei jugulare interne, introducînd acul sub venă dinăuntru în afară cu grija de a nu încărca pneumogastricul (Portmann).

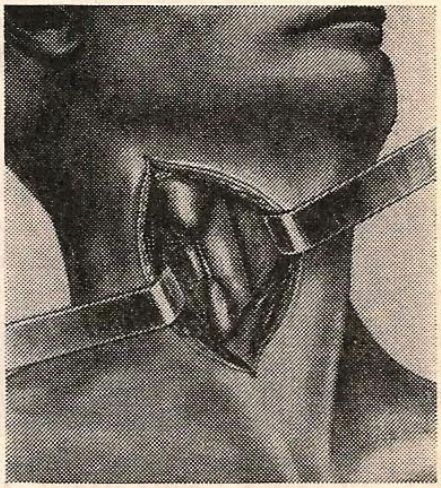

Fig. 124. Ligatura jugularei cu catgut prin două fire, la o distanță de 2 cm (Portmann).

gulara de culoare albastră. Foița aponevrotică se decolează cu sonda canelată, pînă apare vena de culoare albastră, dacă este normală. Grosimea normală a venei e aproape cît policele și în partea superointernă a inciziei se observă trunchiul tirolingofacial.

4. Ligatura venei se face după ce vena se separă cu o sondă canelată de carotida primitivă, care e înăuntru și mai profund. Sonda canelată alunecă ușor pe sub venă, pentru a o separa și de pneumogastric. În partea inferioară apare mușchiul omohioidian, care încrucișează pachetul vasculonervos. Izolarea venei se face cu multă delicatețe, pe o distanță de 2—3 cm, deoarece peretele este foarte fragil. Ligatura se face introducînd pe sub vena dinăuntru în afară un încărcător Dechamp (cu grijă de a nu încărca și pneumogastricul). Introducem un fir lung de catgut nr. 2 (fig. 123), pentru a se face nodul cu fir dublu. Vena se umflă imediat deasupra ligaturii, iar partea inferioară apare turtită. A doua ligatură se face cu catgut dublu sub prima, la o distanță de 2 cm, tot cu un dublu nod (fig. 124).

5. Sutura se face în două planuri. Primul plan privește sutura aponevrozei, cu catgut subțire, și al doilea plan cu fire de mătase sau lînă, nu prea dese, pentru a rămîne o cicatrice mai estetică.

Ligatura se poate face deasupra sau sub trunchiul tirolinguofacial. Firele se îndepărtează cam la a 10-a zi.

După ligatura jugularei se trece la chirurgia sinusului lateral sau la chiuretajul golfului. Dacă vena jugulară este trombozată, după ligatură se trece în continuare la rezecția ei și la chiuretajul golfului sau aspirația trombusului de la acest nivel.

Complicațiile intracraniene:

— abcesul extradural și subdural;
— meningita otogenă;
— abcesul cerebral;
— abcesul cerebelos.

Abcesul extradural este localizat între dura mater și corticala internă. El comunică direct cu osteita mastoidiană de cele mai multe ori.

Uneori nu întîlnim această comunicare, fiindcă abcesul s-a produs prin intermediul unei tromboze venoase. Localizarea lui cea mai deasă este sub tegumenul antroaditoatical. Abcesul poate fi și perisinuzal, cînd dă naștere unei tromboflebite. O petrozită posterioară poate da naștere unui abces retrolabirintic, care e primul stadiu al unui abces cerebelos (fig. 125).

Abcesele care nu au comunicare cu focarul osteitic sînt cele localizate pe fața anterosuperioară a stîncii (în fosa temporală). Excepțional, abcesul poate fi localizat și la vîrful stîncii. Abcesele la nivelul sacului endolimfatic sînt dese. În cursul otomastoiditelor cronice reîncălzite apare pachimeningita externă la nivelul acestor abcese. Încetarea pulsației puroiului în această reîncălzire înseamnă apariția unei complicații endocraniene (N e u m a n n).

Formula leucocitară prezintă o deplasare spre stînga, VSH-ul este mărit în săptămîna a 3-a, uneori ca prim simptom.

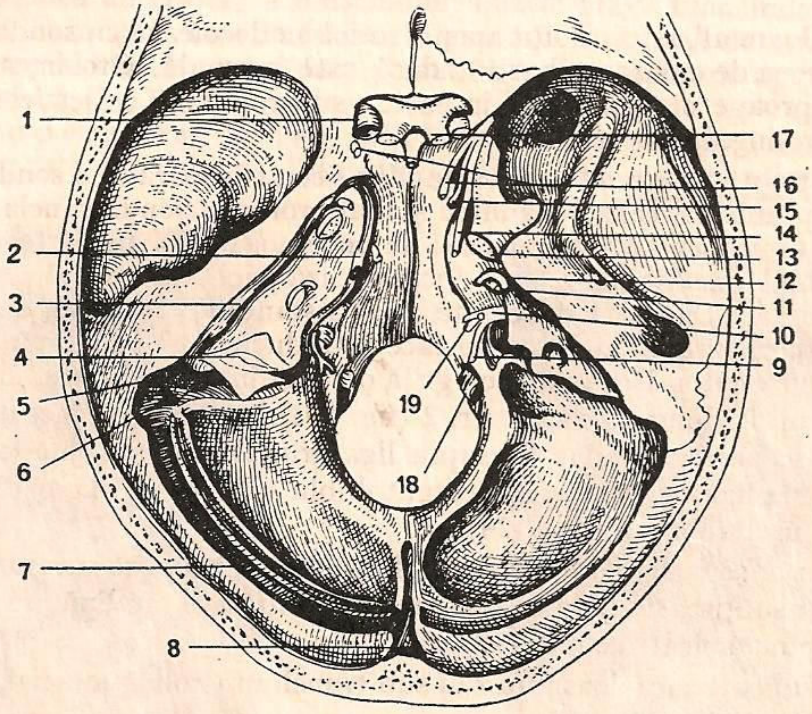

Fig. 125. Baza craniului. Topografia sinusului sigmoid, petros superior și inferior și a nervilor de la baza craniului (Stenger):

1 — artera carotidă; *2* — sinusul pietros inferior; *3* — sinusul pietros superior; *4* — sacul endolimfatic; *5* — cotul sinusului lateral; *6* — vena emisară; *7* — sinusul lateral; *8* — sinusul longitudinal; *9* — naroul spinal; *10* — N. glosofaringean; *11—12* — N. VIII; *13* — N. trigemen; *14* — N. motor ocular extern; *15* — N. patetic; *16* — N. motor ocular comun; *17* — N. optic; *18* — N. hipoglos; *19* — N. vag.

Dacă postoperator crește VSH-ul, se indică puncția lombară sau suboccipitală, fiindcă trădează o meningită incipientă. Cefaleea nocturnă în abcesele extradurale se întîlnește des. Durerea este localizată la nivelul venei emisare în abcesele perisinuzale (fig. 126); la limita părului și deasupra mastoidei în abcesul primului cot al sinusului și la nivelul inserției superioare a pavilionului în abcesele fosei temporale deasupra antrului.

Operația se impune chiar în prezența celui mai neînsemnat simptom.

Principiul suprem în tratamentul complicațiilor otomastoiditelor este că cel mai neînsemnat semn de complicație intracraniană să constituie o indicație absolută pentru intervenție. Dictonul vechi al lui Alexander „Cu cît mai multe simptome, cu atît mai multe cadavre" nu mai contează azi în prezența antibioticelor și a sulfamidelor.

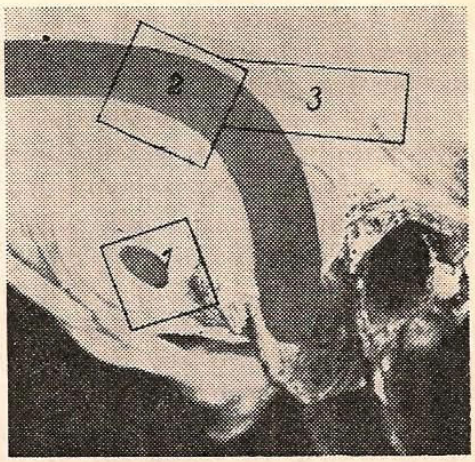

Fig. 126. Punctele dureroase la apăsare, în abcesul extradural:

1 — la vena emisară, în abcesele perisinusale; *2* — la primul cot al sinusului pe marginea regiunii păroase; *3* — în abcesele extradurale deasupra antrului punctul dureros se palpează deasupra inserției pavilionului (Alexander).

Tratamentul abceselor extradurale, care sînt legate de focarul osteitic se reduce la o antrocelulotomie sau evidare, urmărind grupurile celulare pînă la dura, în raport cu localizarea abcesului. Dura se explorează cu multă prudență, fiindcă poate prezenta fungozități și chiar o fistulă în legătură cu un abces endocranian. Dura cerebeloasă va fi descoperită pînă la partea sănătoasă, mergînd cu trepanația pînă la canalul posterior și superior dacă ne duc leziunile.

Abcesele care nu sînt în comunicare directă cu focarul osteitic, adică cele de pe fața anterosuperioară și vîrful stîncii (fosa temporală), se tratează după tehnica lui Eagleton:

1. Calea de acces este cea retroauriculară și incizia se prelungește în sus pînă la inserția helixului.

De la acest punct pornește o incizie verticală de 5—6 cm în regiunea păroasă. Aponevroza temporală se incizează pînă la os, de-a lungul inserției posterioare. Se decolează periostul, cu care ocazie se împinge în sus și înainte mușchiul temporal cu aponevroza lui.

2. *Trepanația solzului temporalului* se execută cu o freză mare la 2 cm deasupra conductului, unde se face orificiul de trepanație (fig. 127). Acest orificiu se mărește cu pensa mușcătoare mai ales în jos, pînă la planșeul fosei cerebrale mijlocii, unde întîlnește cavitatea de evidare.

3. Rezecția tegmenului casei timpanului, cu pensa mușcătoare după decolarea durei, pe o distanță de 3 cm, cu prudență (fig. 128).

4. Rezecția părții posterioare a tuberculului zigomatic posterior se face cu grijă, pentru a nu deschide articulația temporomandibulară.

Această rezecție permite să îndepărtăm tegmen timpani pînă deasupra orificiului tubar.

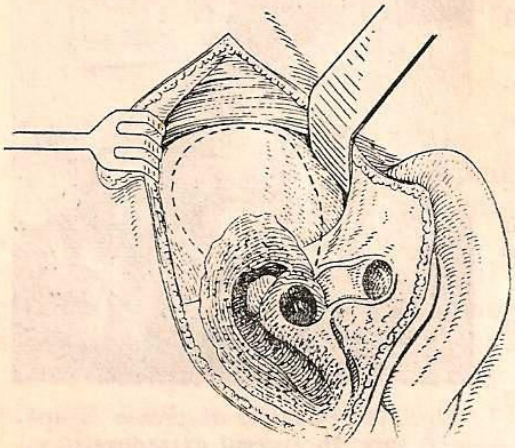

Fig. 127. Explorarea suprapietroasă (tehnica lui d'Eagleton). Linia punctată arată trepanația solzului temporalului.

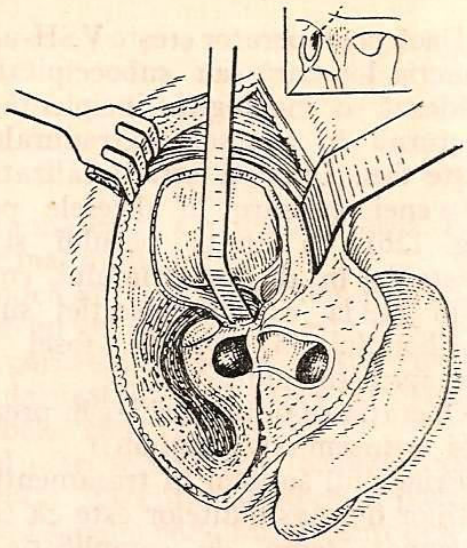

Fig. 128. Explorarea suprapietroasă. Dura mater este decolată cu prudență și îndepărtată cu o lamă (depărtător) fină.

5. Explorarea feței anterosuperioare și a vîrfului stîncii, după decolarea durei la acest nivel, care e ușurată prin rezecția tuberculului zigomatic posterior (fig. 129). Decolarea durei se poate continua pînă aproape de ganglionul lui Gasser, dacă este cazul fiindcă abcesele se deschid înainte de a ajunge la acest nivel.

În calea decolării putem întîlni gaura rotundă mică, cu artera meningee mijlocie, pe care o putem evita.

Abcesul subdural supurat este localizat între cele două foițe ale arahnoidei și se produce prin infectarea căilor limfatice, care fac legătura între spațiul extradural și subdural. Dura la acest nivel este mată, fără luciu și ușor granulată. Se mai poate vedea la acest nivel și o pulsație în raport cu respirația. Abcesul subdural poate fi lipsit de semne exterioare, cînd numai puncția ne dă diagnosticul. În acest caz incizăm dura cu grijă, pentru a nu distruge aderențele perifocale, și drenăm spațiul subdural.

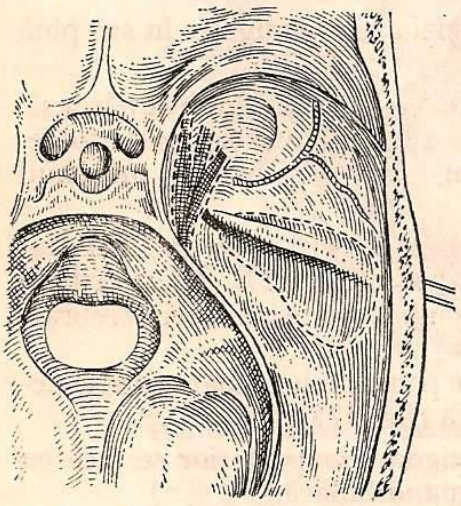

Fig. 129. Explorarea suprapietroasă pînă la vîrful stîncii.

Meningita otogenă

Statisticile arată că dintre toate complicațiile endocraniene ale otomastoiditelor, meningita este cea mai frecventă. Redoarea cefei, semnul lui Kerning, febra, cefaleea, în prezența unei supurații auriculare, sînt

semne sigure de meningită otogenă. Dehiscențele osoase congenitale, mai ales la nivelul tegmenului, ca și legăturile circulatorii, duc infecția otomastoidiană la meninge.La copii, semnele de iritație meningeală apar în primele zile ale otitei și dispar după timpanotomie.

Puncția lombară ne dă diagnosticul de certitudine. Bolnavul se așază în decubit lateral, cu membrele inferioare în puternică flexiune. Se înseamnă cu tinctură de iod unirea celor două creste iliace, care marchează apofiza spinoasă a vertebrei a 4-a lombară și pe care o palpăm cu unghia policelui stîng. Acul se introduce ușor deci între vertebra a 4-a și a 5-a lombară, traversînd părțile moi pînă la cisternă (5—8 cm la adulți). La copii, distanța pînă la cisternă e numai de 1—2 cm. După ce simțim o rezistență elastică pătrundem în cisternă. Scoatem mandrenul și lichidul se scurge în eprubeta sterilă. Dacă nu apare lichid, învîrtim acul fără să-l înfundăm și lichidul apare. Uneori se întîmplă ca acul să întîlnească o rezistență osoasă. În acest caz, acul se scoate și se introduce puțin paramedian, după care apare lichidul. Se recoltează aproximativ 5—10 cm^3 de lichid. Aspectul lichidului poate fi clar sau mai mult sau mai puțin tulbure, sau chiar purulent. O probă simplă pentru a constata cantitatea de albumină care tulbură lichidul este să citim un text așezat înapoia eprubetei. Dacă putem distinge literele, înseamnă că albumina nu este mărită. Proba Pandy se poate face pe loc pentru albumină. Acidul carbolic cristalizat, 1 g la 15 g apă distilată, se varsă într-o sticlă de ceasornic, așezată pe fond negru. În soluția Pandy se introduce o picătură de L.C.R. Dacă soluția Pandy se tulbură, înseamnă că conținutul de albumină este mărit.

La examenul citologic, în mod normal, în L.C.R. lombar, găsim de la 0 la 5 celule pe 1 cm^3, iar în cel suboccipital de la 0 la 2 celule pe 1 cm^3(Kindler). Vom cere laboratorului examenul citologic și bacteriologic, frotiu și culturi mai ales pentru anaerobi.

În abcesul extradural L.C.R. poate avea un aspect ușor tulbure, fără alte modificări. În abcesul subdural presiunea e crescută, albumina e mărită, cu limfocitoză și polinucleoză. În tromboza nesupurată a sinusului presiunea e normală, în cea supurată e ridicată și microbii uneori prezenți în lichid.

În abcesul cerebral avem presiunea și albumina mărite, cu limfocitoză și polinucleoză.

În meningita seroasă presiunea este ridicată, cu lichid clar.

În meningita purulentă lichidul este la început clar, apoi tulbure, cu presiunea mult mărită. Urmează apoi un lichid intens tulbure cu granulocitoză și deseori microbi (Knick).

Prin atingerea cozii de cal cu acul apar în membrele inferioare parestezii trecătoare, cu senzații de greață, care dispar prin așezarea capului în poziție declivă, pungă cu gheață pe cap și piramidon. Un alt accident ce poate apărea în mod excepțional la puncția lombară este încetarea respirației, cînd se pune imediat capul în poziție declivă și se introduc pe acul de puncție cîțiva cm^3 de ser fiziologic.

Puncția suboccipitală este mai utilizată ca cea lombară și noi am utilizat-o în decursul anilor la majoritatea cazurilor, pentru că este mai aproape de focar și ne dă un rezultat mai sigur. Puncția se face în cisterna cerebelomedulară. În timp ce capul stă în flexiune, acul cu mandren de 8 cm se

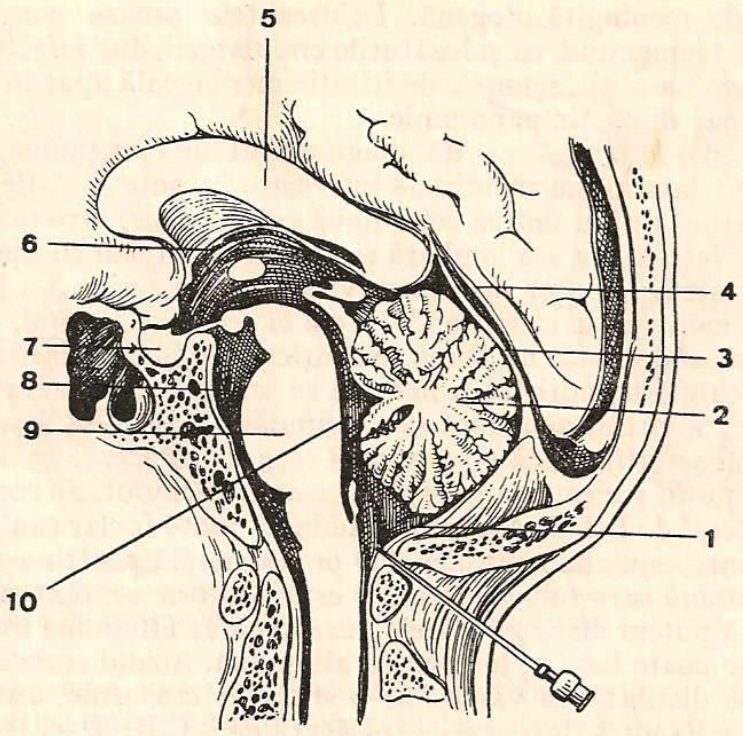

Fig. 130. Puncția suboccipitală (Lautenschläger):

1 — cisterna pontocerebeloasă; *2* — cerebelul; *3* — tentorium; *4* — sinusul venos drept; *5* — corpul Callos; *6* — talamus (ventriculul III); *7* — hipofiza; *8* — cisterna punții; *9* — puntea; *10* — vetriculul IV.

introduce sub protuberanța occipitală, oblic în sus și alunecînd de-a lungul osului, străpungem membrana atlantooccipitală, trecînd de ea pe o distanță de maximum 1/2 cm. Dacă după scoaterea mandrenului nu vine lichid, aspirăm cu seringa. La nivelul găurii occipitale există o venă pe care eventual o putem înțepa și aspirăm sînge. Imediat înfundăm acul mai adînc cu 1 cm și ajungem la cisternă. Dacă alunecăm cu acul pe os, puncția nu poate atinge centrii vitali (fig. 130).

La vîrsta de peste 65 ani, puncția lombară nu se mai face, numai cea suboccipitală. În caz de bloc suboccipital prin aderențe, puncția rămîne seacă. Blocul total al cisternei dă un Queckenstedt negativ. După aspectul calitativ al lichidului cefalorahidian, meningitele pot fi:

S e p t i c e, cînd microbii invadează spațiul subarahnoidian.

A s e p t i c e, cînd se produce o reacție a meningelui la focarul supurat, o reacție iritativă fără invazie microbiană, însă cu o mărire a numărului elementelor figurate și a albuminei. Meningita aseptică poate fi o primă etapă a meningitei septice, dacă nu se intervine la timp pentru suprimarea focarului iritativ. Meningita aseptică poate fi s e r o a s ă cînd lichidul este clar și puncția lombară, alături de serul hipertonic intravenos (Leriche), reduc

tensiunea lichidului cefalorahidian. Meningita aseptică puriformă, cu mărirea numărului elementelor figurate și a albuminei, poate însoți un abces cerebral.

Hidropizia meningeală este caracterizată printr-o mărire a lichidului cefalorahidian și produce un sindrom de hipertensiune intracraniană, fără nici o modificare bacteriologică, citologică sau chimică a lichidului.

Hidropizia ventriculară este o meningită localizată și se confundă cu un abces cerebral, producînd crize de epilepsie Jacksoniană. Hidropizia ventriculară se tratează prin puncție ventriculară. Colaborarea cu neurochirurgia este necesară.

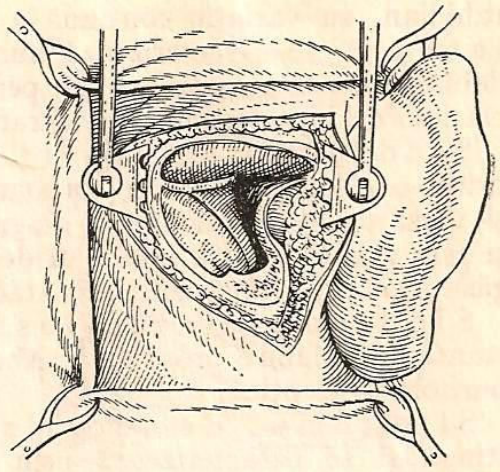

Fig. 131. Descoperirea dureimater, cerebrală și cerebeloasă (Aubry).

Meningitele septice otogene în era preantibioticelor erau aproape întotdeauna mortale. Eliminarea focarului, cu tratamentul masiv antibiotic și sulfamidele, vindecă majoritatea cazurilor.

Tratamentul meningitei otogene atît cel medicamentos cît și cel chirurgical este de extremă urgență. Corticosteroizii pot ajuta tratamentul cu antibiotice. Mastoidectomia se execută în meningita produsă de o otită acută și evidarea totală se execută în meningita produsă de otita supurată cronică reîncălzită. Descoperirea durei cerebrale trebuie făcută cît mai larg, atît în mastoidectomie cît și în evidarea petromastoidiană (fig. 131). La cazurile disperate, cu un tablou clinic grav, am utilizat antibioticele și pe cale intraarterială (Burdenco). La început am descoperit artera carotidă primitivă și am injectat antibioticele în artera menținută descoperită, apoi am puncționat artera transcutan între cele două tendoane ale sternocleidomastoidianului (Arbuzov). Bolnavul este culcat pe o masă dreaptă în decubit dorsal, cu bărbia ușor ridicată. Cu indexul și mediul de la mîna stîngă se palpează și se fixează artera, apoi se deplasează înăuntrul tendonului sternal și traheea. Artera se puncționează cu un ac scurt și cu un diametru mic fără seringă. Prin ac apare la fiecare pulsație o picătură de sînge. Se adaptează seringa cu soluție de penicilină la ac și se injectează încet o cantitate de 25 000 pînă la 200 000 unități penicilină în 10 cm^3 ser fiziologic, zilnic, pînă la cedarea meningitei.

Abcesul cerebral, de origine otică, se localizează în mod obișnuit în lobulul temporosfenoidal. El se poate dezvolta și în regiuni mute. Abcesul lobulului temporal este de două ori mai frecvent ca cel al cerebelului. La început, abcesul este mai greu de diagnosticat. Bolnavul în perioada de debut prezintă o cefalee uneori pulsatilă, profundă, în regiunea temporală, ca și sensibilitatea craniului la percuție în vecinătatea abcesului. Bolnavul poate prezenta tulburări psihice sau o stare de euforie, tristețe sau o agitație cu logoree și o ușoară febră cu bradicardie (poate fi o bradicardie congenitală, Napoleon avea 52 bătăi pe min.). Singurul semn este schimbarea compoziției lichidului cefalo-

rahidian, cu variație continuă a elementelor celulare. A doua perioadă de latență se caracterizează numai prin cefalee, semnele din perioada de debut nu se mai manifestă. În perioada de stare apar cele trei sindroame clasice: de hipertensiune intracraniană, de supurație și de localizare.

Sindromul de hipertensiune intracraniană se caracterizează printr-o cefalee profundă, torpoare intelectuală. Bradicardia inconstantă ca și vărsăturile au valoare în diagnostic. Staza papilară apare adesea tardiv și este mai frecventă la ochiul de partea bolnavă. La începutul abcesului o găsim la 27% din cazuri. În stadiul cronic apare la 65—75%.

Sindromul infecțios se caracterizează printr-o febră inconstantă și o slăbire progresivă. Abcesul poate coexista deseori cu o meningită puriformă aseptică.

Sindromul de localizare apare numai în abcesele de partea stîngă și se caracterizează prin afazie.

Examenele complimentare: în afara fundului de ochi, se execută examenul radiologic, care poate arăta o osteită a corticalei interne, sau chiar abcesul cronic incapsulat ca și la o tumoare cerebrală.

Mărimea, forma, adîncimea, ca și existența diverticulilor, după extragerea a 2—3 cm^3 puroi, se pot stabili prin introducerea în cavitatea abcesului a substanței de contrast (Iodipin, Uroselectan, Pantopaque), care se lipește pe peretele abcesului. Puncția lombară trebuie executată cu prudență și cantitatea de lichid extras să fie mică. Lichidul în abcesul cerebral poate fi clar, hipertensiv sau uneori tulbure sau chiar puriform. Un număr de 60% din cazuri sînt cu modificări citologice și albuminurie.

În cazurile dubioase se execută ventriculografia (insuflația cu aer în ventriculi) și electroencefalograma. Arteriografia este metoda cea mai fidelă în punerea diagnosticului. Un element important este hiperleucocitoza, pînă la 15 000. Diagnosticul diferențial se face cu encefalita localizată necolectată, ce ia naștere pe cale limfatică, apoi cu encefalita endemică, cu hidropizia temporală foarte rară. Meningita tuberculoasă și cea luetică pot imita un abces. Prognosticul este grav în formele fără capsulă și cu conținut fetid și cazeos. Dealtfel, agenții infecțioși cei mai gravi sînt anaerobii. Cînd conținutul este mucopurulent, prognosticul e mai bun. Capsula abcesului se formează abia în 2—3 săptămîni, cînd o simțim ca rezistență la puncție. Ea se maturează abia după 8 săptămîni.

Tratamentul abcesului cerebral diferă după forma lui. În abcesele subacute și cronice, cu capsula constituită, se indică tratamentul neurochirurgical de extirpare a abcesului. Tratamentul neurochirurgical trebuie executat înaintea eliminării focarului otomastoidian, pentru că abcesul poate difuza la șocurile cu dalta; de aceea se utilizează pensa mușcătoare sau mai bine frezarea pentru eliminarea focarului osteitic mastoidian.

Timpului neurochirurgical îi urmează neîntîrziat timpul otologic, pentru a evita o reinfecție secundară. După evidare trebuie să denudăm dura cît mai larg.

Abcesele acute ale lobului temporal apar mai frecvent în urma unei otite cronice reîncălzite. Arteriografia ne arată întinderea abcesului.

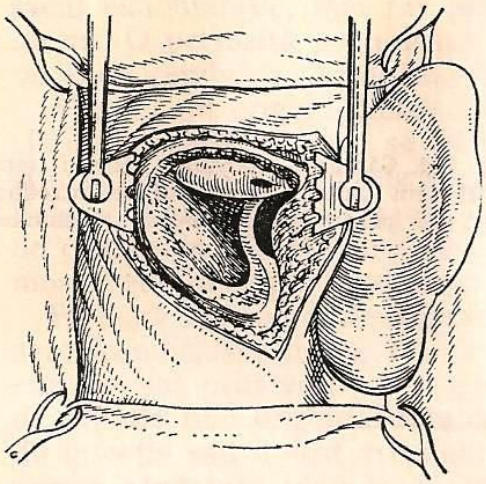

Fig. 132. Abces cerebral fistulizat la nivelul tegmenului.

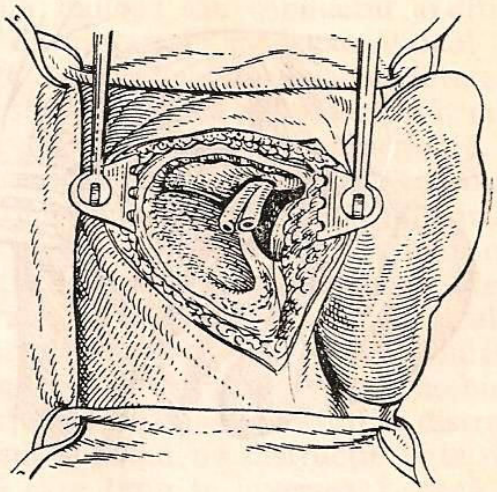

Fig. 133. Drenajul abcesului cerebral.

Sub un tratament intens cu antibiotice se caută ca abcesul să treacă în forma cronică, cînd formarea capsulei permite extirparea.

Dacă tensiunea intracerebrală nu cedează nici la deshidratare, trebuie să trecem la o descoperire largă a durei temporale deasupra liniei temporale.

După evidarea clasică, în cazul otitelor colesteatomatoase reîncălzite, sau antrocelulotomie în otitele acute, se descoperă meningele temporal prin îndepărtarea tegmenului antrului, aditusului și aticei, cu pensa mușcătoare. Adesea întîlnim un abces extradural și dura prezintă fungozități, cu o fistulă, ce ne conduce spre abcesul cerebral (fig. 132). Fistula se explorează cu atenție, introducînd sondă canelată pe traiectul ei pînă la abces, care se evacuează și se drenează (fig. 133).

Dacă dura nu prezintă fungozități cu fistulă și dacă meningele bombează, fără să prezinte pulsații, suspectăm abcesul și trecem la puncția cerebrală.

Se prelungește incizia tegumentului în sus în regiunea păroasă. După incizia inserției mușchiului temporal, acesta se decolează de pe os, de jos în sus.

Cu pensa mușcătoare se îndepărtează din lama temporală, executînd mișcări de pîrghie în afară, pînă se descoperă dura cerebrală pe o întindere de 3—4 cm. Dacă prin o inspecție atentă a durei nu găsim fistulă, căutăm abcesul prin puncție. Abcesele temporale au o evoluție insidioasă și se depistează numai printr-un control migălos. Observăm dacă dura prezintă o bombare, hiperemie, cu depozit fibrinos, granulații, dacă are o culoare nesănătoasă sau dacă pulsează sau nu. Înaintea punctiei cerebrale se indică executarea unei puncții lombare. Se badijonează dura mater cu tinctură de iod și la locul unde dura prezintă un aspect patologic puncționăm, fiindcă în această zonă mai bolnavă sînt aderențe care apără deschiderea spațiului subarahnoidian. Cu un ac gros și bont străpungem dura pînă la o adîncime de cel mult 4 cm, pentru a nu intra în ventriculul lateral. Acul gros sau chiar trocarul are avantajul că aspiră puroiul mai gros și chiar substanța cerebrală pentru examen de laborator. Pe măsură ce acul înaintează vertical în profunzime, aspirăm

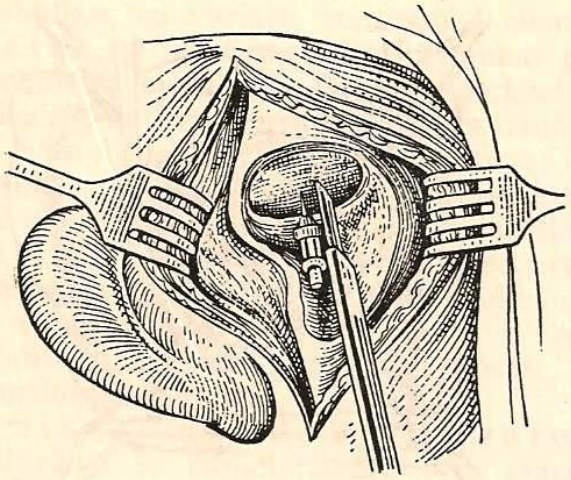

Fig. 134. Căutarea abcesului lobului temporal prin puncție. Bisturiul se introduce lîngă ac pentru incizia durei (Blohmke).

progresiv și dacă nu apare puroi introducem mandrenul acului și aspirăm din nou. Dacă nici de data aceasta nu apare puroi, scoatem acul și cu un alt ac, perfect steril, puncționăm în altă direcție: anterioară, posterioară sau mai median. Dacă de data aceasta iese puroi sub presiune îl aspirăm în seringă, lăsăm acul pe loc și puroiul din seringă îl trimitem la laborator pentru antibiogramă. Cu vîrful unui bisturiu fin (fig. 134) incizăm dura în cruce lîngă acul de puncție. Incizăm apoi pe lîngă ac și masa cerebrală pînă la colecție. Un specul Killian cu valvele mici se introduce cu prudență pînă în cavitatea abcesului, pe care îl controlăm, îndepărtînd foarte încet cele două valve și apoi se scoate speculul cu valvele îndepărtate, pentru a se drena mai bine cavitatea abcesului. Să nu drenăm tot puroiul deodată, pentru a nu colaba cavitatea abcesului și a împiedica scurgerea puroiului din profunzime. Colabarea o mai putem evita punînd bolnavul în poziție șezîndă și întorcîndu-i capul de partea opusă leziunii, cînd orificiul de drenaj se lărgește. Dacă controlăm din nou cavitatea abcesului cu speculul Killian și găsim puroi, înseamnă că sînt și diverticule ale abcesului, care trebuie deschise. Cavitatea se drenează și plaga se pansează cu o meșă iodoformată, în așa fel încît să nu se deplaseze drenurile. Pansamentul se face zilnic, cînd se spală cavitatea abcesului cu soluție de antibiotice, care intră pe un tub și se elimină pe al doilea tub de drenaj. Postoperator se dau sulfamide, antibiotice, transfuzii de sînge.

Prognosticul abcesului depinde de aspectul puroiului. Un puroi fetid, grunzos ne arată un prognostic nefavorabil. Dacă puroiul este mucos, prognosticul e bun. Dacă la examenul bacteriologic avem microbi anaerobi, prognosticul e rezervat. Antibioticul selectiv se poate administra pe cale intracarotidiană.

Abcesul cerebelos

Are o simptomatologie mai bogată ca cel cerebral. Tratamentul chirurgical depinde de calea de infecție. În majoritatea cazurilor infecția ajunge la cerebel pe calea labirintului (piolabirintita difuză), calea canalului vertical posterior,

sacul endolimfatic, mai rar prin canalul lui Fallope sau conductul auditiv intern. O petrozită posterioară încă poate da naștere în mod excepțional la un abces cerebelos. O cale mai frecventă este tromboflebita sinusului lateral.

Abcesul de origine labirintică se întîlnește în treimea anterioară a hemisferului cerebelos, care se găsește în contact cu fața posterosuperioară a stîncii. Cînd îl găsim în cele două treimi posterioare, este un abces post-tromboflebitic. Volumul poate ajunge pînă la mărimea unei nuci verzi. Tulburările de compresiune sînt foarte periculoase. De asemenea, tulburările bulbare cu moarte subită se pot produce în cazul punctiei lombare sau în timpul operației.

Pe lîngă sindromul de hipertensiune intracraniană, de supurație, de localizare (cerebeloase pure), mai întîlnim al patrulea sindrom cerebelovestibular, caracterizat prin vertij, nistagmus spontan cu bătăi brutale, spre deosebire de bătăile fine orizontal-rotatorii ale labirintului. Dacă labirintul e distrus de infecție sau a fost trepanat, nistagmusul spontan de distrucție bate de partea sănătoasă pînă la 5—10 zile, după care timp se inversează, dacă e prins cerebelul și bate de partea labirintului distrus. În abcesul anterior, proba calorică arată o inexcitabilitate labirintică, iar o hiperexcitabilitate ar indica prezența unui abces posterior. Deviația spontană a indexului de partea bolnavă se face mai des în afară.

Deoarece cerebelul asigură coordonarea și sinergia mișcărilor, în prezența abcesului cerebelos avem semne cerebeloase pure, ca: asinergia, adiadocokinezia, hipotonia; sînt toate semne homolaterale. Mai putem întîlni paralizia facială homolaterală sau trigeminală (dispariția reflexului cornean), semne de iritație piramidală. Staza papilară este precoce. Diagnosticul se pune pe baza focarelor otomastoidiene și a ventriculografiei.

Tratamentul. Se descoperă larg dura cerebeloasă pre- și retrosinuzală. Dacă sinusul este foarte procident, se descoperă dura cerebeloasă retrosinuzală și vena emisară.

Pentru a descoperi cerebelul în regiunea retrosinuzală, facem o incizie în formă de cruce la locul de punctie a dureimater și o răsfrîngem lateral ca și la abcesul cerebral (fig. 135).

Între neurochirurgi și otologi există și azi diferențe de păreri cu privire la supurațiile endocraniene. Otologii caută abcesul cerebelos prin punctie pre- și retro-

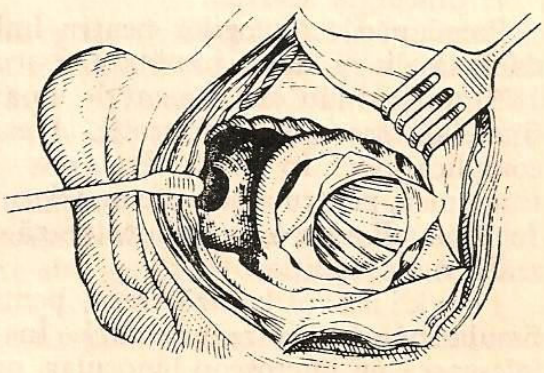

Fig. 135. Incizia în formă de cruce a durei mater cerebeloase cu răsfrîngerea laterală ca și la abcesul cerebral.

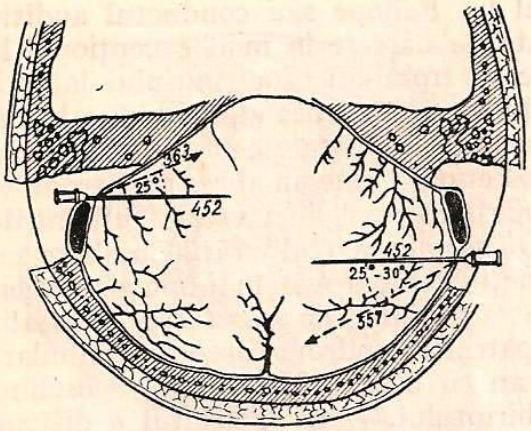

Fig. 136. Puncția cerebelului (Rambert). La stînga se vede puncția înaintea sinusului, iar la dreapta, puncția înapoia sinusului (Aubry).

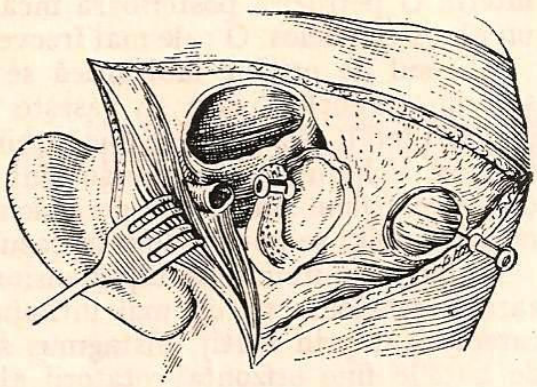

Fig. 137. Puncția exploratoare a unui abces cerebelos. Puncția poate fi dublă prin cele două orificii de trepanare; primul înaintea sinusului, și al doilea — înapoia sinusului venos (Blohmke).

sinuzală, în apropierea osului bolnav (fig. 136). Neurochirurgii propun ca în formele acute să se facă puncție și să se injecteze penicilină în abces, după eliminarea focarului osteitic (fig. 137). Trepanația decompresivă și puncția cu introducerea penicilinei în cavitatea abcesului duc la sterilizarea și la cicatrizarea pungii abcesului.

CHIRURGIA SURDITĂȚII

1. Timpanoplastiile.
2. Restabilirea funcțională a cavităților de evidare totală.
3. Leziunile traumatice și iatrogene ale timpanului și lanțului osicular.
4. Timpanoplastia și malformațiile urechii mijlocii cu surditate de transmisie congenitală.
5. Homografele în surdităților de transmisie congenitală.
6. Fenestrația canalului semicircular orizontal.
7. Chirurgia scăriței.

Preocupările otologilor pentru îmbunătățirea auzului pe cale chirurgicală datează din a doua jumătate a secolului trecut. Astfel, K e s s e l, pe la 1870, face studii experimentale de audiofiziologie pe cîini. El extrage scărița fixată de procesul otosclerotic. Această experiență a fost părăsită din cauza complicațiilor. În 1897, P a s o w trepanează promontoriul pe cale transtimpanică, pentru a permite undei sonore să ajungă la perilimfa urechii interne. În 1910, B a r a n y demonstrează că trepanația canalului orizontal ameliorează mult audiția.

J e n k i n s utilizează freza, pentru a fistula canalul orizontal și acoperă fistula cu piele retroauriculară. În 1917, H o l m g r e n a avut ideea să folosească un microscop binocular, pentru a deschide canalul orizontal. Toate

operațiile se terminau prin eșec, datorită labirintitei infecțioase. În 1935, Sourdille are marele merit de a fi pus principiile actuale ale chirurgiei surdității. El imaginează lamboul timpanomeatal, mobilizîndu-l ușor pe fistula canalului orizontal, după rezecția capului ciocanului. În 1938, Lempert realizează operația într-un singur timp, căreia i se dă denumirea de „fenestrație". Aubry contribuie la ameliorarea acestor tehnici, prin abordarea canalului printr-o simplă aticotomie. Din 1952, de cînd S. Rosen atacă direct scărița în fereastra ovală și o mobilizează, fenestrația pierde treptat din indicații. Shea, Shambaugh, Schuknecht, Michel Portmann ameliorează mult tehnicile și instrumentarul în chirurgia scăriței. Zöllner, Wullstein, din 1950 pînă în 1954, se ocupă de ameliorarea audiției prin tratament chirurgical al sechelelor postotitice. Wullstein introduce termenul de „timpanoplastie" și stabilește cele 5 tipuri de timpanoplastii.

Timpanoplastiile

Timpanoplastia este o microchirurgie delicată, o chirurgie reparatoare a leziunilor anatomice, produse de supurația otitelor cronice. Această chirurgie funcțională urmărește obținerea unei ameliorări a audiției. Bolnavul trebuie avertizat că rezultatul funcțional al operației poate fi uneori puțin satisfăcător și că operația trebuie executată în mai multe ședințe la intervale de mai multe luni între ele. Eșecurile sînt frecvente, 30% chiar 40%, mai ales cînd indicațiile nu sînt respectate cu strictețe (leziuni otomastoidiene prea întinse, pierderea curbei osoase de peste 30—40 Db. în zona gravă, otita tuberculoasă, aderențele secundare operației etc.).

Timpanoplastia necesită un spirit de analiză, ea nefiind o operație standard.

Indicațiile timpanoplastiei

1. Otita medie cronică cu sau fără colesteatom.
2. Procesele adezive ale casei timpanului.
3. Timpanoscleroza.
4. Restabilirea funcțională a cavităților de evidare totală.
5. Malformații ale urechii mijlocii.
6. Leziuni traumatice accidentale sau iatrogene ale timpanului și osicioarelor.

Cea mai frecventă indicație e cea a otitei supurate cronice și a sechelelor acesteia. Dealtfel, prin definiția ei, timpanoplastia cuprinde tratamentul chirurgical al otitelor cronice, de la supurația inițială pînă la rezultatul funcțional final.

Timpanoplastia cuprinde următorii timpi:

1. Calea de acces care este expusă în capitolul chirurgiei otomastoiditelor.
2. Explorarea și ablația leziunilor, care sînt cuprinse în capitolul evidărilor petromastoidiene totale și parțiale.
3. Reconstrucția funcțională, care este timpul cel mai delicat al timpanoplastiei.

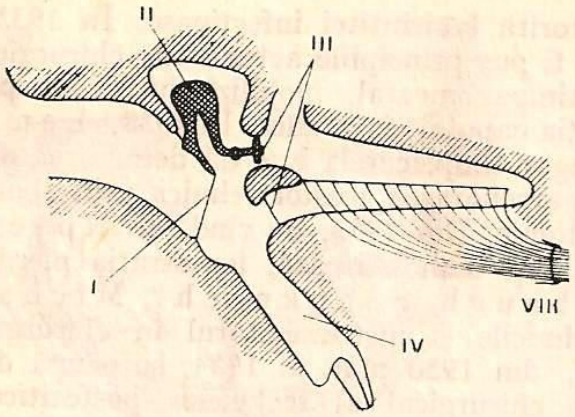

Fig. 138. I — timpanul; II — oscioarele (efect columelar); III — ferestrele labirintice, de o parte și de alta a membranei bazilare (jocul ferestrelor); IV — trompa lui Eustache.

În fața unui bolnav candidat la restaurarea funcției de transmitere trebuie să avem în vedere timpul de cînd urechea se menține uscată și care trebuie să depășească cel puțin 2—3 luni. Cu cît urechea se menține uscată de mai mult timp, cu atît și șansele de reușită sînt mai mari. Copiii se pot opera numai după vîrsta de 7 ani.

Timpanoplastia trebuie să îndeplinească cele 4 condiții necesare transmiterii sunetului.

1. Trompa trebuie să funcționeze în mod normal pentru aerisirea casei și drenajul acesteia.
2. Închiderea unei perforații a timpanului sau a casei cu neotimpan.
3. Restabilirea căii de transmisie a sunetului de la neotimpan la perilimfă (efectul columelar).
4. Cele două ferestre să fie libere de o parte și de alta a melcului membranos (fig. 138).

Pentru a obține aceste patru condiții necesare transmiterii sunetului, Wullstein, Zöllner, promotorii timpanoplastiei, au preconizat cinci tipuri de timpanoplastii, care țin cont de extinderea leziunilor și de cunoștințele actuale în teoriile auzului (fig. 139).

Tipul 1. Miringoplastia simplă (cînd toate leziunile se reduc la o simplă perforație a timpanului).

Tipul 2. Deschiderea aticei (leziuni în atică, lanțul osicular normal). Grefa închide perforația și tapetează osicioarele și atica.

Tipul 3. Evidarea antroaticală (perforația lui Schrapnell, cu distrucția ramurii descendente a nicovalei și cu scărița intactă). Se extirpă restul de nicovală și capul ciocanului. Grefa se aplică pe capul scăriței.

Tipul 4. Grefonul așezat pe platina mobilă (cînd și ramurile scăriței sînt distruse) servește numai pentru protezarea ferestrei rotunde și a orificiului trompei, deci o casă redusă de volum.

O altă atitudine este intervenția în doi timpi. În primul timp se închide casa cu neotimpan. După 3—4 luni urmează deschiderea casei prin incizia Rosen și reconstrucția transmiterii între platină și neotimpan cu grefon osos, cartilaginos sau diferite proteze.

Tipul 5. Cînd lanțul de osicioare e distrus și cu anchiloză secundară a platinei se preconizează tipul 5-a, egal cu reducerea volumului casei prin resturile

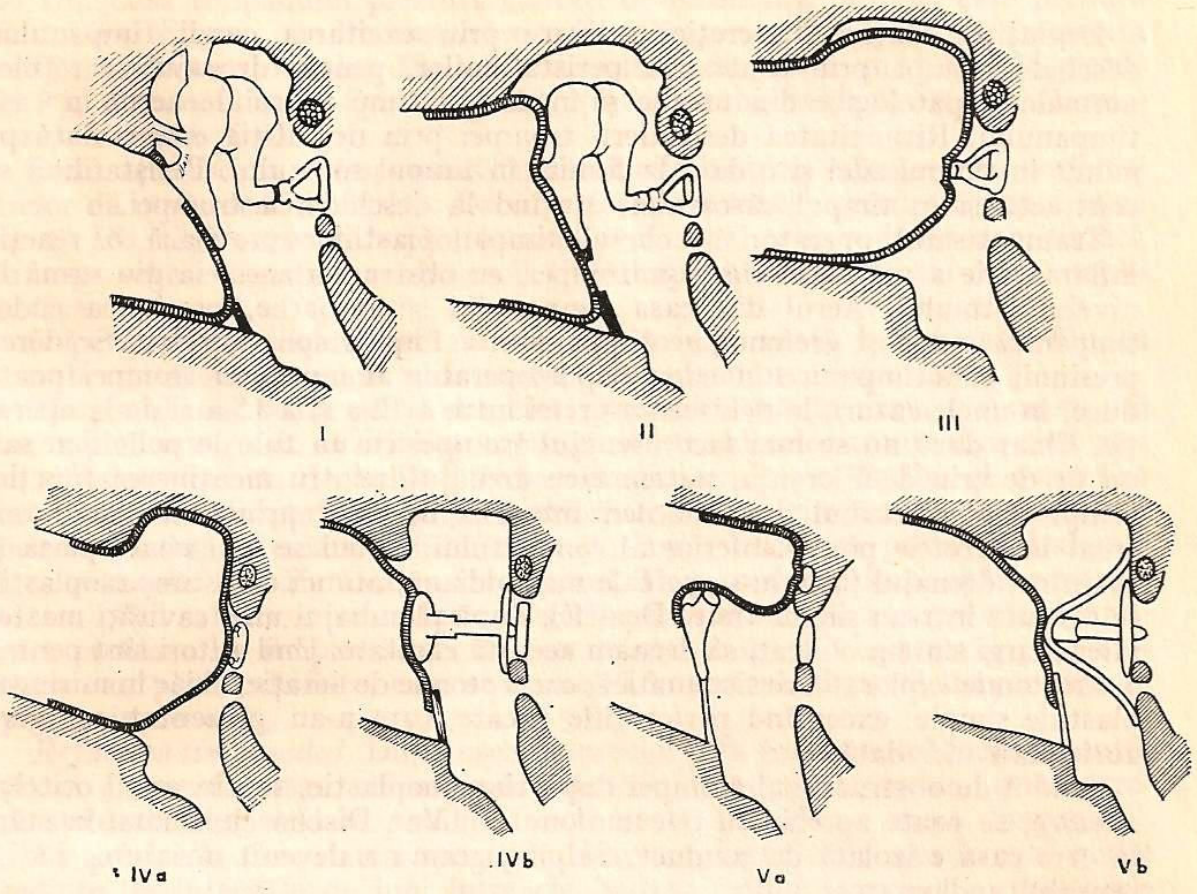

Fig. 139. Tipul I — perforația uscată a timpanului fără leziuni ale oscioarelor; tipul II — leziuni aticale care necesită o aticotomie sau o antroaticotomie. Lanțul osicular intact. Grefonul acoperă perforația timpanului și lanțul osicular; tipul III — lanțul osicular este întrerupt cu scărița mobilă. Evidarea prealabilă. Grefonul se așază pe capul scăriței. Fereastra rotundă și orificiul trompei rămîn libere; tipul IV, *a* — lanțul osicular distrus cu platina mobilă. Grefonul se plasează pe platină; tipul IV, *b* — scărița artificială așezată între grefon și platina mobilă; tipul V, *a* (Wüllsteim) — fenestrația canalului orizontal; tipul V, *b* — scărița artificială este plasată între fereastra ovală, acoperită de grefa venoasă și neotimpan.

de timpan și grefonul, care protejează fereastra rotundă și orificiul trompei, apoi în al doilea timp se execută fenestrația canalului orizontal.

Tipul 5-b. Închiderea casei prin neotimpan și după cîteva luni se redeschide casa ca în otospongioză, se face platinectomia, apoi se acoperă fereastra cu o grefă venoasă (Shea) sau procedeul lui Schuknecht (Aubry).

Aceste cinci tipuri sînt schematice, iar combinațiile între ele sînt multiple, în raport cu varietatea leziunilor otomastoidiene.

Analizînd pe rînd cele 4 elemente auriculare care contribuie la funcția de transmitere a sunetului spre lichidele labirintului, ne dăm seama că fără permeabilitatea trompei, timpanoplastia nu ne dă nici un rezultat funcțional.

I. **Trompa,** cu cele două funcții (de echilibrare a presiunii endotimpanice și de drenaj), a fost studiată mult odată cu apariția barotraumatismelor la aviatori și scafandri.

Deglutiția, datorită secreției salivare prin excitarea corzii timpanului, deschide trompa prin contracția peristafilinilor, pentru drenajul secrețiilor normale și patologice din ureche și în același timp pătrunde aerul în casa timpanului. Ritmicitatea deschiderii trompei prin deglutiție este o dată pe minut în timpul zilei și o dată la 5 min în timpul somnului. Peristafilinii se contractă și în timpul căscatului, ajutînd la deschiderea trompei.

Traumatismul operator în cursul timpanoplastiilor provoacă o reacție inflamatorie a mucoasei casei și trompei, cu obstrucția acesteia din urmă la nivelul istmului. Aerul din casa timpanului se resoarbe, presiunea endotimpanică scade și grefonul neotimpanului e împins spre interior. Scăderea presiunii endotimpanice în edemul postoperator al mucoasei trompei poate duce, în unele cazuri, la dehiscența grefei între a 12-a și a 15-a zi de la operație. Chiar dacă nu se mai face drenajul trompei cu un tub de polietilen sau un fir de crin de Florența, putem face drenajul, pentru menținerea funcției echipresive, cu tubul de polietilen introdus în casă, printr-un canal osos creat în peretele posteroinferior al conductului. Tubul se mai poate plasa și în antru, drenajul făcîndu-se pe cale mastoidiană, atunci cînd timpanoplastia se execută într-un singur timp. Dealtfel, după plombajul unei cavități mastoidiene largi sîntem obligați să drenăm această cavitate. Unii autori sînt pentru o aticotomie exploratoare sistematică, o aticotomie de aerație, chiar în miringoplastiile simple, exceptînd perforațiile uscate, care n-au prezentat scurgere auriculară niciodată.

Gradul de obstrucție al trompei după timpanoplastie, sau în cazul otitelor adezive, se poate aprecia cu pneumofonul lui Van Dischoeck, numai în stări în care casa e izolată de conduct. Salpingograma a devenit un ajutor indispensabil audiogramei.

Indicele pneumofonic în obstrucțiile ușoare este de 2 pînă la 16 cm^3 de apă. Cele mijlocii au indicele între 20 și 40, iar obstrucțiile totale au indicii de la 50—70 cm^3 apă. O altă metodă, s o n o m a n o m e t r i a, aplicată la explorările preoperatorii ale otitelor cronice, poate stabili atît gradul de obstrucție cît și rezultatul tratamentului obstrucției înaintea intervenției. În otoreile cu leziuni întinse otomastoidiene, după eliminarea focarelor pe cale chirurgicală, inclusiv a celor nazofaringiene, se așteaptă mai multe luni și, dacă în acest interval trompa nu-și revine, orice tentativă de timpanoplastie este compromisă mai ales cînd se încearcă toate tratamentele: insuflații, aerosoli, masajele orificiilor trompelor, radioterapia pentru distrugerea țesutului limfatic, bogat uneori la nivelul bureletului trompei, care îi dă o permeabilitate redusă. Doza totală este de 300 r pe trompă, repartizată în 5 ședințe a 50 r, la interval de o săptămînă. Noi nu avem experiența tratamentului cu stronțiu 90 sau yttrium 90, care se aplică la orificiul faringean al trompei. Controlul audiometric al auzului înainte și după insuflație este un indicator sigur pentru mobilitatea lanțului osicular. Trebuie să învățăm și pe bolnavi să-și facă proba Valsalva.

II. **Timpanul** este o membrană subțire (0,1 mm), cu o rezistență pînă la 2 atm și cu o suprafață de 20 de ori mai mare ca a platinei. Undele sonore, după ce izbesc o membrană timpanică largă, sînt colectate și transmise de lanțul osicular la platină cu o suprafață mică, intensificînd astfel sunetul cu

30 Db. Casa timpanului prezintă calități de rezonanță proprie, care permite să întărească sau să diminueze energia vibratorie, în raport cu frecvența sau intensitatea sunetului. Un sunet care trece din aer în mediul fluid pierde 99,9% din energia sa. Cea dintîi funcție a urechii mijlocii este ca să micșoreze această pierdere.

Perforația uscată a timpanului fără leziunile lanțului osicular sau ale ferestrelor dă o pierdere de 20 Db. Dacă perforația e totală, pierderea poate trece de 40 Db, fapt ce se întîmplă în cazul perforației postero-inferioare, fiindcă în acest segment al timpanului oscilațiile timpanului au cea mai mare amplitudine.

O perforație în Schrapnell nu are nici o importanță funcțională, fiindcă membrana flacidă nu are nici un rol în transmiterea sunetelor.

Timpanul mai poate suferi și o cicatrizare vicioasă, în urma tratamentului incomplet sau greșit al otitelor supurate acute, al celor traumatice mai ales și al celor produse de bolile infectocontagioase. Putem întîlni și o simfiză între timpanul neperforat și promontoriu. Alteori, timpanul e transformat într-o membrană cicatriceală subțire și flască, astfel că proba Valsalva îl face să bombeze în afară ca un timpanocel. Timpanul mai poate apărea încrustat cu plăci calcare, care au închis vechile perforații după uscarea otitei supurate cronice. În timpanoscleroză, membrana timpanului prezintă pete cretoase sau plăci calcifiate, care se dezvoltă în stratul fibros al timpanului, în proporție de 80%.

Refacerea timpanului. După uscarea urechii prin tratamentul medicamentos (local și general) sau chirurgical (aticotomie, aticoantrotomie, aticoantromastoidectomie, evidare totală), se trece la închiderea casei timpanului.

Cu privire la executarea operațiilor într-un singur timp sau în mai multe ședințe, la intervale de luni între ele, putem întîlni cazuri cu următoarele trei situații:

1. Dacă urechea este uscată de mai mulți ani, iar mucoasa casei apare prin intermediul perforației de aspect albicios (scleroatrofică), nu se mai face verificarea antroaticală, ci pe cale endaurală se execută, în cursul aceleiași intervenții, miringoplastia și reconstrucția lanțului osicular.

2. Dacă urechea este umedă (eventual cu o secreție rău mirositoare), se impune tratamentul preoperator, medicamentos, local și general. Dacă nu se usucă în cîteva săptămîni, se trece la intervenție pe cale combinată: endaurală pentru explorarea casei cu osicioarele și ferestrele, iar pe cale retroauriculară se verifică antrul cu celulele mastoidiene, aditusul și atica, verificare ce se poate face și pe cale endaurală, prelungind incizia Rosen cu cea a lui Shambaugh.

La aceste cazuri, restaurarea membranei timpanului se poate face totdeauna în același timp cu eliminarea focarelor. Uneori se poate încerca și o refacere a transmiterii, dacă leziunile din casă o permit. Mai sigur, transmiterea se execută după 2—3 luni.

3. Dacă urechea curge, cu tot tratamentul medicamentos executat săptămîni în șir, recurgem la tratamentul chirurgical pe cale endaurală sau, mai bine-zis, pe cale combinată sau numai retroauricular (v. capitolul evidărilor). Dacă apare o cavitate mastoidiană largă, se umple cu grăsime presată sau

mai bine cu lambouri pediculate musculo-periostale (Palva). Repararea membranei timpanului la aceste cazuri se poate face în aceeași ședință, numai dacă cavitatea mastoidiană este mică, cu peretele posterior al conductului păstrat și cu toate leziunile frezate complet fără urmă de colesteatom.

Neotimpanul trebuie să fie elastic, fără soluție de continuitate, liber pe ambele fețe și bine întins prin aderențele periferice. El trebuie să acopere ca pielea unei tobe o cavitate osoasă plină cu aer. Pielea integrală retroauriculară, liberă sau pediculată, se utilizează foarte rar, din cauza colesteatomului secundar. Acest transplant de piele retroauriculară (Wullstein) prezintă avantaje, din cauza sărăciei în anexe ale pielei (glande sebacee, foliculi piloși) și fibre elastice.

Pielea conductului a fost folosită de Lempart în 1949; Zöllner, în 1956, a folosit lambouri cutanate din conduct, cu care să închidă diferitele perforații ale timpanului. Această piele a conductului e căptușită cu o fascie și fiind săracă în fibre elastice nu se retractă și nici nu se îndoaie la margini în timpul mînuirii. De asemenea, în timpul decolării acestui tegument, hemoragia e mică, fiindcă și aici vasele sanguine au un traiect paralel cu suprafața pielii conductului ca și la timpan, la care vasele sînt paralele cu suprafața lui.

Ca grefon mai poate fi folosit și periostul de pe mastoidă. Alte grefe conjunctive sînt: fascia temporală (Zöllner) sau fascia lată, care se aplică pe fața internă a restului de timpan, iar stratul cutanat al conductului se aplică pe fața externă.

Venele de la membrul superior sînt aplicate tot pe fața internă a restului de timpan. Alții le aplică pe fața externă (Aboulker). Am utilizat și periostul de pe tibie, cu mai puține rezultate.

Pericondrul de pe fața posterioară a tragusului ne-a dat rezultate satisfăcătoare. Grefonul adipos recoltat de pe abdomen, de mărimea unei nuci, se presează pînă se elimină numai grăsimea și rămîne un strat de țesut conjunctiv subțire (transparent), constituit din fibre conjunctive, care se acoperă parțial cu pielea din conduct prin alunecare. Lamboul musculoaponevrotictemporal pediculat: partea musculară umple cavitatea mastoidiană, iar partea aponevrotică închide perforația timpanică (Bouche).

Îndepărtarea stratului epitelial de pe timpan, la perforațiile mici, trebuie să depășească cu 3—4 mm perforația. La perforațiile mari, îndepărtarea epiteliului de pe restul de timpan să se facă în totalitate, concomitent cu decolarea tegumentului din conduct. Să nu rămînă resturi de epiteliu (insule) care să fie acoperite de grefon și să dea naștere la colesteatomul secundar. Inelul epitelial de pe marginea perforației trebuie îndepărtat cu un bisturiu fin în formă de seceră, care dacă persistă împiedică închiderea spontană a perforației.

Mucoasa de pe promontoriu încă poate fi folosită pentru formarea neotimpanului, cînd avem o lipsă totală a timpanului și tegumentul din conduct trece neîntrerupt pe mucoasa promontoriului. Porțiunea denudată a promontoriului am acoperit-o cu grefon liber din mucoasa jugală. Dacă narcoza se face cu protoxid de azot, vedem că transplantul bombează

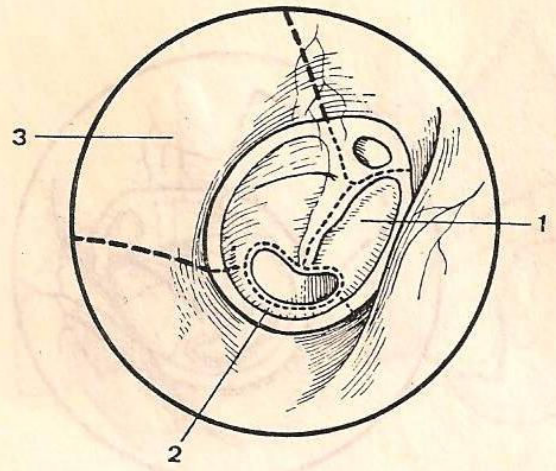

Fig. 140. Timpanoplastia în perforațiile mici centrale cu lanțul oscioarelor intact. Liniile punctate reprezintă inciziile pentru decolarea lambourilor necesare închiderii perforației.

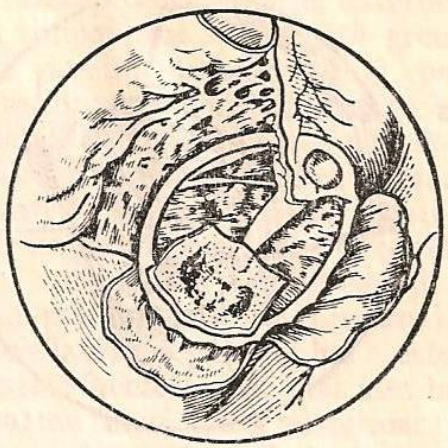

Fig. 141. Acoperirea perforației cu transplant liber din fascie temporală.

în conduct prin umplerea casei cu acest gaz, care se elimină din țesuturi. De aceea, transplantul se introduce pe sub coada ciocanului, dacă există, sau dacă transplantul se aplică deasupra ciocanului, se umple conductul imediat cu gelatină, pentru a fixa transplantul de acest osicior. Prin peretele inferior al conductului se face un tunel pînă la hipotimpan, prin care se introduce un tub de polietilen de 0,8—1 mm, pentru aerisirea casei timpanului. Dacă mucoasa casei e sidefie și trompa liberă, aerisirea nu mai este necesară. În acest caz, bolnavul poate începe proba Valsalva la 48 de ore de la operație.

Miringoplastia simplă (timpanoplastia tip 1) se aplică în cazul urechilor uscate de mai multă vreme, cu perforație în pars-tensa care să nu depășească jumătatea timpanului, cu trompa liberă și auzul bun la proba cu un timpan artificial (de exemplu, vată îmbibată cu ulei steril, așezată pe perforație).

Tehnicile, în funcție de locul perforației în pars-tensa, sînt:

1. În perforația inferioară sau anteroinferioară mică cu lanțul de osicioare intact, sub anestezie locală pe cale endaurală, se creează un lambou liber din pielea conductului și alte două lambouri accesorii (fig. 140) prin inciziile respective. Așa cum arată linia punctată, trebuie să îndepărtăm inelul epitelial de pe marginea perforației. Decolăm apoi lambourile *1* și *2* de pe stratul fibros al timpanului și le răsfrîngem în afară. Aplicăm pe perforație un grefon din fascia temporală, grefon care să acopere stratul fibros al timpanului dezepitelizat pe o întindere de 3—4 mm (fig. 141). Peste acest grefon fibros se repun lambourile *1* și *2*, iar grefonul liber din pielea conductului (3), după ce este ajustat la margine, este alunecat pe perforație pînă întîlnește lambourile *1* și 2 (fig. 142). Se aplică în conduct tampoane de sponghie sau o meșă fină îmbibată cu antibiotice.

O altă variantă pentru închiderea unei perforații mici este următoarea: se creează un lambou timpano-meatal, pediculat la peretele anterior (fig. 143). După ce se îndepărtează inelul epitelial de pe marginea perforației, se deco-

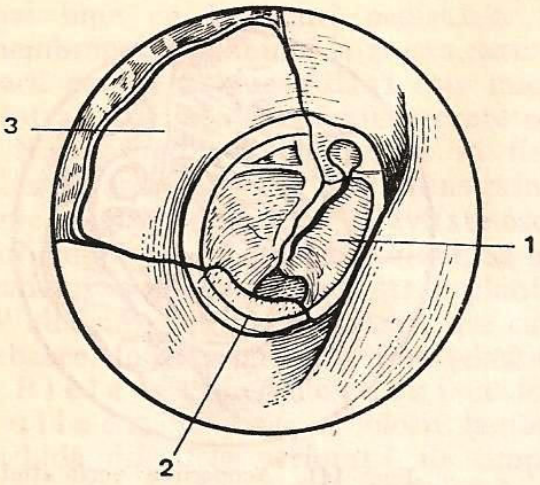

Fig. 142. Repunerea peste grefonul fibros a lambourilor *1* și *2*, iar grefonul liber din pielea conductului (*3*) după decolare se alunecă pe perforație pînă întîlnește lambourile *1* și *2*.

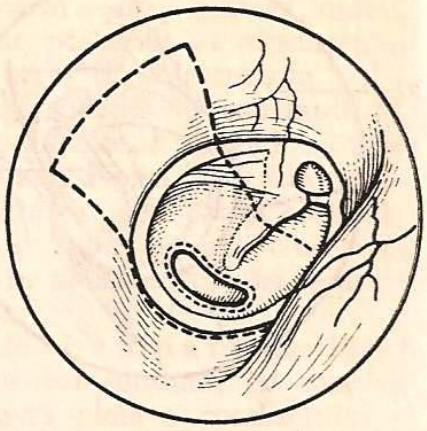

Fig. 143. Altă variantă poate fi crearea unui lambou pediculat la peretele anterior al conductului.

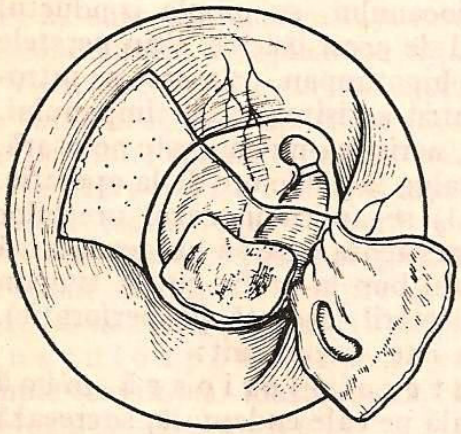

Fig. 144. Decolarea lamboului neîntrerupt pînă la peretele anterior al conductului și a perforației timpanului. Aplicarea unei grefe libere de fascie temporală pe perforație.

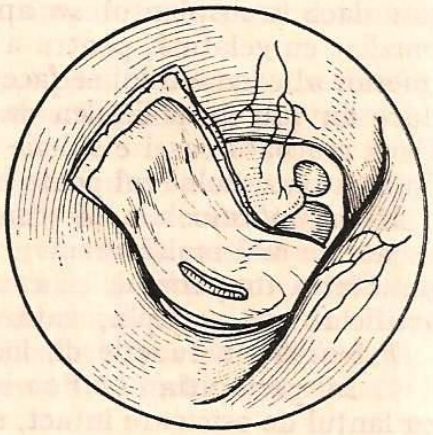

Fig. 145. Readucerea lamboului timpanomeatal pe suprafața de pe care a fost desinserat (Hünermann).

leză tegumentul conductului neîntrerupt la nivelul timpanului, unde epiteliul care acoperă stratul fibros al timpanului se decolează cu grijă pînă la marginea lui anterioară (fig. 144).

După ce se aplică fascia temporală pe orificiul de perforație, se readuce lamboul timpano-meatal pe suprafața de pe care a fost dezinserat, lunecînd puțin înăuntru și în jos (fig. 145).

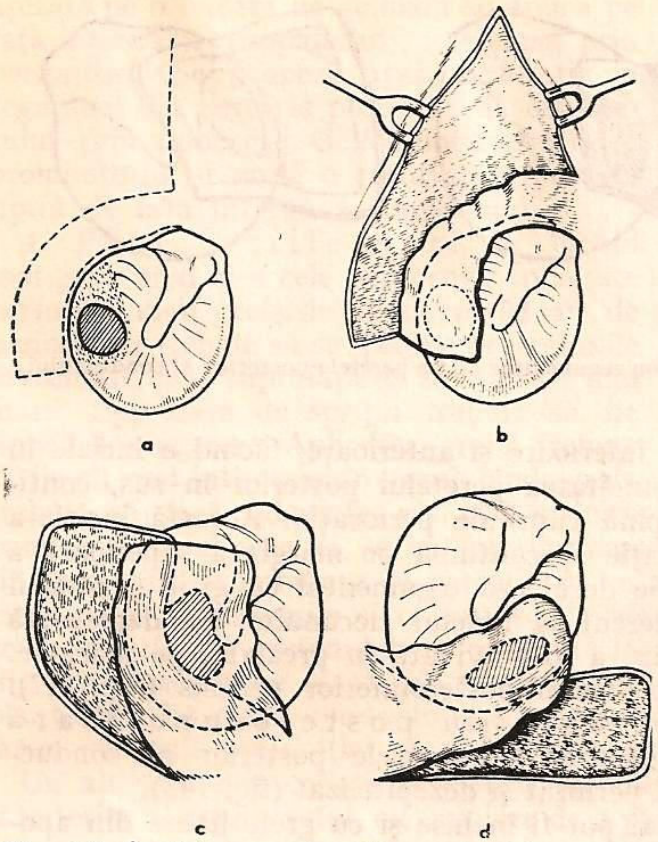

Fig. 146. Închiderea perforațiilor mai mici cu tegumentul conductului.

Dezepitelizarea feței externe a timpanului se execută greu la nivelul ombilicului și pe marginea perforației, care se ia de multe ori cu ocazia decolării, perforația devenind și mai mare; de aceea trebuie să utilizăm un bisturiu fin în formă de seceră, foarte bine ascuțit. La nivelul cadrului timpanal, decolarea epidermului este foarte hemoragică, mai ales în partea inferioară și posterioară, pe unde intră artera auriculară profundă, care se divide în cele două ramuri, una pentru conduct și alta pentru timpan. Aceasta din urmă trimite ramuri radiate pe suprafața timpanului și trebuie respectată în timpul decolării epidermului de la acest nivel. Dezepitelizarea timpanului trebuie să fie aproape totală, pentru ca suprafața de nutriție a grefei să fie cît mai mare, chiar dacă perforația e mică.

Perforația inferioară sau anteroinferioară se mai poate închide cu tegument de pe peretele inferior al conductului (fig. 146).

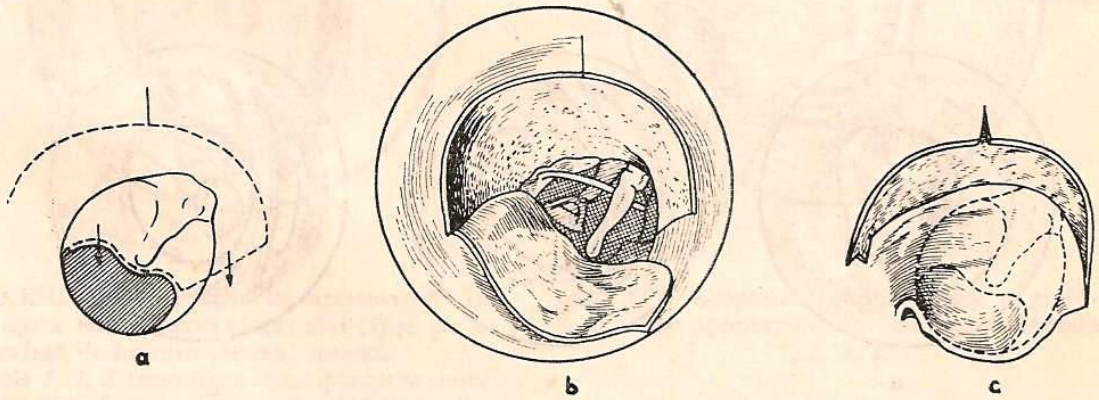

Fig. 147. Închiderea perforației inferioare (Poncet).

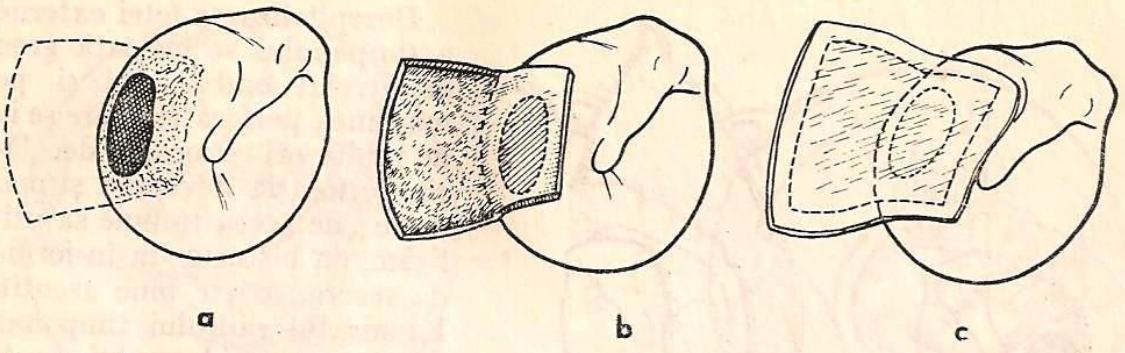

Fig. 148. Închiderea perforației cu lambou tegumentar de pe peretele posterior al conductului.

Poncet închide perforațiile inferioare și anterioare, făcînd o incizie în tegumentul conductului de la jumătatea peretelui posterior în sus, continuînd-o pe peretele superior pînă cuprinde perforația. Această incizie a epiteliului care vine spre perforație se continuă pe marginea superioară a acesteia pînă la partea opusă. Se decolează tegumentul cu grijă și stratul extern al timpanului, foarte aderent la nivelul ciocanului. Se deplasează acest tegument pe perforație, care a fost avivată în prealabil pe margine. Lamboul tegumentar prezintă pediculul posteroinferior neatins (fig. 147).

2. În perforația posterioară sau posterosuperioară din pars-tensa se aplică tegumentul de pe peretele posterior al conductului, prin alunecare pe timpanul perforat și dezepitelizat (fig. 148).

Perforațiile posterioare mici mai pot fi închise și cu grefe libere din aponevroză sau venă, care se insinuează pe sub tegumentul conductului incizat la cîțiva mm de perforație și sub epiteliul timpanului decolat în prealabil și de pe marginea perforației (Sterkes) (fig. 149). După experiența noastră, procedeul descris la începutul tratamentului perforațiilor inferioare pare să fie cel mai indicat.

3. Perforația centrală se închide cu grefe libere din aponevroză temporală, din venă, grăsime presată, după avivarea marginilor perforației și a feței interne a timpanului cu un cîrlig de platinectomie. Grefa

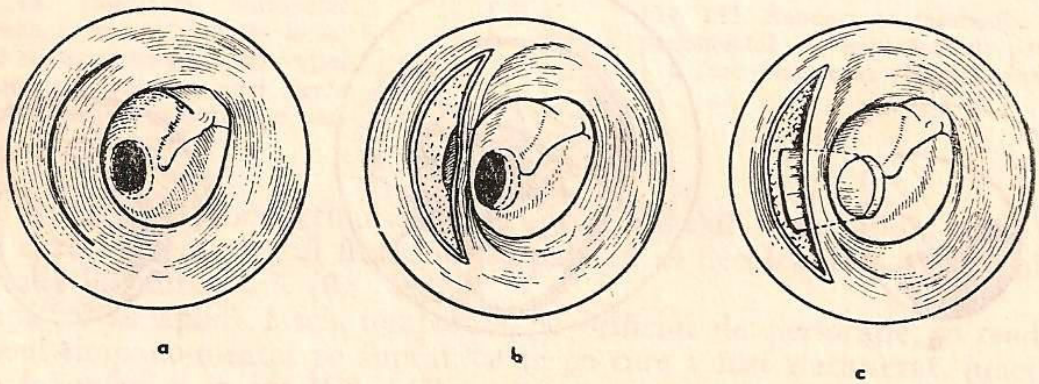

Fig. 149. Aplicarea grefelor libere în micile perforații (Sterkers).

așezată pe o bucată de gelfoam se aplică pe fața internă a timpanului, introdusă prin perforație. Se acoperă apoi perforația cu tegument din peretele posterior al conductului prin alunecare. Gelfoamul așezat între promontoriu și grefă o menține pe aceasta lipită de fața internă a timpanului.

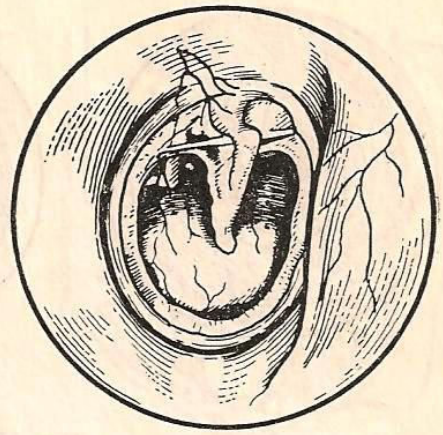

Fig. 150. Perforație largă reniformă.

4. Perforațiile mari se închid mai greu, mai ales cele reniforme. În aceste perforații mari grefa de aponevroză sau de pericondru trebuie să se sprijine pe regiunile învecinate, pe o suprafață de hrănire cît mai mare. Suprafața de sprijin trebuie să fie lipsită de sîngerare. Aplicarea grefei trebuie să fie cît mai intimă, și în cazul cînd grefa trebuie să facă aderențe cît mai strînse, cum ar fi capul scăriței, se impune tamponarea cu mici tampoane legate cu fir de mătase și îmbibate cu pomadă de sulfamide. Grefa nu trebuie să formeze pliuri și marginile ei trebuie să fie bine subțiate. Pentru a asigura un contact intim al grefonului cu mînerul ciocanului în perforațiile reniforme (fig. 150), aceasta se așază sub mîner (fig. 151), apoi se acoperă cu un transplant liber din pielea conductului și cu micile transplante rezultate din decolarea marginii perforației și pielea conductului (fig. 152).

Un alt procedeu constă în incizia tegumentului de pe peretele posterior și anterior al conductului, cu decolare de o parte și de alta, pînă la perforație.

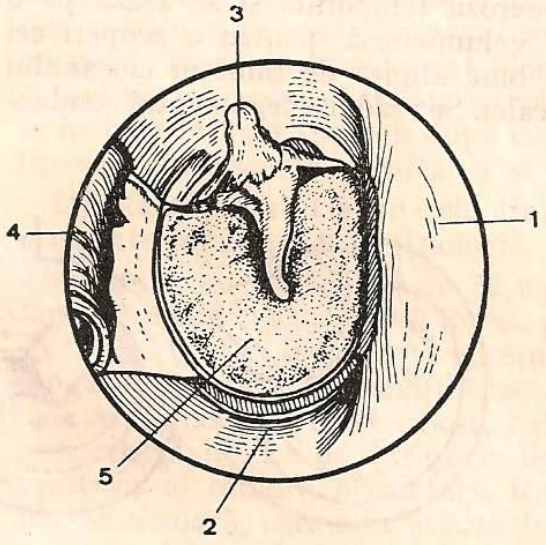

Fig. 151. Grefonul liber de aponevroză se va așeza sub mînerul ciocanului (*5*) și pe o suprafață de hrănire cît mai întinsă.
Cifrele *1, 2, 3* reprezintă transplantele mici pediculate și cifra *4*, transplantul liber din conductul auditiv extern (Hünermann).

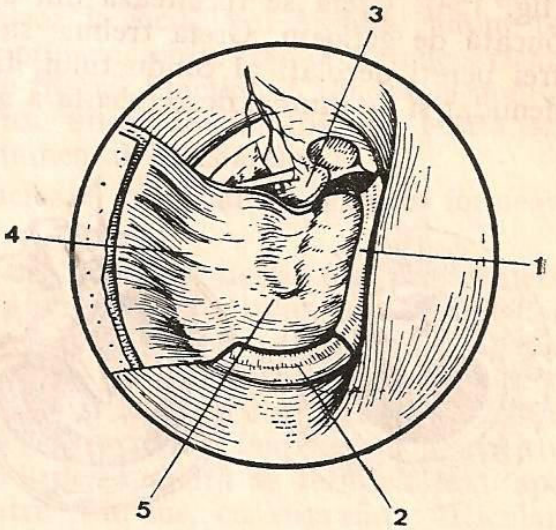

Fig. 152. Acoperirea suplimentară a grefonului de aponevroză (*5*) cu transplantele *1, 2, 3, 4*.

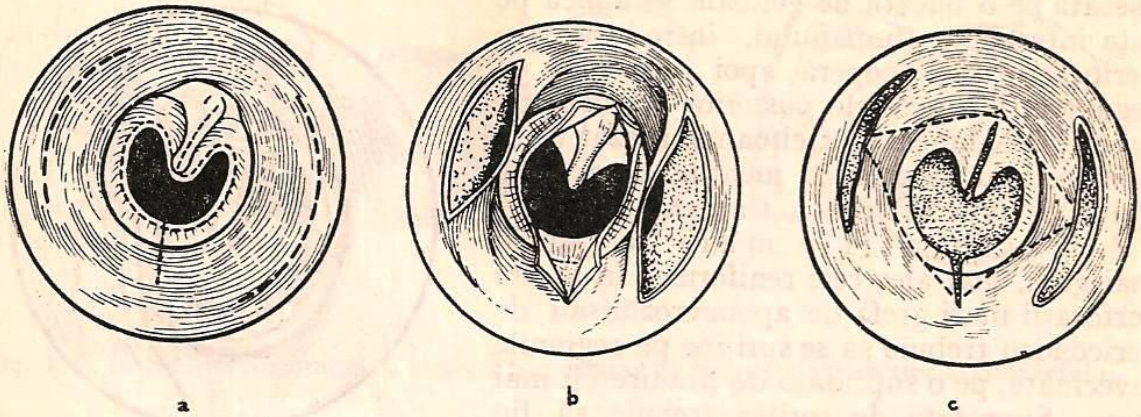

Fig. 153. Procedeul lui Sterkers:

a — incizia pe peretele anterior şi posterior al conductului. Excizia marginilor perforaţiilor. Incizia verticală, superioară de-a lungul mînerului ciocanului, şi inferioară, pe peretele inferior al conductului; *b* — decolarea lambourilor; *c* — introducerea grefonului, pe sub lambourile decoltate, care apoi se reaşază pe grefon pentru a-l proteja şi a-l revasculariza.

Se avivează epiteliul de pe marginea perforaţiei, apoi o incizie verticală de-a lungul mînerului ciocanului, o incizie verticală pe peretele inferior al conductului, sub perforaţie, cu decolarea stratului tegumentar de ambele părţi în afară. Se introduce grefonul pe sub tegumentul posterior decolat şi se scoate la nivelul inciziei anterioare. Grefonul de aponevroză se acoperă cu tegumentul subţire al inciziilor verticale sau cu un grefon dermoepidermic subţiat (fig. 153).

Decolarea subtotală a conductului şi a restului de timpan după Fleury (fig. 154). Grefa se recoltează din aponevroza temporală şi se aşază pe o bucată de gelfoam. Grefa trebuie să fie voluminoasă, pentru a acoperi cei trei pereţi decolaţi ai conductului, fiind bine alipită de mînerul ciocanului denudat şi de ramura descendentă a nicovalei. Se readuce tegumentul conduc-

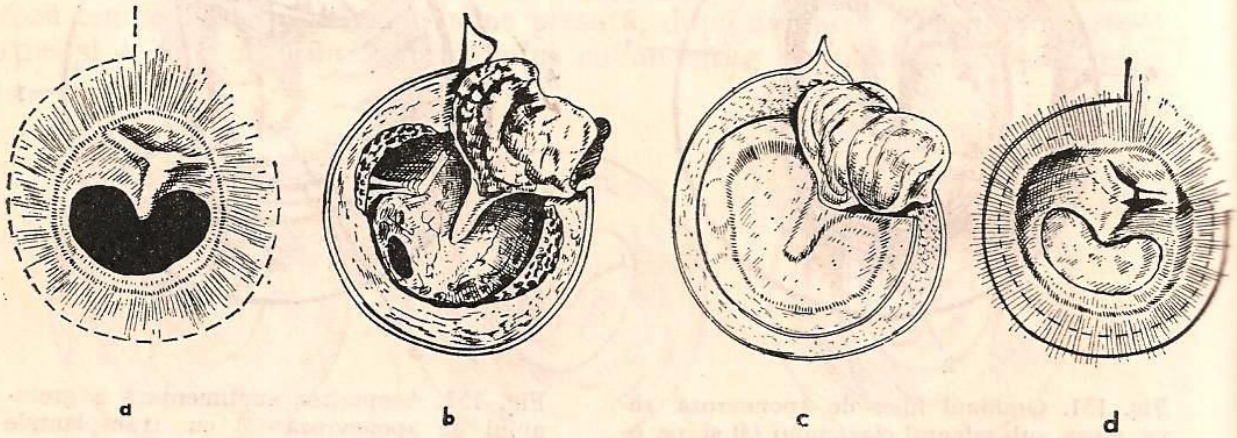

Fig. 154. Decolarea subtotală de conduct şi timpan (Fleury şi Lefebre):

a — incizia endaurală; *b* — decolarea conductului şi a timpanului. Unghiul posterosuperior este trepanat pentru a inspecta articulaţia dintre scăriţă şi nicovală; *c* — aşezarea grefei pe întreaga porţiune decolată; *d* — tegumentul conductului şi resturile de timpan sînt reaşezate pe grefă.

tului pe grefa care închide perforația. Tamponament cu burete și meșă înbibate cu antibiotice. Se ridică depărtătorul și se face sutura externă la nivelul inciziei tip Shambaugh. Meșa se scoate a 8-a zi și buretele a 14-a zi de la operație sub controlul microscopului. Noi am folosit deseori incizia lui Schöbel (fig. 155) (v. fig. 69), cînd am executat timpanoplastia într-un singur timp.

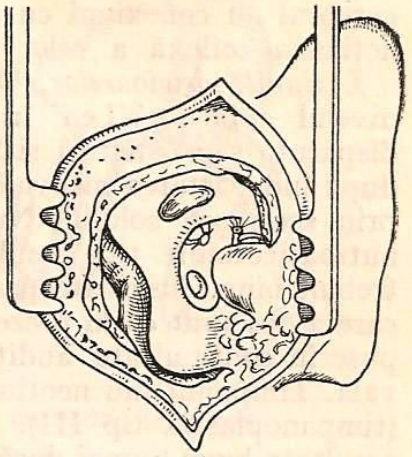

Fig. 155. Incizia Hans Schöbel.

Miringoplastia trebuie executată și în cazul otitei cronice asociate cu o surditate de percepție, pentru a feri casa de supurațiile recidivante, prin infecția pe calea conductului. Bolnavii cu o casă închisă printr-un neotimpan rezistent pot face și băi în aer liber fără nici o măsură de protecție, casa fiind protejată de neotimpan.

5. Perforații în membrana lui Schrapnell cu pars-tensa intactă. Această perforație apare întotdeauna în prezența unei aticite, mai des colesteatomatoase. După tratamentul medicamentos prin intermediul acestei fistule (v. tratamentul otitei supurate cronice) verificăm întotdeauna casa timpanului și conținutul ei. Dezinserăm și ligamentele maleolare, ceea ce ne permite să vedem dacă colesteatomul din atică sau fungozitățile au prins și casa, dacă ramura descendentă a nicovalei este intactă, ca și starea mucoasei casei și în special a ferestrelor. Dacă lanțul de osicioare este intact și nu găsim nici o leziune în casă, timpanul se repune la locul său. Audiția rămîne tot normală. Dacă osicioarele sînt blocate prin aderențe, acestea se îndepărtează și audiția își revine. Nu este nevoie de timpul funcțional, fiindcă perforația se închide în mod spontan după curățirea aticei. Dacă nicovala e lezată, sau lipsește, se trece la verificarea și tratamentul osicioarelor.

III. **Osicioarele.** Dintre cele trei osicioare, ciocanul și nicovala formează o unitate solidă pe plan fiziologic.

Ciocanul, cu o greutate de 20 mg, este bine fixat de timpan prin mînerul său. Mușchiul ciocanului se inseră pe fața internă a gîtului său. Ligamentele suspensoare ca și ligamentul puternic extern îl leagă de pereții aticei. Apofiza lungă este legată de fisura petrotimpanică prin ligamentul anterior. Nicovala este mai grea decît ciocanul (între 27 și 30 mg) și se fixează pe ciocan prin articulație, iar de atică prin ligamentul extern și înapoi prin ligamentul posterior al ramurii orizontale. Ramura descendentă se termină prin apofiza lenticulară, care e incurbată înăuntru și în sus, cu suprafață articulară pentru scăriță. Platina are o suprafață de aproximativ 3,2 mm. Ligamentul inelar care o fixează pe marginea cartilaginoasă a ferestrei ovale este foarte rezistent și mai larg la polul anterior, care este mai mobil ca cel posterior, unde acest ligament este mai gros. Tendonul mușchiului scăriței se inseră pe fața posterioară a capului sau a gîtului scăriței. Mușchiul scăriței este inervat de facial și mușchiul ciocanului de trigemen. Căile auditive din trunchiul

cerebral au conexiuni cu nucleii acestor doi nervi cranieni, ceea ce explică acțiunea reflexă a celor doi mușchi.

Leziunile osicioarelor. Osteita osiculară cea mai frecventă o întîlnim la nivelul nicovalei în cursul aticitelor colesteatomatoase. Ea poate fi dispărută sau osteitică și în acest caz trebuie îndepărtată. Capul ciocanului după îndepărtarea nicovalei bolnave este inutil și astfel se îndepărtează și el prin secțiunea colului. Numai astfel atica poate fi bine drenată, printr-o antroaticotomie tip Bondy sau Sourdille. Pars-tensa și coada ciocanului trebuie bine conservate, pentru al 2-lea timp funcțional. Juers a fost primul care a observat că în prezența unui timpan și a unei scăriță mobile, care sînt puse în continuitate, audiția se apropie de normal cu toate că lipsește nicovala. Timpanul sau neotimpanul trebuie să fie bine aplicat pe capul scăriței (timpanoplastia tip III). Această miringostapediopexie ne dă rezultate bune numai dacă scărița este lungă, perfect mobilă și mucoasa promontoriului normală. Dacă scărița este scurtă, trebuie să interpunem între ea și timpan sau între ea și coada ciocanului o proteză osoasă sau cartilaginoasă sau o proteză sintetică, dacă lipsesc resturile de osicioare pentru repoziția sau transpoziția lor.

Experiențele pe animale au demonstrat că dacă un osicior este debarasat de toate conexiunile vasculare și este repus în casa timpanului, în contact cu un țesut avivat (adică fața profundă a timpanului, fereastra ovală), el se leagă de acest țesut printr-un țesut de neovascularizație, care începe în a treia zi (Belluci, Wolf). La om, secțiunile histologice pe osicioare, transpuse de trei ani, arată o integritate microscopică a țesutului osos. Autografele pot să-și piardă caracterul histologic propriu sau se pot transforma într-un țesut fibros gros.

Timpanoplastia tip III. După executarea antroaticotomiei și a mastoidectomiei, dacă sînt focare de osteită osiculară, se trece la timpul plastic, care depinde de leziunile osiculare. Aceste leziuni pot fi minime, localizate la apofiza lenticulară, unde este întreruptă continuitatea lanțului osicular sau pot fi leziuni osiculare mai importante, ca osteita corpului nicovalei și uneori a capului ciocanului.

Apofiza lenticulară osteitică, cu întreruperea lanțului osicular, aduce o pierdere de peste 30 Dv. Pentru a restabili efectul columelar, se interpune între ramura descendentă a nicovalei și capul scăriței un fragment de tub de polietilen bicilindric (fig. 156 *a*, *b*) sau monocilindric. Se mai poate utiliza proteza cu fir metalic (Oppenheimer și Harrison) (fig. 157, *a*, *b*), care înconjură gîtul scăriței deasupra tendonului mușchiului. Columelizarea se mai poate face cu grefon osos, după Aboulker (fig. 158).

Osteita corpului nicovalei și uneori a capului ciocanului. În această situație se îndepărtează nicovala și se conservă capul ciocanului, executînd o evidare antroaticală. După mărimea și locul perforației se execută plastia, aplicînd grefa sau lamboul pe capul scăriței, dacă aceasta este înaltă (v. fig. 139, tip. 111). Dacă scărița e mai scundă, pentru ca grefonul să nu se lipească de promontoriu, se interpune între capul scăriței și neotimpan o bucată de cartilaj recoltat din tragus. După Zöllner, osul este preferabil, cînd avem nevoie de o columelizare mai lungă și mai subțire. Cartilajul se

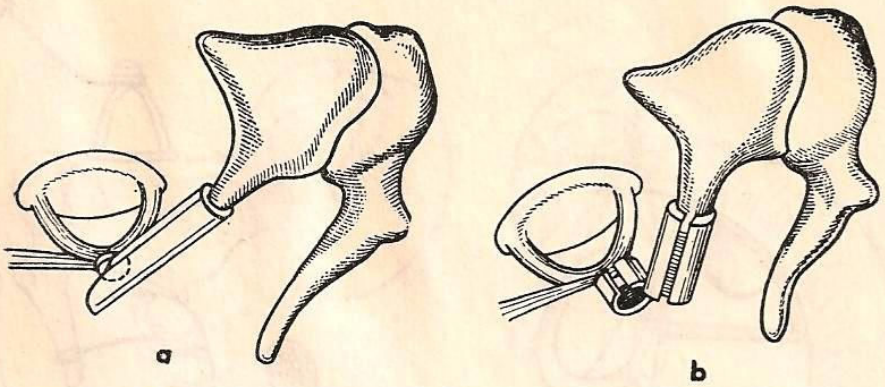

Fig. 156. Proteză cu tub de polietilen, mono și bicilindric (Harrison).

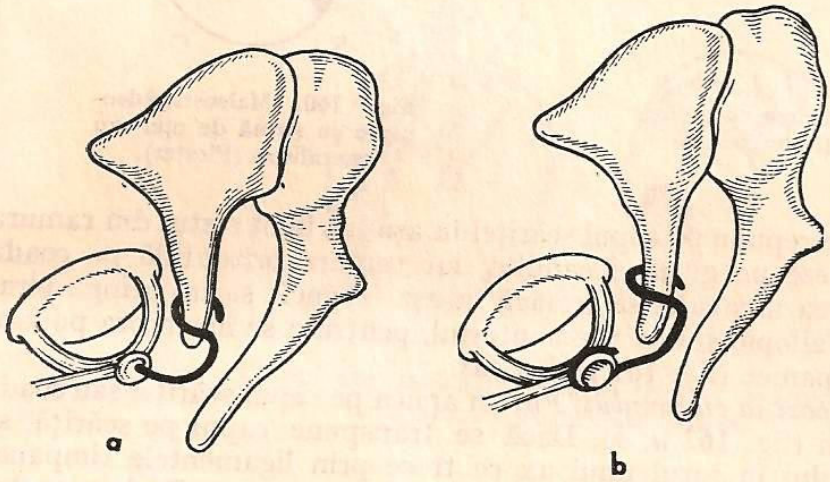

Fig. 157. Dezarticulația dintre nicovală și scăriță se reconstituie printr-un fir metalic (Openheimer).

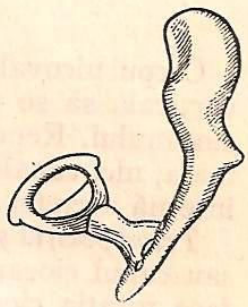

Fig. 158. Proteză cu grefon osos (Aboulker).

utilizează cînd avem nevoie de un grefon mai scurt și mai larg. Grefonul osos se recoltează din mastoidă sau din peretele posterior al conductului. El poate fi modelat cu freza în formă de furcă, în care se așază mînerul ciocanului (fig. 159). Dacă mînerul este mobil, capătul opus al grefonului osos se excavează cu freza, pentru introducerea capului scăriței. Se mai poate pune un fir metalic între coada ciocanului și capul scăriței (maleostapedeopexie) (fig. 160).

Transpoziția și repoziția nicovalei. Se separă nicovala de capul ciocanului și se dezinseră ramura orizontală din fosa de pe peretele posterior al aticei cu ajutorul unui cîrlig (H o u s e și S h e e h y).

Se jupoaie de resturile de mucoasă și se netezește restul apofizei descendente. Cu freza se produce în corpul nicovalei o mică fosetă destinată capului scăriței.

Se introduc fragmente de Gelfoam în partea posterosuperioară a casei, pentru a servi ca suport temporar nicovalei repuse.

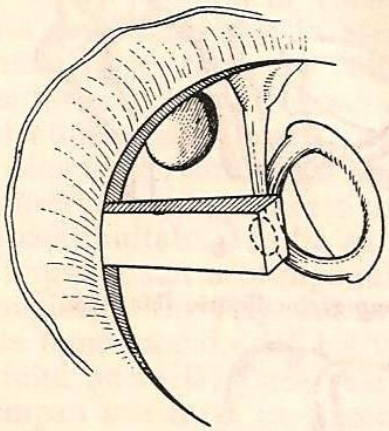

Fig. 159. Columelizarea cu grefon cartilaginos (Aboulker).



Fig. 160. Maleostapedeopexie cu sîrmă de oțel sau tantalium (Plester).

Corpul nicovalei se repune pe capul scăriței în așa fel, încît restul din ramura verticală să se plaseze pe gîtul ciocanului, iar ramura orizontală pe coada ciocanului. Repunerea nicovalei să se facă în așa fel încît să nu atingă piramida, nici canalul Fallopio și nici promontoriul, pentru a se încorpora pe fața internă a grefei timpanice (fig. 161 *a, b, c, d*).

Transpoziția și repoziția ciocanului. Putem aplica pe capul scăriței sau coada sau capul ciocanului (fig. 162 *a, b*). Dacă se transpune capul pe scăriță, se face rotația ciocanului în jurul unui ax ce trece prin ligamentele timpanomaleolare. Dacă se aplică coada, axa de rotație este reprezentată de punctul de inserție al ligamentului extern. Pentru aceasta eliberăm mai întîi coada de restul de timpan și de ligamentele timpanomaleolare, ca și de ligamentul suspensor. Secționăm apoi, după caz, fie mușchiul ciocanului, fie ligamentul extern, pentru a transpune capul sau coada pe scăriță. La unele cazuri, mînerul ciocanului este prea scurt și în această situație se poate transpune numai capul. În alte cazuri putem transpune izolat numai capul sau numai mînerul, după ce secționăm gîtul ciocanului. Este mai indicat să se transpună coada ciocanului, deoarece capul riscă să mărească impedanța sistemului vibrant (Rubinstein). House și Sheehy insistă să se repună mînerul cu fața lui internă denudată pe capul scăriței.

Leziunile scăriței. După lezarea nicovalei și capului ciocanului, procesul osteitic poate distruge și ramurile scăriței, rămînînd numai talpa mobilă. Alteori am găsit și talpa înlocuită cu o membrană fibroasă. Sigur că reconstrucția transmiterii e mai dificilă, cînd și ramurile scăriței sînt absente.

Excepțional întîlnim cazuri în care să se conserve corpul nicovalei și din scăriță să rămînă numai platina. În aceste cazuri se repune corpul nicovalei între coada ciocanului și platina mobilă.

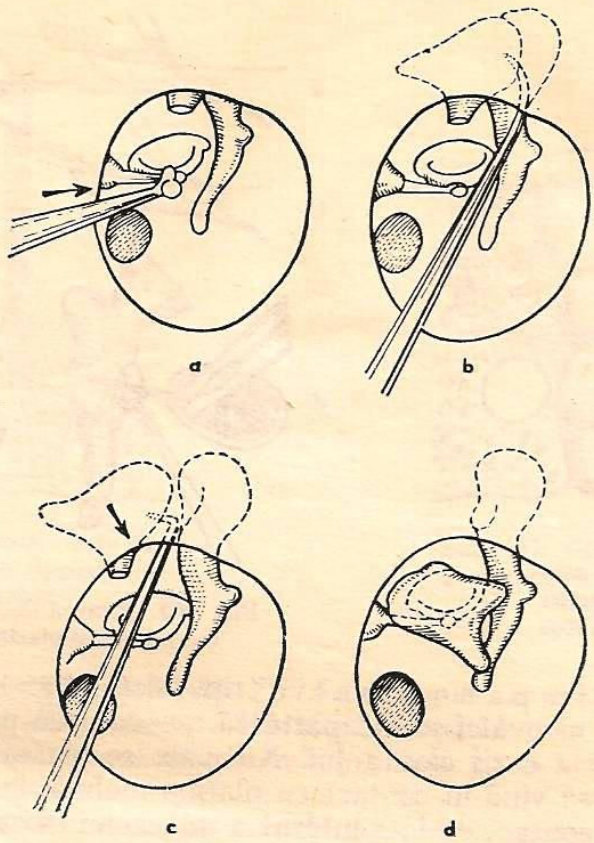

Fig. 161. Repoziția nicovalei (House, Sheehy):
a, b, c, d — diferiți timpi operatori.

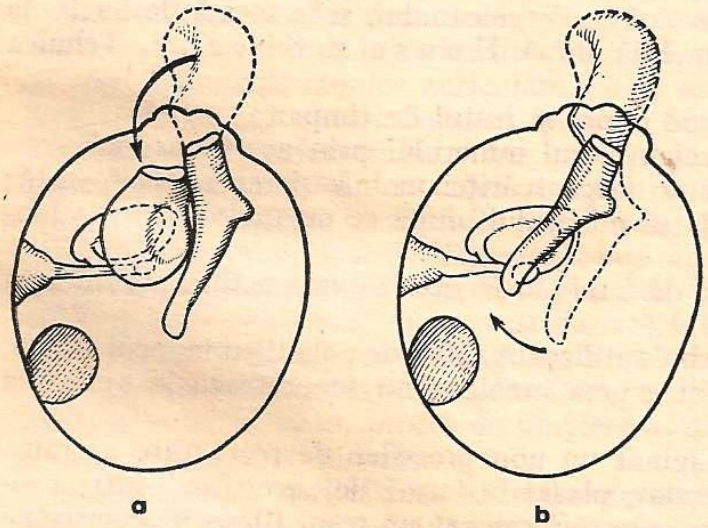

Fig. 162. Transpoziția și repoziția ciocanului:
a — capul ciocanului pe scăriță; *b* — poziția mînerului.

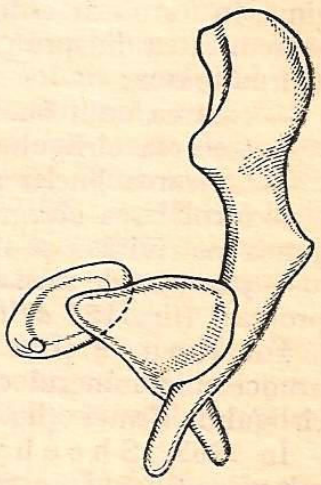

Fig. 163. Transpoziția și repoziția nicovalei în absența scăriței (Aboulker).

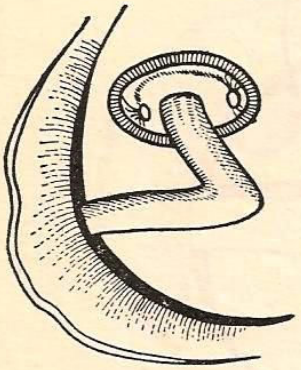

Fig. 164. Grefon osos așezat între platină și partea inferioară a inelului fibros (Zöllner).

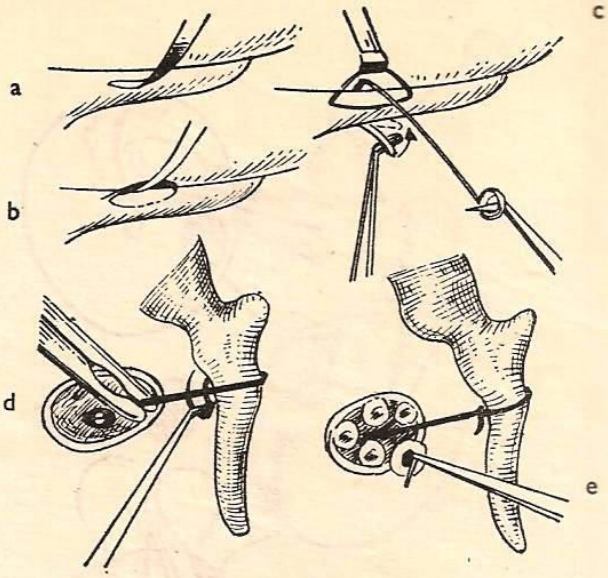

Fig. 165. Proteză de fir metalic, între coada ciocanului și platină (House, Sheehy).

Se face o timpanoplastie tip IV (v. fig. 139).

După recoltarea nicovalei se îndepărtează mucoasa de pe platină și se avivează fața internă a cozii ciocanului. Nicovala se plasează în așa fel, încît apofiza orizontală să vină în contact cu platina mobilă, iar suprafața articulară a nicovalei în contact cu fața internă a mînerului ciocanului (fig. 163). Se plasează mici bucățele de grăsime sau de țesut celular în jurul apofizei orizontale, la nivelul platinei. Se mai poate utiliza un grefon osos, așezat între platină și partea inferioară a inelului fibros, după Zöllner (fig. 164, v. fig. 158).

Ca proteză, se utilizează firul de oțel inoxidabil de 5,25 pînă la 6,5 mm lungime, în formă de cîrlig, la nivelul cozii ciocanului, și în formă de buclă, la extremitatea dinspre platina mobilă, după House și Sheehy. Tehnica e următoarea:

— crearea unui buzunar între mîner și restul de timpan;
— trecerea cîrligului protezei în jurul mînerului prin acest buzunar;
— aplicarea buclei protezei pe talpa scăriței mobile și mucodeperiostată;
— încolăcirea cîrligului în jurul mînerului, după ce ne-am convins de lungimea potrivită a protezei;
— plasarea de mici bucățele de fascie în fereastra ovală pentru stabilitatea protezei (fig. 165 *a*, *b*, *c*, *d*, *e*).

Tot House și cu Sheehy utilizează tubul de polietilen în locul sîrmei, atunci cînd mînerul ciocanului e prea mobil și nu se pretează la aplicarea cîrligului sîrmei (fig.166).

În 1965, Sheehy a imaginat un nou procedeu de restaurare a transmiterii, utilizînd un grefon tisular, plasat în formă de „acordeon" între neotimpan și platina mobilă, între care se formează un țesut fibros de conexiune (fig. 167). Noi am utilizat ca grefon tisular amniosul, cu rezultate bune pînă în prezent.

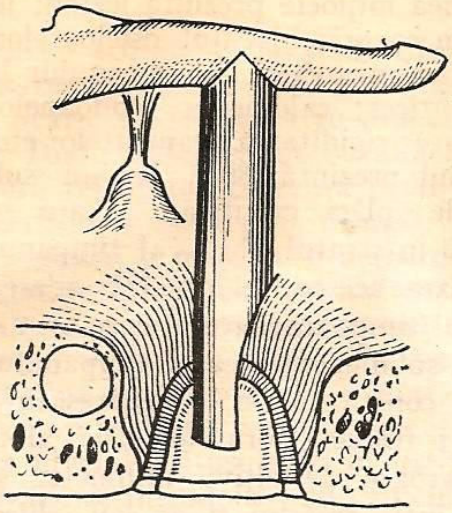

Fig. 166. Aplicarea unui tub de polietilen, cînd coada ciocanului este prea mobilă.

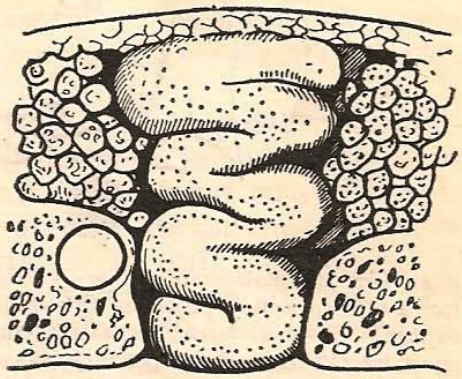

Fig. 167. Grefon tisular așezat în „acordeon" între neotimpan și platina mobilă (Sheehy).

IV. **Fereastra ovală și rotundă.** Fereastra ovală are diametrul mare, dirijat dinapoi înainte și de jos în sus. Mărimea este de 3 mm $^1/_2$ pe 1,5 mm. Marginea superioară are o concavitate îndreptată în jos și cea inferioară este mai mult dreaptă. Fereastra se află într-o depresiune mai mult sau mai puțin profundă și înconjurată de elementele anatomice cunoscute.

Fereastra rotundă de 1—2 mm este așezată tot într-o depresiune și răspunde rampei timpanice. Membrana ferestrei rotunde are trei straturi ca și timpanul: mucoasa casei în afară, stratul fibros în mijloc și stratul endotelial în contact cu perilimfa.

Leziunile ferestrelor depind de procesele patologice din casă. Timpanoscleroza (termen introdus de von Troltsch) este rezultatul final al unei inflamații cronice auriculare, ce se manifestă intens la nivelul ferestrelor. În cursul unei inflamații cronice, tunica fină fibroasă, acoperită de mucoasă cu epiteliul cubic, care tapetează cavitățile otomastoidiene, este infiltrată, edematiată, cu celule inflamatorii (Zöllner). Dacă infiltrația se repetă, apar leziuni ireversibile cu invazie de fibroblești, cu fibre colagene în tunica proprie fibroasă. Degenerescența aceasta hialină apare macroscopic ca un țesut cartilaginos, albicios și neted. Vascularizația acestui țesut nou se face prin difuziune, ca și vascularizația cartilajului hialin.

Acest țesut, de aspect cartilaginos, invadează cu predilecție spațiile rămase prin pierderea substanței osoase. Deci, timpanoscleroza nu este un proces distructiv activ, ci un proces de umplere al distrucțiilor osoase datorită unui proces inflamator anterior.

Ca frecvență, majoritatea autorilor recunosc că leziunile de timpanoscleroză se întîlnesc tot la al 4-lea caz cu sechele postotitice.

Fereastra ovală prezintă leziuni în proporție de 40%, cu aderențe multiple în jurul scăriței.

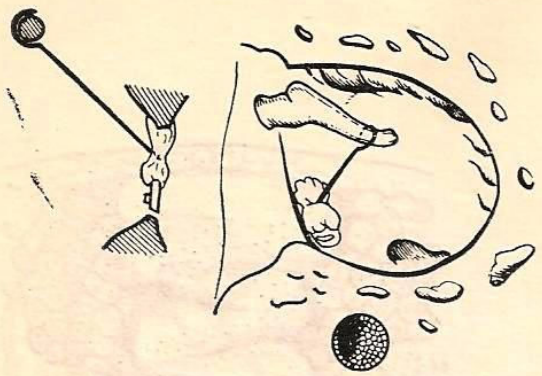

Fig. 168. Maleolabirintopexie. Cîrligul de tantalium se aplică pe coada ciocanului, iar capătul dinspre fereastra ovală încărcat cu o bucată de grăsime va închide vestibulul după platinectomie (Schuknecht).

Urechea mijlocie prezintă leziuni în 60% din cazuri: blocajul osicioarelor, cu fixarea nicovalei și ciocanului la pereții aticei; calcifierea tendoanelor musculare; rigiditatea ligamentelor etc. Timpanul prezintă 80% leziuni sub formă de „plăci calcificate", care se dezvoltă în stratul fibros al timpanului. Toate aceste leziuni sînt adesea apanajul timpanosclerozei, care este o boală a submucoasei casei timpanului și care constă într-o degenerescență hialină a fibrelor, formînd plăci albicioase groase de cîțiva milimetri și așezate între epiteliu și os sau chiar în grosimea membranei timpanului.

Atitudinea chirurgicală, în leziunile de timpanoscleroză, este următoarea:

— eliberarea scăriței, în cazul cînd procesul de otoscleroză invadează regiunea ferestrei ovale, se face astfel: dacă tendonul mușchiului scăriței este calcifiat, se secționează; dacă nișa ferestrei ovale este invadată cu plăci albicioase de otoscleroză, se îndepărtează acestea cu foarte multă prudență, strat cu strat, pentru a nu disloca scărița sau pentru a nu risca să lezăm facialul, care poate fi denudat.

Dacă leziunile de timpanoscleroză sînt asociate cu un proces de otoscleroză, cu fixarea platinei, în acest caz se face sau o mobilizare simplă sau o stapedectomie, dacă urechea e uscată de mult. Columelizarea se face prin maleolabirintopexie (fig. 168).

Eliberarea ciocanului, fixat prin secționarea mușchiului ciocanului sau a ligamentului anterior sau ablația unei plăci calcare timpanice anterosuperioare, care poate jena mobilitatea ciocanului.

Eliberarea nicovalei sau a blocului ciocan-nicovală, prin îndepărtarea aderențelor posibile la pereții epitimpanului. Această eliberare se face prin jupuirea osicioarelor de aderențe. Oscioarele curățate se acoperă cu mucoasa prelevată de pe fața internă a buzelor sau cu fascie (Zöllner).

În prezența acestui bloc imobil, nicovală-cap-ciocan, M. Portmann și Claverie secționează ramura descendentă la nivelul marginii zidului atical și gîtul ciocanului. Blocul corp-nicovală și cap-ciocan este abandonat în atică, fiind aderent la pereții acesteia. Neotimpanul se aplică pe ramura descendentă secționată, pe apofiza lenticulară cu scărița mobilă și pe coada ciocanului.

Otita adezivă este o boală a submucoasei casei timpanului, în care se produce o degenerescență hialină sub formă de plăci albicioase, așezate între os și epiteliul mucoasei. Atît osul subjacent cît și osicioarele nu prezintă nici o modificare, mucoasa casei apare deci sclerozată. Punerea în evidență a ce-

lulelor eozinofile în țesuturile bolnave atestă și o etiologie alergică. După decolarea timpanului, care apare subțiat, flasc, cicatriceal, cu incrustații calcare, se decolează cu dificultate de aderențele lui cu promontoriul.

Toate tratamentele cu alfachimotripsina, transtubar, transtimpanic rămîn fără rezultat. Frecvența recidivelor este bine cunoscută, ele duc la lipsa de aerisire a casei prin trompă.

Pentru a menține o aerisire bună a casei timpanului se poate utiliza următorul procedeu: se recoltează o parte (2 cm) din vena premaleolară internă, care prezintă un strat elastic foarte dezvoltat, rămînînd cu orificiul de secțiune ca și o arteră. Se despică vena pînă aproape de un capăt al ei, ce rămîne nesecționat (3-4 mm), și care se introduce în orificiul timpanic al trompei. Restul venei despicate se întinde pe suprafața promontoriului pînă la nivelul aditusului și în jos pînă la recesul hipotimpanic. Un tub de polietilen se introduce prin orificiul nedespicat al venei pînă în orificiul trompei, pentru a menține vena la acest nivel. Capătul posterior al tubului se scoate în conduct prin partea posterioară a timpanului și se fixează de pielea conductului cu un fir de mătase. Endovena aplicată pe promontoriu nu produce sinechii cu acesta. Mai sigur se pot aplica bucăți din mucoasa labială. Tubul se menține 2-3 săptămîni, după care aerisirea casei timpanului se menține și procesul de otită adezivă nu mai apare.

Restabilirea funcțională a cavităților de evidare totală

Ameliorarea funcției auditive la o ureche distrusă printr-o evidare petromastoidiană totală e posibilă dacă trompa este permeabilă și dacă se menține jocul celor două ferestre. Întîlnind în ultimii ani, pentru prima dată, o serie de cazuri cu fistulă labirintică promontorială, pe fondul unor cavități de evidare totală umedă, după acoperirea fistulei, am încercat reconstrucția morfofuncțională cu rezultate satisfăcătoare.

La o ureche complet evidată, cu o surditate de transmisie de la 30 pînă la 50-60 Db, cu o cavitate ce se poate reinfecta cu intermitență, fiind deschisă la toate agresiunile din afară, trebuie să încercăm o reconstrucție a ei.

Reconstituirea casei timpanului se poate face dacă casa este sănătoasă, fără să prezinte nici o leziune de timpanoscleroză și cu ambele ferestre normale. Pentru ca volumul casei să se apropie de normal, trebuie să refacem zidul aticei, pe care să se insere neotimpanul. Două fragmente de os se așază perpendicular, unul peste altul și sînt menținute cu bucăți de gelfoam. Fragmentele osoase se recoltează din regiunea mastoidiană. Aceste fragmente care umplu atica, pentru a reconstrui peretele extern al ei și al aditusului, sînt acoperite cu aponevroză, dublată cu învelișul cutanat. În aceste condiții, fragmentele osoase nu sînt eliminate și nici nu formează sechestre cu supurație.

Neotimpanul trebuie reconstituit dintr-o grefă voluminoasă de țesut aponevrotic (aponevroza temporală), care se acoperă cu tegumentul din conduct prin alunecare. Dacă scărița este prezentă și înaltă, și întrece cu mult marginile ferestrei, nu se mai utilizează grefoanele de os pentru refacerea zidului aticei. Neotimpanul se sprijină pe această scărită înaltă.

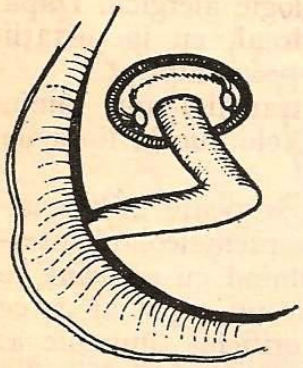

Fig. 169. Aşezarea unui cartilaj între scăriță și șanțul timpanal (Aboul ker).

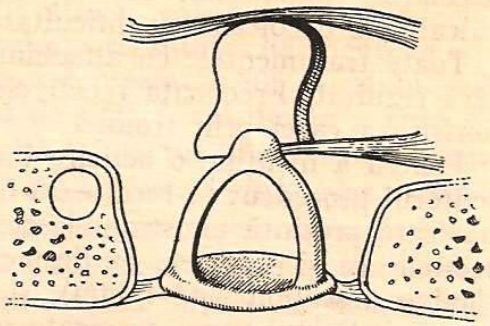

Fig. 170. Alungirea scăriței printr-un grefon din cartilaj (Aboulker).

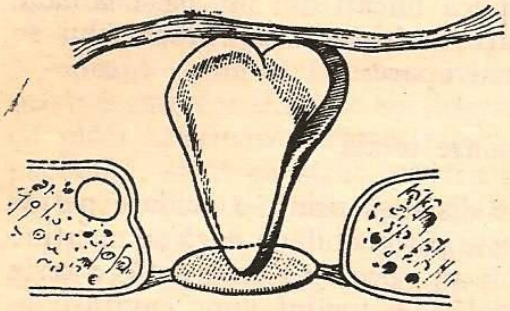

Fig. 171. Cartilaj în formă de „gama" între platina mobilă și neotimpan.

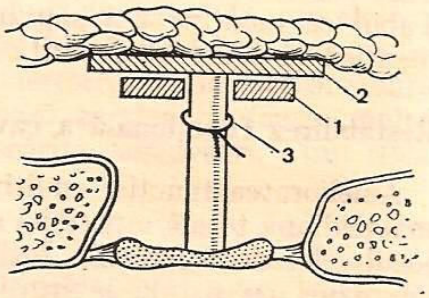

Fig. 172. Columelizare mixtă cu cartilaj și tub de polietilen (Aboulker):

1 — placa cartilaginoasă perforată pentru tub; *2* — placa cartilaginoasă de securitate; *3* — firul de fixare înnodat în jurul tubului.

Reconstituirea transmisiei este simplă în prezența unei scăriță înalte, dacă fereastra ovală răspunde favorabil. O grefă de cartilaje din tragus aplicată pe capul scăriței și la nivelul sulcusului formează un contact larg cu neotimpanul (fig. 169). Dacă scărița este mai scurtă, se interpune între capul ei și neotimpan un fragment de cartilaj sau de os (fig. 170).

Dacă scărița este alipită de promontoriu, cu brațele lipsite de rigiditatea necesară transmiterii sunetului sau dacă și brațele sînt absente, totul depinde astfel de situația platinei. Platina poate fi găsită mobilă și în acest caz folosim pentru transmitere cartilaj din tragus, din concă sau cartilaj septal, pe care îl tăiem în formă de gamma (fig. 171). Se poate utiliza și un tub de polietilen, care să aibă la capătul extern o placă cartilaginoasă fixată cu ață în vîrful tubului și pe care cartilaj să se prindă neotimpanul. Tubul de polietilen pare să fie superior cartilajului în formă de gamma, deoarece cartilajul

face aderențe (fig. 172). Dacă fereastra este îngustă, tubul de polietilen este teșit la capătul dinspre platina mobilă.

Cînd platina este fixată în fereastră printr-un proces de timpanoscleroză masiv sau de otospongioză se execută, în primul timp, îndepărtarea leziunilor otosclerotice cu închiderea casei printr-un neotimpan rezistent și mobil, și numai după cîteva luni se practică al doilea timp al platinectomiei, cu interpoziția de venă și transmisia din tub-cartilaj. Dacă cavitatea mastoidiană este mică și bine epidermizată, nu constituie nici o piedică în rezolvarea funcțională. O cavitate mastoidiană vastă se completează cu o musculoplastie temporală pediculată, după ce se decolează stratul epidermic care tapetează cavitatea mastoidiană.

Grefele se fixează cu tampoane de gelfoam și cu meșă fină îmbibată cu cloramfenicol și hidrocortizon. Primul pansament se face după 10 zile. La a 15-a zi se aspiră prudent sub microscop și gelfoam și se continuă trei săptămîni cu instilații cu cloramfenicol și hidrocortizon, la care se adaugă hialuronidaza 150 u.

La primele 4 cazuri evidate de peste 10 ani am utilizat următoarea tehnică: stratul de epidermizare al cavității mastoidiene l-am incizat de-a lungul masivului facialului, continuînd incizia și în afară (după Shambough). Acest strat suficient de rezistent l-am decolat de pe peretele intern al casei, descoperind ferestrele și promontoriul pînă la orificiul trompei. Fereastra ovală este acoperită cu o formațiune membranoasă mobilă, la care răspundea fereastra rotundă.

După ce am acoperit promontoriul denudat cu mucoasă de pe fața internă a buzei inferioare și după protejarea ferestrei rotunde și a orificiului trompei cu gelfoam, am realizat calea de transmisie între membrana ferestrei ovale mobile și neotimpanul format din stratul de epiderm decolat de pe peretele intern al casei, pe care l-am repus peste bucățelele de gelfoam și alipit de cartilaj, în formă de Y.

Tamponament cu meșă îmbibată cu antibiotice. Cîștig de 25 Db, care se menține de 2 ani, numai la două din cazuri.

În concluzie, credem că e bine să încercăm și la cavitățile vechi de evidare petromastoidiană totală tehnicile descrise mai sus, chiar dacă succesul îl obținem numai la jumătate din cazurile operate.

Timpanoplastia, după procedeul sono-inversiunii al lui Garcia Ibanez, cînd se creează o casă redusă de volum, care cuprinde orificiul tubar și fereastra ovală, pe cînd fereastra rotundă rămîne liberă (fig. 173). Unda sonoră intră prin fereastra rotundă, apoi pune în vibrație perilimfa din rampa timpanică și mobilizează membrana bazilară. Deci, drumul sunetului este invers decît normal. Tehnica constă în crearea unui lambou median de pe peretele anterior și superior al conductului, care este lunecat înapoi, pentru a crea o casă redusă, ce cuprinde fereastra ovală și orificiul tubar. Marginea posterioară a lamboului e așezată pe promontoriu și nu acoperă înapoi fereastra rotundă, care rămîne expusă la aerul liber din conduct.

Bekesy a apreciat posibilitățile fiziologice ale acestei sono-inversiuni.

Procedeul pare mai mult interesant sub aspectul teoretic, fiindcă practic cîștigul este redus (fig. 173).

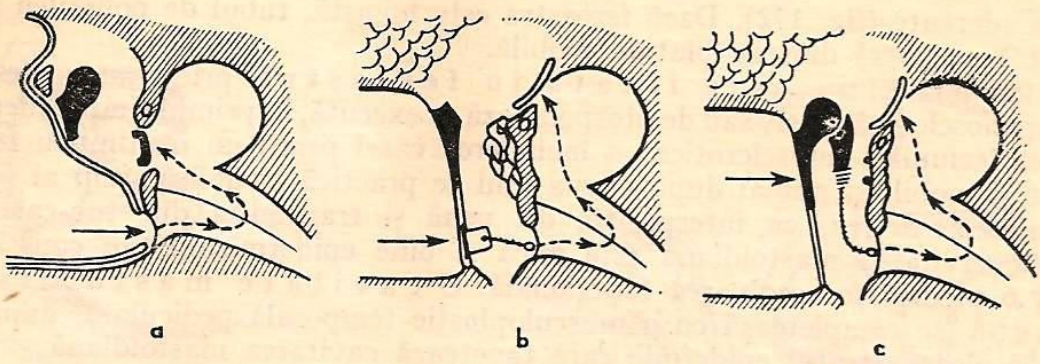

Fig. 173. Sono-inversiunea; tipurile *a*, *b*, *c* (Garcia-Ibanez).

Leziuni traumatice și iatrogene ale timpanului și lanțului osicular

În afară de leziunile traumatice ale urechii mijlocii, pe lîngă antru, mastoidă și orificiul faringean al trompei, o importanță deosebită prezintă leziunile timpanului și osicioarelor.

Aceste leziuni traumatice pot fi datorate:
— traumatismelor indirecte craniene;
— traumatismelor directe;
— traumatismelor prin presiune (baro-traumatisme, explozii);
— traumatisme chirurgicale.

1. *Traumatismele indirecte ale timpanului și osicioarelor, produse prin traumatismele craniene.* Clasic, traumatismele craniene produc cele trei tipuri de fracturi ale stîncii: fracturi transversale cu leziuni ale urechii interne și facialului; fracturi longitudinale (în axul stîncii), cu leziuni ale urechii mijlocii și fracturi oblice, care lezează atît urechea mijlocie cît și urechea internă.

Cauzele cele mai frecvente ale acestor fracturi sînt accidentele de circulație. Leziunile urechii mijlocii prin traumatismele craniene se manifestă prin hematom în casă, ruptura timpanului cu otoragie, leziuni ale lanțului osicular și leziunile nervului facial.

Leziunile timpanului dau otoragie, care poate fi produsă și de o leziune a conductului auditiv extern. În general, timpanul apare mai tîrziu cicatriceal, în special în cadranul posterosuperior. Perforațiile mici se cicatrizează spontan. Dacă persistă, se badijonează marginile cu soluție de nitrat de argint 1/10 sau cu acid tricloracetic 1/10. Dacă perforația e mai mare, porțiunile deșirate se repun sub microscop și se acoperă cu o foiță de teflon, pentru a proteja casa. Dacă totuși perforația persistă, se indică miringoplastia.

Leziunile lanțului osicular cuprind luxațiile, fracturile și fixația osicioarelor.

Luxația la nivelul articulației dintre nicovală și scăriță se manifestă prin deplasarea nicovalei înainte și în afară. Guerrier descrie o subluxație a articulației, cu scărița așezată pe promontoriu. Luxația dintre ciocan și nicovală este rară, cu deplasarea nicovalei în jos. Rareori poate fi deplasată și în celelalte direcții. Mai putem întîlni luxația în bloc a ciocanului și a nicovalei. Luxația stapedo-vestibulară este excepțională, ligamentul inelar fiind foarte rezistent.

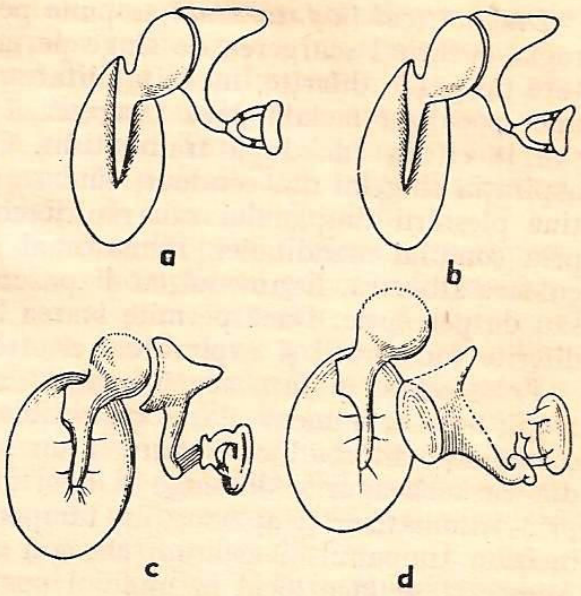

Fig. 174. Fracturile ramurilor scăriței (A. Morgon). Varietățile anatomopatologice:

a — fractura asimetrică a ramurilor (cea anterioară aproape de gîtul scăriței și cea posterioară aproape de platină); *b* — fractura asimetrică la nivelul platinei; *c* — malacia ramurii posterioare a scăriței, cu disjuncție incudostapidiană; *d* — basculareа nicovalei cu ruptura celor două ramuri ale scăriței.

Fracturile le întîlnim, în primul rînd, la nivelul ramurilor scăriței la diferite nivele (fig. 174). Fracturile nicovalei se produc obișnuit la nivelul ramurii descendente, iar ale ciocanului, la nivelul mînerului sub apofiza scurtă.

Fixarea osicioarelor prin diferite aderențe fibroase sau formațiuni membranoase se poate întîlni la nivelul capului ciocanului, care poate fi fixat în atică prin aceste formațiuni fibroase, la cîteva luni după traumatismul cranian sau la cîțiva ani în șir după traumatism, prin osificare.

Aceste fixații ale ciocanului sînt însoțite de luxația nicovalei. Scărița poate fi fixată prin travee fibroase sau fragmente osoase (anchiloză stapedo-vestibulară posttraumatică).

Toate leziunile osiculare pot fi asociate cu leziuni ale timpanului cu fracturi ale stîncii, fracturi temporo-parietale, fractura unghiului posterosuperior al cadrului timpanal, fracturi ale peretelui posterior al conductului osos (orizontale, verticale sau oblice).

Leziunile labirintului se manifestă printr-o cădere a curbei osoase la frecvențele acute, dînd o surditate mixtă. Comoția labirintică o întîlnim foarte frecvent.

Evoluția leziunilor, în afara riscului unei infecții meningeale: hemotimpanul poate suferi o transformare fibroasă, ori persistența unei perforații timpanice sau a unei paralizii faciale. Ca tratament putem drena hemotimpanul, putem repune franjurile timpanului și în special trebuie să descoperim facialul. Eventual putem revizui și lanțul osicular.

Mucoasa casei poate fi normală după traumatism sau poate reacționa prin formațiuni fibroase exuberante, putînd ajunge la otite adezive foarte greu de tratat. Dacă explorăm casa după ani în șir de la accident, putem întîlni adevărate suduri interosiculare. Se poate dezvolta și un colesteatom posttraumatic.

Diagnosticul în faza acută se pune pe baza următoarelor simptome: otoragia, eventual scurgerea de sînge pe nas, licvoree auriculară și nazală, surditate de grade diferite, inexcitabilitate vestibulară, echimozele mastoidiene, apoi paralizia facială dacă interesează și nervul, care poate apărea imediat sau la cîteva zile după traumatism. Otoscopia se face sub microscop după aspirația sîngelui din conduct, cînd se poate constata dacă hemoragia aparține plesnirii timpanului sau rănirii conductului, ori înfundării timpanului prin condilul mandibulei. Hematomul casei arată un timpan bombat și de culoare albastră. Examenul cu diapazonul ne arată o surditate de transmisie sau de percepție. Dacă permite starea bolnavului, se execută o audiogramă, diferite radiografii și explorarea electromiografică a nervului facial.

Tratamentul în faza acută trebuie executat cu multă prudență, sub protecția unui tratament masiv cu antibiotice, pe cale generală. Nu facem nici o instilație în conduct, pentru a nu infecta casa. Aspirăm din conduct și din casă cheagurile de sînge și apoi afrontăm franjurile de timpan deșirat prin traumatism și aplicăm un tampon steril. Dacă avem un hemotimpan, incizăm timpanul și aspirăm cheagul din casă în condiții riguros aseptice. Anestezia se face local în unghiul posterosuperior al conductului și incizia se face în partea inferioară în ambele cadrane și, cu o canulă fină, aspirăm cheagul cu prudență. Explorarea chirurgicală a casei în faza acută o facem numai în prezența unei paralizii faciale imediate sau secundare. Decompresiunea facialului se face înaintea celor 20 zile de la accident, dacă permite starea generală a bolnavului, cînd putem trata și leziunile osiculare.

Diagnosticul în faza tardivă, după 2-3 luni, se face prin examenul otoscopic, radiologic și audiometric. Otoscopia descoperă o cicatrice situată în cadranul posterosuperior al timpanului. Uneori rămîne o perforație. Cu speculul Siegle putem aprecia mobilitatea timpanului și a mînerului ciocanului. Surditatea de transmisie nu evoluează și Weberul este net lateralizat de partea surdă, cu Rinne negativ. Proba lui Lewis-Federici este negativă în fracturile ramurilor scăriței și pozitivă în disjuncția nicovală-platină (Aboulker). Acufenele apar numai în anchiloza stapedovestibulară. La schimbarea poziției capului pot apărea și ameteli, care pot dispărea după reconstituirea lanțului osicular. Audiometria arată o scădere de la 30 Db la 60 Db. Dacă este prezentă ancoșa lui Carhart, ne indică anchiloză stapedovestibulară asociată. La examenul radiologic, tomografiile ne dau rezultatele cele mai fidele, explorînd fiecare milimetru în plan frontal și tot la 2 mm în plan sagital. Astfel se pot vedea deplasările nicovalei, ca și fracturile ciocanului. Fracturile scăriței nu pot fi explorate. Timpanotomia exploratoare ne permite să constatăm prezența unui colesteatom traumatic înapoia unui timpan intact, sau o otită mucoasă posttraumatică. Anchiloza posttraumatică stapedovestibulară trebuie bine analizată sub controlul microscopului, pentru a o deosebi de o otospongioză preexistentă, fapt deosebit de important din punct de vedere medico-legal.

Tratamentul sechelelor posttraumatice e bine să se facă la sfîrșitul celei de-a 2-a luni de la traumatism. Platinectomia se poate face numai în cazul în care platina este fixată solid și la un interval de 6 luni de la traumatism, pentru a nu irita o coclee care a suferit o comoție și să ducă la o surditate labirintică ireversibilă.

2. *Traumatismele directe* sînt accidentale, terapeutice și arsuri, produse pe calea conductului, prin pătrunderea corpilor străini sau a instrumentelor ascuțite. O serie din acești corpi străini pot disloca lanțul osicular, așa cum am întîlnit personal așchii subțiri înfipte în timpan, scobitoare, ace de păr, ace fine de tricotat, boabe de roșcoviță, de grîu etc. Toți acești corpi străini pot fractura platina sau s-o disloce și să producă o deschidere largă a ferestrei ovale, prin care infecția produce o meningită pe calea labirintului.

Încercările de a extrage corpii străini cu pensa din partea celor neexperimentați pot produce leziuni iatrogene în casă, cu complicații grave endocraniene. În cursul injecțiilor transtimpanice, în cursul paracentezelor, se pot produce dislocări ale osicioarelor. Dacă apar semne vestibulare, înseamnă că a fost deschis și labirintul, situație în care trebuie să intervenim de urgență, pentru a închide fereastra ovală și a restabili transmisia prin diferite procedee, în raport cu leziunile din casă. Arsurile cu fragmente de sudură, oleu fierbinte, acizi, gudronul perforează timpanul și produc leziuni în casă. Datorită acestor arsuri, timpanul are tendință la necroză extensivă cu fibrozarea casei și fixarea lanțului osicular. Excepțional poate apărea și o paralizie facială.

3. *Traumatismele prin presiune*, în cursul exploziilor, al barotraumatismelor, se produc rupturi ale timpanului, cu leziuni ale cocleii și uneori chiar dislocări ale lanțului osicular. În cursul exploziilor puternice, ruptura timpanului se produce mai des în partea inferioară. Leziuni ale cocleii și lanțului osicular se pot produce și fără ruptura timpanului (hematom al casei, dislocări ale osicioarelor).

Tratamentul este identic cu cel descris la leziunile prin traumatismele craniene. În faza acută se aspiră ușor cheagurile din casă, se repun franjurile timpanului și mai tîrziu se trece la reconstrucția timpanului și osicioarelor, ținînd cont de fragilitatea cocleii. Am întîlnit o serie de cazuri cu traumatisme sonore, produse de pușca de vînătoare mînuită greșit, cu surditate de percepție și acufene persistente.

Barotraumatismele produse la aviatori și scafandri pot da rupturi ale timpanului cu leziuni în casă și în coclee.

4. *Traumatismele chirurgicale ale urechii mijlocii (iatrogene).* În cursul chirurgiei clasice a urechii mijlocii (antrotomie, mastoidectomie) se poate luxa nicovala sau să fie eliminată. Nicovala poate fi extrasă în cursul chiuretajului aditusului cu o chiuretă fină sau poate fi împinsă înainte și în jos cu protectorul lui Stacke.

Pentru a evita acest traumatism, se indică chiuretajul aditusului numai la nivelul peretelui extern și superior, menajînd planșeul și peretele intern, pentru a nu leza facialul, canalul semicircular extern și nicovala.

În cursul decomprimării nervului facial în porțiunea a 2-a și a 3-a pentru o paralizie traumatică sau idiopatică, Greiner și alții au dislocat osicioarele. Cred că procedeul personal, pe cale endaurală, fără dislocarea osicioarelor și fără deschiderea cavităților mastoidiene, este mai ușor și mai avantajos pentru descoperirea facialului în cele două porțiuni, decît calea retroauriculară.

În chirurgia otospongiozei, fenestrația canalului orizontal impune îndepărtarea nicovalei și capului ciocanului. În cursul mobilizării

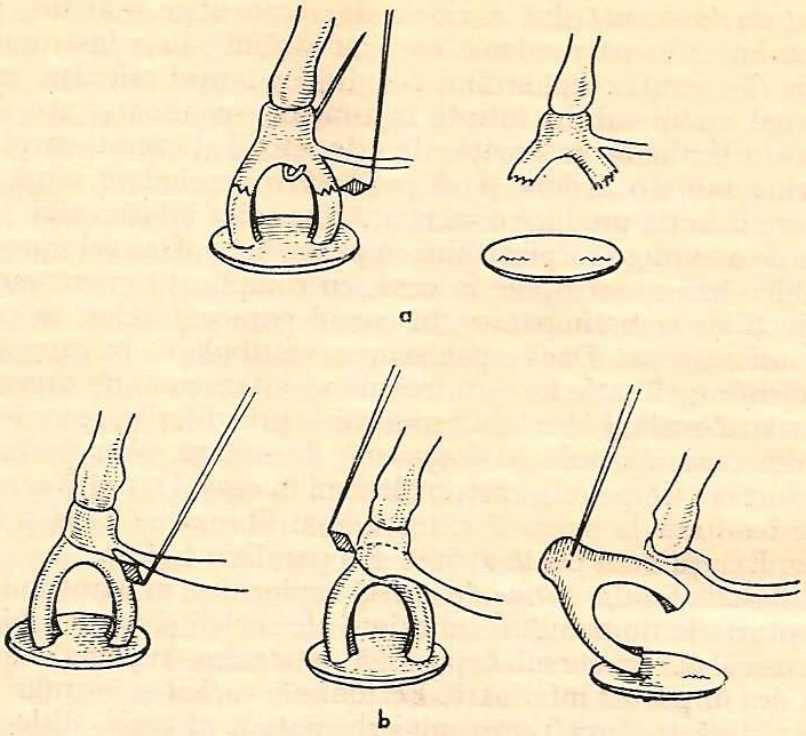

Fig. 175. Tehnicile de conservare a tendonului mușchiului scăriței, în cursul unei stapedectomii:

a — secțiunea celor două ramuri ale scăriței, care este mobilizată cu ajutorul unui cîrlig; *b* — disecția mucoasei gîtului scăriței și capsulei articulare (A. Morgon).

platinei se pot fractura ramurile scăriței. Tubul de polietilen, ca și firul metalic prea strîns în jurul ramurii descendente pot produce necroza acesteia. Considerînd că vascularizația apofizei lenticulare și a porțiunii inferioare a ramurii descendente se face prin intermediul tendonului scăriței, autorii s-au gîndit să conserve arcul superior al scăriței cu inserția tendonului prin următoarea tehnică: cu un cîrlig se fixează arcul scăriței și cu un alt cîrlig se rup ramurile scăriței, întîi cea anterioară, apoi cea posterioară, sub inserția tendonului (fig. 175), după care se poate face platinectomia. Alți autori dezinseră mucoperiostul cu tendonul împreună de pe gîtul și capul scăriței, ca și capsula articulației, avînd grijă să nu traumatizeze nici mucoasa care tapetează ramura descendentă.

Timpanoplastia în malformațiile urechii mijlocii cu surditate de transmisie congenitală

În ansamblul malformațiilor auriculare, malformațiile osicioarelor prezintă cea mai mare importanță sub aspectul funcțional.

Nicovala este foarte rar normală. Ramura orizontală poate fi hipertrofiată, împingînd înainte corpul nicovalei și mai rar atrofiată. Nicovala în totalitate poate fi atrofiată, cu ramura descendentă foarte subțire sau înlocuită cu un trac-

tus fibros, care unește corpul nicovalei cu scărița. Nicovala mai poate fi fixată prin ramura sa orizontală sau face bloc comun cu canalul lui Fallope.

Ciocanul poate apărea mai redus de volum și încurbat ca un cîrlig. Alteori, capul e hipertrofiat și împinge înapoi nicovala. Ciocanul poate și lipsi complet.

Scărița poate lipsi deseori ca și platina, fereastra ovală fiind deschisă sau acoperită cu o placă osoasă. Alteori, un bloc osos unește cele două ramuri ale scăriței sau face un bloc osos al ramurii posterioare comun cu piramida. Personal am întîlnit, în loc de două ramuri, una singură centrală osoasă și la alt caz fibroasă. Articulația între ciocan și nicovală este înlocuită cu o formațiune osoasă, care dă aspectul de L celor două osicioare după O m b r e d a n n e. Capul ciocanului este sudat la corpul nicovalei. Uneori, cele două osicioare sînt separate printr-un spațiu de 1—2 mm. Am întîlnit un caz de sudură a ciocanului cu nicovala, formînd cu mînerul ciocanului și apofiza descendentă mult alungită o formă de U majuscul inversat și mobil în totalitate.

Elementele anatomice din vecinătatea osicioarelor însă prezintă o serie de anomalii. Astfel, casa timpanului poate fi foarte redusă de volum sau chiar poate lipsi. Tendonul scăriței poate lipsi sau poate fi osificat. Timpanul rareori poate fi normal, el poate fi înlocuit cu o placă osoasă și casa plină cu un țesut mezenchimatos roșiatic embrionar. Promontoriul poate prezenta o serie de exostoze sau dehiscențe liniare.

Fereastra ovală poate fi normală sau absentă și neidentificată pe peretele intern al casei. Fereastra rotundă uneori este dublă sau poate lipsi.

Mastoida este atrofiată, densă, fără celule, parcursă de-a 3-a porțiune a facialului. Rareori conține celule pline cu un lichid. Meningele este procident, superficial, cu casa timpanului așezată profund și în sus. Canalul semicircular extern este deseori vizibil și constituie un bun punct de reper. Rareori, el nu proiemină și e ascuns sub dura-mater mult coborîtă. Nervul facial prezintă anomalii frecvente. Porțiunea a 2-a este voluminoasă și acoperă fereastra ovală, iar porțiunea a 3-a maschează fereastra rotundă printr-o direcție oblică accentuată, poziție periculoasă în explorarea casei. Nervul mai poate fi dehiscent pe o mare întindere și să treacă ca o coardă printre brațele scăriței (fig. 176). Urechea internă este rareori atrofiată, obișnuit ea nu prezintă anomalii.

Aceste aplazii ale urechii mijlocii sînt asociate în general cu un pavilion rudimentar, redus la o formațiune verticală de mărime diferită.

M. O m b r e d a n n e s-a consacrat acestui capitol atît de dificil, care, pe lîngă anomaliile pavilionului și urechii mijlocii, prezintă deseori și o lipsă a conductului auditiv extern.

Tratamentul chirurgical al acestor aplazii trebuie precedat de un examen audiometric, de radiografii în incidențele Chaussé III și IV, ca și de o serie de tomografii. Aceste examinări sînt necesare pentru a constata starea funcțională a urechii interne.

Malformațiile acestea se tratează diferit, după cum ne aflăm în fața unei aplazii mai mari sau mai mici.

O m b r e d a n n e, alături de alți autori, nu indică operația funcțională, dacă aplaziile sînt unilaterale, fiindcă riscul de a leza facialul în cursul intervenției este mai important decît intervenția, cîtă vreme urechea de partea

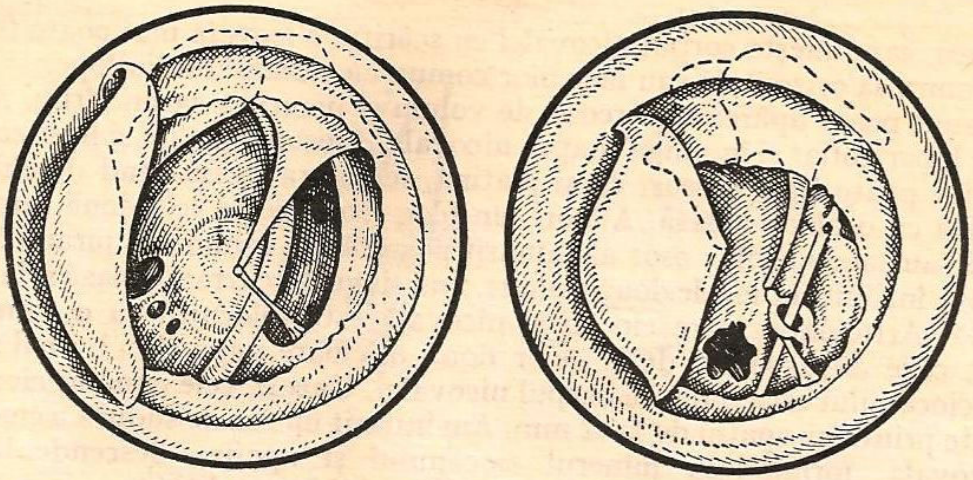

a b

Fig. 176. Anomalii excepționale între nervul facial și anomaliile scăriței (Ombredanne).

a — nervul facial denudat, scărița înlocuită cu o tijă subțire fixată la promontoriu. Fereastra rotundă prezintă mai multe depresiuni, fereastra ovală este deasupra și înapoia nervului. După îndepărtarea nicovalei și a restului scăriței, se efectuează în aceste cazuri pe fereastra ovală a miringo-labirintopexie; *b* — nervul denudat, traversează brațele unei scărițe malformate și mascheză o fereastră ovală osificată. După îndepărtarea scăriței se efectuează o fenestrație în canalul semicircular, acoperită de lamboul timpanomeatal.

opusă este normală. Astfel, în marile aplazii unilaterale, tratamentul chirurgical se reduce la refacerea pavilionului.

În aplaziile bilaterale, cu o anarhie anatomică impresionantă, intervenția trebuie executată, cu toate dificultățile ei, pentru că rezultatele sînt excelente în majoritatea cazurilor. Operația nu se poate executa înainte de 6—7 ani, însă copiii trebuie protezați din al doilea an de viață, pentru a evita întîrzierea de vorbire.

Tehnica operatorie a fost judicios codificată de Ombredanne. Timpul cel mai important este cel funcțional, care constă în crearea unui conduct nou, traversînd mastoida pînă la casa timpanului și practicarea unei neofenestrații în canalul semicircular orizontal, pe care se aplică grefa cutanată liberă în deget de mănușă, pentru a forma tegumentul noului conduct auditiv extern.

Dacă otochirurgul se decide pentru reconstituirea pavilionului, execută această reconstrucție în mai mulți timpi și apoi trece la timpul funcțional. Dacă din contra, se decide pentru plasarea unui pavilion din material plastic, atunci se execută, în primul rînd, timpul funcțional. Proteza se fixează bine de un arc metalic, introdus printr-un tunel subcutanat.

Timpii operatori sînt următorii:

Primul timp: *Incizia*. Fie că facem incizia înapoia bureletului pavilionar, fie că se face o incizie mai complexă: secțiunea transversală a bureletului la unirea treimii superioare cu treimea mijlocie. Treimea superioară se va ridica în sus și din ea se va forma ulterior rădăcina helixului. Alte două incizii se fac de o parte și de alta paralele, verticale, pe marginile celor două treimi inferioare ale bureletului pavilionar, sub incizia orizontală (fig. 177). Aceste două treimi sînt disecate în jos și sînt destinate pentru formarea lamboului auricular. O incizie orizontală la acest nivel, pe regiunea mastoidiană, servește ulterior la sutura părții inferioare a bureletului (fig. 178).

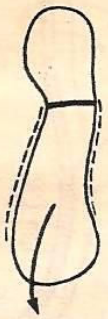

Fig. 177. Secțiunea orizontală a bureletului. Liniile punctate reprezintă inciziile verticale ce permit rotația părți inferioare, disecată și eliberată de planul profund.

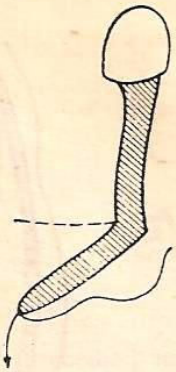

Fig. 178. Partea infericară a bureletului este răsfrîntă în jos, iar vizavi pe marginea mastoidiană se execută o incizie orizontală care permite ridicarea lamboului în L majuscul, servind drept cale de acces asupra mastoidei și unde la sfîrșitul intervenției se va sutura bureletul inferior, care va forma lobulul pavilionului.

Timpul al doilea: *Expunerea regiunii.* Incizia în L permite decolarea înapoi a unui lambou, pentru a descoperi în totalitate suprafața mastoidei. Decolarea înainte permite recunoașterea arcadei zigomatice în sus și sub ea articulația temporomandibulară. Decolarea în sus a mușchiului temporal permite aplicarea depărtătorului autostatic cu trei brațe (Aubry).

Timpul al treilea: *Trepanația.* Zona de trepanație este cuprinsă între marginea anterioară a mastoidei și linia temporală în sus, care se continuă cu rădăcina posterioară a arcadei zigomatice. Dacă mastoida e bine pneumatizată, antrul se descoperă ușor cu dalta sau cu freza sub controlul lupei. Dacă mastoida e eburnată, antrul se descoperă foarte greu, fiind așezat sub meninge. Aditusul e neregulat și canalul semicircular extern nu bombează. Zidul aticei este foarte gros și deschiderea casei e dificilă. Trepanația se continuă cu grijă dinapoi înainte, îndepărtînd peretele extern al aditusului, pentru a ajunge în casă, ca și în evidarea totală.

Timpul al patrulea: *Explorarea casei.* Pe peretele intern căutăm să identificăm canalul semicircular orizontal și sub el facialul, care este mai anterior și mai extern. Mezotimpanul e redus de volum și cercetînd osicioarele, ele prezintă malformații foarte variabile, descrise mai sus, ca și ferestrele. Obișnuit, scărița poate fi normală, anormală sau inexistentă, iar fereastra ovală acoperită de un bloc osos.

Timpul al cincilea: *Restabilirea căii de conducere a undei sonore.* Dacă nicovala este prezentă, mobilă și în contact cu o scăriță mobilă, efectul columelar se restabilește printr-o grefă în deget de mănușă, care se aplică pe corpul nicovalei și tapetează în același timp tunelul creat în mastoidă, pentru formarea noului conduct osos extern (fig. 179).

Obișnuit, nicovala se elimină, dacă scărița e prezentă și mobilă în fereastră. Grefa se plasează pe capul scăriței ca și în timpanoplastia tip III (fig. 180).

Dacă scărița e fixată, se execută neofenestrația în canalul orizontal, pe care se aplică grefa în deget de mănușă (fig. 181).

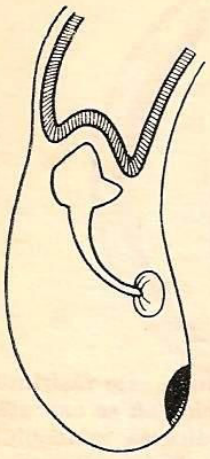

Fig. 179. Lanțul osicular este conservat, grefa se aplică pe nicovală.

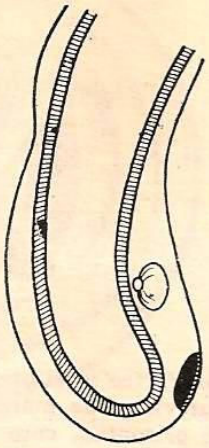

Fig. 180. Lipsa nicovalei și ciocanului, grefa se aplică pe o scăriță normală și mobilă.

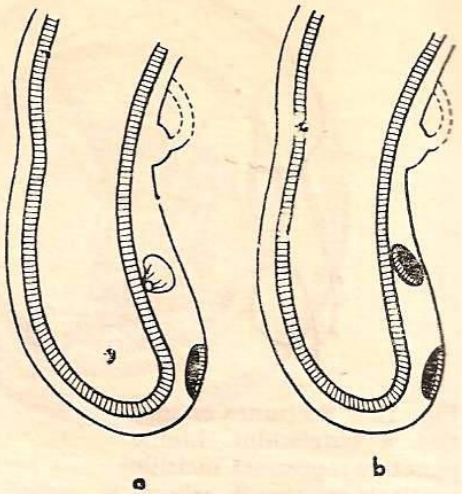

Fig. 181. Grefa se aplică pe fenestrația canalului semicircular, apoi acoperă în jos scăriță fixată la locul ei (*a*) sau o fereastră ovală larg deschisă (*b*).

Timpul al șaselea. Grefa totală de piele se face în deget de mănușă (G o u f a s), pentru a tapeta pereții tunelului mastoidian, afară de peretele inferior, care permite crearea unei case reduse de volum, cu fereastra rotundă și orificiul trompei libere.

Pentru a confecționa grefa, se face un mulaj din stents, al conductului creat. Pe acest stents se mulează grefa, excizînd în formă triunghiulară excesul de piele. Marginile acestei excizii se suturează (fig. 182). Grefa întoarsă cu partea sîngerîndă în afară se așază în noul conduct, cu partea profundă pe nicovală și scăriță (timpanoplastia tip II), sau pe capul scăriței (timpanoplastia tip III), sau pe neofereastra canalului semicircular (timpanoplastia tip V).

Timpul al șaptelea. *Suturile*. Marginea superioară a grefei în deget de mănușă se suturează la incizia cutanată și la bureletul superior. Marginea inferioară se suturează la marginea corespunzătoare a inciziei orizontale posterioare.

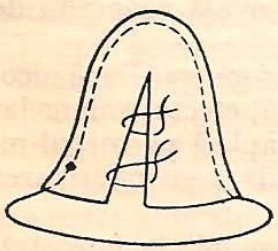

Fig. 182. Mulaj de Stents al conductului, acoperit de grefonul dermoepidermic.

Îngrijirile postoperatorii sînt foarte importante, pentru a se produce o bună cicatrizare a grefei și a se evita o exematizare a ei. Complicațiile infecțioase sînt excepționale, și o paralizie facială, produsă de un traumatism minor, în timpul explorării casei își revine în cîteva săptămîni. Scurgerea de lichid cefalorahidian în momentul fenestrației indică o comunicare între spațiul subarahnoidian și spațiul perilimfatic. Lichidul împinge grefa și împiedică cicatrizarea. Administrarea de doze masive de antibiotice împiedică complicațiile meningeale. Dacă tunelul în mastoidă nu este suficient de larg, se poate produce stenoza progresivă a acestui conduct.

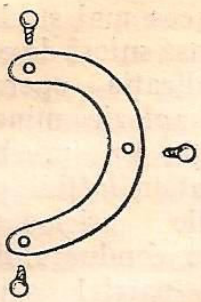

Fig. 183. Procedeul lui Ombredanne și Pillet. Arcul metalic cu cele trei șuruburi.

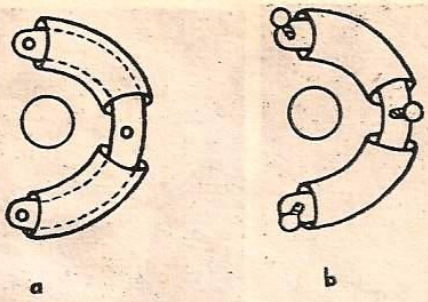

Fig. 184. *a* — procedeul lui Ombredanne și Pillet. Arcul metalic este lunecat în cele două tunele cutanate; *b* — șuruburile sînt introduse în arc pentru a-l imobiliza.

Aceste intervenții executate de un operator cu experiență dau un rezultat funcțional bun în trei sferturi din cazurile operate (30 Db). Chiar și la cazurile la care lipsesc toate osicioarele, o simplă deschidere a mastoidei, urmată de fenestrație, dă o recuperare auditivă surprinzătoare (Ombredanne).

Pavilionul protetic. Dacă rezultatul estetic este nesatisfăcător, după intervențiile plastice ale pavilionului, se recurge la proteza de pavilion a lui Ombredanne.

Proteza în ansamblu cuprinde trei elemente:

a. Un pavilion artificial din substanță plastică identic cu cel normal de partea sănătoasă. Această proteză prezintă pe partea posterioară trei mici orificii pentru fixare.

b. Un arc metalic rigid în formă de C, care se așază la mică distanță în jurul meatului nou creat. Arcul prezintă trei orificii, care vin în dreptul celor de pe grefa pavilionară (fig. 183).

c. Grefele de piele, care constituie tunelul în care se introduce arcul metalic.

Grefa se recoltează de pe coapsă, ca lambou dermoepidermic. Acest lambou se taie în două bucăți dreptunghiulare. Fiecare bucată se îndoaie în formă de cilindru, cu fața epidermică la interior și cea sîngerîndă la exterior.

Pentru a introduce aceste grefoane sub tegumentul perimeatal, se fac două incizii, la distanță de 3 cm între ele; o incizie verticală la ora 12, a doua orizontală la ora 2. Se creează un tunel între cele două incizii, în care se introduce grefonul cilindric superior și se suturează la marginile respective. Pentru cilindrul cutanat inferior se face o incizie la ora 4 și a doua, la 3 cm distanță, la ora 6, procedîndu-se ca și cu prima (fig. 184). După sutura acestor cilindri cutanați se introduce un mandren metalic, care lunecă în ambele tunele. După cicatrizare, se scoate mandrenul și în locul lui se introduce arcul metalic, de care se fixează proteza pavilionară (fig. 185).

Tratamentul chirurgical al aplaziilor minore (surditatea congenitală prin malformațiile osicioarelor). Indicațiile operatorii în aceste surdități de transmisie unilaterale sînt cu mult mai simple ca în cele majore. Ele sînt comparabile cu tehnicile utilizate în otospongioză. Intervențiile se pot executa după vîrsta de 10 ani. Dacă ambele urechi prezintă malformații ale osicioarelor, se începe

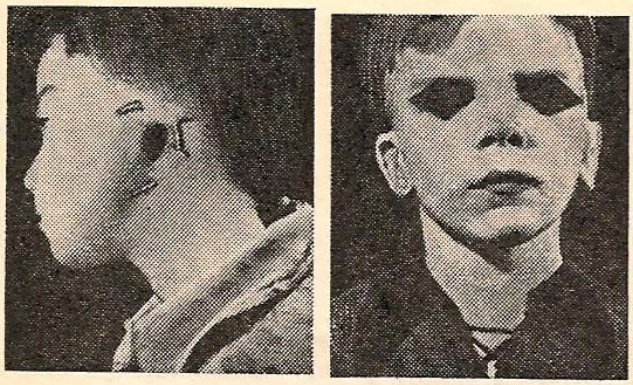

Fig. 185. Procedeul lui Ombredanne și Pillet:
a — introducerea mandrenului metalic care lunecă în ambele tunele; *b* — după cicatrizare se scoate mandrenul și în locul lui se introduce arcul metalic de care se fixează proteza pavilionară.

cu urechea cea mai surdă. Dacă urechea opusă suferă de o infecție cronică, indicația operatorie a urechii cu aplazie minoră este mai delicată. La urechea malformată putem întîlni pe lîngă malformațiile osicioarelor și exostoze ale conductului, care îl obstruează parțial sau total. Aceste exostoze trebuie frezate cu grijă de a nu leza facialul, care e mai anterior și mai extern decît normal. Pielea conductului este foarte fragilă și aderentă și se decolează cu greu cu timpanul împreună. La controlul casei găsim anomalii ale osicioarelor, absența lor sau întreruperea continuității, ori un blocaj stapedo-vestibular.

O m b r e d a n n e a sistematizat atitudinea chirurgicală în diferitele forme de leziuni astfel:

1. *Blocajul lanțului osicular*, care este produs de prezența în casă a bridelor fibroconjunctive și a mezenchimului embrionar.

Blocajul lanțului în două puncte: blocajul congenital al scăriței în fereastra ovală și cu o fixare a ramurii orizontale a nicovalei. Ambele blocaje se pot rezolva prin procedeele obișnuite. Cînd este blocat capul ciocanului, se impune aticotomia sau se poate secționa gîtul ciocanului.

Blocajul stapedovestibular este asociat cu alte malformații. Mobilizarea sau stapedectomia se poate executa după procedeele clasice, iar pentru restabilirea conductibilității nu se indică la vîrsta tînără materiale artificiale, așa că resturile scăriței sau un grefon osos se vor utiliza pentru columelizare.

O m b r e d a n n e recomandă fenestrația, în cazul în care fereastra ovală e prea puternic blocată. Pentru acoperirea fenestrației se poate utiliza tehnica clasică cu lambou timpanomeatal sau un simplu grefon venos.

2. *Întreruperea lanțului osicular*. Astfel de cazuri se întîlnesc mai rar. Tot O m b r e d a n n e le-a schematizat astfel:

a) Absența ciocanului, cînd transpoziția nicovalei între timpan și scăriță reface calea de transmisie (miringoincudostapedopexia), sau un grefon osos între timpan și scăriță sau între timpan și vena care acoperă fereastra ovală. Grefonul osos poate fi recoltat din pereții conductului sau din zidul aticei.

b) Întreruperea lanțului poate fi datorită unei malformații a nicovalei, cînd se utilizează unul dintre multiplele procedee cunoscute în raport cu leziunile nicovalei.

Absența nicovalei poate fi înlocuită printr-o transpoziție a mînerului ciocanului, după secționarea capului în prealabil.

Lipsa ciocanului și a nicovalei indică miringostapedopexia, cu întreruperea unui grefon osos, mai ales dacă scărița e prea scundă.

3. Scărița este rar malformată izolat (fig. 186). În acest caz se deschide fereastra și se acoperă cu o grefă venoasă. Între venă și ramura descendentă a nicovalei se interpune un grefon osos. Dacă fereastra ovală e absentă, se face o fenestrație în canalul orizontal.

4. Cînd nu există nici un osicior, se execută fenestrația canalului orizontal. Absența ferestrelor labirintului impune fenestrația canalului orizontal.

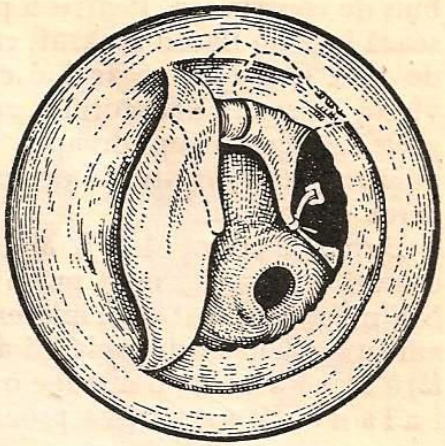

Fig. 186. Scărița malformată, cu o ramură posterioară unică, implantată într-o platină minusculă (Ombredanne).

Homografele în surditățile de transmisie congenitală

Transplantația osicioarelor a fost preconizată de dr. M a r q u é t din Anvers înainte cu 6 ani, cu rezultate favorabile. Dr. P l e s t e r (R. F. G.) a codificat tehnica acestei intervenții (Congresul Internațional Mexico, 1969). Dr. M. P o r t m a n n a propus conservarea osicioarelor și utilizarea lor în intervențiile surdității de transmisie. Profesorul J a n n o u l i s (Salonic) se ocupă de mai mulți ani de transplantarea timpanului și osicioarelor în surditățile de transmisie congenitală.

S-a observat că eșecurile cu autotransplante se datoresc retracției grefei sau unei coaptări insuficiente a acesteia în jurul sulcusului timpanic. Grefa liberă suspendată între două cavități cu aer (conduct-casă) și nevascularizată suficient se perforează și se necrozează. Această maladie a grefei, ca în orice grefă, constituie partea cea mai importantă în eșecurile timpanoplastiei. În ultimii ani, autorii citați mai sus utilizează homografe timpanoosiculare, cu rezultate încurajatoare. Homografa de timpan reimplantată îndeplinește condițiile fiziologice apropiate unui timpan normal, ca și în homografa de lanț osicular (H o u s e). Homografa de timpan conservată în soluții sterilizate nu rămîne din ea decît stratul fibros, fără să fie o sursă importantă de enzime, așa că problema reacției imunologice este neglijabilă. Comportarea biologică a transplantului de osicioare nu se cunoaște încă. O serie de autori (P u l e c, J. M a r q u e t etc.) au demonstrat că homografa de osicioare se comportă ca o veritabilă grefă, bine tolerată și cu o funcție convenabilă. Prelevarea de grefe timpanoosiculare se face cu grijă de la cadavre proaspete, în condiții de sterilitate chirurgicală obișnuită, sub microscopul chirurgical. Membrana timpanului, după dezepitelizare, se decolează împreună cu ligamentul inelar al lui Gerlach și o parte din periostul conductului auditiv, ca și cel de pe mînerul ciocanului. Se prelevează după nevoie numai această membrană fibroasă a timpanului sau și nicovala și chiar întreg lanțul osicular legat de timpan.

Grefele sînt conservate fie într-o soluție de Cialit 1/5 000, care este o sare sodică a unui compus organo-mercurial, fie că se conservă simplu în alcool de 95°. Liofilizarea, preconizată de o serie de autori, nu constituie un mijloc mai

bun de conservare. Pentru a putea fi utilizată și în viitor, fiecare grefă se plasează într-un flacon separat, care conține soluția de conservare la o temperatură de 1—2°C și care poartă o etichetă a următoarelor date: data prelevării, vîrsta și sexul donatorului, dimensiunile grefei, apoi de care parte a fost prelevată grefa (din dreapta sau din stînga). La reimplantarea grefei trebuie respectate resturile de timpan ale primitorului, care ajută la revascularizarea grefonului.

După experiența lui J. M a r q u é t, asupra a patru sute de cazuri operate, eșecurile sînt net mai puțin frecvente cu homografe decît cu autografe. Noi nu am utilizat pînă în prezent homografe timpanoosiculare. Ca homografă am utilizat în miringoplastii amniosul liofilizat, la un număr redus de cazuri, fără să ne permitem a trage o concluzie valabilă deocamdată. Profesorul C a t a l a n o dă o statistică promițătoare în miringoplastiile cu amnios.

Fenestrația canalului semicircular orizontal

Fenestrația s-a executat pînă în 1950, cînd a fost înlocuită cu chirurgia scăriței, din cauza unor dezavantaje ale fenestrației, ca vertijul postoperator, apoi îngrijirea cavității mastoidiene.

Indicațiile fenestrației s-au limitat la:

1. Malformațiile urechii mijlocii cu surditate de transmisie, care au indicația cea mai frecventă. Sigur că în indicația operatorie este importantă și ocupația bolnavului, care nu trebuie operat dacă lucrează în zgomot sau la înălțimi, cînd poate avea accese de vertij.
2. În timpanosclerozele grave, cu leziuni mari ale casei timpanului.
3. În reanchilozarea scăriței, cu o platină mult îngroșată. Reanchilozarea apare în 2—3% din cazurile operate, la cîteva luni de la operație sau chiar la cîteva săptămîni. S h e e a demonstrat deja din 1963 că 10% din cei operați pentru otospongioză își pierd auzul cu timpul, din cauza aderențelor osului neoformat la saculă și utriculă, pe care le pot rupe.

Tehnica fenestrației are mai multe variante:

S o u r d i l l e a imaginat primul acoperirea ferestrei canalului cu un lambou timpano-meatal. El a executat această operație în mai multe etape. În prima etapă a descoperit canalul semicircular pe cale retroauriculară, executînd o antro-aticotomie, conservînd nicovala și îndepărtînd numai capul ciocanului și apoi cu lamboul timpano-meatal acoperă nicovala și separă casa de cavitatea operatorie.

Etapa a doua, executată după cicatrizarea completă a plăgii, constă în substituirea lamboului; lamboul primitiv gros se rezecă și se înlocuiește cu un lambou mai subțire prelevat din țesutul cicatriceal subjacent. Acest lambou se întinde de la marginea superioară a nicovalei la peretele intern al aticei și pe canalul semicircular.

În etapa a treia, după cicatrizare, se ridică acest lambou subțire de pe canalul semicircular, care se trepanează în partea lui cea mai anterioară și apoi se reaplică lamboul subțire pe fistulă.

L e m p e r t execută intervenția pe cale endaurală, făcînd aticoantromastoidectomie, cu îndepărtarea nicovalei și capului ciocanului, după care frezează

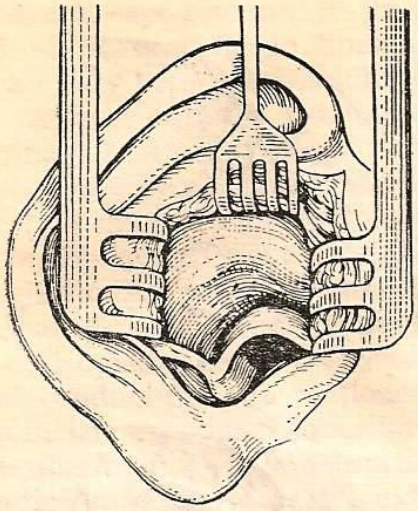

Fig. 187. Așezarea depărtătorului cu trei brațe. (Aubry)

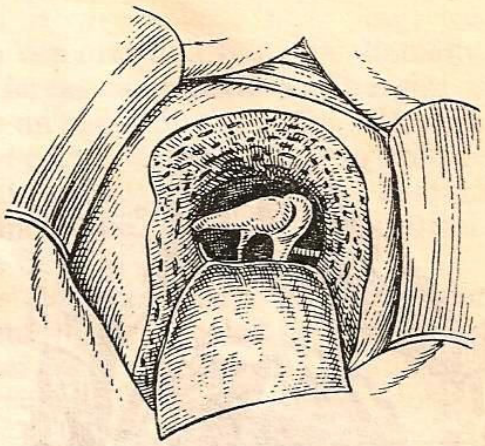

Fig. 188. Deschiderea aticei și descoperirea oscioarelor.

canalul semicircular și aplică pe fereastră lamboul timpano-meatal. Intervenția se execută deci într-un singur timp sub protecția antibioticelor.

S h a m b a u g h a perfecționat tehnica lui Lempert, modificînd incizia endaurală și la frezarea canalului irigă plaga cu ser fiziologic călduț, pentru a aspira pulberea și a răci plaga în timpul frezării.

A u b r y execută o simplă aticotomie și lamboul timpano-meatal închide orificiul antrului, excluzînd mastoida din cîmpul operator.

După experiența noastră, varianta lui Aubry ni se pare cea mai simplă și ușor de executat.

Timpii operatori:

Primul timp, *incizia endaurală* în forma de Y inversat, ca și în evidarea pe cale endaurală (v. fig. 66).

Al doilea timp, *decolarea* și punerea în evidență a cîmpului operator prin aplicarea depărtătorului cu trei brațe (fig. 187).

Al treilea timp, *deschiderea aticei*, care se face cu o freză globuloasă, atît pe peretele extern cît și pe cel inferior al zidului aticei. După deschiderea aticei trepanația se continuă sub controlul lupei sau al microscopului, înapoi pe peretele extern al aditusului pînă la pragul său, pentru a descoperi nicovala în totalitate, inclusiv ramura orizontală. Antrul nu se deschide înapoi (fig. 188).

Al patrulea timp, *rezecția zidului aticei*. Peretele superior și peretele posterior sînt decolate. Cu o răzușă fină se decolează membrana lui Shrapnell de marginea inferioară a zidului aticei, care formează o punte, ce se unește înapoi cu ciocul facialului. Această punte se rezecă cu freza sau, după ce se subțiază cu freza, cu o daltă fină aplicată vertical înaintea gîtului ciocanului, se rezecă la capătul anterior și cu aceeași daltă aplicată oblic înapoi, la nivelul ciocului facialului, se rezecă capătul posterior. De obicei la prima lovitură a dălții în partea anterioară se fracturează puntea osoasă și apoi se îndepărtează.

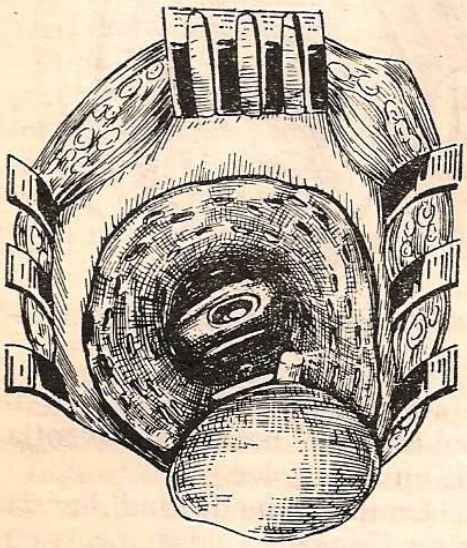

Fig. 189. Nicovala este îndepărtată, şi capul ciocanului secţionat. Canalul semicircular este fenestrat, observîndu-se sub canal relieful facialului şi sub facial apar scăriţa şi coarda timpanului (Aubry).

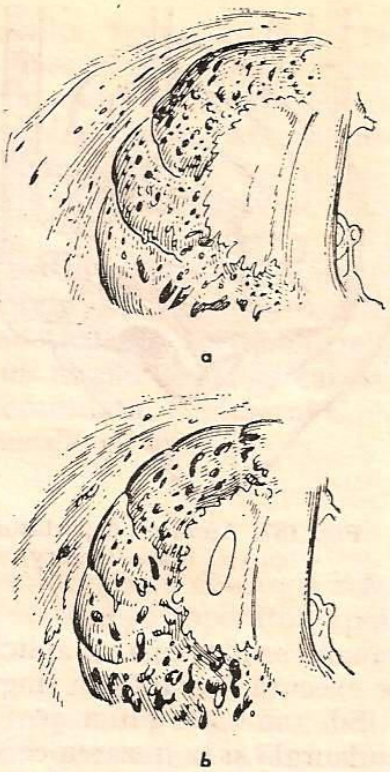

Fig. 190. Fenestraţia canalului orizontal se va subţia pînă la apariţia unei linii cenuşii (*a*). Se va freza în continuare pînă aproape de spaţiul perilimfatic, cînd apare lumenul acestuia de culoare închisă (*b*).

Al cincilea timp, *îndepărtarea nicovalei şi rezecţia capului ciocanului*. Nicovala se extrage uşor cu o pensă sau cu un cîrlig, după ce se dezarticulează de capul ciocanului. Gîtul ciocanului se rezecă cu un foarfece special sau cu ansa lui Sourdille (fig. 189).

Al şaselea timp, *fenestraţia canalului orizontal*, care se execută sub microscopul chirurgical.

Dacă la frezarea aticei întrebuinţăm o mărime mai mică a microscopului, cînd vedem cîmpul operator pe o întindere mai mare şi totodată şi în adîncime, la frezarea canalului trebuie să utilizăm mărimea cea mai mare pentru o bună vizibilitate.

Frezarea canalului orizontal se face între primul cot al facialului înainte, canalul lui Fallope în jos şi arcul canalului înapoi. Capsula osoasă are de la 1,5 pînă la 2,5 mm grosime. Utilizăm o freză de 2 mm, pe care o plimbăm de-a lungul canalului, între punctele de reper descrise, uşor, fără presiune, ca o pensulă de vopsit. În tot acest timp se irigă cîmpul operator cu soluţie Ringer, pentru a înlătura o supraîncălzire a nervului facial din vecinătate, ce poate duce la o

pareză, care ține luni în șir. Pe măsură ce subțiem corticala pe o întindere de 5—6 mm apare la un moment dat, prin transparență, o linie cenușie-albăstruie, care este lumenul canalului (fig. 190).

Stratul *encodral* se netezește pe margini, cu cea mai fină freză de diamant, pînă aproape de spațiul perilimfatic. Astfel, fereastra, frezată pe margini, e acoperită de un strat gros de os, asemănător cu un capac de sicriu (fig. 191, *a,b*). Cu un cîrlig se îndepărtează foarte delicat acest capac. Pulberea și cheagurile de sînge se aspiră în prealabil. Endostul este ridicat sau incizat, îndepărtînd în afară cele două lambouri, fapt ce diminuă riscul închiderii secundare a ferestrei. Spațiul perilimfatic trebuie lăsat cît mai puțin deschis.

Al optulea timp, *crearea lamboului*, din peretele cutanat superior și posterior al conductului. Se secționează conductul membranos decolat cu foarfecele; o incizie anterioară longitudinală, perpendicular pe la ora 2 și altă incizie posterioară pe la ora 9, delimitînd prin aceste două incizii un lambou trapezoidal, adică mai larg în partea externă și mai îngust în partea internă, care se continuă cu timpanul.

Lamboul se decolează cu grijă și se subțiază la partea externă, unde este mai gros.

Lamboul astfel subțiat se aplică pe peretele intern și superior al aticei, partea lui subțire acoperind fereastra canalului. Partea sa externă mai groasă închide înapoi orificiul aditusului, pentru a izola mastoida de cîmpul operator. Dacă orificiul aditusului e larg, el poate fi astupat cu grăsime sau cu un fragment de aponevroză, pe care se așază apoi lamboul timpano-meatal (fig. 192).

Dacă lamboul se rupe în mod accidental, se poate înlocui cu o grefă liberă dermoepidermică.

Al optulea timp, *pansamentul*. Lamboul timpano-meatal e menținut pe fereastră și pe atică, printr-un tampon de gelatină îmbibat cu antibiotice și oleu

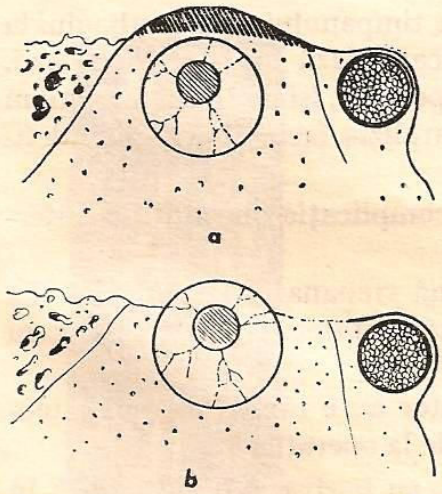

Fig. 191. *a* — fenestrația encodrală frezată pe margini rămîne acoperită de un strat osos în formă de capac de sicriu; *b* — îndepărtarea capacului osos cu un cîrlig (Hünermann).

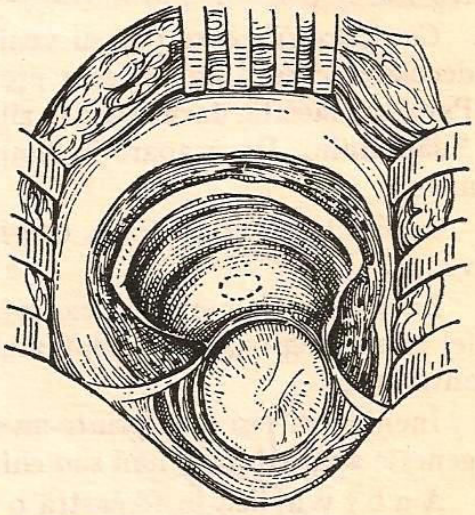

Fig. 192. Așezarea lamboului timpano-meatal, care prin partea subțire acoperă fenestrația canalului (regiunea punctată) și prin partea sa mai groasă acoperă înainte atica și înapoi orificiul aditusului (Aubry).

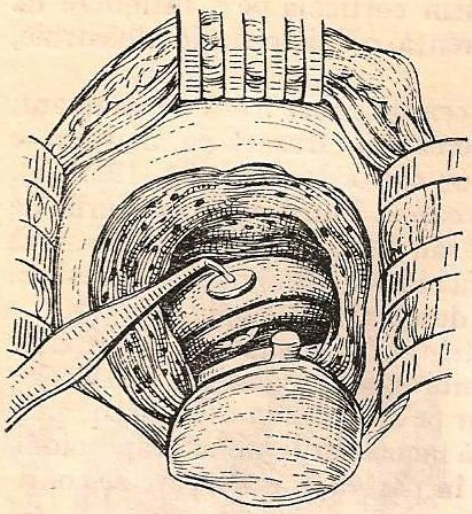

Fig. 193. Așezarea unei piese de acrilic în fenestrația canalului orizontal (Aubry).

steril. Tamponul este legat cu un fir de mătase neagră, cu capătul liber în afara conductului. Acest tampon invaginează lamboul în fereastră și împiedică refacerea osului. Conductul se umple apoi cu o meșă îmbibată cu soluție de penicilină și sulfamide. Sutura se face în două straturi, subcutanată și apoi a pielii. Tamponul de gelatină poate fi menținut pînă la 4 săptămîni. Bolnavul este așezat apoi în pat, într-o cameră obscură și fără zgomot, în poziție semișezîndă, cu capul întors pe partea operată și imobilizat în această poziție cel puțin 48 de ore. Bolnavul ingeră băuturi reci și poțiuni calmante dacă are vertij. Nistagmusul orizontal rotator cu secusă rapidă de partea operată, trebuie urmărit zilnic și dacă persistă mai mult de o săptămînă, înseamnă că bolnavul a făcut o labirintită seroasă. I se administrează zilnic un milion unități penicilină timp de 10 zile.

A 7-a zi i se face primul pansament. Se extrage meșa cu delicatețe și se lasă tamponul de gelatină pe loc. Se aplică un tampon steril în conduct sau de două ori pe săptămînă tampoane cu violet de gențiană 2%. După 10 zile, bolnavul poate părăsi spitalul dacă nu are vertij. El trebuie supravegheat pînă la 6 săptămîni, cînd tampoanele din conduct nu mai sînt umede și plaga este cicatrizată.

Complicațiile care pot surveni sînt: deșirarea timpanului și a lamboului la decolare, care dacă nu este prea întinsă, se cicatrizează în 3—4 săptămîni. Paralizia facială, dacă apare în zilele următoare operației, își revine în maximum 3 săptămîni. Dacă apare în timpul operației, paralizia facialului rămîne definitivă.

Labirintita seroasă este considerată ca o complicație obișnuită a intervenției.

Labirintita supurată e excepțională și reclamă trepanația labirintului. La fel și meningita este excepțională și reclamă un tratament foarte intens cu antibiotice.

Închiderea ferestrei printr-un calus postoperator nu e rară. Procesul osteogenetic apare după 6 luni sau chiar după un an de la operație.

A u b r y aplică în fereastră o piesă de acrilic, cu partea externă lărgită în platou, pe care se aplică lamboul (fig. 193). Această piesă are un dublu avantaj: se opune închiderii secundare a ferestrei și produce un efect columelar, dacă rămîne mobilă, fapt pe care l-am constatat în 1958.

CHIRURGIA SCĂRIȚEI

(Mobilizarea scăriței, rezecția parțială a platinei, platinectomia)

Mobilizarea scăriței este o operație ușoară, însă reanchilozarea ei a determinat pe cei mai mulți otochirurgi s-o abandoneze. Mobilizarea *indirectă* aparține lui R o s e n și se execută numai sub microscopul chirurgical.

Anestezia poate fi generală la copiii fricoși, ca și la cei care au suferit o operație anterioară cu cicatrice, care împiedică difuzarea anesteziculuí. Chiar și la anestezia generală se face o infiltrație locală, pentru a realiza hemostază și pentru a reduce durerea postoperatorie.

Premedicația se face seara cu barbituric și cu o oră înaintea intervenției.

Anestezia locală se face cu xilină 1% și adrenalină 1‰, 1—2 cm³ soluție. Într-o seringă specială de 1 cm³, la care se atașează ace filiforme (fig. 194). Se aspiră 3/4 xilină 1% și 1/4 adrenalină 1‰. Sub controlul lupei sau al microscopului, prin intermediul unui specul auricular, se înfige acul fin atașat la seringă în tegumentul conductului, la unirea peretelui superior cu cel posterior, pînă ce vîrful acului lunecă puțin pe peretele osos al conductului. Injectarea substanței anestezice se face încet, pe măsură ce difuzează în profunzime, producînd o adevărată hidrotomie ca și la anestezia septului nazal. Substanța anestezică, prin presiune, trece și în casa timpanului, decolînd inelul fibros. O anemie totală apare la nivelul conductului și pe suprafața timpanului, fapt ce denotă că anestezia și-a atins scopul. Apogeul anesteziei este la 10—15 min de la infiltrație. Uneori, tegumentul conductului bombează sub presiunea anesteziculuí și atunci trebuie să-l presăm cu un tampon fin, pentru a difuza anesteziculuí spre casă. În general e suficient 1 cm³ de anestezic (fig. 195). Se mai poate injecta o mică cantitate și în peretele superior și



Fig. 194. Seringă specială cu ac filiform pentru anestezia casei timpanului.

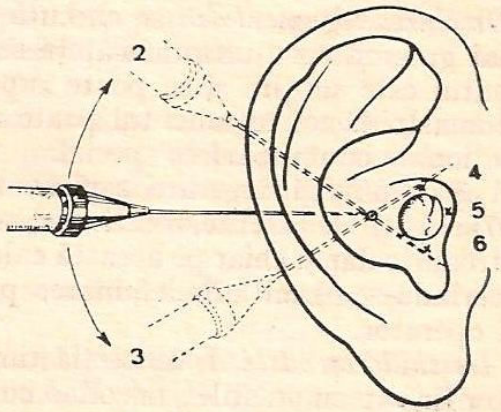

Fig. 195. Anestezia locală a urechii (Hünermann).

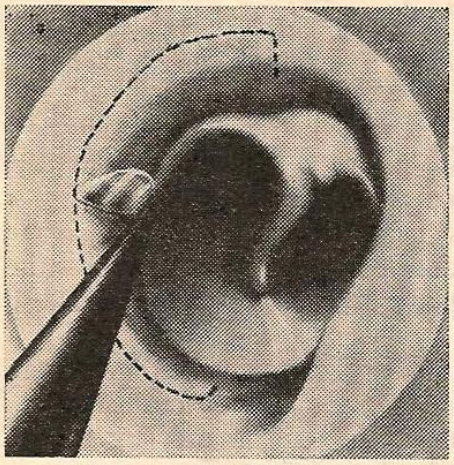

Fig. 196. Incizia tegumentului conductului la 8 mm de timpan de la orele 12 la orele 6, pe peretele posterior al conductului. La cele două extremități ale inciziei se execută o contraincizie perpendiculară spre timpan (Portmann).

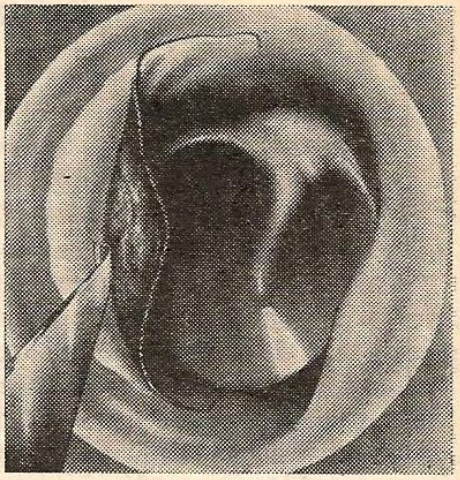

Fig. 197. Decolarea tegumentului conductului.

anterior al conductului. Ramura timpanică a nervului auriculotemporal se anesteziază deasupra articulației temporomandibulare la orele 3 în dreapta și la orele 9 în stînga. Dacă anestezicul nu a difuzat bine în casă, după decolarea timpanului putem folosi pentru anestezia casei tampoane îmbibate cu cocaină 10%.

Timpii operatori ai lui Rosen:

I. *Incizia* este strict endaurală. Cu un specul nazal mic dilatăm conductul membranos, în timp ce ajutorul trage de pavilion în sus și înapoi, executăm incizia cu un bisturiu fin și curb a tegumentului conductului în jurul timpanului de la orele 12, la orele 6 sau 7, la o distanță de 8 mm de timpan (fig. 196).

II. *Decolarea tegumentului* se execută începînd din partea superioară, unde este mai gros, și cu multă delicatețe se continuă în partea inferioară, unde tegumentul este subțire și se poate rupe pînă la timpan. La nivelul scizurii timpanomastoidiene, tegumentul poate adera prin fibre conjunctive, care trebuie secționate cu un foarfece special.

Dacă apare o mică sîngerare, aspirăm mereu cu un ac fin în timpul decolării (fig. 197). În otitele externe, recidivate, rezistente la orice tratament, incizia se face retroauricular și chiar pe această cale tegumentul fragil se decolează foarte greu, cerîndu-se multă îndemînare, pentru a nu-l perfora și a nu infecta cîmpul operator.

III. *Deschiderea casei.* Dezinserția timpanului din șanțul său se face cu un decolator fin sau cu un stilet, decolînd cu grijă mai întîi în sus, în direcția corzii timpanului, apoi în jos pînă la peretele inferior al conductului, unde ligamentul este mai slab și se poate fisura timpanul. Tegumentul conductului cu timpanul

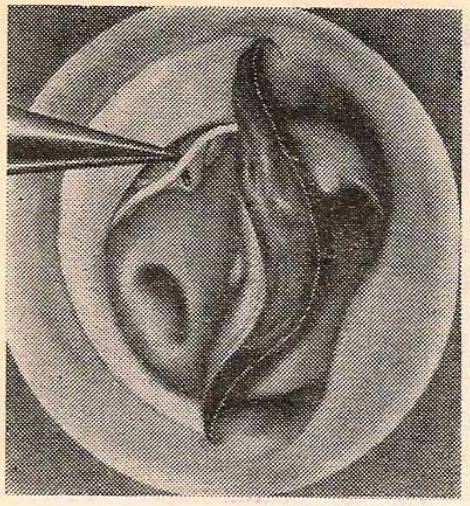

Fig. 198. Cu un cîrlig sau stilet se reperă coarda timpanului ascunsă sub sulcus și se împinge pînă la nivelul promontoriului.

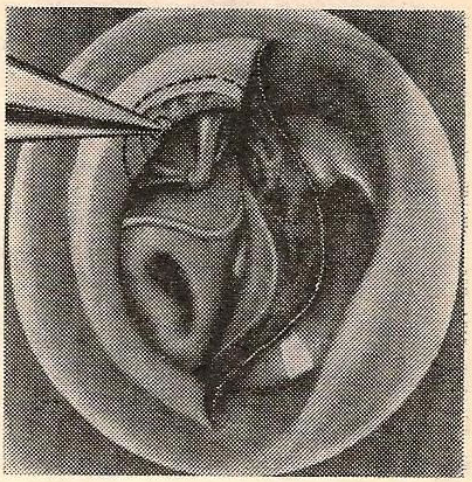

Fig. 199. Rezecția osoasă a unei porțiuni din zidul aticei. Subinstilație-aspirație de soluție Ringer, freza rezecă osul pînă apare în sus relieful canalului Fallope, sub ramura descendentă a nicovalei și înapoi piramida. În acest cîmp operator apare ramura posterioară a scăriței, cu tendonul mușchiului scăriței (Portmann).

împreună sînt împinse înainte și aplicate pe peretele anterior al conductului, pînă apare inserția mînerului ciocanului. După deschiderea casei apare întîi fereastra rotundă în jos și de cele mai multe ori o mică parte din ramura descendentă a nicovalei în sus. Cu un stilet se reperă coarda timpanului, ascunsă sub sulcus și cu un cîrlig este împinsă pînă la nivelul promontoriului (fig. 198).

IV. *Rezecția unei porțiuni osoase din zidul aticei.* Ramura descendentă a nicovalei și articulația incudo-stapediană sînt mai mult sau mai puțin mascate de marginea osoasă a unghiului posterosuperior al cadrului timpanal. Rezecția acestei porțiuni osoase se face cu o chiuretă fină sau cu freza cudată, pînă apare relieful canalului lui Fallope în sus, iar înapoi piramida. Nu se rezecă mai jos de emergența corzii timpanului, pentru a nu leza facialul. În acest cîmp operator apare astfel bine vizibilă și ramura posterioară a scăriței cu tendonul mușchiului scăriței (fig. 199).

V. *Mobilizarea indirectă* a scăriței, care se face cu un stilet fin și mai bont, cu care se apasă ușor pe capul scăriței, prin mișcări de du-te-vino în direcția tendonului, cu grija de a nu luxa articulația dintre nicovală și scăriță (fig. 200).

VI. Repunerea corzii timpanului și apoi a timpanului cu tegumentul decolat la locul lor (fig. 201).

VII. O meșă îmbibată cu antibiotice se introduce în conduct și se extrage după a 5-a zi.

Mobilizarea directă. Timpii operatori sînt aceiași ca și la mobilizarea indirectă, care nu reușește deseori să mobilizeze platina. Mobilizarea directă se face apăsînd cu un stilet polul posterior al platinei, înapoia inserției ramurii posterioare. Dacă nu reușim nici prin această metodă, folosim procedeul lui

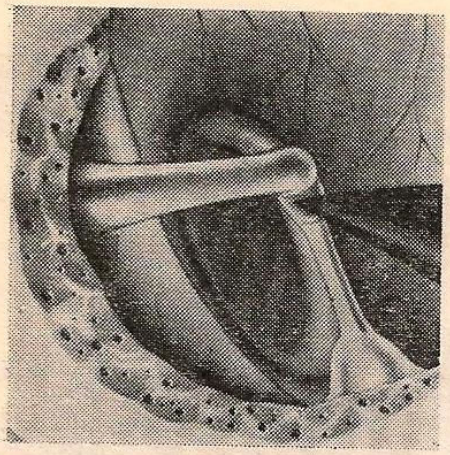

Fig. 200. Mobilizarea cu un stilet al capului scăriței dinainte înapoi în direcția tendonului.

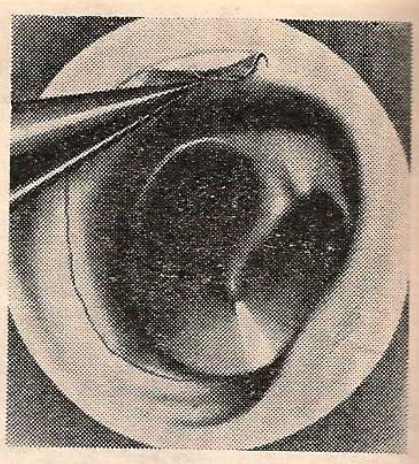

Fig. 201. Coarda timpanului a fost repusă la locul ei ca și lamboul timpanomeatal, așezat în poziție normală (Portmann).

Clerc, prin puncționarea platinei cu un stilet foarte fin pe marginea ei (timbre poste).

După toate aceste procedee de mobilizare directă și indirectă, reanchilozarea se produce foarte frecvent.

Procedeul lui Fowler constă în fracturarea platinei înapoia blocului de anchiloză, care în general este situat la polul anterior al platinei. Se secționează apoi ramura anterioară a scăriței cu un cîrlig sau cu o dăltuță sau freză-disc foarte fină. Rămîne mobilă articulația dintre nicovală și scăriță, ramura posterioară și partea posterioară a platinei, cu mai puține riscuri pentru reanchilozare (fig. 202).

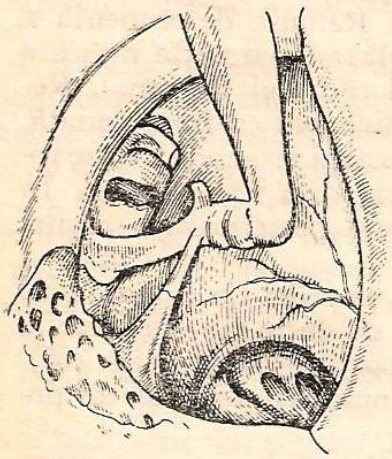

Fig. 202. Procedeul lui Fowler. Secțiunea platinei înapoia blocului anterior anchilozat și secțiunea ramurii anterioare. Partea posterioară devine astfel mobilă.

Stapedectomia

Indicații. Principala indicație a stapedectomiei este otoscleroza. Intervenția se poate face după vîrsta de 10 ani, și numai dacă prezintă o pierdere ce trece de 25 Db în zona conversației.

Pacienții care prezintă o pierdere de 40 Db și care ajung să audă normal după stapedectomie, nu apreciază rezultatul operației ca unul care are o pierdere mare și care este foarte recunoscător operației. S-a observat că la cei care lucrează în zgomot, după intervenție prezintă tulburări care nu apar la cei cărora li s-a menținut tendonul mușchiului scăriței, chiar dacă lucrează în zgomot.

Obișnuit, la tineri se recomandă să se opereze numai o ureche. La cei mai în vîrstă putem opera ambele urechi, la interval de 4—6 luni.

Operația se indică și în otoscleroza unilaterală, cînd bolnavul prezintă uneori senzații neplăcute în urechea sănătoasă.

Dacă surditatea e bilaterală, operația se face întotdeauna la urechea mai surdă.

La femeile care au o surditate bilaterală egală, se va opera întîi urechea stîngă, fiindcă femeia este însoțită întotdeauna la dreapta și trebuie să audă pe partea stîngă.

Dacă se va opera o ureche la care s-a purtat o proteză, se va înlătura proteza cu o săptămînă înaintea operației, pentru a dispărea toate iritațiile produse de proteză în ureche și în conduct.

Cînd nu reușim să vindecăm o otită externă, se va opera pe cale retroauriculară.

Tehnica stapedectomiei parțiale

Intervenția se face pe cale endaurală. Dacă conductul auditiv e prea strîmt, mai ales prin proeminența peretelui anterior în conduct, se poate utiliza calea retroauriculară. Noi am utilizat incizia lui Shambaugh în aceste conducte strîmtate, prelungind incizia lui Rosen de la orele 12, în afară și în sus pînă la rădăcinile helixului.

În ajunul operației îndepărtăm resturile ceruminoase și epiteliale din conduct, iar foliculii piloși îi tăiem cu un foarfece mic, pentru a nu împiedica vizibilitatea în profunzime.

Odată cu dezinfecția cîmpului operator instilăm în conduct alcool de 70°, pentru dezinfecția acestuia.

Anestezia se execută ca și la mobilizarea scăriței. Incizia Rosen, decolarea tegumentului, deschiderea casei, rezecția unei porțiuni din zidul aticei, pentru punerea în evidență a regiunii ferestrei ovale, se execută exact după timpii descriși la mobilizarea scăriței după Rosen. Chiureta fină din oțel special a lui House poate înlocui freza în rezecția porțiunii osoase din zidul aticei (fig. 203).

Pentru a repera mai bine poziția facialului în timpul frezării aticei, noi utilizăm o chiuretă fină încurbată, cu care tatonăm regiunea piramidei, pentru a ne da seama de adîncimea pînă la care putem freza. Lezarea corzii timpanului duce la tulburări de gust și la uscăciunea cavității bucale. După expunerea cîmpului operator cu toate elementele anatomice necesare (ramurile scăriței, piramida cu tendonul scăriței, canalul lui Fallope), încercăm mobilizarea scăriței pe ramura descendentă a nicovalei, pe capul scăriței, pe platină înapoia ramurii posterioare și pe fața internă a cozii ciocanului mai ales, cînd se poate constata mai bine mobilizarea scăriței. O ramură fracturată a scăriței poate imita o mobilizare a ei. Pentru a ne convinge de o reală mobilizare a scăriței, controlăm și jocul ferestrei rotunde.

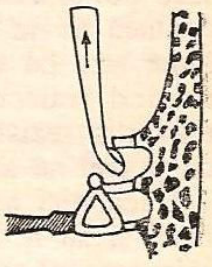

Fig. 203. Suprimarea cadrului timpanal cu chiureta, pentru punerea în evidență a ferestrei ovale.

Rezecția parțială a platinei (stapedectomia parțială) se face la unirea treimii anterioare cu cea mijlocie. De regulă

îndepărtăm cele 2/3 posterioare ale platinei. La majoritatea covîrșitoare a bolnavilor cu otoscleroză, procesul patologic este limitat la treimea anterioară, care se lasă pe loc, fiindcă sacula, care e aproape de polul anterior al platinei, poate fi iritată sau lezată în timpul încercărilor de a îndepărta acest focar otospongiotic anterior.

Tehnica îndepărtării celor 2/3 posterioare este următoarea: cu un cîrlig fin rupem ramura anterioară în partea superioară, prin răsucirea cîrligului pe ramură. Ramura posterioară o fracturăm la nivelul inserției pe platină. Se taie cu un foarfece mic sau cu un bisturiu fin în formă de seceră tendonul mușchiului scăriței, cît mai aproape de piramida frezată.

Deplasăm pe promontoriu ramura posterioară a scăriței, fără să o dislocăm din articulația ei.

Decolăm apoi mucoasa de pe platină secționînd-o cu stiletul pe mijlocul platinei în axul longitudinal și decolînd-o în jos spre promontoriu și în sus spre canalul lui Fallope cu grijă, astfel încît acest canal să nu fie lezat dacă prezintă dehiscențe. După aspirarea sîngerării ne apare platina cu leziunile ei anterioare.

Cu vîrful stiletului fin creăm mai multe orificii în platină, prin răsucirea de du-te-vino a stiletului, la unirea treimii mijlocii cu cea anterioară (înapoia focarului otospongiotic al polului anterior al platinei). Se fracturează apoi platina la acest nivel cu grijă pentru a nu leza vestibulul membranos, care produce vertij de lungă durată. Se extrag apoi cu cîrligul cele 2/3 posterioare ale platinei. Cîrligul să nu fie introdus adînc sub platină, ci trebuie să alunece exact sub platină. Tracțiunea să fie moderată, ca să nu se rupă cîrligul și să cadă în vestibul. Dacă nu reușim să îndepărtăm cîrligul din vestibul cu un magnet în formă de bețișor, îl lăsăm pe loc. Introducerea cîrligului în partea anterioară unde e sacula, sau înspre facial, unde e utricula, este deosebit de periculoasă. Fragmentele de platină care cad în vestibul să fie lăsate pe loc, să nu fie aspirate. Aspiratorul, oricît de fin ar fi, nu e voie să fie adus pînă la cadrul ferestrei ovale, fiindcă perilimfa vestibulului poate fi aspirată ușor, însă de cele mai multe ori fără urmări grave.

O hemoragie ușoară în vestibul nu este periculoasă. Adeseori, în nișa ferestrei ovale se formează un cheag, care plutește pe suprafața perilimfei și care poate fi îndepărtat prin aspirație.

Dacă avem o platină îngroșată în cele 2/3 posterioare, care nu se poate îndepărta cu cîrligul, vom crea un șanț pe marginea inferioară a platinei, urmînd traiectul ligamentului platinei în cele 2/3 posterioare. Vom racla cu un cîrlig rezistent în plin țesut otospongiotic, de 50-60 ori cu răbdare, pînă ce șanțul se adîncește, ajungînd la spațiul perilimfatic.

Dacă nici astfel nu vom reuși să mobilizăm cele 2/3 posterioare ale platinei și să le îndepărtăm, vom forma de partea promontoriului un orificiu prin țesutul spongiotic dur. Prin acest orificiu vom introduce un cîrlig făcut din oțel foarte tare și care pe partea concavă este dințat transversal. Printr-o tracțiune puternică cu acest cîrlig se pot îndepărta fragmente foarte groase din platină.

În prezența unor focare otospongiotice maligne (forma obliterantă a otospongiozei) folosim freza cilindrică a lui Sheea, cu care frezăm blocurile de

otospongioză pînă aproape de spațiul perilimfatic, fără să-l deschidem, pentru ca pulberea să nu ajungă în vestibul. Prin stratul foarte subțire rămas după frezare apare lumenul spațiului perilimfatic de culoare gri. Îndepărtăm stratul foarte subțire rămas după frezare cu un cîrlig foarte fin și columelizarea o facem cu sîrmă de tantalium. Dacă reușim să îndepărtăm cele 2/3 posterioare ale platinei, restabilim conducerea sonoră de la ramura descendentă la vestibul.

În cazul stapedectomiei parțiale, ramura posterioară a scăriței, deplasată spre promontoriu, o repunem la locul ei, împingînd-o ușor spre centrul ferestrei (fig. 204). Mai multe bucățele de țesut conjunctiv înconjură ramura posterioară a scăriței, ajungînd pînă la nicovală.

Se aspiră apoi cheagurile din nișa ferestrei rotunde și se repune timpanul. Conductul se umple cu bucățele de gelatină, îmbibate în soluție de penicilină sau o meșă fină, care se introduce pînă la timpan, se aplică un decolator pe tegumentul conductului reașezat la locul său, pentru ca în timpul introducerii meșei să nu se deplaseze acest tegument în jos și să formeze aderențe patologice postoperator, pe pereții conductului.



Fig. 204. Columelizare cu brațul posterior al scăriței după îndepărtarea celor 2/3 posterioare ale platinei. Acest braț posterior așezat în mijlocul ferestrei se înconjură cu bucăți de țesut conjunctiv (Hünermann).

Încă înainte de operație vom lămuri bolnavul că audiția se va îmbunătăți progresiv, după 3-4 luni de la operație și că în cursul operației va auzi un ecou neobișnuit. De asemenea, constatăm pe masa de operație că bolnavul aude mai bine, înainte de a repune ramura posterioară în centrul ferestrei sau a protezei de tantalium pentru columelizare. Explicația este că după deschiderea ferestrei, bolnavul aude prin intermediul ferestrei rotunde (sonoinversiune), fiindcă bula de aer din vestibulul deschis izolează rampa vestibulară și astfel se produce o diferență de presiune a sunetului în cele două rampe.

Dacă restabilim calea de conducere prin ramura posterioară sau prin proteză, bolnavul aude mai slab, fiindcă bula de aer din vestibul se resoarbe în cîteva ore sau în cîteva zile. După repunerea timpanului audiția se înrăutățește și mai mult la început.

Cunoașterea acestui mecanism poate scuti pe operator de decepțiile inițiale. Însuși bolnavul declară că pe masa de operație a prezentat o hiperacuzie insuportabilă (după deschiderea vestibulului).

Platinectomia
(*stapedectomia*)

Indicațiile platinectomiei:

— Cînd scărița este inutilizabilă printr-o atrofiere a ramurilor, printr-o fracturare a ramurii posterioare prea sus, neputîndu-se stabili contactul columelar.

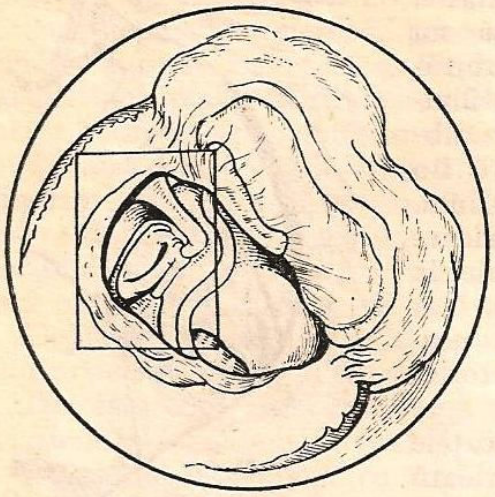

Fig. 205. Platinectomia. După decolarea timpanului și frezarea peretelui posterosuperior al conductului se observă ramura descendentă a nicovalei, scărița așezată în fereastra ovală, piramida cu tendonul mușchiului scăriței și coarda timpanului îndepărtată spre promontoriu (Shea).

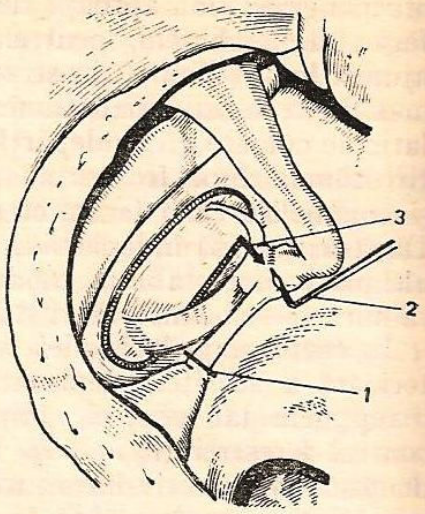

Fig. 206. Secțiunea tendonului mușchiului scăriței (*1*), deschiderea cu cîrligul a articulației dintre nicovală și scăriță (*2*), presiunea cu stiletul asupra gîtului scăriței, pentru fracturarea ramurilor ei (*3*).

— Cînd focarele otospongiotice prind ambele ramuri.

— Cînd fereastra este prea îngustă, prin procidența facialului spre promontoriu.

— Cînd procesul otospongiotic prinde întreaga platină și cu brațul posterior pretabil pentru columelizare.

Tehnica platinectomiei

Procedeul lui Shea. Incizia, decolarea, deschiderea casei, împingerea înainte și în jos a corzii timpanului, ca și lărgirea unghiului posterosuperior al cadrului timpanal sînt la fel ca și la mobilizarea directă (fig. 205). Dacă platina nu ni se pare prea îngroșată, înainte de extragerea scăriței, perforăm cu un stilet platina în locul cel mai subțire, pentru a nu o transforma în platină flotantă, fiind detașată de brațele ei în timpul extragerii.

Dacă mobilizarea nicovalei ne arată o platină fixă, extragem scărița. Tăiem întîi tendonul mușchiului scăriței, dezarticulăm nicovala de scăriță cu un cîrlig fin și fracturăm ramurile printr-o presiune pe gîtul scăriței îndreptată spre promontoriu (fig. 206). Fragmentul, ce constă din capul scăriței, gît și ramuri, se extrage cu un cîrlig în direcția promontoriului.

— Se așază un mic tampon de gelfoam înaintea polului anterior al platinei și al 2-lea pe promontoriu pentru a opri hemoragia. Se decolează prin incizie anteroposterioară mucoperiostul de pe platină și hemoragia, în mod obișnuit, se oprește spontan, sau se aplică pe platină un tampon îmbibat cu adrenalină (Causse).

— *Platinectomia* să nu se facă într-un singur bloc, fiindcă extirparea ei în totalitate produce leziuni ale membranei lui Reissner. De aceea se face o

Fig. 207. Stiletul tip undiță a lui Rosen mărit de zece ori.





Fig. 208. Deschiderea platinei la nivelul celor două săgeți. Îndepărtarea cu cîrligul a porțiunii posterioare a platinei.

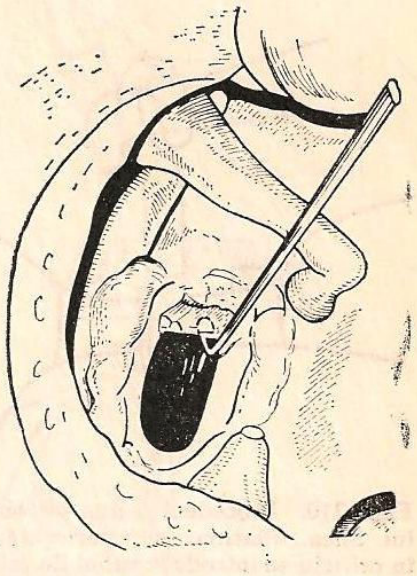

Fig. 209. Îndepărtarea polului anterior al platinei.

perforație în centrul ei cu un stilet sau mai bine cu stiletul tip undiță al lui Rosen (fig. 207), care este foarte fin și care după perforarea platinei, la extragerea lui, dintele lateral al stiletului extrage și o bucată infimă din platină. Freza, în formă de cilindru, preconizată de Shea, se utilizează în mod excepțional la platinele foarte mult îngroșate maligne (forma obliterantă a otospongiozei) și cu irigație continuă cu soluție Ringer, astfel încît căldura frezei să nu lezeze vestibulul. Cu cîrlige fine (fig. 208) introduse prin orificiul central îndepărtăm dinainte înapoi partea posterioară a platinei, care se detașează într-o bucată în mod obișnuit și care se extrage cu greu cu cîrligul, dacă aderă de un rest de mucoperiost, ce a scăpat la decolarea mucoasei. Se îndreaptă apoi cîrligul anterior și se extrage cu grijă, pentru a nu leza sacula, partea anterioară a platinei (fig. 209). Dacă la timpii anteriori am lucrat sub controlul măritorului 6 sau 10, atunci la platinectomie trebuie să utilizăm măritorul 16 al microscopului.

Freza nu trebuie să ajungă la spațiul perilimfatic, pentru ca pulberea să nu intre în vestibul. Dacă în timpul frezării apare spațiul perilimfatic de culoare gri, ne oprim cu frezarea, și stratul subțire rămas îl extragem cu un cîrlig foarte fin. Columelizarea o facem cu sîrmă de tantalium.

Pentru a nu ajunge sîngele în vestibul, se acoperă fereastra deschisă cu o bucată de gelfoam. Totuși, dacă cheagul de sînge a ajuns să plutească pe perilimfă, se extrage cu un aspirator foarte fin.

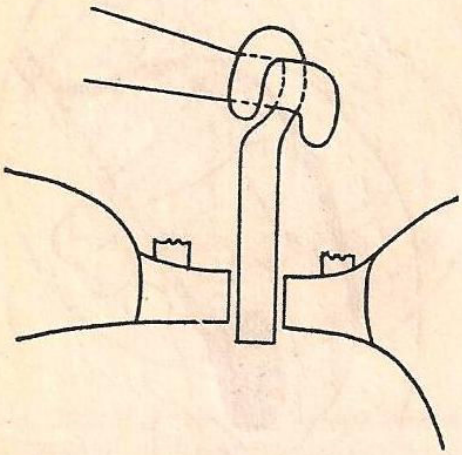

Fig. 210. Procedeul teflon-piston al lui Shea. Platina este perforată, și în orificiu se introduce tubul de teflon atîrnat ca o măciucă de ramura descendentă a nicovalei.

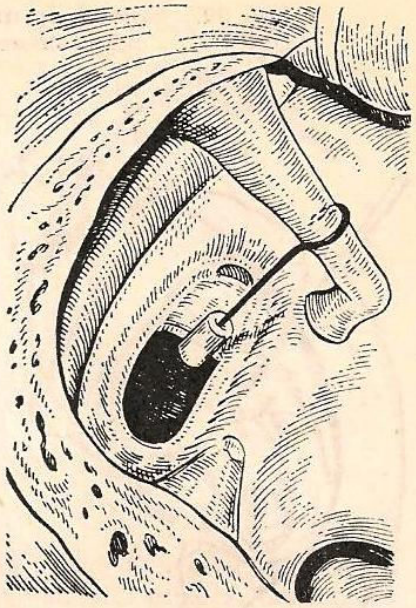

Fig. 211. Stapedectomia după procedeul lui Guilford.

Dintre *grefele* pe care le-am utilizat noi (vena, pericondrul de pe tragus, periostul de pe mastoidă, țesut conjunctiv din lobul urechii sau grăsimea) vena ni s-a părut cea mai potrivită, așezată cu endovena în afară. Grefonul se invaginează în fereastră cu un stilet. La multe cazuri am utilizat și gelfoamul presat, cu care am acoperit fereastra. Vena, după ce a fost invaginată în fereastră, trebuie bine întinsă pe margini la nivelul promontoriului și canalului lui Fallope.

Refacerea căii de transmisie. La o serie de congrese internaționale s-au arătat leziunile necrotice pe care le produce tubul de polietilen al lui Shea, la nivelul apofizei lenticulare, astfel că majoritatea absolută a autorilor au renunțat la procedeul de columelizare a lui Shea.

În cazul în care platina este foarte groasă, Shea a preconizat procedeul cu *„piston-teflon"*. Platina e perforată în centrul ei cu o freză cilindrică cu diametrul de 1 mm în dreptul ramurii descendente pînă aproape de spațiul perilimfatic, ultimul strat fiind îndepărtat cu cîrlige extrem de fine. Prin acest orificiu se introduce piston-teflonul în formă de măciucă, care să treacă de fața inferioară a platinei cu 0,3 mm, iar capul de măciucă este atîrnat de extremitatea inferioară a apofizei descendente a nicovalei (fig. 210). Tot la astfel de cazuri se mai folosește și proteza lui Guilford (fig. 211).

Procedeul lui Schuknecht este cel mai des întrebuințat pînă în prezent. Efectul columelar este restabilit printr-o sîrmă fină de tantalium, de oțel inoxidabil sau de argint. Pregătirea protezei după Schuknecht se execută înnodînd la un capăt al sîrmei un fragment de grăsime, de țesut conjunctiv

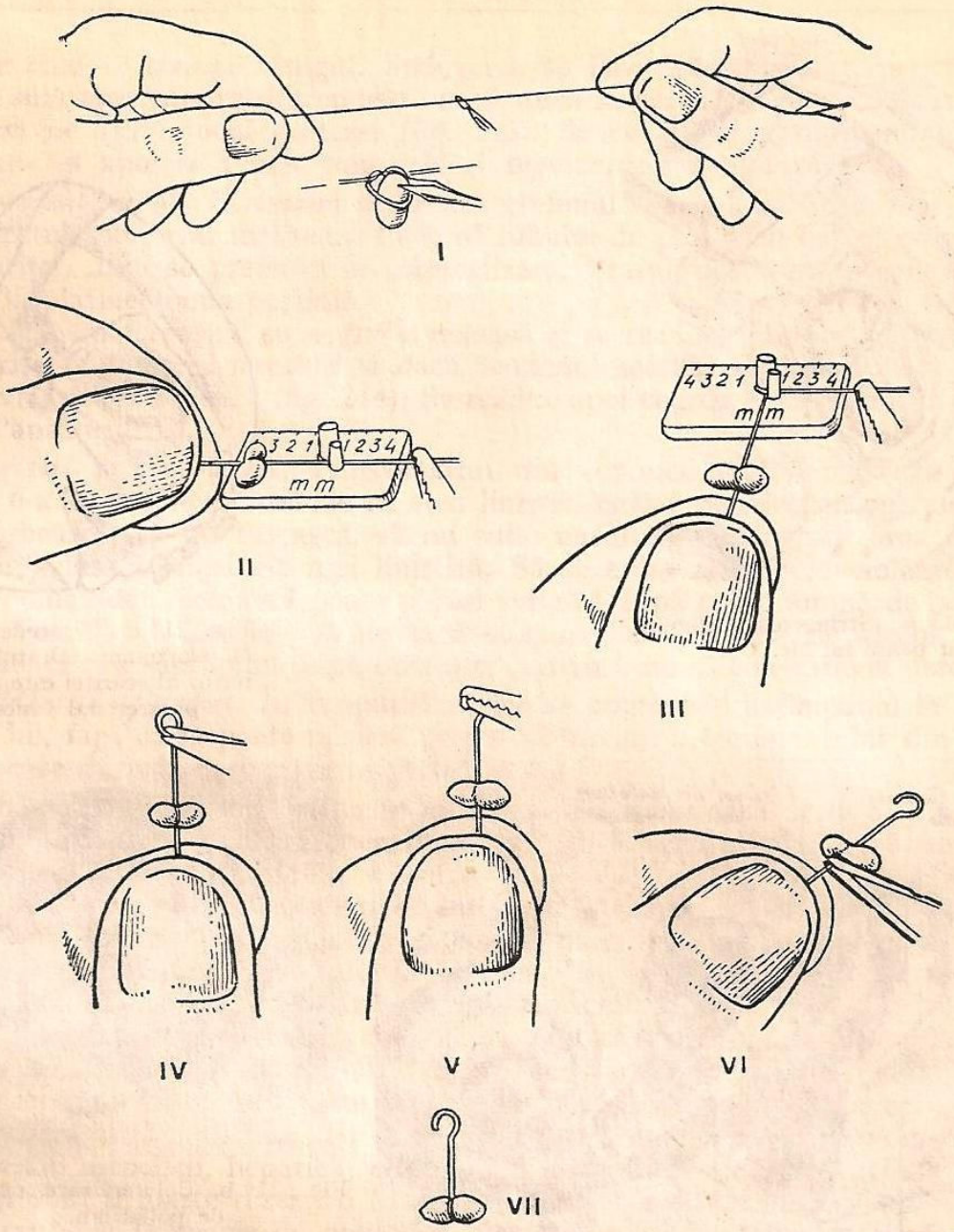

Fig. 212. Platinectomia cu proteză de tantalium. Prepararea protezei după Shuknecht:

I — în jurul unui mic lobul de grăsime prelevat din lobulul urechii, sau un fragment de venă, se face un nod simplu cu ajutorul unui fir de tantalium sau de oțel inoxidabil; II, III, IV, V — confecționarea unui cîrlig de aproximativ 4—5 mm de la grefa grăsoasă; VI — secțiunea sîrmei de sub grefă; VII — proteza terminată (Portmann).

sau de venă, care se așază pe fereastră, iar la celălalt capăt un cîrlig care atîrnă de ramura descendentă.

Lungimea protezei este de 3,5-4,5 mm (fig. 212). Proteza, pregătită înaintea platinectomiei, se prinde în pensa fină, în așa fel ca deschizătura

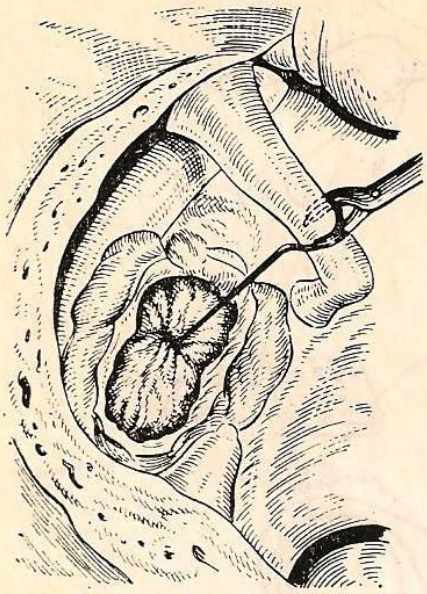

Fig. 213 a. Strîngerea cîrligului cu pensa lui Mc. Gee.

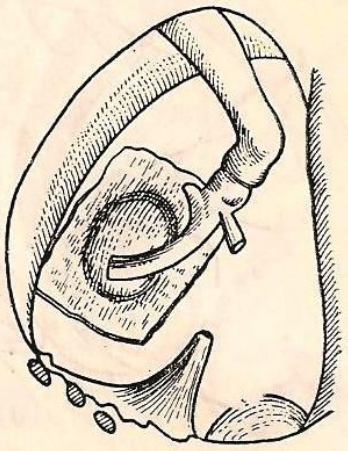

Fig. 214 a. Procedeul lui M. Portmann. Brațul posterior al scăriței este plasat pe grefonul venos.

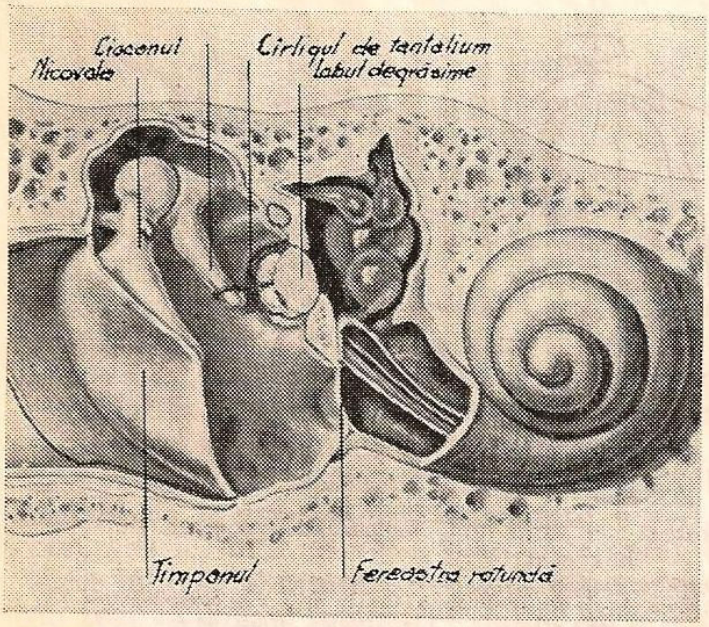

Fig. 213 b. Secțiunea longitudiuală în ureche. Columelizarea cu cîrlig și grăsime din lobul.

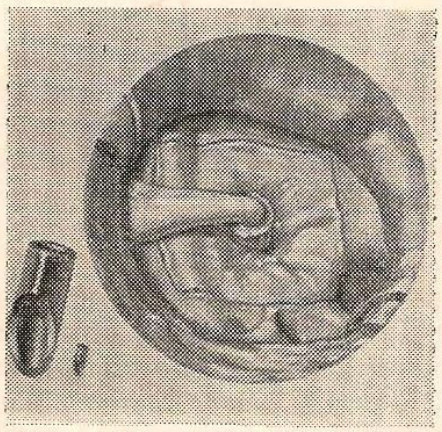

Fig. 214 b. Columelizare cu tub de polietilen.

cîrligului să fie înainte. Cu măritorul 6 cu care se vede mai bine în adîncime se aplică cîrligul pe ramura descendentă. Cîrligul se strînge ușor cu pensa lui Mc.Gee, care are un șanț longitudinal, în care se angajează sîrma ca să nu

lunece cînd se strînge cîrligul. Strîngerea se face foarte delicat, pentru ca să nu sugrume ramura descendentă și să ducă la necroză. O presiune asupra apofizei ne arată jocul protezei (fig. 213). Se curăță casa timpanului prin aspirație și apoi se repun timpanul și tegumentul conductului.

Procedeul lui M. Portmann utilizează grefonul venos ca și Shea, însă pentru efectul columelar utilizează în locul tubului de polietilen brațul posterior al scăriței, dacă se pretează la columelizare. Brațul posterior se pregătește ca și la platinectomia parțială.

Se acoperă fereastra cu o grefă venoasă și se readuce ramura posterioară a scăriței în centrul ferestrei și dacă tendonul scăriței se opune la această manevră, se secționează (fig. 214). Se readuc apoi coarda și timpanul la locul lor. Pansament.

Îngrijiri postoperatorii. Pansamentul din conduct se îndepărtează în a 5-a a 6-a zi. Bolnavul trebuie să stea liniștit, culcat pe urechea operată, să nu vorbească, să nu tușească, să nu sufle nasul, să nu înghită prea mult, pentru a lăsa trompa cît mai liniștită. Să se evite zgomotele violente din jurul bolnavului. Bolnavul poate părăsi spitalul după o săptămînă de la operație. Vascularii, alergicii să nu facă eforturi fizice, excese de alcool, acte sexuale, cîteva săptămîni după operație, pentru a nu se congestiona urechea.

Incidentele operației. În timpul decolării se poate deșira timpanul la marginea lui, fapt ce se poate rezolva printr-o lunecare a tegumentului din conduct, care duce la o cicatrizare perfectă.

După stapedectomie, vertijul se întîlnește des și durează de la 3 la 6 zile. Aproximativ, 30% din cei operați pot prezenta vertijul pînă la o lună și excepțional poate dura pînă la 4 luni.

În mod cu totul excepțional se întîlnesc și cazuri de supurație, cînd se instilează în conduct antibiotice și cortizon. Întinderea prea accentuată a corzii timpanului produce tulburări de gust și uscăciunea cavității bucale. După mobilizarea directă apare obișnuit reanchilozarea scăriței după 2 luni pînă la operație, la peste 50% din cazuri, fapt ce a dus la renunțarea acestei mobilizări directe. În cazul columelizării cu scăriță pot apărea în unele situații aderențe fibroase. Poate apărea surditatea de percepție la cei cu labirintul fragil (2% din cazuri) după stapedectomie. De aceea ne vom reține să operăm alcoolicii, hepaticii, cei cu manifestări alergice accentuate, vascularii și vom fi foarte rezervați la bolnavii de peste 60 de ani. De asemenea, intoleranța la protezele de polietilen, tantalium, cînd apofiza lenticulară se poate necroza din cauza protezei, care apoi cade pe promontoriu.

Crurotomia anterioară după Fowler. Această intervenție se execută la cei cu otospongioză unilaterală. Obișnuit, recomandăm folosirea protezei și nu operația.

Dacă totuși bolnavul insistă pentru intervenție, procedăm la actul chirurgical cu multă prudență și atragem atenția bolnavului, că dacă focarul este foarte accentuat sau se prezintă o situație anatomică nepotrivită, nu vom ataca platina.

Dacă după descoperirea platinei se prezintă o situație anatomică favorabilă, vom executa crurotomia anterioară, fără a periclita urechea internă.

Astfel nu vom deschide vestibulul pe o mare întindere. Ne limităm să tăiem ramura anterioară și să fracturăm platina în partea mijlocie. Vom mobiliza apoi partea posterioară a platinei de care aderă ramura posterioară a scăriței. Această crurotomie este cea mai inofensivă operație pentru vestibul, în cazul cînd focarul principal otospongiotic se află la polul anterior al platinei, cea mai frecventă situație în leziunile acestei afecțiuni (v. fig. 202).

Cauzele pierderii auditiei după chirurgia scăriței. În primul rînd, o fragilitate a cocleii poate duce la o labirintizare, cazuri foarte rare.

O gripă severă poate da o otită supurată de partea operată. Poate apărea o surditate bruscă la 1% din cei operați, la deșteptare, în ziua următoare operației. Probabil că se petrece un fenomen vascular.

Surditatea de *transmisie* poate apărea brusc în schimbările presiunii aerului: la aterizarea cu avionul sau cu ocazia unui strănut puternic, un traumatism cu palma pe ureche, sau o polițerizație, ori insuflație cu sonda Itard. Toate aceste cauze le-am întîlnit la unele din cazurile operate. Presiunea puternică a aerului fracturează ramura posterioară, atrofiată după columelizare; de asemenea poate fractura apofiza descendentă, erodată de cîrligul tantaliumului prea strîns sau necroza incipientă a tubului de polietilen.

Scăderea lentă, progresivă a audiției, la unii operați, care declară că simt o ameliorare trecătoare în timpul înghițitului sau cînd execută proba Valsalva, fapt pe care l-am constatat la bolnavii cu timpanoplastii mai ales, la care am executat o maleostapediopexie cu sîrmă de tantalium. La aceste cazuri am găsit la reintervenție un joc prea lax al cîrligului. De asemenea, o ramură posterioară prea scurtă, care numai prin cîteva firicele de țesut conjunctiv ține contact cu membrana fibroasă de pe fereastră, de asemenea duce la scăderea lentă a audiției.

O surditate de transmisie progresivă poate apărea după cîteva zile de la operație, în cazul cînd se produc aderențe în jurul ramurii posterioare. O proteză de sîrmă poate fi deplasată prin tractusuri cicatriceale pînă la marginea ferestrei.

Reintervențiile în chirurgia surdității au fost judicios sistematizate de Causse și alți autori, cu ocazia Congresului de O.R.L., din 1970, de la București. Surditatea bruscă sau progresivă care apare după intervențiile pe scăriță trebuie diagnosticată prin audiometrie, pentru a se constata rezerva cocleară. Audiometria vocală, caracteristică, alăturea de un Weber lateralizat de partea urechii operate, ne arată că e prezentă o surditate de transmisie. Surditatea postoperatorie depinde de tehnicile operației și de evoluția procesului de otospongioză, în primul rînd, apoi de procesele fibroase din casă cu blocajul osicioarelor.

Reintervențiile depind de intervențiile executate anterior:

— Fenestrațiile vechi, datorită închiderii secundare, se rezolvă prin incizia Rosen și decolarea cu grijă a lamboului timpano-meatal, punîndu-se în evidență cîmpul operator. Se execută apoi o platinectomie cît mai redusă, cu freza cilindrică de 0,8 mm și se completează cu cîrlige fine. Se acoperă nișa ferestrei cu grefon venos. Se decolează partea mijlocie a mînerului ciocanului, peste care se angajează o proteză fir-piston Guilford. Se verifică transmisia și apoi se reaplică lamboul timpano-meatal.

— În reanchilozările după mobilizarea lui Rosen și Fowler, se execută platinectomia cu toată delicatețea, pentru a nu deschide veziculele (utricula, sacula), legate de fragmentele de platină prin fibre conjunctive cicatriceale. Grefa venoasă și columelizarea readuc audiția bolnavului, care lămurit asupra eventualității riscurilor reintervenției.

— *Reintervențiile după platinectomii totale*

— Platinectomiile cu interpoziție de venă, la care ramura posterioară a scăriței poate fi mai scurtă sau poate suferi o liză progresivă ca și ramura descendentă a nicovalei, cu toată conservarea la unele cazuri a tendonului prin care s-ar produce vascularizarea.

Reintervenția e simplă, dacă fereastra apare albăstruie și membrana mobilă. Se îndepărtează ramura posterioară; se demucoperiostează nișa ferestrei ușor, se aplică o nouă grefă venoasă pe membrana ferestrei și transmiterea se reface cu un piston teflon. Dacă s-a produs o închidere secundară a ferestrei, redeschiderea ei este periculoasă.

Platinectomia cu interpoziție venoasă și transmisia cu tub de polietilen poate provoca o osteoliză a ramurii descendente sau o perforație a grefonului venos, dînd naștere la o fistulă labirintică. Tubul de polietilen se îndepărtează cu grijă și se execută o nouă transmisie după procedeele cunoscute.

— Stapedectomia cu transmisie prin sîrmă de tantalium sau oțel poate produce osteoliza ramurii descendente prin sugrumarea circulației apofizei, datorită strîngerii prea puternice a firului. Se reface transmisia prin alte procedee, adaptabile la leziunile locale.

— C a u s s e consideră că tehnica personală de transmisie cu teflon — interpoziție cu venă este procedeul cel mai avantajos, fiindcă pistonul invaginează grefonul venos cît mai profund, evită reînchiderea ferestrei. Cîrligul teflonului avînd o suprafață mult mai lată ca sîrma, nu comprimă vasele din mucoasa ramurii descendente.

Tehnica teflon-interpoziție își are și ea riscurile ei, fie că lungimea pistonului a fost calculată greșit, fie că ramura descendentă a fost prea mult denudată de mucoasa ei.

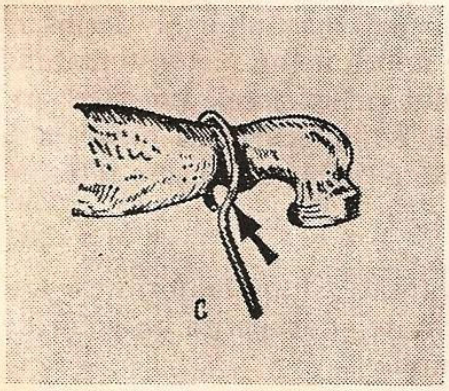

Fig. 213 *c*. Sugrumarea circulației apofizei (D. Cincă).

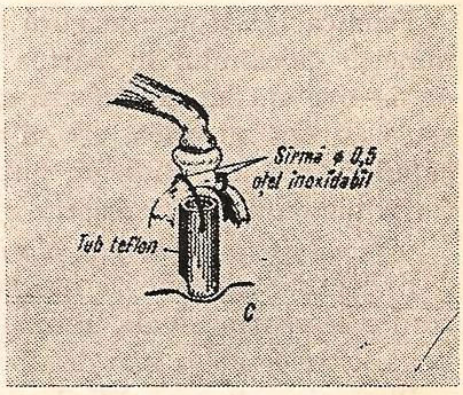

Fig. 214 *c*. Conservarea arcului scăriței (D. Cincă).

Teflon-pistonul lui Shea, care este mult utilizat în platinele prea îngroșate, riscă să dea frecvent fistule labirintice.

Cele trei eșecuri comune oricărei stapedectomii sînt: osteoliza ramurii nicovalei, închiderea secundară a ferestrei și fistula labirintică.

— Osteoliza nicovalei, în aceste cazuri dacă fereastra e permeabilă, se decolează partea mijlocie a cozii ciocanului și transmisia se face cu piston-teflon, lung de 5—6 mm, pentru a asigura o corectă invaginație în vestibul. Timpanul e intact. Columelizarea se mai poate face cu venă înfășurată pe bontul ramurii descendente și dusă pînă la fereastră. Noi am utilizat bucăți de amnios pentru o astfel de columerizare.

Reanchilozarea este dificilă de rezolvat, datorită labirintizării frecvente după reintervenție. Proteza de teflon și polietilen se extrage ușor. Mai dificilă e ramura posterioară, care e înglobată într-o magmă fibromucoasă, hemoragică, care a invadat nișa ferestrei. Același pericol pentru coclee îl constituie și îndepărtarea firului de tantalium, care e înnodat în jurul grefonului, ce poate avea aderențe în vestibul.

Dacă reanchilozarea e masivă, se utilizează freza cilindrică a lui Shea, cu care se perforează focarul, freza avînd ture mai lente. După ce se ajunge la endostul vestibular, acesta se ridică cu cîrlige foarte fine. Transmisia se asigură cu un teflon-piston fin. Se mai poate executa fenestrația în canalul orizontal.

— Fistula labirintică trebuie diagnosticată de timpuriu, pentru a nu duce la cofoză. Reintervenția e simplă. Se îndepărtează pistonul vechi, cu care ocazie scurgerea de perilimfă e abundentă. Se face o mucodeperiostare a nișei ferestrei și se aplică o grefă de venă, cu un nou piston-teflon de un diametru mai redus.

Fibrozările din casă se datoresc mai mult unui tratament insuficient cu antibiotice și corticoterapie la prima intervenție. Tratamentul e dificil și identic cu cel al otitelor fibroadezive. Retracțiile cicatriceale ulterioare duc treptat la labirintizare, prin tendința de a înfunda proteza în vestibul.

Blocajul capului ciocanului în atică, pe zidul ei, se tratează prin deblocajul capului ciocanului, lovind colul cu o daltă plată, după care recidiva poate apărea din nou.

Tehnica lui House asigură transmisia prin coada ciocanului. Se dezinseră mînerul ciocanului în partea mijlocie, unde se aplică inelul piston-teflonului de 5—6 mm. Se secționează apoi gîtul ciocanului cu foarfecele lui Lempert, sau cu freza lui Shea, ori cu ansa lui Sourdille. Se îndepărtează nicovala și capul ciocanului. Ridicăm puțin mînerul ciocanului, pentru a ușura introducerea pistonului în fereastra ovală.

Dificultăți în chirurgia platinei

Exceptînd cazurile de otospongioză foarte avansate, după majoritatea autorilor fereastra ovală trebuie eliberată în totalitate și acoperită cu grefă de venă, care este cea mai des utilizată de otochirurgie.

Platinele cele mai dificile de extras sînt platinele mult îngroșate (S c h e p e n s , J.).

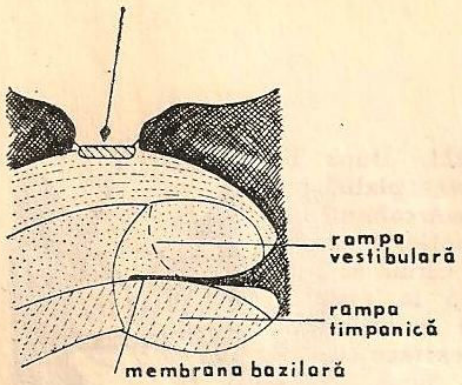

Fig. 215. Încercarea de a perfora o platină groasă în centru și subțire la periferie riscă să înfunde platina în vestibul (Y. Schepens).

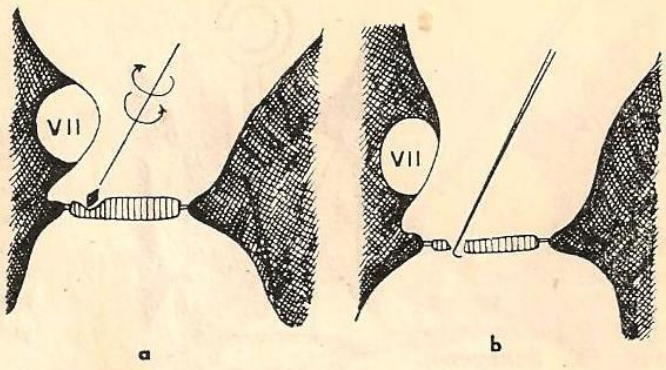

Fig. 216. Perforarea platinei în zona cea mai subțire și îndepărtarea ei cu un cîrlig (*a*, *b*) (Y. Schepens).

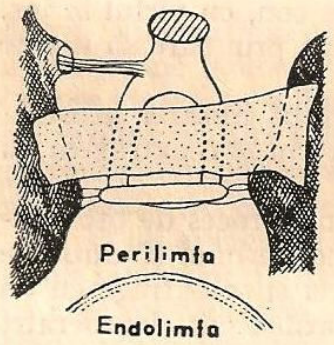

Fig. 217. Platina intactă sub blocul otospongiotic poate duce la platina flotantă (Y. Schepens).

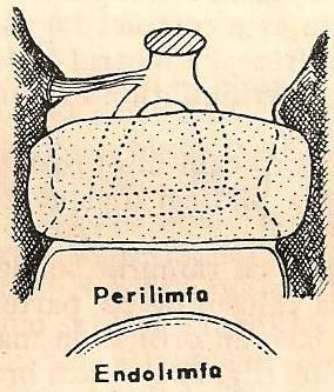

Fig. 218. Blocarea platinei și a scăriței în procesul otospongiotic necesită perforarea cu o freză și aplicarea unui piston-teflon (Y. Schepens).

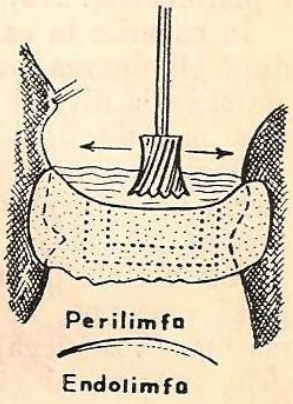

Fig. 219. O platină groasă (Y. Schepens).

— Platinele groase în centru și cu imobilitate periferică mai puțin importantă. Dacă încercăm să facem un orificiu în centrul acestor platine, riscăm să le înfundăm (fig. 215). Trebuie să căutăm zona cea mai subțire a platinei, unde să facem un orificiu, prin care introducem un cîrlig și îndepărtăm platina (fig. 216 *a*, *b*).

— Platinele foarte groase pe toată întinderea lor, formînd un bloc comun cu fereastra ovală, grosimea o putem aprecia după lungimea liberă a brațelor scăriței. Platina intactă sub blocul otospongiotic poate duce la platina flotantă (fig. 217).

Cînd este înglobată și platina în procesul otospongiotic, se perforează procesul cu freza și se aplică un piston-teflon (fig. 218).

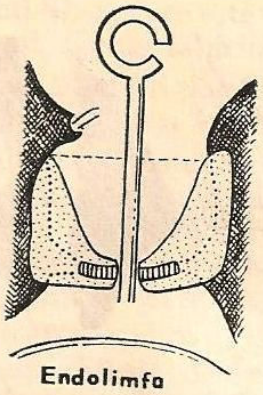

Fig. 220. Frezarea platinei în formă de con, prin care pătrunde piston-teflonul (Y. Schepens).

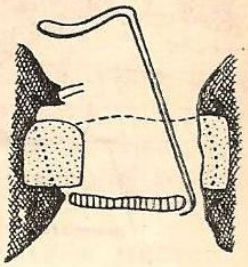

Fig. 221. După Y. Schepens: platina intactă sub calusul otospongiotic, după frezarea căruia se perforează la margine înspre promontoriu și se extrage cu cîrligul.

O platină groasă se poate și subția cu freza, care este în formă de clopot (a lui Portmann). Freza cu turații mici (100/min) se plimbă pe întreaga suprafață a platinei (fig. 219), fără să apăsăm în timpul frezării.

În cazurile în care scărița este complet înglobată în focarul otospongiotic, după eliminarea brațelor se frezează focarul în formă de con, cu vîrful în jos, astfel ca la nivelul spațiului perilimfatic să fie un orificiu prin care să lunece ușor piston-teflonul (fig. 220).

Dacă platina este intactă sub calusul otospongiotic, după frezarea acestuia facem un orificiu la marginea platinei dinspre promontoriu și o extragem cu cîrligul (fig. 221).

Sînt platine puțin îngroșate cu ramurile solide și cu un proces de otospongioză suprapus. Se frezează calusul de pe partea promontoriului și după ce platina a fost degajată, se face un orificiu la marginea ei și se extrage cu un cîrlig angajat sub gîtul scăriței (fig. 222). Dacă brațele platinei sînt degenerate, frezarea focarului și executarea orificiului marginal pentru extracția cu cîrligul trebuie făcute cu delicatețe, ca să nu ajungem la o platină flotantă.

Platina flotantă este o platină care prin structura ei patologică și prin manevre fără precauție se înfundă sub fereastra ovală, de unde extracția se face foarte

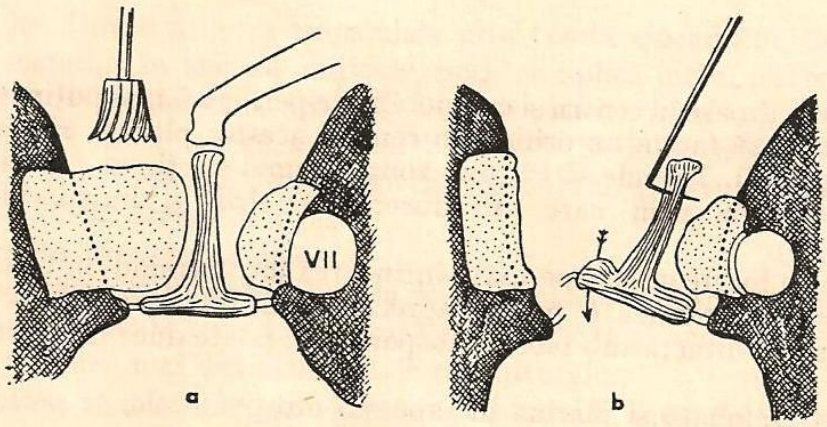

Fig. 222. După Y. Schepens.

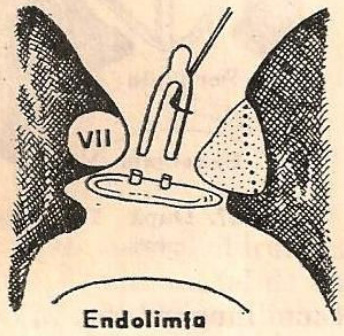

Fig. 223. După Y. Schepens.

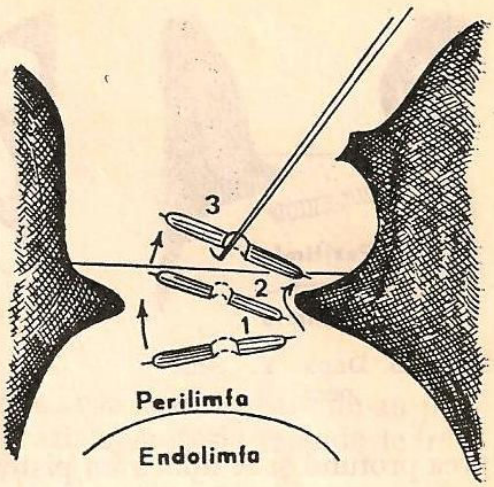

Fig. 224. După Y. Schepens.

dificil. Niciodată să nu perforăm platina groasă în centrul ei, dacă marginile nu sînt bine fixate. Platina odată înfundată sub marginile ferestrei, perilimfa care se scurge, se tulbură cu sîngele și platina devine puțin vizibilă. Dacă odată s-a produs platina flotantă, să evităm aspirația ei, fiindcă aspirînd perilimfa, platina se înfundă în vestibul și nu mai revine la suprafață. Dacă nu executăm nici o aspirație, platina sub presiunea perilimfei poate reveni la locul său normal.

Ca să nu ajungem la o platină flotantă, noi perforăm platina înaintea secțiunii ramurilor, în locul cel mai subțire, preferabil la marginea ei, cu un stilet pe care nu-l apăsăm, ci îl răsucim între degete (o mișcare de pivotare), pînă cînd realizăm perforația, și dacă totuși se înfundă, o extragem cu un cîrlig așezat între brațele scăriței. Dacă deasupra ferestrei se află un proces de otospongioză sau un facial procident, prin tracțiunea cu cîrligul se rup ramurile și platina rămîne flotantă (fig. 223). În acest caz introducem un cîrlig fin în orificiul platinei și o extragem prin basculare, întîi partea anterioară, lunecînd polul posterior sub marginea ferestrei înspre piramidă și apoi partea posterioară (fig. 224).

În cazul platinei flotante, dacă încercăm s-o extragem cu cîrligul, o putem înfunda sub marginea ferestrei și să lezăm sacula, iar dacă bolnavul este sub anestezie locală, prezintă vertij cu greață și vărsături.

Dacă platina mai atîrnă într-un punct de ligamentul inelar (fig. 225), prognosticul e bun dacă nu aspirăm și nu încercăm s-o extragem.

Dacă a pătruns sînge în labirint, așteptăm cu răbdare aproximativ 15 minute pînă se formează un cheag, pe care îl extragem cu un ac fin de aspirat, așezat pe partea promontoriului și departe de marginea ferestrei. Uneori, platina iese lipită de cheag. Alteori stă lipită de cheagul ce se extrage prin aspirație pînă ajunge în dreptul ferestrei, unde se oprește. Dacă după extragerea cheagului apare perilimfa, aceasta poate menține platina în poziția ei normală (fig. 226). Dacă platina nu poate fi extrasă și rămîne flotantă, așteptăm s-o aducă perilimfa la locul ei. Acoperim fereastra ovală cu venă, care nu trebuie să pătrundă

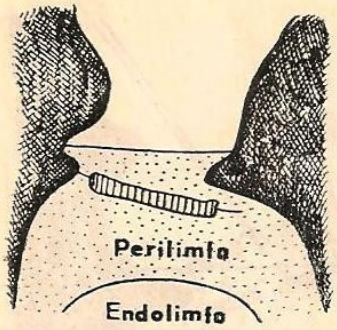

Fig. 225. După Y. Schepens.

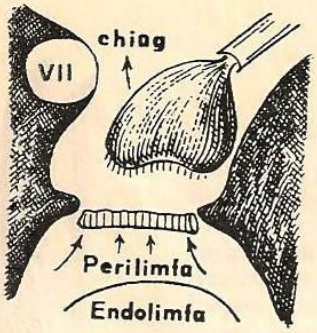

Fig. 226. După Y. Schepens.

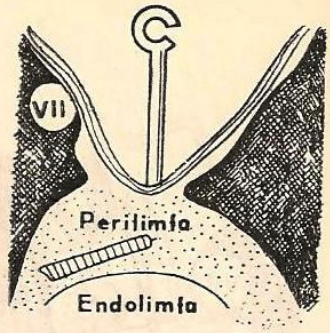

Fig. 227. După Y. Schepens.

prea profund și se aplică un piston-teflon de cel mult 4 mm lungime (fig. 227).

Ca prognostic, dacă nu s-a aspirat perilimfa și nu s-a încercat să se extragă platina flotantă, ea are o evoluție deseori normală.

Dacă s-a aspirat perilimfa și s-a încercat extracția platinei, auzul poate fi bun, însă bolnavul acuză vertij de poziție. Dacă manevrele de extracție au fost brutale și prea multe încercări cu cîrligul, platina flotantă duce la surditate. Totuși, un otochirurg cu o bogată experiență în chirurgia scăriței poate extrage o platină flotantă, ce plutește pe suprafața perilimfei, mînuind cîrligul cu abilitate (R u e d i).

III. CHIRURGIA URECHII INTERNE

CHIRURGIA VERTIJULUI

Tratamentul chirurgical al vertijului este indicat la cazurile care nu au profitat de nici un fel de tratament medical. Indicația operatorie depinde de frecvența crizelor vertijinoase și de starea audiției.

După etiologia lor, vertijiile sînt de origine inflamatorie postotitice și vertijiile neinflamatorii.

Vertijiile postotitice se prezintă sub două aspecte clinice: fie că survin în mod acut, fie că survin în mod lent.

Vertijiile acute postotitice survin după o complicație bruscă a labirintitei. Labirintita poate fi seroasă sau purulentă. Cea seroasă, ca o reacție la infecție, este reversibilă, prin îndepărtarea focarului (mastoidectomie, evidare petromastoidiană).

Labirintita supurată necesită, pe lîngă evidarea petromastoidiană, și deschiderea labirintului.

Vertijiile cronice sînt vertijii mai ușoare, care apar mai ales la schimbarea poziției capului. Obișnuit, aceste vertijii sînt datorate fistulelor produse în canalul semicircular orizontal de procesele colesteatomatoase ale otitelor cronice sau, excepțional, de fistule în promontoriu, întîlnite în cavitățile vechi de evidare petromastoidiană (Șt. Gîrbea).

Vertijul mai poate fi produs de reacțiile cicatriceale endolabirintice sau retrolabirintice, apărute în urma evidărilor petromastoidiene. Vertijul în formele labirintice survine în crize, iar între crize apare vertijul de poziție. Dacă tratamentul medicamentos nu ne dă rezultate, trecem la trepanația labirintului.

Leziunile retrolabirintice se caracterizează printr-o arahnoidită a spațiului pontocerebelos. Vertijul arahnoiditelor se însoțește de o cefalee posterioară. În aceste forme de vertij se indică secționarea nervului vestibular cu drenajul lacului pontocerebelos.

Vertijiile neinflamatorii: Vertijul lui Ménière, caracterizat prin triada simptomatică clasică: vertij, surditate și vîjîituri, care survin în paroxisme. Vîjîiturile apar înaintea vertijului. Surditatea de percepție cu recruitmentul prezent arată o curbă audiometrică orizontală. Vertijul apare în crize giratorii, cu o hipoexcitabilitate vestibulară evolutivă.

Vertijul pseudomenieric, cu excitabilitate vestibulară pune în evidență o hiperexcitabilitate. Crizele giratorii sînt mai puțin accentuate.

Între crize apar senzații de vertij de poziție moderate. Tulburările neurovegetative sînt întotdeauna prezente. Dacă există o tulburare de audiție, ea apare la frecvențe acute.

Vertijul pseudomenieric se vindecă prin tratament medicamentos.

Vertijul lui Ménière se tratează chirurgical numai dacă crizele se repetă prea des și nu sînt influențate de tratamentul medicamentos. Acest tratament depinde și de starea audiției bolnavului.

Intervențiile endolabirintice

1. Trepanația completă a labirintului la bolnavii cu surditate.
2. Operația lui Cawthorne, cînd audiția e compromisă.
3. Deschiderea canalului semicircular orizontal (Hautant).
4. Deschiderea canalului endolimfatic (procedeu Portmann), fără alterarea auzului.
5. Ultrasonoterapia (Arslan), cu păstrarea auzului.
6. Criochirurgia canalului orizontal (Wolfson și Cutt), cu păstrarea auzului.

Intervențiile retrolabirintice

1. Secțiunea nervului auditiv.
2. Secțiunea nervului vestibular (W.F. House).

1. Trepanația labirintului se execută la bolnavii surzi cu crize de vertij repetate. Se execută evidarea petromastoidiană pe cale endaurală, pentru a nu distruge prea mult din țesutul osos mastoidian.

Sub controlul lupei sau al microscopului se pune în evidență promontoriul cu cele două ferestre, care se reunesc prin trepanarea punții osoase dintre ele, cu dalta sau cu freza (fig. 228), după ce am îndepărtat scărița.



Fig. 228. Deschiderea labirintului cu freza.

Destrucția labirintului membranos se face prin aspirația conținutului labirintic sau prin diatermocoagulare, ori instilînd în labirint alcool de 90°.

2. Tehnica lui Cawthorne este cea mai simplă operație de destrucție a labirintului și care dă bune rezultate. Ea constă în deschiderea casei timpanului, după Rosen; îndepărtarea scăriței din fereastra sa și aspirația conținutului labirintic cu extracția utriculei.

3. Deschiderea canalului semicircular orizontal, tehnică preconizată de Hautant, și care cuprinde următorii timpi:

— incizia retroauriculară obișnuită;

— trepanația mastoidei, cu deschiderea largă a antrului;

— căutarea canalului semicircular orizontal, prin rezecția peretelui extern al aditusului;

— deschiderea canalului orizontal cu o chiuretă sau cu freza sub irigație cu soluție Ringer și cu o turație mare a frezei, ca să nu derapeze pe facial, care se găsește imediat sub canal și pe un plan mai profund (fig. 229);

— destrucția canalului membranos prin aspirație sau prin injectare în canal a cîtorva picături de alcool de 90°. Hautant a încercat să facă numai o decompresiune prin fenestrația canalului, pentru a păstra audiția, însă fără rezultat.

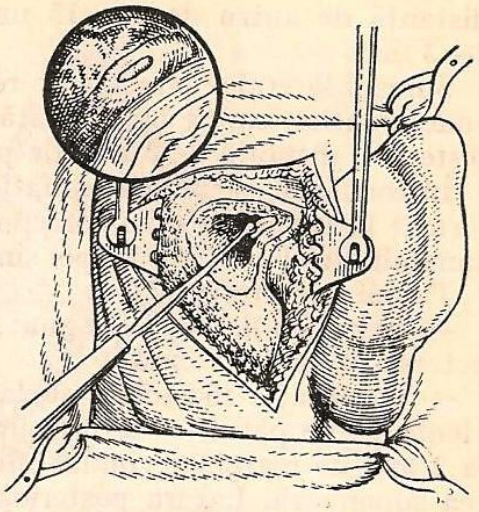

Fig. 229. Deschiderea canalului semicircular extren (Hautant). După antrotomie se pune în evidență canalul care se deschide cu o chiuretă fină sau cu freza.

4. Deschiderea canalului endolimfatic (operația lui Portmann). Această operație constă în deschiderea sacului endolimfatic, care este o prelungire endocraniană a labirintului membranos. Prin deschiderea sacului se realizează o decompresiune a labirintului, provocînd o filtrație artificială a lichidului endolimfatic.

Deschiderea sacului este indicată deci în hipertensiunea endolimfatică (hidropizie labirintică). Creșterea presiunii endolabirintice, adevărat glaucom auricular, provoacă o iritație în funcția ramurilor terminale ale nervilor: coclear, vestibular, otolitic, și duce la sindromul lui Ménière cu triada clasică (vertij, surditate și vîjîituri), ce nu poate fi influențată prin tratamentele medicamentoase cunoscute pînă în prezent.

Hipertensiunea endolimfatică este legată de o tulburare vasculară labirintică o hipotonicitate vasculară a labirintului. Prin deschiderea canalului endolimfatic se ameliorează toate cele trei simptome ale sindromului Ménière, inclusiv hipoacuzia, bolnavul cîștigînd de la 10 la 30 Db, în majoritatea cazurilor (Portmann).

Operația constă în a ajunge la foseta endolimfatică de pe fața posterioară a stîncii. Această fosetă triunghiulară este în raport în afară cu sinusul lateral, care înconjură porțiunea externă și inferioară a fosetei. Foseta endolimfatică corespunde la o serie de cavități ce aparțin urechii mijlocii și urechii interne. În treimea internă foseta răspunde în partea superioară orificiului apeductului vestibulului, care conține canalul endolimfatic și în jos răspunde fosei jugulare.

În treimea mijlocie, foseta este în raport în sus cu canalul semicircular posterior, iar în jos cu fosa jugularei, de care e separată prin o lamă osoasă subțire.

În treimea sa externă, foseta răspunde porțiunii verticale a canalului lui Fallope și porțiunii posterointerne a antrului, cînd acesta e prea dezvoltat. Facialul și antrul sînt separate de foseta endolimfatică, cînd temporalele sînt pneumatice, prin celulele perisinuzale anterointerne și perifaciale. În temporalele scleroase, partea cea mai profundă a fosetei endolimfatice se află la o

distanță de antru de 10—15 mm, iar în temporalele pneumatice numai la 1—3 mm.

Sinusul lateral e punctul de reper cel mai constant în descoperirea fosetei endolimfatice, care e înconjurată înapoi și în jos de acest sinus. Foseta se găsește la o distanță de 5 mm de porțiunea verticală a canalului facialului.

În concluzie, sacul endolimfatic, traversînd mastoida, se caută în triunghiul format în sus, de o linie corespunzătoare feței inferioare a antrului, înaintea canalului lui Fallope și înapoi sinusul lateral.

Timpii operatori sînt:

— incizia cu decolarea și punerea în evidență a spinei lui Henle și a suturei petroscuamoase externă.

— Trepanația mastoidei se face mai jos decît cea clasică, sub spina lui Henle, pe un pătrat cu latura superioară sub spină, cu latura internă verticală la 3 mm de marginea conductului, cu latura inferioară orizontală la 1 cm de cea superioară. Latura posterioară se trepanează oblic, la distanță de 1 cm de linia anterioară. Toate celelalte trei linii se trepanează vertical. Trepanînd în profunzime, descoperim întîi sinusul lateral, punctul de reper principal. Scopul acestui pătrat de trepanație este de a descoperi numai sinusul și de a nu deschide antrul mastoidian.

— Expunerea sinusului lateral și a durei mater presinuzale:

Corticala sinusului este subțiată cu freza, apoi se îndepărtează cu un decolator bont, partea sa internă, cu multă grijă, pentru a nu se produce hemoragie. Dura mater presinuzală vine în dreptul feței posterioare a stîncii și are o culoare albă în raport cu culoarea albastră a sinusului și cu o direcție înăuntru și ușor în sus, pe o distanță de 4—5 mm. Se protejează dura descoperită, pentru a dăltui proeminența osoasă, care reprezintă partea cea mai externă a fosetei endolimfatice. În acest loc, canalul facialului e aproape și trebuie să avem grijă să nu-l lezăm.

După îndepărtarea proeminenței osoase continuăm decolarea durei mater în profunzime și puțin în sus, pînă dăm de o zonă aderentă a durei mater de os. Căutăm apoi în partea superointernă a fosetei locul exact unde se deschide apeductul vestibulului (fig. 230).

— Deschiderea sacului endolimfatic. Peretele osos al fosetei endolimfatice care acoperă sacul a fost îndepărtat în cea mai mare parte. Cu un ac foarte fin, montat la o seringă Luer, se face o puncție exploratoare a sacului lîngă zona aderentă a durei de peretele posterior al stîncii. La locul puncției exploratoare, deschidem sacul printr-o incizie de 2—3 mm, cu un timpanotom fin. Prin plaga sacului se scurg cîteva picături de lichid clar. Se face sutura plăgii retroauriculare cu fire de lînă și cu aplicarea drenajului din meșă fină, în caz de hemoragie în plagă.

Se insistă că cel mai important act al operației este puncția și deschiderea sacului, exact lîngă zona aderentă a durei. Sinusul să fie descoperit cu multă grijă, ca să nu fie lezat, fapt ce împiedică continuarea operației. Primul pansament steril se face în a doua zi, cînd se elimină și drenul. A 8-a zi se scot firele, iar a 10-a zi bolnavul poate părăsi spitalul. A u b r y și P i a l o u x au utilizat calea endocraniană pentru deschiderea sacului, ca și pentru secționarea perechii a VIII-a. Ei au motivat că este prea puțin vizibilă calea transmastoidiană.

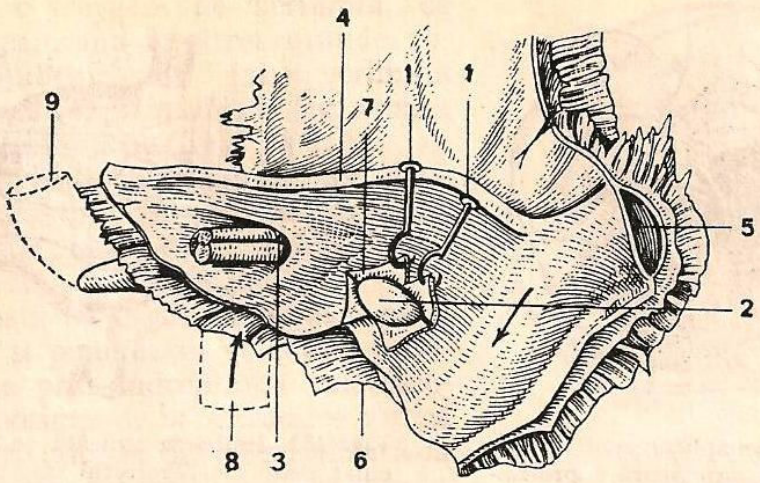

Fig. 230. Fața posterosuperioară a stîncii care arată fundul de sac endolimfatic:

1 — dura mater ridicată; *2* — fundul de sac endolimfatic; *3* — conductul auditiv intern; *4* — sinusul pietros superior; *5* — sinusul lateral; *6* — marginea posterioară a stîncii; *7* — apeductul vestibulului; *8* — apeductul melcului; *9* — carotida internă. (Testut)

Chiar pe cale endocraniană este greu de găsit sacul, prin repararea sinusului lateral înapoi și a conductului auditiv intern în față.

5. Ultrasonoterapia vertijului (procedeul Arslan).

Principiile acestui tratament au fost precizate de A r s l a n. Tija generatorului de ultrasunete să fie aplicată pe canalul semicircular extern, fiindcă numai astfel ultrasunetele pătrund în cantitate suficientă în vestibul. Alte căi de proiectare ale ultrasunetelor sînt periculoase și ineficiente. O serie de generatoare de ultrasunete au fost imaginate de diferiți autori, care caută să se întreacă în eficiența lor.

Aparatul generator de ultrasunete trebuie să prezinte o tijă de aplicare, lungă de 8 cm și cu un diametru de 0,5 cm (fig. 231). De asemenea tija de aplicare trebuie să nu emane iradiații laterale care să producă leziuni ale facialului (fig. 232), iar fascicolul de ultrasunete emis prin tija de aplicare să nu acționeze în linie dreaptă pe o distanță mai mare de 2 cm.

După o trepanație largă a mastoidei și o expunere netă a canalului orizontal, se aplică tija intim pe versantul superior al convexității canalului, mai departe de ampulă și cu o direcție spre vestibul.

În timpul iradierii trebuie să controlăm mereu nistagmusul de reacție, care bate de partea iradiată. Nistagmusul apare la 38—60 s după aplicarea tijei și durează 7—10 min. După oprirea nistagmusului, Arslan recomandă ca tija să fie îndreptată spre canalul superior, cînd apare un nistagmus vertical, care ține tot pînă la 10 min.

Dacă aplicăm din nou tija pe canalul orizontal și apare nistagmus, înseamnă că distrucția canalului nu s-a produs și în acest caz menținem tija pînă la dispariția nistagmusului. Aceeași repetiție o facem și cu canalul superior.

Obișnuit, după o iradiație de 25—30 min. nistagmusul de iritație dispare. Uneori apare nistagmusul de distrucție de partea opusă iradierii.

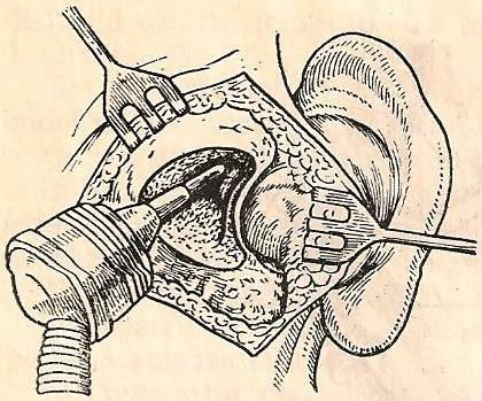

Fig. 231. Zona de aplicare a ultrasunetelor pe versanta superioară a proeminenței canalului semicircular.

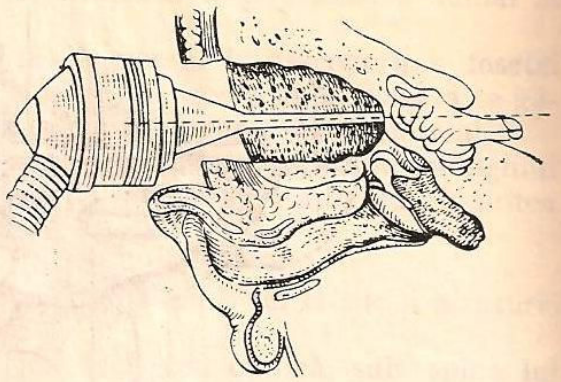

Fig. 232. Iradierea aplicată pe canalul semicircular orizontal. Traiectul fasciculului de ultrasunete se arată prin săgeta din figură. Se remarcă că acest traiect lasă în afară cocleea și facialul (Aubry).

În stările de hipoexcitabilitate vestibulară, nistagmusul de reacție este foarte slab în timpul iradierii. Bolnavul prezintă în timpul iradierii vertij și uneori vărsături.

Intensitatea iradiațiilor să nu treacă de 15 Watts/cm² în tot timpul iradierii de 30 min. Frecvența ultrasunetelor este de 800 000 Hz.

Rezultatele ultrasonoterapiei după statistica lui Arslan ajung pînă la 95% în dispariția crizelor de vertij Ménière. Aceste vindecări nu se produc imediat, ci într-un interval de 3—4 luni de la iradiere, în care timp bolnavul mai poate avea crize ușoare de vertij. Uneori se impune o nouă iradiere.

Arslan n-a observat nici o tulburare de auz la cazurile tratate. Vîjîiturile în schimb dispar mai rar, alteori se pot agrava. Paralizia facială nu poate apărea, dacă aplicarea tijei se face corect.

Din 1968, Arslan tratează maladia lui Ménière după următorul principiu: Introduce la nivelul ferestrei rotunde o mică cantitate de ClNa sterilizată,

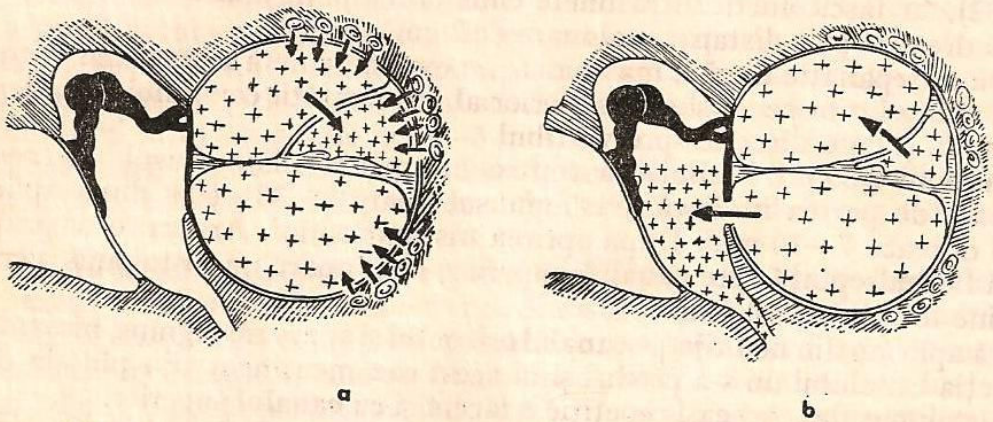

a b

Fig. 233. Reprezentarea schematică a presiunii osmotice exercitate de cristalele de NaCl asupra lichidelor labirintice.

care provoacă o scurgere de perilimfă, ce traversează membrana ferestrei rotunde, rezultînd un echilibru osmotic între perilimfă și endolimfă, cu un efect impresionant asupra hidropsului endolimfatic (fig. 233, *a*, *b*).

ClNa ca substanță hipertonică are acțiune osmotică continuă în urechea mijlocie, pe cînd soluțiile hipertonice lichide n-au efect, fiindcă se scurg repede.

Tehnica constă în deschiderea casei ca și în otoscleroză și punerea în evidență a ferestrei rotunde prin îndreptarea microscopului spre hipotimpan. Se introduce o mică cantitate de cristale de ClNa (sterilizată la uscat) în fereastra rotundă, pînă se umple, cristalele să aibă maximum dimensiunea de 1 mm (fig. 234). Imediat apare o vasodilatație intensă cu ușoară sîngerare.

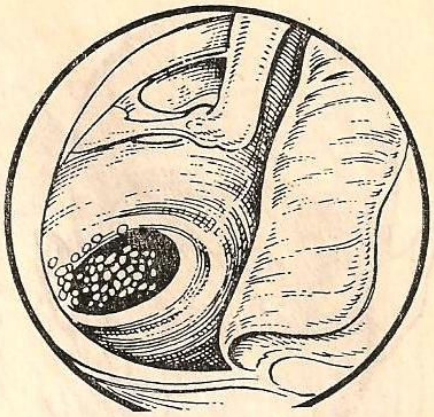

Fig. 234. Cristalele de NaCl introduse în nișa ferestrei rotunde.

Se repune lamboul cutaneotimpanic și incizia din conduct se acoperă cu gelfoam. Conductul se tamponează cu o meșă, care se îndepărtează a 4-a zi după operație.

Tratamentul profilactic cu antibiotice se continuă aproximativ 6—7 zile. ClNa ajungînd în contact cu membrana ferestrei rotunde produce un nistagmus de iritație de partea operată. După 12—16 h nistagmusul de iritație se transformă în nistagmus paralitic. Bolnavul se plînge de un ușor vertij și are o nesiguranță în timpul deplasării. Toate aceste simptome dispar după cîteva zile de la operație, astfel că în săptămînile următoare vîjîiturile diminuă, audiția se ameliorează și vertijul dispare cu totul.

6. *Criochirurgia canalului orizontal* pentru tratamentul vertijului (Wolfson).

Crioterapia în maladia lui Ménière după tehnica lui Wolfson, distruge funcția vestibulară, fără să agraveze audiția, ca și ultrasonoterapia lui Arslan. Criodul poate fi aplicat pe canalul semicircular extern, după W o l f s o n și C u t t. Sursa de frig este astfel situată la distanță de facial și coclee. Mastoidectomia prealabilă dă o cale largă de aplicare a crioterapiei.

Tehnica e de asemenea simplă, prin aplicarea unei antrotomii largi, pentru descoperirea canalului orizontal. Cu freza de diamant se frezează progresiv peretele posterosuperior al canalului extern, pînă apare o linie albastră foarte subțire. Acesta este timpul cel mai delicat al intervenției.

Criodul se aplică pe regiunea frezată și contactul este asigurat printr-o picătură de vaselină. W o l f s o n utilizează o temperatură de la —140°C la —160°C, timp de 4—6 min, în 2-3 aplicări, după mărimea ferestrei canalului.

În ziua a 2-a apare un nistagmus de partea sănătoasă, care ține pînă la 48 de ore. O instabilitate a echilibrului mai persistă 8—10 zile. Accese moderate de vertij mai pot apărea cîteva luni după crioterapie.

H o u s e aplică criodul pe promontoriu, tehnică utilizată în Franța de Müller.

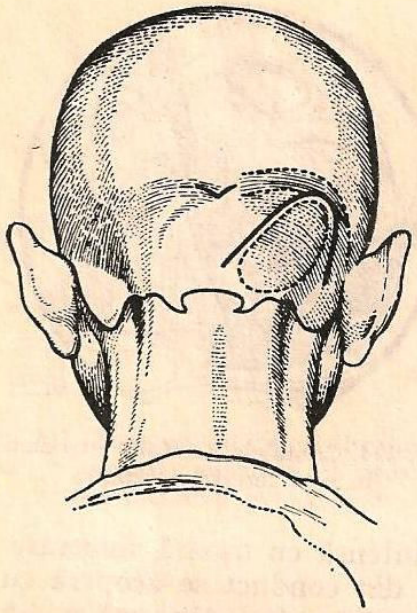

Fig. 235. Secțiunea nervului auditiv (Dandy). Incizia tegumentelor în (linie continuă) și în zona de trepanație (în linie punctată).

Audiția este variabilă în maladia lui Ménière și nu se agravează după crioterapie, chiar dacă e alterată înainte de intervenție. Vîjîiturile însă nu se modifică.

Dispariția marilor crize vertijinoase după crioterapie este o constatare certă. Instabilitatea echilibrului după operație se influențează foarte bine prin medicație. Modul de acțiune al crioterapiei încă nu este precizat, de asemenea nici efectul de durată pentru care trebuie să treacă cel puțin 5 ani de la operație.

Intervențiile retrolabirintice pentru tratamentul vertijului Ménière:

1. *Secțiunea nervului auditiv* se poate executa pe două căi: calea posterioară occipitală și calea subtemporală.

Calea posterioară occipitală aparține lui Dandy.

Bolnavul ras pe tot capul este culcat în decubit ventral, cu capul în flexiune maximă, pînă ce bărbia atinge sternul. Masa de operație e așezată în poziție declivă, ceea ce micșorează sîngerarea.

a) Incizia. Punctele de reper sînt: marginea posterioară a mastoidei și protuberanța occipitală externă. Incizia pornește la trei degete de protuberanța occipitală externă. De aici face o curbură superoexternă și apoi descinde aproape vertical pe marginea posterioară a mastoidei (fig. 235). Această incizie în potcoavă este hemoragică și pensele hemostatice se îndepărtează prin coagulare.

b) Expunerea zonei de trepanare. Se incizează periostul de-a lungul inciziei tegumentare. Se decolează apoi într-un singur bloc lamboul cutanat dublat de mușchi și de periost. Dacă s-a deschis vena mastoidiană, ea se obstruează cu ceara lui Horsley. Decolarea inferioară trebuie să evite plexul venos sub occipital. Cu un depărtător special tragem în jos lamboul.

c) Trepanația. Sub linia curbă occipitală la două laturi de deget se trepanează cu o freză mare și orificiul se lărgește cu pensa mușcătoare. Suprafața de trepanație va avea o formă ovalară și va ajunge în jos pînă aproape de gaura occipitală. În partea superoexternă va atinge unghiul posterosuperior al mastoidei (fig. 236).

d) Deschiderea durei mater. După executarea unei butoniere în dură în centrul trepanației vom introduce un decolator, care va aluneca ușor sub dura mater. O lamă metalică va ridica dura și pe această lamă vom face o incizie în cruce a durei pînă la marginea trepanației. Cele patru lamboauri ale durei le îndepărtăm pînă la marginea plăgii. Masa cerebeloasă are tendința să bombeze în afară.

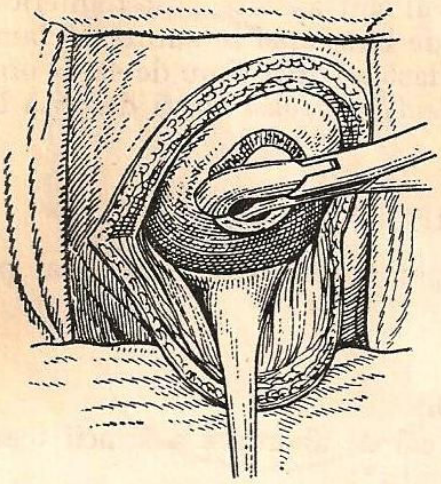

Fig. 236. Secțiunea nervului auditiv. Trepanația cu freza și pensa mușcătoare.

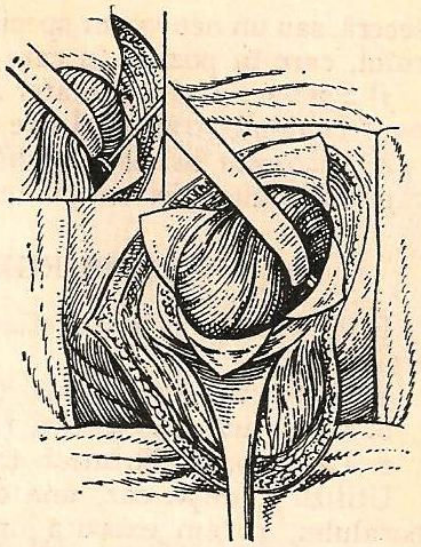

Fig. 237. Deschiderea marei cisterne.

e) Deschiderea cisternei posterioare. Cu o lamă metalică maleabilă depărtăm în afară și în sus masa cerebeloasă, lama fiind introdusă delicat pe fața posteroinferioară a cerebelului (fig. 237). Cisterna posterioară se deschide deseori de la sine sau este necesar s-o deschidem cu vîrful unui aspirator fin, cu care aspirăm lichidul cefalorahidian.

f) Deschiderea cisternei laterale pontocerebeloase. Lama depărtătoare se așază între fața externă a cerebelului și fața posterioară a stîncii. Pe măsură ce aspirăm lichidul, masa cerebeloasă se depărtează tot mai ușor de fața posterioară a stîncii.

g) Inspecția unghiului pontocerebelos. După această comprimare înăuntru și înapoi a masei cerebeloase recunoaștem imediat în jos gaura ruptă posterioară cu nervii care trec prin ea. Inspectînd cu atenție partea superioară a feței posterioare a stîncii, observăm cum facialul și auditivul pătrund în conductul auditiv intern (fig. 238).

h) Izolarea nervului auditiv. După ce ne dăm seama de situația vascularizației la acest nivel, căutăm să izolăm nervul auditiv de facial, care este situat sub auditiv. Un cîrlig fin și bont, introdus între cei doi nervi, încarcă auditivul și lunecă ușor între cei doi nervi. Prin deplasarea ușoară a auditivului apare sub el facialul.

i) Secțiunea nervului se face cu un foarfece fin, sau cu un bisturiu în formă de

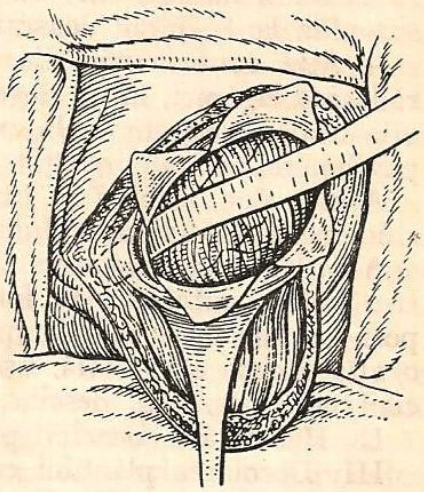

Fig. 238. Descoperirea și secționarea nervului auditiv în unghiul pontocerebelos (Aubry).

seceră, sau un neurotom special cu care se secționează numai fibrele vestibularului, care în poziția în care se găsește bolnavul sînt așezate posteroinferior.

j) S u t u r a durei mater se face cu un fir de lînă, apoi se suturează lamboul în două straturi. Între dura și lambou se lasă un dren timp de 48 de ore.

2. *Secțiunea nervului vestibular după procedeul lui House* va fi descrisă la capitolul chirurgiei stîncii temporalului.

CHIRURGIA STÎNCII TEMPORALULUI

Diferitele afecțiuni ale stîncii temporalului pot fi rezolvate chirurgical pe trei căi:

a. Calea transtemporală (House).
b. Calea translabirintică (House).
c. Calea paralabirintică (Seiffert și Güttich).

Utilizînd, după caz, una dintre aceste trei căi de abordare a stîncii temporalului, putem executa următoarele intervenții*:

1. Secțiunea nervilor petroși în cefaleele postotitice și posttraumatice.
2. Trepanația canalului semicircular superior.
3. Închiderea breșelor meningelui de la nivelul tegmen-timpanului.
4. Descoperirea ganglionului geniculat și a primei porțiuni a facialului.
5. Secțiunea nervului vestibular pe cale extradurală.
6. Chirurgia tumorilor din conductul auditiv intern.

a) C a l e a t r a n s t e m p o r a l ă (House). Deschiderea scuamei temporalului pe cale preauriculară sau supraauriculară este mai mult o intervenție neurochirurgicală, ce se poate realiza în perfectă securitate și într-un serviciu de O.R.L. Sub narcoză, bolnavul e așezat în poziție semișezîndă, iar operatorul stă pe un scaun ridicat.

I. *Incizia cutanată.* Se poate executa în mai multe feluri:

— O incizie unică verticală de la 12 pînă la 15 cm, situată la 1 cm înaintea rădăcinii helixului, care să pornească de la rădăcina zigomei și să urce în sus pînă la 1—2 cm deasupra limitei superioare a temporalului.

— Alte două incizii, dintre care una verticală de 6—8 cm pornind de la rădăcina zigomei, la un deget înaintea tragusului, și a doua incizie mai mult orizontală, pornește de la extremitatea inferioară a primei incizii și înconjură pavilionul pe sub inserția lui superioară, terminîndu-se înapoia lui.

Aceste două incizii se utilizează pentru calea supraauriculară, cînd deschidem scuama temporalului prin c r a n i o t o m i e .

Abordarea piramidei petroase printr-un v o l e t t e m p o r a l se face printr-o incizie cutanată, în formă de potcoavă lărgită: o incizie verticală, ce pornește din mijlocul zigomei și urcă cu trei degete deasupra pavilionului; o altă incizie orizontală, ușor curbă, se termină la începutul unei a 3-a incizii verticale, care descinde pînă la asterion (fig. 239).

II. Hemostaza buzelor plăgii și ligatura vaselor temporale superficiale.

III. Decolarea planului cutanat al lamboului, pentru a pune în evidență aponevroza temporală, care e coborîtă în jos.

* Toate aceste probleme au fost dezbătute pe larg la Simpozionul internațional de la Madrid, din 1969, și la Congresul Mondial de O. R. L. din Mexico, 1969.

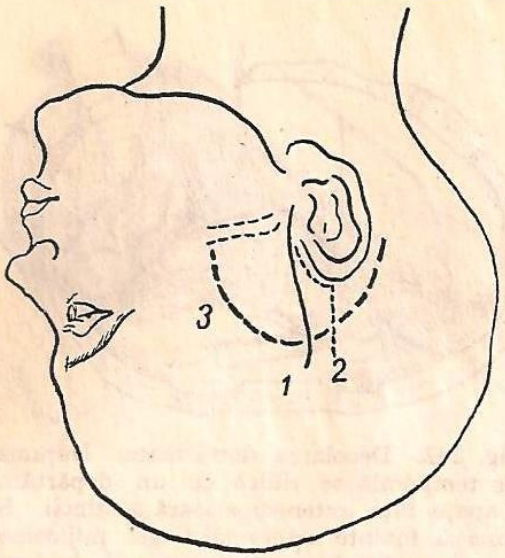

Fig. 239: *1* — incizia verticală preauriculară; *2*—incizia în baionetă, în jurul pavilionului; *3* — incizia arciformă neurochirurgicală cu un larg volet osos aderent la mușchiul temporal.

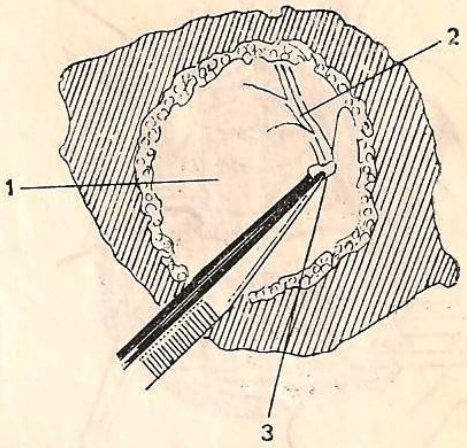

Fig. 240: *1* — dura mater; *2* — artera meningee mijlocie; *3* — pensarea arterei.

IV. Incizia aponevrozei în T inversat, ramura verticală fiind paralelă cu fibrele musculare, care sînt mai mult îndepărtate decît incizate, și ramura orizontală incizează aponevroza la marginea superioară a zigomei.

B o u c h e și F r è c h e secționează deodată lamboul temporal de 6 cm lungime și de 5 cm lărgime și îl decolează cu periostul deodată, pînă la 3 cm de pediculul anteroinferior al mușchiului temporal.

V. După aplicarea unui depărtător autostatic, se deschide etajul mijlociu al bazei craniului cu orice trepan (al lui Doyen). Primul orificiu se execută la 2 cm deasupra conductului auditiv extern. Prin acest orificiu se decolează dura și cu o pensă mușcătoare lărgim deschiderea în scuama temporalului. Rezecția înainte trebuie făcută cu grijă, ca să nu lezăm ramurile arterei meningee mijlocii (fig. 240). În jos se rezecă pînă la piciorul scuamei și dacă este groasă, se mușcă întîi din tabla internă, cu grija de a nu leza dura. Limita superioară a rezecției să nu depășească scuama temporalului. Marginile rezecției să nu prezinte asperități. Nici o bucată de os nu trebuie să se piardă în spațiul extradural. Partea groasă a scuamei trebuie îndepărtată uneori cu dalta, îndreptată în sus și înăuntru și niciodată orizontal, pentru a nu se fisura tegmenul. Înapoi, rezecția să nu depășească cu 1 cm marginea superioară a conductului. Înainte trebuie să se oprească la egală distanță între apofiza orbitară a malarului și articulația temporomaxilară.

Cînd dorim să deschidem scuama printr-un v o l e t t e m p o r a l, executăm cu trepanul un orificiu posteroinferior, la 1 cm deasupra asterionului, decolat cu grijă, pentru a evita sinusul lateral. Gaura anteroinferioară o facem deasupra zigomei și cea inferioară deasupra conductului auditiv extern. Cu o freză în formă de disc de 2 cm diametru, B o u c h e taie un volet de 4 cm lungime și 3 cm lărgime. Frezarea o face pînă la tabla internă, pe care o îndepărtează apoi cu o lovitură de daltă (fig. 241).

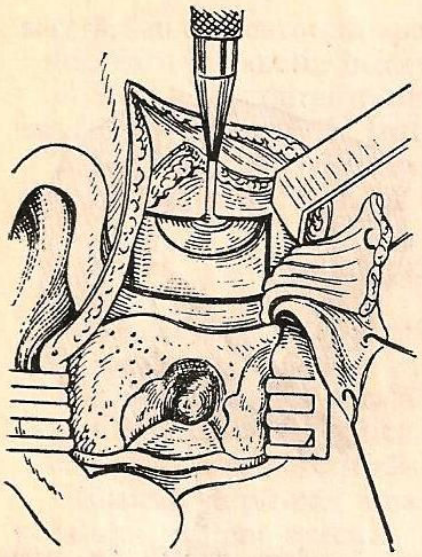

Fig. 241. Craniotomia supraauriculară dreptunghiulară executată cu freza în formă de disc (Bouche și Frèche).

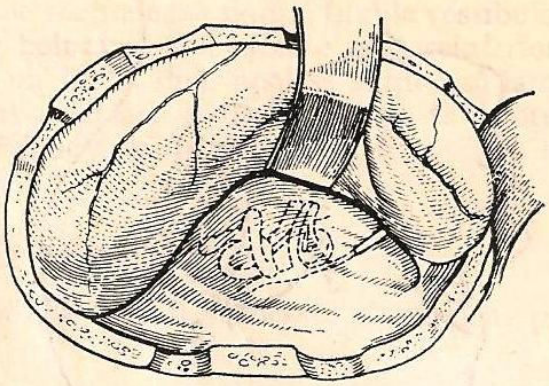

Fig. 242. Decolarea durei mater. Duramater temporală se ridică cu un depărtător și apare fața anterosuperioară a stîncii. Se observă înainte artera meningee mijlocie și înapoi orificiul nervilor pietroși, înaintea eminenței arcuata. Liniile punctate arată proiecția urechi interne, a facialului și a conductului auditiv intern.

VI. *Decolarea durei mater* se face ușor după deschiderea craniului prin craniotomie sau volet temporal. Decolarea feței anterosuperioare a stîncii este mai dificilă la nivelul suturei petroscuamoase interne, unde există aderențe, care trebuie secționate cu prudență, mai ales la bolnavii în vîrstă, cu fragilitatea meningelui (fig. 242). Mergînd cu decolarea tot mai înăuntru, descoperim eminența arcuata, precedată deseori de altă eminență. Înapoi, decolarea este limitată de creasta osoasă, unde dura se unește cu cortul cerebelului și se dedublează pentru a înconjura sinusul petros superior.

Dura mater temporală se ridică în sus cu o lamă depărtătoare, pentru a vedea toate elementele anatomice de pe fața anterosuperioară a stîncii: înainte apare artera meningee mijlocie (fig. 243), ieșind din gaura rotundă mică; mai înapoi, orificiile nervilor petroși (fig. 244), înaintea eminenței arcuata.

1. *Secțiunea nervilor petroși în cefaleele postotitice și posttraumatice.* Neurotomia chirurgicală a nervilor petroși în cefalee se justifică prin ipoteza prezenței în acești nervi a unor fibre vegetative, răspunzătoare de vasomotricitatea meningelui, după A u b i n și C l e r c, care au pus la punct tehnica și indicațiile acestei intervenții. Rezultatele postoperatorii sînt inconstante. Totuși, un ultim refugiu, după încercarea tuturor tratamentelor medicamentoase, această intervenție a dat ameliorări indiscutabile și chiar vindecări definitive, dacă indicația operatorie a fost pusă corect.

Cefaleea, după repetatele operații ale otitelor supurate cronice, chiar dacă examenul local nu decelează nimic la examinările clinice și de laborator, constituie o indicație de neurotomie a petrosilor. Cefaleea posttraumatică (accidentală sau chirurgicală), cu vertij atipic și vîjîituri variabile, sau chiar

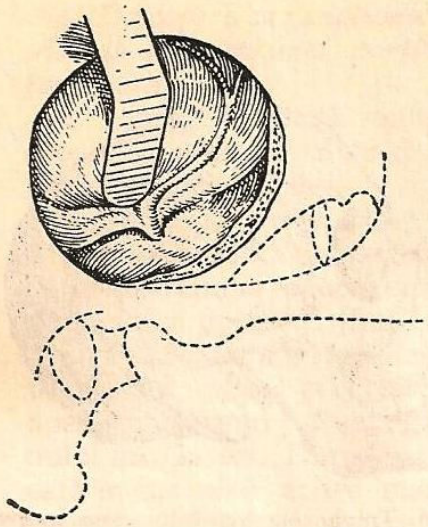

Fig. 243. După trepanația supra-auriculară a scuamei temporalului, dura mater este trasă în sus după care se observă artera meningee mijlocie.

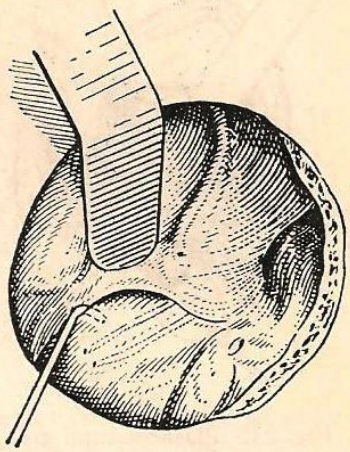

Fig. 244. Pe fața anterosuperioară a stîncii se observă nervii petroși. Cîrligul liberează marginea superioară a stîncii și sinusul petros.

o diplopie intermitentă, este simptomul care indică neurotomia nervilor petroși.

Craniotomia a fost utilizată de A u b i n și C l e r c drept cale de abordare a petroșilor:

Decolarea durei mater, în mod treptat, în dreptul fosei cerebrale mijlocii. Cu o lamă depărtătoare netedă se depărtează în sus dura cu hemisferul cerebral și se observă din afară înăuntru în mod succesiv: sutura petroscuamoasă legată de dura prin fibre conjunctive; *eminența subarcuata* inconstantă, în vecinătatea căreia se află arcul canalului semicircular superior și, în fine, mai înainte și mai înăuntru de această eminență apar hiatusurile nervilor petroși superficiali, care încrucișează sutura petrosfenoidală. Hiatusul intern, prin care trece marele nerv petros superficial și o arteriolă din artera meningee mijlocie; hiatusul extern ceva mai anterior și uneori dedublat (hiatus accesor), prin care trece micul nerv petros superficial. Izolarea acestor nervi este dificilă de multe ori, fiindcă o serie de tractusuri conjunctive leagă osul acestor hiatusuri de dura și, cum aceste fibre conjunctive iau o direcție identică cu a nervilor, pot fi ușor confundate cu aceștia. Microscopul ușurează identificarea lor. B o u c h e introduce un diafanoscop în conduct, precizînd prin această iluminare limita internă a casei, fapt ce constituie un ghid important pentru identificarea ramurilor facialului.

Secțiunea petroșilor nu trebuie făcută prin tracțiune sau prin electrocoagulare, ci numai cu ajutorul unor foarfece fine și lungi. Hemoragia produsă de secțiunea arteriolei din meningee se oprește imediat în mod spontan.

Sutura plăgii, după ce se asigură o hemostază perfectă se face, suturînd întîi musculatura și apoi stratul cutanat.

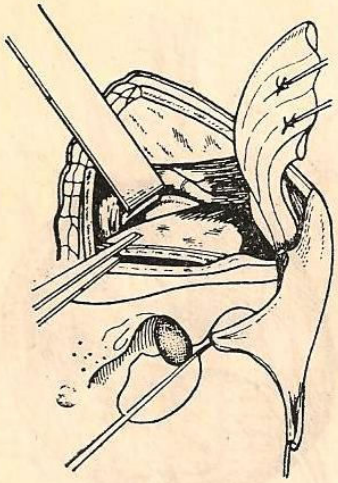

Fig. 245. Plasarea unui grefon osos ce acoperă breșa tegmenului (Bouche și Frèche).

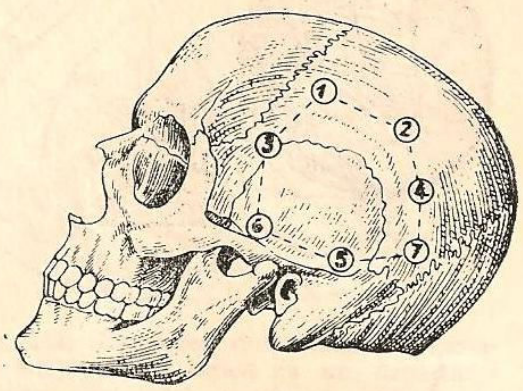

Fig. 246. Trepanația voletului osos începe la punctul *1* și *2* superior și se termină la punctul *5* și *6* inferior. Unghiul posteroinferior, cel mai hemoragic, se execută la urmă (Eagleton).

Incidențele operatorii nu sînt importante. Lezarea ramurii posterioare a arterei meningee mijlocii se rezolvă prin electrocoagularea celor două capete. Tracțiunea nervilor petroși poate da o pareză facială. Tracțiunea prea puternică a durei cu lobul temporal de partea stîngă trebuie evitată. Tensiunea cerebrală provocată de acest depărtător poate fi evitată prin perfuzie cu ser glucozat hipertonic, instalată de la începutul intervenției.

2. *Trepanația canalului superior.* Indicațiile acestei trepanații sînt excepționale. Bouchet a indicat această trepanație în tratamentul vertijului.

Punctul de reper al trepanației este eminența arcuata, în vecinătatea căreia se găsește arcul canalului semicircular superior. Frezarea la acest nivel se face cu o freză polizoare și cu o aspirație și irigație continuă cu soluție Ringer.

3. *Închiderea breșelor meningelui de la nivelul tegmen-timpanului fracturat.* Prin tegmenul casei fracturat se scurge lichid cefalorahidian, din breșa durei mater. Radiografia și mai ales tomografia poate preciza locul fisurei tegmen-timpanului. Pentru a închide aceste două leziuni, Bouche utilizează un lambou pediculat de aponevroză temporală, din partea posteroinferioară a mușchiului cu un pedicul anterior. Fața externă a aponevrozei se plasează în contact cu dura mater, iar fața internă debarasată de fibrele musculare vine așezată pe fisura tegmenului. Un alt lambou de aponevroză prelevat de deasupra precedentului închide breșa craniotomiei.

Putem plasa și o grefă liberă între tegmenul fracturat și breșa durei mater din aponevroza temporală. Dacă fractura tegmenului este largă, Bouche recomandă închiderea ei cu un fragment de os, prelevat din voletul scuamei temporalului (fig. 245). Tot Bouche a observat că cefaleele postotitice, datorite unei plăci de pahimeningită, localizată deasupra tegmenului, se vindecă dacă se insinuează un lambou aponevrotic temporal între dura mater pahidermică și tegmen-timpani.

stîncii. Să recunoaștem artera meningee mijlocie înainte; identificăm, eminența arcuata și în special orificiile nervilor petroși. Acești nervi sînt liberați dinainte înapoi și la 1 cm aproximativ ajungem la ganglionul geniculat, care trebuie pus în evidență în totalitate.

Rezecția se face apoi din afară înăuntru, în direcția conductului auditiv intern. Trebuie să rămînem cu frezajul mereu în apropierea facialului, pentru a nu leza canalul semicircular superior înapoi și cocleea care este înaintea facialului, iar înăuntru marele nerv petros superficial (fig. 248, color). Se frezează cu grijă peretele superior al conductului auditiv intern, cînd apare la un moment dat manșonul durei mater. Secțiunea acestui manșon permite expunerea facialului și a celorlalți nervi. La acest nivel se secționează vestibularul cu grijă de a nu leza facialul deasupra lui. Cele două capete sînt îndoite înăuntru și în afară, pentru a nu se produce reunirea lor.

6. *Chirurgia tumorilor conductului auditiv intern.* Înaintea dezvoltării neurochirurgiei, otologii s-au ocupat de chirurgia tumorilor pontocerebeloase. Astfel, B a l a n c e a extirpat prima tumoare pontocerebeloasă pe cale auriculară în 1894. Calea occipitală este o operație laborioasă, mult mai traumatizantă decît calea auriculară. Microchirurgia auriculară a creat condiții operatorii deosebite, care cruță bolnavul de multe complicații.

Deși intervențiile pe cale suboccipitală s-au ameliorat mult ca mortalitate, calea translabirintică și cea paralabirintică sînt căi mai scurte, cu cruțarea facialului, fără hemoragii însemnate și cu un tratament postoperator mai simplu. Dacă calea supraauriculară descrisă se utilizează numai pentru tumorile mici, localizate în conductul auditiv intern, apoi cele două căi (translabirintică și paralabirintică) pot aborda neurinoamele care au depășit conductul cu aproximativ 1 cm în unghiul pontocerebelos. Chiar și neurinoamele mai voluminoase, care din cauza stării generale și a vîrstei nu pot fi operate pe cale occipitală, se pot extirpa pe cale paralabirintică sau translabirintică (H o u s e). Bolnavii care prezintă semne de compresiune pontocerebeloasă, care se prezintă într-o fază avansată și care nu-și mai pot ține echilibrul vor fi dați pe mîna neurochirurgului.

Pentru a alege calea de abordare a tumorilor conductului auditiv intern, trebuie să cunoaștem sediul și volumul tumorii. *Diagnosticul precoce* al acestor tumori este greu. Datele noi care au apărut în ultimii ani în semiologia neurinomului de acustic, cu privire la audiție, echilibru și starea nervului facial, permit un diagnostic mai precoce.

Clinic, primul semn care apare este *surditatea de percepție progresivă* de mai mulți ani. Hipoacuzia poate fi asociată în 50% a cazurilor cu *acufene,* care sînt inconstante și mai puțin jenante și apar după instalarea hipoacuziei. H o u s e a observat cazuri care au debutat cu acufene. P i a l o u x și P e r t u i s e t au observat la aceste cazuri o atingere a frecvențelor 4 000 și 8 000. Excepțional, surditatea poate apărea în mod brusc din cauza unei hemoragii intra-tumorale cu compresiune pe nerv sau un spasm al arterei auditive.

Un interogatoriu mai amănunțit ne poate scoate în evidență un ușor *dezechilibru* în mers, intermitent, sau un ușor vertij de poziție. Deseori, dezechilibrul în mers este net și progresiv. Rareori, mișcările brusce ale capului

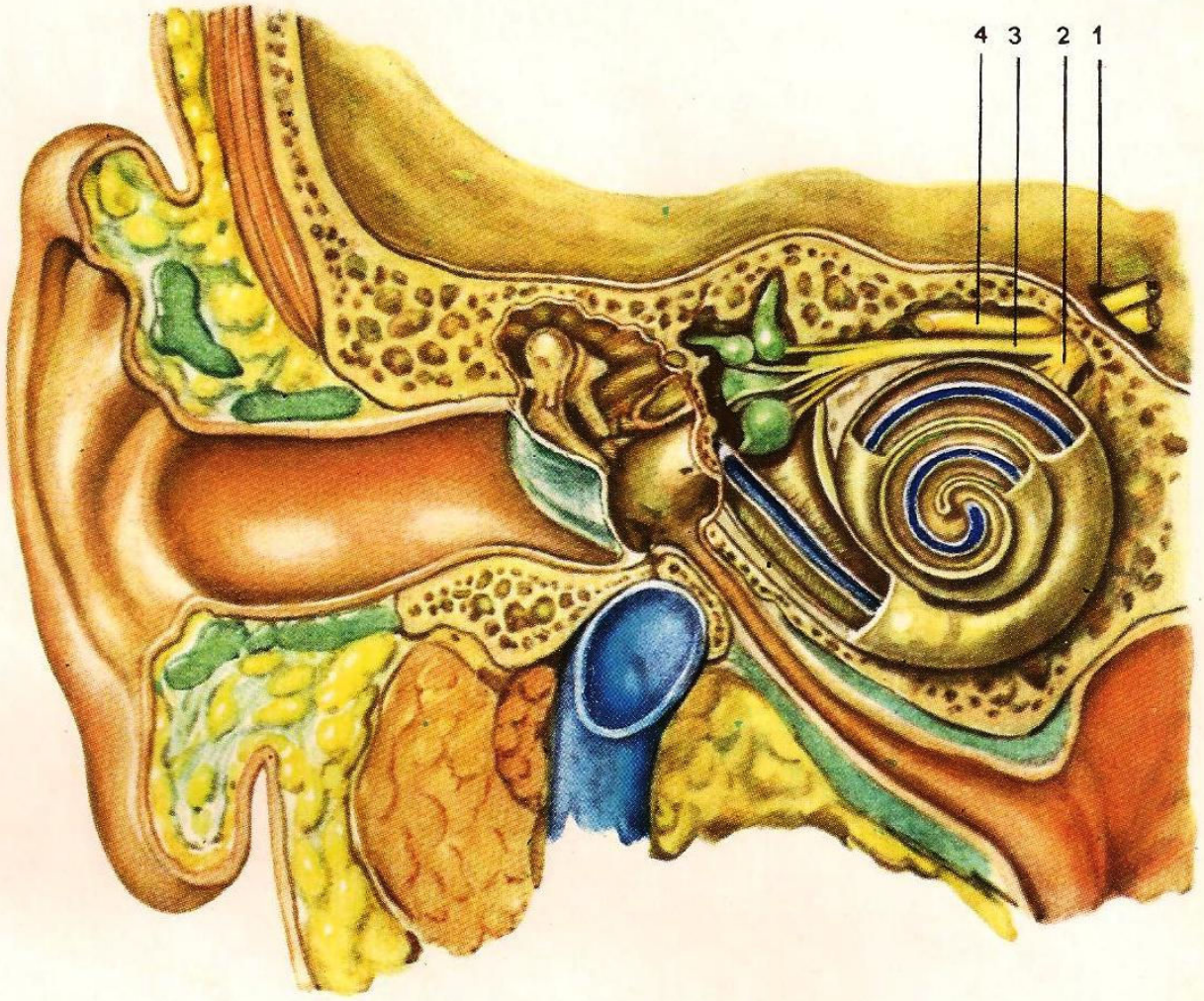

Fig. 248. Raporturile dintre nervul facial și cocleovertibular (Netter):
1 — orificiul intern al conductului auditiv; *2* — nervul coclecar; *3* — nervul vestibular; *4* — nervul facial.

produc vertij. Aproape la toate cazurile punem în evidență o hipoexcitabilitate vestibulară.

Atingerea *facialului* survine tîrziu, sub forma unui hemispasm al feței sau o ușoară pareză. Atingerea *trigemenului* poate apărea înaintea facialului, la un examen atent al neurologului.

Examentul audiometric variază sub aspectul audiogramei *tonale*: o curbă care descinde de la grave spre acute; audiția poate fi păstrată pînă la frecvența de 1 000, după care scade rapid. Uneori, curba este orizontală, cu o pierdere de 40—60 dB la toate frecvențele, însă frecvențele 4 000 și 8 000 nu mai sînt percepute. Alteori, poate apărea o curbă în „U", cu atingerea frecvențelor mijlocii.

Recruitmentul este absent, însă nu e un semn absolut. Trebuie să controlăm toate testele: Fowler, Lücher, S.I.S.I. testul lui Jerger. Rezultatele acestor probe sînt în general negative.

Ca un semn de leziune retrococleară este și fenomenul numit de „relaps", ceea ce înseamnă că pragul unei frecvențe este auzit la început și apoi dispare rapid perceperea lui. Dacă intensificăm sunetul cu 5—10 dB, se aude din nou, însă tot pentru o scurtă durată.

Audiometria automatică a lui Békésy se execută cu un aparat automat. Pragurile tuturor frecvențelor sînt înregistrate pe o audiogramă cu două trasee: una care e produsă de sunet continuu și alta de sunet discontinuu. La un individ normal, cele două curbe sînt aproape suprapuse. Decalajul între cele două curbe este diferit, dacă leziunea este endococleară sau retrococleară. Deseori, neurinomul de acustic răspunde la curba de tip III sau tip IV (B é k é s y - J e r g e r). Nici aceste date nu sînt constante.

Testul de inteligibilitate, prin audiometria vocală, confirmă caracterul retrococlear al atingerii auditive, fără a putea confirma existența numai a neurinomului.

În concluzie, o surditate de percepție, fără recruitment, cu „relaps", este foarte suspectă de neurinom, mai ales dacă se acompaniază cu o scădere importantă a testelor de inteligibilitate.

Examenul vestibular necesită căutarea atentă a nistagmusului spontan unilateral orizontal și rareori bilateral, cu hipoexcitabilitate vestibulară de partea bolnavă. Un nistagmus vertical spontan în poziția Rose, asociat cu hipoexcitabilitate și hipoacuzie, sînt semne importante. Se mai poate adăuga și o deviație spontană a indexelor, uni- sau bilateral. Electronistagmografia ne dă cele mai importante date.

Explorarea *nervului facial* arată că el poate fi atins precoce, însă inaparent sub aspectul clinic — micșorarea vitezei de conducere electrică a nervului (P u l e c). Fibrele gustative și secretorii sînt frecvent alterate (G a r c i n). Secreția lacrimală provocată (testul lui Schirmer) este net diminuată de partea bolnavă (2/3 din cazurile lui House). Electrogustometria indică o diminuare unilaterală. Studiul reacției mușchiului scării, ca și atingerea nervului trigemen, care poate fi precoce (sensibilitatea corneană, cutanată, și chiar nevralgia trigeminală).

Diagnosticul pozitiv se pune pe sindromul cocleovestibular, unilateral, de tip retrolabirintic. Se poate asocia și atingerea facialului sau trigemenului. Examenul radiologic și radiografic al conductului sînt importante. Lărgirea sub formă de pîlnie a conductului auditiv intern, ca și marginile dințate ale orificiului intern sînt semne caracteristice. Radiografiile de ansamblu au importanță în extinderea tumorii.

Diagnosticul diferențial trebuie făcut cu sindromul endolabirintic și sindromul central. În sindromul endolabirintic, vertijul Ménière este evident, cu o hipoacuzie predominantă la frecvențele acute, și hipoexcitabilitatea vestibulară este importantă. Recruitmentul este prezent. Nu găsim nici semne radiologice. Staza papilară și tulburările de sensibilitate ale corneei lipsesc.

În sindromul vestibular central, semnele vestibulare sînt evidente, în contrast cu cele cocleare care sînt absente.

Diagnosticul etiologic, leziunile arahnoidei pontocerebeloase au antecendente traumatice sau otitice. Surditatea este mixtă, recruitmentul prezent aproape întotdeauna. Nu sînt semne radiologice. Chistul arahnoidian se comportă ca o tumoare. Alte tumori, în afara neurinomului, sînt:

Meningeomul, neurinoamele altor nervi cranieni: al trigemenului, ai facialului. Excepțional putem întîlni un neurinom bilateral, un colesteatom; hemangiom; lipom; osteom, anevrism etc.

Abordarea transtemporală a conductului auditiv intern

a. (*extralabirintică și extradurală*)

U. F i s c h a adus cîteva îmbunătățiri tehnicii lui H o u s e.

Astfel, bolnavul este așezat în decubit dorsal, cu capul întors spre partea sănătoasă, incizia pielii se face de la rădăcina arcadei zigomatice și pînă la marginea superioară a mușchiului temporal (fig. 249 I și II).

Mușchiul temporal se secționează în cruce (fig. 249 b) și se decolează pentru a pune în evidență scuama temporalului. Cele patru porțiuni ale mușchiului se fixează cu catgut cromat. Se practică o craniotomie de 2 × 3 cm, cu freza tăietoare (fig. 249 c), care necesită un timp mai îndelungat decît alte metode, mai ales că scuama temporalului este foarte variabilă ca grosime. Voleul are formă dreptunghiulară.

Marginea inferioară a craniotomiei este lărgită cu o pensă mușcătoare, pentru a ajunge pe podeaua fosei cerebrale mijlocii (fig. 249 d).

După îndepărtarea voleului cu un cîrlig și păstrarea lui în soluție Ringer se face hemostaza, cu ajutorul unui cauter bipolar, prin coagulare sau ceară, a vaselor de pe marginea osului secționat cu freza.

Sub controlul microscopului se decolează cu grijă dura de pe fața anterosuperioară a stîncii, detașîndu-se greu din cauza corpusculilor lui Pachioni, care sîngerează mereu, și a aderențelor durei la fisura petroscuamoasă, care se secționează. După decolarea suficientă a durei se pune în evidență eminența arcuata și se plasează un depărtător autostatic pe marginile laterale ale orificiului de craniotomie. Un tampon legat cu ață se așază în unghiul diedru dintre dura și stîncă, pentru a evita căderea pulberei osoase pe această regiune.

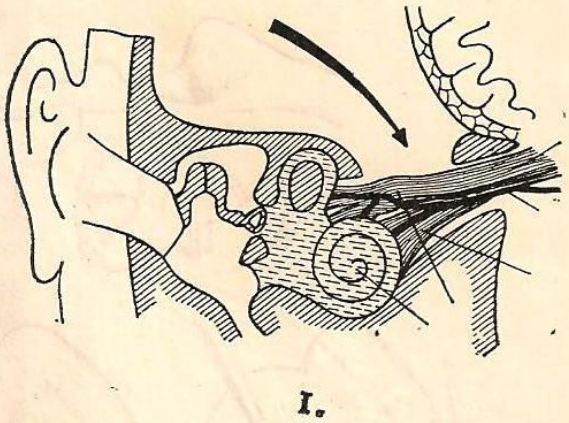

I.

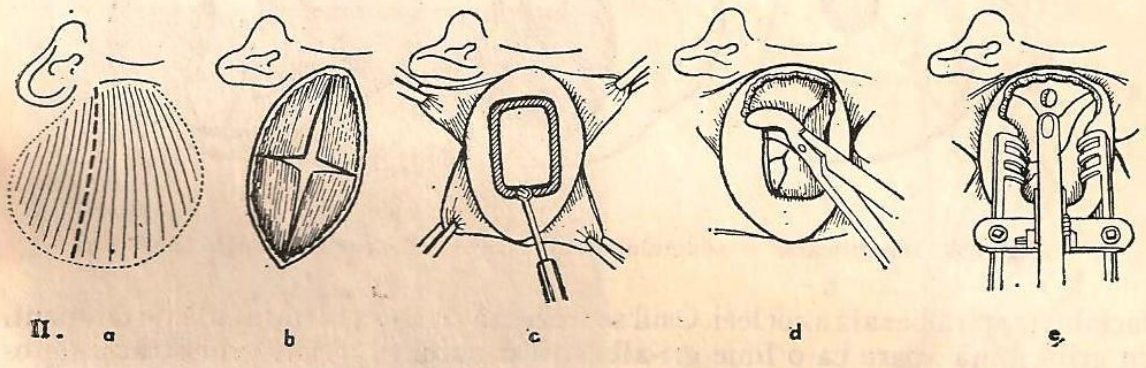

II. a b c d e

Fig. 249. I — reprezentarea schematică a căii transtemporale extralabirintice apropiată de canalul auditiv intern; II — timpii operatori în abordarea transtemporală a conductului auditiv intern (Fisch):

La decolarea marginii superioare a stîncii, trebuie să avem o deosebită grijă, pentru a nu leza sinusul venos petros superior, care se ridică odată cu dura mater.

Cu o spatulă de tip Cushing sau depărtătorul lui House se menține lobul temporal ridicat (fig. e).

Identificarea conductului auditiv intern se face prin descoperirea eminenței arcuata și a suprafeței osoase spre vîrful stîncii, pe o distanță de 10—15 mm. În timpul acestei decolări apare marele nerv petros superficial la ieșirea lui din hiatusul facialului. Pe lîngă marele nerv petros superficial, cel mai important reper este canalul semicircular superior, pentru identificarea canalului auditiv intern. Suprafața osoasă dinăuntrul eminenței arcuata este situată deasupra conductului auditiv intern. Constatările pe cadavru arată că este un raport constant între canalul semicircular superior și conductul auditiv intern. Nervul vestibular și nervul facial cu anastomozele vestibulofaciale pot fi descoperite ușor dacă se ține seama de faptul că nervul vestibular are un traiect drept în jumătatea posterioară (externă) a conductului auditiv intern, urmînd o linie către ampula superioară, astfel încît canalul semicircular superior și nervul vestibular delimitează o zonă de aproximativ 60°, centrat de ampula superioară (fig. 250 b).

Dacă în acest sector se îndepărtează osul cu freza în mod treptat, rămînînd mereu cît mai aproape de canalul semicircular superior, ajungem să descoperin jumătatea posterioară a conductului auditiv intern, fără pericolul de a leza

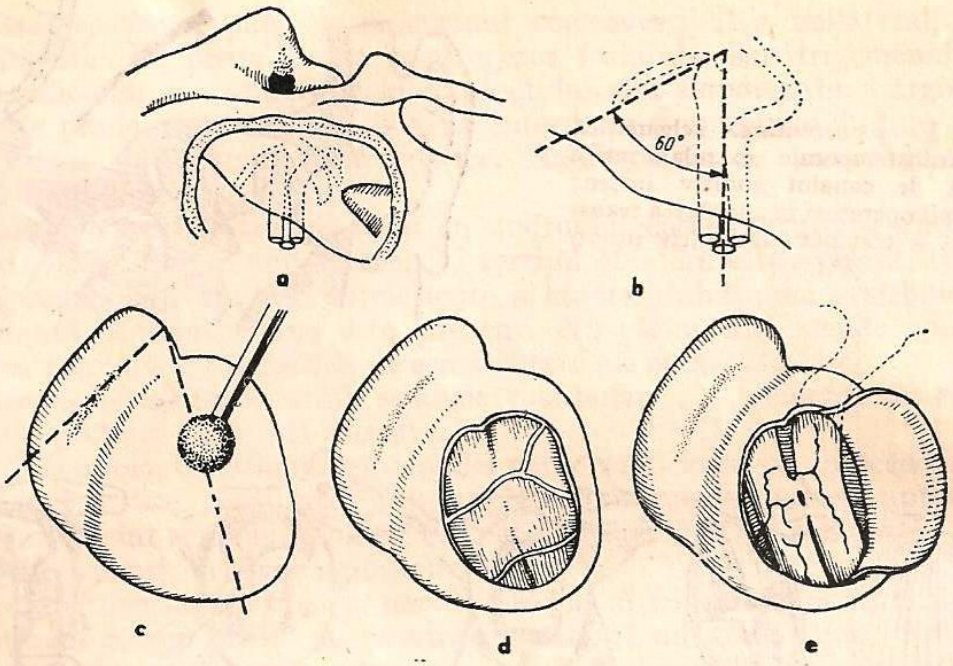

Fig. 250. Identificarea conductului auditiv intern de partea stîngă (Fisch).

facialul și spira bazală a cocleei. Osul se frezează cu freza ultrarapidă de diamant, cu grijă, pînă apare ca o linie gri-albastră canalul superior, prin stratul de os subțire rămas nefrezat (fig. 250 a).

Acest canal trebuie identificat în timpul chirurgiei transtemporale a stîncii, pentru a evita lezarea lui. B o u c h e introduce un diafanoscop în conduct, precizînd prin acesta iluminarea casei timpanului, fapt ce constituie un ghid important pentru orientarea în cîmpul operator. Descoperirea canalului superior reduce la minimum necesar decolarea durei spre interior și astfel evităm sîngerarea care întunecă cîmpul operator.

După ce apare linia albastră a canalului superior, osul delimitat de această linie și alta imaginară, trasată sub un unghi de 60° și centrată de ampula superioară, se frezează sub controlul microscopului și irigație-aspirație continuă, cu freze de dimensiuni din ce în ce mai mici, pînă apare zona albăstruie a jumătății posterioare a canalului auditiv intern. După identificarea acestei porțiuni superioare (durală) a conductului, se continuă cu frezarea pînă aproape de orificiul intern al conductului, lăsînd o punte osoasă deasupra acestui orificiu pe care se sprijină spatula, ce îndepărtează lobul temporal.

Stratul de os rămas deasupra durei din conduct se îndepărtează cu o chiuretă fină, ca și la decomprimarea facialului (fig. 250 b).

Dura care acoperă nervii pînă în fundul conductului auditiv intern este incizată în partea posterioară și îndepărtată lateral (fig. 250 e).

După incizia și îndepărtarea durei apare nervul vestibular, îndreptîndu-se în direcția ampulei superioare (fig. 251, a). Lichidul cefalorahidian pulsează mereu în plagă prin orificiul creat în dură și care apoi se închide cu o grefă de mușchi temporal.

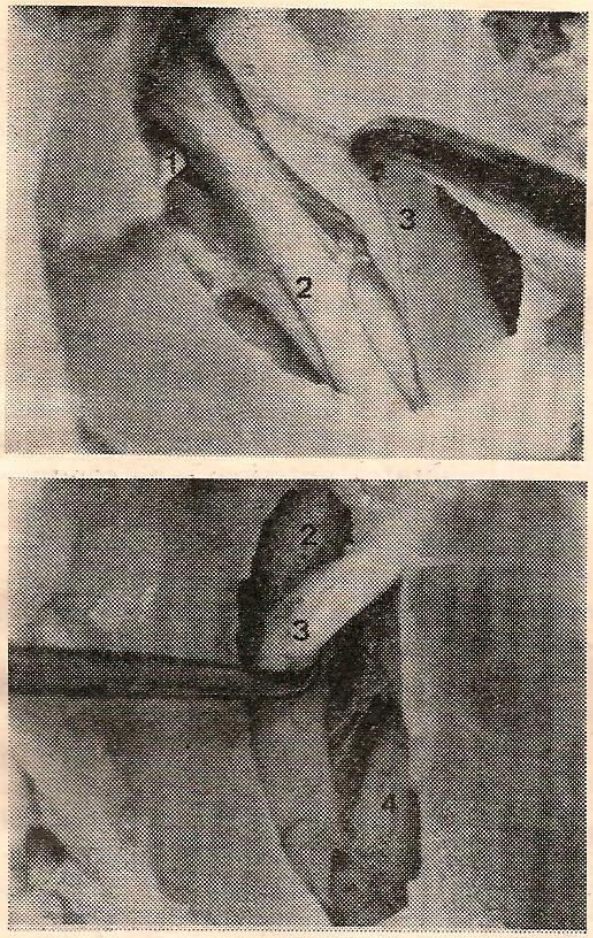

Fig. 251 — vederea conductului auditiv intern stîng prin microscopul operator:

a: *1* — creasta transversă; *2* — nervul vestibular; *3* — nervul facial; *b* : *2* — nervul vestibular; *3* — nervul facial; *4* — nervul coclear (Fisch).

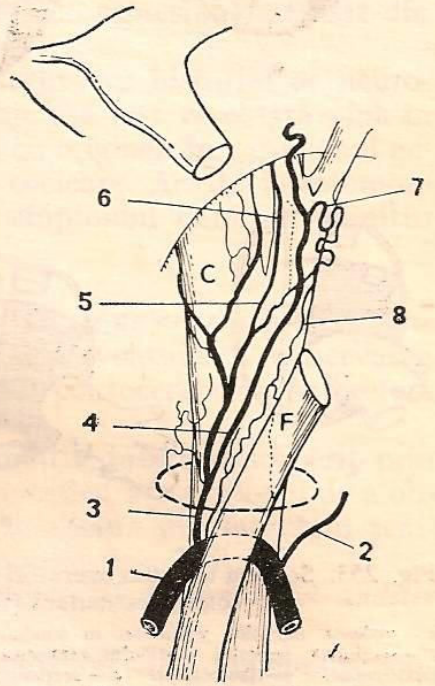

Fig. 252. Sistemul arterial al conductului auditiv intern:

1 — artera cerebeloasă anterioară și inferioară accesorie; *2* — artera sub arcuata; *3* — arterele labirintice; *4* — artera vestibulară anterioară; *5* — artera cocleară; *6* — artera vestibulococleară; *7* — artera ganglionului lui Scarpa; *8* — ramuri arteriale pentru structurile nervoase ale conductului auditiv intern (Fisch).

Facialul aflat superior și intern, după ce scapă de anastomozele cu vestibularul superior (aflat inferior și extern în raport cu facialul), se îndreaptă înainte spre a intra în canalul lui Fallope.

Nervul coclear așezat sub facial (care e dat la o parte cu un cîrlig) intră sub creasta transversă (falciformă), în partea anterioară (fig. 251, b).

Cunoașterea *sistemului arterial al conductului* auditiv intern este esențială pentru orice manevră chirurgicală în această regiune. Sistemul arterial în conduct este cu mult mai complex decît cele descrise în tratatele de anatomie (fig. 252).

Două sau mai multe artere mici intră prin orificiul conductului auditiv intern la adult (F i s c h).

Din aceste artere derivă ramura cocleară, vestibulară și ramura pentru dura și arahnoida din conduct. S i e b e n m a n n (1894) a găsit numai la 50%, o

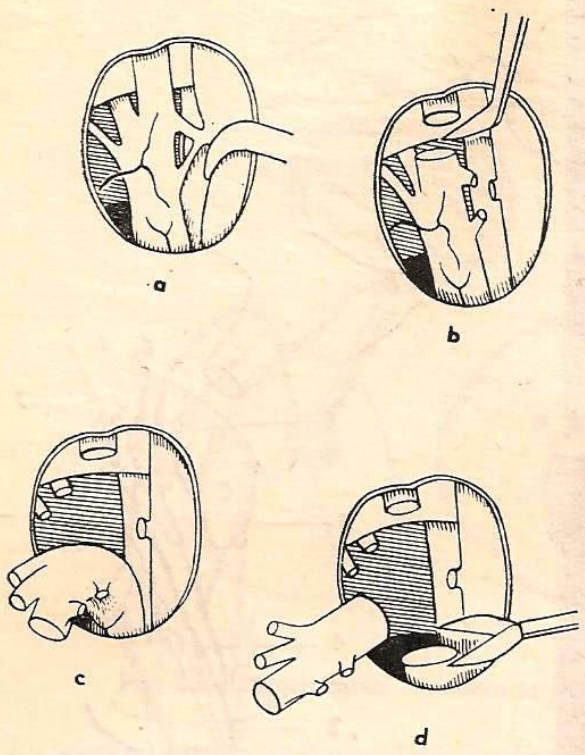

Fig. 253. Schema timpilor operatori pentru neurectomia vestibulară (Fisch):
a — vederea nervului vestibular în conductul auditiv intern; *b* — secțiunea nervului vestibular (ramura superioară) și a anastomozelor vestibulofaciale; *c* — secționarea ramurilor inferioare ale vestibularului; *d* — trunchiul nervului vestibular a fost rotat median; *d* — excizia unui segment al nervului vestibular incluzînd și ganglionul lui Scarpa (Fisch).

singură arteră labirintică, restul prezentînd două arteriole descrise de K o n a s c h k o (1927). Vasele labirintice comunică prin diferite ramificații cu cele nelabirintice, formînd o rețea arterială foarte intricată. Deci denumirea de arteră auditivă internă ar trebui schimbată cu „sistemul arterial al canalului auditiv intern".

Chirurgul otolog trebuie să știe că vasele labirintice au traiect printre facial și coclear numai în jumătatea anterioară a conductului intern. Astfel, manevrele chirurgicale în jumătatea posterioară a conductului auditiv intern nu întîlnesc aceste vase.

Dintre multiplele procedee chirurgicale folosite pe *canalul intern deschis* (neurectomia vestibulară, secționarea anastomozelor vestibulo-faciale, secțiunea selectivă a fibrelor cocleare, explorarea canalului în cazuri suspecte de neurinom de acustic, meatomiosinangioza, descoperirea facialului în conduct și în porțiunea labirintică), cel mai important este *neurectomia vestibulară*, care constă în excizia unui segment al nervului vestibular, cuprinzînd și ganglionul vestibular (s c a r p a). Astfel, nervul facial se izolează de nervul vestibular, prin secționarea anastomozelor vestibulofaciale (Fisch). Ramura superioară (nervul utriculoampular), ca și ramura vestibulară inferioară (incluzînd nervii posteriori sacular și ampular), sînt despărțite la nivelul crestei transverse cu ajutorul bisturiului de neurectomie. Trunchiul nervului vestibular este apoi rotit medial, pentru a expune planșeul conductului auditiv intern. Această manevră evidențiază orificiul intern al conductului și marginea posterioară a nervului coclear sub fibrele facialului, permițînd chirurgului să constate dacă disecția fibrelor vestibularului a fost completă. Fibrele vestibularului care sînt atașate cochlearului pot fi identificate și secționate.

Trunchiul vestibularului este excizat cu ajutorul unei microfoarfece (fig. 253, *a,b,c,d*). În cursul acestei secțiuni, trebuie să avem o grijă deosebită, pentru a nu leza micile artere din conduct, situate în jumătatea anterioară a lui, între nervii facial și coclear. Arteriola pentru ganglionul vestibular se coagulează cu cauterul bipolar, înainte de excizia vestibularului. Sîngerarea din vasele vestibulare restante este minimă și se oprește spontan. După executarea

neurectomiei, dura mater de pe acoperișul conductului se secționează, pentru a se putea acoperi conductul auditiv intern cu o grefă pediculată de mușchi temporal.

Se preferă neurectomia vestibularului (Fisch), în locul neurotomiei simple și îndoirea capetelor nervului (House), pentru a preveni regenerarea fibrelor vestibularului, care este imposibilă odată ce ganglionul vestibular a fost excizat.

De asemenea, pentru a intensifica irigația cocleii, cauterizarea ramurilor arteriale destinate ganglionului vestibular mărește fluxul sanguin prin vasele cocleare rămase. Un alt avantaj ar fi și efectul de decompresiune rezultat din îndepărtarea unui segment din nervul vestibular.

Secționarea anastomozelor vestibulofaciale se execută cu bisturiul de neurotomie. Funcția acestor anastomoze vestibulofaciale n-a fost elucidată pînă în prezent. Se crede că ele ar avea un rol vegetativ, cu originea în ganglionul geniculat și că se extind prin vestibular la fibrele cocleare. Aceste anastomoze vestibulofaciale au fost corelate funcțional cu simptomul clinic de tinnitus (H o u s e, 1963).

Timpii operatori sînt reprezentați în figura 253.

Explorarea canalului auditiv intern în cazurile suspecte de neurinom de acustic care poate fi îndepărtat fără lezarea nervului facial și eventual cu conservarea auzului. Dacă tumoarea s-a extins pînă în unghiul pontocerebelos, se preferă îndepăratarea ei pe cale translabirintică.

Meatomiosinangioza (acoperirea conductului auditiv intern descoperit prin grefă pediculată din mușchiul temporal). Acest procedeu are și scopul de a obține anastomoze vasculare între circulația extracraniană din mușchiul temporal și cea intracraniană din conductul auditiv intern (fig. 254).

Descoperirea nervului facial în segmentul labirintic și în conductul auditiv intern.

Segmentul din conductul intern poate fi ușor controlat după expunerea conductului. În porțiunea labirintică se pornește cu descoperirea de la nivelul fundului conductului auditiv intern (fig. 255). Osul se frezează cu aceeași grijă ca și la descoperirea canalului intern. Irigația-aspirația continuă în timpul frezării, previne încălzirea osului și menține curat cîmpul operator. Ultimul strat subțire de os care mai acoperă facialul se ridică cu un cîrlig fin sau chiuretă. Reperele pentru identificarea segmentului intralabirintic sînt: începutul canalului lui Fallope și hiatusul facialului cu marele nerv petros superficial. Se deschide apoi tegmen-timpani, cînd apare articulația dintre ciocan și ni-

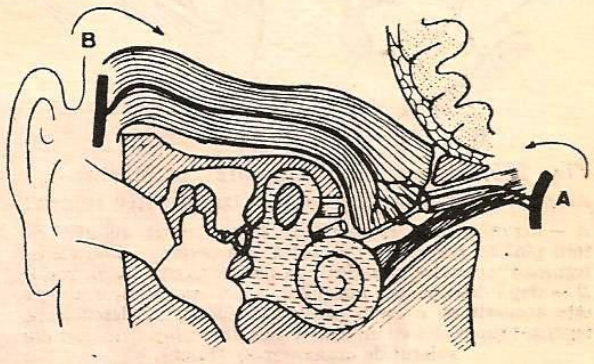

Fig. 254. Principiul meatomiosinangiozei:
A — un lambou pediculat din mușchiul temporal este rotat și așezat pe canalul auditiv intern deschis, pentru a favoriza formarea de anastomoze vasculare, între sistemul arterial al conductului auditiv intern și vasele extracraniene ale pedicului (*B*) (Fisch).

covală. Se poate trece apoi la descoperirea porțiunii timpanice și mastoidiene după procedeul personal. Nervul facial poate fi deci descoperit în totalitate (H o u s e 1963, P u l e c 1966, F i s c h 1969).

În cazul fracturilor transversale sau longitudinale ale stîncii (fig. 256 *a*, *b*,), descoperirea facialului se face întîi în porțiunea timpanică și mastoidiană și se continuă cu calea transtemporală sau calea translabirintică, așa cum am executat-o la cîteva cazuri cu fracturi accidentale ale stîncii și cofoză.

La sfîrșitul intervenției, porțiunea facialului din conductul auditiv intern este acoperită cu un lambou pediculat din mușchiul temporal și restul segmentelor cu venă sau porțiuni din mușchiul sternocleidomastoidian. Dacă tegmen-timpani este fracturat, se aplică fragmente de os din voletul de craniotomie. Astfel, dura nu prolabează în atică, ca să împiedice mișcarea lanțului osicular.

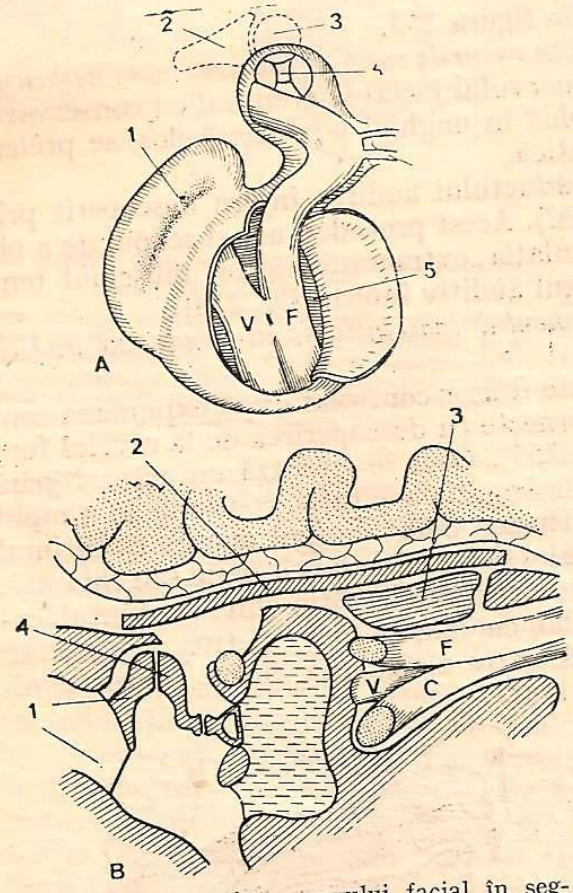

Fig. 255. Descoperirea nervului facial în segmentul labirintic și în conductul auditiv intern:
A — nervul a fost descoperit de la conductul auditiv intern pînă la porțiunea timpanică. Se observă deschiderea tegmen-timpanului și articulația dintre ciocan și nicovală; *B* — după descoperirea facialului, conductul auditiv intern este acoperit cu o grefă musculară liberă, iar deschiderea tegmen-timpanului cu un grefon osos (fragmentul recoltat din voletul de craniotomie) (Fisch).

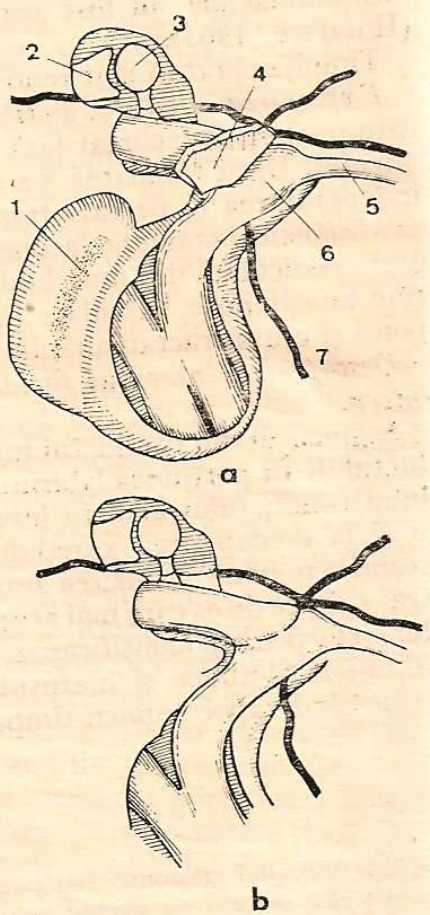

Fig. 256. *a*, *b* — segmentul labirintic de la începutul canalului Fallope și pînă la peretele intern al casei (împreună cu ganglionul geniculat și nervii marele și micul pietros superficial).

Calea fosei cerebrale mijlocii (supra-petroasă și extraduralâ)

(M. Portmann și colab.)

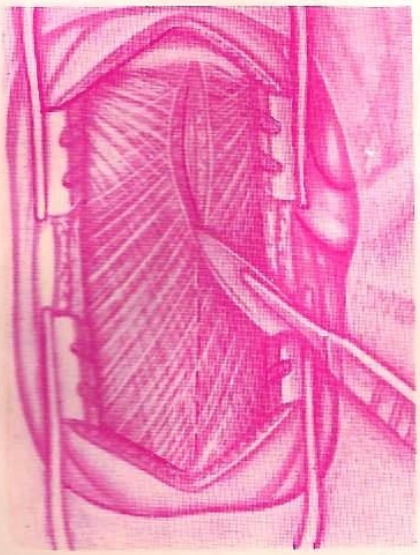

Fig. I. Incizia mușchiului temporal.



Fig. II. Trepanația unui fragment osos (4×4 cm) cu freza.



Fig. III. Decolarea durei-mater de pe marginea superioară a stîncii.



Fig. IV. Așezarea depărtătorului lui House. Frezarea peretelui superior al C. A. I., (înăuntrul și înaintea eminenței avenata.)

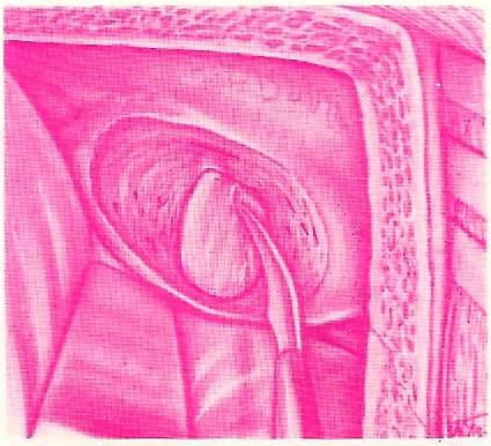

Fig. V. C. A. I. descoperit și dura-mater se incizează puțin mai lateral.

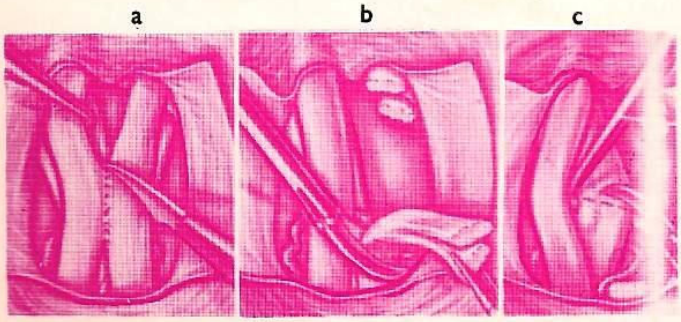

Fig. VI. a = secțiunea anastomozelor acustico-faciale
b = neupectomia vestibularului
c = neupectomia cocleadului.

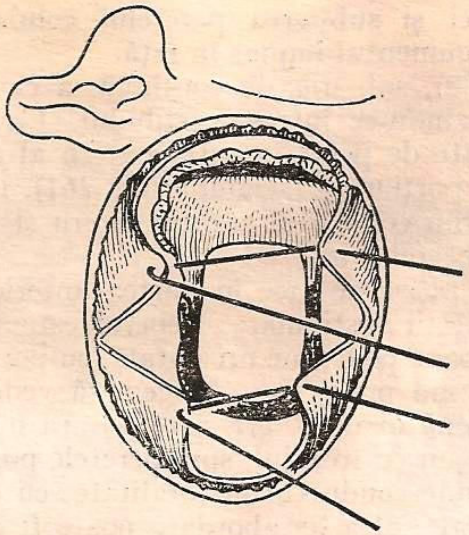

Fig. 257. Reașezarea voletului de craniotomie și reconstrucția mușchiului temporal (Fisch).



Fig. 258. Sutura plăgii cutanate după introducerea unui dren de aspirație (Redon).

La sfîrșitul operației, depărtătorul autostatic este îndepărtat, permițînd revenirea lobului temporal. Se reaplică voletul de craniotomie (fig. 257), iar dura este fixată la mușchiul temporal cu fire de mătase atraumatică, prevenindu-se astfel formarea unui hematon epidural postoperator.

Mușchiul temporal este apoi reconstruit și se face un drenaj al plăgii prin intermediul drenului lui Redon (fig. 258).

Pielea este suturată cu fire de oțel inoxidabil, între care se intercalează fire de mătase. Presiunea negativă de aspirație a drenului Radon este de 1 atm. Drenul și pansamentul compresiv sînt apoi îndepărtate la 48 de ore.

b. *Calea translabirintică* este calea cea mai scurtă și sigură spre conductul auditiv intern și unghiul pontocerebelos. Este calea electivă pentru neurinomul conductului auditiv intern, cînd audiția este *inutilizabilă*. Quix din Utrecht a executat această operație în 1911. Frații House aveau 41 de cazuri operate în 1941.

Tehnica cuprinde următorii timpi:

I. *Incizia* retroauriculară pînă deasupra pavilionului, sau incizie în cruce a părților moi tegumentare (fig. 259).

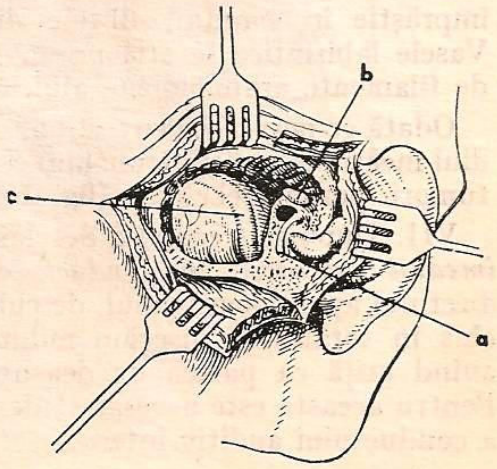

Fig. 259. Operația translabirintică. Îndepărtarea țesuturilor de pe mastoidă prin incizie în formă de cruce a părților moi, pînă aproape de occiput. Decolarea peretelui posterior al conductului auditiv extern și împingerea lui în față. Evidarea totală cu descoperirea nervului facial (*a*); deschiderea canalului orizontal (*b*) și a melcului; descoperirea largă a durei cerebeloase și a sinusului lateral (*c*) (Kirschner).

II. *Antroaticotomie,* ablația nicovalei și subțierea peretelui conductului auditiv extern în prealabil decolat și tegumentul împins în față.

III. *Frezarea translabirintică* (fig. 260), sub irigație continuă, a canalului orizontal, posterior și superior, deschizîndu-se întreg vestibulul. Cavitatea vestibulară deschisă este limitată înainte de peretele anteroextern al acestei cavități, în care perete se găsește prima porțiune a facialului (fig. 261). Înapoi, frezajul se continuă pînă cînd descoperim conductul auditiv intern și putem continua frezajul pînă la unghiul pontocerebelos.

IV. *Descoperirea conductului auditiv intern* se face în partea anterioară a peretelui intern sau anterointern al cavității vestibulare. Reperul este nervul vestibular superior, care este situat aproape pe o linie orizontală, cu porțiunea timpanică a canalului lui Fallope. Frezînd progresiv, ajungem să vedem, la un moment dat, prin transparență o zonă ovalară, gri, care e dura mater a conductului. Această zonă ovalară o lărgim cu frezajul, spre peretele posterior al conductului auditiv intern. Se deschide conductul în totalitate, cu descoperirea durei pînă înapoia sinusului lateral. Calea de abordare poate fi lărgită și în jos, pînă la golful jugularei interne, dacă neurinomul a trecut în unghiul pontocerebelos (fig. 262).

V. *Incizia durei mater* aproape de marginea inferioară a conductului auditiv intern este însoțită de scurgere de lichid cefalorahidian, care se scurge cu fiecare pulsație și în care apare pachetul nervos acusticofacial și tumoare, dacă există (fig. 263).

O creastă osoasă separă *nervul facial* de nervul vestibular superior (fig. 264). Facialul este situat în partea posterosuperioară a deschiderii conductului. Sub el se găsește nervul vestibular superior.

Facialul poate fi lezat, în timpul frezării, la unirea porțiunii osoase cu cea intracanaliculară. Deci, conductul auditiv intern va trebui să-l căutăm întotdeauna sub canalul lui Fallope.

VI. *Descoperirea nervilor cocleovestibulari.* Vestibularul superior (nervul utricular) este mai subțire decît facialul și e acoperit de acesta. Vestibularul inferior (nervul sacular) nu se observă bine, numai dacă ridicăm în sus nervul vestibular superior.

Înaintea nervilor vestibulari se află trunchiul gros al coclearului, care se împrăștie în evantai, fibrele distribuindu-se în orificiile fosetei cocleare. Vasele labirintice se află pe un plan anterior nervilor. Nervii sînt înconjurați de filamente arahnoidiene albicioase.

Odată ce nervii cocleovestibulari au fost secționați, se observă prin intermediul meatului auditiv trunchiul cerebral, unde controlăm absența sau prezența tumorii pontocerebeloase (fig. 265).

VII. După ce frezajul a deschis peretele conductului auditiv intern, *se vede imediat tumoarea în conduct,* dacă există. Prin intermediul durei conductului apare neurinomul, de culoare gălbuie. Odată ce conductul a fost deschis în totalitate, disecăm milimetru după milimetru facialul de tumoare, avînd grijă ca partea de deasupra facialului s-o îndepărtăm mai pe urmă. Pentru aceasta este necesar să descoperim joncțiunea durei cerebeloase cu cea a conductului auditiv intern.

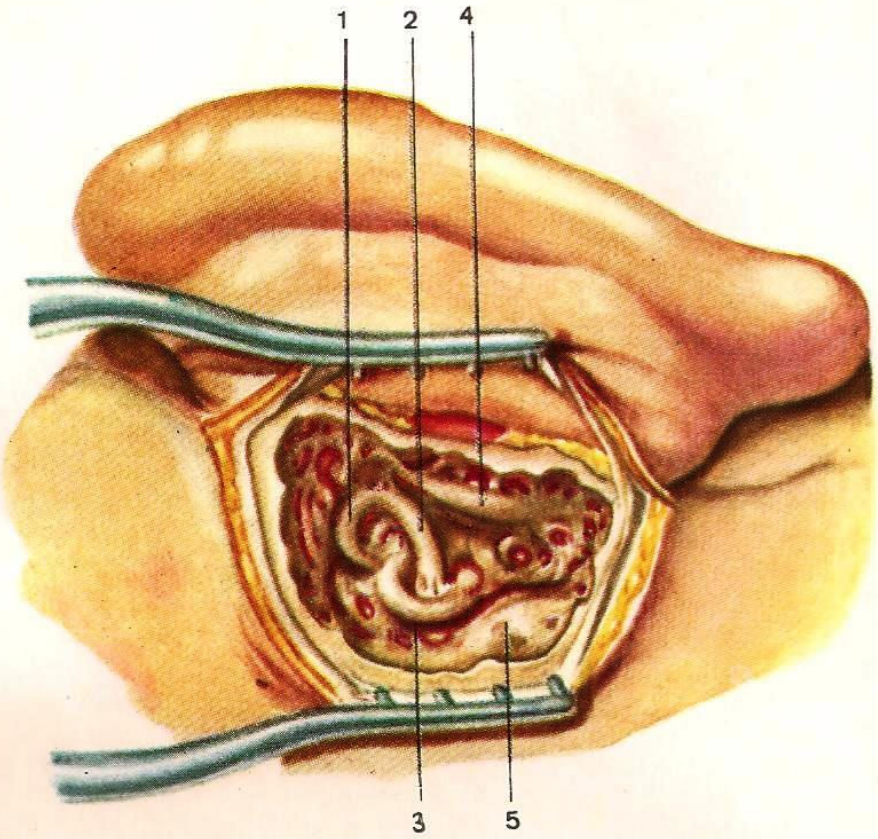

Fig. 260. Pe figură se observă canalul facialului în porțiunea mastoidiană și cele trei canale semicirculare:

1 — superior; *2* — orizontal; *3* — posterior; *4* — proeminența nervului facial; *5* — proeminența sinusului sigmoidal.

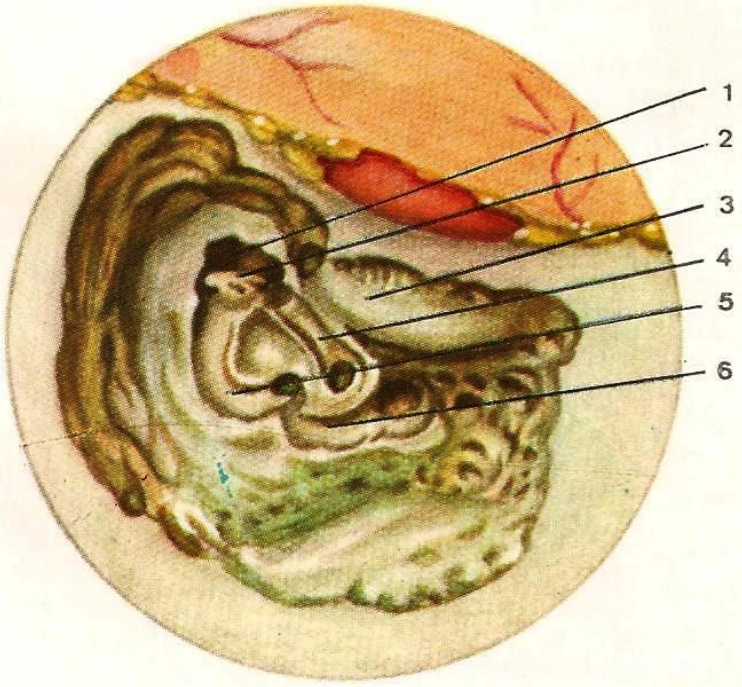

Fig. 261. Vestibulul cu canalele semicirculare deschise (Netter):

1 — deschidere spre vestibul, *2* — nervul vestibular superior; *3* — proeminența nervului facial: *4* — canalul orizontal; *5* — canalul superior; *6* — canalul posterior.

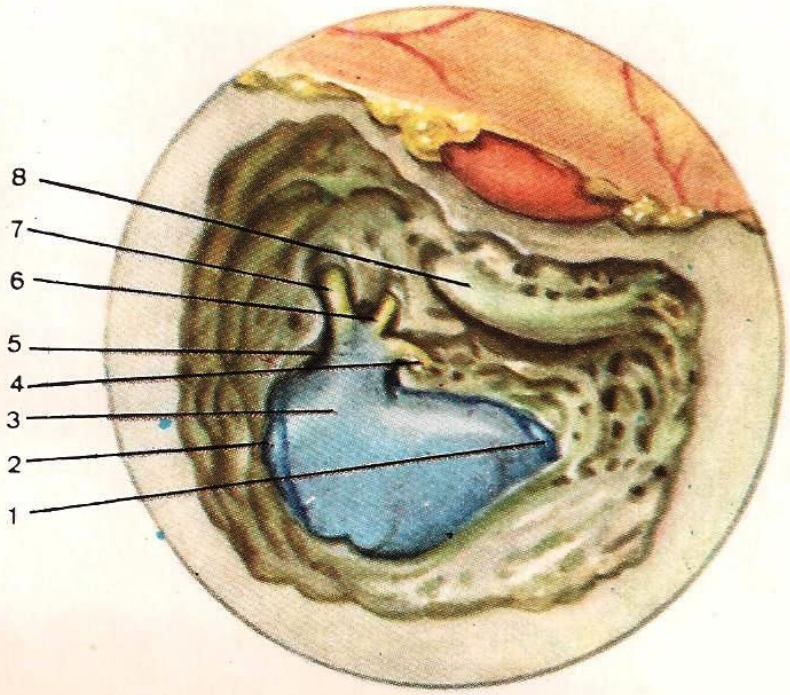

Fig. 262.

1 — sinusul pietros inferior ; *2* — sinus pietros superior ; *3* — dura mater ; *4* — nervul vestibular ; *5* — conductul auditiv intern ; *6* — nervul coclear ; *7* — nervul facial ; *8* — proeminența facialului mastoidian (Netter).

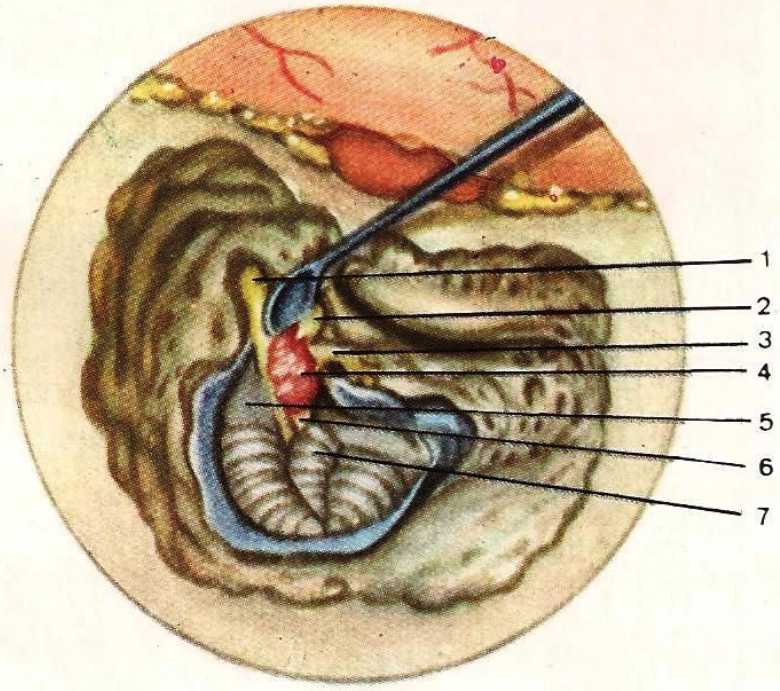

Fig. 263. După incizia durei apare tumoarea care se elimină cu chiureta:

1 — facialul ; *2* — nervul coclear ; *3* — nervul vestibular ; *4* — tumoare ; *5* — punta ; *6* — nervul auditiv ; *7* — cerebelul.

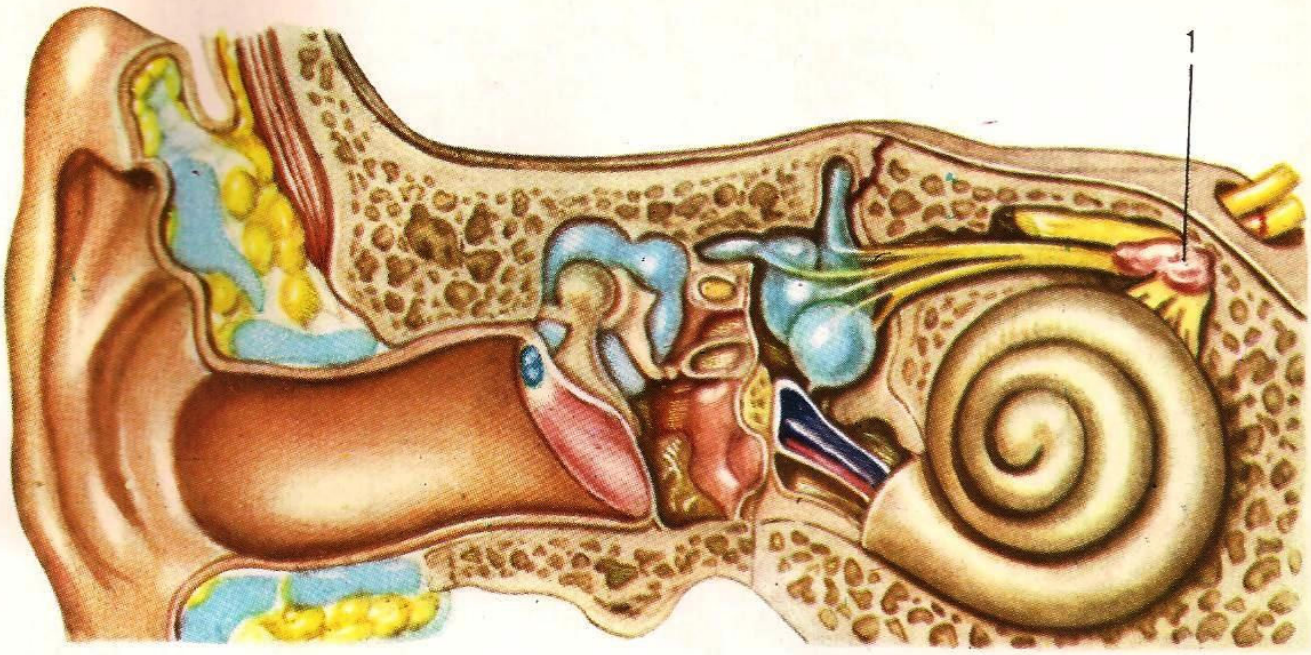

a

Fig. 265.

a — neurinomul intracanicular; *b* — neurinomul dezvoltat în unghiul pontocerebelos.

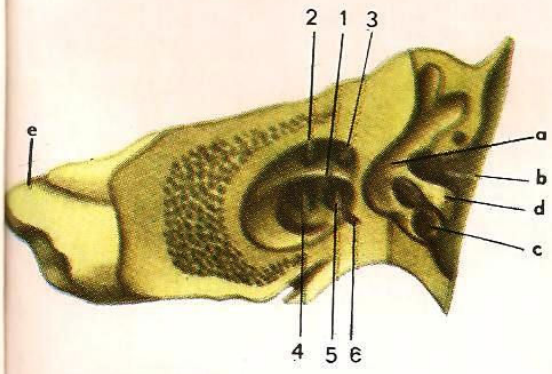

Fig. 264. Orificiile din fundul conductului auditiv intern:

a — vestibulul; *b* — fereastra ovală; *c* — fereastra rotundă; *d* — casa timpanului; *e* — vîrful stîncii; *1* — creasta falciformă a conductului auditiv intern; *2* — foseta facială; *3* — foseta utriculară; *4* — foseta cochleară; *5* — foseta saculară; *6* — orificiul pentru nervul ampular posterior.

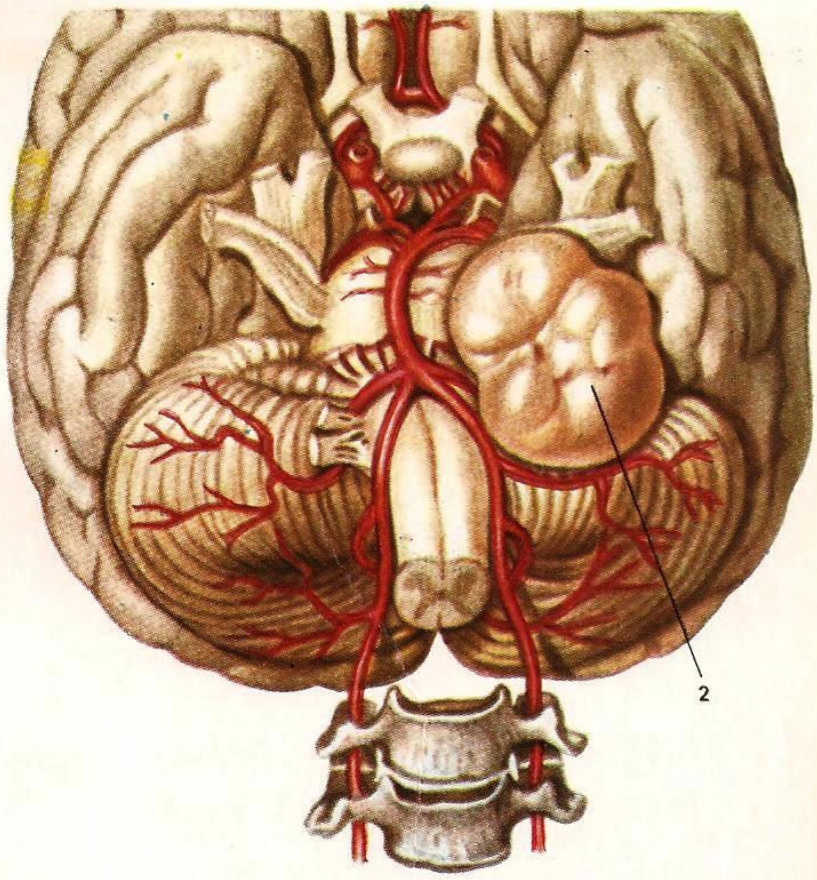

b

Se secționează dura descoperită înapoi pînă la sinusul lateral. Vom evita vasele care pot trece la acest nivel sau le vom coagula.

După volumul tumorii, care în mod obișnuit umple conductul și se poate întinde pînă la unghiul pontocerebelos, vom extirpa bucată cu bucată conținutul tumorii cu o chiuretă fină și bine ascuțită sau vom elimina-o deodată prin decolarea capsulei de elementele vasculonervoase de care aderă.

VIII. *Închiderea plăgii* trebuie să fie perfectă. Grefonul muscular preconizat de House, ca și grăsimea (M o n t g o m e r y), par să nu fie suficiente. Închiderea breșei cu fascia lata, așezată în deget de mănușă și menținută în profunzime de grefe musculare, de volum din ce în ce mai mare, pînă se umple întreaga cavitate mastoidiană (S t e r k e r s). Gelfoamul nu se mai utilizează pentru umplerea cavității, fiindcă el nu exercită o presiune suficientă, pentru a menține *fascia lata* supusă presiunii pulsatile a lichidului cefalorahidian. Sutura cutanată se face în două planuri cu catgut și apoi cu ață de lînă sau de nailon, peste un dren subcutanat.

Pentru a evita primejdia unei meningite, operația se face în condiții riguroase de asepsie, ținînd instrumentele mereu într-o baie de antibiotice. Trezirea bolnavului din narcoză să se facă fără nici un efort, pentru a nu duce la deplasarea grefonului din plagă.

Indicațiile căii translabirintice nu se rezumă numai la extirparea *tumorilor conductului auditiv intern, ci și la neurotomia cocleovestibulară*, odată ce urechea e total surdă (peste 70 dB) și labirintul inexcitabil (electronistagmogramă), însă cu păstrarea facialului. Această neurotomie se face în mod succesiv nervilor vestibulari (superior, inferior, posterior) și coclearului. Această neurotomie se practică în maladia lui Ménière; în labirintita cicatriceală postoperatorie sau postinfecțioasă și în traumatismele craniene cu fractura stîncii.

Neurotomia perechii a VIII-a în tratamentul vertijului are avantajul că dă un rezultat sigur, în zilele următoare bolnavul își menține perfect echilibrul. În destrucțiile labirintului, tulburările de echilibru mai ușoare se mențin multă vreme, datorită probabil frezajului labirintic.

Secțiunea nervului cocleovestibular pe cale suboccipitală este mult mai traumatizantă, cu deplasarea cerebelului. Calea de acces translabirintică este foarte puțin dureroasă (nu se secționează nici un mușchi). Nervii se pot separa mai ușor în fundul conductului auditiv intern, fără să fie grupați în unghiul pontocerebelos. De asemenea, prin deschiderea conductului intern se poate verifica existența unui mic neurinom.

Alte indicații ale căii translabirintice ar fi tratarea meningitelor localizate la baza craniului.

Descoperirea facialului în fracturile transversale ale stîncii se face pe toată întinderea lui, de la originea aparentă pînă la gura stilomastoidiană, și grefarea nervului în zona traumatizată (U. Fisch).

c. Calea paralabirintică (S e i f f e r t și G ü t t i c h). Este o combinație a căii de acces labirintice cu cea occipitală.

Procedeele otologice în tumorile acusticului sînt rezolvate în mare măsură de neurochirurgi prin metoda lui D a n d y și O l i v e c r o n a.

Dacă pe cale translabirintică avem o experiență modestă pentru tumorile din conductul auditiv intern, n-am utilizat pînă în prezent calea paralabi-

rintică după Seiffert, modificată mai tîrziu de Güttich, cale ce pare mai simplă decît calea neurochirurgicală pentru extirparea acestor tumori, după declarația autorilor de mai sus.

Pe scurt, principiul operației paralabirintice după Seiffert constă în executarea unui orificiu de trepanație înapoia și sub primul cot al sinusului sigmoid și de a înainta pe fața posterosuperioară a stîncii temporalului spre orificiul conductului auditiv intern, pînă se ajunge la tumoare. Astfel, intervenția este executată pe o suprafață mai redusă și mai simplă.

Anestezia poate fi și cea locală. Incizia longitudinală se face la 3 cm înapoia inserției pavilionului pînă la periost, care se decolează cu grijă, pentru a nu leza vena emisară. Dacă emisara a fost totuși lezată, se astupă emergența ei din os cu ceară sterilă și se leagă capătul distal.

După decolarea periostului se ridică un volet osos de mărimea unei monede de trei lei cu freza, înapoia și dedesubtul primului cot al sinusului sigmoid, descoperindu-se dura pe această întindere.

Dacă se deschid accidental și cîteva celule mastoidiene posterioare, ele vor fi astupate tot cu ceară. Astfel se renunță la evidarea petromastoidiană radicală, excluzîndu-se posibilitatea unei infecții prin intermediul trompei și totodată se protejează și facialul la acest nivel.

După ce s-a făcut hemostaza cu atenție a vaselor cutanate și osoase, se incizează dura în cruce pe o întindere de 2—3 cm lungime, cît mai aproape de sinusul lateral venos, cu grijă de a nu leza sinusul.

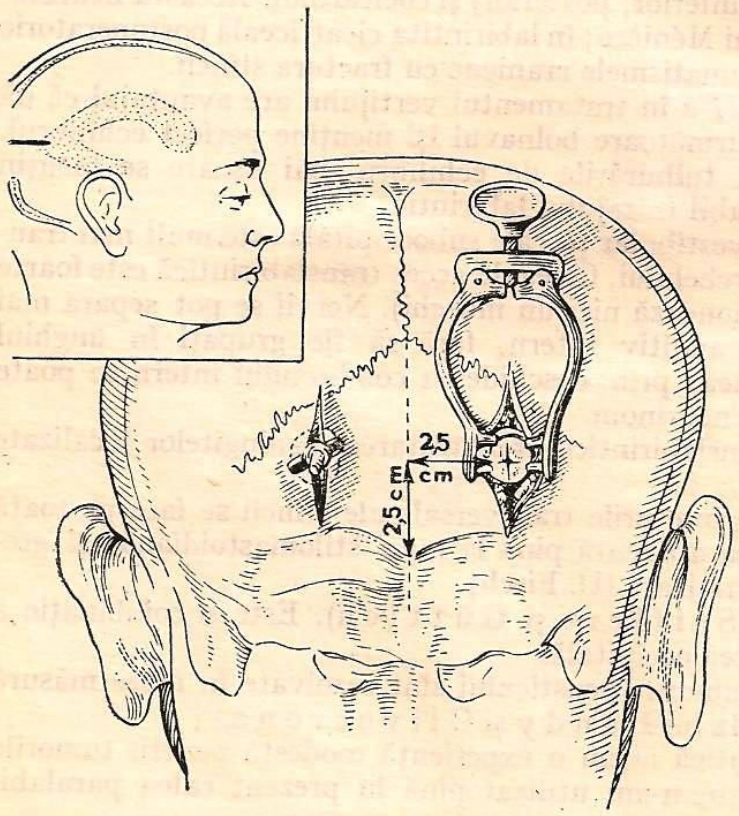

Fig. 266. Orificiile de trepanație la două laturi de deget deasupra inionului, în dreptul cornului posterior al ventriculului lateral. După aplicarea depărtătorului se face incizia în cruce în orificiul de trepanație. Se introduce acul de puncție pe orizontala cornului posterior al ventriculului lateral.

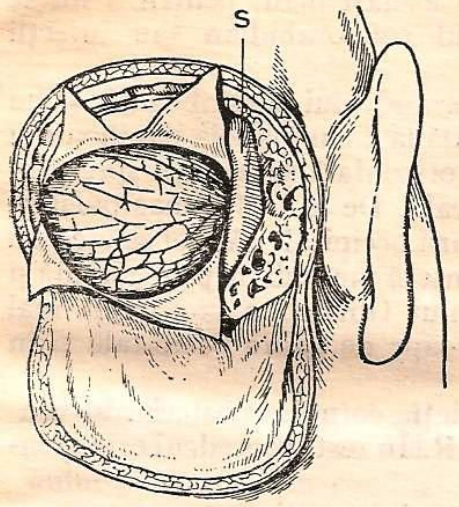

Fig. 267. Operația paralabirintică pentru tumorile de acustic. Coborîrea lamboului, incizia durei cerebeloase în cruce, descoperirea largă a sinusului lateral (*S*).

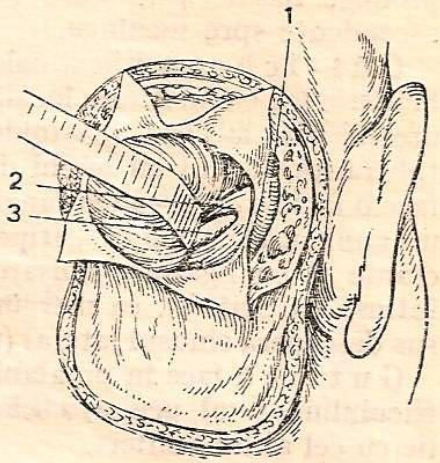

Fig. 268. Cerebelul îndepărtat cu ajutorul spatulei, observîndu-se porțiunea posterioară a stîncii cu orificiul conductorului auditiv și nervul auditiv:

1 — sinusul lateral; *2* — conductul auditiv intern ; *3* — N-VIII.

Se introduce o spatulă netedă, mai lată, de-a lungul feței posterioare a stîncii pînă spre unghiul pontocerebelos. La început, vederea este împiedicată de scurgerea lichidului cefalorahidian, și de hernierea masei cerebeloase în plagă.

Cînd tumoarea este voluminoasă, pentru a putea îndepărta mai bine cerebelul, se execută o puncție în cornul posterior al ventriculului lateral (fig. 266). Înainte de a deschide dura, acul de puncție prin care țîșnește lichidul rămîne pe loc pînă la deschiderea durei.

După ce a fost îndepărtat cerebelul cu ajutorul spatulei, vom putea recunoaște tumoarea în unghiul pontocerebelos, datorită coloratiei ei caracteristice. Capsula tumorii se incizează cu un bisturiu fin, cu grijă de a nu leza vasele mai mari ale capsulei. Lupa măritoare sau microscopul chirurgical ne ajută foarte mult la reperarea acestor vase.

Cu o chiuretă fină și bine ascuțită se elimină tumoarea din interiorul capsulei. Sîngerările mici din interiorul capsulei se opresc cu tampoane umectate cu ser fiziologic călduț.

Se pot utiliza și aspiratoare sub controlul microscopului. Capsula nu trebuie tracționată, pentru a nu se leza vasele dinapoia ei, care asigură nutriția tumorii.

O astfel de hemoragie este aproape imposibil de stăpînit. De aceea, chiureta cu care se evacuează tumoarea trebuie mînuită cu multă blîndețe. După ce s-a evacuat cea mai mare parte a tumorii, se poate încerca și o rezecție parțială a capsulei, cu grijă de a nu leza facialul.

După terminarea manevrelor endocraniene, se suturează dura cu catgut și pielea cu fire de mătase.

Trebuie să se aibă grijă ca firele să nu fie în același plan, pentru a nu se produce fistule prin care să se scurgă lichid cefalorahidian sau infecții ascendente spre meninge.

G ü t t i c h a modificat calea de abordare a procedeului paralabirintic al lui Seiffert, tot cu anestezie locală. O incizie verticală la 2 cm înapoia pavilionului urechii pînă la vîrful mastoidei. A doua incizie orizontală se întinde spre protuberanță, făcînd un unghi drept cu cea verticală. De la vîrful mastoidei se face o incizie de 2—3 cm lungime în direcția găurii occipitale. Astfel se creează un lambou în formă de „aripă de ușă". Se dezinseră mușchii de pe mastoidă și craniu și cu ligatura emisarei. Trepanația osului Guttich o face mult mai întinsă ca Seiffert, ea mergînd în jos pînă aproape de gaura occipitală și în sus descoperă sinusul lateral (fig. 267).

G u t t i c h face în prealabil întotdeauna puncția cornului posterior al ventriculului lateral, pentru a scădea tensiunea L.C.R. În rest, procedeul este identic cu cel al lui Seiffert.

După evacuarea tumorii apare orificiul conductului auditiv intern, cu nervii care pătrund în conduct (fig. 268).

IV. TUMORILE URECHII

TUMORILE BENIGNE

Se întîlnesc la nivelul urechii externe și mijlocii.

a. Tumorile benigne ale *urechii externe* le întîlnim des la nivelul pavilionului și mai rar în conduct.

Papilomul. Excizia poate fi limitată la țesutul cutanat. Pericondrul este conservat cu grijă, iar pierderea de substanță este acoperită cu grefă de piele.

Angiomul pavilionului regresează spontan la o serie de cazuri, astfel că tratamentul se amînă pentru o vîrstă mai mare a copilului. Formele superficiale se tratează cu zăpadă carbonică, iar formele mai tuberoase și mai extinse cedează la fizioterapie.

Chisturile sebacee (dermoide) și sudoripare le întîlnim mai des pe fața posterioară a pavilionului, pe suprafața mastoidei sau, mai rar, în conductul cartilaginos. Se practică exereza simplă prin incizia unei elipse cutanate care înglobează tumoarea.

Condromul pavilionului poate apărea pe marginea helixului (fig. 269), caz personal.

Lipomul se întîlnește mai des în regiunea mastoidiană.

Limfangiomul; diagnosticul se pune mai greu, imediat după naștere.

Fibroamele, neurofibromatoza ca și cheloidele masive retroauriculare postoperatorii (fig. 270), care se reduc prin tratamentul fizioterapic.

Tumorile cheloide pot apărea după intervenții chirurgicale pe urechea externă, după traumatismele accidentale (plagă și mai ales arsură după perforarea în vederea purtării cerceilor. Tratamentul preventiv se face prin disimularea inciziilor, pe fața internă și cît mai departe de marginea liberă, asepsie riguroasă, evitarea tensiunii la nivelul suturilor, evitarea includerilor în sutură a firelor de păr.

Tratamentul curativ, excizia cheloidului, printr-o tehnică cît mai puțin traumatică, sub asepsie perfectă, și utilizînd pentru hemostază simpla compresiune. Pentru sutură se va prefera acul atraumatic. Grefarea va fi evitată pe cît posibil.

Nodul dureros (condrodermatită nodulară cronică). Sediul de elecție este în partea superioară a marginii libere a helixului. Se prezintă ca o îngroșare foarte localizată, de mărimea unui bob de grîu, colorație gri-rozată, acoperită deseori de crustă.

Este dureros nu numai la cea mai mică atingere, ci și spontan. Se face rezecție cuneiformă. Sutura se face prin apropierea marginilor plăgii.

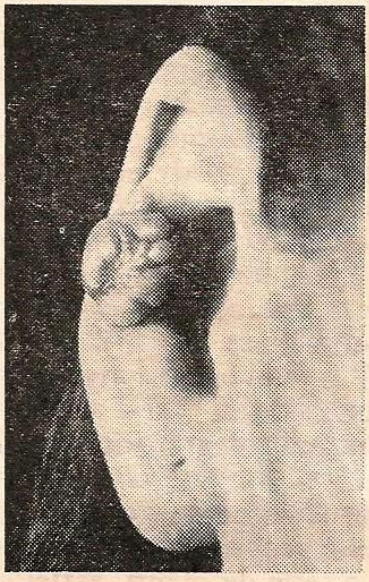

Fig. 269. Condrom al pavilionului.

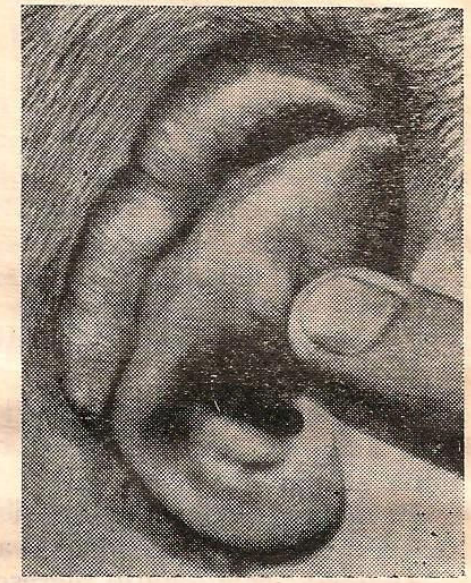

Fig. 270. Cheloid retroauricular.

În conductul auditiv extern mai putem întîlni în mod excepțional țesut *tiroidian* (B e n e v a n t), știind că țesutul tiroidian are o mare putere migratorie.

Ceruminomul este o tumoare ce se dezvoltă din glandele ceruminoase și se întîlnește excepțional de rar. K e n n e t h N e l d n e r trece în revistă datele din literatură și găsește un număr total de 27 de cazuri. Tumoarea se caracterizează prin mici noduli, moi, bine definiți, ce se dezvoltă mai des pe peretele inferior sau superior al conductului. Evoluția sa clinică durează mai mulți ani, dezvoltîndu-se progresiv, fără manifestări clinice. Ceruminomul este mai puțin infiltrativ și deseori are un caracter benign. La un moment dat tinde să producă o infiltrație locală, invadînd uneori și urechea medie. Structura histologică variază și se poate confunda ușor cu adenocarcinomul nediferențiat al glandelor salivare.

Diagnosticul diferențial, clinic, se face cu tumorile glandei parotide și glomusul jugular, însă aceste tumori interesează și regiunea preauriculară.

Diagnosticată precoce, înaintea fazei infiltrative și îndepărtarea ei radicală, constituie tratamentul de elecție. În faza infiltrativă, cînd prezintă un potențial malign, trebuie să aplicăm iradierea cu cobalt sau Röntghenterapie (H a d t z i-t h e o d o r o u).

b. T u m o r i l e b e n i g n e a l e u r e c h i i m i j l o c i i sînt: angiomul și tumoarea glomusului jugular. La început, ambele tumori prezintă un timpan albastru cu surditate de transmisie.

În perioada de stare, angiomul rămîne localizat în casa timpanului sau se extinde în conduct și produce otoragie. Mai putem cita g r a n u l o m u l m a s i v al facialului cu aspect de tumoare.

Tumorile glomusului sînt mai extensive și uneori rămîn multă vreme în casa timpanului (fig. 271). Alteori depășesc casa timpanului și trec în conduct

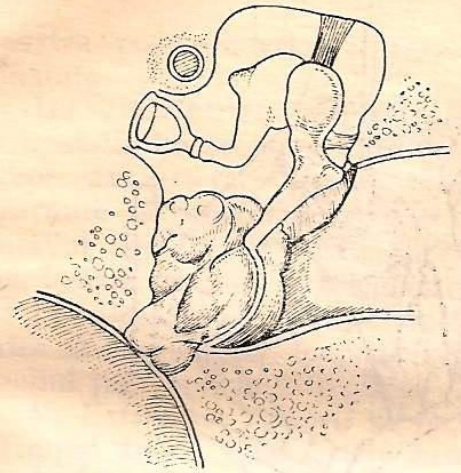

Fig. 271. Glomus jugular, extins spre casa timpanului.

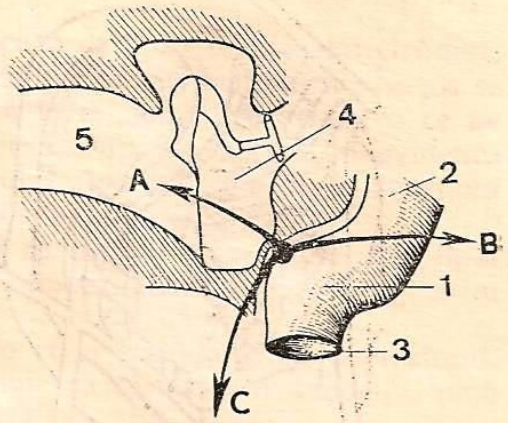

Fig. 272. Tumoarea glomusului jugular. Săgețile arată cele trei direcții ale dezvoltării tumorii:

A — simptome otologice; *B* — simptome neurologice și endocraniene; *C* — simptome cervicale; *1* — golful jugularei; *2* — sinus lateral; *3* — vena jugulară; *4* — casa timpanului; *5* — conductul auditiv extern (Portmann).

și în cavitățile urechii mijlocii. Deseori se extind spre gaura ruptă posterioară, producînd compresiuni asupra nervilor de la acest nivel. Mult mai rar se extind în jos, spre regiunea cervicală (fig. 272).

Examenul radiologic arată o gaură ruptă posterioară (Chaussé II).

Hemoragia masivă în timpul intervenției acestor tumori necesită ligatura carotidei externe, cu efect mai redus. Hipotensiunea controlată este mult mai eficace.

Tehnica chirurgicală variază în raport cu volumul tumorii.

Tumoarea limitată la casă; atît angiomul cît și tumoarea glomică din casa timpanului sînt extirpate pe cale endauriculară. Incizia Rosen se extinde și pe partea inferioară a peretelui anterior, completîndu-se cu o incizie Schambough.

După îndepărtarea timpanului apare tumoarea în casă; angiomul fiind bine delimitat, se extirpă mai ușor și sîngerarea încetează imediat. Pediculul poate fi diatermocoagulat, cu grija de a nu leza facialul.

Glomusul casei este implantat în hipotimpan. Se extirpă după procedeul lui Schambough, pe cale hipotimpanică (fig. 273, a, b), prin rezecția osului timpanal.

Tumoarea glomică extensivă timpanojugulară se operează prin deplasarea facialului în față, după tehnica lui Gaillard, J. Rebatu, Morgan și Guy:

I. *Calea de acces.* Incizia retroauriculară este prelungită în jos, de-a lungul marginii anterioare a sternocleidomastoidianului, cu 3—4 cm. Prin răzuirea insistentă se eliberează vîrful mastoidei de inserțiile mușchiului sternocleidomastoidian.

II. *Descoperirea și deplasarea facialului în față.* Facialul se descoperă ca și în tehnica parotidectomiei. Marginea anterioară a mastoidei, ca și a sternocleidomastoidianului, se degajează de aderențele cu loja parotidiană. Aici

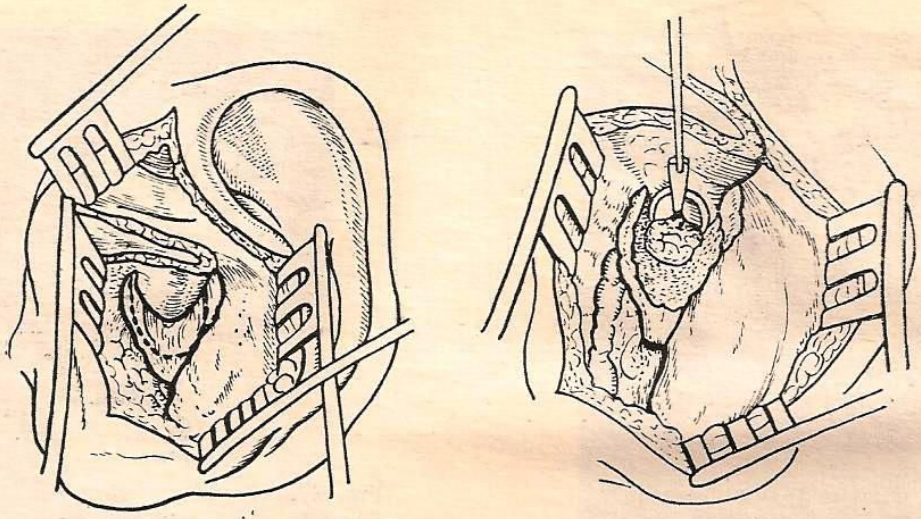

Fig. 273. *a* — calea hipotimpanică (a lui Schambough). Linia punctată arată rezecția osoasă a osului timpanal; *b* — calea hipotimpanică (Schambough). Îndepărtarea peretelui inferior al conductului și ridicarea timpanului permit accesul spre hipotimpan, unde se găsește tumoarea.

trebuie să ligaturăm jugulara externă și cîteva vase de la acest nivel. Ramura superioară a plexului cervical superficial este de asemenea secționată. Fața posterioară a parotidei este tracționată cu un depărtător înainte, pentru a pune în evidență în profunzime mușchiul digastric, a cărei margine superioară se va izola cu o sondă canelată (fig. 274).

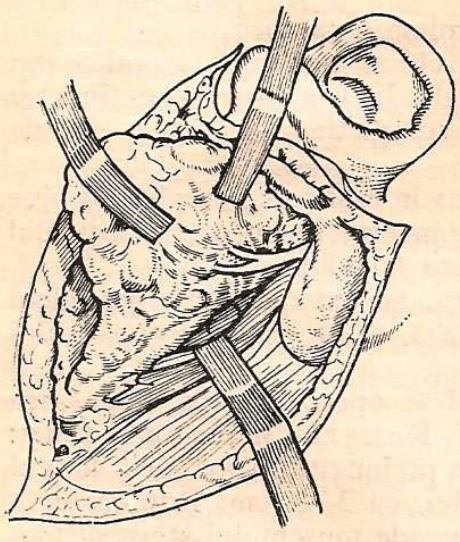

Fig. 274. Descoperirea facialului în unghiul de reper. Parotida trasă în față și sternocleidomastoidianul înapoi lasă să se vadă digastricul cu nervul facial.

Unghiul format de fața inferioară a conductului osos (osul timpanal) și marginea anterioară a mastoidei constituie punctul de reper cel mai important pentru descoperirea nervului. Nervul este mascat de un țesut celular dens și fibros, care generează disecția și care trebuie dilacerat progresiv dinapoi înainte și de sus în jos, paralel cu facialul. În profunzimea triunghiului format de osul timpanal în sus, marginea anterioară a mastoidei înapoi și fața posterioară a parotidei înainte, se palpează apofiza stiloidă, care este înconjurată pe fața externă de nervul facial. Prin tracțiunea parotidei înainte apare nervul, dacă urmăm exact tehnica descrisă mai sus. Sub controlul lupei sau al microscopului, disecăm nervul intraparotidian pînă la bifurcația lui. Prin rezecția mastoidei de la vîrf în sus descoperim nervul pe toată porțiunea a 3-a. După rezecția osului timpanal în

partea posteroinferioară, nervul este scos din canalul lui Fallope și împins înainte.

III. *Descoperirea sinusului lateral* se execută ca și în tehnica lui Grünert. Circulația lui se suprimă în sus printr-un tamponament compresiv. În jos se reperează artera occipitală și se secționează între două ligaturi, ceea ce ne permite să controlăm înainte carotida internă. După ce punem în evidență nervul spinal (XI), care încrucișează jugulara pe sub ea sau pe deasupra ei, izolăm jugulara și o legăm cît mai sus posibil.

IV. *Descoperirea tumorii* se face mușcînd cu pensa din peretele osos inferior al conductului, înapoia facialului, care e împins înainte, pînă descoperim golful jugularei în întregime.

V. *Extirparea tumorii* se face enucleind-o cu o spatulă și cu aspiratorul. Timpul acesta fiind foarte hemoragic, trebuie să tamponăm succesiv, pînă îndepărtăm tumoarea și hemoragia încetează.

VI. *Închiderea plăgii*. După repunerea în canalul său, facialul se acoperă cu o peliculă de fibrină sau fascicule din mușchiul sternocleidomastoidian. O meșă se introduce în plagă pînă la gaura ruptă posterioară. Meșa care compresează sinusul în partea superioară se menține 7 zile. Sutura plăgii se face în două planuri.

Cum deseori tumoarea nu poate fi extirpată în totalitatea, mai ales cînd se extinde spre gaura ruptă posterioară, indicăm și radioterapia sau cobaltoterapia, în doze de 7000 r postoperator.

TUMORILE MALIGNE

Le întîlnim la nivelul pavilionului și mai rar în conductul auditiv extern, dezvoltate din tegumentul acestei regiuni.

Tumorile maligne ale urechii mijlocii se dezvoltă din mucoasă și se extind fie spre stînca temporalului, spre urechea internă, fie în afară spre conductul auditiv extern.

Tumorile maligne ale pavilionului apar la vîrstele înaintate, mai ales pe helix și mai rar în șanțul retroauricular sau pe antehelix. Majoritatea lor (80%) apar la sexul masculin. Pot îmbrăca trei aspecte: vegetante (20%), ulcero-vegetante (20%), ulcero-infiltrante (60%). Aceste tumori devin rapid dureroase, prin invazia sau atingerea inflamatorie a cartilajului.

Statisticile arată un procent de 75%, care sînt epiteliome epidermoide (fig. 275); 23% sînt nediferențiate și abia 2% sînt tumori glandulare, sarcoame sau melanoame. Epiteliomele epidermoide și melanoamele dau metastaze ganglionare regionale în 10% din cazuri.

Tratamentul *chirurgical* depinde de volumul tumorii, de sediul ei și de forma histologică.

La tumorile de volum mic (T1) de natură epidermoidă, sub formă de corn, ne evolutive, se secționează helixul cuneiform și se suturează.

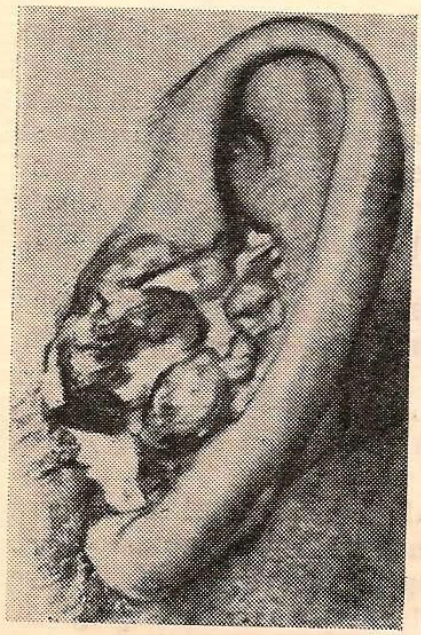

Fig. 275. Cancer al pavilionului.

Dacă tumoarea este ulcero-infiltrantă se excizează cu bisturiul electric, apoi cu bisturiul obișnuit, executăm o secțiune cuneiformă la distanță de zona coagulată cu bisturiul electric. Se suturează helixul cu fire de lînă. Dacă tumoarea e extinsă în profunzime, se excizează cît mai mult din pavilion și reconstrucția lui se face mai tîrziu printr-o intervenție plastică.

Tumorile nediferențiate de volum redus se tratează prin radioterapia de contact sau prin ace de radium.

La tumorile de volum mijlociu (T2), de 2-4 cm diametru, la cele *epidermoide*, se face o exereză întinsă pînă la extirparea pavilionului în totalitate. Cobaltoterapia locală și regională se impune după exereză. Formele *nediferențiate* de mărime mijlocie se tratează tot prin fizioterapie. Formele bazocelulare reacționează bine la telecobaltoterapie.

Tumorile retroauriculare și ale concăi se tratează înaintea chirurgiei cu fizioterapie și abia după 2—3 săptămîni de la terminarea cobaltoterapiei se execută tratamentul chirurgical larg, cu exereza largă a pavilionului, a parotidei și a regiunii jugulocarotidiene.

Formele spinocelulare și melanoamele pavilionului dau metastaze ganglionare în 10% din cazuri. Ganglionii parotidieni și jugulocarotidieni, ca și cei submandibulari, se extirpă în monobloc, precum și în cancerul parotidei. Parotidectomia totală, în formele canceroase, duce și la sacrificarea facialului, cînd ganglionii sînt intim aderenți de nerv. Pînă în prezent noi n-am întîlnit nici un caz la care să nu putem diseca nervul sub microscop, milimetru de milimetru, chiar cînd acesta traversa parotida în plină tumoare canceroasă.

Refacerea pavilionului în amputația parțială; cînd nu s-a depășit 2 cm se poate practica sutura per primam. Exciziile ce depășesc 2 cm beneficiază de două modalități de rezolvare: în aceeași ședință se poate utiliza o grefă compusă, prelevată la nivelul pavilionului opus (suprafața grefei va fi egală cu $\frac{1}{2}$ din pierderea de substanță, pentru a se egaliza talia pavilioanelor). Cel mai des marginile plăgii vor fi suturate la tegumentele mastoidiene, evitîndu-se astfel retracția și preparîndu-se timpul reconstructiv.

Tumorile maligne ale conductului

În conduct putem întîlni de asemenea epitelioame epidermoide, nediferențiate, sau uneori epitelioame glandulare. Tumorile mixte se dezvoltă fie dintr-o glandă a conductului, fie dintr-un lobul parotidian inclus în peretele conductului, tumoarea fiind localizată pe peretele anterior sau inferior al conductului.

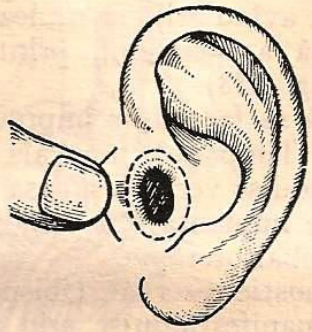

Fig. 276. Cancerul conductului auditiv. Incizia circulară în jurul meatului, cu bisturiul electric (Aubry).

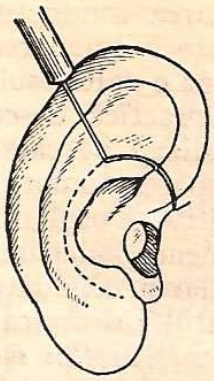

Fig. 277. Incizie mai largă în cazul cînd tumoarea se exteriorizează spre concă.

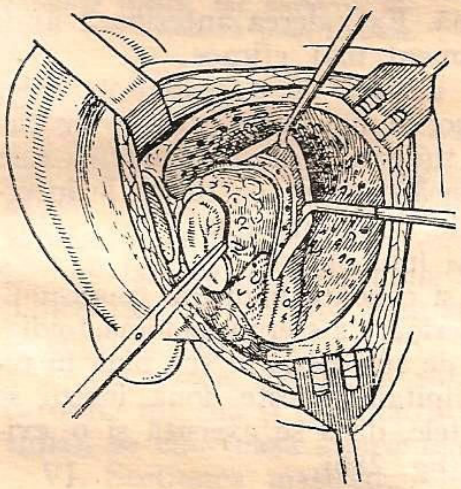

Fig. 278. Evidare pietromastoidiană, cu descoperirea și depărtarea facialului (Conley).

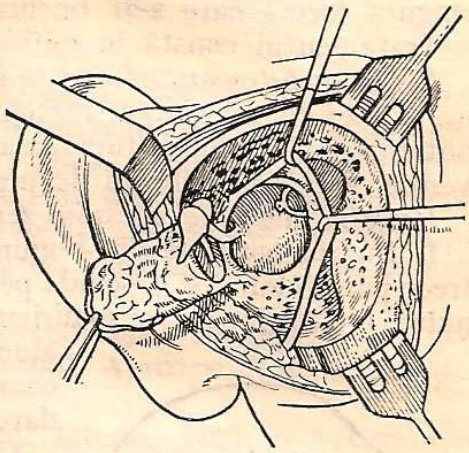

Fig. 279. Descoperirea și îndepărtarea facialului permit ablația totală a conductului auditiv extern și verificarea casei (Conley).

Cînd aceste tumori se descoperă tîrziu, ele au pătruns și în urechea mijlocie și tratamentul lor este identic cu cel aplicat în tumorile urechii mijlocii. Adenopatia este mai frecventă în aceste tumori.

Tehnica chirurgicală

I. Incizia circulară a meatului cu bisturiul electric (fig. 276). Înainte, bisturiul trece pe sub tragus și ajunge pînă la rădăcina helixului care trebuie incizată. Înapoi se excizează mai mult sau mai puțin din concă (fig. 277).

II. Decolarea conductului pînă la implantarea tumorii pe os.

III. Deoarece tumoarea este localizată adesea pe peretele posterior, se trepanează cu o daltă osul la nivelul inserției, avînd grijă să nu lezăm facialul. Conley practică descoperirea sistematică a facialului, printr-o evidare petromastoidiană pe cale retroauriculară (fig. 278).

IV. Extirparea tumorii astfel circumscrisă se face ușor împreună cu conductul auditiv și osul din dreptul tumorii. Timpanul, nicovala și ciocanul sînt de asemenea îndepărtate (fig. 279), putîndu-se verifica și casa timpanului.

V. Coagularea conductului în regiunea de implantare a tumorii.

Tratamentul chirurgical este urmat de cobaltoterapie.

Epitelioamele urechii mijlocii au un prognostic rezervat. Obișnuit, apar în cursul unei supurații cronice, malignitatea manifestîndu-se prin apariția durerilor, scurgerea purulentă care devine hemoragică, însoțită uneori de o paralizie facială. De asemenea, polipii care reapar relativ repede după extirpare și sîngerează mai abundent ca de obicei ne fac să practicăm un examen histopatologic.

Aceste tumori maligne ale casei se pot extinde înainte către orificiul tubar și articulația temporomandibulară; în sus, către atică, infiltrînd repede și dura-mater, iar înapoi în regiunea mastoidiană. Extinderea anterioară ar fi singura formă care s-ar bucura de un tratament mai eficace.

Tratamentul constă în extirparea tumorii, urmată de telecobaltoterapie.

Evidarea petromastoidiană se execută în tumorile mai puțin extinse. Trepanația este cît mai largă, rezecînd și din osul timpanal, dacă extinderea este anterioară. De obicei, tumoarea este mai extinsă decît o constatăm la intervenție, astfel că aplicăm de urgență, la 15 zile, cobaltoterapia.

Rezecția subtotală a osului temporal (tehnica lui Conley)

I. Incizia pornește din regiunea temporală și coboară înaintea tragusului, trece pe sub lobul și descinde pe marginea anterioară a sternocleidomastoidianului. O altă incizie retroauriculară pornește de sub lobul în sus pînă în regiunea temporooccipitală. Aceste două incizii se completează cu altele, dacă se execută și o evidare ganglionară (fig. 280).

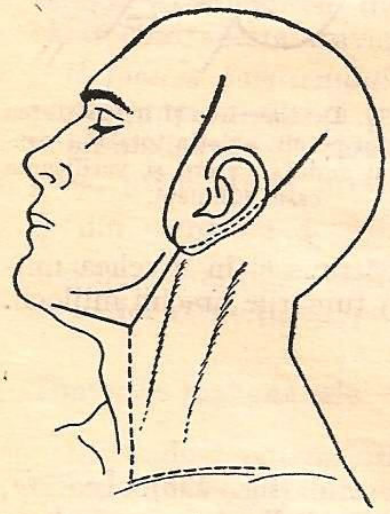

Fig. 280. Rezecția subtotală a temporalului (Conley).

II. Lamboul este decolat în sus, fapt ce permite punerea în evidență de jos în sus a articulației temporomandibulare, arcada zigomatică și mai sus temporalul.

Înapoi se descoperă regiunea occipitomastoidiană. Mușchiul temporal este ridicat în sus și înainte pentru a descoperi scuama temporalului. În jos se descoperă mușchiul sternocleidomastoidian și înainte regiunea parotidiană.

III. *Descoperirea vaselor mari.* Carotida externă este legată. Se disecă jugulara internă și carotida internă pînă la baza craniului. Urmărirea carotidei interne în sus este înlesnită de rezecția timpanalului.

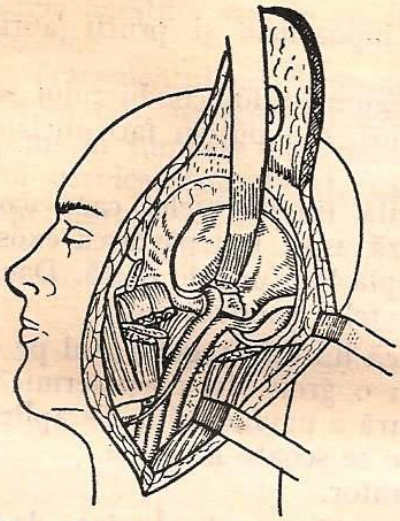

Fig. 281. Rezecția subtotală a temporalului (Conley). Rezecția osoasă este terminată, carotida externă, legată, iar carotida internă este urmărită pînă la baza craniului.

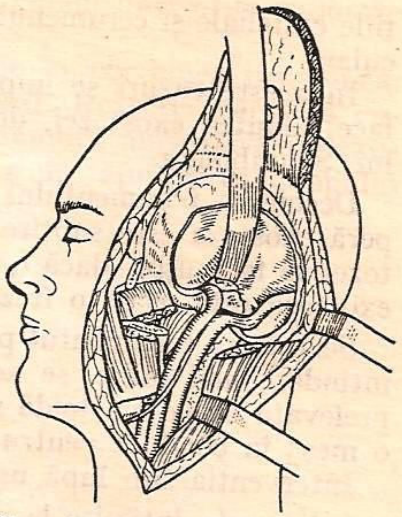

Fig. 282. Rezecția subtotală a temporalului (Conley). Aspectul cîmpului operator la sfîrșitul operației.

IV. *Trepanația scuamei* fie că se rezecă, fie că se face un volet temporal (fig. 281). Se decolează dura-mater a etajului mijlociu, deasupra plafonului aticei înainte și în regiunea sinusului lateral înapoi. Dacă se găsește dura infiltrată de tumoare, se renunță la continuarea operației și ne rezumăm la o evidare petromastoidiană lărgită, urmată de cobaltoterapie, care suprimă numai durerile, efectul terapeutic fiind paleativ. Dacă dura este sănătoasă, se continuă operația.

V. Se rezecă zigoma și sub ea condilul mandibulei. Se reperă din nou carotida internă și e urmărită cît mai sus posibil. Aproape de canalul carotidian se eliberează stînca înainte.

VI. Secțiunea mastoidei, înaintea sinusului lateral, pînă în vecinătatea golfului.

VII. Secțiunea transversală a piramidei petroase permite mobilizarea în bloc a stîncii, care este basculată în afară și nu e reținută decît de mușchii ce se inseră pe apofiza stiloidă, care se eliberează prin decolarea acestora (fig. 282).

VIII. Sutura lamboului cu plastia conductului extern. Telecobaltoterapia se impune după operație.

Rezultatele acestei operații atît de laborioase sînt relative, astfel că ea n-a intrat în uzul specialiștilor.

Tumorile osoase

Exostozele conductului s-ar datora băilor reci repetate, fapt constatat la cazurile operate, care se îmbăiau zilnic cu apă rece. Am întîlnit aceste proeminențe osoase pe doi pereți ai conductului anterior și posterior. Descuama-

țiile epiteliale și cerumenul provoacă bolnavilor hipoacuzie și prurit auricular.

În aceste cazuri se impune exereza. Incizia tegumentului conductului se face înaintea exostozei, depășind-o în sus și în jos, sau putem face incizia lui Shambough.

Decolarea tegumentului de pe exostoză e dificilă, fiindcă pielea care acoperă exostoza este subțire și fragilă și se fisurează ușor. Îndepărtarea exostozei se face ușor, dacă e pediculată printr-o simplă lovitură de daltă. Dacă exostoza este sesilă o frezăm pînă la nivelul peretelui conductului.

Se repune tegumentul peste zona frezată și dacă lipsește tegumentul pe o întindere mai mare, se acoperă peretele osos cu o grefă dermoepidermică, prelevată de pe mastoidă sau de pe fața posterioară a pavilionului. Se aplică o meșă în conduct pentru menținerea grefei, care se scoate a 7-a zi.

Intervenția sub lupă ușurează mult actul operator.

Osteoamele, întîlnite la nivelul mastoidei sau osteofibroamele. Înainte de a se exterioriza, se pun în evidență prin radiografie. Ele fiind bine circumscrise, se operează ușor.

Granulomul euzinofil și reticuloza se pot dezvolta la nivelul osului temporal, în cadrul maladiei lui Hans-Schüller-Christian sau a lui Siwe Letterer.

Granulomul euzinofil se întîlnește mai mult la tineri și radiografia arată o pierdere de substanță osoasă, uneori o imagine chistică. Biopsia ne clarifică diagnosticul. Tratamentul se rezumă la chiuretajul leziunii pînă la osul sănătos. Se indică radioterapia și corticoizii.

Mielomul, osteosarcomul, reticulosarcomul sînt mai rare, cu prognostic rezervat. Cobaltoterapia e paleativă.

Neurinomul nervului facial este o tumoare rară. El se localizează mai ales pe porțiunea mastoidiană și mai rar pe porțiunea timpanică a nervului (Cawthorne). Această tumoare conjunctivă benignă pornește din celule Schwann, fiind de origine neuroectodermală și se dezvoltă obișnuit la vîrsta adultă în mod lent și progresiv.

La început apar semne de iritație (fibrilație, spasme), care preced pareza nervului, ce se instalează insiduos și excepțional, poate apărea și în mod brusc putînd fi confundată cu o paralizie Bell.

Topografic nu se constată tulburări lacrimale sau senzitive pe teritoriul trigemenului. La examenul electric apar reacții de degenerare nervoasă.

Examenul histopatologic ne arată: celule și fibre conjunctive grupate în fascicule, cu aspect de palisadă sau fibrele încrucișate. În raport cu densitatea elementelor componente sînt fascicule compacte (tip *A* după A n t o n y), apoi țesut lax, cu aspect retractil (tip *B*, A n t o n y), datorită fenomenelor regresive ale substanței fundamentale (aspect chistic intratumoral). Celule spumoase cu conținutul lipoid se găsesc practic peste tot.

Tumoarea în dezvoltarea ei poate distruge timpanul și să pătrundă în conduct sau înspre labirint și o diferențiem de un glomus jugular prin hemo-

ragia acestuia sau de un carcinom, care apare în cursul unei otite supurate cronice.

Tratamentul neurinomului de facial localizat fie în porțiunea timpanică, fie în cea mastoidiană este întotdeauna chirurgical. Rezecția nervului cuprins în tumoare este necesară și grefarea lui cu ramura auriculară a plexului cervical superficial, care are avantajul că e în apropierea cîmpului operator.

V. CHIRURGIA NERVULUI FACIAL

Chirurgia nervului facial a făcut în ultimii 10 ani progrese considerabile. Literatura de specialitate cuprinde lucrări tot mai numeroase privind îmbunătățirea tehnicilor chirurgicale în legătură cu căile de acces asupra nervului, decompresiunea, sutura sau grefarea lui. Se poate afirma că aproape 80% din paraliziile faciale, cu șanse de refacere spontană, nule, pot fi recuperate dacă se respectă datele examenului clinic și de laborator în punerea indicației chirurgicale.

Anatomie

Cîteva date (fig. 238) anatomice recente ne reamintesc că traiectului extranevraxial al nervului facial i se pot descrie trei porțiuni:

1) intracraniană (în etajul posterior al craniului);

2) parietală (cuprinde conductul auditiv intern și canalul lui Fallope);

3) extracraniană (la nivelul glandei parotide).

Porțiunea parietală prezintă patru segmente importante din punct de vedere anatomochirurgical: meatal (U. F i s c h), labirintic, timpanic, mastoidian. Segmentul meatal este conținut în conductul auditiv intern, celelalte trei străbat canalul osos Fallope, întins de la fundul conductului auditiv intern pînă la gaura stilomastoidiană. Segmentul labirintic, timpanic și mastoidian neaflîndu-se în același plan, se pot descrie două coturi ale traiectului facial endotemporal. La nivelul primului cot se află ganglionul geniculat. Al doilea cot a fost individualizat de unii autori ca un segment aparte, segmentul piramidal, avînd în vedere faptul că cele mai dese leziuni traumatice chirurgicale apar la acest nivel.

Vascularizația nervului intermediofacial este asigurată de patru pediculi: artera radiculară, artera auditivă internă, artera ganglionului geniculat (a. petroasă) și artera stilomastoidiană. Ultimele trei artere, pediculii vasculari intrapietroși, sînt bogat anastamozate între ele, precum și cu rețeaua vasculară osoasă înconjurătoare. Se realizează astfel o dublă vascularizație, de la doi pediculi vasculari învecinați, pentru oricare porțiune a trunchiului nervos (S u n d e r l a n d).

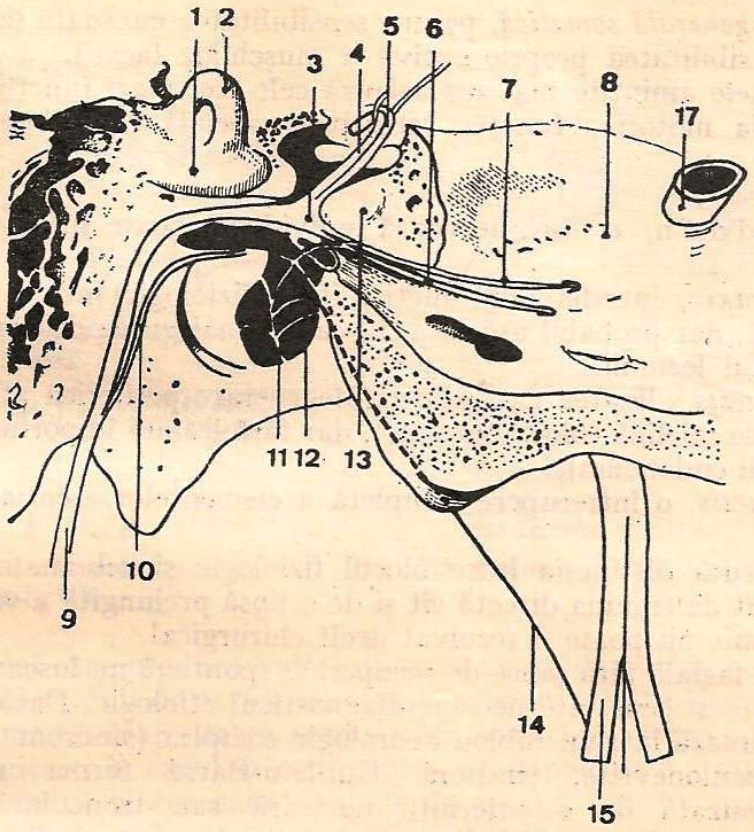

Fig. 283. Nervul facial intratemporal (Rouvière):
1 — canal semicircular extern; *2* — canal semicircular vertical; *3* — ganglion geniculat; *4* — facial; *5* — intermediar Wrisberg; *6* — nervul mic pietros superficial; *7* — nervul mare pietros superficial; *8* — lamă fibroasă ce acoperă gaura ruptă posterioară; *9* — facial; *10* — coarda timpanului; *11* — n. Iacobson; *12* — n. pietroşi profunzi; *13* — melcul; *14* — coarda timpanului; *15* — n. dentat inferior; *16* — n. maxilar inferior; *17* — carotida internă.

Fiziologie

În ceea ce privește structura morfofuncțională a nervului facial, importantă din punctul de vedere al testărilor topo- și electrodiagnostice amintim cele cinci componente ale sale:

1) *eferentă visceral specială* cu două funcții, expresia feței și ridicător al hioidului (testul excitabilității nervoase, curba intensitate durată, electromiografia);

2) *eferentă visceral generală*, pentru secreția glandulară, salivară și lacrimală (testul Schiermer, sialometria);

3) *eferentă visceral specială*, pentru simțul gustului (gustometria, electrogustometria);

4) *eferentă visceral generală*, pentru sensibilitatea viscerală a zonelor inervate motor și vegetativ;

5) *eferentă generală somatică*, pentru sensibilitatea cutanată (zona Ramsey-Hunt) și sensibilitatea proprioceptivă a mușchilor faciali.

Componentele amintite mai sus asigură cele trei mari funcții ale nervului facial: funcția motorie, funcția senzitivosenzorială și funcția vegetativă.

Patologie

După S e d d o n, o fibră nervoasă individuală poate suferi trei grade de leziune:

1. *Neuropraxia*, interferența funcției (bloc fiziologic) neînsoțită de degenerare distală, dar probabil asociată, în cazuri mai grave de demielinizare limitată la locul leziunii.

2. *Axonotmezis*, lezarea axonului cu degenerare periferică atît a axonului cît și a tecii de mielină (bloc anatomic), dar fără leziuni importante ale neurilemei sau tecii endoneurale.

3. *Neurotmezis*, o întrerupere completă a elementelor esențiale ale nervului.

Trebuie făcută distincția între blocul fiziologic și cel anatomic, ultimul fiind creat atît de trauma directă cît și de o lipsă prelungită a vascularizației. Blocul anatomic nu poate fi rezolvat decît chirurgical.

O paralizie facială fără șanse de recuperare spontană nu înseamnă neapărat operație. În acest sens este necesar diagnosticul etiologic. Dacă paralizia facială se încadrează într-un tablou neurologic complex (sindrom meningoencefalic poliradiculonevrite, sindrom Guillain-Barré forma mezocefalică), dacă este cauzată de o suferință nucleară sau tronculară intraaxială (poliomielita, ramolismentele bulboprotuberanțiale, siringobulbia, glioame infiltrante ale trunchiului cerebral), sau dacă este efectul unei boli generale (mononucleoza infecțioasă, diabet, maladia Boesnier-Boeck-Schaumann, leucoză), desigur că primează tratarea bolii de bază.

După ce s-a stabilit însă că leziunea nervului este periferică, ea trebuie localizată în funcție de colateralele intrapietroase. Totodată, trebuie apreciată gravitatea acestei leziuni prin evaluarea stării funcționale a complexului nerv-placă motorie-mușchi.

Testele de diagnostic lezional și de localizare a leziunii sînt indispensabile pentru punerea unei indicații chirurgicale optime. Aceste teste însă trebuie coroborate întotdeauna cu situația clinică, precum și cu celelalte examene de laborator.

T e s t e l e folosite pentru stabilirea diagnosticului *de suferință lezională* sînt următoarele: testul faradic-galvanic, testul excitabilității nervoase, timpul de conducere, curba intensitate durată și electromiografia.

Datorită faptului că porțiunea distală a nervului lezat rămîne excitabilă electric timp de 48—72 h, nici unul din testele enumerate mai sus nu este capabil să ne informeze, din primele ore de la debutul paraliziei faciale, asupra gravității suferinței lezionale și implicit asupra prognosticului. Din acest punct de vedere, cel mai util test este cel al excitabilității nervoase, care poate încadra bolnavul (după 72 h) într-una din următoarele trei grupe:

1) dacă există răspuns de partea paralizată la un stimul electric identic cu cel de partea sănătoasă, putem considera prezent pe trunchiul facialului paralizat un bloc fiziologic (neuropraxie);

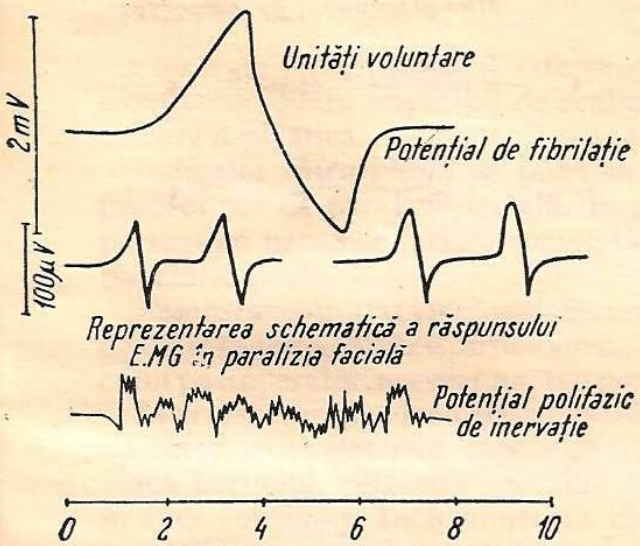

Fig. 284. Studii electrodiagnostice în paralizia facială.

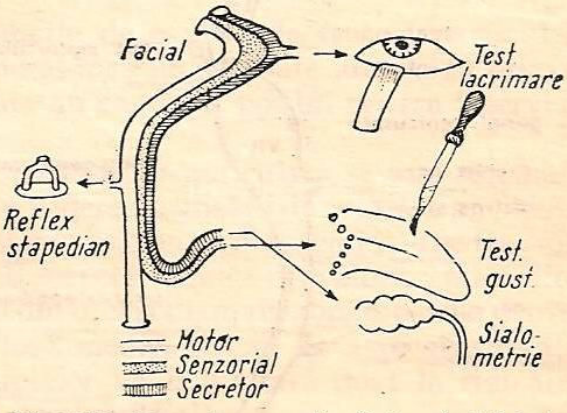

Fig. 285. Examinare calitativă a facialului.

2) dacă stimulul care produce contracția musculară de partea bolnavă este mai mare decît cel necesar de partea sănătoasă, este probabilă o degenerescență parțială (axonotmezis). Majoritatea autorilor sînt de acord asupra oportunității indicației chirurgicale, în cazul în care pentru un stimul de 0,3 m/s diferența dintre partea bolnavă și cea sănătoasă depășește 3,5 mA (valoare critică);

3) dacă de partea paralizată nu se obține răspuns, cauza este degenerescență completă.

Studiul electromiografic al părții paralizate rămîne însă cel mai sensibil test al denervărilor minimale și cel mai sigur test în stabilirea continuității nervului și a regenerării lui. Din păcate, recoltarea potențialelor de fibrilație, semn sigur de leziune, nu se poate face decît după a 14—15-a zi de la debutul paraliziei faciale (fig. 284).

În acest context, pentru aprecierea prognostică a bolii devine importantă experiența chirurgului otolog, precum și evaluarea clinică, care trebuie să aprecieze controlul emoțional, mimica voluntară și tonusul muscular.

Un prognostic nefavorabil, stabilit cu ajutorul examenului clinic și al electrodiagnosticului, permite punerea indicației chirurgicale. Din acest moment, *testele de localizare lezională* (*topodiagnosticul*) capătă valoare, deoarece tipul de operație adoptat și dificultatea intervenției chirurgicale sînt diferite, în funcție de variatele localizări ale leziunilor nervului facial. Se folosesc (fig. 285) studiul secreției lacrimale (testul Schiermer), studiul reflexului stapedian, studiul gustului și studiul secreției salivare submaxilare.

Pe baza etiologiei, a examenului clinic și a testelor amintite, se poate structura următorul topodiagnostic (fig. 286) (modificat după Jepsen):

1. *Leziuni supranucleare*: paralizie facială în treimea inferioară a hemifeței, asociată cu defecte la nivelul mîinii și piciorului, de regulă de aceeași parte — absența fenomenului Ch. Bell — mișcări reflexe și emoționale neafectate — gust și lăcrimare normale.

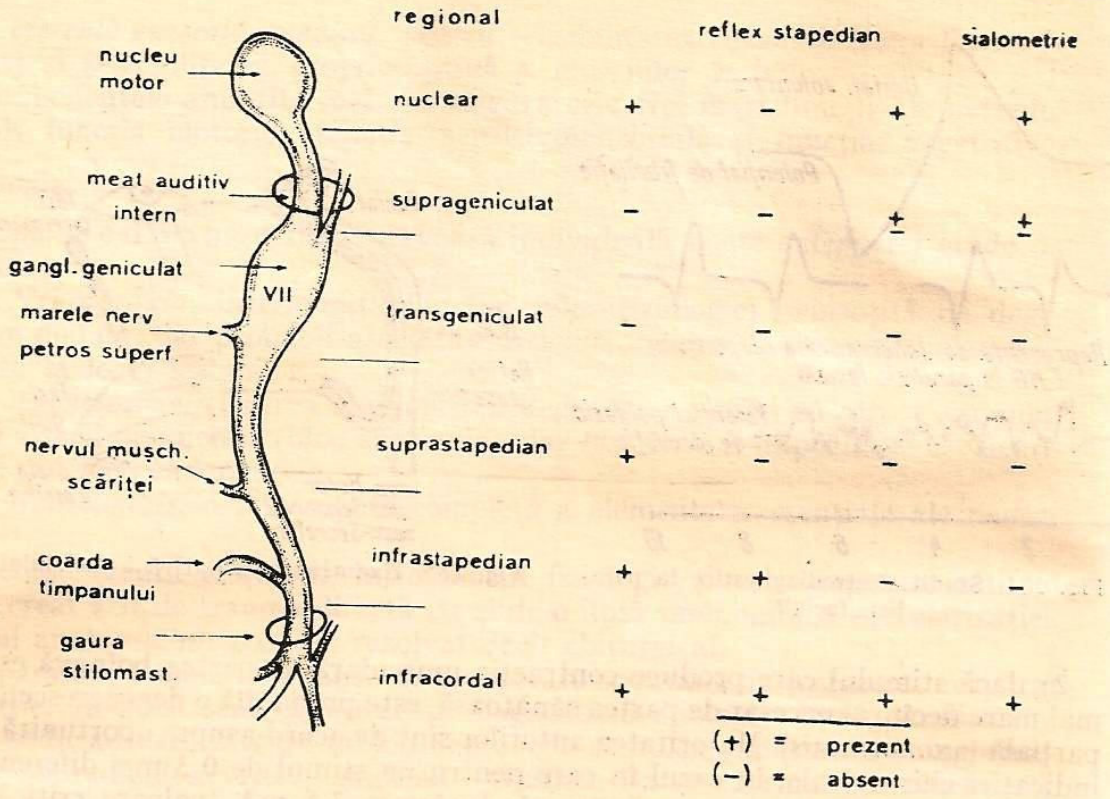

Fig. 286. Topodiagnostic în paralizia facială.

2. *Leziuni nucleare*: paralizie facială, eventual asociată paraliziei nervului oculomotor comun — lăcrimare, gust, salivație neafectate — scăderea reflexelor și mișcărilor emoționale.

3. *Leziuni la nivelul fosei cerebrale posterioare*: apariția paraliziei faciale este tardivă față de semnele auditive și vestibulare — gustul frecvent nu este afectat — se pot asocia tulburări ale trigemenului (anestezie corneeană), semne de presiune intracraniană, semne cerebeloase.

4. *Leziuni intratemporale*: paralizie facială, nu sînt mișcări emoționale — este prezent semnul Ch. Bell:

a) leziune supragenriculată: de regulă, gustul este păstrat, reflexul stapedian absent, secreția salivară și lacrimală afectată;

b) leziune transgeniculată: gustul este afectat, reflexul stapedian absent, secreția salivară diminuată și lăcrimarea afectată;

c) leziune suprastapedială: gustul este afectat, reflexul stapedian absent, secreția salivară diminuată;

d) leziune infrastapedială: gustul este afectat, reflexul stapedian prezent, secreția salivară este diminuată, secreția salivară nu este afectată;

e) leziune infracordală: nu sînt afectate nici gustul, nici reflexul stapedian, nici secreția lacrimală și salivară; există doar un deficit motor.

5. *Leziuni extratemporale*: paralizie facială completă sau parțială, asociată unor leziuni ale feței, tumorale sau traumatice.

Tehnica chirurgicală

Chirurgia endotemporală este singura cale de restaurare a mișcărilor faciale emoționale, lucru imposibil de realizat prin anastomoze cu alți nervi sau prin chirurgia plastică.

Indicația chirurgicală se pune în funcție de o serie de factori particulari fiecărui caz de paralizie facială. În general însă nu se poate afirma că oricare pacient cu paralizie facială completă este un candidat posibil pentru intervenția chirurgicală.

Preoperator, în afara metodelor uzuale în chirurgia auriculară, se mai recomandă cultura faringiană cu antibiogramă, în vederea utilizării de rutină a antibioticului postoperator, necesar pentru prevenirea unei infecții ascendente pe trompă.

Instrumentar absolut necesar pentru o corectă tehnică operatorie: microscop operator, freză electrică, capete de freză din oțel și diamant, bisturie fine pentru teaca nervului, retractor mecanic de fosă medie, sistem de aspirație-irigație în flux continuu. Întrebuințarea chiuretelor va fi limitată doar la ridicarea peretelui osos — subțiat cu freza — al canalului Fallope.

Căi de atac

Căile de atac pot fi astfel sistematizate:

— calea retroauriculară, folosită în special pentru leziunile situate în porțiunea verticală a nervului;

— calea endaurală, pentru segmentul timpanic;

— calea suprapietroasă sau a fosei cerebrale mijlocii, pentru segmentul labirintic și conductul auditiv intern.

Procedura ideală de expunere a nervului facial este aceea care nu cauzează injurii nervului, auzului, funcției vestibulare și nu produce o cavitate mastoidiană permanentă.

Cu toate că pe calea retroauriculară se poate explora și segmentul orizontal, tendința actuală este îndreptată spre calea endaurală. Pe această cale se poate explora și segmentul vertical, fără obligația deschiderii celulelor mastoidiene. Desigur însă că alegerea unuia sau a altuia dintre aceste procedee depinde în mare măsură și de etiologia paraliziei faciale și de felul leziunii.

Calea retroauriculară

Pacientul sub anestezie generală este așezat în decubit orizontal, cu capul în poziție mastoidiană. Se infiltrează cu anestezic țesuturile care acoperă regiunea mastoidiană, pentru a ușura decolarea lor. Se face o incizie paralelă și la 1 cm de șanțul retroauricular. Se decolează țesuturile, evidențiindu-se corticala mastoidiană. Se procedează la o antrocelulotomie simplă. Peretele posterior al conductului auditiv extern este păstrat, dar subțiat. Se identifică canalul semicircular orizontal, scurta apofiză a nicovalei, creasta digastrică. În funcție de aceste repere se găsește și se explorează canalul și nervul facial.

a) *Identificarea nervului la emergență și explorarea canalului în amonte.* Se pot utiliza mai multe procedee pentru descoperirea nervului facial la gaura stilomastoidiană. Se știe că nervul facial iese din craniu pe fața inferioară a stîncii înapoia și în afara apofizei stiloide, la extremitatea anterioară a șanțului digastricului, înaintea unui plan frontal ce trece prin marginea anterioară a apofizei mastoide, înăuntrul unui plan sagital, trecînd prin fața internă a

apexului mastoidian. Orificiul stilomastoidian se află la nivelul unghiului timpanomastoidian, la mijlocul distanței între aditus și vîrful mastoidei. Pentru o bună evidențiere a nervului, unii autori rezecă vîrful mastoidei după dezinserția sternocleidomastoidianului.

Emergența facialului este situată imediat în fața mușchiului digastric, într-o teacă fibroasă ce trebuie incizată cu grijă. Nervul apare ca un cordon alb. Dacă nu este găsit la acest nivel, trunchiul trebuie căutat mai jos și anterior ca pentru o parotidectomie.

După reperarea nervului se deschide cu chiureta, din aproape în aproape, canalul Fallope, al cărui perete osos a fost în prealabil subțiat cu freza. P u l e c folosește pentru decomprimare freze de diamant, cu diametrul egal cu cel al canalului. Sub irigație-aspirație continuă, el ridică peretele osos, în așa fel încît nervul este expus pînă la jumătatea grosimii lui.

Considerăm chiureta fină mai lipsită de riscuri decît freza.

Nervul va fi descoperit pînă la nivelul segmentului piramidal.

b) *Identificarea nervului la nivelul cotului al doilea și explorarea canalului în aval.* Facialul va fi identificat imediat inferior de canalul semicircular orizontal și puțin posterior de vîrful scurtei apofize a nicovalei. Între aceste trei formațiuni (canal Fallope, canal semicircular orizontal, scurta apofiză a nicovalei) se formează un spațiu aproximativ triunghiular, descris de D o n a l d s o n (fig. 287).

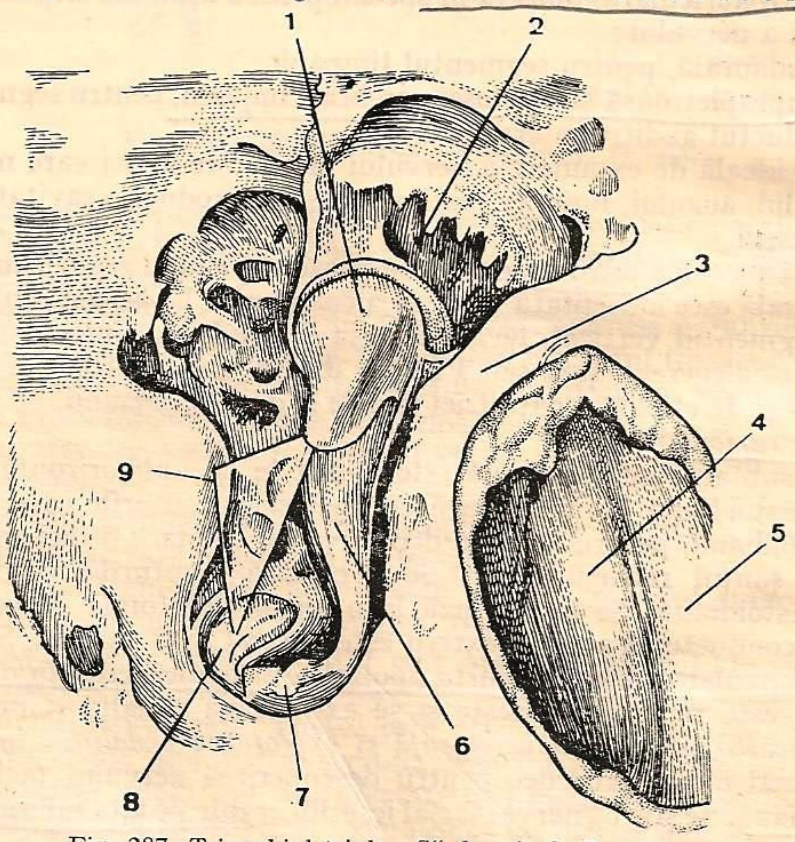

Fig. 287. Triunghiul triplu „S" descris de Donaldson:
1 — nicovală; *2* — epitimpan; *3* — suprafața osoasă; *4* — membrană timpanică; *5* — peretele conductului auditiv extern; *6* — apofiza descendentă a nicovalei; — capul scăriței; *8* — n. facial (canalul deschis); *9* — canalul semicircular orizontal.

Peretele osos va fi subțiat cu ajutorul frezei și apoi ridicat cu chiureta fină. Se evidențiază teaca nervului roz-albă (în condiții normale). De la acest nivel, expunerea trunchiului nervos se va face din aproape, de-a lungul unei linii care unește cotul al doilea — superior — cu sutura timpanomastoidiană — inferior. Cel mai sigur procedeu avînd în vedere posibila prezență a unei anomalii de traiect (fig. 288, *a*, *b*, *c* și fig. 289, *a*, *b*, *c*, *d*).

c) *Explorarea segmentului orizontal.* Pe cale retroauriculară poate fi explorată și porțiunea a doua a traiectului intratemporal. P u l e c (1966), C r a b t r e e (1968) vizualizează și explorează facialul timpanic, ridicînd osul de la nivelul recesului facial. Acesta este o arie triunghiulară, mărginită în afară de coarda timpanului, medial de jumătatea superioară a porțiunii verticale a canalului Fallope și superior de osul ce formează fosa incudis. Avînd în vedere anomaliile de emergență ale corzii timpanului, este mai sigur atacul porțiunii timpanice la nivelul triunghiului descris de D o n a l d s o n.

Recesul facial este încet lărgit, pînă cînd se identifică nervul coarda timpanului și facialul. Cînd spațiul este destul de larg, se pot recunoaște piramida, cele două ferestre, scărița și toată porțiunea orizontală, inclusiv procesul cohleariform.

P u l e c, cu ajutorul unei mici freze de diamant ridică puntea osoasă subțire care acoperă porțiunea a doua. C r a b t r e e folosește chiureta. Această tehnică nu necesită dislocarea lanțului osicular. Foarte rar este necesară dezarticularea nicovalei, și anume în unele cazuri care necesită grefare sau extirparea unei tumori de la nivelul facialului orizontal, cînd e nevoie de un cîmp operator mai mare sau în cazul mastoidelor mici, sclerotice și în mastoidele cu dură proccidentă. Ocazional trebuie extirpat și capul ciocanului. Mecanismul auditiei va fi refăcut la sfîrșitul operației prin repunerea nicovalei sau a capului ciocanului.

B e r n s t e i n (1961) folosește tot calea retroauriculară, pentru explorarea porțiunii a doua fără dislocarea nicovalei. Inițial deschide canalul Fallope în mastoidă, apoi cotul al doilea. Prin ridicarea osului de la nivelul segmentului piramidal se deschide cavitatea timpanică cu vizualizarea scăriței și a articulației incudostapediene. Cu ajutorul unei freze de diamant se deschide fosa incudis dinspre posterior și se evidențiază scurta apofiză a nicovalei. Osul dintre acesta și canalul semicircular va fi ridicat și astfel se creează accesul spre porțiunea timpanică pînă la ganglionul geniculat. Această tehnică este identică cu cea descrisă de L e w i s în 1956, cu deosebirea că ultimul intră pe cale endaurală. A u b r y preferă calea retroauriculară pentru explorarea porțiunii orizontale, ca dealtfel și G r i m a u d, W a y o f f, S o r l a t. Se lărgește aditusul în jos, ceea ce permite dublarea înălțimii lui și, așa cum a arătat W u l l s t e i n, o bună vizualizare a casei și lanțului osicular. Astfel, osicioarele nu sînt luxate ci, din contră, repuse la locul lor (în cazul traumatismelor).

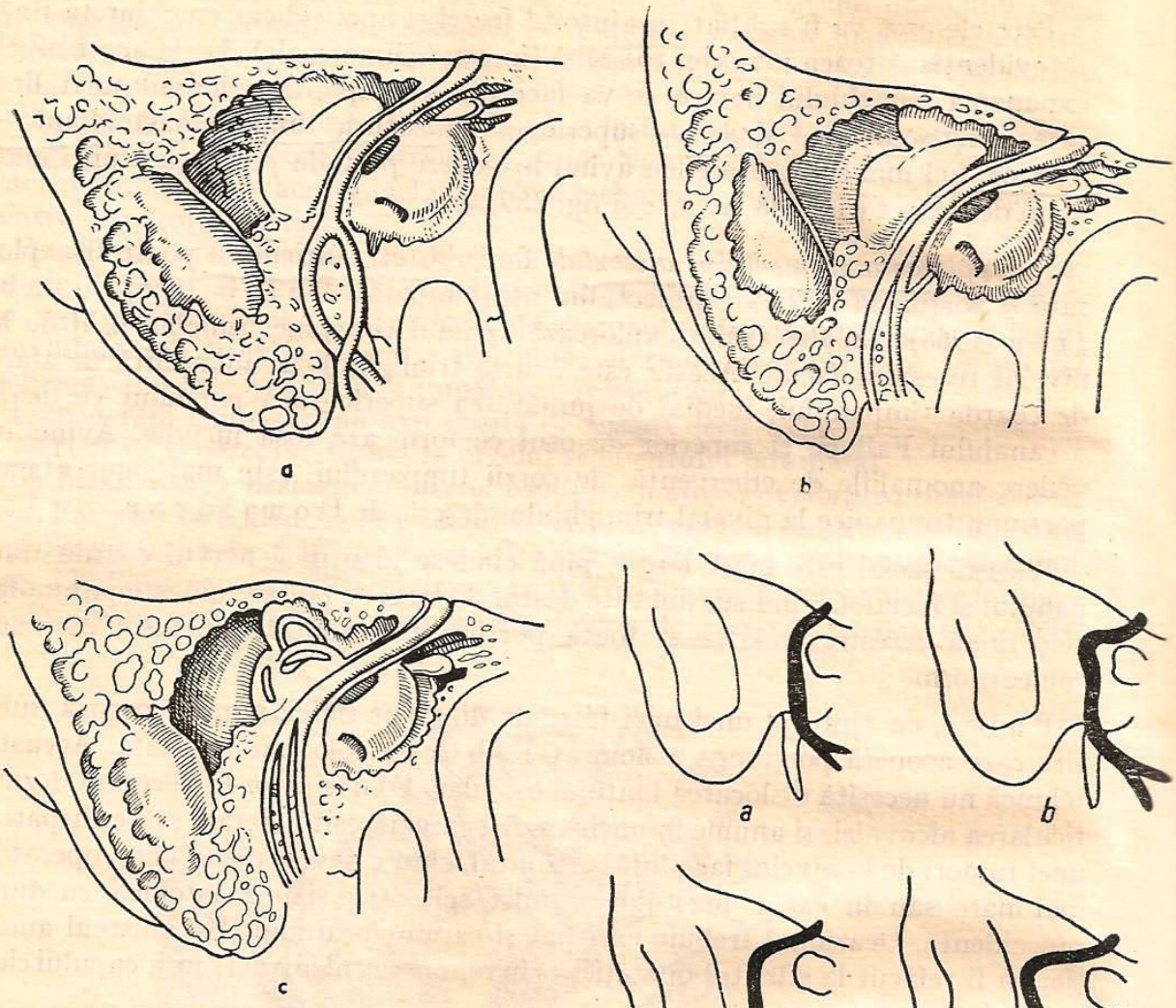

Fig. 288. *a* — porțiunea a III-a divizată în două ramuri, cu orificiul ei de emergență (Mieheke); *b* — porțiunea a III-a divizată în două ramuri, cu un singur orificiu de emergență (Hahloock); *c* — segment mastoidian, divizat în trei ramuri (Jongckees).

Fig. 289. Diferite anomalii pe traiect: *a* — se observă traiectul normal al facialului.

Calea endaurală

Prin această cale se abordează cu predilecție segmentul orizontal al facialului, dar se poate explora și segmentul lui vertical. M e u r m a n (1958) remarcă că pe această cale nu mai este necesară deschiderea celulelor mastoidiene cu consecința ei, cavitatea și prelungirea timpului operator.

a) *Explorarea facialului timpanic cu dislocarea lanțului osicular.* G r e i n e r și K l o t z (1960) și D e b a i n (1966) intră prin incizie Shambaugh sau Y inversat, trepanează zidul aticii și peretele aditoatical, pentru a pune în evidență întregul lanț osicular.

Se secționează ligamentele suspensoare ale ciocanului, se dezinseră apofiza orizontală a nicovalei și se rotește lanțul osicular în jos (fig. 290). Articulația dintre nicovală și scăriță se luxează, dar articulația dintre ciocan și nicovală se păstrează.

Prin acest procedeu se obține o bună vizibilitate a canalului Fallope în porțiunea sa orizontală, dar luxarea osicioarelor presupune fibrozări ulterioare, cu deficit auditiv de transmisie. Pe de altă parte știm că nutriția (treimea inferioară a apofizei descendente a nicovalei) este asigurată de arcada vasculară stapediană. În cazul dezarticulării incudo-stapediene, această vascularizație este întreruptă cu riscul tardiv de necrozare a apofizei lenticulare.

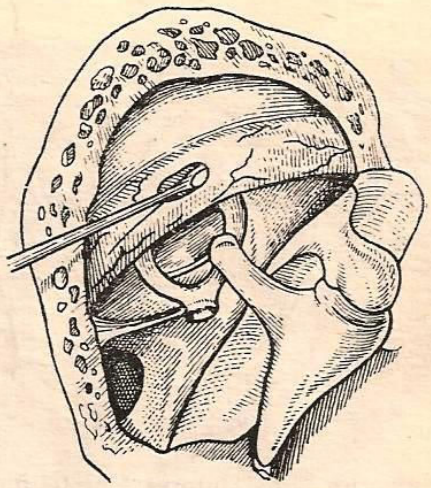

Fig. 290. Procedeul Greiner. Luxarea scurtei apofize a nicovalei permite dislocarea osicioarelor cu conservarea articulației dintre ciocan și nicovală însă cu întreruperea articulației dintre nicovală și scăriță.

b) *Explorarea facialului timpanic fără dislocarea lanțului osicular* (Gârbea). Utilizăm un procedeu original pentru descoperirea nervului începînd cu porțiunea a doua, fără dislocarea ciocanului și a nicovalei. Sub anestezie locală sau generală executăm incizia tegumentului conductului auditiv extern, mai în afară ca cea a lui Rosen și o prelungim uneori cînd conductul e strîmt cu incizia Schambaugh. Deschidem casa timpanului ca pentru chirurgia scăriței și după o minimă frezare evidențiem canalul facialului deasupra ferestrei ovale.

Continuăm cu frezarea înapoi pînă la cotul al doilea, pe care îl descoperim fără să deschidem aditusul, decît în mod excepțional, cînd osul care separă nervul de planșeul aditusului este prea subțire. Explorarea canalului poate fi continuată în porțiunea mastoidiană, fără să se deschidă cavitățile mastoidiene. Masivul facialului este separat de conductul auditiv extern și de cavitățile mastoidiene printr-o lamă osoasă de 2—3 mm. Nervul descoperit în porțiunea mastoidiană apare ca o conductă în șanțul ei.

Lama osoasă subțire care acoperă nervul în porțiunea timpanică se ridică cu o chiuretă fină, între ramura descendentă a nicovalei și cotul al doilea (fig. 291, a). Apoi, cu o altă chiuretă plată, cu curbură adecvată, ce se introduce pe sub ramura descendentă, se ridică lama osoasă de pe nerv pînă la ganglionul geniculat (fig. 292, b). Cazurile operate au prezentat postoperator o audiogramă normală, an osicular nefiind atins.

Calea suprapietroasă (calea fosei cerebrale mijlocii).

În 1904, P a r r y a descris o cale prin fosa cerebrală mijlocie pentru secționarea celui de-al 8-lea nerv cranian în boala Ménière. C l e r c și B a t i s s descriu o cale asemănătoare, dar specifică, că prin tehnica lor nu s-a putut aborda conductul auditiv intern. H o u s e ajunge la concluzia că trebuie localizat, inițial, marele nerv pietros superficial, apoi ganglionul geniculat și de la acest nivel, descoperit nervul.

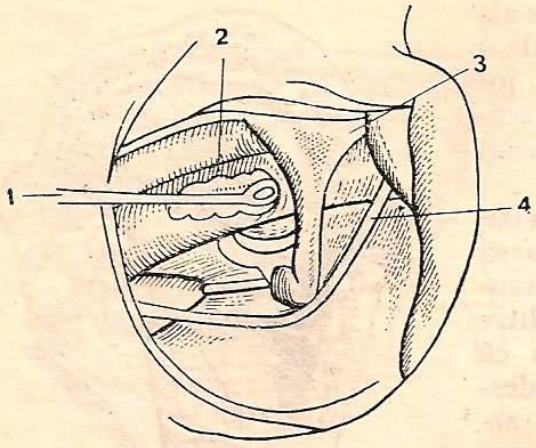

Fig. 291, *a*. Cu ajutorul chiuretei fine se ridică peretele osos dinspre segmentul piramidal al facialului (procedeu personal):
1 — chiureta fină; *2* — canalul Fallope; *3* — nicovala; *4* — coarda timpanului.

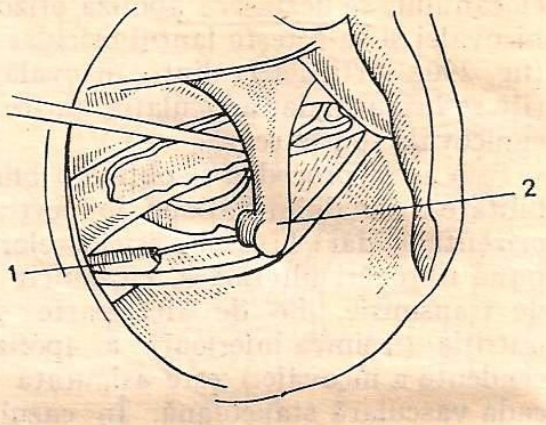

Fig. 291, *b*. Se continuă decompresiunea porțiunii timpanice, cu ajutorul chiuretei fără dislocarea nicovalei (procedeu personal):
1 — piramida; *2* — nicovala.

Principalele indicații ale acestei căi sînt: secționarea nervului vestibular în vertij, îndepărtarea leziunilor porțiunii pietroase a facialului și extirparea neurinoamelor de acustic.

Bolnavul este așezat în decubit dorsal, cu capul întors spre partea sănătoasă. Incizia începe la limita părului, imediat înaintea urechii, de la nivelul zigomei pînă la vîrful inserției mușchiului temporal. Nu se va depăși zigoma inferior, pentru a nu secționa ramul frontal al facialului. Mușchiul temporal poate fi incizat și paralel cu arcada zigomatică, pentru a lărgi cîmpul operator la nivelul părții inferioare a inciziei verticale. Se decolează cele două, respectiv patru porțiuni ale mușchiului temporal și se fixează cu catgut cromat la tegument. După hemostază se face craniotomia (se ridică un pătrat osos din scuama temporalului cu latura de aproximativ 3,5—4 cm), deasupra și înaintea conductului auditiv extern, situată astfel încît marginea inferioară a pătratului osos să fie chiar la nivelul planșeului fosei, iar cele 2/3 anterioare ale lui să fie în afara unei linii ce trece prin conductul auditiv extern. Placa osoasă se păstrează în soluție Ringer, pentru a fi repusă la sfîrșitul operației. Un retractor mecanic este atașat la os deasupra craniotomiei și lama este inserată în instrument. Hemoragia vaselor osoase se stăpînește prin mularea cu ceară a marginii osoase sau prin înfundarea pereților canaliculelor osoase.

Vasele sîngerînde ale durei se cauterizează. Se trece apoi la decolarea durei de pe fața anterosuperioară a stîncii. Lobulul temporal este ridicat prin avansarea lamei retractorului sub controlul microscopului chirurgical. La decolarea marginii superioare a stîncii se poate leza sinusul venos petros superior, care se ridică deodată cu dura-mater. Aderențele durei la fisura pietroscuamoasă trebuie secționate. De obicei, elevarea durei se face pînă la foramen spinosum prin care intră artera meningee mijlocie în fosă. Rareori este necesară secționarea vaselor meningee mijlocii.

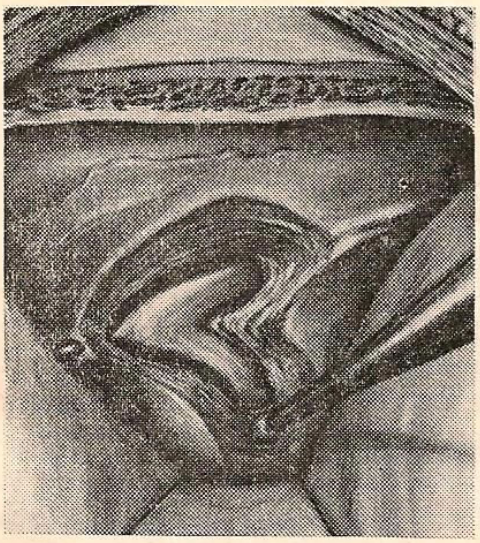

Fig. 292, *a* — Descoperirea nervului la nivelul ganglionului geniculat și spre conductul auditiv intern.

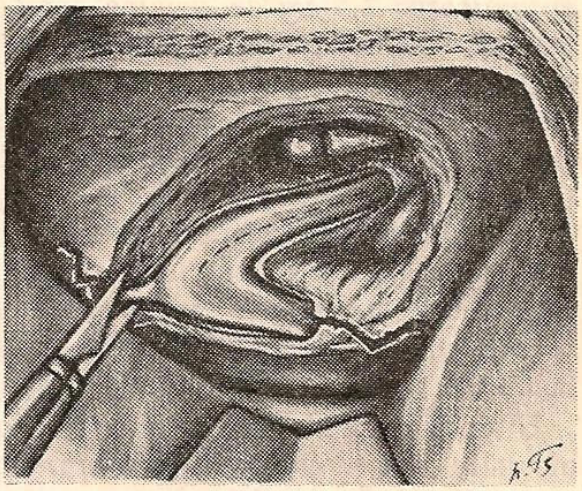

Fig. 292, *b* — Se vede linia de fractură; secțiunea marelui nerv petros superficial și atica cu osicioarele.

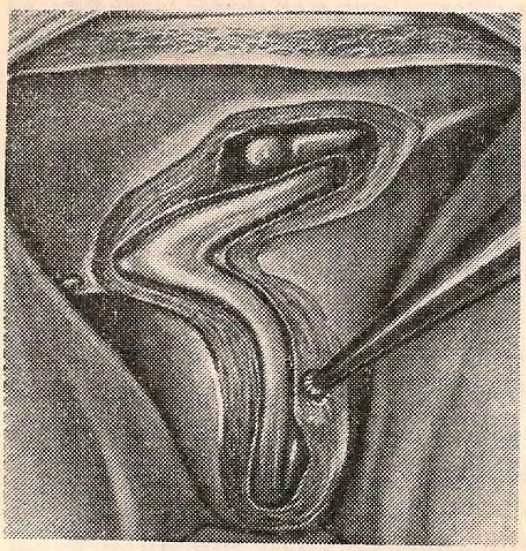

Fig. 292, *c* — Degajarea totală a nervului.

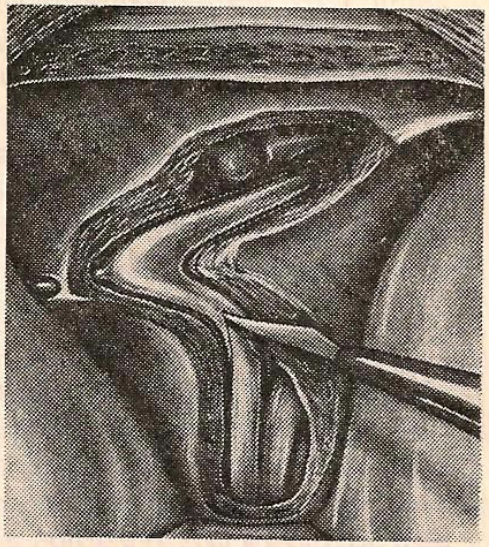

Fig. 292, *d* — Deschiderea tecii nervului pentru decomprimare



Fig. 292, a, b, c, d, e. Decompresiunea porțiunii labirintice și timpanice a facialului pe cale supra-pietroasă (Portmann)

Fig. 292, *e* — Nervul este protejat prin amnios conservant sau altă membrană fină. Conductul auditiv intern se închide cu un fragment de mușchi temporal, iar atica cu o lamă osoasă. Toate elementele protectoare se fixează cu clei biologic.

Se identifică eminentia arcuata și marele nerv pietros superficial, aflat la aproximativ 2,5 cm de scuama temporalului. De obicei, fibrele marelui pietros sînt intim aderente de dură și ele trebuie desprinse, dificil și deseori cu sîngerarea arterei și venei care acompaniază nervul. Se localizează hiatusul Fallope. Se continuă cu prudență ridicarea durei, deoarece în 15% din cazuri ganglionul geniculat nu este acoperit de lamă osoasă. Lama retractorului va fi împinsă înainte în așa fel ca să fie expus osul medial de hiat. Cu ajutorul unei freze de diamant în irigație continuă cu soluție Ringer se ridică osul, care acoperă marele pietros superficial și ganglionul geniculat. Uneori se poate lăsa o lamă subțire de os, prin care se poate vizualiza conținutul. Se observă atent și se evită cohleea și canalul semicircular superior (eminentia arcuata). Expunerea facialului se face dinspre conductul auditiv spre ganglionul geniculat.

Ulterior se poate ridica tegmen aticii — se evidențiază capul ciocanului și nicovala — și se continuă decomprimarea nervului facial mai jos de procesul cochleariform. În cazul în care este necesară descoperirea facialului în conductul auditiv intern se va folosi tehnica descrisă la secționarea nervului vestibular.

După descoperirea facialului se pot aplica diferitele procedee necesare pentru recuperarea lui. La sfîrșit, facialul va fi acoperit cu gelfoam. Lobulul temporal este lăsat să-și revină, proces ce poate dura 15—20 min. Hemostaza trebuie bine controlată atît la nivelul durei cît și la nivelul osului, pentru a evita un hematom extradural postoperator. Dacă sîngerarea persistă, se poate lăsa un mic dren, pentru 24 h, în spațiul epidural. P u l e c repune pătratul osos și suturează mușchiul temporal cu catgut. H o u s e repune mușchiul temporal peste craniotomie, iar S c h i f f suturează dura de mușchiul temporal, pentru a închide incizia și a preveni un hematom.

Calea translabirintică

Se folosește la cazurile la care nu se pune problema prezervării sau restaurării audiției. Pacientul cu capul întors în poziție mastoidiană, incizie retroauriculară pînă la cortexul mastoidian, decolare, depărtătoare. Se face o antrocelulotomie simplă și se pun în evidență canalul semicircular orizontal și scurta apofiză a nicovalei. Peretele posterior al conductului auditiv extern se subțiază, dar este păstrat intact. Nicovala poate fi extirpată, pentru a pune în evidență porțiunea a doua canalului Fallope, dar membrana timpanică se păstrează intactă. În timpul următor P u l e c deschide canalul facial în segmentele orizontal și vertical, și apoi atacă capsula otică. H o u s e îndepărtează întîi capsula otică. Sînt expuse astfel vestibulul, conductul auditiv intern și nervul vestibular superior. Se ridică apoi osul de la nivelul facialului dinspre procesui cochleariform spre conductul auditiv intern. Dura trebuie deschisă, pentru a putea urmări traiectul nervos înspre spațiul pontocerebelos. Scurgerea de lichid cefalorahidian este stăpînită cu ajutorul unui lambou muscular introdus în conductul auditiv intern sau numai pînă în atică. Lamboul poate umple totodată și cavitatea mastoidiană.

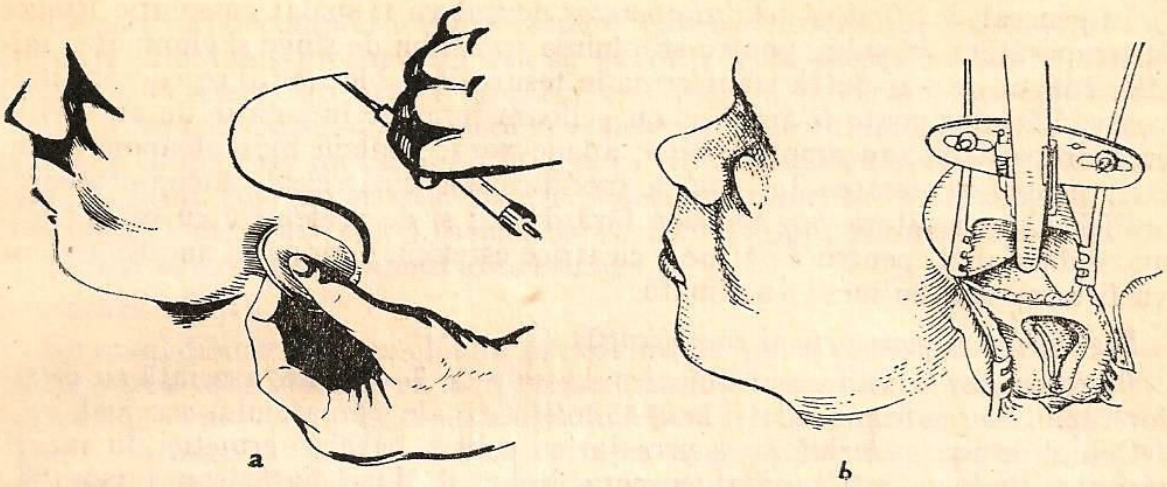

Fig. 293. Calea de atac combinată (Pulec), *a*, *b*.

Calea combinată

Pentru expunerea în întregime a nervului facial se poate folosi o cale combinată retroauriculară și suprapietroasă. Incizia poate fi unică (P u l e c); (fig. 293, *a*); se pot însă folosi și incizii separate. Inițial se descoperă facialul mastoidian și timpanic și apoi cel labirintic (fig. 293, *b*).

Tegmenul timpanal deschis în porțiunea de deasupra articulației incudomaleare este acoperit la sfîrșitul intervenției cu un fragment de os din craniotomie. Canalul auditiv intern se poate acoperi cu o grefă musculară liberă, în cazul în care a fost necesară descoperirea facialului la acest nivel.

Scurtcircuitarea traiectului osos facial

D o t t a imaginat această tehnică în cazul unei tumori de acustic, după extirparea căreia a rămas capătul central al facialului cu lungimea de 7 mm. Autorul a recoltat o grefă din *nervus suralis* (nerv fără colaterale și fără prea mare importanță) de 15 cm lungime și cu ajutorul unui ac atraumatic a suturat-o — un singur fir — la căpătul central al facialului. Grefa a fost apoi condusă prin spațiul subarahnoidian al unghiului pontocerebelos, a fost suturată la dură, iar capătul ei, scos printre spleniul capului și sternocleidomastoidian, a fost marcat cu o clemă de argint chiar lîngă procesul mastoidian. Autorul a calculat că axonii care regenerază au nevoie de 90 de zile pentru a ajunge la capătul distal al grefei. După termen a reintervenit, a fost găsit capătul distal, a fost secționat facialul la emergență, s-a extirpat surplusul de grefă și s-au suturat cele două capete. Rezultatele la cazurile operate după această metodă sînt tot atît de bune ca și cele obținute în degenerările parțiale. Acest tip de grefă poate fi folosit nu numai în tumorile de acustic, care obligă la sacrificarea facialului, ci și în cazul unor distrugeri mari ale osului temporal.

D r a k e folosește o tehnică identică, dar recoltează grefa din nervul femurocutanat.

În general, *la sfîrșitul actului operator* nervul va fi spălat cu soluție Ringer la temperatura corpului, pentru stăpînirea excesului de sînge și eliminarea micilor coaguli ce s-ar putea transforma în țesut fibros blocant al regenerării nervoase. Facialul poate fi acoperit cu gelfoam înmuiat în soluție de antibiotic cu hidrocortizon sau amnios, venă, aponevroză, lambou musculoaponevrotic etc., pentru protejarea lui contra modificărilor cicatriceale înconjurătoare.

Pielea se va sutura *per primam*, fără drenaj și de preferință cu catgut cromat subcutanat, pentru a obține o cicatrice estetică. Conductul auditiv extern va fi tamponat cu meșă vaselinată.

Îngrijiri postoperatorii și complicații

Postoperator se va face antibioterapie timp de 7—10 zile, asociată cu corticoterapie. Se poate proceda și la 2—3 infiltrații ale simpaticului cervical.

Ochiul de partea lezată va fi protejat cu colir și ochelari ermetici, în cazuri grave putîndu-se întrebuința temporar resortul Morel-Fatio sau tarsorafia.

Între complicațiile postoperatorii mai grave se înscriu: hemoragii, scurgeri de lichid cefalorahidian, meningite etc. Complicațiile sînt rare și se rezolvă prin reintervenție.

Postoperator sînt necesare examene electrice regulate și în special electromiografia, singurul test care evidențiază precoce apariția recuperării.

Procedee utilizate pentru recuperarea funcției nervoase

La nivelul trunchiului nervos se întrebuințează diferite procedee chirurgicale, în funcție de leziunea care a cauzat paralizia facială. Astfel sînt: decompresiunea (neuroliza), sutura simplă, sutura cu schimbarea traiectului, grefarea și protezarea.

Decompresiunea

Este indicată prin excelență în paralizia idiopatică (a frigore, Bell), dar poate fi utilizată și în paralizii faciale cu alte etiologii: paralizia facială posttraumatică, paralizia facială a sindromului Melkerson-Rosenthal, paralizia facială din zona zoster, paralizia facială din sarcoidoza Boeck etc. În cazul acestor paralizii se presupune că factorul cauzal al paraliziei este edemul comporesiv al facialului în conductul lui osos. De unde, concluzia logică, eliberarea nervului din menghinea lui osoasă.

Degenerarea nu este un fenomen „tot sau nimic" (M a t t h e w s).

Ea nu apare în toate fibrele nervoase deodată și nu apare necesar în orice fibră compresată. Din acest punct de vedere, decompresiunea are funcție dublă: decomprimă fibrele în curs de degenerare, oferindu-le condiții de normalizare și accelerează regenerarea fibrelor complet degenerate.

Pentru a avea valoarea însă, acest act chirurgical, așa după cum au demonstrat-o studiile experimentale și statistice, trebuie făcut precoce.

Din păcate nu posedăm nici un test cu ajutorul căruia să afirmăm, încă din primele ore ale unei paralizii, că aceasta va evolua spre degenerare și că deci necesită decompresiunea.

Indicațiile decompresiunii vor fi în funcție de etiologie. În general, decompresiunea este indicată la cazurile la care testele electrice evidențiază leziuni degenerative.

Ca tehnică, decompresiunea presupune eliberarea nervului din canalul osos pînă la jumătatea grosimii lui. Nu se va folosi freza perpendicular pe canalul Fallope. Peretele osos subțiat se ridică cu chiureta. În ceea ce privește incizia tecii, se va face inițial o butonieră în epinerv cu ajutorul unui bisturiu cu lama dreaptă, după care incizia propriu-zisă va fi finalizată cu ajutorul unui bisturiu cu lamă fină incurbată. Se pot folosi instrumente oftalmologice (cuțit cistotom Van Graef etc.).Incizia se va face dinspre perinerv spre exterior și numai în axul longitudinal al nervului.

Sutura simplă

În cazul dilacerării trunchiului nervos nu se pune problema suturii. Dacă dilacerarea este mare se va face grefare, iar dacă este limitată se vor pune cu grijă fibrele nervoase. În cazul secționării însă este necesară sutura. Este obligatorie o bună afrontare pentru evitarea neuromului de amputație. Se vor elimina coagulii sanguini, granulațiile, țesutul fibros etc., pentru a preveni formarea unui bloc de conducere anatomic. Alinierea fibrelor nu are importanță.

a) *Sutura cu fir*: se folosesc fire foarte subțiri de ordinul a 6 × 0. Inițial, firele transfixiau substanța nervoasă. S-a observat însă că focarele cicatriceale intraneurale, formate în jurul firelor, întrețin o depolarizare permanentă cu consecința ei, blocarea conducerii. Firele—de preferat unul singur—vor fi trecute doar prin teaca nervului. În acest caz, riscul cicatricei depolarizante este mic.

b) *Sutura fără fir*: pentru a elimina complet riscul formării colagenului blocant, se poate renunța la firul de sutură, deci la sutura propriu-zisă. În scopul menținerii în contact a celor două capete nervoase se pot folosi plasma bolnavului, fibrinogenul, trombina concentrată sau adezive sintetice.

Cea mai bună este tehnica picăturii de plasmă, fapt demonstrat clinic și electric de către M e t e l k. Se recoltează 30 cm^3 de sînge de la bolnavul, intraoperator, lent, pentru a nu leza celulele sanguine și a crește astfel tendința la coagulare. Nu se folosesc anticoagulante, deoarece plasma preparată cu aceste substanțe dă reacții tisulare. Sîngele este pus în centrifugă în tuburi învelite în gheață, centrifugîndu-se 2—3 min, cu 2 500 rot/min. Plasma rămîne fluidă de la 1 la 3 ore. Ea va fi pusă sub formă de picături în jurul „suturii". Pentru a grăbi coagularea plasmei, S u l l i v a n folosește sponge caldă în jur sau trombină, cîteva picături. În 3—7 min se obține un cheag satisfăcător. G i b b folosește așa-numitul „clei plasmatic", obținut prin amestecarea fibrinogenului cu trombină umană. Se pot folosi și substanțe sintetice (teflon, poliuretan, filmul de silicon etc.), care funcționează prin adeziune specifică (atracție moleculară) și adeziune mecanică.

Sutura cu schimbarea traiectului

În soluție de continuitate cu lipsă de substanță s-a imaginat scurtarea traiectului facialului între ganglionul geniculat și intrarea nervului în parotidă. Această scurtare se realizează prin crearea unui nou pat osos, care reduce curbura primului traiect, dînd astfel posibilitate celor două capete să se apropie, pentru a fi afrontate, suturate. Schimbarea traiectului osos face ca nervul să traverseze liber cavitatea timpanică (fig. 294) și deci să fie vulnerabil la o infecție ulterioară sau la o paracenteză. Pe de altă parte, aceasta presupune necesar interferarea lanțului osicular cu deficiență auditivă de transmisie.



Fig. 294. Sutură nervoasă cu schimbarea traiectului după Bununel.

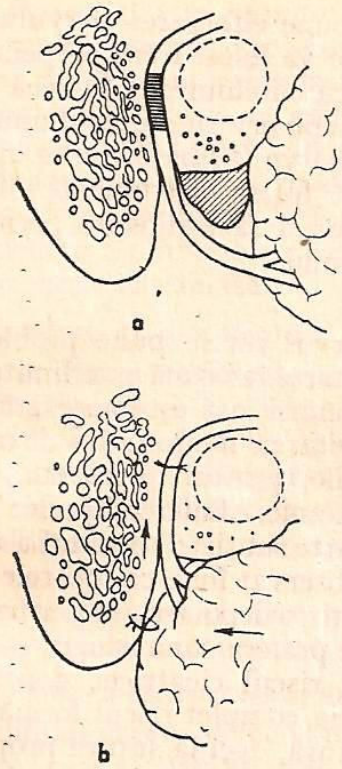

Fig. 295. Schimbarea traiectului nervului după procedeul Mündnich:
a — rezecția inferioară a osului timpanal; *b* — ridicarea parotidei și suturarea ei la periostul mastoidian.

Chiar și pe o ureche care nu pune problema audiției, metoda presupune o serie de dezavantaje. Aportul vascular este complet întrerupt prin smulgerea arcadei vasculare în momentul schimbării traiectului. Noul sediu osos artificial nu furnizează nici o bază nutritivă. Lamboul cutanat, muscular, vena, amniosul, și cu atît mai mult mijloacele sintetice de protejare, nu pot asigura nutriția. Acuplarea exactă a celor două capete este dificilă.

Un alt inconvenient al acestei metode este acela că în timpul masticației și vorbirii asupra nervului se produc tracțiuni care pot dezorganiza anastomoza. Acest risc prezent în cazul suturii simple cît și al grefei poate fi evitat prin introducerea unei sonde alimentare pe o perioadă de 10 zile postoperator.

Un procedeu interesant de scurtare a traiectului nervului facial fără schimbarea lui a fost imaginat de către M ü n d n i c h.

Se rezecă porțiunea inferioară a osului timpanal, se deschide capsula parotidiană și se ridică parotida cu nerv cu tot, în așa fel încît capătul distal al nervului să ajungă la cel proximal. Parotida va fi suturată la periostul mastoidian. Acest procedeu evită inconvenientul de mai sus, dar este mai laborios decît grefarea (fig. 295).

Grefarea

Grefa (fig. 296) este indicată în lipsurile mari de substanță, în cazul unor porțiuni de nerv strivite sau atrofiate, în cazul unor segmente nervoase fibrozate etc.

Grefarea se execută prin excelență cu nerv femurocutanat, în prezent însă se utilizează ramura auriculară a plexului cervical superificial. Această ramură se desprinde din nervii cervicali 2 și 3 și înconjură marginea posterioară a sternocleidomastoidianului, aproximativ la jumătatea acestuia. Nervul traversează mușchiul oblic în sus spre lobulul urechii, în apropierea căruia, la o distanță variabilă, se divide în două sau mai multe ramuri. În general, nervul poate fi găsit de-a lungul unei linii orizontale, ce pleacă de la marginea superioară a cartilajului tiroid și intersectează o verticală prin șanțul

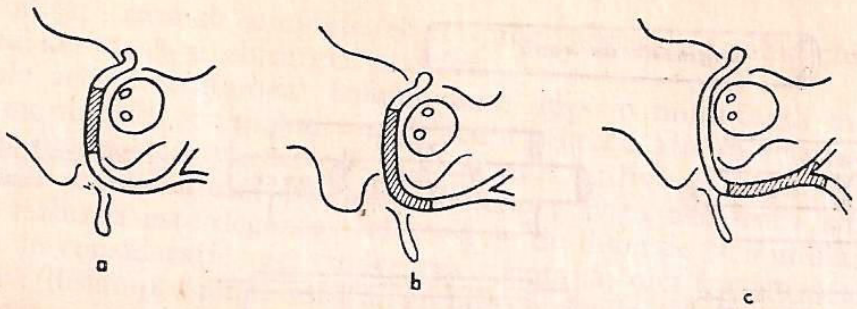

Fig. 296. Grefarea nervului:
a — grefare intratemporală (Ballance); *b* — grefare intraextratemporală; *c* — grefare extratemporală.

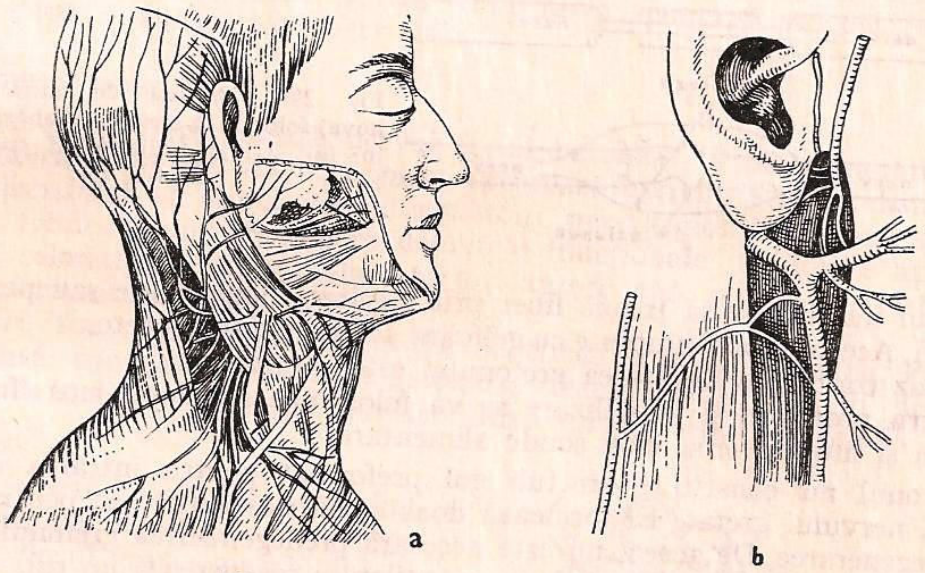

Fig. 297. Plexul cervical superficial:
a — se observă ramura transversală (Testut); *b* — anastomoza ramurii auriculare cu facialul.

intertragic. Poziția cartilajului tiroid variind cu poziția pacientului, se poate considera orizontala la nivelul celei mai de sus și mai mari cute ale pielii gîtului. Alți autori preferă să prelungească incizia retroauriculară în jos, pe marginea posterioară a sternocleidomastoidianului pînă la mijlocul lui, unde apare nervul (fig. 297).

Secțiunea de o parte și alta a porțiunii lezate din facial trebuie făcută cu un bisturiu foarte fin, în țesut nervos sănătos. Se recomandă în cazuri dubioase examenul anatomopatologic extemporaneu. Acest examen se execută pe piese fine extirpate de la nivelul capetelor nervoase secționate. Extirparea se continuă pînă în țesut nervos sănătos. Astfel se elimină riscul suturării grefei la un țesut nervos mort.

Grefonul trebuie să fie mai lung decît pierderea de substanță, chiar dublu. Extremitățile lui vor fi tăiate perpendicular pe ax, cu ajutorul unei lame de ras. Operația se execută pe o tablă de lemn sterilă. Se va evita sutura cu fir.

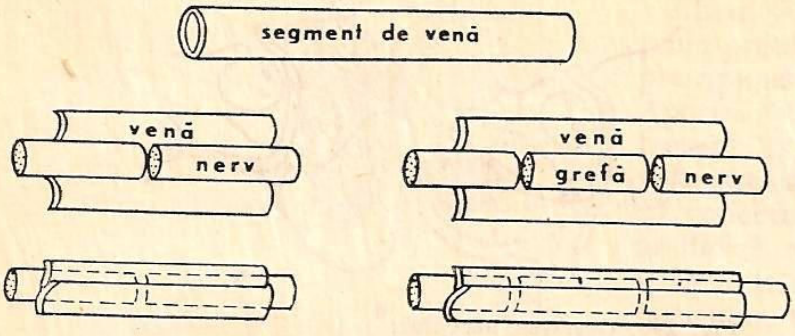

Fig. 298. Imobilizarea anastomozei cu venă (Gibb).

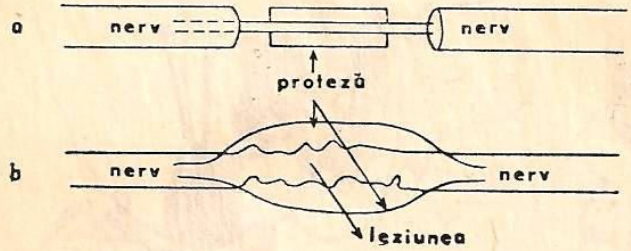

Fig. 299. Proteză de tantal (Beliakova) folosită în cazul secționării nervului (*a*); stirivirii, dilacerării trunchiului nervos (*b*).

Grefonul nu trebuie să treacă liber prin cavitatea operatorie sau peste alte cavități. Acestea vor fi umplute cu gelfoam, lambou muscular etc.

În caz contrar, viabilitatea grefonului este compromisă.

Pentru protejare și imobilizare se va folosi un segment venos (fig. 298), precum și introducerea unei sonde alimentare.

Grefonul nu constituie un tub gol preformat pentru intrarea axonilor proprii nervului grefat. El formează doar o matrice suficientă pentru a asigura regenerarea. De aceea, nu este necesară predegenerarea grefonului, care, în concepția unor autori, ar asigura axonilor ce regenerează un tub director.

Protezarea

B e l i a k o v a folosește tantalul cu rezultate foarte bune. Această metodă elimină sutura și grefarea. Dacă nervul este secționat, se aplică între cele două capete una sau două proteze de tantal. În cazul dilacerării, strivirii, contuzionării trunchiului nervos, zona respectivă poate fi scurtcircuitată cu unul sau două fire fine de tantal, care vor asigura o bună conductibilitate nervoasă (fig. 299).

Recuperarea obținută cu metoda protezării este satisfăcătoare.

Tratamentul chirurgical paleativ

I. *Sechele morfologice*

Paralizia facială periferică definitivă constituie un grav handicap pentru evoluția individului în societate, tratamentul chirurgical paleativ încearcă să amelioreze aspectul morfologic și uneori cel funcțional al acestei boli.

Două posibilități, care se completează reciproc, sînt la îndemîna chirurgului: anastomoza nervoasă și chirurgia plastică.

Indicațiile acestui tratament trebuie puse după o minuțioasă evaluare a sechelelor morfologice, analizînd musculatura mimicii atît în repaus cît și în mișcare. De multe ori însă, această analiză este tardivă și nu mai poate asigura succesul tratamentului paleativ. Pentru a evita asemenea situații ori de cîte ori leziunea este degenerativă (testele de detecție și stimulare) și nu pot fi luate în considerație nici vindecarea spontană, nici tratamentul chirurgical curativ (decompresiune, sutură, grefare), trebuie admisă oportunitatea tratamentului chirurgical paleativ. Există însă cazuri în care metodele chirurgiei plastice se pot întrebuința și temporar, cu scopul evitării elongării musculare, a ptozei cutanate sau a keratoconjunctivitei, în vederea asigurării unor bune condiții funcționale pentru recuperarea spontană sau pentru recuperarea după o anastomoză nervoasă.

Anastomoze nervoase

În principiu, se secționează nervul facial paralizat la baza craniului, la nivelul găurii stilomastoidiene, apoi se suturează extremitatea sa distală la capătul proximal al unuia dintre următorii nervi: glosofaringean, spinal, hipoglos, frenic. Avînd în vedere deficitele funcționale majore ce apar la secțiunea celorlalți nervi, actualmente toți autorii care recurg la acest procedeu preferă sutura hipoglosofacială.

Indicații. Toate paraliziile faciale pot beneficia de acest procedeu. Pentru a avea însă șanse de reușită, anastomoza trebuie practicată în primele 6 luni de la debutul paraliziei faciale. După un an, șansele scad la zero.

Tehnica

Incizie subangulomaxilară prelungită în spatele lobulului. Se repereză hipoglosul grație mușchiului digastric și se disecă pînă la nivelul mușchilor limbii, dincolo de colaterala pentru tirohioidian. Se secționează la acest nivel, sîngerarea venoasă fiind stăpînită prin tamponament. Ramura descendentă a hipoglosului va fi secționată, pentru ca nervul să poată fi basculat cu ușurință spre înapoi. Acest gest este important, deoarece el evită tracțiunea la nivelul viitoarei suturi (fig. 300).

În timpul următor va fi reperat nervul facial cu ajutorul tehnicii descrise în capitolul chirurgiei endotemporale a facialului. Nervul va fi secționat cît mai aproape de baza craniului. Sutura între capătul proximal

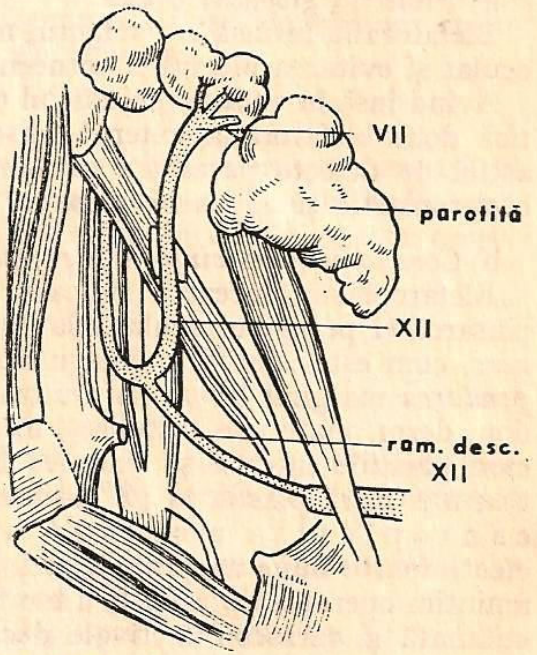

Fig. 300. Schema anastomozei hipoglosofaciale.

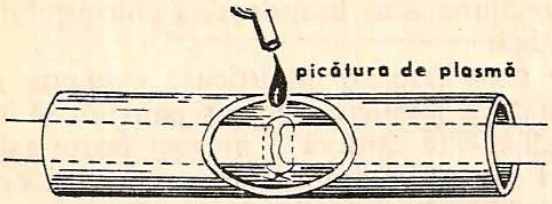

Fig. 301. Sutură tip Conley, în tub de plastic cu fereastră și picătură de plasmă.

al hipoglosului și capătul distal al facialului se poate executa cu fir de mătase (000), cu ac atraumatic. Se folosește și coaptarea plasmatică. Anastomoza va fi protejată cu segment venos (după tehnica Gibb), sau cu tub de plastic (după tehnica Conley) (fig. 301).

Pentru evitarea tracțiunilor la nivelul suturii se poate imobiliza capul în aparat ghipsat, sau mai bine cu ajutorul aparatului folosit în laringectomiile parțiale.

Îngrijirile postoperatorii sînt cele obișnuite: antibioterapie, pansamente, scoaterea aparatului după 5 zile, a firelor de la tegument după 7 zile.

În interval de 12 luni, tonusul de repaus se normalizează, pleoapa superioară se animă, dar mimica emoțională rămîne deficitară. Bolnavii se adaptează lent, dar cu rezultate bune, paraliziei linguale.

CHIRURGIA PLASTICĂ

A. **Tratamentul paraliziei faciale superioare** vizează:

a) *Protecția globului ocular*

Blefarorafia întinsă era singurul mijloc cunoscut pentru protejarea globului ocular și evitarea ulcerației corneene.

Avînd însă în vedere prejudiciul ei funcțional și estetic, astăzi se mai practică doar blefarorafia externă, discretă, la cazurile la care se pot corecta astfel de defecte paralitice minore. Pentru restul cazurilor se apelează la blefaroplastie și animarea pleoapei superioare.

b) *Corectarea consecințelor lagoftalmiei*

Blefaroplastia încearcă ridicarea marginii libere a pleoapei inferioare și plasarea ei pe globul ocular. Se poate folosi *includerea unei proteze de susținere*, cum este „cochilia" imaginată de Grignon și Nicoletis, *suspendarea* marginii libere cu ajutorul unui element (fascie lată, mușchi, tendon, derm, materiale sintetice), întins de la un cantus la celălalt, precum și cantoplastiile interne și externe. În categoria cantoplastiilor interne intră plastia în „Z" asimetric, care deplasează cantusul în sus, sau cantoplastia mediană a lui Kazanjian și Converse, cu efecte foarte bune asupra epiforei. Dintre cantoplastiile externe amintim operația tip a lui Kuhnt Szymanovschi, care prin rezecție cutanată și tarsoconjunctivale decalate asigură o tracțiune externă.

Cu ajutorul tehnicilor amintite se va căuta și remedierea elementului mecanic al aparatului lacrimal, plasarea ostiumului lacrimal la locul lui.

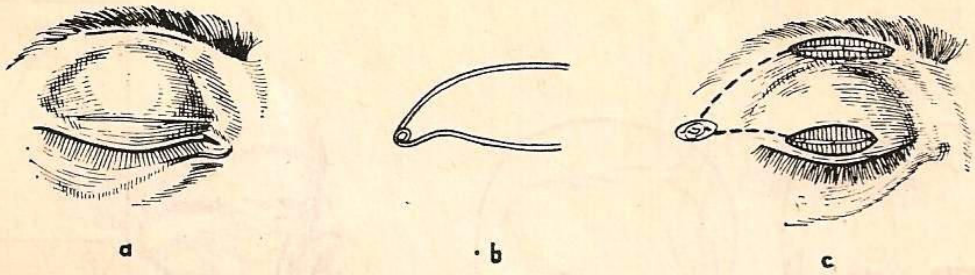

Fig. 302. *a* — inciziile pentru plasarea resortului palpebral Morel-Fatio; *b* — resortul; *c* — aplicarea resortului.

c) *Animarea pleoapei superioare*

Se pot folosi următoarele tehnici: alungirea tendonului ridicătorului (Nikliison), contragreutatea din platină (Jost), resortulpal pebral (Morel Fatio) (fig. 302).

Resortul palpebral este format dintr-o ramură superioară fixă, solidară cu rebordul orbitar, o ramură inferioară mobilă, solidară la pleoapa superioară prin intermediul cartilajului tarsal și un unghi extern, format din una sau mai multe ture de spiră. Unghiul extern este strîns fixat la partea externă a rebordului orbitar la 1/2 între sprînceană și marginea ciliară a pleoapei superioare, aflată în poziție închisă. Resortul este confecționat din fir de oțel inoxidabil, care conține 18% crom și 8% nichel. Secțiunea circulară a firului este uniformă, avînd diametrul de 3/10 mm. Curburile resortului vor fi adaptate curburilor arcadei sprîncenoase și globului ocular, iar numărul spirelor unghiului extern va fi în funcție de forța ridicătorului pleoapei. Indicațiile resortului pot fi limitate de un tegument flasc, de căderea sprîncenei, și mai ales de o paralizie asociată de trigemen.

d) *Refacerea simetriei frontale*

Căderea sprîncenei va fi rezolvată printr-o excizie suprasprîncenoasă în arc de cerc, iar absența ridurilor de partea bolnavă va fi echilibrată prin neurotomia ramurii frontale a trunchiului temporofacial de partea opusă.

B. **Tratamentul paraliziei faciale inferioare** vizează:

a) *Ameliorarea simetriei de repaus*

Se obține prin combinarea următoarelor tehnici:

— excizia nazogeniană (fig. 303); se practică o excizie a tegumentului, a țesutului celular subcutanat și a mușchiului, în formă de fus, centrată pe șanțul nazogenian;

— „face lifting"-ul; se folosește la bolnavii cu tegumente foarte moi, sau la cei care nu acceptă cicatricea nazogeniană;

— suspendarea comisurii bucale (fig. 304); prin intermediul unor fibre organice (fascia lata) sau sintetice, se unește nodul comisural de aponevroza temporală, apofiza zigomatică sau de malar. În primul timp se suturează

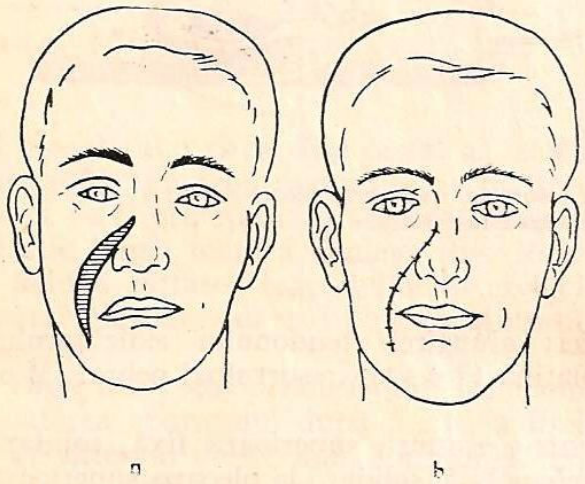

Fig. 303, *a* — Excizia nazogenianã (Roselli); *b* — după sutură comisura se ridică satisfăcător.

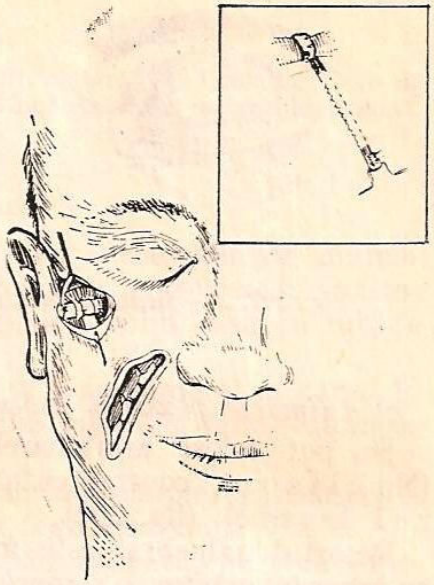

Fig. 304. Suspensia comesurală la zigomă prin bandelete de fascia lată.

capătul inferior al mijlocului de suspensie la comisura bucală. După un interval variabil (6—8 săptămîni), necesar obținerii unei bune aderențe la comisură, capătul superior este solidarizat la unul din punctele de sprijin amintite.

b) *Animarea comisurii bucale*

Fasciculele musculare înguste din mușchiul temporal, digastric sau de la nivelul altor mușchi suprahioidieni sînt prost vascularizate și deseori lipsite de inervație. Sînt de preferat mioplastiile maseteriene sau temporale. M a t h e w s (1953) folosește un fascicul anterior din maseter, pentru a pune în mișcare o bandeletă de fascia lata, care suspendă comisura bucală.

Rezultate mai bune au fost obținute prin ancorarea comisurii bucale la tendonul mușchiului temporal (fig. 305).

c) *Neutralizarea tonusului exuberant al hemifeței sănătoase*

Neurotomiile la nivelul ramurilor terminale ale trunchiului cervico-facial sînt dificile și nu dau o diminuare satisfăcătoare a tonusului. N i k l i s o n a imaginat și realizat miectomia.

Aceasta se practică în special la nivelul mușchilor dilatatori ai orificiului bucal (fig. 306). Simpla secțiune nefiind suficientă, se va practica excizia unei benzi musculare, cu lățimea de 1 cm. Miectomiile pot fi asociate cu alcoolizări etajate ce se vor efectua după o prealabilă anestezie a terminațiilor nervoase intramusculare.

Trebuie menționat că toate procedeele descrise nu sînt perfecte, iar rezultatele lor se degradează în timp. Unele dintre ele, cum sînt mioplastiile, nu se pot practica decît la subiecții care cooperează și sînt gata să străbată toate etapele unei dificile reeducări musculare, cu final incert.

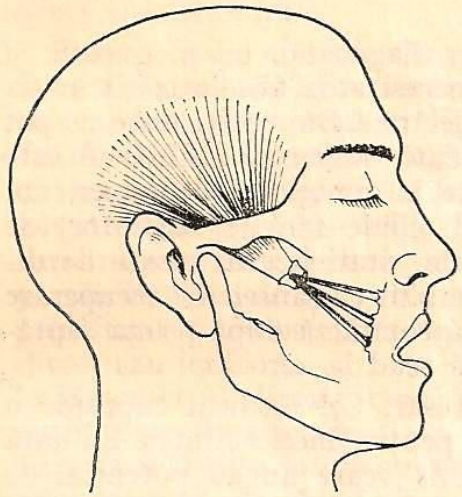

Fig. 305. Mioplastia temporală, inspirată de Mac Laughlin.

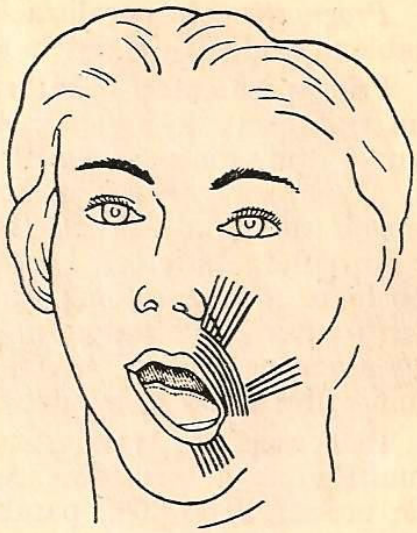

Fig. 306. Mușchii hipertonici ai comisurii sănătoase care trebuie miotonizați (Niklison).

II. *Sechele funcționale*

Sincinezia, recuperarea incompletă a mișcărilor voluntare sau afective, paraghezia, hemispasmul facial postparalitic constituit, lăcrimarea postprandială nu pot fi tratate.

Contractura la cazurile cu restaurare funcțională proastă ajută la simetrizarea celor două hemifețe.

Nevralgia postherpetică se poate trata prin secționarea corzii timpanului în urechea medie (V a h e r i și G r a n e), iar sindromul auriculotemporal (Frey) prin secționarea intracraniană a glosofaringianului, cu consecințe proaste pentru actul deglutiției, sau secțiunea, alcoolizarea nervului auriculotemporal.

Paralizia facială *„a frigore"*

Constituirea rapidă a unei paralizii faciale periferice izolate, la care nu se poate pune în evidență un posibil factor etiologic, este elementul esențial care caracterizează paralizia facială „a frigore" (B e l l, idiopatică). Diagnosticul acestei paralizii este un diagnostic de excludere. Erorile sînt posibile. De multe ori eticheta de „a frigore" se pune cu prea multă ușurință și doar cînd e prea tîrziu se constată că a existat totuși o cauză, care putea fi înlăturată. J o n g k e e s arată că la 120 de cazuri de paralizie Bell operate, 3 au fost cauzate de tumori ale urechii medii și 3 de otite medii mascate. Aceste cazuri deci nu se încadrau între paraliziile „a frigore" și dacă intervenția chirurgicală nu s-ar fi făcut, nervul ar fi fost cu siguranță compromis.

În consecință este absolut necesară o anamneză minuțioasă, o investigație clinică atentă și numeroase examene de laborator, care trebuie să elimine alte cauze de paralizie.

Prognosticul în paralizia facială „a frigore" poate fi apreciat în funcție de tabloul clinic și de testele electrice.

Prin specificul ei, paralizia Bell reclamă un diagnostic, un prognostic și un tratament de urgență. Acest fapt induce necesitatea absolutizării unuia sau a altuia dintre semnele clinice sau testele electrice. Dar aceste teste nu pot fi absolutizate, ele fiind comparative și totodată subiective. EMG-ul este prea tardiv, iar valoarea semnelor clinice este în funcție și de experiența chirurgului. Astfel că lipsa unui criteriu unic (clinic sau de laborator) de evaluare a prognosticului conferă valoare datelor statistice avansate de diferiți autori. Pe baza unor asemenea date s-a stabilit că șansele de recuperare spontană pentru un pacient cu paralizie facială completă după prima săptămînă sînt de 50%, iar după a doua săptămînă scad la zero.

În consecință, tratamentul este absolut necesar. Cel medical cuprinde o multitudine de remedii, argument important pentru ineficacitatea lui față de procentul de 20% paralizii faciale „a frigore", care nu au potențial de recuperare spontană.

Tratamentul chirurgical în această formă de paralizie se limitează la decompresiune. Ea este recomandată de Kettel (1947, 1959) în formele complete timp de două luni, în formele recidivante, în formele cu durere severă, în formele la care a încetat recuperarea spontană. Cawthorne (1951) îl recomandă în paraliziile faciale complete la o lună de la debut și cu răspuns negativ la testul de stimulare. Sullivan avizează decompresiunea la cazurile la care nu a apărut recuperarea în 6 săptămîni de la debut sau în formele complete, cu dureri și teste electrice negative. În ultimii 10 ani atitudinea a devenit mai activă. Jongkees arată că rezultatele unei decompresiuni făcute în primele două săptămîni sînt în general excelente. Pînă la trei luni se pot obține rezultate favorabile, dar după 3 luni rezultatele sînt proaste sau în neconcordanță cu leziunea.

Atitudinea noastră este următoarea: considerăm paralizia facială „a frigore" ca o urgență medico-chirurgicală. Cazurile la care paralizia este completă și tonusul muscular absent, la care testul excitabilității evidențiază degenerare (diferență mai mare de 3,5 mA), la care tulburările de gust sînt evidente, le supunem intervenției decompresive precoce. Înclinăm pentru operație și la bolnavii care prezintă dureri vii sau recidive. Incizia tecii este obligatorie. Descompresiunea o executăm pe toate cele trei segmente, deoarece s-au descris leziuni tipice paraliziei Bell și la nivelul porțiunilor timpanică și labirintică.

Paralizia facială posttraumatică

Paraliziile faciale posttraumatice apar în urma traumatismelor cranio-cerebrale sau în urma traumatismelor operatorii.

În ambele cazuri, paralizia facială se poate prezenta sub două aspecte: paralizie imediată, în care boala apare în momentul următor lezării, și paralizie tardivă, în cazul în care aceasta apare la cîtva timp după traumatism (paralizie cu interval). În general, paraliziile faciale cu interval au un prognostic bun.

I. *Paraliziile faciale cauzate de traumatisme craniocerebrale*

Fracturile la nivelul stîncii se pot clasifica schematic în: longitudinale, transversale, oblice și combinate (fig. 307 și 308). Paralizia facială apare cam la 10—18% din cazurile care prezintă fracturi de tip longitudinal și la 30—50% din cei cu fracturi transversale. Mecanismul de apariție a paraliziilor faciale în cazul traumatismelor prin fracturi ale osului temporal poate fi direct sau indirect.

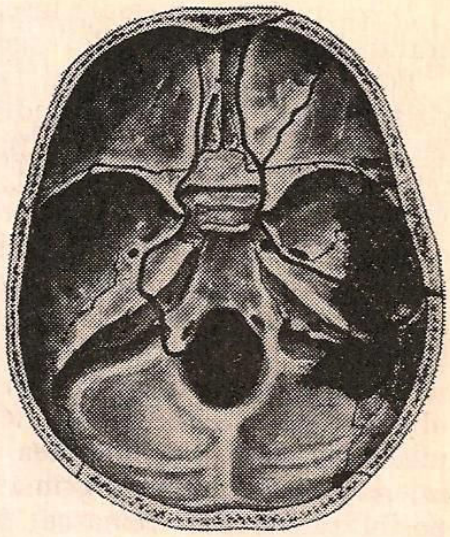

Fig. 307. Fracturile stîncii. Fracturi tipice (Stenger).

Mecanismul direct: cînd traiectul fracturii trece peste apeduct, în care caz paralizia facială este totală și imediată, mai rar prin secțiune, de obicei prin contuzie, compresiune, dilacerare etc.

Mecanismul indirect este mai frecvent și se produce prin sufuziuni hemoragice intrafasciculare sau globale în interiorul perinervului, hematom extraneural, ruptura sau smulgerea vaselor nutritive, edemul tunicii nervului etc. De obicei, paraliziile faciale prin mecanism indirect sînt paralizii cu interval, în cadrul lor existînd un procent ridicat (75%) de recuperări spontane, complete. În grupul paraliziilor prin mecanism direct procentul este mult mai mic și de obicei vindecările, dacă apar, sînt cu defect.

Din cele menționate mai sus putem, în mare, aprecia două posibilități:

1) fractură longitudinală, care înseamnă paralizie facială cu interval, posibilitate mare de recuperare, deci tratament expectativ;

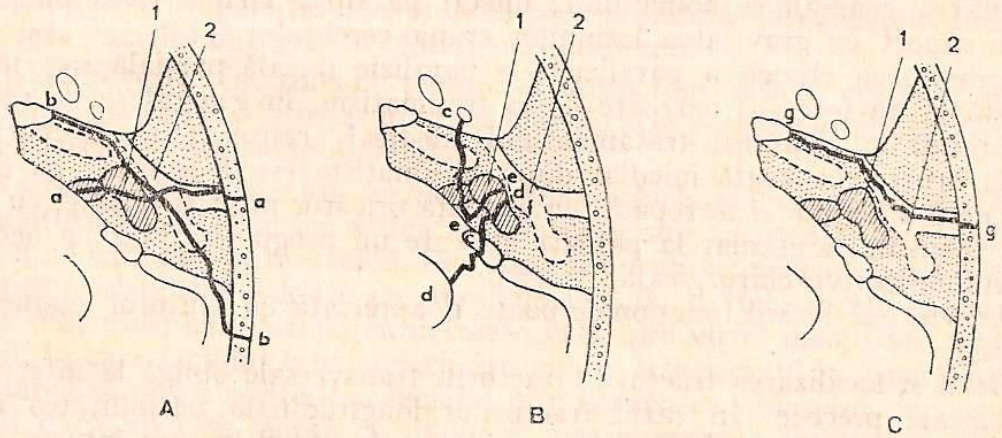

Fig. 308. *A.* Fracturile timpano-labirintice:
a — fractură axială; *b* — fractură oblică posterioară (1 — labirint; 2 — casa timpanului); *B*—fracturile labirintului: *c* — fracturi transversale interne; *d* — fracturi transversale externe iradiate; *e* — fracturi ale piramidei și ale capsulei; *f* — fractură intracapsulară; *C*—fracturi timpanice extralabirintice: *g* — longitudinale.

2) fractură transversală înseamnă paralizie facială imediată, completă, deci tratament chirurgical de urgență.

Pot apărea însă paralizii faciale complete, cu debut imediat, la baza cărora stă însă mecanismul indirect, deci cu potențial de recuperare spontană. Pe de altă parte, nu de puține ori o paralizie prin leziune directă apărută imediat este greu de observat, din cauza stării de comă în care se află bolnavul sau din cauza contuziilor și edemului de la nivelul feței. În asemenea cazuri, pentru decelarea paraliziei faciale folosim reflexul nazopalpebral (percuția la rădăcina nasului produce contracția orbicularului pleoapelor) sau semnul Mac Carthy (percuția extremității interne a sprîncenei produce o ascensiune a caronculei lacrimale). În caz de paralizie facială, aceste reflexe sînt abolite. Putem recurge și la manevra Pierre Marie și Foix, care permite obiectivarea (ca în hemiplegie) unui deficit facial inferior. O presiune puternică exercitată pe marginea posterioară a ramurii mentoniere a maxilarului inferior nu declanșează grimasă de partea paralizată. Avînd în vedere aceste posibilități trebuie remarcat faptul că observarea și testarea zilnică a bolnavului sînt deosebit de importante. O atenție mărită trebuie acordată acelor pacienți, care prezintă inițial o paralizie facială profundă asociată cu scăderea excitabilității, sau pacienților care de la o paralizie facială mijlocie și o conductibilitate normală, trec brusc la o paralizie facială completă. În caz de dubii asupra modalității debutului este mai corect a încadra paralizia facială în categoria celor cu debut imediat.

Localizarea fracturii se face cu ajutorul examenului radiologic. Este dificilă vizualizarea traiectului, deoarece în fracturile osului temporal nu se produc deplasări mari și nu există țesuturi care să se interpună în focarul de fractură. Simpla radiografie este insuficientă. Se va apela la metoda baleiajului Chaussé sau la politomografie. Pus în evidență traiectul fracturii constituie o indicație în vederea instituirii tratamentului chirurgical.

Atitudinea terapeutică este în funcție de:

a) starea generală a bolnavului; uneori paralizia facială trece pe planul doi în raport cu gravitatea leziunilor cranio-cerebrale;

b) gravitatea clinică a paraliziei; o paralizie facială parțială sau totală, apărută la un interval oarecare de la traumatism, în general se va rezolva mulțumitor cu ajutorul tratamentului medical, conservator. O paralizie facială brutală, apărută imediat după traumatism craniocerebral, cu deformare netă a hemifeței în repaus, cu absența oricăror mișcări reflexe, cu pierderea tonusului muscular la palpare etc. are un prognostic prost și necesită o atitudine activă chirurgicală;

c) gravitatea lezării funcționale poate fi apreciată cu ajutorul examenelor electrice;

d) felul și localizarea fracturii; fracturile transversale obligă la intervenție chirurgicală precoce. În cazul fracturilor longitudinale posibilitatea intervenției chirurgicale va fi luată în considerare în cazul în care într-un interval de trei săptămîni nu apar semne de recuperare. Localizarea traiectului de fractură ne indică calea de acces chirurgical;

e) lezarea sistemului de transmisie constituie o indicație operatorie în vederea restaurării lui;

f) atingerea cocleovestibulară; fracturile labirintice antrenînd o surditate totală și definitivă permit o indicație chirurgicală largă, precoce, fără ezitări.

Tratamentul chirurgical se rezumă uneori la controlul canalului Fallope, necesitînd alteori decomprimare, sutură și chiar grefare. După cum s-a amintit, este bine să se evite crearea unui nou traiect osos (v. fig. 310, *a* și *b*). Tehnicile Dott sau Drake sînt limitate la cazurile cu distrugeri masive ale osului temporal.

Paralizii faciale cauzate de traumatismele chirurgicale

După B e c k e r, M a t z k e v, M i e h l k e și alții, frecvența paraliziei faciale postoperatorii oscilează între 0,3 și 3,7%. Incidența cea mai mare o au leziunile situate la nivelul segmentului piramidal al facialului.

a) Chirurgia vertijului grav, prin secționarea nervului vestibular, este singura intervenție otologică în care facialul poate fi lezat *în porțiunea sa subdurală*. Izolarea facialului de acustico-vestibular se face destul de greu, cu atît mai mult, cu cît între acești doi nervi există anastomoze. În ceea ce privește extirparea neurinomului de acustic, posibilitatea păstrării intacte a nervului facial consituie o excepție, în cazul tumorilor voluminoase.

b) *În porțiunea timpanică și la nivelul celui de-al doilea cot* facialul poate fi lezat cu ușurință prin diferite manevre chirurgicale (în cursul timpanoplastiilor, evidărilor petromastoidiene, polipectomiilor etc.), cu atît mai mult, cu cît în urma infecției reperele anatomice sînt modificate și uneori facial descoperit (anomalie, osteită, colesteatom). În stapedectomie, un instrument sprijinit de marginea superioară a ferestrei ovale poate zdrobi facialul, o tracțiune pe coarda timpanului sau pe mușchiul scăriței poate provoca, prin ruptura vaselor, o hemoragie în canalul Fallope, o proteză Schuhknecht poate intra printr-o dehiscență în ductul facialului etc., în toate aceste cazuri consecința fiind paralizia facială. Nervul poate filezat și în caz de fenestrație labirintică, dar mult mai rar. O trepanație mastoidiană prea profundă, în căutarea antrului, poate leza facialul în regiunea celui de-al doilea cot.

În general, orice instrument (chiuretă, polipotom, stilete curbate, pense, canule de aspirație etc.) dirijat în sus și înapoi către peretele intern și posterior al casei riscă să intereseze facialul.

c) Variațiile anatomice ale *porțiunii a treia* a facialului (anomalii de traiect și constituție) constituie tot atîtea motive de lezare a nervului în cursul manevrelor chirurgicale pe mastoidă. Dar chiar la un traiect normal se pot produce accidente chirurgicale soldate cu paralizie facială. Astfel, anestezia locală a vîrfului mastoidei sau deraparea decolatorului spre vîrful mastoidei, mai ales la copiii la care facialul este superficial, poate leza nervul la emergența sa, chiuretarea celulelor poate leza facialul prin deraparea chiuretei, iar rezecția vîrfului, dacă nu este făcută cu blîndețe, poate provoca fracturi la distanță (spre canalul osos al facialului). Trepanația mastoidiană prea anterioară, adică în marginea posterioară a conductului — cînd chirurgul pierde reperul antrului și se ferește de a leza dura — poate atinge nervul în porțiunea lui mastoidiană. Un timp delicat îl constituie ridicarea pintenului (ciocului) facialului, precum și subțierea masivului facialului. Chiureta, dalta trebuie ținute paralel cu canalul

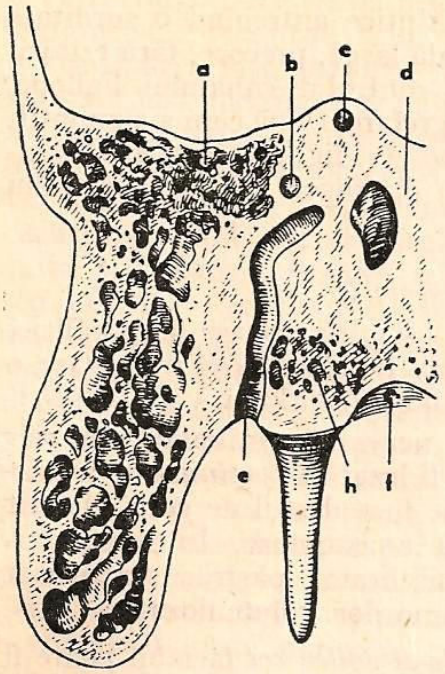

Fig. 309. Celule interfaciale — jugulare:
a — aditus; *b* — canal semicircular extern; *c* — canal semicircular superior; *d* — vestibul; *e* — gaura stilomastoidiană; *f* — golful jugularei; *h* — grupe de celule interfaciale—jugulare

osos și nu trebuie uitată direcția, înspre exterior, a celei de-a treia porțiuni a facialului.

Aceasta face ca subțierea masivului să fie maximă în sus la nivelul ciocului și incompletă în jos, creîndu-se astfel o creastă oblică în sus și înăuntru.

Paralizia facială apărută la 2—4 zile de la intervenție (paralizie facială cu interval) nu pune probleme deosebite. În majoritatea cazurilor, detamponarea, antibioterapia și corticoterapia rezolvă paralizia. Este însă necesară urmărirea sistematică a evoluției bolii cu ajutorul testelor electrice. Dacă nu apar semne de recuperare după primele trei săptămîni, se impune reintervenția. În asemenea cazuri, cauza poate fi o hemoragie secundară (ce se va rezolva prin decomprimarea nervului) sau o inflamație secundară de la celule rămase nechiuretate, cum sînt cele dintre facial și originea jugularei (fig. 309).

Confuzia între o paralizie facială postoperatorie și o paralizie apărută intraoperator este posibilă din două motive majore: pe de o parte, chirurgul acceptă greu faptul că a lezat nervul facial, iar pe de altă parte, din cauza anesteziei generale există posibilitatea de a nu decela paralizia. Se știe că pleoapa superioară în anestezie — indiferent dacă orbicularul este paralizat sau nu — rămîne închisă prin relaxarea mușchiului levator inervat de nervul oculo motor comun.

În aceste cazuri, observarea paraliziei la trezirea din anestezie ne poate face să o încadrăm între paraliziile faciale postoperatorii, greșeală cu consecințe grave pentru bolnav. Pentru evitarea ei pare a fi excelentă metoda testărilor electrice intraoperatorii, ce pot decela o leziune inferioară locului de stimulare. Mai există o posibilitate de eroare. Se știe că, în general, paralizia facială nu apare brusc, în totalitate. Se pierd pe rînd mimica emoțională, cea voluntară, și de-abia apoi tonusul muscular (în cazuri grave). Unele paralizii faciale postoperatorii în acest sens, zise secundare (cu interval), sînt de fapt imediate, deoarece sîntem induși în eroare de conservarea tonusului timp de o zi sau chiar două.

De obicei o paralizie facială posttraumatică chirurgicală are o cauză gravă: dilacerare, secțiune, dar uneori nervul poate fi doar comprimat de eschile osoase, edem traumatic sau hemoragic. Prognosticul unei asemenea paralizii rămîne însă (indiferent de cauză) grav. Este obligatorie repararea imediată a facialului în cadrul aceluiași timp operator sau, dacă paralizia a fost observată la trezirea din anestezia generală, este obligatorie reintervenția.



Fig. 310. Paralizia facială posttraumatică la 3 luni de la accident:
a — Înainte de operație; b — după operație.

Chiar și în caz de dubiu este de preferat o explorare chirurgicală, pentru depistarea unei eventuale leziuni, față de o atitudine de expectativă.

O reintervenție rapidă nu prezintă practic decît avantaje. Leziunea se găsește ușor, nervul nu a suferit influențe nocive decît o scurtă durată de timp, iar durata de spitalizare a bolnavului nu este prelungită cu o nouă internare. Din contră, o operație tardivă are multe dezavantaje. Cavitatea este plină cu granulații, țesut conjunctiv și cicatriceal care îngreuiază reperarea leziunii chiar cînd actul operator inițial indică localizarea ei (la o antrocelulotomie maximă, leziunea se află în porțiunea a treia, la o otospongioză în segmentul orizontal etc.). Pe de altă parte, nervul a suferit o serie de influențe nocive o lungă perioadă, ceea ce are o influență negativă asupra restaurării funcției sale.

Actul operator care a lezat facialul într-o cavitate infectată mai ridică următoarele probleme: nevrita toxică, compromiterea anastomozelor, proasta viabilitate a grefelor în condiții inflamatorii etc. Cu toate că infecția poate fi stăpînită prin însuși actul operator, precum și cu ajutorul antibioticelor, prognosticul leziunilor nervului facial în cazul cavităților septice rămîne rezervat (fig. 310, *a*, *b*).

Paralizii faciale tumorale

Formațiunile tumorale care cauzează paralizia facială pot fi clasificate în funcție de localizare.

Tumori intracraniale: 1) neurinomul de acustic; 2) tumoare epidermoidă (colesteatom) cu invazie cranianã (își are punctul de plecare la nivelul durei

mater cerebeloase); 3) alte tipuri de tumori la acest nivel sînt rare și pun aceleași probleme ca și cele două forme tumorale amintite anterior.

Neurinomul de acustic produce paralizie facială nu atît prin prezența lui, cît prin extirparea lui. O atitudine activă chirurgicală față de o tumoare de acustic presupune o paralizie facială prin sacrificarea nervului înglobat în masa tumorală. Desigur este necesară și rezonabilă o poziție conservatoare față de nervul facial, dar nu în dauna eliminării pericolului tumoral. Această poziție este realizabilă în unele cazuri prin identificarea și singularizarea trunchiului facial din anarhia tumorală. Cea mai bună cale pentru identificarea nervului este descoperirea lui în canalul Fallope. Odată nervul reperat, se poate eventual găsi un plan de separație între acesta și tumoare. Calea suboccipitală nu permite localizarea intracanaliculară a facialului, operatorul fiind nevoit să recurgă la disecție (manevră dificilă, obositoare, periculoasă) pentru a descoperi trunchiul facialului.

În cazul secționării nervului se pune problema recuperării lui prin procedeul chirurgical inițiat de D o t t . Dacă acesta nu se poate realiza, ne rămîn anastomozele cu alți nervi cranieni, în speță hipoglosul, sau plastiile paleative.

Tumori intratemporale:

a) Originare de la nivelul nervului facial: neurinoame, fibroneurinoame, sarcoame, meningioame.

Neurinoamele și fibroneurinoamele se divid în două grupe: 1) ale segmentului vertical — cresc încet și în direcția minimei rezistențe, pot fi restrînse la mastoidă sau pot invada conductul auditiv extern, urechea mijlocie, internă și chiar expansiona în fosa cerebrală mijlocie; 2) ale segmentului orizontal — poate apărea într-un canal normal sau într-unul cu dehiscențe, pot fi restrînse la cavitatea timpanică sau pot invada mastoida și fosa craniană.

În tumorile porțiunii a treia, restrînse la mastoidă, o simplă antrocelulotomie este suficientă pentru extirparea tumorii. Dacă a distrus peretele posterior, este necesară și o antroaticotomie. Dacă e invadată urechea medie și internă, se va face o evidare petromastoidiană și respectiv o labirintectomie.

În general, un diagnostic prompt, o rapidă extirpare chirurgicală și grefa de facial pot fi salvatoare în cazul tumorilor cu punct de plecare de la nervul facial.

b) Originare de la formațiuni învecinate, cum sînt: glomusul jugularei, meningiomul intrapietros, cancerul urechii medii etc.

Cancerul urechii medii nu ridică problema păstrării nervului facial.

Tumori extratemporale: tumorile parotidiene necesită o atentă disecare a ramurilor nervului facial. Cînd acest deziderat este imposibil, se impune grefarea facialului.

Paralizii faciale postotitice

În cadrul *otitelor acute*, paralizia facială poate apărea precoce sau tardiv. În formele precoce, paralizia este cauzată de către o nevrită toxică sau o hiperemie inflamatorie. În majoritatea cazurilor, rezolvarea ei se poate obține

cu ajutorul paracentezei, antibioterapiei și eventual corticoterapiei. Rareori există forme chirurgicale de la început (mastoidită acută, panotită cu germeni virulenți și osteită extensivă etc.). În formele tardive se impune de urgență mastoidectomia decompresivă (T u m a r k i n) fără deschiderea canalului.

Menționăm și paralizia facială din cadrul otitelor acute externe ce beneficiază de tratament cauzal. Calea probabilă a propagării infecției este coarda timpanului.

În cadrul *otitelor cronice*, facialul poate fi lezat de către un colesteatom sau un proces osteitic, mai ales cînd acesta se grefează pe anomalii de traiect și constituție ale nervului. Poate fi lezat și indirect prin toxine, distrugerea arcadei vasculare, edem etc. În toate cazurile se va proceda de urgență la evidare petromastoidiană, cu decomprimare largă a trunchiului nervos. Se îndepărtează cu prudență granulațiile, polipii, resturile de colesteatom. Se degajează nervul tumefiat și inflamat pînă în zona sănătoasă. În otitele tuberculoase paralizia facială beneficiază de antibioterapie și chimioterapie antituberculoasă.

PARTEA A DOUA

CHIRURGIA NASULUI ȘI A SINUSURILOR PARANAZALE

I. CHIRURGIA PIRAMIDEI NAZALE

ANESTEZIA

Anestezia care se apropie cel mai mult de calificativul „ideal" trebuie să ofere maximum de securitate, protecție și confort, cu minimum de toxicitate. Sînt factori hotărîtori pentru actul chirurgical.

După locul unde anestezicul își exercită în principal acțiunea, anesteziile se împart în: locală și generală. În primul caz, substanța anestezică acționează asupra celulei nervoase periferice, interceptînd căile de transmitere și lăsînd conștiința intactă; în al doilea caz, acționează în special asupra sistemului nervos central (cortex, subcortex) și asupra zonelor reflexogene periferice.

Procedeul se alege în funcție de pacient (stare somatică, psihică) și de tehnica sau durata intervenției.

Anestezia locală

Chirurgia piramidei nazale beneficiază de anestezia locală sub două forme:

1. Prin infiltrație; infiltrația poate fi făcută:
   a) local;
   b) troncular.
2. De suprafață, folosită pentru mucoasă.

Premedicația

Anestezia locală este precedată întotdeauna de o premedicație care asociază efectele: sedativ, analgetic, antiemetic și vagolitic. În clinică întrebuințăm un cocteil litic compus din:

— mialgin 100 mg/fiolă — pentru acțiunea asupra sistemului nervos central, producînd analgezie și sedare;

— romergan 50 mg/fiolă — are acțiune analgetică centrală, este sedativ al sistemului nervos și desensibilizant;

— plegomazin 250 mg soluție 0,5%, 5 ml/fiolă — ganglioplegic cu efecte sedative și antivomitive;

— fenobarbital 200 mg sol. 10%, 2 ml/fiolă — sedativ și hipnotic de lungă durată;

— atropină 1 mg sol. 1/1 000, 1 ml/fiolă — pentru efectele antivagale.

Din fiecare substanță se injectează intramuscular cîte o fiolă la adultul de 70 kg.

Pentru copii, folosim schema:

— atropină 0,2 mg pînă la 1 an;
0,3 mg pînă la 5 ani;
0,4 mg peste 5 ani;

— romergan 1—1,5 mg/kilocorp;

— nembutal per os 10 mg/kilocorp — la copii între 0 și 5 ani;

— petidină (mialgin) 1—2 mg/kilocorp — la cei peste 5 ani.

La bătrîni, premedicaţia este deosebit de importantă, avînd în vedere hipersensibilitatea şi desadaptarea acestora. Premedicaţia trebuie să fie puternică, dar să nu deprime funcţiile vitale:

— petidina (mialgin) 50 mg i.m.;

— dietazina (diparcol) 125 mg i.m. — efect analgetic, eupneizant, bronhodilatator, usucă secreţiile şi este antiemetic;

— meprobamat (carbaxin), atarax, N-oblivon (psiholeptice);

— atropină 0,50 mg s.c.

Se evită la bătrîni: — morfina: puternic depresor respirator central, emetizantă, scade diureza;

— scopolamina: produce stări confuzionale.

Premedicaţia este dată cu 30—40 min înainte de intervenţie. Pacientul căruia i s-a făcut premedicaţia este mult mai liniştit. Sedarea nu trebuie să fie însă prea mare, pentru ca să nu abolească reflexul de tuse şi să nu favorizeze aspiraţia sîngelui sau a secreţiilor. Această „narcoză superficială", cum îi spun unii, combinată cu anestezia locală bună, permite executarea unei intervenţii în condiţii optime. Este una din cele două variante principale de „anestezie bipolară" (Ţ u r a i).

Unul dintre dezideratele esenţiale în timpul intervenţiilor pe piramida nazală este reducerea sîngerării. În mod curent se folosesc:

— trombochinaza activată (tachostiptan) — hemostatic polivalent. Se administrează odată cu premedicaţia o fiolă i.m. şi intraoperator o fiolă i.v. la începutul intervenţiei;

— adenocrom — semicarbazonă (adrenostazin) — reduce timpul de sîngerare (vasoconstrictor), scade permeabilitatea vasculară, creşte rezistenţa capilarelor. Se administrează înainte de operaţie intramuscular o fiolă, şi alta intravenos la începutul operaţiei. Nu are efecte simpaticomimetice;

— hemocoagulaza (venostat, reptylase) — acţionează asupra factorului sanguin în coagulare: tromboplastina şi trombina. Scade permeabilitatea capilarelor şi astfel împiedică pierderea de plasmă sau elemente figurate. Scade timpul de coagulare la 1/3, iar timpul de sîngerare pînă la 1/5; timpul de protrombină rămîne nemodificat. Se administrează la fel;

— dietil amoniu (dicynone) — hemostatic şi antihemoragic de sinteză. Activează procesul normal de hemostază (scade timpul de sîngerare şi timpul de coagulare) şi corectează hemostaza patologică (restabileşte rezistenţa capilară perturbată şi normalizează timpul de sîngerare prelungit). Se administrează:

. 2—3 zile înainte de intervenţie, cîte 6 comprimate/zi, în 3 prize;

. cu o oră înainte de operaţie, 2 fiole i.v. sau im.;

. intraoperator, 2 fiole i.v.;

— vitamia K_1 — acţionează ca o enzimă pentru cataliza sintezei hepatice a protrombinei şi a convertinei (factorul 7 al coagulării). Este eficientă în tulburările de absorbţie intestinală sau în caz de neutilizare (insuficienţă hepatică).

Infiltraţia locală

Se foloseşte soluţie de novocaină 0,50—1% sau de xilină 1% (în caz de sensibilitate la novocaină). De obicei se asociază adrenalină sau norartrinal, pentru vasoconstricţie locală şi reducerea sîngerării intraoperatorii, iar proporţia optimă este 1/20 000.

1. *În traumatismele acute.* În cazurile rezolvate cu anestezie locală administrăm cu o oră înainte de redresare premedicaţia obişnuită. Pentru mucoasă, utilizăm tampoane de vată îmbibate în soluţie de cocaină 5% şi apoi stoarse, iar sub piele infiltrăm 1—3 ml soluţie de novocaină sau xilină. Senzaţia de durere rămîne vie, iar reducerea fracturii se face cu multe eforturi pentru pacient şi medic; mai mult decît atît, uneori am avut surpriza să constatăm, la cîteva zile după cedarea edemului, că manevrele fuseseră făcute incomplet.

În momentul de faţă am renunţat la anestezia locală în traumatismele acute însoţite de fracturi cu deplasări. Operăm cu anestezie generală, cu sau fără intubaţie, după cum apreciem durata intervenţiei şi anticipăm sîngerarea intraoperatorie.

2. *În chirurgia septală* operăm întotdeauna cu anestezie locală: se execută repede, realizează decolarea hidrică a mucoasei, adrenalina pe care o introducem în novocainã scade sîngerarea intraoperatorie, iar eficiența anesteziei prin infiltrația mucoasei face ca relațiile dintre pacient și medic să fie dintre cele mai bune.

După o oră de la premedicație, bolnavul este adus în sală; se aplică în fiecare fosă cîte un tampon de vată înmuiată în cocainã 5% și se efectuează infiltrația septului cu soluție de novocainã 1% + norartrinal, urmărind nu atît traiectele filetelor nervoase, cît aspectul alb al mucoasei decolate hidric. Sfîrșim întotdeauna anestezia cu un punct în columelă, prin care infiltrăm 3—5 ml. Se obține o admirabilă anestezie a locului de incizie și se înlesnește intrarea în spațiul de clivaj. Singurul moment mai delicat, sub raportul analgeziei, rămîne cîteodată rezecția crestei septale.

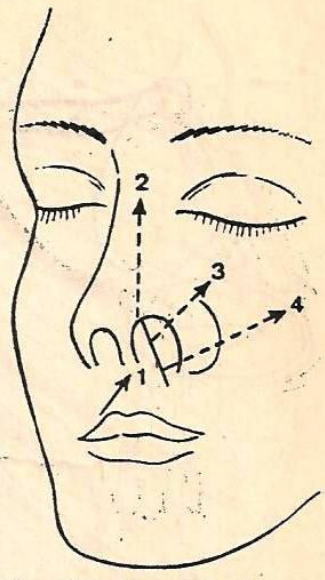

Fig. 311. Punctele de anestezie în chirurgia corectoare a piramidei:
1 — în subcloazon; *2* — prin vestibul; înapoia lobului și sub pielea dorsului nasului; *3* — prin vestibul, marginea distală a cartilajului triunghiular și versantul respectiv al piramidei; *4* — prin vestibul, nervul infraorbitar.

3. *Pentru chirurgia corectoare a piramidei* (fig. 311):

— primul punct de anestezie este în pielea subcloazonului (1);

— introducem apoi acul prin vestibul înapoia lobului, sub pielea dorsului nasului și infiltrăm pînă la unghiul nazofrontal (2);

— tot prin vestibul infiltrăm marginea distală a cartilajelor triunghiulare și de aici cele două versante ale piramidei (3);

— infiltrăm în sfîrșit peretele lateral al vestibulului, de asemenea endovestibular, și apoi nervul infraorbitar și regiunea unghiului diedru făcut de apofiza ascendentă cu planul feței (4).

Autorii francezi au introdus recent noțiunea de anestezie locală ameliorată, prin care înțeleg infiltrația masivă locală. Americanii sînt însă de altă părere: infiltrația trebuie redusă la minimum, pentru a deforma cît mai puțin regiunea operatorie (B r o w n, C o t t l e, G o l d m a n).

În ce ne privește, la început ne străduiam să facem minimum de infiltrație; în ultima vreme am observat însă că după incizie și decolarea pielii, reperele sînt cam la fel modificate, indiferent de cantitatea de anestezic introdusă.

Infiltrația tronculară

Se execută ca metodă unică de anestezie sau pentru completarea infiltrației locale.

Piramida nazală este inervată senzitiv de prima și a doua ramură a trigemenului: nervul oftalmic și nervul maxilar superior (prin nervul infraorbitar) (fig. 312).

1. *Nervul oftalmic* are trei ramuri: n.lacrimal, n.frontal și n.nazociliar. Din acestea, doar ultimele două participă la inervația nasului.

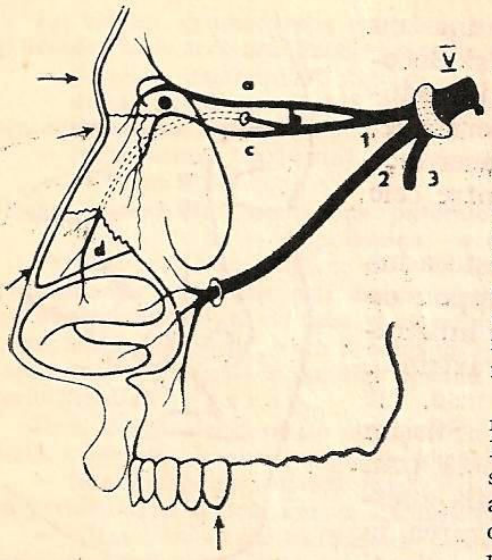

Fig. 312. Inervația senzitivă a piramidei:

V — nervul trigemen; *1, 2, 3* — ramurile nervului trigemen; *a* — nervul frontal. *b* — nervul nazociliar; *c* — ramură infratrohleară; *d* — ramura nazală externă (după Sercer).

Nervul frontal (*a*) are la rîndul său trei ramuri: medială, laterală (ambele inervează fruntea) și supratrohleară. Ultima are traiect deasupra trohleii și inervează dorsul nasului.

În constituția n.nazociliar intră două ramuri importante: n.etmoidal anterior și n.infratrohlear. Nervul etmoidal anterior are o ramură nazală externă (*d*) care inervează fața laterală a piramidei. Este situat într-un șanț sau canal (în 30% din cazuri) pe partea internă a nasului. Prin incizura nazală — la marginea distală a osului propriu — ajunge la suprafață și apoi este găsit deasupra cartilajului triunghiular. Ramura infratrohleară inervează porțiunea laterală a rădăcinii nazale și unghiul intern al orbitei (*c*).

2. *Nervul infraorbitar* (ramură din n.maxilar superior) își are traiectul în șanțul și canalul infraorbitar. Prin gaura infraorbitară, aproximativ la 6—8 mm sub marginea inferioară a orbitei, ajunge pe fața anterioară a maxilarului și inervează pleoapa inferioară, buza superioară, fața internă și externă a aripilor nazale și porțiunea inferioară a septului.

După K e r o s, toate trei ramurile nervului oftalmic se anesteziază în două puncte:

— regiunea trohleară; cu indexul se palpează trohleea de ambele părți și se infiltrează deasupra și dedesubt 2—3 ml;

— regiunea incizurii nazale; se palpează marginea inferioară a osului propriu și incizura nazală. Acul înțeapă numai pielea și, întors în sus, se introduce subperiostal 1 cm, în adîncime. Se administrează subperiostal sau submucos 1—2 ml. Astfel sînt anesteziate și ramurile submucoase ale nervului etmoidal anterior.

Această anestezie este potențializată de sol. de cocaină 5% aplicată pe mucoasă.

Nervul infraorbitar se anesteziază astfel: se repereză premolarul 2 superior și de aici, acul se introduce vertical pînă la gaura infraorbitară. Cu vîrful se caută atent intrarea în canal. În momentul în care nervul este găsit, bolnavul percepe o durere lancinantă. Se introduc 2—3 ml.

Pentru displaziile care necesită implantarea unor grefoane. Pentru prelevarea de cartilaj (de la coastele 7—9) se infiltrează cîțiva ml de novocaină 1% pe marginea inferioară a coastelor respective, la nivelul liniei axilare mijlocii (fig. 313). S e r c e r are convingerea că numai excepțional este nevoie și de infiltrația pielii la locul inciziei.

Osul este recoltat de la creasta iliacă, de obicei din dreapta. Se face anestezia n. XII intercostal, care conține ramuri motorii și senzitive pentru porțiunea anterioară a osului coxal. Se injectează 5 ml la 9—10 cm dorsal de spina iliacă anterioară, razant cu fața laterală a coxalului ușor palpabilă, chiar și la individul gras sau musculos. Atingerea nervului este semnalată de o durere vie. Dacă este necesară prelevarea unei cantități mai mari de os, se anesteziază și fața medială a coxalului, inervată de nervul iliohipogastric. Se introduce acul la 3,5—5 cm înapoia spinei iliace anterioare, 1—2 cm în profunzime (fig. 314).

Atunci cînd osul este prelevat de la tibie, trebuie știut că în întregime fața medială și o parte din fața anterioară a gambei sînt inervate de nervul safen, ramură din nervul femural. Se injectează 5—6 ml la 4—5 cm înapoia și la 0,5—1,5 cm sub marginea anterioară a condilului medial femural, anume în șanțul articular (K e r o s). Regiunea este ușor de găsit prin palpare (fig. 315).

Anestezia tronculară este bună cînd reușește, dar uneori poate să nu prindă.

Analgezia postoperatorie

Nu ridică probleme deosebite în chirurgia corectoare a nasului. Recomandăm în mod obișnuit:

— algocalmin; nu are efecte depresoare respiratorii;

— petidină (mialgin) 50—100 mg pe doză, repetabil la nevoie.

Se evită succedaneele de morfină, pentru efectul excitant asupra centrului vomei.

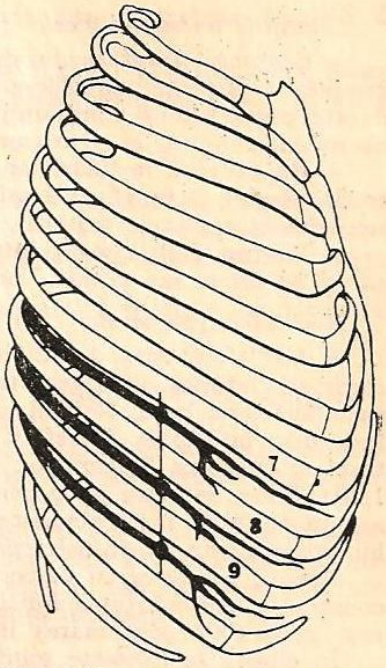

Fig. 313. Anestezia la nivelul liniei axilare mijlocii, pentru prelevarea de cartilaj costal (după Sercer).

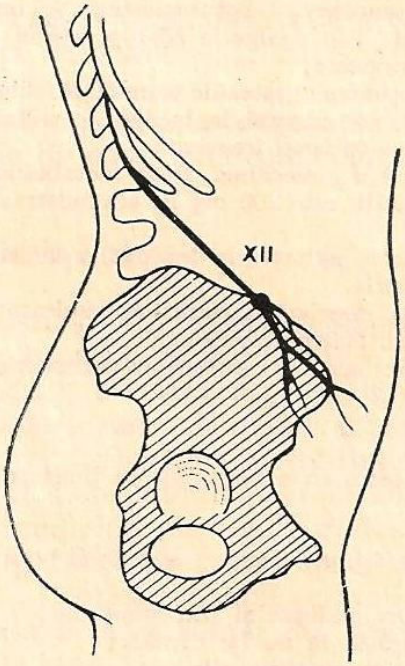

Fig. 314. Anestezia nervului XII intercostal, pentru prelevarea de os de la creasta iliacă (după Sercer).

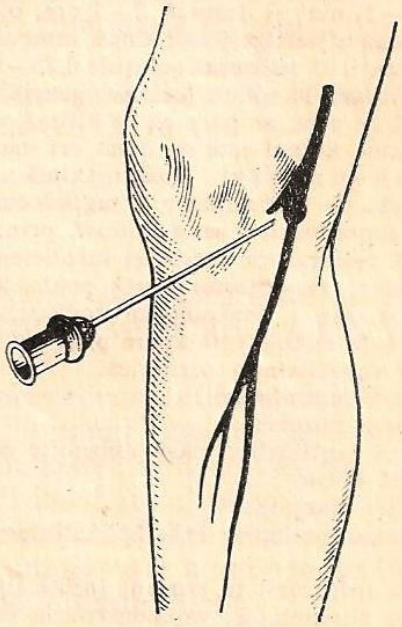

Fig. 315. Anestezia nervului safen, pentru prelevarea de os tibial (după Sercer).

Condiţiile anesteziei locale

— Contactul anestezicului cu terminaţiile nervoase. De aceea infiltraţia trebuie să fie progresivă, să respecte planurile anatomice, pînă ce tegumentul ajunge sub tensiune. Importanţa duratei contactului şi a presiunii anestezicului pe terminaţiile nervoase este motivată de acţiunea nu numai chimică, ci şi mecanică a substanţei.

— Rapiditatea instalării anesteziei depinde de cantitatea care se injectează, de concentraţia soluţiei, de numărul, grosimea şi felul terminaţiilor nervoase. Întîi sînt anesteziate filetele senzitive şi apoi cele motorii.

— Pentru troficitatea ţesuturilor, unii autori suprimă adrenalina şi adaugă în anestezic săruri de calciu sau potasiu, ori utilizează soluţii călduţe.

Novocaina (procaina)

A fost sintetizată de Einhorn în anul 1915. Are toxicitate 1/4 pînă la 1/6 din a cocainei. Datorită distrugerii rapide de către procainesteraza serică, este considerată cel mai sigur anestezic local. Nefiind iritantă pentru ţesuturi, se înţelege larga întrebuinţare în anestezia prin infiltraţie. Are efect vasodilatator, ceea ce explică resorbţia rapidă în regiunea infiltrată şi creşterea hemoragiei. Pentru diminuarea sîngerării în plagă, se adaugă adrenalină 1/20 000 sau, mai bine, noradrenalina sol. 2/1 000 0,5—1 ml la 40 ml novocaină, avînd efectele asupra cordului mult atenuate faţă de adrenalină. Rămîne şi pentru noradrenalină efectul hipertensiv prin vasoconstricţie periferică.

Uneori, asocierea cu vasoconstrictoare poate produce cefalee prin hipertensiune şi vasoconstricţie, greţuri, transpiraţii, ameţeli, tahiaritmie. Imediat după apariţia acestor semne, este preferabilă continuarea infiltraţiei numai cu novocaină.

În clinică se foloseşte soluţia 1%. Anestezia se instalează la 5—10 min de la injectare şi durează aproximativ 1 oră.

Xilina
(lignocaină, lidocaină, xilocaină, duncaină, astrocaină)

A fost sintetizată în 1943, de Löfgreen, în Suedia. Este folosită intens în anesteziologie, din 1948. Are putere anestezică de 2—4 ori mai mare decît a novocainei. Se resoarbe nu numai prin infiltraţie, ci şi la suprafaţă, în contact cu mucoasa. Efectul anestezic se instalează imediat (1—2 min) şi durează 2—3 ore, oferind astfel şi o analgezie postoperatorie, ceea ce reduce consumul analgezicelor după intervenţiile chirurgicale.

În infiltraţii se utilizează soluţiile 0,25—0,50%, iar pentru anesteziile tronculare, soluţia 1%.

Sensibilitatea la xilină (cefalee, greaţă, vărsături), considerată la începutul utilizării sale excepţional de rară, se pare că în ultima vreme devine tot mai frecventă.

Toxicitatea xilinei este de două ori mai mare decît a novocainei, fiind metabolizată mai lent (P. Gheorghiu). Doza maximă admisă la adult este 200 mg în administrare unică. La copii este de aproximativ 4 mg/kilocorp.

Clinic, supradozarea se manifestă prin: dezorientare, agitaţie la început, apoi convulsii, insuficienţă respiratorie acută şi insuficienţă circulatorie.

Insuficienţa respiratorie acută poate fi consecinţa deprimării centrilor respiratori, spasmului glotic, sau a contracţiilor tonicoclonice ale muşchilor respiratori.

Insuficienţa circulatorie apare prin dublu mecanism: scăderea puterii de contracţie a miocardului şi vasodilataţia periferică.

Profilaxia supradozării:

— respectarea dozelor:
  . evitarea cantităţilor mari (obişnuite pentru anestezia cu novocaină), cu limitare la doza minimă eficace;
  . infiltrare fracţionată;
  . reducerea dozelor cu 1/3—1/2 în intervenţiile pe cap, gît, perineu — regiuni bogat vascularizate.
— evitarea infiltrării în regiuni inflamate, în tumori maligne şi intramuscular;
— asocierea adrenalinei; vasoconstricţia face ca resorbţia să nu fie brutală;
— respectarea contraindicaţiilor: afecţiunile hepatice, renale, caşexiile.

Tratamentul supradozării:

— un barbituric cu acţiune scurtă se injectează i.v. lent: pentotal, evipan, nesdonal, baytinal 150—200 mg (2,5—5 mg/kg corp) din sol. 2,5%, putînd merge pînă la doza totală de 1 g (14 mg/kg corp);

— succinilcolina 0,5—1 mg/kg corp. Pentru că provoacă apnee, trebuie însoțită de ventilație artificială cu oxigen.

Este contraindicată administrarea barbituricelor cu acțiune lungă (fenobarbital), a neuroplegicelor (clordelazin, plegomazin, nozinan etc.) sau a stimulatorilor respiratori (lobelină, nicetamid, micoren, megimid).

Anestezia de suprafață

Cocaina este cunoscută din 1860, cînd W o h l e r a preparat-o din frunzele de erithroxilon coca. Este introdusă în anesteziologie în 1879, de către v o n A n r e p, care i-a stabilit fazele farmacodinamice. Este nu numai prima, dar și cea mai utilizată substanță anestezică în rinologie.

Anestezia se face cu soluție de cocaină 5—10%, aplicată în fose cu o bucată de vată înmuiată în această soluție și apoi stoarsă.

Pe trunchiurile periferice produce paralizia lor reversibilă. Totuși, repetarea aplicării pe aceleași elemente nervoase poate determina leziuni ireversibile.

În contact cu țesutul nervos, blochează conducerea nervoasă: întîi acționează asupra fibrelor senzitive și apoi asupra celor motorii. Prima dispare sensibilitatea termică, apoi cea dureroasă și ultima, tactilă. La recuperarea funcției nervoase, ordinea este inversă.

Are acțiune simpaticomimetică: produce tahicardie, creșterea T.A., oprește secreția glandelor.

Cocaina pare a fi cel mai toxic anestezic local, pentru că are o viteză de absorbție mai mare decît de detoxificare și excreție. Niciodată nu se injectează s.c., i.m. sau i.v. Injectată intravenos intoxică miocardul, determinînd moartea prin insuficiență cardiacă.

Profilactic:

— se recomandă soluțiile mai slabe (2%);

— să nu se adauge adrenalină sau efedrină, pentru că și cocaina are efect simpaticomimetic; asocierea lor expune mai frecvent la accidente.

Efectul anestezic al cocainei se instalează după cîteva minute de contact cu mucoasa și durează aproximativ o jumătate de oră.

În caz de contraindicație a cocainei, ca anestezic de suprafață se folosește soluția de xilină 4%. Este, ca eficiență, inferioară cocainei, dar mult mai puțin toxică.

În clinică, soluția de cocaină se păstrează incoloră. Spre a se deosebi de cocaină, soluția de novocaină este colorată cu albastru de metil.

Anestezia generală

Constă în suprimarea temporară și reversibilă a conștiinței și sensibilității generale, abolirea unor reflexe și a motricității voluntare, cu inducerea, după necesități, a relaxării musculare.

Etiologic, anestezia generală este un proces reversibil de inhibiție a funcțiilor celulare, fenomenul exercitîndu-se predominent asupra sistemnlui nervos central. Sensibilitatea diferitelor etaje ale sistemului nervos central variază: în primul rînd răspund cortexul și centrii imediat subjacenți, concentrații mai mari paralizează centrii medulari, iar centrii bulbari sînt paralizați cei din urmă, datorită probabil acțiunii directe stimulatoare a unor factori biochimici: hipoxia, acidoza și mai ales hipercapnia, în anumite limite.

Este bine, iar după unii absolut necesar, ca cei doi poli ai sistemului nervos să fie unul inhibat, iar celălalt blocat, pentru a suprima efectele nocive; acesta este sensul premedicației pentru blocarea centrilor corticali în anestezia locală și al blocării interceptorilor în cursul narcozei (Ț u r a i).

Există o variabilitate individuală legată de tipul de activitate nervoasă superioară, de reactivitatea generală a organismului, de eventualele tare existente și care se repercutează asupra întregului metabolism.

Din acest motiv nu există o anestezie standard, iar punctul de vedere al unora, după care cea mai bună anestezie este aceea pe care o cunoști mai bine, este eronat, putînd duce la dezastre.

Particularitățile anesteziei generale în O.R.L.

— Aparatura este în imediata vecinătate a regiunii operatorii. Pentru acest motiv se recomandă întotdeauna o sondă flexometalică.

— Sîngele și secrețiile purulente se scurg în căile aeriene superioare, intra- și postoperator. De aceea se preferă ca tehnică intubația orotraheală cu sondă cu balonaș, pentru asigurarea etanșeității; trezirea precoce postanestezică permite bolnavului să iasă din sala de operații cu reflexul de tuse prezent.

În cazul unei intervenții de foarte scurtă durată, pentru care bolnavul nu se intubează, anestezia se menține într-un stadiu superficial, în faza de analgezie, cu reflexul de tuse păstrat și se efectuează aspirația permanentă în oro și hipofaringe.

— Trebuie evitați agenții excitanți asupra centrului vomei.

Metoda de anestezie (cu sau fără intubație) se alege în funcție de:

— tipul de intervenție;

— durata intervenției;

— teren; se recurge întotdeauna la anestezie generală pentru copii, cazurile de intoleranță la anestezicele locale și la pacienții labili neuropsihic.

Postanestezia

Se administrează numai analgetice: algocalmin, mialgin.

CHIRURGIA CORECTOARE A NASULUI

Rinoplastia reductoare sau rectificatoare

Este tratamentul chirurgical al traumatismelor acute ale piramidei și septului nazal și implică rezolvarea lor morfologică și funcțională.

Traumatismele nazale pot surveni la orice vîrstă: în timpul vieții intrauterine, la naștere, în copilărie sau la adult. Frecvența lor crește în condițiile vieții moderne. Sînt mai frecvente la bărbați decît la femei, în legătură cu sporturile mai intens practicate și cu munca fizică; acestea expun mai mult la traumatisme sexul masculin.

Tratament

Tratamentul traumatismelor recente nazale trebuie cunoscut nu numai de specialist, ci și de omnipractician. Imediat după accident, redresarea se face cu ușurință, realizînd integral cele două obiective majore: estetic și funcțional. Înlătură totodată perspectiva unei rinoplastii ulterioare, greu de suportat de pacient, greu de executat de către rinolog și cu rezultatul nu întotdeauna scontat.

1) *Tratamentul plăgilor*

Toaletă îngrijită, cu excizie economicoasă a fragmentelor devitalizate și regularizarea marginilor. Uneori pierderile de substanță necesită plastii cutanate.

2) *Tratamentul luxațiilor și fracturilor*

Fracturile congenitale nu au nevoie de tratament, deformațiile se reduc de la sine în primele trei luni după naștere (K i r c h n e r).

Fracturile nou-născutului produse în timpul nașterii se redresează prin simplă presiune digitală.

În afara acestora, se poate considera că:

a) *Fracturile recente* comportă doi timpi esențiali: reducerea și contenția.

R e d u c e r e a este bine să se facă cît mai curînd posibil. Dacă însă s-a instalat edemul, pentru un diagnostic precis și tratament corect, A u b r y, B o u r d i a l. P o l l e t, W i l l e m o t ș. a. recomandă amînarea oricăror manevre de redresare, timp de 15 zile. Pentru grăbirea regresiunii edemului unii administrează alfachimotripsină intramuscular sau pe gură, în tablete.

Tehnica reducerii:

— În fracturile unilaterale se introduce speculul Killian cu ambele valve în fosa din partea înfundată. Deschizînd speculul în unghiul făcut de osul propriu și sept, cu punct de sprijin pe sept, valva laterală aduce osul deviat în poziție corectă.

Orice alt instrument drept și bont, introdus în fosă în unghiul dintre sept și osul propriu și care se împinge lateral, poate face același oficiu.

— În fracturile bilaterale cu laterodeviere se introduce speculul Killlian întîi pe partea concavă pentru a ridica osul propriu înfundat și apoi se trece la manevra digitală externă prin care, cu policele, se corectează convexitatea din partea opusă. Astfel se reduce în același timp și deviația septală. Cîteodată însă, redresarea septului deviat mai trebuie completată cu ajutorul unei pense Walsham, care lasă între brațe un spațiu de 1 mm ce apără septul de zdrobire atunci cînd se închide pensa. Septul se redresează aplicînd pe cele două fețe cîte un braț al pensei.

În fracturile complexe, cu dislocație nazală, se apelează la aceleași manevre.

Cînd piramida este înfundată într-o piesă unică și manevrele descrise nu sînt eficiente, G i l l i e s și K i l n e r ridică cu o pensă piesa în întregime. Imediat apofizele ascendente depărtate vor fi apropiate de linia mediană.

La copil, după S é n é c h a l, redresarea trebuie făcută de urgență, înainte de instalarea unei fibroze ce survine foarte rapid și are tendința să recidiveze deplasarea. Corectarea unei fracturi nazale la copil, după mai mult de 8 zile de la accident, se va face pe cale sîngerîndă, prin incizie intercartilaginoasă, fără osteotomii, prin reducerea fragmentelor cu pensa Walsham, după ce au fost găsite traiectele de fractură.

Dacă redresarea ortopedică nu este satisfăcătoare, se va indica rinoplastia obișnuită, după minimum 3 luni de la traumatism, timp în care fenomenele acute se remit.

C o n t e n ț i a este obligatorie pentru a proteja piramida de o nouă lovitură și pentru a-i suprima mișcările spontane, posibile grație musculaturii regiunilor învecinate.

În fracturile fără deplasare nu am aplicat-o niciodată. În cele cu deplasare însă, am efectuat contenția atît internă, cît și externă.

Pentru contenția internă ar fi de preferat compresele supraetajate, ale căror extremități nu riscă să ajungă în faringe. Compresele sînt înmuiate într-un oleu steril (de vaselină sau eucaliptolat 1—2%).

Contenția externă se realizează cu atelă metalică, croită pe dimensiunile nasului, între nas și atelă interpunînd 4 comprese. Atela metalică prezintă cîteva avantaje: este ieftină, se confecționează ușor, se aplică repede, este ușoară și poate fi repusă cu un minimum de efort și într-un timp minim, dacă este nevoie. Atela metalică este preferată și de Cohen, McKenzie, Brown, Galtier etc.

Alții (Goldman, Willemot) sînt partizani ai atelei din stent dentar, material propus în 1922 de Roy.

Dufourmentel, Tessier ș.a. folosesc atela de gips, mai grea însă decît cea metalică sau de stent.

Tamponamentul endonazal se păstrează 4—5 zile, sub protecție de antibiotice, iar contenția externă, 7—8 zile.

Nu avem încredere în aparatele ce fixează nasul în hipercorecție (Crawford, Darcissac, Gorlia), pentru că, din principiu, nu credem în succesul mijloacelor care încearcă să mențină rezultatele recurgînd la presiune sau tracțiune.

b) *Fracturile vechi* (adică nereduse sau reduse incomplet).

Propunem a se interveni după minimum 3 luni, printr-o rinoplastie clasică.

3) *Mutilările*

Se tratează cel mai bine imediat după accident. Hemostază, dezinfecție, suturi, păstrîndu-se tot ce se poate din tegument.

Prognostic

În general este favorabil: vital întotdeauna, cu excepția unei complicații grave (septicemie, meningită), iar funcțional, de obicei; în ceea ce privește rezultatul estetic, este bun dacă deformația nazală se datorește doar traumatismului acut.

Se poate întîmpla ca traumatismul să se producă asupra unui nas în prealabil deformat. Interogatoriul pacientului nu clarifică întotdeauna problema, fie pentru că nu a observat deformația anterioară, fie pentru că nu vrea să o mărturisească; are interes să o pună pe seama accidentului.

Simpla redresare este satisfăcătoare dacă dismorfia este recentă. Altminteri se impune rinoplastia, eventual septorinoplastia.

Rinoplastia modelantă, estetică

Hiperplaziile nazale

Obiectivele pe care rinoplastia și le propune în hiperplaziile nazale sînt (fig. 316):
— reducerea înălțimii piramidei (osoase, cartilaginoase sau osteocartilaginoase);
— scurtarea piramidei cu eventuala ridicare a lobulului;
— îngustarea piramidei.

Cu toate variantele de tehnică existente, se poate vorbi totuși de o conduită de bază, cerută de respectarea anumitor principii fundamentale. Referindu-se la rinoplastie, Safian afirmă:

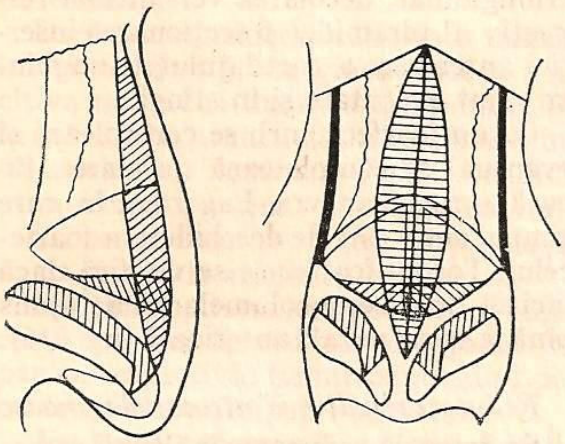

Fig. 316. Obiectivele rinoplastiei în hiperplaziile nazale. Sînt haşurate elementele care vor fi rezecate sau excizate (după Dufourmentel).

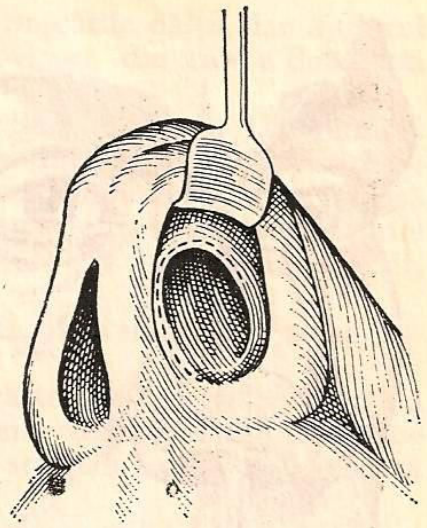

Fig. 317. Incizia transfixiantă inter-cartilaginoasă (după Aubry).

„în principiu există una, două sau poate trei căi pentru a face un lucru bun, dar există o mie de căi pentru a-l face rău".

Descriem mai detaliat tehnica folosită în clinică:

Incizia (fig. 317)

Incizia este făcută cu un bisturiu fin, interseptocolumelar, pînă la spina nazală anterioară, razant cu marginea distală a cartilajului patrulater. Unii o fac de la început transfixiantă, alţii preferă să facă separat, de fiecare parte, cîte o incizie intercutaneomucoasă şi apoi să le unească, pentru a îndepărta riscul tăierii cu bisturiul a marginii distale a cartilajului patrulater în porţiunea posterioară.

Anterior, linia de incizie se răsfrînge în dreapta şi urmăreşte marginea distală a cartilajului triunghiular, numai pînă la înălţimea pe care ne propunem a o lăsa piramidei. Este bine ca incizia să nu ajungă la baza aperturei piriforme, să se evite deci incizia aproape circulară, care adeseori are tendinţa să îngusteze prin cicatrice retractile, orificiul intern narinar.

Decolarea (fig. 318)

Imediat după incizarea mucoasei, se continuă de aceeaşi parte (tot cu bisturiul sau cu foarfecele, prin manevra Lagarde, sau cu decolatorul) decolarea tegumentului spinării nazale, coborînd lateral pînă la nivelul la care am oprit incizia mucoasei pe marginea liberă a cartilajului triunghiular. După A u b r y, banda pe care pielea rămîne aderentă de os ar avea rol de susţinere a apofizei ascendente, pentru a nu se înfunda în fosă după osteotomia laterală.

Urmează secţionarea cu bisturiul a unirii anterioare a cartilajului triunghiular cu cartilajul patrulater.

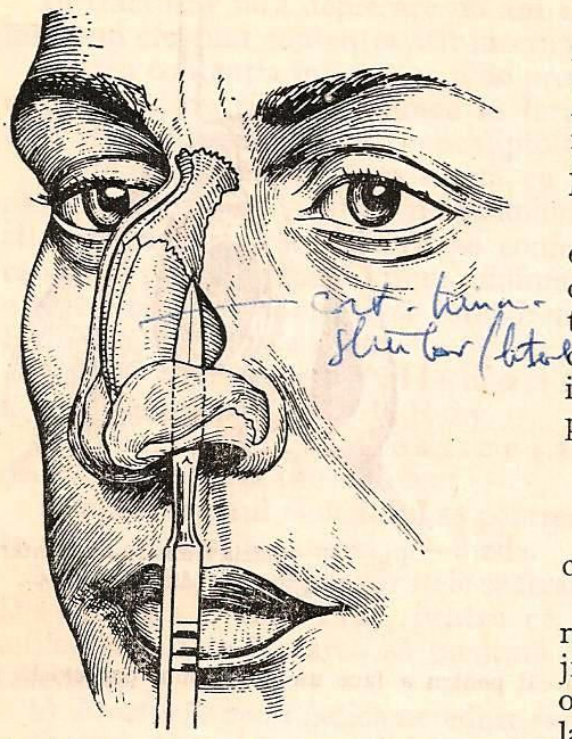

Fig. 318. Decolarea dorsului nazal cu bisturiul introdus prin incizia intercatilaginoasă (după Denecke).

Aceleași manevre (răsfrîngerea inciziei pe marginea distală a cartilajului triunghiular, decolarea versantului respectiv al piramidei și secționarea inserției anterioare a cartilajului triunghiular) sînt executate și în stînga.

Cu un foarfece curb se controlează și eventual se completează decolarea făcută, prin manevra Lagarde, în care timpul activ este de deschidere a foarfecelui. Tot cu foarfecele se verifică dacă incizia interseptocolumelară a ajuns pînă la spina nazală anterioară (fig. 319).

Reducerea înălțimii osteocartilaginoase

Se trece la reducerea înălțimii osteocartilaginoase:

a) Lobulul fiind ridicat cu ajutorul retractorului dublu cu vîrfurile rotunjite, se secționează cu foarfecele drept o bandă anterioară din cartilajul patrulater, a cărei înălțime a fost dinainte stabilită (fig. 320). Acest timp e bine să fie făcut sub controlul vederii, pentru care motiv, dacă sîngerarea e mare, se utilizează aspiratorul.

După îndepărtarea benzii de cartilaj secționate, rezultă o diferență de înălțime (fig. 320, *b*) în comparație cu porțiunea osoasă, care pînă acum a rămas aceeași.

b) Se introduce o daltă dreaptă lată, orizontală, sprijinită pe marginea anterioară a cartilajului patrulater (fig. 321). Cu mîna dreaptă operatorul

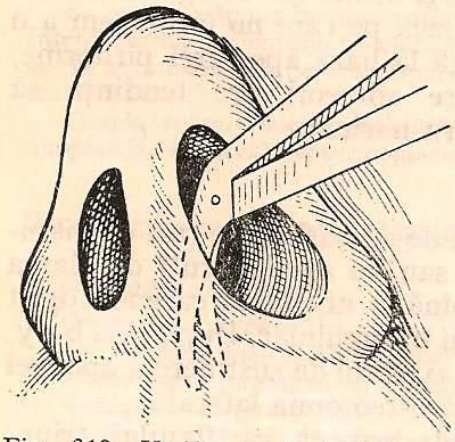

Fig. 319. Verificarea inciziei interseptocolumelare.

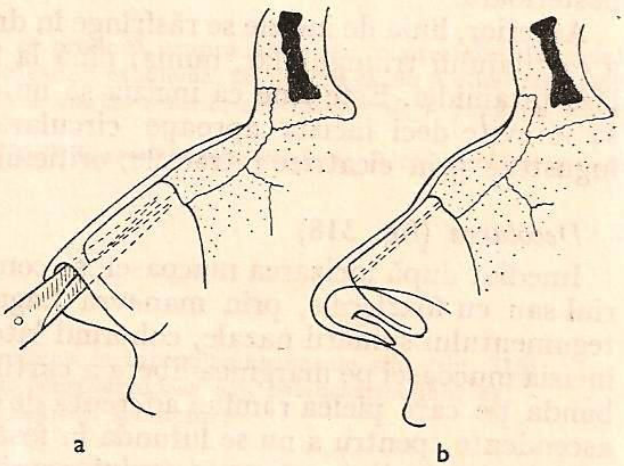

a b

Fig. 320. Reducerea înălțimii cartilajului patrulater (a). Imaginea după reducere (b).

ține dalta, cu stînga urmărește atent poziția și mișcările dălții, iar ajutorul lovește dalta cu ciocanul, în serii de cîte două lovituri, din care a doua mai puternică.

Dacă s-a considerat suficientă numai rezecția cifozei pentru a da piramidei înălțimea dorită, marginea tăioasă a dălții va ieși din planul de despicare cu cîțiva milimetri înaintea nazionului. Dacă înălțimea piramidei trebuie redusă în totalitate, atunci, dalta va rămîne între cele 2 suprafețe osoase, iar loviturile de ciocan vor continua pînă se schimbă sunetul lor: din sonor devine asurzit, atunci cînd s-a ajuns la planul frontal.

Cu pensa Pean se scoate porțiunea desprinsă din bolta nazală. În acest moment piramida are înălțimea dorită.

Înălțimea piramidei mai poate fi redusă și cu ferăstraiele Joseph. Secționarea cifozei se face fie secționînd separat fiecare versant cu ferăstrăul introdus pe partea respectivă, fie introducîndu-l pe o parte și scoțîndu-l pe cealaltă, odată cu terminarea timpului operator.

Aubry recomandă pentru rezecția cifozei osoase ghilotina lui Aubry și Palfer-Sollier.

În cazul unei cifoze mici, osteotomiile paramediane permit ca plusul de substanță osoasă să fie luat mai ușor cu pila decît dacă s-ar încerca manevra de pilire pe bolta nedesfăcută.

Osteotomia paramediană (Discizia)

Dacă bolta nazală a fost despicată pînă la planul frontal, se poate trece la osteotomia laterală. Dacă însă a fost rezecată numai o cifoză limitată ca lungime, atunci — uneori — trebuie continuată discizia oaselor proprii, prin lovituri de ciocan aplicate pe dalta ținută vertical de-a lungul septului și în contact cu septul, pînă la sutura nazofrontală (fig. 322).

Se imprimă apoi o mișcare laterală dălții, pentru a desface osul propriu din sutura frontonazală. Manevra se execută bilateral. În acest moment, oasele proprii au cîte două margini libere (anterioară și proximală), una mobilizabilă (cea distală, în raport cu cartilajul triunghiular) și a patra fixă, sudată la apofiza ascendentă a maxilarului.

Osteotomia paramediană (fig. 322) nu-i indispensabilă în toate cazurile și, dacă se poate, preferăm să o evităm.

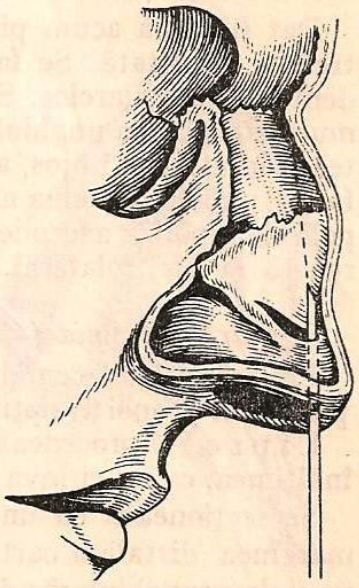

Fig. 321. Reducerea înălțimii piramidei osoase (după Aubry).

Netezirea crestei nazale osoase (fig. 323)

Acum este cel mai potrivit moment pentru regularizarea spinării nazale în porțiunea osoasă. Se face cu pila (mișcarea activă fiind cea de întoarcere, pentru a nu împinge în sus pulberea osoasă) sau cu o daltă, dacă neregularitățile sînt mai mari.

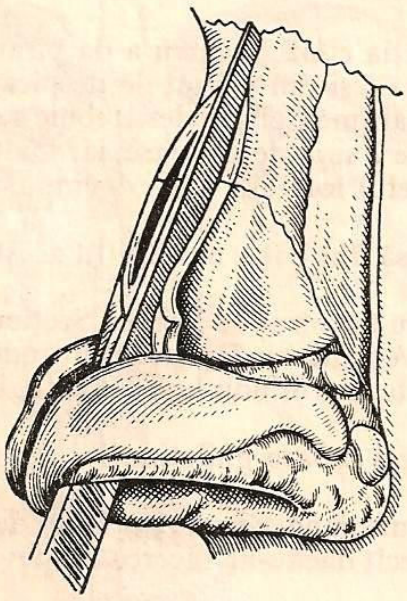

Fig. 322. Osteotomia paramediană (după Denecke).

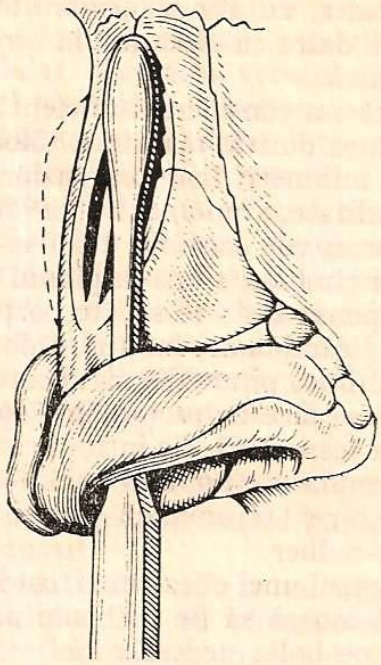

Fig. 323. Netezirea crestei nazale osoase (după Denecke).

Acest timp este bine să nu fie amînat, pentru că atunci cînd oasele proprii vor fi complet mobile, vor putea fi deplasate cu ușurință.

Osteotomia laterală

Dat fiind că acum piramida este mai puțin înaltă, a devenit prea lată și trebuie îngustată. Se face osteotomia laterală, fracturarea apofizelor ascendente ale maxilarelor. Se pătrunde cu lama unei dălți drepte și înguste prin mucoasă, pînă la unghiul lateral al aperturii piriforme. La început dalta se orientează în afară și în jos, apoi e îndreptată în sus și înăuntru, în unghiul nazofacial, pînă la rădăcina nasului, trecînd înaintea crestei lacrimale (fig. 324). Cu policele, apofiza ascendentă secționată poate fi mobilizată medial. Manevra se repetă și controlateral.

Scurtarea piramidei

Preferăm să o facem după reducerea înălțimii și îngustare, pentru a-i asigura piramidei proporții optime între toate dimensiunile.

L i p s e t t procedează invers, scurtează mai întîi piramida și apoi îi reduce înălțimea, ca nu cumva coborîrea înălțimii să fie excesivă.

Se secționează cu un foarfece drept o bandă de cartilaj cu mucoasă, din marginea distală a cartilajului patrulater. Dacă dorim doar scurtarea, banda va fi dreptunghiulară; dacă intenționăm și ridicarea vîrfului nazal cu mărirea unghiului nazolabial, banda va fi un trapez cu latura mare anterioară spre

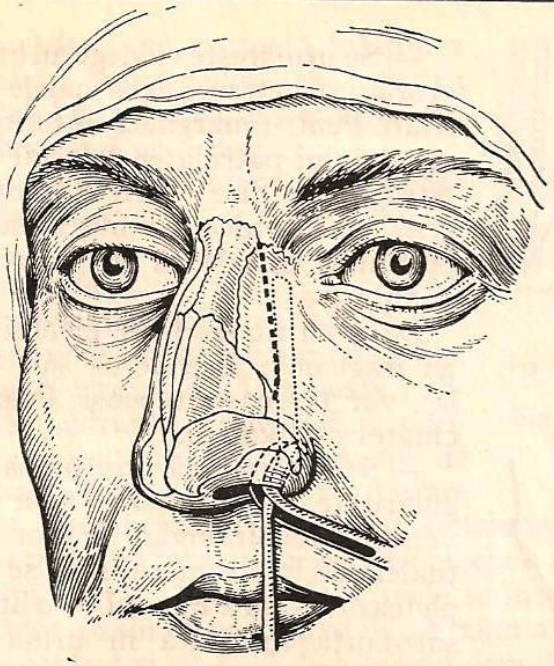

Fig. 324. Osteotomia laterală (după Denecke).

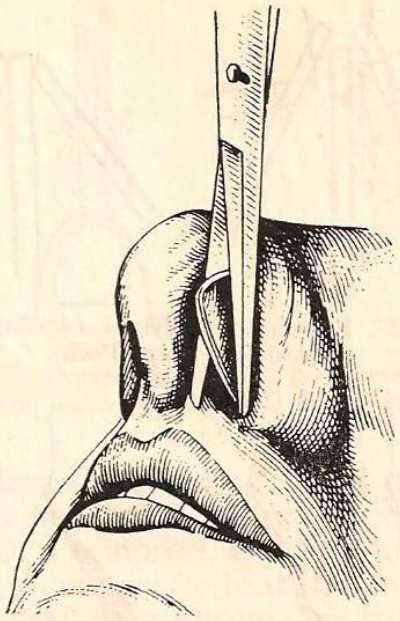

Fig. 325. Scurtarea cartilajului patrulater (după Aubry).

creasta nazală. Dacă în intenție avem doar ridicarea vîrfului, fragmentul excizat va fi un triunghi cu baza anterioară (fig. 325).

Scurtarea cartilajului patrulater trebuie completată cu excizia unui triunghi corespunzător din porțiunea distală a cartilajelor triunghiulare (fig. 326). Triunghiul excizat (cartilaj + mucoasă) are baza anterioară și este reprezentat de porțiunea ce herniază prin incizia intercartilaginoasă (între aripa laterală a alarului și cartilajul triunghiular).

Reducerea înălțimii cartilajelor triunghiulare (fig. 327)

Se efectuează după îngustarea piramidei osoase, în armonie cu înălțimea ei definitivă. Se excizează cu foarfecele drept o fîșie de cartilaj și mucoasa de-a lungul marginii anterioare, înaltă cam cît banda din cartilajul patrulater secționată mai înainte. Se execută, firește, de ambele părți. Nu este un timp întotdeauna necesar, cartilajele triunghiulare fiind foarte subțiri.

Un ultim control al timpilor executați:

— Se apasă tegumentul pe scheletul osteocartilaginos pentru a evacua revărsatul sanguin adunat.

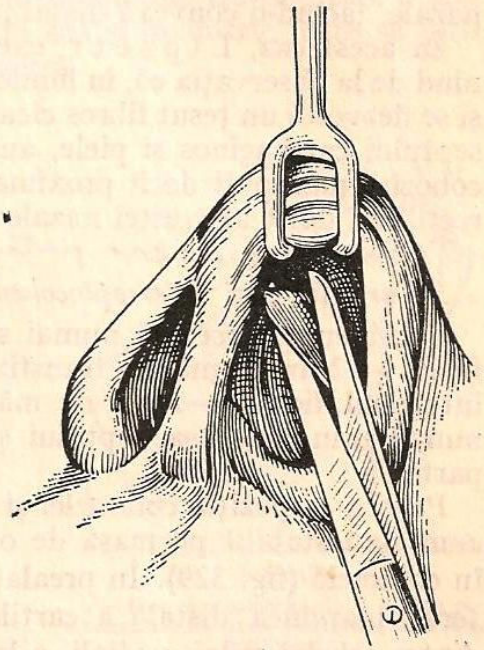

Fig. 326. Rezecția distală a cartilajului triunghiular (după Aubry).

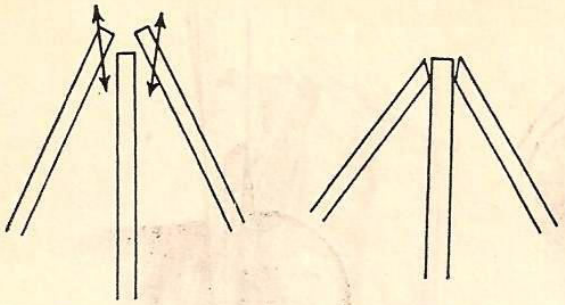

Fig. 327. Reducerea înălțimii cartilajelor triunghiulare (după Pech).

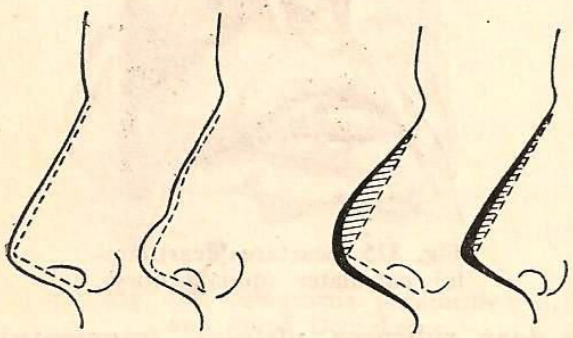

Fig. 328. Hipercorecția liniei de profil, după Lipsett (din Pech).

— Se urmărește cu degetul linia de profil și se netezesc eventualele asperități. Pentru marginea anterioară a cartilajului patrulater folosim dalta retrogradă, care va fi mînuită cu grijă, ca întotdeauna mișcarea spre porțiunea distală să fie îndreptată și anterior.

Dacă au rămas între piele și schelet fragmente mici de os sau cartilaj, vor fi scoase cu pensa Pean sau chiureta Volkmann.

— Se controlează prin palpare regularitatea suprafețelor celor două versante ale piramidei. Se scot eventualele eschile rămase sau se completează — dacă e cazul — o lipsă de substanță rezultată în urma unei manevre neatente sau executate cu un instrument impropriu, folosind fragmente de os sau cartilaj scoase cu ocazia efectuării timpilor anteriori.

— Se excizează plusul de mucoasă de pe noua margine anterioară a cartilajului patrulater, lăsînd descoperită linia de secțiune. Cu aceasta se evită formarea unei îngroșări fibromucoase care ar arcui postoperator linia crestei nazale, făcînd-o convexă distal.

În acest caz, L i p s e t t execută linia de profil „în hipercorecție"; pornind de la observația că, în lunile ce urmează unei rinoplastii, pielea se îngroașă și se dezvoltă un țesut fibros cicatriceal subcutan între marginea anterioară a septului cartilaginos și piele, autorul recomandă ca aici linia de profil să fie coborîtă mai mult decît proximal. După cîteva luni se va ajunge la aspectul rectiliniu dorit al crestei nazale (fig. 328).

Sutura inciziei interseptocolumelare

Considerăm necesară numai sutura inciziei interseptocolumelare. Se face fie cu 1—2 fire de mătase transfixiante prin sept și subsept, folosind un ac drept intestinal, fie cu 1—2 fire de mătase trecute cu un ac curb mic și subțire numai prin mucoasa septului și tegumentul columelei, separat de fiecare parte.

Pentru ca poziția columelei și implicit unghiul nazolabial să se mențină așa cum s-au stabilit pe masa de operații, F r e d propune invaginarea septului în columelă (fig. 329). În prealabil denudează de mucoasă și pericondru, bilateral, marginea distală a cartilajului patrulater și excizează din columelă, dintre cei doi stîlpi mediali, o lamă de țesut celular. Autorul are grijă ca invaginarea să fie doar în porțiunea posterioară (spre planșeul fosei și baza

columelei) și nu pe toată înălțimea suprafeței septo-columelare, pentru ca vîrful nasului să nu fie rigid sau subcloazonul prea larg.

Sutura inciziei intercartilaginoase este facultativă.

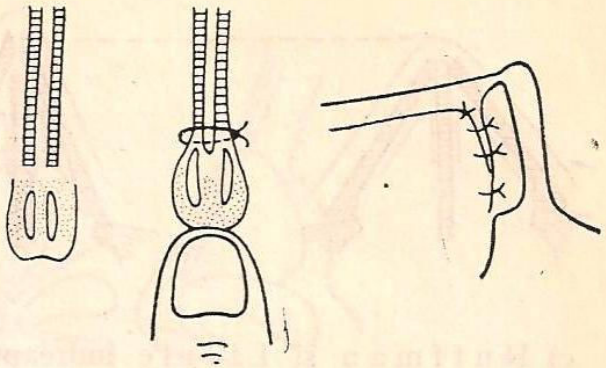

Fig. 329. Prevenirea căderii postoperatorii a vîrfului nazal, după FRED (din Aubry).

Contenția

Tamponamentul nazal strîns este necesar doar dacă concomitent a fost operat și septul; dacă nu, este suficientă pudrarea vestibulelor narinare cu un antibiotic (pulbere de clorocid) și introducerea în fiecare narină a unei comprese împăturite triunghiular, care se lasă pe loc 48 de ore.

Contenția externă o facem de obicei cu atelă metalică croită pe dimensiunile nasului operat. Între atelă și piele se interpun 4 comprese, ale căror margini depășesc puțin marginile atelei. Fixăm atela cu mai multe benzi transversale de leucoplast și cu 1—2 de-a lungul dorsului nazal, de la filtrum pînă la frunte (fig. 330). Menținem contenția pînă în a 5-a zi.

Considerăm util să insistăm asupra posibilităților de osteotomie laterală — unul din cei mai delicați timpi ai operației. Clasic, apofizele ascendente sînt atacate pe calea endovestibulară.

Există soluții diferite pentru traiectul liniei de fractură (fig. 331):

a) Școala angloamericană recomandă osteotomia laterală după o linie paralelă cu dorsul nasului, pe care o completează cu osteotomie transversală înaltă.

b) Școala continentală recomandă o linie în sus și înăuntru, care să întîlnească nazionul. Scutește osteotomia transversă.

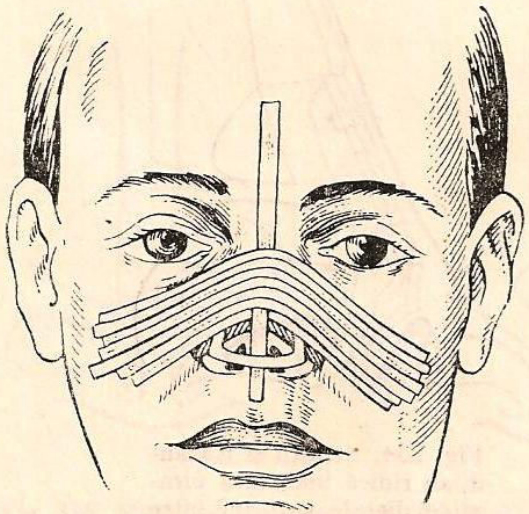

Fig. 330. Atela metalică fixată cu benzi de leucoplast.

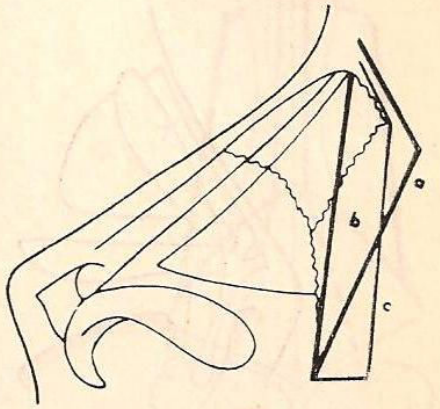

Fig. 331. Tehnici de osteotomie laterală:

a — linia angloamericană; *b* — linia continentală; *c* — linia Huffman-Lierle (după Willemot).

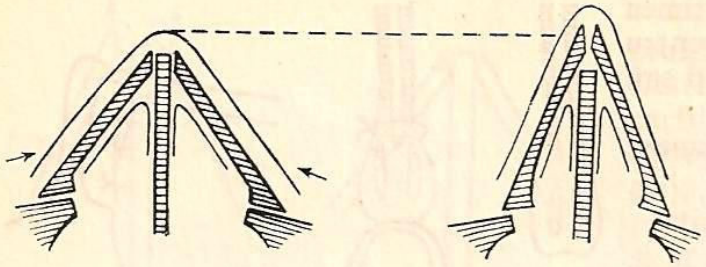

Fig. 332. Ridicarea piramidei prin osteotomii; tehnica *push up* a lui Cottle (după Pech).

c) Huffman și Lierle îndreaptă la început dalta în afară, mergînd astfel 1 cm în profunzime și apoi o orientează spre sutura dintre osul propriu și maxilar.

Displaziile prin minus de substanță

Displaziile prin minus de substanță se corectează în funcție de importanța deformației.

Deformațiile reduse se rezolvă:

a) prin osteotomii (paramediane și laterale); se obține o ridicare a segmentului osos („push up" — Cottle 1954) și îngustarea piramidei (fig. 332); unii practică osteotomiile sistematic, în toate cazurile;

b) folosind resursele locale (cartilajele alare, triunghiulare, septal, osul septal, cifoza osoasă suprajacentă).

Cartilajele alare: se răsucește înapoi cîte un fragment proximal din aripile laterale, cu balama la nivelul domului. Sutura fragmentelor răsucite (Kazandjian, fig. 333).

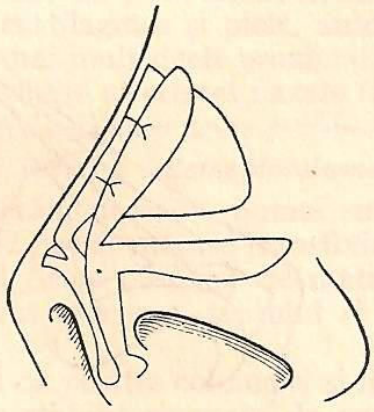

Fig. 333. Corectarea unei depresiuni distale reduse, prin incizie și răsucire a unei lame proximale din aripa laterală alară, cu balama medială (Kazandjian) — după Pech.

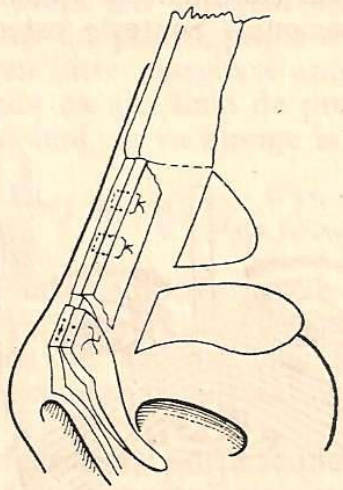

Fig. 334. Straith și Kazandjian ridică înălțimea piramidei distale, suturînd între ele cartilajele triunghiulare și alare incizate (după Pech).

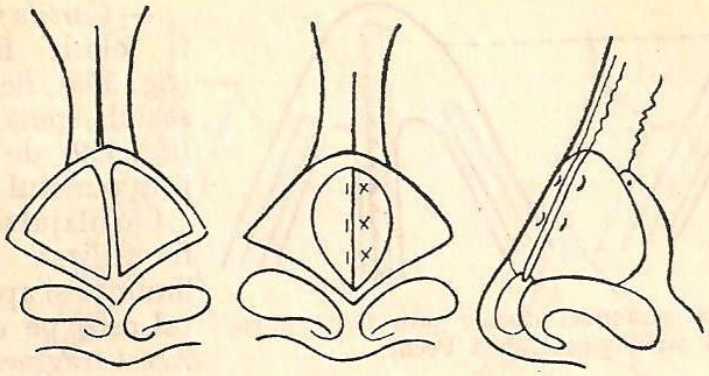

Fig. 335. Malignac I: dezinseră cartilajele triunghiulare distal și proximal și suturează între ele marginile anterioare (după Pech).

Cartilajele triunghiulare: S t r a i t h decolează pe ambele fețe un segment anterior, paralel cu marginea anterioară, și-l rabate în jurul inserției fixe anterioare, pe linia mediană. Cele două benzi se suturează între ele cu fir neresorbabil.

K a z a n d j i a n asociază și sutura alarelor, atunci cînd e prăbușită și columela (fig. 334).

M a l i g n a c propune, din 1932, eliberarea triunghiularelor distal și proximal (de inserția pe apertura piriformă) și suturează între ele marginile anterioare (fig. 335).

Același autor recomandă în 1942, răsturnarea completă a triunghiularelor. Face o butonieră la unul din cartilaje, pe unde-l introduce pe celălalt (fig. 336).

B r o w n combină tehnica „push up" cu răsturnarea triunghiularelor (fig. 337).

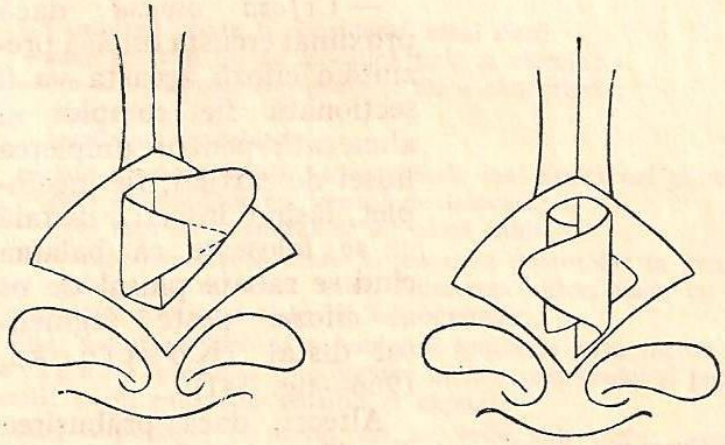

Fig. 336. Malignac II: răstoarnă cartilajele triunghiulare; face unuia o butonieră, pe unde îl introduce pe celălalt (după Pech).

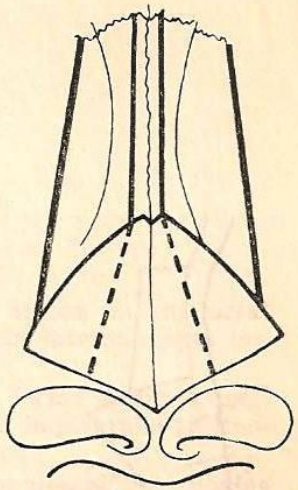

Fig. 337. Brown combină răsturnarea triunghiularelor cu tehnica *push up* (după Pech).

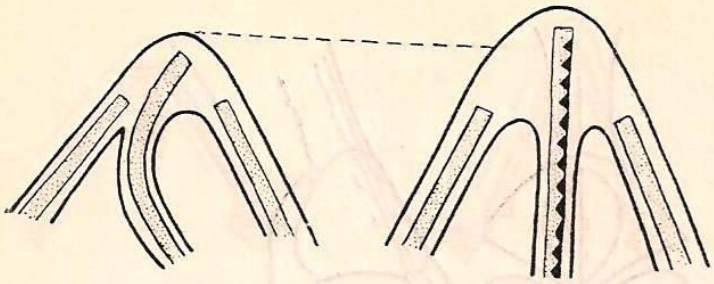

Fig. 338. Înălțarea piramidei distale prin îndreptarea septului cartilaginos (după Pech).

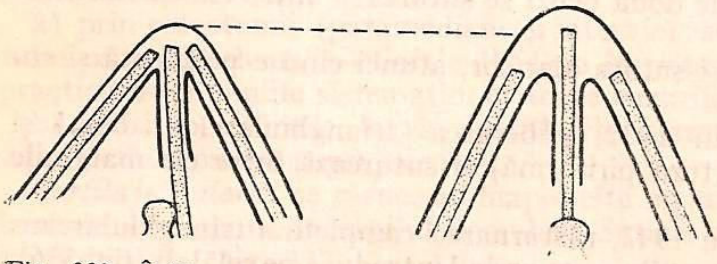

Fig. 339. Înălțarea piramidei prin repunerea septului pe soclul nazal (după Pech).

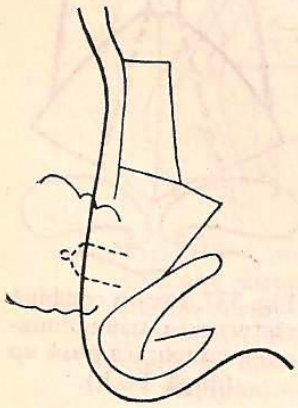

Fig. 340. Converse așază pe creasta nazală fragmente din cartilajul septal extirpat, pe care le suturează (după Willemot).

— *Cartilajul septal* poate fi folosit fie modelîndu-l (fig. 338), fie repunîndu-l pe soclul spină nazală-vomer (fig. 339), de care se fixează prin punctul lui Jost.

Cartilajul septal mai poate fi utilizat făcînd rezecții limitate și aplicînd fragmentul osos pe creasta nazală. Acest fragment poate fi unic sau multiplu — în ultima variantă cu fragmentele suturate între ele cu catgut (Converse) (fig. 340) sau nesuturate (Peer).

Dacă la un nas lung depresiunea e limitată la porțiunea distală a cartilajului patrulater, scurtarea piramidei prin tehnica obișnuită rezolvă și lipsa de substanță.

— *Osul septal:* s-au întrebuințat creasta septală, vomerul, lama perpendiculară a etmoidului.

Peer și Holmes folosesc grefa septală pe care o suturează împreună cu alarele răsucite.

— *Cifoza osoasă:* dacă proximal creasta osoasă prezintă o cifoză, aceasta va fi secționată fie complet și alunecată pentru umplerea lipsei de cartilaj, fie incomplet, lăsînd inserția distală ce se folosește ca balama cînd se rabate plusul de os al cifozei peste segmentul distal (Kostiecki, 1966—fig. 341).

Alteori, dacă prăbușirea distală e mică, doar rezecția cifozei este suficientă pentru armonizarea profilului (fig. 342).

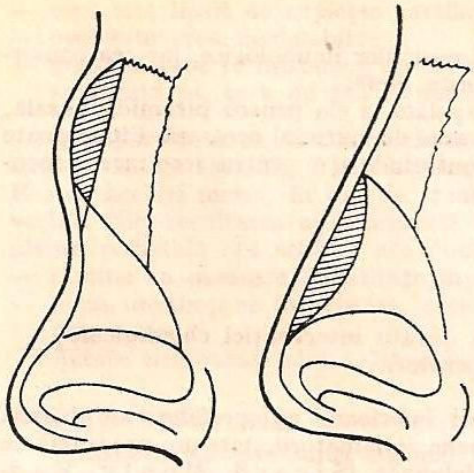

Fig. 341. Kostiechi corectează depresiunea distală prin alunecarea cifozei osoase proximale (după Pech).

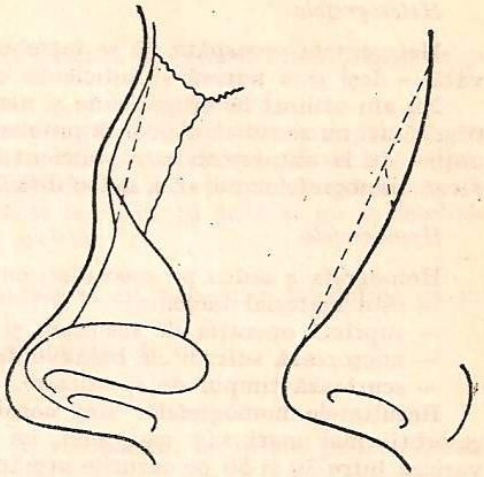

Fig. 342. Corectarea unei depresiuni distale moderate, prin reducerea înălțimii piramidei (după Pech).

Adeseori însă, prăbușirea este importantă și înălțimea piramidei nu poate fi restabilită decît aducînd cantități mai mari de material: inert (substanțe aloplastice, sintetice) sau biologic (grefe).

Materialele pe care le avem la dispoziție sînt:

— biologice: auto- și homografele de os sau cartilaj;
— inerte: protezele (acril, polietilen, silicon);
— biologice ca proveniență, dar inerte prin comportament în organismul gazdei:

homografele, os sau cartilaj, conservate prelungit și denaturate astfel;
heterografele, care de fapt nici nu trebuie considerate grefe.

Protezele:

Un implant poate fi considerat ideal dacă:
— este inert și nu se modifică fizic și chimic;
— nu are caracter antigenic și nu e cancerigen;
— rămîne pe loc;
— este ușor modelabil;
— este ușor sterilizabil, eventual de mai multe ori și refolosibil;
— este asemănător cu țesutul de înlocuit;
— este ușor de procurat și nu costă mult.

Nu avem experiență mare în folosirea protezelor în general, iar cu silicon nu am lucrat deloc, pentru că nu l-am avut. Numeroși autori însă, cu experiență în întrebuințarea lor, le consideră inferioare auto- și homografelor.

Deși s-a ajuns pînă la a cumpăra implante gata făcute, de diferite forme și dimensiuni, L e v i g n a c pledează convingător în favoarea grefei și pentru evitarea implantului în rinoplastii: nasul este viu, sensibil și expus:

viu: implantul de multe ori se vede sub piele; grefa se „armonizează" și devine naturală;

sensibil: implantul este întotdeauna simțit și resimțit ca un corp străin, mai ales pentru lobul;

expus: la traumatisme și infecții.

În concluzie admite utilizarea implantelor, dar numai pentru chirurgia facilă și provizorie.

Heterografele

Heterografa proaspătă nu se întrebuinţează datorită reacţiilor imunologice, iar cea conservată — deşi este ieftină şi suficientă cantitativ — nu este grefă.

Nu am utilizat heterografoane şi nici nu credem să apelăm la ele pentru piramida nazală, fiindcă aci nu se ridică niciodată probleme privind cantitatea de material necesară. Cît se poate obţine de la autografon este suficient iar, în caz de contraindicaţii pentru recoltare, procurarea homografelor nu ar fi deloc dificilă.

Homografele

Homografa a sedus pe specialişti cu avantajele ei:
— este material biologic;
— suprimă operaţia de recoltare şi astfel scurtează durata intervenţiei chirurgicale;
— micşorează suferinţele bolnavului intra- şi postoperatorii;
— scurtează timpul de spitalizare.

Rezultatele homografelor sînt considerate în general inferioare autografelor: se observă resorbţii mai mari sau mai mici, cu sau fără fenomene inflamatorii, într-un procentaj ce variază între 30 şi 50 pe cazurile urmărite timp mai îndelungat (Sicard, Mouly, Radgett, Reidy, Reczy, Stout, Kilner, Becker). Se pare că homografa ar da rezultate mai bune doar cînd se aplică pe os normal (fără lues, t.b.c., fracturi, pseudartroze etc. în antecedentele imediate).

În sfîrşit este util de luat în consideraţie că după eliminarea unei grefe, în organismul receptor rămîne o stare de imunitate, datorită căreia la o a doua transplantare, a unei alte homografe (eventual chiar alt ţesut) de la acelaşi donator, a doua homografă este eliminată mai repede; mecanismul este de eliminare accelerată tip *second set*.

Autografele

Sînt materiale biologice, viabile.

Autografele conferă un maximum — evident şi acesta relativ — de securitate cu privire la rezultat; nu determină niciodată răspuns imunobiologic şi rezistă cel mai bine la infecţii.

Obiecţiile aduse autografelor sînt lipsite de însemnătate. Din experienţa noastră nu aparţin niciodată pacientului, ci chirurgului care preferă alte materiale.

În ce priveşte întrebarea: os sau cartilaj? opiniile diferă: unii (Padgett, Migray, Gibson, Davies, Roy, Sheehan, Gillies, Moulonguet, Sanvenero Roselli, Sebileau, Racoveanu) preferă cartilajul. Alţii (Erczy, Carter, Becker, Dufourmentel, Penn, Martin) sînt partizani ai grefei osoase. Peer, care optează pentru cartilaj, recunoaşte că este, poate, chestiune de obicei. Lee Cohen şi Aubry susţin ca deficitul de cartilaj să fie completat cu cartilaj, iar cel osos, cu os. Pentru deficit osteocartilaginos, Cohen recomandă joncţiunea osteocartilaginoasă.

În clinică preferăm autografa osoasă, de la creasta iliacă.

Avantaje:

— se prelevează uşor şi rapid, creasta iliacă palpîndu-se superficial;
— prelevarea nu expune la accidente;
— recoltarea nu se repercută asupra staticii sau inserţiilor musculare;
— cicatricea de la locul de prelevare este ascunsă;
— osul iliac permite modelarea unui grefon în L;
— grefa are bună rezistenţă la infecţii;
— priza osului pe pat este excelentă;
— osul nu se deformează după transplantare.

Dezavantaje:

— uneori se formează la locul de prelevare un serom ce necesită drenaj (incident posibil după orice prelevare de grefă);
— dacă hemostaza intraoperatorie nu este perfectă, se formează un hematom, datorită spongioasei vascularizate abundent (de asemenea poate apărea după orice recoltare de grefă);
— uneori la locul de prelevare se constituie o cicatrice aderentă în profunzime;

— osul este lipsit de suplețea cartilajului;
— osul este greu modelabil;
— grefonul osos se introduce cu dificultate prin incizia externă din cauza asperităților de pe suprafața sa, care nu pot fi netezite complet.

În raport cu osul, cartilajul are avantajul de a fi lesne modelabil, se introduce prin incizia externă foarte ușor, fiind neted. Este totodată mai puțin dur și astfel mai plăcut la palpare. Pentru același motiv, în caz de traumatism, se fracturează mai rar și nu lezează țesuturile vecine. Nici recoltarea nu reprezintă o problemă, dacă se lucrează cu grijă și nu se deschide pleura parietală. În schimb are două inconveniente majore:
— rămîne cu oarecare mobilitate în pat;
— după un timp se încurbează, ceea ce impune remodelarea sa, sau chiar înlocuirea cu un nou grefon.

Aceste neajunsuri sînt înlăturate prin folosirea cartilajului tocat.

Autografa de os

Creasta iliacă este sursa cel mai frecvent folosită în rinoplastii, în special pentru dorsul nasului.

Osul iliac este un os plat, constituit din două lame de țesut compact, cu o cantitate de țesut spongios între ele.

Biologic, osul spongios este cel mai bun transplant pentru reconstrucție. Structura sa permite supraviețuirea unui mare număr de osteoblaste, ceea ce are ca rezultat formarea de os nou.

Tehnica de prelevare

a. Incizia se face de 10—12 cm lungime, pornind puțin înapoia spinei iliace anterosuperioare. Această precauție evită secționarea unei ramuri a nervului femurocutanat. Incizia se face de-a lungul crestei iliace pe creastă (Becker) sau, preferabil (Kazandjian, Converse), după ce ajutorul tracționează tegumentul înăuntru. Autorii reușesc în acest fel să decaleze incizia pielii față de zona de prelevare și situează incizia în afara crestei iliace.

b. Degajarea crestei iliace: se decolează țesutul celular subcutanat, se detașează inserțiile musculare și se deperiostează versantul intern și extern.

c. Prelevarea: se poate face pe toată grosimea crestei sau, parțial — păstrînd corticala externă (Dufourmentel), sau internă (Converse, Campbell, Denecke). Robertson și Baron, Peer și Perret taie un capac, îl reclină și iau doar țesut spongios dintre cele două table. În final închid capacul, fără să fie atinse inserțiile musculare.

Prelevarea se face cu dalta și ciocanul, marginea anterioară a grefonului fiind la minimum 1 cm înapoia crestei iliace anterosuperioare. Înapoi, osul este secționat, mai mult sau mai puțin, în raport cu lungimea fragmentului necesar.

Dufourmentel și Peyrus contraindică folosirea ferăstrăului electric, pentru căldura pe care o produce.

Pentru rinoplastii se pot recolta un singur fragment, două fragmente, sau un fragment în L.

După recoltare este necesar să se acorde atenția cuvenită hemostazei (gelfoam, ceară Horsley, drenaj, aspirație continuă).

S-a încercat pentru grefonul în L recoltarea de os la unghiul format de spina iliacă anterosuperioară.

Aubry nu apreciază favorabil această soluție, care presupune dezinserția fasciei lata, cu riscul postoperator al unei claudicații sau artroze prin deficit muscular la persoanele în vîrstă.

d. Închiderea plăgii. După hemostaza riguroasă, se face sutura planurilor subcutane cu fire de catgut. Sutura pielii, cu fire separate de mătase. Dacă sîngerarea a fost mare, se lasă un dren 4—5 zile.

e. Modelarea grefonului se face pe o masă separată și cu instrumente sterile: daltă, răzușă, osteotom, pilă.

Se poate folosi ca os compact sau sub formă de fragmente multiple, *bone chips*, din porțiunea spongioasă, fragmente cu latura de 1 cm. În 1944, Mowlen recomandă călduros osul sub această formă, pentru reconstrucții la nivelul feței, avînd următoarele avantaje:

— contururile pot fi corectate mai ușor decît prin sculptarea unui fragment compact;

— fragmentele multiple permit o revascularizare rapidă;

— face intervenția mai operativă; putîndu-se adăuga fragmente în plus după necesități, nu mai este nevoie de mulaj prealabil;

— pentru aceeași prelevare, realizează o suprafață mai mare de acoperire.

Unii recomandă, atunci cînd folosesc osul compact, modelarea prealabilă, minuțioasă, a grefonului, pentru ca odată introdus să nu mai fie scos pentru ajustări; manevrele repetate sau prelungite traumatizează țesuturile, determină sîngerări și expun la infecții. Alți autori scot și repun grefonul fără emoții.

Grefonul care se așază pe dorsul nasului va fi efilat la extremități, va avea suprafața de secțiune triunghiulară, creasta (anterioară) dreaptă și baza (posterioară) ușor concavă pe secțiune și convexă în lungime (fig. 343). Așa se va mula mai exact pe pat.

Dacă se introduc două fragmente:

— unii preferă ca cele două fragmente să nu fie în contact unul cu celălalt;

— alții lasă lată extremitatea distală a fragmentului de pe dorsul nasului și o crestează, pentru a introduce aici extremitatea anterioară a fragmentului columelar (fig. 344, *a*);

— alții efilează porțiunea distală a grefonului de pe dorsul nasului, pentru ca acesta să intre într-o scobitură făcută grefonului columelar (fig. 344, *b*);

— grefonul columelar se mai poate introduce printr-un orificiu făcut în porțiunea distală a segmentului de pe dorsul nazal (fig. 344, *c*);

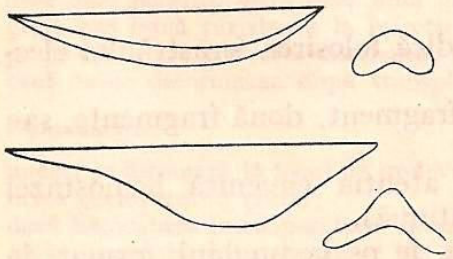

Fig. 343. Modelarea grefonului (după Pech).

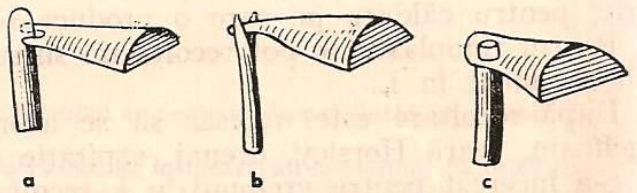

Fig. 344. Variante de articulare a celor două fragmente de grefon.

— grefonul columelar poate avea bază în „V" inversat, pentru a se sprijini solid pe spina nazală anterioară;

— sînt autori care propun diverse procedee de osteosinteză, spre a crește șansele unei prize perfecte. Berson suturează grefonul columelar la periostul (pericondrul) grefonului principal, pe care la rîndul său îl fixează cu mătase.

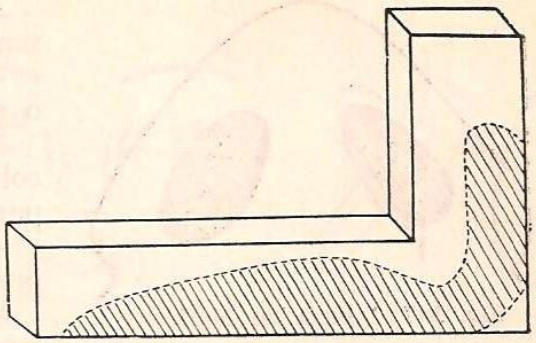

Fig. 345. Modelarea grefonului în L (după Pech).

La grefonul în L (fig. 345) trebuie stabilit exact locul angulației: unghiul prea jos situat depărtează între ele cele două aripi mediale ale cartilajelor alare, rezultînd un lobul globulos, iar unghiul prea înalt determină o proeminență a lobulului cu o depresiune dedesubt.

Brown este un adept consecvent al grefonului în L pe care-l subțiază în dreptul segmentului columelar.

Jost îl pune doar în locul septului, pentru a lăsa columela suplă.

Grefonul în L se modelează și se așază mai greu, în schimb însă nu-și schimbă poziția.

f. Aplicarea grefonului se face în condiții de strictă asepsie, indicată fiind schimbarea instrumentarului.

Inciziile. Pot fi grupate în externe, vestibulare și intraorale.

Inciziile externe:

Cele de la nivelul vîrfului nasului sînt descrise la capitolul displaziilor vîrfului nasului (fig. 346).

În plus menționăm incizia făcută în dreptul arcadei sprîncenoase. În 1889, von Mangold o face concavă, cu concavitatea în jos. În 1910, Carter o execută cu concavitatea în sus. Apoi o utilizează J. Bourguet, Dufourmentel ș.a. Oricum este făcută, are două dezavantaje:

— grefonul se introduce cu dificultate, mai ales dacă este osos;

— fiind înaltă, nu permite drenajul.

Calitatea majoră a inciziei externe este că separă complet loja grefonului de fosele nazale septice.

Incizia vestibulară:

A fost făcută pentru prima oară de J. O. Roë de Rochester în 1887, la marginea inferioară a cartilajului patrulater.

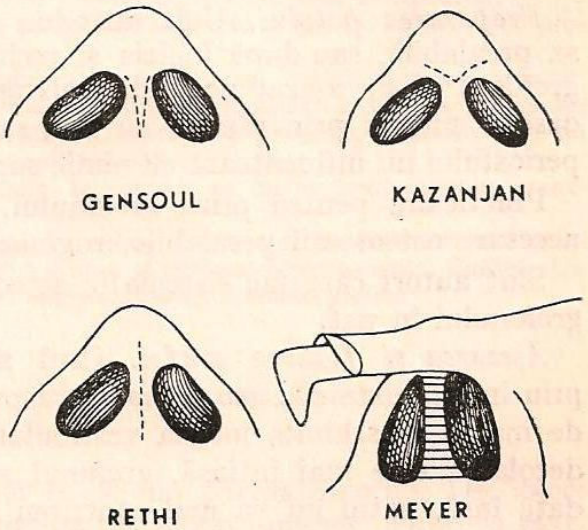

Fig. 346. Cîteva incizii externe (după Willemot).

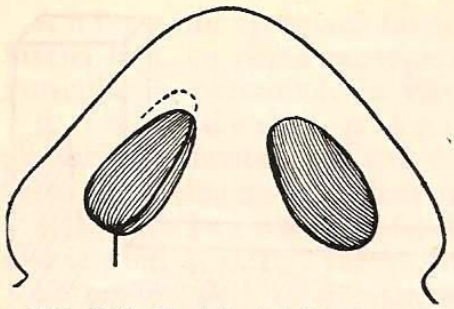

Fig. 347. Incizia lui Mathews.

Aubry, Pialoux și Jost o recomandă cu următoarele particularități:

— incizia interseptocolumelară să fie pe o singură parte (dreapta) și nu transfixiantă;

— prelungirea laterală a inciziei interseptocolumelare să fie abia schițată, limitată paramedian;

— jos, incizia interseptocolumelară să fie prelungită pe planșeul fosei.

Mathews face incizia verticală unilateral între sept și columelă, o prelungește pe planșeul vestibular și apoi vertical pe pragul narinar (fig. 347). Obține astfel o cale de acces largă și comodă pentru așezarea grefonului, cu atît mai prețioasă dacă se lucrează cu grefonul în L.

Incizia vestibulară are meritul că e mai aproape de patul grefonului. Totodată riscul infecției este neînsemnat în prezența antibioterapiei, iar drenajul patului (prin incizia care nu se suturează) scade posibilitatea complicațiilor favorizate de existența sîngelui în contact cu grefa.

Incizia intraorală:

A fost întrebuințată de Kretschman, Schmidt, Imenkamp, Link, Fritz, Trauner, Barron, Huffman, Lierle, Hiebert, Brooks. Denecke, o folosește atunci cînd urmărește să ridice columela și marginile narinare. Peer introduce pe această cale segmentul columelar, fiindcă îi permite să-l sutureze la spina nazală și evită cicatricea externă. În plus, lungimea convenabilă a segmentului columelar poate fi apreciată pe loc, scurtîndu-i extremitatea posterioară.

Decolarea. Trebuie făcută cît mai parcimonios; acolarea perfectă a țesuturilor învecinate la grefă este o garanție a reușitei în ce privește păstrarea poziției în care a fost pusă și posibilitățile de revascularizare. Totuși pielea de deasupra nu trebuie să fie sub tensiune, din cauza pericolului de necroză.

Prepararea patului. Unii introduc grefonul subperiostal după decolarea sa prealabilă, sau după incizia și reclinarea sa. Alții, în schimb, nu țin ca grefonul să fie așezat neapărat sub periost, dar totuși recomandă avivarea oaselor proprii prin răzuire cu pila sau răzușa. După Fomon, păstrarea periostului nu influențează cu nimic supraviețuirea grefonului.

Practicăm, pentru priza grefonului, ruginarea osului. Dacă însă au fost necesare osteotomii prealabile, ruginarea nu mai este necesară.

Sînt autori care fac sistematic osteotomiile pentru încarcerarea optimă a grefonului în pat.

Așezarea și fixarea grefei. Osul se introduce cu oarecare dificultate prin incizia externă: are suprafața aspră, iar distanța de parcurs este destul de mare. În schimb, incizia vestibulară este mai aproape de pat, iar dacă decolarea este mai întinsă, grefonul se aplică cu multă ușurință. De astă dată însă, patul nu va mai contribui la menținerea poziției transplantului, așa că această misiune îi va reveni în exclusivitate contenției externe.

Unii autori preferă să fixeze grefoanele:

— prin sutură cu fir de oțel în unghiul nazofrontal, după trepanarea osului cu o daltă mică sau cu perforatorul glabelar (Goldman). Converse socotește obligatorie osteosinteza, dacă nu se aplică și un fragment columelar (fig. 348);



Fig. 348. Tehnica de osteosinteză a lui Converse (după Pech).

— prin perforații multiple făcute în grefon sau implant pentru a favoriza invadarea și includerea în țesutul înconjurător. Goldman a confecționat în acest scop un perforator de cartilaj;

— prin osteosinteză între oasele proprii și fragmentul principal;

— dacă extremitatea proximală a grefonului nu se fixează, este recomandabil ca tunelul făcut prin decolare să fie prevăzut cu un fund de sac distal, care să rețină extremitatea distală a transplantului;

— prin sutura celor două aripi interne ale alarelor după așezarea segmentului columelar;

— prin sutura piciorului grefonului din columelă, la spina nazală.

Pentru fragmentul columelar unii avivează spina nazală, iar alții (Dufourmentel) o rezecă chiar. Se urmărește asigurarea unui contact cît mai intim între segmentul columelar și patul osos.

Pentru ca transplantul să supraviețuiască, sînt necesare cîteva condiții esențiale:

— asepsia intervenției chirurgicale și evitarea mediului septic postoperator;

— contactul grefonului cu patul osos. Dacă acesta nu se realizează, celulele osoase nu mai pot menține substanța calcică intercelulară și, în 8—10 luni, osul este înlocuit cu țesut fibros. Contactul cu patul nu înseamnă simpla apoziție a celor două structuri osoase, ci așezarea pe un pat avivat și bine vascularizat. În contact cu țesutul cicatriceal, osul se resoarbe;

— după introducerea transplantului, pielea nu trebuie să fie în tensiune, ca să nu se producă tulburări circulatorii și necroza ei;

— osul să fie solicitat funcțional, sub presiune; nesolicitat, se decalcifică și se resoarbe. Sînt totuși autori (Becker) care constată resorbția extremității distale a grefonului așezat pe dorsul nasului, adică tocmai unde lobulul exercită o presiune. Conform legii lui Wolf, osul își modifică structura cînd este sub tensiune;

— să fie evitat contactul grefonului cu sîngele. În contact cu un revărsat sanguin, transplantul se resoarbe;

— imobilizarea grefonului pînă cînd burjonii vasculari îl pătrund. Imobilizarea sub atelă favorizează priza și totodată reduce edemul postoperator și revărsatul serosanguin. Considerăm obligatorie păstrarea atelei minimum 7 zile în rinoplastiile ce folosesc grefon.

Autografa de cartilaj

Cartilajul costal este considerat cea mai bună grefă de cartilaj.

Incizia

Poate fi făcută de-a lungul coastelor 6—9, din partea dreaptă. De obicei se face oblică în jos și în afară, de aproximativ 10 cm lungime, astfel ca marginea internă să rămînă la 3—4 cm distanță de linia mediană.

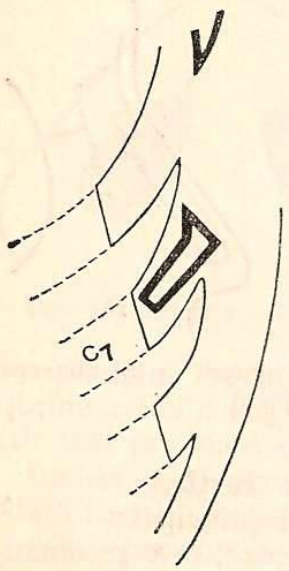

Fig. 349. Prelevarea cartilajului costal pentru grefonul în L (după Brown).

Pot fi recoltate:

— 1 piesă pentru creastă;

— 2 piese pentru creastă și pentru columelă;

— 1 piesă în L, care de obicei se ia de la coasta 6 sau 7.

Gillies recomandă grefonul în L, în care cele două segmente sînt unite numai prin pericondru. Dufourmentel însă nu are încredere în rezistența pericondrului.

Brown preferă confecționarea grefonului în L din C_7, și anume din curbura sa (fig. 349).

Prelevarea

După incizia tegumentului și a țesutului celular subcutan se vor disocia în ax vertical fibrele musculare ale oblicului extern și dreptului abdominal, fibre care se vor ține depărtate în plan orizontal. Se evită incizia mușchilor, care mărește sîngerarea.

Se incizează pericondrul și se izolează cartilajul subpericondral. Trebuie atenție la decolarea profundă, unde raportul este cu pleura; de asemenea, atenție la vasele intercostale.

Cartilajul poate fi prelevat în toată grosimea sa sau parțial, în ultima situație însă fragmentul are tendință mai pronunțată la încurbare.

Hemostază îngrijită.

Sutura planurilor anatomice: mușchi, aponevroză, țesut celular subcutan, piele.

Dacă hemostaza nu-i perfectă, se recomandă drenaj timp de cîteva zile.

Atunci cînd se bănuiește că o intervenție va necesita un supliment de cartilaj, Gillies, pentru a scuti bolnavul de o nouă prelevare, recoltează o cantitate mai mare la prima intervenție și păstrează fragmentul nefolosit într-un buzunar subcutan făcut pe abdomen. Astfel cartilajul poate fi mult timp păstrat pentru a fi scos la nevoie.

Prepararea. Se face la fel ca și la os.

Pentru evitarea recurbării cartilajului, Barski propune îndepărtarea pericondrului; Padget păstrează pericondrul de jur împrejur; Gibson și Davis conservă stratul periferic în totalitate sau îl excizează în totalitate, sau fac „secțiuni echilibrate".

Seleanu introduce cartilajul într-o soluție de mertiolat 1/2 500 sau într-o soluție simplă de ser fiziologic pe care o ține 10 min într-un vas cu apă care fierbe (lichidul din eprubetă nu ajunge să fiarbă în 10 min, ci ajunge doar la 90—95°). După aceste 10 min scoate cartilajul din eprubetă și-l pune în alta cu ser fiziologic rece în care va fi lăsat încă 15 min. În acest fel, cartilajul își pierde potențialul de distorsiune dar, revers al medaliei, resorbția este mai mare.

Peer propune utilizarea cartilajului ca *diced cartilage graft*, cartilaj secționat în fragmente în formă de zar, cartilaj tocat. Fragmentele de cartilaj se mulează mai exact pe defect decît grefonul compact.

De Kleine a descris *Chondrojet*-ul, adică injectarea cu o seringă foarte puternică a prafului de cartilaj, printr-o incizie minimă.

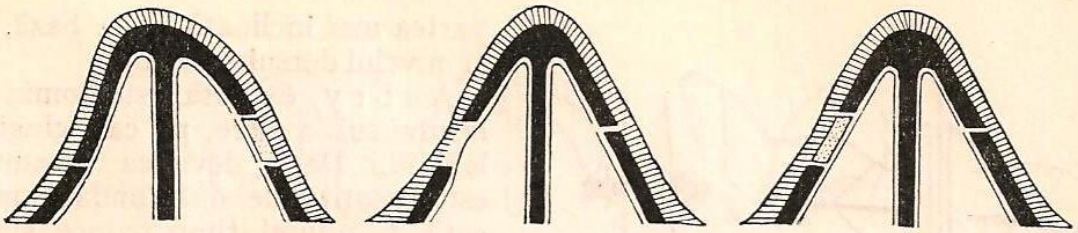

Fig. 350. Corectarea deviației nazale, prin tehnica lui Joseph și preluată de Sercer (după Sercer).

Aplicarea grefonului

Se face la fel ca pentru os.

Cartilajul nu trebuie folosit ca punte, pentru că este elastic și nu suportă presiunea. În nasul în șa pronunțat este indicată înlocuirea grefonului unic cu cartilaj tăiat.

Laterodeviațiile nazale

Laterodeviațiile sînt uneori limitate la scheletul osos sau cartilaginos, alteori sînt mixte, osteocartilaginoase.

Considerăm problema deviațiilor scheletului cartilaginos lămurită la capitolul privind chirurgia septului nazal.

Tratamentul deviațiilor osoase

În cazurile cele mai simple, doar osteotomiile laterale reușesc să repună piramida în poziție normală. Cîteodată este însă nevoie să se suplimenteze osteotomiile cu cele paramediane, pentru a mobiliza satisfăcător elementele de repus.

Dacă cele două versante sînt inegale, mai întîi trebuie egalizate. Joseph a preconizat o soluție încă din 1907, care a fost preluată de Sercer și Fomon, în modificarea adusă de Lautenschläger: rezecția unui triunghi din partea mai oblică și transplantarea sa de cealaltă parte, după osteotomie laterală (fig. 350).

Brown excizează, în aceeași situație, din partea opusă deviației, triunghiul osos cu vîrful la rădăcina nasului și baza la apertura piriformă (fig. 351, *a*), după ce în prealabil creează un tunel extern subperiostal și altul intern între os și mucoasă.

Același autor recomandă pentru laterodevierile unei piramide cifotice rezecția inegală a cifozei, luînd mai mult din partea opusă deviației (fig. 351, *b*). Însuși Brown apreciază a doua variantă preferabilă celei dintîi.

Denecke face rezecția triunghiulară sau a unei benzi din

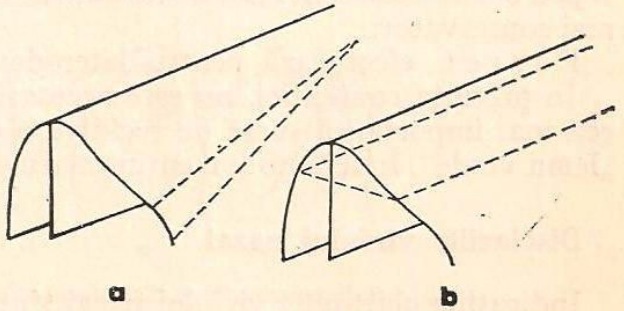

Fig. 351. Procedeele lui Brown de corectare a devierii osoase a piramidei.

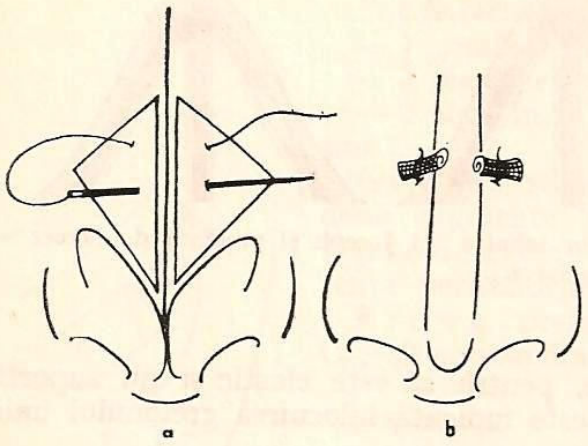

Fig. 352. Solidarizarea septului cu cartilajele triunghiulare (după Pech).

partea mai înclinată fie la bază, fie la nivelul dorsului nazal.

Aubry execută osteotomia calusului sub vedere, pe cale gingivolabială. Dacă devierea piramidei este însoțită de o înfundare marcată, în primul timp reduce structurile și în al doilea aplică un grefon.

Goldman consideră de la început orice deviere a piramidei, însoțită și de una septală. Efectuează în consecință întîi repoziția septului și apoi repune piramida. Repoziționarea piramidei poate începe cu rezecția inegală a cifozei și sfîrșește cu osteotomiile paramediană și laterală, sau poate începe cu osteotomiile, urmînd ca după aceea să modeleze dorsul nazal (a doua alternativă este indicată în devierile fără cifoză). Goldman nu ține la exactitate atunci cînd rezecă inegal bosa, asimetria fiind ușor corectabilă după aceea.

Converse împarte laterodeviațiile în:

a) ale piramidei care necesită și modificarea liniei de profil (nas lung sau cifotic);

b) simple, care nu cer schimbarea liniei de profil.

Pentru prima categorie, recomandă rinoplastia clasică cu rezecție inegală a bosei și eventuală septoplastie sau rezecție septală. Dacă este necesară rezecția totală a septului, Converse păstrează două fragmente pe care le introduce suprapuse sub dorsul nazal și le suturează la piele. Pentru prevenirea unei eventuale depresiuni, propune:

— sutură între cartilajele triunghiulare și sept (fig. 352);

— evitarea secționării mucoasei între sept și cartilajele triunghiulare.

Pentru a doua grupă face inciziile și decolarea în mod obișnuit. Decolează unilateral mucoasa septului și, fără a o leza, dezinseră cartilajele triunghiulare de patrulater. Apoi execută discizia paramediană a oaselor proprii și osteotomiile laterale.

Fuchs este convins că tratamentul laterodevierilor trebuie să fie cît mai conservator.

Perret efectuează pentru laterodevieri rinoplastia completă.

În privința contenției, nu este necesară hipercorecția. Avem convingerea că cea mai importantă sursă de recidive o constituie osteotomia incompletă, în „lemn verde". În schimb se menține mai mult decît în alte cazuri, adică 7—10 zile.

Displaziile vîrfului nazal

Indicațiile chirurgiei vîrfului nazal sînt de ordin estetic și funcțional.

Displaziile vîrfului pot fi întîlnite la o piramidă care în rest păstrează proporțiile normale, sau pot fi asociate cu un nas cifotic, lung, înalt, în șa, deviat.

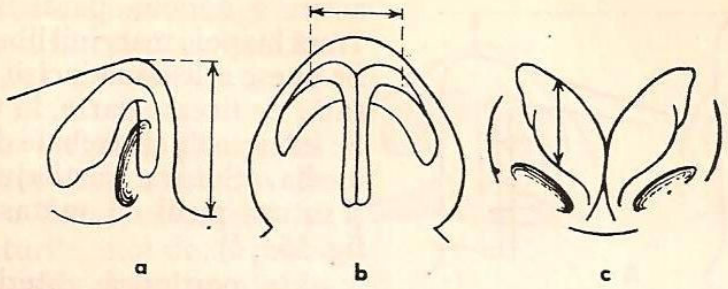

Fig. 353. *a* — săgeata indică înălțimea lobulului; *b* — săgeata măsoară lățimea lobulului; *c* — săgeata măsoară lungimea lobulului (după Pech).

Prezentăm displaziile vîrfului nazal după următoarea sistematizare:

1° Displazii ale lobulului (fig. 353);
- *a)* ale înălțimii: lobulul înalt; lobulul scurt;
- *b)* ale formei: lobulul larg; lobulul lung; lobulul globulos; lobulul îngust; lobulul bifid.

2° Displazii ale columelei:
- *a)* ale înălțimii: columelă lungă; columelă scurtă;
- *b)* ale formei: columelă largă — pe toată înălțimea; la bază; columelă care atîrnă; columelă retractată;
- *c)* ale poziției: care determină unghiul nazolabial prea deschis (obtuz); care determină unghiul nazolabial prea închis (ascuțit).

3° Displazii ale aripilor nazale:
- *a)* aripile prea mari sau derulate;
- *b)* aripile îngroșate;
- *c)* ptoza aripilor nazale.
- *d)* narinele largi;
- *e)* narinele înguste;
- *f)* colapsul aripilor narinare.

Tehnica fundamentală în chirurgia vîrfului nasului aparține lui Joseph. Mai tîrziu, numeroși alți autori, în special anglosaxoni, au propus variante adresate diverselor tipuri de dismorfii.

Displaziile lobulului

Lobulul înalt. Este consecința aripilor mediale ale cartilajelor alare alungite, iar înălțimea poate fi redusă prin scurtarea lor:

— la baza columelei: incizia transfixiantă interseptocolumelară și apoi o incizie transversală la bază, eliberează columela în vîrful unghiului nazolabial. Se excizează atît cît este necesar din extremitatea inferioară a lamboului columelar (Shehan, Aubry, Denecke; fig. 354, *a*);

— în porțiunea mijlocie: incizie transfixiantă interseptocolumelară și după

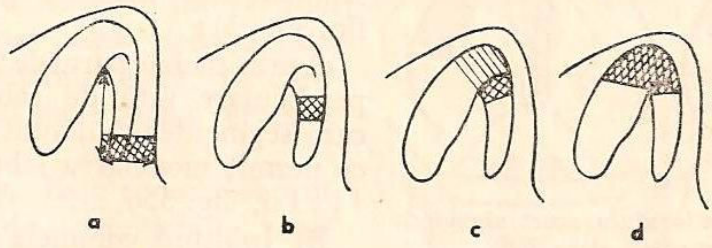

Fig. 354. Corectarea lobulului înalt prin scurtarea aripilor mediale alare:

a — la baza columelei; *b* — în porțiunea mijlocie; *c* — în porțiunea anterioară; *d* — odată cu excizia domului (după Pech).

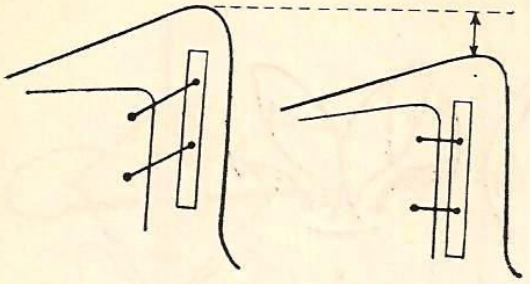

Fig. 355. Corectarea lobulului înalt prin suturi decalate (după Pech).

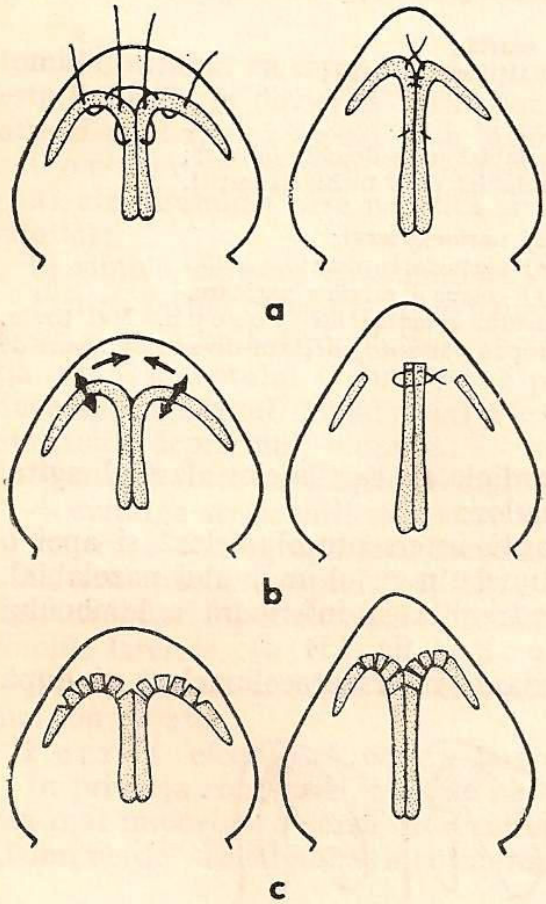

Fig. 356. Corectarea lobulului scurt, alungind aripile mediale alare:

a — prin alipirea celor două domuri şi sutura lor; *b* — prin incizia domurilor şi sutura segmentelor mediale; *c* — prin incizii paralele între ele şi perpendiculare faţă de rebordul narinar (după Pech).

aceea o a doua paralelă cu prima, la 1 mm înapoia marginii libere a columelei. Se unesc cele două incizii cu una orizontală, de fiecare parte, în treimea medie. Se excizează cît trebuie din piele şi crus media. Sutura cartilajului cu catgut şi sutura pielii cu mătase (Joseph, fig. 354, *b*);

— în porţiunea anterioară; în afară de excizia fragmentului din stîlpul medial, se fac incizii în cel lateral şi dom, pentru a le reclina mai uşor peste stîlpul medial (Lipsett şi Benfield; fig. 354, *c*);

— odată cu excizia domului (Galtier; fig. 354, *d*).

Cînd alungirea columelei nu este mare, se utilizează cu succes sutura interseptocolumelară decalată: firul de sutură transfixiază cartilajul patrulater mai aproape de planşeul fosei şi columela mai anterior (Dufourmentel, Galtier; fig. 355).

Lobulul scurt. Dă figurii aspect asiatic sau negroid. Poate fi congenital (constituţional sau în cadrul buzei de iepure bilaterale) sau dobîndit (posttraumatic — eventual după un traumatism chirurgical: rezecţie septală largă — sau sechelă a unei infecţii).

Se corectează:

A) Alungind aripile mediale alare:

a) prin alipirea celor două domuri şi sutura lor (Joseph, fig. 356, *a*);

b) prin incizia domurilor şi sutura segmentelor mediale (Goldman, fig. 356, *b*);

c) prin incizii paralele între ele şi perpendiculare faţă de rebordul narinar, care segmentează domul în fîşii înguste ce permit modelarea lobulului (Benfield, fig. 356, *c*).

B) Înălţînd columela în întregime:

a) prin procedeul VY, după o prealabilă incizie interseptocolumelară (Gensoul, fig. 357, *A*);

b) prin croirea a două triunghiuri de fiecare parte a filtrului, cu baza în sus și încrucișarea lor (S t r a i t h, fig. 357, *B*);

c) pe seama lărgimii planșeului narinar: se face cîte o incizie de fiecare parte a bazei columelei și se disecă țesuturile moi de la joncțiunea nazolabială, detașîndu-le de planul osos; se pune un fir în U, de catgut, care deplasează țesuturile moi spre linia mediană, creînd o neocolumelă (F o m o n). Uneori autorul menține strîmtat planșeul narinar cu un fir de tantal înnodat în șanțul gingivolabial (fig. 358);

d) F r e d (fig. 359) alungește columela prin incizia sa transversală incompletă la nivelul planșeului și sutură decalată. În spațiul triunghiular rezultat, introduce un grefon cartilaginos dreptunghiular, care are ca scop:

— împiedicarea reconstituirii fibrelor mușchiului depresor al septului;

— menținerea columelei ridicate;

— reducerea retracției cicatriceale;

e) prin sutură decalată interseptocolumelară, în care firul trece prin sept mai anterior (sus) decît prin columelă (fig. 360).

C) Prin introducerea unui implant sau transplant în columelă, după prealabila secționare a domului (fig. 361). De această intervenție beneficiază mai ales deformațiile dobîndite, posttraumatice, în care de fapt lobulul nu e scurt, ci prăbușit.

Lobulul larg. Este corectabil prin intervenții „de sacrificiu", care rezecă un fragment de cartilaj mai mare sau mai mic, sau prin intervenții „conservatoare".

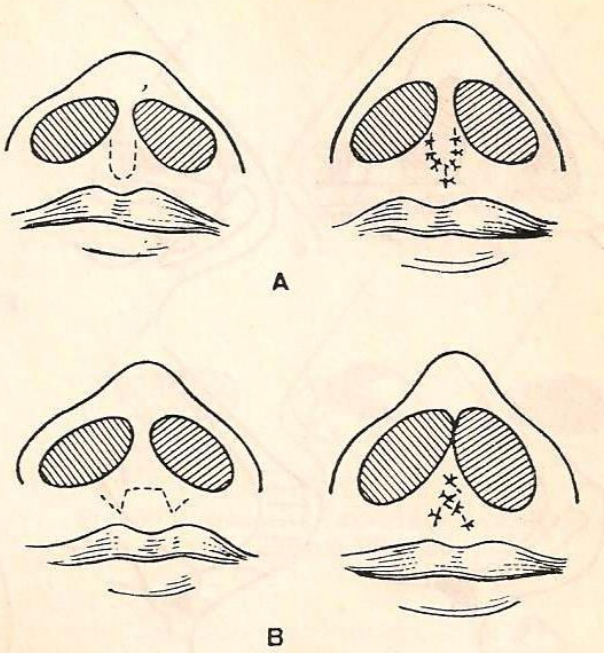

Fig. 357. Corectarea lobulului scurt, înălțînd columela în întregime:
A — prin procedeul VY; *B* — prin croirea a două triunghiuri de fiecare parte a filtrului și încrucișarea lor (după Willemot).

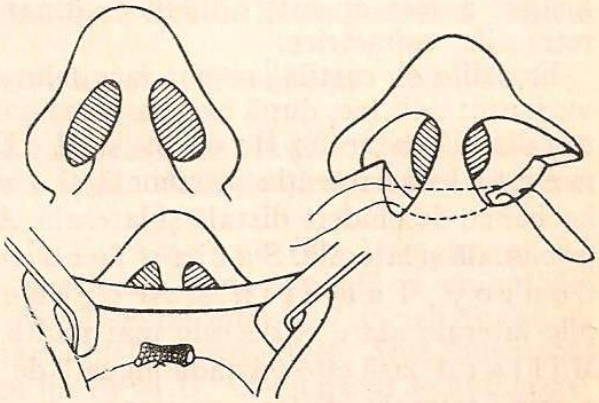

Fig. 358. Corectarea lobulului scurt pe seama lărgimii planșeului narinar (după Pech).

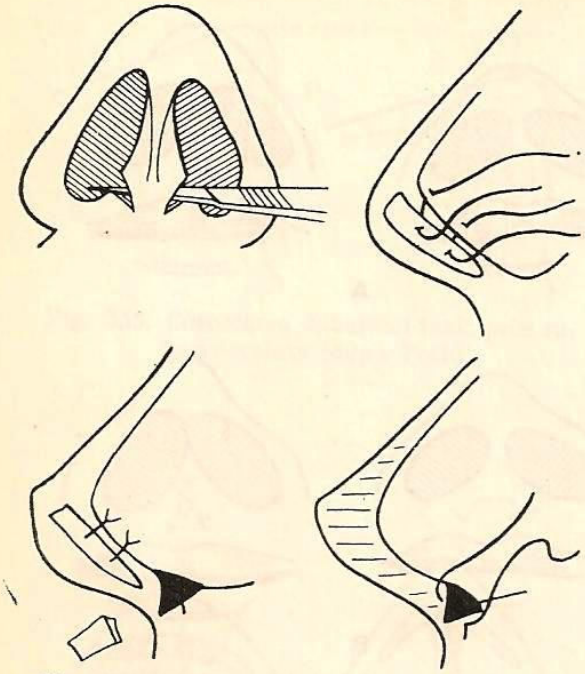

Fig. 359. Corectarea columelei scurte prin incizia incompletă a subcloazonului şi sutură decalată. În spaţiul triunghiular rezultat se introduce un grefon patrulater, din cartilaj (după Pech).

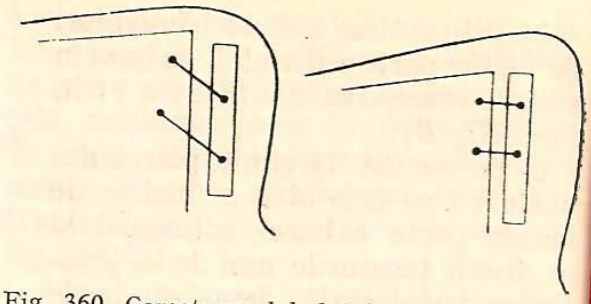

Fig. 360. Corectarea lobulului scurt prin suturi decalate (după Pech).

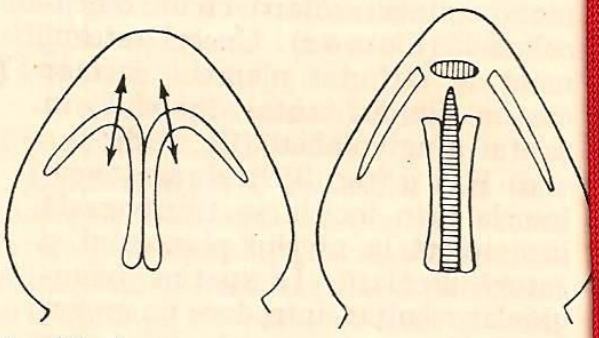

Fig. 361. Corectarea lobulului scurt, prin introducerea unui grefon în columelă, după prealabila secţionare a domului (după Pech).

A. Intervenţii de sacrificiu (Aufricht, Becker, Fomon, Goldmann, Brown, McDowell etc.).

Se fac cu rezecţia unui segment de cartilaj de la nivelul domului. E preferabil să se lase o bandă marginală distală, care dă forma narinei; aplicînd corect contenţia, vîrful nazal se îngustează după dorinţă, păstrînd totodată o arcuire firească şi plăcută a rebordului narinar (fig. 362, *a*). Alteori rezecţia segmentului de cartilaj se face pe toată lungimea domului alar (fig. 362, *b*); deşi îngustarea postoperatorie este netă, aproape totdeauna se observă că lobulul a fost operat, orificiile narinare sînt artificial conturate neregulate, retractile, asimetrice.

Exciziile de cartilaj se pot face felurit, iar figura 363 prezintă doar cîteva variante: unii fac, după excizia proximală, una sau două crestături pe marginea distală restantă; Brown şi McDowell, Cinelli şi Dufourmentel fac rezecţia proximală şi o rezecţie mediană, realizînd o crosă de hochei cu deschidere distală şi laterală. Alţii fac excizia în crosă cu deschiderea proximală şi laterală. Safian face o crosă dublă, iar Galtier, Millard, Conroy, Tamarin şi Wegener rezecă în totalitate domul şi aripile laterale alare şi de cele mai multe ori şi cartilajele triunghiulare. Doar Millard lasă cîte o bandă îngustă de 1—2 mm, de-a lungul marginii distale a aripii laterale. Autorii excizează, de asemenea, foarte atent ţesutul grăsos, păstrînd intactă, cu multă grijă, pielea vestibulară (fig. 364).

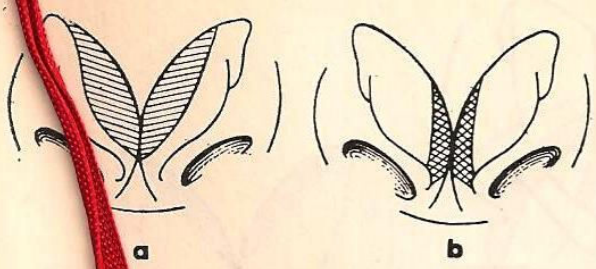

Fig. [illegible]2. Rezecția aripii laterale și a domulu[illegible]ar cu lăsarea marginii distale intacte [illegible] sau cu sacrificarea ei pe porțiunea [illegible]ezecată (*b*) (după Pech).

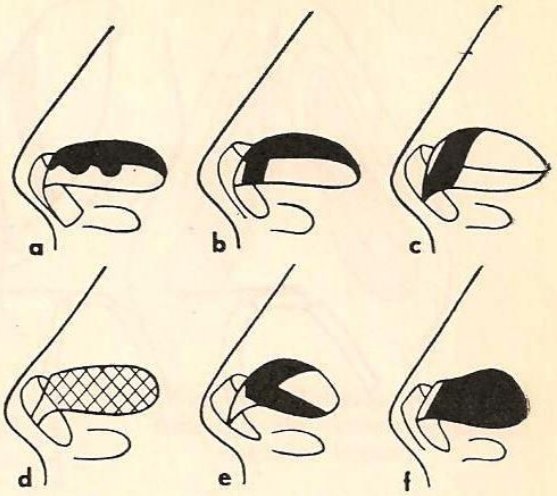

Fig. 363. Tehnici de modelare a cartilajelor alare (după Willemot).

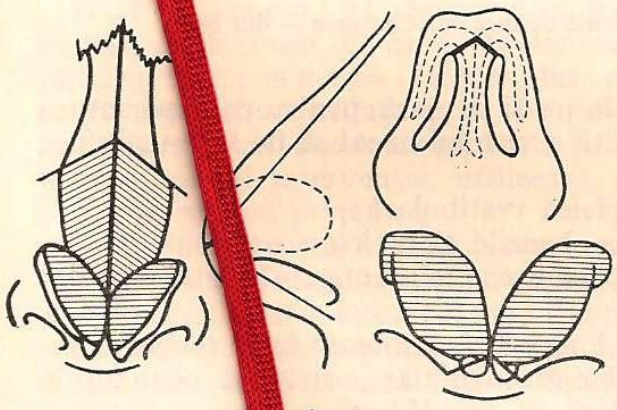

Fig. 364. Excizii î[illegible]se ale cartilajelor alare:
a — Millard lasă cîte o [illegible]dă îngustă de-a lungul marginii distale [illegible]aripii laterale;
b — Conroy trasează lini[illegible]e profil. Din punctul „o" trage două linii pînă la vîrful [illegible]arinelor. Rezecă în întregime cartilajele alare deasupra [illegible]lor două linii (zona hașurată) — [illegible]ă Pech.

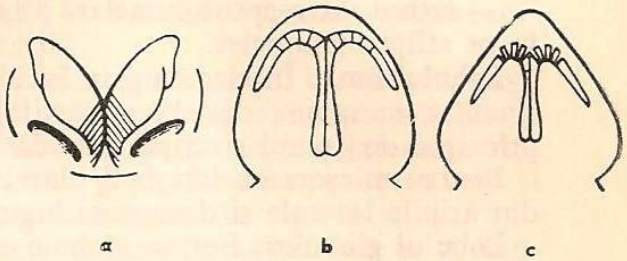

Fig. 365. Intervenții „conservatoare" (după Pech).

În orice caz, î[illegible]otdeauna aripa internă alară trebuie lăsată neatinsă pentru că ea dă înălțin[illegible]a lobulului.

B. Interv[illegible]ții „conservatoare" (Fomon, Denecke, Converse).

Nu se rezecă [illegible]mic, se practică incizii paralele între ele și perpendiculare pe marginea nari[illegible]ră, pentru a înlătura rezistența dată de elasticitatea alarelor și a remodela[illegible]bulul (fig. 365, *a*, *b*, *c*).

Prezentăm[illegible]pre exemplificare tehnica lui Converse (fig. 366), care abordează lobu[illegible] prin incizie marginală, decolează aripa laterală și domul de pielea ext[illegible]ă. Face fiecărui alar la nivelul boltei cîte 1—2 incizii de sus și înăuntru[illegible]jos și în afară, păstrînd intactă pielea vestibulară. Apoi îndreaptă stîlpii m[illegible]ali, și îi suturează între ei cu un fir în U. Vîrful nazal se alungește puțin [illegible]olta alară se îngustează. Dacă este nevoie, se rezecă la locul inciziilor cîte o[illegible]șie îngustă de cartilaj.

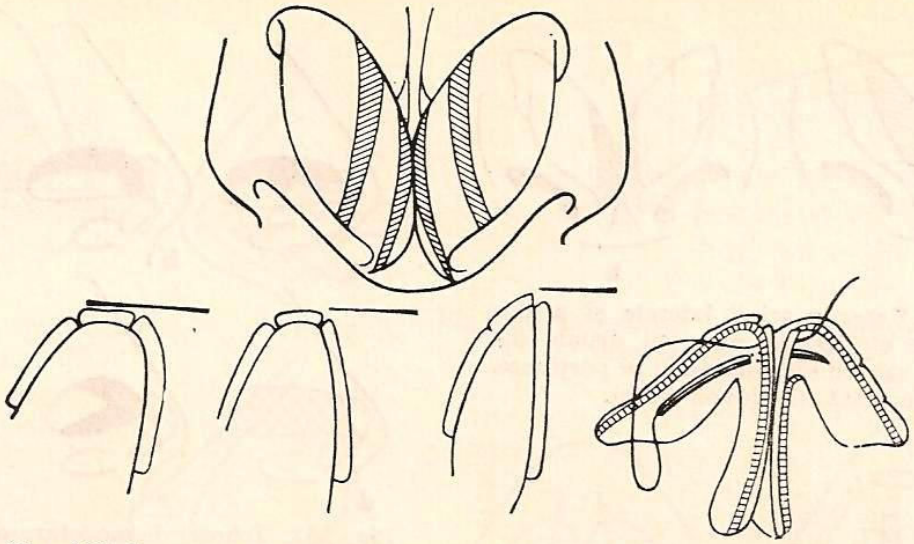

Fig. 366. Corectarea lobulului larg, după tehnica lui Converse — din Pech.

Precauții:

— inciziile alarelor să fie îndreptate în jos și în afară, pentru ca după sutura stîlpilor mediali porțiunea cea mai înaltă a vîrfului nazal să fie spre marginea lor distală;

— cartilajul nu trebuie decolat de pielea vestibulară;

— dacă se rezecă din cartilajele alare, benzile să fie înguste;

— sutura interseptocolumelară să se facă invaginînd unghiul septal denudat între stîlpii columelei.

Lobulul lung. Înțelegem prin lobul „lung" distanța mare între rebordul narinar și marginea distală a cartilajelor triunghiulare, distanță ocupată în principal de domul și aripa laterală alară (v. fig. 353, *c*).

Pentru micșorarea lungimii alarelor, se excizează cîte o bandă proximală din aripile laterale și dom, mai îngustă sau mai lată, după nevoie (fig. 367).

Lobulul globulos. Forma globuloasă sau în zar este rezultatul asocierii lobulului larg cu lobulul lung. Aspectul globulos se întîlnește cînd reliefurile sînt rotunjite, iar forma „în zar", cînd se desenează muchii și unghiuri.

În vederea reducerii lobulului „globulos" sau „în zar", s-a recomandat excizia de cartilaj în crosă de hochei (v. fig. 363, *b*), care combină corectarea lobulului larg cu a celui lung.

Lobulul îngust. Normal, unghiul alar este rotunjit, iar stîlpul lateral are fața anterioară convexă. Uneori însă unghiul este ascuțit, iar stîlpul lateral e plat sau chiar concav pe fața anterioară. Ca urmare se produce aspirația aripilor nazale în respirație.

Aufricht descrie corectarea acestei dismorfii în felul următor: incizie marginală, decolarea aripii externe și a domului pe fața anterioară. Secționarea domului la vîrf cu o incizie perpendiculară pe marginea liberă a aripii, care interesează cartilajul împreună sau fără pielea vestibulară. Apoi, iar cîte o incizie paralelă cu prima pe aripa laterală și pe aripa medială, lăsînd intactă — obligatoriu de această dată — pielea vestibulară (fig. 368). Este de fapt ideea lui Joseph, preluată și de Aubry, Lipsett și alții.

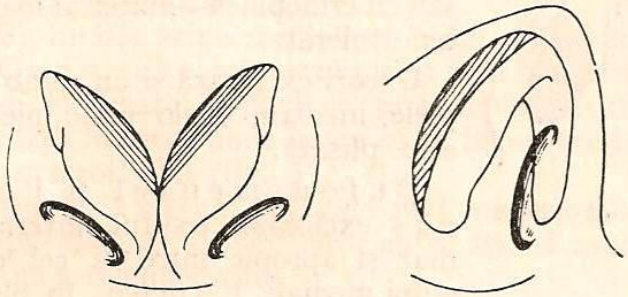

Fig. 367. Corectarea lobulului lung, prin excizia unei benzi proximale din aripa laterală și dom (după Pech).

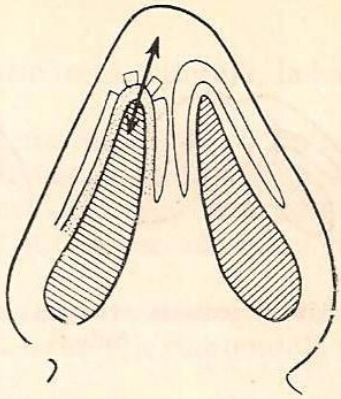

Fig. 368. Tehnica lui Aufricht, de corectare a lobului îngust.

Dufourmentel recomandă întărirea suportului alar deficitar, cu cartilaj de la concă, pe care-l implantează în aripa nazală. Hage reia ideea lui Dufourmentel și, în plus, suturează între ele cele două grefe din concă (butterfly cartilage graft, fig. 369). Hage folosește incizia externă și face operația cu anestezie generală și hipotensiune controlată. Grignon, pentru aceeași intervenție, utilizează incizia retrogradă și anestezia locală.

Aubry mai propune:

— îndepărtarea celor două domuri cu o pană de cartilaj introdusă între ele;

— proteza plastică internă, dacă aspirația este secundară unei excizii excesive de cartilaj alar în cursul unei rinoplastii.

De multe ori am corectat aspirația aripilor nazale la nasul cu vîrful îngust, reducîndu-i înălțimea ca într-o rinoplastie obișnuită, ridicînd lobulul și excizînd o porțiune proximală din domul alar și din aripile laterale. Am rezolvat în acest mod — recomandat dealtfel și de Pollet, Brown și Greven — atît partea funcțională, cît și cea estetică.

Lobulul bifid. Se datorește prezenței unui șanț mediosagital care se prelungește și la columelă și care trădează un defect de acolare între cele două aripi interne ale alarelor, ce permite invaginarea de țesut celular lax.

Aubry secționează domul bilateral și suturează între ele printr-un fir în U părțile mediale, transformîndu-le astfel în stîlpi mediali (fig. 370). Dacă

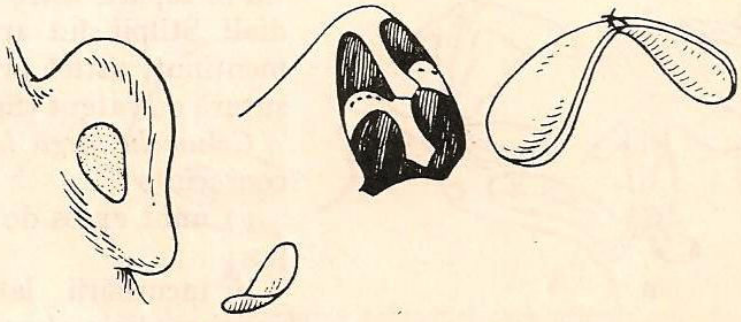

Fig. 369. Procedeul Hage *butterfly cartilage graft* (după Willemot).

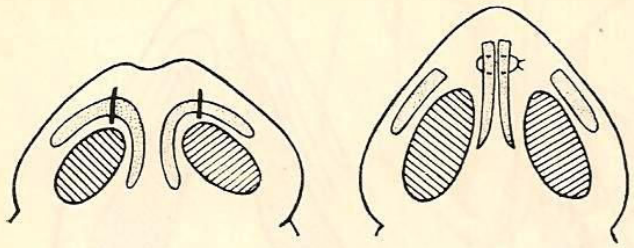

Fig. 370. Corectarea vîrfului nazal bifid (după Aubry).

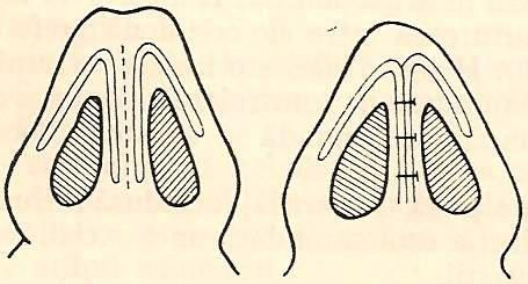

Fig. 371. Tehnica lui Dufourmentel și Peyrus în varianta propusă de Fomon, pentru corectarea vîrfului nazal bifid (după Aubry).

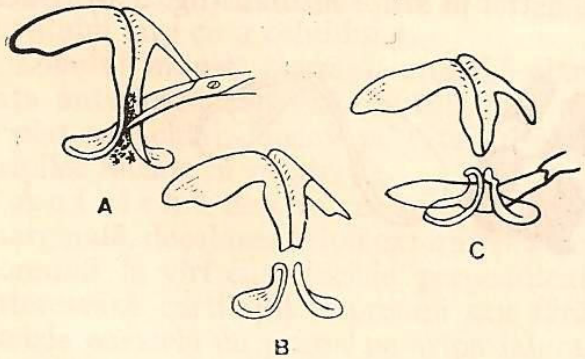

Fig. 372. Tehnica lui Converse de corectare a columelei largi (după Pech).

șanțul este mare, îl umple cu o bandă de cartilaj (auto- sau homo) sau cu crinoplacă—material foarte bine tolerat.

Uneori excizează și un romb de piele, median, acolo unde pielea este plisată.

Dufourmentel și Peyrus excizează țesutul intermediar și apropie între ei cei doi stîlpi mediali. Fomon, în plus, îi suturează (fig. 371).

Dacă aceasta este singura corectură, se intervine prin incizia mediană externă a columelei. Dacă mai sînt și alte corectări, se folosește calea de acces clasică, endovestibulară.

Lobulul bifid coexistă cu columela largă.

Corectarea lobulului bifid a fost studiată de J. P. Webster.

Displaziile columelei

Columela lungă. A fost descrisă la corectarea lobulului înalt.

Columela scurtă. Determină lobulul scurt și a fost prezentată la acest capitol.

Columela largă pe toată înălțimea. E însoțită de obicei de lobulul bifid. Fie prin incizie transfixiantă, fie prin incizie externă mediosagitală, se excizează țesutul ce separă între ei stîlpii mediali. Stîlpii sînt apoi alăturați și menținuți astfel prin 2—3 fire de sutură cu catgut (fig. 372).

Columela largă la bază poate fi consecința:

a) unui exces de țesut celular lax;

b) încurbării laterale a cozii aripii mediale alare;

c) unei malpoziții septale.

Tratamentul este cauzal:

a) Excizia țesutului celular în exces, printr-o incizie mică, laterală, la bază. Sutură (Goldman).

b) Incizia aripii mediale și fir de sutură pentru pensarea bazei (Brown).

Converse incizează pielea de-a lungul marginii distale a stîlpului medial, apoi excizează țesutul ce ține depărtați stîlpii mediali; secționează stîlpii mediali în locul unde încep să se încurbeze în afară și îi suturează între ei cu fir neresorbabil (fig. 372, *c*).

După Aubry, de cele mai multe ori, îndepărtarea țesutului și incizia aripii mediale nu sînt suficiente, așa că asociază și o rezecție romboidală mediană a tegumentului.

c) Rezecția spinei nazale.

Columela care atîrnă are drept cauze:

— o cantitate de țesut celular lax în exces;

— bombarea aripii mediale a cartilajului alar;

— retracția alară, care dă o senzație falsă de malformație columelară (Brown).

Țesutul lax în exces trebuie excizat (Dufourmentel, Aubry). Aubry face și o rezecție romboidală de piele.

Dacă malformația se datorează stîlpilor mediali, Joseph rezecă semilunar pielea și cartilajul columelar (fig. 373), iar Brown și McDowell, în baza aceluiași principiu, rezecă excesul de material prin incizia transfixiantă.

Columela retractată (ascunsă) este de obicei datorită unui defect (deviație) în partea caudală a septului (Brown).

Se mai poate datora:

— unui sept prea scurt (congenital sau postchirurgical);

— unui subcloazon insuficient sau absent (congenital sau postchirurgical).

Dacă deviația septului este cauza, atunci corectarea ei rezolvă retracția columelei.

Dacă septul este prea scurt, se folosește un grefon în L, din os sau cartilaj. Converse introduce grefonul pe cale gingivolabială.

Dacă de vină este subcloazonul insuficient, se descriu două soluții:

a) Metoda lui Converse și Fomon: incizia mucopericondrală la o distanță de marginea liberă a cartilajului patrulater, cam cît defectul de corectat. Două incizii orizontale sînt duse de la extremitățile primei incizii

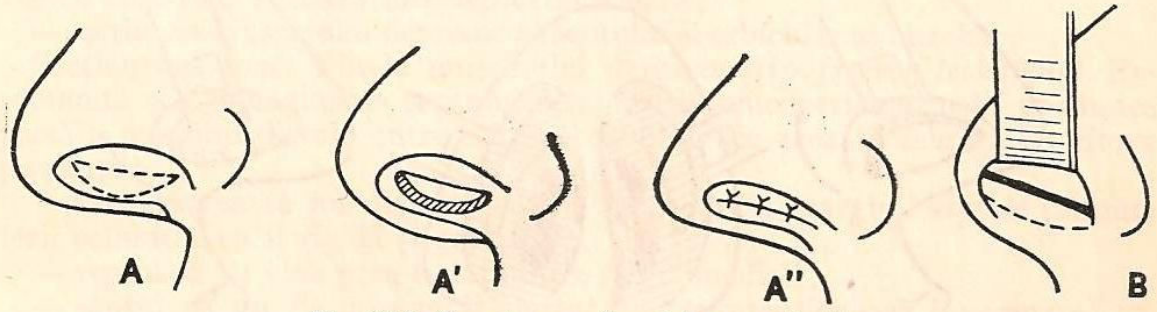

Fig. 373. Corectarea columelei care atîrnă:

A, A', A'' — rezecție semilunară de cartilaj și piele vestibulară (Joseph); *B* — excizia țesutului în exces, prin incizie transfixiantă (Brown și McDown) — după Pech.

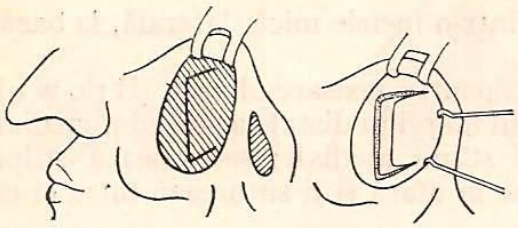

Fig. 374. Corectarea columelei retractate (Fomon și Converse) — după Pech.

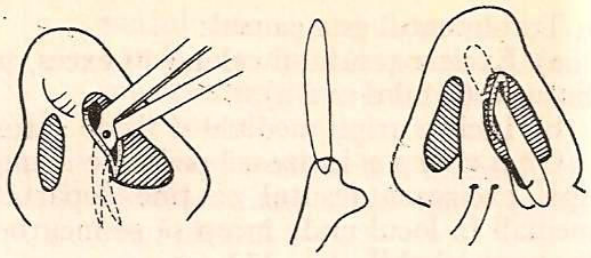

Fig. 375. Corectarea columelei retractate (după Pech).

spre orificiul extern. Decolarea mucopericondrului și alunecarea lamboului distal. La fel se procedează și controlateral. Sutura lambourilor la sept. Porțiunea de cartilaj rămasă descoperită se va acoperi secundar cu epiteliu (fig. 374).

Eventual subcloazonul se poate arma cu grefon de cartilaj, ce se introduce printr-o incizie de-a lungul marginii distale a aripii mediale și care se așază între pielea columelară înainte și aripile mediale înapoi (fig. 375).

b) Lamboul condromucos al lui M i l l a r d: incizie transfixiantă între sept și columelă, răsfrîntă lateral intercartilaginos. Subcloazonul poate veni acum pe locul dorit (fig. 376). Se face o a doua incizie pe aripa nazală, transcartilaginos, paralelă cu cea intercartilaginoasă, încît rezultă un lambou de tegument + cartilaj, lat de 0,5 cm și lung de aproximativ 3 cm, cu pedicul anteromedial. Se rabate lamboul în spațiul dintre sept și subsept și se suturează. La fel de cealaltă parte.

Pentru cîștigarea unui plus de piele columelară, D e n e c k e face apel la metoda lui S t r a i t h (cu două triunghiuri cu vîrful în jos în afara filtrului — v. lobulul scurt).

Unghiul nazolabial prea deschis (obtuz). Pentru reducerea sa au fost propuse:

— rezecția spinei nazale a maxilarului, abordînd-o prin incizie interseptocolumelară sau pe cale gingivolabială (D u f o u r m e n t e l, G a l t i e r).

— A u f r i c h t traversează cu un ac septul la bază. Apoi trece cu acul prin subcloazon aproape de bază și iese oblic din columelă, pe linia mediană, acolo unde s-a plănuit unghiul nazolabial. Prin același orificiu acul este introdus din nou, dar de astă dată în sens invers, de partea opusă. Strîngerea firului închide unghiul. Este punctul lui A u f r i c h t (fig. 377).

— A u b r y este convins că doar rezecția micului tubercul din unghiul inferior al cartilajului patrulater, este suficientă. După el punctul lui Aufricht este inutil.

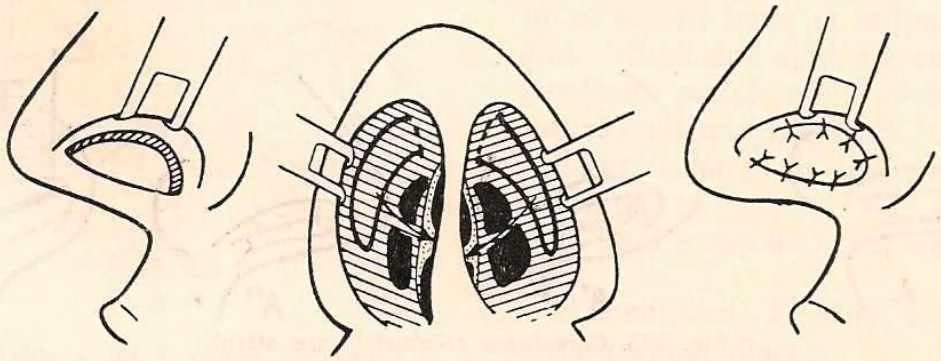

Fig. 376. Corectarea columelei retractate (Millard — după Pech).

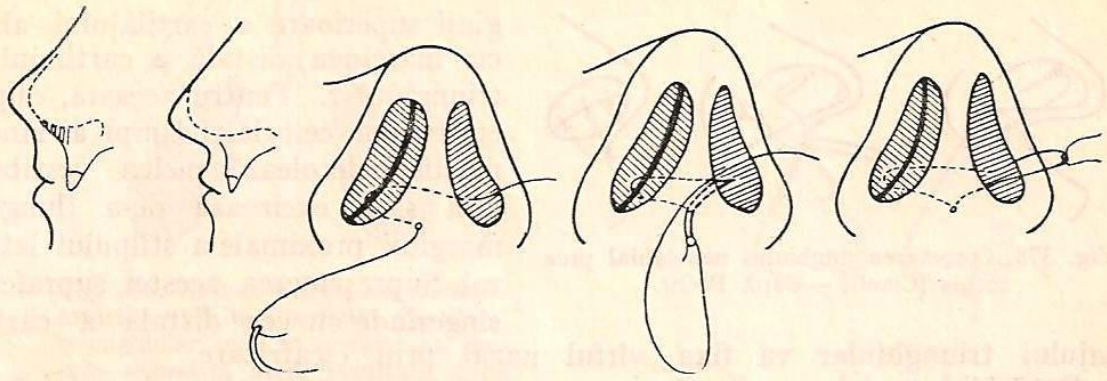

Fig. 377. Corectarea unghiului nazolabial prea deschis. Punctul lui Aufricht (după Pech).

Unghiul nazolabial prea închis (ascuțit) este frecvent în diverse tipuri de hiperplazii globale, iar remedierea sa este descrisă la scurtarea piramidei (v. hiperplazia globală).

F o m o n face incizia interseptocolumelară și apoi sutura transfixiantă decalată: firul septal mai înalt decît cel columelar. Este o tehnică conservatoare.

C i n e l l i rabate un lambou mic anterior de cartilaj, fără mucopericondru, în unghiul nazolabial (fig. 378):

- secționează o bandă distală din cartilajul patrulater, pînă la unirea a 2/3 anterioare cu 1/3 posterioară;
- apleacă lamboul în regiunea unghiului nazolabial;
- suturează vîrful lamboului cu fir ce iese la joncțiunea labiocolumelară;
- sutură interseptocolumelară.

A u f r i c h t creează o proeminență în „treaptă de scară" pe marginea distală a cartilajului patrulater (fig. 379), sau introduce bucăți de cartilaj înaintea maxilarului, prin incizia transfixiantă prelungită în jos.

Căderea vîrfului după rinoplastie s-ar explica, după C o n v e r s e, prin pierderea contactului între stîlpii mediali ai cartilajelor alare și sept în urma unei scurtări exagerate sau incorecte a cartilajului patrulater, ori prin reducerea lungimii septului fără a se mai scurta și cartilajele triunghiulare. Autorul previne această urmare postoperatorie indezirabilă, invaginînd septul între cele două aripi mediale alare.

F r e d pune căderea secundară a lobulului pe seama a doi factori:

— o cicatrice vicioasă interseptocolumelară;

— acțiunea mușchiului depresor al septului și orbicular al buzelor.

Secționează toate fibrele mușchiului depresor *(lip freeing technique)*. Recomandă și el invaginarea septului denudat de mucopericondru în porțiunea joasă a marginii distale, între stîlpii mediali. Face această tehnică cu cîteva precauții:

— invaginarea să nu depășească 1/3 inferioară a marginii septale (altminteri columela va fi rigidă și groasă);

— septul să nu vină prea în față între stîlpii mediali;

— septul să nu fie prea mult scurtat cînd se intenționează invaginarea sa.

B e n f i e l d și F o m o n previn căderea postoperatorie a vîrfului după același principiu: ei pun în contact suprafețele sîngerînde ale mar-



Fig. 378. Corectarea unghiului nazolabial prea închis (Cinelli — după Pech).

ginii superioare a cartilajului alar cu marginea distală a cartilajului triunghiular. Pentru aceasta, după efectuarea celorlalți timpi ai rinoplastiei, decolează pielea vestibulară și o excizează de-a lungul marginii proximale a stîlpului lateral. Suprapunerea acestei suprafețe sîngerînde cu cea distală a cartilajului triunghiular va fixa vîrful nazal prin cicatrizare.

Dacă însă modelarea alarelor impune secționarea verticală a domului împreună cu pielea vestibulară, B e n f i e l d face această secțiune cît mai lateral pentru ca să se fixeze pe cartilajul triunghiular ambele segmente din alar, care au rezultat după secționare (fig. 380).

Displaziile aripilor nazale

Aripile prea mari sau derulate sînt congenitale sau consecutive unei rinoplastii.

W e i r (1892) rezecă la inserția aripii o suprafață semilunară (fig. 381).

J o s e p h evită cicatricele externe și face excizia doar endovestibulară, la inserția aripii (v. fig. 381).

A u f r i c h t, fidel aceluiași principiu, descrie variante ce corectează diversele anomalii ale aripilor nazale (fig. 382).

Aripile îngroșate. J o s e p h excizează pe toată întinderea rebordului narinar un lambou cu piele și țesuturi moi (fig. 383, *A*).

F o m o n incizează aripa nazală în șanțul nazogenian și prin suprafața de secțiune face excizia de țesut moale, după nevoie (fig. 383, *B*).

Evită cu această tehnică incizia pe marginea liberă a narinei.

M i l l a r d, în cazul aripilor groase și ptozate, face o incizie în rebordul narinar pe care o continuă la inserția aripii cu o incizie semilunară (fig. 384).

Ptoza aripilor nazale se traduce prin depășirea marginii libere a columelei de către marginea liberă a aripii nazale.

A u b r y face o rezecție triunghiulară cu vîrful anterior, interesînd aripa nazală în întregime (fig. 385, *A*).

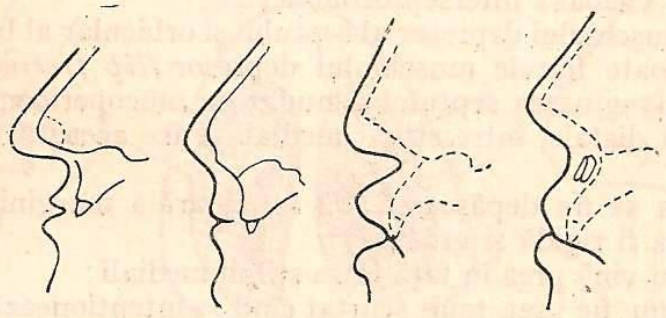

Fig. 379. Corectarea unghiului nazolabial prea închis (Aufricht), după Pech.

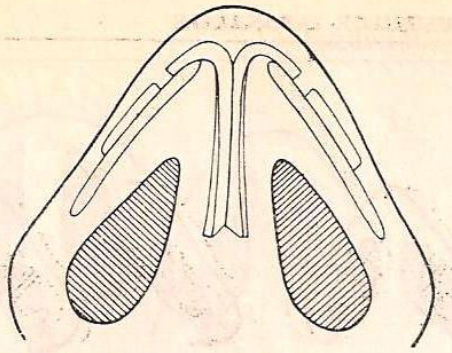

Fig. 380. Prevenirea căderii postoperatorii a vîrfului (Benfield). Cartilajul triunghiular vine în contact cu ambele segmente alare rezultate după incizia verticală a domului (după Pech).

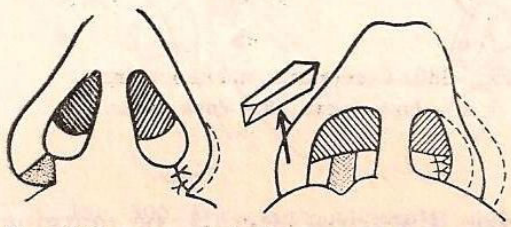

Fig. 382. Corectarea aripilor nazale mari (Aufricht) după Pech.

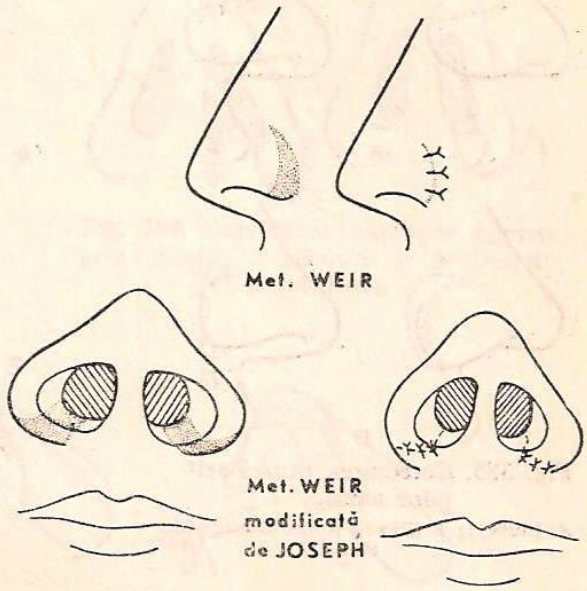

Fig. 381. Corectarea aripilor nazale prea mari sau derulate (după Joseph).

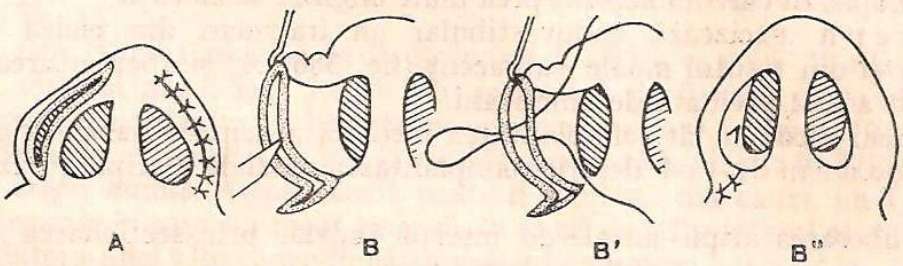

Fig. 383. Corectarea aripilor îngroșate:
A — după Joseph; *B*, *B'*, *B''*, după Fomon — din Pech.

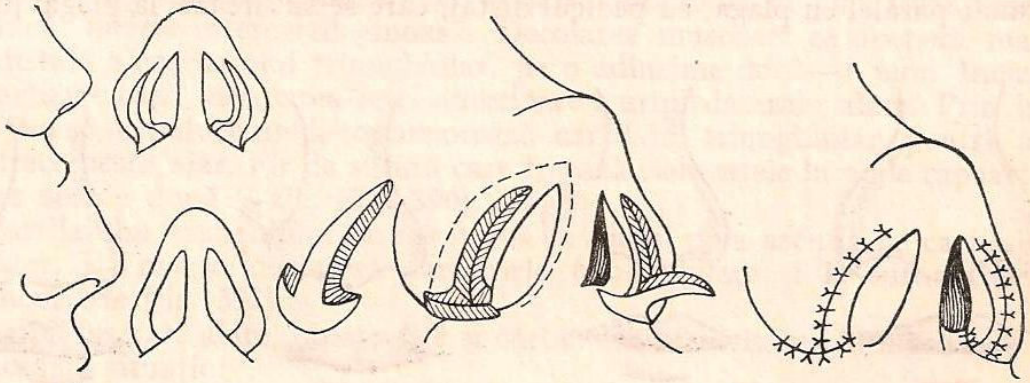

Fig. 384. Corectarea aripilor nazale îngroșate (Millard) după Pech.

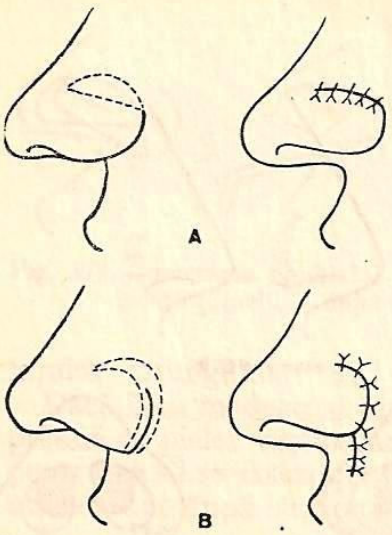

Fig. 385. Corectarea ptozei aripilor nazale:
A (Aubry); *B* (Brown şi Mc. Down); din Pech.

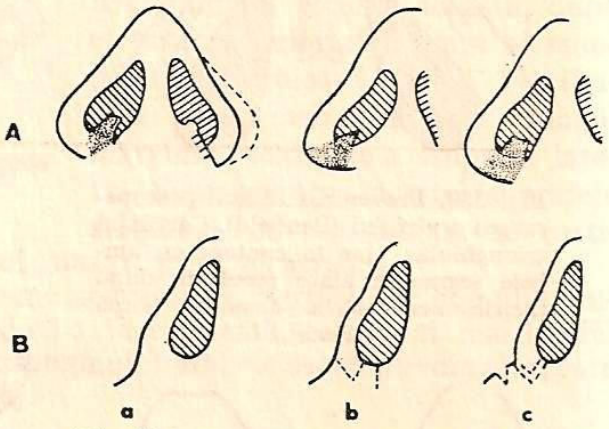

Fig. 386. Corectarea narinelor largi:
A — după Joseph; *B* — după Sercer.

Brown şi McDown propun o excizie din aripa laterală, pe marginea ei distală, triunghiulară, cu baza marginei liberă sau în arc (fig. 385, *B*).

Narinele largi. Narinele pot fi într-adevăr largi sau pot apărea aşa din cauza unei rinoplastii care a micşorat prea mult unghiul de elevaţie.

Joseph excizează endovestibular un fragment din pielea planşeului narinar şi din ţesutul moale subjacent (fig. 386, *A*) şi apoi suturează liniar. Tehnica a fost preluată de americani.

S-a mai recomandat reimplantarea medială a aripilor nazale (fig. 386, *B*).

Dufourmentel descrie reimplantarea medială a aripilor nazale în trei timpi:

1. Eliberarea aripii nazale de inserţia jugală, prin secţionarea ei cît mai aproape de inserţie. Rezultă o plagă jugală.

2. Mutarea plăgii: se aduce plaga înăuntru cu cîţiva mm, depinzînd de corecţia pe care o dorim. În prealabil se secţionează înăuntrul plăgii un lambou cutanat paralel cu plaga, cu pedicul distal, care se suturează la plaga jugală.

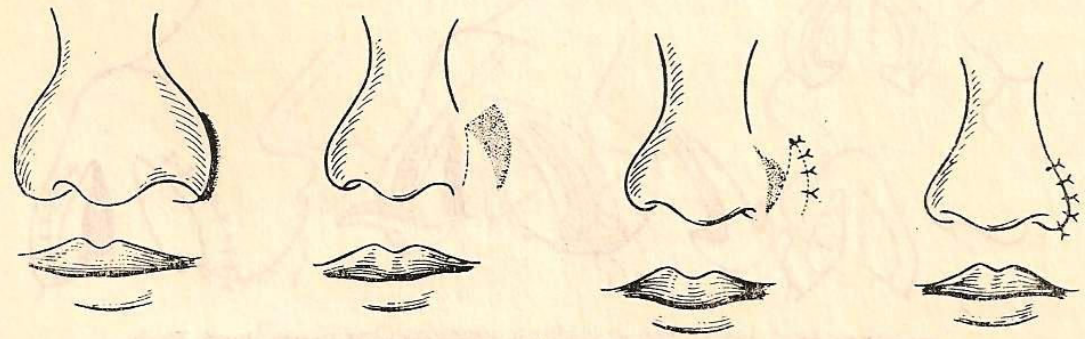

Fig. 387. Reimplantarea medială a aripii nazale, după Dufourmentel.

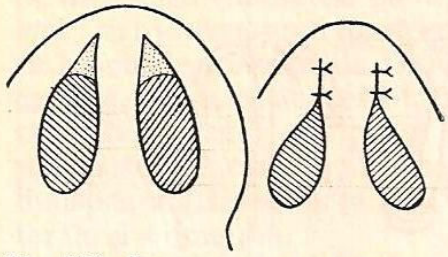

Fig. 388. Corectarea vîrfului nazal lat (Joseph) după Pech.

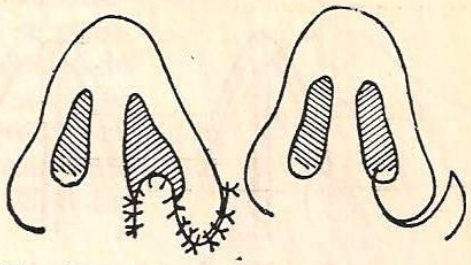

Fig. 389. Corectarea narinelor înguste, prin plastia Z (Brown și McDowell), după Pech.

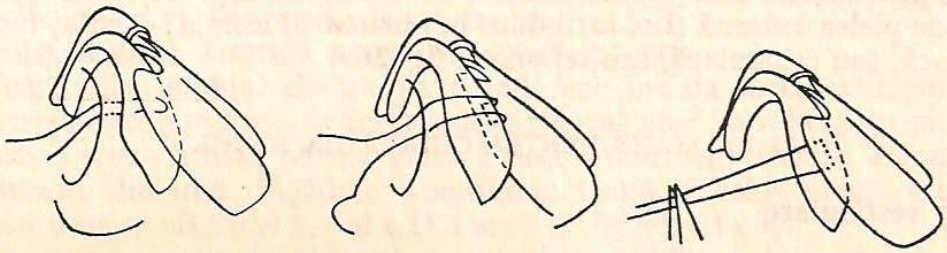

Fig. 390. Corectarea colapsului aripii nazale, datorat cartilajului triunghiular hipotrofic (Fomon) după Pech.

3. Reinserția aripii nazale în plaga nou creată, medială față de prima. Fire de sutură (fig. 387).

Identică este tehnica plastiei în Z, descrisă de Brown și McDown.

În cazul vîrfului nazal lat, Joseph excizează de fiecare parte cîte un lambou cutanat triunghiular, cu baza la marginea anterioară a narinei (fig. 388).

Narinele înguste. Brown și McDowell apelează la plastia în Z (fig. 389).

Colapsul aripii nazale. Aripa nazală poate fi colabată din cauza unei intervenții chirurgicale în care s-a făcut exereză în abuz de stîlp lateral alar, sau se mai poate datora unei alte cauze în afara actului operator:

a) Cartilajul triunghiular hipotrofic, invaginat în fosa nazală; Fomon corectează această situație trecînd cartilajul triunghiular pe deasupra aripii laterale alare. Astfel restabilește convexitatea piramidei în plan transversal.

Tehnică: incizie intercartilaginoasă. Decolarea mucoasei ce acoperă marginea distală a cartilajului triunghiular, pe o adîncime de 2—3 mm. Incizia transcartilaginoasă, decolarea feței anterioare a aripii laterale alare. Prin incizia a 2-a se introduce un fir ce ancorează cartilajul triunghiular, pentru a-l putea trece peste alar. Fir de sutură care fixează elementele în noile rapoarte. Firul se scoate după 7 zile (fig. 390).

b) Cartilajului triunghiular care se inseră în unghi prea ascuțit pe cartilajul patrulater. Fomon dezinseră cartilajele triunghiulare și le suturează la sept, încurbate (fig. 391).

c) Aripii laterale alare, hipotrofice și curbe, cu concavitatea în afară.

În această situație:

— fie se face incizie marginală, se decolează fața anterioară a aripii laterale și apoi se incizează perpendicular pe rebord pentru a-i inversa curbura;

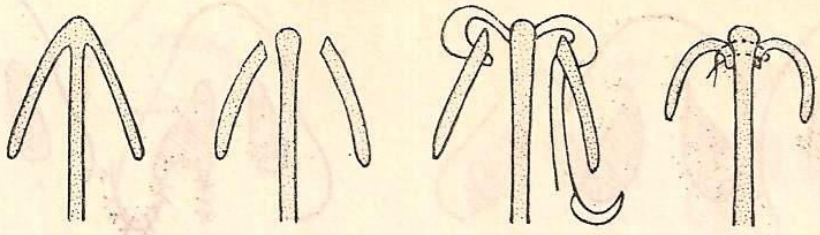

Fig. 391. Corectarea colapsului aripii nazale, produs din cauza cartilajului triunghiular care se inseră în unghi prea ascuțit pe cartilajul patrulater (Fomon) după Pech.

— fie, prin incizia intercartilaginoasă, se decolează fața anterioară a aripii laterale de pielea externă și se introduce în buzunarul format, cartilaj incurbat de la concă, sau crinoplacă, sau teflon (v. fig. 369).

CĂI DE ACCES PENTRU CHIRURGIA NASULUI

Incizii vestibulare

a) *Incizia vestibulară proximală* (Converse, Salinger, McIndoe etc.). Permite abordarea cartilajelor alare — aripi laterale, dom — folosind inciziile fundamentale din rinoplastie: interseptocolumelară continuată lateral între cartilajele triunghiulare și alare (intercartilaginos).

Decolarea aripilor laterale și a domului se face retrograd; se răsfrînge aripa nazală cu ajutorul retractorului cu două gheare boante (fig. 392, *a* și *b*).

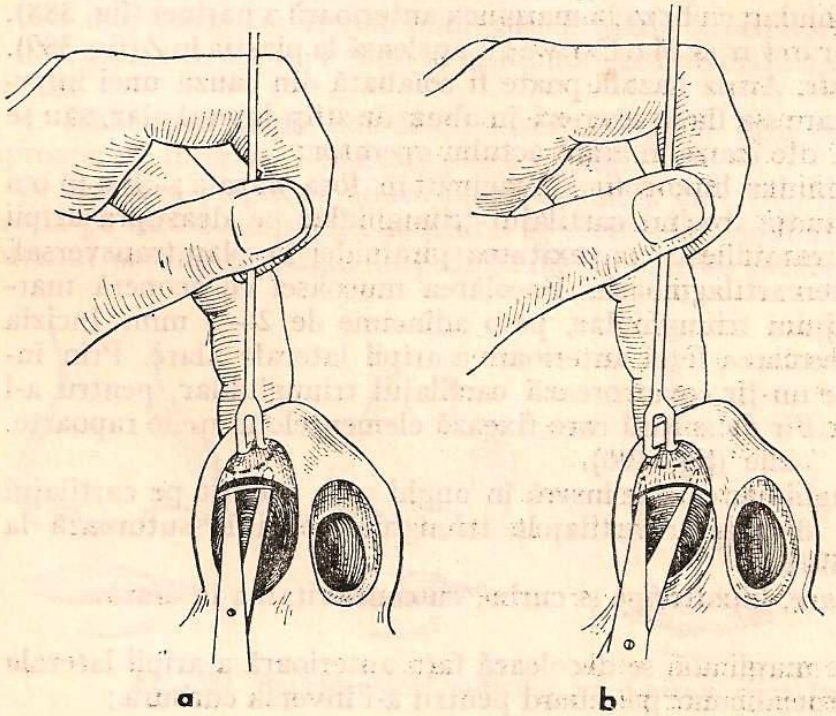

Fig. 392. Decolarea retrogradă a aripilor laterale alare:
a — pe fața anterioară;
b — pe fața vestibulară.

Se decolează cartilajele pe fața anterioară și vestibulară, cu ajutorul unui foarfece fin, curb. Apoi se practică inciziile sau exciziile. Dacă trebuie făcute excizii de cartilaj, pielea ce acoperă fața vestibulară a alarelor poate fi păstrată sau poate fi excizată împreună cu segmentul de cartilaj; în aceste cazuri nu mai este indispensabilă decolarea feței vestibulare a aripii laterale și a domului.

Are meritul că, dacă în aceeași ședință se corectează și piramida, în loc de două incizii în vestibul se face numai una, intercartilaginoasă.

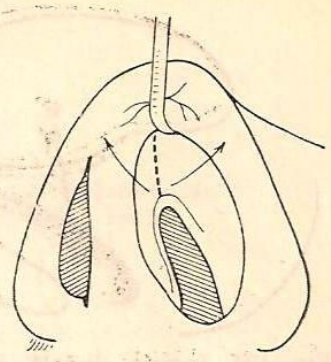

Fig. 393. Incizia verticală a domului (după Pech).

Pornind de la incizia vestibulară proximală, se poate efectua și incizia verticală a domului (fig. 393): se decolează aripa laterală alară retrograd, pe fața anterioară; din unghiul diedru pe care-l face incizia intercartilaginoasă cu cea interseptocolumelară, se incizează cartilajul alar împreună cu pielea vestibulară, perpendicular pe marginea liberă a narinei, pînă la 2 mm de ea. Secționarea domului îngăduie abordarea facilă a celor două aripi alare (Converse, Brown, McDowell, Webster).

b) *Incizia vestibulară mijlocie — intracartilaginoasă* (Anderson, Robin, Conroy, Converse, Cottle).

Se incizează tegumentul vestibular la 4—5 mm de orificiul narinar, sub bolta aripii laterale și a domului alar. Urmează decolarea feței vestibulare a cartilajului, apoi incizia sa și decolarea feței anterioare. Permite excizia lamei proximale din aripa externă și din unghiul diedru format de cele două aripi.

Față de incizia proximală are dezavantajul unei incizii în plus (dacă avem în vedere și incizia fundamentală din rinoplastie). Față de incizia distală are calitatea că evită cicatricele retractile vizibile pe marginea narinei.

c) *Incizia intercutaneomucoasă* (Pollet). Incizia interseptocolumelară se prelungește lateral pe linia dintre pielea vestibulului și mucoasă. Este apropiată de incizia intercartilaginoasă, dar mai joasă. Evită cicatricea pe tegument.

d) *Incizia distală — marginală, extracartilaginoasă* (Aubry, Denecke, Meyer, Galtier ș.a.). Urmărește marginea distală a aripii laterale și a domului. Incizia trebuie să aibă în vedere că marginea cartilajului alar se apropie de rebordul narinar doar în 1/3 medie a aripii laterale și la nivelul aripii mediale. În aceste două zone, cartilajul ajunge la 2 mm de rebord (fig. 394, segmentul *a—b* și *d*). În dreptul domului marginea cartilajului este destul de depărtată de a narinei, între cele două margini interpunîndu-se „triunghiul moale al lui Converse" (fig. 394, *c*).

Incizia se face în două segmente: unul pe marginea distală a aripii laterale și al doilea medial, columelar. Cele două segmente se unesc, preferabil fără a se folosi pentru expunere retractorul cu gheare, care ar lăsa amprente (Pech). Safian, Converse, Goldman, Brown, Mc. Dowell recomandă unirea celor două incizii „à l'aveugle", avînd domul fixat între

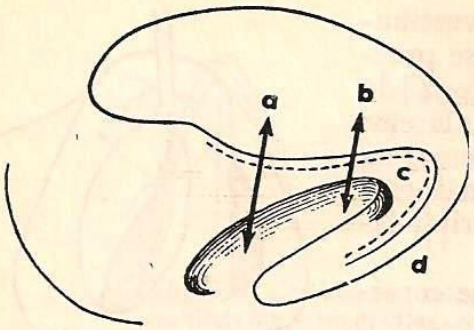

Fig. 394. Incizia distală extracartilaginoasă:

a — b — porțiune în care marginea distală a cartilajului alar este la 2 mm de rebordul narinar; *c* — „triunghiul moale" al lui Converse; *d* — marginea distală a cartilajului alar, din nou foarte aproape de rebord (după Pech).

police și index (fig. 395, *A* și *B*). Alții apasă domul și răsfrîng marginea narinei între police și index (fig 395, *C*).

Urmează decolarea cartilajului pe fața sa anterioară, cu un foarfece fin, curb. Se luxează cartilajul acoperit de piele pe fața vestibulară și se execută corecțiile dorite.

e) *Incizii combinate.* Safian unește inciziile intercartilaginoasă și distală în dreptul domului alar, printr-o incizie verticală a cartilajului și tegumentului vestibular. Rezultă două lambouri dreptunghiulare (fig. 396).

Lipsett (fig. 397) prelungește incizia distală medial, imediat înaintea marginii distale a aripii mediale. Face același lucru de partea opusă. Trece cu lama bisturiului pe dinaintea stîlpilor mediali, imediat sub pielea columelei, pînă la înălțimea piramidei modelate, respectiv a cartilajului patrulater. Apoi îndreaptă tăișul înapoi și secționează în unghi drept aripile mediale, pînă la incizia intersepto-columelară. Rezultă în fiecare narină cîte un lambou cu pedicul lateral, ce cuprinde aripa laterală, domul și o porțiune anterioară din aripa medială.

Autorul recomandă tehnica cînd urmărește să reducă înălțimea lobulului, după ce a terminat corectarea piramidei.

Incizii externe

Se folosesc în cazul dismorfiilor mari: mai mult în hipoplaziile nazale corectabile prin introducerea de grefon sau proteză, și de regulă în chirurgia reparatoare.

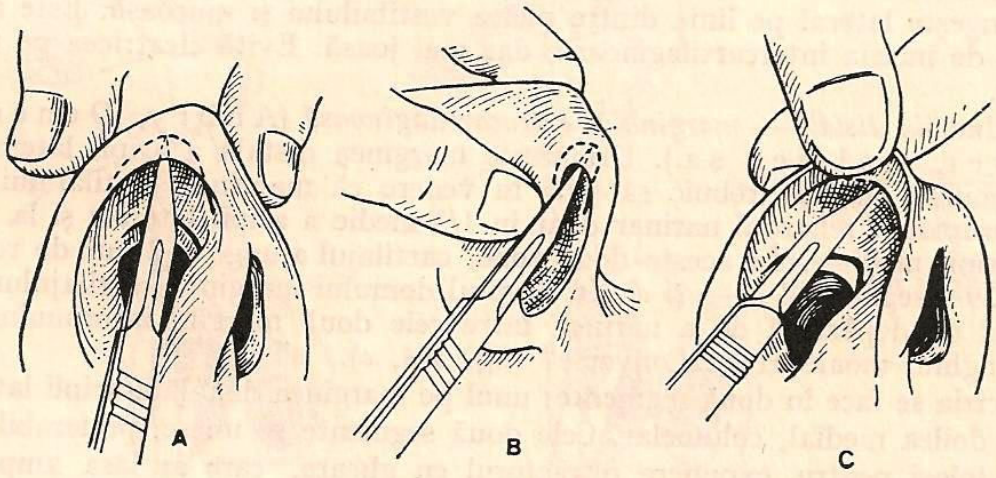

Fig. 395. Unirea celor două incizii marginale separate, respectînd pielea „triunghiului moale" al lui Converse (după Pech).

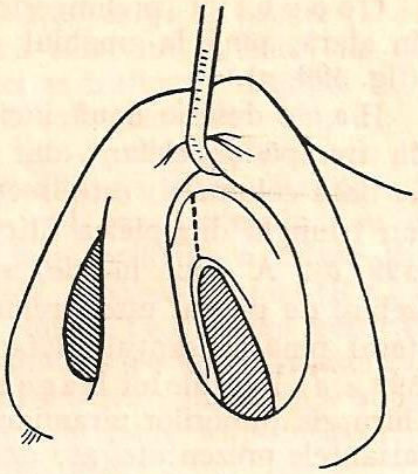

Fig. 396. Incizia vestibulară combinată (Safian) după Pech.

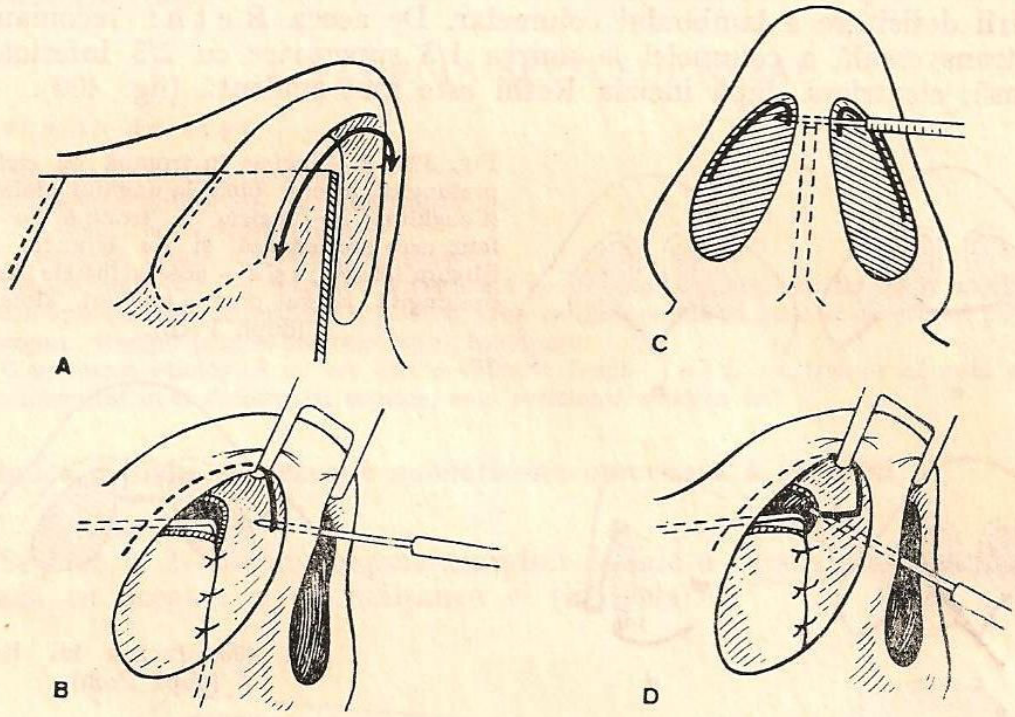

Fig. 397. Procedeul Lipsett de abordare a alarelor. Incizia marginală este coborîtă medial, de amîndouă părțile, pînă la înălțimea noii linii de profil. Apoi se unește cu incizia intercartilaginoasă (după Pech).

Au avantajul expunerii excelente a formațiilor pe care se lucrează, dar și inconvenientul cicatricelor exterioare.

a) *Incizia în trompă de elefant* (M e y e r). Pornește de pe marginea distală a aripilor laterale, se recurbează înaintea unghiului cu aripa medială și urmărește marginea distală a aripii mediale pînă la baza columelei. În unghiul nazolabial, lama bisturiului este rotată 90° înainte și secționează tegumentul columelar precartilaginos (fig. 398, *a*, *b*).

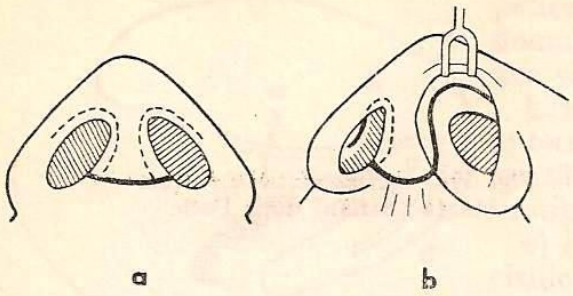

Fig. 398. Incizia în trompă de elefant (Meyer) după Pech.

Cooghlin prelungește incizia în afară, pînă la unghiul alolabial (fig. 399, *a*).

Hage descrie două incizii: una în trompă de elefant, dar la care, la baza columelei, este secționat și un triunghi din pielea filtrului (fig. 399, *b*). A doua incizie, spre deosebire de prima, este prelungită lateral pînă în șanțul alofacial (fig. 399, *c*, *d*). Inciziile lui Hage sînt utile în chirurgia reparatoare a lobulului și în chirurgia tumorilor piramidei nazale.

Incizia în trompă de elefant, cu toate variantele prezentate, are dezavantajul irigării deficitare a lamboului columelar. De aceea Rethi recomandă incizia transversală a columelei la unirea 1/3 superioare cu 2/3 inferioare. Sigur însă, cicatricea după incizia Rethi este mai evidentă (fig. 400).

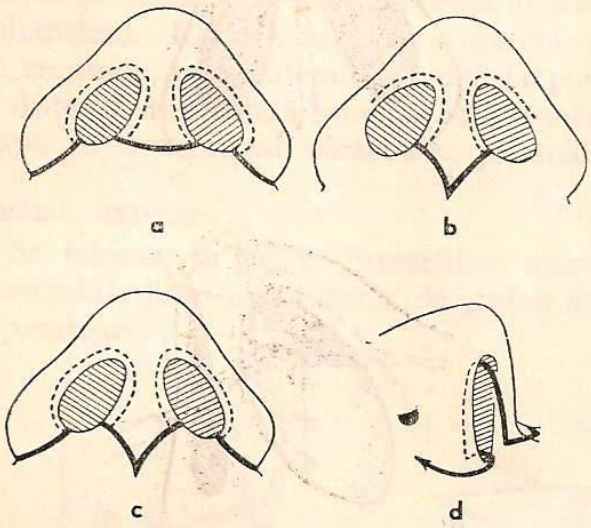

Fig. 399. *a* — incizia în trompă de elefant prelungită lateral pînă la unghiul alolabial (Cooghlin); *b* — incizia în trompă de elefant care secționează și un triunghi din filtrum (Hage); *c* și *d* — aceeași incizie (Hage) prelungită lateral pînă la unghiul alofacial (după Pech).

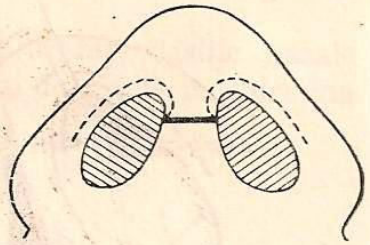

Fig. 400. Incizia lui Rethi (după Pech).

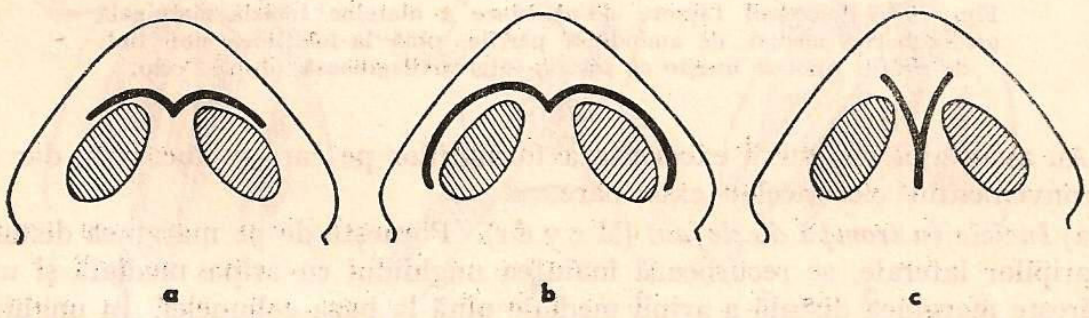

Fig. 401. *a* — incizia în aripi de pasăre (Kazandjian); *b* — incizia cu aripile prelungite lateral, pînă la baza orificiilor narinare (Schultz); *c* — incizia cu brațele aproape verticale (Gensoul) — după Pech.

b) *Incizia în aripi de pasăre* (Kazandjian). Înconjoară rebordul narinar, iar cele două aripi ale inciziei se întîlnesc în unghi în porțiunea anterioară a columelei (fig. 401, *a*).

Schultz prelungește aripile lateral, pînă la baza orificiilor narinare (fig. 401, *b*).

Gensoul face incizia în V cu brațele aproape verticale între orificiile narinare (fig. 401, *c*).

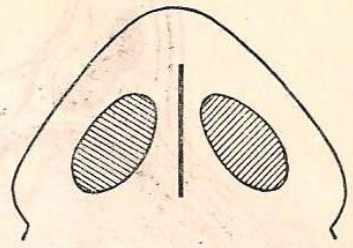

Fig. 402. Incizia mediocolumelară (după Pech).

c) *Incizia mediocolumelară* (Rethi, Brown, Dufourmentel). Este verticală, prin mijlocul columelei, pe toată înălțimea ei. E folosită rareori, pentru îngustarea subcloazonului prin excizia țesutului celular lax dintre cele două aripi mediale, sau pentru introducerea unui grefon sau proteze (fig. 402).

CHIRURGIA SEPTULUI NAZAL

Deviația de sept

După localizare, se descriu:
— deviații anterioare (cartilaginoase);
— deviații posterioare (osoase);
— deviații totale (osteocartilaginoase).

Pentru delimitare se trasează o verticală ce trece prin marginea distală a oaselor proprii și prin spina nazală anterioară (fig. 403), ceea ce corespunde în general cu planul pe care alții îl propun, trecînd prin capul cornetelor inferioare.

Clasificarea etiologică nu are nici o valoare. După Jost, nu trebuie căutată explicarea mecanismului unei deformații septale, este suficientă analiza ei.

Tehnica Killian de rezecție subpericondromucoasă a septului

1. *Incizia*

Se face la 2—3 mm înapoia marginii distale a cartilajului patrulater, paralelă cu aceasta și de înălțimea ei (fig. 404).

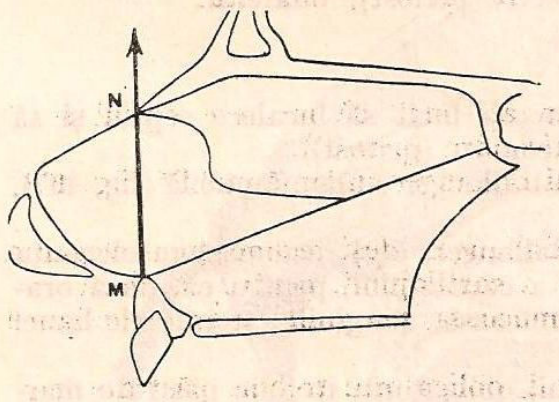

Fig. 403. Verticala *MN*, care trece prin marginea distală a oaselor proprii și prin spina nazală anterioară, separă porțiunea distală a septului de cea proximală.

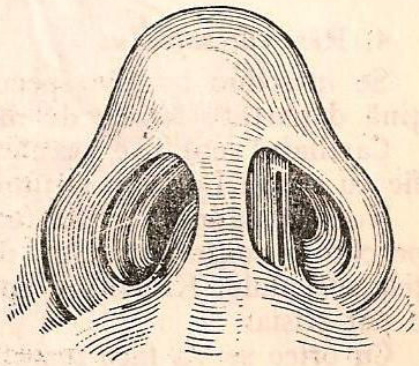

Fig. 404. Incizia Killian pentru rezecția subpericondromucoasă a septului (după Denecke).

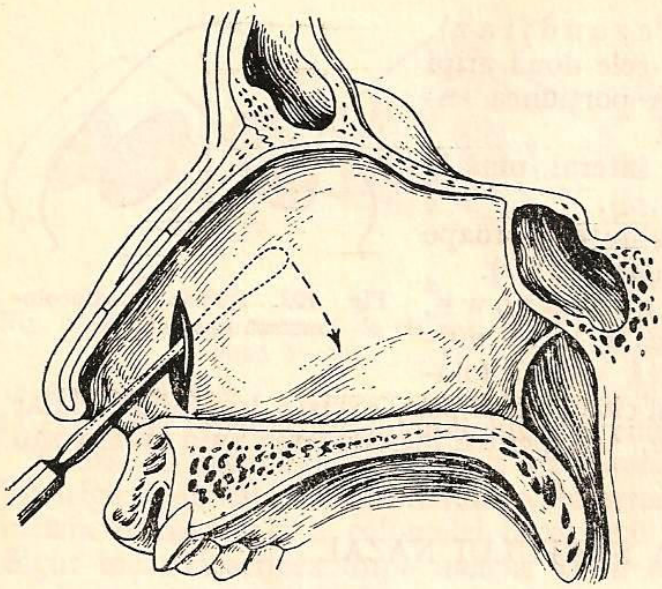

Fig. 405. Decolarea subpericondromucoasă, pe partea inciziei (după Denecke).

Morched și Bachei-Rad lărgesc calea de acces, făcînd incizia convexă, cu convexitatea distală, de la creasta nazală sub bolta oaselor proprii, pînă la planșeu.

2. *Decolarea*

Se caută cu atenție spațiul de clivaj, cu vîrful bisturiului, între pericondru și cartilaj. Cartilajul descoperit de pericondru este alb sidefiu. Decolarea se execută cu un decolator cu extremitatea ușor concavă, cu concavitatea îndreptată spre sept. Mișcările de decolare sînt de sus în jos și dinainte înapoi, pînă la marginea posterioară a septului, la sfenoid (fig. 405).

Dacă manevra se desfășoară exact în spațiu, mișcările decolatorului sînt însoțite de un zgomot asemănător cu al cuțitului care taie o felie de pepene. De asemenea, dacă spațiul de clivaj este riguros păstrat, sîngerarea în timpul decolării este de obicei minimă.

3. *Transfixia cartilajului patrulater*

Are loc la nivelul inciziei mucoasei, folosind bisturiul, cu grijă, pentru a lăsa intacte pericondrul și mucoasa de partea opusă. Se introduce decolatorul între cartilajul incizat și pericondrul controlateral și se decolează la fel ca și pe partea inciziei (fig. 406, *A* și *B*). Se izolează astfel septul osteocartilaginos de mucoasă cu pericondrul (respectiv periost), bilateral.

4. *Rezecția septului*

Se introduc brațele speculului Killian așa încît să încalece septul și să țină depărtate foițele de mucoasă+pericondru (periost).

Cartilajul septal se rezecă fie cu cuțitul Ballanger cu lamă mobilă (fig. 407), fie cu pense Luc sau Brünnings.

Nu recomandăm utilizarea cuțitului Ballanger, deși recunoaștem eleganța pe care o conferă mișcării de secționare a cartilajului, pentru că, dacă brațele speculului Killian nu apără perfect mucoasa, marginile laterale ale lamei o pot sfîșia.

Cu orice se va face rezecția cartilajului, obligatoriu trebuie păstrate marginea superioară și anterioară; statica piramidei cartilaginoase este asigurată de prezența ramei cartilajului septal, de 4—5 mm înălțime de-a lungul crestei nazale și de 2—3 mm adîncime de-a lungul marginii distale (anterioare).

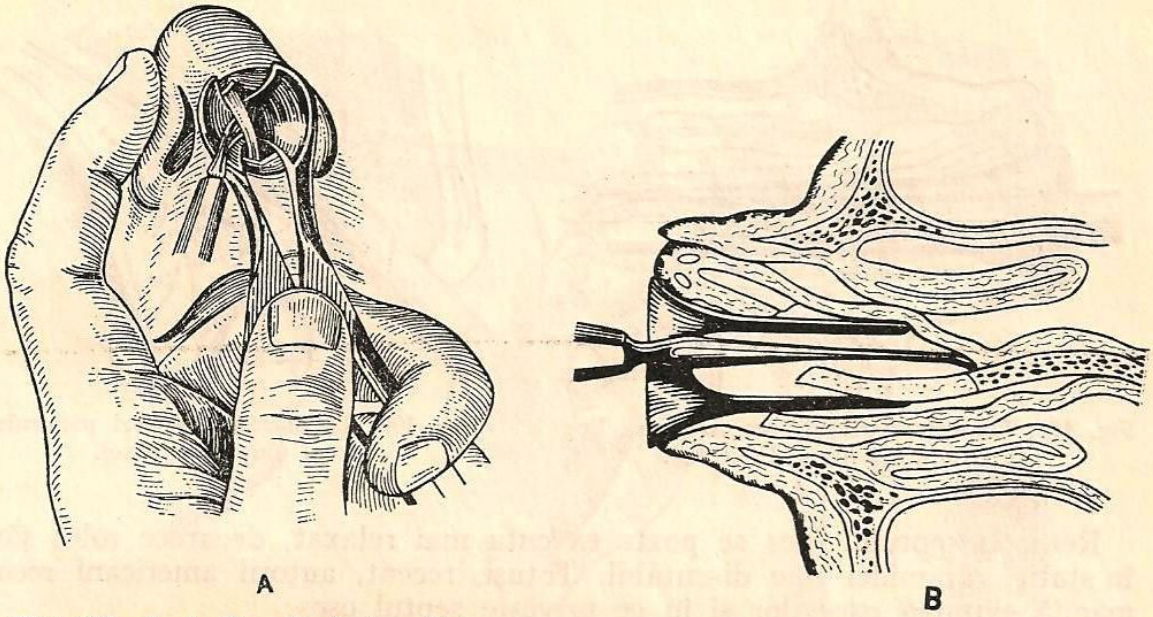

Fig. 406. *A* și *B* — după transfixia cartilajului la locul inciziei, se decolează subpericondromucos controlateral, sub protecția speculului Killian (după Denecke).

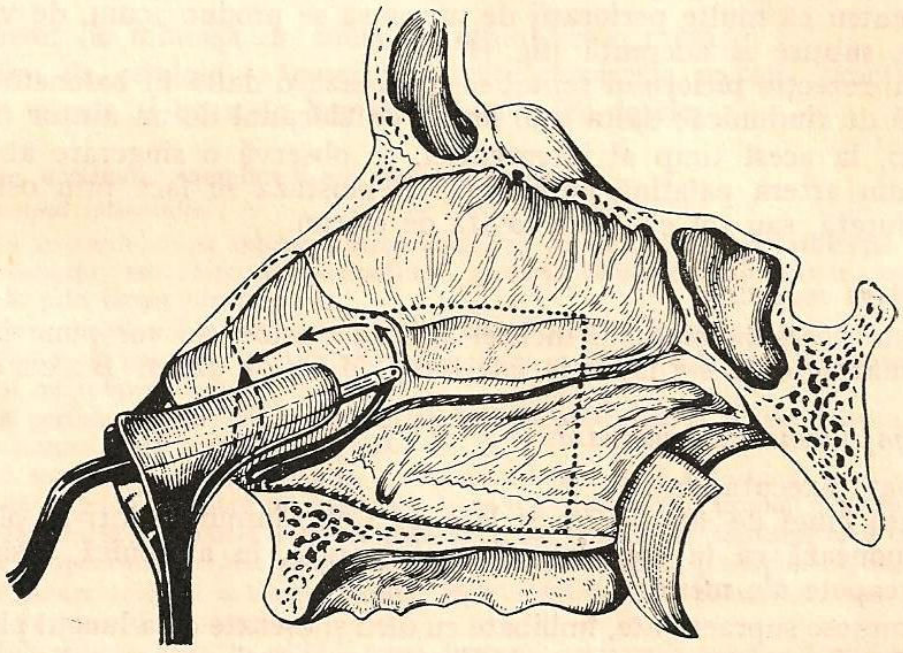

Fig. 407. Rezecția cartilajului patrulater cu cuțitul Ballanger (după Denecke).

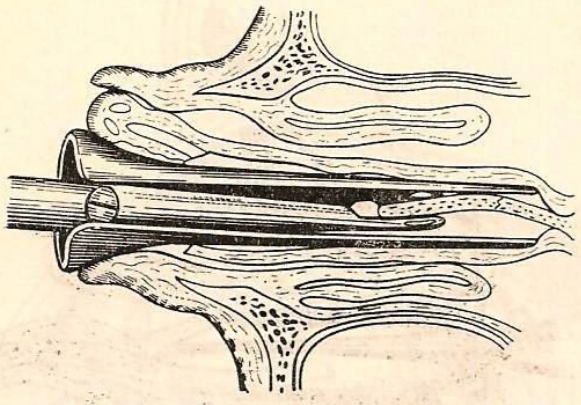

Fig. 408. Rezecția septului osos cu pensa Luc sau Brünnings (după Denecke).

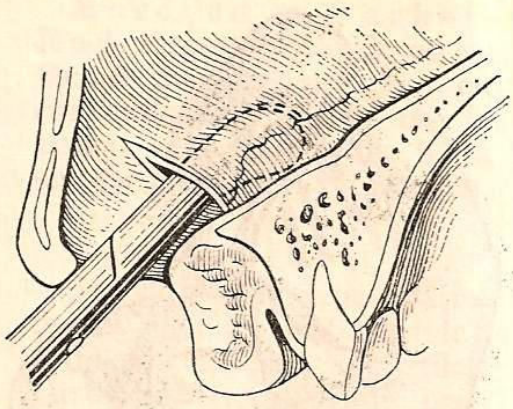

Fig. 409. Decolarea mucoasei piciorului septal (după Denecke).

Rezecția septului osos se poate executa mai relaxat, deoarece rolul său în statica piramidei este discutabil. Totuși, recent, autorii americani recomandă evitarea exceselor și în ce privește septul osos.

Cu pense Luc și Brünnings se rezecă porțiunile deviate din lama perpendiculară a etmoidului și din vomer (fig. 408). Pentru rezecția cu pensele, se vor face mișcări de torsiune și nu de tracțiune, pentru a nu leza lama ciuruită printr-o iradiere a unui traiect de fractură.

5. *Rezecția piciorului septal*

Se va efectua doar după un control minuțios al decolării mucoasei la acest nivel, pentru că multe perforații de mucoasă se produc acum, de vină fiind mucoasa subțire și aderentă (fig. 409).

Pentru rezecția piciorului septal se utilizează o daltă în baionetă cu lama în coadă de rîndunică; dalta este lovită cu ciocanul de un ajutor (fig. 410).

Uneori, la acest timp al intervenției, se observă o sîngerare abundentă, în jet, din artera palatină anterioară. Hemostaza se face prin osteotripsie cu o chiuretă, sau tot cu dalta lovită de ciocan.

6. *Sutura mucoasei*

Nu este necesară în cazul inciziei Killian clasice; se vor pune însă 2—3 fire de mătase dacă s-a făcut incizia largă, Morched și Bachei-Rad.

7. *Tamponamentul endonazal*

Se poate executa cu :

— meșe lungi de 40—50 cm și late de 1 cm, înmuiate într-un oleu steril. Se tamponează ca în epistaxis dinapoi înainte, în armonică, lăsînd afară ambele capete ale meșei;

— comprese supraetajate, îmbibate cu oleu și așezate de-a lungul planșeului, una peste alta, ca lemnele în stivă. Fiecare compresă va avea cîte o extremitate la orificiul narinar;

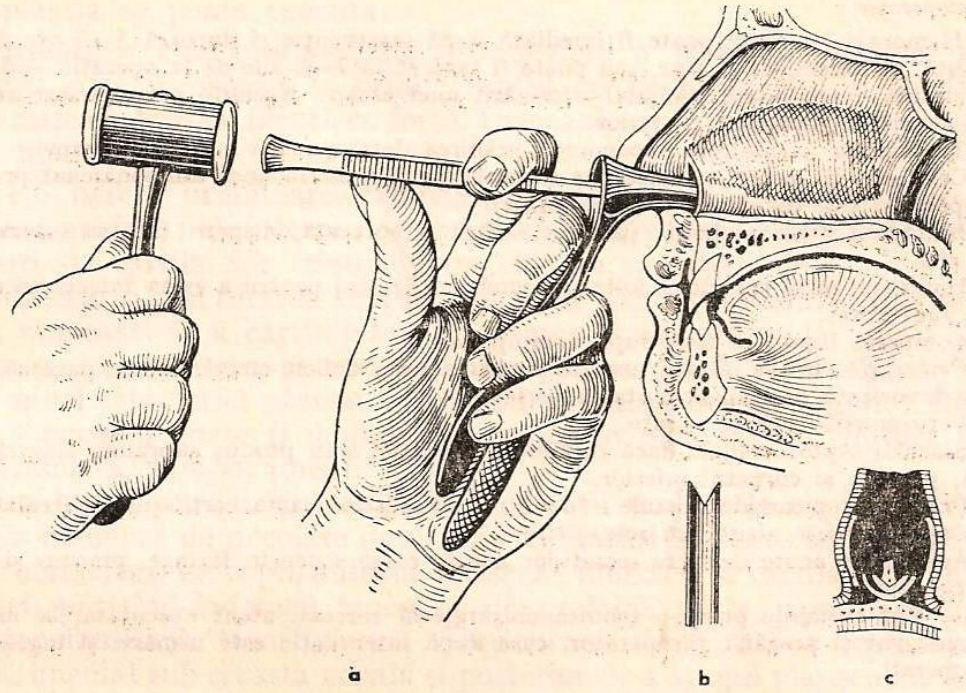

Fig. 410. Rezecția piciorului septal. Atragem atenția că nu sîntem de părere ca manevra să fie făcută, așa cum indică desenul reprodus după Denecke, de operator singur. Nu pot fi ținute bine în mîna stîngă speculul Killian și dalta. Preferăm să ținem cu o mînă dalta, cu cealaltă speculul, iar ajutorul să lovească cu ciocanul.

— deget de mănușă de cauciuc umplut cu o meșă;

— film de celuloid — teoretic permite respirația nazală, practic însă secrețiile nazale și crustele hematice blochează fosele.

Incidente, accidente, complicații ale rezecției de sept

În timpul intervenției:

— La anestezie, după aplicarea tampoanelor cu cocaină, sau după infiltrația cu novocaină și cu substanțe vasoconstrictoare: lipotimie, grețuri, vărsături, tahiaritmie, cefalee intensă occipitală prin croșet hipertensiv.

— Nu se decolează corect pericondrul și nu se intră în spațiul de clivaj.

— Perforația mucoasei la decolare; se produce mult mai ușor dacă decolarea se face submucos și nu subpericondral.

Dacă perforația este unilaterală sau de ambele părți, dar la nivele diferite, cicatrizarea se face normal, fără perforație septală.

Dacă soluția de continuitate e la același nivel bilateral, se recomandă a se introduce între cele două foițe de mucoasă un fragment de cartilaj extirpat în timpul intervenției.

— Hemoragia; de obicei apare la manevrele defectuoase de decolare, cînd aceasta nu se execută subpericondral. Mai poate apărea în timpul rezecției piciorului septal.

— Fractura iradiată a lamei ciuruite; cînd mișcările date pensei Luc sau Brünnings nu sînt de torsiune, ci de tracțiune.

— Pătrunderea dălții în palatul osos; în cazul unei ogive palatine foarte înalte, neluată în considerație atunci cînd se rezecă piciorul septal.

— Compresă pentru hemostază uitată între foițele de mucoasă.

Postoperator

— Hemoragia — rară; poate fi imediată după intervenţie şi durează 5—6 ore după care se opreşte, de obicei, de la sine, sau poate fi tardivă la 7—8 zile de la operaţie — din artera sfenopalatină — secundară probabil eliminării unei escare. Necesită retamponare anterioară, uneori chiar tamponament posterior.

— Tumefacţia nasului. Se recomandă grăbirea detamponării şi antibioterapie.

— Cefalee — fie printr-o reîncălzire sinuzală, fie din cauza unui tamponament prea strîns. Detamponarea este indicată în ambele cazuri.

— Hematom difuz al bolţii palatine — fără importanţă, dispare fără să intervenim, în cîteva zile.

— Hematom între cele două foiţe pericondrale. Drenaj pentru a evita infectarea şi constituirea unui abces.

— Compresă lăsată în fosă după detamponare.

— Perforaţii tardive — prin necroză în urma unui deficit circulator; se pare că apariţia lor este favorizată de discontinuitatea pericondrului.

— Pericondrită, osteită — rare.

— Sinechii septoturbinale dacă în timpul operaţiei s-au produs suprafeţe sîngerînde faţă în faţă, pe sept şi cornetul inferior.

— Prăbuşirea piramidei distale — dacă nu s-a păstrat rama cartilajului patrulater.

— Otite, sinuzite acute sau reîncălzite.

— Amigdalite acute datorite secreţiilor nazale ce se scurg în faringe, precum şi datorită respiraţiei bucale.

Toate sînt evitabile printr-o tehnică chirurgicală corectă, atent executată, la un bolnav bine investigat şi pregătit preoperator, care după intervenţie este urmărit şi îngrijit de cel ce l-a operat.

Îngrijiri postoperatorii

— Tamponamentul anterior al foselor se menţine 48 de ore.

— Antibioterapie de protecţie şi antalgice pe durata tamponamentului.

— Primele 24 de ore — medicaţie hemostatică.

— Alimentaţie cu lichide reci în ziua operaţiei, apoi alimentaţie obişnuită.

— După detamponare, dacă există un edem al mucoasei, se introduc zilnic tampoane de vată înmuiate în soluţie cocaină 5%, pentru decongestionare. Se lasă în fose cîte 10—15 min.

Se recomandă, de asemenea, instilaţii nazale cu oleu eucaliptolat 2% sau mentorin.

Septoplastia

Este o intervenţie, sau mai degrabă reuneşte un mănunchi de tehnici care au ca scop repunerea în poziţie mediană a septului, păstrînd cartilajul patrulater căruia i se redau caracterele anatomice şi fiziologice normale. Permit totodată şi corectarea estetică a unei deformaţii exterioare.

Se preferă denumirea septoplastie repoziţiei, fiind mai cuprinzătoare: înseamnă repoziţie, modelare a cartilajului, rezecţie parţială de sept (chiar de elemente ale cartilajului), eventuală grefare de cartilaj — dacă a fost nevoie ca în prealabil să fie scos pentru modelare.

Septoplastia este o intervenţie dificilă, care cere operatorului experienţă şi adaptare la o diversitate întreagă de tehnici, ce se aleg în funcţie de particularităţile septului deformat.

Avantajele septoplastiei sînt admirabil sintetizate, încă din 1925, de D a n g u l o v:

— menţine rezistenţa septală, iar septul nu mai este flotant în respiraţie;

— sînt rare accidentele prin perforaţie;

— dă mai puţine cazuri de atrofie a mucoasei;

— menţine statica piramidei, datorită retracţiei cicatriceale reduse;

— permite o eventuală intervenţie estetică ulterioară.

Articolul lui D a n g u l o v menţionează şi inconvenientele septoplastiei:

— procedeu dificil de executat;

— edemul postoperator mai accentuat. Se complică frecvent cu pericondrită şi periostită (valabil pentru timpul său).

Septoplastia se poate executa:

1) **Extramucos**, cînd este asociată și o deviere a piramidei nazale. După fracturarea oaselor proprii se prinde septul cu pensa Martin și se repune printr-o mișcare bruscă, făcută cu forță. Urmează contenția prin tamponament anterior bilateral.

N e v e u descrie următoarea tehnică de repoziție fără decolare a mucoasei: Incizie transfixiantă interseptocolumelară; dezinserția marginilor antero-superioare ale cartilajelor triunghiulare; incizia mucoasei de-a lungul planșeului bilateral și fracturarea septului, aici, cu dalta și ciocanul; incizia verticală a mucoasei și a cartilajului din partea convexității, la unirea sa cu septul osos, luînd seama ca mucoasa din partea opusă să rămînă intactă; la acest nivel este astfel păstrat pedicului vascular. Septul anterior eliberat pe cele 4 margini poate fi mobilizat și repus în plan sagital. Sutură interseptocolumelară, tamponament.

Tehnica lui N e v e u pare să aibă indicații majore la copil, știut fiind că simpla manevră de decolare determină tulburări în dezvoltarea ulterioară a scheletului nazal. La copil, autorul incizează mucoasa și cartilajul în dreptul angulației, păstrînd indemnă mucoasa de cealaltă parte, apoi face incizia interseptocolumelară transfixiantă. Secționează după aceea cartilajul și mucoasa, imediat sub creasta nazală și posterior de-a lungul planșeului. Sutură interseptocolumelară și tamponament — mai strîns în partea deviației.

2) **Submucos.** Intervenția se desfășoară în spațiul subpericondral. Comportă următorii timpi operatori:

— incizii;
— decolare;
— eliberarea cartilajului pe cele patru margini;
— modelarea cartilajului;
— repoziționarea cartilajului;
— fixarea și contenția septului repus.

Procedeele repoziției submucoase se grupează în:

— conservatoare, limitate;
— cu rezecție lărgită;
— radicale.

a) *Procedeele conservatoare.* Constau în eliberarea cartilajului patrulater pînă ce poate fi repus pe linia mediană, păstrînd nedecolată mucoasa de pe partea concavității. Se fac rezecții strict limitate ale unor porțiuni ce constituie exces de cartilaj (angulație, creastă etc.), în momentul în care ar fi așezate rectiliniu.

b) *Procedeele de rezecție lărgită.* Sînt cerute de deviațiile întinse, de obicei posttraumatice. După rezecție, autorii recomandă reimplantarea de fragmente din cartilajul scos, modelate în prealabil pe masa cu instrumentar.

c) *Procedeele radicale.* Sînt procedee impuse de deviații ale întregii suprafețe a cartilajului patrulater, care necesită rezecții totale sau subtotale.

P h. T h o m a s scoate în întregime cartilajul patrulater, incluzînd și marginea anterioară; modelează cartilajul pe masă pînă ce obține suprafața plană dorită și apoi îl reintroduce între cele 2 foițe pericondromucoase. Neagă posibilitatea unei necroze sau eliminări a cartilajului.

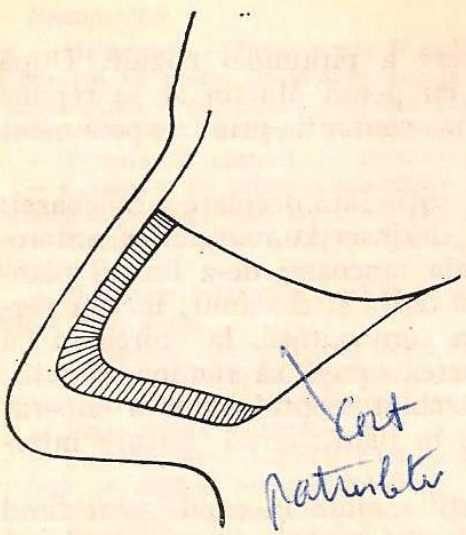

Fig. 411. Procedeul Converse (rezecția subtotală a cartilajului).

Converse face rezecția subtotală a cartilajului, lăsînd numai o bandă de-a lungul dorsului nazal și alta în marginea liberă anteroinferioară (fig. 411). Dezinseră cu atenție cartilajele triunghiulare de cartilajul patrulater. Dacă cele două benzi lăsate sînt recurbate, face o serie de incizii perpendiculare pe latura lungă. Repune un fragment unic, voluminos.

Fomon rezecă subpericondral cartilajul și reimplantează apoi un fragment. Dezinseră de sept cartilajele triunghiulare, apoi sutureză domul cu fire ce transfixează nasul. Împiedică în acest fel o eventuală prăbușire a piramidei. Consideră necesară reimplantarea de cartilaj doar:

— dacă apare o depresiune pe dorsul nasului, imediat după rezecția cartilajului;

— dacă mucoasa a fost dilacerată și există probabilitatea unei retracții cicatriceale;

— cînd există riscul unei perforații;

— în caz de retracții columelare.

Hemous și Pellegrini alunecă în rezecțiile întinse de cartilaj, un fragment din lama perpendiculară a etmoidului. Înlocuiesc, așadar, septul cartilaginos cu unul osos.

Dupont folosește în aceleași împrejurări și în același scop un fragment de vomer.

Planas rezecă larg septul cartilaginos și osos și introduce în loc un autogrefon osos n L, din creasta iliacă.

* * *

Pentru cazurile obișnuite recomandăm următoarea tehnică:

Incizia interseptocolumelară, continuată cu decolarea tegumentului piramidei de scheletul osteocartilaginos și cu dezinserția de sept, a cartilajelor triunghiulare.

Decolarea subpericondromucoasă de o singură parte, de partea convexității. Este mai bine ca decolarea să înceapă ori anterior (lîngă creasta nazală), ori posteroinferior (lîngă marginea posteroinferioară a cartilajului patrulater), ori spre planșeul fosei (sub spina nazală) (fig. 412).

Se continuă intervenția cu eliberarea cartilajului pe cele 4 laturi:

— marginea distală s-a eliberat prin incizia transfixiantă;

— marginea anterioară este eliberată prin decolarea pielii ce acoperă dorsul nazal și prin dezinserția cartilajelor triunghiulare în lungul marginii anterioare. Mai rar s-a întîmplat să lăsăm bolta cartilaginoasă, secționînd cartilajul patrulater la 2 mm de marginea anterioară și de-a lungul ei (fig. 413);

— posterior, cartilajul poate fi eliberat fie de-a lungul marginii prin discizia condrovomeriană urmată de rezecția crestei septale în întregime (fig. 414, *A*), fie se poate elibera prin incizia sa la înălțimea coamei crestei, după care se îndepărtează banda posterioară, iar cartilajul este așezat deasupra crestei. Urmează îngustarea crestei (fig. 414, *B*);

— proximal, cartilajul patrulater se dezinseră de lama perpendiculară a etmoidului, de obicei ușor, folosind doar decolatorul.

În deviațiile angulare se excizează un fragment de cartilaj de-a lungul angulației, eventual pînă la dorsul nazal. În aceste cazuri, pentru prevenirea

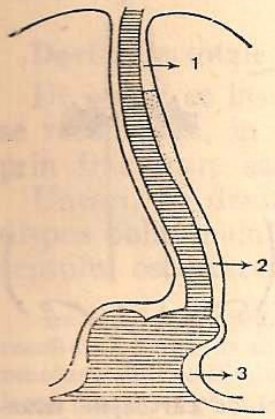

Fig. 412. Zonele ce permit decolarea subpericondromucoasă mai uşoară;

1 — anterioară, în vecinătatea crestei nazale; *2* — posterioară, spre marginea posterioară a cartilajului patrulater; *3* — lîngă planşeul fosei, sub spina nazală.

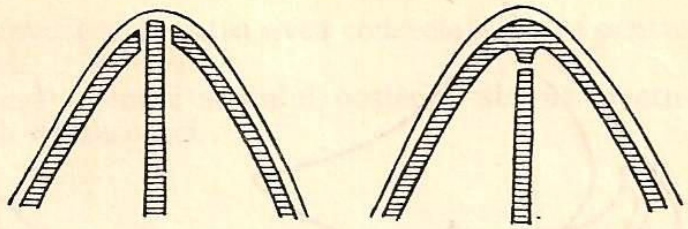

Fig. 413. Eliberarea marginii anterioare a cartilajului patrulater.

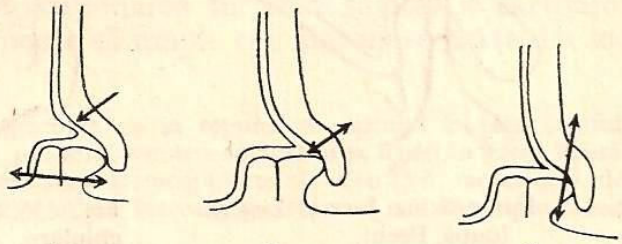

Fig. 414. *A* — discizie condrovomeriană, incizia cartilajului patrulater pînă la pericondrul controlateral (pentru deflectare) şi rezecţia crestei în întregime; *B* — rezecţia cartilajului la înălţimea coamei crestei urmată de aşezarea sa pe creastă; *C* — rezecţia crestei doar pe partea fosei în care proemină, cu păstrarea unei fîşii de creastă în lungul planşeului.

unei depresiuni la acest nivel, fragmentele de cartilaj restante se suturează cu fire de catgut.

Pentru corectarea angulaţiilor în plan orizontal, se excizează o fîşie în lungul planşeului, dar de cele mai multe ori este necesară şi rezecţia crestei septale şi a vomerului lărgit.

Creasta se rezecă pe toată lăţimea sa, sau numai pe partea în care proemină. E mai bine să se păstreze o fîşie de creastă în lungul planşeului, pe care să se sprijine cartilajul (fig. 414, *C*), dar nu întotdeauna este posibil. După rezecţia completă a crestei, de obicei scade înălţimea piramidei în porţiunea cartilaginoasă. În aceste cazuri se introduc peste marginea anterioară a cartilajului patrulater benzi de os sau cartilaj septal, redînd dorsului nazal linia dreaptă (B r o w n). Creasta septală îngustată pe masa cu instrumente poate fi reintrodusă şi sub cartilaj, la locul ei. Atunci cînd se apreciază piramida osoasă prea înaltă, se rezecă bolta osoasă pînă la înălţimea piramidei distale, redusă după rezecţia crestei.

La septurile bombate în sticlă de ceasornic, se excizează o bandă îngustă de cartilaj în lungul planşeului şi apoi se fac incizii multiple pe partea convexă, verticale, orizontale sau încrucişate, cu grijă ca inciziile să intereseze doar cartilajul şi să respecte mucoasa din partea opusă.

Intervenţia se sfîrşeşte prin sutura mucoasei septale la tegumentul subcloazonului, sau printr-un fir transfixiant trecut prin sept şi subcloazon.

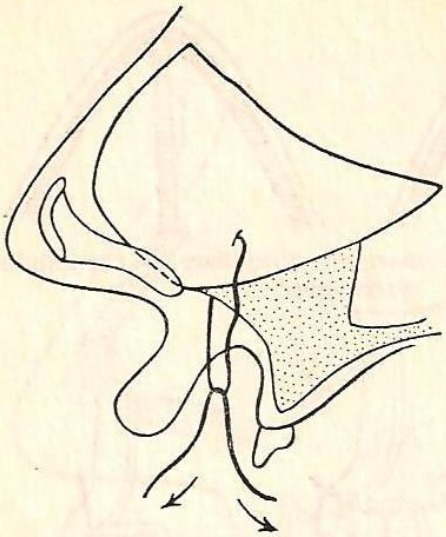

Fig. 415. Punctul lui Jost şi Legent (după Pech).

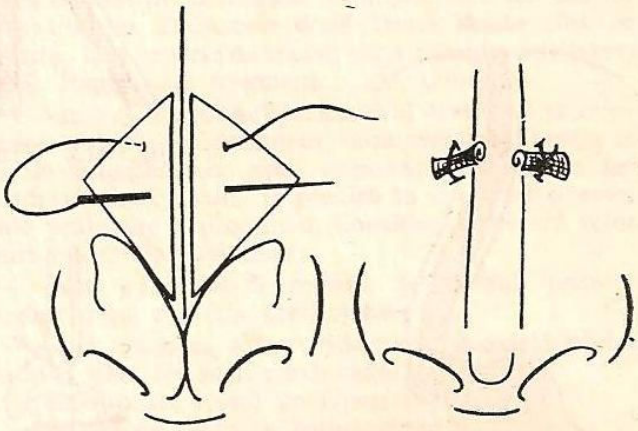

Fig. 416. Ancorarea septului de cartilajele triunghiulare, prin transfixie cutanată (după Pech).

Urmează tamponamentul anterior endonazal cu meşă sau comprese suprae-tajate îmbibate într-un oleu steril şi care se menţin 3—4 zile. În tot acest timp se aplică antibioterapie preventivă, pe cale generală.

Unii preferă în locul tamponamentului descris introducerea unei bucăţi de celuloid de fiecare parte. Teoretic, această contenţie internă are avantajul permeabilităţii nazale. Practic însă reacţia mucoasei, din pricina operaţiei şi a prezenţei corpului străin — lama de celuloid — face ca respiraţia nazală să nu fie posibilă.

Uneori doar tamponamentul nu este suficient pentru ca septul repus să-şi păstreze poziţia. Atunci se recomandă fixarea sa:

— pe planşeu — punctul descris de J o s t şi L e g e n t — fixează septul de spina nazală anterioară: un ac cu curbură largă este trecut prin şanţul gingivolabial imediat lîngă frenul buzei şi se scoate prin planşeul vestibulului nazal; transfixează apoi cartilajul patrulater şi din vestibulul opus este trecut din nou prin planşeu în şanţul gingivolabial, cît mai aproape de punctul unde a fost introdus firul (fig. 415);

— anterior — septul se ancorează de cartilajele triunghiulare prin transfixie transcutanată (fig. 416);

— distal — între stîlpii mediali ai columelei.

Cînd se decolează şi tegumentul piramidei, se recomandă aplicarea unei atele metalice, care se lasă timp de 4—7 zile. Se lasă mai mult (6—7 zile), dacă septul deviat a provocat devierea crestei nazale.

Deviaţiile septului proximal (osos)

Sînt situate înapoia liniei ce trece prin marginea liberă a oaselor proprii şi spina nazală anterioară.

Părerea clasică este că septul osos nu are rol de susţinere, şi totuşi americanii recomandă insistent, în ultimii ani, rezecţii minime, pentru că ulterior

o eventuală rinoplastie sau traumatism ar putea avea consecințe grave pentru un nas cu rezecție largă de sept.

G o l d m a n propune în locul rezecției septului posterior simpla fracturare, după decolarea prealabilă a mucoasei.

Deviațiile totale

De obicei se însoțesc de devieri ale piramidei. Corectarea deviației septale se recomandă, în principiu, prin repoziție pentru segmentul cartilaginos și prin fracturare sau rezecție pentru segmentul osos.

Uneori, în deviațiile totale, repoziționarea în plan sagital a cartilajului dispus oblic înainte de operație, poate să umple cea mai mare parte din locul septului osos rezecat.

În cazul deviațiilor mari se poate întîmpla ca la repunerea septului în plan sagital să rezulte un minus de mucoasă. A u b r y propune, pentru completarea lipsei, o grefă liberă de mucoasă din vestibulul bucal, sau o grefă fină dermoepidermică. O u l i é recomandă decolarea mucoasei pe planșeu și incizia ei în unghiul lateral, pentru a se mobiliza spre piciorul septal, ca acesta să rămînă acoperit.

Porțiunea respectivă din sept poate fi lăsată și descoperită. Printr-o toaletă minuțioasă făcută zilnic și lăsînd de la o zi la alta o compresă îmbibată cu un antibiotic unguent, se obține epitelizarea.

Astăzi specialiștii recunosc unanim avantajele septoplastiei, fie că o execută cu decolare unilaterală sau bilaterală, fie că nu decolează deloc mucoasa.

Perforațiile de sept

Perforațiile septale pot fi posttraumatice sau în afara unui traumatism.

De cele mai multe ori, traumatismul care produce perforația de sept este chirurgical — rezecția subpericondromucoasă — atunci cînd se lezează mucoasa bilateral și vizavi. Evitarea acestui accident reprezintă unul din motivele pentru care se preferă astăzi procedeele de septoplastie ce lasă cartilajul pe loc, cu mucoasa nedecolată pe o parte.

Perforațiile posttraumatice sînt tratabile și prezentăm cîteva mijloace:

Septoplastia simplă

a) *Septoplastia prin alunecare*

Este indicată dacă perforația este foarte mică. Se face o incizie a mucoasei la 1 cm deasupra perforației (fig.417) și se decolează pînă la nivelul soluției de continuitate. Se avivează marginile perforației și se suturează cu lamboul mobilizat.

b) *Septoplastia cu lambou indian*

Se practică cînd perforația este mai mare. Distal sau proximal de perforație, se confecționează un lambou cu pedicul superior sau inferior. Se avivează marginile perforației. Se rotește lamboul și se suturează la marginile ei. De partea opusă, pe suprafața sîngerîndă a mucoasei ce acoperă soluția de continuitate, se așază o grefă subțire dermoepidermică, pe un mulaj de stent. Tamponament moderat de partea lamboului, cu comprese înmuiate în soluție de penicilină sau într-un unguent cu antibiotic. Tampoanele se schimbă la 2—3 zile.

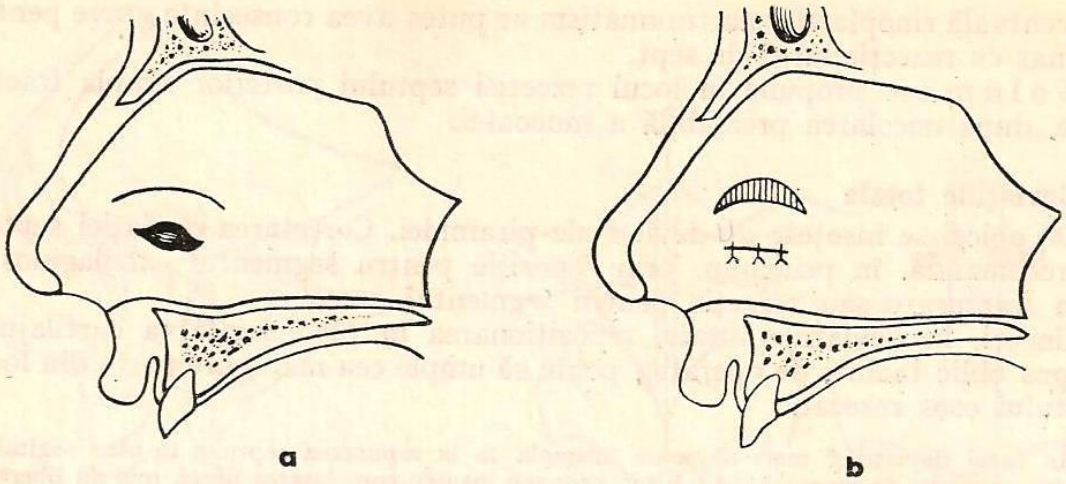

Fig. 417. Închiderea unei perforaţii septale, prin alunecare (după Denecke).

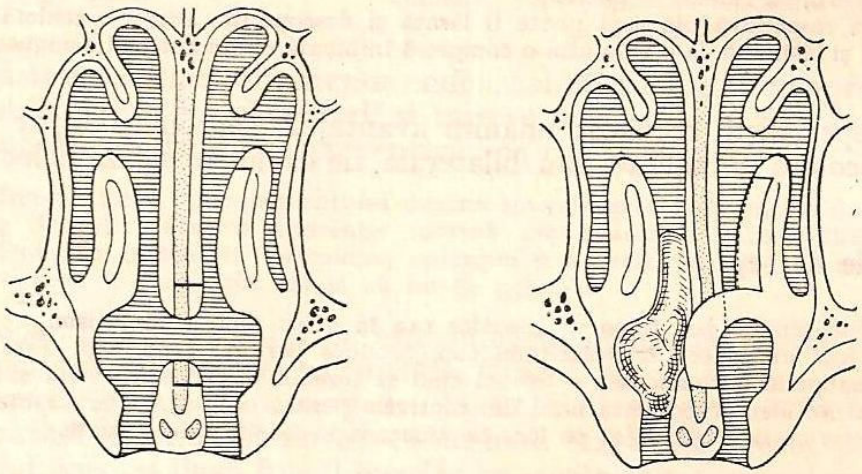

Fig. 418. Închiderea perforaţiei septale cu un lambou luat de pe cornetul inferior (după Denecke).

Mulajul de stent se lasă pe loc timp de 10 zile şi tot atîta vreme se administrează antibiotice pe cale generală.

Septoplastia combinată cu rinoplastia (Aubry şi Garrez)

Este o soluţie excelentă pentru un pacient care are şi o hiperplazie nazală. Scurtarea piramidei permite aducerea înapoi a porţiunii distale, mobilizate, a septului, ceea ce face posibilă sutura perforaţiei ale cărei margini au fost avivate. Totodată bolnavul are mulţumirea ameliorării aspectului estetic.

Septoplastia cu aducere de ţesut din vecinătate

În cazul unei deviaţii concomitente a septului, se trasează un lambou pe cornetul inferior, cu pedicul distal sau proximal (fig. 418). Se avivează marginile perforaţiei şi se suturează lamboul pe tot perimetrul, în afară de porţiu-

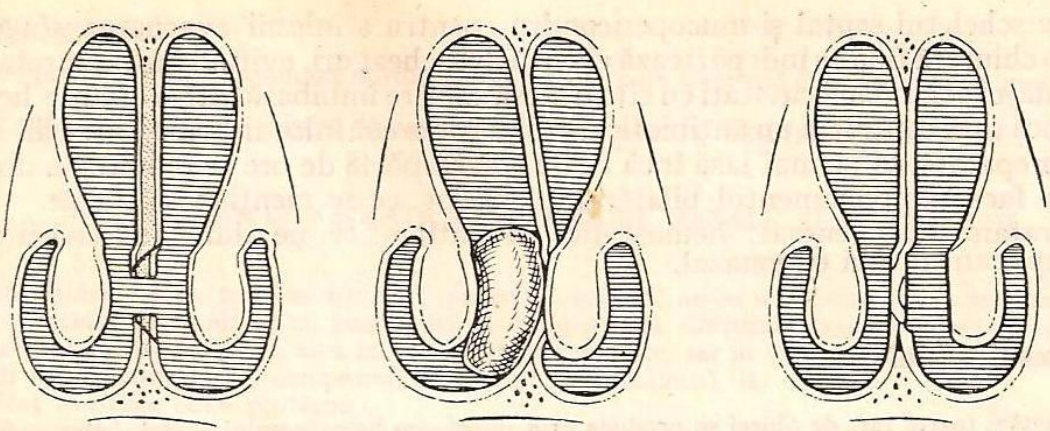

Fig. 419. Închiderea perforației septale prin provocarea unei sinechii septoturbinale (după Denecke).

nea din partea pediculului. După 20 de zile, acesta este secționat și se poate sutura și latura respectivă. Totodată se poate executa și repoziția septului.

Cînd coexistă cu o deviație de sept, se mai poate proceda și altfel: se creează suprafețe sîngerînde pe sept de partea convexă în jurul perforației și pe marginea liberă a cornetului din față. Se luxează apoi cornetul spre linia mediană pentru a provoca producerea unei sinechii septoturbinale (fig. 419). După 20 de zile se procedează la tratamentul sinechiei și la repoziționarea septului.

Perforațiile netraumatice se pot datora:

— unui ulcer trofic (H a j e k), perforația e în segmentul cartilaginos;
— luesului nazal (perforația este în porțiunea osoasă);
— tuberculozei nazale (perforația este distală, în regiunea cartilaginoasă).

Tentativele de tratament în perforațiile septale netraumatice eșuează de cele mai multe ori.

Hematomul septal

Este o colecție serohematică situată între cartilajul septal și mucopericondru, aproape întotdeauna bilaterală, în bisac. Excepțional se găsește între periost și lama perpendiculară a etmoidului (G a r e l).

Producerea sa nu este legată atît de o soluție de continuitate a cartilajului (conform ipotezei clasice), ci de efracția arterei sau venei subcloazonului care face ca sîngele să fie trimis din spațiul interseptocolumelar, de ambele părți ale cartilajului patrulater (B e r t e i n).

Hematomul septului apare în urma unui traumatism nazal. Rarisim a fost semnalat ca apărînd spontan, în cadrul unei discrazii sanguine, al unei boli infectocontagioase hemoragipare, sau în cursul unui tratament cu anticoagulante.

Tratament

Este preferabil ca tratamentul local să se facă după oprirea sîngerării, care poate fi ajutată cu hemostatice.

Chirurgical: anestezia mucoasei ambelor fose cu tampoane de vată înmuiate în soluție cocaină 5% sau xilină 1%. Incizia verticală a colecției, bilateral, cu grijă ca cele două incizii să nu fie la același nivel — pentru a preveni o eventuală perforație a septului. Se introduce o pensă auriculară sau în baionetă

între scheletul septal şi mucopericondru, pentru a înlesni evacuarea sîngelui. Cu o chiuretă fină se îndepărtează eventualele cheaguri, evitînd însă chiuretarea. Drenajul celor două cavităţi cu cîte o meşă subţire îmbibată într-o soluţie hemostatică care conţine şi un antibiotic. După 24 de ore se înlocuiesc meşele cu altele la fel preparate, ce se mai lasă încă 24 de ore. După 48 de ore se renunţă la drenaj şi se face tamponamentul bilateral al foselor, ce se menţine 2—3 zile.

Tratamentul general: hemostatice şi antibiotice pe durata drenării şi a tamponamentului endonazal.

Abcesul septului

Astăzi foarte rar, de obicei se produce prin infectarea hematomului septal. Literatura mai menţionează abcesele survenite după o intervenţie chirurgicală pe sept sau prin propagarea unei infecţii din vecinătate (erizipel, impetigo, furuncul al vestibulului narinar, chist paradentar, infecţie periapicală a incisivilor mediani superiori, sinuzită). Teoretic există şi posibilitatea unei metastaze septice în cursul unei boli infectocontagioase (gripă, rujeolă, scarlatină, febră tifoidă) sau la un bolnav cu diabet.

Tratament

Incizia colecţiei, orizontală, declivă; se execută bilateral, cu decalarea celor două incizii. Evacuarea colecţiei, drenaj 48 de ore (meşele se schimbă după fiecare 24 de ore), apoi tamponament endonazal. Antibiotice în doze mari, după antibiogramă.

Sinechii şi sinostoze septoturbinale

Sinechiile sînt aderenţele mucoase ce se formează între sept şi peretele lateral al fosei (de obicei cu cornetul inferior), iar sinostozele sînt aderenţe osoase ale aceloraşi formaţiuni anatomice.

Sinechiile

Sînt posttraumatice sau fără legătură cu un traumatism.

Cele posttraumatice se produc fie în urma unui traumatism accidental, fie postoperator (după cauterizarea cornetului inferior, mucotomia cornetului inferior, etmoidectomie, intervenţie pentru corectarea septului nazal — cel mai frecvent).

Mult mai rar se întîlnesc după rinite specifice acute (difterice) sau cronice (lues terţiar, lupus, lepră, rinosclerom), ori după micoze nazale (actinomicoza).

Sinechiile congenitale sînt considerate cu totul excepţionale.

Tratament

— *Preventiv*, evitarea suprafeţelor sîngerînde la nivelul cornetelor şi septului. Dacă totuşi s-au produs, supravegherea atentă a cicatrizării: comprese cu cocaină 5%, care se introduc zilnic pentru anemizarea mucoasei, lame de film între sept şi cornete, secţionarea bridelor pe cale de formare.

— Dacă s-au instalat, secţionarea sinechiilor sau diatermocoagularea. Diatermocoagularea pare cea mai convenabilă metodă de tratament, pentru că escarele ce se formează se elimină încet (2—3 săptămîni), interval suficient pentru epitelizarea subjacentă.

Sinostozele

Se produc cu ocazia traumatismelor majore nazale, care afectează grav arhitectura piramidei.

Tratamentul se recomandă individualizat pentru fiecare caz în parte.

CORECTAREA COMBINATĂ A PIRAMIDEI NAZALE ŞI A SEPTULUI

În ultima vreme, tot mai frecvent, pacientul solicită, acolo unde este cazul, tratamentul unei afecțiuni concomitent cu ameliorări de ordin estetic. Chirurgul care va interveni în asemenea situații va trebui să aibă în vedere ambele aspecte, iar în chirurgia nasului sînt cîteva reguli care, nerespectate, compromit rezultatul fie funcțional, fie estetic.

Sînt esențiale două probleme:

1) momentul în care este indicată intervenția chirurgicală;
2) succesiunea în care vor fi corectate septul și piramida.

1. Atunci cînd dismorfia piramidei nazale și sindromul funcțional stabilesc indicația intervenției chirurgicale, aceasta se va executa ca timp, în funcție de:

a. vîrsta pacientului;
b. timpul trecut de la eventualul traumatism incriminat etiologic.

a. Indicația legată de vîrstă este discutată în capitolul dedicat rinoplastiei la copil.

b. Traumatismul, prin fracturarea oaselor proprii și a septului, determină sindromul de obstrucție nazală însoțit de modificări ale piramidei: laterodevieri sau prăbușiri. Leziunile sînt ale segmentului osos, cartilaginos sau osteocartilaginoase.

După A u b r y, în traumatismele recente, redresarea este bine să fie făcută ori în primele ceasuri ori după 6—8 zile, adică înainte de a se instala edemul posttraumatic, sau după ce edemul a retrocedat. Alți autori redresează fracturile nazale fără să ia în considerație edemul posttraumatic.

Există un acord unanim însă în a prefera redresarea fracturilor recente sub anestezie generală cu intubație, ceea ce permite executarea optimă a manevrelor. De asemenea, toți autorii redresează în aceeași ședință septul și piramida nazală.

Dacă însă tratamentul unei fracturi acute nu s-a aplicat în primele 8—10 zile de la accident, sînt șanse ca simpla repoziționare să nu mai dea rezultatele dorite și atunci este de preferat a se recomanda rinoplastia și septoplastia după minimum 2 luni de la accident.

De astă dată intervențiile vor fi efectuate dependent de experiența specialistului în chirurgia corectoare și de dotarea sălii de operații cu instrumentarul necesar.

Dacă există condiții pentru a fi corectate atît septul cît și piramida, este mai bine ca amîndouă să se facă în aceeași ședință operatorie.

La început se rezolvă partea funcțională — doar prin septoplastie — și după aceea se trece la corectarea piramidei. Această ordine îngăduie ca intervenția pe sept să nu fie jenată de sîngerarea provocată de rinoplastie.

Dacă după septoplastie scade mult piramida cartilaginoasă din cauza rezecției unei creste septale masive, înălțimea va fi recuperată prin așezarea unei lame corespunzătoare din creasta scoasă sau din septul rezecat, deasupra cartilajului patrulater sau sub el.

Scăderea înălțimii poate fi evitată prin rezecții parțiale ale crestei, care să-i reducă grosimea și eventualele curburi, lăsînd suportul cartilajului patrulater.

De cele mai multe ori, diferențele mici se remediază prin reducerea înălțimii piramidei osoase.

În privința laterodeviațiilor:

— în cazul deviației osoase, simpla reducere a piramidei poate reduce și deviația de sept. Dacă totuși septul nu se corectează, rezecția lamei perpendiculare a etmoidului va facilita reducerea piramidei;

— în deviația distală, cartilaginoasă, repoziția septului îndreaptă și dorsul nazal.

Dacă intervenția complexă nu este posibilă, timpii chirurgicali se vor desfășura într-o ordine impusă de felul leziunilor.

Nasul în șa se operează optim funcțional și estetic, abordînd întîi septul și numai după minimum 2—3 luni, piramida. În acest mod, grefonul sau proteza introduse vor beneficia de un pat consolidat.

În cazul nasului cocoşat, lung sau cocoşat şi lung, Aubry intervine în funcţie de sediul deviaţiei septale:

Dacă deviaţia este distală, întîi corectează piramida şi apoi septul. Inversarea timpilor poate compromite statica piramidei, dacă înălţimea sau lungimea ei sînt reduse mai mult decît permite septul operat (afirmaţia este valabilă în special cînd pentru sept se face rezecţie subpericondromucoasă).

Dacă deviaţia de sept este posterioară, întîi poate fi corectat septul şi apoi piramida. Septul osos are participare redusă, după unii chiar nulă, în susţinerea piramidei.

Intervalul care separă cei doi timpi va fi de minimum 2—3 luni.

Am ţinut să precizăm cronologia intervenţiilor separate, mai ales pentru specialiştii care n-au condiţii materiale pentru efectuarea rinoplastiilor şi care este bine să ştie exact ce pot face, ce e bine să facă şi ce trebuie să trimită în centrele mai bine utilate.

CHIRURGIA CORECTOARE LA COPIL

Vîrsta la care se poate interveni chirurgical pe sept sau piramidă este viu discutată de autorii de pretutindeni. Ceea ce înainte era axiomatic stabilit, pacientul poate fi operat doar după vîrsta de 16 ani, în ultima vreme apare controversat:

Repoziţia septului este recomandată de Silver şi Hinderer chiar la nou-născut; Riggs o practică la 18 luni de la naştere, Neivert, Farior, Lemel şi Wright, după 5—8 ani, iar Goldman, Parkes, Fuchs, Rish, la pubertate. După Senechal, repoziţia septală nu va fi făcută înainte de 15 ani.

Rinoplastia este indicată, de asemenea, diferit: după 12, 13, 15 sau 16 ani, uneori numai la vîrsta adultă.

La baza divergenţelor de opinii sînt, fără îndoială, noţiunile cu privire la dezvoltarea nasului. Pelnitz, avînd la bază 1 000 de cazuri studiate, ajunge la concluzia că piramida nazală creşte pînă la 80 de ani, este adevărat după 20 de ani într-un ritm foarte lent.

Pînă la 20 de ani sînt notate cîteva perioade de creştere foarte activă: 3, 6—8, 11—14 şi 16—20 ani (Merkel, Scott, Brodie, Pfeifer). După Reichert Heinz, la 7 ani, nasul are de două ori lungimea de la naştere, iar la 14 ani, de 3 ori lungimea de la naştere.

A fost stabilit că nu doar rezecţiile sau fracturările, dar şi simpla manevră de decolare pot leza centrul de osificare.

Neintervenţioniştii, reprezentaţi la ora actuală cel mai convingător de Senechal, consideră că amînarea intervenţiilor chirurgicale la copil este posibilă: aspectul estetic n-ar conta pînă la anii primei iubiri, iar cel funcţional a fost mult amplificat, făcîndu-se analogia cu consecinţele vegetaţiilor adenoide care trebuie operate la orice vîrsă. Dar, accentuează Senechal, supleerea prin respiraţia bucală este suficientă cînd sindromul de obstrucţie se instalează lent, iar vegetaţiile adenoide determină în plus un sindrom infecţios răspunzător în bună măsură de habitusul adenoidian.

Autorii moderni, care lărgesc limitele de vîrstă ale intervenţiei chirurgicale, recunosc acţiunea frenatoare a actului operator asupra creşterii, dar îl consideră o agresiune asupra unor structuri deformate, care se dezvoltă şi fără operaţie, anormal.

Sub vîrsta de 6—8 ani, îngustimea vestibulelor narinare face operaţia dificilă; sub această vîrstă se intervine doar excepţional, şi anume în fracturile „în carte deschisă".

După 8 ani, intervenţia chirurgicală este mai uşor de executat: se fac repoziţii de sept şi rinoplastii salutare în laterodevieri sau prăbuşiri. În devieri, de obicei ajunge repoziţia septului; osteotomii se practică doar dacă axul deviază peste 15 grade.

Aceşti autori apreciază că redresarea piramidei permite o creştere armonioasă a cartilajelor triunghiulare şi alare, care la vîrsta adultă ar fi greu de corectat; pe de altă parte, corectarea timpurie a laterodeviaţiei evită ca de partea deviaţiei pielea să fie mai redusă ca întindere şi, astfel, după un timp şi corectarea să devină mai dificilă.

Intervenţioniştii recomandă şi corectarea prăbuşirilor importante prin aplicarea precoce a unui grefon osos sau cartilaginos, viabil, care să crească odată cu scheletul facial. În acest fel sînt rezolvate cazuri care la vîrsta adultă ar necesita cantităţi mari de grefon, ce nu pot fi introduse fără ca pielea să fie pusă în tensiune exagerată.

ÎNGRIJIRI POSTOPERATORII

Pacientul este întotdeauna luat din sala de operații și dus la salon cu brancardul sau cu căruciorul. În pat stă cu capul pe pernă. Capul exact la nivelul trunchiului înseamnă risc mai mare de prelungire a sîngerării, din pricina circulației intense la nivelul extremității cefalice. În ziua intervenției, pacientul se alimentează numai cu lichide reci. Evită coborîtul din pat, chiar și la toaletă, fiindcă datorită premedicației (cocteilul litic) sînt frecvente lipotimiile prin hipotensiune la ortostatism. Efectul sedativ al premedicației continuă în toată ziua operației.

Medicația postoperatorie urmărește ridicarea potențialului imunobiologic al organismului, pentru ca arsenalul terapeutic bacteriostatic și bactericid aplicat, să-și păstreze eficacitatea. Este o problemă complexă ce se adresează celor mai diferite etape și verigi. De obicei, pacienții fiind tineri și sănătoși, postoperator sînt suficiente următoarele mijloace:

A. Medicația antalgică.

B. Antihistaminicele de sinteză (romergan sau feniramin — cîte 3 tablete pe zi).

C. Eventual, corticoterapia:

1. Hidrocortizon hemisuccinat — glucosteroid de sinteză cu acțiune antiinflamatoare, antialergică și antișoc. Intervine în unele procese enzimatice, favorizînd mobilizarea rezervelor de energie celulară, permițînd organismului adaptarea la agresiunile mediului extern și intern (l-am folosit intravenos 1—3 flacoane de cîte 0,025 g/ zi).

2. Supercortil (prednison), comprimate de cîte 1 sau 5 mg deltacortizon, l-am folosit în doză de atac 0,5 mg/kilocorp/zi (6—8 tablete de 5 mg/zi) și în doză de întreținere 1/8 pînă la 1/4 mg/kg corp/zi (2—3 tablete de 5 mg). Doza zilnică a fost luată în 3—4 prize, însoțită fiind de regim hiposodat și sărac în glucide și lipide, precum și de antibioterapia de protecție.

În ultima vreme am aplicat local pe tegumentul edemațiat, cu echimoze importante, preparatul Lasonil (heparinoid Bayer și hialuronidază), pentru accelerarea resorbției.

D. Antibioterapia reprezintă, poate, cea mai valoroasă achiziție a medicinii secolului nostru și o utilizăm în toate cazurile, preventiv sau curativ.

1. *Sulfamidele.* Administrate preventiv local, sulfamidele realizează o concentrație mare în contact cu plaga. Deși sub această formă de administrare au fost multă vreme recomandate, în ultimul timp se utilizează mai puțin, pentru că ar întîrzia vindecarea plăgilor, inhibînd fenomenele de proliferare celulară și de cicatrizare conjunctivă și epitelială, fără să prevină măcar, de multe ori, infectarea lor. Întrebuințată curativ, formează în prezența fibrinei din plaga infectată, o crustă sub care se dezvoltă flora sulfamidorezistentă.

Sulfamidele sînt totodată iritante pentru regiunile vecine — favorizează apariția dermitelor, eczemelor — și pot declanșa reacții alergice: prurit, fenomene urticariene etc. Dintre cele mai puțin iritante se mai folosesc încă marfanilul, sulfanilamida, sulfadiazina sub formă de pulbere (cu lactoză în proporție 1/3), ori în soluție sau pomadă 5—10%. Nu se vor aplica niciodată sub formă de tablete pisate, fiindcă acestea conțin amidon ce se dizolvă greu în secrețiile plăgii, împiedicînd orice activitate sulfamidoterapică.

Sulfamidoterapia este astăzi mai puțin întrebuințată și pe cale generală. Trebuie ținut seama de contraindicații: insuficiența hepatică, renală, anemii, leucopenii, viroze.

2. *Antibioticele.* Se aplică concomitent local și pe cale generală. De regulă, în secția de plastii a Clinicii O.R.L. din București se administrează profilactic antibiotice în ziua intervenției chirurgicale și cîteva zile după, în funcție de felul intervenției, de organismul pacientului și de evoluția postoperatorie. În principiu, în corectarea hiperplaziilor și în intervențiile pe sept, le administrăm 48 sau 96 de ore, adică atîta timp cît se mențin tamponate vestibulele narinare sau fosele. În cazul corectării cu grefon a displaziilor prin minus de substanță, aplicăm antibioterapia preventivă aproximativ 1 săptămînă după operație, în funcție de evoluția plăgii de la locul de prelevare a grefonului și în funcție de situația locală, acolo unde s-a introdus grefonul. O săptămînă dăm antibiotice și după redresarea traumatismelor acute, în care tamponamentul este menținut tot atîtea zile. Atunci cînd o aplicăm preventiv, antibioterapia constă în tetraciclină cîte 1—2 g/zi.

În scop curativ, antibioticele sînt administrate specific, în doză inițială mare, continuată cu o doză de întreținere, care nu va fi întreruptă încă cîteva zile după dispariția semnelor de infecție.

Nu trebuie uitat că antibioticele nu se substituie asepsiei și antisepsiei, iar infecțiile determinate de tulburările circulatorii (aport insuficient de sînge arterial sau venos) nu pot fi prevenite sau jugulate de antibiotice.

Îngrijirile postoperatorii locale vor da atenţie la:

— detamponare — în general se recomandă să se facă la 48 sau 96 de ore de la intervenţie. Dacă s-a intervenit şi pe cartilajele alare, considerăm optimă detamponarea după 3—4 zile; după 48 de ore, compresele din vestibul pot fi înlocuite cu altele care se menţin pînă în a patra zi. În traumatismele în care s-a efectuat redresarea fragmentelor osoase deplasate, tamponamentul va fi păstrat 4—6 zile, sub protecţie de antibiotice;

— pansamente — să fie făcute îngrijit, pe cît posibil estetic. Trebuie să fie compresive, dar niciodată strînse. Odată cu schimbarea lor, să fie atent controlată starea tegumentelor. Chirurgul care a operat va stabili data primului pansament după orice intervenţie şi în special dacă s-au aplicat grefe osteocartilaginoase sau de piele;

— scoaterea firelor să fie făcută de medic personal, la o dată pe care o stabileşte pentru fiecare caz în parte;

— toaleta nasului — pe care bolnavul o face atent, prin muşaj temperat. Există pericolul unei infectări ascendente, prin soluţiile de continuitate de la nivelul inciziilor.

În plus, în primele zile după detamponare punem în fiecare fosă cîte o bucată de vată înmuiată în soluţie de cocaină 5%, pe care o lăsăm 10—15 min şi cu care urmărim să decongestionăm mucoasa şi să desprindem crustele ce se formează, prevenind astfel şi o eventuală formare de sinechii septoturbinale.

Timp de 10—15 zile recomandăm instilaţii nazale cu oleu eucaliptolat 1—2% sau mentorin, pentru dezinfecţie şi lubrifierea mucoasei.

În chirurgia plastică este de mare folos colaborarea strînsă a chirurgului cu un cosmetician, care să pregătească tegumentul pentru operaţie şi să-l îngrijească după. Pielea groasă, uneori cu leziuni de acnee sau foliculită, nu este favorabilă actului operator, iar după operaţie, contenţia şi leucoplastul fixator modifică chiar şi un tegument sănătos.

În concluzie, durata de spitalizare poate fi scurtată, dar îngrijirile postoperatorii nu. Ele trebuie acordate cu atenţie şi migală atîta vreme cît va fi nevoie. Sîntem totodată convinşi că este necesar ca, pînă la sfîrşit, pacientul să fie îngrijit de cel ce l-a operat.

EVOLUŢIE POSTOPERATORIE, COMPLICAŢII

În etapa de astăzi, bolnavul chirurgical nu mai este considerat în raport doar cu actul operator; el presupune în plus investigaţii amănunţite care să permită o corectă pregătire preoperatorie şi mai presupune o urmărire atentă ulterioară operaţiei propriu-zise.

La pacientul care a suportat o rinoplastie, semnalăm ca făcînd parte din evoluţia normală:
— somnolenţă în ziua operaţiei, eventual hipotensiune de ortostatism şi lipotimii (consecinţe ale premedicaţiei);
— senzaţie de greaţă, o vărsătură cu sînge negru, de asemenea în ziua operaţiei, dacă bolnavul a înghiţit sînge în timpul intervenţiei;
— discretă reacţie subfebrilă în ziua operaţiei, febră de resorbţie;
— formarea unor echimoze palpebrale, la 2—3 ore după ce a ajuns de la sala de operaţie la pat.

În zilele următoare, ascensiunea termică se remite, apetitul este bun, tranzitul intestinal şi diureza la fel, starea generală îi îngăduie pacientului scăpat de grija actului chirurgical o bună dispoziţie.

Echimozele şi edemul palpebral se accentuează 48 de ore, după care încep să regreseze. Se resorb complet în aproximativ 2 săptămîni.

În primele 48 de ore, bolnavul ne sesizează uneori un mic disconfort rezultat al respiraţiei bucale, vestibulele narinare fiind tamponate. După detamponare, respiraţia nazală este reluată, dar cîteva zile nu-i integral mulţumitoare, fiindcă se formează cruste sanguine şi mucoasa secretă abundent. În a 4-a — 5-a zi, edemul postoperator se remite în bună parte, iar contenţia devine mai largă; se poate scoate atela metalică şi privi rezultatul. Eventual, sînt posibile mici corecţii.

* * *

Ca pentru orice operație, au fost notate și complicații:

Șocul, mai cu seamă în intervențiile întinse sau prelungite în timp. Trebuie prevenit prin pregătire preoperatorie, tehnică chirurgicală îngrijită, hemostază atentă. Este necesară recunoașterea șocului și cunoașterea posibilităților de tratament.

Hemoragia, care poate fi uneori mare, mai ales la bolnavii anxioși și agitați pe masa de operații. Tinerii și, în special, femeile suportă ușor pierderile moderate de sînge.

Greață intensă, vărsături repetate, cîteodată după preanestezie sau după anestezia generală. Le-am observat mai des cînd foloseam în preanestezie dilaudenul; după ce l-am înlocuit cu mialgin, s-au redus simțitor. Practic, am ajuns să legăm întotdeauna apariția greșurilor și a vărsăturilor de înghițirea sîngelui în timpul intervenției.

Retenția de urină la recoltarea grefoanelor de os sau cartilaj. Este reflexă.

Febra ușoară din ziua operației nu are importanță.

Hematoamele, mai ales în cazul implantării de os sau cartilaj, constituie pericol de infectare. Este necesar drenajul endonazal timpuriu, iar dacă nu este suficient, trebuie completat cu incizie externă.

Edemele apar pe pleoape, frunte, față. Apariția lor face parte din evoluția postoperatorie normală. Totuși trebuie ca circulația să nu fie stînjenită de contenție. În edemele prelungite se administrează preparate de cortizon și antihistaminice de sinteză.

Uneori se constată un edem rezidual profund, care interesează periostul și oasele nazale și care persistă cîteva luni.

Edemele sînt mai reduse atunci cînd se lucrează pe cartilaj și importante în intervențiile în care se fac osteotomii.

Roșeața pielii prin tulburări vasomotorii, mai ales la schimbările de temperatură. Uneori nu are cauză cunoscută, dar alteori poate fi explicată de maltratarea inutilă a tegumentului, de cheagurile sanguine, eschilele osoase sau praful de os restant (D u f o u r m e n t e l).

Tăierea pielii — din cauza compreselor ce nu depășesc destul suprafața atelei sub care sînt așezate, sau din cauza aplicării foarte strîns a atelei pe piele.

Complicațiile septice sînt rare după apariția antibioticelor. Abcesele, în cazul transplanturilor, înseamnă pierderea grefonului. Se recomandă îndepărtarea precoce a grefonului, pentru ca să nu se formeze țesut cicatriceal care să împiedice evoluția normală a unui al doilea transplant.

Inflamația sacului lacrimal prin rănirea sa cu dalta, la fracturarea apofizei ascendente. Dacriocistita supurată este o complicație neplăcută, dar nu gravă (S e r c e r).

Infecția acută a căilor aeriene superioare. Se rezolvă prin dezinfecție nazofaringiană și prin antibioterapie masivă.

Periostita se produce prin lezarea periostului. Durează cîteva săptămîni și lasă după aceea un relief îngroșat, cartonat la palpare. Se recomandă:

— preventiv: ridicarea prudentă a periostului, evitînd ferăstrăul și pila și folosind în loc dalta și ciocanul;
— îndepărtarea micilor eschile osoase, evacuarea pe cît posibil a revărsatului sanguin, la sfîrșitul operației;
— terapia prin agenți fizici (radioterapia) care, îmbunătățind circulația sanguină și limfatică a unor structuri fibroase și sărace în vase, are influență favorabilă asupra fenomenelor de resorbție și vindecării;
— corticoterapia.

Cicatricele vicioase. Cicatricele postoperatorii pot fi fiziologice, hipertrofice (cheloide), atrofice (retractile) sau pigmentare (B a n k o f f). S e r c e r vorbește despre o cheloidodiateză a pacienților predispuși la cicatrice vicioase și sfătuiește pe chirurg ca, preoperator, să examineze pielea cefei, unde și cele mai mici înțepături produc îngroșări tegumentare.

Formarea cheloidului este de obicei imprevizibilă, pentru că nu se cunoaște cauza care îi determină apariția.

Orice pacient este bine să fie avertizat preoperator asupra riscului unei cicatrice vicioase.

Tuberculoza și luesul, chiar dacă nu sînt evolutive, cresc tendința la cicatrice vicioase.

La indieni, la rasa galbenă, la negri este frecvent întîlnit cheloidul.

În rinoplastii, cicatricele determină inegalitate narinară sau asimetria celor două versante ale piramidei, în dreptul inserției anterioare a cartilajelor triunghiulare.

Tratament: simpla excizie este iluzorie. S-a propus excizia și ghidarea cicatrizării pe un mulaj ținut *à la longue*. Totuși, uneori țesutul fibros se reface.

A u b r y recomandă grefa de piele liberă totală. Ideală ar fi cea retroauriculară. Se confecționează un mulaj de stent sau acril; se etalează pielea pe mulaj pentru a fi introdusă

în narină. Pe stent stă tegumentul, iar suprafața sîngerîndă vine în contact cu patul pe care trebuie să prindă. La exterior, presiunea se face cu comprese apăsate de o bandă de leucoplast. După 7 zile, mulajul de stent se scoate.

Dacă simpla aplicare a grefei în unghiul narinar este insuficientă, ceea ce se întîmplă deseori, atunci se preferă (L e w i n) sutura marginilor grefei. Firele sînt lăsate mai lungi pentru a fi înnodate pe o compresă. Compresa prinsă între grefă și nod va înlocui mulajul, comprimînd cît este necesar. Respirația prin narina respectivă poate fi păstrată dacă sub compresă se introduce un tub de material plastic.

Sinechiile septo-turbinale jenează respirația nazală. Apar după manevre brutale ce lezează pituitara. Pot fi prevenite printr-o toaletă endonazală riguroasă (v. îngrijirile postoperatorii).

Se incizează bridele cu foarfecele și se lasă timp de 2 săptămîni, între sept și cornet, o lamă de celuloid.

Reacția imunobiologică. Se observă mai des la bolnavii operați de mai multe ori, în cazul protezelor sau al homografelor.

Coborîrea vîrfului ridicat este un incident destul de frecvent. Se citează printre cauze:

— rezecția insuficientă a cartilajului patrulater;
— sutura transfixiantă defectuoasă;
— contenția postoperatorie incorectă.

Considerăm cel mai sigur mijloc de prevenire, ridicarea lobulului în hipercorecție ușoară și susținerea sa cu o bandă de leucoplast.

Lățirea nasului îngustat în urma osteotomiilor incomplete sau a unui calus hipertrofic. Osteotomia completă înlătură lățirea nasului prin primul mecanism.

Deplasarea sau încurbarea grefonului cartilaginos constituie motivele cele mai serioase care ne-au hotărît să renunțăm la grefonul de cartilaj.

Resorbția osului sau a cartilajului am întîlnit-o doar cînd am utilizat homografele. G o l d m a n citează însă resorbții și la autografe. Pînă acum autotransplantele ne-au mulțumit deplin.

Pericondrita cu deformarea aripii nazale. De obicei este evitabilă dacă se respectă cu strictețe regulile de asepsie și printr-o tehnică chirurgicală corectă.

Neregularitățile scheletului osos și cartilaginos se produc în cazul osteotomiilor prin manevre intempestive, sau dacă se folosesc dălți insuficient ascuțite ori prea înguste. După S e r c e r, trebuie așteptat rezultatul final minimum 6 luni, deoarece pielea întinsă deasupra le netezește, grație exercitării unei presiuni ușoare și permanente.

Micoza faringiană, după antibioterapie. Întreruperea antibioticului, administrarea medicației antifungice și pensulațiile cu glicerină boraxată rezolvă această complicație dezagreabilă pentru pacient.

Alergia, intoleranța la medicamente sînt rezolvate de suprimarea factorului declanșant, regim alimentar, antihistaminice de sinteză și eventual o poțiune cu novocaină 0,50% care băută (1—2 linguri pe zi) calmează pruritul.

Algiile nazale postoperatorii. Le-am întîlnit la trei pacienți (1 bărbat și 2 femei) care s-au internat cu algii nazale postoperatorii și nemulțumiți de rezultatul morfologic. După reintervenție (în toate cazurile s-au efectuat și osteotomii), s-a redus și sindromul algic, fără să ne putem încă explica de ce și cum.

Hipoestezia, parestezиile în regiunea operată. Se remit spontan după 4—5 luni de la operație.

Nevralgiile par de origine simpatică și apar de obicei însoțind tulburările vasomotorii. Au sediul în regiunea orbitară și suborbitară.

Tulburările psihice în timpul spitalizării sînt foarte rare.

Tulburările funcției olfactive (anosmia) după C h a m p i o n se pot datora:

— lezării mucoasei;
— obstrucției foselor nazale prin: fose strîmte, cicatrice hipertrofice, sinechii septoturbinale sau lezarea mucoasei;
— tulburările psihice postoperatorii. După C h a m p i o n ar explica cele mai multe anosmii după rinoplastii.

* * *

Care este timpul cel mai favorabil pentru reintervenție?

Unii se grăbesc în dorința de a termina cît mai repede. Alții, dimpotrivă, dezamăgiți și descurajați de primul rezultat, ezită să mai reintervină.

Majoritatea deformațiilor postoperatorii datorîndu-se hiperplaziilor conjunctive subcutane, se recomandă reintervenția după 4—5 luni, adică atunci cînd se consideră încheiat procesul

de cicatrizare. Se apreciază, în cazul traumatismelor, 2—3 luni un interval minim, 5 luni mijlociu, și 12 luni maxim. Niciodată deformările postoperatorii nu trebuie privite cu disperare sau indiferență, toate se pot corecta, fiecare avînd pentru aceasta un moment optim (P. Tessier).

Pregătirea actului chirurgical, desfășurarea sa și îngrijirile postoperatorii oferă astăzi pacientului, dacă nu siguranță — în medicină nimic nu este sigur — totuși încredere pentru o vindecare în condiții satisfăcătoare.

CHIRURGIA REPARATOARE ȘI RECONSTRUCTIVĂ A NASULUI

Are ca scop restaurarea unei piramide distruse complet sau parțial.

Leziunile grave, care impun rinoplastia reparatoare sau reconstructivă, pot fi consecințe ale:

— unei malformații congenitale;

— unui traumatism: de război (prin arme albe) sau în timp de pace (prin accidente de circulație, muncă, mușcătură — de animal sau om);

— unor afecțiuni — mai rare: sifilis, lupus, tumori.

Intervenția chirurgicală se va face precoce, în leziunile posttraumatice și tumori, și mai tîrziu în cazul displaziilor congenitale sau prin celelalte boli citate mai sus.

Malformațiile congenitale

Aplazia nazală

Este absența totală a nasului. Se întîlnește excepțional de rar, pentru că de obicei coexistă cu malformații incompatibile cu viața.

S-au mai descris ciclocefalii, care în loc de nas prezintă un rudiment asemănător cu o trompă (fig. 420). Un asemenea caz a fost prezentat în 1935 de Davis. Copilul a trăit numai două ore și avea și orbitele rudimentare.

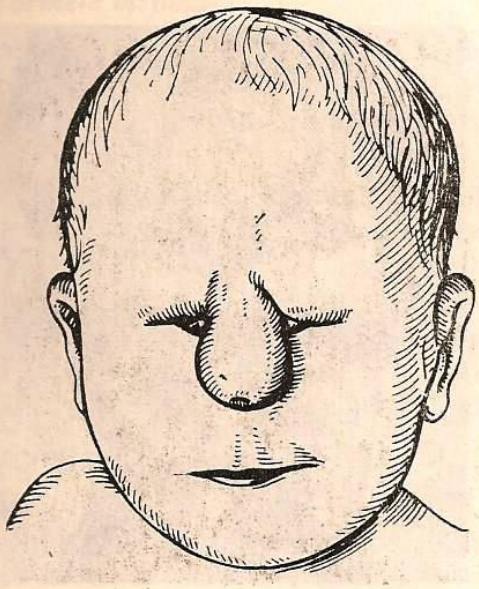

Fig. 420. Ciclocefal (din Sercer), desen după cazul lui Davis.



Fig. 421. Agenezie nazală unilaterală (după Sercer).

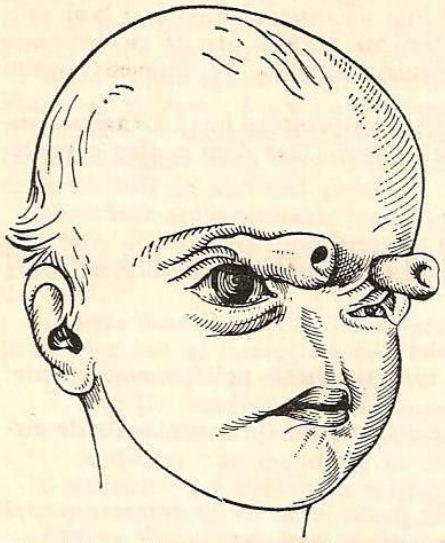

Fig. 422. Fisura mediană majoră (după Sercer).

Agenezia nazală unilaterală (fig. 421).

Coexistă cu absența fosei și a sinusurilor de partea respectivă, ambele fiind înlocuite de un bloc osos masiv. Este mai frecventă; de cele mai multe ori fosa existentă este normal conformată și aptă funcțional.

Fisurile mediane ale feței

Schizorinia se produce în săptămînile 5—8, prin defecte de coalescență a mugurilor feței.

a) **Fisura mediană majoră.** Este determinată de lipsa de coalescență între mugurele nazal intern și extern. Peretele lateral al piramidei este separat de sept, oasele proprii lipsesc și apertura piriformă ajunge pînă la glabelă sau frunte.

Există două apendice care se deschid distal prin cîte o narină și sînt separate între ele de o depresiune profundă (fig. 422). Malformația se însoțește cîteodată de o fantă mediană a buzei superioare și de hipertelorism.

b) **Fisura mediană mijlocie.** În acest caz piramida este unică, dar largă și turtită. Pe linia mediană există o depresiune, iar oasele proprii sînt rudimentare. Nasul este bifid de la rădăcină la vîrf (fig. 423), hipertelorismul nu se constată întotdeauna.

Uneori depresiunea mediană este înlocuită de o proeminență ca un rostrum.

c) **Fisura mediană minoră.** Este cel mai des întîlnită. Nasul are doar vîrful bifid. Nu se însoțește de hipertelorism, bolta osoasă fiind normală (fig. 424).



Fig. 423. Fisura mediană mijlocie (după Sercer).



Fig. 424. Fisura mediană minoră (după Sercer).

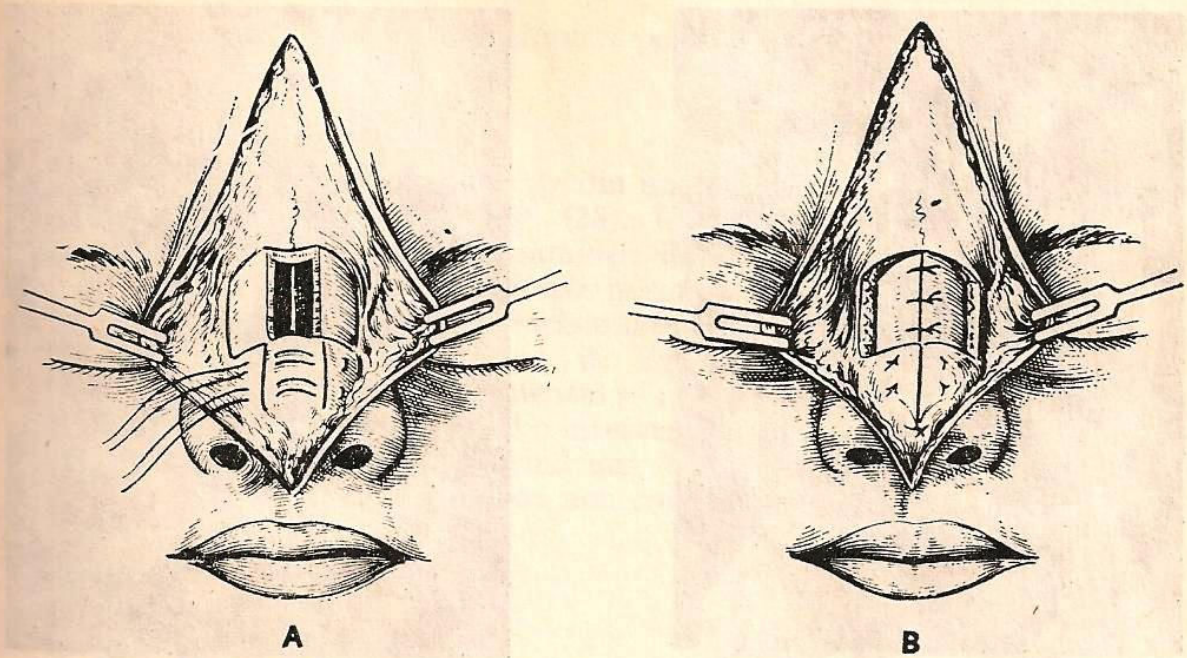

Fig. 425. *A* și *B* — tratamentul fisurii mediane mijlocii (după Mounier-Kuhn).

După K r m p o t i c, aceste malformații se datoresc îngroșării anormale a lamei perpendiculare a etmoidului, care poate ajunge pînă la 2 cm. Fosele sînt căptușite de o mucoasă normală.

T r a t a m e n t

În formele mijlocii:

— rezecție cutanată eliptică de la frunte la baza columelei;
— osteotomie laterală pentru îngustarea piramidei osoase;
— îngustarea piramidei cartilaginoase prin sutura cartilajelor triunghiulare (fig. 425, *A* și *B*);
— uneori este necesară ridicarea înălțimii piramidei prin introducerea unui grefon osos (fig. 426, *A* și *B*).

S e r c e r recomandă intervențiile la vîrstă tînără, pentru ca deformațiile să nu se accentueze. Începe cu rezecția submucoasă a septului folosind incizia externă mediosagitală. Acest timp operator împiedică progresarea hipertelorismului. La copii, intervențiile se pot succede la intervale mai mari ca la adult, iar rezultatul final este mai bun.

În formele minore

Incizia pielii romboidală, cu excizia rombului circumscris. Tratamentul este ca al lobulului larg: secționarea alarelor la nivelul bolții și sutura celor 2 stîlpi mediali între ei (fig. 427).

Dacă malformația este redusă, nu mai este necesară incizia pielii, calea de acces vestibulară fiind suficientă pentru corecția alarelor. Uneori depresiunea

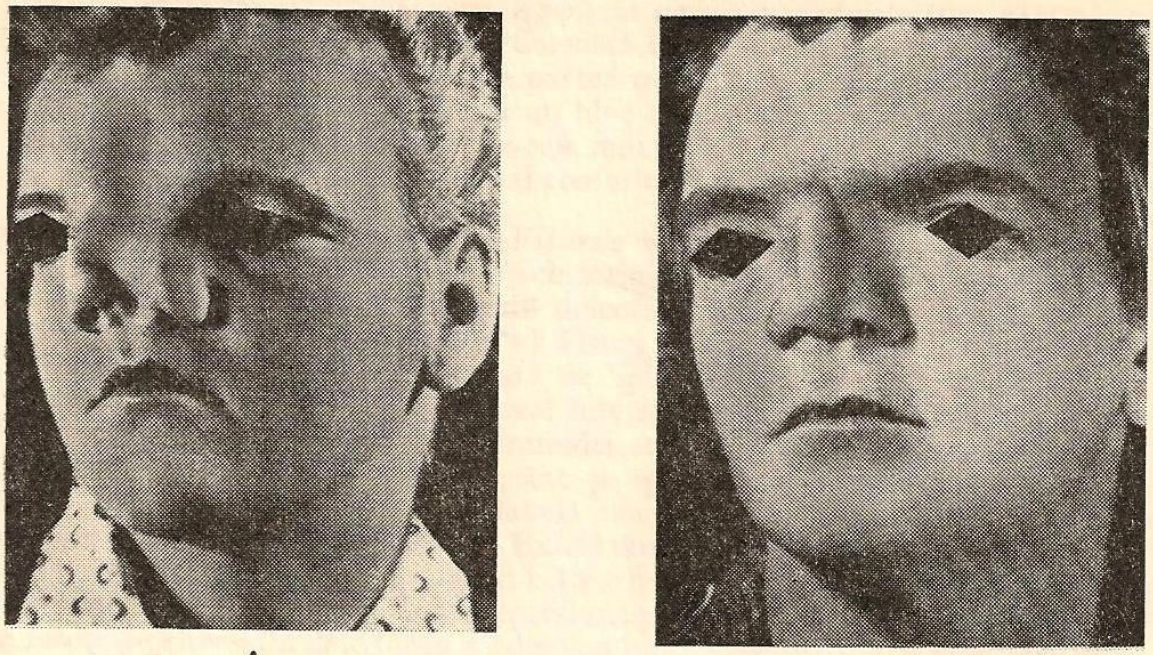

Fig. 426. *A* şi *B* — tratamentul fisurii mediane mijlocii a inclus şi introducerea unui grefon osos (după Sercer).

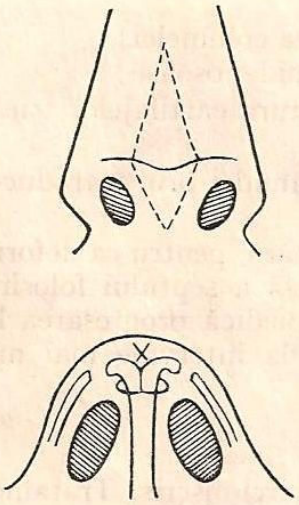

Fig. 427. Tratamentul fisurii mediane minore (al nasului bifid) — după Mounier-Kuhn.

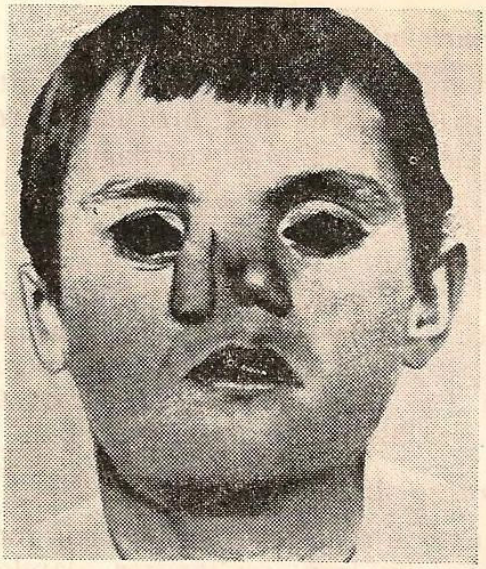

Fig. 428. Proboscis lateralis (după Sercer).

dintre alare sau cartilajele triunghiulare poate fi umplută cu grefon osos sau de cartilaj.

Proboscis lateralis

Este o pseudotrompă ce pornește din unghiul intern al orbitei și se termină printr-un rudiment narinar (fig. 428). Uneori este complet liberă, alteori acolată de peretele lateral al piramidei. Poate coexista cu alte malformații.

Cealaltă jumătate a piramidei este normală.

Se intervine chirurgical prin incizie lateronazală (fig. 429) sau prin tunelizare (Recamier, Florentin, fig. 430).

Sercer e de părere ca rudimentul să fie extirpat în timpul copilăriei, fiind insuficient pentru a încerca cu el o intervenție reconstructivă. Autorul recurge la aceasta după pubertate, folosind una din tehnicile clasice.

Pentru respirație, deschide fosa nou construită în cea normală.

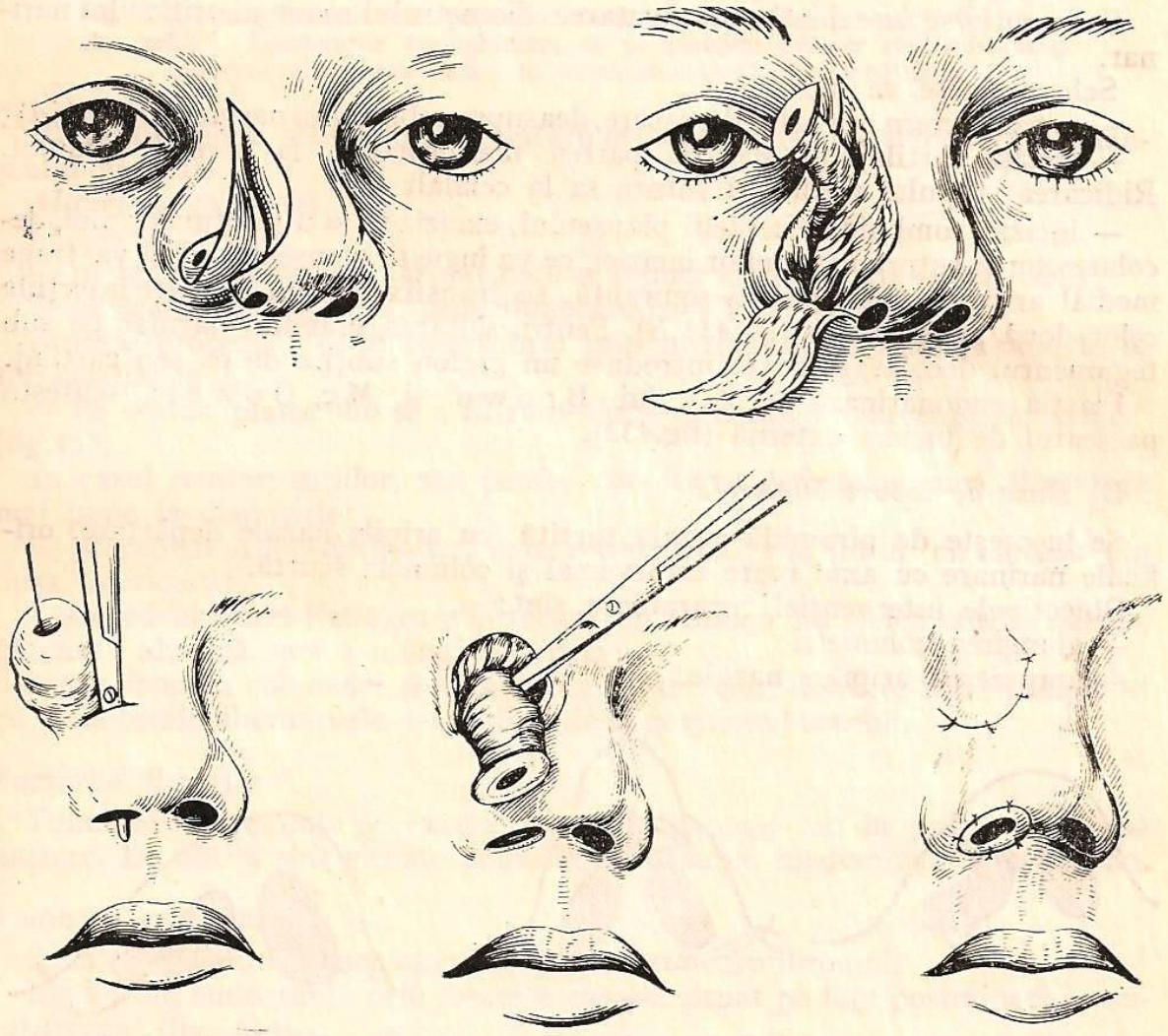

Fig. 429 și 430. Tratamentul în proboscis lateralis (după Mounier-Kuhn).

Malformaţiile legate de buza de iepure.

A) *Buza de iepure unilaterală*

De partea malformaţiei:
- narina este turtită;
- aripa nazală este mai coborîtă şi apropiată de buza superioară, decît de partea sănătoasă;
- vîrful nazal este asimetric din cauza aripii mediale a alarului mai scurtă şi a celei laterale, oblicizată;
- planşeul fosei este lărgit din pricina aripii laterale, împinsă lateral;
- diametrul mare al orificiului narinar este dispus transversal;
- există o deviaţie concomitentă a septului nazal.

Tratamentul chirurgical vizează:
— corectarea deviaţiei de sept;
— îngustarea planşeului şi apropierea de linia mediană a inserţiei aripii nazale;
— simetrizarea vîrfului prin corectarea alarelor.

Consecutiv se va schimba şi orientarea diametrului mare al orificiului narinar.

Schematic se va face:
— incizie externă în aripi de pasăre, deasupra rebordului narinar (fig.431,*A*);
— incizia cartilajului alar de partea malformaţiei, la nivelul domului. Ridicarea stîlpului medial şi sutura sa la celălalt;
— incizia romboidală a pielii planşeului, excizia sa şi a ţesuturilor moi, decolarea lor şi sutura marginilor inciziei, ce va îngusta planşeul fosei şi va trage medial aripa nazală. Pentru siguranţă, se transfixează un fir între inserţiile celor două aripi nazale (fig.431,*B*). Pentru săltarea pragului narinar pe sub tegumentul decolat, se poate introduce un grefon subţire de os sau cartilaj.

Plastia endonarinară în Z a lui Brown şi Mc Dowell scuteşte pacientul de incizia externă (fig.432).

B) *Buza de iepure bilaterală*

Se însoţeşte de piramidă nazală turtită, cu aripile nazale depărtate, orificiile narinare cu axul mare transversal şi columela scurtă.

Obiectivele intervenţiei reparatoare sînt:
— alungirea columelei;
— apropierea aripilor nazale.

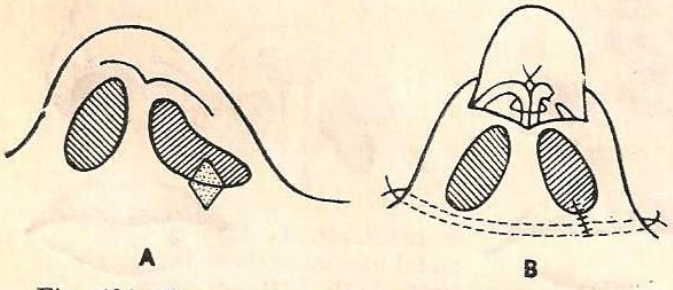

Fig. 431. Corectarea buzei de iepure unilaterală (după Mounier-Kuhn).

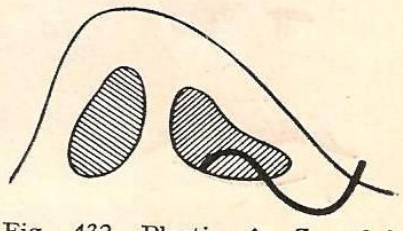

Fig. 432. Plastia în Z a lui Brown şi Mc Dowell.

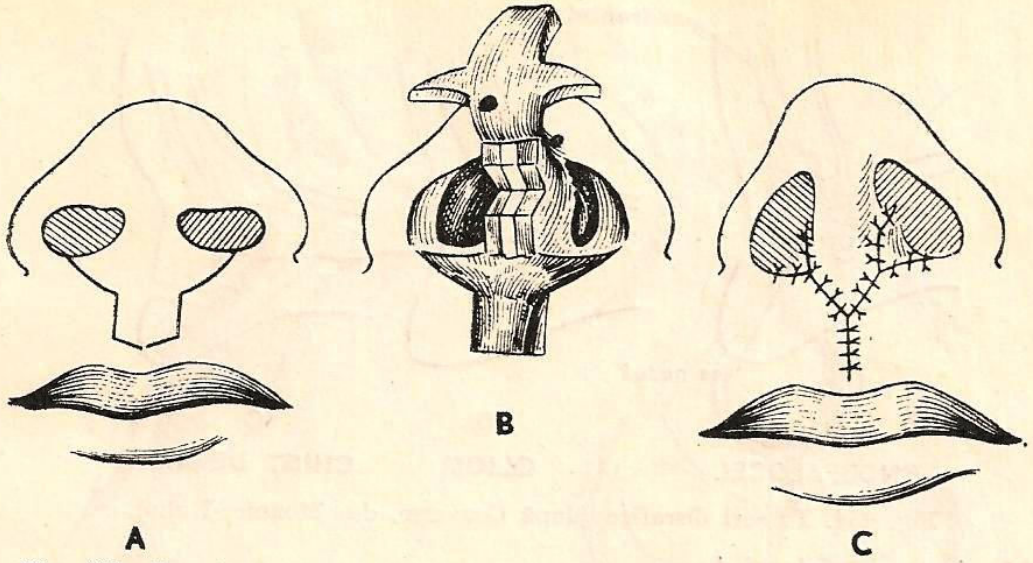

Fig. 433. Alungirea columelei pe seama planşeului şi filtrului (procedeul Converse, „în treflă"). Lambourile triunghiulare de pe planşeul narinar sînt ridicate şi suturate în ancoşele făcute în subcloazon (după Mounier-Kuhn).

Rezultă implicit schimbarea orientării orificiilor narinare şi îngustarea planşeului narinar.

Alungirea columelei

Se poate obţine:

— pe seama planşeului narinar care se reduce concomitent (v. fig. 358);

— pe seama filtrum-ului, prin alunecare în VY (v. fig.357,*A*).

Ambele procedee pot fi completate prin introducerea unui grefon de os sau cartilaj în L.

— Pe seama planşeului şi a filtrum-ului — procedeul Converse, „în treflă" (fig.433).

În cazul reintervenţiilor, sau pentru corectarea defectelor mari, literatura mai pune la dispoziţie:

— procedeul Abbé-Estlander, care reconstituie filtrum-ul cu lambou din buza inferioară;

—procedeul Morel-Fatio, care formează un lambou din pielea crestei nazale, pe care-l alunecă spre a alungi columela;

— secţionarea columelei şi alunecarea ei anterior, defectul fiind completat cu grefă totală liberă (piele + cartilaj) de la pavilionul urechii.

Tumorile disrafice

Tumorile congenitale se exteriorizează la naştere sau în primii ani după naştere. De obicei sînt situate la rădăcina nasului, median sau paramedian.

Tumorile neurogene

Se citează meningo-encefalocelul, gliomul şi neurofibromul.

Ele ies din endocraniu prin *foramen caecum* situat pe faţa posterioară a osului frontal (fig. 434).

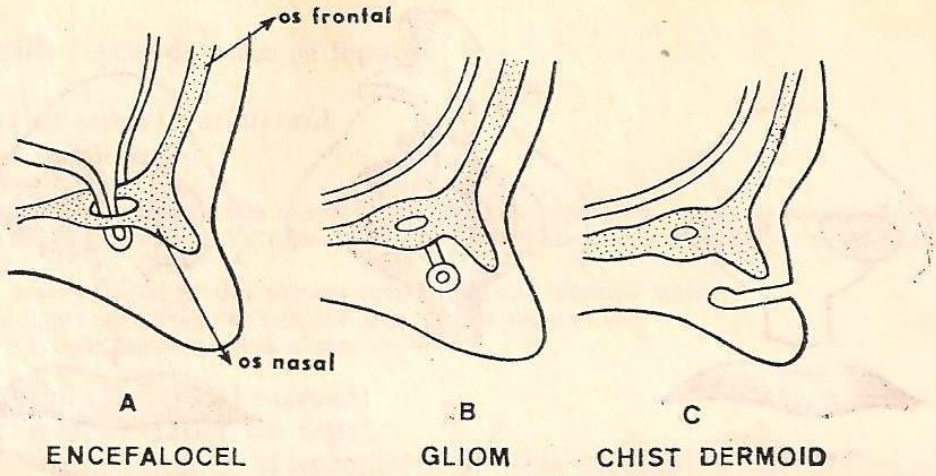

Fig. 434. Tumori disrafice (după Converse, din Mounier-Kuhn).

1. *Meningo-encefalocelul*

Este de fapt o herniere. Atunci cînd ţesutul care herniază este doar meningeal, se numeşte meningocel. Cînd herniază şi substanţa cerebrală, se numeşte meningoencefalocel.

E situat în regiunea nazofrontală, median sau paramedian, extra- sau intranazal. Este acoperit cu piele normală sau modificată (îngroşată, aderentă).

Tratamentul. Este chirurgical şi constă în ablaţia formaţiunii, secţionarea pedicului, sutura durei mater. Dacă breşa a fost mare, este necesară o grefă de fascia lata sau derm. Mulţi preferă calea de acces neurochirurgicală.

Este bine ca intervenţia să fie amînată cît mai tîrziu posibil (Neveu), uneori însă copilul trebuie operat imediat după naştere (F è v r e, H u g u e n i n). Dacă meningoencefalocelul coexistă cu alte malformaţii grave, nu se mai operează.

2. *Gliomul* (fig. 434, *B*)

Este separat de encefal sau legat numai de un tract fibros.

Se întîlneşte în variantă extra- sau intranazală.

Tratamentul. Chirurgical, precoce, înainte de a se produce deformaţii osoase ireversibile.

Se preferă calea externă frontoetmoidală, ce permite vizualizarea formaţiunii.

3. *Neurofibromul*

De cele mai multe ori se găseşte în cadrul unei neurofibromatoze. Coexistă cu alte tumori. Are pete cafenii şi se dezvoltă lent, fără să deformeze scheletul osos.

Tratamentul. Chirurgical, se extirpă.

Tumorile ectodermice (*Chistul dermoid*) (fig. 434, *C*).

De obicei sînt tumori congenitale şi se prezintă sub formă de chisturi sau fistule ale dorsului nazal.

Este discutabil dacă au punct de plecare facial superficial sau endocranian.

În majoritatea lor sînt subcutane, dar uneori prezintă un traiect pe sub osul propriu sau frontal.

Aproape totdeauna sînt pe linia mediană, de la unghiul nazofrontal pînă la vîrful nasului (fig. 435).

Se pot prezenta ca:

1. *Chist propriu-zis* — rotund, fluctuent, mobil sub piele. Are pereţii căptuşiţi cu epiteliu pavimentos şi conţine lichid sebaceu. Cînd se suprainfectează, aderenţele fac disecţia sa dificilă.

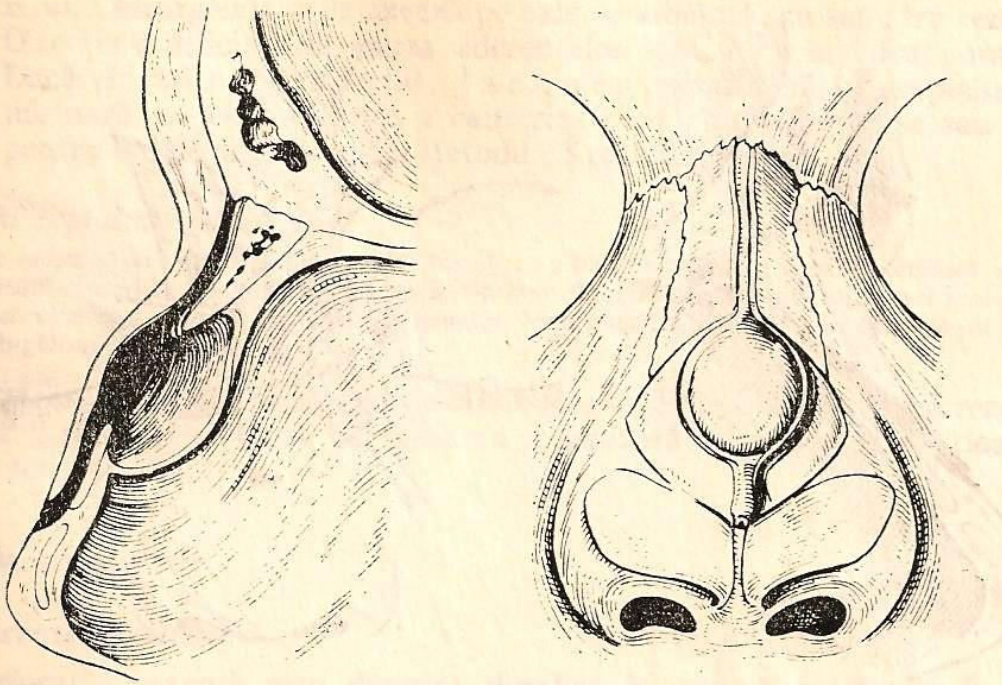

Fig. 435. Chistul dermoid (după Berendes).

2. *Fistulă* — mediană, unică sau dublă, umedă; prin orificiu ies cîteva fire de păr. Fistula poate avea prelungiri:

a) ascendentă — cel mai frecvent: sub oasele proprii pînă la sinusul frontal sau celulele etmoidale;

b) profundă — în sept.

O m b r e d a n n e a descris o prelungire ce pornește de la rădăcina oaselor proprii, ajunge în planurile frontale superficiale și apoi pătrunde printr-un orificiu osos sub glabelă, pînă în profunzime (fig. 436, *A*).

După O m b r e d a n n e, chistul și fistula sînt doar două aspecte ale unei aceleiași afecțiuni congenitale.

Tratament. Chirurgical — extirpare. Examenul radiologic prealabil cu injectare de lipiodol prin orificiul fistulei sau direct în chist, evidențiază prelungirile și ușurează considerabil intervenția.

Chiar numai injectarea preoperatorie cu albastru de metil permite excizia completă a traiectului în condiții de mai multă siguranță.

Se preferă calea de acces externă (C o n v e r s e) cu incizie mediosagitală sau transversă concavă în sus, deasupra bolții osoase. Se disecă cu ușurință formațiunea lateral și inferior. Mult mai greu se disecă prelungirea superioară. Dacă traiectul ajunge sub oasele proprii, devine necesară discizia lor (fig. 436, *B*). Alteori, traiectul trebuie urmărit prin secționarea cartilajelor triunghiulare sau în profunzimea cartilajului patrulater.

K a z a n d j i a n propune în chistul dermoid al septului, situat în porțiunea sa înaltă, marsupializarea cavității operatorii în fosele nazale, deschizînd-o larg.

Preferabilă, atunci cînd se poate, este extirparea completă; ea evită cu certitudine recidivele.

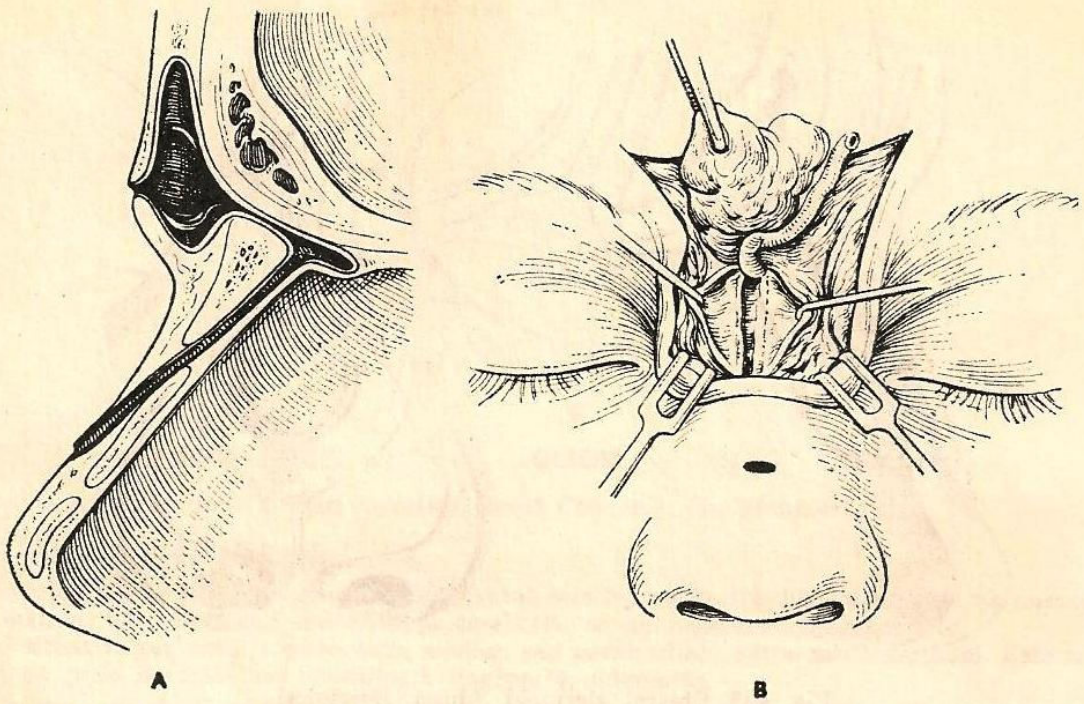

Fig. 436. *A* — traiectul chistului dermoid descris de Ombredanne; *B* — tratamentul chirurgical al chistului dermoid (după Berendes).

Tumorile mezodermice

Hemangiomul

Poate fi:

— superficial, uşor de recunoscut;

— profund, de tip cavernos, greu de diagnosticat: apare ca o tumefacţie acoperită de o piele uneori uşor albăstruie, este moale, creşte cînd copilul strigă şi este depresibilă la apăsare.

Dacă există o reacţie fibroasă importantă, diagnosticul se complică.

Tratament. Trebuie instituit timpuriu:

— Radiumterapia pentru formele extinse, la care actul chirurgical ar fi mutilant.

Se face cu multă atenţie, de către persoane cu experienţă, iar unii (M o u n i e r - K u h n) o proscriu.

— Injecţiile sclerozante trebuie şi ele făcute cu mare atenţie şi de către persoane competente, pentru a evita riscul unei necroze tegumentare.

— Chirurgical — în special pentru formele limitate. Unii decolează pielea şi o răzuiesc pe faţa profundă, apoi o aplică la loc. Alţii excizează pielea şi o înlocuiesc printr-o grefă liberă.

Alte tumori congenitale

Chistul planşeului narinar

Este un chist seromucos, în legătură cu o prelungire a canalului lacrimonazal. Este situat pe orificiul piriform şi ridică relieful şanţului nazogenian.

Tratament. Chirurgical: se excizează pe cale vestibulară, cu sau fără rezecție osoasă. Disecția e dificilă din cauza aderențelor strînse cu învelișul cutaneo-mucos. Dacă chistul a fost infectat, J a c q u e s recomandă marsupializarea pe cale narinară, cu excizie largă și cauterizare cu clorură de zinc sau acid cromic, pentru a distruge epiteliul. Metoda dă rezultate bune.

Chistul septului cartilaginos

Își are originea în relicvatele organului lui J a c o b s o n. La rinoscopia anterioară, septul apare boltind simetric. La palpare, formațiunea este fluctuentă, ori mai mult sau mai puțin dură. Dacă este mare, poate lărgi dorsul nasului. Prin puncție, din chist se extrage un lichid mucos alb-gălbui.

Tratament. Se scoate prin rezecție submucoasă. Este bine ca totuși rezecția cartilajului să fie economică, pentru a nu fi necesară introducerea ulterioară a unui grefon.

Stenozele congenitale

A) *Stenoza posterioară*

Imperforația coanală este descrisă detaliat în cadrul patologiei foselor.

B) *Stenozele mijlocii*

Sînt secundare unei deviații congenitale a septului nazal sau sînt realizate de o strîmtoare congenitală a foselor, coexistînd cu hipoplazia maxilarelor superioare și prognatism.

C) *Stenozele anterioare*

1. *Imperforația sau atrezia narinară congenitală*

Este foarte rară și aproape totdeauna unilaterală.

Tratament. Se secționează aripa nazală la bază. Se croiește în șanțul nazogenian un lambou cu pedicul inferior, de forma și cu dimensiunile patului sîngerînd. Se acoperă patul cu lamboul secționat și în locul lamboului se implantează și se suturează aripa nazală, care astfel este deplasată lateral (v. fig.389).

Operația nu se recomandă a fi făcută prea devreme.

2. *Hipoplazia aripii narinare*

În această malformație de obicei se găsește lobulul înalt și distanța între aripile nazale, mică.

Aripile trebuie mutate în afară, suprafețele sîngerînde rezultate după secțiune fiind acoperite cu lambouri pediculate de piele din regiunea nazogeniană (ca mai sus).

3. *Insuficiența alară (colapsul narinar)*

Se operează doar după pubertate; intervenția corectoare s-ar putea efectua:

— prin incizii haşurate ale aripii laterale a alarului după, evident, expunerea sa prealabilă;

— prin armarea aripii laterale cu cartilaj din conca auriculară. Pentru această operaţie considerăm preferabilă calea de acces retrogradă (v. fig. 369).

TUMORILE NAZALE

Pot fi benigne sau maligne. Mai întîi trecem în revistă tumorile benigne ale piramidei şi ale septului şi apoi tumorile maligne ale acestor formaţiuni.

Tumorile benigne ale piramidei nazale

Tumorile benigne congenitale

După origine, M. Neveu le împarte în: neurogene: meningoencefalocelul, gliomul, neurofibromul; ectodermice: chistul dermoid; mezodermice: hemangiomul.

Nu revenim, fiind descrise la capitolul malformaţiilor.

Tumori benigne care nu sînt congenitale

Literatura descrie: tumori superficiale: rinofima, nevii, cheloidele etc.; tumori profunde: chisturile prin incluziune, tumorile benigne subcutane (lipome etc.).

După Neveu, tumorile benigne cutane şi subcutane nu au particularităţi remarcabile.

Rinofima (fig.437).

Este o deformaţie a lobulului nazal, lăsînd indemn cartilajele nazale şi orificiile narinare, o acnee hipertrofică, care se produce printr-o degenerescenţă glandulară hiperseboreică a glandelor sebacee. Se însoţeşte şi de o hiperplazie telangiectazică a ţesutului conjunctiv.

Tratamentul este chirurgical. Nu se mai recomandă preoperator diatermocoagularea pentru reducerea sîngerării în timpul intervenţiei, din cauza riscului necrozei de cartilaj sau vîrf al nasului în totalitate (Maliniac).

1. Ablaţia parţială (decorticarea) păstrează ţesutul celular profund şi puţurile epidermice, ceea ce favorizează epidermizarea postoperatorie prin insule. După operaţie se aplică pansamente grase. Epidermizarea este destul de înceată. Nu se acoperă plaga cu grefă de piele, pentru a evita incluzia epidermică.

2. *Ablaţia totală (Aubry). Timpii operatori:*

a) Incizia formaţiunii pe întreg perimetrul ei, lăsînd pe loc tegumentul din imediata vecinătate a orificiilor narinare, tegument dealtfel nemodificat.

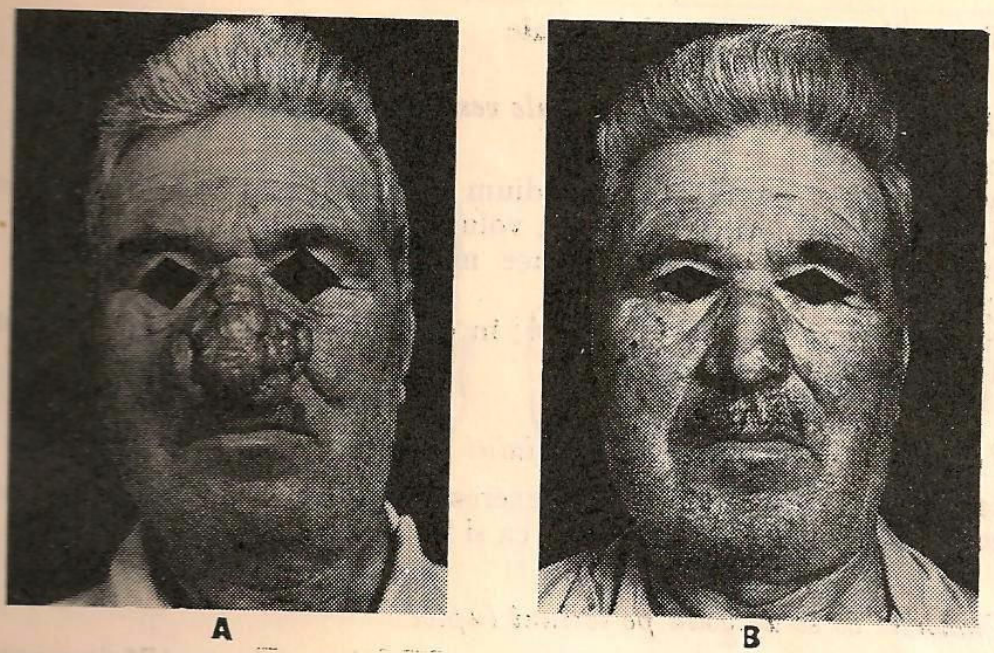

Fig. 437. *A* și *B* — rinofima înainte și după operație (caz operat de Șt. Udrescu).

b) Decolarea se face, cu bisturiul, pînă la planul cartilaginos, care va fi respectat. Este bine să înceapă din porțiunea proximală, pentru că în regiunea aripilor e mai dificilă. Se extirpă astfel tumoarea în totalitate. Decolarea este sîngerîndă, dar tamponamentul cu ser fiziologic rece realizează o hemostază suficientă. În punctele care sîngerează mai abundent se poate recurge la electrocoagulare; în același scop, Fouquet și Bouchet utilizează bisturiul electric. Atenție la planurile profunde atunci cînd se fac manevrele, pentru a nu leza elementele cartilaginoase.

c) Odată terminată decolarea, unii pun pansament gras direct pe plagă, așteptînd epidermizarea. Alții acoperă plaga cu o grefă liberă dermoepidermică sau de piele totală, care se suturează. Pansament cu comprese îmbibate în ser fiziologic.

Îngrijiri postoperatorii:

— Pansament nazal superficial, la fiecare 2 zile, cu comprese îmbibate în ser fiziologic. În ziua a 6-a — 7-a după operație, pansamentul nazal se desface complet și se scot firele.

Chiar dacă grefa nu prinde de la început pe toată suprafața, zonele rămase se vor acoperi prin epidermizare secundară.

— Toaleta plăgii de prelevare a grefei de piele și pansament la fiecare două zile.

Chisturile prin incluziune

De obicei, incluziuni epidermice se observă mai ales ca urmări timpurii sau îndepărtate ale traumatismelor sau intervențiilor chirurgicale pe piramidă și în special pe lobul. Se extirpă pe cale endonarinară, rinoplastică.

Tumorile maligne ale piramidei nazale

a. *Epiteliomele pielii piramidei şi ale vestibulului*

Mijloace terapeutice:

— radioterapia; se aplică ace de radium sau radioterapie de contact, metoda Chaoul, în cazul tumorilor reduse ca volum;

— electrocoagularea; poate produce mutilări reparabile mai tîrziu prin plastii;

— exereza chirurgicală a piramidei; în cazul tumorilor mari. E urmată de rinoplastie reconstructoare.

b. *Epiteliomele infiltrante ale unghiului intern al orbitei*

Tratamentul lor este chirurgical: exereza pielii şi, din cauză că tumoarea invadează şi etmoidul, se va proceda ca şi în tumorile etmoidale.

c. *Tumorile ce se dezvoltă pe leziuni lupice*

Se electrocoagulează. Fiind recidivante, se ajunge la mutilări progresive. Reparaţia chirurgicală este permisă doar după un timp. Pînă atunci se recomandă proteza nazală.

* * *

Deşi există o mare diversitate de tumori ale masivului facial superior, M. Gignoux, H. Martin, R. Graille, P. Gadot formulează totuşi o serie de principii generale de tratament:

— Este preferabil ca intervenţia să aibă loc sub anestezie generală, eventual cu hipotensiune controlată. Anestezia locală poate da confortul necesar numai în cazul tumorilor foarte limitate.

— Sînt preferabile căile de acces largi, care să permită vizualizarea optimă a tumorii şi astfel ablaţia ei în totalitate. Totuşi, în măsura posibilului, trebuie avută în vedere şi latura estetică.

— Exereza să fie largă, iar în tumorile benigne, extracapsulară, pentru a evita recidivele. Intervenţiile repetate se fac întotdeauna cu mai multă dificultate.

Totuşi, cîteodată chiar unele tumori benigne (condroame, papiloame, nu au limite nete şi atunci extirparea lor se face anevoios.

— Examenul histopatologic se va executa pe secţiuni din toată piesa extirpată, pentru că uneori în tumorile benigne se pot găsi zone degenerate malign.

— După ablaţia tumorii trebuie inventariate atent leziunile asociate.

— Tratamentul cu agenţi fizici se limitează doar la cîteva tumori. În cazul leziunilor osteocartilaginoase, poate accelera malignizarea.

Toţi bolnavii operaţi, chiar cu tumori a căror benignitate a fost verificată anatomopatologic, trebuie urmăriţi cu atenţie timp de cîţiva ani.

Rinoplastia totală

Pentru o rinoplastie totală sînt necesare: o suprafaţă mare de tegument, nasul nou construit să fie căptuşit cu piele înăuntru şi la exterior şi, în sfîrşit, ca între cele două straturi tegumentare să existe un suport osos sau cartilaginos.

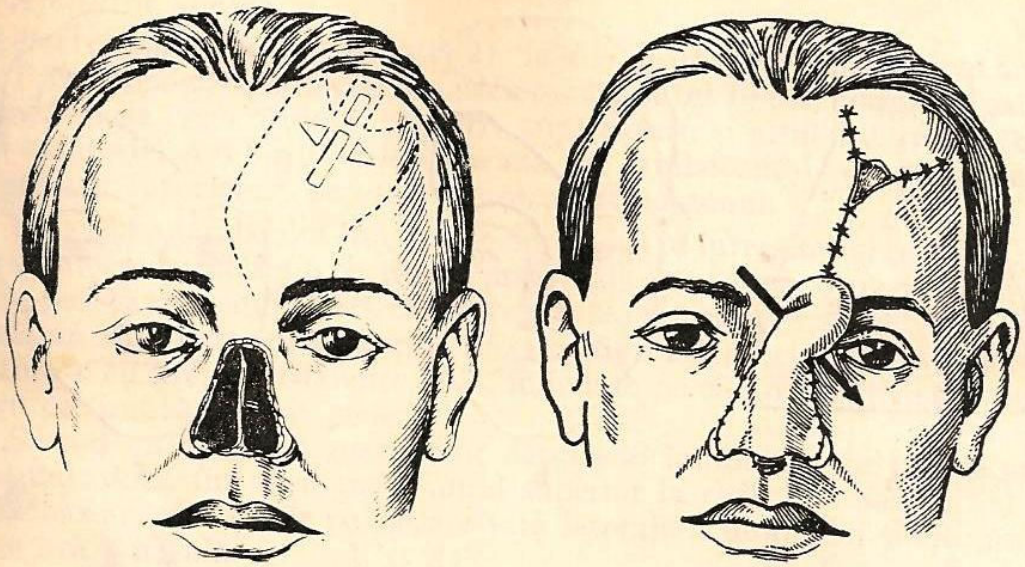

Fig. 438. *A* — lambou frontal oblic armat cu grefon de os sau cartilaj, pentru creasta nazală, cartilajele alare și subcloazon; *B* — sutura lamboului frontal oblic. Săgeata arată puntea făcută de pedicul (după Aubry).

La baza rinoplastiei totale stă vechea metodă indiană, ameliorată în ultimul veac de N é l a t o n, O b r é d a n n e, G i l l i e s, V i r e n q u e, C o n v e r s e etc.

1. *Trasarea lamboului frontal*

Inițial era vertical, astăzi se face însă oblic (procedeul Virenque, fig. 438) sau orizontal (procedeul Nélaton-Ombrédanne, fig. 439), ultimul folosit mai ales la bolnavii cu frunte îngustă sau atunci cînd este nevoie de o cantitate mai mare de piele.

Lamboul oblic este lat de la mijlocul spațiului intersprîncenos, pînă la unirea 1/3 mediale cu 2/3 laterale ale arcadei orbitare superioare. Marginile laterale sînt ușor încurbate, artificiu ce alungește puțin lamboul. Lamboul este lung pînă la linia inserției părului. Marginea superioară e desenată ca în fig. 438 *A*, pentru a permite modelarea subcloazonului și a aripilor nazale. Se incizează marginile lamboului desenat, fără a se decola.

S m i t h și B l a i r, pentru a croi lamboul cît mai exact, fac întîi un mulaj din ceară sau material plastic, căruia îi măsoară: lungimea și lățimea piramidei, aripilor nazale, septului etc. Apoi taie o bucată de staniol cu dimensiunile luate după mulaj, ținînd seama de coeficientul de retracție a pielii. Aplică pe frunte bucata de staniol și trasează marginile lamboului.

Ca principiu, pedicului trebuie să aibă inclus unul din pachetele vasculare supraorbitare (de obicei, pachetul din partea opusă lamboului).

2. *Armarea lamboului*

Fără să fie obligatorie, de obicei totuși, lamboul se armează cu un grefon osos (de la creasta iliacă) sau cartilaginos (fragment costal) 1, 2 sau 4 fragmente:

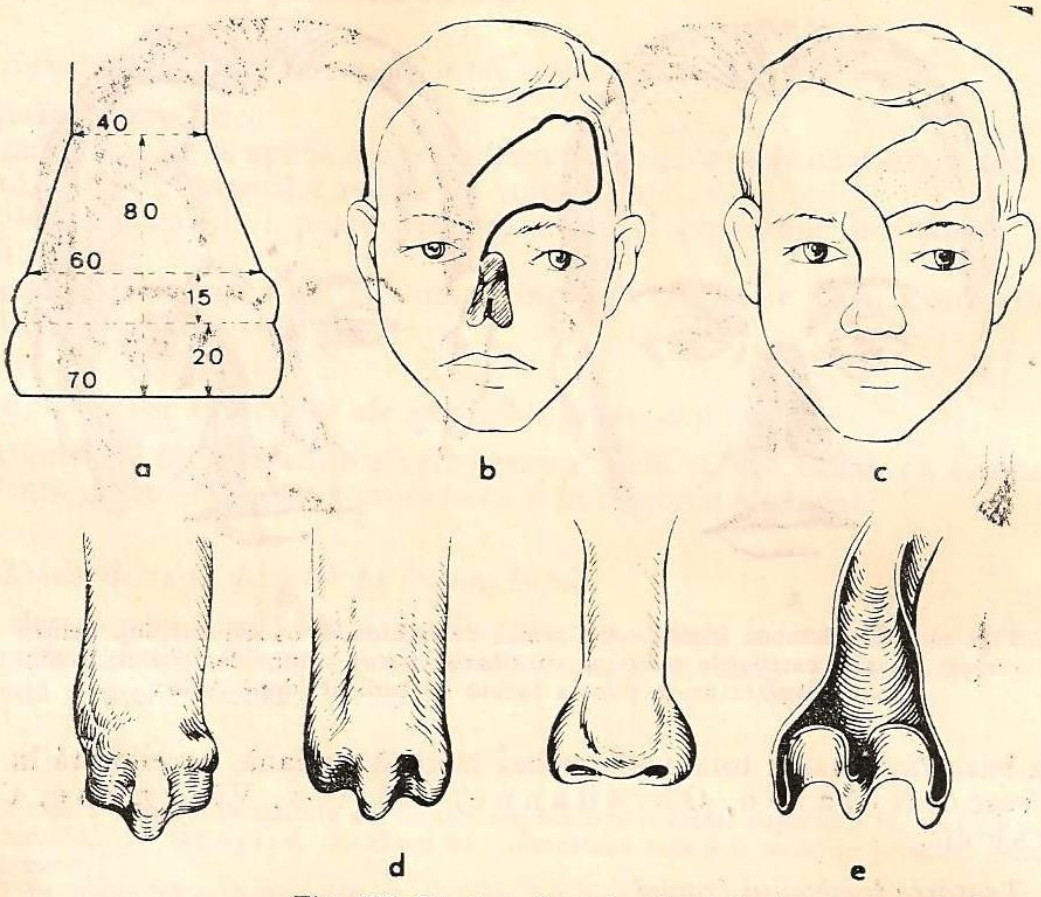

Fig. 439. Lambou frontal orizontal:
a — dimensionarea lamboului folosit în rinoplastia totală; *b*, *c* — trasarea lamboului și acoperirea defectului; *d*, *e* — modelarea subcloazonului și a aripilor laterale (după Berendes).

pentru creasta nazală, pentru subcloazon și eventual 2 pentru aripile nazale. Acestea se introduc sub tegumentul lamboului, printr-o butonieră. Sutura lamboului la loc.

3. *Dublarea lamboului*

După 15 zile se incizează din nou lamboul și se decolează în jumătatea sa superioară (detașînd sau nu aponevroza epicraniană). Se prelevează un lambou dermoepidermic de pe coapsă sau abdomen, cu care se dublează lamboul frontal. Sutura suprafețelor sîngerînde ale celor 2 lambouri. Sutura la pat, cu lăsarea unui dren mic. Lamboul astfel pregătit este așadar *întîrziat, armat și dublat*.

În legătură cu decolarea lamboului, evident înainte de dublare, G i n e s t e t preferă să lase pe loc periostul și aponevroza epicraniană, pentru că:

— epidermizarea spontană peste osul denudat se face cu greutate;

— grefa liberă dermoepidermică cu care de obicei se acoperă patul face priză de asemenea greu pe osul denudat.

Autorul execută cu foarfecele discizia pielii și a țesutului subcutan, de planul epicranian lăsat pe loc.

4. *Aplicarea lamboului*

Se efectuează după aproximativ 21 de zile de la timpul chirurgical anterior.

a) Pregătirea patului nazal: se excizează țesutul fibros, marginile patului se avizează și se creează două planuri: unul extern și altul intern. În dreptul bazei columelei A u b r y confecționează un lambou în U cu balamaua posterioară sau superioară, pe care va așeza subcloazonul.

b) Pregătirea lamboului frontal: se decolează în întregime și se ridică căptușeala dermoepidermică din porțiunea proximală (care după rotire devine inferioară). Se pensează medial și lateral extremitatea superioară a lamboului și așa se modelează subcloazonul și aripile nazale (fig. 439 *d, e*). Sutura elementelor plicaturate cu fire transfixiante în U, înnodate pe cîte o bucățică de compresă pentru ca firul să nu taie pielea.

c) Sutura cu catgut a marginilor căptușelii lamboului de planul profund al patului: două fire mediane — unul superior la rădăcina nasului, al doilea la subcloazon; cîte un fir pe fiecare față laterală a piramidei și cîte un fir pe fiecare aripă nazală.

d) Sutura cu mătase a marginilor lamboului, de planul superficial al patului.

e) Sutura zonei frontale de prelevare a lamboului, după decolare și apropierea marginilor plăgii. Dacă lipsa de substanță este mai mare, se va acoperi cu o grefă liberă de piele.

5. *Secționarea pedicului lamboului*

Se face după 3 săptămîni de la aplicare. Pedicului va fi folosit pentru ameliorarea estetică a suturii frontale.

6. *Modelarea piramidei nou construite*

V a r i a n t e a l e l a m b o u l u i f r o n t a l

Lamboul cu pedicul temporal. Lamboul are pediculul cu origine supraauriculară, lat de 6 cm. Se îndreaptă spre vertex, de acolo se curbează și coboară vertical pe frunte.

N e w îl modifică puțin, aducînd originea pediculului mai în față și astfel închizînd unghiul de la vertex, dintre cele două segmente (fig. 440). În rest, intervenția comportă exact aceiași timpi ca și cea descrisă mai sus.

După A u b r y, indicația majoră a lamboului cu pedicul temporal ar fi rinoplastiile parțiale.

Lamboul prin scalp frontal („scalping forehead flap") (Converse). Are avantajul pediculului foarte larg, ceea ce îi asigură o vitalitate admirabilă.

1. Incizia (fig. 441, *A*) pornește din regiunea supraauriculară (de exemplu stîngă), din dreptul helixului sau tragusului, în orice caz în așa fel încît să includă trunchiul arterei temporale superficiale și majoritatea ramurilor sale; apoi se îndreaptă transversal la vertex, îl depășește, pentru ca în regiunea temporoparietală opusă (dreaptă) să se încurbeze și să ajungă în regiunea frontolaterală din dreapta. Porțiunea frontală are marginea distală orizontală deasupra sprîncenei, lată atît cît se apreciază lățimea piramidei de refăcut. Linia ascendentă a inciziei va fi lungă cît defectul nazal.

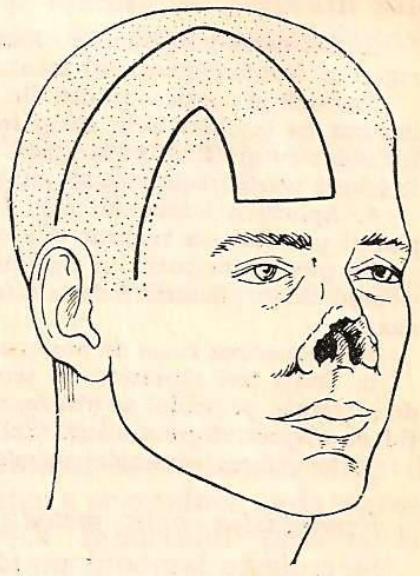

Fig. 440. Lamboul cu pedicul temporal, în varianta lui New (după Aubry).

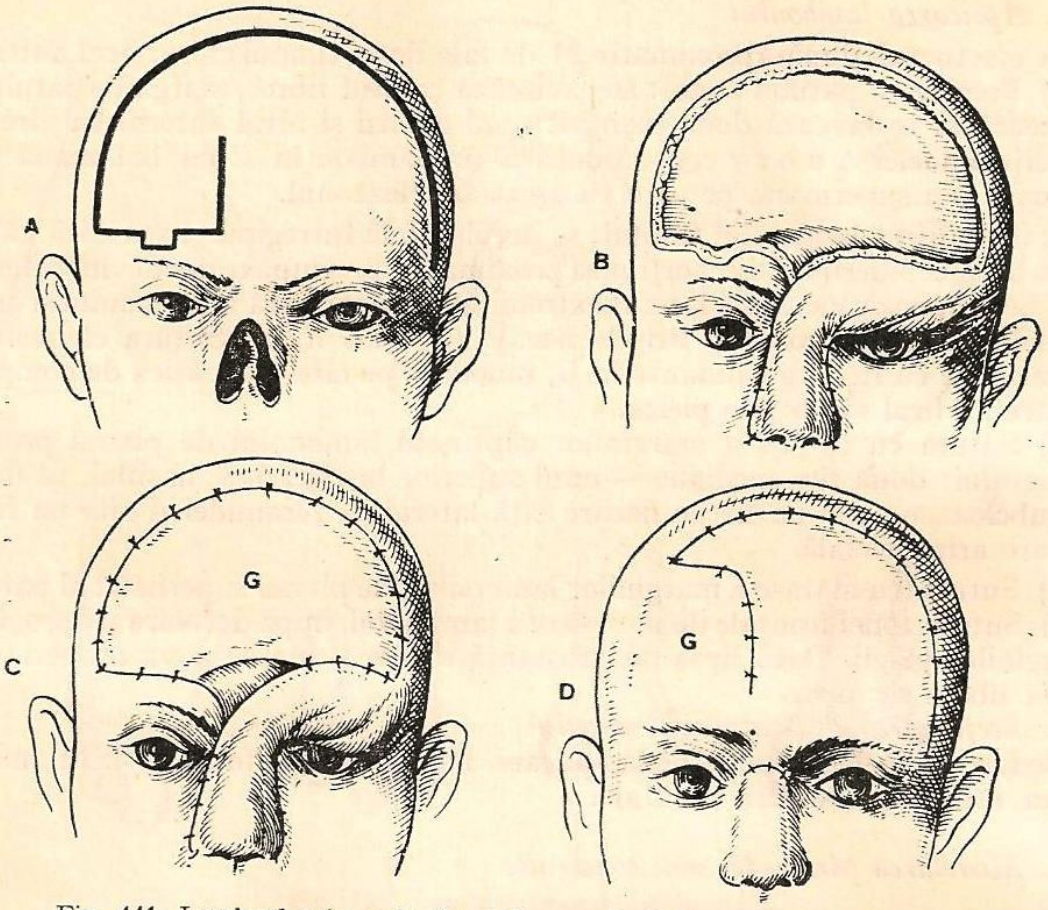

Fig. 441. Lamboul prin scalp frontal, procedeul Converse (după Ginestet).

2. Decolarea lamboului cu foarfecele și comprese, lasă pe loc aponevroza epicraniană și în regiunea frontală mușchiul frontal.

3. Dacă se poate constitui din materialul local un plan profund, atunci acesta se va acoperi imediat cu lamboul prin scalp frontal. Dacă nu există materialul local necesar, lamboul va fi dublat cu grefă de piele liberă (dermoepidermică), lăsînd necăptușit segmentul distal ce va fi folosit pentru columelă și aripile nazale. Lamboul căptușit se așază la loc și se suturează.

4. Aplicarea lamboului (fig. 441, *B*) după 21 de zile de la capitonare (sau imediat dacă planul profund s-a realizat din resurse locale).

Se pregătește patul în regiunea ce trebuie acoperită, excizînd țesutul cicatriceal și confecționînd două planuri. Sutura lamboului în cele 2 planuri, modelarea columelei și a aripilor nazale.

5. Acoperirea zonei de prelevare a lamboului cu o grefă liberă dermoepidermică (fig. 441, *C*).

6. După trei săptămîni se secționează lamboul la nivelul marginii superioare a defectului de corectat; pedicului se utilizează la acoperirea zonei de prelevare, după ce se înlătură pe porțiunea respectivă grefa liberă. (În regiunea frontală rămîne bineînțeles grefa liberă) (fig. 441, *D*.)

7. Modelarea piramidei nazale.

Rinoplastia prin metoda italiană

Se croiește lamboul pe fața anterointernă a brațului (preferabil stîng) și se aplică, dacă este posibil, în aceeași ședință operatorie (fig. 442). Se aplică întîrziat, dacă a fost necesar ca în prealabil să fie căptușit. Imobilizarea brațului prin aparat gipsat.

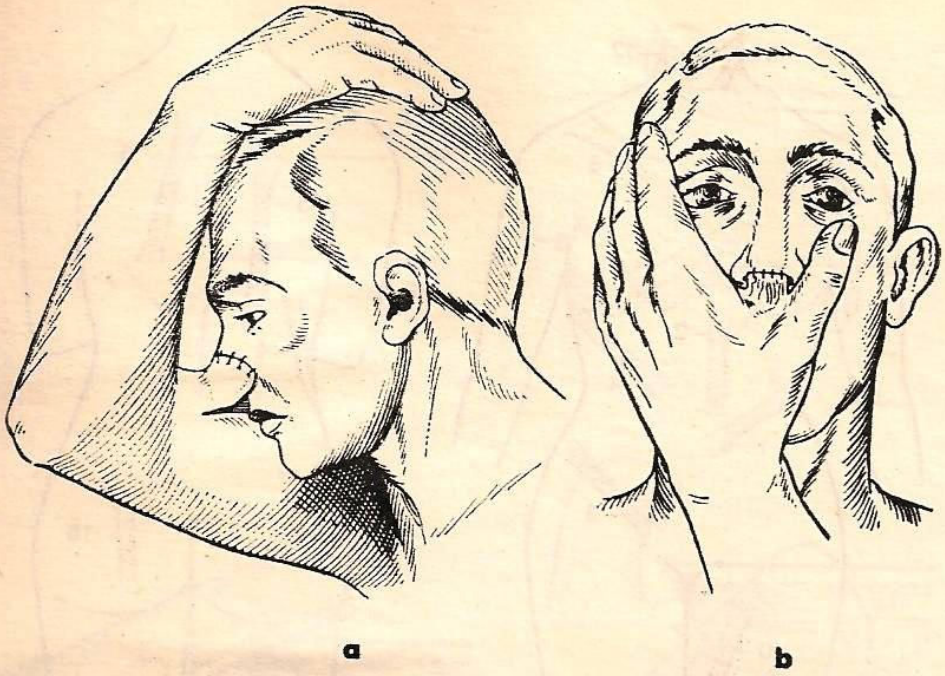

Fig. 442. Metoda italiană:
a — lambou brahial; *b* — lambou din spațiul interdigital (după Aubry).

Rinoplastia cu lambou cilindric

Realizat pentru prima dată în 1917 de Filatov, Ganzer, Gillies, lamboul cilindric a fost mult practicat între cele două războaie. În ultimii 15—20 de ani s-a aprofundat biologia sa.

Lamboul cilindric este un lambou pediculat (mono- sau bi), care transportă un complex tegumentoadipos, ceea ce prezintă o condiție a vitalității sale. Transportul de material se face prin „pășire" sau cu un „transportor" (mîna).

1. *Croirea și tubularea lamboului*

a) Croirea lamboului (fig. 443) de obicei pe fața anterointernă a brațului (longitudinal sau oblic), cervical transvers sau oblic (medial și în jos), acromiopectoral sau lomboabdominal.

Alegerea sediului donator se face ținînd seama de :

— asemănarea pielii (culoare, grosime, cantitate de țesut subcutan, pilozitate) ;

— cantitatea de piele necesară ;

— vizibilitatea cicatricei consecutive.

Pentru alegere contează desigur sexul, vîrsta și leziunile bolnavului.

Raportul optim lățime/lungime este 1/2. Amînarea lamboului timp de 3 săptămîni, cu ambii pediculi în continuitate, pentru a se produce „adaptarea" vasculară și metabolică, permite însă împingerea raportului pînă la 1/3 (Aburel).

Axul lung al tubului trebuie să fie în direcția circulației cutanate, respectîndu-se traiectul venei principale atunci cînd este vizibilă.

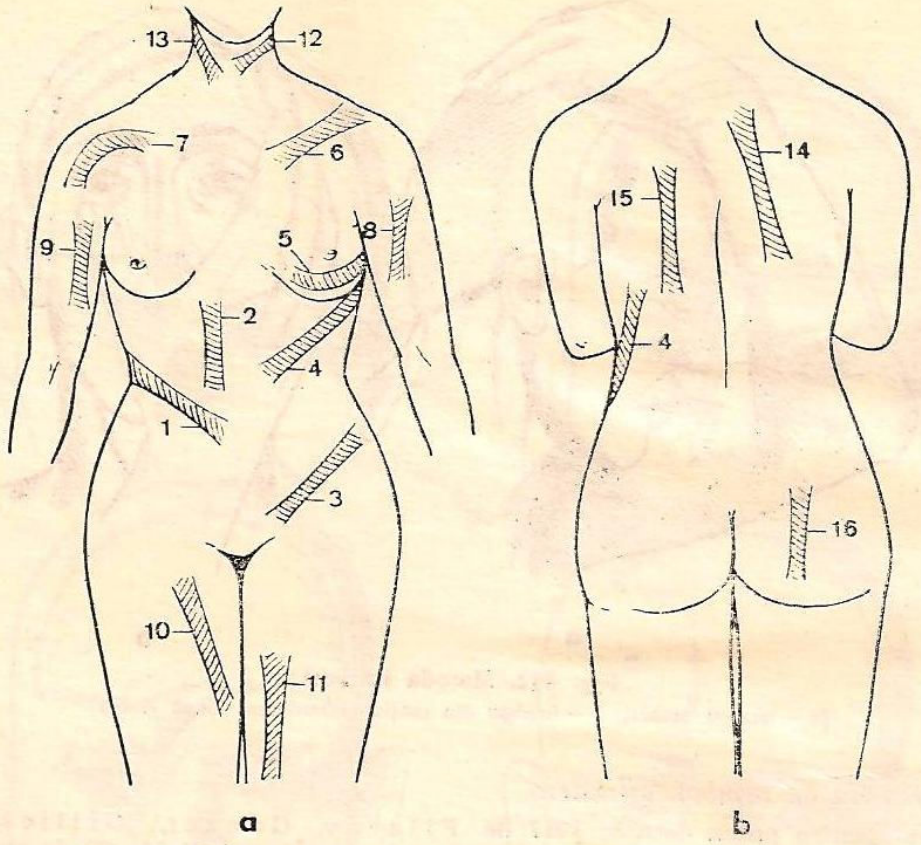

Fig. 443. Sediile uzuale pentru lamboul cilindric (după Seleanu).

Decolarea se face suprafascial, pentru ca hemoragia să fie cît mai redusă. Se lasă țesut celular, atît cît tubul să fie umplut, fără a fi sub tensiune. Țesutul celular în cantitate prea mică determină retracția pielii, iar cantitatea prea mare produce tulburări vasculare cu evoluție pînă la necroză.

Hemostaza trebuie să fie foarte îngrijită.

Pentru a evita tensiunea la nivelul pediculilor și dehiscențele posibile, am folosit în ultima vreme inciziile Kiandski.

K i a n d s k i croiește cîte un lambou triunghiular pentru fiecare pedicul (fig. 444). Vîrful liber al triunghiului va intra în linia de sutură a patului donator.

b) Cilindrarea se execută fără dificultăți, dacă lamboul a fost croit corect.

c) Defectul rezultat după formarea tubului se poate închide, decolînd suficient marginile. Dacă lamboul este însă gros, este preferabil ca patul să fie acoperit cu o grefă de piele liberă dermoepidermică.

2. *Mutarea unui pedicul*

Mutarea unui pedicul al lamboului pe gazda transportoare (de obicei antebrațul stîng). În cazul lamboului brahial sau din vecinătate (cervical, acromiopectoral), acest timp este suprimat.

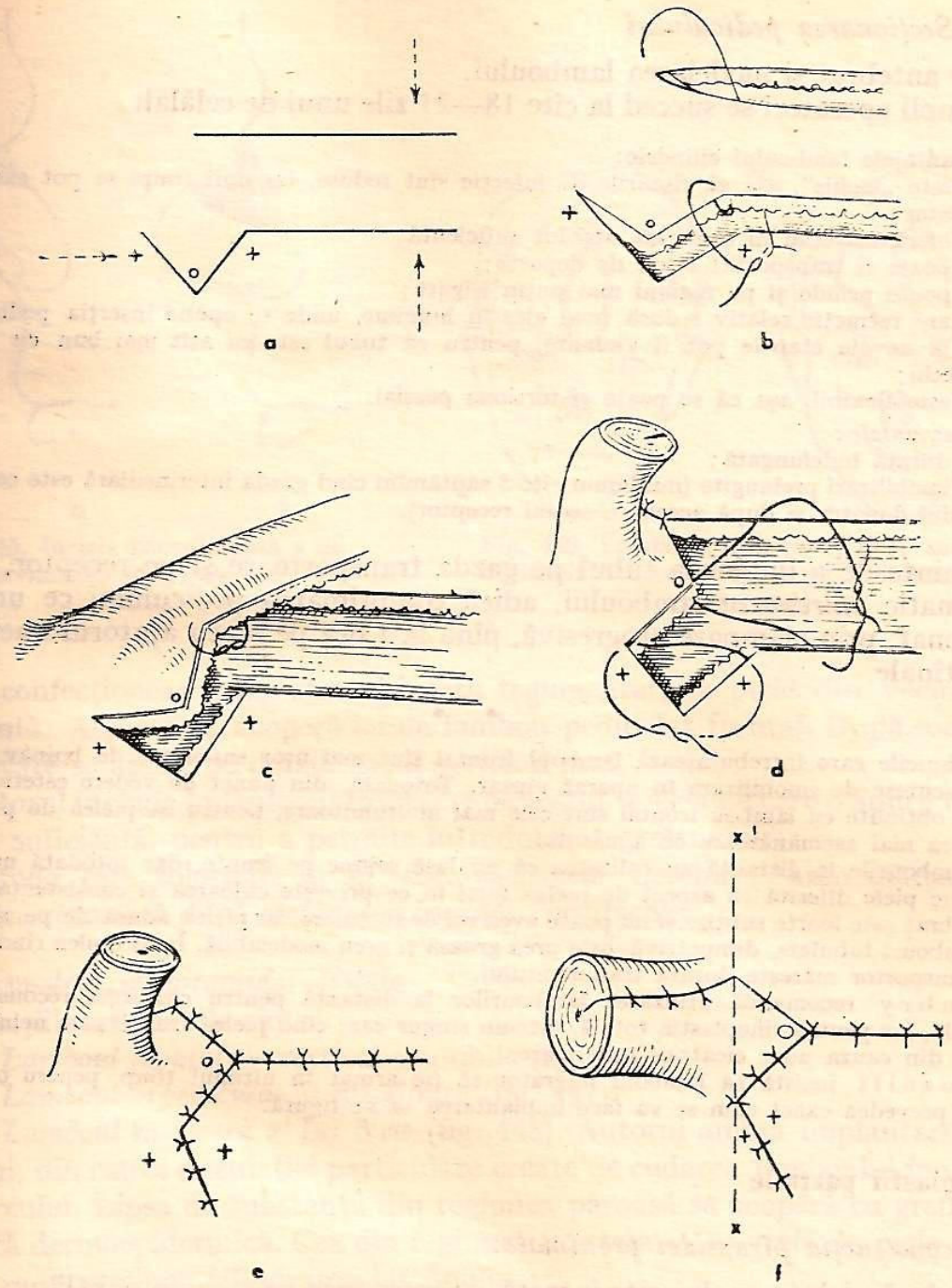

Fig. 444. Incizia cu lambouri triunghiulare, a lui Kiandski (după Seleanu).

3. *Formarea paletei la capătul lamboului*

Se incizează la celălalt capăt al lamboului o paletă care, dacă este necesar, se căptușește cu grefă liberă dermoepidermică. Se suturează la loc.

4. *Pregătirea patului* nazal și *sutura paletei*

Se execută în 2 planuri. Imobilizare în aparat gipsat.

5. *Secționarea pedicululuí*

de pe antebraț și modelarea lamboului.

Timpii operatori se succed la cîte 18—21 zile unul de celălalt.

Avantajele lamboului cilindric:

— este „închis", așa că riscurile de infecție sînt reduse, iar unii timpi se pot executa și ambulator;

— oferă material în cantitate absolut suficientă;

— poate fi transportat oricît de departe;

— poate prinde și pe regiuni mai puțin irigate;

— are retracție relativ redusă (mai ales în lungime, unde se opune inserția pediculilor);

— la nevoie etapele pot fi amînate, pentru că tubul este cu atît mai bun cu cît este mai vechi;

— este flexibil, așa că se poate și torsiona parțial.

Dezavantaje:

— durată îndelungată;

— imobilizări prelungite (minimum cîte 3 săptămîni cînd gazda intermediară este conectată cu sediul donator și după aceea cu sediul receptor).

Înainte de a implanta tubul pe gazda transportoare și pe receptor, facem sistematic *antrenarea* lamboului, adică comprimarea pediculului ce urmează secționat, prin clampare progresivă, pînă la 1 oră pe zi, cu ajutorul unei pense intestinale.

* * *

Tehnicile care întrebuințează lamboul frontal sînt mai ușor suportate de bolnav, pentru că îl scutesc de imobilizare în aparat gipsat. Totodată, din punct de vedere estetic, rezultatele obținute cu lambou frontal sînt cele mai mulțumitoare, pentru că pielea de pe frunte este cea mai asemănătoare cu a nasului.

Lambourile la distanță au calitatea că nu lasă semne pe frunte, dar totodată neajunsul că aduc piele diferită ca aspect de pielea feței în ce privește culoarea și consistența. Pielea de pe braț este foarte subțire și nu poate avea rol de susținere, iar pielea adusă de pe abdomen cu lambouri tubulate, dimpotrivă, este prea groasă și greu modelabilă. În al doilea rînd, stagiul pe transportor mărește durata tratamentului.

Aubry recomandă utilizarea lambourilor la distanță pentru chirurgia reconstructivă parțială, iar pentru rinoplastia totală, într-un singur caz: cînd pielea frunții este neîntrebuințabilă din cauza unor cicatrice anterioare.

Roselli insistă ca lamboul migrator să fie armat în ultimul timp, pentru că nu se poate prevedea exact cum se va face implantarea sa pe figură.

Rinoplastii parțiale

Reconstrucția piramidei proximale:

a) dacă pielea nasului este intactă, se introduce pe creasta nazală un grefon de os sau cartilaj (v. rinoplastia corectoare);

b) dacă pielea este cicatriceală și nu se lasă destinsă pentru introducerea grefonului, mai întîi se excizează și se înlocuiește cu un lambou pediculat frontal. Urmează ca transplantul să fie introdus în alt timp operator;

c) dacă cicatricea după traumatism este retractilă și a tras vîrful nasului în sus scurtînd piramida, Pervitschky face o incizie care transfixiază toate planurile, deasupra lobulului indemn (fig. 445). Această incizie permite alungirea crestei nazale și normalizarea unghiului nazolabial.

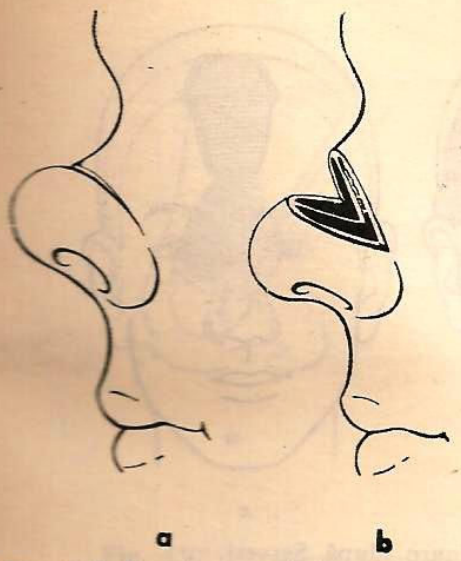

Fig. 445. Incizia transfixiantă a lui Pervitschky (după Sercer).

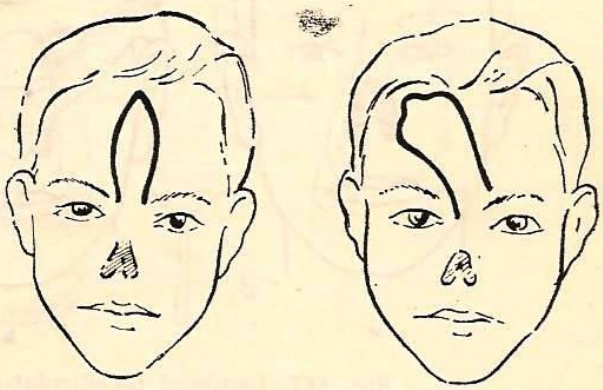

Fig. 446. Lamboul frontal vertical sau oblic, utilizabil în reconstrucția piramidei distale (după Berendes).

Se confecționează apoi stratul intern tegumentar, cu piele din vecinătate, răsfrîntă. Aceasta se acoperă cu un lambou pediculat frontal. După completa vindecare se aplică pe dorsul nazal grefonul osos.

Autorul include în lamboul frontal și periostul. Pielea pe care o aduce trebuie să fie suficientă, pentru a permite introducerea grefonului.

Metoda este folosibilă și în traumatismele deschise, asemănătoare cu situația rezultată după efectuarea inciziei Pervitschky.

Reconstrucția piramidei distale

Soluțiile utilizabile sînt:

1. *Lamboul frontal* — vertical sau oblic (fig. 446).
2. *Lamboul bipediculat* al lui Moure (fig. 447).
3. *Lamboul în seceră al lui New* (fig. 448). Autorul amînă implantarea lamboului, din cauza circulației particulare create de cudarea lamboului în dreptul vertexului. Lipsa de substanță din regiunea păroasă se acoperă cu grefă temporară dermoepidermică. Cea din regiunea frontală — cu grefă de piele totală. A u b r y propune cilindrarea lamboului.
4. *Lamboul cilindric brahial* se face cînd fruntea nu oferă material suficient (frunte strîmtă, cicatrice anterioare) sau dacă pacientul refuză prelevarea din această regiune.

În cazul în care defectul septului cartilaginos este mai mare iar septul osos este intact, B a r d e n h e u e r apelează la septul rămas, răsturnîndu-l în jurul punctului fix x. Se obține astfel o bună linie a profilului și un sept subțire ce permite respirația nazală în bune condiții (fig. 449).

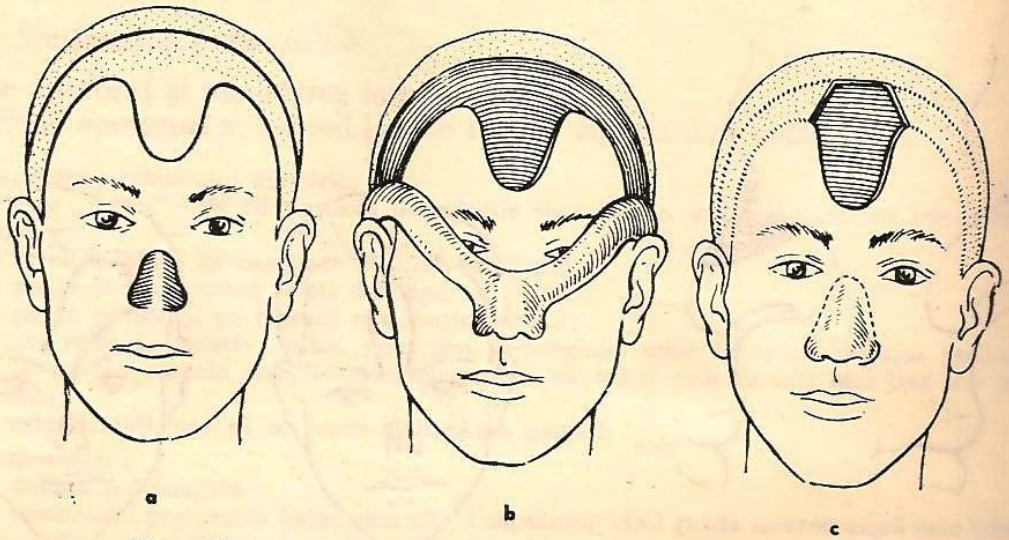

Fig. 447. Lamboul bipediculat al lui Moure (după Sercer).

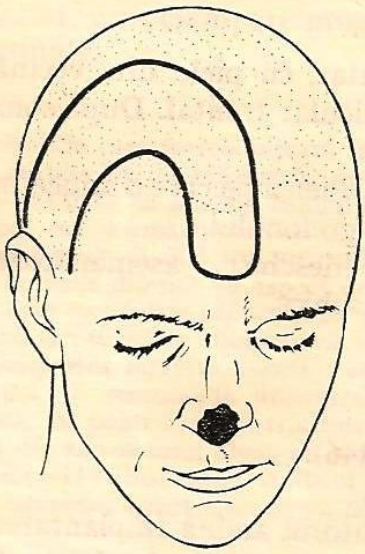

Fig. 448. Lamboul în seceră al lui New, modificat (după Aubry).

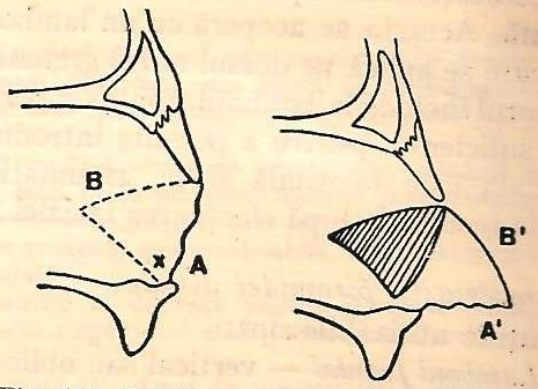

Fig. 449. Folosirea septului restant, prin răsturnare (procedeul Bardenheuer) după Sercer.

Reconstrucția lobulului

1. *Grefa liberă de piele* se întrebuințează dacă lipsa e doar de tegument(nevi, hemangiome, cicatrice etc.). Aubry și Dufourmentel recomandă în special pielea împreună cu grăsimea lobulului auricular, sau pielea de pe fața posterioară a pavilionului (fig. 450).

Am utilizat cu succes grefă liberă de piele de pe abdomen și de pe fața antero-internă a brațului. Întotdeauna grefele au avut evoluție biologică normală, cu rezultate estetice mulțumitoare.

2. *Metoda italiană* (v.fig.442) face apel la pielea de la braț, antebraț sau interdigitală (între police și index).

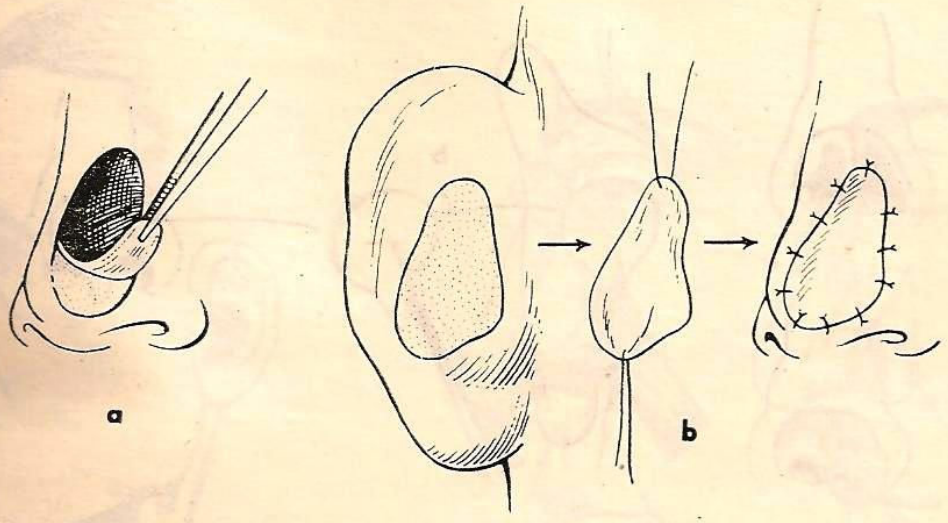

Fig. 450. Refacerea lobulului cu grefă liberă de piele de pe fața posterioară a pavilionului (după Berendes).

3. *Lamboul nazogenian tubulat (Gillies):*
— se trasează un lambou cu pedicul superior, în șanțul nazogenian (fig.451). Se tubulează;
— după 3 săptămîni se pregătește patul în porțiunea înaltă a filtrum-ului, ce va primi extremitatea distală a lamboului. Aici va fi piciorul noului subcloazon;
— după alte 3 săptămîni urmează implantarea capului proximal care se suturează la lobul. Se refac astfel lobulul și columela.
4. *Lamboul cilindric la distanță* se confecționează de obicei pe fața anterointernă a brațului stîng. Cred că dă rezultatele cele mai sigure, nu lasă cicatrice suplimentare pe față, dar tehnica cere timp și răbdare din partea pacientului.
5. *Grefa compusă (piele și cartilaj) König* a fost folosită în distrucții ale lobulului care interesează și scheletul cartilaginos. Este prelevată de pe fața posterioară a pavilionului (fig. 452). Deși Brown, Gillies,

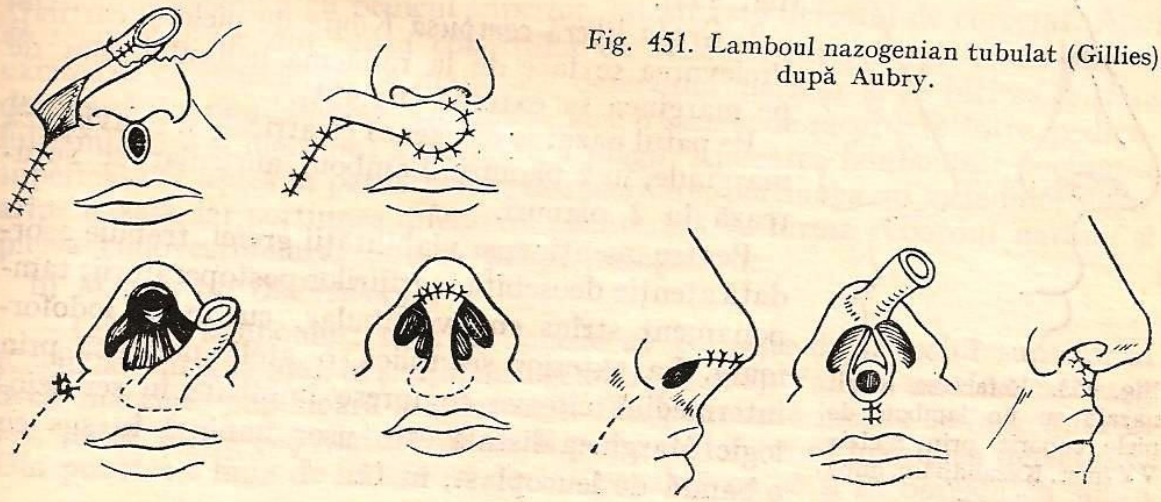

Fig. 451. Lamboul nazogenian tubulat (Gillies), după Aubry.

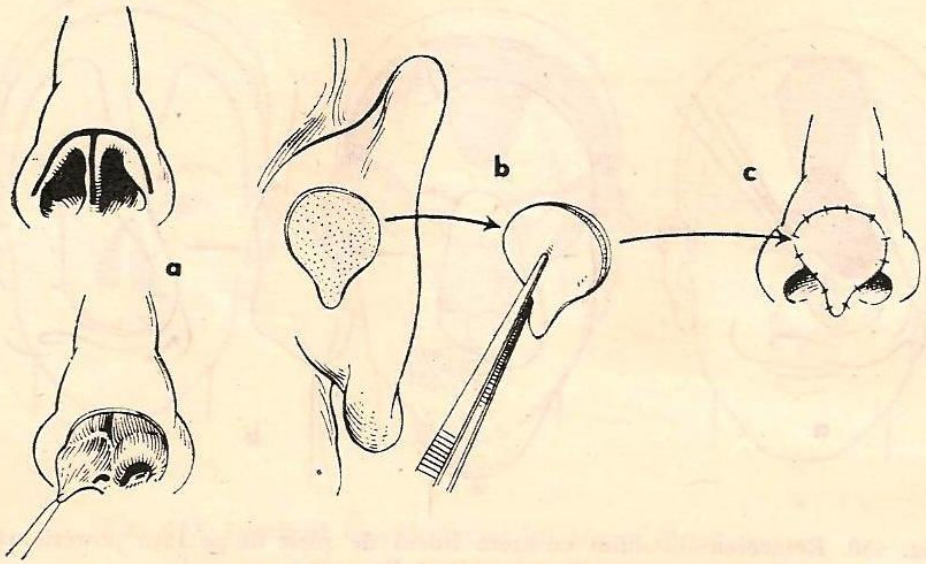

Fig. 452. Grefa compusă König (după Berendes).

Dufourmentel utilizează grefe libere compuse, majoritatea autorilor sînt sceptici privind constanța rezultatelor favorabile și au renunțat la ele. Cîteva detalii de tehnică se găsesc la capitolul reconstrucția aripii nazale.

Ianisevici preia ideea lui König a grefei compuse, dar pentru a-i mări procentajul succeselor, atașează temporar indexul mîinii homonime la segmentul pavilionar ce va fi întrebuințat. Indexul face astfel oficiul de transportor al grefei. Are dezavantajul că imobilizează brațul în gips timp de 6 săptămîni.

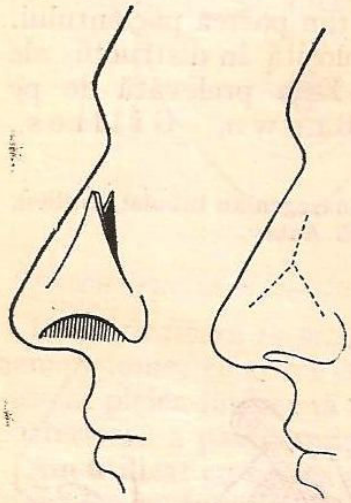

Fig. 453. Refacerea aripii nazale cu un lambou de piele coborît prin incizia VY (met. Kazandjian), după Sercer.

Reconstrucția aripii nazale

1. *Metoda Kazandjian* coboară un lambou de piele prin incizia VY. Este indicată cînd defectul este cam la mijlocul distanței dintre lobul și inserția aripii (fig. 453).

2. *Grefa liberă compusă König* de piele și cartilaj. Prelevarea se face de la rădăcina helixului, sau de pe marginea sa externă (fig.454).

Pe patul nazal se excizează cicatricele și se avizează marginile, în 2 planuri. Lamboul auricular se sutureză în 2 planuri.

Pentru menținerea viabilității grefei, trebuie acordată atenție deosebită îngrijirilor postoperatorii: tamponament strîns endovestibular, cu meșă iodoformată. La exterior se aplică o atelă metalică prin intermediul cîtorva comprese îmbibate în ser fiziologic. Marginea distală este ușor împinsă în sus cu o bandă de leucoplast, în U.



Fig. 454. Refacerea aripii nazale cu grefă liberă compusă, König (după Aubry).

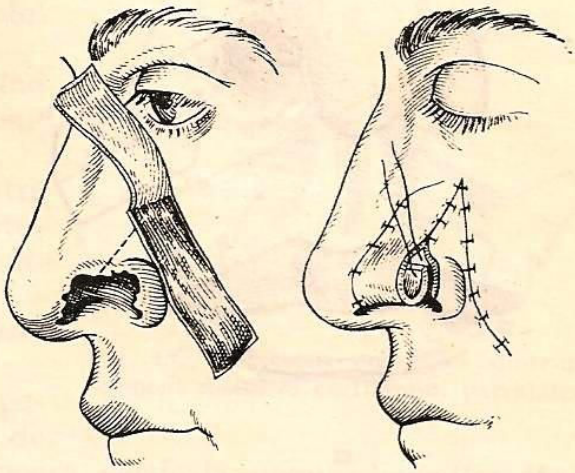

Fig. 455. Lamboul nazogenian cu pedicul superior:

a — lamboul este decolat și incizia de racordare punctată; *b* — sutura lamboului, cu plicaturarea extremității distale, pentru a contura marginea liberă a aripii nazale (după Aubry).

Primul pansament se face în a 4-a zi. Al doilea, în a 7-a zi. În a 10-a zi se scot firele de sutură.

Grefa la început este roșie, apoi se palidează, ajungînd la culoarea țesuturilor vecine.

Metoda are avantajul că aduce pe ambele fețe ale aripii nazale, piele armată cu cartilaj. Din păcate, majoritatea autorilor îi obiectează inconstanța rezultatelor.

3. *Lamboul nazogenian:*

a) Lamboul cu pedicul superior (fig.455). Se croiește și se decolează un lambou nazogenian cu pedicul superior, lat cît este defectul de corectat. Apoi se repune la loc din cauza condițiilor de vascularizare. După 10-15 zile se excizează cicatricele de pe marginea defectului narinar și se incizează și se decolează din nou lamboul. În plus se face o incizie de racordare între pedicul lamboului și marginea superioară a plăgii. Aplicarea lamboului: porțiunea superioară se așază în patul inciziei de racordare, porțiunea mijlocie înlocuiește aripa nazală, iar porțiunea inferioară plicaturată va forma rebordul narinar și pielea endovestibulară. Sutura plăgii nazogeniene.

b) *Metoda lui Ombrédanne:*

— Crearea lamboului: linia de incizie *ab* pornește de la polul superior al plăgii, lateral și caudal, în șanțul nazogenian (fig.456). Va fi cu un sfert mai lung decît marginea superioară a defectului. Din punctul *b* incizia se îndreaptă în jos, puțin curbă (*bc*); latura *bc* va fi puțin mai mare ca înălțimea defectului. Din punctul *c* linia de incizie *cd* devine paralelă cu *ab* și se oprește în afara

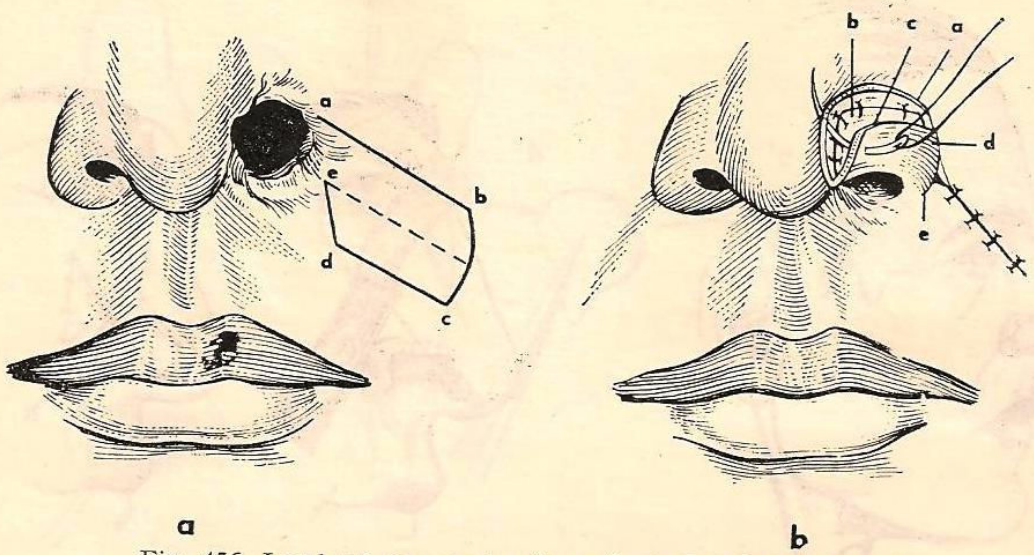

Fig. 456. Lamboul nazogenian în varianta lui Ombrédanne:
a — trasarea lamboului *a, b, c, d*; *b* — aplicarea lamboului (după Aubry).

limitei externe a defectului. Din *d*, linia se îndreaptă și sus și medial (*de*) pînă la pragul narinar. Lamboul se decolează și apoi se suturează la loc.

— Decolarea lamboului după 15-20 zile, păstrînd același pedicul supero-medial.

— Pregătirea patului: excizia țesutului cicatriceal, disecția a două planuri.

— Sutura lamboului: începe cu sutura laturii *ab* pe jumătatea supero-medială a defectului, cu pielea înăuntru, cu fire de mătase înnodate în vestibul. Apoi se plicaturează lamboul și se suturează între ele cele două jumătăți ale marginii *bc*. Urmează sutura între ele a celor 2 jumătăți ale marginii *ad* și după aceea, completarea firelor de sutură.

Decolarea largă a marginilor plăgii de prelevare a lamboului și sutura lor. Eventual plaga se acoperă cu grefă liberă dermoepidermică.

4. *Lamboul frontal.* Oblic sau vertical, lasă cicatrice pe frunte. Merită făcut cînd defectul cuprinde și fața laterală a piramidei, sau numai fața laterală a piramidei.

5. *Lamboul în seceră al lui New*

Are aceleași indicații ca și lamboul frontal.

Reconstrucția columelei

1. *Refacerea columelei dintr-un segment distal al cartilajului patrulater:*

— Incizie transfixiantă la 1 cm proximal de marginea distală a cartilajului patrulater și paralelă cu ea (fig. 457, *a*).

— Secționarea segmentului distal la bază, razant cu planșeul.

— Incizie la nivelul piciorului subcloazonului, mediosagital, cu eventuală excizie de țesut subcutan.

— Implantarea bazei segmentului distal al cartilajului patrulater în patul pregătit; sutură (fig. 457, *b*).

— Soluția de continuitate septală rezultată din alunecarea în față a segmentului distal, poate fi închisă secundar printr-unul din procedeele descrise la capitolul respectiv.

Această metodă se poate folosi cînd marginea liberă a cartilajului este complet acoperită prin epidermizare.

Uneori se formează o angulație între lobul și noua columelă. Poate fi înlăturată prin modelarea mai tîrziu a marginilor distale ale aripilor alare.

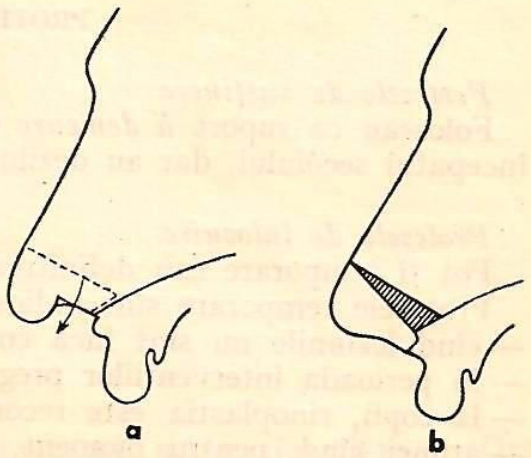

Fig. 457. Refacerea columelei dintr-un segment distal al cartilajului patrulater.

2. *Lamboul de pe fața mucoasă a buzei superioare*:

— Trasarea lamboului: două incizii paralele, la aproximativ 1,5 cm una de alta, pe fața vestibulară a buzei superioare, verticale, paramediane (fig. 458). Lamboul trebuie să fie suficient de gros. Între cele două suprafețe sîngerînde se alunecă o grefă dermoepidermică. Între epidermul grefei și suprafața sîngerîndă a patului se interpune o lamă subțire de teflon. Lamboul se suturează la loc.

— După 3 săptămîni, lamboul este incizat din nou, împreună cu capul dinspre șanțul gingivolabial, și se rabate astfel încît fața acoperită cu grefa de piele ajunge în afară. Sutura extremității lamboului la patul pregătit pe lobul.

— După alte 3 săptămîni este secționat pediculul lamboului și suturat la piciorul columelei.

Ambele procedee sînt aplicabile doar cînd avem de refăcut strict columela.

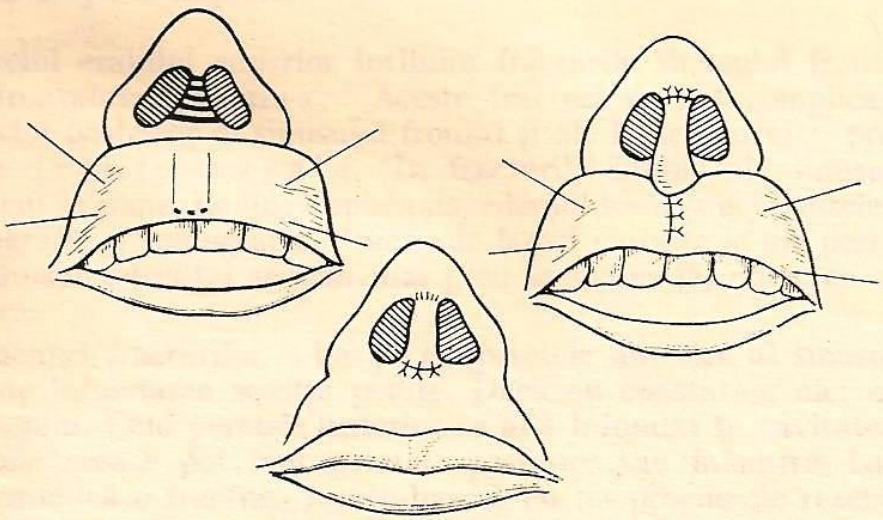
Fig. 458. Refacerea columelei cu lambou al buzei superioare (după Aubry).

PROTEZELE NAZALE

Protezele de susţinere

Foloseau ca suport *à demeure* în rinoplastia totală. Au fost la modă la începutul secolului, dar au deziluzionat şi s-a renunţat la ele.

Protezele de înlocuire

Pot fi temporare sau definitive.

Protezele temporare sînt indicate:

— cînd leziunile nu sînt încă complet cicatrizate;
— în perioada intervenţiilor pregătitoare aplicării lambourilor;
— la copii, rinoplastia este recomandabilă după 16—18 ani;
— atunci cînd, pentru moment, starea generală nu îngăduie tratamentul chirurgical.

Protezele definitive sînt luate în consideraţie numai dacă starea generală contraindică definitiv intervenţiile chirurgicale, sau dacă bolnavul le refuză.

Ca materiale, astăzi există răşinile sintetice incontestabil superioare în ceea ce priveşte culoarea, consistenţa şi toleranţa organismului.

Protezele se pot fixa pe părţile moi sau în cavităţi, ori se aplică montate împreună cu ochelarii.

După G i n e s t e t, în ceea ce priveşte nasul, „proteza nu trăieşte decît din contraindicaţiile chirurgiei"; altminteri nu mai merită folosită decît preoperator.

II. TRAUMATISMELE FEȚEI

Traumatismele feței se împart în traumatisme închise (fără leziuni ale tegumentelor), privind fracturile feței, și traumatismele deschise cu plăgi ale tegumentelor.

În realitate, W. Kley arată că toate fracturile feței în regiunea sinusurilor sînt deschise la nivelul mucoasei nazosinuzale, chiar dacă tegumentele sînt integre.

Pentru a se înțelege cît mai bine fracturile scheletului feței, subdivizăm fața în trei etaje:

— Etajul superior, care cuprinde regiunea frontală pînă la un plan ce trece prin arcadele sprîncenoase și rădăcina nasului.

— Etajul mijlociu, care este delimitat în jos de un plan ce trece prin joncțiunea celor două arcade dentare. El cuprinde în mijloc nasul și buza superioară lateral, maxilarul superior, malarul, arcada zigomatică și în profunzime etmoidul și sfenoidul.

— Etajul inferior, care cuprinde un singur os, maxilarul inferior.

Fracturile etajului superior

La nivelul etajului superior întîlnim fracturile sinusului frontal sau mai sus ale frontalului propriu-zis. Aceste fracturi se pot complica cu fracturi ale peretelui posterior al sinusului frontal și ale lamei ciuruite, producîndu-se fracturile fronto-bazale. În fracturile simple ale sinusului frontal, diagnosticul se pune, pe lîngă epistaxis, edemul local și echimozele, pe examenul radiografic și tomografic. Fracturile lamei ciuruite și ale peretelui posterior al sinusului frontal se pun mai greu în evidență, chiar cu craniograful lui Dulac.

Tratamentul fracturilor simple (peretele anterior al sinusului frontal) depinde de înfundarea acestui perete. Dacă nu constatăm nici o înfundare, nu intervenim. Cînd peretele anterior se află înfundat în cavitatea sinusului, fragmentele osoase pot leza peretele posterior sau înăuntru lama ciuruită și să se producă o fractură fronto-bazală cu un prognostic rezervat.

Astfel, în înfundarea peretelui anterior intervenim printr-o incizie clasică la nivelul sprîncenei, care înconjură unghiul intern al orbitei pînă la partea

superioară a șanțului nazogenian. După decolare se deschide sinusul frontal și se îndepărtează eschilele și hematomul intrasinuzal. Dacă peretele anterior nu este fragmentat, se poate ridica ca un mic volet, ce se poate repune la sfîrșitul intervenției. După toaleta sinusului, se examinează foarte atent peretele posterior, cu lupa sau microscopul și dacă este intact, ne oprim aici cu intervenția. Dacă întîlnim însă cea mai fină leziune pe acest perete, îl trepanăm pentru a controla dura mater, care de obicei este lezată la acest nivel. Închiderea breșei dur-meriene se face cu fascia lata, care se așază între dura mater și os. Dacă dura mater este intactă, se drenează sinusul, așezînd un dren în canalul frontonazal, care se menține mai multe săptămîni.

Cînd se prezintă o fractură a peretelui posterior cu o breșă în dura mater, se exclude sinusul prin închiderea canalului frontonazal, cu un fragment de țesut aponevrotic sau un con osos după L e m o y n e. Cavitatea sinusului se umple cu țesut grăsos sau cu fragment de os iliac, partea spongioasă umple cavitatea și creasta iliacă reface arcada sprîncenoasă.

Fracturile osului frontal, fără să intereseze pereții sinusului, sînt de resortul neurochirurgului, mai ales că aceste fracturi sînt însoțite de complicații cerebrale cu stare comatoasă.

Fracturile frontobazale apar tot mai des prin accidentele de circulație în special. Ele sînt însoțite de o ruptură a durei mater, fie la nivelul peretelui posterior al sinusului, fie la nivelul lamei ciuruite. Dura mater este expusă la o ruptură mai ușor aici, decît în altă regiune. Dura lipsită de elasticitate și mai subțire ca în altă parte aderă puternic de stratul osos frontobazal. Acest strat osos neregulat, cu asperități, pe care se mulează dura, formează adevărate plice, mai ales în vecinătatea apofizei crista-galli. De asemenea, zona de tranziție între peretele posterior al sinusului frontal și etmoid reprezintă un loc de slabă rezistență, pentru că dura mater la acest nivel nu mai aderă de planul osos.

Lama ciuruită și crista-galli pot fi locul fracturilor cominutive sau chiar fisuri izolate prin traumatisme directe sau indirecte, fără fracturi asociate.

Fracturile pereților sinusurilor din vecinătate, cu distrugerea mucoasei și întreruperea funcției ciliare, dau naștere la focare infecțioase, generatoare de complicații intracraniene. Vascularizația regiunii frontobazale este caracteristică prin anastomoza carotidei interne cu cea externă (oftalmica și maxilara internă, prin intermediul etmoidalelor). Sinusul sagital superior foarte expus la traumatisme, produce hemoragii extradurale, care necesită intervenția de extremă urgență.

Integritatea tegumentelor ascund leziunile grave interioare. Examenul radiologic și tomografic frontal și sagital nu arată întinderea reală a leziunilor.

Atitudinea terapeutică depinde de simptomatologia generală: de starea de șoc, de hemoragie, de edemul cerebral, de respirație. Un accidentat perfect conștient poate prezenta după accident o stare comatoasă secundară, datorită apariției unui hematom epidura sau unui edem cerebral. Apariția unui sindrom orbitofrontocerebral necesită colaborarea imediată și strînsă cu neurologul, neurochirurgul și oftalmologul. Simptoamele locale care indică leziuni ale cavității sînt: licvoreea nazală, pneumatocelul, prolapsul substanței cerebrale și meningita tardivă.

Licvoreea nazală este temporară după accident. Pentru a o provoca, se pune bolnavul în poziție ventrală cu capul în flexiune și după cîteva minute se execută o compresiune pe ambele jugulare după metoda Queckenstedt. Kley afirmă că deseori încetarea licvoreii se datorește interpoziției la nivelul rupturii durei mater a prolapsului cerebral, a unor sechestre osoase sau a mucoasei sinuzale. Aceste pseudoobstrucții reprezintă un risc permanent de infecție intracraniană.

Prezența licvoreii nazale se poate verifica prin fluoresceină, colorantul cel mai puțin nociv, care se injectează prin puncție suboccipitală și se caută sub razele ultraviolete pe un tampon de vată introdus în prealabil în fosele nazale.

Scintigrafia este metoda cea mai sigură. F. Escher utilizează serumalbumina umană fixată cu iod 131, pe care o injectează suboccipital și o urmărește pînă apare pe tampoanele de vată introduse în fosele nazale. Astfel se poate constata dacă licvoreea este uni sau bilaterală.

Licvoreea nazală poate apărea tardiv, după ani de la accident.

Licvoreea nazală care apare după o meningită este întotdeauna de origine traumatică.

Licvoreea nazală otogenă apare după o fractură a stîncii temporalului, fără ruptura timpanului. Prin intermediul trompei lui Eustachio și cavum, licvoreea apare în orificiul narinar, cînd bolnavul ține capul în flexiune. Dacă stă culcat, scurgerea se face în faringe.

Pneumatocelele intracraniene sînt provocate prin acumulare de aer în spațiile cerebrale, în urma unei breșe în dura mater.

Pneumatocelul subdural este cel mai frecvent. Pneumatocelul intraventricular se află la cornul anterior al ventriculului lateral. Pneumatocelul intracerebral apare în urma resorbției unui hematom sau țesut necrozat.

Prolapsul substanței cerebrale și meningita tardivă sînt două semne cardinale ale fracturii bazale.

Tot Escher clasifică fracturile frontobazale în următoarele tipuri:

Tipul 1: Fracturile frontobazale extensive (fig. 459), le întîlnim la politraumatizați, mai ales prin accidentele de circulație. Neuro-

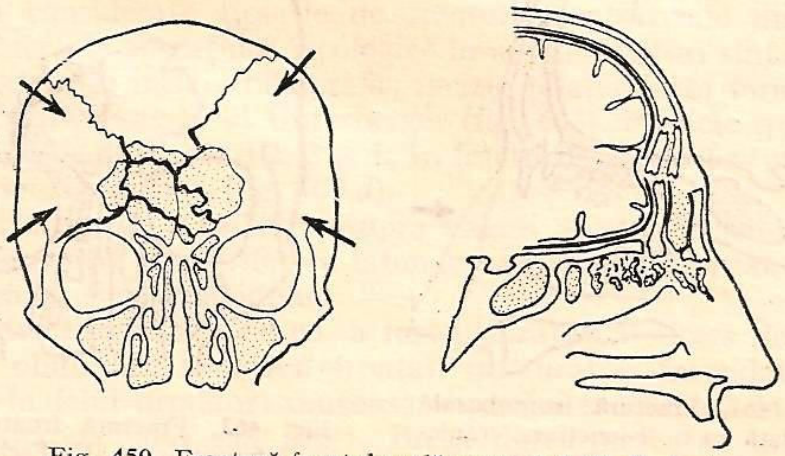

Fig. 459. Fractură frontobazală extensivă (F. Escher).

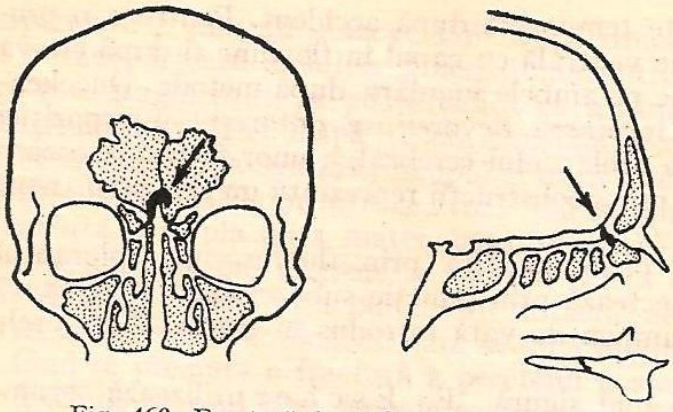

Fig. 460. Fractură frontobazală localizată.

chirurgul, ajutat de rinolog, rezolvă cu competență astfel de cazuri.

Tipul 2: Fracturile frontobazale localizate (fig. 460) cu calota și tegumentele intacte. Tomografia pune în evidență o fractură în formă de potcoavă în jurul apofizei cristagalli, o fractură a peretelui posterior al sinusului frontal, a etmoidului sau a sinusului sfenoidal. Fracturile lamei ciuruite a etmoidului se produc deseori prin traumatisme occipitale.

Fracturile de tipul al 2-lea sînt tratate mai des pe cale rinologică.

Tipul 3: Fractura frontobazală asociată cu o disjoncțiune craniofacială. Direcția șocului este anteroposterioară, producînd o înfundare a masivului facial. Intervenția rinologică de principiu se execută înaintea reducerii și contenției fracturii Le Fort de către stomatolog (fig. 461).

Tipul 4: Fractura frontobazală lateroorbitală este mult mai rară. Traiectul de fractură prinde sau recesul lateral al sinusului frontal sau celulele etmoidoorbitale. Se întîlnesc fracturi și în caz de aplazie a sinusurilor frontale (fig. 462).

Tratamentul trebuie executat cît mai repede posibil, îndată ce permite starea generală a bolnavului.

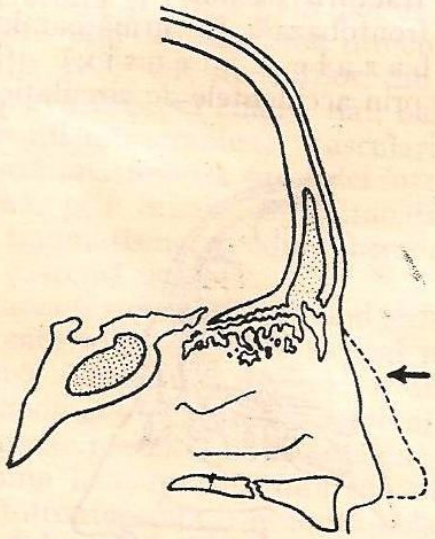

Fig. 461. Fractură frontobazală asociată cu o disjoncțiune craniofacială (F. Escher).

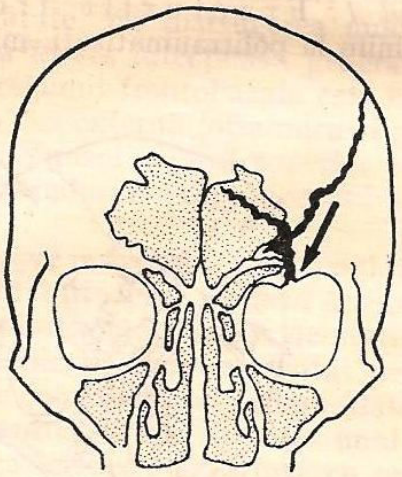

Fig. 462. Fractură frontobazală lateroorbitală (F. Escher).

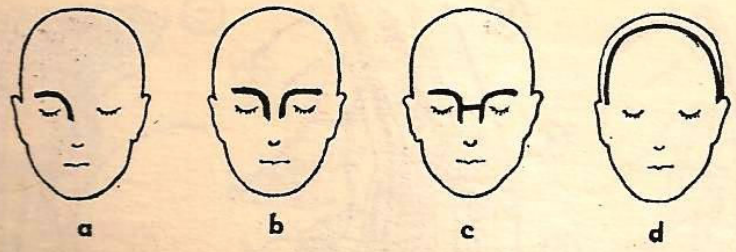

Fig. 463. Inciziile tipice pentru operațiile rinologice ale fracturilor frontobazale:

a — incizia frontonazală unilaterală; *b* — incizia bilaterală; *c* — incizia bilaterală în formă de ochelari Siebenmann; *d* — incizia lui Souttar sau a lui Unterberger.

În fracturile tip 1 asociate cu un traumatism cerebral grav, prioritatea o are tratamentul neurochirurgical.

Închiderea breșei durei mater se poate face prin procedee neurochirurgicale sau rinologice. În cazul leziunilor meningocerebrale cu localizări diferite, asociate cu fracturi ale regiunii etmoidosfenoidale, intervenția rinologică este efectuată în al doilea timp după intervenția neurochirurgicală.

Participarea diferitelor specialități la rezolvarea cazurilor complexe, stimulează competiția și dezvoltă spiritul de echipă. Neurochirurgii clasici executau un volet frontal în fracturile lamei ciuruite, decolau dura mater de pe peretele superior al etmoidului pentru a descoperi fistula meningeală, care era închisă cu fascia lata, ce luneca între dura și os. Aubry și Pialoux au arătat că e mai simplu și mai eficace abordarea fracturilor lamei ciuruite pe fața inferioară a acestei lame pe cale etmoidală. Procedeul lui Aubry e simplu și constă în executarea unei etmoidectomii înalte, punîndu-se în evidență fața inferioară a lamei ciuruite, dacă se așază capul în hiperextensie.

Grefa aponevrotică din fascia lata se rulează pe un tul gras de dimensiunile lamei ciuruite. Tulul se așază sub lama ciuruită, legat cu un fir, care se scoate prin fosa nazală. Se face tamponament, care se îndepărtează a 8-a zi și după alte două zile se trage de fir, cu care se elimină și țigara de tul. Calea transetmoidală are avantajul că se poate deschide și sinusul sfenoidal care apoi se umple cu țesut muscular sau musculoaponevrotic, dacă prezintă leziuni.

Luînd în considerare tipurile de fracturi frontobazale după Escher, inciziile clasice ale operațiilor rinologice în aceste fracturi sînt: incizia frontonazală unilaterală; incizia bilaterală; incizia bilaterală în formă de ochelari; incizia lui Souttar sau a lui Unterberger (fig. 463). Primele trei incizii se pot utiliza în tipurile de fracturi 2, 3 și 4. În fracturile de tip 1 se utilizează incizia neurochirurgicală clasică (fig. 463 *d*).

Unterberger a insistat asupra valorii acestor incizii și pentru rinologi, în tratamentul fracturilor cu înfundarea sinusului frontal, fără distrucția întinsă a bazei și a etmoidului.

Tehnica descrisă de Riedel a fost utilizată cu succes de către Escher.

În cazul obliterării sinusului frontal, fracturat și înfundat (fig. 464), se procedează în felul următor: mucoasa sinusului se elimină în totalitate sub controlul microscopului sau lupei. Breșa durei mater se închide cu două

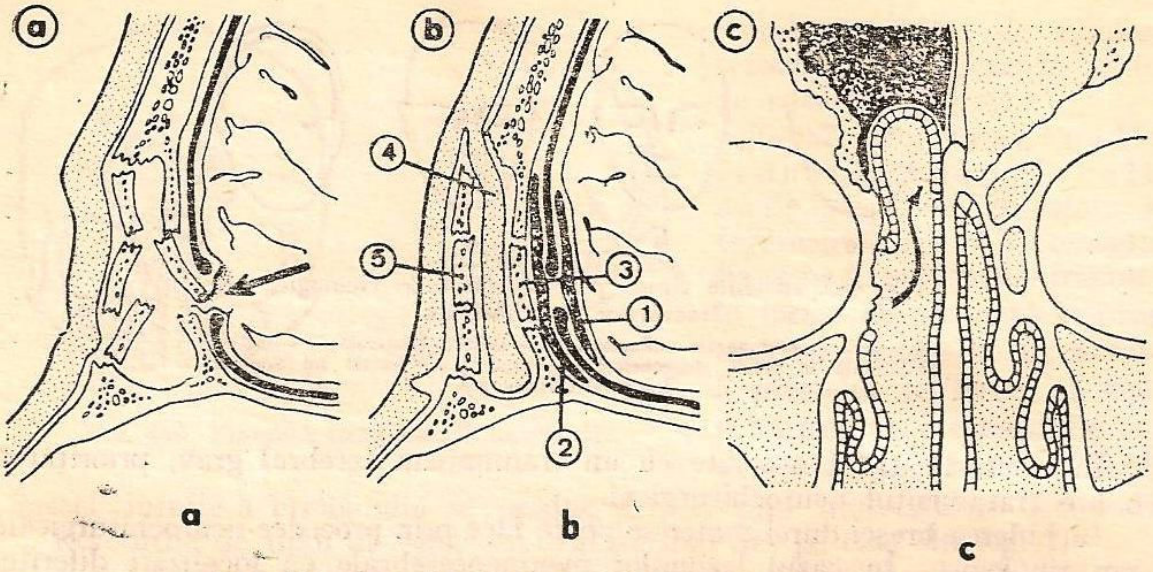

Fig. 464. *a* — indicația fracturii; *b* — tehnica obliterației:
1 — fascia subdurală; *2* — fascia supradurală; *3* — fragmente de perete posterior reimplantat; *4* — fragmente de lambou pediculat despicat din părțile moi; *5* — fragmente osoase din peretele anterior; *c* — epitelizarea bazei sinusului frontal obliterat.

rînduri de fascie lata; prima așezată subdural (1) și al doilea strat supradural (2). Peste acest strat de fascia lata așezat între dura și os, se aplică fragmente de os din peretele posterior al sinusului (3). Peste aceste fragmente se aplică un lambou pediculat, despicat din părțile moi (4). Fragmente din peretele anterior osos al sinusului se așază peste lamboul pediculat (5).

Epitelizarea bazei sinusului frontal obliterat (fig. 464, *c*) se realizează cu mucoasă de pe cornetul mijlociu sau de pe sept.

Prepararea lamboului pediculat interpus între cei doi pereți fragmentați ai sinusului frontal se arată în figura 465.

La cazurile cu fractură a peretelui posterior al sinusului și cu ruptura durei, se poate face reconstrucția cu menținerea cavității sinusului și drenarea lui. Peretele anterior intact se ridică ca un volet, atașat de periost. Se îndepărtează din cavitatea sinusului hematomul, eschilele, fragmentele de mucoasă deșirată, respectînd mucoasa aderentă, care favorizează reepitelizarea sinusului. Drenajul se face după etmoidectomie, pentru a evita o stenoză la intrarea în sinusul frontal. Tubul de drenaj este prevăzut cu un balonaș, ca și cel ce se folosește pentru intubație (fig. 466) și care se ține două săptămîni.

Cînd fractura se află numai la nivelul lamei ciuruite, aceasta se poate închide pe cale endonazală, după ce se execută o etmoidectomie perfectă (fig. 467). După așezarea grefoanelor de o parte și alta a durei fisurate și a unui grefon osos la nivelul lamei ciuruite, se acoperă baza cu mucoasa controlaterală a septului, după rezecția părții osoase posterioare a lui. Se aplică un strat de gelatină cu scop hemostatic (spongostan), se face tamponament cu meșă îmbibată cu oleu de vaselină, care se ține o săptămînă.

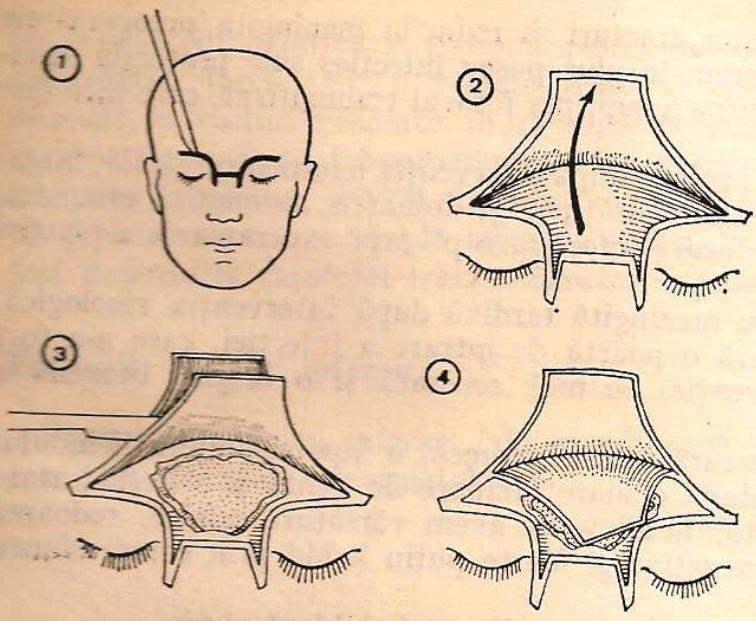

Fig. 465. *1, 2, 3, 4* — formarea unui lambou pediculat depinzînd de galea.

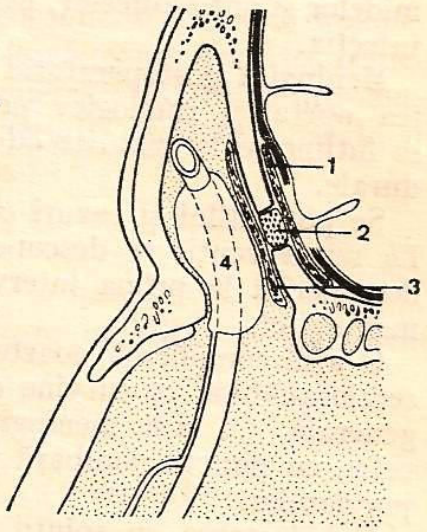

Fig. 466. Închiderea unei breșe osoase și meningeale a peretelui posterior al sinusului frontal:

1 — fascia endocraniană; *2* — închiderea prin grefon osos; *3* — fascia exocraniană; *4* — drenaj prin tub în formă de intubație (F. Escher).

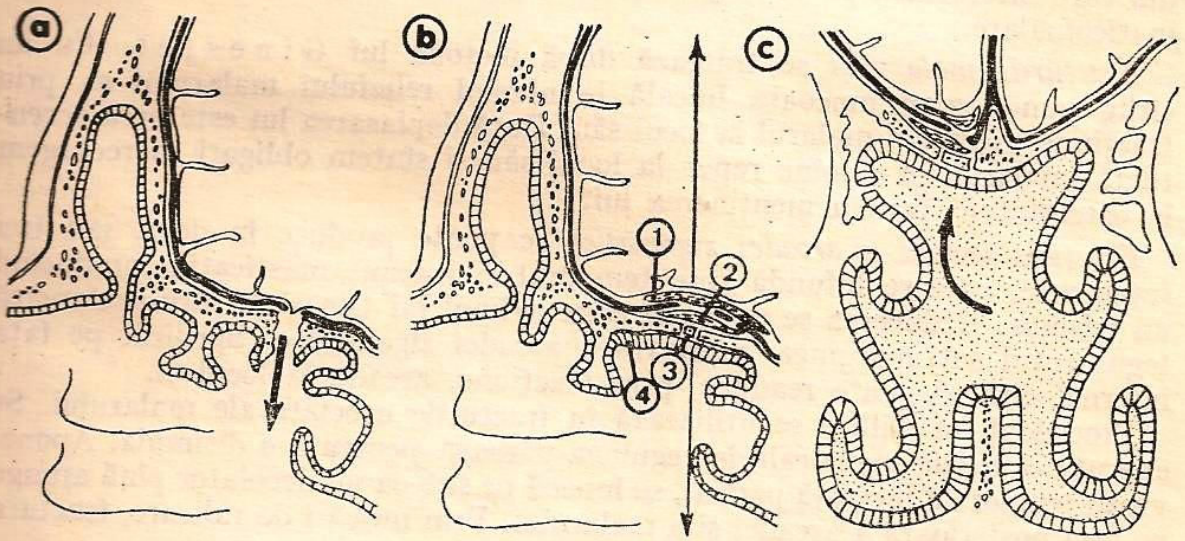

Fig. 467. *a* — fractură frontobazală transetmoidală; *b* — închiderea breșei:

1 — fascia subdurală; *2* — fascia supradurală; *3* — fragment osos implantat; *4* — reepitelizare; *c* — secțiune transversală. Epitelizarea prin mucoasa controlaterală a septului (F. Escher).

Complicațiile acestor fracturi se reduc la meningita preoperatorie precoce, cînd trebuie să operăm în plin puseu infecțios sub protecția sulfamidelor și antibioticelor, pentru a suprima focarul traumatizat, care întreține infecția.

Meningita postoperatorie precoce după intervenția neurochirurgicală, înaintea operației rinologice pentru curățirea și drenarea sistemului etmoidal, se întîlnește la cazurile cu focare infecțioase pe fața exocraniană a plastiei durale.

Se pot întîlni și cazuri cu meningită tardivă după intervenția rinologică. La reintervenție se descoperă o poartă de intrare a infecției, care n-a fost descoperită la prima intervenție. Se mai constată și o origine otogenă a meningitei.

O altă complicație foarte rară este alicvoreea, o hipotensiune a lichidului cefalorahidian, ce survine după o mare pierdere de lichid și o deshidratare generală. Ca și în meningită, în alicvoree avem vărsături, cefalee, redoarea cefei, cu puncția lombară negativă și foarte puțin lichid prin compresiunea jugularelor.

Rehidratarea cu soluții hipotonice ameliorează tabloul clinic.

Mucopiocelul, osteita pot apărea tardiv postoperator, datorită sechestrelor rămase, resturile de mucoasă după operația obliterantă a sinusului frontal sau a lipsei de drenaj.

Fracturile etajului mijlociu

Fracturile etajului mijlociu cuprind două mari grupe: fracturi cu modificarea articulației dentare (fie orizontale, fie verticale), ele fiind rezolvate mai mult de stomatolog și fracturile care nu modifică articulația dentară, din care interesează pe rinolog: fracturile piramidei nazale și fracturile zigomaticomalare.

Fracturile malarului se tratează după metoda lui Ginestet. Cu un cîrlig puncționăm mucoasa bucală la nivelul reliefului malarului și, prin tracțiune, repunem malarul la locul său. Dacă deplasarea lui este prea accentuată, malarul nu rămîne repus la locul său și sîntem obligați să recurgem la osteosinteză pentru menținerea lui.

Fractura izolată a arcadei zigomatice se poate produce în două sau trei fragmente, care se înfundă spre temporal și jenează masticația, producînd un trismus. Reducerea se poate face cu cîrligul lui Ginestet, care perforează tegumentul sub marginea inferioară a arcadei zigomatice. Sprijinit pe fața internă, cîrligul poate readuce, prin tracțiune, arcada la locul ei.

Procedeul lui Gillies se utilizează în fracturile asociate ale malarului. Se execută o incizie temporală în regiunea păroasă pentru a o disimula. Aponevroza temporală incizată parțial, se lunecă pe sub ea un decolator pînă ajunge pe fața posterioară a arcadei și a malarului. Prin mișcări de ridicare, fractura poate fi readusă la locul ei.

Fracturile parțiale de tip intermediar: fractura apofizei ascendente a maxilarului, fractura peretelui anterior al sinusului maxilar la nivelul fosei canine,

fractura bolții palatine și fractura planșeului orbitei, singura care necesită intervenție. C o n v e r s e repune planșeul orbitei, utilizînd calea transsinuzală, în fracturile recente. În fracturile vechi, consolidate vicios cu diplopie, se face o incizie în șanțul palpebral inferior, se decolează planșeul orbitei, pentru a repune conținutul orbitei și pentru a evita hernierea orbitară se introduce un grefon osos sau o simplă lamă de teflon. Fracturile piramidei nazale au fost descrise la capitolul traumatismelor nasului.

Fracturile etajului inferior

Fracturile etajului inferior (ale mandibulei) care necesită un tratament pur protetic aparțin stomatologiei.

III. EPISTAXISUL

Tratamentul epistaxisului (epi=pe, staxis = scurgere picătură cu picătură) impune cunoașterea temeinică a vascularizației foselor nazale. Aportul arterial este asigurat de ramuri venite din carotida externă și internă. Din carotida externă fluxul sanguin vine în special prin artera maxilară internă și secundar prin artera facială. Artera maxilară internă, devenită artera sfenopalatină, constituie adevăratul hil al foselor nazale, dînd următoarele ramuri: o ramură internă sau superioară = artera nazopalatină sau artera septului nazal, care urmează marginea anterioară a vomerului pînă la canalul palatin anterior, unde se anastomozează cu palatinala anterioară.

Ramura externă a sfenopalatinei se divide în două artere nazale, mijlocie și inferioară. Cea mijlocie irigă cornetul mijlociu și meatul mijlociu și cea inferioară, cornetul inferior.

Artera facială dă arteriola subcloazonului.

Carotida internă, prin intermediul arterei oftalmice, dă etmoidala anterioară și posterioară. Cea anterioară ia o direcție transversală înăuntru, pentru a trece pe sub mușchiul marele oblic și intră în canalul etmoidal anterior, traversînd celulele etmoidofrontale și ajungînd pe fața superioară a lamei pînă la gaura etmoidală anterioară, lîngă apofiza crista-galli, și se distribuie la partea superioară a pituitarei. Hemoragiile din etmoidala anterioară sînt uneori abundente.

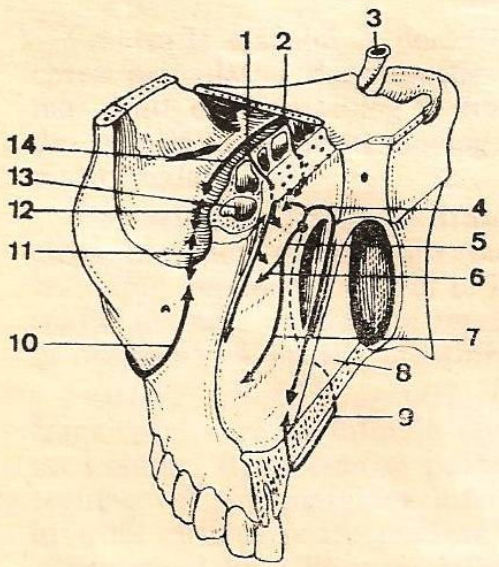

Fig. 468. Irigația arterială a peretelui extern (F. Baron):

1 — artera etmoidală anterioară; *2* — artera etmoidală posterioară; *3* — artera carotidă internă; *4* — artera nazopalatină; *5* — artera cornetelor; *6* — artera cornetului mijlociu; *7* — artera cornetului inferior; *8* — vomer; *9* — artera palatină descendentă; *10* — artera facială; *11* — artera unghiulară; *12* — artera nazală; *13* — sinus frontal; *14* — artera oftalmică.

Artera etmoidală posterioară, mult mai subțire, dă cîteva ramuri pentru fosa nazală. Ea trece pe deasupra marelui oblic și intră în canalul etmoidal posterior (fig. 468).

După emergența celor două etmoidale, artera oftalmică se continuă cu artera nazală și se anastomozează cu artera unghiulară, ramură terminală a facialei, formînd un arc arterial anastomotic între sistemul carotidian extern și intern.

Numeroasele anastomoze între arterele care irigă fosele nazale dau pata vasculară a lui Kiesselbach, care este formată din ramura ascendentă a palatinei anterioare, artera nazopalatină, artera subcloazonului și etmoidala anterioară (fig. 469).

E t i o l o g i a epistaxisului are mare importanță în patologia generală.

Epistaxisul simptom îl întîlnim în toate afecțiunile care dau f r i a b i l i t a t e vasculară: purpură, insuficiență hepatică, avitaminoza C, diabet, hipertensiune arterială. Maladia lui Rendu-Osler (angiomatoza hemoragică congenitală), care la nivelul mucoasei nazale prezintă angioame diseminate, cu epistaxisuri repetate.

Hemofilia se prezintă sub trei forme: *a)* clasică cu lipsa totală a factorului antihemofilic și care se manifestă de la un an; *b)* hemofilia atenuată, descoperită mai tîrziu prin manifestări spontane; *c)* hemofilia latentă, care se manifestă cu ocazia unui traumatism sau orice intervenție, cu prognostic vital rezervat, mai ales că testele de hemostază sînt normale. Numai dozajul specific al factorilor antihemofilici A și B permite depistarea bolii.

Leucozele acute și fibrinoliza care se observă după hemoragii abundente și la cirotici. Ea se pune în evidență prin testul lui von Kaula.

Traumatismele feței accidentale și postoperatorii dau epistaxisuri frecvente.

Leziunile traumatice și anevrismele carotidei interne produc epistaxisuri cataclismice.

Dacă în segmentul retrostilian și intrapetros leziunile carotidei interne sînt excepționale, în segmentul intracavernos sînt mai frecvente.

Hipertensiunea arterială dă frecvente epistaxisuri, mai ales cînd factorii emoționali produc o hipertensiune tranzitorie.

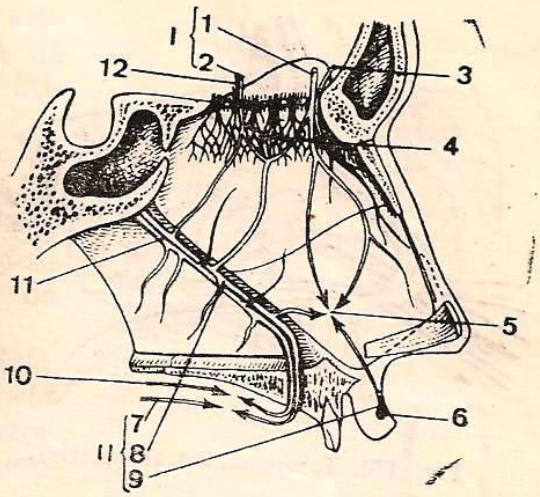

Fig. 469. Pata vasculară a lui Kiesselbach: *1* — a. etmoidală anterioară; *2* — a. etmoidală posterioară; *3* — nervul nazal intern; *4* — nervul olfactiv; *5* — pata vasculară; *6* — a. coronară superioară; *7* — ramură din artera palatină superioară; *8* — a. nazopalatină; *9* — a. subcloasonului; *10* — nervul palatin anterior; *11* — nervul nazopalatin; *12* — nervul sfenoetmoidal.

Epistaxisul de origine endocrină, epistaxisul catamenial, cel ce apare în primele luni ale sarcinii. Tratamentul hormonal al fibromului nazofaringian, ca și maladia lui Rendu-Osler, tratată cu estrogeni. Tumorile maligne (epiteliale sau conjunctive), tumorile benigne (vasculare sau nervoase) dau hemoragii repetate nazale. Tumorile recidivante dau un epistaxis masiv după necroza radioterapică.

Angiofibromul septului nazal (polipul sîngerînd); la fibromul nazofaringian, odată cu extirparea sa, se leagă maxilara internă (Appaix) și astfel se evită recidiva mai ales dacă exereza este incompletă în fosa pterigomaxilară.

Toate inflamațiile sau infecțiile foselor nazale pot provoca un epistaxis. Alergia nazală la copii produce des epistaxis. Granulomul malign al feței începe cu epistaxis și se oprește cu corticoterapie. Epistaxisurile așa-zise esențiale apar la unii indivizi fără o cauză evidentă.

Tratamentul constă într-o hemostază locală, regională sau hemostază generală. Hemostaza locală se aplică la majoritatea epistaxisurilor. Compresiunea digitală a aripii nazale pe sept, timp de 10 min, oprește cele mai multe epistaxisuri ale petei vasculare. Tamponamentul vestibular oprește un epistaxis anterior. El se menține cîteva ore și poate fi aplicat în ambele narine.

1. *Tamponamentul anterior*: se execută cu meșe impregnate cu pomadă antibiotică, care se demeșează ușor (fig. 470).

2. *Tamponamentul posterior*: este mai șocant și trebuie executat cu grijă. Tamponul trebuie potrivit ca volum la mărimea cavumului. Firul bucal nu trebuie întins pentru a nu secționa vălul, iar cel nazal nu trebuie să atingă tegumentul vestibulului (fig. 471).

Accidentele tamponamentului pot fi: infecțiile auriculare, sinuzale, în lipsa antibioticelor, necroza mucoasei nazale, edemul faringelui și chiar al laringelui. Actualmente se folosesc baloane de material plastic bine tolerate și care permit respirația prin fosa nazală. Sonda anestezistului, sonda lui Foley, utilizată în urologie, nr. 14 sau 16. Balonul se umflă în cavum și apoi este tras spre coana sîngerîndă. Pentru a fixa sonda în vestibulul nazal, Barton

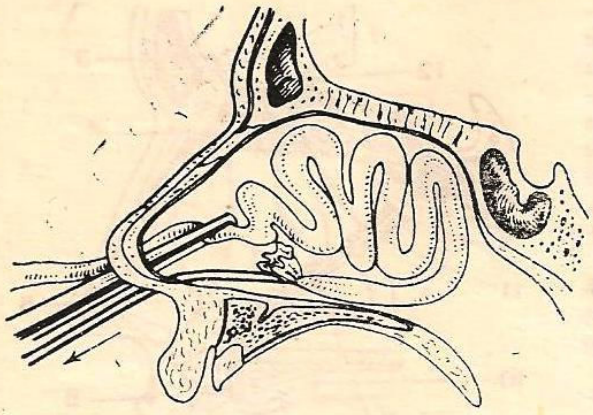

Fig. 470. Tamponamentul anterior.

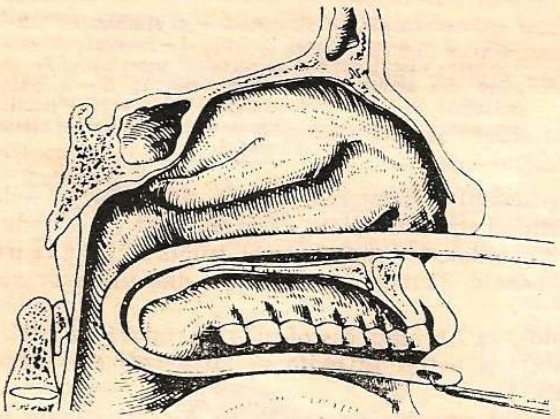

Fig. 471. Tamponamentul posterior. Introducerea prin fosa nazală a unei sonde Nelaton de vîrful căreia se leagă un fir de mătase (G. Laurens).

aşază un pansament în faţa narinelor pentru a le proteja şi prin care trece sonda. Un clan ombilical aşezat în faţa pansamentului blochează sonda (fig. 474).

3. *Hemostaticele locale:* apa oxigenată 12 volume; antipirina 10%; trombasa în pulbere sau în soluţie cu care se îmbibă gelfoamul sau meşa; coalganul este vată impregnată cu alginat de calciu neresorbabil. Nu se lasă în fosele nazale mai mult de 12 h. Meşele resorbabile (surgicelul, scrbacelul), care în contact cu sîngele formează o masă gelatinoasă, ce asigură hemostaza sîngerărilor difuze. Resorbţia meşelor se face în 8—15 zile. Masa lor gelatinoasă se scoate după 48 de ore, foarte uşor fără traumatizare, de aceea se utilizează în epistaxisurile hemopatiilor.

Pomada H.E.C. (hemostatică şi cicatrizantă) a lui Chauvin-Blache pe bază de antipirină şi hamamelis este indicată în ulceraţiile sanguinolente. Injecţiile submucoase şi subpericondrale produc hemostaza prin compresiunea distensiei lichidului, care poate fi şi vasoconstrictor. Astfel, injectarea xilocainei 1% cu adrenalină opreşte

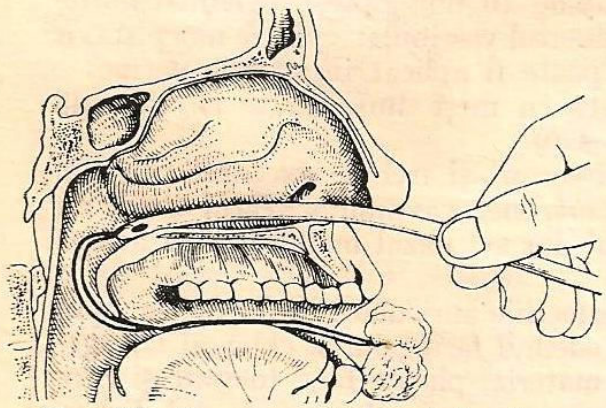

Fig. 472. Tamponamentul posterior. Fixarea unui tampon de firul sondei şi introducerea tamponului în cavum.

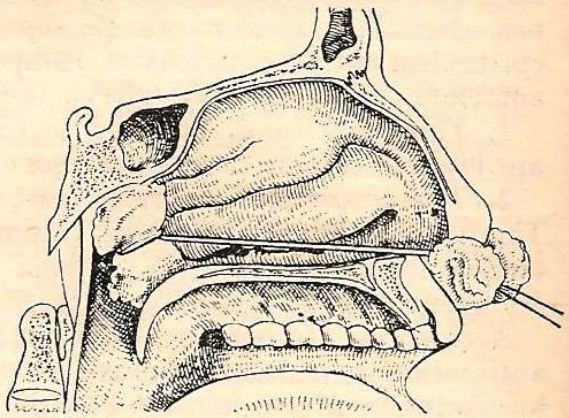

Fig. 473. Legarea unui tampon şi în partea anterioară.

adeseori un epistaxis anterior. Tromboza asociată cu xilocainã 1%+vitamina K încă dă rezultate bune. Radioterapia locală a fost utilizată în maladia lui Rendu-Osler.

Electrocoagularea, în hemoragiile produse de arteriole și în special diatermocoagularea bipolară.

Cauterizarea cu galvanocauterul sau cu acid triclor acetic 1/3, acid cromic 1/3, perlele de nitrat de argint.

După cauterizare să nu se facă niciodată tamponament și nici cauterizare pe ambele pete vasculare deodată. Crioterapia (cu azot lichid) se atinge zona sîngerîndă cu criodul timp de 2 min, utilizată mai ales în maladia lui Rendu-Osler.

Rezecția submucoasă a septului în epistaxisurile recidivante.

Dermoplastia nazală, tot în maladia lui Rendu-Osler. Se excizează mucoasa septală și se înlocuiește cu o grefă de piele subțire.

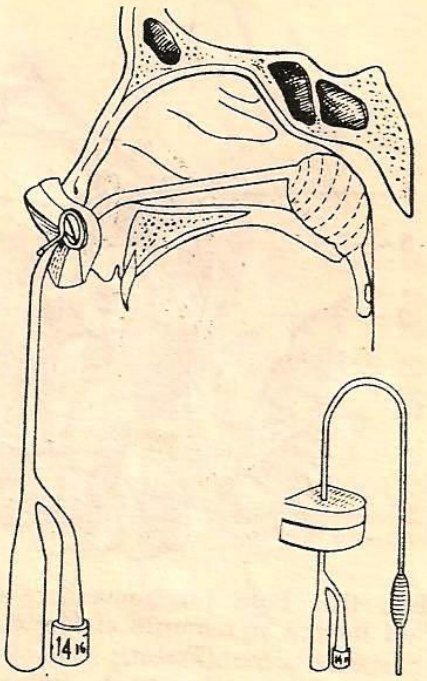

Fig. 474. Tehnica folosirii sondei Foley după Barton.

Hemostaza regională se realizează prin acțiune la distanță de zona hemoragică.

Ligatura carotidei externe se face între artera tiroidiană și cea facială. Ligatura unilaterală are efect inconstant. Ligatura bilaterală este mai eficace însă produce uneori accidente ca leziuni ulceronecrotice ale feței și mai ales sincopă mortală (Andrée, Guerrier, Pinel).

În prezent, ligatura arterelor carotide se execută numai în epistaxisurile tumorilor hemoragice.

Ligatura arterei maxilare interne pe cale transmaxilară. Seiffert a publicat-o în 1929. Porțiunea a treia internă se aplică pe periostul tuberozității maxilarului și se proiectează în cadranul posterosuperior al sinusului. Aici dă mai multe ramuri: palatina ascendentă, vidiana, pterigopalatina și o arteră pentru gaura rotundă mare. Formele simple în care maxilara internă și ramurile ei sînt puțin flexuoase și formele complexe, unde maxilara internă, foarte sinuoasă, dă naștere la colaterale flexuoase ca o rețea arterială (fig. 475). Astfel putem avea dificultăți importante pentru a repera artera maxilară internă.

Tehnica ligaturii: bolnavul așezat în poziție semișezîndă, sub anestezie generală sau locală, se execută o trepanație a maxilarului tip Caldwell-luc. Se rezecă mucoasa sinusului în cadranul posterosuperior și porțiunea din peretele osos subjacent pe o întindere de 1,5 cm. Peretele osos este foarte subțire și se îndepărtează în fragmente cu un cîrlig, pentru a nu leza țesutul subjacent. Deseori se observă la microscopul chirurgical cu distanță focală de 30 cm, pulsațiile maxilarei interne sub periost. După ce se incizează periostul, disecția sub microscop permite descoperirea principalelor vase ale fosei pterigomaxilare. Astfel se observă două artere groase ce se îndreaptă

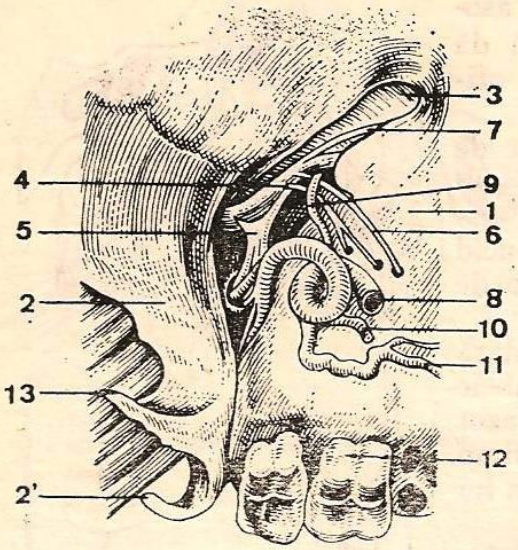

Fig. 475. Fosa pterigomaxilară cu maxilara internă şi ramurile ei foarte flexuoase (Testut):

1 — tuberozitatea maxilarului; *2* — apofiza pterigoidă; *2* — cîrligul terminal al aripii interne; *3* — crăpătura sfenomaxilară; *4* — nervul maxilar superior iese prin gaura rotundă mare, traversează partea superioară a fosei pentru a intra în orbită; *5* — ganglionul sfenopalatin cu ramurile aferente şi eferente; *6* — nervii dentari posteriori; *7* — ramurile orbitare; *8* — artera maxilară internă se încolăceşte în fosa pterigomaxilară şi se termină prin artera sfenopalatină; *9* — artera suborbitară; *10* — artera dentară posterioară; *11* — artera alveolară; *12* — ultimii doi molari; *13* — muşchiul pterigoidian intern.

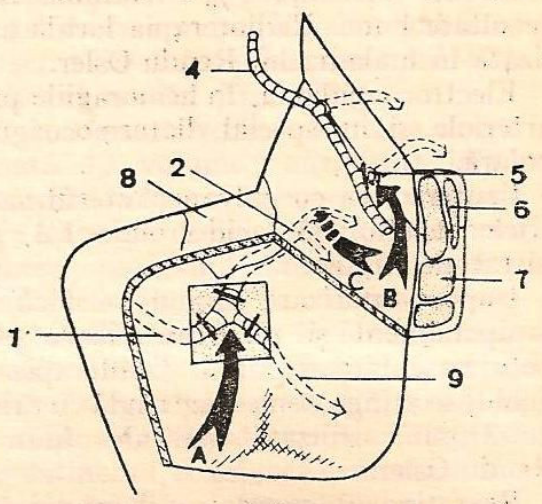

Fig. 476. *A* — ligatura maxilarei interne; *B* — ligatura etmoidalei anterioare; *C* — tehnica lui Silverblatt:

1 — artera maxilară internă; *2* — artera sfenopalatină; *3* — artera palatină descendentă; *4* — artera oftalmică; *5* — artera etmoidală anterioară; *6* — frontalul; *7* — etmoidalul; *8* — apofiza orbitală a osului palatin (Pearson).

înăuntru: una în sus, care este artera maxilară internă în porţiunea ei terminală şi alta care se îndreaptă în jos şi care este artera palatină descendentă, mai voluminoasă şi care pare mai importantă ca sfenopalatina (fig. 476). Pearson recomandă rezecţia apofizei orbitare a palatinului cu freza sau cu o chiuretă fină, pentru a descoperi mai bine maxilara internă pînă la gaura sfenopalatină (fig. 477). Cea mai uşoară tehnică pentru întreruperea curentului sanguin constă în aplicarea de clampe pe partea externă a maxilarei interne, pe partea internă a ei, cît mai aproape de gaura sfenopalatină şi un al treilea clamp pe palatina descendentă. O bucată de gelfoam închide fereastra peretelui posterior al sinusului. Un drenaj cu tub la nivelul peretelui inferior este necesar, după care sinusul se umple cu o meşă iodoformată, care se extrage după patru zile.

Ligatura arterei etmoidale anterioare se face executînd o incizie uşor curbă de 2—3 cm în unghiul intern al orbitei. Decolarea periostului care aderă puternic la marginea orbitei, trecînd cu decolarea deasupra ligamentului palpebral intern, se decolează şi scripetele oblicului mare. Artera se descoperă în profunzime la 2 cm de marginea orbitară internă şi superior în unghiul diedru format de frontal şi lama papiracee, mergînd de-a lungul suturei frontoetmoidale. Mai simplu se poate merge de la marginea superioa-

ră a ligamentului palpebral intern spre vîrful orbitei (fig. 478). Ligatura se face cu un ac curb care prinde și vena și nervul sau se aplică un clip neurochirurgical. Artera se mai poate și diatermocoagula. Se mai poate coagula și artera etmoidală posterioară, situată la 1 cm înapoia celei anterioare. Totul se execută sub controlul microscopului operator. Un singur incident poate apărea: hematomul orbitar la cei cu tulburări de coagulare. Silverblatt, în 1955, a imaginat ligatura etmoidalei anterioare și a sfenopalatinei în aceeași ședință operatorie. După ligatura etmoidalei anterioare după procedeul anterior, extrage tamponul din fosa nazală și dacă apare din nou epistaxisul, se rezecă lama papiracee prin etmoidectomie pînă ce ajunge la peretele anterior al sfenoidului, unde se descoperă artera sfenopalatină la emergența ei din gaura sfenopalatină (fig. 479).

Ligatura carotidei interne nu are nici un efect asupra arterelor etmoidale, fiindcă irigația se poate face prin intermediul arterei faciale și oftalmice cu care se anastomozează prin intermediul unghiularei. Ligatura carotidei interne se reduce la o singură indicație, cînd epistaxisul se datorește leziunii acestei artere în porțiunea intrapetroasă sau în regiunea retrostiliană.

Hemostaza se mai poate face și pe cale generală prin mărirea coagulabilității cu diferite preparate medicamentoase: adrenoxilul este mai mult un hemostatic preventiv, hidrocortizonul intravenos mărește numărul hematiilor și mai ales al plăcuțelor sanguine și mărirea rezistenței capilare. Vitaminele C și P au un rol protector asupra capilarelor. Vitamina K_1 de origine alimentară și K_2 elaborată de flora intestinală. Dicinonul, sub formă de comprimate de 250 mg sau fiole de 2 c^3

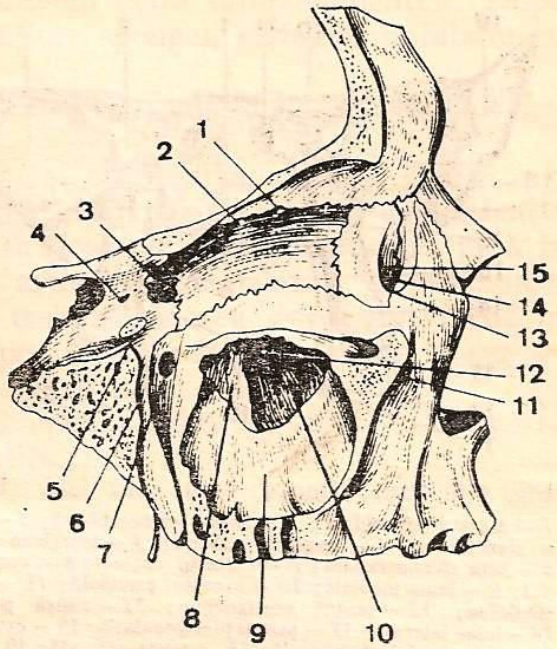

Fig. 477. Peretele posterointern al sinusului maxilar cu fosa pterigopalatină (Kiss Sz.): *1* — orificiul etmoidal anterior; *2* — orificiul etmoidal posterior; *3* — gaura optică; *4* — corpul osului sfenoid; *5* — gaura rotundă mare; *6* — fosa pterigopalatină; *7* — gaura sfenopalatină; *8* — lama perpendiculară a osului palatin; *9* — sinusul maxilar; *10* — cornetul inferior; *11* — gaura suborbitală; *12* — procesul uncinat; *13* — fosa sacului lacrimal; *14* — creasta lacrimală anterioară; *15* — creasta lacrimală posterioară.

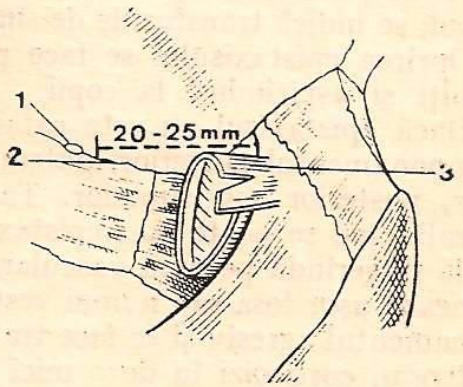

Fig. 478. *1* — descoperirea orificiului etmoidal anterior; *2* — sutura frontoetmoidală; *3* — ligamentul palpebral intern (F. Baron).

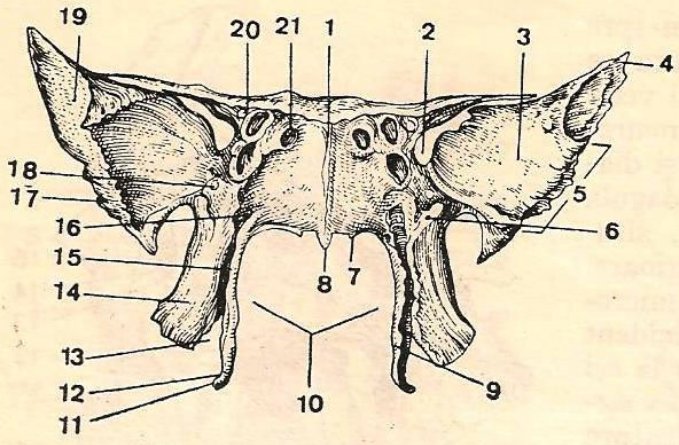

Fig. 479. Osul sfenoid văzut din față (Kiss Sz.): *1* — creasta sfenoidală; *2* — fisura sfenoorbitară; *3* — aripa mare a sfenoidului; *4* — unghiul parietal; *5* — marginea zigomatică; *6* — fața sfenomaxilară; *7* — procesul vaginal; *8* — rostrum sfenoidal; *9* — lama medială; *10* — procesul pterigoid; *11* — cîrligul pterigoidian; *12* — șanțul pterigoidian; *13* — fisură pterigoidiană; *14* — lama laterală; *15* — șanțul pterigopalatin; *16* — canalul vidian; *17* — creasta infratemporală; *18* — gaura rotundă; *19* — fața temporală; *20* — gaura optică; *21* — deschiderea sinusului sfenoidal.

conținînd tot 250 mg pe cale intramusculară sau intravenoasă, dă rezultate în epistaxisurile difuze.

Reptilaza din veninul șerpilor este contraindicată în trombopenie. Se administrează pe cale intramusculară sau intravenoasă 1—3 fiole la zi.

Dintre preparatele fabricate în țară: Adrenostazin, care e vasoconstrictor și se întrebuințează ca profilactic înaintea intervențiilor chirurgicale, ca și în epistaxis. Doza este de 1—3 fiole de 0,0015 la zi prin perfuzie intravenoasă lentă. Trebuie ferit de lumină.

Trombina, produs hematologic, forma injectabilă și trombina uscată sterilă sub formă de pulbere albă, ca hemostatic local sub formă de pulverizații în nas.

Rinofug, soluție apoasă pentru uz extern, vasoconstrictor al mucoasei rinofaringiene, în instilații nazale 3—4 picături de 2—3 ori pe zi. Este contraindicat în ateroscleroză și hipertensiune. Toate preparatele trebuie ținute la loc uscat și ferite de lumină.

Copramolul sau Hemocaprolul oprește procesul fibrinolitic patologic, ca și Juiprolul și Zymofrenul.

Calciul se administrează în hipocalcemii; sîngele conservat; sîngele proaspăt recoltat pînă la 4 ore înaintea întrebuințării, se apropie de sîngele normal. În hemofilii, globulina sau factorul antihemofilic B.

În stările de șoc compensat cu tensiunea arterială peste 9 și tahicardie, ca și în șocul decompensat cu tensiunea arterială sub 8, cu puls filiform și rapid, se indică transfuziile de sînge pentru restabilirea echilibrului circulator.

Oprirea epistaxisului se face prin evacuarea cheagurilor, suflînd nasul la adulți și aspirîndu-l la copii.

Dacă epistaxisul nu este cataclismic, cînd trebuie să recurgem urgent la tamponamentul posterior, putem să ne dăm seama de locul sîngerării: anterior, posterior sau superior. Tampoane cu xilocaină anesteziază mucoasa nazală cînd se poate opri epistaxisul sau recurgem la tamponament. O arteriolă sîngerîndă pe pata vasculară se coagulează, o hemoragie difuză se tamponează ușor fosa sau numai vestibulul. În formele recidivante se evită tamponamentul agresiv și se face tratament general cu vitamina C și P, dicynon, hidergin, corticoizi în doze mici și repetate. Pata vasculară reprezintă 90% din epistaxisuri.

Epistaxisul superior, pînă la 60 de ani, este mai des de origine a carotidei externe. După 60 de ani apare epistaxisul superior cu etmoidalele.

În epistaxisul din cursul hemopatiilor vom evita tamponamentele. După evacuarea cheagurilor vom introduce în fose spongel, gelfoam, îmbibate cu trombasă.

În hemofilii, Hemocaprolul sau Capramolul se administrează pe cale generală.

În maladia Rendu-Osler, dermoplastia și crioterapia cu azot lichid.

În traumatismele feței cu disjoncțiune craniofacială, facem o contenție provizorie sub menton și pe vertex, care poate produce hemostaza pînă la terapia maxilofacială. Cînd sînt lezate arterele sfenopalatine și etmoidale, trecem la ligatura acestora. Bolnavul trebuie să stea după tratament în poziție șezîndă sau culcat într-o parte, pentru a nu înghiți sîngele în caz de recidivă.

La bolnavii foarte agitați în timpul epistaxisului, se poate administra morfina, care este sedativă și hemostatică.

IV. CHIRURGIA FOSELOR NAZALE

Imperforația coanală

Imperforația coanală, denumită și atrezie, ocluzie sau stenoză coanală, după diferiți autori, o putem întîlni la noul născut, ca imperforație bilaterală cu accese de asfixie, care necesită intervenție imediată. Imperforația poate fi însoțită mai rar de alte malformații de importanță vitală, ca atrezia esofagiană, malformații auriculare, cardiopatie congenitală etc., cu o formulă cromozomică anormală. La copiii mai în vîrstă ca și la adulți întîlnim o imperforație unilaterală, care este bine suportată timp îndelungat.

Perforația unei obstrucții coanale la nou-născut se face fără nici o anestezie. Imobilizat într-un cearceaf, se aspiră mucozitățile filante din fosele nazale și se instilează efedrină ca vasoconstrictor sau cîteva picături de adrenalină 1/5 000. Perforația se poate face cu un trocar sau o pensă fină Kocher, care se introduce în fosa nazală, progresînd în unghiul diedru format de planșeul fosei și septul nazal și cu o direcție în jos, pînă întîlnim o rezistență. Protejînd peretele posterior cu o oglindă de rinoscopie posterioară sau o mică bucată de meșă, cu o presiune fermă a pensei Kocher învingem rezistența întîlnită și simțim cum vîrful pensei a ajuns într-un gol, în cavum. Odată perforația executată, nu scoatem pensa, ci o deschidem și închidem în toate direcțiile pentru a dilacera obstacolul osos sau membranos, care în primele zile după naștere este întotdeauna posibilă. Ca și în tamponamentul posterior se introduce o sondă Nelaton nr. 5 prin fosa nazală și capătul distal se scoate prin cavitatea bucală, de care se leagă cu un fir de mătase, un tub de material plastic nr. 14. Se trage de capătul nazal pînă ce extremitatea posterioară a tubului ajunge în cavum, iar extremitatea anterioară se scoate la nivelul narinelor și se fixează cu leucoplast.

Tubul de material plastic se menține de la 2 la 6 săptămîni. Operația se poate face în aceeași ședință de ambele părți. Respirația nazală a sugarului îi dă posibilitatea să sugă. Postoperator se fac instilații nazale cu soluție argirol 1%, iar antibioterapia se impune, cel puțin o săptămînă.

Mijloacele de reanimare trebuie să fie prezente la fiecare caz: oxigen, deschizător de gură, aspirator laringoscop, bronhoscop de 3,5 mm.

Sugarul trebuie supravegheat ca să nu facă ulcerații ale narinelor, ale vălului sau ale mucoasei cavum-ului, cînd tubul de plastic trebuie scos și se execută dilatații cu sonde esofagiene moi nr. 12, pînă la 16.

În cazuri excepționale, cînd nu reușim să perforăm coanele și în iminență de asfixie, facem traheotomie.

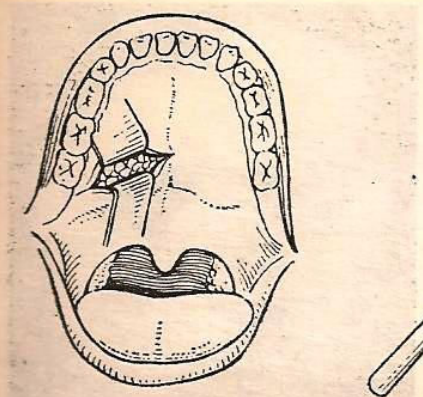

Fig. 480. Incizia mucoasei și deperiostarea.

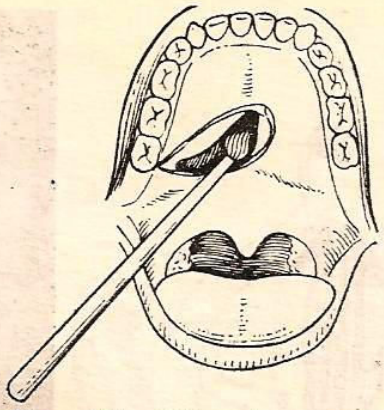

Fig. 481. Pătrunderea frezei din cavitatea bucală în peretele obstruant coanal (procedeu personal).

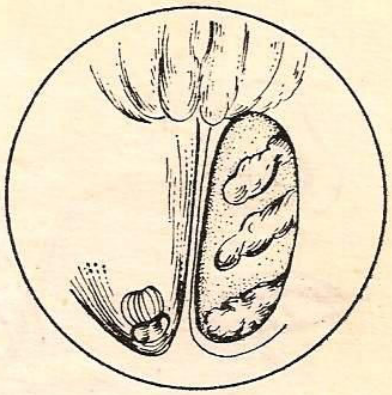

Fig. 482. Freza pătrunde în nazofaringe (Șt. Gârbea).

Dacă nu reușim să perforăm zidul coanal, menținem sugarul ca să se adapteze la o respirație bucală, fiind hrănit cu un biberon alungit, și după un an și jumătate trecem la rezecția zidului coanal.

Imperforația coanală la copiii mari și la adulți se face sub anestezia generală. Bolnavul este plasat în decubit dorsal cu capul în hiperextensie, aplicîndu-se deschizătorul de gură. Se injectează în mucoasa vălului soluție de ser adrenalinizat pentru o vasoconstricție locală. Se face o incizie transversală de 3 cm pe bolta dură de partea imperforației dacă este unilaterală, la cîțiva milimetri în afara marginii palatului dur (fig. 480). Se decolează mucoperiostul și inserțiile musculare pînă apare marginea liberă a bolții dure. Se îndepărtează cu freza (G â r b e a) peretele osos al atreziei sub controlul digital, începînd din partea mediană și lărgind orificiul coanei spre periferie (fig. 481) cu atenție pentru a nu leza lateral orificiul palatinal posterior cu artera respectivă (fig. 482). Lărgirea coanei se face pînă cînd putem angaja pulpa indexului în orificiul coanal nou creat. Sutura plăgii bucale se face în două straturi muscular și mucoperiostal. Menținerea orificiului se face cu un tub de polietilen de grosime variabilă, aproximativ a unei sonde esofagiene de la nr. 14 la 18, după vîrsta cazului respectiv. Tubul se introduce prin fosa operată, se trece apoi prin coana opusă (sănătoasă sau perforată), aducîndu-se ambele capete la nivelul narinelor. Unul din capetele acestuia se introduce în lumenul celuilalt și se suturează cu un fir de mătase, transformînd astfel tubul de material plastic într-un fel de tub fără capăt, care se poate învîrti prin cele două fose nazale (fig. 483, *A*). Bolnavul poate respira pe ambele nări fără dificultate.

Tubul trebuie să fie mai moale ca să nu lezeze mucoasa coanală și nazală. De asemenea, tubul trebuie să nu compreseze subcloazonul pentru a nu produce ulcerații la acest nivel. Rotația lui în jurul subcloazonului și septului coanal să se facă cu ușurință (fig. 483, *B*). Tubul de material plastic se menține de la 3 la 6 săptămîni.

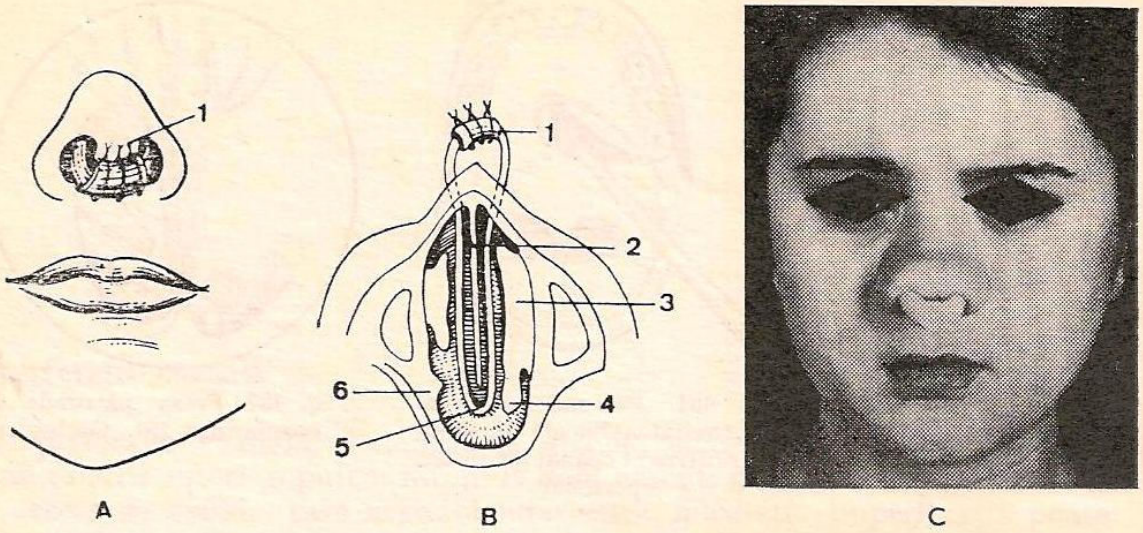

Fig. 483. Sutura celor două capete ale tubului elastic.

Credem că dintre toate procedeele pe care le-am practicat pînă în prezent, procedeul executat pe cale palatină, utilizînd freza, cu o plagă operatorie redusă și cu un rezultat postoperator atît de bun, este mult mai avantajos față de calea nazală cu o vizibilitate redusă sau față de cea palatină cu decolarea întregului mucoperiost al bolții palatine (după Steinzeig), care este o operație prea laborioasă.

Odată cu apariția microchirurgiei nazale, s-a revenit la calea nazală. Prades, Tschopp și Morrow utilizează următoarea tehnică: bolnavul în anestezie generală cu capul în hiperextensie, sub controlul microscopului, după luxarea cornetului inferior în sus (fig. 484), prin intermediul unui specul nazal autostatic se pune în evidență fața anterioară a peretelui obstruant. Sub controlul microscopului se incizează vertical mucoasa de pe acest perete și se decolează cele două lambouri ale mucoasei lateral, descoperind astfel peretele anterior obstruant (fig. 485). Perforarea acestui perete se face cu o freză lungă, pînă apare mucoasa care acoperă fața posterioară a ocluziei. Această mucoasă se secționează în cruce. Se reașază cornetul inferior și se introduce un tub de polietilen în orificiul nou creat, de mărimea perforației, al cărui capăt posterior să nu atingă peretele posterior al cavumului (fig. 486).

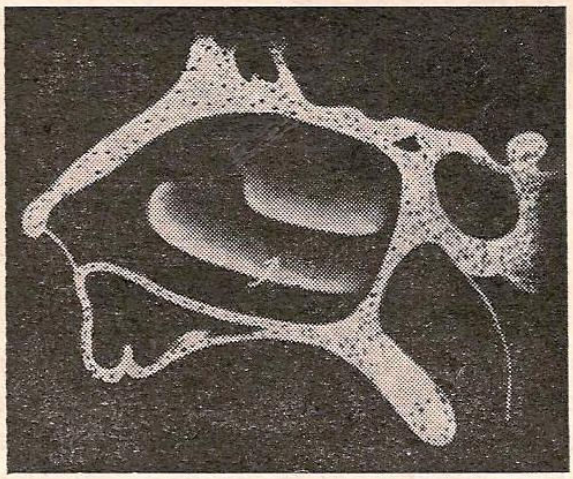

Fig. 484. Luxarea cornetului inferior înăuntru și în sus (Prades).

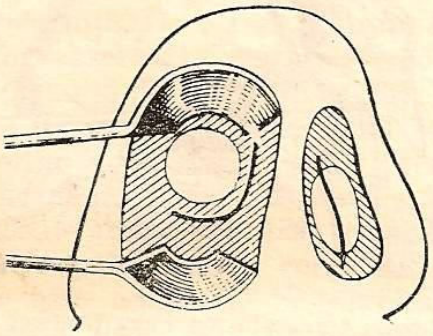

Fig. 485. Aspectul microscopic al ocluziei și incizia mucoasei (Prades).

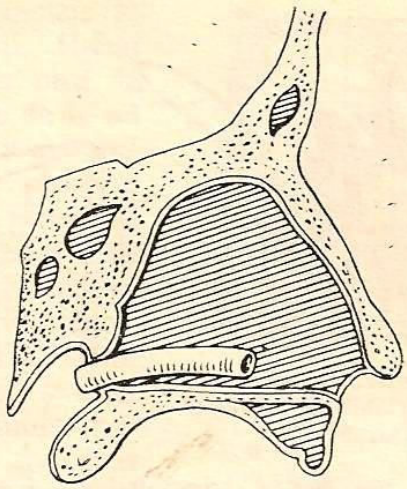

Fig. 486. Așezarea tubului de polietilen la nivelul orificiului coanal nou creat (Prades).

Chirurgia cornetelor

Cornetul inferior și mijlociu se hipertrofiază în faza de rinită cronică hipertrofică. Faza congestivă a acestei hipertrofii se tratează prin diatermocoagularea mucoasei, după o prealabilă anestezie cu cocaină, executînd 1—2 trasee de coagulare mai mult pe capul cornetului inferior.

În faza de hipertrofie scleroasă, se face o rezecție parțială a cornetului inferior sau mijlociu.

Cornetul inferior degenerat se secționează pe marginea lui liberă cu pensa Struycken, în mod succesiv (fig. 487) și numai în cazuri cu totul rare folosim turbinotomul.

Rezecția cozilor de cornet hipertrofiate. Anestezia nu se face cu cocaină, pentru a nu se retracta cozile și în cazul acesta nu pot fi prinse în ansă. Novocainizarea nu retractă cozile și permite introducerea ansei fără durere.

După ce îndoim ansa la gîtul ei în unghi aproape drept, sub controlul speculului, o introducem ușor în sens vertical de-a lungul planșeului fosei nazale pînă la peretele posterior al cavumului. După ce îndepărtăm speculul, executăm o tracțiune ușoară simțind angajarea cozii în ansă. Strîngem apoi ansa, cînd simțim secționarea cozii și o împingem puțin înapoi pentru a ne asigura că a fost secționată complet, și nu se produce o deșirare a mucoasei cornetului la extragerea ansei. Coada poate

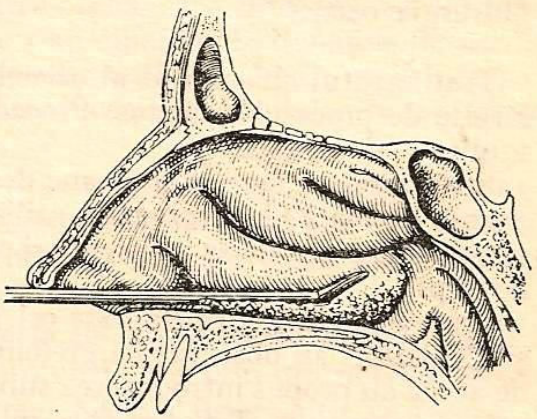

Fig. 487. Secțiunea parțială a cornetului inferior cu pensa Struycken (Aubry).

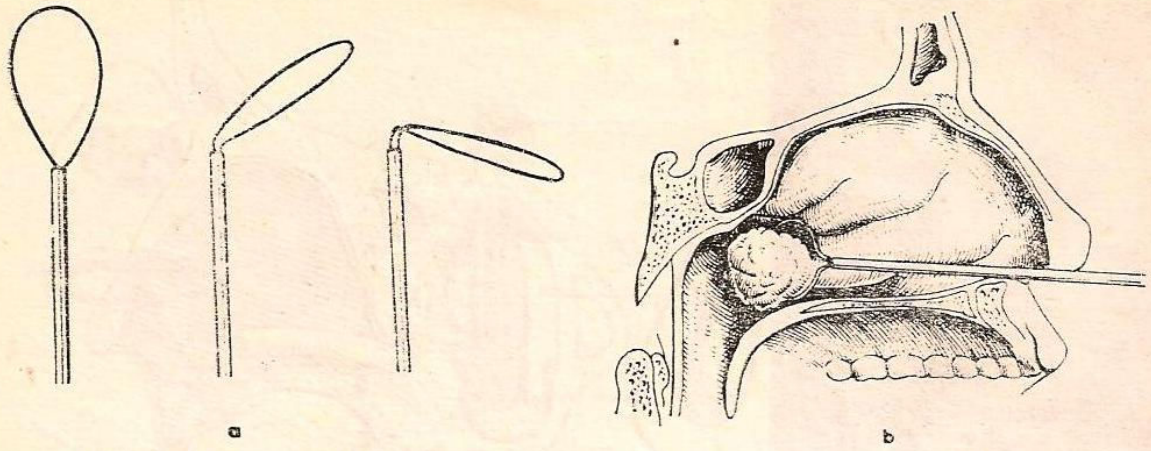

Fig. 488. *a* — ansa îndoită; *b* — secțiunea cozii cornetului cu ansa (Aubry).

fi extrasă deodată cu ansa sau rareori apare la suflatul nasului, sau bolnavul o elimină prin cavitatea bucală (fig. 488, *a*, *b*). Se execută apoi un tamponament cu meșă oleiată timp de 24 ore.

În alergia nazală cronică, hipertrofia cozilor de cornet s-au refăcut la cîteva săptămîni după rezecție.

Rezecția cornetului mijlociu se indică în tratamentul endonazal al etmoiditelor, al sinuzitelor frontale, sfenoidale sau cînd capul cornetului mijlociu prezintă un contact intim cu septul și produce cefaleea reflexă. Cornetul mijlociu se mai rezecă în abordarea pe calea etmoidală a breșelor osteomeningeale cu licvoree nazală. După anestezie cu cocaină 10% adrenalinizată se face secțiunea cu pensa lui Struycken.

Sinechiile nazale apar după intervenții endonazale sau traumatisme diferite, care unesc fața internă a cornetului inferior cu septul. După anestezie locală, secțiunea se face cu bisturiul electric. O lamă de teflon se interpune între cornet și sept la cicatrizare.

Chirurgia ozenei

Tratamentul chirurgical al ozenei are drept scop strîmtarea foselor nazale, lărgite de procesul ozenatos. Procedeele de recalibrare ale foselor nazale sînt multiple și variate.

Strîmtarea se face cu grefoane de cartilaj sau de os, introduse sub mucoasa nazală decolată. În prezent se utilizează mult material plastic. Pentru strîmtarea foselor nazale se utilizează și peretele intersinuzonazal, pentru a-l apropia de sept.

Procedeul lui Eyriès este cel mai răspîndit în chirurgia ozenei. Eyriès și alți autori au observat că grefonul osos și cartilaginos se resorb cu timpul, de aceea au propus introducerea sub mucoasă a substanțelor acrilate, bine tolerate de organism. Teflonul pare să fie și mai bine tolerat și are avantajul că poate fi modelat cu bisturiul.

Tehnica: după anestezia locală se face incizie în șanțul gingivolabial, paramedian bilateral, lăsînd frîul buzei neatins. Lateral incizia se întinde pînă la primul molar. Unii preferă o singură incizie de la un canin la celălalt, tăind și frenul buzei care n-are nici o importanță. Decolarea în jurul orificiului piriform și a mucoasei de pe partea internă a crestei piriforme pe o distanță de 2—3 mm se face cu decolatorul de sept. Cu pensa mușcătoare fină se netezește marginea orificiului piriform, care prezintă o ridicătură, ce jenează decolarea mucoasei și introducerea bastonașelor de acrilic (fig. 489). Netezirea se face și deasupra inserției capului cornetului inferior unde mucoasa este aderentă. Se decolează întîi mucoasa planșeului ușor, pînă în profunzime, apoi se continuă la nivelul meatului inferior și a treia zonă de decolare este cea a meatului mijlociu (fig. 490), care se poate face numai pe o adîncime de 2 cm, fiindcă mai profund devine foarte fragilă ca și cea meatului inferior la nivelul treimei posterioare a cornetului inferior. Decolarea se poate face și la nivelul feței interne a cornetului inferior și înaintea capului cornetului mijlociu. În buzunarele create se introduc implantele de: acrilic, teflon etc., sub formă de bastonașe. Implantul trebuie să lunece ușor sub mucoasă, pentru a nu se produce ruptura ei, prin care să se elimine implantul. Materialul de implant trebuie să fie suficient, pentru ca mucoasa să bombeze cît mai mult înspre septul nazal. Se mai utilizează heterografa conservată de cartilaj de vițel sub un an. Recoltarea se face din cartilajul nazal, auricular sau costal al vițelului și se ține cel puțin una lună în soluție de aldehidă formică 10%. Înainte de întrebuințare cu 24 ore se scoate cartilajul din soluția de formol și se introduce în soluție de ser fiziologic care se schimbă din 6 în 6 ore (P. Tomescu). Cartilajul septal recoltat de la alt bolnav se utilizează în reintervențiile pentru ozenă, care, introdus sub mucoasa decolată, obstruează perforația prin care s-au eliminat bastonașele de acrilic, folosite anterior și care se introduc din nou sub cartilajul septal, realizîndu-se o bună recalibrare (I. Moga). După introducerea implantelor se suturează plaga gingivolabială cu catgut subțire.

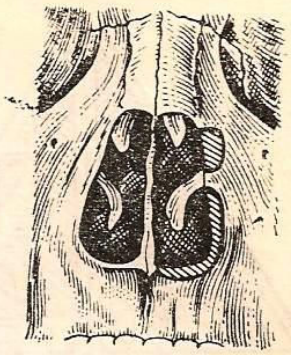

Fig. 489. Netezirea proeminenței crestei piriforme (hașurată).

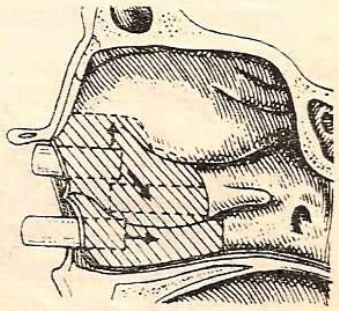

Fig. 490. Decolarea mucoasei sub care se introduc implantele (Eyriés).

Introducerea de grefoane sau implante sub mucoasa septului nazal se face mai ales în cazurile de reinterven ție sau cînd procesul ozenatos este unilateral, fosa nazală opusă fiind obstruată de o creastă sau o deviație a septului înspre fosa respectivă.

Tehnica: se execută o mică incizie verticală în mucoasa septului ca și la rezecție. Se decolează mucoasa pînă în profunzime și prin intermediul inciziei se introduc implantele pînă în profunzime. Aceeași intervenție se face și de partea opusă dacă ozena este bilaterală (fig. 491).

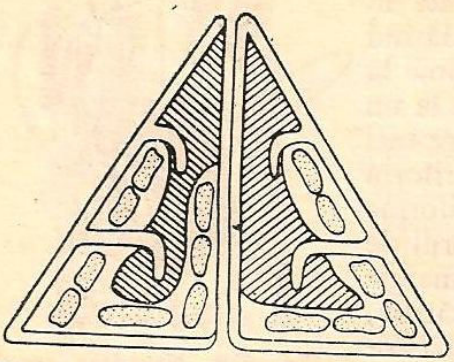

Fig. 491. Schema cu implantele introduse sub mucoasa planșeului. metului inferior și mijlociu și sub mucoasa septului (Eyriés-Ramadier).

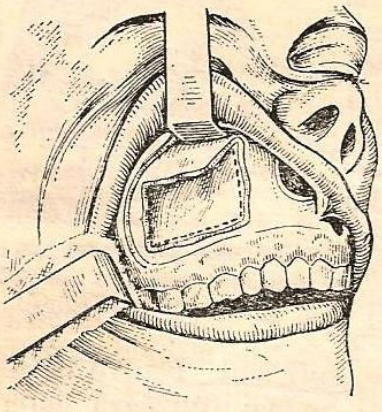

Fig. 492. Operația lui Lautenschläger pentru deplasarea înspre fosele nazale a celor doi pereți intersinusonazali (Aubry).

Alt procedeu ar fi decolarea mucoasei pe cale endonazală prin o incizie perinarinară endonazală la 0,5 cm de orificiu, prin care se face decolarea mucoasei meatelor și introducerea implantelor (A. Bucur).

Cauzele reintervențiilor în ozenă sînt: recalibrări prea anterioare cu continuarea procesului azenatos în partea posterioară, recalibrări insuficiente de teama ruperii mucoperiostului, recalibrări parțiale ale meatului inferior, apariția postoperatorie a unor sinuzite ignorate și reîncălzite, mai ales ale celor odontogene, apariția postoperatorie a unor tumori nazale sau sinuzale etc.

În cazurile de eșec, după procedeul lui Eyriès, se poate utiliza procedeul lui Lautenschläger, care constă în apropierea de sept a pereților intersinusonazali. Tehnica constă în trepanația celor două sinusuri maxilare după procedeul lui Caldwell-Luc. Cu ajutorul unei dălți fine se secționează succesiv marginea inferioară, anterioară și posterioară a peretelui intern al sinusului maxilar. Marginea superioară nu e secționată și se menține ca o balama pentru acest mare volet osos, pe care îl împingem înspre fosa nazală cu degetul sau cu o chiuretă mare. Această tehnică se execută de ambele părți (fig. 492). Un ac Reverdin puternic, încărcat cu un fir de mătase sau de nylon, traversează în mod succesiv peretele intern al sinusului drept, apoi septul nazal și peretele intersinuzonazal de partea opusă (fig. 493, *a*). Se reintroduce de partea dreaptă capătul firului în formă de V, traversînd din nou peretele intern al sinusului drept pînă în fosa nazală dreaptă. De partea stîngă, capătul firului este de asemenea introdus în formă de V prin peretele intern al sinusului stîng, prin septul nazal, pînă ajunge tot în fosa nazală dreaptă. Aci se leagă strîns cele două capete ale firului pentru apropierea celor doi pereți de sept (fig. 493, *b*). Tamponamentele celor două sinusuri ajută înfundarea pereților. Meșele se scot a 5-a zi. Dacă pereții sînt bine înfundați, tamponamentul nu mai este necesar. Antibioterapia se face timp de 10 zile cu penicilină (două milioane) și streptomicină 1 g zilnic. Firul de mătase sau de nylon se secționează și se scoate după 15 zile.

Tratamentul chirurgical poate fi înlocuit cu un tratament medicamentos, mai ales cînd primul nu dă rezultate. Aplicarea zilnică a unei soluții de aluminiu în formă de vaporizații foarte fine ar da cele mai bune rezultate. Această substanță favorizează secreția mucoasei, activînd circulația cu reapariția mirosului. De asemenea, mirosul fetid dispare prin dispariția crustelor.

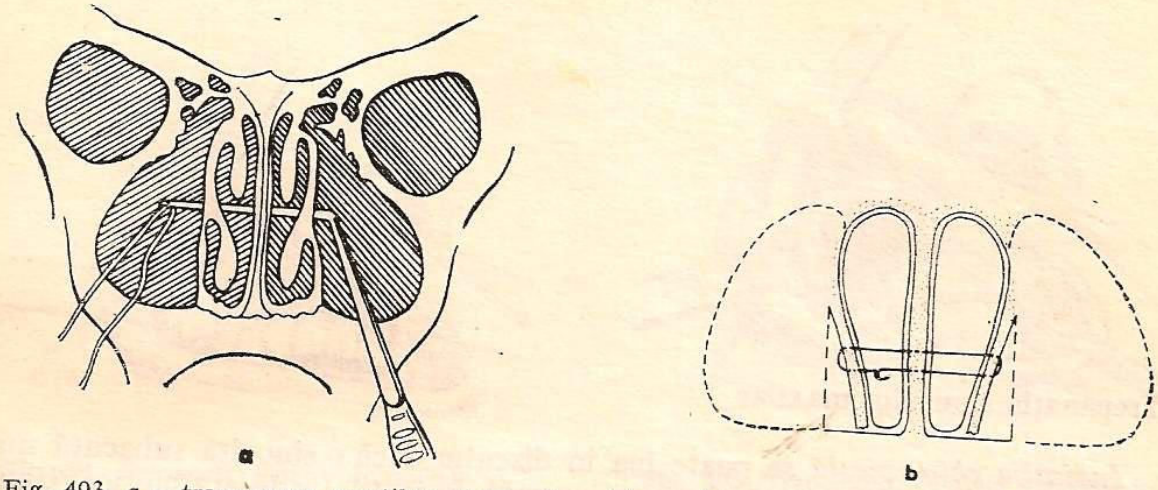

Fig. 493. *a* — traversarea pereților sinusurilor și septului nazal cu acul Reverdin (Lautenschläger); *b* — apropierea celor doi pereți prin sutură în U (Aubry).

Istologic se constată că neovascularizația are tendință să dispară și vasele normale devin mai puțin dilatate. Restul elementelor rămîn ca și înainte de tratament. Tratamentul acesta medicamentos acționează deci mai mult asupra mucoasei și face să dispară crustele. El poate fi întrebuințat timp de mai multe luni (A. L e d o u x).

V. CHIRURGIA SINUSURILOR PARANAZALE

Trepanația sinusului maxilar

Indicația chirurgicală se poate lua în discuție dacă o sinuzită subacută nu s-a vindecat după 6 puncții sinuzale, urmate de instilație de antibiotice. Unii autori ridică limita la 12 puncții.

În cazul sinuzitelor de origine dentară și în toate sinuzitele în care etmoidul este indemn, se poate folosi procedeul Caldwell-Luc sau Denker. Cînd există leziuni etmoidale asociate se preferă procedeul Pietrantoni.

Sinuzitele alergice nu vor fi operate decît atunci cînd se evidențiază o alergie microbiană sau o cavitate sinuzală plină cu mase polipoase.

Operația Caldwell-Luc

Tehnica:

Pregătirea bolnavului. Bilanțul preoperator cuprinde un examen cardiovascular și pulmonar, precum și studiul crazei sanguine. Cu 48 de ore înainte de operație se instituie o medicație antibiotică, antihemoragică, antiedematoasă. Înaintea intervenției se poate face și o puncție — spălătură a sinusului.

Pregătirea intervenției. Bolnavul este plasat în decubit dorsal, masa fiind înclinată spre picioare pentru a diminua congestia cefalică. Operatorul se plasează de partea bolnavă, iar ajutorul de partea opusă.

Anestezia. Generală sau locoregională completată printr-o premedicație ce asociază un barbituric seara și mialgin, fenobarbital, romergan aa/1 fiolă cu o jumătate de oră înainte de intervenție.

— Anestezia de contact — cocaină adrenalinată în meatul mijlociu și inferior.

— Anestezia tronculară — nervul maxilar superior cu 5 cmc de xilină 1%.

— Anestezia prin infiltrație — a fosei canine cu xilină 1% adrenalinată, începînd de la nivelul viitoarei incizii gingivolabiale pînă la nervul suborbitar.

Mersul operației

1. *Incizia.* Se face în șanțul gingivolabial. Lungă de 4 cm, ea debutează la o distanță de 1 cm de frenul buzei superioare și va fi situată la 1/2 cm de rebordul gingival (fig. 494). Bisturiul va secționa toate planurile pînă la os. O compresă va izola fundul de sac gingivolabial respectiv.

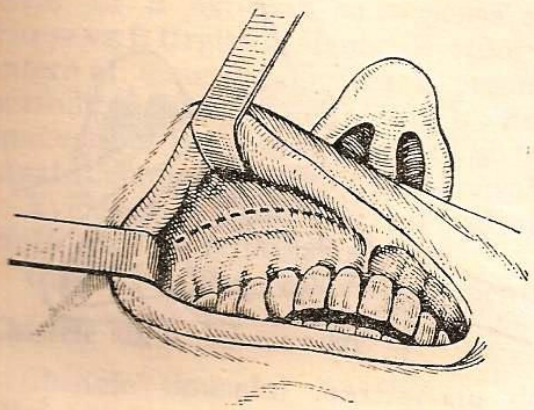

Fig. 494. Trepanația sinusului maxilar. Incizia în șanțul gingivolabial (procedeul Caldwell-Luc).

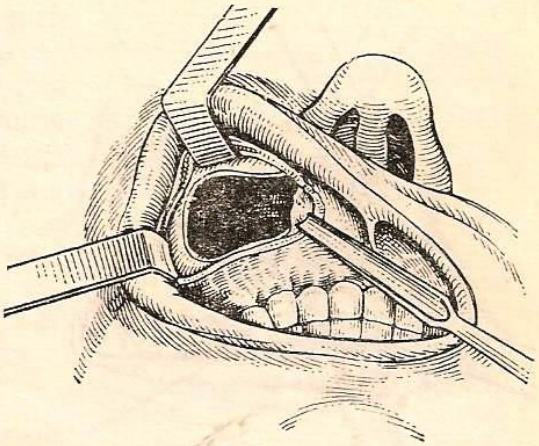

Fig. 495. Trepanația peretelui anterior. Să nu se lezeze rădăcinile dentare și nervul suborbitar (Aubry).

2. *Decolarea.* Cu ajutorul decolatorului se pune în evidență fosa canină, respectînd superior pachetul suborbitar și median marginea anterioară a orificiului piriform. Depărtătoarele nu vor tracționa sau compresa nervul suborbitar.

3. *Trepanarea.* Cu o daltă mare se circumscrie un volet osos în centrul fosei canine. Prima lovitură se va da superior pentru a evita o fractură iradiată în direcția suborbitarului. Orificiul astfel format va fi lărgit în toate sensurile, cu pensa Citelli și apoi cu o pensă mușcătoare (fig. 495) (A u b r y). Se poate utiliza și freza.

4. *Chiuretarea cavității.* După aspirația și eliminarea fungozităților și polipilor, se va aprecia, cu ajutorul mijloacelor optice măritoare, starea mucoasei. Dacă este necesar, aceasta va fi eliminată, după o prealabilă decolare, cu ajutorul pensei Luc. Chiuretarea pereților osoși se va face cu prudență la nivelul planșeului (unde există pericolul devitalizării dinților) și la nivelul peretelui profund.

Hemoragia persistă pînă la ablația completă a mucoasei.

5. *Crearea comunicării intersinusonazale.* Această comunicare se face în partea anterioară și inferioară a peretelui intern al sinusului (fig. 496).

Cu ajutorul daltei se creează un orificiu ce va fi mărit cu o pensă mușcătoare sau o pensă Luc. Deosebit de importantă este eliminarea pragului osos dintre planșeul sinusului și cel al foselor nazale (fig. 497). Nu se va insista superior pentru a nu leza orificiul de deschidere al canalului lacrimonazal. Mucoasa nazală de la nivelul comunicării poate fi extirpată sau păstrată sub forma unui lambou cu pedicul inferior, lambou ce va fi culcat înspre sinus.

6. *Închiderea.* Cavitatea sinusală sîngerîndă se va tampona cu o meșă iodoformată sau cu o meșă înmuiată în oleu gomenolat steril și pudră de sulfamidă. Capătul meșei va fi scos prin orificiul de comunicare, cu ajutorul unui Kocher curb.

De obicei, la extragerea meșei se smulge și lamboul de mucoasă, creat cu scopul menținerii calibrului comunicării intersinusonazale. De aceea pe lîngă

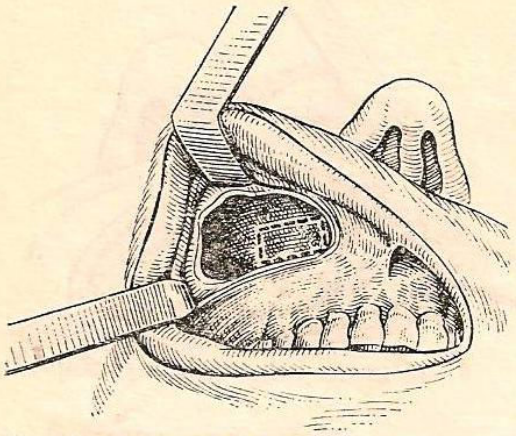

Fig. 496. Drenajul la nivelul meatului inferior.

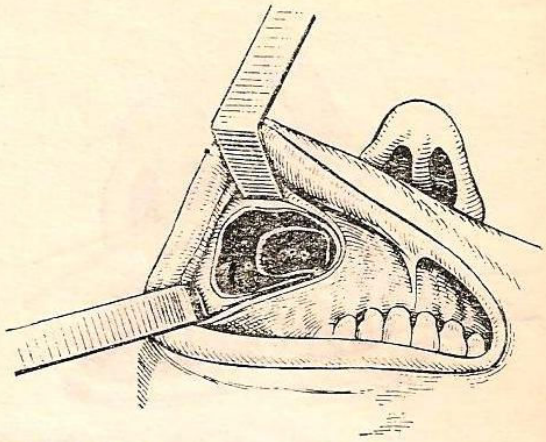

Fig. 497. Comunicarea intersinusonazală.

meșă este indicată folosirea unui tub de cauciuc care, introdus în sinus, permite drenajul și spălătura de control a acestuia, precum și o bună calibrare a comunicării intersinusonazale. Incizia vestibulară va fi suturată cu catgut (fig. 498).

Urmări postoperatorii. În primele 24 de ore se poate plasa pe partea operată o compresă umedă rece.

Meșa va fi scoasă după 48 de ore.

Tubul va fi scos în a 7-a, a 8-a zi după o prealabilă spălătură de control.

Punctele de sutură se resorb singure.

Antibioterapia și medicația antiedematoasă va fi continuată timp de 7 zile.

Poate persista cîteva zile o anestezie dentară. Hiperestezia regiunii suborbitare apare cînd nervul suborbitar este prins într-un bloc cicatriceal și necesită uneori alcoolizare.

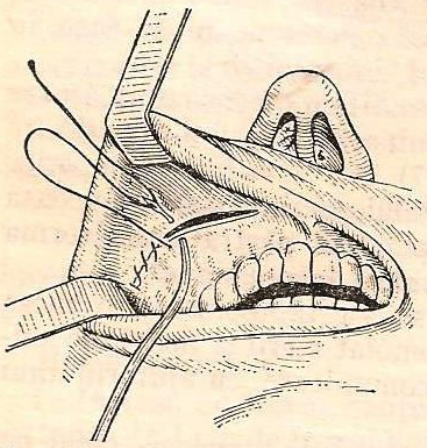

Fig. 498. Trepanația sinusului maxilar. Sutura.

Operația Denker

Acest procedeu are avantajul de a elimina pericolul închiderii secundare a comunicării intersinusonazale. Dezavantajul lui constă în faptul că devitalizează dinții anteriori. Pregătirea bolnavului, pregătirea intervenției, anestezia sînt identice cu cele descrise la operația Caldwell-Luc.

Incizia este asemănătoare, însă prelungită pînă la frenul buzei superioare. Se decolează peretele anterior al sinusului, marginea externă și unghiul inferointern al orificiului piriform.

Se pune în evidență peretele extern al fosei nazale respective, prin decolarea mucoasei meatului inferior și a planșeului.

Unghiul ce formează marginea orificiului piriform va fi extirpat cu o pensă mușcătoare. Breșa va fi lărgită în dauna pereților anterior și intern al sinusului, pentru a permite o bună vizibilitate (fig. 499 Aubry). Prin această manevră a fost deschis sinusul și totodată s-a creat și comunicarea intersinusonazală.

Evidarea, pansamentul și sutura nu prezintă particularități deosebite.

Urmările postoperatorii sînt identice.

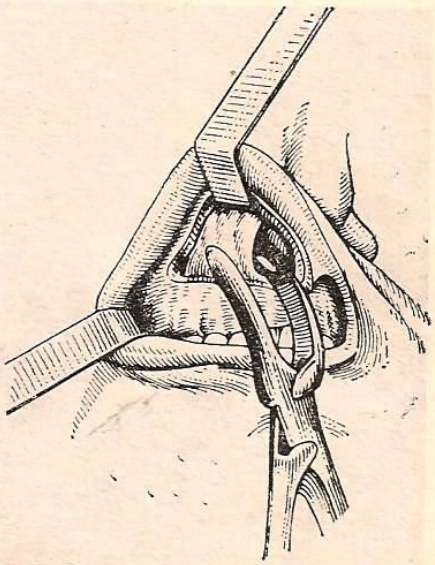

Fig. 499. Procedeul lui Denker. Rezecția cu pensa mușcătoare a unghiului anterior al maxilarului (Aubry).

Chistele sinusului maxilar

Chistele sinusului maxilar au două forme clinice:

Chistele paradentare, ce rezultă din evoluția unui granulom spre chist printr-o infecție atenuată și prelungită.

Chistele dentifere, spre deosebire de chistele paradentare sau radiculare, cuprind un dinte inclus, ce rezultă dintr-un mugure dentar aberant sau supranumerar (fig. 500, *a*, *b*).

Chistele radiculare ale sinusului maxilar au trei perioade de evoluție: perioada de latență, lipsită de orice simptom subiectiv și obiectiv. Rar pot apărea dureri neuralgiforme.

În perioada a doua de exteriorizare (închisă), avem un contrast evident între absența semnelor subiective și prezența semnelor obiective de deformare a sinusului maxilar.

Expansiunea chistului produce o bombare accentuată la nivelul peretelui anterior al sinusului, ridicîndu-i buza superioară și împingînd în jos și bolta palatină.

Pereții sinusului, prin uzura osoasă, se subțiază treptat, ajungînd la adevărate lame osoase papiracee, care la palpare se lasă ușor comprimate și dau senzația de crepitație pergamentoasă.

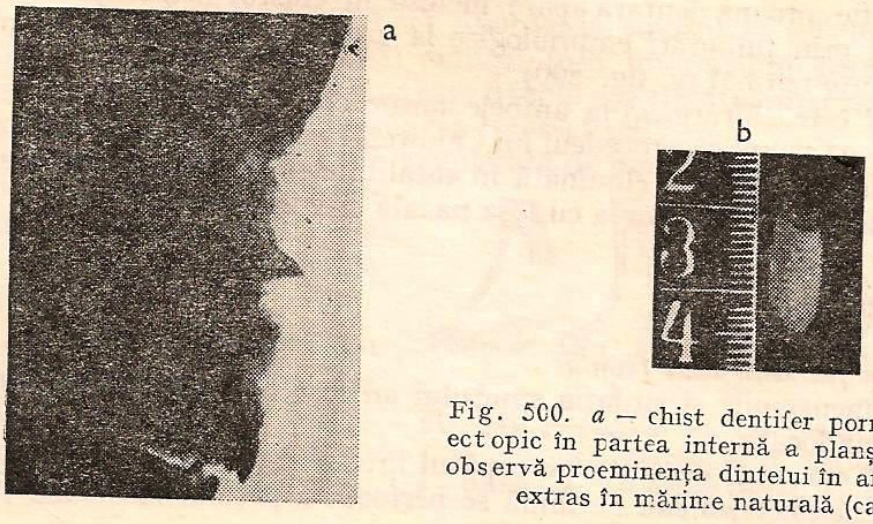

Fig. 500. *a* — chist dentifer pornit de la dintele ectopic în partea internă a planșeului orbitei. Se observă proeminența dintelui în afară; *b* — dintele extras în mărime naturală (caz personal).

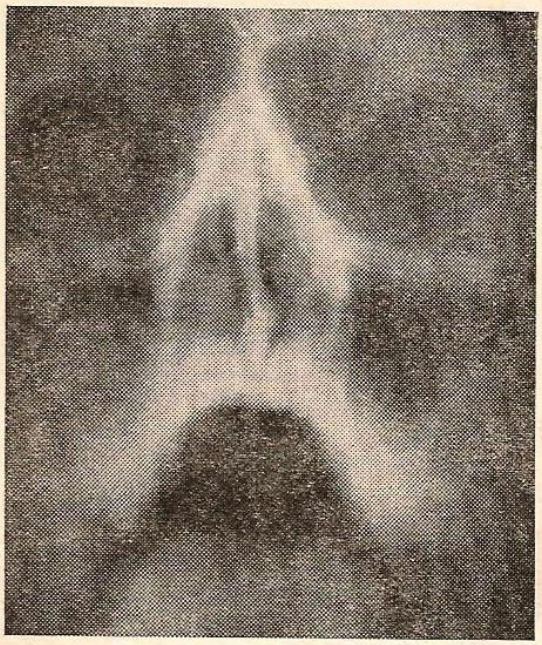

Fig. 501. Radiografia unui chist paradentar al sinusului maxilar.

Tardiv, cînd coaja osoasă superficială dispare în totalitate, chistul apare ca o tumoare elastică și depresibilă în contact cu mucoasa bucală, care își menține aspectul ei normal.

În cursul expansiunii lui, chistul denudează toate rădăcinile care sînt în vecinătatea sinusului maxilar, fără să producă o leziune a lor.

Deformațiile multiple ale maxilarului se produc în locul de unde pornește chistul de la dintele respectiv. Chistele se dezvoltă mai des la nivelul rădăcinii premolarilor. Chistul care pornește de la nivelul incisivilor se poate exterioriza în planșeul foselor nazale. Chistele ce pornesc de la nivelul molarilor se pot dezvolta mai rar spre bolta palatină. Chistele ultimului molar se pot exterioriza în fosa pterigomaxilară.

Perioada a 3-a de fistulizare, cînd chistul se poate deschide spontan, după care fistulizare se infectează și supurează fără fenomene acute (la rece).

La începutul deformării maxilarului, chistul se poate confunda cu o tumoare de consistență osoasă, iar adamantinomul chistic sau epiteliomul adamantin este mai voluminos și polichistic.

Radiografia clarifică diagnosticul prezentînd o imagine rotundă, transparentă, cu contururi nete (fig. 501).

Tumoarea maxilarului cu mieloplaxe poate intra în discuție la examenul radiografic.

Chistele dentifere au aceeași evoluție clinică ca și cele radiculare, cu deosebirea că la radiografie coroana dentară apare inclusă în chistul dentifier. Cazul cu dintele rătăcit prin tulburări embriologice la nivelul planșeului orbitei nu are forma unui dinte normal (v. fig. 500).

Tratamentul este chirurgical la ambele forme chistice, fie că sînt infectate sau neinfectate și se aplică procedeul lui Caldwell-Luc. La cele infectate, membrana chistului care trebuie eliminată în totalitate se decolează mai greu de pe pereții sinusului. Comunicarea cu fosa nazală este indispensabilă.

Sinuzita frontală

Trepanopunctia sinusului frontal

După ce dimensiunile și situația sinusului au fost reperate pe radiografie, se face anestezia locală.

Incizia de 1 cm va fi centrată pe capătul intern al sprîncenii. Se decolează osul. Cu o freză electrică sau de mînă se perforează peretele anterior și prin

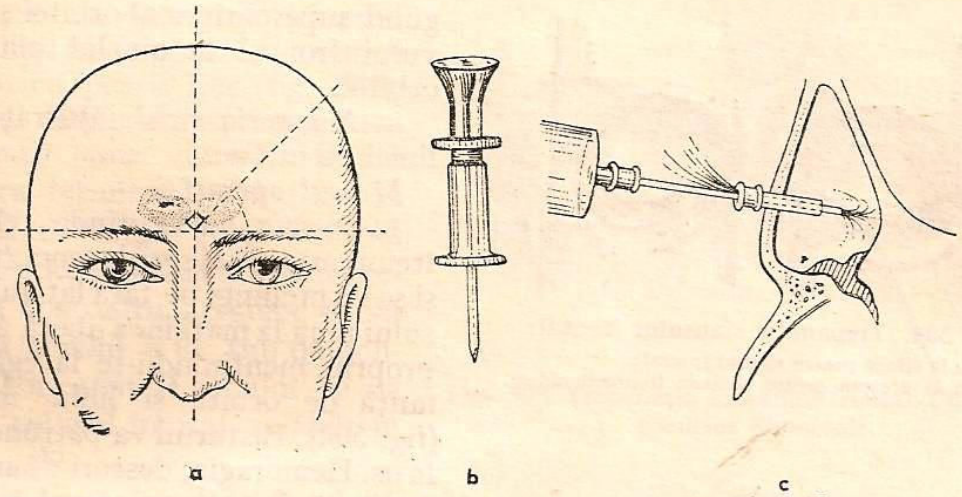

Fig. 502. *a* — trepanopuncția sinusului frontul (reperele lui Lemoyne); *b* — trocarul lui Lemoyne; *c* — cînd canalul frontonazal este blocat, lichidul de spălătură se refluează prin orificiul de trepanație (Lemoyne).

breșă se introduce un trocar. Se aspiră o parte din conținutul sinusal pentru efectuarea unei antibiograme. Apoi prin instilație de ser fiziologic steril se face spălătura sinusului. Lichidul de spălătură antrenează secrețiile purulente prin canalul frontonazal în fosă. Dacă canalul este obstruat, lichidul refulează pe lîngă acul de spălătură introdus în lumenul trocarului (fig. 502, *a*, *b*, *c*, Aubry). După evacuarea sinusului se introduce antibioticul de elecție.

Această manevră se va repeta de două ori pe zi sub protecția antibioterapiei pe cale generală. Dacă comunicarea frontonazală este obstruată, este indicată cura radicală.

Trepanarea endonazală

Este o metodă chirurgicală oarbă și insuficientă în sinuzitele frontale cronice. Din cauza acestor motive nu se mai folosește.

Trepanarea pe cale externă

Procedeul Ogston-Luc abordează sinusul la nivelul peretelui său anterior. Jacques deschide sinusul prin intermediul peretelui orbitar. Tato folosește un volet osos pe care îl repune la sfîrșitul intervenției (fig. 503).

Anestezia poate fi generală sau cea locoregională.

Anestezia locoregională va fi completată de o medicație ce asociază un barbituric seara și mialgin, fenobarbital, romergan aa/1 fiolă cu o jumătate oră înainte de intervenție.

— Anestezia de contact — cu cocaină adrenalinată în fosa nazală.

— Anestezia tronculară — a nervului nazal intern în un-

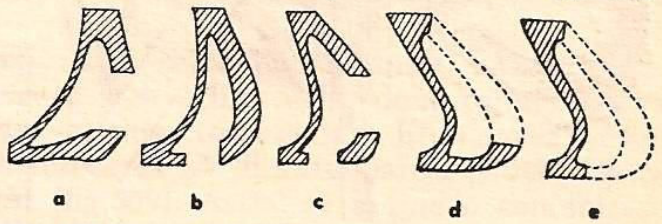

Fig. 503. Procedeele de trepanare pe cale externă (J. Saroste și R. Carillon):

a — Ogston-Luc; *b* — Jacques Durand; *c* — Killian; *d* — Jansen; *e* — procedeu Kuhnt.

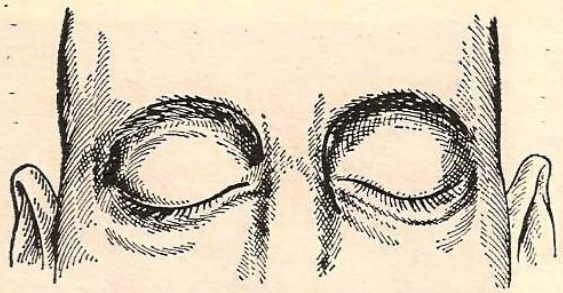

Fig. 504. Trepanația sinusului frontal:
— incizia la stînga pentru sinusul frontal;
— incizia la dreapta pentru sinuzita frontoetmoidală.

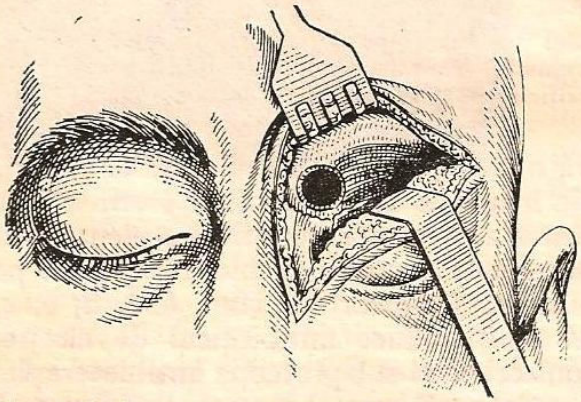

Fig. 505. Trepanația sinusului frontal în unghiul superointern al orbitei (procedeul lui Jacques).

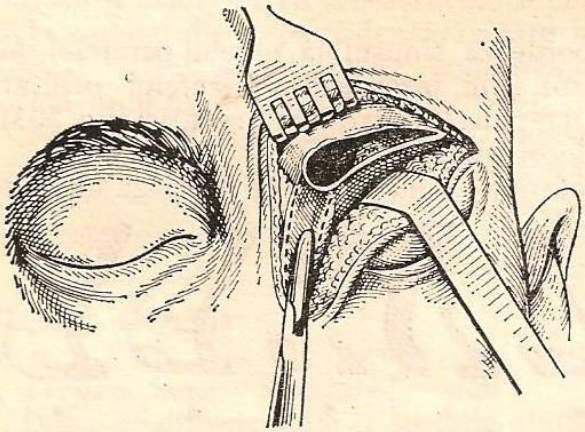

Fig. 506. Procedeul lui Jacques pentru trepanarea peretelui orbitar al frontalului și abordarea etmoidului anterior.

ghiul superointern al orbitei și a nervului frontal la nivelul plafonului orbitei.

— Anestezia prin infiltrație — a liniei de incizie.

Mersul operației

1. *Incizia.* Va cuprinde cele două treimi interne ale sprîncenei (nerasă) și se va prelungi pe fața laterală a nasului pînă la marginea liberă a osului propriu, menținîndu-se la egală distanță de orbită și linia mediană (fig. 504). Bisturiul va pătrunde pînă la os. Hemoragia, deseori abundentă, va fi stăpînită cu ajutorul penselor.

2. *Evidențierea* cîmpului operator. Se va decola anterior peretele extern al sinusului și arcada orbitară, inferior și extern plafonul orbitei, inferior și intern unghiul superointern al orbitei. Nu se va leza superior răsfrîngerea marelui oblic și inferior căile lacrimale.

3. *Trepanarea.* Se poate începe conform procedeului Jacques, într-un punct situat deasupra suturii frontonazomaxilare, la nivelul unghiului superointern al orbitei. Orificiul executat cu dalta sau cu freza (fig. 505) va fi mărit în dauna plafonului orbitar (Jacques) și peretelui anterior sinusal (Ogston-Luc).

4. *Chiuretarea sinusului și lărgirea canalului nazofrontal.*

Chiuretarea se va face minuțios, după ce în prealabil s-a recoltat secreție pentru antibiogramă. Peretele intersinusal va fi lăsat pe loc.

După golirea sinusului se va repara, cu ajutorul unui stilet butonat, orificiul canalului nazofrontal, utilizînd sistemul optic măritor. Lărgirea canalului se va face cu pensa mușcătoare. Se va ridica și o parte din osul propriu și apofiza ascendentă, ceea ce va permite un acces mai bun spre etmoidul anterior (fig. 506).

5. *Chiuretarea etmoidului anterior.* Se va face cu chiureta, iar polipii și fongozitățile vor fi ridicate cu pensa Luc (fig. 507). Cornetul mijlociu înspre înăuntru protejează lama ciuruită. Odată manevra terminată, s-a făcut o comunicare largă între sinusul frontal și fosa nazală. Pentru prevenirea obstruării acesteia se va plasa la nivelul ei un tub de polietilen. Un capăt al tubului se va afla în sinusul frontal, celălalt în fosa nazală.

6. *Sutura.* Se va face în două planuri. Sutura va fi ușurată dacă înainte de incizie s-au trasat cu ajutorul bisturiului, două-trei repere cutanate.

Urmări postoperatorii:

Antibioterapia se menține timp de 7 zile.

Alimentația va fi normală.

Drenurile vor fi suprimate după 48 de ore.

Firele se vor scoate în două prize, în a 8-a și a 10-a zi.

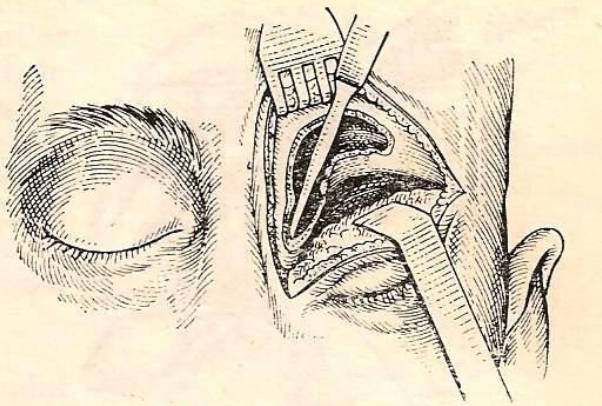

Fig. 507. Trepanația sinusului frontal. Chiuretarea celulelor etmoidale.

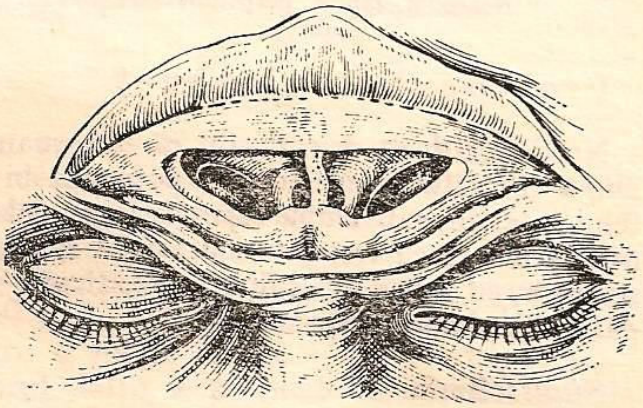

Fig. 508. Trepanația anterioară a celor două sinusuri frontale (Sebileanu). Septul intersinuzal este rezecat.

Procedeul Lothrop-Sebileau

1. *Incizia.* Urmărește, lateral, conturul convex al sprîncenelor, iar median este concavă.

2. *Expunerea cîmpului operator.* Se face prin decolarea fețelor anterioare și orbito-nazale ale celor două sinusuri frontale.

3. *Trepanarea și curățarea sinusurilor.* Nu prezintă elemente deosebite cu excepția faptului că peretele intersinusal este rezecat, obținîndu-se astfel o singură cavitate (fig.508).

4. *Reunirea într-un singur orificiu* a celor două canale nazofrontale. După reperarea și lărgirea cu freza a orificiilor celor două canale se va extirpa osul dintre ele cu ajutorul pensei mușcătoare cudate. Eliminarea acestei punți osoase nu se poate face fără rezecarea părții anterioare a lamei perpendiculare care se inseră la acest nivel (fig.509). Astfel se obține o comunicare largă între cele două sinusuri frontale (care formează o singură cavitate) și fosele nazale (fig.510).

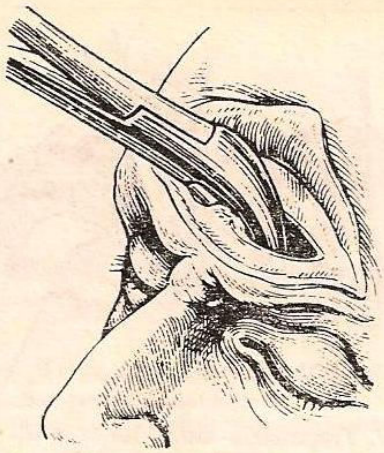

Fig. 509. Rezecția cu pensa mușcătoare a porțiunii superioare a lamei perpendiculare (Aubry).

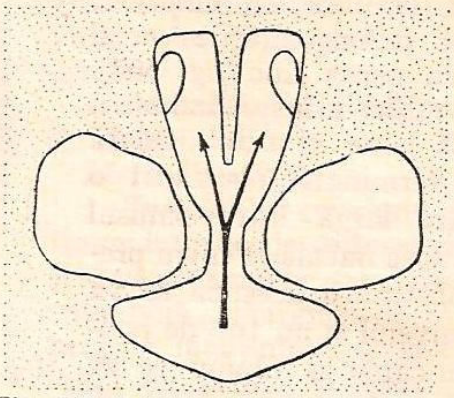

Fig. 510. Schema drenajului unic al celor două sinusuri frontale (Aubry).

Procedeul Moulonguet

Nu diferă decît prin faptul că se trepanează un singur sinus, cel mai larg. După chiuretarea acestuia se pătrunde în sinusul opus prin extirparea peretelui intersinusal. După reperarea canalelor nazofrontale, blocul osos care formează marginea lor anterioară este ridicat cu freza. Apoi, ca și în procedeul anterior, cu pensa mușcătoare se extirpă puntea osoasă dintre ele, precum și o parte din lama perpendiculară.

Sinusectomia

Practicată în sinuzitele recidivante sub numele de operația Kuhnt, are marele dezavantaj de a produce o deformare apreciabilă a regiunii frontale.

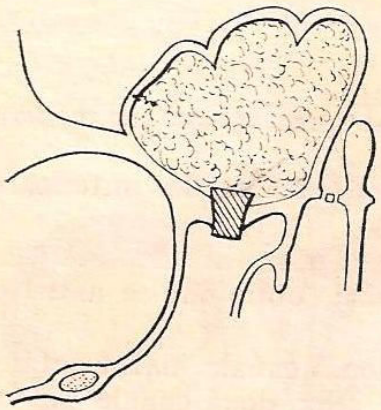

Fig. 511. Excluderea sinusului prin înfundarea orificiului canalului cu o piesă osoasă. Cavitatea sinusului este umplută cu grăsime (Lemoyne).

Excluderea sinusului

Se practică pentru a împiedica recidivele. Pentru suprimarea comunicării cu fosele nazale, se poate folosi tehnica Lemoyne.

Aceasta înfundă orificiul canalului nazofrontal cu ajutorul unei pene osoase (fig. 511).

Pentru umplerea cavității Tato și Lemoyne folosesc țesut gras. Aubry folosește os spongios din creasta iliacă. Se poate folosi și os conservat. Intervenția se va practica într-o perioadă de acalmie sinusală și sub protecție de antibiotice.

Trepanarea sinusului etmoidal

Etmoidectomia pe cale nazală

Abordarea etmoidului pe cale nazală, mult utilizată în trecut, nu-și mai găsește astăzi justifi-

carea ca act chirurgical izolat. Sinuzita etmoidală însoțește inflamațiile sinusurilor anterioare sau posterioare ale feței și, în consecință actul chirurgical va trebui să rezolve toate cavitățile sinusale bolnave. Din alt punct de vedere, această cale de abordare a etmoidului nu permite vizualizarea leziunilor, ceea ce presupune insuficiența actului operator în mîinile unui chirurg rinolog neexperimentat.

Etmoidectomia pe cale externă

Pe această cale se abordează etmoidul în cazul tumorilor benigne (osteom, mucocel) sau maligne. Totodată ea permite accesul spre lama ciuruită și spre sfenoid.

Anestezia este identică cu cea descrisă la trepanarea sinusului frontal.

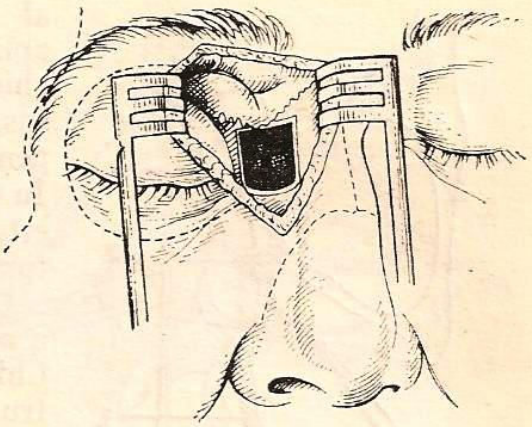

Fig. 512. Abordarea etmoidului pe cale externă (Aubry). Limita superioară a trepanației să nu treacă de suturile frontonazomaxilare.

Mersul operației

1. *Incizia.* Plecată de la nivelul sprîncenei, înconjură unghiul intern al orbitei la jumătate distanță dintre cantusul intern și dosul piramidei nazale. Incizia se continuă în 1/3 superioară a șanțului nazogenian.

2. *Decolare.* Cu ajutorul decolatorului se descoperă superior planșeul sinusului frontal și linia de sutură dintre frontal, osul propriu și apofiza ascendentă a maxilarului. Conținutul orbitar este separat de peretele etmoidal. Inferior sînt reperate căile lacrimale pentru a nu fi lezate.

3. *Trepanare.* (fig.512) Cu ajutorul dălții se pătrunde în etmoid, imediat dedesubtul suturii frontonazomaxilare. Orificiul de trepanare va fi mărit cu pensa Luc. Peretele interetmoidoorbitar va fi păstrat în porțiunea posterioară, pentru a servi ca barieră conținutului orbitar. Se va ridica o parte din apofiza ascendentă a maxilarului și marginea posteroexternă a osului propriu pentru a mări vizibilitatea.

4. *Chiuretarea etmoidului.* Odată calea de acces asigurată, se va curăța sinusul cu ajutorul chiuretei și a pensei Luc. Capul nu trebuie să fie în extensie, deoarece apare pericolul penetrării instrumentelor în craniu. Cornetul mijlociu, spre înăuntru, protejează lama ciuruită.

5. *Sutura.* După umplerea sinusului cu o meșă iodoformată al cărei capăt va fi scos prin fosa nazală, sutura se va face în două planuri.

Etmoidectomia pe cale transmaxilară

Incizia nu diferă de cea descrisă la procedeul Caldwel-Luc. Decolarea, însă, se va face și în porțiunea cuprinsă între gaura suborbitară și apofiza ascendentă a maxilarului. Calea de acces va lua o formă de „rachetă" prin prelungirea trepanării înspre unghiul intern al orbitei. Se va respecta un guler osos orificiului suborbitar. După chiuretarea sinusului maxilar se va deschide etmoidul posterior. Cu ajutorul pensei Luc sau a chiuretei De Lima, se pătrunde în porțiunea posterioară a unghiului format de planșeul orbitar și peretele intern

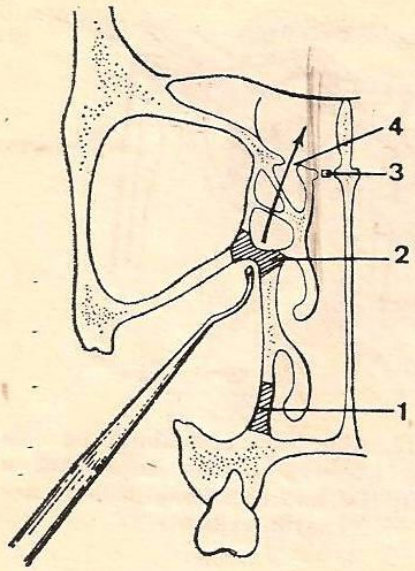

Fig. 513. Operația Pietrantoni de Lima:

1 — drenajul în meatul inferior; *2* — deschiderea unghiului superointern al maxilarului; *3* — lama ciuruită înăuntrul cornetului mijlociu și superior conservată; *4* — orificiul canalului frontonazal.

al sinusului maxilar. Vîrful instrumentului aplicat între hiatusul sinusului maxilar și unghiul inferointern al orbitei va fi dirijat în sus, înăuntru și posterior, limitîndu-i-se cursa pentru a nu se deschide concomitent și sfenoidul. În cazul în care septul interetmoidoantral nu este osteitic se simte înfrîngerea rezistenței acestuia (fig. 513).

Chiureta și pensa Luc sînt suficiente pentru a rezeca, dinapoi înainte, toți pereții celulari. Chiureta nu va fi îndreptată spre în afară pentru a nu fractura lama papiracee. Înspre înăuntru, lama ciuruită este protejată de cornetul mijlociu.

Posterior chiureta poate leza nervul optic în cazul în care marginea tăietoare a acesteia nu privește spre fosa nazală.

După golirea etmoidului posterior se va practica comunicarea intersinusonazală.

În ceea ce privește hemostaza, în cazul unui sinus hemoragic se vor folosi două meșe iodoformate și un tub de cauciuc. Meșa mai subțire va avea un capăt în etmoid. Ambele meșe tasate în sinusul maxilar vor avea capetele scoase prin comunicare. Meșa etmoidală se scoate după 24 de ore. Tubul se păstrează pînă în a 7-a, a 8-a zi.

Trepanarea sinusului sfenoidal

Cateterismul sinusului sfenoidal

1. *Procedeul Sieur și Jacob.* După anestezia fosei nazale se alunecă cu convexitatea unei sonde Itard de-a lungul feței posterioare a oaselor proprii și feței inferioare a lamei ciuruite pînă cînd vîrful instrumentului întîlnește peretele anterior al sfenoidului. Se imprimă vîrfului sondei o mișcare de coborîre înspre în afară către recesul etmoidosfenoidal și se pătrunde în ostiumul sfenoidal (fig. 514).

2. *Procedeul Canyut și Terracol.* În cazul unui sept drept, după luxarea cornetului mijlociu în afară (cu speculul Killian), se poate vedea peretele anterior al sfenoidului și se poate repera ostiumul acestuia.

3. *Procedeul Ramadier.* După ce stiletul a reperat fața anterioară a sfenoidului se caută unghiul la nivelul căruia peretele superior al fosei nazale din orizontal devine oblic în jos și înapoi. Coborînd ușor vîrful stiletului (cîțiva milimetri), se pătrunde în sinus, avînd senzația unei ușoare rezistențe (fig. 515).

Ostiumul sfenoidal se află la 7—8 cm de narină. Sonda sau stiletul pătrunde încă 1,5 cm și se oprește într-un perete osos, peretele posterior al sinusului sfenoidal. Inferior mișcarea cateterului este limitată de marginea ostiumului.

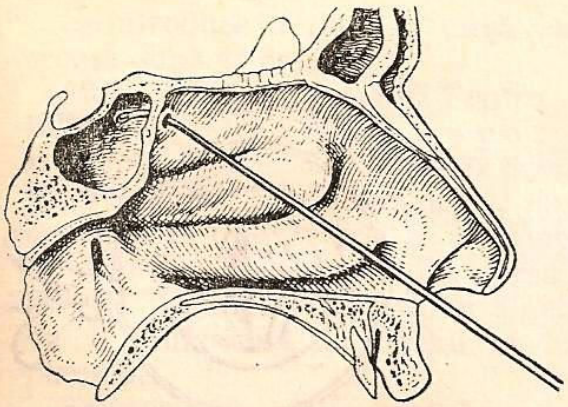

Fig. 514. Cateterismul sinusului sfenoidal (Sieur și Iacob).

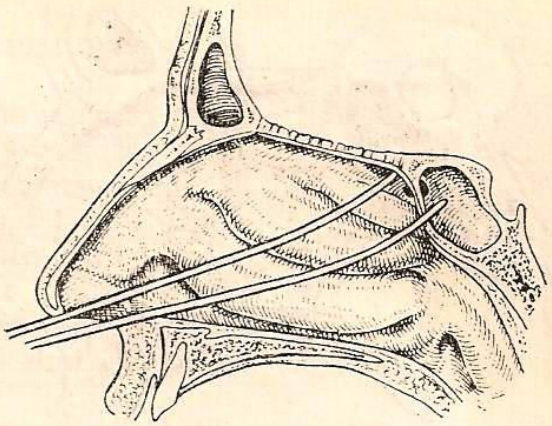

Fig. 515. Cateterismul sinusului sfenoidal (Ramadier).

Trepanarea sinusului sfenoidal

Calea endonazală. Abordarea sinusului se face prin fosa nazală, după cateterizarea ostiumului. În cazul unei vizibilități insuficiente se face o rezecție superioară a unui sept deviat sau luxarea în afară și chiar rezecția cornetului mijlociu. Cu ajutorul unui cîrlig Hajek, se agață marginea inferioară a ostiumului. Prin tracțiune se produce o fractură.

Repetînd manevra, se lărgește orificiul în jos, pînă cînd acesta va permite introducerea unei chiurete. Se curăță bine sinusul, avînd grijă să nu lezăm peretele superior (hipofiza) și cel extern (sinus cavernos, nerv optic), (fig. 516 *a*, *b*).

Calea transetmoidală. Calea transetmoidală prin fosa nazală nu este recomandabilă. Accesul prin etmoidectomie externă oferă o bună vizibilitate, permițînd rezolvarea concomitentă a leziunilor etmoidale și sfenoidale.

După chiuretarea etmoidului (v. etmoidectomia pe cale externă) se plasează o chiuretă în porțiunea superioară a trepanației, tangent la plafonul acesteia.

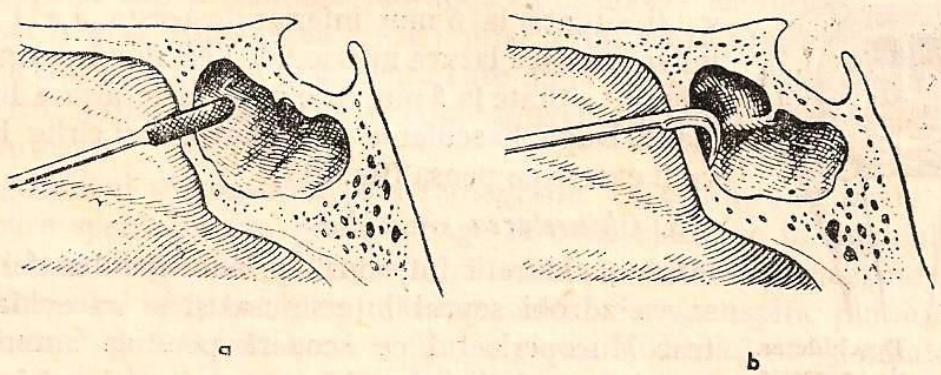

Fig. 516. Sfenoidectomia pe cale endonazală (G. Laurens):
a — deschiderea sinusului cu freza; *b* — deschiderea cu o pensă tip cîrlig.

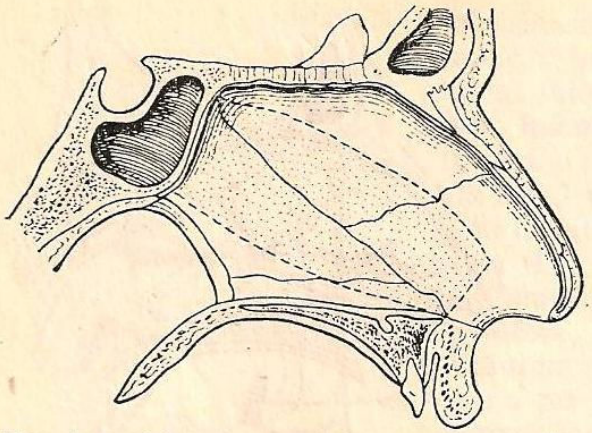

Fig. 517. Calea transseptală, zona punctată reprezintă rezecția septului (Aubry).

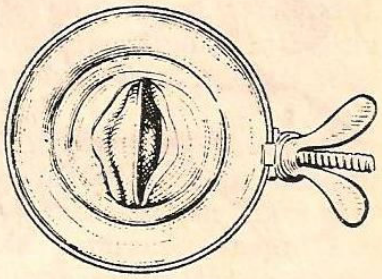

Fig. 518. Imaginea crestei peretelui anterior al sfenoidului după rezecția septului (Aubry).

Chiureta cu concavitatea în jos va progresa în profunzime, perpendicular pe planul feței sau ușor oblic în jos, pentru a feri baza craniului. Se pătrunde *într-o cavitate osoasă cu pereții solizi.* Se chiuretează sinusul, păzind peretele superior și extern.

Calea transseptală:

1. *Rezecția septului*

Primii timpi sînt identici cu cei descriși la rezecția septului. Se păstrează o lamă superioară din cartilajul septal pentru susținerea dosului piramidei nazale. Se rezecă o parte din lama perpendiculară și partea superioară a vomerului (fig. 517).

2. *Trepanarea sfenoidului*

Cu ajutorul unui specul Killian sau Segura se evidențiază peretele anterior al sfenoidului (fig. 518). După decolarea mucoperiostului se începe trepanația la nivelul ciocului sfenoidal. Cu ajutorul dălții se formează un volet osos centrat pe linia mediană.

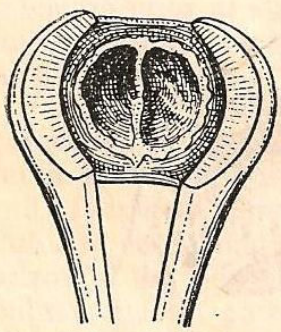

Fig. 519. Deschiderea sinusului și rezecția septului intersinusal (Killian).

Latura superioară, paralelă cu plafonul fosei nazale, va fi situată la 6 mm inferior de acesta. La 1 cm mai jos se trasează latura inferioară. Cele două margini laterale sînt situate la 5 mm de o parte și de alta a liniei mediane. După bascularea voletului cu un cîrlig Hajek, el va fi extras cu pensa (fig. 519).

3. *Chiuretarea sinusului*

Cu o chiuretă introdusă prin orificiul astfel format, se va zdrobi septul intersinusal și se va evida cavitatea. Mucoperiostul ce acoperă peretele anterior va fi extirpat, creîndu-se astfel o comunicare largă între sinus și fosa nazală (fig. 520).

4. *Pansament*

Se introduce în sinus o meșă iodoformată ce va fi scoasă după 48 de ore.

Calea rinoseptală joasă. Pentru a îmbunătăți vizibilitatea, Bouche și Guyot au preconizat *calea rinoseptală joasă.* Se pătrunde printr-o incizie mediană gingivojugală, spre spina nazală anteroinferioară. După decolare se rezecă spina și marginea inferioară a celor două orificii piriforme. Decolarea este continuată la nivelul septului și planșeului foselor nazale. Manevra va fi minuțioasă la nivelul unghiului dintre sept și planșeu.

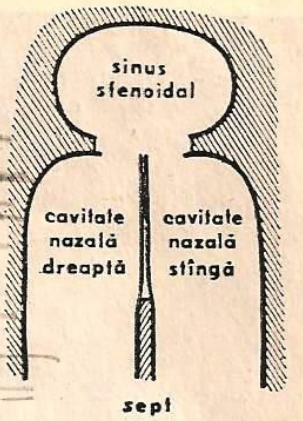

Fig. 520. Sfenoidotomie transseptală. Incizia mucoperiostului presinuzal de ambele părți și decolarea celor două foițe ale mucoasei (Segura).

Se trece la rezecția septului și trepanarea sinusului. Mucopericondrul și mucoperiostul larg decolate permit o bună vizibilitate spre sfenoid.

Calea transmaxiloetmoidală. După chiuretarea sinusului maxilar și a etmoidului posterior (v. etmoidectomia transmaxilară), se trece la deschiderea sfenoidului în dauna peretelui său anterior. Pensa Luc sau chiureta va fi dirijată înăuntru, în jos și posterior. Se simte cum vîrful instrumentului pătrunde într-o cavitate cu pereții solizi spre deosebire de fragilitatea septurilor intercelulare a etmoidului posterior.

Rinosinuzitele copilului

Embriogeneza și dezvoltarea succesivă a sinusurilor paranazale fac ca îmbolnăvirile lor să intereseze în mod predominent sinusul etmoidal și cel maxilar la sugar și în primii 4 — 5 ani de viață.

Asocierea cu o sinuzită frontală se observă numai la vîrsta școlară. Prinderea sfenoidului se observă după 14 ani.

Rinosinuzita etmoidală acută a copilului prezintă o simptomatologie generală zgomotoasă (febră, frisoane, fotofobie, adenopatie, cefalee, inapetență).

Semnele locale de fluxiune orbitară (fig. 521): edem moale, alb, dureros al pleoapelor sau o fluxiune profundă cu chemozis exoftalmie, globul ocular deplasat lateral. Rinoscopia arată numai o rinită cataralâ seroasă sau mai rar o rinită mucopurulentă abundentă care după aspirarea secrețiilor apare puroi în meatul mijlociu. Cavumul și bucofaringele sînt încărcate cu secrețiii mucopurulente.

Diagnosticul se confirmă prin radiografie. Ca evoluție se poate produce o vindecare spontană sau poate ajunge la o fistularizare în unghiul intern al orbitei, la un flegmon orbitar, tromboflebita sinusului cavernos, meningită etc.

Tratamentul obișnuit este medicamentos. Se va aspira puroiul din fosa nazală după care se instilează ser fiziologic cu efedrină 2—3%, inhalații cu balsamice, evitîndu-se mentolul atît de iritant pentru copii, poliantibioterapia, vaccinoterapia. În cazurile cu fistulizare sau complicații orbitooculare, endocraniene



Fig. 521. Celulită orbitară după etmoidită acută (C. Păunescu).

se va practica drenajul larg pe cale externă, evitînd chiuretajul și sub protecția antibioticelor.

Rinosinuzita etmoidală cronică a copilului își trădează existența deseori prin fistulizarea în unghiul intern al orbitei, prin fluxiuni orbitare sau complicații bronhopulmonare.

Guturaiul cronic, secreții stagnante în fosele nazale, vegetații adenoide, manifestări alergice, bronșiectaziile, completate cu examenul radiologic, ne confirmă diagnosticul.

Tratamentul este igienodietetic și cel medicamentos general.

Persistența fistulei supurate, a fluxiunii orbitare, a supurațiilor bronhopulmonare necesită un tratament chirurgical prin executarea unei etmoidotomii prin incizia curbă în unghiul intern al orbitei pentru evacuarea abcesului.

Sinuzita maxilară acută a sugarului se confundă cu osteomielita acută a maxilarului, care este o infecție a osului în zona fertilă perifolicular. Infecția apare în perioada preerupțiilor dentare. Pe lîngă un sindrom infecțios grav, apare un sindrom ocular, o scurgere purulentă din fosa nazală și o îngroșare a marginii alveolare, infiltrații în fosa canină, o bombare în regiunea palatină, unde apar fistule prin care se scurge un puroi cremos. Antibioterapia a îmbunătățit mult prognosticul acestor osteomielite. Chirurgical, incizia flegmonului maxilar și drenarea lui pentru a permite evacuarea eventualelor sechestre și irigarea plăgii cu soluții de antibiotice.

După vîrsta de 4 — 5 ani se poate face o puncție în maxilar cu aplicarea unui tub de plastic prin care să se facă spălăturile următoare cu aplicarea de antibiotice.

Sinuzita maxilară cronică a copilului este rară și se aseamănă cu a adultului. Puncția se va face sub anestezie generală de scurtă durată și trocarul va fi introdus mai sus în meatul inferior pentru a nu leza mugurii dentari. Tubul de plastic restant în meat este necesar pentru tratamentul postoperator.

Pansinuzitele

Etmoidosfenoidotomia transmaxilară cu drenajul larg al frontalului (Intervenția L. Pietrantoni — E.de Lima)

În urma lucrărilor lui Villar Fiol, L. Pietrantoni, în 1936, a avut ideea abordării labirintului etmoidal și a sfenoidului pe cale transmaxilară. E. de Lima a completat intervenția deschizînd și sinusul frontal.

Care dintre rinologii de altădată nu cunoaște adevăratele dezastre ale rezecțiilor întinse de cornete, ale etmoidotomiilor repetate pe cale endonazală, cu atrofie progresivă a mucoasei nazale, cu formarea acelor cavități enorme

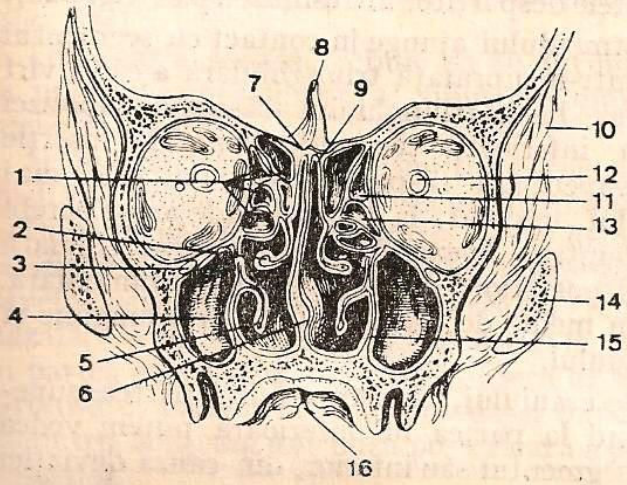

Fig. 522. Secțiunea la nivelul primului molar.

1—Celulele etmoidale; 2—cornetul mijlociu; 3—nervul suborbitar; 4—sinusul maxilar, 5—Cornetul inferior; 6—septul nazal; 7—lama ciuruită; 8—Crista Galli; 9—Zona olfactivă; 10—mușchiul temporal; 11—periorbita; 12—nervul optic; 13—lama papiracee; 14—apofiza zigomatică; 15—peretele intern al sinusului maxilar; 16—palatul dur (Von Eickan).

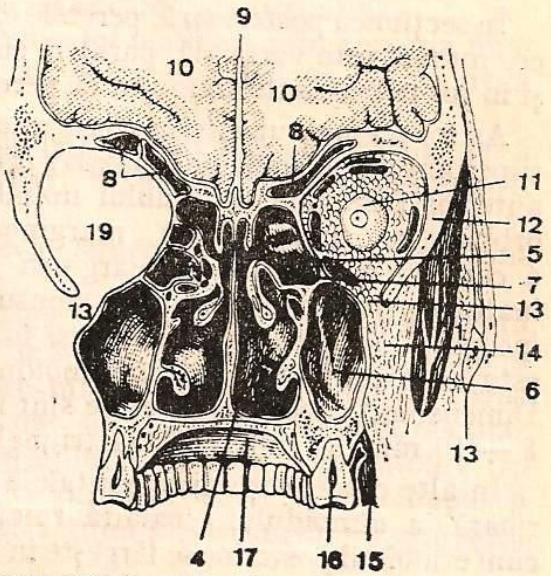

Fig. 523. Secțiunea frontală a foselor nazale la nivelul ultimului molar. (Testul)

1—septul nazal; 2—cornetul superior; 3—cornetul mijlociu; 4—cornetul inferior; 5—celule etmoidale posterioare; 6—sinus maxilar; 7—bulla etmoidală; 8—sinusuri frontale; 9—coasa creierului; 10—creierul; 11—globul ocular și mușchii săi; 12—aripa mare a sfenoidului; 13—fanta sfeno-maxilară; 14—țesutul grăsos al fosei zigomatice; 15—mușchiul buccinator; 16—ultimul molar; 17—bolta palatină.

postoperatorii, adevărată cloacă, în care stagnează cruste și secreții purulente fetide.

Această brutilare operatorie a mucoasei nazale duce la atrofia ei progresivă și la cele mai variate suferințe.

Astfel, rinologii au căutat în general pe cît este posibil să evite traumatizarea mucoasei nazale, în cursul abordării sinusurilor bolnave, prin căutarea altor căi de deschidere a etmoidului și sfenoidului, ca și a sinusului frontal.

Etmoidosfenoidotomia transmaxilară, cu drenajul larg al sinusului frontal, a fost pusă la punct de Pietrantoni și de Lima, care cu Mauro Pena, au sistematizat tehnica acestei operații.

Pentru a putea studia importantele rapoarte din punct de vedere chirurgical ale labirintului etmoidal cu celelalte sinusuri, să urmărim două secțiuni frontale ale craniului, una trecînd înaintea sinusului maxilar și a doua înapoia acestuia.

Schema secțiunii anterioare reprezintă masele laterale ale etmoidului, ca un patrulater turtit în sens transversal. Acest patrulater este limitat în sus de baza craniului, în jos de o linie care trece la nivelul marginii inferioare a cornetului mijlociu, înăuntru de lamele cornetului superior și mijlociu, iar în afară de lama papiracee care separă celulele etmoidului de orbită. În această secțiune anterioară, lamele cornetelor superior și mijlociu, care reprezintă peretele intern și lama papiracee, care reprezintă peretele extern al patrulaterului, sînt paralele, iar în jos, lama papiracee se continuă aproape direct cu peretele intersinusonazal (fig. 522)

În secțiunea posterioară, peretele extern al patrulaterului, adică lama papiracee nu mai este verticală, paralelă cu lamele cornetelor, ci se curbează în afară și în jos nemaicontinuîndu-se cu peretele despărțitor intresinusonazal (fig. 523).

Astfel segmentul inferoextern al etmoidului ajunge în contact cu segmentul superointern al sinusului maxilar printr-o suprafață triunghiulară a cărei vîrf anterior răspunde ostiumului maxilar, baza triunghiului răspunde apofizei orbitare a osului palatin, marginea inferioară răspunde liniei de inserție a cornetului mijlociu și marginea superioară răspunde porțiunii celei mai înalte a peretelui superior al sinusului maxilar, la nivelul unde acest perete începe să se încurbeze în jos și înăuntru. Această suprafață triunghiulară este zona de pătrundere în etmoidul posterior, pe cale transsinusomaxilară. Dimensiunile acestei suprafețe sînt în medie de circa 10 — 13 mm lungime și 8 — 10 mm lărgime la baza triunghiului.

În alte două secțiuni orizontale ale craniului, una traversînd partea superioară, a etmoidului, cealaltă trecînd la partea lui inferioară putem vedea cum etmoidul posterior se lărgește în segmentul său inferior, din cauza deviației lamei papiracee, care este oblică în jos și în afară, în segmentul său posterior.

Trebuie să ne mai amintim că artera sfenopalatină trece aproape de baza triunghiului de atac și că fața posterioară a sinusului maxilar se găsește aproape în același plan cu peretele anterior al sinusului sfenoidal.

Instrumentarul este cel obișnuit, la care se mai adaugă o chiuretă lungă și încurbată în așa fel încît să se poată insinua în toate cavitățile. Chiureta, dacă este făcută din metal maleabil, se poate încurba după necesități chiar în cursul intervenției.

După anestezia de bază, se face o anestezie locoregională, adică o anestezie trunchiulară a nervului maxilar superior și a filetelor etmoidale ale nervului nazal, ca și anestezia fosei canine și a șanțului gingivolabial superior, sau o anestezie generală.

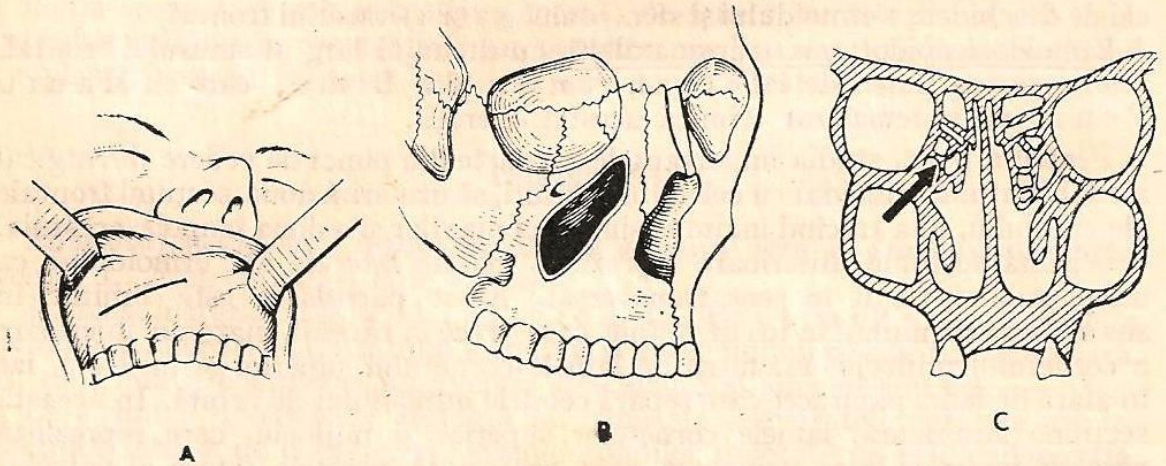

Fig. 524. Operația lui Pietrantoni de Lima:
A — incizia în șanțul gingivolabial; *B* — trepanația peretelui anterior al sinusului; *C* — săgeata indică zona de atac pentru deschiderea etmoidului posterior.

În fosa nazală se introduc meșe imbibate cu cocaină și adrenalină.

Tehnica operatorie constă în deschiderea sinusului maxilar, prin rezecția unei porțiuni a peretelui anterior al sinusului, cu dalta sau mai precis cu freza (fig. 524).

Trepanația osoasă trebuie să se întindă pe sub canalul suborbitar pînă la unghiul superointern al sinusului maxilar, realizîndu-se o vizibilitate a regiunii respective.

Se îndepărtează tot conținutul patologic al sinusului maxilar, puroi, fungozități, polipi sau chiar sechestre osoase.

După o spălătură și aspirație cu ser fiziologic călduț, se va pune în evidență triunghiul de atac al etmoidului posterior înapoia franjurilor mucoasei de la nivelul ostiumului maxilar. Aceasta reprezintă continuitatea cu mucoasa nazală. Cu un stilet butonat încurbat la capăt se repereză ostiumul maxilar în partea superioară a peretelui intern al sinusului. Cu o pensă mușcătoare tip Grünwald, intrăm în foseta ovală și după ce dirijăm pensa în sus, înapoi și înăuntru, mușcăm din buza posterioară a ostiumului și pătrundem în etmoidul posterior.

Trepanația osoasă este lărgită în jos, traversînd bula etmoidală pînă la un plan orizontal care trece la nivelul inserției cornetului mijlociu. Această inserție nu trebuie depășită, pentru a evita rănirea arterei sfenopalatine care este aproape de coada cornetului mijlociu.

Cu o pensă, se mușcă apoi din buza anterioară a ostiumului maxilar și îndreptînd-o dinapoi înainte se deschide unghiul superointern al sinusului maxilar către celulele agger nasi.

Se rezecă apoi porțiunea superointernă a sinusului maxilar pe toată lungimea ei, îndreptîndu-se în afară pînă la porțiunea verticală a lamei papiracee. Lupa sau microscopul chirurgical ne ajută efectiv în orientarea topografică la acest nivel, ca și aspirația.

Trebuie să degajăm cît mai bine unghiul pe care îl face lama papiracee cu peretele superointern al sinusului maxilar.

Acesta este secretul unei vizibilități bune asupra etmoidului. Aici ne-am obișnuit să folosim în locul pensei mușcătoare, care poate duce la fisura lamei papiracee, o freză lungă cu care reușim să degajăm cît mai bine acest unghi și în același timp să netezim marginile deschiderii spre etmoid, pentru un drenaj mai bun.

În unele cazuri, peretele intern al sinusului maxilar bombează în cavitatea sinusului și nu permite o vizibilitate bună spre etmoid, așa că în aceste cazuri se luxează lama osoasă a acestui perete, care apoi se înfundă spre fosa nazală și permite o vizibilitate clară spre etmoid.

În cazul cînd această luxare este dificilă, se aplică în prealabil cîteva lovituri de daltă la nivelul părții anteroinferioare a peretelui intersinusonazal.

Odată ce deschiderea spre etmoid este terminată, se îndepărtează, cu chiureta curbă și pensa toate septurile intercelulare necrozate și mucoasa bolnavă, cu formațiile polipoase de la nivelul ei.

Pentru chiuretarea sinusurilor folosim o chiuretă lungă, după cum am amintit, formată din fier moale, căruia putem să-i dăm curburile dorite, pentru a o putea angaja la nevoie în fiecare din cele trei sinusuri.

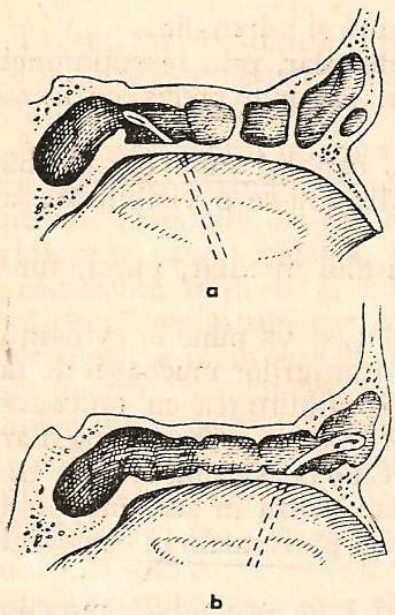

Fig. 525. Diferite poziții ale chiuretei pentru sinusul sfenoidal (*a*) și frontal (*b*).

Etmoidul

Curățînd în mod progresiv etmoidul, între lama papiracee în afară și lamele cornetelor înăuntru, chiureta se sprijină în sus pe planul rezistent al bazei craniului, dîndu-i o direcție dinapoi înainte (fig. 525).

În cursul acestui chiuretaj, care trebuie să fie tangențial la pereți, să ne amintim că lama papiracee este verticală în segmentul anterior și oblic în jos și în afară, în segmentul posterior.

Curățarea etmoidului trebuie făcută metodic, evitînd sprijinirea prea accentuată pe peretele intern, dar mai ales pe peretele extern, pentru a nu produce o fractură a lamei papiracee sprijinind-o cu indexul stîng.

Acest chiuretaj care se face foarte ușor în cazurile cu necroza septurilor intercelulare, lasă în urma lui un culoar anteroposterior, care reprezintă etmoidul complet evidat.

Sinusul sfenoidal

În cazurile cînd datele clinice ne indică leziuni ale sinusului sfenoidal, se trece la deschiderea lui pe aceeași cale.

În acest caz trebuie să avem în vedere raportul anatomic al peretelui posterior al sinusului maxilar care, după cum am amintit mai sus, se găsește aproape în același plan cu peretele anterior al sinusului sfenoidal (adesea ceva mai profund).

Acest reper este foarte important pentru abordarea chirurgicală a sinusului sfenoidal pe cale transmaxiloetmoidală.

Atragem atenția asupra existenței frecvente, imediat înaintea peretelui anterior al sinusului sfenoidal, a unor celule etmoidale profunde și mari.

Astfel, după terminarea evidării etmoidului, chiureta lungă, cu curbura adecvată, se îndreaptă înăuntru, în jos și înapoi și pătrunde în sinusul sfenoidal pe care îl curățăm sub controlul vederii.

Chiuretajul trebuie făcut cu foarte multă delicatețe, mișcările chiuretei fiind îndreptate spre peretele inferior.

O deosebită atenție trebuie să avem în ce privește peretele extern al sinusului sfenoidal care este cel mai subțire și prezintă uneori dehiscențe.

Începătorul, care rămîne impresionat de vizibilitatea atît de clară a acestor cavități, este bine să execute primele intervenții în prezența unui craniu, pe care a exercitat în prealabil această intervenție, numai astfel poate da de la început o orientare bună chiuretei, în cursul pătrunderii în cele trei sinusuri.

În cazul cînd prin natura leziunilor se impune și o deschidere a *sinusului frontal*, procedăm în felul următor.

După evidarea etmoidului, revenim cu chiureta în unghiul diedru, format de bolta etmoidului cu peretele orbitar, căruia îi dăm *o direcție anterioară, în sus și în afară, încercînd să pătrundem în sinusul frontal.*

Intrarea în sinusul frontal se poate face fie prin canalul frontal nazal, atunci cînd acesta este lărgit de masele polipoase care vin de sus, din cavitatea sinusului frontal; fie prin efectuarea etmoidotomiei anterioare, în cursul căreia se îndepărtează peretele extern al canalului frontonazal.

Odată ajunsă în sinusul frontal, chiureta curbă se îndreaptă către peretele anterior al sinusului frontal, căutînd să realizeze un drenaj cît mai larg prin îndepărtarea polipilor de la nivelul acestui perete (fig. 526).

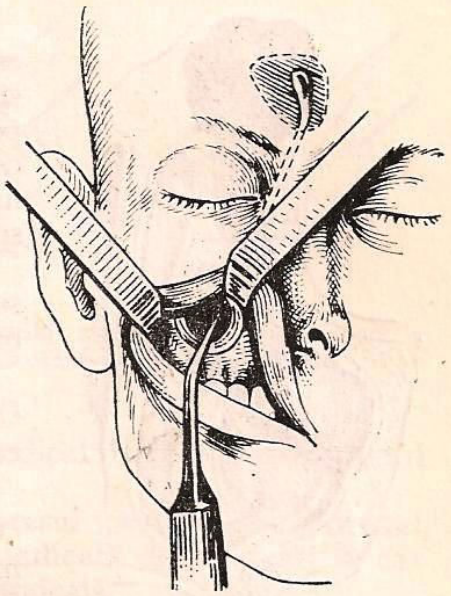

Fig. 526. Chiuretajul sinusului frontal.

Spălarea și aspirația cu ser fiziologic căldut, în timpul intervenției, ne orientează mai bine în interiorul acestor sinusuri paranazale.

Sinusurile frontale mici, drenate pe această cale, ajung la vindecare. Sinusurile frontale mari, cu prelungiri multiple și osteită întinsă, nu se pot vindeca prin drenajul larg transmaxiloetmoidal.

Dacă examenul radiologic ne arată un sinus frontal multilocular cu o voalare intensă, trecem la deschiderea lui pe cale externă, urmînd unul dintre procedeele clasice.

Intervenția se termină printr-o contradeschidere largă la nivelul meatului inferior, pentru a asigura un drenaj bun în punctul cel mai decliv.

Este recomandabil ca în cursul trepanării peretelui intersinusonazal, pentru contradeschidere, să se păstreze mucoasa nazală în scopul preparării unui lambou, care se va răsfrînge pe planșeul sinusului. Contradeschiderea realizată în acest fel are cu mult mai multe șanse să rămînă deschisă.

Dacă hemoragia nu este importantă, nu se face nici o tamponare.

După sutura inciziei bucale, se controlează fosa nazală de partea operată pentru a extirpa eventualele formațiuni polipoase de la nivelul meatului mijlociu.

Dacă bolnavul prezintă o pansinuzită cronică bilaterală, se poate trece în aceeași ședință și la intervenția de partea opusă.

Dacă avem o deviație accentuată de sept, se poate începe intervenția cu rezecția septului.

Dificultăți operatorii

O dificultate operatorie o constituie uneori hemoragia, care va împiedica reperarea triunghiului de deschidere spre etmoid. Astfel artera ostiumului, ramura din sfenopalatină, care pătrunde în sinus prin ostium, poate da o hemoragie mică, dar persistentă, care jenează deschiderea etmoidului. Sîngerări mai pot provoca artera tuberozității, ramură din suborbitară precum și artera sinusoalveolară, care dă o hemoragie anteroinferioară.

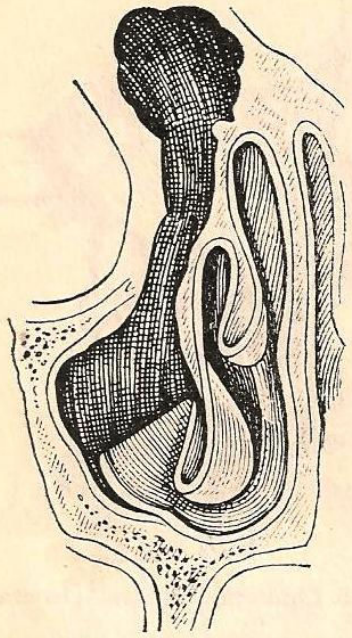

Fig. 527. Secțiunea verticofrontală pentru a se vedea cavitatea unică cu păstrarea cornetelor în fosa nazală.

O altă dificultate care se ivește în unele cazuri este bombarea accentuată a peretelui intern al sinusului maxilar, spre cavitatea sinusului, care nu permite o vizibilitate bună spre etmoid. Lama osoasă a acestui perete se poate luxa spre fosa nazală, permițînd în acest fel o vizibilitate clară spre etmoid.

Alte dificultăți de pătrundere în sinusul frontal sau de chiuretaj a unor celule etmoidale anterioare le-am întîlnit în puține cazuri.

Evoluția postoperatorie este în general bună. O reacție locală este abia vizibilă, în cazurile la care nu se face nici un tamponament.

În a 6-a zi se poate face bolnavului o spălătură cu ser fiziologic steril, prin intermediul meatului inferior și bolnavul poate părăsi serviciul în a 7-a zi după operație.

Avantajele acestei operații sînt importante în special atunci cînd ne aflăm în fața cazurilor în care afectarea unuia sau mai multor sinusuri (etmoid, frontal, sfenoid) coexistînd alături de îmbolnăvirea sinusului maxilar.

Dacă judecăm această operație în ansamblul ei, ne dăm seama că prin ea se execută o cură radicală chirurgicală corectă a leziunilor sinusului maxilar, etmoidal, sfenoidal, deseori cu un drenaj larg al sinusului frontal.

Toate aceste manopere chirurgicale se execută fără nici o modificare a structurii foselor nazale, respectînd lama cornetelor și întreaga mucoasă pituitară, ceea ce este foarte important din punct de vedere fiziologic.

Dacă privim deci în fosa nazală după terminarea operației, vedem cornetul mijlociu și mucoasa pituitară intacte. Iată în ce constă marea valoare fiziologică a acestei operații, care prezintă avantaje de netăgăduit față de toate celelalte procedee operatorii (C l a o u é, M o u r e, H a y e k, H a l l e, M o s h e r etc.).

Prin chiuretajul atent al etmoidului, se respectă peretele extern al lui și astfel se evită deplasarea conținutului orbitar, ceea ce se poate întîmpla atunci cînd se intervine pe cale orbitară.

În concluzie, calea de acces transmaxilară spre etmoid, sinus frontal și sfenoid, prezintă o importanță fiziologică considerabilă prin faptul că sinusurile bolnave se unesc într-o singură cavitate care se drenează larg prin punctul cel mai decliv, meatul inferior, lăsînd intacte lamele cornetelor cu mucoasa pituitară, acestea putîndu-și astfel îndeplini funcțiile fiziologice atît de importante pentru întregul organism (fig. 527).

Chirurgia complicațiilor sinuzitelor

Osteomielita oaselor craniene

Osteomielita oaselor craniene este o complicație excepțională în era antibioticelor. Necesită următoarea conduită terapeutică:

— deschiderea și drenarea sinuzitei cauzale sub protecția unei antibioterapii generale masive;

— deschiderea și chiuretarea focarelor osteitice, indiferent de întinderea lor, pînă la os sănătos;

— la 'cîteva luni după stingerea procesului infecțios, cu ajutorul unei grefe osoase, se va reface peretele cranian rezecat.

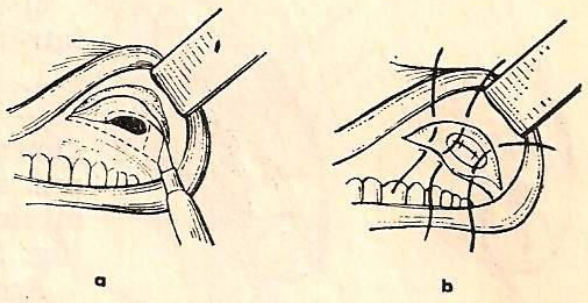

Fig. 528. Fistulă sinusovestibulară (operația lui Lautenschläger — Sciffert).

Complicații endocraniene

Meningita; va beneficia de un tratament medical în asociere cu actul chirurgical care va deschide sinusul bolnav.

Abcesul cerebral. După trepanarea sinusului, abcesul va fi deschis și drenat pe această cale, în cazul în care prezența lui este indicată de o fistulă. În caz contrar, abcesul va fi extirpat pe cale neurochirurgicală.

Tromboflebita sinusului cavernos beneficiază de antibioterapie.

Complicații oculare

Sinuzitele frontale și frontoetmoidale pot genera un abces palpebral și chiar un flegmon retroorbitar.

Sfenoidita poate fi cauza unei nevrite optice.

Tratamentul acestor complicații constă în deschiderea și drenajul sinusului cauzal.

Fistula sinusală vestibulară

Cu ajutorul bisturiului se va face o incizie eliptică care va înconjura fistula la 1 cm de marginile sale. Axul mare al inciziei va fi paralel cu șanțul gingivojugal (fig. 528).

De la marginile interne ale inciziei, mucoasa va fi decolată pînă la marginile orificiului fistulos. Se obțin două lambouri cu pedicul la nivelul fistulei. Lambourile vor fi răsturnate și suturate între ele în așa fel încît fața sîngerîndă să rămînă spre exterior. Marginile interne ale inciziei vor fi decolate și suturate între ele.

Astfel fistula va fi închisă în două straturi.

În cazul în care leziunile inflamatorii sinuzale se mențin, înainte de închiderea fistulei, este necesară reintervenția la nivelul sinusului. După reintervenție se suturează simplu incizia rezultată prin excizia fistulei.

Fistula alveolosinusală

Actul chirurgical ce are ca scop închiderea unei fistule sinusobucale va urma trei etape succesive:

a) tratarea infecției sinuziene — uneori este suficientă cura radicală a sinusului maxilar, alteori este necesară și etmoidectomia transmaxilară;

b) asigurarea drenajului sinusului — uneori fiind necesară menținerea tubului de cauciuc sau polietilen timp de 2—3 săptămîni;

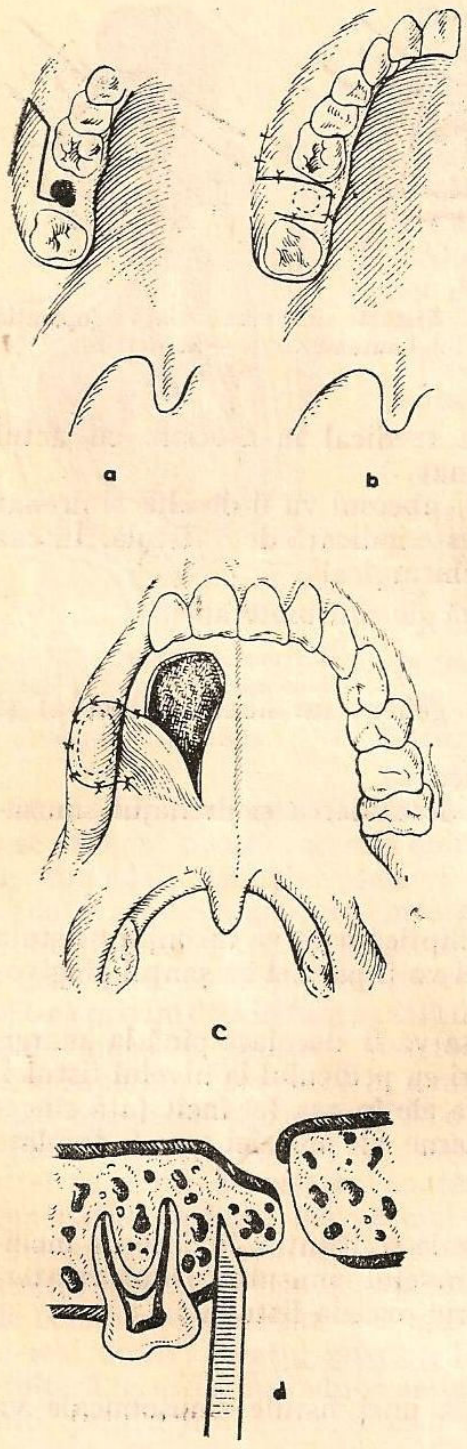

Fig. 529. Fistulă alveolosinuzală:
a — traseul inciziei lamboului vestibular; *b* — sutura lamboului la fistula operată; *c* — plastic cu lambou mucoperiostal palatin; *d* — înfundarea grefonului osos în fistula alveolară avivată în prealabil.

c) închiderea comunicării bucosinusale — într-un singur plan sau în două planuri.

1. *Închiderea într-un singur plan*

— Tehnica stomatologică: după sediul și dimensiunile fistulei se pot folosi lambouri prin alunecare sau pediculate, prelevate la nivelul vestibulului sau boltei palatine (fig. 529, *a*, *b*, *c*, *d*)

Aceste lambouri pot fi dublate la nivelul comunicării sinusobucale, prin aplicare pe fața lor sîngerîndă a unei lame de amnios, a unei grefe epidermice sau a unui fragment de mucoasă nazală prelevat la nivelul contradeschiderii sinusonazale.

— Tehnica rinologică: se bazează pe principiul că o alveolă, după extracția dentară, se umple cu țesut fibros cînd nu există comunicare cu sinusul sau cu fosa nazală.

Este suficient deci de a închide o comunicare printr-un plan mucos superior. Acesta poate fi constituit de lamboul mucos cu pedicul inferior de la nivelul contradeschiderii nazosinuzale.

2. *Închiderea în două planuri*

Acest procedeu îmbină, în numeroase variante, cele două tehnici amintite anterior. Lamboul superior poate fi dublat de un plan osos prelevat de la nivelul contradeschiderii nazosinuzale.

Fistulele foarte largi, după un traumatism care înfundă planșeul sinusului cu obstrucția boltei palatine, se închid prin autoplastie cu lambou tubulat, prelevat de pe pielea abdominală care se fixează apoi pe antebrat și de aici, în mod progresiv se duce și se suturează la nivelul perforației (fig. 530, *a*, *b*).

Corpii străini nazosinuzali

Se întîlnesc în mare majoritate la copii: grăunțe, mărgele, zaruri, sîmburi, pietricele, nasturi etc. Localizarea lor de predilecție este meatul inferior.

O categorie specială de corpi străini o formează proiectilele de război care se pot opri în cele mai variate regiuni nazosinuzale.

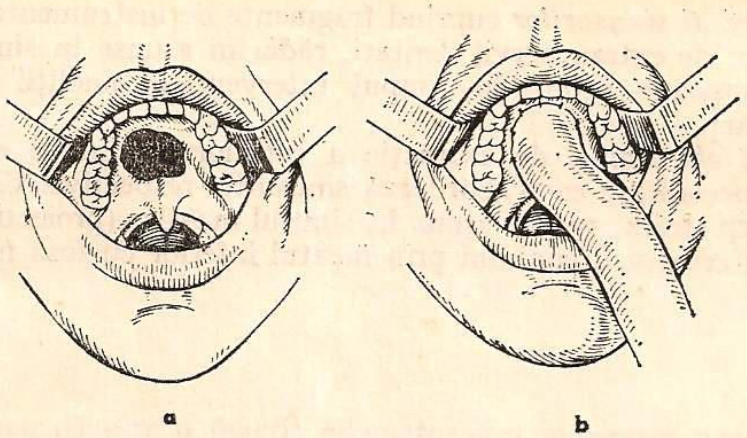

Fig. 530. *a* — destrucția întinsă a planșeului sinusului și a bolții palatine; *b* — fixarea lamboului tubulat.

Corpii străini din fosele nazale introduși de curînd sînt așezați anterior și se pot elimina ușor, cu un cîrlig introdus pe deasupra și înapoia corpului străin (fig. 531).

Corpii străini mai vechi se înconjură de secreții purulente fetide, de granulații polipoide sau mai tîrziu pot fi înglobați într-un rinolit. Explorarea lor se face după ce am aspirat secrețiile din fosa nazală respectivă cu para de cauciuc și am aplicat vasoconstrictoare (efedrină la copii și adrenalină la adulți).

Corpul străin, odată explorat, se extrage cu cîrligul sau cu chiureta curbă.

Rinolitul este o afecțiune rară ce se dezvoltă în fosa nazală sub formă de calcul. Se observă la persoanele care respiră aer poluat cu suspensii organice sau minerale abundente (ciment, cărbune, gips) care se precipită în jurul unui nucleu de corp organic așezat pe pituitară. Sărurile calcare lacrimale sau nazale, și ele se precipită pe corpul străin. Straturile concentrice de săruri se depun de-a lungul anilor pînă ce rinolitul poate ajunge la dimensiuni considerabile, invadînd și maxilarul, așezarea lui de predilecție fiind meatul inferior.

Atingerea lui cu stiletul ne dă o senzație pietroasă. Radiografia din față și profil va confirma diagnosticul.

Tehnica extragerii rinolitului depinde de mărimea, localizarea și gradul de fixare. Extragerea rinoliților mici se poate face cu cîrligul. Dacă sînt mari, voluminoși și fixați puternic se pot extrage prin fragmentare. Prelungirile excepționale se extrag în mod excepțional pe căi diferite (transmaxilar, lateronazal).

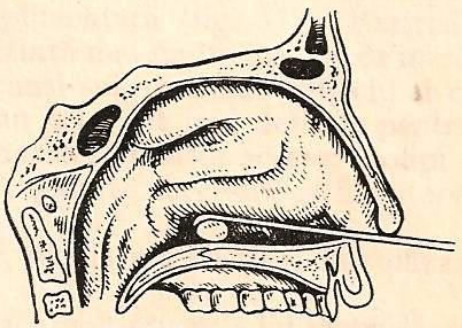

Fig. 531. Extracția unui corp străin din fosa nazală.

Corpii străini ai sinusurilor cuprind fragmente de instrumente chirurgicale (ace de puncție, de extras nervii dentari, rădăcini ajunse în sinus în timpul extracției, tampoane uitate în timpul intervenției, rinoliții ce invadează sinusul maxilar).

Tratamentul chirurgical de extracție a corpilor străini se execută după tehnicile de specialitate care abordează sinusurile respective. Chiar și extragerea unui corp străin, recent ajuns în sinusul maxilar (proiectile, ace, rădăcini), necesită crearea drenajului prin meatul inferior cu fosa nazală.

VI. POLIPOZA NAZALĂ

Polipoza nazală este o reacție edematoasă a mucoasei nazale în regiunea cea mai iritată, sub formă de polipi, care nu sînt tumori.

Cauzele apariției polipilor foselor nazale sînt: inflamațiile cronice sinusale și alergia. Se mai adaugă mucoviscidoza, care este o maladie ereditară caracterizată prin o tulburare în funcția glandelor seroase și mucoase, a cărei natură este necunoscută. În cadrul acestei maladii apare polipoza nazală deformantă și recidivantă a tinerilor. Etiologia virală, o infecție virală atenuată a celulelor etmoidale care produc edemul mucoasei (Weille și Gohd). Polipoza nazală de origine parasimpatică este o polipoză neinfectată, produsă prin stimularea parasimpatică (stimularea nervului vidian). Terenul (ereditatea) se consideră ca un factor etiologic important în polipoza nazală. Distonia neurovegetativă ca și factorii hormonali pot influența vasomotricitatea mucoasei nazosinusale.

Tratamentul polipozei nazale după Terracol impune: ventilarea foselor nazale, drenajul sinusurilor infectate, tratarea terenului.

Polipoza alergică se extirpă numai sub tratamentul antialergic și antibiotic, evitînd antibioticele alergizante (penicilina). Extracția simplă se face cu ansa sau pensa Luc. Ansa de sîrmă, după anestezia locală, este plasată în plan vertical sub controlul vederii și angajează polipul în lumenul ei. Se ridică apoi încet în sus și în afară, în plan orizontal, pînă la nivelul pedicolului, cînd ansa se strînge pentru a secționa pedicolul. Se reîncepe aceeași manevră, extirpînd dinainte înapoi toți polipii de la nivelul meatului mijlociu. Bolnavul este rechemat după o săptămînă pentru a fi reexaminat și dacă au reapărut noi polipi în meat, se face extracția complimentară (fig. 532). Extirparea polipilor cu pensa lui Luc (fig. 533), care prezintă mai multe modele ca mărime și formă, este o pensă ce prinde polipii ascunși sub cornetul mijlociu și care nu se pot extirpa cu ansa. Trebuie să facem prize cît mai delicate pentru a nu leza mucoasa peretelui extern al fosei nazale. Ablația acestor polipi etmoidali cu pensa Luc se face în mai multe ședințe succesive și la intervale deosebite.

Cauterizările cu acid cromic, tricloracetic, ionoforeza cu zinc, diastolizarea, criochirurgia dau rezultate inconstante.

În polipoza nazosinuzală infectată se utilizează intervenția lui Pietrantoni—de Lima (etmoidosfenoidotomia transmaxilară cu drenajul sinusului frontal). Această intervenție este contraindicată în polipoza nazosinuzală neinfectată.

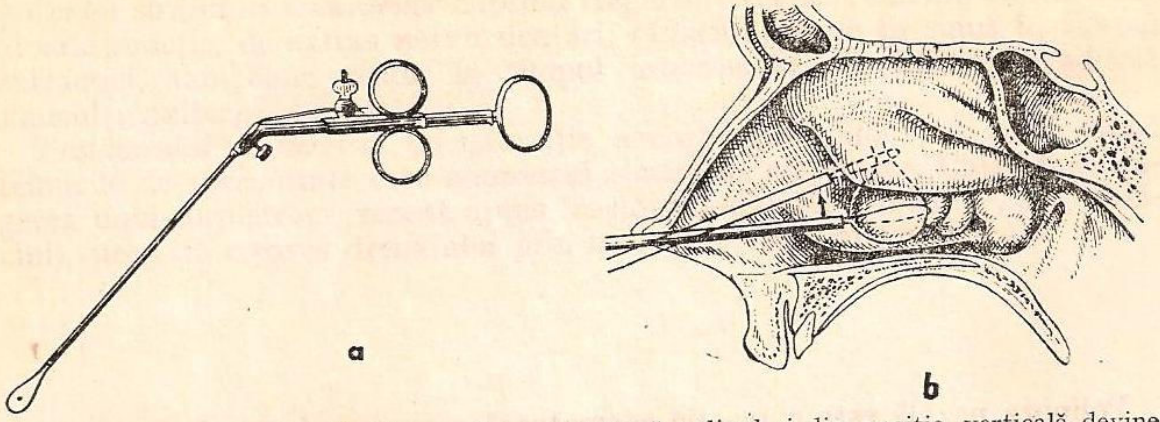

Fig. 532. Polipotomul lui Baratoux. Ansa angajează polipul și din poziție verticală devine orizontală (Laurens).

Chirurgia parasimpaticului, care vizează secționarea fibrelor parasimpatice destinate foselor nazale. Parasimpatectomia a fost realizată de Golding-Wood, prin secțiunea marelui nerv pietros superficial și secțiunea nervului vidian. Ea este urmată de uscarea mucoasei nazale, ce se acoperă cu cruste.

În polipoza nazală s-a făcut numai secționarea nervului vidian, care este format din marele nerv petros superficial și marele nerv petros profund (ramură superioară din nervul lui Jacobson IX). Nervul vidian astfel format traversează țesutul fibros al găurii rupte anterioare, trece prin canalul vidian de la baza apofizei pterigoide a sfenoidului, în care este însoțit de artera vidiană și intră în ganglionul sfenopalatin (ganglionul lui Meckel) (fig. 534). Nervul este accesibil sau înainte de a intra în canalul vidian, sau chiar în canal, ori la ieșirea lui din acest canal.

Tehnica lui Botros: operatorul reperează prin palpare cîrligul pterigoidei (bolnavul ținînd gura larg deschisă). Acul se înfige 1 mm în văl, în afara cîrligului apofizei pterigoide, apoi este împins în direcția unui unghi de 45° în raport cu planul palatului dur, încrucișînd linia mediană între cei doi incisivi superiori. Ajungînd la nerv se injectează 0,5 cmc de xylocaină pentru blocarea nervului vidian înainte de a intra în canalul pterigoidian. Barbary și Botros ajung la concluzia că blocarea repetată a nervului vidian, asociată cu alte tratamente poate avea același efect ca și neurectomia vidiană.

Golding-Wood prezintă următoarea tehnică pentru neurectomia vidianului; după deschiderea maxilarului după Caldwell-Luc și îndepărtarea peretelui posterior, ca și la tehnica opririi epistaxisului, sub microscop se disecă artera maxilară internă cu toate ramurile ei accesibile. Artera este sau păstrată sau secționată între două clipsuri tip Cushing. Nervul maxilar superior este urmărit pînă

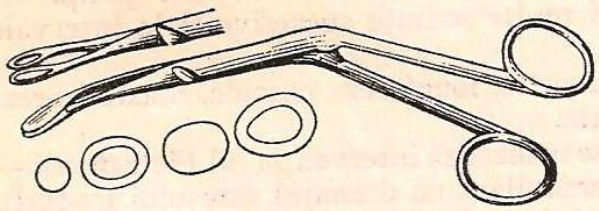

Fig. 533. Pensa plată a lui Luc.

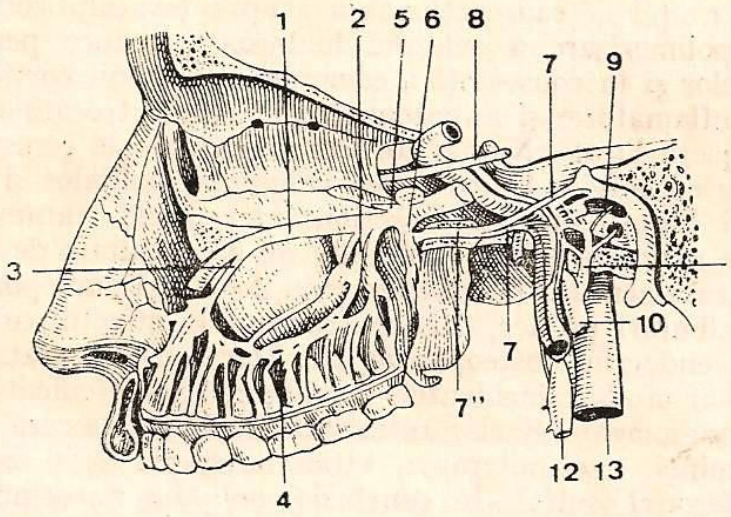

Fig. 534. Traiectul nervului vidian:
1 — nerv maxilar superior; *2* — nerv dentar posterior; *3* — nerv dentar anterior; *4* — plexul dentar; *5* — ramura orbitară; *6* — ganglionul sfenopalatin; *7* — nervul vidian, cu: *7'* — filete craniene; *7''* — filete carotidiene; *8* — motor ocular comun; *9* — nervul facial; *10* — nervul glosofaringian; *11* — nervul Jacobson; *12* — ganglionul superior al marelui simpatic; *13* — vena jugulară internă (Testut).

la gaura rotundă mare, care este reperul esențial al intervenției. Aproape de gaura rotundă mare, nervul maxilar superior dă ramuri cu o direcție internă, care merg la ganglionul sfenopalatin. Disecînd aceste ramuri, la cîțiva milimetri înăuntrul găurii rotunde mari, apare o creastă mai mult sau mai puțin verticală și fața ei internă ne conduce înapoi la orificiul anterior al canalului vidian. În acest loc, fibrele disecate sînt ridicate și nervul vidian este secționat.

Această manevră expune orificiul canalului vidian, care este situat la 10—12 mm înăuntru și puțin în jos față de gaura rotundă mare. Această intervenție delicată este foarte grea, mai ales cînd fosa pterigomaxilară este infiltrată cu grăsime sau apare o hemoragie care jenează operația.

Testul lui Shirmer (abolirea secreției lacrimale) atestă reușita neurectomiei vidiene. Poate apărea o keratoconjunctivită uscată, care necesită îngrijirea glandei lacrimale. Neurectomia vidiană, la cazurile cu polipoză nazosinuzală neinfectată, dă rezultate excelente (30 cazuri ale lui Hiranandani n-au prezentat nici o recidivă după doi anide la operație).

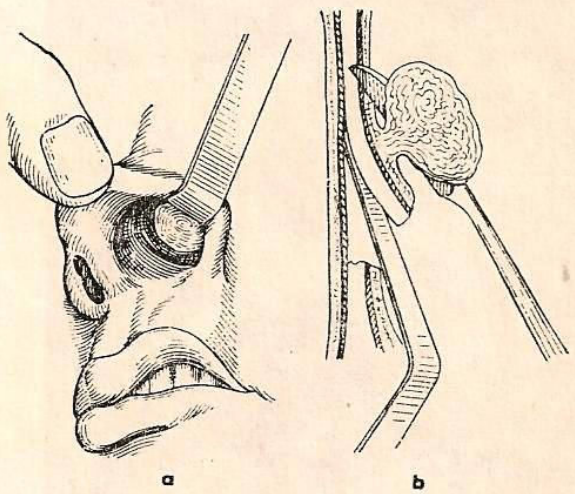

Fig. 535. *a* — incizia mucoasei în jurul polipului la mică distanță de el; *b* — decolarea și ablația polipului cu cartilajul subjacent sub protecția decolatorului.

Corticoterapia, care acționează asupra țesutului conjunctiv, mărind starea de polimerizare a acidului hialuronic, reduce permeabilitatea endoteliului vaselor și în consecință a edemului. Hormonii corticosuprarenali cu acțiune antiinflamatorie și antialergică au acțiune trecătoare sub formă de aerosoli și injecții locale. Numai corticoterapia pe cale generală dă rezultate spectaculare cu privire la reducerea volumului polipilor și la dispariția anosmiei. Polipii fibroși, duri, nu reacționează la acest tratament. Chiar și corticoterapia pe cale injectabilă (generală) nu dă rezultate de lungă durată după încetarea tratamentului. Utilizarea ei în doze mai mari poate da o serie de accidente: tulburări psihice, mărirea riscului la infecții, tulburări metabolice, tulburări endocrine, osteoporoza etc. Dacă se face tratament numai 4 luni pe an nu s-ar produce incidentele înșirate mai sus. Medicația adjuvantă: antibioterapia, gammaglobulinele, antihistaminicile de sinteză, pentru neutralizarea histaminei, vaccinoterapia, vitaminoterapia A și B, preparatele de calciu, interferonul, sulful. În concluzie, polipoza nazosinusală alergică se tratează medical dacă este neinfectată și chirurgical dacă este infectată.

Polipul sîngerînd al septului nazal este o tumoare angiofibromatoasă și se întîlnește mai des la femeile tinere.

Sediul de elecție este pata vasculară a lui Kisselbach, de aceea se produc epistaxisuri repetate. Operația constă în rezecția tumorii împreună cu cartilajul subjacent, lăsînd intactă mucoasa de partea opusă (fig. 535).

VII. TUMORILE BENIGNE ALE FOSELOR NAZALE ȘI ALE SINUSURILOR PARANAZALE

Prezintă o structură histologică foarte diferită. Simptomul comun al acestor tumori este obstrucția nazală.

Vom descrie numai unele dintre ele. Osteoamele, după majoritatea autorilor, sînt tumori benigne, apărute după un traumatism sau o inflamație trecătoare. Osteoamele se întîlnesc de preferință în partea superioară a foselor nazale și la nivelul sinusurilor frontoetmoidale. Deseori, osteomul se supra-infectează, dînd simptoamele unei rinosinuzite banale. Cele cu evoluție spre orbită dau exoftalmie și strabism. Radiografia ne dă diagnosticul de certitudine (fig. 536).

Tratamentul chirurgical constă în extirparea osteomului, folosind diferite căi de acces după localizarea și volumul tumorii (fig. 537, *a*, *b*)

Mucocelul etmoidal este o tumoare cu perete osos și conținut lichid, dezvoltată în una sau mai multe celule etmoidale. Orificiul celulei etmoidale poate fi obstruat printr-o infecție cronică a mucoasei, un traumatism anterior, un corp străin sau o tumoare benignă. Lipsa de drenaj a secrețiilor mucoase, prin închiderea celulei, o transformă pe aceasta într-un chist, care pe măsură ce crește în volum distruge pereții celulelor etmoidale vecine. Mucocelul ajunge în mod progresiv la un volum considerabil, producînd epifora cu tulburări de vedere uneori. La inspecție apare o tumefacție la nivelul rădăcinii nasului (fig. 538) cu devierea globului ocular deseori. Palparea ne dă o senzație dură și mai rar elastică.

Diagnosticul se confundă cu un chist dermoid, meningoencefalocel. Puncția

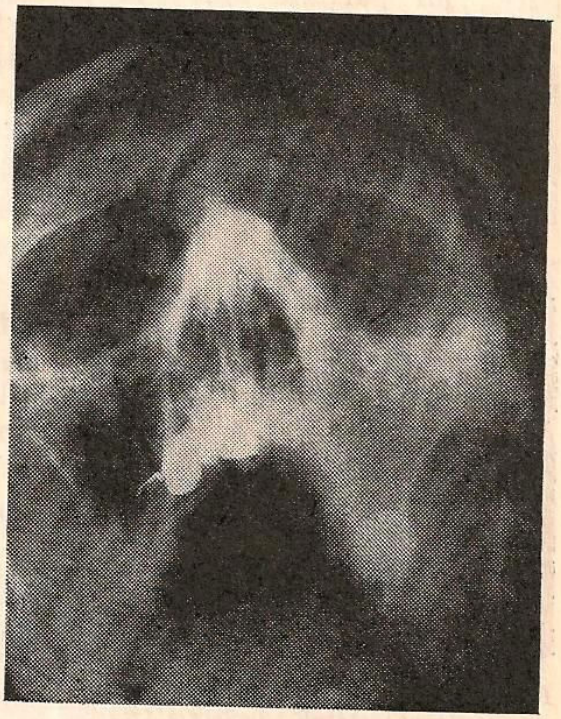

Fig. 536. Osteom frontal (caz personal).

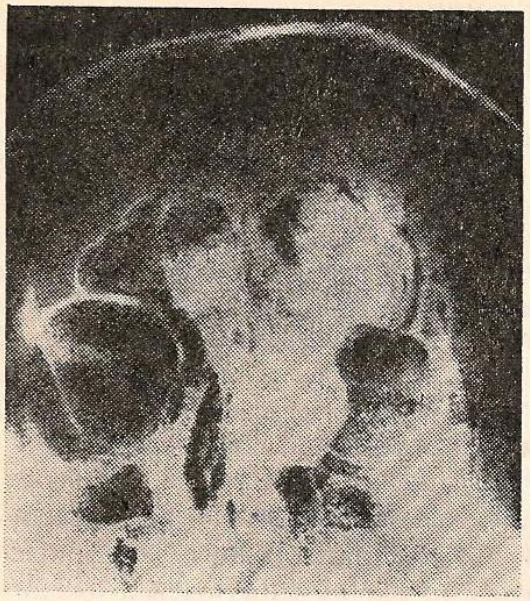

a



b

Fig. 537. *a, b* — osteom frontoetmoido-maxilar (caz personal).

tumorii ne prezintă un lichid vîscos, de culoare brună deseori, din cauza hemoragiei.

Tratamentul chirurgical se face pe cale externă, cînd chistul este voluminos. Calea endonazală se recomandă în mucocelul redus de volum. Extirparea lui parțială duce la recidivă.



Fig. 538. Mucocel exteriorizat în regiunea frontoorbitală (colecția Racoveanu).

Papiloamele se întîlnesc implantate la nivelul vestibulului narinar, sau chiar în fosa nazală. Au aspect neregulat, mamelonat, sînt pediculate și de consistență fermă, fiind formate din hiperplazie epitelială. Diagnosticul histologic se impune.

Exereza chirurgicală se face cu galvanocauterul.

Encondromul este o tumoare cartilaginoasă, localizată mai ales la partea anteroinferioară a septului nazal, la nivelul cartilajului lui Jacobson. Extirparea chirurgicală este simplă.

Angiomul, localizat mai mult pe sept, de culoare lividă; extirparea lui se face cu bisturiul electric din cauza hemoragiei. Adenomul se dezvoltă mai mult în partea superioară a foselor nazale.

VIII. TUMORILE MALIGNE ALE FOSELOR NAZALE ȘI ALE SINUSURILOR

Tumorile maligne endocavitare ale masivului facial evoluează schematic în trei stadii:

— un stadiu endocavitar cu manifestări minime;

— un stadiu de deformație (sub presiunea tumorii pereții osoși se modifică);

— al treilea stadiu de distrucție și invadare în regiunile învecinate.

Toate aceste regiuni comunică cu fosele nazale, care sînt cavități septice și suprainfecția produce rinite, rinofaringite, sinuzite, care maschează procesul tumoral mai multe luni.

Stările precanceroase sînt inflamațiile cronice și unele metaplazii ale tumorilor benigne.

Tumorile etmoidului

Sînt epitelioame sau tumori conjunctive.

Epitelioamele etmoidului se dezvoltă la nivelul maselor laterale: în etmoidul anterior apar epitelioamele nediferențiate; în etmoidul mijlociu apar tumorile de tip cilindric sau glandular; iar în etmoidul posterior epitelioamele spinocelulare.

Tumorile conjunctive sînt foarte variate (sarcoame, fibrosarcoame, limfosarcoame, reticulosarcoame, plasmocitomul, tumorile nervoase).

Tratamentul este asociația chirurgie-radioterapie. Limfosarcomul și reticulosarcomul se tratează numai cu radioterapie.

Tehnica chirurgicală: un examen radiologic și tomografic din față și profil ne indică extinderea tumorii.

Anestezia generală cu infiltrație locală de novocaină-adrenalină pentru a diminua hemoragia peroperatorie.

Timpii operatori:

1. *Incizia* pînă la os este paralateronazală, și se întinde de la mijlocul sprîncenei pînă sub aripa nazală. Hemoragia abundentă ne obligă să folosim aspiratorul.

2. *Decolarea* cu răzușa de mastoidă pune în evidență de sus în jos: planșeul sinusului frontal, osul propriu, apofiza ascendentă a maxilarului superior,

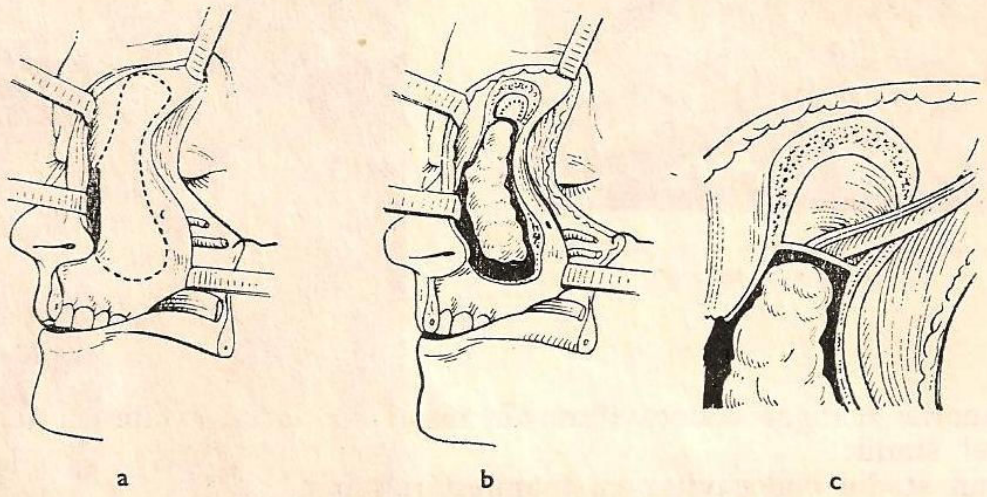

Fig. 539. Etmoidectomia totală (Labayle):
a — sinusul frontal deschis prin trepanație; *b* — peretele posterior al sinusului frontal se trepanează (linia punctată); *c* — după trepanarea peretelui posterior al sinusului frontal se decolează dura de pe peretele superior al etmoidului pînă la zona aderentă înăuntru (lama ciuruită).

partea superointernă a maxilarului superior și partea externă a orificiului piriform. Buza internă a inciziei se decolează pe o întindere numai de 1 cm.

3. Cu pensa mușcătoare *îndepărtăm osul propriu și apofiza ascendentă*, lăsînd în afară căile lacrimale.

4. *Liberarea etmoidului* în sus, cu capul în ușoară flexiune, se face cu o daltă lată, care se aplică pe sutura frontonazală și cîteva lovituri de ciocan o înfundă de-a lungul bazei craniului. Dacă extensiunea în sus este suspectă, utilizăm tehnica lui Labayle (fig. 539) care trepanează sinusul frontal și, după îndepărtarea mucoasei, ridică și peretele posterior al sinusului, cu grijă de a nu leza dura, care se decolează în mod progresiv și de pe peretele superior al etmoidului pînă la partea aderentă a durei, de la nivelul lamei ciuruite.

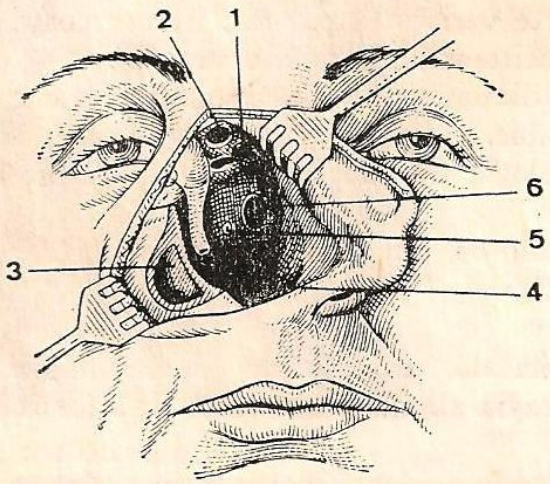

Fig. 540. Rinotomie paralateronazală pentru rezecția etmoidului (Aubry).

5. *Liberarea etmoidului în afară* prin decolarea peretelui etmoidoorbitar de capsula lui Tenon. Dacă este prinsă și capsula, se impune exenterația orbitei cu accepțiunea bolnavului.

6. *Liberarea etmoidului în jos* se face prin o secțiune la nivelul unghiului inferointern al orbitei.

Dacă este prinsă și partea superioară a sinusului maxilar (cancer etmoidomaxilar), se rezervă treimea internă a marginii inferioare a orbitei. Cu dalta se secționează și peretele intersinusonazal sub tumoare (fig. 540).

Radioterapia postoperatorie se face la 15 zile, după rezecția tumorii.

Tumorile etajului inferior al foselor nazale

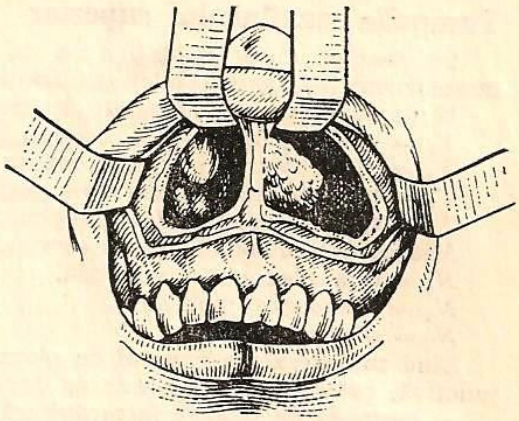

Fig. 541. Tumoare a septului nazal anterior. Procedeul de extirpare al lui Rouge-Denker (Aubry).

Se dezvoltă la nivelul septului nazal, cornetului inferior sau planșeul foselor nazale. Majoritatea tumorilor la acest nivel sînt epitelioame. Sarcomul melanic se dezvoltă la nivelul cornetului inferior.

Tumorile maligne ale septului nazal sînt rare și se localizează sau la nivelul porțiunii cartilaginoase, sau la nivelul lamei verticale a etmoidului. În porțiunea cartilaginoasă, tumorile se tratează prin aplicare de ace de radium, care se fixează prin aplicarea unei meșe. Incizia la nivelul aripii nazale evidențiază mai bine tumoarea. Se suturează apoi aripa nazală în două straturi. Acele se mențin 4—5 zile. Tumoarea se diatermocoagulează pînă ajunge la dimensiunile de 1,5 cm lungime și 0,5 cm grosime, apoi se aplică acele de radium.

Tumorile porțiunii joase ale septului ca și tumorile planșeului foselor nazale se abordează pe calea Rouge-Denker (fig. 541).

Tumorile porțiunii mijlocii ale septului se abordează prin incizia paralateronazală inferioară, de la unghiul orbitei pînă la aripa nazală pe care o înconjură și se ridică în sus. Se rezecă și osul propriu pentru a putea aplica ușor acele de radium. Fixarea lor prin meșe și sutura în două planuri.

Tumorile superioare ale septului se descoperă prin incizie paralateronazală superioară și etmoidectomie. Septul se rezecă cu bisturiul electric, apoi se aplică acele de radium.

Tumorile cornetului inferior se pun în evidență tot prin o incizie Rouge-Denker.

Ablația cornetului se face prin electrocoagulare.

Tumori deosebite: fibrosarcomul — rezistent la fizioterapie.

Se practică o exereză largă pentru extirparea tumorii.

Metastazele pulmonare, osoase și cerebrale apar uneori destul de timpuriu după exereză.

Limfosarcomul și reticulosarcomul se însoțesc de adenopatie în majoritatea cazurilor. Se tratează numai prin mijloace de fizioterapie. Deși dispar repede după terapie, prognosticul lor este rezervat prin apariția recidivelor și metastazelor.

Cilindroamele sînt tumori de o malignitate mai redusă, însă fizioterapia are o acțiune mai redusă asupra lor.

Melanoamele sînt de o malignitate ridicată, constituind mai mult o boală de sistem. În aceste tumori se utilizează mai mult chimioterapia.

Tumorile maxilarului superior

Se clasifică după Sébileau în tumori ale suprastructurii (etmoidomaxilare), mezostructurii (maxilonazale) şi infrastructurii (ale arcadei dentare superioare).

Huet propune următoarea clasificare:

T_1 = tumori limitate la o regiune fără lezarea osoasă.

T_2 = tumori extinse la două regiuni cu leziuni osoase.

T_3 = tumori extinse la mai multe regiuni, cu alterări osoase şi deformarea regiunii respective.

T_4 = tumori care invadează regiunile vecine.

Adenopatia submaxilară sau cervicală se clasifică în:

N_0 = fără adenopatie palpabilă.

N_1 = adenopatie mobilă.

N_2 = adenopatie fixă.

Cînd tumoarea are punctul de plecare în cavitatea sinusului, fie că e epitelială sau conjunctivă, prezintă trei perioade de dezvoltare:

— perioada de latenţă intracavitară; este asimptomatică şi e mascată de o rinosinuzită;

— perioada de deformare, în fosa canină, în orbită cu deplasarea globului ocular sau la ni velul palatului dur, cînd palparea ne dă senzaţia de bombare şi examenul radiologic ne precizează diagnosticul;

— perioada de invadare, cu distrucţia pereţilor sinusului şi cu invadarea regiunilor învecinate.

Diagnosticul este greu în prima perioadă de latenţă. Trebuie eliminate: o simplă sinuzită supurată, o nevralgie trigeminală. Sinuzita prezintă şi epistaxis, fapt ce ne obligă la o explorare chirurgicală cu biopsie. Dacă tumoarea este descoperită în faza de latenţă, vindecările se menţin peste 40% după 5 ani. În perioada de invadare, prognosticul este foarte rezervat.

Cancerul care porneşte din sinusul frontal şi sfenoidal se întîlneşte rar şi are un prognostic rezervat.

Tumorile suprastructurii (tumori etmoidomaxilare). Sub anestezie generală se face o incizie paralateronazală sau incizia lui Hautant, care porneşte de la osul malar şi înconjură marginea inferioară a orbitei la distanţă de 2 cm sub ea, pentru a nu se produce edemul pleoapei şi urcă apoi pînă la rădăcina nasului. Se rezecă cu dalta plată regiunea anterointernă şi superioară a sinusului maxilar (fig. 542), ceea ce permite explorarea lui. După decolarea planşeului orbitei, conţinutul ei este ridicat în sus cu un depărtător şi cu daltă plată se continuă trepanaţia înapoi şi înăuntru. Rezecţia osului propriu şi a apofizei ascendente permit inspecţia etmoidului (fig. 543).

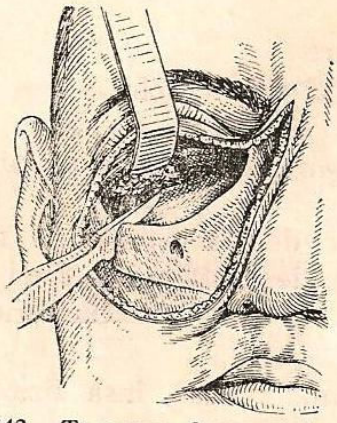

Fig. 542. Tumoare de suprastructură. Expunerea cîmpului operator. Incizia inferioară şi juxtamalară cu dalta dreaptă (Aubry).

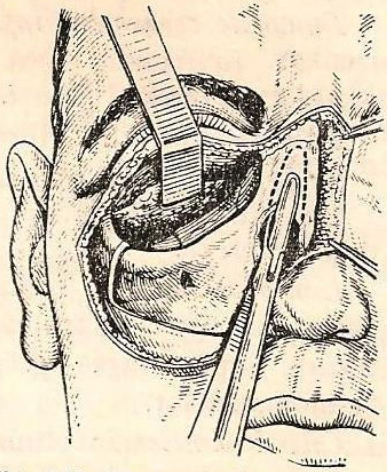

Fig. 543. Tumoare a suprastructurii. Osul propriu şi apofiza ascendentă sînt rezecate cu pensa muşcătoare îngustă (Terracol).

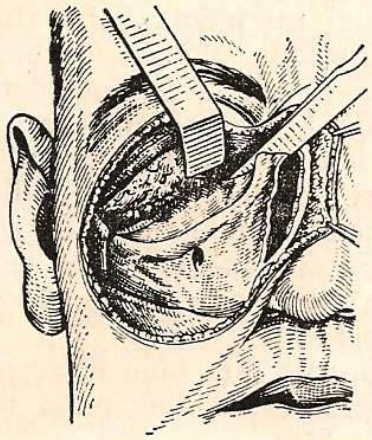

Fig. 544. Secțiunea superioară a etmoidului. Secțiunea trece tangențial sub lama ciuruită (Aubry).

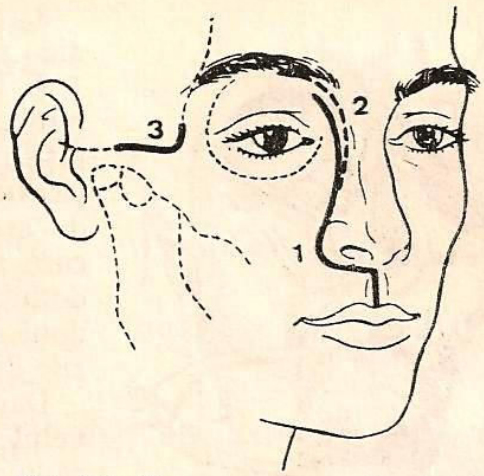

Fig. 545. Tumoare a mezostructurii:
1 — incizia paralateronazală extinsă și la buza superioară; *2* — incizia lui Labayle se prelungește și în sprînceană; *3* — incizia lui Aubry pentru a degaja osul malar (Aubry).

Secțiunea superioară a etmoidului se face cu o daltă dreaptă și lată care se aplică perpendicular pe sutura frontonazală ca și pentru tumorile etmoidului (fig.544).

Pentru menținerea conținutului orbitar, după exereza planșeului orbitei, putem aplica tehnica lui A n d r é, care constă în a plasa lateral septul și a-l fixa de regiunea malară pentru a înlocui planșeul orbital. Cobaltoterapia sau plasarea de tuburi de radium ca și la tumorile etmoidale, trebuie să fie o regulă.

Sutura pielii în două planuri.

Tumorile mezostructurii

R e z e c ț i a m a x i l a r u l u i s u p e r i o r. Tumorile globale ale maxilarului superior necesită exereza maxilarului superior și a malarului într-un singur bloc.

1. Incizia cutanată paralateronazală de la capul sprîncenei pînă la aripa nasului pe care o înconjură apoi secționarea buzei superioare pe linia mediană.
2. De la coada sprîncenei pornește altă incizie care coboară în jos pînă la marginea superioară a malarului, de-a lungul căreia se continuă pînă la apofiza zigomatică (fig. 545). Astfel se evită incizia lui Hautant inestetică.
3. Se ridică apoi vastul lambou jugal în sus și se decolează osul propriu și apofiza montantă. Se decolează apoi în continuare fața orbitară a etmoidului și planșeul orbitar.
4. Secțiunea apofizei frontonazale.
5. Secțiunea apofizei zigomatice și astfel au fost degajate toate inserțiile superioare ale maxilarului și malarului (fig. 546).
6. Secțiunea pe linia mediană a masivului incisiv și a bolții palatine pînă la văl.
7. Desinserția vălului la marginea posterioară a palatului dur.

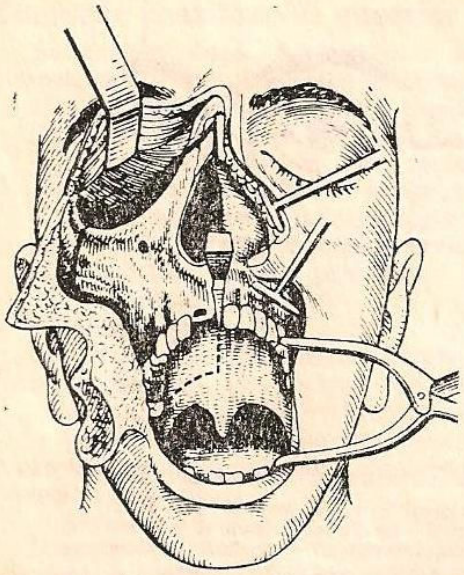

Fig. 546. Tumoare a mezostructurii. Se observă secțiunea internă la nivelul osului propriu; secțiunea superioară la nivelul suturii frontonazale; secțiunea externă a malarului. Dalta despică masivul incisiv și linia punctată indică secțiunea bolții palatine (Aubry).

8. Secțiunea cu un foarfece cudat puternic a suturei pterigomaxilare (fig. 547).

9. După rezecția globală a maxilarului, putem așeza o grefă dermoepidermică pe fața profundă a lamboului jugal pentru o cicatrizare mai bună. Trebuie să aplicăm de asemenea o proteză temporară din Stents, care se înlocuiește mai tîrziu cu o proteză definitivă. Sutura părților moi se face în două planuri. Fizioterapia se începe la 15 zile după operație.

Dacă tumoarea este bine localizată la nivelul mezostructurii putem plasa tuburi de radium (fig. 548).

Rezecția parțială a mezostructurii în tumorile dezvoltate intern (nazal) și jugal.

Tumorile interne nazale se extirpă prin o incizie paralateronazală clasică și dacă este cazul și a buzei superioare. Astfel punem în evidență planșeul fosei nazale.

Se deschide apoi sinusul maxilar pentru a aprecia limitele exacte ale tumorii. Exereza tumorii, după extinderea ei, poate interesa peretele intersinusonazal care se îndepărtează și de care aderă tumoarea sau prinde planșeul fosei nazale, și în acest caz trecem și la rezecția infrastructurii.

Tumorile mezostructurii cu extindere jugală necesită o fizioterapie anteoperatorie (cobalt) de 4 000 r înaintea exerezei maxilarului și la 15 zile după operație se continuă fizioterapia.

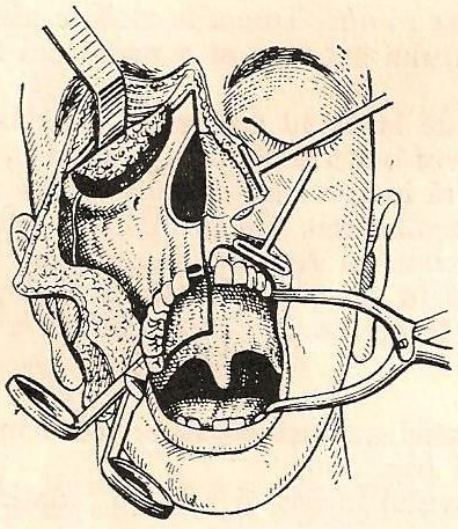

Fig. 547. Secțiunea suturii interpterigomaxilare (Aubry).

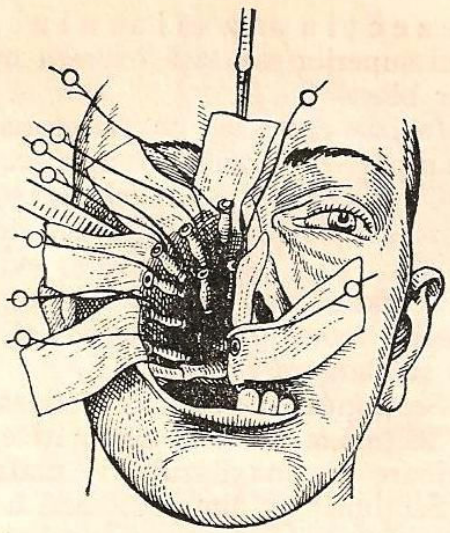

Fig. 548. Plasarea tuburilor de radium (Hautant).

Operația constă în incizie paralateronazală, interesînd și buza superioară sau se poate face la unele cazuri și o incizie vestibulară largă (de la molarul 3 de partea bolnavă pînă la caninul de partea opusă).

După deschiderea sinusului maxilar, se verifică malarul, planșeul orbitei și regiunea etmoidală și apoi se practică exereza inferioară. Conservarea marginii orbitare evită plasarea unei proteze imediat, fiind suficientă o simplă meșă iodoformată. Ulterior se poate plasa o proteză dentară.

Tumori ale mezostructurii cu dezvoltare posterioară spre fosa pterigomaxilară, în care cazuri se practică exereza totală a maxilarului superior, respectînd planșeul orbitei și malarul. În rest, tehnica este aceeași ca și pentru rezecția totală a maxilarului superior.

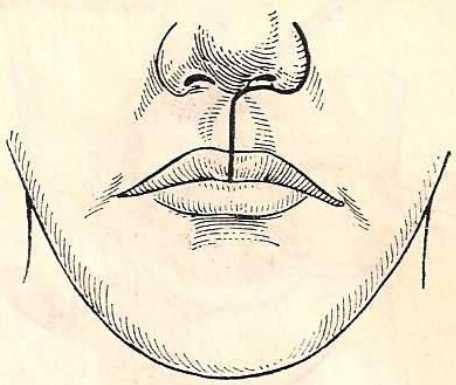

Fig. 549. Incizia în tumorile de infrastructură.

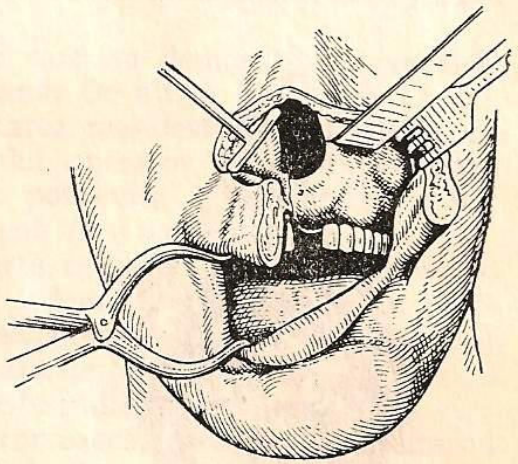

Fig. 550. Tumoare de infrastructură. Rezecția platoului palatodentar în partea superioară (Aubry).

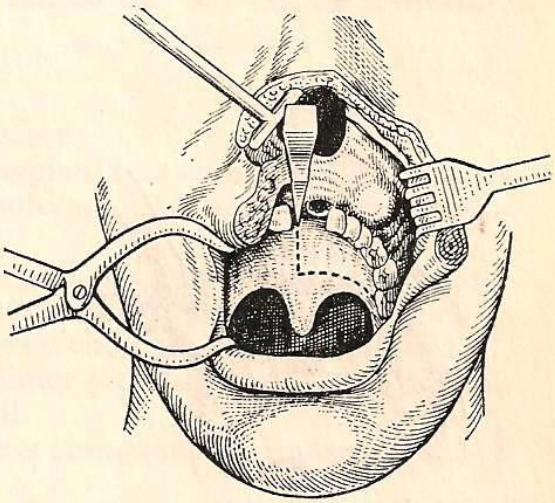

Fig. 551. Secțiunea mediană sau paramediană a bolții palatine (Aubry).

Tumorile infrastructurii

Rezecția platoului palatodentar

1. Incizia vestibulară de la nivelul molarului 3 de partea bolnavă pînă la caninul de partea sănătoasă, secționînd și frenul buzei superioare. Această incizie este completată de o incizie paralateronazală joasă, care înconjură aripa nazală și se secționează și buza superioară pe linia mediană (fig. 549).

2. Decolarea expune fața anterioară a maxilarului superior, și a crestei piriforme a cărei mucoasă se decolează.

3. Se trepanează fosa canină pentru a controla sinusul maxilar.

4. Se secționează apoi peretele intersinusonazal cu dalta dreaptă (fig. 550). Secțiunea bolții palatine cu dalta, așezată între cei doi incisivi, după ce în prealabil a fost extras incisivul de partea bolnavă (fig. 551). Se înaintează

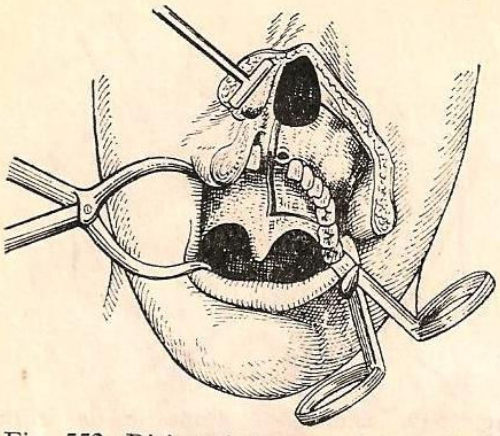

Fig. 552. Disjoncțiunea pterigomaxilară (Aubry).

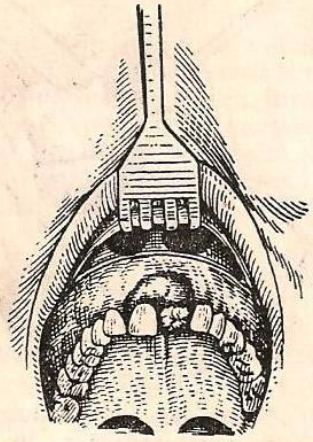

Fig. 553. Incizia vestibulară și descoperirea orificiilor piriforme (Aubry).

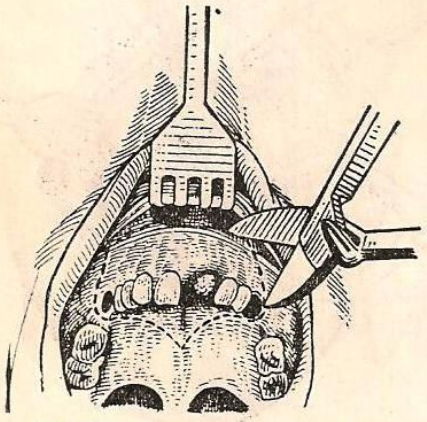

Fig. 554. Rezecția cuneiformă a masivului incisiv (Aubry).

cu rezecția bolții pînă la văl care este eliberat de marginea palatului dur prin o incizie transversală. Secțiunea posterioară se face cu foarfecele puternic curb, cu care se despică joncțiunea pterigomaxilară (fig. 552). Foarfecele se introduce de jos în sus și din afară înăuntru înapoia tuberozității maxilarului superior și cu depărtător se luxează în afară blocul maxilotumoral.

Se aplică apoi tuburi de radium și în lipsa lor se face fizioterapia.

Sutura mușchiului orbicular al buzelor și sutura tegumentului în două straturi.

Rezecția tumorilor masivului incisiv

Incizia vestibulară se face de la primul molar la cel opus. Decolarea se face pînă se descoperă cele două orificii piriforme. Se decolează și partea inferioară a foselor canine (fig. 553).

Se trece la rezecția cuneiformă a masivului incisiv, după ce se extrage unul dintre premolari sau chiar primul molar, după extinderea tumorii. Cu dalta sau cu un foarfece puternic, unul dintre tăișuri este introdus în partea inferoexternă a orificiului piriform, iar al doilea se aplică pe palatul dur și se secționează în direcție internă masivul incisiv. Se trece la aceeași secțiune și de partea opusă (fig. 554). Blocul tumoral se extrage cu o pensă puternică prin torsiune, după ce se secționează și septul cu dalta în partea inferioară. Pe bolta palatină se secționează și mucoperiostul (linia punctată din figură). După extirparea tumorii se aplică tuburi de radium.

În prezent betatronoterapia pare să dea rezultate mult superioare cobaltoterapiei.

IX. CHIRURGIA HIPOFIZEI PE CĂILE NAZOSINUZALE

Hipofiza a fost abordată pe cale transsfenoidală de Schlöffer, Cushing Halsted, Hirsch, Segura etc.

Leriche și Wertheimer publică cel mai complet articol în: „Jurnal de Chirurgie", în 1923.

De atunci au apărut nenumărate lucrări care au demonstrat avantajele căii transsfenoidale față de calea endocraniană. De altfel, în ultimii 15 ani, hipofizectomia figurează ca temă la majoritatea manifestărilor științifice de otorinolaringologie. Cu ajutorul microscopului operator, care se utilizează curent în chirurgia otorinolaringologică, se pot evita complicațiile ce pot apărea în hipofizectomia pe cale intracraniană (Padovan).

Calea transsfenoidală este calea cea mai scurtă, cea mai puțin traumatizantă, cea mai puțin hemoragică, fără complicații (edem cerebral, hematom post-operator, crize de epilepsie etc.) Calea transsfenoidală a dat chiar în epoca preantibiotică un procent mai mic de mortalitate.

Ablația hipofizei pe cale transsfenoidală este indicată în:

— tumorile intrașelare, care modifică șaua turcească, coborînd și în sinusul sfenoidal (neoplasm, chiste, adenoame), fără să depășească în sus bariera durală. În tumorile care se dezvoltă deasupra diafragmului dural, se utilizează calea frontală endocraniană;

— în neoplasme hormonodependente (neoplasm de sîn, de ovar, de prostată);

— în neoplasmul glandei tiroide;

— în melanoame;

— în retinopatia diabetică progresivă;

— în acromegalie, ablație totală cît mai precoce;

— abordarea chirurgicală a glandei pentru implantarea cu izotopi: (fragmente de oxid de Yttrium radioactiv = Y 90), crioterapie, ultrasonoterapie, secționarea tijei hipofizare.

Contraindicațiile sînt: inflamațiile acute sau cronice ale mucoasei nazo-sinuzale; destrucții mari ale șelei turcești, metastaze generalizate etc.

Pregătirea bolnavului se face în colaborare cu endocrinologul, cu radiologul, pentru executarea nenumăratelor examene clinice și de laborator, iar medicația anteoperatorie în colaborare cu anestezistul.

Căile de abordare nazosinuzale sînt: calea transseptală, transmaxilară și transetmoidală.

Calea transseptală este cea mai răspîndită. Bolnavul culcat, cu capul ridicat (pentru a reduce sîngerarea), este întors cu 45° spre operator care stă la dreapta.

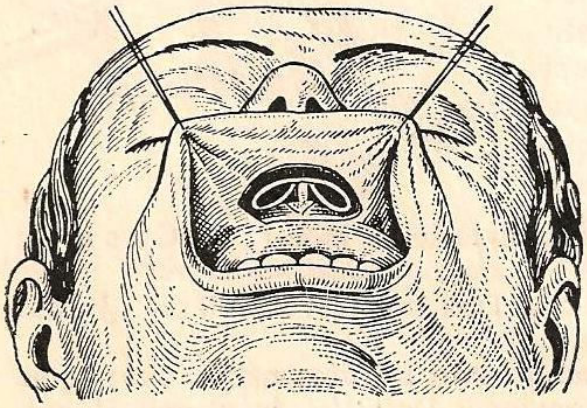

Fig. 555. Buza se ridică cu două fire de mătase (Leriche—Wertheimer).

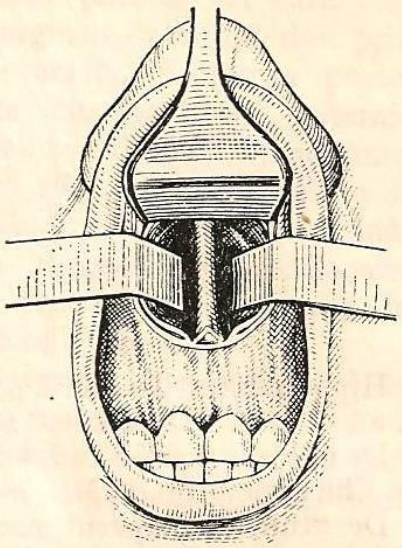

Fig. 556. Decolarea mucoasei nazale de ambele părți ale septului și depărtarea ei cu două spatule (Leriche).

De asemenea, capul se pune în extensie cu 45° față de planul frontal, pentru a aduce linia de atac între spina nazală și planșeul șelei turcești în linie orizontală și strict mediană. Anestezie generală cu tamponament al faringelui și infiltrația mucoasei nazale și bucale cu soluție xilocaină în scop hemostatic.

Timpii operatori:

1. Incizia în șanțul gingivolabial de 4—5 cm, mijlocul ei fiind la nivelul frenului buzei superioare, care se decolează pînă la cartilajul septului. Buza se depărtează cu două fire de mătase (fig. 555)
2. Decolarea mucoasei septului nazal de ambele părți și depărtarea ei cu două spatule (fig. 556).
3. Rezecția parțială a septului nazal: treimea posterioară a cartilajului, cele două treimi superioare ale vomerului și un mic fragment inferior din lama perpendiculară a etmoidului (fig. 557). Dacă vederea este insuficientă se îndepărtează și restul vomerului.
4. Dilatarea culoarului mucos cu împingerea cornetelor în afară pentru o vizibilitate mai bună (fig. 558).
5. Trepanația șelei turcești. După o prealabilă cateterizare orientativă a ostiumului se trece la trepanația peretelui anterior al sinusului sfenoidal, apoi la trepanația lui posterioară, cînd apare dura mater (fig. 559).
6. Incizia durei mater.
7. Ablația tumorii. În caz de adenom, acesta se îndepărtează cu chiureta, iar chistul se punctionează și se extirpă o parte din membrana lui.
8. Alipirea celor două mucoase și sutura inciziei gingivolabiale.

Dintre modificările aduse acestei tehnici, folosită de primii autori, cele preconizate de P a d o v a n (Zagreb) ni se par cele mai practice, modificări pe care și le-a însușit și B o u c h e de la Paris.

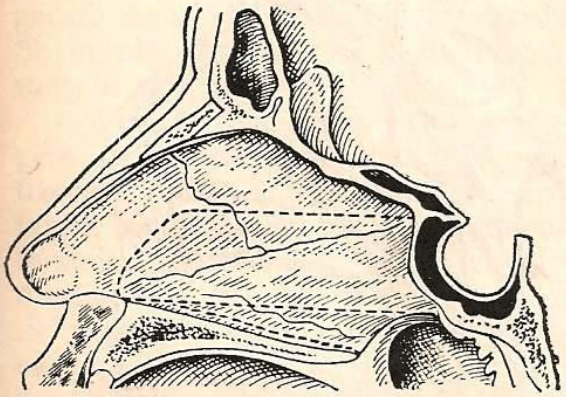

Fig. 557. Porțiunea din septul nazal care trebuie rezecată:

a — rezecția în condiții normale; *b* — rezecția vomerului în totalitate, dacă accesul spre sfenoid e insuficient (Wertheimer).

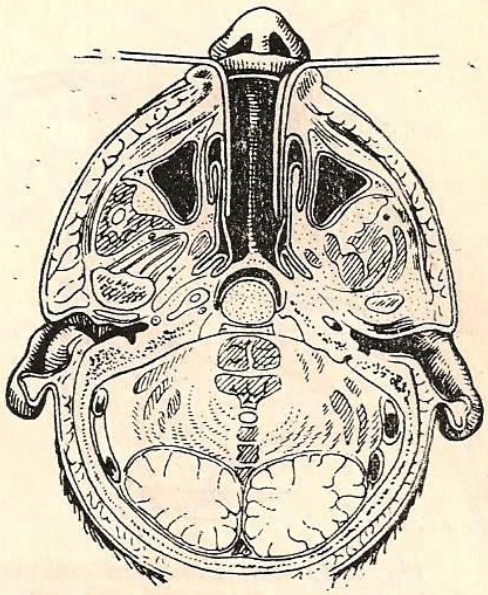

Fig. 558. Dilatarea culoarului mucos cu împingerea cornetelor în afară (secțiune orizontală care arată poziția depărtătoarelor).

Astfel pentru o vizibilitate mai bună, Padovan execută incizia *paralateronazală*, în locul inciziei sublabiale.

— Se decolează creasta piriformă și peretele anterior al sinusului maxilar. Se scoate din peretele anterior al sinusului maxilar o bandă verticală de os de aproximativ 2 cm înălțime și 1,5 cm lățime în raport cu mărimea sinusului (fig. 560).

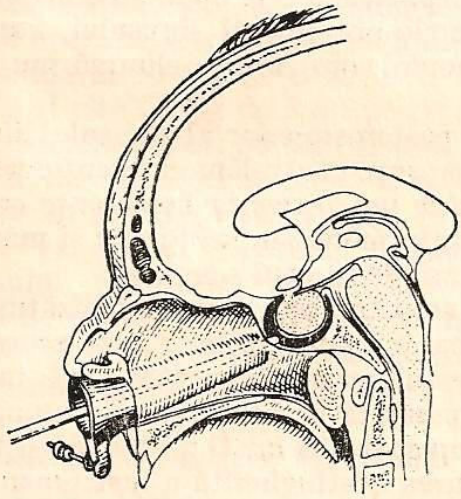

Fig. 559. Deschiderea șeii turcești transsfenoidal (Leriche—Wertheimer).

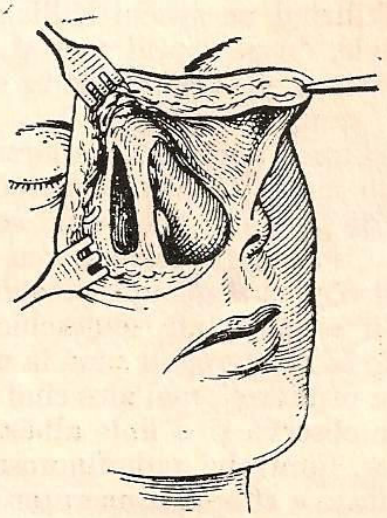

Fig. 560. Deschiderea sinusului maxilar și rezecția unei porțiuni verticale din peretele anterior al sinusului (Padovan).

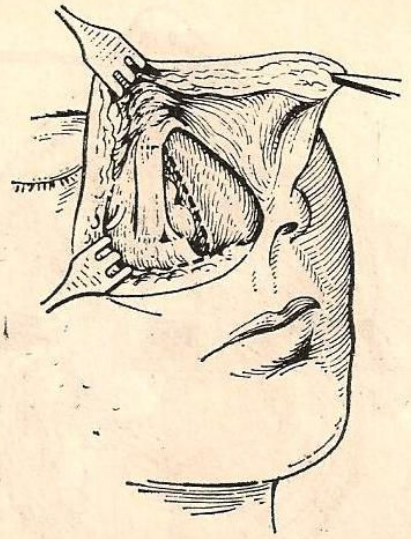

Fig. 561. Secționarea peretelui intersinusonazal sus și jos și deplasarea lui în afară. Linia punctată arată cu cît se lărgește fosa nazală (Padovan).

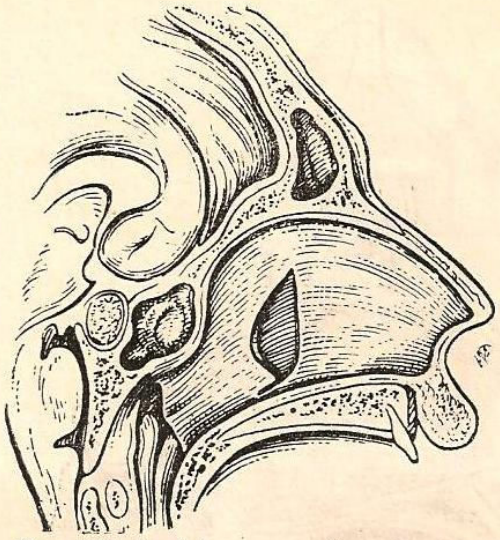

Fig. 562. Incizia mucoasei pentru rezecția posterioară a septului nazal osos. Cartilajul patrulater se păstrează în întregime pentru a nu se deforma piramida nazală (Padovan).

— Se secționează peretele intersinusonazal sus și jos și se deplasează în afară (invers decît la procedeul lui Lautenschlegger în ozenă), lărgindu-se fosa nazală cu 1—2 cm și mai mult după volumul sinusului maxilar (fig. 561).

— Prin această fosă nazală lărgită, se trece la rezecția părții posterioare a septului nazal osos, decolîndu-se mucoperiostul și de pe peretele anterior al sfenoidului. Cartilajul patrulater se păstrează în întregime, pentru a nu se deforma piramida nazală (fig. 562).

— Utilizînd un specul Killian lung, se depărtează cele două straturi mucoperiostale, de pe septul osos și de pe peretele anterior al sinusului, care se îndepărtează și se pătrunde în sinusul sfenoidal, din care se elimină mucoasa acestui sinus.

— Se trece apoi la trepanarea peretelui posterosuperior al sinusului sfenoidal, sub controlul microscopului operator, cu care controlăm cu atenție pereții sinusului sfenoidal, în special cei laterali care pot prezenta dehiscențe congenitale. Cu aparatul televizor cu raze X ne informăm asupra formei și mărimii șelei turcești și a grosimii peretelui ce o separă de sinusul sfenoidal.

— Cu o daltă fină se deschide planșeul șelei turcești. Mica deschizătură se lărgește în mod treptat pînă la un centimetru în diametru, prin care proemină capsula pituitarei, mai ales cînd tumoarea este prezentă (fig. 563). Sub microscop se observă și o linie albăstruie, ce reprezintă sinusul venos comunicant anterior. Controlul radiofluoroscopic intraoperator al lui G u i o t dă o bună vizibilitate a cîmpului operator și manipularea nestingherită a instrumentelor în plagă.

— Incizia în cruce a durei, executînd în prealabil o puncție cu un ac lung și aspirația conținutului hipofizei. La incizia durei avem grijă să nu lezăm capilarele mai mari. Bisturiul fin pentru incizie trebuie să aibă vîrful încurbat.

— Se eliberează hipofiza prin decolarea ei de capsulă în toate direcțiile, fiind foarte atenți la peretele lateral, unde se află sinusul cavernos. Hipofiza normală se poate înlătura în totalitate, secționîndu-i tija, după care apare o sîngerare ușoară sau lichid cefalorahidian. Se umple șaua turcească cu o bucată de mușchi sau gelfoam.

— Pentru a preveni o fistulă cu scurgere de lichid cefalorahidian după hipofizectomie, se introduce un fragment de fascia lata 3/2 cm în șaua turcească și în sinusul sfenoidal ca și un fragment de mușchi care să umple cavitatea sinusului. Se poate folosi și numai gelfoam peste care se introduce în cavitate bucăți de oase zdrobite din septul nazal și peretele anterior al sinusului rezecate, fără să apară nici fistulă de lichid, nici infecție.

— Se repune mucoperiostul peste acest plombaj de ambele părți și se tamponează fosele cu meșe îmbibate cu antibiotice sau eter iodoformat (fig. 564).

— Peretele lateral osos al fosei nazale, deplasat înspre sinusul maxilar îl readucem în poziția normală și suturăm incizia paranazală.

Îngrijiri postoperatorii. Se administrează antibiotice și sulfamide 12 zile după operație. Cortizonul se administrează în prima zi 50 mg la 6 ore; în a 2-a și a 3-a zi cîte 50 mg de 3 ori pe zi; în a 4-a și a 5-a zi, de 2 ori 50 mg; și în a 6-a și a 7-a zi, de cîte 3 ori 25 mg la zi și mai departe 25 mg de 2 ori pe zi.

Se va urmări controlul permanent al pulsului, respirației, temperaturii, cantității de urină, controlul scurgerii nazale și se vor face repetate examene de laborator.

Tampoanele din fosa nazală se scot în a 10-a zi.

Distrugerea funcției hipofizare se mai poate face prin:

1. Implantarea izotopilor radioactivi (Yttrium 90 și Aur 198), cu ajutorul unor ace lungi care

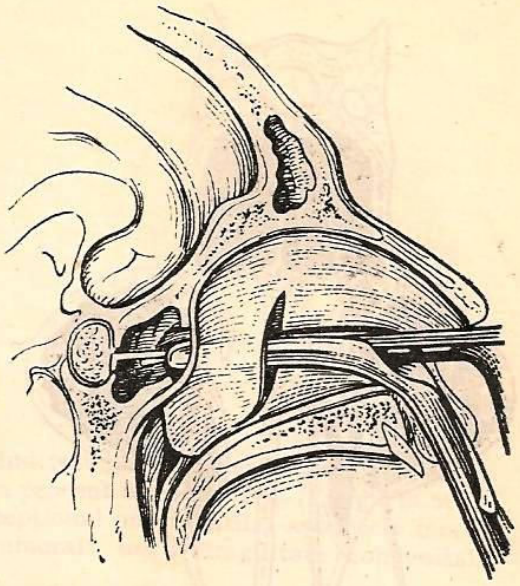

Fig. 563. Deschiderea sinusului sfenoidal, îndepărtarea mucoasei sinusului, deschiderea șeii turcești și incizia în cruce a capsulei hipofizei. Mucoperiostul de o parte și alta se depărtează cu un specul nazal lung al lui Killian (Padovan).

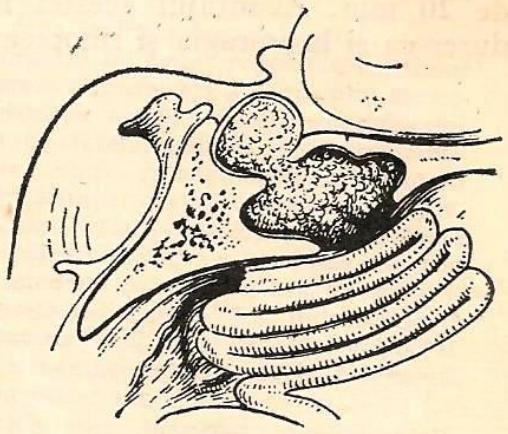

Fig. 564. Umplerea șeii turcești cu gelfoam sau fascia lata cu mușchi sau fragmente de os din septul rezecat, peste care se aplică mucoperiostul, alipindu-se cele două foițe, și tamponarea foselor cu meșe îmbibate în antibiotice (Padovan).

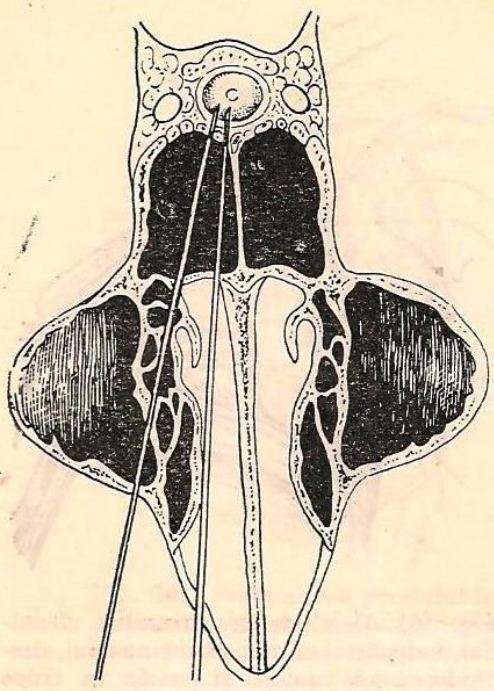

Fig. 565. Un ac trece prin osul lacrimal — celulele etmoidale — sinusul sfenoidal — șaua turcească — hipofiză. Al doilea ac traversează fosa nazală, intră direct în sfenoid și în hipofiză (Krmpotic).

străpung calea osului lacrimal, celulele etmoidale, sinusul sfenoidal și în fine șaua turcească, pînă în mijlocul hipofizei. O altă cale este cea a fosei nazale pînă la sfenoid, pe care acul îl străpunge și ajunge în hipofiză. Direcția acului se controlează prin roentghenteleviziune (fig. 565).

Calea transnazală pînă la hipofiză e mai puțin periculoasă și se execută mai ușor decît calea transetmoidală. Lipsa de distribuție exactă a izotopilor poate duce la complicații, ca: diabetul insipid, rinoree cerebrospinală, amauroză. De aceea iradierea interstițială a hipofizei trebuie executată în echipă combinată de radiologi, rinochirurgi, neurochirurgi și endocrinologi; rinochirurgul trebuie să domine în echipă, fiind în cauză calea transnazosfenoidală (P a d o v a n).

2. C r i o h i p o f i z e c t o m i a, în carcinomul metastatic al sînului și în retinopatia diabetică progresivă, R a n d introduce criodul sub controlul roentghenteleviziunii în hipofiză, ale cărei funcții le distruge la o temperatură de minus 170°—190°C în timp de 10—15 min.

3. H i p o f i z e c t o m i a p r i n u l t r a s u n e t e. Din 1961, A r s l a n aplică pe hipofiză ultrasunete. După trepanarea șelei turcești, aplică tija de ultrasunete direct pe capsula hipofizei, pe care o distruge, durata iradierii fiind de 20 min. Avantajul acestei metode constă în faptul că evită leziunea durei ca și hemoragia și rinoreea cerebrospinală.

X. RINOREEA CEREBROSPINALĂ

Cauzele care produc această rinoree sînt în primul rînd traumatismele craniene, care, odată cu înmulțirea accidentelor de circulație, ajung pînă la un procent de peste 2% (L a c o m m e). Rinoreele cerebrospinale postoperatorii sînt rare și excepțional putem întîlni așa-zisele inoree cerebrospinale spontane, care au la bază o etiologie tumorală sau o fragilitate congenitală a lamei ciuruite.

Fracturile iradiate d e l a b o l t ă care interesează peretele posterior al sinusului frontal, lama ciuruită; fractura etajului anterior, propagată pînă la gaura optică, deschizînd chiar sinusul sfenoidal; fractura etajului mijlociu, ajungînd pînă la șaua turcească, cu deschiderea sinusului sfenoidal (fig. 566, *a*, *b*, *c*).

F r a c t u r i l e f e ț e i duc la fracturile lamei ciuruite, etmoidului (disjuncțiile craniofaciale înalte Lefort III), fracturile piramidei (Lefort II) și fracturile complexe nazomaxilofrontoetmoidale.

Fracturile i z o l a t e, foarte greu de pus în evidență, sînt cele ale peretelui posterior al sinusului frontal, fisurile etmoidale sau ale lamei ciuruite; fracturile labirintice pure cu timpanul închis; fracturile timpanolabirintice cu timpanul reînchis.

Plăgile penetrante craniocerebrale pot produce de asemenea licvoreea nazală.

Licvoreea nazală p o s t o p e r a t o r i e (fig. 566, *d*) poate apărea după diferite intervenții neurochirurgicale: exereza meningeoamelor olfactive extinse, cu rezecție osoasă etmoidofrontală importantă, breșă greu de închis; chirurgia sinusului frontal; chirurgia neurinoamelor pe cale occipitală; chirurgia regiunii sfenohipofizară; cordoamele sau craniofaringeoamele extensive expunînd larg dura care poate fi lezată.

Licvoreea nazală iatrogenă poate apărea în rezecția prea înaltă a septului nazal; etmoidectomia pe cale nazală, mai ales cînd a fost rezecat cornetul mijlociu; reperarea canalului frontonazal; intervențiile repetate pe sinusul frontal; exereza chirurgicală a cancerului etmoidului; rezecția osteoamelor etmoidofrontale; exereza glioamelor nazale; meningoencefalocelul endonazal; etmoidectomia pe cale transmaxilară; chirurgia stîncii temporalului pe cale temporoextradurală; chirurgia conductului auditiv intern pentru ablația neurinoamelor intracanaliculare; secțiunea nervului vestibular; rezecția prea înaltă a imperforației coanale osoase etc.

Rinoreea cerebrospinală, în afara traumatismelor accidentale sau postoperatorii, mai poate avea o etiologie tumorală, cînd tumoarea se dezvoltă în vecinătatea unui sinus (sfenoidul mai ales), cum ar fi adenomul hipofizar, craniofaringeomul, osteomul frontoetmoidal, tumori primitive ale bulbului olfactiv, meningeoame, glioame. Cauzele netumorale sînt: hidrocefaleele, maladia lui Crouzon, meningita tuberculoasă, sifilisul, osteita cronică a sinusului sfenoidal, dehiscența congenitală a lamei ciuruite, ruperea spontană a meningoencefalocelului, dehiscența congenitală a lamei ciuruite prin care se invaginează dura mater etc.

Formele anatomoclinice după B o u c h e și F r è c h e sînt: licvoreea etmoidofrontală, sfenoidală și petroasă.

Ca evoluție, vindecarea spontană se poate produce prin o cicatrizare fibroasă la nivelul breșei osteomeningeale. Trecerea în cronicitate, cînd scurgerile apar la intervale mari. Meningitele recidivante care apar în timpul unui episod rinofaringian, cu tuse, strănut, suflatul nasului. Scurgerea prelungită a lichidului este însoțită de cefalee, vertij și astenie accentuată.

D i a g n o s t i c u l se pune ușor în cazul unui traumatism recent. Rinoreea cerebrospinală, apărută la interval mai mare de la traumatism, ne obligă să căutăm în antecedentele bolna-

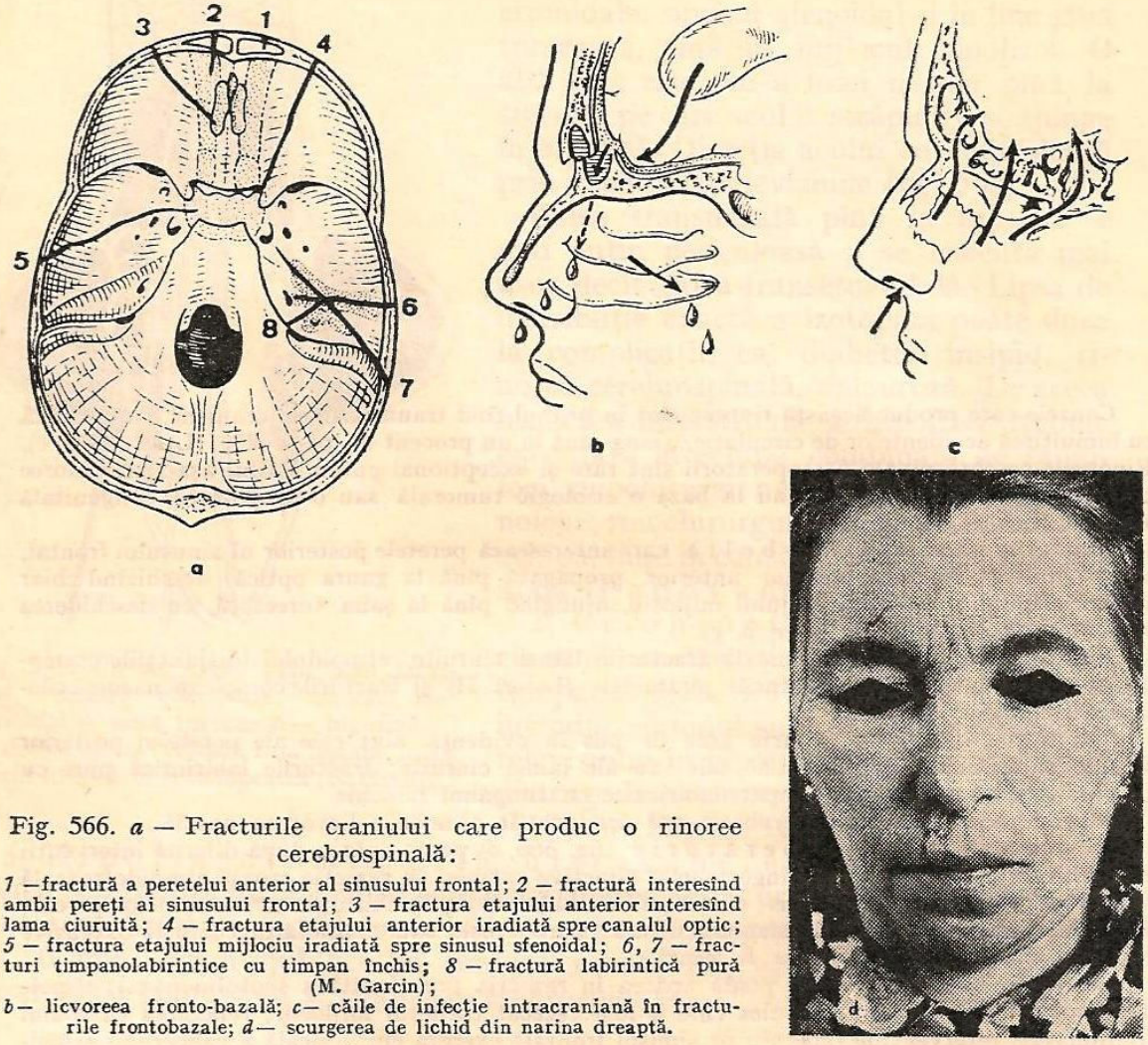

Fig. 566. *a* — Fracturile craniului care produc o rinoree cerebrospinală:

1 —fractură a peretelui anterior al sinusului frontal; *2* — fractură interesînd ambii pereți ai sinusului frontal; *3* — fractura etajului anterior interesînd lama ciuruită; *4* — fractura etajului anterior iradiată spre canalul optic; *5* — fractura etajului mijlociu iradiată spre sinusul sfenoidal; *6*, *7* — fracturi timpanolabirintice cu timpan închis; *8* — fractură labirintică pură (M. Garcin);

b— licvoreea fronto-bazală; *c*— căile de infecție intracraniană în fracturile frontobazale; *d*— scurgerea de lichid din narina dreaptă.

vului un traumatism de care nu-și aduce aminte. Scurgerea în picătură a unui lichid clar dintr-o narină, care se accentuează prin compresiune pe jugulară ca și în proba Quequenstedt. Scurgerea bilaterală este excepțională. Apariția scurgerii în poziție ventrală și cu capul în flexiune și dispariția ei în poziție culcată, cînd bolnavul înghite prin repetiție. Licvoreea nazală se poate confunda cu o coriză banală, cu hidroreea nazală observată la unii cardiaci, cu rinita vasomotorie alergică sau patergică care însă este bilaterală, însoțită de prurit nazal și accese de strănut. Se poate întîlni și coexistența celor două afecțiuni. Analiza chimică a lichidului prin cercetarea glucozei, care în lichidul cefalorahidian este de 0,50—0,95% sau chiar mai multă glucoză. Scurgerea din rinita alergică prezintă 0,17% glucoză. Proteinele din lichid sînt mult mai reduse ca în secreția nazală.

Injectarea coloranților (carmin, indigo, fenol, roșu de Congo, albastru de metilen, fluoresceină) pe cale lombară sau suboccipitală este neurotoxică și nu se prea întrebuințează în prezent.

Injectarea izotopilor radioactivi în lichidul cefalorahidian (Na^{24}, As^{74}), R.I.S.A. (serum albumine încărcat cu Iod^{131}) se utilizează astăzi în mod obișnuit. Lichidul de scurgere nazală se studiază cu un comptor Geiger. Dacă lichidul devine radioactiv, proba este sigură că este lichid cefalorahidian. Diagnosticul t o p o g r a f i c al breșei osteomeningeale este deseori greu de pus, scurgerea lichidului putînd proveni din regiunea etmoidofrontală, din sinusul sfenoidal sau de la nivelul stîncii temporalului.



Fig. 567. Explorarea cu pantopac a lamei ciuruite și a sinusului sfenoidal (Teng):
a — instilația pantopacului în hiperflexiune a capului pentru lama ciuruită; *b* — hiperextensie a capului pentru sinusul sfenoidal; *c* — substanța opacă la nivelul breșei etmoidomeningeale.

Examenul clinic atent ne poate prezenta date importante.

Scurgerea unilaterală a lichidului, și excepțional bilaterală sau chiar controlaterală; anosmia în breșele anterioare; semnele cocleovestibulare, otoscopia, examenul cavumului cu Jankauer pot arăta o scurgere prin orificiul trompei.

Miodonsky a utilizat următoarea tehnică: după anestezia locală a mucoasei nazale, introduce un balon Seiffert care închide complet coanele. Pulverizează apoi sulfatiazol pe mucoasa nazală sub forma unui strat albicios. Cu speculul pneumatic se face vid în fosa nazală, și lichidul care se scurge apare precis în locul unde se spală stratul de sulfamidă.

Radiografiile în toate incidențele din față și profil, ca și tomografiile sagitale la 1/2 cm identifică greu fracturile liniare. Explorarea tomografică a etajului anterior, după Dulac sau Virchow, se interpretează greu mai ales la nivelul lamei ciuruite. Explorarea cu „Pantopac" a lamei ciuruite și a sinusului sfenoidal, după Teng, se face instilînd substanța opacă în fosele nazale, punînd capul în hiperflexiune pentru lama ciuruită și în hiperextensie pentru sinusul sfenoidal (fig. 567, *a*, *b*, *c*).

Izotopii radioactivi, amintiți mai sus, se injectează în spațiile subarahnoidiene după anestezia mucoasei nazale și introducerea de tampoane de vată în număr de 3 la nivelul lamei ciuruite dinainte înapoi, un tampon sub cornul mijlociu și altul înaintea trompei lui Eustachie. După 40 min, tampoanele se scot pe rînd și se măsoară la comptorul lui Geiger, precizîndu-se astfel locul precis de scurgere a lichidului cefalorahidian.

Bouche și Frèche controlează bolnavul sub anestezie generală prin intubație. După aplicarea ridicătorului de văl, obstruează orificiile trompelor cu tampoane de vată, așezate în cavum de fiecare parte. Se aduce apoi bolnavul în poziție șezîndă și se comprimă jugularele. Dacă nu apare lichid din fosele nazale, se face o puncție transtimpanică și se extrage din casă l.c.r., dacă este de origine petroasă. Dacă apare lichid, în poziție șezîndă, el vine sau din sfenoid sau din regiunea frontoetmoidală. Breșa sfenoidală se poate confirma sau infirma prin puncția sinusului sfenoidal cu un trocar, care, dacă este negativă, breșa osteomeningeală se găsește sigur în regiunea frontoetmoidală.

Tratamentul este numai chirurgical și are drept scop închiderea breșei osteomeningeale, fie pe cale neurochirurgicală, fie pe cale otorinolaringologică. Ambele căi și-au arătat eficacitatea lor în raport cu leziunile fiecărui caz în parte.

Calea neurochirurgicală dă o vedere mai largă și permite tratarea leziunilor encefalice asociate, fiind însă o cale prea delabrantă.

Calea rinologică e mai simplă și previne mai sigur infecțiile prin tratarea cavităților sinuzale fără să lase deformații estetice. Inconvenientul constă în faptul că nu se pot trata leziunile cerebrale. Astfel se vor trata pe

cale neurochirurgicală toate leziunile cu rinoree cerebrospinală, care necesită o explorare a creierului: licvoreea nazală abundentă cu leziuni cerebrale asociate, asocierea cu un pneumatocel și cele cu etiologie tumorală.

Calea rinologică se utilizează în rinoreele cerebrospinale postoperatorii, mai ales după intervenția lui de Lima sau după abordarea hipofizei transsfenoidale, unde locul breșei este cunoscut. De asemenea, licvoreea nazală tardivă, cu accidente meningeale sau după eșecurile pe cale neurochirurgicală. Calea rinologică ne dă rezultate satisfăcătoare în breșele limitate la nivelul peretelui profund al sinusului frontal, ca și în cele ale lamei ciuruite și ale sinusului sfenoidal.

Colaborarea între neurochirurg și rinolog rezolvă cu competență cazurile intermediare, cu o patologie de frontieră.

Tehnicile căii neurochirurgicale pentru abordarea leziunilor prin volet frontal se execută pe cale extraduralǎ, intraduralǎ sau calea combinată. Microneurochirurgia a luat un avînt deosebit mai ales în cercetarea regiunii chiasmei optice. Breșa durală se suturează cu fire neresorbabile sau se execută plastia durei în locurile aderente cu fascia lata, aponevroză epicraniană și chiar țesut de teflon. Breșa osoasă se închide cu ceară Horsley, fascia lata sau cu os spongios recoltat de la nivelul craniotomiei.

1. Calea rinologică, inaugurată de Dandy în 1926, a fost părăsită pentru motivul că în cursul intervenției se trecea prin cavități septice, strîmte, fără o largă vizibilitate și cu urmări inestetice. În 1948, autorii încep să reia calea inaugurată de Dandy, tehnicile acestei căi înbunătățindu-se în mod progresiv și, odată cu apariția microscopului operator, au putut fi identificate fistule minime și închiderea lor pe cale transetmoidală și transsfenoidală.

Închiderea breșei osteomeningeale de la nivelul peretelui profund al sinusului frontal.

Incizia clasică a treimii interne a sprîncenei, care descinde cu 1 cm sub sutura nazofrontală. Deschiderea sinusului frontal, cît mai larg sau crearea unui volet osteoplastic, pentru a putea explora în întregime peretele posterior, cu respectarea arcadei sprîncenoase. Se îndepărtează în totalitate mucoasa sinusului, pentru a nu se produce un mucocel într-un sinus obliterat.

Se inspectează cu microscopul sau lupa peretele posterior al sinusului, pentru a descoperi breșa osoasă, prin care se scurge cîte o bulă de aer în caz de pneumatocel asociat.

Se trepanează sistematic peretele posterior al sinusului pentru a descoperi breșa durei mater. Se descoperă orificiul canalului frontonazal, care este degajat de mucoasă cu o chiuretă și apoi se obstruează cu un fragment de os spongios din creasta iliacă. Un fragment din fascia lata suficient de lat, recoltat din porțiunea mijlocie și externă a coapsei care apoi se introduce între dura mater și peretele profund restant al sinusului frontal, pentru a închide fistula meningeală. Un alt fragment de fascie acoperă planșeul sinusului inclusiv grefonul osos, care închide canalul nazofrontal (fig. 568). Lama de fascia lata trebuie recoltată în așa fel încît să-și păstreze perfect integritatea. Sinusul se umple cu țesut grăsos recoltat în același timp cu fascia lata. Pentru a asigura revascularizarea țesutului grăsos cît mai repede, se rezecă cu freza corticala internă a pereților sinusului (Montgommery). Alți autori exclud sinusul

prin umplerea lui cu țesut osos spongios din creasta iliacă, a cărei corticală poate servi la reconstituirea peretelui anterior.

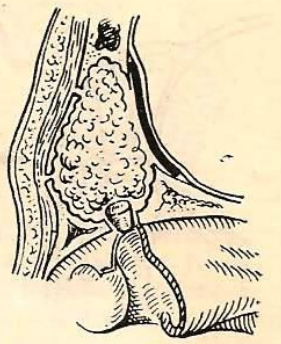

Fig. 568. Închiderea breșei osteomeningeale de la nivelul peretelui posterior al sinusului frontal.

2. Închiderea breșei reliefului etmoidal și a lamei ciuruite. Intervenția se execută prin etmoidectomie externă. Incizia arciformă paralateronazală a tegumentului se execută pe o distanță de 2,5—3 cm, între unghiul intern al orbitei și muchia piramidei nazale. Decolarea periostului nazal și orbitar pînă la cele două creste lacrimale, sacul lacrimal fiind îndepărtat în afară. Buzele plăgii sînt menținute cu 2 fire, de care atîrnă 2 pense hemostatice. Osul lacrimal și lama papiracee sînt bine puse în evidență (fig. 569). Se secționează cele două artere etmoidale, care au orificiile de pătrundere la nivelul peretelui superior al maselor laterale ale etmoidului. Hemostaza este asigurată prin diatermocoagulare sau tamponament.

Etmoidul se deschide imediat înapoia crestei lacrimale posterioare. Pentru a nu leza peretele superior al etmoidului, trepanația trebuie făcută sub linia care unește cele două orificii vasculare ale arterelor etmoidale. Lama ciuruită este situată la nivelul plafonului etmoidului și pentru a nu fi lezată, lama cornetelor se deschide exact deasupra cornetului mijlociu. Se lărgește breșa de trepanație pentru a executa și o etmoidectomie anterioară. Aboulker rezecă numai osul propriu al nasului, eventual și apofiza ascendentă, știind că peretele anterior al etmoidului se sprijină înaintea osului lacrimal pe fața posterointernă a apofizei ascendente a maxilarului superior. Astfel

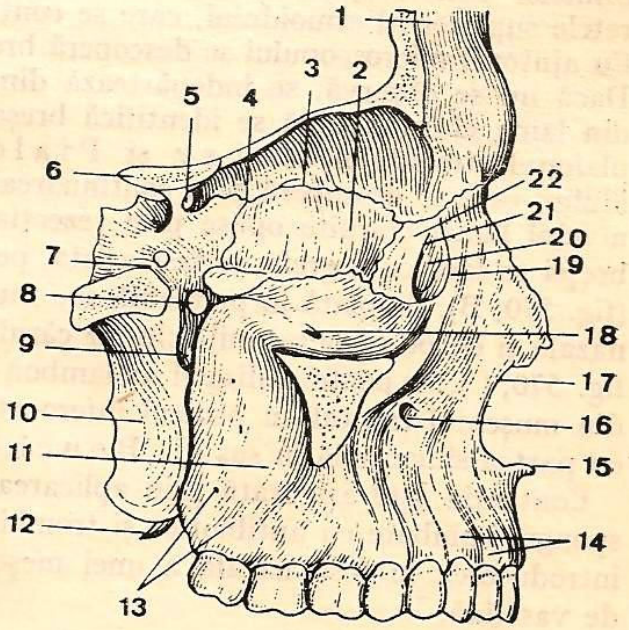

Fig. 569. Orbita și fosa pterigopalatină (Kiss-Sz.):

1 — osul frontal; *2* — lama papiracee; *3* — gaura etmoidală anterioară; *4* — gaura etmoidală posterioară; *5* — gaura optică; *6* — aripa mică a sfenoidului; *7* — gaura rotundă; *8* — gaura sfenopalatină; *9* — fosa pterigopalatină; *10* — lama laterală a apofizei pterigoide; *11* — tuberozitatea osului maxilar; *12* — cîrligul apofizei pterigoide; *13* — găurile alveolare posterioare; *14* — juga alveolară; *15* — spina nazală anterioară; *16* — gaura infraorbitală; *17* — incizura nazală; *18* — canalul infraorbital; *19* — creasta lacrimală anterioară; *20* — fosa sacului lacrimal; *21* — creasta lacrimală posterioară; *22* — osul lacrimal.

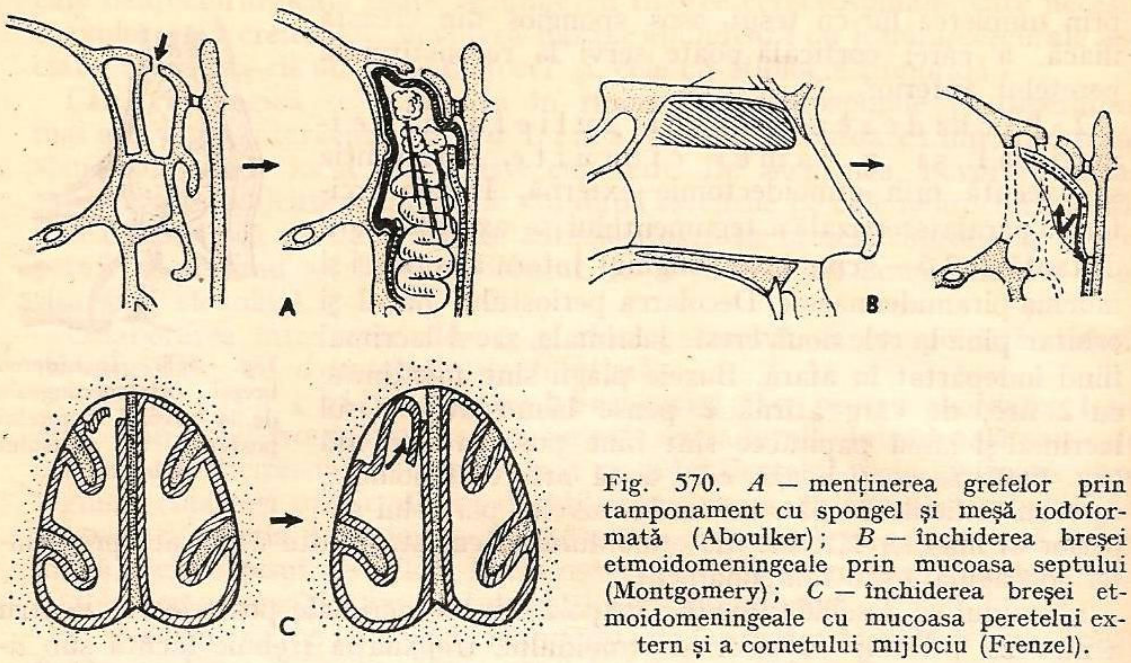

Fig. 570. *A* — menținerea grefelor prin tamponament cu spongel și meșă iodoformată (Aboulker); *B* — închiderea breșei etmoidomeningeale prin mucoasa septului (Montgomery); *C* — închiderea breșei etmoidomeningeale cu mucoasa peretelui extern și a cornetului mijlociu (Frenzel).

se naște o vedere mai largă spre întreaga masă a etmoidului. Se decolează apoi mucoasa părții superioare a fosei nazale respective.

Un decolator fin introdus de-a lungul septului, deasupra cornetului mijlociu, îndepărtează mucoasa în afară spre locul de trepanație, care apoi se incizează, după ce se decolează și de pe cornetul mijlociu și astfel lama acestuia se secționează. Rezecția cornetului mijlociu ne dă o vizibilitate mai bună. Celulele sînt deschise sub planșeul sinusului frontal și se continuă deschiderea celulelor etmoidale posterioare. Se rezecă apoi lama cornetelor și apare peretele superior al etmoidului, care se continuă cu lama ciuruită (fig. 570, A). Cu ajutorul microscopului se descoperă breșa osteomeningeală destul de ușor. Dacă nu se observă, se îndepărtează din peretele superior al etmoidului și din lama ciuruită pînă se identifică breșa durei mater. Înainte de a rezeca plafonul etmoidului, Aubry și Pialoux caută breșa la nivelul sfenoidului, care se descoperă prin continuarea directă a operației sau se caută la nivelul lamei ciuruite opuse prin rezecția superioară a septului. Închiderea breșei se face cu o grefă de fascia lata, peste care se aplică mucoasa septului (fig. 570, B), decolată în prealabil, sau mucoasa de pe peretele extern al fosei nazale și de pe cornetul mijlociu, al cărui schelet a fost rezecat (Frenzel; fig. 570, C). Se poate utiliza și un lambou musculoaponevrotic tăiat în rachetă din mușchiul frontal cu pedicul inferoextern, care se basculează în cavitate cu partea sîngerîndă în sus (J. Bouche).

Contenția este asigurată prin aplicarea pe mucoasă și grefă a lamelor de spongel îmbibate cu antibiotice și trombină. Căderea lor este împiedicată de introducerea în fosa nazală a unei meșe iodoformate, îmbibată și cu oleu de vaselină.

3. Breşele sfenoidale se descoperă pe cale transetmoidală (Montgommery) sau transseptală sublabială (Bouche). Calea transmaxilară nu se recomandă din cauza cîmpului operator strîmt şi oblic. Breşa se descoperă greu, chiar cu microscopul, dacă este aşezată lateral, şi mascată de o prelungire a sfenoidului (fig. 571).

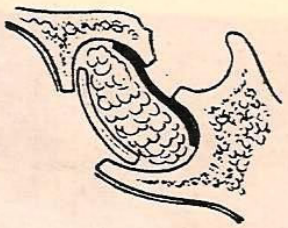

Fig. 571. Închiderea breşei sfenoidale cu fascia lata, muşchi şi fragment din sept.

Închiderea breşei se poate executa cu un lambou de mucoasă nazală prelevată de pe sept (Hirsch) sau de pe cornetul mijlociu, întoarsă spre cavitatea sinusului sfenoidal şi menţinută prin tamponament. Rand foloseşte fascia lata, menţinută cu muşchi în închiderea sinusului cu fragment din sept, tăiat mai larg decît orificiul de deschidere, pentru a se fixa bine în acest orificiu.

Postoperator, antibioterapia polivalentă trebuie executată cu toată atenţia.

XI. MENINGOENCEFALOCELUL FRONTONAZAL

Este o hernie congenitală cerebrală, prin o lipsă de substanță din craniu la nivelul regiunii frontonazale.

Meningoencefalocelul este o afecțiune rară, întîlnită în mod egal la ambele sexe. Sediul leziunii osoase este întotdeauna pe linia mediosagitală.

După localizare sînt forme anterioare mai rare și forme posterioare (occipitale) mai dese.

Structura sacului herniar (fig. 572) din afară înăuntru la formele externe este constituită din: piele, dura mater, pia mater, arahnoidă, țesut nervos. Sacul herniar poate fi format numai din meninge și lichid cefalorahidian fără substanță cerebrală, sau poate cuprinde și substanță cerebrală.

Formele anterioare interesează pe rinolog, leziunea osoasă întîlnindu-se la nivelul suturii frontonazale, în fosa nazală, la nivelul orbitei și excepțional în cavum. Diametrul leziunii osoase poate varia între 1 și 6 cm (fig. 573).

Meningocelul *nazofrontal* cu orificiul de comunicare la nivelul suturii frontoetmoidale poate fi orientat mai frecvent înainte, sau în jos și lateral (forma nazoetmoidală), alteori în jos și în afară (forma nazoorbitară).

Aspectul inestetic este singurul inconvenient, mai ales că volumul poate ajunge de la mărimea unui bob de linte pînă la un cap de făt. La țipăt sau la efort, tumoarea suferă mișcări de expansiune și uneori poate fi redusă parțial prin compresiune.



Fig. 572. Meningoencefalocelul frontonazal.

Meningocelul *endonazal* este o varietate mai rară a meningoencefalocelelor anterioare, care produc obstrucția nazală (fig. 574) sau o rinoree cerebrospinală. Meningoencefalocelul poate fi asociat și cu alte malformații congenitale. Confuzia cu polipul nazal duce la biopsie, rezecție care, ulcerînd meningocelul apare licvoreea nazală, cu meningită consecutivă.

Formele exterioare se pot confunda cu chistul dermoid al nasului sau al unghiului intern al orbitei, cu angiomul, cu anevrismul retrobulbar, cu mucocelul sau cu chistul lacrimal. Cînd este localizat în cavum se confundă cu o tumoare sau cu vegetațiile adenoide.

Examenul radiologic în incidența Hirtz și din profil, ne permite localizarea dehiscenței osoase.

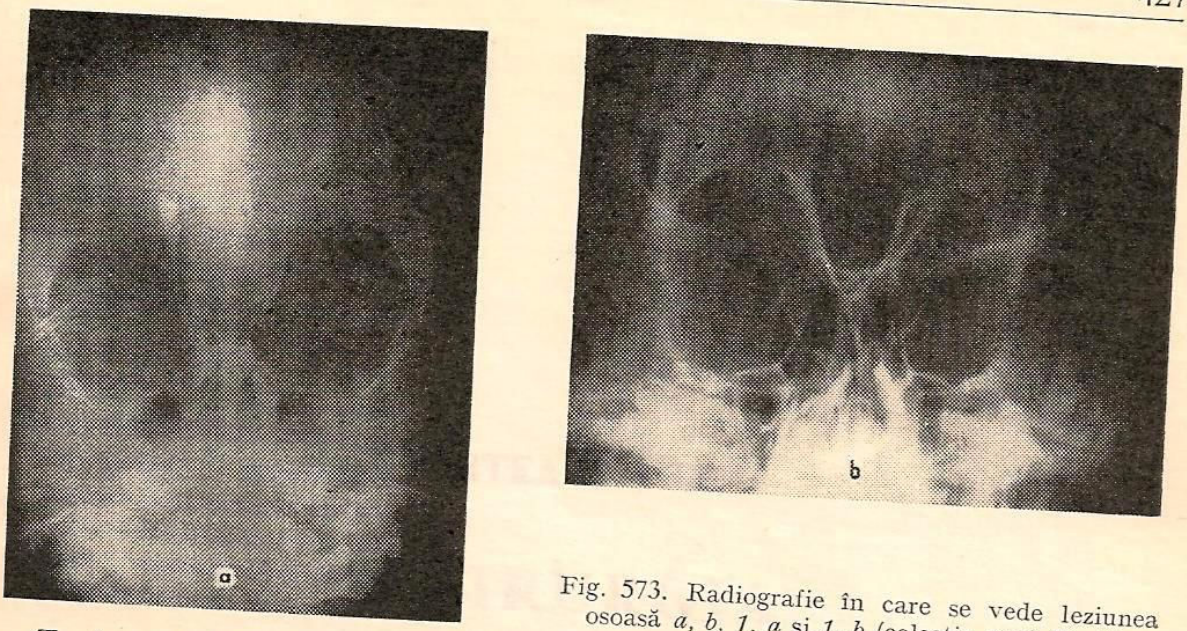

Fig. 573. Radiografie în care se vede leziunea osoasă *a, b, 1, a* și *1, b* (colecția prof. Pană).

Tratamentul formei endonazale se execută pe cale neurochirurgicală, închizînd dehiscența osoasă cu o substanță plastică, grefon osos sau fascie etc. Operația se poate executa numai după vîrsta de 3 ani și este contraindicată la cazurile cu microcefalie, hidrocefalie sau în prezența malformațiilor asociate incompatibile cu viața. Unii autori recomandă ca într-o primă etapă să se facă timpul endocranian și după 2—3 săptămîni să se facă exereza externă, a sacului herniar, pentru a evita infecția spre endocraniu.

Noi la două cazuri cu hernierea durei endonazal și cu rinoree cerebrospinală am înfundat sacul meningeal herniat și la închiderea fistulei am procedat după tehnica descrisă la capitolul rinoreii cerebrospinale, transetmoidală externă.

Meningoencefalocelul nazofrontal cu orificiul de comunicare la nivelul suturii frontoetmoidale, se execută următoarea tehnică: dacă meningoencefalocelul nu este prea voluminos, se face o incizie bilaterală în formă de ochelari, se disecă cu grijă tegumentul de sus în jos, de pe dura mater, și se înfundă cu grijă sacul herniar.

Lipsa de substanță osoasă se închide cu un fragment de corticală din osul coxal așezat între dura și os.

Lipsa de substanță osoasă de la rădăcina nasului se completează cu un fragment tot din osul coxal, după o modelare potrivită. Sutura tegumentelor.

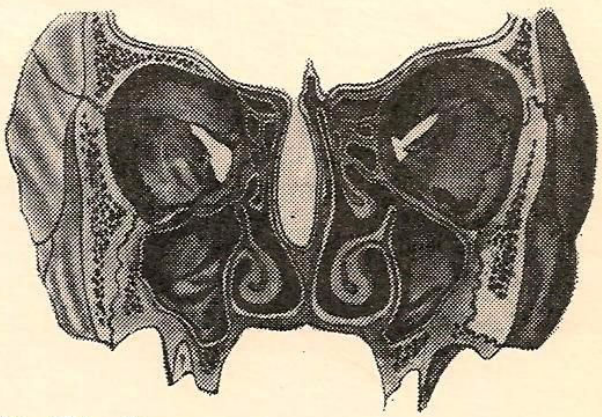

Fig. 574. Meningocelul intranazal (O. Hallermann).

PARTEA A TREIA

CHIRURGIA FARINGELUI

I. VEGETAȚIILE ADENOIDE

Nou-născutul prezintă pe bolta faringelui nazal un strat de țesut limfoid, absolut identic ca structură cu amigdala palatină, constituind a treia amigdală, amigdala Luschka. Vegetațiile adenoide sînt o hipertrofie a acestei amigdale nazofaringiene. Această hipertrofie se însoțește foarte frecvent de infecție, așa că poate fi numită și amigdalită rinofaringiană cronică hipertrofică sau, mai simplu, adenoidită cronică.

Etiologie. Vegetațiile adenoide constituie o boală care se întîlnește cu predilecție la copii între 3 și 6 ani. Această boală se poate întîlni la orice vîrstă, astfel că unii sugari chiar la cîteva săptămîni de la naștere pot prezenta tulburări respiratorii, din cauza vegetațiilor adenoide, care obstruează fosele nazale și produc tulburări în actul sugerii. E s c a t a arătat că orificiile coanale la naștere sînt circulare, avînd un diametru de numai 5 mm, și că ele devin în mod progresiv eliptice, prin creșterea diametrului vertical, pînă la vîrsta adultă. Astfel se explică de ce vegetațiile adenoide obstruează mai ușor coanele copilului decît ale adultului. În mod obișnuit, aceste vegetații se atrofiază la pubertate, lăsînd în urma lor mucoasa bolții faringiene ușor plisată la început, iar mai tîrziu netedă și cu numeroase leziuni secundare, auriculare și respiratorii, devenite în acest stadiu ireversibile. În plus, odată cu dispariția elementului hipertrofic, elementul infecțios asociat poate persista și deveni cauza faringitelor difuze ale adultului. Sînt cazuri cînd nu se produce această regresiune și astfel vegetațiile continuă să persiste și la vîrsta adultă. Excepțional e putem întîlni și la bătrîni. Vegetațiile adenoide se întîlnesc mai ales la adulții care prezintă dese afecțiuni otorinolaringologice. Ei prezintă deseori adenoide laterale recidivante peritubare.

Frecvența vegetațiilor adenoide este destul de mare. Procentajul statisticilor din țara noastră variază de la un autor la altul, după regiuni. Copiii de vîrstă școlară sînt purtători de vegetații adenoide într-un procent care variază între 14 și 50%.

Factorul care predomină în etiologia vegetațiilor adenoide este limfatismul, care, după unii autori, ar fi o stare constituțională, dobîndită, caracterizată prin hiperplazia persistentă a tuturor formațiunilor limfoide și a ganglionilor limfatici. Copiii limfatici sînt palizi, cu tegumente fine, cu micropoliadenopatie cervicală și cu dese afecțiuni ale tegumentelor și mucoaselor. Deseori, starea limfatică se asociază cu anemie și tulburări tiroidiene. Vegetațiile adenoide sînt o manifestare a terenului limfatic al acestor copii.

Al doilea factor în etiologia vegetațiilor adenoide este infecția. Rinitele repetate, adenoiditele, amigdalitele, bolile infecțioase ale copilăriei (scarlatina, difteria, pojarul, tusea convulsivă, gripa) constituie cauzele infecțioase cele mai frecvente ale hipertrofiei amigdalei faringiene. În climatul umed și rece, cazurile de vegetații adenoide le întîlnim cu mult mai des. Un rol important în producerea vegetațiilor adenoide îl au și lipsa de igienă, deficiențele alimentare, precum și toate condițiile nefavorabile de mediu în care este pus organismul.

În mod excepțional (în 2—3% din cazuri) putem întîlni și vegetații adenoide tuberculoase, la copii cu antecedente bacilare (pulmonare, viscerale, articulare, osoase, ganglionare sau cutanate).

Acești copii sînt anemici, prezintă adenopatie cervicală și subfebrilități persistente. D i e u l a f o y, descriind tuberculoza larvată a celor trei amigdale, caută să demonstreze că bacilul Koch pătrunde în organism prin formațiunile limfatice ale faringelui, cuprinzînd apoi ganglionii cervicali și numai în a treia etapă ar ajunge să dea tuberculoza pulmonară. De altfel, copiii scrofuloși ar fi copii limfatici, infectați cu bacilul tuberculozei.

Sifilisul congenital ar constitui un factor predispozant pentru hipertrofia amigdalei faringiene. Vegetațiile adenoide care apar sub vîrsta de trei luni s-ar dezvolta pe un teren eredosifilitic.

Anatomie patologică. Vegetațiile adenoide au structura ganglionilor limfatici și sînt acoperite de mucoasa rinofaringiană, cu epiteliu de tip malpighian. Criptele și celelalte părți ale rinofaringelui sînt acoperite de un epiteliu cilindric-ciliat. În secțiune se observă o rețea fină fibrilară, cu celule limfatice. Foliculii limfatici exuberanți sînt analogi cu cei din substanța corticală a ganglionilor. Macroscopic, vegetațiile adenoide se prezintă ca o masă tumorală ce ocupă rinofaringele de diferite mărimi: vegetații mari care ocupă epifaringele în totalitate, întinzîndu-se pe părțile laterale pînă la orificiul faringian al trompelor, iar posterior pot coborî pînă în bucofaringe, sub formă de muguri. În față pot obstrua ambele orificii coanale, aproape în totalitate. Vegetațiile adenoide mijlocii obstruează parțial coanele, iar vegetațiile mici ocupă numai bolta nazofaringelui. Sînt și vegetații adenoide împrăștiate în tot cavumul. Suprafața lor este brăzdată de mai multe șanțuri, care separă vegetațiile în 4—6 benzi sagitale, care converg spre partea posterioară a bolții nazofaringelui, spre o depresiune numită bursa Thornwald. Aceasta ar reprezenta, după Luschka, un rest fetal din canalul hipofizar. Vegetațiile adenoide au o consistență moale, însă cu timpul devin mai dure, prin transformarea parțială a țesutului limfoid în țesut conjunctiv.

Vegetațiile adenoide prezintă o vascularizație bogată, glandele mucipare secretă un mucus abundent și, la unele cazuri, se observă o închidere a glandelor mucoase cu o transformare chistică.

Simptomatologie. Prezența vegetațiilor adenoide la copii se trădează prin simptome funcționale și obiective. Cel mai important simptom funcțional este insuficiența respiratorie nazală. Copiii respiră pe gură mai ales în timpul nopții, cînd au un somn neliniștit și zgomotos, însoțit uneori de crize de laringită striduloasă și de accese de sufocare din cauza căderii bazei limbii. Obstrucția nazală nu depinde exclusiv de obstacolul mecanic produs de vegetațiile adenoide. Ele întrețin și o congestie și tumefiere permanentă a mucoasei nazale, mai ales în partea posterioară a foselor nazale. Această congestie explică tulburările respiratorii care survin în cazul unor vegetații mici. Copiii adenoidieni sînt în permanență mucoși, cu secreții mucopurulente abundente. Obstrucția nazală duce la tulburări fonatorii, ca vocea nazonată (rinolalie închisă), cu modificarea pronunțării, cînd nazalele M și N se schimbă cu labialele și dentalele B și D, astfel că acești copii vor pronunța „baba" în loc de „mama" și „Ada" în loc de „Ana".

Tulburările funcționale auditive se întîlnesc foarte des din cauza infecției și obstrucției trompei, care nu permite o aerisire normală a casei timpanului. Surditatea este intermitentă. Adenoidienii de tip auricular prezintă și vîjîituri sau otalgii care se accentuează în timpul corizelor. Vegetațiile adenoide prezintă și tulburări reflexe, ca: cefaleea, cu o localizare mai mult frontală și cu tendință de permanentizare. Granulațiile de pe peretele posterior al faringelui provoacă o tuse reflexă, uneori foarte rebelă. În cursul nopții, secrețiile mucopurulente din rinofaringe se scurg încet spre comisura posterioară a laringelui și declanșează reflexul de tuse. Adenoidita cronică produce uneori și subfebrilități, care oscilează între 37 și 38°C. Dacă această subfebrilitate este persistentă, ne putem gîndi la o adenoidită tuberculoasă. Copiii adenoidieni sînt apatici, prezintă și o lipsă de atenție, din cauza surdității și a înapoierii psihice, ceea ce face pe cei din jur să creadă că acești copii sînt distrați. Dintre simptomele obiective ne impresionează, în primul rînd, faciesul adenoidian, caracterizat prin față palidă, nas îngust, gură căscată, dinți rău implantați, descoperiți din cauza retracției buzei superioare, buza inferioară este inertă, fața lipsită de expresie și cu privirea pierdută. Uneori, copiii prezintă și conjunctivite repetate. La inspecția generală găsim o deosebire între dezvoltarea bazinului și a membrelor inferioare, care au aspectul normal, și cea a toracelui și membrelor superioare, care prezintă tulburări în dezvoltarea lor. La palparea regiunii cervicale se constată frecvent o poliadenopatie în regiunea submaxilară sau în regiunea cefei, cu ganglionii duri, mobili, care lunecă sub deget.

Diagnosticul vegetațiilor adenoide nu se poate face numai prin aspectul faciesului adenoidian, care este expresia unei obstrucții nazale prelungite, ce poate fi produsă și de o rinită hipertrofică sau o deviație a septului nazal etc. De aceea trebuie să facem un examen otorinolaringologic complet. La bucofaringoscopie ne atrage atenția, în primul rînd, bolta palatină ogivală cu dinții rău implantați, apoi vălul palatului împins înainte, cu contracție dificilă la pronunțarea vocalei „a". Amigdalele palatine sînt congestionate și hipertrofiate, de asemenea amigdala lingual este în cele mai dese cazuri hipertrofiată. Se mai constată scurgeri mucopurulente pe peretele posterior al faringelui, presărat cu granulații limfoide, care sînt sateliții vegetațiilor. Toate acestea reprezintă numai simptome de probabilitate.

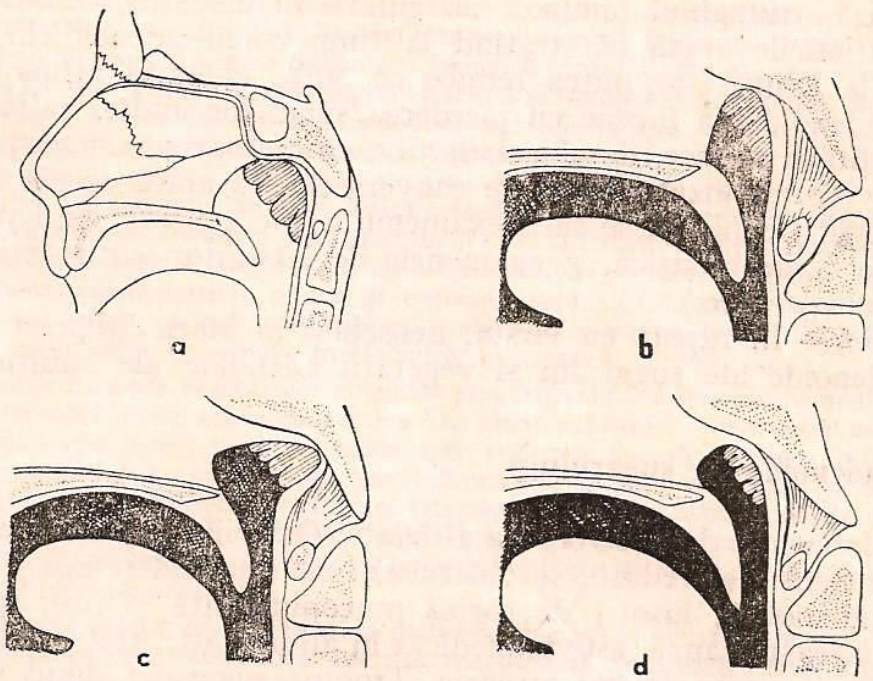

Fig. 575. *a* —nazofaringe normal (C. Canuyt); *b* — nazofaringe ogival; *c* — nazofaringe cu recesus posterior; *d* — nazofaringe boltit.

Siguranța diagnosticului ne-o dă rinoscopia posterioară, tușeul rinofaringian și otoscopia. La copiii docili se poate face cu răbdare rinoscopia posterioară, prin care ne dăm seama de prezența vegetațiilor adenoide, de culoarea lor și de volum. Dacă rinoscopia posterioară nu reușește de la început, o sistăm, fiindcă obosim bolnavul fără rezultat.

La rinoscopia anterioară, fosele nazale apar strîmtate, cu cornetele inferioare congestionate și mucozități abundente în ambele fose nazale. Dacă retractăm cornetele cu soluție de efedrină 2—3% sau soluție de cocaină 3—5%, după 5 min putem vedea cavumul cu vegetații adenoide sau peretele posterior faringian mai apropiat, spunînd copilului să pronunțe litera „i" pentru a se mobiliza vălul palatului, cînd se observă și un joc de reflexe luminoase. Dacă nu putem executa nici una din cele două rinoscopii, recurgem la tușeul rinofaringian, care trebuie făcut cu delicatețe, palpînd volumul, forma, sediul și consistența vegetațiilor adenoide. Volumul lor poate fi redus, mijlociu sau mare, ocupînd tot cavumul, încît degetul abia poate fi introdus înapoia vălului. Consistența este moale la copii, iar la adulți, mai dură. Din cauza vascularizării abundente a vegetațiilor adenoide, tușeul rinofaringian poate provoca o ușoară sîngerare. La sugar vom practica tușeul palatin: dacă vălul se lasă ușor înfundat, cavumul este liber, iar în cazul prezenței vegetațiilor adenoide simțim o rezistență înapoia vălului. Tușeul rinofaringian permite și un examen mai precis al conformației rinofaringelui: înalt, plat, rareori compartimentat sau cu o prelungire posterosuperioară, date deosebit de utile pentru executarea unei intervenții chirurgicale deosebit de importante (fig. 575).

Otoscopia trebuie făcută sistematic, știind că timpanul este oglinda cavumului. Timpanul apare înfundat (coada ciocanului mai oblică, apofiza externă

ieșită în afară, triunghiul luminos neregulat sau dispărut, culoare mai roșiatică). Statisticile arată că, tratînd la timp copiii adenoidieni, numărul surdităților la adulți s-ar putea reduce cu 50%, chiar la prima generație. Surditatea adenoidiană începe cu pierderea sunetelor înalte, astfel că diagnosticul surdității se face, de obicei, tardiv, cînd se prinde și porțiunea cîmpului auditiv corespunzător vocii de conversație. În afară de examenul otorinolaringologic trebuie să se facă examenul clinic general, cînd putem găsi o adenopatie traheobronșică, și examenele de laborator (cutireacția, V.S H., reacțiile serologice etc.).

Forme clinice. În raport cu vîrsta, deosebim în afara formelor obișnuite, vegetații adenoide ale sugarului și vegetații adenoide ale adultului.

Vegetațiile adenoide ale sugarului

Sînt mai frecvente decît se credea altădată. Orificiile coanale ale sugarului, avînd dimensiuni mai reduse, se obstruează cu ușurință și apare sindromul de obstrucție nazală, însoțit de coriză mucopurulentă și tuse spasmodică. Copilul, din această cauză, este împiedicat în alimentație, trebuind să renunțe repede la sîn și poate deveni atrepsic. Trompa sugarului, fiind mai scurtă și mai largă, favorizează infecțiile auriculare, care uneori iau alura otitei latente, putînd declanșa un sindrom neurotoxic. Unii autori recomandă, din acest motiv, în cazul cînd evoluția sindromului neurotoxic nu este întreruptă de timpanotomie, să se practice și o adenoidotomie.

Vegetațiile adenoide ale adultului

Acestea constituie principala cauză a otitelor adezive cronice și duc la surdități progresive grave. La rinoscopia posterioară apar fie sub forma tumorală centrală, cu suprafața netedă, fie sub forma adenoiditei laterale peritubare. În adenoidita laterală, țesutul limfatic apare sub formă de muguri în foseta Rosenmüller, cloazonat de bride fibroase, sau poate atîrna ca niște ciorchine pe peretele lateral al rinofaringelui și acoperă ostiumul faringian al trompei Eustachio. Această formă este mai des responsabilă de procesele auriculare adezive, care duc la surdități progresive destul de grave.

O formă particulară a rinofaringitei cronice la adult o constituie abcesul cronic al peretelui faringian, localizat în bursa Thornwald și care se manifestă clinic prin secreții rinofaringiene mucoase sau mucopurulente abundente, mai ales dimineața, cu cefalee și dureri de gît.

Complicații. Un fapt foarte important, care s-a constatat în practica de toate zilele, este că nu există nici un raport direct între volumul vegetațiilor adenoide și gravitatea complicațiilor pe care le pot produce. Adeseori, vegetații mici de volum pot produce tulburări accentuate, din cauza abceselor mici, ascunse în masa țesutului limfoid, unde dezinfecția este imposibilă.

Tulburările inflamatorii produse de vegetațiile adenoide sînt numeroase. Căile respiratorii atît cele superioare cît și cele inferioare (laringe, trahee, bronșii, plămîni) pot suferi în întregime, fiindcă adenoidienii sînt copii mucoși, prezintă rinite cronice mucopurulente și deseori afecțiuni sinusale. Obstrucția nazală obligă pe adenoidieni să respire pe gură, astfel că aerul neîncălzit

și uscat irită mucoasa căilor aeriene și îi scade rezistența față de agenții patogeni. Copiii cu vegetații răcesc foarte des, mai ales cînd climatul este rece și umed, fac mereu amigdalite acute pultacee și în intervalul acestor angine prezintă o faringită catarală cronică, care urmează inevitabil adenoiditei cronice. Puseurile de laringită, traheită și bronșită îi debilitează mult. Rinobronșitele descendente, numeroase bronhopneumonii, accesele de fals crup apar foarte des la copii din cauza supurațiilor vegetațiilor adenoide. Adenoidita acută este una dintre bolile cele mai frecvente din prima copilărie și infecția cauzată de adenoiditele sugarului se manifestă mai ales asupra urechii și arborelui bronșic. O altă complicație mai rară este abcesul retrofaringian al sugarului. Vegetațiile adenoide pot constitui și o spină iritativă pentru astmul infantil. Adenopatiile cervicale și submaxilare deseori își au punctul de plecare la nivelul vegetațiilor adenoide. Dacă micropoliadenopatia prinde și regiunea supraclaviculară, retrosternomastoidiană, axilară etc. și copilul prezintă subfebrilități, trebuie să excludem o infecție tuberculoasă prin metodele de investigație cunoscute (radiologică, cutireacție, V.S.H. etc.).

Complicațiile auriculare ale vegetațiilor adenoide sînt frecvente. Adenoiditele acute produc, prin intermediul trompei, otite acute congestive sau chiar supurate. Obstrucția mecanică a trompei, prin dezvoltarea vegetațiilor adenoide spre regiunea tubară, produce tulburări în aerisirea casei timpanului și, în consecință, apar inflamațiile cronice auriculare, ca otita catarală cronică, cu surditate intermitentă și vîjîituri. Otoreea tubară este întreținută de vegetațiile adenoide. Adenoidotomia, la timp executată, suprimă toate aceste afecțiuni auriculare. Copiii adenoidieni pot prezenta și complicații oculare (blefarite, conjuctivite, ulcere corneene, eczeme), care se vindecă după adenoidotomie.

Vegetațiile adenoide determină și infecții la distanță, ele putînd constitui sediul unui focar infecțios cu determinarea infecției de focar (nefrite, reumatism). În prezența unei albuminurii, dacă dinții și amigdalele unui copil sînt normale, căutăm prezența vegetațiilor adenoide.

Tulburări reflexe, ca incontinența urinară, enurezisul nocturn, laringospasmul, se întîlnesc deseori la copiii adenoidieni. Enurezisul de multe ori dispare după adenoidotomie. Tulburări în dezvoltarea scheletului de tip rahitic se întîlnesc frecvent la adenoidieni, de asemenea și atrofia maxilarului superior, cu bolta ogivală și implantarea vicioasă a dinților în arcada superioară. Toracele este turtit lateral, cu sternul ieșit înainte. Coloana vertebrală poate prezenta cifoze sau scolioze. Copiii mici nu știu să expectoreze și înghit mucozitățile septice, care provoacă tulburări gastrointestinale (gastrite, enterite, enterocolite, apendicite). Infecția adenoamigdaliană constituie o cauză frecventă a apendicitei. Tulburările intelectuale se manifestă prin dificultatea fixării atenției, prin apatie și prin așa-zisa inapetență intelectuală, din cauza surdității sau a unei impregnări toxice, pornită de la nivelul vegetațiilor adenoide. După unii autori s-ar produce și unele tulburări endocrine, vegetațiile constituind o glandă cu secreție internă, care joacă un rol oarecare în menținerea echilibrului funcțional al glandelor endocrine.

Tulburările nervoase și psihice, ca diminuarea memoriei, torpoarea intelectuală, somnolență, dificultatea de fixare a atenției sînt produse de tulburările hipofizare, bazate pe raporturile dintre hipofiză și vegetațiile adenoide, prin persistența canalului craniofaringian la copii.Prin acest canal se produc conexiuni vasculare între vegetațiile adenoide și glanda hipofizară, al cărei lob anterior prezintă tulburări în dezvoltarea lui, care duc la întîrziere în creștere și maturizare sexuală. Ablația vegetațiilor adenoide accelerează creșterea.

Diagnosticul diferențial trebuie făcut cu toate afecțiunile nazale care produc fenomene de obstrucție: deviație a septului nazal, rinite hipertrofice, polip nazofaringian etc. Fibromul nazofaringian are o consistență dură și produce frecvente epistaxisuri. Strîmtarea congenitală a foselor nazale, imperforația coanală, îngroșarea arcului anterior al atlasului le întîlnim mai rar și produc obstrucție nazală. Sînt o serie de copii care prezintă simptome de vegetații adenoide și la examenul rinofaringian nu găsim prezența acestor vegetații, ci o rinită cu mucozități abundente pe planșeul foselor nazale, datorită unei debilități a mucoasei nazale. Aceste rinite mucopurulente pot persista uneori și după ablația vegetațiilor adenoide și nu sînt influențate decît prin vitaminoterapie (vitamina A) și cură termală. În mod excepțional putem întîlni și la copii tumori maligne în nazofaringe (sarcom, epiteliom). Cînd vegetațiile adenoide, la adult mai ales, recidivează, trebuie să ne gîndim la un limfocitom sau un limfoepiteliom și să facem biopsia.

Prognosticul vegetațiilor adenoide este în funcție de precocitatea operației. Vegetațiile adenoide lăsate să evolueze pot determina multiple tulburări și complicații, de la atrepsia sugarului pînă la surditatea adultului, ca și numeroase malformații scheletice.

Tratamentul vegetațiilor adenoide este profilactic și curativ. Tratamentul profilactic se face, în primul rînd, prin îmbunătățirea asistenței medico-sanitare și prin ridicarea nivelului de trai al întregii populații, considerînd că procentul cel mai mare de vegetații se întîlnește în regiunile unde alimentația, igiena și asistența medico-sanitară sînt deficitare.

Tratamentul curativ este chirurgical (adenoidotomia), asociat cu tratamentul general. *Adenoidotomia* este actul chirurgical prin care se execută exereza vegetațiilor adenoide.

Este o intervenție ușoară și foarte des practicată, din cauza frecvenței adenoidismului.

Trebuie să facem o deosebire între adenoidotomie și adenoidectomie. Adenoidotomia se adresează numai amigdalei faringiene, excluzînd insulele de țesut limfoid laterale, care se extirpă cu totul incomplet, fără controlul vederii.

Adenoidectomia se face sub controlul vederii, cînd se extirpă în mod radical atît amigdala faringiană cît și insulele limfoide laterale, cu ajutorul speculului Jankauer.

Indicații operatorii. Adenoidectomia se poate executa la orice vîrstă și în caz de necesitate este indicat să fie executată cît mai devreme posibil. La sugari, vegetațiile adenoide trebuie extirpate totdeauna cînd produc tulburări mecanice respiratorii, somn zgomotos și în special cînd suptul este imposibil (sugarul lasă sînul pentru a respira), de asemenea cînd sugarul prezintă adenoidite repetate, traheobronșite, otite etc.

Copiii vor fi operați cînd prezintă un sindrom de obstrucție nazală, tulburări de fonație, tulburări auriculare mecanice sau infecțioase (otită catarală, otite medii acute, mastoidite, otoree tubară etc.). De asemenea se execută adenoidotomia în adenite cervicale și submaxilare, febră ganglionară, stări febrile inexplicabile, faringoamigdalite repetate, rinite, sinuzite, infecții oculoorbitare, laringotraheobronșice, tulburări gastrointestinale, deformații ale scheletului feței și cutiei toracice, tulburări reflexe (spasme glotice nocturne, accese de tuse chintoasă, enurezis, cefalee frontală etc.).

Adultul se va opera de vegetații chiar dacă acestea sînt împrăștiate, cu o localizare mai accentuată spre orificiul trompei, cînd bolnavul prezintă otite catarale, otoree, supurații nazosinuzale, tulburări bronhopulmonare, digestive, renale etc.

Nu se va uita adenoidotomia la toți sugarii, copiii și adulții cărora li s-a executat o antrocelulotomie sau o evidare petromastoidiană, care va da bune rezultate numai după extirparea focarului rinofaringian, înainte de a părăsi spitalul.

Contraindicații. Nu vom opera copiii cu vegetații care nu prezintă nici una din tulburările amintite mai sus. Adenoidotomia este contraindicată în inflamațiile acute locale și generale. Vom interveni la 2—3 săptămîni după stingerea fenomenelor acute.

La sugarii care prezintă otite repetate sau febră prelungită, fără alte cauze sau o evoluție spre neurotoxicoză, septicemii prelungite, se poate executa adenoidotomia chiar în cursul episodului adenoidian. Epidemiile de boli infectocontagioase contraindică operația.

De asemenea, tuberculoza evolutivă, septicitatea bucodentară, diabetul, sifilisul seropozitiv, bolile de inimă decompensate, boli de rinichi cu albuminurie masivă contraindică adenoidotomia. Se va amîna operația în perioada menstruală, la hemofilici, hemoragici, hepatici și în cazul vegetațiilor tuberculoase, pînă la o pregătire preoperatorie corectă.

În insuficiența velopalatină, diviziunea vălului palatin, gura de lup, stările preozenatoase și ozena, tulburările se accentuează prin ablația vegetațiilor adenoide, exceptînd supurațiile auriculare persistente.

Pregătirea preoperatorie. Înaintea operației trebuie făcut un interogatoriu minuțios asupra infecțiilor acute din ultima vreme, sau dacă copilul nu vine dintr-un mediu de epidemii. Vom întreba aparținătorii copilului asupra eventualelor tulburări sanguine, indicînd totodată și hemoleucograma. Vom controla stările de hemofilie sau hemogenie prin cercetarea timpului de sîngerare și coagulare. Vom face seroreacțiile pentru sifilis. Vom cere pediatrului să facă examenul clinic și radiologic pulmonar, reacția la tuberculină în prima copilărie, controlul aparatului renal, controlul aparatului cardiovascular și asanarea focarelor bucodentare. Vom evita să facem operația în sezoanele friguroase, cu excepția cazurilor care nu pot suferi întîrzieri prea mari. Internarea în ajunul operației pentru un timp de minimum 24 de ore este necesară pentru bolnavii localnici și de 2—3 zile pentru cei din alte localități. Vom indica instilații nazale cu oleuri antiseptice, soluții de argint coloidal, soluție de penicilină etc., timp de 2—3 zile înaintea operației.

Vom controla febra în ajunul operației și vom indica 5—10 cg luminal în seara premergătoare operației. În dimineața operației se va controla din nou temperatura și copilul va fi operat pe nemîncate. Medicul va căuta să cîștige încrederea copilului, știind că frica contribuie mult la accidentele din timpul anesteziei locale și generale.

Instrumentarul necesar: deschizător de gură, pensă pentru tracțiunea limbii, un apăsător de limbă, două adenotoame Bekman sau Schmidt, unul mare în raport cu dimensiunile nazofaringelui și cel de-al doilea mai mic, o pensă nazală model Luc, un foarfece lung și încurbat la partea tăietoare și o pensă rinofaringiană mușcătoare, în formă de clește de diferite modele pentru sugari (Lubet-Barbon) (fig. 576, *a*, *b*, *c*,).

Anestezia. La sugari, operația cu pensa Lubet-Barbon se poate face fără nici o anestezie. Anestezia generală prin intubație este de preferat la toți

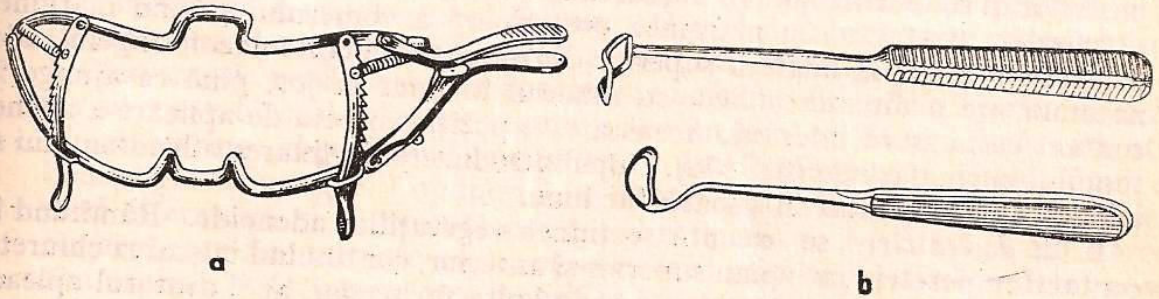

Fig. 576. *a* — deschizător de gură Whitehead; *b* — adenotoame Beckmann și Schmidt de mărimi diferite.

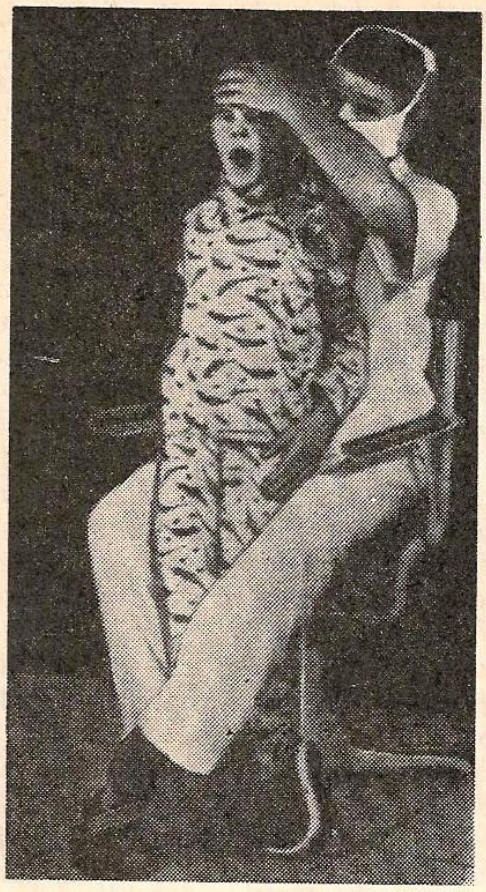

Fig. 577. Poziția unui copil mai mare pentru adenotomie.

copiii, așezați în decubit dorsal, cu capul în hiperextensie și chirurgal așezat înapoia capului copilului.

Tehnica operației. Sugarul sau copilul va fi imobilizat într-un cearșaf și ținut de un ajutor în poziție șezînd pe coapsa dreaptă, ajutorul încrucișînd gambele peste ale copilului și fixînd mîna stîngă pe toracele copilului sau fixîndu-i brațele la spate (fig. 577), iar cu dreapta aplicată pe frunte va sprijini capul copilului de umărul său drept. Fixarea capului se face mai bine de un al doilea ajutor. Deschizătorul de gură va fi plasat de operator la începutul narcozei, deschizîndu-l numai pe jumătate, cu grijă, pentru a nu prinde buza inferioară sau eliminarea unui dinte de lapte.

În cursul narcozei, chirurgul deschide mai mult depărtătorul de gură. Sigur că anestezia generală o contraindicăm de la început în prezența leziunilor cardiace, sau cînd copilul prezintă o stare generală foarte alterată.

Adenoidotomia cuprinde patru timpi operatori:

Primul timp. După ce se apasă limba cu spatula, chiureta Bekmann aleasă pe măsura potrivită cavumului respectiv, ținută în plin pumn în mîna dreaptă sau stîngacii în mîna stîngă, se fixează cu indexul aplicat pe tijă și se introduce înclinată lateral, alunecînd pe apăsătorul de limbă, pînă la peretele posterior al faringelui, executînd apoi o mișcare de rotație care așază cuțitul chiuretei în plan orizontal și apoi printr-o mișcare de ascensiune și de tracțiune înainte, se încarcă vălul pe tijă, ajungînd cu marginea chiuretei în contact cu marginea posterioară a vomerului. Astfel, buchetul de vegetații este încărcat de inelul chiuretei, începînd de la marginea posterioară a vomerului pînă la peretele posterior al rinofaringelui. În mișcarea de ascensiune a adenotomului nu trebuie să pierdem contactul cu marginea posterioară a vomerului și cînd marginea chiuretei a ajuns la unghiul superior dintre coane și bolta nazofaringelui, adenotomul are o direcție oblică, cu mînerul înclinat în jos, pînă ce ajunge în contact cu incisivii inferiori. Aceasta este poziția corectă de aplicare a adenotomului în rinofaringe (fig. 578). După introducerea și fixarea adenotomului se aduce capul copilului în ușoară flexiune.

În *al doilea timp* se execută secțiunea vegetațiilor adenoide. Rămînînd în contact cu peretele faringian superior și anterior, continuînd mișcarea chiuretei mai întîi dinainte înapoi pentru a rade bolta faringelui, apoi ajutorul apleacă capul înainte și, cu o mișcare de sus în jos, curățăm peretele posterior al nazofaringelui (fig. 579). Această mișcare în arc de cerc trebuie făcută rapid și cu

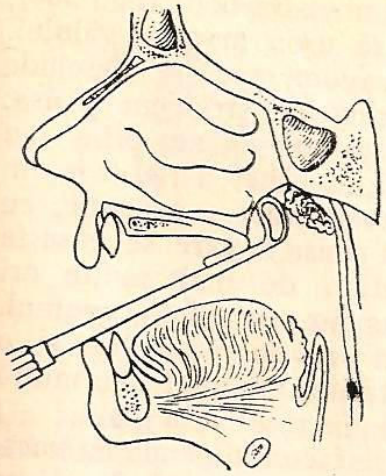

Fig. 578. Așezarea chiuretei pe marginea posterioară a vomerului.

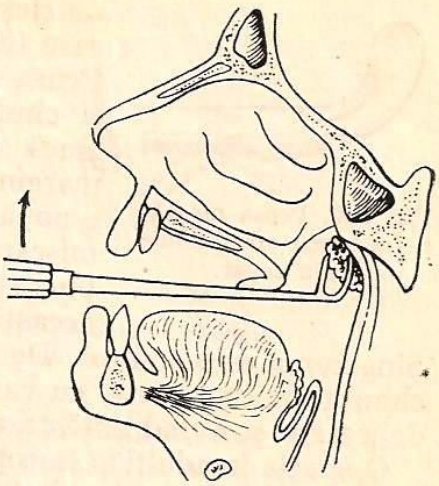

Fig. 579. Secțiunea vegetațiilor adenoide.

presiune ușoară, fără brutalitate, pînă cînd mînerul ajunge la incisivii superiori și chiureta coboară în faringele bucal, îndreptîndu-se de peretele posterior al acestuia, pentru a secționa mucoasa și a detașa complet vegetațiile adenoide. Buchetul principal al vegetațiilor rămîne în majoritatea cazurilor în inelul chiuretei sau cade pe suprafața spatulei, care în momentul coborîrii chiuretei trebuie introdusă pînă în peretele posterior al faringelui și apoi se elimină vegetațiile odată cu scoaterea chiuretei și a spatulei. În acest moment, capul copilului este aplecat asupra tăviței brusc, pentru a se elimina valul de sînge care vine pe gură și pe nas, trecîndu-se rapid la timpul următor, în cazul cînd nu utilizăm anestezia. Cu aspiratorul îndepărtăm sîngele și resturile de vegetații în cazul narcozei prin intubație.

Timpul al treilea se rezumă la repetarea chiuretajului, cu o a doua chiuretă mai mică, cu care se completează chiuretajul median și se raclează delicat pereții laterali, pentru eliminarea vegetațiilor laterale.

Timpul al patrulea ar fi controlul digital, care este practicat în mod curent de unii rinologi. Acest control nu este indispensabil pentru chirurgul experimentat, care cu chiureta mai mică în timpul al treilea își poate da seama de resturile adenoidiene, pe care le extirpă. Îndată după terminarea operației, copilul este menținut cu capul aplecat deasupra tăviței și sîngerarea se oprește aproape instantaneu, dacă vegetațiile au fost extirpate corect.

Cînd sîngele persistă se face controlul rinofaringelui și în majoritatea cazurilor se constată un buchet de vegetații sau un lambou de mucoasă, care atîrnă din rinofaringe și pe care îl secționăm cu foarfecele lung și curbat, după care hemoragia se oprește. Copilului i se ordonă apoi să sufle nasul puternic, în mod alternativ, și el execută acest ordin imediat ce își revine din narcoză. Sugarul care nu cunoaște acest act sau copiii mici care refuză suflatul nasului sînt aspirați în faringe pentru a verifica încetarea hemoragiei.

Adenoidotomia la sugari. Copilul pînă la un an, avînd dimensiunile faringelui foarte reduse, adenoidotomia se face cu ajutorul pensei mușcătoare în formă

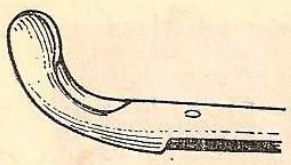

Fig. 580. Pensa muşcătoare pentru adenotomie la sugar.

de cleşte (tip Laurens sau Lubet-Barbon) (fig. 580), care fiind curbă se insinuează uşor înapoia vălului. Pensa se introduce închisă în cavum, apoi se deschide şi cînd simţim bolta rinofaringelui strîngem pensa. Dacă simţim o rezistenţă, înseamnă că am prins sau marginea vomerului sau o coadă de cornet, astfel că facem o nouă priză şi, dacă nu mai avem nici o senzaţie, cu mişcare de translaţie, scoatem pensa în care se găseşte buchetul de vegetaţii. Repetăm de mai multe ori această manoperă, pînă evacuăm complet cavumul. Sîngerarea este minimă. De la vîrsta de 5—6 luni în sus putem utiliza şi o chiuretă mică şi fină, cu care putem extirpa vegetaţiile, mînuind-o cu multă delicateţe şi avînd grijă ca vegetaţiile să nu scape de pe spatulă în glotă.

Operaţia la adulţi şi la copiii mai mari de 14 ani se face totdeauna cu anestezie locală. Excepţional recurgem la anestezie generală. Anestezia locală se face prin pulverizare sau badijonare cu cocaină 5—10%, sau xilocaină în mai multe reprize.

Adenotoamele trebuie să fie de dimensiuni mai mari şi cu tăişul bine ascuţit, pentru că adultul are vegetaţii mai fibroase, care trebuie chiuretate cu mai multă energie.

O problemă importantă care se pune în cursul operaţiei este aceea de a executa amigdalectomia şi adenoidotomia în acelaşi timp sau de a face operaţia în două şedinţe separate.

Credem că această problemă se pune numai la copiii care, pe lîngă vegetaţiile adenoide, prezintă o hipertrofie a amigdalelor palatine. La aceştia se indică adenoidotomia ca prim timp, după care se observă la mulţi copii că amigdalele palatine se reduc de volum şi copilul urmărit ani în şir nu prezintă nici un accident faringian. De asemenea, la copiii care sîngerează în cursul amigdalectomiei, ablaţia vegetaţiilor se amînă pentru a doua şedinţă, la 3—4 săptămîni interval. Executarea amigdalectomiei şi renunţarea nemotivată la adenoidotomie — în caz de existenţă a vegetaţiilor adenoide — trebuie considerată ca o greşeală terapeutică.

În general, la copiii mici, adenoidotomia trebuie să fie cu mult mai frecventă ca amigdalectomia. Obiceiul unora de a face ambele operaţii în aceeaşi şedinţă, în mod sistematic, trebuie părăsit. Judecarea fiecărui caz în parte, mai ales în ceea ce priveşte antecedentele amigdaliene, trebuie să fie o regulă pentru fiecare specialist, care nu trebuie să se lase influenţat de aparţinătorii copilului, care l-au adus pentru ablaţia vegetaţiilor „şi să i se facă şi amigdalectomia". Abuzurile amigdalectomiei în aceste cazuri duc la multe suferinţe din partea copilului. Este suficient să amintim de cazurile la care extirparea amigdalelor, în aceeaşi şedinţă cu adenoidotomia, duce la o explozie de ţesut limfatic pe peretele posterior al faringelui, ca şi cînd copilului i s-a îndepărtat un organ de care el mai avea nevoie. Aceste amigdale în miniatură suferă repetate inflamaţii acute, cu repercusiuni serioase asupra stării generale a copilului.

Accidente şi greşeli în cursul adenoidotomiei. Un accident care se întîlneşte nu prea rar este eliminarea unui dinte de lapte, prin mînuirea deschizătorului de gură, pentru a învinge un eventual trismus.

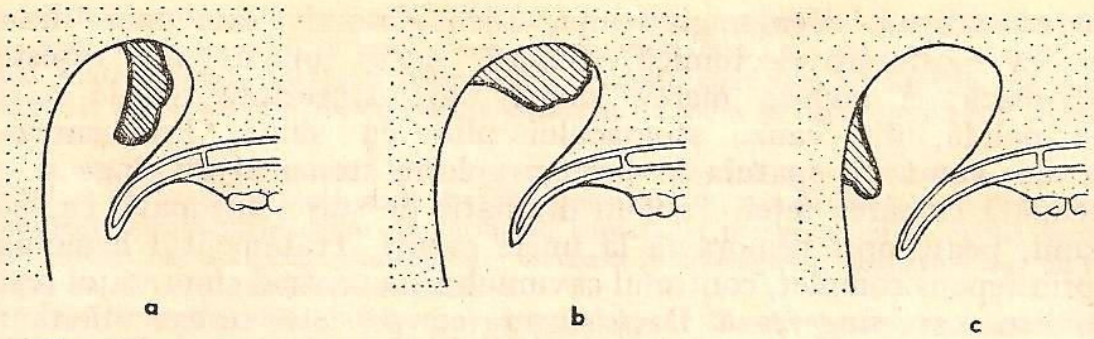

Fig. 581. *a* — chiuretaj incomplet; *b* — resturi de vegetații pe bolta faringelui; *c* — resturi de vegetații datorită coborîrii insuficiente a chiuretei (Laurens).

Un accident rar și grav este căderea vegetațiilor în laringe, mai ales la copiii mai mici, și anume alunecă de pe spatulă cînd nu se face anestezia prin intubație. În acest caz, imediat se apleacă capul copilului înainte, se provoacă reflex de vomă și tuse. Dacă prin aceste reflexe nu se elimină nimic, se introduce indexul în hipofaringe pentru a elimina restul de vegetații. Unii autori au executat extracția prin directoscopie sau bronhoscopie, dacă buchetul a ajuns în una din bronhii, necesitînd uneori chiar și traheotomie. Acest accident va fi evitat prin așezarea corectă a spatulei linguale și flexiunea capului în momentul extirpării. De asemenea se va face o astfel de narcoză ca reflexele faringiene să fie păstrate. Operația incompletă este greșeala cea mai des întîlnită (fig. 581). Aceste resturi le putem întîlni imediat înapoia coanelor, atunci cînd chiureta în mișcarea ei de ascensiune pierde contactul cu marginea vomerului. Resturile mai pot fi și pe bolta cavumului, cînd chiureta nu rămîne în contact cu bolta. Resturi de vegetații mai atîrnă ca un lambou pe peretele posterior al faringelui, constituind o sursă de hemoragie. Dacă nu executăm corect timpul al treilea al intervenției pot rămîne vegetațiile laterale în fosetă și la orificiul trompei. Chiuretajul brutal poate leza pavilionul trompei și să dea complicații auriculare, sau să producă o rănire sau luxație a vomerului fără prea mare importanță; uneori, deschizîndu-se un vas, poate provoca o hemoragie mai îndelungată. Un accident mai rar întîlnit este ruptura unei părți din adenotom în rinofaringe. Fragmentul se va îndepărta cu ajutorul unei pense rinofaringiene. Leziuni ale vălului, luetei și pereților faringieni pot fi cauzate de o manoperă brutală. Acestea duc la prelungirea evoluției postoperatorii, la hemoragii sau cicatrice vicioase.

Complicațiile postoperatorii sînt foarte rare. Hemoragia poate continua după operație, din cauza unei greșeli de tehnică, ca: luxarea vomerului, rănirea unei cozi de cornet, a vălului, chiuretajul incomplet, secțiunea tuberculului faringian anormal dezvoltat sau o dezvoltare anormală a arcului anterior al atlasului, cînd chiureta saltă peste acest arc și produce sfîșierea mucoasei peretelui posterior faringian. Hemoragia se mai poate produce din cauza unei indicații greșite, ca: operația executată la un hemofilic sau în cursul unei adenoidite acute, în perioada menstruală etc. Structura fibroasă a vegetațiilor adultului, o anomalie de traiect arterial sau un plex venos prea dezvoltat constituie alte cauze ale hemoragiei. Hemoragia poate apărea și pe la a 5-a zi, odată cu eliminarea escarei. De asemenea, o greșeală de diagnostic se comite cînd se ia drept vegetații o

tumoare malignă. Hemoragia după adenoidotomie este mai dramatică decît cea postamigdalectomică, fiindcă micul operat nu tușește, nu expectorează, ci înghite mereu sînge. Copilul prezintă repede o culoare foarte palidă, din cauza stomacului plin cu sînge. Provocarea unui reflex de vomă cu spatula în faringe golește stomacul de sînge și copilul își recapătă culoarea feței. Tabloul dramatic de stare sincopală, cu scăderea tensiunii, poate opri hemoragia la unele cazuri. Tratamentul hemoragiei se face prin repaus complet, controlul cavumului și eventual chiuretajul resturilor adenoidiene care sîngerează. Dacă sîngerarea persistă, se execută tamponamentul posterior, la care se asociază medicația coagulată și eventual transfuzia de sînge conservat. La zeci de mii de adenoidectomii am executat un singur tamponament posterior.

Complicațiile infecțioase, în prezența indicațiilor precise și a unei tehnici corecte, s-au întîlnit rar în trecut, iar astăzi se întîlnesc în mod excepțional, prin folosirea antibioticelor. Septicemiile apăreau la copiii debilitați, fiind în cauză un streptococ hemolitic, extrem de virulent. Septicemia venoasă se poate declara prin flebita plexului pterigoidian, a venelor de la baza craniului, sinusului cavernos sau o septicemie limfatică cu adenoflegmon laterofaringian, adenoflegmon cervical, celulită difuză cervicală, flegmon septic al planșeului bucal sau o septicopioemie. Complicațiile infecțioase mai pot fi de vecinătate și la distanță: amigdalita acută, cu febră înaltă, infecții ganglionare faringocervicale, otita, apoi bronșita, bronhopneumonii, abces pulmonar etc. După adenoidotomie mai pot apărea în zilele următoare boli contagioase cu debut nazofaringian, ca: scarlatina, rujeola, difteria etc. Cauzele apariției acestor boli contagioase sînt multiple: sau prezentarea la operație în timpul incubației, sau copilul este un purtător de bacili difterici, a căror virulență s-a exaltat prin actul operator sau a fost infectat de cei din jur, sau prin lipsa unei sterilizări corecte. Iată o serie de supoziții care ne obligă să fim foarte prudenți la indicații, pregătirea preoperatorie etc.

Corelația dintre adenoidotomie și poliomielită a stîrnit multe discuții contradictorii. Este precaut a se evita intervenția în epidemii de poliomielită, cînd pot apărea forme bulbare.

Vegetațiile adenoide tuberculoase, care altădată în urma extirpării puteau produce septicemie tuberculoasă (ulcerații faringiene, adenopatii cervicale bacilare supurate, otită tuberculoasă, peritonită bacilară etc.), astăzi, prin medicația existentă (hidrazidă, streptomicină, PAS etc.), le putem opera fără nici o consecință.

Complicațiile traumatice ale adenoidotomiei se produc în urma unui chiuretaj prea brutal, cînd se pot detașa porțiuni din mucoasa faringiană, cu aderențe cicatriceale consecutive velofaringiene, mai ales cînd se face și amigdalectomia în aceeași ședință. Torticolisul postoperator și redoarea cefei sînt complicații rare și se produc în urma traumatizării cu chiureta a aponevrozei și a mușchilor prevertebrali, cu infecție consecutivă. Acest accident se produce în urma unei imobilizări defectuoase a capului copilului, care nu este ținut în ușoară flexiune și, cînd chiureta intră în acțiune, copilul dă capul pe spate, astfel că un chiuretaj mai accentuat produce aceste leziuni. În această complicație, poziția copilului este ciudată, el stă în pat în poziție șezînd, se joacă, însă capul este fixat în extensiune. În majoritatea cazurilor, aceste tulburări dispar după cîteva zile, însă la unii pot dura cîteva luni. Literatura citează și luxații ale atlasului, care poartă denumirea de torticolis rinofaringian (boala Grisel). Această afecțiune a fost descrisă de G r i s e l, în 1930, fiind un torticolis cu debut brusc, caracterizat clinic și radiologic printr-o deplasare a atlasului în poziție de luxație-rotație, datorită unei contracturi a mușchilor prevertebrali. Contractura este reflexă, provocată și întreținută de o infecție acută a țesutului celular lax, din spațiul retrofaringian, sau postoperator. Contractura unilaterală a mușchilor prevertebrali nu trebuie confundată cu contractura sternocleidomastoidianului sau a trapezului. În practica reumatologică se mai poate observa un torticolis rinofaringian analog cu boala Grisel, însă fără luxația-rotație a atlasului. Torticolisul Grisel este dureros și febril, care poate persista mult timp sau să rămînă definitiv. Un copil operat de vegetații se trezește dimineața cu capul înclinat lateral. Palpația profundă sub unghiul mandibulei provoacă o durere vie. Radiografia pune în evidență luxația-rotație a atlasului, cînd se poate constata și o spondilită. Administrarea de antibiotice și medicație antiinflamatorie (corticoizi) aduce repede vindecarea. Chiuretajul brutal poate produce leziunea mușchilor faringelui și a vălului

palatului, cu pareza velopalatină trecătoare. Rinolalia deschisă se agravează dacă adenoidotomia s-a executat la un copil cu insuficiență velopalatină, fără a se respecta contraindicația. Copilul mai poate prezenta vărsături acetonemice (diabet), cînd vom administra apă zaharată, 3—4 linguriță la fiecare jumătate de oră, bicarbonat de sodiu 20 cg/oră și injecții cu ser clorurat și ser fiziologic.

O complicație traumatică este și epifaringita atrofică care survine în urma chiuretajelor repetate ale aceluiași copil, de mai mulți specialiști, care în prezența unei rinite cronice mucopurulente și a unui examen rinofaringian superficial presupun un chiuretaj incomplet făcut anterior și traumatizează prin repetiție mucoasa rinofaringiană, neapărînd nici un rest de vegetații, afară de o hemoragie trecătoare.

Îngrijiri postoperatorii. Repausul la pat timp de 24—48 de ore după operație, în cameră călduță, trebuie urmat de alte 5—6 zile de repaus în cameră. În sezoanele friguroase, copiii vor respecta repausul în casă pînă la a 10-a zi de la operație. Vizitele în prima zi sînt interzise. Se recomandă instilații nazale antiseptice 10 zile după operație și antibiotice (2—3 zile) la copiii care fac reacție febrilă după intervenție.

Alimentația în primele 24 de ore va fi lichidă (ceai bine îndulcit, la temperatura camerei, limonadă, sirop etc.) a 2-a și a 3-a zi compoturi, pireuri și a 4-a—a 5-a zi regim normal.

La o săptămînă de la operație se recomandă gimnastică respiratorie, o reeducare respiratorie nazală. Mulți copii după adenoidotomie își păstrează răul obicei de a respira mai departe cu gura căscată, din cauza obișnuinței de a fi respirat ani în șir pe gură. Reeducarea respiratorie nazală se indică și la pseudoadenoidieni, copii care prezintă facies adenoidian, deși nu prezintă nici un obstacol, ci o simplă rinită cronică mucopurulentă, narine retractate, o musculatură în general deficitară, cu umerii aduși înainte, abdomen flasc etc. Înainte de a începe exercițiile respiratorii nazale se va măsura perimetrul toracic în inspirație maximă și în expirație, la nivelul axilei și apendicelui xifoid, pentru a vedea comparativ creșterea perimetrului. Înaintea fiecărui exercițiu respirator se vor evacua fosele nazale, prin suflatul nasului în mod corect. Pentru reeducarea respirației nazale sînt o serie de poziții. Cea mai simplă este poziția verticală militară fixată, cu abdomenul retractat, gîtul bine întins, umerii înapoi și cu gura închisă. Se execută pe nas 10—15 respirații în mod lent: în timp ce în inspirație îndepărtează membrele superioare de trunchi pînă la poziția orizontală, în expirație le readuce la poziția verticală pe trunchi. Timpul cel mai potrivit este dimineața la sculare, înaintea dejunului, într-o cameră aerisită și călduță, sau vara pe terasă sau în coridor. La majoritatea adenoidienilor și pseudoadenoidienilor, în inspirațiile profunde, narinele se înfundă, de aceea în momentul intrării aerului narinele trebuie dilatate prin grimase (strîmbături ale nasului) repetate, pînă se restabilește automatismul respirator al mușchilor pieloși ai aripioarelor nazale. După 5—6 inspirații se face o mică pauză, apoi se reiau exercițiile, pentru a nu se obosi copilul la început. În acest timp, copilul poate executa tot felul de exerciții, pentru tonificarea tuturor mușchilor, așa cum primește indicațiile de la profesorul de gimnastică. Mai tîrziu, copiii care prezintă totuși o insuficiență respiratorie nazală, din cauza unei rinite hipertrofice, sau o strîmtoare a foselor nazale, în urma dezvoltării defectuoase a maxilarului superior, vor fi supuși tratamentului respectiv (ortodonție, diatermocoagulare etc.).

Ca medicație generală vom indica: oleu de ficat de morun, preparate de arsen, iod, fier, vitamine. Crenoterapia va fi indicată după operație prin trimiterea la stațiuni cu ape clorurosodice, arsenicale și sulfuroase. Climatul de altitudine se recomandă iarna la copiii limfatici, care se pot bucura la munte de razele soarelui.

Rezultatele postoperatorii la cei mai mulți copii sînt excelente. Tulburările mecanice și infecțioase dispar în totalitate. Copilul se dezvoltă armonios, prin dispariția tulburărilor digestive și revenirea poftei de mîncare. Surditățile intermitente, ca și otoreile tubare dispar la scurtă vreme după adenoidotomie. Tulburările fonatorii dispar de asemenea.

Resturile de țesut adenoidian peritubar se pot trata prin chiureterapie și roentghenterapia cavumului, mai ales cînd adenotomia nu a rezolvat otitele supurate recidivate, persistența otoreei tubare, a surdităților catarale. Roentghenterapia transcutanată are avantajul că supune iradierii toate formațiunile limfoide din cavum. Metodele de iradiație transcutanată sînt variate. Radiumterapia endocavitară se aplică, de asemenea, prin mai multe metode.

Iradiațiile cavumului trebuie să rămînă totuși ca un tratament cu totul excepțional, mai ales că o serie de autori (Lothros, Clarck, Uhlmann) discută eventualitatea unei relații de cauzalitate între iradiația cavumului și apariția ulterioară a unui proces malign în zona iradiată.

Adenoidectomia totală începe să înlocuiască metodele de iradiație a cavumului pentru îndepărtarea resturilor limfoide de la nivelul cavumului. Contrar adenoidotomiei, care este o operație oarbă, adenoidectomia se execută sub controlul vederii, cu scopul de a extirpa resturile de vegetații rămase după adenoidotomie, a insulelor limfoide laterale de la nivelul fosetei Rosenmüller, care coboară pînă în partea inferioară a bucofaringelui, sub forma falșilor pilieri posteriori. La indivizii amigdalectomizați anterior se face o anestezie completă a faringelui, pentru a suprima orice reflex, apoi se ridică vălul cu un depărtător special, tip Love, care se încredințează unui ajutor, apoi se controlează volumul țesutului limfatic din cavum. Se face ablația adalei faringiene cu adenotomul cu pensa sau cu speculul Jankauer. Se face hemosmigtaza cu tampoane îmbibate cu soluții hemostatice. Se așază din nou depărtătorul pentru a extirpa, sub controlul vederii, resturile amigdalei faringiene, se face din nou hemostaza, apoi se debarasează fosetele Rosenmüller de insulele limfoide de la acest nivel cu pensa adecvată. În cazul existenței falșilor pilieri posteriori vom proceda după indicațiile date la tratamentul faringitei hipertrofice. Recidivele țesutului limfoid apar, în primul rînd, la bolnavii alergici (la cei cu astm, rinită vasomotorie, edem Quinke, urticarie, eczemă alergică, bronșită sezonieră etc.).

De asemenea, aceste recidive apar după operații incomplete, cînd rămîne țesut limfoid într-un cavum cu un recesus mai mult sau mai puțin profund și cînd copilul prezintă un teren limfatic (în care țesutul limfoid este în continuă evoluție). Recidivele apar într-o proporție de cel puțin 2—3% și în primele 3 luni de la adenoidotomie. Adenoidotomia sub controlul vederii a redus mult din aceste recidive.

Tratamentul medical este un adjuvant al tratamentului chirurgical și constă în tratarea terenului limfatic prin antialergice, calciterapie, vitaminoterapie (A și D), cure termale și în special ultraviolete, helioterapie etc.

Resturile limfoide faringiene ale adultului

Examinarea sistematică a cavumului la adulți cu suferințe faringiene ne pune în evidență totdeauna persistența unor resturi de vegetații sau o serie de muguri limfoizi în fosetele Rosenmüller.

Resturile limfoide ale adultului se prezintă sub două aspecte, care pot fi întîlnite la același bolnav. Astfel putem observa resturi limfoide propriu-zise, care reprezintă urme din amigdala faringiană (atrofiată), sau insule de țesut limfoid pe pereții laterali; apoi bride sau plice cicatriceale, delimitînd o serie de nișe sau recesuri, în care se ascund foliculii limfoizi infectați.

Metode de cercetare a formațiunilor limfoide și cicatriceale din cavumul adultului sînt: rinoscopia anterioară, rinoscopia posterioară, salpingoscopia și faringoscopia directă.

Rinoscopia posterioară controlează fosetele Rosenmüller și pavilioanele tubare, ca o completare a rinoscopiei anterioare, prin care s-a examinat peretele superior și posterior al cavumului. O examinare mai completă a cavumului, după anestezia prealabilă, se poate face prin aplicarea unui ridicător de văl sau a două sonde Nélaton introduse în fiecare fosă nazală, ca și pentru tamponamentul

posterior. Sondele de cauciuc mai bine tolerate decît ridicătorul de metal se trag de cele două capete nazale și bucale de către un ajutor, în timp ce se execută rinoscopia posterioară, care are dezavantajul că, prin intermediul ei, nu putem folosi metoda palpării cu stiletul.

Metoda cea mai bună pentru examenul epifaringelui este faringoscopia directă, singura metodă corectă, prin care putem descoperi colecțiile purulente și chistice, ascunse în rămășițele țesutului limfoid rinofaringian. După cocainizarea atentă a epifaringelui, a bucofaringelui și a vălului pe ambele fețe se introduce speculul Jankauer sau Hollender, cu care se cercetează minuțios peretele posterosuperior al cavumului.

Colecțiile nazofaringiene, sub formă de chist cu conținut mucos sau sub formă de abces mai ales, se întîlnesc mai rar la cei care au suferit o adenoidotomie în copilărie. Simptomul principal în prezența unui abces median este cefaleea violentă, pulsatilă, constant localizată în regiunea occipitală, într-un punct fix, sub protuberanța occipitală externă. Durerea este rebelă la tratamentul medicamentos și se exagerează deseori la mișcările capului prezentînd și o redoare a mușchilor cefei. Această durere trebuie deosebită de cefaleea occipitală, determinată de sinuzita sfenoidală, care este mai difuză, cu o zonă de intensitate maximă deasupra protuberanței externe. Durerea datorită unei colecții nazofaringiene se atenuează după deschiderea colecției. Abcesul necunoscut se deschide la un moment dat în mod spontan, cu scurgeri de secreții mucopurulente pe peretele posterior al bucofaringelui, care dă naștere unei faringite acute, ce se vindecă odată cu încetarea secreției din recesul adenoidian median. O prelungire a scurgerii secrețiilor din cavum duce la o faringită congestivă cu reacție ganglionară subangulomaxilară și la eforturi de expectorație mai ales dimineața la sculare. Bolnavul prezintă o cacosmie subiectivă, tuse chintoasă, răgușeală care completează tabloul clinic al faringitei acute și mai rar o subfebrilitate prelungită. La examenul obiectiv, prin farinoscopia directă cu speculul Jankauer, se constată că bolta cavumului nu are concavitatea sa normală, ci este convexă, cu o bombare ușoară mediană ce se prezintă netedă și uneori roșie, sau cu o mică zonă gălbuie centrală, adesea deprimată. Stiletul poate deschide această colecție centrală și bolta cavumului își reia forma sa concavă.

Evoluția abceselor nazofaringiene este variabilă. De cele mai multe ori evoluează sub formă acută, pînă la deschiderea spontană, întreținînd o suprație faringiană de lungă durată. Chisturile cu conținut mucoid pot dura luni sau ani în șir, dacă nu ne gîndim la un examen minuțios al epifaringelui, la bolnavii care se plîng de cefalee occipitală rebelă.

Atît abcesul cît și chisturile nazofaringiene recidivează, astfel că se impune ablația totală a resturilor amigdalei faringiene, dacă este în cauză un abces al recesului median, sau ablația pungii chistice, în cazul unei colecții în bursa faringiană Luschka. *Tratamentul* se face cu un stilet bont, cu care se deschide abcesul recesului median, prin dilacerarea verticală a țesutului adenoidian. Dacă cu stiletul nu putem deschide colecția, înseamnă că ne găsim în fața unui adevărat abces Tornwaldt, dezvoltat în bursa Luschka și, în acest caz, recurgem la incizia mucoasei faringiene cu bisturiul. Ulterior este necesară o adenoidectomie cît mai completă. Abcesele de retenție în nișele și diverticulii cicatriceali de pe bolta cavumului sau din fosetele Rosenmüller determină o scurgere

retronazală de mucopuroi, apoi cefalee lateralizată de partea focarului de retenție. Această cefalee este localizată la bolnav, în general, înapoia și în jurul orbitei, cu iradieri în regiunea temporală. Bolnavul mai prezintă o oboseală accentuată de săptămîni în șir și uneori subfebrilități prelungite. La aceste simptome se asociază o leucocitoză de 15 000—20 000 elemente/mm³. Tabloul clinic este cu atît mai accentuat, cu cît în diverticulii cicatriceali se găsește mai mult țesut limfoid, care în prezența infecției devine turgescent și închide ieșirea diverticulului, producînd retenție. În intervalele dintre puseurile de reîncălzire, simptomele amintite dispar, inclusiv secreția rinofaringiană. Astfel, diagnosticul nu se poate pune decît în perioada inflamatorie, cînd la explorarea epifaringelui se pune în evidență picătura de puroi, care trădează focarul infecțios, sau acesta este căutat cu stiletul explorator în diferitele nișe sau diverticuli cicatriceali.

Tratamentul constă în secțiunea bridelor cicatriceale, cu un mic foarfece introdus prin fosele nazale și manevrat sub controlul rinoscopiei posterioare. El poate fi completat cu radiumterapia cavumului.

II. POLIPUL SINUSOCOANAL

Este un polip unic, ce apare în cavum, variind ca volum de la obstrucția unei coane, pînă la ocuparea întregului cavum cu tulburări consecutive respiratorii.

Acest polip solitar este suspendat de un pedicul lung fibros, care își are inserția în sinusul maxilar și poate ajunge pînă în bucofaringe, împingînd în față vălul palatin.

La rinoscopia posterioară apare ca o tumoare ovoidă rotundă sau multilobată de culoare gri-albicioasă, cu aspect gelatinos și de constituție fibromucoasă sau chistică.

Ablația polipului se poate executa prin mai multe procedee sub anestezie locală sau generală.

1. Cu cîrligul bont al lui Lange, introdus prin fosa nazală, se rupe pedicului și polipul solitar este expectorat (fig. 582).

2. Extirparea cu ansa mai mare, care se introduce prin fosa nazală pînă în cavum, unde se încarcă polipul cu ajutorul indexului introdus prin cavitatea bucală și se secționează pediculul (fig. 583).

3. Extracția prin fosa nazală cu pensa Luc care se introduce de-a lungul planșeului fosei nazale și prinde polipul împins în fosă cu ajutorul indexului introdus în cavum (fig. 584).

4. La majoritatea cazurilor noi am extirpat polipii solitari voluminoși cu pensa de vegetații a lui Lubet-Barbon mai mare. Polipul s-a extras deseori împreună cu pediculul său.

Fig. 582. Cîrligul bont al lui Lange.



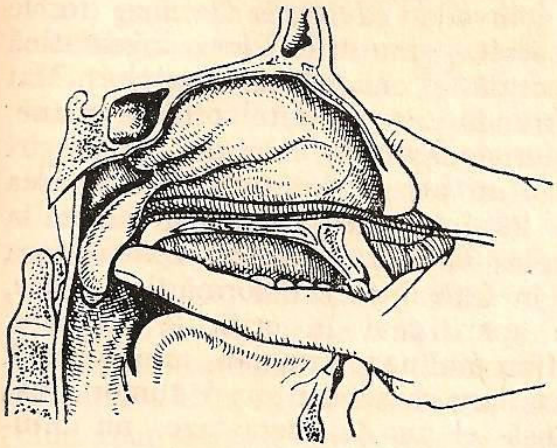

Fig. 583. Extirparea polipului cu ansa (Aubry).

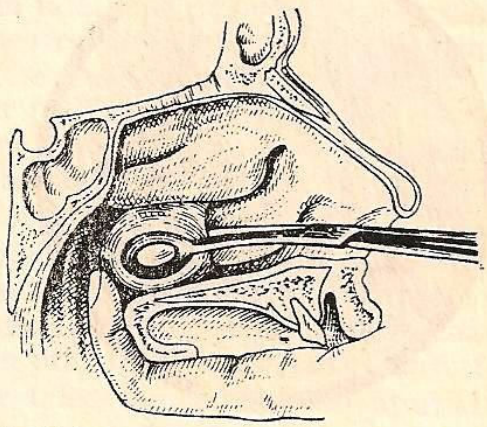

Fig. 584. Extracția cu pensa Luc (Aubry).

III. FIBROMUL NAZOFARINGIAN

Fibromul nazofaringian este o tumoare dură, fibroasă, foarte sîngerîndă, cu punct de plecare nazofaringian, cu creștere expansivă și care și întîlnește obișnuit la adolescenți de sex masculin. Am întîlnit și noi, ca și alți autori, cazuri cu fibroame nazofaringiene la adulți peste 30—40 de ani. Fibromul sîngerînd se întîlnește excepțional la sexul feminin. Femeia face mai mult fibroame pure. Tumoarea este mai frecventă în mediul rural și apare obișnuit între 10 și 13 ani, cu tendință de evoluție după pubertate, ca apoi să regreseze spontan la unele cazuri după 25 de ani.

Etiologia fibromului nazofaringian este încă necunoscută.

Anatomie patologică. Fibromul nazofaringian este o tumoare sesilă, cu punct de plecare sfenoetmoidal și sfenovomerian în majoritatea cazurilor. Mai rar se inserează pe partea superioară a aripii interne a apofizei pterigoide și pe fața inferioară a corpului sfenoidal. Baza de inserție este largă și foarte aderentă de periost (fig. 585). Continuitatea între periost și formațiunea tumorală este atît de intimă încît atunci cînd se intervine prin smulgerea fibromului se detașează și fragmente de os.

Macroscopic, tumoarea se prezintă ca o formație netedă, cu aspect mamelonat de culoare albă palidă sau roz, după cum este vascularizată și prezintă o duritate foarte mare. Crește extensiv împingînd și distrugînd tot ce întîlnește în cale, pentru a invada cavitățile vecine (fosele nazale, orbita, sinusurile, fosa zigomatică și temporală și chiar baza craniului). Mai ușor pătrunde prin diferite orificii (coane, gaura pterigomaxilară), trimițînd prelungiri care-i dau un aspect ramificat. Dezvoltarea tumorii în jos spre bucofaringe duce la împingerea vălului înainte. Extensiunea tumorii în față duce la deformările clasice, pînă la apariția ei la orificiile narinare. Astfel, fibromul nazofaringian, prin evoluția sa clinică, are caracterul unei tumori maligne, însă el nu dă metastaze, nu infiltrează țesuturile vecine, nu se ulcerează și are tendință la regresiune spontană.

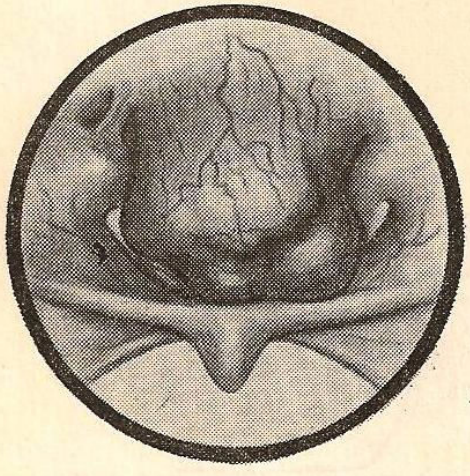

Fig. 585. Fibromul nazofaringean cu o bază de inserție largă.

Simptoamele subiective ale acestei tumori, care are un debut insidios, se caracterizează prin ușoară greutate în respirație, epistaxisuri repetate, neînsemnate la început, secreție nazală seroasă, cefalee surdă localizată la rădăcina nasului. Aceste simptoame sînt neglijate de bolnav în perioada de început.

Mai departe, tumoarea prin creșterea ei invadează cavumul, determinînd o obstrucție completă a nasului, întîi de o parte, apoi bilateral. Creșterea tumorii și a expistaxisurilor mai dese și abundente duc la anemierea bolnavului.

La examenul obiectiv vedem un copil sau adolescent palid, cu gura larg deschisă. La rinoscopia anterioară constatăm în una din fosele nazale sau în ambele secreții mucoase sau mucopurulente, pe care bolnavul nu le poate expulza și care trebuie aspirate sau îndepărtate prin ștergere, după care apare mucoasa congestionată, cu cornetele tumefiate, mascînd regiunea posterioară. După aplicarea de vasoconstrictoare, apare o formațiune gri-roz sau roșiatică, netedă, foarte puțin mobilă, care umple în profunzime fosa nazală și care la palpare cu stiletul sîngerează foarte abundent. Obișnuit, ne reținem de la orice atingere cu stiletul, afară de cazul apariției unui polip banal de reacție, care invadează tumoarea, inserîndu-se chiar pe polul ei anterior. Rinoscopia posterioară arată prezența tumorii, volumul, culoarea, sediul și întinderea ei. Pentru a putea executa rinoscopia posterioară cu atenție este nevoie de anestezie cu soluție slabă de cocaină, după care se aplică un ridicător de văl sau se face controlul cu speculul de rinofaringe al lui Hollender sau Jankauer. La tușeul digital rinofaringian prudent se simte o tumoare de consistență dură, regulată, reușind să palpăm și punctul ei de inserție. Pentru a nu provoca un epistaxis masiv, este bine să executăm tușeul numai în momentul extirpării.

În faza de invadare apare epifora, prin comprimarea canalului lacrimonazal, și exoftalmia — prin invadarea orbitei. Deformarea feței prin lărgirea rădăcinii nasului (fig. 586 *a*, *b*) și exoftalmia bilaterală dă aspectul de „față de broască". La bucofaringoscopie apare o bombare a vălului palatin sau chiar a bolții palatine, cu disfagie și rinolalie. Prin compresiunea trunchiurilor nervoase apar nevralgii supraorbitare și trigeminale. Prelungirile intracraniene ale tumorii dau cefalee, vertij și somnolență. Anemia și respirația bucală duc la o stare generală alterată. În stadiul de invadare mai sînt necesare o serie de examinări complementare, ca radiografia din față și profil, care indică gradul de invadare a tumorii, ca și fundul de ochi pentru cazurile cu invadare în sinusurile sfenoidale. Voalarea unui sinus nu înseamnă obligatoriu invadarea sa tumorală. Sinuzita asociată, purulentă sau polipoasă este foarte frecventă. Ramificațiile tumorii se îndreaptă nu numai spre bucofaringe, fosa nazală, sinusuri, orbită, endocraniu prin lama ciuruită, ci și spre fosa zigomatică, prin fosa pterigomaxilară și chiar spre fosa temporală.

Ca evoluție, fibromul nazofaringian are un mers progresiv, durînd — fără tratament — în medie pînă la 6 ani sau chiar mai mult. Lăsată în voia întîmplării, tumoarea produce deformații impresionante, prin extensiune în toate direcțiile. Extensiunea endocraniană se face prin traversarea lamei ciuruite, cînd apar semnele tumorii intracraniene cu cefalee, somnolență, vărsături etc. Hemoragiile repetate și durerile duc la o cașexie asemănătoare cu cea canceroasă.

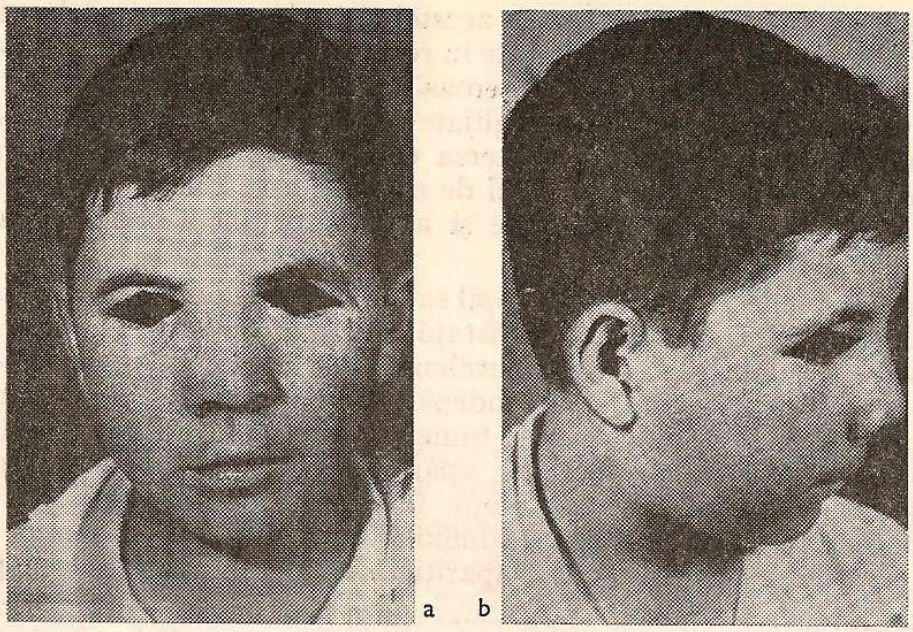

Fig. 586. *a* și *b* — deformarea feței cu lărgirea rădăcinii nasului și invadarea sinusului maxilar (caz personal).

În timpul evoluției pot apărea, pe lîngă hemoragii spontane masive, și infecții locale, pneumonii, meningite, care pot duce la moartea bolnavului. Cînd tumoarea nu se dezvoltă prea mult, regresiunea spontană este posibilă la vîrsta maturității sexuale, datorită degenerescenței hialine care începe la pereții vaselor și se întinde apoi în tumoare. Unii autori susțin posibilitatea transformării sarcomatoase a fibromului nazofaringian, deși nu s-au întîlnit cazuri nete pînă în prezent.

Prognosticul grav este datorit invadării de tip tumoral, hemoragiilor abundente și complicațiilor meningeale și pulmonare.

Diagnosticul pozitiv se pune pe examenul obiectiv cu lipsa adenopatiei regionale, tinerețea și sexul bolnavului, la care se mai adaugă examenul radiologic sau angiografia carotidiană, și biopsia confirmă diagnosticul. Se indică și diagnosticul hormonal prin dozarea în urină a 17-cetosteroizilor.

Diagnosticul diferențial se face mai greu cu fibromixomul care are o inserție mai lățită și dacă este mai dens dă senzație de duritate. Fibromixomul însă nu produce epistaxisuri spontane sau provocate în timpul examinării și nu emite prelungiri. Celelalte tumori benigne ale cavumului sînt rare, în afară de chisturile adenoidiene care nu sînt hemoragice. Polipii dermoizi sînt excepționali. Lipoamele și neurinoamele sînt tumori submucoase laterofaringiene. Craniofaringioamele și coordoamele sînt foarte rare și localizate posterosuperior. Sarcomul fibros se poate confunda la început cu fibromul, pînă nu ajunge în faza de invadare și infiltrație a organelor vecine și cînd încă nu a produs metastazele ganglionare cervicale. Fibromul în faza de început se mai poate confunda cu vegetațiile adenoide mari, însă rinoscopia posterioară și tușeul ne pun pe calea diagnosticului. La fel se poate confunda cu epiteliomul cavumului, la care însă

ganglionii cervicali sînt prinși. Endocondromul este foarte rar și prezintă o duritate specială. În toate cazurile acestea recurgem la biopsie, care în cazul fibromului necesită o serie de precauții din cauza hemoragiei. Astfel se execută o biopsie electrochirurgicală, diatermocoagularea locului biopsat, pregătirea pentru transfuzie sau pentru o ligatură a carotidei externe.

Tratamentul fibromului nazofaringian a dat naștere în toate timpurile la cele mai variate controverse, pînă s-a ajuns la concluzia că cel mai eficace tratament este cel chirurgical. Vom mai descrie și tratamentul cu agenți fizici și cel hormonal. Pe lîngă nenumăratele lucrări ale autorilor străini, și literatura românească a adus contribuții importante la tratamentul chirurgical al fibromului, prin lucrările lui Leonte Severeanu și Orăscu, care au introdus ansa la rece și răzușa pentru dezinserarea tumorii.

Tratamentul chirurgical clasic pe cale perorală retro- sau transvelopalatină se aplică numai la formele de fibroame cu evoluție faringiană, întrebuințînd anumite pense puternice pentru tracțiunea tumorii, bolnavul fiind în poziția Rose. Acest procedeu duce deseori la sfîșierea tumorii, parenchimul fiind mai puțin dur decît inserțiile fibroperiostice. Astfel, rezultatele sînt incomplete, hemoragiile masive greu de stăpînit și recidivele frecvente. În formele invadante ale tumorii s-au imaginat o serie de procedee, cu scopul de a crea căi de acces cît mai largi spre tumoare. Astfel, cînd tumoarea este mai mare, fără invadare, poate fi extrasă pe cale bucală, lărgind această cale prin secționarea mediană a vălului palatului (Nelaton). S-a mai preconizat și incizia transvelară cu rezecție osoasă. În cazurile cu prelungiri multiple, fiind necesară o cale mai largă, s-a preconizat rinotomia paralateronazală (Moure) sau rinotomia sublabială (Rouge-Denker).

Incizia cutanată în rinotomia paralateronazală începe sub narină, înconjură aripa nazală și urcă de-a lungul piramidei puțin înăuntrul șanțului nazogenian, terminîndu-se la jumătatea distanței dintre unghiul intern al orbitei și muchia piramidei. Se dezlipește cu răzușa periostul de osul propriu, apofiza ascendentă a maxilarului superior și ungvis, protejînd sacul lacrimal. Se rezecă apoi osul propriu, lăsînd din el partea juxtamediană, apoi apofiza ascendentă pînă la deschiderea antrului maxilar. Se rezecă peretele intersinuzonazal cu cornetul inferior și mijlociu, se deschid celulele etmoidale, descoperind în mod progresiv periferia tumorii.

Calea rinotomiei sublabiale Roige-Denker utilizează o incizie în șanțul gingivolabial (ca și la Caldwell-Luc), prelungindu-se peste frenul median de partea opusă cu 2 cm. Se secționează apoi cu foarfecele, septul cartilaginos și rezecția osoasă a întregului perete anterior al sinusului maxilar, apofiza ascendentă a maxilarului și o parte din osul propriu (fig. 587). Se rezecă apoi septul osos, punîndu-se în evidență regiunea coanală.

În concluzie, calea nazală lărgită transmaxilofacială este superioară căii bucofaringiene, fiindcă accesul asupra inserției tumorii este excelent.

Înainte de extirparea tumorii trebuie luate anumite precauții pentru oprirea hemoragiei, ca electrocoagularea, mijloace de reanimare etc. Tumoarea se îndepărtează cu o pensă puternică prin tracțiune și torsiune, care cer un efort deosebit, în timp ce răzușa acționează asupra inserției tumorii.

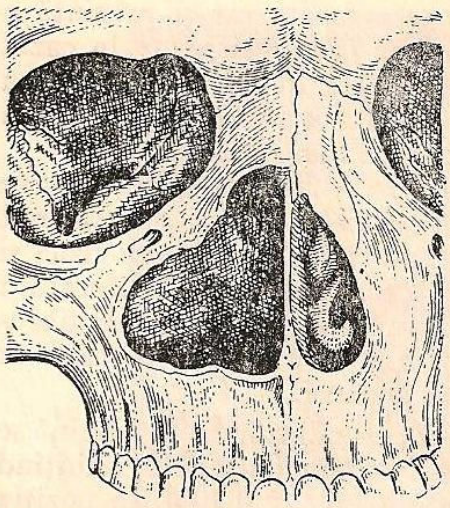

Fig. 587. Procedeul Denker. Lărgirea în sus și lateral a orificiului piriform (Laurens).

Operația de detașare a tumorii este oarbă, foarte hemoragică, adesea dramatică. Dacă nu s-a făcut ligatura carotidei, se tamponează marea cavitate rămasă după extirpare. Operația fiind atît de hemoragică și șocantă se cere cea mai minuțioasă pregătire preoperatorie care cade în sarcina reanimatorului. După executarea tabloului sanguin, a timpului de sîngerare și coagulare, se administrează extract de ficat, mai ales acid folic, vitamina B_{12}, pentru a ridica numărul globulelor roșii, asociată cu alte vitamine, ca, acidul ascorbic, B complex, vitamina K. Transfuziile mici preoperatorii, ca și cele intra — și postoperatorii, au cea mai mare importanță. Radioterapia în doză de 3 000 r, repartizată pe 3 săptămîni, produce o scleroză superficială, după care intervenția se face la 6 săptămîni în condiții mai ușoare. Pentru profilaxia hemoragiei, la radioterapie se asociază hormonoterapia masculină. Se mai indică ligatura preventivă a carotidei externe, care trebuie executată în ajunul operației, deoarece după 24—48 de ore nu mai este eficace, din cauza restabilirii rapide a circulației colaterale. De asemenea, ligatura poate fi executată și în timpul operației, mai ales la cazurile cu fibrom tînăr foarte sîngerînd. Efectul ei nu este cel așteptat, hemoragia operatorie fiind mai mult de origine venoasă. Fibroamele mai vechi se bucură de un tratament pregătitor eficace cu radioterapie și hormonoterapie.

Operația sub hipotensiune controlată este indicată, în primul rînd, în fibromul nazofaringian, și care ne dispensează de ligatura carotidei externe, trebuind executată în timpul anesteziei de un anestezist pregătit și obișnuit cu operațiile în domeniul specialității noastre.

Anestezia cea mai utilizată astăzi este anestezia generală cu intubație traheală. În cursul operației, anestezistul reanimator controlează tensiunea arterială și restabilește masa sanguină cu perfuzii de sînge sau plasmă. Șocul operator poate surveni în cursul anemiei operatorii, dacă bolnavul nu este anesteziat bine și supravegheat.

Tratamentul postoperator, în mod normal, se reduce la administrarea de calmante pentru a evita agitația și la antibiotice (penicilină), pentru prevenirea infecțiilor locale. Transfuziile se asociază cu extract de ficat, vitamină C, și mai ales B_{12}.

Pot surveni uneori complicații otice cu ascensiune febrilă.

Cînd extirparea este incompletă, survin recidivele, care pot fi distruse prin electrocoagulare sau radioterapie. În cavitatea postoperatorie largă, cu cruste și secreții, prezența mugurilor de granulație, a polipilor reacționali poate masca recidivele, care prin natura tumorii pot apărea și după extirparea considerată cea mai completă.

Pe lîngă abordarea tumorii pe cale nazală lărgită se întrebuințează astăzi mai rar și procedeul de dezinserție a tumorii și smulgerea ei pe cale naturală (Racoveanu, Lăzeanu). Astfel se introduce în una sau în ambele fose nazale una din extremitățile unei fești de tifon, după mărimea cavumului, pentru tamponamentul postoperatoriu. Înainte de intervenție, ambele capete ale feșii se leagă pe un rulou de tifon la nivelul narinelor, servind drept ridicător de văl pentru un acces mai larg spre tumoare. Răzuirea inserției tumorii se face cu ajutorul unor răzușe lungi speciale, introduse prin nas, în timp ce indexul mîinii opuse se introduce în cavum, care nu este ocupat decît de o pensă lungă și subțire cu dinți, cu ajutorul căreia se trage tumoarea în mod progresiv, de către un ajutor. Răzușa este condusă în regiunea inserției tumorii, unde acționează pentru a o dezinsera, în timp ce operatorul controlează această acțiune cu ajutorul indexului opus. Răzușa acționează continuu pînă la o totală dezinserție a tumorii, după care ajutorul — prin tracțiune continuă a pensei — face să se expulzeze din cavum voluminoasa tumoare cu prelungirile ei. După eliminarea tumorii, fașa este desfășurată și tracțiunea de capătul nazal al feșii se duce tamponul legat de celălalt capăt în cavum și hemoragia încetează imediat. Se completează tamponamentul cu unul anterior. Tamponamentul se menține sub protecție de antibiotice 5—6 zile. Acest procedeu este foarte puțin traumatizant pentru bolnav. Alți rinologi români (Mețianu, Țețu) au utilizat calea retrovelopalatină cu incizia vălului în unele cazuri, în locul căii transmaxilonazale care mutilează fața bolnavului și produce uneori sinechii nazale. Dacă unele prelungiri din fosele nazale nu au ieșit, se pot scoate în aceeași ședință sau într-o ședință ulterioară cu pensele nazale obișnuite. Pentru alte resturi din baza de implantare se pot aplica ședințe de diatermocoagulare care duc la vindecarea definitivă.

Tratamentul prin agenți fizici cuprinde:

— *Diatermocoagularea*, care poate fi aplicată pe cale nazală sau orală în caz de tumori mici, nu prea hemoragice, la bolnavi în jurul vîrstei de 20 de ani, sau în cazul unor recidive locale postoperatorii. La eliminarea escarei se pot produce hemoragii serioase.

— *Radioterapia profundă*, care se administrează în decurs de 3—4 săptămîni, o doză totală de 3 000 r. Alți autori recomandă numai 1 500 r. Razele, trecînd prin țesutul sănătos pînă ajung la tumoare, pot da o serie de complicații. De aceea s-a preconizat distribuirea razelor mai direct asupra tumorii, prin intermediul vălului cu un con intrabucal. Deși fibromul nazofaringian este o tumoare radiorezistentă, iradierea totuși va avea efect asupra părților sale fertile, bogate în celule tinere, și asupra vaselor de neoformație care se obliterează. Radioterapia poate fi utilizată ca o pregătire preoperatorie, țesutul vascular fiind radiosensibil în raport cu țesutul fibros care este radiorezistent și involuează în parte prin ischemia produsă de distrugerea vaselor superficiale.

— *Radioterapia cu ace* aplicate în tumoare este o metodă periculoasă, aceasta putîndu-se complica cu atrofia ozenatoasă secundară a rinofaringelui, perforații ale bolții palatine și cu etmoidită necrozantă. Acele sînt înlocuite astăzi prin implantare de yttrium radioactiv (Guerrier) sau cu perle de Co^{60} aplicate imediat după exereza chirurgicală (Lăzeanu, Popo-

vici, Colfescu). Obișnuit, se implantează în tumoare și 5—6 capsule radon (gaz radioactiv în capsule) la distanță de 1 cm una de alta. Tehnica se mai poate repeta o dată, după o lună. Implantarea de radon pare a fi cea mai bună metodă terapeutică prin iradiații, fiindcă nu expune bolnavul la atîtea complicații ca radioterapia și radiumterapia de contact, după care putem constata o atrofie a mucoasei nazofaringiene, răul de raze, la copii o întîrziere în creșterea oaselor și dinților, radionecroza țesuturilor moi și osteomielita postradioterapică, ca și tulburări în secreția hipofizară, eventual cancerizarea țesuturilor iradiate.

Tratamentul hormonal. Se administrează, în general, cîte două fiole de testosteron de 25 pînă la 50 mg pe săptămînă, timp de 5—6 săptămîni. Tratamentul se poate repeta după controlul repetat al 17-cetosteroizilor în urină. Supradozajul poate da o atrofie testiculară și hormonul masculin acționează asupra caracterelor sexuale secundare, asupra osificării oaselor, asupra psihicului bolnavului și a excreției urinare de 17-cetosteroizi. Toate aceste elemente trebuie supravegheate în cursul tratamentului, pentru a preveni accidentele din cauza unui tratament prea intens. Rezultatele au fost inconstante. Androgenul nu se va administra la tineri care sînt la distanță de maturitatea sexuală.

Fibromixomul sau polipul coanal este a doua tumoare fibroasă a cavumului, care ia naștere în jurul coanelor sau pe bolta etmoidosfenoidală. Fibromixomul este un polip pediculat care se extirpă ușor și nu sîngerează. Se aseamănă cu polipii mucoși ai foselor nazale, însă consistența lui este mai dură. Se dezvoltă concomitent spre faringe și spre fosele nazale. Porțiunea faringiană prin inflamații repetate devine mai densă, de culoare roșie și se confundă cu fibromul nazofaringian. Cînd ajunge la un volum mai mare, extirparea lui se face în poziție Rose, cu o pensă de rinofaringe.

Chisturile nazofaringelui pot fi chisturi de retenție, care se produc prin astuparea unui șanț adenoidian sau a canalului excretor al unei glande mucipare sau prin astuparea pungii faringiene Thornwald. Sînt tumori rare, cu evoluție lungă și se manifestă prin obstrucție nazală progresivă și hipoacuzie.

La rinoscopia posterioară se pune în evidență o tumoretă netedă, rotundă, de culoare gri și de consistență elastică la palpare. Extirparea se face cu adenotomul.

Polipii dermoizi ai faringelui sînt tumori congenitale (teratoame) foarte rare, întîlnite mai des la sugari și care se dezvoltă foarte încet, producînd tulburări minime funcționale, ca o tuse seacă și ușoară jenă la deglutiție. Pedicului polipului dermoid se inserează în general pe peretele lateral al faringelui, de la orificiul trompei pînă la plica faringoepiglotică, așa că la o bucofaringoscopie simplă nu se observă. Cu ocazia unui efort de vărsătură, uneori apare polipul în cavitatea bucală ca o masă alungită, gri-albicioasă, cu suprafața netedă. Învelișul lui este cutanat, cu papile, glande sebacee, sudoripare și peri. Sub acest înveliș se află țesutul celular subcutanat cu vase venoase. În centrul tumorii întîlnim un ax format din țesut conjunctiv dens, conținînd uneori fragmente de os sau cartilaj și fibre musculare striate. Tratamentul se reduce la secționarea pedicului (N. Costinescu și colab. prezintă un caz în 1952).

Papiloamele și lipoamele sînt tumori ce se întîlnesc rar la nivelul cavumului și se deosebesc greu de vegetațiile adenoide. Examenul histologic ne clarifică natura tumorii. Extirparea se face cu adenotomul.

Meningocelul bazei craniului poate apărea excepțional în rinofaringe. Pentru această tumoare este caracteristic faptul că își mărește volumul cînd copilul țipă. Probleme de tratament nu se pun, acești copii avînd obișnuit și alte anomalii grave, incompatibile cu viața.

Plasmocitomul benign cu localizare rinofaringiană este o tumoare a țesutului reticuloendotelial, care apare mai des în măduva osoasă, iar 82% dintre localizările sale extramedulare interesează căile respiratorii superioare. Are aspect lipoid, roz-violaceu, uneori cenușiu, și nu se ulcerează.

Diagnosticul se bazează pe examenul bioptic. Plasmocitomul solitar poate fi benign sau malign. Forma benignă este rară și nu trebuie confundată cu un simplu granulom bogat în plasmocite. Forma malignă a plasmocitomului se elimină prin radiografie (os intact), prin puncția sternală (măduva este normală, fără celule de mielom), prin examenul urinei (absența proteinei Bence-Jones) și, în fine, prin absența recidivelor locale. De asemenea se va examina proteinemia, care este crescută în mielomul multiplu și nemodificată în tumorile localizate. În majoritatea cazurilor, plasmocitomul este o tumoare malignă, fie ca un mielom malign extramedular, fie ca un mielom difuz.

IV. TRAUMATISME ALE BUCOFARINGELUI

Leziuni traumatice ale mucoasei buzelor

a. *Secțiunea buzei și pierdere de substanță.* Este necesară rezecția țesutului cicatriceal în caz de pierdere de substanță. Incizia se face pe fața internă vestibulară și alta externă pe linia cutaneomucoasă a buzei (fig. 588). După excizia țesutului cicatriceal se caută de fiecare parte orbicularul buzei și se suturează cele două capete cu două puncte de catgut. Se trece la sutura superficială, începînd din regiunea cutaneomucoasă și apoi partea mucoasă (fig. 589).

b. *Refacerea mucoasei buzei inferioare.* După întinderea leziunii putem utiliza sau un lambou de mucoasă vestibulară, sau un lambou decolat de pe fața mucoasă a buzei opuse. Astfel se excizează țesutul cicatriceal de pe buza traumatizată și se croiește un lambou de mucoasă de pe buza opusă. Suprafața sîngerîndă de pe buza de împrumut se acoperă cu o grefă dermoepidermică.

Se suturează lamboul de mucoasă pe suprafața buzei receptoare și se imobilizează cele două maxilare. După 20 de zile se secționează pedicului și se suturează la buza traumatizată (fig. 590, *a*, *b*, *c*).

c. *Refacerea vestibulului buzei inferioare* complet cicatrizat se reduce la îndepărtarea țesutului cicatriceal și liberarea buzei inferioare (fig. 591, *a*, *b*).

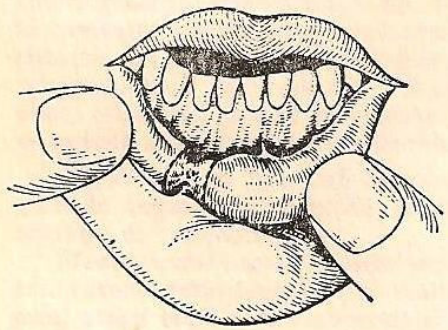

Fig. 588. Excizia țesutului cicatriceal. Liniile punctate arată traseul inciziilor (Aubry).

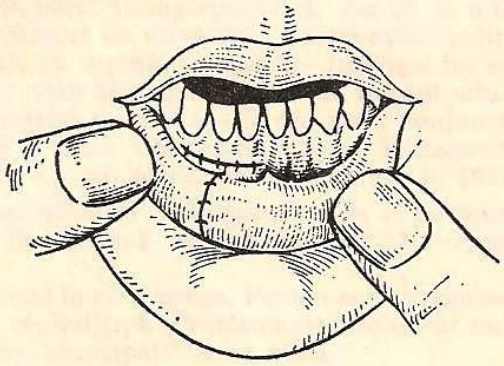

Fig. 589. Suturile încep cu partea cutaneomucoasă.

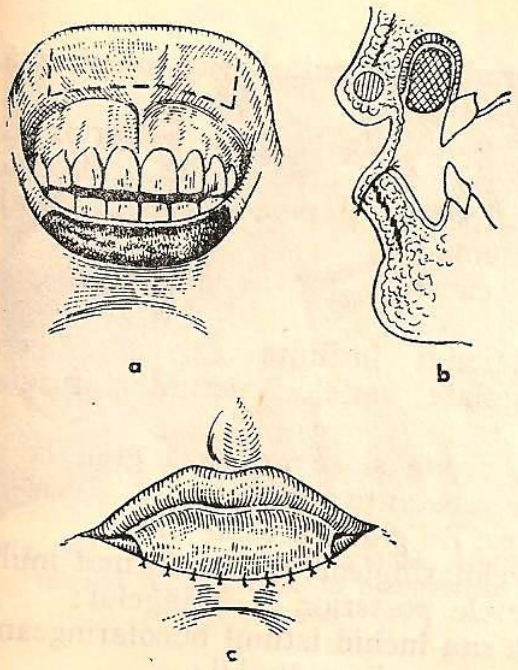

Fig. 590. *a* — excizia țesutului cicatriceal de pe buza inferioară și decolarea unui lambou de mucoasă de pe buza superioară (Sebileau-Dufourmentel); *b* — aplicarea unei grefe dermoepidermice pe suprafața buzei de pe care s-a recoltat grefonul pediculat de mucoasă. În secțiune se vede sutura acestui grefon la buza traumatizată; *c* — sutura lamboului la buza inferioară.

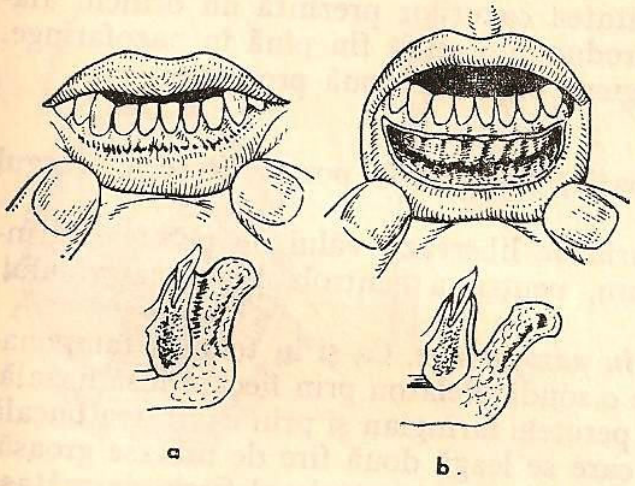

Fig. 591. *a* — vestibul plin cu țesut cicatriceal fixează buza inferioară; *b* — excizia țesutului cicatriceal și liberarea buzei inferioare. În partea de jos, vedere în secțiune (Aubry).

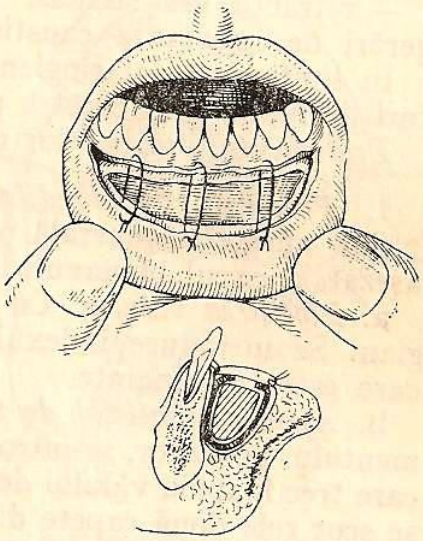

Fig. 592. Refacerea vestibulului prin folosirea unui model de Stents, învelit într-un grefon dermoepidermic. Jos, vedere în secțiune.

Se face un model de Stents, care se adaptează la suprafața sîngerîndă din vestibul. Se acoperă acest model cu o grefă dermoepidermică și se așează în vestibul. Cu 2—3 fire se suturează partea superioară (fig. 592). După 10—12 zile se scot firele și modelul de Stents.

Refacerea leziunilor traumatice ale planului tegumentar sau leziuni mutilante ale buzelor intră în competența chirurgiei plastice.

Stenozele nazofaringiene

Sînt de natură traumatică și mai rar de origine congenitală sau infecțioasă (sifilis, sclerom, tuberculoză).

Fața posterioară a vălului palatin fiind vizavi de peretele posterior al faringelui pot fi traumatizate deodată în cursul unei intervenții. Utilizarea pensei Ruault în amigdalectomii leza pilierii, vălul și peretele posterior al faringelui, ca și chiureta pentru adenoidectomie.

Traumatismele accidentale cu substanțe caustice duc la stenoze foarte variate ale faringelui.

Cicatricele după amigdalectomii, excepțional întîlnite azi, odată cu utilizarea ansei de sîrmă, sînt suple și regulate, astfel că permit chirurgia lambourilor plastice.

Bridele cicatriceale sifilitice sînt groase, rigide și se pretează greu la o chirurgie reparatorie ca și cicatricele după substanțe caustice.

Retracțiile cicatriceale care produc stenoze de grade diferite sînt:

— s u p e r i o a r e, adevărate simfize velofaringiene, o sudură mai mult sau mai puțin completă a vălului cu peretele posterior al faringelui;

— retracții m i j l o c i i, care stenozează sau închid istmul bucofaringean, prin o sudură a stîlpilor anteriori între ei, sau cu baza limbii;

— retracții sau stenoze i n f e r i o a r e sau laringofaringiene, după ingerări de substanțe caustice.

În simfizele velofaringiene, majoritatea cazurilor prezintă un orificiu alături de luetă, prin care se poate introduce un stilet fin pînă în nazofaringe.

Tratamentul stenozelor nazofaringiene cuprinde două procedee:

1. *Procedeul cu tub dilatator*

Sub anestezie generală prin intubație, bolnavul în poziția Rose, chirurgul așezat la capul bolnavului.

a. *Liberarea vălului.* Cu un bisturiu se liberează vălul de peretele faringian. Se introduce indexul în cavum, pentru a controla liberarea vălului, care este tras înainte.

b. *Așezarea unui tub de polietilen în nazofaringe.* Ca și în tehnica tamponamentului posterior, se introduce cîte o sondă Nelaton prin fiecare fosă nazală, care trec înapoia vălului dezlipit de peretele faringian și prin cavitatea bucală se scot cele două capete distale de care se leagă două fire de mătase groasă. De o parte și de alta a tubului de polietilen se trec prin el firele de mătase (fig. 593). Se trage de capetele nazale ale sondelor Nelaton pînă cînd tubul de polietilen, potrivit ca lungime și grosime, se așază cu ajutorul indexului în nazofaringe (capătul inferior al tubului să nu treacă mai jos de marginea liberă a vălului).

c. *Fixarea tubului* prin înnodarea celor două fire de mătase, înaintea subcloazonului, care este protejat de a nu fi lezat de fire, prin suluri de tifon îmbibate cu oleuri și care se schimbă din timp în timp (fig. 594).

d. *Scoaterea tubului* se face după cel puțin 2 luni, după ce se cicatrizează bine pereții din jurul tubului. Procedeul este simplu, însă are două inconveniente, că jenează la deglutiție și că în unghiurile laterale stenoza se reface (A u b r y).

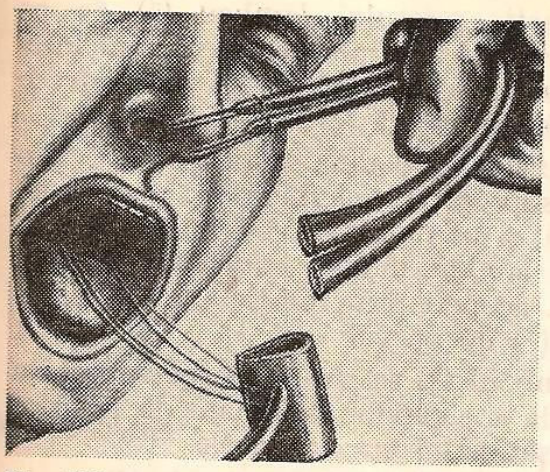

Fig. 593. Stenoză velofaringiană. Așezarea tubului de polietilen în nazofaringe (Portmann).

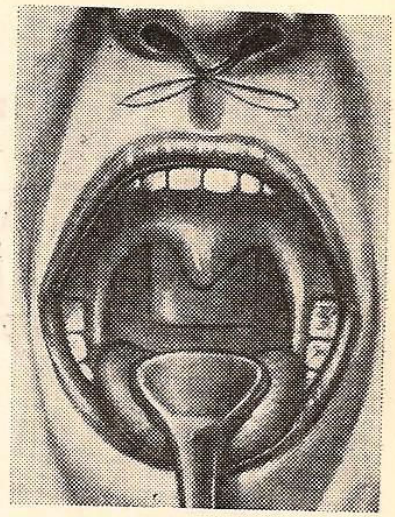

Fig. 594. Fixarea tubului prin înnodarea celor două fire de mătase în fața subcloazonului (Portmann).

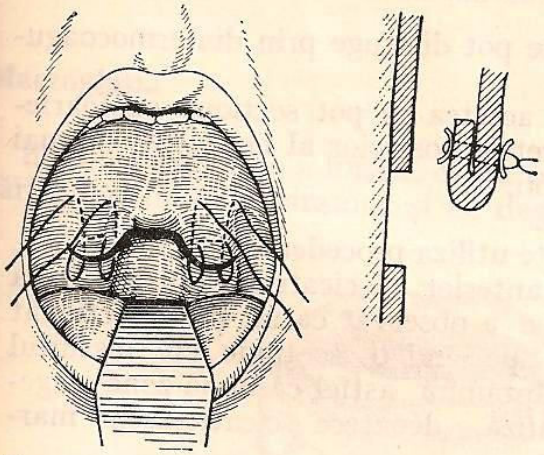

Fig. 595. Simfiza velofaringiană. Incizia peretelui faringian la 1 cm sub stenoză și dezlipirea vălului de faringe. Punctele de sutură în V permit îndoirea marginii vălului înapoi și în sus (Aubry).

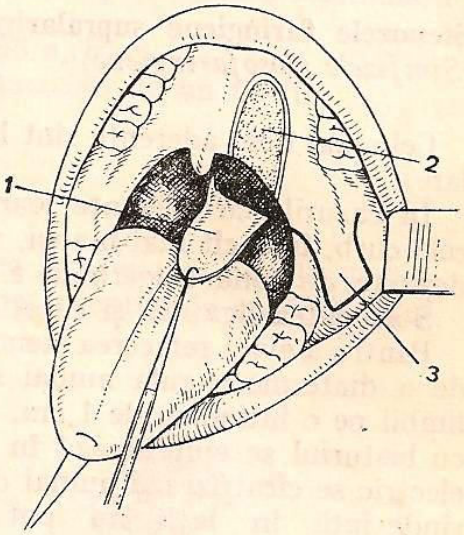

Fig. 596. Procedeul lui Kazanjian:
1 — lamboul disecat pe fața superioară a vălului; *2* — suprafața sîngerîndă; *3* — lamboul recoltat de pe partea externă a vălului și regiunea jugală învecinată.

2. *Procedeul plastic*

a. Procedeul prin îndoirea posterioară a vălului, detașat de aderențe.

— Incizie la 1 cm și paralelă cu aderențele vălului la peretele faringian.

— Cu foarfecele curb decolăm aderențele vălului la peretele faringian pe sub buza superioară a inciziei și pătrundem în cavum.

— Marginea liberă a vălului *o îndoim înapoi și în sus pentru a acoperi* fața posterioară a vălului și o fixăm cu cîteva puncte de sutură în V (fig. 595).

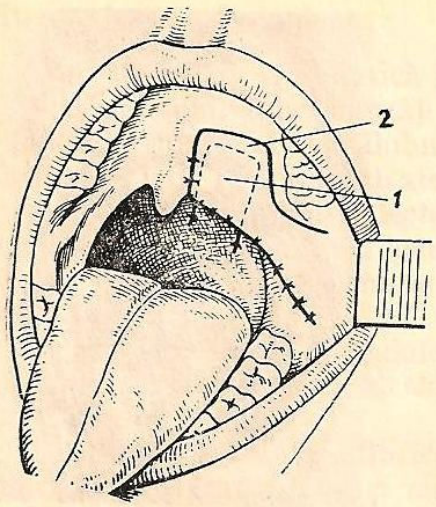

Fig. 597. Sutura lambourilor:
lamboul *1* se suturează pe peretele posterior al faringelui; lamboul *2*, pe suprafața sîngerîndă a vălului (Kazanjian).

3. *Procedeul cu două lambouri*

a. Disecția primului lambou (*1*) de pe fața superioară a vălului cu pedicului inferior la peretele faringian. Pe văl apare o suprafață sîngerîndă (*1*) (fig. 596).

b. Disecția lamboului vestibular (*2*). Alături de suprafața sîngerîndă se face o incizie pe văl și pe mucoasa vestibulară, creîndu-se un lambou indian, suficient de mare pentru a acoperi prin rotație suprafața sîngerîndă (*1*) de pe văl.

c. Lamboul (*1*) se suturează pe suprafața sîngerîndă a peretelui faringian, de pe care s-a detașat vălul cu cicatricele.

d. Sutura lamboului velojugal (*2*), prin rotație pe suprafața sîngerîndă a vălului. Se suturează și suprafața vestibulară (fig. 597).

Stenozele faringiene supralaringiene
(*Simfizele glosofaringiene*)

Cele mai dese aderențe sînt laterale și se pot distruge prin diatermocoagulare.

În cazurile cu aderențe foarte întinse, acestea se pot secționa cu foarfecele curb, însă cît mai înapoi, urmînd peretele posterior al faringelui cît mai departe de zona sîngerîndă a bazei limbii.

S-ar putea ligatura și carotida externă.

Pentru a evita refacerea stenozei, se poate utiliza procedeul lui L e m o i n e, de a diatermocoagula numai segmentul anterior al cicatricei dinspre baza limbii pe o întindere de 1 cm. L e m o i n e a observat că un țesut secționat cu bisturiul se epitelizează în 8-10 zile, pe cînd o secțiune cu bisturiul electric se cicatrizează numai după trei săptămîni, astfel că două zone sîngerînde față în față nu pot face simfiză, deoarece cicatrizarea marginilor plăgii se face la intervale diferite.

V. MALFORMAȚIILE BUCOFARINGELUI

Macrocheilia

Este o hipertrofie a buzei superioare sau inferioare și care se exagerează în timpul rîsului, luînd aspectul unei buze dedublate.

Rezecția porțiunii hipertrofiate se face prin incizie pe versanta vestibulară în formă eliptică în lungimea buzei.

Se rezecă toată porțiunea exuberantă (fig. 598 a, b, c).

Sutura submucoasă se face cu catgut și a mucoasei cu un fir fin.

Macroglosia

Este o hipertrofie a limbii, ce nu poate încăpea în cavitatea bucală. Tulburările fonatorii, respiratorii și de deglutiție se pot prezenta în grade diferite.

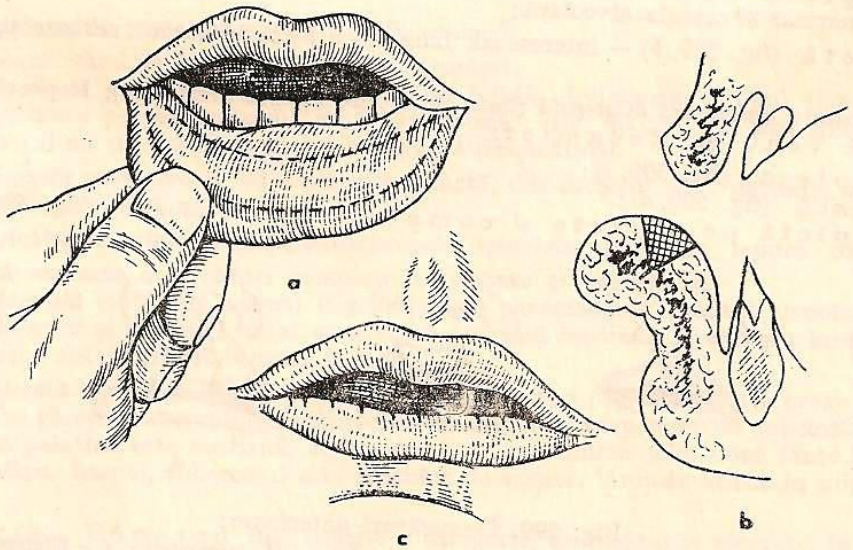

Fig. 598. Macrocheilie.

Rezecțiile cuneiforme ale porțiunii din afara gurii se execută în raport cu volumul hipertrofiei. După hemostază se lipesc suprafețele sîngerînde și se suturează cu catgut.

Marginile secțiunilor se suturează în formă de V.

Frîul limbii

Este prea scurt și gros, trage limba spre planșeul bucal și jenează fonația. Secțiunea frenului cu protejarea venelor ranine redă mobilitatea limbii.

Despicăturile labiomaxilopalatine

Fața este o regiune unde au loc importante și complexe remanieri embriologice, ceea ce explică malformațiile sale, mai numeroase decît oriunde în organism.

Despicăturile labiomaxilopalatine constituie cele mai frecvente malformații ale capului, compatibile cu viața (1/600—1/1200 din totalul copiilor nou-născuți). Se întîlnesc la băieți în proporție de 3/1 și afectează mai mult partea stîngă; ele beneficiază astăzi de reconstituiri anatomice și recuperări funcționale ce permit încadrarea normală a acestor suferinzi în viața socială.

Dacă actul chirurgical reprezintă prin tehnica operatorie și momentul indicației factorul principal de care depind rezultatele morfofuncționale, el trebuie considerat inevitabil legat de tratamentul ortodontic și educația fonetică.

Clasificare

Pornind de la schema propusă de Valerian Popescu și pe care o considerăm cuprinzătoare, vom prezenta următoarea clasificare ce stabilește trei forme mari, în care se includ diversele varietăți:

1. Despicăturile anterioare (cheilognatoschizis, buza de iepure simplă)

a. *Despicătura anterioară unilaterală* (buza de iepure simplă unilaterală).

După Veau și Récamier reprezintă 28% din cazuri:

— incompletă (fig. 599, *a*) — interesează doar părțile moi: buza superioară, pînă la planșeul narinar și creasta alveolară;

— completă (fig. 599, *b*) — interesează buza superioară, planșeul narinar și creasta alveolară.

b) *Despicătura anterioară bilaterală* (buza de iepure simplă bilaterală). Reprezintă 7% din cazuri, după Veau și Récamier:

— incompletă (fig. 599, *c*);
— completă (fig. 599, *d*);
— incompletă pe o parte și completă pe cealaltă (fig. 599, *e*).

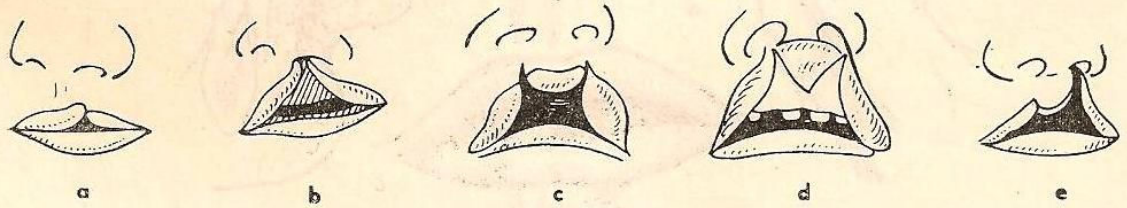

Fig. 599. Despicături anterioare:
a — unilaterală incompletă; *b* — unilaterală completă; *c* — bilaterală incompletă; *d* — bilaterală completă; *e* — bilaterală incompletă pe o parte și completă pe cealaltă (după Dufourmentel).

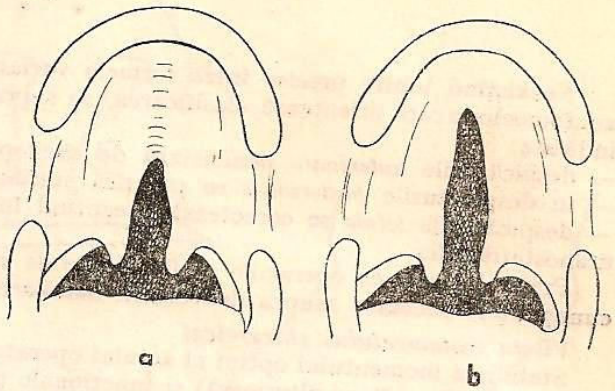

Fig. 600. Despicături posterioare: *a* — incompletă; *b* — completă (după Dufourmentel).

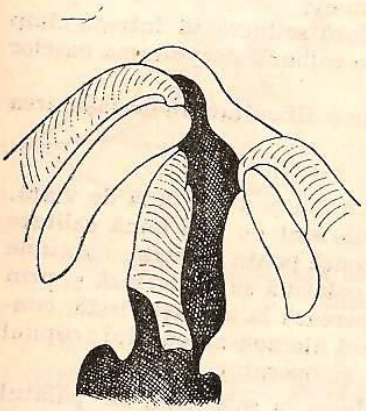

Fig. 601. Despicătură totală unilaterală (după Dufourmentel).

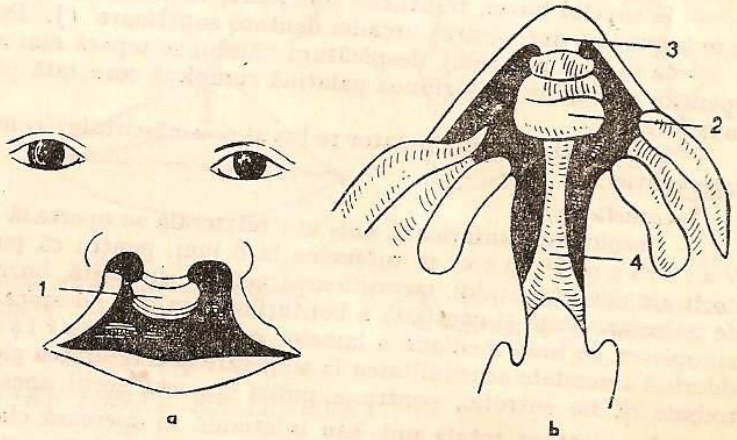

Fig. 602. Despicătura totală bilaterală (după Dufourmentel).

2. Despicăturile posterioare (uranostafiloschizis)

Interesează vălul și bolta, pe diferite întinderi:

a) *Despicătura posterioară incompletă* (lueta bifidă, diviziunea vălului) (fig. 600, *a*).

b) *Despicătura posterioară completă* (velopalatină) (fig. 600, *b*). Cel mai frecvent este mediană, vomerul nu se unește cu nici o margine a despicăturii.

c) *Dehiscența submucoasă.* Mucoasa este intactă, dar mușchii sînt dezuniți, așa că se însoțește de tulburări de fonație.

3. Despicăturile totale (cheilognatouranostafiloschizis, buza de iepure totală)

Prezintă asociate despicături complete anterioare și posterioare.

a) *Unilaterală* (45% din cazuri) (fig. 601) este paramediană; bontul alveolar median este proiectat anterior și vomerul sudat cu apofiza palatină mediană. Porțiunea laterală a arcadei alveolare este aplatizată și rămasă înapoi.

b) *Bilaterală* (gura de lup). Reprezintă 20% din cazuri (fig. 602). Buza prezintă două fante între care se găsește tuberculul median (sau premaxilar), suspendat de subcloazonul atrofiat. Despicătura palatină este mediană, unică, rezultată din unirea celor două fante înapoia tuberculului median. Înapoi, tuberculul este susținut de vomer. Ambele atîrnă în mijlocul despicăturii.

Valerian Popescu mai descrie o categorie, despicăturile asociate, în care o despicătură anterioară se asociază cu una posterioară, păstrîndu-se între ele un segment intact (din creasta alveolară, palatul dur).

* * *

Neexistînd limite precise între formele variate, orice clasificare este arbitrară. Criteriul anatomoclinic care orientează clasificarea, se suprapune cu tipurile de intervenţii chirurgicale indicate:

— despicăturile *anterioare* beneficiază de cheiloplastie;
— în despicăturile *posterioare* se practică stafilorafia sau uranostafilorafia;
— despicăturile *totale* se corectează executînd într-un prim timp cheiloplastia şi mai tîrziu uranostafilorafia.

Preferabil este ca operaţiile să fie făcute de specialişti în chirurgia maxilofacială, care au cunoştinţele necesare asupra dezvoltării maxilarelor şi erupţiei dentare.

Vîrsta tratamentului chirurgical

Stabilirea momentului optim al actului operator stă la baza rezultatelor morfologice (legate de creştere, dezvoltare ulterioară) şi funcţionale (fonetice).

Indicaţia chirurgicală nu trebuie grăbită prea mult:

— la nivelul buzei, ţesuturile sînt foarte friabile, iar suturile nu ţin. Tracţiunea buzei suturate împiedică dezvoltarea arcadei dentare superioare (J. Psaume);

— la nivelul palatului, despicătura vălului se repară mai uşor dacă se lucrează într-un cîmp operator mai mare; diviziunea palatină completă corectată precoce tulbură dezvoltarea oaselor maxilare;

— în general, cîmpul operator redus al nou-născutului constituie o dificultate în desfăşurarea intervenţiei.

În concluzie:

— Despicătura anterioară uni- sau bilaterală se operează între a 3-a şi a 6-a lună de viaţă. Valerian Popescu intervine la 6 luni, pentru că ţesuturile sînt de mai bună calitate decît ale nou-născutului, iar osificarea nefiind completă, buza refăcută poate exercita o acţiune de redresare lentă şi continuă a bonturilor maxilare; despicătura palatină se îngustează şi prin apropierea de linia mediană a lamelor palatine. C. Oprişiu operează la aceeaşi vîrstă, considerînd amendate sensibilitatea la sîngerare şi fragilitatea globulară ale nou-născutului; copilul trebuie să fie eutrofic, pentru a putea suporta şocul anestezic şi operator.

— Despicătura totală uni- sau bilaterală se operează clasic: buza la şase luni, iar palatul la 18—24 de luni. După Petit şi Psaume, vîrsta cea mai bună pentru intervenţia chirurgicală este între 2 şi 4 ani (avînd în vedere ipoteza conform căreia intervenţiile asupra centrilor de creştere tulbură procesele ulterioare de dezvoltare). V. Popescu închide despicătura anterioară (buză, prag narinar, creastă) la 6 luni, iar despicătura posterioară (bolta şi vălul) după vîrsta de 2 ani. Forma bilaterală totală o operează în trei timpi: la 6 luni închide despicătura anterioară pe o parte, după 2—3 luni de cealaltă parte, iar după vîrsta de 2 ani închide despicătura posterioară. Dacă tuberculul median este puţin proeminent, închide despicătura anterioară bilateral la 6 luni, iar după 2 ani închide diviziunea palatului şi a vălului. C. Oprişiu are un punct de vedere asemănător.

— Despicătura posterioară se operează între 1,5—2 ani şi 2,5 ani.

În principiu trebuie intervenit chirurgical înainte ca copilul să vorbească.

* * *

Tehnici chirurgicale

Dispozitiv operator

Anestezia: generală, cu intubaţie orotraheală. Sonda se fixează la comisura stîngă, dacă operatorul este dreptaci.

Poziţia bolnavului: decubit dorsal. Capul se fixează cu o bandă de leucoplast ce trece peste frunte.

Poziţia operatorilor: operatorul stă la capul bolnavului, ajutorul la stînga sau la dreapta operatorului, iar anestezistul la picioarele bolnavului.

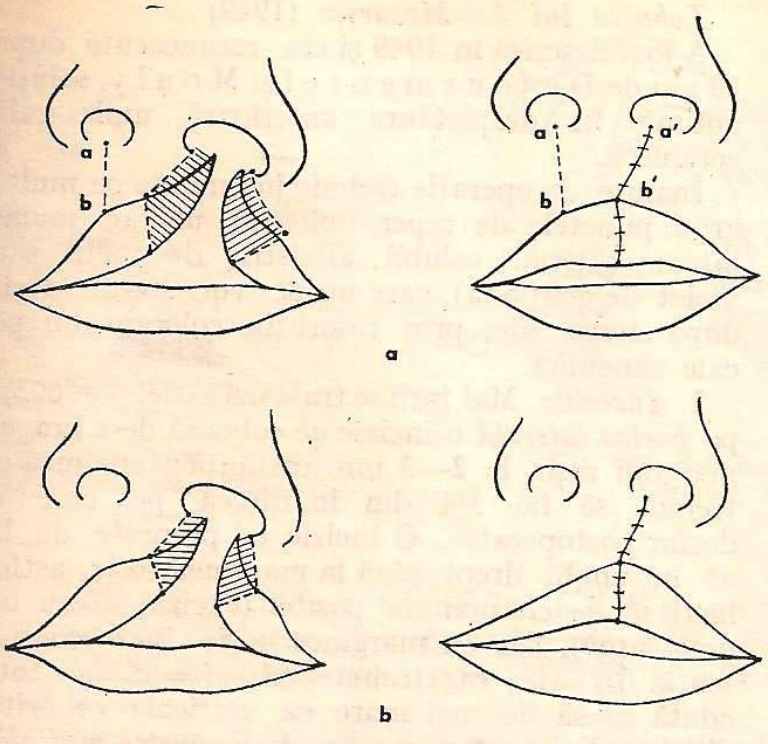

Fig. 603. Despicătura anterioară unilaterală completă (după Aubry).

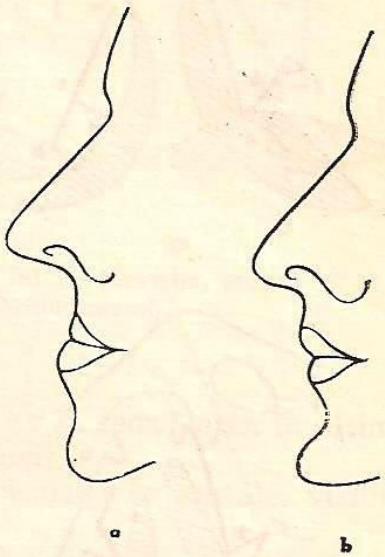

Fig. 604. Buza superioară tracționată și normală.

DESPICĂTURILE ANTERIOARE (BUZA DE IEPURE)

Despicătura anterioară unilaterală completă

(buza de iepure simplă unilaterală completă)

Primele intervenții practicate au constat în excizia în V a marginilor fantei, cu apropiere și sutură (fig. 603). Dar, prin această tehnică:

a) fie că se urmărește păstrarea unei distanțe cutanate suficiente ($ab = a'b'$) și atunci suprafața excizată este mare (fig. 603, *a*) iar buza superioară rămîne scurtă; pe de altă parte, tracțiunea la nivelul buzei fiind mare, va cădea vertical de la unghiul nazolabial, fără să depășească înainte buza inferioară, așa cum este normal (fig. 604);

b) fie că obiectivul principal este ca buza să fie suficient de lungă și atunci se practică excizie redusă (fig. 603, *b*), dar, în acest caz, distanța cutanată se micșorează, și ocluzia celor două buze nu se mai face.

Pentru evitarea acestor inconveniente au fost propuse numeroase ameliorări, dintre care amintim:

Tehnica lui Veau (1938)

Deși stă la baza intervențiilor moderne, nu mai este folosită, pentru că nu rezolvă retracția buzei superioare în raport cu cea inferioară și nu respectă arcul lui Cupidon. Ne mulțumim să o amintim, fără a o descrie.

Tehnica lui Blair și Brown (1930, 1945)

Înlătură retracția buzei superioare, mutînd mai sus linia de tensiune maximă, dar nu reconstituie arcul lui Cupidon. Nu o descriem, deoarece nu se mai întrebuințează, dar o amintim, ca și tehnica lui Veau, pentru a cunoaște pionierii chirurgiei plastice moderne.

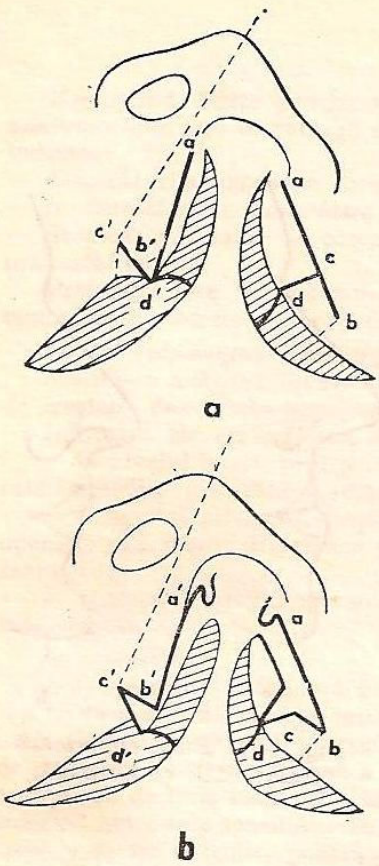

Fig. 605. Tehnica lui Le Mesurier, incizii (după Dufourmentel).

Tehnica lui Le Mesurier (1949)

A fost descrisă în 1949 și era recunoscută după 10 ani de D u f o u r m e n t e l și M o u l y, soluție optimă în despicătura anterioară unilaterală completă.

Înainte de operație trebuie însemnate cu multă grijă punctele de reper (folosind un ac muiat într-un colorant solubil: albastru de metil sau violet de gențiana), care nu se vor șterge decît după cîteva zile, prin resorbția colorantului pe cale sanguină.

1. *Inciziile.* Mai întîi se trasează astfel (fig. 605): pe *partea laterală* o incizie *ab* coboară de-a lungul marginii roșii, la 2—3 mm distanță; lungimea ei trebuie să fie 3/4 din înălțimea pe care o dorim postoperator. O incizie *cd* pornește de la *ab* în unghi drept, pînă la marginea roșie, astfel încît să fie cît mai sus posibil (excizia să nu fie prea largă), dar cu marginea roșie încă consistentă. În orice caz trebuie ca $cd = cb$ și totodată *cd* să fie mai mare ca verticala coborîtă din *b* pe linia cutaneomucoasă. Pe *partea medială*, $a'b' = ab$ și trece foarte aproape de linia cutaneomucoasă. Din punctul *b'* pornește o contraincizie $b'c' = cd$ și exact pînă la linia mediană.

Inciziile se execută transfixiant, ținînd bisturiul perpendicular pe planurile pe care se lucrează. Interesează pielea, mușchii și mucoasa din șanțul gingivolabial. Buzele sînt incizate prin linii curbe, avînd grijă ca suprafața de secțiune medială să fie mai consistentă ca cea laterală.

2. *Decolarea părților moi.* Pe *partea laterală* se incizează șanțul gingivolabial de la despicătură pînă la molari. Prin decolare se urmărește ca marginea laterală și aripa nazală să fie aduse în poziție normală, fără tracțiune (fig. 606). Decolarea se face și pe *partea medială*, după incizia șanțului gingivolabial, dar mai puțin întinsă.

3. *Sutura* (fig. 607). Dacă decolările au fost suficiente, marginile plăgii chirurgicale se apropie fără efort. Sutura se execută în trei planuri:

— muscular cu 1—2 fire de catgut foarte subțire sau nailon;

— sutura pielii începe cu punctele *a* și *a'*, *b* și *b'*, *c* și *c'*, *d* și *d'*; între ele se pun cîteva fire intermediare; rezultă o cicatrice frîntă, lipsită de tensiune; arcul lui Cupidon se obține dacă, prin trasarea liniilor de incizie, s-a avut grijă ca *cd* să fie mai mare ca perpendiculara coborîtă din *b* spre marginea buzei.

— Sutura mucoasei începe cu punctul *dd'*, înconjoară buza și se continuă pe fața vestibulară a ei.

La nivelul pragului narinar se pun 1—2 fire înapoia punctului *aa'*.

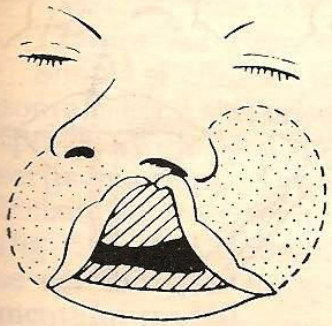

Fig. 606. Tehnica lui Le Mesurier, decolare (după Dufourmentel).

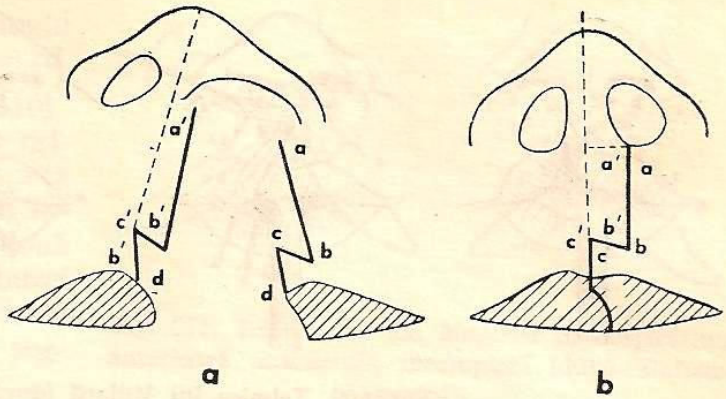

Fig. 607. Tehnica lui Le Mesurier, sutură (după Dufourmentel).

Cu toate calitățile ei, tehnica lui Le Mesurier a cedat teren în ultima decadă în favoarea altor procedee mai noi, întrucît:

— linia de sutură trece prin philtrum și lasă cicatrice orizontale, vizibile pe tegument;

— nu corectează suficient etalarea concomitentă a narinei.

Tehnica lui Tennisson (1952)

Asociază tehnicii lui Le Mesurier (pentru partea medială) plastia în Z (pe partea laterală) (fig. 608). Dă bune rezultate cosmetice; deși este simplă, totuși în acest procedeu linia de sutură trece prin philtrum, iar narina largă beneficiază doar de o corectare relativă. Notăm că incizia de pe partea medială nu pornește din mijlocul arcului lui Cupidon, ca în Le Mesurier, ci de pe partea sa laterală, de partea fantei.

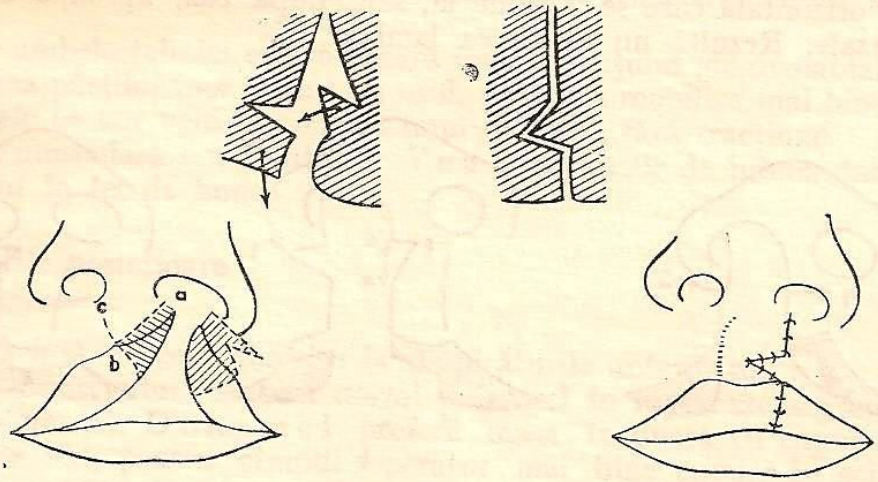

Fig. 608. Tehnica lui Tennisson (după Aubry).

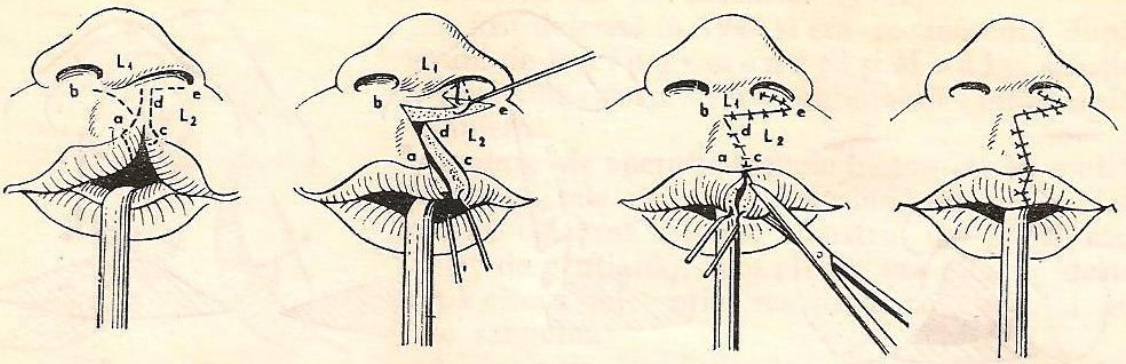

Fig. 609. Tehnica lui Millard (după Ginestet).

Tehnica lui Millard (1958)

Folosește principiile plastiei în Z și pare superioară celorlalte:

— cicatricea transversală, joasă și deci vizibilă din tehnicile lui Le Mesurier și Tennisson, este acum înaltă și ascunsă sub pragul narinar;

— dezinseră aripa nazală printr-o incizie arciformă, ceea ce permite mutarea ei spre linia mediană;

— nu este nevoie ca reperele să fie riguros stabilite preoperator, fiindcă inciziile pot fi prelungite în cursul intervenției și astfel să se remedieze micile imperfecțiuni ivite.

Incizia medială pornește din extremitatea laterală a arcului lui Cupidon (fig. 609, a). Se îndreaptă, arcuită, spre marginea laterală de partea sănătoasă a philtrum-ului. Se realizează astfel un lambou triunghiular L_1 care, basculat în afară, va participa la formarea pragului narinar. Incizia se prelungește în sus, de partea sănătoasă, atît cît este nevoie pentru ca porțiunea mijlocie a buzei să coboare suficient fără tracțiune.

Incizia laterală pornește de la linia cutaneomucoasă, acolo unde buza are grosime normală, și urcă pînă la pragul narinar (fig. 609, *c*, *d*). De aici pornește o incizie orizontală care se termină la, sau, după caz, aproape de inserția aripii nazale. Rezultă un al doilea lambou L_2.

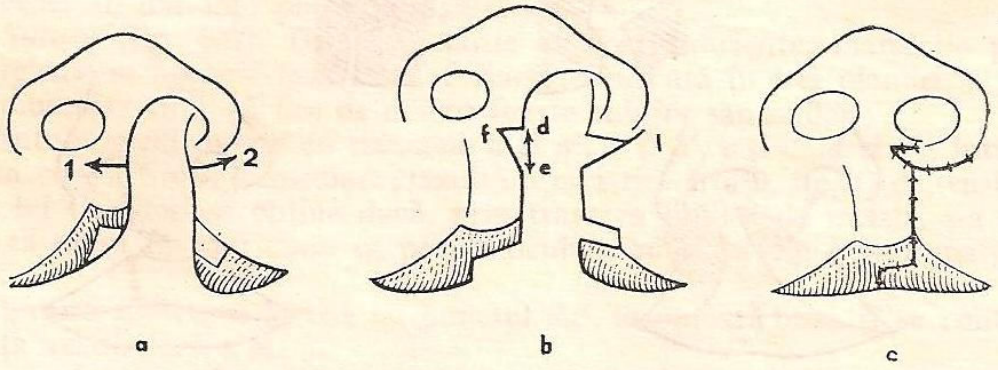

Fig. 610. Tehnica lui Fèvre (după Aubry).

Pentru a trece la sutură, este necesară excizia unui triunghi mic (T), cutanat; laturile $ab = cd$.

Tehnica lui Fèvre (fig. 610)

Simplă și eficace: inciziile orizontale 1 și 2 sînt orientate prima spre philtrum și a doua sub inserția narinară. Urmează două incizii „în tresă" la nivelul buzei (fig. 610 *a*). Lambourile laterale se vor încastra în spațiile segmentului medial.

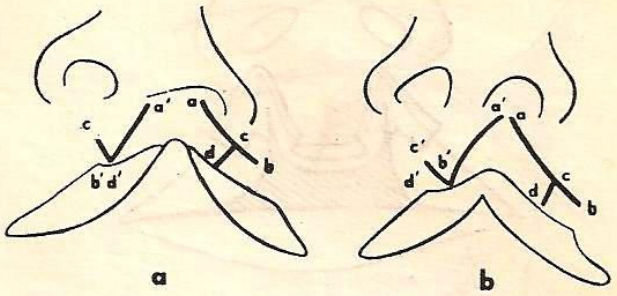

Fig. 611. Tehnica lui Le Mesurier în despicătura anterioară unilaterală incompletă (după Dufourmentel).

Despicătura anterioară unilaterală incompletă
(*buza de iepure simplă, unilaterală, incompletă*)

Se execută după aceleași principii. Trebuie avut în vedere că:

a) dacă există o asimetrie narinară, distanța între *a* și *a'* trebuie în așa fel calculată încît, după unirea lor, planșeul vestibular să fie egal cu cel controlateral (fig. 611, *a*);

b) dacă nu există asimetrie narinară, *a* și *a'* sînt trasate în același loc (fig. 611, *b*).

Despicătura anterioară bilaterală
(*buza de iepure simplă, bilaterală*)

La îndemîna chirurgului sînt două operații clasice: una descrisă de Victor Veau și cealaltă de Barsky. Diferența între ele se observă foarte bine din figurile 612 și 613: Veau păstrează o bandă de buză din tuberculul incisiv, în timp ce Barsky o sacrifică în întregime, pentru că, făcînd inciziile ca pentru operația Le Mesurier bilaterală, obține mai mult material; totodată, Barsky mută mai sus tracțiunea transversală, făcînd ca buza superioară să proemine mai mult, iar rezultatul estetic să fie mai bun.

Pentru ambele tehnici este necesară incizia șanțului gingivolabial bilateral și decolarea părților moi razant cu osul, pentru a mobiliza mai bine lambourile laterale ce vor veni în contact unul cu altul, fără tracțiune.

Sutura musculară era făcută de Veau cu un fir de bronz, dar firele de nailon sînt la fel de bune.

Despicăturile posterioare

Dispozitiv operator

În plus față de cele descrise la despicăturile anterioare:

Poziția bolnavului: decubit dorsal cu capul în hiperextensie (cu o pernă pusă sub umeri). Duhamel preferă masa înclinată cu capul în jos și corpul mai sus, pentru cîmpul operator mai bine expus. În schimb însă sîngerarea este mai mare.

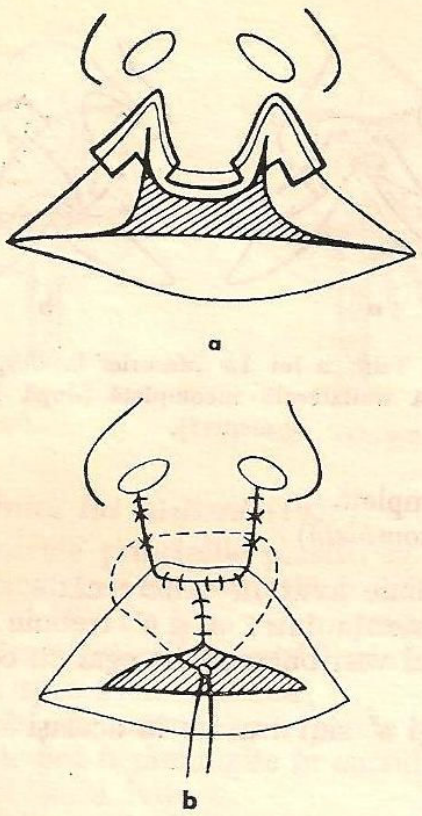

Fig. 612. Tehnica lui Veau în despicătura anterioară bilaterală incompletă (după Dufourmentel).

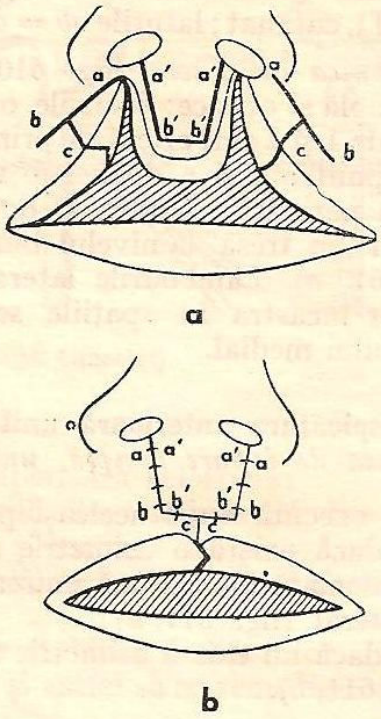

Fig. 613. Tehnica lui Barsky în despicătura anterioară bilaterală incompletă (după Dufourmentel).

Gura este menținută deschisă cu un depărtător special (al lui Davis sau al lui Dott) care totodată apasă și limba și permite trecerea sondei traheale (fig. 614). Lipsa acestor depărtătoare este suplinită de un al doilea ajutor.

Despicătura posterioară incompletă

(*Despicătura de văl*)

Epoca modernă, în tratamentul despicăturilor posterioare, începe cu Langenbeck (1861) și Lane (1902). Veau, titanul chirurgiei despicăturilor congenitale labiomaxilopalatine, pune la punct o tehnică care are la bază refacerea planurilor anatomice: mucoasă nazală, mușchi și mucoasă bucală.

Tehnica lui Veau

1. *Ancorarea planului muscular.* Se introduce un ac Reverdin curb în șanțul dinafara stîlpului anterior. Indexul mîinii stîngi, care se bagă sub hemivălul respectiv, îndrumează acul între mucoasa nazofaringiană și planul muscular, pînă ce iese medial prin despicătură (fig. 615, *a*).

2. *Avivarea marginii despicăturii și punerea firului de bronz.* Se menține masa musculară încărcată pe acul Reverdin, pentru că prezintă marginea despicăturii astfel, încît poate fi mult mai ușor incizată (fig. 615, *b*); incizia

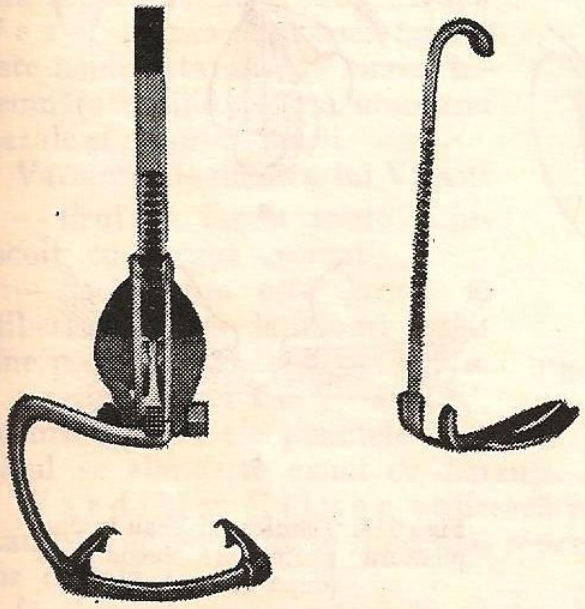

Fig. 614. Depărtătorul lui Dott (după Dufourmentel).

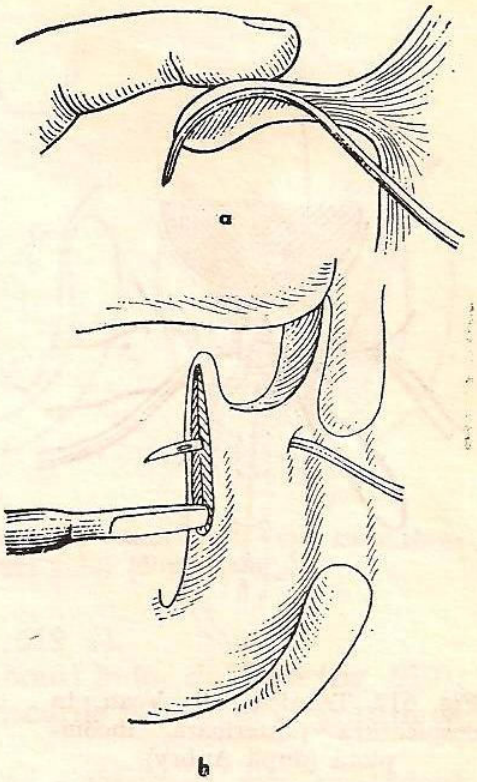

Fig. 615. Tehnica lui Veau în despicătura posterioară incompletă (după Aubry).

se face de la vîrful acului înapoi, inclusiv pe marginea respectivă a luetei și apoi anterior pînă la extremitatea despicăturii. După avivare se introduce în ac un fir de sîrmă (bronz) ce se scoate prin orificiul de intrare. Capetele firului sînt ținute pe o pensă.

3. *Aceiași timpi de partea controlaterală,* numai că în locul firului de bronz se trece un fir dublu de mătase ale cărui capete se scot cu acul prin orificiul de intrare, bucla rămînînd în fantă (fig. 616).

4. *Avivarea și decolarea mucoasei de la vîrful despicăturii.*

5. *Decolarea mucoaselor*: întîi se decolează mucoasa bucală de pe lama palatină orizontală, apoi, înconjurînd spina nazală posterioară și păstrînd permanent contact cu osul, se decolează și mucoasa nazală.

6. *Crearea unor mici lambouri vomeriene* este necesară în cazul unei despicături largi: o incizie mediosagitală pe partea posterioară a vomerului și decolarea a două mici lambouri vomeriene, înlesnesc sutura mucoasei nazale.

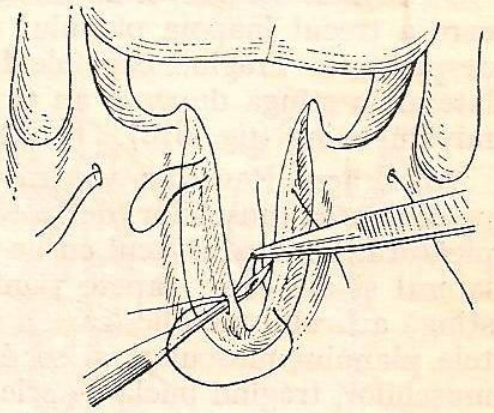

Fig. 616. Tehnica lui Veau în despicătura posterioară incompletă (după Aubry).

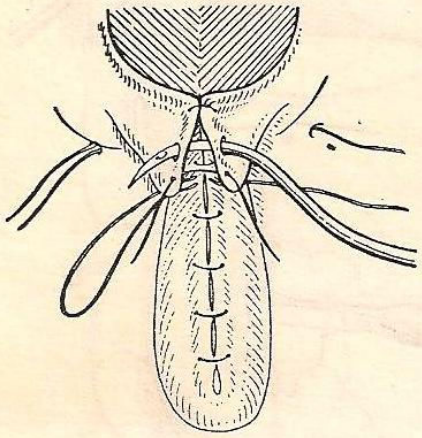

Fig. 617. Tehnica lui Veau în despicătura posterioară incompletă (după Aubry).

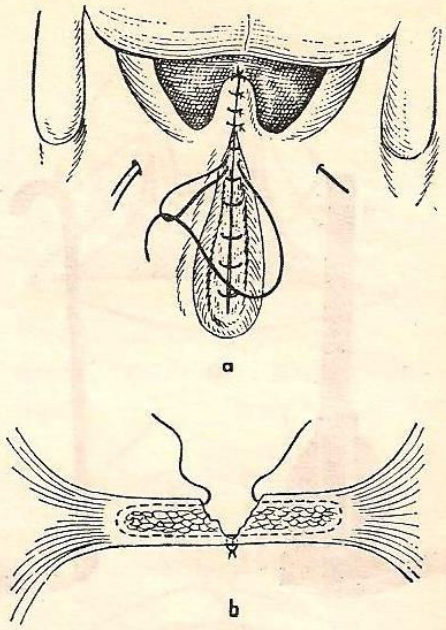

Fig. 618. Tehnica lui Veau în despicătura posterioară incompletă (după Aubry).

7. *Sutura mucoasei nazale* se execută cu catgut, dinainte înapoi. Nodurile se fac pe partea nazală (fig. 617).

Anterior, un fir de păr de cal care trece și prin mușchi și prin mucoasa bucală rămîne cu capetele ce ies pe fața bucală pe o pensă; înnodarea sa la sfîrșitul operației va solidariza planurile refăcute.

8. *Reconstrucția luetei.* Odată ajunsă sutura planului nazal la baza luetei, se trece un fir prin vîrf pentru simetria refacerii ei și pentru ca, trăgînd acest fir, să poată fi răsturnată lueta cu fața rinofaringiană în jos și înainte (v. fig. 617); sutura feței rinofaringiene. Urmează sutura feței bucofaringiene a luetei, dinapoi înainte, pînă la firul de sîrmă din mușchi.

9. *Sutura musculară.* Se fixează la ansa de mătase capătul firului de bronz care a trecut înapoia planului muscular prin hemivălul drept și a ieșit prin despicătură. Trăgînd capetele firului de mătase, ansa cu firul fixat vor ieși lateral în stînga după ce au traversat, tot înapoia planului muscular, și hemivălul stîng (fig. 618).

Apoi, acul Reverdin va traversa din nou hemivălul stîng, de data asta pe dinaintea mușchilor, de la orificiul de ieșire al firului metalic pînă la despicătură. Se încarcă acul cu un fir dublu de mătase a cărui buclă este scoasă lateral și ale cărui capete rămîn în fantă. Se prinde de ansă extremitatea stîngă a firului metalic (care a traversat vălul de o parte și de alta prin spatele planului muscular) și se duce înăuntru, pînă la fantă, acum prin fața mușchilor, trăgînd bucla de cele două capete ce ies prin fantă. După efectuarea acelorași manevre și în dreapta, cele două capete ale firului metalic se vor găsi în despicătură, după ce au înconjurat musculatura ambelor hemivăluri

(fig. 618 *b*) și se înnoadă în mod obișnuit. Pentru a nu se desface, capetele firului se răsucesc.

10. *Sutura mucoasei bucale* cu fire separate neresorbabile. După V e a u, sutura mucoasei bucale este neimportantă, de mare însemnătate fiind sutura mucoasei nazale și a musculaturii.

Variante ale tehnicii lui V e a u:

— firul de bronz poate fi înlocuit cu catgut cromat;

— dacă fanta este largă, se eliberează două lambouri palatine, prin inciziile din figura 619, *a*.

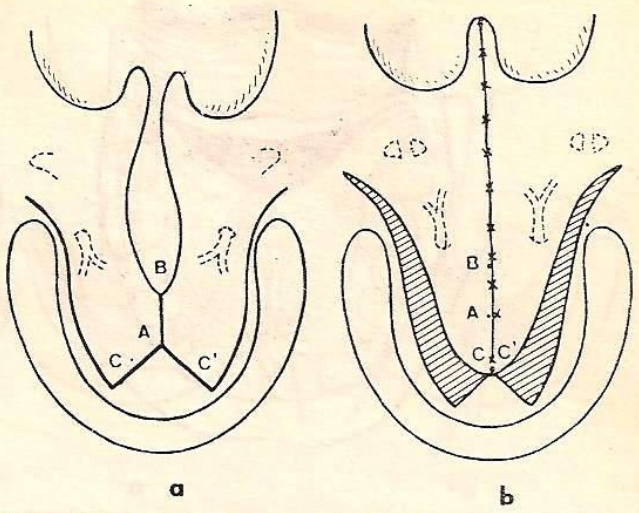

Fig. 619. Variantă a tehnicii lui Veau, care alungește vălul (după Aubry).

Grație inciziei în Y, *BACC'*, suturînd între ele punctele *CC'*, vălul se alungește exact cu distanța *AC* (fig. 619, *b*).

W a r d i l l și K i l n e r utilizează patru lambouri în loc de două (fig. 620). Lambourile posterioare fiind mai scurte, scad riscurile ischemiei în porțiunea lor distală.

O alungire suplimentară se poate obține, după cicatrizare, prin procedeul „push-back" al lui D o r r a n c e (fig. 621).

Despicătura posterioară completă (*velopalatină*)

Închiderea sa comportă oarecare dificultăți, din cauza rigidității țesutului osos acoperit cu o mucoasă aderentă.

1. *Incizia* arciformă, imediat înapoia rebordului alveolar; posterior înconjură rebordul gingival pînă la mucoasa obrazului (fig. 622).

2. *Decolarea mucoasei palatine* se execută cu răzușa, razant cu osul, pînă la marginea posterioară a palatului. În timpul manevrelor de decolare trebuie evitată, după V e a u, lezarea pedicululuui palatin posterior. V e a u alungește pedicului, degajîndu-l cu grijă în canal cu ajutorul unui croșet. M a t h e w,

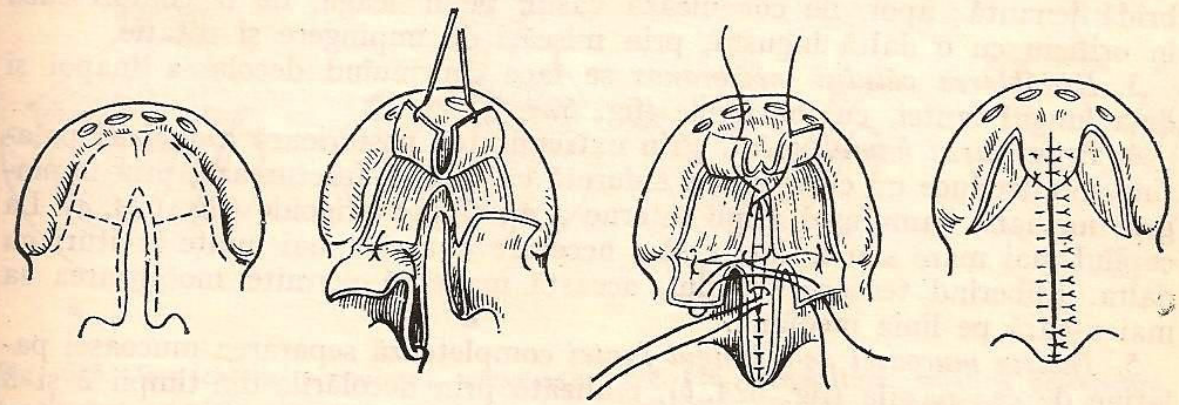

Fig. 620. Tehnica lui Wardill și Kilner, în despicătura posterioară incompletă (după Ginestet).

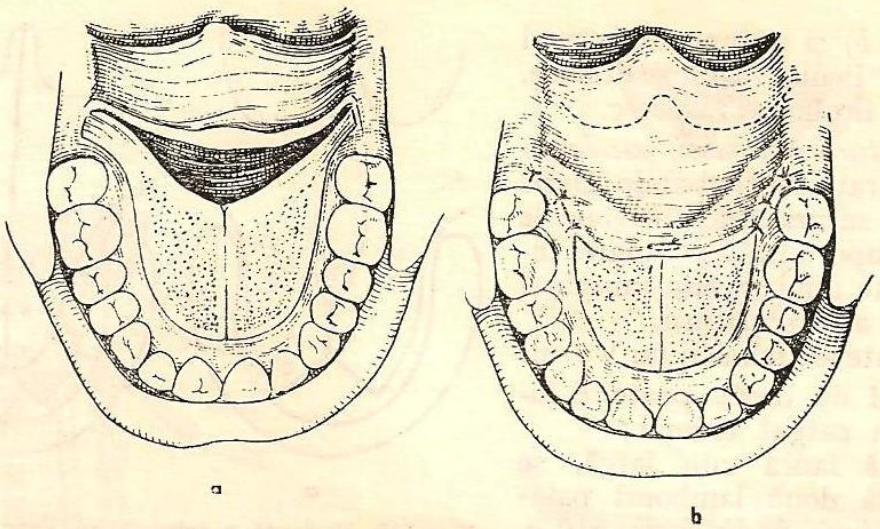

Fig. 621. Procedeul „push-back" al lui Dorrance, de alungire a vălului (după Aubry).

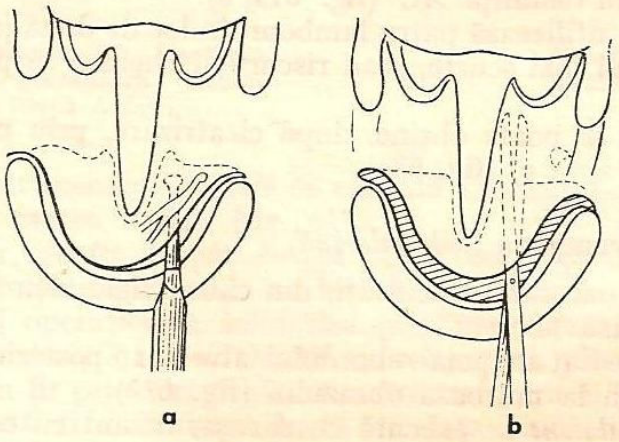

Fig. 622. Despicătura posterioară completă, incizie, decolare (după Dufourmentel).

în același scop, face o rezecție triunghiulară la marginea posterioară a palatului osos (fig. 623). Alți autori însă secționează pediculul dacă constituie o bridă jenantă; apoi, fie coagulează vasul, fie îl leagă, fie îl compresează în orificiu cu o daltă îngustă, prin mișcări de împingere și rotație.

3. *Dedublarea vălului membranos* se face continuînd decolarea înapoi și de-a lungul fantei, cu foarfecele (fig. 624, *b*).

4. *Fracturarea hamulusului.* Prin extremitatea posterioară a inciziei palatine se introduce un cîrlig sau o chiuretă cu care se fracturează, prin împingere medială, hamulusul aripii interne a apofizei pterigoide (fig. 624, *a*). La copilul mai mare sau la adult, sînt necesare una sau mai multe lovituri cu dalta. Eliberînd tensorul vălului, această manevră permite mobilizarea sa mai ușoară pe linia mediană.

5. *Incizia mucoasei de-a lungul fantei* completează separarea mucoasei palatine de cea nazală (fig. 624, *b*), realizată prin decolările din timpii 2 și 3 ai intervenției.

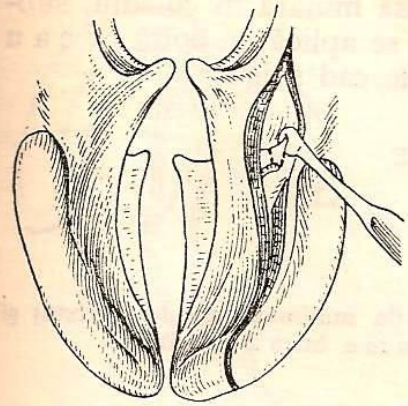

Fig. 623. Despicătura posterioară completă; mucoasa palatină este decolată; rezecție triunghiulară la marginea posterioară a palatului osos, pentru degajarea arterei palatine posterioare (după Aubry).

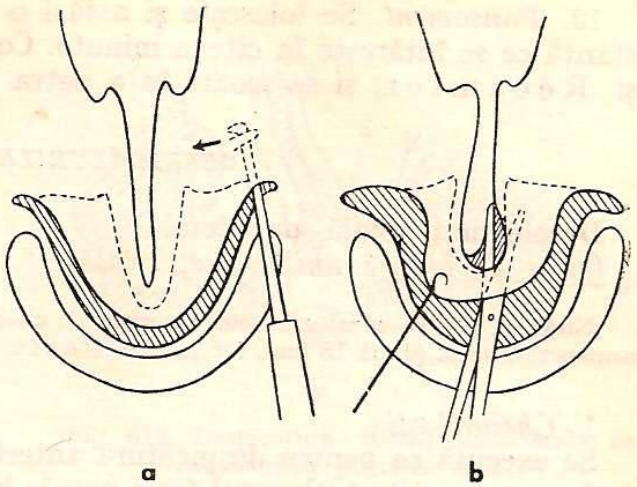

Fig. 624. Despicătura posterioară completă:
a — fracturarea croșetului aripii interne a apofizei pterigoide;
b — crearea celor două planuri de mucoasă: nazală și palatină (după Dufourmentel).

6. Aceleași manevre se fac și de partea opusă.

7. *Eliberarea mușchilor vălului și a aponevrozei palatine, de marginea posterioară a bolții osoase* (fig. 625, *a*). Cu un cîrlig se dezinseră planul muscular de rebordul osos posterior, avînd grijă să se păstreze indemnă mucoasa rinofaringiană subjacentă.

8. *Refacerea planului nazal* folosind ac Hagedorn curb, mic, sau cu ac Reverdin drept, dinainte înapoi, cu fire separate de catgut cromat, înnodate spre fosa nazală (fig. 625, *b*).

9. *Refacerea împreună a planului muscular și bucal* se execută cu nailon foarte fin, prin fire în U, care se pun dinapoi înainte (fig. 626). Ultimul fir se trece atît prin mucoasa nazală cît și prin cea palatină, aplicîndu-se strîns una pe alta.

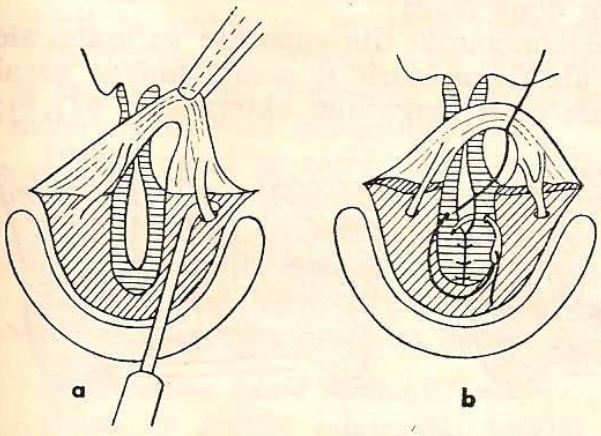

Fig. 625. Despicătura posterioară completă:
a — alungirea pediculului palatin: *b* — sutura mucoasei nazale (după Dufourmentel).

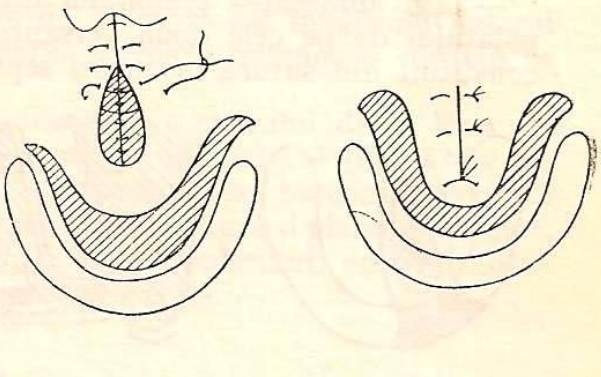

Fig. 626. Despicătura palatină posterioară completă. Sutura planului palatin (după Dufourmentel).

10. *Pansament.* Se folosește și astăzi o compresă muiată în colodiu, substanță ce se întărește în cîteva minute. Compresa se aplică pe boltă (V e a u și R é c a m i e r) și se scoate în a patra zi. Firele cad singure.

DESPICĂTURILE TOTALE

Despicătura totală unilaterală
(*buza de iepure unilaterală, totală*)

Necesită pentru corectare două intervenții: cheiloplastia (la minimum șase luni vîrstă) și uranostafilorafia (după 18 luni, iar pentru P e t i t și P s a u m e între 2 și 4 ani).

1. *Cheiloplastia*

Se execută ca pentru despicătura anterioară unilaterală completă. În plus trebuie reconstituit planșeul fosei nazale în porțiunea anterioară, cu ajutorul a două lambouri de mucoasă, tăiate pe marginile externă și internă ale despicăturii.

Se fac inciziile cutanate și decolare largă pe ambele părți ale fantei. Între maxilar și mucoasa nazală se introduce, în plan sagital, o răzușă fină, de oftalmologie, cu care se decolează mucoasa; incizia mucoasei pe răzușă, rezultînd lamboul lateral al planului nazal. Lamboul medial se obține decolînd cu aceeași răzușă mucoasa de pe vomer și apoi incizînd-o.

Sutura celor două lambouri cu trei fire separate reconstituie planșeul fosei. Planul bucal nu se suturează, în așteptarea apropierii marginilor arcadei alveolare și ale palatului anterior, sub presiunea buzei reparate.

În ultima vreme, suedezii B a c k d a l și N o r d i n, germanii S c h u c h a r d t și S c h m i d t și englezul M a t h e w introduc sistematic grefon osos din coasta a 9-a.

Grefele sînt plasate în două locuri (fig. 627, *a*): unul între marginile arcadei alveolare (grefon cu extremitățile concave pentru a se încastra mai bine în marginile alveolare) și un al doilea, constînd din unul sau două fragmente, în planșeul anterior al fosei, între planurile reconstituite, nazal și bucal.

Palatul anterior poate fi refăcut în două feluri:

— prin alunecarea grefonului între lambourile fibromucoase suturate ale palatului de pe cele două versante ale despicăturii și planul mucos nazal constituit din sutura mucoasei septale cu a mugurului extern (fig. 627, *b*);

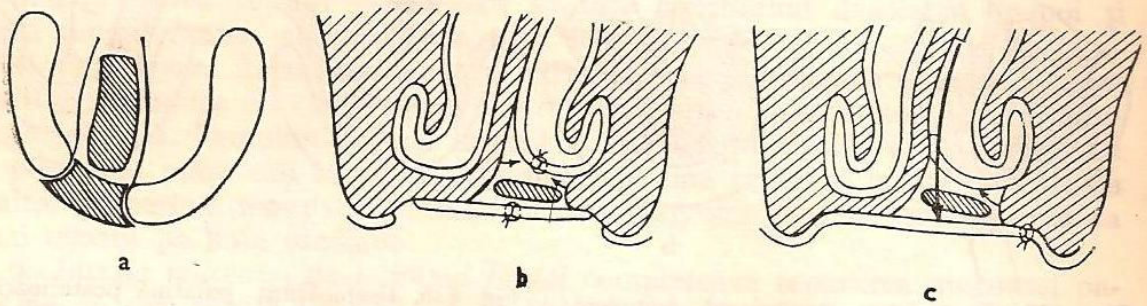

Fig. 627. Aplicarea grefelor de os (după Aubry).

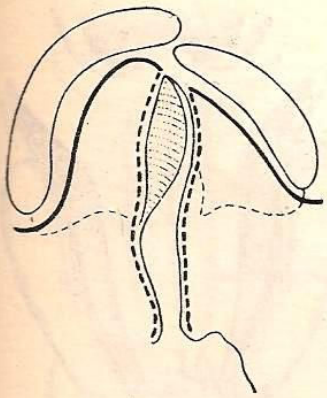

Fig. 628. Despicătura totală unilaterală (după Dufourmentel).

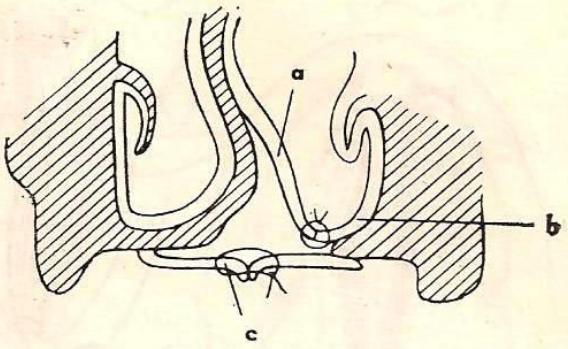

Fig. 629. Despicătura totală unilaterală, reconstituirea planului nazal:
a — mucoasa vomerului, decolată; *b* — sutura planului nazal; *c* — sutura planului palatin (după Dufourmentel).

— incizînd mucoasa septală sus și alunecînd-o pentru a o sutura la mucoasa mugurului lateral, ceea ce reconstituie planul palatin, în timp ce planul nazal se realizează prin decolarea mucoasei mugurului lateral și alipirea ei pe septul denudat (fig. 627, *c*).

Dacă cornetul inferior este mărit de volum și împiedică închiderea planului nazal, S c h u c h a r d t recomandă rezecția sa, înainte de a face decolările.

Unii închid în același timp buza și porțiunea anterioară a planșeului fosei; alții refac mai tîrziu bolta palatină, odată cu sutura vălului.

2. *Uranostafilorafia*

În despicătura totală unilaterală diferă de aceea făcută pentru despicătura palatină, deoarece:

— fisura este paramediană, stabilind comunicarea buconazală cu o singură fosă (fig. 628);

— din decolarea mucoasei palatine rezultă două lambouri, nu unul singur găurit la mijloc (ca în despicătura palatină izolată).

Incizia pentru crearea celor două foițe de mucoasă ale mugurului lateral se face ca și în diviziunea palatină izolată. Mucoasa mugurului median se incizează la baza vomerului.

Planul nazal se reconstituie decolînd mucoasa vomerului de la linia de incizie și suturînd-o cu foița respectivă a mugurului lateral (fig. 629 *a, b*).

Planul bucal se reface suturînd cele două foițe de mucoasă palatină (fig.629, *c*), iar la nivelul vălului moale incluzînd în sutură și planul muscular.

La sfîrșit se pune, ca și în despicătura izolată a palatului, un fir transfixiant ce ancorează mucoasa bucală de mucoasa nazală.

Despicătura totală bilaterală
(buza de iepure bilaterală, totală)

Incizia mucoasei celor doi muguri laterali se face la fel ca pentru mugurul lateral din despicătura totală unilaterală.

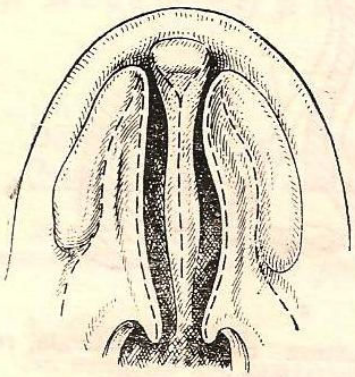

Fig. 630. Despicătura totală bilaterală, incizia mucoasei (după Aubry).

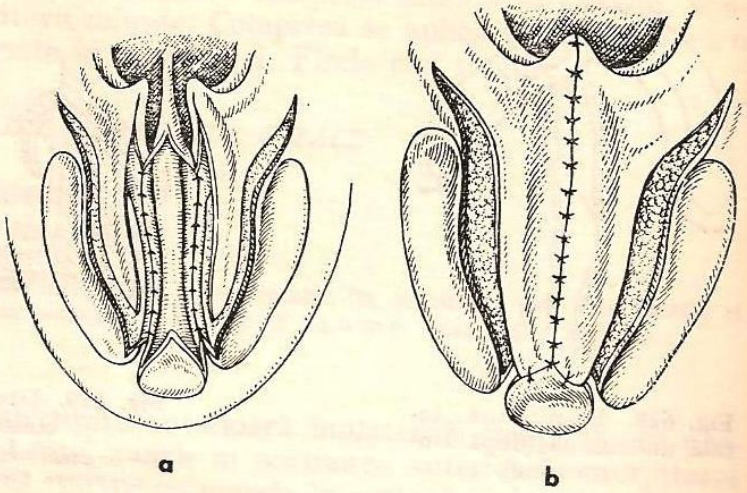

a b

Fig. 631. Despicătura totală bilaterală: *a* — refacerea planului nazal, profund; *b* — refacerea planului palatin, superficial (după Aubry).

Incizia mucoasei vomeriene este mediosagitală posterior și bifurcată anterior (fig. 630).

Decolarea se execută la fel ca în despicătura totală unilaterală și în despicătura velopalatină.

Planul profund se reconstituie suturînd mucoasa nazală cu mucoasa decolată a vomerului (fig. 631, *a*).

Planul superficial se reface suturînd separat sau în bloc mucoasa palatină și musculatura. Mucoasa lambourilor palatine se suturează cu mucoasa incisivă rezultată din bifurcarea inciziei vomeriene și decolare (fig. 631, *b*).

Despicătura bilaterală totală se operează în trei timpi:

— cheiloplastie unilaterală, preferabil pe partea cu fantă mai largă, la 3—6 luni;

— cheiloplastie controlaterală, după 3—4 luni;

— uranostafilorafie, la 18—24 luni.

Chirurgia sechelelor despicăturilor labiomaxilopalatine

Despicătura anterioară

Rezultatele intervențiilor chirurgicale adecvate și corect executate sînt, de regulă, satisfăcătoare. Totuși, chirurgia sechelelor are indicații:

— după dezuniri de sutură: de cauză infecțioasă, vasculară (F a r a n), sau din cauza modificărilor de structură a țesuturilor buzelor despicăturii (L a d a n y i);

— în cazul unor cicatrice vicioase: hipertrofice sau retractile;

— dacă s-au folosit tehnici nepotrivite.

Nu se recomandă remedierea sechelelor înainte de 10 ani.

Figurile 632, 633, 634 schematizează cîteva posibilități de corectare a unor sechele de la nivelul buzei roșii și albe.

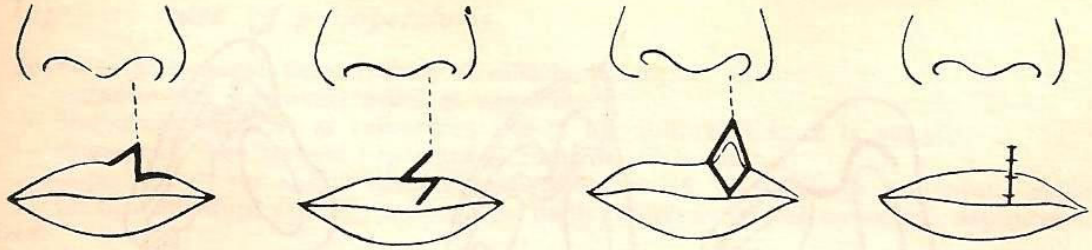

Fig. 632. Corectarea unor sechele ale despicăturii anterioare (după Dufourmentel).

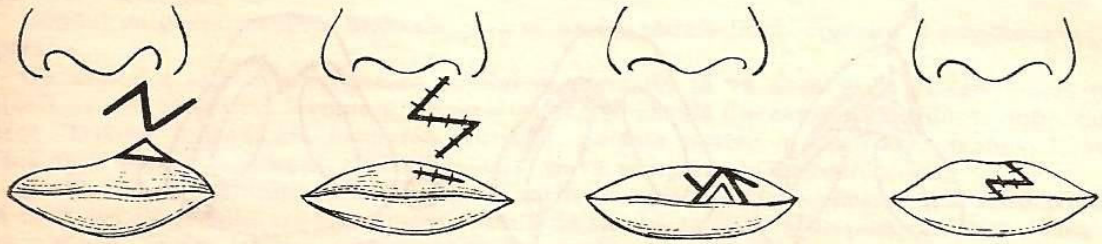

Fig. 633. Corectarea unor sechele ale despicăturii anterioare (după Dufourmentel).

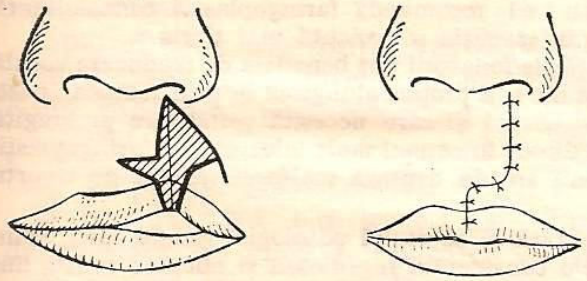

Fig. 634. Corectarea unei sechele importante a despicăturii anterioare, prin tehnica Le Mesurier (după Dufourmentel).

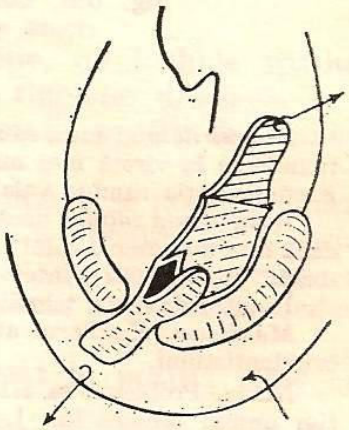

Fig. 635. Închiderea unui orificiu rezidual, anterior, prin tehnica lui Duhamel (după Dufourmentel).

Despicătura posterioară

Corectarea ei poate lăsa sechele: orificii reziduale, dezuniri, insuficiențe velare.

Orificiile reziduale se operează numai la copilul mare:

— orificiul anterior cu persistența dehiscenței arcadei alveolare se acoperă, după tehnica lui D u h a m e l, prin rabaterea unui lambou din mucoasa labială care reconstituie planul nazal, după care se confecționează planul palatin prin alunecarea unui lambou de mucoasă palatină (fig. 635);

— orificiul mijlociu se închide reconstituind, prin incizia și decolarea mucoasei din jurul fantei, cele două planuri care se suturează ca în operația pentru despicătura palatină;

— orificiul posterior, la joncțiunea velopalatină, se acoperă decolînd larg mucoasa palatului și, eventual, secționînd croșetul pterigoidian.

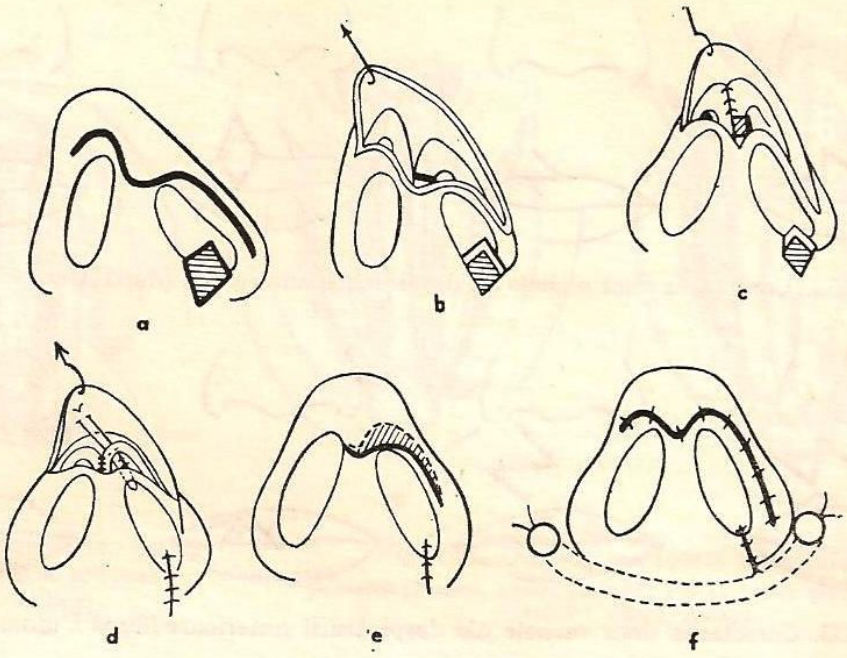

Fig. 636. Corectarea sechelelor nazale, din despicătura anterioară, prin tehnica lui J. Erich (după Dufourmentel).

Dezunirile mai mari sau mai mici se repară efectuînd din nou operația lui Veau. Practicîndu-se la vîrstă mai mare, Dufourmentel recomandă faringoplastia concomitentă. Recomandația rămîne valabilă și dacă prima intervenție se execută mai tîrziu.

Insuficiența vălului dacă este redusă, tulburările fonatorii pot beneficia de reeducare vocală; dacă este mai mare, vălul fiind scurt, Dorrance a propus alungirea sa prin tehnica „push-back" (v. fig. 621), intervenție destul de complicată și care necesită spitalizare prelungită. În ultima vreme, tehnica „push-back" este din ce în ce mai mult înlocuită de faringoplastii.

Maxilarul. Maxilarul atrofic pe o parte, sau arcada dentară malformată, sînt de resortul ortodentistului.

Nasul. Problema sa este mai amplu prezentată la capitolul patologiei nazale. Aici amintim numai tehnica lui J. Erich, pe care o considerăm ingenioasă și eficace: constă din:

— incizie romboidală a planșeului și excizia țesuturilor circumscrise de incizie (fig. 636, *a*)

— incizie în aripi de pasăre la nivelul vîrfului nazal și descoperirea bolții cartilajelor alare (fig. 636 *a*);

— secționarea stîlpului alar medial imediat sub boltă (fig. 636, *b*) și sutura porțiunii sale proximale, simetric, de celălalt alar (fig. 636,*c*);

— sutura inciziei romboidale (fig. 636,*d*);

— fixarea domului alar printr-un fir în U ce transfixiază cartilajul și se înnoadă la exterior pe o compresă (fig. 636, *d*). Acest fir are menirea să înlăture tracțiunea pielii endovestibulare, de sub dom și aripa alară;

— așezarea la loc a lamboului în aripi de pasăre și excizia surplusului de piele rezultat după corectură (fig. 636, *e*);

— sutura inciziei în aripi de pasăre și menținerea planșeului cu un fir în U transfixiant (fig. 636, *f*).

Chirurgia sechelelor are posibilități multiple, tot așa cum multiple sînt și aspectele de corectat. Tehnica se alege în funcție de situație și de înțelegerea de către chirurg a mecanismului prin care s-a produs dismorfia.

Îngrijiri intra și postoperatorii

Intraoperator, anestezistul trebuie să aibă în vedere:
— instabilitatea neurovegetativă și vasomotorie;
— deshidratarea facilă și tulburarea rapidă a echilibrului ionic la sugar;
— sîngerarea, care trebuie prevenită și compensată la timp.

Postoperator se vor supraveghea atent: curba febrilă, respirația și alimentația sugarului. În primele zile după operație nu vor lipsi de lîngă bolnav un tub cu oxigen, aspirator și perfuzor.

Alimentație: imediat după operație se administrează ser glucozat cu lingura. Apoi se trece progresiv la regim normal, folosind lingura timp de trei săptămîni. După fiecare masă se dau cîteva linguriță de apă bicarbonată. Toate tacîmurile se vor steriliza. Lenjeria de sub capul copilului va fi sterilă.

Copilul va purta manșete brahiale, care să nu-i îngăduie flexia coatelor și atingerea regiunii operate.

Un însoțitor care supraveghează copilul în permanență va avea grijă să tamponeze plaga labială cu apă oxigenată 5 volume, ori de cîte ori este umedă din cauza secrețiilor și după fiecare masă. Trebuie împiedicată formarea crustelor, nefaste pentru o cicatrizare frumoasă, suplă. Dacă apar semne de infecție a plăgii labiale, se va tampona cu mercurocrom.

Profilactic se administrează sistematic antibioterapie 3—4 zile; dezinfecția nazofaringiană de două ori pe zi; nici un pansament. Firele de sutură se scot la despicătura anterioară în a 5-a, a 6-a zi. În despicătura posterioară firele nu se scot, ele cad singure. Se scot numai cele puse pe planul muscular, după o lună de la operație, eventual sub anestezie generală.

Insuficiența velopalatină

Se datorește unui văl prea scurt care, în contracție, nu închide spațiul dintre nazofaringe și bucofaringe, producîndu-se o rinolalie deschisă.

Deseori un văl scurt poate apărea și după o stafilorafie pentru diviziunea velopalatină.

Spațiul prea larg dintre văl și peretele posterior faringian se poate micșora prin crearea unui burelet al lui Passavant, care se poate realiza prin două procedee, unul constînd în introducerea sub mucoasa faringiană a peretelui posterior, un fragment de cartilaj sau de teflon; al doilea procedeu este de ordin plastic.

Procedeul cu grefon. Bolnavul este așezat în poziția Rose cu deschizător de gură și apăsător de limbă.

1. Incizia mică verticală pe partea laterală a peretelui posterior al cavumului, de preferință pe partea dreaptă.
2. Crearea unei loji sub mucoasa peretelui posterior, cu un foarfece curb care se introduce prin mica incizie. Loja trebuie limitată în jos, pentru a evita coborîrea ulterioară a grefonului spre buco- și hipofaringe.
3. Introducerea grefonului care să ridice mucoasa peretelui posterior al cavumului, fie un fragment de cartilaj conservat, grefă din grăsime sau chiar o bucată de teflon.
4. Mica incizie a mucoasei se închide cu unul sau două puncte de sutură.

Procedeul plastic

1. După ridicarea vălului, tot în poziția Rose, se trag două incizii verticale laterale pe peretele posterior al faringelui, pornind de la partea cea mai înaltă a faringelui și coborînd pînă în dreptul vîrfului luetei. Aici, în partea inferioară cele două incizii verticale se unesc printr-o incizie orizontală.

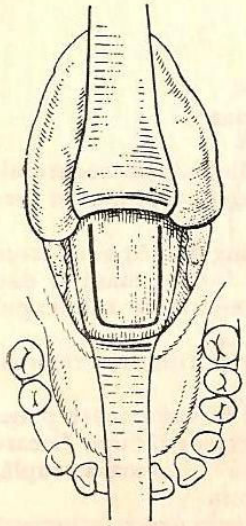

Fig. 637. Faringoplastia. Croirea lamboului pe peretele posterior al faringelui (Aubry).

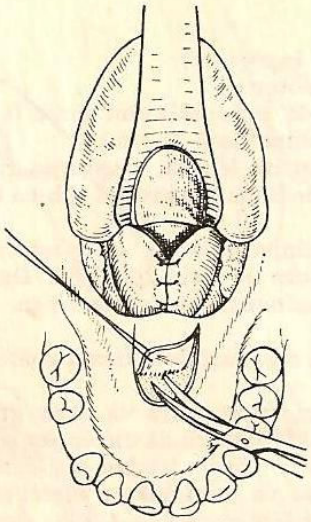

Fig. 638. Peretele faringian a fost suturat. Croirea lamboului pe fața superioară a vălului (Aubry).

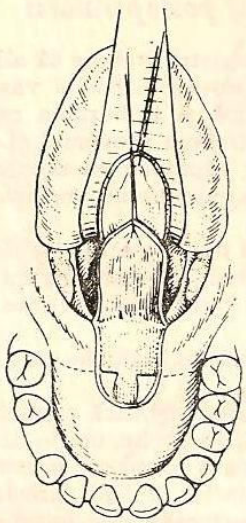

Fig. 639. Lamboul faringian și lamboul de pe văl sînt decolate (Aubry).

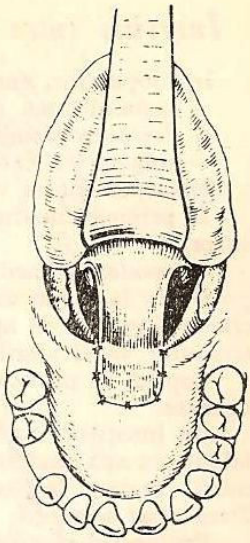

Fig. 640. Sutura lambourilor (Aubry).

2. Decolarea lamboului mucos cît mai gros de jos în sus cu un foarfece curb.

3. Confecționarea bureletului lui P a s s a v a n t prin întoarcerea lamboului mucos în sus, pînă la pedicul, în așa fel ca partea inferioară să se aplice cu suprafața sîngerîndă pe fața sîngerîndă a părții superioare a grefonului. Se formează astfel un fel de buzunar, care se fixează în partea superioară cu un fir transfixiant în V. Lamboul este fixat în apropiere de pedicul de mucoasa incizată cu un punct de sutură de ambele părți.

4. Partea inferioară a plăgii se suturează prin apropierea celor două baze ale mucoasei ce se întinde ușor pentru a acoperi suprafața sîngerîndă de pe care s-a decolat mucoasa necesară formării plicii lui Passavant.

Faringoplastia constă în fixarea unui lambou din mucoasa faringiană la vălul palatului. Acest lambou decolat de pe peretele posterior al faringelui cu pedicul inferior este mai bine hrănit, fiind în direcția curentului sanguin.

1. Inciziile se execută în poziție Rose, vălul fiind puternic ridicat în sus. Cele două incizii verticale de pe peretele posterior se execută aproape de peretele lateral al faringelui. Incizia superioară care unește cele două incizii laterale se face cît mai sus posibil în cavum (fig. 637).

2. Decolarea lamboului de sus în jos.

3. Sutura peretelui faringian din cavum spre bucofaringe cu catgut cromat, mătase sau nailon (fig. 638).

4. Avivarea vălului palatului (timp inutil dacă faringoplastia se face în același timp cu stafilorafia). Pe fața superioară a vălului se croiește un lambou ovalar, care este tras în jos (fig. 639).

5. Suturile. Extremitatea superioară a lamboului farigian este aplicată pe suprafața sîngerîndă a vălului și suturată printr-un punct median și mai multe puncte laterale (fig. 640).

Apofiza stiloidă mult alungită

Are o direcție de sus în jos, dinapoi înainte și înăuntru, pînă sub partea anterioară a polului inferior amigdalian. În traiectul ei, apofiza este în raport cu facialul pe fața sa externă, apoi trece între cele două carotide.

O deviație exagerată în afară sau înăuntru pune în contact apofiza cu una din carotide și astfel se irită simpaticul pericarotidian, dînd sindromul carotidian intern sau extern.

Sindromul carotidian intern se caracterizează prin dureri parietale și orbitale, iar sindromul carotidian extern prin dureri localizate în partea de jos a regiunii temporale înapoia ochiului.

Dacă oblicitatea sa înăuntru este exagerată, poate atinge nervul glosofaringian, și dacă ajunge la o lungime de 5 cm apasă cu vîrful ei pe peretele lojii amigdaliene, constituit din constrictorul superior, pe care se găsește plexul tonsilar format din filete ale nervului glosofaringian și lingual. Iritația acestui plex cu vîrful apofizei stiloide produce stilalgia, care este un sindrom dureros faringian unilateral. Durerile la deglutiție, iradiante spre ureche, se pot explica prin iritația glosofaringianului. Acesta coboară pe fața profundă a mușchiului stiloglos, fiindu-i satelit, și se termină la baza limbii, formînd plexul lingual pentru mucoasa bazei limbii la nivelul V-ului lingual.

Durerea auriculară se transmite de-a lungul nervului Jacobson, care pleacă din ganglionul Andersch al glosofaringianului, intră în canalul timpanic de pe fața posteroinferioară a stîncii și inervează mucoasa casei timpanului și a trompei Eustachio.

Pentru ușurința didactică, I. G a r e l a dat acestor tulburări, produse de alungirea anormală a apofizei stiloide, numirea de angină stiloidiană cronică. Numirea de disfagie stiloidiană, dată de școala din Varșovia, pare mai potrivită, fiindcă lipsesc fenomenele de angină în aceste cazuri la care disfagia este un simptom constant. Complexitatea cauzelor bolnavului în anomaliile aparatului stilohioidian ne îndreptățesc să cuprindem toate simptomele acestei anomalii sub denumirea de sindrom stiloidian (Ș t. G â r b e a).

Apofiza stiloidă alungită se întîlnește la 4% din cazuri și cu toate că alungirea este bilaterală, stilalgia este totdeauna unilaterală, întîlnindu-se mai frecvent la bărbați decît la femei și mai mult la stînga. Vîrsta bolnavilor este între 30 și 40 de ani, astfel se explică de ce stilalgia apare mai des după amigdalectomie. Sindromul stiloidian apare la anxioși, la psihastenici, la intelectualii obosiți. Durerea este fixă, unilaterală mai ales la înghițitul salivei și anumite mișcări ale capului, de extensiune sau de rotație, exagerează durerile.

Uneori se mai adaugă și o afonie tranzitorie. Toate aceste simptome duc la cancerofobie.

Diagnosticul se face prin palparea bimanuală, cu un index aplicat pe polul inferior al amigdalei, înapoia stîlpului anterior, cînd simțim o formațiune dură ca un cordon puțin elastic. Indexul de la mîna opusă se aplică înapoia unghiului mandibulei. Palparea trebuie completată cu examenul radiologic, cînd nu am simțit prezența apofizei. Se vor executa o radiografie din profil și mai ales un clișeu din față, poziția frunte-nas-placă, cînd apar stiloidile alungite, traversînd orbita și sinusul maxilar de ambele părți. Stilalgia, prin violența și paroxismele nevralgice, poate simula o nevralgie esențială a glosofaringianului.

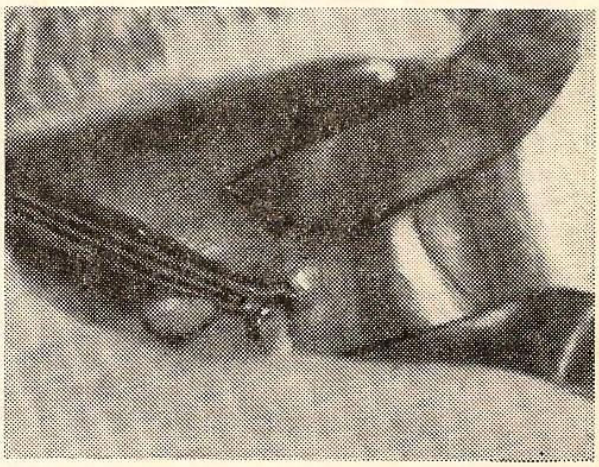

Fig. 641. Rezecția apofizei stiloide alungite.

Tratamentul chirurgical al stilalgiei este singurul eficace și constă în rezecția parțială distală a apofizei

alungite. Obișnuit, se face întîi amigdalectomia, apoi, sub controlul indexului, o incizie verticală în loja amigdaliană, pînă apare vîrful apofizei care se încarcă în inelul unei pense Luc (St. Gârbea). Se dezinserează progresiv elementele anatomice de-a lungul apofizei, de jos în sus, pe o distanță de 2—3 cm, care se secționează sau se fracturează cu o pensă mușcătoare (fig. 641). Incizia din loja amigdaliană se poate sutura.

Raporturile intime ale apofizei cu cele două carotide sînt periculoase, ceea ce ne obligă să executăm rezecția cu multă grijă.

VI. CHIRURGIA AMIGDALELOR PALATINE

Amigdalectomia

Amigdalectomia totală este operația ce constă în enuclearea extracapsulară a amigdalelor.

Amigdalectomia este operația care prin abuz a devenit cea mai frecventă intervenție în chirurgia otorinolaringologică.

Indicații operatorii. Indicațiile amigdalectomiei totale sînt destul de numeroase, totuși credem că nu există altă intervenție chirurgicală care să dea naștere la atîtea contradicții. Stabilirea corectă a indicațiilor operatorii în amigdalectomie trebuie să constituie una din preocupările fundamentale ale fiecărui chirurg faringolog. Ușurința condamnabilă cu care se procedează în multe cazuri are drept rezultat transformarea unui bolnav cu suferințe reduse intermitente și de multe ori fără răsunet general, într-un bolnav suferind permanent de gît și nu rareori într-un obsedat, suferind de o adevărată nevroză.

Cu privire la indicațiile amigdalectomiei, bolnavii pot fi împărțiți schematic în două grupe. În grupa cea mai numeroasă intră bolnavii cu amigdalită cronică, la care focarul amigdalian se redeșteaptă periodic sub influența factorilor externi și determină stări infecțioase acute locale (angine repetate, flegmoane periamigdaliene), care alterează progresiv starea generală. Într-adevăr, statisticile arată că indicele de morbiditate cel mai ridicat, atît la vîrsta școlară cît și la adulți, îl dau anginele repetate, cu cea mai mare pierdere de zile lucrătoare. A doua grupă o constituie bolnavii cu diferite boli legate etiologic sau patogenic de angine și de procesul cronic amigdalian. Astfel, amigdalita cronică, reîncălzită, poate produce, prin infecția ascendentă, rinite, sinuzite, otite, conjunctivite, dacriocistite, limfadenite cervicale etc. sau, prin infecția descendentă, să dea naștere la faringite, laringite, traheobronșite, gastroenterite, apendicite, colite etc. De asemenea reamintim că focarul amigdalian („amigdalita focală") produce leziuni la distanță, la nivelul aparatului locomotor, nervilor periferici, aparatului renal și cardiovascular.

Pentru a pune o indicație mai precisă a amigdalectomiei în afecțiunile reumatismale trebuie să ne dăm seama dacă sîntem în fața unei poliartrite reumatismale adevărate sau în fața unei poliartrite infecțioase. În stadiul exudativ și exudativoproliferativ al poliartritei infecțioase se indică amigdalectomia, fiindcă dă rezultate impresionante în cele mai multe cazuri. Dispariția imobilității caracteristice artritei infecțioase, după cîteva ore de la operație, la multe cazuri, se explică prin încetarea acțiunii focarului amigdalian asupra sistemului nervos central și, în consecință, suprimarea reflexului patologic existent. În reumatismul adevărat se indică amigdalectomia, în cazul cînd anginele au provocat crize repetate de reumatism sau cînd după angină survine o agravare a procesului reumatic, fără ca acesta să fi debutat în urma unei angine. Indicațiile amigdalectomiei în reumatismul postanginos sînt legate și de ridicarea titrului antistreptolizinelor.

În afecțiunile aparatului cardiovascular, faringologul va executa amigdalectomia numai după un examen minuțios, în colaborare cu cardiologul. S-a remarcat că la bolnavii la care se face o pregătire psihoprofilactică nu apar oscilații de tensiune arterială.

În bolile aparatului renal, focarul infecțios amigdalian se extirpă, în primul rînd, în formele de evoluție prelungită a nefritelor acute. În nefritele cronice, rezultate mai bune putem avea în primele șase luni, excepțional la un an de la debutul nefritei. De asemenea, dacă nefrita de ani în șir are o evoluție benignă și este agravată prin apariția anginelor, se indică amigdalectomia. Postoperator se pot agrava manifestările renale, însă în mod trecător. Eșecurile se datoresc unor leziuni renale ireversibile sau altor focare care au mai rămas (ganglioni limfatici regionali, focare epifaringiene).

Mai sînt și alte boli care, în mod izolat, se bucură de tratament prin amigdalectomie, ca: astmul bronșic, cefaleea, anumite amețeli, cazuri izolate de epilepsie, erizipelul cronic recidivant etc. În unele afecțiuni endocrine (hipertiroidii, anumite stări de dismenoree, diabetul zaharat și insipid), amigdalectomia poate da rezultate la unele cazuri. Amigdalectomia inhibează activitatea hialuronidazică, datorită unei stimulări intense a cortexului suprarenal. Dintre afecțiunile dermatologice, eczemele streptococice ale extremității cefalice, urticaria cronică, eritrodermiile etc. se bucură de amigdalectomie într-un procent de aproximativ 64%, după anumite statistici.

Cu privire la hipertrofia amigdalelor palatine, unde se pune mai mult problema de volum și nu de infecție, extirparea lor se indică numai în cazul cînd ele provoacă tulburări mecanice respiratorii, tulburări la înghițire, tulburări fonatorii, reflexe și mai rar tulburări auditive. O indicație excepțională a amigdalectomiei unilaterale se pune în cazul cancerului incipient al unei amigdale, o amigdalectomie-biopsie.

Pentru stabilirea indicațiilor operatorii în amigdalita cronică trebuie să recurgem la următoarele examinări:

— *Anamneza*, prin care ne interesăm de trecutul amigdalian al bolnavului, avînd în vedere toate suferințele amigdaliene. De asemenea cercetăm în trecutul bolnavului stările de surmenaj, somnolență sau insomnie, subfebrilități intermitente sau persistente etc.

— *Examenul obiectiv* al faringelui, cu explorarea minuțioasă a regiunii amigdaliene, prin toate metodele cunoscute. De asemenea, examenul regiunilor bucodentară, nazosinuzală, epifaringiană, ale căror afecțiuni pot da naștere la angine repetate.

— *Examenul general*, care privește aparatul cardiovascular, pulmonar, digestiv, renal, aparatul locomotor și întregul sistem ganglionar, la care se adaugă diferite analize de laborator (cutireacția pentru tuberculoză, examenul sputei, reacții serologice pentru lues, tabloul sanguin, examenul bacteriologic, V.S.H. etc.).

Contraindicațiile amigdalectomiei sînt absolute și relative.

În prima grupă intră anumite stări ale organismului care nu permit nici o intervenție, ca hipertensiunea arterială foarte ridicată sau arterioscleroza avansată. În unele cazuri cu tensiune mai redusă putem provoca sau putem prinde o fază hipotensivă cînd intervenim. La hipertensivi, amigdalele se pot extirpa alternativ, la interval de 7—10 zile. Pentru oprirea eventualei hemoragii folosim fie sutura pilierilor, fie diatermocoagularea.

În leucemii, agranulocitoză, anemie pernicioasă, scorbut nu se intervine. Cînd indicația este majoră, se poate interveni în unele cazuri de hemogenie, după o pregătire minuțioasă și îndelungată. Pe lîngă hemofilia clasică, pe care o descoperim prin interogatoriu, mai sînt cazuri de hemofilii fruste, care sînt cele mai grave, de aceea toate amigdalectomiile trebuie precedate de un examen hematologic. Cînd timpul de coagulare trece de 10 min și cel

de sîngerare de 4 min amînăm intervenția pînă la reducerea acestora. Această reducere se obține adeseori pe cale medicală.

Hiperazotemia, insuficiența hepatică acută, bolile de inimă decompensate, sifilisul florid, septicitatea bucodentară contraindică operația.

Diabetul cere o pregătire serioasă a bolnavului, la cazurile mai tinere și cu indicație majoră.

În problema tuberculozei a apărut, în ultima vreme, un mare număr de observații clinice. Toate acestea arată că amigdalectomia este contraindicată numai în stadiul activ al bolii (tuberculoza pulmonară, laringiană, intestinală). Amigdalectomia în perioada staționară a bolii se poate face la copiii tuberculoși. Adenopatiile cervicale sînt influențate favorabil prin amigdalectomie. În general, extirparea amigdalelor influențează favorabil leziunile tuberculoase prin eliminarea focarului amigdalian respectiv.

Starea timicolimfatică accentuată, cu hipertrofia timusului (controlată radiologic), și însoțită de tulburări respiratorii se opune operației.

Epidemiile de boli infectocontagioase (gripă, scarlatină, pojar, difterie, erizipel, poliomielită etc.) contraindică operația. Relația dintre amigdalectomie și poliomielită pierde mereu din actualitate, pe măsură ce se extinde vaccinarea. Statisticile cele mai bogate n-au scos în evidență o îmbolnăvire mai frecventă a celor amigdalectomizați decît riscul localizării bulbare mai mare la aceștia. Actul operator poate favoriza apariția poliomielitei, prin crearea unei porți de intrare faringiană. În general nu se operează în perioada epidemică sau în timpul vaccinării, dacă apar cazuri sporadice.

Gravidele din primele luni și în ultimele luni ale sarcinii nu se operează, cu excepția unor infecții de focar cu punct de plecare net amigdalian. Se operează, de asemenea, obișnuit, în afara perioadelor menstruale.

Contraindicațiile locale sînt afecțiunile acute amigdalofaringiene sau cele de vecinătate (optice, nazale, bucale), care permit intervenții numai la 2—3 săptămîni după dispariția fenomenelor acute. Amigdalectomia la cald întîrziat a fost descrisă în cadrul flegmoanelor periamigdaliene. În convalescența unor boli grave, ca și în stările de oboseală accentuată, se amînă amigdalectomia.

Anomaliile vasculare cu o pulsație anormală la nivelul stîlpului posterior contraindică operația. Faringologul cu experiență poate executa cu grijă amigdalectomia și în aceste cazuri.

Rinofaringitele cronice atrofice banale cer o pregătire atentă preoperatorie, pentru ca atrofia să nu se accentueze după operație.

Foarte mult discutată este atitudinea care privește amigdalectomia la cîntăreții profesioniști. Ei pot beneficia de această operație, cu condiția de a fi executată în bune condiții tehnice. Chiar la profesioniștii vocali cu registru vocal definitiv stabilit, vocea devine mai gravă în primele săptămîni după intervenție, după care își reia timbrul obișnuit. Cîteva săptămîni după vindecare, cîntărețul va face exerciții zilnice, gradate, înainte de a-și relua activitatea obișnuită. Indicația intervenției la cîntăreți se va face totuși cu foarte multă prudență și cumpănind cu grijă obiectivele urmărite, mai ales că unii au o sensibilitate mărită față de tot felul de modificări, chiar neînsemnate, în aparatul vocal și pot ajunge la o fonastenie progresivă. Amigdalectomia

poate aduce fie o ameliorare, fie o alterare a vocii la cîntăreți, modificări ce intră mai mult în competența foniatrului. Extirparea amigdalelor infectate la cîntăreți face să dispară tulburările vocale provocate de focarul amigdalian. Se va ține cont de forma faringelui: dacă este un faringe mai larg sau mai strîmt, dacă vălul este mai lung sau mai scurt. Ca tehnică operatorie se va lua prima măsură de a nu leza fibrele mușchiului palatofaringian (faringostafilin), care este un ridicător al faringelui. Acest mușchi, așezat în grosimea stîlpului posterior, este în contact cu capsula amigdalei, astfel că în timpul decolării trebuie să rămînem în contact intim cu capsula, pentru a nu leza mușchiul. Clivajul strict legat de capsulă este ușor de la polul superior pînă la treimea inferioară a amigdalei, unde se găsesc aderențele capsulei cu peretele lateral și unde mușchiul poate fi lezat, de aceea unii faringologi nu extirpă polul inferior al amigdalei la cîntăreți. Se va utiliza totdeauna procedeul cu ansa, după o decolare minuțioasă și foarte atentă.

Vîrsta la care se poate face amigdalectomia variază după diferiți autori. În general, intervenția nu se face sub vîrsta de 3—4 ani. Sînt cazuri cu hipertrofie limfoidă masivă a amigdalelor, care produc tulburări respiratorii mecanice accentuate, tulburări la deglutiție sau fonație, în care caz se poate face amigdalectomia și sub vîrsta de 3 ani.

Pregătirea preoperatorie a bolnavului variază de la caz la caz. În general trebuie să dăm atenție următoarelor date: termenul care a trecut de la ultima angină, coagulabilitatea sîngelui și starea cavității bucale.

Am amintit că amigdalectomia se poate face la trei săptămîni după dispariția anginei, cu excepția flegmoanelor periamigdaliene, unde putem interveni uneori chiar la cald sau la cald întîrziat. O serie de autori propun ca această amigdalectomie la cald întîrziat să se facă la 3—7 zile după incizia abcesului. Amigdalectomia efectuată a doua zi după incizia abcesului periamigdalian nu prezintă dificultăți, nici pentru chirurgi, nici pentru bolnav. Anestezia ambelor amigdale poate fi efectuată fără nici o dificultate. Amigdala bolnavă se enucleează ușor fără nici o hemoragie. Evoluția postoperatorie se desfășoară fără nici o complicație. Febra scade, de obicei, a doua zi după operație sau se menține maximum 2—3 zile. Vindecarea plăgii postoperatorii nu durează mai mult ca după amigdalectomia la rece. Se extirpă întîi amigdala sănătoasă și apoi se trece la cea bolnavă. Extirparea numai a amigdalei bolnave poate face ca procesul să treacă și la cea sănătoasă. Amigdalectomia trebuie efectuată a doua zi, dacă în primele 24 de ore după incizie nu se ameliorează starea generală și nu scade febra, dacă scurgerea puroiului se menține abundentă și după incizia largă a abcesului și, în sfîrșit, dacă există o fistulă ce trenează. Dacă procesul supurat a trecut în țesutul perifaringian, amigdalectomia se indică de la început, pentru înlăturarea focarului permanent de infecție. În acest caz, amigdalectomia prezintă și avantajul că prin efectuarea ei se poate pătrunde ușor din loja amigdaliană, golită de conținutul ei, în spațiul perifaringian, pentru drenaj. Antibioterapia este eficace în toate aceste cazuri, numai după drenaj.

La toți bolnavii trebuie să se facă următoarele analize: timpul de sîngerare și coagulare, tabloul sanguin, numărătoarea trombocitelor și seroreacțiile pentru lues. Determinarea timpului de sîngerare se poate face după procedeul

lui Düke, înțepînd lobul urechii și culegînd pe sugativă picăturile de sînge, la interval de o jumătate de minut. În mod normal sîngerarea durează 3 min.

Coagulabilitatea se poate determina cu procedeul lui Hagen, luîndu-se 3 ml de sînge într-o eprubetă curată; coagularea se întîmplă în mod normal la 10 min. Cînd timpul de coagulare trece de 10 min și cel de sîngerare de 4 min se administrează bolnavului, timp de 10—15 zile, soluție de clorură de calciu, vitamina C, vitamina K, 1—2 fiole/zi, sau hemosistan (hemofobin) și alte preparate hemostatice. Dacă la examinările repetate coagularea sîngelui nu a crescut, se administrează intravenos săruri de calciu, apoi ser de cal, injecții cu pituitrină, ingestie de ficat crud 250 g/zi. Se mai pot face iradiații cu raze X pe splină, cîte 200 r pe ședință, în total trei ședințe, din două în două zile. Transfuziile, în cantități mici și repetate de 30—50 ml, dau uneori cel mai bun rezultat sau chiar o injecție intramusculară de 20—30 ml plasmă sanguină, după care se face din nou controlul timpului de sîngerare și coagulare.

Se impun controlul și asanarea focarelor bucodentare și nazosinuzale înaintea oricărei amigdalectomii. De asemenea, controlul renal, al aparatului cardiovascular, controlul clinic și radiologic pulmonar, controlul temperaturii 2—3 zile înaintea operației. După caz, se mai pot face următoarele examinări: intradermoreacția la tuberculină pentru copii, controlul protrombinei la hepatici, iar la o vîrstă anumită, controlul azotemiei și glicemiei și, în sfîrșit, controlul alergiei, fie prin intradermoreacție la histamină sau cu emulsii microbiene. În reumatismul articular acut, cînd este interesat și endocardul, intervenția trebuie făcută cît mai repede, dacă starea generală o permite. Nu se va lăsa timp să se constituie o leziune ireversibilă.

În reumatismele cronice, nevralgii, nevrite reumatice, lumbago, pregătirea de trei zile cu sulfamide sau salicilat este suficientă. În general, în reumatismul adevărat se administrează, cu cîteva zile înaintea operației, doze mari de salicilat sau piramidon. În artrita infecțioasă se administrează penicilină.

În infarctul miocardic, intervenția se poate face numai după șase săptămîni de la apariția bolii.

În nefritele acute și cronice, intervenția trebuie precedată de un tratament igienodietetic medicamentos și protecția cu penicilină (800 000 u zilnic), pentru ca să evităm puseuri de acutizare, timp de 7—10 zile înainte și după operație, putîndu-se adăuga și antihistaminice de sinteză.

În anemiile plastice, în bolile alergice și endocrine, amigdalectomia se poate face fără risc. În purpura alergică este necesară o pregătire cu hemostatice, iar în cazurile cu anemic sub un milion se indică transfuzia. Epilepticii sînt pregătiți în prealabil cu luminal.

Dezinfecția bucală și rinofaringiană cu gargarisme și instilații de uleiuri dezinfectante în fosele nazale este indicată cu trei zile înaintea intervenției.

Operația se face de preferință dimineața, pe nemîncate. Fumătorii trebuie să abandoneze tutunul trei zile înaintea operației. Celor nervoși li se administrează cu o oră înainte un calmant obișnuit, și în seara premergătoare operației (luminal 5—10 cg) și rar 1 cg de morfină, pantopon sau dilauden.

Anestezia. Felul anesteziei variază după vîrstă și starea sistemului nervos al bolnavului. Avantajele anesteziei locale față de cea generală la adult este de necontestat.

La copiii sub trei ani, la care amigdalectomia trebuie să fie excepțională, cum am amintit la indicațiile operatorii, se face anestezie locală cu soluție novocaină 0,5%, cîte 3—4 ml de fiecare parte, sau anestezie generală prin intubație, așa cum o aplicăm în clinică de cîțiva ani.

La copiii trecuți de 10 ani se va face anestezie generală, în primul rînd la copiii coreici, ce au mișcări prea accentuate sau la cei care insistă să li se facă anestezie generală.

Copiii mai mari și adulții se operează obișnuit cu anestezie locoregională, prin infiltrație cu novocainină, soluție de 0,5 sau 1% pînă la 2%.

Anestezia de bază cu o fiolă de dilauden-atropină sau chiar un simplu sedalgin se administrează subcutanat, cu o oră înaintea operației. La bolnavii cu reflexe faringiene exagerate se face o badijonare sau mai bine o pulverizare cu soluție de cocainină 2—5% sau dicainină 1—2%, Xylestesin-Spray etc.

Locul infiltrației, concentrația și cantitatea de anestezic variază de la un autor la altul. Unii adaugă soluție de adrenalină 1‰, 3—5 picături la 10 ml soluție de novocainină. Noi nu folosim adrenalină decît excepțional în serviciul clinicii, unde marele număr de amigdalectomii executate cu soluție adrenalinizată au produs o serie de mici accidente neplăcute atît pentru bolnav cît și pentru medic (lipotimii trecătoare, pareze faciale trecătoare și mai ales hemoragii postoperatorii, produse în urma vasodilatației după dispariția efectului adrenalinei).

Pentru evitarea unor accidente în urma confuziei soluției anesteziante cu alte substanțe toxice (cocainină, dicainină), am preconizat colorarea soluției de novocainină cu albastru de metilen. Nu se face nici o infiltrație decît din soluția colorată în albastru.

Cantitatea de soluție necesară pentru fiecare parte este de 10—15 ml. La seringa de 5—10 ml se atașează un ac de 8—10 cm lungime, cu vîrful scurt. Ajutorul stă în dreapta bolnavului și îi acoperă ochii cu mîna dreaptă, cînd acesta se teme de injecții, în timp ce mîna stîngă este aplicată pe ceafa bolnavului.

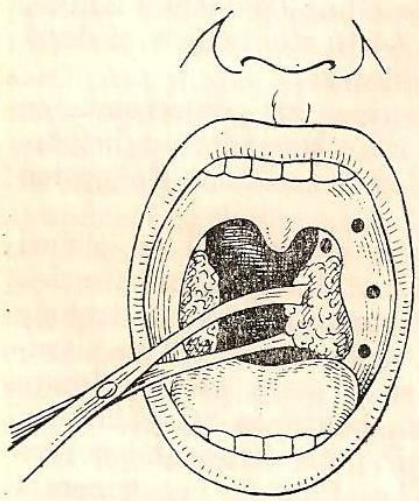

Fig. 642. Anestezia locală.

Prima înțepătură se face în treimea superioară a stîlpului posterior, a doua, în treimea mijlocie a stîlpului anterior și ultima, în partea inferioară a acestui stîlp (fig. 642). De fiecare dată se introduc 2—3 ml soluție anesteziantă sub mucoasa stîlpilor. Anestezia hilului amigdalian se face profund, pătrunzînd cu acul la unirea treimii inferioare cu treimea mijlocie a stîlpului anterior, în dreptul molarului inferior, la o adîncime de 1,5 cm, pentru a ajunge în plin hil amigdalian între capsulă și aponevroza faringiană. Unii începători introduc acul în plin țesut amigdalian și lichidul anestezic se scurge prin cripte. În acest caz se schimbă acul pentru a nu introduce infecția

din parenchimul amigdalian în țesutul celular peritonsilar. Pentru a nu intra cu acul în plin țesut amigdalian, se poate trage ușor amigdala, cu pensa cu gheare, spre linia mediană. După introducerea acului, aspirăm pentru a ne asigura că nu sîntem într-un vas sanguin și apoi injectăm 5—6 ml de novocainã. Dacă în seringă apare sînge, conținutul ei nu se mai injectează, și seringa se încarcă din nou. Dacă aderențele periamigdaliene sînt multiple, tracțiunea amigdalei spre linia mediană nu poate avea loc și infiltrația hilului se face cu greutate. În aceste cazuri se caută un loc mai puțin rezistent, prin care acul pătrunde în spațiul periamigdalian, unde lichidul anesteziant se injectează cu o presiune mai puternică. Unii autori fac o singură injecție în regiunea hilului, fără să mai infiltreze și pilierii.

Sensibilitatea regiunii amigdaliene fiind dată de nervul palatin posterior, de plexul faringian și glosofaringian, anestezia pentru amigdalectomie se poate face și prin blocarea nervului palatin posterior și a glosofaringianului. Nervul palatin posterior se anesteziază în felul următor:

a) dacă există ultimul molar superior, se pleacă de la acesta înăuntru 1 cm, apoi în unghi drept 1 cm înapoi, se înfige acul și se injectează 3—4 ml novocainã;

b) dacă nu există molarul al treilea, se palpează apofiza pterigoidă prin palatul moale. Nervul este situat înăuntru și puțin înaintea marginii apofizei pterigoide, unde se injectează novocaina. Ramurile glosofaringianului se adună în plex în regiunea periamigdaliană externă, în treimea inferioară. Pentru anestezia acestui plex se injectează 2—3 ml novocainã în afara pilierului anterior, la unirea treimii mijlocii cu cea inferioară, la o profunzime de 1,5 cm. Această anestezie se completează cu o injecție în stîlpul posterior.

Pentru amigdalectomia la cald (abces periamigdalian) se recomandă anestezia mixtă: blocaj vagosimpatic, anestezie palatinomandibulară și infiltrația suplimentară a pilierilor. În general, novocaina injectată în țesuturi inflamate nu dă anestezie bună. După terminarea anesteziei, de o parte, se trece la anestezia amigdalei de partea opusă, care se face prin infiltrație obișnuită de partea fără flegmon, cînd operăm la cald. Instalarea anesteziei maxime se produce după 10—15 min, cînd se poate începe operația. Totuși, această așteptare influențează mult psihicul bolnavului, de aceea este bine ca după terminarea anesteziei bilateral să se treacă la extirparea primei amigdale anesteziate și aceasta se poate individualiza după felul cum se prezintă fiecare bolnav. În ceea ce privește rezultatul anesteziei, oricît ar fi aceasta de corectă, variază de la un individ la altul, amigdalectomia fiind o operație la care bolnavii trebuie să ia parte activă; cei mai mulți sînt foarte impresionați și, cu toată anestezia perfectă, se comportă neliniștiți. În schimb sînt o serie de cazuri la care operația decurge într-un mod foarte liniștit. Acest fapt depinde nu numai de starea sistemului nervos al bolnavului, ci și de comportarea chirurgului în timpul operației, care trebuie să inspire cît mai multă încredere bolnavului. Liniștirea psihicului joacă un rol covîrșitor în reușita operației.

Procedeele operatorii sînt multiple, mai ales că operația se execută din cele mai vechi timpuri. Ele se definesc după instrumentarul întrebuințat la enucleareа amigdalelor.

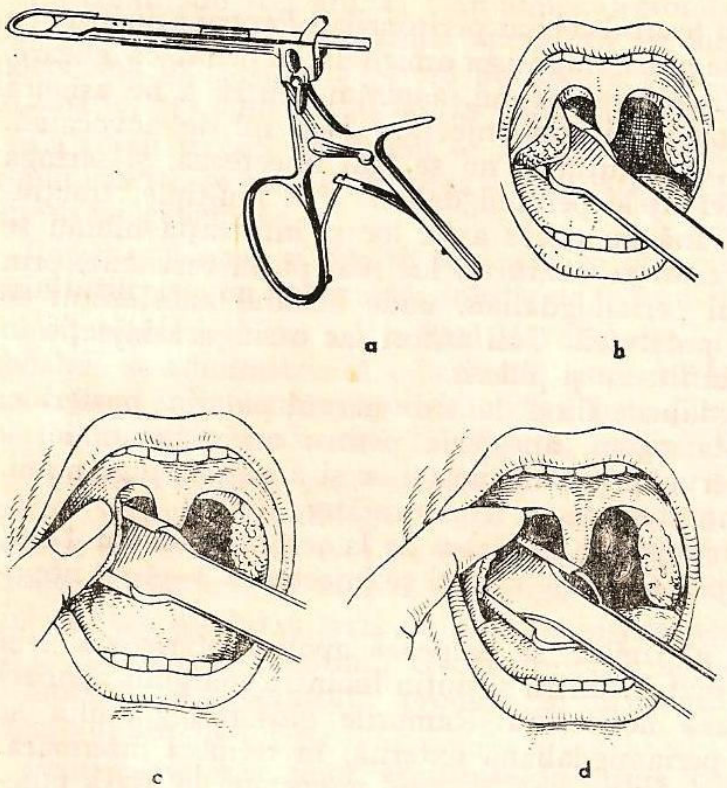

Fig. 643. *a* — ghilotina lui Sluder-Ballenger; *b* — angajarea polului inferior la amigdalei în orificiul ghilotinei; *c* — angajarea amigdalei prin presiune pe stîlpul anterior; *d* — după apăsarea tăișului între deget și inelul ghilotinei rămîne numai stîlpul anterior.

Pentru executarea amigdalectomiei totale și parțiale (amigdalotomiei), în decursul timpului s-au imaginat mai multe procedee operatorii: excizia cu bisturiul sau foarfecele; ablația cu amigdalotomul Fahnenstock; procedeul cu pensa Ruault, pentru îmbucățirea amigdalei, procedeu ce se aplică de unii autori la copiii pînă la 6 ani.

Procedeul Sluder-Ballanger se întrebuințează mai mult la copii, pentru amigdalectomia totală. Instrumentul întrebuințat în această metodă are formă de ghilotină, al cărui inel deschis se angajează între fața anterioară a stîlpului posterior și amigdală, îndreptînd mînerul cît mai mult spre comisura bucală opusă și se angajează polul inferior în acest inel. Se apasă apoi cu indexul pe stîlpul anterior, pentru a angaja bine toată amigdala în inel, se apasă tăișul, care secționează pediculul amigdalian, astfel că între deget și inel rămîne numai stîlpul anterior. Se plimbă apoi degetul pe marginea inelului pentru a depista mucoasa, se face tracțiune și o ușoară rotație pînă la scoaterea amigdalei (totul durează 20—30 secunde); apoi controlul lojii (fig. 643, *a*, *b*, *c*, *d*).

Metoda ansei. S-a preconizat și o ansă galvanică, pentru care avem nevoie de o sursă electrică. Prin această ansă se trece curentul în mod intermitent, pe măsură ce se strînge ansa. Astfel, amigdalectomia se poate face în 10 secunde, fără nici o hemoragie. Cel mai răspîndit procedeu în majoritatea serviciilor noastre chirurgicale de otorinolaringologie este procedeul cu ansa la rece, care permite enuclearea extracapsulară a amigdalei palatine.

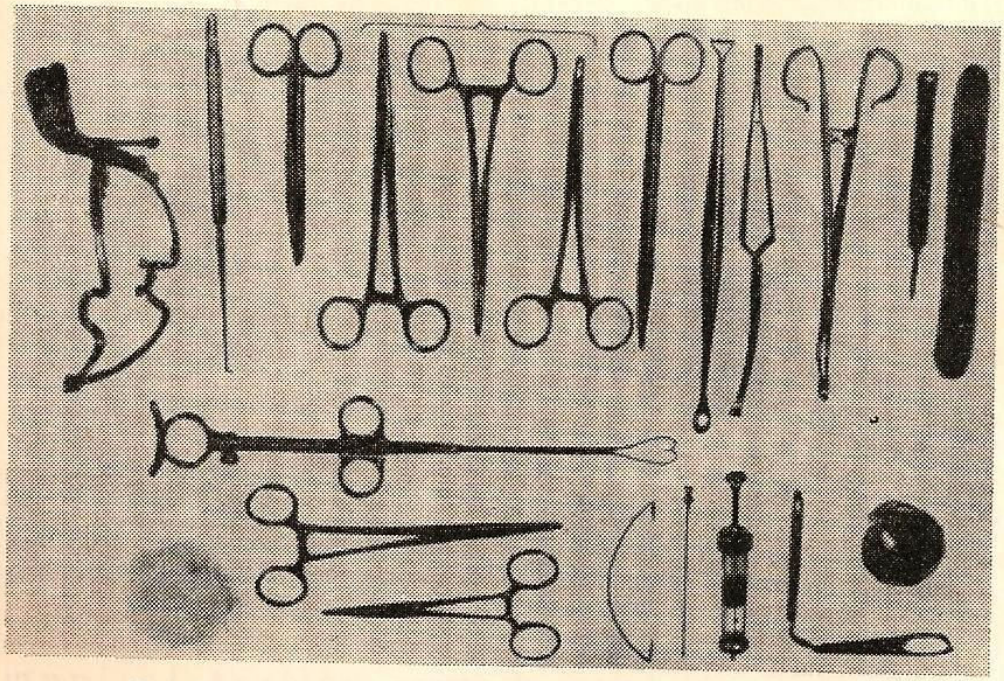

Fig. 644. Instrumentarul pentru amigdalectomie cu ansa.

Instrumentarul (fig. 644) este următorul: o seringă de 5 sau 10 ml înarmată cu un ac lung și cu vîrful teșit și înșurubat, pentru că acul adaptat simplu la seringă, prin presiunea anesteziculuí, se detașează și poate uneori chiar scăpa în esofag sau trahee; un apăsător de limbă curbat în unghi obtuz; o pensă cu gheare de prins amigdala; un decolator dublu model Freer, care se întrebuințează și la septul nazal; o spatulă decolator care la un capăt prezintă tăișul și celălalt capăt, fiind încurbat, se folosește pentru îndepărtarea stîlpului anterior. Spatula decolator poate fi înlocuită cu o chiuretă Volkmann mai mare; un foarfece curb, cu ramuri mai lungi și fine, rotunjit la capăt, pentru secționarea aderențelor; două anse Vacher sau Brünnings cu fir de sîrmă de oțel de 0,5 mm; mai multe pense lungi model Péan (*15*); compresor tip Mickulicz; o trusă pentru eventuala sutură a pilierilor; un deschizător de gură (*18*) și o pensă de limbă, necesare pentru copii, la care se administrează narcoza; ață de mătase, catgut, comprese și tampoane sterile etc.

Timpii operatori la amigdalectomie sînt:

P r i m u l t i m p: chirurgul, așezat în fața bolnavului, cu oglinda frontală sau lampa Clar pusă la punct, introduce spatula linguală și face anestezia locoregională. Este recomandabil să palpeze stîlpul posterior, pentru a simți eventual o pulsație anormală, care ar fi la acest nivel, cînd trebuie să renunțăm la intervenție sau să recurgem la un ajutor mai experimentat.

Prinderea și tracțiunea amigdalei spre linia mediană cu pensa cu gheare, pentru a scoate amigdala din loja ei, reprezintă un timp foarte important fiindcă se face decolarea mai ușor și totodată amigdalele se depărtează de vasele mari. Pensa se introduce deschisă în faringe în așa fel ca ramura superi-

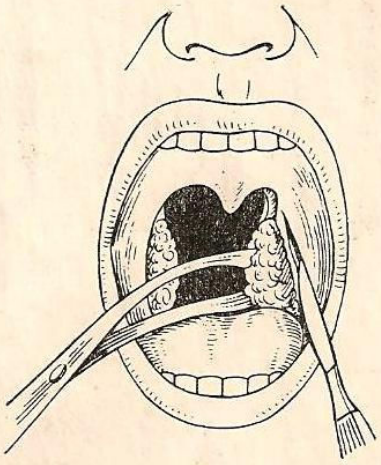

Fig. 645. Tracțiunea amigdalei cu pensa mușcătoare și secțiunea stîlpului anterior la 1 mm de marginea lui liberă pentru a cădea pe capsulă.

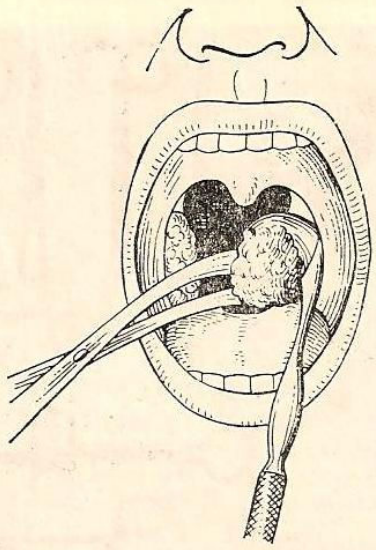

Fig. 646. Decolarea amigdalei pînă la hil.

oară să pătrundă în polul superior, iar ramura inferioară sub polul inferior, pentru a nu prinde un vas cu anomalie de traiect (de exemplu, curbura facialei). Se strînge apoi pensa, care se implîntă bine în corpul amigdalian și se execută tracțiunea amigdalei spre linia mediană, care iese din loja ei, întinzînd plica semilunară și triunghiulară ca și stîlpii.

Timpul al doilea constă în deschiderea lojii amigdaliene prin incizia mucoasei stîlpului anterior, cu bisturiul sau decolatorul de sus în jos, la 1 mm de marginea liberă a stîlpului (fig. 645). Decolatorul aplicat în partea superioară a stîlpului anterior se coboară paralel cu marginea lui liberă, incizînd mucoasa fără să atingem corpul amigdalei. Această incizie întîlnește în drumul ei cele două plici și chiar eventual aderențe, pe care le secționează, astfel că prin tracțiune ne apare, de-a lungul inciziei, capsula amigdaliană, de culoare albicioasă. Eliberarea polului superior amigdalian se face prelungind incizia în sus și înapoi, prin secționarea plicii semilunare și a eventualelor aderențe și apoi coborîm incizia între amigdală și stîlpul posterior. Dacă după această incizie, polul superior amigdalian nu se eliberează complet, din cauza aderențelor, dezlipim capsula cu un decolator bont sau cu un foarfece curb, intrînd astfel în planul de clivaj, spre hil. Continuăm decolarea amigdalei în spatele capsulei pînă la treimea inferioară a ei (pînă la hil) (fig. 646). Cînd nu reușim să pătrundem în loja amigdaliană cu decolatorul, executăm o butonieră cu foarfecele sau cu coasa Ruault (fig. 647) la polul superior amigdalian, mai ales cînd sînt aderențe, altfel riscăm să pătrundem în parenchimul amigdalian și să nu descoperim capsula.

Dacă amigdala nu are aderențe în loja ei, ne mărginim la incizia celor doi pilieri, cu degajarea polului superior, urmînd ca ansa să decoleze capsula în totalitate.

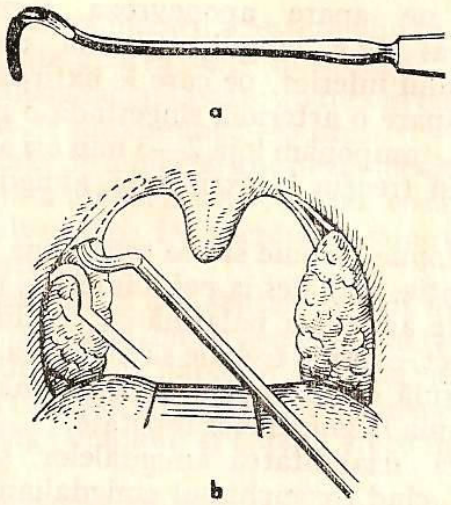

Fig. 647. *a*, *b* — coasa Ruault pentru secțiunea aderențelor (Aubry).

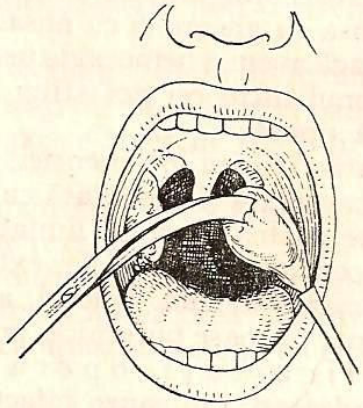

Fig. 648. Introducerea ansei și secționarea hilului amigdalian.

Timpul al treilea constă în introducerea ansei și secționarea hilului amigdalian (fig. 648). Ansa de sîrmă se trece treptat prin inelul superior și inferior al mînerului pensei cu gheare, apoi prin săltarea mîinii stîngi, ansa este dusă de-a lungul pensei pînă la amigdală, care, fiind decolată, se angajează în ansă. Prin tracțiunea amigdalei și strîngerea ansei în mod progresiv, aceasta alunecă ușor pe planul de clivaj pînă la hil, care este secționat, scoțînd apoi amigdala împreună cu ansa și pensa. Credem că ansa Vacher este mai potrivită decît ansa Brünnings, fiindcă secționează hilul în mod progresiv, prin strîngerea șurubului de la mînere. Ansa Brünnings, prin strîngerea bruscă, mai ales în prezența aderențelor, produce un zgomot de ruptură, care impresionează bolnavul.

Se poate întîmpla ca sîrma, în urma sterilizărilor repetate, sau din cauza aderențelor, să se rupă și atunci trebuie să folosim o altă ansă sterilă, pe care o avem la îndemînă.

În cursul amigdalectomiei, find vorba de o operație simetrică, bilaterală, ambidextrii au avantajul că pot ține pensa mușcătoare totdeauna în mîna opusă amigdalei pe care o operează, ușurîndu-și astfel toți timpii operatori.

Timpul al patrulea se reduce la verificarea lojii amigdaliene, care trebuie făcută minuțios, cu un capăt al decolatorului, îndoit și adaptat pentru îndepărtarea stîlpului anterior. Astfel vedem loja goală și profundă, care în cazul lipsei hemoragiei

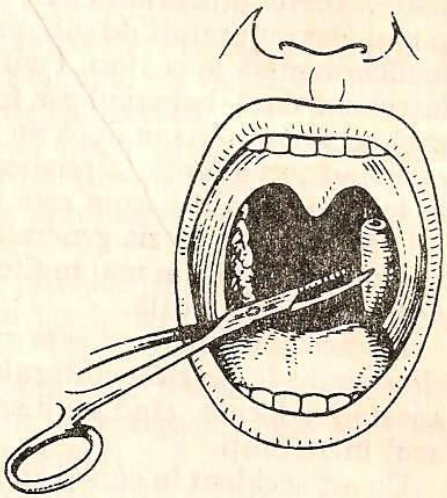

Fig. 649. Aplicarea tamponului între cei doi stîlpi.

și cînd operația este bine executată ne apare aponevroza faringiană netedă și uneori vene așezate vertical de-a lungul stîlpului posterior sau resturi amigdaliene, mai ales ale polului inferior, pe care le extirpăm, tot cu pensa cu gheare și cu ansa. Dacă ne apare o arteriolă sîngerîndă o pensăm sau, dacă avem o hemoragie ușoară difuză, tamponăm loja 2—3 min ori aplicăm tamponul între cei doi stîlpi (fig. 649) și trecem la extirparea amigdalei de partea opusă.

Pentru reușita intervenției, amigdalectomia trebuie să fie totdeauna totală, extracapsulară și executată cu multă atenție, mai ales la polul inferior, unde se găsește partea de țesut limfatic ce unește amigdala palatină cu cea lingual ă.

La controlul amigdalelor extirpate corect, capsula trebuie să fie întreagă și cu o suprafață netedă. Uneori, atît pe capsulă cît și în loja amigdaliană găsim aderențe fibroase puternice, produse în urma flegmoanelor repetate.

Dificultăți operatorii, ca friabilitatea amigdalelor, se întîlnesc adeseori, din cauza infecției cronice, cînd parenchimul amigdalian, în loc să se sclerozeze, se ramolește, și amigdala se extirpă în bucăți. O altă dificultate o constituie aderențele polului superior, din cauza colecțiilor repetate, cînd se formează la acest nivel un bloc fibros rezistent. În acest caz se indică foarfecele curbat, cu care se taie aderențele, tamponînd mereu, pentru a nu intra cu foarfecele fără control. Dificultăți mai putem avea în cursul operației la bolnavii cu reflexe exagerate și la cei cu limba voluminoasă renitentă. Hemoragia în timpul operației cere tamponament, pensarea vasului care sîngerează etc.

Accidente. Stabilirea unei corecte indicații operatorii și respectarea riguroasă a diferitelor reguli de ordin tehnic micșorează la minumum riscurile intervenției.

Se descriu accidente legate de actul anestezic și de actul operator. Astfel s-au citat cazuri de intoxicații grave, chiar mortale, datorită injectării a diferite substanțe care au fost considerate — din lipsă de atenție — drept novocaină. Uneori, cocaina produce manifestări de intoleranță; cînd se întrebuințează în cantități mari poate produce stări convulsive, colaps cardiovascular. Manifestările de intoleranță se observă mai des de cîțiva ani, cu accidente trecătoare. Aceste intoleranțe survin la cei ce au făcut abuz de tratament cu soluții și mai ales cu prafuri de sulfamide, ca și utilizarea coloranților cu bază de parafenilendiamină la coafori. Pentru a depista intoleranța la novocaină, trebuie să întrebăm dacă bolnavul n-a folosit în trecut un tratament extern de lungă durată cu sulfamide sau dacă nu suferă de o eczemă rebelă pe părțile descoperite, care dau intoleranță la novocaină. În aceste cazuri se va utiliza alt preparat în locul novocainei, cum este preparatul românesc „xilina".

Credem că anestezia generală prin intubație traheală pentru amigdalectomie, utilizată la adulți în mai multe țări, nu este acceptată mai ușor de către bolnav decît anestezia locală.

Un accident mai rar este ruperea acului, care poate fi înghițit de bolnav, eliminîndu-se pe căile naturale. Acest accident se întîmplă la copii, în timpul anesteziei locale, cînd nu li se aplică deschizătorul și la un moment dat strîng acul între dinți.

Un alt accident în cursul anesteziei îl constituie lipotimiile ce apar atunci cînd soluția de novocaină nu se injectează lent și mai ales cînd conține adrenalină. Unii au semnalat accidente epileptiforme în cursul anesteziei locale, probabil

tot din cauza intrării anesteziculuí în circulația sanguină, prin lipsa de aspirație, cînd poate apărea sînge în seringă.

Paralizia facială poate apărea în cursul anesteziei, însă este trecătoare, durata ei fiind de maximum 1—3 ore.

Înainte de a începe anestezia locală trebuie să avem în vedere totdeauna doza maximă a anesteziceloг; astfel, cocaina nu poate trece de 0,10 g la badijonări sau pulverizări. De asemenea și novocaina nu poate trece de 0,5 g în cursul infiltrațiilor.

Cu privire la accidentele ce pot apărea în cursul anesteziei generale, reanimarea modernă, cu mijloacele ei actuale, dă bune rezultate.

Tot în cursul narcozei la copii se poate produce extracția unui dinte, prin aplicarea depărtătorului. De asemenea, cînd se apasă limba prea puternic, baza ei împinge epiglota și copilul trece în apnee, dacă anestezia nu se face prin intubație.

Un accident extrem de rar semnalat, legat de actul operator, ar fi hemoragia fulgerătoare în cazul unei anomalii de traiect al carotidei interne, la polul superior al amigdalei sau al carotidei externe la polul inferior. Alteori, un anevrism al acestor artere poate favoriza producerea unui accident. De aceea se recomandă palparea digitală sistematică a regiunii amigdaliene înaintea intervenției.

Hemoragiile fulgerătoare nu se mai constată astăzi decît excepțional, deoarece metodele actuale ale amigdalectomiei, cu ajutorul ansei, evită incursiunile dezastruoase în spațiul cervical periamigdalian. Rănirea lojii amigdaliene este mai periculoasă la nivelul polului inferior, unde sînt colaterale ale carotidei externe, sau la nivelul polului superior, unde carotida internă se află la o distanță de 1,5—2 cm și cînd capul este în rotație și hiperextensiune ea se apropie de polul amigdalian pînă la 5 mm. Hemoragia în jet dintr-o arteră tonsilară scleroasă se oprește prin aplicarea unei pense Kocher (fig. 650, *a*, *b*). Hemoragiile în suprafață cedează la compresiunea mai mult sau mai puțin prelungită a lojii amigdaliene, făcută cu un tampon simplu sau îmbibat cu alcool sau utilizînd diverse alte preparate hemostatice. Aceste hemoragii devin grave în stările hemoragipare și mai ales atunci cînd, din examinarea incompletă a bolnavului, ele sînt necunoscute de operator. Bolnavul nu va părăsi deci sala de operație decît atunci cînd se va constata oprirea sîngerării.

Hemoragia masivă, ce apare uneori după extirparea amigdalei dînd impresia deschiderii unui vas mare și care se oprește după un tamponament simplu, se datorește unui proces inflamator acut apropiat, care produce o stază a plexului venos de la acest nivel.

Emfizemul cervical subcutanat și profund se produce din cauza unei soluții de continuitate, prin ridicarea unei porțiuni din fascia faringiană aderentă la capsula amigdaliană.

Unii au întîlnit simptome clinice de edem pulmonar în timpul operației. Noi am avut un caz de edem masiv al limbii și altul al laringelui, după anestezie locală cu novocaină, care a durat timp de mai multe ore.

Accidentele mai simple din cursul intervenției sînt secționarea luetei, smulgerea pilierilor sau ruperea ansei. Secționarea luetei este un accident al începătorului, care angajează și lueta în ansă, mai ales cînd amigdala este hi-

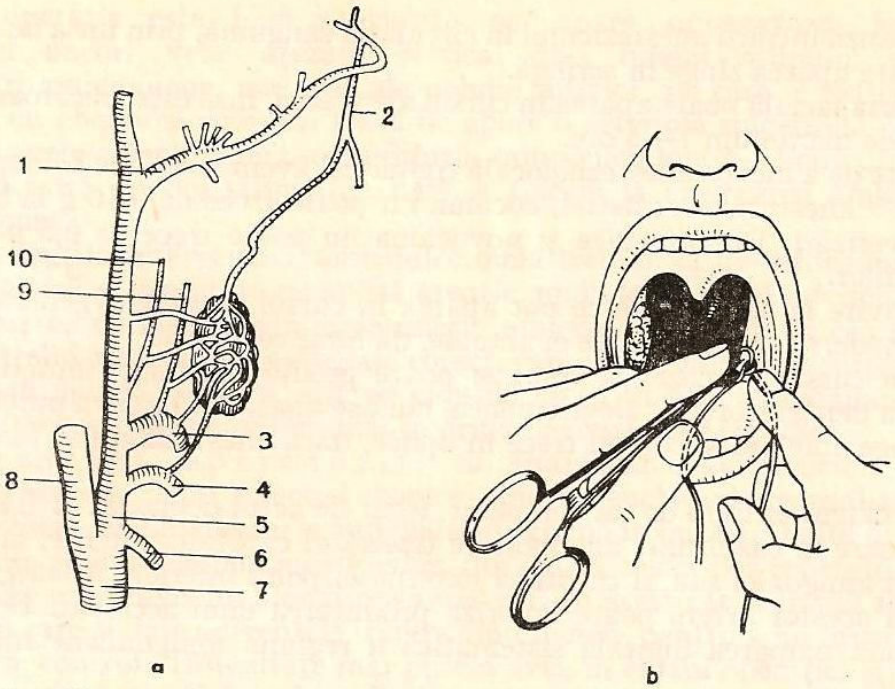

Fig. 650. *a* — schema vascularizației amigdalei: *b* — ligatura unei arteriole.
1 — maxilara internă; *2* — faringiana descendentă; *3* — faciala; *4* — linguala; *5* — carotidă externă; *6* — tiroidiană superioară; *7* — carotidă primitivă; *8* — carotidă internă; *9* — palatină ascendentă; *10* — faringiană ascendentă;

pertrofiată și lueta alungită. Acest accident nu are importanță funcțională, ci numai estetică. Trebuie să fim atenți la angajarea amigdalei în ansă și să rugăm bolnavul să pronunțe vocala „a" cînd lueta se contractă și este vizibilă.

Resturile amigdaliene dau hemoragii parenchimatoase, hemoragia oprindu-se prin extirparea lor. Căderea și înghițirea amigdalei sau aspirația ei în căile aeriene sînt complicații excepționale intraoperatorii cînd se poate produce asfixia, bronhopneumonia sau abcesul pulmonar.

Majoritatea accidentelor pot fi evitate, aplicîndu-se cu minuțiozitate o tehnică corectă.

Îngrijirile postoperatorii se rezumă la repaus, calmante, dezinfectante și dietă.

Bolnavul va sta culcat în decubit lateral, cu capul puțin aplecat deasupra unei tăvițe renale, în care se va scuipa excesul de salivă. Camera să fie în semiobscuritate. Repausul la pat se impune în primele 2—3 zile și alte 6—7 zile în cameră. Unii recomandă pungă cu gheață în jurul gîtului sau compresă cu apă.

Dintre calmante putem recomanda sedalgin, soluție piramidon etc. Se va clăti gura cu dezinfectante după mese, recomandîndu-se în același timp și dezinfectante nazale, timp de o săptămînă după intervenție și, după caz, se administrează sulfamide sau penicilină, timp de 2—3 zile.

Vorbirea și vizitele sînt interzise în primele 24 de ore. Dieta se compune din lichide în primele două zile cu mult zahăr (ceai, limonadă etc.), apoi pireuri, compoturi pînă la 10—12 zile de la operație.

Plaga operatorie prezintă următoarea evoluție: edemul stîlpilor și al luetei este constant, mai ales la cazurile cu anestezie locală. Cînd se dizolvă praf de penicilină în soluție de novocainã acest edem este abia vizibil. O falsă membrană gri-albă căptușește loja amigdaliană, constituind primul stadiu de reparație cicatriceală. Apariția falsei membrane este întîrziată la unele cazuri. Falsa membrană se îngroașă pînă la a 5-a—6-a zi, apoi începe să se elimine în mod treptat. Cea din regiunea hilară se elimină ultima, aproximativ pe la a 9-a—11-a zi. Falsele membrane sînt datorite unei infecții benigne, produsă de germenii saprofiți ai cavității bucale. Dovada este febra discretă și halena fetidă, care dispar odată cu căderea falselor membrane. La copii, falsa membrană trece foarte repede. Ei se alimentează ușor de la a 3-a zi, pe cînd durerile postoperatorii ale adultului se mențin pînă la dispariția falselor membrane. Durerile se combat cu antinevralgice. Lojile se micșorează și cicatricea completă se produce în săptămîna a treia.

La unii bolnavi, care prezintă o fragilitate vasculară, apare pe toată suprafața vălului palatului o colorație albăstruie cianotică, cu aspect de echimoze, care dispare treptat în cîteva zile pînă la o săptămînă.

Temperatura după operație este, de obicei, normală sau în primele zile bolnavul prezintă subfebrilități. La bolnavii constipați, această febră continuă pînă la evacuarea intestinului. Administrarea de vitamina C în doze masive contribuie la o evoluție normală postoperatorie.

C o m p l i c a ț i i. Cele mai dese complicații postoperatorii ale amigdalectomiei sînt hemoragiile, apoi complicațiile infecțioase (acestea mai rar) și complicațiile diverse (fonatorii, nervoase, distrofice etc.) în mod excepțional.

Hemoragiile postoperatorii constituie preocuparea cea mai importantă a oricărui faringolog, riscul unei hemoragii, precoce sau tardivă, obligă pe fiecare chirurg să supravegheze, în mod riguros, toți bolnavii amigdalectimizați în primele zile și, mai ales, în primele 24 de ore.

Sîngerarea obișnuită, care se produce în cursul amigdalectomiei prin secționarea plexului arteriovenos extracapsular, se oprește repede prin formarea de cheaguri care astupă lumenul nenumăratelor capilare, vene și arteriole de la acest nivel. Organismul dispune de o serie de mijloace cu care luptă împotriva pierderilor de sînge. Astfel, la nivelul faringelui, pe lîngă formarea cheagului, se mai produce și o compresiune pe vasele ce sîngerează, prin contracția musculaturii faringiene.

Hemoragiile postoperatorii, deși ușoare și neînsemnate în majoritatea lor, totuși, prin prelungirea lor în timp, determină în organism importante tulburări, în urma cărora bolnavul se resimte multă vreme. Mecanismul multor hemoragii postamigdalectomice este foarte greu de explicat. La o serie de bolnavi toate examinările clinice și de laborator sînt negative, operația pentru extirparea focarului amigdalian decurge în condiții ireproșabile, lojile amigdaliene se prezintă perfect uscate, bolnavii stau liniștiți după operație și totuși, după 6—12 ore, poate apărea o hemoragie în mod spontan fără nici un efort.

Noi am căutat să ne explicăm acest fapt printr-o torsionare a capilarelor și arteriolelor, în urma strîngerii ansei de sîrmă, care apoi se detorsionează în timp, cheagul se elimină și începe hemoragia. Credem însă că aceste hemoragii difuze în loja amigdaliană se explică și printr-o tulburare corticoviscerală.

Numai astfel se pot explica o serie de hemoragii care apar pe rînd, în același salon, cînd toți ceilalți bolnavi se impresionează de la primul bolnav cu hemoragie.

Clasificarea hemoragiilor în timp: hemoragii intraoperatorii, de care am vorbit, apoi hemoragii postoperatorii, precoce, de la 1—6 ore de la intervenție, și hemoragii tardive, care sînt în a 5-a—a-8-a zi. După cercetările unor autori, aspirina luată pentru calmarea durerilor ar produce o scădere a valorii protrombinei sanguine.

După gradul de hemoragie pot fi hemoragii ușoare (benigne), cele mai dese, și hemoragii grave, mai rare.

După diferite statistici, frecvența hemoragiilor variază între 4 și 8%. Cele mai frecvente cazuri se întîlnesc primăvara, cînd cantitatea de vitamina C pe care o primește organismul este limitată, iar procentul cel mai mic îl întîlnim toamna.

Hemoragiile din primele ore după operație sînt cele mai frecvente cînd bolnavul începe să tușească și să scuipe sînge. Constatăm în aceste cazuri un cheag voluminos în loja amigdaliană, mai rar bilateral, și sub cheag hemoragia continuă picătură cu picătură, spre hipofaringe. După îndepărtarea cheagului se controlează bine loja și dacă apare un rest amigdalian din cauza unei operații incomplete, acest rest se extirpă, după care hemoragia parenchimatoasă se oprește brusc. Hemoragia poate fi arterială în jet, venoasă în partea inferioară, unde se găsește plexul venos, și cea capilară, cînd sîngerează toată loja. De cele mai multe ori întîlnim o arteriolă care sîngerează. Pentru descoperirea ei căutăm cu atenție partea superioară a lojii, prin îndepărtarea stîlpului anterior, apoi regiunea mijlocie a feței posterioare a acestui stîlp, fața anterioară a stîlpului posterior, la unirea treimii inferioare cu cea mijlocie și, în sfîrșit, regiunea inferioară a lojii amigdaliene ascunsă înapoia bazei limbii. Arteriola odată descoperită se pensează, se ligaturează sau se face o diatermocoagulare pe pensă. Pensa poate rămîne pe vas pînă la 12 ore.

Dacă nu descoperim arteriola sau ne găsim în fața unei hemoragii difuze, comprimăm pereții lojei amigdaliene cu un tampon simplu sau îmbibat cu substanțe hemostatice. Pensa care prinde tamponul este menținută un timp de către operator sau chiar de către bolnav, prin închiderea maxilarelor. În felul acesta se stăpînesc cele mai multe sîngerări. Dacă după 15—20 de minute hemoragia nu încetează, aplicăm în lojă un compresor amigdalian de diferite modele, unilateral (Bosviel) sau bilateral (Lemoine), pe care îl menținem 2—3 ore, uneori chiar și 12 ore. Tehnica aplicării este simplă: ramura pe care este montat tamponul se aplică în lojă, iar cealaltă ramură în afară, pe unghiul mandibulei, interpunînd o bucată de vată pentru protecția tegumentelor (fig. 651 *a*, *b*). Se strîng cele două ramuri și se fixează în mod automat. Această metodă de compresiune este prea brutală și, din cauză că produce uneori și necroze, se întrebuințează foarte rar.

În hemoragiile rebele se poate executa sutura stîlpilor pe un tampon introdus în lojă. Dacă loja amigdaliană este adîncă și stîlpii bine dezvoltați, tamponul se poate menține fără sutură timp de 24—48 de ore. Sutura pilierilor se face cu ace speciale, tip Deschamp, prevăzute la vîrf cu un orificiu prin care se introduce un fir de mătase mai gros pentru a nu tăia stîlpul. Transfixia

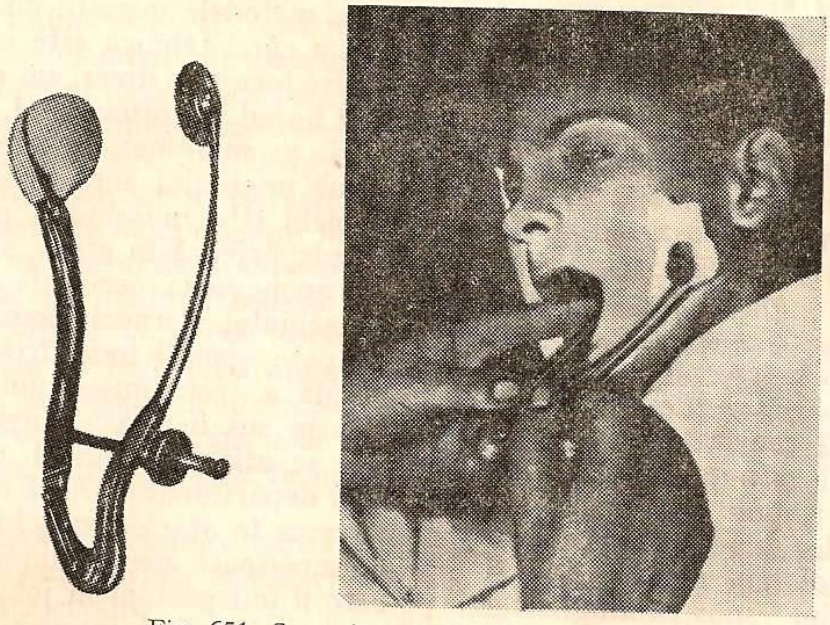

Fig. 651. Comprimarea lojii amigdaliene:
a — compresorul lui Bosviel; *b* — plasarea compresorului (Radziminsky).

stîlpilor se face dinapoi înainte, trecînd întîi prin stîlpul posterior, apoi prin cel anterior și prinzînd firul cu un cîrlig sau pensă, după care se retrage acul. Se poate aplica 2—3 fire, sub care se introduce un tampon, și apoi se înnoadă firele, cînd stîlpii se aplică pe tampon (fig. 652, *a*, *b*). Firele pot fi îndepărtate a doua sau a treia zi.

Putem obține bune rezultate și tamponînd loja cu amigdala extirpată, care ar trebui păstrată o zi în ser fiziologic steril.

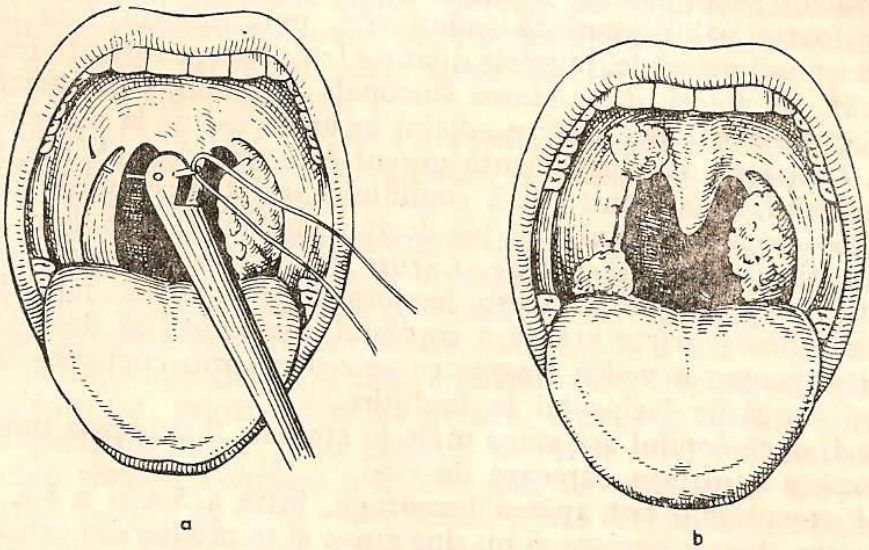

Fig. 652. *a* — sutura stîlpilor; *b* — sutura stîlpilor pe un tampon.

În cazuri excepționale, cînd nici una din metodele înșirate nu dau rezultate, recurgem la *ligatura carotidei externe*, a cărei tehnică este următoarea: după ce bolnavul se așază pe spate, se introduce sub umeri un sul și capul în extensiune este rotit în partea opusă. Cîmpul operator fiind dezinfectat și anesteziat prin infiltrație, se face o incizie pe marginea anterioară a mușchiului sternocleidomastoidian, din dreptul unghiului mandibulei pînă la mijlocul cartilajului tiroid. După incizia pielii și a mușchiului pielos se dă peste vena jugulară externă, care sau se îndepărtează în afară, sau se secționează între două ligaturi. Se incizează aponevroza cervicală superficială și se degajează marginea anterioară a mușchiului sternocleidomastoidian și mai ales fața profundă a mușchiului, pe care apoi îl îndepărtăm în afară cu un depărtător Farabeuf. Foița profundă a tecii mușchiului se încarcă pe o sondă canelată și se incizează de jos în sus în toată lungimea plăgii. În dreptul cornului mare al hioidului, ce se află în mijlocul acestei plăgi și pe care trebuie să-l simțim, așezăm două depărtătoare. După o bună tracțiune a celor două depărtătoare și îndepărtarea în afară a mușchiului sternocleidomastoidian, recunoaștem în partea superioară nervul hipoglos și mai jos trunchiul venos tirolinguofacial, pe care îl îndepărtăm în jos și înăuntru. În triunghiul format de nervul hipoglos, vena jugulară internă și trunchiul venos tirolinguofacial, în dreptul cornului mare al osului hioid, recunoaștem artera carotidă externă după colateralele sale. Cînd izolăm artera vedem că fața profundă este traversată oblic de sus în jos și din afară înăuntru de nervul laringeu superior. Artera o încărcăm din afară înăuntru, între tiroidiana superioară și artera linguală. Înainte de a înnoda firul, se comprimă artera, pentru a verifica oprirea circulației în artera facială și temporala superficială.

La copii trebuie să fim atenți, fiindcă poate apărea o hemoragie postoperatorie în timpul somnului. Copilul înghite sînge mereu și aceasta îi provoacă o senzație de greață, care-l deșteaptă și varsă cantități impresionante de sînge digerat de sucul gastric. Pierzînd o cantitate apreciabilă de sînge, copilul devine foarte palid, prezintă sudori reci, puls filiform, sete imperioasă, scăderea tensiunii arteriale, pupilele dilatate, cu privirea rătăcită (este sincopa hemoragică). De obicei, după starea sincopală, hemoragia încetează spontan. Anemia aceasta acută poate duce copilul în unele cazuri la moarte. În astfel de cazuri, transfuzia de sînge făcută urgent este remediul cel mai sigur, sau, în lipsa sîngelui, se administrează copilului cardiotonice, vitamina C și ser fiziologic. Se așază cu capul mai jos decît trunchiul și i se dau copilului să ingereze cantități mari de lichide. Cazuri de acestea sincopale se întîlnesc și la adulții nesupravegheați. Aceste hemoragii grave nu pot fi prevenite decît prin supravegherea foarte atentă a copilului, așezîndu-l să doarmă cu capul într-o parte, pentru a vedea sîngele ce se scurge prin comisura buzelor sau se observă mișcările laringelui la înghițire.

De obicei, dacă copilul are sînge mult în stomac, îl vomează imediat, după ce ingerează o cantitate oarecare de ceai.

În mod excepțional pot apărea hemoragii, între a 5-a și a 8-a zi, cînd se elimină escara. Aceste hemoragii nu sînt grave și se produc din cauza nerespectării regimului alimentar.

Gravitatea acestor hemoragii postamigdalectomice determină pe operator să respecte anumite reguli: controlul timpului de sîngerare și de coagulare, culegerea unor elemente de anamneză în această direcție, executarea operației la 2—3 săptămîni după orice proces infecțios acut local, regional sau general, evitarea perioadei menstruale și premenstruale, săptămîna de după oprirea menstruației fiind cea mai favorabilă, și, în sfîrșit, supravegherea riguroasă a amigdalectomizaților în primele 24 de ore.

În tratamentul hemoragiilor mai dispunem de o serie de mijloace, ca: serul de cal, extractul de trombocite, mușchiul de pasăre (porumbel), extractul de amigdală, de măduvă osoasă etc. Unii autori sovietici au observat că veninul de viperă (1:10 000 soluție cloroformizată), reptilaza, aplicîndu-se cu un tampon în lojă după amigdalectomie, reduce hemoragiile și reacțiile inflamatorii, iar depozitul fibrinos se elimină între a 4-a și a 7-a zi. De asemenea, sucul de aloe (80 g suc aloe și 20 g alcool), îmbibat în vată și aplicat în loja amigdaliană, oprește hemoragia în 3—5 min. Nu are nici o acțiune secundară.

Dintre mijloacele chimice care se folosesc mai puțin astăzi amintim: nitratul de argint, antipirina, acidul cromic etc., iar ceva mai des se folosesc apa oxigenată și alcoolul.

Mijloacele fizice întrebuințate sînt: diatermocoagularea, gheața pisată sub formă de compresă în jurul gîtului sau sugerea bucăților de gheață, care, prin vasoconstricția ce o produc, ajută la formarea cheagului și oprirea hemoragiei.

Pe lîngă tratamentul local al hemoragiei, care trebuie făcut cu mult calm și încredere pentru bolnav, medicul va trece la îngrijirea stării generale, prin administrarea de hemofobin, vitamina C și K, vitamina B_{12} și extract de ficat proaspăt, injecții de seruri și, dacă pulsul, tensiunea arterială și examenul morfologic al sîngelui arată necesitatea unei transfuzii de sînge, se va determina imediat grupa sanguină a bolnavului, care de altfel trebuie să se cunoască de la internare. Transfuzia reprezintă tratamentul cel mai rațional al anemiilor posthemoragice, fiindcă, pe lîngă acțiunea hemostatică, sîngele transfuzat stimulează procesul de hematopoieză. În hemoragiile grave, cantitatea de sînge transfuzat poate trece de 1 l. Transfuzia de sînge fiziologică este cea cu sînge izogrup.

Complicațiile infecțioase sînt mult mai rare decît hemoragiile. Ele se împart în complicații locoregionale, la distanță și generale.

Complicațiile locoregionale sînt:

— angina postoperatorie sau faringita acută febrilă a amigdalectomizaților, caracterizată printr-o inflamație a peretelui posterior faringian și a vălului, cu febră și reacție ganglionară cervicală;

— abcesul laterofaringian care apare, de obicei, a 3-a zi după operație. El poate fi datorat infecției cu acul de anestezie care, trecînd prin parenchimul amigdalian infectat, printr-o tehnică greșită, ajunge în spațiul perifaringian. Flegmonul periamigdalian poate apărea în urma unei operații incomplete, mai ales cînd sinusul Tourtual n-a fost golit de conținutul său;

— difteria, în mod cu totul excepțional, poate complica o amigdalectomie, mai ales în cursul epidemiilor (care la noi nu mai există), și este greu de a

o diferențiia macroscopic de falsa membrană postamigdalectomică propriu-zisă, fără controlul bacteriologic.

Pot surveni și complicații auriculare, mai ales cînd se face și adenoidotomia.

Complicațiile la distanță sînt cele pulmonare, în primul rînd abcesul acut pulmonar, ce se produce prin aspirația sîngelui sau fragmentelor de amigdală infectată în timpul narcozei cînd nu se utilizează sonda de intubație, sau pe cale venoasă ori limfatică. Complicațiile pulmonare postamigdalectomice după anestezia locală sînt excepționale, cînd tamponamentul prelungit al lojii, în caz de hemoragie, nu permite o expectorație suficientă.

Dintre complicațiile generale, septicemia postamigdalectomică este, de asemenea, excepțională. Ea apare aproximativ la 4—5 ore după operație, cu febră ridicată și frisoane impresionante. Se produce întîi tromboza plexului faringian, care duce la tromboza jugularei. Tratamentul preoperator și postoperator cu sulfamide și penicilină a făcut să dispară total septicemiile postamigdalectomice.

Complicațiile diverse sînt anumite complicații disparate: sindromul hipertermie — paloare la copii, hiperpirexie simplă la adulți, diabet insipid tranzitoriu, agranulocitoză, acetonemie. Se citează de unii și edemul acut sau chiar spasmul faringian, care survine imediat după operație, ce duce la traheotomie. Mecanismul dezvoltării acestor complicații nu este lămurit. Se citează ca o complicație excepțională o salivație abundentă de la unghiul anteroinferior al lojii amigdaliene, fapt ce se explică prin raportul polului inferior al amigdalei cu țesutul grăsos interpus între pterigoidianul intern și peretele faringian și în care se găsește extremitatea posterioară a glandei submaxilare. În caz de anomalie, cînd lipsește țesutul grăsos, polul posterior al glandei submaxilare vine în raport cu polul inferior al amigdalei. Prin tratament cu atropină și beladonă s-a oprit în cîteva zile salivația, probabil prin cicatrizarea leziunii glandei salivare.

Alte complicații rare sînt tulburările trofice (faringita atrofică, keratoza faringiană).

Viciile de cicatrizare și paralizia vălului pot da tulburări vocale la cîntăreții profesioniști. Amigdalectomia poate modifica condițiile de rezonanță ale vocii și necesită deci o readaptare funcțională.

În caz excepțional mai poate surveni și torticolisul.

În concluzie, complicațiile postamigdalectomice nu prezintă nici un pericol care să ne determine să renunțăm la operație. Prin multiplele procedee terapeutice putem combate cu ușurință toate aceste complicații: hemoragiile prin tamponamente și transfuzii, septicemiile prin antibiotice, iar complicațiile diverse nu dau nici un pericol vital și se pot evita printr-o tehnică operatorie corectă.

Rezultatele locale postoperatorii ale amigdalectomiei variază de la caz la caz. Păstrarea formei lojii amigdaliene, cu o epitalizare profundă, lipsită de orice țesut limfoid și cu aspectul stîlpilor aproape normal, constituie cea mai bună formă de vindecare. Aceasta se datorește nu numai unei bune tehnici chirurgicale, ci și lipsei de aderențe între stîlpi și amigdală, sau cînd operăm amigdale pediculate. Vindecarea postoperatorie poate duce și la o sinechie a celor doi stîlpi, în dosul căreia nu știm dacă există sau nu țesut limfatic refăcut sau sub formă de rest amigdalian. Se mai pot întîlni o serie de cicatrice, atît în lojă cît și în jurul ei, și care pot surveni chiar după cea mai corectă tehnică operatorie, datorită aderențelor multiple de la nivelul

lojii amigdaliene. Desigur că o cicatrice stelată sau alte cicatrice ce deplasează vălul se datoresc unei tehnici greșite. Aceste cicatrice produc tulburări vocale și auriculare.

La numeroase cazuri după operație, loja se umple cu țesut de neoformație, în așa fel că stîlpii se îngustează sau aproape dispar, în special cel anterior. Și aceasta este o bună formă de vindecare.

La examinarea bolnavului amigdalectomizat descoperim frecvent în lojă țesut limfatic. Acest țesut poate fi un rest în urma unei operații incomplete sau se poate dezvolta din țesutul limfatic existent pe fața amigdaliană a celor două plici semilunară și triunghiulară care, prin proliferarea lui, poate duce la reapariția amigdalelor. De aceea, aceste două plici trebuie extirpate în cursul operației.

La multe cazuri ne impresionează faptul că, în primele zile după operație, loja amigdaliană este liberă de orice țesut limfatic, ca la o nouă examinare, după cîteva zile, să vedem cum amigdala lingvală, prin hipertrofia ei, s-a insinuat în loja palatină, dînd impresia unui rest al polului inferior. Acest fapt se întîmplă la acele cazuri la care amigdala palatină este alungită și se continuă fără graniță vizibilă cu amigdala lingvală. Această proliferare lingvală este un fel de compensare, ca și compensarea produsă prin apariția unui țesut limfatic înapoia stîlpilor posteriori, sau o serie de muguri pe peretele posterior al faringelui, care în sezoanele friguroase reacționează ca o faringoamigdalită acută eritematopultacee. După un interval mai mult sau mai puțin îndelungat, amigdala lingvală se retrage din loja palatină în cele mai multe cazuri.

Desigur că majoritatea tulburărilor postoperatorii se datoresc punerii unei indicații operatorii greșite și în special unei tehnici chirurgicale defectuoase. Cicatricele neregulate cu deformarea vălului și a regiunii amigdaliene se produc în urma unor decolări defectuoase a amigdalei. Atunci apar senzații de uscăciune în gît, de zgîrieturi, tulburări fonatorii, dificultate la înghițit, tulburări auriculare etc.

În prezența unei formațiuni limfatice în loja amigdaliană este greu să stabilim dacă restul amigdalian este o urmare a unei greșeli de tehnică sau o proliferare compensatoare a țesutului limfatic în jurul lojii. Restul amigdalian care rezultă dintr-o greșeală de tehnică este înglobat în cicatrice, unde se închistează și mai mult focarul infecțios, devenind mai periculos decît focarul dinaintea intervenției. Știm că extirparea acestor resturi este mult mai greu de executat decît amigdala propriu-zisă. Resturile din polul inferior nu provoacă tulburări deosebite decît rar de tot. Extirparea incompletă a polului superior, unde se găsesc acele cripte sinuoase și infectate, duce la formarea flegmoanelor periamigdaliene după operație și la alte complicații la distanță.

Sînt cazuri cînd unii bolnavi, care deși au un aspect ireproșabil al lojelor amigdaliene, totuși după operație acuză ani în șir dureri locale la nivelul lojilor, cu tulburări la înghițire (parestezii postamigdalectomice). La cercetarea histologică a țesutului proliferativ din lojă s-a descoperit țesut nervos în aceste cicatrice, care nu poate fi decît din glosofaringian, palatin și nervul lingual, fapt ce explică toate simptomele așa-numitelor parestezii postoperatorii.

Alături de rezultatele postoperatorii locale trebuie să avem în vedere, în primul rînd, rezultatele amigdalectomiei în cadrul infecției de focar, care a făcut din problema amigdaliană o problemă socială.

VII. HIPERTROFIA AMIGDALEI LINGUALE ȘI A LUI GERLACH

Amigdala lingual㠠la copii este mult mai dezvoltată și ocupă toată baza limbii. După vîrsta de 14 ani, porțiunea mediană a amigdalei se atrofiază și astfel se împart în două jumătăți simetrice: una dreaptă și alta stîngă, rămînînd între ele o mică suprafață netedă, care se întinde de la foramen caecum la plica glosoepiglotică mediană. Atrofia acestei amigdale este progresivă, astfel că la adult, în mod normal, ea se reduce la cîțiva foliculi, așezați pe marginea anterioară a fosetei glosoepiglotice de ambele părți.

Amigdala lingual㠠ca și celelalte amigdale, se poate hipertrofia, formînd o masă mai mult sau mai puțin voluminoasă, care ocupă ambele fosete glosoepiglotice și irită epiglota, producînd senzația de corp străin, tulburări reflexe etc. (Simanovschi, Ruault, Seiffert, Escat etc.). Hipertrofia aceasta apare obișnuit între 20 și 40 de ani, mai ales la sexul feminin.

Cauzele care produc hipertrofia acestei a patra amigdale sînt multiple. Așezarea ei la răspîntia aerodigestivă, cu existența criptelor accesibile tuturor infecțiilor de origine aeriană sau alimentară, traumatismele variate sînt tot atîtea cauze care contribuie la hipertrofia acestei amigdale.

Hipertrofia amigdalei linguale este de două feluri: o hipertrofie cu hiperplazia țesutului limfoid, pe care o întîlnim în urma infecțiilor repetate palatine, care se transmit și la amigdala lingual㠠Ablația prematură a amigdalelor palatine produce, de asemenea, o hipertrofie a amigdalei linguale, ca o compensație pentru lipsa țesutului limfoid; al doilea fel de hipertrofie este cea vasculară, cînd vasele dilatate și glandele mucoase se măresc proporțional cu reducerea țesutului limfoid. O întîlnim în hiperaciditățile gastrice și, în general, la toți dispepticii, la cîntăreți, oratori și la cei care strigă (Laskievics, Cambrelin). Cele mai dese cazuri de hipertrofie le întîlnim la femei, în perioada menstruală, la pubertate și la menopauză.

Simptomele hipertrofiei sînt, în general, discrete: senzația de corp străin în permanență sau numai la deglutiție (miez de pîine, os, păr etc.), o senzație de presiune, de jenă în deglutiție.

Al doilea semn important al hipertrofiei este tusea. Alte simptome inconstante ar fi: durerea imprecis localizată, mai mult la nivelul marelui corn al osului hioid.

Hipertrofia mai poate da o stare nevropatică, cu senzație de nod isteric, cînd bolnava se plînge de prezența unui nod în faringe și face eforturi repetate și zadarnice pentru a-l expulza.

Mai întîlnim la acești bolnavi aerofagia, produsă în urma deglutiției repetate pentru a ingera corpul străin fictiv, apoi tenesmul faringian datorit excitației glosofaringianului.

Hipertrofia amigdalei linguale mai produce tulburări de fonație la oratori și la cîntăreți (soprane și tenori). Amigdala lingual㠠hipertrofică apasă pe epiglotă și împiedică mișcările de

ridicare și coborîre ale acesteia. În cazul hipertrofiei mai ales limfoide, cînd bolnavul pronunță vocala „e", cu ocazia laringoscopiei, laringele se ridică în sus, fără ca epiglota să se depărteze de baza limbii, cum se depărtează la cazurile ce nu prezintă amigdala lingual hipertrofică. Valeculele cu frenul glosoepiglotic sînt acoperite de muguri limfoizi, care se ridică uneori peste marginea liberă a epiglotei.

Tusea cronică, un semn constant al hipertrofiei, este seacă, sonoră, fără expectorație și prezintă toate gradele pînă la laringospasm, fiind rebelă la orice tratament antispasmodic. În eforturile de tuse pot plesni diferite vene dilatate, mai ales în timpul congestiilor menstruale, la tinere în timpul pubertății, producîndu-se hemoragie, mai ales în amigdala varicoasă, care se poate confunda cu hemoptiziile și numai examenul cu oglinda laringiană descoperă hemoragia pe suprafața amigdalei linguale. Sînt interesante hemoragiile vicariante, care se produc în timpul menstruației, în timpul căreia amigdala lingual la unele cazuri se tumefiază și devine turgescentă. Chiar se presupune că există o interdependență umorală între amigdala lingual și organele sexuale ale femeii și că hormonii sexuali influențează amigdala lingual. Poate fi și o reciprocitate, în sensul că amigdala lingual să dispună de substanțe care să influențeze glandele sexuale. Accesele de tuse apar mai ales în urma unor cauze ce produc congestia amigdalei linguale, ca efortul de orice fel, emoțiile, compresele calde în jurul gîtului etc. Căldura patului în timpul nopții, condimentele de toate felurile, apoi efortul vocal de lungă durată pot produce, de asemenea, accese de tuse. Aceste iritații asupra amigdalei linguale hipertrofiate s-ar putea explica prin vascularizația abundentă a acestei amigdale, care primește arterele din artera lingual profundă sau ranină, care este o arteră voluminoasă.

Venele bazei limbii care fac parte din corpul amigdalei linguale sînt foarte dezvoltate. După R o u v i è r e, aici se pot produce turgescențe vasculare asemănătoare corpilor erectili.

Tusea, acest act reflex, este dezlănțuită de excitația periferică produsă prin frecarea continuă a amigdalei linguale mărită de volum pe epiglotă. Această excitație periferică este culeasă de firișoarele nervoase senzitive, pe care laringeul superior (ramură din vag) le trimite în porțiunea cu totul posterioară a mucoasei linguale, adică acea parte care se învecinează cu epiglota și plicile glosoepiglotice. De la acest nivel, prin intermediul laringelui superior, apoi vag, excitația periferică ajunge la centri bulbari, de unde, prin căile centrifuge, este transmisă la mușchii expiratori. Excitația periferică uneori poate fi culeasă și de ramurile glosofaringianului, care se termină în porțiunea mucoasei linguale situate imediat înapoia V-ului lingual. De altfel, nu numai vagul culege excitațiile periferice ce produc tusea, ci și glosofaringianul și trigemenul ce dau tusea supraglotică. Deci, de cîte ori se prezintă un bolnav cu o tuse cronică extrarespiratorie sau supraglotică, la care nu găsim o cauză nazală sau faringiană ce ar explica tusea, este bine să ne gîndim și la hipertrofia amigdalei linguale. Această hipertrofie ascunsă, nebănuită la timp, face ca bolnavii chinuiți, atît ei cît și anturajul, de tuse cronică, să alerge mereu la diferite servicii de boli interne sau pulmonare, unde cu toate antispasmodicele primite nu li se suprimă tusea.

Deci, cazurile de tuse cronică supraglotică sînt, în general, rare, totuși cum se amintește de tusea nazală Lermoyez sau tusea amigdalei palatine, se poate vorbi și de „tusea amigdalei inguale" (G î r b e a).

Tratamentul hipertrofiei amigdalei linguale trebuie să urmărească reducerea volumului amigdalei prin diferite mijloace.

S-au întrebuințat la început substanțe caustice: clorură de zinc, nitrat de argint 5—10%, acid lactic, acidul cromic etc. Ablația cu bisturiul, cu chiureta sau foarfecele curbat este dificilă, fiindcă uneori poate produce hemoragii, prin deschiderea venelor dilatate.

Cel mai bun mijloc pentru reducerea volumului amigdalei linguale este astăzi diatermocoagularea. Se anesteziază baza limbii cu cocaină soluție 5—10%, apoi un pol se fixează pe antebraț și la celălalt pol se așază un ac încurbat lung, cu care se produce coagulări pe suprafața amigdalei linguale, sub controlul oglinzii laringiene. Un număr de 4—6 ședințe dau rezultate excelente.

Cînd hipertrofia revine după cîtva timp, mai ales în formele hipertrofice vasculare, radioterapia profundă dă rezultate definitive.

Hipertrofia amigdalei Gerlach se constată la rinoscopia posterioară sub formă de muguri limfoizi alungiți, cu aspect de ciucuri, care acoperă orificiul trompei și produc tulburări auditive.

Procesele inflamatorii ale rinofaringelui care prind și amigdala tubară duc la hipertrofia acestei amigdale, cu repercusiuni serioase asupra auzului.

Tratamentul hipertrofiei amigdalei Gerlach se face în cursul adenoidotomiei, cînd, în timpul al treilea, se raclează ușor, cu o chiuretă mai mică, pereții laterali ai rinofaringelui. Radioterapia bine dozată dă cele mai bune rezultate.

VIII. SUPURAȚIILE ACUTE ALE FARINGELUI

Complicațiile supurative ale anginelor sau anginele flegmonoase, după localizarea lor în faringe, se împart în: flegmoanele lojii amigdaliene, adenoflegmonul retrofaringian al sugarului, flegmonul laterofaringian, flegmonul bazei limbii sau periamigdalita lingual㠠flegmonoasă și flegmonul epiglotei.

Flegmoanele lojii amigdaliene sînt cele mai frecvente și rezultă din supurația acută a țesutului celular lax, care separă capsula amigdaliană de peretele musculoaponevrotic faringian.

Supurația lojii amigdaliene începe, ca orice supurație în general, cu un stadiu de infiltrație flegmonoasă difuză, ce abcedează ulterior, dacă puroiul nu s-a resorbit, și de aceea denumirea de flegmon al lojii amigdaliene este mai potrivită decît aceea de abces. Macroscopic întîlnim aderențe patologice, formate din țesutul cicatriceal. Colecția purulentă este oprită în jos de aderențele dintre capsulă și peretele lateral și de hilul vasculonervos, astfel că, pe măsură ce se dezvoltă, flegmonul împinge amigdala înăuntru și prinde spațiul celular din regiunea anterosuperioară a lojii, care este liber, dînd acea bombare anterioară.

Formele anatomoclinice ale flegmoanelor periamigdaliene variază de la un bolnav la altul, din cauza aderențelor patologice produse între capsula amigdaliană și peretele faringian. Locul de dezvoltare a colecției, în raport cu amigdala, ne indică forma clinică a flegmonului periamigdalian, al cărui diagnostic se poate pune chiar de la distanță, prin aspectul bolnavului, ce stă cu gîtul înțepenit, cu capul plecat și cu gura întredeschisă, din care se scurge saliva; cînd încearcă s-o înghită, face grimase accentuate.

În stadiul incipient, bucofaringoscopia ne arată o congestie și infiltrație unilaterală, cu o mobilitate moderată a vălului de partea afectată.

Pe măsură ce infiltrația se dezvoltă, apare o bombare accentuată în partea anterosuperioară (flegmonul preamigdalian). Lueta este edemațiată și împinsă spre partea sănătoasă.

Cînd abcesul a ajuns la maturație, către a 5-a zi de la începutul anginei, apare în porțiunea cea mai bombată un punct gălbui, care indică locul de deschidere spontană a abcesului pe la a 8-a zi de la debut, mai ales după eforturile accentuate și repetate de expectorație. Dacă lipsește acest semn, fluctuația se poate constata prin palparea regiunii bombate cu indexul și mediul, sau, dacă trismusul nu permite această palpare, ea se execută cu două spatule.

Lipsa fluctuenței nu exclude existența puroiului, care poate fi mai profund. Prezența puroiului se constată mai bine prin puncție de probă.

În flegmoanele anterosuperioare, pe lîngă trismusul și bombarea accentuată a stîlpului anterior, se constată că amigdala palatină este împinsă în jos și înapoi.

Flegmonul posterior (retroamigdalian) se întîlnește mai rar. Din cauza flegmoanelor repetate anterosuperioare, țesutul cicatriceal format nu permite colectarea abcesului la acest nivel și puroiul difuzează spre stîlpul posterior (flegmonul retroamigdalian), care se edematiază enorm și produce o disfagie foarte accentuată, cu un trismus moderat.

Edemul stîlpului posterior se extinde și spre laringe, dînd un edem al coroanei laringiene. În schimb, stîlpul anterior este puțin modificat și amigdala împinsă înainte.

După deschiderea spontană sau chirurgicală a abcesului, vindecarea se produce în cîteva zile, durata totală a bolii fiind de 10—12 zile. Uneori, după deschiderea spontană se produce o fistulă prin care puroiul se scurge încet, ajungînd la cronicitate. Sînt cazuri cînd procesul evoluează extrem de încet. Se citează cazuri cînd abcesul s-a deschis în a 21-a zi sau abcesul se poate resorbi într-o parte și să se dezvolte în partea opusă.

La unele cazuri, resorbția poate fi numai aparentă, așa că nu se mai constată nimic obiectiv la examenul faringelui, însă cu ocazia unei infecții de focar, amigdalectomia pune în evidență abcesul periamigdalian cronic, cu care ocazie se elimină din spațiul periamigdalian cîțiva cm^3 de puroi, apoi semnele infecției de focar dispar.

Trebuie să avem în vedere că utilizarea sulfamidelor și antibioticelor a modificat evoluția și aspectul flegmoanelor periamigdaliene. Stadiul de infiltrație se prelungește mult, chiar 10—12 zile în loc de 2—3 zile, cît durează în mod normal. De asemenea, antibioticele administrate în faza abcedată produc o simptomatologie locală și generală mult atenuată (forme mascate).

Forma latentă, în care bolnavul se plînge de o jenă în gît, de o parte, în cursul unei angine. La examenul faringelui vedem cum vălul bombează ușor de o parte și amigdala este împinsă spre linia mediană. Această formă cu evoluție insidioasă se termină uneori prin deschidere spontană sau prin resorbție. Puncția exploratoare pune în evidență puroiul din loja amigdaliană.

Forma bilaterală, în care durerile sînt insuportabile și deglutiția aproape imposibilă. La examenul obiectiv, istmul faringian apare obstruat prin afrontarea celor două tumefacții și cu lueta mult edematiată între ele. Excepțional de rar am fost obligați să executăm traheotomia, cînd edemul a prins și laringele. În alte cazuri, flegmonul bilateral nu apare deodată, ci în mod succesiv; cînd se vindecă într-o parte apare în partea opusă.

Abcesul recesului supraamigdalian, mai puțin dureros ca cel clasic, apare în regiunea recesului palatin, ca o tumefacție roșie vie circumscrisă. Colecția este unică și se evacuează ușor, direct cu pensa Lubet-Barbon, introdusă la unirea superioară a pilierilor.

Abcesul intraamigdalian este rar și se dezvoltă la nivelul unei cripte prin retenție. Simptomele sînt minime. La examenul obiectiv, amigdala apare

voluminoasă, roșie. Evoluția abcesului este lentă și se poate deschide spontan în cavitatea bucală. Abcesul intraamigdalian se evacuează și în cursul amigdalectomiei odată cu strîngerea ansei pentru secționarea hilului.

Diagnosticul diferențial al flegmonului periamigdalian se face la început cu faringita acută la care congestia, edemul și infiltrația sînt mai difuze, cu dureri la deglutiție mai moderate.

De asemenea, lipsa unui examen atent al faringelui duce la confuzia unei angine acute flegmonoase, cu o hipertrofie inegală a celor două amigdale, cînd o amigdală mult hipertrofiată, în raport cu cealaltă redusă de volum, cu congestie în jur, dă aspectul unui flegmon periamigdalian.

Erizipelul faringelui prezintă o hiperemie difuză, cu un edem strălucitor, ca și cînd mucoasa ar fi dată cu lac.

Infiltrația unilaterală cu congestie și edemul mucoasei se întîlnește în unele boli contagioase, ca scarlatina și, în special, difteria (forma pseudoflegmoasă a difteriei). În aceste cazuri, erupția scarlatinoasă și examenul bacteriologic ne pun pe calea diagnosticului. Uneori, în angina Simanovschi-Vincent întîlnim forme flegmonoase secundare și pînă la apariția necrozei și efectuarea examenului sanguin putem face o confuzie cu flegmonul periamigdalian.

Sifilisul primar, în forma lui anginoasă unilaterală, cînd amigdala este roșie, hipertrofică, se poate confunda cu flegmonul periamigdalian, are însă o induratie la baza eroziunii și ganglionii sînt duri, nedureroși.

Diagnosticul diferențial al anginei flegmonoase se face și cu sarcomul, însoțit de o inflamație secundară, cu actinomicoza, cu limfogranulomatoza sau cu forma flegmonoasă a anginei monocitare.

Un anevrism al arterei carotide, în prezența unei inflamații acute faringiene, poate simula un flegmon periamigdalian. Pulsațiile de la acest nivel, ca și puncția de probă, cînd seringa se umple repede de sînge, ne indică diagnosticul.

Cel mai important diagnostic diferențial este cel cu accidentele molarului de minte care dau un osteoflegmon. În aceste cazuri, bombarea vălului este mult mai externă. În general, diagnosticul de supurație periamigdaliană se confirmă prin puncție.

Cea mai temută complicație, care se întîlnește rar în flegmoanele periamigdaliene, este hemoragia. După diferite statistici, hemoragia spontană este mai frecventă decît cea survenită în timpul deschiderii abcesului. În hemoragiile mici sînt lezate arterele tonsilare. Cînd se lezează arterele palatină ascendentă sau faringiană ascendentă, hemoragiile sînt mari, iar cînd se lezează carotidele, hemoragiile sînt fulgerătoare.

Hemoragiile spontane se datoresc eroziunii vasculare. Supurația în jurul peretelui vascular duce la sfacelarea acestui perete. Se pot produce uneori așa-numitele anevrisme false prin eroziunea stratului extern și mijlociu al arterei, cînd bombează tunica internă și, cedînd la un moment dat, produce o comunicare cu cavitatea abcesului. Bolnavul varsă sînge cu gura plină, astfel că viața bolnavului nu poate fi salvată, decît printr-o ligatură a arterei ce sîngerează. Uneori, ligatura carotidei externe este ineficace; de asemenea, ligatura carotidei primitive nu suprimă puseurile de hemoragie, fapt ce s-ar putea explica printr-o circulație colaterală bogată. Lezarea jugularei interne poate da de asemenea hemoragii repetate în cursul flegmoanelor periamigdaliene. Profilaxia hemoragiei se face prin deschiderea precoce și largă a abcesului și prin amigdalectomia totală.

Tratamentul chirurgical al flegmoanelor periamigdaliene abcedate trebuie precedat de puncția exploratoare, care are scopul de a constata prezența colecției și orientarea actului chirurgical, în vederea drenării acestei colecții. De asemenea, din puroiul extras prin puncție se poate identifica flora microbiană cauzală, care în majoritatea cazurilor este constituită din streptococul

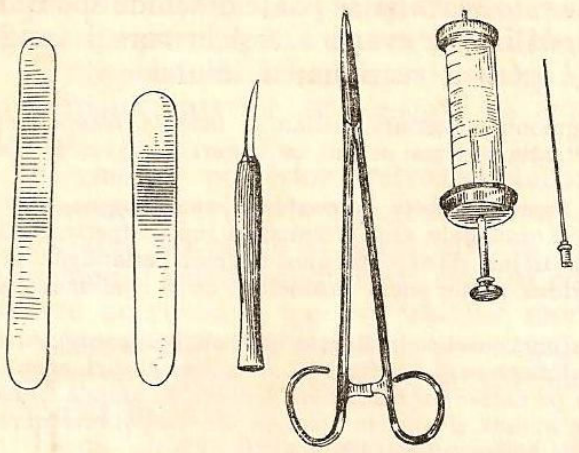

Fig. 653. Instrumentarul pentru puncția și deschiderea flegmonului periamigdalian.

hemolitic, foarte dăunător, atît pentru bolnav cît și pentru medic, care trebuie să poarte masca protectoare. Se mai pot întîlni stafilococi și chiar anaerobi etc.

Tehnica puncției este simplă și se execută cu un ac lung și gros cu vîrful puțin mai ascuțit, care se adaptează la o seringă de 10 ml (fig. 653). Locul de puncție cel mai potrivit corespunde unui punct situat puțin deasupra și înăuntrul ultimului molar inferior. Dacă nu extragem puroi, facem o nouă puncție în plin văl, la mijlocul liniei ce unește baza luetei cu ultimul molar. Medicul nespecializat poate face puncția exploratoare la locul cel mai bombat al țesuturilor periamigdaliene sau la locul unde palparea cu indexul a produs maximum de durere și o senzație de tensiune.

Acul se înfige pînă la o adîncime de 1,5 maximum 2 cm, înaintînd încet, puțin de jos în sus și din afară înăuntru. În timpul înaintării acului în profunzime se fac aspirații repetate în seringă. Pătrunderea acului în colecție ne dă impresia de cădere în gol (ca și la puncția colecțiilor cerebrale). Puncția poate fi negativă, din lipsă de puroi sau acul de puncție nu a căzut pe colecție. În această situație se amînă incizia flegmonului, deoarece puncția, în unele cazuri, face să se resoarbă infiltrația flegmonoasă, iar la altele grăbește colectarea puroiului.

Anestezia este o problemă încă nerezolvată definitiv. Badijonarea sau ungerea faringelui cu cocaină 5—10% sau soluție Bonain este puțin eficientă, din cauza profunzimii la care se află procesul supurat. Majoritatea faringologilor nu fac nici o anestezie sau ung mucoasa cu soluție de cocaină, în concentrația amintită și mai ales soluția Bonain (mentol fenol cocaină aa 1 g), care au efect, în primul rînd, psihoterapeutic și reduc reflexul de vomă. Chiar badijonarea provoacă senzații dureroase și reflexe de vomă, așa că este preferabil să se folosească pulverizările soluției anesteziante cu un pulverizator obișnuit. Substanța anestezică se pulverizează 3—5 secunde și nu mai mult ca să evităm senzația de sufocare, apoi întrerupem un minut și din nou repetăm de 2—3 ori aceste reprize de pulverizări. Pulverizarea se poate completa cu infiltrația novocainică a mucoasei pe linia de incizie. Injectarea novocainei 1%, la nivelul orificiului palatin posterior, dă bune rezultate.

Trismusul, chiar dacă este accentuat, cedează la anestezie sau dacă se menține, se poate încerca reducerea lui prin aplicarea unui stilet cu vată îmbibat în soluție Bonain la coada cornetului mijlociu, cu efect asupra ganglionului sfenopalatin.

Unii autori administrează morfină sau pantopon înaintea puncției și deschiderii abcesului. Noi nu sîntem pentru aceste preparate, care atenuează

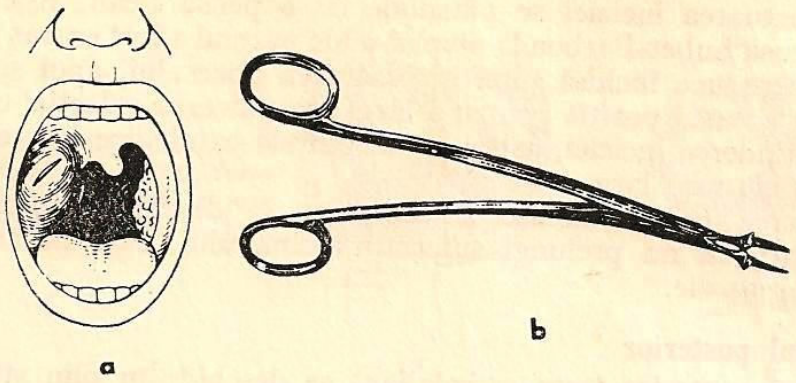

Fig. 654. *a* — incizia flegmonului; *b* — bisturiu special tip foarfece.

mult reflexele faringiene, mai ales expectorația, și dau posibilitate pătrunderii infecției în căile respiratorii. O injecție cu sedalgin, administrată cu o oră înaintea actului chirurgical, dă și o liniște postoperatorie, cu păstrarea integrală a reflexelor.

Cînd puncția exploratoare este pozitivă, puroiul se însămînțează pe medii de cultură, sau se întinde pe lamă pentru frotiu direct și apoi se trece la deschiderea colecției. Uneori se poate renunța la drenarea colecției și după evacuarea puroiului se poate lăsa acul pe loc pentru a introduce în cavitatea abcesului o cantitate de 100 000—200 000 u de penicilină, dizolvată în 2 ml soluție novocainică 0,5%, după care poate surveni vindecarea deseori de la prima puncție.

Tehnica inciziei și a drenării abcesului variază după diferiți autori. Astfel, cei mai mulți practică metoda clasică de a face incizia și drenajul la locul cel mai bombat. Unii execută amigdalectomia la cald întîrziat, cu excizia prealabilă a stîlpului anterior sau incizia vălului, sau dilacerarea fosetei supraamigdaliene etc. Alții, de teama hemoragiei, întrebuințează diatermocoagularea. Instrumentul se compune dintr-un bisturiu a cărui lamă începătorii trebuie să o înfășoare în leucoplast, tifon sau vată, în așa fel ca să rămînă liberă din lamă numai o porțiune de 1,5 cm sau un bisturiu special (fig. 654). Se mai poate utiliza o pensă Péan sau Kocher, cea mai bună fiind însă pensa Lubet-Barbon. Rareori este necesar și un deschizător de gură pentru învingerea trismusului.

Operația este executată în poziție șezîndă. Ajutorul care stă la spatele bolnavului îi fixează bine capul.

Flegmonul amigdalian anterosuperior

În flegmonul anterosuperior se incizează mucoasa stîlpului anterior, începînd la nivelul porțiunii celei mai bombate și mergînd în jos de-a lungul marginii externe a stîlpului anterior, pe o întindere de aproximativ 2 cm. Linia de incizie trebuie să corespundă spațiului de clivaj periamigdalian și să atingă sediul de dezvoltare maximă a colecției, coborîndu-se astfel ca să dreneze și punctul cel mai decliv al colecției flegmonoase.

După efectuarea inciziei se pătrunde cu o pensă Péan, Kocher sau mai bine cu o pensă Lubet-Barbon la nivelul unde puroiul a fost extras prin puncție. Pensa se introduce închisă pînă în cavitatea abcesului, apoi se deschide și se scoate în această poziție pentru a lărgi comunicarea colecției cu exteriorul, pe toată întinderea inciziei, astfel ca aderențele patologice create să fie rupte și drenajul cît mai larg.

Introducerea pensei închise și scoaterea ei deschisă trebuie executate repede, pentru a nu prelungi suferința bolnavului, care în acest moment acuză o durere vie.

Flegmonul posterior

Flegmonul posterior (retroamigdalian) se deschide în plin stîlp posterior, printr-o incizie de sus în jos a mucoasei, de la partea cea mai bombată, pe o întindere de aproximativ 2 cm, executîndu-se aceleași manevre cu pensa ca și în flegmonul periamigdalian anterosuperior.

În momentul deschiderii colecției, capul bolnavului trebuie aplecat imediat deasupra unei tăvițe, pentru a evita pătrunderea puroiului în căile respiratorii. De aceea este bine ca bolnavul să fie așezat mai sus decît medicul. Uneori, după deschiderea pensei în plină colecție apare instantaneu un jet de puroi ce stropește fața medicului, înainte de a se apleca capul bolnavului.

După deschiderea abcesului se dă imediat bolnavului o gargară cu o soluție de apă oxigenată (o lingură de apă oxigenată 12 vol la un pahar cu apă de la robinet) și după cîteva minute de gargară, sîngerarea declanșată de actul chirurgical se oprește. Totuși, în primele ore, saliva bolnavului este amestecată cu sînge.

Dacă după introducerea pensei nu apare puroi, se introduce la nivelul inciziei o sondă canelată cu care se caută colecția și, dacă se descoperă, se drenează. La unele cazuri nici această metodă nu dă rezultate, însă se observă că după cîteva ore apare la nivelul inciziei puroi din profunzime. Deseori, cînd deschiderea flegmonului a fost făcută în faza infiltrativă, fără să se dea peste colecție, se observă în ziua următoare cum marginile plăgii se acoperă cu false membrane, fapt care ne îndeamnă să ne gîndim la difterie și să facem examenul de laborator.

Cînd abcesul este pe cale de exteriorizare, nu se mai face incizia cu bisturiul, ci se introduce pensa în partea cea mai bombată, care intră cu ușurință prin mucoasă, în partea macerată. De altfel, această tehnică este recomandată de mulți autori, mai ales pentru începători (fig. 655). Cum abcesul se colectează în majoritatea cazurilor în fosa supraamigdaliană, se introduce pensa deasupra polului superior al amigdalei și se drenează colecția în această regiune, fără să mai recurgem la incizie. În flegmoanele retroamigdaliene se deschide colecția în plin stîlp posterior, tot cu pensă sau sondă canelată, însă cu multă atenție, fiind posibilă existența unei anomalii vasculare.

Singurul accident intraoperator este hemoragia, cînd în mod excepțional poate fi lezat un vas mai important (faringiana ascendentă sau una din cele două carotide), mai ales cînd aceasta prezintă o anomalie de traiect sau de calibru. Tamponamentul digital sau instrumental puternic, urmat de ligatura vasului pe cale externă, poate salva bolnavul. De la a 2-a și pînă la a 5-a zi

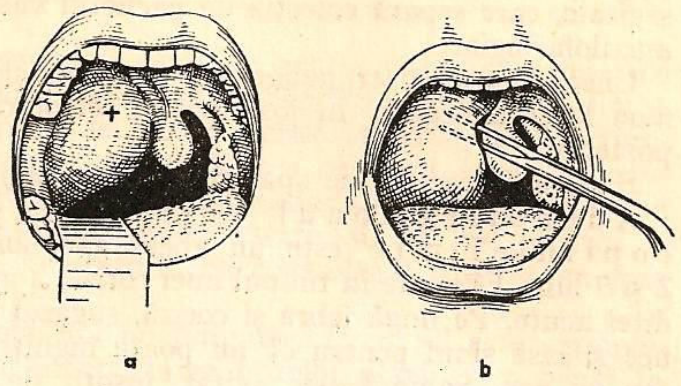

Fig. 655. *a* — semnul indică locul introducerii pensei; *b* — deschiderea abcesului cu pensa în fosa supra-amigdaliană.

după operație poate apărea hemoragia tardivă, datorită traumatismului operator, combinat cu eroziunea vasculară și care este mai puțin dramatică, putîndu-se opri prin tamponarea deschiderii de drenaj. Se poate face și amigdalectomia la cald, cînd se descoperă în lojă vasul ce sîngerează, pe care îl pensăm și îl ligaturăm. Dacă sîngerarea continuă, totuși, se trece la ligatura arterei carotide externe.

Deseori, după una pînă la trei zile sau chiar mai tîrziu, pot reapare fenomenele subiective și obiective ce dispăruseră, datorită retenției. Retenția poate fi înlăturată prin repetarea manoperelor de deschidere cu pensa cînd se îndepărtează hematomul de la nivelul orificiului de drenaj, care trebuie supravegheat cîteva zile.

Asocierea sulfamidelor și antibioticelor la tratamentul chirurgical a rărit foarte mult o serie de complicații de ordin general, ca septicemia, tromboflebita, nefrita, artritele purulente, care surveneau în urma deschiderii premature a flegmonului.

Tratamentul postoperator: bolnavul trebuie să stea la pat 3—4 zile și să se alimenteze cu lichide, la temperatura camerei. I se prescriu dezinfectante nazale, gargarisme cu antiseptice ușor călduțe (apă oxigenată, gargarism CIF, ceai de mușețel etc.) și comprese alcoolizate în jurul gîtului. La nevoie se asociază sulfamidele și penicilina. Vindecarea survine în decurs de 7—10 zile. Singurul tratament pentru înlăturarea recidivelor este amigdalectomia, care se recomandă să se facă la rece, după 2—3 săptămîni de la dispariția fenomenelor flegmonoase.

Adenoflegmonul retrofaringian

Limfaticele nazofaringelui și cele de pe fața dorsală a vălului palatului ajung în ganglionii retrofaringieni, doi ganglioni dispuși unul în dreapta și altul în stînga liniei mediane (ganglionii Gilette), care se atrofiază după vîrsta de 3—4 ani. Acești ganglioni sînt așezați în spațiul retrofaringian, format din țesutul conjunctiv lax, care separă faringele cu straturile lui (mucoasa, tunica fibroasă, mușchii constrictori, adventicea) de fascia prevertebrală, mușchii prevertebrali și planul dur al coloanei cervicale.

Adenoflegmonul retrofaringian este o supurație a ganglionilor Gilette și a țesutului conjunctiv lax din spațiul retrofaringian, mărginit lateral de lamele

sagitale, care separă colecția de pachetul vasculonervos al gîtului, de spațiul maxilofaringian.

Uneori, colecția străpunge rezistența lamelor sagitale, producînd și un flegmon laterofaringian. În jos, spațiul retrofaringian comunică cu mediastinul posterior.

Supurațiile acute ale spațiului retrofaringian prezintă două forme:

Adenoflegmonul retrofaringian al sugarului și copilului mic este un abces ganglionar, cu o frecvență mare între 2 și 7 luni. El apare în timpul unei corize, angine și mai ales în timpul adenoiditei acute. Pe lîngă febră și coriză, sugarul prezintă deodată disfagie și dispnee și lasă sînul pentru că nu poate înghiți laptele, care se scurge pe gură sau pe nas. Somnul este agitat, însoțit de țipete nazonate. Dispneea este însoțită de cornaj și tiraj și poate merge pînă la accese de sufocație.

Abcesul poate fi localizat în rinofaringe și, în acest caz, pe primul plan apare insuficiența respiratorie nazală și rinolalia. Localizarea mai inferioară duce la accese de sufocație prin compresiune pe laringe sau pe trahee și esofag.

La examenul faringelui se constată pe peretele posterior o tumefacție roșie, fluctuentă la palpare, așezată puțin lateral. Cînd este localizată în nazofaringe, tumefacția se vede cu ajutorul rinoscopiei posterioare. La copiii mici se poate constata numai prin tușeu, colecția fiind palpată puțin lateral, fiindcă spațiul retrofaringian corespunzător cavumului este împărțit în două printr-un perete fibros vertical.

Evoluția abcesului este de 8—10 zile și se poate deschide spontan, inundînd plămînul, și copilul moare prin sufocație în urma acțiunii de obstrucție a căilor respiratorii.

Diagnosticul diferențial se face excepțional, cu un lipom al peretelui posterior faringian, infectat secundar. Evoluția lungă și puncția ne pun pe calea diagnosticului.

Tratamentul este numai chirurgical și constă în deschiderea abcesului fără întîrziere. Sugarul este așezat pe spate cu capul în extensiune la marginea mesei (poziția Rose), învelit într-un cearșaf și susținut de un ajutor. Se deschide gura cu indexul sau cu o spatulă și cu o sondă canelată, o pensă Lubet-Barbon sau o pensă Kocher corespunzătoare, se deschide abcesul în partea cea mai bombată, apoi instantaneu, ajutorul întoarce sugarul cu fața în jos și picioarele în sus și astfel puroiul se elimină în val prin cavitatea bucală sau se aspiră imediat. În caz de sincopă, care este rară, se face tracțiunea ritmică a limbii sau respirație artificială. Hemoragia este neînsemnată, dacă deschiderea se face cît mai median (fig. 656).

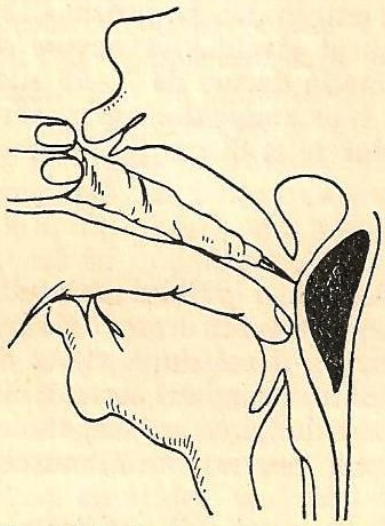

Fig. 656. Incizia cu bisturiul înfășurat în leucoplast.

Această poziție cu capul în extensie la marginea mesei se utilizează în cazul abceselor masive, cu dispnee accentuată. Dacă abce-

sul este mai puțin voluminos, copilul se așază ca pentru adenoidectomie, cu capul puțin aplecat înainte și, fără nici un fel de anestezie, se apasă limba cu spatula, apoi cu vîrful bisturiului se face o incizie de jos în sus, de aproximativ 1 cm pornind din partea cea mai declivă a colecției, lama bisturiului fiind înfășurată cu leucoplast sau compresă, lăsîndu-i liber vîrful. După incizie, ajutorul împinge capul copilului mult înainte și în jos, pentru a evita căderea puroiului în căile respiratorii. Se controlează apoi plaga și se șterge faringele de secreții și sînge.

A doua zi se administrează copilului un purgativ. Drenajul este supravegheat și în zilele următoare, prin îndepărtarea buzelor plăgii cu o pensă în caz de retenție.

Vindecarea se produce în cîteva zile, dacă nu survine o complicație bronhopulmonară. După 2—3 săptămîni de la dispariția flegmonului se impune la acești copii executarea adenoidotomiei.

Abcesul retrofaringian al adultului

Excepțional, putem întîlni la adulți supurații acute retrofaringiene, prin inflamația țesutului celular retrofaringian, în cursul unei boli generale infecțioase, unei gripe sau în anumite traumatisme faringiene. Aceste traumatisme pot fi produse prin intermediul unui corp străin, ca proiectil, o arsură, o ulcerație oarecare, sau prin intermediul esofagoscopului, cînd leziunea mucoasei se produce în hipofaringe, prin încercarea de a învinge un spasm al gurii esofagului. Forma aceasta este gravă, fiindcă se poate complica cu mediastinită.

Abcesele calde retrofaringiene secundare, cu punct de plecare de la o supurație din vecinătate sînt, de asemenea, rare, ca procesele osteitice ale bazei craniului, ale arcului anterior al atlasului, abcesele migratoare de origine auriculară sau un abces retrofaringian, secundar unei sinuzite maxilare.

Tratamentul abcesului retrofaringian al copiilor mai mari și al adultului se face în poziție șezînd, cu anestezie preoperatorie, fie prin pulverizare cu cocaină 5% sau xilocaină, fie prin infiltrația mucoasei cu novocaină 1%. Incizia și drenajul se fac ca și la sugari. Unii specialiști recurg la o puncție evacuatoare în prealabil.

Flegmonul laterofaringian

Spre deosebire de cel retrofaringian, el apare la toate vîrstele și evoluează în partea laterală a faringelui. Din punct de vedere anatomic se disting două tipuri de supurații laterofaringiene: adenoflegmonul laterofaringian, care prinde ganglionii lanțului carotidojugular, cu simptomatologie cervicală și prognostic benign, și celuloflegmonul laterofaringian, care se dezvoltă între peretele faringian și lama conjunctivă a vaselor mari, în țesutul celular perifaringian. Aceste două feluri de supurații perifaringiene se disting una de alta și ca evoluție clinică și ca tratament.

Adenoflegmonul laterofaringian de origine amigdaliană se manifestă întîi în regiunea cervicală și mai tîrziu în regiunea laterofaringiană; deși debutul este anginos, manifestările ganglionare cervicale trec pe primul plan. În prima fază apare o tumefacție ganglionară dureroasă în regiunea

subangulomandibulară, care se întinde apoi sub sternocleidomastoidian, făcînd să dispară depresiunea normală retromandibulară. Infiltrația periamigdaliană produce durere și febră mare. Prin iritația ramurilor senzitive ale plexului cervical și a spinalului, apare torticolisul și redoarea cefei, care dau capului o poziție caracteristică, de înclinare ușor laterală și posterioară.

Deschiderea gurii este dureroasă, din cauza inflamației lanțului ganglionar, cuprins între unghiul mandibulei și vîrful mastoidei.

Tegumentele care ocupă tumefacția ganglionară prezintă căldură locală și o roșeață mai mult sau mai puțin accentuată. La palpare, masa ganglionară este sensibilă și dură. Edemul tegumentelor se întinde și către regiunea suprahioidiană.

La faringoscopie apare o tumefacție înapoia stîlpului posterior, care la palpare digitală se constată că formează un bloc comun cu tumefacția cervicală.

În faza de abcedare a masei ganglionare, semnele generale se atenuează, iar tumefacția faringiană se extinde și produce un edem laringian cu dispnee și trismus. Supurația ganglionară profundă se trădează și printr-un edem roșu, dureros, care apare la marginea anterioară a sternocleidomastoidianului. Abcesul este mic în raport cu masa inflamatoare voluminoasă, care îl înconjură, de aceea se și descoperă greu la intervenție.

Complicația cea mai gravă a cazurilor netratate este eroziunea peretelui vaselor mari, cu hemoragie mortală, sau apariția unei tromboflebite a jugularei, cu septicemie consecutivă masivă.

Adenoflegmonul laterofaringian mai poate prezenta și o formă benignă în evoluția lui, cînd se declară în urma anginei banale pneumococice sau stafilococice. Forma gravă descrisă mai sus se produce în urma unei infecții cu streptococi sau anaerobi.

Diagnosticul diferențial al adenoflegmonului laterofaringian se face cu osteoflegmonul subangulomandibular, de origine dentară. Osteoflegmonul debutează cu trismus, pe cînd adenoflegmonul prezintă inițial torticolisul. Tumefacția osteoflegmonului este în jurul unghiului mandibulei, făcînd corp comun cu osul și producînd o infiltrație a planșeului bucal, pe cînd adenoflegmonul produce reacția înapoia stîlpului posterior. Diagnosticul diferențial se mai face și cu mastoidita tip Bezold, la care tumefacția prinde vîrful mastoidei și infecția difuzează sub fața profundă a sternocleidomastoidianului.

Tratamentul adenoflegmonului laterofaringian, în faza infiltrativă, este pur medical, recomandîndu-i-se bolnavului comprese umede în jurul gîtului, pe care să le schimbe cît mai des, apoi gargarisme și antibiotice.

Dacă se prezintă în faza de abcedare între a 5-a și a 8-a zi, adenoflegmonul laterofaringian trebuie deschis. Se recomandă ca deschiderea să fie precoce. Deschiderea se face pe cale externă, înaintea sau mai sigur înapoia sternocleidomastoidianului, după localizarea tumefacției. Cu bisturiul se incizează numai pielea, iar colecția se caută cu sonda canelată sau cu pensa Kocher, fiind adesea în profunzime.

Adenoflegmoanele posterioare se deschid prin incizii de-a lungul marginii posterioare a sternocleidomastoidianului.

Adenoflegmonul subangulomaxilar se deschide prin incizia pielii și incizia aponevrozei superficiale, cu multă prudență, pe marginea anterioară a mușchiului sternocleidomastoidian. După ce depărtăm în afară și înapoi mușchiul sternocleidomastoidian, cu sonda canelată, disociem țesuturile infiltrate, prin mișcări de sus în jos, pînă dăm de colecție.

Flegmonul visceral laterofaringian sau celuloflegmonul laterofaringian se întîlnește mult mai rar decît adenoflegmonul. El a fost confundat cu flegmonul periamigdalian, varietatea externă, după vechea clasificare, mai ales că prin dezvoltarea lui împinge loja amigdaliană spre faringe.

Flegmonul visceral laterofaringian se dezvoltă între peretele faringian și lama conjunctivă a vaselor mari.

Infecția ajunge în acest spațiu prin transmiterea ei de la un flegmon periamigdalian, mai ales în cursul puncției repetate pentru descoperirea colecției, cînd poate fi rănit peretele lateral al lojii amigdaliene.

Reacția ganglionară este rară; totdeauna întîlnim la palpare o zonă dureroasă suprahioidiană laterală, mai precis, imediat sub unghiul mandibulei.

Într-o perioadă mai avansată apare un edem în regiunea suprahioidiană laterală și bombarea laterală din faringe se accentuează, dînd bolnavului senzația de sufocare. Dacă se face o puncție de control în regiunea bombată din faringe se extrage puroi.

Flegmonul viscelaterofaringian prezintă semnele faringiene mai accentuate decît cele cervicale. Aici predomină disfagia, spre deosebire de adenoflegmon, la care torticolisul apare pe primul plan.

Examenul extern, deși nu se arată nimic la inspecția regiunii, palparea atentă cu indexul, de-a lungul marginii anterioare a sternocleidomastoidianului, în șanțul vascular, ne dă senzația unei împăstări profunde și în același timp provocăm bolnavului o durere identică cu durerea din timpul deglutiției. Acesta este semnul care ne arată că în peretele lateral al faringelui se dezvoltă o colecție.

Pentru deschiderea unui abces laterofaringian cervical facem incizia pe marginea anterioară a sternocleidomastoidianului. După degajarea acestei margini se face o butonieră în aponevroza cervicală mijlocie și lama vasculară, dîndu-se peste colecția care se drenează.

Flegmonul laterofaringian propriu-zis se deschide pe cale naturală, după o puncție exploratoare, cînd colecția este dezvoltată în imediata apropiere a peretelui faringian.

După anestezie cu soluție Bonain, locul puncției se lărgește cu pensa Lubet-Barbon și se evacuează colecția. Bolnavul trebuie supravegheat 2—3 zile după intervenție, administrîndu-i-se în același timp sulfamide și antibiotice.

Cînd puroiul a prins loja submaxilară, deschiderea se face pe cale externă, printr-o incizie care înconjură unghiul mandibulei, întinzîndu-se înapoi pînă la marginea anterioară a sternocleidomastoidianului și înainte să nu treacă mai mult de un deget, pentru a nu răni artera facială. Jugulara externă trebuie secționată între două ligaturi.

Se aplică două depărtătoare Farabeuf pe buzele plăgii și prin depărtarea lor ne apare în partea superioară glanda parotidă și înainte polul posterior al glandei submaxilare, sub care se află colecția. Pensa Kocher se introduce sub mușchiul digastric, dîndu-i o direcție oblică.

Periamigdalita linguală flegmonoasă

Este o afecțiune mai rară și survine în urma unei inflamații catarale a inelului Waldeyer sau în urma unei leziuni produse de un corp străin la nivelul amigdalei linguale. Uneori poate apărea în urma diatermocoagulării amigdalei linguale hipertrofiate.

În majoritatea cazurilor, periamigdalita flegmonoasă rămîne limitată de o singură parte, din cauza ligamentului glosoepiglotic median care este foarte rezistent.

La examenul obiectiv, orofaringele prezintă o mucoasă mai mult sau mai puțin roșie, de aspect cataral. Apăsătorul de limbă produce dureri violente, cînd este introdus mai profund. Examenul cu oglinda laringiană este greu de executat, din cauza durerii la deschiderea gurii. Acest examen ne pune în evidență baza limbii și puțin lateral o bombare roșie, vultuoasă, care acoperă în parte sau în totalitate epiglota.

Periamigdalita linguală flegmonoasă evoluează spre supurație în decurs de 6—7 zile, cînd deschiderea colecției se face la majoritatea cazurilor în mod spontan, după care cedează toate fenomenele locale și generale.

Diagnosticul diferențial se face cu tumorile sarcomatoase ale amigdalei linguale. Gomele sifilitice pot debuta la nivelul acestei amigdale, însă evoluția lungă și lipsa simptomelor generale ne pun pe calea diagnosticului.

Angina Ludwigh sau mai precis flegmonul septic al planșeului bucal, descris de Gensoul, înaintea lui Ludwigh, prezintă o stare generală foarte gravă, cu o infiltrație flegmonoasă și lemnoasă a planșeului bucal, care ridică limba în totalitatea ei. Această afecțiune este o celulită difuză cu cangrenă gazoasă. Examenul cu oglinda laringiană ne arată o amigdală linguală normală. Flegmonul hiperseptic al planșeului bucal apare mai des la diabetici și este datorit, în majoritatea cazurilor, unei pulpite cangrenoase a molarilor inferiori sau mai rar erupției dificile a molarului de minte, unei piorei alveolare sau în urma extracției unui dinte cu gangrenă pulpară.

Infiltrația flegmonoasă dură a regiunii submentoniere ne obligă la o incizie mediană și uneori incizii bilaterale submandibulare cu drenajul planșeului bucal, cînd prin plagă se elimină o secreție serosanguinolentă cu bule gazoase.

De la apariția antibioticelor, flegmonul septic al planșeului bucal se întîlnește în mod excepțional.

Abcesul epiglotei

Este o inflamație abcedată, izolată, a epiglotei. Acest capac al căilor respiratorii este expus în timpul deglutiției la numeroase traumatisme și cum mucoasa feței linguale a epiglotei este separată de cartilaj printr-un

țesut celular foarte bogat, pe această față se dezvoltă procesul infecțios, care duce la abces. Abcesul epiglotei apare brusc, cu temperatură, frisoane, dureri la înghițire și senzație de corp străin. La faringoscopia indirectă inferioară, epiglota apare mult tumefiată, de aspect aproape rotund, ajungînd pînă la o dimensiune atît de mare încît cea mai minuțioasă laringoscopie nu permite vizibilitatea plicilor aritenoepiglotice. Mucoasa are o culoare roșie vie, cu suprafața netedă. Bolnavul nu prezintă modificări respiratorii, astfel că traheotomia se indică extrem de rar.

După cîteva zile apar unul sau mai multe puncte gălbui, prin intermediul cărora se deschide abcesul, astfel că în 2—3 zile după deschiderea spontană, epiglota revine la aspectul ei normal.

Tratamentul antiinfecțios energic (sulfamide, penicilină), administrat de la început, poate duce la vindecare, fără a se ajunge la formarea colecției. Vaccinul polimicrobian, de asemenea, dă rezultate bune, la unele cazuri. Bolnavii cu periamigdalită linguală flegmonoasă trebuie internați, fiindcă apariția edemului laringian, care poate surveni ușor în cursul acestei afecțiuni, necesită uneori traheotomie de urgență.

Colecția odată formată se deschide spontan în majoritatea cazurilor. Dacă, totuși, colecția este netă și nu are tendință de a se deschide spontan și edemul progresează, căutăm să o deschidem cu bisturiul curb, cu pensă laringiană sau chiar cu galvanocauterul. După evacuarea colecției, bolnavul se vindecă în 4—5 zile. Tratamentul antiinfecțios se continuă 2—3 zile și după deschiderea colecției.

IX. TUMORILE FARINGELUI

TUMORILE BENIGNE ALE FARINGELUI BUCAL ȘI HIPOFARINGELUI

La nivelul celor două segmente inferioare ale faringelui se pot dezvolta (uneori) tumori benigne din elementele constitutive ale acestei regiuni, ca: papiloame, angioame din țesutul epitelial, iar ca tumori conjunctive benigne putem întîlni: fibroame, lipoame, condroame. Din elementele glandulare se dezvoltă adenoamele.

Papiloamele. Se dezvoltă mai des la nivelul vălului palatului, pe amigdale și mai rar pe epiglotă sau pe unul din aritenoizi.

Se pot asocia și unei papilomatoze laringiene. Aspectul acestor tumori este muriform, de culoare gri-roz, adesea pediculate, cu locul de predilecție la vîrful luetei. Nu dau tulburări funcționale decît numai în cazul cînd au ajuns la un volum mai mare.

Angioamele se găsesc asociate cu tumori similare în cavitatea bucală sau pe față și se localizează mai des la baza limbii, sau mai rar la văl.

Fibroamele și lipoamele sînt tumori submucoase, de culoare gri-gălbuie (fibroame) și galbene (lipoame). Fibroamele amigdalei iau naștere din septurile conjunctive și, cînd ajung pediculate, poartă numele de polipii amigdalieni.

Adenoamele rezultă dintr-o transformare glandulară și sînt tumori dure sau chistice. Mai rar întîlnim glioame, mixoame.

Tumorile benigne ale hipofaringelui le întîlnim mai des pe fața lingual a epiglotei și în șanțurile piriforme. În peretele posterior al faringelui iau naștere osteoamele, condroamele și neurinoamele.

Tumorile glandulare de la baza limbii pot fi chisturi de mărimea unui bob de mazăre, de culoare albăstruie, sau tumori mixte salivare, care sînt excepționale și pot ajunge pînă la mărimea unei mandarine. Diagnosticul se pune la toate tumorile pe baza examenului histologic.

Tumorile tiroidiene (fig. 657 *a*, *b*) cu punctul de plecare la nivelul canalului tireoglos se dezvoltă la baza limbii imediat înaintea epiglotei ajungînd pînă la mărimea unei nuci sau ou de găină. Aspectul lor este sferic, așezate median,

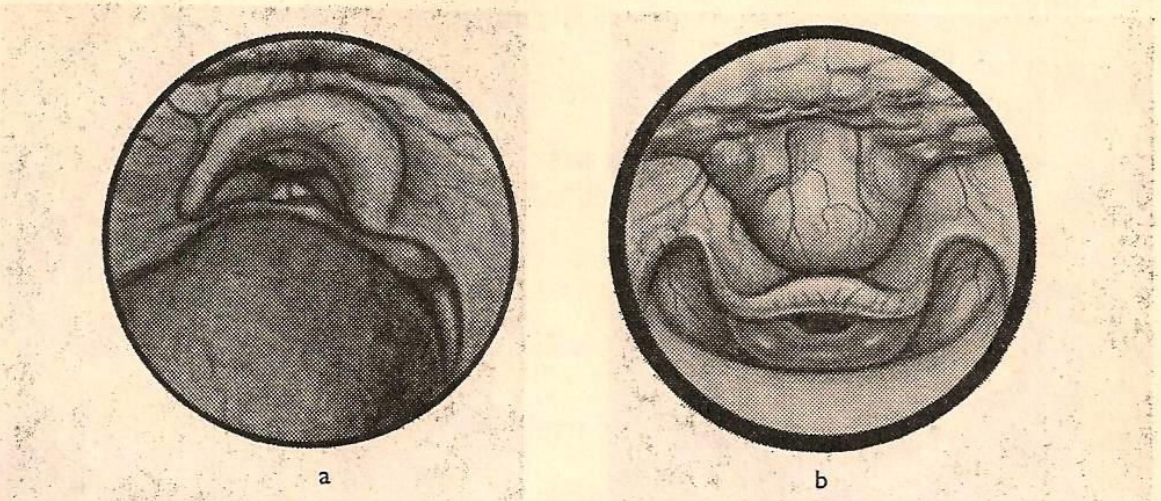

Fig. 657. *a* — guşă retrofaringiană; *b* — guşă la baza limbii.

bine incapsulate şi acoperite cu o mucoasă normală, mobilă pe suprafaţa tumorii şi traversată uneori de vene dilatate.

Tulburările funcţionale, la început, se reduc la o simplă senzaţie de corp străin în faringe, iar cînd volumul tumorii ajunge mai mare, produce tulburări respiratorii, cu accese de sufocaţie care necesită uneori traheotomie. Diagnosticul se face prin laringoscopie indirectă sau tuşeu, cînd simţim o fluctuenţă (formă chistică) sau avem senzaţia unei tumori dure (guşă parenchimatoasă sau coloidală).

Tratamentul constă în extirparea guşii pe cale naturală, dacă este posibil. Cînd guşa lingvală este mai mare, însoţită de tulburări respiratorii şi acoperită de o mucoasă bogat vascularizată, se utilizează calea transhioidiană cu traheotomie prealabilă. Extirparea se face numai parţial, pentru a nu ajunge la un mixedem postoperatoriu, guşa lingvală putînd constitui singurul element tiroidian al bolnavului. Studiul fixării iodului radioactiv a devenit astăzi o metodă indispensabilă pentru examenul clinic al acestor cazuri.

Întrebuinţarea iodului radioactiv (I^{131}) se bazează pe proprietatea ţesutului tiroidian de a fixa iodul mineral din sînge şi a iodului radioactiv care emite radiaţii ionizante, uşor de măsurat la ieşirea lor prin tegumente cu ajutorul comptorului Geiger-Müller. În mod normal, după absorbţia de către bolnav a unei cantităţi de 25 pînă la 100 microcurie de I^{131} în diluţia unui pahar cu apă, procentul de iod fixat pe glandă este de 20—25% la 6 ore, de 25—40% la 24 de ore şi ceva mai puţin la 48 de ore. Fixarea iodului radioactiv pe o tiroidă normală se prezintă sub forma unei imagini caracteristice de fluture.

Cartografia unei guşe linguale la adult arată fixarea iodului radioactiv exclusiv pe tiroida lingvală, atunci cînd lipseşte tiroida normală.

Guşa lingvală se poate întîlni şi la sugari, la care produce tulburări de deglutiţie sau accese de sufocaţie în timpul alimentaţiei.

Se citează cazuri în literatură de tiroidă intralingvală în plină masă musculară, ca o tumoare rotundă bine circumscrisă. Chisturile tiroidiene ale bazei

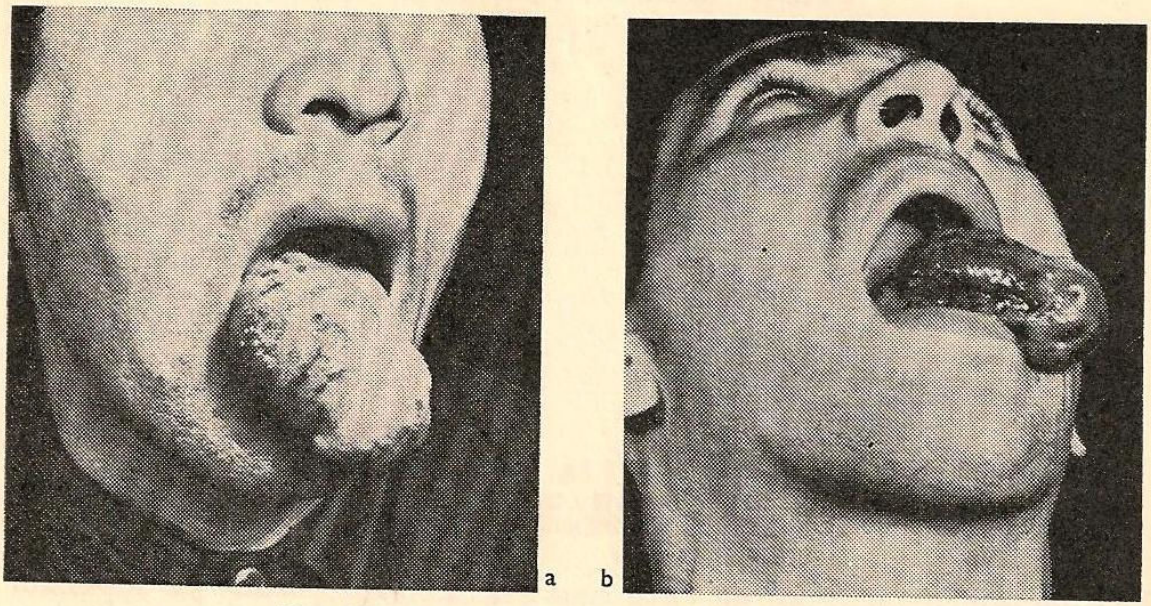

Fig. 658. Angiom cavernos masiv al limbii (I, II):
a — înainte de intervenție; *b* — extindere spre hipofaringe (caz personal).

limbii au un conținut care la puncție se prezintă sub forma unui lichid clar și vîscos.

Tumorile lojii tirohioepiglotice. În loja cuprinsă între fața lingual a epiglotei înapoi, membrana tiroidiană înainte și ligamentul hioepiglotic, se pot dezvolta tumori, de obicei, chistice, alteori fibroame sau chiar tumori mixte, care la început produc ușoară dispnee, ca pe măsură ce volumul lor crește să ducă la cornaj și tiraj.

La oglinda laringoscopică, tumoarea apare sub forma unei umflături netede, rotundă, care împinge epiglota, lărgește plica aritenoepiglotică, făcînd să dispară șanțul faringolaringian. Mucoasa care acoperă tumoarea este normală. Tumoarea se extirpă prin faringotomie subhioidiană și apoi, secționînd membrana tirohioidiană, apare tumoarea, care se enuclează ușor, respectînd mucoasa faringiană. Tumorile lojii tirohioepiglotice au fost confundate mult timp cu tumorile laringelui.

Angioamele faringelui. Angioamele cavernoase ale faringelui se găsesc asociate cu tumori similare în cavitatea bucală, mai ales la baza limbii și mai rar pe văl.

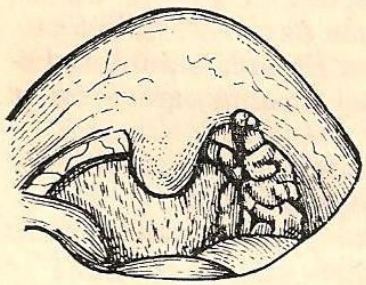

Fig. 659. Hemangiom al faringelui (Wessely).

Excepțional se pot dezvolta pe marginile și vîrful limbii, ajungînd la un volum impresionant (fig. 658, *a* și *b*).

Tumorile acestea vasculare prezintă o structură diferită, după cum sînt: arteriale, venoase sau cavernoase. Angiomul simplu sau capilar apare ca o pată albăstruie sau roșie vie. Angiomul cavernos este o adevărată tumoare circumscrisă, boselată, de culoare albastră-închis sau roșie-violacee.

Alăturea de cel al limbii, angiomul cavernos se mai poate dezvolta pe pereții laterali ai faringelui, prinzînd toate cele trei etaje (fig. 659).

Tratamentul angioamelor este dificil, datorită hemoragiilor pe care le produce. Se pot injecta în aceste tumori substanțe sclerozante sau ședințe repetate de diatermocoagulare.

La formele cavernoase întinse, noi am recurs la extirparea lor prin faringotomie laterală sau pe cale naturală cu sau fără ligatura carotidei externe uni- sau bilaterală.

TUMORILE MALIGNE ALE FARINGELUI

În general, tumorile maligne ale faringelui sînt rare în raport cu celelalte localizări canceroase din organism.

Ca și tumorile benigne, evoluția clinică și procedeele terapeutice ale tumorilor maligne faringiene diferă după localizarea lor în unul din cele trei segmente ale faringelui. În schimb, histologia acestor tumori este aceeași în toate porțiunile faringelui, care au aceeași origine și aceeași semnificație morfologică. Faringele, în totalitatea lui, este acoperit de un epiteliu susținut de un schelet mezenchimatos, iar între aceste două straturi se interpune țesutul limfoid, atît de bine dezvoltat și din care pot genera o serie de neoplazii. Astfel, la nivelul faringelui găsim tumori maligne care pornesc de la cele trei straturi: tumori epiteliale; sarcoamele țesutului limfoid și tumorile maligne ale țesutului conjunctiv-vascular și scheletic. La acestea se mai adaugă și melanosarcoamele și tumorile disembrioplazice.

Tumorile maligne ale nazofaringelui

Aceste tumori își au originea în țesuturile cavității rinofaringiene. Cel mai frecvent punct de plecare îl constituie țesutul limfoid de la nivelul bolții faringelui; mai rar pot apărea pe pereții laterali și posteriori ai acestei cavități anatomice profunde, pe care trebuie să o examinăm cît mai minuțios.

Neoplasmul cavumului poate surveni la orice vîrstă, sarcoamele întîlnindu-se la o vîrstă mai tînără, iar epitelioamele la o vîrstă mai înaintată.

Tratamentul chirurgical este părăsit din ce în ce mai mult, deoarece cancerul cavumului se pretează greu la acest tratament, din cauza infiltrației neoplazice microscopice peritumorale, a limfangitei canceroase, a adenopatiei precoce, astfel că orice act chirurgical, cît de larg, acționează în plină infiltrație canceroasă histologică.

Dacă epiteliomul este limitat, fără adenopatie masivă, se poate aplica tratamentul combinat chirurgie-radioterapie sau numai radioterapie. Tehnicile pentru abordarea tumorii sînt multiple: calea paralateronazală, rinotomia sublabială Rouge sau trepanația Dencker lărgită, mai ales pentru epiteliomul fără metastaze ganglionare și cu extensiune spre fosele nazale și etmoid. Este bine ca tumoarea să fie extirpată cu ajutorul bisturiului electric. După extirparea tumorii se aplică radium prin tamponament în cavum. Radionecroza consecutivă radiumterapiei a făcut pe mulți chirurgi să revină la radioterapia profundă. Tratamentul combinat radiochirurgical are și astăzi mulți adepți, care după actul operator aplică radioterapia sau tuburi de radium sau de izotopi radioactivi. Sigur că acest tratament mixt nu se aplică decît în cazul epitelioamelor.

Calea cea mai potrivită, care dă cea mai bună vizibilitate spre cavum, este cea palatină. Inciziile care se fac în cavitatea bucală sînt de mai multe feluri: incizie mediană, incizie

arciformă către marginea liberă a palatului dur, incizie arciformă la 1/2 cm de marginea gingiei (Aboulker). Noi am utilizat incizia Steinzeig pentru imperforațiile coanale, prin care am constatat că vizibilitatea spre cavum este foarte bună. Incizia mucoasei bolții palatine se face aproape de marginea gingiei, cu un unghi anterior deschis înainte, pentru a feri artera nazo-palatină. Decolarea fibromucoasei se face pînă la marginea liberă a palatului dur și apoi se răsfrînge înapoi. Această decolare trebuie făcută cu grijă, fiindcă mucoasa înapoi este mai subțire și mai aderentă. Pediculul palatin se descoperă la extremitățile posterolaterale ale lamboului. După ce se decolează și marginea posterioară a lamei palatine, se rezecă din această lamă sau chiar marginea posterioară a vomerului cu dalta și ciocanul sau cu pensa Citelli. Se incizează apoi mucoasa nazală, cînd se deschide un cîmp larg spre cavum. După ablația tumorii din cavum se repune lamboul pe bolta palatină și se suturează. Coaptarea perfectă a lamboului palatin pe planul osos am executat-o cu ajutorul unei plăci de acrilic făcută după mulaj. Poziția pentru operație este cea a lui Rose; anestezia, locală, iar aspiratorul, indispensabil.

Calea palatină mai poate servi pentru diatermocoagularea tumorilor maligne ale cavumului sau pentru înfigerea acelor de radium în plină tumoare. Procedeul descris este mai simplu ca cel întrebuințat de Nelaton, care incizează și vălul moale pînă la vîrful luetei, după care uranoplastia și vindecarea sînt mai dificile.

După cum am amintit, tratamentul chirurgical — cu toate procedeele lui ingenioase — a fost abandonat, din cauză că tumorile maligne ale cavumului se recunosc, în general, numai după ce au trecut de stadiul operabilității. Orice act chirurgical, fie cît mai larg, este inutil, fiindcă acționează în plină infiltrație tumorală, din cauza limfangitei canceroase și adenopatiei precoce împrăștiate la baza craniului.

Tumorile maligne ale faringelui bucal

Mezofaringele se delimitează în sus printr-un plan imaginar, care continuă palatul dur pînă la peretele posterior al faringelui, iar în jos printr-un plan orizontal ce trece la nivelul bazei limbii. Tumorile maligne se pot localiza în orice parte a bucofaringelui. Localizarea cea mai frecventă o întîlnim la nivelul amigdalei palatine, pe vălul palatin și, mai rar, pe peretele posterior al bucofaringelui.

Cancerul amigdalei palatine

Aceasta este tumoarea cea mai frecventă a faringelui. Este unilaterală și numai excepțional bilaterală. Apare obișnuit între 40 și 60 de ani, fiind întîlnită rar chiar sub vîrsta de 10 ani. Survine mai des la bărbați și mai rar la femei. Uneori se grefează pe leziuni precanceroase ale mucoasei bucale, pe plăci leucoplazice. Statisticile cele mai variate arată că majoritatea bolnavilor cu cancer amigdalian sînt fumători și alcoolici. Sifilisul, de asemenea, ar predispune la apariția tumorilor maligne ale bucofaringelui.

Anatomopatologic, tumorile maligne amigdaliene pot fi tumori epiteliale, conjunctive și limforeticulare.

Tumorile maligne epiteliale ale amigdalei se pot prezenta sub cele trei aspecte tipice: vegetant, ulceros și infiltrant submucos.

Histologic, tumorile maligne ale amigdalei se diferențiază în:

1. Epitelioame: epitelioame pavimentoase spinocelulare de tip cutanat, cu perle cornoase; epitelioame spinocelulare, trabeculare (metatipice sau intermediare); epitelioame cu celule nediferențiate.
2. Limfoepitelioame.
3. Sarcoame și limfosarcoame: sarcomul fasciculat, extrem de rar; sarcomul limfoblastic, sarcom limfocitic, cu forme atipice și de tranziție; limfoblastul gigantofolicular (boala Brill-Symmers).

4. Reticulosarcoame: reticulosarcom embrionar; reticulosarcom diferențiat; reticulolimfosarcom; reticuloendoteliosarcom; reticulosarcom cu evoluție fibrocitară sau reticulohistiosarcom; reticuloepiteliom (după G. Ardoin).

Epitelioamele spinocelulare se întîlnesc frecvent la nivelul amigdalelor și, din punct de vedere morfologic, sînt identice cu epitelioamele de tip epidermic cu perle cornoase. Celulele epiteliale neoplazice sînt foarte voluminoase și neregulate, adevărate monstruozități celulare. Filamentele intercelulare sînt evidente. Nucleii hipercromatici, voluminoși, prezintă mitoze și monstruozități relativ dese.

Epiteliomul spinocelular trabecular, pavimentos metatipic sau intermediar este foarte des întîlnit la nivelul amigdalei. Celula canceroasă în această formă este incomplet diferențiată.

Epiteliomul cu celule nediferențiate, numit impropriu bazocelular, reprezintă un tip de epiteliom în care celulele nu suferă nici o diferențiere malpighiană. Epiteliomul este format din grămezi de celule dispuse în cordoane, plaje sau insule.

Diferențierea și maturația celulelor tumorale pot varia în aceeași tumoare, după cum recoltarea biopsiei s-a făcut din centrul tumorii sau din zona de extensiune.

Epitelioamele glandulare sau adenocarcinoamele, cilindroamele și tumorile mixte sînt excepționale.

Sarcoamele fibroblastice sau fuzocelulare ale amigdalei sînt sarcoame ale pilierilor care invadează amigdala.

Limfosarcoamele sînt de două feluri. Sarcomul limfoblastic (limfocitomul metatipic sau atipic) este sarcomul cu celule rotunde al vechilor autori. Macroscopic, tumoarea are aspect gri-albicios, moale și cu zone hemoragice sau de necroză.

Sarcomul limfocitic (limfadenom malign, sarcom globocelular) este limfocitomul tipic al vechilor autori. În această tumoare, elementul neoplazic este reprezentat de limfocite, cu un nucleu foarte voluminos și citoplasmă mult redusă. Limfocitele sînt cu mult mai voluminoase, ca în stare normală, cu nucleu monstruos.

Limfoblastomul gigantofolicular (boala Brill-Symmers) este considerat ca o stare precanceroasă a țesutului limfoid amigdalian, care netratat evoluează către un limfo- și reticulosarcom.

Reticulosarcoamele amigdalei. Macroscopic, se prezintă la început sub forma unei amigdale mărite de volum, iar la secțiune ne arată criptele sub care tumoarea are aspectul unui focar gri, bine distinct de restul țesutului amigdalian. Mai tîrziu, în perioada de infiltrație, nu se mai recunoaște structura normală a amigdalei. Prin confluența focarelor tumorale apare o masă gri-gălbuie, cu zone necrotice și hemoragice, care însoțesc totdeauna evoluția acestor tumori.

Leucozele limfoide cronice interesează amigdala în cadrul proliferării sistematizate a țesutului limfadenoic. Amigdala apare hipertrofiată, de consistență moale, iar pe secțiune prezintă o colorație gri-deschis. Microscopic, apar mase omogene de țesut limfoid în diferite stadii de maturare.

Manifestări clinice. Epiteliomul amigdalei îl întîlnim relativ frecvent în toate stadiile de evoluție, de la o simplă ulcerație mică fără adenopatie palpabilă pînă la ulcerații întinse cu adenopatie cervicală voluminoasă. Majoritatea absolută a cazurilor au vîrsta peste 40 de ani și sînt de sex masculin, raportul între sexe fiind de 1: 4 pentru bărbați.

Debutul este insidios și, din cauza tulburărilor funcționale minime (jenă ușoară în gît), cancerul amigdalei rămîne multă vreme necunoscut. Primele manifestări clinice apar, de obicei, cînd tumoarea a trecut de loja amigdaliană și a prins ganglionii cervicali. Apariția unui ganglion dur subangulomaxilar atrage atenția bolnavului, care acuză și o durere ușoară în faringe, ce se accentuează la deglutiție și iradiază spre urechea de aceeași parte.

Examenul faringelui în stadiul inițial ne pune în evidență o ulcerație mică pe amigdală, greu de văzut, cînd este ascunsă înapoia pilierului anterior sau pe versantul posterior al amigdalei sau chiar la polul ei superior sau inferior. Cînd bolnavul acuză senzații minime în faringe, trebuie să examinăm cu atenție toate aceste puncte, prin îndepărtarea stîlpului anterior, printr-o hipofaringoscopie cu oglindă laringiană și prin apăsarea amigdalei cu spatula pentru a controla marginea ei posterioară.

Dacă descoperim tumoarea în faza inițială, constatăm că aceasta se prezintă sub trei aspecte diferite.

Forma ulceroasă are un aspect șancriform, rotundă, cu diametrul de 5—6 mm, cu marginea neregulată și fondul granulos de colorație roșie intens.

Forma vegetantă apare ca un mugur roşu, de mărimea unui bob de mazăre şi cu o bază de implantare sesilă, suprafaţa avînd un aspect muriform.

Forma criptică se dezvoltă din epiteliul de acoperire a unei cripte şi apare ca un mugur roşu care obstruează cripta. La un examen mai superficial această leziune scapă neobservată. Dacă introducem în ea un stilet bont, avem senzaţia unui ţesut friabil şi stiletul este acoperit cu sînge. Numai în forma de dezvoltare intracriptică a tumorii amigdala apare mărită de volum. De asemenea, la palpare digitală, amigdala este mai dură. Senzaţia de jenă în gît poate fi însoţită de expectoraţia unei salive cu strii sanguinolente în cazul formei vegetante.

Ganglionul subangulomaxilar şi jugulocarotidian de multe ori nu se palpează. Alteori, adenopatia cervicală constituie semnul de debut, tumoarea fiind ascunsă în una din criptele amigdaliene. Aceste forme de debut au un prognostic mai serios.

Într-un stadiu mai avansat, cînd amigdala îşi măreşte volumul în totalitate, otalgia devine permanentă şi nu încetează decît în timpul acţiunii calmantelor, fapt ce determină bolnavul să consulte specialistul. Dezvoltarea epiteliomului în fundul criptei duce la mărirea de volum a amigdalei, care este netedă, cu orificiile criptelor lărgite, dînd o senzaţie de duritate lemnoasă la palpare. Forma ulceroasă se extinde şi are suprafaţa excavată crateriformă. Fondul granulos, roşu sau gălbui, sîngerează uşor la atingerea cu stiletul. Forma vegetantă creşte exuberant, cu o mare bază de implantare, sîngerează uşor şi este foarte friabilă la pensa de biopsie.

Ganglionii tributari amigdalei se palpează suprahioidian (ganglionii subdigastrici) sau subhioidian, în şanţul carotidian. Ganglionii subangulomaxilari apar între primii şi la palpare sînt duri, nedureroşi, mobili atît pe planurile profunde cît şi sub tegument.

Starea generală a bolnavului este foarte bună în această perioadă de stare.

Perioada terminală, de extensiune a tumorii, periamigdalian şi periganglionar, survine după 6—8 luni, cînd bolnavul ajunge la caşexie şi moare. În această perioadă, bolnavul prezintă otalgie insuportabilă şi odinofagie care îl chinuiesc în timpul meselor. Prezintă o halenă fetidă pentru anturaj. Tumoarea prinde treptat ţesuturile periamigdaliene şi ţesutul periganglionar cervical.

Tulburările vocale şi de deglutiţie sînt din ce în ce mai accentuate, din cauza extinderii tumorii la baza limbii şi la nivelul vălului. Trismusul este produs de prinderea pterigoidianului intern. Vălul, lipsit de mobilitate, este roşu şi infiltrat, şanţul glosofaringian prezintă o ulceraţie profundă. Prin palpare bimanuală ne dăm seama de infiltraţia periamigdaliană.

Ganglionii se măresc de volum şi aderă în mod progresiv de ţesuturile învecinate. Aceştia ajung la mărimea unei mandarine sau cît o portocală. În jurul pachetului principal apar o serie de ganglioni mai mici pe care îi găsim răspîndiţi în regiunea cervicală de partea tumorii, uneori şi de partea opusă. Pachetul ganglionar jenează în faza aceasta şi mişcările capului. Pielea ce acoperă ganglionii devine în mod treptat roşie-violacee, apoi se ulcerează, putîndu-se infecta secundar. Pachetul ganglionar produce compresiune asupra jugularei interne şi asupra trunchiului tirolinguofacial, care se traduce printr-un edem puternic destul de extins şi cefalee din cauza tulburărilor circulaţiei de întoarcere. Trunchiurile arteriale rezistă mult la această compresiune, pînă cînd se ulcerează şi dau hemoragii mortale.

Compresiunile nervoase produc paralizii motorii şi senzitive. Sindroamele paralitice ale ultimilor patru nervi cranieni, cu atingerea simpaticului.

În majoritatea cazurilor, diagnosticul de epiteliom amigdalian se impune prin simptomatologia clasică, şi biopsia nu face altceva decît să precizeze varietatea histologică.

Diagnosticul diferenţial se face cu anumite afecţiuni inflamatoare ale amigdalei, ca sifilisul şi tuberculoza care pot simula epiteliomul. La sifilis, controlul dublu al reacţiei serologice şi biopsie clarifică diagnosticul.

Ulceraţiile tuberculoase la nivelul amigdalei sînt dureroase. Marginile sînt decolate şi fondul ulceraţiei este aton, de aspect gri, cu granulaţii roz palide. De obicei, ulceraţia nu este unică. Vălul are paloarea caracteristică. Examenul pulmonar şi al sputei ne pune pe calea diagnosticului.

Actinomicoza primitivă a amigdalei se impune în mod cu totul excepţional.

Evoluţia şi prognosticul epiteliomului amigdalian au fost mult ameliorate prin utilizarea razelor X, a radiumului şi a antibioticelor. O serie de cazuri de cancer amigdalian relativ recent, fără adenopatie, au fost vindecate, considerînd că formele localizate strict la amigdală sînt cele mai favorabile.

Cele mai multe cazuri cu cancer amigdalian care se prezintă la consultaţii au trecut de stadiul operabilităţii. Extensiunea tumorii în şanţul glosoamigdalian are un prognostic grav.

Bolnavul ajunge la moarte după un an, un an și jumătate, prin caşexie progresivă după suferințe atroce sau prin hemoragie fulgerătoare.

Printr-o depistare precoce a cancerului amigdalian putem vindeca un număr mare de bolnavi, cu ajutorul mijloacelor ce ne stau astăzi la dispoziție.

Limfosarcoamele amigdalei apar mai frecvent la tineri, spre deosebire de epitelioame, de obicei după vîrsta de 40 de ani. Prinderea ganglionilor este precoce. Limfosarcoamele au o sensibilitate deosebită la razele X, însă recidivele survin repede după o vindecare aparentă. De aceea, prognosticul lor este extrem de grav.

Începutul acestor tumori este foarte lent și se manifestă printr-o simplă mărire progresivă a volumului amigdalei, fără să producă bolnavului nici o jenă, pînă cînd amigdala nu ajunge la un volum atît de însemnat încît să dea tulburări de deglutiție și fonație. Cele două amigdale sînt inegale, cea bolnavă fiind deosebit de voluminoasă față de cea sănătoasă. Deși bolnavul sezisează acest fapt, nu se prezintă la consultație pînă nu apare adenopatia care îl alarmează. Deglutiția devine din ce în ce mai dificilă, fără să fie dureroasă, iar vocea ia un timbru nazonat.

La bucofaringoscopie ne impresionează inegalitatea celor două amigdale, cea bolnavă avînd un volum de 2—3 ori mai mare ca cea sănătoasă, de aspect neted sau lobulată, de culoare roșie sau roz. Consistența ei este elastică, moale, spre deosebire de epiteliom, unde avem o senzație de duritate la palpare. Ganglionii cervicali sînt prinși foarte precoce, aproape în același timp cu hipertrofia amigdalei. Palparea ganglionilor întinși pînă aproape de regiunea supraclaviculară ne dă aceeași senzație elastică, moale, ca și la palparea amigdalei.

Evoluția acestei tumori amigdaloganglionare este foarte rapidă. Amigdala bolnavă ajunge la un astfel de volum că nu mai permite deglutiția, produce tulburări respiratorii și auditive, prin astuparea trompei. În scurt timp se ulcerează și se infectează secundar, dînd o otalgie continuă și o stare febrilă. Adenopatia crește și ea în volum, producînd compresiune asupra traheei. Ganglionii de partea opusă se prind repede, apoi cei din ceafă, cei axilari, cei inghinali, mezenterici și mai ales mediastinali. Către sfîrșitul bolii apar o serie de metastaze în toate organele; compresiunile ganglionare multiple produc bolnavului tulburări grave, care îl duc la caşexie progresivă și moarte în primul an de boală.

Diagnosticul diferențial al limfosarcomului se face cu hipertrofia amigdaliană simplă unilaterală, cu leucemia limfoidă cronică care prezintă aproximativ același tablou clinic, însă hemoragia și mielograma clarifică diagnosticul. Hipertrofia amigdaliană tuberculoasă (șancru de inoculare tbc) se aseamănă cu neoplasmul, fiindcă este însoțită de adenopatie cervicală. Bacilul tuberculozei localizat în amigdală produce hipertrofia progresivă a acestui organ și numai biopsia din amigdala extirpată permite punerea diagnosticului. Șancrul sifilitic al amigdalei, forma neulcerată, se caracterizează printr-o hipertrofie a amigdalei bolnave, cu adenopatie satelită dură. Reacțiile serologice și ultramicroscopia duc la clarificarea diagnosticului. Forma hipertrofică a sifilisului secundar faringian se deosebește de limfosarcom, fiindcă hipertrofia este bilaterală. Goma terțiară în faza neulcerată de cruditate, de infiltrație, cu amigdala roșie, netedă și tumefiată nu prezintă adenopatie, iar antecedentele și examenul serologic ne dau diagnosticul. Calculii amigdalieni produc o hipertrofie dureroasă a amigdalei. Anevrismul carotidei interne apare ca o tumoare netedă, alungită înapoia stîlpului posterior, iar la palpare simțim pulsațiile.

Reticulosarcoamele se apropie de limfosarcoame prin evoluția clinică și prin sensibilitatea la radioterapie. Sînt tumori rare, întîlnite la tineri. Amigdala, dură la început și acoperită cu o mucoasă roșie, se ramolește. Semnele clinice, evoluția și prognosticul sînt asemănătoare cu ale limfosarcoamelor. Generalizarea ganglionară și viscerală se face pe cale sanguină și limfatică. Dintre toate formele histologice ale reticulosarcomului, forma embrionară este cea mai malignă.

Sarcomul fibroblastic al amigdalei este întîlnit foarte rar și se caracterizează printr-o amigdală mult mărită de volum, la început nedureroasă, cu suprafața neregulată, de culoare roșie vie și de consistență foarte dură, fără adenopatie satelită. Amigdala bolnavă ajunge la cîteva luni la un volum enorm, după care se ulcerează. În același timp, procesul tumoral infiltrează toate țesuturile din jur: stîlpi, văl, peretele faringian, ajungînd în spațiul paraamigdalian.

Masa aceasta tumorală fixată la planurile profunde, ulcerată, sîngerîndă, care prin volumul ei produce tulburări vocale, alimentare și respiratorii, ajunge repede la traheotomie.

În perioada mai avansată apare o metastază ganglionară în regiunea cervicală, ca o tumoare foarte voluminoasă, neregulată și dură.

Tratamentul tumorilor maligne ale amigdalei palatine este fizioterapic și chirurgical, la care se adaugă tratamentul medical adjuvant. Tratamentul este legat direct de forma adenopatiei și extensiunea tumorii.

În evoluția cancerului amigdalian se descriu patru stadii:

1. Leziunea pe amigdală, limitată (sub 2 cm) și care este mobilă fără adenopatie sau cu ganglionii mici, mobili și unilaterali.

2. Leziunea a invadat întreaga amigdală, care este aderentă mai mult sau mai puțin de planurile profunde.

3. Leziunea întinsă în afara lojii amigdaliene: la stîlpul anterior, la văl și la șanțul amigdaloglos, cu invadarea peretelui faringian.

4. Extensiunea tumorii la baza limbii, planșeul bucal, mucoasa jugală, gingii, șanțul faringolaringian și peretele posterior al faringelui.

Indicațiile de tratament se pun pe baza acestor patru stadii de evoluție.

Principiul general al radioterapiei este de a iradia în mod suficient tumoarea, pentru a distruge celulele neoplazice, protejînd în același timp țesuturile sănătoase peritumorale. Iradiațiile de lungă durată (cu 200 kV filtru 1 cu + + 2A) sau iradiațiile rapide au fost simplificate prin telecobaltoterapie și betatron.

Radioterapia interstițială constă în implantarea directă a sursei radioactive în masa tumorală, evitînd astfel trecerea razelor prin țesuturile sănătoase (transcutan.) Mai amintim de radioterapia endocavitară (endobucală) și radioterapia de contact.

Chirurgia (electrochirurgia) este al doilea mijloc de tratament, mai puțin important ca radioterapia.

Tratamentele medicamentoase sînt: chimioterapia anticanceroasă, hormonoterapia, antibioticele, analgezicele, hipnoticele, clorpromazina etc.

Aplicarea tratamentului trebuie raportată atît la tumoarea amigdaliană cît și la ganglionii cervicali.

Radioterapia aplicată pe tumoarea amigdaliană ocupă primul loc în raport cu tratamentul chirurgical.

Local, către a zecea — a douăsprezecea zi, apare o radioepitelită cu mucoasa roșie vie, acoperită cu un depozit difteroid, pentru care se indică gargarisme cu borat de sodiu și antigeri cu cocaină. Către a treizecea zi totul reintră în ordine. Bolnavul prezintă și o scădere a secreției salivare timp de mai multe luni. Între 2 și 10 luni de la iradiație poate apărea o radionecroză, sub forma unei plăci albicioase, apoi o ulcerație cu sfaceluri de cîțiva milimetri. Ulcerația se atinge cu violet de gențiana și cocaină. După 5—6 luni, leziunea dispare.

Între 6 luni și 2 ani de la iradiație pot apărea recidive locale, mai ales pe văl sau baza limbii. Dacă recidiva nu apare în primii 2 ani, prognosticul este mai bun, și bolnavul poate fi controlat din 6 în 6 luni.

După 3 ani, recidivele sînt rare și excepționale după 5 ani.

Tratamentul chirurgical este utilizat și astăzi de unii chirurgi, executînd o faringotomie laterală transmaxilară, cu o largă extirpare ganglionară. Se mai utilizează și electrocoagularea, care prezintă o acțiune limitată.

Indicații de tratament: pentru stadiile 1 și al 2-lea se indică radioterapia transcutanată și curiepunctura cu ace de radium sau ace de Au^{198} sau Ir^{192}. Iradiațiile cu betatron pot fi înlocuite cu telecobalt.

În leziunile din stadiul al 3-lea se aplică același tratament, ca și în primele două stadii. Dacă nu se influențează tumoarea (radiorezistentă) mai ales cînd este o formă infiltrantă, se recurge la o chirurgie largă prin faringotomie laterală, transmaxilară, după tehnica Dargent.

Leziunilor din stadiul al 4-lea li se aplică o iradiație paliativă, doza tumorală să nu depășească 3 000 r, repartizată în 15 zile.

Tratamentul recidivelor se face printr-o nouă aplicare de iradiație interstițială, dacă recidiva este în afara primei zone de curipunctură, de pildă la nivelul limbii. Dacă recidiva apare la nivelul zonei iradiate anterior, se utilizează electrocoagularea, legînd, în prealabil, carotida externă și îndepărtînd carotida internă de faringe în timpul acestei diatermocoagulări extinse.

Tratamentul ganglionilor cuprinde mai multe metode.

Baclesse și Ennuyer iradiază cu 200 kV prin trei cîmpuri suprapuse de sus în jos, pe toată întinderea lanțului ganglionar jugulocarotidian homolateral. De partea opusă se întreprinde două cîmpuri suprapuse. Doza tumorală este de 6 000 r pe ganglionii carotidieni superiori și submaxilari de partea tumorii și 4 000 r de partea opusă, iar pentru ganglionii carotidieni mijlocii și inferiori 3 500 r, toate dozele repartizate pe 10 săptămîni.

Se mai utilizează iradiația asociată cu telecobalt (Lalanne) și iradiația cu betatron pe cîmpul oblic posterior (Pierquin), care înglobează întreg teritoriul limfatic homolateral. Dacă nu se palpează nici un ganglion, cînd se începe iradierea pentru tumoarea amigdaliană, tratamentul cu betatron sau telecobalt 5 000 r doză tumorală sau 3 500—4 000 r cu 200 kV pe ședință este suficient. Bolnavul este supravegheat și, dacă apare o adenopatie, se trece la evidare ganglionară cu ablația jugularei interne.

Dacă la începutul tratamentului se găsește o adenopatie clinic perceptibilă, se execută iradiația după metodele descrise. Dacă după cinci săptămîni de la radioterapie, adenopatia nu dispare, se trece la evidare ganglionară largă. Dacă la începutul tratamentului se constată o adenopatie bilaterală, se aplică iradiația de ambele părți și dacă după cinci săptămîni adenopatia este prezentă, se execută evidare ganglionară homolaterală, cu rezecția jugularei, iar după un interval se face ablația ganglionilor de partea opusă, fără rezecția jugularei.

În cazuri speciale, cînd adenopatia nu poate fi extirpată, se face o cervicotomie și curiepunctură în masa ganglionară cu fir de Au^{198} în plagă deschisă. Dacă apare o recidivă ganglionară după radioterapie și chirurgie, recidiva fiind limitată, se încearcă o nouă iradiație 3 500 r sau curie punctură. Dacă recidiva este difuză, se face tratament paleativ.

Tratamentul limfoepiteliomului se încadrează în terapeutica carcinoamelor epidermoide. Avînd în vedere marea difuziune a acestor forme nediferențiate, trebuie să se execute o iradiere a întregului lanț limfatic jugulocarotidian bilateral, chiar dacă clinic nu depistăm o adenopatie.

Limfosarcoamele și reticulosarcoamele sînt foarte sensibile la iradiații, putînd dispărea cu 500 r. Totuși trebuie administrată o doză tumorală mare, pînă la 3 500 r, pentru stabilizarea locală a unei leziuni sarcomatoase. Iradierea se face transcutanat și se exclude orice curiepunctură. Cu metoda de 200 kV se dă o doză tumorală de 3 500 r și două cîmpuri transversale latero-cervicofaciale în stînga și în dreapta. Telecobaltul dă aceleași rezultate în condiții cu mult mai confortabile pentru bolnav și cu o durată de tratament mai scurtă (5 săptămîni în loc de 10). Rezultatele locale sînt definitive. Prognosticul depinde de metastazele la distanță. Limfo- și reticulosarcomul intră adesea în cadrul unei boli de sistem. De aceea, la un caz cu sarcom limfatic al amigdalei, facem examenul hematologic complet și o puncție sternală. O anumită proporție a sarcoamelor amigdalei au caracterul de boală locală. În aceste cazuri, fără generalizare, rezultatele bune pot trece de 50%.

Tratamentul formelor rare, a fibrosarcomului, care este excepțional la nivelul amigdalei, se face prin exereză, radiațiile nedînd rezultate.

Cilindromul, foarte rar la nivelul amigdalei, este radiorezistent. Ablația chirurgicală prin electrochirurgie sau electrocoagulare ar da rezultate satisfăcătoare.

Tumorile maligne ale vălului palatului

Studiul separat al tumorilor vălului palatului se justifică prin deosebirea lor de celelalte cancere ale bucofaringelui, mai ales sub aspect clinic și terapeutic prin varietatea lor. Obișnuit, la nivelul vălului întîlnim epitelioame epidermice, glandulare și sarcoame.

Epiteliomul epidermic al vălului este un cancer, în general, grav, chiar dacă diagnosticul se pune de la început. Difuziunea prin căile limfatice, foarte bogate la acest nivel, încrucișate de mai multe ori, duce la o adenopatie unilaterală sau bilaterală timpurie. Recidivele, după cele mai variate tratamente, sînt frecvente.

Histologic, cea mai frecventă formă este cea spinocelulară. Epitelioamele nediferențiate bazocelulare sînt rare.

Examenul vălului ne pune în evidență mai multe forme de început, ca localizare și aspect anatomic: muguri neoplazici pe fața anterioară a vălului în apropierea stîlpului anterior; ulcerație infiltrată cu muguri în jur pe o jumătate a luetei, întinsă pe marginea liberă a vălului; ulcerația pe marginea liberă a vălului, la distanță de tumoare; aspectul de ulcerație crateriformă în plin văl, cu axa mare transversală; ulcerație în stîlpul anterior și formele ascunse din recesul palatin care se pun în evidență prin îndepărtarea stîlpului anterior sau localizările pe fața posterioară a vălului ce se pun în evidență prin rinoscopia posterioară atentă. Ultimele două forme atrag atenția prin metastaza ganglionară timpurie.

Evoluția semnelor subiective nu este în proporție cu evoluția tumorii. Durerile vagi în timpul masticației sau deglutiției, cu iradieri spre ureche sau spre gît, încep să atragă atenția bolnavului. Mai tîrziu, deglutiția este deranjată prin refluxul lichidelor pe nas, rinolalia poate fi închisă sau deschisă. Sialoreea este uneori ușor sanguinolentă. Apar apoi tulburări auditive. Halena fetidă apare repede în formele ulcerate.

Obiectiv, localizările la nivelul luetei și în jurul ei au o evoluție înceată. Cele localizate pe pilieri au o evoluție rapidă spre elementele anatomice din jur, apărînd un trismus de timpuriu. În plină evoluție, tumoarea poate lua trei aspecte: prima formă este vegetantă, cu bază mare de implantare pe fața anterioară a vălului, puțin infiltrată, neulcerată, nedureroasă, fără trismus, însă cu tulburări accentuate de fonație și de glutiție și chiar sîngerări ale tumorii. A doua formă, cea de ulcerație distructivă, întinsă pînă la palatul dur și pînă la amigdale. Alteori găsim o ulcerație pe jumătatea vălului, cu pierdere de substanță și muguri în jur, care trece la stîlpi, cu deglutiție dureroasă și rinolalie deschisă. A treia formă are aspectul unei infiltrații difuze a vălului care prin extindere modifică întreg bucofaringele, fiind însoțită de dureri, trismus și stare generală alterată. În toate formele, ganglionii sînt prinși în partea superioară a lanțului jugular. Extensiunea cea mai frecventă o întîlnim spre loja amigdaliană și spre comisura intermaxilară.

Fixarea amigdalei, extensiunea spre limbă, spre planșeul bucal, cu prinderea masivă a ganglionilor bilaterali, constituie o stare care contraindică orice tratament. Röntghenterapia trebuie aplicată în mod paleativ. Progresiv tumoarea, prin evoluția ei, duce la complicații pulmonare sau hemoragii fulgerătoare prin invadarea vaselor mari.

Diagnosticul diferențial se face la început cu papiloamele vălului, care sînt pe marginea liberă a vălului, pe vîrful luetei și nu sîngerează. Acestea pot constitui o stare precanceroasă.

Tuberculoza, forma de granulie, se diferențiază prin starea generală și paloarea vălului. Unele forme de lupus se confundă ușor cu un cancer de suprafață al vălului. Tuberculoza ulceroasă a vălului, care este excepțională, însoțește o tuberculoză pulmonară avansată.

Diagnosticul diferențial se mai face cu granulomul malign al faringelui, care la examenul histologic are aspect de țesut de granulație, cu celule conjunctive rotunde de aspect banal, înconjurate de țesut conjunctiv tînăr, numeroase vase și elemente inflamatoare perivasculare banale, cu evoluție mortală și etiologie necunoscută. Se presupune o reticuloendotelioză cu infecție secundară.

Boala Dowen sau eritroplazia, întîlnită mai des la femei, considerată ca o stare precanceroasă, intră uneori în discuție. Ea se prezintă sub aspectul unor placarde eritematoase roșietice, cu contur bine delimitat. Placardele sînt ușor granuloase și puțin indurate, apărînd uneori insule cheratozice. Histologic, prezintă o proliferare anarhică a epidermului, bazala intactă și numeroase anomalii nucleare. Se transformă ușor în epiteliom spinocelular. Formele ascunse în recesul palatin se pot confunda cu o gomă a vălului.

Cilindromul ulcerat și sarcomul ulcerat se pot confunda cu epiteliomul vălului. Examenul histologic lămurește forma cancerului.

Tratamentul epiteliomului velopalatin cuprinde tumoarea primitivă și ganglionii în mod separat. Tratamentul este combinat, radioterapia rămînînd însă tratamentul de bază.

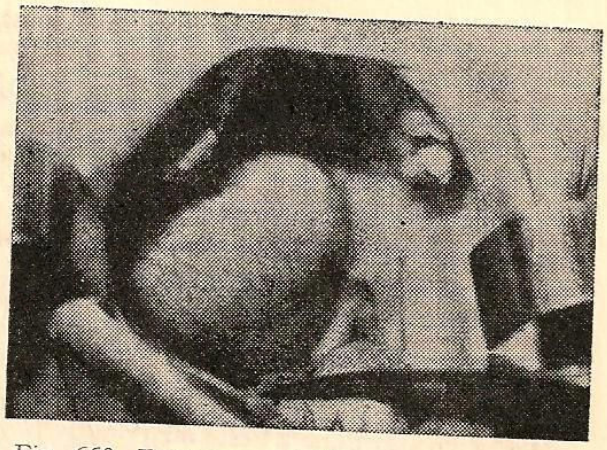

Fig. 660. Tumoare mixtă a vălului palatin.

Epitelioamele glandulare se dezvoltă din glandele salivare accesorii de pe fața bucală a vălului. Localizarea lor este sub mucoasă, asemănîndu-se cu tumorile glandelor salivare principale. Dezvoltarea rapidă, invadarea și recidivele epitelioamelor salivare ale parotidei și submaxilarei nu se observă decît foarte rar la cele dezvoltate din glandele accesorii ale vălului. Deseori se constată la nivelul vălului tumorile mixte care au dat naștere la multe discuții patogenice, pînă cînd s-a recunoscut originea comună epitelială a acestora (R o u s s y, O b e r l i n g). Toate epitelioamele glandulare provin din proliferarea celulelor epiteliale ale glandei în cauză, fie din parenchimul acinos, fie din canalele excretoare.

Tumorile mixte și cilindromatoase trebuie studiate separat, fiindcă aspectul lor, evoluția și prognosticul diferă între ele.

T u m o r i l e m i x t e se dezvoltă foarte încet, în timp de ani în șir pînă ajung la volume considerabile. Se întîlnesc tumori voluminoase cu tulburări funcționale foarte reduse, cu jenă la deglutiție sau respirație, voce nazonată. Nu prezintă dureri și nici alterarea stării generale.

Examenul bucofaringian pune în evidență tumoarea. Localizarea este laterală și în dezvoltarea ei împinge în afară stîlpul anterior și amigdala în jos și în afară. Tumoarea, de la volumul unei alune pînă la al unei portocale (fig. 660) este netedă, și mucoasa lunecă ușor pe suprafața ei. Consistența este mai mult dură. Ganglionii nu se palpează.

Prin evoluția ei îndelungată, tumoarea ajunge la un volum care ocupă rinofaringele, pătrunzînd prin uzură osoasă în fosele nazale sau în sinusul maxilar. În afară, ajunge în spațiul paraamigdalian. Mușchii vălului se atrofiază, mucoasa se subțiază, apoi se poate ulcera. Bolnavii neoperați ajung la moarte prin asfixie sau bronhopneumonie.

Extirparea tumorii duce deseori la vindecare fără recidive, cu revenirea vălului la aspectul normal. Uneori, cu toată extirparea totală, poate apărea recidiva după luni sau ani. Tumoarea recidivantă se aseamănă cu tumoarea primitivă, însă are o putere evolutivă mai mare ca cea primitivă.

Diagnosticul diferențial se face cu un abces al vălului, un chist paradentar cu evoluție palatină, goma sifilitică ce se ulcerează repede, angiomul cavernos hipertrofic, lipoamele disembrioplazice, fibroamele, neurinoamele care derivă din ramurile nervilor palatini posteriori, adenoamele de consistență moale. Sarcomul vălului la început se poate confunda cu o tumoare mixtă, însă creșterea rapidă și fixitatea clarifică diagnosticul.

Diagnosticul este mai dificil cu tumorile mixte ale prelungirii faringiene a parotidei, care sînt paraamigdaliene, împingînd în jos și înăuntru amigdala, apoi ajung la văl și extirparea lor se face pe cale externă.

C i l i n d r o m u l are o evoluție foarte înceată, cu un aspect tipic de tumoare mixtă, însă la periferie tumoarea principală prezintă nodozități cu aspect mamelonat. Sînt apoi cilindroame care nu se pot diferența de tumorile mixte decît histologic. În evoluția ei atît de lentă, tumoarea se întinde la luetă, la palatul dur, iar în afară la amigdală, la alveolele dentare superioare. Tîrziu de tot se ulcerează prin deschiderea mucoasei și fundul ulcerației prezintă mase granuloase gălbui, nesîngerînde. Se poate extinde prin uzură în fosele nazale și în sinusul maxilar.

Cilindroamele recidivează în serie. Prin intervenții succesive, starea generală a bolnavului se înrăutățește din ce în ce mai mult și moare prin cașexie, hemoragie sau infecție respiratorie descendentă. Clasic, metastaze nu se produc.

T r a t a m e n t u l este același pentru toate epitelioamele glandulare ale vălului. Aceste tumori sînt radiorezistente, și tratamentul de bază rămîne cel c h i r u r g i c a l. Anestezia se

face locoregională cînd tumoarea este mai redusă de volum și generală pentru tumoarea mai voluminoasă. Calea naturală este calea de extirpare, făcîndu-se o incizie verticală în văl sau orizontală, cînd axa mare a tumorii se prezintă orizontală. Existența planului de clivaj face ca extirparea tumorii să fie simplă. Tumorile mai vechi pot face unele aderențe și, dacă volumul este mare, se poate deschide tumoarea și se elimină conținutul ei. Astfel, tumoarea poate fi detașată ușor de aderențe. Se suturează vălul, lăsîndu-se și o meșă de drenaj. Chirurgia recidivelor se face prin electrocoagulare.

Radioterapia se execută în caz de recidive și este mai indicată în cilindroame decît în tumorile mixte. O serie de autori recomandă radioterapia postoperatorie, distribuind cele 6 000—8 000 r pe o perioadă de 2—3 luni.

Sarcoamele vălului. Sarcomul fibroblastic apare mai ales la vîrstă tînără și se dezvoltă foarte repede. Tumoarea este dură și fixă prin infiltrarea țesuturilor peritumorale. Biopsia arată natura sarcomatoasă a tumorii. Exereza este urmată repede de recidivă. Aceste tumori sînt radiorezistente și nu prezintă adenopatie cervicală. Hemoragiile repetate, eventualele metastaze viscerale și osoase duc bolnavul repede spre exitus.

Melanosarcomul este rar primitiv la văl, el apare ca o metastază. Coloratia tumorii este caracteristică, albăstruie. Invadează repede vălul, produce recidive rapide și metastazele sînt precoce. Poate apărea și adenopatia. Melanosarcomul este radiorezistent. Exereza largă cu electrocoagulare la distanță de tumoare are șansa de a evita recidivele.

Tumorile parafaringiene

Tumorile parafaringiene sînt acele tumori care iau naștere și se dezvoltă lîngă peretele faringian, în contact cu acest perete, spre deosebire de tumorile ce se dezvoltă în interiorul peretelui faringian sau la distanță de acest perete, cum sînt tumorile cervicale.

Tumorile parafaringiene se localizează înapoia faringelui sau pe părțile lui laterale, putînd interesa unul sau toate cele trei etaje ale acestuia. Aceste tumori pot fi benigne sau maligne și varietatea lor histologică este tot atît de mare ca și numeroasele organe și țesuturi din care derivă. Astfel, o serie de elemente mezenchimatoase (elemente fibroase, musculare, ca mușchii pterigoidieni, peristafilini sau buchetul Riolan; apoi cartilajul tubar, țesutul celular adipos care ocupă diferitele spații) dau naștere la tumori conjunctive benigne (fibroame) sau maligne (sarcoame). Prelungirea faringiană a parotidei dă naștere la tumori mixte. Nervii care ies din baza craniului și trec în spațiul laterofaringian dau naștere la neurinoame, meningeoame histologic benigne. Din simpaticul cervical derivă simpatoamele și simpatoblastoamele maligne.

Elementele embrionare în legătură cu prima și a doua fantă branhială produc disembrioame.

Histologic, tumorile parafaringiene au deci o structură foarte variată.

1. *Tumorile epiteliale* sînt tumori glandulare, tumori mixte salivare și, excepțional, o tiroidă aberantă retrofaringiană care poate fi o metastază a unui cancer latent al corpului tiroid.

2. *Tumori nervoase*, neurinoamele sau schwannoamele. Volumul lor ajunge pînă la dimensiunile unei portocale, avînd forma ovoidă sau sferică, cu suprafața netedă. Neurinomul este incapsulat, de consistență mai dură și la secțiune prezintă o culoare albă-gălbuie. Obișnuit sînt tumori benigne, cu evoluție lentă. Formele maligne mai rare au o evoluție rapidă, cu recidive după extirpare; ganglioneurinoamele; paraganglioamele afectează țesuturile paraganglionare.

3. *Tumorile mezenchimatoase* parafaringiene sînt de natură ganglionară, de natură vasculară; apoi lipoame, fibroame, condroame etc. Sarcoamele parafaringiene sînt reprezentate de fibrosarcom sau sarcomul fuzocelular.

Cordoamele fac parte tot din acest grup și sînt tumori de consistență moale, avînd aspectul mucusului.

Studiul clinic. După localizarea anatomoclinică, tumorile parafaringiene sînt retrofaringiene laterofaringiene anterioare și posterioare.

Tumorile retrofaringiene evoluează în spațiul retrofaringian și sînt foarte rare. Radiografia din profil și examenul biopsic identifică forma tumorii.

Multă vreme au fost descrise ca tumori retrofaringiene numai adenopatiile ganglionilor Gilette, observîndu-se apoi și fibroame, neurinoame și mai ales cordoame.

Tumorile ganglionare sînt: adenopatii canceroase metastatice de la un cancer regional (foarte rar); adenopatia în cursul bolii Hodgkin și adenopatia tuberculoasă de la un morb Pott cervical.

Fibroamele sînt tumori rotunde, netede, de consistență dură, mobile pe planul vertical. Extirparea se face cu ușurință. Fibrosarcomul apare la tineri, se dezvoltă repede, aderă de mucoasă pe care o subțiază și ulcerează. Prognosticul este rezervat.

Neurinoamele se pot dezvolta oriunde sînt filete nervoase, cerebrospinale sau simpatice. Localizarea retrofaringiană a neurinoamelor este excepțională.

Cordoamele se întîlnesc numai în spațiul retrofaringian și mai ales în cavum, între 30 și 70 de ani. Literatura mondială are puține publicații.

Examenul clinic pune în evidență tumoarea, care proemină pe peretele posterior al faringelui și nu poate fi mobilizată pe planul vertical. Examenul radiografic din profil arată extinderea tumorii și aspectul coloanei cervicale. Puncția exploratoare nu dă nici un rezultat. Biopsia prin secțiunea peretelui posterior al faringelui are inconvenientul că dă naștere unei comunicări între cavitatea faringiană și spațiile cervicale, în caz de intervenție ulterioară pe cale externă. Astfel se utilizează metoda care să facă o breșă minimă în peretele faringian (drilling biopsic).

Evoluția cordomului este lentă și recidivează totdeauna. Unele cordoame evoluează însă în cîteva luni și sînt invadante cu distrucția coloanei. Volumul poate ajunge considerabil, pînă la mărimea unui pumn și prin compresiune poate produce tetraplegie cu evoluție rapidă spre moarte. Cînd evoluează spre endocraniu, moartea se produce prin paralizie bulbară. Cordoamele sînt radiorezistente. Sînt și forme benigne care rămîn la mărimea unei alune.

Tumorile laterofaringiene anterioare se dezvoltă în spațiul subparotidian anterior sau prestilian. În spațiul laterofaringian anterior se insinuează o prelungire a parotidei, din care derivă unica tumoare mixtă a acestui spațiu, întîlnită la ambele sexe obișnuit după vîrsta de 20 de ani.

Semnele subiective ale acestor tumori mixte parotidiene sînt minime. Numai cînd tumoarea ajunge la un volum mare dă tulburări respiratorii, fonatorii și de deglutiție.

La bucofaringoscopie vedem tumoarea pe peretele lateral, împingînd vălul înăuntru și amigdala înăuntru și în jos. Tumoarea ajunge de la mărimea unei alune pînă la volumul unui ou sau chiar o portocală. Tumoarea este acoperită de mucoasă și de un strat muscular. Tumoarea este fixată în afară și înapoi la diafragmul stilian. La examenul parotidei propriu-zise putem găsi o tumoare mixtă, astfel că tumoarea laterofaringiană poate fi doar o prelungire a acesteia.

Evoluția este lentă și progresivă. Lăsată netratată, duce la asfixie și bronhopneumonie sau la inaniție și moarte.

Pentru a evita recidivele, la extirparea tumorii mixte parafaringiene se asociază o parotidectomie totală.

Tumorile laterofaringiene posterioare se dezvoltă în spațiul subparotidian posterior sau retrostilian. Aceste tumori sînt mai ales de origine nervoasă, pornite de la elementele nervoase ale acestui spațiu.

Simptomatologia subiectivă depinde de volumul tumorii. Examenul clinic arată o bombare laterofaringiană, care în cavum apare înapoia orificiului trompei, iar în bucofaringe respectă vălul palatului sau îl împinge înainte, cînd tumoarea este voluminoasă; în jos, poate ajunge pînă la valeculă și epiglotă. Peretele faringian bombat lunecă pe tumoare, are o consistență elastică, foarte rar lemnoasă. Dacă este un anevrism carotidian, simțim pulsațiile.

La examenul cervicofacial, tumoarea parafaringiană posterioară se poate palpa între mastoidă și ramura ascendentă a mandibulei.

Compresiunea tumorii asupra ultimilor patru perechi de nervi cranieni și a simpaticului cervical produce: paralizie faringiană, velopalatolaringiană, lingual, tulburări de sensibilitate faringolaringiană sau sindromul Claude Bernard-Horner. Un simptom simpatopatalitic se manifestă prin obstrucție nazală unilaterală.

Biopsia pe cale bucală nu se recomandă, fiindcă între peretele faringian și tumoare se intercalează elementele vasculare și nervoase care pot fi lezate în timpul biopsiei. Știm că singura tumoare parafaringiană radiosensibilă este limfosarcomul. Dacă tumoarea nu cedează după cîteva ședințe de röntghenterapie, se trece la tratamentul chirurgical de extirpare a tumorii, din care se trimite un fragment pentru examenul histopatologic.

Se mai indică examenul radiografic poziția Hirtz, incidența Chaussé II, tomografii, pentru a se vedea dacă tumoarea s-a extins la baza craniului. Arteriografia se execută în caz de anevrism.

Cele mai frecvente tumori parafaringiene, care ocupă spațiul subparotidian posterior, sînt neurinoamele (50—60%). Evoluția lor este foarte înceată și numai cînd ajung la volumul unei mandarine sînt descoperite. Neurinoamele care se dezvoltă din ganglionul simpatic cervical superior sînt frecvente și sînt însoțite totdeauna de sindromul Claude Bernard-Horner. Schwannoamele ultimilor patru nervi cranieni se pot dezvolta la periferia nervului, fără să întrerupă conducerea influxului nervos prin nervul respectiv. În schimb, tumoarea în creșterea ei produce compresiune pe nervii învecinați. Astfel apar paralizii recurențiale, anestezie laringiană unilaterală, apoi o tahicardie permanentă sau paroxistică, tuse, dispnee intermitentă, tulburări de deglutiție, paralizie lingual. Schwannoamele pot fi benigne sau maligne. Cele benigne au o evoluție foarte înceată și nu recidivează după extirpare completă. Schwannoamele maligne sînt cu mult mai rare ca cele benigne și au o evoluție rapidă. Paraliziile de compresiune apar foarte curînd, și tumoarea ulcerează mucoasa faringiană. Deosebirile histologice sînt neînsemnate între cele două forme de schwannoame. Cel malign recidivează și produce metastaze pe cale sanguină.

Paraganglioamele pneumogastricului sînt foarte rare și survin mai des la femei între 30 și 60 de ani. Acestea nu trebuie confundate cu tumorile glomusului jugular, care sînt tot paraganglioame, însă aparțin urechii mijlocii și numai secundar ajung în spațiu la terofaringian. De asemenea, tumorile corpusculului carotidian sînt paraganglioame cu evoluție cervicală.

Paraganglioamele au o evoluție lentă, ca și neurinoamele benigne. Paralizia pneumogastricului poate apărea mai devreme. Compresiunile asupra glosofaringianului, ramurii externe a spinalului, a hipoglosului și simpaticului produc tulburări nervoase ireversibile, chiar după extirparea tumorii. Tumoarea se observă laterofaringian posterior și în regiunea cervicală. Aceasta crește înspre gaura ruptă posterioară, îi distruge marginile și intră în endocraniu, avînd un prognostic foarte grav. De aceea, înaintea oricărei intervenții se indică radiografia stîncii.

Pe lîngă neurinoame și paraganglioame, la nivelul spațiului retrostilian se mai întîlnesc și alte forme de tumori, cu totul excepționale, cum sînt ganglioneurinoamele benigne, dependente de ganglionul simpatic cervical superior, și ganglioneurinoamele maligne (simpatoblastoame), întîlnite la copii mici și sugari, apoi neurospongioamele, tumori embrionare cerebrale ce se pot găsi și în spațiul retrostilian.

Tot în acest spațiu apar tumori diverse, ca lipoame foarte rare de consistență moale și fibroame (mai frecvente), deosebindu-se greu de neurinoame fără examen histopatologic. Sarcoamele fuzocelulare și globocelulare se întîlnesc la tineri și au o evoluție rapidă, ajungînd la proporții impresionante, cu sfîrșit letal prin asfixie, hemoragie fulgerătoare, caşexie sau bronhopneumonie.

Anevrismul carotidei interne este localizat în spațiul laterofaringian posterior. Tumoarea bombează înapoia stîlpului posterior și este depresibilă la palpare, afară de cazul cînd peretele anevrismal s-a calcifiat. Arteriografia clarifică diagnosticul.

Diagnosticul tumorilor parafaringiene se poate face după localizarea lor. Astfel, cordoamele sînt localizate totdeauna în spațiul retrofaringian; tumorile mixte salivare în spațiul prestilian sau laterofaringian anterior, fiindcă aici se găsește prelungirea faringiană a parotidei; neurinoamele, paraganglioamele se întîlnesc în spațiul retrostilian. În acest spațiu nu se face biopsie, ci se examinează piesa extirpată.

Tratamentul tumorilor parafaringiene se face pe cale chirurgicală. Radioterapia, telecurieterapia și telecobaltoterapia se aplică în cazul limfosarcoamelor parafaringiene, în adenopatiile cancerelor epiteliale de vecinătate și localizarea excepțională parafaringiană a bolii Hodgkin.

Tratamentul chirurgical al tumorilor retrofaringiene se face pe cale naturală, în cazul tumorilor cu localizare superioară (neurinoame, fibroame, lipoame, cordoame). Peretele faringian este secționat vertical în toată grosimea lui, de la nivelul cavumului pînă la partea inferioară a tumorii, pe partea ei cea mai bombată. Odată ajunși în planul de clivaj, se decolează fața anterioară de la polul superior pînă la polul inferior, apoi se decolează fața posterioară pînă la enuclearea tumorii, care este ușoară în cazul fibroamelor și neurinoamelor și grea în prezența cordoamelor. Operația nu este urmată de sîngerare, sutura peretelui faringian fiind urmată de o vindecare rapidă. Tumorile retrofaringiene joase sînt abordate pe cale laterocervicală. Incizia unilaterală sau bilaterală, dacă tumoarea este voluminoasă, se face pe marginea anterioară a sternocleidomastoidianului, de la unghiul mandibulei pînă la nivelul cricoidului. Pachetul vasculonervos se trage înăuntru și înainte, iar mușchiul sternocleidomastoidian înapoi, pînă dăm de apofizele transverse unde apare tumoarea.

Radioterapia postoperatorie se întrebuințează numai în cursul schwannoamelor maligne și cordoamelor.

Cordoamele localizate în regiuni nefavorabile extirpării și avînd în vedere originea lor osteogenă trebuie încercată osificarea tumorii (V. Vendeg) prin administrarea vitaminei D, a preparatelor de calciu, fosfor și hormonoterapie. Actinoterapia, de asemenea, favorizează procesele de osificare.

Tumorile mixte ale prelungirii faringiene a parotidei, singurele tumori ale spațiului laterofaringian anterior, se abordează pe cale bucală sau cervicofacială. Calea bucală este indicată în tumorile circumscrise, relativ mobile și care nu sînt exteriorizate în regiunea parotidiană. Incizia velofaringiană se face în partea cea mai bombată a tumorii. Decolarea este ușoară și fără hemoragie. Dacă tumoarea este aderentă în profunzime, se recomandă și o parotidectomie totală sau radioterapie.

Calea cervicofacială utilizează aceeași incizie, ca și pentru parotidectomia totală.

Tumorile laterofaringiene posterioare se extirpă pe cale transfaringiană laterală, cînd tumoarea redusă de volum este limitată la bucofaringe, bine incapsulată și mobilă în toate sensurile. Faringele se secționează vertical, de-a lungul stîlpului posterior.

Calea cervicală este indicată în majoritatea tumorilor laterofaringiene posterioare.

Această operație este dificilă, datorită complexității anatomice de la acest nivel. Incizia pornește de la vîrful mastoidei și coboară pe marginea anterioară a sternocleidomastoidianului pînă la hioid, de unde face o curbă în sus pînă sub menton. Se secționează digastricului la nivelul tendonului intermediar. Se face ligatura carotidei externe și a afluenților jugularei interne. Se precizează raporturile vagului, spinalului, hipoglosului și ganglionului simpatic cervical superior cu tumoarea, care poate adera intim de unul din aceste elemente nervoase. Masa tumorală poate îngloba mai multe din aceste formațiuni nervoase și în acest caz eliberarea polului înferior al tumorii se face cu sacrificarea unor elemente nervoase. Eliberarea polului superior, care

este aderent la baza craniului, este foarte grea și hemoragică, astfel că se impune și ligatura jugularei interne. Se mai indică uneori și rezecția vîrfului mastoidei cu inserțiile musculare respective. Dacă tumoarea a pătruns în endocraniu, se indică în primul timp o intervenție de neurochirurgie. Dacă în spațiul laterofaringian posterior întîlnim un schwannom malign, se asociază și radioterapia.

CHIRURGIE CERVICALĂ

I. CHIRURGIA VASELOR GÎTULUI

În acest capitol nu vom cuprinde decît numai cîteva noțiuni din patologia vasculară a gîtului, privind specialitatea O.R.L.

În ultimele două decenii, odată cu dezvoltarea chirurgiei cancerologice în specialitatea noastră, patologia vasculară a luat o dezvoltare deosebită. Anomaliile vasculare (de exemplu, anomaliile vertebralei cu mare răsunet în otologie), ca și alte afecțiuni, ca anevrismele arteriale și arterio-venoase, tumorile glomice, ectaziile venoase, care la prima aparență sînt diagnosticate ca tumori ale gîtului.

Investigațiile clinice și de laborator (arteriografiile, angiografiile, flebografiile) sînt necesare în mod curent în specialitatea noastră.

Ligaturile vaselor cu indicațiile și contraindicațiile lor constituie baza acestui capitol.

Noțiuni de anatomie: c a r o t i d e l e — dreaptă și stîngă — ocupă regiunea laterală a gîtului de o parte și alta a axului visceral. Originea lor este diferită: cea dreaptă provine din trunchiul arterial brahiocefalic, care se divide înapoia articulației sternoclaviculară. La stînga ea provine direct din crosa aortei. Ambele au un traiect ascendent, fără colaterale, sînt artere de tranzit și se divid cu aproximație la nivelul vertebrei cervicale IV (marginea superioară a cartilajului tiroid) în carotida internă și externă. Înainte de bifurcare carotida primitivă prezintă o dilatație — bulbul carotidian. Debitul este mai mare în carotida internă.

A r t e r a c a r o t i d ă e x t e r n ă tinde să se apropie de faringe la început și prezintă cele patru colaterale: tiroidiana superioară, linguala, occipitala și faciala. A cincea e profundă, faringiana ascendentă.

T i r o i d i a n a s u p e r i o a r ă ia naștere din primitivă sau de la nivelul bifurcației, dacă diviziunea primitivei e mai sus.

L i n g u a l a prezintă o curbă cu concavitatea inferioară spre cornul mare al hioidului, fiind aplicată pe mușchiul constrictor mijlociu al faringelui. Merge apoi înainte deasupra cornului mare și se angajează sub mușchiul hioglos înafara constrictorului mijlociu.

F a c i a l a poate naște și dintr-un trunchi comun cu linguala trunchiului linguofacial. Deasupra emergenței facialei, carotida externă își diminuă volumul, mergînd în sus și înainte sub pîntecele posterior al digastricului.

O c c i p i t a l a trece peste carotida internă și nervul hipoglos (fig. 661).

C a r o t i d a i n t e r n ă, așezată extern la început, trece pe sub carotida externă și se apropie de faringe. Traiectul este ascendent pînă intră în canalul carotidian la baza craniului.

Arteriografiile arată că artera la o serie de cazuri, mai ales după vîrsta de 60 de ani, prezintă sinuozități, în dreptul stîlpului posterior al lojii amigdaliene.

A r t e r a v e r t e b r a l ă derivă din subclaviculară. Lungă de 25 cm, cu un calibru de 5—6 mm, vertebrala stîngă e mai voluminoasă ca cea dreaptă. Este artera ce irigă complexul anatomic cerebelolabirintic și bulbul, măduva cervicală, protuberanța.

A n a s t o m o z e l e a r t e r i a l e, intercarotidiene și carotidovertebrale, au mare importanță practică pentru clinician. Anastomozele intracraniene sînt complexe între cele două carotide interne și cu vertebrala. Anastomozele extracraniene ale carotidei interne cu carotida externă au mare importanță practică. O carotidă internă poate fi înlocuită nu numai de cea de partea opusă, ci și de carotida externă homolaterală. Rolul arterei oftalmice este cel mai important.

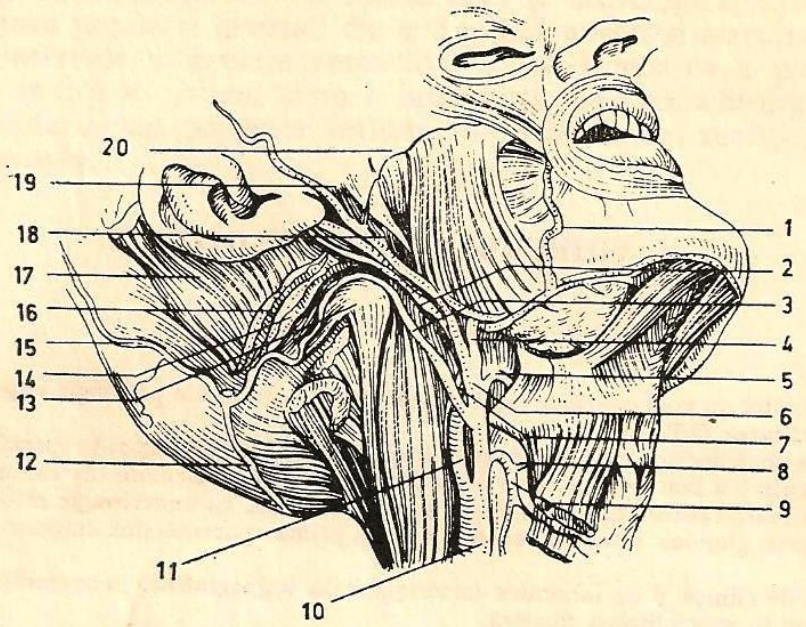

Fig. 661. Carotida externă cu ramurile ei colaterale (Rouvièr):
1 — facială; *2* — auriculară posterioară; *3* — occipitală; *4* — facială; *5* — linguală; *6* — carotidă externă; *7* — faringiană ascendentă; *8* — laringiană superioară; *9* — tiroidiană superioară; *10* — carotidă primitivă; *11* — carotidă internă; *12* — occipitala (ramura internă); *13* — micul oblic; *14* — micul complex; *15* — occipitala (ramura externă): *16* — splenius; *17* — st. cl. mastoidian: *18* — maxilara internă; *19* — temporala superficială; *20* — transversala feței.

Anastomozele pericraniene: artera unghiulară (terminala facialei) se unește cu artera nazală ramură din oftalmică. Anastomoza intranazală între colateralele sfenopalatinei și etmoidale ramuri ale oftalmicei.

Artera meningee mijlocie, colaterală a maxilarei interne, pătrunde în endocraniu prin gaura rotundă mică și se anastomozează cu silviana.

Vena jugulară internă pornește din golful ei în care se varsă sinusul lateral și descinde în jos primind colaterale, cea mai importantă e trunchiul tirolinguofacial. Calibrul ei deasupra trunchiului e de 9 mm, și sub trunchi de 15 mm. Golful jugularei interne așezat în fosa jugulară care e sub peretele inferior al casei timpanului. Golful poate pătrunde în casă și să fie lezat în cursul timpanotomiei. Anomaliile golfului se pun în evidență prin jugulografie retrogradă.

Canalul toracic, în porțiunea sa cervicală, descrie o curbă, care se ridică pînă la a șasea cervicală. La majoritatea cazurilor, se varsă în jugulara internă. Rapoartele există între canalul toracic și ganglionul cervicotoracic stîng, ca și cu nervul frenic.

Topografia vaselor gîtului

Topografic, după incizia în L majuscul, întîlnim întîi vena jugulară externă, uneori dedublată. La locul unde vena încrucișează marginea posterioară a mușchiului sternocleidomastoidian apar ramurile plexului cervical superficial cu ramura transversă, o ramură descendentă spre claviculă și o ramură ascendentă spre vîrful mastoidei. Mușchiul pielos separat de planurile superficiale și profunde de o lamă de țesut conjunctiv lax, care permit separarea lui ușoară. Deasupra jugularei externe tegumentul se decolează mai greu, din cauza aderențelor cu stratul muscular.

Sternocleidomastoidianul acoperă pachetul vasculonervos. În rotație forțată opusă a capului și extensia gîtului fac ca vasele să iasă de sub mușchi și să apară în triunghiul anterior al gîtului, delimitat de cornul mare al hioidului în sus și în jos de marginea posterioară a omohioidianului, iar înapoi de marginea anterioară a sternocleidomastoidianului.

Raporturile în șanțul carotidian diferă la dreapta de stînga. În dreapta carotida primitivă vine în raport cu recurentul, care, după ce înconjură subclaviculara, trece înapoia și înăuntrul carotidei. Din subclaviculară se detașează vertebrala ce vine în raport cu lanțul simpatic (ganglionul stelat) și intermediar uniți prin ansa lui Vieussens. Jugulara internă e pe un plan mai anterior, ca și carotida primitivă.

La stînga întîlnim crosa canalului toracic, între tuberculul lui Chassaignac și artera subclaviculară. În partea mijlocie, șanțul carotidian este traversat de ansa hipoglosului și de vena tiroidiană mijlocie. Lobul lateral al tiroidei acoperă artera, alăturea de care merg nervii cardiaci ai simpaticului. Lanțul simpatic e prevertebral. Ganglionii sînt așezați de o parte și de alta a jugularei, în față se află ganglionul lui Poirier.

În dreptul bifurcației carotidei primitive întîlnim trunchiul venos tirolinguofacial, care prezintă în jurul lui o masă conjunctivă-limfatică foarte importantă. Nervii sînt așezați în trei planuri: superficial ramura descendentă a hipoglosului, mijlociu glosofaringianul ce se vede greu și hipoglosul, planul profund format de pneumogastric cu nervii cardiaci și laringeul superior. Pentru a ne orienta asupra poziției pachetului vasculonervos trebuie să secționăm în partea superioară stilohioidianul și digastricul, sub care apare o masă fibroganglionară limfatică.

Arterele mari ale gîtului sînt cel mai bogat inervate de către simpatic și parasimpatic, din întreg organismul. Carotida internă la începutul ei prezintă o dilatație fusiformă, care e sinusul carotidian. La acest nivel, peretele arterial e mai elastic și foarte bogat în terminații nervoase, provenind din glosofaringian, pneumogastric și simpatic. Astfel sinusul carotidian este un baroreceptor, sensibil la variațiile presiunii interioare ale sîngelui, susceptibil de a informa centrii nervoși și de a determina pe cale reflexă fie o mărire, fie o scădere a presiunii arteriale, cu modificări ale ritmului cardiac.

Corpusculul carotidian sau glomusul intercarotidian de 5 mm înălțime este situat înapoia bifurcației. Structura lui din celule epiteliale și numeroase capilare sub formă de ghem, de glomus. Glomusul intercarotidian sau retrocarotidian primește multe terminații nervoase mai ales din glosofaringian, astfel că e considerat ca un chemoreceptor susceptibil de a informa sistemul nervos asupra variației chimice a sîngelui și determină pe cale reflexă modificări în ritmul respirator. Vasele pentru corpusculul carotidian provin de la locul unde se separă cele două carotide.

Ligatura carotidei primitive

Ligatura carotidei primitive, ca și a celei interne, nu se execută decît în cazuri de necesitate absolută. Ischemia emisferului cerebral duce la accidente grave. De aceea se preconizează înaintea ligaturii o simpatectomie periarterială și o ligatură lentă progresivă.

Indicațiile sînt: contuzii ale arterei carotide primitive, plăgile, anevrismele arteriale, anevrismele arteriovenoase, tromboza secundară carotidiană datorită afecțiunilor de vecinătate (otite supurate, infecții faringiene) sau tumorale etc. Ganglionii lanțului spinal și recurențial nu necesită ligatura cu rezecția jugularei interne.

Tehnica constă în:

1. Incizia, în poziția clasică a capului și a gîtului, se întinde de la marele corn al hioidului pe marginea anterioară a sternocleidomastoidianului pe o distanță de 6—7 cm.

2. Se izolează marginea anterioară a sternocleidomastoidianului prin incizia aponevrozei superficiale. Se reperează inelul cricoidian, care se găsește în dreptul apofizei transverse C. VI. și marginea superioară a cartilajului tiroid, unde se găsește în mod normal bifurcația arterei carotide primitive.

3. Descoperirea arterei. După ce simțim tuberculul lui Chassaignac, tragem în afară cu indexul întreg cordonul vasculonervos și așezăm un depărtător pe conductul laringotraheal, pe care ajutorul îl trage spre linia mediană. Lăsăm

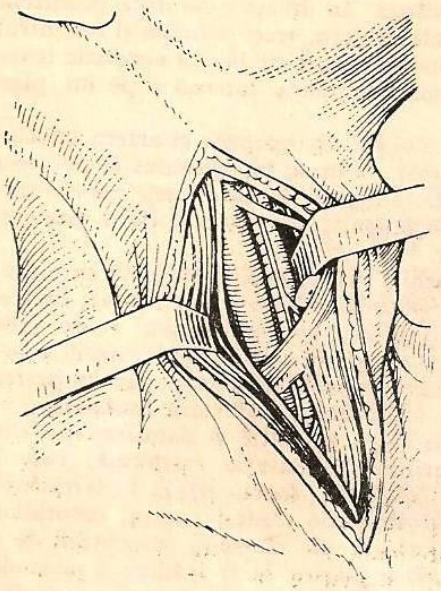

Fig. 662. Descoperirea și ligatura arterei carotide primitive.

să scape din indexul nostru spre linia mediană un prim cordon, pe care îl izolăm, în timp ce ținem în afară vena și nervul. Izolarea arterei se face cu prudență, pentru a nu leza pe fața anterioară a carotidei ramura descendentă a hipoglosului și pe partea superioară nervul pneumogastric dacă ne-a scăpat de sub index. Încărcăm artera din afară înăuntru pentru a nu leza jugulara.

4. Sutura în două planuri (fig. 662). Noi am ligaturat și rezecat cîteva cazuri cu înglobarea și invadarea celor trei artere, de procesul tumoral, fără nici o consecință cerebrală. Sigur că în timpul evoluției procesului tumoral spre lumenul vasului, s-a dezvoltat și circulația colaterală.

Ligatura carotidei externe

Este indicată în hemoragiile arterei sau hemoragii în teritoriul irigat de carotida externă. Ligatura se mai face și preoperator. Rezecția se practică curent în chirurgia cervicală, cînd artera este înglobată în masa neoplazică, cervicală sau în ablația parotidei neoplazice și în hemoragiile tumorale laringofaringiene după radioterapie. Riscul ischemiei nu există niciodată cînd rezecția sau ligatura se face unilateral. În hemoragiile amigdaliene cînd se lezează o tonsilară, foarte rar o palatină sau faringiana ascendentă, nu se face ligatura arterei, fiindcă hemoragia cedează prin compresiune sau prin electrocoagulare.

În mod cu totul excepțional în hemoragiile difuze ale lojii incoercibile se ligaturează carotida externă.

Hemoragiile gușilor aberante linguale sînt foarte hemoragice și necesită ligatura carotidelor externe bilateral.

Epistaxisul rebel nu se mai bucură de ligatura carotidei externe, de cînd maxilara internă se leagă pe cale transmaxilară. Bouche Frèche (1962) au început să coaguleze artera sfenopalatină pe cale transmaxiloetmoidală. Etmoidul posterior se deschide, se chiuretează și triunghiul de atac al etmoidului se rezecă în jos, ceea ce permite accesul direct asupra arterei. Deschiderea etmoidului permite tamponamentul cavității, pentru a bloca și artera etmoidală anterioară. Alți autori leagă etmoidala anterioară pe cale orbitară, cu rezultate perfecte în epistaxisurile meatului superior.

Ligatura preventivă este excepțională, se execută în exereza în monobloc al cancerului limbii, în faringectomia laterală transmaxilară. În cancerul maxilarului superior, în exereza fibromului nazofaringian. Hipotensiunea controlată a redus mult din aceste indicații.

Tehnica: Descoperirea arterei carotide externe la nivelul cornului mare al hioidului. Incizia pornește de la unghiul mandibulei și se prelungește pînă la mijlocul cartilajului tiroid.

Mijlocul inciziei corespunde cornului mare al hioidului. În treimea superioară depărtăm vena jugulară externă. Incizăm aponevroza superficială și eliberăm de jos în sus și dinăuntru în afară fața profundă a mușchiului. Mușchiul se trage în afară și se incizează pe sonda canelată de jos în sus, foița profundă a aponevrozei cervicale superficiale, pe toată întinderea plăgii.

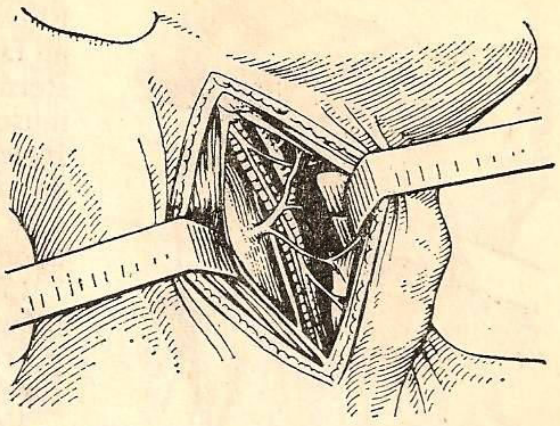

Fig. 663. Descoperirea arterei carotide externe (procedeul Farabeuf).

În dreptul cornului mare al hioidului, pe care îl palpăm atent, așezăm două depărtătoare și disociem în partea internă, cît mai aproape de peretele faringolaringian, foițele aponevrotice ce acoperă încă artera. Recunoaștem în sus nervul hipoglos și mai jos trunchiul venos tirolinguofacial pe care îl depărtăm în jos și înăuntru.

În aria triunghiului cunoscut, format de hipoglos, vena jugulară internă și trunchiul tirolinguofacial, în dreptul cornului mare al hioidului, recunoaștem artera carotidă externă după colateralele sale.

— Izolăm artera și o încărcăm din afară înăuntru, între artera tiroidiană superioară și artera linguală (fig. 663).

Efectul ligaturii, chiar bilaterală, este de scurtă durată, din cauza bogatelor anastomoze între cele două carotide.

Accidentele ligaturii unilaterale: excepțional mortale (1,5%), cînd la autopsie s-a găsit embolie în arterele cerebrale, prin tromboză retrogradă pînă la bifurcație, de aceea ligatura trebuie să fie făcută cît mai departe de bifurcația carotidei primitive (P e a n). Pot apărea accidente de hiperreflectivitate a sinusului carotidian: accese de vertij cu paloare, care pot fi mortale, dacă nu se infiltrează cu novocaină regiunea carotidiană. Autorii germani (M. H e r m a n n, 1957) descriu cazuri cu cefalee și vertij la săptămîni sau luni după ligatură.

Accidente după ligatura bilaterală se citează în mod excepțional, cu cianoză imediată, urmată după cîteva ore de moarte subită, din cauza suprapresiunii bilaterale a sîngelui în carotidele externe (P e a n, 1950).

Ligatura carotidei interne

Se execută în mod cu totul excepțional, din cauza accidentelor cerebrale ireversibile sau chiar mortale.

Procedeul lui H o r t g l a s s este cel mai indicat, carotida internă fiind mai posterioară decît cea externă.

Linia de incizie în procedeul Hortglass se execută pe fața externă a sternocleidomastoidianului pe distanța dintre unghiul mandibulei și mijlocul cartilajului tiroid. După decolarea tegumentului secționăm jugulara externă.

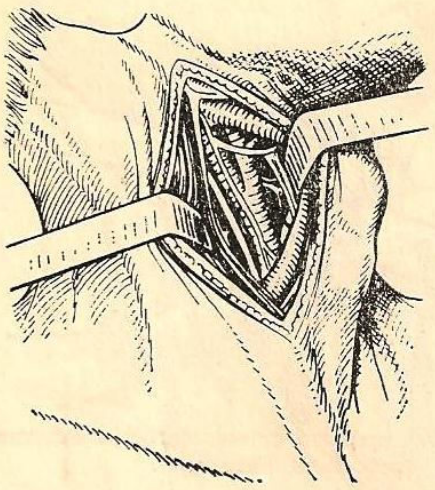

Fig. 664. Descoperirea arterei, procedeul retrojugular al lui Hartglass.

Eliberăm mușchiul sternocleidomastoidian pe fața lui internă, facem hemostaza venelor sternomastoidiene superioare și îndepărtăm mușchiul în afară în toată lungimea plăgii. Incizăm teaca profundă a mușchiului pe sonda canelată în afara jugularei interne, pe care o vedem prin transparența acestei aponevroze.

Liberarea și îndepărtarea venei jugulare înăuntru și înainte, peste cele două carotide, pe care le vedem împreună cu bifurcația carotidei primitive (fig. 664).

Vena jugulară primește colateralele sale pe marginea internă și aceste vase realizează o tracțiune, așa că tragerea jugularei interne spre linia mediană este ușurată. Se descoperă carotida internă și se leagă.

Ligatura arterei linguale

Rapoartele arterei linguale se văd în figura 665. Anomaliile sînt: trunchiul tirolingual în 2%; trunchiul linguofacial în 14—20%.

Indicațiile ligaturii lingualei se reduc la plăgi și la afecțiuni tumorale al bucofaringelui.

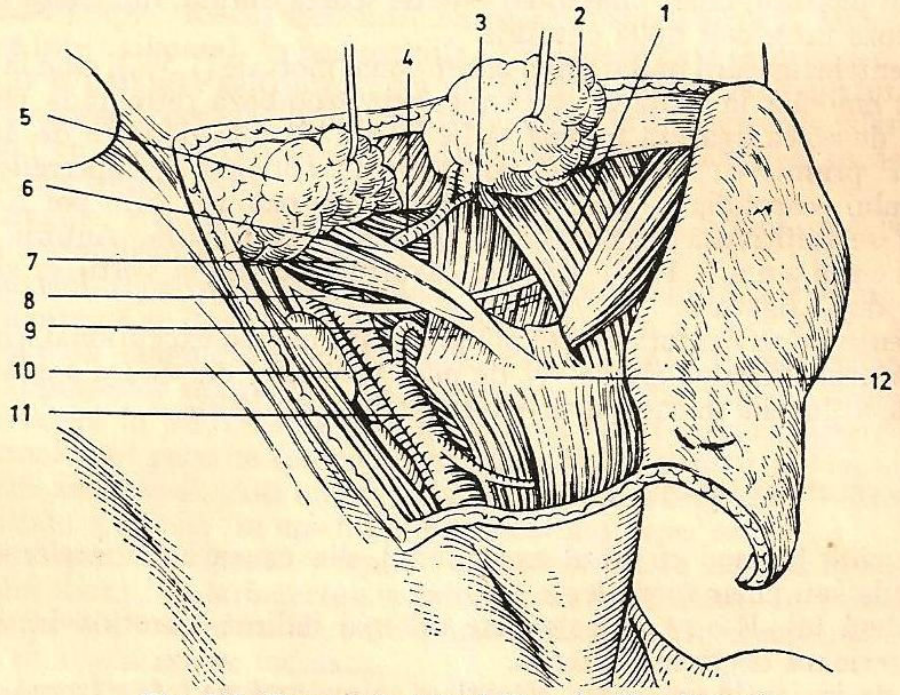

Fig. 665. Rapoartele arterei linguale (Dumitrescu):

1 — m. milohioidian; *2* — gl. submaxilară; *3* — hioglos; *4* — a. facială; *5* — gl. parotidă; *6* — m. stilohioidian; *7* — m. digastric; *8* — n. hipoglos; *9* — m. constrictor mijlociu; *10* — a. lingual; *11* — a. carotidă externă; *12* — osul hioid.

Ligatura are ca puncte de reper marginea inferioară a mandibulei, osul hioid în jos și marginea anterioară a mușchiului sternocleidomastoidian.

Descoperirea arterei în triunghiul lui Pirogoff. Incizia de 4 cm pornește de la marginea anterioară a mușchiului sternocleidomastoidian și se continuă la egală distanță între marginea inferioară a mandibulei și osul hioid. Vedem pielosul și prin transparența aponevrozei cervicale superficiale recunoaștem glanda submaxilară. Incizăm aponevroza în dreptul glandei, depărtăm buza aponevrotică în jos și căutăm polul inferior al glandei. Decolăm polul inferior al glandei de jos în sus, punînd în evidență fața profundă a glandei, pe care o tragem în totalitate în sus. Teaca profundă a glandei, subțire și celuloasă, o disociem cu atenție și ne apare tendonul intermediar al digastricului Imediat deasupra tendonului vedem nervul hipoglos ce dispare sub marginea posterioară mușchiului milohioidian. Aceste organe delimitează triunghiul lui Pirogoff (fig. 666).

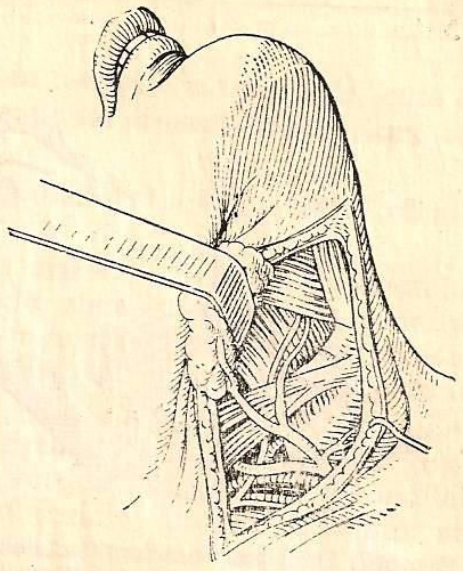

Fig. 666. Descoperirea arterei linguale.

Prindem cu o pensă fină mușchiul hioglos sub vena linguală și îl secționăm cu prudență. Acest mușchi fiind subțire, incizia nu trebuie să fie mai profundă de 1 mm. Sub acest mușchi, în țesutul celular lax, apare artera cu cele două vene. Izolăm artera și venele și o legăm; sutura plăgii în două straturi.

Descoperirea arterei în unghiul lui Béclard are două inconveniente: artera la acest nivel este înconjurată de numeroase vene tributare trunchiului tirolinguofacial, apoi anomaliile arterei sînt mult mai frecvente în acest triunghi decît în cel al lui Pirogoff.

Triunghiul lui Béclard este format în sus de pîntecele posterior al digastricului, în jos de cornul mare al hioidului și înapoi de marginea posterioară a mușchiului hioglos.

Timpii operatori sînt identici cu cei din triunghiul lui Pirogoff. Aici trebuie să recunoaștem pîntecele posterior al digastricului. Incizia hioglosului și ligatura arterei sînt identice cu cea folosită în triunghiul Pirogoff.

Ligatura arterei faciale la marginea inferioară a mandibulei

Emanată din carotida externă, intră imediat sub digastric și stilohioidian. Se îndreaptă în sus către fața profundă a glandei submaxilare și înconjură de jos în sus marginea mandibulei, la nivelul unghiului anteroinferior al maseterului și străbate fața pînă se anastomozează cu artera nazală a oftalmicei. Vena facială trece pe fața externă a glandei submaxilare și la nivelul marginii inferioare a mandibulei se găsește înapoia arterei. Ramurile mentoniere ale facia-

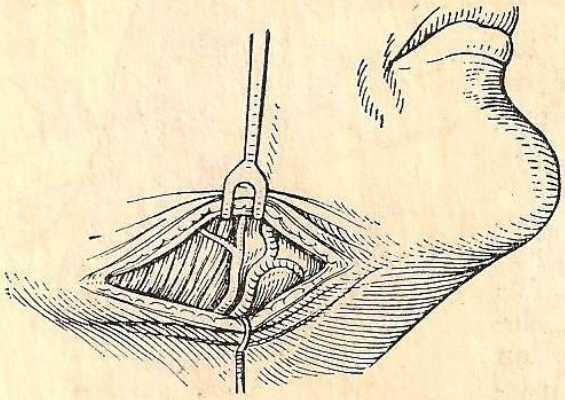

Fig. 667. Descoperirea arterei faciale la marginea inferioară a mandibulei (Dumitrescu).

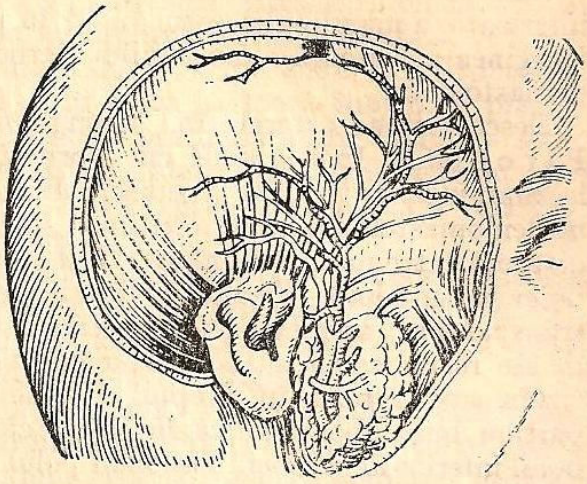

Fig. 668. Artera temporală superficială (Dumitrescu).

lului formează o ansă scurtă periangulofacială ce încrucișează artera la nivelul marginii inferioare a mandibulei. Se distribuie apoi la triunghiularul buzelor și pătratul bărbiei. Secționarea lor produce o paralizie facială a buzei inferioare, ușoară și trecătoare.

Punctele de reper pentru descoperire sînt: marginea inferioară a mandibulei, depresiunea antemaseterină și unghiul mandibulei. Pe marginea inferioară a mandibulei facem o incizie de cîțiva centimetri, al cărei mijloc să corespundă depresiunii dinaintea maseterului. Incizăm pielea și evităm ramurile mentoniere ale facialului care se găsesc în țesutul celular lax.

Artera culcată pe os o izolăm și o încărcăm dinapoi înainte pentru a nu leza vena (fig. 667).

Ligatura arterei occipitale

Se execută în mod cu totul excepțional în anevrismele post-traumatice ale acestei artere, care apar sub forma unei tumori pulsatile nedureroasă, ce scade la presiune în volum.

Anevrismul poate ajunge de la mărimea unei nuci pînă la mărimea unei portocale. Se poate confunda cu angiosarcomul pulsatil, sau cu meningocelul.

Ligatura maxilarei interne

Tehnica ei a fost descrisă la capitolul epistaxisului (v.p. 359).

Ligatura arterei temporale superficiale

Ramură terminală a carotidei externe are o porțiune intraparotidiană, care începe la bifurcația carotidei externe și se termină la nivelul peretelui superior al conductului auditiv extern. Porțiunea superficială are o direcție

în sus și în afară și după 1—2 cm se împarte în ramurile ei terminale, care se anastomozează cu toate arterele din jur. Excepțional se leagă în anevrisme sau în sindromul dureros din teritoriul din jur.

Descoperirea se face în porțiunea superficială. La acest nivel, artera e culcată pe arcada zigomatică pe care o încrucișează.

Vena temporală superficială se află înapoia arterei și înaintea conductului auditiv. Ea coboară pe fața externă a arcadei zigomatice pînă la condilul mandibulei, unde contribuie la formarea venei jugulare externe. Nervul auriculotemporal, ramură a maxilarului inferior, se află înapoia vaselor pe care le urmează pînă în regiunea temporală.

Punctele de reper (fig. 668) pentru descoperirea arterei sînt: tragusul, condilul mandibulei și arcada zigomatică. Incizia e verticală între tragus și condilul mandibulei, arcada zigomatică fiind la mijlocul inciziei. Incizia nu trebuie să coboare sub arcada zigomatică mai mult de 1 cm pentru a nu leza facialul. Incizăm cu precauțiune țesutul celular și în dreptul arcadei recunoaștem artera, culcată pe planul osos. Izolăm artera de venă și de micul nerv auriculotemporal și o încărcăm dinapoi înainte pentru ligatură.

Ligatura arterelor tiroidiene

După emergența ei din carotida externă, tiroidiana superioară se îndreaptă orizontal, paralel și sub osul hioid.

După un traiect de 0,5—1 cm, descrie o crosă cu concavitatea inferioară și se îndreaptă către polul superior al lobului tiroidian, unde se împarte în trei ramuri terminale: ramura internă ce trece pe marginea superioară a tiroidului și se anastomozează cu cea de partea opusă, ca să formeze o arcadă supraistmică. Ramura externă coboară pe marginea externă a lobului tiroid.

Ramura posterioară ce descinde între fața posterioară a lobului tiroid și trahee.

La origine, artera e culcată pe constrictorul mijlociu și acoperită de trunchiul venos tirolinguofacial. Pătrunde apoi sub mușchii subhioidieni și ajunge la polul

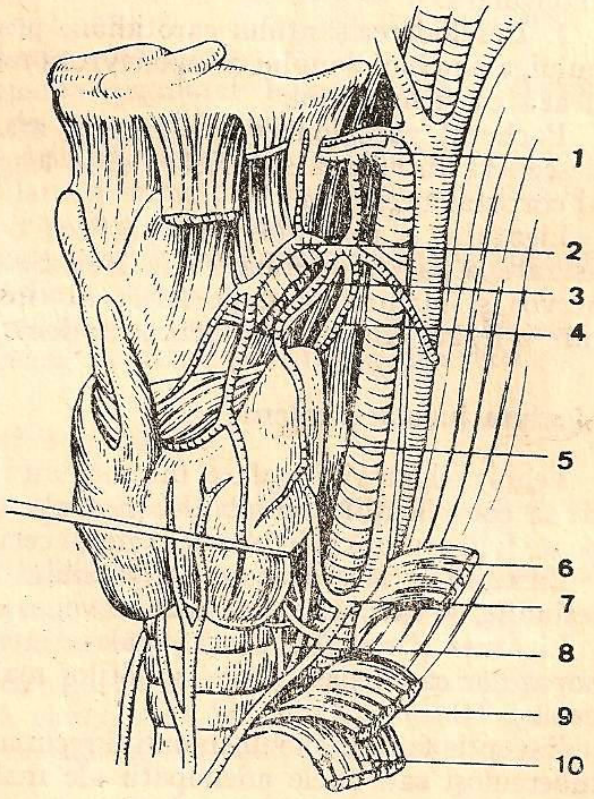

Fig. 669. Ramificațiile arterei tiroidiene superioare (Dumitrescu):

1 — artera tiroidiană superioară; *2* — a. tiroidiană sup. ramura internă; *3* — a. tir. sup. ramura externă; *4* — a. tir sup ramura posterioară; *5* — tubercul Chassignac; *6* — m. omohioidian; *7* — a. tiroidiană inferioară; *8* — n. recurent; *9* — sternocleidotiroidian; *10* — m. sternocleidohioidian.

superior al corpului tiroidului. Aici este însoțită de ramura externă a laringelui superior, care se găsește în partea internă.

Colateralele sînt: artera sternomastoidiană, artera laringee superioară și artera laringee inferioară sau cricotiroidiană (fig. 669).

Anomaliile: cînd ia naștere din bulbul carotidian are un calibru mare, traiectul poate varia în raport cu mușchii subhioidieni.

Excepțional, artera poate lipsi, și irigația e dată de o arteră din tiroidiana opusă.

Artera tiroidiană inferioară ia naștere din subclaviculară și merge ascendent pînă la 1—2 cm sub tuberculul Chassaignac, cînd se îndreaptă brusc înăuntru și în jos, formînd o crosă și apoi ajunge pe fața posterioară a glandei tiroide. Artera tiroidiană mijlocie există numai la 4—14% din cazuri și ia naștere din carotida primitivă sau trunchiul brahiocefalic și se îndreaptă către marginea inferioară a istmului tiroidian.

Ligatura arterei tiroidiene superioare

1. Incizia de la marginea superioară a tiroidului pînă la articulația sternoclaviculară.

2. Deschiderea șanțului carotidian, prin degajarea sternocleidomastoidianului, a omohioidianului de aponevroza mijlocie ce îl învelește și care se secționează ca și mușchiul.

Pachetul vasculonervos e tras în afară și corpul tiroidului înăuntru. Se descoperă tiroidiana superioară și se leagă la 1 cm deasupra polului superior al corpului tiroidului.

Ligatura tiroidienei inferioare pentru care depărtătoarele sînt așezate la partea inferioară a inciziei. Se depărtează înapoi pachetul vasculonervos și înainte lobul posterior al tiroidului, cînd apare artera întinsă pe care o legăm. Închiderea inciziei în două planuri.

Ligatura jugularei interne

Tehnica ligaturii jugularei interne unilaterală a fost descrisă amănunțit la complicațiile tromboflebitice ale otomastoiditelor (v. p. 90). Ea mai poate fi ligaturată și în plăgile regiunii cervicale.

Ligatura se face deasupra trunchiului tirolinguofacial și numai dacă indică leziunile, se execută sub trunchiul venos.

Ligatura și rezecția venei jugulare interne se mai execută și în cazul adenopatiilor canceroase și ale tumorilor maligne în general, care aderă intim de venă.

Excepție fac ganglionii spinali și recurențiali. Chiar și extirparea ganglionilor tuberculoși sau unele adenopatii ale maladiei lui Hodgkin, la extirpare pot interesa vena jugulară internă (Arslan).

În general, ligatura venei jugulare interne nu dă nici o complicație în ligaturile unilaterale.

Totuși, rareori, s-a putut observa edemul hemifeței de partea operată și, care în general, durează 48 de ore poate fi datorit unui pansament compresiv pe

jugulara opusă. Noi am observat la un coleg de specialitate acest edem masiv al hemifeței cu cefalee care a durat mai multe săptămîni.

Alți autori au observat un sindrom paralitic regresiv. Excepțional pot surveni și accidente mortale, după ligatura unilaterală, cu cianoză, edemul feței și stare comatoasă pînă la exitus. La necropsie s-au găsit focare hemoragice mai mult sau mai puțin întinse în emisferul cerebral corespondent, ca și un edem al substanței cerebrale și o dilatație a sinusurilor venoase intracraniene. Accidentele mortale care survin după ligaturile unilaterale se datoresc unor malformații congenitale sau unei insuficiențe venoase, care există de partea opusă intervenției.



Fig. 670. Edemul masiv al feței după evidare ganglionară cu rezecția jugularei unilaterale (caz personal).

Anomaliile venoase observate sînt: inegalitatea calibrului a celor două jugulare, care e anomalia cea mai frecventă; aplazia jugularei sau absența porțiunii orizontale a sinusului lateral de partea opusă (Creyssel și Darillet).

J. Pujal a semnalat accidente mortale după evidare ganglionară cu extirparea jugularei într-o parte și comprimarea jugularei de partea opusă de o masă ganglionară.

Noi am observat un caz la care a apărut un edem masiv al hemifeței de partea evidării ganglionare cu rezecția jugularei interne, care s-a extins pe toată fața odată cu apariția unei adenopatii și de partea opusă (fig. 670).

Pentru prevenirea accidentelor, mulți autori sînt partizanii flebografiei preoperatorii sistematice chiar în evidările unilaterale.

Tehnica flebografiei prin injecție radioopacă imediat sub golf sau tehnica lui Geyrot și Lauren, care utilizează un procedeu de flebografie retrogradă, cu cateter de polietilen.

Rezecția bilaterală a jugularei interne se indică:

— cînd adenopatia e bilaterală;

— cînd adenopatia heterolaterală apare după vindecarea procesului cu evidare ganglionară homolaterală;

— cînd o tumoare mediană sau bilaterală produce o metastază bilaterală.

Nu se vor opera ganglionii metastazici ai unui cancer amigdalian, cancer de cavum, ganglionii sarcomatoși, care sînt sensibili la radioterapie.

Majoritatea autorilor în frunte cu Leroux-Robert sînt împotriva intervenției în cazurile cu metastază ganglionară bilaterală survenită deodată. Alți autori intervin deodată bilateral sau în doi timpi, cu conservarea unei jugulare.

În cursul apariției unei adenopatii heterolaterale se pot extirpa ganglionii cu menținerea jugularei după un examen flebografic și limfografic.

Evidarea sistematică bilaterală, profilactică sau de principiu, se indică în tumori primitive mediane sau bilaterale (cancer retrocricoidian, al bazei limbii,

al vălului, supraglotic bilateral și al istmului tiroidian). Unii autori sînt împotriva evidării profilactice.

Dacă indicăm păstrarea unei jugulare, începem intervenția de partea cu adenopatia cea mai avansată, unde putem rezeca jugulara.

Dacă păstrăm jugulara de o parte, radioterapia complimentară este obligatorie.

Prin flebografii repetate s-a observat că circulația de întoarcere este suficientă, după extirparea ambelor jugulare, în doi timpi și în lipsa anomaliilor.

Circulația de întoarcere prin numeroasele comunicante și a vaselor diploice permit o evacuare transosoasă suficientă. De asemenea, evacuarea sîngelui se face și prin plexul vertebral sau rahidian. Aceste plexuri sînt duble, un plex intern între dura mater și canalul osos și plexurile externe în jurul arcurilor vertebrale. Suprafața venoasă a acestor două plexuri e superioară ambelor jugulare interne. Toate aceste vene se varsă în vena vertebrală și ajung în trunchiul brahiocefalic. Trebuie însă un timp de adaptare pentru aceste căi de întoarcere.

Păstrarea venei jugulare externe, care colectează sîngele prin intermediul plexurilor pterigoidiene.

Tratamentul accidentelor în cursul intervenției se face administrînd intravenos 50 cm^3 ser glucozat hipertonic 50% și puncție lombară decompresivă.

Amintim încercările de a înlocui o venă jugulară extirpată, prin sutura capătului superior la jugulara externă în prealabil disecată, prin sutură terminolaterală. Utilizarea șnunturilor între aceste două vene, înlocuirea venelor extirpate sînt procedee ce nu permit rezecția ambelor jugulare în aceeași ședință operatorie.

Lezarea jugularei interne, prin diferite instrumente, poate produce moartea prin aspirația aerului și oprirea cordului. Lezarea cea mai frecventă se produce prin smulgerea venei tiroide mijlocii la locul de împlîntare în jugulara internă. Calibrul acestei vene este voluminos. Prin tracțiunea jugularei în afară, vena fiind bine prinsă în lobul tiroidian, se poate smulge din jugulară. De aceea este bine să disecăm de la început această venă, s-o legăm și s-o rezecăm înainte de a diseca jugulara internă.

Accidentul se mai poate produce cînd firul capătului inferior al jugularei cedează și în efortul de tuse al bolnavului aspiră aer prin venă și moartea se produce imediat prin embolia masivă. De aceea trebuie aplicate două noduri la distanță pe capătul inferior al venei.

Flebectaziile jugularei interne

Pot exista de la naștere sau pot apărea în timpul copilăriei sau chiar la adulți. În majoritatea cazurilor le întîlnim localizate la baza gîtului și în dreapta, în regiunea laterotraheală, între sternomastoidian, claviculă și trahee. Localizarea mai poate fi și în partea superioară la nivelul osului hioid. Cazul observat de noi are aceeași localizare în dreptul trunchiului tirolinguofacial. Acest caz prezintă varice ale peretelui laterofaringian și un angiom laringian pe plica aritenoepiglotică și banda ventriculară dreaptă. Tumoarea este, în general, indoloră, asimptomatică și aproape invizibilă în repaus și apare numai

la efort sau la proba lui Valsalva. Poate ajunge pînă la mărimea unei portocale. La palpare e moale și nedureroasă. Compresiunea venei la polul inferior o dilată, ceea ce o diferențiază de laringocel (fig. 671). Puncția confirmă natura venoasă a tumorii. Flebografia prin puncția directă a tumorii precizează dimensiunile ei, eventual anumite aderențe, de aceea este necesară înaintea intervenției.

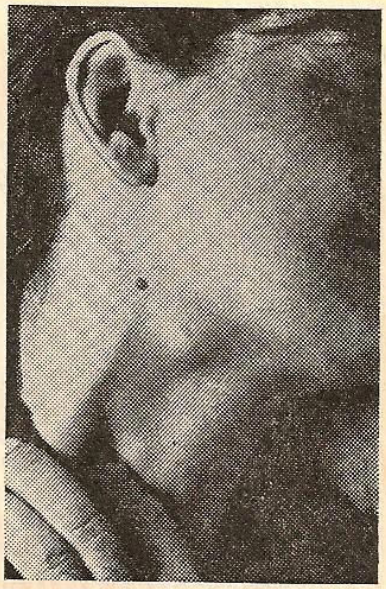

Fig. 671. Flebectazie a jugularei interne (caz personal).

Forma întîlnită la copil nu e însoțită de nimic anormal.

Forma adultului e primitivă, însoțită de anomalii vasculare (varice, hemangioame), sau secundară unei compresiuni tumorale.

Diagnosticul diferențial se face cu un lipom, fibrom, simpatom, tumori ale parotidei, limfangiomul chistic (chist seros congenital), chisturile sanguine, care nu prezintă variații de volum la efort, în accesul de tuse și toate sînt nereductibile. Chisturile congenitale se dezvoltă la marginea anterioară a sternocleidomastoidianului și urmează mișcările de deglutiție.

Anevrismul arteriovenos produce un suflu caracteristic.

Laringocelul, tumoare gazoasă, are punctul de plecare din ventriculul lui Morgagni. La efort, la tuse, la strigăte puternice, peretele ventricular cedează și ajunge să constituie un veritabil sac herniar. Puncția confirmă diagnosticul.

Tratamentul este chirurgical.

Incizia se face pe marginea anterioară a sternocleidomastoidianului pentru a pune în evidență jugulara internă sau incizia în colier pe o cută cervicală dacă e superior. Se disecă jugulara și se pune în evidență flebectazia. Se poate face o ligatură deasupra flebectaziei, cea mai simplă tehnică, sau se fac ligaturi de ambele părți, ca și a trunchiului tirolinguofacial și se rezecă în ansamblu.

Înaintea intervenției se fac compresiuni prelungite, pentru a se vedea dacă flebectazia nu se produce și de partea opusă. Circulația de întoarcere se face prin jugulara opusă sau prin jugularele externe.

Se poate utiliza și șnuntul jugulojugular (Aubert). După rezecția flebectaziei, extremitatea superioară a jugularei interne se suturează la extremitatea superioară a jugularei externe disecate în prealabil.

Se mai poate face reducerea și contenția printr-un lambou muscular: se leagă cu catgut jugulara deasupra ectaziei, apoi se învelește ectazia complet în formă de manșon cu mușchiul omohioidian, disecat în prealabil și răsucit în jurul venei.

Această tehnică poate duce la repermeabilizarea ulterioară a unei vene cu pereții întăriți de stratul muscular. Închiderea plăgii în două straturi cu drenaj aspirativ. Peretele venei ectaziate prezintă atrofia sau absența fibrelor musculare elastice cu proliferare conjunctivă cu un aspect de scleroză.

Tumorile glomusului carotidian

Macroscopic, aceste tumori sînt de culoare roşiatică-brună-cenuşie, de formă ovoidă sau polilobulate cu axa mare verticală de la 3 cm pînă la 5 cm şi după ani de evoluţie pot ajunge pînă la mărimea unei portocale. Suprafaţa este netedă, granuloasă sau boselată. Consistenţa este elastică, rar moale sau dură. Localizarea lor la început este înapoia bifurcaţiei, apoi se dezvoltă înainte între cele două carotide depărtîndu-le. Tumoarea în creşterea ei poate şi îngloba cele două carotide, diminuîndu-le calibrul. Prezintă o capsulă fibroasă. La secţiune se observă o zonă centrală, de culoare gri şi o zonă periferică cu pete sîngerînde.

Tumorile sînt, în general, benigne, fiindcă cresc încet, obliterează carotidele încet, fără să le ulcereze şi nu dau niciodată recidive după extirpare. La început nu aderă de pereţii arteriali şi pot fi uşor decolate. Uneori se produc aderenţe conjunctive cu pereţii arterelor şi disecţia tumorii nu se poate face, astfel că trebuie să sacrificăm bifurcaţia pentru exereza completă a tumorii. În dezvoltarea ei înăuntru bombează în faringe şi comprimă pneumogastricul şi laringeul superior. Dacă se dezvoltă înapoi comprimă simpaticul şi ganglionul cervical superior. În afară împinge muşchiul sternocleidomastoidian. Se poate dezvolta submandibular şi să comprime glosofaringianul şi hipoglosul. Se poate extinde şi la baza craniului sau chiar în endocraniu.

Anomaliile celulare întîlnite în aceste tumori arată că au o natură malignă (monstruozităţi nucleare, mitoze anormale) ce contrastează cu manifestarea clinică. O serie de autori citează cazuri de metastază ganglionară sau metastaze la distanţă (plămîni, schelet — coloană vertebrală, coaste, craniu, os iliac).

Tumorile glomusului jugular propagate la gît sînt rare şi coboară de-a lungul venei jugulare interne, propagîndu-se şi intravascular, fără să lezeze pereţii pe care îi destinde, încît vasul apare umflat de ţesutul tumoral. Tumorile corpusculului carotidian nu se propagă niciodată în interiorul vasului, ci numai îl comprimă.

Propagarea cervicală a glomusului jugular se face în şanţul carotidian, înăuntru spre faringe, înapoi spre mastoidă sau spre regiunea parotidiană. Această propagare cervicală nu este izolată, ci însoţită de o propagare auriculară (descrisă la tumorile urechii) sau invadarea găurii rupte posterioare spre endocraniu. Macroscopic, glomusul jugular are o culoare roşie-violacee.

Aspectul microscopic clasic: cordoane celulare epiteliale, rotunde sau poliedrice, separate de septuri conjunctive pornite de la capsulă. Vascularizaţia e mai bogată decît în glomusul normal. Reţeaua nervoasă este densă în general. Aceste caractere generale histologice prezintă variaţii, putînd predomina unul sau altul din aceste ţesuturi (predominenţă celulară sau vasculară cu ţesut nervos puţin).

Identitatea histologică între tumorile glomice jugulare şi carotidiene nu se poate contesta, interdependenţa elementelor arteriale şi a elementelor nervoase provenite din glosofaringian pentru glomusul carotidian şi din pneumogastric şi glosofaringian pentru glomusul jugular. Deosebiri există suficiente:

— corpusculul carotidian este un chemoreceptor, cel jugular e discutat;
— cel jugular depinde de o venă, cel carotidian de o arteră;
— glomusul jugular predomină în partea stîngă, cel carotidian este bilateral. Glomusul jugular e predominent la femei şi radiosensibil, în schimb tumorile glomusului carotidian sînt rezistente.

Diagnosticul este delicat în tumorile glomusului carotidian localizate laterocervical în regiunea carotidiană la nivelul osului hioid şi sub unghiul mandibulei. Tumoarea este pulsatilă, cu bătăi sincronice pulsului, semn ce nu este constant.

Arteriografia şi biopsia ne dau diagnosticul de certitudine.

Tratamentul. Cel mai mare pericol al acestor tumori este tratamentul lor (P e t t e t, 1953). Chirurgia chemodectoamelor sau paraganglioamelor necromafine (anexate la parasimpatic) şi numite astfel pentru că elementele celulare nu au afinitate pentru acidul cromic, în contrastul cu ţesut paraganglionar, cromafin anexat sistemului simpatic.

În cele mai dese cazuri se intervine chirurgical fără un diagnostic precis sau diagnosticul este greşit.

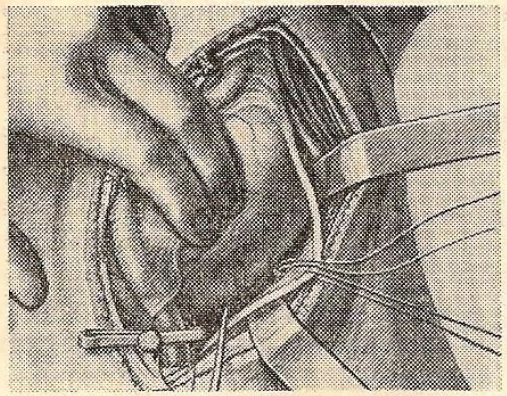

Fig. 672. Tumoare a corpusculului carotidian (Mirizzi). Pneumogastricul este îndepărtat. Se leagă pedicului vascular inferior. O clapă se aplică pe carotida disecată.

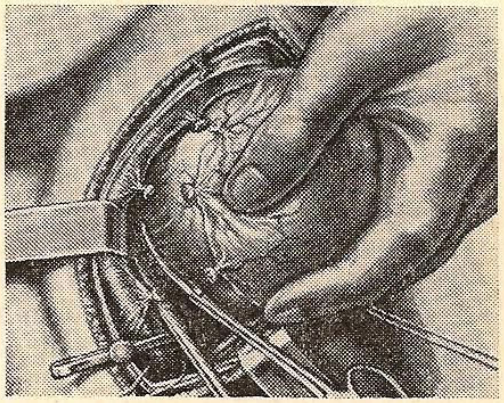

Fig. 673. Tumoare a corpusculului carotidian (Mirizzi). Secțiune între două ligaturi ale vaselor provenite din partea anterioară a arterelor carotide (primitivă și internă). Un depărtător trage furculița carotidiană înainte.

Incizia clasică, ca pentru evidarea ganglionară de la vîrful mastoidei pînă la furculița sternală la 2 cm înapoia marginii anterioare a sternocleidomastoidianului care tras înapoi ne pune în evidență tumoarea ce nu aderă niciodată de mușchi. Aspectul tumorii corpusculului carotidian diferă de toate tumorile întîlnite la acest nivel. Tumoarea e netedă sau boselată de culoare roșie-brună, sau roșie-gri sau brună-violacee. Este extrem de hemoragică. Se izolează bine de mușchi și de jugulara internă, însă face corp comun cu axul carotidian. Se începe cu disecarea tumorii de jos în sus, punînd în evidență carotida primitivă, apoi de sus în jos cele două carotide. Ligatura tiroidienei superioare și a tuturor afluentelor jugularei interne este obligatorie. Fața internă a carotidei primitive și carotida externă se liberează ușor. Carotida internă este înglobată în procesul tumoral. Sîngerarea abundentă îngreuiază controlul regiunii (fig. 672). Dacă tumoarea are un volum mic și se lasă decolată în cea mai mare parte de pe suprafața arterială, se face exereza ei. Se secționează întotdeauna adventicea arterială fiindcă tumoarea se dezvoltă între aceasta și media. Se decolează atent tumoarea de media, urmînd planul de clivaj (fig. 673). Exereza subtotală, cînd se lasă o lamă de țesut tumoral în contact cu carotidele, este practicată de mulți autori, pentru a evita riscul lezării bifurcației.

În cazurile cu tumoare foarte voluminoasă ne abținem de la rezecție. Biopsia este foarte hemoragică, așa că se închide incizia după o hemostază minuțioasă, urmînd să se facă o intervenție ulterioară cu o pregătire prealabilă competentă. Progresele chirurgiei vasculare permit ablația chirurgicală completă cu o eventuală restaurare carotidiană. Operația se face sub hipotermie la 30° C.

Arteriografia carotidiană heterolaterală este o regulă. Materialul de proteză vasculară poate fi: grefă venoasă prelevată înaintea rezecției din safena internă sau femurala superficială, menținută în ser fiziologic cu heparină. Unii chirurgi folosesc o bifurcație carotidiană omoloagă, conservată.

Se poate încerca rezecția tumorii și dacă se lezează bifurcația, se poate face sutura fisurii (plăgii carotidiene).

Se poate aplica și o grefă din safenă pe plaga carotidiană, prin sutură. Se practică anastomoza terminoterminală între carotida primitivă și carotida internă, dacă rezecția este sub 3 cm. Bifurcația carotidiană conservată este utilizată azi după datele specialiștilor în chirurgia vasculară. Homografa este bine tolerată, și circulația în carotida externă și internă, restabilită.

Anevrismele mari cervicale

Dezvoltarea acestor anevrisme rar întîlnite produc o serie de tulburări ce trebuie cunoscute de otorinolaringolog (dureri, tulburări în deglutiție, modificări vocale). Simptoamele clinice sînt în funcție de localizarea acestor anevrisme.

Anevrismele carotidei primitive sînt cele mai frecvente, de origine traumatică și spontane. Bolnavul constată o îngroșare cervicală progresivă de luni sau ani în șir. Iritația faringelui cu jenă la deglutiție, dureri mai mult sau mai puțin accentuate aduc bolnavul la consultație. Aceste tumefacții cervicale moi, reductibile, așezate în șanțul carotidian, pulsatile, ne dau diagnosticul de anevrism. Uneori, aceste simptoame clasice nu apar (tumoarea e dură, fără pulsații).

La început constatăm o hiperemie pe peretele lateral al faringelui cu pulsații sau o bombare în sinusul piriform, care pe măsură ce crește, împinge laringele, cu dispnee la efort, tuse spasmodică și uneori accese de sufocație. Compresiunile nervoase produc paralizia corzii de aceeași parte, dureri de tip nevralgic prin compresiunea plexului cervical, sindromul Claude Bernard-Horner prin compresiunea simpaticului (enoftalmie, strîmtarea fantei palpebrale, miosis), dilatația jugularelor. Ruptura anevrismului în faringe, emboliile cerebrale aduc sfîrșitul bolnavului.

Anevrismele porțiunii extracraniene ale carotidei interne sînt mai puțin frecvente, însă însoțite de cele mai bogate simptoame otorinolaringologice. Manifestările faringiene apar la început cu simptoame de parestezii faringiene, otalgie, cu dureri iradiante în toate părțile. Algiile craniofaciale atît de diverse prezintă tulburări în deglutiție, tulburări în fonație, respiratorii, acufene variate care duc la insomnii etc. La examenul clinic putem vedea sau palpa o tumoare subparotidiană de mărime variabilă, neaderentă la piele și fixată în profunzime. Este elastică, reductibilă, pulsatilă, cu suflu sistolic intermitent. Înconjurată de o scleroză inflamatorie, își pierde simptoamele clasice și devine dură. Alteori constatăm numai o simplă proeminență redusă de volum, situată înapoia mandibulei. Peretele lateral al faringelui este deformat, cu o bombare înapoia lojii amigdaliene, cu pulsații. Uneori ajunge la forma unui flegmon periamigdalian. La palpare simțim bătăile cardiace și bombarea este depresibilă. Cercetăm tulburările faringiene produse prin compresiunile nervoase. În evoluția lui anevrismul ajunge la ruptură în faringe sau cheagurile migratorii dau hemiplegie cu comă și moartea bolnavului.

Anevrismele carotidei externe sînt foarte rare, localizate în segmentul subparotidian, al cărui diagnostic este foarte delicat.

Anevrismele subclaviculare produc simptoame funcționale: dispnee, disfonie, disfagie. Suprasternal apare o tumoare pulsatilă.

Anevrismele arterei vertebrale, așezate în partea superioară, care se dezvoltă sub spațiul subparotidian și imită simptoamele anevrismelor carotidiene.

Diagnosticul diferențial al anevrismelor se face cu tumorile glomusului carotidian, cu chisturile congenitale laterale, cu malformațiile carotidiene.

Arteriografia este simplă de executat pentru anevrismele superioare și grea pentru cele inferioare, care necesită arteriografia retrogradă.

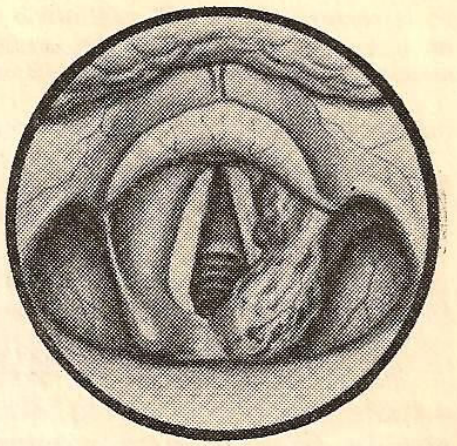

Fig. 674. Hemangiom cavernos al plicei aritenoepiglotice și al benzii ventriculare.

Anevrismele arteriovenoase sînt veritabile fistule jugulo-carotidiene. Localizarea acestor fistule explică simptomatologia cervicală, faringiană și laringiană. Circulația encefalică produce semne cocleovestibulare, care aduce bolnavul la otologist.

Simptomatologia funcțională se manifestă printr-un suflu ca un jet de vapori ce produce zgomote auriculare. Vertijul este de grade diferite mergînd pînă la un veritabil sindrom al lui Ménière. Bolnavul simte anumite vibrații anormale în regiunea subangulomaxilară. În antecedente se caută întotdeauna un traumatism cervical. Semnele colective: suflul de auscultație și trilul la palpație sînt caracteristice. La inspecție nu apare o tumoare cervicală. Alteori apare o tumefacție în regiunea subparotidiană, înapoia ramurii ascendente a mandibulei. Dilatațiile venoase subtegumentare impresionează. Examenul O.R.L. descoperă o serie de semne de compresiune.

Examenul radiologic (radiografii, arteriografii) sînt greu de interpretat.

Anevrismele carotidojugulare sînt produse de fistule între jugulară și cele trei carotide.

Angioamele laringelui se întîlnesc excepțional. Aceste tumori vasculare de culoare albăstruie, cu suprafață neregulată, se dezvoltă fie intralaringian subglotic (Haguenauer, 3 cazuri), fie supraglotic pe coroana laringiană. Noi am tratat două cazuri cu angiom localizat pe bandă și pe plica aritenoepiglotică (fig. 674) însoțite de ectazii venoase faringiene și la un caz s-a asociat și flebectazia jugularei interne de aceeași parte.

Diatermocoagularea angiomului laringian prin directoscopie și sub anestezie generală prin intubație faringotraheală ne-a dat rezultate bune.

Radioterapia nu ne-a dat nici un rezultat, contrar afirmării altor autori.

II. CHIRURGIA GLANDELOR SALIVARE

CHIRURGIA PAROTIDEI

Tumorile mixte

Tumorile mixte ale parotidei, numite epitelioame cu stroma modificată, alcătuiesc jumătate din tumorile parotidiene. Restul îl constituie tumorile vasculare, nervoase și conjunctive. La acestea se adaugă adenopatiile intraglandulare secundare, metastazele intraglandulare de origine necunoscută sau vindecate local (cancerul tiroidei, sînului). De asemenea, patologia infecțioasă a parotidei, care este puțin cunoscută.

Chirurgia glandei parotide este dominată de prezența intraglandulară a nervului facial, care trebuie conservat întotdeauna înafara invadării lui de o tumoare malignă.

Glanda submaxilară, mai puțin importantă, necesită evitarea lezării nervului lingual în cursul submaxilectomiei.

Anatomic parotida este împărțită în doi lobi de către nervul facial, un lob superficial și altul profund.

Tumorile parotidei se clasifică în tumori de origine glandulară (epitelioamele cu stroma modificată, noua numire a tumorilor mixte); cancerul glandular sau canalicular; cilindroamele și tumorile mioepiteliale care sînt rare.

Tumorile neglandulare, dependente de țesutul conjunctiv (sarcoame, lipoame); dependente de sistemul vascular, care sînt tumori congenitale (hemangiom, limfangiom, hemalimfangiom); dependente de sistemul limfatic (maladia lui Hodgkin, limfoamele, adenomegalii, adenopatii secundare unui cancer).

Falsele tumori parotidiene (Redon):

1. Parotiditele recidivante sînt dureroase, cu orificiul lui Stenon roșu și care se tratează medical cu antibiotice și corticoizi. Parotidectomia e foarte dificilă.
2. Parotiditele postoperatorii se bucură de radioterapie.
3. Parotiditele tuberculoase sînt foarte rare în prezent.
4. Maladia lui Mickuliez (hipertrofia bilaterală a glandelor parotide, submaxilare și lacrimale), infiltrația limfocitară și a țesutului conjunctiv periacinos. Leziunile evoluează spre scleroză (ciroza glandelor salivare).
5. Maladia lui B.B.S. (Besnier, B. S.) caracterizată prin hipertrofia parotidei, a leziunilor cutanate și osoase caracteristice.

Tumorile mixte reprezintă mai mult de jumătate din tumorile parotidei. Termenul de tumori mixte trebuie să dispară, fiindcă aceste tumori sînt epiteliale. În secțiune aceste tumori sînt pseudochistice sau omogene. Sînt acoperite de o falsă capsulă și simpla enucleare duce la recidive, care prind și nervul facial.

Aspectul microscopic al tumorilor mixte este polimorf: elemente epiteliale, o stromă modificată cu formațiuni mucoide și condroide.

Cilindroamele parotidei, diagnosticate numai histologic, sînt frecvent recidivante, radiosensibile și dau metastaze la distanță, pulmonare și osoase.

Cancerele parotidei pot fi glandulare sau canaliculare. Pot surveni și la copii. Macroscopic se prezintă ca o infiltrație difuză sau nodulară. Într-o perioadă mai avansată produc metastaze (pulmonare, hepatice, cerebrale).

Sarcoamele, foarte rare și grave.

Svanoamele situate pe trunchiul nervului facial.

Examenul clinic al tumorilor mixte: tumori dure bine delimitate. Fiind nedureroase și cu evoluție lungă, bolnavul vine tîrziu la consultație. În creșterea progresivă poate ajunge la un volum monstruos și să treacă în malignitate. Paralizia facială indică malignitatea și prinderea nervului.

Cilindroamele se diferențiază greu de tumorile mixte. Au o duritate mare și întîlnim deseori metastaze. Recidivele locale sînt foarte dese, astfel că reintervențiile se repetă.

Cancerul parotidei evoluează în două etape, prima este tumoarea mixtă, apoi transformarea cu depășirea limitelor glandei. Durerile și paralizia facială apar tîrziu.

Tratamentul: toate tumorile glandulare benigne trebuie tratate prin parotidectomie totală cu conservarea nervului facial și a ramurilor sale. Exereza limitată se reduce la chisturile glandei și la chistoadenolimfom. În cazul recidivelor, ramurile facialului înglobate în tumoare nu pot fi conservate.

Complicațiile sau sechelele parotidectomiei totale: paralizia facială tranzitorie, care durează peste cinci săptămîni; deformarea regiunii după ablația glandei care poate fi tratată prin o plastie a mușchiului sternocleidomastoidian.

Sindromul lui F r e i, caracterizat prin scurgerea sudorifică și roșeața tegumentului corespunzător glandei, care apar în cursul meselor (sudație gustativă). Acest sindrom este dependent de un traumatism al nervului auriculotemporal. Se mai poate executa și timpanoparasimpatectomia.

Tehnica parotidectomiei cu conservarea facialului după Redon.

1. Incizia lui Redon are forma unei baionete (fig. 675) și care pornește de la rădăcina helixului, coboară înaintea tragusului pînă la nivelul lobulului urechii. De aici se continuă incizia pe sub lobulul urechii pînă la marginea anterioară a mastoidei. De aici pornește în jos al treilea segment al inciziei, de-a lungul marginii anterioare a mastoidei și a sternocleidomastoidianului pînă la două degete sub marginea inferioară a mandibulei.

2. Marginea anterioară a inciziei se disecă de sus în jos pe o mică întindere. În sus vasele temporale superficiale sînt legate. La mijloc degajăm parotida de conductul auditiv cartilaginos pînă la o profunzime de 1 cm, pînă la osul timpanului. În jos, zona aderențială de marginea anterioară a mastoidei și a sternocleidomastoidianului este mai întinsă și trebuie să utilizăm bisturiul (J. L. F a u r e). Cîteva vase trebuie ligaturate ca și jugulara externă, care intră în plină parotidă. Aici mai întîlnim și ramura superioară a plexului cervical superficial pe care o secționăm.

3. R e d o n disecă polul inferior al glandei, prin detașarea ei înainte de marginea posterioară a porțiunii ascendente a mandibulei și de unghiul mandibulei. După tragerea fetei posterioare a parotidei înainte se expune înapoi pîntecele posterior al digastricului, degajînd marginea lui superioară și inferioară. Marginea superioară a digastricului constituie un reper pentru facial și marginea inferioară pentru carotida externă. Aici se poate lega sau nu carotida, pe care o reperăm

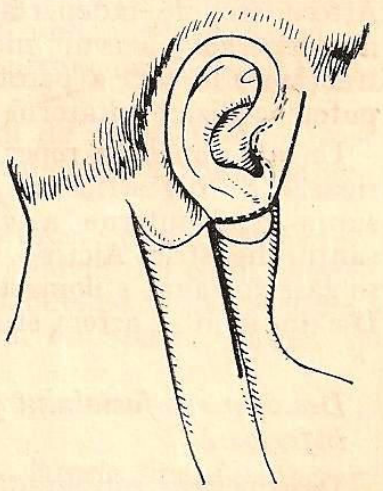

Fig. 675. Linia de incizie în baionetă a lui Redon. Linia punctată e mai ascunsă (Aubry).

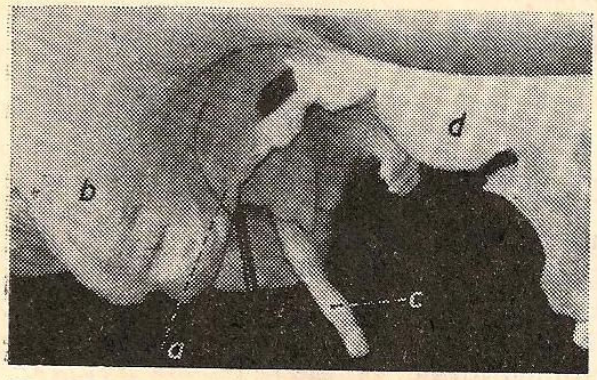

Fig. 676. Reperul facialului (după Podvinec). Unghiul format de fața inferioară a osului timpanal în sus și marginea anterioară a mastoidei înapoi:

a — osul timpanal; *b* — apofiza mastoidă; *c* — apofiza stiloidă; *d* — apofiza zigomatică.

ușor sub digastric. Carotida este încrucișată la acest nivel de hipoglos, reperul principal. După ce recunoaștem acest nerv, îl îndepărtăm în sus și jugulara internă o îndepărtăm înapoi. În prezent, carotida externă se leagă numai în cancerul parotidei. Ea este însoțită de o venă voluminoasă (vena carotidă externă). R e d o n plasează un depărtător automat cu o ramură pe marginea anterioară a mastoidei și alta pe marginea posterioară a porțiunii ascendente a mandibulei. Depărtătorul lărgește spațiul parotidian și permite mai ușor căutarea facialului.

4. Descoperirea facialului se face trăgînd în sus și înapoi lobulul urechii, iar fața posterioară a parotidei în față. Astfel descoperim cel mai bun reper, care e format de unghiul cuprins între fața inferioară a conductului, adică a osului timpanal și de marginea anterioară profundă a mastoidei. În unghiul format de aceste două elemente se găsește facialul (fig. 676). Nervul în profunzimea acestui unghi este mascat de un țesut celular dens și fibros, care jenează disecția cu sonda canelată sau cu anumite stilete sub controlul microscopului chirurgical. Dilacerarea acestui țesut se face dinapoi înainte și de sus în jos, paralel cu traiectul nervului. Nervul trece peste fața externă a apofizei stiloide, pe care o palpăm bine cu indexul. Trebuie să legăm cîteva vase și să reperăm artera stilomastoidiană, care este în vecinătatea facialului. Artera trebuie îndepărtată sau legată. Dacă nu reperăm nervul nici sub microscop, cu tracțiunea forțată a parotidei înainte (fig. 677), putem utiliza excitatorul electric.

Un alt punct de reper este marginea superioară a digastricului, care se inseră deasupra feței interne a vîrfului mastoidei, în șanțul digastric. Aici pe un plan mai profund se găsește gaura stilomastoidiană prin care iese facialul și intră artera stilomastoidiană.

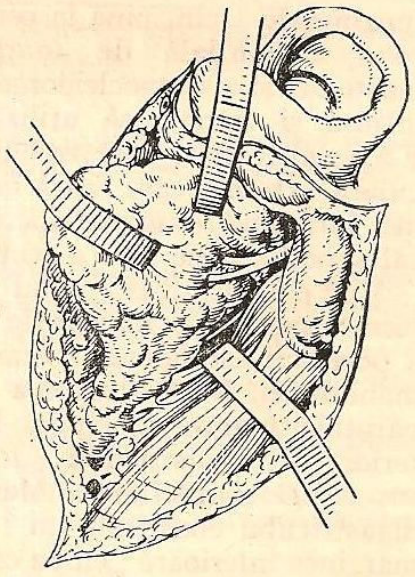

Fig. 677. Descoperirea facialului în unghiul de reper.

Descoperirea facialului prin ramura sa inferioară

Descoperirea retrogradă a facialului o utilizăm în cazul cînd n-am reușit să descoperim nervul prin procedeul de mai sus. Astfel, tot sub microscop urmărim vena jugulară externă pînă sub vîrful mastoidei, apoi înaintea ei, pe

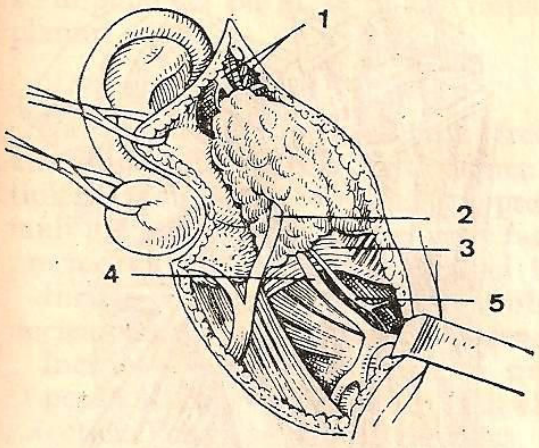

Fig. 678. Descoperirea facialului pe cale retrogradă (după Cornec). Reperul este vena comunicantă profundă:
1 — vasele temporale superficiale; *2* — vena jugulară externă; *3* — bandeleta sternocleidomaxilară; *4* — vena comunicantă intraparotidiană; *5* — nervul mentonier.

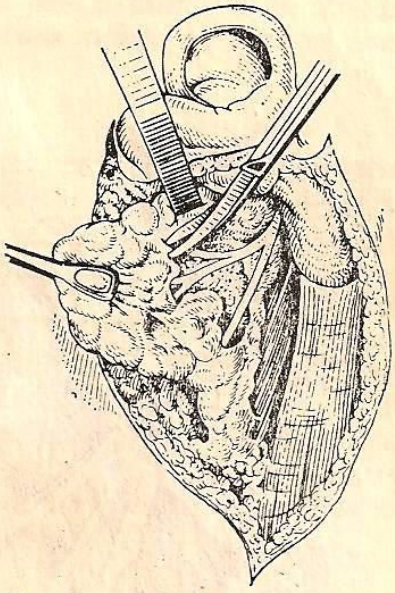

Fig. 679. Disecția nervului care împarte parotida în lobul superficial și profund (Aubry).

un plan mai profund, vedem vena comunicantă (vena facială posterioară) ce iese deasupra bandeletei sternocleidomaxilară (bandeletă ce unește mușchiul cu unghiul mandibulei), care în raport cu sternocleidomastoidianul e anterioară și mai profund situată. Se izolează această venă, se ridică în sus lobul superficial al parotidei. Paralel cu vena comunicantă, se observă la cîțiva milimetri înaintea și înăuntrul ei ramura mentonieră a facialului (fig. 678). Urmînd și disecînd această ramură în sus, vedem că ea trece peste sau pe sub venă, pînă ajunge la ramura cervicofacială. După ce secționăm ramura pentru mușchiul pielos, urmăm ramura cervicofacială, pînă ajungem la trunchiul facialului prin această disecție intraparotidiană pe cale retrogradă.

5. Trunchiul facialului odată descoperit în unghiul de reper, disecăm progresiv ramurile sale, care împart glanda parotidă în cei doi lobi: unul superficial și altul profund sub ramurile nervului (fig. 679).

Această disecție e mult ușurată prin întrebuințarea lupei sau microscopului. Disecăm fiecare ramură milimetru cu milimetru, care devin din ce în ce mai superficiale. Disecția ne conduce la polul superior al glandei pe care îl degajăm.

Ramura mijlocie comisurală ne conduce la canalul lui Stenon pe care îl secționăm, împreună cu artera transversă a feței.

Ramura inferioară ne conduce la polul inferior.

Această ramură este cea mai delicată de disecat.

6. După disecția ramurilor facialului, încărcare cu lamele fine de cauciuc (fig. 680), se introduce indexul între fața profundă a glandei și carotida externă, care servește ca orientare la palpare. Cu degetul enucleăm lobul profund, între facial în afară și arteră înăuntru, fără să le lezăm. Uneori este necesar să legăm maxilara internă.

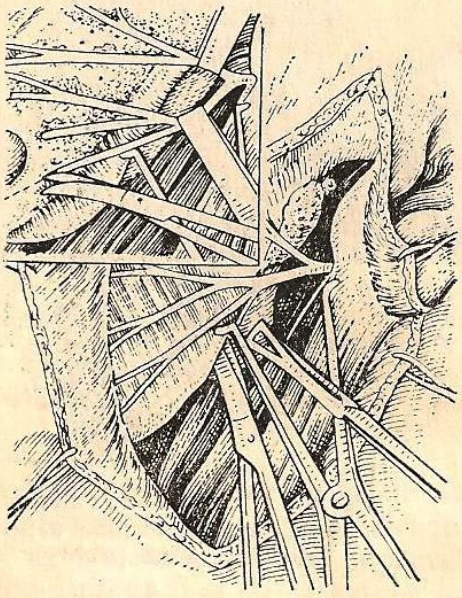

Fig. 680. Liberarea lobului profund, se vede depărtătorul (Redon). Sus, lamele de cauciuc aplicate pe cele două ramuri care întinse ușurează disecția.

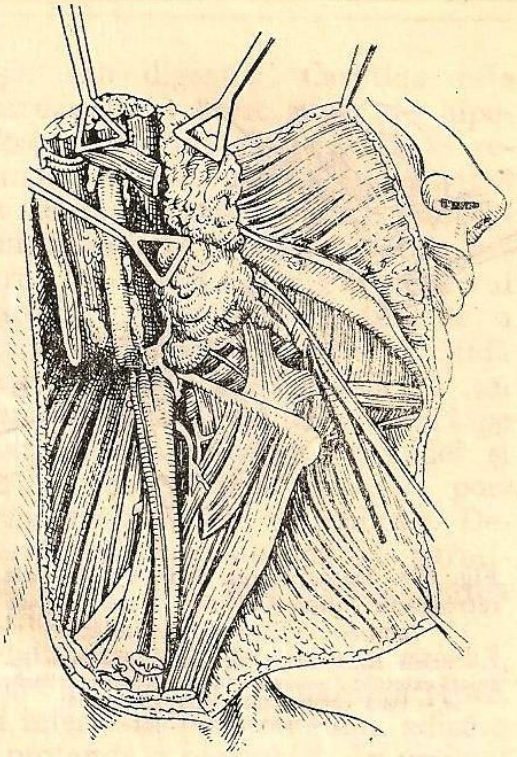

Fig. 681. Cancerul parotidei. Parotidectomie totală cu evidare ganglionară. Loja submaxilară evidată dinainte înapoi (Laurens).

7. Facialul flotează în cavitate, pe care e bine s-o drenăm prin aspirația Redon. Sutura inciziei o facem în două planuri. Drenajul îl menținem 48 ore, iar piesa extirpată o examinăm histopatologic. Cavitatea o putem obstrua cu o porțiune din mușchiul sternocleidomastoidian. Urmărim bolnavul timp mai îndelungat pentru o eventuală recidivă.

Chirurgia cancerului parotidei

Degenerescența malignă a tumorilor mixte se trădează prin creșterea rapidă la un moment dat a tumorii mixte, care devine mai dură, mai lemnoasă cu apariția paraliziei faciale și adenopatie.

Incizia în baionetă, în aceste cazuri, se continuă în jos în formă de L majuscul. Operația începe cu evidarea ganglionară de jos în sus.

Se face ligatura carotidei externe deasupra facialei, la nivelul digastricului, adică la intrarea ei în loja parotidiană (fig. 681). Evidarea ganglionară se continuă cu evidarea lojii parotidiene, odată ce carotida externă a fost ligaturată și facialul paralizat, nu se mai poate conserva.

Îndepărtarea ganglionilor și a parotidei canceroase se face în monobloc, după ce se leagă în partea superioară jugulara internă. Stilohioidianul și digastricul au fost secționați în prealabil, așa că ligatura se poate face cît mai sus, respectînd spinalul ce încrucișează vena jugulară internă cît mai sus.

Ca în orice evidare ganglionară totală, drenajul prin aspirație a lui Redon, se impune cel puțin 48 de ore după operație. Sutura inciziei se face în două planuri.

Abcesul parotidian

Parotidita supurată era mai frecventă înaintea erei antibioticelor, mai ales după intervențiile pe abdomen. Inciziile paralele și drenajul lojii parotidiene erau foarte dificile. În prezent, parotidita supurată se întîlnește mult mai rar. Drenajul ei se poate face și prin intermediul canalului lui Stenon, presînd cu mîna parotida dinapoi înainte, în direcția canalului lui Stenon.

Incizia și drenajul abcesului parotidian se fac sub lobulul urechii între sternocleidomastoidian și ramura ascendentă a mastoidei, mai departe de facial.

Incizia e mică, ușor oblică și superficială, interesînd numai tegumentul. O pensă Kocher se introduce închisă prin intermediul inciziei pînă în centrul colecției. Pensa se scoate deschisă, ca și la abcesele periamigdaliene, pentru ca drenajul să fie cît mai larg. Drenajul cu pensa se poate repeta și a doua zi, dacă se reface colecția (fig. 682).

Fistula parotidiană și a canalului lui Stenon

Fistula parotidiană poate apărea după diferite traumatisme sau după ablația incompletă a glandei prin intermediul inciziei, ca și după lezarea canalului lui Stenon. Fistula parotidiană posttraumatică se vindecă spontan sau după cîteva ședințe de radioterapie pentru atrofierea ei. În cazurile rebele se indică smulgerea nervului auriculotemporal. Se execută o incizie înaintea tragusului ca și pentru ligatura arterei temporale superficiale, lungă de 3 cm. Se disecă artera și înapoia ei și mai profund găsim nervul. Se secționează nervul în partea superioară a inciziei, capătul inferior se prinde cu o pensă Kocher, care se răsucește pînă se rupe nervul.

Sutura canalului lui Stenon. Incizia obrazului pe orizontal care unește lobulul urechii cu aripa nasului. Această linie dreaptă încruci-

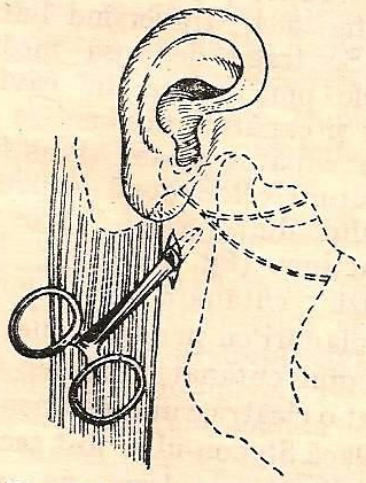

Fig. 682. Drenajul abcesului parotidian (Aubry).

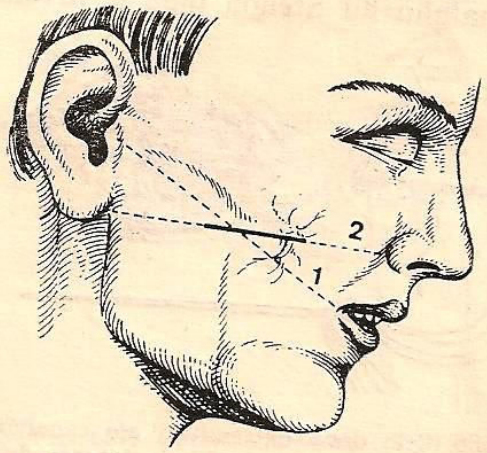

Fig. 683. Incizia pentru descoperirea canalului lui Stenon (Truffert):

1 — linia de direcție tragus comisură; *2* — linia lobului la aripa nasului pe care se face incizia.

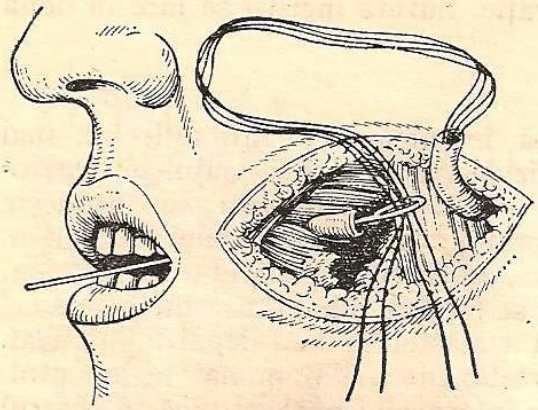

Fig. 684. Cele două extremități ale canalului lui Stenon au fost descoperite. Firele trecute prin capătul superior sînt introduse în orificiul stiletului, pentru a fi trase în afară (Sebileau).

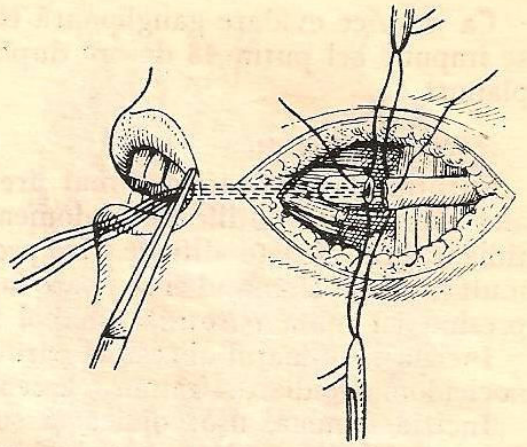

Fig. 685. Coaptarea și sutura celor două capete ale canalului lui Stenon (Sebileau).

șează linia oblică de la tragus la comisura bucală. La locul de întîlnire a acestor două linii, canalul lui Stenon încrucișează marginea anterioară a mușchiului maseter (fig. 683). Linia de incizie de 3—4 cm are mijlocul ei la întretăierea celor două linii. Dacă este o fistulă, orificiul fistular se circumscrie prin incizie.

Canalul se descoperă prin discizia țesuturilor moi cu un foarfece bont. Dacă este o fistulă, disecția ei ne duce la canal.

Canalul nu este secționat în întregime prin traumatism, așa că el se găsește ușor. Se rezecă partea cicatriceală din canal și apoi se trece la sutura celor două capete. O serie de fire prind capătul proximal al canalului și apoi se încarcă într-un stilet în formă de ac, care se introduce prin orificiul natural al canalului lui Stenon pînă la nivelul plăgii (fig. 684), traversînd buccinatorul. Se trage de ansa încărcată cu firele pînă ajung în cavitatea bucală și capătul proximal se apropie de capătul distal și astfel se face sutura celor două capete ale canalului, după ce s-au scos firele de tracțiune (fig. 685).

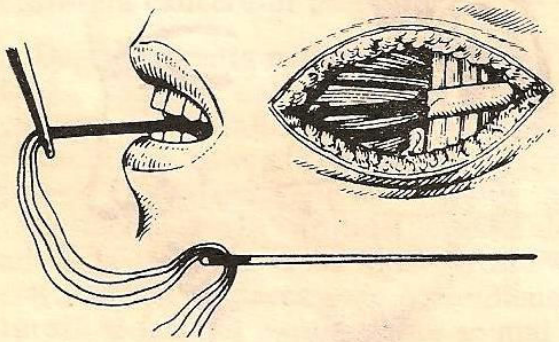

Fig. 686. Cele două extremități ale canalului lui Stenon nu se pot apropia. Firele sînt introduse prin capătul inferior și trag capătul superior la mucoasa bucală, unde se fixează pentru scurgerea salivei.

Incizia cutanată se închide în două planuri cu puncte Donati pentru planul cutanat, mai ales că s-a excizat o cicatrice din tegumentul feței. Dacă Stenon-ul a fost secționat în totalitate sau lezat pe o porțiune mai mare, capetele nu se pot coapta. În acest caz se disecă capă-

tul superior dinspre glandă, se prinde cu fire și se aduce la mucoasa bucală, pentru ca saliva să se verse în gură (fig. 686).

Calculul în canalul lui Stenon se oprește mai des la nivelul orificiului bucal care e mai strîmt ca restul canalului sau se poate opri la cotitura canalului. O radiografie cu lipiodol arată precis locul calculului, care se întîlnește rar. După o anestezie locală, se prinde obrazul cu mîna și se fixează calculul. Se taie mucoasa și buccinatorul la locul unde simțim calculul. Se dă peste peretele canalului în care proemină calculul și se incizează peretele. Cu o chiuretă extragem calculul și plaga nu se mai suturează.

CHIRURGIA GLANDEI SUBMAXILARE

Submaxilectomia se indică în cazul prezenței calculului intraglandular sau în cazul recidivei acestor calculi, recidive foarte frecvente la unii bolnavi.

În glanda submaxilară se mai pot dezvolta tumorile mixte, mai rar ca în parotidă. De asemenea, mai rar putem întîlni o tuberculoză a glandei. Glanda se mai extirpă și în cursul evidărilor ganglionare submaxilare și submentoniere.

Incizia curbă cu concavitatea în sus pornește la două degete sub unghiul mandibulei, partea cea mai convexă a ei întîlnește marginea superioară a hioidului și apoi urcă în sus pînă sub menton. La marginea mandibulei se văd artera și vena facială. Ramura mentonieră a facialului, cînd este sub marginea mandibulei, trebuie disecată cu atenție pentru a nu fi lezată. De cele mai multe ori are poziția înaltă și se îndepărtează ușor cu buza superioară a inciziei. Această ramură trece peste artera facială la locul unde artera înconjură marginea mandibulei.

Pech caută vena facială înapoia arterei și o urmărește de jos în sus pînă la locul unde înconjură și ea marginea mandibulei. Aici nervul încrucișează vena și se deosebește ușor de ea, fiind așezat pe fondul albastru al venei. După descoperirea ramurii mentoniere a facialului și depărtarea ei în sus, vasele faciale se leagă și se secționează (fig. 687).

Glanda submaxilară odată descoperită, polul ei anterior se degajă cu degetul, după ligatura vaselor submentoniere. Pe măsură ce disecăm glanda dinainte înapoi, apare pîntecele anterior al digastricului și pe un plan mai profund milohioidianul. După degajarea glandei cu de-

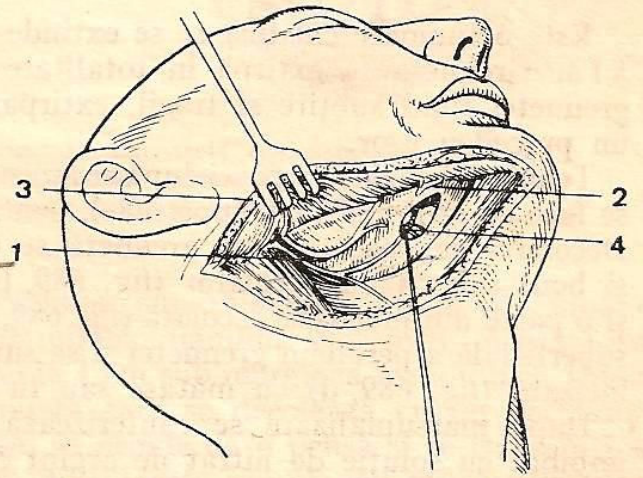

Fig. 687. Submaxilectomia (Truffert). Disecția ramurii mentoniere a facialului:
1 — ramura facialului pentru orbicularul buzelor și triunghiular; *2* — nervul pielos ce se secționează; *3* — vena jugulară externă; *4* — artera facială.

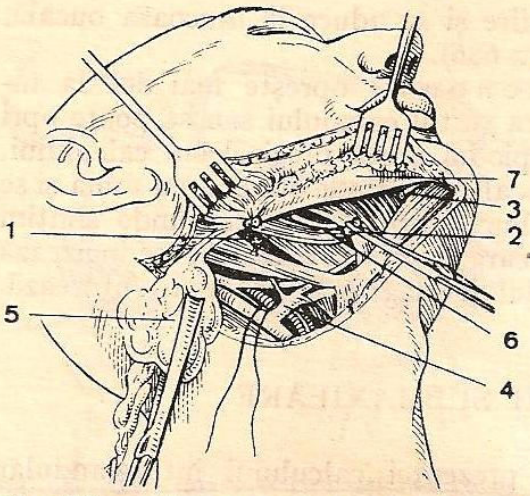

Fig. 688. Evidarea lojii submaxilare terminată (Truffert):

1 — artera facială legată și secționată la marginea mandibulei; *2* — canalul lui Wharton secționat și legat; *3* — pedicului submentonier legat; *4* — carotida externă descoperită și secționată dacă e necesar; *5* — blocul glandular și ganglionar este tras înapoi, el nu ține decît de pediculul comunicantei intraparotidiene; *6* — nervul lingual; *7* — mandibula.

getul pe compresă și la polul postero-inferior, se pune în evidență canalul lui Wharton, care intră sub marginea posterioară a milohioidianului și la acest nivel îl secționăm. Vom evita lazarea lingualului în sus și a hipoglosului în jos. Secționarea canalului lui Wharton permite decolarea feței profunde a glandei de-a lungul digastricului, cînd se vede bine și hipoglosul. Vasele faciale fiind secționate, glanda se poate îndepărta (fig. 688).

După o hemostază minuțioasă, se face sutura în mai multe planuri. Drenajul cu aspiratorul, tub al lui Redon, care evită hematomul postoperator. Ablația glandei submaxilare se poate executa și pe cale bucală, pentru a evita cicatricea submaxilară. Această cale este mai dificilă.

Evidarea lojii submaxilare și submentoniere se indică în adenopatiile canceroase, asociată cu evidarea jugulocarotidiană, supraclaviculară și jugulodigastrică, ca și a lanțului spinal. După incizia lui Truffert, executăm evidarea dinainte înapoi pînă la șanțul jugulocarotidian.

GRENUETA SUPRAHIOIDIANĂ

Este o tumoare chistică ce se extinde de la o grenuetă sublinguală. Grenueta se extirpă în totalitate sau se poate marsupializa. Peretele grenuetei fiind subțire și fragil, extirparea e delicată. Marsupializarea este un procedeu ușor.

Tehnica: incizia mucoasei după anestezie locală pe partea bombată (fig. 689, a) se face cu grijă, cît mai superficial, pentru a nu deschide peretele grenuetei. Decolarea mucoasei de pe grenuetă se execută cu grijă cu un foarfece fin și bont sau cu un decolator (fig. 689, b). Se secționează peretele grenuetei și o parte din mucoasa decolată (fig. 689, c). Marsupializarea: se rezecă partea superficială a peretelui grenuetei și se suturează peretele chistului la mucoasa incizată (fig. 689, d) cu mătase sau fir de lînă.

După marsupializare se cauterizează cavitatea chistului cu un tampon îmbibat cu soluție de nitrat de argint 5%. Această cauterizare se continuă și în zilele următoare la intervale diferite, timp de 3—4 săptămîni, pentru a nu se reface chistul. Firele de sutură se elimină spontan.

În timpul intervenției trebuie să nu lezăm nervul lingual sau canalul lui Wharton.

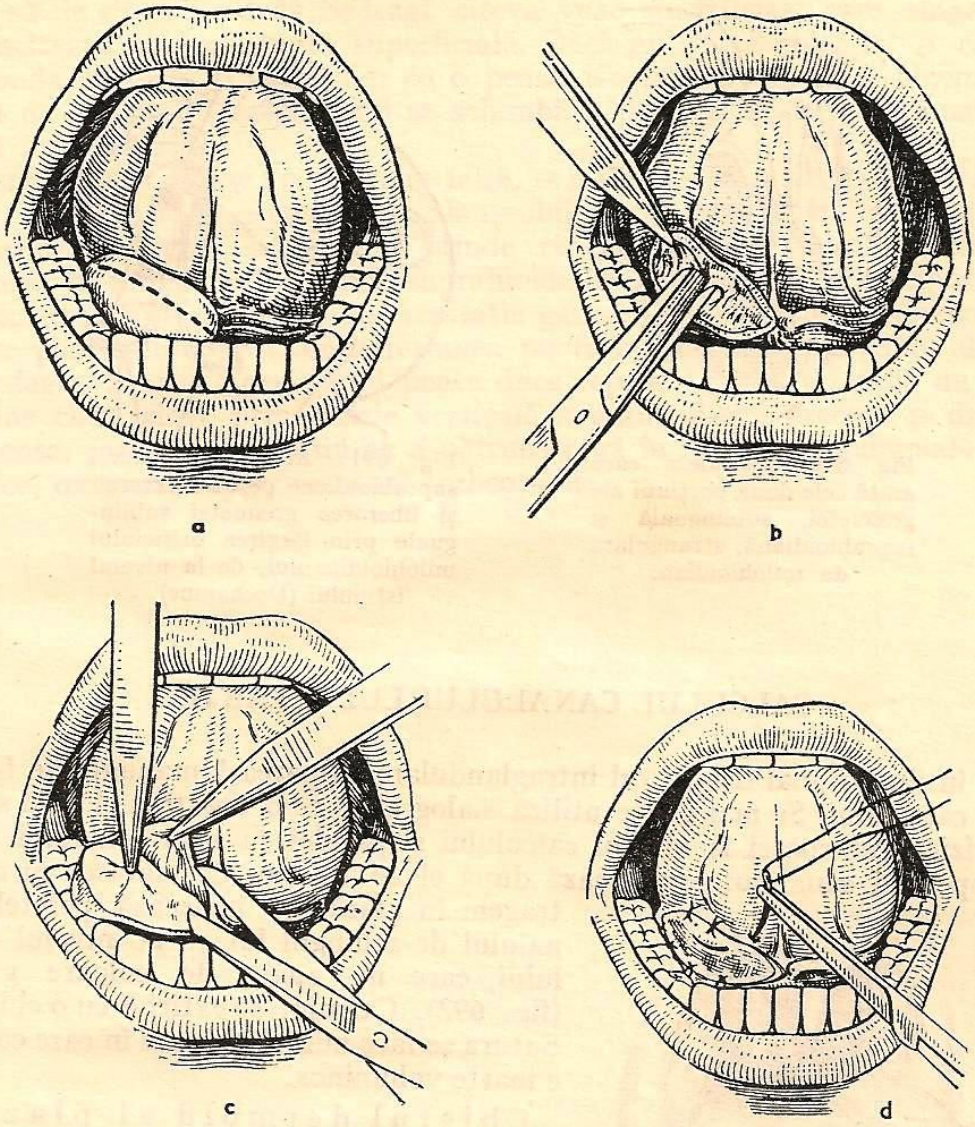

Fig. 689. Grenueta sublinguală. *a* — incizia mucoasei; *b* — decolarea mucoasei; *c* — secțiunea mucoasei decolate și a peretelui grenuetei; *d* — marsupializarea (sutura peretelui chistic la marginile mucoase incizate) (Dechaume).

Grenueta în bisac, cu porțiunea suprahioidiană foarte voluminoasă, prezintă strangularea la nivelul milohioidianului (fig. 690). Aceasta se extirpă pe cale externă, prin o incizie la 1 cm sub marginea mandibulei. După decolarea buzelor plăgii apare grenueta care se decolează cu un decolator fin și bont. După decolarea ei totală, se prinde cu o pensă și se trage în jos și în afară. Cu o pensă Pean lărgim deschiderea mușchiului milohioidian de la nivelul istmului. Se încearcă decolarea (fig. 691) de jos în sus și a porțiunii sublinguale și dacă nu reușește, se extirpă pe cale bucală. Breșa milohioidianului se închide cu două fire de catgut și închiderea inciziei în două planuri.

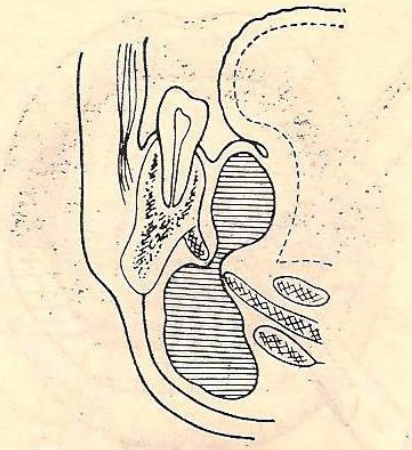

Fig. 690. Secțiunea care arată cele două porțiuni ale grenuetei, sublinguală și suprahioidiană, strangulată de milohioidian.

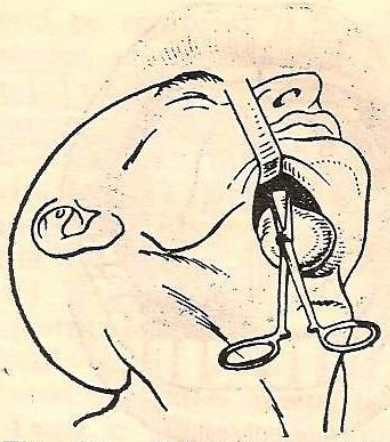

Fig. 691. Ablația grenuetei suprahioidiene pe cale externă și liberarea grenuetei sublinguale prin lărgirea orificiului milohioidianului, de la nivelul istmului (Dechaume).

CALCULUL CANALULUI LUI WHARTON

Se întîlnește mai des ca cel intraglandular. Palparea bimanuală ne fixează locul calculului. Se mai poate utiliza sialografia. Sub anestezie locală se face o incizie a mucoasei la nivelul calculului și paralel cu axul canalului. După descoperirea canalului se plasează după el un fir gros de mătase, cu care îl tragem în afară. Se incizează peretele canalului de-a lungul lui și la nivelul calculului, care ne apare de culoare gălbuie (fig. 692). Calculul se extirpă cu o chiuretă. Sutura se face numai în cazul în care calculul e foarte voluminos.

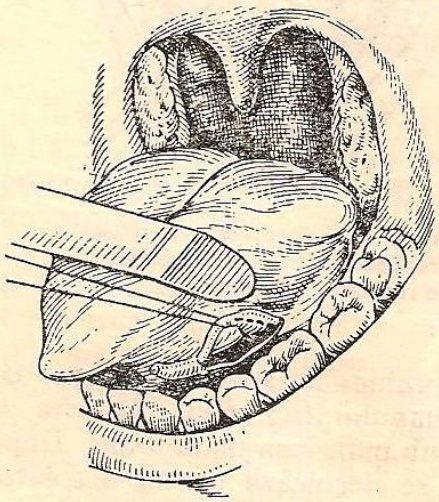

Fig. 692. Calcul în canalul lui Wharton. Un fir gros de mătase încarcă canalul care se trage în afară. Linia punctată arată incizia longitudinală la nivelul calculului.

Chistul dermoid al planșeului bucal este o tumoare dură, care se extirpă pe cale bucală, mai ușor ca și grenueta. Acest chist adgenian se aseamănă cu chistul suprahioidian (adhioidian), care se extirpă pe cale externă.

Leziunile inflamatorii submandibulare. Adenoflegmonul submaxilar. Se dezvoltă în loja cervicală ganglionară. Incizia se face fie sub marginea inferioară a mandibulei în locul cel mai bombat sau de-a lungul marginii anterioare a sternocleidomastoidianului. Cu indexul și policele stîng întindem tegumentul pe care îl incizăm. In-

cizia să fie cît mai redusă. Se leagă cîteva vene superficiale care sîngerează. Se incizează și aponevroza superficială. Dacă nu apare colecția, o căutăm cu sonda canelată și o drenăm cu o pensă Kocher. Drenajul îl facem cu o lamă de cauciuc. Pansamentul se schimbă a doua zi și în continuare din două în două zile.

Angina Ludwig, numire falsă, se întîlnește în prezent extrem de rar. Este un flegmon hiperseptic al planșeului bucal, de origine dentară (cariile molarilor inferiori). Flegmonul prinde repede planșeul bucal bilateral și produce o tumefacție masivă suprahioidiană și sublinguală. Tegumentele precervicale sînt cianotice, cu crepitație gazoasă, produsă de gangrena mușchilor planșeului bucal. Compresiunea pe trahee și esofag produce dispnee și disfagie. Starea hiperseptică poate duce repede la moarte, dacă nu se intervine chirurgical, prin incizie verticală suprahioidiană precoce și drenajul cu pensa, care să fie simțită că a pătruns pînă în regiunea sublinguală. Antibiotice, oxigenoterapie, eventual traheotomie.

III. CHIRURGIA FISTULELOR ȘI A CHISTURILOR CONGENITALE CERVICALE

Chisturile

Chisturile și fistulele congenitale depind de a doua fantă branhială. Fistulele sînt situate constant pe o linie ce unește conductul auditiv extern cu articulația sternoclaviculară. Ele sînt complete cînd traiectul lor are două orificii, unul intern faringian în regiunea amigdaliană sau în foseta supraamigdaliană și altul extern de-a lungul liniei amintite. Fistula e incompletă cînd nu prezintă unul din cele două orificii.

Fistulele complete sînt cele mai frecvente, uneori bilaterale, întinzîndu-se de la faringe la partea inferioară a gîtului. Cele incomplete cu orificiul intern sînt latente. Orificiul extern la cele complete prezintă roșeața tegumentului cu exematizare. Prin orificiu se scurge un lichid clar, ușor filant, asemănător cu saliva. La sugar, în timpul suptului, apare cîte o picătură de lapte prin orificiul fistulei. Aceste fistule sînt frecvent familiare. Intervenția se poate face de la 3—4 ani. Injecțiile sclerozante sînt interzise. Traiectul superior trece prin bifurcația carotidei.

Chisturile apar ca o tumoare netedă moale, pe marginea anterioară a sternocleidomastoidianului, în triunghiul lui Farabeuf. Ele sînt mobile, de consistență lichidiană, cu o evoluție lungă. Rareori chistul poate fi localizat subparotidian, supraclavicular, retrovascular, care e dificil de diagnosticat. Conținutul e un lichid clar, care se poate infecta și chistul să fistulizeze tegumentar. Lichidul conține celule limfoide și epiteliale (chist limfoepitelial). Neted la interior, uneori cu granulații limfoide sub epiteliu ca și criptele amigdaliene (chist amigdaloid). Conținutul mai poate fi dermoid (cu sebum și fire de păr). Aceste chisturi dermoide laterale sînt mai rare, ca cele dermoide mediane suprahioidiene sau deasupra furculiței sternale.

Chisturile multiloculare sînt foarte polimorfe. Deși congenitale, ele se manifestă tîrziu, cînd ajung la extirpare. Conținutul e un lichid clar, afară de suprainfecție sau hemoragie (rolul nefast al punctiilor). Aceste chisturi diverticulare pot ajunge la un volum foarte mare și se pot prezenta sub formă de ciorchine de strugure. Conținutul este seros sau mucoid. Chisturile vechi ale adultului prezintă un perete gros fibros. La copii ne abținem de la actul chirurgical în aceste chisturi multiloculare. Radioterapia e contraindicată, acțiunea bisturiului electric e discutabilă.

Numai volumul mare care deranjează estetic sau suprainfecția ne obligă la intervenție.

Limfangiomul chistic cu multe compartimente este dificil de extirpat. Intervenția incompletă poate aduce o regresiune secundară.

Ansamblul patologiei cervicale (tumori chistice, tumori gazoase, adenopatii de origine foarte diferită) ne obligă să trecem în revistă toate aceste afecțiuni cînd ne aflăm în fața unui caz mai dificil.

Tumori chistice laterale:

1. Chisturi seroase multiloculare amintite mai sus (limfangioame chistice sau cavernoase, embrioamele chistice) sînt chisturi lichidiene, care apar la copiii foarte mici. Cazurile sînt foarte rare și chistul este localizat la unghiul mandibulei. Pot fi localizate și jos, înapoia mușchiului sternocleidomastoidian.

2. Chistul lateral congenital unilocular se manifestă la adult. El poate fi superficial sau profund, cu o mobilitate laterală și fixată vertical. Conținutul e un lichid opalescent.

3. Chistul amigdaloid amintit rezultă dintr-o transformare chistică a traiectului superior al fistulei congenitale, situată în regiunea subangulomaxilară. El aderă înapoi și în sus de vasele mari.

4. Grenueta este un chist congenital mucoid, cu localizare paramediană.

5. Timus chistic aberant, prin o insuficientă descindere a timusului.

6. Diverticulul esofagian, localizat înapoia sternocleidomastoidianului (în triunghiul posterior al gîtului).

7. Tumoarea corpusculului carotidian.

8. Anevrismul carotidian.

9. Chistul hidatic al gîtului se poate rupe și da accidente anafilactice. Are o mărime cît un ou și diagnosticul se pune la intervenție.

10. Lipomul și chistul sebaceu, superficial și mobil în toate sensurile.

11. Chistul paratiroid, care ocupă zona externă a regiunii tiroidiene. Conținutul e clar ca apa de stîncă.

12. Fibromul țesutului celular subcutanat, neted, dur și poate da tulburări prin compresiune.

13. Nevromul, tumoare netedă, mobilă transversal și fixă longitudinal.

14. Tumori cu aspect de gomă: tuberculoza înainte de ramolisment; sifilisul; sporotricheoza în regiunea suprahioidiană laterală, cu pielea aderentă, violacee în centru; flegmonul; tumorile parotidiene; tumorile tiroidiene.

Tumorile chistice mediane:

1. Chistul canalului tireoglos (chistul adhioidian) este subhioidian, excepțional suprahioidian, mobil la deglutiție. Este legat de baza limbii printr-un tractus fibros, chistul se infectează și se fistulizează.

2. Tiroida aberantă mediană, aceeași topografie ca și chistul tireoglos și însoțește mișcările de deglutiție (scintigrama precizează diagnosticul).

3. Chistul dermoid tirohioidian, de consistență moale. Este aderent la hioid. Poate conține păr și sebum.

4. Chistul dermoid adgenian provine din sudura celor doi muguri maxilari inferiori.

5. Chistul dermoid al planșeului bucal, uneori voluminos, bombînd în regiunea mediană a gîtului.

6. Grenueta lingvală are o localizare paramediană.

7. Lipomul și chistul sebaceu, tumori superficiale.

8. Angiomul congenital.

9. Timus chistic aberant, descris la formele laterale.

10. Gușa sau chistul piramidei Lalouette, localizat în regiunea tirohioidiană, urmează mișcările deglutiției.

Adenopatiile cervicale, dezvoltate în cele cinci arii ganglionare:

1. Adenopatii de origine inflamatorie (cutanată, dentară, faringiană, tularemie, rubeolă, toxoplasmoză, angina monocitară).

2. Adenopatii specifice (tuberculoza, sifilisul, maladia Bernier-Boeck-Schaumann).

3. Adenopatii neoplazice primitive (Hodgkin, leucozele, sarcomul ganglionar primitiv), secundare: metastazele canceroase.

Tratamentul chisturilor și fistulelor congenitale.

Pentru a pune în evidență traiectul fistulos, injectăm în orificiul fistulei albastru de metilen sau executăm o radiografie cu lipiodol.

Incizia, care în jos circumscrie fistula, se urcă în sus pe marginea anterioară a sternocleidomastoidianului pînă la unghiul mandibulei.

Disecția tractusului fistulei: sternocleidomastoidianul depărtat înapoi; se deschide aponevroza cervicală mijlocie și tractusul se disecă de jos în sus pînă la cornul hioidului. De aici se înfundă sub marginea inferioară a digastricului, trece între cele două carotide pentru a ajunge în regiunea faringiană în dreptul amigdalei.

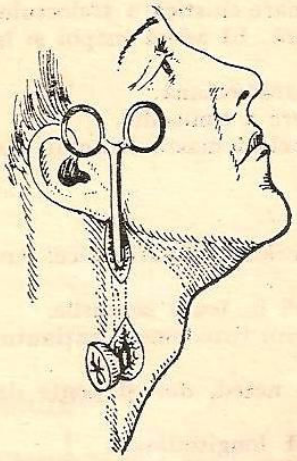

Fig. 693. Rezecția unei fistule congenitale laterale (Broca). După disecarea extremității inferioare a fistulei, o pensă Kocher introdusă prin incizia superioară prinde capătul inferior al tractusului și-l scoate prin incizia superioară.

Excizia se face în apropierea faringelui după ce se leagă tractusul. Închiderea se face în două planuri cu drenaj.

Procedeul lui Broca evită incizia lungă cervicală și execută două incizii orizontale, una superioară înapoia unghiului mandibulei, pe o cută cervicală. Incizia inferioară circumscrie orificiul fistulei, făcîndu-se tot o incizie orizontală. Disecția porțiunii inferioare a tractusului se face prinzîndu-l cu o pensă și trăgîndu-l ușor, pentru a-l elibera cît mai sus.

Disecția părții superioare se face după ce introducem o pensă Kocher prin incizia superioară, pînă apare vîrful ei la incizia inferioară. Cîteva mișcări de deschidere și închidere a pensei mărește tunelul tractusului (fig. 693).

Se disecă apoi partea superioară a tractusului pînă aproape de faringe, unde se face ligatura și secțiunea tractusului sub ligatură (fig. 694).

Traiectul fistulos extirpat cu dilatare chistică la partea inferioară (fig. 695).

Chisturile laterofaringiene sînt amigdaloide, branhioame, de cele mai multe ori benigne (poate fi și o transformare malignă pe peretele interior al chistului). Aceste tumori bombează în regiunea laterohioidiană.

Incizia se face la nivelul membranei tirohioidiene pe o cută cervicală. După decolarea părților moi cu pielosul, se trage înainte și în sus polul posterior al glandei submaxilare.

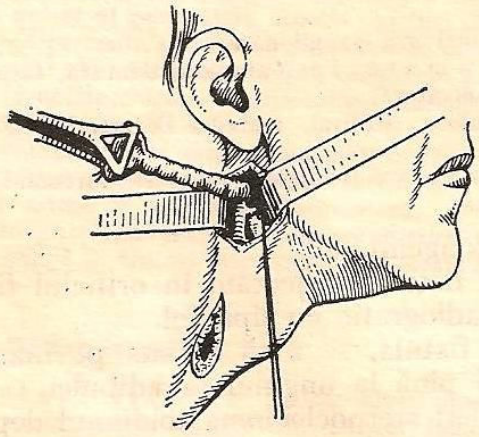

Fig. 694. Rezecția unui traiect fistulos lateral cervical. Extremitatea superioară a tractusului e disecată pînă aproape de faringe, unde se leagă și se secționează (Broca).



Fig. 695. Traiect fistulos extirpat cu o dilatare chistică la extremitatea cervicală (caz personal).

După recunoașterea cornului mare al hioidului, se depărtează în afară pachetul vasculonervos disecat, cu grija de a lega și secționa ramurile venoase și arteriale, care împiedică tracțiunea pachetului vasculonervos cît mai în afară. Se expune polul inferior al chistului.

Se trece la liberarea tumorii, care se decolează cu grijă, cu un decolator bont, pentru a nu se rupe chistul și să se reverse în afară conținutul. În acest caz, decolarea se face greu, și resturile din învelișul chistului duc la recidivă. După ce se ajunge cu decolarea la pedicul, se leagă și se secționează. O ligatură se plasează în contact cu faringele. Drenajul prin aspirația Redon. Procedeele de extirpare a acestor tumori chistice sînt multiple. Operatorul versat în chirurgia cervicală nu întîmpină greutăți la extirparea acestor chisturi atît de variate ca formă și localizare.

Chisturile suprahioidiene proemină sub menton. Incizia este orizontală la jumătatea distanței între menton și hioid. După incizia aponevrozei superficiale apare chistul care poate fi deasupra sau sub mușchiul milohioidian. După secțiunea orizontală a fibrelor mușchiului, se decolează chistul cu degetul sau cu un decolator curb. Se continuă cu decolarea pînă se detașează chistul de corpul osului hioid. După hemostază se suturează milohioidianul cu catgut. Sutura tegumentului și a țesuturilor subjacente, în două planuri.

Adeseori aceste chisturi așezate mai jos sînt ale tractusului tireoglos. În aceste cazuri se secționează corpul osului hioid.

Chistul și fistula canalului tireoglos sînt așezate mai jos, sub hioidian, însă traiectul lor ascendent se continuă în sus pînă sub corpul hioidului, pentru a ajunge la baza limbii, *foramen caecum.*

Incizia se face la partea cea mai bombată a chistului sau la nivelul fistulei, în sens orizontal, paramedian stîng.

Chistul se disecă la partea sa inferioară. El este atașat piramidei Lalouette. Se disecă progresiv tractusul chistului pînă la marginea inferioară a hioidului sub care se angajează și aderă de fața profundă a osului. Am avut o serie de cazuri cu tractusul transhioidian, corpul hioidului prezentînd un adevărat orificiu în care era angajat acest tractus al fistulei sau al chistului.

Și în cazul traiectului subhioidian și transhioidian, corpul osului hioid se secționează, de o parte și de alta a tractusului. După incizia paramediană a hioidului, se disecă partea superioară a tractusului, pînă ce acesta se înfundă spre baza limbii. Se leagă tractusul și se secționează sub ligatură. Piesa formată din tractus, din porțiunea mediană a hioidului din chist, se extirpă în bloc. După hemostază, se suturează vertical planul aponevrotic și muscular cu catgut, ceea ce face să se apropie capetele hioidului.

IV. CHIRURGIA GLANDEI TIROIDE

Noțiuni de anatomie. Corpul tiroid posedă o capsulă glandulară care face corp comun cu glanda. Dacă dorim s-o detașăm de glandă, se detașează cu ea și puțin din parenchim. Peste această capsulă proprie, glanda este acoperită de capsula viscerală.

În tiroidectomia extracapsulară, după ce se incizează capsula viscerală, se liberează glanda cu capsula ei proprie. Tiroidectomia intracapsulară, în care se incizează capsula proprie a glandei, pentru a extirpa noduli tiroidieni, separîndu-i de parenchimul sănătos.

Capsula viscerală se poate decola ușor de lobul tiroidian pînă la istm, atît pe fața anterioară cît și externă. Există două zone: una înăuntru, cu aderențe intime între corpul tiroidului și trahee, aderență ce împiedică orice clivaj; a doua în afară, unde clivajul este periculos, pentru că ramurile tiroidienei inferioare, filetele terminale ale recurentului, glandele paratiroide aderă intim de capsula tiroidiană, astfel că nu există plan de clivaj pe fața posterioară a lobilor laterali. La acest nivel se practică tiroidectomia subcapsulară.

Pediculii vasculari sînt arteriali și venoși. Două artere pentru fiecare lob: una superioară și alta inferioară, la care se adaugă în 4% din cazuri tiroidiana mijlocie a lui Neubauer, ce ia naștere din trunchiul brahiocefalic și urcă înaintea traheii pînă la istm. Artera tiroidiană superioară ajunge la cornul superior al lobului, unde se trifurcă: o ramură externă merge de-a lungul marginii externe; o ramură posterioară pătrunde între lobul tiroidian și trahee. Ambele se anastomozează cu ramuri din tiroidiana inferioară. A treia din trifurcație, ramura internă, se anastomozează pe marginea superioară a istmului cu omoloaga ei. Ligatura tiroidianei superioare se face deasupra extremității superioare a lobului tiroidian, înainte de trifurcație.

Artera tiroidiană, inferioară mai puțin voluminoasă, ia naștere din subclaviculară (v. ligatura tiroidianelor). Artera ajunge în contact cu lobul tiroidian, nu la nivelul polului inferior, ci pe fața posterioară, la unirea treimii inferioare cu cea mijlocie a lobului, unde se divide în trei ramuri: profundă, postèrioară și inferioară. Artera în traiectul ei încrucișează simpaticul înaintea sau înapoia lui. Alteori, nervul o înconjură ca o butonieră. Înainte de a se divide artera mai încrucișează și recurentul, raport esențial, fiindcă nervul poate fi lezat în momentul ligaturii și secțiunii arterei. La dreapta, nervul vine în raport cu ramurile terminale și nu cu trunchiul arterial. Nervul se găsește înaintea arterei sau a ramurilor sale, pe cînd la stînga recurentul se află obișnuit înapoia ramurilor arterei tiroidiene inferioare (fig. 696). Nervul aderă de gușile vechi și poate fi lezat în cursul tiroidectomiei. Dacă ligaturăm tiroidiana inferioară la contactul ei cu capsula, riscăm să lezăm vasele paratiroidei, avînd ca urmare necroza paratiroidelor, cu tetanie postoperatorie. Ligatura tiroidienei inferioare trebuie să se facă cît mai în afară, înaintea sternocleidomastoidianului și înapoia carotidei primitive.

Anastomozele arterelor tiroidiene sînt longitudinale unind arterele aceluiași lob și anastomoze transversale, unind arterele cu cele de partea opusă. După ligaturile arterelor unui lob, circulația se restabilește ușor.

Venele corpului tiroid sînt mai puțin constante în traiectul lor. Sînt mai numeroase și mai voluminoase decît arterele și formează la suprafața lobului un plex venos tiroidian foarte bogat. Vena tiroidiană superioară, cea mai importantă, care urmează exact artera, dar pe un plan mai superficial și se varsă în trunchiul tirolinguofacial sau direct în jugulară. Uneori mai există o venă tiroidiană superioară accesorie care este sub prima și se varsă în jugulara internă.

Vena tiroidiană inferioară satelit al arterei și venele accesorii, așezate sub prima. Vena tiroidiană inferioară mediană, care coboară pe fața anterioară a traheii pînă la trunchiul venos

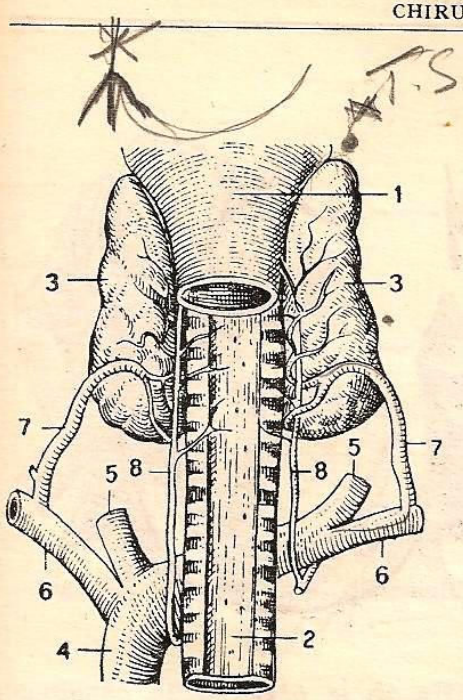

Fig. 696. Raporturile nervilor recurenți cu arterele tiroidiene inferioare (Testut).
1 — faringe; 2 — trahee; 3 — corp tiroid; 4 — aorta; 5 — carotida primitivă; 6 — artera subclaviculară; 7 — artera tiroidiană inferioară; 8 — nervii recurenți.

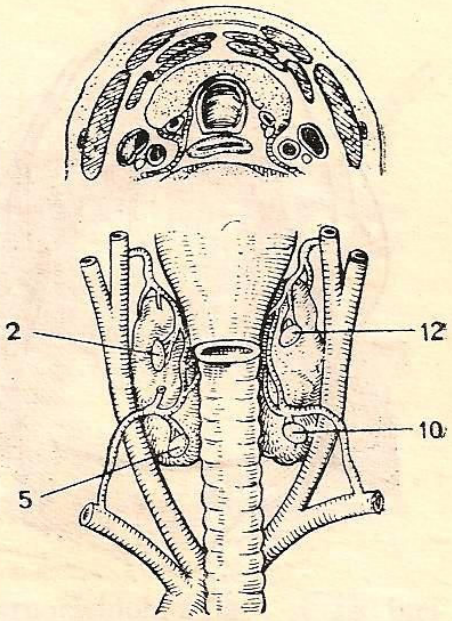

Fig. 697. Situația și raportul paratiroidelor:
2 și *5* — perechea stîngă; *10* și *12* — perechea dreaptă.

brahiocefalic stîng. De-a lungul marginii inferioare a istmului se află vena comunicantă inferioară, mai puțin voluminoasă ca cea superioară. În prezența unei guși, mai ales în maladia lui Basedow, venele sînt foarte dilatate. Ele aderă de capsula conjunctivă peritiroidiană.

P a r a t i r o i d e l e, de fiecare parte cîte două, una superioară și alta inferioară (fig. 697). Inferioara este cea mai constantă și cea mai mare. Volumul lor se aseamănă aproximativ cu un bob de cafea sau cu o mică cireașă. Paratiroidele sînt așezate înafara capsulei proprii a corpului tiroid. Rareori pot lipsi într-o parte. În cursul intervenției ele nu pot fi văzute, de aceea se practică la nivelul lor o operație subcapsulară. Trebuie respectate în același timp și arterele lor. Arteriola din hilul paratiroidei, care provine din artera tiroidiană inferioară, dacă este lezată, apare necroza paratiroidei.

TIROIDECTOMIA

Poate fi totală în cancerul glandei; subtotală în boala lui Basedow (hipertiroidie); sau în gușa simplă (normotiroidie).

Gușile nodulare necesită numai o enucleație a nodulului.

Tiroidectomia subtotală *(pentru gușa exoftalmică)*

Pregătirea bolnavului înaintea intervenției prin controlul metabolismului bazal, repaus, absorbție de preparate de iod. În cazurile grave, ce nu reacționează la acest tratament preoperator și pentru care tiroidectomia este periculoasă, se pot face într-un prim timp ligaturile arteriale, ce ameliorează starea bolnavului pentru a putea suporta tiroidectomia subtotală. Această

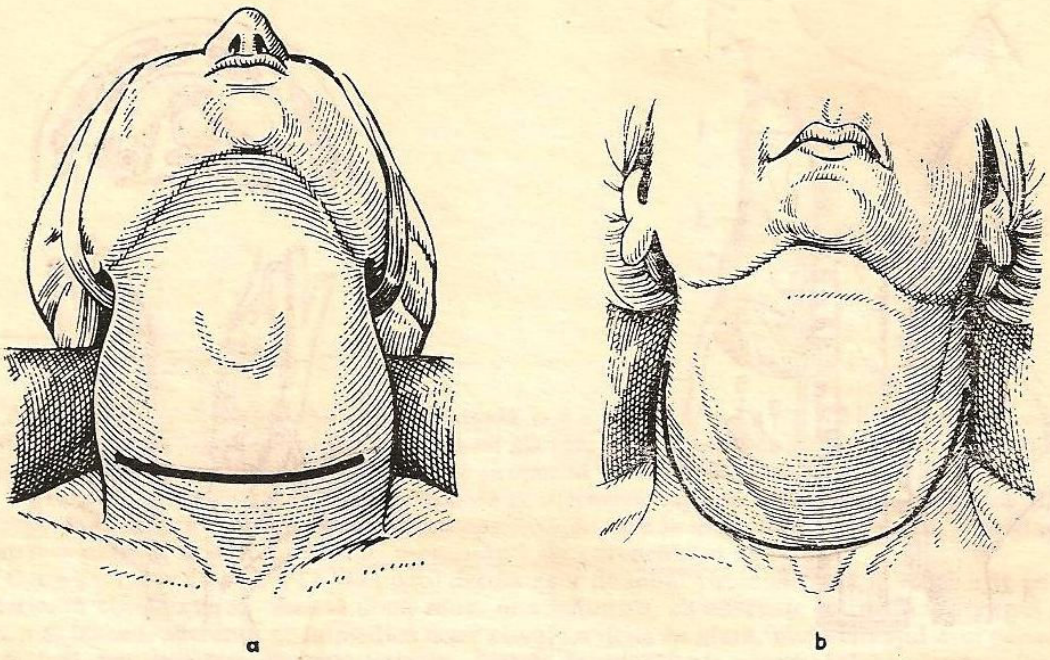

a b

Fig. 698. *a* — incizia în cravată a lui Kocher; *b* — incizia în U.

intervenție constă în exereza totală a corpului tiroid, lăsînd două lame de țesut tiroidian, la nivelul feței posterioare fiecărui lob. Această intervenție subtotală evită apariția hipertiroidismului, chiar dacă se extirpă 4/5 din corpul tiroid. De asemenea sînt menajate paratiroidele și se evită lezarea recurenților.

Anestezie generală și hipotensiune controlată.

1. Incizia în cravată a lui Kocher este cea mai răspîndită. Ea pornește de la un sternocleidomastoidian și trece deasupra furculiței sternale pînă la mușchiul homonim de partea opusă. Lateral se prelungește în sus cu cîțiva centimetri (fig. 698 a, b). Dacă gușa e voluminoasă, extremitățile inciziei se pot prelungi în sus pînă la cornul mare al tiroidului. Incizia interesează pielea, țesutul celular subcutanat și pielosul. Buza superioară a lamboului se decolează în sus pînă apare unghiul anterior al cartilajului tiroid și mușchii subhioidieni (fig. 699).

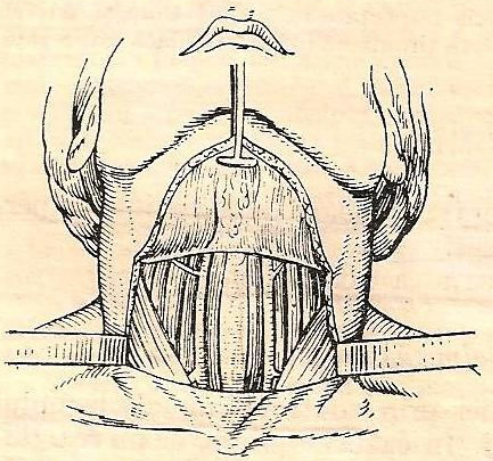

Fig. 699. Decolarea lamboului cutanat superior. Se văd jugularele anterioare și mușchii subhioidieni (Aubry).

2. Incizia transversală a mușchilor subhioidieni. După ce se leagă și se secționează cele două jugulare anterioare, se incizează vertical linia albă formată din cele două aponevroze superficiale și mijlocie. Se

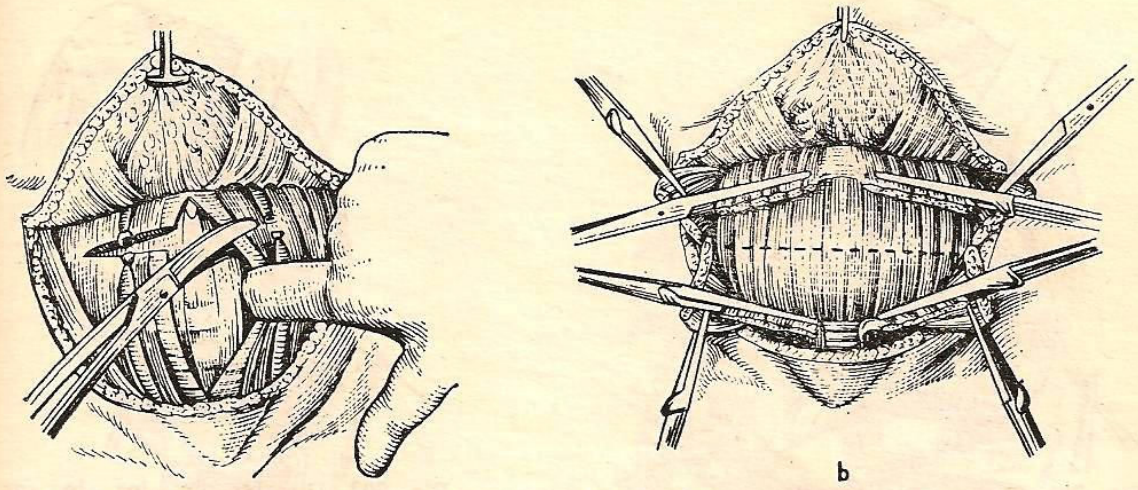

Fig. 700. *a* — secțiunea mușchiului sternohioidian; *b* — secțiunea sternotiroidianului (Truffert).

decolează de o parte și de alta mușchiul sternocleidohioidian și se incizează transversal bilateral mai sus decît incizia cutanată (fig. 700 a, b). În gușile mult hipertrofiate se disecă sternocleidomastoidianul și se depărtează bilateral.

3. Secțiunea sternotiroidianului se execută ca și cea a sternohioidianului, insinuînd indexul între mușchi și fața anterioară a gușei. Mușchii odată secționați transversal sînt îndepărtați în sus și în jos.

4. Decolarea capsulei viscerale de pe capsula tiroidiană, ce aderă intim la țesutul tiroidian și în care se găsesc vasele tiroidiene. Cu indexul pătrundem între cele două capsule și întîlnim un spațiu de clivaj ce ne permite să decolăm capsula viscerală de pe fața superioară a ambilor lobi, fără să provocăm nici o hemoragie.

Fața anterioară a lobilor fiind eliberată, rămîne să liberăm polul superior, inferior și fața posterioară a lobilor, unde se află recurenții și paratiroidele.

5. Liberarea polului superior și ligatura arterei tiroidiene superioare. După degajarea cu indexul a polului superior dinăuntru în afară, se transfixiază fața externă a polului superior cu un fir de tracțiune, la nivelul cornului mic al tiroidului, fapt ce înlesnește liberarea polului superior.

Indexul palpează cornul mic inferior al tiroidului pe sub care trece recurentul și se înfundă în laringe. Liberarea polului superior se face deasupra acestui punct periculos. Se degajă artera tiroidiană superioară, care se divide în cele trei ramuri la acest nivel. Tot în acest loc este încrucișată pe partea posterioară de ramura externă a nervului laringian superior ce trece oblic spre mușchiul cricotiroidian și care se distinge bine cu lupa sau microscopul chirurgical. Pentru a nu cuprinde în ligatură această ramură, disecția pedicului superior să nu se facă de sus în jos (fig. 701), ci de jos în sus, pentru a împinge nervul în sus și a-l depărta de arteră (fig. 702). Welti recomandă ligatura numai a ramurilor externă și internă, cea posterioară se lasă pentru irigarea paratiroidei superioare. Ligatura pedicului tiroidian superior se poate face

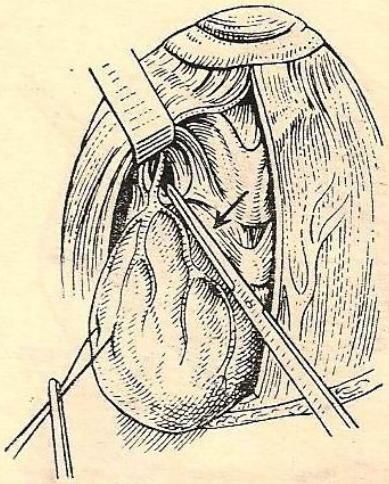

Fig. 701. Disecția de sus (linia punctată) în jos a pedicului superior prinde în ligatură ramura externă a laringelui superior, care încrucișează artera tiroidiană superioară pe fața ei posterioară (Cornec).

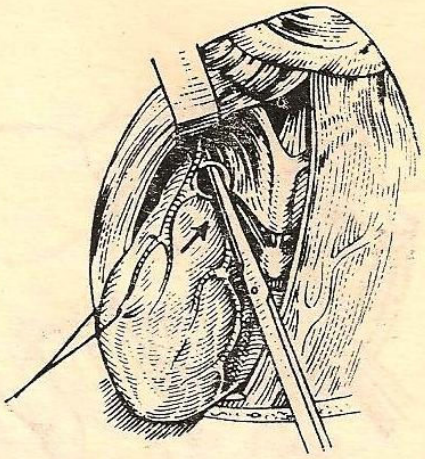

Fig. 702. Disecția de jos în sus împinge laringeul extern în sus și îl depărtează de artera tiroidiană superioară (Cornec).

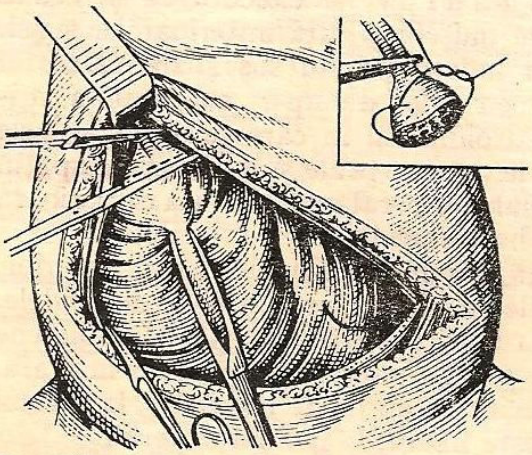

Fig. 703. Tiroidectomie subtotală. Ligatura pediculului tiroidian superior la care e atașat un fragment din parenchimul tiroidian, pentru ca firul să nu lunece de pe arteră (Bérard).

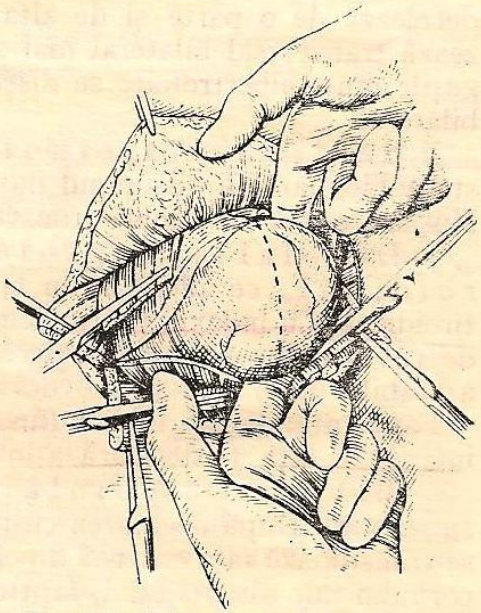

Fig. 704. Liberarea polului inferior (Truffert).

și prin trecerea firului transfixian prin vîrful lobului superior, care este prins între două pense și secționat. Fragmentul de țesut tiroidian atașat la pedicul împiedică deraparea firului care s-ar produce prin tracțiunea puternică a părții laterale a buzei superioare a inciziei, pentru a pune în evidență vîrful lobului superior (fig. 703).

6. Liberarea polului inferior se face ușor, cînd polul nu este alungit. Degetele îl înconjură ușor, fiindcă nu prezintă nici un pedicul

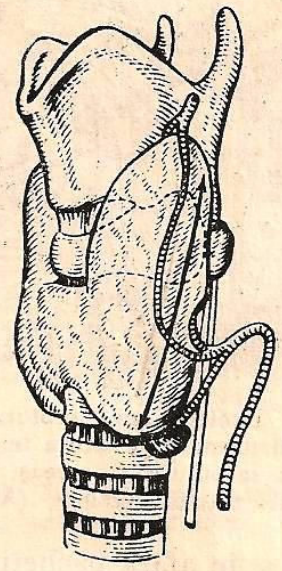

Fig. 705. Artera tiroidiană inferioară încrucișează recurentul în partea inferioară a unghiului diedru. Săgeata arată linia recurențială, între încrucișare și cornul mic tiroidian (Aubry).

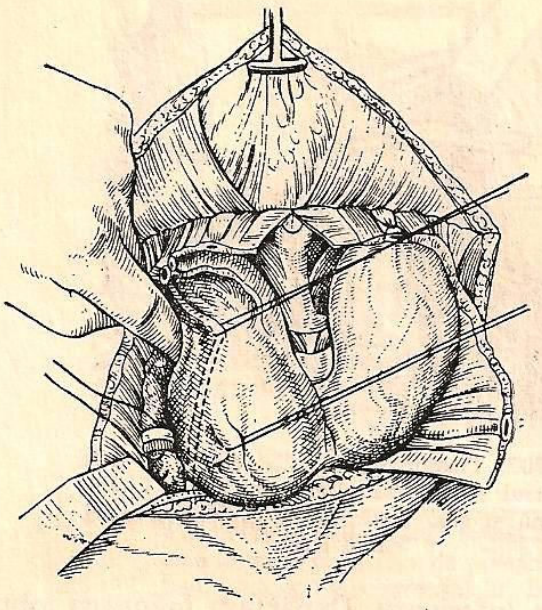

Fig. 706. Recurentul încrucișează în partea inferioară artera, iar în partea superioară indexul reperează cornul inferior al tiroidului (Aubry).

la vîrful său (fig. 704). Decolarea acestui pol cu degetul este necesară, fiindcă de la ei descind numeroase vene ce se varsă în trunchiul venos brahiocefalic. Aceste vene sînt izolate și legate pe rînd, pentru a nu se produce un hematom, care ar apăsa pe recurent.

7. Liberarea feței posterioare este cea mai dificilă, fiindcă nervul recurent însoțit de lanțul său limfatic se află situat în unghiul diedru traheotiroidian, format înăuntru de fața laterală a traheii în partea ei cea mai posterioară și în afară de fața internă a lobului lateral, tot partea ei cea mai posterioară. În partea inferioară a acestui unghi diedru, nervul aderă intim de capsula tiroidiană. Tot la acest nivel, artera tiroidiană inferioară încrucișează nervul (fig. 705). În partea superioară a unghiului, nervul se depărtează de lobul tiroidian și se îndreaptă spre laringe, sub constrictorul inferior și intră sub cornul mic al tiroidului ce servește ca punct de reper, pentru degajarea polului superior (fig. 706).

Nervul este mai vulnerabil la încrucișarea cu artera. Poziția lui variază la unii indivizi. De regulă, recurentul drept trece înaintea arterei, pe cînd cel stîng înapoia ei, pe un plan mai posterior. Rareori nervul la acest nivel este divizat în mai multe filete, care se intrică cu ramurile arteriale și dificultățile ligaturilor sînt și mai mari. Tot aici sînt și paratiroidele inferioare, care nu trebuie lezate și respectată vascularizația lor. Primul timp al liberării feței posterioare constă în descoperirea pedicului arterei tiroi-

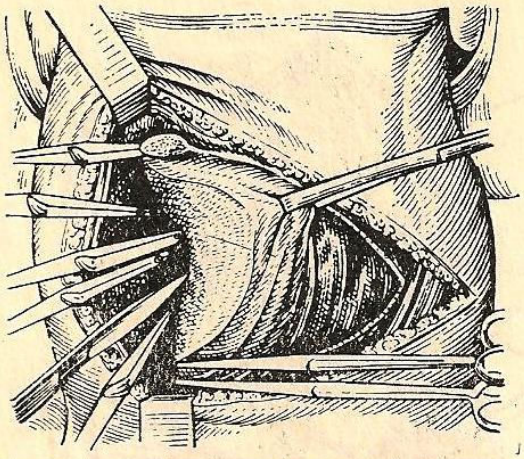

Fig. 707. Tiroidectomie subtotală (Bérard). Bisturiul secționează lobul la unirea fețelor externă și cea posterioară și progresează către istm.

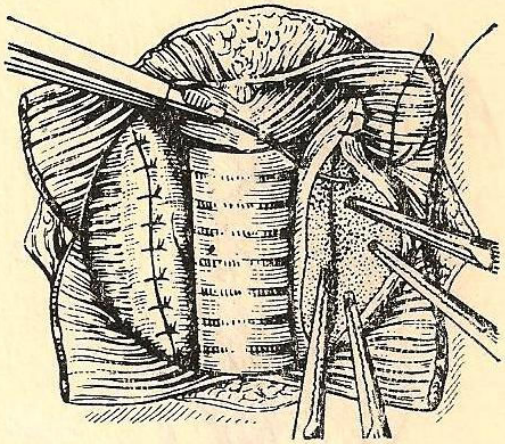

Fig. 708. Tiroidectomie subtotală. La dreapta, hemostaza și sutura terminată. La stînga se suturează aceeași lamă a țesutului tiroidian rămas (Aubry).

diene inferioare. Depărtăm înăuntru lobul tiroidian și în afară pachetul vasculonervos al gîtului, între acestea întîlnim venele tiroidiene mijlocii pe care le legăm și le secționăm între două ligaturi. Sub acest strat venos apare artera tiroidiană inferioară avînd curba ei de la acest nivel. Se încarcă artera cu un fir de susținere și nu se leagă la acest nivel, ci se execută ultraligaturile lui Halsteadt, adică ramurile de diviziune chiar lîngă capsulă, menajînd ramurile pentru paratiroida inferioară. Ultraligaturile se pot executa ușor sub microscopul chirurgical. Timpul al doilea constă în reperarea liniei recurenților (Aubry). Prin tracțiunea ușoară înapoi și în sus a tiroidienei inferioare se poate vedea recurentul la încrucișare cu artera, punctul inferior al liniei recurențiale. Punctul superior îl constituie cornul mic al tiroidului pe care îl palpăm ușor.

Timpul al treilea constă în secționarea feței posterioare a lobului tiroidian, secțiune ce se face paralel cu linia recurențială amintită, în afara ei. Cu bisturiul electric sau mai bine cu bisturiul obișnuit se secționează progresiv lobul tiroidian, făcîndu-se hemostaza și ligatura progresivă a vaselor (fig. 707).

Această incizie lasă înapoi o lamă subțire de țesut glandular, permițînd o tiroidectomie aproape totală. Incizia se continuă pînă la istm, care se decolează de pe trahee și se trece la ablația lobului de partea opusă (fig. 708).

Tiroidectomia subtotală se face de partea opusă după aceiași timpi operatori.

După ablația ambilor lobi se trece la sutura planurilor musculare și tegumentare. Drenaj cu tub de Redon.

Tiroidectomia totală

Se indică în tumorile maligne ale tiroidei. În această intervenție nu se mai conservă lama tiroidiană protectoare.

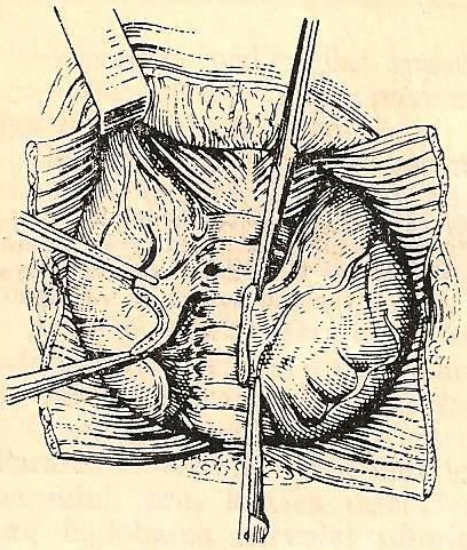

Fig. 709. Tiroidectomie totală începînd cu secțiunea istmului (Duval).

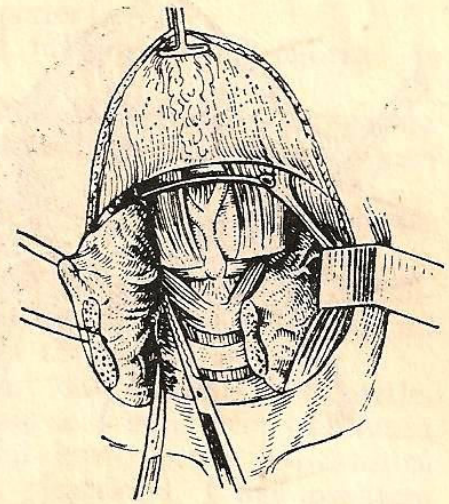

Fig. 710. Tiroidectomie totală. Lobul este detașat progresiv de peretele traheal pînă apare recurentul (P. Duval).

Tehnica P. Duval:

— Secționarea istmului tiroidian cu bisturiul electric între două pense.

— Liberarea feței profunde; se liberează întîi polul inferior, apoi tragem de istm în afară și în sus, ceea ce permite degajarea feței laterale a traheii (fig. 709), pînă ajungem la unghiul diedru traheotiroidian unde căutăm recurentul și-l detașăm de capsulă și sub lupa măritoare vedem bine diversele ramuri ale tiroidienei inferioare, care sînt legate succesiv, exact lîngă capsulă (Haldsteadt) (fig. 710).

— Se trece apoi la extirparea lobului de partea opusă, după aceeași tehnică (Redon), chiar dacă lobul e sănătos.

Tiroidectomia cu evidare ganglionară. Extirparea în monobloc după Dargent.

— Incizia în cravată.

— Evidarea ganglionară totală.

— Se leagă ambii pediculi tiroidieni.

— Rezecția jugularei și a mușchiului sternocleidomastoidian cu disecția nervului spinal.

— Tiroidectomia totală.

— Piesa extirpată într-un singur bloc (tiroida, ganglionii și sternocleidomastoidianul de partea cea mai bolnavă).

Enuclearea gușei nodulare

Nodulii tiroidieni sînt clasificați în noduli toxici, noduli așa-numiți calzi și noduli reci. Majoritatea absolută o formează nodulii reci tiroidieni, care se împart în noduli chistici și noduli plini. Scintigrafia, puncția nodulilor și biopsia extemporanee, ne indică forma și benignitatea sau malignitatea nodulului respectiv.

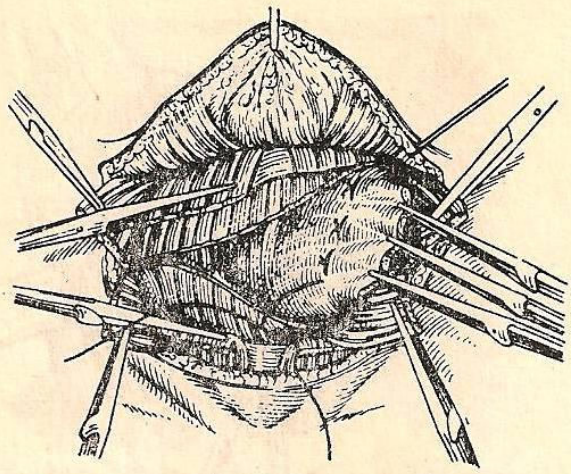

Fig. 711. După ablația nodulului tiroidian se închide cavitatea prin sutură cu puncte în U. Partea situată între pense și firele de sutură se rezecă (Truffert).

Tehnica enucleării nodulilor solitari:

1. Incizia curbilinie a lui Kocher.

2. Descoperirea corpului tiroid se execută ca și în tiroidectomia subtotală.

3. Cu delicatețe, indexul și mediul se introduc sub polul inferior al lobului tiroidian, pentru a-l aduce mai la suprafață.

4. Enuclearea se face secționînd capsula corpului tiroid în partea cea mai bombată și țesutul normal fie orizontal, fie vertical pînă ajungem la nodul. Cu ajutorul compresei căutăm planul de clivaj și enuclearea se execută ușor, fără nici o sîngerare. Pe fundul plăgii se aplică pense și se leagă cu puncte de catgut în U. Dacă sînt mai mulți noduli, se face tiroidectomia subtotală.

5. Sutura cavității nodulare. Marginile cavității nodulare sînt prinse cu pense și trase în afară. Se plasează puncte de sutură în U lîngă restul corpului tiroid (fig. 711).

Dacă palpăm un nodul și de partea opusă, executăm enuclearea și de partea cealaltă. Dacă nodulul macroscopic ni se pare suspect, procedăm la un examen histologic extemporaneu, care în acești noduli este greu de interpretat.

Un chist vechi, care proemină spre partea anterioară a lobului, produce o atrofie progresivă a țesutului tiroidian interpus între el și capsula proprie, de care aderă cu timpul, astfel că în aceste cazuri se indică tiroidectomia subtotală. Gușile parenchimatoase se operează prin tiroidectomie extracapsulară.

Guerrier arată că tiroidectomia subtotală a devenit o operație excepțională pentru cazurile cu hipertiroidism. Actualmente se operează mai des leziunile localizate la un lob (noduli reci = chistici sau plini) și care necesită o exereză completă, avîndu-se în vedere incertitudinea lor histologică.

Exereza totală a lobului se face după izolarea elementelor de vecinătate, cum e recurentul. *Tehnica*:

— secțiunea istmului și descoperirea traheii;

— descoperirea polului inferior cu ligatura venelor tiroidiene inferioare;

— exteriorizarea polului inferior chiar în cazuri de gușă alungită;

— ligatura pediculului superior la polul superior;
— descoperirea zonei recurențiale, basculînd înăuntru lobul eliberat de porțiunile care îl fixau.

Descoperirea nervului: reperarea arterei tiroidiene inferioare și ligatura ei cît mai departe de glandă. Se trage de artera încărcată pe un fir și ne apare nervul ca un cordon alb, care încrucișează artera și în contact cu ea.

Disecția nervului pînă pătrunde sub marginea inferioară a constrictorului inferior.

Această tehnică permite să se intervină cu precizie asupra leziunilor unilaterale ale corpului tiroid, chiar în cazul leziunilor canceroase. Nervul nu trebuie sacrificat chiar în extinderea procesului tumoral.

Chirurgia tiroidiană dă cel mai mare procent de paralizii recurențiale. Paraliziile postoperatorii unilaterale sau bilaterale se produc prin tracțiunea nervului, prin lezarea directă sau prinderea lui într-o pensă hemostatică sau înglobarea nervului ulterior într-un țesut cicatriceal. Chiar pensarea tranzitorie a nervului poate da o paralizie definitivă și aceasta se întîmplă după exteriorizarea polului superior tiroidian, cînd pensele se plasează prea înapoi pe fața profundă a lobului. Dacă traheea este denudată prea mult lateral pentru a elibera fața profundă a istmului tiroidian, se produce leziunea nervului.

Paralizia unilaterală postoperatorie este în abducție totală, completă și definitivă. Paralizia bilaterală este, din contra, aproape întotdeauna o paralizie bilaterală în adducție, cu accese de sufocație, care necesită o aritenoidopexie sau o cricotomie cu dilatație tip Rethi. În multe situații ale chirurgiei corpului tiroidului se poate utiliza lupa sau microscopul chirurgical.

Paratiroidectomia

Se cunoaște rolul paratiroidelor în metabolismul calciului și leziunile paratiroidelor în anumite distrofii osoase.

Calciul normal în serul sanguin este de 85—105 ml/l de ser și diminuă în hipoparatiroidism și invers. Fosforul sanguin 35 ml/l în mod normal. Crește în hipoparatiroidism. Sindromul de hipoparatiroidism (tetania paratireoprivă) se întîlnește în tiroidectomiile extracapsulare mai ales. Acest sindrom se bucură de tratament medicamentos (extracte de paratiroidă) și regim bogat în calciu și sărac în fosfor. Sindromul de hiperparatiroidism cu calcemie mărită și fosforemia diminuată. Paratiroidectomia se indică în osteita fibrochistică a lui Recklinghausen. În această maladie găsim adenomul paratiroidian cu hipercalcemie.

În hipertiroidism, de asemenea, se indică intervenția.

Paratiroidele se descoperă greu dacă nu prezintă un adenom masiv. Deseori, la intervenție se confundă cu un ganglion limfatic sau cu un lobul grăsos, deși prezintă o culoare brună sau roșiatică.

Tehnica:

1. Incizia în cravată.
2. Descoperirea lobilor tiroidieni.
3. Disecarea lobului tiroidian și liberarea polului inferior.

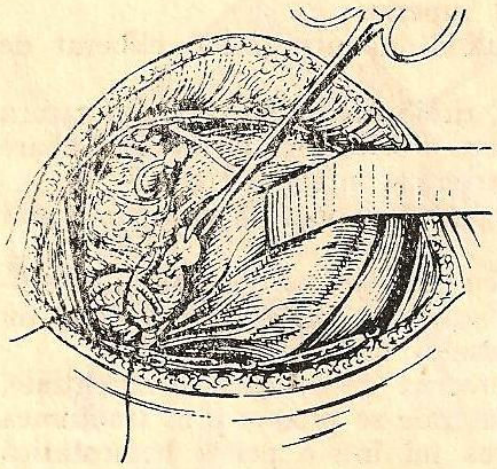

Fig. 712. Paratiroidectomie (Chifolian și Ameline). Degajarea polului inferior al corpului tiroid. Se vede artera tiroidiană inferioară. Paratiroida se află în bifurcația inferioară a arterei.

4. Căutarea paratiroidei inferioare prin ridicarea lobului tiroidian și punerea în evidență a arterei tiroidiene inferioare care e reperul capital (fig. 712). Parotida se află deseori în diferite locuri aberante (retrosternal, retroesofagian etc.).

5. Căutarea paratiroidei superioare înapoia lobului tiroidian în treimea sa superioară.

Se caută de-a lungul ramurii posterioare a arterei tiroidiene superioare.

6. Aceeași manevră se repetă și de partea opusă. Închiderea plăgii operatorii prin sutura mușchilor și a tegumentului în două straturi.

Chirurgia timusului

Chirurgia timusului se face pe cale cervicală, deși este un organ mediastinal. Timusul se dezvoltă la copil pînă la 3 ani și apoi regresează în mod treptat pînă dispare la 25 de ani. Este o glandă cu secreție internă, situată la partea inferioară a gîtului, în cavitatea toracică, înaintea traheii și a vaselor mari mediastinale anterioare. De culoare alb-gri, cu o lungime de 5 cm și o grosime de 1 cm. Cei doi lobi sînt uniți pe linia mediană. La extremitatea superioară vine în raport cu corpul tiroid cu care se unește printr-o lamă fibroasă. Extremitatea inferioară descinde pînă înaintea pericardului (fig. 713).

Patologic: poate prezenta leziuni inflamatorii, tumori maligne (sarcoame sau epitelioame). Se citează și chisturi ale timusului. Cea mai frecventă și importantă afecțiune este hipertrofia patologică a glandei. Timusul hiperplazic se întîlnește la basedowieni în mod obișnuit. Timusul

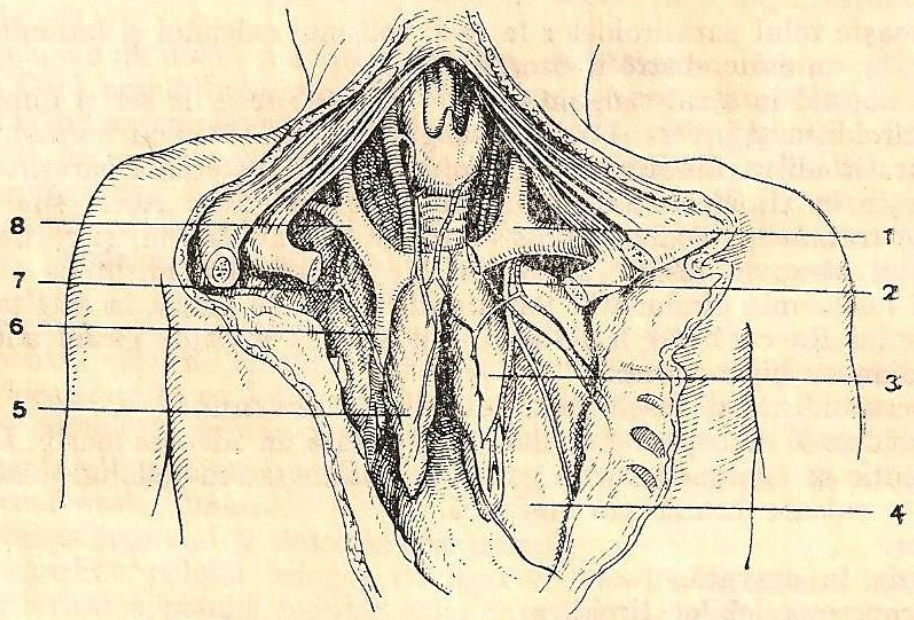

Fig. 713. Timusul și rapoartele sale (A. Delmas).

persistent se întîlnește la adult. Statusul timicolimfatic la copii cu hiperplazia întregului sistem limfatic. Hipertrofia timusului se întîlnește uneori la cazurile mortale în timpul anesteziei generale, la indivizi sub vîrsta de 20 de ani. (Personal am făcut un raport medico-legal la un caz.) Moartea se produce prin sincopă albă cardiacă. Patogenia este obscură. O stare timicolimfatică, în cursul narcozei, cu eter, poate hipertrofia timusul și produce moartea prin compresiunea traheii.

La adult, timectomia ar fi indicată în miastenii grave.

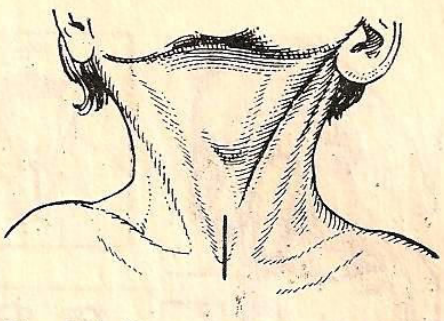

Fig. 714. Extirparea timusului la copil. Incizia după Veau.

Timectomia la copil

1. Capul în extensie, cu incizie mediană verticală, de 4 cm, care să treacă de furculița sternală cu 1 cm (fig. 714).

2. Deschiderea lojii, prin incizie verticală a aponevrozei cervicale superficiale, apoi cea mijlocie. Timusul apare în expirație și dispare retrosternal în inspirație.

3. Enucleerea: în momentul expirației prindem glanda cu o pensă Kocher. Capsula se dilacerează cu sonda sau se deschide cu bisturiul (fig. 715). Glanda se smulge ușor și nu e reținută decît de un pedicul inferior, ce se leagă și se secționează (fig. 716).

4. Hemostază și închidere.

Timectomia la adult, la care timusul e mai puțin hipertrofiat, este mai greu de reperat, fiindcă e ascuns înapoia sternului.

Procedeul lui Sicard:

1. Incizia mediană lungă de 8 cm, întinsă mai mult pe manubriul sternal. Planul aponevrotic e secționat orizontal de-a lungul furculiței sternale (fig. 717, a).

2. Secțiunea manubriului, după decolarea feței externe și interne a osului. Se aplică o compresă între fața internă a manubriului și organele mediastinale

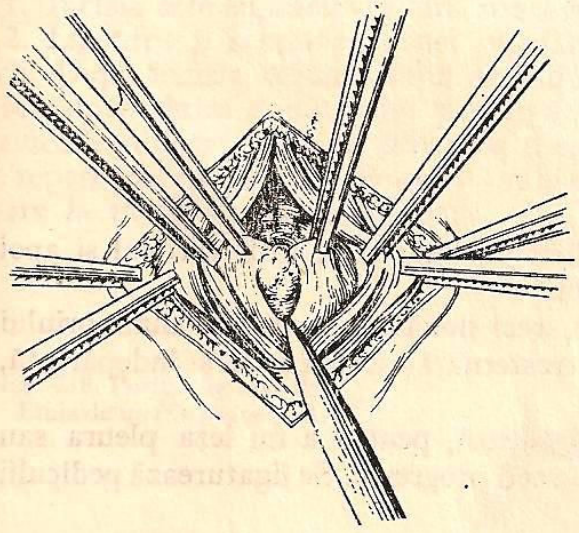

Fig. 715. Incizia capsulei cu bisturiul sau dilacerarea ei cu sonda canelată (Veau).

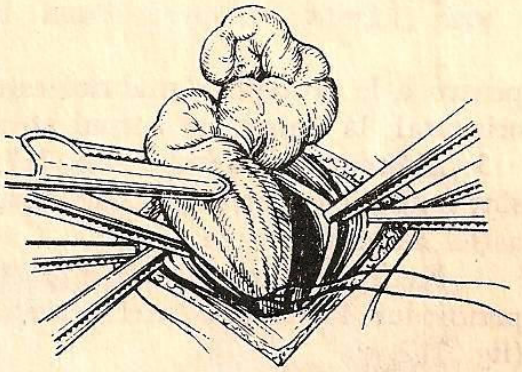

Fig. 716. Extirparea timusului după ligatura pediculului (Veau).

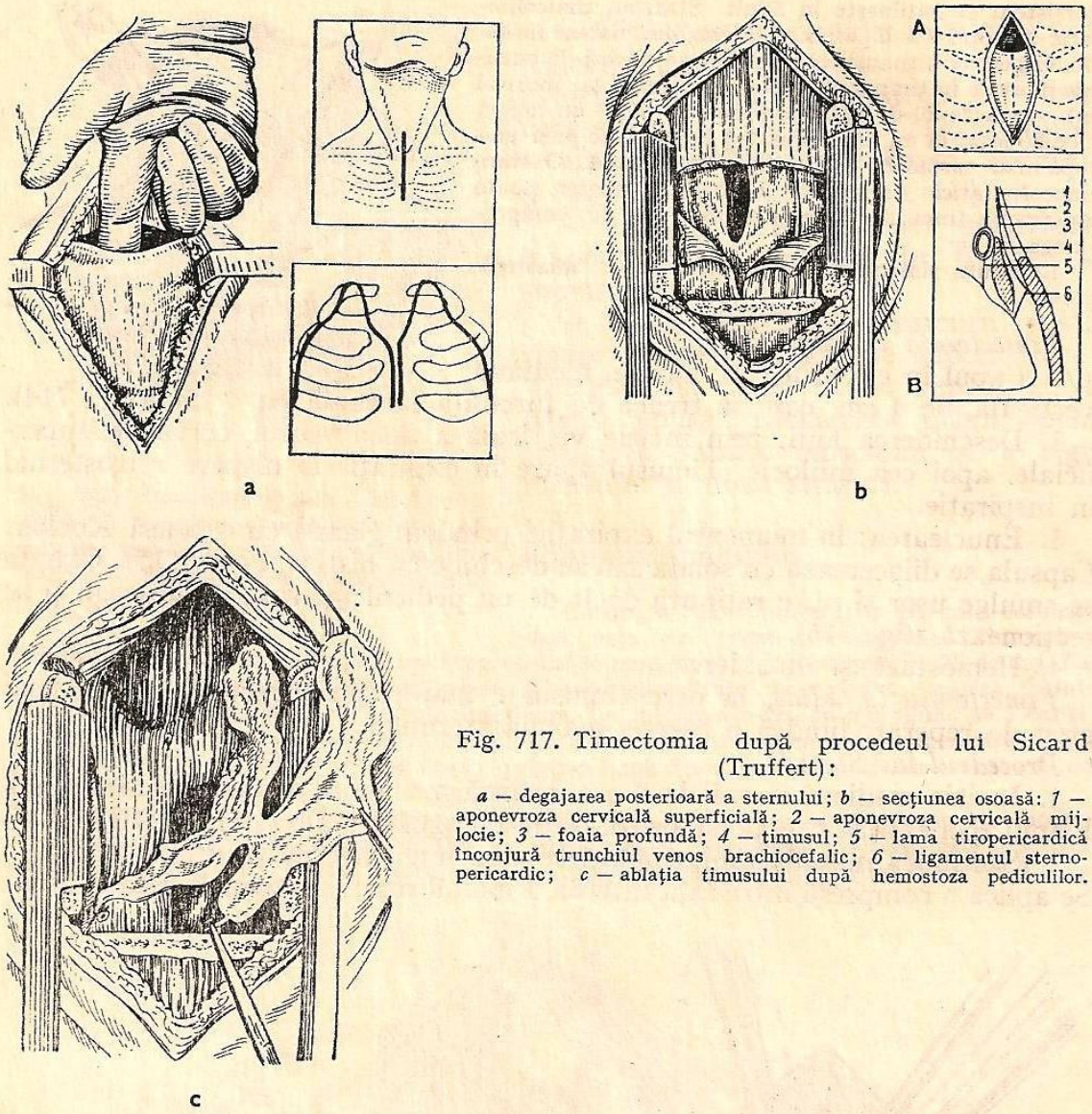

Fig. 717. Timectomia după procedeul lui Sicard (Truffert):

a — degajarea posterioară a sternului; *b* — secțiunea osoasă: *1* — aponevroza cervicală superficială; *2* — aponevroza cervicală mijlocie; *3* — foaia profundă; *4* — timusul; *5* — lama tiropericardică înconjură trunchiul venos brachiocefalic; *6* — ligamentul sternopericardic; *c* — ablația timusului după hemostoza pediculilor.

pentru a le proteja. Manubriul este tăiat cu ferăstrăul, întîi vertical și apoi orizontal, la unirea cu corpul sternului.

3. Abordarea timusului (fig. 717, b), cele două segmente ale manubriului sînt puternic depărtate, aponevroza retrosternală este incizată și îndepărtată, astfel timusul devine vizibil.

4. Extirpare, prin decolare foarte prudentă, pentru a nu leza pleura sau pericardul. Timusul se exteriorizează în mod progresiv. Se ligaturează pediculii (fig. 717, c).

5. Închiderea, prin apropierea celor două părți ale manubriului. Se suturează apoi planurile superficiale.

V. COASTA CERVICALĂ SUPLIMENTARĂ

Un bolnav se prezintă la consultații pentru cercetarea focarului amigdalian, crezînd că prezintă un reumatism la membrul superior stîng cu dureri nevralgice și tulburări de sensibilitate.

La palparea fosei supraclaviculare stîngi, am simțit în loc de depresiune normală o tumoare dură, netedă și imobilă. Examenul radiologic pune în evidență o coastă cervicală suplimentară, unicul caz pe care l-am putut vedea. Hipertrofia apofizelor transverse ale vertebrei a șaptea cervicală ar fi relativ frecventă. Anatomic sînt două tipuri: coaste cervicale complete și incomplete. Cele complete se articulează cu manubriul sternal și prima coastă toracică. Cele incomplete au extremitatea externă liberă. Raporturile cu artera subclaviculară variază după lungimea coastei. Cînd coasta supranumerară este scurtă, artera trece înaintea ei, iar cînd coasta cervicală este lungă, artera trece întotdeauna deasupra ei. Anomalia este mai des bilaterală, însă tulburările funcționale se întîlnesc de o singură parte. Coasta suplimentară produce tulburări nervoase prin compresiunea plexului brahial: senzații de amorțeală în membrul superior, dureri nevralgice, crampe, zone de anestezie localizate pe teritoriul cubitalului sau extinse la întreg membrul superior.

Tulburările vasculare se manifestă prin slăbirea pulsului, la radială, paloarea membrului, scăderea temperaturii la antebraț și la mînă, cu cianoză și senzație de frig.

Rezecția coastei supranumerare prezintă următorii timpi:

Poziția cea mai potrivită pentru bolnav este identică cu aceea pentru ligatura subclaviculare.

1. Incizia este supraclaviculară concavă în sus (fig. 718) și puțin în afară.

2. Ligatura și secțiunea venei jugulare externe. Incizia aponevrozei mijlocii. După incizia tegumentului se cade pe vena jugulară externă, pe care o secționăm între două pense și o legăm. Se incizează prudent aponevroza cervicală mijlocie, apoi cu pensa de disecție fără dinți și cu sonda canelată se repereză cordoanele plexului brahial și mușchiul scalen anterior, care apare la marginea lui posterioară.

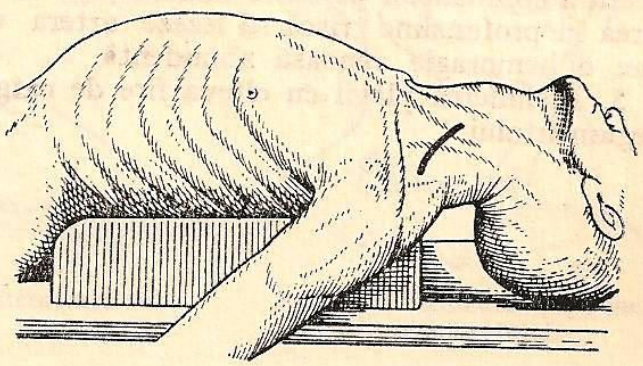

Fig. 718. Poziția bolnavului. Linia de incizie (Sénèque).

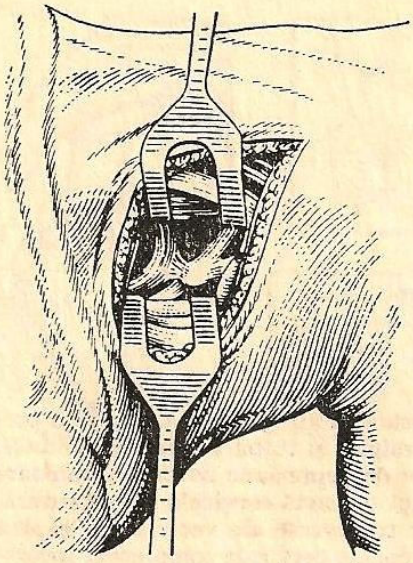

Fig. 719. Nervii plexului brahial sînt depărtați în afară. Descoperirea apofizei transverse a vertebrei a șaptea cervicale și legătura fibroasă care o unește cu prima coastă (Sénèque).

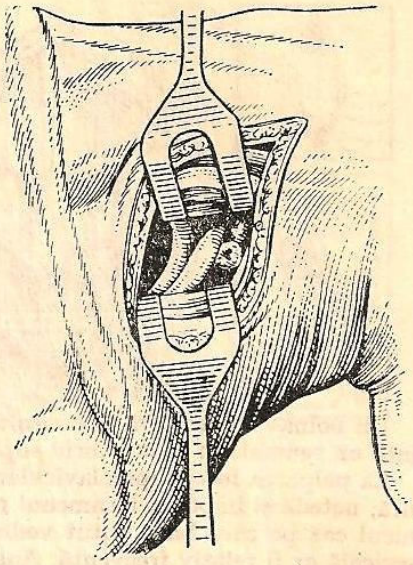

Fig. 720. Vîrful apofizei transverse a celei de-a șaptea cervicală a fost rezecat (Sénèque).

3. Descoperirea apofizei transverse (fig. 719). Două depărtătoare Ollier, unul anterior și altul posterior. Depărtătorul posterior trebuie mînuit cu prudență, fiindcă este în contact cu plexul brahial. Cîmpul operator este limitat, în special la bolnavii cu gîtul scurt.

Trebuie căutată în profunzime apofiza transversă, coasta întîi fiind un bun reper, fiindcă se simte foarte bine cu indexul. Imediat deasupra ei găsim apofiza transversă, care vine în afară în contact cu coasta. După ce se reperează bine această apofiză transversă, se îndepărtează de pe ea inserțiile musculare cu foarfecele curb în locul decolatorului.

4. Secțiunea apofizei transverse. După degajare, apofiza transversă apare ca un veritabil dinte ce proemină în profunzime. Se secționează cu pensa mușcătoare nu în totalitate, ci numai porțiunea care necesită eliberarea completă a cordoanelor plexului brahial (fig. 720). Secțiunea apofizei transverse prea în profunzime riscă să lezeze artera vertebrală și simpaticul cervical sau o hemoragie venoasă abundentă.

5. Închiderea plăgii cu cîteva fire de catgut, un drenaj filiform și sutura tegumentului.

VI. TORTICOLIS CONGENITAL

Este mai rar întîlnit și se asociază frecvent cu atrofia craniofacială, malformație tot congenitală, care confirmă diagnosticul torticolisului și îl deosebește de cel obstetrical sau de torticolisul cîștigat în urma unei atitudini vicioase, a unei miozite sau a unei rupturi musculare.

T r a t a m e n t u l cel mai sigur este cel chirurgical. Este bine să se intervină pe cît posibil mai devreme, în luna a doua de viață. Operația constă în secțiunea tendonului inferior al sternomastoidianului. Tenotomia se mai poate face și pe cale subcutanată, importantă la fete, fiindcă lipsește cicatricea.

După secționarea mușchiului se redresează complet capul, manevră ce necesită forță, pentru a face să dispară complet scolioza.

Reducerea se menține printr-un aparat ortopedic timp de cîteva săptămîni. Personal, la un singur caz operat, am utilizat aparatul ghipsat.

Rezultatul tenotomiei sternomastoidianului este, în general, bun, succesul obținut fiind complet și definitiv.

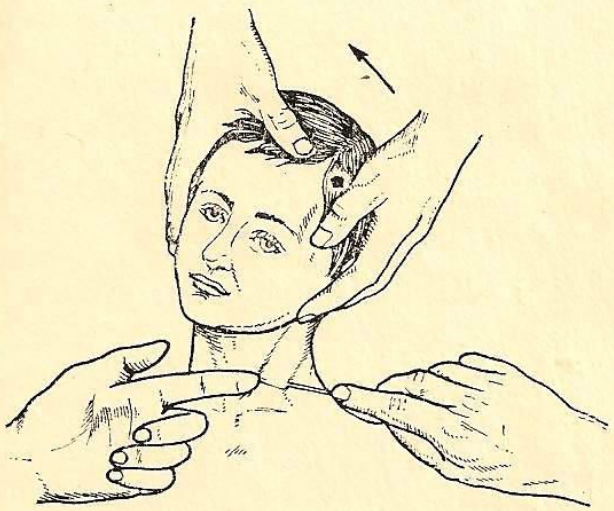

Fig. 721. Fenotomia subcutanată a sternomastoidianului.

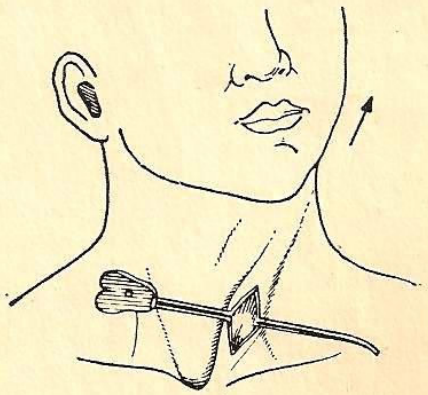

Fig. 722. Tenotomia după incizia tegumentului.

PARTEA A PATRA

CHIRURGIA LARINGELUI

I. TRATAMENTUL DE URGENȚĂ AL TRAUMATISMELOR LARINGEENE

Tratamentul de urgență se execută uneori chiar la locul accidentului, căutînd să prevenim a s f i x i a, prin i n t u b a ț i e sub laringoscopie directă dacă e posibil.

Laringotomia intercricotiroidiană se execută în caz de hemoragie intralaringeană sau a corpilor străini intralaringieni. Introducerea canulei sau a unui tub de cauciuc în cazuri de extremă urgență se face chiar prin plaga de traumatism dacă e mediană sau paramediană, prin debridarea ei. Pentru a nu ajunge la stenoză, accidentatul trebuie traheotomizat clasic pînă la 48 de ore de la laringotomia intercricotiroidiană. În prezența cheagurilor de sînge în bronhii, trebuie să aplicăm bronhoaspirația.

Traheotomia se indică în dispneea acută gravă în primul rînd, fiindcă evită asfixia, hipoxia și permite aspirația sîngelui și a secrețiilor bronhopulmonare. Un tamponament supracanular evită scurgerea în căile respiratorii a sîngelui, a salivei sau a sucului gastric în caz de vărsături. Tot prin traheotomie se pune în repaus laringele cu fisuri sau fracturi și permite anestezia generală prin intermediul canulei. Dealtfel, orice accidentat cu plagă laringotraheală trebuie traheotomizat, fiindcă edemul, hemoragia și emfizemul duc la asfixie.

Traheotomia joasă este cea mai indicată, fiindcă reduce riscul apariției unei emfizem mediastinal, în prezența unor fisuri traheale sub care se plasează canula.

Traheotomia joasă subistmică și suprasternală evită infecția plăgii prin canulă și se poate executa rapid și cu o hemoragie mai redusă, trăgînd în sus istmul tiroidian cu ușurință. În cazurile cu gîtul scurt, cu emfizem și hematom pretraheal sau congestia puternică a plexului venos subistmic, la un dispneic, traheotomia joasă este mai dificilă ca cea supra-sau transistmică.

Traheotomia supraistmică trebuie evitată, fiindcă este prea aproape de plagă.

Traheotomia transistmică are cei mai mulți partizani. Secțiunea istmului se poate executa mai repede ca și oprirea unei hemoragii subistmice în traheotomia joasă. Incizia verticală se preferă în cazurile de urgență, fiindcă ne pune în evidență toate leziunile.

În accidentele mai ușoare se indică incizia orizontală și traheotomia joasă, care respectă țesuturile prelaringiene.

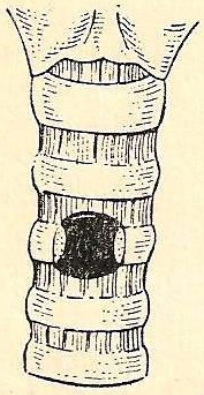

Fig. 723. Incizia clasică în formă de fereastră în peretele traheei.

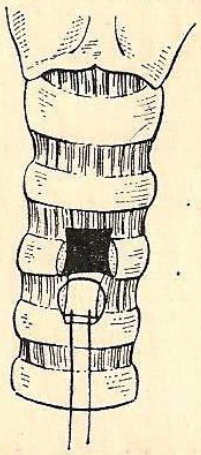

Fig. 724. Incizia unui volet cartilaginos cu pedicul inferior (Byook).

Punctele de reper normale pot fi marcate de un emfizem, hematom, însă unghiul anterior al tiroidului rămîne întotdeauna palpabil, ca și furculița sternală. Incizia strict mediană interesează pielea, țesutul celular subcutanat deodată și se întinde de la cricoid la manubrium sternal. Dacă tumefacția cervicală e importantă sau dacă traheotomia este executată într-un serviciu cu posibilități de a executa în continuare reconstrucția laringelui, se va face o incizie lungă de la osul hioid pînă sub furculița sternală, o adevărată cervicotomie exploratoare, care permite hemostaza și drenajul emfizemului. Urmînd linia albă între mușchii subhioidieni, se dă peste istmul tiroidian, care se decolează de pe trahee și se secționează între două pense.

Dacă dispneea este accentuată, se practică întîi traheotomia, apoi se trece la hemostaza sistematică. Traheea se deschide la inelul 3 sau 4, după injectarea prealabilă în trahee a unui cm^3 de Xylocaină 2—5%, pentru a evita riscul unei sincope mortale reflexe la un accidentat hipoxic și hipercapnic.

Clasic se execută o fereastră în peretele traheei în raport cu mărimea canulei (fig. 723). Canula la introducere nu trebuie forțată, pentru a nu se fractura inelele traheale. Incizia unui lambou în formă de U majuscul cu pedicul inferior (B j o r k) pare a fi preferată, fiindcă voletul cartilaginos al inelului se atașează cu firele la buza inferioară a tegumentului cînd incizia pentru traheotomie este orizontală (fig. 724). Firele ne servesc ca reper în cazul unor accidente postoperatorii care necesită recanularea.

Canulele de argint tip Krishaber sînt bine tolerate. Canulele de material plastic sînt și mai bine tolerate, fiind formate din acrilic sau din plexiglas. Ambele forme de canule, fiind rigide, riscă să ulcereze traheea și să provoace stenoze. Canulele din polivinil sînt fexibile și deci mai puțin traumatizante.

Canulele de cauciuc cu balonaș sînt rezervate pentru asistența respiratorie sau pentru anestezie (M o n t a n d o n).

După controlul plăgii pentru executarea unei hemostaze complete, se trece la sutura cutanată, lăsînd un spațiu între canulă și orificiul cutanat pentru drenajul hematomului și emfizemului.

Traheotomia de extremă urgență (traheotomia eroică) se execută în cîteva secunde. Se aplică policele și mediul de la mîna stîngă, pe aripile tiroidiene, iar cu indexul plasat pe cricoid indicăm linia de incizie. Cu bisturiul în mîna dreaptă secționăm vertical 1 cm în profunzime, de la cricoid pînă la furculița sternală, incizînd deodată și peretele traheei, cînd se aude un șuierat, semn că s-a deschis traheea. Se introduce un tub de cauciuc sau o canulă și se trece la hemostază. Punctele de sîngerare pot fi descoperite ușor prin incizia verticală, explorînd spațiile laterolaringiene și traheale.

Cavitatea laringiană se tamponează cu o meșă de jos în sus, prin orificiul de traheotomie. Dacă sîngerarea nu încetează, trebuie să recurgem la tirotomie, pentru a descoperi leziunile hemoragice. Emfizemul se evacuează prin incizie în cravată pînă la 48 de ore.

Șocul traumatic, care apare între 20 și 30 min de la agresiune, se tratează cu tonice cardiovasculare, cu Largactil, Dolosal sau alt antalgic, perfuzie de plasmă sau sînge și perfuzie de ser glucozat 30% cu hidrocortizon (1—2 g), sau ser glucozat hipertonic 30% cu 10 unități insulină la 60 cm^3 de ser; apoi clorură de calciu (0,5 g pe flacon) și oxigenoterapie.

Șocul neurogen cu pierderea cunoștinței, sincopa respiratorie sau cardiacă trebuie tratate urgent prin respirație artificială, apoi reanimare cardiacă (camfor, lobelină, Ouabaină etc.). Injecțiile intracardiace cu adrenalină sînt mai mult nefaste decît utile. Atropina se administrează în mod preventiv, chiar dacă accidentatul nu prezintă semne de șoc. Masajul cardiac pe cale externă este cel mai eficace.

Odată accidentatul traheotomizat, se plasează în poziție semișezîndă într-o atmosferă umedă. Aspirația se face cu sonde de cauciuc semimoi cu orificiul terminal. Se introduce sonda profund fără aspirație și se extrage încet, centimetru cu centimetru, în aspirație. Nu se va introduce și scoate prin repetiție în timpul aspirației. Sonda trebuie să fie sterilă, și operatorul să poarte mănuși sterile. Sondele trebuie ținute într-un lichid germicid, care, de asemenea, poate irita mucoasa traheală. Cu altă sondă se evacuează prin aspirație secrețiile din nas și din faringe. Se vor aspira și secrețiile subglotice deasupra canulei. Dacă secrețiile bronșice sînt vîscoase, se instilează tripsină prin instilații intratraheale sau aerosoli.

Pentru a nu se transforma secrețiile în cruste, care să obstrueze canula sau bronhiile și să producă atelectazie, se umidifică mereu compresa de tifon din fața orificiului canular. Se utilizează diferite aparate de umidificare, permanente sau discontinue.

Oxigenul umidificat prin barbotaj se administrează cu o sondă fină, așezată la orificiul canulei cu un debit de 3 l/min. Canula interioară trebuie curățită de 3 ori pe zi și sterilizată prin fierbere. Antibioterapia pe cale generală, asociată cu corticoterapia, aplicîndu-se și o sondă esofagogastrică pentru alimentație. Serul antitetanic trebuie administrat la accidentați, dacă vaccinarea anterioară a depășit timpul de 3 ani. Serul antitetanic 3000 unități se administrează după desensibilizarea Besredka. Antibioticele introduse în plagă în cantitate mare produc leziuni vasculare cu sfacele.

Acest tratament de urgență îl poate executa și un medic nespecialist la locul accidentului, tratînd asfixia, sîngerarea și șocul.

În primele 12 ore de la accident, bolnavul trebuie să ajungă la un serviciu de laringologie, pentru a i se aplica tratamentul funcțional. Antecedentele, examenul local al plăgii în traumatismele deschise și mai ales laringoscopia ne poate pune în evidență un edem al vestibulului, care ascunde leziunile, un hematom, un edem subglotic, o asimetrie a corzilor prin bascularea unui aritenoid sau chiar o desinserție a unei corzi.

Radiografia ne pune în evidență fracturi asociate, corpi străini sau un emfizem retrofaringian. Tomografiile ne dau date mai complete.

După aceste examinări vom stabili una din cele trei forme de leziuni:
— plăgi laringiene minime cu plagă faringiană;
— plăgi laringotraheale cu plăgi esofagiene, care ne obligă să intervenim asupra esofagului, aplicînd sonda esofagiană;
— plăgi laringiene importante cu sau fără corpi străini și o plagă faringiană.

Tratamentul plăgilor în traumatismele deschise constă în îndepărtarea corpilor străini și în reconstrucția laringelui pentru o recuperare funcțională.

Sub anestezie generală se curăță plaga și se dezinfectează cu Mercryl sau orice preparat similar. Sfacelurile se elimină și toate fragmentele de cartilaj care se pot revitaliza trebuie păstrate. Se execută apoi o cervicotomie largă prin completarea inciziei verticale cu una supratiroidiană și alta suprasternală. Se decolează lambourile și se pun în evidență leziunile laringiene. Se reconstituie comisura anterioară; corzile, benzile sînt suturate cu fir de mătase 000. Mușchii endolaringieni și scheletul cartilaginos sînt suturate cu catgut subțire.

Dacă sutura nu se poate face, se lasă laringele deschis și se aplică în cavitatea lui un sul gros de tifon și, cînd începe cicatrizarea, aplicăm proteza de acrilic la o traheotomie joasă, pentru a preveni stenoza. Laringele poate fi abordat prin plaga de traumatism sau prin incizie mediană, cervicotomia laterală este indicată numai în cazul leziunilor vasculare.

Plăgile transfixiante ale lojii tirohioepiglotice se însoțesc și de leziuni ale mandibulei, planșeului bucal și peretelui faringian.

Prima măsură este evitarea căderii limbii, care se menține trasă în afară cu un fir de mătase groasă, trecut prin vîrful limbii. Sutura faringelui după o prealabilă traheotomie, reconstituirea planșeului bucal și sutura plăgii plan cu plan după o prealabilă fixare a laringelui la hioid. Dacă și acest os este fracturat, se atașează laringele la baza limbii, aplicînd o sondă alimentară esofagogastrică. Concomitent se execută și tratamentul maxilofacial al mandibulei.

În plăgile transfixiante ale regiunii tirohioidiene în scop de sinucidere, am reconstituit planurile acestei regiuni la mai multe cazuri, cu rezultate bune în deglutiție.

Plăgile transfixiante ale laringelui se rezolvă prin sutura mucoasei cu fire de mătase, cartilajele se fixează prin sutura pericondrului extern, evitînd sutura transfixiantă. Planul musculoaponevrotic se suturează plan cu plan (mușchii subhioidieni și aponevrozele). Dacă cricoidul prezintă o destrucție importantă, se impune tirotomia mediană sau paramediană în raport cu leziunile tiroidului și se trece la reconstrucția cricoidului, suturînd mucoasa sau pericondrul și aplicînd în laringe un sul de tifon vaselinat și cu penicilină. După 10 zile se așază tubul de acrilic.

Leziunile comisurii anterioare și ale piciorului epiglotei trebuie corect suturate pentru a nu duce la sinechii anterioare cu stenoză și disfonie consecutivă.

În leziunile bilaterale ale articulației cricoaritenoidiene (contuzie sau luxație) se impune aritenoidopexia, pentru a asigura respirația, în cazul artritei cricoaritenoidiene, care fixează corzile în aducție.

Proteza de acrilic care previne stenoza are mai multe forme (fig. 725). Proteza tub are lungimi diferite, după întinderea leziunilor. Ea nu trebuie să depășească aritenoizii, pentru a nu da tulburări în deglutiție. Proteza trebuie scoasă și curățată de două ori pe săptămînă, lăsîndu-se pe loc două luni.

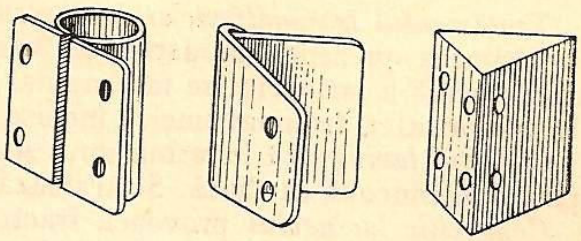

Fig. 725. Diferite proteze laringiene (Bouche).

Proteza-placă este formată din o placă externă patrunghiulară care se adaptează regiunii prelaringiene și e perforată pentru a fi fixată, apoi o placă endolaringiană perpendiculară pe mijlocul primei plăci. Dimensiunea anteroposterioară nu trebuie să treacă de 2 cm și se poartă o lună.

Proteza tip piramidă triunghiulară din acrilic se menține o lună. După îndepărtarea protezei piramidale, se trece la autoplastie, după procedeul lui Gluck. Două lambouri cutanate, secționate orizontal, unul cu pedicul aproape de breșă, se introduce cu partea tegumentară spre breșă pe care o închide, și al doilea lambou opus acoperă cu partea lui sîngerîndă suprafața sîngerîndă a primului lambou.

Rethi acoperă orificiul de tirotomie cu două lambouri recoltate de o parte și de alta a breșei tiroidiene și le întoarce cu fața tegumentară spre cavitatea laringelui, suturîndu-le marginile lor externe pe linia mediană. Aceste două lambouri sînt acoperite pe fața lor sîngerîndă cu un lambou pediculat recoltat de pe peretele toracic. Sonda esofagiană se menține 15 zile. Trebuie controlat ca piesa de acrilic să nu depășească aritenoizii.

Uneori, polimorfismul leziunilor ne obligă să recurgem la tehnici chirurgicale foarte variate:

Leziunile cricoidului, dacă pecetea este complet sfărîmată; se elimină bucățile de cricoid și se suturează traheea la marginea inferioară a tiroidului sau se poate plasa un cricoid-proteză din polietilen. Pierderea de mucoasă întinsă endolaringotraheală poate fi înlocuită cu grefă de piele (epidermică) tip Thiersch, care se plasează pe suprafața lipsită de mucoasă și se suturează sau se menține lipită de pereții laringelui printr-un tub de acrilic în jurul căruia se așază grefa epidermică cu partea sîngerîndă în afară. Proteza de acrilic se ține două săptămîni.

În *leziunile traheei*, cînd se pierde mai puțin de jumătate din circumferința ei, se recurge la tratamentul conservator, care se poate aplica și la leziunile similare ale cricoidului. Dacă leziunile traheei întrec jumătatea circumferinței ei, se trece la rezecție. Traheea poate fi rezecată pînă după al treilea inel și apoi disecată de aderențele ei, pentru a putea fi trasă în sus, avînd grijă de a nu leza recurenții. După ce traheea este eliberată, se suturează la marginea inferioară a cricoidului.

În *leziunile* asociate ale hipofaringelui cu sindrom inflamator se practică cervicotomia de drenaj, prin o incizie înaintea sternocleidomastoidianului și drenajul cu lame de cauciuc. Sutura hipofaringelui se face cu fire neresorbabile. Sonda esofagiană se menține 2—3 săptămîni.

Tratamentul traumatismelor laringiene închise

Dispneea prezentă la astfel de cazuri impune traheotomia. Explorarea chirurgicală a laringelui se face numai la cazurile cu fracturi ale cartilajelor. În majoritatea traumatismelor închise, tratamentul este medical.

Comoția laringiană în urma unui șoc prelaringian provoacă o sincopă respiratorie, sincopă cardiacă. Se tratează ca și șocul neurogen amintit mai sus.

Contuziile laringelui provoacă fracturi minime, fără deplasare cu dispnee laringiană acută, cu echimoze cu un hematom. Tratamentul se reduce la supraveghere, repaus vocal și revulsive în jurul gîtului, antibiotice, bolnavul rămînînd cu ușoară disfonie.

Luxațiile obișnuite sînt ale articulației cricoaritenoidiene, asupra căreia se intervine chirurgical numai în cazul basculării aritenoidului cu tulburări respiratorii. După traheotomie și tirotomie se trece la aritenoidectomie sau la aritenoidopexie în poziție potrivită, cu sechele disfonice.

Fracturile închise ale laringelui necesită traheotomia de urgență. Laringele se pune în repaus, se dă atropină și se introduce sonda nazoesofagiană, pentru a evita pe cît posibil mișcările de deglutiție. Antibioterapia masivă și polivalentă evită complicațiile infecțioase.

Dacă fracturile sînt însoțite de deplasare care duc la stenoză cicatriceală secundară, se trece la intervenția chirurgicală, aplicînd una din tehnicile amintite mai sus.

Fractura hioidului se pune în repaus, dacă nu e însoțită de hematoml Sonda nazoesofagiană pune în repaus deglutiția. Antibioterapia și repausu. vocal sînt necesare. Fragmentele osoase nu trebuie să fie puse la locul lor, fiindcă mișcările nu le țin în poziție.

II. MICROCHIRURGIA LARINGELUI

Pe lîngă laringoscopia indirectă și directă, laringoscopia directă, suspendată, autostatică (Killian, Seiffert) (fig. 726) are avantajul că endoscopistul are mîinile libere pentru a executa diferite manopere pe laringe. Perfecționarea continuă a laringoscopiei directe suspendate, cu atașarea aparatelor de fotografiat, cu adăugirea unei lupe binoculare, permite să se distingă cu precizie detalii microscopice ale mucoasei laringelui. Kleinsasser perfecționează această laringoscopie directă suspendată, în 1958. Acest microlaringoscop permite diagnosticul ultraprecoce *in situ* al neoplasmelor laringiene. În acest prim stadiu, tumoarea malignă este perfect curabilă prin tehnica microchirurgicală. Laringostroboscopia, care permite observarea mișcărilor încetinite ale corzilor vocale, prin întreruperi periodice ale luminii, confirmă prin diferențele de vibrație între cele două corzi cele observate la microlaringoscopie.

Microchirurgia laringelui se folosește în multe afecțiuni ale corzilor vocale: nodulii vocali vechi scleroși, polipii laringelui, nodozitățile, leucoplazii, pahidermii, aritenoidopexii, biopsii etc., intervenția putîndu-se efectua cît mai minuțios și cît mai precis, fără să lezăm mucoasa pe o mai mare întindere, așa cum se întîmplă cu metodele tradiționale.

Această importantă ameliorare a tehnicii chirurgiei laringelui este condiționată de metodele anestezice. Kleinsasser și Bouche au demonstrat că narcoza prin intubație faringolaringotraheală nu constituie un obstacol pentru manevrele intralaringiene. Fluothanul, prin inducție rapidă, hiposalivație, hiporelaxarea mandibulei, este cel mai indicat și la copii. Penthanul (halogen) are o acțiune progresivă și astfel se mînuiește mai încet.

Totuși, confortul operator în prezența sondei traheale nu este perfect pe un cîmp operator strîmt, ca și dozarea Fluothanului prin intubația faringiană. A. Lacroix a inițiat

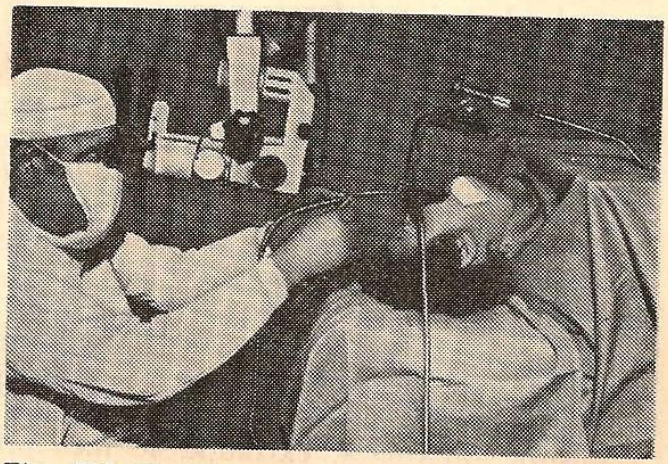

Fig. 726. Poziția pentru microchirurgia laringelui în suspensie.

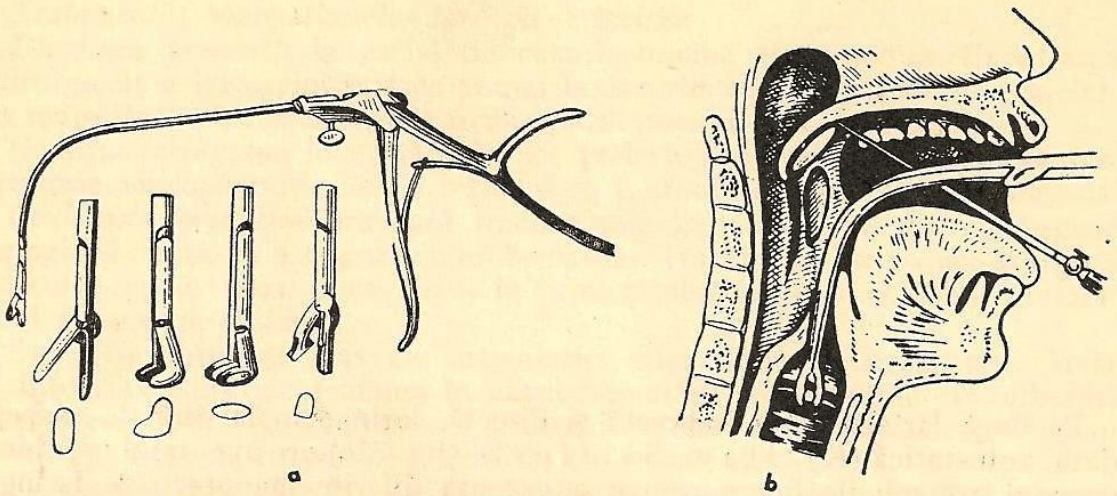

Fig. 727. *a* — mîner universal cu diferite modele de pense: *b* — ablația polipului cu pensa care se deschide anteroposterior, lunecînd pe marginea corzii, care rămîne intactă (Aubry).

„neuroleptanalgezia", care se bazează pe două tipuri de medicamente: un analgezic (de exemplu, Fentanyl) și un neuroleptic (Dehydrobenzperidol din grupul Butyrophenonilor). Proporția este de: o parte analgezic pentru 50 părți neuroleptic. Practic, cu o oră înainte de intervenție i se administrează bolnavului 0,5 mg atropină (vagolitic) și 100 mg Valium (acțiune tranchilizantă). Se face intravenos un amestec de 1/50 Fenthanyl-Dehydrobenzperidol, cînd bolnavul ațipește fără să intre în narcoză. După 10 min de la administrarea intravenoasă, se execută o anestezie locală cu Xylocainã 4%, pulverizînd gingiile, vălul, baza limbii, epiglota şi corzile vocale. În timpul intervenției se pot administra doze fracționate de Diazepan (Valium) intravenos, la bolnavii cu o musculatură spastică a mandibulei.

Avantajele neuroleptanalgeziei sînt: în stare de subconștiență, bolnavul poate executa diferite ordine (fonatorii), pe cînd în narcoză, corzile rămîn blocate în abducție, apoi cavitatea bucală este liberă de orice sondă și nu se mai recurge la *curara*. Contraindicație numai în maladia lui Parkinson. Acest fel de anestezie permite o microchirurgie pînă la 45 min.

Polipii laringelui, în lipsa mijloacelor de microchirurgie, se operează sub controlul indirectoscopiei sau directoscopiei clasice. După o anestezie de bază, mai ales la bolnavii foarte nervoși, se trece la o anestezie locală, pulverizînd baza limbii și hipofaringele cu gingicainã, apoi instilații de cocainã 5% în picătură cu seringa laringiană pe corzile vocale în fonație sau mai bine cu porttampoane laringiene umectate cu cocainã 5% sau chiar 10%. După anestezie, ajutorul ține limba și capul bolnavului, în timp ce operatorul extirpă polipul cu pensă laringiană adecvată, sub controlul oglinzii laringiene (fig. 727, *a, b*). Extracția polipului se însoțește de o hemoragie minimă, mai ales angiofibromul și mai puțin polipul mucos.

După ce prindem în pensă polipul, e bine ca să împingem pensa spre spațiul subglotic și dacă simțim o rezistență și polipul nu cedează, înseamnă că am prins și din coardă, așa că executăm a doua priză. După intervenție se impune un repaus vocal absolut de 10 zile și un regim alimentar adecvat.

Cînd bolnavul prezintă un gît scurt sau cînd polipul e subglotic sau sub comisura anterioară, extracția se face prin laringoscopie directă. Dacă și prin această metodă nu reușim să extirpăm polipii sesili de pe fața inferioară a corzii sau de sub comisura anterioară, putem recurge la l a r i n g o t o m i e

intercricotiroidiană (Aubry-Sénéchal), care se execută sub anestezie locală. După incizia tegumentului la nivelul spațiului cricotiroidian (capul fiind în hiperextensie), pe o lungime de 4 cm. Se face hemostaza arterei cricotiroidiene, după o decolare în sus și în jos pe o distanță de 2 cm, pentru a pune în evidență marginile celor două cartilaje și membrana cricotiroidiană. După o anestezie endolaringiană cu cîteva picături de cocaină 10% prin intermediul membranei, se incizează orizontal pe mijlocul ei această membrană. Dacă vizibilitatea este insuficientă, se execută pe marginea inferioară a tiroidului decolat o rezecție în formă de triunghi cu baza în jos și vîrful sub comisura anterioară, fără să o lezăm (fig. 728). Polipul devine vizibil și se extirpă cu mica pensă a lui Luc. Un control cu oglinda cea mai mică de rinoscopie posterioară ne pune în evidență toată fața inferioară a corzii (Gârbea) și sub comisura anterioară. Sutura plăgii se face în trei straturi (membrana, țesutul subcutan și pielea). Repaus vocal și antibiotice 4—6 zile. Vocea devine normală.

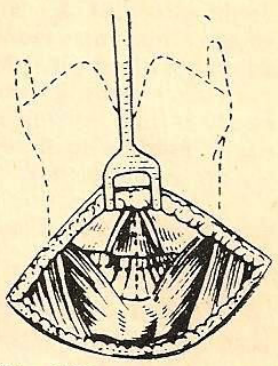

Fig. 728. Calea intercricotiroidiană pentru ablația polipilor subglotici (Aubry).

Nodulii vocali scleroși (vechi), care n-au cedat prin tratament foniatric, se extirpă după tehnica prin laringoscopia indirectă.

Papilomatoza copilului nu se extirpă niciodată prin tirotomie, fiindcă acest procedeu lezează laringele infantil în creșterea lui.

Ablația cu pensa sub laringoscopia directă este metoda cea mai uzuală și în prezent.

În timpul intervenției trebuie să menajăm cît mai mult posibil mucoasa laringiană; de aceea e bine ca intervenția să se facă sub controlul microscopului laringian.

Crioterapia a luat avînt în ultima vreme, cu rezultate superioare ablației (Lemariey, Müller).

Ultrasonoterapia încă se mai utilizează de unii autori. În ambele tehnici nu avem nici o experiență.

Traheotomia, cu scopul de a pune laringele în repaus, în vederea dispariției papiloamelor încă n-a dat rezultate. Ea se reduce la cazurile cu papiloame voluminoase care dau accese de sufocație și se execută la inelul 3 și 4, utilizînd la copiii sub 3 ani bronhoscopul. După ablație, se indică un tratament antiedematos și antiinflamator cu hidrocortizon și antibiotice. La cazurile de recidivă frecventă se menține canula 1—2 ani. Se poate întrebuința canula lui Broca pentru ca să se servească copilul de laringe. Papilomatoza care apare înaintea vîrstei de 4 ani este mai gravă, decît cea care apare după 6 ani și nu se extinde, ci rămîne localizată. (Am tratat două cazuri înaintea erei antibio-și corticoterapiei, care au rămas canulari de la 4 la 14 ani, purtînd cu intermitență un dop în orificiul canulei.)

Leucoplazia, pahidermia, papilomatoza adultului se extirpă în totalitate în aceeași ședință și examenul histopatologic trebuie să fie o regulă.

III. CHISTURILE LARINGELUI

Chisturile laringelui nu sînt frecvente și se întîlnesc la adulți și la sugari.

Etiologic: chisturile adultului pot fi de retenție și chisturi congenitale. Sugarul prezintă o etiologie natural disembrioplazică.

Canalul excretor al unei glande seromucoase, lung și sinuos, se poate obstrua în urma unei inflamații și să ducă la chistul de retenție. Chistul de retenție crește progresiv, ajungînd la un volum important. Glandele cele mai numeroase se găsesc pe fața linguală a epiglotei, unde se dezvoltă cele mai dese chisturi de retenție (fig. 729). Dilatația chistică se întinde spre plica aritenoepiglotică, spre fața laringiană a epiglotei.

Chisturile congenitale, disembrioplazice, sînt malformații congenitale (disembrioame), care se dezvoltă din celule embrionare, rămase în acest stadiu, în mijlocul celulelor care se dezvoltă în mod normal. La un moment dat, aceste celule încep să se dezvolte și ele și să dea naștere chisturilor congenitale sau altor malformații. În afara chisturilor preepiglotice, mai întîlnim chisturi ale corzii vocale (fig. 730), care se confundă cu polipii. Chisturile benzii ventriculare au mai mult un aspect polichistic. Cînd se dezvoltă la partea anterioară a benzii ventriculare, se confundă cu laringocelul intern, care împinge în sus banda ventriculară, mărind-o de volum, și în creșterea lui destinde și plica aritenoepiglotică. Laringocelul își mărește volumul în expirație, sau cînd se execută proba Valsalva, chistul își menține volumul neschimbat. Culoarea chistului este gri-albicioasă, acoperit de o mucoasă netedă și de aspect normal. Prin închiderea orificiului glandei din care ia naștere chistul, el devine o tumoare închisă, fără canal de evacuare, și conținutul lui lichidian filant și vîscos, pe măsură ce e secretat, destinde peretele chistului și produce disfonie la început, apoi dispnee și accese de sufocație cînd ajunge la un volum mai mare.

Chistul laringian al sugarului este însoțit de un stridor care apare după mai multe luni de la naștere, spre deosebire de stridorul banal, care se manifestă în primele săptămîni de viață

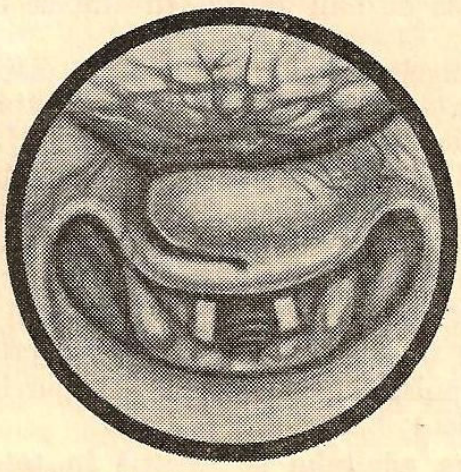

Fig. 729. Chist al epiglotei.

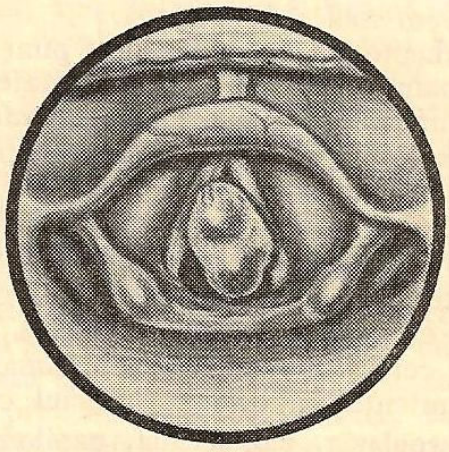

Fig. 730. Chist al corzii vocale.

Diagnosticul se pune numai prin laringoscopia directă, cînd se constată că tumoarea lichidiană este întotdeauna localizată juxtaepiglotic. Stridorul (zgomot inspirator) este însoțit repede de tiraj și accese paroxistice de asfixie. Se impune intervenția de urgență. Unii preferă puncția pe cale externă. Sub laringoscopia directă se poate face o marsupializare a acestor chisturi, deschizîndu-le cu o pensă tăietoare. Traheotomia nu se execută decît la nevoie. Unii o fac de la început. Peretele chistului detașat cu pensa arată la examenul histologic un epiteliu stratificat cilindric ciliat sau pavimentos. Sub bazală corionul este bogat în fibre elastice, glande și țesut limfoid.

Chistul de retenție al adultului prezintă un epiteliu cubic unistratificat, fapt ce-l deosebește de cel congenital.

Tratamentul chistului la adult se face pe cale chirurgicală. Cu ajutorul laringoscopiei directe suspendate, decolarea chistului se poate face și pe cale endolaringiană. Calea externă cervicală, cu incizie în L majuscul și faringotomie laterală descoperă chistul laringian. Decolarea lui se face ușor, și după extirpare elementele compresate își revin la normal. Canula traheală se poate scoate după cîteva zile și bolnavul se vindecă în aproximativ 10 zile, fără ca să mai recidiveze chistul.

Laringocelul

Este o tumoare gazoasă ce se întîlnește mai rar decît chisturile la nivelul laringelui. Laringocelul survine la adult între 20 și 50 de ani, excepțional se întîlnesc cazuri sub 10 ani. Sexul masculin predomină mult față de cel feminin. Originea acestor dilatații gazoase poate fi congenitală, datorită prelungirilor congenitale ale ventriculului lui Morgagni, prelungiri care se întind pînă la membrana tirohioidiană sau chiar pînă la baza limbii.

Originea mecanică (strigăt puternic, accese de tuse, eforturi excesive, suflători în instrumente muzicale) încă se discută ca etiologie. Hiperpresiunea laringiană asociată cu un blocaj al ventriculului (papilom, laringite, cancer și sifilis), care are rolul de clapetă poate produce dilatația gazoasă. Hiperpresiunea se realizează și prin vocea benzilor ventriculare, cînd se cere efort, pentru a apropia benzile, în lipsa acolării corzilor adevărate bolnave. Laringocelul se prezintă sub trei forme: intern, extern și mixt.

Laringocelul intern produce tulburări vocale și respiratorii. La laringoscopia indirectă se prezintă ca o tumoare netedă, rotundă, mascînd o parte din elementele laringelui. Pediculul care are sediul sau la nivelul benzii, sau la nivelul plicii aritenoepiglotice, ori în șanțul glosoepiglotic. Laringoscopia directă constată toate elementele laringelui normale, care sînt acoperite în parte de laringocel. Tumoarea este depresibilă la tampon și variază în volum la proba Valsalva (fig. 731).

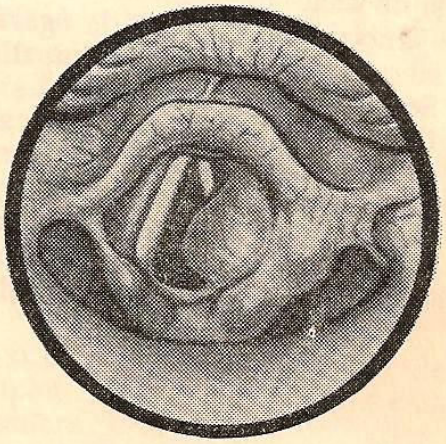

Fig. 731. Laringocel intern.

Laringocelul extern. La inspecție vedem o tumoare de mărimea unei nuci

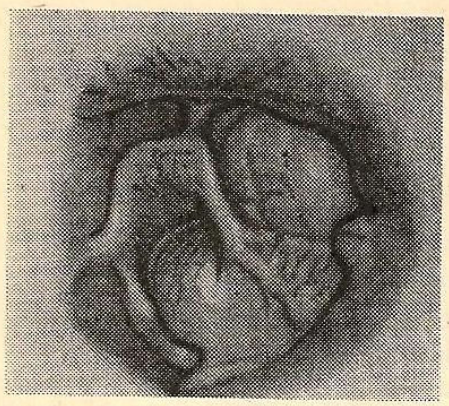

Fig. 732. Laringocel extern și intern.

pînă la o portocală mare, localizată în regiunea laterală a gîtului, la nivelul membranei tirohioidiene sau mai rar la nivelul cricotiroidienei. Este mobilă la deglutiție, urmînd mișcările de ascensiune ale laringelui. Tumoarea e depresibilă mobilă, netedă. Se reduce la presiune și reapare la efort.

Laringocelul mixt prezintă o comunicare între cele două pungi aeriene. Dacă compresăm pe cea externă, se mărește de volum cea internă și produce disfonie și dispnee (fig. 732).

Radiografic: imagine clară, rotunjită sau ovalară, cu axul mare vertical. Tomografia ne dă date asupra pungii de aer cu scheletul laringelui. Glandele din peretele pungii secretă lichidul în formele mari, al cărui nivel apare la examen. Complicațiile pot fi mecanice, cînd apare o sufocare, sau infecțioase, cu supurație, care nu evoluează niciodată spre tegumente.

Diagnosticul diferențial se face foarte ușor cu nenumăratele formațiuni chistice din regiunea cervicală. Nici una dintre acestea nu-și schimbă volumul la proba Valsalva.

Tratamentul este chirurgical, și care nu se aplică la formele externe bine suportate și fără acuze estetice.

Calea de abordare pentru laringocelul extern și mixt este calea cervicală cu traheotomie prealabilă. Aboulker utilizează injecțiile cu substanțe caustice (sodă caustică 10%, 1 cm^3); acid tricloracetic (diluat cu xilocaină 1%, 3 cm^3) dau bune rezultate. Tratamentul chirurgical constă în excizia pungii aeriene, precedată sau urmată de traheotomie.

În formele asfixiante se execută puncția laringocelului.

În formele cu leziuni locale (papilom, cancer), care condiționează laringocelul, extirparea acestor leziuni prin microlaringoscopie duce la vindecarea laringocelului. Calea cervicală e indicată în formele externe, mixte și mari și în cele interne.

Incizia transversală la egală distanță între hioid și tiroid pînă la marginea sternocleidomastoidianului, dilacerarea pielosului și expunerea laringocelului. Se disecă tumoarea aeriană și se caută pediculul, care traversează membrana tirohioidiană. Se leagă și se secționează pediculul. Porțiunea rămasă a pediculului se tratează cu caustice. O cale de abordare este sinusul piriform pentru laringocelele cu o dezvoltare posterioară.

Incizia în L cu descoperirea sinusului piriform prin incizia unei porțiuni din marginea posterioară a aripii tiroidului.

Se face exereza tumorii și traheotomia temporară.

IV. STENOZELE LARINGOTRAHEALE

Se datoresc în majoritatea cazurilor diverselor traumatisme (accidentale, postoperatorii). Cavitatea laringelui este strîmtată fie de țesut fibros, fie de o înfundare a cartilajelor prin traumatism sau o distrugere a lor prin pericondrita posttraumatică sau postinflamatorie. Vechii canulari încă ajung la o stenoză laringotraheală.

Aceste stenoze, pe lîngă tulburări disfonice, dau o dispnee permanentă, care se accentuează la orice efort și necesită deseori o traheotomie de urgență. Agenții fizici (radioterapia, cobaltoterapia, betatronoterapia) dau edemul cronic și condronecroză cu stenoză consecutivă.

Tratamentul acestor stenoze, fiind foarte dificil, cere răbdare atît din partea pacientului cît și din partea laringologului. Eșecurile dese ne obligă la repetarea intervenției.

Tratamentul stenozelor laringotraheale la copiii pînă la pubertate, cînd laringele e în plină dezvoltare, se evită laringofisura și se indică simple dilatații endolaringiene. Aceste dilatații se aplică în cazul stenozelor membranoase (bride, glotă palmată a comisurii anterioare, stenoze circulare mici) ca și la cazurile cu pinten traheal dezvoltat prin contactul cu canula de traheotomie.

Dilatațiile simple endolaringiene cu menținerea tubului de dilatație timp mai îndelungat și dilatații intermitente sau dilatații continue și discontinue.

Dilatațiile simple continue sînt cel mai des întrebuințate și la copii dau cele mai bune rezultate. În prezent se utilizează tuburi de acrilic (rășină sintetică), de mărimi diferite, după calibrul stenozei și vîrsta copilului. Tuburile sînt pline, pentru a nu deranja deglutiția. Tubul se aplică sub anestezie generală; prin intermediul laringoscopiei suspendate se introduce un fir negru de mătase în laringe și se scoate prin orificiul de traheotomie (știind că toți copiii cu stenoze sînt traheotomizați). De acest fir este legat tubul de dilatație și cînd tragem de fir tubul descinde în laringe și se așază deasupra canulei de traheotomie. Tubul se schimbă în fiecare lună cu unul de calibru din ce în ce mai mare. Durata tratamentului este foarte variată, după caz, de la cîteva luni la 2—3 ani.

Canula se schimbă de volum pînă ajunge la o canulă de 000. Orificiul de traheotomie nu se închide spontan în mod complet, astfel că se închide chirurgical numai după mai multe luni de la decanulare.

Laringoscopiile repetate ne indică progresiunea dilatării.

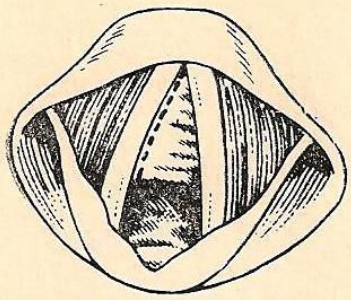

Fig. 733. Secțiunea sinechiei de-a lungul unei corzi vocale. (Chevalier-Jachson).

După îndepărtarea ultimului tub de dilatare și îndepărtarea canulei, se menține calibrul ajuns la normal, prin dilatații intermitente. Aceste dilatații intermitente se pot utiliza și de la început la copii, tratamentul durînd timp îndelungat, de la 6 luni la 3 ani. Dilatațiile discontinue înlocuiesc dilatațiile continue, care au adus laringele la un calibru normal. Ele se fac cu bujiile lui Schroetter, la început zilnic, bujia fiind menținută 20—30 min de fiecare ședință. Vocea la adulți după aceste dilatații este mai joasă ca înainte de tratament, pe cînd la copii, vocea devine aproape normală.

Dilatațiile prin procedee mixte se aplică la cazurile la care țesutul cicatriceal este excizat pe cale laringoscopică ca prim timp, după care se aplică imediat tuburile de dilatare continuă.

Rezecția țesutului cicatriceal se face sub laringoscopie suspendată.

În stenozele limitate la *sinechii comisurale anterioare* sau membrane subțiri se pot smulge acestea cu o pensă sau rezeca, după care se aplică imediat un tub dilatator, pentru a evita recidiva. Tubul dilatator trebuie să prezinte un unghi anterior ascuțit, adaptabil la comisura anterioară. Chevalier-Jachson în 1931 secționa sinechia mai întîi de o parte de-a lungul corzii vocale, apoi, ulterior, de partea opusă, după care făcea dilatații zilnice (fig. 733).

Pentru a se epiteliza porțiunea anterioară a sinechiei (unde se produce sinechia), se poate introduce un fragment de tub de polietilen în perforația anterioară a sinechiei. Firul trecut prin tub este menținut în poziție prin firele transfixiante, capătul inferior prin membrana cricotiroidiană și capătul superior prin membrana tirohioidiană. Ambele capete sînt legate la piele (fig. 734 *a*, *b*, *c*).

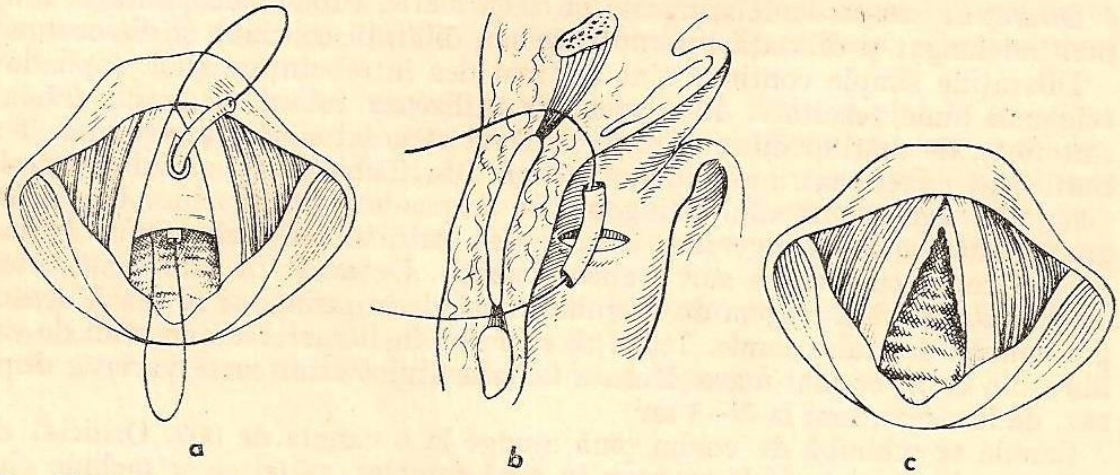

Fig. 734. *a*, *b*, *c* — tubul de polietilen, traversînd sinechia, permite epitelizarea și secțiunea ulterioară a sinechiei și nu mai duce la recidivă. Firul de fixare care trece prin tub transfixiază cele două membrane și se înnoadă la piele (Iglauer).

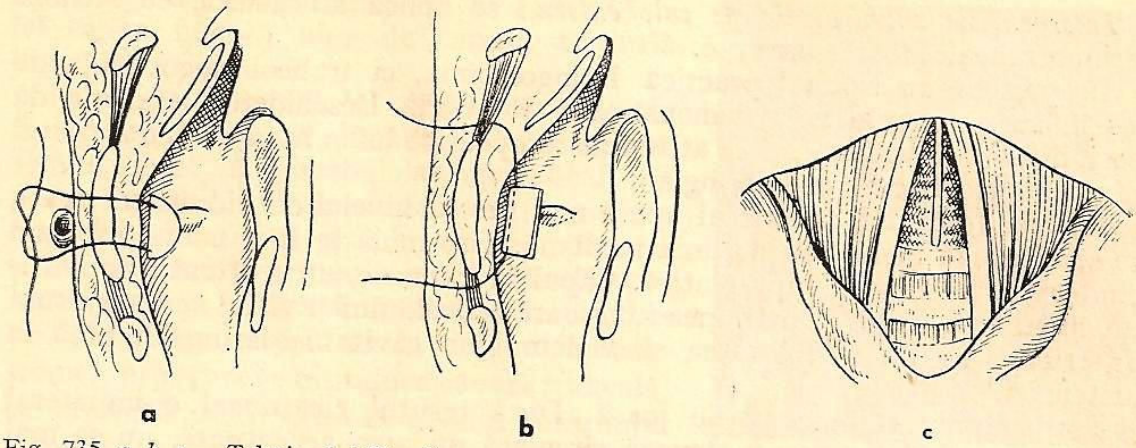

Fig. 735. *a, b, c* — Tehnica lui Hasslinger care a utilizat o proteză de argint plasată în comisura anterioară și menținută cu fire transfixiante prin cartilaj. Alonso a utilizat ca proteză material plastic și firele transfixiante prin cele două membrane.

Procedeul lui Hasslinger, de a plasa în comisura anterioară o lamă de argint fixată prin două fire transfixiante prin cartilajul tiroid, după excizia sinechiei, a fost modificat de Alonso, în 1957, care a utilizat o lamă subțire de material plastic (fig. 735 *a, b, c*).

Tehnica, după Pennington, este următoarea: prin laringoscopia suspendată sub neuroleptanalgezie, fără traheotomie, se excizează complet sinechia cu un bisturiu fin, cu mîner lung, apoi se face o ușoară electrocoagulare pe marginile libere ale corzilor dacă sîngerează puțin. Unei plăci de tantalium de 2 cm lată și groasă de 1 mm i se fac două orificii la extremități; prin puncție transcutană se trec două fire de oțel, unul care traversează cartilajul tiroid deasupra glotei și al doilea la marginea lui inferioară. Cele două fire se scot prin laringoscop, se leagă de ele placa de tantalium și se trage de capetele externe ale celor două fire pînă ce placa se angajează în comisura anterioară. Firele de oțel sînt apoi înnodate pe un tub de polietilen, pentru a nu se răni pielea. Placa de tantalium se modelează mai ușor și e mai bine tolerată. Firele trecute prin membrane, mai ales la copil, nu mențin proteza fixă, de aceea se trec prin cartilaj. Proteza se menține aproximativ o lună. Această tehnică e superioară tubajului continuu în sinechiile anterioare, prin această scurtă perioadă terapeutică. Rezecția sinechiei este bine a fi urmată de o injecție *in situ* de hidrocortizon, pentru a inhiba procesul inflamator. Noi am tratat două cazuri după metoda Hasslinger, utilizînd o placă de stents și fire de mătase, neavînd alte mijloace la dispoziție. Sinechia am diatermocoagulat-o prin intermediul directoscopului de intubație pentru anestezie.

Electrocoagularea se întrebuințează de unii autori. Bisturiul electric excizează întreg țesutul cicatriceal. Pintenul supracanular se electrocoagulează pe cale retrogradă (prin orificiul de traheotomie).

Crioterapia. După îndepărtarea sinechiei, se aplică criodul pe zona de aderențe din comisura anterioară, care prin efectul ei nu mai permite recidiva (Müller).

Intervențiile chirurgicale pe cale externă se aplică la cazurile cu stenoze laringotraheale foarte strîmte.

În prezent nu se mai practică laringostomia, ci traheolaringostomia de jos în sus, așa cum ne-a demonstrat-o R e t h i. Deschiderea largă ne dă posibilitatea să vedem clar ce atitudine terapeutică luăm în raport cu aspectul țesutului cicatriceal endolaringian.

Excizia țesutului cicatriceal apare mai des la nivelul cricoidului, de aceea se secționează inelul său pe linia mediană. Tirotomia se face numai în cazul cînd avem o stenoză supraglotică. Capul în extensie, cu secțiunea unui triunghi cu baza în jos la marginea inferioară a tiroidului și vîrful spre comisura anterioară ne dă posibilitatea să vedem bine cavitatea laringelui pînă la aritenoizi.

Traheotomia trebuie să fie joasă. Dacă țesutul cicatriceal e unilateral glotic sau subglotic, sau o stenoză circulară nu prea accentuată, nu se mai excizează țesutul cicatriceal, ci se plasează direct proteza de recalibrare, după cricotomia pecetei cricoidului (R e t h i).

Dacă țesutul cicatriceal este foarte abundent, se excizează cu foarfecele fin sau cu bisturiul electric. Dacă plaga este extinsă circular, se aplică o grefă dermoepidermică. Dacă plaga e mai redusă, nu se mai aplică grefa de piele, epitelizarea se extinde de la țesuturile sănătoase. Proteza de acrilic se poate aplica imediat, sub tratamentul antibioticelor și corticoizilor.

P r o t e z e l e e n d o l a r i n g i e n e sînt multiple: tubul de cauciuc a fost abandonat; plăcile de tantalium pentru sinechiile anterioare; tuburile de polivinil; plăcile de acrilic: o placă externă adaptată la tegumentele prelaringiene și placa endolaringiană de 2 mm grosime utilizată în diafragmele anterioare.

Tuburile de acrilic, sprijinite pe canula de traheotomie, în dreptul unei perforații pe partea convexă a canulei. Tuburile de acrilic laringotraheale mai lungi, care prezintă un orificiu pe fața lor anterioară, în dreptul traheostomei.

Fixarea tubului prezintă o mare importanță, pentru a nu cădea în trahee și să nu se piardă bolnavul prin asfixie.

La primele două cazuri, neavînd la dispoziție tuburi din material acrilat, am folosit tubul de cauciuc, al cărui capăt superior l-am închis, suturînd la orificiul lui un dop de cauciuc de la flaconul de penicilină. Rezultatele au fost bune pînă în prezent. P o n c e t prinde piesa de material plastic la capătul superior cu un fir de nailon, care este adus prin cavum la orificiul narinar. Tubul se extrage vertical, de jos în sus, prin acest procedeu.

Canula lui Rethi actuală, este o canulă obișnuită, care la partea superioară prezintă o incizură ovalară în gulerașul canulei, în care se fixează tija orizontală a piesei de acril. Canula interioară are butonul de fixație lateral. Piesa de acrilic, de mărimi diferite, după necesitate, este o piesă plină, rotundă la capătul superior, care nu produce leziuni endolaringiene, iar capătul inferior este scobit, ca să se atașeze bine la canulă. Din treimea inferioară a piesei de acrilic se prelungește o tijă rotundă, cu mici crestături pe partea inferioară a tijei, care se angajează în incizura cu gulerașul canulei. Această

tijă face corp comun cu piesa de acrilic. Astfel ea se fixează bine de canula traheală (fig. 736).

Tubul de teflon al lui Aboulker, lung de 6—12 cm și cu un diametru de 1—2 cm. Tubul așezat în jgheabul laringotraheal, capătul superior trebuie să întreacă cu cîțiva mm nivelul corzilor, pînă la piciorul epiglotei și nu prea mult, pentru a nu jena deglutiția. Laringoscopia indirectă verifică această poziție. Tubul are un orificiu în dreptul traheostomei, prin care se introduce canula traheală, ce prezintă o fereastră la nivelul lumenului tubului.

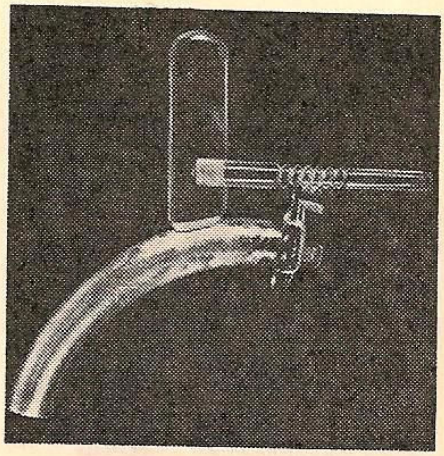

Fig. 736. Canula lui Rethi cu piesa de acrilic.

Astfel bolnavul poate respira pe cale naturală.

La extremitatea lui superioară se poate atașa un fir de nailon, ce se scoate prin cavum la nivelul narinei, fapt ce ușurează extracția lui.

Proteza endolaringiană din tergal, a lui M o u n i e r - K u h n, bine tolerată de mucoasă, se compune din:

— un tub superior rotunjit la capătul superior ca și cel al lui Aboulker. Capătul inferior se fixează de o piesă intermediară;

— un tub inferior care se plasează în trahee, rotunjit la partea inferioară;

— o piesă intermediară, care se angajează cu cele două capete în tubul superior și inferior. Acest tub intermediar prezintă la mijloc un orificiu ce vine în dreptul traheostomei. În acest orificiu se introduce a patra piesă demontabilă care iese prin orificiul de traheotomie. Calibrul acestor piese este de 10—12, 14—16 mm (fig. 737).



Fig. 737. Proteza lui Monnier-Kuhn.

G r e f a c u t a n a t ă, din țesut dermoepidermic gros, care se așază pe porțiunea excizată a țesutului cicatriceal și se suturează la periferie. Se tamponează cavitatea laringelui cu un tampon îmbibat cu oleu și antibiotic și care se extrage după 10 zile. Se aplică apoi un tub dilatator, de teflon, care se menține două luni. Uneori pielea nu este tolerată ca grefă endolaringiană și se recurge la mucoasa jugală sau fascia lata.

R e c a l i b r a r e a l a r i n g e l u i c u m ă r i r e a c a v i t ă ț i i l u i, în partea p o s t e r i o a r ă prin operația lui Rethi, prin care se obține vindecarea unui mare procent de stenoze ireductibile în trecut.

R e t h i a imaginat ingenios s e c ț i o n a r e a p e c e t e i c r i c o i d u l u i pe fața anterioară,

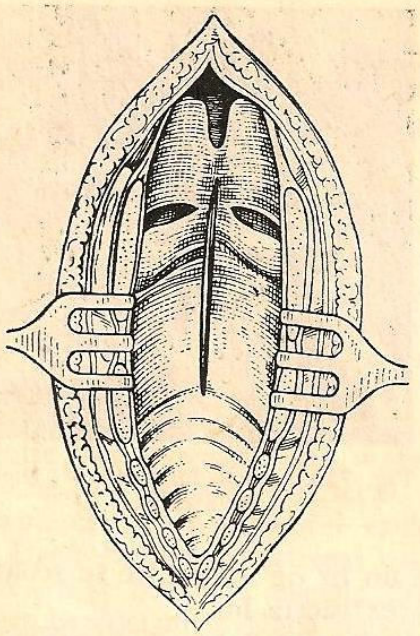

Fig. 738. Procedeul Rethi. Incizia mucoasei de pe fața anterioară a pecetei cricoidului.

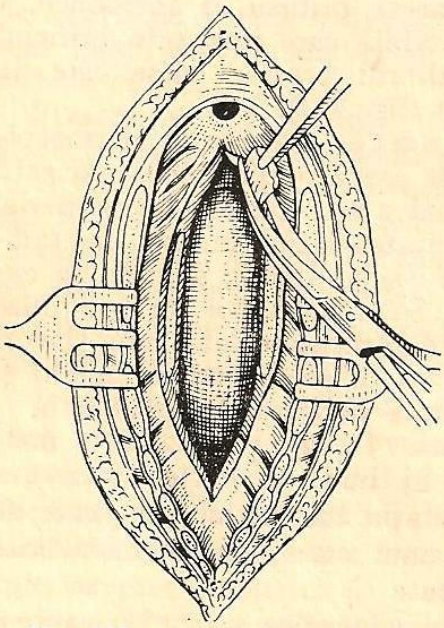

Fig. 739. Rezecția mușchiului interaritenoidian (Rethi).

operație pe care a utilizat-o la început în paraliziile recurențiale bilaterale în adducție. Această metodă ne dă rezultate excelente în stenozele laringiene.

Tehnica: după o incizie tirocricotraheală de jos în sus, de la nivelul canulei, se depărtează cartilajele și în acest jgheab se secționează mucoasa de pe fața anterioară a cricoidului de sus în jos, la cîțiva milimetri sub comisura posterioară (fig. 738) pînă la primul inel traheal. Incizia cartilajului pecetei pe aceeași linie se execută cu grijă, fără să lezăm mucoasa faringoesofagiană. O ușoară decolare a acestei mucoase pe fața posterioară a celor două jumătăți a pecetei cricoidului permite plasarea unor depărtătoare boante, în urma tracțiunii cărora mucoasa faringoesofagiană herniază în cavitatea laringelui. Mușchiul aritenoidian este secționat și se extirpă o porțiune din el, care permite depărtarea celor două margini ale pecetei și lărgirea spațiului glotic posterior (fig. 739). Se plasează apoi canula lui Rethi care menține depărtate cele două jumătăți ale cricoidului. Sutura tegumentului la nivelul cricotirotomiei se execută în două straturi. Timp de două luni, cît se menține canula, țesutul cicatriceal care se formează în spațiul dintre jumătățile cricoidului menține lărgirea posterioară a glotei. După două luni se scoate întîi canula și apoi piesa de acrilic prin orificiul de traheotomie.

Primul caz în clinica noastră a fost operat de Rethi personal. Alte șase cazuri operate ulterior de noi au o evoluție bună.

Dacă după cîteva zile, la verificarea lui, calibrul laringotraheal nu se menține imediat după scoaterea canulei, aceasta se repune pentru un timp, ajungînd uneori și pînă la 6 luni.

Intervenția lui Rethi a fost ameliorată prin cricotirotomia parțială, în loc de cea totală = secțiunea membranei cricotiroidiene, a arcului cricoidului și a unui triunghi din baza tiroidului (fig. 740) (Aubry-Sénéchal). Tot acești autori au preco-

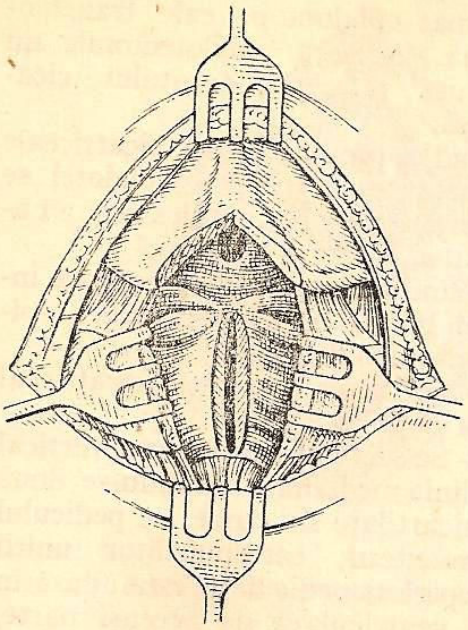

Fig. 740. Procedeul Aubry-Sénéchal. Rezecția triunghiulară a marginii inferioare a cartilajului tiroid.



Fig. 741. *a* — Furci din durallium (Aubry), *b* — În lipsa duralliumului, piesa se poate confecționa din acrilic (I. Bodea).

nizat introducerea *in situ* a unor piese de durallium, cu tija mediană de 3—4 mm, care să mențină depărtate marginile cricoidului, fără să mai secționeze mușchiul ari-aritenoidian, care joacă rol important în fonația ulterioară. În lipsa duralliumului, piesa se poate confecționa din acrilic (I. Bodea) (fig. 741 *a*, *b*).

Fragmente de cartilaj din tiroid au fost plasate în incizura cricoidiană și acoperite cu mucoasă și pericondru (Jost). Piesa de durallium se acoperă cu un grefon dermoepidermic (fig. 742). Rezultatele respiratorii ale acestor metode sînt excelente. Bolnavul rămîne cu o disfonie constantă sau dacă n-a fost secționat ari-aritenoidianul, disfonia se ameliorează. Ca și complicația postoperatorie, la unele cazuri se poate produce o ulcerație a țesutului fibros preesofagian cu fistulă esofagotraheală. La reintervenție se grefează fistula cu fascia lata (Aboulker), cu un grefon cuneiform din pavilionul auricular (Sénéchal).

Lărgirea spațiului supraglotic. Stenozele vestibulare apar mai des la pețiolul epiglotei, care reacționează prin o hipertrofie fibroasă. Ogura, în 1964, a

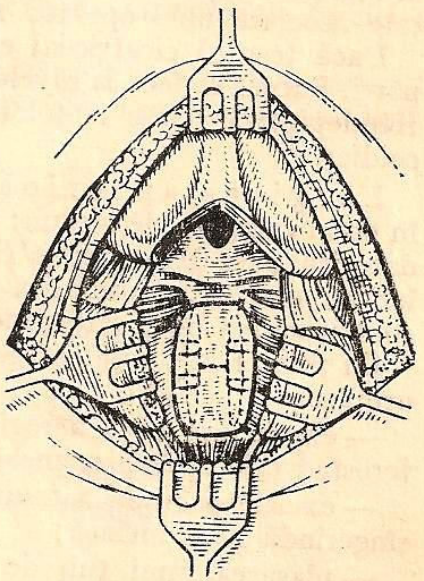

Fig. 742. Operația lui Rethi modificată. Aplicarea grefei dermoepidermice pe durallium (Aubry).

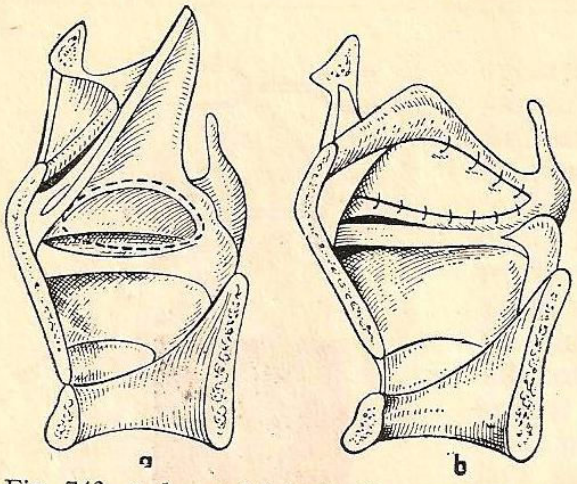

Fig. 743, *a*, *b* — epiglotoplastia vestibulară (Bouche și Frêche).

extirpat epiglota pe cale transhioidiană. Această epiglotectomie nu înlătură refacerea țesutului cicatriceal.

Cînd se produc leziuni cicatriceale importante la piciorul epiglotei se execută epiglotoplastia etajului supraglotic.

Tehnica constă în: executarea inciziei lui Rethi, apoi eliberarea epiglotei transhioidian.

— Se rezecă țesutul cicatriceal de la pețiolul epiglotei.

— Se secționează epiglota vertical pe linia mediană, obținîndu-se două hemicartilaje simetrice, cu pediculul inferoextern, corespunzător unirii benzii ventriculare cu pețiolul epiglotei. Hemiepiglota pediculată este adusă în poziție orizontală, pentru a acoperi banda ventriculară de aceeași parte, care este avivată în prealabil. Hemiepiglota ia forma benzii și ajunge pînă la apofiza vocală de aceeași parte.

Pediculul este răsucit pe axul său în așa fel că fața anterioară a hemiepiglotei avivată se aplică pe banda ventriculară, iar fața posterioară (laringiană), acoperită de mucoasă, are un rol plastic valoros.

— Sutura se face la nivelul corzilor cu catgut cromat (fig. 743).

Recalibrarea se face cu un tub de acrilic. Dacă recalibrarea se face numai în regiunea supraglotică, tubul se menține numai 10 zile. Cînd epiglotoplastia este asociată unei operații Rethi, tubul se menține două luni.

Dacă țesutul cicatriceal este bilateral, epiglotoplastia se face de ambele părți. Sutura se face la nivelul corzii și la plica aritenoepiglotică (fig. 744 *a*, *b*). Hemiepiglota poate fi folosită și ca grefă interpusă în spațiul intercricoidian.

Lărgirea anterioară a cavității laringiene se execută în două categorii de leziuni: o pierdere de substanță cartilaginoasă anterioară datorită unei pericondrite care distruge unghiul anterior al laringelui, fără leziuni ale tegumentului și stenoza anterioară cu leziuni ale tegumentului, constituind a doua categorie.

Cu privire la prima categorie de leziuni, Aboulker procedează în felul următor:

— expunerea largă a regiunii stenozate prin incizie mediană verticală interesînd cricoidul și primele inele traheale și depărtarea marginilor inciziei;

— excizia parțială a țesutului cicatriceal în exces, fără a crea o suprafață sîngerîndă prea întinsă;

— plasarea unui tub de teflon pentru recalibrare;

— modelarea unui grefon de cartilaj costal, după forma și dimensiunile breșei laringotraheale;

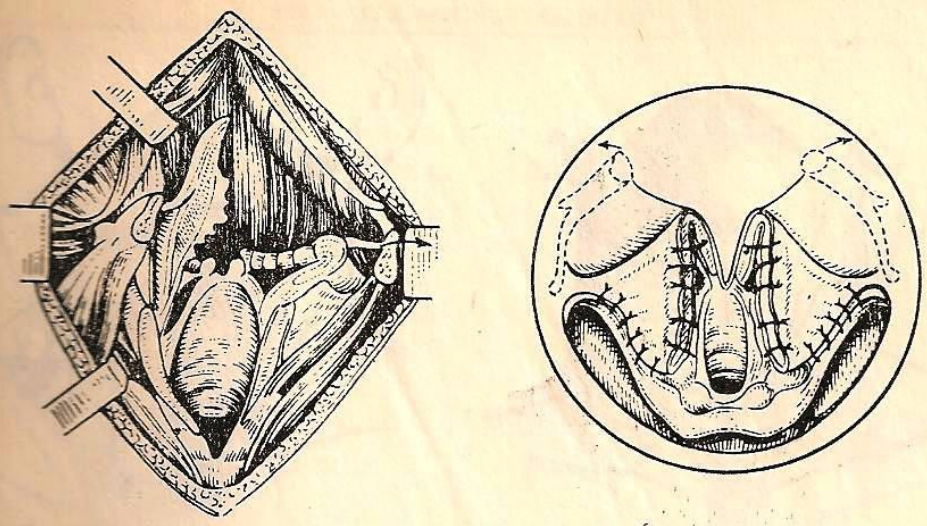

a b

Fig. 744. Lărgirea superioară a cavității laringiene după procedeul lui Bouche și Frêche:

a — secțiunea epiglotei: *b* — ambele hemiepiglote sînt suturate la banda ventriculară respectivă denudată.

— fascia lata, rezistentă la infecții și cu rezistență prelungită la necroză, este așezată pe brеșa laringotraheală cu partea netedă spre cavitate și în așa fel ca să întreacă mult marginile brеșei;

— grefonul costal, proaspăt sau conservat, se așază pe fascia lata în așa fel ca să închidă în mod perfect brеșa. Se suturează cartilajul și fascia la marginile brеșei, apoi părțile laterale ale fasciei se aplică pe fața externă a cartilajului învelindu-l ca într-o mantie. Cele două margini ale fasciei se prind cu cîteva fire de sutură (fig. 745).

Tubul de teflon se menține cel puțin două luni și se scoate pe cale naturală.

În maladiile cartilajelor laringelui se pot fortifica pereții laringelui printr-o epiglotoplastie endolaringiană.

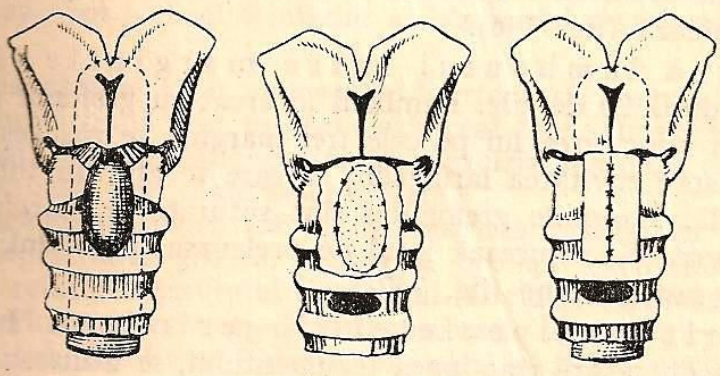

A B C

Fig. 745. *A*, *B*, *C* — tehnica lui P. Aboulker. Lărgirea stenozelor anterioare prin grefon costal învelit în *fascia lata*.

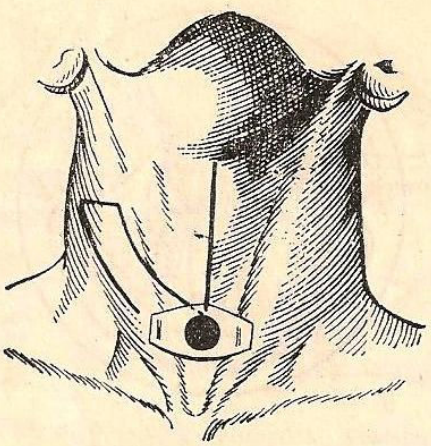

Fig. 746. Stenoză laringiană anterioară. Lărgirea anterioară. Crearea lamboului indian (Aubry).

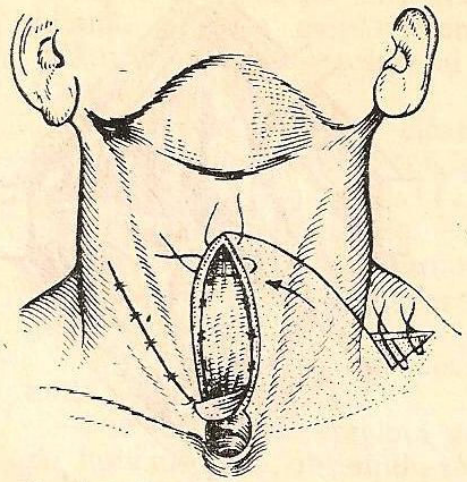

Fig. 747. Se observă jos pedicului torsionat, iar în partea opusă prelevării lamboului, linia de incizie a lui Imre pentru lamboul de acoperire.

A doua categorie de leziuni cu *pierdere de substanță cartilaginoasă* și leziuni ale t e g u m e n t u l u i se rezolvă prin procedeul lui Aubry:

1. C r e a r e a u n u i l a m b o u i n d i a n c e r v i c a l.

Pe una din părțile gîtului se creează un lambou patruunghiular la nivelul sternocleidomastoidianului, cu pediculul inferior. Marginea internă trebuie să ajungă la orificiul de traheotomie. Lungimea lui să fie astfel calculată, ca extremitatea superioară, după răsucirea lui, să ajungă la unghiul anterosuperior al laringelui. Lamboul se disecă pe marginea lui superioară și externă, cuprinzînd în grosimea lui și țesutul celular și mușchiul pielos pînă la aponevroza cervicală superficială. Țesutul celular este despicat pentru a se crea un buzunar, în care se introduce o lamă cartilaginoasă costală sau chiar cartilaj conservat de vițel, ori o lamă de teflon care e bine suportată. Cele două incizii se suturează (fig. 746).

2. P l a s a r e a l a m b o u l u i î n t r e m a r g i n i l e t i r o t o m i e i.

Se execută după 20 de zile. Lamboul încărcat cu grefonul cartilaginos se eliberează prin reincizarea lui pe cele trei margini, se răsucește și se aplică cu epidermul spre cavitatea laringelui, în care se află un tub de polietilen fixat de canulă. Marginile grefonului sînt suturate la marginile tirotomiei cu catgut cromat. Se suturează locul de prelevare, pediculul rămînînd lax, fără tracțiune sau presiune (fig. 747).

3. A c o p e r i r e a s u p r a f e ț e i s î n g e r î n d e a l a m b o u l u i.

Pentru a-l acoperi fără tracțiunea tegumentului, se utilizează plastia după procedeul lui I m r e. De partea opusă prelevării lamboului se trage o incizie lungă și curbă, care pornește de la partea superioară a lamboului și ajunge în regiunea supraclaviculară. Aici se excizează un triunghi de piele, a cărui

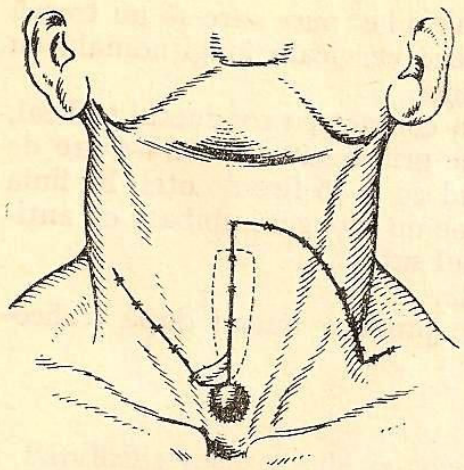

Fig. 748. Sutura planurilor superficiale. În partea inferioară persistă pedicul lamboului indian, care se va secționa la trei săptămîni de la sutură (Aubry).

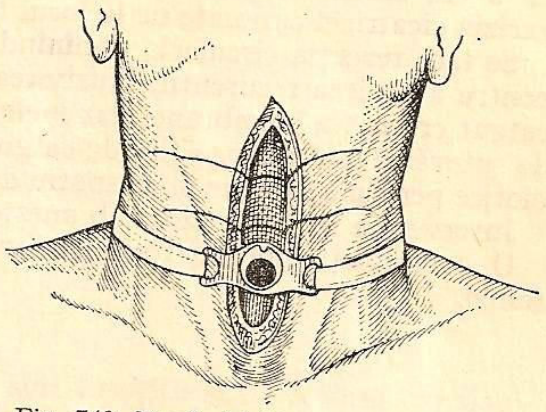

Fig. 749. După ablația țesutului cicatriceal, se plasează grefa dermoepidermică, care e menținută cu un sul de tifon gras, fixat la canula de traheotomie (Aubry).

bază să corespundă lărgimii lamboului indian. Întreg tegumentul de sub incizie se decolează pînă la baza triunghiului și în profunzime pînă la aponevroza cervicală superficială. Cîteva fire de catgut se aplică la nivelul triunghiului Imre și la partea superioară a lamboului unde linia curbă se unește cu suprafața sîngerîndă a grefonului. Lamboul lui Imre este tracționat pe suprafața grefonului, sutura făcîndu-se cu fire de nailon (fig. 748).

4. Scoaterea tubului.

Se face după 4 săptămîni, cînd se poate îndepărta și canula traheală, care rămîne pe noptieră cîteva zile, pentru a fi repusă în cazul unei respirații dificile.

5. Secționarea pediculului inferior al lamboului.

Se secționează apoi pedicul inferior al lamboului și se închide orificiul de traheotomie.

Laringostomia rămîne ca o intervenție foarte rară, numai cînd cavitatea laringelui devine virtuală prin țesutul cicatriceal care o umple în totalitate.

Tehnica constă în traheolaringostomie și excizia țesutului cicatriceal, cu o hemostază riguroasă prin diatermocoagulare.

Cavitatea laringiană sîngerîndă cu descoperirea cartilajelor se acoperă cu o grefă dermoepidermică groasă, pentru a proteja cartilajul subjacent și pentru a evita refacerea țesutului cicatriceal. Grefa se suturează la marginea suprafeței sîngerînde și la marginile laringostomei. În cavitatea laringiană se introduce un sul de tifon îmbibat în oleu steril și antibiotice pentru menținerea grefei. Sulul se fixează la canulă (fig. 749).

După 10 zile se scoate sulul de tifon gras și se controlează vitalitatea grefonului. Se plasează apoi un tub de polietilen care se fixează la canula traheală. Stoma rămîne deschisă timp de două luni, apoi se închide după procedeul lui Aubry-Imre descris mai sus.

Rezecția circulară a unei stenoze traheale pure care să nu treacă de 3 cm înălțime. Aboulker face o incizie cervicală longitudinală cu excizia cicatricei cutanate de la locul traheotomiei.

Se face rezecția circulară, rămînînd mereu în contact cu conductul traheal, pentru a nu leza recurenții. Potrivirea se obține prin o sutură cu 3—4 fire de catgut cromat a membranei, iar inelele se prind cu 5—6 fire de oțel. Pe linia de sutură se mai adaugă fire de catgut sau lame de spongel îmbibate cu antibiotice pentru a închide orice spațiu de la nivelul suturii.

Intervenția se poate face sub anestezie locală.

O complicație inflamatorie peritraheală se produce uneori după traheotomie.

V. PARALIZIILE RECURENȚIALE POSTTRAUMATICE

Paraliziile recurențiale posttraumatice sînt însoțite și de leziuni cartilaginoase și mucoase, ca sechele ale traumatismelor.

Paralizia recurențială izolată este rară și apare în traumatismele laterale ale cricoidului și traheei cervicale. Paralizia poate apărea în adducție și în acest caz nu se pune indicație operatorie. În abducție s-au încercat grefe de recurent fără rezultat și s-a recurs la chirurgia aritenoidiană sau la injecție de teflon în coarda paralizată în abducție. Sub laringoscopia directă se injectează intracordal, în partea mijlocie și în partea cea mai laterală a mușchiului tiroaritenoidian, 1,5—1 cm^3 de pastă de teflon, cu acul lui Rubin. Se mai indică și în sechelele după frontolaterală lărgită.

Paraliziile recurențiale bilaterale sînt excepțional izolate în traumatismele laringelui. În adducție se preferă operația lui Rethi sau a lui King. În abducție (am văzut un singur caz după tiroidectomie), paralizia recurențială bilaterală se bucură de injecțiile cu pastă de teflon, însă apropierea celor două corzi trebuie cîntărită cu multă prudență.

Paralizia dilatatorilor glotei (paralizie recurențială bilaterală în adducție). Etiologia este extrem de variată, pornind de la numeroasele afecțiuni centrale, infecții generale, intoxicații, compresiuni, pînă la cauzele traumatice: plăgi de război și mai ales chirurgia cervicală, chirurgia tiroidiană, care dă cel mai mare procent de paralizii postoperatorii. Gerhardt, în 1863, a descris această paralizie ca un simptom pretabetic. Fonația bolnavului e normală, respirația e insuficientă, datorită spațiului glotic de 2—3 mm, cu dispnee laringiană la cel mai mic efort. Accesele spasmodice (sindrom Gerhardt) pot duce la sindrom asfixic, care necesită traheotomia de urgență. Procedeele chirurgicale cuprind fie calea endolaringiană, fie calea exolaringiană.

Operația cea mai ingenioasă este cea a lui Rethi, care a fost descrisă detaliat la capitolul stenozelor laringotraheale.

Noi am utilizat pînă în prezent procedeul lui King, considerînd că abordarea extralaringiană respectă mucoasa faringolaringiană și operația se îndreaptă spre cartilajul aritenoid.

Aritenoidopexia (operația lui King modificată)

Traheotomia constituie primul timp al operației, dacă nu a fost executată anterior ca urgență.

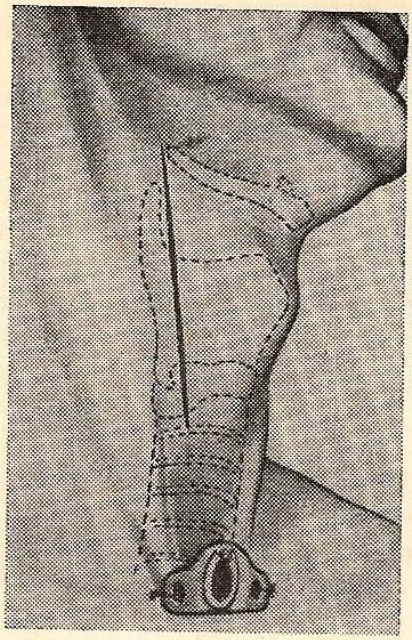

Fig. 750. Operația lui King. Incizia de la marele corn al hioidului pînă sub cartilajul cricoid (G. Portmann).

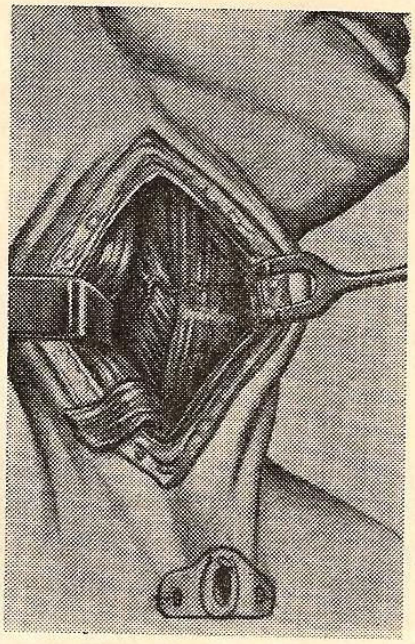

Fig. 751. Secțiunea omohioidianului și ligatura pedicululuí vascular al tiroidienei superioare (G. Portmann).

Timpii operatori:

1. Incizia cutanată paralelă cu marginea anterioară a sternocleidomastoidianului (la 1 cm înaintea lui) coboară de la cornul mare al osului hioid la marginea inferioară a cricoidului, incizînd pielea și mușchiul pielos (fig. 750).

2. Incizia aponevrozei cervicale superficiale și a foiței superficiale a aponevrozei mijlocii. Se eliberează pîntecele superior al omohioidianului și se secționează (fig. 751).

3. Un depărtător trage înainte marginea sternohioidianului și a sternotiroidianului, expunînd inserția constrictorului inferior al faringelui pe fața externă a aripii tiroidiene și marginea posterioară. Se pune în evidență articulația cornului mic al tiroidului pe cricoid. Se dezarticulează cornul inferior, pentru a depărta mai bine aripa tiroidiană, pentru o vizibilitate mai bună. Se face o incizie verticală a pericondrului pe marginea posterioară a aripii tiroidiene, se decolează pericondrul pe partea internă a aripii pînă la eliberarea inserției constrictorului inferior (W o o d m a n n). După secțiunea fibrelor lui (fig. 752) apare mucoasa faringiană, care se decolează prudent pe fața internă a aripii tiroidului (sinus piriform) și pe fața posterioară a cricoidului și a aritenoidului (fig. 753).

Aici se află un spațiu de 4—5 cm între cornul mare superior și cel inferior al tiroidului, unde nu găsim nici un organ important. În partea superioară a acestui spațiu trebuie să păzim ramura internă a nervului laringian superior. La partea de jos trebuie să evităm ramura externă a acestui nerv.

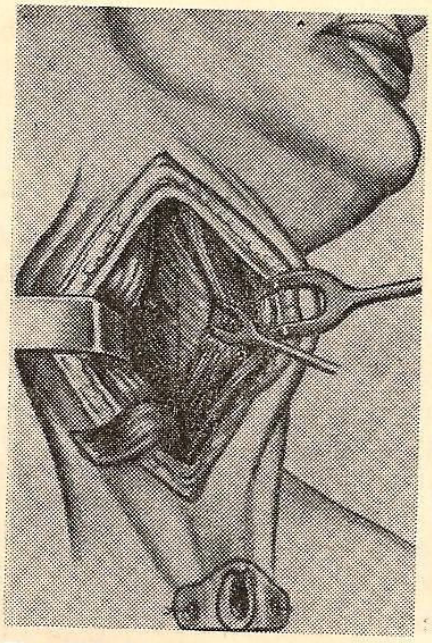

Fig. 752. Liberarea aripii tiroidiene prin secțiunea constrictorului inferior al faringelui.

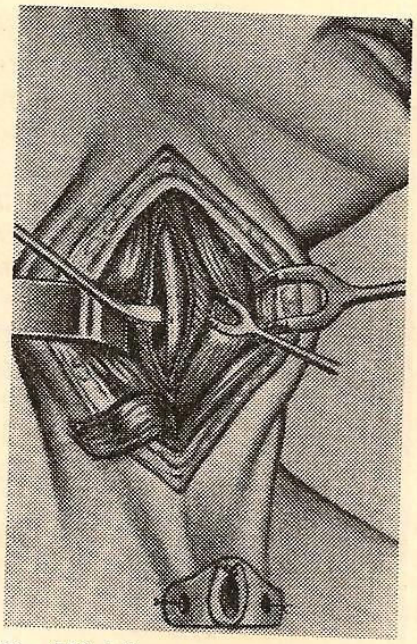

Fig. 753. Liberarea aripii tiroidiene și decolarea mucoasei sinusului piriform.

4. Cînd ajungem cu decolarea la fața posterioară a cricoidului, simțim fibrele atrofiate ale mușchiului posticus. Cu degetul pe marginea superioară a cricoidului simțim aritenoidul, care în laringele paralizat nu ocupă poziția sa verticală normală, ci este basculat înainte. Se secționează fibrele posticusului (cricoaritenoidianul posterior), aproape de inserția lor pe apofiza musculară a aritenoidului (fig. 754) și se deschide capsula articulației cricoaritenoidiene sub controlul microscopului operator. Dacă paralizia este veche, această articulație poate fi anchilozată, ca orice articulație imobilizată mai mult timp. Pentru mobilizarea aritenoidului trebuie să secționăm capsula complet. Sub controlul lupei sau al microscopului se observă bine ligamentul lateral intern, scurt și solid, care trece peste marginea superioară a cricoidului pentru a se insera pe fața sa anterioară și care se secționează. Ari-aritenoidianul se secționează cu multă grijă, pentru a nu leza mucoasa faringiană. De asemenea se secționează și cîteva fibre din cricoaritenoidianul lateral, tot sub controlul lupei. Se verifică apoi mobilitatea aritenoidului. Pentru a obține o bună deplasare laterală, aritenoidul trebuie dezarticulat în totalitate.

5. Fixarea aritenoidului se face trecînd în jurul lui întotdeauna dinăuntru în afară două fire de catgut cromat nr. 0 sau fir de mătase, sau de lînă al cărui nod nu lunecă, încărcate pe un ac curb de 1,5 cm care trece submucos prin fibrele mușchiului tiroaritenoidian. Cele două fire din jurul cartilajului aritenoid, unul trece deasupra și altul dedesubtul apofizei vocale (G. P o r t m a n n) (fig. 755, *a*). Firele sînt introduse prin două orificii create în prealabil în marginea posterioară a treimii inferioare a tiroidului la o distanță de 4 mm una de alta. Firele se înnoadă la marginea posterioară a tiroidului trecînd în afară peste mușchiul tirohioidian, pentru a nu secționa cartilajul (B a r r e t t) (fig. 755, *b*).

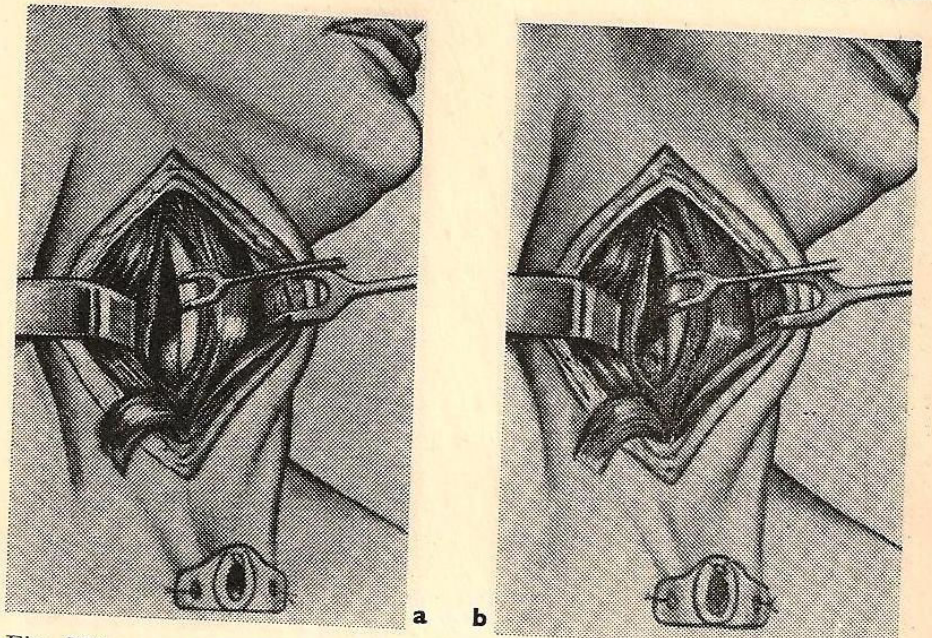

Fig. 754, *a* — expunerea articulației cricoaritenoidiene și secțiunea mușchiului posticus; *b* — dezarticularea aritenoidului (G. Portmann).

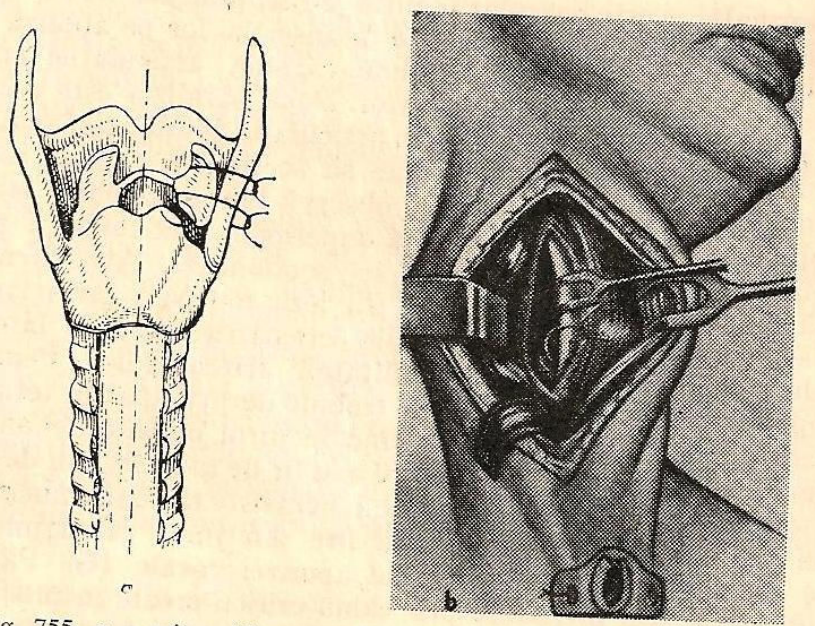

Fig. 755, *a* — aritenoidopexia. Cele două fire înconjură aritenoidul deasupra și dedesubtul apofizei vocale și-l fixează la marginea tiroidului (G. Portmann); *b* — fixarea aritenoidului la marginea posterioară a tiroidului (G. Portmann).

Înainte de a înnoda firele, sub controlul directoscopului tragem de ele pentru a verifica cît se deplasează lateral coarda vocală cu aritenoidul. Abducția corzii trebuie să treacă de 4 mm. Există întotdeauna un anumit grad de compromis între respirație și fonație. Dacă în partea posterioară, spațiul între corzi trece de 7 mm, vocea este compromisă.

Pentru a obține o rotație externă și o abducție bună a aritenoidului, trebuie să trecem firul nu prin corpul aritenoidului, care adus lateral se rotește înăuntru și deplasează apofiza vocală înspre interior fără ca spațiul să se mărească între corzi. Dacă traheotomia nu a fost făcută anterior, e bine să se facă la sfîrșitul intervenției, pentru a asigura un cîmp operator total aseptic. Drenajul postoperator este obligatoriu. Sutura se face în două planuri. Sonda alimentară protejează laringele de un edem postoperator. Antibioterapia se face aproape două săptămîni. Decanularea se face după 30 de zile, astupînd canula cîteva zile, pentru ca bolnavul să se obișnuiască cu respirația pe cale naturală.

Se știe că un număr important de paralizii laringiene se vindecă spontan după cîteva luni, așa că indicația operatorie o punem numai după un an de la debutul paraliziei. Vîrsta înaintată nu este contraindicată.

Rezultatele postoperatorii pot fi bune cînd bolnavul are o voce bună, cînd poate cînta uneori.

Rezultate mediocre sînt acelea la care vocea se poate utiliza greu.

Rezultate fără nici un efect, cînd bolnavii nu au putut fi decanulați. Am operat unsprezece cazuri cu aritenoidopexie. În ultimii ani ne-am decis pentru operația lui King fiindcă: prezența aritenoidului atașat la marginea tiroidului nu permite o abducție prea accentuată a corzii în detrimentul vocii. Am dezarticulat cornul mic al tiroidului sub controlul microscopului, pentru a nu leza recurentul la intrarea lui pe sub cornul mic inferior. Cele două fire de mătase din lipsă de fir de lînă au fost mai bune ca și catgutul cromat. Firele de nailon încă nu pot strînge bine și lunecă.

Incizia tegumentelor în formă de L ca în toate laringectomiile executate din 1954 încoace, urmează cicatricea inciziei anterioare, pentru tiroidectomie.

Sub controlul microscopului (microchirugia exolaringiană) am dezarticulat ușor aritenoidul; ligamentul intern și fibrele constrictorului lateral se disting bine la microscop. Chiar la dezarticularea cornului mic utilizăm microscopul, pentru a nu leza recurentul.

Reconstrucția laringelui

Laringotraheomalacia, care se întîlnește foarte rar, este tratată de numeroși autori (P. Aboulker etc.), utilizînd autografe de cartilaj costal, coaste, os iliac, cu succese evidente în reconstrucția laringelui.

Grefonul după modelare se învelește în aponevroză din marele oblic sau din fascia lata și se aplică pe aripile tiroidiene care prezintă procesul de malacie, fixîndu-se prin sutură cu fir de oțel. Întărirea filierei laringotraheale mai poate fi realizată și prin așezarea de grefoane osoase din osul iliac, fixate la nivelul celor două margini ale stomei laringotraheale ca adevărate atele și sutură la marginea inferioară a tiroidului și în jos la inelele traheale sănătoase.

În ultimii ani se încearcă utilizarea unui lambou cutanat întărit cu inele de Propilen, incluse în lambou, care să înlocuiască inelele traheale (Ey din Stuttgart).

Homografele parțiale laringotraheale sînt deocamdată în faza de experimentare pe animale.

Grefele de laringe se indică în stenozele ireductibile prin procedeele de recalibrare anterioară sau posterioară.

Ogura, Kawasaki și Tachenonchi sînt primii care, în 1966, au realizat homografele în serie la cîini. Prin aceste experiențe au demonstrat că existența unui sfincter laringian nu este necesar, cîtă vreme baza limbii acoperă orificiul superior al laringelui. Epiglota este indispensabilă, fiindcă laringele grefat este paralizat cu corzile în abducție.

Problema vasculară a fost realizată prin arterele laringiene inferioare, din tiroidienele inferioare, care asigură un debit de aproape 60% din debitul total al laringelui, suficient pentru supraviețuirea organului.

Problema nervoasă n-a putut fi realizată pînă în prezent. Grefa servește ca un suport cartilaginos, corzile rămînînd fixe în abducție.

Mounier-Kuhn și Haguenauer au reluat experiențele lui Ogura cu rezultate importante.

Transplantarea laringelui a fost realizată la om de Kluyskens. Această transplantare a întîmpinat greutăți în problemele de imunologie, de fiziologie și de tehnică operatorie. În problema imunologică atît de complexă, Kluyskens a recurs la o serie de cercetări în identificarea compatibilității, prin tipul de leucocite.

Fiziologic, autorul a ajuns la concluzia că reinervarea grefonului în prezent este exclusă. El a recurs la o aritenoidopexie, care la laringele grefat permite obținerea unei funcții vocale suficiente. De asemenea, lipsind inervația senzitivă a mucoasei neolaringelui, bronhopneumonia de deglutiție duce animalul de experiență la moarte.

Kluyskens a propus următoarea soluție: se păstrează jumătatea superioară a epiglotei primitorului, care se suturează la epiglota amputată a donatorului. Mișcarea de basculă a epiglotei acoperă laringele. De asemenea se păstrează o parte din mucoasa sinusului piriform a primitorului, care se aduce în contact cu laringele transplantat.

Ca tehnică operatorie, fixarea laringelui este delicată, fiind un organ mobil, care se ridică cu fiecare deglutiție. Sutura epiglotei și a membranei tirohioidiene nu este suficientă, astfel că Kluyskens a păstrat o parte din cornul mare al tiroidului primitorului care în mod normal întărește membrana tirohioidiană. Acest rest de corn l-a suturat cu fire metalice la cornul amputat al cartilajului tiroid de la donator, obținînd o fixare superioară suficientă. De la primul pansament, Kluyskens a observat cum se ridică laringele transplantat în timpul deglutiției.

Fixarea inferioară este mai simplă, prin fixarea arcului cricoidian al laringelui transplantat, care trebuie să fie bine fixat la primul inel traheal al primitorului.

Pentru revascularizarea neolaringelui privind viabilitatea cartilajului este suficient să păstrăm pericondrul extern al primitorului, care se aplică perfect pe cartilajul donatorului, depericondrat cu o toleranță perfectă, după declarația autorului, cu condiția ca să nu existe nici un cheag între cartilaj și pericondru.

Transplantul de laringe trebuie să provină de la un individ tînăr, care nu prezintă încă osificarea cartilajelor, ce începe înaintea vîrstei de 40 de ani. Mucoasa endolaringiană prezintă cele mai mari dificultăți sub aspectul imunologic. Viabilitatea acestei mucoase depinde de agenții imunopresivi utilizați.

Revascularizarea laringelui transplantat reușește numai la indivizii care n-au fost iradiați pentru cancerul de laringe și n-au avut nici o inflamație a părților moi perilaringiene și tratamentul imunopresiv să fie eficace. Transplantarea laringelui va fi poate rezolvată în viitor în așa fel ca bolnavul cu transplantul să fie decanulat, să poată înghiți fără dificultate și să aibă o voce mediocră acceptabilă.

Experimental, utilizarea protezelor artificiale este în prezent promițătoare și va fi poate aplicată și la om. Böhme din Leipzig se ocupă mult cu protezele laringiene din material sintetic, pe care le experimentează la cîine.

VI. CANCERUL LARINGELUI

Tehnicile chirurgicale utilizate în tratamentul cancerului de laringe depind de localizarea și extinderea leziunilor.

Localizările principale sînt: supraglotică, glotică și subglotică. În raport cu aceste localizări vom descrie întîi intervențiile parțiale, cu toate variantele lor, și apoi pe cele totale.

Cancerul supraglotic

Este localizarea cea mai frecventă a cancerului de laringe.

Cancerul localizat la marginea liberă a epiglotei se extirpă prin epiglotectomie după procedeul lui H u e t (hiotiroepiglotectomie).

Cancerul jumătății inferioare a epiglotei și al benzilor ventriculare se extirpă după procedeul lui A l o n s o.

Extinderea cancerului vestibuloepiglotic la fața linguală a epiglotei și la baza limbii se rezolvă prin laringectomie orizontală supraglotică, rezecînd și baza limbii cu bisturiul electric sau radiumpunctura bazei limbii.

La extinderea cancerului supraglotic înapoi, la unul dintre aritenoizi, ne-am propus să executăm o laringectomie orizontală supraglotică atipică cu ablația aritenoidului respectiv.

Cancerul ventriculului, dacă n-a prins cartilajele, se bucură de hemilaringectomie. Dacă pericondrul intern al aripii tiroidiene din dreptul ventriculului nu se decolează ușor, înseamnă că a fost prins cartilajul și, în acest caz, se impune laringectomia totală.

Localizarea supraglotică, fiind însoțită deseori de metastaze ganglionare, evidarea ganglionară de necesitate se execută în aceeași ședință cu laringectomia.

Laringectomia orizontală supraglotică tip Alonso

Se indică în localizarea canceroasă pe epiglotă și pe benzile ventriculare, respectînd aritenoizii (fig. 756). Exereza laringelui în plan orizontal, în cea mai frecventă localizare a cancerului laringian, în scopul conservării etajului glotic, cu menținerea vocii și a respirației, este o tehnică ingenioasă, pentru care îi prezentăm lui A l o n s o un deosebit omagiu.

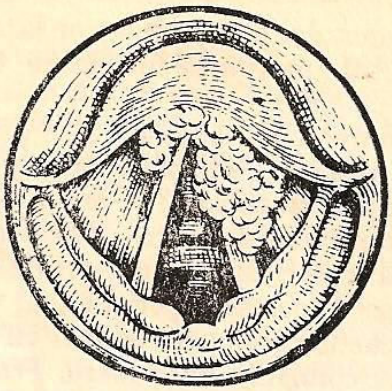

Fig. 756. Cancerul benzii ventriculare și al jumătății inferioare a epiglotei.

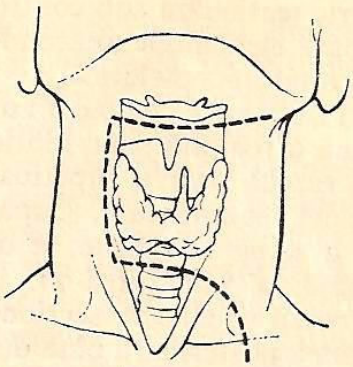

Fig. 757. Laringectomie orizontală supraglotică. Incizia lui Alonso.

Timpii operatori:

1. Incizia cuprinde o linie superioară transversală, ușor curbată, care pornește de la unghiul mandibulei de partea cea mai lezată și trece pe sub osul hioid pînă la vîrful cornului mare de partea opusă.

A doua incizie verticală coboară de la cornul mare pînă sub cricoid, încrucișînd sternocleidomastoidianul. A treia incizie este la început transversală, trecînd peste primul sau al doilea inel traheal pînă la sternocleidomastoidianul opus, de unde coboară în curbă pînă la mijlocul claviculei (fig. 757). Aubry, Jost și Chouard execută incizia în Z. Noi am utilizat de la început incizia simplă, în formă de L majuscul, de partea cea mai lezată. Incizia pornește de la vîrful mastoidei și coboară pe mușchiul sternocleidomastoidian pînă deasupra claviculei. De la acest nivel pornește a doua incizie orizontală deasupra regiunii sternoclaviculare, depășind sternocleidomastoidianul de partea opusă. Această incizie simplă, pe lîngă avantajul estetic, se pretează bine pentru evidarea ganglionară concomitentă cu laringectomia, putîndu-se aborda și lanțul ganglionar spinal.

2. Expunerea regiunii se execută ușor, prin disecția lamboului unic, expunînd larg regiunea operatorie ca și după incizia lui Alonso și cea în formă de Z a lui Aubry. Traheotomia joasă, subistmică sau transistmică cînd istmul tiroidian este mai voluminos, o executăm la nivelul inelului al 3-lea. După secțiunea omohioidianului și ligatura pediculului superior tiroidian se secționează mușchii subhioidieni la nivelul osului hioid. Se secționează inserțiile superioare ale constrictorului inferior și se rezecă mușchiul tirohioidian de partea inciziei. Se pun în evidență aripile tiroidului și osul hioid prin disecția lamboului și de partea opusă. Se dezinseră cornul mare al tiroidului de partea inciziei prin tracțiunea în sus și înăuntru a marginii tiroidului, cînd apare pedicul vasculonervos, pe care îl prindem între două pense și îl secționăm menajînd nervul laringian superior (Leroux-Robert), pe care l-am secționat la primele 30 de cazuri, fără să observăm nici o ameliorare în deglutiție prin menținerea nervului.

3. Deschiderea faringelui se face la nivelul cornului mare al tiroidului, incizînd mucoasa faringiană de-a lungul cornului pînă la hioid și îndreptînd secțiunea pe marginea inferioară a hioidului spre interior. Cu bis-

turiul electric secționăm sub controlul indexului stîng așezat pe fața lingual a epiglotei toate elementele anatomice de sub marginea inferioară a hioidului, inclusiv plica faringoepiglotică.

4. Extirparea blocului tumoral. Pentru a se ușura vederea cît mai bună a regiunii supraglotice, în vederea extirpării corecte a tumorii, Alonso rezecă partea superioară (supracomisurală) a aripii tiroidiene pe partea inciziei tegumentare. După ce se secționează pericondrul pe marginea superioară a aripii tiroidiene, se decolează pericondrul extern de pe aripa tiroidiană pînă la jumătatea ei, apoi se decolează pericondrul intern pînă în dreptul corzii vocale. Se secționează cartilajul depericondrat cu un foarfece, de la marginea posterioară pînă deasupra comisurii anterioare. Trăgînd de epiglotă în afară și în jos și depărtînd cu un specul nazal mic sau cu depărtătorul de trahee benzile ventriculare, observăm bine extinderea tumorii și corzile vocale libere fără să mai fim împiedicați de aripa tiroidiană. Extirparea tumorii se face dinapoi înainte, cu bisturiul electric sau cu un foarfece fin, incizînd banda ventricular la nivelul apofizei vocale și înaintînd cu incizia pe fundul ventriculului, deasupra corzii vocale pînă deasupra comisurii anterioare. Secțiunea peiolului epiglotei trebuie să o facem cu grijă, pentru a nu leza comisura anterioară cu sinechie consecutivă și tulburări vocale. Dacă tumoarea s-a întins pînă aproape de comisură de-a lungul peiolului epiglotei, electrocoagulăm această mică regiune ca și cea posterioară dinaintea aritenoidului. Aceeași tehnică o folosim și pentru banda ventricular opusă chiar dacă ea n-a fost prinsă de tumoare, fiindcă vasele limfatice, după cum știm, trec de la o bandă la alta prin intermediul epiglotei fără întrerupere.

Astfel, blocul tumoral extirpat cuprinde epiglota cu loja tirohioepiglotică, cele două plici aritenoepiglotice, ambele benzi ventriculare și partea superioară a ventriculului (fig. 758). La rezecția tumorii trebuie respectată mucoasa comisurii posterioare ca și cea care acoperă aritenoizii, apofizele vocale cu inserția corzilor și bineînțeles ambii aritenoizi, care cu anestezia locală se mișcă la comandă, închizînd și deschizînd glota.

Dacă este necesar, se execută și evidarea ganglionară de aceeași parte. Dacă adenopatia este bilaterală, evidarea ganglionară opusă se face după 15—20 zile de la operație, păstrînd, dacă nu este posibil de ambele părți, cel puțin în partea opusă, atît jugulara internă cît și mușchiul sternocleidomastoidian.

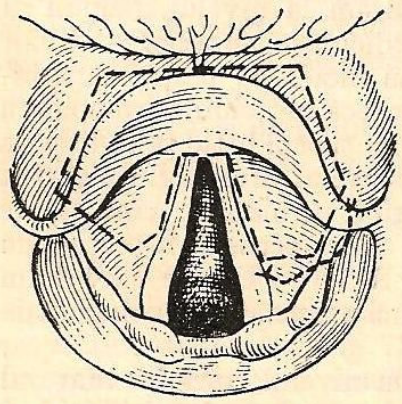

Fig. 758. Operația lui Alonso. Rezecția văzută de sus în jos (Aubry).

5. Suturile. Mai întîi suturăm mucoasa hipofaringelui la pereții laterali, pentru a acoperi toată suprafața sîngerîndă.

Se introduce sonda esofagiană, după ce ne-am convins că hemostaza este perfectă mai ales la baza limbii. Pericondrul extern decolat de pe porțiunea aripii tiroidiene rezecate acoperă marginea rezecată a aripii tiroidiene rămase și fața internă a acestei aripi. Un tamponament Mikulicz se introduce între corzi, și mesa îmbibată în oleu steril și antibiotice umple cavitatea

laringelui restant pentru a nu se produce aderențe cu baza limbii. Capetele meșei și ale tifonului se scot în afară prin incizia verticală, constituind un mijloc de drenaj foarte bun (L e r o u x - R o b e r t). Se mai poate plasa, în scop de dren, o lamă de cauciuc la unirea celor două incizii tegumentare.

Deși mușchii extrinseci de partea opusă inciziei mențin laringele restant, totuși procedeul lui A l o n s o de a sutura aripa restantă a tiroidului la hioid ni se pare important. Capul bolnavului este pus în flexiune, se încarcă hioidul pe deasupra cu un fir gros de catgut cromat sau simplu, care trece pe la mijlocul hemihioidului, apoi străpungem dinăuntru în afară restul aripii tiroidiene deasupra corzii și la 1 cm de comisura anterioară cu aproximație. Se strîng puternic cele două capete ale firului și se înnoadă peste capetele drenajului Mikulicz. Sutura tegumentului se face în două planuri cu catgut și mătase.

Îngrijiri postoperatorii. Bolnavul trebuie să țină capul flectat 4—5 zile, pentru a nu ceda firele care duc la fistule salivare cronice. Pentru menținerea capului flectat, am preconizat un aparat ortopedic, care se aplică pe capul și umerii bolnavului chiar înainte de a părăsi masa de operație. De la prima intervenție executată, îndată după publicarea ei de A l o n s o , noi n-am menținut stoma faringiană pentru aspirația salivei, ci am suturat plaga complet. Pentru a feri bolnavul de o bronhopneumonie de aspirație din cauza hipersalivației, noi îi administrăm zilnic după operație 1—2 fiole de atropină, timp de 10—15 zile. Controlul toleranței la atropină, care este mare la laringectomizați (din cauza stării de hiperexcitabilitate), se face prin reflexul de acomodare și al pulsului. Dealtfel, experiența pe animalele traumatizate ne-a demonstrat că ele suportă doza mortală de atropină. După aspirațiile intermitente prin canula traheală și din cavitatea bucofaringiană, alături de atropină și o antibioterapie masivă, n-am înregistrat nici o complicație pulmonară, la cele peste 220 de laringectomii orizontale, executate pînă în prezent. Laringectomia orizontală supraglotică, sub aspectul tehnic și al îngrijirilor postoperatorii, cere mai multe eforturi ca laringectomia totală. Rezultatele funcționale răsplătesc pe deplin aceste eforturi.

În decursul anilor, noi am extins mult indicațiile laringectomiei orizontale, inspirați din literatură și din experiența personală.

Extinderea cancerului vestibuloepiglotic posterior cu prinderea unui aritenoid, cu mobilitate redusă, fără să prindă mucoasa interaritenoidiană, experiența ne-a arătat că putem extirpa și aritenoidul respectiv, urmat de cordopexie. Această laringectomie orizontală atipică am început-o în 1960. Sonda alimentară se păstrează peste două luni cu adaptare mai dificilă la deglutiția lichidelor și vocea este ca și la o paralizie recurențială unilaterală necompensată cu respirație bună. („Archives Balcaniques“ nr. 3—4, 1964). Încurajați de primele rezultate, am aplicat această operație atipică la toate cazurile cu prinderea aritenoidului. O serie de autori practică în prezent orizontala cu ablația unui aritenoid. Astfel, A r s l a n a comunicat la Congresul din Italia, în 1967, patru cazuri cu rezultate bune. Extinderea în sus cu prinderea plicii aritenoepiglotice nu contraindică laringectomia orizontală. În jos, prinderea feței superioare a corzii vocale încă permite aplicarea tehnicii orizontalei, cu condiția ca mucoasa feței superioare a corzii să fie diatermocoagulată (A l o n s o).

Extinderea anterioară este cea mai frecventă, cu prinderea spațiului preepiglotic, cu bombarea unuia sau a ambelor valecule, cu prinderea bazei limbii și a plicilor faringoepiglotice, fără să se extindă la comisura anterioară. O orizontală lărgită anterior cu rezecția hioidului și a bazei limbii duce la vindecare.

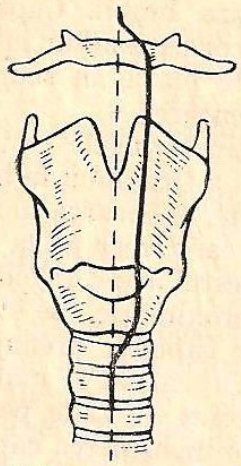

Fig. 759. Incizia lui Huet și Labayle.

Noi aplicăm cobaltoterapia postoperator la toate cazurile, indiferent de localizare, atît în regiunea operată cît și pe ariile ganglionare.

Bolnavul trebuie controlat la intervale regulate și în cazul apariției vreunui ganglion, mai ales în grupul jugulodigastric sau pe lanțul spinal, se impune extirparea de urgență.

Evidarea de principiu propusă de Suarez o practicăm și noi la o serie de cazuri.

Recidivele locale mai rare impun laringectomia totală, pe care bolnavul o acceptă mai ușor, ca la prima intervenție, fiind mai obișnuit cu mediul de spital. Tocmai acest motiv ne determină să punem uneori indicații mai largi pentru laringectomia orizontală.

Epiglotectomia sau hiotiroepiglotectomia lui Huet se practică pe cancerul localizat pe marginea liberă a epiglotei, localizare foarte gravă. Forma vegetantă radiosensibilă se bucură de cobaltoterapie. Forma ulcerovegetantă se tratează chirurgical.

1. Incizia lui Huet și Labayle (fig. 759) pornește de pe linia mediană la 1 cm deasupra hioidului, depărtîndu-se de această linie pînă la 1 cm, cînd ajunge la marginea inferioară a hioidului. De aici coboară drept în jos paramedian pînă la marginea inferioară a cricoidului și apoi redevine mediană pînă la furculița sternală.

Incizia în Z a lui Aubry, Jost, Chauard, expune larg regiunea și suturile nesuprapuse (fig. 760).

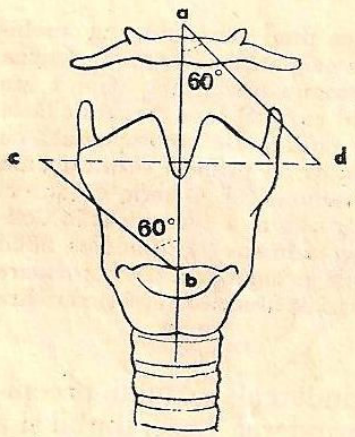

Fig. 760. Incizia în Z a lui Aubry-Jost-Chouard.

2. Expunerea regiunii, de sus în jos: osul hioid, membrana tirohoidiană, unghiul anterior al cartilajului tiroid, membrana cricotiroidiană, inelul cricoidului și istmul corpului tiroid.

3. Traheotomia se execută la inelele 3 și 4, după decolarea și secționarea istmului tiroidian. O sondă Montantdon servește la anestezia generală.

4. Descoperirea blocului tiroepiglotic. Osul hioid se decolează pe linia mediană, eliberîndu-l de inserțiile musculare. Se decolează apoi unghiul tiroidului și o parte din ambele fețe anterolaterale. Lateral, mușchii subhioidieni sînt secționați la 1 cm de inserția hioidiană.

Pediculii laringieni superiori sînt izolați, și vasele legate și secționate, iar nervii se păstrează.

5. Extirparea blocului hioti-roepiglotic. Corpul osului hioid este secționat de o parte și de alta, la unirea cu coarnele mari. Se secționează aripile tiroidiene în partea anterosuperioară pe o suprafață triunghiulară cu baza în sus (fig. 761) și vîrful în jos la comisura anterioară. După secționarea cartilajului, se secționează cu bisturiul electric membrana tirohioidiană, începînd de la comisura anterioară și înaintînd cu incizia de o parte și de alta pe lîngă incizia tiroidului (fig. 762). Cu o pensă prindem unghiul anterior al tiroidului și-l tragem în sus, cînd apare epiglota vizibilă de jos în sus. Se eliberează apoi lateral epiglota pînă la plicile aritenoepiglotice. Se îndepărtează epiglota și loja tirohioepiglotică într-un singur bloc. Nu se lezează nici corzile vocale, nici benzile ventriculare, în cursul ablației acestui bloc.

6. Suturile. Se suturează mucoasa faringiană, după introducerea sondei nazoesofagiene. Se aplică apoi mușchii pe linia mediană. După plasarea unui dren aspirator Redon, se suturează tegumentul. Cobaltoterapia postoperatorie se aplică și pe aria ganglionară.

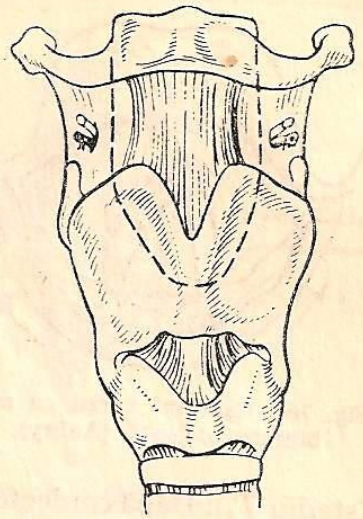

Fig. 761. Secțiunea supraglotică a aripilor tiroidului, a membranei tirohioidiene și a corpului osului hioid. Secțiunea ambilor pediculi laringei superiori (Huet).

Cancerul glotei

Cancerul corzii vocale pornește de pe fața superioară sau de pe marginea liberă a corzii și din cauza lipsei vaselor limfatice procesul rămîne mult timp cantonat pe treimea mijlocie a corzii sau la unirea treimii mijlocii cu treimea anterioară (fig. 763), extinzîndu-se încet spre comisura anterioară. Dacă coarda e mobilă și tumoarea n-a atins nici comisura anterioară, nici apofiza vocală, se poate aplica cobaltoterapia, mai ales la profesioniștii vocali. Dacă după 3 000 r tumoarea nu retrocedează, se trece la cordectomie. De asemenea, cînd coarda prezintă aceeași extindere a tumorii, însă cu o mobilitate redusă, se execută cordectomia. Cînd tumoarea s-a extins și la comisura anterioară, se trece la o laringectomie parțială frontolaterală.

Tumoarea poate apărea rareori și sub forma unei infiltrații difuze a corzii și în acest caz trebuie să bănuim ceva subglotic.

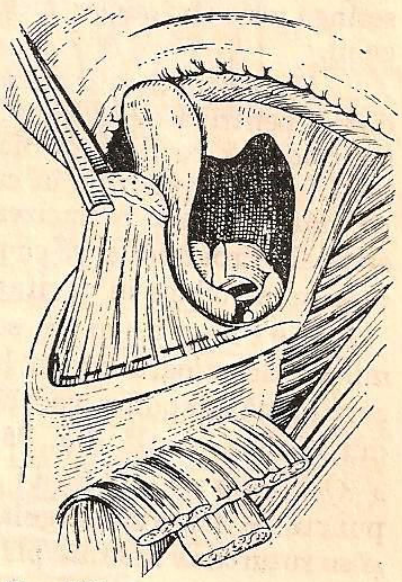

Fig. 762. Secțiunea membranei tirohioidiene.

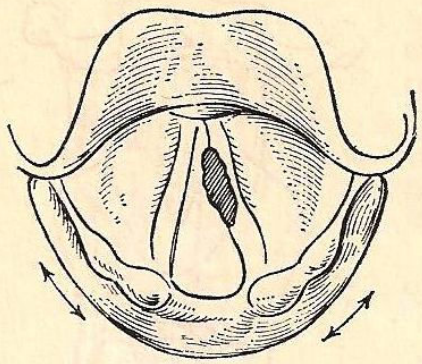

Fig. 763. Cancerul corzii cu mobilitate păstrată (Aubry).

Forma exofitică este întîlnită cel mai des. Rareori pot apărea muguri canceroși pediculați. Uneori, cancerul apare ca un strat subțire pe suprafața corzii, nefiind nici vegetant, nici infiltrant.

Localizarea în comisura anterioară cu extindere subcomisurală necesită executarea laringectomiei frontale anterioare. Cobaltoterapia nu poate acționa asupra tumorii, care e protejată de unghiul anterior al tiroidului.

Cordectomia

Este indicată în cancerul corzii care nu prinde nici comisura anterioară, nici apofiza vocală (stadiu T_1). După cordectomie nu mai apare recidiva, dacă au trecut 5 ani de la operație, însă după radioterapie se întîlnesc cazuri cu recidivă (A u b r y). Tehnica cordectomiei e simplă și se execută cu anestezie locală și de bază.

1. Capul în extensie. I n c i z i a pornește de la mărul lui Adam și coboară pe linia mediană pînă sub cricoid. La femeie se poate face și o incizie orizontală, de-a lungul unei plici aproape de marginea inferioară a tiroidului. Din cauza unor cicatrice cheloide care apar pe incizia verticală, noi executăm și această intervenție prin incizia laterală în formă de L, care se execută pe marginea anterioară a sternocleidomastoidianului de la unghiul mandibulei pînă sub cricoid, de unde se continuă cea orizontală pînă trece de mușchiul sternocleidomastoidian opus. După decolarea tegumentelor se pune în evidență unghiul anterior al tiroidului, fără să fie nevoie de rezecția istmului tiroidian sau de traheotomie. După instilarea în laringe a unui cm³ de cocaină 5% prin intermediul acului de seringă care străpunge membrana cricotiroidiană, se trece la deschiderea laringelui.

2. D e s c h i d e r e a l a r i n g e l u i. Tirotomia se face strict pe linia mediană, pentru a evita lezarea corzii sănătoase. Se incizează întîi membrana cricotiroidiană pe linia mediană. Prin această incizie se introduce un braț al unui foarfece puternic în cavitatea laringelui, ramura externă rămînînd strict pe linia mediană. Se incizează cartilajul de jos în sus. Se depărtează cele două aripi ale tiroidului și se completează anestezia cu o meșă îmbibată în cocaină, care se introduce în cavitatea laringelui.

3. C o r d e c t o m i a se face dezinserînd coarda vocală bolnavă, din comisura anterioară cu un bisturiu. Decolarea se continuă înapoi de-a lungul corzii pînă la apofiza vocală. Cu un foarfece curb se secționează coarda și o parte din apofiza vocală (fig. 764).

4. S u t u r a p l ă g i i se face după verificarea hemostazei, aplicînd cîteva puncte de diatermocoagulare dacă este cazul. Se repune tegumentul pe plagă și se suturează în două planuri, cu catgut și cu fire de mătase.

O lamă de cauciuc se lasă ca dren 48 de ore în partea orizontală a inciziei.

Cordectomia bilaterală (A u b r y) am aplicat-o la trei cazuri.

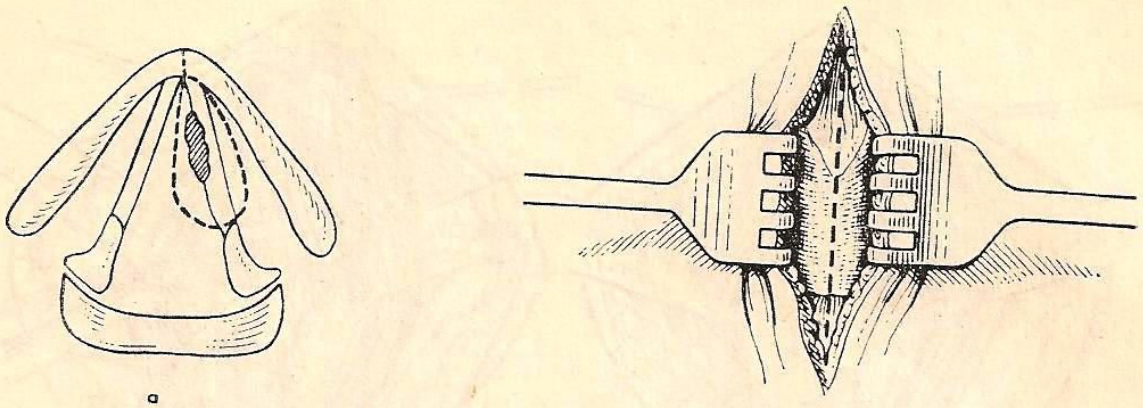

a b

Fig. 764, *a* — schema unei cordectomii: *b* — tirotomia (Aubry).

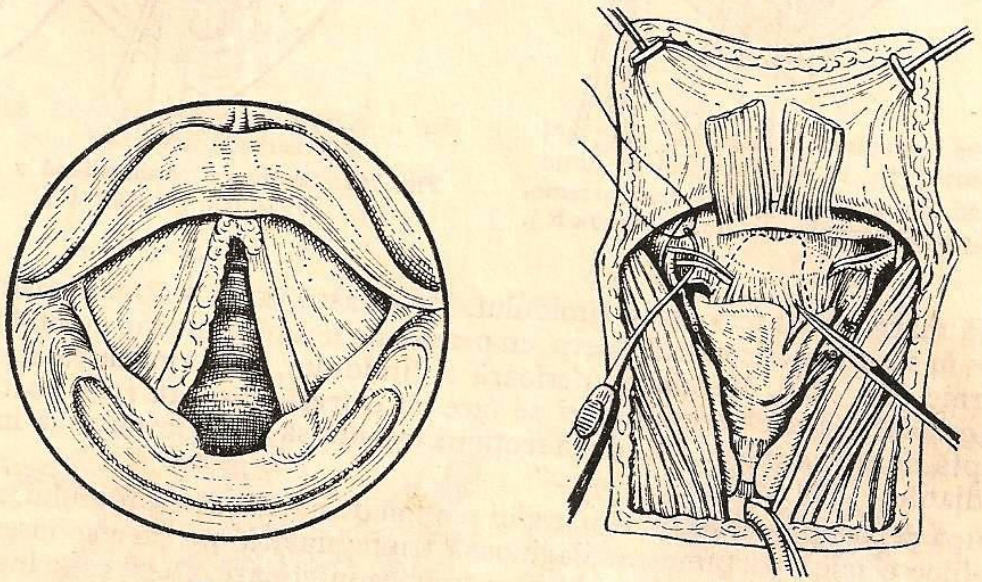

a b

Fig. 765, *a* — extinderea tumorii la comisură cu mobilitate păstrată; *b* — incizia cutanată cu traheotomia subistmică (Leroux R.).

Laringectomia frontolaterală
(Leroux-Robert)

Se indică în localizările tumorale ale comisurii anterioare cu extinderea de-a lungul unei corzi sau invers, extinderea unui proces cordal la comisura anterioară, cu mobilitatea păstrată (fig. 765). Incizia pericondrului pe marginea inferioară a tiroidului paramedian pe o întindere de 1 cm și de o parte, și de alta. Cu decolatorul de sept încurbat se decolează pericondrul intern de jos în sus pînă la mărul lui Adam de ambele părți (fig. 766).

Cu bisturiul tragem o urmă de jos în sus pe ambele fețe ale tiroidului, în formă de triunghi cu baza în jos și vîrful la mărul lui Adam, în care să fie cu-

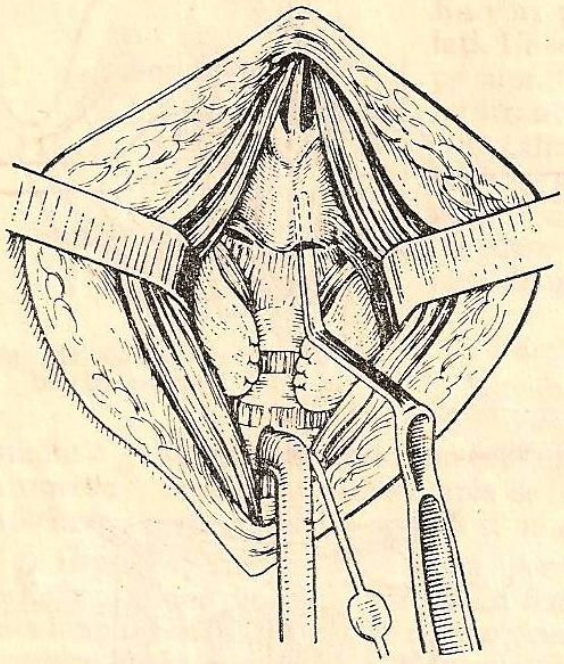

Fig. 766. Decolarea subpericondrală paramediană internă a aripilor tiroidului (Leroux R.).

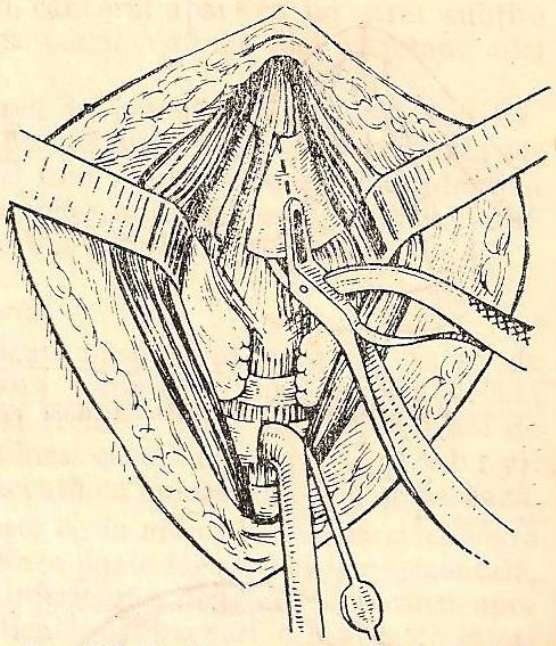

Fig. 767. Secțiunea paramediană a aripilor tiroidiene (Leroux R.).

prinsă marginea anterioară a tiroidului. Pe această urmă secționăm cartilajul de jos în sus sub pericondrul intern, cu pensa lui Ombrédanne sau cu un foarfece puternic (fig. 767). Marginea inferioară a tiroidului, la majoritatea cazurilor, este osificată, așa că secțiunea ei se face cu o freză-disc sau cu o daltă fină dreaptă, de ambele părți. Cele două secțiuni trebuie să se întîlnească la incizura tiroidiană.

După depărtarea celor două margini secționate ale aripilor tiroidului, rămîne în mijloc o mică porțiune cartilaginoasă triunghiulară, pe care se inseră corzile vocale, la unirea treimii mijlocii cu treimea inferioară. După ce se instilează în cavitatea laringelui, cu seringa, prin membrana cricotiroidiană 1 cm^3 cocaină 10%, se decolează pericondrul intern de partea bolnavă pînă în profunzime (fig. 768). Cu bisturiul electric se deschide membrana cricotiroidiană la cîțiva milimetri de partea sănătoasă (fig. 769).

Incizia se continuă în sus, cu grijă, pînă la pețiolul epiglotei, secționînd coarda vocală sănătoasă exact în afara leziunii tumorale. Rezultatul fonator depinde de extensiunea tumorii pe inserția corzii vocale de partea opusă leziunii. Cu un depărtător Farabeuf mic se îndepărtează jumătatea sănătoasă a laringelui, iar partea bolnavă se îndepărtează cu un depărtător cu dinți, punîndu-se astfel în evidență laringele neoplazic (fig. 770). După decolarea mucoasei și pe fața internă a inelului cricoidian, tragem o linie cu bisturiul sub tumoare și înapoia ei la o distanță de 1 cm în țesut sănătos. Cu un foarfece curb secționăm înapoi apofiza vocală sau și o parte din corpul aritenoidului, în raport cu extinderea tumorii înapoi (fig. 771). În sus se secționează jumătatea benzii

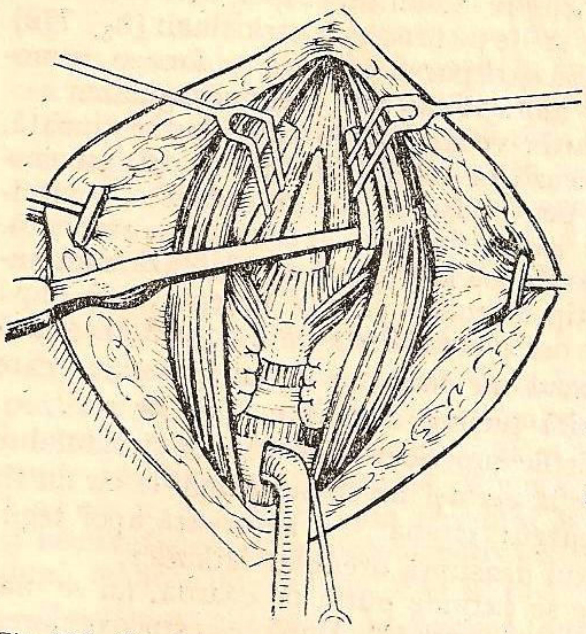

Fig. 768. Decolarea subpericondrală a aripilor tiroidului (Leroux R.).

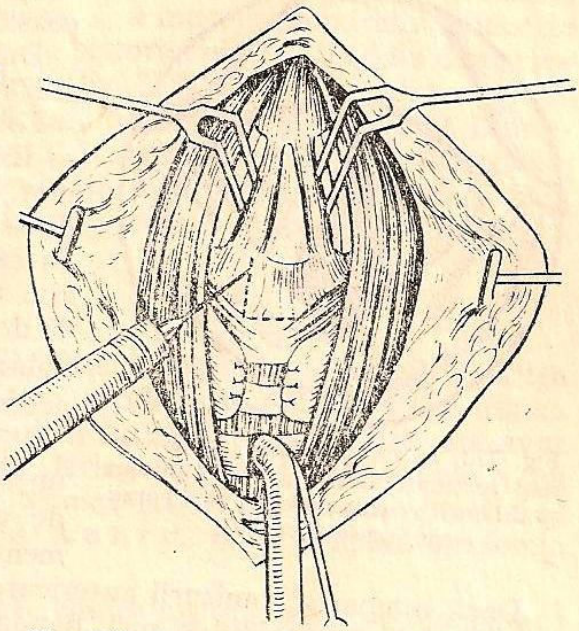

Fig. 769. Secțiunea membranei cricotiroidiene cu bisturiul electric, de partea opusă leziunii.

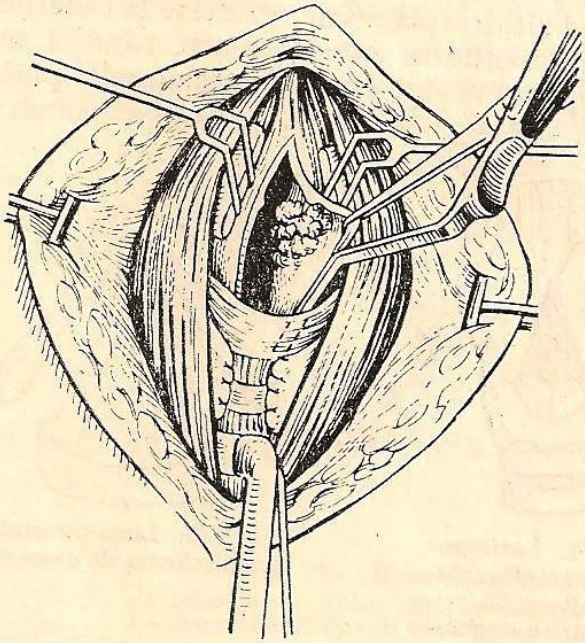

Fig. 770. Expunerea hemilaringelui neoplazic.

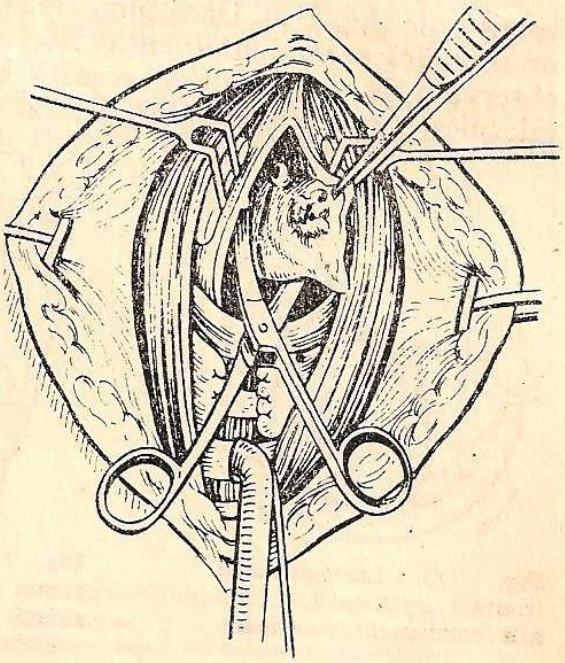

Fig. 771. Secțiunea aritenoidului.

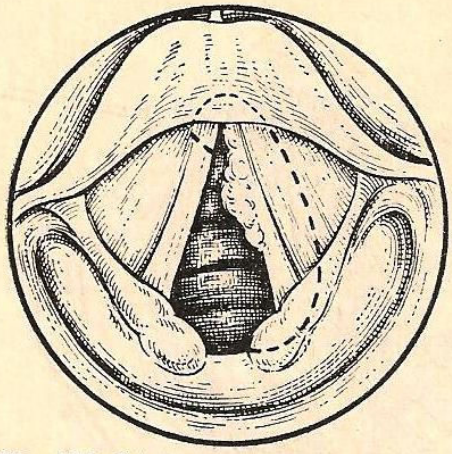

Fig. 772. Linia punctată arată traseul secțiunii mucoasei aritenoidului și al benzii ventriculare, ca și al corzii sănătoase (Leroux).

ventriculare dinainte înapoi, decolînd mucoasa și de pe fundul ventriculului (fig. 772).

După extirparea tumorii se face o hemostază minuțioasă prin electrocoagulare.

Coarda vocală sănătoasă, fiind secționată, se fixează cu un fir subțire de catgut cromat, pentru ca să nu se retracte, evitîndu-se astfel sinechia în comisura anterioară. În cavitatea laringiană se plasează un tampon tip Mikulicz, care se îndepărtează după 48 de ore și canula se scoate după 5 zile, dacă bolnavul nu face un edem puternic, care necesită ținerea canulei mai multe zile.

Părțile superioare ale aripilor tiroidului se unesc la același nivel, suturîndu-le cu un fir de catgut cromat. Se suturează apoi tegumentul deasupra drenului Mikulicz.

Dacă tumoarea comisurii anterioare se extinde puțin pe coardă, nu se mai secționează aritenoidul și nici banda ventriculară. După electrocoagularea punctelor sîngerînde nu mai este nevoie nici de tamponament, nici de traheotomie, ca și la cardectomia simplă.

Rezultatele acestei intervenții sînt foarte bune, statistica noastră dînd peste 80% vindecări după 5 ani, ca și cea a lui Leroux-Robert.

Laringectomia frontală anterioară

Se indică în localizările tumorii în comisura anterioară, cu extinderea subcomisurală (fig. 773). Dacă tumoarea se extinde și în sus spre pețiolul epiglotei, nu se indică aceeași intervenție. Nici cobaltoterapia nu dă rezultate la cazurile observate de noi. Dealtfel, această intervenție se execută foarte rar. Ea se înlocuiește cu frontolaterala. Timpii operatori sînt cei ai frontolateralei pînă

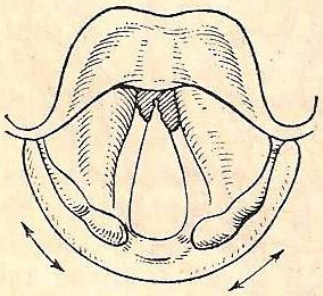

Fig. 773. Laringectomia frontală anterioară. Leziunile comisurale anterioare.

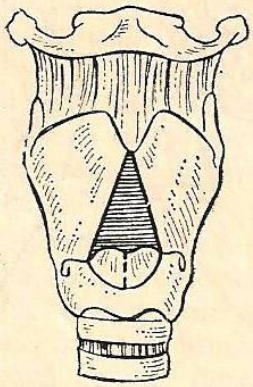

Fig. 774. Laringectomia frontală anterioară. Rezecția triunghiulară a unghiului tiroidului (Aubry).

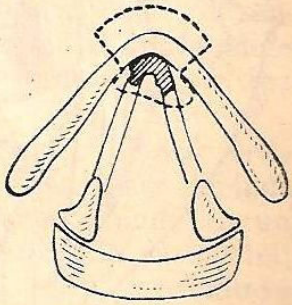

Fig. 775. Linia punctată arată schema de exereză.

la deschiderea laringelui. După rezecția triunghiulară a unghiului tiroidului (fig. 774), incizia membranei cricotiroidiene și a mucopericondrului se face de partea cea mai puțin lezată, de jos în sus cu bisturiul electric. Incizia de partea cea mai lezată se face sub controlul vederii (fig. 775).

Sutura în două straturi fixează bine aripile tiroidului la același nivel. Diatermocoagularea comisurii anterioare evită tamponamentul și traheotomia. Pentru a nu se produce o disfonie accentuată prin formarea unei sinechii în comisura anterioară, Leroux-Robert mențin în cavitatea laringelui o canulă Rethi timp de două luni.

Hemilaringectomia tip Hautant

Nu este o hemilaringectomie veritabilă, fiindcă pecetea cricoidului și partea posterioară a aritenoidului cu articulația lui rămîn neatinse. După executarea intervenției la numeroase cazuri ca și la hemilaringectomia lărgită, am avut multe recidive, așa că odată cu apariția laringectomiei frontolaterale a lui Leroux-Robert am renunțat la tehnica lui Hautant, practicînd și hemilaringectomia reconstructivă a lui Aubry, ca și hemilaringectomia după tehnica lui Mündnich etc.

Hemilaringectomia reconstructivă (după tehnica lui Aubry și Rouget)

Hemilaringectomia adevărată îndepărtează întreg hemilaringele și partea adiacentă a sinusului piriform. Hemilaringele extirpat este reconstituit printr-un lambou cutanat cervical, care restabilește permeabilitatea laringelui și compartimentarea faringolaringelui.

Hemilaringectomia reconstructivă se indică în cancerul corzii vocale cu extindere la aritenoid, la articulația cricoaritenoidiană, în regiunea subglotică, fără să prindă comisura anterioară (fig. 776). Se mai indică în cancerul aritenoidului și al sinusului piriform cu prinderea peretelui laringian.

Contraindicația se reduce la prinderea comisurii anterioare și posterioare.

Tehnica cuprinde trei intervenții:

1. Prepararea lamboului cervical din tegumentul ce acoperă sternocleidomastoidianul, cu pedicul la nivelul regiunii sternoclaviculare, ce se în-

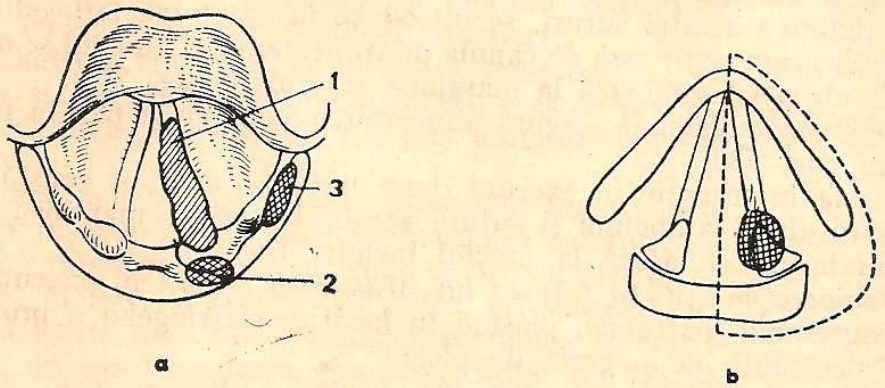

Fig. 776. Hemilaringectomia cu reconstituire plastică:
a — indicație: *1* — cancer glotic cu invadarea aritenoidului; *2* — cancerul aritenoidului; *3* — cancer faringolaringian; *b* — linia punctată reprezintă schema exerezei (hemilaringectomie totală) (Aubry).

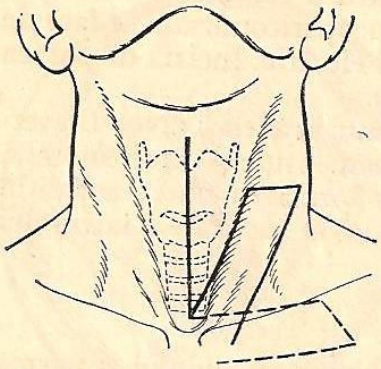

Fig. 777. Hemilaringectomie cu reconstituire plastică. Lamboul se recoltează sau de la nivelul sternocleidomastoidianului sau după radioterapie din regiunea claviculară și supraclaviculară (Aubry).

tinde pînă la nivelul bărbiei. Dacă bolnavul a fost supus radioterapiei, acest lambou este orizontal, recoltat de la nivelul claviculei (fig. 777).

Dacă este necesară evidarea ganglionară, mușchiul sternocleidomastoidian se lasă pe loc, pentru a proteja pachetul vasculonervos și pentru a-l izola de hemifaringolaringele ce se va rezeca.

Lamboul larg de 4—5 cm cuprinde în grosimea sa: pielea, țesutul celular, pielosul pînă la aponevroza cervicală superficială. Lamboul parțial decolat se resuturează după principiul lamboului indian intîrziat.

2. Intervenția a doua se execută după 15 zile și constă în: e x e r e z a h e m i l a r i n g e l u i: (sau după ligatura istmului tiroidian și executarea traheotomiei, se liberează aripa tiroidiană pînă la marginea ei posterioară) tirotomia mediană sau paramediană (dacă tumoarea nu s-a extins la partea anterioară a laringelui). Se secționează posterior pecetea cricoidului, pe linia mediană, începînd din regiunea interaritenoidiană și coborînd de sus în jos. Mucoasa adiacentă a sinusului piriform, dacă nu este prinsă în tumoare, se decolează și se lasă pe loc.

Secțiunea inferioară poate fi mai mult sau mai puțin joasă, în raport cu extinderea subglotică. Hemicricoidul ca și partea corespunzătoare a primelor inele traheale pot fi, de asemenea, rezecate.

R e c o n s t r u c ț i a l a r i n g e l u i se face cu lamboul indian întîrziat. Lamboul este din nou disecat și adus pe cîmpul operator, în așa fel ca suprafața cutanată să fie îndreptată spre cavitatea laringelui. Marginea superointernă a lamboului se suturează în două planuri la suprafața de secțiune posterioară a hemilaringelui de partea sănătoasă (fig. 778). Marginea inferoexternă a lamboului se suturează la secțiunea anterioară a hemilaringelui restant. Înaintea acestei suturi, se introduce în cavitatea laringelui un tub de polietilen, care se fixează de canula de traheotomie. Lamboul se modelează pe acest tub și se suturează la marginea anterioară (fig. 779).

O sondă nazoesofagiană asigură alimentarea bolnavului pentru mai multe săptămîni (fig. 780).

3. A treia intervenție se execută după trei săptămîni și constă în secționarea pediculului lamboului și sutura acestui lambou la marginea inferioară a tubului laringian, adică la nivelul inelului traheal.

Hemilaringectomia după tehnica lui Műndnich constă în executarea unei hemilaringectomii veritabile, plasînd în locul hemilaringelui o proteză temporară, menținută de o grefă de piele.

Hemilaringectomie cu epiglotoplastie (J. B o u c h e și G h. F r è c h e) Această intervenție se pretează pentru trei feluri de localizări:

1) cancerul extins de la coardă la aritenoid;

2) cancerul aritenoidului la care este contraindicată fizioterapia izolată;

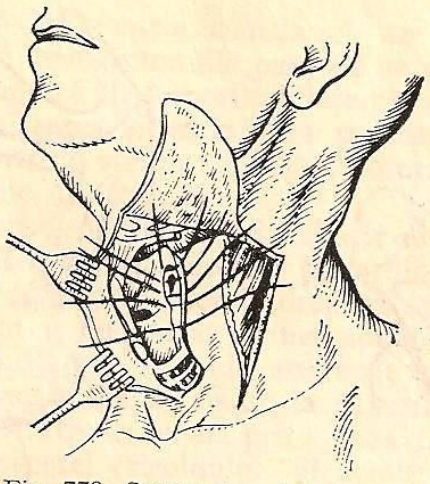

Fig. 778. Sutura marginii supero-interne a lamboului la marginea secționată superioară a hemilaringelui sănătos (Aubry).

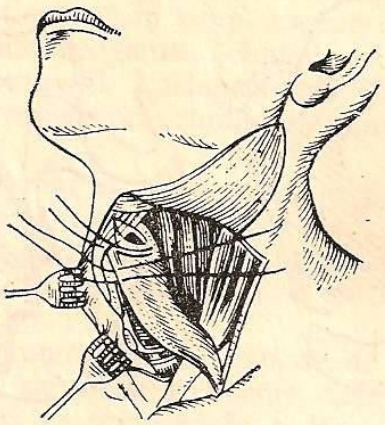

Fig. 779. După introducerea tubului de polietilen, marginea infero-externă a grefonului se suturază la marginea anterioară a hemilaringelui restant (Aubry).

3) cancerul sinusului piriform care în jos nu coboară sub inelul cricoidian și în sus nu ajunge pînă la plica aritenoepiglotică.

Dealtfel, materialul epiglotic este insuficient pentru a acoperi o pierdere de substanță mai întinsă.

Tehnica cuprinde două intervenții: exereza și reconstruirea.

E x e r e z a tumorii:

1) traheotomie orizontală subistmică;

2) incizia în L de partea leziunii. De pe tegumentul decolat se detașează un lambou din mușchiul pielos cu pedicul superointern, care va fi utilizat la sfîrșitul intervenției;

3) evidarea ganglionară dacă este necesară;

4) disecția laterală a laringelui cu ligatura pediculilor superiori, conservînd ambii laringei superiori;

5) deschiderea laringelui la marginea superioară a epiglotei, ca și pentru laringectomia totală, ceea ce permite totalizarea, dacă laringoscopia n-a pus leziunile bine în evidență;

6) exereza hemilaringelui, care cuprinde: înainte tirotomia; în jos bisturiul se duce pe marginea inferioară a cartilajului tiroid pentru dezarticularea articulației cricotiroidiene; în sus se secționează plica aritenoepiglotică de partea lezată (fig. 781, *a*); înapoi secțiunea interaritenoidiană duce la bascularea piesei operatorie (fig. 781, *b*).

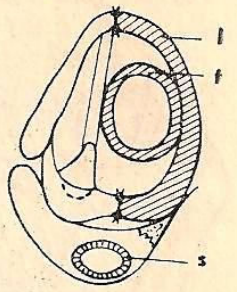

Fig. 780. Schemă reprezentînd grefonul de piele *1*, care se suturează la cele două margini ale hemilaringelui restant și acoperă tubul de polietilen *t*, sonda nazoesofagiană *S* (Aubry).

R e c o n s t i t u i r e a prin epiglotoplastie:

1) plica faringoepiglotică, odată secționată, permite bascularea epiglotei ce rămîne pediculată cu pețiolul ei de partea sănătoasă;

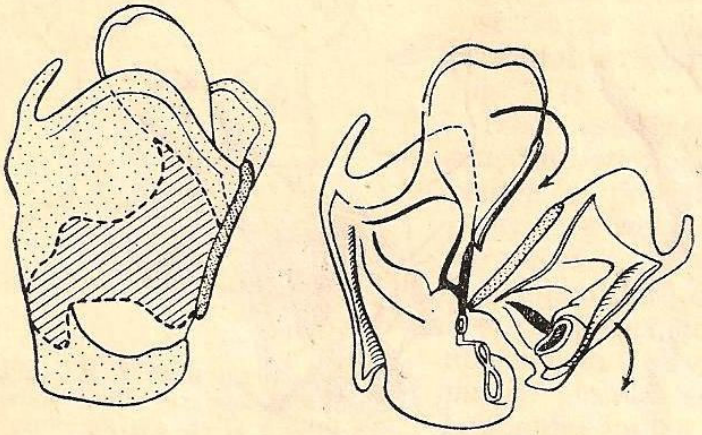

Fig. 781. Hemilaringectomia cu epiglotoplastie (Bouche și Frêche). Piesă de hemilaringectomie:
a — vedere laterală; *b* — vedere posterioară.

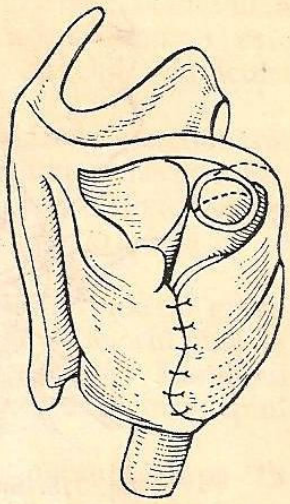

Fig. 782. Epiglotoplastia.

2) rotația epiglotei, care vine să ocupe locul hemilaringelui extirpat, în așa fel ca fața laringiană să vină înspre cavitatea laringelui și marginea epiglotei de partea lezată să se aplice pe marginea superioară a pecetei cricoidului;

3) sutura cu catgut cromat la cricoid în jos, la comisura anterioară în față și la faringe în sus care e suturat la epiglotă (fig. 782);

4) plasarea în laringe a unui tub de polietilen atașat la canula traheală și capătul superior legat de un fir, ce se scoate prin fosa nazală, fapt care ușurează intervenția ulterioară;

5) se introduce o sondă nazoesofagiană;

6) se suturează lamboul mușchiului pielos la faringe, pentru a închide o eventuală breșă și pentru a proteja vasele, dacă s-a efectuat o evidare ganglionară (fig. 783).

Tubul de polietilen se scoate după 15 zile, sonda alimentară după 20 de zile și cobaltoterapia se începe după 3 săptămîni de la operație. Canula se lasă în trahee pe toată perioada cobaltoterapiei, în timpul căreia poate apărea un edem ce poate dura și 2—3 luni.

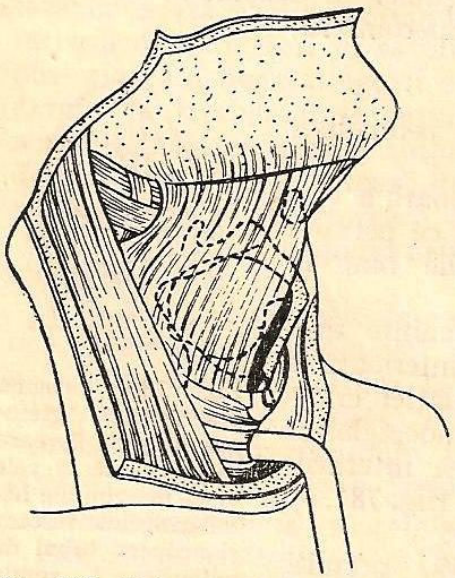

Fig. 783. Refacerea planului profund prin mușchiul pielos.

Cancerul subglotic

Tomografiile din față constituie mijlocul cel mai sigur de diagnostic. Localizarea unilaterală impune hemilaringectomia, iar cea bilaterală, laringectomia totală.

Laringectomia totală

Această intervenție, mutilantă, are indicații din ce în ce mai reduse, pe măsură ce laringectomiile parțiale se perfecționează în timp. Laringectomiile totale se indică în tumorile bilateralizate endolaringiene. Tehnicile ei variază după localizarea și extinderea procesului tumoral. Laringectomia totală se execută într-un singur timp, traheotomia preoperatorie rămînînd numai pentru cazurile de urgență.

Anestezia generală prin intubație este cea mai indicată, cu excepția cazurilor cu afecțiuni pulmonare și cardiorenale. De notat că noi avem o serie de cazuri cu pneumectomie dreaptă sau stîngă, pentru tuberculoză sau cancer, la care am executat laringectomii totale sau orizontale cu evoluție bună de mai mulți ani, tot sub anestezie generală.

Contraindicațiile se reduc la cazurile cu tumori foarte extinse de aspect ulcero-infiltrativ care au prins baza limbii, șanțurile piriforme, fața posterioară a pecetei cricoidului. Și aceste cazuri se pretează la o faringolaringectomie cu rezecția bazei limbii, dacă adenopatia se află în faza extirpabilă.

Cazurile cu cașexie avansată și adenopatie inextirpabilă nu se pot bucura de actul chirurgical. Din fericire aceste cazuri sînt tot mai rare, de cînd s-a organizat o depistare precoce a cancerului de laringe.

T e h n i c a, laringectomia totală se execută d e s u s î n j o s, la cazurile cu localizare anterioară (fața laringiană a epiglotei, cu extindere spre loja tirohioepiglotică, baza limbii și comisura anterioară).

Laringectomia totală d e j o s î n s u s se practică în localizările glotice și subglotice bilaterale.

F a r i n g o l a r i n g e c t o m i a se indică în tumorile cu evoluție posterioară (glotosubglotice posterioare, tumori ale sinusului piriform).

L a r i n g e c t o m i a t o t a l ă d e s u s î n j o s are următorii timpi operatori:

1. T r a h e o t o m i a suprasternală cu anestezie locală. Noi executăm incizia în L, de partea cea mai lezată. Incizia pornește de la vîrful marelui corn al hioidului și coboară în jos pînă la mijlocul claviculei. De aici se continuă incizia în direcție orizontală suprasternoclaviculară, pînă trece de mușchiul sternocleidomastoidian de partea opusă. O mică crestătură verticală pe incizia orizontală constituie semnul readucerii tegumentului în aceeași poziție, în timpul suturii plăgii tegumentare. Prin această simplă incizie se pot aborda toate grupurile ganglionare de partea inciziei (jugulodigastric, jugulocarotidian și supraclavicular). Dacă este prins și lanțul spinal, incizia pornește de la vîrful mastoidei. Decolarea tegumentului lateral și în sus pînă în partea opusă permite abordarea largă a traiectului laringotraheal. Rareori, dacă se palpează ganglioni și de partea opusă, după 3 săptămîni se execută o evidare ganglionară și de această parte, prelungind incizia în sus pînă la vîrful mastoidei opuse. Am renunțat din 1953 la incizia mediană verticală, care duce uneori la cicatrice cheloide inestetice.

2. D i s e c ț i a l a t e r a l ă a l a r i n g e l u i d e a m b e l e p ă r ț i. După secțiunea omohioidului și a mușchilor subhioidieni, se ligaturează pediculul tiroidian superior, se depărtează în afară lobul tiroidian, se ridică în sus și înăuntru marginea posterioară a tiroidului cu un depărtător tip

cîrlig și se secționează mușchiul constrictor inferior al faringelui. Se secționează pericondrul de-a lungul marginii posterioare a tiroidului și se decolează mucoasa de pe fața internă a aripii tiroidului (peretele extern al sinusului piriform). Se disecă cornul mare și se secționează.

3. Se disecă pedicului vasculonervos laringian superior, se ligaturează și secționează.

Aceeași tehnică se execută și de partea opusă.

4. Verificarea șanțului carotidian, pentru verificarea absenței adenopatiei, prin decolarea și depărtarea în afară a mușchiului sternocleidomastoidian. Același control se face și de partea opusă.

5. Secțiunea membranei tirohioidiene, pe marginea inferioară a osului hioid, deschiderea faringelui, dinspre partea sănătoasă sau mai puțin lezată. Epiglota o prindem cu o pensă sau cu un fir de mătase groasă și o tragem în afară și în jos. Astfel punem în evidență extinderea tumorii, în jurul căreia secționăm mucoasa la 1 cm de tumoare, căutînd să păstrăm pe cît este posibil din mucoasa șanțurilor piriforme, pentru a rămîne o breșă faringiană cît mai mică.

Decolarea pecetei cricoidului de mucoasa faringiană se execută ușor, cu degetul învelit într-o compresă.

6. Secțiunea inferioară a laringelui se face la marginea inferioară a cricoidului sau se rezecă și primele inele traheale în raport cu extinderea tumorii în jos. Degetul introdus în tubul laringian se trage în sus, și eliberarea lui se face ușor. Piesa extirpată trebuie să cuprindă laringele în întregime, membrana tirohioidiană și mușchii prelaringieni.

7. Sutura breșei faringiene. După introducerea sondei nazoesofagiene, mucoasa faringiană se suturează prin puncte separate, transfixiante, cu fire de catgut subțire sau cu fire de lînă cu nodul inversat la interior. Al doilea strat de sutură al planului submucos se face cu catgut subțire. Urmează un plan superficial de sutură al mușchilor constrictori.

8. După așezarea unui dren de lamă de cauciuc, se trece la închiderea plăgii cutanate, care se execută în două straturi: sutură cu catgut a țesuturilor subcutanate și cu mătase a tegumentului, avînd grijă ca el să fie repus în dreptul semnului făcut la incizia tegumentară. În fine, orificiul traheal este suturat la tegument cu fire de mătase mai groase, după care se introduce canula traheală. Pansamentele trebuie schimbate zilnic sau chiar de două ori pe zi. Aspirația secrețiilor din trahee, iar la nevoie și antibioterapie, cel puțin zece zile după operație.

Dispensarizarea laringectomizatului și controlul periodic sînt obligatorii.

Laringectomia supracricoidiană

Are avantajul că scutește bolnavul de purtarea canulei și vocea faringoesofagiană apare mai devreme și este mai clară.

Timpii operatori sînt aceiași ca și la laringectomia totală, pînă la decolarea laringelui bilateral, deschiderea superioară a faringelui și bascularea laringelui în jos și în afară. Se trece la dezarticularea tirocricoidiană și cricoaritenoidiană de fiecare parte. Se decolează subpericondral mucoasa de pe peretele anterior al pecetei cricoidului și a inelului cricoidian în mod circular, pe o distanță de 1 cm. Se secționează circular mucopericondrul și membrana

cricotiroidiană. După extirparea tumorii, cricoidul este suturat la piele prin puncte transfixiante la nivelul pecetei.

Vindecarea survine mai repede ca la cea totală, și sonda nazoesofagiană nu se ține 3 săptămîni, ci se scoate după 6—8 zile de la operație.

Laringectomia totală de jos în sus, indicată în tumorile glotice și subglotice bilateral. După incizia în L, se execută traheotomia joasă. Se trece la disecția mușchilor prelaringieni, dezinserîndu-i și de pe hioid, pentru a pune în evidență pedicului vasculonervos al laringelui, care se ligaturează bilateral.

Secțiunea laringelui se face la marginea inferioară a cricoidului, cu grija de a nu leza mucoasa faringoesofagiană, prin decolarea peretelui posterior al traheei cu o sondă canelată, la nivelul căreia se face incizia acestui perete. Cu degetul se trage în sus laringele, decolîndu-se mucoasa sinusului piriform de ambele părți. Secțiunea membranei tirohioidiene sub osul hioid. Posterior mucoasa se secționează pe marginea superioară a aritenoizilor și se continuă pe ambele părți de-a lungul plicelor aritenoepiglotice, pînă se întîlnesc pe marginea epiglotei, a cărei mucoasă de pe fața anterioară încă se decolează. Se secționează plicele faringo- și glosoepiglotice, se disecă coarnele mari ale tiroidului, după care piesa se poate extirpa.

Breșa faringiană se închide după tehnica descrisă la calea de sus în jos. Mușchii prelaringieni se suturează pe linia mediană. Se trece la sutura tegumentului în două straturi și sutura orificiului traheal la tegument. Se poate aplica un drenaj aspirator.

Faringolaringectomia

Este indicată în tumorile cu evoluție posterioară (tumori vestibulare, tumori glososubglotice posterioare, tumori ale sinusului piriform).

Timpii operatori sînt identici ca la intervențiile anterioare. Dacă tumoarea depășește lateral endolaringele și e aproape de lobul tiroidian, se indică ablația acestuia. Dacă este cazul, se rezecă și primele 2—3 inele ale traheei. Laringele se extirpă de sus în jos cînd se îndepărtează și mucoasa sinusului piriform și cea de pe peretele posterior al laringelui de partea leziunii.

Extirparea laringelui cu o mare parte a mucoasei faringiene lasă o breșă largă, o faringostomă mare, care trebuie închisă, printr-o sutură minuțioasă.

Laringectomia totală cu evidare ganglionară

Evidarea ganglionară jugulocarotidiană este executată în aceeași ședință înaintea laringectomiei totale. Incizia în Z a lui Aubry e cea mai indicată, fiindcă protejează mai bine carotida, sutura nefiind în axul vasului, ci o traversează. Atît ganglionii cît și laringele se extirpă în monobloc. Laringectomia poate fi și reconstructivă dacă leziunea e strict unilaterală. Drenajul aspirator lateral este cel mai indicat.

Cancerul hipofaringelui

Prinde unghiul anterior, peretele laringian, regiunea retrocricoaritenoidiană, peretele lateral al hipofaringelui, peretele posterior și cele trei plice ale hipofaringelui (Leroux-Robert și Enuyer).

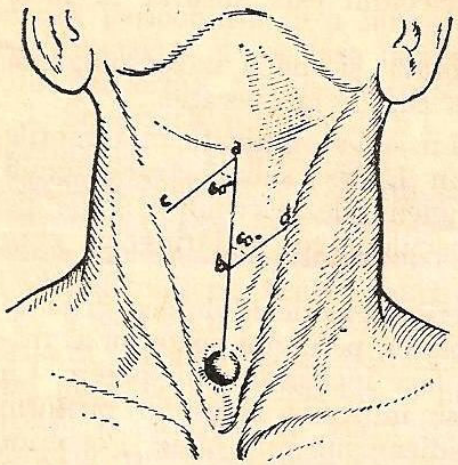

Fig. 784. Incizia în Z a lui Aubry, Jost și Chouard. La sfîrșitul intervenției, punctul *b* se sutureză la *c* și punctul *a* la *d*.

Rezecția acestor tumori se face prin o laringectomie parțială tip Trotter; hemifaringolaringectomie reconstructivă tip Aubry și faringolaringectomie

1. *Faringectomia parțială tip Trotter.* Incizia cea mai indicată e cea în Z a lui Aubry și colaboratorii (fig. 784), care permite o largă abordare a regiunii ganglionare (carotidieni, submaxilari, supraclaviculari). După incizie și traheotomie joasă, se face evidarea ganglionară, dacă există.

Secțiunea cornului mare al hioidului și a unghiului posterosuperior al tiroidului, după ligatura pediculului superior laringian cu păstrarea nervului laringian superior (fig.785).

Deschiderea faringelui se face mai sus sau mai jos după extinderea tumorii, punîndu-se în evidență baza limbii, epiglota și plica aritenoepiglotică. Tumoarea vizibilă în toată întinderea ei poate fi extirpată în țesut sănătos (fig. 786).

Dacă tumoarea e prea voluminoasă, nu se închide plaga cutanată, mucoasa faringiană se suturează la piele și faringostoma se urmărește pînă la cicatrizare, apoi se închide.

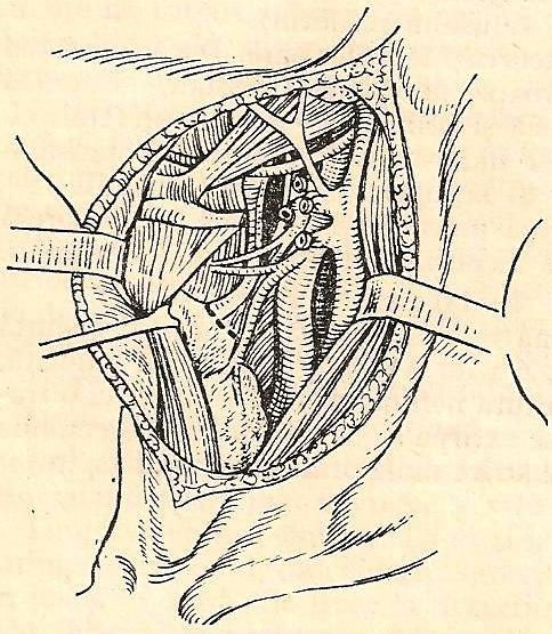

Fig. 785. Faringectomie laterală tip Trotter. Secțiunea cornului mare al osului hioid și unghiului posterosuperior al tiroidului.

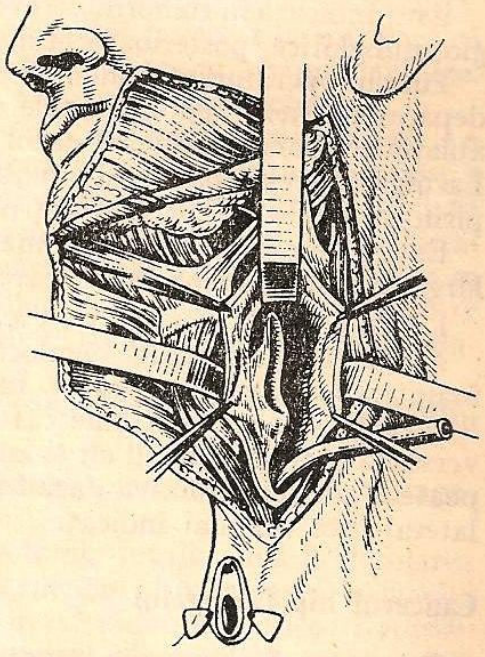

Fig. 786. Deschiderea faringelui cu expunerea largă a hipofaringelui (Trotter).

2. *Hemifaringolaringectomia reconstructivă* constă în înlocuirea hemilaringelui extirpat cu un lambou cervical de tip indian, menținut cu tub de acrilic (fig. 787).

3. *Faringolaringectomia.* Tehnica acestei intervenții diferă, după cum există sau nu metastaze ganglionare.

a. Faringolaringectomia fără evidare ganglionară

Timpii operatori sînt identici cu cei pentru laringectomia totală, cu excepția că după degajarea marginii posterioare, nu se mai decolează mucoasa de pe fața internă a aripii tiroidiene. Hioidul se trage puternic în sus cu un depărtător cu gheare, astfel că membrana tirohioidiană bine întinsă se incizează la marginea inferioară a hioidului, permițînd descoperirea epiglotei.

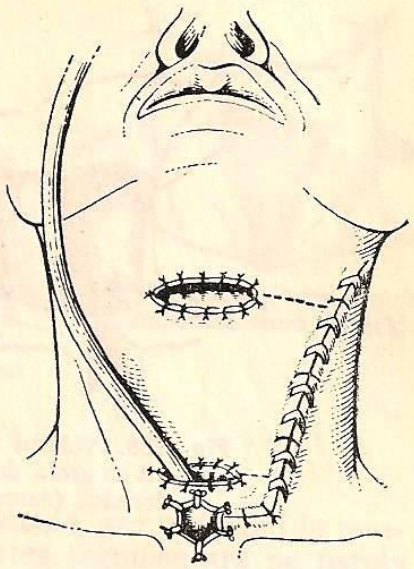

Fig. 787. Faringolaringectomia totală circulară (André Laccourreve, Cornec). Faringostoma superioară și esofagostoma inferioară.

Faringele se deschide în partea superioară și de partea sănătoasă, linia de incizie urmînd plica aritenoepiglotică. Astfel, faringele poate fi secționat în sus pînă la polul inferior al amigdalei și înăuntru pînă la linia mediană. Urmează extirparea laringelui, după care plaga se poate închide în două straturi ca și în laringectomia totală. Mucoasa conservată în întregime de partea sănătoasă permite închiderea perfectă a faringelui.

b. Faringolaringectomia cu evidare ganglionară

Se execută întîi disecția laringelui de partea sănătoasă. De partea bolnavă cu adenopatie nu se rezecă decît fibrele anterioare ale sternocleidomastoidianului dacă sînt aderente de ganglioni. Se îndepărtează masa ganglionară cu jugulara internă prin disecție dinapoi înainte, lăsînd înăuntru aderențele faringolaringiene. Restul intervenției se execută ca și la operația precedentă.

Tehnica lui Labayle se execută în doi timpi. Primul cuprinde timpii operatori ai evidării ganglionilor spinali, jugodigastrici, carotidieni și supraclaviculari, cu extirparea jugularei și a sternocleidomastoidianului.

Timpul faringian cuprinde deschiderea faringelui la nivelul epiglotei, cu ablația prealabilă a lobului tiroidian de partea bolnavă, dacă tumoarea e prea extinsă. El lasă o faringostomă pe care o închide după cicatrizarea plăgii faringiene.

c. Faringolaringectomia totală circulară constă în rezecția laringelui și a faringelui în totalitate pînă la gura esofagului. O plastie secundară permite restaurarea traiectului faringoesofagian. P. André și colaboratorii utilizează următoarea tehnică:

Incizia în L cu traheotomie pe ramura orizontală. Incizia verticală permite evidarea ganglionară și exereza de sus în jos a faringolaringelui. Mucoasa faringiană lezată este îndepărtată în totalitate. Două incizii transversale transfixiante sînt făcute în lambou pe linia mediană. Cea superioară de 2 cm

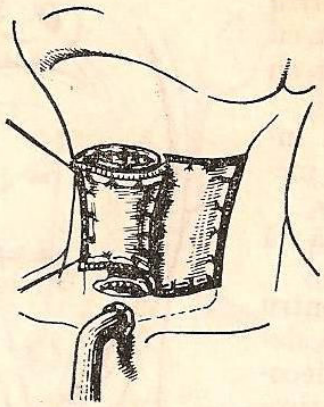

Fig. 788. Voletul cervical acoperit cu grefa dermoepidermică (André).

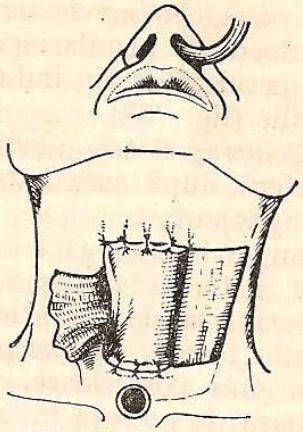

Fig. 789. Sutura voletului a fost executată, afară de marginea lui internă.

este suturată la orificiul orofaringian, formînd o faringostomă. Incizia transfixiantă inferioară de 1,5 cm este făcută la 1 cm deasupra marginii inferioare a lamboului și permite sutura gurii esofagului la piele. O sondă se introduce în acest orificiu pentru alimentație. În timpul al doilea (fig. 788) se creează un volet cutanat, marginea lui laterală fiind formată de incizia verticală ca incizia L.

Se fac apoi două incizii orizontale la nivelul celor două stome faringoesofagiene. Marginea internă a voletului servește de pedicul. Se decolează acest volet din afară înăuntru și se acoperă cu o grefă liberă dermoepidermică, atît suprafața sîngerîndă, de unde s-a detașat voletul, cît și suprafața sîngerîndă a lui. Grefonul se suturează pe margini.

Marginea superioară și inferioară a voletului sînt suturate la cele două stome, iar cea liberă este suturată la o incizie verticală care unește cele două stome (fig. 789).

4. *Chirurgia faringostomelor*. Faringostomele postoperatorii care survin după laringectomii sau faringolaringectomii, executate pe un laringe iradiat, sînt tot mai rare, de cînd se execută intervențiile la două-trei săptămîni după iradiere.

Tehnica închiderii faringostomelor depinde de locul și mărimea lor, ca și de calitatea țesuturilor din jur.

Faringostomele superioare și laterale se închid mai ușor. Cele inferioare deasupra stomei traheale se închid mai greu, mai ales dacă ariile ganglionare au fost iradiate în prealabil.

F a r i n g o s t o m e l e m i c i s a u m i j l o c i i

Cele mici se închid spontan, dacă sînt recente și atinse cu soluții de nitrat de argint. Faringostomele de 1 cm se pot închide prin procedeul lui Glück, care constă în a plasa pe faringostomă două voleturi cutanate suprapuse. Se confecționează două lambouri cutanate laterale inegale: unul mai mic, destinat să închidă fistula, și altul mai mare, opus, ce are formă dreptunghiulară și care prin elasticitatea lui acoperă primul lambou și suprafața de unde

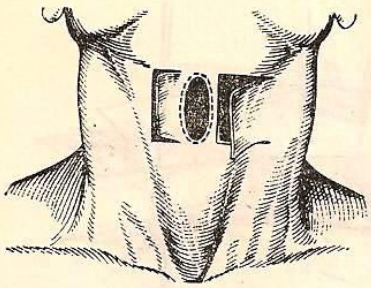

Fig. 790. Confecționarea a două lambouri laterale, unul mai mic cu pedicului la fistula avivată, care acoperă fistula, și altul opus mai mare care acoperă suprafețele sîngerînde (Glück).

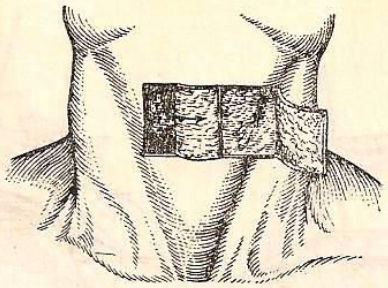

Fig. 791. Aplicarea lamboului mic pe fistulă și sutura lui. Deasupra și dedesubtul fistulei pielea este incizată orizontal pentru a permite sutura (Glück).

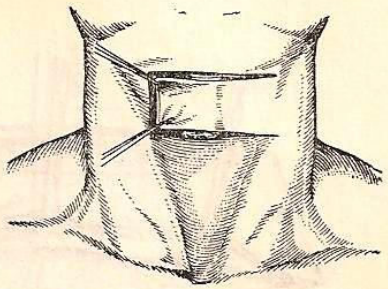

Fig. 792. Tracțiunea și sutura lamboului mare (Glück).

s-a recoltat (fig. 790). Lamboul mic ce acoperă stoma are pediculul la marginea ei și după decolarea lui se întoarce cu partea tegumentară pe fistula avivată pe margini (fig. 791). Lamboul dreptunghiular opus mai mare are pediculul lateral și după ce se disecă dinăuntru în afară se tracționează pe porțiunile sîngerînde și se suturează (fig. 792).

Procedeul lui Imre are un lambou larg, bine vascularizat, cu o mare vitalitate. Acest procedeu a fost descris de Burow, în 1838. O suprafață triunghiulară *a-b-c* excizată, a cărei bază se prelungește prin o incizie ușor curbă (*c-d*). La extremitatea acestei incizii se excizează un nou triunghi (*d-e-f*). Vîrfurile triunghiurilor *a* și *f* sînt opuse, și bazele triunghiurilor (*bc* = *ed*), egale. Se decolează un lambou mare (*a-c-d-f*), astfel că prin alunecare, punctul *c* se poate sutura la punctul *b* fără tracțiune și punctul *d* se suturează la punctul *e* (fig. 793). Fistula sau stoma este cuprinsă în spațiul unuia dintre aceste triunghiuri.

Faringostomele de dimensiuni mari nu pot fi închise cu țesuturile din vecinătate, care sînt alterate prin iradiere sau insuficiente pentru astfel de faringostome.

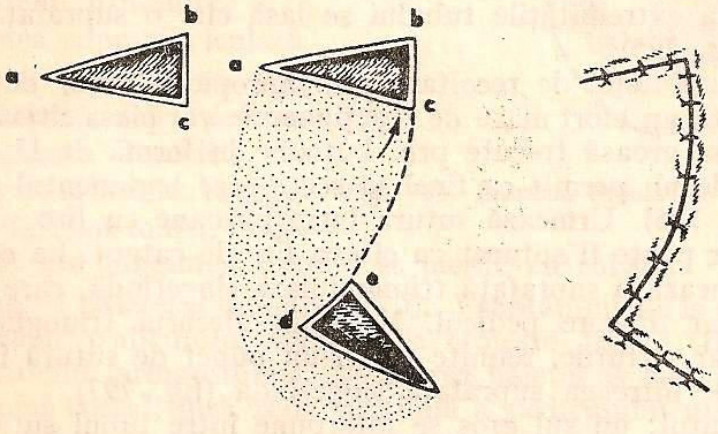

Fig. 793. Autoplastie după metoda Imre.

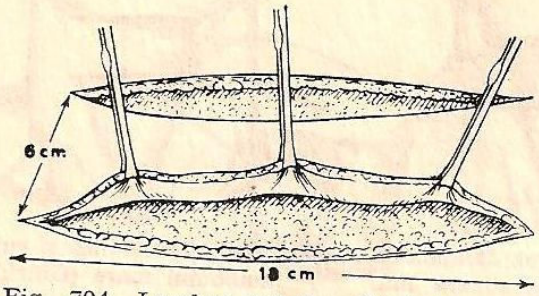

Fig. 794. Lambou tubular. Confecționarea tubului: lățimea 6 cm; lungimea $6 \times 3 = 18$ cm (Aubry).

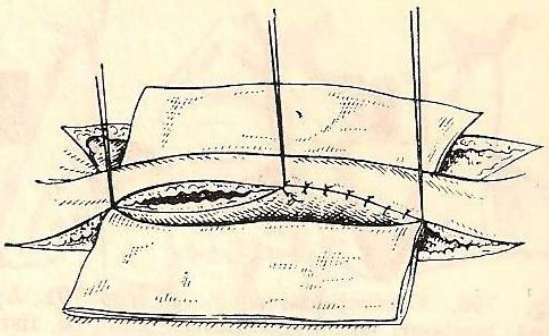

Fig. 795. Lambou tubular. Sutura tubului.

Aceste fistule se închid prin lambou tubular cervicotoracic. Lamboul tubular este recoltat dintr-o regiune mai îndepărtată de suprafața de recepție, dar în așa fel ca pedicului proximal să fie cît mai aproape de această suprafață de recepție, și în al doilea timp, cînd se face rotația celuilalt pedicul (distal), acesta poate fi suturat la zona receptivă.

Tehnica pregătirii lamboului tubulat:

1. Cu un creion dermic se trag pe piele liniile ce limitează lamboul pentru facerea tubului. Direcția lamboului trebuie să fie în direcția unui ax vascular. Lungimea tubului nu trebuie să depășească mai mult de 3 ori lățimea lui (fig. 794).

2. Incizia cuprinde numai pielea și țesutul celular subcutanat, fără aponevroză superficială sau vreun strat muscular. O incizie paralelă cu prima se face la lățimi diferite, după necesitate.

3. Lamboul de piele cuprins între cele două incizii se decolează de planul profund cu bisturiul sau cu foarfecele bont, care se deschide și se închide pe măsură ce progresează decolarea.

4. Sutura lamboului se face la cele două margini ale inciziei, după ce s-a îndepărtat o parte din țesutul celulogrăsos, pentru a permite o îndoire și o apropiere ușoară a celor două margini ale lamboului care se suturează cu fire subțiri. La extremitățile tubului se lasă cîte o suprafață triunghiulară sîngerîndă (fig. 795).

5. Sutura suprafeței de recoltare prin apropierea celor două margini ale inciziei necesită un efort mare de tracțiune. Se vor plasa cîteva puncte de sutură cu mătase groasă trecute prin butoane în formă de U așezate față în față. Butoanele nu permit ca firul să secționeze tegumentul prin efortul de tracțiune (fig. 796). Urmează sutura între butoane cu fire subțiri separate. Țesutul celular poate fi suturat cu cîteva fire de catgut. La cele două extremități se formează o suprafață triunghiulară sîngerîndă, care se opune unui triunghi similar dinspre pedicul. Marginile fiecărui triunghi sînt suturate una la alta, iar vîrfurile, reunite printr-un punct de sutură în U. Astfel se închide perfect întreaga suprafață sîngerîndă (fig. 797).

6. Pansamentul: un sul gros se interpune între tubul suturat și linia de sutură a zonei recoltate. Pe tub se aplică comprese îmbibate cu ser fiziologic.

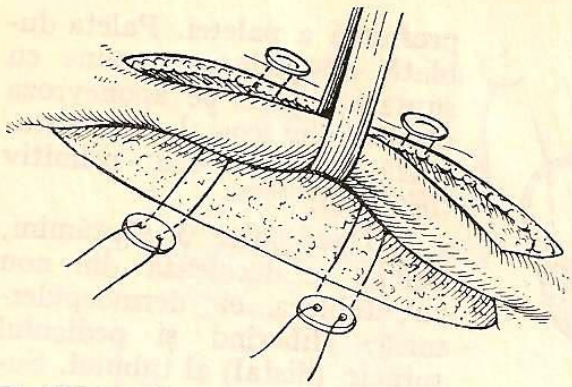

Fig. 796. Lambou tubular. Sutura zonei de recoltare cu puncte de sutură în U, protejate prin butoane.

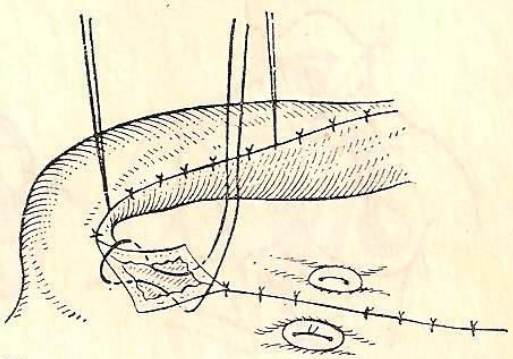

Fig. 797. Lambou tubular. Punctul unghiular zis punct american (Aubry).

De o parte și de alta, de-a lungul lamboului tubulat, se așază rulouri de tifon, care să întreacă în înălțime tubul și care se fixează cu bande adezive. Ele au rolul de a proteja lamboul tubulat, pentru a nu fi deplasat sau compresat.

Pentru a mări lungimea tubului, se confecționează două tuburi pe aceeași linie cu un pedicul intermediar, care se transformă în tub după 20 de zile de la confecționarea primelor două tuburi (fig. 798). Confecționarea unei p a l e t e, la extremitatea distală a tubului. Paleta se croiește la 20 de zile după confecționarea tubului. Ea prelungește tubul și ia forma suprafeței receptoare pe care trebuie s-o acopere (fig. 799).

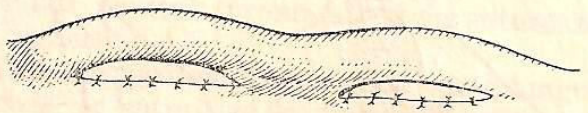

Fig. 798. Lambou pediculat cu pedicul intermediar.

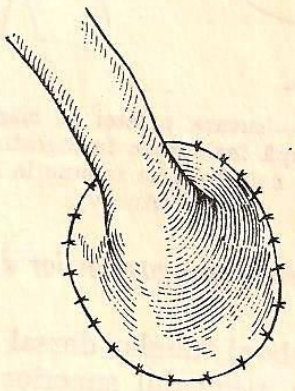

Fig. 799. Lambou tubulat cu paletă (Aubry).

L a m b o u l t u b u l a r c e r v i c o t o r a c i c pentru obstrucția unei faringostome mai mari se confecționează în felul următor:

1. Din regiunea supraclaviculară, care servește ca pedicul, se trag două linii de incizie, oblic descendente către regiunea toracică. Se calculează lungimea și lățimea tubului după mărimea faringostomei, socotind că un sfert din lungimea tubului se pierde cu rotația.

2. Confecționarea paletei și dublarea ei. La 3 săptămîni de la confecționarea tubului, la nivelul pediculului toracic, se croiește paleta, de dimensiune mai mare ca orificiul faringostomei. Decolarea paletei se face pînă la aponevroza plastronului costal, însă zona mediană a pediculului nu se decolează, pentru ca tubul să se vascularizeze în continuare. Sub paletă se introduce o grefă dermoepidermică, a cărei suprafață sîngerîndă să se aplice pe fața

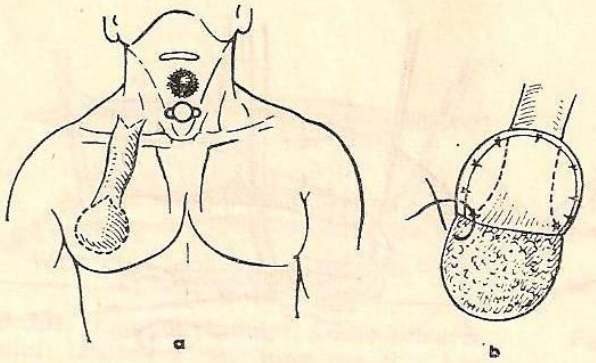

Fig 800. *a* — lambou cervicotoracic tubulor pentru închiderea unei faringostome; *b* — confecționarea paletei cu dublura ei dermoepidermică. Partea pediculată a paletei nu trebuie decolată. pentru a-i asigură vitalitatea (Aubry).

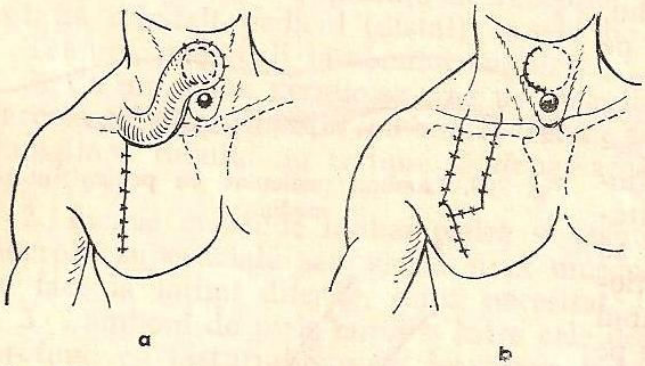

Fig. 801. *a* — sutura paletei la marginea faringostomei; *b* — după închiderea faringostomei, lamboul tubulat rămas neutilizat se repune la locul de recoltare (Aubry).

profundă a paletei. Paleta dublată de piele se repune cu suprafața pielii pe aponevroza plastronului costal și se sutureză în locul său primitiv (fig. 800).

3. După alte 3 săptămîni, paleta se decolează din nou cu dublura ei dermoepidermică, eliberînd și pedicului toracic (distal) al tubului. Suprafața rămasă după decolarea paletei se suturează. Tubul se rotește, și paleta închide faringostoma. Paleta se suturează în două planuri: unul profund, cu catgut, care răspunde grefei dermoepidermice, și stratul cutanat, cu mătase sau nailon (fig. 801, *a*).

4. Secțiunea pedicului proximal, la nivelul paletei, se face după 3 săptămîni de la așezarea paletei pe faringostomă. Partea rămasă la paletă se suturează la marginea faringostomei, iar lamboul tubulat rămas se reașază pe torace la locul de unde s-a recoltat, după ce se face modelajul necesar repunerii lui (fig. 801, *b*).

Închiderea faringostomelor de dimensiuni mari se face cu un lambou tubular dorsal.

1. Lamboul tubular dorsal voluminos are o direcție oblică în jos și în afară pe torace, pedicului superior este situat în regiunea supraspinoasă, iar pedicului inferior sub axilă.

2. După 3 săptămîni se secționează pedicului distal (toracic), cu o pensare prealabilă de cîteva zile. Se aduce acest capăt și se suturează la marginea faringostomei de partea opusă, acoperind stoma cu tubul dacă este prea lung sau dacă e prea scurt se suturează lîngă stomă (fig. 802).

3. Trei săptămîni mai tîrziu, dacă pedicului s-a prins pe marginea opusă, tubul este incizat de-a lungul liniei sale de sutură și cele două buze ale secțiunii sînt suturate la marginile corespondente ale faringostomei. Dacă tubul a fost scurt și suturat numai la marginea stomei, fără să poată ajunge de par-

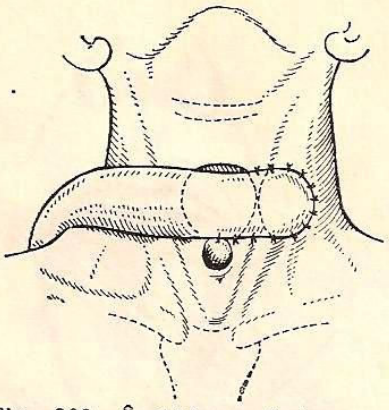

Fig. 802. Închiderea faringostomei prin tubul însuși. Tubul trecînd peste stomă, capătul lui distal se suturează la marginea opusă a faringostomei (Aubry).

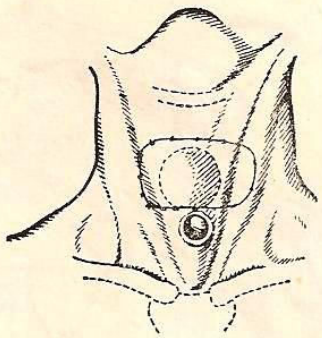

Fig. 803. Secțiunea pedicului distal și sutura lui la marginea opusă și la marginea superioară și inferioară a faringostomei (Aubry).

tea opusă stomei, se secționează celălalt pedicul (proximal) și se suturează la marginea opusă faringostomei, încrucișînd-o.

4. După 15 zile, tubul așezat înaintea faringostomei este incizat de-a lungul vechii suturi, cele două buze ale inciziei se suturează la marginea corespunzătoare a orificiului faringian, care este astfel închis în două planuri (fig. 803).

VII. CANCERUL LIMBII

Cancerul limbii se tratează și în prezent cu procedeul clasic, prin înfigerea în tumoare a acelor de radium. Chirurgia se indică numai în cazurile de recidivă, după iradiere și evidare ganglionară. Plăcile de leucoplazie pe cale de degenerare se tratează prin exereză-biopsie.

Tehnicile chirurgicale variază, după localizarea tumorii, pe porțiunea mobilă a limbii sau la baza ei (porțiunea fixă).

Cancerul porțiunii mobile se întîlnește la vîrful limbii și pe partea laterală: anterioară, mijlocie sau posterioară. Cancerul vîrfului, fără invadarea planșeului, se extirpă cu bisturiul electric, incizia avînd aspect cuneiform. Hemostaza se face prin ligaturi. Sub anestezie generală, prin intubație nazotraheală, se trage limba în afară cu o pensă sau un fir gros de mătase, care transfixează vîrful limbii. Două pense se plasează de o parte și de alta a tumorii, la o distanță de 1 cm, pentru hemostază. După excizia tumorii cu bisturiul electric, suprafețele secționate se apropie și se suturează cu puncte profunde de catgut și puncte superficiale în U sau Donati (fig. 804, *a*, *b*, *c*), care suturează bine mucoasa și nu permite înfundarea.

Cancerul lateral al limbii, localizat în porțiunea anterioară sau mijlocie, se extirpă pe cale naturală ca și cel al vîrfului. Două fire groase de mătase înfipte înaintea și înapoia tumorii, la distanță de 1 cm de tumoare, tracțio-

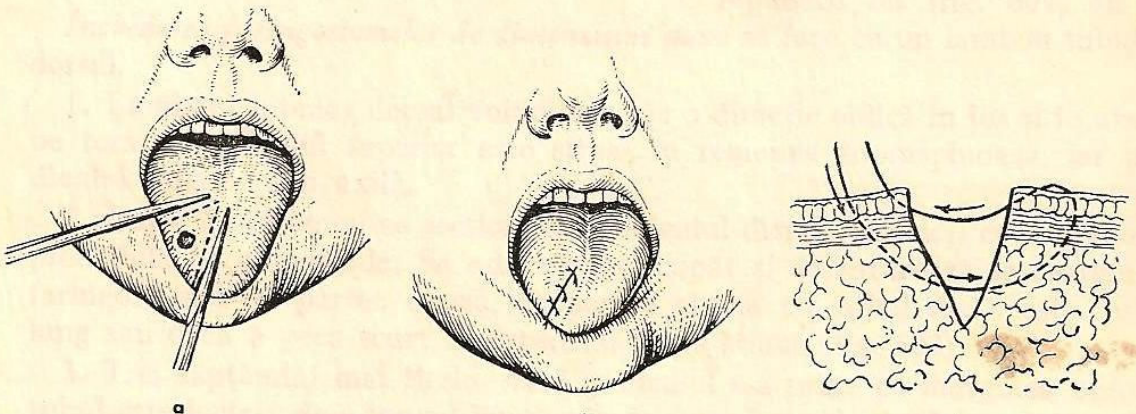

Fig. 804, *a* — amputația parțială cuneiformă a limbii (Boyer); *b* — sutura în U; *c* — sutură Donati.

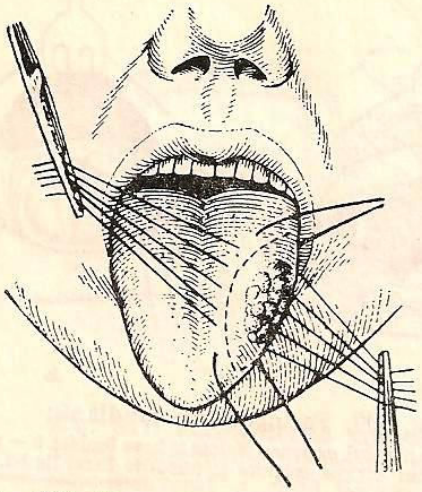

Fig. 805. Tumoare a porțiunii mijlocii (Truffert).

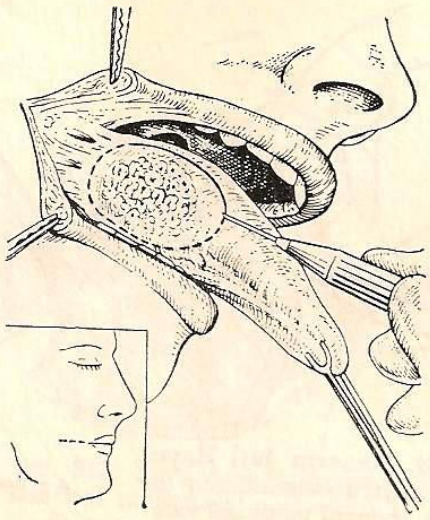

Fig. 806. Glosectomie pe cale transjugală (Jaeger-Portmann).

nează bine limba în afară. Firele transfixiante la distanță de tumoare prin înnodarea lor se face sutura în masă (fig. 805).

Localizarea la marginea posterioară se evidențiază prin incizia transjugală a lui Jaeger, care constă în prelungirea comisurii labiale prin incizia obrazului pînă la marginea anterioară a mușchiului maseter. Tracțiunea limbii se face cu o pensă cu gheare. Secțiunea pilierului anterior al amigdalei la baza sa permite exteriorizarea întregii părți posterioare a marginii limbii. Rezecția se face cu bisturiul electric (fig. 806).

Cancerul bazei limbii se operează pe cale transcervicală, mediană sau laterală.

Noi practicăm faringotomia mediană transhioidiană și faringotomia laterală mai des.

1). Faringotomia mediană transhioidiană

1. Incizia transversală, la nivelul osului hioid, pleacă de la marginea anterioară a mușchiului sternocleidomastoidian pînă la marginea opusă a mușchiului.

2. Osul hioid se eliberează de inserțiile musculare și se extirpă. Rethi rezecă numai corpul hioidului, lăsînd pe loc coarnele mari (fig. 807).

3. Deschiderea faringelui, după disecția pediculilor laringei superiori și secționarea membranei tiroidiene la nivelul valeculelor. Ca și în laringectomia orizontală după Alonso, introducerea indexului mîinii stîngi, care palpează epiglota și hioidul după manevra lui Hayes Martin, menținînd indexul deasupra epiglotei, deschidem cu bisturiul faringele, pînă ajungem la nivelul indexului (fig. 808).

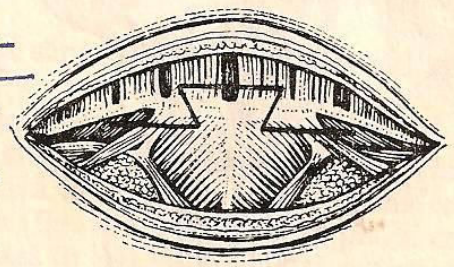

Fig. 807. Procedeul lui Rethi. Rezecția corpului hioidului cu conservarea coarnelor mari.

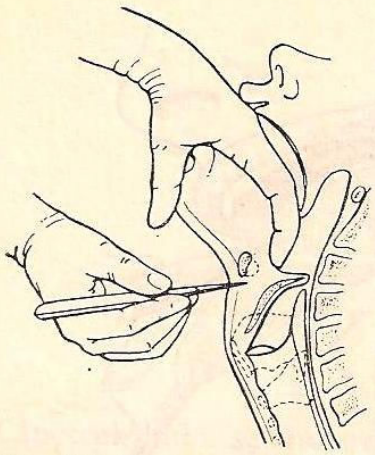

Fig. 808. Manevra lui Hayes Martin pentru deschiderea faringelui. Indexul palpează valeculele și le apropie de bisturiu.

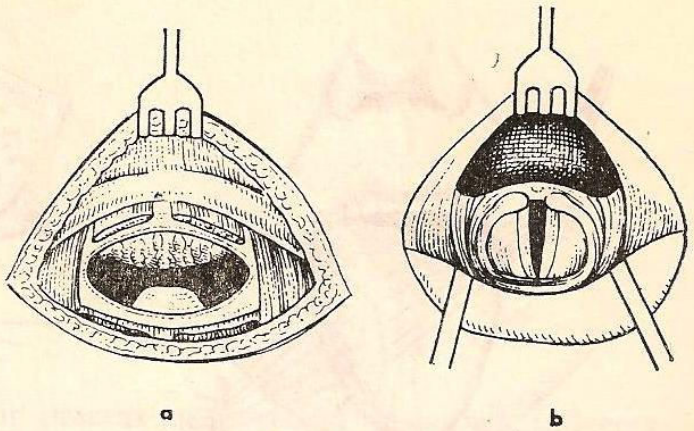

a b

Fig. 809. Faringotomie mediană:
a — deschiderea faringelui expune epiglota și baza limbii; *b* — pe această cale putem extirpa epiglota și tumorile bazei limbii.

Epiglota bine vizibilă după deschiderea faringelui este dezinserată și eliminată.

4. După îndepărtarea epiglotei, se observă clar baza limbii, pentru extirparea tumorii, cu coagularea ei sau implantarea acelor de radium (fig. 809).

5. Închiderea plăgii în mai multe planuri: musculoaponevrotic ușurată de extirparea hioidului și sutura tegumentară în două planuri.

Calea transhioidiană supraglotică se pretează bine la procedeul lui Huet (hiotiroepiglotectomie p).

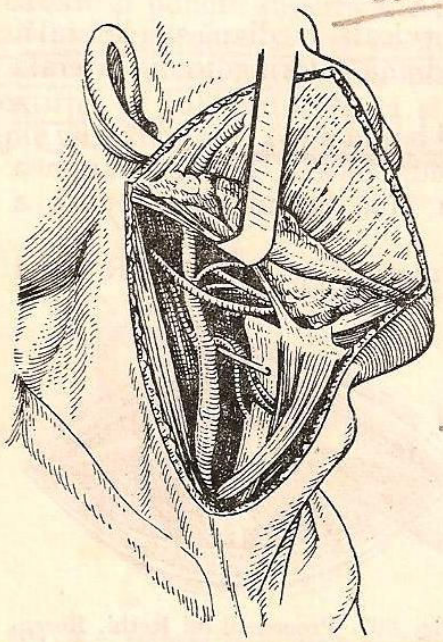

Fig. 810. Faringotomie laterală înaltă (Truffert).

Faringotomia laterală este de două feluri: faringotomia înaltă și faringotomia transmaxilară.

Faringotomia laterală înaltă se utilzează în tumorile mici, susceptibile de a fi tratate prin radiumpunctură.

1. Incizia de 8—10 cm de-a lungul marginii anterioare a sternocleidomastoidianului.

2. Incizia aponevrozei cervicale superficiale și mijlocii. După expunerea carotidei externe, se ligaturează și secționează linguala și faciala. Hipoglosul e îndepărtat în sus, ca și pîntecele posterior al digastricului (fig. 810). Cornul mare al hioidului este disecat și secționat. Se mai poate secționa cornul mare al tiroidului. Pedicului laringeu superior se disecă și se îndepărtează, fără să se secționeze.

3. Faringotomia se execută prin incizia mucoasei de la inserția cornului mare al tiroidului pînă deasupra hioidului, după

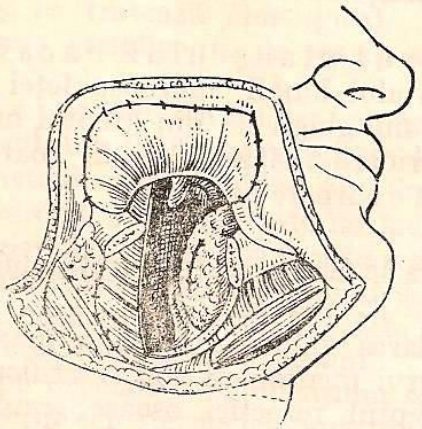

Fig. 811. Faringotomia transmaxilară (Dargent). Pe mușchiul pielos s-a suturat o grefă dermoepidermică.

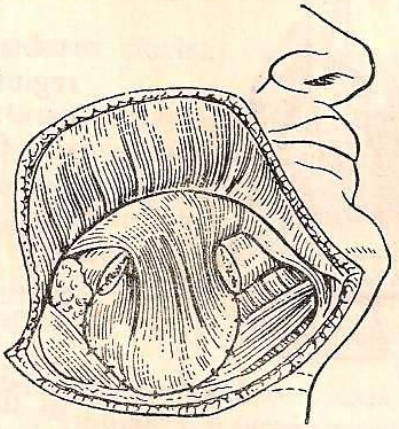

Fig. 812. Închiderea faringelui cu lamboul mușchiului pielos dublat de grefa de piele (Dargent).

care apare epiglota și baza limbii, văzute lateral. Astfel se poate executa radiumpunctura.

4. Faringostomia se face prin sutura mucoasei faringiene la tegument. Capetele plăgii sînt suturate pînă la stomă. Prin faringostomă se scot firele legate de acele de radium și se observă baza limbii pînă la cicatrizare, după care faringostoma se închide prin autoplastie.

Faringotomia transmaxilară se execută în cazul tumorilor extinse ale bazei limbii.

1. Traheotomie cu anestezie generală.

2. Incizia curbă de la vîrful mastoidei merge spre cornul mare al hioidului, înconjurînd unghiul mandibulei și ajunge la menton. Se creează un lambou superior, format din tegument, țesut celular și pielos.

3. Extirparea submaxilarei și ligatura carotidei externe.

4. Rezecția unei porțiuni din ramura orizontală a mandibulei. Se decolează pe ambele fețe ramura orizontală în apropierea unghiului și se rezecă o porțiune din unghi sau din ramura orizontală.

5. Deschiderea faringelui la acest nivel pune în evidență baza limbii, epiglota, amigdala, vălul palatului (fig. 811).

6. Tumoarea poate fi rezecată ușor în țesut sănătos. Plaga de la baza limbii se suturează după excizia tumorii.

7. Faringoplastia se execută cu o grefă dermoepidermică, prelevată de pe partea laterală sub creasta iliacă. Fața ei sîngerîndă se așază pe mușchiul pielos. Grefa cu pielosul împreună se suturează la marginea breșei faringiene. Astfel faringele se izolează de plaga cervicală (fig. 812). Închiderea plăgii cervicale în mai multe planuri. Un dren se plasează în loja submaxilară extirpată.

Sonda nazoesofagiană se menține două săptămîni. Canula traheală se ține aproximativ 10 zile.

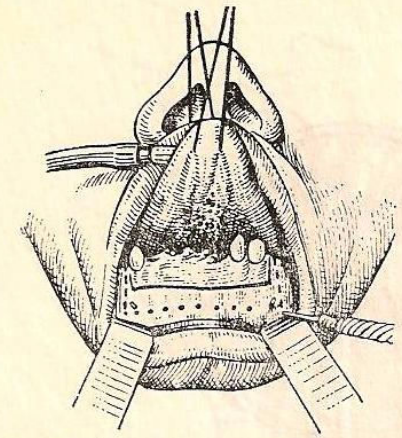

Fig. 813. Rezecția parțială a maxilarului (Truffert).

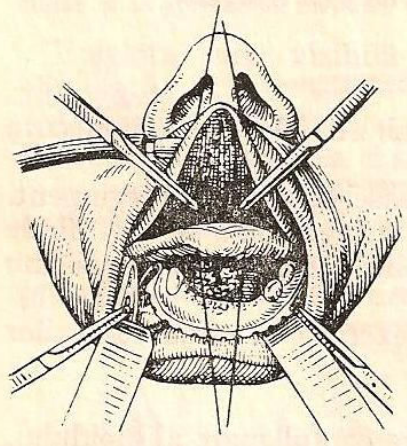

Fig. 814. Fața inferioară a limbii este rezecată cu bisturiul electric (Truffert).

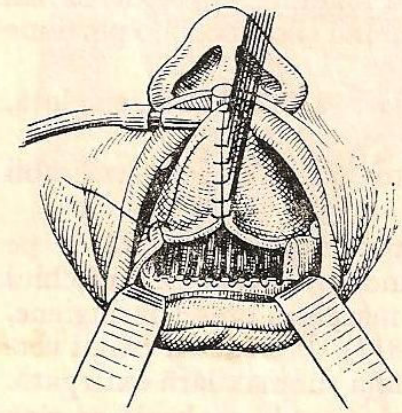

Fig. 815. Sutura feței inferioare a limbii (Truffert).

Cancerul planșeului bucal

Cancerul planșeului bucal prinde regiunea frîului limbii, mucoasa feței posterioare a regiunii gingivale din dreptul incisivilor și fața inferioară a vîrfului limbii. Toate aceste regiuni sînt extirpate în bloc.

Tehnica:

1. Incizia se face în șanțul vestibulului de la un premolar la celălalt.

2. Decolarea tablei externe a maxilarului. Cei doi nervi mentonieri sînt sacrificați. Dinții din dreptul rezecției osoase (caninul sau primul premolar) sînt extrași. Două incizii verticale pleacă de la incizia vestibulară, pe fața anterioară a marginii alveolare și la nivelul gingiilor.

3. Rezecția parțială a maxilarului inferior se face cu o freză, cu care se perforează osul, creînd mai multe orificii la 3—4 mm unul de altul și la unirea treimii mijlocii cu treimea inferioară a mandibulei (fig. 813). Cu o daltă se fracturează fragmentul de os din mandibulă.

4. Rezecția feței inferioare a limbii se face cu bisturiul electric, la distanță de tumoare (fig. 814).

5. Cu bisturiul electric se taie de fiecare parte milohioidianul, care mai ține blocul tumoral.

6. Închiderea plăgii se face apropiind marginile plăgii linguale pînă la planșeul bucal, care nu mai poate fi suturat (fig. 815).

Evidarea ganglionară cervicală

Indicațiile și contraindicațiile evidării ganglionare cervicale constituie o problemă ce se dezbate și azi în literatura de specialitate. Înainte de a ne decide pentru o evidare ganglionară, trebuie să avem toate datele examenului clinic: examenul general al bolnavului, citodiagnosticul prin puncție ganglionară, examenul hematologic, o limfografie dacă e posibil și un examen O.R.L. foarte minuțios. În afara metastazelor ganglionare ale unui cancer amigdalian, anumite cancere ale cavumului și ganglionii

sarcomatoși bineînțeles care sînt sensibili la radioterapie, toți ceilalți ganglioni canceroși se tratează chirurgical.

Evidarea ganglionară de jos în sus (evidarea clasică) cuprinde următorii timpi:

1. Inciziile cutanate sînt foarte numeroase. Noi utilizăm incizia în L majuscul, din 1953, care pornește de la vîrful mastoidei și încrucișează sternocleidomastoidianul, ajungînd pînă la mijlocul claviculei, de unde se continuă cu incizia orizontală suprasternoclaviculară pînă în dreptul porțiunii mijlocii a claviculei opuse. Această incizie respectă regiunea carotidiană, ca și vascularizația cutanată, asigurînd o bună vizibilitate. De asemenea, permite traheotomia și, dacă este necesar, se poate prelungi și de partea opusă, luînd forma de incizie în cravată tip Hautant.

2. După decolarea tegumentului se incizează aponevroza cervicală superficială și se disecă sternocleidomastoidianul, secționînd numai firele care sînt aderente de blocul ganglionar. Rareori sîntem nevoiți să secționăm mușchiul în întregime.

Jugulara internă se încearcă să se disece de jos în sus și, dacă reușim s-o detașăm de blocul tumoral ganglionar, mai ales în regiunea jugodigastrică, n-o mai rezecăm. Disecăm apoi milimetric toată masa celulogrăsoasă cu fasciile respective pe toată aria ganglionară. Ceea ce ne-a determinat să respectăm pe cît e posibil jugulara, e că am avut cîteva cazuri cu anomalii venoase de partea opusă, astfel că circulația colaterală de întoarcere nu s-a putut restabili.

3. Evidarea supraclaviculară am executat-o prin o disecție minuțioasă, depărtînd înăuntru sternocleidomastoidianul, cu disecția atentă a ramurii externe a nervului spinal, manoperă foarte migăloasă, din cauza prezenței ramurilor plexului cervical.

4. Evidarea submaxilară trebuie făcută cu grijă, pentru a nu tracționa ramura inferioară a facialului, care încrucișează sub pielos vasele faciale, trecînd în afara lor și sub marginea inferioară a mandibulei. Evidarea se face dinainte înapoi și de sus în jos, secționînd aponevroza de-a lungul marginii orizontale a mandibulei. Dinainte înapoi în cursul evidării întîlnim pîntecele anterior al digastricului care acoperă milohioidianul. Apare apoi polul anterior al glandei submaxilare, care, îndepărtat, ne pune în evidență canalul lui Wharton, ce se leagă și se secționează, la fel și artera facială, care trece pe fața profundă a glandei. Vom evita filetul mentonier al facialului, care încrucișează artera aproape de marginea anterioară a maseterului. Vom diseca și țesutul celuloganglionar de pe fața internă a ramurii ascendente a mandibulei (fig. 816).

5. Eliberarea regiunii carotidelor se face de jos în sus, cînd întîlnim trunchiul venos tirolinguofacial pe care îl legăm. Deasupra cornului mare al hioidului sîntem atenți să nu lezăm hipoglosul.

6. Evidarea cervicală superioară, după Roux-Berger. Se secționează pîntecele posterior al digastricului și stilohioidianul sub care se găsește grupul ganglionar jugodigastric, care însoțește jugulara internă și produce compresiune pe jugulară și pe nervii ce trec prin gaura ruptă posterioară. Cînd jugulara aderă puternic de fața profundă a masei ganglionare, n-o mai putem conserva și o eliberăm de carotida internă și de nervul pneumogastric; se leagă și se

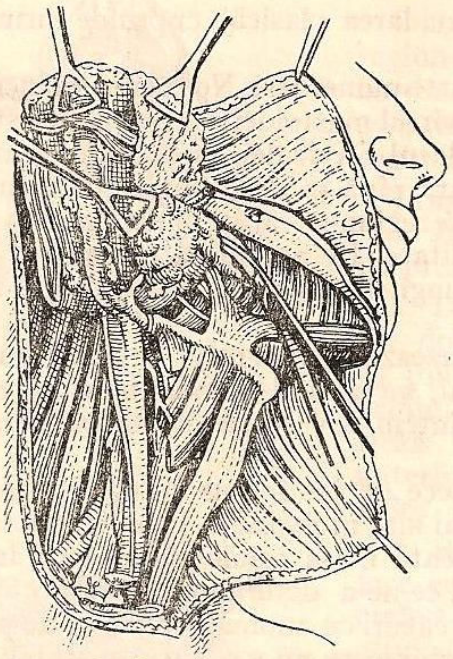

Fig. 816. Evidarea ganglionară largă cu evidarea lojii submaxilare (spinalul și jugulara internă au fost sacrificate).

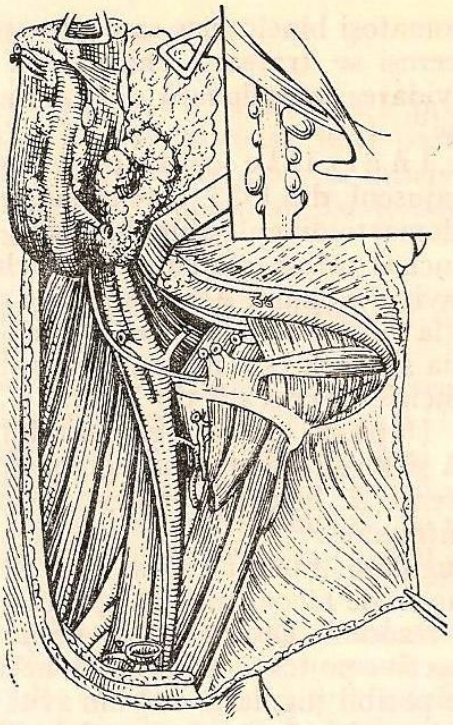

Fig. 817. Evidarea ganglionară cervicală (Roux-Berger). Secțiunea digastricului și a stilohioidianului, care ușurează ligatura jugularei interne aproape de baza craniului.

rezecă cît mai mult posibil (fig. 817). Cu foarfecele se rezecă și sternocleidomastoidianul la nivelul mastoidei dacă n-a fost păstrat. Toată masa ganglionară tumorală cu jugulara și mușchiul sînt îndepărtate în bloc.

7. Drenajul se face prin aspirație cu tubul Redon. Plaga se suturează în două planuri.

Evidarea ganglionară de sus în jos, după Dargent, cuprinde următorii timpi:

1. Evidarea lojii submaxilare.

2. Se caută spinalul la emergența sa în spațiul subparotidian posterior. Sternocleidomastoidianul se dezinseră de pe mastoidă. Pîntecele posterior al digastricului se secționează, fapt ce duce la deschiderea spațiului subparotidian posterior. Spinalul încrucișează jugulara internă mai des în fața ei.

3. Spinalul se disecă și se izolează în grosimea sternocleidomastoidianului (între cele două fascicule). Nervul pătrunde în mușchi, după ce încrucișează marginea inferioară a digastricului la 2 cm de inserția lui mastoidiană. În mușchiul sternocleidomastoidian se găsește la unirea treimii superioare cu cea mijlocie a acestui mușchi. Îl izolăm complet de mușchi și-l îndepărtăm înapoi și în sus.

4. Jugulara internă se poate lega cît mai sus la baza craniului. Vena se secționează între două ligaturi. Astfel, mușchiul sternocleidomastoidian este coborît sub nerv, menajîndu-se și ramurile plexului cervical dacă e posibil.

5. Disecția spinalului în triunghiul posterior al gîtului. Masa ganglionară este întotdeauna înaintea nervului, ceea ce ușurează păstrarea lui.

6. Disecția regiunii carotidiene se face legînd și secționînd în partea inferioară sternocleidomastoidianul și jugulara internă. Se îndepărtează de jos în sus și dinainte înapoi blocul format de sternocleidomastoidian, jugulara și masa ganglionară.

7. Evidarea lanțului cervical transvers și cel de sub trapez se face dinainte înapoi, fiind ușurat de disecția anterioară a nervului spinal. Grupul ganglionar subtrapezian se extirpă cu grijă, pentru a nu leza ramurile nervoase destinate mușchiului.

VIII. CONDROAMELE LARINGELUI

Condroamele laringelui se întîlnesc foarte rar. În cei 40 de ani de practică am întîlnit numai 5 cazuri. Aceste tumori ridică probleme de diagnostic histopatologic și de tehnică chirurgicală, legate de prognosticul funcțional respirator și vocal al bolnavului.

Condroamele laringelui iau naștere pe fața anterioară a pecetei cricoidului și se dezvoltă încet în cavitatea laringelui.

Excepțional, punctul de plecare îl pot constitui lamele cartilajului tiroid și, în acest caz, se dezvoltă spre exterior și se poate palpa cu ușurință sub tegumente.

În general se consideră că tumorile condromatoase ale cartilajelor laringelui, traheei și bronhiilor ca disembrioame disgenetice.

Bolnavul se prezintă la consultații numai cînd tumoarea prin volumul ei produce disfonie și dispnee.

La laringoscopia indirectă apare în regiunea subglotică o tumoare rotundă, netedă ce obstruiază, în cea mai mare parte lumenul laringelui lăsînd un mic spațiu anterolateral pentru respirație.

Mucoasa care acoperă tumoarea are aspectul normal.

Pensa de biopsie derapează pe suprafața acestor tumori dure.

Uneori în dezvoltarea lor, aceste condroame pot depăși glota, ajungînd în regiunea supraglotică, cînd bolnavul prezintă cornaj și tiraj, ce duce la traheotomia de urgență (fig. 818).

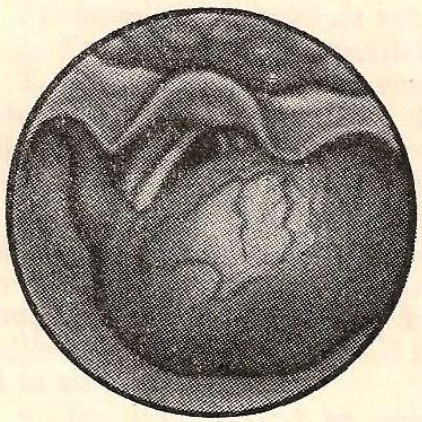

Fig. 818. Condrom cu dezvoltare supraglotică (E. Wessely).

Examenul radiologic pune în evidență punctul de plecare.

Microscopic, structura condromului este asemănătoare cu a cartilajelor obișnuite. Se descriu și forme combinate cu mixoame, fibroame sau osteoame. Malignizarea condroamelor se semnalează foarte rar.

Dezvoltarea unor depozite calcare în condrom duc la friabilitatea lui sau la degenerescența mucoidă, dînd mixocondromul cu chisturi care determină sfărîmarea lui în timpul manoperelor de extirpare.

Tratamentul este chirurgical, radioterapia după cei mai mulți autori n-are nici un efect asupra tumorilor condromatoase.

Cricoidectomia subtotală subpericondrală: după o traheotomie joasă, se execută tirotomia, prin intermediul căreia se pune în evidență pe peretele posterior și lateral al laringelui, o tumoare rotundă, regulată, dură, de mărimea unei nuci ce bombează în lumenul laringelui. Tumoarea face corp comun cu pecetea cricoidului. După decolarea mucoasei prin o incizie verticală pe mijlocul tumorii, se încearcă detașarea cu o pensă mușcătoare, cu care se poate îndepărta numai stratul gros cartilaginos extern sub care tumoarea apare în majoritatea cazurilor, de aspectul unei mase spongioase cu cavități chistice multiple, separate prin septuri de cartilaj calcifiat. Astfel, extirparea se face fragmentat, cu o chiuretă ce se mînuiește sub controlul indexului introdus în hipofaringe, pe fața posterioară a pecetei cricoidului, pentru a proteja marginea superioară a cricoidului cu articulațiile cricoaritenoidiene și un strat subțire de cartilaj acoperit de pericondromul extern și de mușchiul posticus cu mucoasa hipofaringelui. La un chiuretaj ceva mai accentuat avem senzația că intrăm în hipofaringe. Pentru a proteja acest perete posterior, atît de fragil, de traumatismele legate de alimentație, introducem o sondă nazoesofagiană.

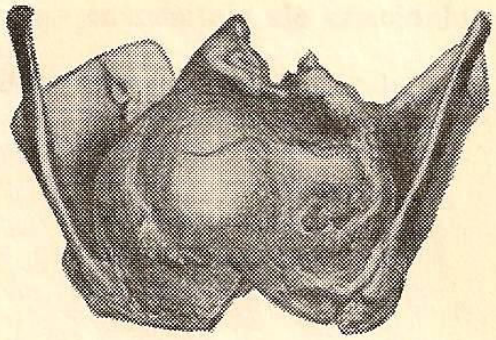

Fig. 819. Piesa unei laringectomii totale pentru un condrom masiv al laringelui (M. Hajek).

După tapisarea regiunii operatorii cu mucoasa dezvoltată de fața anterioară a tumorii, se tamponează cavitatea laringelui cu o meșă îmbibată în antibiotice, și apoi se închide cavitatea laringiană.

Edemul postoperator al coroanei laringiene se menține 2—3 sau mai multe săptămîni. Sonda nazoesofagiană se îndepărtează la 6—7 zile, iar canula traheală, după dispariția edemului.

Bolnavul trebuie revăzut la intervale; se constată că tumoarea poate recidiva după un timp mai mult sau mai puțin îndelungat, fapt ce ne obligă să reintervenim; cînd tumoarea pornește din aripile tiroidului pe care le distruge, sîntem obligați să executăm o laringectomie mai mult sau mai puțin lărgită, după extinderea tumorii.

Este unica situație cînd sîntem forțați să facem o laringectomie pentru o tumoare benignă (fig. 819).

Reconstrucția laringelui după diferite tehnici realizează o stare funcțională acceptabilă.

IX. TRAHEOTOMIA

Este o operație prin care se deschid căile aeriene la nivelul traheei.

Noțiuni anatomochirurgicale. Traheea cu o direcție în jos și înapoi devine din ce în ce mai profundă, pe măsură ce coboară. Planurile care o acoperă: aponevroza cervicală superficială și mijlocie, mușchii subhioidieni, corpul tiroid și vase importante.

În două treimi din cazuri, istmul tiroidian acoperă în formă de șa primul și al doilea inel traheal. La copii se ridică pînă la nivelul cricoidului. Marginea inferioară a istmului e la o distanță de 2—3 cm de furculița sternală. Spațiul subistmic este ocupat de un țesut celular pretraheal cu 1—2 ganglioni, apoi venele tiroidiene inferioare și uneori trunchiul venos brahiocefalic stîng și timusul hipertrofiat. În regiunile gușigene, corpul tiroid este mult hipertrofiat și traheotomia se execută cu dificultate. Arterele tiroidiană superioară și inferioară, care se anastomozează pe marginea superioară (cricotiroidiană) și inferioară, sînt practic neglijabile. Artera tiroidiană a lui Neubauer subistmică în 5—14% din cazuri are importanță prin calibrul ei. Venele care sîngerează în cursul traheotomiei: jugularele anterioare, arcada anastomotică ce se întinde deasupra istmului tiroidian și sub istm, venele tiroidiene inferioare mediane sînt numeroase și voluminoase. După ce formează un plex anastomotic bogat coboară și se varsă în trunchiul venos brahiocefalic. Aceste vene sînt foarte turgescente la cazurile cu iminență de asfixie și nu permit abordarea traheei.

Trunchiul venos brahiocefalic stîng se ridică pînă în regiunea subistmică, mai ales la bătrîni și copii. Lezarea lui în cursul traheotomiei provoacă o hemoragie mortală.

Indicațiile traheotomiei s-au lărgit foarte mult în ultimul timp. De unde la început se executa numai pentru dispneea acută și cronică de tip laringian, azi se recurge la această intervenție ca un timp preliminar al unei alte intervenții sau ca o metodă ce permite anumite manevre traheobronșice, ce sînt împiedicate de strîmtoarea istmului glotic, apoi diferite afecțiuni nervoase etc.

Stenoze laringiene acute:

1. Laringite acute (edematoasă, flegmonoasă, difterică, tifică, laringotraheobronșitele supraacute).
2. Stenoze acute de natură nervoasă (spasm acut al adductorilor, diplegia recurențială, accese de sufocație în sindromul Gerhardt).
3. De natură toxică (ingerare de substanțe caustice, gaze asfixiante, edemul iodic, edemul medicamentos alergic — novocaina, penicilina).
4. Traumatisme laringotraheale (fracturi laringiene, paralizii recurențiale posttraumatice, traumatisme iatrogene).
5. Corpii străini laringieni și uneori traheobronșici.
6. Emfizemul acut spontan foarte rar.

Stenoze laringiene cronice:

1. Congenitale (atrezii glotosubglotice, stenoze congenitale ale cricoidului, angioame și chisturi congenitale ale laringelui).
2. Inflamații cronice specifice (sclerom, sifilis, tuberculoză, ozena laringotraheală).
3. Stenoze cicatriceale posttraumatice, postinflamatorii.
4. Tumorale (edem postradioterapic).

Sindroamele de origine nervoasă:

1. Poliomielita bulbară, tetanos.
2. Polioencefalite.
3. Stările comatoase, șocul postoperator (intubația laringotraheală ce poate fi menținută mai mult de trei zile).
4. Traumatisme craniene.

Traheotomia complementară în cursul unor intervenții și traheotomie preliminară.

Tehnicile operatorii:

Pregătirea preoperatorie, în afara cazurilor de urgență, se face prin administrarea de sedative, antibiotice, controlul stării generale.

Instrumentarul: bisturie, depărtătoare Farabeuf, pense hemostatice, foarfece curbe, sondă canelată, depărtător de trahee, tipuri diferite de canule traheale, catgut, mătase, portace, ace, aspirator, oxigen, trusă de reanimare.

Traheotomia la adult se execută cel mai frecvent la bolnavii cu tumori laringiene sau stenoze, care prezintă tulburări respiratorii.

Anestezia este locală, cu o ușoară anestezie de bază.

Poziția bolnavului este în decubit dorsal cu un rulou sub umeri, ce aduce capul în hiperextensie (după ce s-a practicat anestezia). În această poziție trahea (fig. 820) devine superficială. Dispneea fiind cea mai accentuată în această poziție, se readuce capul din cînd în cînd în flexiune. Dacă dispneea e accentuată, bolnavul e pus în poziție semișezîndă și numai în ultimul moment la deschiderea traheei se așază în poziție culcată.

Pentru anestezia locală, 10 cm³ novocainã sau xilinã 0,5 — 1% este suficientă. Infiltrația se face pe linia de incizie, plan cu plan.

Incizia obișnuită e cea verticală și se preferă în cazurile de urgență, fiindcă ne pune în evidență toate leziunile. Cu mîna stîngă imobilizăm laringele, prinzînd tiroidul între police și mediu, iar indexul palpează cricoidul.

1. Incizia pielii și a țesutului celular coboară de la marginea inferioară a cricoidului pînă la furculița sternală și interesează pielea, țesutul celular subcutanat (fig. 821). Din motive estetice, noi executăm în-

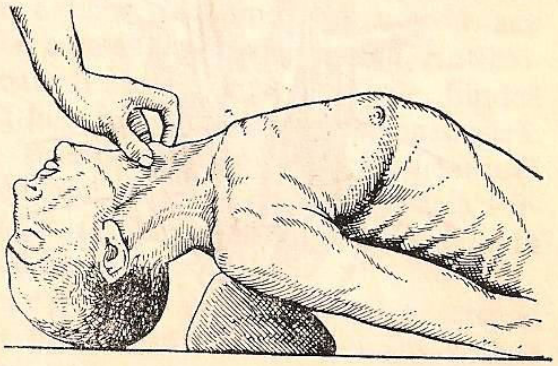

Fig. 820. Poziția bolnavului pentru traheotomie (Laurens).

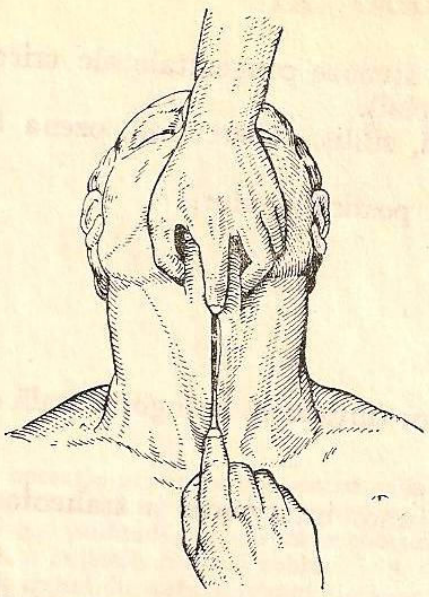

Fig. 821. Fixarea laringelui și incizia verticală (Aubry).

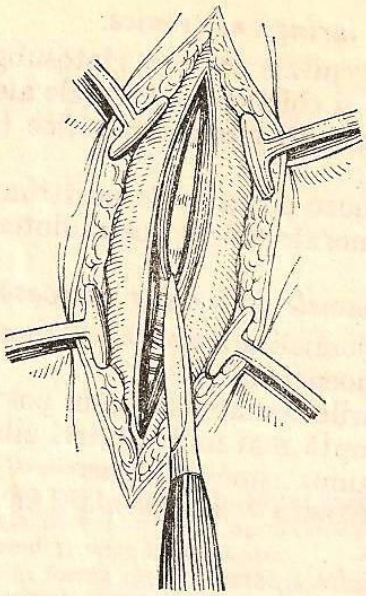

Fig. 822. Incizia musculoaponevrotică pe linia mediană. Hemostaza planurilor superficiale cu pense Martel (Aubry).

totdeauna incizia orizontală la cazurile care nu necesită o traheotomie de urgență.

2. Incizia musculoaponevrotică pe linia mediană, după hemostaza superficială cu pense Martel (fig. 822). Se separă mușchii subhioidieni și se aplică un depărtător sub istmul tiroidian. Cei mai mulți autori sînt partizani ai traheotomiei transistmice.

3. Secțiunea istmului tiroidian se face după decolarea lui de pe inelele traheale și plasarea de o parte și de alta a liniei mediane a două pense Kocher (fig. 823, *a*,*b*).

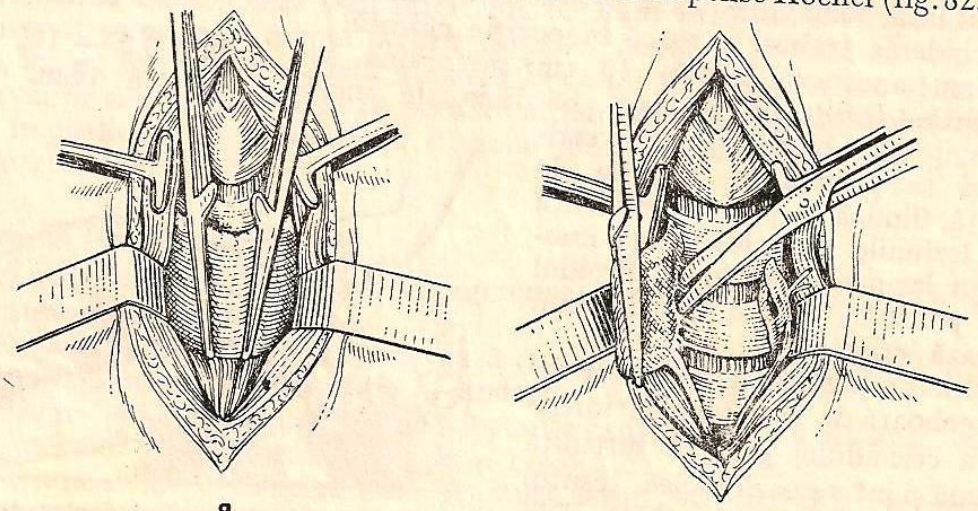

a b

Fig. 823, *a* — istmul tiroidian decolat e prins între două pense Kocher (Aubry); *b* — dezinserția istmului și ligatura lui.

Istmul se secționează pe linia mediană fără nici o hemoragie. Fiecare jumătate se disecă cu foarfecele pe o mică întindere și se leagă cu fire transfixiante. La cei cu gîtul scurt trebuie să facem întotdeauna secțiunea și ligatura istmului. La cei cu gîtul lung istmul se poate da în jos sau în sus, după cum dorim să facem o traheotomie înaltă la primele inele sau joasă la inele 3—4. La schimbarea canulei să avem grijă ca istmul ridicat în sus să nu cadă pe orificiul de traheotomie.

4. Traheotomia joasă o preferă laringologii, pe cînd reanimatorii o preferă pe cea înaltă (fig. 824).

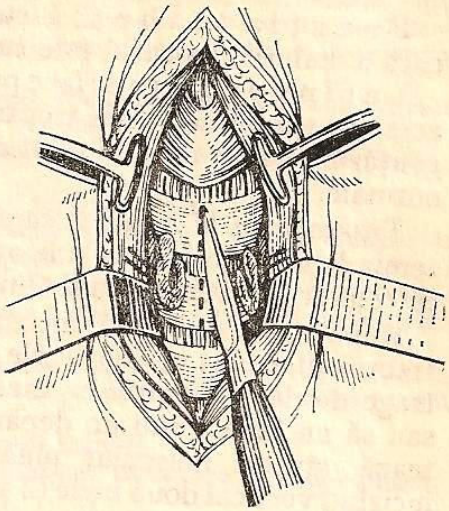

Fig. 824. Traheotomia înaltă. Incizia verticală a primelor inele (Aubry).

Înaintea deschiderii traheei se injectează transtraheal 1 cm³ de cocaină 5%, pentru a preveni sincopa respiratorie și pentru a evita eforturile violente de tuse. Crearea orificiului în peretele traheei variază de la un autor la altul. Crearea unei ferestre în peretele traheal, după mărimea canulei, care să nu fie prea largă, pentru a nu da naștere la emfizem după sutura părților moi. Crearea unei ferestre evită frecarea canulei de cartilaj, care poate duce la pericondrită și permite introducerea canulei mai ușor. Canulele Krishaber cu mandren și canulă interioară sînt foarte practice. Actualmente se utilizează canulele de material plastic flexibil.

5. Sutura și pansamentul. Pielea se suturează și deasupra, și sub canulă. În partea inferioară se lasă o mică meșă timp de 2—3 zile, pentru evitarea emfizemului cervical. Canula se leagă bine înapoi, pentru a nu se expulza la un efort de tuse.

Bolnavul trebuie supravegheat, și canula interioară curățită și sterilizată de mai multe ori pe zi. Se fac aspirații prin canulă atunci cînd secrețiile sînt prea abundente și nu se pot elimina prin tuse. Cîteva picături de anestezic se instilează prin canulă înaintea aspirației. Bolnavul e ținut în atmosferă umedă sau se așază în fața canulei un șorțuleț de tifon care se umectează mereu. Antibioterapia se continuă 7—10 zile. Canula poate fi scoasă după 4—5 zile, fiindcă traiectul este format. Poziția semișezîndă în primele 48 de ore este necesară.

Traheotomia la cazurile cu dispnee intensă se execută numai cu anestezie locală, în poziție șezîndă, fără anestezie de bază. Incizia verticală trebuie să fie foarte lungă. După incizia mediană, istmul este depărtat în jos, canula introducîndu-se în primele două inele.

Traheotomia de extremă urgență se execută fără anestezie, fixînd laringele și imediat după cricoid se înfundă vîrful bisturiului în trahee pe o distanță de 1 cm. Pe lîngă bisturiu, care se menține în trahee, se introduce o pensă Kocher, care se deschide odată ce a ajuns în trahee și bolnavul poate respira. Se trece apoi la completarea unei traheotomii regulate.

P u n c ț i a t r a h e a l ă cu trocarul lui Flotte se execută în partea superioară a traheei. Trocarul este curb și canula prezintă un guleraș.

L a r i n g o t o m i a se face prin incizia membranei cricotiroidiene sau puncția acestei membrane cu un trocar. Se impune oxigenarea acestor bolnavi de urgență. Să nu treacă mai mult de 48 de ore pentru executarea unei traheotomii normale.

Traheotomia la sugar și copilul mic. În afara cazurilor de urgență, traheotomia la copil se face ca și la adult. Fața copilului nu trebuie acoperită, pentru ca el să se orienteze și să fie liniștit de sora care veghează la capul lui.

După anestezia locală, incizia ne pune în evidență un țesut grăsos bogat care trebuie dilacerat cu foarfecele. Operatorul palpează mereu traheea și ajutorul trage de depărtătoare în mod egal, pentru a nu devia traheea într-o parte sau să nu lunece sub un depărtător. După hemostaza superficială se îndepărtează stratul muscular pînă apare traheea. Deschiderea traheei se face incizînd vertical două inele (2 și 3), menajînd primul inel pentru a nu se produce o stenoză cricoidiană.

La sugar, sîntem deranjați de masa timusului, care apare în plagă cu fiecare expirație. Traheea după ce se descoperă, timusul fiind îndepărtat în jos, se face o incizie verticală la nivelul inelului 2 și 3 și se introduce canula, servindu-ne de depărtătorul cu trei brațe al lui Trousseau.

La sugari și copiii mici, care necesită o traheotomie de urgență, se introduce un tub de traheobronhoscopie și traheotomia se execută ușor pe tub.

În lipsa tubului se poate utiliza un cîrlig fin cu care se prinde peretele extern al traheei și se fixează pentru a putea deschide traheea și a introduce canula.

Dificultățile traheotomiei le întîlnim mai des la copiii mici și la sugari, la care hipoxia poate provoca moartea subită.

Dificultățile sînt de ordin anatomic și patologic.

Anatomic: gît scurt, istm înalt și voluminos, trunchi venos brahiocefalic stîng poate ajunge în regiunea suprasternoclaviculară, traheea deviată, calibrul traheei foarte redus la sugari, hipertrofia timusului ca și plexuri venoase foarte bogate.

Dificultăți patologice: gușă voluminoasă, neoplasm tiroidian, adenopatie masivă, edem masiv al regiunii cervicale, cicatrice deformante care îngreuiază redeschiderea traheei.

G r e ș e l i o p e r a t o r i i: incizii laterale, incizii mici, incizii prea mari, cînd canula se înclină înainte și în afară, expulzarea canulei în timpul suturii tegumentare, incizia cricoidului, introducerea canulei paratraheal.

Accidente și complicații

H e m o r a g i i l e în cursul intervenției cu lezarea unui trunchi venos, lezarea arterei Neubauer. Inundarea plăgii de traheotomie cu sînge venos, care cere revizuirea minuțioasă a cîmpului operator și oprirea hemoragiei.

Pot apărea hemoragii la cîteva zile sau hemoragii tardive. Cele precoce sînt mai mult venoase și apar în urma lunecării nodului de ligatură. Sînt hemoragii cataclismice, prin deschiderea unui vas mare ce produce inundația traheobronșică sau prin șoc hemoragic. Bolnavul cu hemoragie masivă după traheotomie trebuie așezat instantaneu pe masa de operație în poziție declivă și în timp ce se aspiră sîngele din căile respiratorii se deschide plaga și se caută vasul care sîngerează (mai des tiroidienele, jugulara externă și artera lui Neubauer cînd există). Sincopa respiratorie apare la copii mai mult. La adulți se evită sincopa prin instilații de cocaină la deschiderea traheei. Aceste instilații suprimă reflexul traheovagal.

Emfizemul apărut după intervenție se reduce treptat, după îndepărtarea cîtorva fire din jurul canulei. Emfizemul poate fi asociat cu pneumomediastin sau pneumotorax. Cînd tulburările

sînt minime, pneumotoraxul şi pneumomediastinul se reduc în maximum două săptămîni. Dacă insuficienţa respiratorie, cu dispnee, cianoză, tahicardie, hepatomegalie, turgescenţa jugularelor pun în pericol viaţa bolnavului, exsuflaţia este absolut necesară. Se recomandă sedative, tonicardiace, antibiotice. În emfizemul mediastinal se indică mediastinotomia pe cale supraesternală cu drenaj şi aspiraţie.

Complicaţii la canulari: infecţii traheobronşice, bronşite crustoase. Vizitele la bolnavi vehiculează diferiţi germeni (piocianic, proteus, stafilococi) rezistenţi la antibiotice.

Expulzia canulei în cursul unui acces de tuse, cînd canula nu este bine fixată la tegumente, sau cînd este prea scurtă şi iese din trahee.

Accidentul are sfîrşit letal dacă bolnavul nu ştie să-şi repună canula.

Smulgerea canulei de către bolnavii comatoşi. Obstrucţia canulei prin secreţii bronşice cu cheaguri de sînge. Crustele în bronşita crustoasă se desprind din bronşie şi în expir ajung la orificiul canulei pe care îl obstruează. Traheobronşitele fibrinoase se tratează prin instilaţii cu alfachimotripsină şi aspiraţie. Obstrucţia unei bronhii cu o canulă prea lungă duce la atelectazie.

Fistula traheoesofagiană poate fi imediată, cînd se lezează peretele posterior al traheei în cursul traheotomiei. Fistula tardivă apare prin compresiunea peretelui traheal de către canulă, ducînd la necroza lui.

Accesul de tuse după fiecare deglutiţie indică prezenţa fistulei.

Tulburări în deglutiţie pot surveni după traheotomie, sînt însă trecătoare (fixarea laringelui, desensibilizarea lui).

Necroza traheală poate apărea mai des în jurul canulei, cu secreţii fetide, respingătoare.

Dificultăţile decanulării le întîlnim mai des la copii, la care factorul psihic are un rol deosebit. Obstrucţia progresivă a canulei, mai ales în cursul somnului, duce la o readaptare a respiraţiei normale.

Panica de decanulare la adulţi impune, de asemenea, obstrucţia canulei pentru cîteva zile, punînd bolnavul să facă eforturi de fugă, urcarea scărilor etc. O serie de cauze obiective care împiedică decanularea au fost descrise la capitolul sechelelor posttraumatice ale laringelui.

PARTEA A CINCEA

BRONHO-ESOFAGOLOGIE

I. ESOFAGOSCOPIA

Esofagoscopia trebuie considerată o manevră chirurgicală care, exceptînd cazurile de extremă urgență, nu va fi practicată decît după o minuțioasă examinare prealabilă a bolnavului de către medicul internist și de radiolog. Pe de altă parte, trebuie să avem în vedere că „manevrarea unui tub metalic într-un organ fragil, septic și intolerant, situat în plin mediastin, este o manevră periculoasă" (T e r r a c o l).

Pentru aceste motive, în afara cazurilor de corpi străini în care singura soluție terapeutică este extragerea lor, esofagoscopia este formal contraindicată în:

— afecțiunile febrile;
— tarați;
— cardiaci decompensați;
— hipertensiune arterială cu cifre importante;
— anevrismul de crosă de aortă;
— pulmonari evolutivi;
— marii deshidratați (risc de acidoză);
— leziuni esofagiene grave (esofagita postcaustică, perforație esofagiană);
— varicele esofagiene;
— medistenita postperforativă;
— compresiunile traheale.

În afara acestor contraindicații, trebuie să avem în vedere că examenul esofagoscopic este greu de executat și uneori chiar imposibil atunci cînd bolnavul prezintă un foarte dezvoltat prognatism superior, o limbă monstruoasă, o cicatrice stenozantă hipofaringiană sau o rigiditate a coloanei cervicale.

Pregătiri preoperatorii

Cei mai mulți autori (A u b r y, M o u n i e r - K u h n etc.) recomandă spitalizarea bolnavului cu cel puțin 20 de ore înainte.

În afara investigațiilor de ordin radiologic și clinic, de la caz la caz, se vor practica și diverse analize de laborator (electrocardiogramă, uremie, glicemie etc.).

Anestezia

Poate fi locală sau generală, unii folosind în exclusivitate una sau alta din metode, iar alții în mod eclectic. Trebuie să remarcăm totuși că, în prezent, tendința actuală este de a se practica anestezia generală pe o scară largă.

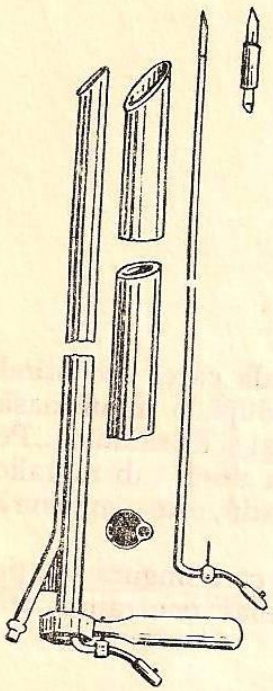

Fig. 825. Esofagoscop tip Ch. Jackson cu lumină distală și tub de aspirație inferior (în Terracol).

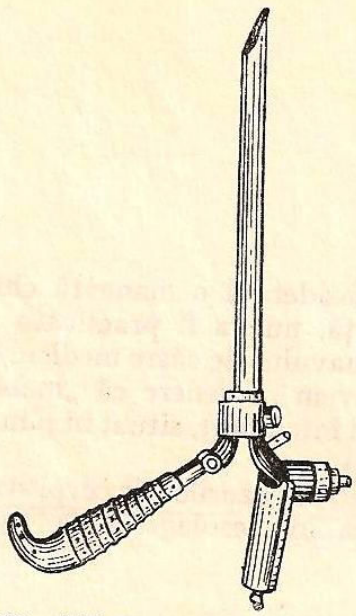

Fig. 826. Esofagoscop tip Haslinger, cu lumină proximală și mîner universal (în Terracol).

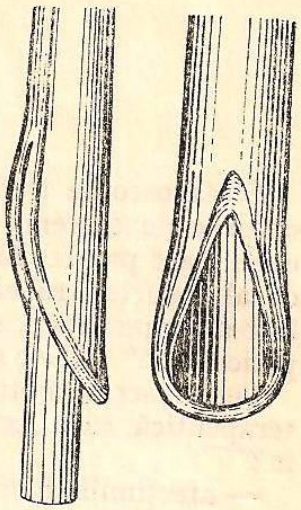

Fig. 827. Extremitatea distală teșită a tuburilor de tip Haslinger, fără și cu prelungitor (în Terracol).

Anestezia locală va fi precedată de o anestezie de bază administrată cu o oră înainte. Anestezia faringelui și a gurii esofagului se face cu o soluție de cocaină 5%.

Anestezia generală necesită, ca și pentru bronhoscopie, un anestezist de înaltă calificare, orice improvizație fiind absolut contraindicată.

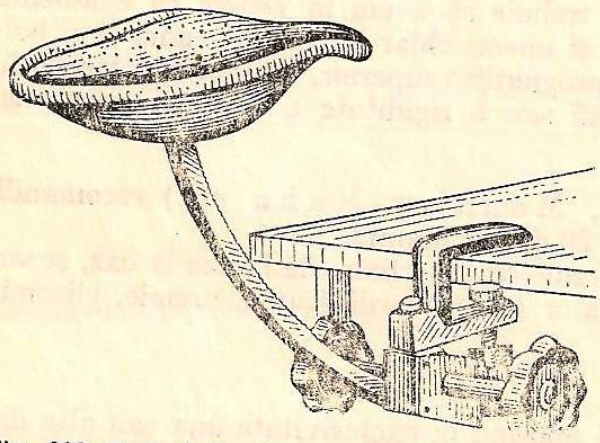

Fig. 828. Tetieră tip Haslinger, care permite deplasarea capului în sens vertical și lateral (Terracol).

Instrumentar

Pot fi folosite tuburi cu lumină distală (tip Jackson) (fig. 825) sau cu lumină proximală (tip Haslinger) (fig. 826 și 827).

Capul bolnavului va fi menținut de un ajutor, fie că se folosește sau nu tetiera (fig. 828).

Tehnică

Redăm tehnica descrisă minuțios de Haslinger, în 1938, tehnică ce n-a suferit modificări pînă în ziua de astăzi.

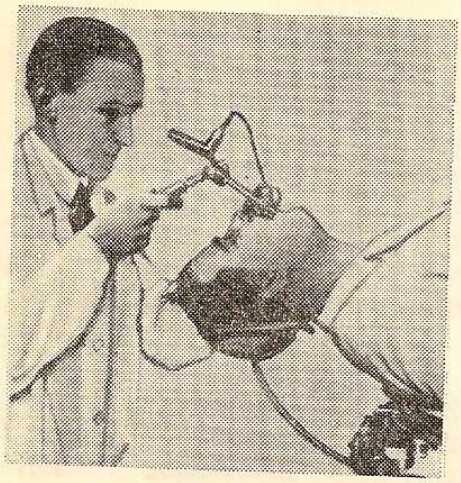

Fig. 829. Folosirea tetierei în tehnica lui Haslinger (în Terracol).

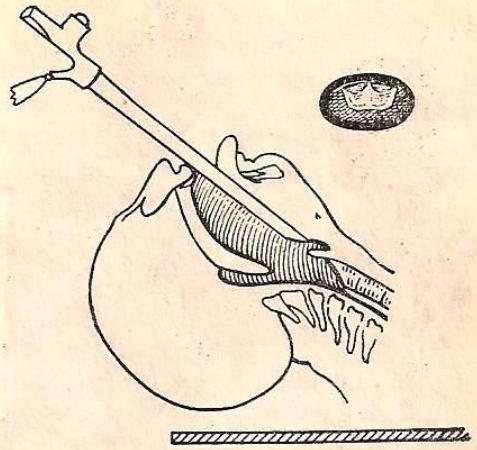

Fig. 830. Descoperirea epiglotei (în Terracol).

În funcție de vîrsta bolnavului se vor folosi următoarele tuburi:
— 1—6 ani, 20 cm lungime (+ alonjă) și 8 mm diametru;
— peste 6 ani și la adult, 25 cm lungime (+ alonjă) și 10 mm diametru.

La bolnavii care prezintă condiții anatomice ce favorizează examenul endoscopic (arcadă dentară superioară edentată, gît subțire) se pot folosi tuburi cu un diametru mai mare, de 12 mm și chiar de 14 mm.

„În general, trecerea prin strîmtoarea cricoidiană e cu atît mai puțin dezagreabilă, cu cît tubul este mai îngust; din contra, orientarea, manevrele și prelevările sînt cu atît mai ușoare, cu cît tubul are un diametru mai mare".

Poziția corpului

Bolnavul în decubit dorsal. Capul bolnavului e situat puțin deasupra planului mesei și este ținut de un ajutor în extensie maximă în jurul articulației atlantooccipitale. În această poziție se poate examina (fig. 829) pînă la strîmtoarea aortică.

Pentru examinarea esofagului sub crosa aortei, capul trebuie coborît progresiv sub planul mesei.

Introducerea tubului esofagoscopic

Tubul este introdus pe linia mediană. Această introducere trebuie să respecte următorii 4 timpi:

1. În timp ce operatorul introduce tubul de-a lungul bazei limbii, pînă la epiglotă, un ajutor trage vîrful limbii cu o compresă (fig. 830).
2. După reperarea epiglotei, introducem tubul cam 2 cm mai jos (fig. 831).

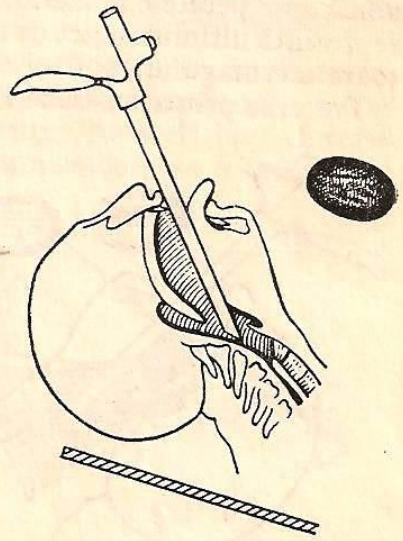

Fig. 831. Ciocul tubului este situat cam la 2 cm sub epiglotă în contact cu peretele posterior al faringelui (în Terracol).

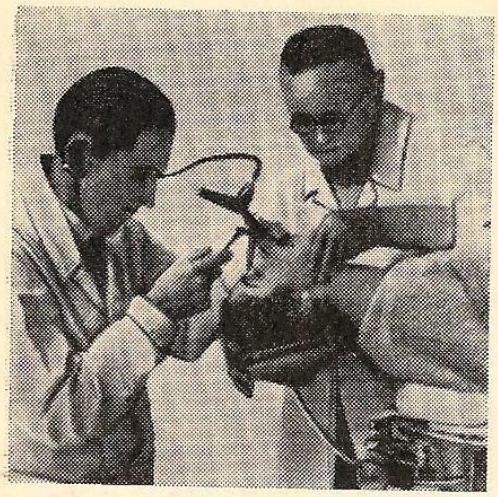

Fig. 832. Ajutorul imprimă capului o extensie maximă (în Terracol).

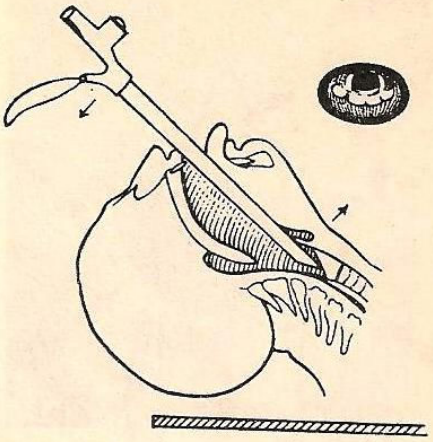

Fig. 833. Exercitînd o oarecare presiune asupra limbii și a epiglotei apar cele două cartilaje aritenoide (în Terracol).

3. Ajutorul abandonează limba și execută extensia capului (fig. 832). În același timp, operatorul coboară mînerul aparatului și tubul împinge înainte epiglota și baza limbii. Apar astfel cele două cartilaje aritenoide (fig. 833). Deci, aceste prime trei puncte sînt la fel cu cele din laringoscopia directă. Ultimul punct este diferit.

4. În timp ce în laringoscopie sau în bronhoscopie mînerul este coborît mai mult și, în consecință, extremitatea distală a tubului e basculată în sus, adică spre epiglotă și baza limbii, în esofagoscopie se execută o mișcare inversă, adică spre peretele posterior al hipofaringusului. Cele două cartilaje aritenoide reprezintă ultimul punct de reper înainte de pătrunderea tubului în prima strîmtoare a esofagului.

Trecerea prin această zonă (gura esofagului a lui Killian sau pensa cricofaringiană) reprezintă partea cea mai dificilă a esofagoscopiei și în același timp cea mai periculoasă, datorită posibilității lezării peretelui posterior, a cărui perforație se complică rapid cu o celulită cervicală sau chiar cu o mediastinită purulentă.

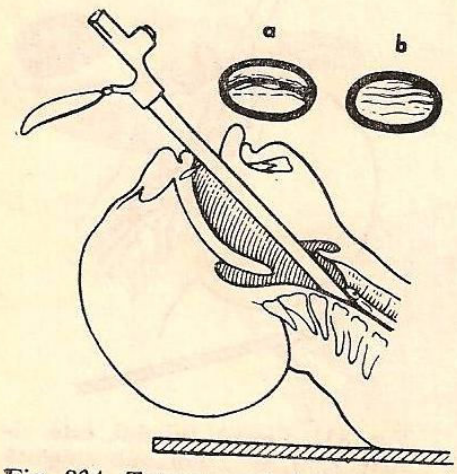

Fig. 834. Trecerea tubului prin gura esofagului (în Terracol).

După ce se pune în evidență peretele posterior al laringelui, se introduce tubul cu prudență în fanta frontală, situată între laringe și peretele posterior al faringelui (fig. 834). Împingînd ușor, tubul pătrunde ca un cui în șanțul amintit și deplasează spre înainte aritenoizii. În acest fel nu se întîlnește nici o rezistență importantă pînă în momentul în care tubul pătrunde între pecetea cricoidului și peretele posterior al faringelui. În acest

punct, peretele posterior împins de extremitatea tubului formează un burelet.

Din acest moment, introducerea tubului întîlnește o rezistență mai mare, deoarece, pe de o parte, împingînd se deplasează cartilajul cricoid, iar pe de altă parte, mușchii care se inseră pe peretele posterior al faringelui și pe cartilajul cricoid (mușchiul cricofaringian) se contractă. Forța necesară pentru împingerea tubului în istmul cricoidian este foarte variabilă de la un bolnav la altul. Ea depinde de condițiile anatomice (prognatism superior, limbă groasă, gît scurt), dar mai ales de gradul de contracție al mușchilor gîtului și ai faringelui.

Deoarece în această regiune tubul e situat pe fața anterioară convexă a vertebrelor cervicale, el are frecvent tendința de a devia de la linia mediană. Pentru a ne asigura că tubul este în poziție corectă, este recomandabil să ne orientăm după regiunea cervicală. Privim dacă linia mediană a tubului e paralelă cu axul gîtului și dacă avem împresia că tubul s-a deplasat lateral, se recomandă să-l retragem puțin și să-l reintroducem net pe linia mediană.

Trecerea tubului prin strîmtoarea cricofaringiană este uneori foarte anevoioasă și în nici un caz nu vom folosi forța, deoarece putem determina accidente dintre cele mai grave.

Trebuie să avem în vedere că rezistența întîmpinată la acest nivel poate fi determinată de mai multe condiții, și anume:

— sîntem în prezența unui *spasm* puternic al mușchiului cricofaringian. În acest caz trebuie să așteptăm pînă ce contracția încetează progresiv sub presiunea moderată a tubului. Adesea, bolnavul execută spontan o mișcare de deglutiție sau poate face acest lucru la comanda noastră (evident, numai dacă examenul e practicat sub anestezie locală).

— Trebuie să știm să distingem rezistența provocată de un adevărat spasm muscular, de rezistența întîlnită atunci cînd tubul întîlnește marginea superioară a cartilajului cricoid (fig. 835).

Așa cum se observă pe figură, această situație se întîlnește în caz de extensie puternică a capului și a vertebrelor cervicale, așa cum se întîmplă atunci cînd capul e situat mult sub planul mesei. În această eventualitate desigur că rezistența nu dispare cu timpul. Pentru evitarea acestui inconvenient, capul și regiunea cervicală vor fi aduse în poziție corectă.

— O a treia posibilitate de rezistență la trecerea prin îngustarea cricoidiană poate fi determinată de înclinarea prea puternică a tubului către *peretele posterior al faringelui*. Aceasta se întîmplă în caz de extensie insuficientă a capului (fig. 836).

Această poziție periculoasă poate leza și chiar perfora mucoasa de la acest nivel. Pentru evitarea acestui lucru, ajutorul trebuie să imprime capului o extensie maximă. În acest fel, tubul va deveni tangent cu peretele posterior.

Uneori, deși capul este într-o poziție bună și deși am așteptat un oarecare timp, trecerea

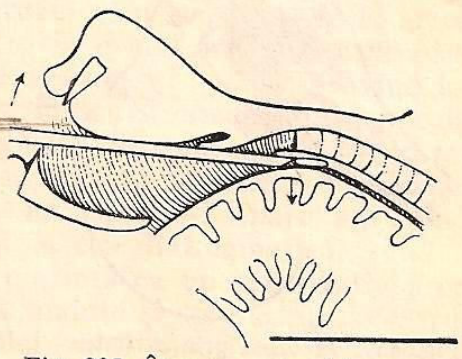

Fig. 835. În urma extensiei prea accentuate a coloanei cervicale, tubul întîlnește marginea superioară a cartilajului cricoid (în Terracol).

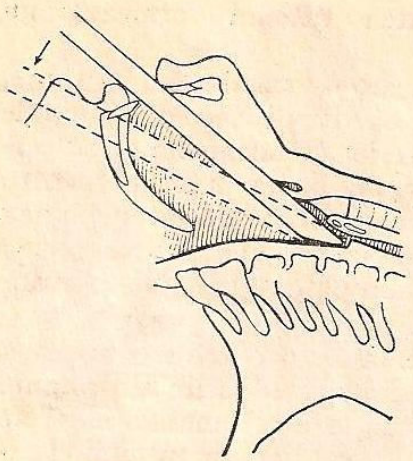

Fig. 836. Capul este în extensie insuficientă şi tubul loveşte peretele posterior al laringelui (în Terracol).

prin strîmtoarea cricoidiană este imposibilă. În această eventualitate, autorul recomandă următorul procedeu: se scoate tubul, bolnavul este aşezat şi se introduce în esofag un bujiu subţire, de 3—4 mm diametru. Bolnavul este reculcat pe masă şi se introduce tubul din nou după procedeul amintit pînă la peretele posterior al laringelui. Se reperează bujiul introdus în esofag şi aducem tubul în contact cu el; în acest fel, uşoara excavaţie care se găseşte pe peretele posterior al extremităţii distale a tubului este situată deasupra bujiului şi tubul alunecă de-a lungul acestuia în esofag, fără a întîlni o rezistenţă notabilă (fig. 837).

Alţi autori preferă cocainizarea gurii esofagului cu ajutorul unui tampon de vată montat pe un stilet şi numai în caz de eşec recurg la metoda amintită.

Dacă împingem puţin tubul mai profund, depăşim strîmtoarea cricoidiană şi intrăm în esofagul superior.

În medie, distanţa care separă arcada dentară superioară de strîmtoarea cricoidiană este, la bărbaţi, de 14—17 cm, iar la femei, de 13—15 cm. Aceste cifre prezintă variaţii importante, cu alte cuvinte sînt mai mari la indivizii înalţi şi mai reduse la cei scunzi.

Odată strîmtoarea cricoidiană depăşită şi lumenul esofagului întredeschis, putem considera că partea cea mai dificilă şi mai periculoasă a esofagoscopiei e terminată. De acum încolo endoscopistul trebuie să aibă grijă de a menţine strict tubul în axul esofagului şi de a nu lovi nici unul din pereţi.

Uneori, tubul e îndepărtat prea mult spre peretele anterior, ceea ce are drept consecinţă împingerea înainte a peretelui posterior al traheei. În această situaţie se ridică puţin capul bolnavului, ceea ce duce la coborîrea extremităţii distale a tubului (fig. 838).

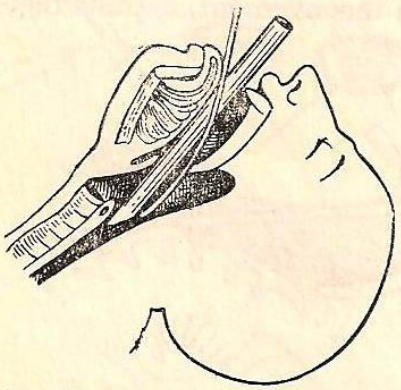

Fig. 837. Trecerea prin strîmtoarea cricoidiană sub controlul unei bujii (în Terracol).

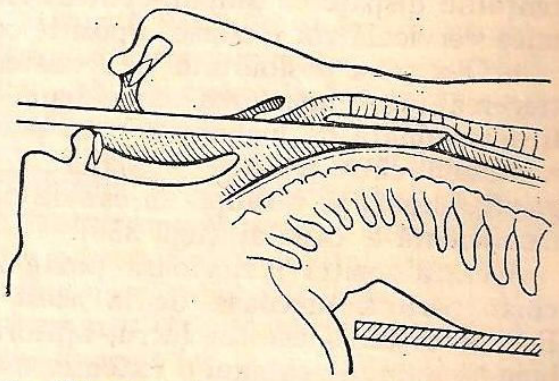

Fig. 838. Extensia coloanei cervicale este prea accentuată şi peretele posterior al esofagului, împins de tub, ridică peretele posterior al traheei (în Terracol).

De îndată ce extremitatea distală a tubului a pătruns în segmentul toracic al esofagului, se observă mișcările particulare ale pereților esofagieni, mișcări provocate în parte de respirație, în parte de pulsațiile marilor trunchiuri vasculare sau ale inimii.

În timpul respirației se pot distinge trei feluri de mișcări:

1. În timpul inspirației diametrul esofagului crește. Aceasta se datorește faptului că în inspirație se produce în torace o presiune negativă, în timp ce în lumenul esofagului presiunea corespunde celei a mediului extern datorită introducerii tubului. În consecință, presiunea aerului din esofag acționează asupra pereților acestuia.

În timpul expirației diametrul esofagului scade, datorită unui fenomen invers. În acest moment, în cutia toracică presiunea este pozitivă și mai mare decît cea din lumenul esofagian. Pereții sînt astfel comprimați.

Aceste mișcări devin cu mult mai vizibile în timpul respirației forțate și în accesul de tuse. În timpul tusei, pereții sînt complet alipiți și lumenul organului dispare.

Respirația mai produce încă două feluri de mișcări, care se observă mai bine în respirația forțată.

2. *Mișcări sagitale*, care se manifestă printr-o ușoară mișcare a esofagului spre înainte în timpul inspirației și spre înapoi în timpul expirației.

3. *Mișcări de sus în jos* (în direcția craniocaudală). Mișcarea de sus în jos este imperceptibilă pentru ochiul liber. Poate fi pusă însă ușor în evidență dacă introducem prin tub un tampon de vată montat pe un stilet în partea inferioară a esofagului și dacă invităm bolnavul să respire puternic. În timpul inspirației, tamponul coboară 1—2 cm și revine în expirație.

Mișcările pulsatile sînt sincrone cu pulsul și sînt determinate de transmiterea la pereții esofagului a pulsațiilor arcului aortic, a aortei descendente și a cordului.

Aceste mișcări se observă net de la arcul aortic pînă la cardia.

Lumenul esofagului prezintă o formă neregulată, care se schimbă mereu, în funcție de segmentul examinat. Această variabilitate a lumenului esofagian se datorește compresiunii pe care o exercită organele contigue (traheea, tiroida, aorta, coloana vertebrală etc.) asupra tubului moale care este acest organ.

Impresiunea cea mai netă și cea mai constantă se găsește pe peretele stîng al esofagului și corespunde crosei aortei, situată cam la 23 cm de la arcada dentară superioară (fig. 839, 840, 841). Aceasta e mai accentuată la adulți decît la copil și e cunoscută sub numele de *strîmtoarea aortică*, neavînd însă aceeași valoare fiziologică și patologică ca strîmtoarea cricoidiană și cea diafragmatică. La acest nivel, lumenul este îngustat de arcul aortic, dar pereții esofagului nu ajung niciodată în contact, așa încît să determine o obstrucție completă și să fie necesar ca în progresiunea lui tubul să-i separe, așa cum se întîmplă la nivelul strîmtorii cricoidiene și în cea diafragmatică.

Pînă la strîmtoarea aortică, esofagul se prezintă ca un tub relativ drept. De la acest nivel prezintă o ușoară curbură înainte și spre stînga. Pentru a fi mereu în axul organului, capul bolnavului va fi coborît și în acest fel extremitatea lui distală se va ridica. Această înclinare a capului se va face progresiv, pe măsură ce ne apropiem de cardia. Concomitent, capul va fi

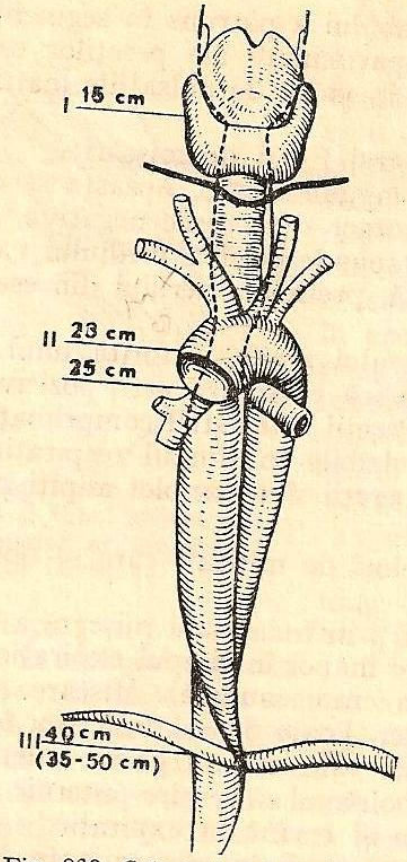

Fig. 839. Cele trei strîmtori fiziologice ale esofagului:
I — strîmtoarea cricoidiană; *II* — strîmtoarea aortică; *III* — strîmtoarea diafragmatică (în Terracol).

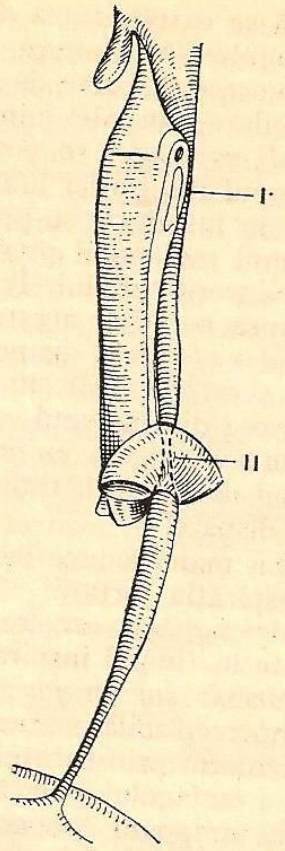

Fig. 840. Vedere laterală a esofagului cu cele trei strîmtori fiziologice:
I — strîmtoarea cricoidiană; *II* — strîmtoarea aortică; *III* — strîmtoarea diafragmatică (în Terracol).

deplasat ușor spre dreapta, pentru a dirija extremitatea distală a tubului spre stînga (fig. 842). Pentru explorarea extremității distale a esofagului, alți autori recomandă ca tubul să fie deplasat spre comisura bucală dreaptă, așa încît extremitatea lui distală să fie orientată spre spina iliacă antero-superioară stîngă.

De obicei, diametrul esofagului apare mai mic în partea inferioară decît în cea superioară. Pentru explorarea esofagului care este situat sub strîmtoarea aortică, cu aparatura de tip Haslinger, este necesară folosirea prelungitorului, ceea ce reprezintă un mare inconvenient, datorită, pe de o parte, diminuării cîmpului vizual, iar pe de altă parte, secțiunii extremității distale care e tăiată drept. De aceea e recomandabil să se folosească un tub lung, ușor de confecționat dintr-un tub Haslinger obișnuit, prin interpunerea unei piese intermediare între cele două extremități ale tubului original.

Cardia e recunoscută după aspectul ei caracteristic. La acest nivel, lumenul esofagului dispare prin aplicarea pereților unul pe celălalt sub formă de pliuri (v. fig. 842), în timp ce culoarea se schimbă brusc, în sensul că devine

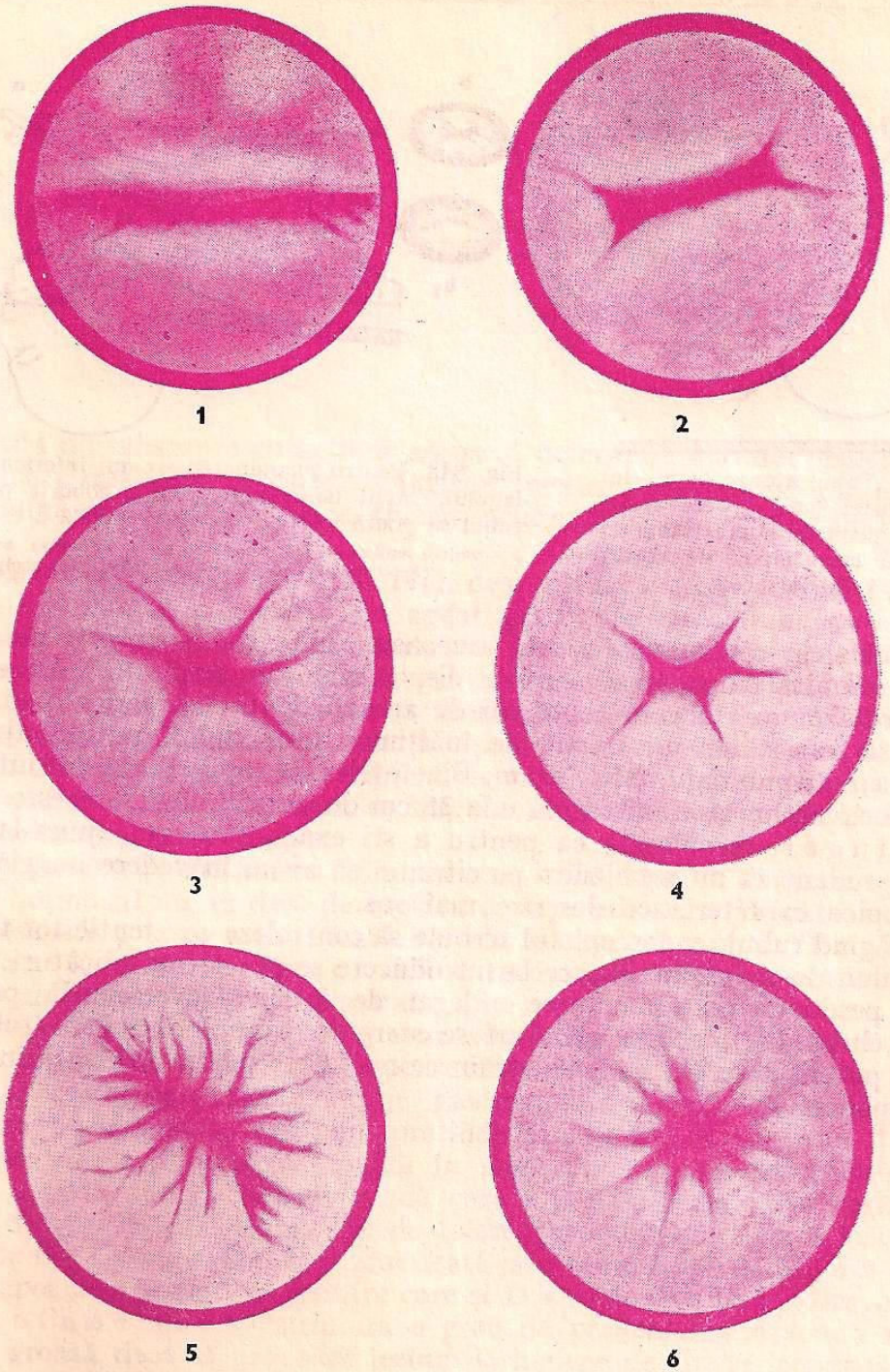

Planșa I. Esofagul normal:

1 — gura esofagului; *2* — esofagul cervical (porțiunea inițială); *3* — esofagul cervical (porțiune medie); *4* — esofagul toracic; *5* — esofagul toracic (porțiunea supradiafragmatică); *6* — cardia (în Terracol).

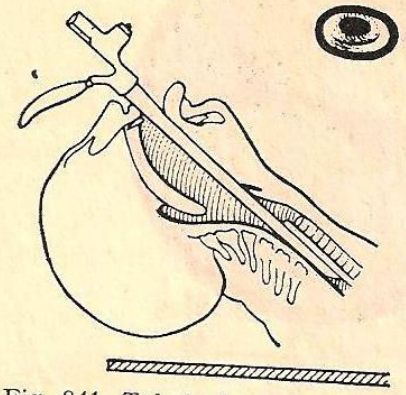

Fig. 841. Tubul ajunge la nivelul crosei aortei (sus, vedere endoscopică; peretele lateral stîng al esofagului este împins de aortă) (în Terracol).

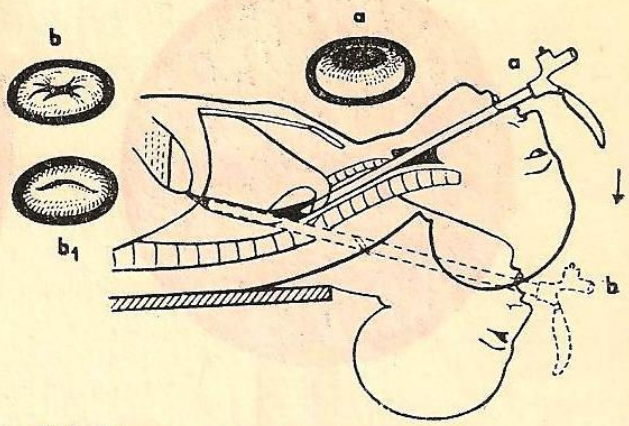

Fig. 842. Pentru examinarea treimii infericare a esofagului, capul bolnavului trebuie coborît pentru ca tubul să poată urmări curbura ventrală a esofagului: *a* — vedere endoscopică a regiunii situate sub crosa aortică; *b* și b_1 — vedere endoscopică a cardiei (Terracol).

roșie-închis, în contrast cu restul mucoasei esofagiene, care este de culoare roz. Pe de altă parte, la acest nivel dispar mișcările respiratorii ale esofagului. Cardia e situată cam la 40 cm de arcada dentară superioară, dar cifra e supusă variațiilor în funcție de înălțimea individului, putînd ajunge la 46—47 cm sau numai la 35—36 cm. Bineînțeles, la copil cifrele sînt inferioare. Așa, de exemplu, la 4 ani cardia e la 25 cm de arcadă. Pentru aceste motive, Haslinger recomandă ca pentru a ști exact dacă am ajuns la cardia e mai prudent să nu ne bizuim pe cifre, ci să avem în vedere imaginile esofagoscopice caracteristice descrise mai sus.

Retrăgînd tubul, endoscopistul trebuie să controleze cu atenție tot traiectul esofagului, deoarece în timp ce la introducere se pot forma plicaturi ale mucoasei peretelui posterior (care e legat de fascia prevertebrală printr-un țesut celular lax), aceste plicaturi se șterg în timpul extragerii tubului și adesea putem descopei un corp străin ce nu fusese pus în evidență în primul timp (planșa I).

II. STENOZA ESOFAGIANĂ POSTCAUSTICĂ

Ingestia de substanțe cu acțiune corosivă determină mai devreme sau mai tîrziu instalarea unei stenoze esofagiene, pentru prevenirea căreia avem la îndemînă mai multe mijloace, tratamentul endoscopic ocupînd însă primul loc.

Hormonoterapia (cortizon și ACTH), deși are încă mulți adepți, nu reprezintă — așa cum s-a sperat — un agent terapeutic cu acțiune suverană în prevenirea producerii țesutului cicatriceal și implicit asupra organizării stenozei esofagiene. Acționînd într-o oarecare măsură asupra arsurilor superficiale, hormonoterapia este absolut ineficace în cazurile grave, în care reprezintă chiar un impediment, tocmai prin întîrzierea procesului de cicatrizare. În aceste cazuri, manevrele endoscopice determină sîngerări parietale la cea mai mică atingere, ceea ce impune amînarea tratamentului dilatator și pierderea unui timp prețios.

Antihistaminicile de sinteză administrate izolat sau în asociere cu tratamentul hormonal nu au dus, de asemenea, la rezultate satisfăcătoare.

Gastrostomia precoce e practicată de unii în mod sistematic (Portman, Holgar Krey), în timp ce alții o recomandă numai în cazurile care implică un anumit grad de gravitate (Sauerbruch, Treier, Tucker etc.). Prezintă următoarele avantaje: pune esofagul în repaus, previne infecția secundară a ulcerațiilor, poate servi la instituirea unui fir fără de sfîrșit. Fără a nega aceste avantaje, gastrostomia precoce nu poate preveni instalarea unei stenoze, așa cum pretinde Holgar Krey.

Metoda sondei permanente constă în introducerea unei sonde esofagiene cît mai repede după accident, sondă care este lăsată un timp variabil, în funcție de gravitatea leziunilor și de toleranța bolnavului. Ea a fost preconizată de Gersuny (1887) și practicată pe o scară largă de Roux (1914), iar mai apoi și de alți autori, printre care și David-Galați. Dar, așa cum arată Lothheissen, strictura e greu de prevenit cu o sondă subțire, iar una groasă riscă să provoace leziuni laringiene de tip pericondrită (Haberlin, Seiffert, Skoog etc.). Pe de altă parte, sonda acționează ca un corp străin și, în consecință, agravează fenomenele inflamatorii și ulcerative, riscînd să provoace o mediastinită (I 1 1).

Bujiraul precoce este metoda cea mai utilizată. Preconizată încă din 1899 de către Johannesen și de Beorchrewink, această metodă s-a generalizat după 1920, în urma comunicărilor lui Salzer, care începea

dilatațiile între a doua și a șasea zi după accident. Metoda este adoptată de cei mai mulți autori, cu deosebirea că tratamentul este început mai tîrziu, în orice caz nu înainte de a doua săptămînă (von Bokay, Wessel Crowe etc.).

Principiul acestei metode se bazează pe noțiunea că în orice caz producerea de țesut cicatriceal nu poate fi evitată, deoarece cicatricea reprezintă stadiul evolutiv final al ulcerațiilor mucoasei esofagiene. Prin această metodă se urmărește o cicatrizare dirijată, așa încît lumenul organului să fie respectat sau, dacă acest lucru nu este posibil, îngustarea acestuia să nu fie prea importantă.

Începerea tratamentului este condiționată de starea generală și de aspectul local. Nu vom întreprinde nici un fel de manevră endoscopică atît timp cît bolnavul este febril și cu atît mai mult dacă starea generală este alterată. În cazurile de gravitate medie, tratamentul endoscopic poate fi început după 14—15 zile de la accident, atunci cînd starea generală este bună, bolnavul afebril, iar ulcerațiile înlocuite cu țesut de granulație.

Înainte de începerea tratamentului se face un examen clinic complet și un examen radiologic al esofagului cu substanțe de contrast scopic și grafic. Acesta ne dă uneori oarecari indicații asupra zonei sau zonelor în care există tendință la stenoză, dar de foarte multe ori în această fază evolutivă a leziunilor, esofagul apare radiologic normal sau aproape normal.

A doua zi se practică explorarea esofagului prin esofagoscopie sub anestezie de bază la adult, după o prealabilă luminalizare la copil. Atunci cînd condițiile o permit, e bine ca acest prim examen să fie efectuat sub anestezie generală. Examenul endoscopic permite aprecierea sediului, extinderii și gravității leziunilor. Dacă ulcerațiile persistă, continuăm tratamentul medical instituit încă în faza de esofagită acută, inclusiv antibioterapia și repetăm esofagoscopia după o săptămînă.

Uneori, în cazurile severe, bujirajul nu poate fi început nici după o lună, pentru motivele amintite. În cazurile de gravitate medie însă, așa cum am mai spus, acest lucru e posibil cam după două săptămîni de la accident. În acest caz, cu ocazia primei esofagoscopii, trecem o bujie moale de un calibru mic, cateterizînd tot lumenul esofagului pînă în stomac.

Dacă mucoasa sîngerează, practicăm dilatarea următoare după o pauză de cîteva zile. Dacă totul decurge normal, repetăm ședința la fiecare două zile, bolnavul menținînd bujia minimum o oră.

Creșterea calibrului se face progresiv, în funcție de ușurința cu care a pătruns bujia precedentă, cu alte cuvinte, tratamentul dilatator trebuie adaptat de la caz la caz, în funcție de gravitatea leziunilor. În principiu, nu ne vom grăbi să trecem la o bujie de calibru mai mare decît atunci cînd bujia trece fără absolut nici un fel de dificultate pînă în stomac.

Aceste dilatații se practică la 2 zile interval și se continuă pînă cînd bujia nr. 30 trece cu ușurință și nu există tendința unei strîmtori a lumenului de îndată ce am suprimat tratamentul. Acest tratament se practică numai sub controlul vederii, sub esofagoscopie. *Cateterismul orb e formal contraindicat*, deoarece riscurile de lezare a mucoasei și chiar de perforație sînt foarte mari, indiferent de vîrsta bolnavului.

În toată această perioadă, bolnavul este internat și supus unui tratament medicamentos intens: vitaminoterapie, antispastice, sedative și, la nevoie, antibiotice.

În această fază — și, evident, în afara complicațiilor — permitem ingerarea lichidelor, adăugînd treptat, în funcție de leziunile parietale și de calibrul lumenului, semisolide, revenirea la un regim alimentar complet, făcîndu-se numai după recalibrarea lumenului esofagian, adică numai atunci cînd bujia nr. 30 trece cu cea mai mare ușurință.

Rezultatele inițiale obținute în urma tratamentului dilatator precoce nu sînt definitive. Suspendarea tratamentului pentru un timp mai mult sau mai puțin îndelungat duce în mod inevitabil la instalarea unei stenoze foarte strînse, datorită unei tendințe continue la retractilitate a țesutului cicatriceal. Pentru aceasta, după ce am obținut recalibrarea esofagului, rărim treptat ședințele: la început practicăm două dilatații pe săptămînă, apoi săptămînal, bilunar, lunar și chiar mai rar, realizînd, cu alte cuvinte, un *tratament de întreținere* care trebuie urmărit cîțiva ani, pînă la consolidarea recalibrării lumenului esofagian. Dacă această atitudine nu este respectată, rezultatele tratamentului sînt compromise.

Totuși, chiar un tratament corect condus nu permite totdeauna obținerea unei bune recalibrări și aceasta pentru două motive: uneori, leziunile esofagului sînt foarte importante și instalarea unui bloc cicatriceal stenozant nu poate fi împedicată prin bujirajul precoce; alteori sîntem în prezența unor bolnavi cu o tendință manifestă la dezvoltarea exuberantă a țesutului colagen, ceea ce face ca stenoza să se organizeze rapid, chiar în cursul tratamentului dilatator.

Pe de altă parte nu toți bolnavii beneficiază de bujirajul precoce și aceasta fie că au o stare generală alterată, fie că leziunile esofagiene sînt infectate și hemoragice. În aceste cazuri, tratamentul este amînat pînă la ameliorarea stării generale și locale, dar în acest interval se organizează țesutul cicatriceal stenozant.

Acest tratament oferă cele mai multe șanse de succes, permițînd, cel mai adesea, o recalibrare mulțumitoare a lumenului esofagian și asigurarea alimentației pe căile naturale. Atragem însă atenția că el nu este lipsit de riscuri, datorită leziunilor parietale ale esofagului, motiv pentru care nu trebuie practicat decît sub controlul vederii și cu cea mai mare blîndețe.

Tratamentul dilatator tardiv se adresează stenozei cicatriceale organizate și se bazează pe dilatarea progresivă a lumenului esofagian, care se realizează după aceleași principii ca tratamentul precoce. Este vorba de bolnavi care s-au prezentat tîrziu, în faza de stenoză constituită.

Și în acest caz, tratamentul dilatator este condiționat de datele furnizate de examenul radiologic cu substanță de contrast și de cele obținute prin explorarea endoscopică.

Dilatațiile se fac exclusiv cu ajutorul esofagoscopului, ceea ce permite aprecierea stării mucoasei și a caracterelor stenozei: sediul, forma, situația orificiului (central sau excentric), gradul de permeabilitate. Apoi, cu o bujie explorăm permeabilitatea esofagului pînă la cardia, putînd întîlni 2, 3 sau chiar 4 stenoze etajate.

Se începe cu o bujie de calibru mic pentru a nu forța stenoza și a expune bolnavul, dacă nu totdeauna la accidente grave cu urmări imprevizibile, la sîngerări mai mult sau mai puțin importante, care împiedică o bună orientare endoscopică. Dacă bujia trece cu ușurință, se poate încerca — în cursul aceleiași ședințe — trecerea unor bujii mai groase, cu condiția să nu întîmpinăm nici un fel de rezistență la introducere și să cateterizăm esofagul pe toată lungimea lui. În rest, tehnica este aceeași ca la tratamentul precoce: ședințe discontinue, la 2 zile interval, cu menținerea bujiei timp de minimum o oră. După ce am obținut o bună recalibrare rărim ședințele, la început bisăptămînal, apoi săptămînal și așa mai departe, intercalînd și perioade de pauză, a căror durată e în funcție de tendința de retractilitate a țesutului cicatriceal și de îngustarea lumenului. Cu această tehnică se obțin de multe ori rezultate bune. Dar procentajul recalibrărilor este inferior față de cel obținut prin bujirajul precoce.

În cazul stenozelor de dată mai veche și cu organizare mai importantă de țesut fibros, atitudinea terapeutică e în funcție de posibilitățile de tranzit esofagian și de starea generală. În cazul unui tranzit esofagian mediocru, însă cu menținerea unui echilibru metabolic și ponderal satisfăcător, atitudinea este asemănătoare cu cea descrisă mai sus. Dar dificultățile tratamentului sînt simțitor mai mari: se începe bujirajul de la un calibru mult mai mic, iar progresia este mult mai anevoioasă, necesitînd uneori 3—4 și chiar mai multe ședințe înainte, ca să putem reuși trecerea la un calibru imediat superior. În aceste condiții, recalibrarea esofagului se obține mult mai greu și necesită un timp îndelungat, uneori de luni sau chiar de ani. Procentul rezultatelor satisfăcătoare este mult inferior la această grupă de bolnavi.

Atunci cînd starea generală, deși alterată, nu inspiră totuși îngrijorări imediate, se poate aștepta cîteva zile, timp în care — paralel cu o intensă hidratare și remontare a stării generale — încercăm cateterizarea esofagului cu o bujie filiformă. Dacă acest lucru este posibil (uneori nu reușim aceasta din prima ședință), se lasă bujia *in situ* mai multe ore sau chiar 24 de ore sub protecția de antibiotice, căutînd să introducem bujia de calibru imediat superior chiar în ziua următoare.

În multe cazuri, odată învinse dificultățile primelor cateterisme, se poate trece la tratamentul dilatator discontinuu după tehnica descrisă mai sus.

Alteori, bolnavul se prezintă cu o stenoză esofagiană puternic organizată, cu pierdere ponderală masivă, alterarea stării generale, cu tranzit esofagian posibil numai pentru lichide sau chiar cu o disfagie totală. În această situație este indicată *gastrostomia*, care permite alimentarea bolnavului, și prin punerea în repaus a esofagului are o acțiune favorabilă asupra spasmului supraadăugat. Dacă persistă un lumen chiar filiform, se poate încerca ulterior tratamentul endoscopic.

Dilatația retrogradă este indicată în cazurile în care nu este posibilă dilatația pe căile naturale, deși examenul radiologic indică o permeabilitate (de multe ori filiformă) a lumenului.

Într-un prim timp se practică gastrostomia. După 12 zile se încearcă — pe această cale — reperarea cardiei, care se face cu destul de multă greutate. Se introduce o bujie subțire, care se extrage printr-una din fosele nazale.

Extremitatea distală a bujiei rămîne în stomac și e fixată printr-un fir de mătase de tubul Petzer, în timp ce extremitatea proximală e recurbată în sus și fixată deasupra pavilionului urechii printr-un leucoplast. Putem lăsa această bujie una sau mai multe zile, sub protecție de antibiotice. Într-o ședință ulterioară fixăm pe extremitatea distală a bujiei capătul olivar al unei alte bujii cu un calibru superior. Trăgînd de extremitatea proximală a primei bujii, o extragem pe cea de-a doua tot prin fosa nazală, fixarea făcîndu-se ca și pentru precedenta.

În funcție de tolerabilitatea bolnavului lăsăm și această a doua bujie un timp mai mult sau mai puțin îndelungat, putînd repeta acest lucru de mai multe ori, cu bujii de calibru superior, pînă ce reușim să obținem o calibrare mulțumitoare a lumenului esofagian, calibrare suficientă pentru continuarea tratamentului dilatator pe căile naturale. Cu alte cuvinte, îmbinăm în acest fel dilatația continuă cu cea discontinuă.

Procedeul firului fără sfîrșit al lui von Hacker a fost reluat de mulți autori. Astfel, P o r t m a n n introduce o sondă semiopacă prin esofagoscopie perorală, sau dublul control endoscopic și radioscopic. În caz de succes se extrage extremitatea distală a sondei prin stoma gastrică. Apoi se fixează un fir gros de mătase la extremitatea proximală a sondei, după care sonda este extrasă prin stoma gastrică și înnoadă cele două capete ale firului. Se fixează apoi olive metalice de fir, în general cîte 3 pe circuit. Trecerea prin esofagul stenozat se face sub controlul radiologic, această trecere necesitînd cam 2—3 zile. Se repetă ședințele de dilatație săptămînal sau bilunar (T e r r a c o l).

Procedeul lui Plummer. Se dă bolnavului să înghită un fir lung de 4—6 m care, trecînd de pilor, se fixează în intestin. Ulterior este întrebuințat ca fir conductor pentru sonde.

Procedeul J. Danielewicz și N. Goralowna constă în secționarea stenozei cicatriceale cu ajutorul unui cuțit special cu 3 lame introdus prin gastrostomă și tras apoi în sus cu ajutorul unei corzi. După secționarea cicatricei se introduce un sul de celofan în zona secționată, pentru a împiedica coalescența porțiunii sîngerînde.

Esofagotomia internă a lui Maisonneuve, abandonată din cauza accidentelor frecvente, este reluată în 1955 de H. J. D e n e c k e, care utilizează un bisturiu fin, cu mîner de 35 cm.

Cele mai multe din aceste procedee nu au intrat însă în practica curentă fie datorită dificultăților de practicare, fie a riscurilor pe care le implică, fie a ineficacității lor.

Indiferent de metoda aplicată, tratamentul conservator al stenozei esofagiene postcaustice nu permite rezolvarea favorabilă a tuturor cazurilor. În caz de eșec, ultima posibilitate rămîne esofagoplastia, pentru practicarea căreia este imperios necesar ca hipofarinxul să fie indemn, lipsit de orice element cicatriceal.

III. CORPII STRĂINI ESOFAGIENI

Singurul tratament este extracția. În imensa majoritate a cazurilor, aceasta este posibilă pe căile naturale, sub control vizual, prin esofagoscopie, rezolvarea chirurgicală reprezentînd o excepție.

Pentru ca extracția să decurgă în mod favorabil, trebuie îndeplinite mai multe condiții:

1. Operatorul trebuie să aibă un lung antrenament endoscopic. El nu trebuie să fie un „endoscopist ocazional", întrucît cea mai mică eroare poate avea consecințe dintre cele mai grave.

2. Se va lucra numai în echipă, fiecare membru al acesteia trebuind să stăpînească perfect sarcinile ce-i revin.

3. Asigurarea unor condiții materiale corespunzătoare, începînd de la sala de endoscopie și pînă la aspirator. Transformarea *ad hoc* a unei săli de pansamente sau chiar a celei de operații, ca și utilizarea unui instrumentar uzat sau inadecvat, compromit intervenția, care devine plină de riscuri.

Întrunirea acestor trei condiții esențiale nu este însă suficientă. Endoscopistul trebuie să aibă totdeauna prezent în minte că absolut fiecare caz de corp străin esofagian are particularitățile lui proprii. „Corpii străini nu sînt niciodată standardizați și dacă anumite reguli generale comandă etiologia și dirijează diagnosticul și tratamentul, fiecare corp străin va prezenta particularități care vor modifica, vor simplifica sau complica problema diagnosticului sau a terapeuticei pe care o pune" (F. G. E e m a n).

În consecință, înainte de a lua în considerare intervenția, trebuie să cunoaștem exact toate elementele în legătură cu fiecare caz în parte. Acestea sînt:

— sîntem într-adevăr în prezența unui corp străin?
— care este timpul scurs de la producerea accidentului (durata stagnării)?
— s-au mai practicat sau nu tentative de extracție?
— care este natura corpului străin și ce caractere morfologice are?
— care este localizarea topografică a acestuia?
— care este starea esofagului înainte de accident?
— există sau nu complicații supraadăugate?
— dacă există o complicație, aceasta e determinată de însăși prezența corpului străin, de încercările bolnavului de a împinge corpul străin prin ingestia de alimente solide sau de eventuale manevre endoscopice prealabile?

Pentru aceste motive, *Anamneza* prezintă un interes capital. Ea furnizează date în legătură cu împrejurările în care s-a produs accidentul, cu natura

corpului străin și cu eventuale leziuni organice esofagiene preexistente (cum ar fi o stenoză cicatriceală, o diskinezie, o tumoare, o compresiune extrinsecă). Ea trebuie condusă cu atenție și răbdare, dar vom avea grijă să nu ne lăsăm duși în eroare de bolnavii cu labilitate psihică sau cu parestezii faringiene, care pot acuza în mod periodic prezența unui corp străin esofagian. Pe de altă parte ne vom feri de a inversa problema, adică nu vom pleca cu ideea preconceputâ că această categorie de bolnavi nu poate prezenta un corp străin esofagian.

Simptomatologia poate fi de la început foarte netă sau, din contră, frustă, în funcție de caracterele corpului străin și de starea prealabilă a esofagului. Astfel, ingerarea unui corp străin plat și regulat (o monedă de exemplu) de către un individ cu esofagul indemn va putea, cel puțin pentru un timp oarecare, determina tulburări de tranzit minore, în timp ce ingerarea unui corp străin infim (sîmbure de strugure, de exemplu), de către un bolnav cu o stenoză cicatriceală postcaustică foarte strînsă, poate duce la instalarea bruscă a unei disfagii totale.

În unele cazuri, momentul îngurgitării corpului străin scapă fie că e vorba de copii, la care accidentul s-a produs în absența martorilor, fie că avem de-a face cu un debil mintal, fie că s-a produs în somn, fie că, dintr-un motiv sau altul, accidentul este pur și simplu ascuns. În această eventualitate, sarcina este mult mai grea, trebuind să facem apel la toate cunoștințele noastre din domeniul endoscopiei și cu deosebire cînd este vorba de un corp străin radiotransparent. Pe de altă parte, misiunea noastră devine mai dificilă și datorită absenței oricărui element în legătură cu caracterele morfologice ale corpilor străini, caractere ce trebuie cunoscute pentru pregătirea instrumentarului de extracție cel mai adecvat.

Oricare ar fi situația nu trebuie să procedăm pripit, deoarece „. . . este extraordinar de rar ca urgența unui corp străin să fie de așa natură, încît să fim îndreptățiți de a ne dispensa de un examen de documentare cît mai complet posibil, ca și de o preparare minuțioasă a intervenției exploratoare sau de extracție pe care ne propunem s-o practicăm" (F. G. Eeman).

Din acest punct de vedere, M. Aubry distinge trei categorii:

1. În prima trebuie să acționăm imediat. Este vorba de corpii străini voluminoși, care determină tulburări respiratorii prin compresiune traheală.

2. În a doua sînt incluse toate celelalte cazuri, în care avem interesul să așteptăm cel puțin 8 ore, și, dacă este posibil, chiar 12, pentru ca bolnavul să fie absolut nemîncat și să fie preparat convenabil.

3. În a treia categorie intră bolnavii care au suferit deja mai multe tentative de extracție, cînd e mai bine să-i punem în repaus sub tratament antibiotic general intens, 24 sau 48 de ore, în măsura posibilităților. La acești bolnavi, esofagul este edematos, plin de fungozități, sîngerînd cu ușurință. Simplul examen este dificil, extracția periculoasă.

Examenul clinic. Nu vom uita niciodată să stabilim sediul senzației dureroase acuzate de bolnav, deși aceasta nu corespunde întotdeauna sediului corpului străin. Ne interesează mai ales dacă bolnavul acuză sau nu o durere interscapulară, știut fiind că aceasta înseamnă cel puțin o periesofagită, dacă nu chiar începutul unei mediastinite. Vom palpa regiunea cervicală,

pentru depistarea unei eventuale împăstări. Vom cerceta pulsul și temperatura, ambele modificate în prezența unei complicații.

Într-adevăr, la cel mai mic semn de complicație prin corpi străini esofagieni, trebuie să ne aducem aminte că aceasta e consecința unor leziuni parietale mai mult sau mai puțin importante și, în consecință, problemele terapeutice devin mai complexe, iar manevrele endoscopice mai riscante.

Vom căuta semnul lui Ch. Jackson (stagnarea de secreții în sinusurile piriforme), semn care denotă o obstrucție esofagiană, care, deși nu este un semn patognomonic pentru corpul străin, coroborat cu datele furnizate de anamneză capătă, atunci cînd e prezent, o valoare deosebită.

Examenul radiologic este obligatoriu, pentru mai multe motive:

— pune în evidență corpul străin (dar un rezultat negativ nu duce la infirmarea automată a diagnosticului);

— stabilește sediul corpului străin;

— ne orientează uneori asupra caracterelor lui morfologice;

— permite diagnosticarea unor eventuale soluții de continuitate;

— reprezintă un document medico-judiciar. Acest aspect nu trebuie neglijat, deoarece corpii străini esofagieni reprezintă uneori un accident grav, cu o terapeutică nu lipsită de eșecuri și de riscuri (proteze cu cîrlige, corpi străini foarte ascuțiți, corpi străini transfixianți etc.), leziuni parietale determinate de încercările bolnavului de a rezolva singur problema prin ingestia de alimente solide, încercări anterioare de extracție etc.

— Acest examen este formal indicat și după extracții laborioase pentru decelarea imediată a unor eventuale leziuni parietale sau chiar a unor soluții de continuitate, pentru aplicarea de urgență a măsurilor terapeutice celor mai adecvate.

Deci, examenul radiologic ne furnizează date asupra *corpului străin și asupra pereților esofagului*.

Se vor folosi incidențele clasice, dar uneori sînt necesare incidențe multiple și un examen extrem de minuțios. Se va recurge întîi la examenul radioscopic și apoi la radiografie.

Corpii străini *radioopaci* sînt puși în evidență cu ușurință. Dacă bolnavul nu ne poate furniza un corp străin corespunzător, se vor face mai multe clișee, în incidențe diferite, pentru a cunoaște toate particularitățile acestuia.

Corpii străini *radiotransparenți* necesită folosirea unei substanțe de contrast, de obicei sulfat de bariu sub formă de soluție mai mult sau mai puțin fluidă. În caz de rezultat neconcludent, unii autori recomandă ingerarea unei capsule umplută cu substanță de contrast, capsulă ce se va opri definitiv sau numai trecător la nivelul corpului străin.

În linii mari, dacă corpul străin este voluminos și dacă blochează lumenul esofagului, substanța de contrast se va opri la nivelul respectiv și, în special, pe clișeul radiografic se va observa forma extremității lui superioare. Dacă volumul corpului străin este mic, coloana de bariu poate trece în stomac, dar la nivelul acestuia fie că se constată o ușoară încetinire, fie că o mică parte de substanță opacă rămîne aderentă de corpul străin.

Așa cum am spus-o și mai sus, există situații în care examenul radiologic cel mai complet cu putință rămîne negativ. Înțelegem deci că acest examen

nu este suveran pentru stabilirea diagnosticului și de aceea în toate cazurile dubioase se impune examenul endoscopic, singurul în măsură să furnizeze diagnosticul de certitudine, să aprecieze starea pereților esofagieni și să permită în același timp extracția corpilor străini.

În ceea ce privește corpii străini complicați fie datorită volumului și suprafeței lor neregulate, fie stagnării îndelungate, fie tentativelor bolnavului de rezolvare prin ingurgitarea de alimente solide, fie drept consecință a unor manevre endoscopice anterioare, fie în urma propriilor noastre manevre de extracție, se impune un nou examen radiologic, întîi pe gol, apoi cu substanțe de contrast scopic și grafic. În această eventualitate vom folosi numai lipiodolul, eventual sub formă extrafluidă, care va pune în evidență cele mai fine soluții de continuitate, substanță care nu prezintă nici un risc pentru bolnav.

Tratament

Tratamentul urmărește, în primul rînd, extracția corpului străin, extracție ce va fi făcută pe căile naturale, lucru realizabil în imensa majoritate a cazurilor.

Extracția va fi făcută sub controlul vederii prin esofagoscopie, metodele de extracție sub ecran fiind abandonate (panerașul lui Graefe, croșetul lui Kirmisson), datorită procentului mare de accidente.

Împingerea corpului străin în stomac cu o sondă sau cu un bujiu este, de asemenea, formal contraindicată, existînd mari riscuri de perforație.

Ca principiu general vom reține că „e mai bine să eșuăm, dar să respectăm integritatea țesuturilor, decît să extragem un corp străin cu prețul unui traumatism. Prima eventualitate, permițînd noi tentative, lasă să se întrevadă o ieșire ulterioară favorabilă, în timp ce a doua este adesea fatală pentru pacient" (E e m a n).

Așa cum am mai atras atenția, extracția fiecărui corp străin trebuie să fie individualizată de la caz la caz. Totuși, pentru reușita extracției este necesară aplicarea anumitor reguli generale, pe care E e m a n le sintetizează în felul următor:

1. Trebuie să *vedem* ceea ce facem. Dacă e imposibil de văzut, trebuie să *știm* cu certitudine ceea ce se petrece în afara cîmpului vizual.
2. Trebuie să *expunem* corpul străin: aceasta înseamnă că după ce l-am reperat trebuie să căutăm prezentarea lui ideală în vederea extracției care va urma, sau să obținem această prezentare prin manipularea instrumentelor sau a corpului străin însuși.
3. Trebuie, înaintea oricărei tentative de prehensiune, să prevedem sau să creăm *spațiul liber*, pentru aplicarea clamelor pensei.
4. Trebuie să alegem o *pensă* adaptabilă rolului pe care-l va avea de îndeplinit, ca și în privința dimensiunilor, formei și consistenței corpului străin.
5. *Prehensiunea* trebuie *corect* executată. În afară de aceasta, priza trebuie să fie *sigură*.
6. În cursul extracției nu trebuie să întîlnim *nici un fel de rezistență*. Extracția unui corp străin este o manevră efectuată cu blîndețe și nu cu forță.
7. Trebuie să *protejăm țesuturile* împotriva oricărei agățări, deoarece o leziune sau o perforație ar putea fi provocată de o proeminență, o asperitate sau o parte ascuțită a corpului străin.

8. Trebuie, în aproape totalitatea cazurilor, să *menținem corpul străin în contact cu endoscopul*, în timpul întregii durate a extracției.

Acestea sînt principiile de bază ale extracției corpilor străini, principii la care au ajuns toți endoscopiștii cu experiență îndelungată și ele sînt enunțate de aceștia sub o formă mai mult sau mai puțin asemănătoare, mai mult sau mai puțin schematizată. La aceste 8 puncte trebuie totuși să-l adăugăm pe al 9-lea, și anume principiul enunțat de Soulas și Mounier-Kuhn: *„În acest domeniu nu trebuie să ne încăpățînăm niciodată"*; cu alte cuvinte, ori de cîte ori extracția nu poate fi efectuată în condiții optime, să nu ne ambiționăm să extragem corpul străin cu orice preț, deoarece riscul de efracție este totdeauna prezent. Este preferabil să amînăm totul pentru altă ședință, să studiem mai bine problema, să completăm jocul de pense și, în cazuri extreme, să renunțăm la extracția pe căile naturale în favoarea actului chirurgical.

De un mare ajutor este folosirea aspiratorului și a tampoanelor îmbibate cu adrenalină, care determinînd retracția leziunilor edematoase facilitează dezinclavarea și, în general, manevrele endoscopice.

Anestezia

De la caz la caz, pentru corpii străini esofagieni se folosește anestezia locală sau generală.

Unii recurg la anestezia generală foarte rar: „indicațiile anesteziei generale sînt extrem de rare, și nu trebuie să recurgem la ea decît în cazuri excepționale, datorită lipsei absolute de colaborare a pacientului" (Eman).

Alții au o atitudine eclectică: „Anestezia generală este rezervată bolnavilor fricoși sau cînd examenul nu e posibil cu cea locală" (Aubry).

În sfîrșit, unii recurg în mod sistematic la anestezia generală: „Anestezia generală permite să se opereze pe bolnavi calmi, să se obțină o relaxare a spasmului gurii lui Killian", în timp ce „... esofagoscopia sub anestezie locală provoacă o agitație și un spasm al gurii esofagului, care nu numai că sînt puțin conforme cu calmul cerut pentru o investigație liniștită, dar comportă un element de pericol, dacă operatorul neexperimentat persistă în intenția sa de a depăși gura esofagului" (Mounier-Kuhn).

Tehnica

Vom descrie exclusiv extracția pe cale endoscopică, aplicabilă așa cum am amintit în imensa majoritate a cazurilor.

Din acest punct de vedere, corpii străini se împart în două mari categorii:

— corpi străini ce pot fi extrași prin lumenul tubului;

— corpi străini care se extrag odată cu tubul.

În prima categorie intră corpii străini de dimensiuni reduse, indiferent de natura lor (ace, cuie, mici fragmente osoase de formă alungită etc.), corpi străini care se înfig în peretele esofagian sau se fixează datorită orientării lor transversale. Aceștia reprezintă un procent redus.

A doua categorie e formată de corpii străini voluminoși, ale căror dimensiuni depășesc lumenul tubului. În această eventualitate, cea mai frecventă dealtfel, după efectuarea manevrelor amintite mai sus, care urmăresc în

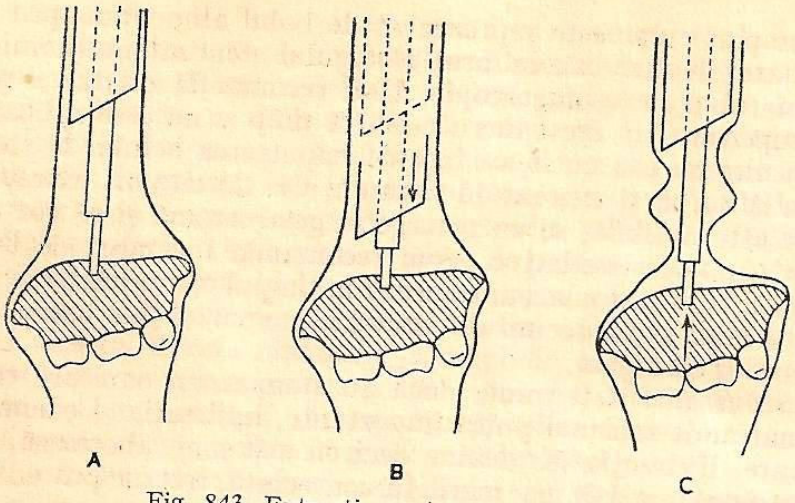

Fig. 843. Extracția unei proteze dentare:
A — prehensiunea; *B* — începutul extragerii corecte: esofagoscopul este adus în vecinătatea corpului străin înainte de a exercita orice fel de tracțiune asupra acestuia. Esofagoscopul va contribui la îndepărtarea pereților esofagului în cursul extracției; *C* — tentativă de extracție greșită. Tracțiunea exercitată asupra corpului străin determină plicaturarea peretelui esofagian. Extragerea va fi făcută în forță și traumatizantă (în Terracol).

ultimă instanță orientarea cea mai favorabilă a corpului străin pentru evitarea traumatizării pereților, vom efectua o priză puternică, după care vom împinge tubul pînă ce va veni în contact cu corpul străin, așa încît corpul străin, pensă-tub, să realizeze un bloc a cărui extracție se va face în absența oricărei rezistențe. Procedînd în mod invers, adică încercînd să apropiem corpul străin de tub, acesta va antrena peretele esofagului, care va face plicaturi ce vor împiedica extracția, iar dacă forțăm, riscăm efracția (fig.843).

În practică, rareori lumenul esofagului este liber, așa încît evidențierea corpului străin să se facă cu ușurință. De cele mai multe ori, acesta este mascat de resturi alimentare, datorită fie faptului că bolnavul a continuat să se alimenteze, fiind vorba de o obstrucție parțială, fie că, așa cum se întîmplă adeseori, a încercat să rezolve singur accidentul prin ingerarea de alimente solide. În aceste cazuri se va proceda cu răbdare la extracția prealabilă a acestor resturi alimentare cu pensa și apoi cu aspiratorul.

Descrierea tehnicii de extracție pentru fiecare corp străin este practic imposibilă, datorită varietății lor nesfîrșite. În cele ce urmează vom expune principiile de extracție aplicabile categoriilor celor mai frecvente de corpi străini și pentru acelea a căror extracție pune probleme cu totul aparte.

Bolul alimentar este format de cele mai multe ori din bucăți de carne incomplet masticate și-l întîlnim cel mai frecvent la bolnavii cu stenoză esofagiană post-caustică. Uneori, extracția se poate face numai fragmentar, alteori în totalitate, dintr-o singură priză. Se vor folosi pense cu clame cît mai mari, care permit o mare suprafață de contact.

În prezența bolurilor alimentare trebuie să avem în minte că nu rareori ele înglobează cîte un fragment osos sau cartilaginos, mai mult sau mai puțin important, care poate complica manevra de extracție.

Un aspect particular este reprezentat de bolul alimentar oprit între două stenoze etajate, în care caz calibrul esofagului stenozat nu permite cateterizarea lui cu tubul de esofagoscopie. Unii recomandă dilatarea prealabilă a orificiului superior, dar acest lucru necesită timp și nu este aplicabil în toate cazurile. În nici un caz nu se va încerca împingerea bolului în stomac cu un bujiu, metodă oarbă și extrem de riscantă. Ori de cîte ori extracția pe căile naturale nu este posibilă, se va recurge la gastrostomă și se vor aplica antibiotice, antispastice și sedative. Vom recomanda ingerarea de lichide, care, chiar dacă nu trec în stomac, antrenează în timpul recurgitării mici fragmente din corpul străin, și în decurs de cîteva zile vom obține astfel permeabilizarea lumenului esofagian.

Corpii străini duri determină, dacă au stagnat un oarecare timp, leziuni parietale mai mult sau mai puțin importante, infiltrația și edemul fiind cele mai frecvente. Extracția lor devine deci cu atît mai laborioasă, iar riscurile de lezare parietală cu atît mai mari. În consecință, trebuie procedat cu cel mai mare discernămînt și cu maximă prudență, deoarece „...cea mai ușoară eroare de tehnică corespunde unei condamnări la moarte" (E e m a n).

Corpii străini discoidali (monede, nasturi). Sînt situați aproape totdeauna la nivelul gurii esofagului sau imediat mai jos și orientați, de regulă, în plan frontal. Sînt corpii străini cel mai bine tolerați, determinînd leziuni parietale minime. Totuși, dacă stagnarea a durat un oarecare timp, pot surveni și în prezența lor leziuni edematoase, care maschează corpul străin într-o măsură mai mare sau mai mică. Același lucru se poate întîmpla cu o plicatură a mucoasei peretelui posterior, survenită în timpul introducerii tubului. Pentru aceste motive există posibilitatea de a trece cu tubul peste corpul străin, fără să-l putem pune în evidență. În aceste cazuri, vom examina cu atenție lumenul (fig.844) esofagului în momentul extragerii tubului, cînd plicatura posterioară dispare.

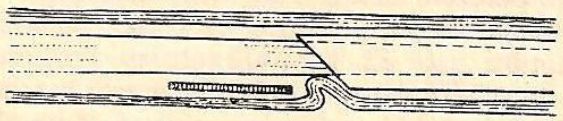

Fig. 844. Monedă fixată la nivelul esofagului; corpul străin este mascat de plicatura peretelui posterior, determinată de progresiunea tubului (în Terracol).

Se va folosi o pensă cu clame plate și antiderapante.

Cînd accidentul e recent, aceștia sînt corpii străini cel mai ușor de extras.

Corpii străini globuloși (sîmburi, bile) se extrag fie cu pensa cu clame arciforme, fie cu pensa cu clame inelare (fig. 845).

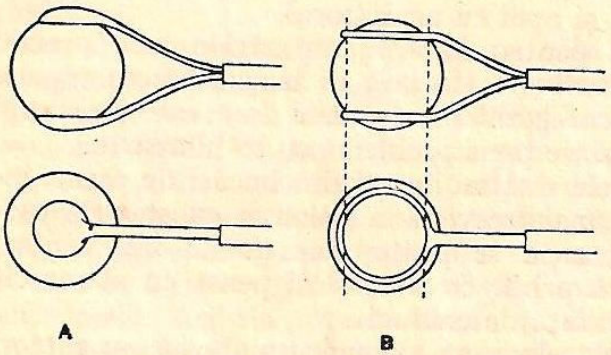

Fig. 845. Corp străin sferic:
A — folosirea pensei cu clame arciforme; *B* — folosirea pensei cu clame inelare (Terracol).

În aceste cazuri, esențialul este ca priza să fie puternică, iar clamele să depășească ecuatorul corpului străin. În caz contrar, corpul străin alunecă și poate fi împins sub nivelul la care a fost reperat.

Fragmentele de os reprezintă unul din cele mai frecvente cazuri de corpi străini la adulți.

Volumul și forma lor sînt extrem de variate și aproape totdeauna bolnavul nu poate furniza decît date cu totul aproximative în legătură cu caracterele lor morfologice. Dacă la aceasta adăugăm și penuria de date furnizate de examenul radiologic, ne dăm seama că trebuie să obținem toate elementele aproape exclusiv în timpul examenului endoscopic, ceea ce reprezintă un mare impediment. Sînt fragmente de os asemănătoare cu un cui, altele globuloase (vertebre), altele cu 3 sau 4 proeminențe foarte ascuțite, altele ascuțite la nivelul întregii periferii (fragmentul de piept de pasăre, oasele plate de la capul de pește), altele au atașate și fragmente de carne, mai mult sau mai puțin importante etc. Pe de altă parte și vizibilitatea variază, de la caz la caz, în funcție mai ales de durata stagnării și, implicit, leziunile parietale.

Vom folosi la maximum aspirația și adrenalizarea, urmărind, în primul rînd, să punem în evidență și apoi să degajăm părțile cele mai traumatizante, și numai după aceea să procedăm la manevrele endoscopice.

De multe ori, pentru extragerea aceluiași corp străin e necesar să folosim mai multe pense, în funcție de asperitatea ce trebuie degajată.

Protezele dentare, în special cele cu cîrlige, sînt corpii străini esofagieni care pun cele mai grele probleme de extracție și dau cel mai mare procent de accidente. Materialul folosit în prezent pentru confecționarea lor este transparent la Roentgen și — exceptînd orientarea cîrligelor — datele furnizate de radiologie sînt cu totul aproximative.

Dacă există cîrlige la ambele extremități ale protezei (sau ale fragmentului de proteză) și dacă și volumul acestuia este important, extracția pe cale endoscopică este în anumite cazuri irealizabilă, deoarece nu se pot degaja concomitent ambele cîrlige și, în consecință, cîrligul invizibil agață peretele și la cea mai mică tracțiune se înfige în el și-l perforează. În aceste cazuri, nu se va insista niciodată. E mai bine să adresăm chirurgului un bolnav cu un perete esofagian indemn, decît după ce l-am perforat și mediastinul a fost invadat de conținutul septic esofagian (v. fig. 843).

Acele pătrund de obicei cu gămălia în jos și excepțional cu vîrful. În primul caz nu determină nici o leziune, în timp ce în al doilea pot leza pereții.

Din punctul de vedere al extracției însă, problema se poate inversa. Un ac pătruns cu vîrful în jos poate fi extras fără riscuri, în timp ce în eventualitatea (cea mai frecventă) în care vîrful este proximal, extracția se complică.

Dacă vîrful e liber în lumenul esofagului, priza se face la acest nivel și acul este extras cu ușurință.

Dar, de obicei, acul e fixat oblic în lumen, cu vîrful aplicat pe unul din pereți, unde este înfipt mai mult sau mai puțin. Desigur, în primul rînd, se va degaja vîrful. E e m a n recomandă împingerea acului în jos cu ajutorul pensei. Vîrful (fig. 846, 847) va deveni liber și va fi acoperit apoi de esofagoscop. Extracția devine ușoară.

Acele de siguranță. Închise, nu prezintă dificultăți de extracție. Deschise, pun probleme dintre cele mai dificile, mai ales atunci cînd partea ascuțită e cu vîrful în sus.

S-au descris nenumărate metode de extracție (C h. J a c k s o n descrie 16 metode).

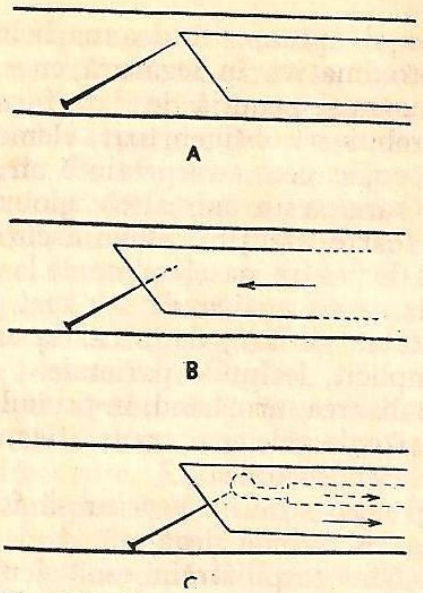

Fig. 846. Extracția unui ac „Problema vîrfului" (orice tracțiune exercitată asupra vîrfului va face ca acul să pătrundă în țesuturile moi *A* și *B*). Dacă acul este situat cu vîrful în jos, țesuturile vor fi cel mult zgîriate, niciodată perforate (în Terracol).

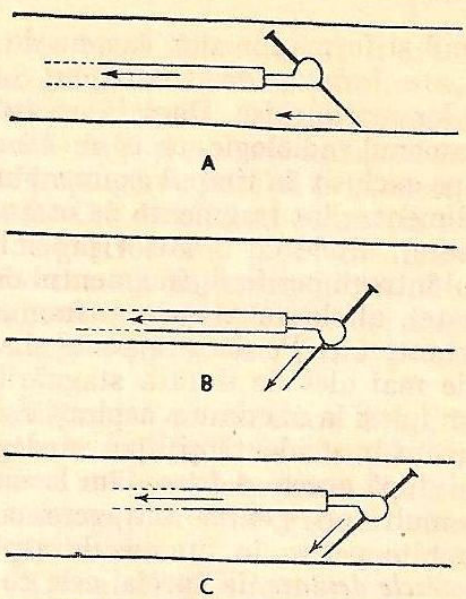

Fig. 847. Extracția unui ac. Vîrful acului este angajat în lumenul tubului înainte de efectuarea prizei. Extracția poate fi efectuată apoi fără riscuri, fie prin lumenul esofagoscopului, fie în același timp cu acesta (în Terracol).

— Cea mai simplă este *angajarea brațului ascuțit în lumenul tubului*, în timp ce brațul opus rămîne în afara acestuia (fig. 848).

— *Versiunea în planul de expansiune al acului* (fig. 849) este o metodă dificilă.

— *Versiunea endogastrică*, preconizată de Jackson, necesită o mare experiență (fig. 850).

— *Elongarea acului* este rar aplicabilă, deoarece nu poate fi folosită decît atunci cînd lungimea brațului ascuțit este mai mică decît calibrul esofagului și cînd brațul opus pătrunde în lumenul tubului (fig. 851.)

— *Extracția după închiderea acului* necesită un tub special și, după Eeman, „eficacitatea e mai mult teoretică decît practică".

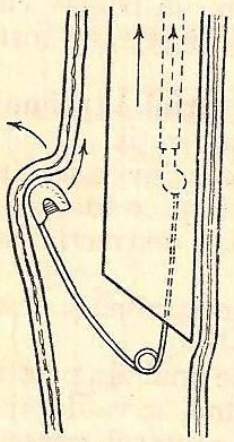

Fig. 848. Extragerea acului de siguranță. Metoda angajării vîrfului. Partea opusă, rotunjită și netedă, va aluneca pe mucoasa esofagului, depărtînd-o, fără s-o lezeze (în Terracol).

Manevrele endoscopice necesare extracției unui corp străin trebuie efectuate cu cea mai mare blîndețe, evitîndu-se extragerea în forță, deoarece există riscul lezării pereților și chiar a perforației acestora.

În prezența unei *perforații esofagiene*, bolnavul acuză o durere vie, pe care o localizează restrosternal sau interscapular, urmată în curînd de o ascensiune termică. Dacă perforația e situată superior, apare rapid un emfizem cervical mai mult sau mai puțin important, în timp ce în perforațiile situate jos, emfizemul apare mai tîrziu sau deloc.

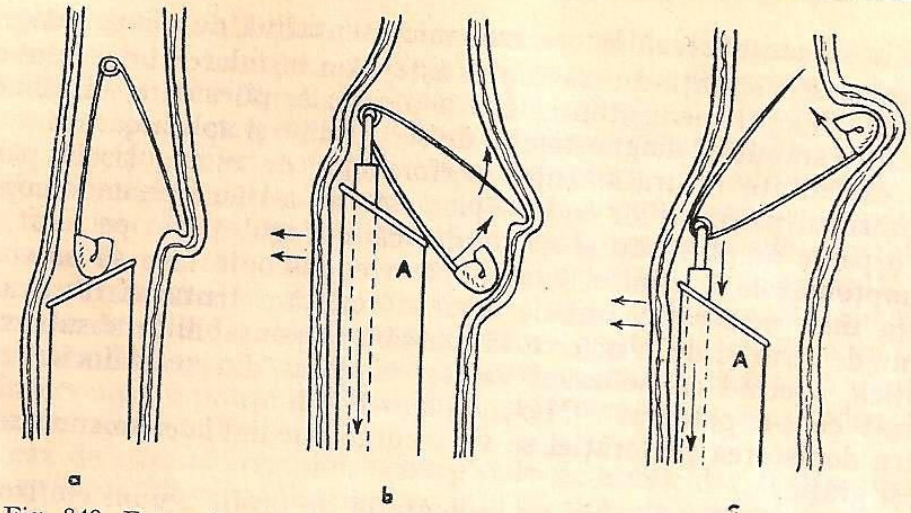

Fig. 849. Extracția acului de siguranță. Versiunea în planul de expansiune al acului. Peretele esofagului este îndepărtat cu ciocul tubului pentru a permite priza cu ajutorul pensei cu rotație, care trebuie aplicată în centrul inelului format de arc. Tracțiunea exercitată de pensă va determina versiunea corpului străin (Ch. Jackson — în Terracol).

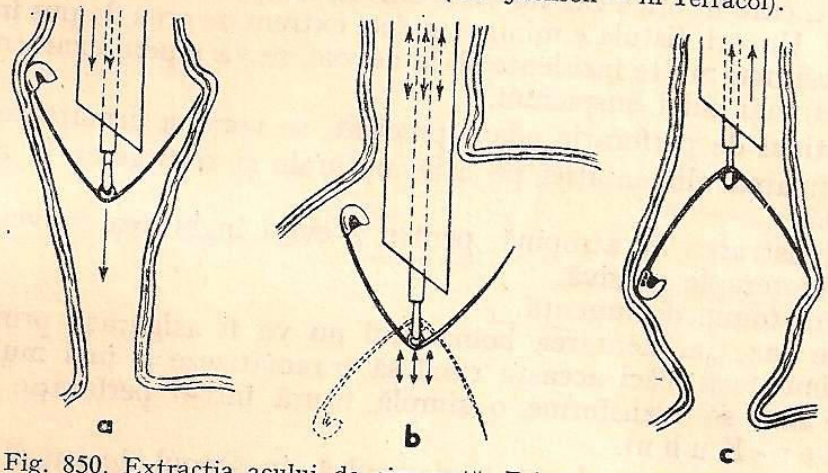

Fig. 850. Extracția acului de siguranță. Priza e efectuată asupra acului (*a*) și apoi acul este împins în stomac. Cîteva mișcări sacadate de du-te-vino efectuate cu pensa asigură versiunea endogastrică (*b*), ceea ce va permite extragerea acului cu vîrful în jos (*AB*) (în Terracol).

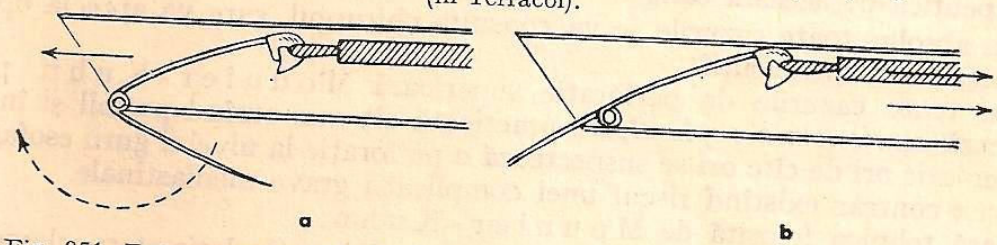

Fig. 851. Extragerea acului de siguranță. Procedeul elongării. Capușonul este menținut imobil în interiorul tubului cu ajutorul pensei, în timp ce tubul se împinge treptat. Sprijinindu-se pe brațul ascuțit al acului, tubul va derula arcul. Vîrful va aluneca de sus în jos pe mucoasa esofagiană fără a o leza (*a*). Obținîndu-se astfel elongarea acului, acesta a putea fi extras fie prin lumenul tubului, fie în același timp cu el (*b*) (în Terracol).

Durerile se accentuează la cea mai mică tentativă de alimentație.

În fața acestei situații nu trebuie să așteptăm instalarea întregului cortegiu simptomatologic al mediastinitei sau a pleureziei purulente, ci să acționăm rapid pentru stabilirea diagnosticului de certitudine și aplicarea tratamentului. „Prima dificultate în tratamentul perforațiilor de esofag și, în particular, în tratamentul perforațiilor endoscopice este de a-l face pe endoscopist să-și lase la o parte orgoliul său și să admită că esofagul a fost perforat. În fața unei simptomatologii clinice, care după o endoscopie face să se suspecteze existența unei perforații, trebuie deci să rezistăm tentației de a adopta o atitudine de struț și de a încerca să mascăm responsabilitățile sub acoperirea antibiotică, sperînd că bolnavul va ieși vindecat din acest incident, fără a fi realizat ce s-a petrecut" (M o u n i e r - K u h n).

Pentru depistarea perforației se va recurge imediat la examenul radiologic, scopic și grafic.

Patognomonic este apariția pe radiografia de profil a unui emfizem retro-esofagian (semnul lui Minnigerode), care nu apare însă totdeauna, fiind absent în perforațiile minore.

Pentru punerea în evidență a traiectului fistulei se va recurge la substanța de contrast, care în orice caz nu va fi bariul, ci lipiodolul, eventual sub formă ultrafluidă. Uneori, fistula e minimă și deci extrem de greu de pus în evidență. Se vor folosi mai multe incidențe și, la nevoie, se va repeta examenul, în prezența celei mai mici suspiciuni.

Diagnosticul de perforație odată precizat, se vor lua următoarele măsuri:

— Suprimarea alimentației pe căile naturale și recurgerea la alimentația parenterală.

— Administrarea de atropină, pentru a evita înghițirea salivei.

— Antibioterapie masivă.

— Gastrostomie de urgență.

În orice caz, „alimentarea bolnavului nu va fi asigurată printr-o sondă nazală alimentară, căci aceasta riscă să traumatizeze și mai mult breșa de perforație sau să transforme o simplă fisură într-o perforație completă" (M o u n i e r - K u h n).

Cît despre o nouă explorare endoscopică, în scopul depistării sediului și caracterului perforației, ea reprezintă o nouă traumatizare a pereților și în ultimă instanță un nonsens, deoarece nu se poate întreprinde nici o acțiune terapeutică pe această cale.

În absolut toate cazurile se va consulta chirurgul, care va aprecia oportunitatea unei intervenții.

În toate cazurile de perforație superioară M o u n i e r - K u h n preconizează *cervicotomia exploratoare* practicată cît mai curînd posibil și în mod sistematic ori de cîte ori se suspectează o perforație la nivelul gurii esofagului, în caz contrar existînd riscul unei complicații grave mediastinale.

Iată tehnica folosită de M o u n i e r - K u h n:

Incizie pre-sternomastoidiană, întinzîndu-se de la articulația sternoclaviculară pe o distanță de 8—10 cm în sus și eventual prelungită printr-o incizie în L orizontală, către claviculă.

Esofagul e ușor de abordat după secțiunea omohioidianului, insinuîndu-ne, între corpul tiroid înainte, pachetul vascular jugulocarotidian înapoi și secționînd artera tiroidiană interioară. În principiu, abordarea gurii esofagului se face pe partea stîngă, datorită poziției recurentului. Pentru cazul particular al perforațiilor esofagului va trebui intervenit, indiferent, la dreapta sau la stînga, alegînd partea în care predomină semnele clinice ale perforației.

Se va descoperi breșa, va fi suturată în două planuri și sub control digital și fără riscuri se va introduce o sondă de alimentație pe cale nazală.

La sfîrșitul intervenției se va introduce o meșă iodoformată prin breșa de cervicotomie, destinată să blocheze mediastinul posterior, meșă ce va fi scoasă în ziua a treia. Deasupra meșei se va institui un drenaj care va fi lăsat 7 zile.

Cînd intervenția e practicată mai tîrziu și în consecință s-a produs infecția, același autor recomandă:

— În caz de *celulită cervicală*, aceeași cale de acces, dar fără sutura breșei esofagiene. Se va bloca mediastinul cu o meșă și se va asigura drenajul.

— În caz de *mediastinită posterioară*, și cu atît mai mult dacă există semne pleurale, se va practica toracotomia, cu introducerea unui dren transpleural, care să asigure drenajul.

IV. DIVERTICULUL FARINGO-ESOFAGIAN

Problema diverticulului faringoesofagian este obiectul unui studiu amănunțit, publicat în anul 1971 de către P. Mounier-Kuhn, J. Labayle, J. P. Haguenauer, P. Poncet și L. Traissac, în cadrul monografiei „La bouche de l'essophage", în care experiența autorilor este coroborată cu literatura mondială de specialitate, inclusiv experiența autorilor germani și suedezi în domeniul chirurgiei endoscopice. Deoarece la acest studiu — practic vorbind — nu mai e nimic de adăugat, vom expune în cele ce urmează tehnica acestor autori, precum și tehnica endoscopică a lui Legler și Dohlmann, așa cum le-a fost furnizată de autorii înșiși și care se bazează pe statistici impresionante.

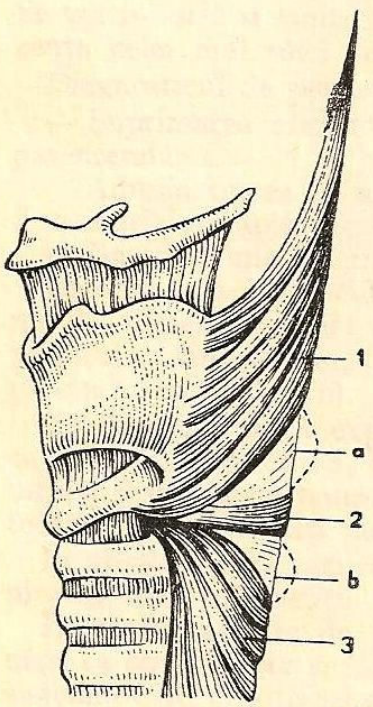

Fig. 852. Punctele slabe ale segmentului faringoesofagian:
1 — fibrele oblice ale mușchiului constrictor inferior; *2* — fasciculul transversal cricofaringian; *3* — mușchiul esofagian; *a* — punctul slab superior faringian; *b* — punctul slab inferior esofagian (în Terracol).

„Diverticulul faringoesofagian este o evaginație, o hernie a mucoasei și a submucoasei, într-o breșă musculară posterioară, la nivelul joncțiunii faringoesofagiene, ce se dezvoltă în urma eforturilor de pulsiune, mai întîi la nivelul peretelui posterior al acestui organ, apoi lateral, la dreapta sau la stînga" (Mounier-Kuhn și colab.).

Elementul esențial în producerea diverticulului este *conformația anatomică* a peretelui posterior al segmentului faringoesofagian. La acest nivel, orientarea musculaturii (fig. 852) realizează un romb, format din două triunghiuri suprapuse și separate între ele de fibrele transversale ale constrictorului inferior (mușchiul cricofaringian transversal), fibre ce se inseră pe cricoid și formează astfel un inel chondro-muscular care nu e altceva decît gura esofagului a lui Killian.

Mușchiul cricofaringian reprezintă baza amblor triunghiuri.

Triunghiul superior sau triunghiul lui Laimer este orientat cu baza în jos și vîrful în sus și e delimitat de fibrele constrictorului faringian inferior, care au o orientare oblică de sus în jos și

dinăuntru în afară. La acest nivel există un hiatus, un punct slab lipsit de musculatură.

Triunghiul inferior sau triunghiul lui Aubin are o orientare inversă, și anume cu baza în sus și cu vîrful în jos, și e delimitat de fibrele musculare ale esofagului, care au o orientare oblică de jos în sus și dinăuntru în afară.

Prin urmare, există de fapt două zone slabe ce corespund celor două triunghiuri: una superioară, faringiană, și alta inferioară, esofagiană. Atît clasicii cît și cei mai mulți autori contemporani admit că cel mai frecvent punct de plecare al diverticulilor faringoesofagieni este triunghiul superior, în timp ce Aubin și Joublain susțin că, în realitate, acești diverticuli se produc de obicei la nivelul triunghiului inferior.

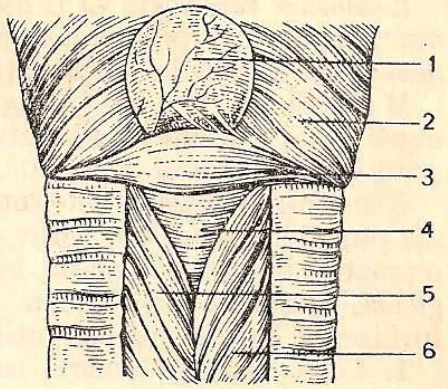

Fig. 853. *1* — diverticul; *2* — peretele oblic al mușchiului cricofaringian; *3* — mușchiul cricofaringian; *4* — triunghiul lui Laimer; *5* — mușchiul ridicător al esofagului; *6* — traheea (Mounier-Kuhn).

În afara elementului anatomic, în patogenia acestor diverticuli mai intervin și alți factori, cel mai important fiind incoordonarea faringoesofagiană (Ch. Jackson), fiind vorba de un spasm al gurii esofagului, o diskinezie. În timp ce se contractă pompa faringiană, nu se produce imediat deschiderea gurii esofagului și în consecință presiunea se exercită mai ales la nivelul punctului slab, adică la nivelul rombului amintit.

Localizarea mai frecventă la nivelul triunghiului superior este demonstrată și de localizarea mai frecventă a coletului diverticular deasupra marginii superioare a cricoidului, la nivelul corpului lui C_6 (fig.853).

Anatomie patologică

Diverticulul are pereții formați din mucoasa faringiană la interior și din sub-mucoasă la exterior. Culoarea este roză la interior și cenușie la exterior. Suprafața internă prezintă uneori fenomene de tip inflamator acut sau cronic, sau chiar mici zone cicatriceale, vestigii ale puseelor de esofagită (Terracol). Suprafața exterioară poate prezenta aderențe la nivelul peretelui anterior și mai rar în rest (Mounier-Kuhn).

Diverticulul e format din două elemente: coletul și punga propriu-zisă.

Coletul e situat pe peretele posterior al zonei cricofaringiene, la nivelul jumătății inferioare a peceții cricoidului (Mounier-Kuhn), iar pentru Aubin și Joublain, la nivelul interliniei dintre C_6—C_7. E o zonă îngustată, dar calibrul coletului poate crește în timp.

Punga diverticulară continuă coletul și se dezvoltă în spațiul prevertebral al lui Henke. Poate avea dimensiuni variabile. La început se dezvoltă strict retroesofagian, pentru ca mai tîrziu să ocupe o poziție paramediană, și anume în 9/10 din cazuri spre stînga, și numai 1/10 din cazuri spre dreapta. Aceasta se explică prin situația paramediană stîngă a esofagului (Mounier-Kuhn).

Diagnostic. În afara semnelor clinice se va recurge în mod obligatoriu la examenul radiologic și la explorarea endoscopică.

Examenul radiologic va fi foarte minuțios, practicînd radiografii în cît mai multe incidențe, pentru a obține maximum de date în legătură cu gradul de dezvoltare a pungii și cu situația ei exactă. Unii preferă lipiodolul, alții bariul. Mounier-Kuhn atrage atenția că datele cele mai exacte se obțin după 3—5 min. de la administrarea substanței de contrast, deoarece după acest interval în esofag persistă foarte puțin bariu, în timp ce punga este plină.

Examenul endoscopic este totdeauna delicat, datorită riscurilor de perforație ale pungii, pentru care motiv unii autori renunță la această explorare. Alții o practică în mod sistematic, în special atunci cînd s-a decis intervenția chirurgicală. Mounier-Kuhn insistă asupra necesității esofagoscopiei, care furnizează date extrem de utile la care nu se poate renunța, și anume:

1. *Coletul* este în general larg și transversal și totdeauna mai mare decît arată examenul radiologic.

2. *Fundul sacului.* După aspirarea salivei și a resturilor alimentare se va aprecia gradul de inflamație a mucoasei, direcția pungii în raport cu linia mediană și o eventuală zonă de rigiditate. Pentru aceasta, el recomandă ca în timpul explorării endoscopice să se efectueze presiuni laterale manuale de fiecare parte a regiunii cervicale inferioare.

3. *Orificiul esofagian* va fi căutat după explorarea pungii. El apare pe linia mediană, la 14 cm de la arcada dentară superioară, înaintea coletului, ca o mică fantă. Dacă s-a decis intervenția, se va trece o sondă de alimentație prin lumenul esofagului, al cărei capăt proximal va fi extras prin nas.

4. Examenul endoscopic poate depista un început de cancerizare și în acest caz el poate aprecia într-o oarecare măsură posibilitățile de exereză.

5. Ultimul avantaj al esofagoscopiei este acela că permite aspirația conținutului pungii și dezinfecția acesteia, lucru extrem de util înaintea intervenției.

Tratament. Exceptînd diverticulii mici care determină tulburări neînsemnate și cu caracter trecător, tratamentul de elecție al diverticulilor faringoesofagieni este tratamentul chirurgical.

Pregătirea preoperatorie este de cea mai mare importanță, mulți bolnavi prezentînd o stare de denutriție mai mult sau mai puțin avansată. În cazurile grave se va recurge la alimentația parenterală și chiar la alimentarea pe sonda esofagiană. Concomitent se vor face toate investigațiile de laborator și se vor trata carențele depistate.

Din punct de vedere local — așa cum am amintit și mai sus — înaintea intervenției se va goli punga prin aspirație și se va face tratamentul local al unor eventuale fenomene inflamatorii.

Există două posibilități de abordare a diverticulului faringoesofagian: calea externă și calea endoscopică.

Calea externă: invaginarea, diverticulopexia, miotomia extramucoasă sînt tehnici părăsite, datorită procesului mare de recidive.

În prezent, tratamentul de elecție este *cervicotomia într-un timp.* Există mai multe tehnici, care diferă între ele prin chestiuni de amănunt. Vom descrie tehnica lui Mounier-Kuhn.

Anestezia. Anestezia locală precedată de anestezia de bază e folosită numai la indivizii cu stare generală alterată și la cei cu tulburări cardiace;

— anestezia generală prin intubație este administrată în toate celelalte cazuri.

Examenul endoscopic e practicat pentru a repera bine diverticulul și mai ales pentru a aspira conținutul pungii și a injecta substanțe antiseptice.

Intervenția. Timpul I: *incizia.* Abordarea este laterocervicală stîngă sau dreaptă (fig. 854), în funcție de sediul diverticulului. Cînd sacul este posterior și nu este perceput, e preferabilă abordarea prin stînga (din cauza recurentului).

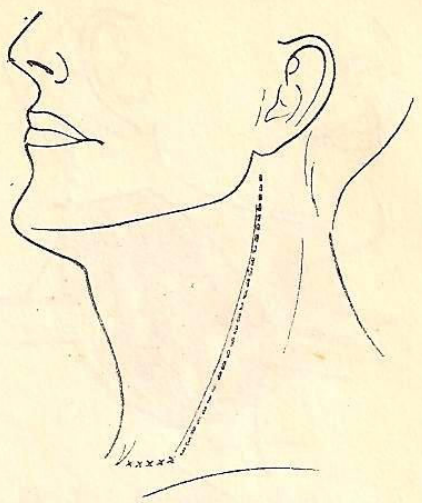

Fig. 854. (Mounier-Kuhn).

Se practică o incizie oblică de-a lungul marginii anterioare a sternocleidomastoidianului, de la unghiul mandibulei pînă la marginea superioară a claviculei. Unii recomandă prelungirea inciziei pe linie mediană, printr-un traiect transversal, la 1 cm deasupra manubriului sternal. La femeie e preferabilă incizia ca pentru gușă, din considerente de ordin estetic.

Timpul II: *sternocleidomastoidianul.* Se incizează aponevroza cervicală superficială și se pune în evidență marginea anterioară a mușchiului. Se decolează mușchiul și se reclinează înspre înapoi. Uneori e necesară secționarea lui sau dezinserția de la nivelul inserției sternale, ceea ce dă o lumină bună, dar cu consecințe de ordin estetic. Ligatura pedicului sternomastoidian inferior.

Timpul III: planul aponevrozei mijlocii (fig.855). Omohioidianul e un reper excelent, căci el traversează zona care trebuie abordată. E secționat și la nevoie rezecat.

Timpul IV: *planul vascular.* Se decolează vena jugulară internă în regiunea tirodiană. Se reperează și se ligaturează vena tiroidiană mijlocie, care nu e constantă, dar e foarte frecventă.

În diverticulii foarte mari poate fi necesară ligatura arterei tiroidiene inferioare. Această ligatură va fi făcută cu precauție, deoarece există riscul lezării recurentului. Această lezare poate fi făcută prin tracțiune (în timpul refulării corpului tiroid), prin compresiune (cînd depărtătorul zdrobește nervul pe corpul tiroid) sau chiar prin secțiune în timpul ligaturii arterei. Trebuie să se evite lezarea recurentului, legînd artera în afara și înapoia corpului tiroid. Amintim că arterea trece înapoia recurentului drept și înaintea celui stîng, dar că acesta poate trece printre ramurile terminale. În acest caz, principalele ramuri arteriale sînt situate înapoi în dreapta, înainte în stînga.

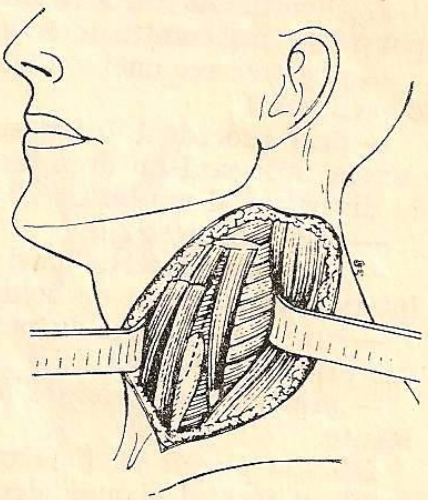

Fig. 855. (Mounier-Kuhn).

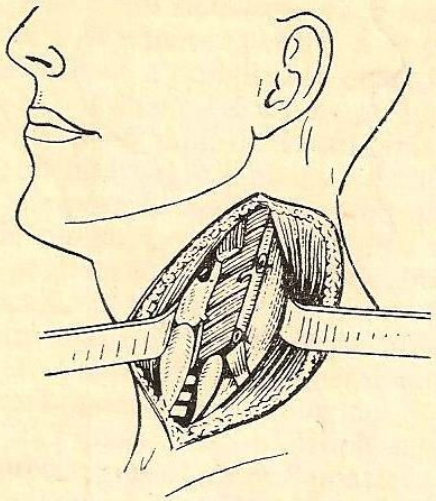

Fig. 856. (Mounier-Kuhn).

Cînd se va îndepărta lobul tiroidian înainte, acest lucru va fi făcut cu blîndețe. Această îndepărtare se poate face în mai multe feluri:

— se trece un fir prin teacă, de care se trage moderat;

— se folosește o pensă netraumatizantă;

— se plasează depărtătorul la nivelul treimii superioare, în zona în care nervul a atins deja marginea inferioară a cricoidului.

În ceea ce privește plexul venos superior al trunchiului tirolinguofaringofacial și artera tiroidiană superioară, aceste elemente vasculare nu jenează abordarea diverticulului decît atunci cînd coboară foarte jos și maschează regiunea cricoidiană. În acest caz se va practica ligatura lor, în particular cea a venei tiroidiene inferioare mai sus de trunchiul comun la terminația sa, esențialul fiind ca la sfîrșitul acestui timp operator axul vascular să fie net separat de axul visceral, deoarece diverticulul trebuie căutat între aceste două axe (fig.856).

Timpul V: *reperarea diverticulului*. Depărtînd înapoi axul vascular, iar înainte lobul lateral al corpului tiroid, se abordează regiunea diverticulului. Putem întîlni trei situații:

1. Reperarea e ușoară. Punga diverticulară apare între marginea inferioară a cartilajului tiroid, înapoia cricoidului, înaintea planului vertebral. Reperarea digitală e foarte utilă.

2. Reperarea e dificilă. Se găsesc la acest nivel aderențe, consecința puseurilor inflamatorii. Trebuie incizată teaca viscerală profundă, pensînd-o cu o pensă fără gheare, pentru a o ridica și a o decola imediat.

3. Diverticulul nu este descoperit. În acest caz, pentru reperarea lui se pot folosi mai multe metode:

— prin trecerea unei sonde nazale, care coboară aproape totdeauna în punga diverticulară;

— prin procedeul balonașului a lui José A. Arruda Botelho. Acesta utilizează un dren terminat printr-un balonaș coborît prin gură pînă în diverticul și umflat cu 20 cm^3 de aer sau de apă;

— prin esofagoscopie;

— prin introducerea unei sonde esofagiene prin esofagoscopie înaintea intervenției, imediat ce bolnavul a fost adormit;

— prin introducerea în pungă a unei lumini, reperajul făcîndu-se în acest caz prin transiluminare;

— prin produse colorate (albastru de metilen), dar rezultatele sînt inconstante.

Disecția pungii va fi făcută cu minuțiozitate, eliberînd-o de aderențe încetul cu încetul și mai ales de aderențele anterioare, care fixează peretele anterior al pungii de peretele posterior al esofagului. Această disecție se va

face fie cu un foarfece bont, fie cu compresă. Ajungem astfel la coletul sacului.

Disecția coletului. Reperarea coletului prezintă de asemenea dificultăți variabile. Uneori mic, bine delimitat, el este reperat prin sediul său posterior, dimensiunile sale reduse și fibrele musculare care-l înconjură. Uneori este dilatat și e foarte greu să se precizeze în care moment coletul se sfîrșește, existînd astfel riscul ca printr-o tracțiune prea importantă să se rezece o parte a mucoasei esofagiene. În acest caz, sutura după rezecția diverticulului riscă să se întovărășească de o stenoză esofagiană. Dacă, din contră, nu se rezecă destul sacul pînă la colet, ne expunem la recidivă.

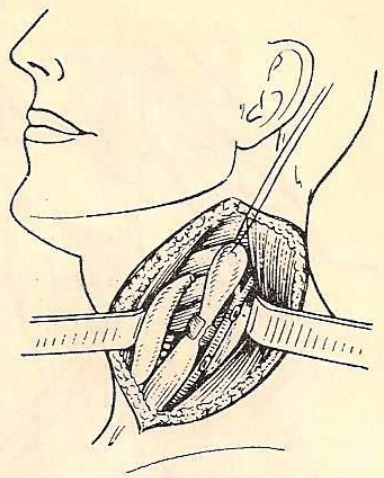

Fig. 857. (Mounier-Kuhn).

Cea mai bună metodă de a aprecia situația exactă a coletului este de a trece o sondă esofagiană de îndată ce am ajuns în vecinătatea coletului diverticular, atunci cînd acest lucru n-a putut fi făcut de la început. Într-adevăr (fig 857), în acest stadiu, punga fiind ridicată, sonda esofagiană va putea trece cu ușurință, eventual cu ajutorul endoscopiei. Trecerea sondei va fi ajutată prin palpare manuală de către chirurg, care va supraveghea coborîrea ei.

Secțiunea coletului. Această secțiune se va putea face prin folosirea unei pense cervicale, obturînd esofagul: secțiunea coletului se face în acest caz la 2 mm deasupra pensei. Ligatura se face deci fără teamă de a deschide esofagul. Anumiți autori preferă sutura transversală (fig.858), plasînd pensa perpendicular pe axul esofagului (B r u n e t t i).

Miotomia subjacentă constituie un timp fundamental (fig. 859).

La sfîrșitul rezecției pungii se va practica miotomia în mod sistematic, pentru a evita recidivele. Ea consistă în secțiunea extramucoasă a fibrelor musculare subjacente coletului. Trebuie amintit că aceste fibre nu depășesc 1 cm înălțime. Se va face o secțiune cu bisturiul fin, cu precizie și prudență, pentru a nu leza mucoasa.

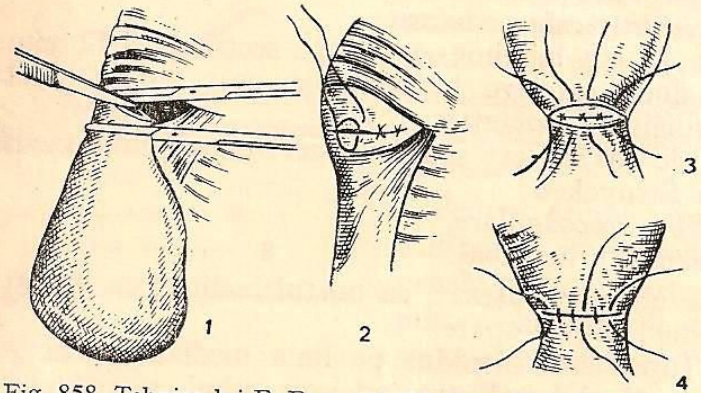

Fig. 858. Tehnica lui F. Brunetti (Mounier-Kuhn). Secțiune transversală a pediculului.

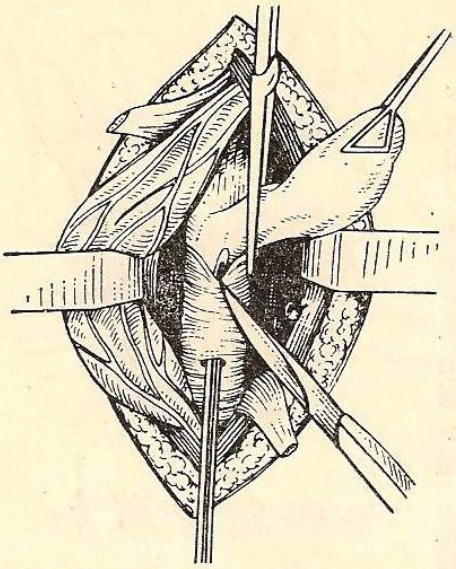

Fig. 859. (Mounier-Kuhn).

Atunci cînd sîntem siguri de o sutură bună, se pot închide planurile în mod succesiv, iar pielea va fi suturată în două planuri, după o hemostază îngrijită. Unii preferă să plaseze o meșă sau o lamă de cauciuc, care va fi retrasă la 24 de ore după intervenție. Alții preconizează plasarea unui dren aspirativ în regiunea mediastinală posterioară. În acest caz, drenul va trebui să fie suprimat către ziua a 4^a, pentru a evita aspirarea salivei prin sutură. Se va lăsa în esofog un dren alimentar trecut prin nas: fie un dren de cauciuc, fie un mic dren de material plastic, pentru alimentație în „dripfeeding". Sonda e retrasă în ziua a 8^a. Alimentația semilichidă va trebui să fie prelungită timp de o săptămînă. Alimentația normală va fi reluată după 12—14 zile.

O radiografie postoperatorie va fi practicată la 3 săptămîni după intervenție.

Calea endoscopică

Această metodă e în general puțin utilizată, deși se pare că atunci cînd e corect executată permite obținerea de rezultate dintre cele mai bune.

Promotorul metodei a fost M o s h e r, care a descris-o pentru prima dată în 1916. Metoda a fost codificată de S e i f f e r t, care a realizat prima serie de intervenții în 1926. Utilizată pe o scară largă de D o h l m a n n, care ar fi început la puțin timp după S e i f f e r t, dar n-a raportat cazurile sale decît în 1952. Cea mai mare statistică (190 cazuri) o are L e g l e r.

În prezent, există două metode principale de abordare a diverticulului faringoesofagian pe cale endoscopică: cea a lui L e g l e r din Manheim și cea a lui D o h l m a n n din Stockholm.

1. *Tehnica lui Legler* este tehnica lui Seiffert modificată.

Necesită un *instrumentar* adecvat:

— un tub de 23 cm lungime, avînd pe secțiune 18/12 mm, lumină rece;

— unul sau două catetere butonate și ușor curbe, pentru căutarea și descoperirea orificiului esofagian;

— foarfecele de tip Seiffert sau foarfecele cu secțiune mediană, asemănătoare cu pensa Struycken;

— aparat de electrocoagulare.

Anestezie generală prin tubaj.

Poziția bolnavului: semiașezat, cu bustul înclinat cu 45° în raport cu orizontala, capul înclinat pe spate.

Intervenția. Tubul este introdus pe linia mediană, prin hipofaringe, pînă în interiorul diverticulului. Extrăgînd ușor tubul, se repereză orificiul esofagian, care este dilatat prin unul sau două catetere (fig. 860).

Se introduce foarfecele lui Seiffert exact pe linia mediană, cu un braț în orificiul esofagian și celălalt în diverticul. Secțiunea trebuie să fie strict mediană și nu va trebui să depășească 2—3 mm, dar va fi globală, trebuind să secționeze în același timp mucoasa și mușchii.

Se face hemostaza prin tamponare și se avansează astfel pe linia mediană, pînă în momentul în care foarfeca atinge fundul diverticulului.

Scopul intervenției este de a pune diverticulul în continuitate directă cu esofagul. Metoda nu e aplicabilă diverticulelor mici, care rămîn separați de peretele posterior al esofagului. Pe de altă parte, în diverticulii mari nu e nevoie să se prelungească incizia pînă la polul inferior al pungii. În aceste cazuri e suficientă continuarea inciziei pe linia mediană pînă ce s-au secționat fibrele musculare care limitează coletul și care au dus la formarea diverticulului.

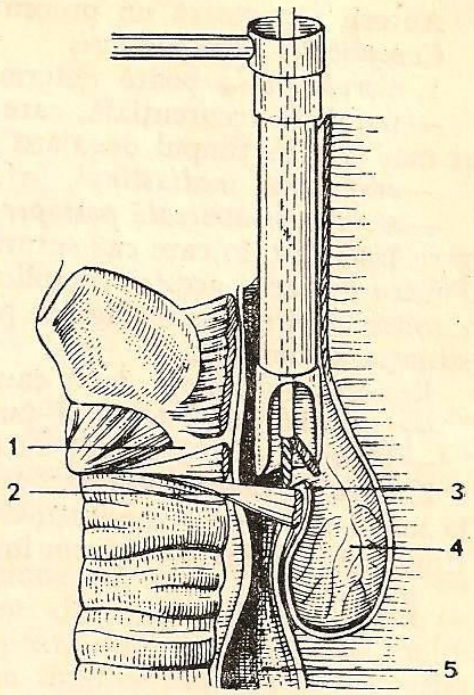

Fig. 860. Tehnica lui Legler (Mounier-Kuhn).

Corect executată, metoda dă rezultatele bune în mîinile autorului. Esențialul este ca incizia să fie strict mediană. Pot surveni mici sîngerări stăpînite prin electrocoagulare.

2. *Tehnica lui Dohlmann și Ove-Mattsson.* Autorii folosesc un tub endoscopic (fig. 861), care prezintă la nivelul extremității distale două prelungiri, una superioară și alta inferioară, separate printr-o incizură profundă.

Prelungirea superioară, mai îngustă, e introdusă în lumenul esofagului, în timp ce prelungirea inferioară, mai largă, e introdusă în diverticul.

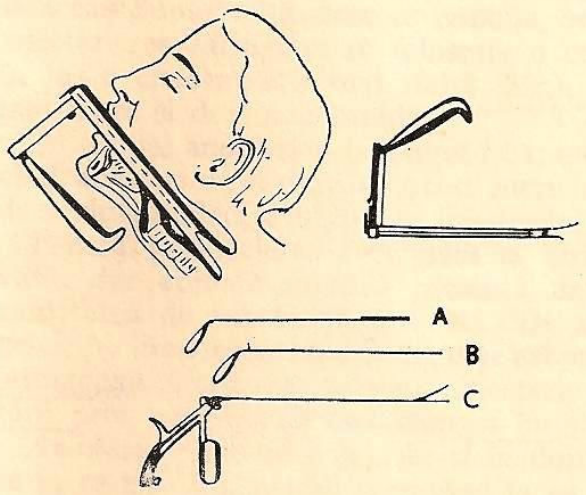

Fig. 861. Tehnica lui Dohlmann (Mounier-Kuhn).

În momentul introducerii endoscopului apare la mijlocul lumenului o plică transversală, care separă esofagul (situat anterior) și diverticulul (situat posterior). Această plică conține fibrele mușchiului cricofaringian.

Pentru secționarea plicii, autorii utilizează electrocoagularea. Cu o pensă special concepută ei cuprind plica pe linia mediană, iar apoi branșează electrocauterul la pensă. Porțiunea coagulată e incizată apoi cu un cuțit diatermic.

Autorii raportează un procent de recidive de numai 7%.

Complicații postoperatorii

1. *Cervicotomia* poate determina:

— paralizia recurențială, care se poate instala prin mecanismele amintite și mai ales în timpul degajării pungii. E de cele mai multe ori definitivă:

— *emfizemul mediastinal, infecția mediastinală, hemoragia,* care sînt rare;

— *stenoza cicatriceală postoperatorie* este consecința unei secționări a pungii prea înăuntru, în care caz sutura duce la îngustarea esofagului la acest nivel. Pentru evitarea acestei complicații, M o u n i e r - K u h n recomandă introducerea unei sonde esofagiene pre- sau peroperator, care conservă esofagului situația sa inițială.

Recidivele recunosc două cauze:

— rezecția insuficientă a pungii;

— cînd nu s-a practicat secționarea mușchiului cricofaringian.

2. *Metoda endoscopică* executată defectuos, adică paramedian, poate duce la instalarea unor complicații de temut: *hemoragie gravă,* prin lezarea arterei tiroidiene inferioare, *emfizem* important, *lezarea pleurei, infecții mediastinale.*

V. BRONHOSCOPIA

Ca și esofagoscopia, bronhoscopia trebuie considerată ca un act chirurgical. În consecință, exceptînd cazurile de extremă urgență, bolnavul va fi supus unor investigații minuțioase. Colaborarea strînsă cu internistul (sau pediatrul) și radiologul e întotdeauna necesară.

Bolnavul va fi nemîncat din ajun.

Anestezia. De liniștea intraoperatorie depinde succesul intervenției. Se poate utiliza fie anestezia locală, fie cea generală, ultima fiind folosită pe o scară din ce în ce mai mare. La adult, se poate obține de cele mai multe ori o liniște perfectă și cu anestezia locală, în timp ce la copil și în special la copilul mic, această liniște nu poate fi obținută decît prin anestezia generală.

Anestezia locală va fi precedată de o preanestezie, în general o fiolă de dilauden-atropină, administrată cu o oră înainte. Anestezicul cel mai folosit este cocaina, care administrată corect nu prezintă nici un fel de inconvenient. În această privință trebuie reținute două măsuri:

1. Doza totală să nu depășească un sfert de gram.
2. Substanța trebuie administrată fracționat și cu răbdare, putîndu-se obține o anestezie perfectă în 20—25 min. Administrarea fracționată mai prezintă și avantajul că oferă posibilitatea de a ne da seama în timp util dacă avem de-a face cu un bolnav care prezintă o sensibilitate particulară la această substanță, ceea ce impune, evident, întreruperea anesteziei. Pentru anestezierea faringelui se folosește o concentrație de 5%, iar de la laringe în jos o concentrație mai slabă (2%), deoarece și suprafața de resorbție e mai mare și deci mai rapidă.

În timpul anesteziei, bolnavul își trage limba cu mîna dreaptă, chiar atunci cînd anesteziem faringele. Acest lucru este necesar pentru a evita mișcările de deglutiție, deci și înghițirea substanței (S o u l a s și M o u n i e r - K u h n).

Pentru anestezierea faringelui și laringelui se poate folosi stiletul portvată, dar această metodă prezintă marele dezavantaj că nu putem doza cantitatea de substanță utilizată. De aceea, e preferabilă pulverizarea faringelui, în timp ce pentru laringe și arborele traheobronșic se va folosi seringa laringeană. Dacă este necesar, anestezia poate fi completată în timpul explorării prin pulverizații sau atingeri cu stiletul portvată.

Anestezia generală cunoaște și în domeniul bronhoscopiei o răspîndire din ce în ce mai largă, unii recurgînd la ea în mod sistematic. Trebuie subliniat însă că sînt necesare, pe de o parte, o aparatură corespunzătoare, iar pe de

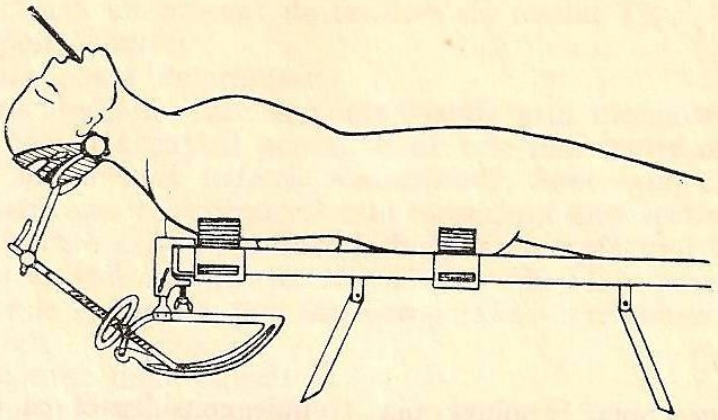

Fig. 862. Schema pacientului în poziție corectă (Soulas și Mounier-Kuhn).

altă parte, un anestezist cu experiență, deoarece marele inconvenient este acela că atît endoscopistul cît și anestezistul lucrează concomitent pe același teritoriu. Se recomandă maximum de prudență, în special cînd este necesară curarizarea, deoarece există riscul instalării unei paralizii a musculaturii respiratorii (Soulas-Mounier-Kuhn).

Tehnica. Dintre diversele tehnici folosite o vom descrie pe cea mai răspîndită, și anume tehnica lui Chevalier-Jackson, modificată de Soulas și Mounier-Kuhn, descrisă de aceștia din urmă în 1956.

Principii statice. Pentru introducerea bronhoscopului, care este un tub rigid și rectilin, este necesară redresarea căii orofaringolaringiane, care este unghiulară. În acest scop se vor respecta în mod riguros anumite principii:

— bolnavul este așezat în decubit dorsal, avînd grijă ca umerii să fie lipiți de masă, cu capul așezat în tetieră (fig. 862).

— Capul și gîtul sînt degajate și situate în poziție înaltă.

— Occiputul e situat deasupra planului mesei cu 10—15 cm la adult și 8 cm la adolescent.

— Capul este în extensie pe articulația atloidooccipitală.

— Gura este larg deschisă.

Această poziție permite o alunecare ușoară a bronhoscopului în laringe și trahee și în orice caz nu poate fi suplinită prin folosirea tubului ca pe o pîrghie, cu luarea arcadei dentare superioare drept punct de sprijin, ceea ce provoacă reacție din partea bolnavului și face să crească dificultățile.

Timpii succesivi ai bronhoscopiei directe. Bronhoscopia „directă" înseamnă introducerea tubului fără ajutorul spatulei.

Gura este larg deschisă și un ajutor trage limba bolnavului cu ajutorul unei comprese.

Primul timp: descoperirea laringelui. Bronhoscopul (fig. 863) e apucat cu mîna dreaptă de colet, între police și index, și nu de mîner, care servește numai de indicator al ciocului distal. În această tehnică, mîna dreaptă nu are un rol activ, ci numai pe acela de a menține bronhoscopul.

Mîna stîngă e situată la nivelul buzei superioare reclinate; policele e culcat cu regiunea dorsală pe gingie, iar celelalte degete în fața lui. Între police și dinți se interpune o compresă. Indexul e pe un plan superior și anterior, iar mediusul puțin dedesupt. Între aceste trei degete se află un spațiu prin care e introdus bronhoscopul.

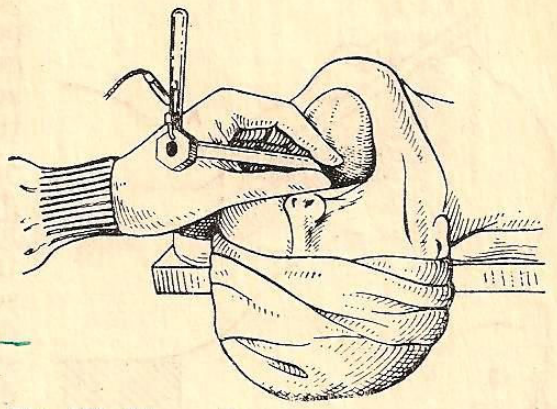

Fig. 863. Mîna stîngă este la nivelul buzei superioare reclinate; policele e culcat, regiunea lui dorsală e aplicată pe gingie, celelalte degete sînt în partea opusă. Indexul este pe plan superior și anterior, iar mediusul puțin mai jos; între cele trei degete e situat tubul bronhoscopic (Soulas și Mounier-Kuhn).

Tubul este introdus aproape vertical pe linia mediană, spre baza limbii. Alunecarea se face pe fața palmară a policelui mîinii stîngi, care are tot timpul un rol activ în împingerea tubului, răzînd baza limbii pe linia mediană, în timp ce lueta e situată posterior și în jos. Apare apoi marginea superioară a epiglotei. Printr-o mișcare înainte și în sus, epiglota e ridicată și reclinată înainte pe baza limbii (fig. 864, 865).

Se recunosc apoi aritenoizii și incizura interaritenoidiană și corzile vocale, în totalitate sau numai parțial. Dăm drumul limbii.

2/ *Timpul al doilea: trecerea prin laringe și pătrunderea în trahee.* Este timpul cel mai dificil. Trebuie efectuat relativ rapid, dar cu blîndețe, pentru a nu traumatiza corzile. Bronhoscopul (fig. 866) e împins în jos și înainte. În momentul trecerii prin glotă se execută o rotație a bronhoscopului de 90°, așa încît ciocul tubului să treacă mai ușor. Tot timpul bronhoscopul e menținut strict pe linia mediană.

Odată pătrunși în trahee, capul și gîtul sînt coborîte și astfel tubul se apropie de orizontal. Esențialul e să fie tot timpul în axul organului explorat,

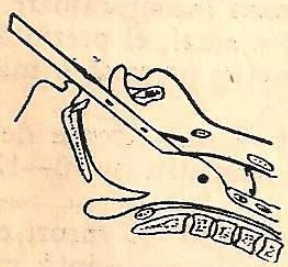

Fig. 864. Bronhoscopul a ridicat baza limbii; se observă epiglota (Soulas și Mounier-Kuhn).

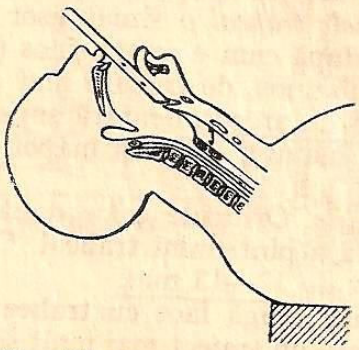

Fig. 865. Ciocul tubului ridică epiglota și o reclinează pe baza limbii (Soulas și Mounier-Kuhn).

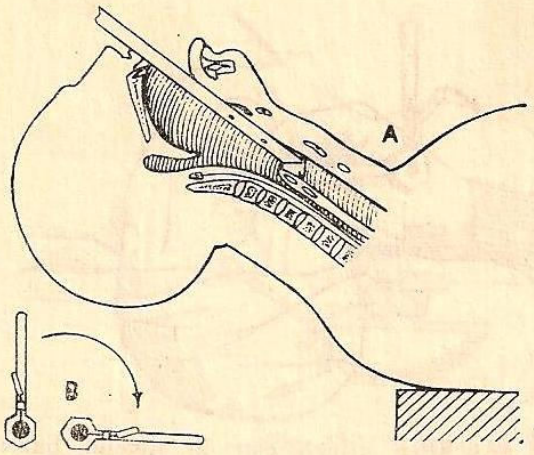

Fig. 866. Ciocul tubului a ajuns la laringe. În timpul trecerii prin spațiul glotic, bronhoscopul e rotat cu 90° pentru a facilita trecerea (Soulas și Mounier-Kuhn).

pentru a avea o bună vizibilitate și pentru a nu traumatiza pereții. Ajungem astfel la pintenele traheal, unde adesea este necesar să pulverizăm puțină cocaină.

Timpul al treilea: bronhoscopia propriu-zisă. Se examinează orificiile bronhiilor primitive (fig. 867). Pentru a pătrunde în bronhia primitivă (fig. 868) se imprimă capului și gîtului o mișcare de lateralitate (fig. 869), și anume: spre stînga, dacă vrem să intrăm în dreapta, spre dreapta dacă vrem să intrăm în stînga. Axul acestei mișcări trebuie să treacă după cel al toracelui, și nu după cel al laringelui. Uneori este necesar să combinăm mișcarea (fig. 870 și 871) de lateralitate a capului și a gîtului cu o mișcare mai mult sau mai puțin accentuată de rotație a capului pe gît, către dreapta pentru bronhia stîngă, către stînga pentru bronhia dreaptă; de asemenea, poate fi necesar să ridicăm sau să coborîm capul.

După explorarea teritoriilor bronhice se retrage bronhoscopul cu blîndețe, imprimînd capului și gîtului aceleași mișcări ca în timpul introducerii, dar în sens invers.

* * *

Pe măsură ce bronhoscopul avansează, teritoriul va fi examinat cu mare atenție, folosind la nevoie sistemul de optice.

Traheea. Are o lungime de 11—13 cm și un calibru de 15—17 mm, fiind orientată ușor oblic în jos și înainte. Are forma unui cilindru, cu peretele posterior turtit. De culoare albă-sidefie, la nivelul inelelor, și roză sau roșiatică, la nivelul spațiilor interinelare și pe fața ei posterioară.

Pintenele traheal e situat ușor paramedian stîng. Este mai gros sau mai subțire, după cum e cartilaginos (așa cum se întîmplă de cele mai multe ori) sau membranos, de culoare mai deschisă decît zona înconjurătoare, și situat la 27 cm de arcada dentară superioară. În mod normal, el prezintă mișcări în sus și înainte, în jos și înapoi. Cînd e hiperkinetic, prezintă o mișcare „în armonică".

Bronhiile. Orificiile celor două bronhii primitive sînt situate de o parte și de alta a pintenului traheal. Cel stîng are un diametru de 10—12 cm, iar cel drept de 12—13 mm.

Bronhia stîngă face cu traheea un unghi de 40—50° și uneori chiar mai mult și are un traiect mai mult sau mai puțin curb. În consecință, explorarea ei e mai anevoioasă, fiind lungă de 4,5—5 cm și largă de 10—11 mm.

Bronhia dreaptă face cu traheea un unghi de numai 20—25° și are o direcție uneori aproape rectilinie. Este lungă de 3—3,5 cm și largă de 12—15 mm.

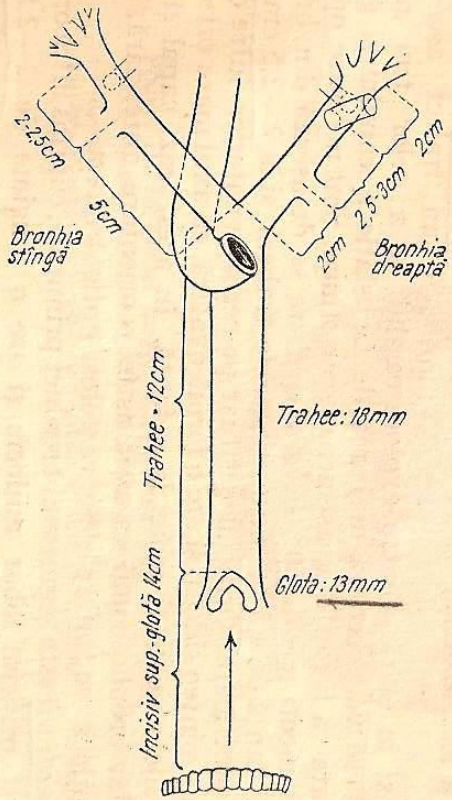

Fig. 867. Traheea și bronhiile principale la adult (Soulas și Mounier-Kuhn).

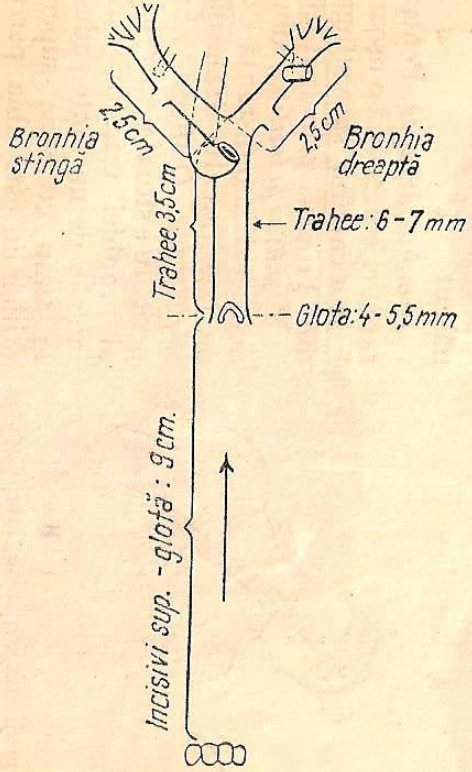

Fig. 868. Traheea și bronhiile principale în prima copilărie (Soulas și Mounier-Kuhn).

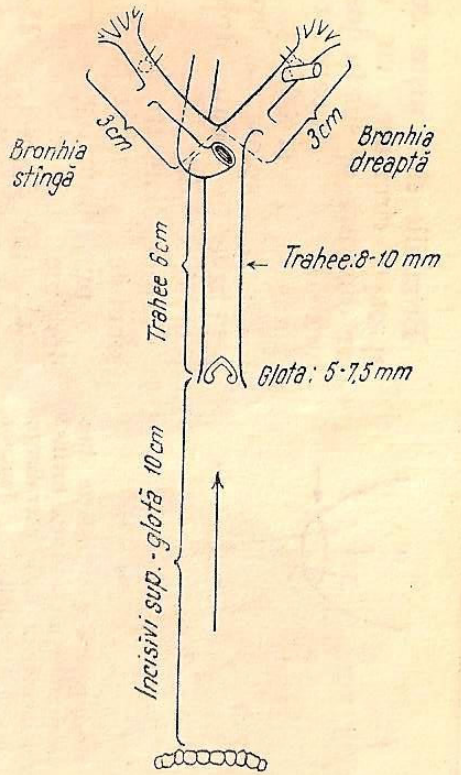

Fig. 869. Traheeea și bronhiile principale în a doua copilărie (Soulas și Mounier-Kuhn).

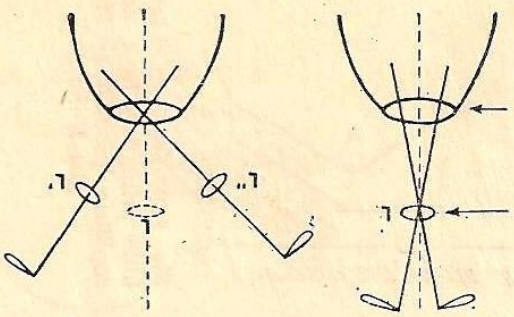

Fig. 870. Capul și gîtul suferă o translație după axul toracelui, ceea ce permite o translație întinsă. Translația după axul laringelui fără lateralizarea gîtului ar fi prea restrînsă (după Ch. Jackson, Soulas și Mounier-Kuhn).

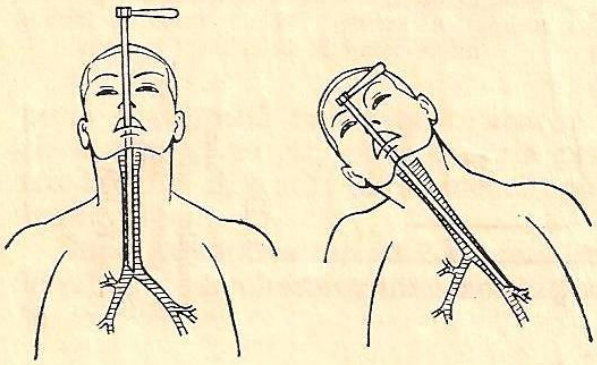

A B

Fig. 871. Capul și gîtul sînt deplasate lateral, permițînd introducerea bronhoscopului fără dificultate în bronhia stîngă. Umerii rămîn nemișcați (Soulas și Mounier-Kuhn).

Bronhiile sînt niște conducte aproape circulare, iar calibrul lor diminuă de sus în jos, cu o mucoasă de culoare roșiatică (planșa a II-a și a III-a).

Pentru explorarea bronhiilor primitive se poate folosi un bronhoscop de:

8 mm diametru × 40—42 cm lungime . . . adulți;

6 mm diametru × 25—30 cm lungime . . . copil;

4—5 mm diametru × 25—30 cm lungime . . . copil mic și sugar;

3,5 mm diametru — . . . nounăscut.

Bronhia dreaptă. Pentru explorarea ei e necesară o ușoară translație a capului spre stînga. Sistemul bronșic principal cuprinde:

Bronhia primitivă, din care se detașează la o distanță de 20 mm de la bifurcația traheală *lobara superioară*. Orificiul lobarei superioare e situat pe peretele extern al bronhiei primitive, delimitat inferior de un pinten adesea gros, în timp ce buza superioară a orificiului este abia perceptibilă. Trunchiul lobarei superioare e lung de 1—1,5 cm și larg de 6—7 mm. Are un traiect ascendent și oblic în sus și în afară. Pentru explorarea lui și a celor trei ramuri în care se divide se va accentua mișcarea de translație a capului și gîtului spre stînga, iar fața va fi rotită de asemenea spre stînga. Sînt necesare opticele în unghi drept și uneori cele de 60°. *Lobara mijlocie* se detașează din bronhia primitivă, la o distanță de 4,5 cm de la pintenele traheal, și la 2—2,5 cm de la orificiul lobarei superioare. Orificiul e situat pe peretele anterior, între ora 11 și 13. Prezintă un pinten sidefiu și are o formă ovalară, cu axul mare orizontal. Uneori, acest orificiu poate fi redus la o fantă. În acest caz, capul și gîtul vor fi coborîte, iar bronhoscopul va avea astfel o orientare anterioară. Trunchiul lobarei mijlocii se bifurcă. Se va folosi opticul direct.

Bronhia intermediară este segmentul bronhiei primitive, cuprins între orificiul lobar superior și orificiul lobar mijlociu și are o lungime de 2—2,5 cm.

După explorarea lobarei medii, capul și gîtul sînt readuse în poziția semiînaltă. Bronhoscopul reia poziția oblică în jos și înapoi. Pătrundem astfel în

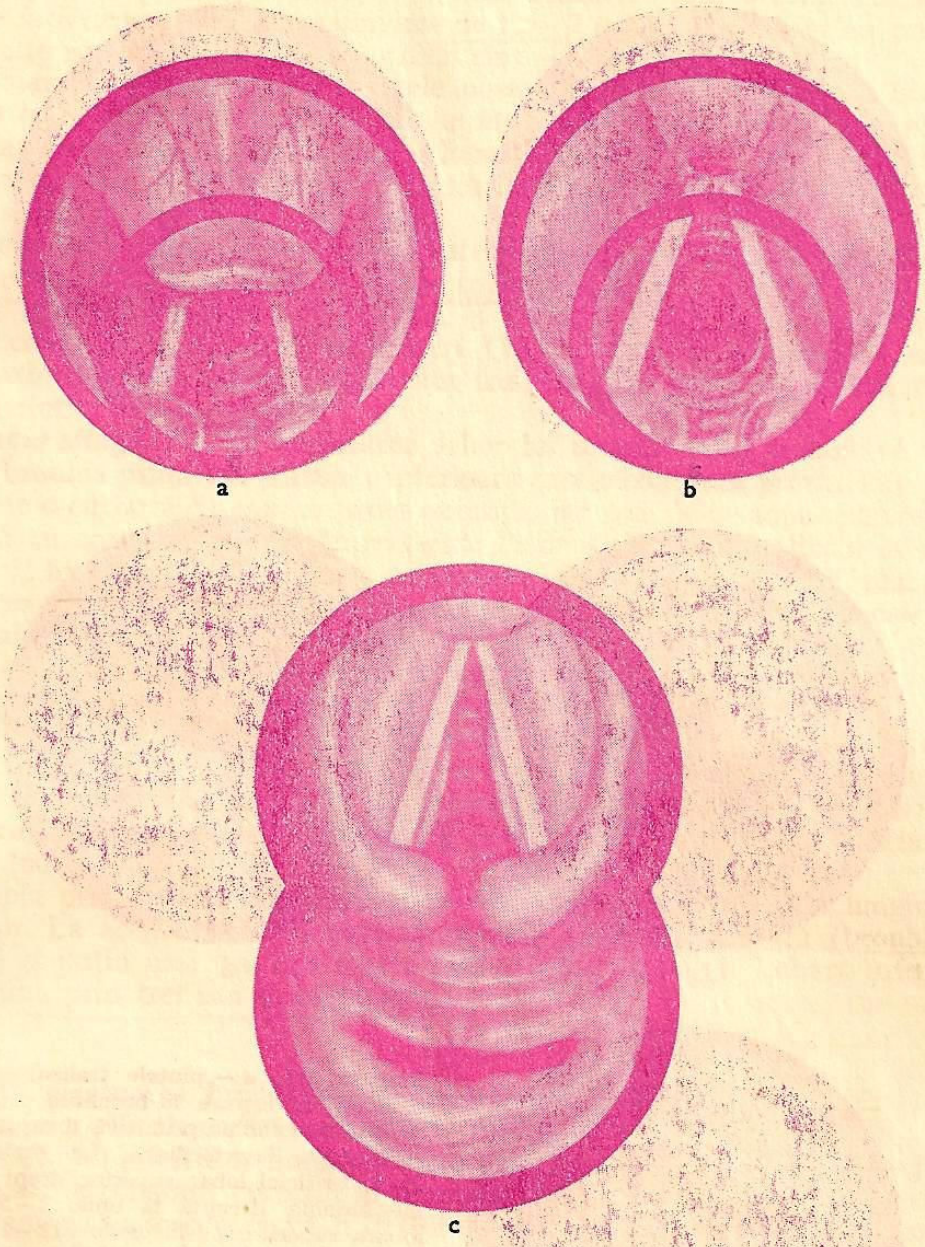

Planșa II. În cercul mare, vizibilitatea obținută prin laringoscopie directă; în cel mic, vizibilitatea obținută prin bronhoscopie.

A — descoperirea epiglotei; *B* — epiglota e ridicată; apar glota și traheea; *C* — vedere de ansamblu a laringelui și gurii esofagului, obținută prin examenul endoscopic (Soulas și Mounier-Kuhn).

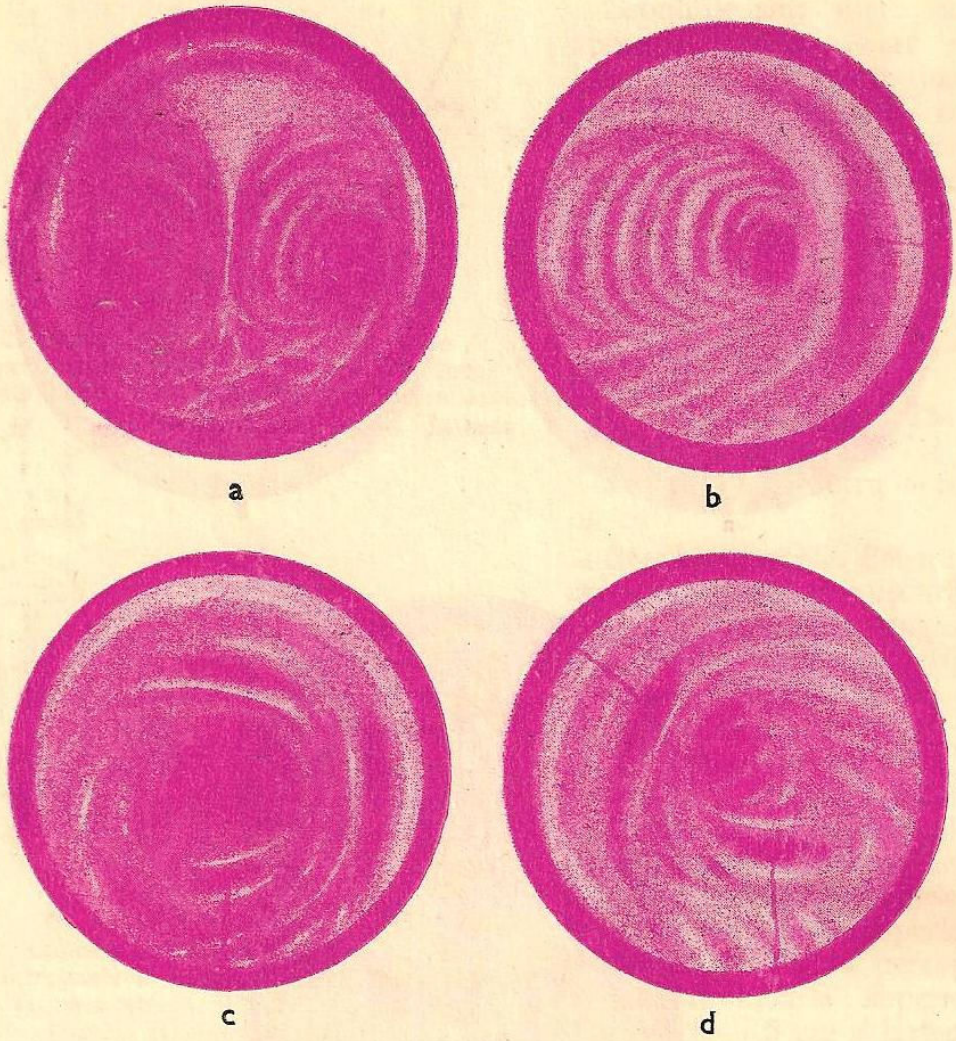

Planașa III. *a* — pintele traheal și orificiul de intrare în bronhiile primitive; *b* — bronhia primitivă dreaptă și bronhia intermediară. La orele 2—5, orificiul lobar superior drept; *c* — bronhia dreaptă la orele 2—5, lobara superioară; la orele 12—1, lobara medie. Orificiul lui Nelson la orele 5—6. În profunzime, bazalele; *d* — bronhia primitivă stîngă, lobara superioară la orele 9—11; orificiul lui Nelson și bazalele; *e* — diskinezia traheobronșică. Hiperkinezie. Pintene traheal în acordeon (Soulas și Mounier-Kuhn).

lobara inferioară, care prelungește bronhia primitivă, dar are un calibru net inferior față de aceasta. Are o lungime de 1,5—2 cm. Această bronhie prezintă mai multe ramificații, ale căror orificii sînt situate astfel:

— Chiar de la naștere, pe peretele posterior se observă orificiul bronhiei apicale inferioare, cunoscută și sub numele de bronhia lui Nelson, orificiu situat aproape față în față cu cel al lobarei mijlocii, dar puțin mai inferior. E situat cam la ora 5—6 și se mai numește și orificiul mijlociu posterior. Este ovalar, cu marele ax de 5 mm.

— Ceva mai profund, pe peretele intern, la ora 8—10 se observă orificiul bazal intern al bronhiei infra-cardiace tot ovalar, dar mai îngust (3—4 mm). Lobara inferioară prezintă la capătul ei distal 2 sau mai adesea 3 orificii, care se continuă cu tot atîtea trunchiuri. Cînd avem de-a face cu două, ele sînt anteroextern și posterointern. Cînd sînt trei, ele sînt anterior, lateral extern și posterior.

Bronhia stîngă. Pentru explorarea arborelui bronhic stîng trebuie să amintim că bronhia primitivă și lobara inferioară care o continuă prezintă în prima jumătate o curbură cu concavitatea externă, iar cea de-a doua jumătate, o curbură cu concavitatea posteroexternă. Pe de altă parte, calibrul este mai mic decît în dreapta, unghiulația cu traheea mai mare, și, în sfîrșit, mai lungă decît cea dreaptă. Pentru aceste motive, explorarea arborelui bronșic stîng este mai anevoioasă decît în dreapta.

Din cauza unghiului traheobronșic, capul și gîtul vor fi deplasate în sus și la dreapta, iar fața aplecată spre dreapta.

Orificiul lobarei superioare este situat la o distanță de 4,5—5 cm de la pintenele traheal și e ceva mai mare decît cel drept. Se continuă cu trunchiul lobarei superioare lung de 1—2 cm și larg de 8—10 mm. Acesta se divide în două trunchiuri, superior și lingular, a căror explorare necesită folosirea opticelor (60 și 90°).

Bronhia primitivă se continuă cu *lobara inferioară*, care are o lungime de 1—2 cm. La acest nivel iau naștere bronhia apicală inferioară (bronhia lui Nelson) și puțin mai jos, dar foarte rar, o bazală internă. Lobara inferioară se termină prin trei sau două bazale.

* * *

Pentru efectuarea bronhoscopiei în cele mai bune condiții, Soulas și Mounier-Kuhn fac următoarele recomandări:

1. În timpul diferiților timpi ai bronhoscopiei orientarea capului și a gîtului trebuie să fie constant corectă, în funcție de regiunea explorată. În caz contrar, viziunea endoscopică va fi defectuoasă și ciocul bronhoscopului va lovi peretele mai ales în stînga.

2. Aceste variații ale poziției capului și gîtului corespund celor ale axului bronhoscopic.

3. Regulile generale sînt variabile după individ. Aceste schimbări de poziție se vor efectua foarte rapid și automat în mod sincron, ajutîndu-ne de manevrarea tetierei.

VI. CORPII STRĂINI TRAHEOBRONȘICI

Îndeplinirea condițiilor de ordin general amintite la capitolul „Corpii străini esofagieni" își păstrează și aici toată valoarea și trebuie respectate cu cea mai mare strictețe, cu atît mai mult, cu cît uneori viața bolnavului e în funcție de viteza cu care se efectuează extracția.

Diagnosticul nu e totdeauna ușor, deoarece accidentul, producîndu-se de predilecție la copil, poate trece neobservat dacă nu s-a produs în prezența martorilor, iar manifestările de ordin obstructiv pot fi interpretate greșit. Alteori, aparținătorii nu acordă importanța cuvenită accidentului și aduc copilul tîrziu, în faza de complicații. În această fază, tabloul clinic fiind dominat de complicația respectivă, îndrumarea se face către un serviciu de pediatrie, de cele mai multe ori în gardă, iar în lipsa unei anamneze concludente, tratamentul va fi orientat exclusiv în această direcție, cel puțin o anumită perioadă de timp.

Pentru aceste motive, anamneza are o importanță covîrșitoare cu atît mai mult, cu cît sînt cazuri în care manifestările clinice sînt extrem de fruste. Ea va trebui să stabilească:

— împrejurările în care s-a produs accidentul;
— data la care s-a produs și manifestările inițiale;
— natura corpului străin;
— îngrijirile acordate și evoluția pînă în momentul primirii în spital.

De foarte multe ori, toate răspunsurile la aceste întrebări pot fi primite imediat.

Alteori însă, anamneza nu este concludentă și de aceea trebuie condusă cu multă răbdare, pentru a obține maximum de elemente.

Cea mai mare importanță va fi acordată debutului manifestărilor clinice, debut care corespunde aspirației corpului străin. El este totdeauna brutal și se manifestă prin cianoză, tuse și dispnee, îmbrăcînd un aspect dramatic, de o durată variabilă, în cazurile de gravitate medie, nedepășind 20—30 min. De reținut că această simptomatologie este determinată de factorii obstructivi și că, în consecință, copilul este afebril. Practic vorbind, numai alte două afecțiuni pot debuta cu aceeași simptomatologie, sau una foarte apropiată:

1. Hipolaringotraheobronșita supraacută descrisă de Chevalier-Jackson, în care există și o ascensiune termică importantă.
2. Corpul străin esofagian voluminos, însoțit de tulburări respiratorii importante, determinate de compresiunea traheală.

În ambele cazuri însă, manifestările clinice tind să se permanentizeze, spre deosebire de corpul străin traheobronșic, unde după perioada de invazie cu simptomatologie zgomotoasă urmează de obicei faza secundară de acalmie relativă, cînd tabloul clinic e dominat de o tuse uscată și de dispnee, cu posibile exacerbări, în funcție de eventualele deplasări ale corpului străin.

La acestea s-ar putea adăuga edemul acut subglotic, care e precedat însă de o ascensiune termică mai mult sau mai puțin importantă și de un catar al căilor aeriene superioare.

O anamneză neconcludentă și o stare generală bună nu ne permit însă excluderea automată a diagnosticului de corp străin traheo bronșic. În această situație trebuie să efectuăm un examen clinic și radiologic minuțios, pentru a decela cele mai discrete semne secundare.

Imobilitatea și îngustarea unui hemitorace este mai mult decît rară. Hipersonoritatea și matitatea există numai în caz de emfizem sau de adelectazie. Zgomotul de drapel este întîlnit numai în corpii străini flotanți traheali. Semnele de bronșită nu sînt concludente.

Examenul radiologic „prezintă un interes fundamental pentru diagnosticul de prezență și de localizare a corpului străin și pentru a încerca să se înțeleagă importanța tulburărilor bronhice și pulmonare" (Soulas și Mounier-Kuhn). Se va recurge atît la radioscopie cît și la radiografie, de față și de profil.

Dacă corpul străin e radioopac, diagnosticul pozitiv și topografic e ușor.

Dacă e radiotransparent, se vor căuta eventualele tulburări de ventilație pulmonară:

— Atelectazia poate interesa un pulmon, un lob sau un segment, în funcție de importanța bronhiei obstruate.

— Emfizemul poate interesa teritoriul pulmonar opus sediului corpului străin (emfizemul compensator sau prin hiperpresiune) sau același teritoriu (emfizemul valvular închis descris de Jackson sau emfizemul prin supapă sau obstructiv).

Balansarea mediastinului în cei doi timpi ai respirației este un semn foarte prețios, dar rar întîlnit.

Aceste semne radiologice secundare sînt foarte importante, dar de obicei lipsesc la început și uneori chiar mai tîrziu. Pentru aceasta, de foarte multe ori diagnosticul se bazează exclusiv pe datele furnizate de anamneză, care în majoritatea cazurilor ne permit să cunoaștem și natura corpului străin. Din acest punct de vedere, corpii străini traheobronșici se împart în două mari categorii: corpi străini anorganici și corpi străini organici.

Din prima categorie, *corpii străini metalici* sînt în general mai bine suportați, dar asta nu înseamnă că pot fi mai ușor extrași, deoarece particularitățile lor morfologice pot reprezenta impedimente grave din acest punct de vedere.

Din a doua categorie, *corpii străini vegetali* (în special bobul de fasole și bobul de porumb) sînt cei mai periculoși, deoarece prin ihibiție își măresc rapid volumul, iar mai tîrziu se descompun, ceea ce reprezintă nu numai un factor de agravare prin eliberarea unor oleuri vegetale foarte nocive pentru mucoasa

arborelui respirator, dar și pentru actul extragerii, în sensul că de unde inițial era vorba de un singur corp străin, în această fază sîntem în prezența unor corpi străini multipli, rezultați din fragmentarea corpului străin inițial.

Există cazuri — rare într-adevăr — în care noțiunea aspirației unui corp străin lipsește cu desăvîrșire, copilul fiind internat într-un serviciu de pediatrie, pentru o pneoumopatie recidivantă cu caractere mai mult sau mai puțin atipice.

În această eventualitate trebuie aplicat principiul lui C h e v a l i e r - J a c k s o n, care recomandă practicarea bronhoscopiei în toate pneumopatiile cu evoluție atipică, indiferent de vîrsta bolnavului, această metodă fiind singura cale pentru elucidarea diagnosticului.

În sfîrșit, uneori diagnosticul este pus absolut întîmplător, cu ocazia unei bronhoscopii, practicată pentru o supurație pulmonară sau pentru o suspiciune de tumoare bronșică, în această ultimă eventualitate corpul străin determinînd formarea unui țesut granulos abundent, care simulează pe clișeul radiografic un cancer bronhopulmonar.

Extragerea corpilor străini din arborele traheobronșic reprezintă o intervenție cu caracter vital, de mare responsabilitate medicală, intervenție plină de riscuri cu atît mai mult, cu cît vîrsta pacientului e mai mică. Pentru aceasta, ca și pentru extragerea corpilor străini esofagieni, trebuie îndeplinite anumite condiții, fără de care manevra endoscopică putînd determina adevărate dezastre:

1. Endoscopistul trebuie să aibă un lung antrenament, deoarece, în special la copilul mic, cunoștințele și îndemînarea sa sînt solicitate la maximum, uneori de viteza de execuție depinzînd viața bolnavului.

2. Înzestrarea materială trebuie să fie optimă.

3. El va lucra numai cu o echipă în colaborare cu medicul reanimator și eventual cu medicul pediatru. Personalul ajutător are aici un rol foarte important, el trebuie să cunoască perfect sarcinile ce-i revin, aproape să ghicească intențiile operatorului.

4. Asigurarea celor mai bune condiții de cazare, de preferință singur într-o rezervă, sub supravegherea unei surori competente.

În principiu, „corpul străin trebuie extras pe acolo pe unde a pătruns" (C h . J a c k s o n), adică pe căile naturale, prin bronhoscopie perorală deci. Acest principiu a fost respectat de quasi totalitatea autorilor în ceea ce privește copilul mare și adult. Atunci cînd accidentul s-a produs la un copil sub 3 ani, părerile sînt împărțite. Cei mai mulți recurg la bronhoscopia superioară. Unii preconizează însă extragerea prin bronhoscopie inferioară, deci după practicarea prealabilă a traheotomiei. Aceștia aduc în sprijinul atitudinii lor două argumente:

— ocolind laringele, se exclude riscul edemului acut subglotic postbronhoscopie;

— bronhoscopia inferioară permite folosirea unui tub cu un calibru mai mare, ceea ce favorizează manevrele endoscopice.

În realitate, toți endoscopiștii cu experiență practică bronhoscopia superioară, recurgînd la traheotomie cu totul excepțional, deoarece:

— cu o tehnică perfectă edemul acut subglotic se instalează destul de rar. Pe de altă parte, efectuarea bronhoscopiei la copilul mic sub cortizonoterapie reduce acest risc la minimum;

— traheotomia practicată la un copil cu un corp străin în arborele traheobronșic reprezintă o agresiune în plus deloc neglijabilă, această intervenție implicînd la această vîrstă anumite riscuri, chiar atunci cînd e executată în cele mai bune condiții (pneumotorax, pneumomediastin, bronhopneumonie etc.);

— calibrul tubului nu este condiționat numai de filiera laringiană, ci îndeosebi de calibrul bronhiei în care s-a localizat corpul străin.

Totuși, „practicianul prost organizat și puțin expert în bronhoscopie va avea dreptul să recurgă mai des la traheotomie, mai ales dacă nu are posibilitatea de a trimite micul său pacient într-un centru specializat din apropiere. Mai mult valorează o extracție prin bronhoscopie joasă decît o bronhoscopie peroralăă practicată în proaste condiții și putînd duce la moarte" (Soulas și Mounier-Kuhn).

Intervenția nu comportă totdeauna un caracter de extremă urgență. De cele mai multe ori, există timpul necesar practicării unui examen minuțios, inclusiv a examenului radiologic.

Atunci cînd e posibil se va procura un obiect identic corpului străin aspirat și se vor examina cu atenție problemele de extracție pe care le impune, mergînd pînă acolo încît să se efectueze exerciții de extragere înaintea actului operator, atunci cînd natura corpului străin pune probleme deosebite.

În prezent, cei mai mulți autori practică extracția sub anestezie generală, ea asigurînd liniștea necesară efectuării în bune condiții a bronhoscopiei, liniște ce nu poate fi obținută prin oricare alt procedeu, mai ales la copilul mic.

La copilul mare și docil, ca și la adult, se poate folosi anestezia locală, după o prealabilă anestezie de bază. Totuși, și la această vîrstă, cînd avem de-a face cu anxioși, este preferabil anestezia generală, deoarece pacientul poate prezenta mișcări inoportune, care nu numai că fac dificile manevrele endoscopice, dar și periculoase.

Bazîndu-se și pe studiile lui Chevalier-Jackson, Soulas și Mounier-Kuhn au stabilit următoarele principii generale ce trebuie respectate în cursul tehnicii de extracție a corpilor străini traheobronșici:

— se va folosi tubul cel mai larg pe care-l admite glota, dar nu mai mare decît lumenul bronhiei în care e situat corpul străin, atunci cînd e vorba de această localizare;

— se va examina de departe segmentul bronșic și se vor aprecia modificările parietale. Se va aspira și se va descongestiona cîmpul de acțiune. Ne vom apropia de corpul străin, îl vom examina bine. Vom utiliza opticul.

— Poziția pacientului ne va permite să fim exact în axul bronhiei.

Dacă este necesar ne vom servi de ciocul bronhoscopului pentru a redresa o cudură bronhică, a deprima un edem parietal. Ne vom servi de el ca de un protector împotriva asperităților; ne vom crea „spații" pentru pensă.

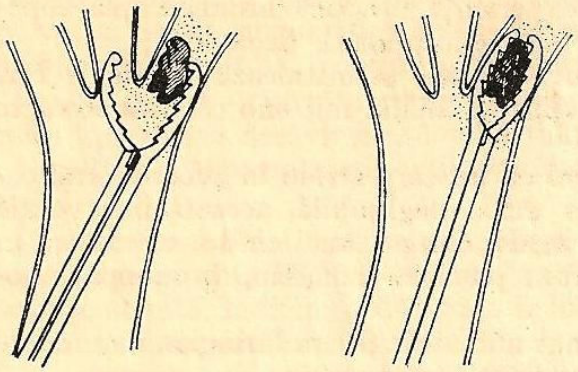

Fig. 872. Extracția unui fragment de fier inclavat într-o bronhie segmentară inferioară. În stînga, priza greșită; în dreapta, priza corectă (Soulas și Mounier-Kuhn).

— Calmul pacientului trebuie să fie perfect.

Obținînd astfel o bună prezentare, se va introduce pensa aleasă și cu ocazia unei inspirații vom aluneca clamele pensei și vom face priza corectă.

— Dacă corpul străin e mic (bucățică de fier, de os) și e inclavat într-o bronhie segmentară, să nu ne grăbim, să-l dezinclavăm, să-l vedem bine (apare ca un mic punct negricios sau cu reflexe cenușii, înconjurat de țesut de granulație sau de edem) și să-l apucăm fără a prinde pintenele bronșic. Vom fi ghidați de senzația tactilă (fig. 872).

— Extracția se face în general „în bloc", corpul străin, pensă, bronhoscop, corpul străin fiind bine fixat de ciocul bronhoscopului.

Acestea sînt principii generale, dar — ca și pentru corpi străini esofagieni — fiecare caz de corp străin traheobronșic — prezintă particularitățile sale, în funcție de caracterele morfologice, de reacțiile parietale, de eventualele complicații supraadăugate, de vîrsta bolnavului.

Extracția corpilor străini laringieni

În toate statisticile, localizarea laringiană e cea mai rară, acest lucru putînd avea două explicații:

— Corpii străini voluminoși se inclavează în vestibulul laringian și moartea survine imediat, înainte ca pacientul să poată fi transportat la un centru medical. În consecință, aceste cazuri lipsesc din statisticile de specialitate.

— Corpii străini mici depășesc laringele, localizîndu-se în arborele traheobronșic.

În laringe se întîlnesc mai ales două categorii de corpi străini, și anume fie corpi străini ascuțiți care se pot înfige la orice nivel, fie corpi străini plați și înguști (fragmente de ou, lamele osoase), care în general se fixează în glotă sau sub glotă într-un plan anteroposterior.

În prezența unui corp străin laringian voluminos, cu o simptomatologie zgomotoasă, traheotomia este pe deplin justificată, urmînd ca extragerea să se facă într-un al doilea timp prin laringoscopie directă. Cînd corpul străin e de dimensiuni reduse, extragerea se va face prin laringoscopie directă.

Extracția corpilor străini traheali

În țara noastră, cei mai frecvenți corpi străini traheali sînt cei flotanți, cu alte cuvinte, cei ce se deplasează în jos și în sus în timpul inspirației și a expirației. Această deplasare e consecința volumului mic a suprafeței re-

gulate și mai ales a greutății specifice reduse, așa cum se întîmplă îndeosebi cu semințele de pepene verde și mai rar cu cele de floarea-soarelui, dovleac, sau bobul de porumb. În prezența acestor corpi străini, extracția va fi făcută sub laringoscopie directă, fără ca ciocul tubului să depășească spațiul glotic. Vom urmări cu atenție deplasările corpului străin și vom face priza cu ocazia unei expirații, cînd curentul aerului îl antrenează pînă în sub-glotă. În timpul extracției vom avea grijă să orientăm astfel pensa, încît diametrul cel mai mare al corpului străin să fie orientat în sens anteroposterior, cu alte cuvinte, în marele ax al glotei.

Corpii străini traheali voluminoși determină o simptomatologie gravă, datorită factorului obstructiv important. Ei pot obstrua complet orificiul de intrare al unei bronhii primitive, scoțînd astfel din funcție un pulmon întreg. Dacă corpul străin se deplasează fie în mod spontan în cursul unui acces de tuse, fie în timpul manevrelor endoscopice, există riscul morții imediate prin obstruarea bronhiei primitive opuse. Aceasta se explică prin aceea că pulmonul a cărei bronhie primitivă a fost obstruată inițial este atelectaziat și ventilația, neputînd fi reluată imediat după dezobstruare, este suprimată funcția ambelor teritorii pulmonare (S o u l a s și M o u n i e r-K u h n). Pentru aceasta trebuie totdeauna să ne asigurăm că priza a fost corectă și fermă.

Extracția corpilor străini bronșici

Mai frecvenți în arborele bronșic drept decît în cel stîng, datorită direcției bronhiei primitive și a coloanei de aer mai mare, corpii străini bronșici reprezintă localizarea cea mai frecventă. Punerea lor în evidență este uneori extrem de anevoioasă, pe de o parte, datorită secrețiilor, pe de o altă parte, modificărilor parietale de tip infiltroedematos. În aceste cazuri trebuie procedat cu calm și răbdare, ceea ce nu e totdeauna ușor în prezența unor tulburări importante din punct de vedere obstructiv. Sub nici un motiv nu se va face o priză la întîmplare atunci cînd corpul străin se observă numai parțial.

Este necesar ca după aspirarea secrețiilor să se practice o adrenalinizare insistentă, pentru a putea individualiza corpul străin și a crea acele „spații" atît de necesare introducerii clamelor pensei. Se poate întîmpla — e adevărat rar — ca adrenalizarea să aibă ea însăși un efect salvator, în sensul că un corp străin regulat și cu o greutate specifică mică (o sămînță de floarea-soarelui, de exemplu) să fie expulzat spontan prin tubul de bronhoscopie, în urma unui acces violent de tuse.

Reamintind că fiecare corp străin are particularitățile sale de extracție, redăm mai jos principalele categorii de corpi străini aspirați și tehnica lor de extracție.

Corpii străini vegetali

Sămînța de pepene verde este un corp străin relativ frecvent întîlnit în țara noastră, cu deosebire în lunile august și septembrie. De cele mai multe ori se comportă ca un corp străin flotant traheal, dar se poate fixa și într-o bronhie, de obicei în cea primitivă, și numai atunci cînd copilul e mai mare într-o lobară, de regulă în cea inferioară. Avînd o suprafață regulată, determină

leziuni parietale minime. Nedescompunîndu-se nici după o stagnare îndelungată, nu există riscul fragmentării nici spontane, nici în timpul extracției. De fapt, extragerea semințelor de pepene verde conferă cele mai puține riscuri, evident dacă stagnarea n-a fost prea îndelungată (deci înainte de apariția complicațiilor) și accidentul nu s-a produs în primul an de viață, cînd orice corp străin pătruns în arborele respirator este un accident extrem de grav.

Extracția se va face cu o pensă plată antiderapantă, avînd grijă ca în momentul trecerii prin spațiul glotic corpul străin să fie orientat astfel încît marele lui ax să corespundă marelui ax al glotei.

Sămînța de floarea-soarelui și sămînța de dovleac. În principiu, aceste semințe se extrag la fel ca și cea de pepene verde, dar spre deosebire de aceasta, ele se îmbibă destul de repede și în consecință există riscul fragmentării. O atenție deosebită trebuie acordată trecerii prin spațiul glotic al seminței de dovleac, ale cărei dimensiuni sînt uneori importante, existînd riscul — atunci cînd priza n-a fost puternică — să se fixeze la acest nivel, lucru extrem de grav.

În eventualitatea că s-a produs fragmentarea, se va extrage la început fragmentul cel mai mare, apoi pe celelalte, adrenalinizînd bine teritoriul afectat și completînd extracția cu pensa printr-o aspirație insistentă.

Bobul de porumb este periculos, deoarece prin imbibiție își mărește mult volumul și ulterior se fragmentează fie spontan, fie în cursul manevrelor de extracție. Pe de altă parte, trebuie avut în vedere că prin introducerea pe o scară largă în țara noastră a hibrizilor, ale căror boabe sînt mult mai mari decît soiurile tradiționale, factorul obstructiv e mult mai important. Se va folosi o pensă fenestrată cu clame mari, pentru a reduce la minimum riscurile fragmentării.

Bobul de fasole reprezintă cel mai periculos corp străin endobronșic întîlnit în țara noastră, determinînd un procent de letalitate ridicat (10—12%). Aceasta se explică, pe de o parte, prin imbibiția lui extrem de rapidă, care duce la creșterea considerabilă a volumului și deci a factorului obstructiv, iar pe de altă parte, prin marea tendință la fragmentare atunci cînd stagnarea e mai mare de 24 de ore. De obicei, cămașa se dezlipește ușor și, în consecință, dintr-un singur corp străin sîntem în prezența a trei fragmente, și anume: cămașa și cele două cotiledoane. Dacă stagnarea e ceva mai îndelungată, și acestea se fragmentează la rîndul lor, se pun probleme serioase de extracție. Pentru aceste motive, mulți autori preferă practicarea traheotomiei într-un prin timp, urmată de bronhoscopia inferioară. Stoma traheală permite bronhoaspirații repetate, care pot fi necesare uneori după extracție.

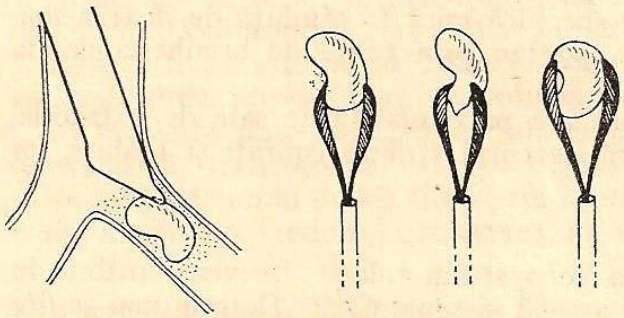

Fig. 873. Extragerea bobului de fasole. Se folosește pensa cu clame mari fenestrate și incurbate. Priza trebuie să depășească ecuatorul (Soulas și Mounier-Kuhn).

În prezența unui bob de fasole se va folosi o pensă cu clame cît mai mari, fenestrate și incurbate, așa încît priza să depășească ecuatorul (fig. 873). Un moment delicat este trecerea prin spațiul

glotic, cînd datorită volumului corpului străin acesta poate scăpa. El se poate fixa ulterior în bronhia primitivă opusă sau în subglotă. În ambele situații, lucrurile pot îmbrăca rapid un aspect dramatic, salvarea vieții copilului fiind în funcție de prezența de spirit și de pregătirea endoscopistului.

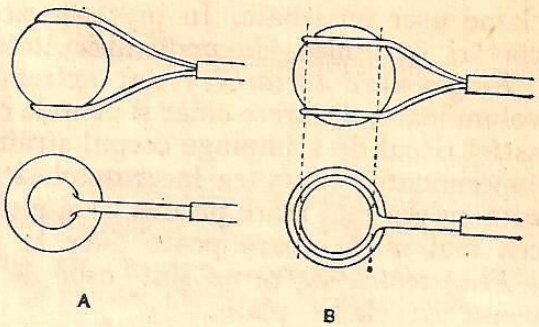

Fig. 874. Extragerea corpilor străini sferici. Se folosește pensa cu clame curbe sau pensa inelară (Terracol).

Miezul de nucă. Acest corp străin se poate prezenta sub două aspecte:

— Sub forma unui fragment unic, fixat într-o bronhie primitivă sau lobară, cînd vom folosi o pensă plată, avînd grijă să nu facem o priză prea puternică pentru a nu-l fărîmița.

— Sub forma de pastă, miezul de nucă fiind mestecat în prealabil de mama copilului și administrat apoi sub această formă, prost obicei care mai persistă din păcate pe alocuri, în special în mediul rural. În această eventualitate micile fragmente ale miezului de nucă pătrund în profunzimea arborelui bronșic, unde pot determina multiple focare de atelectazie. Desigur, pensa devine inutilizabilă. Vom încerca o aspirație insistentă asociată cu adrenalinizarea, dar prognosticul rămîne extrem de sever.

Fragmente de fruct (măr, pară, prună, gutuie etc.). În funcție de mărimea fragmentului, extracția se face în bloc (corp străin-pensă-tub) sau prin lumenul tubului.

Sîmburi de fructe. Sîmburii de cireașă și de vișină sînt rotunzi, cu o suprafață regulată și foarte alunecoasă. Se va folosi pensa (fig. 874) antiderapantă cu clame curbe, care să permită trecerea de ecuator, sau pensa inelară.

Sîmburele de prună este excepțional aspirat. Se va extrage după aceeași tehnică, dar în prealabil vom orienta corpul străin cu marele lui ax, în axul bronhiei afectate. O deosebită atenție la trecerea prin spațiul glotic.

Sîmburele de strugure se poate fixa într-o bronhie segmentară, ceea ce impune folosirea obligatorie a opticului.

Corpii străini de natură animală

Fragmentele de os. Oasele de pește se pot înfige în peretele arborelui traheobronșic la orice nivel. Extracția e în general ușoară prin lumenul tubului. Mai delicată este extracția oaselor plate, provenite de la capul peștelui, care au margini foarte subțiri și deci traumatizante. Se va folosi o pensă plată, iar extracția se va face în bloc și cu multă băgare de seamă, pentru a nu leza pereții în cursul acestei manevre. La nivelul glotei, osul va fi orientat sagital pentru aceleași motive.

Fragmentele de os de vită, porc, oaie, pasăre pun probleme diferite, în funcție de localizare, de dimensiuni, de formă și de suprafață (netede sau neregulate), neexistînd deci posibilitatea unei tipizări. Un aspect particular îl conferă vertebra de pasăre, care necesită o pensă cu deschidere cît mai largă și cu

clame ușor incurbate. În prezența acestui corp străin există riscul unei inclavări puternice, de unde dificultatea introducerii clamelor pensei.

Fragmentele de cartilaj sînt extrem de greu de extras atunci cînd au un volum mare, deoarece chiar și pensele cu clame antiderapante alunecă, existînd astfel riscul de a împinge corpul străin în profunzime. Numai un endoscopist experimentat va putea încerca folosirea pensei cu gheare, care trebuie utilizată cu cea mai mare prudență, și numai sub control vizual perfect, deoarece cea mai mică eroare poate duce la perforarea peretelui bronșic.

Fragmentele de carne sînt ușor de extras, dar rar întîlnite. Se folosește pensa cu clame plate.

Corpii străini anorganici

Bilele de metal sau de sticlă pun aceleași probleme ca sîmburii de cireașă sau de vișină, cu deosebire că bilele de metal, avînd o greutate specifică mare, au tendința să pătrundă cît mai profund. Se va folosi pensa cu clame curbe sau pensa inelară.

Cuiele pătrund de obicei cu floarea în jos, ceea ce face ca vîrful să fie ușor accesibil. Același lucru se întîmplă cu acele Kerr. Extracția e în general ușoară, și anume prin lumenul tubului cu o pensă plată. Dacă însă pătrunderea s-a făcut cu vîrful în jos și dacă floarea e mică, acești corpi străini pătrund în profunzime și sînt greu de pus în evidență atunci cînd există reacții parietale infiltro-edematoase puternice.

Șuruburile sînt în general mai groase și pun aceleași probleme. Atunci cînd se prezintă cu floarea în sus (fig. 875) se poate utiliza cu succes o pensă specială.

Acele de siguranță deschise pătrund excepțional în arborele bronșic, la aceasta opunîndu-se însăși dimensiunile endolarinxului. Pun probleme grele de extracție (v. corpii străini esofagieni).

Acele de cusut. Dacă pătrund cu capul în jos și sînt mici se pot fixa atît de profund, încît să depășească și posibilitatea de extracție prin metodele curente. Reprezintă indicația majoră pentru extracția sub control radiologic biplan (Soulas și Mounier-Kuhn). Dacă pătrund cu vîrful în jos, se pot înfige în peretele bronhic și se oferă o prezentare transversală sau oblică. Cazul trebuie studiat minuțios din punct de vedere radiologic, pentru a preciza unde este vîrful, deoarece acesta trebuie degajat în mod obligatoriu înainte de a se încerca extracția, în caz contrar existînd riscuri dintre cele mai mari. După degajare, corpul străin este adus în axul lumenului, și numai după aceea se practică extracția cu o pensă cu clame plate (v. fig. 23).

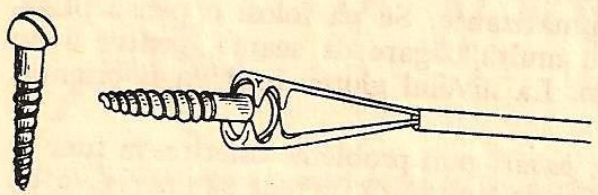

Fig. 875. Extragerea șuruburilor (Soulas și Mounier-Kuhn).

Fragmentele de sticlă sînt întîlnite excepțional. Pentru a evita fărîmițarea lor, Jackson și Lemariey învelesc clamele pensei cu cauciuc.

Protezele dentare sînt mult mai rar întîlnite în arborele traheobronșic

decît în esofag și evident numai atunci cînd dimensiunile protezei sînt inferioare dimensiunilor spațiului glotic. De obicei se fixează în una din bronhiile primitive. Pun aceleași probleme de extracție ca și localizarea esofagiană. Un moment delicat este trecerea prin spațiul glotic.

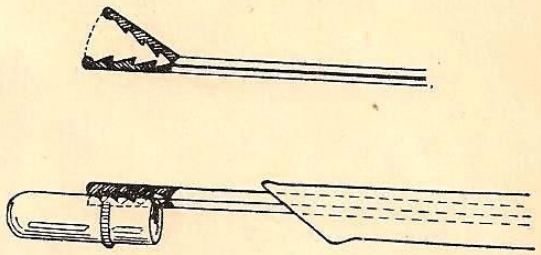

Fig. 876. Extracția corpului străin cilindric și tubular (Soulas și Mounier-Kuhn).

Corpii străini cilindrici tubulari (dulie de cartuș, cap de creion etc.). Dacă se prezintă cu partea plină, extracția e foarte anevoioasă, deoarece pensa derapează pe suprafața metalică, mai ales atunci cînd aceasta nu are nici un fel de neregularitate. De obicei însă, acești corpi străini se prezintă cu partea cavitară. În această situație există două posibilități de extracție, în ambele trebuind să folosim pense cu clame foarte antiderapante:

— un braț al pensei este situat între peretele bronhic și suprafața externă a corpului străin (fig. 876), în timp ce al doilea braț este introdus în lumenul tubului; restul manevrei este comun extracției tuturor corpilor străini;

— se folosește o pensă ale cărei clame au partea antiderapantă la exterior și care se îndepărtează una de alta atunci cînd acționăm asupra mînerului. Pensa este introdusă în lumenul tubului, după care acționăm ferm asupra mînerului. Posibilitățile de scăpare sînt minime, iar riscurile de lezare a pereților foarte reduse, bineînțeles respectînd toate regulile generale de extracție.

Ochiul de păpușă fixat cu două ace necesită folosirea unei pense speciale, care permite apropierea celor două ace (fig. 878) și introducerea lor în lumenul bronhoscopului.

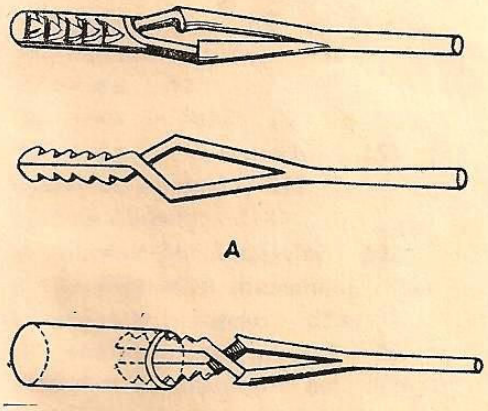

Fig. 877. *a* — pensă antiderapantă la exterior; *b* — extracția tubului cu pensa antiderapantă la exterior.

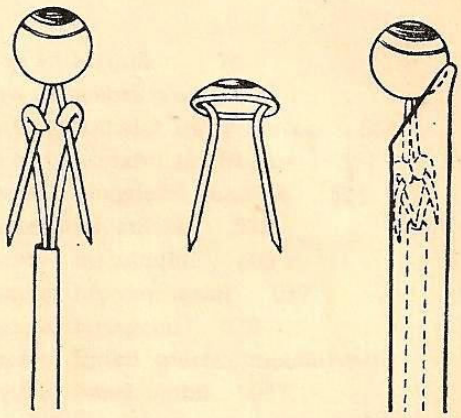

Fig. 878. Extragerea ochiului de păpușă fixat cu două ace (Soulas și Mounier-Kuhn).

INDEX ALFABETIC

A

Abcesul septului 310
Abcesul amigdalian 507
Abcesul cerebral 107
Abcesul cerebelos 110
Abcesul extradural 102
Abcesul laterofaringean 515
Abcesul parotidei 559
Abcesul retrofaringian 655
Abordarea transtemporală
a conductului auditiv intern 189
Adenoidectomia 434
Adenopatia canceroasă cervicală 650
Amigdalectomia 483
Anastomoze nervoase 231
Anestezia 52
Anestezia de bază 52
Anestezia locală a urechii 153
Anevrism cervical 552
Angina Ludwig 518
Angioamele bucofaringelui 522
Angioamele casei timpanului 203
Angioamele laringelui 553
Angioamele urechii mijlocii 203
Antrotomia sugarului 60
Antrocelulotomia 52
Antroaticotomia 82
Apofiza stiloidă mult alungită 481
Arborele bronșic 704, 707, 708
Aritenoidopexia 613
Autografă de os 269
Aspirația aripioarelor nazale 288
Atrezia conductului auditiv 44
Autoplastia 641
Autografă de cartilaj 273

B

Breșa tegmen timpanului și durei 185
Bronhoscopia 700
Buzele (traumatisme) 454
Buza de iepure bilaterală simplă
Buza de iepure totală
Bujirajul precoce (esofag) 675

C

Calea endaurală 74
Calea retroauriculară 70
Calcul în canalul lui Wharton 564
Calcul în canalul lui Stenon 561
Cancerul amigdalei palatine 524
Cancerul cavumului 523
Cancerul etmoidului 403
Cancerul hipofaringelui 637
Cancerul laringelui 620
Cancerul limbii (partea mobilă) 646
Cancerul bazei limbii 647
Cancerul maxilarului superior 406
Cancerul parotidei 558
Cancerul planșeului bucal 650
Cancerul urechii 206
Cancerul vălului palatului 530
Cancerul vestibuloepiglotic
(supraglotic) 620
Canula lui Rethi 604

Cateterismul sinusului sfenoidal 514
Celulele vîrfului mastoidei 56
Celulele perilabirintice 57
Ceruminomul 203
Chirurgia complicațiilor otomastoiditelor 90
Chirurgia glandelor salivare 554
Chirurgia glandei tiroide 570
Chirurgia lobulului nazal 283, 291, 292, 294.
Chirurgia nervului facial 213
Chirurgia ozenei 368
Chirurgia hipofizei 411
Chirurgia scăriței 153
Chirurgia stîncii temporalului 181
Chirurgia surdității 112
Chirurgia tumorilor din conductul auditiv intern 187
Chirurgia urechii mijlocii 46
Chirurgia vaselor gîtului 537
Chirurgia vertijului 172
Choane (imperforație) 364
Chisturile cervicale laterale 566
Chisturile cervicale mediane 567
Chisturile laringelui 598
Chisturile sinusului maxilar 375
Chisturile suprahioidiene 569
Chistul și fistula canalului tireoglos 569
Coasta cervicală suplimentară 583
Colesteatomul sec cu timpan închis 67
Condromul laringelui 654
Condromul pavilionului 202
Criochirurgia canalului orizontal 173, 178.
Cordectomia 626
Chirurgia septului nazal 297
Chirurgia reparatoare și reconstructivă a nasului 317
Corectarea combinată a piramidei și a septului nazal 311
Cornetele nazale (chirurgie) 367
Conductul auditiv intern 187
Corpii străini auriculari 45
Corpii străini nazosinuzali 395
Corpii străini esofagieni 679
Corpii străini traheobronșici 710
Criohipofizectomia 416

D

Decomprimarea facialului 226
Deschiderea canalului endolimfatic fără alterarea auzului 173
Descoperirea nervului facial în segmentul labirintic și în conductul auditiv intern 194
Despicătura totală unilaterală 474
Despicătura de văl 468
Deviația septului nazal 297
Dificultăți tehnice în trepanațiile mastoidei cu anomalii topografice 87
Dilatația retrogradă (esofagiană) 677
Diverticulul faringoesofagian 691
Diviziunea palatină 460
Diviziunea labiomaxilopalatină 460
Diviziunea buza de iepure 463
Displaziile aripilor nazale 288
Displaziile columelei 284
Displaziile lobulului nazal 277
Displaziile nazale prin lipsă de substanță 264
Displaziile vîrfului nasului 276

E

Enuclearea gușii nodulare 577
Esofagoscopia 665
Epiglotectomia 624
Epiglotoplastia 632
Epistaxis 356
Etmoidectomia 380
Etmoidectomie pe cale externă 381
Etmoidectomie pe cale transmaxilară 382
Etmoidosfenoidotomie transmaxilară cu drenajul frontalului 381
Evidarea ganglionară cervicală 650
Evidările parțiale 82
Evidarea petromastoidiană totală 70

Examenul radiologic în corpii străini esofagieni 681
Excluderea sinusului lateral 98
Exostozele conductului 210
Exteriorizare temporozigomatică 58
Extracția corpilor străini esofagieni 682
Extracția corpilor străini traheobronhici 710

F

Faringolaringectomia 638
Faringotomia mediană transhioidiană 647
Faringotomia laterală înaltă 648
Faringotomia transmaxilară 649
Faringoplastia 649
Faringostomele 640
Fenestrația canalului semicircular orizontal 148
Fibromul nazofaringian 446
Fistula parotidiană și a canalului Stenon 559
Fistula sinusovestibulară 393
Fistula alveolosinuzală 393
Fistula retroauriculară 86
Fistula preauriculară 29
Fistula cervicală 566
Fistula auriculocervicală 30
Fibromixomul sau polipul coanal 445
Flebita parietală 98
Flebectaziile jugularei interne 548
Flegmonul bazei limbii 518
Flegmonul epiglotei 518
Flegmonul periamigdalian 507
Fracturile frontonazale 348
Fracturile conductului auditiv intern 44
Fracturile etajului mijlociu 354
Fracturile etajului superior 347
Fracturile izolate ale arcadei zigomatice 354
Fracturile laringelui 594
Fracturile piramidei nazale 254
Fracturile timpanolabirintice 237
Furunculul C. A. E. 45

G

Glanda parotidă 554
Glanda submaxilară 561
Glomusul jugular 204
Granulom eusinofil 211
Granulom masiv al facialului 203
Grefa liberă de piele 340
Grefa compusă König 341
Grenueta suprahioidiană 562
Grenueta sublinguală 563

H

Hematomul septului nazal 309
Hemilaringectomia tip Hautant 631
Hemilaringectomie cu epiglotoplastie 634
Hemoragiile amigdaliene 495
Hipertrofia amigdalei linguale 504
Hiperplaziile nazale 256
Hipertularismul
Hipofiza 411
Homografele în surdițăile de transmisie congenitale 147
Homografe, heterografe 268

I

Imperforația coanală 364
Imperforația conductului auditiv extern 44
Incizia Aubry 74
Incizia Schöbel 75
Inciziile externe 294
Incizia Schambaugh 74
Incizie vestibulară Mathews 272
Inciziile vestibulare nazale 292
Insuficiența velopalatină 479

J

Jankauer (specul) 58
Jugulara internă (ligatură) 100

K

Keloidul retroauricular 203

L

Labirintite 92
Lambou frontal (rinoplastie) 331, 344.
Lambou cilindric brahial (rinoplastie) 339
Lambou nazogurian tubulat (rinoplastie) 341
Lambou bipediculat al lui Moure (rinoplastie) 339
Laterodeviațiile nazale 275
Laringectomie supraglotică 620
Laringectomie frontolaterală 627
Laringectomie frontală anterioară 630
Laringectomie orizontală atipică 620
Laringectomie totală 630
Laringectomie supracricoidiană 636
Laringocelul 599
Laringoscopia directă suspendată 595
Leucoplazia laringelui 597
Licvoreea nazală 417
Licvoreea frontoetmoidală 421
Licvoreea sfenoidală 423
Licvoreea petroasă
Ligatura arterei etmoidale anterioare 360
Ligatura arterei linguale 542
Ligatura arterei faciale 543
Ligatura arterei occipitale 544
Ligatura arterei sfenopalatine 356
Ligatura arterei temporale superficiale 544
Ligatura arterei tiroidiene 545
Ligatura arterei carotide interne 361
Ligatura arterei carotide externe 540
Ligatura arterei carotide primitive 539
Ligatura jugularei interne 546
Litiaza parotidiană 561
Luxația articulației cricoaritenoidiene 594
Luxația osicioarelor 136

M

Malformațiile urechii mijlocii 140
Macrocheilia 459
Mastoidita acută 51
Mastoidita cronică 70
Mastoidita tip Bezold 60
Macroglosia 459
Mastoidita jugodigastrică 59
Macrotia 28
Meningocelul 424
Meningita otogenă 104
Metoda Qouckenstedt 95
Microchirurgia laringelui 595
Microscopul operator 58
Miringostomia permanentă 50
Miringoplastia 119
Miringostapediopexia 115
Mobilizarea scăriței 153, 155
Mucocelul etmoidal 401
Mișcările pereților esofagului 671

N

Nervul facial (chirurgie) 213
Neurectomia cohleovestibulară 193
Neurinomul nervului facial 211
Neurotmezis 215
Neuropectomia vidianului 398
Noduli vocali 597
Neoplasm laringian 620

O

Otita acută gripală (hemoragică) 49
Otita medie scarlatinoasă 49
Otita rugeolică 49
Otita supurată cronică 64
Otita tubară 65, 68
Otita adezivă 132
Otita cronică supurată reîncălzită 69
Otita seromucoasă cu timpan închis 49
Otita medie acută a sugarului 48

Otospongioza (chirurgia scăriței) 153
Otomastoidita precoce 52
Otomastoidita tardivă 52
Otomastoidita exteriorizată 52, 58
Otomastoidita sugarului 60
Otoreea tubară 65, 680
Otoreea purulentă 65
Osteita promontoriului 66
Osteom 402
Othematom 18
Operația Calwell-Luc 372
Operația Denker 374
Ozena 368

P

Pansinuzitele 386
Papilomatoza copilului 597
Paracenteza 47
Paraliziile recurențiale 613
Paratiroidectomia 579
Pachidermia laringelui 597
Parotidectomia 555
Paralizia facială 84
Paralizia facială Bell 235
Paralizia facială posttraumatică 236
Paralizia facială postotitică 242
Paralizia facială tumorală 241
Pericondrita pavilionului 85
Petrozitele 90
Polipoza nazală 397
Polipul sîngerînd al septului 400
Polipii laringelui 596
Polipul solitar 68
Polipul sinusocoanal 445
Plăgile transfixiante ale laringelui 592
Plastia auriculară 30
Platinectomia 159
Procedeul Sourduille-Aubry 81
Procedeul extracției platinei flotante 169

R

Reanchilozarea scăriței 156
Reconstrucția laringelui 632
Reconstrucția casei timpanului 133
Relapsul 188
Repoziția nicovalei 127
Rezecția cornetului mijlociu 368
Rezecția masivului incisiv 410
Rezecția maxilarului superior 407
Rezecția septului nazal 297
Rezecția subtotală a osului temporal (Conley) 209
Rezecția platoului palatodentar 409
Rinita cronică hipertrofică 367
Rinoreea cerebrospinală 417
Rinosinuzitele copilului 385
Rinofima 329
Rinoplastia modelantă 256
— în displastii 264
— în displaziile aripilor nazale 288
— în displaziile columelei 284
— în displaziile lobulului 277
— în displaziile vîrfului nazal 276
— în hiperplazii nazale
— în laterodeviații 275
— în lobulul bifid 283
— în lobulul globulos 282
— în lobulul larg 279
Rinoplastia totală 330
Rinoplastia prin lambou cilindric 335
Rinoplastia prin metoda italiană 334
Rinoplastia parțială 338

S

Sac endolimfatic (deschidere) 176
Secțiunea nervului auditiv 173, 179
Secțiunea nervului cocleovestibular pe cale occipitală 179
Secțiunea nervului petros superficial și profund 183
Secțiunea nervului vestibular pe cale extraduralâ 173, 187
Secțiunea nervului vidian 398
Septoplastia (perforații) 307
Septoplastia cu lambou indian 307
Sindrom Gerhardt 613
Sinechie comisura anterioară 602
Sinechie septoturbinală 368
Sinuzita acută și cronică 372

Sinuzita frontală 376
Sinuzita maxilară a sugarului și a copilului mic 385
Sonoinversiunea 135
Specul Jankauer 68
Stapedectomia 156
Stenoza conductului auditiv 44
Stenoza congenitală a nasului 327
Stenoza faringiană supralaringiană (simfizele glosofaringiene) 457
Stenoza esofagiană postcaustică 675
Stenoza laringiană 601
Stenoza laringotraheală 601
Strîmtorile esofagului 671
Submaxilectomia 561
Supurațiile acute ale faringelui 507

T

Tamponamentul nazal anterior 357
Tamponamentul nazal posterior 358
Tehnica bronhoscopiei 701
Tehnica esofagoscopiei 666
Tehnica extracției corpilor străini esofagieni 683
Tehnica extracției corpilor străini traheobronșici 714
Testul excitabilității nervoase 215
Testul faradic, galvanic 215
Testul Shirmer 215
Timectomia la copil 580
Timpanotomia 47
Timpanoplastia 113
Timpanoplastia urechii mijlocii cu surditate de transmisie congenitală 140
Tiroida aberantă mediană 520
Tirotomia 626
Tiroidectomia subtotală 571
Tiroidectomia totală 576
Torticolis congenital 585
Traheotomia 656
Transplantarea laringelui 618
Transpoziția și repoziția ciocanului 128
Tratamentul diverticulului faringo-esofagian 693
Traumatismele bucofaringelui 45
Traumatismele chirurgicale ale urechii mijlocii 139
Traumatismele feței 347
Traumatismele indirecte ale urechii mijlocii 136
Traumatismele laringelui 589
Traumatismele prin presiune 139
Trepanația labirintului auricular 92, 173
Trepanația sinusului etmoidal 380
Trepanația sinusului frontal 381
Trepanația sinusului maxilar 372
Trepanația sinusului sfenoidal 382
Tromboflebita golfului jugularei 95
Tromboflebita sinusului lateral 95
Tromboza sinusului cavernos de origine otică 99
Tumorile benigne ale foselor nazale și ale sinusurilor paranazale 401
Tumorile benigne ale septului
Tumorile benigne ale conductului auditiv 203
Tumorile benigne ale urechii externe 207
Tumorile chistice cervicale laterale 566
Tumorile chistice cervicale mediane 567
Tumorile cheloide retroauriculare 202
Tumorile etajului inferior al foselor nazale 405
Tumorile ectodermice ale nasului 325
Tumorile etmoidului 403
Tumorile glomusului carotidian 550
Tumorile glomusului jugular 203
Tumorile glotice 625
Tumorile infrastructurii (ale arcadei dentare superioare) 409
Tumorile maxilarului superior 406
Tumorile maligne ale faringelui 523
Tumorile maligne ale piramidei nazale 330
Tumorile maligne ale septului nazal 405
Tumorile mezodermice 326
Tumorile mezostructurii (maxilo-nazale) 407

Tumorile parafaringiene 532
Tumorile parotidei 558
Tumorile subglotice 634
Tumorile supraglotice 620
Tumorile suprastructurii (etmoido-maxilare) 406

U

Ultrasonoterapia (Arslan) vertijului cu păstrarea auzului 173, 176
Unghiul Trautmann 56
Urechea în ansă 20

V

Vegetațiile adenoide 429
Vertijul arachnoiditelor 172
Vertijul cronic 172
Vertijul neinflamatoriu (v. Ménière) 172
Vertijul postotitice 172
Vertijul pseudomenieric 172

Plan ed. 5258. Apărut 1974. Bun de tipar 28.03.1974
Tiraj 2210 ex. Coli de tipar 45,75 + 5 planşe

Tiparul executat sub comanda
nr. 1526 la
Întreprinderea Poligrafică
„13 Decembrie 1918",
Str. Grigore Alexandrescu nr. 89—97
Bucureşti
Republica Socialistă România